格氏解剖学

原著　本版编委会
主译　杨琳　高英茂

THIRTY-EIGHTH
第38版
EDITION

GRAY'S
ANATOMY



辽宁教育出版社

109272

THIRTY-EIGHTH EDITION

GRAY'S ANATOMY

格氏解剖学

第38版

编委会主席 Peter L. Williams
编委会
Lawrence H. Bannister
Martin M. Berry
Patricia Collins
Mary Dyson
Julian E. Dussek
Mark W. J. Ferguson
主译 杨 琳 高英茂

辽宁教育出版社

版权合同登记号图字 06－1999－19 号

图书在版编目(CIP)数据

格氏解剖学/(英)威廉斯(Williams, P. L.)等著；杨琳、高英茂主译．－沈阳：辽宁教育出版社，1999. 6
书名原文：Gray's Anatomy
ISBN 7－5382－5504－4

Ⅰ. 格… Ⅱ. ①威… ②杨… ③高… Ⅲ. 人体解剖学 Ⅳ. R322

中国版本图书馆 CIP 数据核字(1999)第 08514 号

CHURCHILL LIVINGSTONE
Medical Division of Pearson Professional Limited

ⓒ Pearson Professional Limited 1995

All rights reserved. No part of this publication may be reproduced, stored in a retrieval system, or transmitted in any form or by any other means, electronic, mechanical, photocopying, recording or otherwise, without the prior permission of the publishers(Churchill Livingstone, Robert Stevenson House, 1－3 Baxter's Place. Leith Walk, Edinburgh EH1 3AF) or a licence permitting restricted copying in the United Kingdom issued by the Copyright Licensing Agency Ltd, 90 Tottenham Court Road, London W1P 9HE.

本书中文简体字版由 Churchill Livingstone, a division of Pearson Professional Limited 授权辽宁教育出版社独家出版，未经出版者书面许可，不得以任何方式复制或抄袭本书的任何部分。

出版　辽宁教育出版社
　　(中国辽宁省沈阳市和平区北一马路 108 号)
网址　http: // www. edupress. com. cn
发行　辽宁万有图书发行有限公司
印刷　深圳当纳利旭日印刷有限公司
版次　1999 年 6 月第 1 版
印次　1999 年 6 月第 1 次印刷
开本　889 × 1194 毫米 1/16
印张　135.75
定价　680.00 元

总发行人　俞晓群
责任编辑　马　芳
　　韩　梅
责任校对　王文斌
　　房建勇
美术编辑　谭成荫
封面设计　曹太文
版式设计　韩　梅

THIRTY-EIGHTH EDITION

GRAY'S ANATOMY

格氏解剖学

第38版

0352

原书章节编辑

Lawrence H. Bannister PhD DSc
Reader, Division of Anatomy and Cell Biology, United Medical and Dental Schools, Guy's Campus, London

Martin M. Berry MD DSc FRCPath
Professor of Anatomy, Division of Anatomy and Cell Biology, United Medical and Dental Schools, Guy's Campus, London

Patricia Collins BSc PhD
Lecturer, Department of Human Morphology, University of Southampton, Southampton

Julian E. Dussek FRCS
Consultant Thoracic Surgeon, Guy's and St Thomas's Hospitals, London

Mary Dyson BSc PhD FAIUM FCSP
Reader, Division of Anatomy and Cell Biology; Director, Tissue Repair Research Unit, Division of Anatomy and Cell Biology, United Medical and Dental Schools, Guy's Campus, London

Harold Ellis *CBE* DM MCh FRCS
Clinical Anatomist, Division of Anatomy and Cell Biology, United Medical and Dental Schools, Guy's Campus, London

Giorgio Gabella MD DSc
Professor of Histology and Cytology, University College London, London

Stanley Salmons MSc PhD ARCS DIC FBES FZS
Professor of Medical Cell Biology, Department of Human Anatomy and Cell Biology, University of Liverpool, Liverpool

Roger W. Soames BSc PhD
Senior Lecturer, Centre for Human Biology, University of Leeds, Leeds

Susan M. Standring PhD DSc
Reader in Experimental Neurobiology, Division of Anatomy and Cell Biology, United Medical and Dental Schools, Guy's Campus, London

主译　杨　琳　高英茂

译者(以姓氏笔画为序)

丁士海　于恩华　于桂英　王月初　王怀经
成令忠　朱长庚　刘执玉　刘　凯　宋天保
迟焕芳　李振华　杨天祝　杨　琳　武义鸣
赵培林　张义读　徐慧君　高英茂　高摄渊
韩贻仁　童凤鸣　栗翼玟

参与译书工作者名单

(以姓氏笔画为序)

丁兆习　马金龙　王相利　王　磊　邓胜昌
闫　克　朱清仙　史桂芝　吴新智　李　娜
迟菁华　姜均本　张振标　张　蓓　袁　青
高　青　郝　晶　高　磊　符　江　郭云良
管英俊

译 者 的 话

《格氏解剖学》自1858年问世以来，至今已有141个年头。在这近一个半世纪的历史长河中，经过38次修订、再版，踏着社会进步和科学发展的节拍，其内容的广度和深度、编排之合理、插图之新颖都取得了长足的发展，成为名符其实的世界名著、当之无愧的人体解剖学之最。当今的《格氏解剖学》已经远远超越了人体解剖学的传统概念，不再是讲述人体宏观结构的大体解剖学，而是以经典的人体解剖学为基础，广泛吸纳了细胞生物学、分子生物学、发育生物学、神经生物学、人体胚胎学、组织学、人类学、遗传学、生理学、病理学等学科的最新发展成就，并将它们有机地融合于大解剖学之中，同时还用最新的知识和思维解释了某些疾病的发病机理，提供了新的诊断和治疗方法，特别是结合解剖学知识介绍了一些新的、行之有效的外科手术，从而大大拓宽了解剖学的理论内涵和应用范畴。

《格氏解剖学》在世界各国广为流传，在我国医务界也享有盛誉。为了使更多的医学教育、医学科研、医学临床工作者和医学生更好地阅读和使用这本经典名著，以促进我国解剖科学的发展，我们在辽宁教育出版社的支持下，组织全国几十位相关学科的知名教授，同心协力，用两年时间将《格氏解剖学》（第38版）译成中文，如能使我们的医学界同行有所受益，我们将感到十分欣慰，并以此书偕同我们的辛勤劳动和美好祝福献给新中国的50华诞。

我们衷心感谢各位译者的辛勤劳动和难能可贵的协作精神；感谢那些百忙中帮助译者查找资料、打印译稿、校对文字的不著姓名的同志。

我们特别感谢钦佩辽宁教育出版社领导的魄力和胆略，他们以敏锐的慧眼与卓识，及时引进这本世界医学名著，并下大力组织翻译出版。我们还要感谢责任编辑和设计、校对、印制人员，由于他们的精雕细镂，使这近600万字的译文成为科学、精美的好书；在诸位的支持、努力下，今天得以实现我国医学特别是解剖学界几代人数十年来的宿愿，我们终于出版了Gray`s Anatomy的中译本。

由于该书的内容广、知识新，涉及多学科、多领域，特别是一些边缘和交叉学科，篇幅又特别巨大，加之几十位译者分散于全国各地难以沟通；特别是两位主译的经验不足，致使译书中不当和错误之处在所难免，恳请读者批评指正。

最后，为了便于读者了解和阅读本书，我们愿意将该书和该书中译本的某些特点作如下介绍：

一、中译本的页码与原著页码完全对应，编排方式也保持了原著的风格。由于同样内容的中、英文字数有时相差很大，故各页文字的字号偶有差异。这样虽然增加了编排和印刷的难度，但更方便于阅读和中、英版对照。

二、原著的索引既有专业名词，又有内容概括。我们采取了英中对照的方式附于书末，这样，既可保持原著索引的完整性，也将便于读者查对。译文中前后多次出现的名词只在一处加了英文括注，有些条目是一个综合内容的概括，文内无法加英文括注。

三、原著的总目录基本标出了文内的前三级标题，但有些地方也不尽然，大概是为了突出重点，译文保持了原著的形式。原著中各篇的开头有的有目录，有的没有；为了方便读者，译文中均加了篇目录。

四、原著中有些专业名词与国内通用名词不符，有些概念也不尽相同，为保持原著特色，除明显不妥之处略加修正外，均照原意译出。

杨 琳 高英茂

1999年3月

前　言
(第38版)

《格氏解剖学》自1858年问世至今已逾137年，累计发行38版。经过了沧桑巨变的一个多世纪，人体结构虽依然如故，但人类对人体结构的认识却发生了深刻的变化，而且还在以更快的速度继续深化。随之而来的是，古老的解剖科学也发生了而且还在发生着巨大的变化，有些领域甚至变得面目全非了。解剖学不再是一门单纯的描述和应用科学，而是全新概念上的形态学和寓于形态学之中的理论科学，并且与多种现代科学及临床应用科学密切相关，在Peter Williams教授和Roger Warwick教授的主笔下，这些巨大变化在本书中得到了较好的体现。同时，本版对内容、编排、视觉效果等都进行了创造性的革新。另外，本版得到了许多优秀绘图家的热情帮助，特别是Richard Moore，他以富有感染力的插图对一些复杂难解的形态和理论问题进行了形象的表达。Kevin Fitzpatrick的高水平彩色照相和自35版就效力本书的Jenny Halstead及Kevin Marks的艺术加工更加提高了本书的形象表达和视觉效果。本书的成功革新更应归功于各位作者。Mary Dyson和Lawrence Bannister二位博士曾任本书36版的助理编辑，又与Williams和Warwick一道编辑了第37版。

第37版于1989年出版后，本书的编辑委员会进行了重大改组。这是因为，人体形态学科研信息量的急骤膨胀、重大科研成果的不断涌现和日益活跃的学术交流急切要求本书扩充编委和增加作者。本版的编辑委员扩大为8人，由Peter Williams教授任编委会主席。38版的编辑工作于1990年开始。本版保留了传统的篇章，增添了新的篇章，编排更趋合理。每篇都有专职责任编辑负责该篇的修订和选聘作者。

不幸的是，Roger Warwick教授，这位热情洋溢、精力充沛、开拓进取的前三版编委，在38版的编委会中只工作了很短时间就因病于1991年10月去世了，1994年10月我们又痛失Peter Williams教授。这位博学多才的解剖学巨匠为《格氏解剖学》的成功和辉煌奉献了毕生的聪明才智。我们也沉痛悼念1994年7月不幸去世的John Pegington教授，他渊博的临床解剖学知识和在骨骼系统方面的特殊建树，使他理所当然地成了这一科学领域里的学术权威。我们还要感谢Roger Soames博士，在John Pegington去世后的有限时间内他高效率地完成了骨骼系统的编辑工作。

本版在内容和编排方面作了如下修改：增设了表面解剖和新生儿解剖两个新篇；骨学和关节学合并为骨骼系统篇；原绪论中细胞和组织方面的内容组成独立的一篇——细胞和组织；原绪论中皮肤方面的内容与原女性生殖系统中的乳腺内容合并为独立的一篇——体被系统；原脉管学中的血液和血发生内容及原淋巴组织中的淋巴细胞方面的内容合并为独立的血液淋巴系统。原来的内脏学分解成了若干独立的篇——呼吸系统、消化系统、泌尿系统、生殖系统和内分泌系统。其它各篇的命名也更换为人们更熟悉并普遍认同的专业术语，肌学改为肌肉，脉管学改为心血管系统，神经学改为神经系统。本版的绪论只介绍解剖学的基本概念和历史演变，人类的进化及解剖学术语。胚胎和发育一篇仍沿用原来的标题。

各篇的责任编辑根据需要选聘了若干编外作者，还引用了一些学者和临床专家的论述。这样的论述见于全书各篇，为读者了解一些重大研究领域的新进展和临床医学上的重大成就提供方便。

在每一篇的开头都列出了该篇的作者名单。各篇的内容和编排都有较大变化，有的是重写，有的作了大范围的改写，并增加了许多新的插图。各篇的责任编辑和作者都尽了最大努力使各篇的内容能反映该领域的最新进展，编排更合理，视觉效果更佳，并适用于多学科、多层次的读者。

在本版的编辑过程中，我们始终遵循Henry Gray教授的“人体解剖是本书的第一主题并服务于医学临床”的遗愿，切实突出这一主体。但我们也避免了过分专业化的倾向，增添了一些虽然超出传统的解剖学范畴但与人体结构密切相关的生物学内容，还增添了一些交叉学科和边缘学科的内容，特别是由于分子生物学技术、非介入性图像分析技术、激光共聚焦技术、免疫组化和免疫电镜技术、电脑定量分析技术等新技术的应用在形态学各领域取得的重大进展。我们在绪论和若干篇章中简要介绍了一些人类及人体各器官系统种系发生的生物学知识，为更好的理解人体各器官系统的胚胎发生和结构状况提供了必要的背景知识。人类所携带的很多基因展示了整个动物界的进化里程，因而在果蝇和人胚如此不同的个体上看到一些共同的发育形式也就不足为怪了。我们认为，如果读者读过《格氏解剖学》的第38版后能够对人体之复杂有所真知，并能回答“人是什么？人来自何处？”，该版所采取的革新措施就是成功的、重要的。

L.H.B.
M.M.B.
P.C.
M.D.
J.E.D.
M.W.J.F.

原书作者

Paul Aichroth MS FRCS
Consultant Orthopaedic Surgeon, Chelsea and Westminster Hospital and Wellington Knee Surgery Unit, Wellington Hospital, London

R. McN. Alexander DSc FRS
Professor of Zoology, University of Leeds, Leeds

Robert H. Anderson BSc MD FRCPath
Joseph Levy Professor of Paediatric Cardiac Morphology, National Heart and Lung Institute; Honorary Consultant, Royal Brompton Hospital, London

John Aplin MA PhD
Senior Lecturer in Biochemistry, Department of Obstetrics and Gynaecology, University of Manchester, Manchester

Paul J. R. Barton BSc PhD
British Heart Foundation Senior Research Fellow; Senior Lecturer, Department of Cardiothoracic Surgery, National Heart and Lung Institute, London

Frank Billett PhD BSc
Visiting Research Fellow (Formerly Senior Lecturer), Department of Biology, University of Southampton, Southampton

Alan Boyde PhD
Professor, Department of Anatomy and Developmental Biology, University College London, London

A. S. Breathnach MSc MD
Emeritus Professor of Anatomy, University of London; Honorary Senior Research Fellow, Division of Physiology and Institutional Dermatology, United Medical and Dental Schools, St Thomas's Campus, London

Nigel A. Brown BSc PhD
Head of Teratology, MRC Experimental Embryology and Teratology Unit, and Senior Lecturer, Department of Child Health, St George's Hospital Medical School, University of London, London

J. C. Buckland-Wright BSc PhD
Reader in Radiological Anatomy, Division of Anatomy and Cell Biology, United Medical and Dental Schools, Guy's Campus, London

John Burn MD FRCP
Professor of Clinical Genetics, University of Newcastle upon Tyne, Newcastle upon Tyne

Geoffrey Burnstock PhD DSc FAA MRCP (Hon) FRS
Professor and Head of Department of Anatomy and Developmental Biology and Convenor, Centre for Neuroscience, University College London, London

S. R. Butler MA PhD
Scientific Director, Burden Neurological Institute, Bristol

Arthur Butt BSc (Hons) MPhil PhD
Senior Lecturer in Physiology, Department of Physiology, United Medical and Dental Schools, St Thomas's Campus, London

Malcolm B. Carpenter AB MD
Professor and Chairman Emeritus, Department of Anatomy, F. Edward Hebert School of Medicine, Uniform Services University of Health Science, Bethesda, Maryland

John Carroll BSc PhD
Scientist, MRC Experimental Embryology and Teratology Unit, St George's Hospital Medical School, London

Alan Colchester BA BM BCh FRCP PhD
Senior Lecturer in Neurology, United Medical and Dental Schools, Guy's Hospital, London

E. S. Crelin BA PhD
Professor of Anatomy, Department of Medicine, Yale University School of Medicine, Newhaven, USA

H. Alan Crockard MB BCh BAO FRCS FRCS (Ed)
Consultant Neurosurgeon, National Hospital for Neurology and Neurosurgery; Tutor, Surgical Workshop for Anatomical Prosection, Royal College of Surgeons, London

Robin Huw Crompton BSc AM PhD
Lecturer in Anatomy, University of Liverpool, Liverpool
Editor-in-Chief *Folia Primatologica*

Michael J. Cullen MA DPhil (Oxon)
Principal Research Associate, School of Neurosciences, University of Newcastle upon Tyne, Newcastle upon Tyne

Michael G. Daker BSc PhD
Senior Lecturer in Cytogenetics, Division of Medical and Molecular Genetics, Guy's Hospital, London

Peter Dangerfield MD MBChB (St And)
University Lecturer and Honorary Clinical Lecturer, Departments of Human Anatomy and Cell Biology and Orthopaedic and Accident Surgery, University of Liverpool, Liverpool

Duncan R. Davidson PhD
Non-Clinical Scientist, Medical Research Council Human Genetics Unit, Western General Hospital, Edinburgh

Michael H. Day MB BS DSc PhD
Senior Visiting Research Fellow, The Natural History Museum, London

David Denison PhD FRCP
Emeritus Professor of Clinical Physiology, Royal Brompton Hospital and The National Heart and Lung Institute, London

R. G. Edwards FRCOG FRS
Churchill College, Cambridge

Yvonne H. Edwards BSc (Hons) PhD
MRC Senior Staff, MRC Human Biochemical Genetics Unit, University College London, London

D. A. Elsner MA DPhil
Professor of Veterinary Biology, Department of Veterinary Preclinical Sciences, University of Liverpool, Liverpool

Susan E. Evans BSc PhD
Senior Lecturer, Department of Anatomy and Developmental Biology, University College London, London

Barry J. Everitt MA BSc PhD
Reader in Neuroscience, Department of Experimental Psychology, University of Cambridge, Cambridge

Heidi Felix PhD
Head of Research Laboratories, Ear, Nose and Throat Department, University Hospital, Zurich, Switzerland

Ian S. Fentiman MD FRCS
Consultant Surgeon, Guy's Hospital, London

Mark W. J. Ferguson BSc (Hons) BDS (Hons) PhD FFD RCSI
Professor and Dean, School of Biological Sciences, University of Manchester, Manchester

Anne Ferguson-Smith PhD
Wellcome/CRC Institute of Cancer and Developmental Biology, University of Cambridge, Cambridge

David Gaffan MA PhD
Medical Research Council External Scientific Staff, Department of Experimental Psychology, University of Oxford, Oxford

M. J. Gleeson MD FRCS
Professor and Consultant ENT Surgeon, Guy's Hospital, London

M. H. Glickstein BA PhD
Professor of Neuroscience, Department of Anatomy and Developmental Biology, University College London, London

Nicholas Goddard MB BS FRCS DipChirMain (Paris)
Consultant Orthopaedic Surgeon and Honorary Senior Lecturer, Royal Free Hospital and School of Medicine, London

Norman A. Gregson BSc PhD
Senior Lecturer, Division of Anatomy and Cell Biology, United Medical and Dental Schools, London

Michael M. Gunther MSc PhD
Department of Human Anatomy and Cell Biology, University of Liverpool, Liverpool

Sarah Guthrie MA PhD
Lecturer in Neuroanatomy, Division of Anatomy and Cell Biology, United Medical and Dental Schools, Guy's Hospital, London

Carole M. Hackney BSc (Hons) PhD
Reader, Department of Communication and Neuroscience, University of Keele, Keele

Wolfgang Hamann MD PhD (Hamburg)
Senior Lecturer and Honorary Consultant in Pain Relief, United Medical and Dental Schools of Guy's and St Thomas's Hospitals, London, and Director of Pain Relief Services, Lewisham Hospital, London

Paul J. Harrison MA BM BCh DM MRCPsych
Wellcome Senior Research Fellow in Clinical Science and Honorary Consultant Psychiatrist, University Departments of Psychiatry and Neuropathology, Oxford

R. Haskell FRCP, FDSRCS
Consultant Oral and Maxillofacial Surgeon, Guy's and St Thomas's Trust and Greenwich Healthcare Trust, London

Michael H. Hastings BSc PhD
University Lecturer in Anatomy, University of Cambridge, Cambridge

Basil Helal MCh (Orth) FRCS FRCSE
Emeritus Consultant, Royal National Orthopaedic Hospital, London; Honorary Consultant, The Royal London Hospital, London and Enfield Hospital Group, Enfield

Timothy R. Helliwell MD MRCPath
Senior Lecturer in Pathology, University of Liverpool; Consultant Histopathologist, Royal Liverpool University Hospital, Liverpool

Joe Herbert BSc MB ChB PhD
Reader in Neuroendocrinology, Department of Anatomy, University of Cambridge, Cambridge

Peter W. H. Holland MA PhD
Professor of Zoology, School of Animal and Microbial Sciences, University of Reading, Reading

Robin S. Howard MRCP PhD
Consultant Neurologist, National Hospital for Neurology and Neurosurgery and St Thomas's Hospital, London

Andrew Jackson MB BS FRCS
Consultant Orthopaedic Surgeon, St George's Hospital; Honorary Consultant, Royal National Orthopaedic Hospital, London

Martin H. Johnson MA PhD
Professor of Reproductive Sciences and Fellow of Christ's College, University of Cambridge, Cambridge

N. S. Jones BDS FRCS
Consultant Otorhinolaryngologist, University of Nottingham, Nottingham

Sheila J. Jones PhD
Professor of Anatomy, Department of Anatomy and Developmental Biology, University College London, London

Jack Joseph MD DSc FRCOG FCSLT (Hon)
Professor Emeritus, Guy's Hospital Medical School, University of London, London

Marion D. Kendall DSc PhD BSc
Professor of Histology, The Thymus Laboratory, The Babraham Institute, Cambridge and Department of Pharmacology, United Medical and Dental Schools, St Thomas's Campus London

Christopher Kennard PhD MB BS FRCP
Professor of Clinical Neurology, Charing Cross and Westminster Medical School, University of London; Honorary Consultant Neurologist, Charing Cross Hospital, London

Susan J. Kimber MA PhD
Senior Lecturer, School of Biological Sciences, University of Manchester, Manchester

Conrad A. King BSc MSc PhD
Senior Lecturer in Zoology, Department of Biology, University College London, London

William Niall Alexander Kirkpatrick BDS MBBS
Senior House Officer, Department of Plastic Surgery, Stoke Mandeville Hospital, Aylesbury

Leslie Klenerman ChM FRCS (Eng Ed)
Emeritus Professor of Orthopaedic and Accident Surgery, University of Liverpool, Liverpool

Anthony Lander MB BS DCH FRCS
Wellcome Research Fellow, Department of Child Health and MRC Experimental Embryology and Teratology Unit, St George's Hospital Medical School, London

N. M. Le Douarin
Professeur au Collège de France; Directeur de l'Institut d'Embryologie cellulaire et moléculaire du CNRS et du Collège de France, Nogent-sur-Marne, France

Roger N. Lemon BSc PhD MA (Cantab)
Professor and Head of Department, Sobell Department of Neurophysiology, Institute of Neurology, London

Olle Lindvall MD PhD
Professor of Neurology, University of Lund, Lund, Sweden

Douglas A. Luke BSc BDS PhD FDSRCS
Senior Lecturer in Anatomy, United Medical and Dental Schools, Guy's Campus, London

C. J. M. McCullough MA FRCS
Consultant Orthopaedic Surgeon, Northwick Park Hospital, Harrow

D. A. McGrouther MD FRCS
Professor of Plastic and Reconstructive Surgery, University College London Medical School, London

Stephen McMahon BSc PhD
Senior Lecturer, Department of Physiology, United Medical and Dental Schools, St Thomas's Hospital Medical School, London

Paul McMaster MA (Cantab) MB ChM (L'pool) FRCS (Eng & Edin)
Consultant General and Transplant Surgeon, Queen Elizabeth Hospital, Birmingham

Adrian Marston MA DM MCh FRCS MD
Emeritus Consultant Surgeon, The Middlesex Hospital and University College London Hospital Trust, University of London, London

Ivor Mason PhD BA
Senior Lecturer and Co-Director, Medical Research Council Brain Development Programme, Division of Anatomy and Cell Biology, United Medical and Dental Schools, Guy's Hospital, London

T. D. Matthews BSc MB BS DO FRCS FRCOphth
Research Fellow and Honorary Registrar, Charing Cross and Westminster Medical School, London

Pamela Milner BSc (Hons) PhD
Senior Research Fellow, Department of Anatomy and Developmental Biology, University College, London

Darius F. Mirza FRCS
Surgeon, Liver and Hepatobiliary Unit, Queen Elizabeth Hospital, Edgbaston, Birmingham

Barry Mitchell BSc PhD
Lecturer in Human Morphology, Faculty of Medicine, University of Southampton, Southampton

Isabella E. Moore DM MRCPath
Consultant Paediatric Pathologist, Department of Histopathology, Southampton University Hospitals NHS Trust, Southampton

Antoon F. M. Moorman PhD
Associate Professor in Anatomy and Embryology, Department of Anatomy and Embryology, Academic Medical Centre, University of Amsterdam, The Netherlands

John F. Morris BSc MB ChB MD MA
University Lecturer in Human Anatomy, University of Oxford; Wellcome–Franks Fellow and Tutor in Medical Studies, St Hugh's College, Oxford

Gonzalo Moscoso MB BS MD PhD
Senior Lecturer (Hon) in Early Human Development and Director, Early Human Development Research Unit, King's College Hospital School of Medicine and Dentistry, London

Richard L. Moss PhD
Professor and Chair of Physiology, Director, University of Wisconsin Cardiovascular Research Center, Department of Physiology, University of Wisconsin Medical School, Madison, USA

W. F. G. Muirhead-Allwood BSc (Hons) MB BS FRCS
Consultant Orthopaedic Surgeon, Royal National Orthopaedic Hospital Trust, Stanmore, The Whittington Hospital and King Edward VII's Hospital for Officers, London

Lars Neumann
Consultant Orthopaedic Surgeon, The Nottingham Shoulder and Elbow Unit, Nottingham City Hospital, Nottingham

M. D. O'Brien MD FRCP
Physician for Nervous Diseases, Department of Neurology, Guy's Hospital, London

Stephen C. O'Neill BSc (Hons) PhD
Lecturer, Veterinary Preclinical Sciences, University of Liverpool, Liverpool

W. J. Owen BSc MS FRCS
Consultant Surgeon, Guy's Hospital, London

Roger Parker MS FRCS
Clinical Anatomist, Department of Anatomy and Cell Biology, United Medical and Dental Schools, Guy's Hospital, London; Consultant Otolaryngologist, Royal Berkshire Hospital, Reading

Terence Partridge BSc PhD
Head of Muscle Cell Biology Unit, MRC Clinical Sciences Centre, Royal Postgraduate Medical School, Hammersmith Hospital, London

R. C. A. Pearson MA DPhil BM BCh (Oxon)
Professor of Neuroscience, Department of Biomedical Science, University of Sheffield, Sheffield

G. D. Perkin BA FRCP
Consultant Neurologist, Charing Cross Hospital, London and Hillingdon Hospital, Uxbridge

Marta E. Perry MUDr, LRCP, MRCS, PhD
Senior Lecturer, Division of Anatomy and Cell Biology, United Medical and Dental Schools, Guy's Campus, London

Terry M. Preston BSc
Senior Lecturer and Tutor, Biology Department, University College London, London

Sheila Rankin FRCR
Consultant Radiologist, Guy's Hospital, London

Geoffrey Raisman DM DPhil (Oxon)
Head, Laboratory of Neurobiology, National Institute for Medical Research, London

L. Rees MB BS
Lecturer, Division of Anatomy and Cell Biology, United Medical and Dental Schools, Guy's Campus, London

Charles H. Rodeck BSc MB BS DSc FRCOG
Professor and Head, Department of Obstetrics and Gynaecology, University College London Medical School, London

P. S. Rudland MA PhD MRCPath FIBiol
Professor of Biochemistry, University of Liverpool, Liverpool

Gordon L. Ruskell MS PhD DSc FBCO
Professor of Ocular Anatomy, City University, London

Brenda R. Russell PhD
Professor of Physiology, University of Illinois at Chicago, Chicago, USA

N. J. Saunders MD FRCS MRCOG
Consultant Obstetrician and Gynaecologist, Princess Anne Hospital, Southampton

John E. Scott BSc MSc PhD DSc
Professor, Chemical Morphology, Manchester University, Manchester

Robert A. Sells MB FRCS FRCS (Ed) MA
Director, Regional Transplant Unit; Consultant General Surgeon, Royal Liverpool University Hospital, Liverpool

Paul T. Sharpe BA PhD
Dickinson Professor of Craniofacial Biology, Department of Craniofacial Development, United Medical and Dental Schools, Guy's Hospital, London

Richard M. Sharpe BSc MSc PhD
MRC Special Appointment, MRC Reproductive Biology Unit, Centre for Reproductive Biology, Edinburgh

M. M. Sharr MRCP FRCS
Consultant Neurosurgeon, Guy's Hospital, London

P. S. Shepherd FRCP
Senior Lecturer and Honorary Consultant, Department of Immunology, United Medical and Dental Schools, Guy's Hospital, London

J. Victor Small PhD
Professor and Department Head, Institute of Molecular Biology of the Austrian Academy of Sciences, Salzburg, Austria

Kenneth J. Smith PhD
Reader in Neurology and Anatomy, Department of Neurology and Division of Anatomy, United Medical and Dental Schools, Guy's Campus, London

Moya Meredith Smith PhD DSc FLS
Reader in Comparative Odontology, United Medical and Dental Schools, Guy's Hospital, London

William A. Souter MB ChB (Hons) FRCS (Ed)
Consultant Orthopaedic Surgeon, Surgical Arthritis Unit, Princess Margaret Rose Orthopaedic Hospital, Edinburgh; Honorary Senior Lecturer, Department of Orthopaedics, University of Edinburgh, Edinburgh

John Maynard Stevens MB BS DRACR FRCR
Consultant Neuroradiologist, The National Hospital for Neurology and Neurosurgery and St Mary's Hospital, London

E. M. Tansey BSc PhD PhD
Historian of Modern Medical Science, Wellcome Institute for the History of Medicine, London

Cheryll Tickle MA PhD
Professor of Developmental Biology, Department of Anatomy and Developmental Biology, University College and Middlesex School of Medicine, London

John Trinick BSc PhD
Senior Research Fellow, Department of Veterinary Clinical Sciences, Bristol University, Bristol

Jan Voogd MD
Professor of Anatomy, Erasmus University, Rotterdam, The Netherlands

W. Angus Wallace FRCS (Ed) FRCS (Ed) (Orth)
Professor of Orthopaedic and Accident Surgery, The Nottingham Shoulder and Elbow Unit, Nottingham City Hospital, Nottingham

K. E. Webster BSc PhD MB BS
Professor of Anatomy and Human Biology and Head, Department of Anatomy and Human Biology, King's College London, London

Roy O. Weller BSc MD PhD FRCPath
Professor of Neuropathology, University of Southampton, Southampton; Consultant Neuropathologist to the Wessex Region

Colin Wendell-Smith AO MB BS PhD (Lond) LLD (Hon) (Tas) DObstRCOG FACE FRACOG
Emeritus Professor of Anatomy, University of Tasmania, Tasmania; Honorary Anatomist, Royal Hobart Hospital, Hobart, Tasmania, Australia

Michael Whitaker MA PhD
Professor of Cell Physiology, University College London, London

Bernard Wood BSc MB BS PhD
Derby Professor of Anatomy and Head, Department of Human Anatomy and Cell Biology, The University of Liverpool, Liverpool

历史回顾

亨利·格瑞传略（Peter L. Williams）

亨利·格瑞（Henry Gray）的父亲William Gray生于1787年，独生子。一次偶然的机会使他进入皇室，他在那里受到了良好的教育，作了英国王子的司库。

William Gray在1817年与Ann Walker结婚，在整个George四世王朝时代他们都住在温莎城堡。在这段时间，他们有了四个孩子，三个男孩和一个女孩。Henry Gray是第二个儿子，他有一个哥哥、一个弟弟和一个妹妹。1830年，随着William四世继位，他们搬出了温莎城堡，住进了伦敦Belgrave广场Wilton大街8号，距白金汉宫很近。



Henry Gray（中）在St George医院解剖室，1860年

Henry Gray的弟弟Robert Gray也是学习医学的，毕业后作了海军外科医生，22岁时不幸英年早逝。Henry Gray的妹妹终生未嫁，哥哥Thomas William是学法律的，1841年作了英国高等法院的代言人，1846年他出任高等法院大法官厅的大法官。就是这位大法官的儿子Charles于1861年患上了天花，Henry Gray在照料他这位侄子时染上了天花。

Henry Gray于1827年出生于温莎城堡，1830年随全家迁居伦敦Belgrave广场Wilton大街8号，他短暂的一生就是在这里度过的。1845年5月6日，他作为全日制学生就读于St. George医院，时年18岁。当时，这所医院在Kinnerton大街租几间临时用房办了一所医学院，在这里讲授解剖学、化学、物理学等，内科、外科和其它临床课程在医院讲授。前期的解剖学教师习惯于用Kinnerton大街75号即后来的动物医院套房作为一个大的立体模型去讲解外耳道、中耳和内耳的结构。Henry Gray以极大的决心和毅力学习解剖学，并初露超群的智慧和才华。此时的解剖学老师就是Henry Charles Johnson，后来以他的名字设立了解剖学奖学金。当时，Gray的学习非常出色，于1848年写出了著名论文《人眼及其附属结构的神经来源、联系和分布——人眼与其它脊椎动物眼的比较解剖学研究》，获得了皇家外科学会三年一次的大奖，时年仅21岁。这篇论文是解剖学、生理学、胚胎学和神经学交叉融合的典范，有重要的理论和应用价值，在医学界有深远的影响。

Henry Gray的所有学生和与他交往过的人都说他是一位不知疲倦且工作效率极高的人。1848年2月11日他被授予皇家外科学会会员的荣誉称号。1850年6月他应聘为St. George医院实习外科总医师，任期一年，其中半年在Robert Keate和Caesar Hawkins领导下，半年在Edward Cutler和Thomas Tatum领导下。1852年6月3日，他被推选为皇家学会会员（Fellow of Royal Society）。一个年仅25岁的年轻人能获得如此殊荣是非常罕见的。他回避一些出头露面的事，热心于自己的解剖事业，他从飞黄腾达的手术室毅然回到了解剖室，先是带实验、作示教，后任解剖学博物馆馆长和解剖学讲师。1858年他完成了《描述和外科解剖学》（Anatomy: Descriptive and Surgical），由Rarker & Son出版公司出版，这就是《格氏解剖学》的第一版。在书的前言中他写道，他非常感谢他的朋友H. Vandyke Carter博士在全书的标本制作和在解剖教学的试用中给予的巨大帮助。书中所有的制版用图都是Carter绘制的。书中绝大多数图版都是根据作者与Carter博

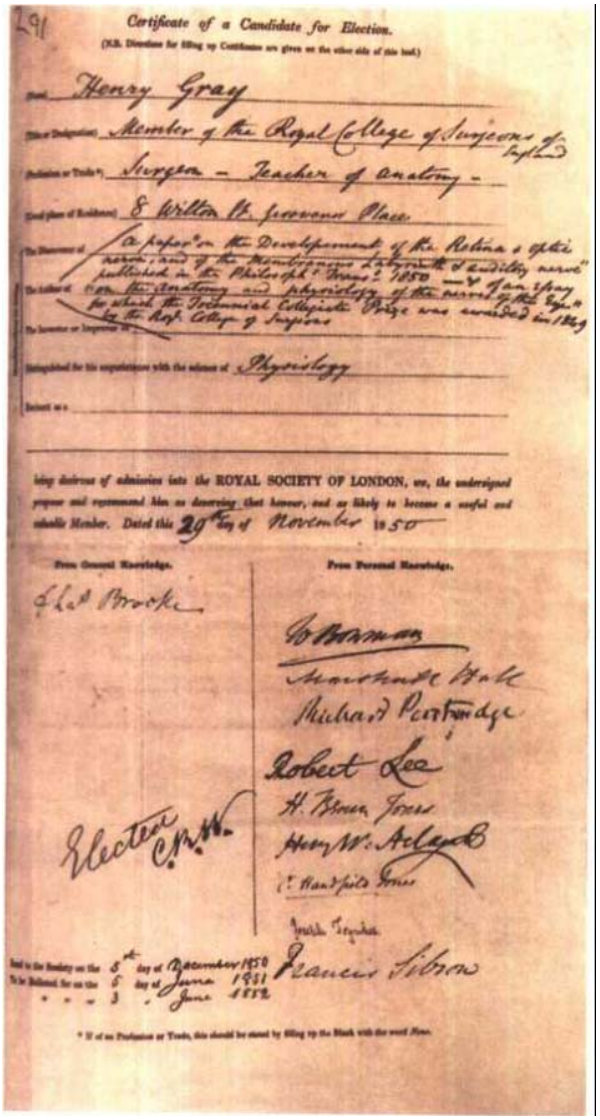

Certificate of a Candidate for Election.

Henry Gray

Member of the Royal College of Surgeons of England

Surgeon - Teacher of anatomy -

8 Wilton St. Grosvenor Place.

a paper on the Development of the Retina & optic nerve and of the membrana Jacobi" published in the Phil. Trans. 1850 — & on the Anatomy and physiology of the nerves of the 5th pair. the Telemical Collegiate Prize was awarded in 1849 by the Roy. Coll. of Surgeons

Physiology

being desirous of admission into the ROYAL SOCIETY OF LONDON, we, the undersigned propose and recommend him as deserving that honour, and as likely to become a useful and valuable Member. Dated this 29th day of November 1850

From Personal Knowledge.

Robert Lee

H. Bence Jones

Wm. W. Ackland

Francis Sibson

Elected 5th December 1850

皇家学会会员当选证书，有10位名人签字

士共同制作的标本绘制的。Gray还在前言中表示感谢Timothy Holmes在校对清样中给予的热情帮助。Holmes教授是一位文字修养很高的学者，他帮助Gray提高了该书的表达水平，因为Gray本人的主笔风格非常粗犷。

该书一出版就得到了《柳叶刀》杂志的高度评价，但也受到《医学时代》(The Medical Times)(1859, i, p. 241)的非难，在其一篇文章中无端指责该书部分内容是从Quain和Sharpey的《解剖学》中剽窃的。这一非难很快遭到了有力驳斥："诚然，在Gray的书中可以找到许多节段在文字描述上与Quain和Sharpey的解剖学中相应内容文字描述很相似，但是如果对通常解剖结构的描述有着某些与别人著作中相似的语句就斥之为剽窃的话，那也未免太荒唐可笑了"。

1861年，Caesar Hawkins和Edward Cutler这两位St. George医院的外科医师的职务将由他们的助理医师接替，Gray是候选人之一，另外两位候选人是Timothy Holmes和Athol Johnson。Gray被认为是最有希望中选的人。但是就在此时他照料生天花的侄子而染上了天花，并很快于1861年6月13日去世，时年34岁。当时他还任St. George和St. James门诊所的外科医师。他英年早逝，终生未婚。

Henry Gray的一生是奋斗不息、充满希望的一生，人们深深地怀念他。已经双目失明的Benjamin Brodie先生最后一次拿起他的笔给Charles Hawkins写下了这样一段话："我为Gray的不幸去世倍感悲伤。正当他的事业处于收获季节的时候，他却走了……。他的去世无论对于临床医学还是对于基础医学都是一个巨大的损失，又有谁能替代他呢？"。在《皇家学会会刊》(The Philosophical Transactions)中有这样一段话："Gray先生是一位才华横溢的解剖学教师，深受同事们和学生的尊敬。他的去世受到了解剖学界的深切悼念"。

如果Gray没有早逝，他能否在外科方面也取得像解剖学那样的巨大成就？能否成为一位世界著名的外科医生？尽管现在进行这样的猜测似乎有些可笑，但并非全无可能，因为在他去世前不仅在外科方面，而且在病理学等方面都作出了出色的成绩，他完成了《肿瘤》一书的初稿，可惜在他去世后手稿丢失，还完成了多篇水平很高的论文（表1）。

Gray的解剖学一书是应当时的医学生和开业医生特别是外科医生的需要而写成的。在关于人体结构的谬误还相当严重的当时，这本以作者实地解剖的材料为素材且图文并茂的书，受到了史无前例的推崇，有人甚至宣称该书已经达到了解剖学的最高境界。

毫无疑问，如果Henry Gray在天有灵，他也会为第38版的革新和成功而无限欣慰。第38版汇集了解剖学及相关学科的众多优秀专家，在第37版的基础上，进一步拓宽了内容、革新了编排方式、优化了视觉感受，紧跟学科发展的前沿，再造了《格氏解剖学》的更大辉煌。

表1 Henry Gray论著目录

1848	人眼及其附属结构的神经来源、联系和分布——人眼与其它脊椎动物眼的比较解剖学研究 本文手稿原件收藏于皇家外科学院图书馆
1850	视网膜和视神经的发生及膜迷路和听神经的发生 皇家学会会刊140:189～200
1852	鸡无管腺的发生 皇家学会会刊142:295～309
1853	脾的结构和功能 Parker J W: London收藏于伦敦皇家学会图书馆
1853	一例含脑的卵巢囊肿解剖之所见 内、外科学进展36:433～437
1856	骨的髓样瘤和髓样囊肿样瘤及其结构、病理和诊断 内、外科学进展39:121～149
1858	描述和外科解剖学 Parker J W: London
1860	描述和外科解剖学 第二版

《格氏解剖学》简史（E. M. Tansey）

19世纪50年代是自然科学和社会科学蓬勃发展的年代，《格氏解剖学》第一版就诞生于50年代的最后两年——1858年。当时，巴斯德（Louis Pasteur）发现了发酵有赖于微生物；Hermann Von Helmholtz测定了神经传导的速度；阿狄森（Thomas Addison）描述了肾上腺功能不全症，此病至今仍以他的名字命名(Addison's disease)；孟德尔(Gregor Mendel)开始了他著名的遗传学实验并取得了举世瞩目的成就；卡尔·马克思（Karl Marx）于1875年出版了震惊世界的《共产党宣言》(The Communist Manifesto)；达尔文(Charles Darwin)于1858年发表了划时代的生物学巨著《物种起源》(Origin of Species)，提出了自然选择的进化理论；魏尔啸（Rudolph Virchow）将Schwann和Schleiden的细胞理论引入疾病发生概念，创立了细胞病理学(Cellular Pathologie)；英国的第一部《医学法》(Medical Act)也在此时通过，并组建了医学总会（General Medical Council, GMC）作为医学职业调控和特许的权威机构。

19世纪50年代的这些重大发现和重大事件成了现代医学史上的重要话题。首先，人们从中看到了医学科学的迅猛发展和巨大活力，看到了科学理论与医学实践的密切关系；其次，人们可以看到，《医学法》的颁布实施大大促进了临床医学的专业化进程并加强了调控和专业化培训措施，包括解剖学的培训；第三，我们可以看到，Henry Gray的解剖学巨著正是适应了当时不断增长着的职业需求和科学发展的形势，同时也推动了医学教育和医学科学的进一步发展。

《格氏解剖学》已经延续了一个半世纪，这在医学科学高速发展的当今世界是少有的。在这150年的漫长岁月里，书的版本更迭了38次，各个版本还常常再印。在其发展过程中，尽管也遇到了不少困难和挫折，但最终获得了极大的成功，成为世界上少有的几本医学名著之一。

那么，在公开宣布本书的宗旨是为学生和开业医生提供准确的人体解剖、特别是临床外科解剖方面的知识的情况下，本书又如何获得了如此崇高的科学地位呢？为方便起见，将本书的发展过程分为四个连续的阶段加以分析，即起始阶段、基础阶段、停滞阶段和复兴阶段。

起始阶段 《格氏解剖学》第一版的内容集中于宏观解剖和外观解剖，这完全适应了当时临床外科的需要，因而赢得了广大读者的赞誉。当时医学权威杂志《柳叶刀》(Lancet)撰文宣称，在世界各种语言的解剖学书籍中，没有一本能与Gray的解剖学媲美。该书顺利地得到了美国的许可，于1859年发行了美国版。1860年本书第二版在英国出版，此后不久年轻的作者就与世长辞了。

《格氏解剖学》首次出版时，《解剖法》(Anatomy Act)已经颁布26年。该法肯定了医学生解剖尸体的合法性，并鼓励编写和出版尸体解剖指导和解剖学教科书。Jone Quain超前实施了这一法规，于1828年出版了他的《描述解剖学和应用解剖学概要》一书。G. V. Ellis于1840年出版了《解剖学实习指导》一书。这两本书都曾多次出版，并先后于1879年和1902年被分别确立为教科书的实习手册。与这些同时代的解剖学书籍相比，《格氏解剖学》的特色是特别强调了解剖学的外科应用基础地位并广泛应用了木刻图。在《英国医学杂志》(British Medical Journal)的一篇评论性文章中这样写道："百闻不如一见，……该书可以用作解剖学教科书和实地解剖指南"。Longman出版社取得了出版权，在Gray去世后出版了第三版，由Timothy Holmes任主编。Holmes与Henry Gray有着相似的经历，他也是St George医院的一位外科医生和解剖学教师，他继承了该书注重视觉效果的传统，适度增加了一些插图。

直到19世纪末，该书始终遵循Henry Gray的指导思想

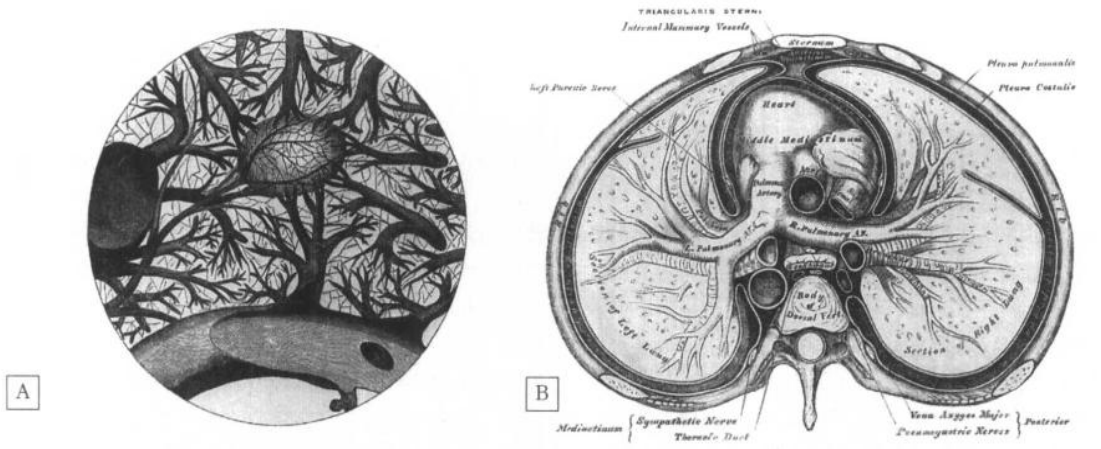

引自《描述和外科解剖学》第一版的插图。
A. 一个脾小体示脾小体与血管间的关系；B. 胸部横断面。

发展。各版的主编都是临床外科医生。Holmes主持该书的编辑工作多年，直到1880年的第9版，然后由T. Pickering Pick接替。两人在主持编辑工作期间，除对文字和插图进行了常规的修改和删减增补外，还作一些实质性改动。1869年的第5版是第一次实质性修改，Holmes将分散于全书中的微细解剖学即组织学方面的内容全部集中于绪论篇。但如此编排将微细解剖的内容完全脱离了大体解剖内容，使应该整合在一起的内容完全分隔开来。1887年的第11版由Pickering Pick重写绪论篇，使该篇不仅包括组织学的有关内容，还加进了发育方面的内容。他认为这样改变可为解剖科学的诸分枝学科和相关学科不断增长着的研究内容留有余地。

基础阶段 本书在遵循Gray的宗旨、面向医学生和外科医生的同时，也紧跟解剖科学的最新发展。在19世纪的最后几十年，医学的发展越来越趋向专业化，这是科学发展的大趋势，也是实行1851年颁布的《医学注册法》和1858年颁布的《医学法》的必然结果。医学教育中原来的一些附属科目变成了新的学科，相应的专职教学和科研职务也随之产生。解剖学的教学和科研不再由外科医生兼任，而是由专职人员承担。

世纪之交时期，职业解剖学家与《格氏解剖学》结下了不解之缘。自1901年的第15版开始，Durbam大学的Robert Howden与Pick共同编辑此书，1909年第17版之后由Robert Howden任主编，直到1926年第23版。他仔细认真地修改全书，特别是发育篇。他将该篇的题目改为“胚胎学”，增添了60多幅新图，在内容上仍然严守Gray的描述和应用宗旨。他删去了原书名中的“外科”二字，代之以“应用”二字，将原来的《描述和外科解剖学》改为《描述和应用解剖学》。他认为这样修改后可明确表明解剖学与临床各科而不仅是外科都有着密切关系，他还聘请了特别助理编辑应用解剖学方面的内容。在1913年出版的第18版中，他又引进了表面解剖学的内容。在他任主编期间，全书的插图几乎增加了一倍，彩图也增加了不少，并有很大的创新。Howden的继任者是Guy医院的T. B. Johnston，他于1930年第24版开始此项工作，在任30年。他在1938年出版的第27版中首次引进了X射线方面的内容。

有趣的是，在废除解剖学中的旧名词、更换新术语的争论中，本书走了一条折衷的路。解剖学中的新旧名词之争已延续了多年，有一位讽刺家曾说过这样一句话：“解剖学家宁肯用别人的牙刷也不肯用他人的术语”。争论本应在1887年召开的解剖学名词委员会上统一，但直到1895年仍未达成共识，只是产生了一个并不令人满意的折衷方案，即解剖学基本名词（BNA）。在第一次世界大战期间，Howden在《格氏解剖学》中引进了BNA名词，但为了与英国的解剖学家们取得折衷，他还是将原来的名词放在括弧中。第一次世界大战后，不列颠和爱尔兰解剖学会通过修改BNA名词而正式决定保留旧有名词。美国解剖学会则呼吁英国同行合作，采用国际统一的BNA名词。此时，《格氏解剖学》的主编响应了这一呼吁，同意采用BNA名词，认为使用英语的解剖学家应该使用统一的名词。至1935年第26版时，主编T. B. Johnston又提出了一个折衷的“英国修正的解剖学基本名词”（BR）。在BR中，有些名词同时保留了BNA中的名词和拉丁名词，并不得不用一些中括弧和大括弧，加了太多的注释。尽管BR的主笔宣称“BR名词的概念是确切的、对解剖学的初学者是有益的”，但实际效果并不好。

停滞阶段 在战争年代，由于纸张短缺，本书中的名词注释和表面解剖方面的内容不得不删去，其它方面的内容也有所稀释。但第二次世界大战后的1949年第30版便又恢复了战前版的内容、编排和开本。出于对本书的深切热爱和高度责任感，在20世纪50和60年代，随着编辑的更迭，革新的呼声越来越高，他们竭尽全力让《格氏解剖学》这棵参天古木获得新生。“修剪枯木朽枝”的重任落在了第31版编辑的肩上。但是，由于受内容多多益善的诱惑，文字过度膨胀，致使该书在内容上冗长乏味、在编排和插图上缺乏美感。该书的发展处于停滞状态。

同样的发展停滞命运也落在了《格氏解剖学》的美国版上。从第一版开始，随着版次的延续，美国版的《格氏解剖学》与英国版的距离越来越大，但总的来说，1908年之前的各版与英国版之间的联系还是比较密切的。第17版尽管还保留了英国版的序号，但内容已差之甚巨了。由此再往后的各版竟独立编排序号，与英国版的版次也不对应了。在第一次世界大战之前采取非常手段出版了两版——第18版和第19版。第19版由Edward Spitzka任主编，以《格氏解剖学》第19版的美国地区版的名义出版，第18版则以仿Howden主编的英国版的名义出版，这两版均未达到出版者预期的商业目的。这样的尝试再未重演。到了1942年美国版的第24版时，书名改为《格氏人体解剖学》（The Anatomy of the Human Body by Henry Gray），编委会由6人组成，这就使该书与其英国版的母书成了不同的两部著作。上述过程在一定程度上延迟了书的革新，直到20世纪60年代美国版才感到了革新的必要。

D. V. Davies完成第34版的编辑后，在著名刊物《柳叶刀》（Lancet）上撰文，提出了《格氏解剖学》进行现代化改革的必要性。他的不幸去世使这一重任落在了Peter Williams的肩上。Williams是Guy医院的解剖学教授，自1954年开始涉足《格氏解剖学》的编辑工作。当时他受T. B. Johnson之邀，协助D. V. Davies编辑第32、33和34版。他与他的同事Roger Warwick合作共同导演和制作了革新《格氏解剖学》的创举。

复兴阶段 1973年的第35版标志着该书的新生，尽管内容的权威性和服务宗旨理所当然地继承了原书的传统，但内容的广度和深度、插图的数量和质量却发生了很大的变化。版本增大了三分之一，用了双排大开页，文字全部重排，进一步强调了学术参考价值，列出了3000多条参考文献，600多幅插图有机地穿插在文字之中，有些是专门设计的图解式插图，并请了两位早年的评论家作序。作为一本现代解剖学名著，成功地在宏观和超微观的水平上揭示了人体的结构，并



HENRY GRAY b. 1827 d. 1861



Timothy Holmes 1863-1880



T. Pickering Pick 1883-1905



R. Howden 1901-1926



T. B. Johnston 1930-1958



J. Whillis 1942-1954



F. Davies 1958-1962



D. V. Davies 1958-1967



R. Warwick 1973-1989



P. L. Williams 1973-1994

与发育、生长和机能有机地整合起来。细胞学、组织学、胚胎学、神经学等学科的新进展都融于本书之中，使解剖学成了生命科学中的一个中心学科。

新版《格氏解剖学》获得了评论家和读者的热情喝彩，在全球销售20多万册，其中三分之一销往印度，三分之一销往美国、三分之一销往其它国家。特别值得一提的是在美国的销售特别成功，这是自1913年的不愉快事件发生以来英国版《格氏解剖学》第一次与美国版平等并刊发行。1989年的第37版被评为教育廉价书之一，获得了发行补贴，使该书的发行范围超过了130个国家。

编辑人员也有所增多。第35版聘任了5位编辑助理、其中Lawrence Bannister博士是第一位非医学专家，负责设计和绘制图解式插图。在36版中，他和Guy医院的另一位曾学过动物学的解剖学同事Mary Dyson博士都成了副主编，以后又与Peter Williams及Roger Warwick共同编辑了第37版。

本版进一步扩大和重组了编辑委员会和编写人员。编委会由Peter Williams任主席。他为本书辛勤工作了40年，直到生命的最后一息。本书已译成西班牙语、意大利语和葡萄牙语，誉满全世界。广大读者对本书的未来充满了喜悦和期望。

目　录

译者的话 v
前言 vii
原书作者 ix
历史回顾 xiii
亨利·格瑞（Henry Gray）传略 xiii
《格氏解剖学》简史 xv

第1篇　人体解剖学绪论 1

什么是人体解剖学 2
地球上的生命起源 3
地球上的生命进化 3
灵长类和人类进化 7
解剖学术语和名词命名 13

第2篇　细胞和组织 17

细胞 18
细胞结构 21
细胞质 23
细胞骨架 36
细胞核 46
细胞的繁殖 56
组织 67
上皮组织 67
单层上皮 67
复层上皮 71
变移上皮 72
分泌上皮和腺体 73
结缔组织 75
细胞外基质 80
结缔组织的分类 88

第3篇　胚胎学与发育生物学 91

引言 92
发育生物学简析 102
人体早期发生 121
胚胎营养 157
各个系统的发育 173
呼吸系统和消化系统 174
泌尿系统和生殖系统 199
神经系统和特殊感觉器官 217
肌肉骨骼系统 264
心血管系统 298
外形和大小的产前生长过程 328
先天性畸形和产前诊断 333

第4篇　新生儿解剖和生长 343

新生儿解剖 344
新生儿的各器官系统 346
新生儿生长 365

第5篇　体被系统—皮肤和乳腺 375

皮肤 376
引言 376
皮肤的微细结构 381
皮肤的附属器 400
皮肤的年龄性变化 411
皮肤修复 412
乳腺（乳房） 417
女性乳腺 418
男性乳腺 424

第6篇　骨骼系统 425

人体骨骼形态学 426
骨骼结缔组织 443
关节学概述 484
中轴骨骼 510
脊柱 511
肋 539
胸廓 545
颅骨 547
附肢骨骼 613
上肢骨骼 615
腕和手 646
下肢骨骼 662
踝和足 712

第7篇　肌肉 737

引言 738
肌肉的主要类型概述 738

骨骼肌 739
心肌 764
平滑肌 771
骨骼肌的附着 781
骨骼肌的形态与功能 783
形状和纤维结构 783
功能意义 783
肌与运动 785
头部肌与筋膜 789
颜面肌 789
咀嚼肌 799
颈前外侧肌和颈筋膜 802
颈浅层肌和颈外侧肌 804
舌骨上肌群 806
舌骨下肌群 807
椎前肌 807
椎外侧肌 808
躯干肌和筋膜 809
背部深层肌 809
枕下肌 813
胸部肌 813
腹部肌 819
盆部肌和筋膜 829
会阴部肌和筋膜 832
上肢肌和筋膜 835
连接上肢与脊柱的肌肉 835
连接上肢与胸壁的肌肉 838
肩胛部肌 840
上臂肌 842
前臂肌 844
手肌 858
下肢肌和筋膜 868
髋区肌 868
臀肌和大腿肌 870
小腿肌 881
足肌 889

第8篇 神经系统 901

引言 902
神经系统的细胞学 921
中枢神经系的细胞学 921
周围神经系的细胞学 945
中枢神经系的区域性构筑 974
脊髓 975
菱脑或后脑 1011
中脑 1066
间脑 1079
端脑 1107
基底核 1186
中枢神经系统内的液体腔隙和液体平衡 1202
周围神经系统 1225
脑神经 1225
脊神经 1258
自主神经系统 1292
副交感神经系统 1297
交感神经系统 1298
特殊感觉的外周感受器 1312
味觉感受器 1312
嗅觉感受器 1315
周围视器 1321
眼副器 1353
听器和前庭器 1367

第9篇 血液和淋巴系统 1399

血细胞和造血组织 1400
血液 1400
红细胞 1400
白细胞 1402
血液分型 1406
血发生 1407
淋巴细胞和淋巴组织 1417
胸腺 1423
淋巴结 1431
脾 1437
上皮相关淋巴组织 1442

第10篇 心血管系统 1451

血管 1452
胸腔与心 1470
心脏 1472
动脉系统 1504
主动脉 1504
颈动脉系 1513
锁骨下动脉系 1529
躯干部的动脉 1545
下肢的动脉 1564
静脉系统 1574
心静脉 1575
头颈部的静脉 1576
上肢的静脉 1589
胸部静脉 1591
下肢的静脉 1595
腹部和盆部静脉 1598
淋巴系统 1605

第11篇 呼吸系统 1627

引言 1628
鼻、鼻腔和鼻旁窦 1631
喉 1637
气管和支气管 1653
肺 1657
胸膜 1662
纵隔 1676

第12篇 消化系统 1683

引言 1684
口腔及其相关结构 1686
腭 1688
唾液腺 1691
牙 1699
舌 1721
咽 1725
腹部：总体构成 1733
腹膜 1734
从食管到肛门的消化管 1746
前言 1746
食管 1751
胃 1753
小肠 1763
大肠 1774
胃－肠－胰内分泌系统 1787
疝 1788
胰、肝和胆囊 1790
胰 1790
肝 1795
肝移植 1808
输胆管道和胆囊 1810

第13篇 泌尿系统 1813

腹部泌尿器官 1815
肾 1815
球旁器 1824
上输尿道 1827
输尿管 1828
肾移植 1834
盆部泌尿器官 1837
膀胱 1837
男性尿道 1842
女性尿道 1843

第14篇 生殖系统 1847

男性生殖器官 1848
睾丸和附睾 1848
输精管和射精管 1855
精索和阴囊 1856
阴茎 1857
前列腺 1859
女性生殖器官 1861
卵巢 1861
输卵管 1867
子宫 1869
阴道 1875
女性外生殖器 1876

第15篇 内分泌系统 1881

垂体 1883
腺垂体 1883
神经垂体 1886
松果体 1888
甲状腺 1891
甲状旁腺 1897
嗜铬系统 1898
弥散神经内分泌系统 1898
肾上腺 1901
节旁体 1905
主动脉旁体 1906
鼓室体 1906
尾骨体 1906

第16篇 表面解剖学 1909

头部 1911
颈部 1914
胸部 1915
腹部 1918
会阴 1920
背部 1921
上肢 1923
下肢 1929

参考文献 1937
索引 2045

第 1 篇

人体解剖学绪论

编辑 Lawrence H. Bannister
著者 Bernard A. Wood('灵长类和人类进化'全面修订)
译者 韩贻仁 高英茂 粟翼玟

什么是人体解剖学? 2
地球上的生命起源 3
地球上的生命进化 3
动物界:门 5
灵长类和人类进化 7
灵长类分类 7
灵长类的进化 7
人猿总科亲缘关系的分子证据 10
人类进化 11
解剖学术语和名词命名 13

什么是人体解剖学?

人体解剖学，顾名思义，就是进行人体解剖，也就是说把人体支解成局部来研究。许久以来，根据不同的需要，人体解剖学所涉及到的内容范畴也不同，例如与创伤、疾病和死亡作斗争，为美学、魔术或宗教创造偶像。除了这些实际需要外，人们还对人的生命机制的神秘性具有强烈的好奇心。有记载的第一所人体解剖学学校创建在亚历山大（从公元前300年左右至公元2世纪），著名的解剖学家Herophilus和Erasistratus即在这里执教，他们进行人体解剖，讲解人体结构。此前，古希腊各个时代也进行过人体解剖；两千年前埃及亦曾把解剖作为制作木乃伊过程的一部分。古代最有影响的解剖学家当属Galen（约为公元130～200年），他是一位医生，也是一位多产作家，曾在亚历山大研究过解剖学，后来到罗马工作。然而他的解剖学一书主要是根据动物解剖而不是人体解剖写成的。虽然Galen的著作错误之处很多，当时仍被大家作为解剖学教科书，致使解剖学受其错误影响长达1300余年之久。现代解剖学中尚有许多名词来源于Galen的著作。此后，凡是重要的解剖学文献均可追溯到文艺复兴时代。16世纪初，Leonardo da Vinci对解剖学有过卓越的研究，然而现今对其工作了解甚少。现代解剖学的奠基石是Andreas Vesalius（韦萨留斯）的著作：*De Fabrica Corporis Humani*（人体结构学）。该书于1543年出版，是年作者仅28岁，正在Padua（帕多瓦，意大利北部城市——译者注）执教。这本书是作者根据人体解剖实践的第一手材料写成的，摆脱了对古代教科书的依赖，而且图解精美，富于想象，具有很强的影响力。自从这本划时代的著作发表之后，解剖学即进入了一个繁荣发展时期，从意大利北部的大学席卷全欧洲。

然而，关于解剖用的尸体供应问题却一直受到社会习俗和宗教观念的束缚。自那以后的几个世纪，解剖学研究受到了许多干扰。在18世纪以后的英国，对坏人的极刑是处死后再解剖。欧洲各国解剖学家所用的解剖材料主要来自死刑犯、贫困人家或盗墓的尸体（多在英国）。19世纪，随着医学的发展和对疾病的有效治疗，合法获得尸体得到了认可，而且受到法律的严格控制。由于人们从医学训练得到了好处，充实医学知识也受到了普遍称赞，于是解剖学的坏名声便逐渐销声匿迹了。正因为如此，在某些国家如英国，一个人如果承诺在其死后将遗体捐赠给医科学校被视为此人的善举之一，并可在有生之年受到良好的医疗照顾。解剖学家既被社会也被学术界所接受，因为他们所研究的领域已远远超出了进行人体局部解剖的范畴。20世纪初的解剖学机构在科学界享有很高的声望，大学解剖学教授职位受到青睐，从而吸引了一些最优秀的人才投入到解剖学的教学和研究中。

随着研究领域专业化的发展，解剖学的范围也在逐步延伸，从局部解剖学又衍生出一些新的研究学科：人类体格学（Physical anthropology）、古生物学、比较解剖学、生物力学、人体运动学（Kinesiology），以及放射和直视影像研究。在微观水平上，组织学家不断揭示了人体细微结构这样一个新领域。新的仪器和研究方法的发明，使解剖学与生物化学、生理学、遗传学和物理学的联系越来越密切。胚胎学的研究揭示了生前个体发育的许多复杂变化，只有在了解出生前发育史的基础上，才能弄清许多成体解剖问题。对神经生物学研究而言，神经解剖学只是一个环节，还必须辅以神经生理学、神经药理学、实验心理学，以及新近发展起来的分子生物学和整脑成像力学。

由于解剖学涉及到许多分支学科，而且在研究方法上又与其他学科重叠，因此现在很难界定解剖学固有的领域。很明显，从临床角度来看，首先必须关心人体局部解剖，也就是说，外科医生、内科医生和各医学专业对人体必须要有清楚而又精确的认识。这就是Henry Gray出版其第一版解剖学的主要目的，也是本书第38版所关注的焦点。然而，仅仅解剖局部是不够的。解剖学家有时因为盲目注意细节、无休止地罗列条目和死记硬背临床意义不大的尸体结构而受到批评。甚至有人认为解剖学是一门不光彩的学科，埋没才智，不配享有解剖科学这样的科学头衔。

一些在年轻时经历过解剖学受压制的权威人士，有时竟也持这种观点，从而迫使许多教学系科不得不回避'解剖学'这一名称，而选用比较好听的名字。虽然这种作法对迎合偏见和争取基金资助也许是有利的，但是对解剖学的发展却适得其反。我们要像本书那样，赞美这门在现代生命科学中占核心地位的学科，它对人类文明确实作出了巨大贡献。解剖学历史悠久，凝聚着人们大量的辛勤劳动，包揽了与人体结构有关的所有知识领域，它像其他科学一样，也在不断地发生变化。新的研究资料使我们对人体动态结构的概念发生转变。现代解剖学越来越关注的是动态过程和活的结构，而不是死的结构。当然，尸体解剖对了解人体结构是必要的，但是更重要的是要把它同活体结构知识联系起来。计算机成像技术越来越开阔了我们对三维活体结构的认识，而且可以预期，此项技术在解剖学资料的获得、贮存、交流和临床诊断等方面将发挥重要的作用。实验胚胎学技术与显微术、分子生物学及分子遗传学相结合帮助我们更深刻地理解了许多问题，如成体的最后形态是怎样形成的，为什么会出现结构变异，身体怎样调节正常及再生的组织和器官的显微布局等。

解剖学是人类知识长河中的一部分。正像所有的科学领域那样，我们可以从不同角度和不同观点去研究人体解剖学。先是局限在一个小而又小的研究领域之中，如果没有这样的研究，一切科学都将陷入泛泛一般化，毫无意义。另一方面的研究也是必要的，即从整体观点出发，把各个分散的知识领域与大的结构模式，或者说是整体结构联系起来。如果科学研究是名符其实的，就要把这两种思路加以平衡。因此，解剖学不单是去分离局部，精确地描述骨骼、韧带、肌肉、血管、神经等等，而且还应力求掌握身体结构的整体性，进行多学科研究，不断探索基本原理，把活的身躯看做是极其复杂的而又具有时空不稳定性的整体。根据进化史可以把人体与其他所有生物联系起来，而在发育、成熟、生殖、衰老和死亡过程中又表现出多种多样的差异，并有着错综复杂的相互关联的功能。

此外，从哲学的角度来看，解剖学不单是一种动物（恰巧是人）的结构生物学，而且是人类对人体的自我认识。人体是人类进行社会实践和对外界发生反应的媒体。对骨骼、

肌肉、血管和神经通路等结构的描述就是认识和罗列人体的生命经历。

根据这些观点，我们在详述人体及其各组成部分之前，有必要先从自然界和生物界方面阐明人体解剖学的背景。

地球上的生命起源

我们对人类起源方面的知识基本上还是推测性的，它依赖于来自不同学科的零碎证据。每当发现新线索时，则又要重新评价。无疑人们还将继续这样做，这种情况会不断增多。有关的资料主要来源是：对灭绝物种化石遗迹的研究和对现存物种的解剖学、生物化学及遗传学的比较研究。其中，第一个来源是断定人类祖先的惟一可靠的直接方法。但是化石记录很不完整，因而对在各种不同状态下保存下来的骨骼遗迹很难解释。间接比较法亦曾对研究人类的亲缘关系提供了许多有用的线索，分子生物学中的一些新领域，特别是与分子遗传学有关的领域，对阐明人体结构和机能的形成将发挥重要作用。当然，人类发生过程源远流长，年代久远，受到各种各样环境条件的影响，既有地理上的，也有生物学上的。因此，要了解这些事件的意义，我们就必须考虑到能影响人类起源的自然界作用力和数十亿年前生命最初产生时的宇宙背景。虽然这些考虑似超出了解剖学的范围，但是这与我们要说明的机体的生命基础以及各级结构水平（细胞、组织、发育、系统和整体）上的构造和活动原理密切相关，这些问题都是本书要讨论的内容。

现代天文学的证据表明，物质宇宙是在100～200亿年前的一次突发事件中产生的，当时具有时空维度的物质成分首次出现（图1.1）。根据该事件的数学模型推断，当时发生了难以想像的爆炸力，产生了高达几百万度的温度，使物质的亚原子基本粒子得以游离存在。几微秒内，基本粒子开始变冷并自我装配成大的聚集体，最后形成氢原子和氢分子。这种物质迅速向外膨胀，至今仍在继续膨胀。从这次‘宇宙大爆炸’（big bang）的突发事件起，氢原子首先相当均匀地在空间散开，但亦存在着局部密度差异。随后在引力作用下，氢原子向一起漂移，形成较致密的星团，最后变成巨大的致密星团，足以导致热核融合反应和质一能转化，从而产生了星球。目前，有些理论家正在就一些具有创新性然而是纯理论性的数学模型交换意见，这些模型可帮助我们解决‘宇宙大爆炸’之前或开始时的基本状态问题。

星团聚集成星系。当它们衰老时，便依据其原初的分散程度和质量分别经历着各种物理状态变化。氢原子逐步融合成较重的原子，形成现今的各种元素。一些特别巨大的星球不稳定，后来爆炸成超新星，其融合反应产物被抛向星际空间，在那里冷却形成复杂化合物。这些物体被其他星球的引力场所捕获，聚结成大团块，成为绕星球运行的行星系。据认为，我们的地球大约是在50亿年前在太阳系中由一团炽热的岩石形成的，富含各种元素，如碳、硅、氧、硫、氯和磷，也含有一些金属，特别是钠、钙、钾和铁。最初，地球火山活动活跃，当其变冷时，水蒸汽凝结成早期的海洋、河流、湖泊，并产生了侵蚀和沉积过程，这些过程决定了地球今天的地质构造。此时地球变冷并发生了一些至今在水溶液中不能发生的化学反应。早期水中可能已是富含各种分子的无机离子稀溶液。尤其是，许多碳氢化合物在这种温度下很稳定。生命很可能就是在这样的环境中诞生的。

所有物质，不论是生命的还是非生命的，都是由基本亚原子单位和含量不同的多种共同原子组成的。生命与非生命最明显的区别在于物质分子结构的力学水平，生命要更高级一些。此外，生物的发育、生长和延续还要涉及到有序性的变化，随着机体复杂程度的增加，这种变化也越来越大。一般认为，生物具有许多共同属性，例如感觉能力和对环境变化的反应，以及运动、生长、生殖等机能。在第2篇中将对这些生命属性作进一步讨论。

生物的起源问题，至今依然是推测性的。一般认为（科学家们无异议），生命只有在地球上由非生命物质进化而来，最普遍的假说认为，当地球冷却到足以使大气水蒸汽凝结时，便开始侵蚀岩石，溶解在水中的元素生成简单的无机分子，这些分子吸收太阳能进行化学反应，产生了生命过程所必需的酶的氨基酸单元。再进一步反应，其中有的就进化成‘活的’自我复制单位，酷似病毒。在这些单位中，能保证酶和其他蛋白质复制所需的信息编码在核酸中。有些这样的单位被脂蛋白膜所包封即产生了最早的细菌样的单细胞生物，每一个体都能在一定程度上对其内环境进行调控，从而提高了局部有序性，延长了寿命和增强了生殖能力。

Miller和Urey1953年的实验结果表明，氨基酸能够在45亿年前的地球大气中形成；这就支持了关于生命起源于地球上的非生命体系的假说。然而生命进化的下一步，即这些氨基酸如何通过偶然的相互作用形成对自我复制所必需的蛋白质性的酶，还没有被证实。当然，缺少这样一种证据并不能否定这一假说。同样，在那时的条件下能够形成氨基酸的证据也不够充分。据推测当时的确是这样形成的。另一种假说认为，生命来源于星外，是陨石携带的简单生物到达了地球。

地球上的生命进化

关于生命的发生，许多学者主张可能只发生过一次，因为存在于不同生物中的高度复杂的大分子及其代谢方式具有许多共同特点，因而它们不可能是单独发生的。严格说来，关于生命起源问题，不论哪一种观点都是想像出来的，前面所说的‘只发生过一次’只是意味着仅有一种共同的发生机制，并不否认生命的发生可能有多个地点和时间。最简单的活细胞是细菌、蓝藻和类似形态的生物总称为原核生物。这类细胞不包含遗传物质的专门核区，也没有膜性细胞器，只有外表细胞膜。除了这些之外，它们具备了细胞所具有的大多数要素。更复杂的细胞即真核细胞，可能起源于这类原核细胞。二者的主要差别是：真核细胞具有核，核中含有由大量遗传物质组装成的多条染色体，从而使染色体避开了代谢损伤；真核细胞在细胞分裂时有专门的有丝分裂器，以处理好结构精密的染色体的分配；也具有在减数分裂中进行基因交换的完善方式，基因交换提高了生物的变异性和适应多变环境的能力。真核细胞的细胞质中含有复杂的膜性细胞器，因而细胞的不同区间可分别执行特定的功能。这些发展很关键，它使遗传物质、结构和代谢逐渐变得更加精密，因而产生了更加

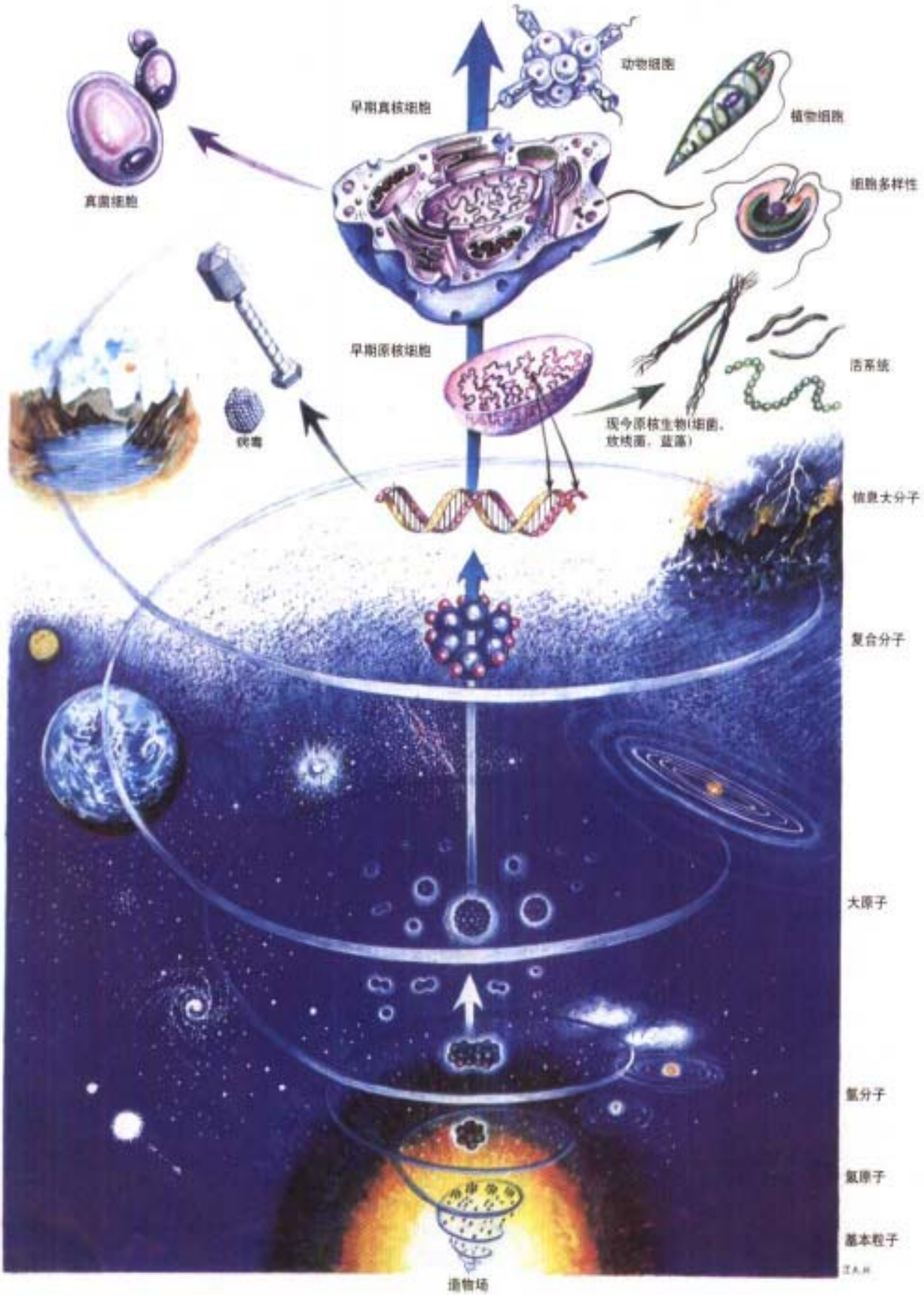

图 1.1 根据现代宇宙学、生物化学和古生物学资料推想出的生物结构的起源。

复杂的机能。在早期发展过程中出现过很多种不同的细胞，然而只有几种成了现今所知的生命形式（例如原生动物、单细胞藻、真菌、多细胞动植物）的祖先（图1.1，1.2；Vidal 1984）。有些细胞是由细胞合并产生的，有着更强的代谢潜能。线粒体和绿色植物中的叶绿体不同于细胞的其他细胞器，它们都有自己的遗传性能，因而可能是同源结构（见Margulis 1981）。也可能许多最早的真核生物能利用日光作为能源，并含有光合作用色素。的确，一旦环境中的早期养料耗尽，日光就成了生物界的惟一能源。食草动物和食肉动物依赖绿色植物供应化学能。从此以后，不同形式的生物大量繁衍，多细胞生物发展起来，多细胞生物中的不同细胞执行着各自特化的功能（Romer 1968；Attenborough 1979）。

动物界：门

大约在5亿年前，无脊椎动物的许多主要类群已经出现，只有在这时，反映这些进化变化的化石记录才开始发掘出来，并由此推断出生物的亲缘谱系（图1.2）。据认为，最早的真正多细胞动物（后生动物）具有两层细胞，也就是说它们是双胚层动物，后来又加上了第三个胚层，形成了外面为外胚层、中间是中胚层、里面是内胚层的三胚层动物。外胚层提供与环境接触的界面，内胚层则主要与营养有关，中胚层提供机械支持、肌肉运动与循环通路。最简单的三胚层动物（*triploblasts*），例如扁虫（Platyhelminths），其中胚层通常为实体。而在较复杂的三胚层动物中，中胚层则分裂为内（脏壁层）、外（体壁层）两层，内层包围着肠管，因而可使肠管在由中胚层形成的体腔（coelom）中自由移动。这类动物（体腔动物，coelomates）具有一套有效的血管系统，以运输肠道吸收的养分，抵达躯体的外层部分。这些动物都具有有能搏动的心脏样结构和分枝的血管通路。中胚层的壁层从肠管上游离出来，使运动器官得以进一步发展，许多动物还按体节形式构成。体节是一些有神经和血管分布的重复肌块，这种结构模式有利于各种不同的运动，并使躯体局部的功能特化。对许多动物类群（包括人类本身）来说，这种体节模式是一种基本结构模式，在形成体节的机制和各对体节的局部特化方面，无论是昆虫（如果蝇）还是哺乳动物都是一样的。

据认为，由这些分节的动物包括环节动物、节肢动物、软体动物和棘皮动物（如海星及其近亲）产生了脊索动物门（很可能是起源于一种棘皮动物的祖先）。现今知道的最简单的脊索动物样的动物是水生滤食动物，如海鞘（尾索动物，Urochordates）和鱼样的头索动物（Cephalochordates），如文昌鱼（*Branchiostoma* 或 *Amphioxus*）。这些动物的咽壁有多条支柱（supporting bars），支柱之间有裂缝（鳃裂），通过这一系列鳃裂从水中滤取食物。鳃裂可能是所有脊椎动物胚胎的鳃裂和咽弓的前驱物。这些原始动物中，许多具有中空的背部中央神经系统，正像海星一样，这一系统是由表层神经网内陷而来。这类动物两侧对称，在某一生活阶段，体节围绕在脊索周围，脊索挺直但可折屈，这种结构可让动物进行正弦曲线式游动。这类动物中有的分化出了神经嵴，神经嵴对脊椎动物的许多典型特征的发育具有重要意义。

真正的脊椎动物从这类原始动物起源的时间相当晚，约在4.1亿年前的志留纪岩石中发现了保存完好的称为甲胄鱼（Ostracoderms）的盔甲鱼化石。虽然在更古老的地层中尚发现有大小类似鱼的碎片，但盔甲鱼化石被认为是最早的脊椎动物化石。甲胄鱼无真正的颌（无颌状态），鳍处于原基状态，内耳只有两条半规管，从这些特征判断，其游泳能力很弱。然而，它已具有典型脊椎动物的全部特征，有脑和包围脑的头盖骨，腹面有一心脏和保持高压的血管系统。鳃弓支持着鳃，鳃弓间为鳃裂，水流穿过鳃裂形成呼吸循环。心脏推压血液流经鳃弓中的一系列血管，鳃弓的基数为6对。虽然这种血循环是用来灌注鳃，以进行气体交换，但是所建立的这种个体发育模式一直保留至人体胚胎发育中，变成了离心大血管。现代圆口鱼（如七鳃鳗）是这类鱼的后裔。

再进化一步，最前面的鳃弓演化为支持口的结构，其腹面部分成为下颌弓，这便使进食方式更加有效和多样化（颌口动物结构水平），也使牙齿可固着在牙床上，提高了进食效力（关于上牙床和牙齿的进化见第3篇）。第二鳃弓（舌弓）被用于支持第一鳃弓和连接舌器官。与此同时，形成了复合鳍，并产生了第三条半规管。脑结构的进化，可更有效地控制运动，从而使游泳能力大为增强。这些进化步骤很成功，大多数晚期脊椎动物均来源于这一祖先。这些早期鱼类包括许多不同类型，虽然软骨的鲨鱼和虹（软骨鱼纲）迄今一直很繁盛，但是大多数早期鱼类已经灭绝。另一个类群的鱼具有硬骨（硬骨鱼纲，Osteichthyes），它分为两个进化系列，一个进化为大多数现代辐鳍鱼；另一个则进化为肉鳍类（Sarcopterygians），其鳍高度肉质化，有一条中轴骨，与现代肺鱼和腔棘鱼（Coelacanth）（毛尾鱼属）很相似，以后衍化为早期陆地脊椎动物的肢体。在这类鱼中，有一些已是既能呼吸空气、也能用鳃呼吸。它们的上牙床与脑壳（神经颅）融合，增强了头盖骨的机械稳定性。由表皮鳞衍生出的各种板状骨更加增强了神经颅、牙床骨和其他鳃弓的机械性能。这些‘鳞片骨’在系统发生中相当于人类头盖骨的膜骨，而更原始的神经颅和脏颅成分则相当于软骨内成骨。

大约在2.7亿年前的上泥盆纪（Upper Devonian era），从这些鱼类进化出了最早的陆地脊椎动物。这类动物是具有许多鱼类特征的两栖类动物，然而它们具有肉质肢体，代替了胸鳍和腹鳍。它们与所有陆地脊椎动物一样，每一肢体都带有五趾和典型的中轴骨（五趾型肢），因而它们能够在成炭森林地带的沼泽地上爬行，其遗体也在此处变成了化石。除了幼虫时期，它们无鳃，通过食管的憩室即简单的肺进行呼吸，这种呼吸方式是通用的附加呼吸法，连一些生活在热带缺氧的水中的鱼也是靠这种方法呼吸。从现代两栖类动物（如蝾螈、蛙、蟾蜍）的情形来判断，这些动物的心脏已部分地分隔出了左右心室，因而血液也部分地分隔为体循环和肺循环，形成了一套更为有效的气体运输体系，有力地支持了更加活跃的运动。随着鳃的丧失，鳃弓中的弓动脉也发生演变，数目也减少，衍化成通向头、躯干和肺的大动脉。但是两栖类还脱离不了对水环境的依赖，因为它们仍要在水中产卵，而且皮肤通透性大，易于失水。

两栖类出现不久就出现了早期爬行动物。两个方面的进

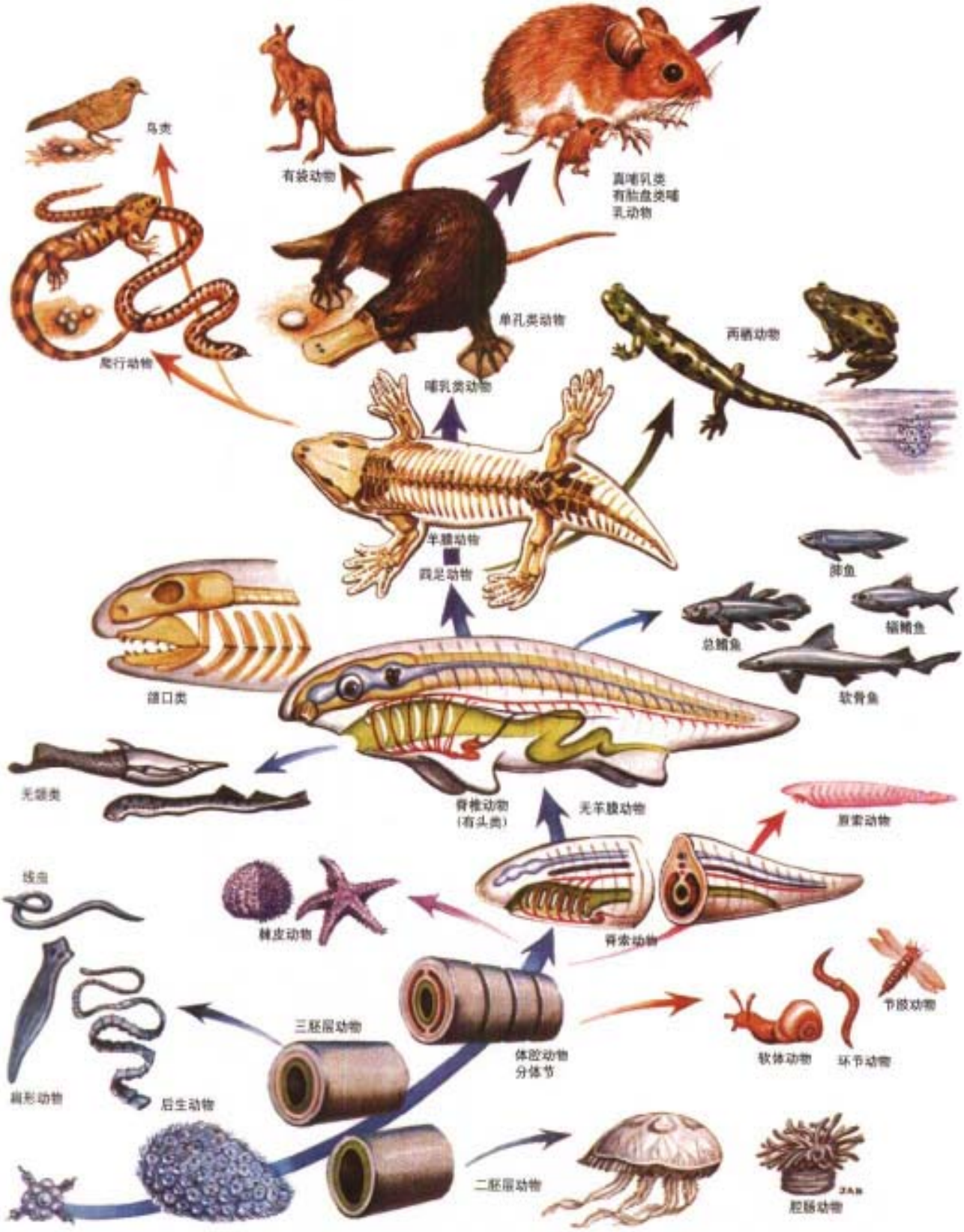

图 1.2 根据现有证据列出几类主要动物（直至哺乳纲）的进化关系和不同结构。

化使这一新类群脱离了对水的依赖。一是皮肤角质化，可防脱水；二是完全行陆地生殖，幼体在有包壳的卵中发育，可防止水分的散失，但仍能进行气体交换。胚胎在卵壳内漂浮于液体中。羊膜腔和围绕羊膜腔的膜即羊膜和绒毛膜起着鳃的作用，除了卵壳以外，这些变化在爬行动物之后的所有动物（包括哺乳动物）中均保留了下来。

爬行动物这时可在干地和湿地上到处自由捕食，成了占统治地位的脊椎动物，长达数百万年之久。它们身体内部发生了许多变化：体循环与肺循环完全隔开，形成了腔静脉，血液可更有效地返回；产生了高压肾，过滤更加有效；脑发生了多种分化，提高了感觉和运动反应以及建立更复杂的行为模式的能力。

虽然许多进化最成功的爬行动物类群如恐龙最后还是灭绝了，但是有一些类群如龟、蜥蜴、蛇和鳄等却一直延续至今，有的甚至发生适于飞行的高级进化，变成了鸟。在爬行动物进化史的早期，出现了另一个具有重要意义的类群。它们具有专门的头骨，头骨侧面中央有窝，使咀嚼肌得以延伸，脑和脑壳扩大，牙床结构改变，适应接收听觉信号的几块听小骨逐步并入中耳，具有多个牙尖的不同类型的复合牙也插入了牙床，标志着可进行更有效的咀嚼，同时在下颌骨突与颞骨间形成了更加粗壮的关节。位于躯体下方的肢体带动中部和远部关节转动，使运动方式发生了改变，从而有能力把躯体从地面上举起；其奔驰行为配合有相应的高代谢速率和温血化；毛覆盖周身，形成了一绝缘层。

大约从2亿年前的二叠纪起，这类动物与居统治地位的爬行动物共存，当后者灭绝时，前者取而代之，成为占统治地位的陆地脊椎动物。到这时，哺乳动物得到了充分发展，脑大为扩大，颞下颌关节功能完善，牙齿特化，适合不同的功能（如切割、研磨等），显示出哺乳动物尖牙最原始的模式（见第12篇）。澳大利亚的原兽亚纲（单孔类动物，Monotremes），如鸭嘴兽（Platypus，鸭嘴兽属Ornithorhynchus），是这些早期哺乳动物的最近的后裔。从这些动物推断，早期哺乳动物一定是温血性的，被覆着毛，哺乳幼仔（虽然仍产卵），并具有一些非爬行动物的特征，如躯干分为胸部和腹部，具有横膈膜，可进行胸呼吸。咽动脉弓更加精简合理，第三对动脉弓左侧者发育为主动脉。很明显，这类动物具有良好的适应环境能力，可在环境条件发生剧烈变化时，应付各种气候条件和利用各种食物。它们的脑更为进步，能使它们更加充分地利用环境。这一发展有利于幼仔的生存和发育。这类动物中有许多类群迅速繁衍，遍布大陆各地。其中有一类舍弃了卵生方式，使胎儿在子宫中度过早期发育阶段，从而使这些类群动物占了优势。这些动物就是后兽动物，如有袋类型的袋鼠和无袋类型的负鼠。它们的脑体积大小与爬行动物的相当，具有一套更有效的进食器官，包括有高度特化的牙齿。另外，由有袋动物进化产生了另一类哺乳动物—真兽动物，即胎盘动物（Placentals），后者逐步取代了前者。在这些新的哺乳动物中，发育中的幼体可在母体内发育更长的时间。它们也像有袋类胚胎一样，通过胎盘与母体联系，提供养料，进行气体交换，去除排泄物，并满足其它一些代谢需求。真兽动物的胎盘比有袋动物的更为精密有效，允许胎儿在较晚的发育阶段降生，特别是脑可在用于外界生存之前发育到相当复杂的程度。这样的哺乳动物很快取代了其它大多数类群。真兽动物的这种基本类型最早出现在1.2亿年前的白垩纪（Cretaceous），或更早一些。这种动物极为成功地适应各种进化环境，演化出我们今天所知的各种哺乳动物。

现存的与早期真兽动物有近亲关系的动物是食虫目哺乳动物（Insectivores），例如鼩鼱，它们是一些具有原始齿型的十分活跃的小动物。据认为，正是从这类动物的某一物种进化成了灵长类的祖先。

灵长类和人类进化

现在生存的灵长类大约有230余种。它们都栖息在热带和亚热带的森林地区，躯体大小的变化幅度很大，例如鼠狐猴（mouse lemur）的平均体重只有100g，而大猩猩（gorilla）的平均体重则达150kg。它们被归属为灵长类的特征依据，是神经系统和运动系统，有以下几点：

- 与躯体相比，脑体积相当大；
- 视觉系统发达，表现为视皮质很大，具有灵长类的复杂组织结构，立体视觉发达，眼球由大的硬骨保护；
- 用于抓握的手和足分别具有手掌和足底，上面长有垫、皮肤脊、以及勾状的指（趾）甲，没有爪。

灵长类分类

通常是按两种不同的分类系统对具有这些属性的现存灵长类进行分类（表1.1）。一种是根据形态特化的总体水平或阶段（grade），将灵长类划分为原猴类（Prosimians）（'猿和猴之前'）和猿类（Simians）（'猿和猴'），Simian即是'扁鼻'的意思。猿类的灵长类特征更为明显，而原猴类却保持着一套原始的特征，如下颌（颏）联合未融合、眼眶和颞窝间有一条永久性通路，未融合的前额骨，在第二手指上有一爪，称为'梳理爪'（grooming claw）。原猴类中包括有狐猴、懒猴和跗猴（眼镜猴，译者注），而新、旧大陆猴与猿和现代人共同组成了现存的猿类。灵长类的另一种分类系统是根据进化枝（clades）来归类，强调进化史，而不注重形态复杂性的总体水平。这两种分类系统的主要区别在于如何处理跗猴。进化枝系统根据跗猴的视网膜、眼眶和胎盘与猿类的相似性，把它们共列为单鼻猴亚目（Haplorhini）。现存的狐猴和懒猴构成第二个亚目（Suborder）即湿鼻猴亚目（Strepsirhini），包括所有具有湿鼻突（鼻镜）的现存灵长类。

灵长类的进化(图1.3, 1.4)

灵长类起源 灵长类是由真兽类哺乳动物第一类群分化出来的，但是它们的进化历史证据甚少。据估计，已知的250种化石灵长类可能只代表已知的灵长类物种的不到5%。

最早的灵长类动物证据是从北美的晚白垩纪和早期老第三系（Palaeocene）岩系中发现的。最近从北非的发现表明，老第三系时，它们也存在于北非大陆。最早的化石证据距今6500万年，这是一些类似于鼠狐猴和矮丛猴的化石。这些化石表明是一种体型比现代小鼠略大一点的动物。这些动物属于近猴下目（Plesiadapiformes），通常称为近猴类

表1.1 现存灵长类主要类群的两种分类系统。两个亚目系统包括‘基于进化枝’的分类和传统的‘基于形态结构特化阶段’的分类。

目	亚目		下目	
	特化阶段	进化枝		
灵长目	原猴亚目（原猴类）	湿鼻猴亚目（湿鼻猴类）	狐猴下目	狐猴
			懒猴下目	懒猴
	类人猿亚目（猿类／类人猿类）	单鼻猴亚目（单鼻猴类）	跗猴下目	跗猴
			阔鼻下目	新大陆猴（悬猴、狨猴、珠猴）
			狭鼻下目	旧大陆猴（猕猴类） 猿类／人类(人猿总科)

(Plesiadapids)。虽然这些动物在许多方面都比较原始，但有些学者认为，它与始新世的晚期兔猴（adapid）具有共同特征，因而有充分根据把近猴类归入灵长目中。可是有另外的证据，特别是头骨方面的证据表明，近猴类的耳区与现存的灵长类很不相同。现存的灵长类的中耳底都是由颞骨构成，而近猴类则是由鼓室内骨构成。因此，不把近猴类包括在‘现代灵长类’（primates of modern aspect）或真灵长类（euprimate）之中，而单列为‘古’（archaic）灵长类。

最近，有的学者主张，‘古’灵长类和‘真灵长类’无论是化石的还是现存的，都应和树鼩鼱(攀缘类(Scandentia))、蝙蚨（翼手目（Chiroptera））和飞行狐猴（皮翼目(Dermoptera)）归为一类，称为Archonta。最近又把这种粗分类进一步细分，只把飞行狐猴、真灵长类（包括化石和现存的）和树鼩鼱归入灵长目。有趣的是，这又重提了很久以前Le Gros Clark的假说：树鼩鼱，或攀缘类，属于灵长目。不管怎么说，关于灵长类的早期进化史和亲缘关系等问题，还远远没有解决。

始新世灵长类 在最早发现真灵长类的确凿证据的地方找到了早始新世化石，这是一些似狐猴的兔猴（adapids）和似跗猴的奥姆猴（omomyids）。它们的齿型表明，早期‘真灵长类’适应于吃果实、叶子和昆虫。有一个时期，奥姆猴和兔猴都被认定为晚期猿类的祖先。但现在却趋向于认为，奥姆猴和兔猴是与现存灵长类进化支完全不同的一个辐射支。始新世的主要大陆分布与现今的情形很不相同。早始新世，古地中海把非洲与欧洲、亚洲隔开，而欧亚大陆（北美形成了劳亚古陆）则是一块断续相连的亚热带大陆。南美洲与非洲靠得很近，陆生哺乳动物包括灵长类可在两洲之间迁徙。始新世末期是哺乳动物进化发生实质性变化的时期，许多类群大规模灭绝，古生物学家把这一时期称为‘大切除’（great cut-off: Grande Coupure）。在下一个地质年代中，化石记录相当稀少，‘渐新世’（Oligocene）这个名字就是‘很少化石’（few fossils）之意。

最早的懒猴样动物是在非洲始新世地层中发现的，但是关于现代狐猴的起源问题尚不清楚。至于现代原猴亚目的第三个成员—跗猴属，可以认为，如果不能证明生活在北半球始新世的（奥姆猴）也像shoshonius那样与现代跗猴有亲缘关系，那么就有可能在晚始新世或早渐新世的非洲跗猴（Afrotarius）中找到跗猴的起源。现代跗猴的分布限于亚洲沼泽地区的羯布罗香（dipterocarp）丛林中，跗猴及其栖息的丛林随之从非洲消失了。

早期猿类阶段的灵长类的证据得自埃及法尤姆省（Fayum）洞穴中的沉积物，其中最早的证据可追溯到始新世以及从渐新世采集到的标本（见下文）。根据埃及猿（*Aegyptopithecus*）和其它属的化石遗迹表明，有像猫一样大小的猿类存在。由于在缅甸发现了属于双猿（Amphipithecus）和邦唐猴（Pondaungia）的化石遗迹，于是关于猿类起源于早始新世的猜测得到了支持。后来，又在阿尔及利亚的几处始新世地层中发现一组不完全的颊牙，属于阿尔及利亚古猿（*Algeripithecus*）。这一发现表明，存在着两种可能性，一是猿类可追溯到5000万年以前；二是像兔猴和奥姆猴辐射支一样，有一个类似猿类的始新世辐射支，但其本身与现代猿类无直接关系。

最近在中国东南地区从一处距今4500万年的始新世地层中发现了灵长类，这一发现又为灵长类的进化添加了重要的新资料。其牙齿与现存跗猴的相同，从而肯定了这是跗猴的遗迹。这表明，中中新世奥姆猴分布在北美与亚洲地区。发现有一块下颌骨属于一个新科—曙猴（*Eosimias*），这一证据说明，亚洲曾是猿类和类人猿进化的重要中心。曙猴具有未融合的下颌骨联合，它是已知的最原始的猿类。

猴类和猿类的起源 现在所知，非洲渐新世有7个属的猿类，它们几乎全部都是在化石特别丰富的法尤姆地区发现的。从这一点来看，这时猿类已相当多样化。是哪些特征标志出这些化石类型是猿类而不是原猴类呢？主要是头骨和齿式，如鼻突退化、上颌骨退缩到脑壳的前下方、眼眶后方有骨膈、上颌支升高、两块额骨融合、下颌联合融合、切牙排列紧密并垂直植入、磨牙牙冠呈方形、前磨牙磨牙化等。有的属类似于旧大陆猴的原上猿（Propliopithecus），另一些属，如埃及猿，它们的牙与现代猿类的牙极为相像。埃及猿明显是吃果

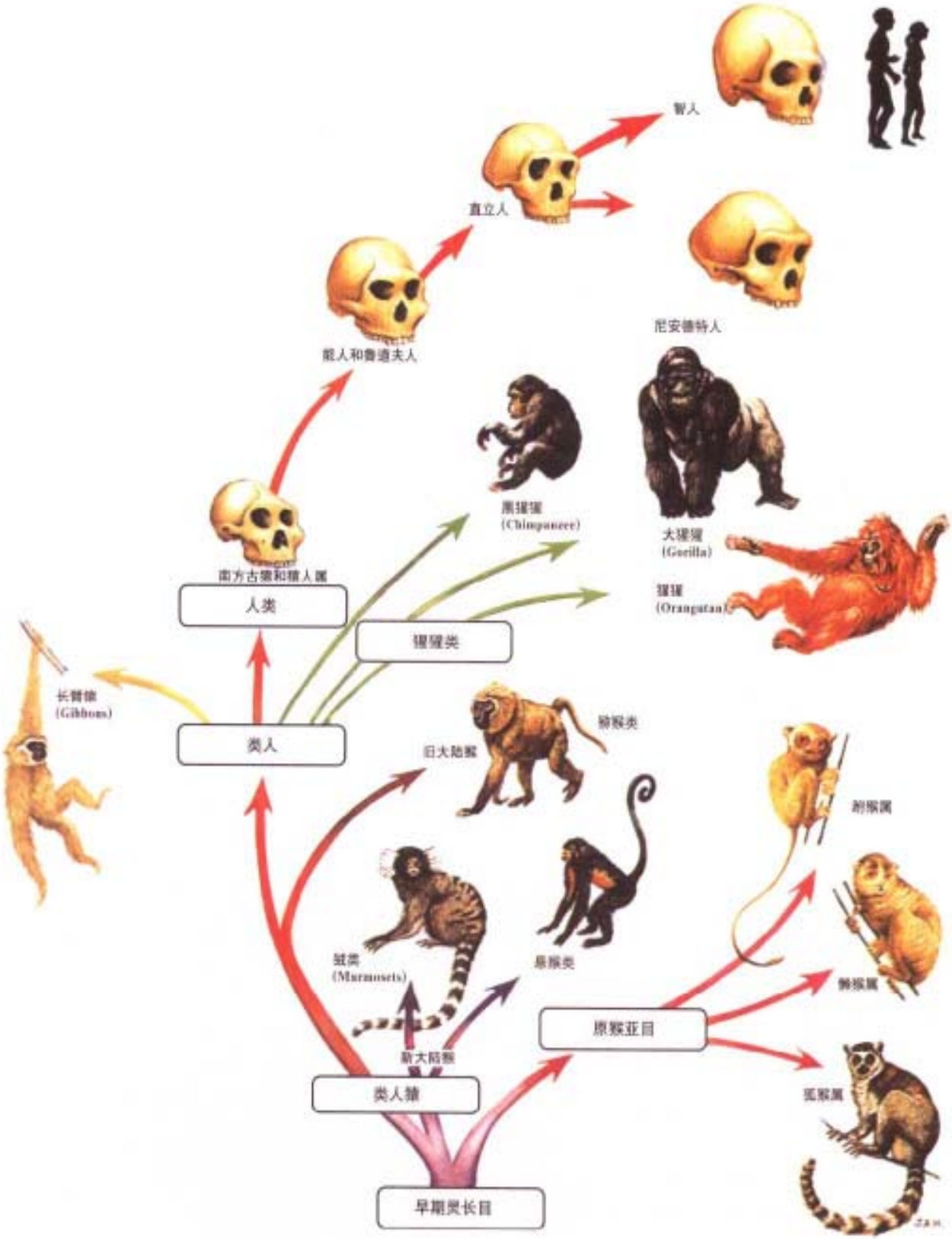

图 1.3 智人与现存的真灵长类之间的进化关系简明图解。因现有分类资料不详，为了简化，未列入灵长类化石种的详细分类（见正文）。

实的四足动物，其骨架结构适合于在渐新世雨林中攀缘和跳跃。早期旧大陆猿类在许多方面与同时代的旧大陆猿相比，更加近似现存的新大陆灵长类。

新大陆猴，或阔鼻猴类（Platyrrhines），在进化史上是个多样化的类群。它们除了在地理上与类人猿隔离以外，还具有侧向鼻孔，故尚可与旧大陆猿类或狭鼻猴类（Catarrhini）区别开来，因此给它们起一个‘塌鼻子’的下目名称。此外，狭鼻猴类比阔鼻猴类在每一牙床上多了两个少见的前磨牙和一条从中耳腔伸入外鼓室的小管。而且狭鼻猴类与阔鼻猴类不同，其颞窝壁上额骨与蝶骨间有一接触。除了长臂猿以外，狭鼻猴类比阔鼻猴类具有更明显的性二形性（sexually dimorphic）。

关于阔鼻猴究竟是从北美奥姆猴祖先进化来的，还是来源于早期非洲祖先的问题，尚有不同的意见。在南美洲发现的3个渐新世化石和几个中新世化石足可与现存的阔鼻亚科找到关系，这说明阔鼻猴的主要谱系可能长达2500万年。

在中中新世只有两个属的旧大陆猴，它们在800～900万年前（晚中新世）就已分化成了现存的旧大陆猴的两个主要类群，即猕猴科（Cercopithecinae，现代长尾猴、猕猴、白脸猴和狒狒）和疣猴亚科（Colobinae，食叶猴）。化石记录表明，疣猴类很可能是代表旧大陆猴总科的原始类型，即猕猴总科（Cercopithecoidea）。从这一祖先进化出多达10个谱系，它们栖息范围广阔，从沙漠到山林都有。这些化石外形比它们的现代同族要大。

现代猿与化石猿的进化关系 旧大陆猿类（狭鼻类）中的第二个总科—人猿总科（Hominoidea），包括现代猿类：人类和它们的化石祖先的一个类群。人猿总科至少在2500万年前即分离出来了，它们开始是一个食果动物类群，其体型大小与栖息在热带丛林中的现代猴很相近。现代猿类具有中轴骨和颅后骨特化的特征：有一加长的前肢，腕和手具有旋前和旋后的特点，有可高度外展的可动盂肱关节，有头尾伸长的肩胛骨，有宽的胸和短的腰椎。有充分证据表明，现代猿类是中新世中期和晚期所产生的许多类群中的仅存代表。当时，森林向北蔓延，达到了比今天更高的纬度，广布欧亚大陆。在纳米比亚发现的一中新世化石猿表明，它们也栖息在南半球的丛林中。但是，前面所说的猕猴在晚中新世的辐射支有效地替代了人猿总科，成为旧大陆中居统治地位的灵长类。

传统上人类学家把现代猿和化石猿以及人类分为4个科。一个为山猿科（Oreopithecidae），它是惟一所知的晚中新世化石记录。它的牙像旧大陆猴，而颅后骨更像猿。其分类地位迄今尚未解决，但它与化石的和现存的巨猿亲缘关系极为密切。其余3个传统的人猿总科都有现存的代表，即：（1）长臂猿及合趾猿，有时称为‘小猿类’（lesser apes），组成了长臂猿科（Hylobatidae）；（2）大猩猩（gorillas）、马来猩猩（orang-utans）和黑猩猩（chimpanzees）组成了猩猩科（Pongidae；pongids）；（3）现代人和人属中灭绝的物种—南方古猿和傍人（*Paranthropus*）共同组成了人科（Hominidae；hominids）。

近年来，在研究总科内的亲缘关系中应用了分子生物学方法，同时又对猿类的中新世化石记录重新进行评价，结果对传统的分类系统产生了几种不同观点。一种观点是应用系统发生分析原理，把化石和现存猿类分成3个科，而不是4个科：

第一个最原始的猿科为原康修尔猿科（Proconsulidae），仅从化石证据中有所了解。很显然，此科是起源于早中新世的非洲专有类群，其跨越的时期约由2200万年至1700万年。原康修尔猿属均为树栖四足动物，适于作悬挂行为。它与其它猿类所共有的特征是无尾、拇指对掌、肩部特化、前磨牙牙冠矮、脑比旧大陆猴的大。

第二个科相当于传统分类法中的长臂猿科（Hylobatidae）。现代长臂猿（gibbons）及合趾猿（siamangs）没有强有力的化石代表，但是从中国中新世找到的池猿（*Lacopithecus*）极接近长臂猿的祖先。

第三科为人科（Hominidae），在新分类法中此科至少划分为3个亚科。一个亚科由一些灭绝的分类单位所组成，即森林古猿亚科（Dryopithecinae）。这些类群包括厚釉质猿（thick-enamelled apes）的中中新世群，非洲古猿（Afropithecini）和肯尼亚古猿（Kenya-pithecini），以及薄釉质森林古猿（thin-enamelled Dryopithecini），后者比原康修尔猿并未进步多少。第二个亚科为猿亚科（Ponginae），包括马来猩猩和其猿（Pongini）亚群的半化石（subfossil）代表，以及属于西瓦古猿（*Sivapithecini*）亚群（tribe，指亚科下的类群，译者注）化石单位的马来猩猩的姊妹类群。西瓦古猿包括从土耳其和巴基斯坦中、晚中新世发现的并属于西瓦古猿属（*Sivapithecus*）的遗迹。匈牙利的鲁达古猿（*Rudapithecus*）和中国的禄丰古猿（*Lufengpithecus*）两个属也可能是西瓦古猿类群中的尚未完全特化的成员。从牙床和牙齿判断，巴基斯坦和中国的巨猿（*Gigantopithecus*）也属于此亚科。第三个亚科是人亚科（Homininae），包括：（1）现存的几个大猩猩（gorilla）亚种，它们被归属为大猩猩亚群（Gorillini）；（2）人亚群（Hominini），包括两个现存的黑猩猩种即黑猩猩（*Pan troglodytes*）和矮小黑猩猩（Pan paniscus），以及阿地古猿属（Ardipithecus）、南方古猿属（Australopithecus）、傍人属（*Paranthropus*）和人属（*Homo*）4个属。根据这一新的分类系统，把传统上称猩猩科（pongids）的现存种类改称为猩猩类（pongins）（马来猩猩）和大猩猩类（gorillins）（大猩猩）。也像对待现存的两种黑猩猩一样，把过去和现在都称为人种（hominids）的一些与现代人类亲缘关系比与任何猿类物种更加密切的化石和现存种类，改称为人类（hominins）。

人猿总科亲缘关系的分子证据

分子和形态学上的证据表明，马来猩猩与构成大猩猩、黑猩猩和现代人类的类群有显著的不同，对人猿总科（hominoid）这一分类单位的重大修改，恰恰反映了这一点。分子人类学数据也可用来确定每一谱系变成独立谱系所经历的时间。另外，分子人类学变化一般是中性的，且以稳定速率进行，因此分子人类学的差异程度可作为一个时钟。但不能认为这一时钟与人类学证据无关，在某一阶段还必须用人类学证据来确定一个分支变化的年龄来校准时钟。一般就是用这种方法把旧大陆猿与新大陆猿类区分开。结果表明，猿

类(Pongini)与非洲猿和现代人谱系分开的时间约在1200至1400万年以前。

所谓分子人类学水平上的证据，就是指蛋白质分子和细胞核和线粒体DNA的碱基序列水平上的证据。这些证据越来越有力地证明，现代黑猩猩和现代人类之间的亲缘关系要比二者与现代大猩猩(gorillas)之间的关系更加密切。正是这一证据支持了对分类法的修改。修改后的分类法把现代大猩猩放入大猩猩亚群(Gorillini)，而把现代黑猩猩和现代人类放入人类亚群(Hominini)。根据传统的形态学证据所提出的分类，与根据分子人类学证据提出的分类并不矛盾，但需要指出的是，哪一方也无法单独提供强有力的证据。分子钟表明，大猩猩谱系独立之后紧接着分离成黑猩猩和现代人类两个谱系，测定出的分离时间分别为500万年和800万年。如果分子人类学的数据和年代确定能可靠地表示进化计时，那么我们就不应发现800～900万年之前的人科(hominids)。原始的人科是指那些与现代人类的亲缘关系比其它任何分类单位更加密切的已经灭绝的种类。

如果我们掌握了产生现代黑猩猩和大猩猩谱系的可靠化石证据，就可对人亚科(Hominidae)的进化史进行修正。可惜迄今我们只找到了一个大约900万年前的上牙床，这一化石代表了进化为现代黑猩猩的那种动物类型，除此之外没有再发现这类证据。

人类进化(图 1.4)

除了在肯尼亚Baringo地区的戈罗拉(Ngorora)和鲁凯诺(Lukeino)两地发现了9颗零散的牙之外(进行可靠分类的证据不足)，在Lothagam和Tabarin还找到了距今约500万年前的下颌骨化石，这是第一个能确定现代人类在进化上与两个现代黑猩猩物种分离年代的化石证据。

第一个人科—南方古猿类(表 1.2) 从Lothagam和Tabarin两地发现的下颌骨和从埃塞俄比亚的Aramis发现的400万年前的遗迹，同属南方古猿类(australopithecine)，最初称为赖米达斯南方古猿(*Australopithecus* ramidus)。南方古猿的磨牙釉质薄，牙小而简单，为脱落牙，这些特征不同于后来的新南方古猿类，因而把它作为一个独立属，*Ardipithecus*，来命名是恰当的。有充分证据表明，最早的南方古猿为阿法南猿(*Australopi-thecus afarensis*)。虽然阿法南猿的头骨、牙尖和颅后骨类似于猿，但是有几点不同于猿：尖牙小、磨牙扩大、骨盆带和脊柱发生改建，这种改建可使阿法古猿比现代猿利用较少的肌肉活动即可维持直立姿态和双足行走的步态。然而，这些早期'纤细'(gracile)南猿的脑无论是绝对量还是相对量均略大于黑猩猩的脑，而其前肢和躯干的骨骼则类似于猿。阿法南猿的颅后骨相当原始，这说明它的姿态变化和运动方式适合于采用现代黑猩猩所选用的方式，但其骨盆带的变化却显示出它更着重利用双足站立、行走和奔跑。在坦桑尼亚的Laetoli发现的足印类型是双足步态的直接证据，这些足印遗迹距今为300～400万年。由于气候变迁，栖息地发生改变，更加促使它们利用双足活动。气候变得越来越干旱，森林环境受到破坏，树林被大片草地隔开。但是直到200万年前才出现了真正的大草原，这些南方古猿则栖息在靠近密林覆盖地区的附近。

南方古猿的化石证据局限于东非地区。1924年，首次在南非发现了具有同一结构水平的人科证据，但它属于另一不同物种。这一定名为非洲南猿(*Australopithecus africanus*)的人科物种与它的东非同类相比，具有较大的磨牙和短壮前突的口鼻(muzzle)。这些特征使一些学者把它看做是后来的'粗壮'南猿的祖先。另一些学者则强调了粗壮南猿与非洲南猿相似的一些方面，认为它是人属(*Homo*)的祖先。

现在确认出有3种类型的'粗壮'南猿。它们都表现出具有所谓的'强咀嚼趋势'，也就是说磨牙大，前磨牙进一步臼齿化、尖牙和切牙变小。这些变化使有功能的磨牙系列向前延伸，更靠近牙床的前沿。有一种'粗壮'南猿称为埃塞俄比亚南猿(*Paranthropus aethiopicus*)，它具有增大的磨牙，但仍保留着结实的口鼻。在非洲发现的另外两种傍人即南非的粗壮傍人(Paranthropus robustus)和在东非发现的鲍氏傍人(Paranthropus boisei)，颜面高且扁而宽，这表明咀嚼肌已重新组建，适于在扩大磨牙和磨牙化的前磨牙系列上集中咀嚼。这些肌肉能产生很大的咀咬力，既可使作用力集中，也可使作用力大面积地分散到磨牙冠的表面。约在200～230万年前的化石记录中找到了'粗壮'南猿、鲍氏傍人和南非粗壮傍人的衍生型。这时气候越来越干旱变冷，影响了非洲大陆，物种的变化代表了人科对这些积累效应的反应。'粗

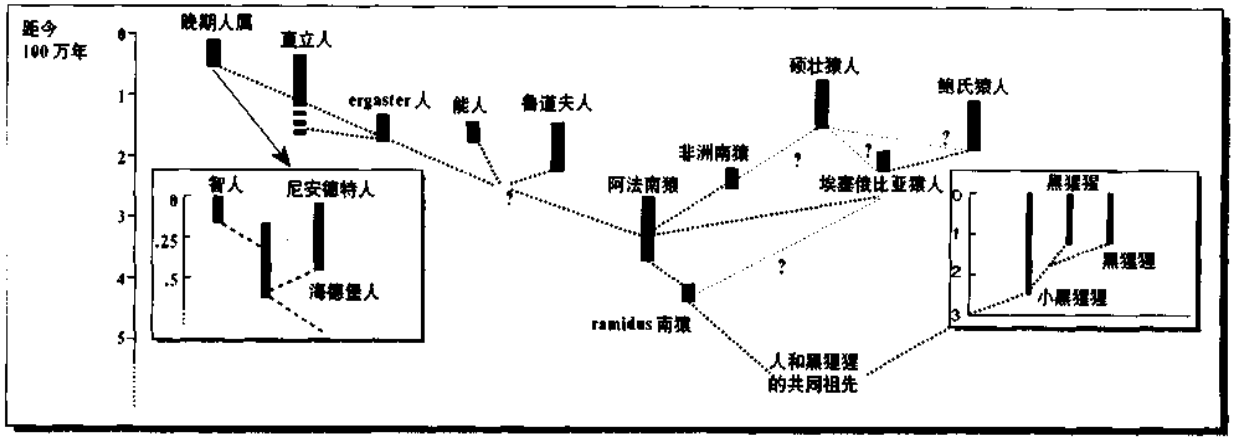

图 1.4 表示系统进化可能关系(破折号线)和类人总科分类单位间可能关系(虚线)图解。此处"智人"一词包括一个以上物种(见正文)。

表 1.2 南方古猿和早期人类物种的特征

A 南方古猿

	阿法南猿	非洲南猿	鲍氏傍人	粗壮傍人
高度(m)	1 ~ 1.5	1.1 ~ 1.4	1.2 ~ 1.4	1.1 ~ 1.3
体重(kg)	30 ~ 50	30 ~ 50	35 ~ 50	30 ~ 40
体格	轻型体格：某些似猿特征(如胸部外形；臂比腿长；指(趾)弯曲；性二形性显著)	轻型体格：臂较长；'人类'特征较多；性二形性较少	超重型体格；臂较长；性二形性显著	重型体格：臂较长；性二形性中等
脑体积(ml)	400 ~ 500	400 ~ 500	430 ~ 525	近 500
头骨外形	前额低而扁；颜面前突；眉嵴明显	前额较高；颜面较短；眉嵴不太明显	头骨的顶部和后部有明显的嵴；颜面很长且扁；面部拱托强壮	头骨顶有嵴；颜面长、宽、扁；面部拱托匀称
牙／牙床	切牙、尖牙很长；上切牙与尖牙间有缝隙；磨牙中等大小	切牙状的尖牙小；上切牙与尖牙间无缝隙；磨牙较大	牙床很厚；切牙和尖牙小；磨牙状的前磨牙大；磨牙很大	牙床很厚；切牙和尖牙小；磨牙状的前磨牙牙大；磨牙很大
分布	东非	南非	东非	南非
已知年代(万年前)	> 400 ~ 250	300 ~ 250	240 ~ 120	200 ~ 100

B 人属

	能人	鲁道夫人	直立人(包括 ergaster 人)	古智人	尼安德特人	早期现代智人
体高(m)	1 ~ 1.25	?	1.6 ~ 1.8	?	1.5 ~ 1.8	1.6 ~ 1.85
体重(kg)	25 ~ 40	? 40 ~ 50	50 ~ 70	50 ~ 70	50 ~ 70	50 ~ 80
体格	臂相当长；中等性二形性	?	粗壮人类型骨骼；中等性二形性	粗壮人类型骨骼；中等性二形性	似'古智人'但适应寒冷；中等性二形性	现代人骨骼；适应温暖；中等性二形性
脑体积(ml)	500 ~ 675	700 ~ 800	750 ~ 1250	1100 ~ 1400	1200 ~ 1750	1200 ~ 1600
头骨外形	前额高；颜面相当小；鼻缘明显	前额较扁；颜面中部很宽	头骨扁而厚，带有大枕骨嵴和眉嵴	头骨较高；颜面不突出	眉嵴退化；头骨薄；鼻大；面中部突出	眉嵴小或无；头骨短而高
牙床／牙	牙床较小；磨牙窄	牙床粗壮；磨牙大；磨牙状的前磨牙	牙床较薄；牙齿比能人的小；第三磨牙变小	似直立人，但牙齿更小	似古智人；除门齿外，牙齿较小；下巴略发育	牙床比尼人的短；下巴发育；牙齿可能更小
分布	东非(+南非?)	东非	非洲，亚洲和印度尼西亚	非洲，亚洲和欧洲	欧洲，西亚	非洲和西亚
已知年代(万年前)	200 ~ 160	250 ~ 180	190 ~ 20	40 ~ 10	? 40 ~ 3	? 13

壮'南猿脑的大小与'纤细'南猿相近，它们的运动骨骼很少，说明它们只偶尔而不是经常使用双足的动物。有一些学者主张，粗壮傍人能制造石器，但根据解剖学和考古学证据还难以得出这种结论。尽管用'粗壮'这一特征来描述牙齿、牙床和面部，但是'粗壮'南猿的躯体并不特别大，虽然它们本身的躯体大小变化幅度很大。鲍氏傍人的性二形性(sexual dimorphism)与现代黑猩猩近似。无论是粗壮傍人(*P.robustus*)还是鲍氏傍人(*P.boisei*)都没有距今130万年前的化石证据。

早期人属(表1.2b) 大概早在250万年前，更确切地说是在200万年前，在这一年代的东非化石记录中找到了人科的两个新种，一个是在肯尼亚的Koobi Fora找到的鲁道夫人(*Homo rudolfensis*)，它的牙齿很像'纤细'南猿的牙齿，后者具有磨牙状的前磨牙。但是，它的头骨与猿和南方古猿相比却很不像，失去了吻突，基部和穹窿都已加宽，以容纳较大的脑。有关鲁道夫人的姿态和运动方式尚无直接证据。对早期人属的第二个物种即能人(*Homo habilis*)的颅后骨却有直接证据，表明它的姿态和运动方式与南方古猿几乎没有差别，不同之处在于，与南方古猿相比，其头骨的外形和脑容量都有所进步。能人的磨牙和前磨牙小而窄，但从颅后骨判断，其个头小，因此与南方古猿相比，牙齿的减小要比实际上更明显。这两个早期物种归入人属，有各种理由说明它们不能归入南方古猿属或傍人属。前一个分类单位—鲁道夫人归入人属是由于它的脑实质增大了50%，而后一个分类单位—能人之所以同样归入人属是由于它具有改组的颅和一种不着重用磨牙、前磨牙的牙系。根据颅后骨证据判断，能人

不是一种经常性的双足动物。但是枕骨大孔的位置却说明，颅骨基部已发生改变，可允许躯干直立起来。

直立人 我们现代人所属的这个物种一智人(*Homo sapiens*)有3方面不同于现存的猿类：脑较大、牙床和牙齿一般较小而且比例不同、颅后骨适合维持经常性的双足姿势和步态。具有这3种特征的第一个人科物种是早期非洲直立人(*Homo erectus*)，有些学者把它称为*Homo ergaster*。这些化石距今为190万年，研究得最清楚的是在肯尼亚图尔卡纳湖（Lake Turkana）周围发现的标本。其头骨的脑容量并不比鲁道夫人的大，但颜面、牙床和牙齿要小得多。牙齿的大小与能人的差不多，能人的体重不大于40kg，而早期非洲直立人(*H.erectus*或*H.ergaster*)则接近60kg。在西图尔卡纳发现一具保存完好的骨架，编号为KNM-WT15000，对其颅后骨了解得很清楚。它的骨盆和股骨具有晚期人属物种的许多特点。它的身高和比例也与晚期人属物种相似，但不同于先前的南方古猿。

虽然直立人最早的遗迹是在东非发现的，但在不到一个世纪之前，直立人的第一个化石证据却是在爪哇（现为印度尼西亚）发现的。最近的报道认为，这些化石中有一些与非洲直立人一样古老，而且有确凿证据证明至少距今有100万年。后来在中国周口店（原为Choukoutien，现拼音为Zhoukoudian）的一个洞穴中的发现表明，直立人早在20万年前即生活在亚洲。

现代人类的出现 令人遗憾的是，与我们关系最密切的人科物种，即智人(*Homo sapiens*)迄今还没有很好地界定。现在还没有典型的智人标本。由于智人是一个多型性分类单位，头骨和肢体比例都有一定范围的变化，在研究化石遗迹是否属于智人时，必须考虑到这些变化因素。在考虑到这些因素的情况下，能称得上是解剖学上的现代智人的最早证据来自非洲和近东，距今约10万年。这时发现了具有垂直前额，顶骨高且扩大和牙系大大减小的头骨证据。尽管采集到的一块标本要比直立人进步得多，然而却不像是来自解剖学上的现代智人。在非洲（如Ndutu和Kabwe）、欧洲（如Mauer）和中国（如*Dali*和*Jinnuishan*）都曾找到过这类标本，但在分类中了解得最清楚的是尼安德特人即尼人（*Homo neanderthalensis*）的遗迹。该物种具有典型的颅穹窿，其牙床、牙齿和鼻从面部向前突，骨骼粗壮带有大关节面。目前最早的尼人证据来自西班牙，距今约30～40万年。典型的尼人局限于西欧、近东和毗邻的亚洲部分。在尼人遗迹所处的大部分年代，这些地区的气候十分寒冷。一般认为，尼人是人属中适应这种严酷寒冷环境的一个物种。

世界各地发现的古人类群体在形态上没有区别。有些学者强调形态学上的地区连续性，例如在直立人的中国群体中能鉴别出的面部特征，也可通过古人类向下追寻到同期的解剖学上的现代人中国群体。这些主张支持了'地域连续性'假说（'Regional Continuity' hypothesis)。这一假说主张，解剖学上的现代人类不是单一起源，而是有几个地域不同的进化中心。假说的支持者们并不主张这些地域中心在遗传上是彼此孤立的，但他们认为地域间的基因交换效应与基因在时间上的'垂直'（vertical）传递相比，是微不足道的。另一种假说称为'迁离非洲'假说（'Out of Africa' hypothesis)，主张非洲是一个独一无二的地域中心，在这里发生了从古人类到解剖学上的现代人的形态学进化的全过程。这一假说的根据是古生物学和分子人类学两方面的证据。前者由有关解剖学上的现代人类的古代非洲证据所组成，而后者则是从大范围的现代人群体取样，对个体的线粒体mtDNA序列分析得出的结果。最初估计，mtDNA证据是证明mtDNA的变异在非洲人中最大的强有力证据，但是推论的结果却表明，非洲人是历时最久才建立起的一些类群，因此非洲是进化出解剖学上的现代人mt DNA最早的地域。此后人们认识到，推论的统计方法尚有缺陷。重新计算后，虽然仍认为非洲是起源的地域中心，但是迁出非洲所跨越的年代范围要大得多，发生的年代可能早在30～40万年以前。

新大陆与澳大利西亚 化石记录表明，人科曾是400～500万年的非洲动物群记录的一部分，而且曾在亚洲生活至少达100万年。在其他两洲美洲和澳洲（Australasia）人科化石记录的年代不很久。在南美洲，人科的活动究竟如何，尚有不同的意见。但是迄今关于人科在美洲出现的最早证据是距今几万年前的工具制造。现代人在澳洲居住的年代显然要比在美洲古老得多。人科在澳大利亚西北沿岸地区的居住年代表明，早在6～7万年即从亚洲大陆进入澳洲。在秋季这种迁移很容易，这时沿岸许多沙洲露出海面，和一连串的岛屿共同构成了由亚洲通往澳洲的迁徙路线。因此，解剖学上的现代人群体进入澳大利亚大陆的年代要早于它们在西欧出现的年代。

现代人类在地理隔离群之间有形态学上的差异，但这些差异并不很明显。现代人类群间的变异约占现代人群体内和群体间的总遗传变异的10%。头骨外形和肢体比例在地域间有所不同，但是这些变异大部分与气候有关，如气候越温暖，肢体就相对越长。

至于在不同进化阶段形态和功能的遗传，特别是最高级的精神自我意识和抽象思维的遗传，现在只了解到一个大体轮廓，但这恰是科学必须回答的最重大的问题。本书所研讨的是智人（*H.sapiens*）的功能解剖，智人不仅适应于进行现今的复杂多变的活动，而且还带有过去传递下来的因素，我们只有认识这一点，才能理解人体中存在的许多不好解释的问题，并理解它的弱点和令人惊讶的复杂效能。

为进一步阅读灵长类的进化方面的资料，可参阅Cartmill（1992)和Andrews（1992）的著作。关于人科进化方面的研究进展，可参阅Stringer和Andrews（1988)；Stringer（1990)和Wood（1992）等人的综述。

解剖学术语和名词命名

解剖学这门以形态描述为主的学科，需要大量的名词去命名各种结构和各种过程。为了便于交流，这些名词应该既简明又准确。遗憾的是，这两个方面的标准至今尚未完全达到。

首先，同其它学科一样，在任何一种语言中都没有与千万种结构相对应的通用名词，这些结构需要命名，并且需要不断更新。所以新名词的产生，就像林奈分类(Linnean classification)那样，都是建立在拉丁语或希腊语的词根之上。在拉丁语和希腊语作为普通教育的常规课程的时

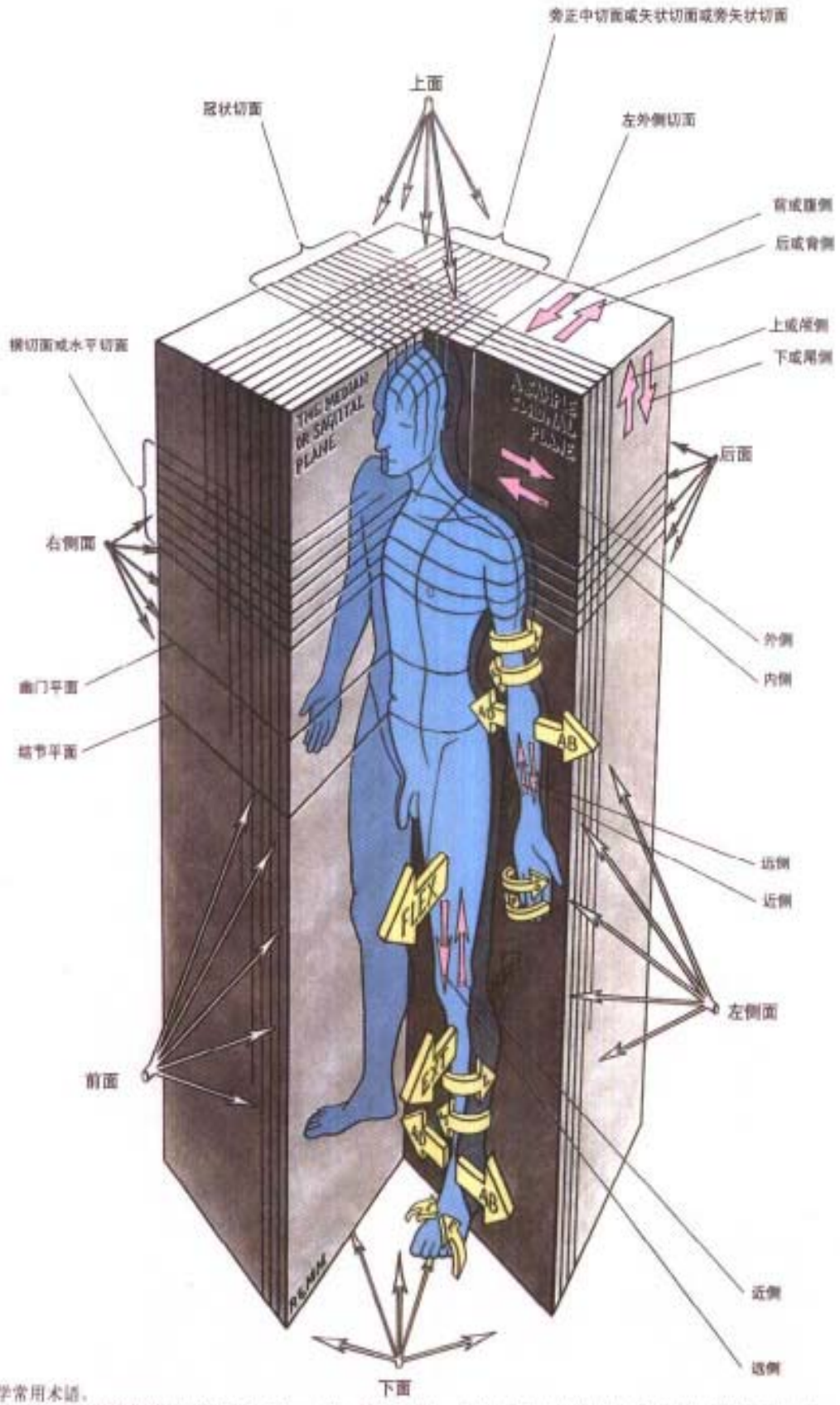

图1.5 解剖学常用术语。
AD-内收，FLEX-屈（髋关节处大腿的运动），M and L-旋内和旋外，AB-外展，EXT-伸（膝关节处小腿的运动），P and S-旋前和旋后，I and E-内翻和外翻。

代，这些拉丁和希腊词根的实际含意是人们所熟知的。即便在经典教育只属于少数人之特权的今天，用拉丁语和希腊语词根构成的若干常用名词仍然为人们所熟悉，因为这些名词已经逐渐变成了人们的常用语，尽管有时会有些转意，例如肌肉(musculus)、肌腱(tendo)、动脉(arteria)、静脉(vena)、颅(cranium)等名词就像英文名词的方言一样，拉丁名词的这种形式用起来仍很方便。源于拉丁语和希腊语的一些名词，还有适用于国际通用的优点，自1895年"解剖学基本名词"(basle nomina anatomica, BNA)发布以来，人们就致力于解剖名词的统一。1950年在牛津召开的第5届国际解剖学大会上成立了一个新的国际组织，即国际解剖学名词委员会，委员会的第一任主席是T.B.Johnston，他是本书最早的资深编辑之一，主席中还有Roger Warwick，他是本书近三版的编辑之一。

现在必须指出的是，正式公布的和国际公认的名词术语(见1992年出版的《解剖学名词》、《组织学名词》和《胚胎学名词》第6版)并非总与教科书和图谱上的名词相一致。这些名词在每5年一次的国际解剖学会上都要进行修订，有些名词不太适用，有些名词过于累赘，例如谁会固执地使用累赘的拉丁语"aponeurosis musculi bicipitis brachii"(肱二头肌腱膜)而不应用简明的英文"bicipital aponeurosis"(二头肌腱膜)来表示同一个结构呢？当然，每一个国家的语言都允许甚至鼓励将一些名词拉丁化，只要与正式的拉丁语不混淆即可。在详细描述上肢时，没有人会想到"biceps femoris"(股二头肌)，所以只用"biceps"去替代"musculus biceps brachii"去命名"肱二头肌"不会引起误解和概念上的混乱。

这就是我们在解剖学名词方面所坚持的原则，尽管尚未完全达成共识。我们意识到，使用纯正的拉丁语会给读者带来不少困难，因此我们主张将拉丁名词英语化，不主张使用纯正拉丁名词或将纯正拉丁名词放入弧号内。

下面我们将在名词术语这一标题下讨论描述各种结构时所使用的线、面及方位名称。通常将人体置于所谓的"解剖姿势"(anatomical position)，在描述各种结构的方位时均指这种姿势下的方位。解剖姿势可视为一种祈求姿势—身体直立、两眼平视、手掌向前。对这样的姿势尚存在两点实质性异议。在上肢下垂自然站立时，前臂通常向内半旋，因此描述为前臂的桡侧和尺侧比内侧和外侧有时更适宜。但是，有些解剖学家不同意将人体的形态和功能与完全的解剖姿势僵硬地联系在一起。仔细观察发现，很少有人会自然地采取这种耗能的姿势。在这种体位下，肩胛骨一定程度的外旋和内收，肱骨外旋，肘关节轴线的上内下外方向上的移位，前臂和手的旋后及拇指的外伸。这种体位还可引起桡神经和尺神经非正常走行及腕、指屈肌和伸肌的移位。如果将解剖姿势下所产生的上述特点及其它特征与自然站立或其它习惯姿势下的同样特征及复杂的精细动作(如将一物体放入口中或放在眼前等动作)相比较，对解剖姿势将会有更深刻的理解。其次除了很原始的四足动物外，所有动物的髋关节发生旋转后，其原来的背侧伸面与膝、踝关节相比即成了前面或腹侧面。另外，髋关节的伸面和屈面与膝关节正相反。

但是，一旦比较深刻地理解了哺乳动物及人的形态学特征，这些命名上的困难也就容易解决了。我们已经自如地应用前面、腹面、屈面、掌面及其相对的后面、背面、伸面等名词来描述躯干和上肢，但这样描述并非总适用，例如如果以膝关节和踝关节为标准，髋的伸面是前面，而对于脚和趾来说，则是上面，脚的屈面则是下面，如此等等将在第4篇和第16篇中讨论。

还有一组名词用来描述人体直立时相对于人体长轴的部位和方位，如近头端的结构，其方位称上部(superior)；近尾端的结构，其方位称下部(inferior)；近中轴线者称内侧(medial)；远离中轴线者称外侧(lateral)。矢状面(sagittal plane)是指人体的前后纵向面；冠状面(coronal plane)是指垂直于矢状面和横断面的左右纵向面；横断面是与中轴线、矢状面、冠状面垂直的横向断面。

人体可以看作是一个立方体，有前、后、上、下、左、右6个面。其横断面、冠状面和矢状面是三个互相垂直的面(图1.5)。描述各种不同斜度方位术语当然要复杂些，多为复合词，如后外侧面(posterolateral)，尽管这种人体方位命名体系仍在试用阶段，但很有用途，应该将这些多少有点人为的解剖方位记清楚。

目前还有其它一些方位术语，本书中也偶尔应用，如用远侧(distal)和近侧(proximal)来描述四肢结构的方位，是以肢体与躯干的连接处为基准点来看，靠近肢体与躯干连接处的结构方位为近侧，远离躯干与肢体连接处的结构方位为远侧。在本书也用其描述神经、动脉、静脉、淋巴管、支气管及其它分支结构。另外一些术语也常在本书中出现，如浅层、深层、放射状、切线方向等。

我们认为，读者开始对这些名词术语可能不熟悉，甚至有些为难，但在熟悉了这一方位表达体系及方位术语后，就会觉得这一方位表达体系和方位术语是临床上、学术上及其它相关方面进行准确无误地交流所必不可少的，同时也是对各种结构和过程进行规范化描述所必需的。

本书的编写原则 《格氏解剖学》的编写原则是在分析人体各器官、系统局部特征的基础上去理解人体的整体构筑。本书各版都遵循这一原则。本书还十分重视结构与功能、理论与临床的关系，各篇都提供了若干这方面的内容和参考文献，诚然，书中对出生前和出生后的人体中本来是相互依存、密切相关的一些结构和功能也有一定程度的人为分隔。当临床上某一器官和系统出现功能异常时，与其相关的另外一些器官或系统也常出现异常，外科则更多地考虑局部。显然，整体和局部都是重要的。本版用较大的篇幅讲述人体一些特殊部位的局部解剖，特别是表面解剖(第16篇)、新生儿解剖和生长(第4篇)，其它各篇中也增加了局部解剖的内容，读者从索引中可以看得很清楚。

第2篇

细胞和组织

编辑　Lawrence H. Bannister
著者　Conrad King：细胞骨架；Terry Preston：细胞运动（试用）；Ivor Mason：胞核与DNA；Michael Daker：染色体与细胞增殖；John E.Scott：结缔组织基质
译者　韩贻仁（细胞）　高英茂（组织）　栗翼玫（细胞）

细胞　18
引言　18
历史背景　18
细胞的一般结构　20
细胞结构　21
细胞质　23
细胞的膜系统　23
细胞膜　24
细胞间和细胞外接触　26
内质网　30
核糖体　30
高尔基复合体（又称高尔基体）　31
降解液泡系统　32
过氧化物酶体　34
线粒体　34
其他小泡和液泡　35
细胞骨架　36
肌动蛋白丝　37
其他肌动蛋白结合蛋白　38
微管　38
中间丝　39
肌球蛋白　40
纽丝　40
微绒毛　40
纤毛和鞭毛　41
中心粒和微管组织中心　43
细胞运动　43
细胞核　46
核膜　46
分子遗传学的历史背景　48
DNA的结构　48
真核细胞的染色体结构　49
真核细胞基因的结构与调节　50
细胞的分化　54
细胞周期　54
DNA复制　55
核仁　55
核的其他内含物　56
细胞的繁殖　56
细胞分裂的类型　56
有丝分裂　57
减数分裂　60
减数分裂I　60
减数分裂II　61
人类染色体分类　62
性染色质　63
染色体畸变　63
组织　67
上皮组织　67
上皮组织的特性　67
上皮组织的分类　67
单层上皮　67
单层扁平上皮　69
单层立方和单层柱状上皮　69
假复层柱状上皮　70
感觉上皮　71
肌上皮细胞　71
复层上皮　71
复层扁平上皮　71
复层立方和复层柱状上皮　72
变移上皮　72
生精上皮　73
分泌上皮和腺体　73
来自上皮组织的复杂结构和器官　75
结缔组织　75
概述　75
固有结缔组织中的细胞　75
成纤维细胞　76
脂肪细胞　76
巨噬细胞　78
淋巴细胞　78
肥大细胞　79
中性粒和嗜酸性粒细胞　80
色素细胞　80
细胞外基质　80
胶原　81
基质　84
细胞外基质的大分子构成　86
蛋白多糖与胶原的相互作用　87
丝状粘连蛋白　87
基板和基膜　87
结缔组织的分类　88
不规则结缔组织　88
规则结缔组织　90
结缔组织的血管和神经　90

细　胞

引　言

正像已阐述的那样，解剖学作为一门自然科学，其目的不仅是要介绍人体的结构，而且还要说明在人体结构中的生物学原理和过程。人体基本上是一个由细胞组成的结构：它的存在是从一个细胞，即受精卵开始，通过细胞的增殖和分化而发育，随着细胞和由细胞产生的物质达到成熟而成熟，通过细胞的衰败而衰老，最后也是由于细胞活动的停止而死亡，因此，从细胞的显微解剖方面来讨论人体的构筑是极其恰当的。

对细胞的研究—细胞学和对组织器官的研究—组织学，以及许多相关方面的研究，如生理学、生物化学、生物物理学和生物统计学，都对丰富我们对细胞生命的理解作出了而且还在继续不断地作出贡献。

历史背景

在《格氏解剖学》的这一篇中，我们要研讨细胞的性质—主要是细胞的结构，因为这不仅是解剖学的重点，而且细胞的分子结构和生理特性也关系到细胞的显微解剖。在本篇中，我们首先概述了过去所达到的知识水平，然后再介绍细胞的主要结构，例如膜结构、纤丝系统、细胞核的遗传机构，以及细胞的增殖和运动方式。本篇的第二部分将概述两种多细胞装配结构（组织），即上皮和固有结缔组织。其他一些较特化的组织将结合有关系统分别在下列各篇中介绍：皮肤，第5篇；软骨和硬骨，第6篇；肌肉组织，第7篇；神经组织，第8篇；血液和淋巴，第9篇；内皮，第10篇。

我们现在所形成的关于人体细胞结构的概念，至少经历了3个世纪，对这一时期的综述可参阅Singer（1931），Singer和Underwood（1962），Taton（1966）等人的著作。像其他自然科学的进展一样，对细胞结构的认识也是随着技术的发展而发展，对细胞结构来说主要是光学仪器的设计和制作。在17世纪的荷兰首先制成了多透镜的简单系统，这些原始的显微镜使人们进入一个当时完全未知的微观世界。此后，意大利的Lincei科学院（Accademia dei Lincei）（1609－1630）的成员们便开始进行观察和图解许多动植物的显微特征，特别是Galileo（伽里略）、Cesi、Stelluti和Faber，后者是‘显微镜’一词的创用者。

17世纪后半叶，各国的许多科学家（‘经典显微镜学家’）对显微生物学领域进行了更广泛的研究，发表了一系列精彩的论文。Marcello Malpighi在Bologna研究了大量显微标本，并首次研究皮肤、肾和脾的显微结构，确认在动脉与静脉之间连接有毛细血管网。他的工作也为显微胚胎学奠定了最早的基础。在伦敦，Robert Hooke在其名为《显微图谱》（*Micrographia*）的巨著中细致地描述了丰富多彩的显微生命，并首次使用了‘cells’一词，实际上这些cells是由软木栓的死细胞壁组成的网格。在这一时期中，Anton van Leeuwenhoek在*Delft*、Nehemia Grew在伦敦、Jan Swammerdam在荷兰和法国对动物和植物的显微研究也作出了很大的贡献。

此后，直到19世纪，除了胚胎学家如de Graaf、Stensen、和Wolff以外，在显微研究方面没有取得什么进展。19世纪才开始制作出较好的显微镜，约在1830年出现了消色差透镜，后来又出现了油浸物镜。这时许多学科的学术活动活跃，出现了最早的一批现代组织学家，如Henle、Schwann、Deiters和Purkinje，后来又有Remak、Ranvier、Leydig、Virchow、Metchinikov、Gorgi和Hertwig等著名学者。特别是Kölliker在Würzburg对组织学作出了杰出贡献，1852年他发表了第一本组织学教科书，从而使组织学成了一门独立的学科。

这些发展都依赖于对生物结构性质的新认识。有一个重要的概念性发展就是细胞学说的建立，这一学说是由植物学家Schleidon（1838）和动物学家Schwann（1839）分别提出的，这时已认识到整个机体是由显微生命单位—细胞组成的集合体，每个细胞含有一个核，具有一定程度的独立性，并从属于整个机体。人体的生理学、力学和病理反应等都反映了组成人体的细胞的属性和活动。

前此几年，法国解剖学家Bichat（1771－1802）创用了‘组织’（tissues，fabrics）一词，并由此对人体不同部分的结构进行分类，共分成21类。之后，Schwann将其精减成5类。现在我们将其分为4类（见下文）。1844年Owen在其研究中使用了‘组织学’（histology，来自希腊文，histos=编织物）一词。现在有许多不同的方法用来显示组织的显微结构，用浸泡和显微解剖来分离组织和细胞的方法，基本上已被更精细的石蜡切片加染色的方法所代替，染色剂取自当时正在发展的染料工业产品。

Abbe'把透镜理论和技术的发展运用到设计高分辨率复式显微镜上，Messrs则将其装配成显微镜。19世纪70年代，Zeiss在Jena建立了显微镜制造厂，为细胞学和组织学迅速发展成重要学科提供了重要前提条件。这时组织学已成为解剖学的重要分支，在此后的几十年中，经典的光学显微镜解剖学的大部分内容已基本建立，例如有丝分裂中染色体的行为，减数分裂和受精，以及神经系统的细胞结构等。在此期间，用人工培养液进行细胞培养也首次获得成功。最初由Harrison（1907）在Baltimore研究成功，后来Carrel在纽约又加以改进。此后，约在1930－1950年，另外一些光学精密技术运用到显微镜制作中，从而可对活细胞进行观察，例如暗视野、相差、干涉相差和紫外线等项显微镜技术。但是，



图2.1 小肠柱状上皮吸收细胞的三维结构图，示一些主要结构特点。细胞一部分已切除，以示核膜（绿）；核内有核仁（红）和染色体（黑）。核外细胞质中有内质网（黄）及附着的核糖体（红）群；核上方有高尔基体（粉）。图中尚示有溶酶体等细胞质小泡（紫）、微管（蓝）、微丝和一对中心粒（灰）。细胞顶面覆盖有由微丝支持的微绒毛，微丝插进了由纤丝构成的端网中。细胞顶部侧有细胞连接复合体。上皮基部边界为基膜（紫），基膜与下方的间和胶原紧密相连。

就在这时，组织学的发展也失去了它的原动力，因为从点到点的分辨率已达到了极限（即可见光波长的两倍，约0.2μm），使显微镜的有效放大倍数局限在1千倍左右。

本世纪50年代，实用电镜技术的发展预示着细胞生物学的兴起。电镜的分辨率提高了1000倍，从而使其有效放大倍数可高达100万倍。一个飞速发展的时代来临了。在这个时期发明了适宜的组织制样方法，可广泛应用到各种细胞、组织和器官的制样，从而发现了一大批超微结构，使我们对细胞及其功能的认识发生了革命性的变化。此时还发明了研究细胞器生物化学的细胞组分分离法，并将此法与电镜技术结合使用。X线衍射技术有力地解决了大分子结构的许多问题。最有纪念意义的是，Crick、Watson、Wilkins和Flanklin在1952年成功地证实脱氧核糖核酸（DNA）的双螺旋结构，揭示出遗传密码及其在蛋白质合成中的作用。

另外许多研究方法也具有重要的价值，例如放射自显影分析法，可通过放射性同位素对照像乳胶的感光，检测出切片中同位素标记分子在细胞中的代谢和运输的部位；通过特异抗体结合检测各种复合物分子，单克隆抗体的制备则有更大的帮助。其它一些特殊的研究方法亦作出了重要的贡献，如扫描电镜研究细胞表面结构，冰冻断裂或冰冻蚀刻法暴露膜及其相关结构的内部形态，组织和细胞的元素组成的微量分析，光镜图像通过计算机处理显示细胞器在活细胞中的行为，细胞成分的定量分析以及其它一些研究方法。最近，重组DNA技术的发展能精确地测定特定基因的组成，并能追踪它在细胞中的表达（见下文），这一方法提供了一套极其有用的手段，不仅可用来分析细胞的功能，而且可合成用于临床诊断和具有商业价值的细胞产品。

在使用电镜的最初几十年中，不可避免地要把重点放在对超微结构的描述上，因而在70年代中期对大多数主要类型的细胞、组织和器官的形态和细胞成分都系统地进行了超微结构的研究。此后，出现了更多的实验方法，使我们对控制细胞系统的动态结构的原理及它们的相互作用逐渐有了新的认识，但仍有许多重要问题尚待解决。现在的智力投入要比上个世纪大得多，可以预期我们将从这些投入中得到丰厚的回报。

细胞的一般结构

在详细介绍细胞结构之前，需要对细胞的化学组成作一概述。构成细胞的原生质主要是由水（占总体积的70%以上）、溶解的阳离子（氢、钾、钠、钙、镁、铁等离子）和阴离子（氯化物、碳酸氢基、羟基、磷酸基、硫酸基等）所组成，还有组成细胞结构的大分子聚合物和为细胞生命过程提供基础的酶系与能量载体。在大分子中最丰富的是脂类、糖类、蛋白质及核酸，前3类为细胞提供结构物质和酶，而核酸的重要性则在于调控细胞活动和把这种能力传递给新细胞和下一代。各种小的有机分子在原生质中也很丰富，它们在执行细



图2.2 诺马斯基干涉显微镜下的活细胞（组织培养中的成纤维细胞）的高倍显微照相。伦敦，Paediatric研究中心 Guy's 医院医学院提供。× 2000

胞功能中发挥作用。

细胞的内部组成很不稳定，其离子浓度、渗透压和电荷量要维持在一个狭窄的波动范围之内才能有效地发挥功能。每一个细胞总是要与其外环境（包括其它细胞）保持物质和能量的动态平衡。为了维持内部状态的稳定，还要不断消耗能量。这方面一旦受到破坏，细胞就要退化甚至死亡。

处于生活状态的细胞，在透射光下呈灰白色，每一个细胞都有一层选择性透过膜所包围，此膜将其与外环境隔开，并赋予细胞维持生命所必需的许多特性。在细胞内部，细胞质的物理性质不断变化，从僵滞的凝胶态到高度的溶胶态，这是由于复杂的纤细大分子的存在和它们的相互作用状态的变化引起的。细胞由许多不同的大分子集合体所组成，这些大分子集合体形成了许多功能中心，即细胞器、细胞器（*organelles*）将在本篇加以详述，因为正确认识它们在细胞活动中的作用，是理解细胞结构和功能的基础。

细胞的大小 大多数哺乳动物细胞的直径在5～50μm之间，最小的为小淋巴细胞，直径只有6μm，红血细胞约7.5μm，柱状上皮细胞约20μm高、10μm宽。有些细胞则大得多，成熟的卵可达80μm，骨髓中的巨核细胞直径甚至超过200μm。大的神经元和骨骼肌细胞体积很大，有的可长达1m多。一般说来，细胞的大小与物质进出细胞及其在细胞内部扩散速率密切相关。物质在50μm内的短距离扩散相当快，很容易满足活细胞的代谢需求，并能使细胞对机体的调控系统迅速发生反应。随着细胞体积的增加，如果形状不改变，细胞的质量增加值就要超过其表面积的增值，因为细胞质量的变化是以细胞直径的立方计算，而细胞的表面积则是以细胞直径的平方计算（Thompson 1942）。因此，当细胞体积增大到一定程度时，依赖于表面积的一些生命过程（如气体扩散、营养运输等）即变得越来越难以维持在所需水平。由于从细胞核到细胞膜的距离加大，细胞核对细胞质的调控也变得更加困难。所以，大细胞可通过改变细胞形状、扩大表面积而使这些矛盾在一定程度上得到克服，例如表面积可通过形成褶皱或细胞变扁而得以扩大，核对胞质的调控作用可通过单核细胞的融合（合胞体）或者核分裂而没有进行相应的细胞质分裂（原生质团）而得到加强，前一种情形如骨骼肌；后一种情形比较少，在人体某些上皮细胞中有时见到，如肝细胞（见第12篇）。细胞内扩散也可通过跨膜主动运输过程而得到加速，并靠细胞液态区内的运动机制对扩散导向。

运动性(motility) 是大多数细胞的特性，是细胞质或特定的细胞器从细胞的一个部分到另一部分所采取的运动方式（如胞质流动）。它也包括细胞的部分延伸，例如细胞表面的伪足、边缘皱褶的丝足和微绒毛。此外还包括整个细胞的运动。细胞整体运动有多种方式，如胞质流动与环境的相互作用（变形运动等）或鞭毛波动（见下文）、细胞分裂、肌肉收缩、以及纤毛波动推动液体沿机体内部表面流动。细胞从环境中摄取物质（胞吞、吞噬）和大分子复合物反向排出细胞（胞吐、分泌）也都涉及细胞运动。

细胞外形(cell shape) 变化很大（图2.1～4），这决定于细胞彼此间的相互作用、细胞外环境和内部结构。细胞执行吸收和运输功能时，其表面往往高度皱褶，表面形成微绒毛和其它类型突起或内褶，从而扩大表面面积。

细胞和组织 细胞很少彼此孤立运作，往往相互粘着形成聚集体。通过释放和感测穿越细胞间隙的化学信使，细胞间可彼此进行通讯。有时细胞膜相互接触并形成小的临时性穿膜通道（见下文），通讯更加迅速。细胞的粘合或聚集构成了组织（*tissues*），更复杂的组织集合体则形成器官，如内脏诸器官（*organs*）。器官结构和功能的维持靠细胞的相互作用，但迄今对此了解甚少。

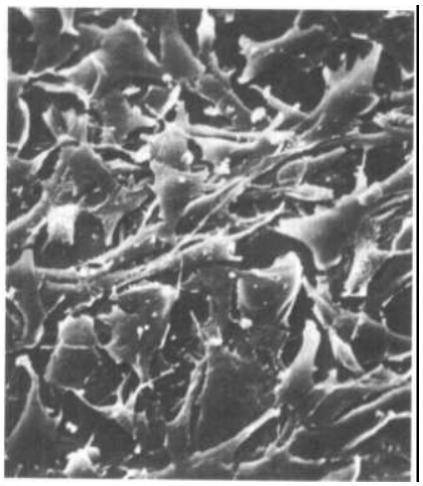

图2.3 干喘电镜下观察到的组织培养中的扁形成纤维细胞。L.Malluccl提供。×500

细胞结构

虽然不同的细胞在其发育和成熟过程中形状和活动要发生不同的变化，但从结构和功能上看，它们都有一个共同的结构模式。通过电镜方法结合其它许多技术已经显示出了这种模式。我们在介绍这种模式时，首先要讨论细胞的外层部分，即细胞质，然后再讨论中央部分—细胞核。在细胞质中有多种细胞器（organelles）（图2.1，4，5），包括一系列膜包结构，这些膜包结构在细胞质内分隔成一些空间，如内质网、高尔基复合体、溶酶体、过氧化物酶体、线粒体、以及分泌和贮存泡。这些膜性细胞器以外的物质称为细胞质基质（*cytosol*）。在细胞质中还有一些结构，如核糖体和几种纤丝蛋白集合体（总称为细胞骨架，*cytoskeleton*）。细胞骨架中有一些是用来保持细胞的一般外形，或者是支持细胞表面的

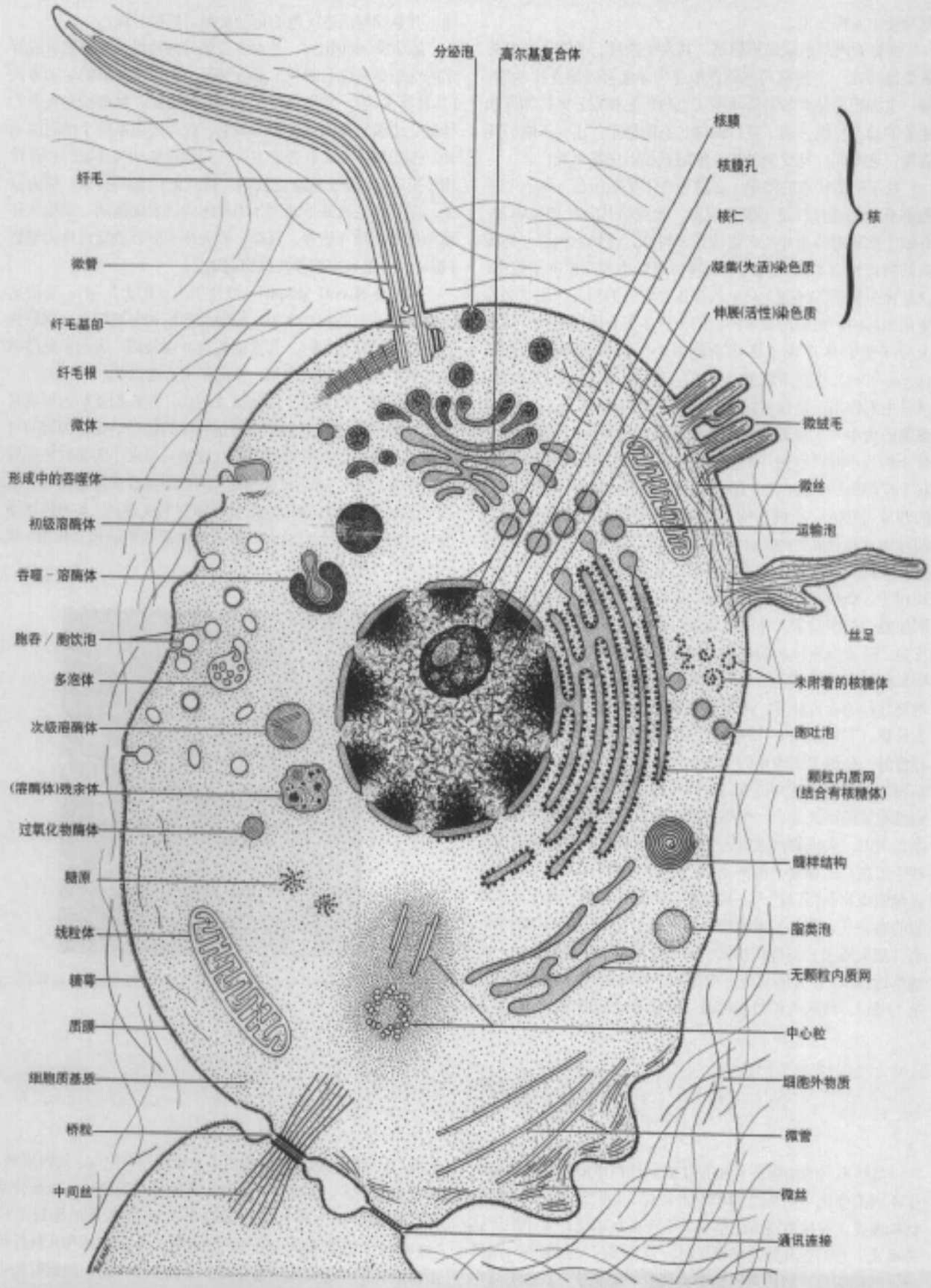

图 2.4 细胞主要结构示意图。所示的部分特点仅存在于特定类型细胞中。

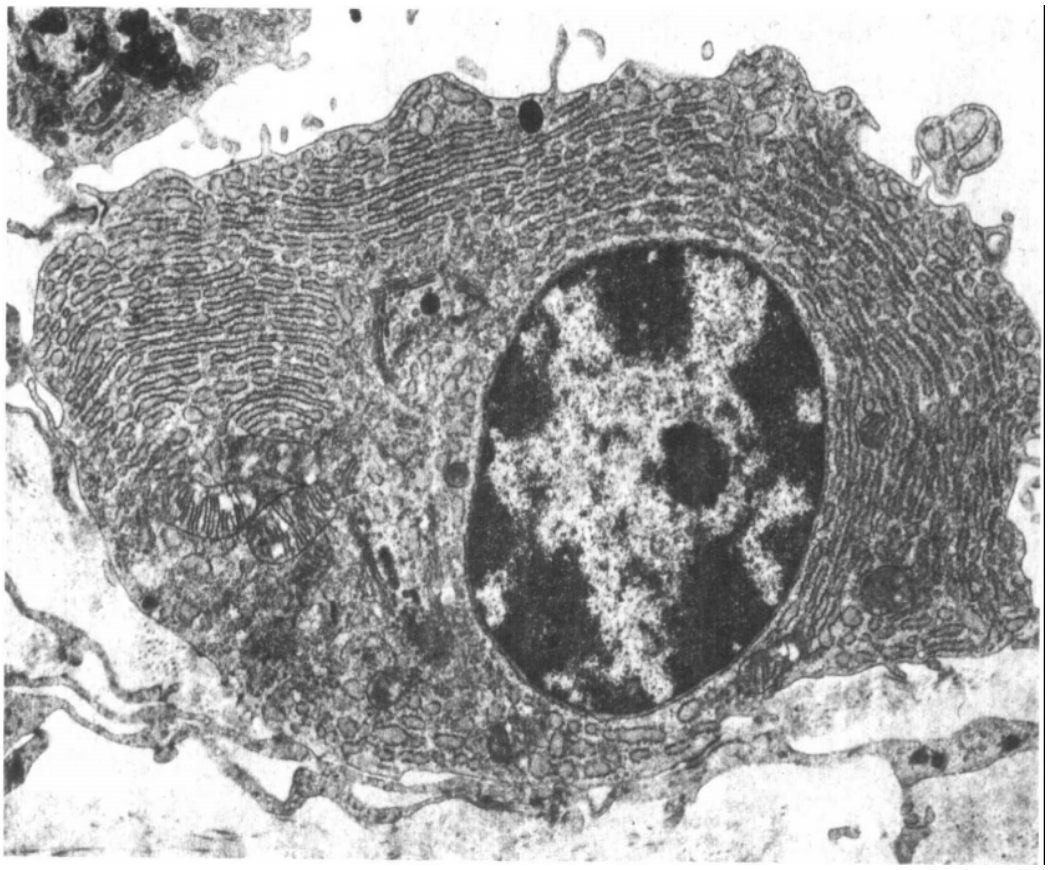

图2.5 蛋白质合成细胞（浆细胞：成熟的B淋巴细胞）切片电镜图像，示丰富的粗面内质网、高尔基体、线粒体、溶酶体和凸出细胞表面的细胞膜（丝足）。× 1200

特殊延伸物（微绒毛、纤毛、鞭毛），另一些则涉及到某些细胞器的装配（如中心粒）或细胞质的内部流动。在细胞质基质中还含有各种可溶性蛋白和代谢物。整个细胞的外围包有一层特化的膜，即质膜（*plasma membrane*）。细胞核是一个特殊的膜包小体，含有细胞的遗传指令载体—染色体，其它一些核器（nuclear organelles）则处于核液中，例如核仁，这些核器与遗传指令的表达有关。现在将主要介绍这些不同的结构和它们的活动概况。欲详细了解则可阅读其它教科书，如Kristic'（1984），Weiss（1983a），Fawcett（1994），Alberts等（1994）的著作。

细 胞 质

细胞的膜系统

由于电镜的发明才肯定了细胞由一层明确的外膜包围，内部散布着一些膜包的结构，在细胞内形成了一系列封闭区间。这些外膜和内膜统称单位膜（unit membrane），具有共同的特点，均由磷脂和蛋白质及少量的糖类组成，磷脂与蛋白质的比例约为3：2。外膜的脂类排成两层分子覆盖在细胞表面。早在1925年Gorter和Grendel就认为，所有的单位膜都是脂类双分子层，每一个脂类分子的疏水端朝向膜内部，而亲水端则朝向外。后来Danielli和Davson（1935）则主张，蛋白质覆盖在脂类的两侧，形成蛋白－脂类－蛋白三层式结构。但是后来提出了流动镶嵌模型（*fluid mosaic model*），并得到了广泛肯定。该模型主张蛋白质是埋藏或漂浮在脂质双层中（Singer和Nicolson，1972；亦参阅Bretscher 1985）。有些蛋白质，其多肽链中有很长的疏水部分，因而可跨越整层膜，称跨膜蛋白（*transmembrane protein*），而另一些蛋白质则只附着在脂质表面。糖类以寡糖或多糖的形式存在，或者与蛋白质结合形成糖蛋白，或者与脂类结合形成糖脂，由膜的表面向外伸出。

这些由生物化学和生物物理数据推断出的特点与电镜显示的图像相符，经适当固定和用重金属染色的膜在切面上显示为有两层深染层被一电子透明层隔开（图2.6），总厚度约7.5nm，Robertson由此提出了经典的‘单位膜’（*unit membrane*，1959），两层深染层可能反映了结合上染料的磷脂分子的头部。冰冻蚀刻标本由于深冻而断裂，暴露出了膜的内部结构，然后制成金属喷镀的碳复膜（replica），放在电镜下观察，也显示出膜为双层结构（图2.6，8）。断裂面通常沿膜的中线，磷脂的疏水‘尾’在中线处相遇。此法也能显示出埋藏在脂层中的膜内颗粒（intramembranous particles，IMPs），这些颗粒的大小在5～15nm之间，大多数代表大的跨膜蛋白分子及其集合体。IMPs在两层‘半膜’中的分布是不匀称的，往往粘合到一面上的多，而另一面少。质膜的内

层，也就是原生质一侧的半膜，载有大多数颗粒，暴露在胞外的表面上（P面）。外层半膜向内的表面（E面）上有与颗粒相对应的陷窝。但是，不是所有膜蛋白都呈现为颗粒状，有的膜蛋白太小，或者结构不紧密，无法形成颗粒，迄今只能靠生物化学法显示其存在。显示出的颗粒往往是离子或分子的跨膜传递通道。

生物物理测量表明，磷脂双层是高度流动性的，它以2μm/s的高速率沿膜平面扩散（Bretscher 1975）。因此，如果蛋白质不被细胞内的结构所锚定，它就可沿膜自由移动。有些细胞内膜含有比质膜更多的蛋白质，例如富于酶活性的线粒体内膜，其流动性就降低了很多。

单位膜具有多方面的功能。它可形成有选择地限制扩散的界面，在细胞内分隔成不同的生理区间，将通道内区（液泡质，vacuoplasm）与通道外区的细胞质基质（*cytosol*）分开；单位膜可主动调控电解质和小分子的通过，造成膜电位，并为与反应物穿膜运动有关的酶提供附着表面。细胞膜也是接受外来刺激（如激素和化学作用物）的部位，并为识别和结合其它细胞的部位，通过传递各种物理和化学信息改变其它细胞的活动。细胞膜还可作为细胞内结合点，成为进行运动和保持细胞骨架稳定的基点（见下文）。

细胞内的膜偶尔也可相互融合，形成一个电位连续系统。但是也存在着屏障机制，可防止膜成分的任意融合，因此每一部分都可保持着自身专有的化学和功能特性。由此可见，虽然一个细胞的膜系统可以看作是一个单一的整体，但是它们在活动方面具有高度明确的分工和定位。

细胞膜由颗粒内质网合成（见下文），通常总是与高尔基复合体协同完成。

细胞膜

细胞膜（cell membrane）又称质膜，与其它单位膜的区别在于它形成了细胞的外表边界（图2.6，7），因此具有许多不同的特点。例如它的外面具有含糖丰富的弥散外被，即细胞外被（*cell coat*），又称糖萼（*glycocalyx*）。在某些部位同其它细胞形成各种细胞间连接（*intercellular junctions*）或粘着斑（*adhesive plaques*），在有的部位可与细胞外结构形成半桥粒（hemidesmosomes）（见下文）。在细胞内，细胞骨架纤丝锚定在质膜蛋白上，将质膜固定，并从细胞内向细胞表面传导运动力，从而引起细胞外形变化或发生运动。质膜具有选择透过性，允许某些气体和水自由穿过，但是有些离子如钠、钾、钙、氯和碳酸氢等离子，其穿膜运动则被限制在蛋白质性通道中，细胞靠开关通道来调节其穿膜运输。其它一些物质，如葡萄糖、氨基酸与核酸前体物，它们的穿膜也限于这种通路中。在大多数情况下，每一通道只允许一种离子或分子通过，这些物质或者沿扩散梯度被动穿孔，或者靠耗能主动运输穿膜。物质进出细胞的差别很大，依赖于多种因素，如局部浓度，细胞的需求，化学能的可用性，外部激素和神经递质的作用，以及其它因素。但是，脂溶性物质能直接穿过膜的脂类部分，因此像甾体激素这样的物质进入细胞质就不必通过蛋白质通道。较大分子的吸收则要靠内陷作用，质膜内陷成小的液泡，即内吞泡（胞吞泡）（*endocytic vesicles*）（图2.4），再被运送到细胞的其它区域。有机分子的外排过程通过外排泡（胞吐泡）（exocytic vesicles）来完成，外排泡与质膜融合将其内含物释放到细胞外。

质膜也与其它单位膜一样，总是在不断地更新（参阅Pearse和Bretscher 1981），通过胞吞作用（endocytosis）而缩减，通过胞吐作用而增添新膜。内吞膜可在细胞的溶酶体系统中被降解，或者以小泡的形式重返细胞膜。这样，细胞便可针对代谢需要和外来刺激改变质膜的属性。在生长过程中增添新膜，修复表面损伤，从外面吸收大的分子复合物，以及与环境之间发生其它许多相互作用。

质膜还有若干特殊的作用，如向细胞内部传递环境变化信号，维持细胞外形及粘合性。质膜起着感受表面的作用，带有多种多样的受体分子，只对某种刺激发生反应（如胰岛素、乙酰胆碱和低密脂蛋白的受体），另一些受体则可被普通因子所激活，例如同其它细胞或无机表面接触。细胞表面受到刺激可造成跨膜电位改变，引起无机离子流出。这种变化在神经细胞和肌细胞的可兴奋（excitable）质膜中特别明显。待受到适当刺激时，'静息'电位能发生瞬时变化，从100mV（负侧）变到50mV（正侧），这是由于钠和钾离子通道开启和关闭的结果（见下文）。

刺激表面受体也往往激活一种'第二信使'（'second messenger'），它可深刻地改变整个细胞的代谢或运动性。腺苷酸环化酶（结合在所有有核细胞质膜上的一种酶）在这一过程中的作用很显著，它的激活可引起细胞内环腺苷酸（cAMP）的浓度发生变化，从而导致DNA合成，基因表达，蛋白质合成，肌动蛋白与肌球蛋白的相互作用，以及细胞内的其它一些过程发生改变。环鸟苷酸（cGMP）通过相同的酶系统受到调控，它具有与cAMP相拮抗的效应。某些激素和神经递质便是通过这种形式发挥作用，多种细胞间通讯也通过此系统或相似的系统进行。目前还有一种机制引起了人们的关注，即细胞内的钙调过程。在这一过程中磷酸激酶被激活，相关细胞成分发生磷酸化，从而引起代谢和结构的深远变化（参阅Berridge 1985）。

虽然上述这些概念适用于所有细胞的质膜，但是特化细胞的质膜在某一方面特别发达。例如视网膜光受体的感觉膜是由质膜衍化而来，在其表面上含有大量的感光蛋白；骨骼肌细胞的乙酰胆碱感受终板（sole－plate）膜同样也嵌含有能结合递质的蛋白质颗粒。这方面的研究很重要，因为如果弄清细胞的基本功能，就可对药物的细胞作用有一个更深层次的理解。毫无疑问，细胞膜是各种化疗药物、麻醉剂以及其它药物的首要靶的。

细胞外被 正像上面所提到的，细胞外被是质膜整体的一部分，它从脂蛋白表面伸出，形成一弥散的细丝层，厚约2～20nm。由质膜中的糖蛋白和糖脂中的糖类部分所组成（图2.6，7），含有大量分支的寡糖链，糖链的末端残基往往是带负电

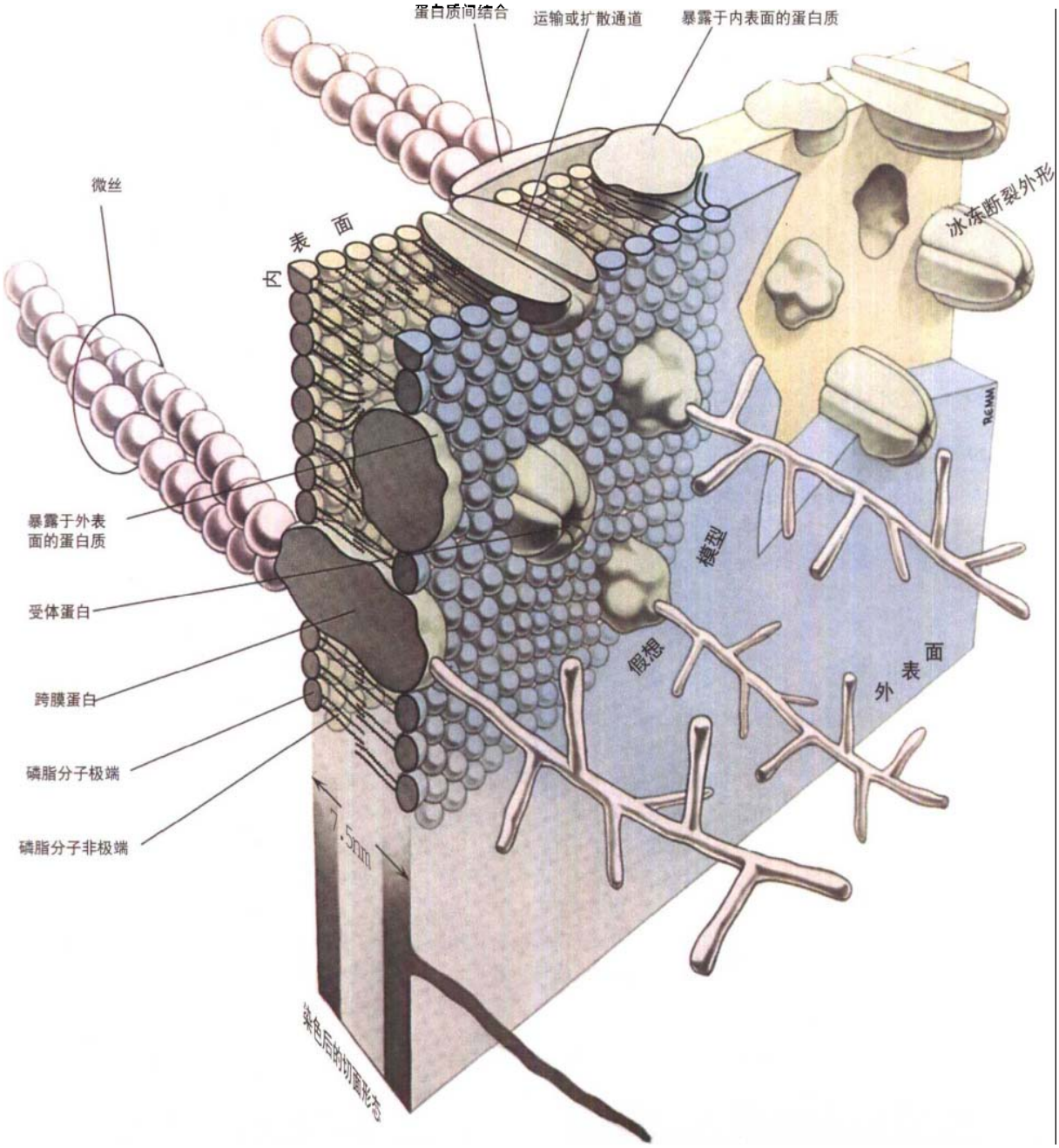

图 2.6 利用不同的电镜技术（包括切片、冰冻断裂以及其他生物物理方法）结合对研究结果的现代解释，研究出的质膜的各种"相貌"。图解中的膜蛋白（绿）有的限于脂双层的单层中，有的则穿越双层。分支糖链（灰）结合在膜外表面的跨膜蛋白上，肌动蛋白丝（粉）则结合在内面（左）。脂类分子的疏水尾用黑细线表示，其亲水头示为球形：外表面用蓝色、内表面用黄色。当然，各种外形仅为示意性的，组成细胞膜的各种蛋白质、脂类和糖类分子各具不同的细微形状。

荷的唾液酸，即 n－酰基神经氨酸，也常有半乳糖残基。这些糖类用钌红染色后很容易在电镜下显示出来，如果使用植物来源的称为凝集素（*lectins*）的化学探针（如伴刀豆素 A、麦胚凝集素）则更具有特异性，可与特定的糖基结合。凝集素结合上荧光素分子、或者结合上电镜示踪剂，如铁蛋白、辣根过氧化酶或胶体金，能很容易地把表面糖类显示出来，甚至可进行定量。

糖萼的精细组成因细胞类型不同而有所差异，许多组织抗原是定位在外被中，如主要组织相容性抗原（MHC）系统和红细胞中的血型抗原（见下文）。细胞同其它细胞或细胞外物质选择性粘合的特殊粘合分子也存在于外被中，这些粘合分子对保持各类细胞集合体的整体性极为重要（见下文）。粘合分子对细胞的发育、运动和细胞间的相互作用也很重要，例如神经系统中神经网络的形成。

由于细胞表面带负电荷的糖占优势，如果细胞间靠得太近，就会彼此排斥。因此，除了在特殊连接部位，相邻细胞



图 2.7 成纤维细胞表面横切电镜图，钌红染色，示糖萼。× 40000

的质膜间至少保持着20nm的距离。但是在细胞表面也有带正电荷的分子，因而可横穿细胞间隙与负电荷形成胞间键合。

因为糖蛋白和糖脂通常在膜平面上自由移动，故加入凝集素或抗体可引起这些糖分子的凝集而横连起来形成筏状群或"斑"（'patch'）。如果在细胞活动中进一步凝集（能量依赖过程），糖分子可在细胞的一极汇集成"帽"。另一些细胞如红细胞，因其糖分子被内部的锚定蛋白固定，故不能游动和成斑（见下文）。

细胞间和细胞外接触

质膜是细胞与其它细胞和细胞外环境结构建立接触的表面。这种接触所产生的相互作用对细胞的生物学特性具有深刻的影响，影响着细胞的外形、位置、分化、代谢、形态发生和增殖能力。接触主要是粘合性的，使细胞与细胞、细胞与细胞外结构粘合在一起。接触也关系到细胞间的信号传递，信号可通过特化接触直接传递，或通过细胞外大分子间接传递；在有些情况下，同一接触既可进行粘合，也可进行信号传递。细胞间的接触还有其它方面的功能，例如建立扩散屏障。从结构上看，接触可分为以下两类，二者均与粘合分子有关：

- 接触区内无任何明显的超微结构特点的非特化接触；
- 有超微结构特征的特化接触。

非特化的粘合接触 典型的粘合接触是细胞表面大面积地与其它细胞或细胞外结构发生粘合，其相邻质膜的脂质双层间的距离不小于20nm。由于其表面的糖链带有负电荷，特别是唾液酸，在相邻的质膜间造成电荷相斥，从而使质膜间保持一定距离。但是，由于各种跨膜的或膜结合的糖蛋白从质膜向外凸出，细胞间可跨越此距离而形成粘合接触。这样的分子称为细胞粘合分子（cell adhesion molecules，CAMs）。已经报道过许多种粘合分子，更多的还有待于继续发现。粘合分子有许多类别，大体上可根据其粘合性是否依赖于钙而分为两类，即钙依赖粘合分子和非钙依赖粘合分子。

钙依赖粘合分子 有3种亚型，分别称为：钙粘蛋白（cadherins）、选粘蛋白（selectins）和整联蛋白（integrins）。

钙粘蛋白：这类蛋白形成强粘合力的细胞间粘合，为一种跨膜蛋白，其外端包含5个区（其中4个为重复性的），高度糖基化。这种分子的细胞质端结合有中介蛋白，即钙粘连蛋白（*catenins*），再由此与下方的细胞骨架纤维（肌动蛋白丝或中间丝）相连。不同类型的细胞具有不同类型的钙粘蛋白，例如神经组织为N－钙粘蛋白，上皮组织为E－钙粘蛋白，胎盘中为P－钙粘蛋白。这些分子可与同种细胞上的同类钙粘蛋白分子优先结合（亲同种结合），因此同种细胞优先相互结合，形成组织如上皮组织。甚至当把同种细胞人工分散后也可重新形成同种细胞粘合群。综述参阅Geiger和Ayalon（1992）。

选粘蛋白：这是完全不同的另一种粘合分子，存在于白细胞和其它迁移细胞。它们是跨膜糖蛋白，能以低亲和力与其它细胞表面的糖链结合，二者之间可移动，但速度有限。例如，白细胞在血管壁上的滚动粘合（见下文）。参见Hans和Plow的综述（1994）。

整联蛋白：这是在细胞与细胞外成分之间起典型中介粘合作用的糖蛋白。细胞外成分主要有纤连蛋白（fibronectin）、胶原、层粘连蛋白（laminin）。每一个整联蛋白分子均由两个亚基（α和β）组成，每一个亚基又有几个或多个亚型，两个亚基至少可组合成20种专一性分子，每一种分子的一端与一种特定的细胞外分子相对应，其另一端则固定到细胞内的



图 2.8 红细胞质膜的冰冻断裂电镜图像。A示外（E）断裂面，带有稀少颗粒和一些陷窝；B示内（P）断裂面，带有大量颗粒。× 80000

特定细胞骨架成分上（参阅Rosen和Bertozzi 1994的专著）。

非钙依赖粘合分子 其中了解最清楚的是糖蛋白，其外区与免疫球蛋白分子类似。它们大都是跨膜蛋白，但也有的完全处于质膜外，通过糖基磷酸脂肌醇（glycosylphosphotidylinositol）（GPI）附着到质膜上，或者被分泌出去，成为细胞外基质的可溶性成分。和钙粘蛋白一样，这类分子也是同种分子结合，即所谓的同种亲合性（homophilic）。不同组织中有不同的粘合分子，研究较多的有两类，一类为神经细胞粘合分子（neural cell adhesion molecules, N－CAMs），目前知道有近20种；另一类是在白细胞表面的细胞间粘合分子（inter cellular adhesion molecules, ICAMs）。这些粘合分子可与钙依赖粘合分子联合表达，其特殊作用还不完全清楚。但据认为，非钙依赖粘合分子与钙依赖粘合分子的联合表达有调节细胞间粘合的作用，例如可溶型的N－CAM可结合到膜上的膜结合型分子上从而封阻细胞间粘合。参阅Walsh和Doherty的最新综述（1993）。

恶性瘤细胞的正常粘合属性下降，因而细胞可迅速扩散至其它部位，形成一些次级细胞群落（转移）。关于细胞粘合分子和细胞间接触问题可进一步查阅Alberts等的专著（1994），和本书第3篇。

特化的连接结构 特化的连接结构（specialized junctional structures）位于细胞与细胞之间、细胞与细胞外基质之间发生接触的局部区域。此处的质膜内侧和外侧均结合有致密物质，在电镜下可显示出来。主要有3类：闭锁连接（occluding junction）、粘合连接（adhesive junction）和通讯连接（communicating junction）。

闭锁连接 又称封闭小带（zonula occludens）或紧密连接（tight junction），这种连接是在连续的细胞层中建立扩散屏障，位于上皮、间皮和内皮中，可防止物质经过细胞间隙穿过上皮层。它围绕细胞周边（在立方或柱状上皮中是靠近腔面）形成连续的质膜融合带（Pinto da Silva和Kachar 1982）。在闭锁小带处，相邻细胞的质膜紧密融合，质膜间的缝隙消失。冰冻蚀刻显示，膜间接触和融合是由膜中的蛋白颗粒链合并形成的分支及吻合的嵴构成（图2.10，2.11A），嵴的走向弯曲。

这种连接结构说明，物质要穿过具有这种连接的细胞层只有靠扩散或通过细胞膜和细胞质。因此细胞可以对穿过细胞层的物质进行调控。所以，闭锁连接防止了有毒物质从脏腔渗漏到周围组织中，并将胶体物质保留在血流中。在许多部位形成扩散屏障，如血－脑屏障（见第8篇）。如果将胶体示踪物如铁蛋白或辣根过氧化物酶（HRP）放入由上皮铺衬的腔中或腔下的组织中，即可显示出这种屏障的存在，因为示踪物无论从哪一边都不能穿过闭锁连接线。

其次，闭锁连接最重要的功能是对其所围绕的细胞造成质膜的区域性差异。众所周知，上皮细胞顶端质膜的组成与基底侧质膜不同，这样便可使这些区域进行专一的机能活动，如离子的定向运输和大分子的吸收。因为闭锁连接含有高浓度的固定的跨膜蛋白，因而可阻止膜中的脂类和蛋白质的侧向扩散。这种膜的特化区也存在于其它部位，例如腺细胞的分泌表面、肾小管细胞的离子转运表面（见Simons和Fuller 1985）。关于紧密连接的近期综述可参阅Schneeberger Lynch（1992）。

特化的粘合连接 这种连接包括细胞间的和细胞与细胞外基质间的连接，连接处粘合牢固。细胞间的粘合连接又可再分为3种：粘合小带（又称中间连接）、粘合条（adhesive strips）和粘合斑（桥粒，*desmosomes*）。不管哪一种，它们都含有高浓度的CAMs，CAMs分子以其暴露的一端与相邻细胞的CAMs结合，而其内端则通过中介蛋白与细胞骨架纤维相结合。在电镜下可以看出，后者在质膜下形成一密电子层，起着把张力分散到整个细胞的作用，以避免张力只作用到机械性能脆弱的质膜上。细胞与基质的连接包括半桥粒（*hemidesmosomes*）和焦聚斑（*focal spots*）。

粘合小带（*zonula adherens*）（图5.9，5.10）：又称中间连接，是在上皮细胞、间皮和内皮细胞顶端周围的一个连续层，恰在闭锁小带的下方并与之平行（见上文）。此处含有高浓度的钙粘蛋白，其内端通过组带蛋白即粘着斑蛋白（vinculin）和α－辅肌动蛋白（α－actinin）与一层肌动蛋白丝相连，后者在此处形成一致密层。这一结构加强了由闭锁小带建立的细胞间的结合。当组织受到牵拉时不至于被撕开。细胞间的间隙约20nm宽，其中未发现有密电子物质。

粘合条：又称粘合筋膜（*fascia adherens*）。这种连接与粘合小带类似，只是形成了狭窄的结合条或斑将各种细胞的表面结合起来，例如平滑肌细胞和心肌细胞的闰盘（见第7篇），以及胶质细胞与神经元之间的结合等等。这种连接也包含钙粘蛋白，后者在质膜内侧与肌动蛋白丝间接结合。

桥粒：又称粘合斑（*macula adherens*）。这是一种细胞间特别牢固的连接结构，含有多种粘合分子（图2.9，2.10）。可存在于细胞表面的任何部位。细胞间隙约为25nm，充斥有横行的高电子密度的丝状物质，而且有一条与细胞表面平行的深染带。相邻细胞的质膜下方都有致密物质，并有中间丝插入其中（图2.9，2.10）。这些连接结构在细胞之间形成了牢固的结合点，特别是在那些需要这种结构的部位尤为明显，例如，在表皮的棘层就有无数的大桥粒。有些部位桥粒很小，例如毛细血管的内皮细胞间和胎儿组织中的桥粒。

桥粒的粘合分子包括整联蛋白的桥粒谷蛋白Ⅰ和Ⅱ（desmoglⅠ，Ⅱ）。在冰冻断裂标本中，无论是膜的P面还是E面，都存在有膜内颗粒和陷凹，此为这种结构的典型特点，但其意义尚不明确（Garrod 1993，Koch和Franke 1994）。

半桥粒：是表皮细胞基部与其下方结缔组织的细胞外结构之间形成的锚定连接（见第5篇）。虽然在其它部位也存在这种类似的结构，但是还没有研究清楚。从超微结构上看，它很像半边桥粒，只有一侧锚在质膜上，另一侧则结合在基膜上（图5.3，9）和邻近的胶原原纤维上。在质膜的细胞质侧有一致密层，有角蛋白丝而不是肌动蛋白丝插入。虽然它们看起来很像桥粒，但其化学性质却完全不同，它们是用整联

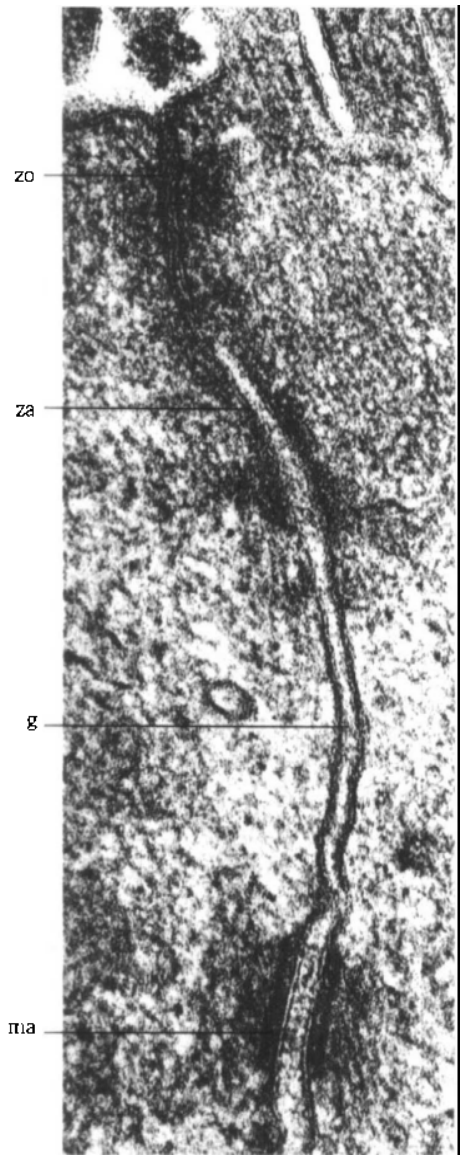

图2.9 2个上皮细胞间的连接复合体的高倍电镜图，示紧密连接（zo）、粘着小带（za）、桥粒（ma）。和一正常的细胞间隙（g）。× 130000

蛋白而不是用钙粘蛋白作为粘合分子。正像上面所提到的，在其它许多种细胞与周围基质间也有类似的结构存在，例如平滑肌细胞与其基质原纤维之间，骨骼肌细胞末端与腱纤维之间等，从大面积的出现到小点状结合（见焦聚粘合斑）。

焦聚粘合斑：是细胞与基质的局部结合区，位于或靠近肌动蛋白丝束即应力丝（stress filaments）的末端，丝束通过中介蛋白如桥粒斑蛋白（desmoplakins）等固着到整联蛋白的细胞质区上。整联蛋白的外端则与胶原或其它纤丝相连。因此这种结构与所结合的细胞中的细胞骨架具有连续性。通常这种粘合仪是短寿命的，它的形成和解体是迁移细胞进行运动活动的组成部分。初看，它们似乎是简单的结合，但仔细研究表明，它的形成和解体要涉及到几种蛋白质系统，包括各种信号传递复合物，如酪氨酸激酶和磷酸化酶，这些复合物把细胞间的接触信息传给细胞，并启动细胞骨架重新装配。

通讯连接　又称缝隙连接（图2.10、2.12）。这种结构的横切面从表面上看很像闭锁连接，但是相邻质膜的两层脂质双层分子间明显被～3nm宽的缝隙隔开。膜上有大量的蛋白质通道，其外端在缝隙的中央与对面的通道相对接，从而在相邻细胞间形成了一系列微小通路，横跨细胞间隙。有时这些通道的数量很少，很难从结构上显示出来，只能通过微电极测量穿胞电阻的下降来证明它的存在。较大的缝隙连接中通道的数目可达数千个，呈六角形排列。这种连接不形成连续层，而是形成一些结合斑（Goodenough 和 Revel 1970），因此可让物质沿细胞间的缝隙自由穿过，这不同于闭锁连接。它们存在于许多种组织中，如肝、表皮、结缔组织、心肌和平滑肌，在胚胎组织中也普遍存在。在中枢神经系统中，它们存在于室管膜以及神经胶质细胞之间，在某些类型的神经元之间由此形成电突触（见第8篇）。

虽然通讯连接在细胞间形成通道，但通道的孔径只允许相当小的分子和离子在细胞间穿通（分子量高至1000kDa），如钠、钾和钙离子，各种第二信使和许多代谢物，信使mRNA不能通过。在某些可兴奋组织，如心肌和平滑肌中，一个细胞的兴奋电位可穿过通讯连接激活另一个细胞，而不必有化学递质的介入。有的部位这种连接的功能尚不肯定。实验表明，它们可让某些染料渗过和形成具有低电阻的离子流通路。通讯连接在细胞间或细胞群间起协调代谢的作用。因此，在胚胎发育时期，这种连接与整个囊胚、发育图式的建立密切相关，在胚层内以及胚层之间，参与定位组织的协调分化（Fraser 1985）。这种作用与发育调节物质在细胞间的运动有关，对基因表达有阻遏和去阻遏作用的物质可自由扩散，形成形态发生梯度（见第3篇）。通讯连接也可参与调控细胞分裂，在损伤的组织中通讯连接消失，而组织通过有丝分裂进行修复和再生时通讯连接又重新出现（Bennett 1973，Fusijawa 等 1976）。

利用冰冻蚀刻法（Staehelin 1974）和计算机辅助高分辨率电镜（Unwin 和 Ennis 1984）研究显示，在通讯连接的两侧都有呈六角形排列的膜颗粒，每一颗粒由6个蛋白质亚单位（连接蛋白，nexins）围绕一中心通道组成（图2.6、2.10），当颗粒与相邻细胞的相同单位对接时，即可在两个细胞间形成一小的通讯通路。在细胞的某些部位，这种颗粒只少量或单个存在，因此细胞间通讯并非局限在特殊的连接区。pH值和钙离子浓度等因素的改变可引起通道变窄或关闭，因而细胞代谢的改变可改变细胞间通讯（Unwin 和 Zampighi 1980）。在不同组织中，连接蛋白的精细化学性质有所不同（Stauffer 和 Unwin 1992; Beyer 1993; Alberts 等 1994）。

连接复合体：　是围绕上皮细胞顶端的连接组合（Farquhr 和 Palade 1963）（图2.9、2.10）。此处在闭锁小带的基底侧有粘合小带和绕细胞一圈的一排桥粒。这种复合结构形成了一顶端扩散屏障，后二者加强了连接的机械性能。

其它类型的连接：化学突触和神经肌肉连接是特化的细胞间粘合区，一个细胞分泌神经递质，与其连接的另一个细

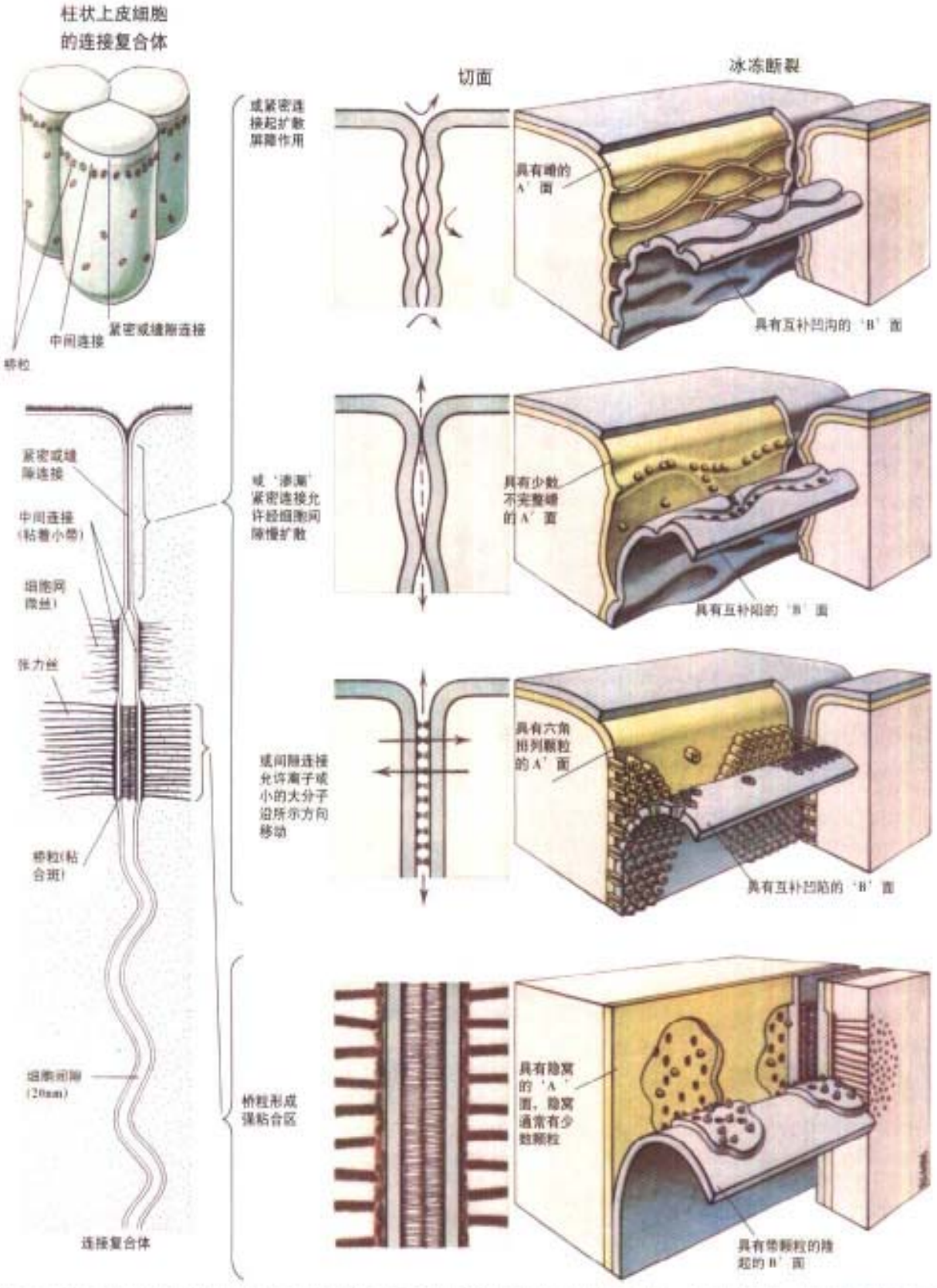

图 2.10 细胞间常见的几种连接的图解。示利用切片和冰冻断裂技术所取得的电镜图像的现今解释。为了清楚起见，把冰冻断裂图像表示为质膜的两片可分离和翻转，以暴露插入其两面的膜内蛋白质颗粒。A 面=P 断裂面，B=E 断裂面。



图2.11 胎儿皮肤的两个表皮细胞间经冰冻断裂的封闭带（紧密连接）。示膜间接触的条索吻合网。与图2.10比较。由Andrew Kent（Department of Anatomy, UMDS, Guy's Campus, London）提供 × 25000



图2.12 两个发育中的表皮细胞间的通讯（缝隙）连接的冰冻断裂图像。密集排列的膜内颗粒是细胞间的电紧张偶联和小分子扩散的通道。由Andrew Kent（Department of Anatomy, UMDS, Guy's Campus, London）提供。× 25000

胞上有特化的受体分子（见第8篇）。

内质网

内质网是细胞质中互相连接的膜衬通道系统（Palade 1975）（图2.13A～C）。这些通道形状各异，呈池（扁囊）状或小管、小泡状。膜将细胞质分成两个主要的区：在通道系统内部为液泡质（*vacuoloplasm*），通道以外则为透明质（*hyaloplasm*）或细胞质基质（*cytosol*）。前一个空间区是贮存或向高尔基复合体和细胞外运输分泌产物，后一个区则是由胶体蛋白（如酶）、糖类和小蛋白质分子、核糖体、核酸等共同组成。

在结构上通道系统可分为颗粒（糙面）内质网［granular（rough）endoplasmic reticulum, GER］和无颗粒（滑面）内质网［agranular（smooth）endoplasmic reticulum, AER］。前者的外表面附有核糖体，后者则无核糖体。当破碎细胞离心时，两种内质网都破裂并形成泡，分别称为颗粒微粒体（*granular microsome*）和无颗粒微粒体（*agranular microsome*）。

颗粒内质网(GER) 由于它附着有核糖体，故能合成蛋白质。合成的蛋白质大部分穿过结合有核糖体的膜进入池内积累。有的跨膜蛋白则嵌插到它们要存留的膜上。通过GER之后，它们有的保留在膜包小体中，如溶酶体，另一些则分泌到细胞外。有些糖类也是在GER腔内由酶合成，它们结合到新合成的蛋白质上形成糖蛋白。GER以出芽方式形成小泡，此即过渡成分（*transitional element*），由此向高尔基复合体运输蛋白质。这是细胞的蛋白质打靶机制（protein-targeting mechanism）的一部分（见下文）。

在胚胎细胞中，内质网稀少，大多数核糖体游离于透明质中。在分化过程中，膜大量增加，核糖体结合于膜上形成GER。

无颗粒内质网(AER) 这种内质网与糖类代谢和其它代谢过程有关，如解毒和脂类、胆固醇及其它甾体类的合成。无颗粒内质网为许多酶系的结合提供了表面例如涉及到解毒机制的重要酶，细胞色素P_{450}等，从而使酶便于接近细胞溶液中的底物。无颗粒内质网也与GER和高尔基体协同制造新膜，在不同区域加添蛋白质、糖类和脂类成分。

在某些细胞中含有高度特化的内质网。在横纹肌细胞中无颗粒内质网（肌质网，*sarcoplasmic reticulum*）贮存钙离子，受到适当刺激时钙离子被释放，从而启动收缩。

核糖体

核糖体又称核糖核蛋白颗粒，是宽约15nm的颗粒，由等重量的蛋白质和RNA（rRNA）组成，具有把氨基酸合成蛋白质的功能（Palade 1955; Siekevitz和Palade 1960）。每一个核糖体由2个亚单位构成（Lake 1981），其中一个略大一些，二者的离心沉降速率不同，在有核细胞中主要为60S和40S亚单位，S是沉降速率的Svedberg单位，为密度、形状等的函数，整个核糖体的沉降速率为80S。亚单位可进一步解离出约73种不同的蛋白质（大亚单位40种，小亚单位33种），它们具有结构蛋白和酶蛋白的功能。大亚单位中有3股高度卷曲的小rRNA链（28S、5.8S和5S），小亚单位中只有一种（18S）。这些rRNA大部分来自核仁（见下文）。当不进行蛋白质合成时，大小两个亚单位彼此分开存在。

核糖体可以无活性的单体（monosomes）单独存在，在蛋白质合成过程中，它们形成多核糖体（polyribosomes; polysomes）与信使RNA（mRNA）结合。多核糖体可结合到膜上，构成GER（见上文），或者在透明质中游离存在，合成通道系统外面的蛋白质，如细胞质基质中的酶、细胞的结构蛋白（如肌动蛋白、微管蛋白）和成红血细胞中的血红蛋白。但是某些细胞质基质产物，如蛋白质，可直接插入或

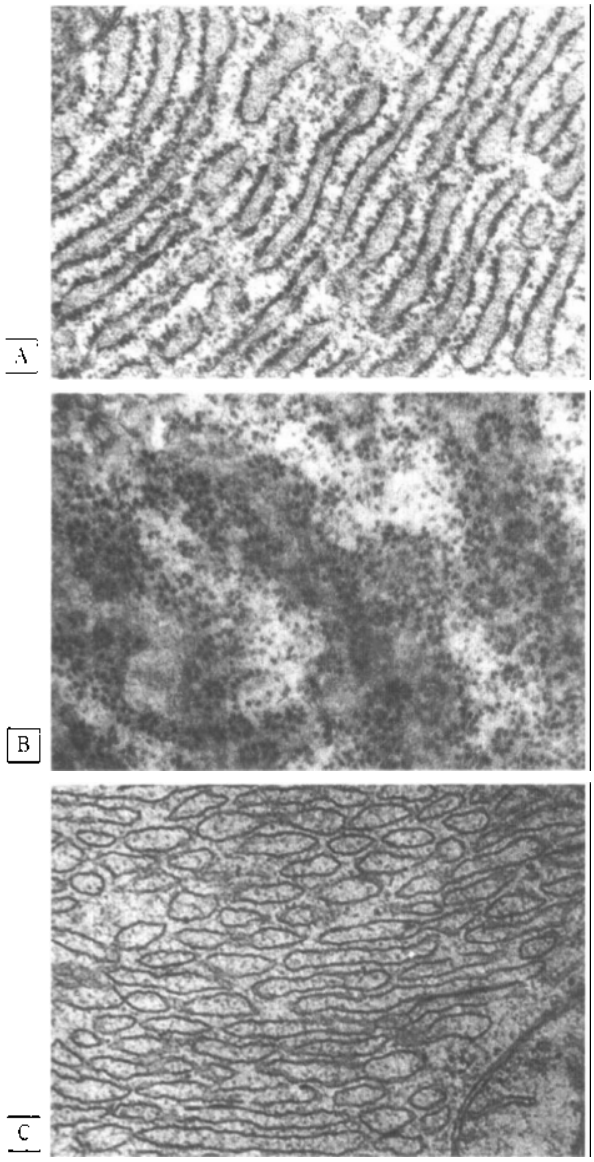

图2.13 内质网的超微结构：A. 粗面内质网；B. 结合在斜切潴泡上的多核糖体，呈"玫瑰花"状；C. 滑面内质网。由D R Turner（Guy's Hospital Medical School）提供。× 30000

穿过某些细胞器的膜，如线粒体和过氧化物酶体（见下文）。

mRNA的所有结合位点都可被沿其移动的核糖体所占据，形成成熟的多核糖体，并按照mRNA的指令合成蛋白质，因此多核糖体中的核糖体数目能表明信使RNA的长度，及其所合成的蛋白质的大小。

在蛋白质合成中核糖体的两个亚单位分别起作用。小亚单位是mRNA结合与翻译的部位；大亚单位负责新合成蛋白质的释放，通过中介的停靠蛋白（docking protein）附着到内质网膜上，引导蛋白质穿膜进入池腔。

核糖体本身的亚单位蛋白质是在细胞质中由其它核糖体合成的，然后这些蛋白质进入核，在核中与来自核仁的rRNA结合，形成两种亚单位。这些亚单位分别返回细胞质，当它们结合到一条mRNA分子上时两个亚单位才结合成完整的核糖体（Nomura 1984）。蛋白质合成完毕后，两个亚单位解离，但可使用多次。可进一步阅读Merrick（1992）和Alberts等（1994）的著作。

线粒体核糖体与一般的细胞质核糖体不同，比较小（55S），将在后面讨论（见下文）。真菌和原核生物如细菌的核糖体也比动物和植物有核细胞的核糖体小，反映这些原始物种的调节机制比较简单。

高尔基复合体(图 2.14, 2.15)

意大利光学显微镜家Camillo Golgi在19世纪末和20世纪初发现，在核附近有一个独特的区域，特别是用银或其它金属盐染色后的分泌细胞中，此区尤为明显。后来许多年，被认为这是一种人为染色假象，直到电镜发明之后，才被证实这是一种具有重要代谢作用的细胞器，即高尔基复合体。它是颗粒内质网合成的蛋白质运输通路的一部分，在此处蛋白质被进行化学修饰后，或者运抵细胞表面分泌，或者贮存在膜泡中。自从有了这些认识之后，学者们对高尔基体的生化和结构进行了大量研究。关于这些过程的详细分子机制至今仍然是一个十分活跃的研究领域。

高尔基复合体在超微结构上是一种膜性细胞器，由多达数个的一摞扁膜池及其周围的小泡群所组成（参阅Rambourg和Clermont 1990）。纵切面往往呈杯形，凸面离核最近。高尔基摞从一侧即顺面(*cis-face*)或形成面(forming surface)接受来自GER的小运输泡，小泡与第一个池的膜融合，将内容物释放到池腔中。由GER芽生小泡和运输的过程尚包括向膜的外表面加添特殊的衣被蛋白质（*coat proteins*, COP）（参阅Kreis和Pepperkok 1994）。从第一个池的边缘出芽形成小泡，此小泡再与下一个池融合，从而把蛋白质运入第二个池，如此重复不已，直至抵达反面（*trans-face*）即浓缩面的最后一个池。从反面形成大的泡，发运到细胞的其它部分。根据池内的化学变化，高尔基池可分为三组：顺区（cis-compartment）、中间区（intermediate-compartment）和反区（trans-compartment）（见下文）。



图2.14 精母细胞中高尔基体的电镜图，示中央的多层潴泡和边周的小泡群。× 15000

除了这些池以外，还有其它的膜结构形成了高尔基复合体的整体部分，称为顺高尔基网（*Cis-Golgi networks*）和反高尔基网（*trans-Golgi networks*），顺高尔基网是处在GER与高尔基体之间的由复杂的膜通道构成的区域，可以双向接收和传递小泡。许多研究表明，这个区在从GER经小泡释放到高尔基摞过程中，起筛选适当蛋白质的作用，不合适的蛋白质则以同样的方式运回GER。因此也存在着一个反过程，把高尔基摞的物质通过此系统运送到内质网。药物*Brifeldin* A能使顺高尔基网解体，阻断向高尔基复合体运输蛋白质（参见Pelham 1991）。

反高尔基网（TGN）位于高尔基摞的另一侧，也是一个相连的膜通道区，其功能是分拣蛋白质。在此区，在高尔基池中经过加工修饰的蛋白质分选包装成小泡，发送到细胞不同的部分。分选包装依赖于TGN对蛋白质特定的氨基酸序列或其它特点的鉴别而定，按蛋白质类型将其包进具有恰当组成成分的膜泡内，并进一步改造，例如抽出水分使成分浓缩，泵进质子使内含物酸化。膜上也含有专一的信号蛋白，可把膜泡派送到微管依赖途径，并停靠到细胞内其它恰当的部位（见下文），例如把分泌泡运抵质膜。在TGN区出芽形成小泡的过程中也包括添加笼形蛋白（*crathrin*）和其它相关蛋白，以形成膜被小泡（Robinson 1994）。

在高尔基摞内蛋白质要进行一系列有序的改造，这一过程从蛋白质在GER中时即已开始，这包括糖基的改造，例如去掉甘露糖、加接N-乙酰葡糖胺和唾液酸，连接的糖胺多糖（GAGs）硫酸化以及蛋白质的磷酸化。在内质网中形成的脂类也是取小泡参入的运输路线。研究最多的一条路线是溶酶体酶的改造和运达最终部位的路线。实验表明蛋白质要滞留在细胞中，必须含有特定序列的氨基酸，如果没有这一序列，蛋白质就会立即被送入分泌通道，随之排到细胞外。这一步包括由高尔基复合体的顺区向溶酶体蛋白加接甘露糖-6-磷酸，结合在TGN上的甘露糖-6-磷酸受体可识别甘露糖-6-磷酸，从而TGN将酶分拣进入适当的小泡内，然后被运送到晚期内吞体或溶酶体。由此可见，溶酶体酶是被筛选包装进专一的溶酶体膜中（见下文）。

高尔基复合体具有各种细胞化学标记，包括在其不同成分中含有各种专一性的蛋白质（Rothman 1981）。

在某些溶酶体丰富的细胞中，高尔基体的主要活动是合成初级溶酶体，而且专有一个特殊的细胞区进行合成，例如神经元的高尔基－内质网－溶酶体复合体（GERL）（参阅Novikoff和Shin 1964）。

具有顶端分泌区的腺细胞中，高尔基复合体位于核与分泌表面之间；在成纤维细胞中，分泌活动比较分散，因而含有2个或多个高尔基摞，在肝细胞中多达50个。高尔基复合体往往与中心体紧密联系，中心体是含有一对中心粒并与微管有关系的细胞区，由于存在这一明显的联系，故大家认为这是一个微管介导的运输系统，高尔基复合体本身也结合在微管上。

降解液泡系统

内吞泡、内吞体和溶酶体等构成细胞内的一个网络系统，即降解液泡系统。细胞从细胞外环境吸收物质，进入细胞质

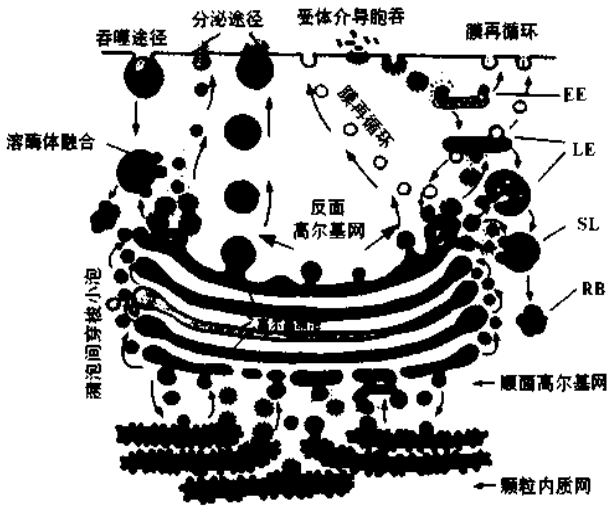

图2.15 高尔基复合体及其相关细胞器的主要结构和功能特点图解（详见正文）。EE=早期内吞体；LE=晚期内吞体；SL=次级溶酶体；RB=残余体。

中的膜区，并释放到膜围通道和液泡中，在此进行分拣。这一体系与含有水解酶的第二膜管体系相连，从而把摄入细胞的物质加工和降解，此乃异噬作用（*heterophagy*）；也可消除细胞内的无用结构，如损耗受伤的细胞器，此乃自噬作用（*autophagy*）（Alberts等.1994）。这两个体系一起建立了一个由小泡、小管、扁池和液泡组成的复杂动态网络系统，进行不断的运输。在这一网络与高尔基复合体之间也有小泡的连续交换，高尔基复合体提供含有水解酶的小泡并回收排空的小泡。

从外部吸收的结构称内吞小泡或胞吞小泡（*endocytic vesicle*）或吞噬体。小泡摄入（内吞，endocytose）大分子、液体和小颗粒。典型的特化细胞，如巨噬细胞可吞噬大的颗粒，例如细菌和细胞碎片，称吞噬作用（*phagocytosis*）。

内吞小泡和早期内吞体(图2.15) 细胞代谢需要许多大分子，这些大分子来源于细胞外液体。小面积的质膜内陷摄取细胞外液体，形成小泡脱离质膜而进入细胞质。小泡直径约60nm，含有细胞外液体和结合在膜上的大分子（Rodman等.1990）。这种对细胞外液体的吸收称为胞饮（*pinocytosis*, cell drinking），而吸收结合的大分子则称为受体介导内吞作用（*receptor-mediated endocytosis*）。当然，有内吞就会有液体进入细胞，然而受体介导内吞作用是否会单独发生尚不得而知。大多数功能活跃的细胞，其质膜在不断地形成内吞泡。在受体介导内吞作用中，跨质膜的受体蛋白以其向外暴露的一端与外分子结合，并将分子运入细胞，这一作用可激起质膜内侧发生一系列变化，引起膜局部向内凹陷，形成一个小的有被小窝（*coated pit*），小窝进一步深陷并断裂下来，成为膜被小泡（*coated vesicle*）。在此过程中，受体分子的内端与胞质中的某种蛋白结合，并交联成一弯曲的篮状排列，将膜向内牵拉，最终脱离表面形成小泡。第一种参与这一过程的细胞质蛋白是小的球形接合蛋白（adaptin），它与受体蛋白内端结合。第二种蛋白质称笼形蛋白（*clathrin*），将相

邻的接合蛋白交联起来，形成一篮形结构，此结构将膜向内牵拉成球形（见Robinson 1994）。单个的笼形蛋白分子具有特殊的外形，它由3条臂组成，称三臂形（triskelion）。这些分子本身可装配成一个由接合蛋白／受体复合物组成的典型网架。在超微结构切面上，网架显示为质膜内表面的一层致密物质，故称为有被小窝和有被小泡。在冰冻蚀刻标本上，显示为极明显的篮状外貌（Viger等.1986; Heuser 1989）。有被小泡的形成并不消耗能量。有被小泡一旦进入细胞内部，便迅即脱去由接合蛋白和笼形蛋白构成的外被，与一称为早期内吞体的管状池融合，在此结构中受体分子便释放出与其结合的配体分子。膜和受体分子便以外排小泡的形式从早期内吞体重返细胞表面，补充质膜，以便进行下一轮的内吞小泡的形成（Pryer等.1992）。

吞噬体 吞噬体（phagosomes）是单位膜包绕大颗粒（如细菌）而形成的较大的膜被小体，也是通过质膜内陷产生的，但这一过程的性质与受体介导内吞不同，它需要靠分解腺苷5'-三磷酸（ATP）提供化学能，而且不涉及到笼形蛋白。要吞噬的颗粒通过某种受体分子粘合到质膜上，有时是非特异性的结合，但是往往要有一中间步骤，例如细菌首先被包被上抗体或补体，然后再结合到吞噬细胞表面上的抗体或补体的受体上（见第9篇）。通过内陷，细菌被吞入细胞内，形成了膜包的吞噬体泡。这一过程依赖于肌动蛋白－肌球蛋白运动（详见下文）。当吞噬体中加入溶酶体酶后，其内含物便被降解。

晚期内吞体 物质在早期内吞体中存留一段时间后即被传递到晚期内吞体。晚期内吞体是处于更深部的一组小管、小泡或池。晚期内吞体也接收由高尔基复合体通过小泡（小溶酶体）运来的溶酶体酶（Machamer 1993）。晚期内吞体内的pH值很低（约5.0），激活了溶酶体酸性水解酶，以攻击内吞体的内含物。水解产物随即穿膜进入细胞质基质中，或仍滞留在内吞体内。由于在晚期内吞体与反面高尔基网（TGN）之间不停地交换（见上文），因而进入细胞中的颗粒可通过此系统找到自己到达高尔基体的路径。随着更多酶的到来，一个晚期内吞体通过与小泡融合而体积不断增大，酶的浓度也大为提高，这一大的致密结构便是经典的溶酶体，这就是de Duve首次描述的那种结构（见de Duve和Wattiaux 1966; Bainton 1981）。但并不是所有细胞中都出现这种大细胞器，这可能是由于晚期内吞体处理内吞物非常迅速的缘故。晚期内吞体有各种形状，其中一种是由小泡和（或）小管融合产生的多泡体（multivesicular body）（图2.16），多余的膜则以出芽的方式脱落下来，在内部形成小的胞质泡（Holtzmann 1976）。

溶酶体 溶酶体是膜包的球形致密小体，直径80－800nm（图2.16）。常含有复杂的内容物，这是一些正在水解中的物质，故有时称为次级溶酶体。溶酶体含有能水解各种物质的酸性水解酶，迄今已报道的有40多种溶酶体酶，包括有蛋白酶、脂肪酶、糖酶、酯酶和核酸酶。这些酶高度糖基化，靠溶酶体膜上的质子泵保存在低pH条件下。这些水解酶可用各种组织化学测试法检测出来。虽然酸性磷酸酶（β-甘油磷酸酶）的存在不是固定不变，但该酶已被广泛用来作为光镜和电镜观察的溶酶体标记物。

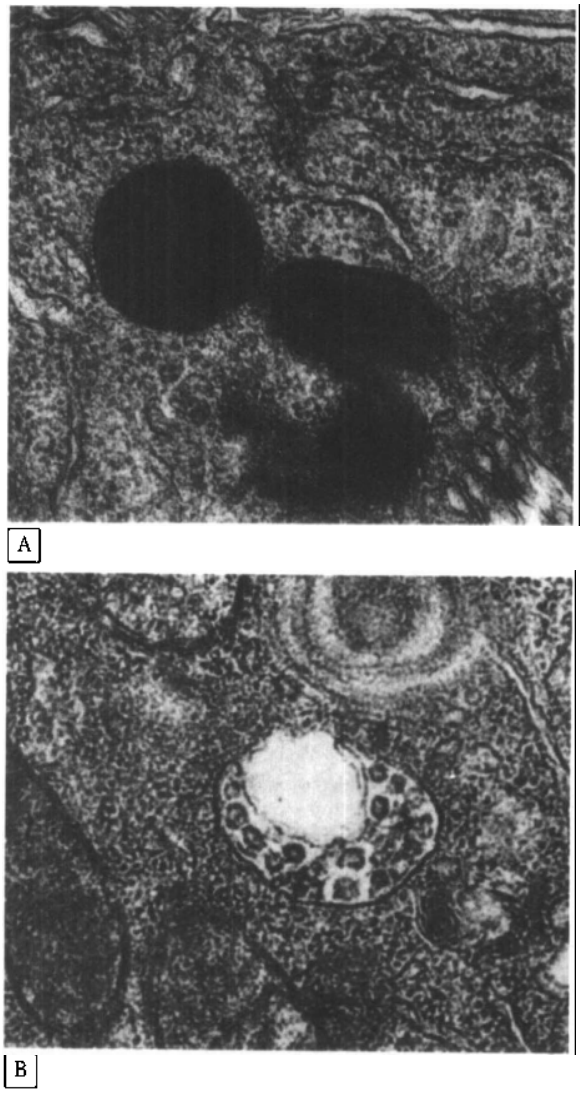

图2.16 处于各阶段的溶酶体电镜图：A. 嗅觉受体细胞中的溶酶体群，示小的初级溶酶体（左），和大的含片层碎片的次级溶酶体；B. 正在与胞吞泡融合的多泡体；C. 残余体，溶酶体水解吞入的细胞器的终末阶段。× 30000

溶酶体在活跃吞噬大颗粒（如细菌）的细胞中大量存在，例如巨噬细胞和中性粒细胞，这些细胞中的溶酶体可降解吞噬的细菌。在这些细胞中含有细菌的吞噬体可与几个溶酶体融合，处于与溶酶体融合过程中的吞噬体称为吞噬溶酶体（phagolysosome）。溶酶体多量存在于细胞中也是细胞器进行快速更新的象征，例如外分泌腺细胞和神经元。这一过程尚未完全弄清，退变的细胞器，如衰老的线粒体和内质网，在一定程度上也表现出被销毁的特征，在切片上表现为细胞器部分地陷入膜池（Dunn 1990）。然后细胞器全部进入溶酶体中，并迅速被分解。

在晚期内吞体和溶酶体中受到水解酶攻击的物质可完全降解为可溶性的最终产物，例如蛋白质降解为氨基酸，并进入细胞的代谢途径。但是也会有一些不能消化的残余物留在泡内，这种小泡称为残余体（*residual body*）。这种小泡可被送到细胞表面，通过外排作用（exocytosis）（胞吐作用）排至胞外，也有的小泡可作为惰性残余体留在细胞内。如果细胞的寿命短，当细胞死亡时，残余体就散开，但是在长寿命的细胞内大量的残余体积累，往往会融合成更大的含有复杂片层物质的致密泡。由于内含物的颜色很深，以致改变了细胞的颜色，例如在神经元中所看到的被溶酶体消化后的最终残余体脂褐素（*lipofuscin*），即神经黑素（neuromelanin）或老年色素（senility pigment）（见第8篇），使老年脑变成棕黄色。嗅上皮的支持细胞中由于残余体的积累而使组织发生色素沉着（见第8篇）。

溶酶体酶也可分泌到细胞表面，发生这种情况可以是改造细胞外基质过程的一部分，如破骨细胞对骨质的溶解，也可能是由于高尔基体来源的溶酶体泡误入歧途找错了目标。溶酶体酶的异常释放可引起组织损伤，如某些类型的关节炎。但是，通常有少量溶酶体酶通过受体介导内吞作用而回收，又返回内吞体系统。因此，一个细胞释放的溶酶体酶也能被其它细胞吸收并参入到该细胞的溶酶体中。

溶酶体膜正常情况下对其所包含的酶是不可透的，但异常情况下也会泄漏，如电离辐射、某些致癌物、二氧化硅、石棉粒、缺氧、热和许多药物等均会引起这种效应，结果细胞损伤或死亡。的确，最初认为溶酶体在细胞自我破坏方面起主要作用，因此有人把这种细胞器称为'自杀袋'。毫无疑问，细胞死后酶泄漏到细胞质基质中，细胞就会解体。某些药物，如可的松，能稳定溶酶体膜，因此可抑制许多溶酶体的活动，如酶的分泌和溶酶体与吞噬泡的融合。

溶酶体贮积病　如果任何一种溶酶体酶由于其编码基因突变，就会造成该酶缺陷，那么它们正常可降解的物质就会在晚期内吞体或溶酶体中积累。这种溶酶体贮积病已有许多报道，有的病例是形态出现深刻变化的综合征，例如Tay-Sachs病（泰-萨病）。如果神经节苷脂酶有缺陷，就可导致糖脂在神经元中积累，儿童期发生死亡。在Hurler's综合征中，某些糖胺多糖（GAGs）不能进行代谢，引起结缔组织的基质大量积累，使身体许多部分的生长发生异常（Dice 1990, Alberts等，1994）。

过氧化物酶体

过氧化物酶体又称微体，是一种膜围小泡（图2.4），宽

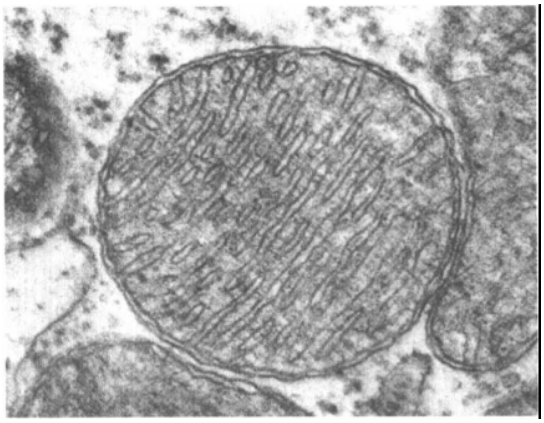

图2.17 线粒体微细结构的电镜图像：外膜、内褶成嵴的内膜和与嵴相关的线粒体内腔均可见。× 30000

约0.5～0.15μm，往往含有主要由高浓度尿酸氧化酶组成的致密芯或晶体内含物（de Duve 1973, 1983; Tolbert和Essner 1981）。大的（0.5μm）过氧化物酶体在肝细胞和肾小管细胞中特别多，各种有核细胞都各具有一定大小的过氧化物酶体。这种细胞器对摄入的物质或细胞内产生的各种物质（如乙醇和甲醛）具有重要的氧化解毒作用。氧化作用由多种酶完成，如D-氨基酸氧化酶和尿酸氧化酶，产生的过氧化氢是分子氧的一个来源，剩余的过氧化氢则被另外一种酶—过氧化氢酶（catalase）所降解。过氧化物酶体也氧化脂肪酸链（β-氧化）。

过氧化物酶体的形成很独特，它的膜只能靠已存在的过氧化物酶体的增殖产生，其内部所含的蛋白质则是直接从细胞质基质通过其膜通道输入的，而不是靠颗粒内质网（GER）和高尔基体合成和包装。线粒体也具有这些特点（见下文），但是线粒体具有自身的一些基因，而过氧化物酶体则完全在核中编码。人们曾认为，过氧化物酶体与线粒体一样起源于共生的原核生物，在真核细胞进化早期被摄入细胞质，为细胞提供有氧代谢，它们的基因组大部而不是全部转移到核染色体上，在膜形成方面仍保留着部分自我复制。在蛋白质向过氧化物酶体转移方面如果有遗传异常，就会造成过氧化物酶体的酶缺如，例如Zellweger综合征就是由于一种整合膜蛋白即过氧化物酶体装配因子-1的基因突变引起的，在纯合子情况下，一般在出生后不久即死亡（Shimozawa等1992; Lazarow 1993）。

线粒体

线粒体是一种具有重要代谢意义的膜包细胞器，在绝大多数细胞中是化学能的主要来源（Ernster和Schatz 1981; Tzagoloff 1982）。线粒体是三羧酸（Krebs'）循环和电子传递途径的场所，通过这些途径复杂的有机物最终被氧化成二氧化碳和水，这一过程所提供的能量驱动腺苷5'-二磷酸（ADP）和无机磷酸形成腺苷5'-三磷酸（氧化磷酸化）。线粒体在细胞中的数量反映了该细胞对能量的需求。在肝细胞中可多达2000个，而在静息的淋巴细胞中则只有几个。成熟的红细胞完全没有线粒体，这类细胞主要依赖糖酵解来供应能量。但是某些功能活跃的细胞，如快速收缩的骨骼肌纤维

（见第7篇），几乎没有线粒体，也是利用糖酵解来满足能量需求，支持肌纤维的机能活动，但不持久。用光学显微镜最初发现的线粒体为长的细线状，故名mitochondrion，即线状体，但大多数细胞，特别是像外分泌腺的分泌细胞，它们具有高代谢速率，其线粒体呈球形或椭球形。用亮视野、相差或干涉显微镜观察活细胞，线粒体极不稳定，虽然通常与细胞内的其它结构相关连，并有时沿一定途径呈线性迁移，但是它的外形和位置总在不断变化。线粒体能够分裂，也可相互融合（见Bereiter-Hahn 1990）。

在电镜下线粒体（图2.17）一般呈椭圆形小体，长0.5～2.0μm。在有些细胞中，它们比较长，例如心肌细胞中的线粒体。每一个线粒体由一层外膜和一层内膜包围，两层膜之间隔着一宽窄不一的缝隙，称为膜间隙（*intermembrane space*）。被内膜包围的腔内为线粒体基质（*mitochondrial matrix*）。外膜平滑，有时同其它细胞器（如微管）相连。而内膜深深内褶，形成了不完全的横的或纵的隔或小管，即线粒体嵴（cristae mitochondriales），这些内褶结构形成了很大的膜表面积。高代谢率的细胞比惰性细胞中的线粒体含有更多和更复杂的嵴，如心肌细胞。在棕色脂肪的脂肪细胞中线粒体嵴特别明显（见下文），但其化学活动不是制造ATP而是直接产热（见Nicholls和Rial 1984）。肾上腺皮质细胞的线粒体嵴呈典型的小管状。虽然这些形态差异有组织专一性，但对其功能意义尚不清楚（见下文）。两层膜的通透性很不相同，外膜上有特征性蛋白质孔蛋白（*porins*）形成的非专一性大通道，因而许多物质可以自由穿过，而内膜则只允许小范围的分子通过。内膜含有心磷脂（cardiolipin），这是一种不常见的磷脂，它对内膜的通透性较差起重要作用。

线粒体基质，密度和颗粒性有所不同，是含有大量高浓度酶的水环境，并含有线粒体DNA丝和用于转录和翻译线粒体专有基因的装置，包括线粒体信使RNA、转移RNA、含有核糖体RNA的线粒体核糖体。线粒体DNA为封闭环状，抽提铺展开后，宽度约5μm，每一线粒体中含有几个相同的DNA拷贝。这种DNA的含氮碱基的比率与核染色体DNA有所不同，RNA序列在蛋白质合成中所使用的准确遗传密码也有所不同（Grivell 1983）。核糖体比较小，而且与细胞中其余的核糖体完全不同，但与细菌的类似。

线粒体在间期中能通过横裂增殖（Attardi和Schatz 1988），因此线粒体基本上是自我复制，而且像植物的叶绿体一样，是细胞质遗传（*cytoplasmic inheritance*）。线粒体基质和内膜中有少数蛋白质由线粒体DNA基因编码（Anderson等 1981），但大多数线粒体蛋白质还是由核基因编码，在细胞质基质中制造，然后穿过线粒体膜的特殊通道到达线粒体的不同部位。线粒体膜中的脂类是在内质网中合成的。

因为线粒体只能由已存的线粒体形成，因而身体中的全部线粒体实际上都是从受精卵细胞质中的线粒体传下来的。而且最近的研究表明，线粒体完全来源于母体，精子的线粒体在受精时不进入卵（见Giles等.1980）。所以，线粒体及其任何遗传变异体都是通过雌性系传递的，这具有重要的遗传意义。

有意义的是，线粒体中的核糖体和核酸与细菌的相同，这就促使人们认为，线粒体的远古（12亿年或更久）祖先是利用氧的共生细菌，这种细菌同先前不能进行有氧代谢的真核细胞结伙。按照这种观点，线粒体便失去了独立生存的能力（见Margulis 1981），并把大部分（不是全部）基因转移给宿主的核（进一步参阅Gray 1989）。

线粒体是许多酶系存在的主要部位，特别是那些与三羧酸（Krebs'）循环和细胞色素电子传递系列有关的氧化磷酸化酶的存在部位。在细胞呼吸中分解有机化合物所产生的化学能通过独特的化学机制—化学渗透过程（Mitchell 1961），形成了高能有机磷酸化合物，特别是ATP和GTP。在此机制中，必需把氢离子泵出线粒体，当氢离子扩散返回基质时，便驱动合成了ATP（Hatefi 1985）。这些富能化合物传递到细胞的其它部分，为各种各样的耗能反应提供燃料。三羧酸循环的各种酶存在于线粒体基质中，而细胞色素系统和氧化磷酸化的酶系则主要定位于线粒体内膜上。某些ATP酶在内膜中形成酶集合体（ATP-合成酶），负责ATP合成的最终反应。将线粒体低渗破裂，并进行负染色，这些复合物显示为棒棒糖状结构，由宽约9nm的小球和支持柄所组成。经进一步分析，包括X-线衍射研究表明（Bianchet 等 1991），这些颗粒的头部由6个ATP酶亚基组成，柄是H^+载体，当它们装配在一起时才能合成ATP，ATP合成需要H^+穿过整个集合体。

除了这些结构以外，不同组织中的线粒体还含有不同的内含物，如结晶体和致密颗粒，意义尚不清楚。

很有意义的是，这些线粒体在细胞内是根据区域能量需求来分布，例如纤毛上皮的纤毛基部、近曲肾小管细胞基部（这些部位存在着主动运输），另外还有精子鞭毛近端周围（见第3篇）。除了氧化磷酸化以外，线粒体还和许多其它化学反应有关，其中有的是组织特异性的，例如在肝细胞中有各种尿素形成酶。有许多线粒体遗传病只影响特定的组织，如骨骼肌（线粒体肌病）和神经组织（线粒体神经病）。详见Morgan-Hughes（1986）和Wallace（1992）的综述。

其它小泡和液泡

除了高尔基-内吞体/溶酶体系统的膜性结构以外，细胞中还存在有其它各种膜性小体。其中有一些构成了向细胞内转运大分子机制的一部分，故称为运输泡（transport vesicles）。具有代表性的是一些类似于内吞泡和外排泡的小泡，直径约60nm（见上文），严格地说可将其看做是特化的运输泡。穿胞小泡（transcytotic vesicles）也属于这类小泡，它们开始是内吞泡，但不是携带着物质运往细胞内的某一部位，而是运送到细胞的另一表面，并将其内含物释放到细胞另一侧的外空间。这类小泡存在于穿细胞运输部位的细胞中，例如血管和淋巴管的上皮细胞（见第10篇）。最典型的例子是眼前房的液体运输。前房中含有大量的液体，这些液体被施累姆管（canal of Schlemm）中的变形内皮细胞吸收，形成大量的穿胞液泡，运进静脉系统（见第8篇）。

外排（*exocytosis*）又称胞吐，前面已提到过，它与膜及其上面的受体分子从内吞体和高尔基体到细胞膜的循环有关。但是在分泌细胞中，外排泡和大的分泌泡形成了从高尔基复合体到细胞外的一条主要通道。这种分泌泡可立即分泌出去，也可贮存到分泌信号到达时进行大批量释放，例如组

胺细胞（肥大细胞）中的含组胺的液胞（见下文）。在许多神经细胞的突触中，含神经递质的外排泡也贮存在突触前终末中，直到动作电位到达时将内含物释放到突触间隙中（见第8篇）。这些过程的分子控制是很复杂的，而且缺乏了解，涉及到许多不同的过程，包括小泡向细胞表面的运输、对质膜适当部位的识别和结合到质膜内表面即停靠（docking），然后小泡的单位膜与质膜融合，并将分泌物释放。经过详细分析表明，在此系统中这些变化是在小泡壁中的各种跨膜蛋白的协同作用下进行的，这些跨膜蛋白对适当的运输、停靠和膜融合起着信号的作用，详见Alberts等，(1994)。

脂肪泡 是存在于许多细胞中的球形小体，在脂肪组织的脂肪细胞中特别显著。它们不属于与高尔基体相关的液泡系，它们没有膜包围，是悬浮在细胞质基质中的脂类小滴。在脂肪细胞中脂滴很大，直径可达80μm以上。脂肪泡往往被细胞骨架的纤丝包围，这可使其在细胞内保持稳定，并防止与其它细胞器的膜（包括质膜）融合。在脂肪细胞中它们的功能是贮存化学能，而且起热和机械绝缘体的作用，但是在其它一些细胞中它们可能是其它化学途径的中间或最终产物，例如在甾体类合成细胞中，它们的存在是这类细胞的显著特点。

细胞质基质中的非膜性细胞器 在本篇第一部分已介绍了各种膜性细胞器，在膜性细胞周围是胶体性的细胞质基质。在细胞质基质中含有具有重要生物学意义的各种非膜性细胞器、包括丝状蛋白质系统、称为细胞骨架（*cytoskeleton*），也可包括许多内含物，特别是各种贮藏颗粒（*storage granules*）。现对这些结构作概括介绍。

细胞骨架

细胞骨架是指具有不同外形和不同大小的丝状的非膜性细胞器系统，它们相互连接，形成了遍布细胞质基质的复杂网络，有时也侵入细胞核中。它像人体骨架一样，完成多种相关的功能：为细胞结构提供机械支持，保持一定的细胞外形和硬度，使细胞呈高度不对称或不规则形态（如神经元），从而建立细胞结构的极性分布，为细胞表面的突出物如微绒毛和纤毛提供支持和保持硬度，并使这些结构与细胞质结合。细胞骨架还能提供一种协调系统，决定代谢活动在细胞中的发生部位和方式，它是通过把特定的细胞器固定到一定位置上发挥这种作用，例如高尔基体靠近核和内质网，线粒体靠近耗能部位，核糖体靠近需要专一蛋白质的部位。除了这些重要功能之外，细胞骨架还与运动有着很密切的关系，如由细胞的一个部位向另一个部位运送小泡和大分子，有丝分裂过程中染色体的移动，胚胎的形态发生，而最显著的是肌细胞的收缩，它是由高度特化的细胞骨架引起的。

细胞骨架成分包括有几种蛋白质性的集合体。关于这些结构在细胞的一般生命活动和更复杂的发育过程中的重要意义，将在后面进行讨论；此处主要说明它们的形态和组成。关于细胞骨架综述可参阅Amos和Amos(1991)、Bray(1992)、Kreis和Vale(1992)、Alberts等(1994)、Fawcett(1994)。

分子生物学方法结合电镜技术、免疫细胞化学和活细胞体外观察，继续不断发现新的细胞骨架结构，随着这些研究的进展，细胞骨架结构的成员也在迅速增加。在非肌细胞中发现的最广泛的丝状结构主要有3类：由肌动蛋白组成的微丝，微管蛋白组成的微管，和由中间丝蛋白组成的中间丝。另外一些重要成员通常是比较短的蛋白质纤丝，这些纤丝可与上述几种结构结合，将它们连在一起或产生运动。这些蛋白质包括有肌动蛋白结合蛋白（actin-binding proteins）和微管相关蛋白（microtubule-associated proteins），前者之中还包括肌球蛋白，在某些细胞中肌球蛋白可装配成明显的粗丝。也还有许多更小的丝状蛋白质，它们在多种细胞中起作用，但了解不多。

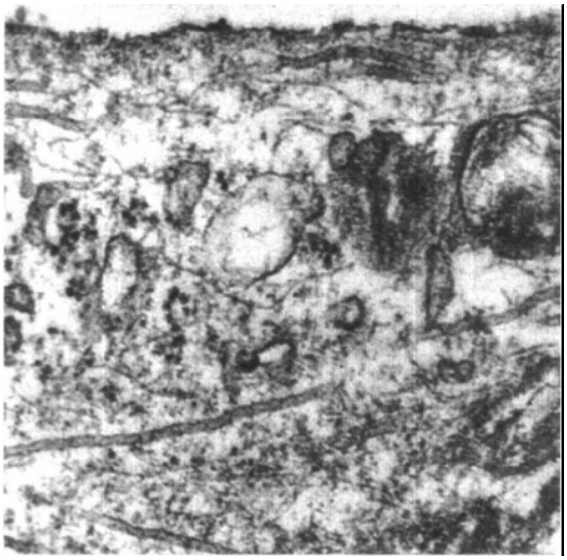

图2.18 成纤维细胞正切面中的微管和微丝的电镜图像。× 50000

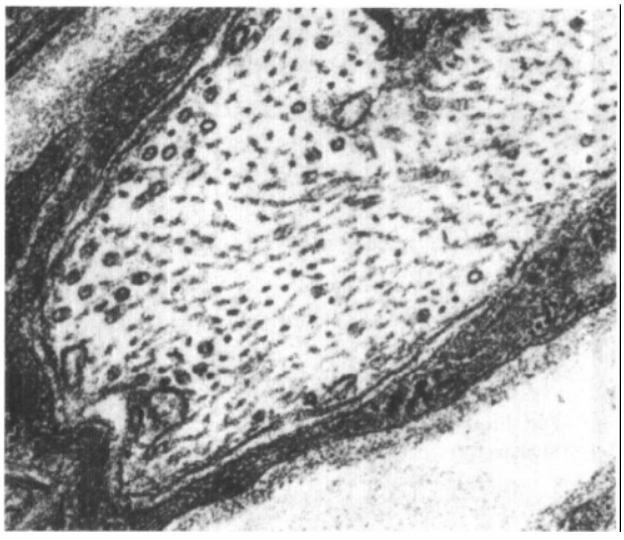

图2.19 部分小神经纤维的横／斜切面中的微管和神经丝。微管为环状横切面，较小的神经丝为实芯。× 50000

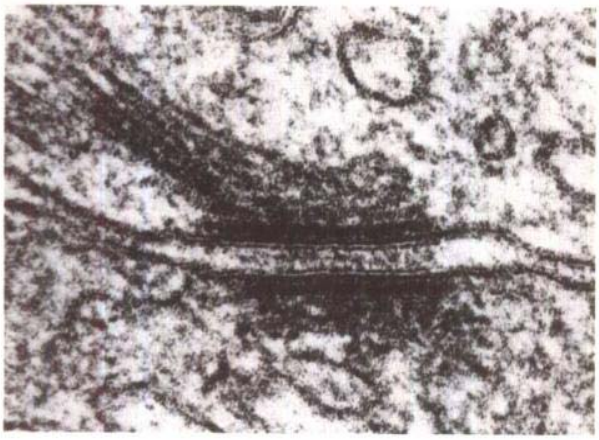

图2.20 与位于两个上皮细胞间的桥粒（粘合斑）相连的中间丝。× 100000

肌动蛋白丝

肌动蛋白丝是研究得比较明确的微丝，直径6～8nm（图2.22），横切面为实心。在大多数类型的细胞中肌动蛋白是最丰富的一种蛋白质，在某些运动细胞中其浓度可超过200μm（每毫升10mg蛋白质）。微丝呈典型的线形，由肌动蛋白单体在ATP存在下聚合而成。微丝中的亚单位排列紧密，形成一条锯齿形长链，两条长链互相盘绕而形成一条双螺旋，螺距为13个亚单位（见Holmes等.1990）。肌动蛋白的聚合型称为F-肌动蛋白，即纤维型肌动蛋白（fibrillar actin），未聚合的单体形式称为G-肌动蛋白，即球型肌动蛋白，（globular actin），分子量为43kDa。单体为一不对称结构，故由单体装配成的微丝具有明确的极性，正端（*plus end*）适于添加单体，而负端（*minus end*）适于丢失单体。如果将肌球蛋白衍生物加入到纤维型肌动蛋白的适当介质中，便能以典型方式结合到肌动蛋白丝上。结合按一定角度，表现为一系列箭头指向丝的负端，而箭杆朝正端。

在G-肌动蛋白与F-肌动蛋白之间有一动态平衡，在大多数细胞中聚合状态的肌动蛋白约占50%。真菌毒素细胞松弛素（cytochalasin）可抑制肌动蛋白依赖性运动，因为该毒素结合到F-肌动蛋白的正端，破坏了这种动态平衡。

肌动蛋白结合蛋白——改变肌动蛋白结构的分子 细胞中存在有多种肌动蛋白结合蛋白质，这些蛋白质能调节肌动蛋白的存在形式。这种相互作用对细胞质结构和细胞外形很重要，因为：它们可调节细胞质粘度，从而能造成不同的微环境；将微丝连结成束，引起束延长或缩短；将微丝束连结到质膜上，介导与肌动蛋白有关的运动。根据上述机能的不同，可将肌动蛋白结合蛋白质区分为：成束蛋白（bundling protein），凝胶形成蛋白（gel-forming protein）和切割蛋白（severing protein）。

成束蛋白是将肌动蛋白丝连结成纵行束，形成电缆形或电缆芯形。丝束可连接得很紧密，如在微绒毛、微棘

图2.21 中间丝，由胶质原纤维酸性蛋白(GFAP)组成，用结合罗丹明的抗GFAP抗体显示。Caroline Wigley (UMDS, Guy's Campus, London) 提供。× 5000

图2.22 几种主要的细胞骨架成分，包括由球形肌动蛋白单体聚合成的肌动蛋白丝（顶）；由8条亚丝组成的一条中间丝（如波形蛋白），每一条含有两对或三对酸性和碱性肽链，侧面伸出有侧臂；微管蛋白二聚体以紧密螺旋排列方式装配成微管（下）。

(microspikes) 和丝足 (filopoda) 中的微丝，平行紧密结合在一起，形成丝束，所有的丝都以同方向排列。此类成束蛋白包括丝束蛋白 (fimbrin) 和绒毛蛋白 (villin) (也可归入切割蛋白类)。另一些肌动蛋白与成束蛋白形成的丝束较疏松，微丝彼此反向平行排列 (对正端和负端而言)。这类横连蛋白质包括a-辅肌动蛋白 (也存在于横纹肌的Z-带中) 和肌球蛋白Ⅱ (见下文)，后者在ATP依赖运动中形成横联 (cross-links)，引起相邻的肌动蛋白丝相互滑动，从而改变细胞外形。如果肌动蛋白束的两端都固定在质膜上，就可保持一定程度的活动硬度。

凝胶形成蛋白能把相邻的肌动蛋白丝按一定角度交连成微丝网 (凝胶)，微丝网是由F-肌动蛋白随机排列而成。这种网常存在于细胞皮质区，例如在成纤维细胞中即形成了一层排除了其它细胞器的半固性层。细丝蛋白 (filamin) 即是这样的一种分子。

切割蛋白能结合到F-肌动蛋白丝上，如将其切断，能使肌动蛋白细胞骨架内部以及同细胞表面的结合发生深刻的变化。这类蛋白包括凝溶蛋白(gelsolin)和切割蛋白(severin)。

其它肌动蛋白结合蛋白

肌动蛋白细胞骨架可直接结合到质膜上，也可通过膜关联蛋白 (membrane-associated protein) 间接结合，膜关联蛋白通过跨膜蛋白质与细胞外基质连接。这类分子中了解最多是血影蛋白样分子 (spectrin-like molecules) 家族。血影蛋白能与肌动蛋白相结合，也能彼此结合，并与各种膜关联蛋白结合，在质膜下方建立起支持作用的弹性网络。血影蛋白存在于红细胞中 (见第9篇)，但是在其它许多细胞中也存在关系密切的分子，如神经细胞中的fodrin蛋白以及肌细胞和神经细胞原浆板中的贫养蛋白 (dystrophins) 亚族，包括肌细胞中的M-贫养蛋白，见第7篇；小脑浦肯野细胞中的P-贫养蛋白，皮层神经元中的C-贫养蛋白，其它细胞中的富养蛋白 (eutrophin)。能直接或间接把微丝连到整联质膜蛋白 (如整联蛋白) 并集中粘合的其它蛋白质分子还有：锚蛋白 (ankyrin，也直接结合肌动蛋白)、带4.1蛋白 (band 4.1)、粘着斑蛋白 (vinculin)、踝蛋白 (talin)、共轭蛋白 (zyxin) 和桩蛋白 (paxillin) 等等。这些蛋白质的化学性质和作用远远超出本书讨论的范围，故可进一步参阅Bray (1992)，Otto (1994)。除了这些种类的分子以外，肌球蛋白Ⅰ和其它'非常规'('unconventional') 肌球蛋白 (见下文) 在肌动蛋白丝与膜性结构连接方面也起重要作用(见下文)，这些膜性结构包括质膜和细胞内的运输小泡 (见下文)。最后，原肌球蛋白是肌纤维中的一种重要调节蛋白，也存在于非肌细胞中，它的功能主要是对抗解聚以保持肌动蛋白丝的稳定 (Pittenger 等，1994)。

在对肌动蛋白进行深入讨论时还必须考虑到：含有大量肌动蛋白的网络的存在，F-与G-肌动蛋白的相互转变，和各种细胞在运动、生长和分化过程中为肌动蛋白细胞骨架的造型提供有效机制的各种肌动蛋白结合蛋白的存在。

有许多肌动蛋白亚型，有的主要与质膜结合，有的则处于细胞质基质的深部。肌细胞含有特别粗壮的微丝。当有能源 (ATP) 可以利用时，肌动蛋白就结合到肌球蛋白上。这种结合引起细胞产生各种剪切运动，包括肌收缩(见第7篇)。如果将细胞与重酶解肌球蛋白一起培育，重酶解肌球蛋白即可结合到肌动蛋白上，使微丝装配上标记箭头，利用这种方法可在电镜下检测到肌动蛋白微丝。如果肌动蛋白标记上结合有荧光染料的抗肌动蛋白抗体，在光镜下也能很容易地检测到；如果用电镜检测，则结合上电子致密标记物如胶体金。肌动蛋白也可与真菌衍生物鬼笔环肽 (phalloidin) 结合，后者也能被荧光标记。细胞松弛素 (真菌产物) 能引起某些肌动蛋白微丝解聚 (Spudich和Lin 1972)，因此为研究肌动蛋白的功能提供了有价值的实验工具。

微管

微管是中空筒状的聚合纤维，直径约24nm (图2.18，19，22)，长度不定 (在精子鞭毛中可长达70μm)。大多数细胞类型中都有微管，但在神经元、白细胞、血小板中以及正在分裂的细胞中特别丰富。微管是纤毛、鞭毛和中心粒的组成部分 (见下文)。在施万细胞 (见第8篇) 和寡突胶质细胞中有螺旋微管。耳蜗中支持感觉细胞的柱细胞中有大量的平行互联微管束。微管很少高度折屈，说明它具有一定硬度。

微管是微管蛋白的聚合物。这种蛋白主要有两种，即α-微管蛋白和β-微管蛋白。在装配前，二者结合成二聚体存在 (见Soifer 1986)，二聚体的分子量为100kDa (各50kDa)。每一种蛋白质亚单位宽约5nm，在横切面上微管由这种球形亚单位围成，通常一圈是13个。在纵轴上微管蛋白的α和β亚单位交替排列成直线行，组成管壁，这些直线行被看做是原丝 (protofilaments)。每一纵行与邻行之间不太对齐，故从侧面观察微管时，交替排列的α和β亚单位看上去像是螺旋排列 (Amos和Klug 1974)。二聚体与装配的微管处于动态平衡之中，正像肌动蛋白一样，二聚体的不对称性造成了微管具有方向性。微管蛋白优先在一端 (正端) 添加，负端生长得很慢。因此有可能微管蛋白是在一端添加，而在另一端去除(这一现象称为踏车变化，treadmilling，见本篇下文)，这样，微管即可逐渐发生纵向位移。

各种药物 (如秋水仙酰胺、长春新碱、灰黄霉素、*nicodazole*) 通过与可溶性微管蛋白二聚体结合能引起微管解聚，使动态平衡偏向非聚合状态。微管的解聚可引起多种效应，如抑制细胞分裂，因为微管存在于纺锤体中 (见本篇下文)。反之，紫杉酚 (taxol) 能稳定微管，使依赖于微管变化而进行的过程不再进行，如引起神经元中轴质流的异常，从而引起外周神经病。

不同的微管具有不同程度的稳定性，例如纤毛的微管一般不受许多抗微管药物的影响，因为它们的装配结构已发生了化学改变。在组织之间微管的稳定性也有所不同，例如神经元就有一个特殊的亚类。与微管组织中心相关的微管蛋白 (见下文) 包括另一类γ-微管蛋白。聚合作用要求微管蛋白被GTP磷酸化，同时要有一个集结中心(如已存微管的末端) 或围绕 (并包括) 中心粒的一个微管组织中心。细胞在分裂过程中，围绕微管组织中心发生纺锤体微管聚合 (Pickett-Heaps 1975) 和纤毛生长 (见下文)。在另外一些情况下，这种中心没有可见的结构，因此中心粒对微管的形成不都是必需的。

微管相关蛋白(micrtubule-associated proteins, MAPs) 是在细胞质内或附着在微管壁上、可结合并装配微管蛋白的小蛋白分子，它们可以是结构性的或者是与运动有关的。结构MAP在相邻微管之间或微管与其它结构如中间丝、线粒体和质膜之间形成横桥，长度在50～185nm之间。这些分子包括神经元中的MAPs，例如存在于神经元树突和轴突中的MAPs1A和1B，主要存在于树突中的MAPs2A和2B，以及存在于轴突中的tau蛋白。MAP4是存在于其它多种细胞中的主要MAP。结构MAPs关系到微管生物学的许多特性，包括微管的形成、维持和解体。因此，这些分子对多种细胞活动具有重要意义，如细胞形态发生、有丝分裂、细胞外形和依赖于微管的细胞活动的维持和调整等（见Hirokawa对MAPs的综述1994）。运动关联MAPs参与许多沿微管表面发生的运动，例如细胞质小泡的运输，纤毛和鞭毛的弯曲和有丝分裂中纺锤体的某些运动。运动关联MAPs包括一大类运动蛋白分子，了解最多的是动力蛋白（dyneins）和驱动蛋白（kinesins）。最近还证明有另一种蛋白质—动态蛋白（dynamin），虽然现在证明它与内吞作用有关，但它应归类于有丝分裂和减数分裂后期染色体运动的动粒蛋白（kinetochore proteins）（见本篇下文）。所有这些蛋白质都具有微管结合部位和沿微管表面滑动的能力。同时，驱动蛋白和动力蛋白也能结合到膜性结构上，如结合到运输小泡上，因此可将小泡沿微管进行远距离运输。在细胞一个部位制造的物质有选择地运送到特定的远距离目的部位，这是一种重要机制。这种运动可沿微管双向进行，驱动蛋白运动的方向是朝向微管的正端，例如在神经元中由细胞本体向轴突末端运输；在上皮细胞和其它细胞中微管以中心粒为中心向四周辐射分布，故是从中心体向远处运送。反之，与动力蛋白相关的运动则是反向的，也就是说向微管的负端运送。动力蛋白在纤毛和鞭毛中形成了外周微管的臂，与相邻的微管对之间形成‘行走’横桥，产生了引起轴丝中微管弯曲的切变力，从而产生了纤毛和鞭毛的拍击运动。除驱动蛋白和动力蛋白外，最近又发现了许多相关的能与微管相互作用的运动蛋白，例如驱动蛋白相关蛋白可将有丝分裂中纺锤体微管交联，在有丝分裂过程中推动两个中心粒相互分离。这类分子在细胞的其他运动中可能也起重要作用。

中间丝

中间丝（intermediate filaments）是一种约10nm粗的蛋白质微丝家族，在各种细胞中都存在，往往大量存在于承受强力的结构（图2.19～22）和与其它结构结合的支架部位。用免疫化学和其它方法研究表明，中间丝有几类，都具相似的化学结构。从化学上可将其分为3个主要类别，即A、B和C 3类，每一类又可根据精细的分子结构再分，总共分为6类（表2.1）。不同的类型具有不同的组织专一性或特定的成熟状态，因此它们成了细胞起源和分化水平的重要指标，对组织病理学有很大价值。其中角蛋白（*keratin*）或细胞角蛋白（*cytokeratin*）存在于上皮中，角蛋白丝总是由等量的Ⅰ型（酸性）和Ⅱ型（碱性或中性）角蛋白所组成。在表皮中的角蛋白丝束过去称为张力原纤维（tonofibrils）或张力丝（tonofilaments），具有电缆型的机械性能。酸性角蛋白大约有15种，碱性和中性角蛋白的种类也很多。用专一性单克隆抗体技术已将角蛋白丝区分成若干类，甚至在角蛋白形成细胞（keratinocytes）中也是如此。现在已确认，在表皮细胞由基部向角质层的过渡中，角蛋白的类型也在发生变化，角质层实际上是角质蛋白丝构成的实体板。角蛋白发生遗传畸变可影响表皮的机械稳定性，例如单显性大疱性表皮松解（epidermolysis bullosa simplex）病即是由于角蛋白5和14的编码基因发生缺失引起的，患者表皮基细胞松解，在受到机械重力作用时即起疱。如果是角蛋白1和10受到影响，则棘层细胞松解，表皮内发疱（表皮松解性表皮角化病，epidermolyic hyperkeratosis），（详见Coulombe的综述1993）。有的中间丝蛋白存在于特定的组织或细胞中，波形蛋白（*vimentin*）存在于结缔组织的间充质来源的细胞中；结蛋白（*desmins*）存在于肌细胞中；胶质原纤维酸性蛋白质（*glial fibrillar acidic protein*, GFAP）存在于中枢神经系统的胶质细胞和嗅胶质细胞中；末梢蛋白（*peripherin*）存在于末梢轴索中。神经丝是神经元中的主要细胞骨架成分，特别是在轴突中占绝对优势的蛋白质。神经丝是低、中、高分子量神经丝蛋白（分别为NF-L，-M和-H）的异多聚物；NF-L总是与NF-M或NF-H结合存在。

表2.1 中间丝蛋白分类

族型		名称	kDa	组织／细胞
A	Ⅰ	角蛋白Ⅰ(酸性)	40～70	表皮
	Ⅱ	角蛋白Ⅱ(碱性／中性)	40～70	表皮
B	Ⅲ	波形蛋白	54	间质来源细胞
		结蛋白	53	肌肉
		胶质原纤维酸性蛋白(GFAP)	50	CNS胶质细胞 嗅胶质细胞
		末梢蛋白		杆和锥 末梢轴索
	Ⅳ	神经丝蛋白		神经元
		NF-L	68	
		NF-M	95	
		NF-H	115	
		巢蛋白(nestin)		
		互联蛋白(internexin)		
C	Ⅴ	核纤层蛋白		所有细胞核
		1～Ⅲ	65～75	

在许多神经病中发现有神经丝的异常结构。这可能是由于神经丝的遗传缺陷在许多神经变性病中有重要作用，在这些病中神经丝装配发生异常。虽然在这方面尚未取得肯定的证据，但利用转基因小鼠作的实验表明，NF-L蛋白过分表达所产生的神经状态与人的运动神经元病变引起的肌萎性脊髓侧索硬化非常相似（见Liem 1993; Lee和Cleveland等1994综述）。

另一种中间丝蛋白质如巢蛋白（*nestin*）是一种类似于神经丝蛋白的分子，但它在神经外胚层干细胞中形成中间丝。核纤层蛋白（*nuclear lamins*）在所有有核细胞的核膜的内表面形成中间丝（见本篇下文），它为核提供支持网架，并作为染色体的附着部位。通常纤丝不成束，而是十字交叉，形成有规则间距的方格网，这反映了它们具有独特的分子组成。

中间丝蛋白质聚合成线性丝的精密度要比微管蛋白或肌动蛋白的情况复杂得多，但还尚未充分研究清楚。单条中间丝蛋白肽链具有一个中央α-螺旋区，两翼各有一个非螺旋

区。这些蛋白质以二聚体卷绕在一起，再进一步卷绕成45nm长的短棒。它们以端端相接而装配，或者以斜错开梯形组成亚原纤维(subfibril)。通常由8条亚原纤维排成中空原筒，此即10nm的中间丝。因此具有这种排列方式的中间丝在横切面上有16个蛋白质亚单位，但某些中间丝中蛋白质亚单位的数目有差异。大家认为，亚单位的非卷绕区是作为侧臂向外伸出，其作用是将中间丝连结成束，或者把中间丝与其它结构连接起来。牢固的连接结构使中间丝在化学性能上很稳定。进行化学分析时很难将它们降解，要有2M尿素才能将其制成溶液。但是在活细胞中它们完全是动态性的，特别是在未成熟细胞中更是如此，这可能是由于磷酸化的结果，磷酸化使它们的结构趋于不稳定。

关于中间丝的详细资料可参阅Stewart(1993)、Alberts等(1994)，Heins和Aebi(1994)的专著。

肌球蛋白

虽然可以简单地把肌球蛋白看作是一种肌动蛋白结合蛋白质，但它在细胞运动方面的重要作用，特别是在肌收缩方面的重要作用，使它受到了特别的关注。肌球蛋白家族由几类组成，通过cDNA文库分析发现了更多的成员，因而就更表现出它的复杂性。肌球蛋白分子的主要特征是具有一个由1条重链和1条轻链组成的头部。重链带有一条长度不等的α-螺旋尾。头部具有ATP酶活性，可与肌动蛋丝结合，并沿肌动蛋白丝移动，因而肌球蛋白是运动蛋白质(*motor proteins*)。了解最多的是肌球蛋白Ⅱ，它存在于肌细胞和其它许多非肌细胞中。肌球蛋白分子具有2个头部和2条尾，2条尾缠绕成杆，杆部相互结合形成长的粗丝(thick filaments)。在横纹肌和平滑肌纤维中以及肌上皮细胞和成肌纤维细胞(myofibroblasts)中都存在这种粗丝(见本篇下文)。肌球蛋白Ⅱ分子也能装配成小群，特别是二聚体可将肌动蛋白丝交连成应力纤维和其它F-肌动蛋白形式。肌球蛋白依赖ATP沿肌动蛋白滑动，产生了肌肉收缩和微丝束的伸缩，例如培养中的成纤维细胞的变扁和分裂细胞中肌动蛋白和肌球蛋形成沿分裂沟的收缩环即是如此。肌球蛋白Ⅱ已知有许多亚型，它们可按不同方式进行装配，而且具有不同的属性。在骨骼肌中肌球蛋白分子构成粗约120nm的纤丝，在中央点处它们的装配方向相反，形成一个不对称排列的亚单位(见第7篇)。在平滑肌中，肌球蛋白分子形成厚的扁带，带中的分子排列方向不同，有的朝向带的这一面，有的朝向另一面(见第7篇)。这些排列方式对于不同类型肌细胞产生的收缩力的精密性有着重要的意义。

还有另外一些对细胞活动具有重要作用的肌球蛋白，包括各种各样的所谓非常规肌球蛋白(*unconventional myosins*)分子。其中一例是肌球蛋白Ⅰ亚族，其分子只有一个头部和一条长度不定的尾部。这些分子以尾部与膜结合，使膜沿肌动蛋白丝运动，例如小泡沿F-肌动蛋白移动，这与沿微管发生的驱动蛋白和动力蛋白相关运动的情况类似(见上文)。肌球蛋白Ⅰ还有另外一些功能：吞噬作用中的膜运动、生长锥中微刺(microspike)的形成、其它的膜-细胞骨架相关运动、肌动蛋白-肌动蛋白滑动、将肌动蛋白结合到膜上(如微绒毛)等。最近又分离出另一些肌球蛋白，但对肌球蛋白分子如此多样化的意义尚不清楚。关于肌球蛋白的综述可参阅Titus(1993)。

细丝

在各种细胞中还存在着一类差异很大的细丝，细丝粗2~4nm。横纹肌中有两种研究得最广泛，即金黄蛋白(*titin*)和星云蛋白(*nebulin*)。它们的分子量巨大，亚单位重约100万，自然分子长约1μm。令人惊讶的是，它们约占骨骼肌总蛋白的13%。它们的弹性对于肌肉和一般细胞发挥正常功能很重要(Keller 1995)，详见第7篇。

微绒毛

微绒毛是细胞表面的指状延伸物(图2.1，23，24)，一般直径约0.1μm，长约2μm。当排成规则的平行序列时构成了纹状缘(striated border)，例如在小肠上皮细胞的吸收表面上所见到的情形(见第12篇)。如果排列不规则，如胆囊上皮和肾近曲小管上皮，则称为刷状缘(*brush border*)。

微绒毛外被质膜，内部由紧密结合的肌动蛋白微丝束支

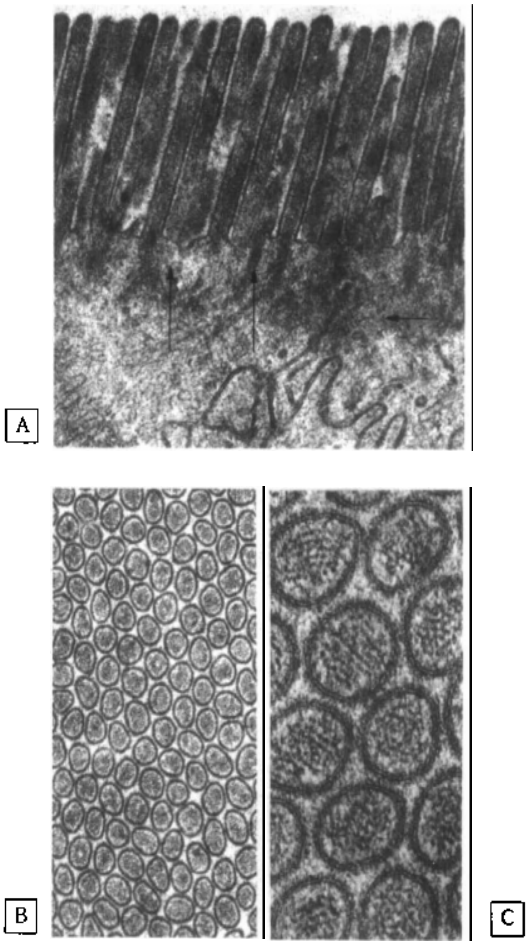

图2.23 小肠吸收柱状上皮细胞的纹状缘微绒毛的电镜图像：A.纵切面，示含有支持微丝(长箭标)和端网(短箭标)的微绒毛；B.细胞表面的半切面，横切所有微绒毛。C.示B中的几条微绒毛的细微结构；注意，质膜的双层结构和绒絮状细胞外被。A和B × 20000；C × 110000

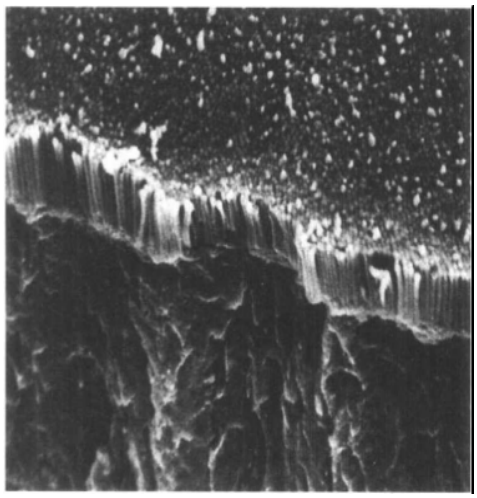

图2.24 小肠纹状缘的扫描电镜图，示大量微绒毛。上皮为纵切，以便于从侧面和顶面观察微绒毛。×6000

特。微丝间由肌动蛋白结合蛋白、微绒毛蛋白（villin）和丝束蛋白（fimbrin）构成的横桥相连（见Mooseker 1985）。把微丝连到质膜上的是由肌球蛋白I和钙调蛋白（calmodulin）组成的连桥。虽然连到质膜上的肌球蛋白可在质膜上移动，但是尚没有证据证明微绒毛是可动的。微绒毛的微丝束插进了细胞顶端细胞质内的网架中，此网架由血影蛋白（spectrin）连结起来的横行微丝构成，称为端网或终末网（terminal web）。端网的末端固定在粘合小带上。端网中也有肌球蛋白，据认为它是结合在肌动蛋白上，以增强微绒毛的硬度。在体外，网架受到刺激时可发生收缩，因此它有可能在调节细胞外空间和细胞顶端四周的紧密连接的通透性方面起作用。微绒毛微丝的游离端插入含有α-辅肌动蛋白的致密团中（Mooseker和Tilney 1975）。

微绒毛存在于主动吸收的部位，它的存在明显扩大了表面积（在纹状缘中扩大了40倍）。在小肠，微绒毛有一层很厚的与消化酶结合的糖萼（见第12篇），但膜本身也带有在细胞中合成的二糖以及构成营养吸收通道的各种蛋白质。丝足是不规则的微绒毛，也存在于多种细胞的表面，特别是存在于游离的巨噬细胞和成纤维细胞的表面。另外，丝足与运输过程特别是吞噬作用和细胞运动有关。

规则而较大的微绒毛称为静纤毛（*stereocilia*），此名称是从使用电镜以前的时代保留下来的，当时对这种结构与真正的纤毛的区别还不清楚。静纤毛是在耳蜗和前庭感受细胞上发现的，它们起着传感器的作用。在附睾的上皮上也有静纤毛。在发育中的或运动的细胞上有暂时性的微绒毛状结构，例如轴突生长锥上的微刺和迁移细胞的皱褶（见图2.30）。

纤毛和鞭毛

纤毛和鞭毛是细胞表面的可动的毛状突起（cilium=睫毛，flagellum=鞭子）。它能拨动其周围液体产生单向液流，也能使其所附着的细胞发生移动。存在于大部分呼吸道上皮、雄性和雌性的部分生殖道、脊髓中央管和脑室的室管膜，以及腹腔和胸腔的间皮等处。它们也存在于嗅觉感受细胞和前庭毛细胞，以及视网膜视杆和视锥细胞的变形部分。此外，纤毛也一时性出现于许多分裂中的细胞上（见后）。一个细胞上可存在许多纤毛，如支气管上皮细胞，而某些间皮细胞上则只有一两条。每一个雄性配子只有一条鞭毛，长约70μm。

在电镜下可以看到纤毛或鞭毛由杆部、尖端和动体（*kinetosome*）组成（图2.25～27）。杆部占鞭毛长度的大部分，直径约0.2μm。动体又称基体（basal body）或基粒（basal granule）或生毛体（blepharoplast），位于细胞的游离端的胞质内。纤毛或鞭毛基部，长约1μm（Gibbons和Grimstone 1960）。整个结构除基部外均被质膜包围。冰冻断裂标本上显示，在纤毛近端四周有一圈典型的膜颗粒链状群，称为纤毛项链（*ciliary necklace*）（Gilula和Satir 1972）。这些颗粒可协助控制鞭毛的甩动。纤毛的芯部由9条双微管围成筒，围绕着中央的一对中央微管。在纤毛基部（动体），每一微管二联体（每条微管分别命名为A亚纤维和B亚纤维）扭转40°（图2.25b，2.26）并加进了另一条微管（C亚纤维）。中央微管有时在细胞表面即终止于一致密小球或轴体（axosome）中。轴体下方有一基板。动体往往有一条或多条带横纹的丝状小根或一片状基足相连。小根和基足有助于将纤毛固定在细胞质中。不是所有的微管都抵达顶尖，A亚纤维首先终止，随后是B亚纤维，最后才是中央微管。

在杆部内有几种丝状结构与微管相连，如放射辐（radial spokes）从外围微管伸向中央微管。外周二联微管的A亚纤维结合有两排动力蛋白臂，臂指向相邻二联体的B亚纤维。相邻的二联体也由细丝相连。另外的纤丝部分环绕中央微管，中央微管也由梯形辐联合。由于'9+2'式的微管排列，因此

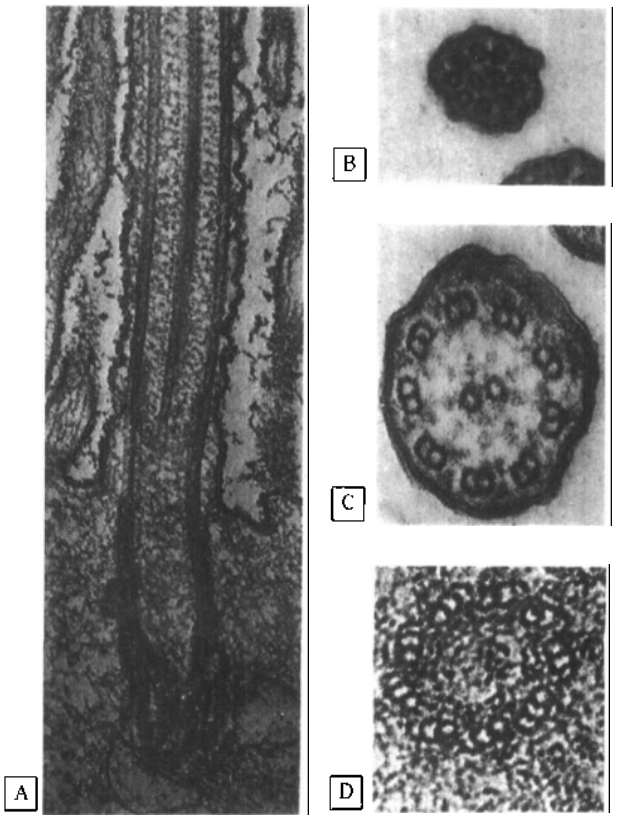

图2.25 纤毛纵切面(A)，和经顶帽、杆部和基部（B、C、D）横切面的电镜图。A×50000；B-D×110000

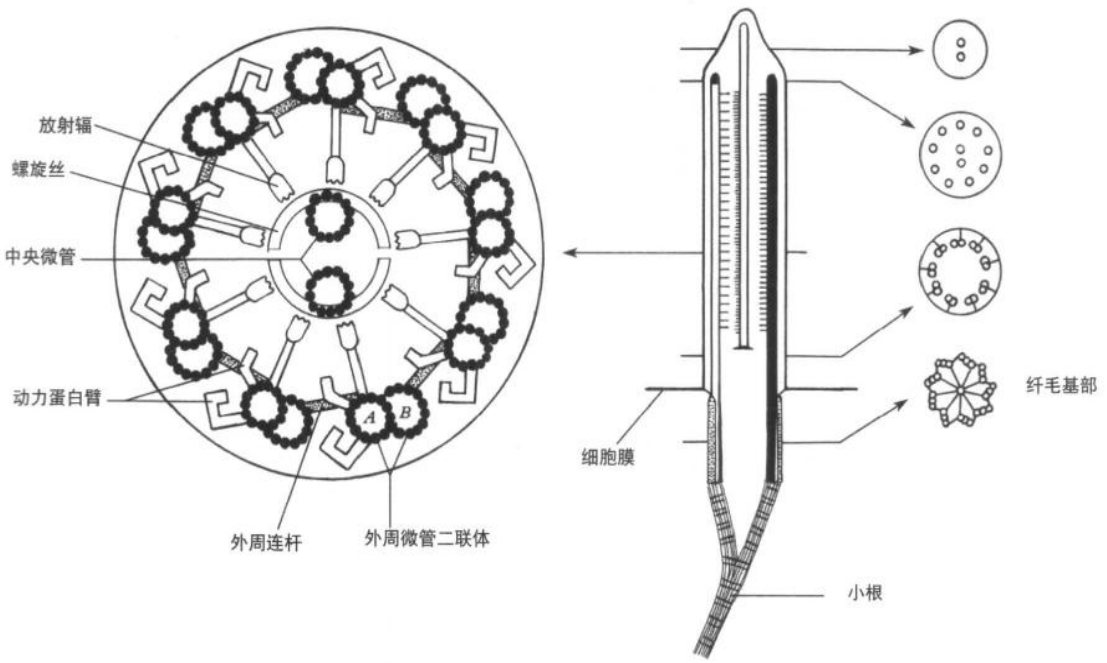

图 2.26 纤毛内部结构示意图，示不同水平的微管配置（右），和纤毛杆横切面的细微形态（左）。在后一切面中，从外周二联体伸出钩形动力蛋白臂和具有膨大头部的放射辐伸向一对中央微管。丝状螺旋环绕中央微管。相邻外周二联体微管之间有外周连杆相联，仿Sleigh（1977）。

垂直于中央微管连线有一对称面，此面与纤毛的弯曲方向一致。

纤毛和鞭毛的运动（见Sleigh 1974, 1977）基本相似（图2.28）。鞭毛是通过从结合端向游离端迅速传送波动来运动。人精子运动的精确形式在流体力学上虽然很复杂，但在运动中有螺旋式活动（见Brokaw 1975）。

纤毛的甩动是面性的，但不对称。在有效鞭击（effective stroke）中纤毛除了基部弯曲外，仍保持挺直，产生划桨式的鞭击。随后发生恢复鞭击（recovery stroke），在此过程中弯曲从基部向顶端恢复，使纤毛回到原来的起始位置，然后进行下一轮的甩动。纤毛群的活动通常是偶联的，有一条发生弯曲，第二条随之弯曲，依次不已，结果造成了长的异时移动波（见第11篇）。有效鞭击以同一方向在组织表面传递。相邻纤毛的机械偶联由其粘性作用引起，一条纤毛的鞭击会启动第二条纤毛进行鞭击。

纤毛弯曲时微管的长度不变，只是微管间相互滑动（Warner和Satir 1974）。外周二联体的‘臂’是由‘动力蛋白’构成的，它从结合端向纤毛基部倾斜。动力蛋白具有ATP酶活性，受到镁离子刺激，引起相邻二联体相互滑动，开始时二联体侧向与相邻二联体结合，然后向纤毛顶端上移。放射辐和其它各种亚结构可改变纤毛弯曲的形式（Warner和Mitchell 1980）。有一些遗传病是纤毛鞭击无效或完全不能鞭击引起的，如Cartagena's不动纤毛综合征，这些纤毛的内部结构表现出各种超微结构缺陷，如无动力蛋白臂，失去辐，等等。这种病人由于灰尘颗粒或分泌物积存在肺中而发生各种呼吸障碍。人们还惊奇地发现，在这种不动纤毛综合征的病人中，有50%消化道在腹腔中的位置恰是正常图式的镜像，也就是说，在胚胎发育过程中原始消化道发生了与正常相反的转动，这说明体腔表面的纤毛与原始消化管的旋转方向有关。

嗅觉感受器（见第8篇）的纤毛虽然缺少动力蛋白臂，但却具有典型的‘9+2’亚纤维排列（Lidow和Menco 1984）。视网膜的视杆和视锥细胞纤毛缺少中央微管。在许多组织中，正在进行分裂的细胞（如肾上腺皮质）也从细胞表面伸出少量纤毛伸入细胞间空间。这些纤毛的功能不清楚，它们很可能是细胞分裂过程中产生的无用的副产品。

纤毛和鞭毛是由靠近中心粒的微管蛋白聚合而成，中心



图 2.27 气管的纤毛面扫描电镜像。× 10000

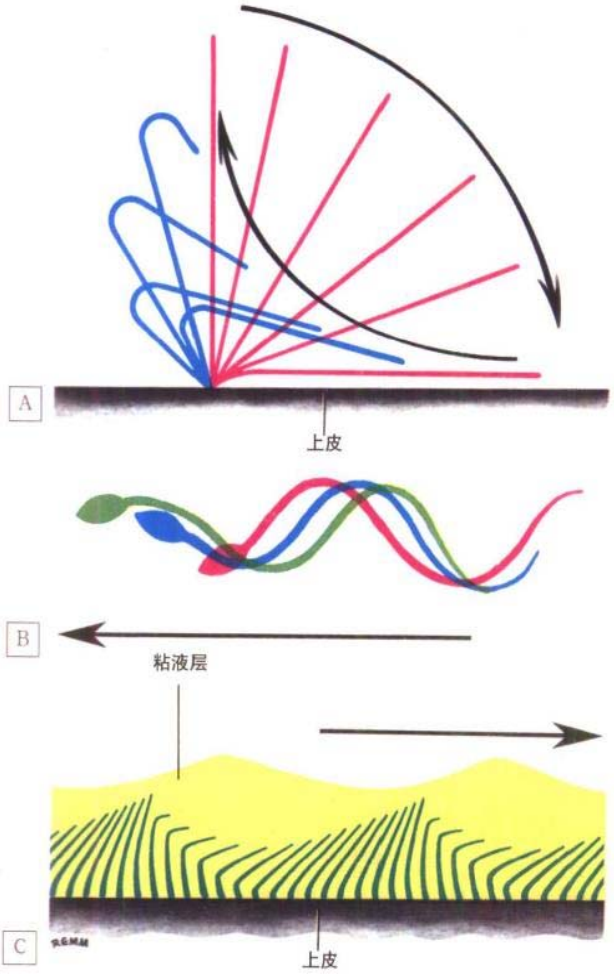

图 2.28 纤毛(A)和鞭毛(B)动作图解。A 中有效鞭击用红色表示，恢复鞭击用蓝色表示；B 中精子尾的连续运动用红、蓝、绿表示；C 代表呼吸道中的大量纤毛，示异时波和粘液移动方向。

粒是在细胞深部合成，在纤毛发生之前即移至细胞膜的下方（Sorokin 1968; Staprans 和 Dirksen 1974）。一旦开始发生纤毛，便向远端添加微管蛋白和其它物质，致使纤毛不断生长。

中心粒和微管组织中心

中心粒是微管围成的筒，长约 1μm，直径为 0.25μm（Johnson 和 Rosenbaum 1992），它在结构上与动体一样，但不与纤毛结合（图 2.1，29）。在所有能进行分裂的细胞中至少有两个中心粒（卵母细胞进行减数分裂时除外，见第 3 篇）。通常二个中心粒靠近，彼此成直角排列，二者在一起称为双心体（diplosome），位于较致密的细胞质区，称中心体。中心粒周围有各种微丝和颗粒状结构，称中心粒随体（centriolar satellites）或中心粒周小体（pericentriolar bodies）。这些中心粒复合体是微管的装配中心，例如在细胞分裂过程中纺锤体和星体微管的产生，纤毛的伸出，发育中神经元的轴突和树突微管的产生等均以中心粒为中心。它也是其它各种细胞的微管来源，靠近高尔基复合体，可将高尔基体的泡状产物运往细胞的不同部位（见本篇上文）。在细胞分裂之前，在每一个老的中心粒附近形成一个新的中心粒，因而有两对中心粒传给了两个新细胞（Rattner 和 Phillips 1973）。

正像上文所述，微管由微管蛋白在模板上装配而成，已存微管的正端起模板作用。虽然纤毛微管是在中心粒的末端直接装配，但是纺锤体和其它细胞质微管是从围绕中心粒的随体长出，而不是从中心粒本身长出。这一过程的性质尚不明确。在有花植物中，纺锤体微管是在没有中心粒的条件下形成的，因此中心粒对这一过程并不是必需的。微管形成的中心称为微管组织中心（microtubule organizing centres）。最近发现，组织中心中往往含有一类特殊的微管蛋白即γ-微管蛋白，这种蛋白具有特殊的属性，可促进微管装配。详见 Brinkley（1984）、Oakley（1992）和 Joshi（1994）的综述。

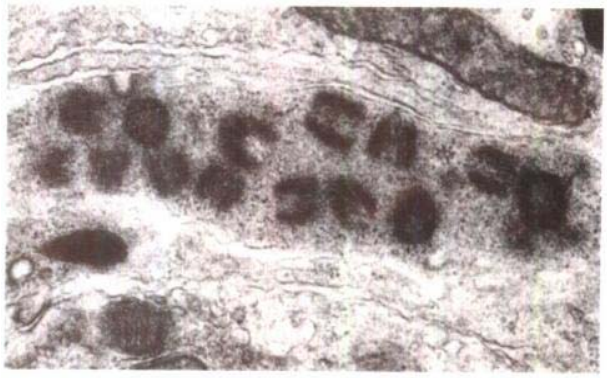

图 2.29 发育中神经细胞树突的一群中心粒的透射电镜图。× 25000 A Cuschieri (University of Malta) 提供。

细胞运动

细胞运动（图 2.30）在人的一生（从着床到死亡）中都有重要作用。胚胎发生就是在各个细胞的精密和谐的运动基础上进行的。细胞对其基因的特定指令发生反应，才进行分裂和迁移，并与其它细胞协调建造神经管或将来的骨骼原基。降生后，能动性组织如心肌、骨骼肌和平滑肌等的活动是细胞运动的可见表现。一些细胞运动的深层变化超出了人眼的分辨率，如细胞分裂、外排、创伤愈合、血凝、淋巴细胞循环、效应保护细胞（巨噬细胞和多形核白细胞）的巡游等。计算机辅助显微镜的新发展使我们现在有可能直接目击单条微管甚至微丝的滑动，因此这可能成为细胞运动的最好检测系统（见 Preston 等 1990）。

血细胞是被血流携带在血管系统中高速穿行的游客（从手臂到足不到 1 分钟）。红细胞一直处在此通路中，但白细胞激活后可穿出血管。淋巴细胞在完成其生理功能的过程中，经常脱离和返

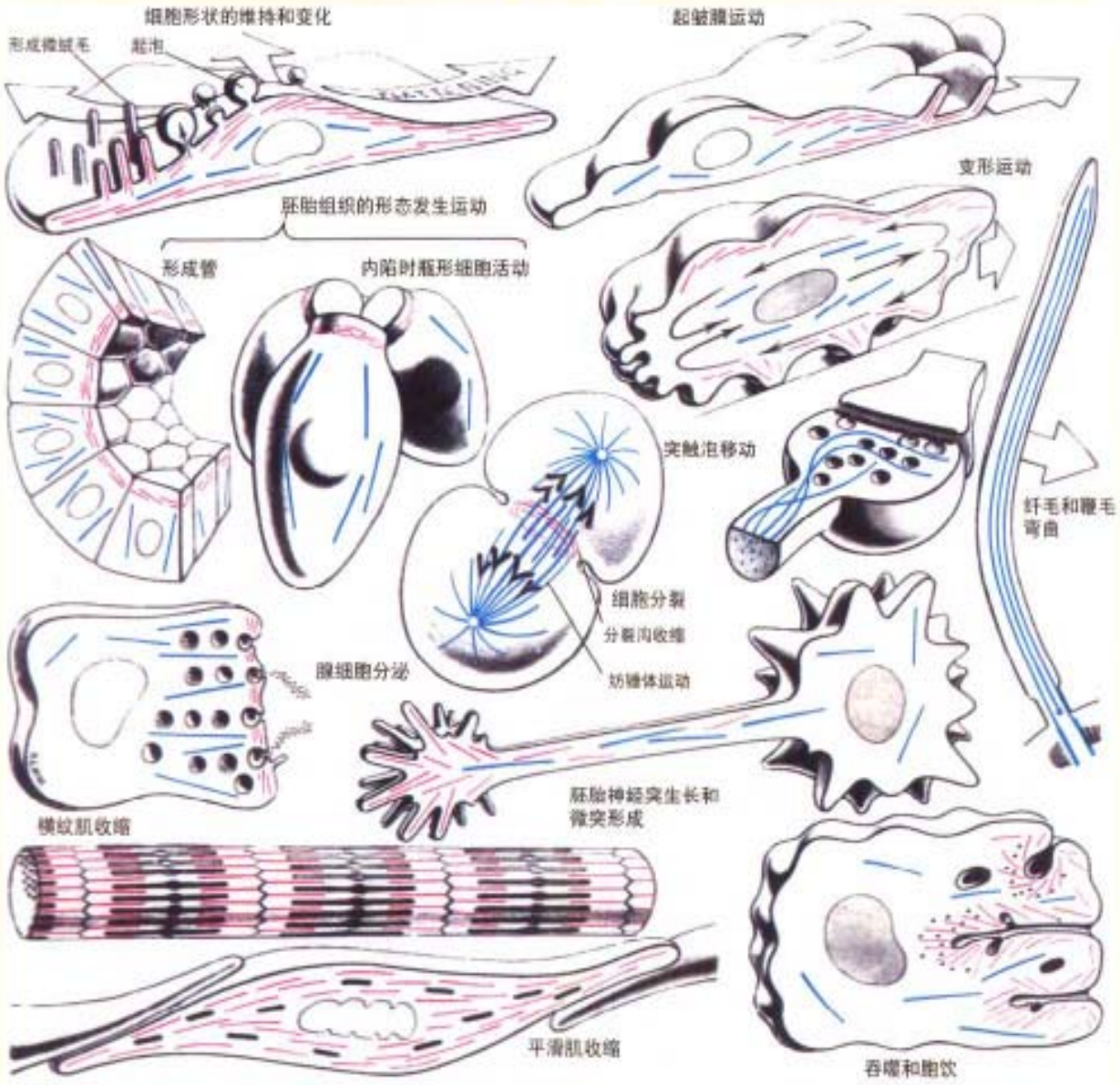

图2.30 几种与肌动蛋白丝（红）和微管（蓝）有关的细胞运动归纳图解。

回血管，虽然球形血细胞的运输速度很快，每秒钟可达几百个细胞长度，但是细胞利用自己的力量进行移动的速度却非常慢，每分钟只有0.1－10μm。

我们所觉察到的世界惯性力占统治地位，然而细胞所经历的世界却完全不同。作为这样的小物体（直径约20μm），其活动受粘性力的支配。虽然这一点看起来很神秘，但却表明，所有细胞以其进化出的运动性来化解粘性力的阻遏。使细胞克服这些粘性力的生化工具是什么呢？主要有两类，一类与F-肌动蛋白有关（与肌球蛋白配合），另一类与微管有关（与驱动蛋白和动力蛋白配合），这两类具有下列共同特点：

• 引擎由两个伙伴组成，两端化学性质不同的线性聚合物对核苷酸三磷酸酶（NTP酶）起辅因子和导轨的作用。NTP酶的底物一般是ATP（Alberts和Miake-Lye 1992）。

• 每一分子NTP水解成NDP+Pi与机械力的产生相偶联。机械力驱动酶沿聚合物伙伴单向（受F-肌动蛋白和微管的固有极性决定）移动一定的短距离（约20nm）。

• 每一次横桥循环所产生的力很小（约为1pN=1 × 10^{-12}N）。

• 这些NTP酶与细胞质基质酶相比，其周转率极慢（约每秒钟40个NTP分子）。这是一步没有发展前途的运作特性（满足细胞内运输），在进化过程中已放大为强有力的拉力器官—骨骼肌。这是在生物进化上的一大进步。在骨骼肌中，肌球蛋白Ⅱ与F-肌动蛋白的比例非常高。在非肌细胞中，肌动蛋白的浓度达200μm，而肌球蛋白的浓度却只有

2μm，这说明了肌球蛋白的不同功能。

这种'棘爪'动力器(motor)的动作效力依赖于局部细胞结构和特定的NTP酶动力蛋白的相对丰度。某些抗生素发挥作用是靠篡夺细胞对肌动蛋白丝或微管的固有调控。例如长春新碱(vinblastine)可破坏微管，阻断细胞分裂，被用于癌症化疗。如NTP酶结合到膜包小泡上(如内吞泡或外排泡，线粒体)或蛋白质集合物(如轴质运输)上，就可把这些运载物送到目的部位。凡是有微管通道的地方都有动力器存在，它把装载物运向负端或正端。从早已明确的事件发现，在驱动蛋白家族中有些成员可沿微管向一个方向运行(正端或负端)。

当NTP酶固定到纤丝上时，F-肌动蛋白应力纤维就可在细胞内产生张力，并传递到细胞外基质，例如创伤愈合中的那种情况。在细胞分裂过程中，细胞骨架解体，细胞变圆。由肌动蛋白丝以相反极性交搭排列成的收缩环因肌球蛋白Ⅱ的作用发生收缩，肌球蛋白Ⅱ在复杂的细胞周期变化中有序地受到调节。在细胞伸出的突起、丝足、皱褶、片足中，动力器通过与重新排列的F-肌动蛋白皮层网相互作用而发挥作用。用粘菌(Dictyostelium)作的基因缺失实验证明，肌球蛋白Ⅱ不是细胞爬行运动的动力器(Manstein等1989)。大家把注意力集中到小肌球蛋白(mini-myosin)的各个家族上，如肌球蛋白Ⅰ(Hammer 1991)，被认为是驱动F-肌动蛋白细胞骨架的动力蛋白。但也存在不依赖于肌动蛋白的运动系统，例如线虫的变形虫样精子沿雌性生殖道爬行时就不利用肌动蛋白细胞骨架。在配子发生过程中，肌动蛋白细胞骨架成分丧失。这说明，在动物界，包括哺乳动物，可能还存在着另外的细胞推进机制。

游动细胞，如精子，通过轴丝传递的波动直接作用于周围的液体而进行运动，推动精子的合力存在于液相中。上皮纤毛在扫清腔面上的粘液时，采用了比较简单的甩鞭模式。每一周期由双相组成，一个是硬力鞭击，紧接着是一个深弧形的恢复鞭击。因为后一种鞭击是紧贴处于静态液体边缘层内的上皮表面上进行的，因此要避免产生干扰有效鞭击的对等拮抗力。无论是鞭毛还是纤毛，鞭击运动都是靠轴丝中的滑动力转化为切力引起的。动力蛋白臂不可逆地结合在外周二联体微管的A小管上，臂可与相邻二联体的B小管形成暂时性的横桥，二者相互作用产生了滑动力(见本篇上文)。

对于变形细胞来说，其运动情况与轴丝推动运动相比更为复杂，因为这种运动依靠细胞骨架的不断转变和重新造型完成。这种变化确实存在。精密的干涉显微镜和计算机结合检测出了成纤维细胞中具方向性的物质流动，流速达2μm·s^{-1}(Brown和Dunn 1989)。据认为，这一变化的动力来源于肌动蛋白细胞骨架，它具有使大分子集合体(如皮质网络和丝束)的所有成分发生局部快速转变的能力，并有与肌动蛋白ATP酶协同作用的能力。细胞在前进中必须与相接触的基底物不断分离与结合，但对这些活动的机制还不太清楚。如果没有牵引力，细胞各运动部件的活动就是无效的，例如伪足、片足或微刺的向前伸出。只有用特殊的光学方法才能看清细胞与基底物接触的分化点，此接触称为点状粘着(focal adhesion)，由此介导牵引力。这种反射干涉显微镜术显示，从变形虫到哺乳动物成纤维细胞这样漫长的进化过程中，细胞同盖玻片的锚定在形成和转变上竟然那样相似。

在后生动物细胞中，点状接触是由许多蛋白质组成，这些蛋白质把F-肌动蛋白丝束(应力纤维)同细胞表面粘合受体(整联蛋白)连接起来(见本篇上文)。这就把细胞骨架和细胞外环境整合起来，使细胞的延伸和牵引力之间形成了一种结构连结。创伤的愈合部分地依赖于成纤维细胞群的应力纤维牵拉细胞外基质中的胶原纤维所产生的张力，这种情况有点像蛤的闭壳肌闭壳的情形。

近年来关于细胞延伸与牵引力方面的生化调节机制的研究出现某些可喜苗头，但是迄今仍不清楚。大家早就知道，血清生长因子与肌动蛋白细胞骨架之间有着明显的联系，这种生长因子是一种与*Ras*癌基因产物有关的小鸟嘌呤-核苷酸结合蛋白质(G-蛋白)。最近的实验证明，这些细胞外信号与肌动蛋白结构之间的分子连接存在于GTP酶的级联(cascade)之中，GTP酶属于*Ras*超家族(Ridley和Hall 1992; Ridley等.1992)。一个GTP结合蛋白的激活会立即引起波动，激活了另一种GTP结合蛋白(Rho)，后者刺激形成应力纤维。

现在已经清楚，细胞外基质不仅为牵拉力提供了结构基底物，而且也提供了化学导向，这种导向除了对可溶性化学信使有效外，还可把随机的游走转变为有效的定向移动。这一点在胚胎发生过程中特别重要。大多数成体细胞定居了下来，通过特异的细胞表面受体与相邻细胞和细胞外基质发生作用(Pullman和Bodmer 1992)。但是一旦受到病毒或化学物质的转化，细胞就打破这些限制，重新开始它的胚胎祖先那样的运动活力(Hynes和Lander 1992)，不再按正常的调控过程进行细胞分裂。这种无组织行为的自由泛滥，最终导致癌转移。但是淋巴细胞是职业性的巡警，不断地搜索体内的外来入侵者。它们离开血液穿行于淋巴器官和组织中，在这里像是粘着细胞，进入淋巴管则像是非粘着细胞，最后经过胸导管和淋巴管重返血液。这一复杂的迁移过程伴随有粘合变化，涉及到细胞表面的3个不同的粘合受体家族：免疫球蛋白超家族，整联蛋白和选择蛋白(selectins)。选择蛋白在白细胞与血管内皮之间的相互作用中有重要作用(Springer 1990)。先天性白细胞粘着缺乏症往往是由于调控白细胞整联蛋白的基因发生突变，这种细胞不能移出血液，因此不能抵达和破坏组织中的病原体。

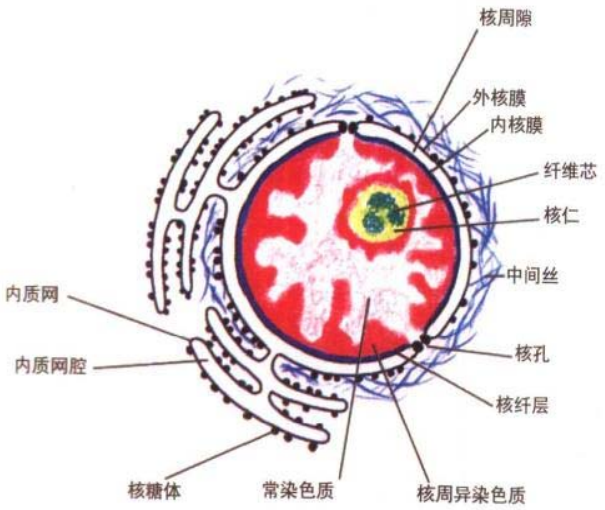

图2.31 一典型细胞核及其相连的颗粒内质网的主要特点图解。核被核膜的两层包围，核膜在核孔部位穿孔。外膜与内质网连接，其外表与细胞质中间丝的疏松网络相连。内膜的内面有较密的中间丝网络－核纤层，它与凝缩的核周异染色质相连，后者无转录活性。核中心充满有转录活性的去凝缩常染色质。核仁埋藏在常染色质中，形成核的亚区，核糖体RNA转录其中。

细胞核

细胞核是大多数真核细胞内的最大的细胞器，也是区别真核细胞与原核细胞（如细菌）的标志之一。它一般为球形或椭球形，直径3－10μm，可在培养的活细胞中通过光学显微镜观察到。许多组织学染色可用来鉴别组织切片中的细胞核，检测存在于核中的分子，例如脱氧核糖核酸（DNA）和碱性组蛋白。

核膜

核（图2.31）由两层膜包围，每一层都是一脂质双层，二者共同组成了核膜（nuclear envelope）（图2.32，33）。外膜和两层膜之间的腔隙与糙面内质网连续。核膜的外膜像糙面内质网一样，有许多进行蛋白质合成的核糖体附着在上面。这些核糖体合成的蛋白质进入两层膜之间的腔隙，此腔隙称为核周隙（perinuclear space）。中间丝既同核膜的内表面也同外表面相连。在核内中间丝蛋白在膜的下方形成一致密‘壳’，称为核纤层（*nuclear lamina*），核纤层由中间丝的特化型蛋白—核纤层蛋白（nuclear lamins）所组成。中间丝直角交叉形成网格，覆盖在核膜内面。在核纤层与内核膜之间，还有另外一个细的纤丝蛋白层。内核膜骨架决定了核的外形，并加强了核膜的机械支持力，染色体的端部也锚定在核纤层上，在减数分裂前期可清楚地看到（见本篇下文）。凝缩染色质（异染色质）在间期中趋向于靠近核膜集结，这可能是由于也具有这种端部结合之故。在有丝分裂和减数分裂前期末，核纤层蛋白丝解体，核膜形成小泡。在后期末，核纤层蛋白重新结合到染色体上，产生了一个新的核空间，围着此空间重新形成核膜。整个核内存在着一种丝状蛋白网络，称为核基质（*nuclear matrix*）。核基质同新复制的DNA相连，富含复制装置的酶。它也和正在活跃转录的基因相连，可能与转录调节有关。

核孔的穿核膜运输 核孔是特化的穿核膜结构，它的主要作用是调节核与细胞质间的分子运输。核孔具有高度选择性，起分子定向过滤器的作用，允许某些蛋白质如组蛋白和基因调节蛋白等进入核，这些蛋白在细胞质中合成，在核内起作用。核孔也允许在核内合成的分子出核，如核糖体亚单位，转运RNAs和信使RNAs进入细胞质。

在电镜下核孔看上去像一个盘状结构，外径约100nm，内径9nm（图2.33，34）。机能活跃细胞的核孔数可高达4000个。核孔复合体呈八角对称，由大约100个蛋白质亚单位（核孔蛋白，*nucleoporins*）装配而成。关于核孔复合体的结构，虽然还有一些细节问题有待解决，但是通过电镜信息计算机重建，其结构已经明确。内外核膜在核孔复合体周围融合，但脂类和蛋白质在两层膜间并不转移，这可能是由于核孔的腔亚单位（luminal subunit）存在所致。复合体由3种主要成分组成：

- 由8个蛋白质亚单位组成的外环结合在膜上，有等数的辐向中央汇集到内环或中央栓上。
- 8条短丝由外环伸入细胞质。



图2.32 核膜电镜图：A．横切面，示外膜和内膜，以及核孔；B．正切面，示核孔复合体（致密环）。B由M Dyson (Guy's Hospital School)提供。× 25000

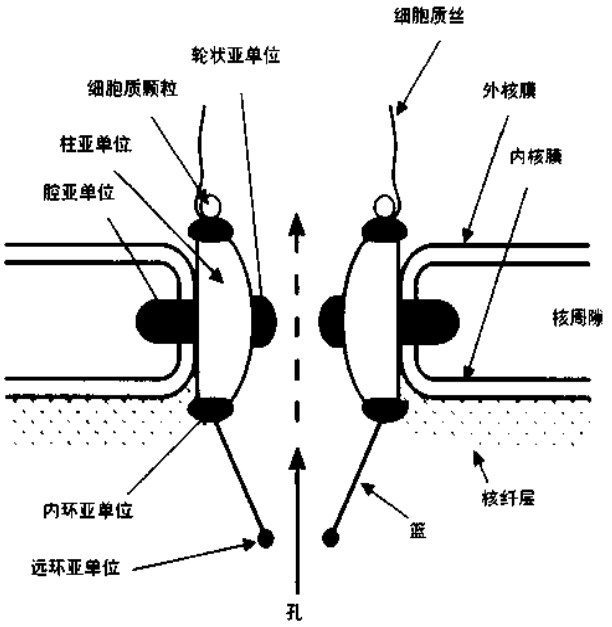

图 2.34 核孔结构图解（详见正文）。

图2.33 冰冻断裂细胞，断裂面穿越核膜，暴露出两层膜和几个核孔。× 20000

• 另外一组8条丝向核内部延伸，汇集到另一个远环上，形成了一个截去尖端的锥体（图2.34）。

详见Forbes（1992）、Fabre和Hurt（1994）的论著。注意，在某些细胞中有环板片层（*annulate lamellae*），上面具有类似的结构分布（见第3篇）。

核孔允许小分子、离子和分子量小于17kDa的蛋白质自由通过，高达60kDa的蛋白质在核与胞质间也能通过核孔缓慢地达到平衡，但是再大的蛋白质则被拒之孔外了。某些蛋白质可选择性地运入核内，其中有的是很大的分子，如DNA聚合酶。被选择运入核内的蛋白质在其氨基酸序列中有一个核定位信号，这种信号可被细胞质蛋白识别，以协助被转运的蛋白"停靠"到核孔的细胞质面。不同蛋白的核定位信号氨基酸序列差别很大，这说明有一大批细胞质蛋白能识别核定位信号，并把核定位蛋白带到核孔。一般说来，核定位信号很小，只有4至8个氨基酸长，碱性氨基酸的比例高，如精氨酸和赖氨酸，也往往有脯氨酸残基。细胞质蛋白被动地把带有核定位信号的蛋白质导引到核孔，但向核内转移需要消耗能量，也就是说要水解ATP。缺少ATP或在低温下不能水解ATP，核蛋白就积累在核孔处，不能进入核。有些蛋白的入核尚需在细胞质中修饰，例如有些基因调节蛋白只有在细胞质中磷酸化以后才能进入核。另外，甾体激素受体（基因调节蛋白）只有与激素分子结合才能同细胞骨架结合，然后脱离细胞骨架被运进核。

有些分子从核内胞质运输，在核内合成的RNA就是通过核孔运进细胞质的。这一运输过程具有方向性，如果把标记的RNA注入核中，它就会进入细胞质，但如果把它注入细胞质中，则不进入细胞核。目前对这种方向性运输调节的性质尚不了解。

核纤层 核纤层是衬在内核膜上的中间丝蛋白的致密网架，并在内核膜与异染色质之间建立了连接。典型核纤层厚约30nm，主要由直径10nm的微丝构成，这种微丝是由特化的中间丝蛋白（称为核纤层蛋白，nuclear lamins）组成。核纤层蛋白已鉴别出有3种，即核纤层蛋白A、B和C，它们来自同一个核纤层蛋白基因，经过不同拼接而成。核纤层蛋白B可直接同内核膜中的58kDa受体蛋白发生作用。核纤层A和C并不同这种受体结合，而是彼此相互结合，并同核纤层B结合，形成了核纤层致密网架。核纤层蛋白也与异染色质基质蛋白结合，但这种结合的性质不十分清楚。详见Georgatos等1994。

细胞分裂过程中核膜及核纤层的调节 在有丝分裂的早前期，核膜及其相关结构破裂，使正在凝缩中的染色体装配到有丝分裂纺锤体上，并最后分离。有丝分裂末期，核膜围绕两套子染色体重新形成。前期核纤层破裂，核膜分解成小泡，在以下的有丝分裂过程中小泡仍同内质网相连。核纤层的破裂是由核纤层蛋白的丝氨酸残基磷酸化引起的，磷酸化使核纤层蛋白彼此分开。在细胞分裂过程中，核纤层蛋白A和C分散到细胞质中，但核纤层蛋白B仍结合在核膜的小泡残余物上的核纤层蛋白B受体上。细胞周期有一种关键调节酶，称为M-期促进因子（MPF），MPF激发有丝分裂进入前期，并使核纤层蛋白磷酸化。核孔复合体蛋白在前期似乎也发生瓦解。

染色体在末期的去凝缩对核膜的重新装配似乎起一种激发信号的作用，核膜小泡互相融合，核孔复合体重新形成。与

此同时，丝氨酸磷酸酶使核纤层蛋白去磷酸化，使核纤层重新形成。

分子遗传学的历史背景

细胞核含有指导细胞活动的可遗传物质，构成遗传密码。遗传密码由DNA分子携带，DNA分子在核染色体中构成线性序列。对细胞遗传物质的确认以及对其结构和活动性质的认识是根据综合生物科学的两个分支学科—生物化学和遗传学的研究资料得出的。19世纪60年代，Friedrich Miescher从死的白细胞提取物中定性出核酸（主要成分可能是DNA），Miescher 1871），从那时起到公认DNA是遗传物质几乎经历了一百年的历史。大概过了半个世纪，进一步对DNA的结构进行了生化分析，在确定DNA为遗传物质的道路上前进了一大步。在此期间，遗传学家和细胞生物学家作出了重要贡献。孟德尔（Gregor Mendel）的重要发现打下了理论基础。他通过家养豌豆近交系的遗传杂交实验发现，某些性状，如种皮颜色，如果在一方亲本植物中是显性，那么此性状就会在全部子代中出现。被显性性状掩盖的那些性状称为隐性性状。孟德尔在豌豆近交系杂交中发现，对某一特定性状来说，一个亲本是显性，另一个是隐性，那么所有子代都表现为显性性状。但是如果子一代随后进行自交，就会有四分之一的后代出现隐性性状。孟德尔得出结论认为，惟一的可能是一个性状有两个副本的可遗传单位，后来在1909年Wilhelm Johannsen称为基因，每一个子代从每一亲代各继承一个遗传单位。只有在配子发生过程中通过分离才出现每一配子只携带一个单位的情况。这些结论现在称为孟德尔第一定律。此外，孟德尔证明，不同的性状如种色和种形可分别独立遗传（独立分配），这一结论称为孟德尔第二定定律。虽然这些卓越的实验和结论是在1865年报道的，但是直到1900年才被重新发现，其重大意义随之被认识。

19世纪晚期，细胞学家在用光镜研究细胞分裂的过程中报道了染色体。学者们发现，在分裂过程结束时，同一物种的细胞中存在的染色体数是一样的。而且，对一定物种来说，可根据染色体的形态（大小，臂的长短，组织学染色后的外貌）将染色体区分开，每一细胞中每一种形态的染色体有两个。在细胞分裂之前，每一染色体都发生复制，被称为染色单体的两个副本仍在一点上相连，这一点称为着丝粒。Schneider和后来的Flemming都观察到，在细胞的有丝分裂过程中，两个姊妹染色单体纵向分裂并被拉开。后来，Van Beneden报道，两个子细胞各继承每对染色单体中的一个。1903年Walter Sutton获得了重要发现，与有丝分裂相反，在配子发生（减数分裂）过程中，每一个配子只继承每一对染色体中的一个。因此，配子的染色体总数（单倍体染色体数）是体细胞的（二倍体染色体数）一半。Sutton认为，在减数分裂中染色体数减半能够解释孟德尔第一定律所描述的性状分配现象。染色体上含有孟德尔所说的遗传单位（基因），从这一概念出发很容易想到，定位于同一染色体上的基因应当一起分离到同一个配子中。1909年遗传学家摩尔根（Thomas Hunt Morgan）通过果蝇（*Drosophila melanogaster*）杂交系实验首先肯定了这一点。他发现，在这种动物中基因是以称为连锁群的4个群发生分离。这恰与果蝇中有4对染色体有关。后来许多学者对各种生物，包括孟德尔所分析的豌豆属植物（*Pisum*）的研究，肯定了连锁群数与染色体对数的一致性。

基因所携带遗传信息的性质究竟是什么？1909年Archibald Garrod报道了关于这一问题的最初发现，他首次把遗传信息同蛋白质功能联系起来。Garrod确定人的遗传病尿黑酸尿病是由一个罕见的隐性突变造成的，这种突变按孟德尔规律遗传。他认为，之所以出现这种情况是由于一种酶的异常造成的，这种酶与分解苯丙氨酸和酪氨酸的苯环结构有关。现在知道这一假说是正确的，尿黑酸尿病是由尿黑酸氧化酶的编码基因发生突变而引起的。对果蝇的研究结果也支持了这一假说，果蝇是遗传学家常用的实验动物，对决定果蝇眼色的基因研究得很充分。Beadle和Ephrussi（1937）作过移植实验，他们把浅红或朱红色眼的果蝇幼虫的眼组织移植进正常（野生型）幼虫体内，幼虫发育成一个深红色眼的个体。他们发现，移植的眼组织接受了缩主眼组织的深色性状。因此他们认为，宿主组织的一种代谢产物促进了移植组织正常色素的沉着。反之，如果在两个突变系之间进行移植，移植物就不接受野生型的眼色。他们还主张在基因活动与代谢之间有内在联系。后来发现，朱红色突变是由于果蝇眼发生红色色素沉着的酶缺失。几年之后，Beadle和Edward Tatum（1941）从霉菌（Neurospora crassa）突变实验中发现，有氨基酸和维生素的充足供应才能使霉菌生长，因此他们认为，每一基因都调控一种特定酶的增殖，专一性和功能（Tatum 1959）。现在我们知道，基因编码蛋白的氨基酸序列（初级结构），但不是所有的蛋白质都具有酶活性，因此基因也调控蛋白质产物的功能。

Avery，MacLeod和McCarty在1944年首先证明DNA是大多数生物的遗传物质。当时他们证明，从一个"平滑型"带荚膜的链球菌纯化出的DNA能将一个"粗糙型"菌株转化成平滑表型，能降解DNA的DNA酶可抑制这一过程。随后，Hershey和Chase发现，病毒DNA进入它的细菌宿主后，能指导合成新的蛋白质和装配病毒颗粒。这两项研究肯定了染色体的DNA成分是遗传物质，DNA的结构最后被Watson和Crick（1952）阐明，他们推断出了DNA通过碱基配对建立起来的双螺旋结构，鸟嘌呤配胞嘧啶，胸腺嘧啶配腺嘌呤。这种互补结构立即使人联想到DNA进行复制的机制以及DNA中的信息是怎样传递给核糖核酸（RNA）的。本世纪60年代早期即明确了遗传物质的解码机制。信使RNA（mRNA）是基因组DNA与蛋白质合成之间的中介物，遗传密码由三个核苷酸构成，即密码子，编码一种特定的氨基酸，转运RNA（tRNA）可识别密码子。这些发现为当今的分子生物学时代打下了基础，促进了对遗传物质的结构和调节的分析研究。这些问题将在下面介绍。参见Lewis（1990），Lodish和Darnell（1990）等人的综述。

DNA的结构

真核细胞的遗传物质几乎全部贮存在核中，除了某些细胞器，如线粒体和植物的叶绿体含有一些自身的DNA之外

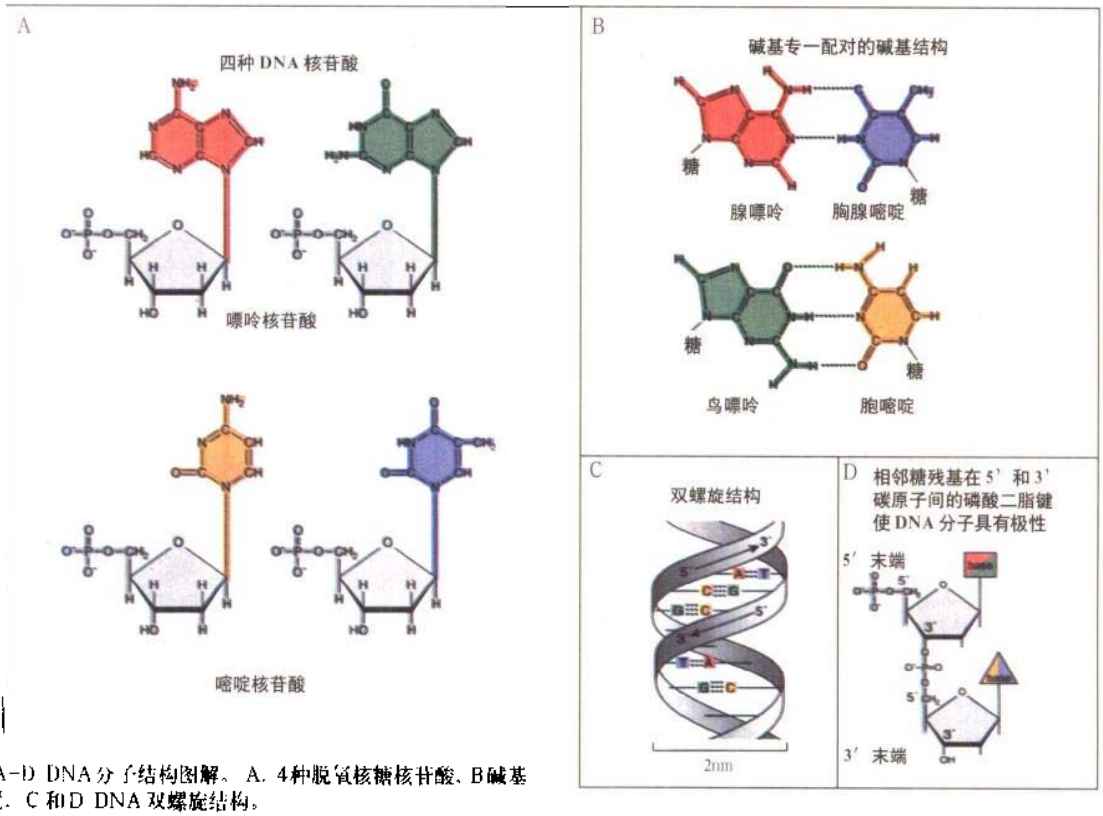

图2.35 A–D DNA分子结构图解。A. 4种脱氧核糖核苷酸。B碱基配对配置。C和D DNA双螺旋结构。

(见本篇上文)。Watson和Crick发现，DNA分子由2条反向排列的多核苷酸链组成，也就是说，两条链是反向平行的(图2.35)。每一条链都是4种核苷酸的聚合物：两种嘌呤—腺嘌呤和鸟嘌呤，两种嘧啶—胞嘧啶和胸腺嘧啶(图2.35A, B)。核苷酸通过磷酸二脂键相连，磷酸二脂键把脱氧核糖的5'碳原子连到下一个脱氧核糖的3'碳原子上，使每一股DNA链都具有本身的极性(图2.35D)。两股链通过专一的碱基配对作用相互连在一起(鸟嘌呤结合胞嘧啶，腺嘌呤结合胸腺嘧啶)。碱基配对作用包括氢键和范德瓦尔力(图2.35B)。因此，每一个基因组都含有等量的鸟嘌呤与胞嘧啶残基，和等量的胸腺嘧啶与腺嘌呤残基。每一条链的核苷酸序列同其伙伴链的序列互补。两条链结合在一起形成了一个螺旋结构，直径2nm，螺距3.4nm。

DNA的分子结构直接提示了遗传物质能够复制和代代相传的机制。因为每一股链同另一股是互补的，因此如果两股链分开，每一股都可作为模板合成一条新的DNA链，这股新链与原来的伙伴链完全一致。在DNA复制中的确发生了这一过程，两股链的局部分离，让DNA聚合酶合成互补于两股模板链的DNA链。结果每股亲链同一股新合成的互补子链结成伙伴，这种复制方式称为半保留复制(*semi-conservative replication*)。

真核细胞的染色体结构

染色体DNA的结构 真核细胞的核DNA被组织成了称为染色体的线性单位。正常人的二倍体细胞DNA含有6×10^9个核苷酸对，这些核苷酸组成了46条染色体(44条常染色体和2条性染色体)。其中最长的一条(1号)约含有2.5×10^8个核苷酸对，而最小的(Y染色体)约5×10^7个核苷酸对。每条染色体DNA分子含有许多与DNA分子复制和保持有关的专一核苷酸序列。在染色体复制时进行DNA合成，沿DNA分子全长分布着许多DNA合成起始位点，这些位点称为复制起始点(*replication origins*)。在DNA复制过程中这些复制起始点并不是同时被启用，而是先后有序地启动合成。这说明它们之间可能存在着某些差异。

每一个DNA分子含有一个着丝粒区(*cetromere region*)，在有丝分裂过程中凝缩的染色体通过着丝粒区和有丝分裂纺锤体相连(见本篇下文)。有丝分裂时一个由蛋白质组成的复杂盘状结构同DNA着丝粒区相连，此结构称为动粒(*kinetochore*)，着丝粒区通过动粒同微管纺锤体相连。第三种特化的核苷酸序列是界定每一染色体DNA末端的，此区域鸟嘌呤和胞嘧啶较丰富，称为端粒(*telomere*)。端粒不是在合成染色体其它部分的同一种DNA聚合酶的作用下合成的，而是在专一性的端粒酶(telomerase)作用下合成的，这种酶也把端粒折叠成一种特化结构。端粒的功能是在DNA合成过程中为起动'后随'链的合成提供模板(见下文)。没有端粒酶，染色体的末端序列就要逐步丢失。

染色质 在染色体中，DNA与一组不均一的蛋白质组织成DNA–蛋白质复合物，此复合物称为染色质。染色质的蛋白质成分是组蛋白(*histone*)和非组蛋白(*non-histone*)。后一群非常不均一，包括DNA和RNA聚合酶、基因调节蛋白

和高运动性群蛋白质（high-mobility group proteins, HMG proteins）。但是在染色质中组蛋白是最丰富的蛋白质群，它们的主要功能是‘包装’染色体DNA（见下文）。有5种组蛋白：H1、H2A、H2B、H3和H4，其中后4种结合成一个紧密的颗粒，即核小体核心（*nucleosome core*）。核小体核心是由4种组蛋白以每种各两个分子组成的组蛋白八聚体。DNA分子在每个核小体核心上缠绕两圈，长为146个核苷酸对（图2.36）。这一包装将DNA组织成直径为11nm的染色质纤维，在电镜下染色质纤维呈‘珠链’状，珠间隔有约50个核苷酸长的一段DNA。当这种珠链状染色质充分展开时称为常染色质（euchromatin），在这种状态下活跃转录，合成RNA。染色质也能通过核小体聚集成螺旋管（solenoids）而高度折叠，螺旋管直径约30nm，甚至也可形成更粗的超群。这种螺旋群的形成要靠相邻核小体间结合上H1组蛋白。

异染色质主要定位于核的边周（核孔处除外）及核仁周围。虽然有的染色质是永久性的异染色质，例如女性两个X染色体中失活的一个和每一染色体在细胞分裂时结合到纺锤体上的中央部分（着丝粒），但是一般说来两种形式的染色质可以相互转变。在转录活跃的细胞中，常染色质丰富，核体积比较大，如大多数神经元、许多干细胞和胚胎组织的快速增殖细胞的核。在转录不活跃的细胞中，染色质显著凝缩，异染色质占总染色质的90%。例如在成熟的中性粒细胞中染色质凝缩形成了多叶形的深染核，又如衰老的成纤维细胞中的染色质。在濒临死亡的细胞中，常可见到高度异染色质化的核（固缩核）。但是在大多数成熟的细胞中两种染色质混杂，这说明只有很少一部分DNA在进行转录。成熟的B淋巴细胞（浆细胞）即是明显的一例，其大部分染色质处于凝缩状态，染色质团规则地分布在核的边周（图2.5）。虽然成熟的B淋巴细胞也在活跃的进行转录，但其合成的绝大部分蛋白质是免疫球蛋白，因而其核内的大部分基因处于失活状态。

在活跃转录的DNA上，核小体的定位受DNA结合蛋白以及DNA本身核苷酸序列的影响。腺嘌呤和胸腺嘧啶丰富的DNA序列更容易绕核小体核心折叠，因此这些序列更易压缩。在基因调节区往往缺少核小体（见下文），因为这些区域结合有基因调节蛋白，排斥核小体。

在有丝分裂过程中染色质进一步凝缩，形成短的中期染色体（见下文）。染色质通过4级包装而缩短。常染色质靠H1组蛋白卷绕成直径30nm的与异染色质相关的‘螺旋管’，这种结构又被另一组纤维状的支架蛋白（*scaffold proteins*）组成直径300nm的襻。处于这种状态的染色质在转录上是不活跃的。300nm襻再组成直径700nm的螺旋结构，后者再进一步凝缩便产生了我们熟悉的有丝分裂染色体结构，染色体的直径约1.4μm。染色体DNA与专一蛋白质相互作用而逐级折叠，最终使近5cm长的染色体DNA压缩到5μm长。

真核生物基因的结构和调节

细胞的遗传信息通过中介分子RNA进行表达，RNA再进一步翻译成蛋白质。RNA靠RNA聚合酶从DNA分子的一股链上复制而成，因此与这一股DNA链互补。像DNA一样，RNA也是线性多核苷酸序列，所不同的是每一个核苷酸的糖残基是核糖而不是脱氧核糖，而且尿嘧啶置换了胸腺嘧啶。为蛋白质编码的那些RNA分子称为信使RNA，即mRNA。其它RNA有核糖体RNA（rRNAs）、转运RNA（tRNAs）及小核RNA（snRNAs），前两种与蛋白质的翻译有关，后一种与RNA的剪接有关。特定RNA的合成要受基因调节蛋白的调节，基因调节蛋白可与RNA聚合酶发生作用。这些因子可与专一DNA序列（调节序列）相结合，此序列存在于转录RNA的DNA区端部或内部。基因是一个转录单位，它包括转录RNA的DNA区和位于两翼的全部调节序列。



图2.36 有丝分裂早中期染色体的DNA和蛋白质结构的推想模型。每一染色体由两条染色单体组成，二者在着丝粒部位，即初级缢痕处相联合。在DNA分子展露部分中，每一螺旋干链的化学基分别用S（糖）和P（磷酸）表示，而碱基则用A（腺嘌呤）、T（胸腺嘧啶）、C（胞嘧啶）和G（鸟嘌呤）表示。亦描绘了几个核小体（见正文）。染色体DNA的盘绕再盘绕构型仅为图解式的，并未表明代表中期染色体的‘襻和干链’配置。

基因的蛋白质编码序列是不连续的，间插有称为内含子（introns）的非编码区。内含子存在于新合成的mRNA转录本中，但通过RNA剪接过程在核内被切除，形成成熟的mRNA。成熟mRNA还要通过‘戴帽’（capping）和‘多腺苷化’（polyadenylation）加以修饰，有时其核苷酸组成也要有选择地改变，即编辑（editing）。成熟的mRNA转录是由连续的蛋白质编码区以及两翼的‘上游’（5′）和‘下游’（3′）非编码序列组成的，整个长度代表切除内含子后所剩的区域，它是由称为外显子（*exons*）的DNA区编码。

mRNA输出到细胞质，在细胞质中被核糖体翻译成氨基酸线性序列，从而形成了一条多肽链。每条mRNA可翻译一千次以上，在此步骤中得到很大的扩增。RNA携带着一个基因编码序列的精确转录本。氨基酸由称为密码子（*codons*）的3个核苷酸编码。每一密码子可被一专一的tRNA所识别并结合上去，专一的tRNA从细胞质基质中携带一个特定的氨基酸。例如，mRNA中的AUG规定参入甲硫氨酸，UAU则规定酪氨酸，这就是三联密码子（*triplet codon*）。tRNA上的互补三联碱基称为反密码子（*anticodon*）。有些密码子并不规定氨基酸的参入，这些密码子称为终止密码子（stop codons）（UAA、UAG、UGA），因为它们可导致蛋白质合成终止，并规定了蛋白质末端的位置。蛋白质还往往受到进一步的（翻译后的）修饰，如添加侧链（磷酸或糖残基）或被蛋白酶切割。

图2.37示一个典型的真核细胞蛋白质的基因表达过程，以及可被调节的水平。现在已有可靠的证据表明，一特定基因产物的表达，在从转录到蛋白质产物的全过程中，所有步骤都可受到调节。详情见下文。

编码蛋白质的真核生物基因的结构和转录调节 图2.38描绘出了一个编码蛋白质的假想真核生物基因的结构，基因上结合有与转录有关的调节蛋白。真核生物基因由3种RNA聚合酶进行转录，每一种只与特定的基因结合。RNA聚合酶Ⅰ只转录rRNA，聚合酶Ⅱ转录mRNA，聚合酶Ⅲ转录tRNA和基因组的某些重复序列。这些聚合酶都是一些高分子量蛋白质复合物。当RNA聚合酶Ⅱ结合到启动子（promoter）的专一DNA序列上时，mRNA序列就开始转录。这一变化引起启动子区的DNA双螺旋打开，使聚合酶能接近DNA链，这股链与将形成的mRNA序列互补，因此前者是后者的模板。聚合酶与启动子序列结合要涉及到几种相关的蛋白质。其中首先是转录因子（*TF*）ⅡD对启动子的识别，然后再结合上其它几种蛋白质，包括RNA聚合酶Ⅱ，以形成复合物。一种辅助蛋白质使聚合酶磷酸化，令转录开始。有些基因中启动子区含有TATA核苷酸序列，而另有一些则鸟嘌呤和胞嘧啶残基丰富。转录是从启动子下游约30个核苷酸处开始的，转录一直继续下去，直至聚合酶复合物在转录终止位点处脱离DNA模板，完成了初级mRNA的转录。启动子决定着一个基因的基本转录速率，RNA聚合酶Ⅱ合成mRNA的速率为每秒约30个核苷酸。在电镜下可观察到处于转录过程中的RNA聚合酶Ⅱ分子，呈致密颗粒状。对许多基因来说，一个基因在一定时间只有一个聚合酶复合物。但是，有时候一个基因上可见到几个复合物，这说明不同的基因有不同的转录速率。

转录速率要受两种机制的调节。首先是基因接近转录装置的蛋白质的难易程度，也就是说基因在染色质中的结构状况。第二是控制基因表达的基因调节蛋白质的可用程度。进行活跃转录的DNA区是以展开的直径为11nm核小体构型存在，这种构型是典型的常染色质，故称为活性染色质（*active chromatin*）。一般认为，再进一步凝缩的染色质不再允许聚合酶和调节蛋白质接近基因。DNA由凝缩型转变为活性型的过程尚不很清楚。有证据表明，活性染色质可从凝缩染色质上展伸成襻，因此可能是DNA-蛋白质的专一性相互作用促进了这种凝缩区的形成。这些DNA区可调节一个基因群的表达，基因群是染色体上相互毗邻的一些基因，排列在同一个襻上。这种DNA成分称为基因座调控区（locus control region）。这种调控区可调节红细胞前体细胞转录时接近珠蛋白基因的易难程度。

基因调节蛋白也影响基因表达。这些蛋白质在核中往往只有少数几个副本，由于对其调节基因的专一性，它们在核基质中有着准确定位。现在已鉴别出许多这种调节因子，已知的有FOS、MYC、JUN、含同源异型盒的蛋白质和‘锌指’蛋白质。每一基因调节蛋白与专一DNA序列结合，此序列为6至10个核苷酸长，这种成分称为增强子（*enhancers*）。增强子有两种调节功能，一种是使细胞类型专一性地表现为一个基因的表达，另一种是调节转录速率。增强子甚至在远离其启动子的部位也能调节基因的表达。启动子的位置不定，可位于转录单位之前（上游），也可位于转录终止信号之后（下游），甚至可位于内含子之内。某些增强子的活性对一个基因的转录是绝对必需的，增强子可因在不同种细胞中是否存在相关的基因调节蛋白而产生差别调节。不同的基因具有多个不同的相关增强子，但在同一种细胞内表达的基因（如在肌细胞中的乙酰胆碱受体和肌球蛋白）往往具有同一个与其相关的增强子。增强子也影响基因的转录速率，也就是说影响在一定时间参与基因转录的RNA聚合酶Ⅱ的数量。大多数增强子是提高一个基因的转录速率，但某些阻遏物（*repressors*）能降低其表达，或者使之完全不表达。现在还不完全了解调节蛋白是怎样与增强子相互作用来影响基因表达的。有可能是调节蛋白质与增强子的结合改变了染色质的局部构型，使启动子成分更容易接近聚合酶Ⅱ复合物。另外，也可能是染色质发生适当的折叠，使基因调节蛋白可与聚合酶复合物直接发生作用。调节蛋白看来能与结合有核小体的增强子结合，然后置换核小体。反之，在启动子上形成聚合酶Ⅱ复合物的有关因子却不是这样，它们不能在结合有核小体的启动子上装配，因此有可能是通过一种机制，使基因调节蛋白和增强子成分从启动子序列上置换核小体，以允许聚合酶Ⅱ复合物接近启动子（见Croston和Kadonga 1993）。

总之，一个典型的真核生物基因调控区包括如下成分：

- 一个规定转录起始位点和基本转录速率的启动子。

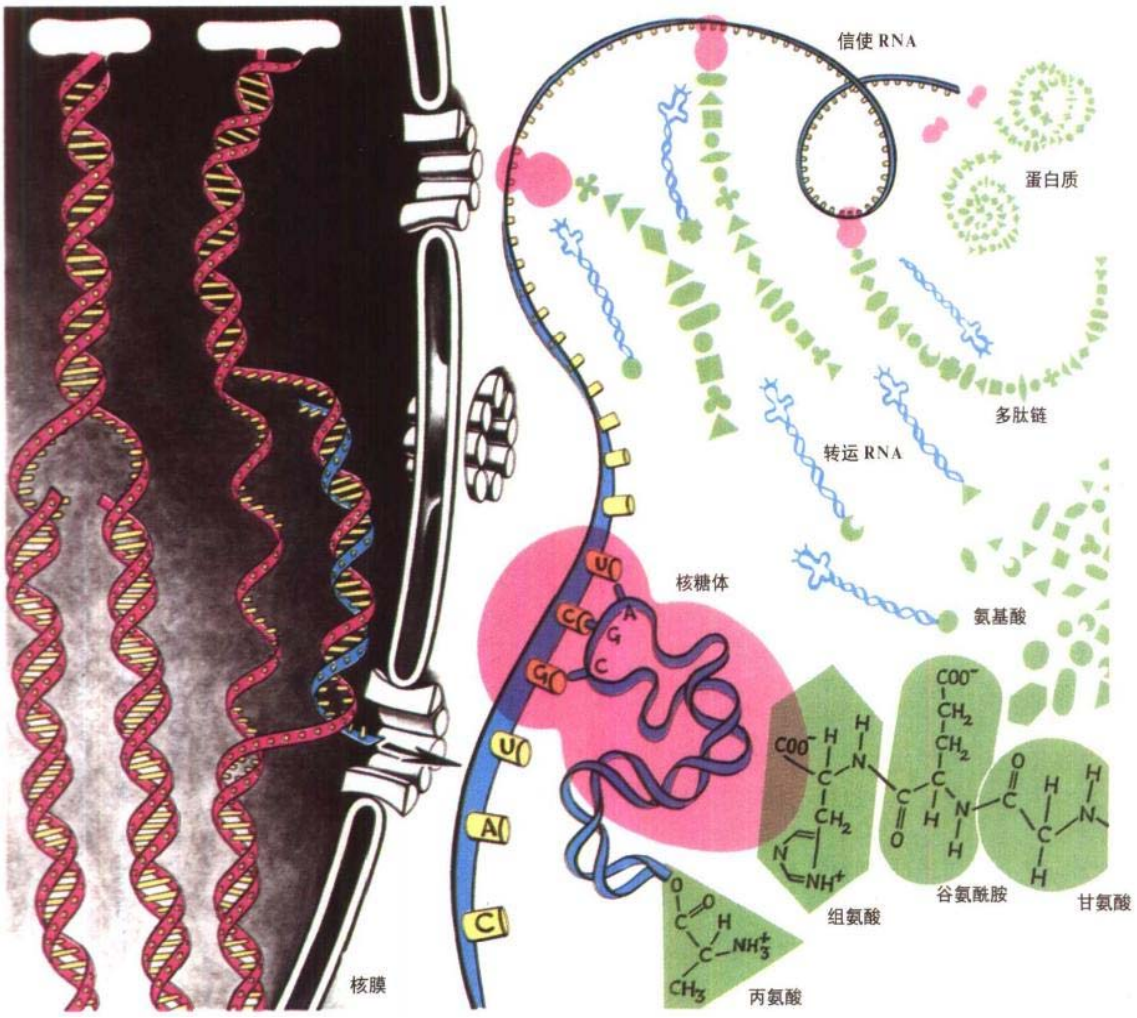

图2.37A DNA复制、DNA转录（mRNA形成）及蛋白质合成（右）之间的关系图解。为了简明，RNA剪接、戴帽、多腺苷酸化，以及在图2.37B中所列的这些过程中的其他变化均省略。RNA碱基缩写：C－胞嘧啶，G－鸟嘌呤，U－尿嘧啶。

• 一些调节转录的增强子成分。

基因调节序列的易调程度是由染色质的构型决定的。

mRNA的调节和加工 由DNA转录下来的mRNA初级转录本，要在两端进行修饰。第一种修饰发生在转录本的5'末端。5'末端是RNA起始合成的一端，在这一端上要加上甲基鸟嘌呤"帽"。这一修饰发生在RNA合成开始后不久，此时延伸中的转录本只有20～30个核苷酸。在RNA分子中核苷酸间是靠正常的5'～3'键合，但是甲基鸟嘌呤却是以5'～5'键与转录本连接。此帽在后来的mRNA翻译时起作用，并可保护转录本不被降解。

大多数mRNA在3'末端上接一个多（A）尾。多（A）尾不是接在转录停止的部位，而是接在转录本中的一个专一切割位点上，这个位点是由AAUAAA序列所确定，在其下游约20个核苷酸处切割加尾。切割后随之在暴露出的转录本的新3'末端上加上约200个腺苷酸残基。多（A）尾的功能是稳定mRNA、防止降解、协助mRNA穿过核孔运到细胞质、协助进行有效翻译。多（A）尾通过逐渐缩短来影响mRNA的稳定性，大多数细胞质mRNA的多（A）尾随着时间的延长而逐渐缩短，当缩短到30个残基时mRNA本身就要消失。这是因为多（A）尾的丢失使RNA暴露给了RNA酶，致使转录本降解。值得注意的是，在短寿命的转录本中，多（A）尾加速丢失。

转录之后，内含子随之从初始转录本中切除。这一变化发生在核内，转录本被运到细胞质之前。内含子的大小不同，约介于100～15000个核苷酸之间。所有内含子的一端都有一保守序列，此序列指导剪接过程（图2.39）。这些保守序列包含有一个5'剪接供体部位和一个3'剪接接纳部位。关于内含子被准确切除的机制还不清楚，剪接过程包括内含子序列上一种多分子复合物（称为剪接体，*spliceosome*）的装配和ATP水解提供能量。剪接体包含几种小的核糖核蛋白复合物（snRNPs）。其中头两种snRNA（U1和U2）分别装配到内含子的5'供体部位和'套索'（lariat）的分支点处（见图2.39）。RNPs进一步结合，将供体部位和分支部位拉在一起，分支部位的'A'残基攻击并切割供体剪接部位。结果内含子的5'末端共价结合到分支部位的A残基上，形成一套索状结构。外显子上游的游离3'末端攻击剪接接纳体部位，将其切断并连

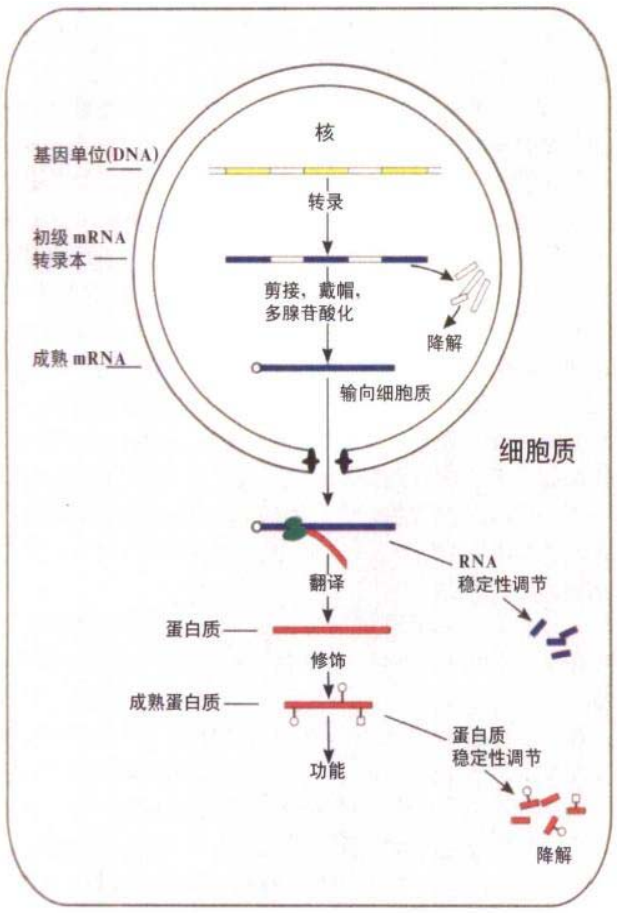

图2.37B 真核细胞中由编码基因到蛋白质产生主要过程图解。在此过程中，每一步均可能受到调节。

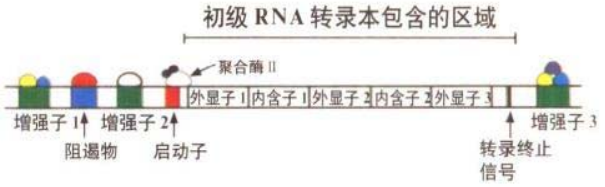

图2.38 可被RNA聚合酶Ⅱ转录的典型真核生物基因的结构。图中指明初级RNA转录本所包括的区域，含有3个外显子和2个内含子序列。转录是由包括RNA聚合酶Ⅱ的多蛋白质复合物启动。聚合酶Ⅱ可与恰位于转录起始位点上游的专一序列（启动子）结合。在外显子3下游一序列处聚合酶脱离DNA，转录终止。基因侧翼有许多调节区（增强子和阻遏成分）可影响基因转录速率，亦可在专一组织中抑制或促进转录。这些调节区是通过结合专一基因调节蛋白而调节RNA聚合酶Ⅱ复合物与启动子的结合。

接到下游外显子的5′末端上。剪接体／内含子复合物被释下来，内含子随即被降解。在转录本通过核孔转移到细胞质中之前，必须将前体RNA的全部内含子切除。

RNA剪接也能改变转录本编码蛋白质的序列，这是通过专一性地将外显子连带其两翼的内含子一起切除。这一过程称为选择剪接（alternative splicing），它可造成不同类型细胞产生不同的蛋白质异构型，这些异构型都是由同一个基因编码的。选择剪接往往出现在高级调节方式中，在这种方式中阻遏物蛋白质阻止在一定部位剪接，而激活物蛋白质则引导剪接装置对向其它剪接部位。

如上所述，细胞mRNA如与核糖核酸酶共存就会被降解，而多（A）尾似乎在调节这一过程方面起作用。曾观察到，某些基因的转录本在细胞质中只存在几分钟，而另外一些则比较稳定，可存在一天以上。最近证明，UAAAU序列在许多短寿命的mRNA 3′非编码序列中可重复几次。这一序列可调节这类mRNA的多（A）尾快速丢失。反之，转铁蛋白受体转录本却有不同的调节方式，它在3′非编码区有一个铁敏感蛋白的结合部位。在细胞质铁浓度低的条件下，蛋白质与转铁蛋白mRNA结合，转录本变得稳定。但是当铁水平提高时，蛋白质与mRNA分离，mRNA很快被降解。参阅Newman（1994）关于剪接问题的综述。

蛋白质合成和稳定性的调节 mRNA在细胞质中翻译成蛋白质，这一过程在核糖体中完成，这些核糖体有一些是结合在细胞质的细胞骨架上，另一些则结合在内质网及核膜上。每个核糖体由一个小亚单位（40S）和一个大亚单位（60S）组成，40S亚单位含有一个18S rRNA和约30种蛋白质，而60S亚单位含有28S、5.8S和5S 3种rRNA和约50种蛋白质（见本篇上文）。大多数蛋白质的第一个翻译密码子是AUG，AUG为甲硫氨酸编码，有时是使用CUG密码子，但参入的第一个残基仍为甲硫氨酸。核糖体的40S亚单位首先同mRNA的5′帽结合，然后沿mRNA寻找第一个AUG（甲硫氨酸）密码子，从此处起始蛋白质合成。是否选择这个甲硫氨酸起始合成蛋白质要决定于其附近的核苷酸序列，如果这个序列不合适，亚单位就要继续向下游寻找，以确定一个合适的起始部位。蛋白质合成的起始要受一种称为延长起始因子（*elongation initiation factor, eIF-2*）蛋白的调节，这种蛋白质的活性形式是在一复合物中同GTP结合，促进第一个tRNA—甲硫氨酰起始物tRNA结合到40S亚单位上，当eIF-2/GTP/tRNA/40S复合物结合到恰当的AUG上时，GTP被水解成GDP，eIF-2分子脱离复合物，使60S核糖体复合物同其40S伙伴结合进行蛋白质合成。

翻译也受阻遏蛋白（*repressor protein*）的调节，它可结合到位于帽部位与AUG起始密码子之间的mRNA序列上。铁蛋白转录本中即存在这种调节，有一种铁反应蛋白质（iron-responsive protein）结合到AUG的上游，阻止在铁浓度低的细胞质环境中翻译，但当铁水平提高时铁反应蛋白质解离，翻译活动便可进行。

新合成的蛋白质往往不具有活性，在发挥功能之前必须进一步修饰。修饰往往包括进行精确的折叠，折叠过程往往需要一种称为伴娘蛋白（chaperonins）的辅助蛋白质的协助。另外，新生肽链还需要进行第二类修饰，如糖基化或磷酸化，甚至由一种专一的蛋白酶将前体物切割，产生活性片段。从

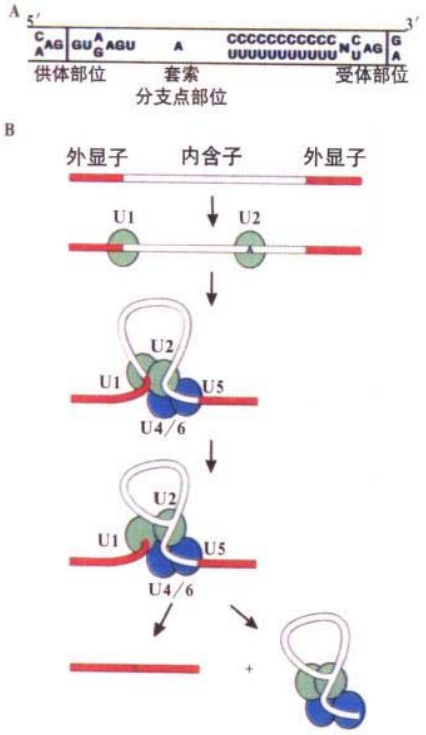

图 2.39 RNA 剪接。A. 示调节 RNA 剪接的共有序列。B. 示剪接过程的主要步骤。(详见正文)

无活性的前体物—前胰岛素变成活性胰岛素分子的过程，就采用了后一种修饰方式。

细胞质中蛋白的稳定性是通过与一种称为泛素(*ubiquitin*)的小蛋白质分子共价结合而得以调节的，需要破坏的蛋白质即与泛素结合。细胞质中发生泛素化有几种途径，每一种都是利用一种专一的酶将泛素结合到靶蛋白上。但是，这些途径都是把泛素结合到靶蛋白的赖氨酸残基上。然后，几个泛素又添加到第一个泛素上，这种多泛素复合物可被一种称为蛋白酶体(*proteasomes*)的大蛋白质降解复合物所识别。蛋白酶体遍布细胞质中，呈筒状结构，蛋白酶位于其中央腔内。泛素化的蛋白质被送入中央腔，蛋白质在蛋白酶体中被降解成短肽。需要降解的蛋白质包括折叠错误或受损伤的蛋白质，也包括短寿命的蛋白质。成熟蛋白质的氨基端氨基酸对该蛋白的半衰期有重要影响。例如，氨基端为精氨酸的蛋白质可很快被降解，而为甲硫氨酸、丝氨酸、苏氨酸或缬氨酸的蛋白质则不会被很快降解。这一现象称为N-末端法则(N-end rule)。氨基端残基乙酰化，有时称为封阻(blocking)，也能延长蛋白质的寿命。

细胞的分化

前面所介绍的差别基因调节为细胞的分化打下了基础，通过这一过程产生了特化的细胞类型。每一种分化细胞均含有自己特征类型的蛋白质，这类蛋白质的产生是差别基因调节的结果，与细胞的特化功能有关。分化过程及其基因调节要受细胞局部环境中信号的调节，这些过程在发育的胚胎中有最好的例证。

随着机体的不断发育，机体细胞要经历一系列的基因表达变化，细胞结构和行为的改变反映出了这些变化(见第3篇)。最初，所有细胞都具有相同的属性，随着胚胎发生的前进，细胞开始发生差异，首先分化成大的类别(如基本胚层等)，随后又分化为小的类别(组织和组织亚型)，最后成熟为特定谱系的'终点细胞'('*end cell*')(Gurdon 1973)。有的细胞(干细胞)终生能够产生其它细胞，永不抵达前程的终点，保持着某些胚胎特征(见第3篇)。但是一切细胞都有一种基因表达的序列图式(sequential pattern of gene expression)，这一图式改变着细胞活动，并把细胞活动限制在一定的特化范围内。随着细胞结构和生化特性的改变，特别是合成蛋白类型的改变，我们能够检测出这种分化变化。在基因水平上，一定的DNA序列可转录出一定发育阶段的专一蛋白质，因此阶段性分化必然要以DNA序列的阻遏与激活的图式变化为基础，在一定的细胞谱系存活期间将发生许多这样的变化(如血细胞的发生，见第9篇)。

看来基因活动图式的选择是发生在蛋白质合成基因表达前的某一段时间。因此一个细胞可被定型到一定的特化系，而在一段时间不表现出这种定型，这条道路一旦打开，细胞一般不能再返回早期发育阶段。由此可见，某些基因序列必定是发生了不可逆性的阻遏。干细胞可持久性地保持在部分分化的水平上，然而它的有些后代细胞却要定型而充分分化。一般说来，分化程度越高，细胞分裂就越少(如成红细胞，见第9篇)，但有些特化的细胞，例如施万细胞(见第8篇)和某些腺细胞，当受到适当刺激时仍可反复进行有丝分裂。

对一个细胞系来说，是什么因素构成了适当刺激引起细胞的逐级分化呢？这是一个最引人入胜的生物学问题，而且也是许多病理转化，(包括癌发生)的核心问题之一。在胚胎中，分化依赖于多种环境条件(见第3篇)，然而在大多数情况下，发生在细胞间和同一细胞的不同区域间的化学性相互作用是主要因素。但是，细胞发育特定途径的起始也依赖于细胞间的相互作用，以及一个细胞在一细胞群中所处的位置(见第3篇中关于'位置信息'(positional information)。此外，细胞分化也要依赖于时间顺序，例如细胞分裂的次数(见第3篇)。甚至在成熟的组织中细胞也发生转化，通过相同的机制细胞最终分化为有功能的终点细胞。在某些情况下，这种变化与一种生理刺激的存在有关，例如'B'淋巴细胞对适当的抗原发生反应后分化成浆细胞，后者分泌一种中和抗体(neutrolizing antibody)。在另一些情形中，特别是在高度有序的系统中的细胞，一定存在有更加精密的机制。

细胞周期(图 2.40)

从定义上说，细胞周期就是在一个细胞由亲代细胞分裂诞生到这个细胞自身分裂成两个子细胞之间的这一个周期。用光镜可直接观察到的细胞周期中最明显的变化是有丝分裂过程：染色体凝缩、染色体在有丝分裂纺锤体上排列和分离、

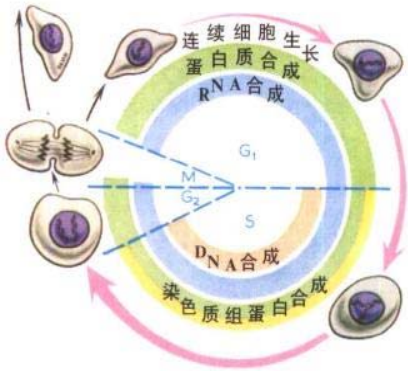

图 2.40 细胞周期主要变化图解。

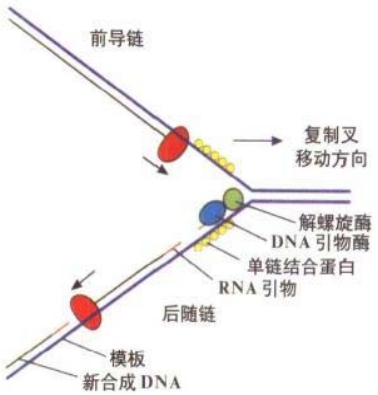

图 2.41 复制叉处 DNA 合成图解。(详见正文)

子细胞的分离等。这一过程在本篇的下文中还要详细介绍。这一过程被指定为细胞周期的M期(图2.43),约持续1~2小时。整个细胞周期占时很长,在大多数成体组织中为20至24小时。细胞周期被划分为4个不同的期:G_1、S、G_2和M。G_1、S和G_2期总称为间期。在M期结束时,分裂成两个子细胞。每个子细胞都处于G_1期的开始,在G_1期中产生了为完成另一个细胞周期所需要的大部分物质。这个时期也是决定细胞是否分裂的一个期。不再进行分裂的细胞被看做是静止的(quiescent),进入了一个称为G_0的时期。在G_1期中细胞对生长因子发生反应,指导细胞完成另一个周期,决定一旦做出,就是不可逆的。生长因子也能刺激静止细胞离开G_0期,重新进入细胞周期,而"肿瘤抑制基因"(tumour repressor genes)则把周期封阻在G_1期。因此,G_1是一个关键期,在此期中,细胞的分裂受到调节,同时也是癌基因发生病理作用引起细胞分裂不受控制的时期。DNA复制(详见下文)发生在S期,在此期终点时,细胞中DNA含量加倍。在G_2期细胞准备分裂,此期结束时核膜破裂(见上文),染色质开始凝缩。S、G_2和M各期所占的时间长度对大多数细胞类型来说是近似的,分别为6、4和2小时,但G_1期所占的时间差别比较大,一些快速分裂的细胞(胚胎组织中)该期可短到2小时,而在某些成体组织中G_1期可超过12小时。

通过对哺乳动物细胞、蛙卵母细胞,特别是酵母细胞的研究,已经在分子水平上了解了细胞周期各期之间转变的调节。由G_1向S期和由G_2向M期转变时,细胞周期蛋白(*cyclins*)家族中的某些成员在细胞中达到最大丰度。G_1周期蛋白在G_1期中逐渐积累,M期周期蛋白在晚S期和整个G_2期中积累。高水平的周期蛋白激活了蛋白质激酶,这类激酶称为p^{34}激酶。在细胞周期中保持恒定水平,但它们的激活状态不同。不同的P^{34}激酶的激活调节G_1与S之间和G_2与M之间的转变。越来越清楚,这些酶和它们的周期蛋白激活物的活性还要受复杂调节,靠P^{34}激酶磷酸化的靶蛋白现已鉴定出(见Murray和Hunt 1993)。

DNA 复制

DNA复制过程在原核细胞中已了解得很清楚,越来越多的证据证明,原核细胞中的这一过程与哺乳动物细胞中的基本相似。如上所述,复制是在染色体DNA的特定区域开始的,这种特定区域称为复制起点(replication origins)。DNA复制发生于细胞周期的S期。起始蛋白结合到复制起点上,并引导解螺旋酶分子结合到起点上。解螺旋酶使亲代DNA分子的两股链解开并分离,以使每一股链都成为复制模板。解螺旋酶携带一个DNA引物酶结合到一条链(前导链)上。引物酶合成一小段RNA引物,DNA合成便在这条链上从引物开始。在电镜图片上,正在进行DNA合成的区域呈Y形,故此处被称为复制叉。在此区域中,通过碱基配对DNA合成顺利进行,而且是半保留式的(见上文)。DNA复制靠DNA聚合酶进行。聚合酶按5'到3'的方向进行合成。因为两股模板DNA链具有彼此相反的极性,因此DNA合成在一条链(前导链)上是连续合成,而在另一条链(后随链)上则是以一系列不连续填补步骤进行(图2.41)。后随链上的DNA合成靠周期性地合成RNA引物进行,引物的合成由在复制叉处与解螺旋酶相结合的引物酶完成。大约每200个核苷酸合成一段引物,每一填补步骤都要去除前面的引物,新合成的DNA片段连接到前一段的末端。复制叉处DNA解螺酶在打开DNA双螺旋的过程中水解ATP。随着双链的解离,单链结合蛋白便结合在单链上,使DNA合成的开放式构型保持稳定。当聚合酶经过结合有这些蛋白的DNA区时,这些蛋白即被清除(详见Diffley 1994)。

DNA合成过程高度精确,这一点要靠许多机制来完成。首先,如果前面的核苷酸与模板链上的伙伴配对错误,那么聚合酶就不能把新核苷酸参入到生长链上。这些错配的核苷酸被一种与聚合酶结合的校正读码(proof-reading)外切酶切除。此外,无论是细菌还是哺乳动物细胞都含有错配修改酶,这些修改酶凭借配对错误所造成的DNA螺旋变形而检查出配对错误。这些酶能将新DNA链与模板区别开,专门从新合成的链上切除和更换错配的核苷酸。

核仁(图 2.42)

间期核最明显的特点是有一个或多个称为核仁的球形小体。参阅Scheer和Weisenberger (1994); M é l è s e和Xue (1994)的综述。核仁是大部分rRNA合成及核糖体亚

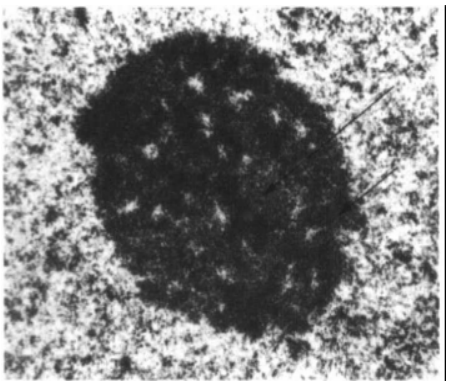

图2.42 高度活跃细胞的核仁电镜图，示包围在深染颗粒区(g)中的纤维区(f)。×25000

单位装配的场所。每一个核内的核仁数目因物种不同而有差异。在电镜下，核仁包括一个含有非转录DNA的淡染原纤维区、一个致密原纤维芯和一个颗粒区，芯是rRNA转录的场所，颗粒区是核糖体亚单位装配和弥散的核仁基质所在的部位。人有5对染色体带有rRNA基因，这些基因在每条染色体上都构成串联的重复单元群。每一个rRNA单元都是单独由RNA聚合酶I转录，初级转录本不含有任何内含子，而是编码28S、5.8S和18S rRNA分子。这些rRNA在随后的转录加工过程中被分解开。因为5对染色体带有rRNA基因群，因此在一个二倍体细胞中每一个核仁与10条染色体相连。在有丝分裂过程中，核仁消失，而在末期又重新形成。每一染色体上的rRNA基因群的某些区域开始转录时，核仁便开始重新形成。这些区域称为核仁组织中心。在核仁重新形成之前这些中心融合。28S、18S和5.8S rRNA分子在核仁颗粒区与5S rRNA一起装配成核糖体亚单位，5S rRNA不是在核仁中合成的。新形成的核糖体亚单位随即通过核孔转运到细胞质。

核的其它内含物

在细胞核中还存在一些不太显著的结构（Wischnitzer 1973），如颗粒。有些颗粒结合在染色质边缘，称染色质周颗粒（*perichromatin granules*），宽约40nm；另一些颗粒则处于染色质团之间，称染色质间颗粒（*interchromatin granules*），宽约20nm。这些颗粒的意义尚不清楚。在染色质边缘还有染色质周纤维（*perichromatin fibres*）。此外，也曾报道过某些细胞中的核含有恒定性的和一时性的内含物，例如原纤维物质、膜性结构和较大颗粒等。在减数分裂的第一次分裂前期，有长的细丝状联会复合体（synaptonemal complexes）将同源染色体相连（见本篇下文）。也曾有报道，在某些细胞核中还有一些其它结构，如膜泡、膜片层、微丝束、晶体等，其中有些是共生的C病毒，它们是哺乳动物细胞核内的非致病性栖居者。有些内含物的性质还不清楚。核质内还含有许多酶、核苷酸前体物和蛋白质，只有靠细胞化学法或生化法才能检测出来。当然，这些物质与核代谢有关。

细胞的繁殖

在出生前的发育阶段，大多数细胞要随着身体的生长和复杂性的增加而反复分裂。随着细胞的成熟发育，细胞的结构和功能发生分化，最后失去分裂能力（如神经元），有些细胞则长期保持分裂能力，如干细胞能终生分裂。

不同组织中的细胞分裂速率差别很大（参阅Potten等，1979；Lewin 1980；Lloyd等1982），许多遭受机械压力的上皮是通过干细胞的快速分裂来更换受损伤的细胞，例如小肠绒毛间的隐窝上皮。根据生理需要，分裂速率也发生变化，例如皮肤创伤的愈合中细胞增殖达到高峰，随后又恢复到正常的更新水平。因此，细胞分裂的速率与生长和更新的需要密切相关。如果这种偶联关系发生错误，则组织不是不能生长或更新其细胞，就是过度生长产生肿瘤。

细胞分裂的正常调控机制是很复杂的，尚了解不多。在胚胎早期，这种调控似乎是局部的，通过从一个细胞群向另一细胞群扩散代谢物来刺激或抑制细胞的分裂。随着胚胎的进一步发育，细胞分裂也涉及到内分泌调控。有几种激素对分裂速率的影响是普遍性的（如生长激素），有的则是局部性的（如孕酮）。有的激素通过影响普通代谢速率而影响细胞分裂（甲状腺素），有的则是通过影响蛋白合成而影响细胞分裂（如皮质固醇激素和生长激素）。在这些影响中至少有一部分是由细胞内释放环腺苷一磷酸（cAMP）介导的，cAMP可抑制S期的DNA合成。

在成体组织中，细胞分裂的局部调控是创伤愈合的重要因素。已从正常组织的细胞中分离出称为抑素（*chalones*）的一类化合物，可抑制细胞分裂。关于抑素作用的一种假说认为，正常细胞产生抑素抑制其所在部位的细胞分裂，当某些细胞受到破坏时，抑素浓度下降，导致细胞分裂，直至抑素恢复到正常水平时，细胞分裂可再度受到抑制。

细胞分裂的类型

在细胞分裂中主要发生两个方面的变化：细胞核的分裂即核分裂（*karyokinesis*）和细胞质的分裂即胞质分裂（*cytokinesis*）。这两种变化一般是（并不总是）相偶联的。关于这些过程的综述可参阅Lewin（1980），Inoue（1981），Zimmerman和Forer（1981）和Alberts等（1994）。

核分裂有3种方式，第一种称为无丝分裂（amitotic division）或直接分裂（direct division），核物质随机分配到子细胞中。这种分裂方式一度被认为普遍存在，但事实上只是在病态下才发生。在另一种核分裂中，发生复杂的染色体变化称间接分裂（*indirect division*），包括有丝分裂（mitosis）

和减数分裂（meiosis）。

有丝分裂（图4.43）发生在大多数体细胞中，结果将亲代细胞基因组的相同副本分配给了子细胞。减数分裂发生于配子的分裂，分裂后染色体减半为单倍体数，从而在受精后又恢复二倍体数，在减数分裂中，遗传物质在同源染色体之间发生某些交换，即基因重分配（*genereassortment*）。这种交换导致了群体中发生更多的遗传变异，这是进化的本质。

有丝分裂与减数分裂在许多方面是相同的，二者的差别主要在于分裂早期染色体行为的不同。减数分裂的两次分裂是快速连续发生的，第一次与有丝分裂不同，称减数分裂Ⅰ，属异型分裂（*meiosis Ⅰ*，*heterotypical division*）；第二次分裂与有丝分裂相似，称减数分裂Ⅱ，属同型分裂（meiosis Ⅱ，homotypical）。

有丝分裂

正像已介绍的那样，DNA的合成是在间期中的S期进行的，因此在二倍体细胞中，在有丝分裂开始之前DNA已倍增，但染色体仍为二倍体。经过有丝分裂，产生的两个子细胞的

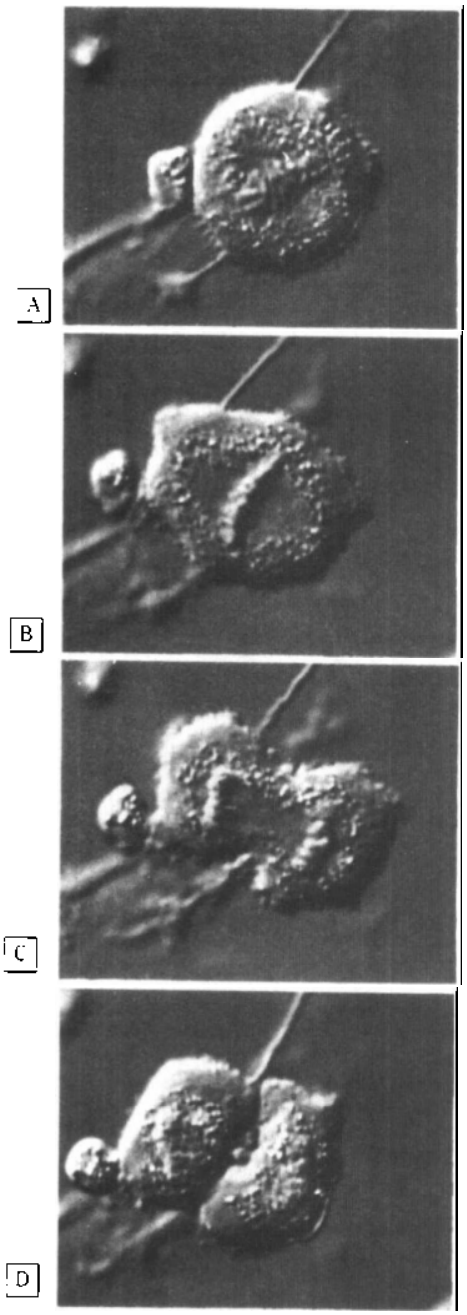

图 2.44 组织培养人成纤维细胞在有丝分裂不同阶段的系列显微照片：与图2.43对比，诺马斯基干涉显微术。A. 早中期；B. 中期；C. 后期；D. 末期。由Paediatric Research Unit, Guy's Hospital Medical School 提供。× 1500

DNA 量要减半，故这时DNA 量和染色体数均为二倍体。完成这种分配的核变化可划分为4期：前期、中期、后期和末期（图 2.43, 44）。

前期 在间期、高度展开的染色质线开始缩短和加粗，并缠绕成可辨认的染色体，每一条染色体由在着丝粒处相连的两条染色单体组成。在核外，中心粒开始分离并移向细胞相对的两个极。在两个中心粒间出现平行的微管，建成中央纺锤体，另一些辐射排列的微管则形成星射线（*astral rays*），后者总称为星体（*asters*）。纺锤体和两个星体共同构成非染色质相（*achromatic figure*）或双星体（*diaster, amphiaster*）。

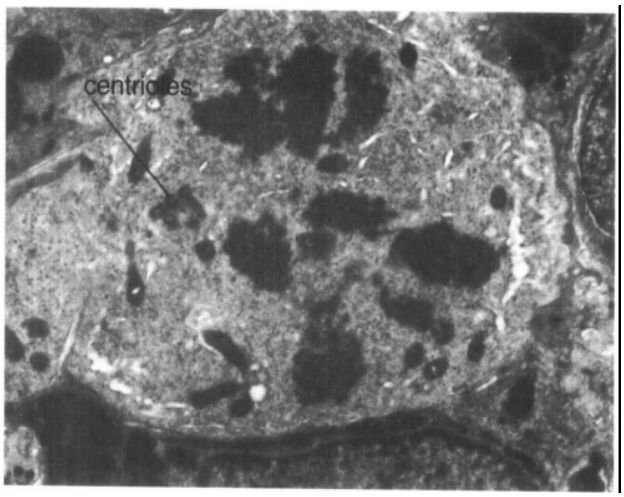

图2.45 有丝分裂中期的上皮细胞电镜图像。染色体呈致密物质团，切面大致沿赤道面。× 10000

随着前期的发展，核仁消失，最后核膜解体成小泡，释放出染色体，这些变化标志着前期的结束。

中期 由于核膜消失，纺锤体微管进入细胞的中央区，染色体向着纺锤体的赤道迁移（前中期，*prometaphase*），一旦它们抵达中期面或赤道面（*metaphase or equatorial plate*），染色体便通过其着丝粒同纺锤体微管相连。从细胞的一极或通过赤道面的切面观看，染色体呈星状环式排列（图 2.45）。

后期 中期着丝粒是一个双体结构，后期时则分为两半，各与一染色单体相连，因此原来的染色体实际上已纵裂成两个新染色体。两个分开各向一极迁移。

末期 在后期结束时，染色体在细胞的两端集结，两群都是二倍体数。这时染色体重新展开，核膜重新形成。核仁也重新出现。

这时细胞质进行分裂，这一过程一般从早晚期开始。在晚中期出现细胞质的流动，这种流动使线粒体和其它细胞器环绕细胞周边平均分布。在后期，细胞赤道处内陷，并逐渐加深成分裂沟（*cleavage furrow*）（Schroeder 1973）。在细胞质中沿分裂面形成一些小泡，最后分裂沟将细胞分成两个。当收缩到残留的纺锤体处时，出现一个细胞质致密区，即中间体（*midbody*），最后两个新细胞完全分开，每一个子细胞均含有一个延袭下来的核。这时纺锤体残余物解体。当分裂沟形成并深陷时，在收缩区中出现了一条由肌动蛋白和肌球蛋白组成的边周带，这条带的收缩促成了分裂沟的形成和深陷。在末期，分裂沟向下收缩到残余的纺锤体微管上，形成致密的中间体，最后中间体消失。

有时姊妹染色单体不分开，且移向细胞一极，从而成对的染色单体位于同一个子细胞中，使一个子细胞具有的染色体多于二倍体数，而另一个子细胞所含的染色体数则少于二

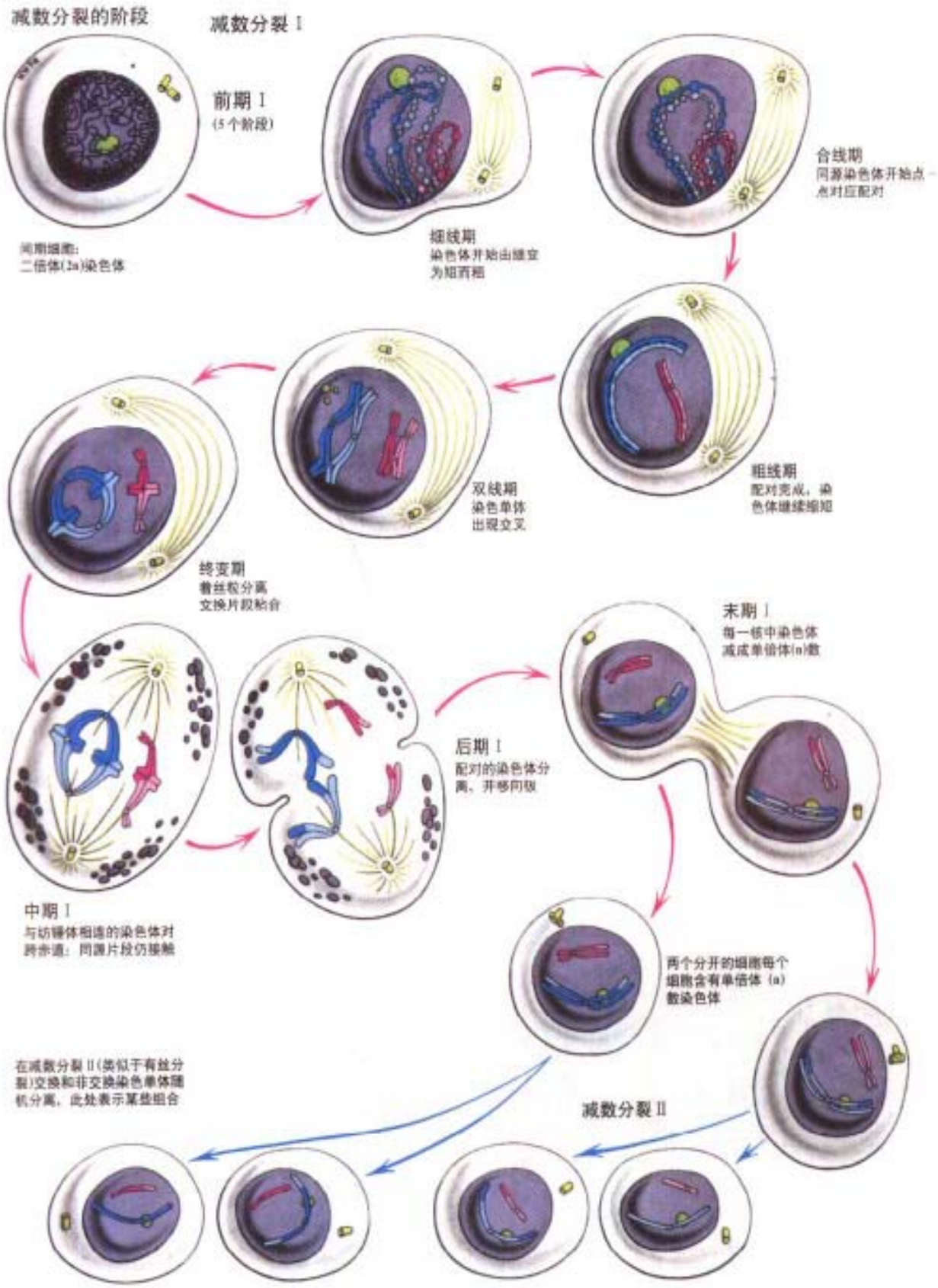

图 2.46 减数分裂周期的主要阶段（男性）。为了简明，只从 46 条染色体总数中绘出 4 条，此图未表示出减数分裂 II 不同阶段的染色体移动。

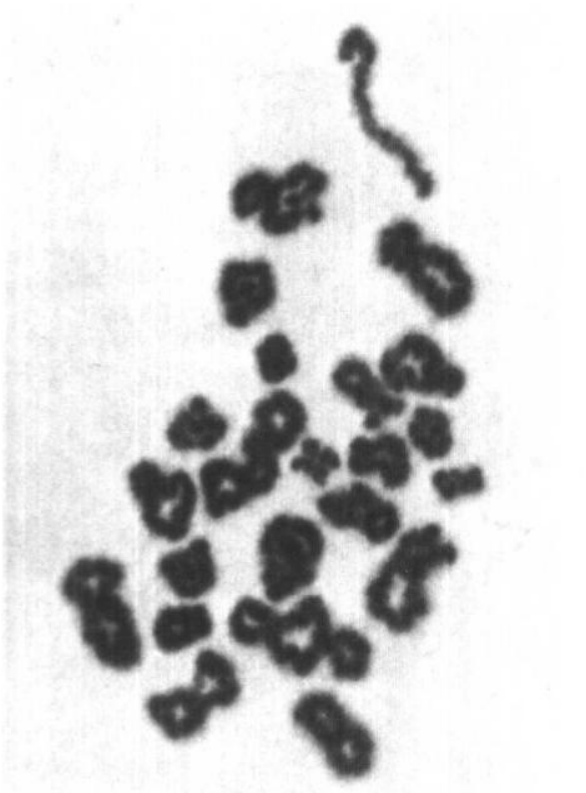

图 2.47 处于第二次减数分裂晚前期（终变期）的人精母细胞染色体的显微照片，示二价体开始分离。成对的性染色体（顶部）末端对末端结合。由 Padediatic Reseach Unit, Guy's Hospital Medical School 提供。

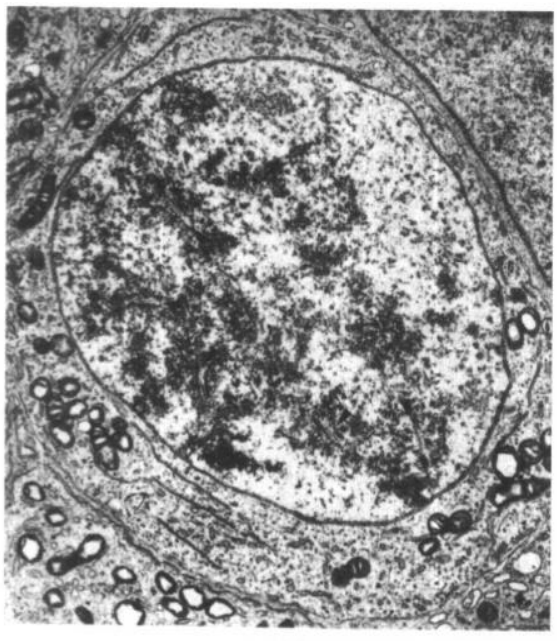

图 2.48 初级精母细胞（小鼠）的电镜图，示第一次减数分裂中的早前期的核，可见到 5 个联会复合体（箭头示）。× 10000

倍体数（见下文）。电离辐射可造成染色损伤，并抑制有丝分裂，因此电离辐射可引起染色体数分配不均。放射病的一个典型症状就是上皮不能增补丧失的细胞，结果造成皮肤和粘膜溃疡。

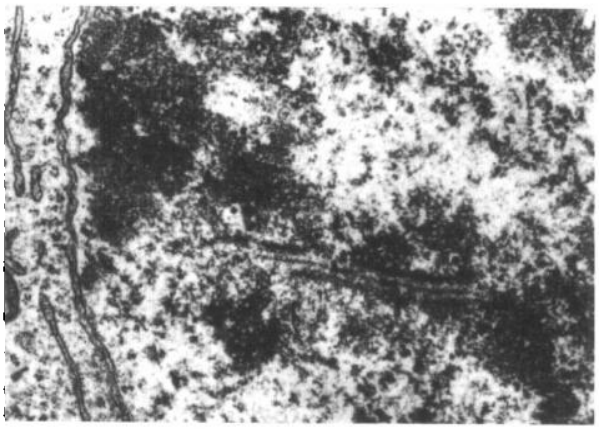

图 2.49 与图 2.48 中类似细胞的联会复合体的细微结构。注意异染色质团和联会复合纤维芯。× 20000

有丝分裂也能被某些化学物质阻断，特别是秋水仙素及其衍生物秋水酰胺、鬼臼脂和鬼臼素，以及长春新碱等尤为明显。这些化合物能抑制纺锤体微管的形成，使有丝分裂停止在中期。这对细胞遗传学研究很有用，因为处于中期状态的染色体最容易检测，而且也形成了用细胞毒药物攻击增殖的肿瘤细胞的基本依据。

减数分裂

减数分裂过程（图 2.46 - 49）包括两次细胞分裂，在第一次分裂之前的间期DNA按照通常的方式进行复制，产生了四倍体量的DNA、染色体数为二倍体。通过减数分裂 I（*meiosis I*）产生的子细胞所含的DNA减少到二倍体量，但是染色体数减半成单倍体值。通过减数分裂 II（*meiosis II*）所产生的子细胞的DNA减少到单倍体量，染色体数仍为单倍体。这一过程的详细变化在雄性与雌性谱系中有所不同。为了说明方便起见，我们首先介绍雄性配子发生中的减数分裂过程，因为这可说明减数分裂所有的基本步骤。在雌性配子发生中的异点将在第 3 篇中介绍。

减数分裂 I

前期 I 前期 I 是一个长而复杂的期，它与有丝分裂前期有很大的不同，通常又划分为 5 个次级阶段即细线期、合线期、粗线期、双线期和终变期（详见 Comings 和 Okada 1972; Whitehouse 1973; Moens 1974）。

细线期 染色体呈单条线状，一端结合在核膜上，全长分布有许多典型的小颗粒，即染色粒（*chromomeres*）。

合线期 同源染色体对肩并肩地聚拢在一起。同源染色体是点对点的对应配对，从核膜的结合点开始（Moens 1974），对应区相互接触。这一过程称为联会（synapsis）或配对（*pairing*）。这时每一对是一个二价体（*bivalent*）。X 与 Y 性染色体大小不等，在合线期和粗线期它们隐藏在核的一个隔离区中，称性泡（sex vesicle）（Solari 和 Tres 1967）。只有配对的片段（*pairing segments*）是同源的，以端部同端

部配对（图2.47）。其余部分为非同源片段（differential segments）。同源染色体靠一个高度结构化的细丝带连在一起。这一细丝带称为联会复合体（*synaptonemal complex*），它占据了同源染色体间的空隙，宽约100nm（von wettstein等，1984，见本篇上文）（图2.49）。

粗线期 每一条染色体螺旋缩短并变粗，在着丝粒处相连的两条染色单体也明显可见。因此，每一个二价体由4条染色单体组成，形成一个四分体（tetrad）。来自两个同源染色体的两条染色单体部分地相互缠绕，DNA发生交叉（*crossing over or decussation*），基因交换在联会复合体的协助下通过断裂和重接而实现。在联会复合体中存在着一些致密的蛋白质团，即重组小结（recombination nodules），直径约90nm，这些小结即为DNA交换的区域，在小结中发生切割和重接DNA链的过程。

双线期 同源染色体对更加缩短，除发生交叉的部位外，其余部分全都分开。有时交叉向着染色单体的端部移动，称端化（terminalization）。每一对同源染色体间至少形成一个交叉，多者可达5个，有的物种甚至可达10个。人胚胎第5个月时，初级卵母细胞处于双线期，直到排卵前的一个时期仍处在此期，有的可达几十年，甚至50年。

终变期 同源染色体的交叉部位最后亦解开，染色体仍为二价体，但变得很短很粗。染色体（二价体）紧靠核膜散开。

在前期核仁已消失，纺锤体和星体已形成。前期末核膜消失，二价染色体向着赤道面移动（前中期）。

交换 两个同源染色体的DNA在准确对应的位置上切断，又同其相应伙伴的DNA重接。这样基因便可在同源染色体之间进行非常精确的互换。这一过程是怎样完成的，尚不太清楚。有人主张，发生交换的染色单体片段，其DNA双链中的一条发生交换，另一条则通过部分溶解和再合成的方式重新造型（Holliday 1964; Whitehouse和Hastings 1965）。这种交换可发生在晚合线期和早粗线期（Whitehouse 1973）。此时有一些DNA合成。联会复合体可能是发生基因交换的重要媒体。

一旦染色单体片段发生了交换，染色体就开始分离，发生交换的区域则出现交叉。因此交叉只是代表已经完成了的交换变化，交叉的形成与遗传重组并不同步。在终变期，配对染色单体相互结合得比同源染色体更紧密，即使已经发生了基因交换并形成了减数分裂中期染色体的特殊构型，也是如此（图2.49）。

中期Ⅰ 中期Ⅰ除了结合到纺锤体微管上的染色体为二价体以外，其它方面都与有丝分裂相同。同源染色体对沿赤道面平行排列，在赤道面的两侧各有一条同源染色体。

后期Ⅰ和末期Ⅰ 像有丝分裂一样也出现后期和末期，但后期着丝粒不裂开。因此，并不是姊妹染色单体分开并各向一极迁移，而是由两条染色单体构成的整个同源染色体分离，移向相对的两极。因为二价体的定位是随机的，因此母本和父本染色体在末期的分配也是随机的。

减数分裂Ⅰ也像有丝分裂一样发生细胞质分裂，产生两个新细胞。

减数分裂Ⅱ

在减数分裂Ⅰ后仅经过短暂的时间减数分裂Ⅱ就开始了，在这一间隔中不进行DNA合成。减数分裂Ⅱ更像有丝分裂，在分裂后期姊妹染色单体分离。但与有丝分裂不同的是，分离的染色单体在遗传上是不同的。也发生细胞质分裂，因此通过减数分裂Ⅰ和Ⅱ产生了4个细胞。

如果在减数分裂Ⅰ细胞质不分裂，那么就会产生含有二倍体染色体数的配子，在受精时就会产生四倍体合子。

染色体不解离（见本篇上文）或在后期个别染色体迟后，就会产生另外的畸变，其中有的是可见的。这些将在后面（下文）进行讨论。有许多证据证明，随着母方年龄的增长，畸变的频率也在提高。

有丝分裂和减数分裂中染色体迁移的机制 无论是有丝分裂还是减数分裂，染色体都要进行预期的移动。首先是中期染色体聚集于细胞赤道，然后在后期向两极移动，细胞分裂结束时染色体在两个细胞中均等分配。很明显，这些变化依赖于纺锤体微管的存在，如果用抗微管药物如秋水仙素将纺锤体微管解聚，染色体就会缩短，并保持静止状态，分离受阻。尽管有许多创造性的精细实验来阐述染色体移动的机制，但产生染色体移动的分子机制仍然很难确定。近年来利用显微操作技术和对整体的或分离出的有丝分裂器进行分析，认真观察和分析了这种移动。观察表明，在细胞分裂时至少发生了三个方面的变化。第一方面的变化是：随着中心粒的分离，有丝分裂纺锤体进行装配。中心粒周围的微管组织中心（MTOCs）的微管蛋白聚合而形成微管，微管快速生长且两组微管相对生长。由于动力蛋白横桥的作用，反向平行的微管相互推斥，直至两个中心粒抵达细胞相对的两极。这些变化发生于细胞分裂的晚前期或早中期。此时的纺锤体由相当稳定的微管组成，也有一些暂时性的微管从极端快速向赤道生长，随后又解聚，迅速缩短。第二方面的变化是：核膜在中期开始时破裂，染色体游离出来，于是染色体间暂时性的微管接触，二者的结合似乎是随机性的，但是一旦一条生长着的微管接触到染色体着丝粒区的动粒，就可结合上去并保持稳定。一个动粒上结合的微管可多达20条。每条染色体的两个动粒（一条染色单体一个）分别与来自不同极的微管结合，对这种结合的机制，在某些方面尚不清楚。染色体沿纺锤体移动，到达赤道即停止。第三方面的变化是：在分裂后期，两条染色单体分离，这时动粒沿着同它结合的微管表面向两极的方向迁移。这种运动是耗能的，正像在间期中小泡沿微管通过驱动蛋白和动力蛋白的作用发生转移那样（见本篇上文）。随着动粒和染色体向两极移动，与之相关的微管束便随之解聚，因而逐渐缩短。当染色体抵达其最后位置时，纺锤体即完全解体。许多细节还有待解决，如第一次减数分裂时，每个二价体有4个动粒提供给微管附着。详见Bloom（1993）；Alberts等.（1994）；Ault和Rieder（1994）。



图 2.50 人成纤维细胞中期染色体的铺展标本。由Paediatric Research Unit, Guy's Hospital Medical School 提供。

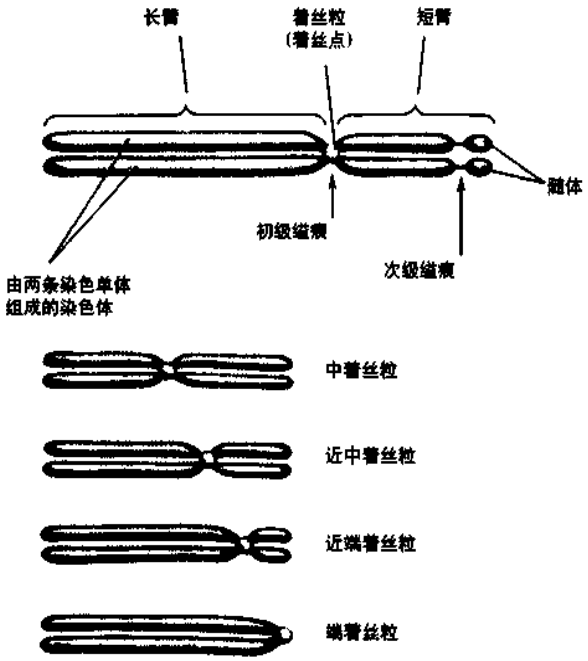

图2.51 有丝分裂中期染色体的主要结构特点；染色体不同区的术语与染色体几种主要类型一并给出，按初级缢痕的位置差别进行分类。

人类染色体分类

由于许多遗传畸变直接与染色体图式有关，因而描述染色体的特征或进行核型分析（*karyotyping*）有着很重要的诊断意义。在分裂中期最容易看出它们可鉴别的特征，前期染色体也可用来作详细分析（见下文）。

从血样中分离出来的淋巴细胞或者其它来源的细胞，都可作为染色体的来源。为了确定胎儿的染色体图式，可抽取含有胎儿细胞的羊水，即羊膜穿刺（amniocentesis），或者从胎盘上取一小片绒毛膜绒毛（见第3篇）。不论来源如何，细胞都要在体外进行培养，并用植物凝集素或其它化学物质刺激它分裂，再用纺锤体抑制剂将有丝分裂阻断在中期，将细胞置于低渗液中膨胀，继之进行空气干燥或压片，以破碎细胞，并压平染色体，这样即可使染色体分散开，最后进行染色。根据染色体的大小、外形和染色分布情况对单条染色体鉴定（图 2.50～52）。为了临床目的对大量细胞进行检测时，带有计算机控制和分析的自动扫描光镜可大大有助于染色体的鉴定和分析（图2.52）。这方面的常用方法有：显示染色体一般形态特征的普通技术（*general techniques*），例如显示染色体的臂长、初级和次级缢痕的位置等。显示不同染色图式和每种染色体特征的分带技术（*banding techniques*）。自从报道第一种分带方法（Caspersson 等1968）以来，又发明了几种方法，例如利用喹吖因和相关化合物的荧光染色（Q带，图2.56）、用碱处理后的Giemsa染色（G带）、明暗带翻转的‘反转Giemsa’染色（R带）、用银盐对恒定型或组成型异染色质（cons-titutive heterochromatin）的染色（C分带，图2.53）、染染色体末端（端粒）的T分带法，以及用于显示核仁组织中心的技术等。在高分辨分带技术（*high resolution banding*）中，使用了停止在前期的染色体（图2.54），对这些伸长的染色体可辨认得更加详细（Yunis 等1978）。



图 2.52 正常男性G－分带染色体核型，利用计算机图像捕捉分析系统制作。右下方框中示女性核型中的两个x染色体。（核型由Lisa Durvill Holmes, S.W. Regional Cytogenetics Centre, Bristol 制作）

利用这些方法可根据染色体的长度、初级和次级缢痕的位置、随体的有无、横带的数目和位置，以及恒定型异染色质的分布等，对染色体进行分类（见图2.52）。根据伦敦（1960）和芝加哥（1964）两次会议通过的规定，以常染色体大小递减为序的计数系统已被采纳。在应用分带技术之前，一些染色体很难区别，因此便按大小和外形将染色体归纳为7个类群（A～G），这种分类法不久前还在使用（ISCN 1985）。但是，新的方法能进行更精细的鉴别，于是在巴黎（1972）通过的新分类法现在已被普遍采用。（图 2.55, 56）

人类染色体的主要类型 染色体的主要类别概括如下：



图 2.53 人（男）中期染色体铺展，用C－分带法染色，以显示主要位于着丝粒的恒定型异染色质（黑点）。箭标指Y染色体，其异染色质位于臂末端。（Paediatric Research Unit, Guy's Hospital Medical School 提供。）× 1300

类群	
1－3（A）	大的中着丝粒染色体
4－5（B）	大的亚中着丝粒染色体
6－12+X（C）	中等中着丝粒染色体
13－15（D）	带有随体（及核仁组织中心）的中等近端着丝粒染色体
16－18（E）	短的中着丝粒染色体（No.16）或亚中着丝粒染色体（No.17、18）
19－20（F）	最短的中着丝粒染色体
21－22+Y（G）	短的近端着丝粒染色体，带随体（和核仁组织中心）的21和22，无随体的Y

这些研究进展改进了对异常染色体图式的识别，不久前报道，用DNA探针原位杂交技术提高了对微小染色体畸变的鉴别能力（见下文）。

性染色质

雌性哺乳动物的间期核不同于雄性动物的间期核，在其靠近核膜内表面处有一个异染色体小体（图2.57），称为性染色质块或巴尔小体（*Barr body*）（Barr和Bertram 1949），它可从多形核表面突出（像鼓锤）。现在知道这是一个X染色体，在合成方面是惰性的，故属异染色质，其常染色体伙伴即同源染色体执行RNA合成的全部功能（Lyon 1962）。惰性的X染色体也在间期中复制，但晚于它的同源染色体。

染色体畸变

染色体畸变可以是数量性的，也可以是结构性的。在有丝分裂或减数分裂中，由于染色体不分离或者迁移迟后而产生染色体数目错误，有的细胞具有额外染色体，即三体型；或者少染色体，即单体型。在有丝分裂时，或在减数分裂第二次分裂时，由于姊妹染色单体在后期不能正确分离，从而造成了这种错误。同样，在减数分裂第一次分裂时，配对的同源染色体在后期如果不能分开并移向相对的极，也会造成这种现象。

常染色体三体型，即不包括性染色体的三体型，在出生的婴儿中并不少见。其中最多的是涉及到第13、18和21染色体的三体型，可分别引起Patau、Edwards和Down综合征。21三体型即先天愚型最为常见，出生危险率占总人口的1/700。风险程度随母体年龄的增长而提高，母亲年龄超过35岁者，按惯例要对胎儿进行产前检查。常染色体单体型一般是致死性的，比较罕见。

涉及到性染色体的数目畸变会引起几种很易识别的综合征，例如Turner综合征（45，XO，只有一条X染色体），Klinefelter综合征（47，XXY，即染色体总数为47条），也有47，XXX和47，XYY现象。一般说来，由于性染色体数错误所造成的畸变不像常染色体三体所造成的后果那样严重。这是由于多于1条的额外性染色体在很大程度上无遗传活性（Lyon假说）。Y染色体大部为异染色质（不转录），因此额外的Y染色体不会引起严重的基因不平衡。

由于额外染色体的存在或染色体缺失，使染色体数不是单倍体基数（n）的整倍数，这种状态称为非整倍体（*aneuploidy*）。反之，如果比正常二倍体数（2n）多了整个的染色体套（chromosome set），则称为多倍体（*polyploids*）。有些多倍体在某些组织中自然出现，如肝。像四倍体（4n）和八倍体（8n）这样的多倍体一般是由于染色体只复制而随后不发生细胞分裂造成的。有时发生三倍体（3n）或四倍体胚胎，不论哪一种，婴儿都不能存活。在所有胎儿中染色体失常者约占20%，但出生率大约只有6%。大多数染色体失常的

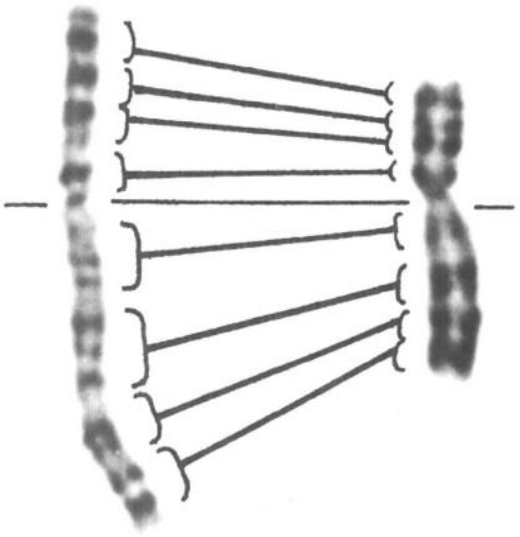

图 2.54 两条染色体（均为2号），示在有丝分裂不同时期的Giemsa分带。右侧者取自染色体最短时的中期细胞。左侧为一稍早（晚前期－早中期）的染色体，示晚期带是由几条亚带凝缩而成。（Paediatric Research Unit, Guy's Hospital Medical School 提供。）× 3700

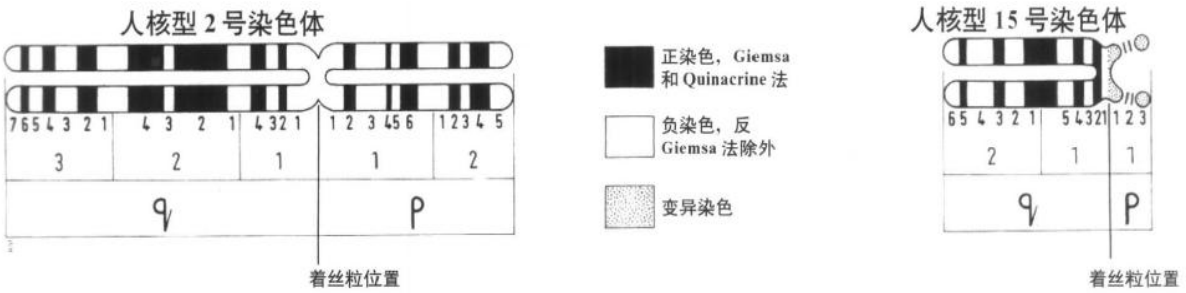

图2.55 两种类型人染色体经不同染色技术染色的带型命名，Paris Convention 设计。（详见正文）

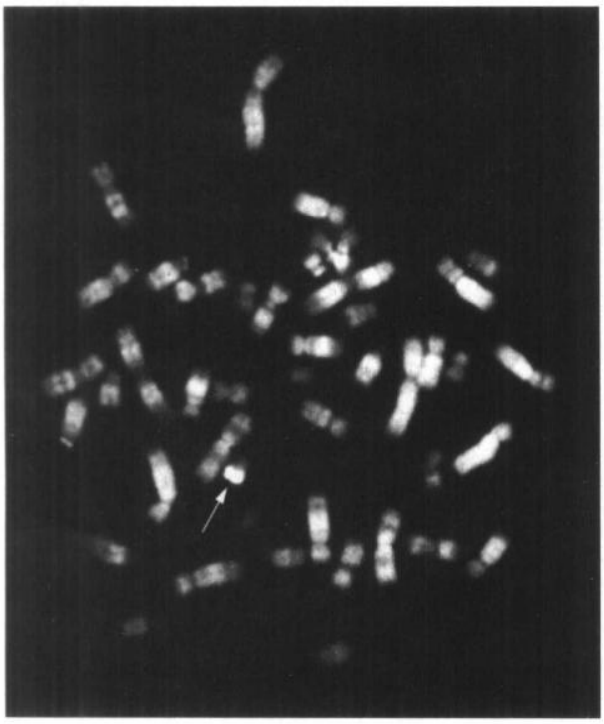

图2.56 正常男性的染色体铺展，经荧光染料处理（见正文），荧光显微镜拍照。除Y染色体（箭示）长臂的端部荧光外，其他染色体也有发稍弱荧光的带，为鉴别染色体提供了依据。Paediatric Research Unit, Guy's Hospital Medical School提供。× 1500

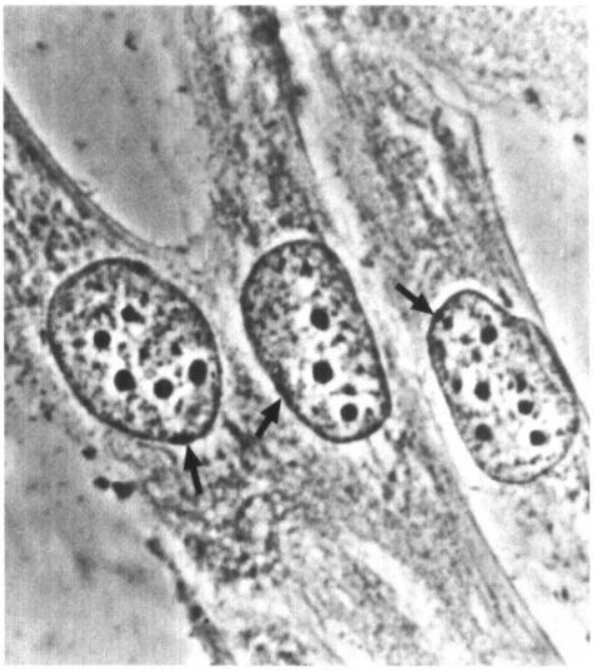

图2.57 组织培养的女性成纤维细胞，示紧靠核膜的深染的异染色的巴尔小体（箭标）。Paediatric Research Unit, Guy's Hospital medical School 提供。× 2000

胚胎在怀孕早期自然流产。在自然流产总数中近60%有染色体畸变，其中有一半是三体型。染色体畸变也有结构性的。染色体物质丢失而产生的缺失一般会产生一种异常表型，如Wolf综合征和Cri-du-chat综合征，它们分别是由于4号与5号染色体的短臂部分缺失造成的。

其它结构性染色体畸变有倒位（*inversion*）和易位（*translocation*）。前者是一条染色体中的不同片段发生倒置，而后者则是在不同染色体间发生片段交换。不论哪一种都会造成遗传物质丢失，因此具有这类畸变的个体一般都是表型失常，在配子发生过程中可出现一些异常，产生染色体不平衡的配子。最重要的一种染色体异常是罗伯逊易位（Robertsonian translocations）。这些异常往往涉及到近端着丝粒染色体（即13、14、15、21或22）。由于所涉及到的2个染色体的断裂点离各自的着丝粒很近，两条长臂连接形成一条易位染色体，而短臂一般丢失。短臂的丢失无关紧要，因为近端染色体的短臂实际上是异染色质，故在遗传上是惰性的，它们上面存在的惟一有功能的基因是某些核糖体RNA编码基因，其它近端着丝粒染色体上也存在着相同的基因，因此这些基因丢失完全能耐受得住，而不会引起任何表型异常。最常见的一种罗伯逊移位关系到14和21号染色体，并引起染色体分离异常，有产生Down综合征婴儿的风险。也就是说，14（21）易位染色体连同正常的21染色体一起分离，结果造成在一个配子中带有两条21染色体长臂。这一配子与一个正常配子受精，就会产生一个带有21染色体有效三体的胎儿。

前面已提到过高分辨力的染色体分带技术。利用这种新技术，可将在缩短的染色体上看到的少而致密的带再细分成亚带，并可对染色体进行精细检测（图2.54）。人们的注意力多集中在寻找微小的缺失，因为这些微小缺失与某些表型畸

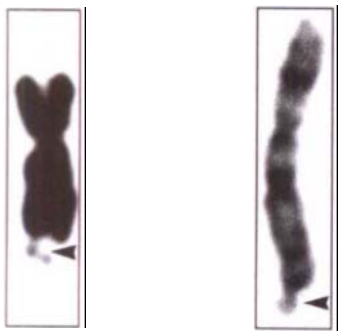

图 2.58 X染色体，示位于Xq27.3的脆性部位（箭头），A单染，BG分带

变有关。在这种不断延长的表型失常的目录中，有Prader-Willi综合征和Angelman综合征，在这两种综合征的15染色体的长臂上紧靠着丝粒的下面有这样的小缺失（见下文）。

脆性-X综合征可引起一种较常见的遗传性精神发育迟缓，其细胞遗传学特点是：在X染色体长臂近远端处出现了一个"脆性部位"（fragile site）（Xq27.3）（图2.58）。在某些培养条件下，脆性部位往往表现为在染色单体或染色体上出现裂缝，直到最近这一现象仍被用作诊断这种失常的依据，但是有时还不能只根据这种结果作结论，特别是在女性中尤为如此。在细胞遗传学的这一领域以及其它领域越来越多地采用分子技术加以补充，并逐渐替代传统的方法。例如现在已了解，大多数患脆性-X综合征的个体都涉及到重复若干次的'CGG' DNA序列发生突变。连续几代以后，这一三联体得以放大，达到200次以上的重复，不再有功能。在这种个体中表现出X染色体脆性。因此，进行DNA分析是评估脆性-X状况的一种很精确的手段，而且也是诊断这种疾病所采用的有效方法。有一种类似的方法，就是制作分子探针来检测这些小的缺失。采用先进的分子生物学方法，在Prader-Willi和Angelman两种综合征中都观察到了15号染色体上的分子缺失，而在光镜下这两种综合征的染色体缺失都查不出来。最近还有一种微缺失（microdeletion）受到了临床上的注意，即与22染色体q11.2区有关的缺失。这一缺失涉及到许多连锁的基因座，所以与这一缺失相关的表型是广谱性的，例如DiGeorge综合征、Velocardiofacial综合征和Conotruncal心脏缺损。图2.59显示，利用22染色体专一探针在诊断染色体缺失中的应用。其它一些染色体专一性探针能用不同的荧光染料把整条染色体'涂'上特殊的染色，用这种方法可让小的易位发出强亮光（图2.60, 61）。染色体专一探针也可用来显示间期核中的单条染色体（图2.62）。对于产前检查三体型异常显然是一种很有发展前途的技术。

印迹遗传与单亲二体型 Prader-Willi综合征（PWS）与Angelman综合征（AS）具有极为不同的特征，但这两种综合征都是15号染色体的同一缺失，只是PWS是父方遗传的缺失，而AS则是来自母方。这些研究结果可用'印迹遗传'（imprinting）概念进行解释。基因的来源不同（母方或父方），其表达也不同。当来自父方的15号染色体有缺失时，才表现

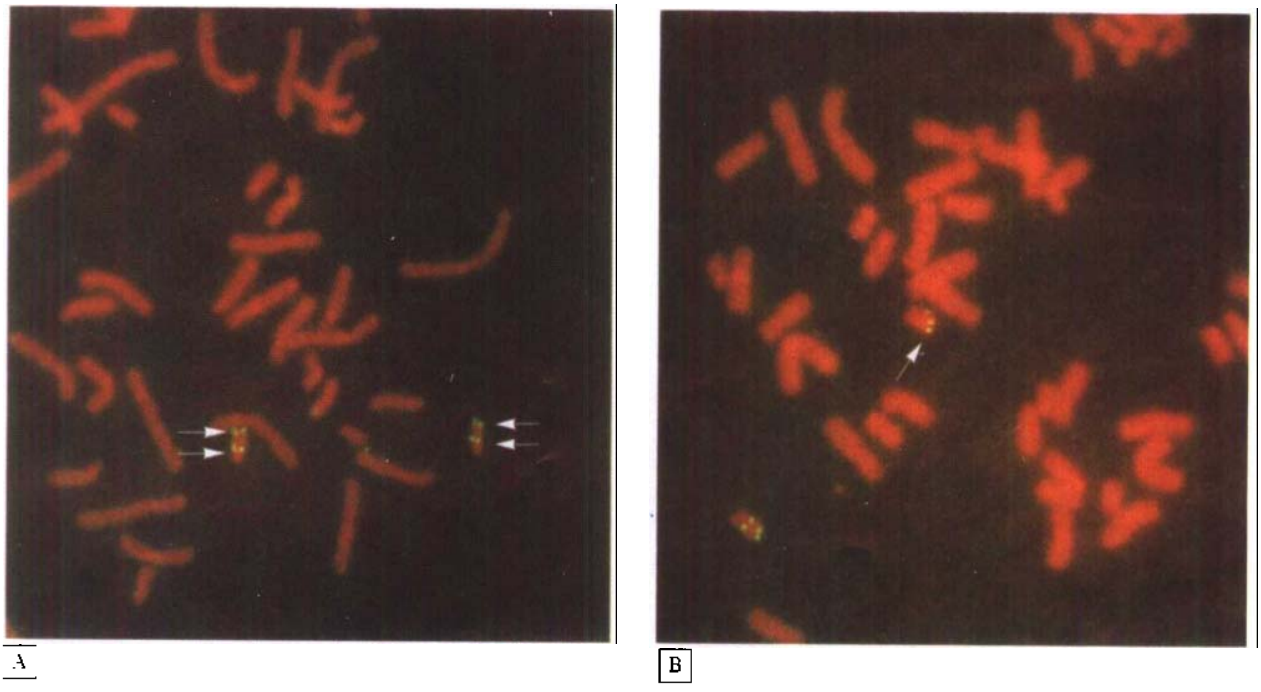

图2.59 A. 中期染色体铺展，示用FITC和propidium iodide复染检测22号染色体专一探针。近信号（大箭标）在q11.2区中。较远信号（小箭标）对照探针确定22号染色体的每一同源染色体的一致性。B. 中期染色体铺展，取自在一条22号同源染色体中缺失近信号的病人。



图2.60 中期染色体铺展，利用2号染色体印记（FITC标记）显示一小片段（箭头指）由2号染色体长臂插入到5号染色体长臂。（此影像系用装有Smartcapture Software (Digital Scientific Limited, UK)的冷却CCD相机拍照。原始标本为C.M. Mackie, Cytogenetics Laboratory, Guy's Hospital, London提供）

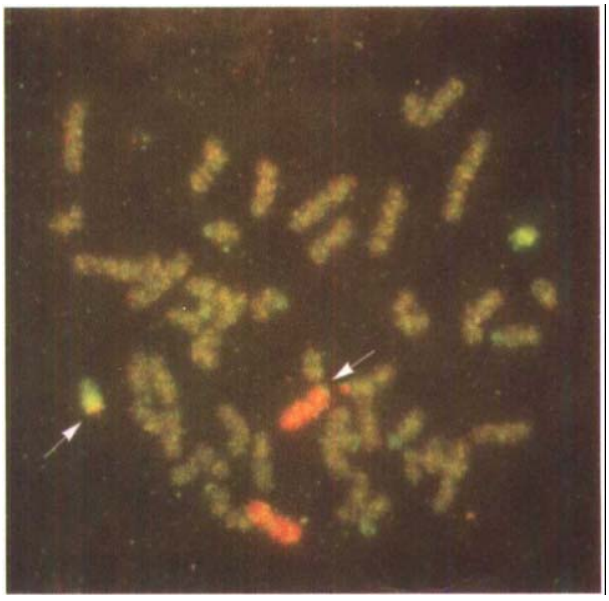

图2.61 中期染色体铺展，利用双色印染显示11号与22号染色体间的小平衡易位（11号染Texas Red; 22号用FITC标记）。可清晰看到11号染色体的短臂远区（大箭标）易位到22号染色体中一个同源染色体的长臂上。22号染色体长臂的发生相互易位的极小片段在11号染色体短臂末端（小箭标）呈微弱绿色信号。（拍照的标本为C. M. Mackie, Cytogenetics Laboratory, Guy's Hospital, London, 制作）

出PWS. 因为缺失了相应的基因，虽然在母体15号染色体上有着同样基因，但它们被甲基化而关闭。AS的情况恰好相反，父方来源的同一基因被关闭，因而只要母方来源的15号染色体上有缺失，就可产生典型的AS特征。在少部分没有可见的细胞学缺失的PWS患者中，分子水平上的研究显示，两条15号同源染色体都来自母方，这一事实使上述作用机制得到了进一步的证实。这种情况称为"单亲二体型"（uniparental disomy），它是因染色单体早期不分离造成的，即母方15号染色体为三体，而父方15号染色体随之丢失，因而恢复了二体状态。但是由于印迹遗传的缘故，母方15号染色体上所含的正常发育所需的基因均关闭，结果造成了PWS表型。

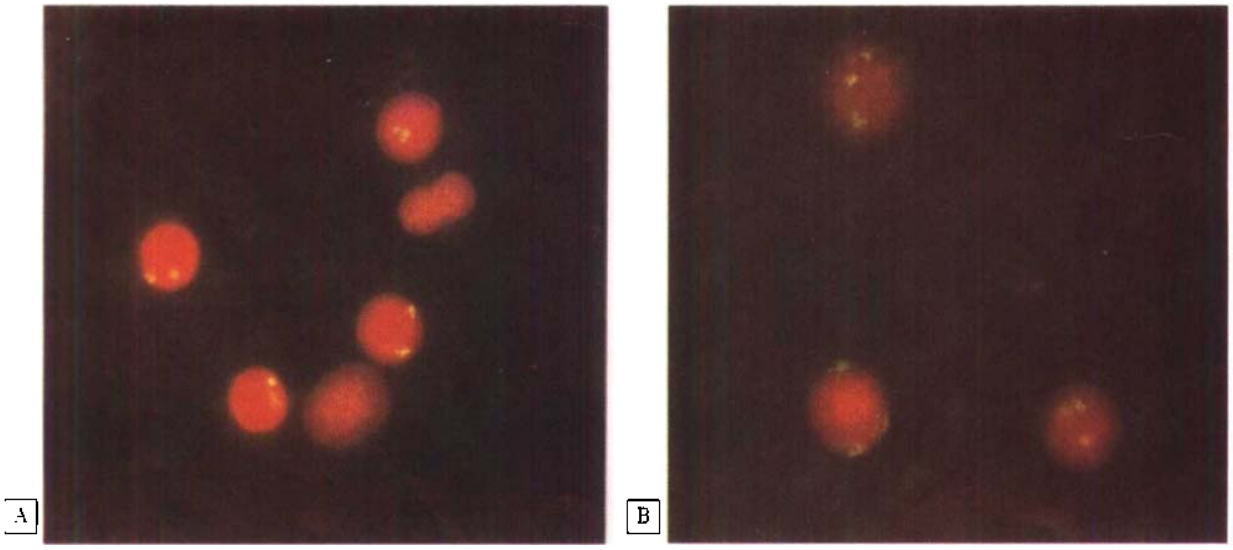

图2.62 间期核中18号染色体的鉴别。利用FITC染色和propidium iodide复染检测着丝粒探针。A. 正常有两个信号；B. 18三体有3个信号。（拍照的标本为C. M. Mackie, Cytogenetics Laboratory, Guy's Hospital, London. 制作）

组　织

概述　尽管机体内有些细胞是游离的，有一定程度的独立性，但大多数细胞类聚在一起，成为一个细胞群体，行使相同或密切相关的功能，且相互协同。这样的细胞群体被称为组织（tissue）。主要有四种基本组织：上皮组织、结缔组织、肌肉组织和神经组织。上皮组织大多形成连续的细胞层，覆盖或铺衬在外表面或内表面，细胞间的间隙小，细胞间质少。结缔组织则不同，其细胞都包埋在细胞间质中，细胞间质多。肌肉组织主要由具有收缩能力的特化细胞即肌细胞构成。神经组织由两种细胞构成，一种细胞可通过电化学方式传导信息，另一种细胞则对上述传导细胞起辅助和营养作用。这种简单的组织分类对于检测各种组织中的各种细胞的正常或病理状态具有很大价值。近年来分子水平上的研究提供了组织分类的分子基础并进一步证明了组织分类的客观性和必要性。例如在所有上皮组织中的中间丝蛋白都是角蛋白（keratin），这是上皮组织的特征性中间丝蛋白；而结缔组织中的中间丝蛋白是波形蛋白（vimentin），肌肉组织中的中间丝蛋白是结蛋白（desmin），神经组织中的中间丝蛋白是神经丝和神经胶质原纤维酸性蛋白（Neurofilament and glial fibrillary acidic proteins）。但是，随着越来越多的分子探针的应用，各组织之间在分子水平上的界限也开始模糊起来，某些细胞可能具有一种以上的组织类型特征，例如成肌细胞、神经上皮细胞、中枢神经系统中的室管膜细胞等。似乎有这样的趋势：四大基本组织的分类方法将不得不让位于能反映细胞系分化中核型表达顺序的分类法。尽管四类组织分类法有些缺陷，但描述最方便，也最常用，因而本书仍采用了这种分类方法。

在细胞和组织篇，将描述两种分布甚广的组织，即上皮组织和固有结缔组织。特化的结缔组织软骨和骨组织将在第6篇骨骼系统中讲述，神经组织将在第8篇神经系中讲述，作为广义结缔组织的组成成份，一些特化的结缔组织细胞将在第9篇血液和淋巴中讲述。

上皮组织

上皮组织（epithelial tissue）统称上皮（epithelium），是指覆盖在身体外表面和体内管、腔、囊内表面的一层或数层细胞以及由此下陷而形成的细胞索、细胞团。上皮组织来自胚胎时期的三个胚层，外胚层发生表皮、乳腺上皮、角膜、口腔及肛管下段的上皮。内胚层形成消化管和消化腺的上皮、呼吸道的大部分上皮和泌尿生殖道远侧段的上皮。

铺衬在体腔内表面的上皮称间皮，起源于中胚层；心血管及淋巴管内的铺衬上皮称内皮（endothelium），也来自中胚层。尿生殖管道近侧部的上皮也来自中胚层，仍称上皮。

上皮的功能主要是保护、选择性屏障、分泌、吸收、感觉等。

间皮和内皮均来源于间充质细胞，并具有间充质细胞系的特征，例如其细胞骨架中间丝属结缔组织类型而不是上皮类型，其中间丝蛋白是Vimentin（波形蛋白）而不是Keratin（角蛋白）。

上皮组织的特征

上皮组织（图2.63）的细胞成份多、细胞间质（intercellular substance）少、细胞间的连接结构多。细胞的典型形态为多边形，其断面呈扁平、立方或柱状，细胞的形态受细胞的功能状态及其周围环境的影响。上皮的基底面与薄层基膜相贴。

绝大多数上皮组织在受到损伤后都能再生。就像在表皮、肝脏中看到的那样，切去部分肝脏后可迅速再生，皮肤受损后很快得到修复。在容易受到磨损的部位，上皮细胞可持续的增殖修复，细胞呈现稳定的增殖率。

通常血管不长入上皮组织，其营养来自下方结缔组织中血管内营养物质的渗透。这种营养供应特点限定了上皮组织的最大厚度，即细胞的层数。上皮连同其下方的支持性结缔组织在外科手术中常常作为一层结构而切除，故通常称之为上皮结缔组织膜，其中表面因有粘液而湿润者称粘膜（mucous membrane, or mucosa），表面的上皮为间皮者称浆膜（serous membrane, or serosa）。

上皮组织的分类

上皮组织可分为单层上皮（simple epithelium）和复层上皮（stratified or multilaminar epithilium）两大类（图2.63），前者只有一层细胞，后者有两层以上的细胞。

单层上皮

根据上皮细胞的形态，单层上皮可再分为单层扁平上皮（simple squamous epithelium）、单层立方上皮（simple cuboidal epithelium）、单层柱状（simple columnar epithelium）和假复层柱状上皮（pseudostratified columnar epithelium）。细胞的形态与细胞的容积密切相关，细胞质少、细胞器少、代谢率低的细胞多呈扁平形或低立方形，而功能活跃、细胞器丰富、细胞质多、代谢率高的细胞，如纤毛型和分泌型细胞，常呈柱状或高柱状。尽管也有一些例外，但多数符合这一规律。

单层上皮也常根据其特殊功能结构，如纤毛和微绒毛等、

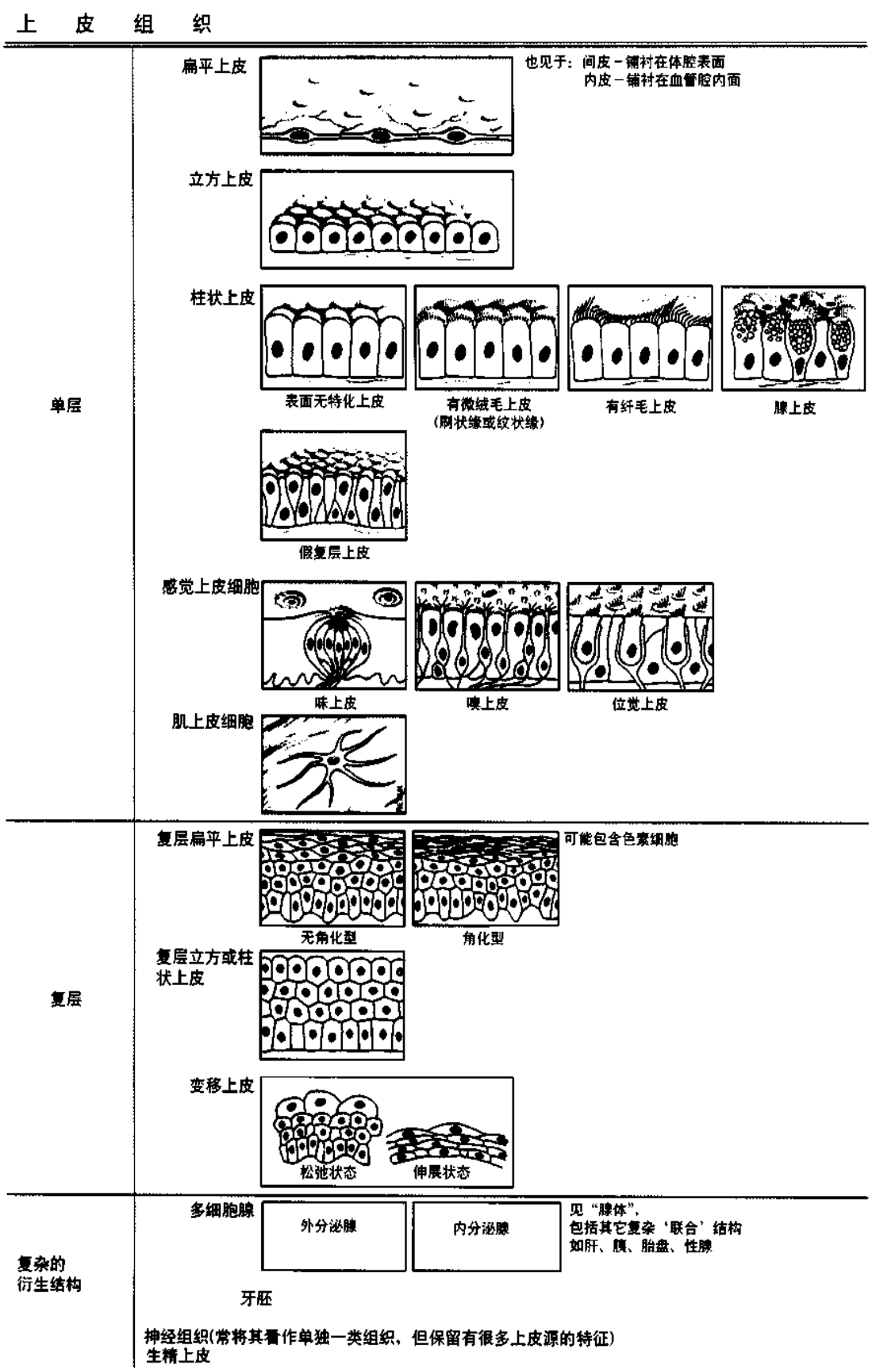

图 2.63 主要类型的上皮组织及其相关组织分类示意图。

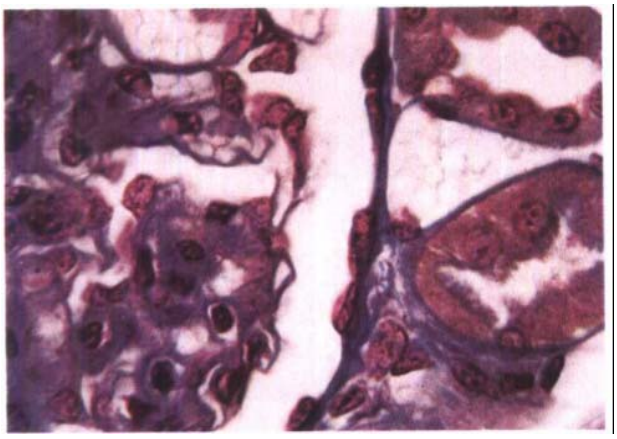

图2.64 肾小球切片，示垂直切面上的鲍曼囊单层扁平上皮。Mallory三色染色。



图2.65 肾集合小管上的单层立方上皮。Masson三色染色。

根据其分泌小泡，根据其特殊功能如感觉等进行再分类。例如有收缩功能的肌上皮（myoepithelium）、有感受功能的感觉上皮（sensory epithelium）。

单层扁平上皮

由扁平的多边形细胞构成，细胞间密切接触并形成紧密连接，细胞间质很少，细胞的厚度只有0.1μm左右，细胞核多突出于上皮的游离面（图2.63、2.64）。这类上皮除内皮和间皮外，还有肺泡、肾小囊等处的上皮（图8.495）。

单层扁平上皮的表面观呈嵌镶花纹状，细胞之间相互嵌合而形成弯曲不规则的界面。

由于单层扁平上皮很薄，气体分子和水分子可迅速扩散、渗透，细胞的主动转运能力也很强，细胞内常常有若干内在小泡，细胞之间紧密连接的存在，说明物质的转运主要是通过细胞而不是通过细胞之间。

单层立方和单层柱状上皮

这两类单层上皮均由规则排列的塔形细胞构成（图2.65－2.67），在垂直切面上，立方上皮细胞呈正方形，柱状上皮细胞则呈长方形。在水平切面上，两种上皮的细胞均呈多边形。一般说来，这类上皮的游离面上常有密度不同的微绒毛，从而扩大了细胞的表面面积。例如小肠柱状上皮的纹状缘、胆囊柱状上皮的刷状缘以及肾近曲小管远曲小管立方上皮的刷状缘。呼吸道的上皮、中耳鼓室和耳咽管的部分上皮、输卵管和子宫的上皮、睾丸输出小管的上皮等都是有纤毛的柱状上皮。

呼吸道的粘膜上皮中有杯状细胞，粘膜下层有混合腺体，均可向粘膜表面分泌粘液。上皮细胞表面的纤毛可通过向喉头方向的摆动将粘膜表面的一层粘液及灰尘颗粒推移至喉部排出体外，从而清除进入呼吸道的有害物质。输卵管粘膜上皮表面的纤毛在卵细胞从腹膜腔进入输卵管和孕卵从盆腹部运转至子宫腔的过程中发挥着重要的推动作用。

有些柱状上皮细胞是分泌细胞，细胞顶部含有粘原颗粒或酶原颗粒，如胃粘膜上皮的粘蛋白分泌细胞和胃底腺上的主细胞。杯状细胞是位于柱状上皮中的粘蛋白分泌细胞。腺上皮将在下面讲述。

粘液 粘液（mucus）是各种复杂的糖蛋白与上皮细胞的其它分泌物形成的混悬液。所有粘液性糖蛋白均由丝状蛋白芯（filamentous core protein）和与其相连的糖链构成。这些糖链通常都有分枝侧链，糖链连接到蛋白分子芯上就像瓶刷的刷毛连到刷柄上那样。粘液性糖蛋白分子很大，例如人唾液中的粘液性糖蛋白分子中含有600个多糖链。这类糖蛋白大都由硫氨基连接成四聚体，其分子量超过200万。其中的寡糖基有葡萄糖、马尾藻糖（去氧半乳糖）、半乳糖和唾液酸。在80%的人群中，某些糖链的末端有与ABO血型抗原相同的抗原性，因而可以通过适宜的临床检验方法由唾液检验血型。有趣的是，粘液中缺乏这种抗原的人有易患胃溃疡病的趋向。这可能得到这样的启示：这种抗原有保护胃粘膜和其它消化道粘膜的作用。长的多聚糖链是亲水性的，可结合大量水分子，从而保持粘膜表面湿润。当稀释粘液时，这些多



图2.66 小肠的单层柱状上皮，示带纹状缘的吸收细胞和杯状细胞。PAS－苏木精染色。

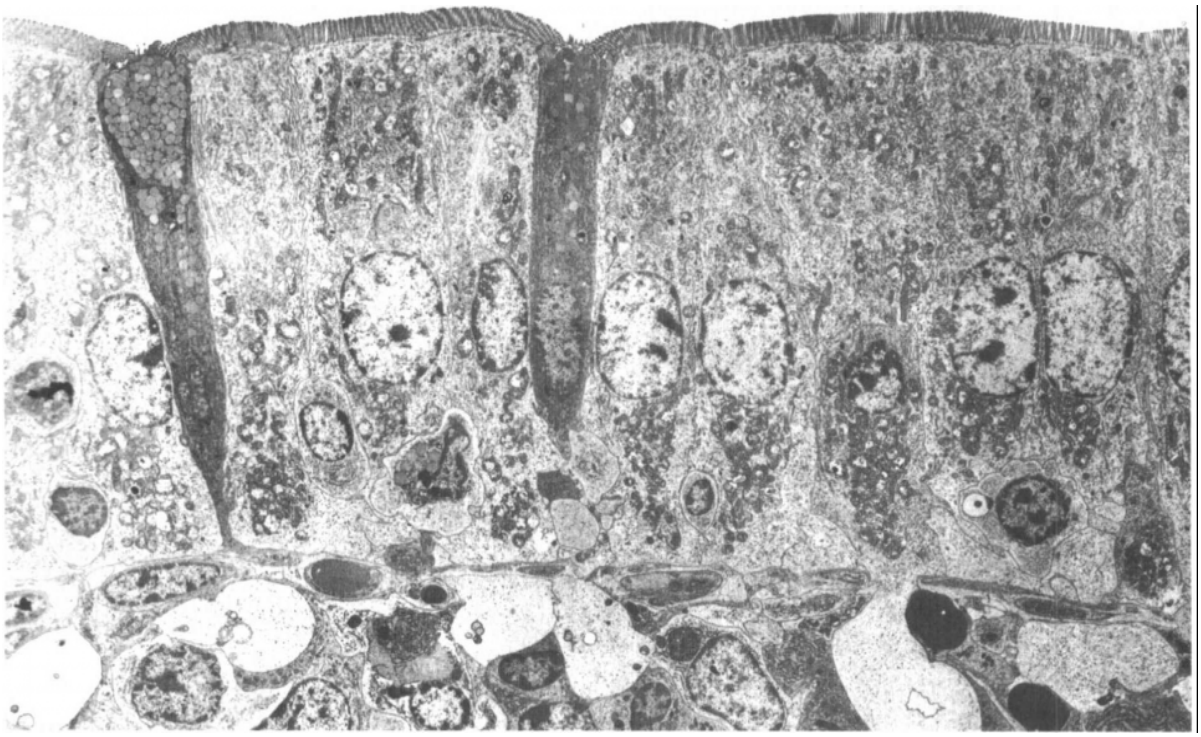

图2.67 有微绒毛的单层柱状上皮垂直切片低倍电镜照相，可见2个杯状细胞和靠近上皮基部的几个小淋巴细胞。标本取自小肠。照片由Guy医院医学院Derrick Lovell提供。× 8000

糖分子可以很容易地相互滑动，从而提供了一个极好地滑润功能。这些糖链上的负电荷可结合阳离子，如Na^+，在较高浓度时可形成一个粘膜保护层。

粘液性糖蛋白的合成有一定程序（Peterson和Leblond 1964）。首先在细胞的粗面内质网中合成蛋白质，运至高尔基复合体后，蛋白分子与硫酸化糖基结合而形成粘原颗粒（mucinogen granule），以致密小泡的形式离开高尔基复合体，当到达细胞游离端时，小泡与表面细胞膜融合，释放出细胞外。

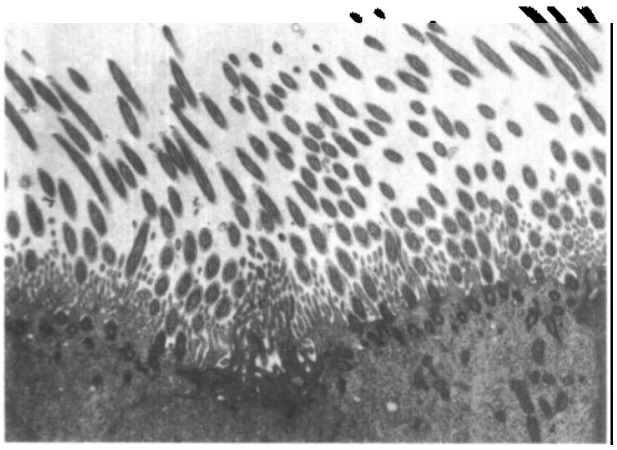

图2.68 上呼吸道纤毛柱状上皮细胞表面纤毛不同方向的切面图，并可见在纤毛之间散布着微绒毛。× 7500

假复层柱状上皮

这类上皮实质上是一种单层上皮。在垂直切面上，细胞核位于不同水平上（图2.63），形似复层，但这只是由于细胞的高矮不同所致，因为所有细胞的基底端都坐落在基膜上。



图2.69 纤毛化的气管表面低倍扫描电镜照相。× 3000

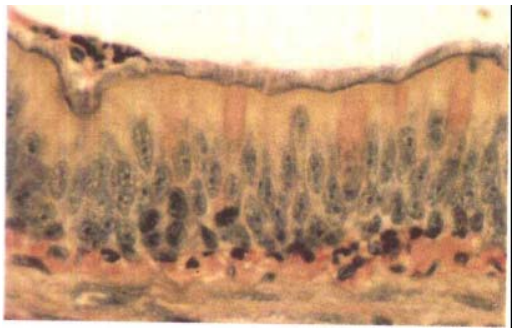

图2.70 支气管表面的假复层纤毛上皮。示粘附有尘埃颗粒的表面粘液层和几个杯状细胞。PAS　苏木精染色。× 850

单层柱状上皮中含有较多的淋巴细胞时也可呈现假复层状态。呼吸道上的粘膜上皮大都为假复层纤毛柱状上皮（图2.70）。鼻粘膜的嗅部和男性尿道膜部的粘膜上皮是无纤毛的假复层柱状上皮（图2.71）。

感觉上皮

感觉上皮主要分布于嗅觉、味觉、视觉、位听觉等特殊感官中，能感受特殊刺激。在感觉上皮中，感受细胞被支持性非感受细胞围绕。嗅上皮中的嗅觉感受细胞是变形的神经元，其轴突直接入脑。其它类型的感受细胞是特化的上皮细胞，与传入神经纤维的终末形成突触连接（见第8篇神经系统）。

肌上皮细胞

肌上皮细胞（myoepitheliocyte）有时称篮细胞（basket cell），呈梭形或星形，含肌动蛋白丝和肌球蛋白丝，当受到神经信号或神经激素信号的刺激时，可发生收缩反应（Abe等1981）。这种细胞环绕在某些腺体的分泌部和导管的周围，如乳腺、泪腺、唾液腺、汗腺等（Nagato等1980）。肌上皮细胞的收缩可促使分泌物的排出。在电镜下，肌上皮细胞的超微结构图像与平滑肌细胞相似，如肌动蛋白丝与肌球蛋白丝的排布。肌上皮细胞发生于外胚层或内胚层而不是中胚层，故与肌细胞的发生来源截然不同（详情见后）。

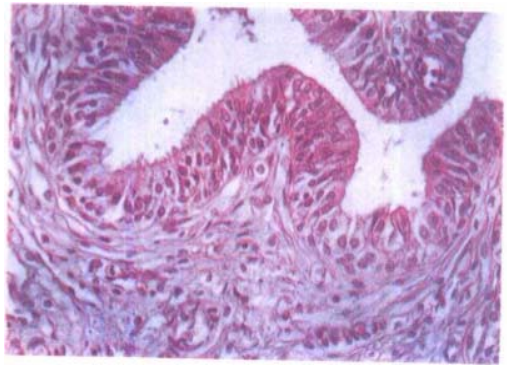

图2.71 男性尿道上的假复层上皮　苏木精　伊红染色　× 400

复层上皮

复层上皮主要包括复层扁平上皮（stratified squamous epithelium）和变移上皮（transitional epithelium）。生精上皮是存在于睾丸生精小管上的一种特殊复层上皮。

复层扁平上皮

这类上皮由多层上皮细胞构成，其表层的细胞呈扁平形，多见于可能受到机械、物理、化学损伤的部位，其修复能力很强。整个上皮层的细胞不断形成、不断成熟、不断死亡脱落。基底层的细胞分裂所产生的细胞向表层移动，由立方形或矮柱状逐渐变为多边形和扁平形，最后死亡脱落。细胞之间有大量桥粒连接，从而形成紧密的细胞层。这类上皮又可分为角化型和非角化型两种。

角化型复层扁平上皮(keratinized stratified squamous epithelium)(图2.72)　存在于易干燥、易受机械损伤的部位和经常受到严重磨擦的部位，包括全部表皮、唇的粘膜与皮肤交界处、鼻前孔、肛管远段、鼓膜外面、口颊、硬腭、舌的前背侧面。角质形成细胞（keratinocyte）由基底层的干细胞（stem cell）分裂分化产生，逐渐向浅层推移，形成角质形成细胞柱。新形成的角质形成细胞含较多的核糖体、线粒体和其它细胞器，并具有广泛分布的细胞骨架角蛋白丝束（keratin filament bundle），即张力原纤维（tonofibril）。这些角蛋白丝固定于桥粒处的质膜上。最底层的细胞由半桥粒固定于基膜上。当角质形成细胞离开基底层而移至上层时，细胞表面的皱褶增多并与相邻细胞的皱褶相互贴近并形成许多桥粒连接，致使细胞呈棘状，称棘细胞。由这样的细胞形成的细胞层称棘层（stratum spinosum）。随着细胞向表层推移，细胞的形态也逐渐变扁并合成更多的高浓度碱性蛋白、透明角质。这些物质与角蛋白丝混合，使细胞内含许多颗粒，此层细胞称颗粒层（stratum granulosum）。与此同时，细胞还合成一种糖脂（glycolipid）并分泌至细胞表面，在细胞之间形成一层厚而粘稠的疏水脂质层。此时细胞已失去细胞核，角蛋白丝被包埋在基质蛋白中，细胞死亡。这些无核细

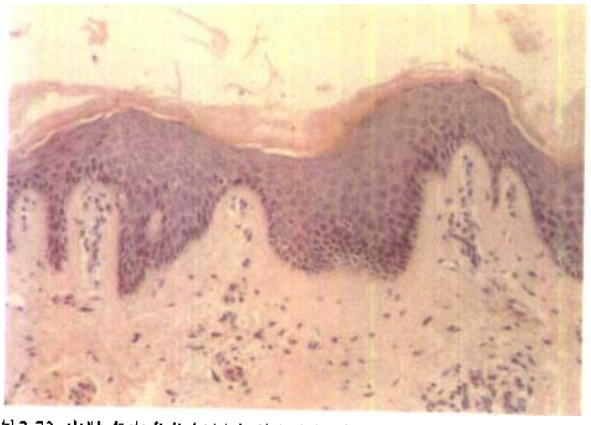

图2.72 皮肤表皮角化复层扁平上皮切片，可见表层的无核角化细胞带，真皮结缔组织位于上皮下方。苏木精－伊红染色。× 150

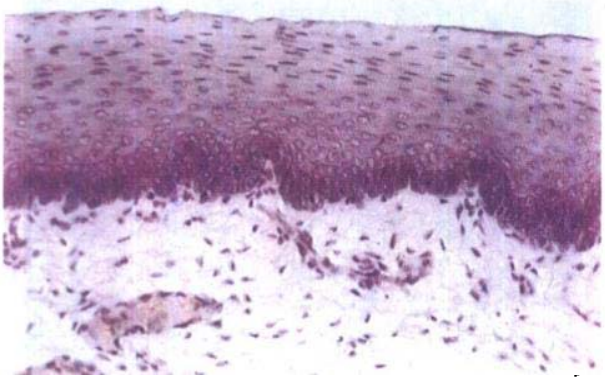

图2.73 取自人舌的不角化复层扁平上皮，垂直切片，可见表层细胞有核。苏木精－伊红染色。× 150

胞先是形成一薄层均质玻璃样结构，称透明层（stratum lucidum）；随着向表层的推移，此层很快成熟为角质层（stratum corneum），细胞则成角质细胞（corneocyte）。角质层最终从表皮脱落，成为皮屑。

从上述可见，在角化型的复层扁平上皮中，紧密连接在一起的活细胞层、无生命的浅层细胞板、机械强度很大的蛋白复合物以及细胞之间的疏水性脂质构成了一层抵御各种损伤和防止失水的极好屏障。

非角化型复层扁平上皮(nonkeratinized stratified squamous epithelium) 存在于易受磨擦但不易干燥的部位（图2.73），包括口颊腔大部、咽、喉、食管、肛管近段、阴道、宫颈远端、尿道远端、结膜、角膜、眼睑内表面、鼻前庭等处的表面上皮。这类上皮中的细胞变化及其向表层推移的过程与角化型复层扁平上皮相同，但细胞不会充满角蛋白，也不分泌糖脂，细胞核始终存在，直到细胞从表面脱落。在受到较多磨擦的部位，细胞合成较多角蛋白，称副角化上皮（parakeratinized epithelium），以示与角化上皮的区别，例如颊部的部分上皮就是这种上皮。饮食中缺乏维生素A可引起非角化型复层扁平上皮的角化，维生素A过量时这种上皮可转化为粘液分泌上皮。用棉签擦取复层扁平上皮的表层细胞作涂片观察，可诊断某些病理变化。

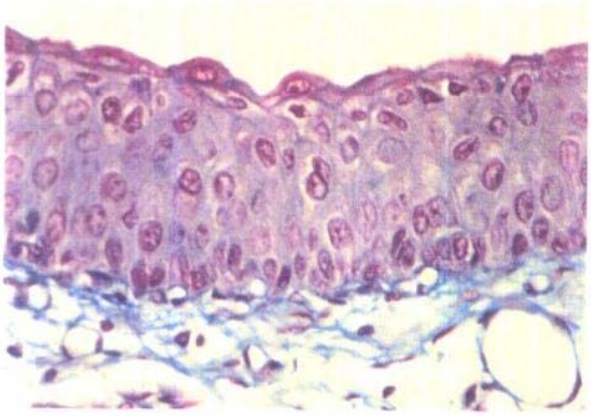

图2.74 输尿管表面垂直切片，示移行上皮。Mallory三染色法染色。× 600

复层立方和复层柱状上皮

有些外分泌腺如胰腺和唾液腺的较大导管以及汗腺的导管，由两层以上的立方细胞或柱状细胞围成，这比单层上皮有更大的强度。这类上皮没有基底细胞不断分裂从而连续更新的过程，但在受到损伤之后可以自我修复。这类上皮较少见。

变移上皮

又称尿上皮（urothelium or urinary epithelium）（图2.74～76），因为这类上皮铺衬在泌尿道的内表面，从乳头管直到尿道的近侧段，在男性可延续至射精管。在胚胎发育中，变移上皮部分来自中胚层，部分来自外胚层和内胚层。这类上皮的厚度一般为4～6层细胞，其所在器官都有不同程度的收缩和舒张能力，因而这类上皮可在不破坏细胞间的正常排布关系的情况下发生较大程度的延展。在延展状态下，细胞变扁，但细胞之间的位置关系不变，因为细胞之间有很多桥

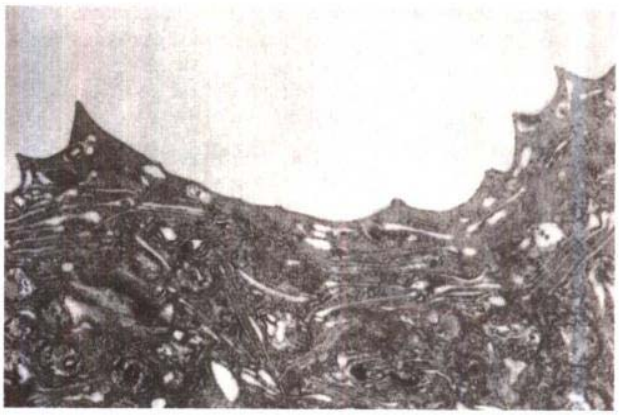

图2.75 松弛状膀胱变移上皮表层透射电镜照相，可见上皮表面的角状隆起和板状的膜内在化区。× 15000

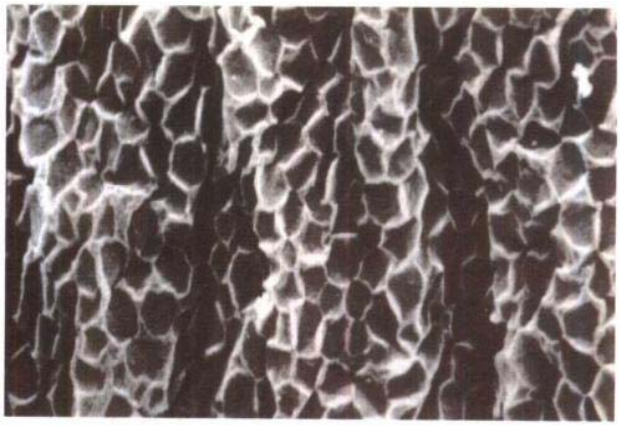

图2.76 松弛状态时泌尿道表面扫描电镜照相，示细胞膜呈板状排列。× 6000

粒连接（参见1975 Hicks的综述）。高倍光镜和低倍电镜观察可见多数细胞都有纤细的基突固定于基膜上，因而有人认为这类上皮可以看作是一种特殊的假复层上皮，应归类于单层上皮（Scheidegger 1980，Walton等1982），但这种观点尚未被多数人接受。

当上皮处于非延展状态时，也就是上皮所在器官处于收缩状态时，上皮的基底层细胞呈立方形，单核、二倍体，胞质内含大量核糖体，故呈嗜碱性。靠近表层的细胞大、单核多倍体或双核。表层细胞最大，有的为8倍体细胞，其游离面上细胞膜的表面有一层糖蛋白颗粒包埋在脂质双层分子中。细胞膜的这种结构可增强细胞的延展性能：当上皮处于非延展状态而细胞的表面积减小时，细胞游离面上的糖蛋白—脂质板层会部分地被吸纳入细胞质，以小泡或小憩室的形式存在；当上皮处于延展状态而细胞表面积增大时，小泡或小憩室又会重新成为细胞膜的一部分（Minsky和Chlapowski 1978）。这种特殊构造的细胞膜与表层细胞间的紧密连接形成了一道有效屏障，防止尿液进入上皮及深层组织。所以，变移上皮是泌尿道的一道防卫屏障，可防止尿液中的有害物质损伤周围组织。

正常生理情况下这类上皮的细胞更新很慢，基底层细胞存在分裂相，但很少见。当上皮受损时上皮的再生相当迅速（Annis 1962）。

生精上皮

生精上皮（seminiferous epithelium）是高度特化的上皮，由多种细胞构成，包括精原细胞、精母细胞、精子细胞和支持细胞。有关生精上皮的详细内容将在男性生殖系统中讲述。

分泌上皮和腺体

很多上皮可通过直接转运离子、水或大分子物质而改变其所在的环境，这在分泌上皮表现得最明显。分泌上皮细胞在代谢和结构方面发生了适宜大分子物质合成、转运和释放至细胞外的特殊变化。分泌细胞可以单个分布于非分泌细胞之间，如小肠吸收上皮内的杯状细胞；也可形成分泌细胞层，即分泌上皮，如胃的粘膜上皮；还可形成各种形式的腺体。腺体通常都进行如下的分类：

- 外分泌腺（exocrine gland）又称有管腺，其分泌物均排放到腺体外部的表面，如消化管、呼吸管、泌尿管、生殖管、以及这些管道的衍化结构。
- 内分泌腺（endocrine gland）又名无管腺，其分泌物称激素（hormone）可直接排放到循环系统，由循环系统运抵全身，调节其它器官和细胞的机能活动。

旁分泌腺细胞（paracrine gland cell）与内分泌腺细胞

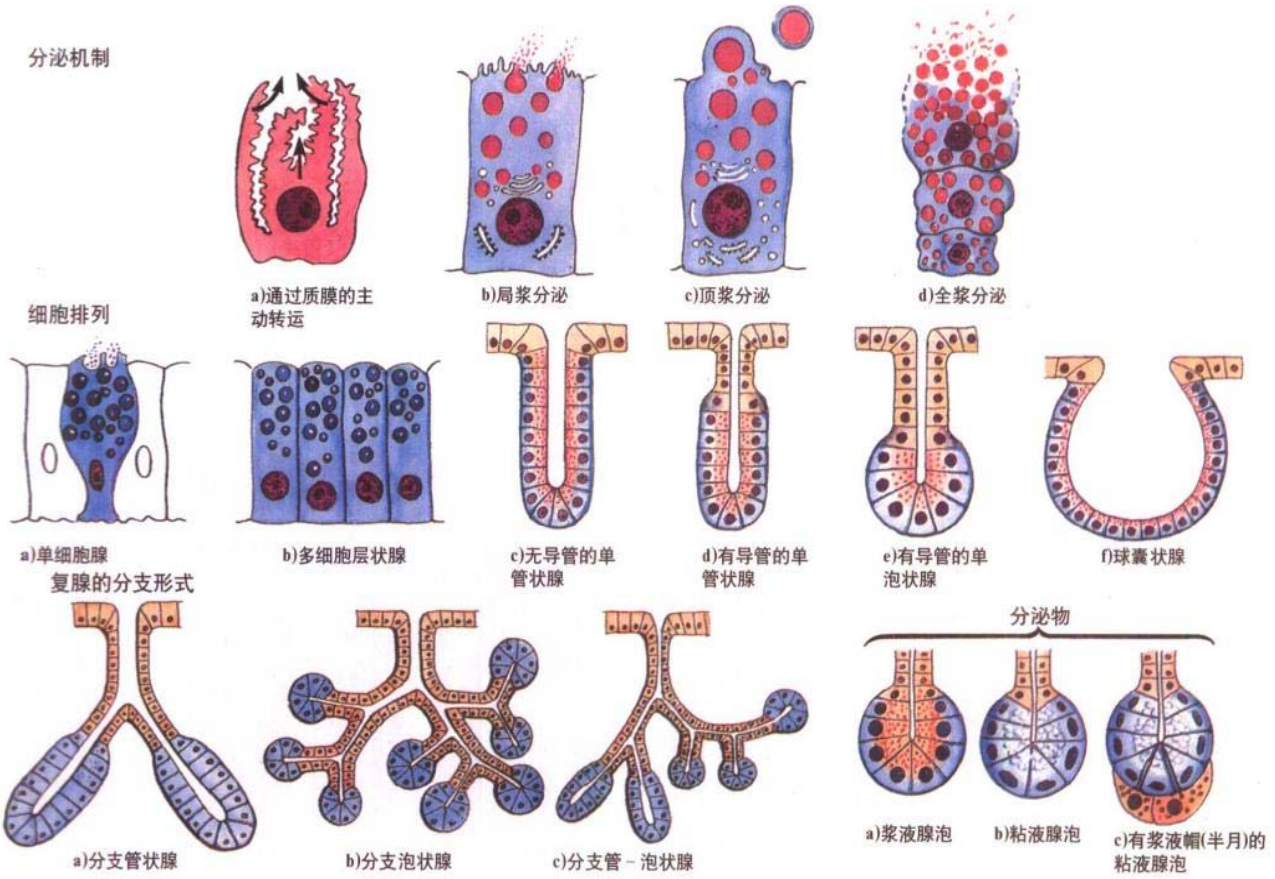

图 2.77 当代腺体分类示意图。

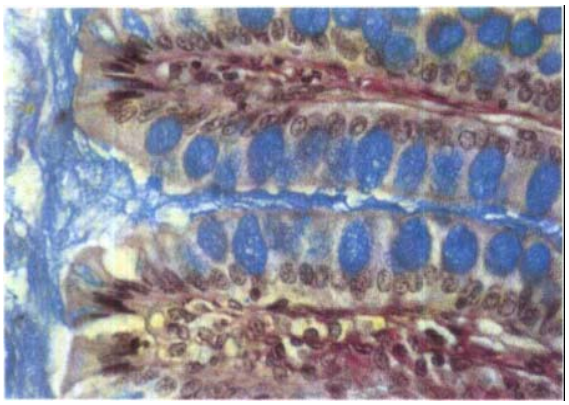

图 2.78 结肠单管腺切片，示粘液腺细胞。阿尔森蓝染色。× 500

相似，但其分泌物靠局部扩散而作用于周围的靶细胞。

自分泌腺细胞（autocrine gland cell）是一种非常特殊的分泌细胞，其分泌物与细胞自身的受体相结合而调节细胞自身的活动。

神经内分泌细胞（neuroendocrine cell）是同时具有神经细胞和内分泌细胞的结构和机能特点的一类分泌细胞，如下丘脑视上核、室旁核、弓状核中的细胞。

腺细胞的结构与其分泌功能的关系 不同类型的腺细胞可合成和分泌不同类型的分泌物，细胞的结构与其合成的分泌物的化学性质密切相关。例如胃底腺上的壁细胞可分泌盐酸，小肠壁上的分泌细胞可释放碳酸氢根、钠离子、氯离子等，皮肤汗腺分泌稀薄的电解质溶液，上述分泌细胞的分泌活动只涉及细胞膜上的离子通道或外在化小泡，无特殊的分泌机制。糖蛋白和蛋白质分泌物的合成和分泌机制就复杂得多，涉及到的细胞结构也复杂得多。这类细胞富含粗面内质网，蛋白质在其中合成并开始糖化过程，然后输送至高尔基复合体并在此完成糖化过程和分泌所必需的其它修饰过程。某些细胞如粘蛋白分泌细胞的糖化过程十分重要，而其它一些细胞如胰腺细胞的蛋白合成过程是主要的。这类细胞因含有丰富的核糖体而在 HE 染色的片子上呈强嗜碱性。分泌物通常在高尔基复合体中浓缩并包装成膜被小泡，成为分泌颗粒。这些分泌颗粒通常在细胞质中暂时储存一定时间，然后再分泌出去，少数情况下新合成的分泌颗粒立即分泌出去。

分泌固醇类激素的细胞如肾上腺皮质细胞、性腺细胞和胎盘，其胞质的构成与上述细胞有所不同，其滑面内质网特别丰富，常有脂滴，在 HE 染色的片子上呈明显的嗜酸性。

分泌方式的类型 腺细胞的分泌方式有多种类型（图 2.77）。局浆分泌（merocrine secretion）是最常见的一种分泌方式，其分泌小泡的膜与细胞膜融合，将小泡中的分泌物释放到细胞外。这种分泌方式看起来很简单，但实际涉及的分子变化过程却相当复杂。由于微管等因素的作用，分泌小泡向细胞的顶端或其它特定方向移动。当分泌小泡抵达细胞膜时，小泡壁上的特异性跨膜分子便与细胞膜胞质面上的标志蛋白识别并结合，从而启动了其它膜蛋白分子的变化，致使细胞膜与小泡膜融合并释放分泌物。由于分泌小泡的包膜与细胞膜融合，细胞膜增大，细胞的内在化过程又使细胞膜减少，两个过程呈动态平衡（Pearse 和 Bretscher 1981）。刺激细胞分泌活动的因素随细胞的类型不同而异，但大都与第二信使系统有关，例如粘液腺细胞的 cAMP 系统。

全浆分泌（holocrine）是一种比较少见的特殊分泌方式，见于全浆分泌腺（holocrine gland），如皮脂腺。腺细胞合成的分泌物逐渐充满整个细胞，然后细胞解体，分泌物随之全部释放出去。

顶浆分泌（apocrine）见于顶浆分泌腺，如乳腺、大汗腺。在分泌过程中，腺细胞顶部胞质和质膜连同所含的分泌物脱离细胞体而释放到腺腔。乳腺细胞在进行顶浆分泌时只有极少的细胞质释放出去，而大汗腺细胞在进行分泌时则有较多的胞质释放出去。有些腺体存在不同分泌形式的组合，例如胃底腺的壁细胞既以简单的离子通道形式分泌盐酸，又以局浆分泌方式分泌蛋白性内因子；乳腺既以顶浆分泌方式分泌脂类分泌物，又以局浆分泌方式分泌乳蛋白。固醇类激素合成细胞释放其分泌物的机制了解很少，可能是直接通过细胞膜，因为这类分泌物是亲脂性的（lipophilic property）。

腺体的化学分类 腺体可根据其分泌物的化学性质进行分类。尽管这种分类方法有一定可取之处，如描述方便，与细胞的结构特点相对应，但对分泌物的化学分析显示，分泌物的分子构成十分复杂，同一细胞中常常存在多种分子的混合物，机体各部位的同种腺体有着区域分布特点。因此，这种分类方法常不够确切，所分各类腺体之间的交叉较多。这种分类方法最常用于消化腺，分为粘液腺、浆液腺和混合腺。

- 粘液腺（mucous gland）是分泌糖蛋白性粘液的腺体，如食管腺、十二指肠腺。在 HE 染色的石蜡切片上，腺细胞呈泡沫状、嗜碱性，核扁平位于细胞的基底部，PAS 染色呈阳性。
- 浆液腺（serous gland）分泌稀薄清亮的浆液，内含消化酶。腺细胞的核呈圆球形、位于细胞中央，胞质中含大量嗜酸性酶原颗粒，内含各种消化酶、溶菌素、溶菌酶等。

混合腺（mixed gland）既分泌浆液又分泌粘液；有些腺小叶以粘液腺泡为主，有些腺小叶以浆液腺泡为主，有些粘液腺泡上覆盖有新月形浆液细胞群，称浆液性新月（serous

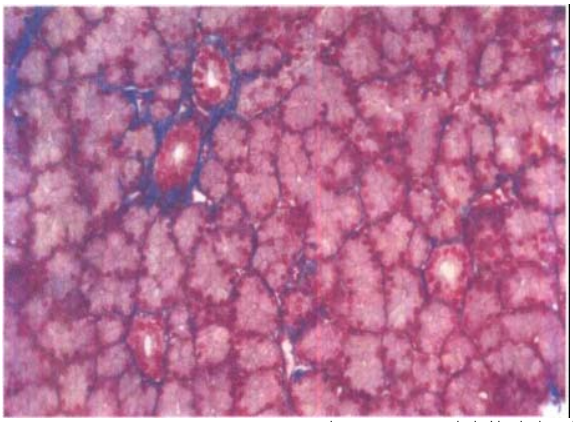

图 2.79 鼻咽部复泡状腺切片，PAS 染色，示分泌小叶内的粘液，结缔组织隔被染为蓝色，2 个小导管也明显可见。× 160

demilune)。

腮腺和胰腺是典型的纯浆液腺，下颌下腺是典型的混合腺。

腺体的形态学 外分泌腺有的为单细胞腺（unicellular gland），如杯状细胞；有的为多细胞腺（multicellular gland），如唾液腺和胰腺。多细胞腺有的以单层分泌细胞的形态出现，如胃粘膜表面分泌上皮；有的由上皮下陷而形成各种形态的衍化结构，这种衍化结构可能是单腺（simple gland），可能是分枝腺（branched gland），也可能为复腺（compound gland）。单管状腺存在于许多中空器官的壁里，如小肠腺、子宫腺。有些腺体有扩大的长颈瓶样末端，即腺泡（acinus or alveolus）。单腺有的全由分泌细胞构成，但多数有一个盲端分泌部连接一导管，导管由非分泌细胞构成，可将分泌部产生的分泌物排放出去，并对分泌物进行不同程度的加工。导管可多级分枝而形成复腺，多级分枝的导管形成导管树（ductal tree）。复腺通常都形成分泌小叶（secretory lobule），构成一个分泌单位。在一个分泌单位中有时存在一种以上的分泌细胞，但多数情况下一个分泌单位只有一种分泌细胞。腺体的这种排布结构形式的几何学意义至今尚不太清楚，但复腺的分泌上皮的相对面积较单腺都有不同程度的增大，这一点是肯定的。

内分泌腺体 由于内分泌腺体的分泌物直接进入腺细胞周围的血管或淋巴管，因而其血管供应都非常丰富。内分泌细胞大都聚集成团，围绕在毛细血管床或血窦的周围；也有的内分泌细胞成束状或滤泡状排列。内分泌腺中的毛细血管均为有孔毛细血管或血窦，通透性较大，可允许大分子物质通过。在消化管和呼吸管的壁内有弥散分布的内分泌细胞，即所谓肠内分泌系统（entero-endocrine system）。

分泌活动的调控 腺体丰富的血管供应是腺体高代谢率和高机能活动的结构基础，这些血管受自主运动神经的调控，并通过这种血管调控而调节腺体的机能活动。腺细胞也受自主分泌运动纤维（antonomic secretomotor fiber）的直接或间接调控。这种自主分泌运动纤维有的与腺细胞的基底端形成突触连接，如肾上腺髓质的内分泌细胞；有的在腺细胞附近释放神经递质，通过渗透而作用于腺细胞；也有的通过其它中介细胞而间接影响腺细胞的活动，如胃粘膜中自主分泌运动纤维通过调节组胺的释放而调节腺细胞的分泌活动。肠内分泌细胞的旁分泌活动对消化腺和支气管腺的活动有重要影响。腺垂体分泌的多种激素可通过血液循环而作用于靶腺体和靶腺细胞。这些激素大都与靶细胞的表面受体结合，通过第二信号系统的介导而调节腺细胞的合成和分泌活动。

在外分泌腺中，由于分泌部和小导管周围的肌上皮细胞的收缩，分泌物很快通过导管而排放出去，这一过程受着神经的直接调控，就像在唾液腺和乳腺中所看到的那样。

分泌周期 所谓分泌周期（secretory cycle）是指腺细胞分泌活动的周期性变化。仔细观察发现，大多数腺体的腺细胞并非处于同一机能期，而是分别处于合成、分泌、储存、排放等不同的功能状态，而且这些功能状态发生着规律性的转化：先是合成，然后贮存，接收刺激信号后分泌和排放；经过短暂静息后，细胞又开始合成。有些分泌细胞，如杯状细胞，有着限定的、编程性的生命活动周期，进行短暂的合成与分泌活动后即告死亡。

来自上皮组织的复杂结构和器官

来自上皮组织的复杂结构和器官是指那些大部细胞来自上皮且继续保持上皮细胞典型特征的复杂结构和器官，如肝、胎盘等。这些结构不仅有上皮的形态结构特征，而且有典型的上皮机能特征，如分泌、吸收、转运等。来自神经外胚层的神经系统也可看做高度分化的上皮性复杂结构。

结 缔 组 织

概 述

结缔组织（connective tissue）的细胞成分少而细胞间质成分多，故细胞排布稀疏。细胞间质大都由结缔组织细胞产生，结缔组织的若干特征取决于细胞间质的构成，结缔组织的分类也在很大程度上依据细胞间质的特点。在某些结缔组织，其早期发生阶段中细胞间质多而细胞数目少，但在发育成熟时细胞成分却占了优势，而细胞间质所占比例明显减小，例如脂肪组织。结缔组织大都来自胚胎时期的中胚层，头区的结缔组织则主要来自神经嵴。

结缔组织在机体内有若干重要功能，主要是支持、连接、保护、防卫方面的功能。结缔组织还有重要的营养功能，在影响其相邻组织的生长、分化和修复方面也有重要作用。结构性结缔组织通常分为三大类：即固有结缔组织（connective tissue proper），又称普通结缔组织（general connective tissue）；骨骼结缔组织（skeletal connective tissue）；血液淋巴组织（haemolymphoid tissue）。固有结缔组织是分布最广、结构最典型的一类结缔组织；骨骼结缔组织包括软骨，将在骨骼系统篇中讲述；血液淋巴组织主要由血细胞、淋巴细胞以及这些细胞的前体细胞组成，这些细胞与其它类型的结缔组织细胞有着共同的胚胎发生来源，都来自胚胎时期的间充质细胞，而且血液中的某些细胞还常常进入固有结缔组织，成为固有结缔组织的细胞成员。血液和淋巴中的细胞将有专篇讲述。

结缔组织的细胞间质（intercellular substance）由纤维（fiber）和无定形的基质（ground substance）组成。

固有结缔组织中的细胞

固有结缔组织中的细胞有两类：

- 一类是该组织所固有的细胞，如成纤维细胞、脂肪细胞、未

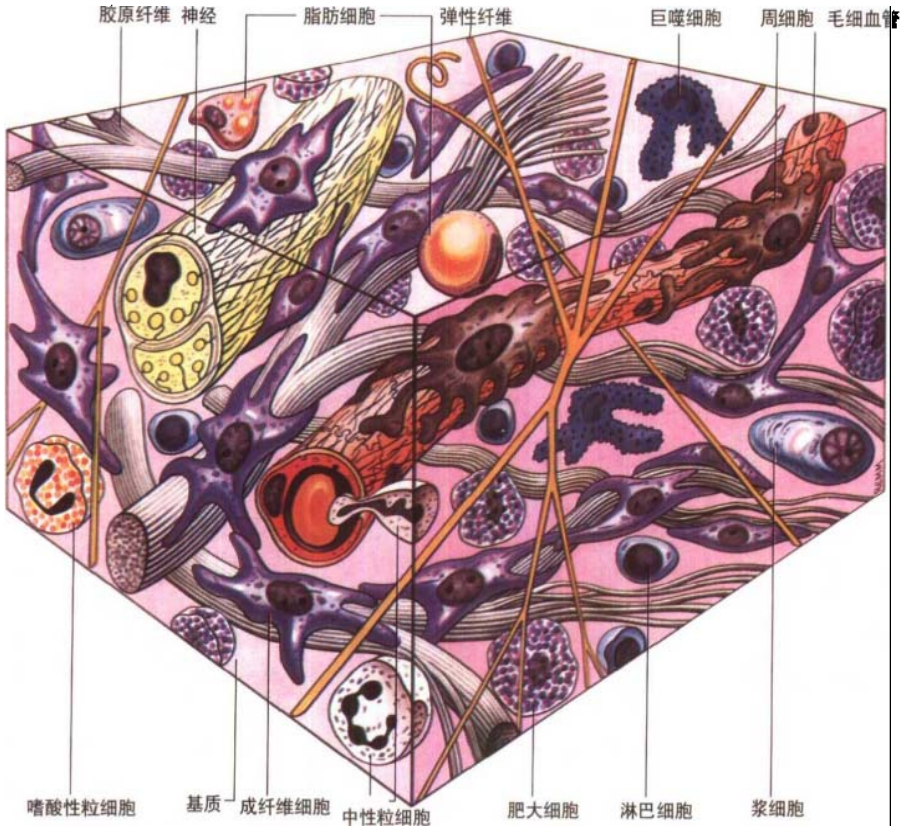

图 2.80 疏松结缔组织重塑模式图，示特征性细胞、纤维和细胞间隙。

分化的间充质细胞等；

• 另一类是从其它组织迁来的游走性细胞，如巨噬细胞、淋巴细胞、肥大细胞、中性粒细胞、嗜酸和嗜碱性粒细胞等。这些细胞都有不同程度和不同方面的防卫功能，其数量、活性和形态结构特点、随机能状态的不同和所在部位的不同而有明显变化。

图 2.80 概括了固有结缔组织中的各种细胞、纤维及其排布规律。

间充质细胞是胚胎时期的一种中胚层细胞，可分化为多种类型的细胞，部分间充质细胞一直保持其未分化状态并混杂在结缔组织中，这就是固有结缔组织中的未分化的间充质细胞（undifferentiated mesenchymal cell），可分化为成纤维细胞、脂肪细胞、骨原细胞等多种细胞。

成纤维细胞

正常状况下，成纤维细胞（fibroblast）是固有结缔组织中数目最多的一种细胞，其外形扁平而不规则，有分枝突起，在切片中略呈扁平，功能不活跃的成纤维细胞呈梭形，又称纤维细胞（fibrocyte）。成纤维细胞可合成结缔组织中的基质和纤维，因而具有合成这些物质的结构特点。其细胞核较大，常染色质多、核仁明显。在幼稚而功能活跃的成纤维细胞，其胞质丰富、粗面内质网多，因而呈嗜碱性（Hall 1968; Ross 1975; Hay 1981）。衰老和功能不活跃的成纤维细胞即纤维细胞的胞质少、粗面内质网也少、核扁平梭形、异染色质多。功能活跃的成纤维细胞含有丰富的线粒体、可有多套高尔基复合体（图 2.80、2.81）。

成纤维细胞通常都粘附在胶原纤维或弹性纤维上，这些纤维都是成纤维细胞产生的。在一些结构如腺体、淋巴组织、造血组织中，成纤维细胞和其产生的纤细的胶原纤维即网状纤维构成一个纤维细胞网，这就是网状组织（reticular tissue），此处的成纤维细胞通常都称网状细胞（reticular cell）。

在损伤修复的部位成纤维细胞最为活跃，细胞增殖旺盛并产生多量的纤维和基质，毛细血管大量长入，致使组织呈颗粒状，故名颗粒组织（granulation tissue）（Ross 1968）。受损部位产生一种特化的有收缩能力的成纤维细胞，称肌性成纤维细胞（myofibroblast），伤口的收缩至少部分地与这种细胞有关（Gabbiani 等 1973）。成纤维细胞的功能受多种因素的影响，如固醇类激素水平、饮食结构、特别是维生素 C 的摄入量等。如果饮食中缺乏维生素 C，成纤维细胞就不能形成胶原纤维。

脂肪细胞

脂肪细胞（adipose cell, fat cell, or lipocyte）单个细胞或成群存在于固有结缔组织中，多而密集的脂肪细胞构成的固有结缔组织特称脂肪组织（adipose tissue）（图 2.82、2.83）。单个细胞出现时，脂肪细胞呈椭圆形；若干细胞聚集

图2.81 成纤维细胞（部分）透射电镜照相，示丰富的内质网和发达的高尔基复合体，细胞外胶原纤维也明显可见。× 15000

成群时，脂肪细胞呈多边形，胞体大小不一，平均约50μm，胞浆分布在细胞周边，扁平的细胞核位于周边的胞浆中，细胞中央是一个大的脂肪滴，被周边的胞浆所包绕（Slavin 1985）。高尔基复合体与细胞核一样被中央的脂滴挤至细胞周边；电镜观察可见，脂滴无膜包绕，其周边直接与胞质接触，微丝、粗面内质网、线粒体等细胞器也存在于脂滴周边的胞质中。

在未进行保脂处理的显微镜标本中，由于脂滴被脂溶剂如二甲苯所溶解，脂肪细胞的中央形成一个脂肪溶解后的大空泡，周边的胞质和胞核仍然保留，致使细胞呈钻戒状（图2.83）。脂肪细胞可被锇酸固定并染成黑色，也可用苏丹Ⅲ、苏丹黑染色，用冰冻切片或恒冷切片观察脂肪细胞最方便（图2.69）。

当脂肪细胞尚未储存脂肪之前，细胞呈星状，与成纤维细胞很难区别。在脂肪细胞释出脂肪后，细胞也恢复为星状。随着细胞内脂肪物质的储积，细胞体积变大，形态变圆，胞质中先形成许多单个脂肪小滴，后融合为一个大的脂肪滴。相反，当细胞释放脂肪时，单个大脂肪滴首先体积减小，然后碎解成一些小脂滴而释出细胞外，细胞也随之变为星状。脂肪细胞在机体内的分布有明显的规律性，可见脂肪细胞并非只是一种简单的储脂细胞，而是一种特异性的合成脂肪、储存脂肪可能还有其它功能的细胞。

在大多数哺乳动物，特别是冬眠动物，除上述常见的单泡脂肪细胞外，还出现多泡脂肪细胞，在这种脂肪细胞中存

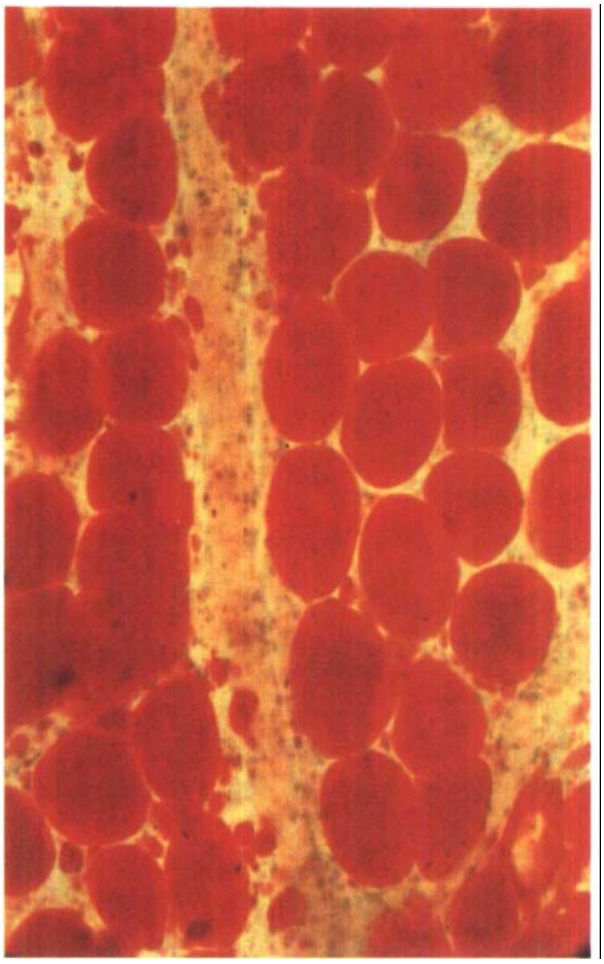

图2.82 肠系膜整装片，苏丹红染色，为避免脂肪流失，制片染色过程不经酒精处理。示血管周围脂肪细胞堆积。× 175

在若干小脂滴而不是一个大脂球，胞质中的线粒体多，线粒体上的嵴也多且大。在新生儿可见大量多泡脂肪细胞形成的脂肪组织，即褐脂肪（brown adipose），但很快消失，只剩少量的多泡脂肪细胞，这些细胞在新生儿之后的生物学意义

图2.83 皮下组织常规组织学切片，示脂肪细胞。可见细胞内的脂肪已经全部流失，只剩细胞核和少量细胞质，可与2.82图比较观察。× 125

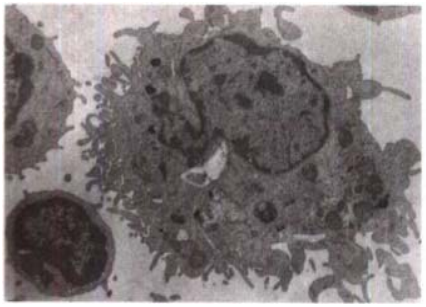

图 2.84 巨噬细胞（右）和小淋巴细胞（左下）电镜照相。× 6000

尚不清楚（Cannon 和 Nedergaard 1985）。

脂肪在体内的动态变化过程受神经和内分泌的调节。交感神经末梢在脂肪组织中释放的正肾上腺素在这一调节过程中发挥着重要作用。

巨噬细胞

巨噬细胞（macrophage）又称组织细胞（histocyte），是固有结缔组织中数量较多的一类细胞。有些巨噬细胞附着在细胞间质中的纤维上，称静止的或固定的巨噬细胞（stationary or fixed macrophage），其形态不规则，有很多丝足（filopodia）（图 2.84）；有些巨噬细胞可以运动，称游走巨噬细胞（nomadic macrophage），呈椭圆形且比较规则。

巨噬细胞较大，直径约 15～20μm，核的边缘不规则，略呈锯齿状，异染色质较多，核仁明显，细胞质弱嗜碱性，光镜下略呈泡沫状。

巨噬细胞是一种重要的防卫细胞，有很强的吞噬功能，是单核吞噬细胞系统的重要组成成员（见后），可吞噬和消化颗粒性物质，如细菌和其它致病微生物，也能吞噬和清除死亡或濒临死亡的细胞，以利于组织的再生和微环境的稳定。巨噬细胞还可产生多种重要的可溶性蛋白因子，对其它细胞发挥重要作用（见下）。巨噬细胞在结缔组织中可进行一定程度的分裂增殖，但其主要来源是血液中的单核细胞，单核细胞穿出血管壁进入固有结缔组织后即可变成巨噬细胞。巨噬细胞还是免疫系统中的重要成员，从抗原呈递等多个方面参加免疫过程。

电镜观察可见，巨噬细胞中有大量溶酶体，由此消化所吞噬的物质。进入机体的炭粒、金属颗粒或染料颗粒如印度墨汁、台盼蓝等也可被巨噬细胞吞噬，组织学技术常利用这一特点来显示巨噬细胞，这就是活体染色技术（vital staining），其基本操作过程是：将印度墨汁或台盼蓝的悬液注入实验动物，动物体内的巨噬细胞吞噬染料颗粒，胞质内充满染料颗粒，取材固定、脱水、包埋、切片，HE 染色，光镜观察，巨噬细胞明显可见（图 2.85）。也可利用巨噬细胞的吞噬特性将其从混合细胞中分离出来，这就是磁性分离方法，其基本过程是：将碳酸铁注入实验动物，巨噬细胞吞噬后即可利用磁性将其从混合细胞群中分离出来。

巨噬细胞在免疫过程中有多种重要功能，可与多种细胞相互作用而调节免疫系统的功能。被巨噬细胞吞噬、处理过的抗原与 MHC Ⅱ分子一起传递给淋巴细胞，从而激活淋巴细胞。所以，巨噬细胞又是一种抗原呈递细胞（antigenpresenting cell）。巨噬细胞可选择性地吞噬被调理素（opsonin）包绕的颗粒性抗原，这种调理素是淋巴细胞产生的抗体，因而吞噬性的巨噬细胞能够特异性地识别和捕捉抗原。可溶性蛋白、淋巴细胞所释放的多种细胞因子等可刺激巨噬细胞的吞噬活动，这种被细胞因子激活的巨噬细胞又可合成与释放多种细胞因子，影响其它细胞的防卫功能。

结缔组织中的巨噬细胞与其它组织结构中的某些特化细胞有很多相同或相似之处，如循环中的单核细胞、肺泡隔中的尘细胞，淋巴结中、脾和骨髓中的窦壁内外的巨噬细胞，肝内的枯否细胞、脑组织中的小胶质细胞、表皮中的朗格汉斯细胞、淋巴组织中的树突细胞和交错突细胞（interdigitating cell）。标记示踪实验结果显示，上述细胞的前体细胞都是来源于骨髓的血液中的单核细胞，这些细胞构成了单核吞噬细胞系统（mononuclear phagocyte system）。这一系统中的各种细胞既具有基本共性，又具有各自的特性，如特定的作用部位、特定的机能范围和特殊的抗原标记。

所有巨噬细胞在受到适宜的刺激时都能运动游走。当聚集于异物周围时，巨噬细胞可相互融合而形成合体巨细胞（syncytial giant cell），又称上皮样细胞（epitheloid cell）。有关巨噬细胞的生物学特点将在第 9 篇中进一步讲述。

淋巴细胞

正常生理状况下，固有结缔组织中的淋巴细胞很少。但在病理状态下，淋巴组织和血液中的淋巴细胞会大量迁入固有结缔组织。淋巴细胞大都很小，直径仅 6～8μm，细胞核圆球形，异染色质多，故染色深，核膜常有一深浅不等的凹陷（图 2.84），细胞质很少。当受到适宜的抗原刺激时，细胞体积增大并出现大量核糖体，即可变为致敏淋巴细胞。固有结缔组织中主要存在着两类功能不同的淋巴细胞，即 B 淋巴细胞和 T 淋巴细胞（见第 9 篇）。B 淋巴细胞发生于骨髓，然后进入周围淋巴组织并在此分裂增殖。当受到抗原刺激时，淋巴细胞增殖、胞体增大、粗面内质网与核糖体增多，变成了浆细胞（plasma cell）。浆细胞可合成和分泌抗体，即免疫球



图 2.85 腹膜腔注射印度墨汁后兔肠系膜疏松结缔组织铺片，示成纤维细胞和巨噬细胞。可见巨噬细胞的胞浆内充满了吞噬颗粒，胶原纤维被染成粉红色，弹性纤维被染成黑色。Van Gieson 和 Verhoeff 染色。× 1000

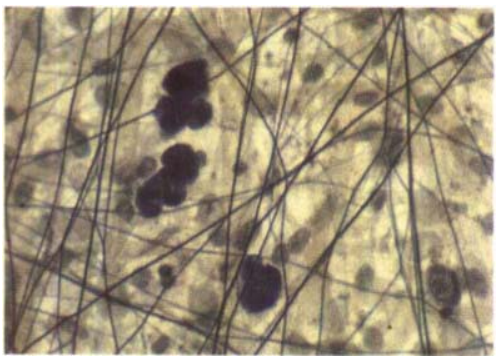

图2.86 肠系膜疏松结缔组织整装铺片，Carmine-lithium Carbonate 染色，示肥大细胞（组胺细胞）颗粒，弹性纤维网用 Verhoeff 染色法对比染色。× 660

蛋白（immunoglobulin）。浆细胞呈椭圆形，直径15μm左右，胞质中粗面内质网特别丰富，细胞核呈圆球形，异染色质块有规律地排列在核膜内表面，致使细胞核在切面上呈车轮状或表盘形（cartwheel-like or clock-face like）（图2.5）。细胞的高尔基复合体也很发达，在细胞核一侧形成一淡染区。由于粗面内质网及核糖体甚多，故细胞质呈强嗜碱性。浆细胞不再分裂。

T淋巴细胞的祖细胞也来源于骨髓，但不在骨髓中分化，而是迁至胸腺并在胸腺中增殖并分化为T淋巴细胞，然后进入周围淋巴组织并在此分裂增殖。当受到抗原刺激时，细胞体积增大，胞质内出现大量多聚核糖体。T淋巴细胞有多方面的机能，有些机能尚未完全阐明。其主要功能是识别和杀伤病毒感染细胞、肿瘤细胞、霉菌、组织及器官移植物、修饰B淋巴细胞、协同其它免疫细胞的功能等。T淋巴细胞的不同亚型分别完成上述各项机能，详见第9篇。

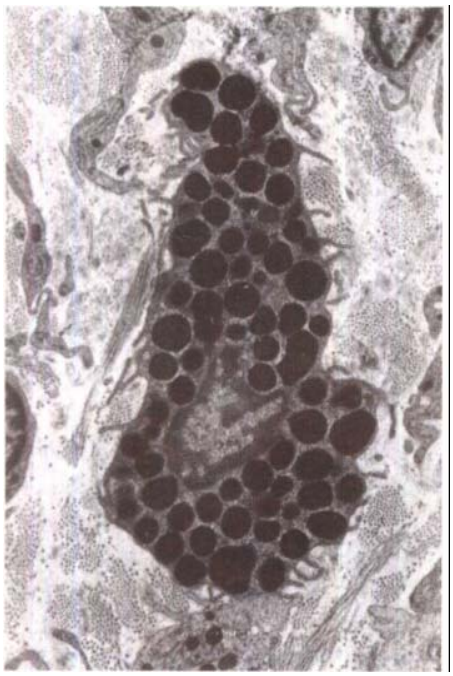

图2.87 肥大细胞电镜照相，示高密度膜包胞质颗粒。× 6000

肥大细胞

肥大细胞（mast cell or mastocyte）又称组胺细胞（histominocyte），是一种重要的防卫细胞，主要存在于疏松结缔组织中，也常常出现于某些器官的被膜中，如肝被膜中（见Holgate，1983年综述），小血管和神经周围的疏松结缔组织中最多。肥大细胞呈圆形或椭圆形，直径约12μm，细胞表面伸出很多丝足（图2.86，2.87），细胞核位于细胞中央，较小，圆形，胞质中有大量分泌颗粒，高尔基复合体十分发达，内质网较少。其分泌颗粒PAS染色呈强阳性，用甲苯胺蓝染色或甲基蓝（methylene blue）、天青（azure）A、阿里森蓝（Alcian blue）等染料染色也呈强阳性着色。分泌颗粒的强度异染色性，说明颗粒中含有丰富的酸性糖胺多糖。电镜观察显示，分泌颗粒为膜包颗粒，其大小不一，形态各异，平均直径约0.5μm，其内容物含多种化学物质，并随物种的不同而有差异。人类肥大细胞的颗粒通常含有高密度的嗜锇物质，呈细小颗粒状、板层状或膜性螺纹状，这些形态各异的结构可同时出现于同一个颗粒中。分泌颗粒中还可能出现一些结晶状物质。因此，肥大细胞的分泌颗粒又称复合颗粒（compound granule）（图2.88）。

实验证明，在肥大细胞的分泌颗粒中含有多种化学物质，这些物质可启动和增强周围结缔组织的多种防卫反应，其中很多反应与炎症有关。颗粒中主要含有肝素、组胺、类胰蛋白酶（tryptase）、胶化酶、芳香硫酸酯酶、β-氨基己糖苷酶，以及多种其它尚未完全阐明的酶，还存在着嗜酸性细胞趋化因子（eosinophil chemotactic factor, or tetrapeptide）和中性粒细胞趋化因子（neutrophil chemotactic factor）。当肥大细胞受到机械、物理或化学性损伤，或与机体曾经接触过的特异抗原再次接触时，细胞体会破裂而释放其全部颗粒（图9.17）。抗原与细胞膜上的IgE、IgG_4同源细胞亲合抗体即受体相互作用而引起肥大细胞解体，释放颗粒，从而引起局部强烈反应，如荨麻疹；或者由于大量组胺释放入血循环引起全身性强烈反应，如过敏性哮喘、过敏性休克，这就是肥大细胞在过敏反应中所起的作用。

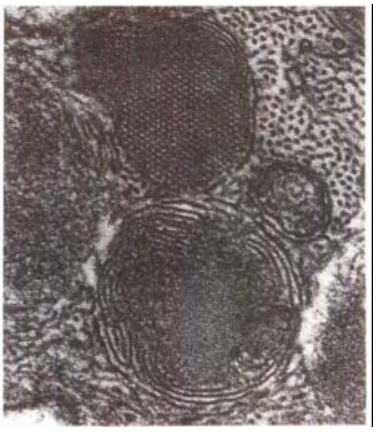

图2.88 人皮肤中肥大细胞（部分）高倍电镜照相，示颗粒的复杂结构，微管和中间丝的横切面也清晰可见。× 100000

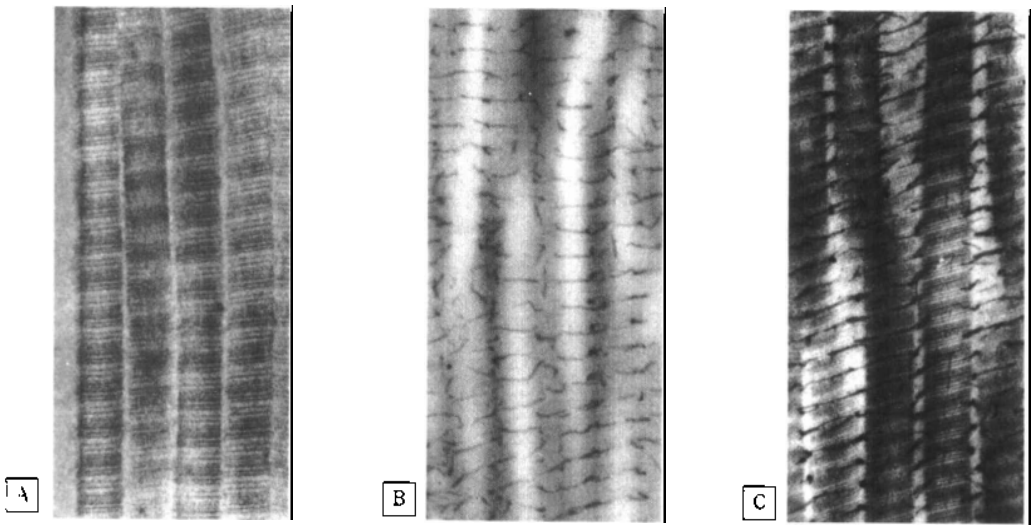

图2.89A-C 皮肤胶原原纤维电镜照相。A-C 分别用不同染色方法显示带型和相关蛋白多糖。A. 原纤维纵切醋酸铀染色，示特征64nm周期排列的主带及其之间的几个亚带。× 100000。B. Cupromeronic 蓝染色，可见丝状蛋白包绕并连接胶原原纤维。× 65000。C. 上述两种方法双染色，示蛋白多糖连接与64nm横带相应。× 650000。显微照相由曼彻斯特大学化学形态学系J Scott和Marion Haigh提供。× 65000

这样的局部和全身性反应常以多种形式出现于炎症和变态反应性疾病中。肥大细胞释放的化学物质的作用和作用方式很复杂，涉及多种化学反应，这些化学反应可改变毛细血管的通透性，引起平滑肌的收缩，激活并吸引多种其它防卫细胞，激活血小板，抑制血液凝固，并引起多种局部和全身性的反应。

肥大细胞与循环血液中的嗜碱性粒细胞很相似，人们普遍认为这两种细胞都起源于骨髓，有着共同的祖细胞，其中进入血液并常驻血液者成为嗜碱性粒细胞，通过毛细血管和微静脉壁而迁出至血管外面的结缔组织者便成为肥大细胞。但是，近年来细胞化学方面的研究显示，典型的嗜碱性粒细胞与肥大细胞之间还存在着一定差异，尽管这些差异很小。这就提示人们，嗜碱性粒细胞和肥大细胞可能是两个相近而又不完全相同的细胞系，也可能是嗜碱性粒细胞穿出血管壁，在血管外环境的作用下即可变为肥大细胞。

结缔组织中的肥大细胞至少有两个亚型，一类位于消化管和呼吸管的粘膜层，另一类位于其它部位。这两种肥大细胞在化学构成方面和对药物的反应方面以及其它生物活性方面都有明显的不同（Friedmann 1986）。

中性粒细胞和嗜酸性粒细胞

中性粒细胞（neutrophil）和嗜酸性粒细胞（eosinophil）也是由循环血液迁至结缔组织中的细胞，正常生理状况下数量很少，但在炎症组织中明显增多，这两种细胞都是重要的防卫细胞，特别是中性粒细胞。目前对嗜酸性粒细胞的生物学意义的了解远不及中性粒细胞清楚，详情将在第9篇讲述。

色素细胞

色素细胞（pigment cell）也是固有结缔组织中的一种细胞，多见于皮肤的真皮，特别是黑色人种的真皮，还见于眼虹膜和脉络膜的结缔组织。那些胞质中含有色素颗粒而且能合成色素颗粒的细胞称黑色素细胞（melanocyte），来源于神经嵴细胞；那些胞质中含有色素颗粒但不能合成色素颗粒的细胞称载色素细胞（chromatophore or melanophore），其胞质中的色素颗粒是吞噬自黑色素细胞排出的颗粒，这种细胞是特化的成纤维细胞。黑色素细胞和载色素细胞均呈星形，有长突起，含大量黑色或棕褐色颗粒，统称色素细胞，其主要功能是防止过多过强的光线损伤相邻细胞。

细胞外基质

细胞外基质（extracellular matrix，ECM）是结缔组织中细胞外物质的总称，即结缔组织的细胞间质（图2.80），主要由不溶性蛋白质、原纤维和可溶性蛋白多糖构成。细胞外基质可有效地均等地分散组织和器官的张力和重力，维持组织结构的正常形态，为包埋在基质中的细胞提供适宜的物理和化学微环境并形成一个网状支架供细胞粘附和运动；细胞外基质还形成一个多孔的分子筛，营养物质和代谢产物可自由通过，细菌等颗粒性异物则被阻止。结缔组织细胞与细胞外基质之间存在着非常密切的相互关系，细胞可持续地合成、分泌、排出某些物质，并可降解、吸收基质中的某些物质，基质也有效地影响着细胞的代谢、生长、增殖和运动等细胞行为。

基质中的纤维主要由两种类型的结构蛋白构成，即胶原蛋白（collagen）和弹性蛋白（elastin），可溶性蛋白多糖主要由长糖链与蛋白分子相连而成。还有一类丝状蛋白存在于结缔组织中，具有多种功能，如细胞与基质间的粘着、细胞与基质间的识别等。目前发现的这类丝状蛋白主要有纤维粘连蛋白（fibronectin FⅣ），层粘连蛋白（laminin，LⅣ），分区蛋白（merosin），骨粘连蛋白（osteonectin），以及一些尚未完全定性的蛋白。

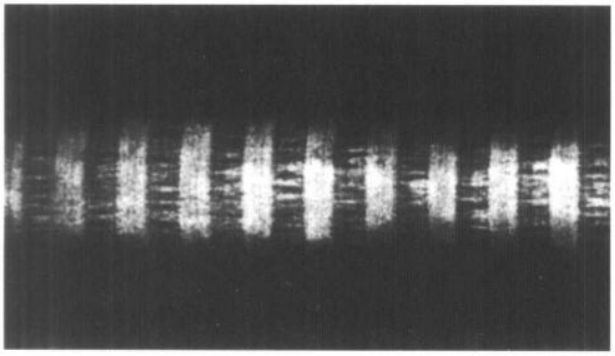

图2.90 I型胶原原纤维磷钨酸盐负染色电镜照相，示纵行原胶原丝的亚结构和由此负染色所产生的带型。暗区代表亲水区，包括细丝之间的间隙区。可见这种带型与图2.89A中正染原纤维的带型截然不同。× 140000

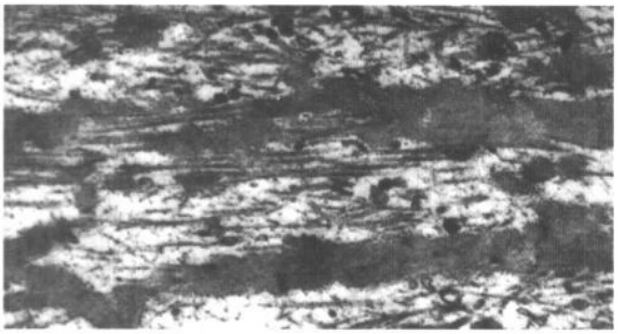

图2.91 发生中的弹性纤维及其周围的胶原纤维，磷钨酸染色，电镜观察：可见弹性蛋白呈明显的无定形状态。× 20000由W. Jayaratnam提供。

在显微镜水平上，细胞外基质由两种成分构成，一为有形成分，即原纤维或纤维；二为无形成分，即基质（ground substance）。特化为抗牵拉结构如肌腱和韧带的结缔组织富含纤维，特化为抗压结构如软骨的结缔组织富含蛋白多糖，构成骨的结缔组织则富含无机盐结晶，因而具有很大的硬度和抗压性。

胶原

胶原（collagen）（图2.89～2.93）在人体内的分布很广、数量也很多，约占人体总蛋白的30%。胶原分子有多种，分布在不同结构和部位，对结缔组织和其它组织及结构的构型及某些生物学特性的形成有密切关系。近年来，随着分子生物学技术的应用，胶原方面的研究进展很快，先后发现了多种胶原分子。通常根据发现的时间先后对胶原进行分类并命名。目前至少已有14种胶原已经完成了定性，还有几种正在进行定性研究。

最早完成化学和物理定性的一种胶原命名为Ⅰ型胶原，这是各类胶原中数量最多的一种，分布于真皮、筋膜、骨、肌腱、韧带、血管和眼球巩膜；软骨和眼玻璃体中的特征性胶原为Ⅱ型胶原；真皮中含有Ⅲ型胶原；基板内含有Ⅳ型胶原；另外几种胶原都广泛分布于多种组织和结构（表2.2）。胶原原纤维由5种胶原构成，即Ⅰ、Ⅱ、Ⅲ、Ⅴ和Ⅺ型胶原，除

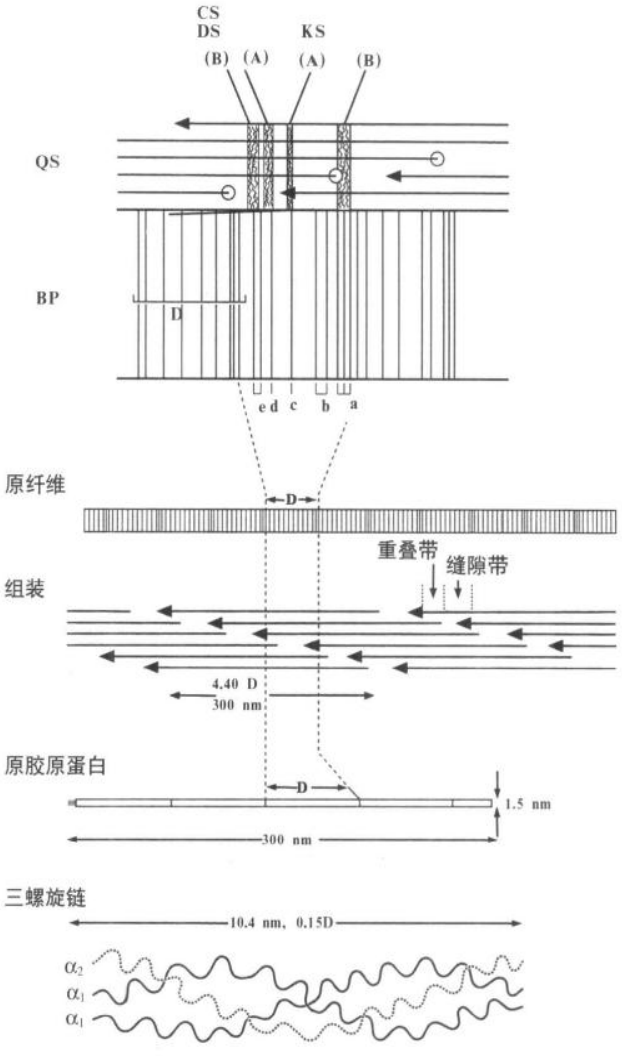

α_1和α_2链中的典型序列

- Gly - Pro - Y - Gly - Pro - Hypro - Gly - X- Hylys - Gly - X - Y -

图2.92 以Ⅰ型胶原蛋白为例，胶原蛋白分级构成示意图。图底是三联氨基酸链的典型序列，每个三联氨基酸都以甘氨酸起始，含有多个羟化脯氨酸和脯氨酸。向上是3个α链相互缠绕而形成原胶原蛋白分子三螺旋链，后者能以四分之一重叠交错形式自然聚合。带电荷及非极性氨基酸分子的规律性排列在用重金属染色后出现横带（见图2.89B）。图顶部分示蛋白多糖与胶原原纤维的超分子聚合（见图2.98B）。小的PDS（A和B）及PCS与α及e带相关；角膜基质中的小PKS（A和B）存在于α和c带（见图2.96及正文）。图内箭头指多肽链的氨基末端。图的下部在M. E. Grant 的设计下绘成。全图由曼彻斯特大学化学形态学系J. E. Scott提供。

此之外的各型胶原统称为非原纤维性胶原，Ⅳ型、Ⅷ型和X型胶原多形成层状或细网状结构而不是原纤维结构。

从化学结构看，所有胶原都具有许多共同特征。例如各种胶原都含有多个羟脯氨酸（hydroxyproline），都由三条多肽链相互缠绕形成三股螺旋结构。这种螺旋结构的形成有赖于每个多肽链中每三个氨基酸就重复出现一次的甘氨酸，所以胶原也是一种富含甘氨酸的蛋白分子。胶原链合成后的若干重要

表 2.2 胶原类型及其分布(仿 Van der Rest and Garrone, 1991)

类型	前名	分布	α链编码	分子量（KD）	分子构成
		原纤维性胶原（Fibrillar collagens）			
Ⅰ	胶原	皮肤、骨、肌腱	2	300	$[a_1(Ⅰ)]_2\ a_2(Ⅰ)$
		牙本质	1	300	$[a_1(Ⅰ)]_3$
Ⅱ	软骨胶原	软骨、眼玻璃体	1	300	$[a_1(Ⅱ)]_3$
Ⅲ		皮肤，血管壁	1	300	$[a_1(Ⅲ)]_3$
Ⅴ	A-B 胶原	金黄地鼠肺组织培养	1	Ca 350	$[a_1(Ⅴ)]_3$
		胎膜	2	Ca 350	$[a_1(Ⅴ)]_2\ a_2(Ⅴ)$
		胎盘	3	Ca 350	$[a_1(Ⅴ)\ a_2(Ⅴ)\ a(Ⅴ)]$
Ⅺ		软骨	3	Ca 350	$a_1(Ⅺ)\ a_2(Ⅺ)\ a(Ⅺ)$
		非原纤维性胶原（Non-fibrillar collagens）			
	原纤维间断三螺旋相关胶原（FACIT Collagens）				
Ⅸ		软骨、眼玻璃体	3	Ca250	$a_1(Ⅸ)\ a_2(Ⅸ)\ a(Ⅸ)$
Ⅻ		胎儿肌腱	1	Ca700	$[a_1(Ⅻ)]_3$
		牙周韧带			
ⅩⅣ		胎儿皮肤、肌腱	1	Ca700	$[a_1(Ⅳ)]_3$
	成网胶原（Meshwork-forming collagens）				
Ⅳ		基板	2	Ca400	$[a_1(Ⅳ)]_2\ a_2(Ⅳ)$
		血管球基板	3	?	$a_1(Ⅸ)\ a_4(Ⅸ)\ a_5(Ⅸ)$
Ⅷ		角膜后界膜	2	?	$[a_1(Ⅷ)]_2\ a_2(Ⅷ)$
Ⅹ		骺板	1	Ca180	$[a_1(Ⅳ)]_3$
	其它胶原（other collagens）				
Ⅵ	内膜胶原	皮肤、血管壁	3	?	$a_1(Ⅵ)\ a_2(Ⅵ)\ a_3(Ⅵ)$
		椎间盘			
Ⅶ	LC 胶原	真皮－表皮交界处	1	?	$[a_1(Ⅶ)]_3$
ⅩⅢ		内皮细胞培养	?	?	?

修饰过程发生于内质网和高尔基复合体中，如脯氨酸的羟化、赖氨酸的羟化、羟脯氨酸的半乳糖糖基化或葡萄糖－半乳糖糖基化。分泌至细胞外后，各分子之间又进一步横连而形成稳定的聚合体。从功能上看，胶原是一种结构蛋白。

化学术语 许多胶原多肽链的整个氨基酸序列已经测知。胶原的所有多肽链统称a链，每条多肽链根据氨基酸构成情况用阿拉伯数字表示，用罗马数字表示该链所属的胶原种类。例如由三条多肽链构成的Ⅰ型胶原，其中有两条a1链、一条a_2链，此胶原分子可写作$(a_1(Ⅰ))_2a_2(Ⅰ)$。

Ⅰ型胶原 Ⅰ型胶原分布很广，其分子以平行排列的形式构成不可伸展的原纤维，其中每个分子都有四分之三的长度与相邻分子相重叠，只有四分之一的长度相互错位。这种排布方式常称为四分之一错位排列（the quarterstaggered array）。胶原分子的长度为300nm，端端相对的分子之间有40nm的间距。这种排列方式的形成原因在于：只有如此程度的重叠才能使相邻胶原分子的氨基酸序列相互作用而形成稳定状态。

这种四分之一错位排列的稳定性由于相邻胶原分子链N末端和C末端之间形成的横向共价连接而得以加强。在合成过程中，赖氨酸在赖氨酸氧化酶的作用下被氧化，由此所产生的醛基与相邻多肽链上的赖氨酸或羟化赖氨酸上的氨基发生一系列反应而产生一系列脂肪性和杂环性横链。这样的横链随着年龄变化而发生数目和化学构成的变化。

在胶原原纤维上有横向的带电荷和不带电荷的氨基酸区带，这些区带可用重金属染成带型，标以a、b、c、d、e、一个周期为65nm，称谓D周期（the D period）。这种带型反映了胶原分子的氨基酸序列的四分之一错位排列。这种非对称型a—e带型在相邻胶原原纤维可能是平行的，也可能是反向平行。

纵切的Ⅰ型胶原的带型与负染的原纤维带型有相当明显的差异（图2.89、2.90），这是因为负染占据了含水部位的缘故，如相邻胶原分子端端之间的空区；而在纵切面中原纤维上的各条密度不同的线则代表了各种氨基酸的不同构型。

原纤维的直径随其所在组织的不同而异，并与年龄密切

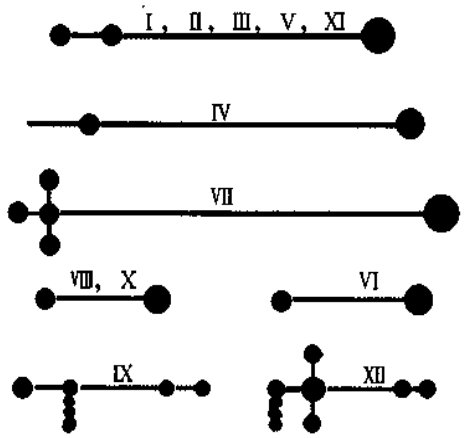

图2.93 主要类型胶原蛋白的分子构成和相对大小示意图。3股螺旋链为红色，球形区为蓝色，酸性氨基己糖多糖为绿色。

相关。在发育中的组织中，原纤维的直径通常要比成熟组织中原纤维的直径小。角膜实质中的原纤维较细，且粗细均匀；肌腱中的原纤维可比角膜中的原纤维粗20倍，且粗细不均。一般而言，高负荷力的组织中的原纤维都比较粗，其负荷力的大小与原纤维的粗细成正相关。粗的原纤维可能由单一规格的原原纤维（protofibril）构成，原原纤维的直径约为8～12nm。影响原纤维粗细的因素还有糖基化程度（越细的原纤维其糖基化程度越高）、原纤维表面是否存在较小的胶原分子、胶原分子末端是否存在长的肽链、周围蛋白多糖的类型和浓度（Scott和Parry 1992）。相邻原纤维的极性可影响相邻原纤维相互融合的可能性，如果相邻原纤维的氨基酸序列呈反向平行排列，它们就不可能相互融合。

原纤维有一定韧性，当其包埋在矿物质如骨组织中时，或包埋在高浓度的蛋白多糖如软骨组织中时，所形成的原纤维、基质混合物既稳固又坚硬。在偏振光显微镜下，胶原纤维的长轴上可以看到明暗相间、规则排列的带纹，其变换周期约为100μm，说明在胶原纤维中有卷褶现象。这种卷褶可使胶原纤维在受到力的作用时有一定程度的可逆性伸展能力。

新鲜的Ⅰ型胶原纤维呈白色，有光泽，常常形成粗细不等的纤维束，可被伊红染成浅红色，用甲苯胺蓝或醛复红均可深染，就像用Van Gieson方法染色所显示的那样。

在真皮、器官被膜等结构中，胶原纤维的排列无一定规律，纤维纵横交织成网；在另外一些结构中，纤维排列很规则，例如角膜基质中的原纤维平行排列成层，在肌腱和韧带中的纤维则平行排列成束。

Ⅱ、Ⅲ、Ⅴ和Ⅺ型胶原 Ⅱ、Ⅲ、Ⅴ和Ⅺ型胶原可聚集成原纤维这种线形一维结构。这四种胶原的编码基因及Ⅰ型胶原的基因均来自同一个祖基因。Ⅱ型胶原以特别细（10nm）且短的原纤维形式出现于玻璃体，并以粗的原纤维形式出现于老年人的软骨组织，这种原纤维的氨基酸序列、带型、交连和极性等均与Ⅰ型胶原相似，在翻译后修饰方面如脯氨酸羟化、赖氨酸羟化、糖基化等也很相似。玻璃体中的纤细原纤维老化后可以融合成较粗的聚合体，这可能是由于原纤维与其周围的蛋白多糖解体所致。

Ⅲ型胶原分布很广，在新生的和修复中的组织中分布特别多。该型胶原通常都与Ⅰ型胶原同时出现并且在两型胶原分子之间常形成共价连接。皮肤中的若干原纤维可能就是Ⅰ型和Ⅲ型胶原的混合物。

Ⅰ型、Ⅱ型和Ⅲ型胶原是在细胞内作为原胶原（procollagen）而产生的。原胶原的三股肽链形成的螺旋分子的N末端和C末端均含有大的球蛋白分子，在蛋白水解后球蛋白分子被去除，胶原分子便沉积于组织中（表2.2）。

Ⅸ型和Ⅺ型胶原 又称FACIT胶原，即原纤维间断三螺旋相关胶原（Fibril-Associated Collagens with Interrupted Triple helices, FACIT）。现已发现，Ⅸ型胶原在软骨组织中与Ⅱ型胶原形成共价连接，在玻璃体中可能与Ⅱ型胶原形成共价连接。Ⅸ型胶原也是一种蛋白多糖（见后），含有一个软骨素硫酸链或皮肤素硫酸链，该链在鸡玻璃体中很长，而在人玻璃体中则很短。

Ⅶ型胶原 Ⅶ型胶原是皮肤中起连接作用的胶原，位于基板和真皮之间。大泡性皮肤松解病的发生与Ⅶ型胶原缺乏密切相关。

Ⅳ型和Ⅷ型胶原 与原纤维性胶原、即线形或一维粘聚性胶原相反，Ⅳ型和Ⅷ型胶原能够在组织中形成网，是二维或三维粘聚胶原，其基本构筑单位有可折性非三股螺旋链蛋白，这种蛋白链可伸展到相邻分子中。Ⅳ型胶原在基板中形成细网结结，对细胞起固定作用。Ⅷ型胶原在角膜的后界膜中形成细网状结构（见第8篇）。

网状纤维 网状纤维（reticulin fiber）细而分枝，相互交织成支持性网架，存在于腺体、淋巴结、脾、骨髓、肾等器官（图9.32）。网状纤维与基板相连而构成基膜中的网板，并常常出现于胶原纤维束的周围。与胶原纤维不同，网状纤维可被银盐深染但不被伊红着色。网状纤维呈现胶原原纤维那样的带形结构（图2.90）。在化学构成方面，网状纤维属胶原性纤维，与Ⅲ型胶原的分子构成相似。

弹性纤维 弹性纤维（elastin fiber）远不及胶原纤维分布广，新鲜时呈黄色，故又称黄纤维，分支，较胶原纤维细，直径约10～20nm，但有些弹性纤维也较粗，如黄韧带和项韧带中的弹性纤维（图2.95）。与胶原纤维不同，弹性纤维无带形结构。弹性纤维可用地衣红、Weigert雷锁辛复红及Verhoef染色方法染色。弹性纤维有的排列成层，如大动脉壁中的弹性膜；有的排列成束，如黄韧带、项韧带；有的排列成网。两种弹性蛋白oxytalan和elaunin形成的细丝常常同时出现，这两种蛋白虽然都具弹性，但其染色反应有些不同（Braverman和Fonferko 1982 a、b）。

富含弹性纤维的结构易于扩张也易于回缩，其Young氏弹性系数为6×10^6（Bergel 1961）。随着年龄的增长，弹性纤维有钙化趋势并随之失去弹性。未伸展的弹性纤维没有双折光性或弱双折光性，伸展状态的弹性纤维呈强双折光性，称牵张性双折光（strain birefringence）。这是因为，牵张状态下的弹性纤维，其弹性蛋白分子的排列有序，而非牵张状态下的弹性蛋白分子排列无序。弹性蛋白的分子量为70kD，

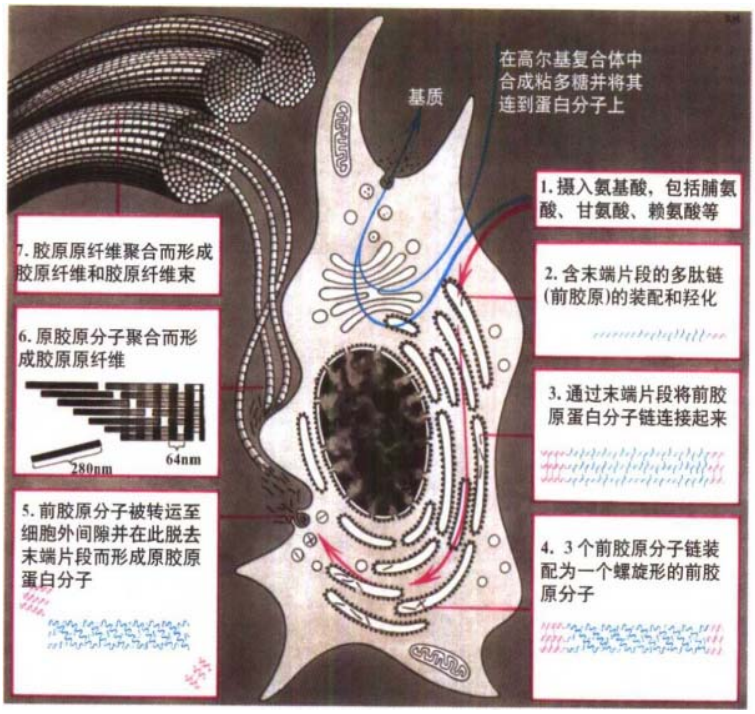

图2.94 结缔组织中成纤维细胞合成胶原蛋白主要步骤示意图。如进一步了解，可参看Olsen 1991。

富含嫌水性氨基酸——甲型氨基异戊酸（Valine）和氨基丙酸（alanine）（Sandberg等1981）。原纤维通过两个弹性蛋白特异氨基酸而相互交联，这两个特异氨基酸是连锁素（desmosine）和异连锁素（iso-desmosine），由细胞外的赖氨酸残基在赖氨酸氧化酶的作用下氧化而成，这与胶原原纤维的交联形成过程相似。弹性纤维的弹性伸展和弹性回复过程是由于甲型氨基异戊酸和氨基丙酸等嫌水性氨基酸之间的嫌水性相互作用所致，这些氨基酸在有水情况下维持紧密排列，当牵张力去除后便可回复原状。

弹性蛋白有很强的抗酸和抗碱性，即便在高温下，其抗酸和抗碱性仍很强。来自胰腺和细菌的弹性蛋白酶均可水解弹性蛋白，从而破坏弹性纤维。

基质

基质（ground substance）是细胞间质中除去纤维或原纤维之外的其它物质。过去常称这些物质为无定形的基质（amorphous ground substance），现在看来这种说法是不正确的，因为基质的分子排列严格有序并与纤维或原纤维共同形成规律性结构。对基质的认识有一个逐步深化的过程。以往认为，纤维或原纤维包埋在基质中；现在认为，原纤维通过特定的、非共价键结合的蛋白多糖分子控制其周围的液态环境，这些蛋白多糖分子通过其分子上的寡糖链相互作用（Scott 1992）。

酸性糖氨多糖(acid glycosaminoglycan, AGAG) 又称酸性氨基己糖多糖，是一对称结构性、可溶性、且具有细胞外基质特性的聚合物，其中以双糖为基本单位，聚合长链不分枝，每个双糖单位都带有一个以上的负电荷集团[碳酸酯或(和)硫酸酯]，这种固定的阴离子负电荷与细胞间质组织液中的游离阳离子如Na^+、K^+等正电荷呈平衡状态。酸性氨基糖胺多糖的这种多阴离子特性使其具有很强的渗透性和膨胀压，致使基质中的原纤维保持分离状态并使基质呈多孔胶体状态。也正是这种多阴离子特性，使酸性氨基糖胺多糖易被阳离子染料着色，如甲苯胺蓝、铜翠蓝及阿里森蓝等。

构成氨基糖胺多糖的双糖单位都含有氨基己糖残基（glucosamine，$GlcNH_2$ or galactosamine，$GalNH_2$），这些氨基己糖残基在细胞间质中都已乙酰化，形成了GlcNAc或GalNAc。

酸性糖胺多糖有多种，其名称是根据首次发现该物质的组织而命名的，例如首次在玻璃体中发现的酸性糖胺多糖称透明质酸（hyaluronic acid）、首次发现于软骨组织的酸性糖胺多糖称软骨素（chondroitin）、首次发现于皮肤的皮肤素（dermatan）、首次发现于角膜的角质素（keratan）、首次发现于肝脏的肝素（heparan）。这些名称除了其原始发现部位的含义外，无任何其它含义。图2.96A显示：大多数酸性糖胺多糖都分布很广，在这一领域的研究中Karl Meyer作出了开拓性贡献（Scott，1985、1992）。

除透明质酸外的所有酸性糖胺多糖都与蛋白轴上的特定氨基酸残基相连，其连接方式不一，有的通过醚键连至丝氨酸或羟丁氨酸的羟基上，称O-连接；有的是通过醚键连至天门冬氨酸的氨基上，称N-连接（图2.96A）。硫酸根加入的方式随组织的不同而异，并且与年龄有关，多数连至GlcNAc或GalNAc的残基上。通常在糖链的远端有较高密度的硫酸化。

基质中所有酸性糖胺多糖都有共同的糖基连接方式，集中连接在氨基己糖残基上，即：1：3Glc（或Gal）NAcβ1：4，这种连接在很大程度上影响着酸性糖胺多糖在溶液中所呈现的二级结构，同时也使基质中的各种酸性糖胺多糖分子具有相互作用的分子结构基础。角质素硫酸与软骨素硫酸长



图 2.95 牛弹性韧带纵切片，示弹性纤维（黑色）及其间的胶原纤维。Verhoeff 和 Van Gieson 染色。× 200

期被看做是两种截然不同的酸性糖胺多糖，但实际上两者的分子骨干是相同的，都是β1：4Glcβ1：3→Gal（Scott 1992）。

尽管人们都认为各种糖胺多糖都有着各自的典型结构，但实际上每种糖胺多糖的结构都是多变的，可随物种的不同和组织的不同而不同。例如软骨素-4-硫酸（CS4）中的GlcUA残基通过表异构化变为L-IdoUA残基时，软骨素硫酸便可变为皮肤素硫酸（DS）。透明质酸是酸性糖胺多糖中化学结构固定不变的唯一的一种。

另一组重要的酸性糖胺多糖的基础是肝素（a1：4，1：4寡糖链），称膜相关性酸性糖胺多糖（membrane-associated AGAGs），在基质性酸性糖胺多糖中的可变参数，如硫酸化的位置和程度、GlcUA表异构化而成LIdoUA等，在肝素这组膜相关性酸性糖胺多糖中也同样存在。另外，N-乙酰基在一定程度上可以转变为$-NSO_3$基。

正常生理状况下，细胞外基质中不存在游离的酸性糖胺多糖分子。

透明质酸 透明质酸（hyaluronic acid，HA）应该称为透明质酸盐（hyaluronate），因为在生理性pH下它是以盐的形式存在而不是以酸的形式存在。现在看来，最好称之为透明质酸多糖（hyaluronan），因为这是一种多糖，词尾-an即为多糖的含义（Evered和Whelan 1989）。到目前为止，在所研究过的细胞外基质中均有透明质酸存在，且分子量很大，在胚胎组织和发育中的组织内含量特别多。透明质酸分子很大，大约由2.5万个非硫酸化双糖构成，在低浓度下即可通过相应受体与多种类型的细胞发生特异性作用，以调节细胞行为。透明质酸大分子是集聚蛋白多糖及连接蛋白的轴心，这种连接蛋白（link protein）有着与透明质酸相连的特定位点。由此而形成的以透明质酸大分子为骨干的巨大聚合分子（其分子量超过108kD）可能是软骨组织的抗压单位

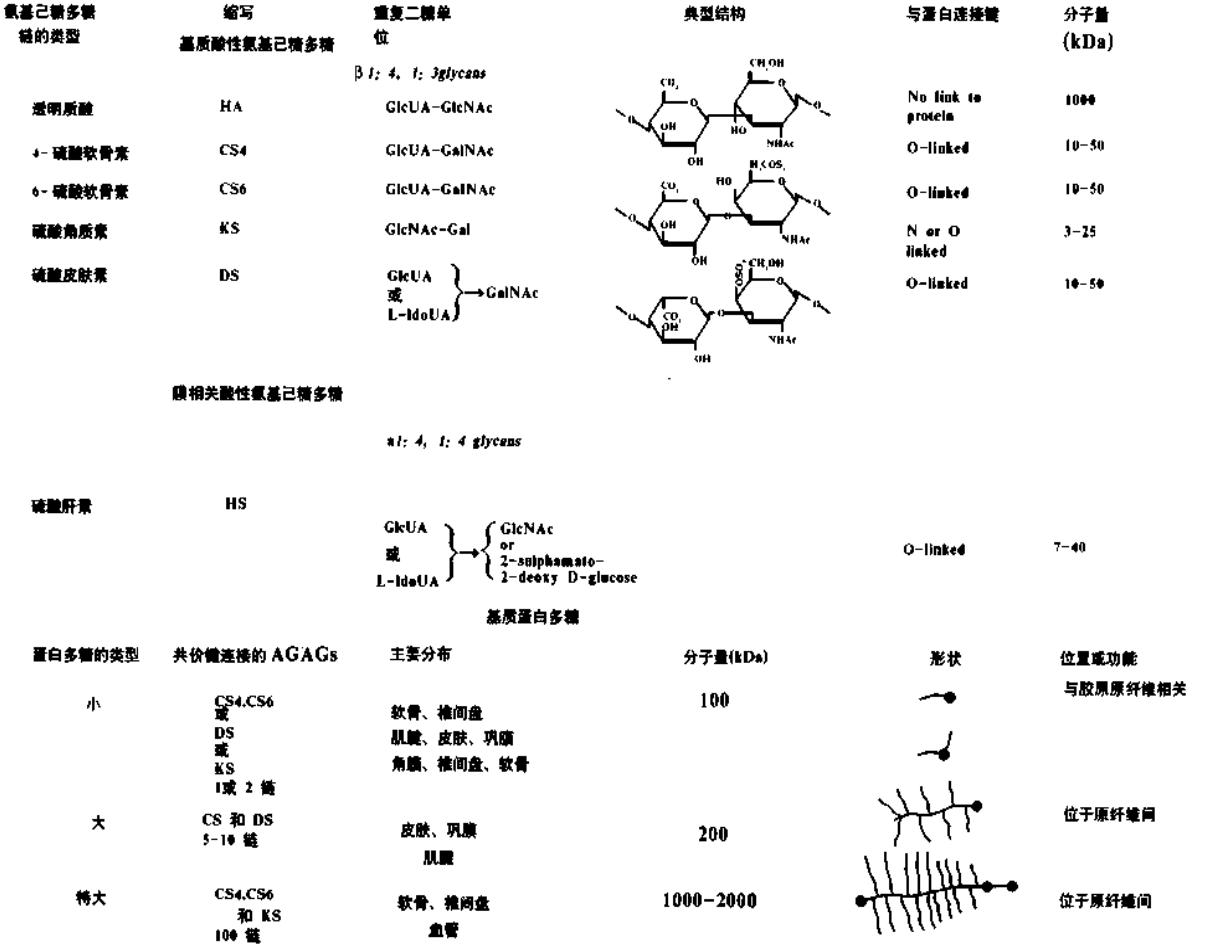

图 2.96A 细胞外基质中酸性氨基己糖多糖和蛋白多糖的分类。重复二糖单位（图上部）的典型结构由上而下是透明质酸、6-硫酸软骨素、硫酸皮肤素。蛋白多糖（图下部）的形态是在旋转闪烁照相的基础上绘制而成，未进行严格测量。由曼彻斯特大学化学形态学系J. E. Scott提供。

(compression-resisting unit)。透明质酸可形成很粘稠的溶液。这可能是滑膜关节中的主要滑润液。由于透明质酸具有较强的结合水的能力，在 Wharton 胶质和玻璃体中可形成半固态结构，与稀疏但排列规则的胶原原纤维网相辅相成。透明质酸的上述特性的形成，有赖于透明质酸分子的二级结构及其自身集聚和与包括其它糖胺多糖分子在内的其它分子的集聚的能力（Scott 1992）。

软骨素-4-硫酸和软骨素-6-硫酸 人们通常将软骨素-4-硫酸（chondroitin-4-sulphate，CS4）称为软骨素硫酸 A（chondro-itin sulphate A），将软骨素-6-硫酸（chondroitin-6-sulphate，CS6）称为软骨素硫酸 C（chondroitin sulphate C），存在于所有软骨组织且浓度很高，超过软骨干重的10%。也存在于多数细胞外基质中，多与其它类型的糖胺多糖混杂存在。人们常利用其分子中所含的硫酸根对其进行标记。完全不含硫酸根的软骨素非常少。角膜基质中的大多数软骨素硫酸 A 未完全硫酸化，只有不到 20% 的 GalNAc4 位点上连有硫酸根。相反，鱼的软骨组织中的软骨素硫酸则过度硫酸化，这种过度硫酸化的软骨素硫酸，称为软骨素硫酸 D（CSD）。人的细胞外基质中 CSD 很少。

软骨素硫酸分子链有时会连接到非基质分子上，例如连接到膜糖蛋白分子 CD_{44}、凝血调节蛋白（thrombomodulin）和多配体（蛋白）聚糖（syndecan）。

软骨素-6-硫酸分子链具有相互集聚的能力，对玻璃体半固态胶体的形成有重要作用。

角质素硫酸 角质素硫酸（keratan sulphate，KS）虽然属于细胞外基质成分，但与上皮的糖蛋白也有着非常密切的关系，因为角质素硫酸是聚乳糖胺（polylactosamine）。其聚合物的分子骨干 β1：3Galβ1：4Glc 实际上与软骨素聚合物的分子骨干相同（Scott 1992），而且细胞可通过两个不同的代谢途径产生两种几乎相同的聚合物，即角质素硫酸和软骨素硫酸，产生哪种聚合物主要取决于组织的氧压。软骨和椎间盘中的角质素硫酸含量，随年龄的增长而增加；哺乳动物角膜基质中的角质素硫酸含量，与角膜基质层的厚度成正相关，最高可达所含酸性糖胺多糖总量的 60% 以上（Greiling 和 Scott 1989）。

皮肤素硫酸 皮肤素硫酸（dermatan sulphate，DS）由软骨素-4-硫酸中的 D-GlcUA 残基表异构化成 L-IdoUA 残基而成。从软骨素硫酸转变为皮肤素硫酸是一个已成定论的问题，但只有 10% 的转变是有效的。可见在两者之间存在着非常密切的关系。IdoUA 环较 GlcUA 更具可变性，由此影响着皮肤素硫酸的结构及其与其它分子之间的相互作用。皮肤素硫酸在溶液中可自身集聚，这一特性在大多数细胞外基质的构筑中起重要作用（见下文）。

皮肤素硫酸在组织中的局部浓度不像软骨素硫酸那样高。

硫酸肝素 尽管基质性酸性糖胺多糖在显微镜下是无结构的物质，但硫酸肝素（heparan sulphate）却是基膜和膜相关蛋白多糖的重要构成成分，并且由此与细胞外基质的各种成分发生相互作用。

蛋白多糖 各种蛋白多糖的命名方法尚未完全达成共识。蛋白多糖（proteoglycan）一词由蛋白和多糖两词缩合而成，其缩写符号为 PG，其中 P 代表蛋白，G 代表多糖。如果某蛋白多糖分子中的多糖是皮肤素硫酸（DS），则此种蛋白多糖即命名为蛋白皮肤素硫酸（proteodermatan sulphate，PDS），也可缩写为 DSPG，但很少用。有人用命名获得的 cDNA 序列的方法命名其相应的蛋白多糖，如 decoran、aggrecan、perlecan 等，但这样的名称没有或很少有化学含义，与其命名的蛋白多糖之间也没有逻辑联系。

目前通常将蛋白多糖划分为小、大和特大三组，这是根据蛋白多糖分子中蛋白链的大小和形态来划分的（Scott 1988）（图 2.96）。

小蛋白多糖(small proteoglycans) 包括软骨素硫酸、皮肤素硫酸和角质素硫酸，其分子连接在一组分子量非常相近（45kD 左右）、氨基酸构成及其编码基因也非常相近的球蛋白上。这类蛋白多糖分子用旋转投影电镜观察呈蝌蚪形，其球蛋白部分是蝌蚪的头，1～2 个寡糖链是蝌蚪的尾。

大蛋白多糖(large proteoglycans) 其分子含有由肽链构成的 1～2 个球形蛋白区，每个多肽链上连有 5～10 个酸性糖胺多糖链，主要是软骨素硫酸，也有少数皮肤素硫酸。

特大蛋白多糖(Very large proteoglycans) 是一些带有三个球形蛋白区的特大分子，在多肽链上连有 100 个左右的软骨素硫酸和角质素硫酸链。在氨基末端的球形蛋白区有透明质酸连接位点。这种蛋白含有植物凝集素样（lectin-like）序列，有时含表皮生长因子（EGF）序列。角质素硫酸链主要位于靠近氨基端及透明质酸连接区。蛋白分子上还连接着若干寡糖链。特大蛋白多糖是特大的聚合分子，分子上浓集了大量的电荷。如果与透明质酸分子及其它蛋白多糖分子聚合，所浓集的电荷会更多，其渗透性和静电性扩张力达到了极高水平。

软骨素硫酸或皮肤素硫酸链以共价键连接到Ⅸ型胶原上，从而成为典型的细胞外基质蛋白多糖。

细胞外基质的大分子构成

细胞外物质成分的定位 细胞外基质中各种大分子的定性和定位研究近些年来的进展很快，这主要得益于下列三类试剂的制取：

- 抗胶原蛋白抗体、抗弹性蛋白抗体、抗核心蛋白抗体和抗酸性糖胺多糖等大分子抗体的制备，用于免疫组化的检测研究（图 2.89B、C）；
- 电子致密试剂如铜翠蓝的制取，可用这类试剂，通过临界电解质浓集技术（critical electrolyte concentration technique，CEC）对糖胺多糖染色；
- 某些酶的成功提取，如角质素酶 1 和 2（keratanase 1、2）、软骨素酶（chondroitinase）、皮肤素酶（dermatanase）等，这些酶可特异地消化相应的酸性糖胺多糖，从而进一步验证和确认用其它方法定性和定位的大分子物质。

免疫组织化学染色方法较 CEC 技术更具特异性和敏感度，但 CEC 技术也有其不可替代的长处，它可清楚地显示酸性糖胺多糖硫酸化的程度，免疫组化方法则不能。由于 CEC 染液在分子水平上的溶解度很小，因而不能清楚地显示被染大分子物质的存在和分布状态，而免疫组化方法则可以达到目的。CEC 技术不能特异地显示基质蛋白，但能很好地对各种糖胺多糖进行形态计量，免疫组化方法则不能作此项观察。所以，CEC 技术与免疫组化技术可以互相补充（Scott 1985）。

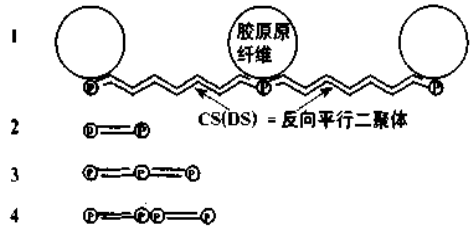

图2.96B 蛋白多糖与胶原在结缔组织中相互作用，掺入酸性氨基己糖多糖聚合物的示意图。1. 横切圆形的胶原原纤维与反向平行排列的AGAG分子二聚体相连，粘着在PG蛋白芯（P）上，后者也在特异连接点上与胶原原纤维相连。原纤维间的距离与特殊AGAG链的长度相关（角膜中者较大，皮肤中者较小）。DS、KS或许还有CS6可参与此类结构（Scott 1992，正文）。2～4. 分子排列呈不同形式，其中含有1或2个链的AGAGs可形成桥样结构。由曼彻斯特大学化学形态学系J. E. Scott供稿。

蛋白多糖与胶原的相互作用

小蛋白多糖与富含Ⅰ型胶原的原纤维可在特异的结合位点上结合，这已通过电镜组化方法（在CEC技术中应用铜翠蓝）得到证实。蛋白皮肤素硫酸（PDS）结合于胶原的d带和e带，蛋白角质素硫酸（PKS）结合于胶原的a带和c带，胶原上的这些结合带都位于在原纤维的阶梯状缝隙带内（图2.89、2.92）。实验证明，蛋白多糖与胶原可相互结合并相互作用，其结合位点对于各种蛋白多糖都是特异的。如果某种蛋白多糖缺如，胶原上与其相对应的结合部位就会空缺。这就是蛋白多糖与胶原结合位点对应理论（the one PG: one binding site hypothesis）。据此理论推测，胶原上的a带和c带只有在角膜基质中才会被完全占据，因为只有角膜基质中才含有足够量的PKS，而在其它组织中没有或没有足量的PKS。各种类型的固有结缔组织中都含有PDS并结合在胶原的d带和e带（图2.92）。a、c、d、e四个结合带与蛋白多糖的相对结合率随组织种类和物种不同而异（Scott 1988）。

酸性糖胺多糖链的走行方向与胶原原纤维的长轴垂直或成正交，有时完全包绕原纤维（图2.89 B、C），在相邻原纤维间形成桥连的情况也很常见。在角膜，一条酸性糖胺多糖链可以桥连4条原纤维。形态计量和物理化学方面的研究显示，糖胺多糖链以反向平行方式聚合在一起而形成蛋白多糖芯之间的交联结构，这种超分子结构再通过特异位点结合到胶原原纤维上（图2.96B）。几乎在所有固有结缔组织的胶原原纤维束中都能看到这样的结构。据推测，糖胺多糖的这种超分子聚合物可将原纤维有规律地连接并分隔开来。在角膜基质中，糖胺多糖超分子聚合物的长度恰好与观察到的原纤维间的间距相当，这种规律性的排列与角膜的透明性密切相关（Scott 1992）。

蛋白多糖还存在于胶原原纤维内，并呈规律性排列，其分子中的酸性糖胺多糖链与原纤维的长轴平行。这些蛋白多糖分子可能与原纤维中的一条原原纤维（protofibril）相连。原原纤维是构成原纤维的基本单位，若干条原原纤维按着一定的规律构成一个组合单元，即原纤维（fibril）。

骨组织中的蛋白多糖及酸性糖胺多糖的排列与胶原原纤维的长轴不成垂直或正交方式，与肌腱中的情形不同。在原纤维的缝隙区（gap Zone）无蛋白多糖及酸性糖胺多糖，缝隙区是钙盐首先沉积而形成结晶核的部位。可见，酸性糖胺多糖在骨组织的钙化中起着一定的调控作用。

丝状粘连蛋白

具有粘连性的丝状蛋白（filamentous protein with adhesive property）是一种结构蛋白，位于细胞和细胞外基质之间并发挥粘着作用，常常与胶原、蛋白多糖及其它细胞外基质成分相连。所有丝状粘连蛋白分子均已糖基化，因而均为糖蛋白（glycoprotein）。这类分子中了解最多的是纤维粘连蛋白（fibronectin，FN）、层粘连蛋白（laminin，LN）和肌腱蛋白（tenascin）。有粘连作用的另一些糖蛋白虽了解较少，但研究进展很快，如着位素（nidogen）、制动素（entactin）、基底膜聚糖（perlecan）、核心蛋白聚糖（decoran）、聚集蛋白聚糖（aggregan）等（Alberts等1994）。这些分子的结构复杂，具有结合各种细胞外基质分子和细胞粘着分子（cell adhesion molecules，CAMs）的位点，特别是结合整合素（integrin）的位点，从而介导细胞选择性地与相应的基质结构粘连，例如细胞与基板间的粘着。基质中的这些丝状粘连分子也是一类信号分子，可被细胞表面的受体分子所识别并引起细胞的一系列变化，如半桥粒的形成、粘着斑的形成、细胞骨架的重组、促进或抑制细胞的运动和分裂以及其它方面的细胞生物学变化。这些分子还具有信息传递作用，在接收信息和发出信息的细胞之间发挥作用。

纤维粘连蛋白(fibronectin，FN) 是一种糖基化的大分子糖蛋白，是2个亚单位靠二硫键相连而成的二聚体，每个亚单位均由若干重复区组成，各重复区之间由可变区相连。每个亚单位上都具有与胶原、肝素、细胞表面受体特别是整合素等相结合的特异位点，所以，纤维粘连蛋白能够促进这些成分之间的粘连。在结缔组织中，纤维粘连蛋白分子能够有规律地与细胞表面粘着并形成短而纤细的纤维粘连蛋白丝。另一种形式的纤维粘连蛋白存在于循环血液中，称血浆纤维粘连蛋白（plasma fibronectin）。目前已发现了多种纤维粘连蛋白的同形体，这是由于编码这类分子的基因所转录的mRNA发生不同形式的剪接而形成的。这种变异为发育中的和已成熟的各种细胞与基质之间的选择性粘着提供了物质基础。

层粘连蛋白(laminin，LN) 是一种不对称"十"字形的大分子，分子量为850kD，由3个多肽链构成，即α链、β链和γ链，以前称A链、B_1链和B_2链。三个多肽链的末端有三分之二互相缠绕而形成"十"字形的十，三个游离端则形成直的横支。分子上有若干连接其它细胞外基质分子的位点，如硫酸肝素、Ⅳ型胶原、制动素和细胞膜上的LN受体。构成LN的多肽链有多种异构形式，从而形成了多种LN，目前已查明至少18种。LN分子可自我交织成扁而规则的分子网并以这种形式参与基板的构成（Tryggvason 1993）。

肌腱蛋白(tenascin) 也是一种大分子糖蛋白，由6个亚单位构成。这6个亚单位的一端相互联合，另一端则游离存在，从而形成一放射状车轮辐条样结构。尽管在胚胎组织中有丰富的tenascin，但在成体组织中的分布却很局限。tenascin在介导细胞迁移和神经元轴突生长中有重要作用。在这些作用中是促进还是抑制，取决于靶细胞的类型和tenascin的种类（Erickson 1993）。像其它粘着分子那样，tenascin也有一个家族，由tenascin基因所编码的6个亚单位组合而成。

基板和基膜

很多年前就已发现，在结缔组织和其它组织的界面上，例

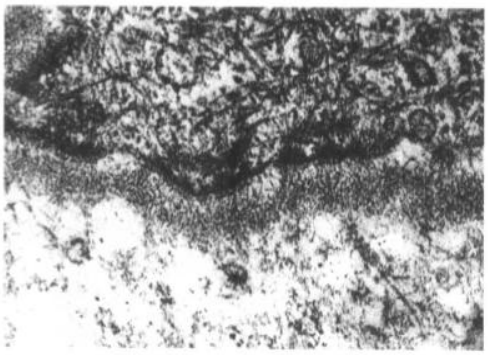

图2.97A 人表皮基底部横切片，示基底层。透明板清晰可见，其上方为上方细胞的致密质膜，致密板位于其下方。致密板与透明板合称基板。基板的下方是由结缔组织基质及其中的少量微原纤维构成的淡染区，即网板。还可见几个半桥粒，其微丝穿过透明板形成连接。× 60000

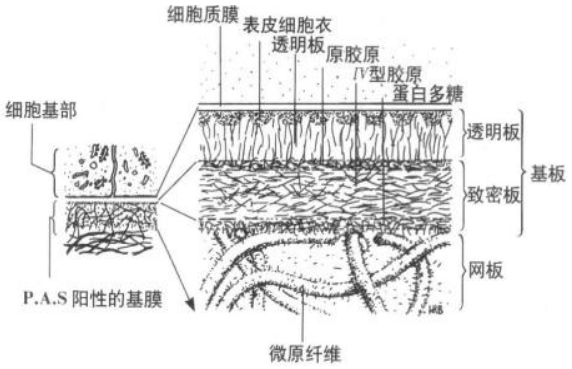

图2.97B 基膜构成模式图（与图2.97A及图5.39比较观察）。

如真皮与表皮的界面上，有一薄层不含细胞成分的基质，PAS染色呈强阳性，Van Gieson胶原染色也呈强阳性。这层无细胞成分的基质称为基膜（basement membrane），与其邻接的组织或结构粘着在基膜上。上述结论是通过光镜观察得出的。但是，电镜观察结果显示，基膜由十分清楚的两层结构构成：与细胞表面紧密相连的一层称基板（basal lamina），主要由细的原纤维和多种蛋白多糖构成；基板下方的一层为网板（reticular lamina），主要由较粗的网状纤维和基质（ground substance）构成（图2.97）。基板也可独立存在或只伴有很少的网板，例如施万细胞周围、肌细胞周围、毛细血管内皮下和某些上皮的基底部。

基板内各种化学成分的合成细胞至今尚不完全知晓。mRNA原位分子杂交实验显示，Ⅳ型胶原是由紧靠基板的细胞合成的，而着位素则是由结缔组织细胞合成的（Dziadek和Thomas 1993）。有关皮肤的基膜问题将在第5篇讲述。

基板 基板通常只有80nm厚，由两层结构构成，即透明板（lamina lucida）和致密板（lamina densa，20～50nm宽）。透明板紧贴细胞表面，呈颗粒状，由各种蛋白多糖、整合素的细胞外段及其它小蛋白多糖构成。致密板位于透明板下方，与细胞间隔一透明板，主要由纤细的原纤维构成。在表皮的基板中，有半桥粒横过透明板固定于致密板。致密板含有层粘连蛋白、Ⅳ型胶原、制动素、着位素和基底膜聚糖（perlecan，是一种大分子硫酸肝素糖蛋白）。这些大分子排布成一个扁的三维立体网络，层粘连蛋白分子在这一网络中形成6角形格子架，其它分子形成横格而发挥稳定作用（Yurchenco和O′ Rear 1994）。

尽管所有基板都有着相似的形态，但其详细构筑和厚度却随着所在组织的不同而有很大差异。在表皮与真皮结合处的基板，其透明板中含有一些特殊的糖蛋白，半桥粒将角质形成细胞连接到致密板上（图5.39，5.40）。肾小球的基板，其致密板的两侧都有透明板并具有与滤过功能相关的一些结构特点（见第13篇）。在某些部位的基板特别厚，因而很容易观察和研究，如晶状体囊、角膜的前界膜、某些哺乳动物胎盘中的Reichert膜（Kefalides 1973；Heathcote和Grant 1981）。

网板 网板由致密的细胞外基质构成，又称纤维网板（fibroreticular lamina），含有胶原细丝（collagen filament）即网状纤维，皮肤中的网板含有Ⅶ型胶原细丝，称锚原纤维（anchoring fibril）并由此将致密板连接到相邻的结缔组织上。网板中高浓度的蛋白多糖是光镜下PAS染色呈强阳性的物质基础。

基膜的功能 基膜位居两种组织或结构之间，构成一道选择性透过屏障，例如在肾小球中的滤过屏障，小分子物质可以通过，大分子物质和血细胞不能通过。基膜有连接作用，是上皮与结缔组织之间的连接固定结构。基膜对细胞和组织有一定的导向作用，可影响细胞和组织的极性、细胞的分裂率、代谢率、运动等。另外，基膜可引导细胞迁移及突起生长的方向，例如在周围神经损伤后的再生中基膜可引导轴突的生长方向和神经肌肉连接的重建。基膜在某些病理状况下可改变其厚度，例如在肾小球肾炎和糖尿病时，肾小球基膜可明显增厚。有关基膜结构和功能的详情可参考Inoue 1989、Fauquhar 1991、Alberts等1994、Yurchenco和O′ Rear 1994的著述。

结缔组织的分类

随着所在部位和局部功能的不同，结缔组织的形态结构和构成成分也有所不同。这种差异主要表现在细胞类型、纤维类型及密度、纤维排列方式、基质的性质和构成等。据此，固有结缔组织通常分为不规则型和规则型两种，两者的主要区别在于纤维的排列是否规则。

不规则结缔组织

根据纤维密度和细胞类型又可分为疏松结缔组织、致密结缔组织和脂肪组织。

疏松结缔组织 疏松结缔组织（loose connective tissue）是分布最广、结构最典型的一类结缔组织（图2.80），其主要功能是连接和固定，并使固定结构有一定的活动度，因为这类结缔组织有一定弹性。疏松结缔组织存在于消化管的粘膜下层和浆膜、纤维膜，构成无脂肪部位的皮下组织，如眼睑、阴茎、阴囊、阴唇等。在肌纤维和肌束间、血管间、淋巴管及神经纤维周围都有疏松结缔组织包绕和连接支持。各器官内部和器官之间的疏松结缔组织也非常丰富。

疏松结缔组织中的胶原纤维和弹性纤维均交织成网，有较强的韧性和弹性，网眼中充满胶体状态的基质和各种结缔组织细胞，基质的主要化学成分是蛋白多糖。

不规则致密结缔组织 不规则致密结缔组织（irregular dense connective tissue）存在于受到较大机械性牵张的结

构和某些器官的被膜中，内含大量的胶原纤维并形成粗大的胶原纤维束（图2.99，2.100）。这些纤维束交织成具有强大抗拉力的三维结构。其中的细胞成分多为功能不活跃的成纤维细胞，即扁平梭形的纤维细胞。血管供应不丰富。

真皮的网层、肌肉和神经的结缔组织鞘、大血管的外膜等结构是典型的不规则型致密结缔组织。各种腺体的被膜、某些器官如阴茎、睾丸的被膜、眼巩膜、骨膜、软骨膜等也都是这类结缔组织。

脂肪组织　人体大多数部位的疏松结缔组织中都含有少量的脂肪细胞。如果脂肪细胞大量存在并成为组织的主要构成成分，便称为脂肪组织（adipose tissue）（图2.82、2.83）。脂肪组织出现于人体的特定部位，这种选择性分布说明脂肪在人体中的沉积部位是由遗传决定的。脂肪组织常大量出现于皮下组织、肾周围、肠系膜、大网膜、女性乳房、眼球后、黄骨髓、足底深部、若干关节滑膜内的脂肪垫。皮下脂肪有明显的年龄和性别特征。

脂肪组织由大量脂肪细胞和多血管的疏松结缔组织构成。通常由粗大的纤维隔将脂肪组织分为许多小叶，隔内有较大的血管穿行并向脂肪小叶发出独立的分支血管。脂肪细胞呈圆形或多边形，是脂肪组织中的主细胞。脂肪组织中的其它细胞成分与疏松结缔组织相同。

脂肪组织是机体的能量物质储备库，是代谢脂肪的来源。皮下脂肪可保持体温、缓冲机械冲击（如脚掌和手掌深部的脂肪）。脂肪组织还有美容和行为方面的功能。在机体某些部位，多脂肪的结缔组织网架中常常含有大量弹性纤维。新生儿体内含有一些褐脂肪（brown fat），这种脂肪能够在特殊的线

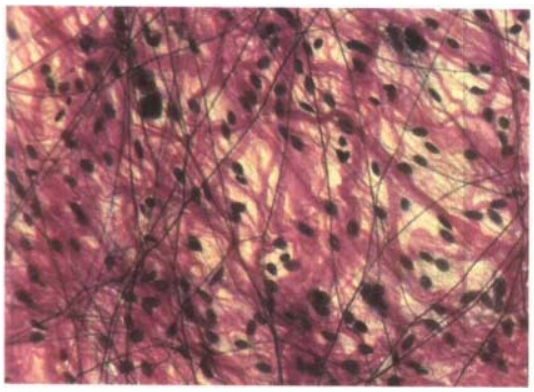

图2.98　肠系膜疏松结缔组织铺片，示交织走行的胶原纤维（红色）和细的弹性纤维网，内有散在的细胞。Van Gieson-Verhoeff 染色，× 200



图2.99　人真皮不规则致密结缔组织扫描电镜照像，示基质中纤维的复杂交织特性　× 1000



图2.100　致密结缔组织中胶原纤维排列的3种类型示意图。A. 不规则致密结缔组织，B. 韧带，C. 肌腱。

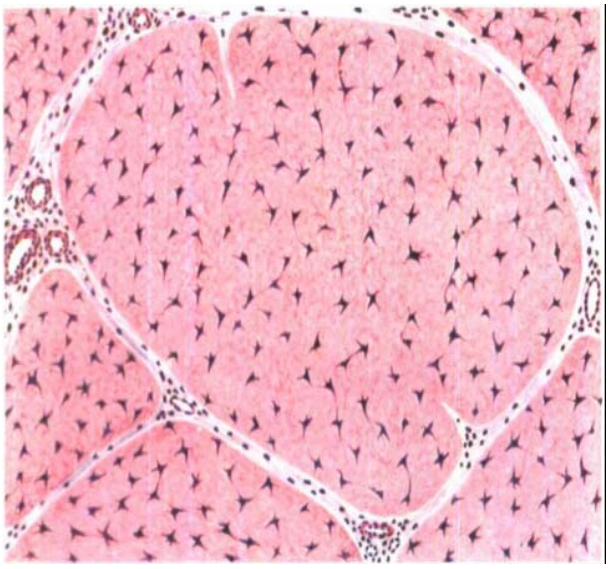

图 2.101 肌腱横切片，示位于胶原纤维束之间的纤维细胞。



图 2.102 肌腱纵切，示胶原纤维平行排列，可见少量长而扁的纤维细胞核。H·E 染色。× 200

粒体中分解产热（见第 2 篇）。在许多动物特别是冬眠动物，其体内含有大量褐脂肪。

规则结缔组织

规则结缔组织（regular connective tissue）是一类高度纤维性结缔组织，纤维多且排列规则，有的排列成层如筋膜，有的排列成束如韧带和肌腱（图 2.100，2.101，2.102）。纤维在这些结构中的排列方向与该结构所受的张力有关，同时纤维束也有部分交叉，这就增强了这些结构的牢固性。这类结缔组织中的成纤维细胞已经失去了产生纤维的能力，呈星状，细胞核小，异染色质多，位于纤维束之间，这种成纤维细胞通常称为纤维细胞（fibrocyte）。但是，由这类结缔组织构成的肌腱、韧带、筋膜等结构的外表面，成纤维细胞依然功能活跃并产生纤维，这是这些结构受到损伤后进行修复的细胞池（McMinn 1969）。规则致密结缔组织中的纤维多是胶原纤维，但也有少数结构以弹性纤维为多，例如黄韧带。这

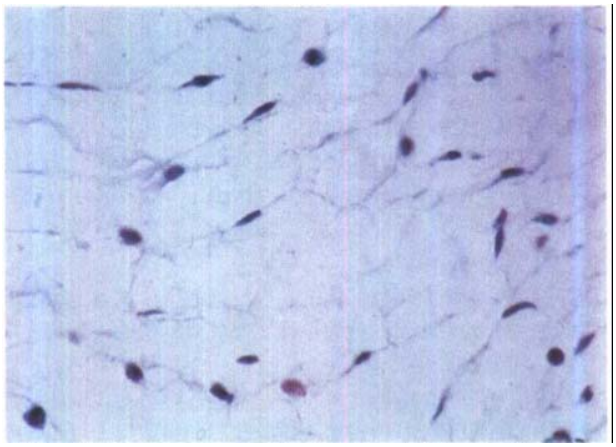

图 2.103 胎儿间充质切片，示粘液样组织中分散着少量细胞。× 500

种以弹性纤维为主的规则致密结缔组织具有很强的弹性。在某些规则致密结缔组织中，胶原纤维排列成严格的几何图形，如角膜（见第 8 篇）。

粘液性组织 粘液性组织（mucoid tissue）是一种胚胎型结缔组织（图 2.103），是间充质分化为结缔组织过程中的一个阶段，主要存在于 Wharton 胶质中，构成脐带的大部内容，主要由水化的粘液物质（hydrate mucosubstance）和纤细的胶原纤维网构成，还有一些有核及分枝状突起的成纤维细胞（Boyd 和 Hamilton 1970）。但是，Wharton 胶质中的这种星状细胞的形状，也可能是由于切除脐带时血液动力学的改变和制片时固定染色造成的（Parry 1970），因为避免这些人为因素后的观察结果显示，细胞直线排列，呈片状或带状。这一发现也适用于其它部位的粘液性结缔组织。通常，在典型的粘液性结缔组织中几乎不存在纤维成分，但在出生时的脐带血管周围可以看到胶原纤维，出生后的牙髓中也可看到胶原纤维。在成人，眼的玻璃体是永久性的粘液性结缔组织，其中的纤维和细胞都非常少。椎间盘中的髓核也是粘液性结缔组织，其中的纤维和细胞也非常少，与玻璃体的结构很相似。

色素性结缔组织 色素结缔组织（pigmented connective tissue）是含有大量色素细胞的疏松结缔组织。眼的脉络膜和巩膜褐板（lamina fusca）就是这类结缔组织。

结缔组织的血管和神经

一般说来，结缔组织本身的营养血管很少，因而结缔组织中的细胞较少、代谢率较低，但有大量血管通过结缔组织通往其它组织结构，正像在疏松结缔组织中看到的那样。在致密胶原性或弹性结缔组织中，血管通常位于纵行纤维束之间并与之平行走行，沿途发出横行分支进入纤维束。在一些致密结缔组织中，血管相当丰富，如骨膜和硬脑膜。大多数结缔组织中都有丰富的淋巴管，特别是皮下疏松结缔组织和粘膜下及浆膜的疏松结缔组织，在腱鞘和肌腱内也有大量的淋巴管。各种类型的神经末梢均分布于结缔组织中并由此提供各种感觉，如痛觉、温度觉、压觉等（见第 8 篇）。在脂肪组织有交感传出纤维的分布，调节脂肪细胞的代谢，特别是脂肪的分解。

第3篇

胚胎学与发育生物学

编辑 Patricia Collins
译者（按译文先后排序） 韩贻仁 高英茂 宋天保 高振渊 栗翼玫

本篇对基本发育模式的描述由已故学者Peter Williams撰写，这为本篇奠定了良好的基础。自从本书上一版面世以来，分子生物学取得了巨大进步，积累了大量有关发育方面的资料。将这些资料加以综合就会对发生在体内的所有系统的一般胚胎发育过程有所认识。许多学者是各领域的专家，在他们的悉心指导和专门帮助下对每一系统的各种发育问题作了详细介绍。Mark Ferguson, Sarah Guthrie, Frank Billett, Sue Kimber和John Aplin曾对本篇的重要部分进行过修改。我们感谢为本篇撰稿的作者，他们是：Aidan Breathnach, Nigel Brown, Duncan Davidson; John Carrol, Nicole Le Douarin, Bob Edwards; Anne Furguson-Smith, Tom Fleming; Peter Holland; Martin Richard Sharpe, Cheryl Tickle和Michael Whitaker.

为本篇提供插图的有：Kevin Marks, Peter Lamb, Peter Jack, Jenny Halstead, Mark Hay和Andrew Bezear, 以及Denise Smith.

本篇的改进之处在于充分反映了目前胚胎发生方面的研究进展和所采用的技术方法。另外，也扩充了对间质和累积物的介绍，以加深和扩大对发育过程的理解。

本篇提供了本学科直到付印时的最新研究资料，我希望对本学科有兴趣并将为之作贡献的广大学生也能接受和理解。

引言 92
发育生物学简析 102
实验胚胎学的历史回顾 102
发育生物学的现代概念 105
胚体模式的产生 118
人体早期发生 121
女性生殖细胞 121
男性生殖细胞 125
配子结合 129
植入前的发育 134
植入后的发育 137
胚胎营养 157
胎膜和胎盘 158
人胎盘的确立 166
各个系统的发育 173
呼吸系统和消化系统 174
原始消化管 174
原始前肠 174
咽后前肠 181
中肠 188
原始后肠 190
体腔的发生 192
泌尿系统和生殖系统 199
泌尿系统 199
生殖系统 204
环境对生殖腺发生的影响 211
神经系统和特殊感觉器官 217
周围神经系统 233
中枢神经系统 238
外胚层基板和特殊感觉器官 257
肌肉骨骼系统 264
中轴骨骼和肌肉 265
头 271
头的发生和进化 287
四肢的骨骼和肌肉 288
颜面原基和肢芽的发生机制中类似点 293
皮肤和附属器 294
心血管系统 298
心的发生 299
胚胎的血液循环 310
淋巴管和淋巴系统 327
外形和大小的产前生长过程 328
先天性畸形和产前诊断 333

引 言

生命周期要经历几个阶段，从配子到合子，从胚胎到胎儿，最后从少年到成年。周期的循环就是这一顺序的重复。对人来说，女性的配子是在胚胎时期产生，并在出生前完成，而男性的配子细胞系是在胚胎阶段和少年阶段贮存，到成年期进行复制。从个体繁衍角度来说，生命周期的主要特点是：配子发生过程中精确复制DNA，减数分裂过程使变异存贮到密码中，成功地产生能传递其DNA活力的少年。生命周期的调控机制存在于基因组中，基因表达和一定系列的基因产物，造成了在胚胎形成过程中所见到的形态学变化。对这些变化的分子间相互作用的研究便构成了发育生物学的基础。'胚胎学和发育生物学'首先介绍的是一切多细胞动物（后生动物）有普遍意义的基本发育特点，特别是从进化角度介绍有头类脊索动物；然后概括介绍发育生物学的实验研究、遗传分析和20世纪后期的一些新观点；继之介绍对胚胎形态发生的早期假想，人体胚胎的发育将在各个相关系统的发育中详细讨论。所介绍的胚胎形态发生方面的内容都有分子机制的实验证据并对发育方面的错误结论作了查证。

比较法则

在解剖学研究中有两种重要的基本研究方法，使我们不仅在大体和组织水平上，而且日益在分子水平上对人体结构有了更深刻的理解。这就是比较的和发育的两方面的方法，这些方法最常应用在有头类脊索动物（脊椎动物）及其亚类无羊膜动物和羊膜动物的研究上。这两种方法的重要意义深深扎根于解剖学的发展之中。

比较解剖学开创于18世纪后半叶，形成于19世纪上半叶。英国的伟大生理学家和外科医师John Hunter（1728～93）对比较解剖学的创建作出了卓越的贡献，他搜集了约1.4万份标本，其中有许多化石和骨骼。后来，Richard Owen（1804～92）将这些标本加以分拣和分类，为皇家外科学院（Royal College of Surgeons）奠定了Hunterian博物馆的基础。Owen受到了'先验解剖学'（transcendental anatomy）和'唯心形态学'（idealistic morphology）思想的很大影响，这些思想主要起源于德国（Goethe，1739～1842）和法国（Geoffroy Saint-Hilaire，1772～1884），主张生物通过共同的解剖格式建立了亲缘关系。特别有意义的是Owen把各种结构区分为同源结构（同一基本格式）与同功结构（同一功能）。他提出的脊椎动物原始型（vertebrate archetype）观点也很有价值，这一观点特别强调骨骼的分节结构（segmental organization）。比较解剖学的主题在于所有脊椎动物都具有基本结构模式，而在胚胎发育过程中这一模式以很简单的形式出现。由于对发育有了这种认识，使解剖学的主题得到了加强。胚层（germ layers）的观点最初是由Von Baer（1828）提出的，认为组织的来源无差异；他也主张在发育过程中一般性的结构早于专一性的特化结构，这两种主张的结合便加强了发育和比较方面的联系。

达尔文的《物种起源与自然选择》（The Origin of Species by Natural Selection）一书的发表（1859）又为人体解剖学研究，特别是胚胎学的研究提供了第三种极其重要的要素。Haeckel（1874）称：'个体发生重演了系统发生（进化）'。虽然对这一名言所包含的观点仍有争议，但是它却提供了一种有价值的准则，即脊椎动物的发生模式经历着一种共同祖先所经历过的阶段。

概念和术语

用来描述脊索动物的名词几乎都在19世纪下半叶即已使用。胚胎学有资格作为一门有想像力的实验科学（numerate，experimental science）而存在。对这门学科来说，创立既能为大家所理解、又能为国际所认可的专门术语是很有必要的。在上世纪末的几十年中，一些重要的观点就已被收录到了比较法则的名词当中。比较法则是根据占优势的胚层学说和无共疑问的重演观点提出来的，后者认为动物的胚胎发育重演了它们进化的一些重要方面。

目前用于描述胚胎发育的名词，究其来源和含意，仍是19世纪的专门名词占统治地位。我们所熟悉的名词桑椹胚、囊胚和原肠胚都是来自Haeckel（1874）的观点，这一观点认为，发育的早期阶段对应于其进化过程的顺序，开始是简单的多细胞群体产生出中空的球体，后来球体的外表部分内陷产生了两胚层结构。被Haeckel称为进化的原肠祖（gastreae）（假想的后生动物祖先—译者注）阶段则相当于许多海洋动物比较简单的原肠胚阶段，例如海胆（见本篇下文）。因而胚胎细胞最初的内陷称为原肠作用或原肠胚形成（gastrulation）。虽然Haeckel所设想的阶段连续进化是假想性的，但是他的设想对于理解进化压力（evolutionary imperative）驱动进化进程来说具有重要意义，而且从对胚胎的观察来看，这一设想也有其合理性。

关于原肠作用是发育最重要的阶段这一看法有其历史渊源，它的产生与胚层学说有关，特别是与脊索动物有关。从根本上看，这一学说是由Von Baer（1837）创立的，后来又经Hertwig兄弟（1879～83）加以精琢，从而表述为：腔肠动物以上的所有动物的结构都来源于三个胚层。这三个胚层就是外面的外胚层（ectoderm）、里面的内胚层（endoderm）和居间的中胚层（mesoderm）。每一层都分别产生专一的组织成分，这些成分相当于三胚层的胚后形式。例如，在脊椎动物中，外胚层产生表皮和神经系统的主要部分，内胚层产生肠道的衬里层和衍生的腺体结构以及肺的衬里层，中胚层则形成血管系统和许多肌肉骨骼结构。

虽然ectoderm、mesoderm和endoderm这几个名词很快得到认可并从一开始就被普遍用来描述胚层，但是epiblast或ecoblast（上胚层）、mesoblast（中间胚层）和hypoblast或endoblast（下胚层）这些名词也被作为同义词用了若干年（Lankester，1877；Balfour，1888）。实际上，Sedwick（1902）主张，使用mesoblast一词来指羊膜动物的中间层更为恰当。的确，在某些方面'blast'（胚芽）一词更合适，它既保持了许多名词（如blastoderm胚盘；胚层、blastocyt胚泡、blastopore胚孔）的胚胎学涵义，也显示出与派生词triploblastic（三胚层动物）有着明确的关系。

当前，epiblast（上胚层）和hypoblast（下胚层）又被

分别用来指羊膜动物胚盘（blastoderm）的上、下细胞层。最近，mesoblast一词又重新用来既指羊膜动物胚胎的中间层，也指由原条（primitive streak）产生的间充质细胞（mesenchymal cells）（Nakasuji 1992）（见本篇下文）。在羊膜动物中既发生胚胎组织，也发生胚外组织（胎膜）。胚外组织既来源于上胚层，也来源于下胚层（见本篇下文），而胚体组织则只来源于上胚层。细胞区分为胚胎和胚外两个谱系是区别羊膜动物与无羊膜动物的关键，无羊膜动物合子产生的所有细胞都是胚胎细胞（见下文）。

尽管胚层学说（germ layer theory）后来有所修改，而且排除了从特定胚层来源的细胞命运不变的思想，然而这一学说对于理解胚胎发育、组织学和大体解剖结构之间的关系方面所起的启迪作用是不可低估的。19世纪的胚胎学家认识到原肠作用与胚胎中间层的形成有着密切的关系。但是，Balfour（1888）和另外一些学者却常把这两个过程区别开来，因为他们发现有些胚胎是通过其它方式形成中间层的。根据实验研究的结果（见下文），现代的观点认为，原肠作用是一种把早期胚胎表层的预定（prospective）或相关细胞群转移到内部的动态过程（dynamic process），通过这一过程形成胚胎及成体的物质产生三层式分配（tripartite division）。虽然脊椎动物卵的大小差别很大，因而在受精后的卵裂模式明显不同，但是它们通过原肠作用所产生的结果却极其相似（见本篇下文）。原肠作用是决定三胚层动物结构的先决条件，因此我们在本篇中把它看做是胚胎发育的一个重要事件和重要的概念。

最近几年发现，以胚层为中心来介绍早期发育也有一些麻烦，这是由于名词涵义固定而一些新人和专家用起来不专一所造成的。三胚层产生所有结构，多年来它的吸引力持续不减。但是我们现在知道，已被普遍接受的三胚层学说过于简单、容易造成误导。除了原肠作用外，产生胚胎细胞还有其它方式，例如神经嵴细胞的内迁（ingression）（见下文），对这些方式大家接受起来比较慢。与胚层有关的名称变化还没有被纳入许多胚胎学教科书，有些细胞群的作用也没有得到正确评价，因而用来描述胚胎中间层的名词，如mesoderm（中胚层）、mesoblast（中胚层）和mesenchyme（间充质）（见下文）往往作为同义词使用，而没有考虑细胞与细胞接触和细胞状态的变化。人们常常忽视上皮向游离细胞或相反方向的转变，然而这种转变在发育过程中甚为重要。使用名词不确切导致不能精确描述胚胎组织的来源和组织间的相互作用。

很显然，一层上皮细胞层通过细胞变形而发生的简单内陷，要涉及几种细胞机制，例如单个细胞分离，由上皮变为游离状态（如在原条处发生的变化，见下文）。Hertiwig（1881）把胚胎中游离成群并带有丰富细胞外基质的细胞群命名为mesenchyme（间充质），而Lankester（1877）则将其称为mesoblast（中胚层）—“处于胚胎内、外层之间的基质中的细胞”。Hay（1968）主张把原条处内迁的细胞称为primary mesenchyme（初级间充质），而把从其它部位内迁的细胞称为secondary mesenchyme（次级间充质），如神经嵴（见下文）。她观察到，由原条产生的间充质细胞在抵达其最终部位时往往又恢复为上皮状态。因此，三胚层动物胚胎中的间充质细胞包括两类：沿结缔组织谱系分化的间充质细胞，它们是在迁移当中表现出间充质表型的上皮细胞；保持分化能力并受局部环境影响沿不同谱系分化的干细胞。利用重组实验将间充质细胞群进行交换，以观察它们的起源部位是否对决定其最终命运有重要作用。因此，以细胞的特性来命名有助于认识它们的发育命运。

对与中胚层有关的专门名词加以澄清是出于下述原因：外胚层和内胚层两个名词适于描述胚胎的外和内上皮层。但中胚层一词与上述两词不同，现在是用于羊膜动物的发育中，既用于指上皮性胚胎组织，也用于指间充质性胚胎细胞。上皮与间充质在发育过程中的相互作用有着重要的意义，有了这一点认识即可理解胚胎中的细胞按性质进行介绍是完全必要的。根据这一原因，在本篇后面所用的mesoblast一词就是指一种暂时性的胚胎细胞谱系，它在后来产生了一种上皮型分布或者游离型分布的细胞。游离型分布的细胞定名为mesenchyme，按其在胚胎中的位置或命运进一步命名。上皮型分布的细胞则是按其结构、预定命运和定位来命名。鉴于间充质（mesenchyme）的动态性质，不应当再把它看做是“胚胎性结缔组织”（embryonic connective tissue）。读者应当注意，传统名词mesoderm将主要在说明无羊膜动物的囊胚和原肠胚的预定命运图（prospective fate map）时使用，偶尔也出现在其它篇中（Collins和Billet，1995）。

生殖

生殖是生物的基本特征。生物体具有复制出一个与其自身酷似的复制体（replica）的能力。生殖是生命起源一开始就具有的一种属性（见第一篇），它是具有生命特性的体系与无生命生化前体物之间的分界线。复杂的细胞结构的出现保证了生物可通过复制生存下去。生物也获得了遗传变异能力（通过突变），并为进一步进化产生了原始的生殖能力。这种能力最初是采取无性方法，最后是利用有性方法。

配子发生 虽然无性生殖方法普遍存在于相当简单的动物中，而且有时也存在于比较高级的动物（昆虫），但有性生殖却普遍存在于整个动物界。进行有性生殖的多细胞动物主要由普通的体细胞组成。虽然体细胞在大小、外形、功能以及结构特征等方面有很大的差异，但却具有某些共同特征。这与明显的分化过程和遗传变化形成了对照。遗传变化发生在性腺内，造成成熟性细胞或配子的形成。普通体细胞通常具有一套完整的二倍体数染色体，每一半各来源于亲体一方。但成体组织的不同类型细胞，其染色体上的不同基因座的活性和表达不同，于是细胞在发育中发生了分化。具有分裂能力的体细胞通过有丝分裂（见第2篇）保持二倍体染色体数。精确复制的每条染色体发生纵裂，结果使每一个子细胞又含有二倍体数染色体，它们是亲代细胞染色体的复制品。但是在配子发生过程中有一系列复杂的变化，称为减数分裂。在减数分裂过程中原有的染色体数减半，变为单倍体数，染色体中发生了遗传物质重组（详见第2篇）。雄性性腺（睾丸）产生了许多小的能动配子（精子），精子的细胞质机构大为减少。每一个精子含有一个带遗传器（染色体）的核，紧靠核有一来源于高尔基体的顶体（acrosome），后部接着一条长鞭毛，鞭毛的一部分包围有能进行能量转化的线粒体鞘（见本篇下文）。反之，雌性性腺（卵巢）产生数量少而体积大的不动卵（ova，egg）。卵细胞质中含有数量不同的营养物（卵黄yolk或滋养质deutoplasm）。配子融合形成了合子（zygote），

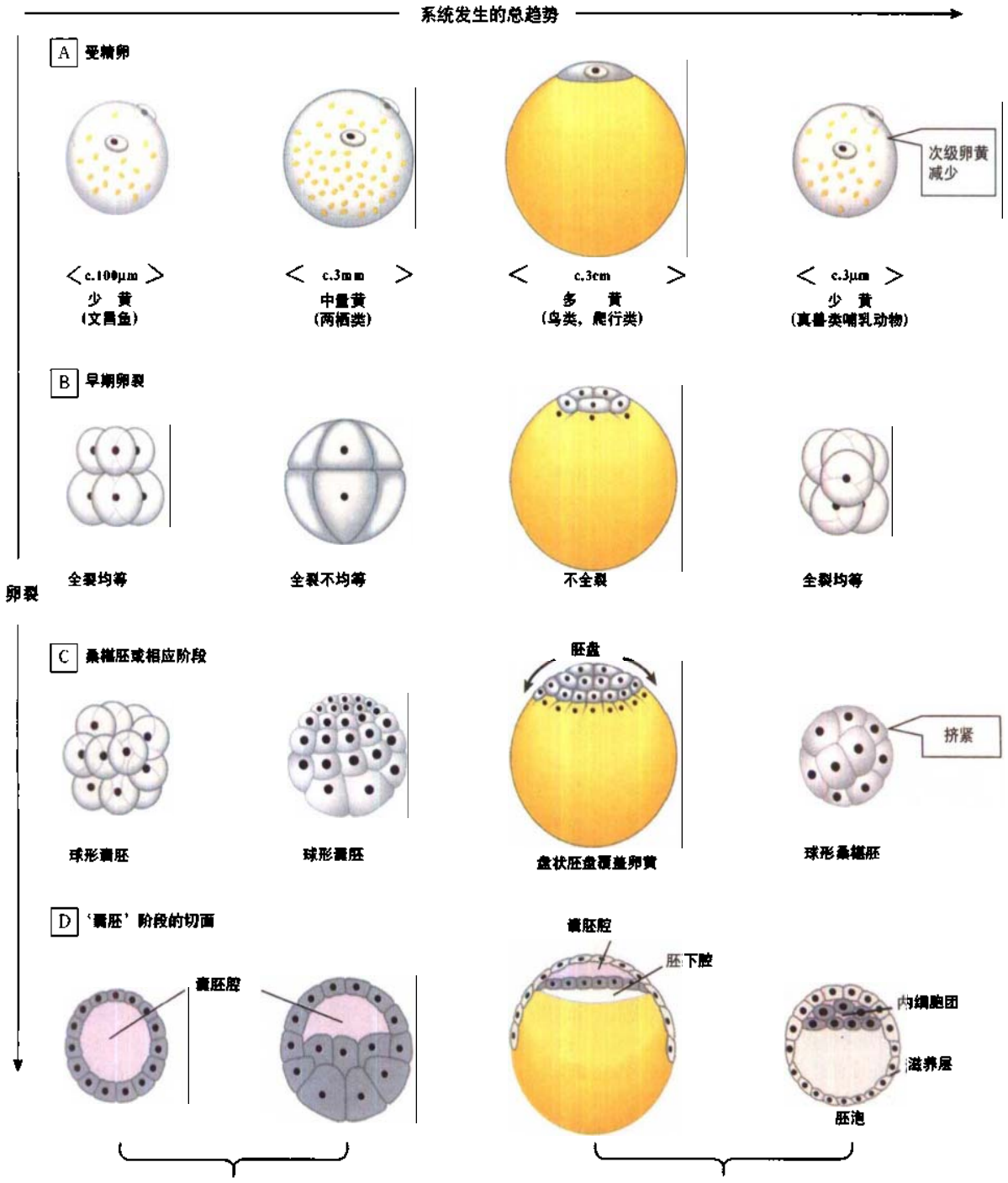

无羊膜动物(如原索动物，硬鳞鱼和所有的两栖动物)中，整个囊胚转化成胚胎。

在羊膜动物(爬行动物，鸟类和哺乳动物)中，胚胎只限于囊胚最初的盘状部分或内细胞团，其余部分则形成支持性和保护性的胚外膜，即羊膜、绒毛膜、卵黄囊、尿囊参与形成胎盘结构。

图 3.1 脊索动物早期发育 1：卵子大小、卵黄量和分布，卵裂形成。
A－D 脊索动物胚胎卵裂形式的差异与卵母细胞的体积，卵黄量和分布有关。系统发生的总趋势是由左向右，发育进程是由上向下。
注意：(i) 囊胚腔的发育并不总与多黄卵有关；最近代的 boy fish（硬骨鱼）卵虽很小，但却为胚盘型发育。(ii) 文昌鱼和两栖类的囊胚腔与鸟类和爬行动物相类似的腔以及哺乳动物的胚泡腔可能不同源。

恢复了具有物种特征的二倍体染色体数。但最重要的一点是，染色体来自双亲，而双亲在遗传上不相同，因而有性过程促进了遗传变异。无性生殖方式则不同，其变异只限于基因突变。

卵大小和结构的影响 早期胚胎发育模式受形成胚胎的卵大小很大影响，对卵裂和原肠作用的影响尤为明显（见下文）（图 3.1）。

卵的大小几乎完全决定于卵黄（营养贮存物）的含量。卵

的大小差别极大，小的卵直径只有100μm左右（如海胆和哺乳动物），大的卵直径则可超过1cm（大部分鸟类和许多爬行类）。如果以体积计算，则差别更加明显。大小的差别与这样一些因素有关：需要通过媒介尽快地把幼虫散布开（如硬骨鱼和海胆）；需要在有壳卵（cleidoic egg）这样一种封闭环境中尽可能久地支持胚胎的发育（如鸟类）。第一种情况是雌性产生大量小卵，并在体外受精；第二种情况则是产生少量的大卵并在体内受精。现今的爬行动物、鸟类和哺乳类（总称为羊膜动物）中存在的状况与现存于人类中的情况尤为相近。鸟类和哺乳类都是由能产卵的爬行动物祖先进化而来（见第1篇）。所产的卵可完全脱离水环境在陆上发育，而其两栖类祖先却是限于水环境中（对征服陆地来说好卵比壮腿更重要）。卵的封闭环境也带来一些问题，诸如局部水环境的供应、呼吸、卵黄的有效利用及排泄物的贮存等，这些问题通过胚外膜（extraembryonic membranes）的进化均已解决（见下文）。真兽类哺乳动物的爬行类祖先最初也保留着充满卵黄的卵，后来利用存在着的膜结构同母体建立了接触，从而开始了各种胎盘（placentae）和胚胎发育完全依赖母体的进化。受精卵在体内的发育实际上排除了对卵黄的需求，从而导致卵体积的次级性减小（secondary reduction），这正像现在在哺乳动物中所见到的那样。这一趋势可在现存的几种爬行动物中发现，例如石龙子。因此，虽然哺乳动物的卵大小与许多海洋无脊椎动物的近似，但是通过进化它们在结构上产生了根本性差异（fundamental difference），在讨论它们的发育时，对这一点必须牢记。

除了大小以外，从根本上决定胚胎发育的是卵的分子结构。在无羊膜动物中，这一结构是在卵的发生中和卵母细胞成熟过程中产生的，卵母细胞成熟使二倍体转变为单倍体。在许多卵中这一过程产生了围绕动物－植物轴的明显辐射对称（radial symmetry），在昆虫中是形成头尾轴，随后通过受精建立了两侧对称。这种两侧对称出现的时间、程度和可逆性在动物类群间差别很大。有些动物两侧对称的出现直接与精子入卵的位点有关，而大多数动物却不是这样。根据比较和对这种遗传性对称取得的实验证据，在许多年以前即已明确，这种对称是相对固定和易变的，特别是卵的皮层在其中的作用。最近发现了决定极性的基因，对称性仍然是目前研究的重要课题。

卵的结构提供了不均匀的细胞质环境（heterogeneous cytoplasmic environment），从发育一开始它就与从合子核发出的遗传程序（genetic programme）相互作用，细胞质成分与核成分也逐步相互作用和相互影响，这是Morgan(1934)解释在胚胎发育过程中产生不同类型细胞的基本原理。

对发育的因果机制（causal mechanism）的实验分析表明（见下文），合子的细胞成分即决定子（determinants）有一定程度的隔离分布。但是这种隔离分布的程度、精确性和不稳定性在不同动物类群间有很大的差异，有些无脊椎动物，例如扁形动物、软体动物和环节动物，它们的卵具有高度的有序结构，这种结构与其螺旋卵裂（spiral cleavage）的精确模式有关，尽管另有一些动物，如海鞘，并不如此。具有高度有序结构的卵，其最初卵裂的细胞分化命运是固定的，在这一阶段分离出的每一个细胞都可发育成部分胚胎，故这种卵裂称为限定型卵裂（determinate cleavage），并进行镶嵌型发育（mosaic development）。反之，具有比较不稳定细胞质结构的卵则进行非决定型卵裂（indeterminate cleavage），进行调整型发育（regulative development）。这种卵最初几次卵裂产生的几个细胞，每一个都具有形成完整的但明显比较小的胚胎的能力（见下文）。但是必须指出，这两种结构型的卵所谓的区别是相对的，只是一个程度问题，即使最典型的镶嵌型卵也有一定的调整能力（由极叶物质传给），同样最典型的调整型卵也具有一定程度的镶嵌性。

受精作用 卵子与精子融合的受精作用具有多种功能：恢复物种的染色体组型决定新个体的染色体性别（是XX还是XY），促进遗传变异（与无性生殖相比，无性生殖的变异只限于突变），因为合子的染色体来自遗传性不一样的亲本，受精还激活了卵子本身的发育潜能。X还是Y染色体的存在对身体各个系统都有深远影响，特别影响到胚胎的生长速率和最后大小；此外，还对以后身体中的肌肉与脂肪的比例，以及对某些脑核与脊髓核，都有影响。受精起动了生殖过程的第一阶段，即胚胎的形成。一个生殖周期直到产生可形成配子的性成熟个体才算完成，这保证了物种专一的复制过程能够继续下去。

对所有脊椎动物和大多数无脊椎动物来说，生殖过程（达到成熟）是一个复杂的长过程。它不像简单生物那样，在达到成熟程度之后只是进行简单分裂，这种生殖方式在连续的两代之间的时间即生殖周期（reproductive period）很短，适合于在数量上快速增加，如细菌和原生动物。只有当新生的个体本身能够或参加了生殖过程，一个生殖周期才算完成。在后生动物中这一过程可分为3个阶段：第一阶段是胚胎发生（embryogenesis）（在下一篇讨论）；第二阶段以生长为主（见第4篇）；第三阶段是性成熟。

胚胎发育

含有雄性和雌性两个原核的受精卵称为合子（zygotes）。所有的合子开始时都进行类似的发育过程：卵裂和原肠形成。在带壳卵中发育的合子也产生胚外膜，胚外膜的作用是：向胚胎供应营养，进行气体交换，去除废物，围绕胚胎形成水环境。在哺乳动物胚胎中也有类似的膜发生，不过它主要是建立胚胎组织与母体循环之间的联系。卵裂和原肠形成这一发育阶段的结束便是着床（implantation）。因此一般说来，哺乳动物，特别是人，其胚胎发育阶段还可再分，常分为：合子在与母体建立密切联系之前的发育称为着床前发育（preimplantation development）（可对胚胎进行手术的阶段，见下文），随后的发育则称为着床后（postimplantation）发育。胚胎最早的发育（在哺乳动物是着床后）称为初级胚胎发生（primary embryogenesis），在此阶段形成各种细胞群和出现细胞群体迁移。后来，器官和系统发生，称为器官发生（organogenesis）。当哺乳动物胚胎长到一定大小时，生长取代了形态发生（mophogenesis）。这时的胚胎称为胎儿（fetus），人的这一变化发生在排卵后的56～57天，这时能够看到在肱骨中形成了骨髓（Streeter 1949）。在这一阶段，成体中的定名结构90%以上都出现了。孕体（conceptus）一词是指胚（或胎）加上相关的胚外（或胎外）膜。

卵裂 卵裂（cleavage）是指合子的最初有丝分裂产生胚胎奠基细胞（founder cell）的过程，在羊膜动物中也包括产生

胚外膜的细胞。这一过程把大量的卵细胞质分配给许多较小的细胞，恢复了细胞的核/质比例，此时细胞几乎不生长。通过卵裂最初形成的细胞称为卵裂球（blastomere）。各纲和纲内动物的卵裂模式有所不同，这决定于合子中的卵黄含量和细胞质内的因子，这些因素可影响有丝分裂的时间安排和有丝分裂纺锤体的角度。分裂可通过动物－植物极发生，称纵裂；也可发生在两极中间，称纬裂。分裂能产生大小均等的子细胞，也可产生大小不均等的子细胞。除了哺乳动物以外，大多数物种的细胞分裂速率和卵裂球的位置是由细胞质中的母体因子（maternal factors）来定型的，合子的基因组在这些早期阶段似乎不起作用。卵裂模式的差别将在下面概要介绍（图3.1）。

海胆的卵是小的少黄卵，因而合子也小，头两次的卵裂面为纵裂，而且互相垂直，第三次卵裂是纬裂。但是随后的卵裂，在动物极的细胞与在植物极的细胞有所不同。最后形成了一个中空的囊胚，有中央腔称囊胚腔（blastocoele）。这种卵裂模式称为辐射全裂（radial holoblastic division），与文昌鱼（Amphioxus）中的情形相同。

两栖类的合子是中黄的，它含有相当多的卵黄，集中在植物极，妨碍了对称卵裂，故此纲动物的卵裂是不均等的。卵裂沟非匀速地从动物极向植物极延伸，通过动物极细胞质时比较快，而通过植物极卵黄时比较慢。头两次卵裂面为纵裂，而第三次是纬裂，第三次卵裂面形成在卵黄上方，造成了细胞质分配不均等，因此，胚胎在动物极有4个较小的细胞，而在植物极有4个较大的细胞。卵裂模式仍为辐射全裂。

在爬行类和鸟类中，多黄的合子含有大量卵黄，迫使卵裂只存在动物极并在此发生胚盘。卵裂沟在胚盘上出现，不伸进卵黄。开始时形成一单层胚层，后来发生横裂，使细胞分成3～4个细胞厚的一细胞层。大多数鱼类的卵黄性卵也是以这种方式发育，因为这些动物的合子是不完全分裂，故称为不完全卵裂（meroblastic division）。爬行类、鸟类和大多数鱼类具有胚盘，故为盘状卵裂（discoid cleavage）。

哺乳动物的卵裂与上面已介绍的其它类型卵裂很不相同。哺乳动物的合子很小（直径约100μm），由于是胎生，卵黄发生了次级减少，故合子是少黄的。尽管卵黄很少，但受精之前的卵母细胞却显示出极性，表现为纺锤体处于偏心的位置，此处正上方的卵黄膜上无微绒毛，这也是在完成减数分裂时排出极体的部位，精子一般不由此处穿入卵母细胞，精子的进入并不造成对称性。在受精之后，雄原核向中心迁移，完成减数分裂的雌原核亦向中心迁移。因此在卵裂开始前，两个原核位于近合子中心的位置。现在尚无肯定的证据说明人类卵母细胞的细胞质中有无发育决定子存在。

哺乳动物的卵裂要比两栖类慢，每次分裂间隔12～24小时（蛙的合子在43小时内可分裂成37000个细胞）。第一次卵裂面和其它物种一样，是纵裂。但第二次卵裂时只有一个细胞纵裂，另一个为横裂。后来4个细胞重新排列，使卵裂面相互垂直。这种卵裂称为旋转全裂（rotational holoblastic division），看来这种卵裂方式是哺乳动物所特有的（Gulyas 1975）。早期卵裂的细胞并不同步分裂，故常有一个3细胞阶段或一个5细胞阶段。与其它大多数动物不同，哺乳动物合子的基因组在早期卵裂中即被激活，因此其早期的卵裂面并不像两栖类那样要靠母体决定子来调控（见上文）。哺乳动物中，继第三次卵裂之后（即在8细胞阶段），卵裂球发生密集作用（compaction），细胞间彼此形成最大的接触面，胚胎变成紧密的细胞球体。外层的细胞间形成紧密连接（tight junction），内层的细胞间形成间隙连接（gap junction）。外层细胞也表现出极性，有外表面与内表面的区别。第四次卵裂产生了16个细胞的桑椹胚，其外层的一层细胞称为滋养层（trophoblast），将形成胚外结构，主要是胎盘；内部的细胞称为内细胞团（inner cell mass），有部分内细胞团的细胞产生胚体。滋养层细胞向桑椹胚内部分泌液体，使之产生一腔隙，内细胞团偏向腔隙的一侧，这时的胚胎称为胚泡（blastocyst），是哺乳动物发育的特有结构。

原肠作用　又称原肠形成（gastrulation），是囊胚细胞重新排列的过程，致使胚胎形成了基本的多层躯体格式。在原肠作用过程中，细胞群发生大的迁移，致使原来相距较远的细胞群并列在一起。各细胞群在原肠作用之后出现在胚胎的一定部位，这些细胞群在原肠作用开始之前即可在囊胚表面上鉴别出来，因此胚胎的外胚层、内胚层和中胚层可在两栖类囊胚表面作图，鸟类和哺乳类的一些组织的预定区也可预示出来。图3.3表示鸡、大鼠、小鼠和人的胚胎发生原肠作用的时间和阶段。

无脊椎动物的原肠作用　最简单的原肠作用形式是球形的单层细胞球发生内陷，通过内陷形成了一个含有新腔—原肠（archenterom）的双层结构。最初内陷形成的圆形边即是胚孔（blastopore）。海鞘的原肠作用即属于这一类型。在这样的胚胎中，原肠向前伸展与一个称为原口（stomodeum）的小凹陷接触，并与之融合，通过这种方式形成了海胆长腕幼虫的"口"。原肠原来的胚孔仍保留，成为幼虫肠道的"肛门"。在这些胚胎中一旦发生原肠作用，就开始形成间充质细胞，并从内陷的囊胚腔内壁脱落游离下来。这些初级间充质细胞促使钙质骨针沉积，形成了幼虫的骨架。在内陷原肠的前区产生了另一群间充质细胞。间充质细胞的丝足是延伸物帮助了原肠作用过程，这些延伸物横穿包在囊胚腔中的粘多糖基质，与囊胚的内壁结合，并通过收缩把原肠向内拽（Gustafson和Kinnaider 1956;Gustafson和Wolpert 1961）。说明原肠内陷与间充质细胞谱系内部增殖之间的联系有着重要的意义（关于海胆原肠作用的详细论述可参见Gilbert 1991）。

脊索动物的原肠作用　这种原肠作用的最简单的形式见于文昌鱼（Amphioxus）（Branchiostoma），正像海胆一样，原肠是通过球形囊胚内陷形成的（图3.2）。但是它又与海胆中的情况有所不同，在其内陷过程中，与原肠形成的同时，中胚层和内胚层的预定区由囊胚表面移到内部，也没有游离的间充质细胞向囊胚腔中增殖。在原肠作用结束时，原肠的顶和上壁是由中胚层形成，而腔的其余部分则由内胚层包围；原肠胚的中胚层即脊索中胚层（chordamesoderm）与其上覆的外胚层接触，并诱导其形成神经管（neural tube）。然后，内胚层的边缘（在脊索中胚层侧面）向中部伸展，在中线处相遇并融合，其上方形成了一条独立的棒状脊索（notochord），其下方为真正的肠（enteron，胚胎肠道）的顶壁。同时，一系列中胚层内陷形成了分节的体腔囊，由它们延伸融合形成了体腔（图3.2）。虽然文昌鱼发育的这些阶段可作为大多数脊椎动物早期发育的良好模型，但必须记住的是，其分节排列的体腔囊的形成却独具特征。而且，文昌鱼不形成真正的头结构，它的排泄系统的基本成分为焰细胞

脊索动物早期发育Ⅱ原肠形成、神经胚形成、基本胚体图形。

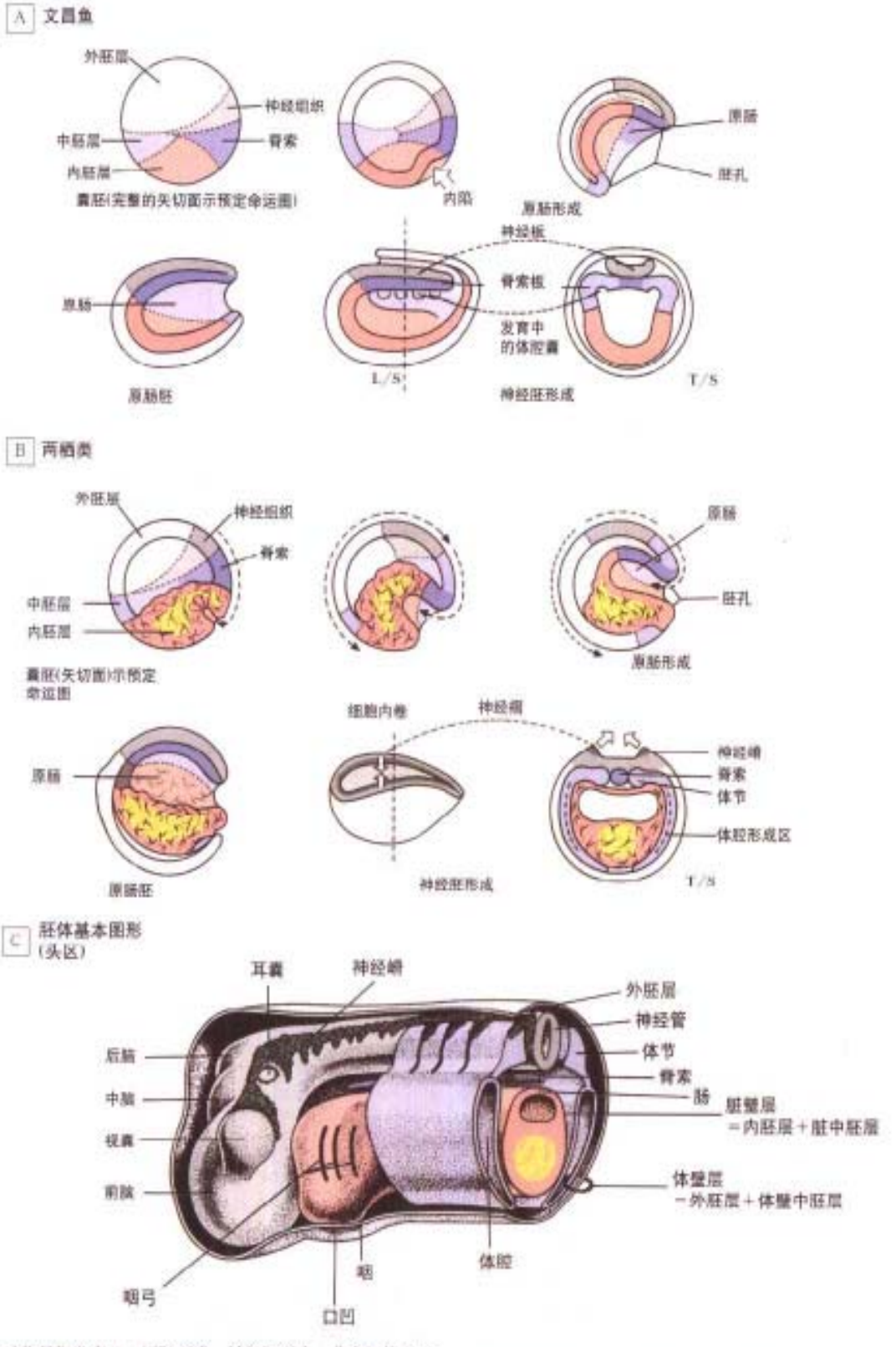

图 3.2 脊索动物早期发育Ⅱ：原肠形成、神经胚形成、基本胚体图形。
A－B. 早期发育比较。文昌鱼（A）和两栖类（B）的原肠形成、中胚层形成和神经胚形成。C. 修饰的脊椎动物胚胎基本结构，示神经嵴间充质的起始配置。（仿 Waddington 1958）

(solenocyte)。这种细胞与扁虫的焰细胞(flame cells)极为相似(Goodrich 1930)。此外，没有看到神经嵴(neural crest)，而神经嵴是脊椎动物发育的明显特征，这说明脊椎动物可能为二源性起源(Lovtrup 1974)。

两栖类原肠作用 两栖类动物为脊椎动物的原肠作用提供了良好例证。这一过程包括囊胚的前决定区(predetermined regions)经胚孔内褶。胚孔最初呈新月形，只有胚孔背唇；后来侧部边缘生长，形成U字形，随之出现腹缘；最后胚孔在植物半球表现为一环形洞。两栖类的囊胚在动物半球上一般有两层细胞，包括近赤道的四周边缘区，植物半球则充满了含有大量卵黄的细胞。动物半球的两层细胞在胚孔处均内卷。脊索中胚层细胞从外面经胚孔背唇移进内部，中胚层则经侧唇卷入，同时中胚层和预定内胚层经腹唇被动内移。

两栖类的两个主要类群(有尾类和无尾类)在变化细节上有着重要不同，这与预定中胚层的精确定位有关，也反映两栖动物纲的二元性起源。有尾两栖动物(水螈和蝾螈，如Amblastoma)的预定中胚层定位在囊胚表面，无尾两栖动物(蛙和蟾蜍，如爪蟾，Xenopus)的预定中胚层则直接定位于外层细胞的下面，定位的区域与有尾类的对应(Keller 1975; 1976)。图3.2列出了原肠作用的分纲图和在一典型有尾类中产生的结果。胚孔背唇的位置用带色的小凹陷表示，大致位于边缘带与充满卵黄的植物极细胞交界处。形成原肠的内卷运动是在预定内胚层区中的灰色新月区开始。头内胚层内卷后，是脊索中胚层内卷，接着是体节和侧板中胚层。这种运动逐渐波及到整个胚孔，胚孔只不过是细胞从表面移入内部的动态变化的形态表现。卷入的脊索中胚层位于原肠顶，其两侧向中线收缩，而头尾向则由于插入细胞而延长(Keller 1984)。其余的中胚层进入外面的外胚层与内部的内胚层之间，内胚层最终成为原肠最里面的衬层。所谓的"中胚层套层"(mesodermal mantle)的侧部是按其在囊胚表面的预定命运而有序排列。

背唇处首先卷入的成份形成索前板(prechordal plate)，它由中胚层和前肠内胚层组成。两栖类的体腔是由中胚层中的腔隙形成，没有像文昌鱼中的那种体腔囊。一旦脊索中胚层形成了原肠顶，马上就诱导其上方最近邻的外胚层形成神经板(neural plate)，神经板边缘卷起融合，便形成了神经管。所有脊椎动物胚胎，在神经胚形成之前，神经嵴细胞存在于神经板与外胚层表面之间。(关于两栖类原肠作用；详见Gilbert 1991)。

爬行类和鸟类的原肠作用 爬行类和鸟类的卵含有大量卵黄，这不仅限制了卵裂形成胚层，而且也严重限制甚至完全阻止了原肠的形成。在卵裂结束后，所形成的胚层由两层细胞组成，上面的为上胚层(epiblast)，下面的为近邻卵黄的下胚层(hypoblast)。例如在两栖类中形成球形囊胚的前决定细胞，这时在扁平胚盘的上胚层中呈二维分布。原肠作用的外部标记是在胚胎表面上形成原条，原条是上胚层细胞沿背中线内迁形成的。由于原条是预定中胚层和内胚层由上胚层向内部迁移造成的动态结构，因此羊膜动物的原条是两栖类胚孔的同功结构。爬行动物在原肠作用时，原条头端细胞内陷，形成一管状结构。此结构完全是由中胚层围成，称为脊索中胚层管，它相当于两栖类的原肠。虽然大多数鸟类胚胎中在原条头端有一个带小窝的细胞团，称原结或Henson结(Henson's node)，但不很明显，脊索中胚层细胞由此处内迁到外胚层的下方，故可看做是一个遗迹。

哺乳动物的原肠作用 爬行类和鸟类的卵含有大量卵黄，其胚胎的原肠运动也适应这种卵而有其特点。哺乳动物由于是胎生，卵的体积发生次级减小，尽管如此，它的胚胎仍保留了原肠运动。哺乳动物胚泡的内细胞团转变成双层的胚盘，胚盘由上胚层和下胚层组成(与鸟类胚胎的类似)，相当于其它脊椎动物胚胎卵裂结束(囊胚阶段)时的情形。原条在上胚层表面出现，预定胚胎内胚层和中胚层细胞从上胚层经原条内迁到其余表面外胚层下方相应的位置。

很显然，爬行类和鸟类的胚盘原肠作用机制取代了两栖类通过球形囊胚内陷形成分层胚胎的机制，其中某些机制也在哺乳动物原肠作用中保留了下来。后者的原肠作用通过细胞内迁形成的结构，其形态有所不同，因为无论是卵壳内发育还是子宫内发育都普遍产生了胚外结构(见下文)。在许多方面，如从一单层上皮衍生出胚胎、原条的诱导、间充质细胞的产生等，都不同于原始类型的原肠作用。

胚外膜—羊膜动物的进化 在爬行类动物，含有大量卵黄的卵由卵壳包围在一个封闭的环境内。胚胎在这种环境中发育，不仅产生了与胚体发育有关的外胚层和内胚层，而且也围绕卵黄产生了这些胚层的延伸物(膜)，这种膜可协助运输营养物、在胚胎与卵壳之间传递气体，还作为肠道延伸物在胚外贮存废物，并为胚胎发育提供水环境。这就是胚外膜(extraembryonic membrane)。

四种基本胚外膜的发生 卵黄囊和尿囊来源于胚胎内胚层和脏中胚层(splanchnopleuric mesoderm)，并与之相连。它们与胚外血管相连接，因而产生了一血管脏壁层(vascular splanchnopleure)。当有卵黄时，血管化的卵黄囊包围和运送贮存的营养物质。尿囊起贮存排泄物的作用，它与绒毛膜一起形成了呼吸膜。羊膜和绒毛膜是由胚胎外胚层和体壁中胚层发育而来，并与之相连，它们形成无血管的体壁层(avascular somatopleure)。羊膜和与之相连的绒毛膜提供了水环境、物理保护和在次级血管形成后与外界进行呼吸交换的装置。绒毛膜的次级血管化是通过其内面与其它结构结合或融合而实现的，因物种的不同而结合或融合的结构也不同，有的与正常扩张的卵黄囊融合，有的则与部分或完全倒置的卵黄囊结合，有的与不同扩张程度的尿囊结合。胚外膜的产生是生物进化的产物，爬行类、鸟类和哺乳类总称为羊膜动物。

产卵的羊膜动物，如许多现存的爬行类、所有鸟类和原兽类(如鸭嘴兽)，其胚外膜的发生如上所述。随着胚胎的发育(图3.3)，从胚胎头、尾和侧区的外胚层长出褶，形成羊膜、褶在胚胎背面融合，形成羊膜囊，囊腔内为分泌的羊水。

卵滞留在母体内并进行胚胎发育，是为胎生。最初的生物学意义是保护卵不受食肉动物的侵害。后来卵黄丧失，结果在胚体与母体之间建立了有效的生理联系，从而发育出由原先存在的胚外膜结构成分和母体组织组成的胎盘(placenta)。后兽哺乳动物(有袋类)在子宫内发育出一卵黄囊胎盘，此胎盘是在卵黄囊脏层与母体子宫内膜之间建立联系的基础上产生的。但是靠这样形成的胎盘所支持的妊娠时间很短，因此这些动物的幼仔很不成熟就得出生，处于"幼

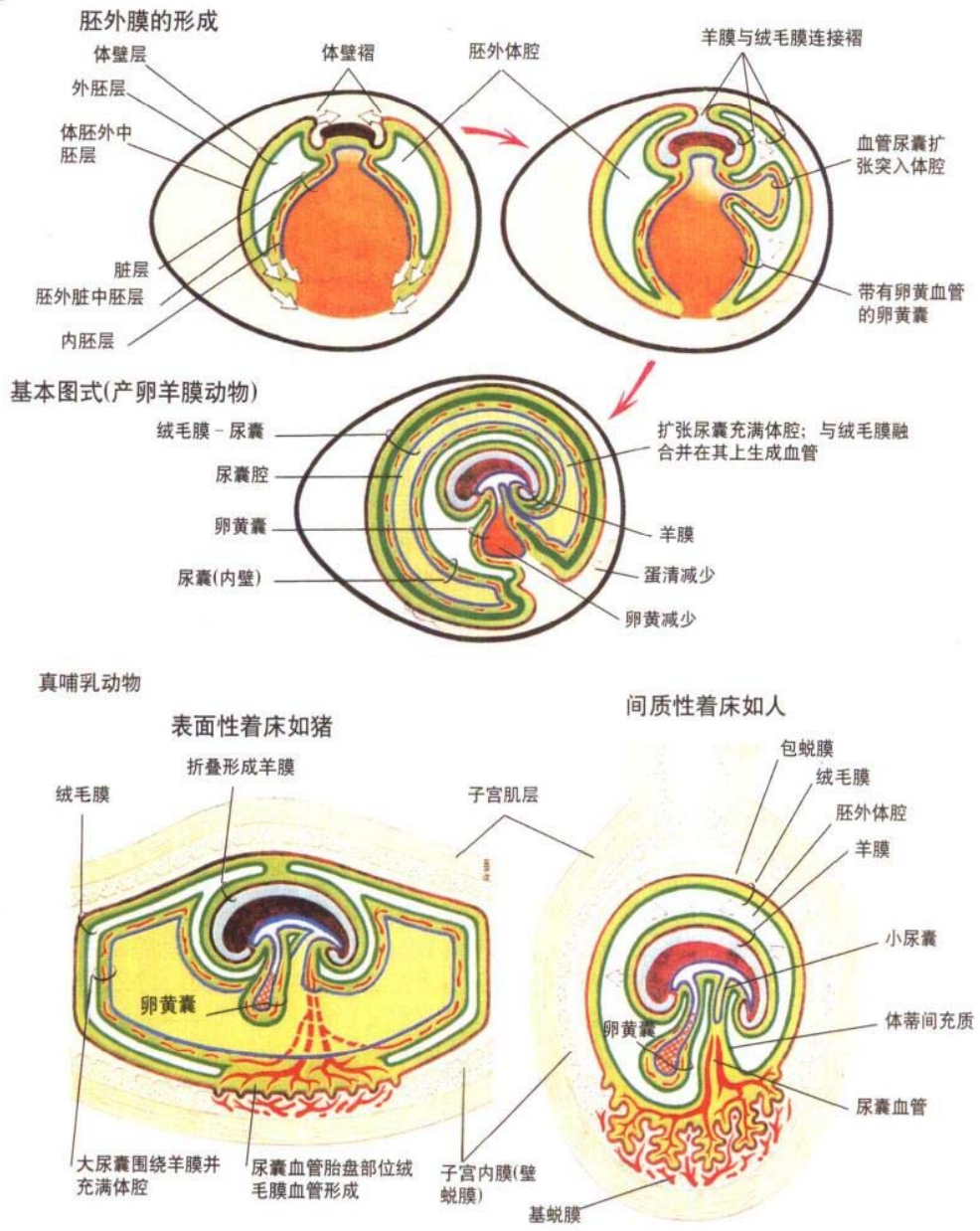

图 3.3 胚外膜形成方式系列图解。可对产多黄卵的羊膜动物（如鸡）与带有大尿囊行表面性着床的真哺乳动物（如猪）和带有小尿囊行间质性着床的真哺乳动物（如人）进行比较。注意，在各例中均形成卵黄囊血管。在具有扩张尿囊（鸡、猪）或其同源物（人）的情形中，与小尿囊突相连的体柄中胚层带有尿囊血管，后者使覆在上面的绒毛膜形成血管。绒毛膜贴附于卵壳或子宫蜕膜。

虫阶段`、肺、嘴和上肢早熟，使新生幼仔得以爬入袋中，吸到乳头。但是，后肢与身体的其它系统一样仍处于胚胎阶段。

真兽类哺乳动物不再像鸟类那样将尿囊循环用于呼吸，而是将尿囊循环改建为脐循环。尿囊血管在胚胎的绒毛膜特化区和母体循环之间形成了血管联系，这就是胎盘。在这里不需把各种胎盘都一一介绍（见本篇下文），仅就表面植入（superficial implantation）和间质植入（interstitial implantation）予以说明。表面植入是一种原始状态的植入，如猪；后者是最先进的植入方式，如小鼠和人（图 3.3）。胚外膜与小鼠和人的胎盘在局部解剖上截然不同。

着床时，胚泡的外层（滋养层）有两种不同的细胞排列，一种为细胞性的细胞滋养层（cytotrophoblast），另一种是外侵入性的合胞体滋养层（syncytiotrophoblast），后者为多核的细胞质团，可引导胚胎植入母体子宫内膜。后来，来自内细胞团的胚外中胚层形成了贴在细胞滋养层内表面的一层，从而形成了三层式结构，称为绒毛膜。

在胎盘哺乳动物中，胚外膜的发生早于胚胎组织，以一种新的方式保证胚胎的存活。绒毛膜具有多种功能：产生激

素维持母体子宫内膜的妊娠状态、产生细胞支持靠近胚胎的母体血管、抑制母体对植入胚胎的免疫反应、影响母体发生相应变化、如乳腺发育和泌乳。

绒毛膜的各种功能对于保证胚胎存活极为重要，因此哺乳动物的早期发育与胚外膜的发育和胎盘的建立密切相关。哺乳动物胚胎组织的发育时程要迟后于鸡胚也与此相关（图3.32）。鸡是受精后24小时产卵，并开始孵育，其发育阶段按在39.4℃下计，孵育约20小时后脊索形成，但羊膜要到60小时才形成。人胚羊膜形成的相对时间比任何其它动物胚胎都早，10.5天左右便已形成，而脊索则形成较晚，约在16天左右。

初级胚胎发生 原肠作用通过把囊胚或胚盘表面的细胞群移入内部和把脊索中胚层与外胚层并列起来，从而构成了一系列发育过程，最初的这些过程称为初级相互诱导作用（primary inductive interaction）。这一相互作用启动了形态发生（morphogemesis），在这一阶段建立了所有脊椎动物都普遍存在的基本中轴结构（basic axial structure）。还有许多变化也几乎同时发生。胚盘背面与脊索中胚层相接触的外胚层变扁，形成了神经板，侧面以褶为界。神经褶隆起，并沿中线愈合，在中央形成神经管（neural tube）。两侧的另一些神经细胞群不参加褶的融合，在外侧形成神经嵴和外胚层基板，它们是中枢和外周神经系的前体物。在神经管下面的中胚层沿中线形成脊索，侧部的则分节成体节（somites），体节按头尾方向逐步发生。内胚层在中胚层下方形成一连续层，中胚层细胞增殖并向侧方迁移，在上面的外胚层与下面的内胚层之间形成一层。在体节外侧的中胚层分裂成两层，中间隔有胚内体腔（intraembryonic coelom），体腔表面的中胚层细胞转变为间皮（mesothelium）。由表面的外胚层、下方的间充质和间皮（衬于胚内体腔上的上皮层）组成胚体壁，此区的间充质和体腔上皮即间皮称为体壁中胚层；内胚层下方的间充质和间皮称为脏壁中胚层。在体壁中胚层与脏壁中胚层的接合部发生了分节排列的生肾成分（nephrogenic elements），称间介中胚层。

在发生这些变化的过程中，胚胎延长，可区分为躯干和头区。脑的迅速生长促使头部折屈，胚盘的侧壁也卷折并在腹面会合，于是形成了可辨认的胚胎外形。在头部发生折屈之后，肠道即可划分为前、中、后三部分。在羊膜动物，中肠通过卵黄囊蒂和卵黄囊相连，后肠则由尿囊柄和尿囊相连。后来出现了可将神经管区分为前、中、后脑的标记，与此同时神经嵴细胞（neural crest cells）开始增殖，并向内部迁移，离开了起源部位（表面外胚层与神经外胚层之间的褶处），在躯干部形成神经细胞群，在产生鳃弓（pharengeal arches）的头部形成间充质群。

在此时期结束时，各类脊椎动物胚胎的同大于异。尽管其卵的大小和卵裂模式都不同，而且原肠作用也有明显差异，但最终产生的躯体格式却极为相似。这种相似性一直持续到器官发生（organgenesis），此后便出现了结构差异，因为不同属的发育格式发生了分歧。至于个体差异则有待专门研究。

胚胎的趋同现象 Von Baer（1825）（见本篇上文）早已认识到，所有脊椎动物都要经历一个从总体上看极为相似的胚胎发育阶段。这一阶段出现在上述的初级胚胎发生之后，其特征是具有鳃器，故称为咽胚阶段（pharyngula stage）（Ballard 1971，1976）。这时的基本特点是：有三条特定的体轴，即头区大的中线神经管、中线心脏和中线肠道；围绕肠道头端有几对鳃弓；两侧结构对称。除外形相似，胚胎的大小也相近，大多数脊椎动物胚胎在此阶段的头尾长度平均约7～8mm。但是胚胎发育到这一阶段所用的时间很不同，例如鸟类需要4～5天（约在39℃下发育），哺乳类则需4～5周。爪蟾（一种两栖类）发育到相应的阶段（23℃较低温度下）仅需2～3天。

尽管在咽胚阶段之前的发育过程差异很大，而且所占用的时间也很不相同，但是在系统发生与个体发生的关系方面，还是朝着趋同方向发育的。咽胚阶段可以看做是发育和进化的主要限制时期。这种观点可以用不同发育时期胚胎细胞间的相互作用来解释。在早期发育过程中，细胞间很少相互作用，可发生相互作用的局部区域极少，因此胚胎发育自由，变化不受限制。同样，在器官发生过程中，虽然随着系统和器官的发育也发生了许多局部相互作用，但有许多结构域很少发生域间相互作用。但是，在咽胚阶段却发生了许多关键性的细胞相互作用，最重要的是，结构域之间发生了相互作用。这种域间相互作用对各器官系统施加了重要的发育限定，因而这一发育阶段在脊椎动物之间高度保守。这个最大的限定时期称为发育进化沙漏（developmental evolutionary hour glass；沙漏为一种古代计时装置，上下粗、中腰细，中腰可限制沙的流速—译者注）（图3.4）。此时期的胚体复杂性增加，而且如果胚胎尚存活，那么这一时期就是胚胎作为一个整体进行活动所必需的最后阶段。在这一阶段之前或之后的发育阶段中，进化过程可发生对脊椎动物基本结构无伤害的变化，但是发生在咽胚阶段的变化则是致命的。

个体发生的变化通过各种机制和积累可引起系统发生变化，例如某一或某些结构的胚胎来源发生变化、确定结构的胚胎过程发生变化（如图式发生机制的变化）、发育顺序的变化及发育事件的时程发生变化等。甚至一些小的胚胎过程的变化即可造成成体形态和功能的很大变化。这是跳跃进化学说（saltatory evolutionary theory）的基本依据。因此人们认为，一些重要的形态学变化会突然出现在化石记录中，与渐进变化相反，化石记录表现出了形态学特征。因此，发育构成了一切进化学说和进化研究的基础（关于发育与进化之间的关系的详细讨论可参阅Hall 1992）。

‘今天我们所说的系统发生的一切都曾是以往的动物个体发生本身。而个体发生则是初级的、次级的、普遍的现实存在。我们离开了个体发生，又回到了个体发生。从历史的角度看，系统发生只不过是个体发生线性顺序的代称。’

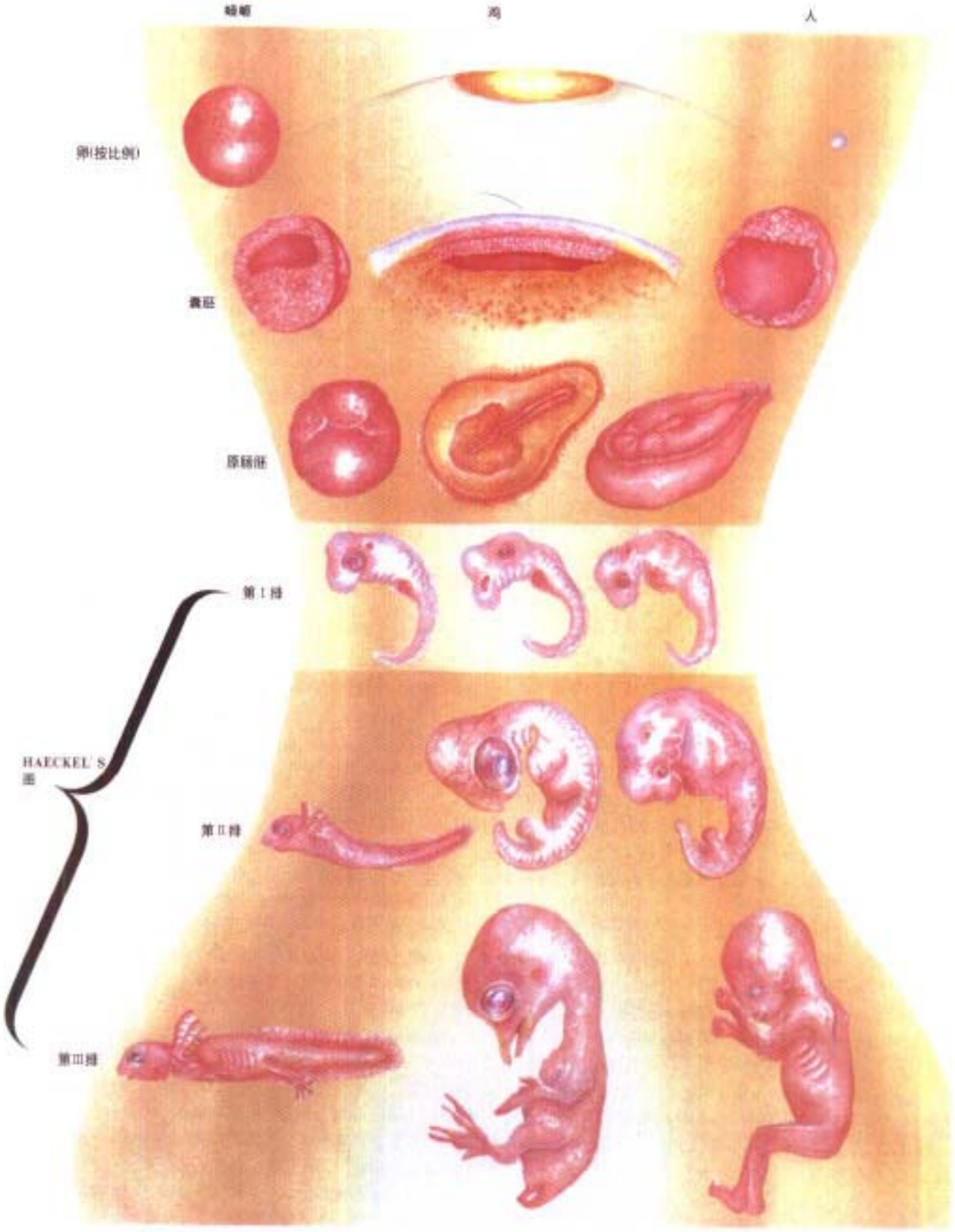

图3.4 发育进化沙漏。图中6列图列出3种脊椎动物卵在发育开始时的不同大小，囊胚阶段最早细胞谱系的不同结构和原肠形成的差异（在人胚，去掉了羊膜，以显示胚胎表面）。第4列示咽胚阶段：胚体图式形成时，胚胎间具有明显的相似性；此后（第5和第6列）胚胎逐渐不同。胚胎相似时期被认为是最大发育限制时期（见正文）。（经同意引自 Elinso 1987）

发育生物学简析

胚胎发育的综合分析涉及到生物科学的方方面面，特别是涉及到细胞的结构与功能，以及基因活动和基因调控的分子基础。如果记住各发育系统的细胞基础，这并不为奇，但是也不要忘记研究胚胎发育所走过的道路。最近几年已在基因活动和细胞生理学方面取得了重要的研究进展。

动物发育最重要的问题是了解从简单的卵产生细胞多样性的机制，以及专一发育模式和精确的形态外形是怎样形成的。当然，作为发育机制，这些问题在其它发育系统中也存在，例如植物发育、再生和创伤愈合、组织变形、转移（metastasis）和衰老等现象。在本书中，胚胎学被看做是发育生物学这门大学科的一部分。在与所有系统普遍相关的上述问题方面，发育生物学基本上已取代了胚胎学。目前发育生物学所使用的研究技术有电子显微镜术、显微外科操作、免疫细胞化学和专一基因表达探针等。有时会出现所选用的方法似乎偏离了原来的研究目的，总的来说一套技术往往是用来研究某一特定的问题。重要的问题在于，对任何一项研究不仅要看其总目标是什么，更要看其在选定的领域中需要回答的确切问题是什么。在有些情况下还要考虑到伦理问题，例如在对胚胎进行显微手术或基因转移实验时就会遇到这种情况。

要对动物发育进行实验分析，首先要对所研究的胚胎有一个准确详细的了解。胚胎学能作为一门独立的学科出现，是与光镜相关技术的改进分不开的，这些技术进步可使人们对胚胎组织及其进行性的发育命运做出准确定位。后来电镜技术的应用又大大加强了在细胞水平上的认识。现在甚至可在分子水平上进行研究，例如利用免疫组织化学和基因探针等技术进行的研究。几年以前，学者们把这些技术和显微操作技术结合起来，从而对一些发育问题有了更深刻的了解，例如胚轴的建立（见本篇下文）、头部形态的复杂性、头部和躯干部基本模式的形成等。

现在我们所拥有的普通胚胎发育图主要是对少数几种动物的研究所取得的结果。总的说来，我们原来所选用的研究材料是容易取得并容易观察的材料。后来，人们选材的要求更加严格，不仅要求选用那些已经有了基本认识的动物胚胎（如鸡、爪蟾、果蝇、小鼠），而且还要求能符合发育生物学的现代研究趋势。这种只集中研究有限的几种动物类型的偏向，过去（如Needham 1959）和最近（Raff 1992）都受到了批评。人们开始重新重视对进化与发育的关系的研究（Gould 1977; Lovtrup 1984; Hall 1992），因而对多种多样的动物进行研究的价值也就重新显现出来。

实验胚胎学的历史回顾

今天发育生物学家所关心的主要领域仍然是过去胚胎学家所感兴趣的课题，例如卵是怎样产生了胚胎？细胞分化的基础是什么？形态发生都涉及到什么因子？发育与进化的关系是什么？在本篇下一节将介绍这些问题的最新研究进展和所提供的一些满意的答案。在这里我们只概括地介绍利用实验分析方法所作的重要的早期研究工作，这些工作对胚胎发生的机制取得了基本认识。

20世纪上半叶设计出了许多技术，如显微操作术、移植、胚胎组织片段的转移和切除，同时也对保存实验材料的方法进行了必要的改进，这些技术将在下面介绍。此时期末又开始了一个新的实验研究时期，包括核移植技术和利用更精密的方法追踪胚胎细胞的运动和分布。

先成论和渐成论 看起来很简单的卵如何产生出极为复杂的胚胎，对这一问题的解释已争论了几个世纪。支持先成论（preformation）的学者认为，卵含有一个微型的成体，发育只不过是这一预先存在的结构的生长过程。另一些主张渐成论（epigenesis）的学者则认为，胚胎是由很简单的结构逐渐发育而来，在某些方面类似于植物的叶芽和花芽的展开。发现血液循环的著名学者Harvey（1578～1657）就是一位渐成论的早期支持者，他是根据对鸡胚发育的观察提出的看法。现在看来，Harvey的“一切来自卵”（ex ovo omnia）的格言是非常有远见的。他的更实际的观点是“鸡蛋不值钱，随时随处都有”。在先成论者当中，卵源论者（ovists）与精源论者（spermists）之间又展开了针锋相对的争论，前者主张卵内含有一个预先形成的胚胎，而后者则主张是精子含有胚胎。实际上从亚里士多德（Aristotle）时代起，就武断地认为精液是启动发育的主动要素，被动而平凡的卵只为胚胎发生提供物质。在一个男性居统治地位的社会中，精原论者占了上风，以致早期的一些显微镜学者们竟相信他们真能在人的精子中找到“小人”（homunculi），而且还画出了所想像的小人特征。最后，根据不带偏见的认真观察，渐成论观点获得了大家的普遍接受。但是先成论仍有保留的余地，因为基因组中含有维持专一发育所必需的分子信息，而且许多卵还含有预定的细胞质成分，因此先成论的观点仍有存在的价值。事实上现在已不再把这两种观点看作势不两立的。现在的看法认为，这两种观点不仅是互补的，而且是密不可分的（最近的讨论见Hall 1992）。

直到19世纪末只有少数胚胎学家采用分析的方法研究动物发育。重要的是，对发育的最早（卵裂）阶段所作的一些简单实验，为否定先成论提供了结论性的证据。最初Roux（1888）证明，在两个细胞的蛙胚中破坏一个细胞，就会只产生半个胚胎。后来的研究工作是把两个细胞完全分开，所得的结果有两种情况，一种情况是形成了两个完整的但每个只有半个胚胎大小的胚胎；另一种情况是两个分开的卵裂球中只有一个形成了一个完整的胚胎，另一个则形成了一团未分化的细胞（图3.5）。两种方式的卵裂球分离实验的结果截然不同，这决定于第一次卵裂面与灰色新月区（在受精时形成）的关系（见本篇上文）。如果在第一次卵裂时，平分了灰色新

月区，则会产生两个完整的胚胎；如果第一次卵裂时灰色新月区分配到一个卵裂球中，另一个无灰色新月区那么就只产生一个完整的胚胎。这种结构成分的重要意义将在下面结合'组织者'（organizer）的发现一并讨论。

Hans Driesch（1891）利用海胆卵在2个和4个细胞阶段作了分离实验的补充研究，结果显示，分离的卵裂球产生了半个或1/4个大小的幼虫（图3.5）。虽然Driesch声称，甚至可从8个细胞阶段分离出的卵裂球得到小的幼虫，可是后来的工作却不支持这一见解。Driesch根据其实验（1921）提出了他的纯理论观点，即认为含有一种活力（vitalism）要素。现在看来这种观点是不可接受的。这种理论认为，卵细胞质的每一部分都是等能的，因而要逐渐形成一个复杂的胚胎非通过一种非物质力量把这些基本物质加以组织不可。他把这种组织原理称为生命原理(entelechy)该字。(entelechy)来源于希腊语，是灵魂(soul)之意，是亚里士多德(Aristotle 384～322 BC）哲学思想的核心。实际上这也是亚里士多德本人对动物发育看法的关键所在，他把动物发育看做是相关联的物质事件的连续变化，这些事件的组织和驱动要靠非物质的、无所不在的灵气。

卵裂球的潜能 对两栖类和海胆的研究证明，开始的卵裂球具有形成完整胚胎的潜能，因此卵裂球具有很强的调整能力。卵裂球的结构化程度不高，这种现象坚定了这样的看法，即先成论是无根据的。有一些动物的卵（海鞘、环节动物、软体动物）具有或者在受精时变得高度结构化。这类'镶嵌卵'（mosaic eggs）的早期卵裂球分离后，可产生与严格限定了的细胞谱系相一致的部分胚胎，但即便在这种情况下也能证明具有一定程度的结构调整。

海胆的头两次卵裂是纵裂，卵裂面相互垂直，但并不横切动物－植物极卵轴，而是包含卵轴。此卵轴受到了Hörstadius（1939）的高度重视，他在8个细胞阶段把胚胎分割成上、下两半（横切动物－植物极轴），不产生半个大小的完整幼虫，却产生了两个完全不同的胚胎衍生结构（图3.5）。Hörstadius主张，卵的动物极成分与植物极成分之间存在着一种相互制衡的作用，这种作用对幼虫的协调发育是必要的。他用了一系列很精彩的组合实验证明自己的假说，组合材料取自早期卵裂阶段胚胎的动物极和植物极的片段。

此后，许多研究集中到了关于卵裂过程中建立起的卵的内在轴结构的重要意义方面。这些研究证明，许多动物具有轴结构，它与决定专一细胞谱系（爪蟾、海鞘）的各种因子的分布有关，而且它也为发育中的机体（如昆虫）建立头尾线性结构模式奠定了基础。但是用实验可证明的极性和由极性决定的细胞谱系的早期分化却不是各类卵都具有的特点。值得注意的是，哺乳动物的卵在大小和外观上都与海胆卵相似，但不具有相应的极性结构。在哺乳动物中，细胞谱系的决定要推迟到挤紧的8细胞阶段（见本篇下文）。

核质相互作用—核移植 进行性的核质相互作用为胚胎发育机理提供了满意的解释，这一中心概念在20世纪早期即已被普遍接受。Morgan（1934）将这一概念格式化了，体现为以下几项内容。最初，等能的（遗传上等效的）核在发育中被分配到异质的细胞质（heterogeneous cytoplasm）中，细胞质环境随即改变核的遗传活动，被改变了的核活动又改变着周围的细胞质，如此相互作用引起胚胎细胞随着发育而逐渐分化。上述的实验说明，卵含有异质性细胞质，这些细胞质有能力改变早期卵裂核的活动。下面介绍的核移植实验是要解决核的等效性和细胞环境所引起的任何变化的持久性问题。

Spemann（1914）用头发襻结扎一新受精的蝾螈（newt）卵，进行卵核转移实验。结扎把合子核限制在半个卵中，但并不妨碍分裂到16～32个细胞。在此阶段将一个卵裂球核放入卵的无核部分中，这部分卵随之发生卵裂，并且在有些实验中形成了第二个孪生胚胎。虽然正像预料的那样，结扎方向与灰色新月区的相对关系会影响实验结果，但是实验却明确证明，两栖类胚胎的早期卵裂球核是等效的(equivalence)。这就是说，如果实验操作没有伤及核的话，这些核中的任何一个都可与卵细胞质协同安排整个发育程序。超过早期卵裂阶段的核是否还保留这种能力呢？对这一问题，两栖类核移植实验已给出肯定答案。

最初，动物细胞核的分离和机械转移技术是用变形虫建立起来的（Commandon和De Fonbrane 1939；Lorch和Daneilli 1950）。Briggs和King（1952）采用类似的技术对蛙作实验，将囊胚和原肠胚的核移入去核卵中，获得了各种结果，包括许多异常胚胎，然而重要的是，有少数几个胚胎发育完全正常，并发育成活的蝌蚪（图3.5）。这一工作又进一步延伸，进行了系列核移植，核是取自最初移植体的囊胚到神经胚阶段的细胞（King和Briggs 1956）。所得到的核移植群体表现出持续生存的正常模式，有的产生了高比例的正常胚胎。很明显，甚至在限定分化（Committed differentiation）的细胞中仍有一定比例的胚胎核保持着全能性。Gurdon（1960）和他的同事们利用南非爪蛙（Xenopus laevi）（Xenopus属负子蟾科，应称为爪蟾——译者注）利用紫外线去除卵核，同时使用具有确定遗传标记的核，以将宿主核与供体核区别开来。他们的实验肯定和扩展了早期的工作，证明蝌蚪肠上皮细胞的核经过系列移植后，能产生几个活的胚胎（Gurdon等1962）。甚至用成体爪蟾上皮的角化细胞的核，经过移植和系列转移也产生了活的蝌蚪（但最终死亡）（Gurdon等1975）。我们可以设想，这些在两栖类胚胎上所做的实验为哺乳类（包括人）的克隆（cloning）即无性繁殖开辟了一条道路。最近的工作（McGrath和Solter 1984）表明，这种可能性已不太遥远。

原肠作用的意义 虽然关于原肠作用的动态性质和它与中胚层形成之间的联系在许多早期的论述中早已有所提示，但是关于脊索动物原肠作用的现代观点仍是来自本世纪早期的实验工作。现代的观点认为，协调的细胞运动引起中胚层与其上面的外胚层相互作用，并导致轴结构的发育。正是在这一时期发明了几种重要的显微外科技术和细胞标记技术。

Vogt（1929）利用活体染料如Bismarck棕和中性红浸染两栖类囊胚表面，证明其表面的一定区域在原肠作用中移入内部。特别是预定脊索中胚层在形成原肠时主动经胚孔背唇和侧唇移入，而预定内胚层则是经腹侧被动拖入（图3.6）。Graper（1929）用活体染料结合缩时摄影技术进行研究，发现早期鸡胚的上胚层细胞也有类似的迁移。后来这一先驱性的工作又得到了改进，例如Spratt（1946）的工作采用了鸡胚盘体外培养技术。这些技术可对脊索动物囊胚表面的预定

发育的实验分析 I

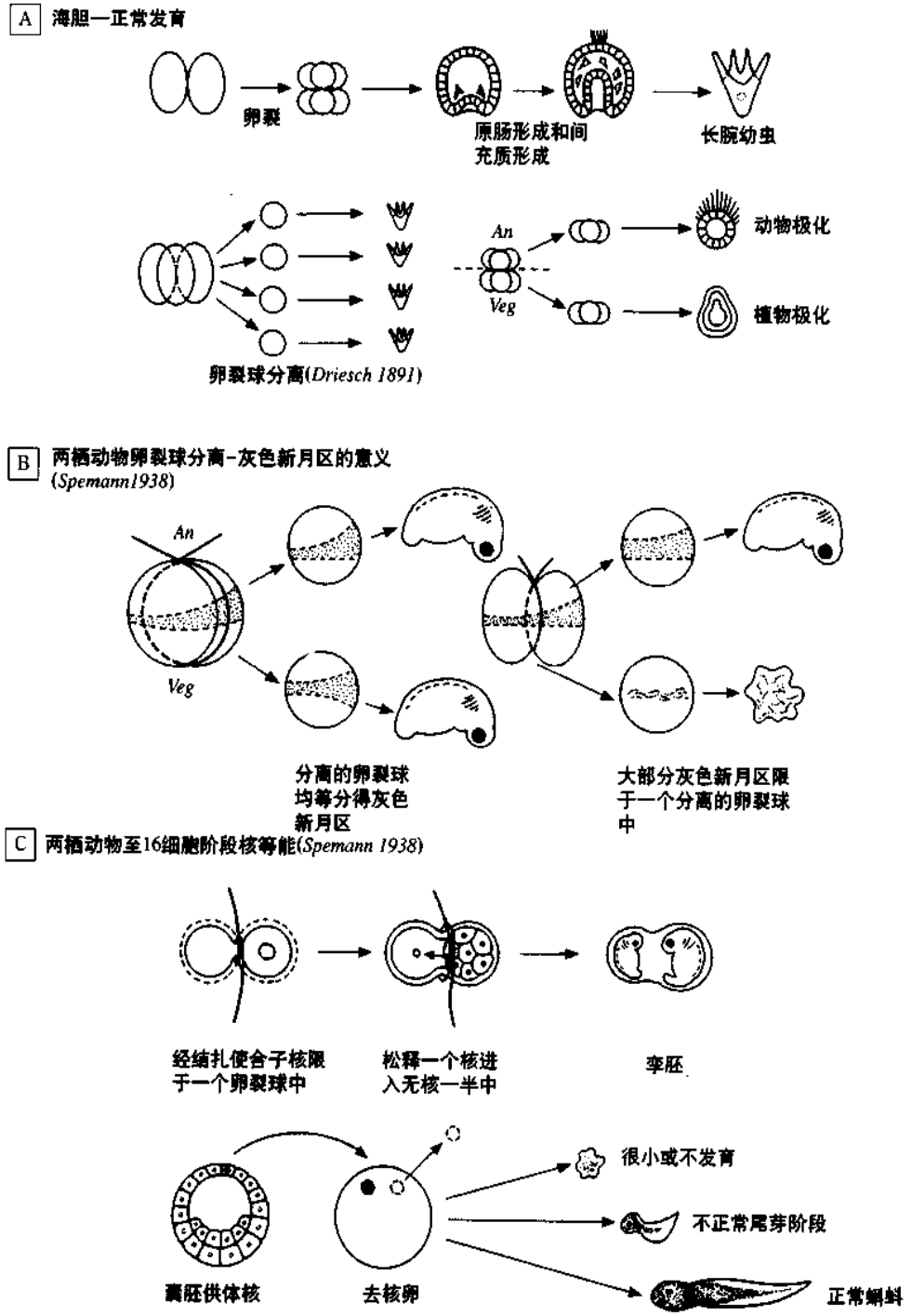

图 3.5 发育的实验分析 I：早期工作。基础观察操作过程。A、B. 卵结构的重要性（Driesch 1891; Horstadius 1939; Spemann 1938）。C. 早期卵裂球核的等能性（Spemann 1928）。D. 核移植（Briggs 和 King 1952）。

区（将来产生特定组织的区域）或胚盘上的对应结构详细作图。原肠作用可以看作是在胚胎发育的奠基阶段能保证这些区域在正确的时间迁移到正确位置的过程。

原肠作用是脊索动物产生典型轴结构的先决条件，与两栖类胚胎胚孔背唇相关的组织者（organizer）的发现，显示出了原肠作用的重要性。Spemann（1914）在这方面作出了重要贡献，他从蝾螈胚胎的胚孔区取出一小片组织移植到其它部位（例如背唇的对面），结果产生了一个次级胚轴（secondary embryonic axis）。因为移植物的量比诱导出的结构要小，说明既有移植物也有宿主组织参加了次级胚轴的

形成。这一实验的精彩之处还在于他采用了异种移植技术，即背唇是取自一种蝾螈，而被植入的早期原肠胚则是另一物种，这两个物种的细胞可根据不同的色素含量区别开来（Spemann和Mangold 1924）（图3.6）。组织者的发现成功地开辟了许多研究领域，例如在鸡胚的原条阶段（primitive streak stage）发现了一个同功区（亨氏结，Hensen's node）（Waddington 1932）。关于组织者化学性质的探索却毫无结果，最后甚至发现无机物也能在原肠胚的外胚层中诱导出神经结构。首先是Spemann和其他学者的工作创立了初级胚胎诱导（primary embryonic induction）这一观点，即通过原肠作用造成了原肠顶与其上面的外胚层接触，诱导形成神经板和相应的中胚层轴结构，这些中胚层位于预期中枢神经系统（CNS）的下方，这是预定脊索中胚层从上胚层完全内陷的结果。内陷开始于两栖类胚胎胚孔背唇和其它脊索动物的等同结构出现的时候。图3.6列出了几个简单的实验，证明脊椎动物发育过程中胚胎组织间最显著的相互作用。（详见Saxén和Toivonen 1962）

非羊膜动物的中胚层诱导 虽然对Spemann发现的组织者在脊索动物胚胎形成过程中的作用不能低估，但是若干年前就已认识到，在相关的初级诱导（primary induction，当时的恰当命名）之前，有另一种基本诱导作用预先决定了预定中胚层的基本模式。在两栖类胚胎中这一相互作用发生在囊胚阶段的植物极卵黄团与边缘区（预定内中胚层）的交界处。中胚层受下面的植物极细胞（初级内胚层）诱导的观点是由Nieuwkoop（1973）提出来的。，这一诱导模式与两栖类卵在受精时发生两侧对称（形成灰色新月区）有关，这一变化导致腹面影响（决定血、间皮等）与背面影响（决定脊索和体节）分开。Nieuwkoop（1985）的一篇综述对两栖类胚胎发育中的诱导作用的起源和重要性作了有价值的总结。也可以用与中胚层诱导相类似的机制来解释羊膜动物胚胎的下胚层对上胚层的影响（见本篇下文）。脊索动物卵的植物极区或其衍生结构下胚层的重要作用与几种海洋软体动物和环节动物卵的植物极对早期胚胎发育的影响相符（Wilson 1904）。发现生长因子的作用之后，人们又重新恢复了对中胚层诱导的兴趣。

器官发生与胚胎组织的相互作用 在脊椎动物的胚胎发育中，各个器官的原基在原肠作用结束后不久即开始出现，随之形成神经管。这些原基的发生，主要依赖于胚胎组织的相互作用。原则上讲，这些所谓的次级诱导和三级诱导均类似于初级诱导，因为它们也是依赖于靶组织对一相邻组织发出的诱导刺激产生反应的能力。这些相互作用的重要性将在人体胚胎的各个器官发生的段落中分别予以介绍。所涉及到的这些机制的细胞和分子机制的现代观点将在下一节段中介绍（见下文）。

从历史意义上看有下列几项重要发现：两栖类胚胎的视杯发育对晶状体形成的影响（Spemann 1901; Lewis 1905），原肾管在诱导中肾小管中的作用（Waddington 1939）和间充质细胞在肢体形成中的主要作用。

神经嵴的重要性 间充质并不都是由经过胚孔内卷的中胚层（两栖类）或经过原条内迁的中胚层（羊膜动物）所产生的。它的另一个最重要的来源是神经嵴。关于神经嵴细胞的重要性、迁移和命运曾引起过学者们的极大重视（His 1879; Katschenko 1888; Platt 1894），目前仍是人们关注的问题（见本篇下文）。神经嵴的重要性不能低估，它是脊椎动物与其脊索动物祖先相区别的最大特征（Gans和Northcutt 1983）。

对两栖类胚胎的开拓性实验研究（Landacre 1911; Stone 1922, 1926; Dushane 1935）是通过神经嵴起源部位切除和易位神经嵴细胞，追踪了它们的迁移，确定了头部与躯干部的神经嵴细胞的区别，逐渐明确了神经嵴在脊椎动物发育中的作用范围。最后对有尾两栖类胚胎的头部神经嵴进行了详细作图，高度精确地确定了鳃弓结构的来源（Hörstadius和Sellman 1946）。这些早期实验的典型例子已列在图3.6中。上述研究为理解神经嵴的重要性作出了重大贡献。Hörstadius（1950）对这些工作作了详细介绍。

发育生物学的现代概念

细胞多样性的产生 从一个高度特化的细胞—合子起始，细胞多样性的产生（generation of cell diversity）是动物发育的固有特征。哺乳动物的成体含有300种左右的细胞表型，这些细胞按特定的排列方式形成组织和器官。在海绵动物和腔肠动物以上的所有动物中，这些细胞均可按功能进行分类，如肌肉、神经、结缔组织等等。一般说来，动物的结构程度越低等，其细胞的种类越少：腔肠动物含有不到10种细胞，其中有的担负着双重功能，例如肌肉上皮细胞。在主要的动物类群中，如羊膜动物，各种各样的结构和功能来自于相同的胚胎细胞成分，这种细胞具有广谱等能性，可发育成数种固定的细胞类型。各种发育学说都试图说明引起细胞命运趋异的因素和当细胞发生趋异变化时细胞个体和细胞群体的作用，另外还力图进一步说明进化对细胞多样化的作用。

在这方面还需了解这样一种概念，即有限的几种基本细胞类型在发育和进化中产生了多种多样的细胞类型（Willmer 1960; Lovtrup 1974）。Willmer（1960）观察了取自各种组织的培养细胞，他认为只存在3～4种基本细胞类型。根据这些细胞在培养中的外形和行为，再结合它们进一步产生多样性的潜能，他把这几种细胞命名为变形细胞（ampebocytes）、上皮型细胞（epitheliocytes）、粘液性细胞（myxoblasts）和成肌细胞（myoblasts），粘液性细胞和成肌细胞被认为是机械细胞（mechanocytes）。神经细胞不包括在原始的分类中。这些细胞类型具有发育起始阶段的特征，例如在原肠作用过程中的间充质细胞（粘液性细胞）和胚胎上皮细胞（上皮型细胞）的这种特点特别明显（见本篇的上文和下文）。Lovtrup（1975, 1983, 1984）把基本细胞类型的概念加以精炼和发展，试图为系统发生创造一个合乎逻辑的细胞基础框架。他的解释强调了细胞骨架成分（如微管、微丝）的重要性和细胞外物质的作用，细胞外物质特别与他所

发育的实验分析 II

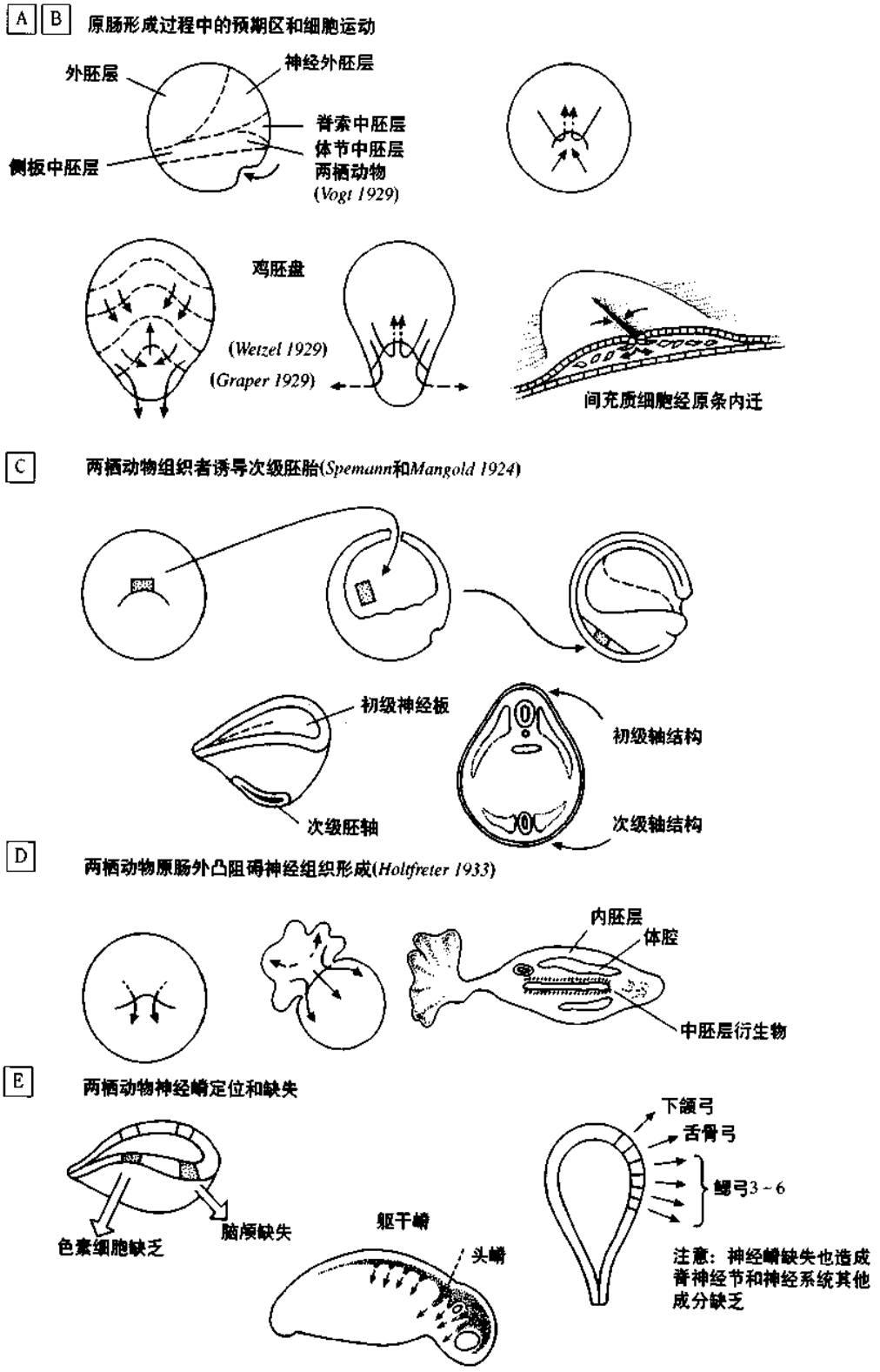

图 3.6 发育的实验分析 II：早期工作。基础观察和操作过程。A、B. 预期区定位；原肠形成的动态性质（Vogt 1929；Graper，1929）。C、D. 组织者和初级诱导（Spemann 和 Mangold 1924；Holtfreter 1933）。E. 神经嵴衍生物（Stone 1922；1926；Horstadius 和 Sellmann，1946）。

主张的‘细胞次序’(cell orders)有关。为了避免Willmer分类中的明显含糊之外，Lovtrup建议对基本细胞类型另行命名。独唱细胞(solocytes, s-cells)是能自由运动且不容易形成稳定群体的一种细胞，它们在运动中有的形成具有短肌动蛋白丝的叶足(lobopodia)，称独唱－叶足细胞(solo-lobocytes, sl-cells)，即变形细胞；有的则形成含有细胞质微管的很长的丝足(filopodia)，称独唱－丝足细胞(solo-filocytes, sf-cells)，即粘液性细胞。聚集细胞(colligocytes, c-cells)是粘合在一起的群体细胞，如上皮。这种细胞也可分为两类，即聚集－叶足细胞(colligo-lobocytes)和聚集－丝足细胞(colligo-filocytes)，前者含有微丝，后者含有微管。独唱细胞所产生的细胞外基质分子，典型成分有硫酸乙酰肝素和透明质酸。(Lφvtrup注意到，胚胎中的透明质酸由间充质细胞产生，亦见本篇下文)。独唱细胞可以靠短的丝足形成稳定的实体集合体，它的丝足与相邻细胞的丝足间形成紧密连接。另一方面，聚集细胞(colligocytes)在含硫酸蛋白多糖的基质中可形成一层网状和纤维状胶原，将聚集细胞粘合并形成连接复合体。在这些概念性的细胞类型之间可能发生有限数量的转化，即独唱细胞能形成集合体(s-c转化)，叶足细胞能转变成丝足细胞(图3.7)。根据对有限几种细胞类型的结构和功能的分析，并注意到进化造成的限定，Lφvtrup不仅对细胞多样性问题、而且对普通的形态发生问题提出了合乎逻辑的分析方法。Lφvtrup的观点受到重视，这不仅是因为细胞多样化的问题不再同胚层学说联系起来，而且不再使用不适合于现代发育生物学的名词。Lφvtrup说：‘……用细胞生物学目前所使用的名词术语很难甚至不可能说明和弄清细胞分化过程。’(原书该段中Lovtrup和Lφvtrup两个人名应为同一学者—译者注)

胚胎细胞和组织　胚胎最早的细胞分裂是卵裂(cleavage)，通过卵裂，细胞的体积逐步减小，逐渐恢复了核与细胞质的正常比例，产生了典型大小的细胞。在桑椹胚中，细胞的相对位置、对环境的暴露、以及它们同其它细胞的连接等有所不同。结果产生了细胞形态方面的差别：例如桑椹胚的外表细胞极化，顶端出现微绒毛；外表细胞与其侧邻细胞间的连接种类不同于桑椹胚内部细胞间的连接种类；外表细胞为一个协调活动的细胞群，形成了最早的上皮。

原肠作用之后，胚胎细胞排列成组织。形成胚盘的上层和下层上皮细胞(相当于Lφvtrup的聚集细胞colligocytes)具有下列特点：有顶部－基部极性，细胞间隙狭窄，有近腔连接复合体，有一层由细胞合成的细胞外基质蛋白组成的发达的基膜。间充质细胞(相当于Lφvtrup的独唱细胞)没有极性，具有不近腔的连接复合体，细胞各面都分泌细胞外基质分子和纤维。

这两种胚胎细胞并非永远不变，在发育过程中发生着由上皮到间充质或相反方向的转变，引起这种变化的诱发因子尚不清楚，可能涉及到许多具有暂时和局部作用的因子。发生在原肠作用和发育早期阶段的转变与发生在器官发生阶段的转变不同，例如，早期的间充质可能是异质性的，含有暂时表现为间充质外形的正在迁移的上皮细胞。从原条处内迁和在上胚层与下胚层之间迁移的首批细胞最终在上皮性体节(epithelial somite)(见下文)和体壁与脏壁体腔上皮中形成上皮细胞(Bellairs 1987；亦见下文)。同样，通常认为胚胎迟早会发生脏壁间充质向内皮的转变。但是，由体腔上皮增殖所产生的生肾间充质细胞只有在特定的时期才形成上皮性肾单位(nephrons)。

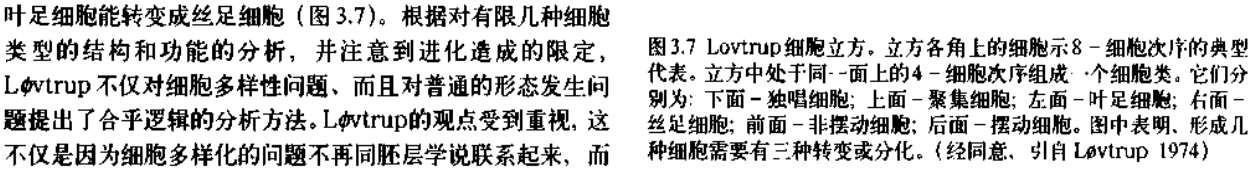

图3.7 Lovtrup细胞立方。立方各角上的细胞示8－细胞次序的典型代表。立方中处于同一面上的4－细胞次序组成一个细胞类。它们分别为：下面－独唱细胞；上面－聚集细胞；左面－叶足细胞；右面－丝足细胞；前面－非摆动细胞；后面－摆动细胞。图中表明，形成几种细胞需要有三种转变或分化。(经同意，引自Løvtrup 1974)

反之，上皮细胞能重新产生细胞外基质，并转化成间充质细胞。在原条处发生的变化和后来在神经嵴细胞形成及迁移中都可看到这种转化(Greenberg和Hay 1982；Hay 1989)。在上皮中常可发生特定细胞系的增殖，例如由增殖的体腔上皮形成间介间充质，由体节上皮板产生生肌细胞。在晚期由上皮转变为间充质的例证发生在心脏，在房室管和心脏流出通道近端处心内膜上皮细胞变为心间充质细胞(见下文)。后一个例证是局部诱导性转化，与由生殖上皮产生间充质细胞的情况有所不同。

发育等级系统

基本胚体格式的许多特化是在不同发育时期，由发育决定的等级系统(hierarchy)造成的。最早的胚胎细胞可看做是全能的(totipotent)，也就是说它们具有成为成体任何细胞的能力(另一种观点则认为，从达到的发育阶段来说，最早的细胞最适合于发生分化，因为它们将会处于整个发育中的任何阶段)。在发育过程中，细胞对内外指令发生反应，表现为限定(commitment)这些细胞沿一定发育途径前进。例如，哺乳动物的早期选择约发生在8细胞阶段，这时候有的细胞限定向胚外组织发育，另一些则限定发育为胚胎组织。后来，胚外细胞和胚胎细胞也发生了同样的二元选择(binary choice)。对胚外细胞系来说，滋养层细胞或成为细胞滋养层

(cytotrophoblast) 或成为合胞滋养层 (syncytiotrophoblast)；细胞滋养层则形成壁滋养层 (mural trophoblast) 或极滋养层 (polar trophoblast)。对于胚胎细胞系来说，内细胞团细胞 (inner cell mass) 或者成为下胚层，或者成为上胚层。而下胚层又或者成为脏层，或者成为壁层(值得注意的是，在8细胞阶段以前，卵裂球没有区别，也没有选择。在挤紧时桑椹胚外表细胞表达细胞粘合分子，形成了连接，出现顶端微绒毛。这些细胞的结合为桑椹胚中央的细胞造成了另一种不同的环境。于是，这时由于细胞信号传递，相互作用和反应不同，使内部与外表的卵裂球群产生了不同的发育命运)。

图3.37示特定的胚外细胞和胚胎细胞命运的双向选择。在胚胎内，这些选择重点是从总体(如外胚层变为神经板、神经嵴和表面外胚层) 到区域专一 (上三者分别成为脑和脊髓区；自主神经系统或一部分面和头骨；表皮)。最后，形成的这些区域的组织非常专一地发育成分化细胞表型，例如神经元、神经胶质、骨细胞、纤维细胞、黑素细胞、角质细胞等。

限制与决定 随着细胞被限定为特定的分化命运，它们就失去了选择其它发育途径的能力，也就是说它们受到限制。限制 (restriction) 一词通常是指一个细胞群可发育道路的局限。一旦受到限制，细胞就会处于一条特定的发育道路上，经过若干轮的双向选择后 (即进一步限制) 就可以说是被“决定”了(determination)。决定了的细胞就按程序沿一定的分化发育过程前进。决定状态是细胞的遗传特性，它是限制的最后一步。细胞受到决定之后，就发展与环境相适合的分化表型，例如黑素细胞表达黑素，为此就需要其环境介质中有酪氨酸。当酪氨酸存在时，细胞才能达到分化表型，呈现黑色。如果细胞被保存在一种无酪氨酸的培养基中，细胞则不再合成黑素，并变得灰白，不再呈现分化状态。如果在晚些时候重新向培养基中加入酪氨酸，细胞可再次合成黑素。这说明决定状态是稳定的，不依赖于环境，而分化表型是可变的，与环境密切相关。这一过程在创伤和骨折愈合中也像在胚胎中一样，甚为明显。

胚胎细胞群中的决定和分化过程可根据细胞群制造专一蛋白的能力来确定。所有的细胞都含有一系列为细胞代谢所必需的蛋白编码基因。这些基因和蛋白质是最初级的，通俗称为管家基因 (house-keeping gene) 和管家蛋白 (house-keeping protein)，以表明它们的普遍性。当细胞被决定，它们就合成其决定状态专一的蛋白质，这些蛋白称为次级蛋白质。例如肝和肾细胞合成精氨酸酶，而肌肉则不产生这种蛋白质。达到极端分化状态的细胞产生三级蛋白质，其它细胞系不能合成这种蛋白质，例如输卵管细胞的卵清蛋白和血细胞的血红蛋白，这些蛋白质通常称为奢侈蛋白 (luxury protein)，以表明它们的专一性。初级、次级和三级蛋白质由一系列基因编码，按决定和分化的阶段表达。其它可检测出的基因表达产物可使尚未决定的、甚至已分化的细胞进入一条特定的决定和分化途径，即建立一个细胞谱系。这些产物对细胞命运的双向选择具有指导作用，Waddington (1940) 把这些产物的编码基因称为‘开关基因’(switch genes)，它们已被鉴定出来。开关基因决定着双向细胞分化为哪一个细胞谱系。在脊椎动物中发现，用成肌细胞中的成肌细胞决定基因1 (myoblast determination 1, MyoD-1) 转染已分化的脂肪细胞、成纤维细胞或肝细胞，可使它们转变为肌细胞谱系。

决定途径 细胞决定 (determination) 是一个进行性过程，当细胞群逐渐发生决定时，它们可被描述为暂时扩增细胞处于这一过程不同阶段上的细胞分别称为扩增细胞 (amplifying cells)、前体细胞 (progenitor cells)、干细胞 (stem cells) 和终末分化细胞 (terminally differentiated cells)。

扩增细胞 增殖并产生均等决定的细胞，继续进行增殖性有丝分裂。由于诱导刺激，扩增的细胞群在某一时刻进入量细胞周期 (quantal cell cycle) (Holtzer等1972)。细胞对传递来的分子信号发生反应，进行量有丝分裂 (quantal mitosis)，其后代细胞逐渐受到进一步的限制，并在一定的决定水平上继续进行增殖性的有丝分裂。量有丝分裂相当于双向选择的时期 (见上文)，后代细胞发生区别于亲代的定型。

前体细胞 是已经决定沿特定途径分化的细胞，它们可沿既定的分化途径前进，也可增殖并产生大量的具有相同决定状态的前体细胞，然后再继续分化。例如，神经母细胞和成肌细胞即是前体细胞。

干细胞 是单个或成群存在的细胞，它既能产生决定的后代细胞，也能增殖自己。一般认为，增殖性的细胞分裂是均质的，所产生的细胞具有相同的决定状态。而干细胞则不同，它进行非均质性分裂，其中一个子细胞仍保持为干细胞，即保持着亲代细胞的决定状态；另一个细胞则沿分化途径前进。在个体的后期发育和成体中均存在有干细胞。生长因子的不同组合，可使子细胞或仍保持干细胞状态，或发生分化。

终末分化细胞 是高度特化细胞，不再进行分裂，例如红细胞和神经元。

程序性细胞死亡或凋亡：这是一种特殊的终末分化，最后的结果是单个细胞或细胞群死亡。细胞凋亡(apoptosis)是消除不需要的细胞的有效机制，这些细胞的溶酶体不破裂、不自溶(autolysis)，因而其内容物也不释放到细胞外环境中，不引起炎症。程序性细胞死亡 (programmed cell death) 见于发育中的肢体，细胞沿顶部外胚层嵴 (apical ectodermal ridge) 的前、后轴死亡，从而限制了肢体的范围 (见本篇下文)。同样的变化也发生在指(趾)间，可使指(趾)分开(见本篇下文)。在神经系统中，神经母细胞伸出的突起如果不伸达正常目的位置和接受不到适当的神经营养因子 (neurotrophic factors)，该细胞就发生程序性细胞死亡。

对线虫 (Caenorhabditis elegans) 的研究表明，所有细胞都有自己固有的死亡程序，而依靠优势‘存活’程序可防止细胞死亡 (见Raff 1992的综述)。存活程序往往涉及到生长因子和高度保守的基因产物，例如BCL-2的编码产物 (Tomei和Cope 1991, 1994; Jacobson和Evan 1994)。所有细胞都严格依赖生长因子或细胞外基质发出的存活信号，这一假说很具有吸引力，它提出了一种简单的机制来解释定居于异常部位的细胞是怎样被清除的。由于不同的组织可产生不同的存活因子组合，因此错位的细胞就接受不到存活专

一信号，这些错位细胞就要死亡。有的学者认为，如果细胞相互竞争去获取有限数量的信号传递分子，那么对存活信号的获取便成了高等脊椎动物调控细胞数量的有效机制。

决定的检测 用实验方法干扰不同阶段的胚胎，可确定特定细胞群所达到的限制和决定水平。研究的方法很多，例如对活胚胎的细胞染色或作标记、切除局部细胞群、使部分胚胎组织在培养条件下生长、将胚胎的一部分移植到同一胚胎（同体的homoplastic）或不同胚胎（异体的heteroplastic）的不同部位、种间（xenoplastic）或种内胚胎组织重组，形成嵌合体胚胎（特别是鹌鹑－鸡嵌合体胚胎，见本篇下文）。这些研究都能增加对细胞群发生决定的时间和位置的了解。

对细胞和细胞群的活体染色或同位素标记均可追踪细胞迁移途径和位置。根据标记细胞的移动和分化途径，就可对一定发育阶段的胚胎做出分化命运图（fate map）（图3.42）。这种方法被用来研究两栖类胚胎的原肠作用，方法是在原肠作用之前用活体染料染细胞群，即可观察到它们在胚孔处内迁的情况。最近，已能够显示出从鸟类原结处内迁的上胚层细胞群的命运（Selleck和Stern，1991；见下文）。命运图为进一步实验打下了基础。将胚胎的某一区域（已知命运）杀死或切除或移植到其它部位，这样就能把实验中出现的分化状态与命运图上的正常发育途径相比较。

如果将具有预定命运的细胞群培养在中性培养基（即不含已知诱导物的培养基）中，它们会分化，但最后的分化结果却不同于命运图所预示的情况。移植和培养实验可显示出限定状态，此状态称为特化（Specification）。细胞群特化的程度不同于决定，因为特化的细胞群受到诱导后仍可在胚胎中发生改变，但是这种诱导影响必须是局部的和持久性的，以增强细胞群的限制和决定。

克隆分析是命运作图的一个特殊形式，它是先将单个细胞标记，然后在晚期阶段对其后代细胞的位置和决定（或分化）状态进行鉴定（Slack 1991）。克隆分析曾用来研究小鼠原肠作用时上胚层的分化命运（Lawson等1991；见下文）和确定细胞的决定程度。

发育调节 发育调节的概念是通过许多实验产生的，在实验中去掉胚胎的个别卵裂球，以观察它们能否独立生成一正常的个体。如果在合子分裂时隔离细胞质，那么各个卵裂球就含有不同的细胞质成分，各卵裂球就会有不同的分化命运。这就是镶嵌型发育（masaic development）的概念，即早期卵裂球根据所含的细胞质成分而具有严格的决定谱系（见下文）。这种胚胎从不产生同合子双生、因为合子的细胞质在2细胞阶段之前就存在区域限制。

但是，如果胚胎的各个卵裂球在早期阶段便分散开，那么每一个卵裂球都能产生一个完整的胚胎，而不再发育成一个胚胎局部。所以，每一个卵裂球都能自我调节以产生一个完整个体，这就是所谓的调节型发育（regulative development）。这一调节现象呈现出球形特点，一团细胞重组成一个整体，这说明通过细胞与细胞间的通讯而交换和共享了发育信息和发育格式。

调节效应已经明确，但是调节的机制尚不清楚。有一种强有力的推断认为，胚胎可通过某种机制来确认自身的大小和在一定的发育阶段应生长多大。胚胎如果因自然或人工干扰而偏离正常生长曲线，那么就会通过自体调节机制来追寻和保持胚胎的‘靶体积’（target size）。这一观点虽然有些极端，但是它却得到了双生实验和融合实验、追赶生长、以及对诱导重编程序（致畸伤害；Snow 1989）等研究的支持。

双生实验中最初形成的双生胚胎，其大小接近正常的一半，因为双生过程中在一个正常大小的胚泡中形成了两个胚轴。有趣的是，这些小型胚胎的初级胚轴及其各部分间的比例关系是正常的。尽管在开始时只有正常胚的一半大小，可是到了孕期的中三分之一时期，每一个双生胎儿的大小就与独生胎儿的大小差不多了（Snow 1989）。在器官发生过程中，双生胎儿要经过一个加速生长的时期，但发生这种变化的机制尚不清楚。单合子双生在畸形易感性方面构成了一个高风险群，虽然这可能是由于他们的起始体积小引起的，但看来更可能是由于他们在发育早期的致畸敏感期的畸形，其生长发生率要高于正常胚胎（Snow 1989）。

双生现象为研究正常发育提供了重要材料（Slack 1991）。首先，它排除了关于区域特化的任何假说，这些假说是单纯根据决定物质（determinants）在卵质中的局部定位提出来的。其次，双生现象表明，细胞间的相互作用在胚胎模式产生机制中能适应一定的变化幅度。在正常胚胎中形成边界相距100μm，而在双生胚胎中则为75μm（Slack 1991）。第三，正像上面提到的，双生明确显示出一种胚胎结构的最终大小并不决定于原始原基的大小，而是依赖于一种尚未阐明的机制，胚胎达到一定的绝对大小时就停止生长。

融合实验（fusion experiment）是将两个或多个胚胎融合，产生一个巨型早期胚胎，或者向胚泡腔中注入附加的细胞以增大胚胎的体积（Snow 1989），在这种情况下胚胎能够正常发育。曾有报道，将16个8细胞小鼠胚胎聚集在一起（Snow 1989），但在出生时，这些嵌合体胚胎的大小却正常。在着床后不久，从羊膜腔出现到原条出现之间，胚胎集合体的体积大小即开始下调。胚体大小的调节机制看来与这时的细胞周期加长有关（Snow 1989）。在这些环境条件下，大小的调节在器官发生开始之前即已完成，故器官发生正常进行。融合实验所产生的正常发育类似于双生。

追赶生长（catch-up growth）是指在不同的发育阶段切除胚胎的一个或几个区域而不影响形成胚胎的正常模式和比例。这种缺失调节（defect regulation）涉及到许多复杂过程，包括补偿性追赶生长（compensatory catch-up growth）（Snow 1989）。虽然这会导致缺失部分的重建，但是由于在胚胎发育的时间进程和细胞分裂模式方面的干扰，可能会造成畸形，例如重建的位置往往不是发生在原先受损的部位（Mackee和Ferguson 1984；Snow 1989）。

诱导重编程序（inductive reprogramming）是指在发育调节中如果将信号传递中心（例如发育肢体上的顶外胚层嵴或肢芽中的极化活性区）移植到一个异常部位，即可引起周围组织沿着与命运图不符的发育途径前进，由移植的信号传递组织诱导发育模式。这种机制见于上皮／间充质重组实验中（见下文）。局部使用形态发生素（morphogen）如视黄酸，也可得到相同的结果（见下文）。

再生(regeneration)与胚胎调节截然不同，包括成体和胎儿组织的再生(Slack 1991)。再生涉及新形成的更新结构的重建，而调节则涉及未定型(uncommitted)结构的命运图的重建(Slack 1991)。许多低等动物可发生再生，例如横切的扁虫可形成新的头部和尾部；横切的水螅可生出新的顶部和基部；在成体两栖动物中整个地或部分地截肢或截尾后的更新。再生有两种主要类型：一种为变形再生(morphallaxis)，通过尚存的不再生长的组织的重新布置和分化而完全重新形成；第二种为新建再生(epimorphosis)，是胚芽组织生长，然后成熟为完全的再生体。再生也包含有与正常发育相同的位置信号传递链，也共用某些相同的形态发生素，例如视黄酸及其受体(Brokes 1994；见下文)。有一种很有意义的胚胎反应方式，介于胚胎调节与再生之间，即无伤疤的胚胎皮肤创伤愈合(Whitby和Ferguson 1991)。

细胞和组织的相互作用

鉴于早期胚胎存在有调节和细胞分化途径，那么显然发育着的胚胎、其细胞及组织间必然要发生相互作用，这种相互作用便为组织的形态发生提供了所需的发育上的整体性和精密的调控作用。在早期胚胎中，只在胚胎的特定区域才发生这种相互作用，例如信号传递中心或组织者(见上文)。随着胚胎的发育，相邻细胞群之间发生相互作用，如上皮与间充质之间的作用，后来又发生相邻的分化组织之间的相互作用，例如神经与肌肉之间或肌肉与骨组织之间。组织的相互作用导致一种或两种组织发生变化或重新构建，没有组织间的相互作用就不会发生这些变化。细胞及组织间的相互作用过程也称为诱导(induction)，也就是说一种组织诱导另一种组织。组织对诱导信号的反应能力称为感受性(competence)(Waddington 1940)。组织的感受性可看做是分化潜能(potency)的一个方面。潜能就是胚胎组织的某一特定区域在适当的环境中发生所有变化的总能力。感受性则包括组织在一定发育阶段对胚胎内环境发生反应所产生的一切结果。诱导性相互作用比较复杂，有多种情况：在形态发生时仅有被诱导组织发生变化，或者相互诱导的两种组织都发生变化，但更多的情况是，在某一器官或组织形成之前的长时间发育期中需要几方面的相互诱导。

相互作用的类型 Holtzer(1968)已确定了两种类型的细胞和组织间的相互作用，即允许性相互作用(permissive interaction)和指令性相互作用(instructive interaction)。

在允许性相互作用中，由诱导组织发出的信号对反应组织成功地分化来说是必需的。这意味着一个细胞群或它们分泌的基质分子维持着其相邻细胞群的有丝分裂。因为多种不同的细胞群可容许一个特定细胞群进行有丝分裂和细胞分化，而没有限制反应组织发育和分化的指令性信号发出。所发出的允许性信号并不影响发育途径的选择，即没有限制。这类反应组织具有固有的发育和分化能力，只不过需要适宜的环境条件才能表现出这种能力。允许性相互作用往往出现在发育晚期，分化命运已被决定的组织靠另一种组织来维持和保持稳定。

指令性相互作用(instructive or directive interaction)又称指令性诱导，可改变反应组织的细胞类型，也就是说细胞群的分化途径受到限制。Wessells(1977)认为在大多数指令性相互作用中有4条普遍原则：

(1)有组织A存在，反应组织B则沿着一定途径发育。

(2)没有组织A存在，反应组织B就不沿该途径发育。

(3)没有组织A存在，但有组织C存在，组织B亦不沿一定途径发育。

(4)有组织A存在，组织D不沿其正常途径发育，而改变为B发育途径。

上面的第4条原则是由以下的实验结果取得的：在鸡外胚层侧面结合上小鼠乳腺间充质组织，结果外胚层在形态发生中形成乳腺样结构，正常情况下鸡不发生乳腺(Sakakura 1983)。

指令性相互作用从狭义上来说，是指把通常不接触的两种不同的组织并列起来，就会导致其中一种组织发生正常不存在的独特形态结构和基因表达。

对任何一种细胞及组织间的相互作用都可提出5个基本问题：

- 诱导信号的组织来源是什么(即其专一性存在于何处)？
- 这种信号的物理化学性质是什么？
- 细胞间传递信号的方式怎样？
- 这些信号怎样引起细胞反应过程？
- 这些信号怎样引起细胞的终末分化和(或)组织的形态发生？

许多早期研究报道了诱导信号的组织来源、反应组织和引起的形态发生效应等方面的资料。最近的研究进展确定了许多信号和具有相同效应的类似物的性质，细胞信号传递和受体的种类，以及信号传递到靶组织所产生的后果。

但是在下一节中就会讲到，在机制和原理上，还不清楚允诺性和指令性相互作用之间是否存在着差异。根据信号传递分子的性质、对两种组织的不同效应以及反应组织的感受状态来看，这两种相互作用的实验结果比较容易辨别。组织相互作用一直要继续到成年，并维持着成体组织和器官的功能异质性。例如，在口腔中就具有明显区域分界的复杂组织异质性。牙龈、牙槽粘膜与唇之间和红唇边缘与皮肤之间就是上皮和间充质分化物之间的明显分界，在成体中依靠上皮／间充质的相互作用来维持这种分界(见Sharpe和Ferguson 1988)。这些相互作用如果发生周身性紊乱，就会引起许多成年性疾病，例如对癌的易感性和增殖紊乱。

上皮与间充质的相互作用 这是涉及到上皮组织与间充质组织间信号传递的专门一类胚胎组织间的相互作用。在胚胎发育过程中，这类相互作用特别普遍和重要，对发育具有协调积精细调节作用，例如两种组织的有丝分裂速率和分化能力等，这是形态发生正常进行的关键。也与普通的组织相互作用一样，上皮／间充质相互作用也分为指令性和允诺性两类。

一般说来，间充质群调控发育模式，也就是说，发育成臂还是腿、发育成胃还是结肠等，要受间充质的调控。上皮细胞往往保持着原来的细胞分化并对其下方的间充质有深刻的影响。因此，如果把鸡的肠上皮同小鼠间充质重组，或者相反重组，那么小肠绒毛的造型要受下方的间充质决定，然而上皮细胞产生的酶却与细胞的来源物种一致。也就是说，

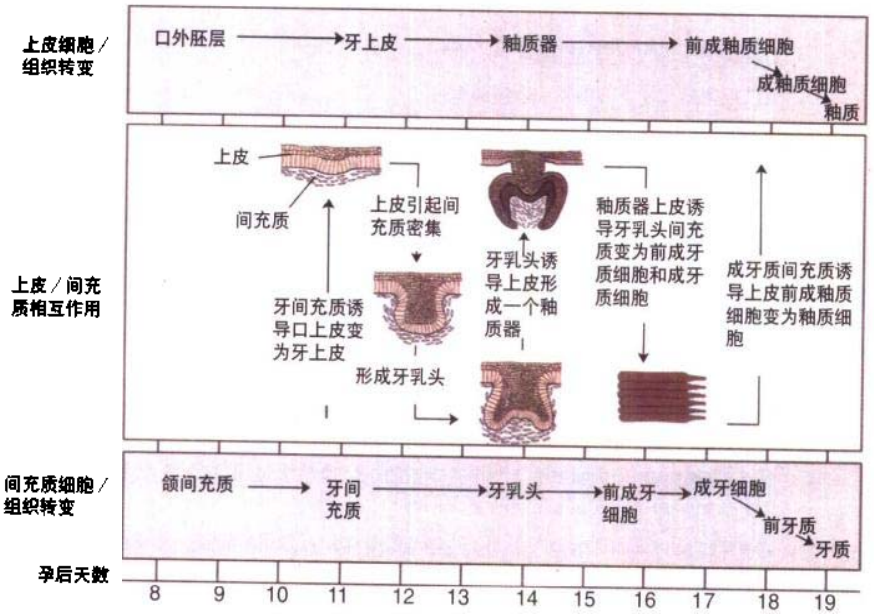

图3.8 哺乳动物牙发育中组织的交互作用。小鼠胚胎中与牙发育有关的上皮/间充质相互作用顺序。E8-19代表怀孕后的天数。（引自 Lumsden 1987）

小鼠上皮将产生乳糖酶，而鸡上皮则产生蔗糖酶。产生的酶的类别与下方的间充质来源无关（Haffen 等 1989）。对肠道的发生有这样一种看法，上皮首先影响间充质，并赋予其形态发生特性。在头骨形成的早期阶段也有同样的情况，神经上皮将专一性的分子释放到基膜中，阻止相邻的间充质细胞迁移，并启动它们沿软骨生成的途径分化（见下文）。上皮与间充质之间有着时间上的反复相互作用，上皮将信号传给间充质，然后反过来信号又返回上皮，如此等等。这种时空依序反复相互作用被称为渐成级联（epigenetic cascade）（Hall 1992），这种方式指导着大多数组织和器官的分化和形态发生（Sharpe 和 Ferguson 1988; Baird 1990; Hall 1992）。哺乳动物牙的发生是反复式组织相互作用的一例，列于图3.8。上皮/间充质相互作用的另一些例子见于本篇各个系统的发生机制。详情可参阅 Wessels（1977）所著的关于相互作用的教科书。

信号传递的机制 理论上讲细胞相互作用的信号传递有4种机制，即细胞间直接接触、细胞粘合分子及其受体、细胞外基质及其受体、生长因子及其受体。这些机制亦可相互作用，并在发育中联合发挥作用。图3.9对间充质细胞将信号传递给上皮细胞的途径做了图解。显然，这些机制会因反复相互作用或单一分子对上皮和间充质细胞的差别效应而变得更加复杂。

细胞间直接接触 间隙连接在细胞间通讯和传递信息中起着重要的作用。将抗间隙连接抗体注射到两栖类早期胚胎中，就会破坏神经诱导的方向；如果该抗体与哺乳动物胚胎作用就会破坏8卵裂球阶段的间隙连接，并抑制发生密集作用。据认为，间隙连接与发育模式形成有关（见下文）。染料通过间隙连接进行细胞间传递的情况能监测出来，因此，用抗连接蛋白（connexin，间隙连接的一种组成蛋白）抗体可对间隙连接在胚胎中的时空分布进行研究。曾有研究显示，在轴旁间充质形成的上皮体节细胞之间及菱脑原节的神经上皮细胞之间有连接蛋白存在（Martinez 等 1992），在心肌细胞之间（Fromaget 等 1992）和心脏流出管中层细胞之间也发现有连接蛋白（Minkoff 等 1993）。

内源电场在细胞间通讯中也起一定作用。已证明，在一些两栖类胚胎和原条内迁时的脊椎动物胚胎中存在着这种电场（Jaffe 和 Stern 1979; Winkel 和 Nuccitelli 1989）。利用实验方法将内源电流分流出胚胎，结果引起尾部缺陷（Hotary 和 Robinson 1992）。神经上皮具有电偶联，这一性质与它们相对于菱脑原节的位置无关。

细胞粘合分子（cell adhesion molecules, CAMs） 或钙粘蛋白（cadherins）。这些分子家族可介导细胞间的粘合，在早期胚胎中已对它们进行了时空定位研究。它们与细胞间相互作用信号的传递有关。研究得最广泛的CAMs有以下几种：神经细胞粘合分子（neural cell adhesion molecule, N-CAM），最初在神经细胞中测出；肝细胞粘合分子（liver cell adhesion molecule, L-CAM），最初在肝中测出；细胞与细胞粘合分子（cell-cell adhesion molecule, C-CAM）（Endelman 1986, 1988）；基质粘合分子（substrate adhesion molecule, SAM）。虽然 Edelman（1988）在他的关于发育的形态调节假说中明确指出在胚胎诱导中有CAMs和SAMs的表达，但是现在的证据却表明，这些表达只是细胞群对胚胎诱导信号的早期反应，这些表达能改变被诱导细胞群的行为。就此而言，细胞粘合分子在形态发生中有着很重要的作用。

在细胞外基质中发现的另一些分子（见下文），特别像纤粘连蛋白和层粘连蛋白，可依靠其糖基化程度来调节细胞粘合。基质分子的自我装配或交联可提高结合部位的利用程度或掩蔽结合部位，从而影响细胞粘合（Adams 和 Watt 1993）。

细胞外基质分子及其受体 这些成分由上皮和间充质细胞合成。上皮细胞产生二维基膜（basal lamina）。基膜中含有多种基质分子，如层粘连蛋白、纤粘连蛋白、Ⅳ型胶原和各种蛋白多糖。在发育过程中按照时空模式各种分子的表达有所不同，从而引起其下方的间充质细胞的行为发生变化（见下文关于头骨的发育）。间充质细胞产生三维结构的细胞外基质分子。那些与上皮层相邻的基质分子参与形成基膜，基膜使上皮层同下面的间充质组织相连，而处于间充质群深部的细胞可合成使细胞分开的基质分子（纤维状的或颗粒状的），从而开放迁移通路，或在基质中留下信息对通过的细胞起作用（Nathan 和 Sporn 1991）。细胞外基质分子很复杂，

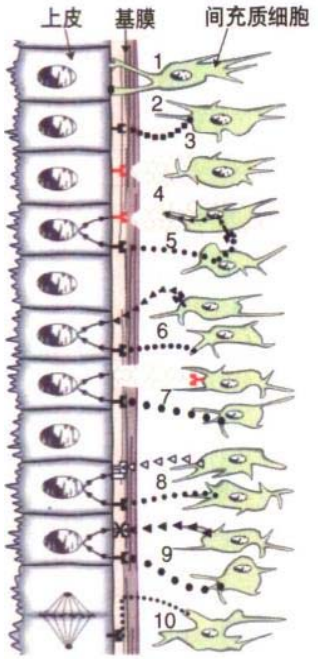

1 通过间隙连接的细胞－细胞直接接触。

2 通过细胞粘合分子的细胞－细胞接触。

3 可溶性因子（生长因子）与其在上皮细胞上的受体发生反应。

4 间充质细胞分泌的细胞外基质分子与上皮细胞上的受体反应。

5 间充质细胞分泌具有双向作用的可溶性因子（生长因子），(i) 与一上皮细胞的受体相互作用，引起特定的细胞外基质分子受体表达；(ii) 与间充质细胞上的受体相互作用，引起间充质细胞分泌一种特定的细胞外基质分子，此分子再与诱导的上皮细胞受体相互作用。

6 间充质细胞分泌的可溶性因子（生长因子）与上皮细胞上的受体相互作用，引起上皮细胞表达一种受体或分泌一种因子，它们再与另一个间充质细胞合成的另一种因子或表达的受体相互作用。

7 间充质细胞分泌的可溶性因子与上皮细胞的受体相互作用，引起后者合成细胞外基质分子（或该分子的受体），然后该分子与另一间充质细胞的该分子专一受体相互作用。

8 间充质细胞分泌的可溶性因子与上皮细胞的受体相互作用，引起合成一种分子，可稳定或加强间充质衍生因子与其上皮细胞受体之间的相互作用。

9 间充质细胞分泌的可溶性因子与上皮细胞的受体相互作用，导致一因子或受体的合成／装配受到抑制。

10 间充质细胞分泌的可溶性因子与基膜的细胞外基质相结合，并保持活性，待与发育晚些时候上皮细胞上出现的受体相互作用。

图 3.9 间充质细胞可将信号传递给上皮细胞的几种途径图解。准确地说，此机制也可反作用，即由上皮到间充质。

包括有19种以上的胶原，其中有一些还可再分为100多种变异体（Mayne和Burgeson 1987）；蛋白多糖和糖蛋白，它们有多种多样的形式，有的结合蛋白质，有的不结合（Scott 1989, 1993; Knudson和Knudson 1993; Erickson 1993）；以及弹性纤维（Rosenbloom等1993）。特别有意义的是透明质酸（hyaluronic acid），这是一种糖胺多糖。由于它结合水的能力很强，因而在间充质细胞之间造成了结构空间，保持了胚胎总体外形。用实验方法去除透明质酸就会抑制细胞迁移通路的形成，失去对其上面上皮的支持，破坏腺体系统的正常分支。

沿迁移途径在细胞外沉积的纤维粘连蛋白将影响与之接触的细胞，使细胞内的肌动蛋白丝重新排列和定位。纤维粘连蛋白可诱导细胞迁移。细胞外基质分子，如纤维粘连蛋白和层粘连蛋白，其受体称为整合素或整合蛋白（integrin）（Horowitz 1986），因为它能把细胞外蛋白质同细胞内细胞骨架成分连接起来（通过跨膜的α和β亚单位），使它们共同活动。整合蛋白依靠其亚单位与环境条件的配合决定优先结合的对象。

为细胞外基质分子编码的基因发生突变会引起许多先天性紊乱，例如Ⅰ型胶原发生突变，会引起骨发生不全（osteogenesis imperfecta）。Ⅱ型胶原突变则发生软骨紊乱；纤丝蛋白（fibrillin）突变则导致Marfan综合征。

虽然分泌到间充质细胞周围空间中的所有分子一般说来都算是细胞外基质分子，但生长因子却与它们不同。生长因子（见下文）与细胞外基质分子在多方面进行配合，有大量贮存的生长因子蛋白质与细胞外基质分子结合，特别是与基膜的基质分子结合。生长因子通过下列几种方式与细胞外基质相互作用：

- 生长因子结合到专一的细胞外基质分子上并保持活性
- 专一的细胞外基质分子结合并中和生长因子
- 细胞外基质分子具有生长因子重复序列，其作用是：
  ——结构组件
  ——生长因子活性部位
  ——细胞迁移结合部位
- 细胞外基质分子和生长因子协同分泌
- 生长因子刺激细胞外基质分子生物合成
- 生长因子刺激细胞外基质受体表达
- 细胞外基质分子降低生长因子和(或)其受体的合成

据认为，生长因子的激活是传递上皮／间充质相互作用信号的关键（参阅Adams和Watt 1993关于细胞外基质分子的综述）。

生长因子及其受体 在分子水平上已经鉴定出一些生长因子大家族，而且对它们在胚胎发生过程中的时空分布也进行了定位。这些家族包括：表皮生长因子家族（epidermal growth factor family, EGF）、转化生长因子β家族（tramsforming growth factor beta family, TGFβ, 包括骨形态发生蛋白质）、成纤维细胞生长因子家族（firoblast growth factor family, FGF）、胰岛素样生长因子家族（insulin-like growth factor family, IGFs）、血小板源生长因子家族（platelet derived growth factor family, PDGF）等。各种生长因子（不管其名称）可传递各种细胞效应信号，如刺激或抑制细胞的生长、分化、迁移等（Sporn和Roberts 1990）。生长因子的每一个家族都很大，而且又有相同数量的受体，因此可以想像得出它们会有多大的信号传递组合。一种生长因子往往同其家族中的各个受体具有不同的亲和力。这些受体中有一些是一对一的，也就是说只识别一种异构型（isoform），而另一些则是多配性的，可识别所有的异构型。因此每个生长因子的效应决定于细胞表面上存在着哪一种受体异构型，或者是各异构型受体的比率怎样。现在已清楚，发

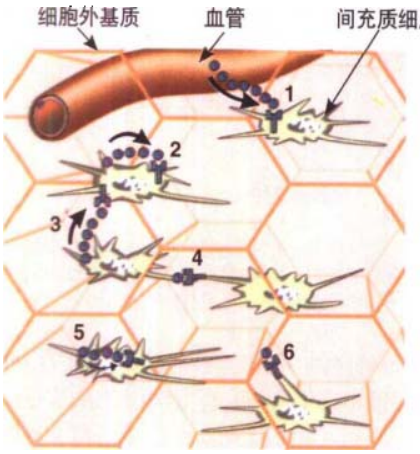

1 内分泌 血流将生长因子从远处的合成部位运至间充质靶细胞。

2 自分泌 细胞合成生长因子并分泌，结合并激活细胞自身表面的表面受体。

3 旁分泌 细胞合成生长因子，分泌和扩散到邻近的一个细胞（或细胞群），结合并激活细胞表面受体。

4 邻分泌 细胞合成生长因子，仍保留在细胞表面上，结合并激活紧邻细胞上的表面受体。

5 细胞内分泌 在细胞质中合成生长因子，移向核，结合并激活其自身的核受体。

6 基质分泌 细胞合成、输出生长因子，与细胞外基质结合，并保持活性，随后结合、激活该生长因子在同一或不同细胞的受体。

图 3.10 细胞也能通过接受、产生和分泌生长因子进行通讯。一个典型的胚胎间充质细胞能通过多种途径接受和产生生长因子。

育信息并不只存在于任何一种分子，而是存在于细胞接触到的分子组合。因此，生长因子以不同浓度形成的不同组合，对同样的细胞可表现出完全不同的效应（Jessell 和 Melton 1992）。

关于生长因子在胚胎信号传递中的重要性的例证，将在本篇各有关系统的发育中介绍。此处只举两个例子：FGF 家族和 TGFβ 家族的成员（主要是激活素）与中胚层诱导信号传递有关（Jessell 和 Melton 1992）。例如，将分离出的两栖类囊胚腔顶（称动物极帽）用激活素（activin）处理后，可形成背中线中胚层结构，而用 FGF 处理则形成腹面成分。激活素单独刺激可诱导鸡的上胚层（没有下胚层的情况下）中形成原条。受下方间充质的影响，腭分化出鼻的假复层纤毛柱状细胞、口的复层鳞状细胞或近中缘上皮细胞发生粘合和迁移，都是由多种生长因子传递信号引起的，如转化生长因子α（TGFα）（Dixon 等 1991）、TGFβ1、2 和 3（Brunet 等 1994）、IGF Ⅱ（Ferguson 等 1992）、FGF1 和 2（Sharpe 等 1992）。

生长因子可通过多种方式释放和对细胞发生作用：内分泌（endocrine）、自分泌（autocrine）、旁分泌（paracrine）、邻分泌（juxtacrine）、细胞内分泌（intracrine）和基质分泌（matricrine）（图 3.10）。很有意义的是，许多生长因子以潜在的形式分泌，例如 TGFβ 与前肽即潜伏相关肽结合（Miyazono 等 1993；Taipale 等 1994），而 IGFs 则结合到一种结合蛋白质上。生长因子的激活要依赖与其结合蛋白质或潜伏相关蛋白质的解离，因此生长因子激活的后翻译机制，是生长因子活性的重要调控点。这种激活机制关系到特异蛋白酶和（或）潜伏相关复合物的构象变化（例如 TGFβ，潜伏相关肽结合上甘露糖-6-磷酸残基，形成甘露糖-6-磷酸/IGF Ⅱ 受体；Taipale 等 1994）。

各种生长因子的特异活性的维持和稳定同样依赖于某一辅助分子对结合在受体上的生长因子的稳定化。这方面的一个典型例子是 FGF_2 的活性依赖于辅助分子肝素硫酸蛋白多糖（Walker 等 1994）。在信号传递系统中的这种复杂机制在大多数器官的发育中，究竟是哪些信号组合引起了哪种分化，目前对其细节的了解还仅处于萌芽状态。

Ferguson（1994）对生长因子及其受体的不同作用范围和它们在发育过程中的重要作用进行了讨论。他主张，许多生长因子与它们的受体相互作用使发育过程在时间上平稳地整合在一起。一种生长因子可改变另一种生长因子及其受体的合成（Sharpe 等 1992）。如果信号传递既在等级体系上又在功能上是多余的话，那么由于每一种发育变化都有一个运作活力监控窗口，由许多平行的替补机制组成的一种主要机制可以对其进行监控。一旦有任何一个系统发生紊乱，平行替补系统就会减小它的效应。由此可见，虽然能找出发育过程中的一种主要机制，但是它不一定就是最适合胚胎发育的进化途径。胚胎的存活可看做是进化的驱动力，表型变异的产生也是一种重要的系统发生动力。Ferguson 主张，利用发育机制才可得到这两种力，发育机制十分薄弱，只有结合恰当的替补或自我平衡程序，才能保证胚胎的顺利发育、存活和产生变异。

看来，上皮和间充质细胞群通过分泌特定的基质分子或生长因子，在自己的周围建立起空间结构，反过来这些结构又可对与其接触的细胞进行组织。细胞外基质有一定的结构，而不是无序的，因而细胞与基质的相互作用和基质与细胞的相互作用可对下述几个方面进行调控：迁移路线、是否迁移、是否开始分化。基质分子就是这样从细胞到细胞传播发育信号，形成了一种深远的四维（空间和时间）通讯机制。

形态发生和图式形成

形态发生（morphogenesis）是指发育中的胚胎的整体或局部外形的形成，它意味着细胞群的运动和胚胎，特别是早期胚胎的外形变化。形态发生最明显的例子是原肠作用时的细胞大迁移，局部的例子是分支管道的形态发生（branching morphogenesis）。

一条导管经过一段时间的发育即出现分支。在这种情况中，导管的增殖上皮与周围的间充质和细胞外基质相互作



图3.11 导管的分支是由于增殖的管上皮与其周围的间充质和细胞外基质相互作用的结果。间充质细胞启动裂缝形成，在发育的裂缝中局部产生胶原Ⅲ原纤维。上皮的其他部分覆盖有透明质酸酶。胶原Ⅲ可防止透明质酸酶对上皮基膜的局部降解，并可减慢上皮细胞的有丝分裂速率。在不产生胶原Ⅲ的区域，透明质酸酶分解上皮基膜，局部增强上皮的有丝分裂，从而形成一个扩展的腺泡。（经同意引自 Gilbert 1991）

用，形成一系列裂缝，从而产生了典型的分支图式（图3.11）。通常，在导管和腺泡的形成中，其下面的间充质细胞分泌透明质酸酶，酶将上皮细胞产生的基膜分解，并促进了上皮的有丝分裂，形成了一个扩大的腺泡。然后间充质在预定裂缝处产生Ⅲ型胶原原纤维，启动形成裂缝。如果去掉胶原，裂缝就不发生；如果有过多的胶原，就会出现超大裂缝。胶原可保护基膜免受透明质酸酶的水解，因而使其上方上皮的有丝分裂速率降低。于是，腺泡顶部快速有丝分裂的区域就会分裂为二，发育成两个分支。这种分支管道形态发生的机制在各个系统中均存在，例如肺、肾以及大多数腺器官。

图式形成（pattern formation）涉及到一个细胞团中的各个细胞。开始时这些细胞的性质相同，后来则按照空间和时间上的有序排列分别沿着不同的分化途径发育。所谓的'图式'不仅包括规则排列的区域，例如晶状体；而且还包括不对称的结构，例如四足动物的肢体。细胞要完成图式形成这一过程，必须得到它们在胚胎中所处位置的信息，有了这种信息才能进行适当的分化。因此，位置信息（positional information）是阐明图式形成机制的基本概念（Wolpert 1989）。用于解释这一假说的绘图模式就是所谓的'法国旗问题'（French flag problem）（图3.12）。在这一问题中，一个通讯细胞系有3种分化可能性：蓝、白或红，不管这一细胞系中细胞数目有多少，即使去除原有细胞系的一部分细胞，它们都能形成有准确比例的法国旗模式。该假说认为，每一个细胞以相对于行列末端边界的距离，获得适当的信号而确定其位置值（positional value）（图3.12）。这一假说不仅解释了细胞按比例分化的问题，也解释了新建再生和变形再生（epimorphic and morphallaxic regeneration）现象（见上文）。因此，位置信息对理解各种图式的发生和调节提供了统一的概念。同样的信号和位置值可被用来规定不同的图式，这种差异既来自发育史也来自遗传组成。

一个协调系统确立位置信息的特点是：特定位置的边界（boundary）、距边界距离的标量（scalar）、以边界为标准方向的极性（polarity）（Wolpert 1989）。对于一个一维系统来说，所有的这些要点都是通过一种化学物质即形态发生素（morphogen）的浓度递减来确定的，这种浓度变化是靠一个定点来源或反应扩散建立起来的。在任何一点上该化学物质的浓度为该点至边界的距离提供了客观尺度，并为浓度梯度的走向提供了极性。几乎所有的位置场都很小，其最大的线性距离均不大于1mm，直径大约只有50个细胞左右，且大多数更小。细胞特定位置的确立需要数小时（Wolpert 1989）。

形态发生素原来是在图式形成中所使用的一个词，Turing首先使用（1952）。现在则延伸应用到确定位置的浓度梯度（见上文），也就是说是一个位置信号（Wolpert 1989）。这一定义显然把位置信号（形态发生素）与诱导信号

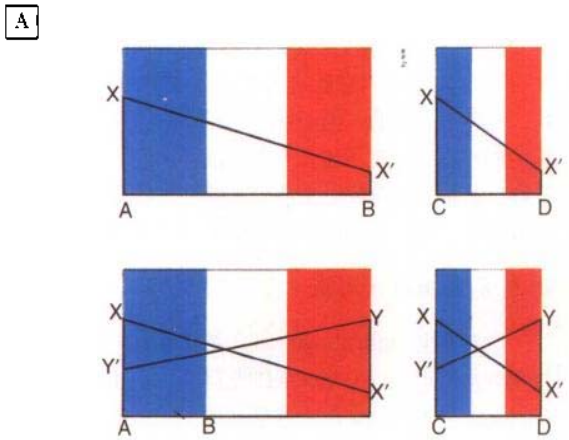

图3.12A 关于图式形成的位置信息假说图解，参照所谓的'法国旗'问题。A-B和C-D分别表示长排和短排细胞，X、X′和Y、Y′示形态发生活性物质的浓度。上：X-X′示一种物质梯度；下：X-X′和Y-Y′示两种物质的梯度。每一种情况均为三重分化。（讨论见正文）。（根据L Wolpert 1971 a，b，1978 提供资料修改）。

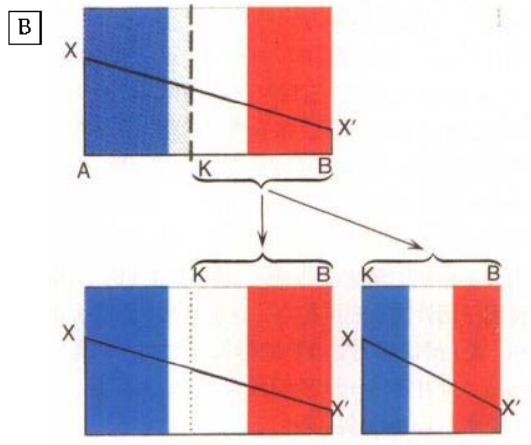

图3.12B 用'法国旗'比喻说明以位置信息假说进一步解释再生的图解。在切除一列细胞的一部分（交叉影线）后，不是发生变形再生（右）就是发生新建再生（左）。

(见上文)区别开了,后者不规定图式。这两类信号的差异(见Wolpert的论述, 1989)如下:

位置信号	诱导信号
涉及到同一种或不同种组织	两种不同组织间
确定多种细胞状态	确定一种细胞状态
梯级反应	全或无反应
信号范围大	信号范围小
极性	无极性
由边区提供或与边区相关	与边界关系不定
指令性的	指令性的或允诺性的

形态发生素的最好例证是bicoid基因编码蛋白的梯级分布,它是沿果蝇胚胎头尾轴分布的关键调节物(Nusslein-Volhard 1991; Lawrence 1992)。goosecoid基因(因其与果蝇gooseberry和bicoid基因相似而得名)在脊椎动物胚胎中具有相同的功能(De Robertis等1992),这在爪蟾和小鼠中已得到证明(见下文)。在脊椎动物中,类视黄素(retinoid,维生素A衍生物)代表了一类主要的非肽类生长因子信号,它充分具备了形态发生素的标准(Jessell和 Melton 1992)。在肢体发生中(见下文),将极性化的活性区从肢芽的轴后缘(postaxial border)移植到轴前沿,结果造成骨骼的镜像重复。将视黄酸(retinoic acid)加到轴前间充质中可以模拟这种效应(Tickle等1982),因而有假说认为,视黄酸是肢体中的内源性极化信号(endogencus polarizing signal)。现在认为,视黄酸的作用是刺激TGFβ家族成员,特别是BMP2的局部合成(Francis等1994)。

胚胎形态学的分子调控

最近出现了两个相关的论题,革新了我们对发育过程的理解:(1)在进化中脊椎动物与无脊椎动物的胚胎发生调控机制高度保守;(2)这种调控涉及到编码调节物蛋白质的基因家族。

同源异型框(homeobox) 果蝇具有8个确定每一体节分化发育的同源异型基因(homeotic genes),在含有这些基因的3号染色体上有两个区:一个区是触角足复合体(antennapedia complex, ANT-C),含有5个基因;第二个区是双胸复合体(bithorax complex, BX-C),含有3个基因。这些基因的存在是通过研究同源异型基因突变(homeotic mutations)检测出来的,这种突变可引起果蝇身体某一局部结构转变成另一种结构,例如在头部长触角的部位发育出了腿。这一突变关系到单一的一类基因,经克隆分析,它们都是具有183个碱基对(bp)的高度保守序列,为蛋白质C末端的61个氨基酸编码。这一序列称为同源异型框(homeobox)。对其结构的研究显示,它在蛋白质中编码一段能结合DNA的区域(见Scott综述1989)。同源异型基因最引人注目的特点是,每一基因从3'端到5'端的线性排列顺序恰好与沿胚胎头尾轴的表达顺序相一致,这一特点称为共线性(collinearity)。对果蝇分节调控基因的进一步分析表明,其中的一些基因也含有同源异型框序列,但不普遍。因此,通过突变所了解的一些基因对胚胎形态的正常发育是必需的,这些基因普遍含有一个小的区域(同源异型框),它编码一段具有DNA结合功能的氨基酸序列。这说明,果蝇的胚胎形态完全受DNA结合蛋白的调控,DNA结合蛋白起转录调节的功能,可调控基因的表达。这些被调控的基因包括编码下列蛋白质的基因:结构蛋白质、生长因子、细胞粘合分子、信号传递分子、细胞表面蛋白质、细胞外基质蛋白质、酶等,它们的协同作用导致组织形态发生。

脊椎动物的HOX基因 在脊椎动物中,对含同源异型框的基因的鉴定表明,这些基因在脊椎动物胚胎中与在无脊动物胚胎中具有同样的功能。由此推想同源异型框的进化保守性蕴含着一种重要作用。最近,已知在哺乳动物中有38个基因含有同源异型框,这些基因的同源异型框均与果蝇同源异型基因的同源异框具有高度的相似性。这些基因在鼠类称为Hox基因,在人类称HOX基因,包括4个群,分别称为:A群,位于小鼠6号染色体、人7号染色体上;B群,位于小鼠11号染色体、人17号染色体上;C群,位于小鼠15号染色体、人12号染色体上;D群位于小鼠2号染色体、人2号染色体上。Hox基因编号从1到13,1相当于头部的基因,13是较近尾部的基因。Hox a-6、Hox b-6、Hox c-6和Hox d-6在各群中处于同一相对位置上,称为同形组(paralogous group)(图3.13)(Scott 1992)。

还应当指出的是,Hox基因的早期命名只是反映它们的发现次序,而没有任何逻辑体系。上面介绍的名词是根据小鼠和人基因作图命名委员会(Mouse and Human Gene Mapping Nomenclature Committees)的建议采用的(Scott 1992)。委员会提供了一个系统,按相对的位置来分类所有的Hox基因,并允许在其它脊椎动物中发现的基因有一定伸缩性。命名委员会还指出,Hox一词只能用于与果蝇ANT-C和BX-C基因群相关的脊椎动物基因,要根据在复合体中的位置和它们沿头尾轴的顺序和表达来定名。单靠序列的相似性来使用Hox名称是不合适的。因此,先前命名的Hox-7和Hox-8现在分别重新命名为Ms x-1和Ms x-2。

所有的Hox基因都具有一些共同特点:它们在3'末端都具有同源异型框,这些同源异型框与果蝇同源异型基因的同源异型框相关;它们都有一个1kb左右的小内含子和在第二外显子中有一个同源异型框;都按相同方向转录;它们在胚胎神经系统、体节和肢体的发生中都有表达。

Hox基因最明显的特点是它们都有果蝇的同源异型基因显著的保守性。根据氨基酸顺列和基因群的位置,Hox基因的每一个同形组都能追踪到果蝇的一个同源异型基因。因此Hox基因在系统发生上与同源异型基因相关,而且是通过一个原有的祖先无脊椎动物基因群复制而来。更突出的一点是,同源异型基因的位置与胚胎表达的共线性也与Hox基因一样。一个基因在基因群中越靠近3'末端,它在胚胎中的表达就越靠近头部(图3.13)。与同一个祖先基因相关的同形基因(paralogous genes)表现出相同的头部表达域,但有趣的是发育中的中枢神经系统(CNS)却具有不同的背腹域。

同源异型基因与Hox基因之间在进化上的保守水平表明它们具有类似的功能,因此Hox基因在哺乳动物胚胎发生中可能起着调控形态的功能。对鼠类的Hox基因表达直接实验研究所表现的情形确实如此。

Hox密码 Hox基因在发育着的外胚层结构(例如菱脑原节和神经嵴)和各种间充质来源的器官(诸如体节、心、肾、睾丸等)中表达,但在任何内胚层来源的结构中不表达。Hox

表达的显著特点是基因具有重叠的表达域，但却有着不同的头部界限。因此，沿胚胎头尾轴的任何一点处，CNS 细胞和轴旁间充质（后来形成体节）都具有特征性的Hox 基因表达组。这一 Hox 基因组（编码同源异型蛋白、homeoproteins）形成了一轴性密码，称 Hox 密码，它沿头尾轴确定位置。

在胚胎中已鉴定出的 Hox 密码有 4 种不同的定位：

- 体轴密码，规定体节（Kessel 和 Gruss 1991）
- 鳃密码，规定鳃区的神经元和神经嵴的发育（Hunt 和 Krumlauf 1991; Hunt 等 1991a）
- 器官发生密码（体轴密码的变异）（Gaunt 等 1988）
- 肢体密码（Dollé 等 1989）

在所有这些区域中，Hox 基因表达的重叠域提供了专一位置信息（图 3.14）。例如，在后脑中 Hox 基因表达的头部界限相当于菱脑原节的形态界限（图 3.14A），据认为，菱脑原节中的Hox 基因表达规定了菱脑原节、形成运动神经元图式。Hox 基因表达按原来的位置保留到脑神经嵴细胞中，给它们以位置信息，这种信息将被用来决定它们最后的命运（图 3.14B; Hunt 等 1991b）（关于 Hox 基因在菱脑原节中的表达，详见本篇下文）。

体轴密码规定体节的重要性可通过破坏Hox c-8基因表现出来，破坏该基因可导致第 1 腰椎转化成一个额外的带肋骨的胸椎（T14）（Le Mouellic 等 1992）。在发育的鸟类肢芽中，Hox d-11异位表达造成指图式破坏（Morgan 等 1992）。这一点在腿中表现得最为明显，当 Hox d-11 在更前的前轴区发生异位表达时，就导致产生一个看起来像是邻近的示肢的轴前指（Morgan 1992）。

视黄酸与 Hox 密码 视黄酸（retinoic acid）（维生素 A 的一种衍生物）的致畸效应已广泛研究了 25 年多。胚胎（人和啮齿类）受到过多的视黄酸的作用，许多器官就会出现畸变，最明显的是颅面和肢体缺失（见 Morris-Kay 综述，1993）。视黄酸颅面致畸效应最令人惊奇的特点是，所产生的畸变看来像是来源于后脑的异常发育。培养的胚胎癌细胞的Hox 基因表达对外源性视黄酸浓度敏感。根据这些事实可以得出这样的结论，视黄酸对颅面发育产生致畸影响主要是由于改变了 Hox 基因的表达（Simeone 等 1990）。视黄酸引起菱脑原节 2/3 转变成 4/5 的特性，三叉运动脑神经也相应地转变为面运动脑神经（Marshall 等 1992）。由菱脑原节 2/3 衍生的神经嵴细胞也像是发生了尾部化的转变，因为它们的表达对应于菱脑原节 4/5 的 Hox 基因。

过多的视黄酸对脊椎和肢体发育的致畸效应，也是影响Hox 基因表达和破坏 Hox 密码。服用视黄酸，脊椎则沿整个体轴向尾部转变，据推断是由于 Hox 基因表达发生了改变

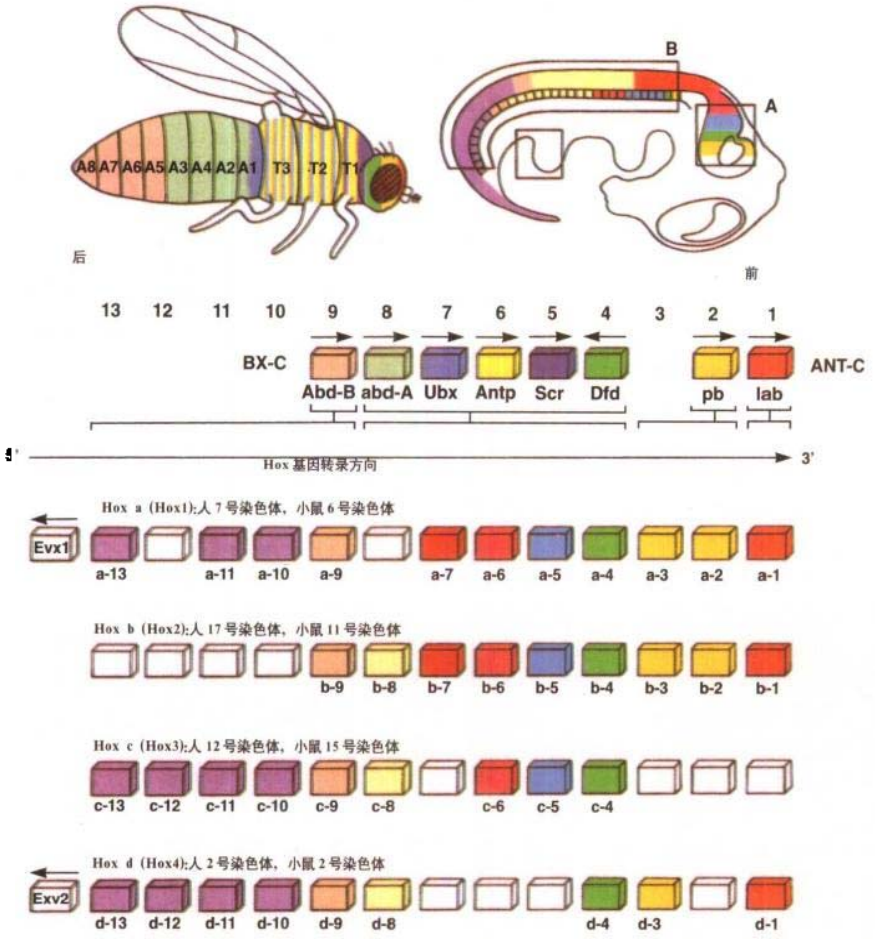

图 3.13 哺乳动物Hox 和果蝇 HOM-C 基因复合物。图示果蝇同源异型(HOM-C)基因与哺乳动物 Hox 基因之间的关系。方框代表基因，染色示有进化关系的基因。染色也转用到成体果蝇和怀孕中期的哺乳动物胚胎上，以代表它们的表达区和表明共线性的依据。
哺乳动物胚胎中的 A 和 B 框是在图 3.14 中放大的区域。（引自 Coletta 等 1994）

(Kessel 和 Gruss 1991)。

关于指图式的肢体 Hox 密码是由尾 Hox d 基因 (Hox d-9 - d-13) 的重叠域所组成 (见下文和图 3.14B)。将视黄酸浸泡过的小珠植入到发育肢体的前轴缘，结果产生了指图式的镜像重复 (见上文)。Hox d基因的表达也发生镜像式重复，这与它们在决定指图式中的作用是一致的 (Izpisua-Belmonte 等 1991)。

非 Hox 同源异型框基因 现在已明确，Hox 基因仅代表一个具有同源异型框的特殊基因群，还有更多的同源异型框基因并不成群，实际上它只是由于含有一个同源异型框才与 Hox 基因相关。这些同源异型框基因有多种名称，如 Msx、Mox、Dlx 、Otx 、Cdx、 Emx、Goosecoid 等等，它们在胚胎中有各种各样的表达模式。这些基因的共同特点是，从总体上来说它们的表达与 Hox 基因的头尾表达无关，它们往往被限制在发育器官的特定细胞中。这些基因是否对单个器官的发育产生 '编码' 作用，还有待研究。这些基因中有许多与 Hox 基因一样，与单个的果蝇同源异型框基因相关，但在脊椎动物中则有不同程度的重复。果蝇有一个肌肉专一同源异型框 (msh) 基因，而哺乳动物则有 3 个 msh 相关基因，即 Ms x-1、Ms x-2、Ms x-3 (Hill 等 1989; Robert 等 1989; Holland 1991; Mackenzie 等 1991, 1992)。同样，果蝇的 distalless 基因在哺乳动物中至少有 5 个相关基因 (Dl x-1 ~ 5) (Cohen 等 1989; Price 等 1991; Porteus 等 1991; Robinson 等 1991)。很可能在更复杂的躯体格式进化过程中，这些基因逐渐发生重复，这再一次说明形态与同源异型框间存在着联系。

Pax 基因 Pax 基因属于形态发生调节基因家族，最初是由于它与果蝇分节基因 'paired' 具有同源性而被鉴定出来，它们为 DNA 结合转录因子编码 (见 Hastie 1991; Gruss 和 Walther 1992)。迄今已有 9 个基因被鉴定出含有 'paired' - 框 (是在 paired 基因中的一个序列)，这一组中还有 4 个基因含有一个同源异型框 (Walther 等 1991; Stapleton 等 1993)。PAX 基因之所以有意义，主要是由于其中至少有两个基因，即 PAX-3 和 PAX-6，分别在 Waardenburg 综合征和无虹膜症两种人类遗传病中发生突变 (Baldwin 等 1992)。先天性耳聋有 2% ~ 3% 是由 Waardenburg 综合征造成的，这种病还伴随有眼角异位 (dystopic canthorum) 和色素紊乱，如前额发白 (神经嵴细胞发育混乱) 等特征。无虹膜症的表型特征是无虹膜发育和视网膜发育异常。这两种情况均为常染色体显性。这两种综合征在小鼠中具有相应的突变，Pax-3 (Epstein 等 1991) 和 Pax-6 基因突变分别引起所谓的黑斑 (splotch) (Waardenburg) 和小眼 (small eye) (aniridia)。与在 Hox 基因中的转基因动物的突变一样，Pax 突变仅造成

图 3.14A 鳃的 Hox 编码。在发育中的后脑神经外胚层中 Hox 基因的表达是按原来发生的位置传递给迁移中的神经嵴细胞。于是，来自 2-4+ 鳃弓的结构可因在神经嵴细胞中表达的 Hox 基因的组合而专一化。注意：形成第一鳃弓的神经嵴细胞中无 Hox 基因表达。

图 3.14B 此编码的规则是，Hox 基因的不同前 - 后区在体节 (发育中的脊椎) 中的表达规定了决定脊椎发育的一种编码。(引自 Kessel 和 Gruss 1991)

一个亚组发生表达的组织畸形。因此，虽然在发育的CNS中两个基因都表达，但突变时未发现有重要畸变。

转基因动物、基因敲除和功能多余 要研究发育过程中某一基因的功能，有一种方法是用胚胎干细胞的缺失突变敲除基因，然后制做胚胎嵌合体和带有无效表型(null phenotype)的转基因动物。将此法加以改进，制造一个转基因动物，把此动物中的基因启动子区进行处理，使基因在错误部位和(或)错误时间表达。因为将外源遗传构件整合到基因组中的多少是随机性的，偶尔构件插入的部位会把一个重要的宿主基因割裂开，从而造成插入突变。在这样的突变体中，插入的DNA起着标记的作用，因而当随后将围绕此DNA的区域进行克隆就能显现出那个重要的宿主基因，例如X-连锁裂腭即是如此(Wilson等1993)。一个发育基因的功能也可从其蛋白质(免疫定位显示)或信使RNA(原位杂交显示)的分布或者通过功能研究(添加或去除基因产物)推断出来。在好几个例子中，用转基因敲除法把一个基因定点割裂，制造出一个表型，类似于从这类表达研究中所预期的那种表型(Satokaka和Maas 1994)。另一些定点导致失活可造成早期胚胎死亡，因为早期胚胎发育需要该基因产物。通过一种组织专一性启动子使转基因表达一般能避免发生这种情况，该启动子在发育晚期具有活性(Werner等1993)。但是，出现了一个令人惊讶的论题，即破坏一个估计很重要的基因，却往往不产生表型变化，并产生一个外表正常的动物(Erickson 1993; Ferguson 1994)。

胚体模式的产生

体轴的确定

胚胎可以看作是由三条正交的空间轴外加一个时间轴所构成。在羊膜动物中，胚轴建立的机制在一定程度上有所了解：背腹轴和头尾轴是由受精时合子细胞质的变化所确定。哺乳动物中，在这样的早期阶段，胚轴还不能确定，只有到胚外结构形成和内细胞团出现之后才能确定。

在羊膜动物中，第一条胚轴为背腹轴(Gurdon 1992)，根据上胚层出现即可鉴别出来。爬行类和鸟类胚胎，胚盘细胞层分为两层，上面的一层形成上胚层。哺乳动物一旦形成了中空的囊胚，将来的上胚层就能预示出来。内细胞团似乎是随机地定位在滋养层的内侧，与滋养层相邻的细胞形成上胚层细胞群。这一区域首先着床。现在还不清楚，究竟是由与内细胞团接触的滋养层启动着床，因而胚胎将来的背面在着床部位最接近被破坏的母体血管，还是一旦开始发生着床，内细胞团就可在滋养层内侧移动，以找到邻近着床部位的位置。有的学者认为后一种情况比较可信(O'Rahilly和Muller 1978)。

值得思考的是，开始时整个扁的胚盘已产生了轴，但是后来在躯体图式阶段(body plan stage)的卷曲胚胎中轴向却完全不同。早期胚盘只在一定范围的中央椭圆区内形成卷曲胚胎的背部结构，其余的胚盘边周部分则形成胚体侧部和腹部结构。在哺乳动物中，胚盘的边缘在脐带处收缩。因此，虽然上胚层的一部分确定了胚胎的背面，但下层即下胚层并不形成胚胎腹面结构。

在原条出现之前，胚胎尚不具有真正的初级轴—头尾轴(cephalocaudal axis)。胚盘下面的下胚层细胞不参加胚胎本体的形成，它诱导原条的形成和定向(见下文)。如果胚盘的尾区下胚层相对于上方的上胚层进行旋转，那么就可按照下胚层的新方向形成一条新的原条(Azar和Eyal-Giladi 1981)。

原肠作用时，上胚层细胞经过原条内迁而产生了一群中胚层细胞，根据内迁的位置这些中胚层细胞具有中轴和内侧部或外侧部特征。经原结(primitive node)内迁的细胞产生中轴部的脊索细胞和体节内半侧的细胞以及胚胎内胚层，而体节的外侧部一半和侧板间充质则是来自于原条较靠尾部的上胚层细胞群，或者是后来迁入的细胞。中轴群和内侧群将保留为卷曲胚胎的背部结构，其上面的表面外胚层将表现出背部特征。侧板间充质在胚胎卷曲之后将成为侧部的和腹面的间充质，在其上面的表面外胚层将获得腹面特征。发育中的肢体，其背腹的确立看来是存在于表面外胚层中，在早期阶段即可确立。由此可见，卷曲胚胎的背腹轴也是上胚层细胞通过原条内迁而确定下来的。

预定头部结构和预期背中胚层彼此紧靠在一起，直接与原结相邻，而将成为尾部和腹部的细胞则来自侧上胚层，并汇聚到原条后端。但是，直到神经作用(neurulation)开始时中胚层才有能力被重新组织成不同的背腹细胞类型。

最后的第三条空间轴是侧-侧轴，是由于前两条轴发育而产生的轴。最初，胚体的左右两半是双侧对称，体壁(somatopleure)的每一侧上有两处侧突，发育为上肢和下肢。

随着最后一条轴(时间轴)发挥作用，胚胎在原有几条轴的基础上发生变化。在早期胚胎中，头尾轴的体节排列很清楚，而且有许多结构一直保留到成体。胚胎的背部结构也是如此，一直保留在背部，变化不大。但是原来的中线腹部结构，特别是那些来源于脏壁间充质的结构，如心血管系统和肠管，却发生了广泛的变化，由双侧对称排列变成了整体分布。

胚胎的分节

Hox基因在果蝇胚胎的体节发育中起调控作用，了解到这一点便为解释脊椎动物个体发生中体节的发育提供了框架，许多体节结构后来被衍生的非体节排列所代替。根据具有分节的脊柱，脊椎动物被归类为脊索动物的一个单独的亚门(这种体节重复称为分节现象，指的是基本相似结构的重复)有证据表明，与形成脊椎有关的发育过程也存在于其它许多分节排列的组织和系统的发育，如外周神经系统(PNS)和心血管系统，在一定程度上还有皮肤附属物的图式形成。

脊椎是由间充质细胞从两侧聚集而成，间充质细胞来源于原肠作用时内迁的上胚层(见上文和下文)。细胞迁移到脊索的侧面，称为轴旁间充质(paraxial mesenchyme)。在胚胎开始神经作用的同时，轴旁间充质分节成不连续的细胞群，称为体节(somites)。通过原结侧缘内迁的细胞形成体节的内侧一半，而通过原条头部内迁的细胞形成体节外侧面的一半(见下文)。每一体节的间充质细胞群向上皮转变，细胞形成间隙连接。后来，上皮节原来的内侧部分转变成生骨节

(sclerotome)的间充质，而外侧部分仍为体节的上皮板(epithelial plate)，也称为皮肌节(dermomyotome)，对生肌细胞起生发上皮作用的上皮板统称为生肌节(myotome)。胚胎各体节的头尾区定义为基本体节(fundamental metameric segment)，因而最初的生肌节是分节的。

生骨节细胞向中迁移，包围了脊索。这时每一生骨节的头和尾两半间发生了差异，头半部具有结合花生凝集素(peanut lectin)、细胞触觉素(cytotactin)和粘胶素(tenascin)的结合部位。单块脊椎是由一体节的尾半部同下一体节的头半部融合而成(见下文)。这样发育成的体节间裂缝(von Ebner裂)是一条边界线。生骨节沿着这些线重新组织，结果每一体节的生肌节跨连着两个相邻的脊椎，也就是说每一分节的体节分成了两半，分别提供给两个相邻的节间脊椎。

生肌节一般产生两个肌块：轴上肌群(epaxial muscle group)形成依序排列的竖棘肌(erector spinae museles)；轴下肌群(hypaxial muscle group)汇成肌团，形成了前侧体壁的躯干肌。肢体和舌的肌肉是由特定体节腹侧缘产生的局部生肌群形成的。

运动神经元从CNS长出，与背根神经节中来自神经嵴细胞的感觉神经元轴突和自主神经元轴突一起穿过每一生骨节的头部部分。因此，在高等脊椎动物中，正是由于生骨节的再分而形成了PNS的分节排列，并保证了脊神经从脊椎间伸出。

每一条原始背主动脉产生出供应肠管的成对的腹节动脉(ventral segmental arteries)，供应中肾的侧节动脉和到体壁两侧的节间动脉。在胸区和腰区的几乎没有变化，成为肋间、肋下和腰动脉。躯体的静脉引流，进入节间静脉和奇静脉系统。

从特征上来看，一个体节产生一条有感觉脊神经供应的真皮带，因此在医学临床上使用生皮节(dermatome)一词。该词的另一种含意是指一个体节的一部分，不再具有同功器官的含义。体节的上皮板主要产生生肌细胞，后者产生躯干和肢体的全部随意肌。由体节产生的一些细胞形成了盖在轴上肌上面的真皮结缔组织，引起上面的表皮发生图式形成。躯干腹部和肢体表皮的图式形成受体壁间充质的调控(见下文)。

生肾间充质位于在体节与体腔之间，发生得稍晚一点，其发生被认为受体节的影响。低等脊椎动物的前肾发生肾节和肾节腔(在某些例子中与体节腔相接)。但是最近的研究表明，除了体节血管供应外，爬行动物胚胎有功能的前肾和中肾并不出现分节结构(Collins 1990)(哺乳动物胚胎不具备有功能的前肾)。

在头内，也具有与鳃弓相应的分节现象。此处Hox基因有一重叠的基因表达，这与菱脑边界一致。神经管、鳃弓的运动和感觉神经，以及神经嵴间充质等的确立看来是受Hox基因的调控，在每一鳃弓中产生了软骨、神经和血管的典型排列，鳃弓的图式形成受着神经嵴间充质的调控。

头的分节和Hox基因的表达仅达轴旁间充质和脊索的头端。脊索头端的结构被称为索前部分或新头骨，它们大都来自神经嵴。脑的最前端部分表达的是其它一些基因(与Hox密码无关；见下文)，一般它们呈巢形排列，与肢体的基因表达相似。另一些研究表明，在皮层与基底前脑之间有一条细胞组成的线，皮层中的细胞系呈带状分布(见下文)。

因此，胚胎的基本躯体格式被描绘为节段性网格区，各区间有界限，各区间的差异来自不同的基因表达和不同的蛋白质。在这些区域之间细胞不能自由迁移。器官发生过程改变了脊椎动物最初的分节躯体格式。许多系统的发育表明，它们或是保留了分节格式(如脊神经，见下文)或者发生了局部更换(如体节间血管发生纵向吻合，见下文)。如果沿头尾轴分节不恰当，或者不能对体节格式进行适当的修正，就要发生畸变。

胚胎的侧向化

从外表看来，躯体是以中线对称的，但内脏却是不对称的，因此躯体格式不呈镜像状态。令人迷惑的是，这种不对称具有手性(chiral)，而不是随机性的，也就是说几乎总是以同一方向不对称。例如心尖总是指向左，肝总是位于右。如果一个或多个侧向不对称器官的结构或排布发生异常，就可认为是在早期胚胎发生中左－右信息的规定或解译出现了错误。侧向化缺损(defects of lateralization)可引起多种先天畸形，如心脏畸形、支气管分支畸形、肺分叶畸形、大血管畸形、门静脉解剖异常、脾和胃肠系膜附着异常。这些异常往往彼此相关，因而便加强了这样一种观点：这些异常是由一种共同的缺损所造成的，而且这是一种侧向化缺损。但是另有些缺损也可引起这些畸变，这需要另一不同的解释，因为其病理变化看来与位置信息无关。例如，在原发性纤毛运动障碍病(primary ciliary dyskinesia)中，肺、耳、窦道发生病变；在肾－肝－胰发育障碍病(renal-hepatic-pancreatic-dysplasia)中，肾、肝、胰发生的病变，这些都与位置异常相关(见下文)(Lurie等1991)另一种与侧向化无关的异常是无下颌畸形(agnathia)(Pauli等1981)，它可能是在一个发育阶段发生损害造成的，在这一阶段中两边已确定，而且下颌首先形成，与侧向化显然无关。

原发性纤毛运动障碍病的临床症状是，周期性肺部感染，窦炎和男性不育，这些症状用纤毛和鞭毛运动障碍很容易解释(Greenstone等1988)，但却与位置异常无联系，位置异常是随机性的。Afzelius(1976)认为，胚胎纤毛的排列方向可确定内脏的手性，在胚胎组织中(如鼠类原结和早期脊索)已注意到有单根纤毛的细胞(Fujimoto和Yanagisawa 1983)，但是这些胚胎纤毛看来是不动的。原发性纤毛运动障碍包括各种情况的常染色体隐性纤毛运动障碍，在此病中最共同性的特征是动力蛋白(dynein)缺乏，动力蛋白是纤毛和细胞内的一种运动蛋白质。这种蛋白质可能是建立侧向化的成分(Brown等1991)。但有时原发性纤毛运动障碍病中动力蛋白正常，却仍存在着部位颠倒现象。因为在这种情况下，纤毛的定向与正常相比变化很大(Rautiainen等1990)，有可能有一种共同机制既与侧向不对称信息的定向有关，也与纤毛定向有关。

肾－肝－胰发育障碍有时与异常位置相关，可能有两个紧密相连的基因，一个与小管形成有关，另一个与位置确定有关，在此病中两个基因都受到破坏。不管机制如何，这些

缺失与异常位置相关联，这便为发育生物学提供了线索，同时也是对儿科医师和外科医师的提示。

异常位置 在羊膜动物中，器官是由一双侧对称的上胚层发育而来。胚胎出现的第一个明显的形态不对称是中线心管右缘出现一个大凸起（Patten 1922）。凸起出现于成襻之前，襻亦向右弯，它将心室和血管排列到正确位置上，为后来心脏发挥功能和分隔打下基础。这种不对称性首先出现在心脏，只不过是反映了心脏是先变为不称性发育的一个早期器官。但是，心节的异常侧向化毫无疑问要产生严重的后果，心管可有多段发生位置异常。例如，可发生镜像右位心（dextrocardia），在这种情况中所有的段都发生倒置；还可以发生大血管单独易位，或先天性的校正易位，或心房异构。从临床上看，心房附件的位置为相关的心脏和血管异常提供了最好的指南（Anderson 等 1990），由此可预示预后。

在脊椎动物中，胚胎心管形成右襻是高度保守的，但是成襻和保持一致手性的机制还不清楚。成襻的方向具有跨门的保守性，从这一点上看，所涉及到的基因和机制可能是相同的。心房、心室、血管和内脏的正常排列称为内脏正位（situs solitus）。但是，对异常侧向化器官的图式尚没有统一的命名法。虽然已使用了左右易位（situs inversus）、部分左右易位（situs inversus partialis）、位置不定（situs indeterminus）、内脏异位（heterotaxy）、无脾／多脾症（或脾综合征）等名词，但往往没有确切定义。异常排列的变化太多，几乎包括了不对称器官所有的侧性（sidedness）排列变化，以致对任何一种情况都没有一个名词可给出满意的描述。一个非成对的不对称器官，如胃就有 3 种安排：正位（solitus)(正常排列)、反向位（inversus）（镜像排列）、排列不明（ambiguous）（不确定）。两侧相伴而形态不同的成对器官，如心房、支气管、肺叶等，其排列同样也可是正常、也可是镜像，但除此之外也可出现对称状态。例如，两侧肺叶数目相同，或者两个心房具有相同的侧性，因为根据心房附件来看，其外形或者像两个左心房，或者像两个右心房。这样的排列称为同质异构现象（isomerisms）。

当出现反向或异构现象时，对每一器官、血管、心节、缺失都要一一注明，对每一种情况都要作出完整的描述，要避免使用不正规的术语。

侧向化的病因学 在异常侧向化的病因中既有遗传因素，也有环境影响。由常染色体隐性（Arnold 等 1983）、X 链锁模式（Mathias 等 1987）和可能的常染色体显性家系造成的侧向化异常都有所报道。在动物中，各种致畸物都能引起左右易位，有时易位是单独发生（Fujinaga 1992），往往也伴随有其它异常（Fujinaga 和 Baden 1991）。在人和某些纯系小鼠中发现，糖尿病妊娠的先天性异常后代中有侧向化缺失。有人认为，在原肠作用过程中，无氧基团的线粒体源在此病因中起作用（Lander 和 Brown 1994）。

在小鼠中，常染色体的一隐性等位基因 inversus viscerum（iv）恰在半数纯合子中引起左右易位，也以相同的几率发生内脏正位，也有少数异构现象和不协调倒向（Hummel 和 Chapman 1959）。这一异常谱系与在人中见到的侧向化缺失的模式极为相似，其中包括环状胰和十二指肠前位门静脉。心和脾异常伴随有心房异构（Seo 等 1992）也与人的缺失相似。iv 突变位于 12 号染色体（相当于人的染色体 14q3）上的免疫球蛋白重链恒定区复合体（Igh-C）附近（Brueckner 等 1989; de Meeus 等 1992）。

第二个突变 inv 也是隐性的，发生在转基因小鼠 OVE210 中，据报道在其纯合子后代中 100% 发生左右易位（Yokoyama 等 1993）。两翼序列定位在 4 号染色体上。这一缺失的纯合子在出生后 7 天以内死亡，是由于肝和肾管发育障碍致死。现在还不清楚，这一模式是否代表人的位置异常中所出现的肾－肝－胰发育障碍。如果确是这样，那么就有可能有两个或多个相互紧邻的链锁基因由于转基因而受到破坏，这些基因关系到位置和小管的发育。

侧向化的细胞和分子模型 躯体格式是手性的（chiral），然而迄今尚不清楚手性信息来自何处，其表达的机制性质又是怎样的。有一种模型（图 3.15）认为，由结合在头尾轴和背腹轴上的一个定位手性分子来传递手性信号。Brown 和 Wolpert（1990）用一假设的手性 'F' 分子来图解此模型，'F' 的竖画与以头尾向排列的极微管顺起来，以额面固定，因而其横臂便指向特定的一侧。他们设想 'F' 分子存在于相对于中线发生极化的细胞中。每一细胞能确定它坐落在胚胎的哪一侧。这也就在组织水平上规定了手性。为了说明随机手性的情况，如在初级纤毛运动障碍症和 iv/iv 小鼠中所见到的情况，Brown 和 Wolpert 提出了一种横跨胚胎随机产生左右梯度的方式。一种生化因子跨中线均质分布，由于热噪声放大通过反应扩散机制，因子变成了不对称分布（Kauffman 等 1978）。在正常环境中，这种放大因手性细胞的不对称而有所偏向。器官和组织就可翻译这一梯度，从而表现出它们的侧性（sidedness）。缺少 'F' 分子就会导致左右梯度随机化，左右易位有 50% 的发生率。

Brown-Wolpert 模型精心设计，用来解释这样一种现象，即异常部位往往发生在右联体双生体中。他们假设，一旦左右差异确立，一种属性则固定在右侧，这样即便左右切开后右双生体也不能重新确立左右差异，而不稳定的左侧则

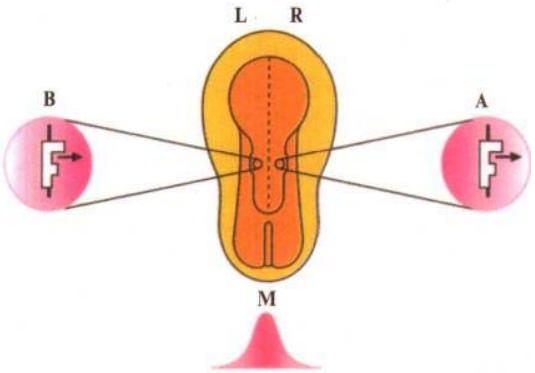

图 3.15 此模型表示，细胞能依靠具有方向性的手性分子 'F' 沿头尾轴和背腹轴的排列关系而感知其自身的左右。细胞也能通过确定一种形态发生素（M）的浓度差异而觉察中线的方位。如果一个细胞的右侧离中线远，那么此细胞是位于胚胎的右半边（细胞 A）；反之，如果一个细胞的右侧离中线近，则此细胞位于胚胎的左半边（细胞 B）。第二种机制是，能将中线一侧的某种作用物的随机微小差异加以放大。于是，从胚胎的一侧到另一侧便随机地建立起一种梯度。这时在胚胎两侧具有不同属性的细胞 A 和 B 就能对方向一致的梯度具有倾向性。根据这种梯度，决定组织所处的位置。（Lander 和 Brown 提供）

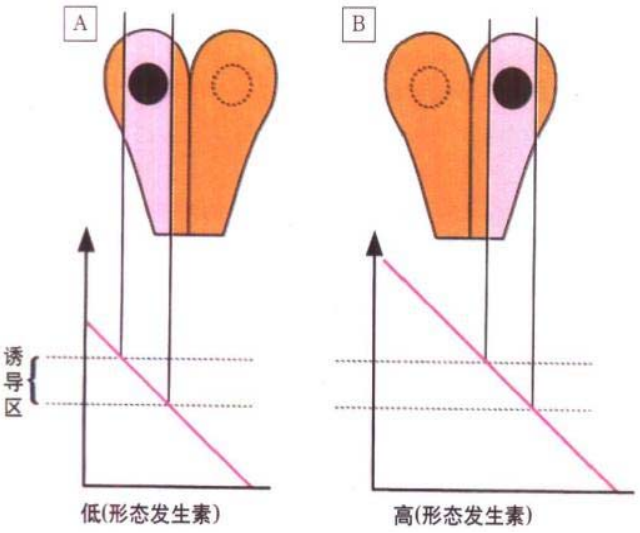

图3.16 初级左右梯度的建立。存在一窄敏感区，使一侧化原基在左侧发育（A）。只要提高梯度的基线水平，一侧化原基即会在对侧发育（B）。因此，勿须翻转初级不对称的手性即可产生倒位。（Lander和 Brown提供）

可重新确定在左双生体中形成正常的内脏位置。

一种引起‘F’分子定向反转的突变可以说明在inv/inv小鼠中100%地发生左右易位现象。但是也提出了另外的机制来说明产生100%反向，而没有反转初级手性信息的现象（Brown和Lander 1993；图3.16）。对iv和inv位点的正常等位基因进行基因序列分析可以阐明位置确立的步骤，但是仍不能说明它是如何确定的。

手性的其它例证 在人类也出现了手性与躯体格式手性没有关联的其它例证，例如大脑优势和手偏用的手性。但是，在这些例子中，左手性在有位置缺损的人群中的发生率与在总人群中的一致。动物是个体手性，而在群体水平上是随机的，这说明，大脑侧向化在语言神经生物学中具有重要意义，这是人类的精华所在（Corbalis 1989）。虽然没有直接的联系，然而位置的确立和大脑侧向化可能涉及到相同机制和同源基因。

对器官不对称不必大惊小怪，但是它们为什么或是怎样在同一方向上不对称，而且为什么竟然又这样普遍，我们还远远没有研究清楚。现在清楚的是，如果侧向化发生异常，则经常在具有临床重要性的心脏、血管、脾和系膜中发生异常。正确的侧向化，对生存来说具有极为重要的意义。

人体早期发生

女性生殖细胞

哺乳动物卵细胞的生命周期开始于早期胚胎，此时原始生殖细胞开始分化，若干年之后才发育成熟并受精，卵细胞的生命周期也到此结束。卵细胞的这一生命周期可分为几个方面的内容加以描述，即生殖细胞的发生、卵细胞的成熟发育和卵泡的发育（图3.17）。

生殖细胞的发生 人们普遍认为，哺乳动物没有像果蝇及蛙那样明确的生殖细胞系，人类原始生殖细胞的确切来源尚不太清楚。在小白鼠，能够最早鉴别的原始生殖细胞是7.5天胚的胚外中胚层中的一群嗜碱性细胞（Ginsburg等1990）。在第6周的人胚，原始生殖细胞由性腺之外的发生部位迁至性腺嵴（gonadal ridge）并在此分裂增殖。在妊娠8～10周的胚胎卵巢中约有60万个卵原细胞（oögonia）（Baker 1963）。从妊娠第12周开始，卵原细胞开始向初级卵母细胞（primary oöcyte）分化。至妊娠第5个月时，胚胎卵巢中的初级卵母细胞数达最高峰，近700万个（Baker 1963）。此后，初级卵母细胞的数目逐渐减少，出生时仅存100万200万个，小白鼠出生时仅有约0.4万个初级卵母细胞（Block 1953；Baker 1963,Baker 1972）（图3.18）。出生后，初级卵母细胞进一步退化，青春期到来时仅存4万个（Pinkerton等 1961）（图3.18）。妇女一生只排400个左右的卵。生殖细胞在发育过程中的大量退变是哺乳动物的共同特征（Ingram 1962；Baker 1972），退化均发生于粗线期前后。有人认为，减数分裂过程中的染色体联会异常引起了卵母细胞的退变（Speed 1988）。

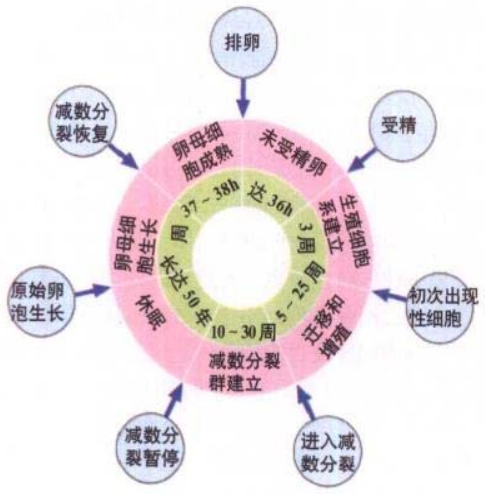

图3.17 女性生殖细胞生命周期。大约时间划分是对人而言。人的卵母细胞生长所需时间尚不清楚，估计可能是数月。（经同意，引自McLaren 1988）

卵细胞发育早期便被卵巢中的体细胞所包绕，形成一特殊的细胞团，称为原始卵泡（primordial follicle）。原始卵泡的出现标志着生殖细胞发生阶段的结束。由于每个卵泡中只有一个卵细胞发育，因而原始卵泡的数目就是一个妇女的生殖生命中卵细胞的总数。

卵细胞的生长 初级卵母细胞的胞体比卵巢中的任何细胞都大得多，因而容易识别。人的初级卵母细胞的直径约35μm。青春发动期后，卵巢中的原始卵泡开始分批分期地生长发育。但是，原始卵泡的启动却不易识别。原始卵泡启动的第一个信号是初级卵母细胞增大，其周围的卵泡细胞（follicular cell）也由扁平形变为立方形并开始分裂增殖。

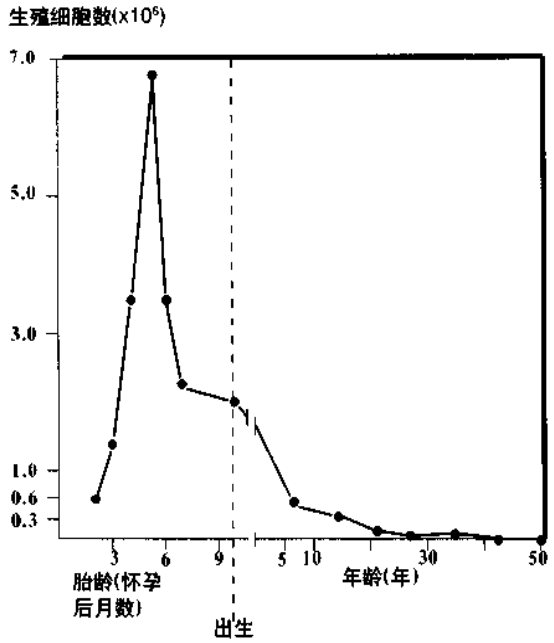

图3.18 人卵巢中生殖细胞数的年龄变化曲线。(原载Baker, 1972)

随着卵泡的生长发育，卵泡细胞由单层变为复层，在卵母细胞与卵泡细胞之间出现一层无定形的物质，包绕在卵细胞周围，称透明带（zona pellucida），其厚度随卵泡生长而增大。所有哺乳动物的卵细胞周围都有一层透明带包绕，构成卵细胞与卵泡细胞之间的一道屏障。透明带的主要生物学意义在于：受精时可识别精子的物种特异性并与精子的质体发生特异性反应。小鼠卵细胞的透明带含有3种糖蛋白，即ZP_1、ZP_2和ZP_3。这些糖蛋白都来自卵细胞（Wassarman 1990）。

尽管卵细胞与其周围的卵泡细胞之间有透明带隔开，但两者在生长和分化中仍然相互影响、相互依存，两者在结构上也密切相关。卵泡细胞的突起穿过透明带与卵细胞的质膜形成缝隙连接，从而保证了两种细胞间的通讯联系(Zamboni 1972; Anderson和Albertini 1976)。动物实验显示，氨基酸、小分子代谢物及细胞调节和生命调节因子可以在卵细胞与卵泡细胞之间进行规律性交换（Moore等1981; Heller等1981）。但在人体是否也是如此尚无充分证据。通常认为，卵泡细胞正是通过这样的方式来营养和调控卵细胞的。同样，卵细胞也以同样方式影响卵泡细胞的生存和发育，没有卵细胞的存在，卵泡细胞也要退化。如果卵巢中的卵细胞退变，卵巢便呈条索状，形成所谓条索卵巢（streak ovary），就像在先天性卵巢发育不全综合征即特纳综合征（Turner syndrome）中所看到的那样。近年来的研究显示，卵细胞通过分泌某种因子调节颗粒细胞的增生和分泌活动，如果卵细胞退变，卵泡细胞即颗粒细胞也随之退变。

随着卵泡细胞的增殖和细胞层数的增多，卵泡细胞的外围又包绕一层排列紧密的扁长细胞，形成了卵泡膜（theca fillicula）（图3.20）。这层细胞来自卵巢基质。在卵泡细胞与卵泡膜之间有基膜相隔。当卵泡腔出现时，卵泡膜也分成两层，即内层（theca interna）和外层（theca externa）。

初级卵母细胞形成时的细胞学变化 初级卵母细胞是由卵原细胞生长增大而形成的，其细胞核较大，呈泡状，位于细胞中央，核仁明显（图3.20, 3.21）。人们常称初级卵母细胞的细胞核为生殖泡（germinal vesicle），其原因就在于此。卵细胞的细胞膜又称卵膜（oölemma），小的初级卵母细胞的卵膜表面表滑，与其周围的卵泡细胞紧密相贴。随着卵泡的生长和透明带的增厚，卵细胞表面发生一层微绒毛，细胞器增多变大并从核旁区扩展至整个细胞质，高尔基复合体发达并由平行排列的扁平池和若干小泡构成，核旁环状板散布于椭圆形的线粒体之间（Zamboni 1972）。起初，卵母细胞内的内质网呈泡状，几乎没有核糖体附着；随着卵母细胞的生长，核糖体增多，粗面内质网也增多，脂肪颗粒出现。卵母细胞生长启动后，胞质内的皮质颗粒（cortical granules）很快由高尔基复合体形成。皮质颗粒直径约500nm，电子密度高，外包单位膜（gulyas 1980）。当卵母细胞的生长接近完成时，这些颗粒定位于细胞质的周边部，卵膜的下方。受精时皮质颗粒溢出细胞外，分布于卵膜表面和透明带中，从而改变了卵膜和透明带的性质，防止多个精子入卵（Wassarman 1990）。

卵母细胞的成熟分裂 大约在妊娠第12周，胎儿卵巢中的初级卵母细胞开始第1次成熟分裂之前的DNA复制，然后进入分裂期。第1次成熟分裂的前期包括5个连续的阶段，即细线期（leptotene）、偶线期（zygotene）、粗线期（pachytene）、双线期（diplotene）和终变期（diakinesis）。在第1次成熟分裂的粗线期，同源染色体形成二价体并进行染色体交叉和基因重组（见第2篇）。当进入双线期时，二价体分离，称去联会（desynapsis），初级卵母细胞的第1次成熟分裂就停止在双线期，直到出生后的若干年一直保持这一状况。在啮齿类动物，这一时期的卵母细胞中的染色质细丝很分散，故又称核网期（dictyotene）（Manotaya和Potter 1963; Ohno和Smith 1964）。引发停止在双线期的初级卵母细胞完成第1次成熟分裂的启动因子是月经周期中期出现的LH高峰（见第14篇）。此时核仁消失，核膜溶解，同源染色体配对并排列在纺锤体的赤道区。卵母细胞的纺锤体两极无中心粒，只有中心粒周围的浓集物质（Szollozi 1972）。当进入分裂后期时，同源染色体对的两条染色体分别向纺锤体的两极移动。在纺锤体所在的部位，细胞形成一个隆起，该隆起将形成第1极体。纺锤体赤道区周围形成中间体（midbody），第1极体分离，同源染色体随之分离。其胞质的分裂不是像细胞核那样的均等分裂，而是高度的不均等分裂，第1极体虽然获得了与另一个细胞同等数目的染色体，但只有极少的细胞质。第1极体偶尔也会在排卵后的某一时期分裂为2个细胞。由该次细胞分裂所产生的卵细胞称为次级卵母细胞（secondary oöcyte），含有23条双价染色体（图3.19）。该细胞不经细胞间期，染色体便排列在纺锤体的赤道区，形成分裂中期的图像，次级卵母细胞就停止在第2次成熟分裂的中期。只有受到受精刺激或孤雌生殖的激发时，第2次成熟分裂才能最终

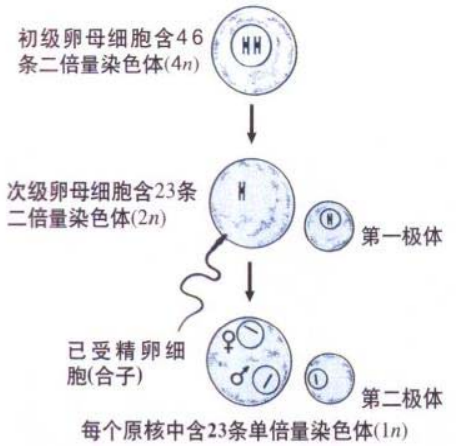

图3.19 人卵细胞成熟过程中染色体数目减半示意图。受精发生于减数分裂完成之前。这是大多数哺乳动物的典型过程，但在某些无脊椎动物则呈现一些差异。第一次分裂为减数分裂。在卵子的发生中只形成一个配子，而精子发生中则形成4个配子。详细过程后述。

完成，从而生成一个成熟的卵子和一个第2极体（secondary polar body）。

发育中的初级卵母细胞可以产生少量mRNA和rRNA，这已为许多实验所证实。卵母细胞中所储备的mRNA能够维持两次成熟分裂所需要的各种蛋白和多肽的合成。成熟分裂受一系列细胞周期调节蛋白的调控，就像体细胞分裂周期的调节那样。第1次成熟分裂的再次启动和由分裂前期进入分裂中期的过程与促成熟因子（maturation promoting factor）的作用增强有关，所谓促成熟因子的作用就是$P34^{cdc2}$与Cyclin B的联合作用。从分裂中期直到进入第2次成熟分裂，促成熟因子的作用逐渐减弱，第2次成熟分裂暂停于分裂中期与此时的促成熟因子稳定于低水平有关，而促成熟因子的低水平稳定状态的维持又是由Cytoctatic factor调控的，后者是C-mos原癌基因的产物。受精激发了Cytoctatic factor及促成熟因子的释放，致使卵细胞重新恢复细胞周期并最终完成成熟分裂，使细胞进入第1次卵裂的G_1期。

在卵细胞尚未完成减数分裂之前，精子的单倍染色体就进入了卵细胞。所以，哺乳动物受精前的卵细胞并不是一个成熟了的卵子（ovum），因为其染色体构成并不是真正的单倍体组型，这与某些较低等的动物不同，如海胆。海胆的卵细胞在受精之前就已完成了第2次成熟分裂生成了一个单倍体的卵子。

卵细胞这一名词是对雌性和女性生殖细胞的泛指，适用于卵子发生过程中各个阶段的所有细胞类型。

泡状卵泡的发生和排卵 卵泡细胞的变化与卵细胞的生长同步发生。随着多层卵泡细胞的增生，卵泡细胞之间出现了若干充满液体的腔隙，这些小的腔隙逐渐融合成了一个大的腔，即卵泡腔（follicular cavity）。卵细胞及其周围的透明带和卵泡细胞突入卵泡腔，形成一半岛样结构，即卵丘（cumulus oöphorus）；其余卵泡细胞环绕卵泡腔密集排列，形成卵泡壁，称外颗粒层（external stratum granulosum）（图3.20）。外颗粒层细胞与卵丘的卵泡细胞即卵丘细胞（cumulus cell）在卵丘根部相延续，两者间形成广泛的缝隙连接（Gilula等1978; Larsen等1986）。充分生长的初级卵母细胞位于卵丘中央，随着卵泡液的增多和卵泡腔的增大，颗粒层逐渐变薄，只有5~6层细胞（Zamboni等1972）。紧靠透明带的一层卵泡细胞呈柱状，放射状地排列于卵细胞周围，称放射冠（corona radiata）。环绕卵泡腔的卵泡细胞呈多边形，核大而圆，即颗粒细胞。颗粒细胞内有丰富的线粒体、粗面内质网和游离核糖体，高尔基复合体发达，线粒体嵴呈管状，说明这种细胞有产生固醇类激素的功能。仍然停留在第1次成熟分裂前期的初级卵母细胞的表面有大量微绒毛并穿入透明带，放射冠细胞有若干突起伸入透明带并与卵细胞表面的微绒毛密切接触（图3.21）。

月经周期中期出现的促性腺激素高峰激发了排卵过程，也启动了卵母细胞的成熟分裂过程。在排卵之前，也就是LH高峰出现后的36小时左右，卵母细胞开始了第2次成熟分裂并停止在分裂中期（图3.22）。此时的卵膜与透明带之间出现一个间隙，称卵周隙（perivitelline space）。在排卵前夕，放射冠细胞伸入透明带中的突起缩回，卵丘细胞之间的细胞连接减少（Larsen等1986），卵丘内的基质中透明质酸增多。

LH高峰出现后，卵泡充血、水肿，其靠近卵巢表面的一

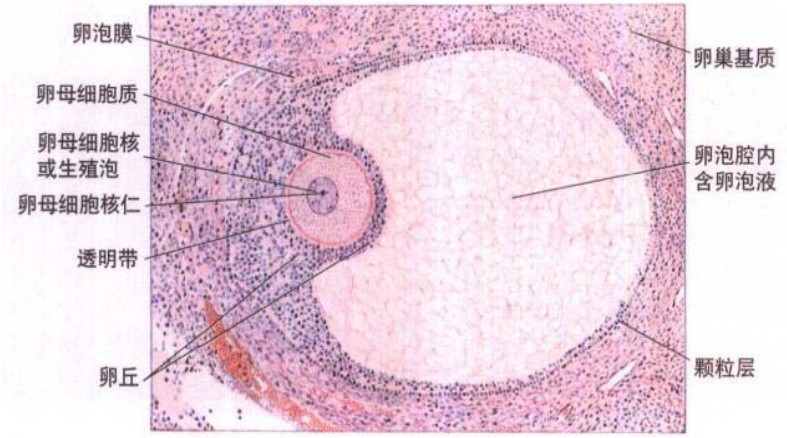

图3.20 取自一位28岁妇女的卵泡。苏木精-伊红染色。×90



图3.21A 初级卵母细胞及周围的透明带、放射冠卵泡细胞电镜照像仿模图：可见初级卵母细胞的微绒毛穿入透明带并与卵泡细胞的胞质突形成指状交叉。有些胞质突与初级卵母细胞的质膜相接触，并形成桥粒样连接。卵母细胞中含有丰富的细胞器。(经允许，根据1960 Anderson 和 Beams 的原图改制。)

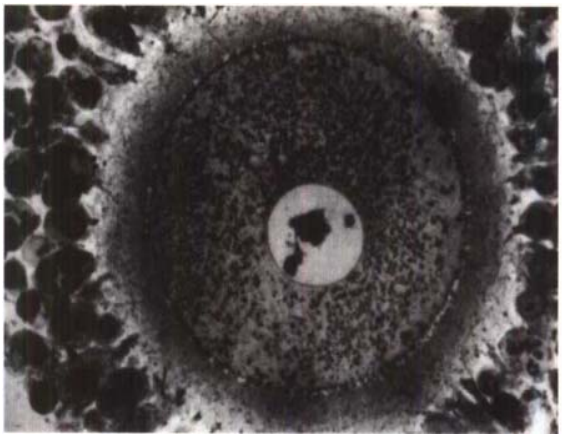

图 3.21B 人卵母细胞横切照相。可见卵泡细胞包绕，透明带位于两者之间。树脂包埋、锇酸固定、甲苯胺蓝染色。× 550（Baca 和 Zamboni，1967）

侧和覆盖其表面的卵巢皮质变得薄而透明并突出于卵巢表面，形成一白色隆起的斑块，称卵泡斑（follicle stigma）。卵泡斑破裂，将处于第2次成熟分裂中期的次级卵母细胞及其周围的透明带、放射冠排出卵巢，这就是排卵（ovulation）。排卵前卵泡壁变薄的机制尚不太清楚，可能是血浆酶（plasmin）增加和丝氨酸蛋白酶（serine protease）活性增强使胶原溶解，卵泡壁变薄弱，最终破裂（Lipner 1988）。由于输卵管上皮的纤毛摆动和平滑肌的收缩，使排出到腹腔的卵细胞及其周围的透明带和放射冠进入输卵管（Austin 1963）；如果未能受精，次级卵母细胞就随月经排出体外；如果得以受精，便形成受精卵并发育为早胚。

在体和体外培养的卵细胞的成熟发育 正如以上所述，成熟分裂使一个二倍体细胞变成一个单倍体细胞。但是，成熟分裂中除了细胞核即染色体的变化外，细胞质的变化也很重要。卵细胞在成熟分裂过程中所发生的适应受精过程的胞质变化统称细胞质成熟（cytoplasmic maturation），目前对这一过程的生物化学和分子生物学机制还知道得很少。

在体研究显示，排卵前的促性腺激素高峰启动了成熟分裂，使第1次成熟分裂完成并进入第2次成熟分裂。体外培养的观察发现，哺乳动物的卵细胞只是从卵泡腔中取出便可启动其成熟分裂（Pincus 和 Enzman 1935；Edwards 1965）。这说明卵泡具有维持卵母细胞处于静止状态的作用，但对其机制尚不清楚。体外培养的研究还发现（Cho等1974），cAMP可抑制成熟分裂，因而有人提出了cAMP是一种内源性成熟分裂调节因子的观点（Schultz 1986）。促性腺激素LH高峰解除成熟分裂抑制状态的机制虽然尚未阐明，但提出了以下几个可能：LH高峰解除了卵泡对卵细胞成熟分裂的抑制信号；LH高峰促使卵泡细胞产生一种促成熟分裂信息，压倒了卵泡对成熟分裂的抑制信息。近年来的研究结果更倾向于后一种理论，因为有实验证明LH可对抗cAMP对成熟分裂的抑制作用（Deket 和 Beers 1978；Downs 等 1988）。在受精过程中，卵细胞发生一系列应激性变化，这些应激性变化是卵细胞在成熟分裂中获得的。具有完整细胞核的卵细胞虽然也可被精子穿入，但不能解聚精子头（Iwamatsu 和 Chang 1972），只有处于第2次成熟分裂中期的次级卵母细胞才能使精子头迅速解聚并发育为精原核。所以，卵细胞成熟发育的最后阶段是卵细胞受精并发育的关键。体外培养的卵细胞也发生在体情况下的一系列变化，因而体外培养的卵细胞也能正常受精和发育，但比在体卵细胞的生存和受精能力低（Schroeder 和 Eppig 1984；Lu 等 1988；Cha 等 1991）。成熟分裂期间卵泡细胞的存在对于卵细胞胞质的正常成熟是绝对必要的（Stagmiller 和 Moore 1984），但卵细胞质的典型变

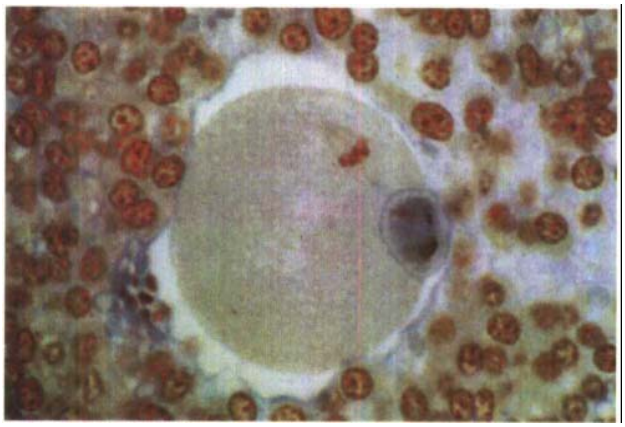

图 3.22 卵巢切片，显微照相。可见次级卵母细胞被卵丘所包绕，染色体排列在分裂中期的纺锤体上。× 500（蒙 J Carroll 协助照相）

化以及它周围环境因素如何影响这些变化尚不太清楚。

男性生殖细胞

男性生殖细胞的发生与女性生殖细胞的发生有着明显的相同和不同。两者在成熟发育中都要经历两次成熟分裂，其染色体的数目都要减少一半，由二倍体细胞变为单倍体细胞，其遗传构成发生交换和重组。但是，生育年龄的睾丸可连续发生精子，且数量甚多；而生育龄的卵巢却是周期性排卵，且通常只排一个卵。在成熟发育过程中，一个初级精母细胞经过两次成熟分裂生成4个精子细胞，再经变态过程而形成4个精子；而一个初级卵母细胞经过两次成熟分裂只生成一个卵子，且没有变态过程。出生前的卵巢内的卵原细胞都分化成了初级卵母细胞，所以在出生后的卵巢中不存在卵原细胞。出生前双侧卵巢所含有的卵细胞数最高可达数百万个，而一次射精所含的精子数可达3亿之多，可见每次射精所排出的精子比双侧卵巢中所含的卵细胞总数还要多若干倍。

精子的形态学 精子(spermatozoon or sperm)(Rothschild 1957; Fawcett 1961a, 1975; Pikó 1969)较卵细胞小，其形态和结构高度特化，可进行主动运动从而接近并进入卵细胞，将其单倍数染色体带入卵细胞。精子的头部大，内含细胞核，几乎没有细胞质。精子头通过精子颈部与精子尾部相连。精子的尾很长、较细，是一个鞭毛样的复杂结构，通常分为中段(middle piece)、主段(principal piece)和末段(end piece)。精子尾的体积比精子头大得多，两者的比例随物种不同而异(Rothschild 1957; phillips 1975)。人精子尾的横断面呈卵圆形，侧面观顶端扁平，其最大径为4μm，最小径为3μm，全长45～50μm。

精子头(head)(图3.23) 主要由细胞核和顶体构成。细胞核致密，染色质高度浓缩，由双层核膜包绕。顶体(acrosome)为一扁形帽状囊泡，覆盖着细胞核的前2/3，故又称顶体帽(acrosomal cap)或头帽(head cap)，部分来自精子细胞的高尔基复合体。人类精子的顶体薄而小，其它动物的精子顶体较大，形态也更复杂。顶体内含有多种酶，如酸性磷酸酶、透明质酸酶、蛋白酶，这些酶在精子穿卵受精中有重要作用。细胞核及顶体被连续的细胞膜所包绕，之间几乎没有细胞质(Fawcett和Burgos 1956; Anberg 1957)。核内染色质由于二硫键的存在而处于稳定状态，以防止精子游动中遗传内容的丢失和异常改变(Fawcett 1975)。由于染色质非常致密，因而在电镜下的电子密度很大且呈均质状。细胞核干重的40%左右是DNA和富含精氨酸的蛋白质(Daoust和Clermont 1955)。精子核对物理性损伤如超声波等的抵抗力很强(Henle等1938)，对机械性损伤的抵抗力也很强(Mann 1949)。在光镜下可见细胞核内有浅亮区，称核泡(nuclear vacuole)。用偏振光显微镜、X线衍射和冷冻断裂技术对多种动物精子核的观察和研究发现，核内具有一种不同于染色质的板层结构。用荧光显微镜可认出精子核中的Y染色体(图2.53)。

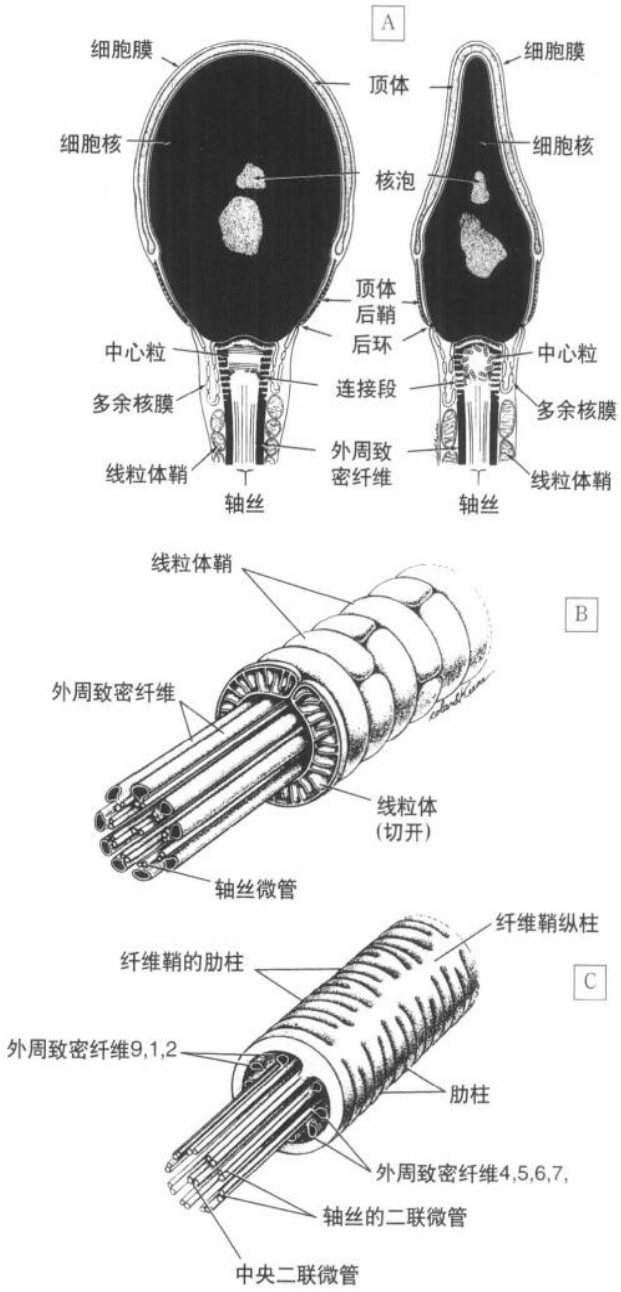

图3.23 人精子模式图，示：A. 精子头最大径(左)和最小径(右)；B. 精子中段；C. 精子主段。(经允许，引自Fawcett, Hafez和C V Mosby)

精子的颈部(neck)位居头尾之间，较精子头略有缩窄，长约0.3μm，其紧靠细胞核的尾端凹陷处有一发育良好的中心粒(图3.23)，该中心粒相当于精子细胞的近端中心粒(proximal centriole)(图3.25)。轴丝复合体(axial filament complex or axoneme)来自远端中心粒(distal certriole)。远端中心粒呈漏斗状，又称基体(basal body)，由此发出外周致密纤维。核后窝(nuclear recess)又称植入窝(implantation fossa)，是尾内轴丝复合体附着的部位。植入窝与顶体后环相延续，在受精时顶体后环处首先与卵细胞相

融合。精子颈部只有少量胞质，外被细胞膜。

精子尾的中段（middle piece） 呈长圆柱状，长约7μm，直径1μm，中央有1束微管，即光镜下的轴丝，其周围有螺旋形排列的线粒体环绕，称线粒体鞘（mitochondrial sheath），最外面有细胞质和细胞膜包绕并与颈部的细胞质和细胞膜相延续（图3.23B）。轴丝（axoneme）由中央的1对微管及其周围的9对微管构成，类似纤毛和鞭毛的结构（见第2篇），轴丝的外周是9条纵行的外周致密纤维（outer dense fiber），围绕轴丝环行排列，各条纤维的粗细不同，位置也不对称，并有明显的种间差异。尽管这些致密纤维的表面有皱褶沟纹，像是可收缩，但实际上没有收缩能力。致密纤维的功能尚不十分清楚，可能与轴丝共同构成运动装置参与精子尾的运动。线粒体鞘约有10～14圈线粒体（Reed和Reed 1948），当精子发育异常时，此鞘也明显异常（Fujita等1970）。包括人类在内的某些动物，其线粒体的数目特别多，这与精子尾运动的能量需求是相适应的。在中段的尾端与主段的头端交界处有一电子致密小体，称终环（annulus）（图3.25）。线粒体鞘中的线粒体的排列十分紧密，但每个线粒体都是独立的，无相互融合现象（Fawcett和Ito 1965）。

精子尾的主段（principal piece） 是精子运动的主要部分，长约40μm，直径约0.5μm，是精子尾部最长的一部分。轴丝及其周围的外周致密纤维从基体经线粒体鞘不间断地延伸至尾端5～7μm处，外周致密纤维终止于此，轴丝则继续向尾端延伸构成尾的末段（terminal piece or end piece）。末段是精子尾部诸段中具有鞭毛典型结构的一段。外周致密纤维只存在于哺乳动物的精子尾部。在外周致密纤维的外面还有一致密纤维鞘（dense fibrous sheath），鞘的背侧和腹侧各有一纵行纤维柱，分别称为背侧纵柱和腹侧纵柱。鞘的两侧是背腹走行、平行排列的肋形纤维柱，称肋柱。各柱之间有纤维连接，从而形成了致密坚固的纤维鞘。尾部的最外面是少量胞质和细胞膜。哺乳动物精子的更详细描述见于Fawcett 1965的论著。毫无疑问，人精子的结构与其它哺乳动物如豚鼠的精子很相似，本文所讲述的精子结构就是基于豚鼠所见（Pedersen 1969）。

精子发生 精子发生（spermatogenesis）是指由精原细胞到精子的一系列复杂的变化过程，其主要变化特别是减数分裂和遗传重组方面的变化与卵子的发生非常相似。为了描述方便，通常将精子发生过程分为3个时期。第一个时期称精母细胞发生期（spermatocytosis），精原细胞增殖并分化为初级精母细胞；第二个时期称减数分裂期（meiosis），包括两次连续的成熟分裂（maturation division）并生成单倍染色体数的精子细胞（spermatid）；第三个时期称精子生成期（spermiogenesis），精子细胞发生非常复杂的形态结构变化，最终演变为精子（图3.24）。

精子发生是一个复杂有序的过程，各种动物的精子发生都有其各自的时序特征和细胞组合特征，详情将在第14篇睾丸一节中讲述。

精母细胞的发生 在胚胎期、胎儿期、也许还有新生儿期，睾丸生精小管内的原始生殖细胞（mordial germ cell）增殖并生成精原细胞（spermatogonia）（Witsch 1948，1951；Mintz 1960），直到青春期到来之后，精母细胞才开始发生并生成精子。生精过程中生精细胞周期性分裂的机制问题是近年来人们关注的热点课题。生精小管中生精细胞的有序变化在生精小管的各段并非同时同步发生，因而在生精小管的各段会出现不同的细胞组合图像。由于从精原细胞到精子细胞这一生精过程的周期性进行，在光镜下可以观察到数个细胞组合图像，这种细胞组合图像在生精小管的任何部位均可看到，而且发生周期性的转换，这一过程称为生精上皮周期（cycle of seminiferous epithelium）（Clermont和Leblond 1955），详见第14篇。

人类有3种类型的精原细胞，即暗A型（dark type A），亮A型（light type A）和B型（type B）（Clermont 1963）。精原细胞的胞体大而圆，3种精原细胞的大小和胞质几乎没有差别，但亮A型和暗A型精原细胞的核仁位于细胞核的周边，贴附在核膜的内面；而B型精原细胞的细胞核多为椭圆形，核仁位于细胞核中央；暗A型精原细胞的核质深

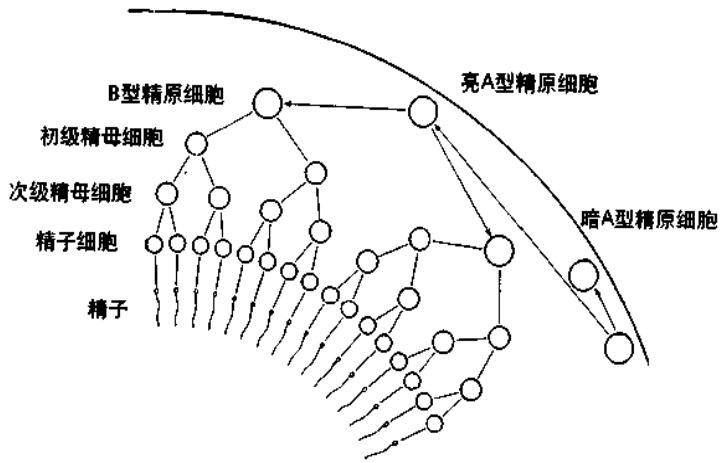

图3.24 精子发生阶段示意图。初级精母细胞的分裂是异质性的，其后的分裂是同质性的。有人曾报道人睾丸内精子细胞分裂，但尚未肯定（详见正文），可与图8.194对比观察。

染并有一淡染的核泡，而亮A型精原细胞的核染色较淡且无核泡。目前认为，暗A型精原细胞是精原细胞的祖细胞或干细胞（Clermont 1963），位于生精小管壁的周边并常常成对出现，生精周期一开始便出现有丝分裂。有些暗A型精原细胞分裂后生成两个暗A型精原细胞，以维持干细胞的一定数量。另外一些暗A型精原细胞分裂后则生成两个亮A型精原细胞，每个亮A型细胞再分裂而生成两个B型精原细胞，B型精原细胞再分裂而生成两个间期或前细线期初级精母细胞。暗A型精原细胞沿生精小管的基膜排列，而亮A型精原细胞、B型精原细胞和由此而来的精母细胞、精子细胞则逐渐靠近管腔面，最后形成的精子将被释放到管腔中。

精母细胞的成熟分裂 初级精母细胞很快进入第1次成熟分裂（the first maturation division），经过细线期、偶线期、粗线期、双线期和终变期而进入分裂中期（Clermont 1963，1966）。随着核膜的消失，二价染色体排列在赤道区。进入分裂后期，同源染色体分离，所有染色体分离为两群并分别迁移至细胞的两极。接着，核膜形成，细胞核重新出现，细胞体一分为二，细胞分裂过程到此结束，生成两个次级卵母细胞。第1次成熟分裂的中期、后期和末期所持续的时间较分裂前期所持续的时间短得多。经过第1次成熟分裂形成的两个次级精母细胞为单倍体细胞，只有23条染色体。所以，第1次成熟分裂是真正意义上的减数分裂（reduction division）。经过一个极短的间期，每个次级精母细胞进入第2次成熟分裂（the secondary maturation division）。第2次成熟分裂实质上是一次有丝分裂，所产生的两个子细胞为精子细胞（spermatid）。精子细胞的形成标志着整个成熟分裂时期的完成，随之而来的便是精子生成过程（spermiogenesis）。从理论上讲，每个初级精母细胞经过两次成熟分裂可生成4个精子细胞，但在人类的生精过程中实际产生的精子细胞数较理论值少，因为部分精母细胞中途夭折了。

有人曾对精子细胞不再分裂的传统观念提出过疑义（Roosen-Runge 1952），其实验证据主要来自电镜观察（Fawcett等1959; Fawcett等1961b）。有关这方面的争论仍在进行。

电镜观察发现，精母细胞的胞体分裂不完全，因而在分裂所产生的子细胞间仍保留着相互连接的纤细的胞质，称胞质桥（cytoplasmic bridge）（Fawcett等1959），这种胞质桥结构可以保持到晚期的精子细胞。电镜下可见，胞质桥细而短，内无纺锤丝等细胞分裂结构，外包环状增厚的细胞膜。胞质桥可能允许相连细胞间的细胞器交换，有各种物质特别是信息物质的交换，从而使相连细胞同步发育。同时，胞质桥可增强精子细胞－支持细胞复合体（spermatid-sertoli cell complex）的结构稳定性。胞质桥的存在使生精上皮受损时多核细胞团的出现得到了颇具说服力的解释。发育中的精子细胞除了靠胞质桥相互连接外，与支持细胞之间的联系也非常密切，精子细胞就嵌合在支持细胞的凹窝中。

在某些啮齿动物，在由精子细胞分化为精子的过程中，在终环与致密纤维鞘之间出现一个由微管聚集而成的纺锤形小体（spindle-shaped body），其功能意义尚不甚明确，有人认为可能与致密纤维鞘的发生有关（Pedersen 1969; Wartenburg 和Holstein 1975）。这样的结构也已在人的精子细胞中观察到。

精子形成 精子细胞经过一系列复杂变化而形成精子的过程称精子形成（spermiogenesis or spermateliosis）（图3.25）。精子形成过程中的形态学变化已经通过PAS染色进行了仔细的光镜观察（Clermont 1963），电镜观察肯定和证实了光镜观察的结果（Fawcett和Burgos 1956）。在新形成的精子细胞中，高尔基复合体较大但结构不太典型，主要由扁平的膜被小泡构成，扁平泡平行排列，由扁平泡上长出一些圆形

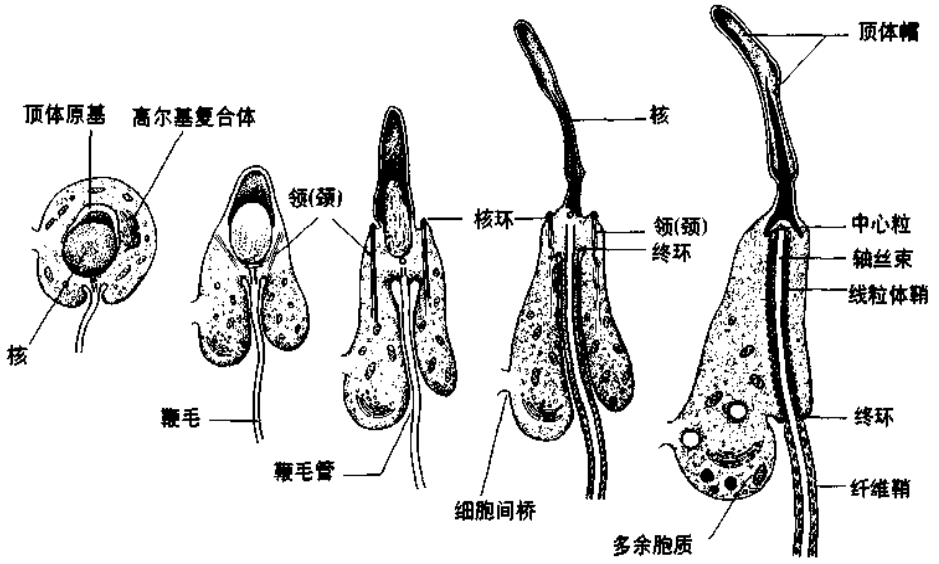

图3.25 豚鼠精子细胞分化示意图。从左至右细胞核逐渐浓缩致密并变长，领（颈）和纤维鞘出现，终环后移，线粒体鞘发生。（根据Fawcett in Bloom和Fawcett1975年原图改制）

小泡，位于细胞核旁。由高尔基复合体产生若干小泡，称前顶体小泡（proacrosomal vesicle）。在这些小泡内产生一些PAS阳性颗粒，其电子密度高，呈均质状，称前顶体颗粒（proacrosomal granule）。这些前顶体小泡相互融合，形成一个大的囊泡，称为顶体泡（acrosomal vesicle），其中所含的前顶体颗粒也融合为一个大的椭圆形颗粒，称顶体颗粒（acrosomal granule）。含有顶体颗粒的顶体泡粘附在核膜上。顶体泡逐渐变扁，中部向前微凸，其后面形成一轻度凹陷，椭圆形细胞核的前端就嵌入此凹陷中（图3.25）。随着顶体泡内容物的增多，其体积逐渐增大，其形态也变为帽状覆盖在细胞核的前三分之二部分。与此同时，精子细胞也变长，高尔基复合体和少量细胞质迁移至细胞后（尾）部，顶体泡的前膜与细胞前部的细胞膜贴近，顶体颗粒在顶体泡中扩散开来，均匀弥散分布于顶体泡前后膜之间，不再作为一个局部结构而存在。精子细胞中两个中心粒的分离过程也已有仔细的观察。在两个中心粒开始分离时，微管出现并呈倒锥体形排列，称领或颈（manchette），位居细胞核周围，从顶体区向尾端伸展。这种结构确切的生物学意义尚不甚清楚。

早期精子细胞的细胞核密度较低，内含细而弥散分布的染色质颗粒。随着精子细胞的发育，细而弥散分布的染色质颗粒逐渐聚集为大而致密的染色质块，最终凝聚为一个均质的致密核，核内常常含有一至多个大小不一、位置不定、形状不规则的低电子密度区，称头泡（head vacuole）或核泡（nuclear vacuole）（Fawcett和Burgos 1956）。生物化学和超微结构的研究显示，精子的染色质在不同精子之间有明显的差异，这种异质性特点在人较其它灵长类动物或啮齿类动物更为明显，这可能与人精子的受精力较低有关（Bedford等1973）。

在早期的精子细胞中，两个中心粒靠近核尾端。其中一个变化不大，成为精子的近端中心粒；另一个则远离细胞核，形成漏斗状的基体（见前）。终环的发生部位靠近远端中心粒，但是否来自该中心粒尚有争议。轴丝起自基体，向尾端延伸。轴丝的近侧部位居精子尾中段，外有线粒体鞘包绕。线粒体鞘是线粒体呈螺旋状排列而成。精子尾部纤维鞘的发生状况尚不太清楚。精子细胞的上述结构变化俗称精子细胞的器官发生（organogenesis of spermatid），这一时期俗称精子细胞的器官发生期（the period of organogenesis of spermatid）。精子细胞此后的发育主要是尾部的增长。

在精子细胞最终发育为成熟的精子时，部分胞质脱离胞体而形成残余小体（residual body）。残余小体中含有一些线粒体、高尔基复合体碎片和小泡、RNA颗粒、脂滴等，但无细胞核。当精子即将释放入生精小管的管腔时，残余小体最明显。残余小体最终被支持细胞吞噬，此时的支持细胞也因此而在胞质中增多了脂肪小滴（Lacy 1960）。

如上所述，发育中的生精细胞与支持细胞之间有着极为密切的关系。精原细胞位于支持细胞基底部的两侧，精母细胞则被支持细胞的突起所包绕，精子细胞深深地包埋在支持细胞的陷窝中（详见第14篇）。各级生精细胞与支持细胞之间的这种关系有人将之描述为共生关系。一个支持细胞可与几个精子细胞共生。支持细胞不仅吞噬和吸收残余小体，而且吞噬退变的生精细胞。支持细胞有合成功能，可产生雄性激素结合蛋白并转运与生精细胞发育有关的激素。在精子释放入生精小管的管腔之前，精子头始终固着在支持细胞上。精子从生精小管壁进入管腔的过程称精子释放（spermiation）。释放至管腔的精子很快被转运到附睾中。

精子的成熟发育　生精小管产生的精子在形态结构上已经成熟，但其机能尚不成熟，还没有受精能力。精子的成熟发育就是指精子机能成熟的过程，这是一个相当复杂而又受到人们高度重视的问题。从男性生殖管道的不同节段取出的精子，其运动能力不同。从附睾管以上的管道中取出的精子几乎没有运动能力，从附睾头取出的精子可进行旋转运动，从附睾尾部取出的精子甚至可进行直线运动（Blandan和Rumery 1964）。分别用附睾头和附睾尾部的精子进行人工授精实验，结果显示，精子的成熟发育可能发生在附睾管，因为精子在此获得了特殊的运动能力（Gaddum 1968）。在某些哺乳动物，残余小体的丢弃与精子的成熟发育有关。残余小体的外面包有一层细胞膜，内含胞质和部分细胞器、内含物（Bloom和Nicander 1961；Guraya 1963）。至今尚未发现人类精子在其通过附睾时有任何的结构改变，但有证据说明其蛋白分子间的二硫交联键增多（Bedford和Calvin 1974）。另外，男性节育术输精管切除后的修复手术显示，人类附睾对于精子运动能力的获得是十分重要的（Bedford等1973）。

精子的运动　精子尾的横断面呈卵圆形，尾端尖细。其内部呈典型的鞭毛或纤毛样结构。外周致密纤维的横断面呈卵圆形或泪滴状，共9条，围绕轴丝环状排列。各条致密纤维的大小不等、粗细不一，其中最大的一条编号为1，其余几条从1号开始按顺时针方向依次编号为2至9。正如以上所述，外周致密纤维的外面有致密纤维鞘环绕，鞘的背侧份和腹侧份分别为纵行的背侧纵柱和腹侧纵柱，两纵柱间有弓形的肋柱相连。背侧纵柱和腹侧纵柱均向内发出纤维束分别与3号和8号外周致密纤维相连，由此将9条外周致密纤维分隔成不均等的两组，精子尾也被分隔成含有不均等外周致密纤维数的两份，一份中含有4、5、6、7四条致密纤维，另一份则含有9、1、2三条致密纤维。通过背侧纵柱和腹侧纵柱的平面同时也通过轴丝中的一对中央微管，这一平面通常被用作描述精子结构的位置和方位的标志，例如精子头的横径应是这一平面的垂直径线，尽管现已证明豚鼠精子头的横径与这一平面之间的夹角并非90°，而是20°～30°（Fawcett 1968）。现在一般认为，精子尾的运动是在一个平面上的波动；但也有人认为，除了波动之外还有螺旋运动。因此，有人提出，精子尾的运动可能包括了两个相对独立而又密切相关的过程，一是沿尾推进的水平波动，另一个是扭动（Gray 1958；Bishop 1962；Lindahl和Drevius 1964）。后一种运动形式与外周致密纤维不同大小及不均匀分布有关。还有人认为，轴丝中的一对中央微管是运动的中轴。尽管对精子尾的运动机制有多方面的研究并提出了多种见解，但其确切机制至今仍不太清楚。

有人在啮齿动物的精子整装片上观察到，外周致密纤维上具有斜行或螺旋形的皱褶纹（Phillips和Olson 1975）。对纤毛样9+2双微管结构的轴丝也进行了广泛而深入的研究（Fawcett 1975）。相邻双微管之间有蛋白分子桥相连并形成

规则的间距，双联微管与中央微管之间有双螺旋的放射状连接丝，长约6nm。

精子一旦射出就出现运动能力。启动人类精子运动并使其以每分钟1.5～3mm左右的速度向卵子方向运动的因素至今尚不清楚，但通常认为精液中来自附睾、睾丸、精囊、前列腺和其它腺体的成分具有激发和启动精子运动的作用。不同种属的动物，其精子运动能力的维持时间也不同。某些鱼类的精子运动能力在几分钟内消失，哺乳动物精子的运动能力一般可维持数小时，如果射入雌性生殖管道则可维持几天。人类精子在女性生殖管道中有效运动能力持续的确切时间不易准确测定，对这方面的报道疑点很多。因为人类精子和其它哺乳动物精子的受精能力的维持时间很短，但其运动能力却维持时间较长，也就是说，有一段时间的运动能力对于受精是无效的。性交后数日仍可在宫颈粘液中找到处于运动状态的精子，如果将精子种植到含有雌性生殖管道分泌物的培养剂中培养，精子可存活7天并具有运动能力。但是，这样的存活和运动能力无受精意义，因为其运动速度不能及时地到达输卵管的壶腹部。有实验显示，在某些哺乳动物，射精后数分钟精子即可到达输卵管的壶腹部，人精子从射出到运动至输卵管的壶腹部，也只需70分钟左右(Brown 1944)。由此可见，精子从阴道运转至输卵管的受精部位，除了靠精子本身的运动外，主要是子宫和输卵管壁上平滑肌收缩等外在因素的协同作用（Bickers 1960)。

精子在从生精小管至输卵管的长距离运行中会遇到环境中电解质和非电解质等方面的很大变化，但精子对这些环境方面的变化能够适应并发生相应的变化。大量的观察和实验显示，精子在女性生殖管道的运行中受到多种物理和化学因素的影响，其细胞行为特别是运动能力和受精能力也发生一定程度的相应变化（Nelson 1967; Mann 1967)，影响精子的这些环境因素包括细胞呼吸气体的张力、不同离子、抗体、维生素、激素、抑制物、温度、酸碱度等。随着人工授精的开展，低温对精子的影响得到了深入的研究。包括人类在内的哺乳动物的精液可以储存在－70℃以下的液氮中长达几周、几个月、几年甚至十几年，解冻复苏后的精子仍可恢复其受精和运动能力，并可使精子得到优选。当然对精子低温储存特别是人类精子的低温储存需要很多高难度的技术，有些技术尚需进一步改进（Polge 1957)。

精浆 精液(seminal fluid or semen)中除去精子之外的其它物质称精浆(seminal plasma)。精浆中含有多种化学物质，有粘蛋白、多种蛋白水解酶、精素（spermine)、甘油磷酸胆碱（glycerylphosphorylcholine)、麦硫因(ergothioneine)、一组被称为前列腺素的有机酸（对子宫平滑肌有药物作用)、柠檬酸、抗坏血酸、尿酸、乳酸、丙酮酸、山梨糖、肌醇、果糖等。由精囊分泌的果糖是精液中精子进行无氧糖酵解的主要营养物质。由于精浆中和女性生殖管道中的氧张力都较低，精子存活就需靠果糖的无氧酵解而获得能量。前列腺素的作用是通过调节神经递质的释放而调节睾丸被膜及小叶间隔中平滑肌的收缩和舒张(Ellis和Hargrove 1977)。

精子获能 精子被射入女性生殖管道后必需发生一些变化才能最后获得受精能力，这一过程称获能（capacitation)。实验证明，精子只有在女性生殖管道中存留一段时间才能使卵子受精，存留时间的长短随物种不同而异，一般为数小时(Austin 1951; Chang 1951; Austin和Walton 1960)。获能的机制至今尚不太清楚。受精前两性配子相互作用的一系列观察和实验虽有很多报道并有很多有价值的发现，可惜在无脊椎动物和脊椎动物上的观察和实验结果差异太大。由精子顶体释放的透明质酸酶使放射冠脱离卵细胞，从而使精子得以接触透明带。顶体的减小或消失是释放透明质酸酶的结果(Leuchtenberger和Schrader 1950)，至少与此有关(Austin和Bishop 1958)。在透明带中或卵周隙中发现的获能精子都毫无例外地丢失了绝大部分顶体物质（Leuchtenberger和Schrader 1950; Pikó和Tyler 1964)。显然，获能就是对精子穿卵能力的激活过程。包括人在内的哺乳动物的精子表面抗原问题已有系列报道（Weil 1965)，因而获能也可能与免疫学过程有关。来自卵细胞或女性生殖管道的受精素(fertilizin)和精子的抗受精素(anti-fertilizin)之间的相互作用，亦与获能有关。但是，上述各种过程之间以及各种过程与获能之间的确切关系尚需进一步研究（Metz和Monroy 1969; Chang和Hunter 1975)。获能是精子成熟过程的最后一步，是为受精所作的最后一项准备。

配子结合

有性生殖（sexual reproduction）起始于雌性配子(female gamete)与雄性配子（male gamete)的融合。某些原始的有些生殖生物如原始藻，其两性配子除遗传构成不同外，其它均完全相同。大多数植物和动物的两性配子间的差异，主要是雌性配子增多营养储备，雄性配子增强运动能力。经过减数分裂之后的雌性配子储积了较多的胞质，无运动能力；而经过减数分裂之后的雄性配子则失去了大部分胞质，保留了细胞核、线粒体和所需要的与受精有关的酶，并增加了有运动作用的尾。这一同种二型（dimorphism）配子继承了产生这两种配子的雌雄个体的遗传特性。这两种配子相遇，融合为合子（zygote)，并发育为独立的新个体。

有性生殖的植物和动物生殖过程的核心是受精，即两性配子的融合（fusion of gametes)。两性配子相互融合的核心是两个配子核重组为二倍体的合子核，这是有性生殖过程中遗传物质的第二次重组，也是最后一次重组，第一次重组发生于两性生殖细胞的减数分裂过程。遗传性别决定于Y染色体的存在与否。哺乳动物和其它一些动物Y染色体的存在导致了雄性性别的分化。合子中的Y染色体来自雄性配子，因而决定合子性别的是雄性配子。在大多数动物，如果没有Y染色体上的活性基因去激活向雄性分化的系列程序，胚胎就会自然分化为雌性个体。

有性生殖不仅保持了合子的倍性核型，而且启动了雌性配子的一些重要变化，这对新个体的正常发育同样是非常重要的。哺乳动物的受精过程开始于卵细胞第2次成熟分裂的中期，精子的穿入启动卵细胞的第2次成熟分裂并得以很快完成，由第2极体带走多余的染色体。合子之后的细胞分裂称卵裂（cleavage)，卵裂是在透明带中进行的，直到囊胚(Howlett和Bolton 1985)。

孤雌生殖 孤雌生殖（parthenogenesis）又名无性生殖。一

个成熟的卵子中含有发育为一个新个体所必须的要素，并且能够在一定条件下开始发育。天然的和人工的孤雌生殖就证明了这一点。天然的孤雌生殖广泛存在于自然界，蚜虫就是基中一例。蚜虫孤雌生殖的速度很快，致使个体增长速度远远超过食物的增长速度，当食物匮乏时便进行有性生殖。人工孤雌生殖就是用各种机械的、化学的及物理化学的方法激发未受精卵发育，例如穿刺卵、改变张力、投放化学物质等。人工孤雌生殖在多种动物取得了成功，但在哺乳类动物尚未取得成功，因为其孤雌生殖所产生的个体未能活过胚胎期。曾有家兔孤雌生殖成功的报道，但尚未得到证实。

双亲印迹 由父母双亲来源的染色体的存在是细胞、组织和器官的空间构筑与发育调控的决定性因素（Azim 和 Surani 1986）。大量证据说明，父体和母体的基因型在哺乳动物胚胎发生中发挥着不同的作用。除去雄原核代之以第 2 个雌原核的受精卵可以发育至比较晚期，例如这样处理过的小鼠受精卵可发育至25 对体节阶段并有少量滋养层及胚外结构发生。但是，如果除去受精卵中的卵原核而代之以第2个精原核，该受精卵只能发育至6～8对体节期，但滋养层发育良好。可见，母体来源的基因对于胚胎发育似乎更为重要，而父体来源的基因则对胚外组织的发育似乎更为重要。

来自双亲的同源染色体的这种功能不平衡性被称为双亲印迹（parental imprinting）。双亲印迹可引起基因的亲本依赖性表达，也就是说，某些基因只有来自母体来源的染色体才能表达，也有一些基因只有来自父体来源的染色体才能表达，这些特殊基因被称为印迹基因（imprinted gene）。这些印迹基因携带了母体或父体的特殊印迹，这些印迹影响着基因的活性（图 3.26）（Surani 等 1986，Solter 1988）。印迹作用的机制是DNA或染色质上的信息分子的修饰，有人称之为发育修饰（epigenetic modification）。这种修饰有以下特点：

（1）必须能够影响基因的转录和翻译；

（2）必须能够在体细胞中遗传，也就是说，在体细胞的分裂增殖过程中不会因染色体的复制而丢失；

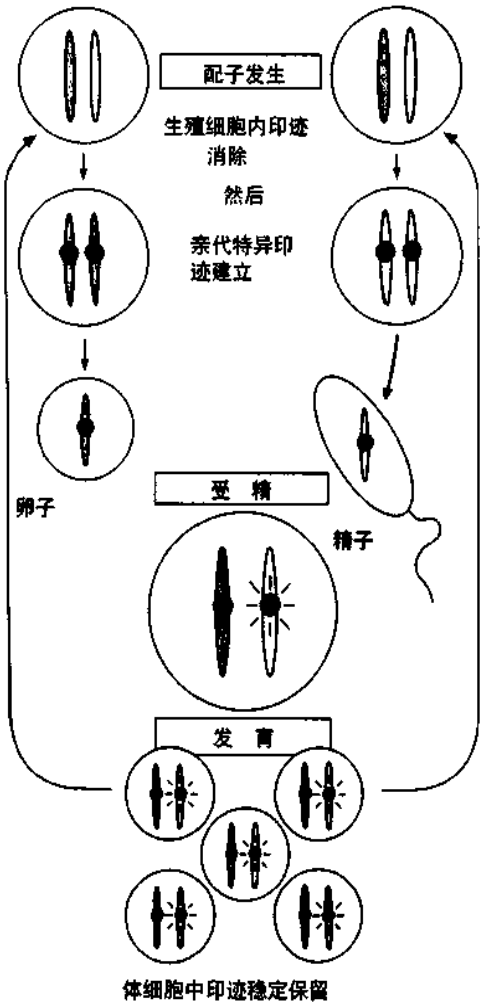

图 3.26 亲代印迹遗传示意图。亲代印迹现象是影响某些基因活性的一种染色体修饰。印迹使这些基因依据其亲代特征而表达。图中母系遗传的染色体（粉红色）所携带的印迹（红色圈）可引起基因抑制，父系遗传的染色体（蓝色）上的同一基因则受印迹作用（绿圈）而表达。受精后印迹在体细胞内稳定遗传，使染色体标记着其亲代来源，生殖细胞的印迹被去除，然后又重建，因而所有配子都携带着母体或父体的特殊标记。

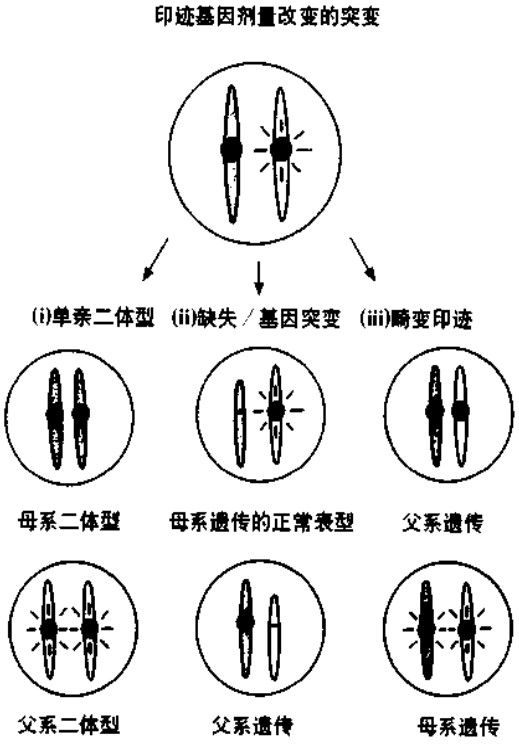

图 3.27 印迹基因剂量改变的突变示意图。一个母系遗传的印迹（红圈）引起一个基因的抑制和这一基因父系遗传拷贝的表达。
(i) 单亲二体型，是双亲染色体剂量的改变，表现为母系复制／父系缺如（母系二体型）或父系复制／母系缺如（如父系二体型）。这样，印迹基因的双拷贝就会出现双抑制（此例中的母系二体型）或者双表达（此例中的父系二体型）。
(ii) 像缺失这样的突变遗传只有当突变发生在基因的活性拷贝上时才会出现突变表型（此例中的父系拷贝）；如果抑制拷贝发生突变，就会出现正常表型，因为活性拷贝仍然存在。
(iii) 突变也可引起印迹本身的修饰紊乱而出现异常修饰。此时，染色体不再对其双亲来源真实表达，基因不能发挥其正常印迹作用。

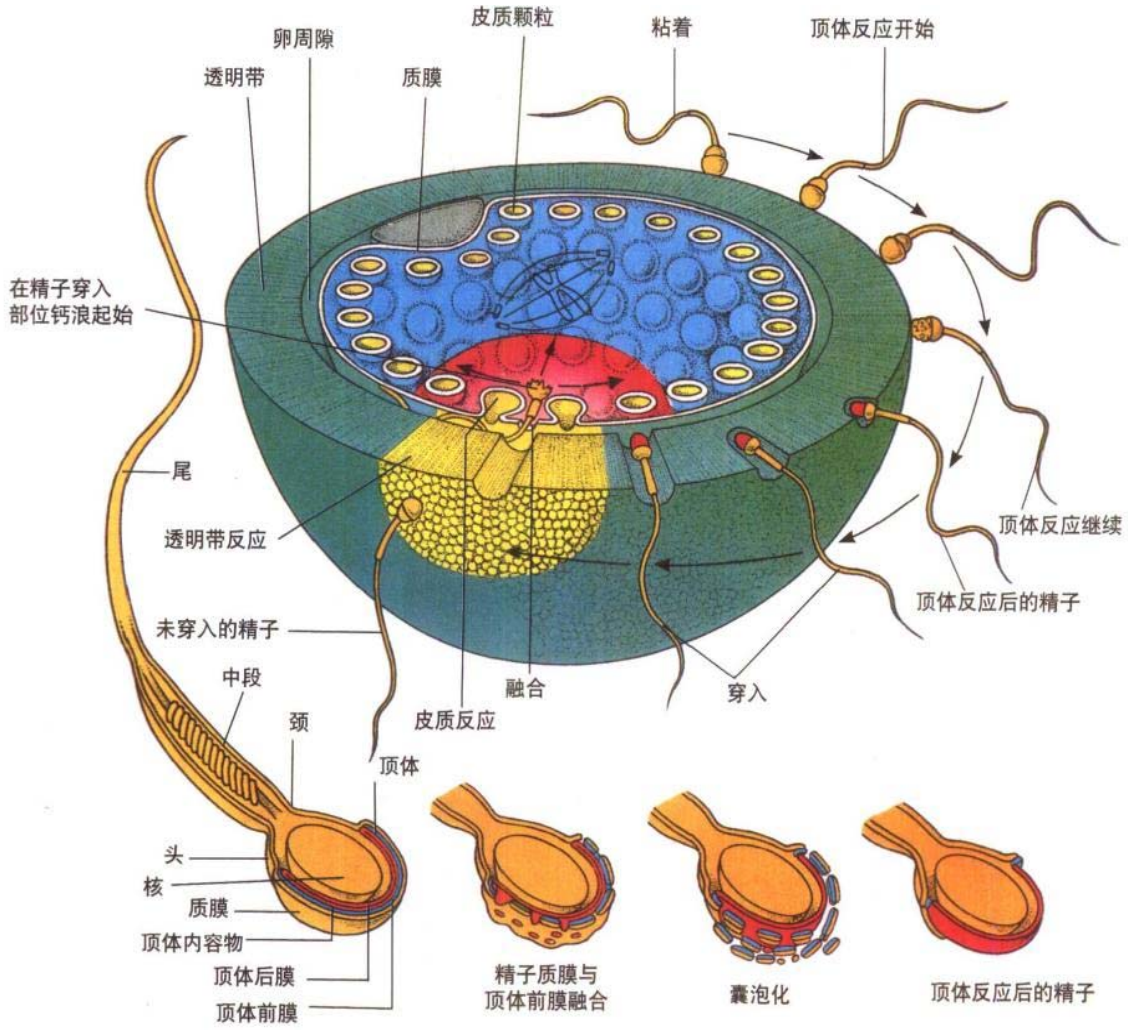

图 3.28 受精过程示意图 精子与透明带接触后，称为顶体反应的过程发生。顶体是位于精子头前部的一个富含酶的细胞器，其前膜（蓝色）在很多点上与包绕精子头的质膜相融合，然后在这些融合膜上形成许多小泡，最后小泡破裂而释放顶体酶（红色）。顶体酶在透明带中消化出一条通道，使精子得以前进。精子与卵子的质膜相遇并相互融合，形成受精卵。精子的穿入激发了卵的皮质反应和透明带反应。首先，卵内富含酶的皮质颗粒将其内容物（黄色）释放入透明带，从精卵融合点开始，向左右蔓延；然后，在透明带反应中，酶改变了透明带的性质，使其变成了一道精子不能穿入的屏障，从而防止了多精穿入（多精受精）。（经出版公司允许，引自 Paul Wasserman，美国科学，Dec 1988）

（3）最重要的是，印迹信息必须在配子发生中抹掉并允许新的印迹建立，这种新的印迹使该配子具有父体或母体的特异信息。

在印迹基因的DNA中，某些CPG二核苷酸（CPG dinucleotides）的甲基化就是一种发育修饰，据信这种修饰对于印迹过程十分重要（Sasaki等1993）。

双亲基因组的表达受染色体的印迹基因的限定（Cattanach和Beechey 1993），这已通过对单亲二体型个体的分析和对染色体特定区域的分析得到证实。所谓单亲二体型（uniparental disomy）（图3.27）就是来自某一亲体的一条染色体复制而来自另一亲体的对应染色体缺失，由减数分裂及有丝分裂时同源染色体不分离而形成，结果引起完全的二体型个体或二体细胞与非二体细胞共存的嵌合体。如果印迹基因存在于上述异常改变的染色体上，则单亲二体型细胞要么双基因都表达，要么双基因都不表达。例如编码胚胎丝裂原（embryonic mitogen）胰岛素样生长因子Ⅱ（insulin-like growth factor Ⅱ）的基因，如果携带于父本染色体上就会表达；反之，如果携带于母本染色体上就会被抑制（Dechiara等1991）。所以，如果携带胰岛素样生长因子Ⅱ基因的母本染色体得到复制而相应的父本染色体缺失，即称为母系二体型（maternal disomy），该基因不表达；反之，如果携带该基因的父本染色体得到复制而相应的母本染色体缺失，就称为父系二体型（paternal disomy），该基因双表达。有这类缺陷的小鼠表现为生长异常（Ferguson-Smith等1991）。

在人类也存在印迹遗传并有印迹遗传紊乱的报道，这些紊乱主要是由于携带印迹基因的染色体的单亲二体型（uniparental disomy）和三体型（trisomy）或缺失（deletion）而引起的印迹基因的剂量改变，男性个体和女性个体受到影响的机遇是同等的，但紊乱的表现形式则取决于单亲二体的

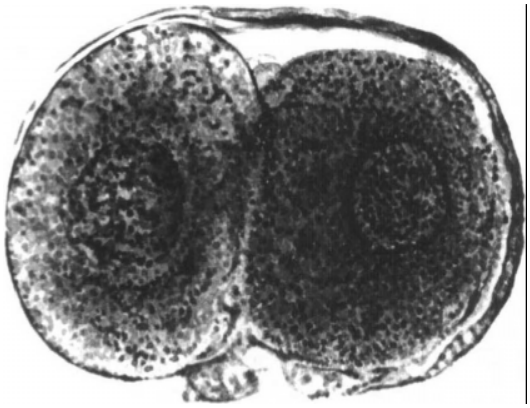

图 3.29 人早期卵裂照相，示取自输卵管的2卵裂球期孕卵，卵裂平面的两端各有一极体细胞。× 700（Hertig等，1954）

亲本来源和丢失部分的亲本性别。现在发现的这类紊乱有Beckwith-Wiedermann综合征（Wiedermann 1964; Eliot和Maher 1994），Prader-Willi综合征（Holm等1993）和Angelman综合征（Angelman 1965;Nichols 等1992）。亲本印迹突变也涉及到某些肿瘤综合征的发生，特别是Wilm瘤和家族性血管瘤。

受精 受精（fertilization）发生于输卵管的壶腹部，排卵后的24小时内。精子在女性生殖管道内获能（capacitation），只有少数精子到达受精地点。精子获能的机制至今尚未完全阐明，可能涉及精子表面蛋白的改变及细胞膜稳定性的改变。精子穿越放射冠，然后与透明带上的特异性糖蛋白受体ZP3和ZP2结合。ZP3与精子头的相互作用引发了顶体反应（acrosome reaction），精子头部的质膜与顶体前膜融合，释

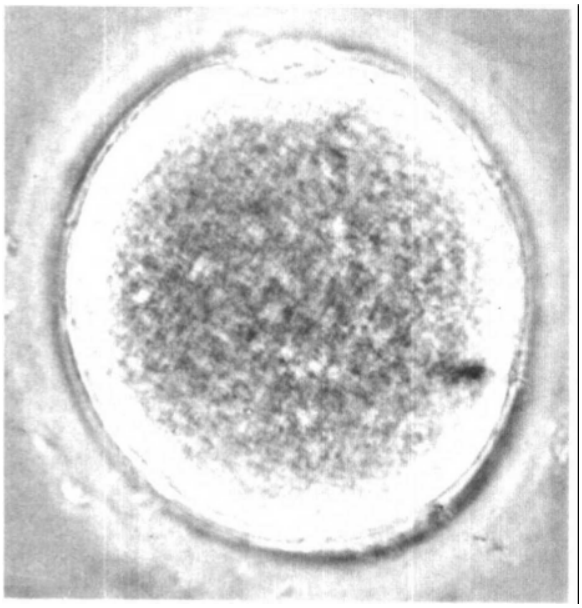

A

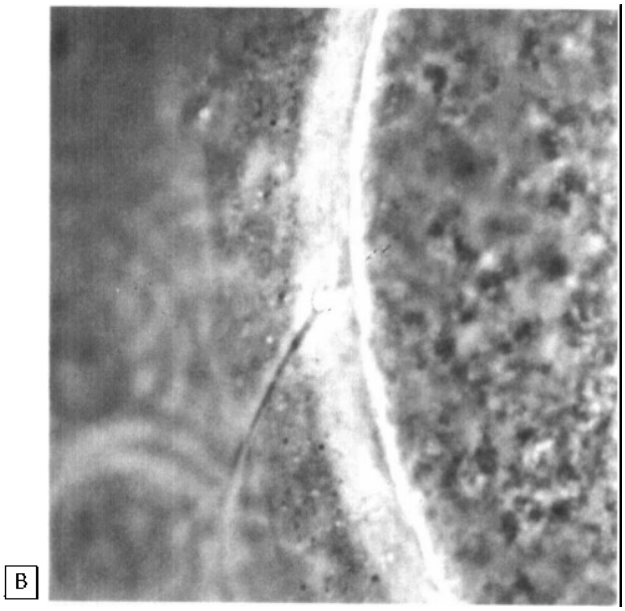

B

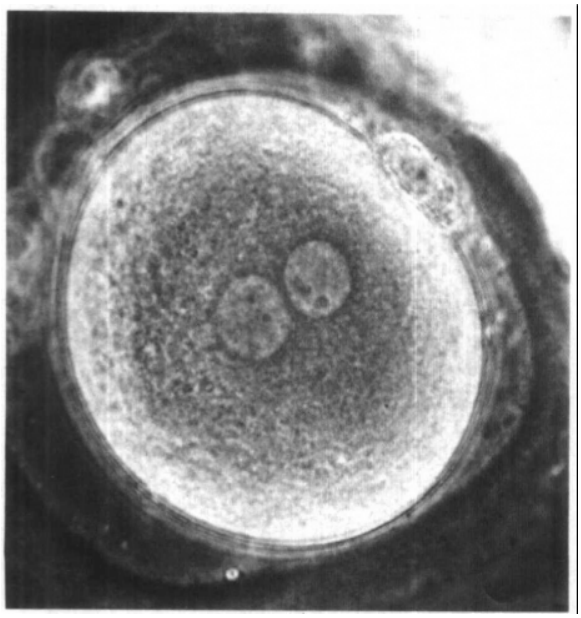

C

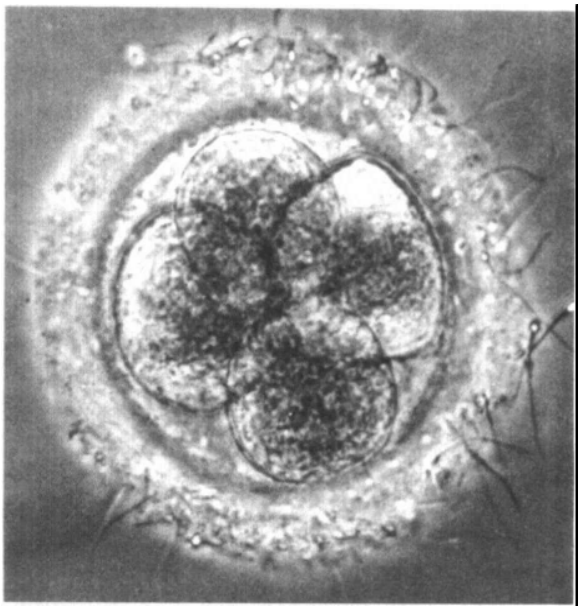

D

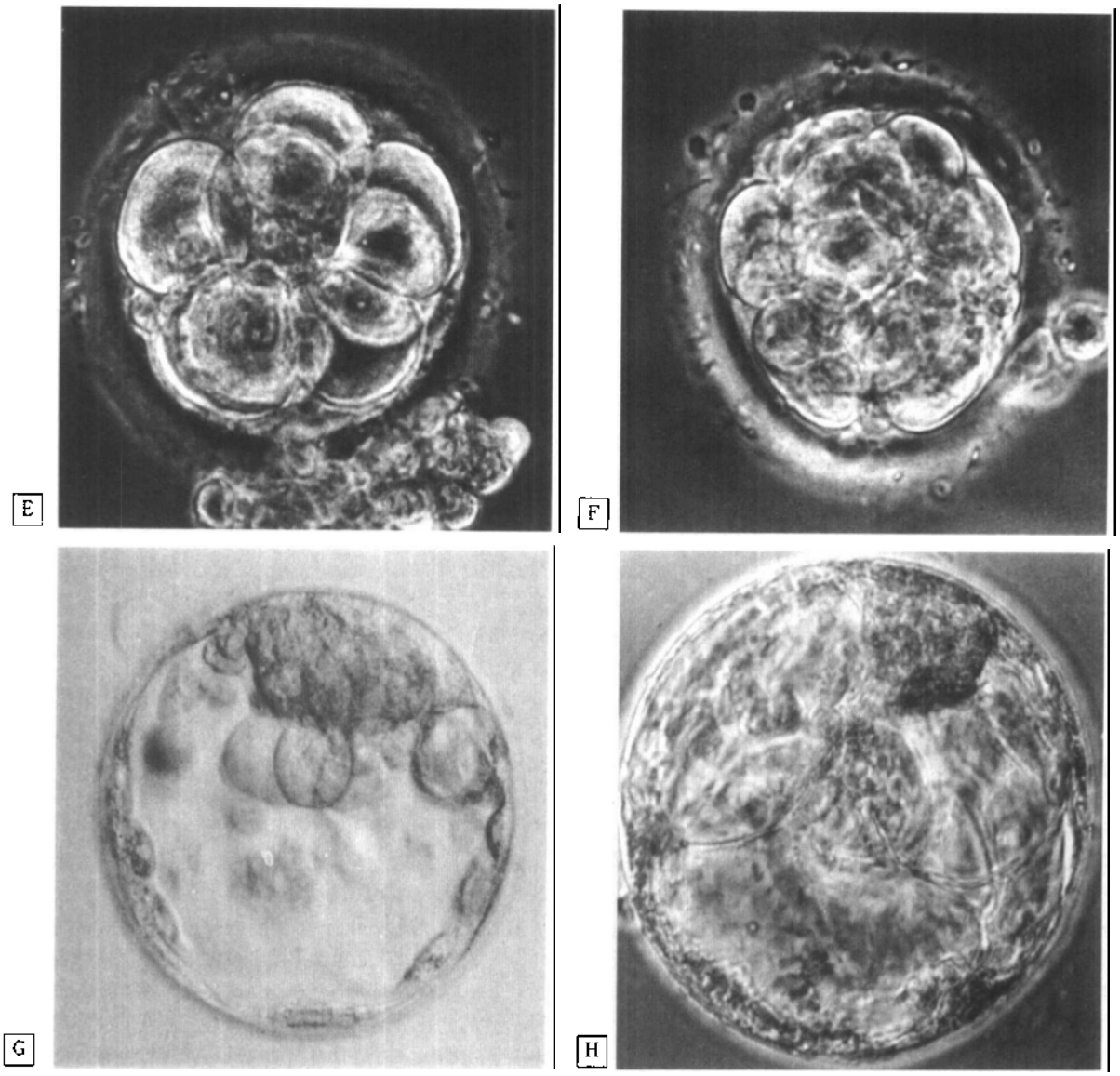

图 3.30 A～H 本图是组织培养人体活标本的照相，标本均由剑桥大学解剖学系的R G Edwards提供，B、E.F和G图经Nature允许复制，C图蒙The Journal of Reparoduction 和 Fertility 允许复制。
A. 未受精初级卵母细胞被透明带包绕，第一极体细胞可见。
B. 未受精的活的人卵母细胞表面高倍照相，可见精子头位于卵周隙中，尾在透明带外面拍击。
C. 精子穿入后，在接近卵中央处可见男性和女性原核，2个极体细胞位于透明带之下。
D. 4卵裂球期。
E. 8卵裂球期。
F. 16卵裂球期。
G. 活的早期人胚泡，可见胚泡腔，小而扁平的壁滋养层细胞和由一堆突出的大细胞构成的内细胞群。
H. 失去了透明带并开始膨大的胚泡。

放顶体酶，从而溶解与精子接触的透明带，精子进入卵周隙。在卵周隙内，精子与卵细胞的微绒毛融合，这种融合可能是通过精子头部的两种去整合素肽（disintegrin peptides）与卵膜上的整合素（integrin）之间的相互作用而发生的。精子与卵膜的这种融合引起卵膜的除极化和钙浪（calcium wave）的出现。由精子激素而产生的钙浪在5～20秒内传遍整个卵细胞（图 3.28）。钙浓度的升高是引起卵细胞恢复并完成第2次成熟分裂的信号，也是启动受精后胚胎发育程序的信号。所有脊椎动物和某些无脊椎动物的卵在受精时都出现钙浪。

在精卵融合的最初几小时，细胞内的钙浓度波动频繁，这种钙波也激发了皮质颗粒的释放。皮质颗粒所释放的酶水解透明带中的ZP3受体，从而防止了其它精子与透明带粘着所引起的顶体反应，阻止了多精入卵（polyspermy）。同时，皮质颗粒还能改变卵质和膜质的性质，使其不易与精子融合，这也是防止多精入卵的重要环节。

随着第2极体的产生，精子头进行着由鱼精蛋白（protamine）到组蛋白（histone）的转变。雌雄两个原核膨胀并相互靠拢，然后接合并开始第1次卵裂（图3.29）。核仁rRNA及部分mRNA在原核内合成。至2.5天时便出现8个大小相等的卵裂球（blastomere），此时胚卵本身产生的mRNA开始表达。

含有两个原核的受精卵已有多次观察并报道，但两个原核融合为一个完整的有核膜包绕的核尚未见报道，也就是说事实上并不存在理论意义上的合子阶段，所观察到的合子是两个原核核膜消失、染色体混合并出现第1次卵裂的纺锤体。

目前人的精、卵体外受精技术已经非常成功（图3.28）。用克罗米芬（clomiphene citrate）、人绝经期促性腺激素（human menopausal gonadotropin, hMG）和人绒毛膜促性腺激素（human chorionic gonadotropin, hCG）等诱发超排卵，用腹腔镜（laparoscope）采卵，体外受精。如果将精子直接注入卵细胞质，其受精率可达50%。用多聚酶链反应（polymerase chain reaction, PCR）检测极体细胞、卵裂球或胚泡滋养层细胞可监测所取的卵细胞、受精卵及早胚的遗传缺陷。原核期和卵裂期的胚卵均可冷冻储存。应用诱发超排卵、体外受精及胚胎移植方法所获得的受孕率已经达到了很高的水平（Edwards和Brody 1993）。

植入前的发育

卵裂 受精卵最初阶段的细胞分裂称卵裂（cleavage），卵裂所产生的子细胞称卵裂球（blastomere）。随着卵裂球数目的不断增加，每个卵裂球的体积则逐渐减小（图3.29, 3.30）。卵裂的细胞周期相当长，2细胞期的卵裂球分裂时的细胞周期为24小时左右，之后逐渐缩短为12～18小时。各卵裂之间的卵裂过程是不同步的，卵裂所产生的子细胞之间常常保留一胞质连接带，这是由于在卵裂过程中胞质流动迟缓、胞体断离延迟所致。在16或32个卵裂球之前的所有卵裂过程均无中心粒出现，但有中心粒周围的无定形物质出现并由此组织纺锤体。

受精后的卵裂均依赖于连续的蛋白合成。但是，最早几次卵裂如小鼠2细胞期之前、猪4细胞期之前、人8细胞期之前，牛羊16细胞期之前均无新的mRNA合成。此后，这种RNA转录抑制状态阻碍了细胞的继续卵裂和胚卵的发育，于是胚卵的基因组激活，开始转录mRNA。有实验证明，此时出现了由胚卵编码的蛋白质，胚卵基因转录的mRNA逐渐成了卵裂球中的主体、来自卵子的（即母体的）mRNA则逐渐消失。但是，由卵子带来的mRNA所编码合成的蛋白质至少要存留到胚泡期。有趣的是，在体外培养的胚胎中，胚胎发育的自行中断并非发生于胚胎基因激活之前，而是发生于胚胎基因活化之后。已经研究过的动物和人都是这样。另有研究显示，胚胎基因活化过程的完全阻断并不引起胚胎发育的阻断（Schultz 1993）。8细胞之前的早期卵裂阶段需要焦葡萄酸盐（pyruvate）或乳酸盐（lactate）作为代谢底物，之后则需要更多的葡萄糖（Leese 1991）。

在卵裂期，卵裂球何时出现细胞分化随动物种类不同而异，但大都出现于8～16细胞期。这方面的实验研究大都是在小鼠上进行的。小鼠胚近8细胞时，细胞多呈椭圆形，排列疏松，无细胞间连接结构，细胞核位于胞体中央，细胞质呈放射状均匀对称地分布在细胞核周围。当卵裂球达到8个时，细胞的密集过程出现。

- 此时的细胞变扁，相互紧密相贴
- 细胞间开始形成缝隙连接和紧密连接
- 细胞质的分布由原来的围绕中央的核放射状对称分布变为高度不对称分布。

细胞核不再位于细胞中央，而是迁移至靠近胚中央的一端，细胞表面的微绒毛及其下方的微丝微管网重新分布于细胞的暴露端。上述细胞密集过程的结果是使胚胎形成了一个原始的上皮泡（primitive proto-epithelial cyst），内含8个极性细胞，其顶端向外、基底和侧面向内（Fleming和Johnson 1988）。

细胞密集过程涉及到细胞表面的钙依赖性细胞粘着糖蛋白，这种细胞粘着糖蛋白的失效会严重干扰细胞密集过程。细胞密集过程在没有mRNA转录和蛋白合成的情况下仍能正常进行。这种粘着分子合成后的调控作用可能是通过蛋白质的磷酸化进行的。有意思的是，尽管这种粘着糖蛋白在8细胞前尚未合成、卵裂球的表面也不存在，但8细胞阶段早期却已出现磷酸化过程并且开始了细胞密集过程。

卵裂球的密集过程对于早期胚的细胞分化十分重要。随着每个极性化细胞的分裂，细胞的极性化差异越来越大。如果细胞的分裂面与细胞的极性轴成直角，所产生的靠近表面（即周边）的一个子细胞就会包含有母细胞顶端胞质和部分的基底端胞质，因而保留着原来的极性；而靠近中央部位的一个子细胞则仅仅包含有母细胞基底端的胞质，因而失去了极性。相反，如果分裂面与细胞的极性轴平行，就会产生两个极性细胞。所以，在16个细胞期的早胚中存在着两族细胞，一族有极性，一族无极性；前者多位于胚表层，后者多位于胚深层。这两族细胞的存在比例决定于8细胞胚的各卵裂球卵裂时的分裂面。极性细胞与非极性细胞间的比例在理论上和实验上的极限值是16:0和8:8。外层的极性细胞大都分化为滋养外胚层（trophectoderm），而内层的非极性细胞则几乎全部分化为内细胞群（inner cell mass）（Johnson等1986）。

所以，在卵裂过程中，细胞多样性的产生，即滋养外胚层和内细胞群细胞的分化应该是起始于16细胞的桑椹胚，然后才形成胚泡。桑椹胚的外层细胞分化为上皮样细胞，细胞极性更加明显，细胞间的上皮性粘着和连接更加典型；而内层的无极性细胞则仍然保持对称性结构和对称性分布。从16细胞至32细胞期，极性细胞再度进行分化性分裂，所产生的子细胞中仍然是一部分极性细胞和一部分非极性细胞，分别加入滋养外胚层和内细胞群。但是，此时的细胞分化性分裂与8细胞至16细胞时的分化性分裂还不完全相同，它有着调节滋养外胚层细胞与内细胞群细胞之比例关系的作用，如果从8细胞至16细胞阶段的细胞分化性分裂所产生的两种细胞的比例关系不正常，这一阶段的细胞分化性分裂会予以弥补。

在32细胞之后的细胞分裂中，外层的极性细胞完全分化为功能性上皮，细胞间形成带状的紧密连接并有桥粒出现。早期的滋养外胚层细胞可将液体从细胞顶端吸收运至基底端

排出，从而形成一腔隙。从32细胞至64细胞阶段，腔隙逐渐扩大，早胚从一个实心的细胞球体变成一个椭圆形的泡状胚，即胚泡（blastocyst）。至此，滋养外胚层细胞系与内细胞群细胞系之间的分化最终完成，两个细胞系之间不再发生分化方面的交叉，滋养外胚层细胞也不再进行分化性分裂，此时的滋养外胚层改名为滋养层（trophoblast）。滋养层又可根据所在部位的不同分为极滋养层（polar trophoblast）和壁滋养层（mural torphoblast），前者与内细胞群接触，覆盖在内细胞群的表面，故又称胚端滋养层；后者包绕着胚泡腔（图3.33、34、35）。

胚胎分期 出生前的个体发育可分为两个时期，即胚期和胎期：胚期（embryonic period）为受精后的前8周，从第9周直到出生前为胎儿期（fetal period）。早期人胚的胚龄确定是通过与已知排卵龄（postovulatory age）的猴胚发育状况比较而推算出来的。由于胚胎发育有一定的速度，在一定时间有一定大小和重量，据此Streeter成功地将人胚前8周的发育分为23期（Streeter 1942），现在由O'Rahilly和Muller继续进行这方面的研究（O'Rahilly和Muller 1987）。根据孕妇的停经史并与已知受精龄的猴胚比较，绘制出胚胎早期发育时刻表，可以根据胚胎的长度或重量或某些发育特征从表中查出胚胎的受精龄。Streeter认为，由此推算出的胚胎发育龄（受精龄），其误差小于1天。胚胎早期发育的这一分期方法将在第4篇中详细讲述。在这一分期方法中，胚胎发育开始于受精，定为第1期；从2细胞开始，经细胞密集过程，早期分化，直到胚泡腔出现，定为第2期（图3.31、3.32）。

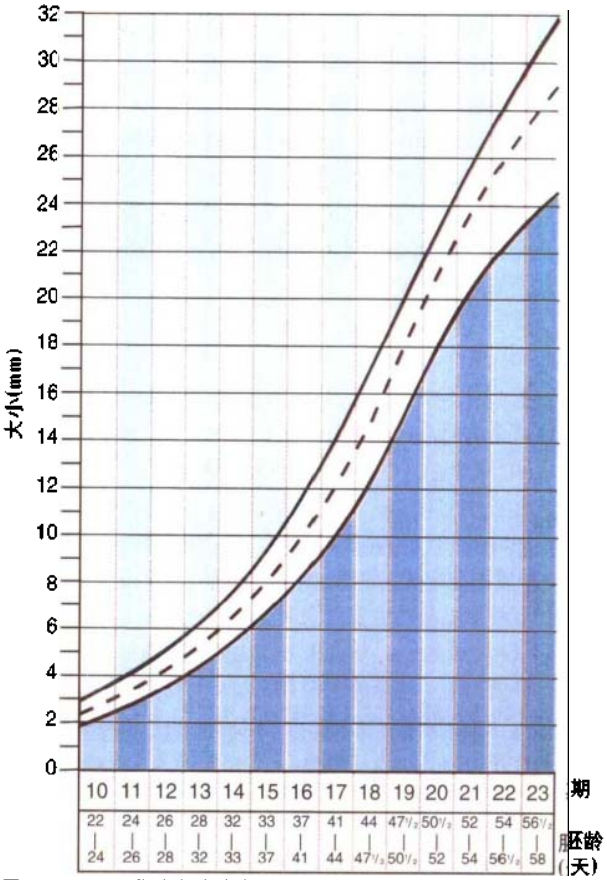

图3.31 10～23期人胚发育曲线图。（1942 Streeter、1987 O'Rahilly和Muller设计）

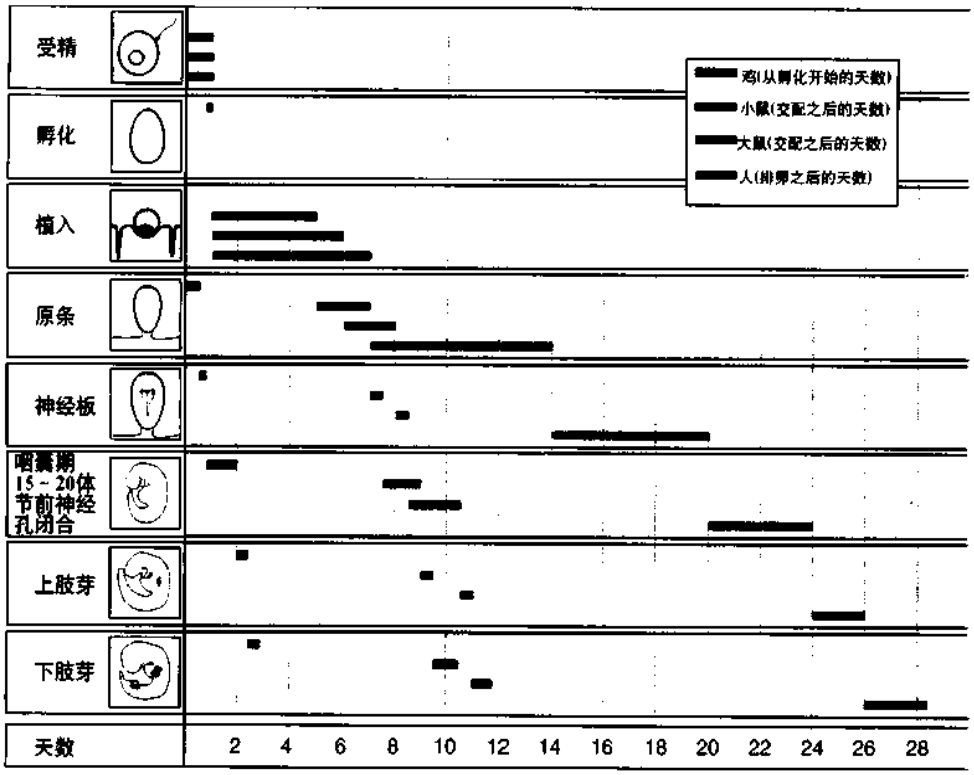

图3.32 在发育生物学中，有关发育过程的特征资料主要来自若干种脊椎动物胚胎的实验研究。最常用的羊膜胚胎是鸡、小鼠和大鼠。本图显示这些动物和人在发育时间上的比较。

图3.37显示了第1至第10期的胚胎发育状况，图4.1显示了胚胎学中常常应用的胚胎发育分期和临床产科推算妊娠时间的分期对照，读者可以查阅。

胚泡 胚泡（blastocyst）形成后，于受精后第6～7天脱去透明带，可能是借助于类似胰蛋白酶的一种酶完成的。在卵细胞成熟发育或卵裂过程中，如果透明带硬化变形，胚泡有时会被变形的透明带分隔成两部分、内细胞群继续分化发育、从而形成单卵双胎。

受精后第4天，胚泡已经形成，但尚未着床，处于第3发育期（O'Rahilly和Muller 1987）。植入开始于受精后第7天，完成于第12天，历经第4和第5发育期。Hertig等于1954年检测了两个第3发育期的胚泡，其中一个有58个细胞构成（图3.33），在58个细胞中只有5个细胞为内细胞群，其余53个细胞都是滋养层细胞。另一个胚泡由107个细胞构成（图3.34），其中69个为壁滋养层细胞，30个是胚极滋养层细胞，8个细胞属内细胞群。即便如此早期的胚，8个内细胞群细胞也已排列成紧贴胚端滋养层的上胚层（epiblast）及其下方的下胚层（hypoblast），前者未来分化为胚体细胞，后者未来分化为胚外细胞。胚胎的这种背腹轴及内细胞群的双层排列形式出现于植入前或植入中，最早的原始生殖细胞也可能在此时分化出来（Hertig 1968）。

植入

排卵后第6天左右，胚泡与子宫内膜上皮粘着，滋养层细胞和整个胚泡逐渐侵入子宫内膜，这一复杂的过程称植入（implantation）。植入过程包括以下几个阶段：

（1）透明带溶解，

（2）胚泡在子宫内膜的定位和粘着，

（3）滋养层侵入子宫内膜，

（4）胚泡侵入子宫内膜，

（5）滋养层在子宫内膜中增生、扩展。

胚泡与子宫内膜的贴附和粘着与子宫液的推动及内膜上皮上的戊糖lacto-N-fucopentose-1与滋养层上相应受体间的特异结合密切相关。

从第4和第5期之后，滋养层细胞排列为两层，一层称细胞滋养层（cytotrophoblast），位于内面；另一层称合体滋养层（syncytial trophoblast），位于外面。合体滋养层是合胞体细胞，在胚泡粘附于子宫内膜后开始出现于胚极的细胞滋养层外。细胞滋养层的细胞呈立方形，有很强的增殖力。在植入时，子宫内膜上皮细胞之间的连接被合体滋养层的游离缘所破坏，但上皮细胞的细胞膜无明显破坏（Enders等1983）。随着胚泡深入子宫内膜，合体滋养层也逐渐遍布于整个细胞滋养层的外面，但胚极处的合体滋养层仍然最厚。

本世纪40年代有人报道并详细描述了受精后第7天处于植入过程中的人胚泡（Hertig和Rock 1945，卡内基胚8020号、5a期）。此时胚极滋养分裂增生旺盛，生成越来越厚的合体滋养层，并侵入子宫内膜的基质，但尚未形成合体滋养层陷窝，胚泡也未完全进入内膜，对胚极的胚泡壁仍然露在子宫腔。

植入可发生于子宫内膜的任何部位，多见于子宫后壁的上部。如果在靠近宫颈内口附近植入，可发生前置胎盘。如果植入发生于子宫之外的部位，则称宫外孕，如输卵管妊娠。

子宫外植入 当孕体（conceptus）从受精处沿输卵管向子宫方向运转时，可因某种因素的干扰而滞留在任何一处并在该处植入，这就是输卵管植入，又称输卵管妊娠。患过输卵管炎的妇女最易发生输卵管妊娠。先天性输卵管异常、输卵管肿瘤、一侧卵巢排出的卵进入对侧输卵管、延迟排卵等也可引起输卵管妊娠（Woodruff和Pauerstein 1969）。

输卵管妊娠往往早期流产。如果胚胎已发育过两个月，常会引起输卵管破裂，导致腹腔内大出血。也可能发生输卵管慢性破裂，使胚胎进一步植入到相邻结构的腹膜面上而成为继发性腹腔妊娠，最终也大都以破裂出血告终。

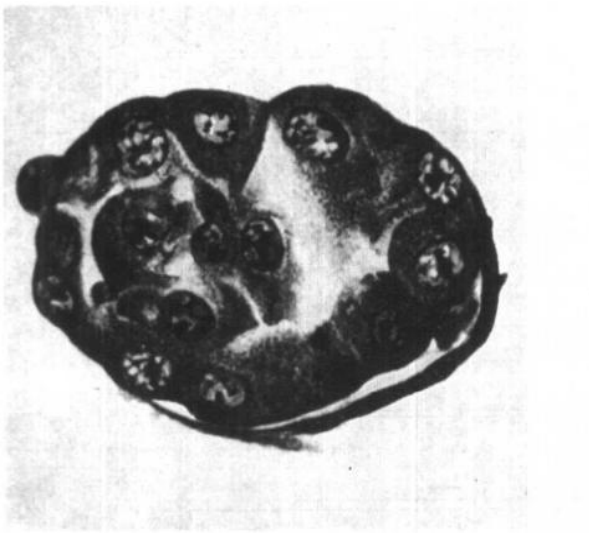

图3.33 取自子宫腔的58细胞期人胚泡切片，可见透明带、滋养层和内细胞群。×510（Hertig等1954）



图3.34 取自子宫腔的107细胞期人胚泡切片，壁滋养层细胞和胚极滋养层细胞及内细胞群明显可见。×550（Hertig等1954）

原发性卵巢妊娠或腹腔妊娠（primary ovarian or abdominal pregnancy）也有很多报道，其发生原因可能是精子和卵子在卵巢表面受精或腹膜腔受精。

宫外孕这一事实说明，孕体能够成功地植入到子宫内膜以外的其它组织中，而且可以在这些部位进一步发育，胚胎之所以中途夭折并非营养、内分泌或免疫排斥所致，而多是机械压迫和血管破裂的结果。

植入后的发育

哺乳动物胚胎的发育依赖于营养、支持胚体的胚外附属结构的存在，这些附属结构的产生开始于植入完成之前，目前尚未完全阐明这些胚外结构的细胞系来自何处。尽管多数人认为来源于滋养层，但现在有些实验结果显示来自内细胞群。图3.37显示了早期胚胎中各种组织的发生顺序。

羊膜 对相当于人胚第5a发育期的猴胚电镜观察显示，最靠近植入面的上胚层细胞具有明显的极性并呈放射状排列，细胞的近中心面上有广泛的细胞连接，细胞器多位于细胞核上方（Enders等1986）。少数上胚层细胞与细胞滋养层相邻接，但有一基膜相隔。上胚层细胞团的外周均被基膜包绕，形成一独立的椭圆形细胞团。在这一细胞团中，与下胚层相邻接的细胞变为高柱状，比那些与滋养层相邻接的细胞要高得多。上胚层细胞的这些形态变化使上胚层细胞团变扁且略呈弧形，其凹面朝向极端滋养层。10天半的猴胚出现了固有羊膜腔（definitive amniotic cavity），腔的底为上胚层，腔的顶为低立方形的羊膜细胞，细胞的游离面上有不规则的微绒毛，靠近游离端的侧面有连接复合体，细胞的基底面与基膜相贴。羊膜腔内有羊水。羊膜细胞与上胚层细胞之间有明显差异。柱状的上胚层细胞排列为假复层，有微绒毛，并常常有一条纤毛，核呈分叶状，核仁大而清楚，有连续的基膜。上胚层细胞的分裂多出现在靠近游离面处，致使靠游离面的细胞较基底部密集。上胚层细胞与羊膜细胞在胚盘的边缘相互延续，细胞由高柱状逐渐过渡到立方形（图3.38，图3.39）。

卵黄囊 胚泡即将植入之前，下胚层较上胚层稍大，由一层扁平细胞构成，细胞有明显的极性，朝向胚泡腔的顶端有微绒毛，靠近顶端的侧面有连接复合体，但无基膜。在植入早期，下胚层的边缘长出了上胚层的周缘并沿壁滋养层内面伸延。于是下胚层分成两部分，贴附于上胚层的部分称脏下胚层（visceral hypoblast）；另一部分则沿壁滋养层内面分布，称壁下胚层（parietal hypoblast）。扁平的壁下胚层细胞与壁滋养层细胞形成粘着连接，但很少缝隙连接。脏下胚层细胞呈立方形，向胚泡腔的一面规则，基底面和侧面的不规则，无基膜，与上胚层基膜间的距离大小不一。

下胚层下方的胚泡腔所发生的变化较上胚层上方的羊膜腔的变化来得迟。在羊膜腔形成并扩大时，壁下胚层边缘的细胞增殖并沿壁滋养层内面向下扩展，直至对胚极，于是在壁滋养层的内面形成了一层新的细胞，这就是壁下胚层，其上缘与脏下胚层的边缘相延续。与此同时，在壁下胚层与壁滋养层之间出现一个间隙，称下胚层腔（hypoblastic cavity）。关于壁下胚层的命名至今仍不统一，最先称胚外下胚层，以后称胚外内胚层（extraembryonic endoderm），也有人称外体腔膜（exocoelomic membrane），还有人称Heuser膜（Heuser's membrane）。由壁下胚层围成的囊称初级卵黄囊（primary yolk sac），囊的顶为脏下胚层。O'Rahilly和Muller（1987）称之为初级脐泡（Primary umbilical vesicle）。关于次级卵黄囊（secondary yolk sac）出现之前初级卵黄囊的发育状况和次卵黄囊的形成问题至今仍有一些分歧（Enders等1986）。Enders等认为，根据卡内基收集的标本和他们的研究，不能肯定完整的初级卵黄囊的存在。关于次级卵黄囊的来源和形成方式，目前有以下几种意见：

- 来自脏下胚层（Hill 1932），其形成方式与羊膜囊相似；
- 脏下胚层细胞增殖并重新排列而成（Heuser和Streeter 1941）；
- 初级卵黄囊的壁发生折叠而形成次级卵黄囊（Luckett 1978）。

在次级卵黄囊形成之前，可以看到脏下胚层中有大量的细胞分裂相。在脏下胚层的边缘，细胞重叠，出现细胞分层迹象。Enders等（1986）认为，次级卵黄囊的中央部分可能来自壁下胚层，其它部分可能来自脏下胚层。他又指出，细胞的来源并不是绝对的，因为实验研究显示，小鼠胚的壁下胚层与脏下胚层的分化可有交叉甚至互换（Hogan和Tilly 1981）。

之后，脏下胚层细胞在胚盘的尾缘形成一个中心灶，由此诱导了原条的形成，从而建立胚盘的中轴（Azar和Eyal-Giladi 1979，1981；Khaner和Eyal-Giladi 1989）。随着上胚层细胞产生的新的一层细胞即内胚层（endoderm）的出现和扩展，脏下胚层细胞可能并入了次级卵黄囊（Tam和Beddington 1992）。

有必要指出，传统的观点认为，由两层细胞构成的胚盘包括上层的外胚层和下层的内胚层，前者未来分化为表皮、神经系统等，后者未来分化为消化管、呼吸管、消化腺和肺的上皮，这是胚层理论的基础。然而近年来的研究发现，所有胚胎细胞系均来自胚盘的上胚层，下胚层不形成胚体。所以，最初的胚盘上层细胞和下层细胞分别称谓上胚层和下胚层，从而区别于外胚层和内胚层。

O'Rahilly和Muller（1987）观察和描述了数个第5期和第6期的人胚（图3.36，3.38，3.39）。处于该发育期的胚泡滋养层已可区分为细胞滋养层及合体滋养层，包绕在胚泡的外面、在胚极最厚、对胚极最薄。合体滋养层侵入子宫内膜并破坏内膜中的血管，形成许多陷窝，陷窝内盛有母体的血液（Enders等1983）。

胚外组织和胚外体腔 胚外组织（extraembryonic tissue）指未来不参与胚体构成的所有组织。第5期的胚已经植入子宫内膜，但尚未形成绒毛，胚龄为7～12天。该期胚胎的特征是胚外中胚层已经形成，覆盖在羊膜囊和次级卵黄囊的表面，铺衬在壁滋养层的内面，形成胚胎的连接蒂（connecting

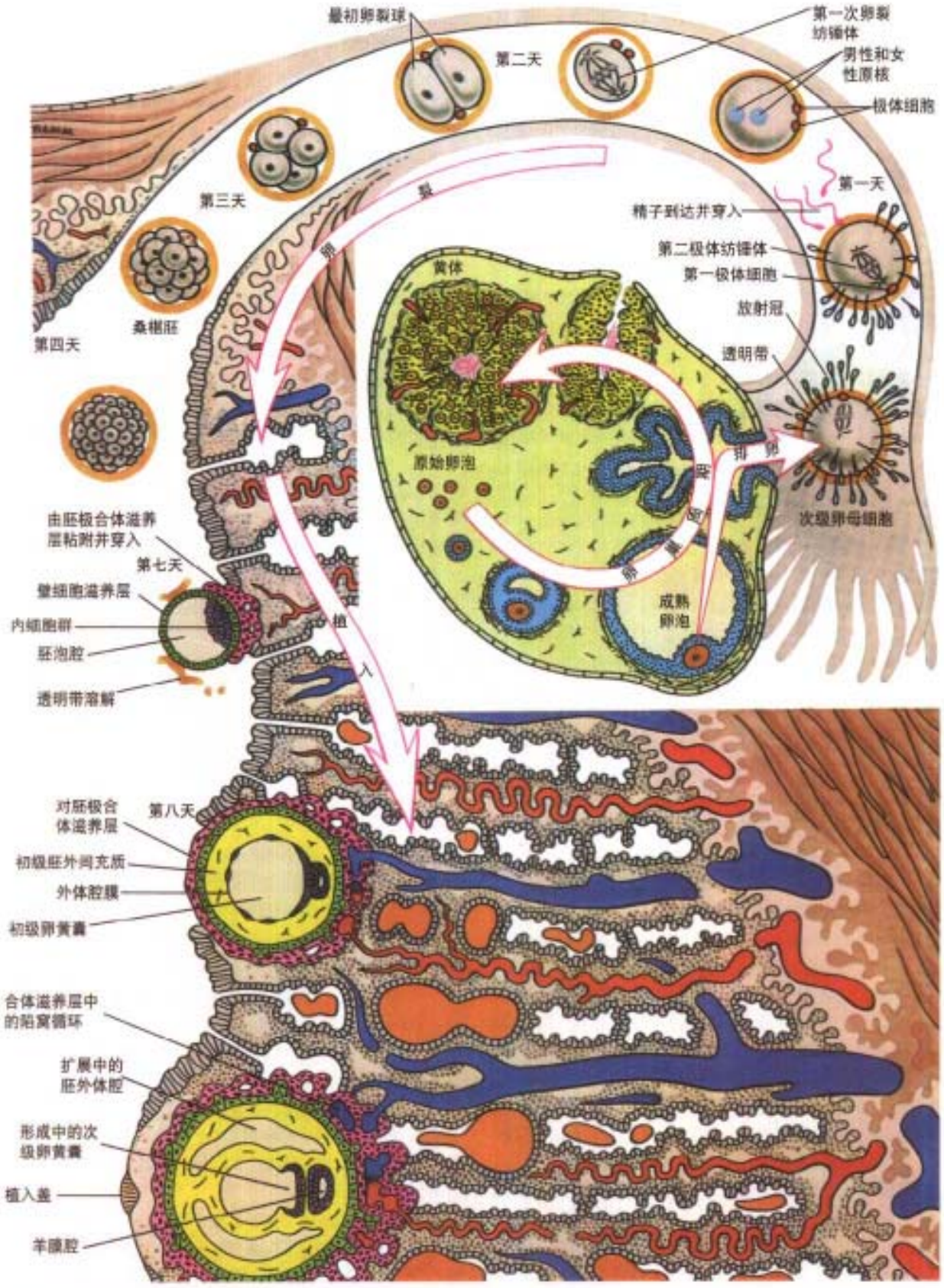

图 3.35A 合成模式图，示卵巢周期、排卵、受精、输卵管转运、卵裂、胚泡分化、植入、早期胚胎发生和初期胎盘发生。欲知详情及羊膜、卵黄囊、细胞滋养层形成的不同观点，可参阅正文及参考文献。

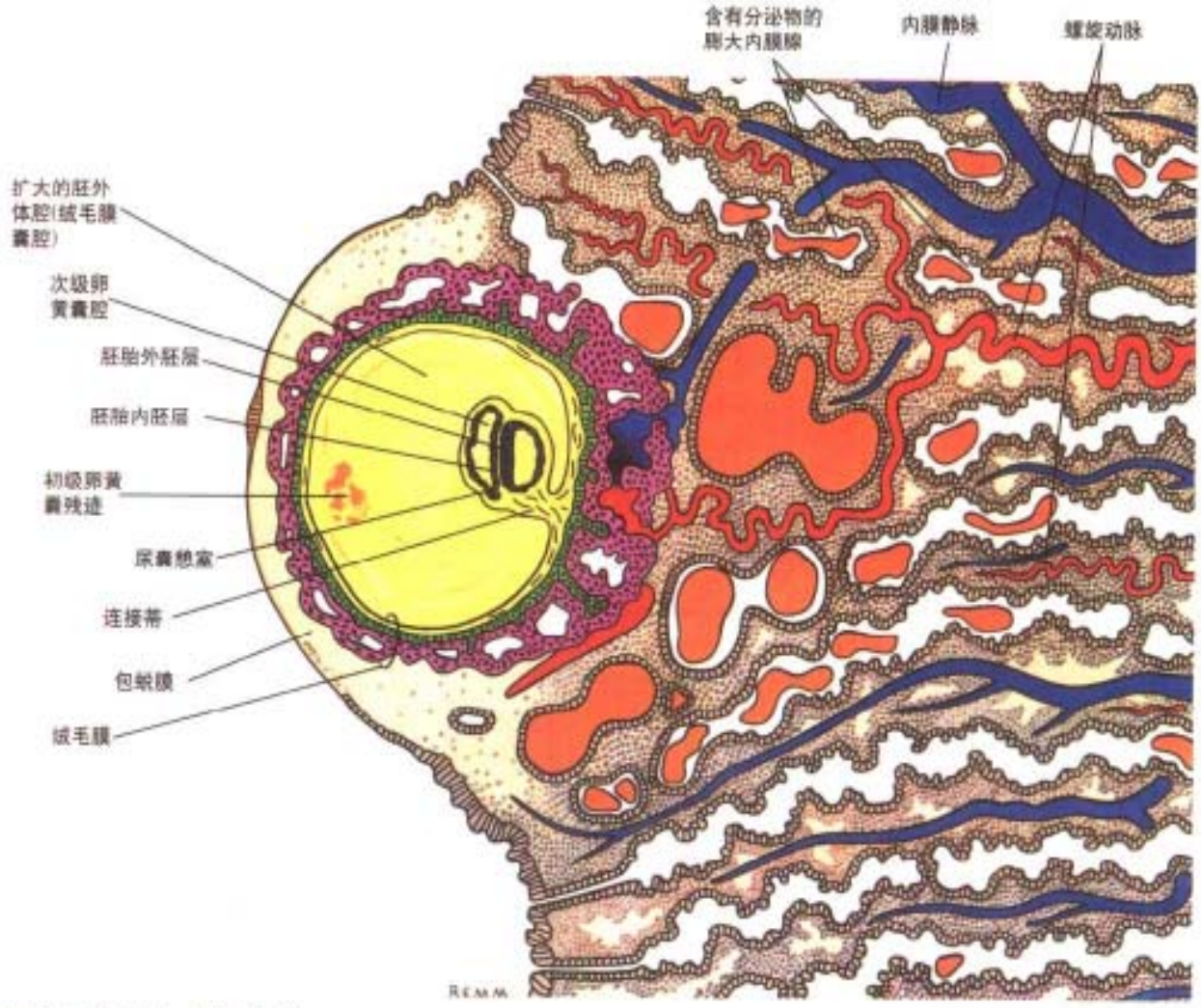

图 3.35B 胚泡的进一步扩大和分化。

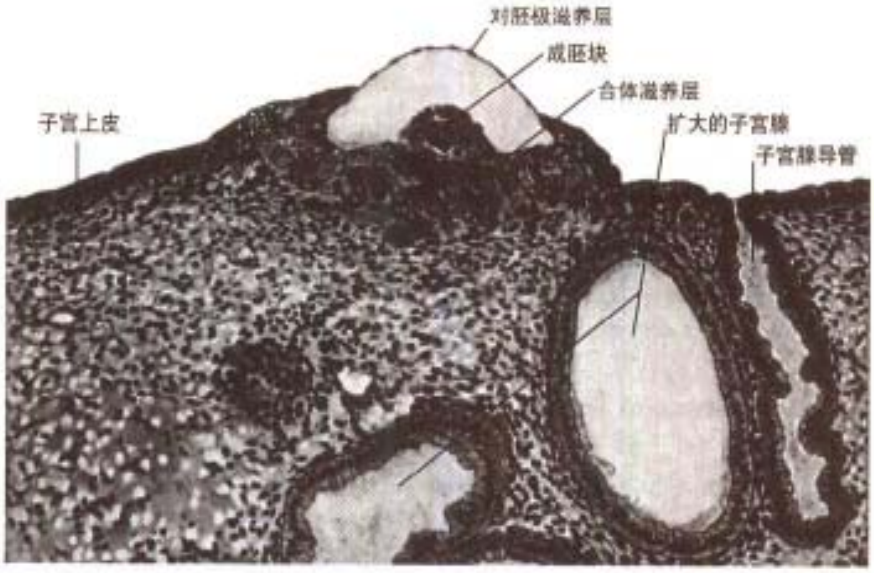

图 3.36 人胚泡（卡内基 8020）照相，受精龄 7～7.5 天。正在植入子宫内膜的过程。在实际标本上，对胚极滋养层已经塌陷在成胚块上。为表达清楚，将其复原为突入宫腔。× 150（Rock 和 Hertig 1942，1944）

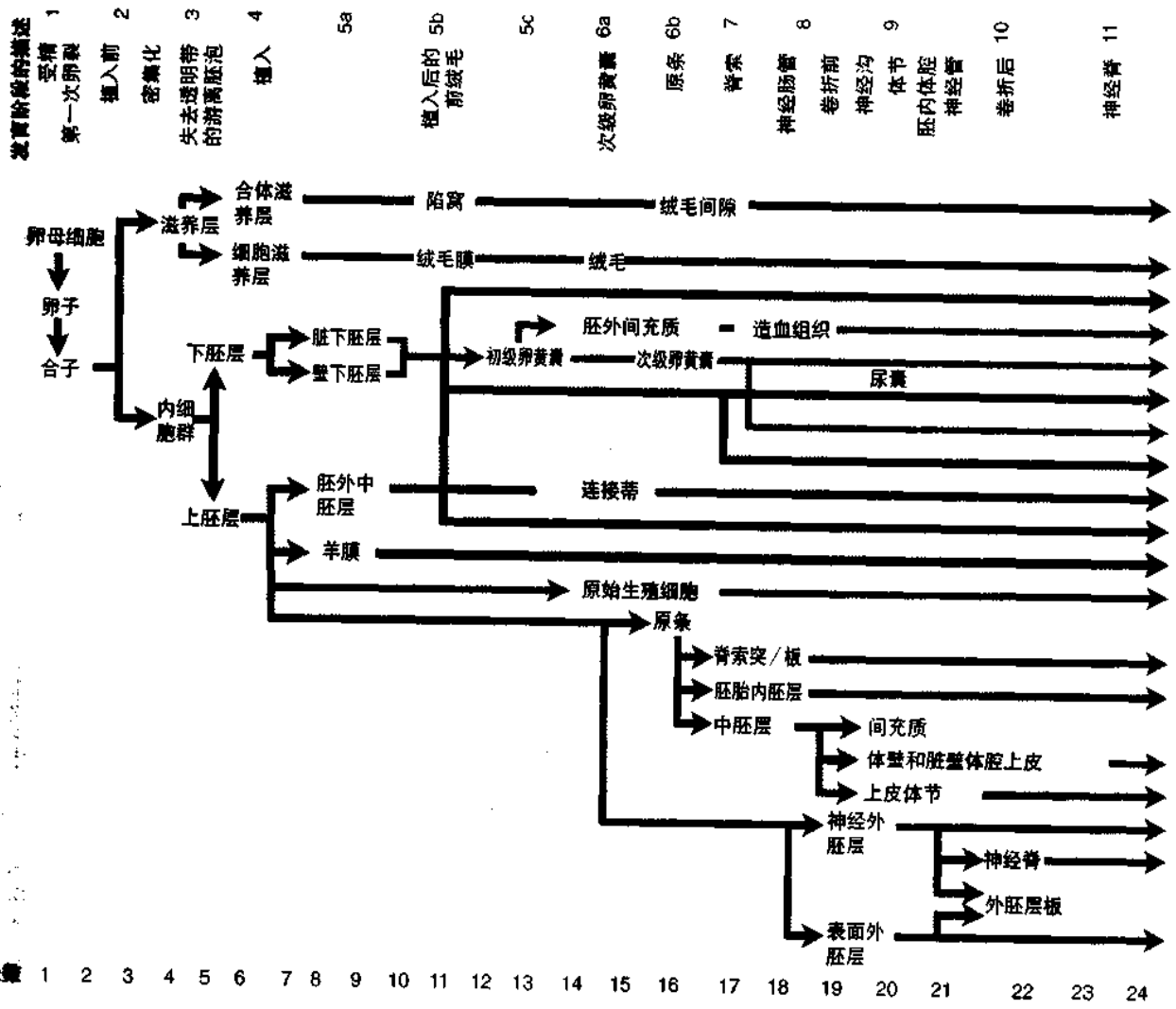

图3.37 胚胎发育前10期的发育过程图解。图中可见，在早期阶段，一系列的双选决定了细胞的分化方向。一般最早发育阶段与胚外组织的形成相关，而以后的发育阶段则是胚胎组织的形成。

stalk)。胚外中胚层的发生来源尚不太清楚。多年来人们大都认为胚外中胚层是由细胞滋养层通过板裂方式产生的(Hertig和Rock 1949)；也有人认为是来自内细胞群的下胚层(Heuser 和Streeter 1941)；还有人认为来自上胚层的尾侧部(Luckett 1978)。胚外中胚层未来将分化为胚外的间皮及其下方的间充质、胚外的血管内皮及血细胞。近年来有些学者根据滋养层下方总有一层完整基膜的观察，对胚外中胚层起源于滋养层的观点提出了异议。因为细胞迁出上皮需要有基膜的破裂(Nichols 1985、1986; Erickson 1986)。胚泡中的下胚层是一层无基膜的细胞，因而Enders和King(1988)提出，最早的胚外中胚层来源于壁下胚层，由此来源的细胞在胚胎第5期的初级卵黄囊与壁滋养层之间形成了网状的胚外中胚层组织。他们曾观察到下胚层细胞分化发育为胚外间充质和绒毛细血管的过程，但他们还不能断言胚外间充质是来源于早期下胚层细胞的再分化产物还是来源于下胚层细胞的直接蔓延。

上胚层细胞在发生原条之前就产生了胚外中胚层。这种间充质组织最初位于胚极的细胞滋养层下方，以后构成该处绒毛干的轴芯以及其中的毛细血管。

受精后13天左右的胚出现了由细胞滋养层及其外侧的合体滋养层、其内侧的胚外中胚层共同构成的绒毛膜(chorion)，此时的胚泡腔改称为绒毛膜腔(chorionic cavity)(图3.39)。胚体位于绒毛膜囊的一侧，由一层假复层柱状的上胚层构成，其下方有基膜，上胚层的边缘与单层细胞构成的羊膜相延续。羊膜细胞与细胞滋养层之间充填着胚外中胚层。上胚层的下方是下胚层的脏层，即脏下胚层，其边缘与次级卵黄囊相延续。绒毛膜腔内充满弥散分布的胚外间充质细胞及细胞外基质。覆盖在次级卵黄囊表面的间充质与铺衬在绒毛膜内面的间充质之间有一腔隙，腔的内表面逐渐被间充质细胞分化来的一层间皮覆盖。当腔的内表面完全

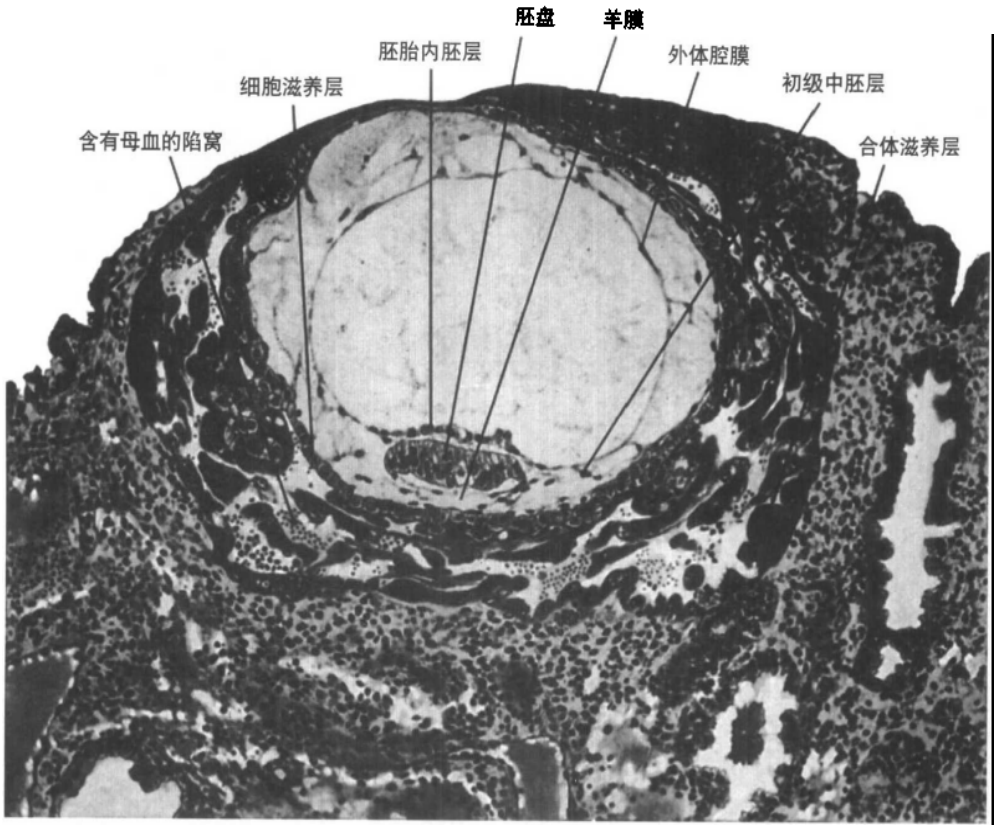

图 3.38 人胚泡（卡内基 7700），受精龄 12－12.5 天，已植入子宫内膜的致密层，与图 3.36 比较观察。可见合体滋养层陷窝进一步扩大，很多含有母血。初级卵黄囊被外体腔膜包绕，未充满胚泡腔。胚盘细胞呈柱状并形成了外胚层板。（根据 A T Hertig的照像绘制）× 105（Hertig 和 Rock 1941）

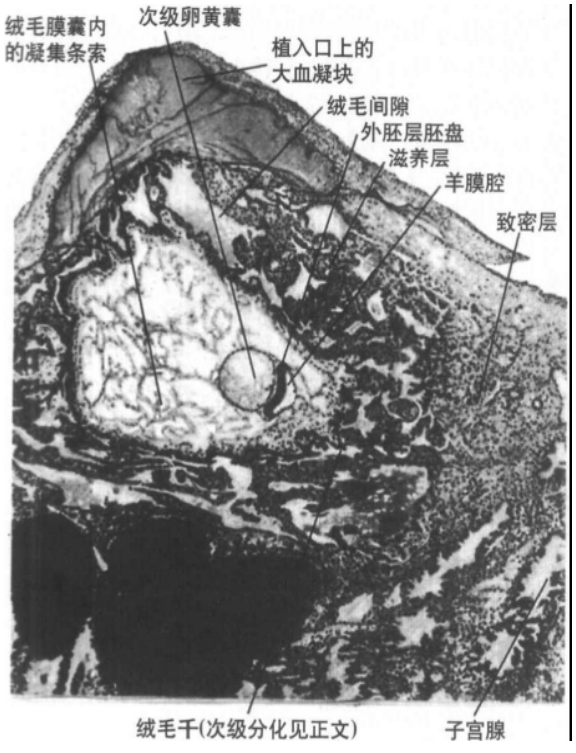

图3.39 人胚泡，已植入致密层，推算胚龄13.5天。（Rock和Hertig 1942）

被间皮铺衬时，绒毛膜腔便改名为胚外体腔（extraembryonic coelom）。

在胚体尾端，脏下胚层向体蒂突出一憩室样突起，其外面被胚外中胚层包绕，称为尿囊（allantois）。起初，将羊膜囊连接于绒毛膜上的胚外中胚层带宽而厚，随着胚体的发育和胚外体腔的扩展，这一连接带逐渐变细，从而形成了连接蒂（connecting stalk），又称体蒂（body stalk），体蒂内有连接胚体与绒毛膜的血管。

第5发育期的孕体形成三个囊，即羊膜囊、卵黄囊和绒毛膜囊，第4个囊即尿囊出现于第7期的胚。胚胎学教科书中通常所说的两胚层胚盘（bilaminar germ disc）此时尚未真正形成，因为分化为胚胎各种结构的固有外胚层和固有内胚层并未真正形成。此时出现的上胚层未来分化为胚体、下胚层及其它结构均衍化为胚外结构。羊膜、绒毛膜及其表面的胚外中胚层形成胚外体腔膜的壁层，而卵黄囊和尿囊及其表面的胚外中胚层则构成胚外体腔膜的脏层。在胚盘的边缘，羊膜囊和卵黄囊的壁靠拢，胚外中胚层的壁层和脏层汇合。

胚内组织的发生 在胚胎发育的第6期初，胚外间充质从上胚层的尾缘发生。随着原条（primitive streak）的出现，上胚层细胞开始分化，部分细胞迁至上胚层深面，部分细胞仍然滞留在原处而形成外胚层。原条的出现标志着原肠胚形成的开始。在此期，上胚层将产生三个胚层的复杂结构并确立

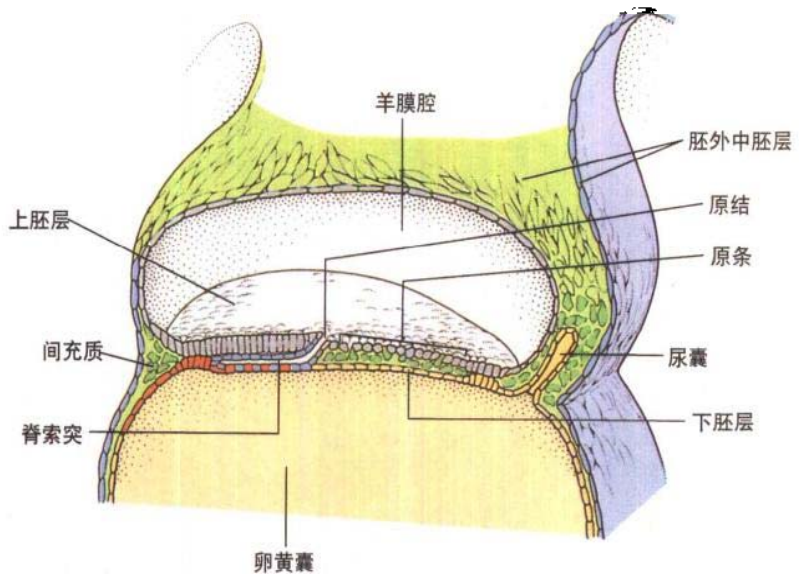

图 3.40 早期孕体切面图。中胚层细胞内迁在原条处开始出现，脊索突通过原结开始出现。

头尾轴。原肠胚形成的末期，胚盘各部位的细胞组合为各种结构，胚胎外形建立。

原条 背面观的第 6 期胚呈长椭圆形。在胚盘的尾端中轴线上出现了原条，原条的长轴即为未来胚胎的头尾轴（图 3.40，3.41）。靠近原条的一端称尾侧，远离原条的一端称头侧或嘴侧。在原条的两侧，靠近原条为内侧，远离原条为外侧。原条位于胚盘中线，其细胞增生活跃，增生的细胞脱离上胚层迁至其下方（图 3.41）。在原条头端，细胞密集成结节状，称原结（primitive node）。在原结和原条的中线上，细胞下陷形成原沟（primitive groove）和原窝（primitive pit）。原条在胚盘上的相对大小和途经原条而迁移的细胞分化的命运，随发育阶段的不同而变化。第 6 发育期的胚，其原条长度可达胚盘长的一半；第 7 期的胚，其原条的相对长度达最高值；第 8 期的胚，其原条的绝对长度达最高值；第 11 期的胚仍然有原条，但通过原条迁移的细胞已经很少。

上胚层细胞通过原条迁移并重新分布后，形成了胚胎内胚层、脊索、原始生殖细胞和中胚层，还有一部分细胞参与胚外中胚层的形成。不通过原条迁移而滞留原处的上胚层细胞分化为神经外胚层和体表外胚层。

原条通常被认为相当于低等脊椎动物如两栖类动物胚胎的胚孔（blastopore）、原结相当于背唇（dorsal lip）。有实验证明，胚孔的背唇是细胞转运站，胚的表层细胞经此向胚内迁移并形成原肠（archenteron）。同样，原条也可被视为结合或融合了的胚孔侧唇的类同结构，而泻殖腔膜及其周围区可被看做胚孔腹唇的类同结构。实验研究显示，原条和原结是羊膜动物胚胎发生的组织者（organiser），与低等脊椎动物胚胎的胚孔及胚唇的功能相当（Tam 和 Beddington 1992）。在很多年之前就已发现两栖类动物胚胎的胚孔背唇在胚胎发生中有着组织者的作用（Spermann 和 Mangold 1924）。近年来的实验显示，在两栖动物 Xenopus 的胚胎发生

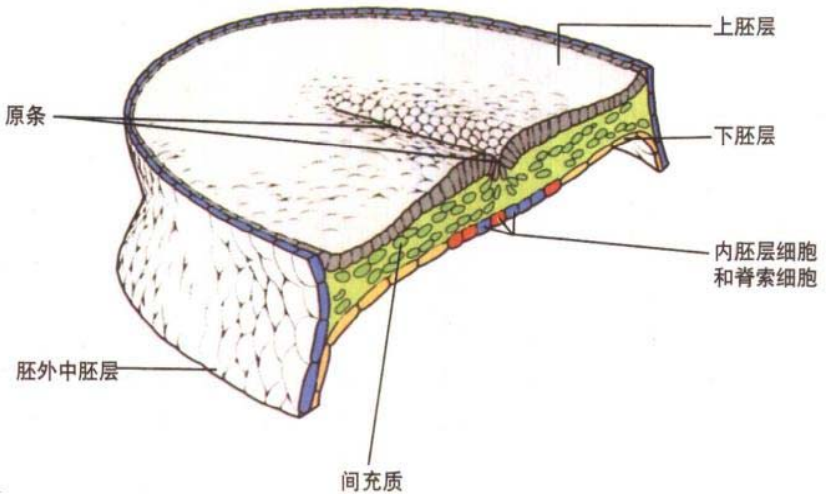

图 3.41 通过原条的胚盘横切示意图。示上胚层与其下方的下胚层之间的中胚层的早期运动。

早期．在其胚孔背唇形成之前，出现了同源框异型基因（homeobox gene）goosecoid的表达，其表达部位恰好与Spemann所指的组织者区相吻合。实验还显示，在小鼠胚原条的头端也有该同源框基因的表达。这些实验充分证明了两栖动物胚胎的胚孔背唇与高等脊椎动物的原条原结是同源器官（De Robertis等1992）。

原条处的上胚层细胞增殖迅速，其分裂率远远超过卵裂期卵裂球的分裂率（Graham 1973）。与原条形成相关的变化有：

- 产生了几个细胞层
- 上胚层原条处的基膜解体
- 细胞间的粘着板及缝隙连接增多
- 新生细胞的波蛋白（vimentin）出现、角蛋白消失（Lawson等1991）

上胚层细胞增殖，首先变成原条成分然后再迁出原条的这一过程称内生（ingression）。这一过程的实现依赖于上胚层下方的一层完整的脏下胚层的存在（Bellairs 1987）和原条处上胚层基膜的消失。Azar和Eyal-Giladi（1979，1981）曾经提出，下胚层诱导了原条的形成。进一步的实验显示，鸡的胚盘中最早产生下胚层的尾端边缘区可阻止下胚层其它区域产生下胚层细胞，从而也就抑制了额外原条的产生（Khaner和Eyal-Giladi 1989）。Tam和Beddington（1992）提供了其它实验证据支持这一发现，其实验显示：原条下方的下胚层不被胚胎内胚层所取代，并分隔脏下胚层成为次级卵黄囊。

原结 原结（primitive node）又称Henson结（Henson's node），位于原条的头端，呈弧形膨大，很像老式钥匙孔（old-fashioned keyhole）。上胚层细胞经原结背侧的原窝内迁，并在上胚层的下方继续向头侧迁移。有人曾报道和描述过第7发育期的人胚原结。此时正当原条期的早中期，原条的相对长度最大，约为整个胚盘长的50%。原结产生了中轴性结构索前板、脊索、胚胎内胚层和体节的内侧半。

有实验显示，将鸡胚的原结移植到宿主胚，可诱导中额外轴结构的形成（Selleck和Stern 1992；Schoenwolf等1992）。如果移植进发育中的肢芽前缘，则可诱导额外指（趾）的发生。如果去除原结，可引起脊索完全不发生和神经管不发生（O'Rahilly和Muller 1986）。

分化命运地图 原条期胚的上胚层的命运地图（fate map）已在很多脊椎动物中绘出。地图显示了来自上胚层的未来细胞系，大多数甚至全部脊索动物的胚胎有着相同或类似的定位模式。第1个哺乳动物上胚层的分化命运地图（Beddington 1981、1982；Tam和Beddington 1987）显示，脊椎动物胚胎上胚层的组成有着广泛的相似性。对细胞分化命运的研究显示，通过原条迁移的上胚层细胞在其迁移之前都随机地分布在上胚层中，并且可以识别出来（Stern和Canning 1990）；上胚层的分化命运是在细胞迁移时或迁移前确定的，这提示人们上胚层细胞通过原条的迁移是决定细胞未来分化命运的一个重要过程，而且在迁移时经过原条或原结的部位直接影响着细胞的分化命运（Lawson等1991）细胞通过原条或原结迁移时不同部位的信息合成见图3.42。

细胞迁移时间 上胚层细胞通过原条或原结迁移的时间影响细胞的分化命运。原条期的胚盘生长速度很快。在小鼠，从前原条期至神经板期，胚盘中轴增长3.5倍。在每个发育阶段原条的发育也不同，因而在描述原条期胚胎和细胞经原条迁移时，必需指明原条的发育阶段。原条期常常分为早、中、晚三个亚期，即早原条期、中原条期和晚原条期。

细胞的迁移途径 上胚层细胞通过原条或原结迁移的部位对决定细胞的分化命运有着重要作用，通过原结、原条头区、原条中段或原条尾区，细胞的分化命运各不相同。通过原结而迁移的细胞分化为中轴细胞系、内胚层、脊索和体节的内侧半，通过原条头区迁移的细胞分化为体节的外侧半，通过原条中段迁移的细胞分化为侧板中胚层，通过原条尾区迁移的细胞则分化为原始生殖细胞，这些原始生殖细胞可在中原条期用组织学和组织化学的方法鉴别出来。通过原条最尾端迁移的细胞在体节出现之前分化为胚外中胚层细胞。值得注意的是，通过原条中区和尾区迁移并分化的中胚层细胞，在到达其迁移地点时大多数都分化成了上皮（Bellairs 1987）。

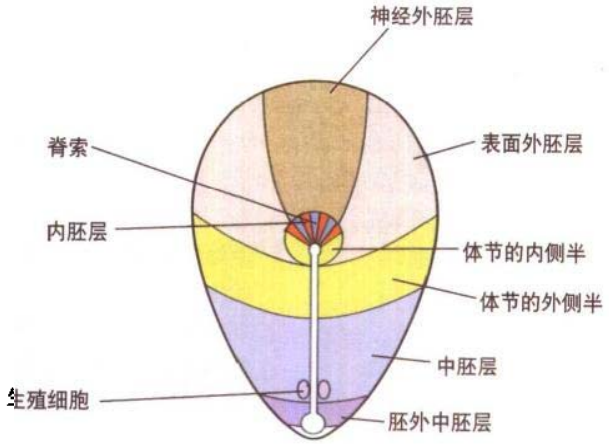

图3.42 在原条出现时上胚层细胞预定命运示意图。

胚胎内胚层 最早通过原结和原条而迁移的细胞分化为胚胎内胚层和脊索。通过分化命运地图的绘制和原位标记研究发现，胚胎内胚层来自原结和原条头区的上胚层细胞（Lawson等1991，Shelleck和Stern 1991）。研究结果显示，在小鼠胚的中原条期，内胚层细胞主要位于上胚层下方的中线区，与未来的脊索细胞混杂分布，形成次级卵黄囊的顶（Tam和Beddington 1992）。有人认为，由上胚层迁来的内胚层细胞将原来的脏下胚层变成次级卵黄囊的壁，其面积极度扩大且发生了明显的细胞形态改变。原结中未来的内胚层细胞呈立方形，当这些细胞迁出原结而形成内胚层时，细胞由立方形变为扁平形，这种细胞形态的变化使细胞的表面面积增大了4倍（Tam和Beddington 1992）。但是，脏下胚层是否完全被内胚层取代尚不能肯定。也有人提出，早期阶段的内胚层可能由内胚层细胞和脏下胚层细胞混合构成。胚胎内胚层的分化命运见图3.43。

在人胚发育中，通过原条和原结的细胞内迁过程发生于第6发育期。至第7期时，在上胚层下方出现了内胚层细胞和脊索细胞（图3.41、3.43）。从第6期至第11期，次级卵黄囊的顶部中轴线上形成脊索板，其外缘与内胚层细胞相延续。直到第11期以后，脊索才在咽区形成，而内胚层也在中线愈合形成完整的一层细胞。

索前板 索前板（prechordal plate）是脊索突头侧内胚层的一个局部增厚区，这是从原结迁来的第一批内胚层细胞。关于索前板的界限和分化命运问题还有许多争议。索前板曾经有如下几种描述：

- 是一内胚层区
- 是口咽膜
- 是脊索头端来自内胚层的一块间充质细胞（Adelmann 1922、1926），这一观点至今仍有人支持（Noden 1988）。

细胞内迁后，多数内胚层细胞和脊索细胞都变成了上皮性细胞。内胚层形成了次级卵黄囊的顶，其中的索前板区增厚至8细胞厚。脊索细胞在上胚层与内胚层之间形成一个上皮柱。上皮性的索前板形成口咽膜的内胚层、原口、可能还有前肠。内胚层细胞和脊索细胞除了形成上述结构的上皮性细胞外，还有少数细胞仍保持间充质细胞性质，位于脊索头侧和上皮性内胚层下方，这些细胞形成中轴线最头端的间充质细胞团，称索前间充质（prechordal mesenchyme）。Wachtler和Jacob（1986）曾经指出，在脊索突出现之时即由分化上决定了的成肌细胞组成。脊索突的后部变成了固有脊索（notochord proper），前部细胞仍保持其间充质细胞特点和肌细胞分化命运。移植实验显示，细胞离开索前间充质的边缘向两侧迁入眼周围并分化为所有的眼外肌。

脊索突 第8期胚胎的脊索突由三个部分组成：

- 头侧部，为一个与索前间充质相延续的细胞团；
- 中间部，细胞排列成管，其管腔就是脊索的中央管；
- 尾侧部，细胞呈“U”形排列，称脊索板（notochordal plate），与胚胎内胚层相延续。

脊索中央管的底壁破裂，致使脊索管开口于次级卵黄囊，其背侧开口于原结的原窝，于是形成了所谓的神经肠管（neurenteric canal）。脊索突又名头突（head process）。有人认为，脊索细胞的迁移与其上方的神经外胚层细胞的分化相对应，而且这两种细胞都来自共同的祖细胞。脊索板与未来的神经底板在长度上也相对应（Jessell等1989）。

脊索板 脊索板（notochordal plate）在胚胎第11发育期之前是次级卵黄囊和早期原肠的顶。至第11期时，只有咽区还留有脊索板，其它部位的脊索板演化成了固有脊索。脊索板从原肠顶分离出来形成脊索的过程与神经板从表面外胚层分离出来形成神经管的过程很相似。脊索板的最尾侧部分与原结相连，在此处，次级卵黄囊与羊膜腔之间形成一时性通连沟通，这就是神经肠管。神经肠管这一名称的由来，是因为此管上端开口于未来的神经沟，而下端开口于原肠。

胚内中胚层 经原条或原结迁移的细胞即内迁细胞的形态学变化现已基本阐明（Sanders 1986）。当上胚层细胞通过原条头部和中部向内迁移时，胞体向腹侧拉长，其顶部与上胚层细胞间的连接仍然保持，细胞变为顶端窄、底部宽的长颈瓶形。细胞的基底面和侧面形成板足（lamellipodia）和丝足（filopodia），细胞顶部连接松解，于是细胞游离，成为游离的中胚层细胞。这种细胞的形态特征类似成纤维细胞，呈星状，说明不再属上皮层细胞。细胞一旦通过原条而迁出上胚层，上胚层的基膜和细胞外基质便位于这些内迁细胞的基部，这些细胞依靠丝足和板足相互连接并与基膜相连，在丝足、板足及胞体之间尚有缝隙连接。随着中胚层的出现，上胚层与脏下胚层之间出现了一些腔隙，腔隙中充满了富含糖胺多糖的细胞外基质。迁移中的中胚层细胞有一导向缘（leading edge），此缘朝向迁移方向，后面的细胞同向同步迁移，形成一个协同迁移细胞集群。

关于胚胎学的名词学已在本篇开头作了比较详细的说明。但还应提请读者注意中胚层（mesoderm）和间充质（mesenchyme）这两个名词是专用的，不能等同。以往将形成上胚层与下胚层之间的那一层细胞称为中胚层，近年来又将其称为间充质。Hay（1968）将通过原条内迁至上胚层与下胚层之间的细胞称为初级间充质（primary mesenchyme），将由神经嵴内迁的细胞称为次级间充质（secondary mesenchyme）。初级间充质细胞内迁至目的地时多数恢复为上皮性细胞。有些初级间充质细胞形成体节、侧板等过渡性结构中的上皮性细胞，也有些初级间充质细胞分化为内皮或先变成内皮再变为间充质细胞。为了克服命名中的这些矛盾，由上胚层通过原条内迁至上胚层与下胚层之间的这些细胞，在其分化为特殊的间充质或上皮之前，统称为中胚层。

原始生殖细胞 尽管在早期对人胚的研究就已多次报道过原始生殖细胞，并对其来自卵黄囊和尿囊内胚层进行过比较详细的描述，但近年来的动物实验研究却清楚地显示，原始生殖细胞来源于内迁至原条末端的上胚层细胞。这些来自上胚层的细胞，是来自上胚层的头区还是尾区尚未阐明。但是，已有研究结果显示，在上胚层只有10～13个细胞时，其内的原始生殖细胞即可辨认（Soriano和Jaenisch 1986）。有人认

内胚层上皮	体腔壁上皮	间充质
原肠 前肠－咽的陷窝、憩室和腺体 一般粘液腺细胞和导管上皮细胞，甲状腺的滤泡细胞 咽囊上皮（扁桃体上皮、鼓室上皮、胸腺上皮、甲状旁腺上皮、甲状腺C细胞），后鳃体、咽鼓管上皮、鼓室上皮、鼓窦上皮、鼓膜内层上皮 呼吸管－气管、各级支气管及肺泡等的铺衬上皮、腺上皮及导管上皮， 食管、胃和十二指肠的铺衬上皮、腺上皮和导管上皮， 肝细胞、胆管上皮、胰腺的外分泌和内分泌细胞， 中肠－十二指肠、空肠、回肠、盲肠、阑尾和部分结肠的铺衬上皮、腺上皮和导管上皮， 后肠－部分结肠、直肠和肛管上段的铺衬上皮腺上皮及导管上皮 尿囊－膀胱、阴道、尿道的上皮及甲状腺、尿道腺的分泌上皮	胚内体腔壁 原始心包—心肌膜、壁层心包 心包—腹膜管—胸膜脏层、壁层及纵隔胸膜，膈上面的胸膜及下面的腹膜 脏壁中胚层上皮—胃的腹膜脏层，小网膜、大网膜、镰状韧带、脾肾韧带、胃脾韧带等的腹膜 体壁中胚层上皮—壁层腹膜 原始腹膜腔 脏壁中脏层上皮—中肠和后肠表面的脏层腹膜，肠系膜、横结肠及乙状结肠系肠上皮 前肾，中肾管、输出小管、附睾管、精囊、射精管、输尿管、膀胱三角区等结构的上皮 米勒管、输卵管上皮、子宫体和颈的上皮，阴道上皮，子宫阔韧带上皮 性腺的生殖上皮（不包括生殖细胞，因为生殖细胞来自胚外组织） 形成肾上腺皮质的生发上皮 体壁中胚层上皮—腹膜壁层、睾丸鞘膜	轴旁间充质 （体节）生骨节—脊椎、部分神经颅、中轴骨 生肌节—头部、躯干和肢体的全部骨骼肌 生皮节—体背区的真皮 间介间充质—性腺、中肾、后肾的结缔组织，生殖管道的平滑肌和结缔组织 原始横隔—心外膜、纤维心包，部分横隔，食管系膜，肝窦，小网膜和镰状韧带内的组织 侧板间充质 脏壁中胚层—呼吸管及相关腺体的平滑肌和结缔组织， 消化管及相关腺体的平滑肌和结缔组织， 血管壁上的平滑肌和结缔组织， 体壁中胚层—肢带骨、四肢骨，躯体和四肢的结缔组织，软骨，韧带和肌腱 腹侧体壁和四肢的真皮 外生殖器的间充质 成血管间充质 心脏的内膜，血管和淋巴管的内皮，脉络丛血管，肝窦，脾窦，血细胞，小胶质细胞，巨噬细胞

表面外胚层上皮	神经板上皮	神经嵴
外胚层板 腺垂体 脑神经Ⅴ、Ⅶ、Ⅷ、Ⅸ、Ⅹ的脑神经节 嗅细胞和嗅上皮 膜迷路的上皮，位听器 眼的晶状体 牙釉器 头部结构 泪腺、鼻腺、阴唇腺、腭腺、口腔腺和唾液腺等腺体的分泌细腺和导管上皮 角膜和结合腺上皮 外耳道上皮和鼓膜外上皮 泪凹和鼻泪管的上皮 鼻旁窦、唇、颊、龈、腭等结构的表面上皮 表皮结构 大多数表皮细胞，汗腺、皮脂腺和乳腺的分泌上皮、肌上皮和导管上皮，毛发和指（趾）甲 肛管下段上皮和男性尿道末端上皮	中枢神经系统—脑和脊髓，神经垂体 前脑（端脑和间脑）—大脑半球，基底核 中脑—大脑脚、顶盖和脚盖菱脑（后脑和髓脑）—小脑、脑桥、延髓 脊髓 所有脑神经和脊神经，所有周围神经系统中的神经元 星形胶质细胞和少突胶质细胞 脑室表面的室管膜细胞层、大脑导水管和脊髓中央管的室管膜层，脉络丛包被细胞，室周细胞 视网膜和视神经，虹膜上皮，睫状体和睫状突上皮	神经衍化结构 脑神经Ⅴ、Ⅶ、Ⅷ、Ⅸ、Ⅹ的神经节的感觉神经元 脊髓背根神经节的感觉神经元及其感受器 所有神经节中的卫星细胞 交感神经节和神经丛：神经元和卫星细胞 副交感神经节和神经丛：神经元和卫星细胞 肠道神经丛：神经元和胶质细胞，所有周围神经的施万细胞 肾上腺髓质，嗜铬细胞 颈动脉体Ⅰ型、Ⅱ型细胞和卫星细胞 降钙素细胞（甲状腺滤泡旁细胞，黑色素细胞） 头部间充质衍化结构 颞骨、顶骨、颞鳞、鼻骨、梨骨、腭骨、上颌骨和下颌骨等 脑脊膜 眼的脉络膜和巩膜 泪腺、鼻腺、腭腺、口腔腺和唾液腺等腺体中的结缔组织 牙釉质 头部结缔组织、软骨、韧带、腱，甲状腺、甲状旁腺和胸腺中的结缔组织 心脏流出道和大血管的中膜

图3.43 早期胚的特化上皮及间充质衍化情况一览表

为、在胚胎内胚层出现、原肠形成之前，原始生殖细胞隐居在胚胎尾端的胚外间充质中（Ginsburg等1990），然后随着胚盘的卷折而沿尿囊和后肠内胚层迁移。尾褶的形成使尿囊的近端即根部被卷入胚体，从而缩短了原始生殖细胞迁至生殖嵴的距离。

胚胎外胚层 在上胚层细胞通过原条和原结的内迁过程完成后，仍然停留于原位而未内迁的上胚层细胞就变成了胚胎外胚层细胞（embryonic ectoderm cells），这一细胞层称胚胎外胚层（embryonic ectoderm）。这一细胞层的细胞仍然是混合性的，而不是单一细胞系，其中有表面外胚层细胞、也有神经外胚层细胞。有人认为，在早原条期，神经外胚层细胞紧靠原条，而表面外胚层细胞则靠最头端。神经管的形成过程使大多数神经上皮细胞得以重新定位。表面外胚层和神经外胚层的分化命运见图3.43。

三胚层胚盘 受精后第18－19天，即第8期胚胎由三个胚层构成，称为三胚层胚盘（trilaminar disc）。该胚盘呈梨形，头端宽、尾端窄。上层的上胚层细胞高，形成假复层柱状上皮，有基膜，但在原条处无基膜，上胚层细胞正是通过此处内迁的。头侧的上胚层细胞产生表面外胚层。未来神经板的范围可通过其下方脊索板的长度和宽度推测出来，因为两者是互相对应的。下层的胚胎内胚层为单层扁平细胞，基膜正在发生中，此时该层细胞有时尚不完整，特别是索前板尾侧的中轴线上，因为此时该处仍为脊索突或脊索板所占据。

三胚层胚盘中间的一层是中胚层，由一层从原条向头侧、尾侧和两外侧迁移的游离细胞构成。由这些游离细胞产生的细胞外基质将上胚层和内胚层分隔开来，但内迁细胞可以通过。向头侧迁移的中胚层细胞绕过脊索板，经索前板周围聚集于索前板头端的中轴区，这一团细胞称为生心中胚层（cardiogenic mesoblast），心脏和心包将由此产生。生心中胚层在胚盘的头侧缘与胚外中胚层的脏层、壁层延续带相融合，这一融合区未来将形成横隔和前肠的腹侧系膜。从原条向两侧迁移的中胚层细胞很快接近胚盘边缘的胚外中胚层并最终与其融合，胚外中胚层的脏层和壁层也在此处合并。

从原条向尾侧迁移的中胚层细胞绕过泄殖腔膜的周边向尾侧迁移，在胚盘的尾端与连接蒂的胚外中胚层相延续。这样，中胚层在上胚层与内胚层之间扩展到了除索前板和泄殖腔膜以外的整个胚盘。泄殖腔膜是一内胚层局部增厚区，位于原条尾侧。目前对于泄殖腔膜的下层细胞即内胚层下方的一层细胞的性质尚不清楚，它可能是脏下胚层的一部分，就像原条下方有一层脏下胚层细胞那样；也可能是原来的脏下胚层现已被内胚层全部置换。该膜是否像原条头端的原结那样的内胚层细胞内迁中转结构，也值得考虑。

在胚盘尾端中线，泄殖腔的尾侧有一憩室样突起伸入连接蒂中，称尿囊（allantois）。尿囊的细胞来源尚不太清楚，有人认为来自脏下胚层，也有人认为来自内胚层。随着尿囊的出现，其周围出现了大量血管，由这些血管最终形成的尿囊动脉和尿囊静脉衍化成脐动脉和脐静脉。

神经胚形成 神经胚的形成过程开始于胚胎第9期（图3.44，3.45）。尽管这一过程是连续的，但一般都将其分为4个阶段：

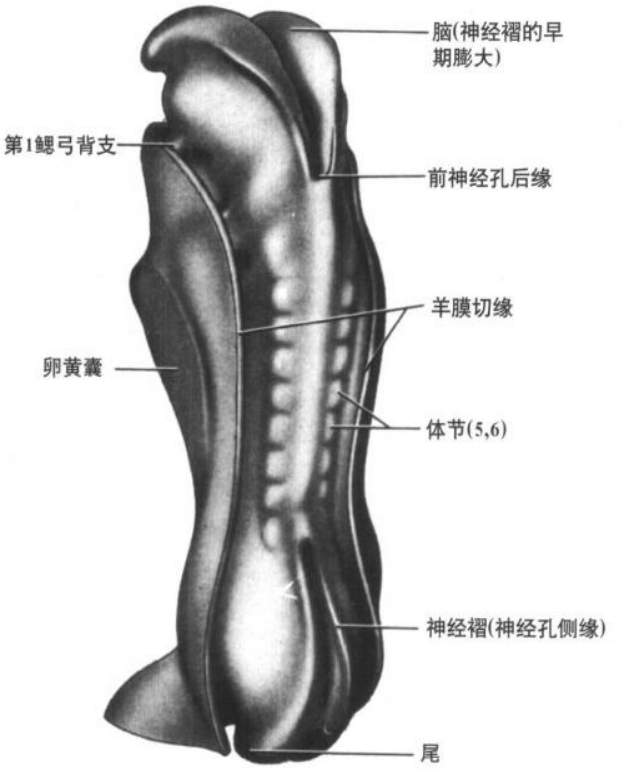

图3.44 2.1mm 9体节人胚左背面观，几乎全部卵黄囊和尾侧羊膜被切除，以显示尾区。（引自 Eternod 制作的模型）

⑴胚盘中轴区的外胚层细胞拉长并重新排列为假复层上皮、形成了神经板；

⑵神经板的形态发生一系列变化；

⑶神经沟形成；

⑷神经沟闭合而形成神经管，其闭合过程由中部向头侧和尾侧延伸，最终完全闭合并由背侧的表面外胚层所覆盖。

神经沟闭合过程中，头端最终闭合的一个孔称前神经孔（anterior neuropore），尾端最终闭合的一个孔称后神经孔（posterior neuropore）。

神经板的长度最初相当于其下方的脊索，以后逐渐扩大，从原结的头侧缘一直延伸至口咽膜（图3.46）。神经板向两侧扩展，覆盖了轴旁间充质。研究结果显示，神经板细胞与脊索细胞有着共同的祖细胞（Jessell等 1989）（见第3篇）。

在神经胚形成期间，胚内中胚层也发生了很大的变化。

- 中胚层细胞在从原条或原结迁至其最终部位时，细胞已完成分化限定（determination）并很快出现了形态结构上的分化特征，形成了两个独立的细胞群，即轴旁间充质（paraxial mesenchyme）和侧板间充质（lateral plate mesenchyme）。
- 前者位于脊索两侧和神经板外缘下方，由于其不断增厚而使神经板的边缘不断抬高，从而形成了神经褶；后者扁平并延伸至胚盘边缘，与胚外中胚层相延续。

轴旁间充质的分化特征出现最早。当神经沟首先在后脑或颈髓平面闭合时，其两侧的轴旁间充质也开始形成节段性

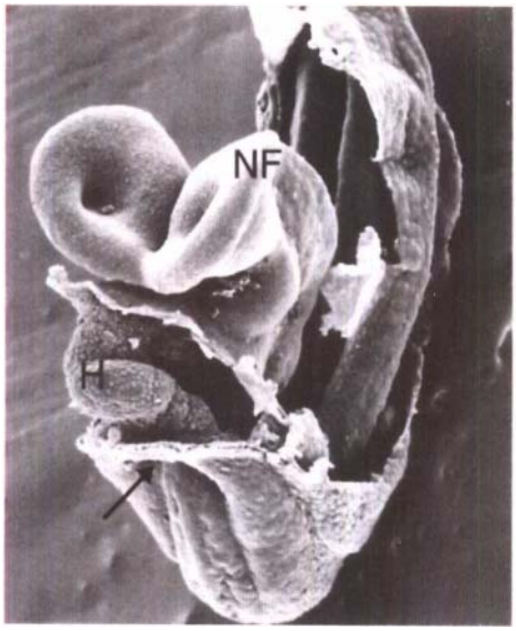

图 3.45 神经管形成期胚扫描电镜照相。A. 腹侧观，示神经褶（NF）、心脏（H）及其壁层心包膜，表面外胚层已去除。箭头示通过颅肠门入前肠的入口。B. 背外侧观。箭头示头端（向右）和尾端（向左）神经管形成的范围。（P. Collins 照相，S. Cox 洗印，南安普敦综合医院电子显微镜室）

致密块，即上皮性体节（epithelial somite）。大约有 4～12 对体节出现于第 10 期胚胎，体节最尾端的位于后神经孔水平。尾端的体节来自尾端不分节的间充质，其发生速度与神经管尾端的闭合过程一致。

随着神经板的生长，其两侧缘抬高而形成神经褶。胚盘头端的神经褶特别明显，未来分化为前脑。此处两侧的神经褶呈“V”字形，与口咽膜相对。在此发育阶段，神经管虽然尚未完全形成，但脑的三个主要部分已初步形成。三个部分之间的表面外胚层轻度缩窄，故显出三个轻度膨大，从前至后分别为前脑泡、中脑泡和菱脑泡。

神经管的形成 神经管的形成与其构成细胞的形态变化密切相关。神经外胚层细胞首先变长并逐渐变为楔形。有人认为，神经管的形态发生所需要的动力来自神经外胚层细胞本身，神经管的形成是神经外胚层细胞形态变化的结果，而细胞形态的改变起因于细胞骨架的变化（Schoenwolf 和 Smith 1990）。此时神经板出现旺盛的细胞分裂增殖，整个神经板变长。侧板间充质细胞增殖及其细胞外基质增多与神经褶的抬高及左右神经褶的融合也密切相关。

神经沟逐渐加深，左右神经褶逐渐向背侧中线靠拢最终相互融合，于是神经沟变成了神经管，其上方的表面外胚层从两侧向中线生长，最后在中线融合，形成了一层完整的表面外胚层覆盖在神经管的表面。神经管的闭合过程在第 10 期即受精后第 22～23 天开始于后脑或颈髓平面，由此向头侧和尾侧延续，直到头尾两端各剩一个未闭孔，这就是前神经孔和后神经孔。前神经孔于第 4 周中期闭合，后神经孔于第 4 周末闭合。神经管分化为中枢神经系统。神经管闭合后，菱脑底部出现了一些嵴状突起，称菱节（rhombomere），对脑和头区的构型有一定意义。

神经嵴 神经嵴（neural crest）是指位于神经板最外缘、与表面外胚层相邻接的细胞带（图 3.46）。头区的神经嵴细胞具有间充质的形态特征，在神经管闭合之前就开始了迁移过程；其它区域的神经嵴细胞随着神经管的闭合而游离于神经管之外，位于神经管背侧，在此停留一段时间后开始向它处迁移。神经嵴细胞可迁移相当大的距离，是头部间充质的主要来源，可分化为多种细胞。有人称这些细胞为外胚层间充质（ectomesenchyme）。Hay(1986)将这些细胞命名为继发间充质（secondary mesenchyme）。这些细胞通常不衍化为上皮组织。



图 3.46 神经板范围、形状示意图。口咽膜和泄殖腔膜也已标出。

外胚层板原基 外胚层板原基(ectodermal placodes)是指未来分化为头部某些重要结构的头部外胚层增厚区。神经嵴细胞已经开始其迁移过程并途经这些原基区后，原基区的表面外胚层出现局部增厚。在第10～11期胚胎的鳃弓外侧部，细胞脱离表面外胚层而与供应这些鳃弓的头部感觉神经节中的神经嵴细胞建立了联系。较大的外胚层原基板仍保持其上皮特性并与神经管建立了联系。第2鳃弓外侧区出现了左右两个听原基板，由原基板衍化为膜迷路并产生内淋巴充满于内耳膜迷路中。在口咽膜头侧的外胚层增厚并下陷，形成了腺垂体，在神经胚形成之前，形成腺垂体的这一外胚层原基板细胞位于胚盘头端神经褶前方中轴区(见图3.100)。还有一些非神经性外胚层原基板，如晶状体板衍化为眼的晶状体，牙板产生造釉器并生成牙釉质。

胚盘的卷折 从外胚层方面观察胚盘的分化命运图，可见未来人体各部均已界定。原肠管的两端在外胚层的表面分别特化为口咽膜和泄殖腔膜，该区内的外胚层与其下方的内胚层直接相贴，中间无中胚层。在这两个特化区之间的中轴线上，神经沟闭合为神经管，表面外胚层在中线融合而形成完整的皮肤。

未来人体在三胚层胚盘上的投影（图3.47），在一定程度上显示了人体主要结构的位置已经特化在未卷折的胚盘中：口咽膜与胚盘前外侧缘之间的胚盘部分将分化为脐头侧的胸前壁和腹前壁；由此处向尾侧延伸的胚盘外侧份将衍化为躯干的腹外侧壁；泄殖腔膜之后的胚盘部分将衍化为脐尾侧的腹前壁。这样，当胚盘卷折成柱状胚时，胚盘的圆形周缘便向中央汇聚而形成一个腹前壁上的圆环，与脐带相连，这就是脐环（umbilicus）。

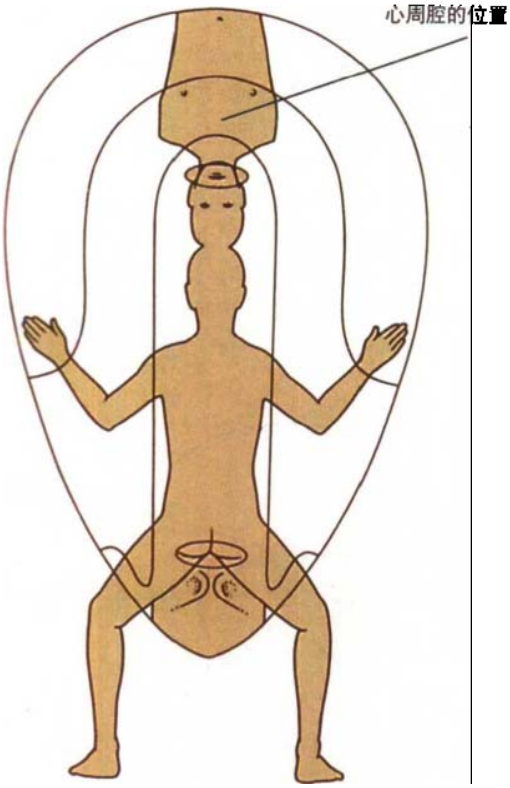

图3.47 人体未来各部在胚盘上的投影示意图。中枢神经系统在胚盘上的对应部位是神经板，心脏的对应部位是心周腔。四肢尽管在图中出现，但在胚盘阶段并无四肢对应部位。该图的应用范围在于解释从口咽膜至泄殖腔膜这一胚盘区形成未来体壁的情况。未来的身体背部投影于胚盘的中央部，而腹侧部则投影于胚盘的外侧部和边缘部；在头褶、尾褶和侧褶形成后，胚盘的边缘便缩小而形成脐周缘。

胚胎第9期，头褶开始出现，正在闭合中的头区神经褶高出表面外胚层，口咽膜头侧的含有生心间充质的胚盘部分，随着头褶的加大而向腹侧移动，最后移至发育中脑的腹侧和口咽膜的尾侧。此时，前脑和口咽膜位居胚体的最前端，此区的内胚层形成前肠。尾褶于胚胎第10期出现，此时整个胚体升高至卵黄囊之上。泄殖腔膜尾侧的胚盘部分向腹侧移动至神经板的腹侧。随着胚盘中轴部的抬高和边缘部的下降，胚盘的外侧区逐渐向腹侧汇聚，形成了侧褶（图3.48A～G）。

胚内体腔的形成 在胚胎第9期即将到来之前，即头褶将出现之前，口咽膜头侧的间充质细胞之间及头区侧板间充质内出现一些小腔隙并逐渐融合成大腔隙。腔周围的间充质细胞之间形成若干连接复合体，细胞的游离缘上出现一些极性结构，于是由间充质细胞变成上皮性细胞。腔隙互相沟通，形成一个马蹄形管道，这就是胚内体腔(intraembryonic coelom)。胚内体腔向尾端延伸，直达第1对体节平面；向外侧扩展，直达胚外间充质。但是，此时的胚内体腔与胚外体腔尚不沟通。此时，侧板间充质发育分化为两部分：与外胚层相贴的体壁上皮和与内胚层相贴的脏壁上皮（图3.49）。

头褶形成期间所发生的一系列形态学变化对前肠及口咽膜的形成和定位有重要影响，对于胚内体腔的形态发生也有重大影响。随着头褶的发生，扁的马蹄形原始胚内体腔的体部向腹侧移动，而其尾侧的两个管状尾支仍然留在原位。这样，原来位于口咽膜头侧的马蹄形体腔的体部就移到了前肠的前侧和腹侧、口咽膜的尾侧，并紧贴前肠的两侧向外侧扩展。马蹄形体腔的两个尾支在未卷折的胚盘上与外侧的胚外体腔相通，此时也随着侧褶的发生而向腹侧转位90°，位于在前肠的两侧，仍与胚外体腔相通。

胚内体腔逐渐发育为体腔。位于中轴线上的原始体腔的体部演变为围心腔(pericardial cavity)，前肠两侧的管状部分心腹膜管(pericardioperitoneal canals)则演化为胸膜腔和腹膜腔的最上部，胚内体腔的其余部分演化为腹膜腔。至第11发育期，侧板间充质内的胚内体腔向尾侧延伸，直至卵黄囊尾侧壁平面。胚内体腔与胚外体腔在第4对体节平面以下、中肠两侧广泛相通（图3.50）。

在早期胚，胚内体腔为体腔液(coelomic fluid)的循环提供了一个有效途径，靠心管的搏动而发挥原始循环的功能，将营养液带到胚胎深处。随着胚胎的发育，这种体腔循环很快被血管系统所替代。

尽管胚内体腔及体腔上皮在胚胎发育中的重要性早已有所阐述（图3.51），但对其在胚胎发生中所起作用的全面描述

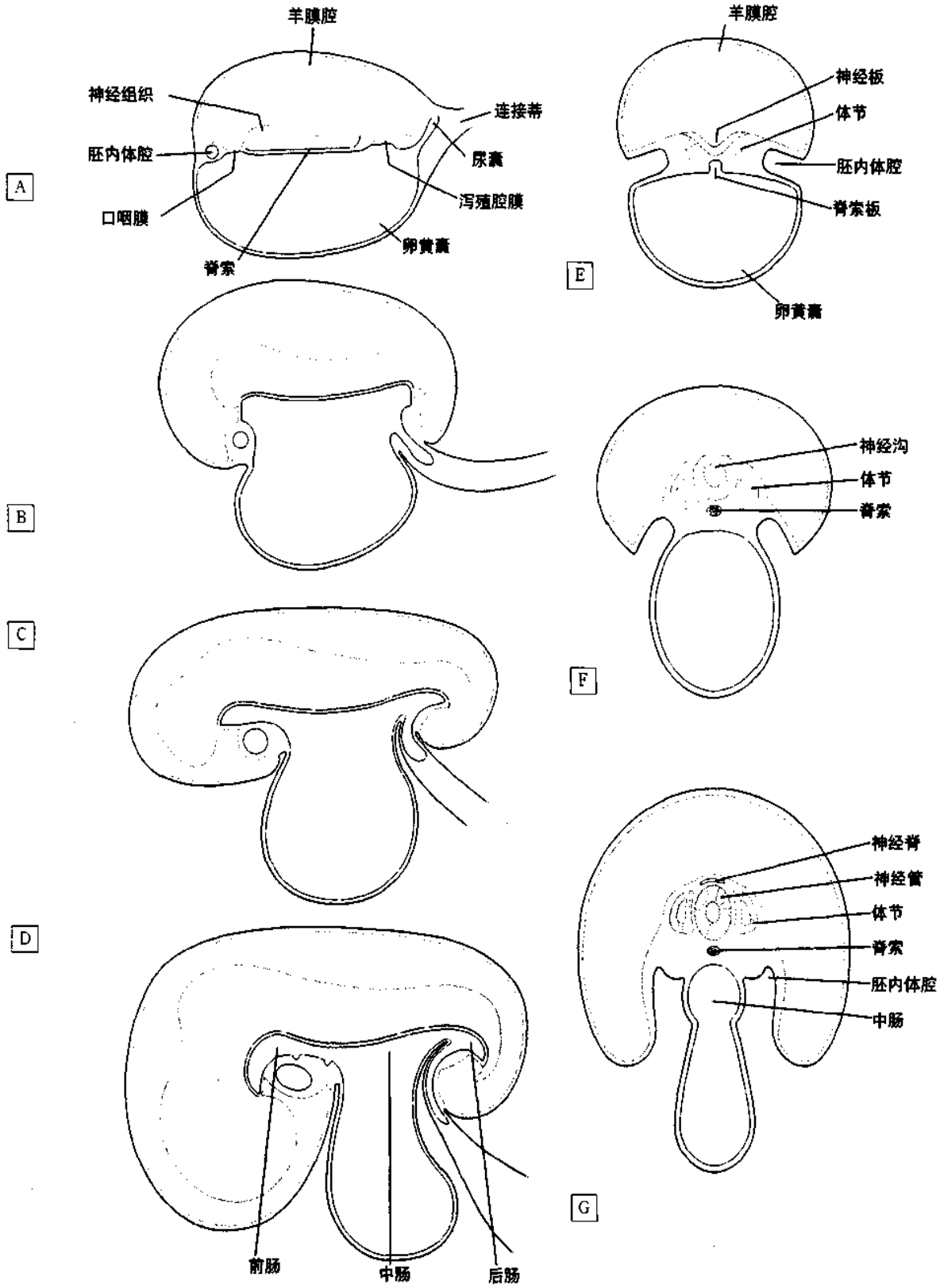

图 3.48 系列示意图，示胚胎头褶、尾褶和侧褶的形成。
A～D. 不同发育阶段胚盘正中矢状（中轴纵）切面，保留了口咽膜和泻殖腔膜的相对位置，从而使胚盘的最头端和最尾端部分的位置移动能够追踪。随着胚盘头尾端向腹侧移动，卵黄囊的口逐渐变小，前肠和后肠出现，与卵黄囊相连的宽阔部即为中肠。E～G. 通过不同发育阶段胚盘中点的横切面，示侧褶的形成，神经管也随之形成。

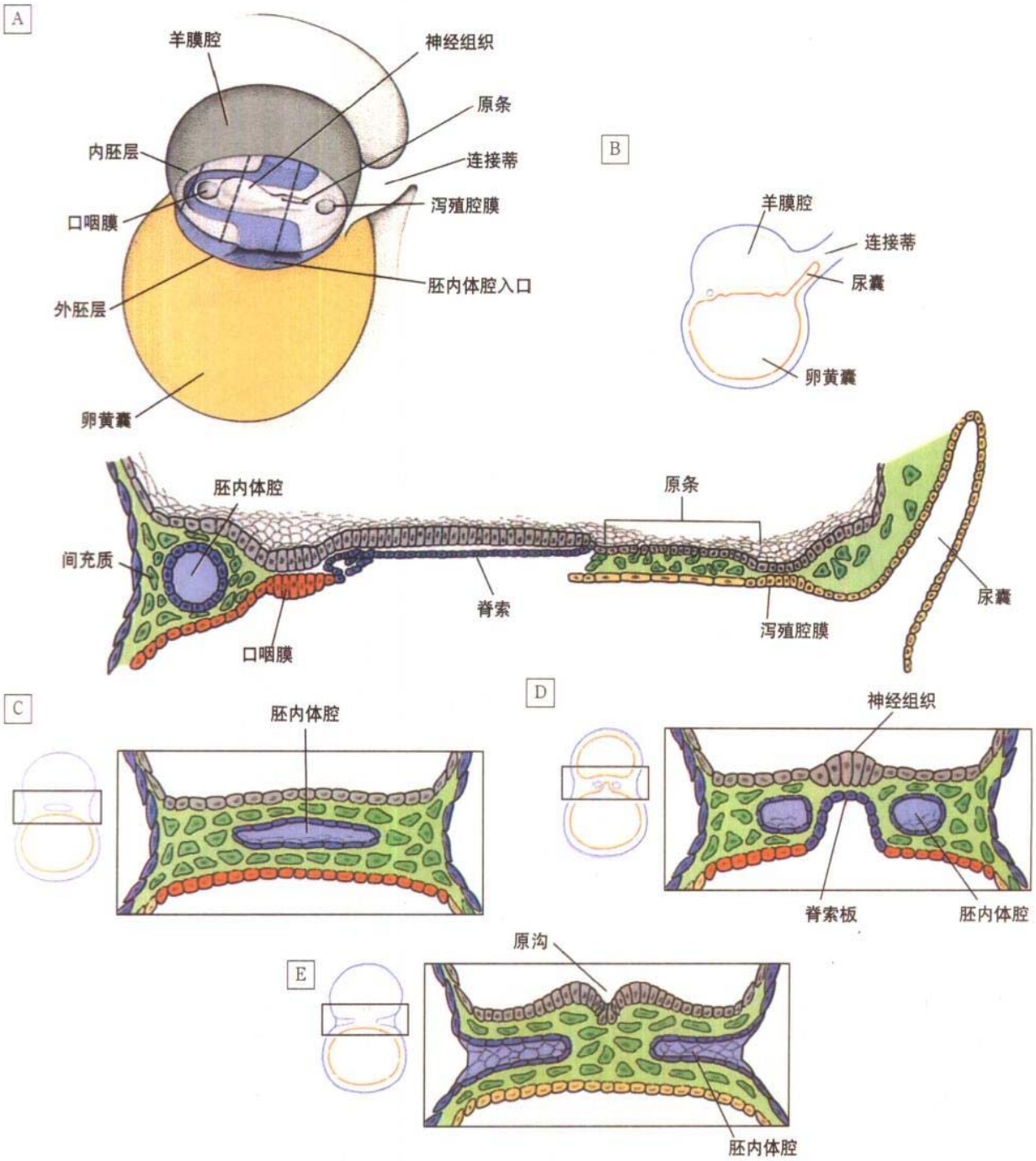

图 3.49 A. 未卷褶胚盘示意图，示胚盘中胚内体腔的位置。横过胚盘的画线表示通过胚盘的横切平面。B. 胚盘纵切面。C. D. E. 通过 A 图中所示的胚盘横切面。

尚少(Streeter 1942; Langemeijer 1976)。胚内体腔可以看作神经管那样的独立管状器官，两者都有独立的管壁和管腔。胚内体腔增殖旺盛的上皮与神经管壁的神经外胚层有很多相似之处。在增生时两者均为假复层柱状上皮，细胞分裂发生于内层，分裂后向外迁移。两种管道的上皮在增殖后均形成铺衬上皮，即神经管的室管膜上皮和体腔管的间皮。

体腔管上皮也像神经管上皮那样，可产生分化命运不同的细胞。值得注意的是，体腔管上皮虽然也像神经上皮那样，在细胞游离面上也有上皮性特化结构，但其细胞基底部有锥形突起直接与下方的间充质接触，两者之间没有基膜。这些锥形突起可能是细胞迁移的导向结构，但尚无充分的实验证据。

体腔管上皮增殖后可产生两种细胞，即间充质细胞和上皮性细胞。其中，间充质细胞包括普通间充质细胞(general

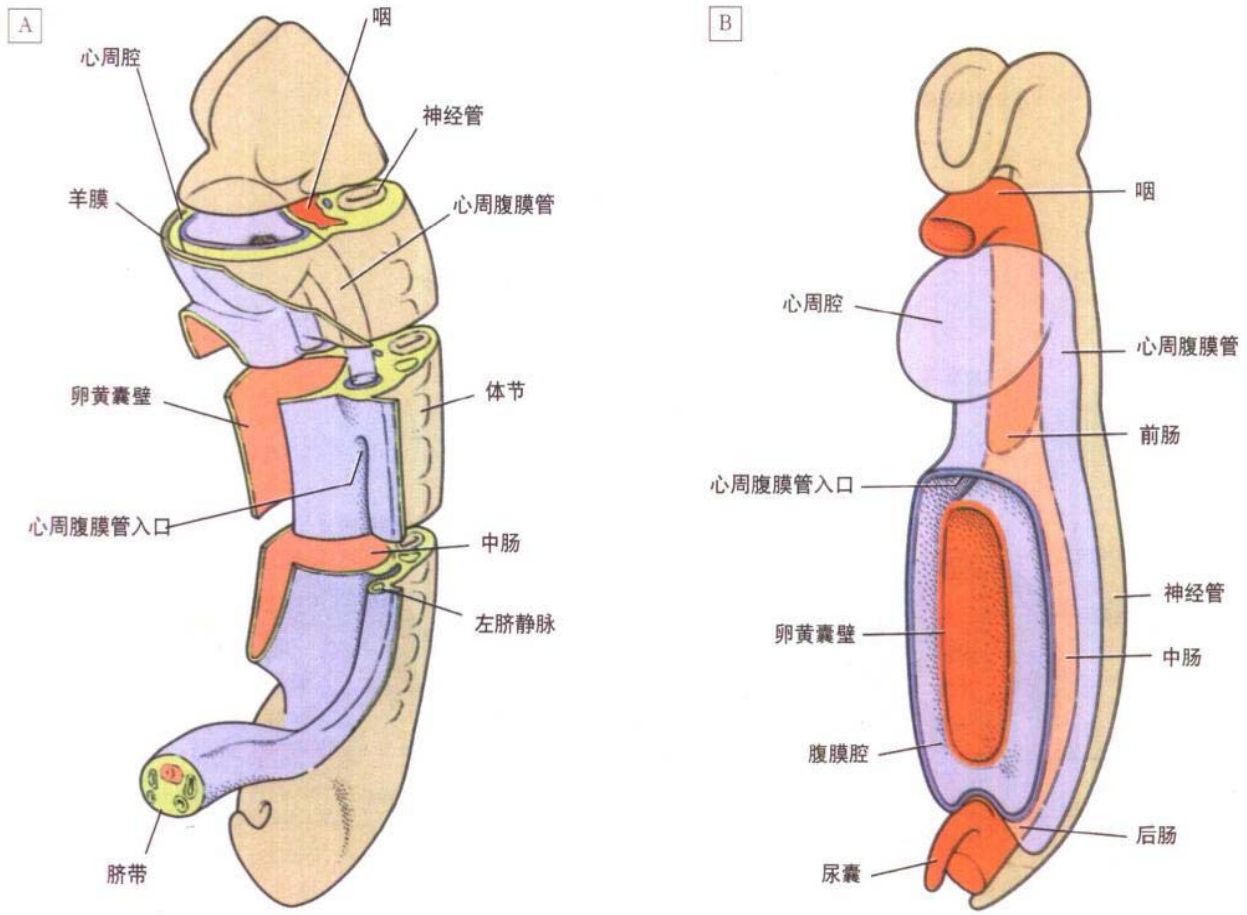

图 3.50 A. 第 10 期胚胎模式图，示胚内体腔的位置。（引自 Streeter）B. 第 10 期胚胎中 3 个主要上皮结构模式图，腹侧观。可见神经管位于原肠的背侧，胚内体腔在前肠和后肠水平上从腹侧横过胚中线。

mesenchymal cell)和定位间充质细胞(loculized mesenchymal cell)。间充质细胞可重新变为上皮性细胞，但其上皮性衍化物仍保持上皮性分化特征。

普通间充质几乎全部由体腔管上皮产生，这些间充质分化为消化管、呼吸管、生殖管和泌尿管等管道壁上的平滑肌和结缔组织。定位间充质细胞参与肝、肾等器官的发生。

一些特定部位的体腔管上皮增殖产生的子细胞可分化为多种细胞和组织，如心肌、前肾的足细胞（特别是鱼类、鸟类、爬虫类等动物胚胎）、中肾上皮、原始生殖细胞周围的支持细胞、男性和女性生殖管道的铺衬上皮等。

体腔管以及通过该体腔管的原始循环过程在第13期之前的胚胎有非常重要的意义。胚胎的表面组织可通过羊水和卵黄而获得营养，胚胎深层的组织在体腔管形成之前处于类似组织培养状态。但是，从第10期之后，外体腔液便由于发生中的心脏的早期收缩而进入深处的间充质。这种早期的循环给迅速增长着的胚胎提供了必要的营养，满足了深部间充质衍化结构的最大需求。

从第 12 期之后，内皮管道系统扩展并很快充满了血浆，血浆穿过局部变薄的体腔上皮而进入肝心通道(hepatocardiac channel)，并且在第 7 对体节平面上突入心腹膜管(pericardioperitoneal canal)(O'Rahilly 和 Muller 1987)。

随着体腔管上皮和胚内体腔的形成，原肠形成期结束，器官发生开始。在早期二胚层胚盘期可看到卵黄囊、羊膜囊和尿囊，在胚盘卷折之后这三个囊仍能看到，并且可以看到胚层与这些囊的壁相连续，可见外胚层与羊膜上皮相连续，胚胎内胚层与卵黄囊和尿囊上皮相连续，胚内体腔上皮与胚外体腔上皮相连续（图 3.52）。

所有上皮都必须有间充质的支持，所有器官都是在上皮与其下方的间充质的相互作用下发生的。胚胎各种组织的分化概况见图 3.43。

胚胎组织 原肠胚形成后的胚胎细胞构成了两种基本的组织，即上皮组织和间充质组织。

上皮组织的细胞排列紧密，细胞间隙很小，间隙内含有少量细胞外基质。上皮下方有基膜，基膜中含有上皮细胞合成的特殊蛋白。在上皮细胞之间的邻接面上有一些特殊结构，如桥粒、紧密连接、缝隙连接等。上皮细胞的游离面上常有微绒毛或纤毛等特殊结构。上皮组织呈单层或复层覆盖

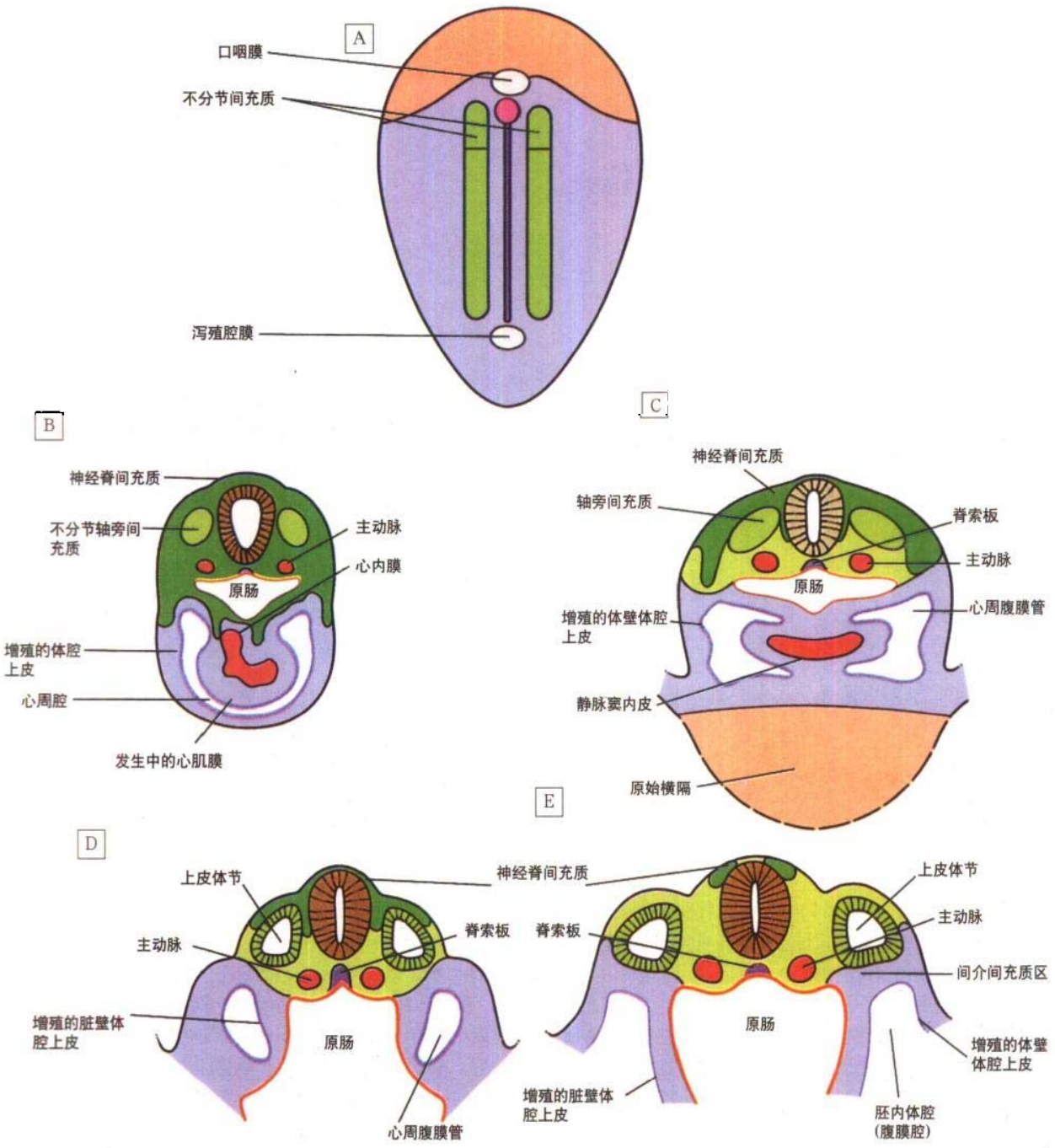

图3.51 A. 早期胚盘中的中胚层细胞群分布模式图。B~E. 第10期胚胎系列横切图，从头端到尾端顺序排列。可见间充质诸结构和间充质的增殖部位。

着胚体内、外表面，将不同的环境分隔开来，例如将上皮下组织液与外环境隔开，将血管内、外的液体分隔开来。过去曾认为，在胚胎发生中一旦出现三种上皮，就意味着器官发生开始启动。但是，在第11期胚胎中有着远不止三种上皮，例如表面外胚层、神经管、脊索、胚胎内胚层、体节、体壁和脏壁体腔上皮、来自间介间充质的上皮管道、多处的内皮等。这些上皮细胞层的衍化物中的绝大多数都终生保持其上皮特性，有的局部内陷而形成腺体和导管的铺衬上皮并仍然保持与原上皮层的连续，也有的失去与原上皮的连续而形成内分泌腺体。在整个胚胎发育中，所有上皮组织的下方都有间充质存在，这些间充质不仅有支持和营养上皮的作用，而且可诱导和促进上皮的分化和发育。

间充质 间充质是一个多世纪之前提出的一个名词(Hertwig 1881)。间充质细胞无极性，细胞之间也形成连接结构，可产生细胞外基质和纤维。间充质是早期胚体的主要组织，占据着上皮组织之外的所有区域。

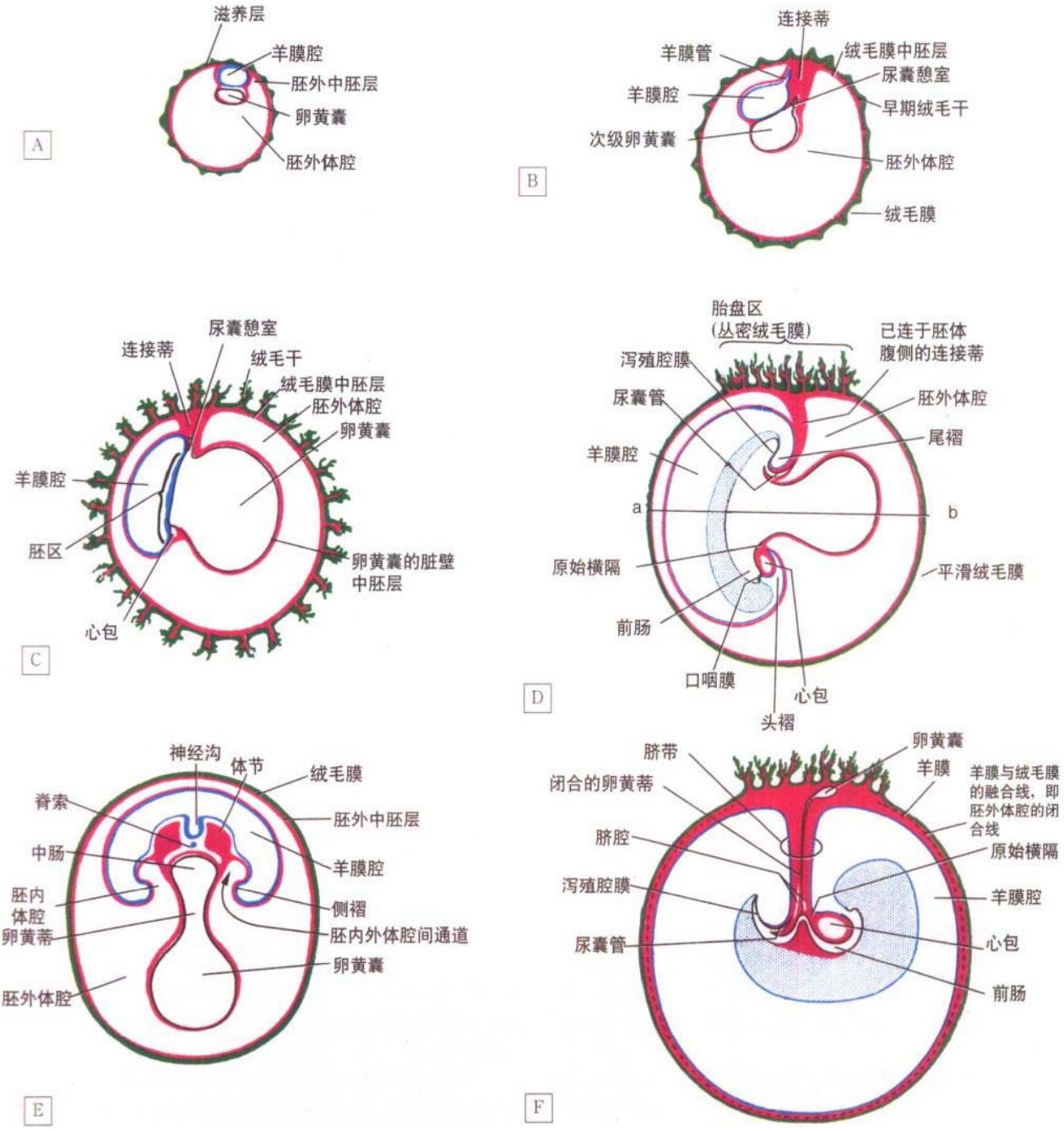

图 3.52 系列示意图：A. 人早期发育阶段的胚泡；B. 尿囊憩室的形成和连接蒂的出现；C. 胚胎进一步发育，心脏位于胚区的最前端，口咽膜将心脏与前脑分开；D. 头褶和尾褶形成，羊膜囊扩大，脐缩窄；E. 沿 D 图中的 ab 线横切，可见胚内体腔与胚外体腔自由沟通；F. 脐带发生的较后期。
注意本书上版中的这些图在显示胚胎和胚外膜的一般配布变化方面是有用的，但绒毛干发生的现代观点已在该版进行了阐述（参阅正文）。

间充质细胞在胚胎整个发育过程中都对上皮组织起着重要的支持作用，并诱导和促进其分化发育。这些间充质细胞参与基膜的形成和管壁平滑肌的产生，可分化为全身的结缔组织。有些间充质还调控着某些部位上皮的分布形式。上皮的下方及间充质细胞之间充满了细胞外基质和纤维，包括层粘连蛋白、纤维粘连蛋白、胶原、糖胺多糖、蛋白多糖、糖蛋白等。胚体外形的变化与这些基质分子的构成变化有密切关系，因为这些基质分子不仅对间充质细胞及其表面的上皮有支持作用，而且可为间充质细胞的迁移提供有效的途径和方向等方面的调控作用。细胞分化、迁移、粘着、诱导等方

面的信息也可由基质分子传递。所以，某些基质分子的存在与否可以引起间充质细胞的迁移或停止迁移、分化或停止分化。

间充质的再分类 上胚层胚盘中最早出现的中胚层细胞，即1968年Hay所说的初级间充质(primary mesenchyme)，是由上胚层细胞通过原条和原结内迁而生成的。当这些细胞迁至最终地点时便分成了轴间充质、轴旁间充质和侧板间充质(图3.51A)。这些间充质细胞局部增殖，胚体也随之增大。稍晚，在轴旁间充质与侧板间充质之间出现了间介间充质。神经嵴细胞的迁移和分化是间充质分化的一个特殊方面，来自神经外胚层的神经嵴细胞大都分化成周围神经系统，有部分神经嵴细胞特别是头部的神经嵴细胞分化成外胚层间充质(ectomesenchyme)并参与脏颅的形成。

轴间充质 轴间充质(axial mesenchyme)是指位居胚盘中轴区的间充质。最早通过原条内迁的一批上胚层细胞分化为内胚层和脊索，这些细胞最初都位于胚盘中轴线上，其中的内胚层细胞构成了索前板。之后，脊索细胞仍然停留在中轴线上，而内胚层细胞则向两侧蔓延。脊索板头侧的间充质细胞则构成索前间充质(prechordal mesenchyme)(图3.148)。上述轴间充质细胞的排列较旁间充质细胞排列紧密，但不像脊索那样被一非细胞鞘所包绕。

Adelmann于1927年提出，鸡的眼球运动肌来自索前间充质，这一观点与以后的研究结果相矛盾。后者显示，哺乳动物的眼肌起源于间脑两侧的间充质块，即耳前体节(preotic somites)(Gilbert 1952,1957)。这一结论得到了Meier (1986)和Noden(1983a)的支持。他们认为，多数颅节(cranial somitomere)发育为眼外肌。但是，Adelmann的理论被嵌合体实验所证实(Christ 等1986; Wachtler和Jacob 1986)。该实验显示，索前间充质在头褶形成时向两侧延伸并与轴旁间充质细胞混合，之后，这些间充质细胞迁至头部并分化为眼外肌的前体细胞。

脊索(notochord) 又称脊索中胚层(chordamesoderm)，来自原节内侧部的上胚层细胞(Selleck和Stern 1991)。其发生过程要经历几个阶段。最早的脊索细胞形成的结构称脊索突(notochordal process)或头突(head process)，以后与内胚层细胞相混合。在脊索突中已观察到管腔的时候，神经管尚未出现。

由脊索板发育为脊索的过程开始于尾端，逐渐向头端进行，最后终止于咽平面。脊索管形成的机制与神经管相似。神经板首先形成一深沟，沟的两边缘向中线靠拢最后融合，形成神经管。脊索管的形成也是如此，先由脊索板形成一深沟，最后形成脊索管(notochordal tube)。脊索管下方的内胚层与脊索管的腹侧壁相融合，从而形成神经肠管。当原肠管的内胚层重新在中线遇合时，神经肠管的背侧壁即脊索中胚层便游离于背侧的神经管与腹侧的内胚层之间，周围有基膜包绕，这就是脊索。

当脊索细胞刚刚从上胚层内迁至上胚层下方时，曾出现一时性的肌原细胞基因表达，但很快就变成了上皮性细胞，出现了细胞连接和基膜，细胞变大，排列紧密，因而脊索的密度和硬度增大。

传统观点认为，脊索是胚盘的中轴组织者(the axial organizer of embryonic disc)。两栖类和鸟类胚胎的研究显示，原结的祖细胞为脊索和脊索上方的神经底板提供了两个细胞系(Jessell 等1989)。所谓神经底板(neural floor plate)是指覆盖在脊索上方的神经板的中间部分。脊索的存在对于神经底板的存在和发育是重要的前提条件，神经底板的扩展也依赖于脊索的存在。之后，脊索对神经发育的影响逐渐消失，但其对脊柱的发生却有着特别重要的作用，它为巩节(生骨节)细胞的迁移提供了方向(见第6篇)。

恒河猴第11～12期胚胎的脊索细胞有发育良好的高尔基复合体、线粒体、粗面内质网和膜被小泡(Wilson 和Hendrickx 1990)，基膜完整，但在5周胚的咽区，脊索细胞与内胚层细胞紧密相贴并有细胞突相连，其间没有完整基膜。随着脊索与内胚层的分离以及间充质细胞的插入，基膜重新出现(Babic 1990)。在胚胎发育早期，脊索细胞在其周围约85μm的区带保持无神经嵴细胞(Pettway 等1990)。

轴旁间充质 在原肠胚形成期间，上胚层部分细胞通过原结和原条头端内迁至脊索两侧的发育中的神经板下方，形成轴旁间充质(paraxial mesenchyme)。通过原结内迁的细胞位于轴旁间充质的内侧份，而通过原条头端内迁的细胞位于轴旁间充质的外侧部(图3.42)(Selleck 和Stern 1991)。轴旁间充质向头侧扩展，从原条平面扩展至索前板平面(图3.148)。在体节形成之前，轴旁间充质在鸡类胚胎又称分节间充质(segmented mesenchyme)，在哺乳动物胚胎又称不分节间充质(unsegmented mesenchyme)。体节的发生起始于菱脑两侧耳泡的尾侧，因而体节都位于耳后。耳泡头侧的间充质是不分节的，但已经有人报道耳泡头侧有体节球存在。

体节球(somitomeres) Meier及其同事的系列实验研究(Meier 等1979)报道了耳前不分节轴旁间充质在扫描电镜(SEM)下的形态，引起世人的广泛注意。该处间充质细胞的胞体排列成向心环，细胞突排列为成对的双层筒状，位于脊索两侧，神经板下方，作者称这样的结构为体节球。在多种脊椎动物胚胎发现有体节球结构，有人认为这是体节的前体结构，是体节形成过程中的浓集前阶段。

最先出现的第1对体节球位于索前板两侧，后续者均位于脊索两侧。在鸡胚，第8对体节球恰好位于耳泡尾侧，这对体节球是形成体节的第1对体节球，其尾侧的体节球均陆续形成了体节。

位于发育中的脑下方的前7对体节球不浓集成体节，仍保持体节球形式，以后细胞分散形成颅基底部和头部的所有骨骼肌(图3.148)。关于形成眼肌的耳前体节的起源问题至今尚有争议，Christ 等(1986)认为耳前体节可能来自索前间充质。

体节发生(somitogenesis) 是一个复杂过程。随着神经褶的抬高，体节球开始浓集而形成不连续的细胞团，这就是体节(somites)。体节最早发生于第8对体节球，恰好位于脊索板中点尾侧平面，这就是第1对枕节。在人胚第9发育期之后便可在闭合中的神经管两侧看到体节。

在体节发生期，间充质细胞的形态和细胞间的粘着都发生明显变化，并变成了上皮性的体节。随着胚体的生长，从枕部开始出现体节，其尾侧的体节球不断变成体节，原条则

不断退缩(Packard 和 Meier 1983)。

体节的发生（图 3.131B)经历 5 个主要阶段（仿 Ede 和 ElGadi 1986):

(1)间充质细胞密集排列;

(2)密度大的体节块的外层细胞变为高柱状上皮包绕中央的体节腔，一些游离的间充质细胞位于体节腔中;

(3)体节的腹侧壁和腹内侧壁由上皮性细胞又变回为间充质细胞，构成巩节(sclerotome);

(4)巩节的间充质细胞向腹侧和内侧脊索方向迁移并与从胚体其它部位迁来的间充质细胞混合，共同形成软骨和结缔组织，进而形成椎骨体;

（5）滞留于体节未迁出的细胞构成了体节的上皮板(epithelial plate of somite)，又称皮肌节(dermomyotome)。皮肌节的背侧缘向其内侧反折，细肌沿内侧面扩展而形成生肌节(myotome)，外侧面的细胞构成生皮节(dermotome)。生肌节将分化为轴上肌和轴下肌，生皮节将分化为真皮。

稍后，从枕部皮肌节的腹侧缘迁出的细胞进入原始口腔底而分化为舌肌。与发生中的肢芽相对的皮肌节腹侧缘细胞迁入肢芽而分化为肢体的骨骼肌(Christ 等 1986)。

在听泡的尾侧共形成 44 对体节，其中有 4 对枕节、8 对颈节、12 对胸节、5 对腰节、5 对骶节和 8～10 对尾节。

体节中的巩节产生中轴骨，即脊柱和肋骨；生肌节产生躯干的所有骨骼肌。与发生中的肢芽相对的生肌节产生肢体骨骼肌、舌肌和膈肌也来自生肌节。头部的肌肉来自不分节的肌节球。大多数体节的衍化范围基本相当，只有最头端和最尾端的体节不同。枕部体节和头部体节球参与颅底和大部分颅顶的形成。

体节都位于神经管两侧，无论在新鲜标本还是在染色的标本上都容易识别。计数体节的数目是评估胚胎发育时期的一种比较简便而常用的方法。第 1 对体节出现于卡内基第 9 期，到第 13 期时体节超过 30 对。但是，严格而准确地计数体节也比较困难。肢芽的发生情况也常用作胚胎分期的外部特征。

体节对于发生中的脊神经的位置有着重大影响。脊神经均穿过巩节的头侧半。即便神经管转位 180°，脊神经仍然会绕路穿过体节头部(Keynes 和 Stern 1986)。脊神经由两个来源不同的部分组成，一是来自神经管的运动神经，二是来自神经嵴的感觉神经。体节的存在影响着脊神经的发生，同时也影响着产生感觉神经的背根神经节的发生。有实验显示，加入一个额外的体节组织会引起神经嵴产生一个额外的背根神经节；相反，如果摘除一个体节就会有一个神经节缺如。

侧板间充质 侧板间充质(lateral plate mesenchyme)是指轴旁间充质外侧的不分节的间充质，来源于原条中段的内迁细胞。这些内迁细胞向头侧、尾侧和外侧迁移并变为上皮性细胞，形成连续的上皮层并分为背腹两层，分别贴附在背侧的外胚层和腹侧的内胚层的表面，两层之间的腔即为胚内体腔(intraembryonic coelom)。此时的胚内体腔与胚外体腔相通，体腔液在其中循环流动。表面的一层体腔上皮有很旺盛的增殖力并很快在其深面形成了较厚的一层间充质细胞。与外胚层相贴的一层间充质称为体壁间充质(somatopleuric mesenchyme)，产生这层间充质并覆盖其表面的一层上皮称为体壁体腔上皮(somatopleuric coelomic epithelium)。覆盖在内胚层上的一层间充质称为脏壁间充质(splanchnopleuric mesenchyme)，产生这层间充质并覆盖其表面的一层体腔上皮称为脏壁体腔上皮(splanchnopleuric coelomic epithelium)。

应当注意的是，第3对鳃弓的头侧、头部神经嵴细胞迁移之前、咽壁和表面外胚层之间只有很少的间充质，因而没有明显的轴旁间充质和侧板间充质之分界，侧板部位的间充质也不分裂成体壁和脏壁两份，这一部分间充质将来分化为环状软骨、杓状软骨、气管软骨及相关的结缔组织(Noden 1988)。

体壁间充质（图3.51 B～E） 可产生各种结缔组织并且在肢芽的发生和分化中有组织者的作用。鸡－鹌鹑嵌合体实验显示，肢芽的发生受体壁间充质的信息调控(Kieny 等 1986)。在肢芽发生的部位，局部的表面外胚层增生变厚，形成肢芽顶端外胚层嵴(apical ectodermal ridge)，此嵴的表面外胚层与其深面的体壁间充质之间相互作用共同形成肢芽。肢芽内的间充质进一步特化而产生了轴后缘(postaxial border)。四肢的肌肉组织来源于体节中的肌前体细胞，而体壁间充质则分化为胸带骨、盆带骨、四肢骨、软骨、肌腱和韧带。体壁间充质对四肢的分化有调控作用，其调控机制与头部神经嵴对头面部发生的调控机制相似。

脏壁间充质（图3.51 B～E） 包绕在发生中的消化管和呼吸管的周围，未来分化为固有层和粘膜下层中的结缔组织、粘膜肌和肌层中的平滑肌，同时还有调控消化管和呼吸管形态发生的作用。内胚层上皮与不同类型的间充质联合培养的重建实验显示，脏壁间充质对肠绒毛的形成和支气管的分支形成有着明显的调控作用。

间介间充质 间介间充质(intermediate mesenchyme)是体节与侧板之间排列疏松的一部分间充质（图 3.51B～E），其发生与体节及体腔管上皮的分化密切相关。间介间充质就来自增殖的体腔上皮。在鸡胚，体节发生之前无间介间充质，直到第 8 对体节出现后才发生间介间充质。在 8～10 对体节期的胚，间介间充质出现于第 6 对体节的外侧，细胞排列成两层，一层与轴旁间充质的背侧份及侧板体壁间充质相连接，另一层与轴旁间充质的腹侧份及侧板脏壁间充质相延续。

随着胚胎的发育，间介间充质在背侧形成了疏松排列的细胞索，该细胞索向尾端延伸，最终与泄殖腔相连。这就是尿生殖索，在低等动物衍化为原肾。在高等羊膜动物的胚胎，该细胞索的头段衍化为前肾，但很快退化，中部衍化为中肾。

在某些羊膜动物的胚胎，体腔管上皮直接分化为排泄细胞，内侧是足细胞，外侧是纤毛细胞。在人胚，原肾期几乎不出现，中肾小管来自中线两侧的体腔上皮的增殖和板裂(delamination)。中肾小管形成后便出现分化，其一端形成足细胞，另一端形成纤毛上皮并逐渐与中肾管相接。

间介间充质不出现轴旁间充质那样的分节形式，尽管多年来人们都将其描述为分节状态，其实不然。

正如上面所述，间介间充质是由体壁体腔上皮与脏壁体腔上皮交界处的体腔上皮增殖的产物，这一部位的体腔上皮及其深面的间介间充质联合，共同形成了肾上腺和性腺。

成血管间充质 中胚层细胞产生胚胎的血管和淋巴管系统，

形成内皮、平滑肌层和外膜的结缔组织，后者还可由脏壁间充质发生。血管系统即适应了胚胎发育的需要，又成为出生后独立生存的血管体系。胚胎早期的内皮管道构成了复杂的沟通网络，遍布于胚胎的各种结构之中。随着这些结构的衍变，血管系统也随之变化。

尽管现在有了嵌合体技术和免疫细胞化学技术，但要证明内皮的起源仍然是相当困难的。胚胎血管系统的快速发生和连续不断的改建，使得血管系统发生方面的研究更加困难：在血管重建的一定时间内，血液在很多血管内的流动方向可以多次改变，致使很难确定哪是动脉血管哪是静脉血管；只有当血管的中膜分化后才能根据组织构成确定血管的动静脉性质。

若干组织学方面的观察和研究，支持血管首先发生于胚外的观点。血岛首先出现于卵黄囊壁上的胚外中胚层。这些血岛相互融合而形成最早的卵黄囊循环。在胚外血岛形成后才在胚内看到血管的出现，因而由此推断，胚内的所有血管都来自胚外，胚体内无发生血管的前体细胞。但是近年来免疫组织化学方面的研究显示，早期胚胎的间充质中存有成血管细胞。对于这些成血管细胞的来源仍不明确，尚不能断定这些细胞不是由卵黄囊迁入胚体的细胞。第1对体节期的鸡胚开始出现成血管细胞，最先出现于前肠门周围的脏壁间充质中。稍后，标记细胞出现于尾侧靠近中肠的内胚层；更后，成血管细胞出现于头部间充质和体壁间充质中。通过一系列的嵌合胚研究，Noden(1991)指出，除了脊索和索前板外，所有间充质组织中最终都含有成血管细胞。他还指出，在神经上皮和来自神经嵴的间充质中不含有内源性的血管内皮细胞。也就是说，在神经嵴来源的面部和下颌部的间充质中的成血管细胞不是内源的，而是从相邻间充质迁来的，至于来自轴旁间充质还是来自侧板间充质，尚不清楚。

嵌合胚实验进一步揭示，成血管细胞有很强的迁移和浸润特性，能通过间充质组织向任何方向迁移，但不能进入神经上皮而是在脑的周围形成内皮管网。

内皮管最终位置的确立是通过头部神经嵴来源的间充质、体壁间充质和脏壁间充质而实现的。

神经嵴 神经嵴(neural crest)是指神经板外缘的两个细胞带，随着神经管的形成，先是位于神经管背侧，后居神经管的背外侧，神经板开始卷折之前这些细胞就已分化成神经嵴细胞系。神经嵴是胚胎早期间充质细胞的一个独立、特殊的来源，在来自原条的中胚层间充质形成后，神经嵴细胞才开始向间充质方向分化。神经嵴作为一个独立的实体结构而存在的时间很短暂，出现后很快发生细胞的迁移分散（图2.29c）。细胞迁移的距离长短不一，并有着不同的分化命运。神经嵴细胞迁出后的分化结局如下：

- 除了躯体运动神经之外的所有周围神经系统，即感觉神经元及其神经胶质细胞，自主神经元及其神经胶质细胞；
- 肾上腺髓质；
- 表皮中的所有黑色素细胞；
- 头部几乎所有的间充质分化结构；
- 主动脉弓的中膜。

有趣的是，来自神经嵴的间充质细胞都不呈上皮样排列，这与来自原条的中胚层间充质截然不同。

Horstadius在其1950出版的经典著作中对当时这一领域的研究成果进行了综述。在当时的教科书中对神经嵴的描述还很少。由于神经嵴细胞有着如此广泛的分化范围，因而在过去的技术水平上进行追踪性研究是非常困难的。Horstadius认为，在当时的技术条件下用实验方法去标记和追踪神经嵴细胞的迁移过程和最终分化命运是不可能的。近些年来，嵌合胚实验技术（Le Douarin和Mclaren 1984）和抗体标记技术的应用改变了胚胎学这一领域的研究状况，对神经嵴细胞的迁移过程和分化命运的研究有了突破性进展。

神经嵴细胞最初作为外胚层上皮细胞而出现于神经板与表面外胚层的连接处。在脏头处的这种细胞较胚体处者大，两者衍化为不同的结构。下面将分别讲述躯体部神经嵴和头部神经嵴。

躯体部的神经嵴（trunk neural crest） 在神经管闭合时出现，首先出现于颈部，然后向尾端伸展。当神经管开始在背侧中线闭合时，神经嵴细胞失去其上皮形态和细胞连接，形成疏松排列的间充质性细胞带，位于神经管背侧和表面外胚层的下方。最初，多数神经嵴细胞的长轴与神经管的长轴垂直；之后，细胞向外侧扩展并排列成层，包绕在神经管的背外侧。

躯体部的神经嵴细胞通过三个途径从神经管的背外侧向外迁移（图3.110）：

- 腹侧
- 背外侧
- 沿主动脉向头侧和尾侧

在上皮性体节解体而形成巩节和皮肌节之后，大多数神经嵴细胞向腹侧迁移，有的进入体节间，有的通过巩节的头侧半。这些迁移的神经嵴细胞不向内侧的脊索方向迁移，而是继续向腹侧迁移，直至肾上腺髓质发生区、交感链发生区和主动脉区，并在此分化为相应的结构。另外一些神经嵴细胞在神经管与巩节后部之间短距离迁移，最终形成背根神经节（Bronner-Fraser 1987）。

通过以上所说的第2条途径即背外侧途径迁移的神经嵴细胞，在表面外胚层与上皮性体节之间迁至体壁间充质，并在此分化为皮肤的黑色素细胞。

头部神经嵴(head neural crest) 细胞在神经管闭合之前便开始了迁移，这比躯体神经嵴细胞的迁移要早。这些神经嵴细胞分为两种：一种保持神经细胞的特性，分化为头颈部的躯体感觉神经节和副交感神经节；另一种细胞变为间充质细胞。脑的各区都有各自的神经嵴细胞，这些细胞沿神经沟两侧向腹侧迁移（图3.148）。这些神经嵴细胞围绕前脑泡和视泡并进入每一个鳃弓，并在这些部位变为间充质细胞，进一步分化为脏颅和部分神经颅内的结缔组织。所以，头部所有软骨、骨、韧带、肌腱、真皮和腺体基质等都来源于头部神经嵴。

头 头（head）是脊椎动物个体内结构最复杂的部位之一，因而其胚胎发生过程也必然十分复杂。各类脊椎动物头部的发生过程基本相似，均涉及到各类细胞的迁移、细胞之间及细胞与其周围的基质之间的粘着等细胞行为。脊椎动物头的发生及其发生机制与该种动物的进化阶段密切相关。因而头部发生的遗传调控方面的研究为脊椎动物的进化里程提供了证据（关于头的进化详见第3篇）。

所有脊椎动物的脑都由前、中、后三个部分组成，在后脑发生中都出现形态分节现象。所有脊椎动物都有着基本相同的脑神经和脑神经节，与周围神经系统有着相同的联系。更有意义的是，所有脊椎动物的颅面部的重要构成部分都起源于脊索的嘴侧，即所谓的索前颅（Couly 等 1993）或新颅（Gans 和 Northcutt 1983），这一部分结构主要来自神经嵴，头部的神经嵴与躯体部的神经嵴不同，不是形成感觉神经和自主神经系统，而是衍化为间充质细胞，从而参与颅的发生，诱导外胚层原基板的发生和迁移，产生头部感觉神经节，参与头部感觉器官的发生。

在胚胎发育中，头部诸结构的发生有着明显的时空程序，这一过程受同源框基因的调控。这种同源框基因的存在范围很广，存在于各种脊椎动物。在头的发生中仍然有很多难题至今尚未阐明。轴组织和轴旁组织发生于不同时间、来源于不同前体细胞，因而两者不相混杂。通过轴组织与轴旁组织的交界处迁移的细胞率先分化。一般而言，头的发生机制与躯干的发生机制有所不同，但其差异范围和差异程度至今尚不十分清楚。图3.148显示了第11期胚胎头部各种结构的出现程序，从图中可见各种头部结构不可能同时出现。

胚胎营养

在早期发育中，卵裂球从初级卵母细胞胞质中的贮存物获得部分营养。这些贮存物的浓度较高，但却不如多数非哺乳类卵黄中的那样广泛。此外，胚胎还可从输卵管和子宫的分泌物中得到营养（Leese 1988, 1989）。卵裂中的胚胎利用焦葡萄糖而不是葡萄糖作为能源物质，但在胚泡期转为利用葡萄糖（Leese 和 Barton 1984; Hardy 等 1989）。在植入前期，产生新的蛋白质，但也有分解，结果蛋白含量呈轻微减少。与此相似，脂类代谢在植入前期也有较大变化。除了作为代谢前提的化合物外，输卵管和子宫及其分泌物中也含有细胞因子。其中一些细胞因子的受体已在实验动物植入前胚胎中检出（DiAugustine 等 1988; Heyner 等 1989; Pampfer 等 1991; MeLachlan 等 1991; Harvey 和 Kaye 1991; Miyazawa 1992; Wiley 等 1992; Dardik 等 1992）。

接着，在植入过程中，来自溶解的子宫组织的分解产物可能也提供营养。在其后的大约2周期间，胚盘从充满液体的羊膜腔、体腔和卵黄囊得到营养物。这些液体中含有滋养层从溶解的子宫组织和外渗的母体血液吸收来的物质。但在发育早期，这些来源将大大减少，因为神经孔的关闭使神经管腔隔离，胚外体腔相对地大大减小（图3.52），以后则与胚内体腔不通，卵黄管闭锁，将卵黄囊与肠分开。随着胚体表面与胚胎体积比率的减小，从胚胎表面吸收营养物也变得不足。因而，在发育早期应该有其他可利用的来源，这涉及到母体循环与发育中的胚胎循环之间的虽是间接但却紧密的相互接触。

胚胎血管和红细胞发生于成血管（angioblastic）间充质，后者于第3周初首先由包绕卵黄囊内胚层的间充质形成（见本篇前文）。稍后，成血管间充质也见于体蒂和绒毛膜间充质内，然后出现于胚体内。成血管间充质内形成腔隙，其腔壁细胞分化为典型的扁平内皮细胞。相邻的腔隙互相通连，形成毛细血管丛。同时局部的小群间充质细胞突入腔隙内，然后脱落，形成血岛（blood islands），血岛的细胞分化为胚胎红细胞。

绒毛膜内形成的血管很快与母体循环建立密切关系（图3.55，见本篇前文）。胚胎内发生的血管形成两条纵行管道，管道的头端伸入心包壁；伸入的位置和方向随头褶的进展而变化。这两条管道是原始的左、右背主动脉。卷褶以后，背主动脉头端在咽外侧壁内向腹侧弯曲，伸至心包的头端，并在此处并合，与发育中的原始心管接续。在尾端，背主动脉穿过体蒂，成为原始脐动脉，并分支形成绒毛膜内的毛细血管。绒毛膜的静脉汇聚于体蒂，并形成左、右脐静脉，在体壁中靠近胚胎边缘向头端走行，到达心管的尾端。

心包腔不直接与胚外体腔相通，在头褶之前，体壁和脏壁在心包腔的头外侧缘相连续（图3.159A）。随着头褶的形成，从心包表面伸出的间充质位置改变，甚至倒转，原来颅侧端的间充质与前肠腹侧壁紧密邻接，直到颅肠门的颅侧缘（图3.52）。倒转后，心包尾侧壁呈背腹向深陷；在心包、肠管和卵黄蒂近侧之间的间充质形成一层膜，称为原始横隔（septum transversum）。在此期，原始横隔的头侧为心包，尾背侧为前肠，背外侧面为连接心包和腹膜腔的心包腹膜管，尾外侧面为腹膜腔通入胚外体腔的单一的新月状开口。走行在体壁内的脐静脉和体壁静脉与走行在脏壁内的卵黄静脉在原始横隔间充质内相遇，并抵达心脏的静脉端。通过这些管道建立了胚胎早期循环（见本篇后文）。到第3周末，原始心血管系统即已建立，心脏开始搏动，血液开始流动。

胎膜和胎盘

尿囊 尿囊憩室（图3.52B、C）发生于第3周初，是从卵黄囊背尾侧向体蒂间充质内伸入的一个实心内胚层突出物（关于其结构见本篇前文）。尿囊憩室很快变成小管。当后肠发育时，憩室的近（肠）侧部并入后肠腹侧壁，其远（尿囊）侧部存留，成为尿囊管，并向腹侧走行，开口于泄殖腔或后肠末端的腹侧面（图3.52）。尿囊憩室由内胚层衬里，围以体蒂间充质，稍晚，脐血管从该间充质内发生。

在爬行类、鸟类和许多哺乳类，尿囊憩室发育成有蒂囊泡，或冗长的条索，继续伸长进入胚外体腔，形成一个富含血管的器官。"尿囊"（allantois）一词也许应限于这样的器官。鸟类的尿囊在胚胎背面扩展成一扁囊，位于羊膜和绒毛膜（尿囊与之融合）之间，并围绕卵黄囊。尿囊形成绒毛膜尿囊循环，通过壳膜（shell membrane）进行气体交换，并从卵黄吸收营养物。随着羊膜的形成，大多数哺乳动物的胚胎完全与绒毛膜分开，直到尿囊间充质扩散并铺于绒毛膜内表面，胚胎才再与绒毛膜连接。但是，人的胚胎绝不完全与绒毛膜分开，胚胎尾端通过一粗的间充质带，即体蒂，与绒毛膜连接，所以体蒂被认为是提前形成的尿囊间充质。

羊膜 羊膜（amnion）是围绕胚胎的一个膜性囊；爬行类、鸟类和哺乳类发生羊膜，故称羊膜动物，而两栖类和鱼类则不发生羊膜，故称无羊膜动物。

人胚的羊膜是靠近滋养层的内细胞团内的一个腔（详见本篇前文），腔顶是一层上皮细胞，底由胚盘的细胞形成，顶和底在胚盘的周缘相连。上皮细胞从高柱状到扁平状（Goto 1959）。羊膜腔中含有液体，叫羊水（liquor amnii），随着羊膜囊在胚外体腔内逐渐扩大，羊水量稳定增加（图3.52），直到胚外体腔消失。但在脐带近端内仍包有一小部分胚外体腔，称脐腔（umbilical coelom）。

羊膜外覆以薄层胚外体壁间充质，后者在胚盘边缘与覆盖卵黄囊的胚外脏壁间充质以及胚内间充质相连；通过体蒂又与绒毛膜的胚外间充质相连。基于形态学观察，通常认为羊膜的胚外间充质来源于滋养层。在灵长类还没有实验证据支持或反对这种观点。在啮齿类，标记研究显示羊膜胚外间充质通过原条来源于胚胎外胚层（Gardner和Rossant 1979; Lawson和Pedersen 1992）。

体蒂和脐带 如上所述，体蒂（又称连接蒂，connecting stalk；图3.52）是一束提前形成的尿囊间充质，将胚体尾端连于绒毛膜。体蒂的近端（胚胎端）围绕短的尿囊憩室，而它的全长都有脐（尿囊）血管穿行。起初，体蒂的背面覆以羊膜，腹面为胚外体腔。由于胚胎的卷褶和羊膜的扩大，体蒂的胚端移到胚胎的腹侧面，体蒂间充质靠近覆盖卵黄囊及其蒂的间充质。随着羊膜的继续扩大，胚外体腔大部分消失（图3.52），仅留下的部分围绕伸长的卵黄蒂；这部分通过脐仍与胚内体腔自由交通。覆以间充质的羊膜顶面及卷褶面抵达绒毛膜，并向体蒂和卵黄蒂（及其血管）靠近，这两处间充质会合并融合（图3.52），因而几乎完全封闭了胚内体腔，脐带便形成了。脐带的胚端内有一胚外体腔隐窝残存，即脐腔，与胚内体腔仍相通（见本篇后文）。

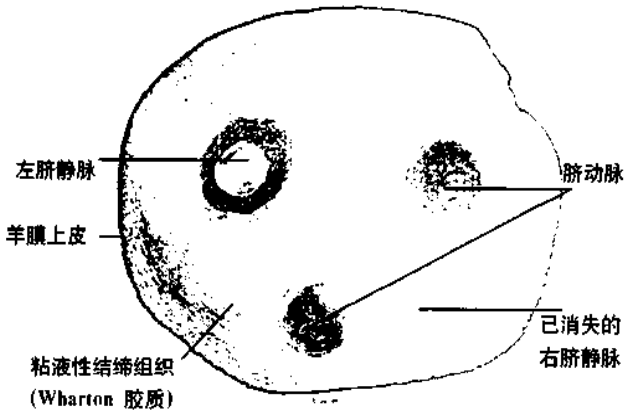

图3.53 人脐带横切，H·E染色 ×8

脐带（umbilical cord）（图3.53）由外被的扁平羊膜上皮和内部多种来源的间充质（见下）构成。间充质内包埋有两条内胚层性管——卵黄管和尿囊管，及其相关的卵黄血管和尿囊（脐）血管，在胎儿端还有上述残存的胚外体腔。

中央的间充质来源于覆盖羊膜的胚外体壁间充质，包绕卵黄管并带有卵黄血管的卵黄蒂胚外脏壁间充质，包绕尿囊管并带有最初的两条脐动脉和两条脐静脉的体蒂尿囊间充质。这些不同来源的间充质融合，并逐渐转化为疏松结缔组织，即Wharton胶质，这是比较成熟的脐带的特征。这种组织由散在的长梭形成纤维细胞构成，细胞间隙含丰富的基质，基质由纤细胶原纤维形成的细密三维网络和稀薄的无定形基质构成（Parry 1970）。无定形基质内含多种含水糖胺多糖，透明质酸特别丰富。在固定和染色前已被切开的标本上，成纤维细胞呈星形。

包在脐带基部的胚外体腔（脐腔）接受正常的中肠袢而形成生理性脐疝。脐疝发生于胚胎第6到10周之间（见本篇后文）。脐疝消失后，胚外体腔囊正常闭锁。

卵黄囊这时位于融合的羊膜与绒毛膜之间、胎盘的脐带附着处附近（图3.52、53、54）。卵黄囊持续缓慢生长，有时在足月时可见于上述部位，为一小泡，直径通常小于5mm。卵黄蒂及其所含的内胚层管和伴随的血管逐渐增长达脐带的长度。卵黄管及其血管慢慢退化，到妊娠中期，通常已经消失。

内胚层的尿囊管限于脐带的近端，也增长变细，但可能以一连串间断的上皮条索残存到足月。在脐处，近端条索与腹腔内正中位的脐尿管相连，脐尿管通入膀胱顶（见本篇后文）。

胚胎的右脐静脉通常在妊娠头几个月消失，脐动脉始终为2条，偶尔只有一条动脉保留。脐带的血管罕见是直的，通常互相缠绕，呈右手或左手螺旋。缠绕的周数可以很少，或很多，可超过300圈。缠绕的原因可归结为血管的不均衡生长，或胎儿运动所施加的扭转力；缠绕的功能意义不明，也

许这些血管的搏动和收缩（见下）有助于脐静脉血回流到胎儿。完全发育的脐血管，特别是脐动脉，具有强大的肌层，可对机械刺激反应而收缩。最外层的肌束呈交错的螺旋状走行，因而当收缩时血管缩短、中膜增厚、同时内膜皱褶，血管腔变窄；这种作用可以解释周期性深缩窄外形——所谓的Hoboken瓣膜，这常是脐血管的特征。

完全发育的脐带平均约长50cm，直径1～2cm，但长度变化很大（20～120cm）。很短或很长的脐带，如Benirschke和Kaufmann（1990）所讨论的，与胎儿异常有关。脐带通常连于胎盘，但在少数情况下，可见到帆状插入，即脐带连在胎膜内。这种情况易受损伤，并伴随产科合并症。作者对此进行了详细讨论。

植入　受精发生在输卵管外侧部或壶腹部（见本篇前文），大约26～40小时后出现第1次卵裂。植入前胚胎一边分裂，一边在输卵管纤毛的作用和肌肉收缩的帮助下，沿输卵管向子宫腔运输，历时约3天。进入子宫腔后，桑葚胚内部发生一个腔，变成胚泡，但仍然由透明带包围。在此期，出现两群显著不同的细胞：一群构成内细胞团（inner cell mass），将形成胚胎并参与胚胎外的胎膜；第2群为滋养外胚层（trophectoderm），是围绕胚泡腔的扁平多边形细胞，具有典型转运上皮的超微结构特点（Enders和Schlafke 1965; Lopata等1982）。覆盖内细胞团的细胞叫胚极滋养外胚层（polar trophectoderm），而那些围绕胚泡腔的细胞叫壁滋养外胚层（mural trophectoderm）。这些细胞演变为成熟胎盘的滋养层。

有人提出，绒毛膜的间充质或来源于滋养层，或来源于胚外内胚层。在人胚，缺乏评论这一问题的实验证据；但是，鼠绒毛膜中胚层通过原条来自胚胎外胚层（Rossant和Croy 1985; Rossant 1985）。这和Luckett（1978）对人的形态学观察一致。

胚泡从透明带逸出是它植入子宫内膜的先决条件（见本篇前文），这可能涉及到一种类胰蛋白酶的产生，以及透明带局部变脆弱（Perona和Wasserman 1986; Lindenberg和Hyttel 1989）。在排卵和胚泡到达子宫腔这段时间内，子宫内膜也发生植入前变化。这些孕前变化将在后面详细讨论。

植入过程开始于胚极滋养外胚层与子宫内膜腔面上皮的接触，随后通过胚泡运动和内膜上皮局部降解的联合作用，胚泡穿透上皮及其下的基板，进入基质中。

关于建立最初相互作用机制的一个主要问题是，当最早的植入部位可供检查时，植入实际上已经开始进行（Hertig等1956; pijnenborg 1990）。灵长类的植入开始于滋养层细胞质膜靠近子宫上皮细胞微绒毛和不规则表面突起的尖端。微绒毛缩短消失，过一段时间，滋养层和子宫上皮细胞表面相互紧密贴附。体外研究发现，人类植入初始，滋养外胚层与子宫上皮接触，随后突入上皮细胞之间，而上皮细胞似乎不破坏（Lindenberg等1986, 1990）。合体滋养层发出指状突起，插入相邻上皮细胞之间，伸向上皮下的基板；两层细胞间形成许多紧密连接，交互镶嵌。有些作者提出这两种类型细胞可能发生融合（Denker 1990）。

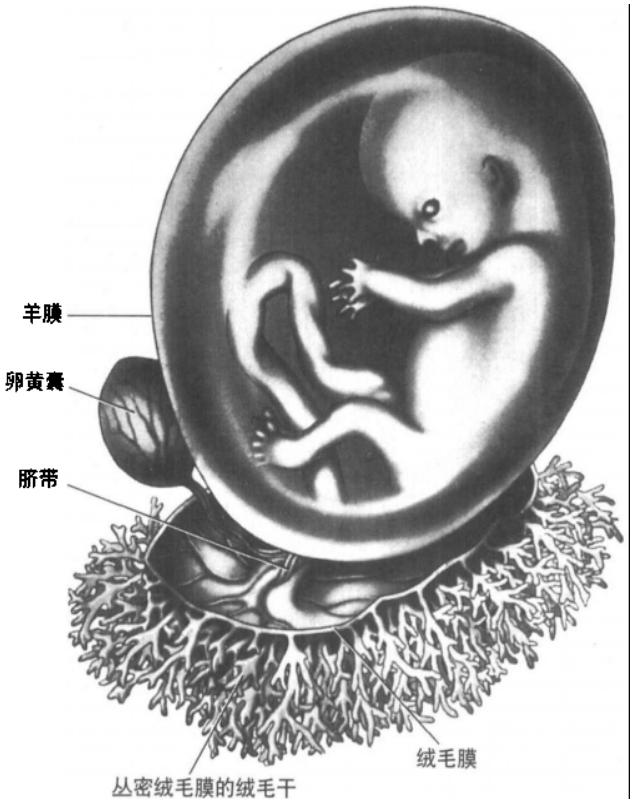

图3.54 胚龄8周左右的胚胎照像。外有羊膜包绕，约放大2.5倍。在图的下部可见带有分支绒毛干的丛密绒毛膜。绒毛干已脱离底蜕膜，后者未在图中显示。

滋养层穿透上皮下基板。有证据说明植入前胚胎产生蛋白酶，降解基板中的细胞外基质分子（Glass等1983），包括Ⅳ型胶原（Behrendtsen等1992）。在啮齿类，子宫内膜基质（stroma）似乎也参与上皮基板和基质（matrix）的局部分解（Blankenship和Given 1992）。人类胚泡的植入随着母体子宫内膜和腺上皮的被侵蚀以及分泌产物的吞噬而继续进行，最后胚泡在基质中占据一个不平整的植入腔，称间质性植入（interstitial implantation）。合体滋养层首次出现的精确时间还不清楚，但是，当胚泡与内膜基质接触时，胚泡最外层的细胞就是合体滋养层（Hertig等1956）。在植入后的早期，植入口由于上皮的再生及纤维蛋白栓的形成而封闭。

滋养层和绒毛膜　如果受精和植入成功地完成，则合体滋养层分泌一种激素，即人绒毛膜促性腺激素（human chorionic gonadotrophin, hCG），hCG能延长黄体寿命，使之在大约妊娠头2个月内持续分泌孕酮和雌激素；以后，这些激素和其他激素的功能便由胎盘取代（Devroey等1990）。月经停止，子宫内膜此时叫妊娠蜕膜（decidua of pregnancy），进一步增厚，形成适合于孕体的窝巢。在植入后的头几天，hCG便出现在尿中，尿中的hCG是妊娠试验的基础。

胚极的合体滋养层迅速增厚，而对胚极却相对地越来越薄。胚泡植入过程中，合体滋养层侵入并消化内膜组织，包

括腺体和血管壁（图3.36, 38; Böving 1959,1963）。合体滋养层中发生许多衬有微绒毛的裂隙和陷窝（妊娠第9～11天），并互相通连。在早期，许多陷窝中含有母血（图3.36, 38）。这些母血来自扩张的、壁破坏的子宫毛细血管和静脉。随着孕体的生长，陷窝扩大并互相融合，形成最初的绒毛间隙（intervillous space）。这些陷窝具有微绒毛的滋养层壁，首先变成不规则的海绵网络或迷路，这样的结构被不太适当地称为初级绒毛，此时约第12～13天。以后，细胞滋养层和间充质先后侵入（第13～15天），形成放射状排列的胎盘次级绒毛（secondary placental villi）。绒毛从绒毛膜的合体滋养层伸出，跨过绒毛间隙。绒毛的胎儿面有一层细胞滋养层，并覆以含血管的胎儿间充质。绒毛间充质伸至周围滋养层，后者直接与含有腔隙的母体组织相对。通过母体组织中的腔隙，外渗的母血持续进入绒毛间隙。但是，有证据表明，通过绒毛间隙的子宫动脉与子宫静脉的母体血管环路，直到妊娠前3个月的晚期才完全发挥功能（Hustin 和 Schaaps 1987）。

在合体滋养层内发生陷窝的同时，增生的细胞滋养层柱从绒毛膜板（chorionic plate）伸出，穿过合体滋养层，直接与子宫蜕膜接触（第15天前）。细胞滋养层进一步向侧方增生并相互会合，形成一个球形细胞滋养层壳（cytotrophoblastic shell）围绕孕体（图3.35, 38, 55）。毛细血管在间充质核芯内形成（图3.55），并与绒毛膜间充质中脐血管的细小分支连接。心脏搏动，于是建立了卵黄囊、胚体和绒毛膜尿囊性胎盘之间的循环（第18～22天）。这时，每个绒毛从它在绒毛膜板的基部至大部分长度，均由含血管的间充质核芯被覆单层细胞滋养层（Langhans层）及一层合体滋养层构成。这些三级绒毛（tertiary villi）继续进行一系列发育分化，直到足月（见下）。接近母体界面处，三级绒毛不含间充质核芯，而是由实心的细胞滋养层细胞柱（cytotrophoblastic cell column）构成，向外与细胞滋养层壳相连。这样，发育中胎盘的周围就由通过细胞滋养层柱连于母体蜕膜的绒毛膜三级绒毛构成，这些绒毛就是所谓的固定绒毛（anchoring villi）。

细胞滋养层柱持续生长，一些单独的单个核细胞从其远端顶部脱落，浸润到母体蜕膜（Pijnenborg 等1980, 1981, 1990）。这过程有两个时相：初期浸润基蜕膜，间质性绒毛外滋养层（interstitial extravillous trophoblast）倾向于集中在母体螺旋动脉附近；第二次迁移波，绒毛外滋养层到达子宫肌膜的内1/3。同时，细胞滋养层壳的滋养细胞穿入母体螺旋动脉，并沿其内壁迁移，称血管内绒毛外滋养层（endovascular extravillous trophoblast），到第18周，再穿入子宫肌膜内层，间质性迁移的细胞似乎能从周围侵入动脉。细胞滋养层这种浸润行为的功能（可能是惟一的功能）似乎在于母体动脉的改建，即失去平滑肌及相关的弹性和胶原基质，代之以无阻力的类纤维蛋白，这样，血管扩张，使进入绒毛间隙的血流增加达20倍。常见的妊娠病理如宫内生长迟缓、先兆子痫和自发性流产等，都与血管改建不完全有关，这可能由绒毛外滋养层未能穿入引起（Khong 1991）。

整个孕体的扩大伴随着绒毛的放射状生长，由于滋养层壳的扩大，也伴有完整的切线生长，以及持续到足月的绒毛树的复杂化和分支的增加。最终，每个绒毛干形成一个复合体，由连于绒毛膜板的主干（trunk）和由主干向远侧发出的二级、三级分支（中间绒毛和终末绒毛；Castelluci 等1990）构成。终末绒毛（terminal villi）专门进行胎儿和母体循环间的物质交换（图3.56）。每个终末绒毛以合体滋养层突起开始，随着继续生长，细胞滋养层长入，再发生一个胎儿性间充质核心，最后间充质内出现胎儿毛细血管（即每个绒毛经历初级、次级和三级的组织学分化）。这样，生发性细胞滋养层，通过倍增生长，能够持续增添细胞，与它外面的合体滋养层融合，并允许血绒毛膜界面扩大。终末绒毛在整个孕期持续形成和分支，在最终胎盘（definitive placenta，见下）范围内，从各个方向伸入绒毛间隙内。

当这些变化发生时，绒毛间隙有越来越多的游离绒毛长入。绒毛间隙含有母体循环血液，其界限为：

- 胎儿面为绒毛膜板，由合体滋养层、细胞滋养层和绒毛膜间充质构成，间充质内有脐血管的细小分支，在外侧与扩大的羊膜的间充质融合。
- 母体面为基板（basal plate），由不完整的周围合体滋养层、外面的细胞滋养壳和伸入母体蜕膜基质的细胞滋养层柱构成。滋养层和相邻蜕膜之间由多层类纤维蛋白和基膜样细胞外基质网络相联，形成一个复杂的连接带（Enders 1968; Aplin 1991b; Damsky 等1992）。滋养层壳与蜕膜基质之间存在一层不连续的类纤维蛋白，称为Nitabuch层。
- 绒毛干从绒毛膜板到基板横跨绒毛间隙，绒毛干（villous stems）分出中间绒毛（intermediate villi）和终末绒毛；主干及其分支是发育中胎盘的基本结构、功能和生长单位。

从妊娠第3周到第2个月，整个绒毛膜被覆有绒毛干，绒毛干的周围与细胞滋养层壳相连，后者与包蜕膜和底蜕膜密切贴附。但是，与底蜕膜相邻的绒毛较粗大，有丰富的终末绒毛。随着孕体的继续增大，包蜕膜进行性受压并变薄，循环血流逐渐减少，结果相邻的绒毛慢慢萎缩、消失。这个过程开始于对胚极，到第3月末，对胚极一侧大部分变秃。最后，与包蜕膜贴附的整个绒毛膜变平坦，称平滑绒毛膜（chorion laeve）。相反，与底蜕膜相对的盘状绒毛膜区的绒毛干增大、变茂盛，称丛密绒毛膜（chorion frondosum），与底蜕膜一起构成最终胎盘的基础。

这里先对子宫组织为植入所作的准备以及胚泡的发育进行简要叙述，然后再进一步讨论胎盘。

子宫的周期性变化

在整个生育期内，即从大约15岁到45岁，除妊娠期和哺乳期，卵巢、子宫和阴道发生一系列密切相关的周期性变化。每个周期持续约28天。在卵巢周期中（详见本篇前文和第14篇），通常1个卵泡达到完全成熟、破裂并释放次级卵母细胞。卵泡壁转化为重要的内分泌腺——黄体。大约在排卵后10天，

整个妊娠期的营养

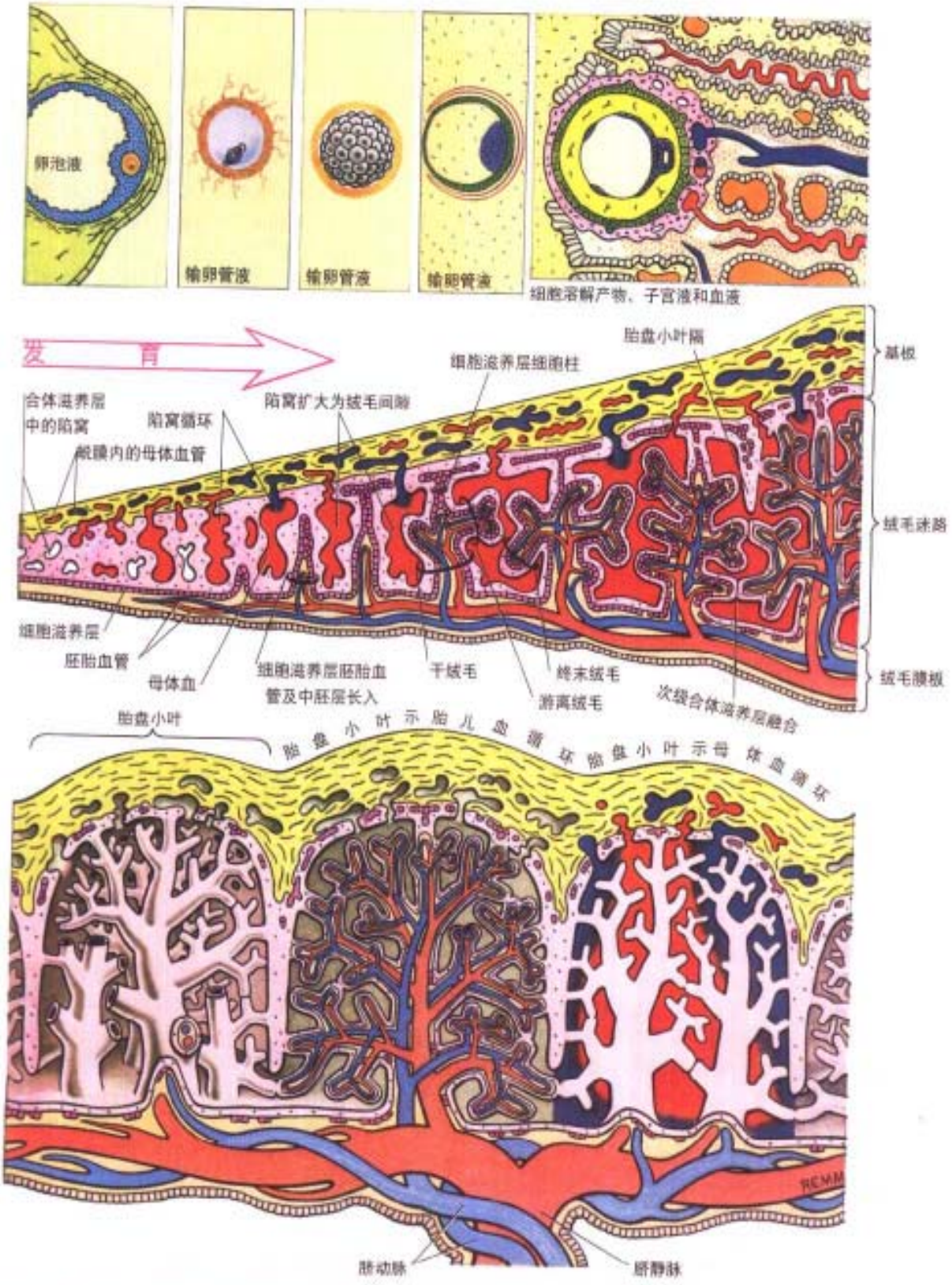

图3.55 卵母细胞、受精卵、桑椹胚、植入前后的胚泡、胚胎和胎儿在整个妊娠期间的营养摄取示意图。图内由左向右为胚胎和胎盘发育顺序，图下份示成熟胎盘的结构和血液循环。

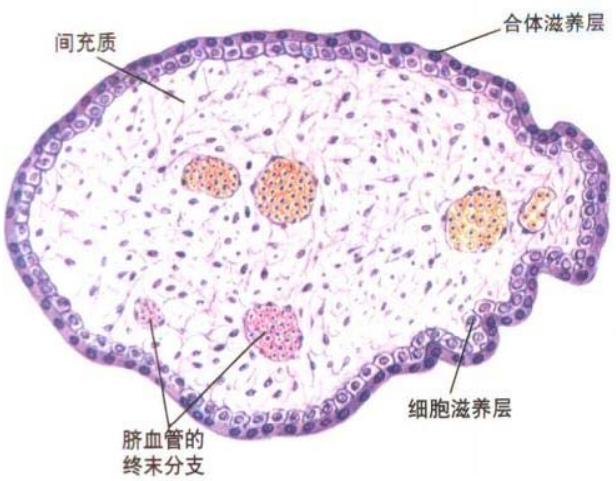

图 3.56 终末绒毛横切面光镜照相。H·E染色。

黄体开始退化，然后功能停止，并被纤维组织取代。

子宫周期（uterine cycle）又叫月经周期（menstrual cycle），其变化主要涉及子宫体和底的子宫内膜，为方便起见，可分为3期：

- 月经期；
- 增生期；
- 分泌期（Noyes等1950; Wynn 1977; Cornillie等1985; Dockery等1988a, 1990; Aplin 1989; Buckley和Fox 1989）。

分泌期与卵巢周期的黄体期对应。

在月经期（menstrual phase，又叫出血期），子宫内膜浅层逐渐脱落，而邻近子宫肌膜的基底层留下来（图3.57）。大约2/3到3/4厚的子宫内膜脱落。月经期的外部标志是血液和坏死的子宫上皮和基质碎片从阴道流出。这种排出物叫月经，持续约3~6天。

在增生期（proliferative phase）早期，甚至在月经停止前，残留的子宫腺基部上皮向腔面生长，并覆盖子宫内膜的创面。月经开始后5~6天上皮完全修复。开始时，内膜组织只有1~2mm厚，上皮为低立方状。子宫腺直，腺腔窄，腺细胞为矮柱状。细胞顶面有微绒毛，并有一些纤毛细胞存在。基质致密，含大量由间充质分化来的细胞，其间有少许淋巴细胞（图3.57）。在增生期的10~12天期间，子宫内膜生长，伴有血中雌激素存在。雌激素由卵巢产生（图3.58），并通过基质细胞和上皮细胞上的受体发挥作用。可见有丝分裂，子宫腺变得明显弯曲，腺上皮变成高柱状（图3.57）。

排卵发生在下次月经来潮前大约14天。分泌期（secretory phase）发生的变化，决定于血流中存在的孕酮和雌激素，这二种激素由黄体分泌（图3.58）。子宫内膜中的类固醇激素受体发生反应而激活一个新基因表达程序，在其后7天内，产生高度有序的分化过程，使子宫内膜组织为植入作好准备（Dockery等1988a, b; Smith等1989; Aplin 1989, 1991a; Bell 1990）。一部分反应是直接的，而有证据表明，某些效应是通过生长因子介导的（Nelson等1991; Tabibzadeh 1991）。孕酮引起的早期形态学变化在排卵后24~36小时就很明显。在分泌早期，糖原颗粒（被不正确地称为“核下空泡”）出现于腺上皮细胞的基部胞质内，常与脂类并存。细胞核因此而移向细胞中央（图3.59）。出现大线粒体和半粗面（semi-rough）内质网。也可见明显的核管系统（nuclear channel system）。腺细胞的极性明显增加，高尔基器和分泌小泡聚集在核上区胞质中。早期分泌产物可用免疫组织化学方法在腺细胞内检出。

到分泌中期，子宫内膜可达6mm厚。细胞基部胞质的糖原颗粒逐渐转移到顶部胞质，细胞核随即返回细胞基底部。高尔基器扩张，分泌产物包括糖原、粘蛋白和其他糖蛋白通过顶浆分泌和外分泌机制从腺上皮释入腺腔，排卵后6天左右分泌活动最旺盛（Smith等1989）。这些分泌变化在子宫腺基部细胞和腔面上皮远不如在功能层的腺细胞显著。在分泌晚期，子宫腺的分泌活动下降。但是，腺细胞产生的某些特殊分泌物直到分泌中及晚期才能观察到（Bell 1990）。

孕酮对内膜基质的影响也很明显（Wienke等1968; Cornillie等1985; Aplin等1988; Dockery等1990）。在分泌早期，细胞核增大，固有间充质细胞的密度增加，部分原因是上皮性的腺腔体积增大，分泌活动开始。在分泌中期，出现显著的水肿，因而胶原原纤维的密度相应下降。同时，内质网和高尔基器更加明显，已证明有新的胶原合成，并有胶原的胞吞和降解。

在分泌晚期，围绕血管的浅层基质细胞发生蜕膜分化。这种转化包括细胞核变圆，胞质体积增加，伴有粗面内质网和高尔基复合体的增加和扩张，胞质中脂滴和糖原的聚集。这些细胞开始产生基板成分，如层粘连蛋白和Ⅳ型胶原。完全分化的蜕膜细胞的特征将在下节叙述。

此时，子宫内膜可清楚地分为三层（图3.57）：

- 致密层（stratum compactum），在游离面之下，其中，子宫腺颈部只稍扩大，基质细胞明显蜕膜化；
- 海绵层（stratum spongiosum），此层的子宫腺弯曲、扩张，最后在腺体之间只有少量腺间组织；
- 基底层（stratum basale），薄，邻接子宫肌膜，基质不发生变化，其中有子宫腺末端。

到分泌末期，随着黄体退化，发生蜕膜反应的基质部分和腺上皮都经历退行变化，子宫内膜变薄。这些退行变化出现在出血期之前。

月经来潮时，血液从子宫内膜浅层血管溢出，在表面上皮下形成小的血肿。然后，血液和坏死的子宫内膜脱落于子宫腔。子宫内膜的脱落开始于表面，向深层扩展。脱落的组织多少不等，但通常致密层和大部分海绵层剥脱。

子宫内膜从基底层和残留下来的海绵层再生，表面上皮修复速度很快。

在月经周期的增生期和分泌早、中期，存在于子宫内膜的骨髓源性细胞主要是巨噬细胞和T细胞，而B细胞很少。在分泌晚期，不寻常的大颗粒淋巴细胞进到内膜组织（Starkey等1991），主要见于内膜基质。

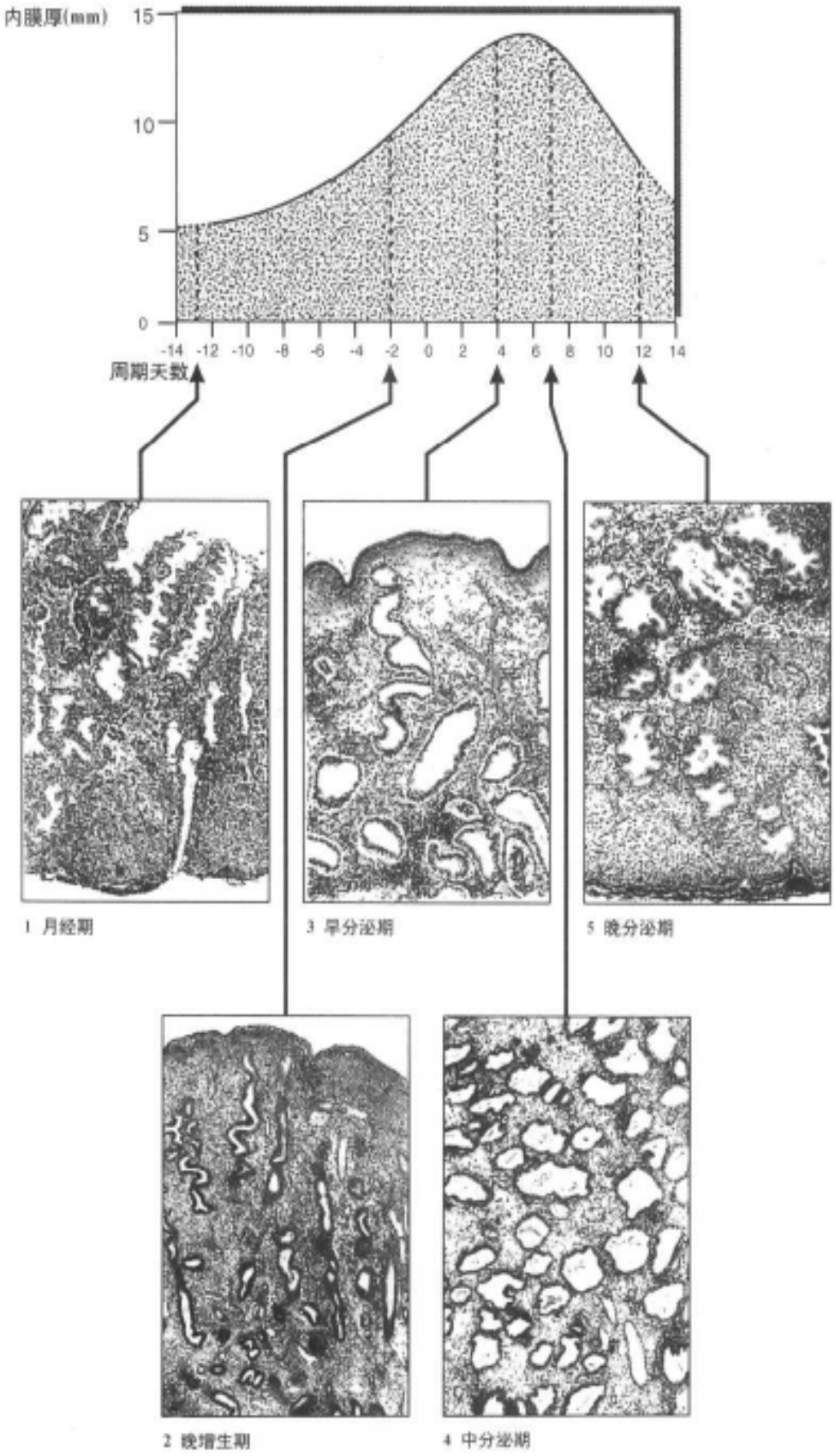

图 3.57 月经周期的分期图解。上图示典型的 28 天周期中子宫内膜厚度的变化，排卵时间定为月经周期的第 0 天，通过阴道超声测得。下方的 5 个图是各期子宫内膜的组织学切片图。（蒙 Chapman 和 Hall，引自 Buckley 和 Fox）

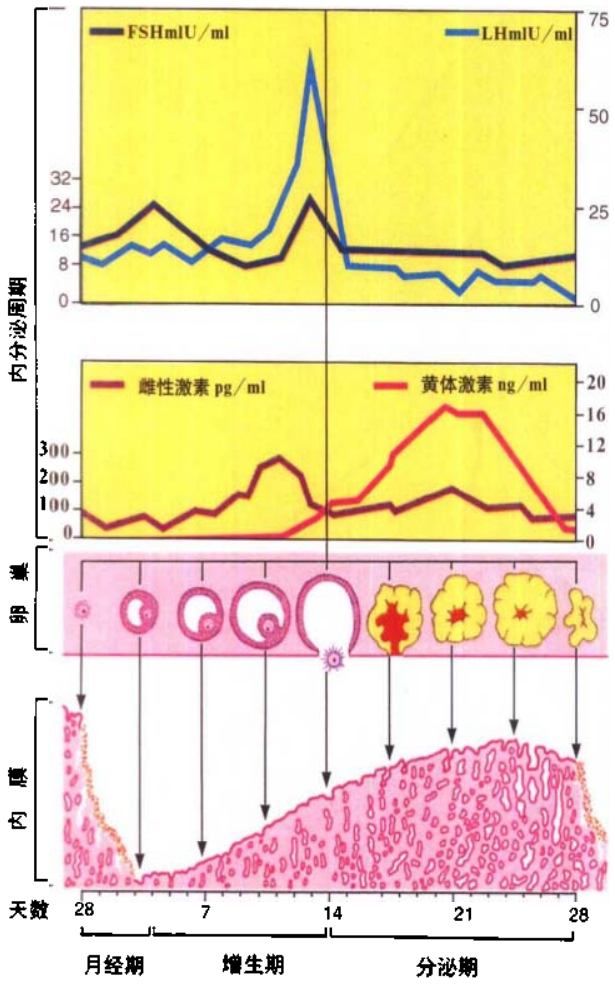

图3.58 女性生殖周期重要特征组合示意图。可见简要的神经内分泌调控环、非妊娠状况下卵巢的周期性变化以及与之相关的月经周期的子宫内膜变化、血液激素水平的变化。神经内分泌调控方面的详细论述参见后述。FSH＝卵泡刺激素 LH＝黄体生成素。（根据Wendell-smith等1984年原件改制）

在月经周期中，子宫内膜的血管床经历显著变化。到达子宫内膜的动脉起自子宫肌膜的血管丛，由到达内膜基底部的直小血管和到达内膜浅层2/3的肌性螺旋动脉构成。毛细血管由内皮和基板构成，增生期的基板是不连续的，而到分泌中期，基板比较明显（Roberts等1992）。可见周细胞，其中一些类似平滑肌细胞，周细胞有时包在基板内。周细胞发出胞质突起并穿过基板而与内皮细胞接触。在分泌期的开始，周细胞明显增大，使在分泌中、晚期出现明显的“细胞袖口”（cuff of cells）现象。子宫内膜浅层和基底层的静脉回流是相同的，由垂直走行的细血管组成，通过横行分支而互相吻合，内膜基底层的动脉供应在月经周期内保持不变。但是供应浅层的螺旋动脉，在分泌期异常增长，螺旋程度增加，并伸向浅层，靠近表面上皮。这使浅层循环变慢，血管扩张，恰在月经来潮之前，这些血管开始间歇性收缩，引起血流停滞和浅层组织缺血。在血管松弛期，血液从损伤的毛细血管和静脉流出，于是引起月经出血。

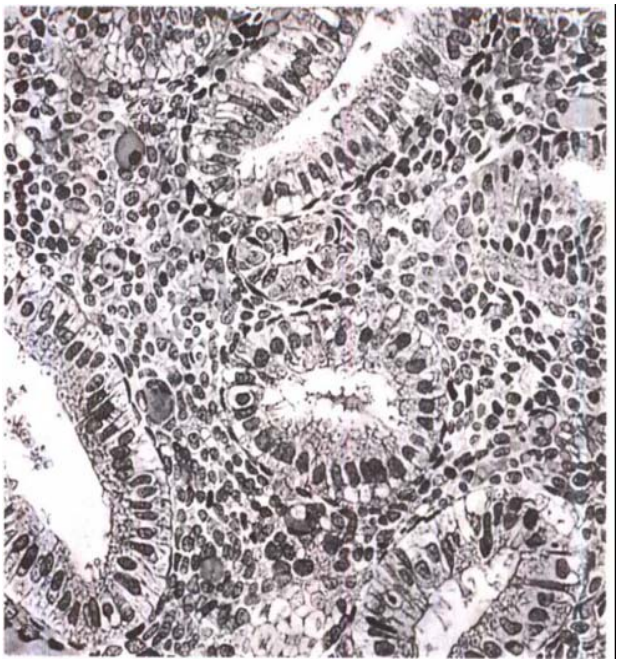

图3.59 人月经周期第17天（早分泌期）子宫内膜切片，示子宫腺上皮细胞基底部分泌物集聚，致使细胞核向腺腔端推移。×300，H·E染色。（由St Thomas医院医学院的Shattock博物馆供稿）

如果排出的卵没有受精，黄体就退化。黄体功能停止后，接着便发生子宫内膜崩解，原因是孕酮和雌激素水平降低（见第14篇）。

蜕膜 如果发生受精，孕体分泌的绒毛膜促性腺激素使黄体继续存活，孕酮水平持续升高，则阻止月经来潮，刺激子宫内膜基质蜕膜化。在蜕膜化过程中，子宫腺间组织增加，含相当多的白细胞（大颗粒淋巴细胞、巨噬细胞和T细胞），分布于蜕膜细胞之间。蜕膜细胞是间充质源的基质细胞，胞体大，胞质中含多少不等的糖原、脂类和波形蛋白（vimentin）型中间丝。蜕膜细胞可含1～2个，有时3个细胞核。在光镜下，细胞椭圆形，缺乏典型成纤维细胞的细长胞质突起，但细胞形状可随局部的堆积密度不同而变。细胞周边常见成排的棒状胞质突出物，其内包含颗粒。细胞外有特征性的包被基板（Wynn 1974; Aplin 1989; Enders 1991）。

在人类，不管孕体存在与否，子宫内膜基质都发生蜕膜化，理由如下：

- 子宫外孕时有相似变化；
- 未孕周期的分泌晚期可观察到假蜕膜变化；
- 用孕酮长期处理后可观察到蜕膜化；
- 在孕酮存在下，培养的基质细胞能在体外发生蜕膜化。

有趣的是，大鼠基质细胞蜕膜化不仅需要类固醇致敏，而且需要胚胎的启动信号。大鼠不产生月经，但确有动情周期。人基质细胞在没有妊娠的情况下能获得相当高的分化，推测可能与大部分组织（似乎是无用的废物）需要在行经时脱落有关。

蜕膜细胞产生许多分泌产物（Bell 1986; Fazleabas等

1991; Seppala 等 1992)、包括胰岛素样生长因子结合蛋白 1 和催乳激素。这些物质扩散并可通过绒毛膜羊膜，因之在妊娠头 3 个月可在羊水中检出；这些物质也可被滋养层内在化（internalized）。这些分泌物可能在植入后发育的早期血绒毛膜前期与孕体的维持和生长有关，这时暂时形成蜕膜绒毛膜（deciduochorial）胎盘。蜕膜化也涉及内膜基质的细胞外基质的广泛改建。除了产生包被性基板外，原纤维性胶原也降解与重新合成，引起原纤维密度的降低。蜕膜产生的细胞外基质、生长因子和蛋白酶抑制物，可调节滋养层的降解活动（Lala 和 Graham 1990; Librach 等 1991; Bischof 等 1992; Seppala 等 1992），并支持胎盘的形态发生和胎盘与母体血液的接触。因而血绒毛膜胎盘的形成需要滋养层的不断发育，而该发育的正确表达则依赖于母体环境。滋养层的发育也依赖半同种异体的孕体缺乏免疫排斥，因为滋养层没有多态性

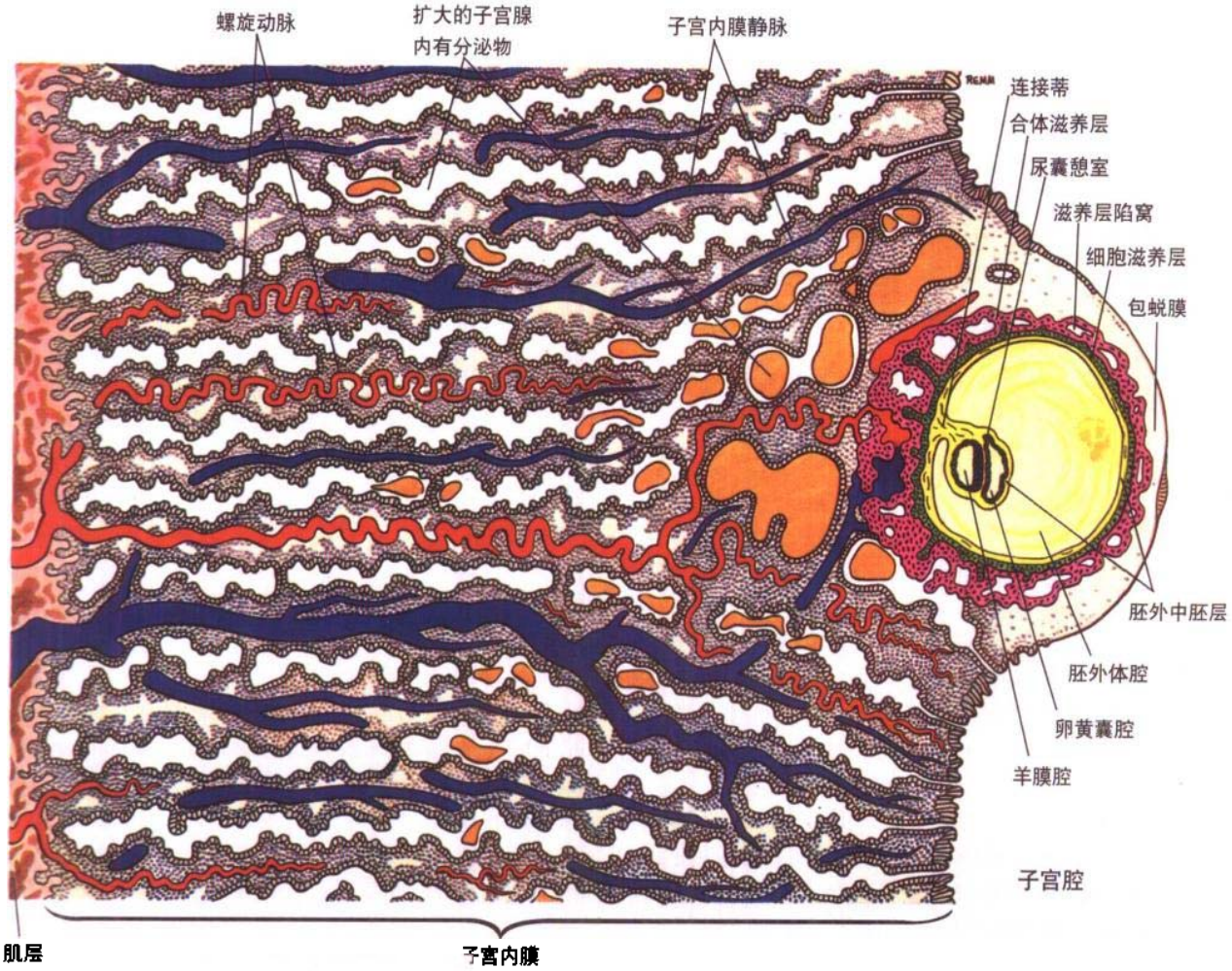

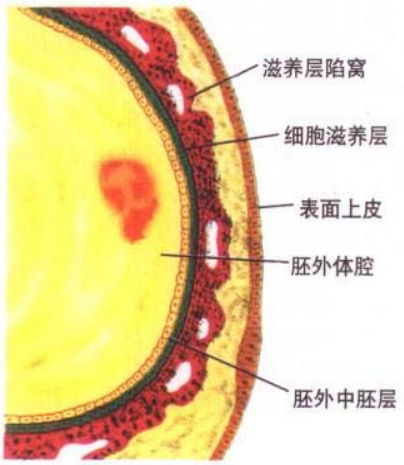

图 3.60 受精后 15 天植入胚泡的一般结构及其与子宫内膜的关系模式图，示破坏了母体组织的合体滋养层的结构和厚度，有些深层滋养层陷窝中含有母血。还可见明显扩大的子宫腺、内膜静脉丛、螺旋动脉以及细胞滋养层、羊膜、卵黄囊、尿囊憩室、连接蒂和胚外体腔壁上的胚外中胚层等结构的发育状况（详见正文）。

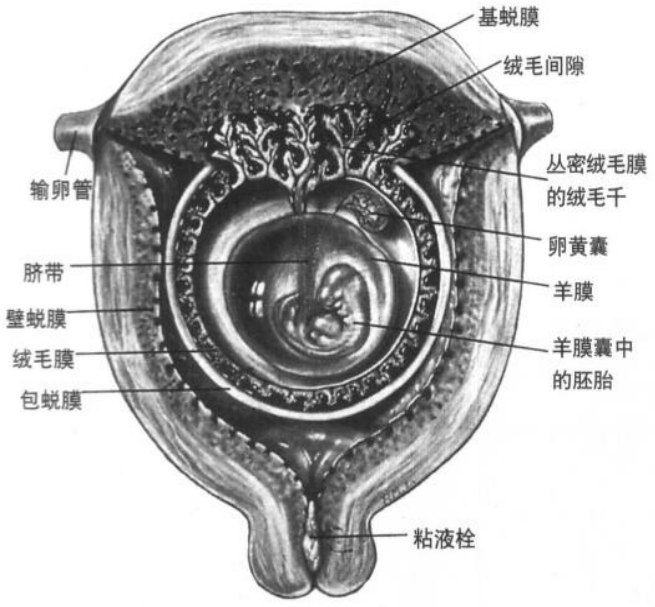

图3.61 妊娠第2个月妊娠子宫平面图。但是像图中所示胎盘位于子宫底的情况相当少见，位于子宫背侧壁、腹侧壁或侧壁的机会更多。

组织相容性抗原（HLA）；另外，也可能在一定程度上依赖于蜕膜中存在特殊类群的免疫细胞及其细胞因子网络（starkey等1991）。

基质的蜕膜化在植入的最早期不明显，可能直到1周后才有完全分化的细胞（Enders 1991）。这时，不同的蜕膜区域有不同的名称：覆盖孕体的部分为包蜕膜（decidua capsularis）；孕体和子宫肌膜之间的部分是底蜕膜或基蜕膜（decidua basalis），胎盘将来在这里发生；子宫其余部分的蜕膜为壁蜕膜（decidua parietalis）（图3.61）。但是，没有证据说明这些不同部位的母体细胞群有不同的特性。

随着胚胎的生长和羊膜的扩大，包蜕膜逐渐变薄并扩展（图3.60、61），它与壁蜕膜间的腔逐渐消失。到妊娠第2个月，在月经前期即可辨别的内膜三层结构，即致密层、海绵层和基底层，这时分化得更好、更易于区别。在海绵层的子宫腺受压、呈斜缝样裂隙，衬以低立方细胞。到妊娠第3个月开始时，包蜕膜和壁蜕膜接触；到第5月，包蜕膜大大变薄，而在以后几个月期间（图3.62），包蜕膜实际上消失。

人胎盘的确立

人类胎盘最初为迷路胎盘（labyrinthine placenta），见于早期绒毛干形成时，随着终末绒毛不断地发生，继而变成绒毛胎盘（villous placenta）。母体血液浸浴着围成绒毛间隙的绒毛膜表面，因之胎盘被称为血绒毛膜胎盘（haemochorial placenta），以区别存在于其他哺乳动物的、母体和胎儿组织有不同程度融合的胎盘，如上皮绒毛膜胎盘（epitheliochorial placenta）、结缔组织绒毛膜胎盘（syndesmochorial placenta）、内皮绒毛膜胎盘（endotheliochorial placenta）等（Mossman 1987）。

绒毛膜含有来自尿囊的血管，因而人胚盘叫绒毛膜尿囊胎盘（chorio-allantoic placenta）。而在某些哺乳动物，绒毛膜卵黄囊胎盘（choriovitelline placenta）或单独存在、或作为绒毛膜尿囊胎盘的补充。人胎盘也叫蜕膜胎盘（decicuate placenta），因为在足月时母体组织与胎盘、胎膜一起作为胞衣（afterbirth）而脱落（见下文）。

全面说明胎盘的生长、大小变化、血管配布、血液动力学、细胞种类、超微结构和组织化学、胎盘转运的生理学以及胎盘的代谢和内分泌作用等，不在本篇讨论范围。以下选择一些专题进行必要的简明的解释，有兴趣的读者可参考这方面的专著和论文。Boyd和Hamilton（1970）的经典工作，Benirschke和Kaufmann（1990）的最新著作，都提供了大量的信息和广泛的文献。Sibley和Boyd（1992）全面综述了胎盘的转运机制。

足月胎盘 娩出的胎盘（图3.63）为扁平盘状，圆形或卵圆形，平均体积约500ml（200～950ml），平均重量约500g（200～800g），平均直径约185mm（150～200mm），平均厚度约23mm（10～40mm），平均表面积约30000mm²。中央最厚，越向周边迅速变薄，胎盘的周缘与平滑绒毛膜相连续。

在放大镜下看，胎盘的胎儿面（fetal surface）或内面平滑、有光泽、透明，覆有羊膜，透过羊膜可见到其下与羊膜紧贴的斑驳状绒毛膜。脐带通常附着于胎儿面中央附近，脐血管的分支在羊膜下从该处放射状伸出，静脉比动脉位置深且粗大。在羊膜下脐带附着处附近，有时可发现残留的卵黄囊，为一小泡，直径约5mm，常有一细线与其相连，为卵黄蒂的遗迹。

母体面（maternal surface）呈颗粒状，由许多裂缝或沟分成约15～30个叶。这些叶常被不严密地称为“cotyledons”（见下），而那些沟相当于不完全性胎盘隔（placental septa）的基部，从第3个月以后，胎盘隔才渐变明显。胎盘隔从绒毛间隙的母体面（基板）伸出、但却不抵达绒毛膜板。胎盘隔的结构复杂，其组成成分有细胞滋养层壳，残留的合体滋养层，以及来自母体的结构，如蜕膜细胞，偶尔可见到血管和残余的子宫腺、胶原性和类纤维蛋白性细胞外基质，在妊娠之后的前几个月还可见退化灶。娩出胎盘的母体面的特征，还决定于分娩时胎盘剥离的组织平面。

人胎盘的研究包括形态计量分析、表面构筑的扫描电镜观察、血管构筑的超微结构观察、以及调控母体胎盘循环的可能机制。Wynn（1974）综述了取自正常子宫胎盘床的活检材料的超微结构。Ockleford和Wakely（1982）详细研究了胎盘的结缔组织“骨架”，并提供了有益的参考文献。

胎盘的剥离 胎儿娩出后，胎盘逐渐与子宫壁剥离、并与胎膜一起排出，形成胞衣。剥离沿海绵层平面发生，并延伸超越胎盘区域，以下结构剥脱下来：

- 绒毛胎盘以及相连的类纤维蛋白基质和少量底蜕膜；
- 绒毛膜羊膜及包蜕膜／壁蜕膜的浅层。

绒毛膜羊膜在胎盘边缘与胎盘相连，构成产科所说的胎膜。剥离过程中，许多子宫血管破裂，但其断端由于胎盘和

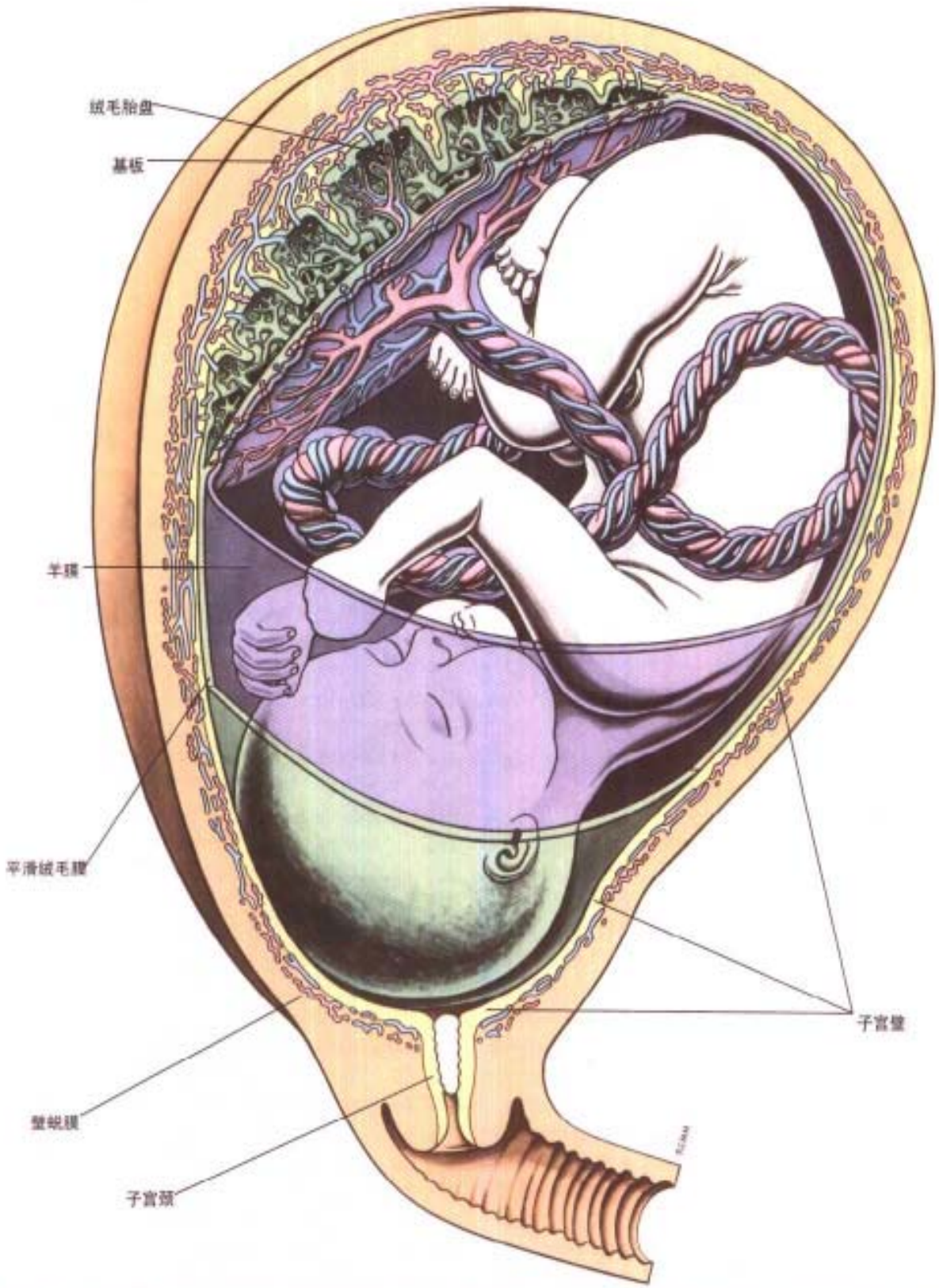

图 3.62 人终期妊娠子宫模式图，示胎盘切面。羊膜（紫蓝色）、绒毛膜（绿色）、子宫壁和子宫颈（黄色）、宫颈管内的粘液栓、脐带及其中的血管和多皱的阴道壁。可见胎儿及其四肢的特征性屈曲姿势以及胎儿在子宫内通常所在的位置（其它位置尽管较少，但也相当普遍）。还可见运输载氧血的脐静脉、运输乏氧血的脐动脉以及这些血管在绒毛膜板内的树状分支（透过羊膜观）及其进入绒毛干的分支，后者又分支进入中间绒毛和终末绒毛。不完整的胎盘隔从基板向绒毛膜板突出（详见正文）。

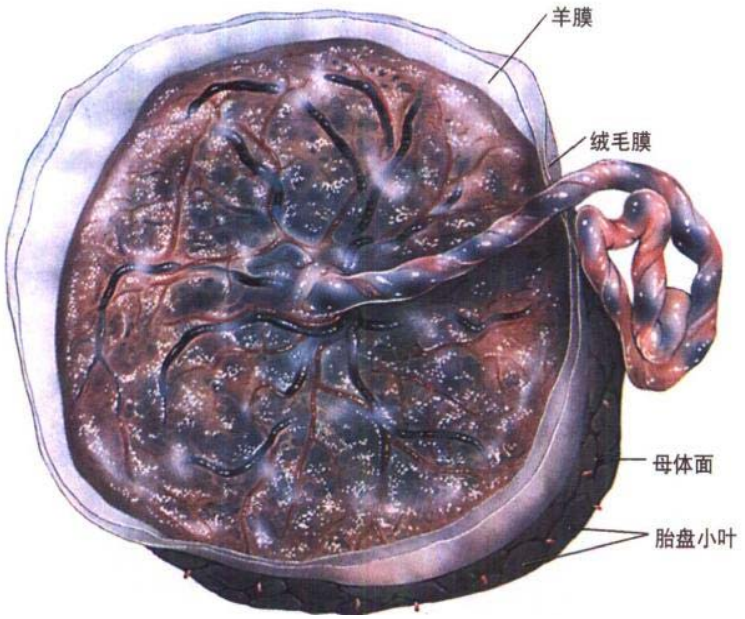

图3.63 新鲜胎盘的胎儿面。可见脐带内螺旋状的脐血管，透过透明的羊膜可见脐血管的放射状分支。母体面暴露在图的右下角，可见羊膜和绒毛膜的切缘。羊膜和绒毛膜已从靠近胎盘边缘处切除。（根据E. F. Gibberd的彩色照相画制）

胎膜娩出后肌性子宫壁的强力收缩而封闭，因此，在正常情况下，产后出血的量有限。在胎盘和胎膜排出后，有薄层海绵层留下，铺在子宫腔面，但这层组织很快退化，在产褥早期脱落，然后从留下的基底层再生出新上皮铺盖子宫腔面。

绒毛膜羊膜 在妊娠第10～12周之间，羊膜腔扩大，与包蜕膜相对的绒毛退化，形成平滑绒毛膜，后者再与包蜕膜相贴。同期内，羊膜与绒毛膜合并形成绒毛膜羊膜，这种不含血管的膜持续存在到足月。

羊膜内表面由单层立方上皮构成，上皮顶面有微绒毛，微绒毛下方是由中间丝和微丝形成的皮层网。相邻细胞之间没有连接复合体、阳离子染料可穿过细胞之间直达基板（King 1982）。细胞间隙有散在的桥粒，但是，其余部位间隙扩大，含有交错的微绒毛。这些特点与选择性通透性一致。上皮合成的细胞外基质，沉积于基板本身与基板之下的无细胞的基质致密层（Lister 1968；Wynn和French 1968；Aplin等1985、1986；Campbell等1990）。致密层的厚度随个体不同而变化很大。致密层之下是成纤维细胞层，其次是紧贴平滑绒毛膜的海绵层。在对机械刺激发生反应时，羊膜可能相对于绒毛膜发生侧向运动，而海绵层可起有效的润滑作用。

足月绒毛膜的内层由含成纤维细胞的细胞层和含成纤维细胞及霍夫鲍尔（Hofbauer）细胞的网状层构成，网状层类似中间绒毛的间充质。外层成于3～10个细胞厚的滋养层，位于假基板上，这基板伸到细胞之下和细胞之间（Bourne 1963；Aplin和Campbell 1985）。退化的绒毛有时见于滋养层内，它代表妊娠前3个月出现后又退化了的绒毛的残余。虽然滋养层和壁蜕膜间的界面不平整，但滋养层不浸润壁蜕膜。

羊水的量一直增加，直到妊娠第六七个月以后才轻微减少，在妊娠末，羊水通常略少于1L。羊水是一个漂浮介质，支持胚胎娇嫩的组织，并使妊娠晚期胎儿自由运动。羊水也减少外界损伤对胎儿造成的危险。羊水中含有不到2%的固体物，包括尿素、无机盐、少量蛋白质和痕迹量的糖。羊水有多种来源：羊膜上皮的分泌；母体血管内的液体经过壁蜕膜和羊膜绒毛膜的滤出；胎儿血管内液体经绒毛膜板或脐带的滤出；胎儿尿液。在妊娠早期，胎儿体内血管经皮肤的扩散也是羊水的一个来源（Benirschke和Kaufmann 1990）。在早期，羊水的成分与血浆相似，可能大部分是通过羊膜转运形成的；但是，随着妊娠进展，羊水进行性稀释，部分原因是胎儿尿液的加入。羊膜上皮的糖蛋白分泌物中有纤维粘连蛋白。实验证明，有相当多的水快速穿过羊膜。在羊水与胎儿及母体循环之间有快速的交换，可能是通过胎盘和胎儿肾脏进行的。到第3个月末，扩大的羊膜与平滑绒毛膜广泛接触，只有这层薄膜把羊水和壁蜕膜隔开，因此壁蜕膜组织及其中的血管是羊水和溶解其中的物质进行交换的另一条途径（Plentl 1958；Bell 1986）。

母体蜕膜的分泌产物（见下），如催乳激素和胰岛素样生长因子结合蛋白（IGF-BP1）存在于羊水中（Seppala等1992）。通常认为羊水量超过2L是不正常的，叫羊水过多（hydramnios），羊水量不足叫羊水过少（oligamnios）。这两种情况都可能合并胎儿畸形，如肾不发生或下尿路闭锁的胎儿常合并羊水过少。

胎儿吞咽羊水是正常现象。吞咽的羊水被吸收入胎儿循环，并通过胎盘屏障进入母体循环。食管闭锁或无脑畸形时，不能吞咽或吞咽受阻，以及开放性脊柱裂，常合并羊水过多，因为这些神经管缺陷可使吞咽受阻合并脑脊液直接流入羊水中。在有脊柱裂和其他神经管缺陷胎儿的羊水中，甲胎蛋白的浓度非常高，可用于诊断这些畸形（Brock 1976）。胎儿肺

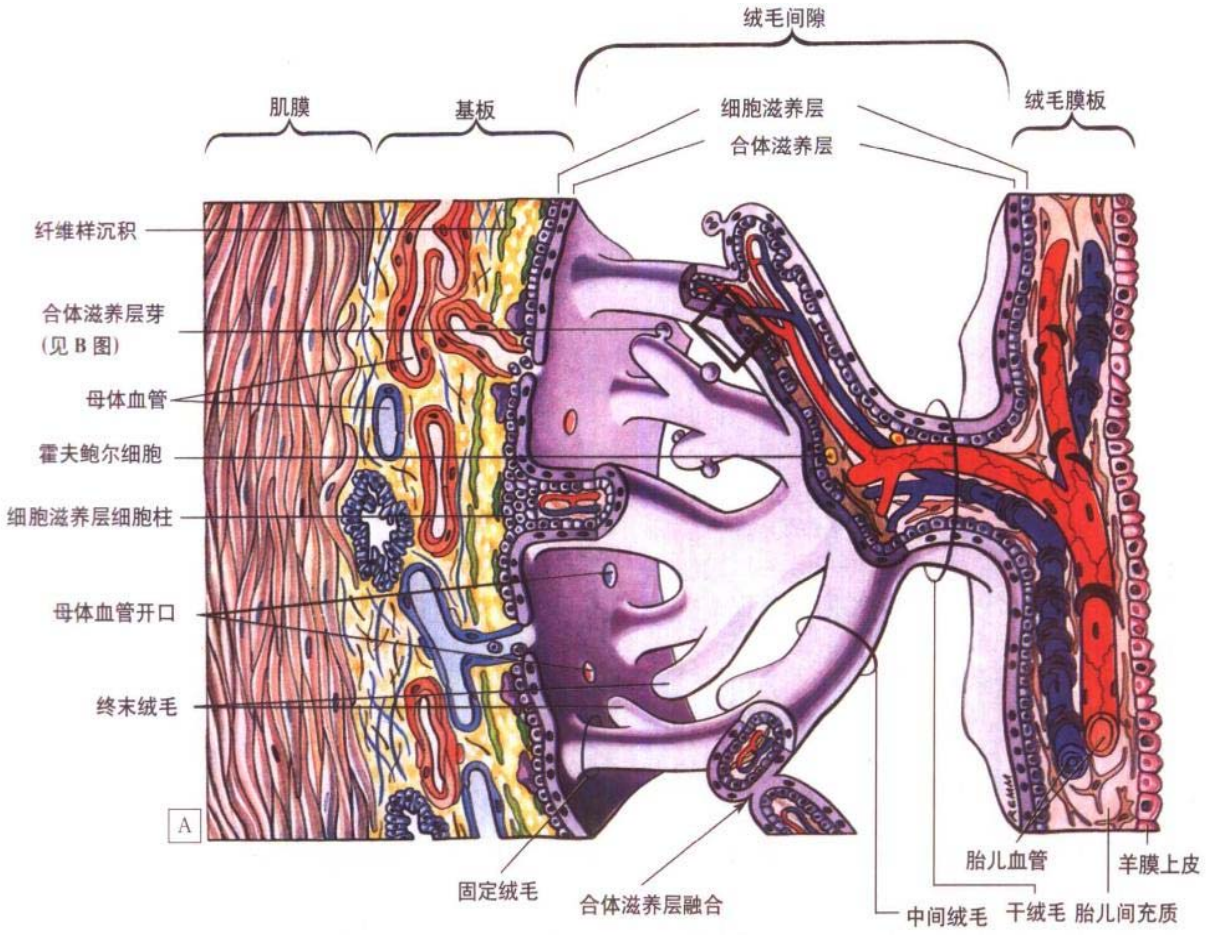

图 3.64A 胎盘组织构成模式图，示绒毛膜板、基板和绒毛间隙。在断面上可见胎儿血管及母体血管的分布、羊膜上皮、细胞滋养层及合体滋养层和基板内胎儿组织与母体组织间复杂的连接区。基板中含有沉积的纤维样物质和周边的合体滋养层团。在 B 图中也可看到表面的合体滋养层芽。在 A 图中还可见霍夫鲍尔细胞（大吞噬细胞）和两个终末绒毛项端之间形成的合体滋养层融合（详见正文）。

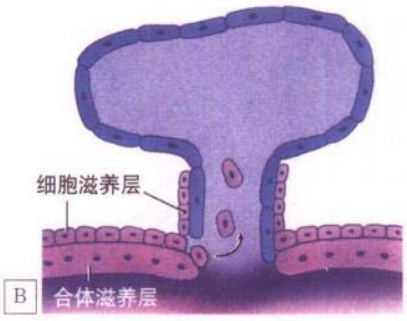

图 3.64B 合体滋养层芽。

中也可产生液体，这种液体大部分停留在肺内，对羊水的压力发挥机械性效应，故肺发育不全可以由严重的先天性尿路阻塞引起（见本篇后文）。

胎盘的组织结构

胎盘的组织结构包括绒毛膜板、基板、以及这二者之间的绒毛干及其分支和绒毛间隙（图 3.55－64）。

绒毛膜板 绒毛膜板的胎儿面覆以羊膜上皮，上皮下方的基质为一层结缔组织，含有脐血管的分支。与结缔组织相邻的是一层逐渐变薄的细胞滋养层，最后一层是绒毛间隙的合体滋养层内壁。结缔组织来自羊膜间充质和绒毛膜间充质的融合，除大血管周围外，结缔组织比脐带的 wharton 胶质含更多的纤维和较少的细胞。血管从脐带附着处呈放射状走行并分支（分支形式可有变异），直至到达绒毛干主干的基部。血管分支进入绒毛干，然后在中间绒毛和终末绒毛内呈树枝状分支。相邻绒毛干的血管树之间没有吻合，但两条脐动脉在进入绒毛膜板前后可正常地通过某种形式的横行（Hyrtl's）吻合而连接起来。

基板 从胎儿侧到母体侧，基板包括：

- 绒毛间隙的外壁，主要由合体滋养层、细胞滋养层或类纤维蛋白基质构成；
- 类纤维蛋白构成的 Rohr 纹（Rohr's stria）；
- 残留的细胞滋养层壳
- 类纤维蛋白构成的 Nitabuch 纹(Nitabuch's stria)；
- 母体蜕膜。

Nitabuch 纹和底蜕膜含有细胞滋养层细胞和滋养层多

核巨细胞，后者起源于妊娠前18周浸润到底蜕膜的单个核滋养层细胞。这些细胞可深入到子宫肌膜的内1/3，但常见于蜕膜和子宫肌膜交界处及其附近。但是在壁蜕膜和相邻的子宫肌膜中见不到。因之，胎盘多核巨细胞似乎是绒毛外滋养层细胞群的一个分化终末阶段（Aplin 1991 b）。

类纤维蛋白纹不规则地相互连接，有时显著，有时不显著。可见细丝从Nitabuch纹进入相邻蜕膜。蜕膜中含残留子宫腺基部，结缔组织网架中散在大、小不等的蜕膜细胞，并有广泛的静脉丛。

在妊娠后半期，基板变薄，蜕膜成分相对减少，类纤维蛋白沉积增多，胎儿和母体的衍生物混合。

绒毛间隙 通过基板各层，母体血管伸达绒毛间隙。子宫蜕膜的螺旋动脉穿过细胞滋养层壳和周围合体滋养层的缝隙而开口。但是，直到第10周，螺旋动脉才直接开口于绒毛间隙。足月时，从子宫肌膜内层到绒毛间隙的大部分螺旋动脉的管壁都由类纤维蛋白基质和包埋其中的细胞滋养层构成。这种结构使动脉直径扩大、血流增加，而不受缩血管因子的影响。内皮细胞常肥大。

回流绒毛间隙血液的静脉，穿过基板，和子宫静脉的属支通连。在胎盘的周边，有边缘静脉窦，与绒毛间隙自由交通，但这尚需进一步证实。

将不透过射线的物质注入恒河猴的主动脉，发现这种物质呈喷射状进入绒毛间隙，并有足够压力使之流向绒毛膜，因此，可避免动脉血进入静脉开口的短路。螺旋动脉的开口呈间歇性开闭活动。子宫肌的收缩可改变绒毛间隙内的压力，促进胎盘静脉回流（Ramsey 等1963; Martin 1965）。

胎盘的叶和小叶 胎盘叶（lobes）的边界是母体面的浅沟，叶大概相当于脐血管大分支的分布，在血管内注射不透过射线的介质标本的x-线片上特别清楚。但是用名词cotyledon（胎盘小叶）来描述这些大的叶不太适宜，与该名词在比较胚胎学中的含意也不尽相符。在比较胚胎学中，cotyledon指的是散在的、不连续的丛密绒毛膜斑片，其中散布着非丛密绒毛膜（可见于牛）。

人胎盘的胎盘小叶显然相当于大的绒毛干及其分支。在妊娠早期，绒毛膜约有800～1000个这样的绒毛干，但随着妊娠的进展，由于平滑绒毛膜的形成，以及相邻绒毛干的融合，绒毛干的数目进行性减少，到妊娠后几个月，胎盘区大约只有60个绒毛干继续存在。

绒毛的结构 绒毛膜绒毛是母体和胎儿之间进行物质交换的基本结构，因而分隔胎儿和母体血液的绒毛组织具有非常重要的功能。从绒毛膜板开始，绒毛树连续分支，干绒毛分出中间绒毛和终末绒毛。关于绒毛树的发育和结构，读者可参阅Benirschke和Kaufmann（1990）的论著。

每个绒毛有一结缔组织轴心，其中含Ⅰ、Ⅲ、Ⅴ和Ⅵ型胶原和纤维粘连蛋白。Ⅰ型胶原形成有横纹的纤维（30～35nm），且常见成束存在。Ⅲ型胶原形成细的（10～15nm）串珠状纤维，并构成网络，包绕较大的纤维。Ⅴ型和Ⅵ型胶原常以6～10nm的纤维存在，并与Ⅰ、Ⅲ型胶原密切关联。基板相关分子即层粘连蛋白（laminin）和Ⅳ型胶原存在于胎儿血管的基膜、基质及滋养层的基膜中（Amenta 等1986）。细胞滋养层与合体滋养层浸浴在绒毛间隙的母血中（图3.55，64，65，66）。细胞滋养层细胞之间以及细胞滋养层与合体滋养层之间，有大量桥粒存在。

早期的细胞滋养层几乎形成连续的一层，位于基膜上，但在第4个月后，细胞滋养层产生合体滋养层，其本身则减少（Midgley 等1963）。随着细胞滋养层的减少，合体滋养层直接与基膜邻接的面积越来越大，并逐渐变薄。少数细胞滋养层细胞通常单个分布，可持续存在至足月。在妊娠的前和中3个月，可见细胞滋养层芽、外覆合体滋养层，它代表新绒毛的发生。在固定绒毛尖端，细胞滋养层柱从绒毛基膜伸到母体蜕膜基质。

绒毛的细胞滋养层细胞（Langerhans cells）染色浅淡，弱嗜碱性。超微结构显示，胞质电子密度相当低，细胞器相对少：核糖体成簇，粗面内质网池窄，线粒体较大，高尔基器多少不等，中间丝多在桥粒处。在桥粒之间，相邻细胞的质膜隔以20nm间隙。有时细胞间隙增宽，容纳细胞表面发出的微绒毛；细胞间隙偶尔含类纤维蛋白斑片。

在绒毛膜绒毛中也可见到少量中间型滋养层细胞，它们是有丝分裂后的细胞，代表细胞滋养层干细胞与合体滋养层之间的过渡状态（Jones和Fox 1991）。

合体滋养层的胞质嗜碱性较强，具有许多不同于细胞滋养层（Langhans）细胞的超微结构特点。在贴附于基膜之处，质膜常形成复杂的内褶伸入胞质，面向绒毛间隙的表面有许多长的微绒毛，微绒毛的中轴可见线性致密物。这些微绒毛形成光镜下的刷状缘。

合体滋养层的胞质非常复杂，电子密度较细胞滋养层（Langhans）细胞的高。胞质中含丰富的核糖体、粗面内质网、散在的高尔基复合体、线粒体、微丝细胞骨架、大量大小悬殊而光滑的包被小泡及大泡、溶酶体、吞噬体和其他电子致密包涵物（Jones和Fox 1991）。合体滋养层是一层高度活跃的组织，大部分跨胎盘转运都通过这层组织发生。合体滋养层也与许多胎盘蛋白分泌物进入母体循环有关，这些物质包括绒毛膜促性腺激素、绒毛膜促乳腺生长激素（以前称胎盘催乳素）等。

糖原在各期都存在于两种滋养层细胞内，但是，用组织化学方法却不一定都能显示出来。脂滴也存在于两种滋养层内，但未见于绒毛轴心内。在滋养层，脂滴主要位于胞质内，但是也可见于细胞滋养层与合体滋养层之间的细胞外部分，或细胞滋养层细胞之间，以及基膜内。这些脂滴数量随年龄增加而减少，可能代表正在从母体运输到胎儿的脂肪，或者是合成类固醇的前体库。中等电子密度的膜包颗粒也存在于胎盘中，特别在合体滋养层，有些可能是分泌颗粒。溶酶体和吞噬体显然与从绒毛间隙吞入的物质的降解有关。

在绒毛的游离面，有几种特殊结构，但必须仔细与沿切线方向切片而造成的假象区别（Cantle 等1987）。在未成熟胎盘，发现有合体滋养层芽，又叫合胞体芽（syncytial

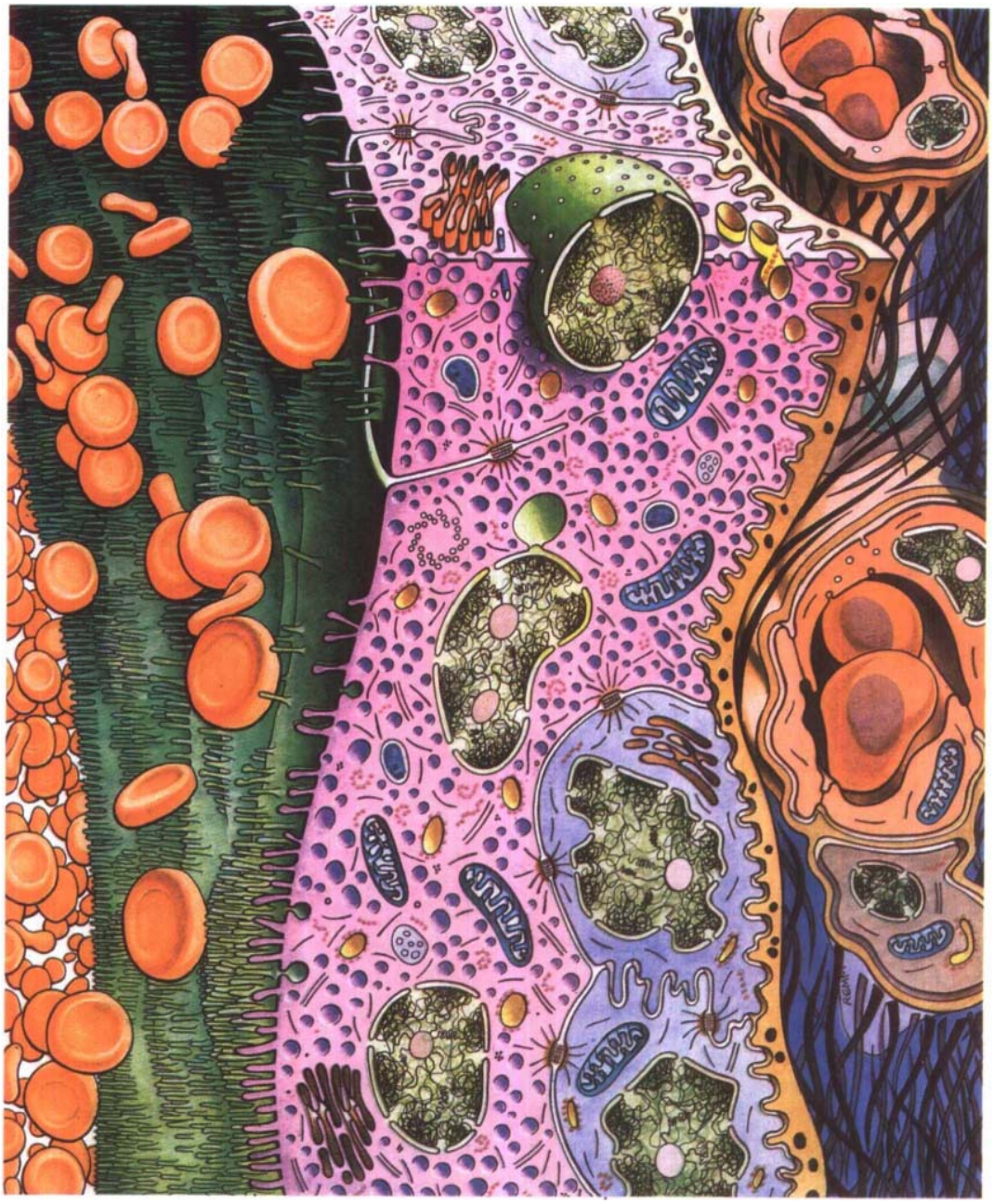

图 3.65 胎儿血与母体血之间的组织超微结构示意图。在图中可对比观察合体滋养层和细胞滋养层的结构特点。可见滋养层下方基膜和分隔滋养层与胎儿血管的纤细的胎儿间充质。胎儿红细胞有核，母体红细胞无核（详见正文）。(根据 Boyd 和 Hamilton 1970 年资料绘制)

sprouts)，代表新的终末绒毛发生的初期。待细胞滋养层和绒毛间充质侵入合胞体芽，便形成了新绒毛。有时相邻合胞体芽接触并融合，形成细长的合胞体桥(syncytial bridges)。合胞体芽也存在于足月胎盘，但其中的细胞核大都退化。合体滋养层结或合胞体结（syncytial knots）是退化细胞核的聚集区，但不从绒毛表面伸出。这可能是一种“收存”(sequestration)现象，涉及从相邻代谢活跃的合体滋养层区清除衰老的细胞核物质。合胞体芽可能脱落，形成母体的合体滋养层栓或合胞体栓（syncytial emboli），转运至肺。有人计算过，每天约有 10 万个这样的合胞体芽进入母体循环。在肺内，这些合胞体芽几乎不引起局部反应，并溶解消失；但是，偶尔可成为新生物的生长灶。

在缺乏合体滋养层区域的绒毛表面，常见类纤维蛋白沉积，这似乎是一种修复机制：类纤维蛋白形成一个创面，然

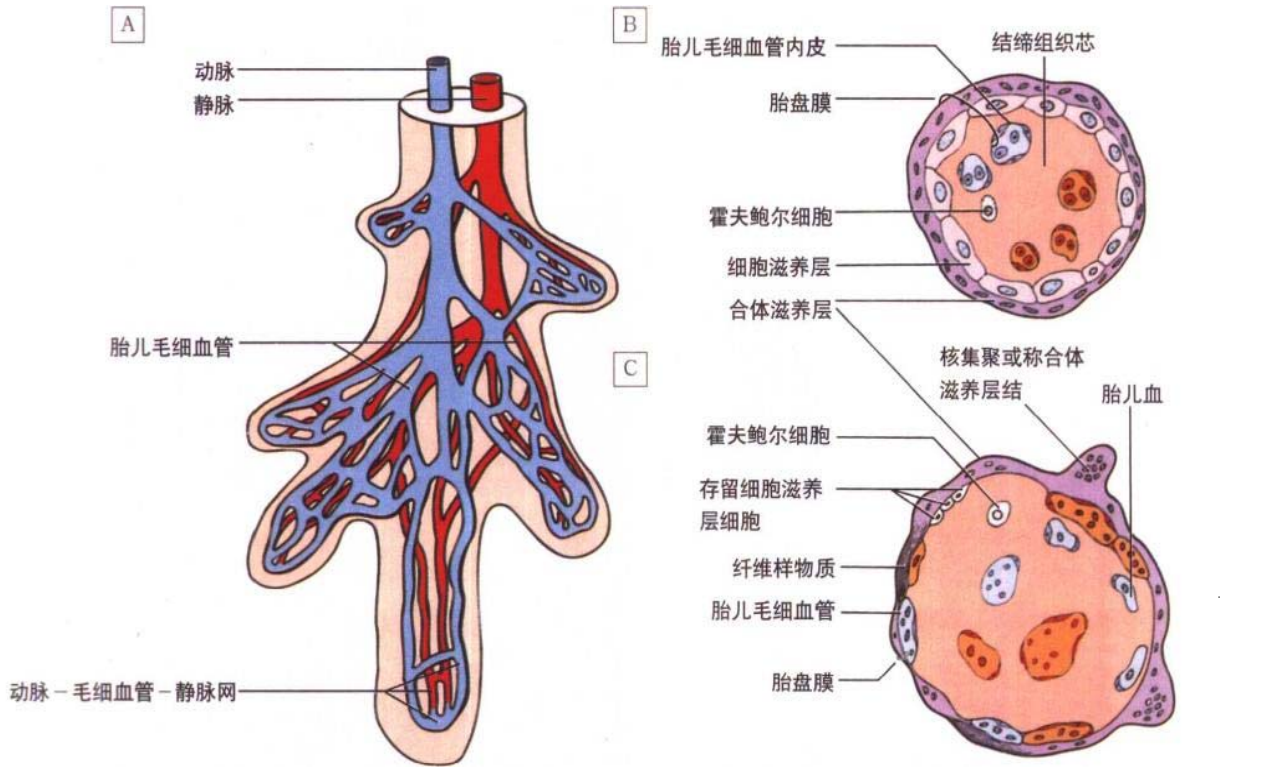

图 3.66 A. 绒毛膜绒毛示意图，示转运胎儿血液的动脉－毛细血管－静脉系统。动脉将乏氧的血液和代谢废物运出胎儿，静脉将载氧血液和营养物质运入胎儿。B 和 C 图分别为 10 周和足月绒毛膜绒毛的横断面，绒毛浸浴在母血中。由胎儿组织构成的胎盘膜将母体血与胎儿血分隔开。图中可见妊娠末期的胎盘膜很薄。霍夫鲍尔细胞可能是一种吞噬细胞。

后由滋养层重新形成上皮（Nelson 等 1990）。细胞外基质糖蛋白粘胶素（tenascin）存在于邻近这些部位的基质内（Castelluci 等 1991）。

绒毛的轴心含大、小网状细胞，成纤维细胞和大而具有吞噬作用的霍夫鲍尔细胞，后者在早期妊娠更多（Jones 和 Fox 1991）。早期间充质细胞可能分化为小网状细胞，小网状细胞再产生成纤维细胞和大网状细胞，小网状细胞围成不含胶原的基质管道系统，霍夫鲍尔细胞通过此管道系统迁移（Martinoli 等 1984）。间充质的胶原增加，从妊娠早期绒毛间充质中的细纤维网变成妊娠中、晚期干绒毛中的致密纤维性基质。大约在第 14 周以后，在未成熟的中间绒毛的基质管道内充满胶原，使干绒毛出现特征性的纤维性基质。

胎儿血管包括微动脉和毛细血管，血管内皮细胞含纤细的胞质丝，并发出泡状突起伸入管腔。周细胞与毛细血管内皮紧密关联。在妊娠头 3 个月的晚期，血管外面由内皮周基板膜包绕。从妊娠中 3 个月以后，在终末绒毛中，扩张的薄壁毛细血管紧贴绒毛滋养层，两层基板明显融合，产生一个血管合体滋养层界面。

胎盘的成熟和功能 在胎盘发育早期，胎儿血管中的血液和绒毛间隙中的母体血液通过胎儿血管内皮细胞、绒毛结缔组织、上皮下基膜和细胞及合体滋养层所分隔，这些构成了插在母体和子体血液之间的胎盘屏障（placental barrier）。胎盘屏障是一个选择性通透屏障，允许水、氧气和其他营养物质、激素等从母体运到胎儿，以及某些排泄产物从胎儿运到母体。

在整个孕期，胎盘的表面积和厚度都在增加，并伴有绒毛干分支的多少、长度和复杂程度的增加（Benirschke 和 Kaufmann 1990）。足月时，胎盘直径变化在 200～220mm，平均重量为 470g，平均厚度 25mm，绒毛总表面积超过 $10m^2$。妊娠期间，胎盘屏障的厚度减小。第 4 个月以后，绒毛的合体滋养层变薄，直接贴附于上皮下的基膜面积不断增加（足月时占 80%）。胎儿毛细血管扩张并靠近终末绒毛的表面。

胎盘的物质转运机制非常复杂。据估计，每分钟流过绒毛间隙的母体血液为 500ml（Assali 等 1960）。简单扩散是气体交换的方式。离子和其他水溶性物质是通过旁细胞扩散（paracellular diffusion）、穿细胞扩散（transcellular diffusion）和运输（transport）而转运的，但每一种机制对大多数单个溶质的相对重要性还不清楚，而且旁细胞通路还未从形态学上肯定。葡萄糖通过易化扩散转运，钙和某些氨基酸的运输机制是主动转运。脂溶性和水溶性维生素较易通过胎盘屏障，但程度不同。事实上，水溶性维生素 B 和 C 很容易通过。胎儿和母体间的双向性水交换大约每小时 3.5L。大分子量物质，如复杂的糖类、某些脂类、激素或非激素蛋白质的转运速率和程度变化很大，因而不太容易理解。能量依赖性选择性转移机制、包括受体介导的穿胞吞吐作用（transcytosis）可能与之有关。

脂类转运时，其本身不发生改变，可能是穿过滋养层细胞或经过滋养层细胞之间的间隙运输到绒毛的轴心。母体的抗体（免疫球蛋白）可通过胎盘屏障，给予胎儿一定程度的

被动免疫，普遍认为这是通过微吞饮（micropinocytosis）转运的。跨胎盘机制的研究非常复杂，因为滋养层本身就是合成和贮存某些物质如糖原的场所。关于胎盘转运机制，可参阅Sibley和Boyd（1992）及Faber和Thornburg（1983）的综述。

胎盘是一个非常重要的内分泌腺；某些类固醇激素、各种雌激素、β-内啡肽、孕酮、hCG和人绒毛膜促生长催乳激素（hCS，又称胎盘催乳素hPL）都是由合体滋养层合成、分泌的。滋养层细胞富含双折光性脂类，细胞化学方法证明滋养层细胞也含合成类固醇激素的相关酶系。

白细胞可从母体血液经胎盘屏障迁移进入胎儿毛细血管，少数胎儿和母体红细胞也可通过胎盘屏障（Dancis 1959）。胎儿红细胞穿过胎盘屏障进入母体具有重要意义，如在胎儿和母体Rh因子不相容情况下（见第9篇）。

绝大部分药物是小分子，具有亲脂性，能够通过胎盘屏障。显然胎儿对许多药物具有耐受性，但某些药物对发育中胚胎具有严重的致畸作用（如反应停，thalidomide）。已经证明，母亲酗酒与胎儿畸形之间存在相关关系（Sadler 1990）。母亲滥用某些物质，如可卡因和海洛因，可引起胎儿对这些物质成瘾。

最后，已知许多细菌、螺旋体、原虫和病毒，包括人免疫缺陷病毒即艾滋病毒（human immunodeficiency virus，HIV）可通过胎盘屏障，从母体传给胎儿，尽管其转运机制不明。母体在妊娠头几个月感染风疹，在产生先天性畸形中具有特别的重要性（见本篇后文）。

胎盘的变异　胎盘通常附着于子宫后壁近子宫底处，其中心位于正中平面或正中平面附近。胎盘附着的位置决定于胚泡植入的位置，但影响植入位置的因素尚不清楚。胎盘可附着于子宫壁的任何地方，而不引起正常分娩的合并症。但是，如果附着处太低，致使胎盘位于子宫内口附近，则可发生严重的产前出血，尤其当胎盘处于近乎中央位置情况下更是如此。这种情况发生于大约0.5%的妊娠，称为前置胎盘（placenta pracvia）。子宫外植入见本篇前文。

虽然脐带通常附着于胎盘中央附近，但也可连于胎盘中央至边缘的任何位置，如连于边缘叫地球状胎盘（battledore placenta）。有时脐带没有连到胎盘本身，而是终止于胎盘附近的胎膜，这叫脐带的帆状插入（velamentous insertion）。此时，较大的脐血管分支先越过胎膜，再到达胎盘，继续分支。有时可有一个小的副胎盘叶（accessory placental lobe），通过胎膜和血管连于主胎盘上，这种副胎盘可能在主胎盘娩出后仍停留在子宫内，从而延长产后出血时间。有时胎盘发生不同程度的分离，如二裂或三裂胎盘（bipartite placenta或tripartite placenta）。其他变异包括膜状胎盘（placenta membranacea），这种情况下，绒毛干及其分支持续存在于整个绒毛膜；轮廓胎盘（placenta circumvallata），胎盘边缘有一深沟。病理性粘连或浸润引起的胎盘有粘生胎盘（placenta accreta），胎盘与底蜕膜异常粘连；嵌入胎盘（placenta increta），胎盘侵入到子宫肌膜；侵蚀粘生胎盘（placenta percreta），胎盘组织侵入子宫壁全层。

出生时，如果延迟结扎脐带，新生儿的平均血容量会大大超过立即结扎脐带时的血容量（Yao等1969）。在延迟结扎脐带情况下，胎儿胎盘血管的血液会更多地从胎盘转运到胎儿。

各个系统的发育

到目前为止，胚胎发生是作为一个整体来考虑的。但是，随着胚胎各种结构的发育进展，整体描述愈加复杂，如果再进行整体描述，就会妨碍对发育中复杂变化的阐述。因此，为方便起见，将集中描述各个系统的进一步发育。但也绝不应该忽视，把整个机体分成若干部分来分析，尽管在形态和功能基础上是吸引人的，但这在很大程度上只是人们感知过程循序渐进性质的产物。我们所分的这几个系统不但同时发育，而且还相互作用，相互改变。这种必然的相互依赖性不仅有实验胚胎学的证据，而且也为异常生长现象所证实。这种异常生长在多数情况下打破了系统之间的人为界限。由于这些原因，希望能把每一个系统的发育，经常地与其他系统、尤其那些与该系统有密切关系（时空的和因果的）的系统联系起来。

截至目前，胚胎发育只考虑到第3～4周，即早期体节形成期，相当于streeter等（1942，1945，1948，1949）分期法的X到XI期，也就是O'Rahilly和Muller（1987）的第10～11期。由于很难知道胚胎的精确年龄，本篇一般使用发育期（stages）。一个特定的发育期并不是换一种方法指示胚胎的发育年龄，而是表示许多系统一齐发育的状态。没有一个标准能单独把某一特定的胚胎归于这一期还是那一期，期是根据检查整个胚体内许多关键结构而估计的。图3.31是发育时期和时间的示意图。

以下各系统的发育都开始于咽胚期（pharyngula stage）（见本篇前文）。胚胎只是部分地与卵黄囊间形成缩窄联系，但头褶和尾褶已形成，并围成了前肠和后肠。胚胎的颅端主要是前脑突，前脑突的尾侧和腹侧是口咽膜和心隆起。胚内间充质已开始分化，轴旁间充质分段形成体节。神经沟关闭，逐渐形成神经管，并通过脊索与原始消化管的背侧分开。最早的血管已经出现，原始心管位于心包内。绒毛膜循环很快建立，之后胚胎迅即完全依赖母体血流以满足它的各种需要。胚内体腔有跨中位的围心腔，向背尾侧通入左、右心包腹膜管或体腔管（coelomic ducts）。心包腹膜管位于原始横隔背侧的间充质内，并向原始横隔尾侧扩展通入腹膜腔。在一段时间内，胚内体腔与胚外体腔可自由交通（图3.49，50）。本节以下所描述的所有系统的发育都开始于这一时期。

原始消化管

由于头褶和尾褶的出现，原始消化管分成了3个主要部分。前肠（foregut）从口咽膜（外胚层和内胚层直接相贴的局部区域，见本篇前文）延伸到颅肠门，通过颅肠门，前肠开口于或连续于中间的中肠区（图3.67）。前肠的衍生物有：口腔的一部分、咽、呼吸系统、食管、胃、十二指肠上部及降部的近侧、肝、胆囊和胆管系统、胰及导管。颅肠门的位置最初在肝胰原基的紧尾侧。中肠（midgut）位于颅、尾肠门之间。在早期胚胎，肠与卵黄囊相通处很宽阔。随着与卵黄囊相连处的缩窄，中肠变成管状并伸长，最后形成十二指肠其余部分、空肠、回肠、盲肠和阑尾、升结肠和大部分横结肠。后肠（hindgut）从未来的脾曲延伸到（并稍过之）泄殖腔膜（尾区外胚层与内胚层直接相贴处，见本篇前文）。后肠肠管部分的衍生物有降结肠、乙状结肠、直肠和肛管（到肛鳞水平）。后肠的尾腹侧部分与尿囊相连；这部分与形成消化管的后肠分离，参与构成膀胱、尿道和附属腺。

在细胞水平上，胚胎原始消化管由3个来源的细胞形成：

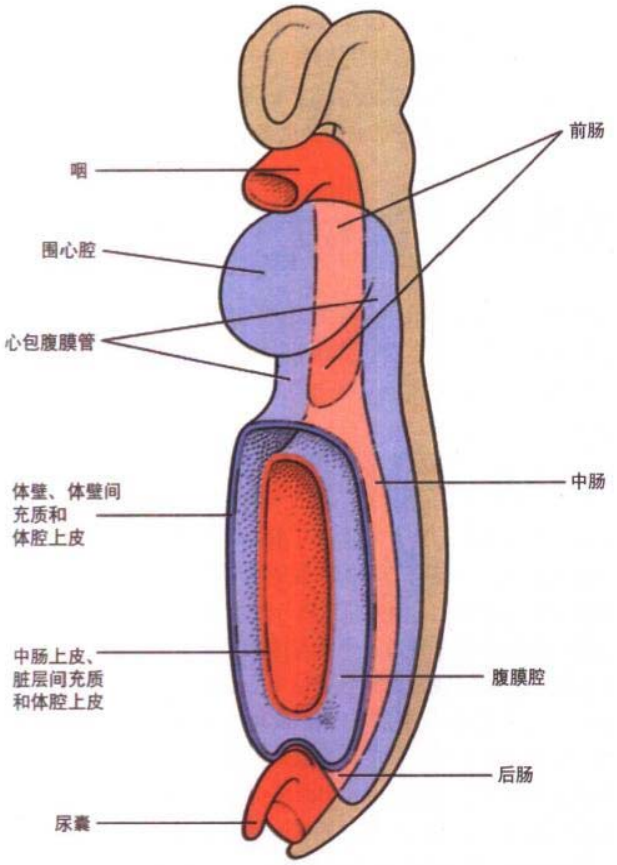

图3.67 早期胚胎主要上皮结构分布模式图。早期肠管紧靠脊索和神经管的腹侧，胚内体腔上皮的脏层紧贴前肠的腹侧和外侧、中肠的外侧和后肠的腹、外侧。

（1）脏壁体腔上皮，起初这是一种增殖性上皮，形成脏壁间充质细胞群；以后则形成外层的浆膜。

（2）内胚层上皮，形成粘膜上皮、相连导管的管腔上皮和有关腺体的分泌细胞。

（3）中间的脏壁间充质，形成两层上皮之间的所有结构和组织，即外面的结缔组织层、肌层和粘膜下层结缔组织；粘膜肌层和粘膜的固有层；以及局部的成血管组织，后者产生血管和淋巴管。

脏壁间充质为原始消化管提供了最大的细胞群。脏壁间充质一般决定内胚层上皮在空间和时间上的发育模型；并参与了原始消化管结构的外形形成，改变脏壁体腔上皮乃至体腔的形状（关于这些组织的衍生物，见本篇前文）。肠管由迁移的神经嵴细胞支配，这些细胞形成肠神经丛。淋巴组织通过粘膜上皮内单个细胞的同化作用，以及淋巴组织生发中心向粘膜下层的移居而逐渐进入胚胎消化管。

原始前肠

口腔 口腔来自外胚层和内胚层两部分。胚胎头端的生长和头褶的形成，引起心包区和口咽膜移位于胚胎的腹侧面（见本篇前文）。随着前脑向背侧继续扩大和心包向腹侧突出，再加上面部突起向外侧增大，口咽膜逐渐下陷，形成一浅凹即口凹（stomodeum）或原始口腔（primitive buccal cavity）

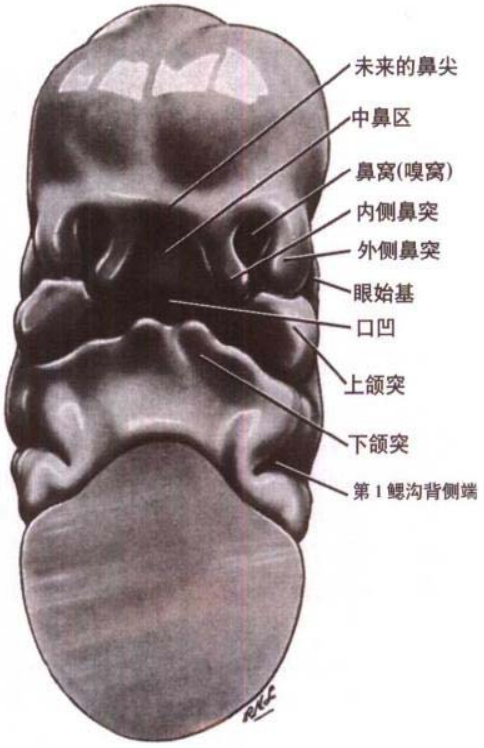

图3.68 6周人胚的头面模式图。腹侧面观。（引自 K Peter 制作的模型）

的底（图3.68）。在第4周末（第12期），口咽膜破裂，口凹与前肠颅端（将来的口咽）相通。在成人没有明显的口咽膜遗迹，这种胚胎性交通不应与永久性口咽峡相混淆。唇和牙龈的上皮及唾液腺和牙釉质均起源于口凹壁的外胚层，而舌及其附属器的一部分上皮是从口和咽底后部发生的，来源于内胚层。牙和牙龈的发生在第12篇讨论。

鳃弓向腹侧方向生长，逐渐位于口凹和心包之间；随着下颌突的合并和上颌突的发育（见本篇后文），口凹的开口略呈五边形，颅侧界限为额鼻突，尾侧为下颌突，外侧为上颌突（图3.68）。由于口凹的向内生长和腭突的愈合（图3.146），口凹分成鼻部和口部。沿着口凹周围隆起的游离缘出现了一条浅沟，沟底的外胚层增厚并侵入下面的间充质，上述游离缘即分成内侧的牙板（dental lamina）和外侧的前庭板（vestibular lamina）。前庭板中央的细胞退化，沟加深，这时叫唇龈沟（labiogingival groove）；沟的内侧壁参与形成上颌和下颌的牙槽突和牙龈，而外侧壁形成唇和颊。

口腔壁的结构，即粘液腺、唾液腺、牙和味蕾是通过外胚层—间充质相互作用形成的。口腔上皮的形成也相似，但上皮不角化，而外面的外胚层形成皮肤的角化上皮层。

牙　牙是外胚层／间充质相互作用形成的，将在脏颅（viscerocranium）的发育中讨论（见本篇后文）。

唾液腺　唾液腺来自口腔上皮。腮腺在8mm多人胚（第15期）时可认出，为上、下颌突之间、从口角向背侧走行的一条长沟。这条沟再转变成一条管，除了管的腹侧端，其余部分与口腔上皮分离，并向背侧长入颊内。该管持续存在成为腮腺导管，管的盲端在局部间充质内增殖形成腺。以后，由于上、下颌突部分地愈合，口裂变小，腮腺导管开口于颊的内面，离口角有一定距离。下颌下腺首见于13mm长人胚，是从舌龈沟（linguogingival groove）底长入间充质内的上皮性突出物。下颌下腺迅速增大，发出许多分支状突起，突起以后出现腔。起初，下颌下腺突出物与口底的连接处位于舌的两边，并口于舌龈沟的边缘。舌龈沟边缘从后向前合并，形成下颌下腺导管的管状部。结果，导管的开口向前移到舌尖的下面，靠近中线。舌下腺发生于约20mm胚胎，是舌龈沟内侧壁或沟外侧壁的许多小上皮增厚区，以后舌龈沟闭合形成下颌下腺导管。每个上皮增厚区分别形成腔，许多舌下腺导管分别开口于舌下襞的尖端，其余的加入下颌下腺管。

舌　当下颌突在腹侧会合之前，在咽底出现一正中小隆起，称为正中舌芽（median tongue bud）或奇结节（tuberculum impar），它以后形成舌的前部。稍晚，在左、右下颌突的内侧面出现两个卵圆形远侧舌芽（distal tongue bud）或舌隆突（lingual swelling）。两侧的远侧舌芽在前面愈合，在尾侧则会聚于正中舌芽并与之愈合（图3.69）。沿该舌隆突的腹侧及外侧缘形成一条沟并加深，位于未来的下颌骨牙槽突的内面，形成舌龈沟；而舌隆突形成舌的前部或口部（沟前部）。在正中舌芽的尾侧、咽底中线上又出现一个隆起，即鳃下隆起（hypobranchial eminence），又叫联合突（copula of His），第4、3和以后的第2对鳃弓的腹侧端与之愈合。一条横沟把鳃下隆起的尾部分开，形成会厌，而鳃下隆起向腹侧靠近沟前部舌原基，扩展成“V”形，并形成舌的后部或咽部。在此过程中，第3鳃弓成分生长越过并包埋第2鳃弓成分，使之不参与舌的形成。结果，舌的咽部粘膜的感觉神经来自舌咽神经，即第3鳃弓的神经。在成人，舌的前、后部的联合处大约相当于成一定角度的界沟，界沟的尖端在盲孔处。盲孔是舌的各组分融合时产生的一个凹陷，也是正中的甲状腺原基向内生长的位置标志。

起初，舌是一团表面覆以外胚层和内胚层的间充质。第2个月期间，枕部的生肌节从髓脑（myelencephalon）外侧部迁移进入舌，形成舌肌。生肌节伴随着神经（舌下神经）从腹侧绕咽到达咽底（见第8篇）。

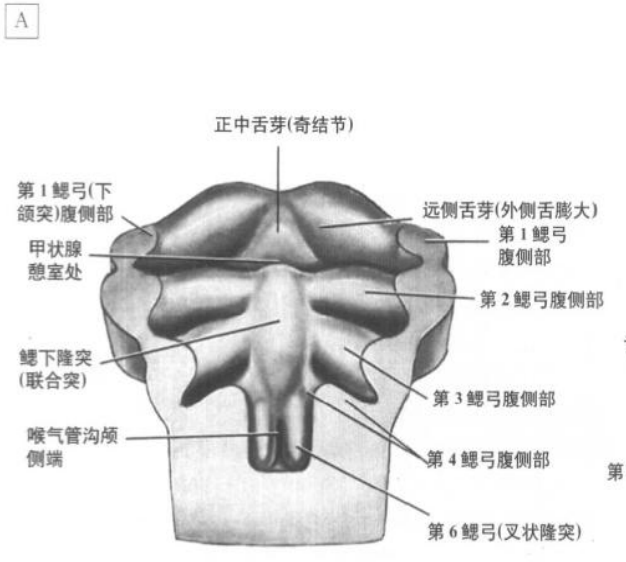

图3.69A. 第6周初人胚咽底模式图。（引自 K. Peter 制作的模型）

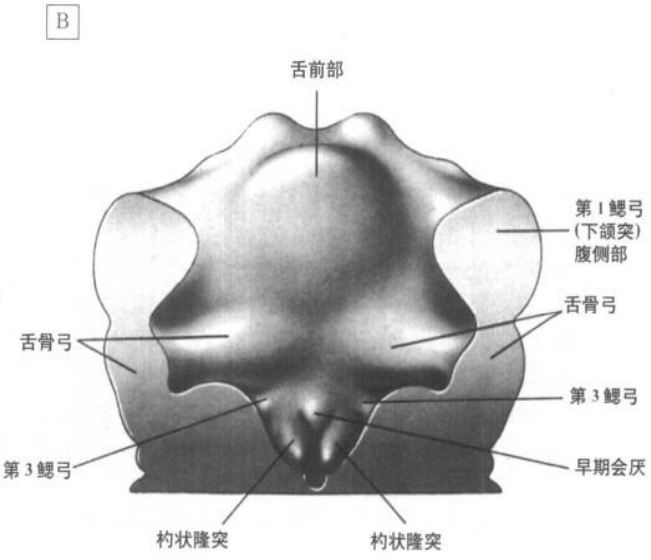

图3.69B. 第6周人胚咽底模式图。（引自 K. Peter 制作的模型）

舌的组成特点可由它的神经支配看出。舌前部由以下神经支配：（1）舌神经，来自第1鳃弓的孔后（post-trematic）神经，即下颌神经；（2）鼓索，常认为是到第1鳃弓的孔前（pretrematic）神经。舌后部由第3鳃弓的舌咽神经支配，近会厌的舌根由迷走神经支配。

界沟只有人胚到52mm期才能分辨出来。轮廓乳头大约也在此时出现，其数目到170mm期不再增加。连续切片重建研究也提示，舌咽神经的支配范围也远远超过轮廓乳头。

甲状腺 甲状腺首先在大约20体节胚胎分辨出来，是第1、2咽囊之间的咽底正中内胚层增厚区，恰在主动脉囊的背侧（Davis 1923）。这一区域以后内陷，形成一正中憩室，出现于第4周后期，位于正中舌芽尾侧的沟内（图3.69）。该憩室呈管状向尾侧生长，管尖端分叉，然后整个结构分成一连串双层细胞板，发育成甲状腺的峡部和侧叶。初级甲状腺滤泡（primary thyroid follicles）是由这些板的细胞重新组织、增生分化而来。次级滤泡（secondary follicles）以后由出芽和再分支形成（Norris 1916）。这些初级和次级内胚层细胞是滤泡上皮的祖细胞。关于第4咽囊参与形成甲状腺侧叶的观点长期都有争议，从比较胚胎学基础上看，这似乎是不可能的（关于后鳃体和滤泡旁细胞或C细胞的衍化，见下文）。

原先的憩室、憩室的双叉分支和一代代的滤泡都侵入鳃下神经嵴间充质。间充质衍化成薄层结缔组织被膜、小叶间隔和细密的滤泡周包被。这些组织中有血管、特征性有孔毛细血管、淋巴管和自主神经。

正中的憩室与咽之间的连接结构叫甲状舌管（thyroglossal duct），它最初与口底内胚层连续的部位为盲孔。甲状舌管从盲孔沿正中线向尾侧伸展，位于舌骨原基的腹侧；以后，甲状舌管过舌骨原基呈袢状返回。甲状舌管远侧部通常分化为甲状腺锥状叶和提甲状腺肌（或纤维性悬带），但变异较大。其余部分分散成片段而消失。但是，甲状舌管的舌部常存在到胎儿晚期，并分支形成小唾液腺（Boyd 1964）。有时，中线上的部分甲状舌管残存（出现在舌、舌骨上、舌骨后或舌骨下等位置），并可能形成异位甲状腺组织、囊肿、瘘管或窦（见第15篇）。舌甲状腺（lingual thyroid）并不少见，位于舌的口部与咽部的交界处，腺组织小结也可见于中线外、如位于外侧，在胸锁乳突肌之后，偶尔低于甲状腺峡部水平（见第15篇）。

咽囊 在胚胎第10～13期，鳃弓的发育使原始前肠嘴侧部分形态改变，在未来的口处形成宽大的开口，尾侧则迅速变窄。前肠嘴侧呈背腹扁平状，几乎没有真正的侧壁。在早期，相邻鳃弓之间的内、外胚层暂时紧密相贴，其间间充质很少。从外面看，这样的区域叫咽裂（pharyngeal clefts）或鳃裂（branchial clefts），而从内面看，则称为咽囊（pharyngeal pouches）。

第1鳃裂和咽囊之间的内、外胚层紧密靠近，变成鼓膜，两层间仅有少量间充质。第1咽囊和部分第2咽囊（背侧部）一起扩大成为咽鼓管隐窝，后者产生中耳系统（见下）。以下的鳃裂和咽囊之间由于间充质插入而分开，咽囊内胚层增厚，突入局部的神经嵴区内和尚未裂开的侧板间充质内。

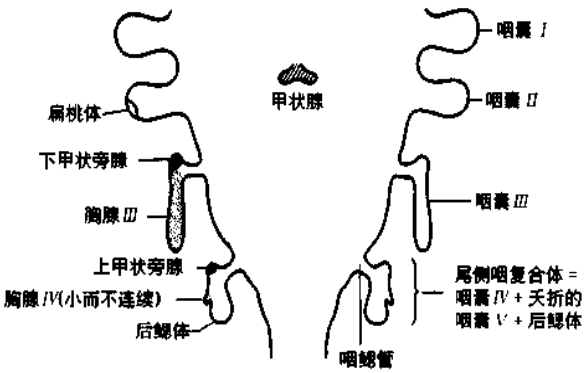

图3.70 咽囊分化示意图数字标出的囊是内胚层咽囊。

与第1咽囊相比，第2咽囊变得很小，它的腹侧部中淋巴组织发育成腭扁桃体。在原始前肠的这个部位，发生淋巴组织环，形成正中的咽扁桃体（腺样体），两侧的咽扁桃体和舌后部的舌扁桃体。

第3咽囊腹侧部产生胸腺，背侧部产生下一对甲状旁腺，而第4咽囊产生上一对甲状旁腺和后鳃体。第4咽囊背侧部和腹侧部，加上位置较低的后鳃体，形成一复合体，称尾侧咽复合体（caudal pharyngeal complex，图3.70）。

扁桃体 来源于第2对咽囊的腹侧部，位于舌和软腭之间。咽囊内胚层长入周围的间充质，成为许多实心的芽。芽中轴的细胞退化、脱落，形成扁桃体窝和隐窝。淋巴细胞围绕隐窝聚集并形成淋巴滤泡。缝隙样的扁桃体内裂隙（intratonsillar cleft）伸展到扁桃体的上部，它可能是残留的第2咽囊。

胸腺 来自两侧第3咽囊腹侧部的内胚层（图3.70），在下一对甲状旁腺分化之前，尚不能分辨出胸腺。胸腺出现于10～12mm胚胎期（第16期），此后变成两条伸长的憩室，很快变成实心的细胞团，向尾侧长入周围的神经嵴间充质内。在主动脉囊腹侧，两条胸腺原基会合，由结缔组织结合在一起，而胸腺原基本身没有融合。胸腺与第3咽囊的连接很快消失，但实心细胞条索形成的带可能持续存在一段时间。

在一部分胚胎，胸腺组织可能发生于第4咽囊腹侧隐窝，但在些权威否定此说（Weller 1933; Norris 1938）。从此部位发生的胸腺组织常在甲状腺外面附近，与上甲状旁腺密切相关。神经板外胚层可能参与构成某些哺乳动物的胸腺，但是，这在人类仅是推测（Garrett 1948）。

含有血管的间充质，包括淋巴干细胞，侵入胸腺内胚层细胞团，并分成不完全的小叶。上皮样网状细胞和同心圆的胸腺小体来自内胚层。这些细胞的上皮特性在胎儿期更明显；有些细胞甚至有纤毛（Sebuwufu 1968）。在第3月期间，从造血组织干细胞来的淋巴细胞进入并移居胸腺内。

出生时，相对于体重来说，胸腺很大。胸腺的绝对重量在生后前2年增加，但其相对重量减轻。此后直到大约7岁之

前、胸腺变化不大。7岁时胸腺再次迅速生长，而到11岁达最大重量。此后胸腺开始下降到成人的重量，其变化范围较大，平均为12－15g。老年人的胸腺进一步萎缩，特别在消耗性疾病时尤甚。因而，胸腺在老年尸体中很少见到（Keynes 1954; Lasi 1959; 见第9篇）。

甲状旁腺 甲状旁腺也是内胚层和相邻间充质的衍生物。在胸腺原基出现之前，第3咽囊背侧部及其与咽腔的管状连接区的上皮分化形成下甲状旁腺原基，它的细胞比咽囊其他内胚层细胞染色浅淡，从而可被识别。虽然咽囊与咽之间的连接很快消失，但胸腺原基与甲状旁腺原基之间的连接持续一些时间，甲状旁腺原基与发育中胸腺一起向尾侧移动。上对甲状旁腺以相似的方式从第4咽囊背侧隐窝发生。它们与甲状腺侧叶邻接并被固定，因此，停留在来自第3咽囊的甲状旁腺的颅侧。间充质形成结缔组织被膜、血管包括有孔毛细血管和淋巴管，血管运动神经也随间充质走行。

后鳃体 后鳃体（ultimobranchial body）是尾侧咽复合体的内胚层憩室部分（图3.70），它与第4鳃裂的外胚层分离，并由于总咽鳃管（common pharyngobranchial duct）的变细和破裂而与咽分离。后鳃体逐渐与扩大的甲状腺侧叶紧密联系，而尾侧咽复合体的上甲状旁腺成分位于甲状腺的背侧外面。尾侧咽复合体的其余部分，包括后鳃体和第4咽囊腹侧隐窝及暂时的第5咽囊的某些遗迹被甲状腺包裹。尽管有争议，目前有证据强烈支持，后鳃体的细胞产生许多哺乳动物甲状腺内分泌降钙素的C细胞或滤泡旁细胞（Halmi 1986）。在除哺乳类外的脊椎动物的后鳃体组织中已分离出降钙素（Copp等1967; Taylor等1968）。在绵羊胚胎中，已清楚地显示了甲状腺滤泡旁细胞的衍化（Jordan 1973）。

咽 头区发生的研究目前集中于神经与神经嵴衍化的结缔组织和轴旁间充质或体节衍化的随意肌的局部节段性和整体性。但是，复杂的是，咽形成的机制、内胚层的作用、以及随意肌与不随意肌间连接的特殊性等问题都与上述过程紧密相关。咽内胚层与许多不同来源的间充质和上皮相接触，如神经嵴、轴旁间充质、体节、尚未分开的侧板间充质、咽裂外胚层、心的一般内皮和流出道。因而，这一区域的发生可能是所有这些组织共同相互作用的结果。咽形成的机制很复杂、与脏颅和喉软骨的发生密切相关（见本篇后文）。该区的内胚层、神经嵴、未分节段的轴旁间充质、体节和脏壁间充质等相互间的作用尚不清楚。很可能受Hox基因表达的调控（图3.148）。

前肠远侧部、中肠和后肠由3层形成：浆膜或外膜层、脏壁体腔上皮来源的脏壁间充质和内层的内胚层上皮。在前肠颅侧部，围绕咽上部和食管上、中1/3为随意肌，食管下段则为不随意肌。但是，咽随意肌和消化管不随意肌间的界面目前还未阐明。在体节粒及枕部体节的内胚层和轴旁间充质之间的界面上，发现了一类新的间充质（Noden 1991）。该间充质从头向尾、从外向内发生，开始为稀疏的一层，在内皮网形成前逐渐变致密，最后形成有孔的单层间充质，位于发育中的血管和内胚层之间。以后这层间充质扩展到脊索和前肠顶部之间，Nodan（1991）提出，它参与咽和食管的平滑肌及结缔组织的形成。这尚需要进一步的实验研究来肯定。一般说来，该区的发育尚有许多问题需要广泛研究。

随着咽囊的发育，第1鳃弓（上颌下颌弓）背侧份的内胚层面参与形成咽鼓管开口处前面的鼻咽外侧壁。第1咽囊腹侧端闭锁消失，而其背侧端随着头的增大而继续加深，并靠近第1鳃裂背侧端的外胚层，与邻近的咽外侧部和第2咽囊的背侧部共同构成咽鼓管隐窝（tubotympanic recess），咽鼓管隐窝形成鼓室、咽鼓管（见第8篇）及其延伸结构。第2鳃弓的位置大约在腭舌弓（palatoglossal arch），但它的背侧端和腹侧端由于第3鳃弓向前生长而分开，第3鳃弓封闭它的中间部分。有些人认为扁桃体内裂隙代表第2咽囊的位置，扁桃体围绕此裂隙发生。第3鳃弓形成舌会厌外侧襞（lateral glosso-epiglottic fold），它的背侧端参与形成咽鼓管的底壁。第4对鳃弓的腹侧端与鳃下隆起的尾侧部愈合，参与形成会厌（epiglottis）。邻接部分与杓状隆突（arytenoid swelling）连接，可见于杓状会厌襞（aryepiglottic fold）内。

在鳃下隆起的尾侧部与舌的咽部即后部分离，鳃下隆起与出现在咽腹侧壁的两条嵴相连，共同形成一个倒“U”形，有时认为是一个独立结构，叫（希氏）叉状隆突（furcula of His）。这两条垂直的嵴被认为是第6鳃弓，由于咽底的缩短和咽顶较宽而呈斜行。叉状隆突的嵴在前肠腹侧壁向下走行，构成正中位的喉气管沟的界限，喉的下部、气管、支气管和肺从喉气管沟发育而来（见下）。在沟的颅端，出现一对杓状隆突，它们将呼吸管道裂隙状的上孔转变成T形开口。在这期，可识别出杓状会厌襞（第4鳃弓衍生物）。

呼吸系统

呼吸系统的发生开始于第12期（约第26天）。这时，将来衍变成肺、胃、肝和背胰的前肠的内胚层开始急剧增生（O'Rahilly和Muller 1986）。未来的呼吸上皮向腹侧突入周围的脏壁中胚层，然后向尾侧生长，呈一球形管（图3.71）。到第13期，管的尾端不对称分支形成初级支气管，右初级支气管主要向尾侧继续生长，而左初级支气管则主要呈横向延伸。在第14期，气管清楚可辨。从这期起，气管原基一直贴近未来的食管，但是，气管的纵向生长使未来的气管隆嵴下降。如果气管未和食管分离，则形成气管食管瘘（tracheo-oesophageal fistula）。如果前肠背侧壁过度向腹侧移位，也可形成气管食管瘘。这可导致食管上段与细的瘘管分离，而瘘管常与食管下段相通连。具有这种畸形的婴儿，出生时唾液分泌过多，伴有或不伴有呼吸窘迫（Beasley和Myers 1994）。

喉 喉由喉气管憩室即喉气管沟（laryngotracheal groove）的颅端形成，其腹侧界限为鳃下隆起的尾部，两侧与第6对鳃弓的腹侧端相邻。在第6对鳃弓中，出现两个杓状隆突，位于喉气管沟的两侧（图3.71 A，B），杓状隆突增大并互相靠近，同时也与鳃下隆起尾部靠近（图3.71 A，B）。喉的入口开始为一垂直裂缝，由于杓状隆突的增大而转变为“T”形，

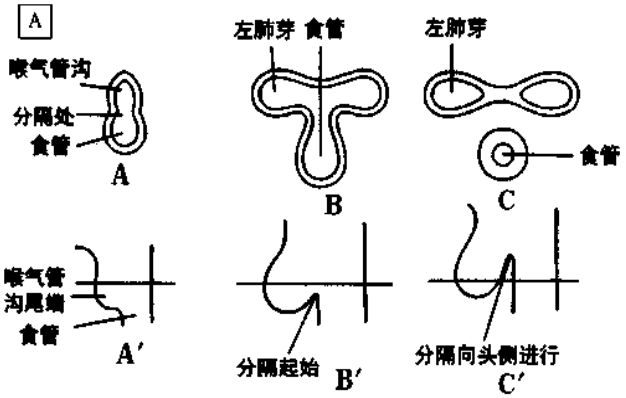

图 3.71A 喉气管沟的闭合及其与食管分隔示意图。A、B 和 C 图分别为 A'、B' 和 C' 图中所示平面的横断面，这三个平面显示三个连续发育阶段的食管外形及其与喉气管沟的关系。
在 A 图和 A' 图中喉气管沟与食管相通。
在 B' 图喉气管沟的下端已经开始闭合并形成左右两个突出，这就是最早的肺芽，可参看 B 图。
在 C' 图中，喉气管沟进一步与食管分隔，分隔由尾端向头端进行。在 C 图中可见原始肺芽已经游离于食管之外（仿自 Streeter，1948）。

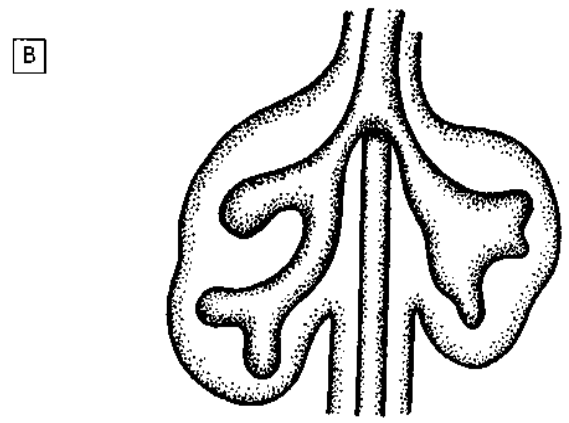

图 3.71B 11.8mm 人胚肺芽 可见已开始分叶，腹侧观（仿自 Streeter，1948）。

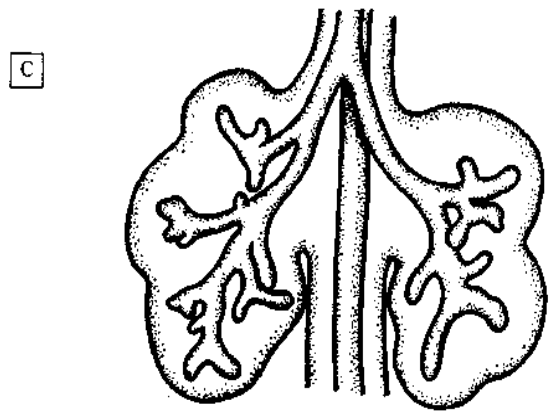

图 3.71C 第 6 周初人胚肺 左右肺的分叶差异已明显可见（仿自 Streeter，1948）。

"T" 的垂直支位于两杓状隆突之间，而水平支则位于杓状隆突与会厌之间。杓状隆突分化为杓状软骨和小角软骨，把它们与会厌连在一起的峭变成杓状会厌襞，其中有会厌衍生的楔状软骨。甲状软骨来自第 4 对或第 4 和第 5 对鳃弓中的软骨的腹侧端。甲状软骨有两个侧板，每个侧板由两个软骨化中心形成，两侧板在腹中线由一纤维膜连在一起，纤维膜中只有一个软骨化中心。环状软骨来自两个软骨化中心，并迅速在腹侧会合，逐渐延伸，最后在管的背侧面愈合，成为环状板（见第 11 篇）。关于喉早期发育的文献，参见 O'Rahilly 和 Tucker（1973）。

左，右肺芽 左、右肺芽向背侧生长，越过较小的食管，突入外侧的心包腹膜管。心包腹膜管与早期肺芽相对应的部分即为初级或原始胸膜腔（primary/primitive pleural coelom）。由于巨大的形态变化，初级胸膜腔及其所含的发育中肺穿入壁层体腔上皮及间充质，并在其中扩大，这样就将原始体壁分成浅板和深板，并形成次级或最终胸膜腔（secondary/definitive pleural cavity）。

围绕肺的间充质中含混合的细胞类群。一些细胞群决定内胚层上皮的类型，另一些产生内皮网包绕未来的气囊，还有的间充质细胞将分化为平滑肌细胞，围绕呼吸道和血管。在第 13 期胚胎，相邻的（初级胸膜腔的）脏层体腔上皮增生，产生包被间充质，包被发育中的气管和肺芽。增生过程在第 14 期减弱，间充质围绕内胚层排列成带。在第 15 期，成血管间充质明显围绕初级支气管，形成广泛的毛细血管网，包绕每一肺芽，接受第 6 弓动脉的血液，而将血液回流入连于左心房的吻合支。此后，肺表面的体腔上皮分化为脏胸膜。

在第 15 期，已能看出食管和气管的组织学差别。食管的粘膜下层和肌层正在发育，而较大的气管的结缔组织外膜中有成软骨细胞。在第 16 期能看到肺叶支气管或次级支气管，而第 17 期出现支气管肺段，这时肺进入发育的假腺期。气管和食管在第 17 期分开。

呼吸系统发生的以后各期可见到支气管树反复分支，形成亚段支气管。第 17 期约相当于第 7 周，这时胚胎的顶臀长达 12mm。肺的发育进入胎儿期（第 23 期），并继续进入新生儿期和生后期。肺发生的各个时期可根据肺的组织学特征来鉴定。这些时期是：

- 假腺期，第 7 ~ 17 周，这时肺像一个管泡状腺；
- 小管期，第 17 ~ 26 周；
- 囊泡期，第 24 周到出生；
- 肺泡期，出生前开始，持续到儿童期，直至 8 岁。但是，肺泡形成的完成时间尚未确定。

假腺期（pseudoglandular stage） 这期大约从第 7 ~ 17 周；包括下部导气管道的发育和腺泡结构的出现。内胚层上皮的生长和分支由局部的脏壁间充质调控。气道在这期开始分化，近侧由高柱状上皮铺衬，远侧为立方上皮。以后上气道变为假复层上皮。到第 12 周，粘液腺发生，并在粘膜下层增大。在第 14 周可见气管的分泌活动（Bucher 和 Reid 1961）。围绕上皮的脏壁间充质变致密，分化为平滑肌和结缔组织细

胞。气道的软骨分化所知甚少，也不清楚软骨是否在假腺期形成。

小管期（canalicular stage，第 17～26 周） 在这期大约有 3 次分支，然后围绕支气管树分支尖端的间充质减少，使远端气腔得以扩张。在第 23 周，远端纵切面呈锯齿状边缘，这可能为腺泡的位置。外周生长伴有围绕远端气腔的毛细血管网的增加，在许多地方，毛细血管紧密接触呼吸道立方上皮。在这些接触处，呼吸上皮变矮，开始分化为Ⅰ型肺泡细胞。那些仍维持立方状的细胞是Ⅱ型细胞，它们是肺泡上皮的干细胞。Ⅱ型肺泡细胞内的板层小体数目增加，从妊娠第 6 个月开始贮存表面活性物质。由于毛细血管网与薄的肺泡细胞紧贴，以及肺间质组织减少，气体交换成为可能。

囊泡期（saccular stage，第 24 周到出生） 这期内有明显的薄壁终末囊泡，后来变成肺泡管。呼吸气腔极度扩大，使间质组织减少。由于气腔互相靠近，气腔间的毛细血管网也就紧密贴近气腔。囊泡壁内陷，形成次级嵴，当嵴突入囊泡时，部分毛细血管网也随之进入嵴内。以后囊泡在嵴的两边扩张，形成肺泡，双层毛细血管网便夹在新形成的肺泡壁之间。在囊泡期，弹性蛋白沉积在上皮之下，这对将来肺泡的形成很重要。表面活性物质的出现在该期，如果此期早产，胎儿存活的机会有所增加。

肺泡期（alveolar stage） 肺的囊泡结构变成肺泡的精确时间尚不清楚，而且不同作者对肺泡结构的定义也不同。Thurlbeck（1992）指出，肺泡可见于 32 周，而存在于所有 36 周胎儿，他推荐把 36 周作为肺泡期的开始。而 Hislop 等（1986）建议这期应开始于 28 周。在妊娠晚期直到出生后，由于远端气腔扩张，相邻肺泡的毛细血管网互相融合。因而出生后不久，双层毛细血管网即很广泛。这种融合在生后 28 天很显著，1.5 岁时很广泛，可能到 5 岁时完成。

呼吸系统早期发生的相互作用 支气管树分支类型的调控在于脏壁间充质。将气管间充质与支气管呼吸内胚层重组，可引起支气管分支的抑制；而将支气管间充质与气管上皮重组，则可诱导气管向外长出支气管（Wessels 1970; Hilfer 等 1985）。起初，气管间充质与围绕食管腹侧的间充质连续；但是，随着气管芽的伸长、分支以及肺芽向背侧偏移，每个肺芽由自己特异性间充质围绕，因之两肺出现区域性差别，即叶数、生长、成熟的程度等不同。肺通过二叉式分支过程发育。每个上皮管的顶部（或侧面）必须形成一个裂纹才出现分支，然后裂纹两边的上皮突出，形成新的分支并伸长；这个过程反复进行。已经发现与内胚层上皮密切关联的间充质与远处的间充质存在着差异。在上皮芽顶部的间充质细胞扁平，紧密排列；相反，芽的侧面及裂纹内的间充质则形成一排整齐的立方细胞。这两种排列的细胞都发出突起，走向上皮基板，裂纹处基板厚，而芽顶端基板甚薄，几乎不能辨认，此处上皮与间充质细胞紧密接触。细胞外基质分子粘胶素（tenascin）或细胞趋性素（cytotactin）存在于发芽处及远端顶部，但在裂纹处缺如。相反，常见于基板的细胞外基质分子纤维粘连蛋白却存在于裂纹及发育中支气管侧面，而不存在于发芽处和远端顶部（Abbott 等 1992；见本篇前文）。

在对哺乳类肺发生的广泛研究中，Ten Have-Opbroek（1991）对假腺期包括了全部支气管树的发生提出异议。他及其同事认为，肺的发生可分为不同的支气管系和呼吸系，二者都经过小管期、囊泡期和肺泡期。发育中支气管系的上皮为柱状，而呼吸系统的上皮为立方状。立方上皮为Ⅱ型肺泡细胞的前体细胞，这些细胞出现早期的板层小体。在整个发育过程中，肺泡上皮和支气管上皮间都有明显的分界，因而这些作者假定支气管系和呼吸系来源于喉气管憩室的不同部分。立方细胞在肺腺泡形成中是关键细胞，它们是干细胞，产生Ⅰ型肺泡细胞，并变为产生表面活性物质的Ⅱ型细胞。在支气管系远端的细胞是无纤毛的 Clara 细胞，出生前发育缓慢。

包绕肺芽的间充质最后可能变为：

- 肺间质结缔组织；
- 内皮网（血管和淋巴管）和肺循环及支气管循环中的血细胞；
- 围绕气道和血管的平滑肌细胞。

在结缔组织细胞系中，肺成纤维细胞可影响肺上皮细胞分化和成熟速率。假腺期肺成纤维细胞刺激上皮细胞增生，而囊泡期成纤维细胞促进细胞分化（Caniggia 等 1991）。从囊泡期开始，肺成纤维细胞分泌一种寡肽，称成纤维细胞肺泡细胞因子（fibroblast-pneumocyte factor，FPF），FPF 刺激邻近的Ⅱ型肺泡细胞产生表面活性物质、饱和磷脂酸胆碱（saturated phosphatidylcholine，SPC），这些物质包含在板层小体内。近年来，给予早产儿和将要早产的孕妇皮质醇，后者与肺间充质的特异性受体结合，引起 FPF 释放，因之加快肺成熟。

肺的发生具有性别的二态性（sexual dimorphism）。雄激素可延迟胎儿肺成熟，而刺激胎儿肺生长。男性Ⅱ型肺泡细胞不如女性的成熟，这可能由于雄激素阻滞皮质醇对 FPFmRNA 的刺激，从而延迟了成纤维细胞的成熟（Torday 1992）。

用抗细胞骨架蛋白和抗收缩性蛋白抗体检查了肺平滑肌的发生（Mitchell 等 1990）。起初，肺局部间充质呈波形蛋白（Vimentin）阳性，但以后在注定变成平滑肌的细胞内被结蛋白（desmin）代替。结蛋白和平滑肌肌球蛋白二者的表达提示最终分化为平滑肌。但是，含α-平滑肌肌动蛋白的细胞比含结蛋白或含平滑肌肌球蛋白的细胞分布更为广泛，它们形成一厚层包绕原始气道。α-肌动蛋白阳性细胞见于上皮裂纹形成区，提示这些细胞与分支的形态发生有关。

假腺期可见内皮发生，围绕肺芽形成毛细血管网，并将变为围绕未来肺泡的毛细血管吻合支。间充质产生血管内膜的内皮和中膜的平滑肌细胞。波形蛋白见于假腺期血管的平滑肌细胞，但在囊泡期被结蛋白取代。

胸壁和胸膜腔 上面描述了呼吸树的形态和组织发生，然而，肺必须由比它稍大的完整的胸膜腔围绕才能发挥功能。所

以，胸腔和胸膜腔的发生对于呼吸系统的功能非常重要。

体壁间充质和脏壁间充质同时都从增生的体腔上皮产生：从胸部生骨节来的肋骨穿入体壁间充质。在中线处体壁间充质产生胸骨和肋软骨（见第6篇）。来自体节上皮板腹外侧缘的肋间肌插入骨性和软骨性胸腔壁。增生期后的体壁体腔上皮形成胸膜的壁层。

肺芽发生时即突入心包腹膜管（pericardio-peritoneal canal），并将后者分为颅侧围绕肺床的初级胸膜腔和尾侧一对初级腹膜腔（peritoneal coelom），该初级腹膜腔与围绕中肠和后肠的较宽大的初级腹膜腔相连续。初级胸膜腔与围心腔和初级腹膜腔交通处分别变为胸膜心包管（pleuropericardial canal）和胸腹膜管（pleuroperitoneal canal）（图3.72、78）。当这些充有液体的主要体腔区完全分开时，即称为心包腔、胸膜腔和腹膜腔；它们的浆膜壁常称为囊。在早期胚胎，腔内含有相当量的液体，腔壁是分开的。这些腔是原始类型的循环通路，后来被血管系统代替。在胎儿晚期和生后婴儿，腔壁贴合，其间仅有薄层浆液。

在原始胸膜腔侧壁上发生一弯曲的组织隆突，称为肺嵴（pulmonary ridge）。肺嵴部分地环绕胸膜心包管，并与原始横隔的背外侧缘相连。发育中肺芽紧贴肺嵴，使肺嵴分成两个分离的隔膜，在原始横隔处会合。颅侧的一个隔膜称为胸心包隔膜（pleuropericardial membrane），其中含有总主静脉和膈神经，通往原始横隔；尾侧的一个隔膜称为胸腹隔膜（pleuroperitoneal membrane）。肺尖部形成、侵入体壁并使之分开，在总主静脉的外侧向颅侧伸展，同时将延伸的初级胸膜腔带入，形成次级或最终胸膜囊的一部分。这样总主静脉和膈神经在纵隔中位于内侧。位于总主静脉内侧的胸膜心包管逐渐变细，成为一个裂缝，然后其边缘紧贴、愈合而很快消失（图3.72）。它的早期关闭，主要受邻近内脏，如心和大血管、肺、气管和食管的生长和增大的影响，而与胸心包隔膜跨越肺根开口的迅速生长无关（图3.72）。

除了向颅侧伸展外，肺及其相关的脏、壁胸膜也向腹内侧和尾背侧增大（见下）。随着向腹内侧伸展，肺和胸膜穿入并分裂心包之上的体壁间充质，遂将心包与胸壁的腹侧和外侧分开（图3.73）。因之，腹外侧的纤维性心包、浆膜性壁心包和纵隔壁胸膜，尽管位置深在，但都来源于体壁间充质。

胸膜腔和腹膜腔的分离依赖于膈的发生。原始横隔（septum transversum）起初为一层致密的间充质，位于围心腔尾侧，从体壁的腹侧和外侧区伸至前肠。原始横隔背侧的两边是较狭窄的胸腹膜管。内胚层肝芽长入原始横隔后，原始横隔由两部分组成：膈部（pars diaphragmati）呈横位，位于颅侧肝凸出面之上；系膜部（pars mesenterica）起初位于正中矢状面，由于肝的发育而扩大。这时肝与膈部和腹壁的腹侧广泛连接，这些连接分别是冠状韧带、三角韧带和镰状韧带的前体。胸腹膜管的内侧为食管和胃及其背系膜，系膜根部有背主动脉。胸腹膜管的背外侧为很小的胸腹隔膜，背侧为中肾嵴、肾上腺和性腺。正如胸膜腔颅侧和腹侧的增大受向体壁陷入的影响一样，胸膜腔向背尾侧增大也受同样的影响。扩大的胸膜腔伸入肾上腺、性腺和退化的中肾嵴背侧的间充质内。因之，部分体壁间充质与体壁背侧分离，形成膈的背腰部的大部分。胸腹膜管的边缘因周围器官的生长而相互接近，再加肾上腺的生长使管的背缘转向腹侧与原始横隔的膈部会合（Wells 1954），于是管的边缘愈合而使胸腹膜管关闭。右侧胸腹膜管的关闭早于左侧。因此，左侧胸膜

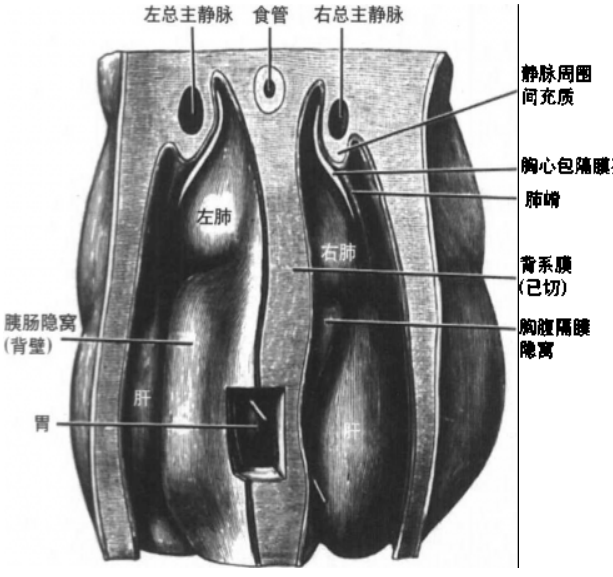

图3.72 第5周（6.8mm）人胚体腔胸－腹部背侧面观。背侧体壁，包括脊髓、发育中的脊柱、背主动脉和中肾等都已切除。在胰肠隐窝的背侧壁上开了一个窗口以暴露胃的后面，并用一探针通过网膜孔（仿自Piper）。

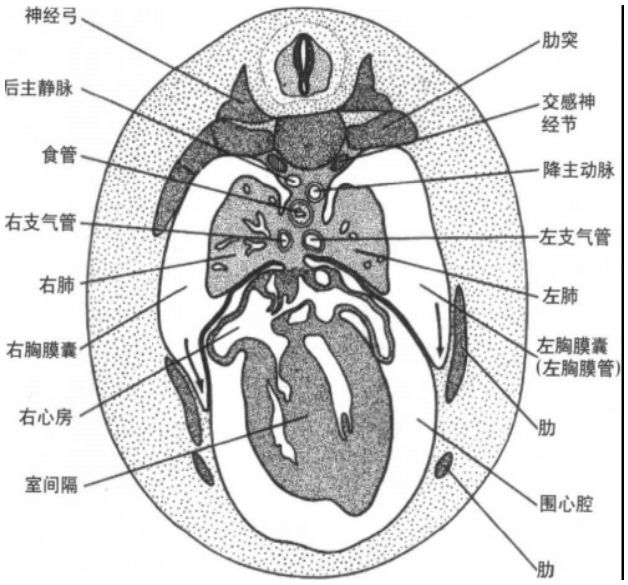

图3.73 21mm人胚横断面，示胸膜囊（胸膜管）是如何在围心腔两侧向腹侧扩展并裂开体壁的。箭头示次级胸膜囊的生长扩展方向。

腔与腹膜腔间的不正常交通更为常见。

发生上述变化的同时，原始横隔的相对位置亦发生连续变化。在2mm人胚，原始横隔的背缘与第2颈体节相对，随着胚胎生长和心脏增大，它的背缘渐向尾侧移动。起初，腹缘的移动比背缘快，而在胚胎长达5mm以后，背缘则移动更快（图3.112）。当原始横隔的背缘与第4颈体节相对时，膈神经（颈3，4，5）和相应的生肌节长入原始横隔，并随之移动。直到第2个月末，原始横隔的背缘才与最末一对胸体节和第1腰体节相对，这是膈的背侧部分附着点和膈的部分系膜部的最终位置。但是来自原始横隔的主要部分还位于更颅侧水平（见本篇后文）。

膈的形成 胸腹膜孔的关闭形成了一个主要由间充质构成的间隔，该间隔以后将胸腔脏器和腹腔脏器分隔开，并形成未来膈的框架。膈来源于许多不同的间充质。膈的胸骨和肋骨部几乎全由原始横隔间充质的膈部衍化而来，仅背外侧一小部分来自胸腹隔膜以及胸壁穿凿后的体壁间充质（肋骨部）。食管裂孔之前的一小部分由小网膜的胃肝部和食管膈部在颅侧连接而形成，二者都是由原始横隔系膜部衍化来的。食管裂孔和主动脉裂孔之间的部分由背系膜形成（严格说是食管背系膜，但常粗略地将它作为胃背系膜的一部分）。膈的腰部之其余部分由围绕腹主动脉的间充质形成；再向外侧，则由肾上腺、中肾嵴和性腺后面的背体壁的体壁间充质形成（Wells 1954）。某些权威人士认为，成人膈的绝大部分来自胸腹隔膜和胸壁。膈的腰、肋部之间的缝隙常是由于肋部发育不良引起的。侵入原始横隔的有丝分裂前成肌细胞主要来自第4颈体节腹外腹缘（见本篇后文）。成肌细胞扩散到整个间充质隔，形成肌性膈（图3.135）及其纤维性中心腱，或腱膜，膈呈三叶草状，含有环状交叉的纤维，中央呈结节状增厚。发育中的膈逐渐向尾侧移动（见上）。

肺的成熟 许多胎儿器官即使在不正常位置也能生长到正常大小，但肺却不是如此。当扩张受限时，肺的生长就要受损，这提示发育中肺的扩张对其生长是一个主要刺激。胎儿呼吸运动缺如或受损就会合并肺发育不全，影响膈活动的缺陷也引起肺发育不全。正常的胎儿呼吸运动增加肺容量，刺激远端气腔的生长。在发育期间，气管和支气管的粘液腺分泌一种肺液（lung fluid）。肺液通常经呼吸道上行与羊水混合。实验性结扎气管引起液体聚集，肺比正常重得多。

肺液与羊水的关系比以前想象的要复杂得多。出生时肺发育不全常伴有严重的先天性尿路梗阻，如在Potter综合征。这说明肺和肾之间有一种发育连锁。在无肾畸形，早在妊娠12－14周肾参与羊水生成之前，支气管的分支即减少，这提示有一种肾性因子直接支持肺的发育（Peters等1991）。以后，羊水的存在是正常胎儿肺发育的必需条件。胎儿肺是一个纯粹的液体分泌器官，所产生的大部分液体停留在肺内，对羊水的压力有机械性效应；正常时仅有少量液体进入羊水。因而，肾的正常功能活动可调节肺气道液体的容量和压力，并可能转而提供支气管和肺系统扩张和增大所需的压力。有趣的是，延长实验性肺引流可加速肺泡细胞的成熟，这可能是由于产生了一个不适当的、分娩在即的信号（见本篇后文）。

咽后前肠

尽管原始肠管在胚胎学上分为3个部分，即前肠、中肠和后肠，但它们之间没有明显的形态学和细胞学差别。因为前肠形成十二指肠的一部分，而中肠形成其另一部分；中肠形成大肠，后肠也形成大肠。各部分消化管之间差别的发生是构成消化管的3层胚胎性组织间相互作用的结果。这三层组织即：

- 内层的内胚层性上皮；
- 厚的脏壁间充质；
- 外层的增殖的脏壁体腔上皮。

胃肠道最终的各层来源如下：

- 粘膜上皮层及与之相连的腺管和腺来自内胚层性上皮；
- 固有层和粘膜肌层、粘膜下结缔组织、肌层和外膜结缔组织全来自脏壁间充质；
- 外层腹膜上皮来自脏壁体腔上皮。

血管和淋巴管发生自消化管局部的生血管间充质，淋巴结也是如此。消化管的神经支配来自神经嵴衍化的自主神经系统的神经和神经丛。消化管呈现从颅侧到尾侧的发育梯度，胃和小肠发生早于结肠。

食管 在第13期（5mm胚胎），食管可以和胃区分开。在以后各期，食管伸长，其绝对长度比整个胚胎长度增加得更快。食管的颅端被气管后的脏壁间充质所包围，尾端部分位于发育中肺和心包后的心包腹膜管之间。在心包尾侧，食管的胃前终末段有一短而厚的食管背系膜（dorsal mesoesophagus），来自脏壁间充质；而在腹侧，食管由原始横隔间充质的颅层包绕，即短的食管腹系膜（ventral mesoesophagus）。上述系膜的尾侧分别与相应的原始胃背系膜和胃腹系膜相连（见本篇后文）。因之，食管仅有很小区域与原始体腔上皮邻接。应当注意左、右气管旁肺肠隐窝的发育（图3.79）、食管中1/3腹侧面与心包斜窦的关系以及食管下胸段外侧壁与纵隔胸膜的关系。所有上述部分都是原始体腔的次级延伸部分。

到第15期（第5周），粘膜由两层细胞构成，但是，粘膜的增生在任何时间都不堵塞管腔。在第10周，粘膜上有纤毛；第5个月末，粘膜变成复层扁平上皮；出生时偶尔有斑片状纤毛上皮存在。环行肌见于第15期，而纵行肌直到第21期才可见到。早期即出现成神经细胞，到第9.5周肠肌丛具有胆碱酯酶活性，到第13周可见神经节细胞。食管在头3个月内就能蠕动（Smith和Taylor 1972）。食管和食管下端括约肌的蠕动在出生时尚未成熟，常引起新生儿期食物反流。食管下端括约肌的张力在生后3～6周时接近成人水平。

胃 在第4周末和第5周初，胃为一梭形膨大（图3.74，77），位于中肠通入卵黄囊的宽大开口的颅侧。到第5个月，此开口变细成为管状，称卵黄肠管（图3.74，75，76），并很快与消化管分离（图3.76）。在这一时期，胃居正中位，在颅端通过原始横隔与心包隔开（见本篇前文），向尾侧延伸到

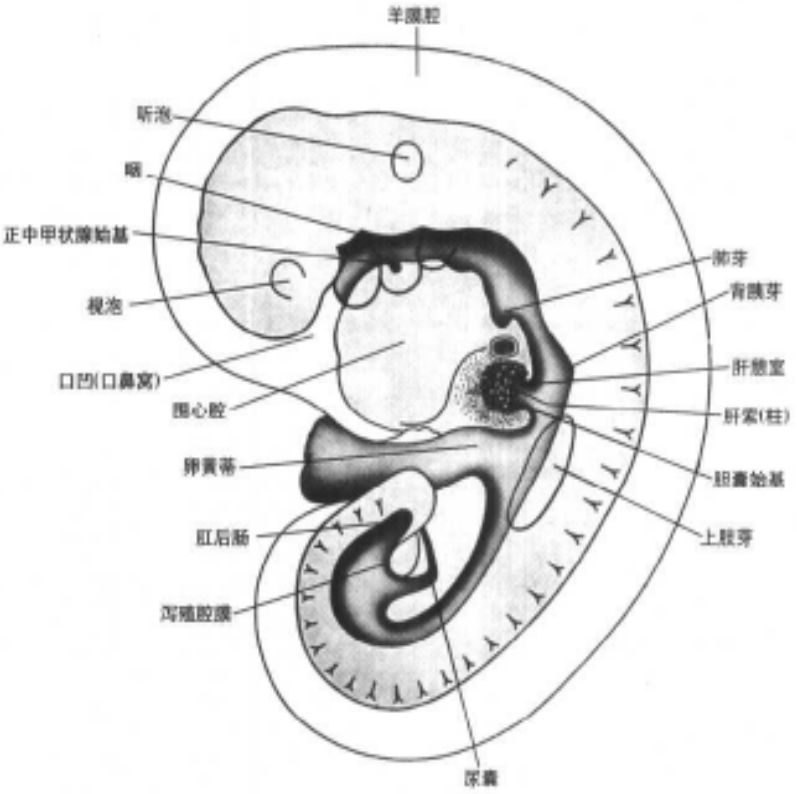

图 3.74A 3.4mm（29 对体节、约 27 天）人胚消化管。注意观察咽的发生。× 25（Streeter 1942）

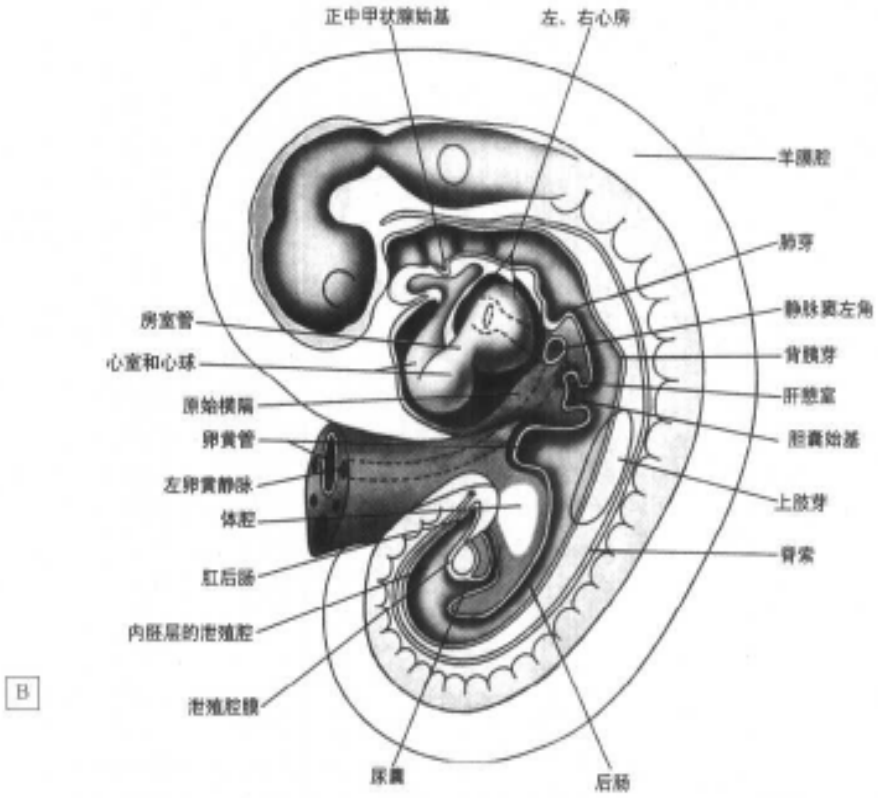

图 3.74B 第 4 周末人胚重塑模式图 在正中矢状切面上显示了消化管及其外突结构。脑的外形已显示出来。脊髓已切除。心脏透视显示。静脉窦左角已分出。体节的轮廓也已显示出来（仿 Streeter 1942）。

卵黄肠管的颅侧，向腹侧伸到体壁。胃的背侧有主动脉。由于两侧有胸腹膜管，胃的背侧通过短的胃背系膜（dorsal mesogastrium）连于体壁（图3.79）。胃背系膜直接与肠的其余部分的背系膜相连（除尾侧一小段）。肝发生于前肠腹侧面，为一中空的突出物，向颅侧方向长入原始横隔内（图3.74，76）。这部分原始横隔（系膜部）此时称为胃腹系膜（ventral mesogastrium）。肠的其余部分没有腹系膜。

在10mm人胚，已能看出特征性胃弯曲（本段以下大部分内容是胃和网膜发生的长期传统观点的总结。最近，对人胚连续切片的仔细研究，已经提出许多重要的描述上的变化和其他观点，见本篇后文。）。胃的背侧缘生长较活跃，其凸出显著增加，并出现原始胃底。由于背缘生长较快，胃的幽门端转向腹侧，凹陷的小弯变明显（图3.76）。这时胃移位于中线左侧，并发生显著的旋转。因而，原先的右面移向背侧，左面移向腹侧。结果右迷走神经主要分布于胃的背侧面，而左迷走神经主要分布于腹侧面。胃背系膜加深、皱褶；胃腹系膜逐渐从矢状位变成冠状位。胃背系膜右侧面有一小凹陷，叫胰肠隐窝，这时位于胃的背侧，并向下穿凿到胃背系膜皱褶层之间的左侧，这时，胰肠隐窝称网膜囊下隐窝。可以简单地说，胃有两个旋转：第1个是从颅端看，顺时针旋转90°；第2个则是绕前后轴顺时针旋转90°。胃的移位、形态改变和旋转有各种原因，如胃本身及周围结构的差异性生长，胰肠隐窝的伸展及其间充质壁的变化，肝的快速生长对胃的压力（Kanagasuntheram 1957）。（上述解释流行于基础教程和教科书中，能满足某些目的。关于更全面的论述见本篇后文。）

粘膜和粘膜下层的发生见于第8～9周。不像消化管的其它段，胃不形成绒毛，而在胃体和胃底处可见胃小凹，胃小凹在第10～11周发生于幽门和贲门处，此时可见壁细胞。胎儿胃在妊娠第32周前没有胃酸分泌，但内因子在第11周后即可检出。从第14周到第25周，内因子不断增加，直到幽门亦含大量内因子为止。胎儿幽门含壁细胞较成人的多。壁细胞早期产生内因子而晚期产生胃酸的意义不明。主细胞在第12～13周后可见，但直到足月才能显示其含有胃蛋白酶原。同期也可见到颈粘液细胞，从第16周起就分泌粘液。胃泌素产生细胞见于第19～20周之间的胃窦部，已有人测定了足月脐血和血浆中胃泌素水平。有趣的是脐血胃泌素水平比母血的高出2～3倍。（关于胃泌素发育的进一步阐述，参见Grand等1976。）

胃肌层的环行肌发生于第8～9周，这时在胃底和胃体内亦出现了神经丛。纵行肌发生稍晚。幽门肌比其余部分的厚，但总的说来，与成人相比足月时胃肌层的厚度较小。

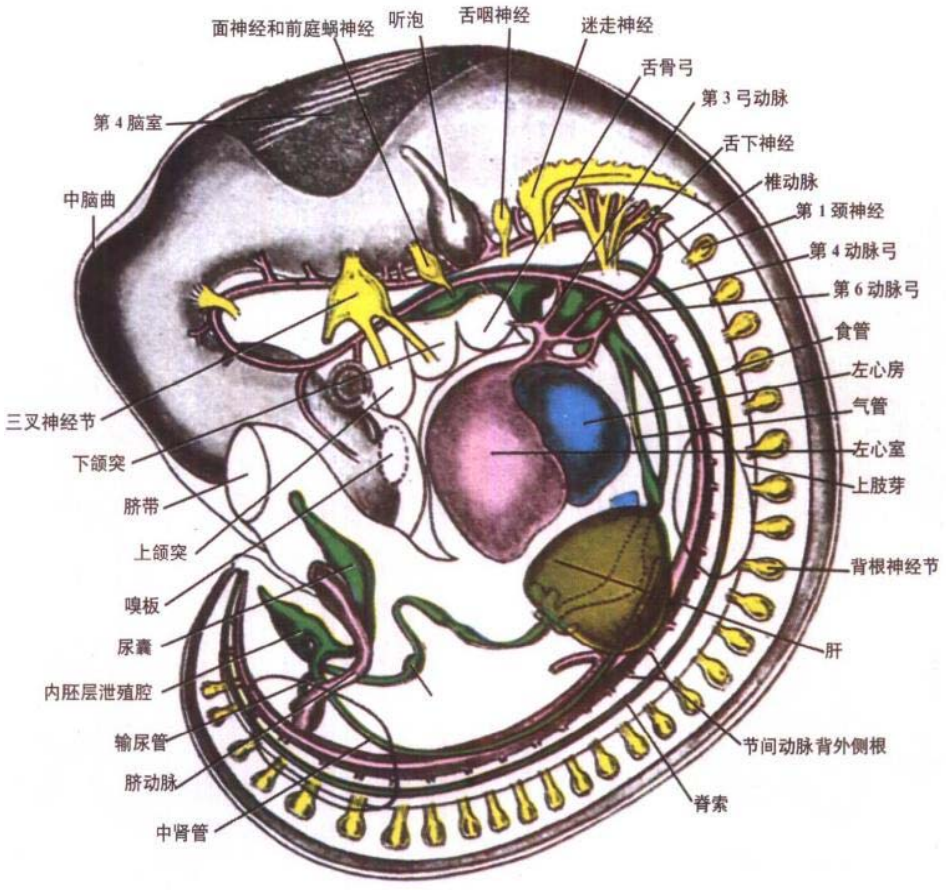

图3.75 最大长度7mm第5周人胚正中矢状切面。左侧面观（仿Thompson）。

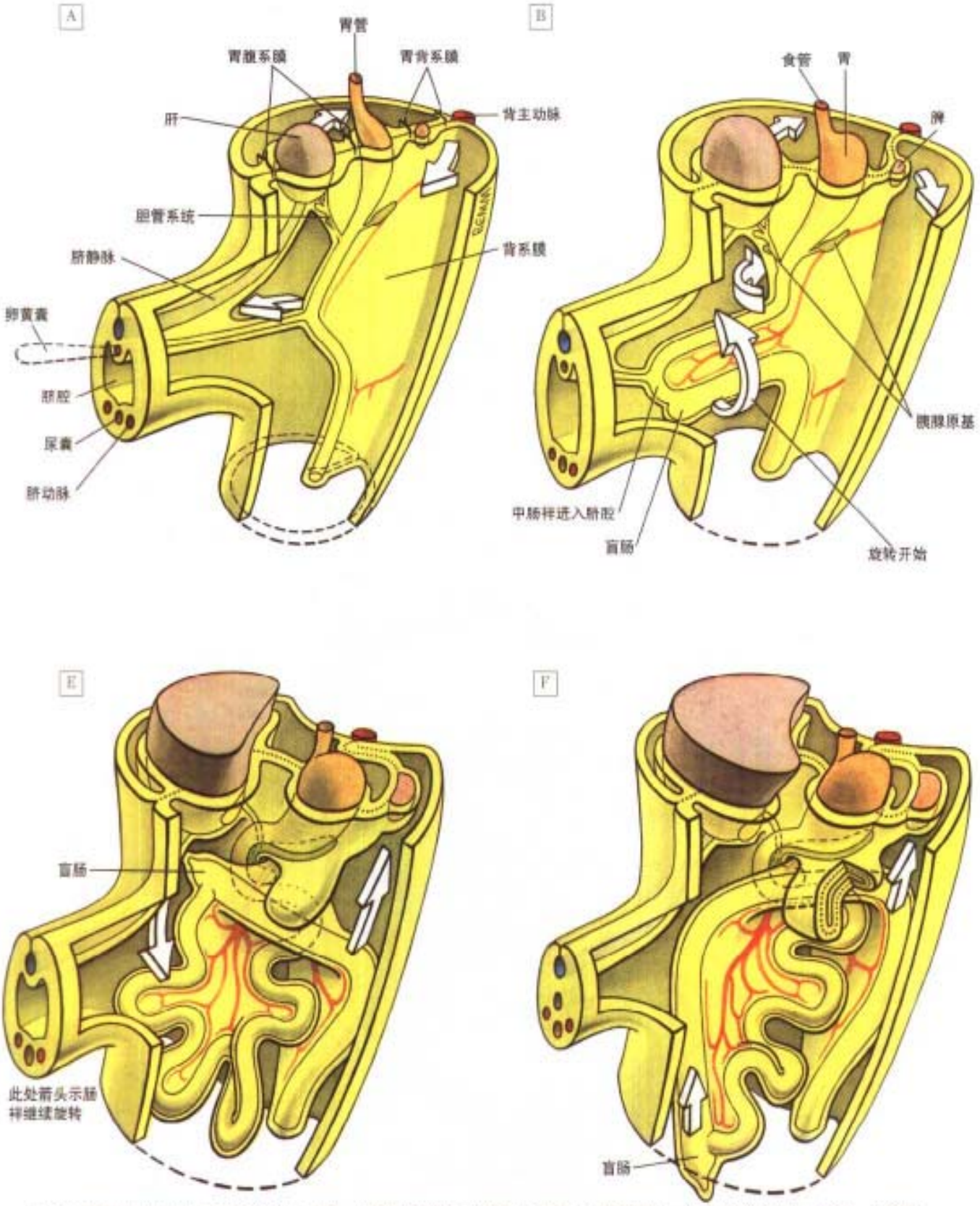

图 3.76 肠管膈下部分及其主要相关腺体，腹膜，系膜的发育顺序三维立体示意图，左前外侧面观。A～F 的发育跨越 1.5 个月，直到围产期。H 图显示其它内脏，系膜根及其附着线和主要血管的总的排布。图中所显示的发育顺序，有些与传统的描述不一致（详见正文）。

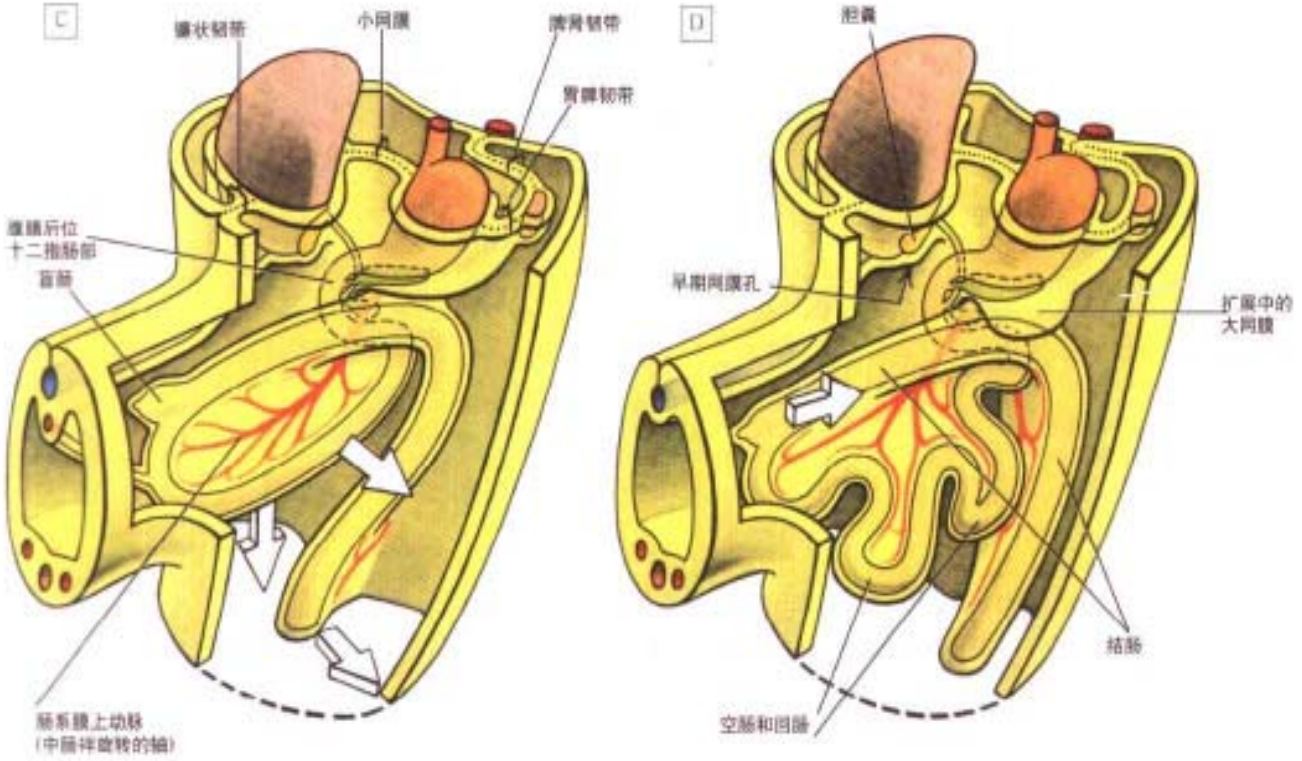
C
镰状韧带
小网膜
脾肾韧带
胃脾韧带
腹膜后位
十二指肠部
盲肠
肠系膜上动脉
(中肠伴旋转的轴)
D
胆囊
早期网膜孔
扩展中的
大网膜
结肠
空肠和回肠

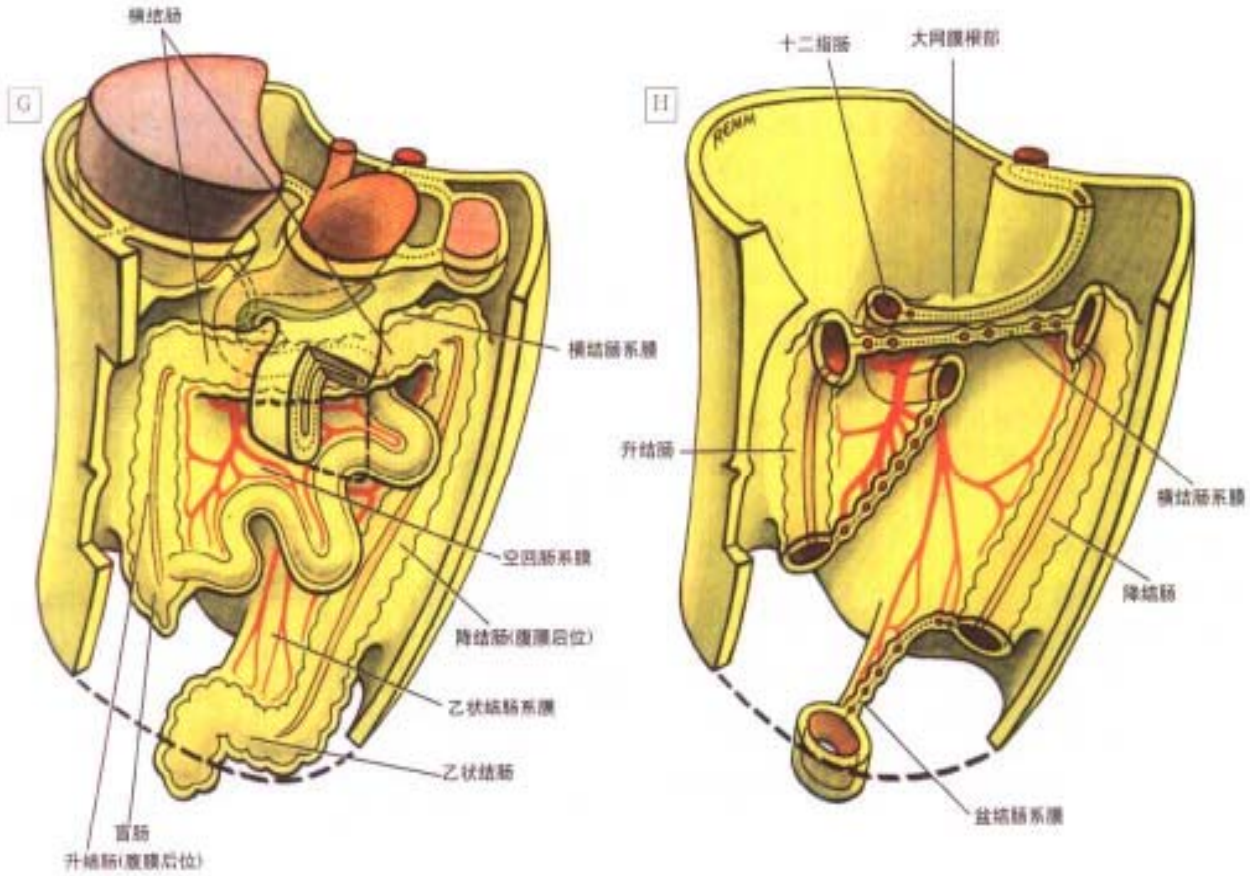
G
横结肠
横结肠系膜
空回肠系膜
降结肠(腹膜后位)
乙状结肠系膜
乙状结肠
盲肠
升结肠(腹膜后位)
H
十二指肠
大网膜根部
升结肠
横结肠系膜
降结肠
盆结肠系膜

胃的浆膜来自脏壁体腔上皮（见上）。浆膜的任何部分都不经历吸收过程。原先的胃浆膜左侧面对腹膜大囊，右侧面对腹膜小囊（见下）。

十二指肠 成人十二指肠分4部。从胚胎学观点看，十二指肠来源于前肠的尾侧部和中肠的颅侧部。这样区分的重要意义在于，十二指肠腹系膜（颅侧与胃腹系膜相连）只存在于其前肠部分，以及胰和肝都是前肠衍生的结构。

十二指肠后面有厚的十二指肠背系膜（dorsal mesoduodenum），与颅侧的胃背系膜和尾侧的中肠背系膜相连。在前面，前肠腹系膜的尾侧缘伸到很短的十二指肠始段。肝芽呈憩室状起自十二指肠腹侧面，位置在前肠与中肠交界处，即中肠最初与卵黄囊壁相连处（即颅肠门）。腹胰芽也起自该憩室。背胰芽向后突入十二指肠背系膜，比肝憩室稍偏颅侧。胃和网膜的“旋转”、差异性生长和腔的出现，引起十二指肠相应的运动，形成朝向右侧的十二指肠袢，原先的右侧这时邻接腹后壁。十二指肠的运动非常复杂，因为胆管和腹胰管最后移到十二指肠第2部的内侧壁；胆管经十二指肠后面沿十二指肠腹侧和胃腹系膜游离缘走行。部分十二指肠浆膜和壁腹膜发生局部粘连，然后被吸收。因此，除了短的始段外，几乎整个十二指肠变成腹膜后位。

前肠的背、腹系膜 胃和十二指肠的上皮相对于其外面包绕的间充质来说并未旋转。旋转包括胃和十二指肠两侧的、形成浆膜的心包腹膜管的体腔上皮壁，以及伸长的胃背系膜或短得多的十二指肠背系膜。当胃与肝之间距离增大时，也可见胃腹系膜。胃背系膜起源于后体壁中线处，它与胃大弯相连。胃大弯随着胃的生长而伸长。由于胃的第1次旋转，胃背系膜转向左侧。由于第2次旋转，部分胃背系膜面向尾侧。胃腹系膜仍然是双层体腔上皮，中夹间充质，形成小网膜（lesser omentum；图3.79；见下）。胃背系膜随着胃的运动而广泛伸长，变成大网膜（greater omentum）。这时，大网膜从其后部起源处在小肠前面向尾侧下降，然后从前面返折上升到胃大弯。因而，大网膜由一个皱襞组成，含有4层腹膜。十二指肠背系膜厚得多，当其余中肠及其背系膜伸长并进入脐带时，十二指肠背系膜则固定十二指肠的位置（详见本篇后文）。

咽后前肠的特殊腺体

胰 胰发生于前肠上的两个突出物，二者融合形成单一的胰。背胰芽（dorsal pancreatic bud）见于第13期胚胎，它是内胚层管的一个增厚区，增生长入胃背系膜内（图3.77）。腹胰芽（ventral pancreatic bud）在肝原基附近突出，直到第14期才能清楚辨认，这时为胆管上的一个突出物。在第16期（第5周），由于十二指肠壁的差异性生长，腹胰芽和胆管向右侧转动，最后到达背侧。目前还不清楚间充质是否也相应移动。但是，腹胰芽和胆管

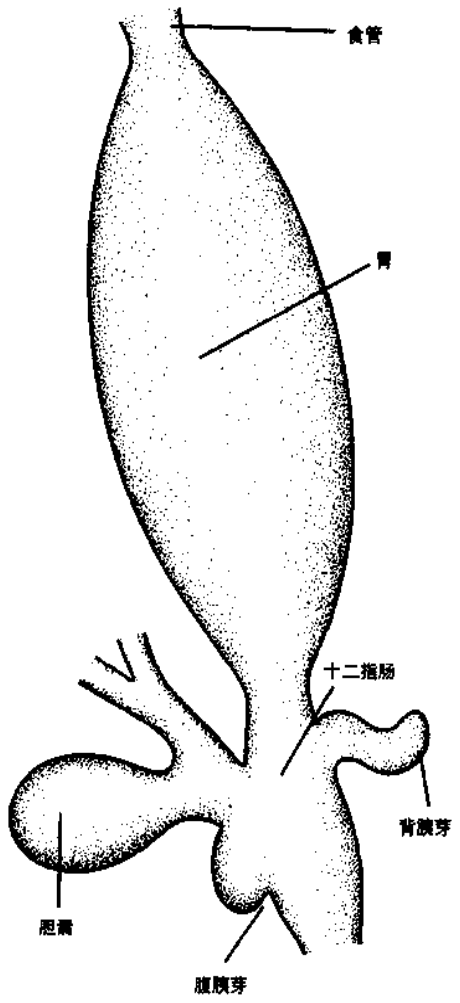

图3.77A 7.5mm人胚胰腺早期发生示意图。侧面观（仿Streeter）。

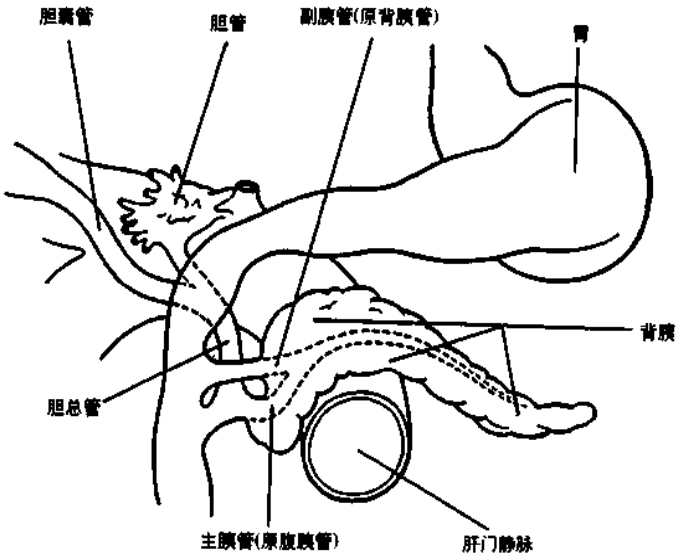

图3.77B 14.5mm人胚胰腺发生晚期示意图。腹侧面观（仿Streeter）。

从位于胃腹系膜（十二指肠腹系膜）内旋转到位于胃背系膜（十二指肠背系膜）内，最后固定于腹后壁。到第17期，腹胰芽和背胰芽愈合，但仍能看出腹胰芽来自胆管。胰管的发育通常是大部分背胰导管通入腹胰导管的近侧段（图3.77）。背胰导管近侧段常存留成为副胰管。这些导管的吻合发生于发育晚期或生后期：85%的婴儿有副胰管，而成人仅40%有副胰管。10%的人不发生吻合，背胰导管和腹胰导管分别通入十二指肠（Githens 1989）。从上可知，胰头的一部分、颈部、胰体和胰尾来自背胰芽，而胰头的其余部分和钩突来自腹胰芽。在腹胰芽移动过程中，从腹主动脉发出的肠系膜上动脉陷入胰头和钩突之间。起初胰体伸入十二指肠背系膜内，然后向颅侧伸入胃背系膜内。由于胃的旋转，这部分胃背系膜转向左侧，形成腹膜小囊的后壁。它的后层与体腔壁的壁层（腹膜）愈合，于是胰便主要成为腹膜后位。胃背系膜愈合区向左伸展不太远，未包括胰尾，胰尾进入脾肾韧带内。胰的前缘以后与大网膜的后叶连接。

胰芽的内胚层突入周围间充质，变成小管状结构并反复分支。原始导管上皮是胰所有分泌细胞的干细胞。在第8～10周期间，原始导管上皮产生分泌高血糖素的α细胞、分泌胰岛素的β细胞和分泌生长抑素的δ细胞。含胰多肽（PP）的细胞出现稍晚。开始，这些内分泌细胞位于导管壁或导管发出的芽；以后则聚集在胰岛内。背胰芽产生大多数α细胞，而腹胰芽产生大多数PP细胞。β细胞在整个发育期间及新生儿期发生自导管上皮。在第10～15周，一些原始导管分化成腺泡细胞。酶原颗粒等腺泡细胞标志物可在第12～16周检出。其余的原始导管细胞分化为最终的导管细胞。胎儿的导管细胞有微绒毛和纤毛，但缺乏见于成人的侧突交错。主导管的分支变成小叶间导管，并以盲端终止于终末腺泡，或管状腺泡。导管间的结缔组织来自周围的间充质，这些间充质在胎儿发育中很重要，它刺激胰的增殖，并维持腺泡细胞、α细胞和β细胞的相对比例。

肝　肝是最早发生的胚胎器官之一，它是胎儿的主要造血中心。肝来自前肠的内胚层突出物和原始横隔间充质，后者是早期胚胎尚未分裂的侧板间充质的一部分，含有来自原始心区（protocardiac region）体腔上皮增生形成的间充质细胞。肝的发生与心发生有密切关系，因为通到静脉窦的卵黄静脉和脐静脉在原始横隔内分成肝丛，为肝血窦的前身。

发育中的肝最先见于第11期胚胎，肝憩室（hepatic diverticulum）的增生和凸出刺激周围间充质产生血岛（图3.78）。到第12期，肝憩室分成两枝：尾侧枝形成胆囊管和胆囊，颅侧枝形成肝和胆管系统（参见前文中胰原基）。

肝憩室颅侧枝的基板逐渐裂解，单个上皮细胞迁移到周围的原始横隔间充质内（图3.79）。原先外表平滑的肝憩室发出许多柱状内胚层细胞突起，即所谓的上皮性小梁，上皮性小梁刺激间充质细胞形成血岛和内皮。内胚层上皮细胞向前推进，使越来越多的原始横隔间充质转变为内皮和血细胞，留下的少量间充质形成薄的（人类）肝被膜和小叶间结缔组织。肝上皮的侵入于第13期完成。这时，肝靠近围心腔的尾侧面，二者之间夹有薄层间充质，以后形成膈的一部分。

在此早期发育时期，肝比消化管其余部分含有更多的血管。肝毛细血管丛与左、右卵黄静脉相连，在背外侧经多个管道通入增大的肝心小管（hepatocardiac channels），后者再导入静脉窦的左、右角。通常右侧的肝心小管充分发育。左、右肝心小管突入心包腹膜管，液体从体腔进入这些血管性管道（O'Rallily和Muller 1986）。该部位的肝组织生长，有时被称为肝的左、右角。

肝在胚胎发育期间相对较大。在第14期，形成心背侧一个相当大的器官，到第16期则位于偏尾侧。在这一时期，可见肝管，肝上皮和肝外胆管系统由此分开，但即使在第17期，肝管也未伸入肝内太远。以后与肝管相连的内胚层上皮细胞，按门静脉及其分支周围的结缔组织分化的顺序，分化成肝管上皮。

胆管起初起源于前肠（十二指肠）腹侧壁，以后与腹胰芽一起移动，先移到右侧，后向背内侧转位，进入十二指肠背系膜。

随着肝的增大，越来越突入腹腔。围绕肝的体腔上皮内侧壁构成胃腹系膜的大部分。两层间的间充质在上面与膈的原始横隔间充质相连。胃腹系膜的两层体腔上皮在肝的前面和后面非常贴近，其间只夹薄层间充质，分别形成镰状韧带和小网膜。在与肝接触处，胃腹系膜形成脏腹膜。在颅侧，肝仍然以间充质与膈相接触，胃腹系膜的上皮叶反折到膈的下面，成为冠状韧带和左、右三角韧带。值得注意的是，随着腹侧体壁的发育，在颅肠门连于腹侧体壁的镰状韧带被拉向缩小的脐环颅侧部。在这里镰状韧带逐渐变斜、弯曲，呈真正的"镰状"。在早期胚胎，两侧心包腹膜管间的连接部分直接跨过颅侧中肠的腹侧面，在原始胃腹系膜的尾侧，而到第14期，从镰状韧带的一侧到另一侧的通道必须经过增大的肝之下面，或镰状韧带弯曲的下缘，或小网膜。在第3个月，肝几乎占满腹腔，肝左、右叶几乎一样大。此后，当肝的造血功能由脾和骨髓代替时，肝的相对发育改变，左叶实际上发生一定的退化，变得比右叶小。由于肝右叶占优势，冠状韧带和右三角韧带宽阔，而左三角韧带短小（它们对应的肝裸区也是如此）。出生之前，胎儿肝一直比成人的相对较大。

关于肝发生中上皮和间充质相互作用的实验研究，已经证明有关细胞类群的特异性（Le Douarin 1975），总结如下：

- 肝间充质形成肝的内皮细胞，而内胚层形成肝细胞。如果在内胚层突出物尾侧的肝间充质中插入一机械屏障，则屏障颅侧的肝组织正常发育，此处间充质与内胚层接触；而屏障尾侧的间充质将形成内皮细胞和肝叶，但不存在肝细胞。
- 没有肝间充质，肝的内胚层细胞不能分化为肝细胞。头侧及体节间充质不能促使肝内胚层分化。
- 预定分化为肠的内胚层细胞与肝间充质结合，不能产生肝细胞。
- 侧板间充质，包括体壁和脏壁间充质的所有衍生物，都能促使肝内胚层分化，但不如肝间充质那样强。在这些情况下，

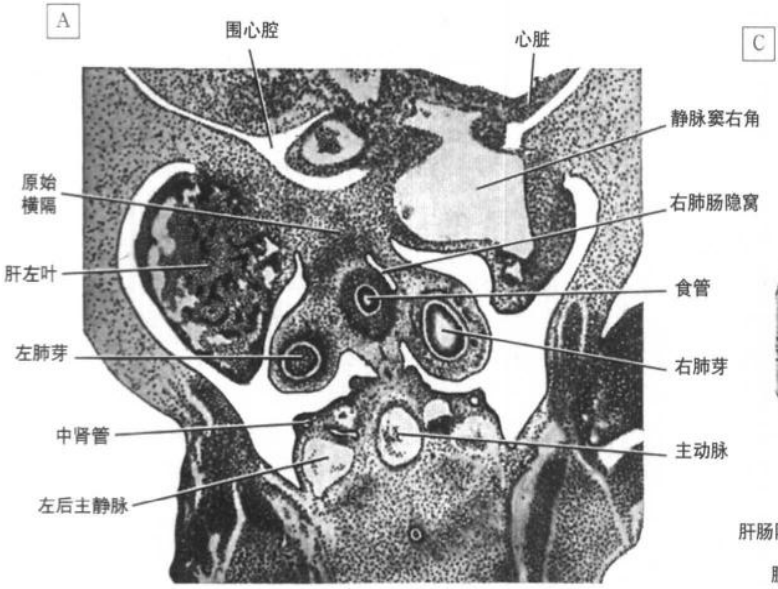

图 3.78A 8mm 人胚横切面，示右肺肠隐窝。

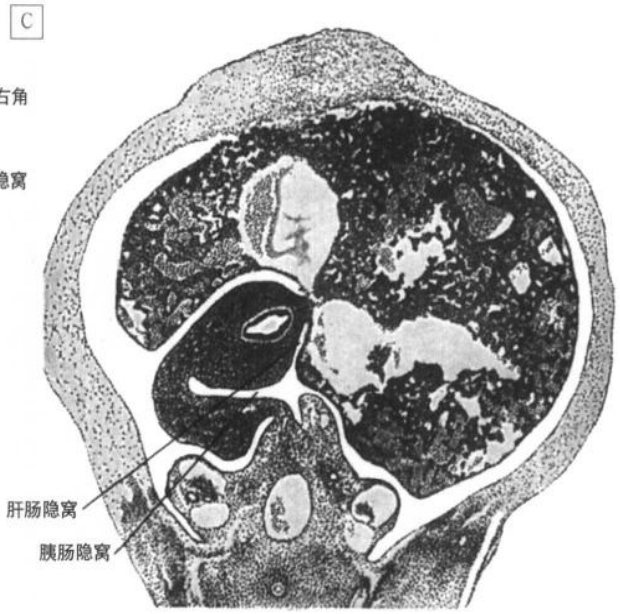

图 3.78B 此图与 3.78A 为同一胚胎，但此横切面向尾端靠近于 530μm，可见胃已旋转，肝窦互相通连。

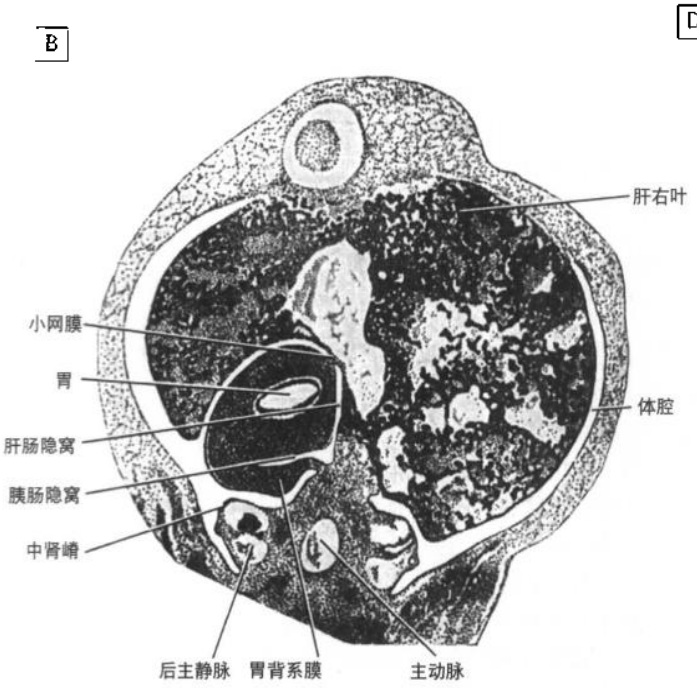

图 3.78C 该图为 3.78B 同一胚胎的横切片，但切面水平向尾端靠近 150μm，在此平面上可见网膜囊与腹膜腔相通。

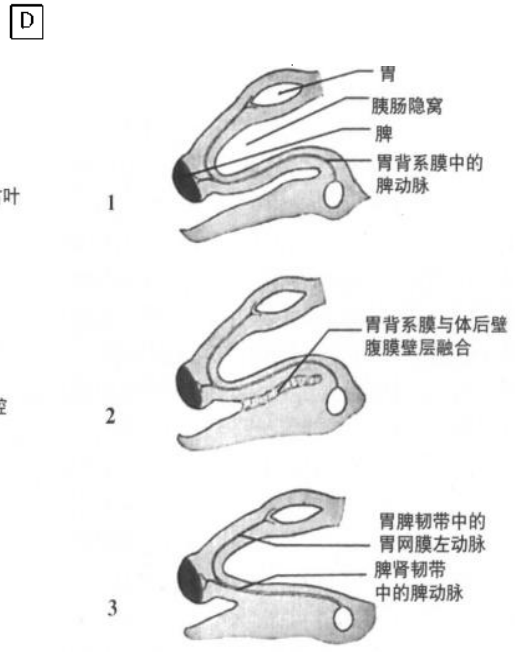

图 3.78D 胃背系膜近侧部与腹后壁腹膜融合及胃背系膜转变为胃脾韧带和脾肾韧带的示意图。1 图为胚胎横切面，其胃背系膜仍处于图 A 所示的阶段。2 和 3 图为较大胚胎的横切面，其切面水平与 1 图相同（此为简图，但保留了胃和脾的形态及大小比例）。

侧板间充质将形成血窦。

据推测，整个侧板间充质的基质或细胞表面特性相同，但不同于轴旁间充质细胞。Le Douarin（1975）提出，肝叶的形态发生类型受原始横隔间充质的影响。

中　肠

中肠形成十二指肠第3、4部，空肠、回肠和横结肠的近侧2/3；即中肠发育为大部分小肠和一部分大肠。在第10、11期胚胎，中肠从颅肠门伸到尾肠门，其全长都直接与卵黄囊

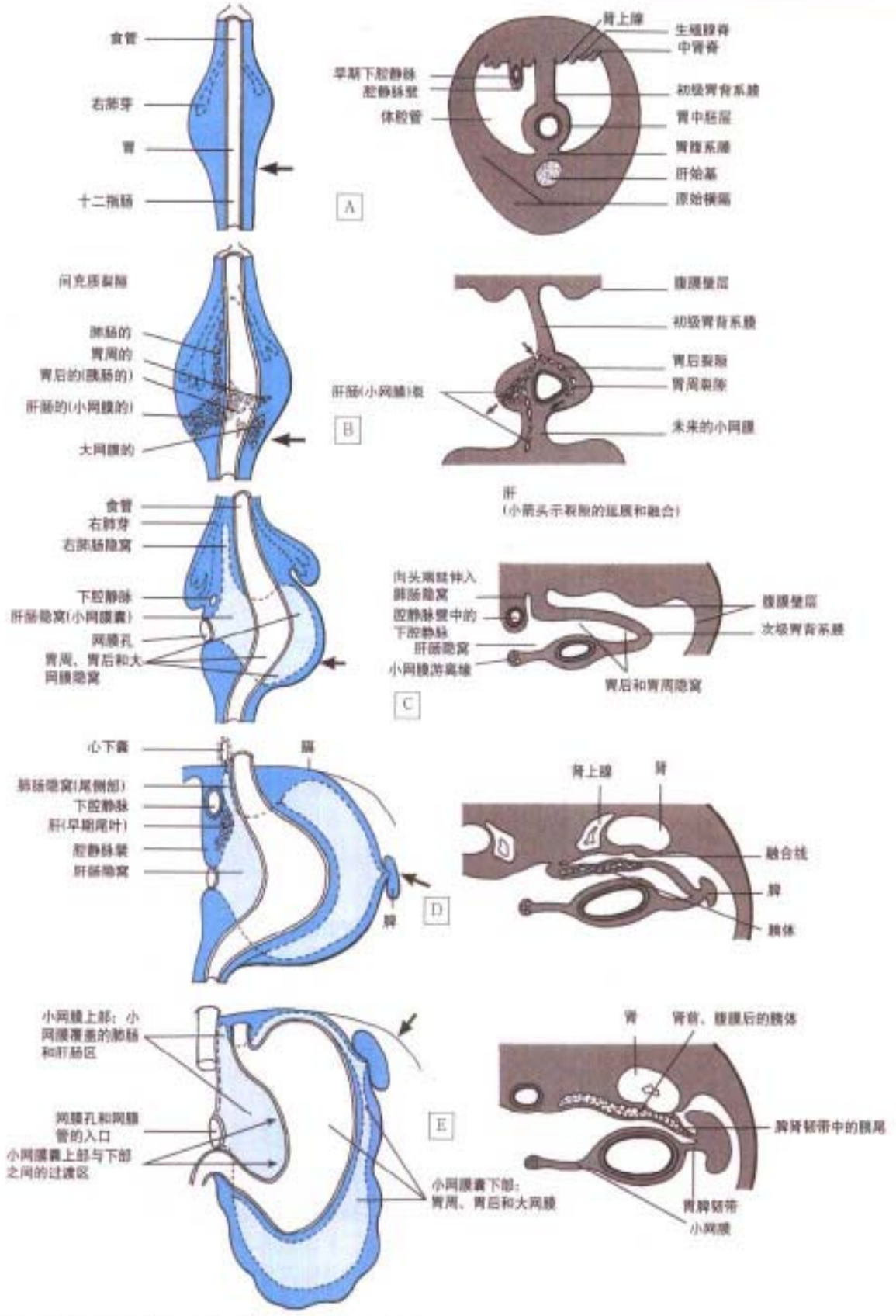

图 3.79 膈下前肠及其相关中胚层、体腔、脏器的发育示意图，特别描绘了末端食管、胃、十二指肠、脾、小网膜囊的发育。左侧的图为半冠状切面，右侧的图是左图中箭头所示水平上的横切面。在一些重要方面本图与传统概念有所不同（详见正文）。

相通。虽然中肠有背侧壁，但这时外侧壁尚未形成。到第12期，中肠与卵黄囊的连接变窄，它的颅侧部和尾侧部都有了腹侧壁。第13期时，该连接处变成卵黄蒂，含有卵黄肠管、这时卵黄囊为胚胎前面一个圆球。在中肠的后面，脏壁体腔上皮会合，形成背系膜；在腹外侧，胚内体腔与胚外体腔相通。在第14期，中肠增长且大于胚体的长轴，因而随着背系膜的伸长，中肠向腹侧凸出，偏离正中平面。

脐带 侧体壁的形成使外胚层和羊膜的连接带移向胚体腹侧部。胚胎在绒毛膜囊内旋转，致使胚胎的腹侧面对向胎盘。羊膜这时覆盖体蒂及其脐血管和伸长的卵黄蒂，这样使原来胚内、胚外体腔的宽大连接区变成一个很窄的通道，即脐带基部围绕卵黄肠管的脐腔。

卵黄蒂成于：

- 中央的内胚层卵黄管；
- 覆以脏壁胚外间充质，其中有卵黄动、静脉；
- 外被脏壁体腔上皮。

体蒂成于：

- 中央的内胚层尿囊管即尿囊憩室；
- 覆以脏壁胚外间充质、其中有走向或来自绒毛膜的脐（尿囊）血管；
- 外被脏壁体腔上皮。

卵黄蒂和体蒂从内向外被以下结构包围：

- 体壁体腔上皮；
- 羊膜的体壁胚外间充质；
- 羊膜上皮细胞。

以上三类间充质愈合（见下），但胚胎的脐带基部例外，这里脐腔仍存留。关于脐带，详见本篇前文。

初级肠（或中肠）袢 初级肠袢又称中肠袢，存在于第15期。这时，肠袢的下支上可见一隆凸，叫盲肠芽（caecal bud），位于卵黄蒂的尾侧，卵黄蒂则连于肠袢的尖或顶（图3.76）。以后，原先肠袢的近侧支移到右侧，远侧支移到左侧。背系膜的最长部分在卵黄蒂水平，而近十二指肠尾端或结肠颅侧半则增长较少。中肠逆时针旋转90°（从腹侧观察）后，伸入脐腔。只要肠袢持续突出，就粗略维持这个相对位置。在此期近侧支大大伸长，形成小肠并弯曲，与之相连的肠系膜呈褶状。肠系膜根起初呈正中垂直位，在与肠连接处，肠系膜沿一水平带伸长、折叠（像一褶扇）。肠系膜绕其含的血管旋转90°。肠袢的远侧（结肠）部伸长不快，也不弯曲。到胎儿长达40mm（第10周）时，腹腔扩大，肝和中肾的体积相对变小。肠管即按特定顺序迅速返回腹腔，此时肠袢继续旋转。肠袢近侧支首先返回，空肠主要在腹腔肝下区的左侧，而回肠主要在右侧。空肠曲和回肠曲在返回时都是在降结肠系膜右侧向内滑行的，因而使降结肠移位到左侧，横结肠从肠系膜根起始处上面经过。盲肠最后返回腹腔，起初位于右侧回肠曲。以后结肠发育、伸长，并形成了肝曲和脾曲。

在中肠袢突入脐腔时期，体壁的腹侧缘逐渐关闭，形成较粗的脐带根。将来形成腹侧体壁肌肉的躯体间充质迁移入体壁间充质内，并走向腹侧正中线（见本篇后文）。当中肠袢急速返回腹腔时，脐带更易辨认。卵黄肠管及其血管退化。尿囊颅侧端变细，腔部分闭锁，形成脐尿管。脐带中轴的间充质由羊膜的体壁间充质、卵黄肠管（卵黄囊）的脏壁间充质和尿囊（体蒂）的脏壁间充质合并而来。各层间充质融合，并逐渐转化为粘稠的粘液性结缔组织（wharton胶质），这是脐带更加成熟的特征。循环系统的变化引起右脐静脉退化，左脐静脉变粗，朝向颅侧，两条脐动脉呈螺旋状。

粘膜的发生：肠管组织发生的精确时间难以估计，特别是因为肠管有一个从近端到远端的成熟梯度，小肠或结肠各部分之间的发育差异与年龄的关系尚未明了。小肠的内胚层细胞增生，形成大约3～4个细胞厚的一层，常见有丝分裂相。从第7周起，十二指肠和空肠近侧段的内胚层开始形成一些钝的突起，即发育中的绒毛，其长度增加直到十二指肠肠腔难以分辨。关于发育机理中所述的管腔闭锁和再通的概念，与消化管上皮的细胞分化并不一致。到第9周，十二指肠、空肠和回肠近侧段具有绒毛，回肠远侧段到第11周发生绒毛。绒毛覆以单层上皮。原始肠隐窝即上皮下陷入绒毛间的间充质内，出现于第10～12周之间，同样从颅侧向尾侧推进。到第16周，小肠的形态学表现与成人的相似。

有丝分裂相起初见于绒毛形成前的整个小肠内胚层，但到第10～12周，仅限于绒毛间区和发育中的肠隐窝。当变圆的细胞出现在绒毛尖端即脱落的位置时，细胞的转换率就达到成人水平。第9周前，上皮细胞已有适当的分化，吸收性肠上皮细胞的顶端具有微绒毛，并出现了顶小管系（apical tubular system），由顶部质膜深陷和膜被小泡及小管组成，顶部胞质内也出现了许多溶酶体成分（胎粪小体）。后一特征在回肠比空腔发育好，第16周最丰富，到第21周减少。胎儿上皮细胞内有丰富的糖原，提示在肝糖原出现之前，肠上皮是一个主要的糖原贮存库（Menard 1989）。杯状细胞出现于第8周，数目较少。潘氏（Paneth）细胞于第11、12周在肠隐窝的基部分化，而肠内分泌细胞出现于第9～11周之间。

胎粪可在第16周的小肠腔中检出，它来自吞咽的羊水，羊水中含胎脂和细胞碎片，唾液腺、胆、胰和小肠的分泌物，以及脱落的肠细胞。当这些混合物通过肠时，水和溶质被吸收，而细胞碎片和蛋白质浓缩。胎粪含有胰和小肠近侧段分泌的酶，早产儿的酶浓度比足月儿的要高（Koldovsky 1989）。

小肠的肌层 与肠管其他部分一样，小肠肌层来自脏壁间充质。在第26～30周，肠管出现不规则的收缩；从第30～33周出现反复的规则收缩，并见于早产新生儿（Ruckebusch 1989）。

中肠的浆膜 由于只有背系膜及背系膜根的运动，以及为适应肠管的纵向生长而系膜肠缘的增长，使中肠袢在脐腔内旋转。某些特殊区域的浆膜与壁腹膜粘连，引起部分小肠和大肠在腹膜腔内的最终位置发生变化。详见本篇后文。

原始后肠

正如前肠腹侧有一个内胚层憩室、形成一个与消化管分

离的呼吸系统一样，后肠腹侧也有一个憩室即尿囊，最后形成不同的系统。但是，与前肠的喉气管憩室不同，尿囊形成于发育的很早期，甚至在胚胎内胚层和尾褶形成之前。在第10期，胚胎尾部结构重组，部分尿囊被拉入体腔。因而早期胚胎的后肠由背侧的管状区和腹侧的盲端尿囊构成，前者从尾肠门伸至泄殖腔膜，后者从泄殖腔区伸入体蒂。内胚层的泄殖腔是一个稍扩张的腔，内衬以内胚层，头端接收肠性后肠本身和尿囊憩室的根部。泄殖腔的腹侧由泄殖腔膜（内胚层与肛凹外胚层相贴）封闭。此外，在尾端，后肠还有一个小的暂时性内胚层隐窝，叫肛后肠（postanal gut）。和其他地方一样，后肠、尿囊和内胚层的泄殖腔由脏壁间充质包裹。后肠和尿囊连接处的夹角内，间充质和内胚层增生形成尿直肠隔（urorectal septum）。尿直肠隔的连续增生和内胚层结构的伸长，促使内胚层上皮向泄殖腔膜移动，并在其中央与之愈合，将预定的直肠和肛管上段（背侧）与预定的膀胱和尿生殖窦（腹侧）分隔开（图3.86 A～E）。泄殖腔膜也分成背侧的肛膜(anal membrane)和腹侧的尿生殖膜(urogenital membrane)，分隔的结节性中央区是未来会阴体（perineal body）的原基，会阴体是会阴的功能中心。

肠性后肠的发育

不管来自中肠或后肠，大肠的组织发生都相似。在第15期，首先能分辨出结肠近侧端，这时在中肠袢尾支上肠管局部膨大，为发育中的盲肠（caecum）。在第17期，盲肠远侧部突出形成阑尾(vermiform appendix)。除了Streeter(1942及以后）的胚胎学研究，关于人大肠发生的研究资料很少。Johnson（1913）的经典研究仍常被引用。早期的结肠内胚层上皮为复层、各层均发生有丝分裂。起初在直肠和盲肠发生许多纵行皱襞，以后皱襞也出现于这两个部位之间的结肠。皱襞断裂变成绒毛，这些绒毛之间又形成新的绒毛。同时，发育中的粘膜在绒毛间陷入其下的间充质，形成腺体；腺体从基部纵裂，腺体数量增加。发育中的人结肠具有绒毛结构已经得到证实（Bell和Williams 1982），但绒毛逐渐变小，出生后完全消失。

小肠和大肠发生方面的相似性进一步反映在细胞学分化上。从第11周起，胎儿的结肠以及小肠都有二肽酶活性（Potter 1989）。在整个足月前发育过程中，胎粪小体都见于结肠，和在小肠内的一样。这些胎粪小体被认为是程序性死亡的细胞被吞噬后形成的残余体。

关于人胎儿及新生儿结肠功能的直接证据甚少，但有关哺乳类研究的某些结果可能与人类研究有相关关系（Potler 1989）。已报告成年和胎儿结肠的功能有许多显著而重要的区别。成年的结肠粘膜不能吸收葡萄糖和氨基酸，但在发育过程中，这些营养物可被结肠吸收。出生时，正常的胆汁酸循环尚未成熟。在成年，胆汁由肝分泌，贮存于胆囊，然后分泌入小肠，由空肠和回肠吸收。在胎儿和新生儿，不存在胆汁酸由回肠的主动转运，结果胆汁酸盐继续运至结肠。在成年，存在于结肠的胆汁酸盐刺激水和电解质的分泌，引起腹泻综合征，但胎儿和新生儿结肠似不发生这种反应。成人的结肠不是吸收营养物的主要部位；但新生儿小肠不能消化正常乳汁中的全部乳糖，大部分乳糖可能在结肠吸收。这提示，足月前及新生儿期的结肠执行与成年稍有不同的功能，如营养物的吸收，减少液体丢失。这些功能一直持续到新生儿已经适应了子宫外生活和经口喂养、并建立了共生菌群为止。

结肠的肌层 到第8周，结肠肌层就已存在并发挥功能，这时可见蠕动波。第11～12周，纵行肌层排列成结肠带，并出现结肠袋。在第8周和第12周分别出现粘膜下神经丛和肌间神经丛，并从颅侧向尾侧延伸。在第24周早产的婴儿，即可见到正常分布的神经节细胞，但紧靠肛瓣之上的区域缺乏神经节（Grand等1976）。耻骨直肠肌出现于20～30mm胚胎，这时肛膜已经破裂。

肛膜周缘的间充质增生，结果使肛膜位于一凹陷即肛凹或原肛的底面。随着肛膜的吸收消失，肛直肠即与外界相通。肛管下部由肛凹外胚层和下面的间充质形成，而肛管上部由内胚层铺衬。内、外胚层接合线相当于成人肛瓣的边缘（见第12篇）。在第4、5周，一小部分后肠，即肛后肠，向尾侧突出越过肛膜，走向尾区。肛后肠通常在第5周末之前消失。肛管的双重来源反映在它的动脉供应、静脉和淋巴回流、神经支配和上皮特化等方面的差异（见第12篇的总结）。

消化管淋巴组织的发生 新生儿消化管逐渐有一些细菌移居，其中有的细菌与宿主呈共生关系，一些可能为致病菌。消化管有显著的防御功能，这可从消化管淋巴组织的发生中看出。大约从发育的第12周起，消化管固有层中出现单个的淋巴细胞；在第15～20周之间，出现集合淋巴小结（Peyer斑）。但是，这些细胞是从远处迁移而来，还是由周围间充质分化而来尚不清楚。集合淋巴小结表面的内胚层上皮常弯曲呈拱形。上皮中有肠细胞、内分泌细胞、数量较少的杯状细胞，还有一种独特的吸收细胞，称为M细胞，或微皱褶细胞（microfold cell）。M细胞是特化的细胞，它可将微生物和完整的大分子转运至上皮内间隙和固有层，固有层中有巨噬细胞和淋巴细胞。M细胞见于第17周及以后的胎儿（Moxey和Trier 1978）。人们认为M细胞是内胚层和其下方的淋巴组织型间充质通过特殊的上皮与间充质相互作用而形成的。

在肠细胞之间还有一种类似的特化上皮细胞，即上皮内白细胞（intraepithelial leueocytes），约占成人消化管上皮细胞的15%。它们见于发育的第11期胚胎，大约100个消化管上皮细胞中有3个上皮内白细胞（Orlic和Lev 1977）。上皮内白细胞可能是T细胞和B细胞。消化管免疫细胞的发生很复杂，参见Butzner和Befus（1989）。

消化管的神经支配 消化管由肠神经系统（enteric nervous system, ENS）支配。不像周围神经系统的其他成分如自主神经系统，肠神经系统介导的反射活动不受脑和脊髓的控制（见本篇后文）。肠神经元的数量非常大，与脊髓神经元数目在同一数量级（Furness和Costa 1980）。肠神经元来自第1～7对体节水平和第28对以后的体节水平。神经嵴细胞向腹

侧迁移，经背系膜进入消化管。消化管的胶质细胞来自相似的水平、它们不像施万细胞，更像星形胶质细胞。在哺乳动物，肠神经元的前体相当迅速地移居肠管（Gershon 1987）。

尿囊后肠的发育

尿直肠隔增生和下移后，泄殖腔分为背侧部和腹侧部，背侧部为原始直肠，腹侧部再分为3个区：

- 颅侧的膀胱尿道管，上端与尿囊管相连；
- 中间的细管为盆部；
- 尾侧的阴部，外面由尿生殖膜封闭（图2.122）。

第2和第3部一起构成尿生殖窦（urogenital sinus）。一对中肾管（泌尿生殖系统的一部分）与尿生殖窦的后壁愈合，并部分地吸收入尿生殖窦壁。它们与发育中输尿管掺并形成一个三角区，输尿管在三角区的两个上角，中肾管在下部的尖处。中肾管来自间介间充质衍化的体腔上皮，中肾管上皮形成膀胱三角区和尿道前列腺部近侧（上）部的背侧壁，即直到前列腺小囊和射精管开口处（在女性为整个尿道背侧壁）。膀胱尿道部的其余部分形成膀胱体和尿道，其尖端延伸到脐，成为纤维性脐尿管中一个长短不定的细管。

尿道 尿道是内胚层衍化结构，涉及到一系列上皮与间充质相互作用，如与局部间充质和与外胚层的作用（与鳃弓和面部诸原基的相互作用方式相同）。尿道常在泌尿生殖系统讨论，前列腺和阴道的情况相同，二者都是尿生殖窦下部或尿道的突出物，其他小的腺也是围绕管道发生的（关于这些器官详见本篇后文）。

在这一时期值得注意的是，内、外胚层间相互延续的界面不仅出现在颊区，而且也出现在肛凹和尿道。特化的外胚层与间充质相互作用产生了皱襞和嵴，围绕在外胚层与内胚层的连接区，这些连接区在胚胎发育中正常破裂。一般来说，容易触摸到并有躯体神经支配的上皮来自外胚层。在口腔和咽，外胚层区与内胚层区的交界线接近舌的后1/3部，触摸这里常引起保护性的咽反射。在肛管，肛瓣外侧的上皮来自外胚层，由躯体神经支配。肛瓣内侧的上皮来自内胚层，由自主神经支配。男性的尿道包在阴茎内，只在远侧阴茎头尖端处有外胚层陷入。但在女性，尿道区开放，形成前庭，其中有最终尿道的开口和阴道开口。据认为这些区域有外胚层加入，它们受躯体神经支配。

消化管的畸形 十二指肠闭锁（duodenal atresia）是最常见的小肠梗阻。常见原因是肠腔有一横隔膜，20%病例合并有环状胰。十二指肠闭锁的诊断有赖于超声检查出现“双泡征”（double-bubble sign），因为此时胃和十二指肠第1部同时扩张。

肠闭锁通常不是由于器官发生出现问题，更可能是由于胎儿发育中血管的损害。

如果中肠袢没有在适当时候返回腹腔，则形成或轻或重的腹部缺损。足月时肠袢突入宽大的脐带形成脐疝（umbilical hernia），婴儿啼哭时脐部隆凸的程度增加，这种脐疝多数不经处理即可自愈。脐膨出（omphalocoele）是腹壁缺损，腹内容物从中线膨出，进入脐带基部，膨出的内脏覆以腹膜。脐膨出的大小不一，可为一个大脐疝，也可为一个非常大的膨出物，内含大部分内脏器官。腹裂（gastroschisis）是腹前壁缺损，伴有腹腔脏器膨出，但不包裹在胎膜内。目前认为腹裂是因为脐静脉或脐动脉损害而致脐周缺血所引起的。腹裂可在产前通过超声术查出（见本篇后文）。

膀胱和泄殖腔外翻将在泌尿生殖系统中讲述。

肛门闭锁（imperforate anus）包括多种不同的肛门直肠畸形。轻度畸形容易处理，预后良好。但是，若干肛门闭锁常伴有严重的解剖学异常。在这些病例，主要是肠功能和泌尿功能受损的程度，在某些病例性功能也可能受损。

体腔的发生

腹膜和网膜囊

学生面临的艰巨任务，就是要专心地从头学习成体腹膜腔及其复杂的壁、“固定”或腹膜后位器官、腹膜内位器官及其系膜（在不同部位可称做韧带、襞、或网膜）、系膜内容物及返折线、以及隐窝、窝、“沟”、间隙和囊的局部解剖学。这里常常没有多少需要理解的内容，许多死记硬背的东西又会很快遗忘。初步了解某一器官及其毗邻关系的简要发生过程，或总观整体结构是很重要的。因而在任何领域内研究一个成熟器官时，应该经常地与它的个体发生进行横向参比。

我们已经叙述了胚盘的出现、胚内中胚层的形成和分化、以及两侧对称的三胚层胚盘的分化和衍化（见本篇前文）。最初出现的正中位、颅尾向的原始心区、口咽膜、脊索、Hensen结（原结）和原条，沿脊索全长都伴有外侧的轴旁间充质和侧板间充质，间介间充质发生稍晚。在胚盘的边缘由一胚外中胚层带包围。在此处，胚外中胚层的体壁层与脏壁汇合。随着胚胎的生长，胚外中胚层带与扩展的侧板中胚层相遇且并合。上述三种中胚层的并合发生在连接区（junctional zone），连接区完全包绕在早期胚盘的周边，在脊索的颅侧顶端，原条的中胚层向颅侧迁移，环绕口咽膜，在原始心区相遇，并与颅端的连接区相连。在尾侧，来自原条的中胚层细胞环绕泄殖腔膜，并与体蒂混合，包绕体蒂内的尿囊管（见本篇前文）。原始心区内形成一正中位的腔，并与两侧侧板中胚层内的多发性裂隙会合，形成一马蹄形胚内体腔（intraembryonic coelom）。此腔的背侧界限为体壁体腔上皮，腹侧界限为脏壁体腔上皮，内侧界限为轴旁（以后为间介）间充质，最初的头外侧界限为连接区（见下）。尾侧的胚盘边缘连接区的消失使胚内、外体腔相通。头褶、尾褶和侧褶的出现使原来伸向

头侧的结构转向尾侧，而原来伸向尾侧的结构转向头侧，同时引起胚体外形的建立、脐的围成、脏壁肠管的卷入、以及原始体腔和体腔分区的确立。我们已经讲述了体腔分成最后的心包腔、胸膜腔和腹膜腔的过程（见本篇前文），并特别强调了扩大的次级胸膜腔侵入体壁并使之分裂、以及心包的下沉。膈的位置变化及其各种衍变将在肌肉骨骼发生中讨论（见本篇后文）。我们也讲述了原始肠管的形成和前肠、中肠、后肠的演变（见上）。还讲述了中肠袢突入脐带的胚外体腔、肠管的差异性生长和不同程度的旋转、中肠袢的返回、以及浆膜的巨大变化（见本篇前文）。

某些重复在所难免，有些地方附上简要的总结，以避免繁琐的前后查对。当发生一种新的形态变化，以前又未曾提到时，则进行详述并系统命名。只有那些在发生时直接与某一原始体腔区或其次级延伸部分紧邻的器官，才部分地或几乎全部地覆以脏层浆膜。在胚胎的头、尾端不发生体腔，该处的结构也不覆以浆膜如颅、颈椎部、口腔、咽和咽壁衍生物，以及直肠下1/3部、肛管、阴道和尿道部。这些部位衍变的结构包埋于未裂开的混合体脏间充质（mixed somatovisceral mesenchy me），并常有来自神经嵴的间充质加入。食管的颈胸部包埋在脊柱前、气管后和心后的间充质内，不存在真正的背、腹系膜。在下胸部，食管斜向腹侧，位于下降的胸主动脉前面。在食管裂孔和主动脉裂孔之间的、向背尾侧倾斜的膈中线部，相当于部分食管背系膜。同样，可以认为隔的腹侧中线部是食管腹系膜的衍生物。在上、中胸水平，部分食管外侧部与纵隔的次级壁胸膜邻接（见本篇前文）。

起初，从膈到直肠起始部的消化管都具有矢状位的背系膜，该系膜与背侧壁腹膜的连线即系膜“根”或返折线也在正中线。从膈到未来的十二指肠肝胰乳头的腹腔前肠也有腹系膜。腹系膜从腹腔食管的腹外侧缘和尚未旋转的原始胃和十二指肠近段，向颅侧延伸到原始横隔的膈部，向前延伸到腹前壁脐的颅侧缘水平；在尾侧（脐与十二指肠之间），腹系膜有新月形游离缘。中肠和后肠没有腹系膜。所以，胸膜腔和脐上腹膜腔起初是两侧对称的；但脐下腹膜腔在肠管腹侧则两侧互相通连。

有几个一般发育特点需提及：有些器官，如肺，尽管肺的广泛生长和宽大的次级胸膜腔的形成，但仍然保持相对简单的脏、壁层浆膜相贴。肺根及其中的支气管、神经、血管和淋巴管周围有逗点状返折线围绕，该返折线与其内所含管道的口径一致。其他仅有背系膜的器官可能经历轻微或者巨大的变化。系膜的变化在整体上伴随着所含器官的变化，包括差异性、不对称性生长、区域性或进行性退化，位置变化如依次发生的突出、退回、旋转、螺旋式相对上升或下降。原正中线背系膜的脏壁层返折线可能变成斜行（见空回肠系膜）、横行（见横结肠系膜）、角形（见乙状结肠系膜）、或复杂而高度弯曲（见胃背系膜）。在某些地方，变化可能更大，背系膜完全消失，器官变成“固定的”或“腹膜后位”，仅有结缔组织将它的外（通常为后）面与腹壁或另一些器官的表面隔开。腹膜通常只部分地或全部地覆盖该器官的腹侧面、腹内侧面或腹外侧面。这样产生的脏、壁层间或脏层之间的凹陷或沟在不同的部位分别称为囊、窝或沟。隐窝（recess）有两个不同的含义，一个是胚胎学上的（见下），另一个是成体局部解剖名词，它是腹膜形成的盲端通道，从腹膜腔的某一区域伸出，位于器官后或器官旁，并常常部分地由1～2个富含血管或无血管的腹膜皱襞包围。

返折线的移动、腹膜后位的确定及其他变化，多影响较大的内胚层“器官”，使之包于一薄层脏壁间充质内，此脏壁间充质通过同样薄但富含血管的系膜与体壁相连。随着生长和形态、位置变化，系膜的一部分或全部与壁腹膜相对，其相贴的表面愈合并吸收。这样返折线就改变位置，或器官变成腹膜后位；进而系膜中的神经血管束位于主要来自间介间充质的结构的腹侧。在整个膈下肠管都有这样的机制，但主要反映在小肠和大肠。然而，这些观点没有认识到所有浆膜都能改变它们的厚度、返折线位置、所围成的“腔隙”及其交通通道，这一方面通过系膜的区域性生长或增厚而实现，另一方面由于形成扩大的胚胎性隐窝而实现。与所包围的较细的内胚层管相比，前肠背、腹系膜相对较大（由两层脏壁体腔上皮夹以间充质构成）。在脏壁间充质内发生了一系列复杂的隐窝并互相汇合，再加上前肠的旋转，胃、肝、胰和脾的差异性生长，以及膈的形成，腹膜大囊和腹膜小囊（网膜囊）的出现，这些器官的系膜复合体（网膜和“韧带”）也变明显（见下）。

为方便起见，首先讨论旋转和基本生长形式已经确定的以及发育中的胰变成腹膜后位之后的小肠和大肠的系膜。大部分十二指肠袢环绕胰头，并为腹膜后位，腹膜主要覆盖十二指肠腹侧和凸面。但上（第1）部起始的一小段是个例外，这部分几乎全被腹膜包被，与大网膜和小网膜的右缘相连。在降（第2）部紧贴横结肠处，或横结肠系膜跨过降部之处，肠系膜跨过横（第3）部之处，和肠系膜从它在十二指肠空肠曲水平的上极下降越过升（第4）部之处，都没有腹膜包绕。除上述十二指肠的主要腹膜邻接关系外，可能发生一或几个不同的十二指肠隐窝，最多可达6个。这些隐窝的形状和大小，它们与小肠、肠系膜和血管的关系，以及它们发生的频率和开口的位置见第12篇，在此不赘述。

从系膜角度看，接下来的小肠（空肠和回肠），从十二指肠空肠曲到回盲连接部（“回盲瓣”），比其余肠区经历较小的胚胎形式的改变。早期的小肠背系膜（从此处向尾侧无腹系膜）是一连续的单层膜（但结构上是双层），它附于腹后壁的部分——返折线或系膜根位于正中线。通常由于发育和上述的机制，系膜根附着处变成窄的斜带，自第2腰椎左侧起到右

骶髂关节颅侧。因而，系膜根从上向下跨过十二指肠的升部和横部、腹主动脉、下腔静脉、右腰大肌和许多有关的结构。关于系膜根的大小、内容物和其他细节见第12篇。正式的名称——空肠系膜、回肠系膜很少用，广泛使用肠系膜（mesentery）一词。

如前所述，盲肠和阑尾起自中肠袢尾支对系膜缘，因而盲肠没有原始盲肠系膜。肠管的这些区域经历了长期的生长、常为不对称性，它们的最终位置、大小和一般的局部解剖有很大的变异（见第12篇）。盲肠通常有较大的移动性，因为它的外侧面、内侧面、尾侧面和大部分背侧面被脏腹膜所包被。盲肠与升结肠相连处附近的背侧可能无腹膜。但是，这种情况常由于存在2～3个盲肠隐窝（caecal recesses）而非常复杂。这些隐窝一侧或几侧以局部的腹膜皱襞为界，其中有的皱襞含有血管脚。关于这些隐窝（回盲上、下隐窝，superior, inferior ileocaecal recesses；盲肠后隐窝，retrocaecal recess）和皱襞（腹壁盲肠内、外侧襞，medial, lateral parietocaecal folds；盲肠血管襞，vascular caecal fold；回盲襞，ileocaecal fold）详见第12篇。阑尾也几乎全部被来自较小的阑尾系膜（mesoappedix）所分成的两层脏腹膜包被。阑尾系膜呈三角形，含有阑尾血管、淋巴管和神经，详见第12篇。阑尾系膜似乎只是回盲连接部附近肠系膜的延续。所以，阑尾系膜也许应被视为原始背系膜的直接衍生物。基于这种观点，对于盲肠的血管襞应考虑相似的情形。在第4个月前，随着结肠差异性生长、旋转和环腹腔移位的完成，结肠一直保持有原始背系膜，即结肠系膜。原先的系膜根在背中线呈垂直位，它从这里扩展辐散，大致呈不完全的扁平锥形，到达它的结肠缘（未来的结肠系膜带）。在第4、5个月期间，原始结肠系膜的大部分区域与壁腹膜粘连，然后愈合；因之，某些结肠段变成固定的，而另一些具有短的结肠系膜，其腹壁附着线即系膜根亦发生（常是很大的）变化。在含100例标本的系列研究中（Treves 1985 a, b），大约50%标本出现常见的变化，即横结肠系膜和乙状结肠系膜存留，而升结肠、结肠右（肝）曲和降结肠为固定状态。其余的标本中，或升结肠、或降结肠，或二者仍保留有结肠系膜，从局部的皱襞到完全的结肠系膜。当处于固定状态时，升结肠或降结肠的腹侧、内侧和外侧包被着腹膜，升、降结肠的凸出使每侧出现结肠内侧旁沟和结肠外侧旁沟（medial、lateral paracolic gutters）。结肠这些部分的复杂局部解剖关系，特别是只有纤维蜂窝组织隔开的背侧结构详见第12篇。以这种形式与深部结构邻接，是从升结肠包括结肠右（肝）曲开始，由此继续前进到左侧，因而也涉及横结肠的右侧起始段。右曲与右肾腹外侧面的尾部接触，结肠腹膜走向尾侧包被肾的这一部分，有时到达右肾上腺边缘。在上述任一种情况下，腹膜再向腹侧返折，有如冠状韧带下层返折向肝右叶背面一样，该肾腹膜形成肝肾隐窝（hepatorenal pouch）的底。肝肾隐窝除与结肠、肾、肾上腺和肝的局部解剖有关外，在临床上与右外侧结肠旁沟、网膜孔及其边界以及其中所含的许多结构、成体网膜囊的前庭、膀胱和胆管等都有显著的关联（详见第8篇）。如上所述，横结肠的右端也是固定的，纤维蜂窝组织将它与十二指肠降（第2）部前面和胰头相应部分隔开。横结肠其余部分，包括结肠左（脾）曲、几乎全部为横结肠系膜所分开的两层腹膜包被。横结肠系膜根到达胰颈和胰体前缘的全长。由于胰的长轴为斜位和结肠脾曲比肝曲更偏头侧，因而结肠系膜根在从右向左经过上腹部时即斜向上。随着大网膜的伸展，网膜囊的大网膜部的后下壁逐渐覆盖并紧贴于横结肠系膜及横结肠，最后越过横结肠。这时，网膜壁与结肠周围及结肠系膜各层间从颅侧向尾侧发生粘连。因此在成体标本粗略观察，横结肠似乎是通过单层系膜连于腹后壁；然而仔细检查却发现该系膜是很复杂的结构，有4层之多（见第12篇）。

覆盖结肠左曲的腹膜大多来自横结肠系膜的左端，结肠左曲也常通过膈结肠韧带（phrenicocolic ligament）连于第10、11肋之上的膈腹膜。膈结肠韧带有时与从胃脾韧带辐射而来的脾前襞（presplenic fold）混合。降结肠为固定位，它从左肾的下外侧缘开始，首先几乎垂直地经过腰大肌、腰方肌和腹横肌腱膜起源之间的凹陷，到髂嵴水平；在这里向下内侧斜行、越过髂骨和腰大肌，到达真骨盆上缘，在此处与乙状结肠接续。降结肠后面与其纤维肌性“床”之间有许多结构，详见第12篇。与常说的但未证实的假定相反，现已清楚地证明（Kanagasuntheram 1957），升结肠系膜和降结肠系膜的愈合、闭塞过程，从外侧开始，向内侧推进。

乙状结肠的最后长度和位置变化很大，并有复杂的局部解剖关系（见第12篇）。乙状结肠保留有背系膜，但原先附着于背中线的系膜根发生相当大的变化。乙状结肠系膜根常为不对称的倒“V”形，除了右支的直肠末端，它整个位于中线左侧。“V”的尖端位于左髂总动脉分叉的腹侧，与左骶髂关节颅侧部隔开。“V”的左支比右支短，内含左（乙状）结肠下动脉，几乎为水平位，只在它从起始处由外向内走行到尖部时才稍斜向颅侧。右支含有直肠上动脉，它比左支长，当它从尖部伸展至第3骶椎腹侧中线末端（在直肠的颅侧端）时，倾斜45°。关于乙状结肠系膜的邻接关系和内容物，以及与它伴随的尖部乙状结肠间隐窝（intersigmoid apical recess）的存在、形式和年龄频率，见第12篇。

直肠从第3骶椎腹侧延续到尾骨尖前下方的直肠肛门（会阴）曲，其长度随胎龄而变化。直肠各面都围以间充质，有些作者将早期的背侧间充质团叫直肠背系膜（dorsal mesorectum）。但它并不形成真正的系膜，而是随着骨骼的进行性发育而变小，成为交织的纤维蜂窝组织层，厚度和纤维的方向不定。该层组织与骶骨和尾骨的腹侧凹面紧贴，其中含有许多纤维肌和神经血管成分（见第12篇）。因而直肠是固定位，脏腹膜限于直肠侧面和腹面。第5周末，随着肛后肠的消失，腹膜的腹外侧部到达骨盆底部肌肉的上面，并一直持续到第4个月晚期。在此期间，男性直肠腹侧的腹膜返折覆盖了前列腺、膀胱三角的后表面和相关结构。在女性，返折的腹膜起初覆盖几乎全部阴道后面，由此连续于子宫上的腹膜。随后，这些深的腹膜陷凹紧贴底壁的尾侧大部分愈

合，间皮消失，于是器官之间具有双层纤维层（可经外科手术分开）。后者在男性就是直肠膀胱筋膜和前列腺鞘的后壁；在女性则是阴道纤维性包被的后部，位于阴道中2/4与直肠之间。因而，直肠近侧1/3的腹外侧部有腹膜，向外侧延伸呈三角形，并逐渐变小，到达直肠中1/3时变成锐角。此后直肠中1/3的腹膜限于腹侧面，并形成较浅的直肠膀胱陷凹或直肠阴道子宫陷凹的后壁。直肠其余部分和肛管位于腹膜下。

许多其他腹膜隆起、峭、皱襞、沟、窝和陷凹，是不同时间范围小骨盆和下腹部的特征，它们只是反映了下部器官、血管、某些神经或腹壁形态的生长模式。这些或在下面讨论，或在本书其他篇章与有关器官一起讨论。

膈下前肠腹膜 膈下前肠腹膜的局部解剖很复杂，尽管它的起源相对简单而呈对称性，但在发育过程中逐渐变得较为复杂。该发育过程涉及脏层浆膜三维结构、间充质团和系膜的迅速变化。目前的困难在于缺乏结构的个体发生资料和人类的实验资料，外科对局部解剖细节兴趣的减少，以及简化的基础教程的采用。在这里只能对这一专题作简单的描述，由于篇幅限制也只简短地提一下常见名词的变异（常是研究者不同，名词也不同）。经典的研究、综述和文献书目见Broman（1904，1938）；这可能与Kanagasuntheram（1957）有出入。

一些变化特点已在本书其他地方提到，仅在这里加以总结，以便对有关的名词和机制提出增、删、评议和替换意见（参考图3.00A～H和3.00A～E）。

膈下前肠依次包括未来的食管末端、胃和近侧十二指肠，并包括肝、胰原基。前肠的这些亚区起初（3～4mm顶臀长时）构成口径大约一致（但在胃区左右稍偏）的连续的内胚层管、外包厚层脏壁间充质。这层脏壁间充质在管的背侧和腹侧均连有大量脏壁间充质，在背侧，它与背中线一条宽阔的体壁和膈交织，在腹侧，它与腹外侧体壁和膈包括心包底尾部相交织。因而，在早期，腹腔前肠及其间充质形成一矢状位厚膈，将腹膜体腔分为左、右对称的两半，向下直到脐水平。每侧通过细小的胸腹膜管与胸膜体腔相通，直到胸腹膜管封闭（见本篇前文）。随着肝、胰、脾及肝胰导管系统的出现，前肠各亚区经历不对称的差异性生长（有时解释为整个器官的物理性旋转，见下）、扩张和相对位移。与此同时，包围每一器官的脏壁间充质形成该器官的肌层和结缔组织框架。外面如果有脏壁体腔上皮，则形成脏腹膜（浆膜）。器官之间的间充质（例如胃与肝间、胃与胰间、胃与脾间、脾与左肾间）以及从一器官伸到腹壁的间充质，面积增加，相对变薄，而它的脏、壁附着线随局部解剖平面的改变而改变。在这些变化之前，厚的间充质内发生许多裂隙，裂隙迅速合并，继而开口于原始腹膜腔，然后进一步扩张，遂形成发育隐窝（developmental recess）。（这个变化顺序与原始心区和侧板间充质内的原始胚内体腔的形成非常相似，见本篇前文。）它不像常说的那样只是简单的下陷，从原始腹膜腔凹陷到某一厚层间充质内。这些形态发生学的变化导致上腹部器官及其系膜和腹膜腔有关亚区显著的不对称。尽管腹膜腔的局部解剖越来越复杂，但仍然只是具有许多相互交通的亚区、陷凹和隐窝的单一的腔。惟一与腹膜腔完全分隔的小的腹膜囊是心下囊（infracardiac bursa）和睾丸鞘膜（tunica vaginalis testis），见第12篇。

人的最终腹膜 人的最终腹膜腔（有很大的种属特殊性）通常包括腹膜小囊（lesser sac）和腹膜大囊（greater sac）。

腹膜小囊 腹膜小囊又叫最终网膜囊（bursa omentalis），是由一系列隐窝汇合而成的，主要位于腹部的左上1/4，但超过以上范围，向右跨过正中平面约4cm，向前下延伸的范围变化更大。简言之，腹膜小囊密切邻接“胃床”的腹膜后器官，横结肠及其系膜，胃的后下面及连于胃大弯和胃小弯的系膜（网膜和韧带），脾及其韧带，肝的尾状叶和尾状突以及膈（关于与腹膜有关的名词“韧带”、“网膜”的使用，详见本篇前、后文）。在网膜囊右缘中心稍上，腹膜小囊腔通过一垂直裂缝，即网膜孔，与腹膜腔的其余部分即腹膜大囊腔相通，网膜孔的壁贴在一起，但很容易分开（见第12篇）。

腹膜大囊 为方便起见，腹膜大囊常分成许多亚区或“间隙”，除2个外，这些间隙全为腹膜包围，并都通过宽大的直接通路或较为迂回的通路彼此相通（按全面的腹膜分类，如这里所使用的，也包括腹膜小囊腔和2个腹膜外间隙）。腹膜腔被横结肠及其系膜不完全地分为含前肠及其衍生物和系膜的结肠上间隙（supracolic space），和含中肠、后肠及其衍生物和系膜的结肠下间隙（infracolic space）。结肠上间隙再分为6个间隙：左、右膈下间隙（subphrenic spaces），左、右肝下间隙（subhepatic spaces）和左、右腹膜外间隙（extraperitoneal spaces）（左肝下间隙是网膜囊的不恰当的名称，右腹膜外间隙是肝的裸区，左腹膜外间隙围绕左肾上腺和左肾上极）。结肠下间隙被小肠系膜分为左、右两部分，而升、降结肠的外侧是右、左结肠旁沟。所有结肠下间隙都或多或少地直接与小骨盆的窝和陷凹相连续。关于这些不同间隙的详情见第12篇胃肠系统中关于腹膜的介绍。

腹腔前肠 腹腔前肠及其脏壁间充质的个体发生非常复杂，故此处只能简单总结。另外，某些间充质团的起源、混合和最后转归缺乏实验资料，不能肯定。有时所应用的命名法过于简单，容易误解，但已连续沿用几十年。有些作用机制尚未证实，如果严密检查，似不能引起现在所说的局部解剖关系。此外，本节也包括了最近有关形态发生研究中所出现的一些术语和分歧。

早期胚胎的命名法常限于前肠背、腹侧的间充质团，但是，围绕前肠壁的厚层间充质在形态发生上也很突出。虽然这些间充质与背、腹侧间充质团相连续，但从量上看却不能将它们分属于背、腹侧间充质团的一部分。所以，可以简单地把它们称为食管、胃、十二指肠脏壁间充质。这些间充质区中的一部分是复合的，因为通过腔的形成和分裂，它们的一部分将形成原始系膜的次级延伸物，具有新的脏层附着线和区域性扩张。这些过程也引起体壁返折线和相邻腹膜腔的改变。

原始横隔 原始横隔这一名称不很恰当，但在胚胎学文献中广泛使用，它指从前肠尾部腹侧伸到脐上腹壁和下胸壁的腹外侧部的所有间充质。它的头侧面到达并参与构成心包底和次级胸膜腔底的尾部，尾侧游离面呈弓形，从十二指肠到脐的颅侧缘。在背侧，原始横隔邻接胸腹膜管，与上述前肠间充质相连，并参与构成腔静脉襞（见下）。这些特点有的已在它处提到（见本篇前文），这里仅简单总结。头褶形成后，原始横隔的颅侧部中包埋有心的整个窦房部，静脉窦的左、右角接收穿过原始横隔的卵黄静脉、脐静脉和总主静脉（关于这些静脉的演变见本篇前文）。当围心腔扩大、窦房部上升进入围心腔时，原始横隔间充质亦随之上升，并密集成为心包的纤维浆膜性膈部。原始横隔间充质的中间部即膈部大部分构成膈的胸肋部的框架（图3.79）。另一些延伸入发生下腔静脉的肝下、肝和肝心部的间充质床内（见本篇后文），并与发育中肝邻接。因此，单独膈部即与原始横隔这一名称真正相当，但这是不完全的（在胸腹膜管封闭之前），而且，随着肺、次级胸膜腔、肝和胃的扩张，也逐渐变得不太呈“横”位，因为它形成了一个显著的凸面，凸向胸腔。在膈中心腱结节周区与其上的纤维性心包之间保持有强大的纤维连接。有人认为食管裂孔的背、腹侧中线处的膈来自系膜（见下）。作者认为这只能给本已复杂的术语增加混乱。由于这是它们的正常转归，似乎把它们从开始就叫食管间充质的腹侧和背侧膈部更好。

原始横隔的其余膈下部分叫系膜部，起初形成矢状位的前肠腹系膜。虽然它是一层连续的膜，但可分为许多亚区：短的食管腹系膜，延续为较宽大的胃腹系膜，再并合为十二指肠腹系膜，后者的尾侧缘游离。大多数观点都不管这些亚区，简单地把腹侧系膜的所有衍生物都看做是胃腹系膜的衍生物。但是，这可引起一些混乱，特别是关于输胆总管、肝动脉、肝门静脉和伴随的淋巴管和神经的发育及其最终行径，以及肝、胃的浆膜和系膜。已经指出，间充质的变化与胃、十二指肠和肝的不对称生长有关（见本篇前、后文）。

腹腔前肠背侧的脏壁间充质 腹腔前肠背侧的脏壁间充质在头侧起始于食管的背侧膈部，如前所述，它构成食管裂孔和主动脉裂孔之间中线上的膈。其余的，即背侧系膜部，起初也形成背中线矢状位的厚层间充质隔，它的亚区（相当于腹侧亚区）和分部有短的食管背系膜、较宽大的胃背系膜和十二指肠背系膜。背系膜的变化比腹系膜更为广泛，并由于胰和脾的发生而更为复杂。此外，许多观点也不管这些亚区，而把它们合在一起叫胃背系膜。这可能会将某些器官的原基部位搞错，将腹膜小囊出现的位置定于胃背系膜，既不正确，又易引起混乱。

腔静脉襞 腔静脉襞（caval fold）是一条线性隆起，具有分离的头端和尾端，它从胸腹膜管背侧壁突出，从上腹区走向下胸区。在颅侧，它从外向内连续于肺原基的根和胸膜体腔、原始横隔的心包部和心后纵隔间充质。在尾侧，它为弓形，有背、腹角，背角与原始背系膜和中肾嵴及相关的生殖腺嵴和肾上腺嵴并合；腹角与原始横隔间充质的背侧面汇合。因而，腔静脉襞是肠、肠系膜、间介间充质、肝、心包、肺和纵隔等的间充质相遇并混合之处，可以和本篇前文所述的间充质连接带相比拟。有的作者（Kanagasuntheram 1957）认为，原始横隔来源的间充质特别重要。腔静脉襞为下腔静脉的上腹部、穿膈部和穿心包部提供了一条间充质通路，在肝、腹膜小囊和某些系膜的发生中也有突出作用。左腔静脉襞退化、右腔静脉襞迅速增大。

腹膜小囊 腹膜小囊（最终的网膜囊）的一般位置关系和它与腹膜大囊的交通上面已经讲过。不同作者所采用的名词有相当大的差别。由于腹膜小囊的发生与其他结构，特别是肝、胃及其系膜和腹膜大囊的次级延伸物的个体发生密切关联，因而必须对这些结构简述之。

肝和腹胰原基侵入原始横隔的腹侧系膜部，然后初级肝原基分成3支，即左、右肝部和尾侧的胆囊部（见本篇前文）。在胎儿期前几个月，两侧肝的生长大致相等，肝几乎充满腹侧间充质；但在肝与前肠、膈和脐上腹侧体壁之间有厚而短的间充质块。在此对称时期，如去掉内脏，可见围绕体腔和包围大面积连续间充质的间皮切缘。这连续间充质的中央区大，略呈环形，并向腹腔发出逐渐变细的突起：斜切的系膜，腔静脉襞，中肾嵴及其伴随的嵴，以及胸腹膜管外侧缘。整体看有点像倒置的王冠，因而叫肝冠状韧带。围绕肝的大部分间充质团内发生腔，这些腔合并，开口于体腔，成为腹膜大囊和小囊的延伸部分。因而，几乎全部肝的腹上面和脏面、以及部分后面由腹膜包被。这一涉及腹膜大囊的包被过程延续到肝右叶之上，于冠状韧带上、下层和右三角韧带形成时停止。冠状韧带上、下层，右三角韧带，和腹膜小囊延伸形成的内侧缘，包围肝的“裸区”，此区有来自原始横隔的疏松结缔组织。由于肝的不对称性生长，上述同一过程影响肝左叶，形成较小的左三角韧带。在冠状韧带上层与左三角韧带上层相遇处，它们连续成为双层腹系膜，连于肝的腹上面；连于腹壁的部分稍斜向右，因为它跨过膈腹侧部，然后下降到脐。腹系膜的尾侧脐肝游离缘稍呈弓形，含有左脐静脉（或生后为肝圆韧带，有纤细的脐旁静脉），整个结构形成镰状韧带。镰状韧带的大部分可视为胃腹系膜最后遗留的腹侧部分，但它的游离缘来自十二指肠腹系膜。

如前所述，早期胚胎的膈下内胚层前肠为一口径比较均匀的上皮管，但胃略呈左右稍扁的梭形膨大，周围包有厚层脏壁间充质和脏壁体腔上皮（间皮）。间充质与原始胃腹、背系膜相连，这说明胃的原始腹、背侧缘是矢状位。许多观察认为，当胃原基仍处于矢状位时，即发生了腹侧凹陷的胃小弯和生长较快、凸向背颅侧的胃大弯及早期胃底。此后，整个胃及所连的胃系膜旋转近90°（见本篇前文）。根据该观

点，原先的左面变成腹上面，原来的背缘朝向左成为胃大弯。对于系膜和神经血管各种后继变化的解释都基于这些观察。仔细检查胚胎的连续切片（Kanagasuntheram 1957, 1960）提示，胃和十二指肠及其系膜的形态发生学，主要（并非全部）是由于差异性生长和间充质裂隙形成和分裂的缘故。据此认为，左右稍扁的管状的胃，沿其左侧壁长轴有一条高度增殖带。起初，胃的横断面变成三角形，底角钝圆而尖指向左侧；进一步生长，胃断面变成椭圆形，椭圆的两端相当于大、小弯；指向右侧并稍向腹侧的一端为胃小弯，有理由认为它来自原始腹侧缘；左侧端相当于胃大弯，完全是一个新的结构。在一段时间内，原始胃背、腹系膜均连于正在形成的胃小弯附近（原始背、腹侧缘部位）。这些与达到最终状态有关的微妙变化与腹膜小囊的发生相伴随。

腹膜小囊最初只是在食管左右两侧的间充质内出现的多发性裂隙。左侧裂隙是暂时的，很快萎缩。右侧裂隙合并，形成右肺肠隐窝（pneumatoenteric recess），从胃小弯的食管端一直延伸到右肺芽的尾部。肺肠隐窝的胃端与腹膜腔相通、位于肠管的腹外侧；再向头侧，直接位于食管外侧。它不是通常所说的胃背系膜右侧简单的进行性空腔形成，而是经历下述的进一步伸展、再分隔和复杂变化。从它的尾端起，又发生第二次形成裂隙和腔的过程，产生肝肠隐窝（hepatoenteric recess），肝肠隐窝使肝和胃及近侧十二指肠之间的脏壁间充质变薄、扩张，同时伸到膈。结果产生双层结构的系膜，就是小网膜（lesser omentum），它来自很小的食管系膜、大部分来自胃腹系膜、重复的条状游离缘来自十二指肠腹系膜。由于十二指肠发生差异性生长和输胆总管的位置改变，大部分十二指肠变为固定位；小网膜的游离缘及相邻部分仅连接于十二指肠上部一小段的上缘。由于相连器官的相对生长和位置变化，小网膜游离缘逐渐由水平位变成垂直位。游离缘中含有胆总管、肝门静脉和肝动脉。它的肝侧端返折围绕肝门，这部分小网膜又叫肝十二指肠韧带（hepatoduodenal ligament），它形成网膜孔的前壁。网膜孔的底为十二指肠上部的始段，后壁为覆盖下腔静脉肝下部的腹膜、质为腹膜包被的肝尾状突。小网膜的大部分从胃小弯略呈冠状到达肝背侧的静脉导管（出生后为静脉韧带）沟的底部。这个部分有时也叫肝胃韧带（hepatogastric ligament）。

肺肠隐窝继续向右伸展进入腔静脉鞘内，终止于下腔静脉肝部左缘附近。下腔静脉保持腹膜外位，越过略呈三角形的肝裸区（由冠状韧带和右三角韧带围成）底和这一新扩展的返折线。随着胸腹膜管的关闭，右肺肠隐窝的头侧被膈埋没，但常残留为右肺韧带内的小浆膜囊。下腔静脉左侧的腔静脉鞘间充质，形成腹膜小囊上部的右壁，以后完全被胚胎肝组织充满、转变为肝尾状叶。这一光滑、垂直伸长的间充质团突入腹膜小囊腔，由于静脉导管沟不断加深以及小网膜附着于沟底，它的后面和大部分前面被腹膜包被。尾状突的细峡部将尾状叶的右下角连于肝右叶（并作为网膜孔的顶）。因而上述的及胃小弯右侧的腹膜小囊的各部分被不同的研究者给予繁多的名字，有时这些名称来自个体发生的变异。有几个突出的名字要提一下，有些人认为只有上述结构的右缘构成网膜孔的界限，一个长数厘米、行经左侧的窄通道，与尾状突和十二指肠始段的腹膜内部分共同扩展，称为腹膜小囊前庭（vestibule，见下）。胃小弯以上广阔部分有多个名称，有人称为腹膜小囊上部（upper 或 superior part）或腹膜小囊上隐窝（upper 或 superior recess），有人称腹膜小囊肝部（hepatic part），还有人称肺肠隐窝的肝肠部（hepatoenteric part）。有些权威人士将上述结构笼统地称为前庭，这些结构与膈和肝尾状叶关系密切，并与小网膜共同扩展。前庭这一名词的不同使用，部分地反映了早期对腹膜小囊上、下部个体发生的错误观察（下述）。上部的大部分被认为只是普通腹膜腔的一部分，是由于差异性生长和网膜平面的改变而“夺取过来的”；而下部即某些作者认为的“真”网膜囊，则是通过本质上不同的掘洞（excavation）机制形成的。最近的证据提示，一些共同的发育机制适用于所有的体腔区域，只不过有区域性量的差异。网膜囊这一通用名词的使用较理想，因为腹膜小囊上、下部的壁都部分地由网膜（分别为小网膜和大网膜）构成，且任何一部分从功能上看与其他体腔区——腹膜腔、胸膜腔和心包腔相比，都只不过是个囊而已。隐窝一词在胚胎学造成很大混乱，而且还常用到成人局部解剖学，并具有不同的内涵（见第12篇）。因而腹膜小囊上部或下部似是更好的名称。最后，上部和下部之间的连接是斜行的，即当它从右向左走行时，向上弯曲；腹侧为胃小弯，背侧为胰体。左界为一弯曲的间充质嵴（未来的左胃胰襞，gastropancreatic fold），内含胃左动脉，右界为含肝总动脉的弯曲嵴（将来的右胃胰襞）。

腹膜小囊下部（lower 或 inferior part）大约在8～9mm质臀长时开始发生。在此期间，早期肺肠隐窝和肝肠隐窝已经形成。胃继续差异性生长，横断面为椭圆形，右侧为胃小弯、相当于原先胃管的腹缘、此处仍连有胃腹系膜的小网膜胃部。如前所述，胃大弯是个新的结构，迅速扩展，其凸出面主要朝向左侧，但也凸向头侧和尾侧。已经强调，原胃管的背缘此时越过扩张中的胃原基背侧面，沿着近胃小弯的一条线弯曲、原始胃背系膜暂时固定于此。胃背系膜与包被小型胃的后面和胃大弯的厚层胃复合间充质相混合；由于很厚，间充质便向头、尾侧、特别是左侧突出，并超过内胚层衬里的“新”的胃大弯（注意在此期间组织层次和体腔的几何形态和切面非常复杂，并随切面水平和时间迅速变化。因而这里只简单总结一些突出特点。详见Kanagasuntheram 1957）。有关腹系膜的变化此时也随之发生。多发性裂隙出现于间充质的不同部位，局部间充质转化为上皮。每组裂隙迅

速合并，形成（暂时）独立的封闭腔隙。这些腔隙由于结构上的连续性，很快互相合并，并与已形成的腹膜小囊上部合并，新形成的上皮并入体腔上皮。最先发生这些变化的部位是紧邻胃小弯的胃后壁间充质以及它与原始胃背系膜混合的区带；其次在十二指肠背系膜内；第三是胃大弯间充质与胃背系膜混合处的尾侧缘内。随着这些腔的合并，“肾形”膨大、整合及向胃大弯蔓延，出现了一些重要的继发结构。原始胃背系膜不仅通过内在生长、而且随着腔的形成和胃后间充质分裂所形成的背层的加入而扩大其面积，这些合在一起称为次级胃背系膜（secondary dorsal mesogastrium）。后者与胃的连接变成一系列纵行而稍呈螺旋状的线，这些连接线逐渐从胃小弯附近移向、并最后到达胃大弯。胃系膜和（正在分裂的）十二指肠系膜与体壁的连接线仍暂时在背中线，但随后经历很大变化。随着腔的汇合形成腹膜小囊下部，下部与上部的交通处相当于胃小弯和左、右胃胰襞。腔的下部腹侧壁为分裂后的脏壁，它覆盖胃和近段十二指肠的后下面。该腹侧壁越过胃大弯和十二指肠，延续为次级胃背系膜和十二指肠背系膜连接处的脏壁间充质。这条间充质带的宽度在头侧（胃底）较窄，沿胃大弯左部向下逐渐增宽，直到十二指肠最宽，这一突出部分显示连续的边缘性（向尾腹侧和外侧）生长，并伴随内腔的扩大（腔壁构成扩展的大网膜）。腹膜小囊下部腔的边缘界限是来自次级胃背系膜腹层的返折缘。这些返折缘汇聚，形成脏壁性背侧壁，除了背中线的根，它起初完全是游离的。大约在胃中水平，包埋于该背侧壁的胰原基斜向生长，胰尾最终在胃底和胃体连接水平伸到腹膜小囊左界。许多早期描述认为，腹膜小囊下部来自胃背系膜的简单掘洞，即肝胰隐窝，以及其随后的进一步伸展。这里已摒弃这种观点。

脾原基位于胃背系膜区的中央，胰尾也向此处生长，脾原基发生于体腔上皮及其下面的间充质。当伸入腹膜大囊的左上季肋部时，脾仍保留它的神经血管蒂和浆膜，这二者都来源于胃背系膜（见第9、12篇）。

大网膜及其所含的腹膜小囊延伸部分继续向两侧生长，尤其向尾腹侧生长，覆盖并紧贴横结肠系膜、横结肠以及小肠盘曲和结肠盘曲。在此期间，大网膜悬垂部的4层结构最易分辨。单纯肠系膜如空回肠系膜是双层的，因为它们具有两个间皮面（脏壁体腔上皮），中夹结缔组织（来自脏壁间充质），其中含血管、淋巴管、淋巴结、神经、脂肪组织和其他种类的细胞。覆盖胃后面的浆膜（单层间皮）和前面的浆膜（单层间皮）在胃大弯和十二指肠始段汇合。这样形成的双层系膜继续下降成为大网膜的前上（或下降）层，当达到网膜缘时，前上层返折（或上升）成为大网膜的后两层，并到达它的腹壁根部。两个双层结构尾部起初是紧密接触的，但被腹膜小囊下部延伸的一个含液体的小裂隙隔开。后层的后间皮同样与横结肠前上面及其系膜紧密接触。

在此期及以后各期，为了叙述方便，将腹膜小囊下部分为3个亚区，即胃后、胃周和大网膜亚区。它们的名称就揭示了它们的位置，但它们的界限可受许多因素的影响。有两个现象特别明显：胃相对于肝的下降，和腹膜各层与变化了的返折线的愈合、表面上皮的粘连和部分腔隙的消失。

胚胎第3个月后，肝尤其左叶生长变慢，整个器官退到上腹部。同时，胃伸长并出现一定程度下降，但胃的颅、尾端相对固定。这引起胃的角状弯曲、并持续至生后。胃小弯的凹面这时朝向右侧，小网膜恰呈冠状位，其游离缘变垂直，在肝的腹侧；镰状韧带游离缘从脐向头背侧斜行至肝。腹膜小囊下部的间充质背侧壁此时仍游离，并有生长中的胰斜行穿过，其原来的背中线根仍存在，它与腹膜后器官的相邻腹膜面、腹壁或另一系膜或皱襞发生大面积愈合。当它与系膜或皱襞愈合时，它们之间相对的间皮消失，以间充质相连，但可通过外科手术分开，其间也未发生血管吻合。在胰的上方，腹膜小囊的次级胃背系膜的后壁覆盖腹后壁及其固定器官的腹膜，包括膈、左肾上腺大部分、左肾上极腹内侧部、腹主动脉起始部、腹腔干及其分支和其他血管、神经、淋巴管。它们的腹膜面愈合，只有表面一层间皮覆盖这些结构，成为这部分腹膜小囊新的次级背侧壁。如本篇前文所述，胰从十二指肠袢长出，长入十二指肠背系膜和次级胃背系膜。起初，这些系膜的间充质和间皮，除了腹膜返折线处外，包被胰的整个表面。胰的后腹膜覆盖在胰后所有腹后壁结构的腹膜上（主要有下腔静脉、腹主动脉、脾静脉、肠系膜上动脉、肠系膜下静脉、肝门静脉、左肾血管、左肾上腺尾极、左肾上的腹阔带和各肌肉等，见第12篇），相接触的两层间皮愈合并萎缩，中心的间充质融合并形成筋膜鞘和隔。胰这时变为固定位，覆盖胰头、胰颈左上部和胰体前上部的腹膜形成腹膜小囊背侧壁的中央部分。胰尾仍为腹膜内位，随着它从左肾腹侧面弯向脾门，即由次级胃背系膜残留部分包被（胰的结肠下部由大网膜腹膜覆盖）。在腹膜小囊下部的大网膜亚区内，发生两个相反形式的系膜粘连。返折的后双层腹膜与横结肠的腹膜（在网膜带处）和横结肠系膜愈合（这大大增加了胃床的功能性面积，见第12篇；另外，这也可通过外科手术分开，网膜和结肠的血管之间未发生吻合）。在胚胎期，大网膜腔伸到网膜外侧缘和尾侧缘的内面。但是出生后，内表面缓慢而进行性愈合，大网膜腔的悬垂部大部分闭塞。该过程向头侧推进，成年时，大网膜腔一般不超过横结肠。横结肠系膜和大网膜的愈合发生很早，这时中肠脐疝尚未还纳。该愈合开始于早期大网膜的右缘与未来的结肠系膜根之间，以后向左扩展。胰从内侧向外侧逐渐变成固定位（即从右到左，先胰头，再胰颈和胰体）。相反，在胰上区，愈合过程的方向是从左到右、由外侧向内侧进行。这些变化过程与已经观察、记录的脏器定位、系膜排布完全一致。

前肠背系膜与腹膜小囊及其相关器官的发生在许多方面

都相互关联，它最初在腹壁背中线的附着位置亦发生很大变化。尽管有广泛的愈合，整个胃大弯（而不是食管下小区域）及其局部延伸的十二指肠始段下缘，实际上是次级胃背系膜及十二指肠背系膜真正的衍生物。虽然给予一些局部名称以帮助描述，但应强调，它们只不过是一层连续结构的亚区；同时也简短地描述了它们的“根”或腹壁返折线。

小网膜上部弓形走行越过膈，当这双层系膜接近食管裂孔时，它的两层分开，包绕裂孔边缘。然后这两层膜下降一段距离并倾斜，包围胃底背面和膈上的一个区域。该区域大致呈三角形或四边形，含蜂窝组织，构成胃的裸区（bare area of stomach），当该区特别大时，叫左腹膜外间隙（left extraperitoneal space）。它的右下角为左胃胰襞的底，左下角重新形成双层系膜。后者的根弯向下，越过膈和肾上腺到达左侧，形成胃膈韧带（gastrophrenic ligament），连到胃底。继续弯行，越过左肾上部的腹面，两层分开接收胰尾，并伸到脾门，成为脾肾韧带（splenorenal 或 lienorenal ligament）。该双层膜韧带的左半构成几乎全部的脾腹膜（如已指出，脾突入腹膜大囊），然后在脾门的对侧缘与它的右半重新结合，延续到胃大弯，成为胃脾韧带（gastrosplenic ligament）。其余大部分胃大弯及其延续的小段十二指肠与大网膜下降的前双层相连。大网膜返折的后双层延续到腹壁的大网膜根。大网膜根从脾肾韧带下界开始，继续向尾侧弯曲，沿胰体前缘延伸到达右侧横结肠系膜附着线的颅侧。越过胰颈，网膜根再向尾侧弯曲数厘米到达胰头；然后呈锐角向颅侧弯曲到左侧，很快达到十二指肠下缘。这样，网膜根从腹膜大囊到达由十二指肠背系膜分裂所产生的那部分腹膜小囊，进入网膜孔并越过肝尾状突和十二指肠近段之间的网膜管及肝肠隐窝的右下角，并横过右胃胰襞，然后在十二指肠近段后面下降进入由大网膜包围的右边缘带。

泌尿系统和生殖系统

泌尿器官和生殖器官发生于间介间充质，相互关系密切，特别在发育的早期。泌尿系统的发生先于生殖系统。

泌尿系统

间介间充质在胚体躯干部纵行，位于体节之下（在卷褶的胚胎中），在内侧的消化管脏壁间充质和外侧的外胚层下体壁间充质的连接处（图3.80）。间介间充质从颅侧向尾侧依次发育。在低等脊椎动物，间介间充质发育成典型的连续但分节段的上皮性憩室，称为生肾节（nephrotomes），每个生肾节包围一个腔，叫肾节腔（nephrocoele），并通过腹膜漏斗（peritoneal funnel）与体腔相通。每个生肾节的背侧壁突出，形成肾小管（nephric tubule），通过肾口（nephrostome）与肾节腔相通。较早（颅侧）发生的肾小管背侧尖端向尾侧弯曲，并相互愈合，形成一条纵行的初级排出管（primary excretory duct），该管向尾侧生长，并向腹侧屈曲、开口于泄殖腔。较尾侧的及以后依次发生的肾小管继而开口于初级排出管或其延伸形成的管。肾小球由特殊排列的毛细血管和其外的体腔上皮构成，它们来源于肾节腔的腹侧壁，称内肾小球（internal glomerulus），或来源于邻近腹膜漏斗的体腔顶部，称体腔肾小球（coelomic glomerulus）或外肾小球（external glomerulus），有的这两者都有（图3.81）。在爬行类的器官发生中，可见到广泛区域的血管形成，犹如一个大血管球（glomus），而不是单个的肾小球。在鸟类可见到外肾小球（原肾的，见下）。哺乳类胚胎中仅在适当位置出现相似的细胞团，没有分化为真正的肾小球。

习惯上将排泄系统分为3个不同的部分，即原肾（又称前肾，pronephros），中肾（mesonephros）和后肾（metanephros），它们在时间上和空间上相继发生。最后发生的后肾存留为永久肾。但是，很难在某一种动物胚胎中同时看到这样一些独立的器官，很难确定其精确界限。具有发育良好足细胞的有功能的原肾，已在龟的胚胎（Collins 1990）和鸟类胚胎（Jacob等1977）中发现；但在人类，原肾不是一个独立的器官。最早和最颅侧的肾小管发育不全，是暂时的，可视作原肾区的标志；以后原肾在尾侧与中肾并合，二者间并无明显界限。人的生肾节只限于胚内体腔嘴侧有限的几个节段，生肾节腔化，形成的肾节腔与体腔相通。在原肾区颅侧的间介间充质发育成不规则的、暂时的实心或泡状细胞球团。第8－10体节水平尾侧的间介间充质叫生肾索（nephrogenic cord）。生肾索以不规则的间隔与体腔上皮相连接。

初级排出管 初级排出管始见于第11期胚胎，约在14对体节时，呈一实心的细胞索，位于生肾索的背部。它的颅端大约在第9体节水平，尾端的尖部与未分化的生肾索间充质并合。初级排出管在任何肾小管出现之前即已分化，当肾小管出现时，初级排出管起初并不与肾小管连接。在稍晚的胚胎，初级排出管伸长，其尾端与生肾索分离，位于外胚层紧下方。在此水平，初级排出管向尾侧生长，不依赖于生肾间充质，然后弯向腹侧，抵达泄殖腔的壁。初级排出管从它的尾端开始，渐次出现管腔，形成真正的管，在胚胎第12期开口于泄殖腔。显然，直到这一期前，“管”的名称不太适当。

原肾 在第10期胚胎可见到间介间充质，当出现10对体节时，即可分辨出生肾索。原肾是生肾间充质（索）内的细胞

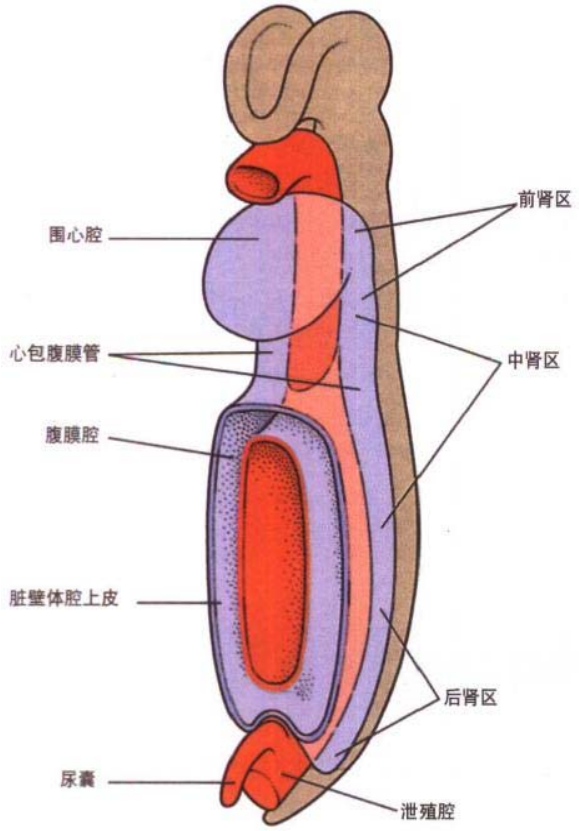

图3.80 早期胚胎主要上皮结构示意图。尿生殖系统起源于胚内体腔背侧壁体腔上皮的增生。最早出现的原肾发生于心包腹膜管上方的围心腔水平；中肾、性腺和生殖管道形成并突入心包腹膜管和腹膜腔；后肾发生于腹膜腔的尾端水平。

团，即发育不全的肾小管（图3.81）。在初级排出管颅侧区域内，这些细胞团不发生，稍尾侧才出现这样的细胞群，并变成泡状。最尾侧的一些小泡的背端并入初级排出管，其内侧端通过细胞条索与体腔上皮相连，这些条索可能代表发育不全的腹膜漏斗。这些颅侧的肾小管不发生肾小球，肾小管最后消失。人胚胎是否有外肾小球发生尚不清楚。关于人肾早期发生的综述和文献，见Torrey（1954）、O'Rahilly和Muecke（1972）、O'Rahilly和Muller（1987）。

中肾 大约从第12期以后，初级排出管改名中肾管（mesonephric duct），或沃尔夫（Wolffian）管；它伸长并迅速与泄殖腔通连。在此期，由第8～20对体节水平的间介间充质发生的中肾小管开始连于中肾管。再向尾端到第24体节水平、生肾间充质形成连续的嵴。每一体节可能对应2个或2个以上的中肾小管。

在中肾内，每一肾小管开始为一团密集的间充质细胞，然后上皮化并形成一个小泡。小泡的一端向中肾管生长并开口于中肾管；另一端扩大、内陷，外层形成肾小球囊，内层细胞分化为中肾足细胞，这些足细胞包围陷入的毛细血管形成肾小球。肾小球的血液来自主动脉的外侧分支（Streeter 1945）。大约先后发生70～80条中肾小管及相应数目的肾小球。但是，这些肾小管并不存在于同一时间，在同一个胚胎很少同时发现30～40条以上的肾小管，这是因为在尾侧肾小管和肾小球发生之前，颅侧的已经退化了。

到第6周末，每一中肾为一长纺锤形器官，突入体腔，位于背系膜的两侧，从原始横隔水平伸到第3腰体节。整个突出物叫中肾嵴（mesonephric ridge，或沃尔夫体Wolffian body）。中肾嵴分成亚区（见下），生殖腺发生于它的内侧面。中肾与永久肾或后肾结构很相似，但中肾的肾单位缺乏相当于Henle袢（髓袢）降支的一段结构（Leeson 1957；Davies和Routh 1957）。到第17期，中肾可产生尿液（O'Rahilly和Muller 1987）。仍然缺乏关于各期人胚胎中肾和后肾发育及功能的比较资料。在具有功能性中肾的9天鸡胚和具有优势后肾的15天鸡胚，胚体清除血浆钠、钾、镁离子无显著性差异，但这一时期钙的清除有所降低（Clarke等1993）。

在第18期胚胎（13～17mm），中肾嵴向颅侧伸展到大约第9肋骨水平，在男、女两性的中肾头端均退化；在20mm胚胎（第19期），中肾仅发现于前3对腰体节水平，但是，它可能仍具有多至26条肾小管。最颅侧的1～2条肾小管残存成为嘴侧迷走小管（rostral aberrant ductules）；后继的5～6条肾小管，在男性发育成睾丸输出小管和附睾头小叶，在女性发育为卵巢冠（epoöphoron）；尾侧的肾小管在男性形成尾侧迷走小管（caudal aberrant ductules）和旁睾（paradidymis），在女性形成卵巢旁体（paroöphoron）（见下）。

中肾管 中肾管在中肾嵴的外侧部走向尾侧，它的尾端伸入体腔，位于中肾褶（mesonephric fold）内（图3.82～86）（随后，与邻近形成的中肾旁管一起形成管褶，tubal fold，见下）。随着两侧中肾管移近尿生殖窦，两褶在腹侧的膀胱和背侧的直肠之间互相愈合，跨过骨盆腔形成一横隔膜，有时不恰当地称为生殖索（genital cord）（图3.84）。膀胱和生殖索之间的腹膜陷窝，在男性闭锁消失，而在女性则存留成为子宫膀胱陷凹。中肾管本身变为附睾管、输精管和射精管。在第3个月末到第4个月，中肾管末端膨大，形成精囊和输精管壶腹部。与此同时，中肾旁管退化，但未发现两种管道之间有因果关系。胚胎大约在125mm顶踵长时，精囊和壶腹原基分开。精囊伸长，其导管形成。约在第6个月（300mm顶踵长）时，精囊和输精管壶腹的生长率大大增加，其原因不明，可能是胎儿或母体垂体分泌的催乳激素增加的结果，或是胎盘激素作用的结果。在同期，前列腺小管的生长也加速。女性的中肾管退化后的残存部分变成卵巢冠的纵管。

后肾 原肾和中肾都是直线性结构，其中含层叠的肾小管，沿胚胎的头尾轴排列。这种排列导致低渗尿的产生。后肾肾小管的排列则不同，肾小管围绕朝向肾盂的髓袢向心性排列。这种排列在肾内产生不同的浓度梯度，导致高渗尿的产生。因而，后肾肾单位不通入已经存在的中肾管，而是与中肾管的一个突出物（输尿管芽）连接，后者进行二叉式分支，形成特殊排列的后肾集合管系。

后肾有3个来源：中肾管突出物即输尿管芽（ureteric bud）和局部密集的间充质称生后肾原基（metanephric

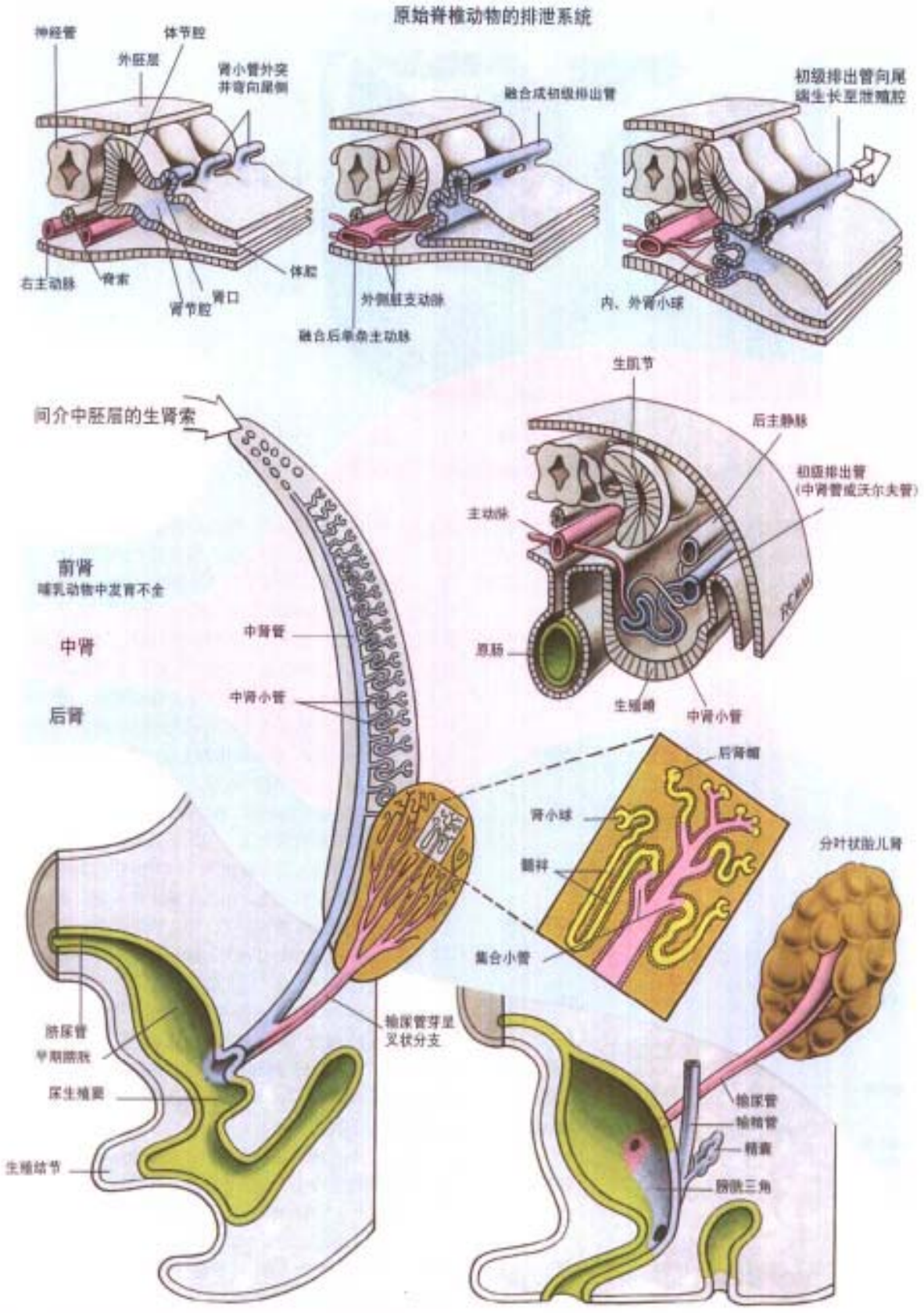

图3.81 与人类肾的系列发生相比原始脊椎动物肾系列发生的主要特点示意图。将胚胎和胎儿发育过程中的一些动态的重要阶段压缩为静态的系列模式图是值得提倡的一种描述方法（仿制于 Williams 等 1969）。

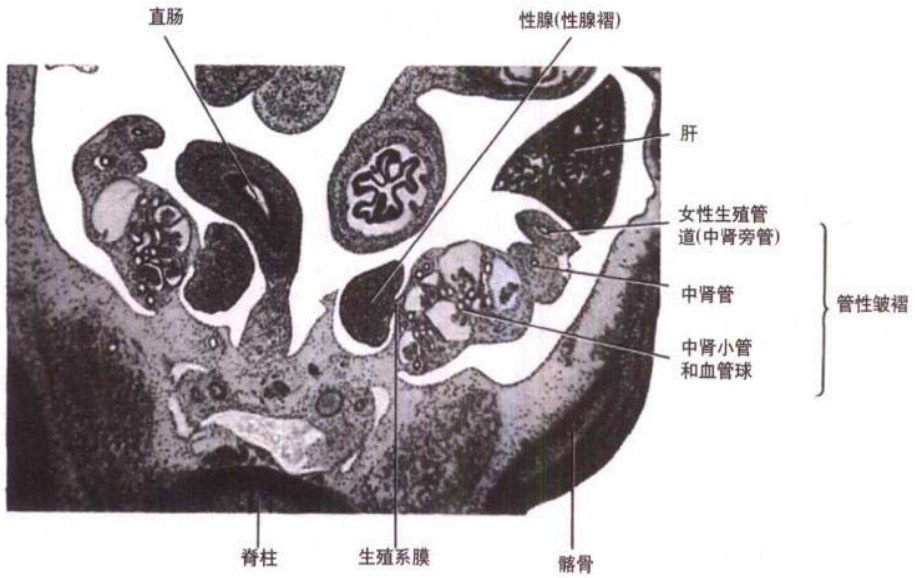

图 3.82 9 周龄人胚胎腹部平面横切图。示来自中肾嵴的各种结构的相互联系和相对位置。

blastema)，二者形成肾结构；而生血管间充质稍晚迁移入生后肾原基，产生血管球和直血管（Grobstein 1955; Saxen 等 1968; Saxen 1970）。神经支配可能对后肾的诱导也是必需的（见下）。

在中肾和后肾系统中，都存在导管系与周围间充质之间

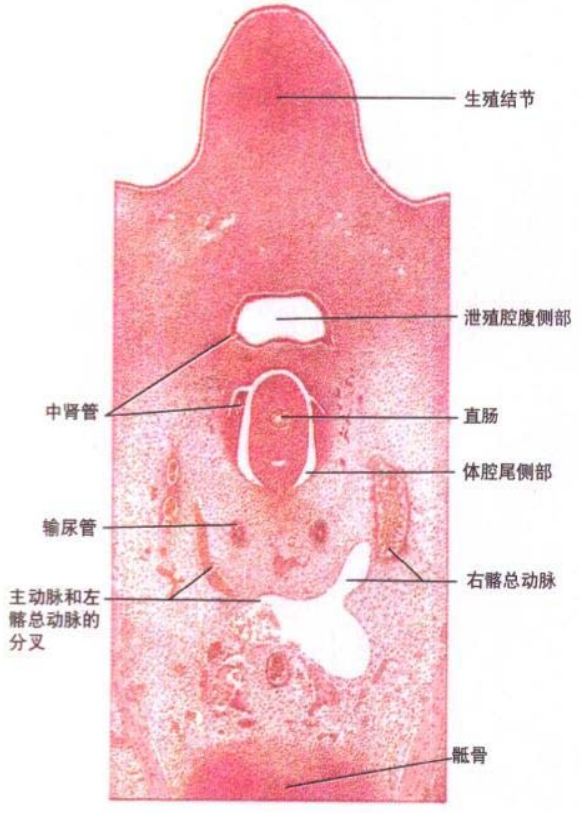

图 3.83 冠臀长 22mm、8 周龄人胚尾端横切面。在泄殖腔腹侧份的背外侧面上有中肾管的入口。H·E 染色。× 20

的上皮／间充质相互作用。但是中肾是从颅侧向尾侧依次发生的，在尾侧肾单位产生之前，颅侧肾单位已退化。而在后肾，一定比例的间充质留下作为干细胞，以后在单个集合管伸长时，这些干细胞继续分裂，进入生肾通路。因此，按时间顺次发生的后肾呈放射状，外层的皮质是最后形成的部分。后肾发生中的相互诱导作用一般如下：输尿管芽在周围生后肾间充质内反复分叉分支，形成较小的输尿管道。同时生后肾间充质围绕分支的输尿管道密集成较小的细胞团。这些细胞团再形成S状细胞团，进而转化为上皮，其远端与输尿管道融合。血管侵入S状细胞团的近端，形成血管化的血管球。

当与生后肾原基接触时，输尿管芽即分叉，这是局部间充质产生的细胞外基质的作用。在体外培养中，将胎儿肾孵育在含有硫酸软骨素合成抑制剂β-D-木糖苷的培养基中，可大大抑制输尿管芽的分支，因为硫酸软骨素蛋白多肽的合成和硫酸软骨素糖胺多糖的加工，都是输尿管芽分叉分支所必需的（Fouser 和 Avner 1993）。输尿管芽的分支和间充质共同形成肾大盏和肾小盏，输尿管芽的终末分支形成肾的集合管。当集合管伸长时，生后肾间充质浓集在集合管的周围。此时在浓集的间充质细胞之间可检出一种粘附分子（syndecan）。同时，细胞停止表达神经细胞粘附分子（N-CAM）、纤维粘连蛋白（fibronectin）和Ⅰ型胶原，开始产生钙依赖性细胞粘附分子（L-CAM），又叫E钙粘附素（E cadherin）、基板成分层粘连蛋白（laminin）及Ⅳ型胶原。间充质细胞团转变为小的上皮细胞群，并经历复杂的形态发生学变化。每个上皮细胞群伸长，先形成逗号状，再变为S状小体，并进一步伸长。S状小体的远端与输尿管的一个终末分支愈合，而其近端扩张成囊。随着细胞的分化，囊退化，它的外层细胞变成肾小球壁层细胞，而内层细胞变为脏层上皮性足细胞。足细胞紧靠侵入的毛细血管，这些毛细血管来自生后肾间充质外的生血管间充质（Ekblom 等 1982），这些间充质

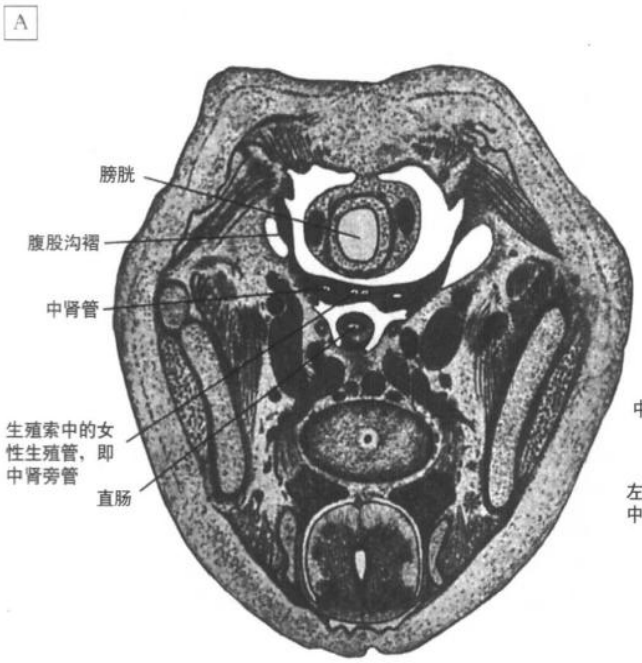

图 3.84A 人胎儿盆部水平的横切面。示生殖索和腹股沟褶的形成。

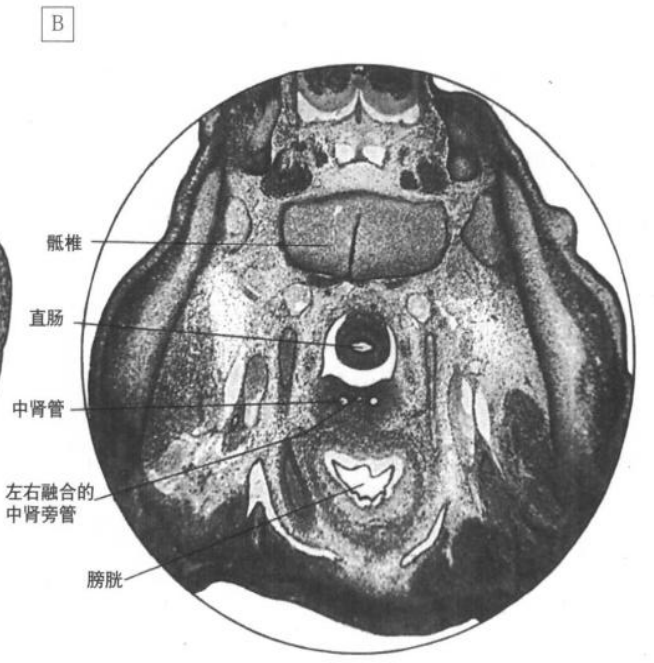

图3.84B 9周龄男胎盆部横切面。示生殖索与尿生殖窦背侧壁已很接近。

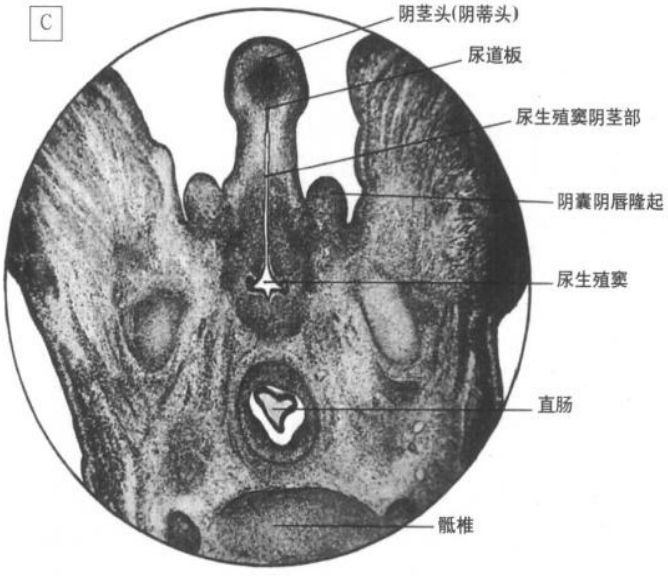

图 3.84C 9周龄人胎儿盆下部平面横切片。

产生肾小球内的内皮细胞和系膜细胞。足细胞和生血管间充质都产生纤维粘连蛋白和其他肾小球基膜成分，其中的Ⅳ型胶原的异构体有特殊的成熟程序，当它成熟时，血浆中大分子的滤过就受到限制（Bard 和 Woolf 1992）。

血小板源性生长因子（PDGF）β-链及其受体β-亚单位（PDGFRβ）已在妊娠 54 天到 105 天之间的人胚胎肾小球中检出。PDGF β-链定位在逗号状和S状时期肾小球囊的分化上皮内，而PDGFRβ在未分化的生后肾原基、血管结构和间质细胞中表达。PDGF β-链和PDGFRβ二者都表达于系膜细胞，这可能促进系膜细胞的进一步增生。

生后肾间充质在体外培养时能成功地发育，这使肾发生的实验性干预较易评估。早期实验研究显示，其它间充质类群以及脊髓能够诱导输尿管芽分支和后肾发生。然而，有研究证明，神经很早就经过输尿管进入发育中的肾（Sariola 等 1989）。如果将发育中的肾原基培养在能中和神经生长因子 mRNA 的反义寡核苷酸中，肾发生完全被阻滞，因而认为生后肾间充质的诱导作用是对神经支配的反应（Sariola 等 1991）。脊髓对生后肾间充质的强大诱导作用可能也说明这一现象。

在发育中的后肾，肾单位分化的各个时期同时存在。当S状小体形成时，出现了肾小管刷状缘抗原。有这种标志的肾小管首先出现在皮质的内层区域。

在发育早期，后肾为分叶状，这种状况持续于整个胎儿期，在生后 1 年内消失。但是，不同程度的分叶状肾偶尔持续一生。发育中左、右肾的生长是一致的。两性胎儿肾体积在妊娠中间3个月增长最快。但在后3个月，男性胎儿的肾比女性胎儿的大（Sampaio 1992）。这种性别差异的原因不明，但已发现雄鼠的肾比雌鼠的大，其原因归结为细胞的增殖与肥大（Jean- Faucher 等 1987）。另外，从受孕后第 12 周起，男性胎儿一般比女性胎儿要大（Pedersen 1980）。

肾脏的内分泌发生 除了作为排泄器官，肾也是内分泌器官，产生各种作用于肾内和肾外的激素。胎儿肾在子宫内的功能是产生羊水，而出生前内环境的稳定性是由胎盘调节的。小于36周的早产儿的肾不成熟，皮质肾单位分化不完全，因而累及肾维持内环境稳定性的能力。这些问题由于缺氧和窒息的影响更加复杂。缺氧和窒息可改变肾的激素分泌、应

用人工通气对肾血液动力学和激素分泌也有影响。

肾产生的激素与肾血液动力学有关。这些激素包括肾素－血管紧张素系统、肾前列腺素、激肽释放酶－激肽系统和肾多巴胺。肾素发现于微动脉，小叶间动脉和肾动脉分支的平滑肌细胞内，但在远曲小管上皮细胞中也有报道。激肽释放酶存在于大鼠胚胎肾内（尿激肽释放酶在新生儿低于生后其他各期）。前列腺素存在于肾髓质，肾小管中更多。肾多巴胺有2个来源，即多巴胺能神经和主要在早期近曲小管内通过左旋多巴酶转换来的多巴胺。在肾内还发现其他激素：抗高血压脂类产生于肾髓质的间质细胞，组胺和5－羟色胺也在肾内合成，人胚肾细胞产生的生长因子包括红细胞生成素、白细胞介素β和转化生长因子－β。红细胞生成素和白细胞介素β可刺激巨核细胞成熟（Withy 等1992）。关于肾发生的这方面内容，详见 Ballie（1992）。

肾的上升 当后肾开始出现时，它在骶部，随着输尿管芽的伸长，后肾不断向颅侧移位，当胚胎约长13mm时，扩大的肾盂位于第2腰椎水平。在此期间，上升的肾相继从邻近获得血液供应，如骶中动脉和髂总动脉；直到第3个月开始，最终的肾动脉才可识别。肾动脉来自3个肾上动脉的尾侧部、代表持续存在的中肾动脉或外侧脏支动脉（见本篇前文）；额外的肾动脉并不常见，它们在肾门或在肾的上、下极处进入肾，它们也是持续存在的中肾动脉。

泌尿系统的畸形 泌尿系统畸形比较常见，约占活产儿的3%；肾缺如（renal agenesis）是一侧或两侧肾的缺失。一侧肾缺如时，另一侧肾代偿性肥大，形成一个功能大致正常的肾组织块。如果肾上升出现问题，便引起骨盆肾（pelvic kidney），或两肾尾端愈合在一起，形成马蹄肾（horseshoe kidney）。马蹄肾不能从盆腔上升，因为邻近的肠系膜下动脉阻止了它的进一步上移。

已在胚胎和成年肾及集合管和输尿管中发现几种Hox基因和Pax基因。但该研究领域尚在发展阶段。目前，与肾异常发育有关的基因已得到进一步研究，特别是那些与Wilm's瘤和囊性肾病变相关的基因（Bard 和 Woolf 1992; Fauser 和 Avner 1993）。已经发现许多种囊性肾疾病，并提出许多不同的分类（Chisholm 和 Williams 1982）。长期认为大部分（如不是全部）肾的囊肿是由于输尿管芽的终末分支未能与生后肾组织发生的肾小管融合引起的。这种观点已经动摇。现在已经令人信服地证明，囊样结构并不是部分肾单位的极度扩张（Moffat 1982）。成人多囊肾病（adult polycystic renal disease）是最常见的形式，为常染色体显性遗传，扩张可存在于从肾小囊到集合小管的肾单位的任何部分。婴儿囊性肾病（infantile cystic renal disease）较少见，为隐性遗传，其近曲小管和远曲小管有一定程度扩张，而集合管系明显受累。

由于超声技术常规用于胎儿畸形的子宫内诊断，已发现每1000次超声检查中有1～2例畸形胎儿，其中20%～30%是泌尿生殖道畸形。可以早在妊娠第12～15周查出此类畸形。但是，诊断之后做何决定却决非易事。泌尿道阻塞是一种畸形，但是，暂时的、轻型的阻塞可能是泌尿道腔化的正常过程，在妊娠后3个月见于10%～20%的胎儿。腔化延迟或泄殖腔膜破裂延迟可产生这样的扩张；膀尿管在第32周封闭可能伴有泌尿系统的高阻力流出，也可引起暂时的阻塞。阻塞引起肾实质损伤的程度在发育中的肾是难以估计的，可能会产生原发性肾发育不全（Grupe 1987）。

羊水的量可用作评估肾功能的指标。羊水量太少叫羊水过少，太多叫羊水过多。虽然羊水量的变化可能提示消化管或肾的畸形，但是不能将严重的羊水过少总是与肾功能不全相联系，羊水量与肺的发育和成熟之间有重要的关系，已经证明羊水过少与肺发育不全相关（见本篇肺的发生）。

输尿管 输尿管的发育不如肾发育引人注意。在早期（5mm胚胎），输尿管壁通透性高，以后管腔闭塞（13～22mm胚胎），然后再通。闭塞和再通过程都从中部开始，向颅、尾侧推进。再通与后肾功能无关，但可能与输尿管的迅速伸长有关，这和胚胎的生长是一致的。在输尿管的腰部和骨盆部，有两个梭形膨大，腰膨大出现在第5个月，骨盆膨大直到第9个月才出现（变异较大）。这样，输尿管上端（肾盂与输尿管移行区）和骨盆缘便各出现一个缩窄。第3个缩窄存在于输尿管下端，与膀胱壁的生长有关。

起初，输尿管尾端连于中肾管的背内侧面。但是，由于差异性生长，连接部位转到中肾管的外侧面。以后中肾管的尾端并入发育中的膀胱，输尿管遂在中肾管开口的外侧单独开口于膀胱。以后，两个开口进一步分开。以后输尿管仍保持通入膀胱，而中肾管开口于尿生殖窦，这部分以后变成尿道前列腺部。

生殖系统

参与构成生殖腺的有4种不同的基本细胞成分：

- 位于中肾内侧的增生的体腔上皮；
- 体腔上皮下的中肾间充质；
- 进入中肾的生血管间充质；
- 原始生殖细胞，源自发育很早期的上胚层，以后进入尿囊壁，再从此迁移而来。

生殖管道具有来自体腔上皮的外层浆膜，来自体腔上皮下间充质（与脏壁间充质是否相似尚未研究）的平滑肌层，和来自中肾管或体腔上皮下陷形成的中肾旁管（paramesonephric duct）或米勒管（Mullerian duct）的内层粘膜。各层都有生血管间充质和神经侵入。

中肾管和中肾旁管出现于所有的胚胎。早期发生的生殖腺称为性未分化（indifferent）或两性（ambisexual）生殖腺。曾认为，男性或女性表型的发生出现在原始生殖细胞迁移到性未分化生殖腺之后。但是，男女生殖腺、生殖管道和外生殖器的发生非常复杂，是基因表达、发育时程和性激素影响等相互作用的结果。

生殖腺的早期发生(两性期或性未分化期) 生殖腺形成的最早标志是第5周时在中肾嵴的内侧体腔上皮出现的增厚区

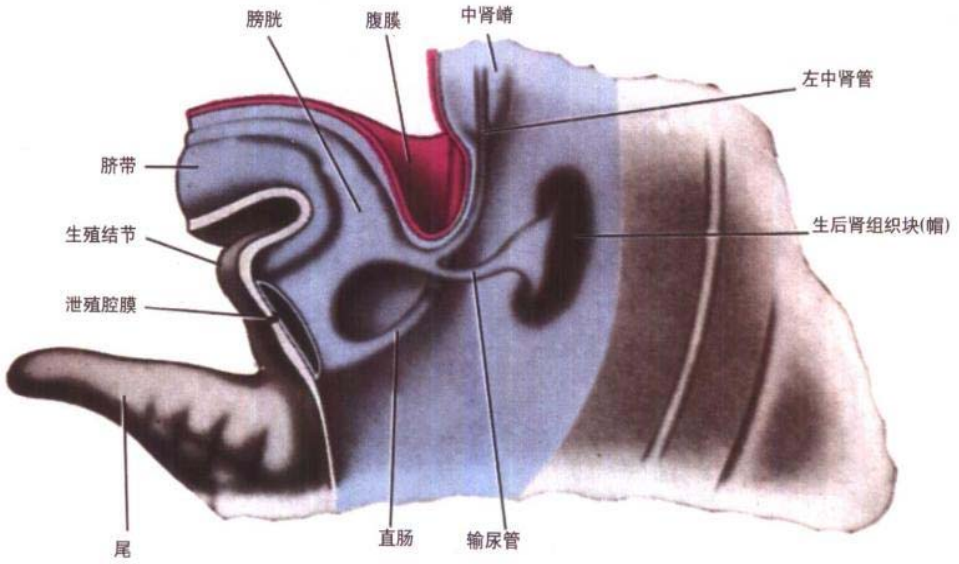

图 3.85 仿 3.86D 之模式图。示肾盂和生后肾组织帽的形成。

(图 3.87、88)。在中肾嵴表面的其他部位，体腔上皮含 1～2 层细胞，但是，在该增厚区，体腔上皮为多层细胞。增厚区迅速纵向扩展，直至几乎完全覆盖中肾嵴的内侧面。增厚的上皮继续增殖，沿背外侧方向，并突入体腔，形成生殖腺嵴(gonadal ridge)。生殖腺嵴的边缘下陷，使生殖腺嵴的根部形成一宽阔系膜，即生殖系膜(mesogenitale)，由此系膜与中肾相连。通过这种方式，中肾嵴再分为外侧部和内侧部，外侧部含中肾管和中肾旁管，因而称为管褶(tubal fold)，内侧部叫生殖腺褶(gonadal fold)。管褶的基部也含有肾小管和肾小球。

到第 7 周时，生殖腺尚无性别差异的特点。从第 15 期起，增生的体腔上皮形成许多细胞性生殖腺索(gonadal cords)，也叫初级性索(primary sex cords)，由间充质分隔开。这些生殖腺索持续存留在生殖腺原基的周边部分，形成皮质；在中央部，中肾间充质包括生血管间充质增生，细胞密集呈迷路样，构成髓质。

中肾旁管 中肾旁管最初在男、女性胚胎均发生，但以后在女性继续存在并分化，在男性则退化。然而，直到胚胎长到 10～12mm 长(第 6 周初)时，中肾旁管才可辨认。发育的两性期之后，中肾旁管分化为女性生殖管道的各个部分，而在男性胚胎此管退化后只留下一些简单衍生物。每一中肾旁管开始时是中肾嵴外侧份近颅侧端的体腔上皮直线形内陷，形成中肾旁沟(paramesonephric groove)，它的尾端为盲端，向尾侧长入中肾嵴内，呈一实心的细胞索。随着它的伸长，逐渐出现管腔。在中肾的全长内，中肾旁管位于中肾管的外侧，中肾管引导中肾旁管的生长。在中肾的尾端(中肾旁管于第 8 周到达中肾尾端)，中肾旁管转向内侧(图 3.89)并跨过中肾管的腹侧进入生殖索(图 3.84 A，B)。在此，它又弯向尾侧，与对侧的中肾旁管并列。在第 3 个月期间，两中肾旁管并列抵达尿生殖窦的背侧壁，它们的盲端在尿生殖窦壁上形成一个隆起，叫米勒结节(Mullerian sinus tubercle)或窦结节(sinus tubercle)(图 3.89)。在性未分化期末，每侧中肾旁管由颅侧和尾侧的垂直部和中间的水平部构成。

在女性 颅侧部形成输卵管，原先的体腔上皮内陷仍然存在，成为输卵管向盆腔的开口。随着中肾颅侧端的退化，输卵管伞形成。两中肾旁管的尾侧垂直部互相融合(图 3.87B)，形成子宫阴道原基(uterovaginal primordium)。该原基形成子宫的下部，随着它的伸长而接收水平部，形成成人子宫的子宫底和大部分子宫体。在第 9 周时，子宫体和子宫颈之间出现一缩窄。子宫内膜的基质和子宫肌(子宫肌膜)由周围的生殖索间充质发生而来。

在大约 60mm 顶臀长时，与窦结节对应的尿生殖窦背侧壁上发生一上皮性增生物，称窦阴道球(sinuvaginal bulb)，此为未来处女膜的起源之处。增生的上皮是来自尿生殖窦(Bulmer 1957)还是来自伸到米勒结节的中肾管上皮(Vilas 1932; Meyer 1938; Forsberg 1963)，至今尚不清楚。增生物逐渐向颅侧伸展，成为实心的、前后扁平的板，位于管状的、中胚层浓集的子宫阴道原基内部，子宫阴道原基最终变成纤维肌性的阴道壁。中肾旁管尾端顶部的上皮后退，直到大约 140mm 期，它与尿生殖窦增生上皮的连接处位于子宫颈管。

尿生殖窦上皮受窦结节的诱导而形成阴道上皮板，从尾端开始，逐渐向头侧伸展，并增大变成圆柱状结构。此后，中央的细胞脱落，形成阴道腔。一种观点认为，中肾旁管不直接参与形成阴道(Frutiger 1969)；但也有人提出，中肾管和中肾旁管都与阴道形成有关(Linkevich 1969)。当阴道上皮板上端增大时，它向上生长包围子宫颈，然后“掘洞”形成阴道穹(vaginal fornicex)。尿生殖窦头尾向相对缩短，形成阴道前庭(vestibule)，前庭通过生殖褶之间的裂缝在表面开口。阴道板的下端向尾侧生长，在 105mm 胚胎，阴道原基接近前庭。曾认为增添到阴道板的组织是从它的尾端向头端进

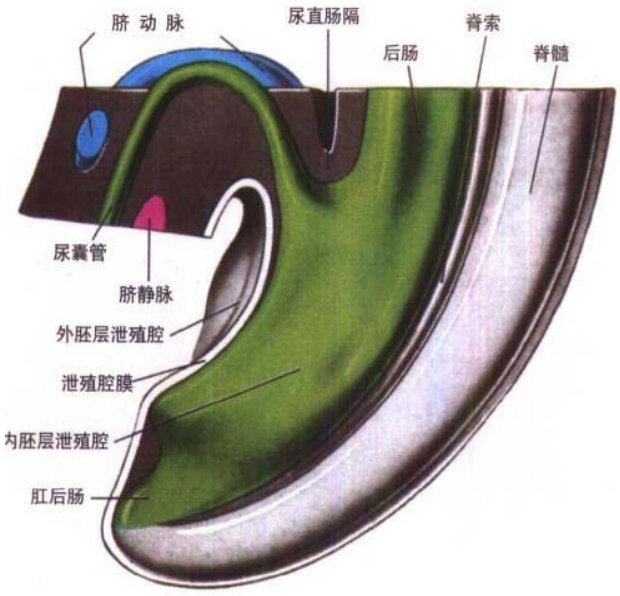

图 3.86A 约 4 周龄人胚尾端模式图。示脊髓、脊索和内胚层泄殖腔的左外侧面（引自 Keibel）。

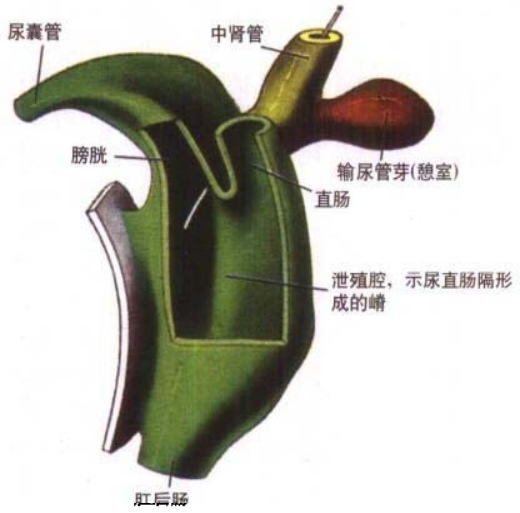

图 3.86B 近 5 周末人胚内胚层泄殖腔模式图。可见一探针通过中肾管进入泄殖腔。泄殖腔的部分左壁，包括左中肾管已被切除。与其相邻发育中的膀胱和输尿管壁也被切除。泄殖腔膜周围的外胚层仍保留在原位（引自 Keibel）。

行；但是，Witchi（1970）提出阴道下端沿尿道移动到前庭内，与尿道分别开口于阴道前庭。在162mm胎儿，除头端穹窿部仍为实心外，阴道腔已完全形成；到170mm期，穹窿部也变为中空。大约在妊娠中期（180mm），生殖管道与外界相通。

在胎儿期开始后几个月，阴道上皮极度肥大，显然是由于受母体激素的影响，但出生后即处于儿童期的不活跃形式（Fraenkel 和 Papanicolaou 1938）。

阴道上皮和子宫上皮的不同胚层来源，与成人时它们对雌激素刺激的不同反应有关（Zuckerman 1940）。

在男性 在抗米勒管激素（anti-Mullerian hormone，AMH，见后）的影响下，中肾旁管大部分退化。AMH是睾丸支持细胞又称塞托利（Sertoli）细胞分泌的（见下），中肾旁管退化后残存的遗迹结构可能是颅侧和尾侧的AMH作用受限所致。中肾旁管头端残存的遗迹为睾丸附件（appendix testis，见第14篇）。两侧中肾旁管尾端融合部通过实心的细胞索与尿生殖窦壁连接。在此处，它与窦上皮增殖物即窦小囊索（sinu-utricular cord）合并，后者与女性窦增殖物相似，但不如女性的广泛。此增殖的上皮被认为是尿生殖窦内胚层与已延伸到窦结节表面的中肾管及中肾旁管上皮的混合物。随着窦小囊索的生长，小囊索从窦结节退回。在胎儿期的后半期，该混合性的细胞索获得管腔，并扩张形成前列腺小囊

中肾管　直肠　输尿管芽　脊髓

图 3.86C 约 5 周龄人胚尾端模式图（根据 Keibel 的模型绘制）。

中肾管

图 3.86D 约 6 周人胚尾端模式图，左侧观（根据 Keibel 的模型绘制）。

（prostatic utricle）、衬以复层扁平上皮。窦结节变成精阜（colliculus seminalis; Vilas 1933; Glenister 1962）。

原始生殖细胞　原始生殖细胞很早就从上胚层发生，如在 2 体节期的鸡胚所示（Clawson 和 Domm 1969）。与多数体细胞相比，原始生殖细胞很大，直径 12～20μm，细胞核呈泡状，核膜明显。在体细胞的卵黄包涵物消失后很长时间，它们仍有保留卵黄包涵物的倾向（关于人原始生殖细胞的超微结构，见 Fukuda 1976）。目前还不清楚原始生殖细胞是否来自卵裂期特殊的卵裂球，它们是否构成来自单一卵裂球的克隆系，或者它们是否为受精卵的细胞核在连续有丝分裂中通过不均等分隔而进行性浓缩的结果（Bounoure 1939）。在胚胎发育的早期，原始生殖细胞位于原条尾端附近和体蒂内的胚外组织内。因而，原始生殖细胞避开了诱导影响，而早期发育的大多数体细胞受到诱导影响。

原始生殖细胞在第 11 期人胚中可被认出，这时的细胞数可能不超过 20～30 个（Hardisty 1967）。当尾褶形成时，原始生殖细胞出现在后肠的内胚层、脏壁间充质和上皮内，以及邻近区域的卵黄囊壁内。通过阿米巴运动和生长移位，它们在肠系膜内向背颅侧迁移，绕过体腔背角即体腔内侧隐窝（medial coelosmic bays），于第 15 期到达生殖嵴。生殖嵴对迁移中的原始生殖细胞发挥持久的作用，控制它们的迁移方向，并有助于支持原始生殖细胞群。

在多数脊椎动物，生殖细胞的有丝分裂在它们开始迁移后停止，而当到达生殖原基时才又重新开始。但是，哺乳类没有这样的停止，细胞在迁移期间和迁移到中肾嵴后都进行增殖，没有完成迁移的细胞则退化。原始生殖细胞迁移后常称为初级生殖细胞（primary gonocytes），这些细胞再分裂形成次级生殖细胞。这两代细胞的区分在多数脊椎动物是很清楚的，但哺乳类因缺乏有丝分裂的停止，所以这两期就合并了。

生殖细胞数量的性别差异出现于某些脊椎动物，但是尚不能肯定是分离时就有的差异还是在一个性别细胞增殖发生得更早或更快。尚未发现原始生殖细胞数量与生育力之间有联系，但是有证据表明，数量的严重不足可能影响个体的生育力（Hardisty 1967，见本篇后文）。

生殖腺的发生

导致睾丸或卵巢形成的因子将于本篇后文介绍，在此首先介绍每一种生殖腺发生过程中的形态学变化。

睾丸 大多数研究支持生精小管来自增殖的体腔上皮的上皮细胞系的假说（见下）。上皮索（图3.87）伸长，部分原因是从体腔上皮不断增添细胞；上皮索侵入髓质，并与来自间充质的网连接。这网最后变成睾丸网（testicular rete）。原始生殖细胞加入生殖腺索，索以后变大并出现管腔，形成生精小管（Fukuda和Hedinger 1957）。来自生殖嵴表面体腔上皮的细胞形成支持细胞（supporting cells）或塞托利（Sertoli）细胞。睾丸的间质细胞（interstitial cells）来自间充质，可能也来自没有加入生精小管的体腔上皮细胞。体腔上皮之下的间充质形成睾丸白膜（tunica albuginea）。睾丸网的条索以后出现管腔，与残存的中肾肾小球囊相连，最后通过5～12条颅端残存的中肾小管与中肾管连接，这些中肾小管变得极度弯曲，形成附睾头的输出小管。作为中肾的原始"输尿管"的中肾管变成附睾管和输精管。直到胚胎第7个月时，生精小管才出现管腔，睾丸网的小管管腔出现得稍早一点。

卵巢 在发育早期，卵巢与睾丸非常相似，卵巢分化出特有的女性特征比较晚（图3.87）。只有极少数生殖腺索侵入髓质，而绝大多数留在皮质，并可能与再次从生殖腺表面上皮来的增殖物连接。在第3个月及以后的卵巢切片上，生殖腺索为一些细胞团，含或不含原始生殖细胞。这些细胞团由纤细的未分化间充质分隔开。卵巢网（ovarian rete）聚集在髓质间充质内，它的一些条索可与中肾肾小球连接。随后髓质退化，此处的结缔组织和血管侵入皮质形成卵巢的基质。在此侵入过程中，皮质细胞索断裂成细胞群，围绕称为初级卵母细胞（primary oöcytes）的原始生殖细胞，此时初级卵母细胞已经进入第1次减数分裂的前期。这些生殖细胞来自原始生殖细胞的有丝分裂，即裸卵原细胞（naked oögonia），它们的上皮性被囊由来自体腔上皮的、扁平的前颗粒细胞（pregranulosa cells）组成（Gillman 1948）。这时，卵巢含的初级卵母细胞最多，其中大多数在不同发育时期退化，只有少数继续发育。在排卵前不久才完成第1次减数分裂（见本篇前文）。同时被囊的细胞增大并增殖，形成粒层（stratum granulosum），粒层外面包有基质分化成的膜细胞（thecal cells）。

只有生殖腺嵴的中间部分形成卵巢。生殖腺嵴的颅侧部分变成卵巢悬韧带（suspensory ligament of the ovary，腹膜的漏斗骨盆襞），尾侧区加入卵巢韧带（ovarian ligament）。

Satoh（1991）的研究使其对生精小管的支持细胞和卵泡的卵泡细胞的来源提出了异议。Satoh观察了第5周（第14期）至第13周的人生殖腺连续切片，观察到体腔上皮最初增殖形成"初级性索"。他进一步发现，随后从缺乏基膜的中肾小管远侧端发出一些上皮细胞索，他把这些细胞索命名为"原始性索"（primordial sex cords）。原始性索从中肾小管朝向体腔上皮分支，但这些细胞与体腔上皮之间不连接。他还观察到，每个原始性索的基膜与中肾的基膜相邻接。他认为，体腔上皮的增殖和初级性索的产生，是为生殖腺突入体腔作准备，这个突入过程发生很快，约在半天内完成（从第5周末到第6周初），此后，体腔细胞排成2～3层，并具有基膜。

如果其他研究支持上述发现，则睾丸中的网索可重新解释为中肾小管的突出物，它们增殖形成原始性索。在卵巢发生中，Satoh（1991）描述了原始性索，与发育中睾丸的相似，起源于中肾，但它们的基膜不完整。以后原始性索移位到皮质。Satoh发现体腔上皮没有再次增殖进入卵巢皮质。

在小鼠和兔研究了中肾参与构成生殖腺的可能性，但没有关于初级性索和支持细胞来源的明确结论（Waternberg等1991；Buechr 等1993）。预计免疫组织化学技术将揭示最后包绕原始生殖细胞的卵泡细胞的来源。这项工作饶有兴趣，有待进一步肯定。

胚胎的性别决定 以往认为，生殖腺的性未分化或两性状态一直持续到原始生殖细胞到达生殖腺嵴，此时，胚胎的性别由于男性或女性生殖细胞的到达而被"打开"。现在认为，生殖细胞基本上与睾丸决定无关；生殖腺嵴在缺乏生殖细胞的情况下仍然可以有形态上正常的睾丸发生（McLaren 1985）。还不清楚生殖细胞对卵巢决定是否必需，但是，卵巢的正常组织分化需要生殖细胞，生殖细胞缺如可引起"条纹生殖腺"（streak gonads）的发生，其中只能见到卵泡细胞系，有如先天性卵巢发育不全（Turner综合征）（见本篇前文）。

目前认为，性别决定和分化的过程涉及到基因的相互作用，从而使整个胚胎变为男性或女性。人类性别决定的一个模式认为，女性通路是缺失（default）通路；男性胚胎的Y染色体使发育转入睾丸通路，引起性未分化生殖腺向睾丸的变化，产生一系列局部和广泛作用的激素，这些激素引起所有的第二性征（关于另一个模式，参见Gilbert 1991）。具有Y染色体通常伴有男性发育通路。Y染色体的男性决定区位于它的尖端附近，称睾丸决定因子（testis-determining factor，TDF）。有些作者认为，TDF是"总开关"，它控制性别发育的方向。有人提出，TDF最初在形成两性期生殖腺的性索的细胞群中起作用，这些细胞将分化为睾丸和卵巢内的支持细胞，以支持生殖细胞。TDF改变这些细胞以后的发育，使之离开女性缺失通路（即发育为卵泡细胞），而转入支持细胞的发育（Burgoyne等1988；Palmer和Burgoyne 1991）。然后支持细胞再影响睾丸通路中其他细胞类型的分化，如间质细胞的出现，结缔组织变成男性类型。当生殖细胞到达时，生殖细胞被支持细胞包围，并进入精子发生特有的有丝分裂休止期，而不是像在卵子发生中的进入减数分裂或减数分裂休止期。

进一步向男性方向分化的原因是由于产生了两个因子：支持细胞分泌的抗米勒管激素（AMH），又叫米勒管抑制物质（Mullerian inhibiting substance，MIS），由此引起米勒管

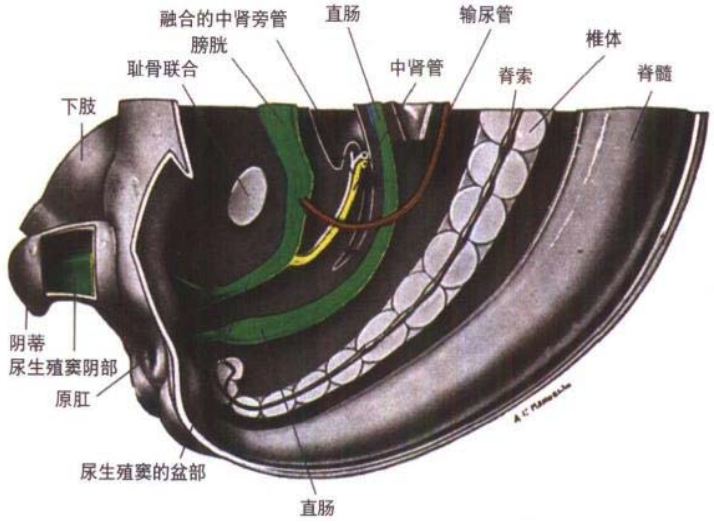

图 3.87A 8.5 - 9 周龄女性人胎尾端正中矢状切面左侧面观。示相关结构，可见此时的泄殖腔已经分隔为尿生殖窦和直肠（仿 Keibel）。



图 3.87B 8.5 - 9 周龄女性人胎内胚层泄殖腔的膀胱 - 尿道部模式图（根据 Keibel 的模型绘制）。

退化（Josso 和 Picard 1986）；间质细胞产生睾酮，睾酮促进中肾管的发育（Grumbath 和 Ducharme 1960），使男性外生殖器开始发育，并提高其他组织对睾酮的敏感性（见下，睾丸的下降）。因之，TDF 表达之后，男性特征发生；而 TDF 缺如，女性特征发生。所以，哺乳类的性别决定可能由一个打开 TDF 的信号而启动。

对一类在减数分裂时 X:Y 不正常交换引起的 XX 男性个体的 Y 染色体进行缺失定位（deletion mapping）（Petit 等 1987），以进一步研究 TDF 的精确位置。结果发现有一保守序列定位于所有检查过的哺乳动物 Y 染色体上。该序列是 Y 染色体性别决定区（sex determining region of Y chromosome）的一个基因的一部分，因而称为 SRY（见下），它是 TDF 在遗传上和功能上的类同物。在小鼠，这个基因片段（叫 Sry）仅在生殖嵴细胞中得到证明，出现于睾丸分化前短时期内。该基因也见于缺乏生殖细胞的突变型，提示它在生殖嵴内的体细胞系表达。通过把 Sry 注入小鼠受精卵，然后再将受精卵植入，使之继续发育以显示 Sry 基因的作用。结果显示，睾丸发生于染色体为雌性的动物，这说明 Sry 单独能够启动染色体为雌性的胚胎向雄性发育（Koopman 等 1991）。有趣的是，该实验也提示可能有雄性表型发生所必需的其他基因，而这些基因位于 Y 以外的染色体上（Lovell-Badge 1992）。

虽然许多研究都认为，具有 SRY 并能表达 TDF 的 Y 染色体，通过启动支持细胞的分化，是男性表型发生的基本原因。另一些研究还提示，具备 TDF 一般地都可加快 XY 胚胎生殖腺的发育，因而睾丸与同龄卵巢相比，发育得更大、更早。

在小鼠支持细胞分化时，XY 胚胎的生殖腺平均比同窝 XX 胚胎的生殖腺大 40%，提示在出现形态分化前，未来睾丸比未来卵巢生长快。在人工授精后的前 8 天，即远在生殖腺分化前，牛的雄性胚胎一般都比雌性胚胎发育得早（Xu 等 1992）。从妊娠第 12 周起，人的男性胚胎一般比女性胚胎较大，而在妊娠 6 周时，即刚好在睾丸分化之前，男性的发育比女性已稍有提前；这提示调控生长率的编码基因位在性染色体上（Pedersen 1980）。一旦生殖腺的发生开始，则睾丸和卵巢之间的大小差异比 XY 和 XX 胎儿整体差异大得多。饶有兴趣的是，右侧生殖腺的发生比左侧的稍早；有关两性畸形发生的观察显示，睾丸常在右侧，而卵巢常在左侧。

Mittwoch（1988）提出，变温动物胚胎的性别由孵育的温度决定，而恒温动物则有一基因机制，使性别决定不依赖于环境温度。由于哺乳动物有一个子宫内环境，接受母体来的雌性激素，所以胚胎早期睾丸的快速发生保证了生殖细胞

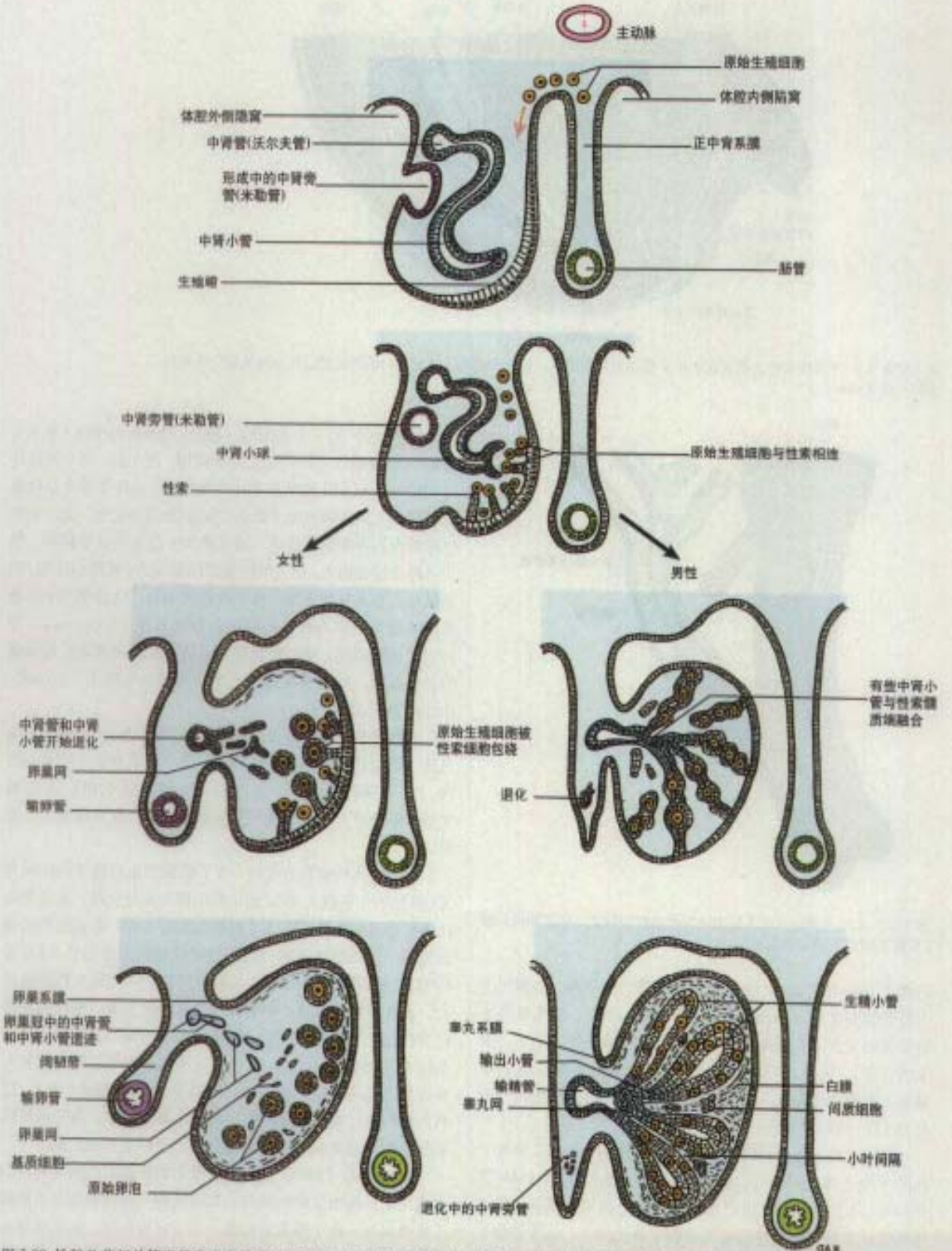

图 3.88 性腺及其相关管道的发生和演变示意图，可见原始生殖细胞、中肾管、中肾小管和中肾旁管在两种性别分化中的演变过程。

减数分裂的抑制和局部激素的产生。这些激素使雄性胚胎在雌性生殖管道和卵巢正常发生之前就已雄性化。

Sry的早期表达在小鼠胚胎已被证明。在植入前发育过程中，早在两细胞期就有2个性别决定区Sry和Zfy开始转录（Zwingman等1993）。

间性状态和与基因型无关的表型性别的程度，以及雄性中额外X染色体的作用，提示还有许多睾丸决定基因为雄性发育通路所必需，但是，对于雌性缺失通路，只有单一的X染色体。当然，一旦睾丸分化和雄性激素分泌开始，Y染色体上的其他基因也是需要的，以维持精子发生和完成精子形成过程。由其他染色体畸变引起的卵子发生损害远没有精子发生损害严重。

X染色体的来源在这种情况下可能是一个重要因素。在小鼠来自父体的X染色体对发育有延迟作用（Thornhill和Burgoyne 1993）。该领域还有许多工作有待研究。

环境对生殖腺发生的影响

男性胎儿睾丸和生殖管道发育异常的发生率在增加。睾丸下降异常（隐睾）和尿道下裂的发生率在最近30～50年内增加了1～2倍（Giwercman和Skakkebaek 1992; Sharpe和Skakkebaek 1993），而睾丸癌增加得更多，现已变成青年男子的常见癌症（Skakkebaek等1993）。虽然睾丸癌主要是青年男子（95%的病例为15～45岁男性）的疾病，现已确定这种年龄发生率反映了原位癌（carcinoma-in-situ, CIS）细胞的激活，这些原位癌细胞存在于出生时，几乎可以肯定发生于胎儿期（Skakkebaek 1987; Skakkebaek等1993）。目前认为，这些CIS细胞是未正常发育的原始生殖细胞。有趣的是，睾丸和生殖管道的发育异常（如性腺发育不全、隐睾、小睾丸）是发生睾丸癌的重要危险因素（Giwercman和Skakkebaek 1992; Brown等1992）。然而过去50多年来发生的最大变化，是男子精子数目下降约40%～50%（Carlsen等1992）。尽管精子的显著下降表现在成人，但可能是在胎儿期或儿童期睾丸发育受损引起的（Sharpe 1993;Sharpe和Skakkebaek 1993）。

支持细胞是睾丸发生中最先特化的体细胞（见上）。在睾丸分化开始之前，就已短暂地表达了Y染色体性别决定区（SRY）。在此早期，支持细胞增殖并持续到儿童期（Cortes等1987; Sharpe 1994）。当增殖停止时，支持细胞成熟。这个时期支持细胞增殖的重要性在于，在生精细胞发育为精子期间，每个支持细胞只能支持一定数量的生精细胞，即这时产生的支持细胞数决定着精子输出的最大限额（Sharpe 1994）。此外，因为生殖细胞是成人睾丸的主要细胞，所以支持细胞的数量也预定着睾丸所能生长到的大小。但是，应该记住，损害精子发生过程、导致生精细胞丢失的因素，也会影响睾丸的大小。

许多实验动物及家养动物的研究显示，支持细胞数量差异是不同种属、不同品系和不同个体之间睾丸大小和精子输出差异的主要决定因素（Sharpe 1994）。人类也是如此，支持细胞数量变化可能是不同男子（不管有无生育力）间精子计数有巨大差别的最重要因素（MacLeod和Gold 1951; Carlsen等1992）。有关成年男子的研究资料显示，支持细胞数量变化可达50倍（Johnson等1984）。虽然这些变化中有些是因为衰老造成支持细胞数量减少，但支持细胞数量的主要差异还是胎儿期和（或）儿童期的某些变化所决定的（Sharpe 1994）。

Sharpe（1994）提出一个问题：文献报告过去半个世纪男子精子计数下降50%，这是否就是由于支持细胞数量持续下降引起的？没有关于从50年前至今支持细胞数量比较的资料。支持细胞数量的上升或下降，都不会改变产生的精子的质量；含有较少支持细胞的睾丸，从组织学上不能与那些含较多数量支持细胞的睾丸区别，只是睾丸大小有差异（Sharpe 1994）。因而，最近半个世纪以来，男性不育发生率没有显著升高与同期支持细胞数量的减少是没有矛盾的。但是，由支持细胞控制的其他早期发育变化（睾丸下降、雄性化、生殖细胞发育），似乎在影响着越来越多的男子。相似的作用也正在发生于许多野生动物（Colborn和Clements 1992），提示环境因素很可能与此有关。Sharpe（1994）提出，环境中的雌激素是最可能的致病因子，但迄今尚未得到最后证明。

现已证实，在其雄性胚胎发生睾丸分化和雄性化时期给妊娠动物投予外源性雌激素，可导致这些过程异常，使出生时隐睾和尿道下裂以及小睾丸和精子计数减少的危险性增加（Arai等1983; Greco等1993; Sharpe和Skakkebaek 1993）。从1945～1970年的25年间，在世界范围内使用一种防止流产的药物己烯雌酚的妇女有600万，研究其中一些人的男性后代（Whitehead和Leiter1981; Stillman 1982），结果表明，人类的情况也是这样。雌激素诱发畸形的机制尚未完全阐明，但是，这可能意味着睾丸的分化和雄性化发生很早，这时母体循环中的雌激素水平相对较低（Tulchinsky等1972; Tulchinsky和Hobel 1973）。

Sharpe和Skakkebaek（1993）提出，过去50年中，人们接触雌激素的机会普遍增加。其原因是饮食和身体组成成分的改变（更多的脂肪），使妇女更多地接触她们自身的雌激素（Adlercreutz 1990），以及更多地接触环境雌激素，其中最重要的是许多随处可见的污染的化学物质，当它们被食入后，与雌二醇受体相互作用，在身体内有类似的雌激素效应。消毒剂如DDT（及其代谢物DDE）和其他广泛分布的化合物如多氯代联苯类（PCBs），尽管现已禁用，但由于其为脂溶性，仍继续蓄积在生物体内。生物蓄积是许多氯代烃类的特点，有几种氯代烃似有雌激素活性

(Hileman 1993)。最近非离子型表面活性剂（商业上广泛应用于去污剂）的降解产物也被证明具有雌激素活性，它们也广泛分布，具有生物蓄积性，并存在于某些水源和食物链中（Clark 等 1992; Zoller 1993)。目前仍不知道人类接触这些有雌激素活性的化学物质的水平，是否足以对早期男性胎儿或发育中儿童的生殖系统发育产生副作用。但是，这些畸形在人和野生动物中的发病率的上升，至少为这种可能性提供了间接支持（Sharpe 和 Skakkebaek 1993)。相信以后几年内会有更确定的证据。

Sharpe (1994) 极力主张，不管人类接触雌激素的增加是否与男性生殖系统畸形的增加有关，都应记住男性成人的生殖力在相当程度上是由胎儿期和（或）儿童期的一些变化预先决定了的。他认为迫切需要提高对这些早期发育过程及其对激素环境易感性的认识，以便更好地了解它们在决定男性生育和不育中的重要性。

生殖腺的下降

睾丸的下降　睾丸的下降不仅仅是简单的位置迁移。最初睾丸位于腹背侧壁，但随着睾丸的增大，它的颅侧端退化，因而睾丸就更偏尾侧。睾丸通过一腹膜皱襞——睾丸系膜（mesorchium; 图 3.82）（未分化生殖腺的生殖系膜）连于中肾褶。睾丸系膜内含睾丸血管和神经，并含大量未分化间介质。此外，睾丸也连接于腹腔腹侧壁，这对睾丸以后的运动有很大影响。在中肾褶弯向内侧形成生殖索的地方（见本篇前文），睾丸通过腹膜的腹股沟褶（inguinal fold）连于腹腔腹侧壁下部（图 3.84)。腹股沟褶中轴的间充质细胞密集成另一条索——睾丸引带（gubernaculum)。该引带从以后形成阴囊的表皮外胚层延伸，通过腹股沟褶和睾丸系膜至睾丸的尾极。引带穿过了将来腹股沟的位置，腹股沟管是由分化后的腹壁肌围绕引带形成的。在第 2 个月末，腹腔腹侧壁的尾部呈水平位，但是，在肠返回腹膜腔后（参见本篇后文），它伸长并逐渐变为垂直位。结果，由于它从背侧壁向腹侧壁走行，脐动脉拉出一个镰状腹膜皱襞，即形成一个腹膜陷窝的内侧边界，睾丸突入该腹膜陷窝中。该腹膜陷窝就是鞘囊（saccus vaginalis）或腹股沟外侧窝（lateral inguinal fossa）（见第 12 篇）。它的下端沿引带的腹侧上部向下突入腹股沟管，形成鞘突（processus vaginalis)。睾丸的尾极由引带保持在平齐腹股沟深环处，直到第 7 个月时睾丸才突然、迅速地穿过腹股沟管到达阴囊。在睾丸下降时，也伴有覆盖睾丸的腹膜下降，相邻的髂窝腹膜也被拉入鞘突。含有突入的睾丸鞘突近端形成睾丸鞘膜（tunica vaginalis testis)，而在阴囊和腹股沟管内与精索伴行的鞘突部分正常闭塞，通常留下一个纤维性残余物。有时残余物完全萎缩，有时原来的腔全部存留或部分残存，可由此形成疝囊的壁或含有液体的囊肿。

不同研究者将睾丸下降的机制分别归于睾丸引带的缩短和主动收缩、腹内压的增加，简单的生长过程，以及内斜肌下部纤维主动收缩对睾丸凸面的作用而挤压睾丸通过腹股沟管。睾丸引带在体积和生长率方面都大于睾丸，是一个逐渐变细的软组织柱，在它的颅极为很小的睾丸。引带持续生长直到第 7 个月，此时它的尾部已进入未来的腹股沟管，并开始使发育中的阴囊扩大。在此处，引带走行在鞘突的前面，但没有与皮肤接触，也没有充分证据表明它放射状伸入耻骨上、会阴或股部等位置，以往曾以这些不同附着去解释各种形式的睾丸异位。由于质地很软，引带组织（在早期主要由透明质酸构成）可为下降的睾丸提供一个低阻力通道。在妊娠后 2 个月，引带停止生长，而睾丸和附睾却生长增快，这可能是睾丸下降直至腹股沟管的一个因素。

睾丸最后快速下降到阴囊的机制迄今不明。内分泌作用似乎是肯定的，但这没有解释具体问题。这个观点主要基于 Backhause 和 Butler (1960) 在猪的材料上观察到的变化。应参考 Backhause (1964) 关于睾丸下降和下降异常的讨论。他综述了从 Huntes 最早描述此问题 (1762) 以来的文献。提睾肌发生于引带间充质内，而这可以解释睾丸引带是一个“纤维肌性”韧带的概念的形成。

已经证明大鼠的睾丸引带在睾丸下降期间是高度收缩性的。在睾丸下降至腹股沟阴囊期，引带失去它的透明质酸，提睾肌发生，鞘突伸长。这些过程依赖于雄激素，但试图在引带分离雄激素受体的工作尚未获得成功。然而，分离生殖股神经可阻止腹股沟阴囊期睾丸的下降和引带的分化与移动，这提示雄激素作用于生殖股神经在脊髓的神经细胞胞体，引起神经末梢释放神经递质，作为雄激素的第二信使（Beasley 和 Hutson 1988)。一种肽类神经递质即降钙素基因相关肽（calcitonin gene-related peptide, CGRP）存在于生殖股神经及其位于脊髓的细胞体。CGRP 可引起雄性新生小鼠引带节律性收缩，CGRP 拮抗剂则抑制这种收缩（Park 和 Hutson 1991)。妊娠期间雄激素的一个作用是通过增加参与生殖股神经的细胞数目使生殖股神经“男性化”。睾丸不下降的一个原因可能是发育期间雄激素不足，结果不能使足够的神经细胞构成生殖股神经；在睾丸下降时，CGRP 产生太少，不能刺激引带收缩和帮助睾丸下降。

睾丸下降异常　睾丸可能停留在腹腔，或未能到达阴囊而位于以下任何位置：

- 会阴内
- 阴茎根部处
- 腹股沟浅环处（见第 14 篇）
- 大腿上部内

传统上认为，这些位置异常与引带组织的异常伸展有关，正常情况下最长伸展到阴囊，而较短的伸展可连于会阴、阴茎根部、耻骨、腹股沟韧带和隐静脉孔附近。睾丸随鞘突下降，如果鞘突由于任何原因没有随着引带伸到阴囊，也会引起睾丸位置异常。但是，目前对这些较短的伸展（以前所谓的“Lockwood 尾”）提出怀疑，很可能它们反映了引带间充

质的过早成熟和异常的纤维分隔。

如前所述，鞘突可能完全未闭塞，或闭塞不完全。当鞘突与腹膜腔保持通连时，便为潜在的腹股沟斜疝提供了疝囊。鞘突的上端可能闭锁，鞘突也与腹膜腔断开，而中间部分保持未闭塞。未闭部分可扩张并含有液体，形成精索的被囊性水囊肿（encysted hydrocoele）。

卵巢的下降 卵巢的下降范围不如睾丸的广泛。和睾丸一样，卵巢最后也达到比它在胎儿期前几个月较低的水平，但是，除了某些畸形外，卵巢并不离开盆腔进入腹股沟管。卵巢通过卵巢系膜（mesovarium）（相当于睾丸系膜）连接于中肾褶的内侧份，也通过腹股沟褶连于腹腔腹侧壁。在腹股沟褶内也发生一间充质引带，但是，当此引带跨越中肾褶时，它又连于输卵管通入处附近的子宫外侧缘。与子宫连接的尾侧以下的引带变成了子宫圆韧带（round ligament of the uterus），而该头侧的部分引带变成卵巢韧带，这些结构都相当于男性的睾丸引带，但这一新的与子宫的连接可能限制了卵巢的下降。起初，卵巢连于中肾褶的内侧，最后连于子宫阔韧带的后层，与两侧中肾褶形成生殖索的方式相一致（见本篇前文）。所以，不像在男性，女性的引带始终不消失，而是持续存在，形成两侧的两个纤维带或韧带。卵巢引带不对CGRP反应而发生收缩（见上）。

鞘突也出现于女性，其延伸入腹股沟管（有时叫Nuck管，canal of Nuck）的部分，正常时完全闭塞，但也可能不闭塞，并形成潜在的腹股沟斜疝的疝囊（见第13篇）。出生时，卵巢及同侧输卵管外侧端位于骨盆缘以上，直到后来小骨盆腔扩大到足以容纳它们及其他盆腔脏器时，它们才下降进入小骨盆腔。

泄殖腔和外生殖器

膀胱 膀胱（图3.86A～F）的一部分来自内胚层泄殖腔，一部分来自中肾管尾端（图3.83，3.86A～F，3.89）。泄殖腔壁成于内胚层上皮和外包的间介间充质。而中肾管来自与体腔上皮连续的间介间充质衍生的上皮、外包间介间充质。直肠与泄殖腔分离后（见本篇前文），泄殖腔的腹侧部分成以下3区：

- 颅侧的膀胱尿道管（vesico-urethral canal），与尿囊管相连，中肾管开口于此部；
- 中央的细管即盆部（pelvic portion）；
- 尾侧的阴部（phallic section），外面由尿生殖膜封闭（图3.86A～E）。

第2、3部一起构成尿生殖窦（urogenital sinus）。输尿管和中肾管分别开口于膀胱尿道管。中肾管的末端逐渐移向尾侧、开口于将来形成尿道前列腺部的地方。这是由于中肾管在尿生殖窦后面形成一个指向尾侧的管袢，以后相贴的管壁融合吸收而发生的。中肾管以这种方式构成膀胱三角区和尿道前列腺部近侧（上）部的背侧壁，直到前列腺小囊和射精管开口处，即相当于女性的整个尿道背侧壁。其余的膀胱尿道部形成膀胱体和尿道；其尖端延伸至脐，成为一条细管，即脐尿管（urachus）。生后由于膀胱的下降，脐尿管被向下牵拉、但其上端仍然连于1或2条闭塞的脐动脉。脐尿管管腔在一生中都存留，它的下端常在膀胱尖附近与膀胱相通（Begg 1930）。

泄殖腔的畸形 泄殖腔畸形的解剖形式的变化比其他先天性畸形大得多。可分为两种类型：

1. 膀胱外翻（extroversion of the bladder，ectopia vesicae），腹前壁下部为一不规则卵圆形区域，覆以粘膜，粘膜上有两个输尿管的开口（Wyburn 1937）。在周边部，覆盖外翻区的泌尿上皮（urothelium）直接与皮肤相连。这种发育异常发生于泄殖腔的腹侧份与其背侧份分离之后，尿生殖窦膜比正常情况下更伸向颅侧，而生殖结节在尿生殖窦膜的后缘形成。这样，尿生殖窦膜的破裂就使膀胱开口于外界。

2. 泄殖腔外翻（extroversion of cloaca）的形态表现很相似，但比较复杂，因为在正中平面还有肠的开口。尿生殖窦可能存留，膀胱、阴道和直肠高度汇合。泄殖腔膜异常伸长，并在尿直肠隔形成之前、沿其全长提前破裂，有时只有一个小的窦向外开口于皮肤。肛门肌肉常常存在，但是与肛管没有关系。关于泄殖腔畸形及外翻的详细讨论，见Ricketts等（1991）和Hendren（1992）。

尿道 在男性，前列腺小囊口近侧的尿道前列腺部来自泄殖腔的膀胱尿道部和掺入的中肾管尾端。尿道前列腺部的其余部分、尿道膜部、可能还有尿道球部全都来自尿生殖窦。阴茎头的一段是由生殖褶愈合形成的，而阴茎头内的部分由外胚层形成（见下）。

在女性，尿道完全来自泄殖腔的膀胱尿道区（见上），包括来自中肾管的背侧区。这部分相当于男性的前列腺小囊和射精管开口近侧的尿道前列腺部。

尿道括约肌 尿道括约肌最早形成于12～15mm（第18期）胚胎，泄殖腔分隔之后，为围绕尿道的密集的间充质。在31mm胚胎，间充质增殖，在膀胱颈处很清楚，而到69mm时，则沿尿道前部分布。妊娠15周后肌纤维分化，这时平滑肌和横纹肌都能看到。在女性，尿道壁的和膀胱的平滑肌相连续。在男性，由于局部发生了前列腺，故肌纤维不太多，横纹肌围绕尿道前壁的平滑肌形成，以后则环绕整个平滑肌层。横纹肌的来源还不清楚，但可能来自产生耻骨直肠肌的肌原细胞。尿道括约肌的平滑肌和横纹肌成分关系密切，但与肛门直肠括约肌的情况不同，其肌纤维并不相混（Bourdelat 等1992）。

尿道缺损 由于发育受阻而产生的尿道缺损在男性并不少见。尿道可能在阴茎腹（会阴）侧面开口于阴茎头的基部（见下），正常时位于阴茎头内的尿道缺如。这是最简单的尿道下裂（hypospadias）。在较严重病例，生殖褶未愈合，尿道在恰位于阴囊前的畸形阴茎的腹侧面开口。这种畸形更严重时，伴有两侧生殖隆起未相互愈合，阴囊分开，且由于睾丸也常未下降，所以很像大阴唇。患有这种畸形的男孩常被误当做女孩。

在尿道上裂（epispadias），尿道在阴茎与腹前壁交界处开口于阴茎背侧区。对这种畸形目前还没有满意的解释。关

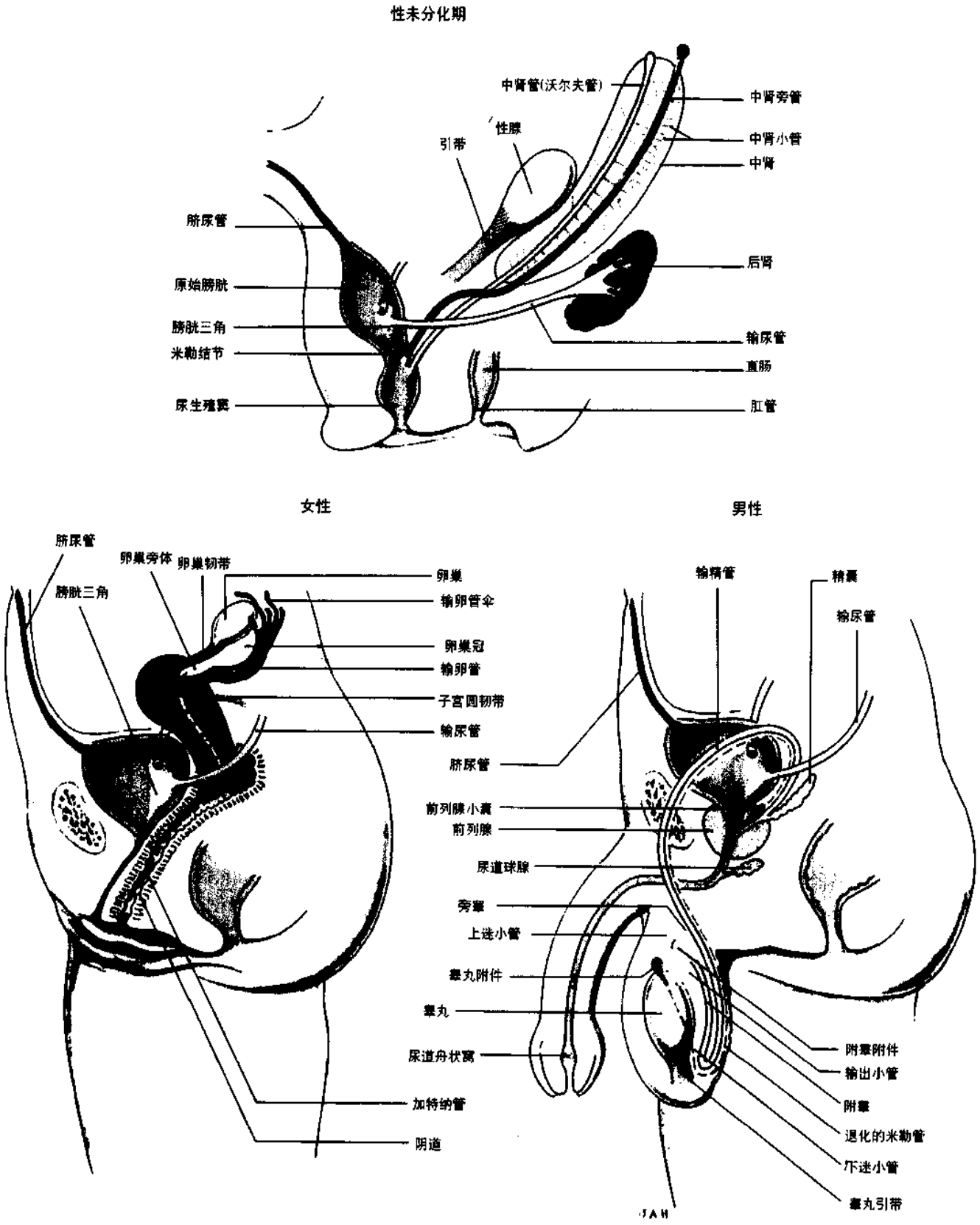

图 3.89 生殖腺和生殖管道在两性分化中的演变示意图。可见中肾管、中肾小管、中肾旁管、性腺、引带、原始膀胱、尿生殖窦、输尿管等的分化和演变过程（仿自 Williams 等，1969）。

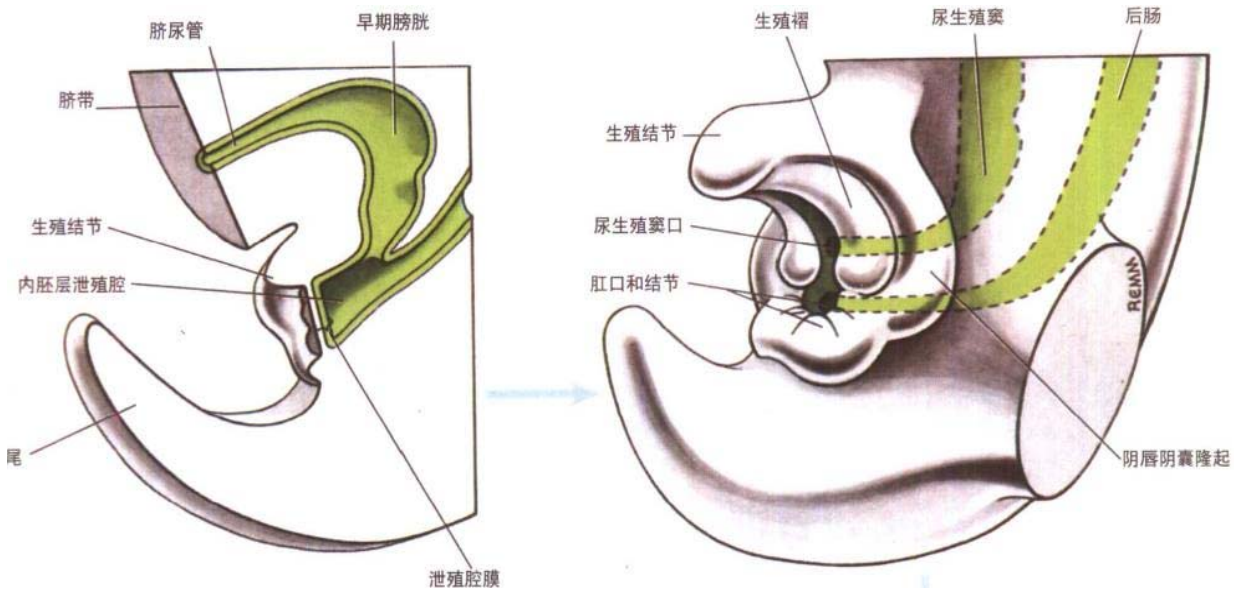

图 3.90 外生殖器原基在性分化中的演变。

于泌尿道畸形的遗传学和流行病学研究参见 Bois 等（1975）。

前列腺 前列腺是在第 3 个月由尿生殖窦间充质与尿道近侧部内胚层相互作用而发生的。

在大鼠的重组实验中发现，尿生殖窦间充质能够诱导成年膀胱产生腺上皮。早期，围绕尿道的内胚层向外发出约 14 - 20 条芽突，主要在尿道的两侧部，而前列腺小囊板以上的背侧壁上没有芽突。这些芽突变成前列腺的外带腺组织（outer glandular zone）（见第 14 篇）。以后，中肾管以上的尿道背侧壁也出现芽突，这些芽突来自尿生殖窦、中肾管、可能还有中肾旁管的混合性上皮，它们覆盖窦结节的颅侧端。这些芽突形成内带（internal zone）腺组织。芽突开始是实心的，以后分支并变成管状，侵入周围间充质。间充质这时分化为平滑肌以及伴随的血管、淋巴管和结缔组织。间充质中也有自主神经侵入。

女性也发生相似的芽突，但处于发育不全状态。尿道腺相当于围绕尿道前列腺部上部的粘膜腺，尿道旁腺相当于前列腺外带的腺（Glenister 1962）。

男性的尿道球腺（bulbo-urethral glands）和女性的前庭大腺（greater vestibular glands）来自尿生殖窦上皮形成的憩室。

外生殖器 外生殖器，和生殖腺一样，在能区分出男、女性别特征之前，也经历一个性未分化期（图 3.90）。外生殖器定型的机制可能和面部及四肢定型的机制相似（见本篇前文）。泌尿生殖系统各部分的同源性见表 3-1。从第 13 期起，外生殖器原基发生于泄殖腔膜周围、原始脐带和尾之间，由增殖的间充质覆以外胚层构成。在第 15 期，泄殖腔膜被尿直肠隔分成颅侧的尿生殖窦膜和尾侧的肛膜。局部的外胚层／间充质相互作用产生了肛门括约肌，肛门括约肌可在没有尿直肠隔或肛管的情况下发生。尿生殖窦膜的颅侧端，表面隆起形成生殖结节，在尿生殖窦膜的两侧出现两条侧嵴，形成生殖

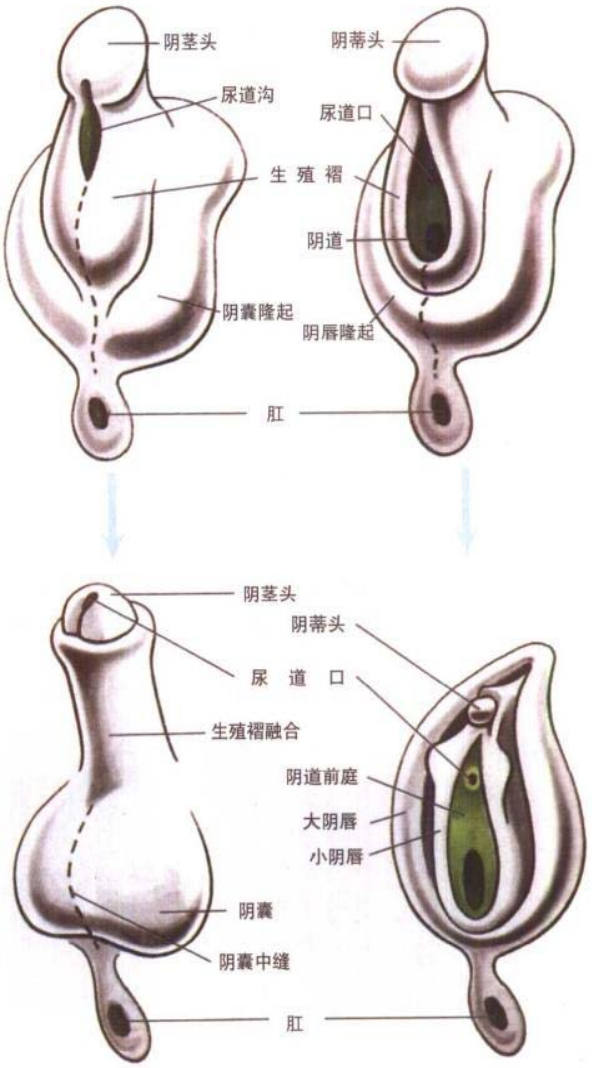

表 3.1 男、女性泌尿生殖系统各部的同源性

性未分化期		男性	女性
生殖腺		睾丸	卵巢
引带		睾丸引带	卵巢韧带和子宫圆韧带
中肾（沃尔夫体）		附睾附件（？）	水泡状附件（？）
		输出小管	卵巢冠
		附睾小叶	
		旁睾	卵巢旁体
		迷走小管	
中肾管（沃尔夫管）		附睾管	卵巢冠管
		输精管	
		射精管	
		部分膀胱和尿道前列腺部	部分膀胱和尿道
中肾旁管（米勒管）	睾丸附件	输卵管	
			子宫
		前列腺小囊	阴道（？）
尿囊管		脐尿管	脐尿管
泄殖腔：	背部	直肠和肛管上部	直肠和肛管上部
	腹部	大部分膀胱	大部分膀胱和尿道
		部分尿道前列腺部	
	尿生殖窦	小囊远侧尿道	
		前列腺部	
		尿道球腺	前庭大腺
		除阴茎头部外的其余尿道	阴道前庭
生殖褶		阴茎腹侧部	小阴唇
生殖结节		阴茎头	阴蒂
		阴茎头内的尿道部分	

褶（genital fold），或叫尿道褶（urethral fold）。在生殖结节的远端可见有阴茎头或阴蒂头的原基。生殖结节、尿生殖窦膜和生殖褶的伸长形成初阴（primitive phallus，见本篇前文）。随着初阴的生长，它有了颅侧面（相当于阴茎背面）和尾侧面。尾侧面相当于男、女性的会阴面。尿生殖窦由于与尿生殖窦膜内面相连，进入伸长的初阴内并变细，形成原始尿道（primitive urethra）。尿生殖窦膜约在第19期（20mm，第6周半）破裂，于是外胚层与内胚层在破裂膜的边缘相连，而尿生殖窦与羊膜腔相通。从这时起，尿液可从泌尿道排出。变细的尿生殖窦远侧部的内胚层这时位于初阴的尾部，称尿道板（urethral plate）。由于生殖褶内的间充质增生，尿道板下陷于初阴体内形成初级尿道沟（primary urethral groove）。两侧生殖褶在紧邻肛膜的腹侧并合形成一横嵴。

当这些变化进行时，两个阴唇阴囊隆起（labioscrotal swelling），或叫生殖隆起（genital swelling）出现在初阴基部的两侧，并向尾侧延伸，它们与生殖褶之间有明显的沟相隔（图3.90，91）。

男性外生殖器 不管遗传性别如何，男性外生殖器特征的分化受雄激素刺激。男性初阴增大形成阴茎，其尖端为阴茎头。生殖隆起在肛门腹侧互相靠近、并合形成阴囊。生殖褶从后向前互相并合，在后边包围尿生殖窦初阴部形成尿道球部；在前边封闭尿道沟形成尿道海绵体部的大部分。生殖褶的并合形成一条正中缝，因而腺后尿道的上皮主要、也许全部来源于内胚层（Glenister 1954）。随着初阴的伸长，尿生殖窦口也继续向前移动，最后到达阴茎头的基部。表面外胚层从初阴顶端内陷入阴茎头，与尿道阴茎部相遇，并与之融合。外胚层腔化，使阴茎头内的尿道与外界相通。

到第3个月时，阴茎头和阴茎体可以分辨出来。此时，包皮也开始发生，原始尿道外口仍在阴茎头的基部。由间充质轴心覆以上皮构成的嵴出现于阴茎颈的两侧，并向前延伸越过阴茎头。嵴的深部为实心的上皮板层，向后伸至阴茎头基部。嵴的腹侧最远端向后弯，在尿道口边缘与生殖褶相连。当尿道褶会合形成尿道终末部分时，嵴的两腹角融合形成包皮系带。在阴茎头背面和两侧，上皮板层裂开形成包皮囊，于是包皮与阴茎头表面分离。此后，包皮生长，形成一游离的皮肤皱褶，覆盖阴茎头的终末部分。包皮囊可能直到生后6～12个月或更长时间才完全，即使在这时可能还存在一些连接丝，妨碍包皮的翻转。

初阴的间充质轴心在头2个月还是未分化的，但在第3个月期间，海绵体原基变得明显。从第7周起，神经就存在于分化中的间充质内（Dail 和 Evan 1974）。

女性外生殖器 女性初阴变为阴蒂，但它在早期比男性的长。生殖隆起保持分离，成为大阴唇，生殖褶也保持分离，形成小阴唇。尿生殖窦的会阴口保留为小阴唇间的裂缝，在它的上方有尿道和阴道的开口。阴蒂包皮的发生方式与男性同源物相同。到第4个月，女性外生殖器即再不能被雄激素男性化。

外生殖器发生的激素调控 男性表型的发生需要胎儿分泌睾酮和AMH，以及适当的胞浆睾酮结合蛋白的产生。缺乏睾酮结合蛋白引起具有睾丸和中肾旁管退化的XY个体，但是，因为这些个体不能对他们自身产生的循环睾酮起反应，所以他们产生女性第二性征。

有证据表明，在某些组织，如尿生殖窦及生殖隆起内，睾酮转化为5α-二氢睾酮。在有该转化酶遗传缺陷的XY个体



图3.91 人胚胎早期外生殖器官的扫描电镜观察。A. 排卵后42天人胚外生殖器官未分化阶段；B. 12周人胚胎女性，可见生殖褶未融合；C. 12周人胚胎男性，可见生殖褶已经融合（P Collins 摄像）。

内，存在功能正常的睾丸，但也存在女性外生殖器，如阴蒂肥大和小阴道窝，这提示外生殖器的发生受 5α-二氢睾酮的控制。这样的个体通常被当作女孩抚养。但是，在青春期，外生殖器对睾酮反应，引起此期的男性化(Imperato-McGinley 等 1974)。

显然，胎儿生殖腺产生的激素也作用于内、外生殖器以外的靶器官；例如，参与构成生殖股神经的细胞体数量在男性较多（见上），因而促进睾丸下降。已在许多种属的脑内发现有性二态性（sexual dimorphism）。检测睾酮受体可阐明比以前想象得更多的睾酮敏感部位。

神经系统和特殊感觉器官

神经系统分为中枢神经系统（central nervous system, CNS）和周围神经系统（peripheral nervous system, PNS），前者包括脑和脊髓，后者包括中枢神经系统以外的神经元细胞体和将信息传入、传出脑和脊髓的神经。从功能上讲，传递感觉和支配横纹肌（源自中轴和轴旁间充质）的神经称为躯体神经系统（somatic nervous system），而支配平滑肌（源自脏壁间充质）的是自主神经系统（autonomic nervous system），后者又分交感（sympathetic）和副交感两部分（para-sympathetic moieties）。

整个神经系统和特殊感觉器官有三个来源，均由统称为神经外胚层的早期上胚层的特定区域所衍生。首先描述的来源为形成中枢神经系统、躯体运动神经（somatic motor nerve）和节前自主神经（preganglionic autonomic nerves）的神经板（neural plate）。第二个来源为神经板周边的细胞，这些细胞是恰在神经管闭合前以上皮／间充质移行的方式从神经板迁移来的，它们是神经嵴细胞（neural crest cells），形成几乎所有的周围神经系统，包括躯体感觉神经（somatic sensory nerves）和躯体及自主神经节（autonomic ganglia），节后自主神经（postganglionic autonomic nerves）以及肾上腺髓质嗜铬细胞（chromaffin cells）；也发生头部一些重要的间充质衍生物。第三个来源是外胚层基板（ectodermal placodes），这些是起源于神经板边缘的细胞群，但在神经管形成后仍留在表面外胚层内，于神经嵴细胞开始迁移后进行上皮／间充质移行。外胚层基板参与脑神经的躯体感觉神经节（somatic sensory ganglia）、脑垂体（hypophysis）、内耳（inner ear）的形成，并参与形成（非神经元的）眼的晶状体。

原肠胚形成伊始，最早的上胚层细胞经原条内陷，形成索前板、胚体内胚层和脊索（参见本篇前文）。这些细胞经原条头端的原结（hensen node）内陷，形成正中线的一窄条脊索中胚层（chordamesoderm），与位于其上方的上胚层相邻接。其余的上胚层细胞通过原结的外侧区及原条的中部和尾部内迁，在上胚层和铺展的胚胎内胚层之间向外侧迁移而产生散在的胚内中胚层。从原结和原条头部区域发生的细胞为轴旁间充质，即轴旁中胚层，保持与脊索靠近，以后分节形成体节；从原条中部发生的细胞，向胚盘外侧、头端和尾端边缘迁移，形成侧板间充质，即侧板中胚层（参阅本篇前文）。原肠胚形成后余下的上胚层细胞为表面外胚层，内侧者即位于脊索和轴旁间充质上方的为神经外胚层（神经板）。脊索头侧的索前间充质在神经外胚层下面形成连续的间充质网。

神经板是增厚的上皮组织，大致为卵圆形，头部较宽，尾部较窄（图 3.46），其外侧边缘稍隆起，为神经褶（neural folds）。神经褶互相靠拢并在背侧中线愈合，成为神经管（neural tube）。早期神经管与脊索同时伸长，从未来的泄殖腔膜延伸至未来的口咽膜。从两栖类和鸟类的研究中发现，原结不仅发生脊索细胞，而且也发生覆盖于其上方的神经板中线部分，后者在原肠胚形成后变为神经管的底板（Jessell 1989）。但原结不发生神经管的其它部分。脊索对保持神经管底板的后期发育有重要作用（参见本篇后文）。体外培养中显示，底板的纵轴伸长需要其下方的脊索细胞的存在（Keller 1985）。如果在两栖类动物胚胎的神经管形成前去除其脊索，可导致底板缺如，而在较晚期去除则不影响底板发育。

尽管在哺乳动物由胎生引起的次级卵母细胞的卵黄减少导致了深刻的发育改变（参见本篇前文），但一般认为，包括人类在内的脊索动物都有相似的基本发育机制，例如在早期发育中细胞间的相互作用，包括神经诱导，在所有脊索动物中都始终保留着。关于神经诱导的详情，请查阅 Papalopulu 和 Kintner（1992）Ruiz i Altaba （1993）。

神经管

神经胚形成（neurulation）的变化起始于神经诱导。与表面外胚层相连续的神经板外侧缘高起并向中线靠拢，首先在近颈部平面（第 4 对体节处）的背侧中线愈合（图 3.92）。愈合过程向头、尾端进行。由神经褶隆起和愈合而形成神经管的过程称为初级神经胚形成（primary neurulation）。次级神经胚形成（secondary neurulation）在鸟类和哺乳动物发生于脊髓的腰骶部，包括实心细胞团的空化。在神经管闭合初期，管壁只由一层柱状神经上皮细胞组成，细胞的两端毗连内、外界膜（internal and external limiting membranes）。人们对两栖类由神经板形成神经管的机制曾作过特别仔细的研究（Burnside 1971）。柱状细胞的长度增加并发生许多纵向排列的微管，其靠近管腔缘的侧面有较多的连接复合体与相邻细胞牢牢相接；连接复合体的胞浆面与致密的微丝网相连（见第 2 篇，和 Watterson 1965）。一般认为细胞器的这种分布形式使至少部分细胞呈楔状，加之细胞核位于基部，使细胞嵌入两个在外侧、一个居内侧的“铰链”区，后者即为底板（Schoenwolf 和 Smith 1990）。这些因素共同导致神经沟的出现和最后神经管的形成。很快细胞外周的胞质突起脱离外界膜，细胞变为圆形并紧贴内界膜。这些圆形细胞反复分裂并向外迁移，定位于管壁的中间部。这个时期的管壁呈三层，即内室层、套层和边缘层（图 3.93, 94,

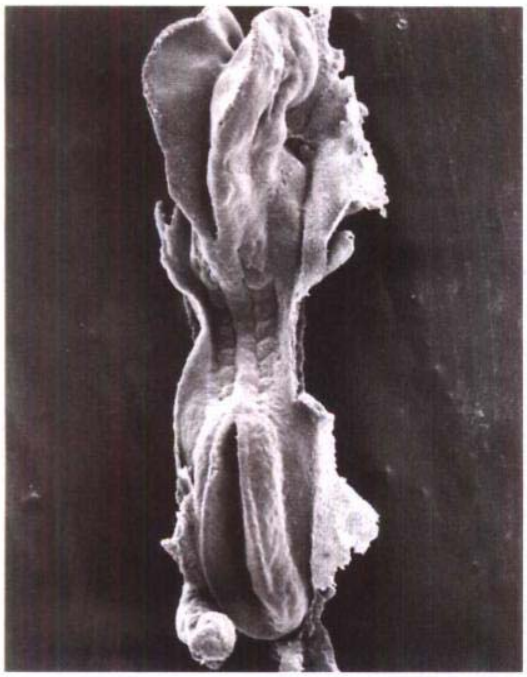

图 3.92 第10阶段（相当于人胚第22～24天胚）大鼠神经胚扫描电镜像随着神经管向尾端延伸，体节不断发生（照片由P Collins 拍照；南安普敦总医院电镜中心S Cox洗印）。

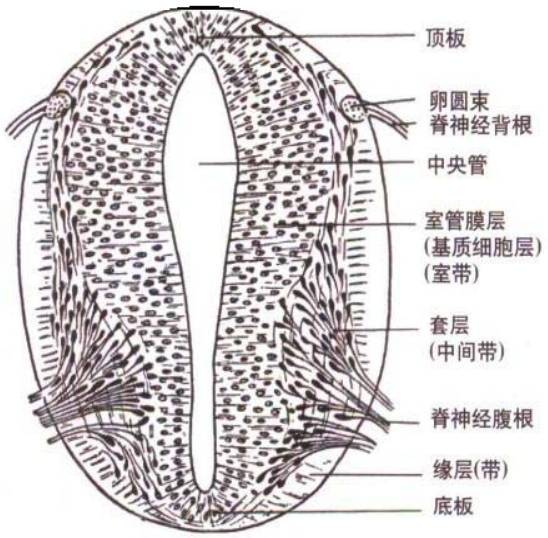

图 3.93 4周人胚发育中的脊髓横切面。图内保留了早期的历史性命名，近期的命名在括号内列出（引自 His）。

95）。内室层（internal ventricular zone）又称生发层（germinal zone）或原始室管膜层（primitive ependymal zone），由柱状细胞的有核部和正在分裂的圆形细胞组成。套层（mantle zone）又称中间层（intermediate zone），由原始室管膜层细胞分裂、迁移而成。边缘层（marginal zone）初期由一些原始柱状细胞的外侧胞浆突组成，不久套层的成神经细胞发出的纤维束和各种非神经细胞（胶质细胞和后来的血管内皮以及血管周围间充质）也进入此层，并成为该层的主要成分。

头部的神经褶在神经管闭合前已相当扩大，是脑的最早标志。前神经孔闭合后（参见本篇前文），神经管前部的膨大形成三个原始脑泡（primary cerebral vesicles，图3.96 A～C）。“泡”这个名词实际上可能使用不当，因为它夸张了脑壁在这些局部的加速生长（O' Rahilly 和 Gardner 1971）。这三个区域自头至尾分别称为前脑（prosencephalon 或 forebrain）、中脑（mesencephalon 或 midbrain）和菱脑（rhombencephalon），后者尾端连于脊髓。由于脑的各部不均等生长的结果，出现了三个屈曲，称脑曲（brain flexure）。第一个脑曲与头褶的形成有关，位于中脑腹侧，称为中脑曲（mesencephalic flexure）。随着中脑曲的形成，前脑向腹侧方向弯曲，直至其底板几乎与后脑底板相平行（图 3.96）。第二个脑曲出现在后脑与脊髓之间，称颈曲（cervical flexure，图3.96）。该脑曲的屈曲程度自第5周起逐渐增加，至第7周末时后脑与脊髓几乎成直角；此后随着头部伸展，颈曲逐

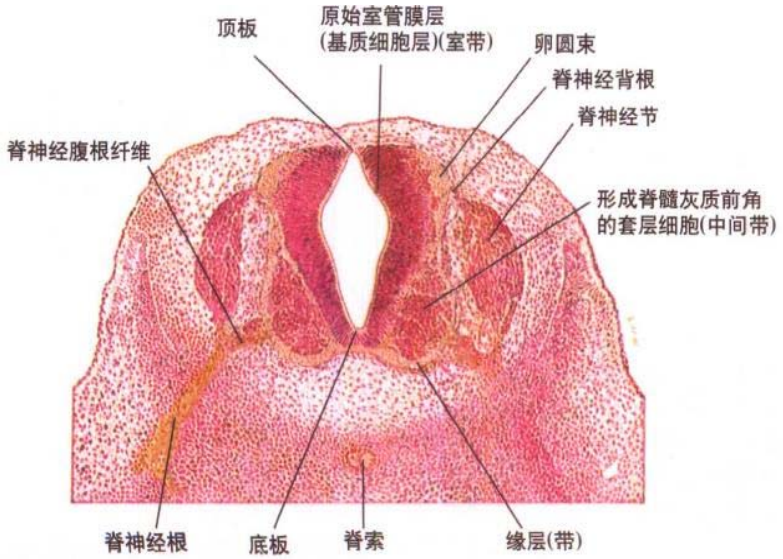

图 3.94 6周初人胚发育中的颈段脊髓横切面，CR=8mm 。

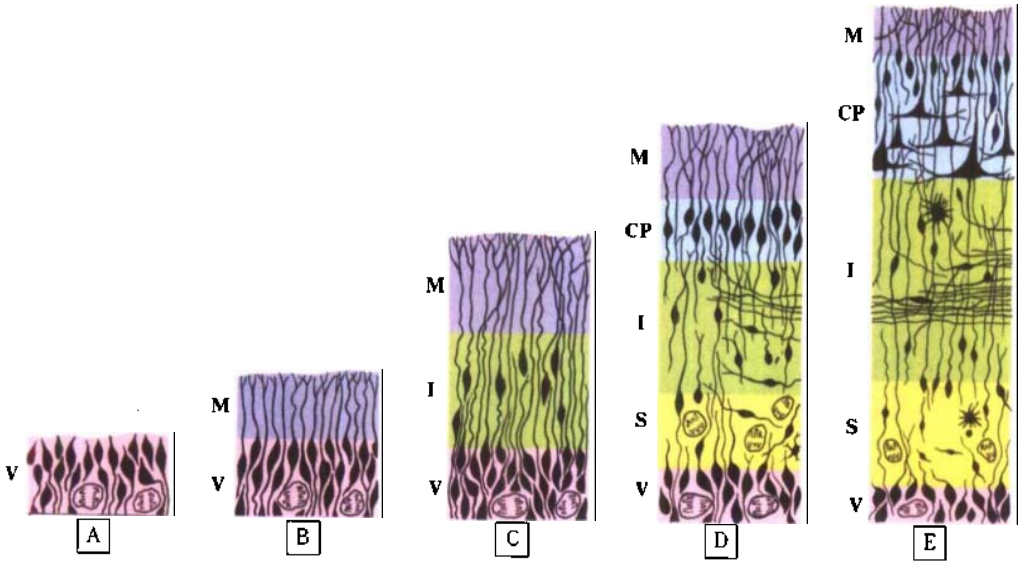

图 3.95 神经管壁形成脑皮质的发育阶段示意图。可见 5 个连续的阶段（A 到 E）。脊髓的发育只限于从 A 到 C 的三个阶段（根据 Boulder Committee 1970 原件改制）。V= 室带，M= 边缘带，I= 中间带（套层），S= 室下带，CP= 皮质板。Rakic （1982）应用新的研究技术发现很多有意义的新东西并收入本书，见正文和图 3.123。

渐减小，最后消失。第三个脑曲称脑桥曲（pontine flexure），位于未来的脑桥平面，它与其它两个脑曲不同，凸向腹侧，实际上并不影响头的轮廓。

在脑曲发生的同时，脑的各部也在扩大并衍化为几个部分：前脑分为两部分，前端向两侧外突部分为端脑（telencephalon），将来形成大脑半球，中央留下的部分为间脑（diencephalon）。中脑变化不大，未再分部。菱脑被脑桥曲再分为头段的后脑（metencephalon）和尾段的末脑（myelencephalon）。后脑以后衍化为脑桥和小脑，末端分化为延髓。

除了这些大体上的分布外，神经管还出现许多峭和凹陷，特别是在神经管的主要屈曲尚未发生前很早就出现在菱脑的一系列突起，称为菱脑节（rhombomeres），构成了该区早期形成模式的原始单位（参见本篇前文）。尽管在脑的其它区域也可看到这样的突起，但对其在发生上的意义尚难以准确评估。关于脑的早期发生的较新报道请参阅 Bartelmez 和 Dekaban（1962）、Jacobson（1970）、Gaze（1970）、Eccles（1973）、Gottlieb（1973、1974）、Mark（1974）、Rakic（1981、1982）、Smart（1982、1983）、Schoenwolf 和 Smith（1990）。

随着神经胚的形成，神经管的背腹轴也在分化。位于腹侧中线的底板（floor plate）（见图 3.93）含有非神经元细胞，在形成背腹轴的模式中起作用，并可诱导运动神经元的分化、以后成为神经纤维腹连合。当神经管闭合时，由神经褶边缘发生的细胞明显地、但短暂地居留在神经管以外的背侧中线上，这便是神经嵴（neural crest）。神经嵴的衍生物包括脑神经和脊神经的感觉神经节、自主神经节和神经、肠神经系统、神经膜细胞即施万（Schwann）细胞、色素细胞、成牙质细胞、脑脊膜和鳃弓的外间充质（ectomesenchyme）细胞。神经嵴细胞迁离后，另一个特化的非神经元区随即在背侧部形成，即顶板（roof plate）。顶板在一些区域形成背连合。

最初，脑尾侧神经管的横断面为卵圆形，管腔狭窄似裂隙（图 3.93）。管腔的增宽与两侧纵行界沟（sulcus limitans）的发生有关。界沟将神经管左、右两侧壁的室管膜层和套层分隔为腹外侧部即基板（basal lamina）和背外侧部即翼板（alar lamina）。这种分隔标志着基本功能的分化。在脊髓内部，基板与运动功能相关，含有灰质前柱和灰质侧柱的运动神经元的胞体，而翼板接受来自后根节的感觉输入。运动和感觉纤维联合形成节段性排列的脊神经。在头部，脑神经与系列的脊神经相连续，但在功能上和解剖上却专门化了。头部外胚层增厚区即神经发生原基板（neurogenic placodes），也是神经系统发生的一个重要部分（参见本篇后文）。

长期以来被广泛使用的名词：

- 顶板（roof plate）
- 底板（floor plate）
- 翼板（alar lamina）
- 基板（basal lamina）

- 在国际解剖学名词委员会（International Anatomical Nomenclature Committee）1975 年东京出版的《与解剖学名词相关的胚胎学名词》（第四版）《The Nomina Embryologica Associated with the Nomina Anatomica》（Fourth edition）中改为：

- 背侧板（dorsal lamina）
- 腹侧板（ventral lamina）
- 背外侧板（dorsolateral lamina）
- 腹外侧板（ventrolateral lamina）。

这些修改后的名词对于整个早期神经管包括脊髓和脑干是较为适用的，然而随着脑桥曲的形成而发生的巨大位置改

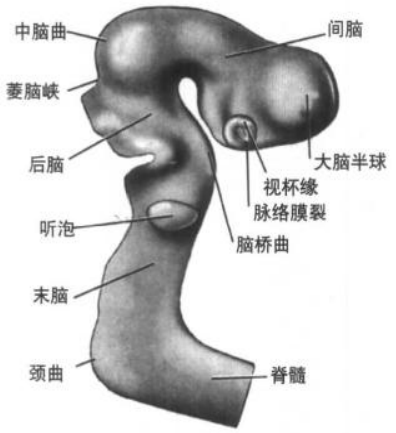

图 3.96A 人胚脑左面观。胚长 9mm（His 根据模型绘图）。

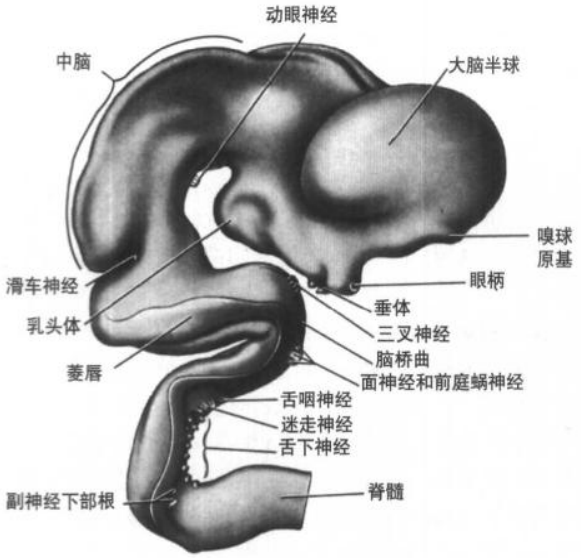

图 3.96C 13.6mm 人胚脑右面观（菱脑顶已切除）（His 根据模型绘图）。

变（图 3.96 A），使这些名词不太适用于延髓的头半段和脑桥的尾半段，故一些研究组现在仍沿用着老的术语。

神经胚没有形成好，例如神经管在背侧中线未闭合，则产生颅脊柱裂（craniorachischisis）。如果神经管尾段闭合而形成了脊髓，但头段未闭合，则产生颅裂（cranioschisis）或无脑畸形（anencephaly）。如果局部的脊髓、脑脊膜和脊椎骨发生畸形，则形成脊柱裂（spina bifida）（参见本篇后文）（图 3.197）。无脑儿的软骨颅底的形状、位置和骨化以及脊索的颅内部分的发育均有严重障碍。

神经嵴

神经嵴（neural crest）是仅在脊椎动物胚胎（vertebrate embryos）中见到的一时性结构，由神经板或神经褶的外侧缘所衍生，当神经褶在背侧中线闭合后呈头尾方向走行。Wilhelm His 于 1868 年首先描述了鸡的神经嵴，称之为“中间链”（zwishenstrand），以强调它处于神经管与体表外胚层

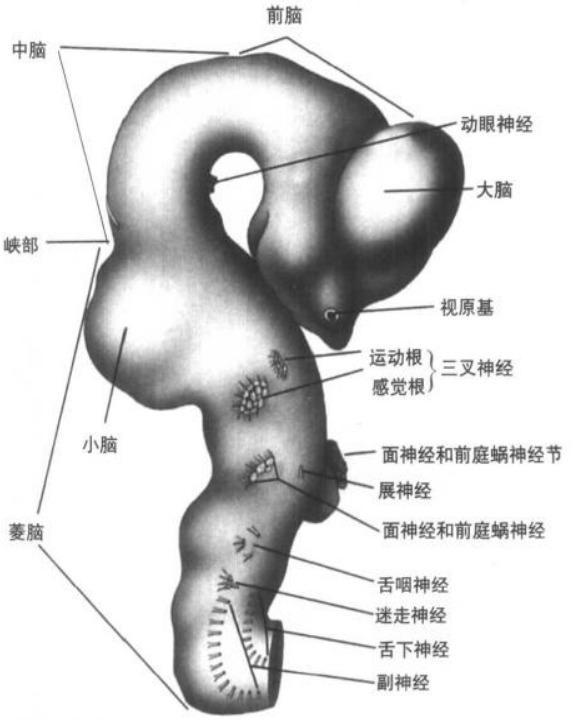

图 3.96B 10.2mm 人胚脑右侧面观（His 根据模型绘图）。

之间的位置。Wilheim His还发现神经嵴是脊神经节的起源，因此也曾用神经节嵴（ganglion crest）这个名词来命名，神经嵴产生间充质细胞的事实是在世纪之交由 Kastschenko（1888）、Goronowitsch（1892）及 Platt（1893）提出的。他们证明在低等脊椎动物中神经嵴参与形成咽弓的软骨和牙本质，由 Platt 首先提出了中外胚层（mesectoderm）这个名词，以表明来自外胚层的间充质，并对 Von Baer（1828）提出的胚层学说表示异议（参见本篇前文）。

从那时起，神经嵴引起了胚胎学家们的注意，本世纪上叶主要观察了两栖类胚胎神经嵴的转归。关于神经嵴细胞迁移到胚胎的特定部位并在那里分化为多种不同的细胞类型的事实，是通过实验性部分切除、活体染料的细胞标记研究和根据两栖类的相关种类之间细胞的大小和着色的差异推导出来的。然而这些方法没有一种能提供稳定而特异的标记，迁移的细胞只能在短时间内被显示。不过已经证明神经嵴细胞有向多方面发育的能力，并确定了这些细胞在周围神经系统和面部肌肉发生中所起的作用。

后来 Weston（1963）和 Chibon（1964）设计了一种细胞标记技术，用 ^{3}H 胸腺嘧啶（^{3}H-TdR），标记正在迁移的神经嵴细胞的DNA。但由于胚胎细胞迅速繁殖，标记很快被稀释，所以不稳定。并且由死亡细胞排出的标记物被重吸收而调和了特异性。近来有人以脂溶性炭氰染料（dil，diO）标记活细胞的胞膜。这些方法容易使用并有明显的标记，但也有不精确和不稳定的缺点。

鹌鹑—鸡嵌合体 自 60 年代后期以来，大多数都用鸟类胚胎进行神经嵴的研究。Le Douarin（1969）等人将鹌鹑－鸡



图3.97 鹌鹑(右侧)和鸡(左侧)的成神经细胞经Feulgen-Rossenbeck染色后，鹌鹑细胞核显示中央粗大的异染色质块，而鸡细胞核呈现细小的异染色质颗粒。× 1276

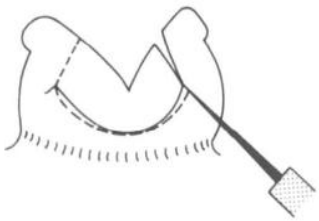

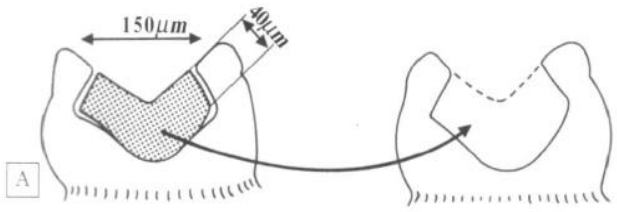

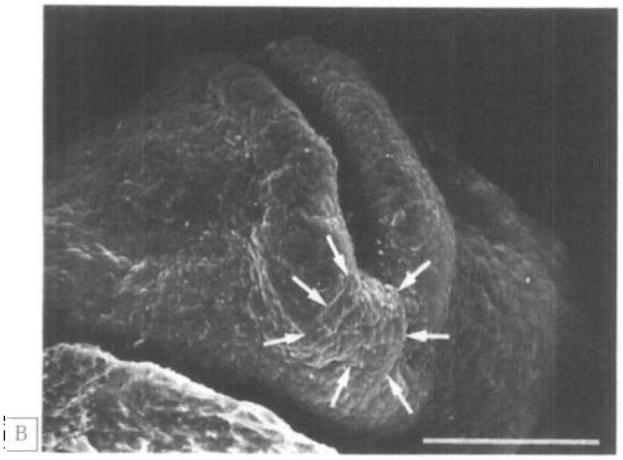

图3.99 在早期体节阶段，将鹌鹑嘴侧神经褶等位移植到鸡胚。A. 去除鸡胚神经褶(约150μm × 40μm)代之以鹌鹑相应部位移植物；B. 术后3小时，移植物(其界限用箭头标示)与宿主神经褶融合。比例尺=100μm

(quail-chick)的标记系统引入神经嵴的胚胎学研究，可精确地追踪神经嵴细胞的迁移和转归，直至细胞完全分化。这一技术是以Le Douarin (1969)在鹌鹑的细胞分裂间期中所观察到的细胞核的结构为基础的。鹌鹑细胞的特点是核内异染色质凝缩成大块，位于核中央，并与核仁相连。虽然在鹌鹑的不同细胞类型中异染色质及核仁RNA的分布有所不同，但在所

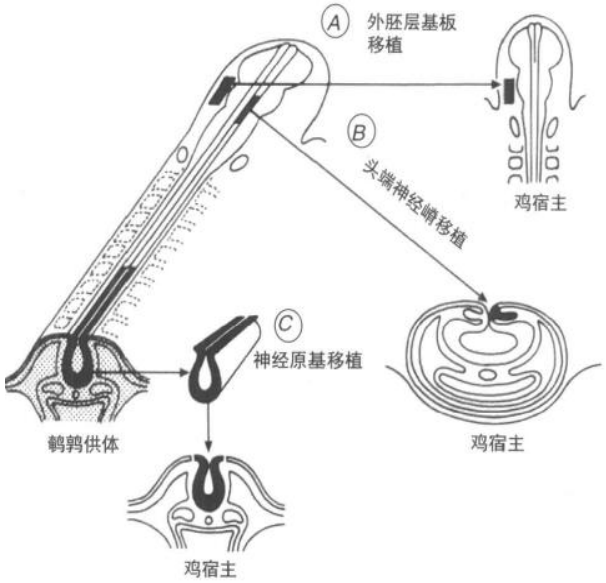

图3.98 胚胎组织移植示踪实验示意图，示周围神经系统个体发生中基板细胞(A)和神经嵴细胞(B)及神经原基细胞(C)移植。

有的鹌鹑胚胎和成体细胞中都有这样的异染色质块(Le Douarin 1973)。这种特征在动物界是罕见的(Le Douarin 1971)；大多数动物的核内异染色质呈现为小的颗粒并均匀分布于核质内，例如在鸡中所见到的(图3.97)。这样，用DNA染色或电镜便能容易地区分鹌鹑和鸡的细胞。在电镜下，鹌鹑的大而富含DNA的核仁很容易认出。这些物种之间(species-species)的差别曾被用以研究个体发生中胚胎细胞的迁移和分析不同胚胎来源的细胞对组成复杂的组织或器官的作用。由于鹌鹑和鸡在分类学上亲缘关系密切，这两类动物在卵内特定区域互相取代可产生活的能正常发育及孵出的嵌合体(chimeras)。这样，当将鹌鹑胚的神经褶或神经管及相连的神经嵴的片段被同位(isotopically)或同步(isochronically)移植于鸡胚(或反之)时，可随时追踪嵌合体的细胞成分(图3.98)。这种探索已系统地应用于整个中枢神经系统的发生以建立神经褶的转归图谱和神经嵴细胞迁移所遵循的途径。除了核标记外，特异性抗体和cDNA探针也已用于神经嵴细胞的迁移和分化研究(Le Douarin 1993; Izpisua-Belmonte等1993)。

头部神经褶的转归 神经褶在神经外胚层(变成脑和脊髓)和表面外胚层(以后分化为表皮)之间设置了一个过渡。神经褶细胞沿着大部分的中枢神经系统经过上皮/间充质的转变，获得了神经嵴细胞的迁移特性。但是，头端的前脑神经褶(rostral proencephalic neural fold)不发生神经嵴。在神经胚期(0~3体节时)鹌鹑-鸡嵌合体的组合(图3.99)显示神经嵴细胞沿神经轴向头端产生，只到达间脑约松果体的部位。头端神经褶本身发生垂体板(hypophyseal placode)，即将来的拉特克囊(Rathke's pouch)、嗅板(olfactory placode)和鼻上皮(nasal epithelium)，包括鼻咽顶部、稍尾侧的上唇和额鼻区的皮肤(鸡喙)。图3.100表示从鹌鹑-

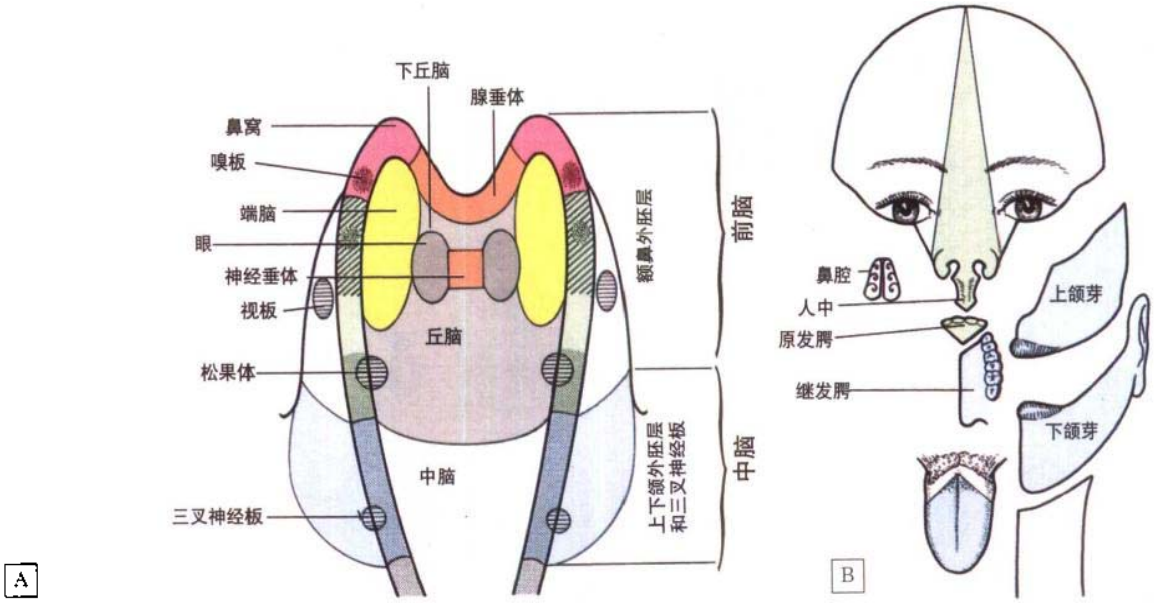

图 3.100 根据鹌鹑－鸡嵌合实验建立的神经原基嘴侧分化命运图。A. 第1～3体节胚神经板和神经褶上圈定的范围是头部嘴侧不同结构的发生部位。B. 从鸟类胚所获得的结果可推测人口腔顶、鼻腔和部分额的上皮均产生于神经褶。

鸡嵌合体所得的结果可推测到人体。

中脑尾侧神经褶的转归研究显示，额骨和顶骨(frontal and parietal bones)完全起源于神经嵴(Couly等1993)(参见本篇后文)。面部骨骼和后鳃体骨骼(hypobranchial skeleton)以及眼囊和耳囊(optic and otic capsules)也起源于神经嵴(Le Douar in 1982)(参见本篇后文)。

Couly等(1992, 1993)移植头部的轴旁间充质和嘴侧6个体节能精确地描绘出相应体节、轴旁间充质和神经嵴参与形成的头颅部分。如图3.101所示的鸡，可认出脊索头端嘴侧的颅骨，此区到达蝶鞍及这个界线的尾侧部分。前者为无脊索颅(achordal skull)，完全由神经嵴所衍生；后者为其腹内侧部的轴旁间充质(头部的或体节的)所衍生，称为脊索颅(chordal skull)(亦见于本篇后文)。

除颅以外，头侧的神经嵴还是一些其它衍生结构的来源(见本篇前文的衍生结构表)。脑脊膜(meninges)显示了轴旁间充质和神经嵴的重叠发生能力，脑脊膜是由前脑平面(间脑和端脑)的神经嵴和轴旁间充质所衍生(参阅本篇后文)。

口和咽上皮衍生的腺的结缔组织成分，例如：唾液腺(salivary)、甲状腺(thyroid)、甲状旁腺(parathyroid)和胸腺(thymus)(见本篇前文)，自心脏发出的大血管的中膜(tunica media)和外膜(externa)都源自神经嵴(见本篇后文)，例如在后鳃体内发生的颈动脉体的Ⅰ型细胞和Ⅱ型细胞(carotid body type Ⅰ and Ⅱ cells)以及产生降钙素的C细胞(calcitonin producing cells, C-cells)。虽然中外胚层和间充质有一些共同的发生潜力，但产生血管内皮细胞(vascular endothelial cells)的能力则是间充质(mesenchyme)所专备的(参见本篇前文和后文的成血管间充质)。这说明为何鹌鹑头部的神经嵴在鸡胚内产生供体型的骨和结缔组织，而所有供应这些组织的血管内皮却由宿主的成血管间充质衍化。

神经嵴和周围神经系统 虽然已知脊神经节由神经嵴发生，但关于周围神经系统的起源及其不同成分自中枢神经系统发出的平面仍不清楚(Le Douarin和Teillet 1973; Le Douarin 1982)。用鹌鹑－鸡嵌合体可绘出神经嵴衍生的周围神经系统和外胚层基板参与一定的脑神经感觉节的发育图(图3.102)。

有一种单克隆抗体NC1/HNK1用以标记鸟类大多数迁移中的神经嵴细胞(Tucker等1984)，能辨认由几个表面分子携带的一个糖基化抗原决定簇。虽然该抗体对神经嵴细胞包括迁移中的神经嵴细胞没有严格的特异性，因为NC1/HNK1抗原决定簇在某些神经嵴细胞如中外胚层、某些神经元和黑色素细胞中已经丢失，但仍保留在周围神经节和神经元的亚群中，这种抗体仍被用来显示神经嵴细胞在躯干内的迁移方式，并证明这种迁移是由体节所引导的。所以虽然神经嵴细胞沿着整个神经管整齐地分离出来，但仍出现分节状。神经嵴细胞能通行无阻地在体节之间和生骨节的头侧半内迁移，但它们不能穿入生骨节间充质的尾侧半(参见本篇后文)。所以，脊神经节和交感神经节的节段性分布是由于体节的轴旁间充质内存在着的预成模式(prepattern)强加于神经嵴细胞的(Rickman等1985; Kalchein及Teillet 1989)。

进一步的实验观察了神经嵴细胞最终形成周围神经系统不同部分(图3.102)的潜力是否早已被限定。这种分化限定可能发生在它们迁移之前，或在迁移过程中或在最后的目的地接触到环境因素。实验将鹌鹑的神经嵴细胞在其开始迁移前异位移植(heterotopic)到宿主鸡，或把发育中的鹌鹑的周围神经节“返移植”到鸡的神经嵴迁移途径。

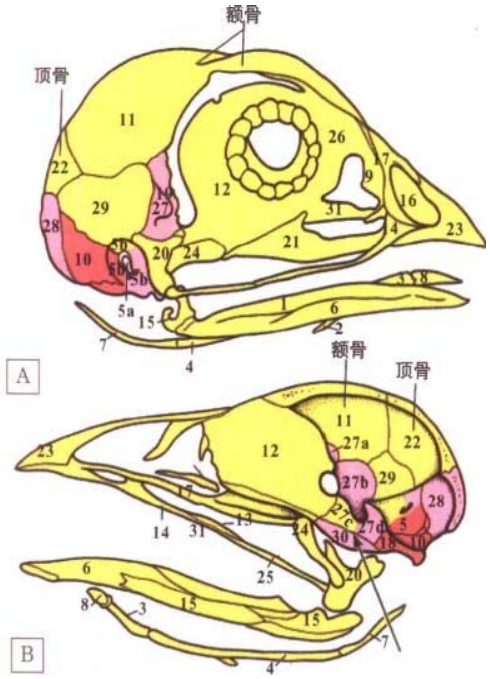

图3.101 鸟类头骨模式图 A. 右侧外面观；B. 右侧内面观。黄色＝神经嵴来源骨；红色＝头部间充质来源骨；紫色＝体节来源骨（引自 Cooly 等 1993）。

1 角骨
2 鳃基骨
3 舌骨体
4 角质鳃骨
5（a）轴柱和（b）听泡
6 牙骨
7 鳃上骨
8 舌内骨
9 蹄骨
10 枕外骨
11 额骨
12 眶间隔
13 颧骨
14 上颌骨
15 麦克尔软骨
16 鼻骨囊
17 鼻骨
18 枕骨底
19 眶后骨
20 方骨
21 腭骨
22 顶骨
23 门齿骨
24 翼状骨
25 方形颧骨
26 巩膜小骨
27 蝶骨：（a）眶部；（b）胸膜部；（c）基前部；（d）基后部
28 枕骨上骨
29 （颞骨）鳞部
30 颞骨
31 犁骨

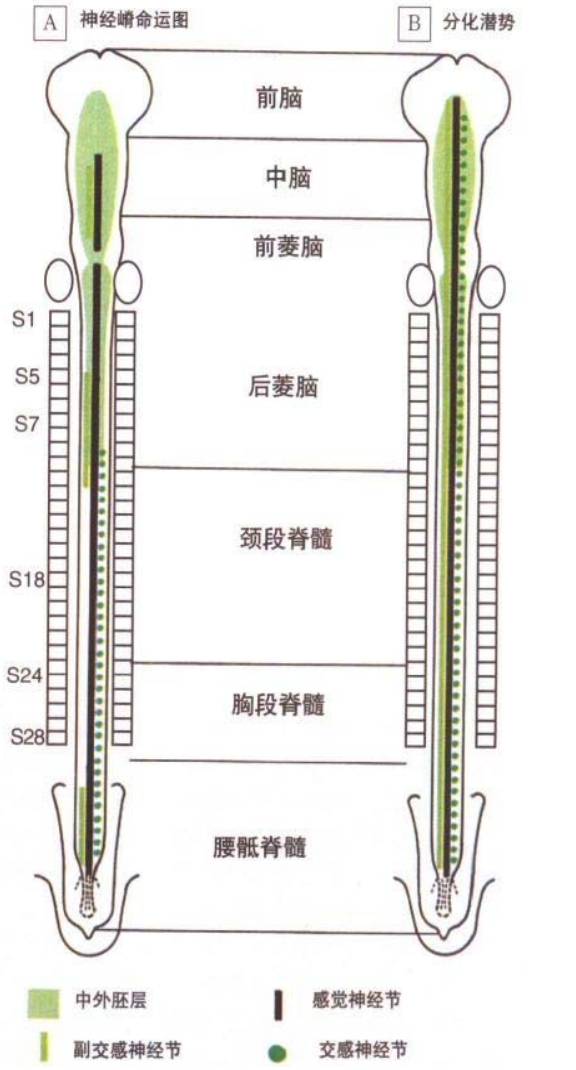

图3.102 A. 中外胚层、感觉神经节、副交感神经节和交感神经节由不同节段的神经嵴细胞分化示意图。B. 示同类细胞发生潜能。如果把神经轴任何水平上的神经嵴细胞移植到宿主胚的适当位置，几乎能产生周围神经系统神经节所有类型的细胞。但是，外间充质（即中外胚层）则不然，其前体细胞只局限在头端至第5体节水平之间。图中S＝体节。

迷走神经嵴 迷走神经嵴（vagal neural crest）正常发生肠神经节，但当把它移植到中枢系统中将来衍化为肾上腺髓质交感神经节和感觉神经节的平面（18－24体节）时，移植的鹌鹑细胞按照接受者（recipient）所属部位的迁移途径，细胞到达宿主的靶器官（交感神经节和肾上腺髓质），在此分化为产生儿茶酚胺的细胞而不是它们本来正常转归的肠的胆碱能神经元。同样，当肾上腺髓质平面的神经嵴原基被移植到迷走神经区时，移植的神经嵴细胞迁移到它们分化为肠神经节的消化管上，不表达肾上腺素能的表现型。

返移植的研究显示，所有类型的周围神经节除含有它们的特异性神经元和神经胶质细胞外，还含有不在这些部位分化的前体细胞类型，如果有合适的环境影响时，可以引导它们就地分化。因此，肾上腺素能细胞能从正常情况下不存在这种表现型的感觉神经节和肠神经丛中产生。

神经嵴衍生的胶质细胞 神经嵴衍生的神经胶质细胞（neural crest derived glial cells）为上述理论提供了另一个例子。免疫球蛋白样超家族的一种表面球蛋白叫神经膜细胞髓蛋白（SMP），仅在活体上出有髓和无髓的神经膜细胞表达（Dulac 等 1992）。有人做了调控 SMP 基因表达的实验，将不同的胶质细胞从肠神经丛或背根节取出作体外培养，改变它们的正常环境，可使肠丛的胶质细胞和感觉节的卫星细胞都合成 SMP（Dulac 和 Le Douarin 1991；Cameron-Curry 等 1993）。

由此可见，在神经轴（neuraxis）的每一个平面内都有实际上组成周围神经系统各类细胞的前体细胞（precursors）（图3.102）。所以在分化分布图上可明显地辨认神经节细胞迁移所达的各个胚胎原基的不同分布，而不是在神经嵴细胞群迁移前所受限定的范围之内。

促进神经嵴存活的因子 在神经节细胞聚集形成背根节时，已显示感觉神经元的祖先的存活和分化依靠神经管提供的因子（E3-E4，即在鸡和鹌鹑胚的3～4天）。脑源性神经营养因子（BDNF）家族的神经营养因子（neurotrophins）和细胞外基质蛋白、层粘连蛋白共同承担这个任务（Kalcheim和Le Douarin 1986, Kalcheim等1987）。显而易见，其它生长因子可能对其它的神经嵴衍生结构起作用，例如碱性成纤维细胞生长因子（b-FGF）（Kalcheim 1989, Kalcheim等1987）、胰岛素和胰岛素样生长因子（IGF1）（Le Douarin和Smith 1988）能在个体发生早期影响由神经嵴衍生的一定细胞。另一个例子是青灰（steel）因子及其受体C-试剂盒（c-kit）在黑素细胞分化中起决定性作用（Williams等1992）。

克隆培养中分析神经嵴细胞的多能性 即使只接种一个细胞，也能使神经嵴细胞在培养的条件下生长和表达它们的发育潜能（Sieber-Blum和Cohen 1980; Baroffio等1988, 1991）。这可以从理想的与体内条件相反的、对这些细胞施加最小或没有选择性的压力、但允许它们不受约束地表达其分化能力的培养基中获得。

实验显示，在迁移阶段头侧部或躯干部的神经嵴细胞大多数是多潜能（pluripotential）的，因为它们产生了多种表现型，可以从它们的形态学、神经丝蛋白和神经肽或用以合成神经递质的酶的含量中认出不同类型的神经元。神经胶质细胞能与抗神经胶质表面分子的抗体如HNK1和神经膜细胞的髓蛋白起反应；黑素细胞有其自己的标记物—黑素。中外胚层的衍生结构能从它们分化为软骨小结或含结蛋白辨认出来（Barofio等1988; Ito和Sieder-Blum 1991）。然而，单个神经嵴细胞的繁殖分化能力是高度易变的。有一些发生两种，另一些形成三种或更多的表现型，且克隆的大小极不一致。少数细胞形成的克隆内只测出一种细胞（如神经元或神经胶质细胞），并认为是由单潜能、全定向的前体细胞发生的。具有神经嵴细胞的全部潜能、包括中外胚层衍生结构的细胞仅见于头部区域。中外胚层衍生的结构常与神经、神经胶质和黑素细胞的细胞类型有联系。这表明在神经嵴细胞移居时，神经嵴内的间充质细胞系和神经外胚层细胞系是分不开的，像它们在原肠形成后的外胚层和早期中胚层内一样。

因此，似乎神经嵴含有类同形成多种血细胞谱系的造血干细胞那样的全能干细胞（totipotent stem cells）（Anderson 1989）。这种推定的干细胞在头部神经嵴迁移阶段仅属罕见。观察一下它们在嵴细胞个体发生早期是否有所增加将是很有意思的。

干细胞的特征是它们的自我更新能力。这种自我更新曾见于大鼠的神经嵴（Stemple和Anderson 1992）。在体内标记实验中，用荧光染料注入（Bronner-Fraser和Fraser 1988, 1989）或以逆病毒感染（Frank和Sanes 1991）鸡胚迁移前的单个神经嵴细胞，所产生的克隆的大小和细胞组成都不相同。这些结果使人们注意到，抵达迁移目的地的神经嵴细胞是多潜能的。每一种神经嵴衍生结构只体现这些潜能的一小部分。当细胞没有适合的定位条件时将死亡或保持静止。实验证明：将神经嵴细胞从它们的正常环境如胃肠道（Rothman等1987）、不同类型的感觉神经节（Le Douarin和Smith 1988）或皮肤（Richardson和Sieber Blum 1993）中取出后置于不同的部位，将形成不同于在原位形成的衍生结构。这些研究提示，神经嵴细胞的可塑性和分化模式的形成主要是由神经嵴细胞所居胚胎区的条件来决定。

外胚层基板

在神经胚形成的过程中，隆起的神经褶内含有沿着绝大部分神经轴分布的神经嵴细胞；这些细胞经上皮／间充质的过渡获得神经嵴细胞的迁移能力。还见到源自神经褶、但在神经胚形成后仍留在表面外胚层的细胞。这些表面外胚层内的神经上皮区称为外胚层基板（ectodermal placodes）。虽然大部分外胚层基板形成神经组织，但也有不发生神经组织的。在一定的诱导刺激下，局部的上皮板细胞簇由上皮／间充质过渡形式（epithelial/mesenchymal transition）或整个板区的内陷（invagination）形式迁离周围的表面外胚层而在其下面形成泡（vesicle）。神经元基板（neurogenic placodes）可经过这两种过程而分化。成对的非神经元基板（non-neurogenic placodes）在视泡的诱导下内陷形成晶状体泡（参见本篇后文）。

神经褶在头端中线上邻近口咽处相遇；头端神经褶（rostral neural fold）不产生神经嵴，但发生垂体板（hypophyseal placode）（Couly和Le Douarin 1985），即未来的拉特克囊（Rathke's pouch）（见本篇后文），保持在口咽膜头侧的表面外胚层内。头端的神经褶还发生位于两侧成对的嗅板（olfactory placode）（参见本篇前文）及鼻腔上皮（图3.100）。

进一步向尾侧，可认出类似的神经元基板，并分为腹外侧（ventrolateral）或鳃上（epibranchial）、背外侧（dorsolateral）和中间（intermediate）三种类型（图3.103）。鳃上板位于紧邻鳃裂区背侧的表面外胚层。第1对鳃上板位于第一鳃沟平面，参与第Ⅶ对脑神经远侧（膝）神经节（distal geniculate ganglion）的形成；第2和第3对鳃上板的细胞分别参与第Ⅸ对脑神经（岩）（petrosal）和第Ⅹ对脑神经（结）（nodose）的远侧神经节的形成。一般是这些上皮板增厚，当咽囊与上面覆盖的外胚层接触后，上皮板即开始与上皮分离。同时神经嵴细胞到达并超越咽向外侧伸展的范围。从上皮板发出的细胞显示向神经元分化，包括形成轴突（D'Amico-Martel和Noden 1983）。在鱼类支配味蕾的神经元中可能有鳃上板的起源。

背外侧板在进化中可能与低等动物侧线系统的感受器有关。它们以听板（otic placodes）为代表，位于未脑外侧；内陷形成听泡，以后成为内耳膜迷路（membranous labyrinth of the ear）。第Ⅷ对脑神经节中的神经元从听泡的腹内侧面发出，以后见于听神经节（acoustic ganglia）和前庭神经节（vestibular ganglia）。

在鳃上板和背外侧板之间有深部板和三叉板（profundal和trigeminal placodes）。在人类深部板与三叉板融合为一体形成分散在中脑尾侧和后脑外侧及腹外侧表面外胚层各处的成神经细胞，参与形成三叉神经节的远侧部（有关上皮板的详

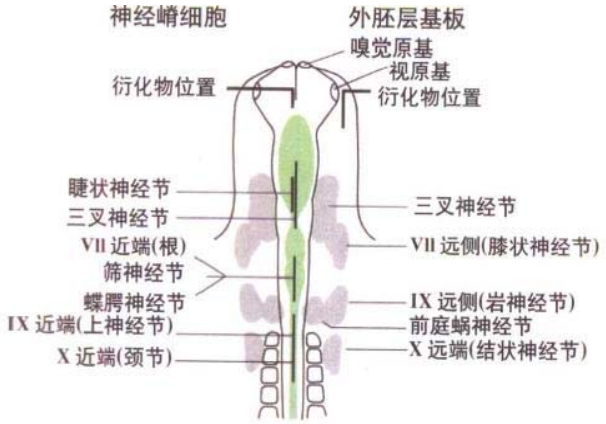

图3.103 神经嵴和基板细胞在9.5期鸡胚中的位置示意图（引自D'Amico Martell和Nodeh，1983）。

细叙述请参阅D'Amico-Martel和Nodeh 1983）。

神经胶质

中枢神经系统和周围神经系统的神经胶质细胞由三个谱系所衍生：神经管的神经外胚层（neuroectoderm）、神经嵴（neuralcrest）和成血管间充质（angioblastic mesenchyme）。在中枢神经系统内，室带的增殖细胞发生星形胶质（astrocyte）和少突胶质（oligodendrocyte）细胞系，首先形成中枢神经系统的支持和反应细胞，其次形成中枢神经系统形成髓鞘的细胞。增殖期以后，留在脑室表面的细胞分化为室管膜细胞（ependymal cells），在脑室系统许多区域的室管膜细胞特化为室周器（Collins和Woollam 1981）。在周围神经系统，神经嵴细胞分化为形成周围神经髓鞘的神经膜细胞（Schwann cells）和肠神经系统内的星状支持细胞（astrocyte like support cells）（见本篇后文）。成血管间充质发生各种类型的血细胞，包括血液循环中的单核细胞，单核细胞在发生后期浸润脑组织并成为小胶质细胞（microglial cells）。

衬于早期脊髓中央管和脑室室带的细胞至少发生两类细胞：胶质原纤维酸性蛋白（glial fibrillary acidic protein，GFAP）阳性细胞和阴性细胞；它们的许多后代细胞进入中间带。阴性细胞分化为将来形成神经元的成神经细胞；阳性细胞最初分化为原始辐射状（primitive radial）类型的成胶质细胞，然后分化为成星形胶质细胞和成少突胶质细胞；成熟后为星形胶质细胞和少突胶质细胞（关于它们的成熟形态学和功能作用见第8篇）。最早的成胶质细胞的辐射状突起向外伸出，形成软膜深面的外界膜，也向内伸出形成中央腔的内界膜，它们的细胞几何学可为成神经细胞和成胶质细胞以后的迁移引路。当成胶质细胞分化为原始胶质细胞时，其中有些细胞失去与内、外界膜的联系。它们可以部分地包裹发育中毗邻的成神经细胞体（在突触相接之间），或包裹其轴突的突触间表面（当有多种轴突时，环绕的胶质细胞突形成髓鞘的节间段）。更远的胶质突膨大如终足围绕神经组织内的毛细血管。其它成胶质细胞保持或形成新的膨大作为软膜终足贴于脑膜的最内层，这就是一些神经细胞学家（neurocytologists）所称的软脑膜内膜（pia intima）。两层都可称为软脑膜胶质（pia-glia）。在发育中的大鼠脑内，将发育成为少突胶质或Ⅱ型星状胶质的成胶质细胞称为O-2A祖细胞。已知它们表达血小板源生长因子（PDGF）受体，与神经元不同，在培养剂中能被PDGF刺激而分裂（Pringle等1992）。还有其它成胶质细胞仍作为普遍的或特化的室管膜细胞，衬于中央管和脑室的腔面，包括伸长细胞（tanycytes），但失去它们的外周附着点。在有些部位，如脊髓前正中裂内，室管膜细胞仍附着于内、外界膜。这样，神经胶质细胞除了神经元周（perineuronal）卫星细胞的作用外，还为连接脑外和脑室内脑脊液、脑血管床、神经毡的细胞间隙和各类神经细胞胞浆提供细胞通道（进一步说明见第8篇）。

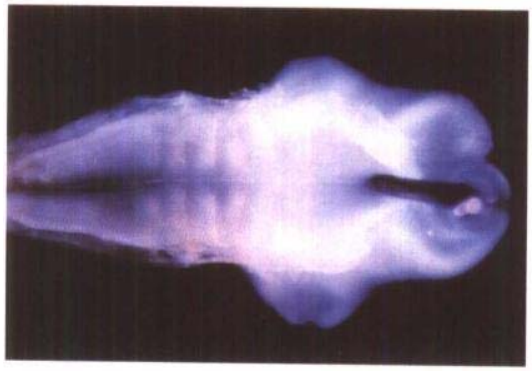

图3.104 菱脑照片示菱脑的分节（Prof A Lumsden提供）。

当血管穿入中枢神经系统后，大量小胶质细胞出现，并从一定的部位侵入中枢神经系统，有人生动地称为“小胶质喷泉”（fountains of microglia）似地扩散、深入神经组织。

神经发育的机制

神经系统内的分节 在人类和其它脊椎动物椎骨和中轴肌肉的排列和脊神经的排布中有显而易见的分节现象。上一世纪，有人对神经管分为节段（segments）或神经管节（neuromeres）的可能性感到兴趣，但有人认为在神经管侧壁看到的膨出，是人工现象或由邻近结构对神经管引起的机械性变形。近年来又恢复了对此课题的兴趣，并比较详实地评估神经管节的意义。发育早期出现在菱脑侧壁上的8个隆起曾称为菱脑节（图3.104）（神经管节一般认为是神经管的“节段”，而菱脑节这个名词专用于菱脑）。基于神经元群体安排模式和它们的轴突束遵循一种分段的安排模式，现在已表明菱脑节是决定模式形成的单位（units of pattern formation）。基因表达的范围，例如Hox b基因和转录因子Krox 20的表达范围均邻接菱脑节边界；最重要的是单细胞标记实验已显示菱脑节内的细胞形成分隔的、不混合的群体。后脑的神经嵴也显示内部分节，在其神经管背侧的起点分隔成长条（Lumsden等1991），这显示神经嵴细胞迁移至鳃弓前的形态发生规划的一种机制。虽然在随后的发育中这些分节的单位失去其形态学上的显著性，它们却代表神经轴的这个部分的基本设计图，制造一系列半自主（semi-autonomous）单位，里面能形成局部变化的模式。早期的分节对以后的发育情况的影响如脑干内最后神经核的形成和周围突的投射尚待阐明。

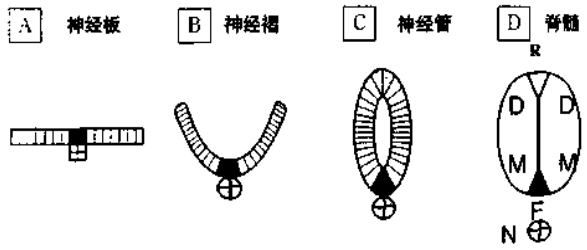

图 3.105 A～D. 神经管和脊髓发生连续过程示意图。A. 神经板的上皮细胞在中线与脊索直接接触，两侧上皮细胞深层是轴旁间充质（未显示）。B. 神经管形成过程中，神经板中线弯曲，两侧升高成神经褶，此时，神经板中线仍然与脊索接触。C. 当神经褶背侧顶点融合时，神经管形成。融合部位的细胞形成背侧特殊细胞群，即顶板。D. 神经管腹侧正中线的细胞仍靠近脊索，分化为底板。神经管形成之后，神经上皮细胞继续增生，最终形成脊髓内背腹侧不同的神经元。例如靠近背侧的感觉传递、联络和其他背侧神经元（D），在顶板（R）附近分化；运动神经元（M）在腹侧底板附近分化（F）。此时，底板不再与脊索（N）接触。

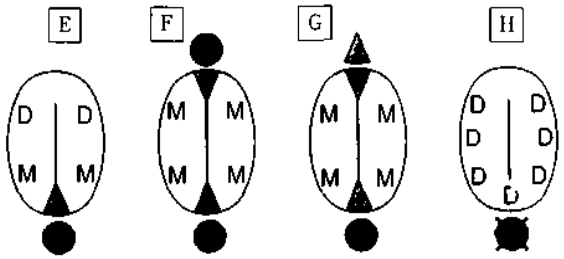

图 3.105 E～H 简要显示鸡胚实验中将脊索或底板移植到神经管背侧中线处（神经管关闭前去除脊索）的结果；E. 示正常情况下，运动神经元（M）在腹侧，感觉传递神经元（D）在背部；F. 示脊索向背侧移植后，在背部中线诱导出现了底板和背侧异位运动神经元；G. 示底板背侧移植也产生背部中线底板和异位背部运动神经元；H. 示去除脊索后脊髓腹侧底板和运动神经元不出现但出现背侧细胞类型（蒙 W. B. Saunders 允诺，引自 Jessell 和 Dodd，1992）。

在神经发生中以分节为基本原则是在理论上简化发育问题的一种好方法，在基本的分节模式上添加局部改变。在高等脊椎动物中见到丘脑不同区域的间脑原基中显示的组化染色模式，划定了细胞谱系的范围（Figdor 和 Stern 1993）。端脑有明晰边界的基因表达范围（Puelles 和 Rubinstein 1993; Boncinelli 1993）。然而尚未发现这些区域有与后脑同样方式分节的有力证据。也可能后脑内的菱脑节是模式形成的早期单位，以后隐没；在前脑内的这种分节则为永久的后期功能单位。近来，已有不少有关许多推定的调节基因在前脑内有明显范围的报道，其中有一些界限与解剖学中的沟一致。这样，在脑各区神经的模式形成中，分节现象和它的可能作用肯定会引起人们的注意（见下述）。

由于后脑邻近的轴旁间充质没有明显的分节，所以常常强调其内部分节现象（intrinsic segmentation）。体节是躯干内显著的分节实体，而头部的间充质则为一单独的连续质块。从扫描电镜下认出体节在脊索两侧（Meier 1981; Meier 和 Packard 1984; 参见本篇前文），但并非都可靠。在躯干内，生骨节的间充质（见本篇前文）在运动传出神经和神经嵴细胞迁移的分节中起作用，并表现分子的异质性。在头部没有这种分节现象，而神经外胚层的分节性质却很明显。此外，外间充质（ectomesenchyme，即中外胚层）在迁移前似已限定了它们的位置（Noden 1983 a, b），并具有形成其它结构的模式，例如迁入鳃弓的肌肉。神经嵴细胞从它们特定的中轴平面迁到边远的鳃弓后，随之同一中轴平面的运动神经元的轴突向外长出，这样便形成神经管的分节与边远结构相配合的机制。

然而在脊髓内没有内在分节的可靠证据，却有神经嵴、运动神经元的分节现象。这样，脊神经最后依赖其毗邻的体节呈节段性分布。用实验方法去除或插入体节，结果会扰乱这些神经结构相应的模式（Keynes 和 Stern 1984, 1988）。神经嵴细胞的迁移和运动神经元轴突的伸出，仅发生在每个体节的生骨节的头端而不在其尾端。神经嵴细胞节段性分布的结果保证了背根节的节段性形成。生骨节尾端部有抑制性，阻碍神经嵴细胞和轴突进入（Davies 1990）。这表明了形态发生的总原则。即神经系统与其周围的非神经结构是紧密交锁的，其有效的结构与功能的成熟是相互依赖的。

脑和脊髓的模式形成 一个多世纪以来设计了不少旨在阐明神经系统发生机制的实验。但尚有许多基本问题仍不清楚。近年来，为了解高等脊椎动物的发生机制所作的最大尝试可能是对两栖类和鸡胚方面的研究。在这两类动物胚胎的研究中，结合胚胎学、生物化学和分子生物学等方面的技术使研究达到了较高效果（见 Detwiler 1936; Spemann 1938; Weiss 1950; Hughes 1968; Gottieb 1974）。

Spemann（1925）在两栖类胚胎的实验中发现神经组织的发生牵涉来自其下方脊索中胚层的诱导信号（inductive signal）（本篇后文）。没有这个信号时，外胚层细胞形成表皮；有这个信号时，外胚层细胞形成神经组织。尽管自发现神经诱导至今已过去将近 70 年，信号的本质仍是个谜。在实验条件下，令人失望的是，蝾螈和水蛭胚中有多种多样的非特异性物质有神经诱导影响，使外胚层在最终成为神经或表皮两者之间达到良好的平衡（Spemann 1938; Hamburger 1988）。然而分子生物学方法推动这些研究，并已认出几种神经诱导的潜在的正调节因子和负调节因子。这项工作集中在外胚层不易神经组织化（neuralized）的蛙胚，即有爪蟾蜍（Xenopas laevis）胚上。已知属于β转化生长因子的苯丙酸诺龙（activin）分子为早期中胚层组织（mesoblastic tissue）诱导剂（Smith 1987），并从蛙胚中已显示有抑制神经诱导作用，如果 activin 的受体是非功能性的，就会产生过多的神经组织（Hemmati-Brivanlou 和 Melton 1992）（为讨论关于 mesoblast 这个词的用法，见本篇前文）。这个发现可能暗示在正常情况下不发生受到苯丙酸诺龙抵制的神经分化途径。苯丙酸诺龙的抑制作用只能为滤泡抑素（follistatin）所阻断，虽然这个分子本身仅是一种弱的神经诱导剂（Hemmati-Brivanlou 等 1994）。此外，最近已离析出另一个因子（成）头蛋白（noggin），该因子能从分离的外胚层中诱导出神经组织（Smith 等 1993）。肝细胞生长因子也有诱导神经组织的能力（Stern 等 1990）。可能将来还可继续分离出其

它神经诱导剂；为揭示这些不同因子的作用，需将它们在培养剂中的诱导作用置于正常胚胎发生的分布和作用的周围环境中。

神经模式最早出现的要素可能是神经诱导，但神经诱导不是保证神经分化的惟一过程；它也涉及到神经管封闭前和封闭中神经系统局部模式的决定。由于诱导神经的物质大多仍难解释，故将注意力集中到了被诱导的神经组织的反应上。现在有大量的区域特异性分子标记物已更新了阐明局部诱导信号的实验。

编码转录因子蛋白的Hox和Pax基因族和克隆无脊椎动物均显示了神经系统内周密的表达模式。例如Hox-b簇基因表达在整个尾段神经管中，向上直达相当于菱脑节区。这些基因在染色体（5'-3'）上的簇内排列次序与从尾端连续至头端的基因表达一样。这种特殊模式在鱼、蛙和哺乳类中极为相似。现在产生令人信服的事实即Hox基因不但在形成神经管而且也在头部的模式中起作用，与它们在神经嵴细胞中及鳃弓内的表达是一致的（见本篇后文）。当这些基因向上达到并包括后脑划定的界限时，那些Dlx、Otx和Emx基因族在前脑内的不同头尾范围内表达。另一方面，一些Pax基因在神经管内不同的背－腹范围表达。Pax-3在翼板内表达，包括神经嵴，而Pax-6在中间板（intermediate plate）表达。Hox和Pax基因在神经管的头尾轴和背腹轴的表达范围都与其起作用位置的特异性相符合。有关这些基因表达形式的综述请参阅McGinnis和Krumlauf （1992）；Krumlauf等（1993）；Puelles和Rubinstein （1993）；Chalepakis等（1993）。

Hox基因的表达和其它分子标记已用于研究局部诱导的机制，特别在蛙胚内。这项工作显示头尾轴的规定可能比背腹轴早些。本世纪早期，胚胎学家们的注意力集中于早期中胚层的区域化将一个相似的位置嵌镶图式加于其上方的神经板，在两栖类动物，移植神经板下面不同区域的早期中胚层显示出区域性诱导。尾端的中胚层诱导脊髓，而头端的中胚层诱导由脑泡分化出的脑（Mangold 1933）。然而支持这个假说的证据却很少。有人发现头端的早期中胚层诱导头端神经管表达波纹标记物的几率较尾端中胚层更为常见（Hemmati-Brivanlou和Harland 1990）。如今，关于头端轴的一致观点是神经板有相当大的自我组织能力。一定要早期中胚层发出的信号来启动神经诱导，但不需要各片中胚层位于在它们相应的神经板下方。例如在原肠胚形成前分离出来的组织片里面中胚层和外胚层呈线型排列，但Hox基因和其他位置标记却表达得极为准确（Doniach等1992）。从两栖类的外原肠胚的实验也可得到佐证，外原肠胚的中胚层不位于神经板下方，但外原肠胚却显示一系列神经标记的表达（Dixon和Kintner 1989; Ruiz i Altaba 1992）。这暗示在神经外胚层平面移动着一个信号，这一观点由Spemann（1938）最早提出。在同样的系列实验中，很少如实地提供前脑内的Dlx基因表达模式。组织片中加入索前中胚层，产生较好的表现模式，提示形成头侧区域的模式要求从平面途径给那种移动的信号再添加信号（Papalopula和Kintner, 1993）。与此符合的是在外胚层与中胚层的平面重组或外原肠胚中从未见到眼这一前脑结构（Ruiz i Altaba 1992）。促进底板和神经管背侧部运动神经元的分化，也要求垂直方向的早期中胚层。

在神经板或早期神经管阶段头尾方向的神经上皮增量，而背腹方向的上皮量固定。背腹轴的发育大大地受到

图3.106A 9.5天小鼠胚鳃菱脑节Hox基因表达区。箭头示由菱脑和中脑迁移的神经嵴细胞。在菱脑水平上的箭头涂了色彩，以显示其表达的Hox基因。各菱脑节与其相当平面的鳃弓表面外胚层有着相同的Hox基因组合表达。图下部为4个Hox组合图列（由Hunt和Krumlauf原图修改）。

图3.106B 原位杂交推断小鼠胚后脑调节基因表达模式。A=Hox b-2基因；B=Hox b-1基因；C=Krox-20基因。对每一种基因左侧是亮视野下显微照片，右侧为暗视野显微照片（白色银粒示基因表达）。胚头向左侧；数字示菱脑节（D G Wilkinson提供照片）。

它下面的脊索的影响。脊索诱导神经管的腹侧中线，即底板（Van Straaten 等 1988; Placzek 等 1990, 见以上）。这个特化区由一具有明显粘性和功能性的狭长非神经细胞带构成。值得注意的是，它产生一种化学诱导剂、专门诱导连合轴突纤维向腹侧生长、并横过底板走向对侧（投射）（Tessier-Lavigne 等 1988）。脊索和底板一起参与诱导运动柱的分化（Yamada 等 1991）。运动神经元分化早，符合分化由腹侧至背侧的概念。脊索/底板复合体与神经管背侧细胞类型的分化也密切相关（图 3.105）。例如，实验性去除脊索和底板的胚，其 Pax-3 的背侧表达范围可延伸向腹侧，而将一额外的脊索移植到神经管的背侧附近，可导致 Pax-3 表达的抑制（Goulding 等 1993）。由于缺乏特异性细胞类型的标记，阻碍了对产生其它神经元群要求条件的实验研究。

从这些基因族突变动物的研究得出了 Hox 和 Pax 基因与神经发生有关的证据。在头部的鳃区 Hox 基因在神经嵴和毗邻的鳃弓内表达（见本篇后文），从而产生了一个编码该区模式的密码 - Hox 密码的概念。在胚胎干细胞用同种重组法剔除 Hox 基因的转基因小鼠已经培育成功。该转基因小鼠由于缺乏 Hox a-3，因而缺少由神经嵴衍生的神经节和第 3、4 鳃弓衍生结构（Hunt 和 Krumlauf 1991）。剔除 Hox A-1 的转基因小鼠出现后脑菱脑节模式的破坏，并有脑神经节破坏（Wright 1993）。Pax 基因的破坏也导致小鼠发育的畸形，且至少有三种基因病变与人的疾病有关。例如，Pax-3 基因在突变小鼠 Splotch 中的突变点和人类的 Waardenburg 综合征中的受损害的染色体位点相同，两者均有神经嵴失调，表现为色素沉着障碍和偶见神经管缺陷。Pax-6 突变的杂合子小鼠的眼睛发育不良，人类 Pax-6 基因突变导致虹膜缺陷，特征为整个或部分虹膜缺如，并影响角膜、晶状体、视网膜和视神经（Chalepakis 等 1993, 同时参见本篇后文）。

鳃菱脑节区的模式形成　神经嵴衍生结构模式形成的内在遗传调控也在鳃菱脑节区（菱脑及其外侧的鳃弓）的神经嵴细胞内。脊椎动物后脑的分节现象及其含有同源框序列的基因对它发生上的遗传调控与果蝇触足（Antp）的同源基因有高度的同源性的这项发现支持了神经嵴本身有形成它自己的模式的能力的观点（Hunt 和 Krumlauf 1992）。

在小鼠的后脑和相应的神经嵴中 Hox a、b、c、d 簇（以前为 Hox 1-4）的基因表达已有详细的分析（图 3.106）。除少数外，在菱脑节内表达的 Hox 基因也表达在同一横切平面的神经嵴中。当神经嵴细胞完成迁移时，在表面外胚层中的同一组的 Hox 基因被激活。Couly 和 Le Douarin（1990）用鹌鹑 - 鸡标记系统在鳃菱脑节区辨认出了外胚层条纹或成外胚层分裂球（ectomeres）的分节现象。这些包括菱脑节、产生神经嵴细胞的神经褶和覆盖于鳃弓表面为神经嵴细胞移居的表面外胚层，均由同一平面发生。综合所观察到的这些现象，提示调控形成鳃弓模式的位置信息最初是在菱脑，然后通过神经嵴细胞传到鳃区。小鼠中的靶突变进一步证实了位置信息由 Hox 基因表达的组合所调控的事实。

Hox a-3 基因的破坏与人类一种先天性畸形 DiGeorge 综合征极为相似。特点为无或几乎无胸腺、甲状旁腺和甲状腺，从弓动脉衍生的诸动脉壁营养不足和接着发生的动脉圆锥及动脉干处的心脏畸形。Hox a-3 缺陷的鼠也显示上、下颌和舌骨、咽部和舌的肌肉和结缔组织发生异常。菱脑部神经嵴细胞提供胸腺、甲状腺和甲状旁腺的原基间充质细胞及自弓动脉发生的所有动脉的肌肉结缔组织管壁（见本篇后文）。此外，有人已指出（Auerbach 1960, 1961），胸腺的组织发生确实依靠间充质对上皮的诱导。在 11、咽部其它腺体的结构也有相似的同样重要的相互作用（Le Douarin 1968）。由此可以很容易理解后脑部神经嵴未发育好导致 DiGeorge 综合征的所有畸形和 Hox a-3/Hox a-3 小鼠中大多数畸形的发生。

在 Hox a-1 基因的实验性突变研究中（Thomas 和 Capecchi 1990; McMahon 和 Bradley 1990; Lufkin 等 1991）、看到的缺陷与神经嵴和中枢神经系统在第 4 - 7 菱脑节平面的神经衍生结构有关。各种不同的神经嵴衍生结构相当于中外胚层和（或）神经谱系，因此出现受不同组的调节基因影响，最近已显示破坏 Hox a-2 基因可导致由第 2 鳃弓衍生的骨组织成分同源转化（homeotic transformation）为较前端的相当于第 1 鳃弓的结构。这支持了关于 Hox 基因的组合负责形成神经嵴的鳃下衍生结构的模式和沿身体的头 - 尾轴提供它们规定的区域的论点。

神经管的组织发生　神经管的组织发生的传统观点最早由 Wilhelm His 于 1890 年提出，并很快得到广泛的共识（Ramon y Cajal 1911）。他认为生发细胞的亚型是各型神经元和胶质细胞的祖先。几乎从最初神经管的壁就是复层的，并有各种明显的细胞类型；即成神经胶质细胞（spongioblasts）、成神经细胞（neuroblasts）和生发细胞（germinal cells）。相反的观点，即多潜能的祖先（multipotential progenitors）也同时出台（Vignal 1889; Koelliker 1887）。

His 认为，位于深部圆形的生发细胞或成髓细胞（medulloblasts）（Glees 1963）是未分化的干细胞，后者反复分裂产生成神经胶质细胞（胶质细胞的祖先）和成神经细胞。原始成神经胶质细胞起初是与内、外界膜接触的长形细胞，其核位于室带，可分化成多种类型的支持细胞（sustentacular cell）。当它们与一侧或与两侧都失去联系后，分化为成星形胶质细胞和星形胶质细胞或成少突胶质细胞和少突胶质细胞，或者保持内侧的联系，成为最后衬于脑室和中央管的室管膜细胞，并在局部特化为伸长细胞（tanycytes）（第 8 篇）。在套层（中间带）中的一种祖细胞分化为广泛分布的神经元。所以，基于这种神经组织发生的多元论观点（polyphyletic theory of neurogenesis），早期的神经上皮中聚集着各种分化方向不同的异源性（heterogenous）细胞。

以 Schaper（1897 a, b）为代表的相反观点把有丝分裂相看作与神经上皮细胞同义，见于不同的部位和细胞周期的不同时相。这个理论直到 Sauer（1935 a, b, 1936）的细胞学研究发表后才获得较多的人同意。他坚持认为包括位于深部室带的有丝分裂在内的早期神经上皮是由多潜能的同源

(homogeneous)群体组成的，变化着的外形仅反映增殖周期(proliferative cycle)。这个建议基本上是一元论的神经发生论(monophyletic theory of neurogenesis)。随后，秋水仙素的研究(如Watterson等1956)、分光光度测定核的分析(如Sauer和Chittenden 1959)和用^{3}H胸腺嘧啶标记后在不同时间用放射自显影追踪细胞的分布(如Sidman等1959、Sidman 1970; Fujita 1963; Fujita和Fugita 1963)及超微结构研究(如Hinds 1971)都支持这一理论。Fujita通过一系列研究设计出的图3.107表明，前人所称的室管膜层(Fujita取名为基质层)由一种基本型的祖先细胞(progenitor cell)组成，并显示三个"带"：M带或称有丝分裂带、I带或称中间带及S带或称合成带。当基质细胞经过一个完整的有丝分裂周期时，呈现一种"升降机运动"('elevator movement')，逐渐靠拢内界膜，然后又从内界膜离去。DNA的复制发生在细胞伸长而它们的核处在S带时；然后，细胞缩短而进入有丝分裂前的休止期。胞核通过I带。此时细胞变圆，靠近内界膜(在M带内)并进行有丝分裂；此后细胞又伸长，其核在有丝分裂后的休止期通过I带，最后又一次进入合成带。这样形成的细胞或开始另一个增殖周期或向外迁移。当它们迁移至邻层时分化为神经元；这种分化是在有丝分裂后休止期当它们通过I带时启动的。增殖周期继续进行，从而产生神经元克隆，但这个过程最后变弱而继之以产生室管膜细胞(ependymal cell)和各种大神经胶质细胞(macroglial cell)的过程。

^{3}H胸腺嘧啶标记研究显示，先经过均等分裂(symmetric division)时期，接着是不均等分裂(asymmetric division)时期。最后的一次分裂产生两个有丝分裂后的子细胞。后来，有些分裂后的子细胞移离室缘，形成一个由神经元组成的中间(套)带；其余的子细胞位在室缘与中间层之间形成室下(层)带(subventricular zone)，并在此继续繁殖产生神经元和神经胶质细胞的以后的子代。接着这两类细胞迁入中间层和边缘层，但在神经系统的一些区域(如小脑皮质，见本篇后文)一些有丝分裂的室下干细胞迁移横过整个神经管壁，形成软膜下群(subpial population)，这样确立了细胞分裂和分化的一条新带。在这里形成的许多细胞保持在软脑膜下的位置。另外一些细胞经过正在发育的神经组织向着室腔方向迁回，完成它们向不同方向的迁移，分化为神经元和大神经胶质细胞。

这里必须强调，关于这些过程的精确的详细过程及所包括的可能机制一直存在着不同意见，在过去十年有所增加。再者，在神经胚胎学家之间有关发生中的神经管在不同时间和地点用于各种"层"('layers')或"带"('zones')的术语(terminology)相当的混乱。国际神经细胞学家委员会(the Boulder Committee 1970)曾提出一个较不含糊的命名。他们称早期发生升降机运动的假复层神经上皮为室带(ventricular zone)，进一步发育的命名小结于后，并见本篇前文及图3.95。如要复习生物学和术语学问题的实例，可查阅Berry (1974)，进一步追溯神经元的发生史，可参看第8篇。

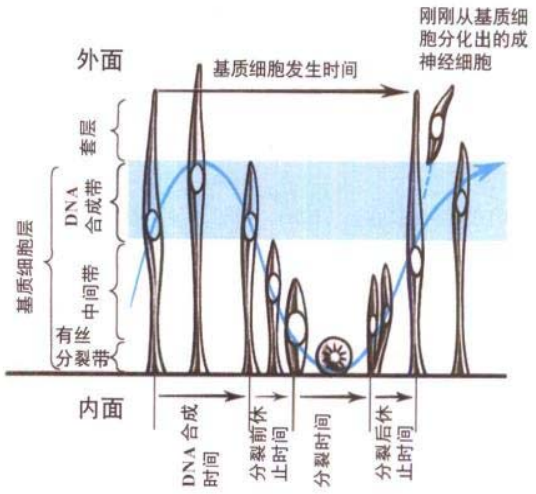

图3.107 发生中神经管壁基细胞层和套层的细胞发生周期示意图。注意周期中的各时相及各时相的长短，基质细胞核在所谓的"升降运动"迁移过程中，通过各层带的时间和比例关系(详情见正文)(蒙作者和"比较神经病学杂志"1963允诺，引自S. Fujita)。

图3.95概述了神经管发育的各主要时期和Boulder委员会(1970)建议的命名，显示了应用于大脑新皮质的A～E期的完整系列：只有A～C期与脊髓的上下连接有关。如图所示，随着早期室带(V)(ventricular zone)出现的是边缘(M)(marginal)、中间(I)(intermediate)和室下带(S)(subventricular)，与后者同时出现的是早期皮质板(CP)(cortical plate)(看本篇后文)。遗憾的是，用带来称呼这些主要的层不相当于上面Fujita描述的M、I和S带(见图3.107)，后者仅应用于早期神经管的再分区(subdivisions)。经过十多年新技术的研究，于1982年对Boulder的建议增加了一系列特色和改进。这些在教科书中已经提到并概括在本篇后文和图3.123A～G有关新皮质的部分。

图3.70(根据Berry和Rogers 1965; Berry 1974的工作)可与图3.123比较，该图显示了发生在大鼠发生中的新皮质中用标记法研究的成神经细胞迁移模式(pattern of migration)，将在本篇后文及以后简要提到。

以后的十年直到编写本版时，已看到对这些问题的研究采用了更新、更精的技术，特别是免疫组化和神经细胞的几何学的计算机分析，从而导致了对以往的结论进行新的考虑，明确了早期假复层神经上皮的细胞动力学变化(升降机运动)并制定了Boulder委员会建议的主要的带。但是，由于认识了在早期皮质板深面还有一层(是暂时的)板下带(subplate zone)，而使分层有所改变。在绝大部分中枢神经系统，细胞增殖周期局限于室带(V)和室下带(SV)，但它们的同源性受到质疑。胶质原纤维酸性蛋白的免疫组化方法有力地提示，早期神经管的神经上皮内至少有两种细胞类型存在，可能是一种精密的镶嵌模式(这可以归类为神经组织发生的少元论，oligophyletic theory of neurogenesis)。有些人认为，神

经胶质纤维早期的辐射状排列有深刻的形态发生意义，不仅关系着它们的空间排列，而且它们借接触为成神经细胞提供迁移途径，并限定了它们的迁移终点。神经元的几何学在本篇后文中有进一步讨论（见 Berry 1974, 1982; Schmitt 和 Worden 1979; Berry 等 1980 a, b, c, d; Levitt 和 Rakic 1980; Rakic 和 Goldman-Rakic 1982; Smart 1982, 1983 的书目）。

图 3.108 根据 Rakic（1981, 1982）并略加改良，是在神经管的组织发生中对一些细胞种类和谱系的较早期公认的论点的简化。在 80 年代的一篇文章（Levitt 等 1981）中提到，所有早期理论的若干方面已经融合，另一些方面则遭摒弃。

神经系统内的细胞系 神经元有两个主要胚胎来源：中央神经元（central neurons）源自神经板和神经管，神经节神经元（ganglionic neurons）源自神经嵴和基板（placodes，即胚胎早期外胚层之增厚处）。神经板也提供室管膜细胞和大神经胶质细胞，神经嵴则发生周围神经膜细胞和嗜铬细胞。近年来运用放射自显影、显微注射或逆转录病毒标记祖先细胞和细胞培养等技术解决了确定神经系统中细胞起源和谱系方面的难题。

在神经发生中先形成神经元，再形成神经胶质细胞。发生的时间在中枢神经系统的不同部位和动物的种类之间有所不同。在哺乳类中绝大多数神经元在出生前形成，但有些在出生后也有神经组织发生，例如小脑、嗅球和海马的小颗粒细胞，以及大脑皮质的神经元。放射自显影显示，不同的神经元发生于特定的时间。大神经元如主要的投射神经元（principal projection neurons）比小的神经元如局部环路神经元（local circuit neurons）分化得早。然而它们以后的迁移并不依赖它们的最初形成时间。神经元能通过正在成熟的较稳定的细胞群广泛地迁移至它们的终点；例如小脑的颗粒细胞在从外面的软脑膜层至它们最后的中央位置的途中经过浦肯野（Purkinje）细胞层。它们的突起的最后形式、细胞体积及它们的持续生存均有赖于功能联系模式的建立（本篇后文）。神经胶质细胞发生行为的说明见本篇后文。

决定神经细胞谱系的因素很多，其中有若干问题尚未解决。例如，是祖先细胞产生了神经元和神经胶质细胞和（或）不同的神经细胞亚型吗？发生中枢系统不同区域的祖先细胞有没有限定的范围？解决这些问题包括标记祖先细胞并使其发育，然后用特异性抗体或精确的形态学标准（例如电镜水平）记录所有被标记的后代的位置和表现型。在两栖类和鸟类中可直接注射用荧光标记的细胞，但因为不能达到子宫内的胚胎，这种方法到目前还不能用于哺乳类，代之以谱系分析（lineage analysis），用复制缺陷逆转录病毒感染啮齿动物胚胎室带中的祖细胞（Sanes 等 1986; Price 等 1987）。逆转录病毒的 DNA 结合到具有不能洗去标记的被感染细胞的基因组内，当细胞分裂时传给所有的后代细胞，但不传给周围的细胞。最初的感染过程是随意的，不能控制感染的细胞数量或部位。这样，在发育后期已发生细胞混合时要认出单克隆是困难的。无论如何，直接注射和逆转录病毒技术已得出一些关于神经系统不同区域内的细胞谱系的信息。在鸟类的视盖（optic tectum），单个细胞能产生神经元和神经胶质细胞（Galileo 等 1990）。同样的模式见于鸟类脊髓，里面的克隆含有运动神经元和一系列其它神经元如中间神经元和自主神经元（Leber 等 1990）。与此相似，啮齿动物的实验显示，被标记的视网膜细胞产生一系列衍生细胞，包括视杆细胞、双极细胞、无长突细胞和放射状胶质细胞又称米勒

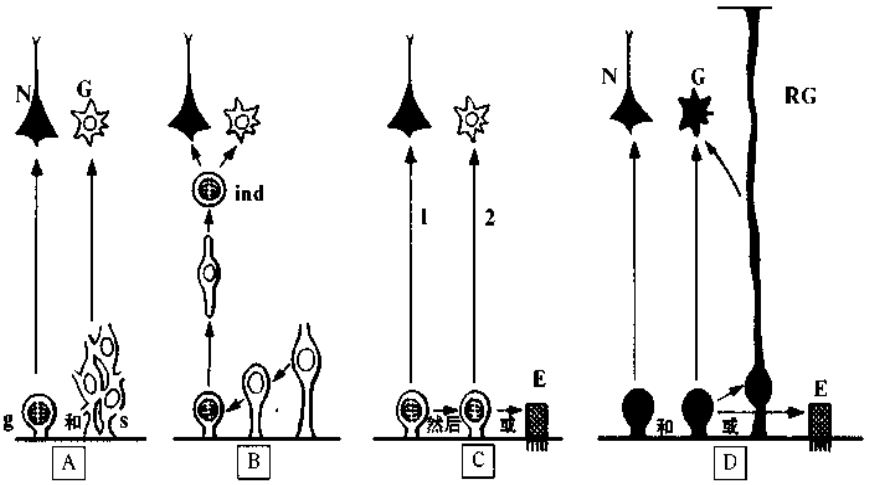

图 3.108 神经发生早期细胞系理论的历史演变示意图。
A. 1889 年 His 在辅衬中央管和脑室的基质层（室带）中鉴别出两类细胞：一类为椭圆形可增殖的生发细胞（g），其子细胞迁移而形成成神经细胞（N）；另一类为胶质祖细胞（S），其子细胞形成各种成胶质细胞（G）。
B. 1897 年 Schaper 提出，室带细胞分裂并向外迁移而形成未分化细胞（ind），这些细胞进一步分裂而生成成神经细胞和成胶质细胞。
C. 1963 年 Fujita 根据放射自显影的研究提出：增殖型基质细胞首先形成成神经细胞并外迁；然后形成外迁的成胶质细胞；不外迁而留在基质层（室带）的细胞最后形成室管膜细胞（E）。
D. 近年来，免疫电镜研究显示，至少有两类细胞存在于最早期的室带，一类为 GFA（胶质原纤维酸性蛋白）阳性细胞和 GFA 阴性细胞。GFA 阴性细胞（蓝色）产生迁移的成神经细胞（紫色）。GFA 阳性细胞（品红色）首先产生放射状成胶质细胞（RG），这种细胞跨越神经管全层并连接同质性的内点和外点，然后直接或间接地产生各种固有成胶质细胞，最后产生室管膜细胞。放射状成胶质细胞的突起可能是成神经细胞迁移的接触性导向结构（根据 Rakic 1982 年原图改制）。

(Müller) 细胞 (Turner 和 Cepko 1987)。此外，在视网膜内，细胞能产生一种以上的细胞类型至它们最后一次分裂。必须注意，米勒胶质细胞很像星形细胞，但在形态学和分子构成方面却有显著差异；视网膜内存在典型的星形细胞，但都是从视神经迁来，是另一个细胞系。

对比之下，皮质内细胞系的研究提示，皮质内有一定程度的谱系限制。在一项研究中发现，大多数克隆由神经元或胶质细胞组成 (Walsh 和 Cepko 1992)；而另一些作者发现克隆由星形细胞、神经元或少突胶质细胞、或后二者的混合组成 (Price 和 Thurlow 1988)。突触形态学电镜研究和逆转录病毒标记细胞的超微结构研究报道了锥体神经元和非锥体神经元的独特克隆以及星形细胞和少突胶质细胞的独特克隆 (Parnavelas 等 1992)。因此，这些研究的倾向性结论为：不同的细胞群分别有各自的祖先。然而有两个理由推断这个结论可能不妥当：第一，如果收集到的信息反映了细胞谱系树 (lineage tree) 的后期过程，就会得出这样的结论。但实际上在早期可能存在多潜能的前体细胞，只是检测不出来，因为在小鼠胚龄 12 天 (E12) 和大鼠胚龄 14 天 (E14) 以前将病毒引进胚胎脑室有技术上的难度而不可能进行这项实验。其次，近来的研究提示，皮质内的细胞较所想象的呈更高度的切线状散开，冲击了克隆化的定义 (见本篇后文)。有趣的是在一项研究中用直接注射标记的鸡后脑的祖先细胞，所产生的绝大多数细胞克隆有同样的表现型和轴突投射模式，显示该区细胞的命运早已注定。

轴突的生长和导向 最初成神经细胞是圆形或梭形，细胞质内有发达的高尔基器、大量溶酶体、糖原和丰富的游离核糖体 (Tennyson 1969)。在成熟过程中，细胞伸出细的胞质起突起中含有神经丝、微管和其它结构，突起基部常含中心粒、微管在此形成 (第 2 篇)。突起内出现内质网池、多聚核糖体、线粒体增加，但糖原含量逐渐减少。一个突起成为轴突，其它突起建立树突树。在培养中轴突的生长每天可达 1mm 之长。

Ramón y Cajal (1890) 最先确认轴突膨大的末端为生长锥 (growth cone)，是神经元的主要感受器。以后，在组织培养中研究了成神经细胞的生长 (Harrison 1910; Speidel 1932、1933, Pomerat 等 1967; Bray 1982; Litourneau 1985)。传统地把生长锥描述为一个膨大区，经常是活跃的、改变着形状、小的丝足和层状足板反复地伸出、缩回，显示“探测”局部环境以求合适的表面并沿此扩展 (Tennyson 1970; Bunge 1976; Pfenninger 和 Rees 1976; 见‘细胞能动性’，第 2 篇)。这些突起稳定于一个方向，决定未来生长的方向，并随着生长锥的巩固重新开始其探测行为。这种连续的周期性活动好像成纤维细胞和中性粒细胞等迁移细胞前沿的行为。这种行为的分子基础是轴突里面的微管和微丝的变化。生长中的成神经细胞有富含肌动蛋白的皮质，与质膜相连，并有一位于中心的由微管和有时由神经丝组成的芯。在合成新的质膜的同时，这些成分的装配发生于远离细胞体和在生长锥后面的轴突末段，虽然微管的一些装配过程可能在近胞体处进行。

细胞体内合成的产物和细胞器沿着轴突藉轴质流 (axoplasmic flow) 由近向远移动使生长锥不断伸延。轴质流理论是在神经的实验性构筑后首次提出的 (Weiss 和 Hiscoe 1948)。之后对轴突内双向流动系统 (bidirectional flow systems) 的快速成分和慢速成分作了详尽分析 (Lubinska 1964 并见 Neurosciences Research Programme 1968)。生长锥伸展的驱使力量尚不确知。一个可能的机制是由生长锥的前缘 (leading edge) 由肌动蛋白介导的指向目标的张力，局部 F-肌动蛋白的积聚再引导微管的伸展。在一些培养条件下，生长锥能发生机械张力，拉向其它轴突或这些轴突所贴着的底物。可能生长锥内的张力作为信使介导细胞骨骼成分的装配。粘附于底物对生长锥的巩固和细胞骨架向那个方向的延伸似乎是重要的。然而，轴突的生长不单是与粘附的相对平衡，而且轴突的生长和导向还有赖于细胞表面和细胞外基质分子间的精细平衡。欲复习轴突及其生长锥的形态学、动力学和定向性生长，可查阅 James(1974), Rakic (1971 a, b, 1981, 1982), Bentley 和 O' Connor (1974)。

在发生中，成神经细胞生长中的轴突精确地越过相当长的距离达到它们的靶子，最后与它们的合适的终末器官 (神经肌肉末梢，分泌运动终末、感觉小体或与其它神经元的突触) 形成功能性接触。当轴突从腹侧的成运动神经细胞向外发生到达肢芽内预定的成肌细胞时，神经纤维要穿越一片由疏松间充质所占的相当长距离的处女地。因此，摆在神经生物学家面前的一个中心问题是了解轴突引导的机制。

有大量的研究文献专门描述轴突的导向问题，如 Letourneau 等编著 (1990) 的“神经生长锥”(‘the nerve growth cone’)。这里只能述及主要的概念。多年来存在着两个关于神经纤维的方向性生长的主要理论，即 Ramón y Cajal (1919) 的神经趋向性或化学趋向性假说 (neurotropism or chemotropism hypothesis) 和 Weiss (1941) 的接触引导 (contact-guidance) 法则。前者是根据观察上皮组织的神经支配而提出的，认为正在生长的神经纤维系由将要被支配的靶区发出的某种化学物质来引导。第二种观点否定了这种吸引力的存在，而根据多系列的组织培养实验认为轴突沿着指定的途径优先生长是由与生长锥直接接触的结构引导的。经过大半个世纪后，RamO' n y Cajal 的化学趋向性概念才于近年来在神经发生的几个方面得到证实。化学趋向性的显著特性是有生长锥作为对环境中某化学分子的感受器 (sensors) 并沿此分子的浓度梯度向靶区生长。这种情况可以在体外仿制，即用一个移植物的培养系统，将移出物如成神经细胞和靶组织置于相隔一段距离的(同一个)三维结构的胶原凝胶中。在这个系统中，从靶组织中扩散出来的物质的稳定梯度可以确立 (Ebendahl 1977)。用这个系统，以小鼠脸部正在发生的上皮为例，可产生一种吸引三叉神经传入纤维的诱饵 (Lumsden 和 Davis 1983, 1986) (图 3.109)。此外，发现了发育中脊髓的底板对以后要通过它的连合纤维有化学亲合效应 (Tessier-Lavigne 等 1988)，而发育中的脑桥可产生一种能诱导下行离皮质 (corticofugal) 纤维发出侧枝芽的化学诱导因子 (Heffner 等 1990)。另一种可能性是扩散因子也能介导化学排斥，使正在生长的轴突偏向不适当的区域，如嗅纤维在组织培养中可阻止隔组织的外植物 (Pini 1993)。

毫无疑问，接触引导机制与神经趋向性呈平行运转。在通路中的物理提示也可起作用，例如在蝾螈脊髓中空间的模式可构成初级神经通路的“蓝印”(‘blueprint’) (Singer 等 1979)。生长锥对其它结构的接触粘附也起作用。生长锥引导

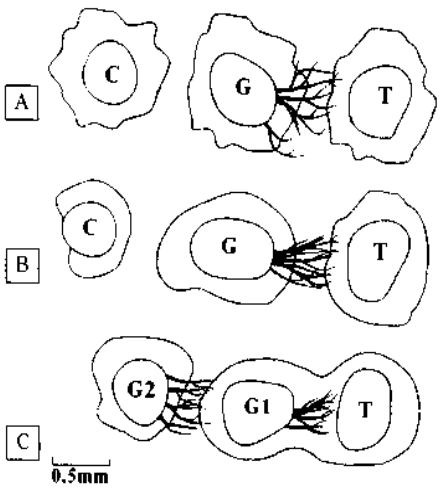

图3.109 A～C 三叉神经节（G）与对照组织（C）和靶组织（T）共同培养。48小时后，突起只从一个方向向着靶组织生长，特别是图A中，突起弯曲着向靶组织生长；在图C中，靶组织附近放置两个神经节（G1和G2），其突起均由一侧发出向靶组织生长（蒙允诺仿Guthrie和Lumsden 1994）。

中粘附作用的分子分析确定了若干种细胞表面分子，其中包括神经细胞粘附分子（nearal cell adhesion molecule, N-CAM）和轴突粘连分子（LI）、钙粘着蛋白（cadherins）包括N－钙着蛋白（N-cadherin）和整合素家族（integrin family），后者是一群细胞表面受体，既可识别又受纤维粘连蛋白、层粘连蛋白和胶原蛋白等细胞外基质约束的分子杂二聚体。这样，细胞－细胞、细胞－基质的相互作用可为轴突引路。这些分子的作用可从底物上面覆盖着这些分子的组织培养中、从它们在活体内的免疫定位、从输入胚内的抗体、酶或其它试剂的干扰实验中和从轴突轨道图形以及为这些分子在无脊椎动物突变体的研究中得到证实。视网膜轴突可沿衬有粘连蛋白的通道引至视盖（Cohen等1987），它们在神经内形成束和到达视盖失去束，在一定程度上都是由它们的神经粘连蛋白（N-CAM）的水平所控制的（Schlosshauer等1984）。解开这些过程之谜似乎是复杂的。一些分子如层粘连蛋白可为轴突的长出提供允诺底物，其它如腱生蛋白（tenascin）表现促进生长或抑制性质（Spring等1989）。此外，细胞表面整合素由若干亚型组成，这些亚型都能识别一个以上的细胞外基质配体。

接触抑制（contact inhibition）在发生过程中可能起的作用近年来已有很多研究，组织培养实验中显示，当鸡的周围神经元与中枢神经元视网膜节细胞放置一起时，它们的能动性被抑制，并表现生长锥萎陷（Kapfhammer等1986）。这种生长锥的减退或消失可能与非神经元细胞的接触性瓣瑛类同。胚脑碎片的分析已检出脑衰蛋白（collapsin）是这一作用的活性物质。在视盖内末梢的准确地形排列可能也依赖于这一机制。由颞侧视网膜发出的轴突可在嘴端视盖制作的膜（它们的适当的靶）上生长，但在为尾端视盖制作的膜上（它们不合适的靶）不生长（Walter等1990）。此外，由于接触抑制，从脊髓长出的运动纤维优先地通过生骨节的嘴部但不通过生骨节尾部。从体节分离出来的糖蛋白引起生长锥解体，就像由脑衰蛋白介导的萎缩一样（Davies等1990）。

虽然已辨认出许多对轴突的生长和导向方面的正、负影响，但如何指定方向是个关键问题。化学趋向性吸引力作为一种机制，认为方向是由从靶点扩散出来的趋化性物质梯度所提供的，并认为粘连的梯度也可能给生长锥提供导向作用。在培养中，生长锥会优先沿粘着性较大的途径生长（Letourneau 1975）。但活体内的这种作用却缺少有力的证据。在蛾翅表皮内，轴突的伸展横过有粘连差别的远侧区或近侧区反映了这一作用（Nardi和Kafatos 1976）。事实上，可能很少的轴突是真正的先驱者，大多数在胶质细胞上同时生长且建立轴突束，所以可能只有少数轴突早期感应导向。现在，对轴突生长普遍认为，导向是多种多样的，在通路的不同点上有着不同的组合。

一旦生长锥到达了它们通常的靶区，便出现了形成末梢和突触的问题。近年来，很注重连接的模式有赖于不适细胞死亡这一概念。发育中细胞的死亡恰好与突触发生的时间相符，现在的意见倾向于神经元不能获得充分的营养因子而死亡（Oppenheim等1992）。已找到合适靶区的神经元激发了营养因子的释放，从而加强了准确的连接。这种机制可以解释运动池中的神经元与神经纤维支配的肌肉之间的数字相符（numerical correspndence）（Ternyson 1969）。如果轴突未能形成准确的突触，其胞体萎缩或死亡，这可能是细胞本身自我作用的结果。程序性细胞死亡（programmed cell death）又称细胞凋亡（apoptosis），是一种既定的过程，形态学上有别于坏死，可发生于神经元中（Oppenheim 1991）。特定基因组的激活便可引起细胞死亡，还有些基因可否定细胞凋亡的程序。用基因Bcl-2转染鸡胚，在除去一些感觉神经元和交感神经元的营养因子后，便可阻断细胞死亡（Garcia等1992; Allsopp等1993）。用更精细的方法修剪侧支可产生成熟的神经元筑构。例如从运动皮质和视皮质的锥形神经元发出的突起均以同样的构筑形式发出，而最终成熟的末端靶区结构则是通过修剪方式产生的。

树突树的最后形成也受传入连接和它们的活动的影响；如实验性切去它们的向心支，则树突不能完全发育，在一个转折点后，即使输入功能恢复，也可变为永久受累，例如在幼年动物中视觉系统的视力被去除（Blakemore 1974, 1991）。代谢因素也影响树突的最后分支模式，例如，围产期大鼠的甲状腺缺陷导致体积小且分支有限的皮质神经元。这与呆小病的精神迟缓相符（Eayrs 1955）。

树突树一旦建立，就显得格外稳定，部分的传入神经阻滞仅影响树突侧棘或类似的小细节。如果细胞失去所有传入连接或完全去除感觉输入（见Guillery 1974），大部分的树突树萎缩甚至整个神经元萎缩，虽然神经系统的不同区域对这种顺行性传递性神经元变性（anterograde transneuronal degeneration）的反应程度有所不同。当继续发育时，失去可塑性、出生后的神经元是一种生长速度减慢的稳定的结构。

营养因子的作用 在四足动物发生肢体时，神经系统内存在着一种维持因子（maintenancefactors），这种因子从四肢运到中枢神经系统并在此影响成神经细胞的增殖和退化之间的平衡。根除鸡胚的肢芽导致运动成神经元和感觉成神经元的数量大大减少，暗示它们的存活有赖于周围结构（Hamburger

1934)。这些概念由于从组织和肿瘤的提取物和蛇毒中分离出神经生长因子(NGF)而得到证实(Levi-Montalcini 1950, 1952, 1960, 1967, Cohn 1958; Cohn和Levi-Montalcini 1956; Levi-Montalcini和Chen 1971)。这些作者们在体内和体外都证实了NGF对神经细胞生长的形状和范围的影响。NGF抗体引起到达靶区的神经元死亡,而加入NGF则能避免它们的死亡。NGF是由神经系统的各种外周靶器官合成的(Levi-Montalcini和Angeletti 1968),从那里进入神经末梢并运回神经元的胞体。在神经元早期发育和轴突、树突生长时,必须使许多类型的成神经细胞存活,并促进神经递质和酶的合成。NGF发现后,几种其它的营养因子也已鉴定。脑源性神经营养因子被纯化,接着是由分子克隆(molecular cloning)鉴定了神经营养素-3(NT-3)和神经营养素-4/5(NT-4/5)。神经营养素有选择性地对神经元特殊的亚群发挥其存活效应,虽然一些神经元能有一种以上的神经营养素供应(Thoenen 1991)。广泛的培养实验指出,NGF对来自神经嵴的感觉神经节细胞(sensory ganglion cells)、交感神经节后神经元(sympathetic postganglionic neurons)和前脑基底胆碱能神经元(basal forebrain cholinergic neurons)是特异性的。脑源性神经营养因子(BDNF)可促进视网膜节细胞(retinal ganglion cells)、运动神经元(motor neurons)、本体感觉(sensory proprioceptive)和基板衍生的神经元(placode-derived neruons)的存活,包括那些对NGF不起反应的结状神经节的存活。NT-3对运动神经元、基板和神经嵴衍生的感觉神经元均有效。能影响神经细胞的生长和存活的其它生长因子包括成纤维细胞生长因子(fibroblast growth factors, FGFs)和睫状神经营养因子(ciliary neurotrophic factor, CNTF),它们都与NGF家族的序列无关。FGF家族的成员在中枢神经系统的许多区支持胚胎形成的神经细胞的存活。CNTF可调控交感神经节细胞和星形细胞的增殖与分化。

每一种神经营养因子都与细胞表面上的一定受体特异性地结合。称为p75的受体以相似的亲和力与所有的神经营养因子结合。相对地,受体酪氨酸激酶(tyrosine kinase, Trks)对一些特别的神经营养因子结合的亲和力较高并表现优先结合。一个Trk受体的存在似乎是p75发挥功能所要求的。到目前为止已鉴定三种Trk受体。TrkA是对NGF的受体,TrkB结合BDNF和NT-4/5,TrkC结合NT-3。因子和Trk受体之间的其它相互作用的可能性如NT-3在TrkA和TrkB上的一种效应也已提出。近来用产生对Trk受体和神经营养因子本身无效的突变小鼠在了解神经营养因子在活体内的作用上已取得很大进展。纯合子TrkA突变型小鼠表现失去细小的温觉和痛觉传入神经及交感神经元(Smeyne等1994),相当于组织培养中正常由NGF支持的前脑基底部的胆碱能神经元,但它们的数量在无效突变体内不受影响。TrkB突变型小鼠表现在一些感觉神经节,特别是那些由基板参与发生的如前庭神经节内失去了神经元。运动神经元的数量也有减少(Klein等1993)。这暗示在正常情况下依赖BDNF的神经元亚群受影响。有趣的是,在BDNF突变型小鼠的运动神经元数量几乎是正常的,提示对运动神经元的营养作用可能是通过NT-4与TrkB的结合而介导的(Ernfors等1993)。TrkC剔除的结果是失去背根节的神经元,特别是介导本体感觉的大传入神经元(Klein等1994)。这与在体外观察到的NT-3对本体感觉神经元促进存活作用是相同的。但在组织培养内由NT-3支持的其它类型神经元在突变体内是否也失去,尚不清楚。

有许多不明确的事存在于这些"剔除"实验和它们在活体内与这些因子的关系,因为当TrkB和TrkC的转录广泛地分布在整个神经系统时,未见到TrkB和TrkC突变型小鼠内有大体上的中央型缺陷。虽然最初认为神经营养因子是靶器官的产物,但情况已变得相当复杂,像NGF、BDNF和NT-3等也存在于周围组织,但不像NGF,它们也由感觉和运动神经元表达,因而有自分泌作用的可能。将来大概会鉴定出新的生长因子,它们的效应尚待去发现。BDNF和CNTF对运动神经元存活的促进作用已导致将这些分子用于肌萎缩性(脊髓)侧索硬化病人的临床试验(Lougblin和Fallon评论神经营养因子1992; Lindsay等1994)。

神经组织除了从其它组织接受营养供应外,也影响其它组织的新陈代谢。其它种类细胞也是如此,但是神经元的作用或许更显著而影响更广。最明显的例子是运动神经元和肌肉的相互依赖。如果在发生过程中神经不与肌肉连接,两者都会退化。但假如各具特别功能的慢(红)或快(白)骨骼肌的神经支配互相交换,肌肉的结构和性质随神经支配而改变,说明神经决定肌肉类型,但反过来则不然(Buller 1970,见第8篇)。然而,在这个例子中肌肉的类型显然主要取决于传出神经纤维的冲动模式而不是任何营养性化学物质的释放(Lømo和Westguard 1974)。营养因子的影响在低等脊椎动物中最清楚,后者在没有神经介导的影响下,除去神经支配的肢体原基不能完成其发生(Hamburger 1968)。在高等脊椎动物中,轴突对它们所支配的树突树和感觉结构有营养作用(第8篇)。例如味蕾在去除神经支配后退化而仅在有感觉神经存在时才能再生。相反,如除去听觉上皮细胞,听神经元开始退化,并有许多最后死亡。在这个例子中,营养影响与常情相反。最近从小鼠突变体中出现这样一种对TrkC神经营养因子受体的相互作用,表现为选择性地失去Ia到肌梭的传入神经。推测这些小鼠的肌肉是由于去除它们的传入神经而无肌梭(Klein等1994)。除了这些推测的营养作用外,在发生中充满了神经系统影响其它组织的例子。例如眼泡对邻近外胚层的诱导作用导致晶状体泡的形成以及发生中的晶状体和眼周围的间充质对眼杯分化的相互作用(本篇后文)。

周围神经系统

自主神经系统(autonomic nervous system)

自主神经系统不与运动纤维一起由中枢神经系统发生,而是由神经嵴细胞形成的。这个系统包括周围神经节中的交感和副交感神经元及伴随它们的神经胶质、肠神经系统(enteric nervous system)及其神经胶质和肾上腺髓质(adrenal medulla)。

在神经胚形成时的躯干中,神经嵴细胞从神经上皮迁移出来,位于闭合的神经管之上,此后神经嵴细胞向外侧,再向腹侧迁移至它们相应的终点(图3.110)。神经管闭合前,在头部的神经嵴细胞迁移,产生大量间充质细胞和自主神经元。

Le Douarin及其同事们在研究自主神经系统的发生中积累了许多资料(Le Douarin 1982; Le Douarin 1990)。大部分工作是在鹌鹑-鸡嵌合体上(见本篇前文)进行的,并用组化标记描绘不同种类自主神经元的分布。这项工作的结果提供了一张神经嵴细胞迁移至自主神经系统的四个主要区

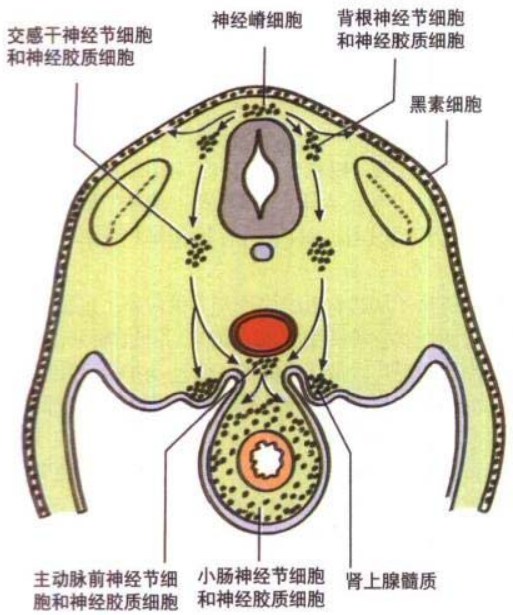

图 3.110 神经嵴细胞在躯干部迁移路线示意图。

域的版图，包括颅区(cranial)、迷走区(vagal)、躯干(trunk)和腰骶区嵴(lumbosacral crest)。颅区神经嵴发生颅区副交感神经节(cranial parasympathetic ganglia)，而迷走神经嵴发生胸副交感神经节(thoracic parasympathetic ganglia)，躯干神经嵴发生交感神经节(sympathetic ganglia)，主要为椎旁节和肾上腺髓质细胞(adrenomedullary cells)。这个范畴常认为属于交感肾上腺谱系(sympathoadrenal lineage)的细胞(Patterson 1990; Carnahan 和 Patterson 1991; Scott-Duff 等 1991)。

肠神经系统的神经元来自迷走区神经嵴(vagal crest)，即第 1～7 体节平面(somite levels 1～7)(亦见下面)，和第 28 体节尾侧的骶嵴(sacral crest)。在所有这些平面的嵴细胞也分化为傍靠神经元的胶质样细胞(图 3.111)。

副交感神经节　颅神经嵴　在 4～10 体节期的哺乳类胚胎内，神经嵴细胞从中脑和菱脑区迁移出来(Nichols 1987; Chan 和 Tam 1988)。11 体节期时在以上两区的更近尾侧部的迁移波最大，而以菱脑部为最。在鸟类胚胎的 4 体节期以后，嵴细胞迁移发生在发育中的中脑后部和末脑视前部平面(D' Amico-Martel 和 Noden 1983)，睫状神经节(ciliary ganglion)由从中脑后 1／3 部分和后脑嘴端沿着或紧靠三叉神经眼支迁移的神经嵴细胞形成。可以被来自动眼神经核的细胞所加强，在出生后常可看到少数散在的细胞。翼腭神经节(pterygopalatine ganglion)由末端视前区的嵴细胞衍生，并可接受三叉神经节和面神经节的参与。耳(otic)神经节和下颌下神经节(submandibular)也由末脑区的神经嵴衍生，并有舌咽神经和面神经的相应参与(图 2.29c)。

迷走神经嵴　来自位于耳基板中部(midotic placode)和第 3 体节尾界之间区域的神经嵴，曾被称为心神经嵴(cardiac neural crest)；细胞迁移通过第 3、4、6 鳃弓时产生参与胚胎的弓动脉、主肺动脉隔和动脉干的细胞和分化为心脏副交感神经节(parasympathetic ganglia)的神经原基。心脏的感觉神经支配系由结状基板(nodose placodes)衍生的迷走神经下节所供给(见本篇前文)。由第 1～7 节迁移来(见上)的神经嵴细胞统称为迷走神经嵴；并已证明它们与骶神经嵴一起迁移至消化道。

骶副交感神经节　近来不大引起注意；大多数研究注重肠神经的发育(见下)。

交感神经节　最早开始迁移的细胞迁得最远，不同种动物的躯干神经嵴细胞的迁移和分化时间各不相同。在哺乳类 3～5 体节期时神经嵴细胞向腹侧迁移，贯穿位于下面的体节(Erikson 等 1989; Serbedzia 等 1990)。在数小时内进一步向腹侧迁移形成椎旁(paravertebral)和椎前丛(prevertebral plexa)，主要形成神经节的交感链(sympathetic chain)，同样也形成围绕腹主动脉腹侧内脏支的主要神经节(Serbedzija 等 1990)。在鸟类胚胎中嵴细胞迁移优先通过体节的嘴侧半而出现在主动脉的背外侧。它们向椎旁扩散，并同样参与肾上腺髓质和椎旁丛的发生(Le Douarin 和 Teillet 1974)。鸡初级交感神经节的正常分节的大小有赖于体节的嘴、尾特征的更迭，这种位置可调控嵴细胞的迁移方向朝向背根节和交感节(Goldstein 和 Kalcheim 1991)。局部环境对决定嵴细胞的命运关系重大；在选择性地删除特定的神经嵴区后，没有背根节的情况下，交感神经节仍正常地形成，提示在接到停止信号之前，由神经嵴来源的前体细胞的分化尚未限定(Scott 1984)。有趣的是，在鹌鹑胚内，神经嵴细胞已经分化并形成背根节后，背根节内潜伏的神经元前体细胞能够分化为肾上腺素能细胞。再者，这种细胞的分化有赖于细胞间的相互作用(Deville 等 1992)。

节前和节后细胞的分化和生长　已经表明，节后神经元能够特异性地识别交感节前神经元的生长锥，两者在生长中相遇，这在引导它们到适当的靶区可能是重要的(Moorman 和 Hume 1990)。节后神经元的位置和节前神经元出脊髓的部位可影响所形成的突触连接的类型和节后神经元的亲和性(Lichtmann 等 1979; Purves 等 1981)。当节后成神经细胞迁至适当位置时便长出轴突和树突。突触随之发生(Rubin 1985 a, b, c)。在哺乳动物胚胎中，最早自颈上神经节长出的轴突约在胚胎第 15 期(Rubin 1985a)，轴突是最早出现的突起，神经元的位置并不明显影响细胞突的出现。在出生后的大鼠中，用生化和免疫组化显示神经递质的方法对周围靶结构的交感神经节后纤维支配进行了若干研究(De Champlain 等 1970; Cochard 等 1979; Teitelman 等 1979)。在相当于人胚第 17 期(41 天)的动物模型颈上神经节内发现有许多节前神经轴突能影响节后神经元的电位状态(Rubin 1985c)。在出生时，颈上神经节内有功能的突触数量(Rubin 1985c)约为成人数量的 10%(Smolen 和 Raisman 1980)。在副交感神经节内所见的与此相似，例如在鸡的睫状神经节中，有报道节后轴突以相似的方式向它们的靶结构生长(Landmesser 和 Pillar 1974a)。虽然突触在所有细胞上都形成但节细胞的数量在发育中仍明显减少(Landmesser 和 Pillar 1974b)，这是神经节成熟过程中的普遍现象。

分化中的自主神经元的表型表达　Le Douarin 的研究组

所作的精湛的移植研究，揭示了局部环境是调控预定的自主神经节的神经元分化的主要因素。负责以后的肾上腺素能、胆碱能或肽能的表型表达的因子尚待阐明，虽然纤维粘连蛋白（Loring等1982; Sieber-Blum等1981）和基板构成分子（Maxwell和Forbes 1987）被认为可以在黑色素细胞上启动肾上腺素能的表型表达。胆碱能性质的获得较早，见于迁移前神经嵴细胞的研究（Le Blanc等1990），胆碱能分化因子（Fukada 1985; Yamamori等1989）和睫状神经营养因子（Lin等1989; Stökli 等1989）可促进相应的表型表达。Schotzinger和Landis（1988）曾在活体内揭示，去甲肾上腺素能交感神经元可以在一个新的胆碱能靶结构（汗腺）建立神经支配后再进行胆碱能表达。自主神经元在体外表达神经肽、并可被交感（Wong和Kessler 1987）和副交感（Coulombe和Nishi 1991）神经元内各种靶组织因子所启动。Garcia-Arrasas等（1986）曾指出，在神经节形成早期确有一些神经肽被表达得更强烈、节前神经的突触小泡内的神经肽（Mitchell和Stauber 1993）和节前、节后神经节神经元的化学编码在什么时期和像成年神经节的神经元中那样同时存在（例如Mitchell等1993）尚不知道。

许多基因产物在迁移中的神经嵴细胞表达，包括鼠的同源框基因Hox-a（Toch等1987; Galliot等1989），在背根节细胞上而不是在交感神经节上检测到；Hox-b（Wilkinson等1989a; Holland和Hogan 1988）表达在结状神经节和部分肠神经系统内；Hox-c（Breier等1988）在交感神经节内及（Robert等1989）头部神经嵴上表达。其它由神经嵴细胞表达的包括细胞肿瘤基因c-ets 1（Vandenbunder等1989）和正在分化的后根节和脑神经节细胞上的锌指基因（zinc finger gene）Krox-20（Wilkinson等1989a）。由于错误表达而导致神经嵴衍生的神经系统成分的异常发育的两个基因是与肠神经系统异常发育有关的Hox a-4（Wolgemuth等1989）和导致后脑发育畸形（Lufkin 等1991; Chisaka等1992）及脑神经混乱的Hox a-1。

肠神经系统 肠神经系统与自主神经系统的其它成分不同，如：不像交感和副交感神经节，肠神经系统能够不依靠脑和脊髓的控制而介导反射活动（Gershon 1987）。发育的肠神经元的数量一般认为与脊髓内的神经元数目一样多（Furness和Costa 1980），供给肠道的调节肠神经元的节前纤维数目就少得多。这种不同使Langley（1921）提出了绝大多数肠神经元完全没有直接从中枢神经系统接受传入的观点。（图3.111展示参与肠神经系统的神经嵴的位置）。

值得注意的是，肠神经较周围神经有更多与中枢神经相同之处。肠神经没有肠道外周围神经的胶原外衣，并如中枢神经系统那样，肠神经丛内没有神经内膜，而神经元系由与星形细胞非常相似并含胶质原纤维酸性蛋白（GFAP）的神经胶质（glia）所支持。虽然包围无髓神经的神经膜细胞也有可查出的GFAP，但肠神经胶质含量更多。有趣的是：肠神经胶质不产生像神经膜那样的周围基板Gershon（1987）。

嵌合体实验曾显示，取自正常情况下不供应消化道的轴

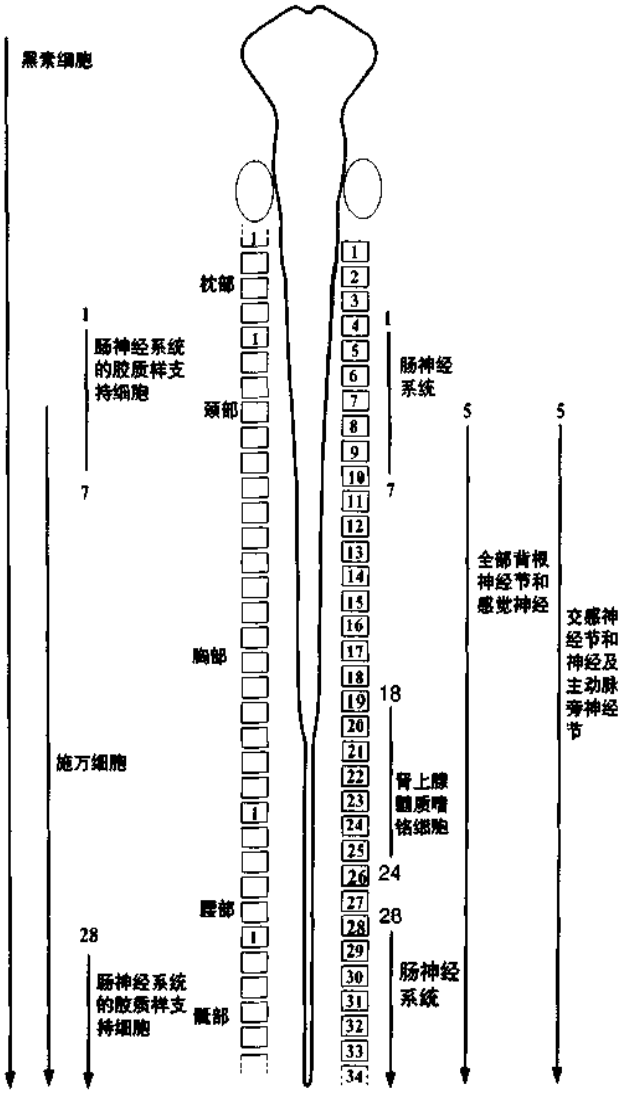

图3.111 躯干部神经嵴细胞衍化示意图。示不同体节水平的神经嵴细胞的衍化结果。图右侧部标出了体节数、左侧部标出椎骨平面。

平面的鹌鹑供体神经嵴移植到宿主鸡的迷走区，产生的嵌合体完全有鹌鹑的肠神经。这样看来迁移前的神经嵴细胞并未预先限定明确的分化轴平面，而是当它们离开神经轴时才实现其轴的价值。一旦到达消化管壁内（Gabella 1981），则受局部脏壁间充质的调控而表达肠神经节的模式。

腰骶区神经节细胞最尾端的衍生物通过体节向结肠、直肠和泄殖腔方向迁移后形成盆神经丛的成分。细胞最初位于正在发育的肠系膜中，然后在正在分化的内外肌层之间，最后形成具有成年肠神经系统性质的壁内神经丛。关于移居前肠的神经嵴细胞，有些报道从前肠向外迁移至发生中的胰腺并有自主神经元的特性（Kirchgessner等1992）。

先天性神经节性巨结肠（Hirschsprung病）被认为是神经嵴细胞未能在结肠壁内发生的结果。其特点是结肠向近段扩大，在扩大处以下的远段无蠕动。在先天性神经节性巨结肠患儿，胎粪排出延缓、便秘、呕吐和腹部膨胀。Greshon

(1987) 在一只ls/ls小鼠内观察到，继发于大肠末节神经节细胞缺失的症状与先天性巨结肠相似。肠管的不蠕动部分的外膜、外肌层和粘膜下层有粗厚的神经，但在粘膜下神经丛内的细胞数目比正常小鼠中的减少。在消化管外有许多位置迷乱的神经节由轴突连接到肠管内的神经。粘膜下层的神经和迷乱的神经节有非肠神经元的特性。免疫细胞化学研究显示肠基板 (enteric basal lamina) 内缺乏层粘连蛋白和Ⅳ型胶原蛋白，但硫酸乙酰肝素的量增加。在正常小鼠，层粘连蛋白和Ⅳ型胶原蛋白见于粘膜和浆膜上皮的基膜及血管内皮的基板内。在ls/ls小鼠内围绕整个消化管外侧的间充质有一条表达这些蛋白的宽带，特别在肠的无神经节细胞部分。Gershon (1987) 提示太丰富的基板成分可阻止神经嵴细胞穿入肠壁，它们在肠管外得不到适宜环境的刺激，不能分化为肠神经，故在肠管周围分化为非肠神经。

先天性神经节性巨结肠常与神经嵴的其它发育缺陷有联系，例如包括耳聋、面裂和巨结肠的 Waardenburg Ⅱ型综合征。

嗜铬细胞 嗜铬细胞由神经嵴衍生，见于全身的许多部位。除肾上腺髓质 (suprarenal medulla) 的嗜铬细胞外，还包括支气管神经上皮细胞 (bronchial neuroepithelial cells)、肠管上皮中分散的内分泌细胞 (dispersed epithelial endocrine cells，以往称为亲银性细胞，argentaffin cells)、颈动脉体细胞 (carotidbody cells) 和副神经节 (paraganglia)。

交感神经节、肾上腺髓质和嗜铬细胞都由交感肾上腺谱系的细胞 (sympathoadrenal) 所衍生 (Patterson 1990; Carnahan 和 Patterson 1991; Scott-Duff 等 1991)。在肾上腺髓质内这些细胞分化为许多类型，由小的和大小居中的成神经细胞或成交感细胞 (sympathoblasts) 以及较大的最初呈圆形的成嗜铬细胞(phaeochromocytoblasts) 组成。Molenaar 等 (1990) 曾描述了人胚胎 6～34 周的肾上腺髓质内嗜铬细胞的发生。用各种标记能辨认两种形态的细胞类型：约从9周开始出现核染色浅的大细胞，小细胞簇出现较晚，约在14周。他们根据这两个细胞群标记分布的差别而引出结论：较大的细胞是肾上腺髓质内嗜铬细胞的祖先，而较小的细胞则是成神经细胞，大小居中的成神经细胞分化为经典的自主神经的多极节后交感神经元 (multipolar postganglionic sympathetic neurons)，其末梢分泌去甲肾上腺素；较小的成神经细胞与小强荧光 (small intensely fluorescent，SIF) Ⅰ型和Ⅱ型细胞相同，这两种细胞都是 (至少在一些种类和部位中) 贮存和分泌多巴胺的细胞。Ⅰ型细胞有真正中间神经元的功能，与主要的节后神经元形成突触；Ⅱ型细胞是局部的神经内分泌细胞，分泌多巴胺进入神经节的微循环。两种SIF细胞可能都调节主要的节前 (节后) 突触传递。大细胞分化为分泌肾上腺素或去甲肾上腺素的柱状或多角形的嗜铬细胞团 (经典的嗜铬细胞) (phaeochromocytes，classic chromaffin cells)。这些细胞团称为副神经节(paraganglia)，位于交感神经链的神经节被囊邻近或表面，或包在被囊内，或一些大的自主神经丛内，后者最大多数位于在沿腹主动脉两侧与肠系膜下动脉有关的主动脉旁体 (paraaortic bodies)。在儿童期，交感链的主动脉旁体和副神经节部分地退化而不能再用大体解剖方法分离出来，但即使在成年人中在这些部位仍能从显微镜下识别嗜铬组织。较广义和较新的分类方法认为，嗜铬细胞和小强荧光细胞都属于副神经元性质的胺前体摄取和脱羧细胞系统，即 APUD 系统。

Hofmann 等 (1989) 强调了在嗜铬细胞谱系的发生中糖皮质激素的轴心作用，后来 Michelsohn 和 Anderson (1992) 也予以强调。他们看到嗜铬表型的发生包括两个顺序的，糖皮质激素依赖的过程，两者都由Ⅱ型糖皮质激素受体介导。

各种不同的细胞粘着分子和细胞外基质分子可促进嗜铬细胞突起的长出 (Poltorak 等1990)。在肾上腺发生时，细胞粘着分子在决定组织构筑方面起着主要作用 (Leon 等1992)。在成年大鼠的肾上腺内已发现有两种神经细胞粘着分子，即神经胶质粘着蛋白分子 (N-CAM) 和轴突粘着分子 (L1)。儿茶酚胺合成酶、酪氨酸羟化酶和苯乙醇胺甲基转移酶与粘着分子的表达相关。L1和N-CAM的阳性细胞显露儿茶酚胺合成酶的不同表型表达。在嗜铬细胞的物理和生化性质的发生方面，环境因素也起着重要作用 (Mizrachi 等 1990)。人的嗜铬细胞瘤和肾上腺内皮细胞一起培养可诱导肿瘤细胞获得显示与在活体内相似的嗜铬细胞物理和生化特性。原癌基因 c-fos 表达的快速而短暂增加提示，在与内皮细胞一起培养诱导肿瘤细胞分化状况变化的机制与上述由糖皮质激素引起嗜铬细胞的分化有区别。

嗜铬细胞的分化并非固定不变。Jousselin-Hosaja 等 (1993) 看到小鼠肾上腺嗜铬细胞在移植到海马后能转变为神经元样胆碱能表现型。在应用神经生长因子后也见到诱导嗜铬细胞转化为神经元样的表现型 (de la Torre 等 1993)。

嗜铬细胞内神经递质和神经肽的出现时间尚未确定。然而，在鸟类的交感肾上腺系统在胚胎5～8天时见到嗜铬细胞短暂地呈现 5HT 样免疫反应，在较晚期发育中 (E10-E19) 几乎全部消失，而在孵出后的小鸡中只有群集的与哺乳类 SIF 相似的细胞才呈现 5HT 免疫反应 (Garci-Arrasás 和 Martinez 1990)。关于在大鼠胚内儿茶酚胺合成酶的发生，Anderson 等 (1991) 注意到，交感肾上腺前体细胞最初在11.5天的胚胎原始交感神经节中出现，此时这些细胞表达酪氨酸羟化酶，在这时期，这些祖先细胞还同时表达神经元标记，但也表达一系列称为 SA 1-5 的嗜铬细胞标记。观察到的双标记细胞与这些细胞是交感神经元和肾上腺髓质的共同祖先的设想是相符的。胚11.5 天后，交感神经节不再表达嗜铬标记。发育中的嗜铬细胞也表达神经肽。Garcia-Arrasás 等 (1992) 在鸡的嗜铬细胞内显示神经肽 Y (NPY) 的免疫活性。他们还见到 NPY 生长抑素和5-羟色胺同时表达。神经肽如亮脑啡肽的表达可以由糖皮质激素和肾上腺嗜铬细胞中的节前纤维调节 (Henion 和 Landis 1992)。所以这些因子参与发育期和成年期肾上腺髓质神经化学表型的产生。

肾上腺 肾上腺由来自体腔上皮 (coelomic epithelium) 的

皮质（cortex）和来自第18～24体节水平的神经嵴细胞（neural crest cells）的髓质组成（图3.110, 111）。在第2个月时，体腔上皮增殖形成皮质，细胞进入位于胃背系膜根和中肾之间的间充质（Keene和Hewer 1927; Crowder 1957），增殖的组织自第6胸节伸展到第12胸节。形成髓质的神经嵴细胞侵入、静脉窦自背侧向内侧伸入、邻近的中肾动脉发出分支、呈放射状穿入皮质、参与形成静脉窦。当体腔上皮的增殖停止后，由中肾发出的间充质被膜向腹侧然后向背侧包绕；被膜下的细胞巢为球状带（zona glomerulosa）的原基。这些细胞巢繁殖并增长为细胞索、在毛细血管和静脉窦之间向深部进入；当细胞索伸向髓质时，索内的细胞呈无规律性地退化、变为颗粒状、嗜酸性、最后自溶。这些退化中的细胞组成胎儿皮质（fetal cortex），后者在出生后的头两周经过快速的退化而使腺体明显缩小。成人皮质的束状带和网状带在出生后由球状带增殖形成，约在12岁时才完全分化。

躯体神经

脊神经 每一条脊神经（spinal nerve）由一腹根和一背根连接于脊髓；腹根纤维由套层的前部和侧部的细胞体长出；它们通过覆盖在上面的边缘带和外界膜进入体节的生肌节、或穿通生肌节至邻近的胚体壁，在这两处最后都形成α-、β-和γ-传出纤维。在适当的平面它们与从节前成交感神经节细胞（T1～L2段）或节前成副交感神经细胞（S2～S4段）长出的轴突伴随。

后根的纤维从脊神经节的神经细胞伸出。在神经沟封闭形成神经管以前，神经外胚层细胞嵴即神经嵴沿着神经褶的边缘出现；当神经褶在中线相遇时，两条神经嵴融合成一条沿着神经管闭合线背侧走行。神经嵴细胞沿脊髓全长不断产生，但神经节细胞迁移只进入每一体节的生骨节头侧部，它们在此密集并形成一系列卵圆形的原始脊神经节（Primordial spinal ganglia）。除了生骨节尾侧部内阻止神经嵴细胞进入的负调因子外（见本篇前文），生骨节头侧部对定居在其内的神经嵴细胞有一种促有丝分裂作用（Goldstein等1990）。从每一神经节的腹侧区有一小部分离出来形成交感－嗜铬细胞（sympathochromaffin cells）（见本篇前文），而余下的部分成为最后的（definitive）脊神经节。脊神经节在神经管两旁呈对称性排列，并除了尾侧区以外，其数目与体节数相等。神经嵴的细胞和早期神经管套带的细胞一样，是胶质细胞和神经元的前体。胶质细胞的前体发育成紧贴节神经细胞体（核周体）的卫星细胞、神经膜细胞及相关的其它细胞。最初成神经细胞为圆形或卵圆形，不久即变成梭形，其两端逐渐伸长为中央突和周围突。中央突为背神经根的纤维，长入神经管，而周围突向腹外侧生长，和腹根的纤维混在一起，这样形成一条混合的脊神经（mixed spinal nerve）。当继续发育时，最初脊神经节内细胞的双极形状改变，两个突起逐渐靠拢，最后成为从一个单干发出的T形分支，形成单极细胞（有时不恰当地称为假单极）。然而双极的形状仍然保留在前庭蜗神经节内。

早期神经嵴的位置是沿着神经管背侧闭合线的楔形质块，在神经管壁不同部位，甚至在中央管中可辨认的神经节细胞（Humphrey 1944, 1947）使人想起在鱼类和两栖类中的罗－毕细胞（Rohon-Beard cells）的发育过程（Rohon 1884; Beard 1896）。这种细胞对原始局部运动模式的形成很重要（Hughes 1968）。在这方面，其它研究者曾声称，在原始脊索动物（圆口鱼和鲨鳐亚纲）、神经嵴的发生是晚期神经褶或早期神经管的背外侧板向背部凸出而形成（evagination）（Conel 1942）。有关神经嵴细胞的起源、广泛迁移和分化，请看Weston（1970）Bellairs（1971）和Leikola（1976）及本篇前文。

脑神经 脑神经含有运动纤维、感觉纤维或两种纤维都有。除嗅神经和眼神经外，脑神经的发生方式在某些方面与脊神经相似。成运动神经细胞起源于神经上皮，而成感觉神经细

图3.112 10.2mm人胚脑和脑神经图。注意观察与三叉神经、面和前庭蜗神经、舌咽神经、迷走神经和副神经脊髓部有关的神经节（点画）。弗罗里普神经节为一时性出现的枕部背根神经节，很快消失（引自His）。

胞则来源于神经嵴和外胚层基板。

脑神经至横纹肌的运动纤维(motor fibers)是位于中脑和后脑基板内的细胞向外长出至它们所分布的肌纤维的轴突。不同神经的神经元之间的功能和形态区别以所支配的肌肉为基础。在躯干，脊神经的运动根都从紧靠脊髓腹侧中线部发出，供应由体节衍生的肌肉。

在头部，运动传出分为两路（图3. 112, 117)。一般躯体传出(general somatic efferent)神经元从腹侧出去的方式似脊髓，包括动眼、滑车、展和舌下神经。这样，第Ⅲ、Ⅳ、Ⅵ和Ⅻ脑神经与脊髓内的躯体运动神经元的组织方式平行。第二种运动成分，特殊内脏传出(special branchial efferent)，包括副神经和三叉、面、舌咽和迷走神经的运动部分，它们的神经发出点位于躯体运动系统的背侧。

脑神经还有第三种传出神经元，即一般内脏传出(general visceral efferent）神经元（副交感节前神经元），其纤维穿行于第Ⅲ、Ⅶ、Ⅸ和Ⅹ脑神经，离开后脑出颅，即为一般内脏传出纤维。所有这二类运动神经元可能都起源于底板附近基板的同一区域。然后由于神经元的不同迁移而产生神经核最终的排列方式。虽有证据说明脊髓内的躯体运动与节前自主神经元有直系相关，但是否所有这些细胞类型在菱脑内也共有一个祖先尚不知道。

根据所支配的肌肉或其它结构对运动神经元进行了分类。一般躯体传出神经供应枕部体节(occipital somites)和脊索前间充质(prechordal mesenchyme)衍生的横纹肌。从枕节上皮板的腹外侧缘的生肌细胞发生舌的内在肌，而索前间充质发生眼的外部肌（见本篇后文)。特殊内脏神经供应鳃弓内发生的横纹肌（图3.148)。嵌合实验证明，鳃弓内的生肌细胞是由体节头侧的不分节的轴旁间充质迁移入鳃弓原基而衍生的(Noden 1983a; Couly等1992;见本篇后文)。这样，头部所有的随意肌都起源于轴的（脊索前）或轴旁间充质，致使躯体传出供应区和内脏传出供应区之间的区别似乎是人为的。然而，鳃弓肌明显的特殊性、由神经嵴细胞形成的模式、随意和反射活动的特别丰富的神经支配和鳃传出神经发自基板的不同起源等特点，与躯体传出神经相比，两者之间的区别就显而易见了。

一般内脏传出神经元（副交感节前的)(general visceral efferent neurons or parasympathetic preganglionic)支配头部的腺体(glands of the head)、瞳孔括约肌和睫状肌(sphincter pupillae and ciliary muscles)以及胸部和腹部内脏。

脑感觉神经节(cranial sensory ganglia)一部分由神经嵴衍生，一部分由外胚层基板衍生(图3.103, 112, 148;见本篇后文)。一般说来，离脑远的神经元由基板衍生，而近侧的神经元由神经嵴衍生(D'Amico-Martel 和Noden 1980, 图3. 148)；所有感觉神经节的支持细胞由神经嵴发生(Noden 1978;D'Amico-Martel 1981)。最头端的感觉神经节，即三叉神经节包含有神经嵴和介导一般躯体传入(general somatic afferent)功能的基板衍生的神经元。在较尾侧的脑神经(Ⅶ、Ⅸ和Ⅹ)中有同样情况，但这两种细胞的群体在各自的神经中形成分离的神经节。近侧系列的神经元和三叉神经类同，是由神经嵴衍生的，形成第Ⅶ脑神经的近侧神经节、第Ⅸ对脑神经的上神经节和第Ⅹ对脑神经的颈神经节，而远侧系列由基板细胞衍生，形成第Ⅶ对脑神经的膝状神经节，第Ⅸ对脑神经的岩神经节和第Ⅹ对脑神经的结状神经节。这些神经节含有介导特殊和一般内脏及躯体传入的功能。第Ⅶ对脑神经有一个含有嵴细胞和基板细胞的前庭神经节(vestibular ganglion)和一个单独来自基板神经元的耳神经节；它传达特殊躯体传入神经。

头部和躯干的颅自主神经节内的神经元和支持细胞都起源于神经嵴细胞(Weston 1971;Le Douarin和Teilet 1974;见本篇前文)。在迷走神经节的尾侧枕区的神经嵴与副神经和舌下神经的“节”有关。在人胚，沿舌下神经可见到残留的神经节细胞，它们以后退化。神经节细胞也见于发育中的副神经的脊根，并认为这些在成人中存留。在保留处的这些不同的神经节细胞的中央突形成脑神经的一些感觉根，并进入后脑翼板；它们的周围突加入神经的传出部分，分布在所支配的各种组织。一些来自面、舌咽和迷走神经的纤维集合形成一个卵圆形束，即孤束(tractus solitarius)。这个束与脊髓的卵圆形束是同种，但在后脑内由于束的外侧面上的菱唇所衍生的组织过度生长而卷褶和融合，使束的位置变得更深。

中枢神经系统

脊髓

在未来的脊髓内，神经管正中的顶板(roof plate)即背侧板(dorsal lamina)和底板(floor plate)即腹侧板(ventral lamina)不参与像外侧壁的细胞那样增殖，故仍保持很薄。它们的细胞大部分参与室管膜的形成。

神经管外侧壁的成神经细胞较大，且最初是圆的或卵圆形的，无突起。不久它们在两极发生突起，变为双极成神经细胞(bipolar neuroblasts)。成神经细胞收回一个突起而变成单极，但这在脊髓内并不是一成不变的过程。进一步的分化使它们变成典型的多极神经元。在发育中的脊髓内它们呈现一个个小簇，代表神经元的克隆。在脊髓中央管的两侧各发生一纵行的界沟(sulcus limitan)，将两侧壁内的室带和套带分为一个基（腹外侧）板(basal plate)和一个翼板（背外侧)(alar plate)(图3.113)。基板内有前侧（腹侧）和外侧灰质柱的运动细胞的前体细胞，而翼板内有形成中间神经元的前体细胞，它们之中有些接受初级感觉神经元的末梢。脊髓中央管尾侧出现梭形膨大，即终室(terminal ventricle)。

前(腹侧)灰质柱 在这一发育阶段，室带的细胞紧密挤拢并排列成放射状的柱（图3. 94)。辐射状迁移模式的实验研究可参阅Berquist(1932,1968)及Rakic的著作目录(1981,1982)。细胞的排列可能部分地依赖于通过早期神经上皮整个厚度的辐射状排列(radial array)的胶质纤维。中间（套）带的细胞较松散，其数目最初在基板区增加。灰质前柱的膨大使正中平面的两侧向腹侧突出，产生浅沟，底板保持在沟底。继续生长时，由于前索(anterior funiculi，进出脑

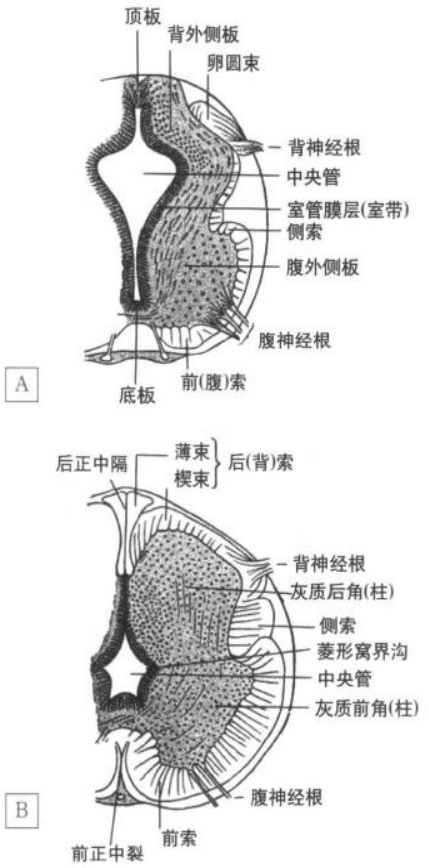

图 3.113 发生中的人胚胎脊髓横切面。A. 约6周胚; B. 约3个月胎儿（引自 His）。

的轴突所在区）的发育而使这两侧的膨大更加增大并侵入浅沟，形成了成人脊髓的前正中裂（图 3.113）。前灰质柱内的一些成神经细胞的轴突成束走过，成为脊神经腹根(ventral spinal nerve rootlets)，从脊髓的前外侧面出来，最后终止于梭外横纹肌纤维上的运动终板和支配梭内肌收缩的极区的 γ- 传出神经（第8篇，β- 传出神经的组织发生在图内完全没有注出）。

侧灰质柱 在胸区和腰上区，基板的背部有一明显的侧柱(lateral column)。神经元的轴突参与腹神经根出脊髓，形成交感干神经节或相关神经节的节前纤维，大部分在最后包有髓鞘，形成白交通支(white rami communicantes)。组成交通支的纤维与自主神经节神经元建立突触。而自主神经节的神经元形成节后纤维继续前进，支配平滑肌、结缔组织或腺细胞。有些节前交感传出轴突至肾上腺髓质的细胞。其它"嗜铬"组织尚难肯定（见第8篇颈动脉体）。在骶中区也有一类似的自主神经侧柱，为盆部内脏的副交感神经节前纤维的起源。

根据 Hamburger(1952)在鸡的脊髓纵切面中所观察到的细胞数量、位置和密度的变化，绘制了图 3.114。每一基板的前区最初贯穿发育中的脊髓全长，形成一连续的细胞柱。这在许多形式中很快发育成为两个柱（在两侧）——一个位于内侧，与中轴肌肉的神经支配有关；另一个位于外侧，支配肢体。在肢体平面的外侧柱显著膨大，但在其它平面照常。这样，脊髓的发育在不同时间和不同水平存在着许多相互关联的细胞过程，如细胞增殖、迁移、渐进的细胞生长和分化以及细胞退化(degeneration)和死亡(death)。在与肢体神经支配有关的平面，细胞增殖显著；而在胸部平面，成神经细胞向背内侧迁移为内脏传出柱打下基础。此外，在肢体平面以外的平面，外侧"运动"柱内发生大量的细胞退化，而支配中轴肌肉的整个脊髓内侧柱则保持不变。近年已认识到大规模的细胞死亡和移居与局部的增殖和迁移相平衡是许多形态发生的规律。

这样，已揭示一些腹外侧板的成神经细胞分化为前角神经元，发出 α-，β-，γ- 传出纤维并伴随由从胸、上腰和骶中部正在发育的侧角中的成神经细胞发出的节前自主神经传出纤维。除此以外，还有许多中间神经元在这些部位发育，包括已充分研究的闰绍细胞(Renshaw's cell)，但未能确定其中有多少是由腹外侧板的成神经细胞直接分化和多少是由背外侧板迁移至其终点的。

在人胚中，腹柱细胞最终发育为具有成熟脊髓性质的细胞群的时间较早，在第14周（80mm)时即可辨认出所有的细胞群(Romanes 1942, 1946, 1953, 1964)。

当前灰质柱和侧灰质柱发育至其最后形状时，室带腹侧部的生发细胞逐渐停止增殖，这层变薄，最后形成衬于脊髓中央管腹部的单层室管膜细胞。

后(背侧)灰质柱 后（背侧）柱发育较晚，结果有一个时期在背外侧板（翼板）的室带远较其在腹外侧板（基板）者为厚（图 3.94）。

当灰质柱成形时，中央管的背侧区变窄而呈裂隙状，其两侧管壁靠拢而融合（图 3.113），致使中央管相对变小而略呈三角形。

约在第4周末，轴突向前的分支侵入缘带。最早发生的是由中间（套）带的成神经细胞发出的短的节间(intersegmental)纤维，也有从早期脊神经节的成神经细胞发出进入脊髓的脊神经背根的纤维。较早侵入背部缘带的背根纤维系由小的背根节成神经细胞发出。约第6周，后者在背外侧板近边缘处形成一明显的卵圆束(oval bundle)（图 3.94，113A）。此束增大，并向正中平面展开，形成原始的后索(primitive posterior funiculus)；组成该索的纤维为细纤维。后来，由新迁来大的背根节成神经细胞发出的纤维参加背根而成为较粗的纤维。当后索的厚度增加时，它们的内侧面互相靠近接触，仅由后正中隔(posterior medial septum)分开。此隔起源于室管膜，是神经胶质性质的。Hughes(1976)根据6～10周人胚切片和第4个月末之前胎儿的解剖，对背板（顶板）、后正中隔的变化时序和原始后索的移位及薄束的后期发育作了较详细的分析。他提出移了位的原始后索可能形成背外侧束(Lissauer束)的基础，并使进入的背根纤维的次序、定位和横径与背根节成神经细胞体的大小分布的变化联系起来。

约在第3个月时，长的节间纤维开始出现；第5个月时皮质脊髓纤维出现。最初所有的神经纤维均无髓鞘，不同组的

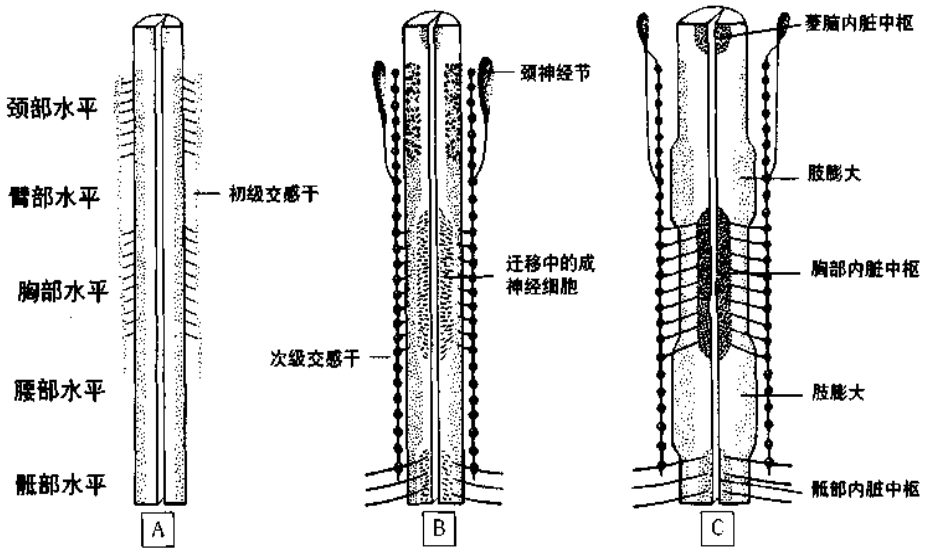

图3.114 发生中的鸡胚神经管纵切示意图，示神经管形态发生模式的变化。可见从图A至图C，由一个最初简单的同质柱状结构（A）转变为固有结构模式（C）。这些变化产生于神经管不同区域成神经细胞的转化和分化速度不同以及某些部位成神经细胞的迁移及其他部位的细胞死亡（详见正文）（蒙作者和New York Academy of Sciences引自V Hamburger）。

神经纤维在不同的时候开始发生髓鞘。例如：腹神经根和背神经根约在第5个月、皮质脊髓纤维在第9个月以后。在周围神经、髓鞘由神经膜细胞(schwann cells，由神经嵴细胞衍生)形成；在中枢神经系统，由少突胶质细胞（从神经管的室带发生）形成。髓鞘的形成，自然持续到中枢神经系统和周围神经系统的全部生长停止为止。这样，在许多部位，缓慢的生长持续很长时间，甚至到青春期后数年。

颈膨大和腰膨大与其相应的肢芽同时出现。

在胚胎早期，脊髓占据椎管全长，脊神经与脊髓成直角。当胚胎长达30mm后，脊柱开始生长得比脊髓快，脊髓尾端在椎管内逐渐上升。脊髓在椎管内的相对位置的向头侧迁移大多发生在妊娠的前半期。第25周时，脊髓的终室已从第2尾椎平面上升至第3腰椎，距达到成人位置只差2节(Streeter 1919)。当终室的尾端开始向头侧迁移时，粘着在它上面的外胚层保持原位，终室中间部分的壁和覆盖着它的软脊膜拖延下来形成纤细的终丝(filum terminale)。终室的分离部分保留一段时间，但常在出生前消失。然而它有时在尾部附近发生先天性囊肿。最后，颈上部的脊神经保持原位，与脊髓大致成直角；渐向尾端的脊神经根变长并逐渐向尾端倾斜。

脑

下面是自尾端至头端的脑泡衍生物的简表

菱脑（或后脑）	
1. 髓脑	延髓
	第四脑室尾部
	小脑下脚
2. 后脑	脑桥
	小脑
	第四脑室中部
	小脑中脚
3. 菱脑峡	前髓帆
	小脑上脚
	第四脑室嘴端
中脑	大脑脚
	被盖
	顶盖
	导水管
前脑	
1. 间脑	丘脑
	后丘脑
	底丘脑
	上丘脑
	下丘脑尾部
	第三脑室尾部
2. 端脑	下丘脑嘴部
	第三脑室嘴部
	中央半球
	侧脑室
	皮质（原皮质或古皮质、旧皮质、新皮质）
	纹状体

菱脑 中脑曲出现时，后脑的长度超过其它两个脑泡的长度之和。其头端出现一个收缩，即菱脑峡(isthmus rhombencephali)（图3.96 B），背面观最清楚。后脑腹侧与原始咽的背侧仅由脊索、两条背主动脉和少量间充质分隔开；其两侧与鳃弓的背侧端紧密联系（图3.141）。

脑桥曲的薄层上皮顶板“张开”，背侧宽度最大处相当于腹侧最凸出处，所以顶板变成菱形。由于这一变化，侧壁分开，特别在背侧，那时后脑腔即以后的第四脑室变扁，横切面似三角形。脑桥曲逐渐加深，至第2个月末，其头侧（后脑的）

板和尾侧（末脑的）的坡相对（图3.116c），同时，腔的两侧伸展，形成第四脑室隐窝。

约第4周末，当脑桥曲出现时，在后脑腹外侧板（基板）出现6条横行的菱脑沟(rhombic grooves)，沟之间的神经组织块称为菱脑节(rhombomeres)(参见本篇前文)。这些节与位于它们下面的脑神经运动核密切相关。已确定鸟类和哺齿类的运动神经核的分布。人类是否保留着这种模式尚不清楚。第1菱脑节含滑车神经核，第1、2和3菱脑节含三叉神经核，第4、5节含面神经核，第5、6节含展神经核，第6、7节含舌咽神经核以及第7、8节含迷走、副及舌下神经核。菱脑的分节代表脑干的该区域在发生中的基础设计图，为发育中的区域性起主导作用（参见本篇前文及图3.148）。然而进一步发育时，菱脑节的界线消失，延髓恢复其平滑的轮廓。后脑外侧壁分化为基（腹外侧）和翼（背外侧）板与脊髓外侧壁的相应部分的分化（参见本篇前文）相似，且以同样方式形成其室带、套带和边缘带。

基板（腹外侧板）的细胞柱 这些细胞常简单地称为‘运动细胞’（见下述）；它们形成三个长而断续的柱，位于腹侧和背侧及二者之间的中间柱内（图3.115）

(1)最腹侧柱与脊髓的前灰质柱相连，供应起源于‘生肌节’的肌肉。在后脑的尾部由舌下神经核为代表，在较高的水平为展、滑车和动眼神经核。这些都是躯体传出神经核(somatic efferent nuclei)。

(2)中间柱(intermediate column)以脊髓上部和脑干尾部（延髓和脑桥）者为代表，供应鳃和鳃后肌肉。它也是断续的，但在脑干尾部的中间柱发出纤维至第9、10和11脑神经而形成延长的疑核(nucleus ambiguus)，后者延续进入脊髓，成为副神经在脊髓中的起点。在该柱的较高部位发生面神经和三叉神经运动核。这三个核称为鳃（特殊内脏）传出神经核(branchial or special visceral efferent nuclei)。

(3)基板的最背侧柱（在脊髓内以侧灰质柱为代表）支配内脏。该柱也是断续的，大的尾部形成迷走神经背核(dorsal nucleus)的一部分，头部形成涎核(salivatory nucleus)。这些核称为一般内脏传出神经核(general visceral efferent nuclei)，它们的神经元发出节前、副交感神经纤维。

基板的神经元及其三个柱的衍生物仅是‘运动’的，其中有一些形成α、β或γ运动神经元，或节前副交感神经元，其余远较前者数量更多的细胞则分化为功能相关的中间神经元及某些部位的神经内分泌细胞。

翼板（背外侧板）的细胞柱 这些细胞柱也是断续的，发生一般内脏传入(general visceral afferent)、特殊内脏传入(special visceral afferent)、一般躯体传入(general somatic afferent)和特殊躯体传入(special somatic afferent)神经核（它们的相关位置见横切面简图，图3.115）。一般内脏传入柱由迷走神经的一部分背核为代表（见第8篇），特殊内脏传入柱由孤束核、一般躯体传入柱由三叉神经传入核(Brown 1974)以及特殊躯体传入柱由前庭蜗神经核为代表（这里需再提请注意，前面所示关于这些传入柱较为简单的独立功能上的分类主要是有助于基础学习。神经生物学机制实际上更为复杂，且已知的不多）。虽然它们趋向于保持原始的位置，但由于不同的生长模式、邻近纤维束的出现和生长，也可能由于主动的迁移，其中有一些神经核后来改变了位

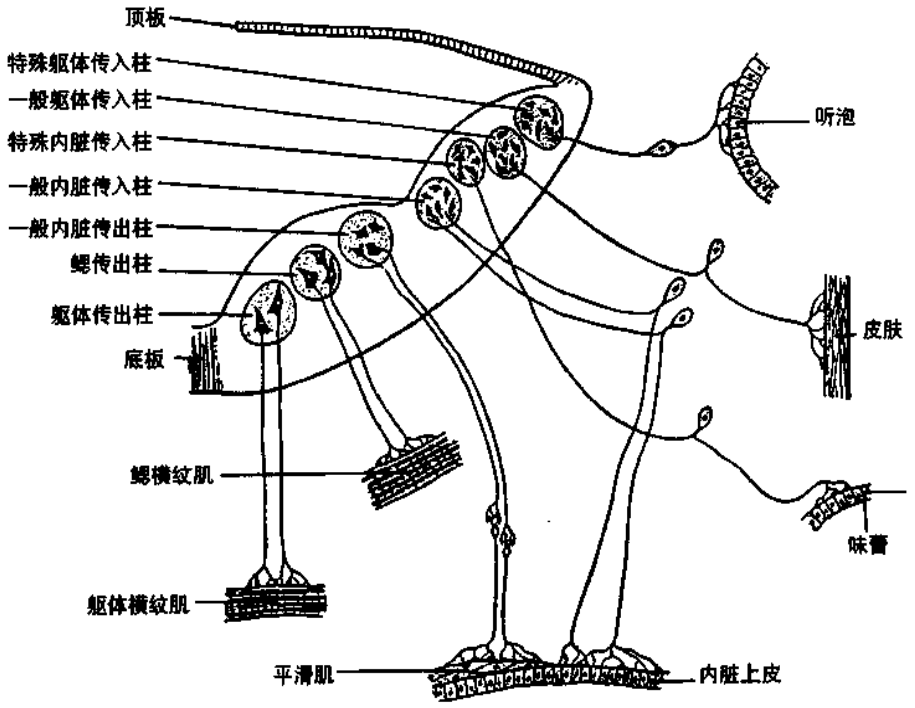

图3.115 发生中的人胚（约10.5mm）菱脑横切面示意图。示灰质柱的相对位置、这些灰质柱产生各神经核以及种种相关的神经结构。注意与一般内脏传出柱相关的节后神经元、与听泡相关的双极神经元和与其他翼板柱相关的单极传入神经元。

置。有人认为，每个神经元倾向于保留在尽可能靠近它的主要刺激来源的地方，当发生分离的可能性时，由于邻近结构的发育，它就向密度最大的刺激的来源方向迁移。这种现象称为神经细胞趋生物性(neurobiotaxis)(Kappers 1921,1934)。细胞只能沿它们迁移经过的路径伸长其轴突。从面神经核（参见第8篇）和疑核发出的不寻常的行程即为这个现象的例证。在10mm胚胎内，面神经核位于第四脑室底，占据特殊内脏传出柱的位置，水平高于展神经核。在发育过程中，面神经核最初向尾端和背侧移位，相当于第6脑神经核处，然后向腹侧到达其成人位置。当它迁移时，胞体发出的轴突伸长，这些轴突随后的行程画出了面神经核迁移的途径。疑核与此相似，最初发生于接近第四脑室底的深面，但它在成人的位置更深，其传出神经纤维最初向背内侧方向，然后弯向外侧，从延髓表面发出。神经细胞趋生物性在脑干内的鳃（特殊内脏）传出和一般内脏传出神经元中有较详细的记录。这些神经元的细胞体从它们的运动柱朝着它们的出口处和靶器官向背外侧移位。若无参与形成三叉神经的基板神经元则导致后脑底部其余的神经嵴衍生的神经元不能正常地从内侧向外侧迁移(Noden 1991)。

末脑 胚胎后脑尾段的斜坡组成末脑(myelencephalon)，发育为延髓。第9、10、11和12对脑神经核发生的位置已表明，来自第9、10对脑神经节的传入神经纤维在覆盖翼（背外侧）板上方的区域形成一卵圆形的边缘束。菱脑全长的翼板背侧缘与扩张的薄层顶板相接，称为菱唇(rhombic lip)。下菱唇(inferior rhombic lip)限于末脑，上菱唇(superior rhombic lip)在后脑。当菱脑壁向外扩展时，菱唇突出为外侧缘，摺卷在相邻区域的上方。菱唇以后粘着于该区。其细胞自动地向基板的边缘带迁移。这样就埋藏了形成孤束（tractus solitarius）的卵圆束。一般认为从菱唇迁移来的翼板细胞发生橄榄核、弓状核及脑桥核的分散的灰质。当进行这种迁移时，横过正中平面（伴有在正中平面及其附近聚集的神经元）的纤维侵入薄层底板，使之变厚形成中缝(median raphe)。该区内一些迁自菱唇的细胞不到达基板，而形成一条横过小脑下背外侧面的斜嵴：桥延体核（桥延体）(corpus pontobulbare)即橄榄周束核(nucleus of the circumolivary bundle)。

末脑下（尾半）部不参与形成第四脑室，在发育中很像脊髓。薄束核(gracilis)和楔束核(cuneatus)及一些网状核系由翼板衍生，它们的弓状纤维和散在的神经元在形成中缝时起很大作用。

约在第4个月时，下行的皮质脊髓纤维(corticospinal fibers)侵入延髓腹侧部，开始形成锥体；而在背侧，来自脊髓的上行纤维和橄榄小脑纤维、旁橄榄小脑纤维、外弓状纤维与双向的网状小脑和前庭小脑间的相互联系在一起，组成小脑下脚（下部延髓的网状核可能有基板和翼板的双重来源）。

后脑 胚胎后脑(hindbrain)头段的斜坡为后脑，由此发生小脑和脑桥。在形成脑桥曲以前，后脑的背外侧板相互平行。继脑桥曲形成以后，后脑的顶板变为菱形。后脑的背侧板斜位，在第四脑室头端合拢，其两个外侧角处分离甚宽。加深其曲度使脑室的头角和尾角靠拢，而后脑的两侧翼板几乎呈水平线。

在发育中的小脑尾侧，第四脑室的顶保持上皮性质，覆盖从菱形窝的侧角至正中间的呈三角形的带。在这个区域不发生神经组织，富含血管的软膜紧贴其下方的室管膜。该膜在两个侧角和中线尾端穿破，形成第四脑室的外侧孔和正中孔。这些孔成为脑室内产生、逸入蛛网膜下隙的脑脊液的主要通路。富含血管的软膜（脉络组织）(tela choroidea)在这些孔的头侧的倒置V形结构，内陷入室管膜，形成血管伞——第四脑室脉络丛的垂直和水平部。

小脑 小脑(cerebellum)包括皮质和它里面埋藏的一系列深部核。除了大脑皮质有六层而小脑皮质仅三层外，两者的组织形式相似。小脑皮质分为外分子层(outer molecular layer)、含有皮质内仅有的传出神经元浦肯野(Purkinje)细胞的浦肯野层和内颗粒层(inner granular layer)。

两个圆形膨大发生时最初突入第四脑室（图3.116B,C），形成小脑半球原基。后脑顶的最前部开始时将两个膨大分开，但有细胞侵入该处，形成蚓部的原基。这些细胞是基板和翼板的衍生物(Baxter 1953)。稍后期，发生小脑外翻(extroversion of the cerebellum)，其在室内(intraventricular)的突出减少而背侧的室外隆起(extraventricular prominence)增大。此刻小脑为一个双叶（哑铃状）膨大，横过第四脑室的头部展开（图3.116），其头端连于由峡部形成的前髓帆，尾端连于末脑的上皮性顶部。随着生长发育，小脑原基背面出现许多横沟，为标志成熟小脑表面的大量横裂的前体结构（图3.117，见本篇后文）。

小脑两侧首先出现后外侧裂(posterolateral fissure)，为此时小脑原基最尾侧部分与其余部分的分界，能辨出绒球(flocculi)。该裂的外侧部向内侧伸展，在正中平面与对侧的裂相遇而显出小结的边界。可见到绒球小结叶是这时期的最尾侧部分，但由于邻近区域的生长，它们逐渐占据了成人小脑下表面的前部。它们的形成部位靠近上皮性质的附着线，即菱唇（参见本篇后文及图3.116，117）。

第三个月末，小脑原基头侧的斜坡上出现一条横沟并逐渐加深，形成原裂(fissura prima)，深入蚓部及两个半球，将最头侧部分开以形成前叶。

同时，下蚓部上出现两条短横沟；第一条是蚓垂定界的次裂(fissura secunda)，第二条是锥体前裂(prepyramidal fissure)，为锥体定界（图3.117）。此时整个小脑向背侧生长，半球(hemispheres)尾侧下面较下蚓部扩展得更多，因此下蚓部埋藏于一个深凹的底部——小脑谷（vallecula）。与此同时，发生了许多新的横裂，几乎与先前发生的横裂平行并介于其间，导致小脑表面较大幅度地增加，但它们的确切位置和系统名称无多大功能或形态学意义，其中最长的伸入水平裂(horizontal fissure)。

在许多哺乳动物中，紧邻后外侧裂头侧的半球变为实体；有些动物则形成小脑的一个非常显著的部分，称为旁绒球

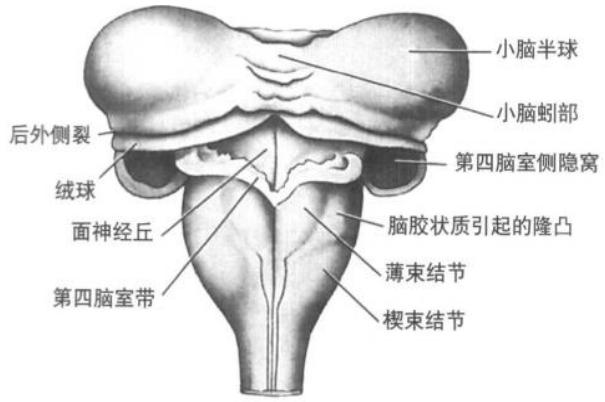

图 3.116A 5个月龄胎儿小脑（引自 Kollmann）。

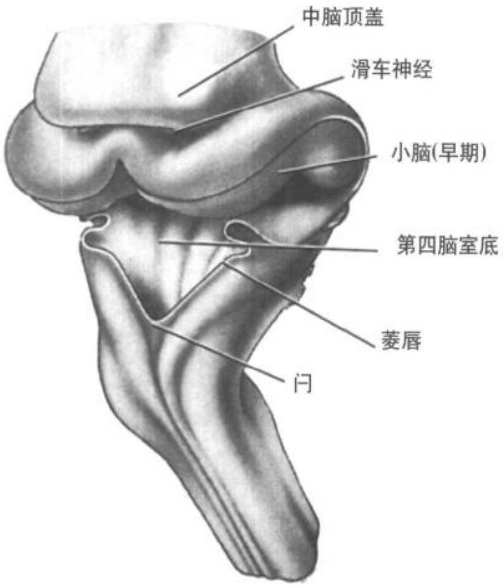

图 3.116B 3个月人胎后脑背面，后面稍偏右侧观（引自 His 模型）。

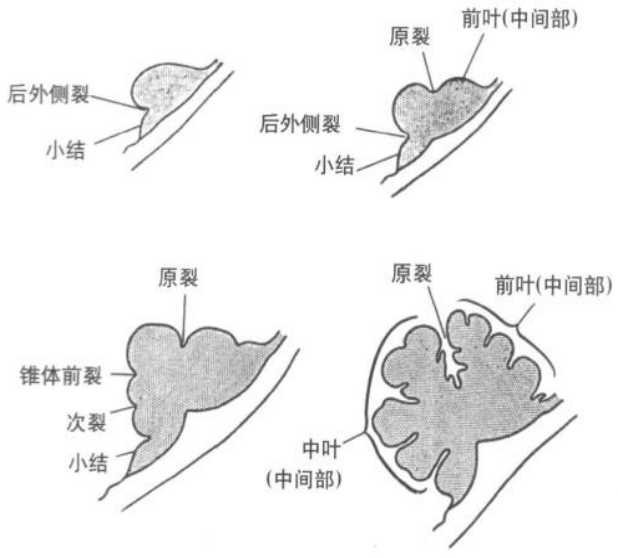

图 3.117 发生中的小脑正中矢状切面。示4个不同发育阶段。

(paraflocculus)，但其关系仅仅是局部解剖的，且与绒球大不相同。旁绒球主要但不是完全地接受来自大脑皮质的传入纤维。尚未能确定在人类小脑中是否存在任何旁绒球的同源器官，或者是否像曾提出过的，它表现为在小脑中脚下方表面上常见的一些灰质小斑块(Larsell 1947)。

已有许多人对裂的形成和分叶作了实验研究(Sievers 等 1981; Allen 等 1981)。外颗粒层的增殖和扩展与它下面白质的关系在皮质的褶叠中起重要作用。其它因素包括组成中央白质核心的纤维、Bergmann胶质、外颗粒室带、软膜/胶质基板和软膜成纤维细胞的向外生长和分化。选择这些因素的任何一个作实验性改变，会改变或阻止分叶的模式（有关这些组织的成分请参看下面）。

哺乳动物小脑的组织发生 由于哺乳动物小脑的精确排列的几何图形和高度清晰的细胞类型，无论在正常的个体发生和实验研究方面较神经系统的其它部分都描述得更完善。对细胞间的联络、突触学和电生理学也进行了精密的研究，且这几方面的一些知识是任何组织发生的理论基础（第8篇）。在组织发生的研究中特别有价值的研究技术是用^{3}H 胸腺嘧啶作核标记、遗传变异的分析和手术切去传入通路后的变化、接触生化活性剂、X线照射及病毒感染等。绝大多数研究局限于小鼠和大鼠，由此得出的一些实验结果和结论，如细胞迁移和接触、细胞量的变化和个体发生时序等不能简单地推论到人的小脑的组织发生。本书只能作最简单的介绍，感兴趣的读者可查阅参考资料，如Miale 和Sidman(1961),Fujita (1963),Fujita 等(1966)、Kornguth 等(1966,1968),Mugnaimi (1970)、Eccles(1970),Hamori(1972),Altman(1972a,b,c),Eccles (1973),Swarz(1976),Swarz 和del Cerro(1975,1977),Berry (1982);Berry 等(1980a,b,c,d)。

早期小脑原基由假复层上皮组成（参见本篇前文），不久即发生与神经管的其它部位一样的三个基本带——室带、套带和边缘带。小脑原基起源于上菱唇和邻近的后脑与中脑的翼板背侧部。在鸟类的研究中显示，由于在峡部中脑的背侧向尾侧移位并覆盖在末脑之上，因而至今尚未注意到中脑(mesencephalon)参与小脑形成的事实(Hallonet 等 1990)。中脑和后脑发生小脑内部不同的细胞群。小脑发生的调控基因正在进行检测，可能依靠基因 Wnt-1，其表达范围在峡的头侧形一个环。Wnt-1 突变小鼠有小脑缺陷(Thomas 和 Capecchi 1990)。

小脑的组织发生因有两个生发带的存在而复杂化了。第一是室带，位于发育中的小脑板下方，称内生发层(internal germinal layer)；第二个生发带位于套带浅面，称为外生发层(external germinal layer)，是从后脑菱唇迁来的细胞衍生的。最初，室带内的祖先细胞增殖；稍后，从菱唇由外向内扩散而在中心的软膜下相遇（即边缘带的最浅表位置）。同样，非定向的生发细胞增殖，形成外生发层。两层细胞都继续进行增殖性有丝分裂，产生克隆后代，直到厚度达数层细胞。这种增殖相(proliferative phase)在神经组织发生相(phase of neurogenesis)开始时逐渐减少，最后重叠并演变

为神经胶质发生相(phase of gliogenesis)。小脑内细胞类型的发生时序很精确。具有深部小脑核和皮质特异性的各类特殊神经元迁移到各自的最终位置，发生轴突和突触，达到成熟(Altman 和 Bayer 1978; Berry 等 1980d)。同样，当神经组织发生过程减退时，其余的生发细胞继续产生定向的成胶质细胞，后者虽然记载得不如成神经细胞那么完善，但也迁移到达最终部位并发育成熟。然而特化的、辐射状分布的 Bergmann 成胶质细胞有些例外，这些细胞位于早期神经上皮内首批定向分化的细胞之间，可能为神经元的迁移提供接触性引导的途径。每一生发层的转归将在此作简单概述。

套层内的神经元在深浅两层中分化，浅层发生小脑皮质的浦肯野细胞而深层发生顶核的神经元。起初，原始浦肯野成神经细胞(primitive purkinje neuroblasts)和原始核成神经细胞(primitive nuclear neuroblasts)几乎以同等数量出现，但是否进行一系列对称或不对称性的有丝分裂尚不得而知。核的成神经细胞埋藏在第四脑室头部的顶附近正在发育中的白质内，然后缓慢地再分为顶(fastigial)核、栓状(emboliform)核、球状(globose)核和小脑深部齿状核(dentate deep cerebellar nuclei)。成神经细胞可分化为小脑内的中间神经元，也可分化为较大的投射神经元，后者的轴突伸入早期的小脑脚，并追溯复杂的途径以达到它们的多个终点。

浦肯野成神经细胞却大不相同，向正在扩展中的皮质表面迁移，到达终点逐渐成熟为有高度特性的胞体和树突树：它们在迁移时，有一个突起—未来的轴突—的一些末端保持靠近，并最后与核的成神经细胞形成突触，该轴突的其余部分'尾随'前进中的胞体而伸长。无论是在正常的个体发生还是在抑制颗粒细胞(因此也抑制平行纤维)的发育或阻止攀缘纤维生长的实验性成熟和发育中，浦肯野细胞都是进行定量细胞学和超微结构研究的好对象(Hamori 1972 和参见第 8 篇)。关于正常发育中(Altman 1972b)和经过实验处理的(Berry 等 1978,1980a, b, c, d; Rakic 1981, 1982)大鼠小脑皮质神经元的成熟都已有描述。当核的和浦肯野神经元的形成进行了一段时间后，保留在室带中的许多细胞开始发生高尔基神经元(Golgi nuerons)、顶部核的小神经元和胶质细胞。这些细胞也向浅层迁移，逐渐到达它们的最终位置并趋成熟。

由菱唇迁移来的细胞所形成的外生发(也称为颗粒)层是颗粒细胞(granule cells)、篮状细胞(basket cells)、星状细胞(stellate cells)和一些胶质细胞的起源。这些细胞作向心性迁移，到达发育中的小脑内的不同深度。颗粒细胞通过分子层和浦肯野细胞层，形成内颗粒层(internal granular layer)。但篮状细胞和星状细胞只到达分子层。篮细胞向深部迁移，与正在上升的浦肯野成神经细胞体和轴突相遇，最后形成突触。它们的轴突在小脑叶的原基内横行。外颗粒层经过较持久的增生后，产生了大量颗粒细胞型成神经细胞。Ramón Y Cajal 用 Golgi 法制作的标本，最早描述了颗粒细胞的迁移。他发现在皮质各层内的不同形态的颗粒细胞代表一个动力序列。外颗粒层中较深部的细胞为双极，两个突起的方向与小叶的长轴平行，并与颗粒细胞的成熟平行纤维平行，每一条平行纤维与许多浦肯野细胞接触。较深层的细胞具有一个垂直方向的第三突起，胞体已沿此突下移进入分子层。Mugnaini 和 Forstronen(1967)的发现已解决了这种立体型垂直迁移的奥秘，即外颗粒层细胞沿特化的胶质细胞——Bergmann 胶质细胞的辐射状长突向内迁移。Rakic(1971a,b)的实验显示，在灵长类脑的各部分都有辐射状胶质细胞，从而揭示了神经发生中的这种机制的普遍意义。他认为尾随在迁移中胞体后面伸长的轴突接着分为两支以形成平行纤维，当正在分支的轴突在与胞体相遇以前先遇到传入的苔藓纤维时，便形成小脑小球(cerebellar glomeruli)。神经元细胞体沿胶质细胞突起的移位已在细胞培养中进行了广泛的研究，发现小脑的神经元能在任何区域衍生的胶质细胞上迁移(Hatten 1990)。在神经元和胶质细胞之间表现出一种相互的依赖性，胶质细胞依靠神经元来阻止其分裂和促进其分化。在迁移中可能涉及许多分子，抗 N－钙粘着蛋白(N－cadherin)和抗整合蛋白(integrin)的抗体能破坏这个过程。颗粒细胞似乎是编织者基因(weavergene,Wv)作用的首要部位，因 Wv 突变的颗粒细胞不能在野生型胶质细胞上迁移。在 Wv 基因突变小鼠，由于其颗粒细胞丢失，因而其小脑很小(Hatten 等 1986)；该基因编码一个诱导神经元分化的膜相关配体(Gao 等 1992)。起源于外生发层的祖先细胞的较为分散和短暂的最后几代细胞，在颗粒细胞产生的高潮时发生；它们的后裔仅在局部迁移，并分化为外星形细胞。

小脑胶质细胞的起源问题至今仍有较多疑问，尽管已经争论了一个多世纪。Obersteiner(1883)和 Schaper (1897)提出，不同种类的大胶质细胞如 Bergmann 细胞、星形胶质和少突胶质细胞等均由内、外生发层的最后几代生发细胞发生；这个观点已得到近来的实验支持(Fujita 等 1966;Fujita 1967;Meller 等 1969;Privat 1975)。Athias (1897)和 Ramón Y Cajal (1911)提出的第三个观点认为，大胶质细胞是从内室带形成的，而外室带的后裔细胞形成三种不同类型的成神经细胞。Swarz 和 del Cerro (1977)的标记研究支持他们的观点。目前一致的论点是所有各带都发生胶质细胞，室带最早产生 Bergmann 胶质细胞和内颗粒层的胶质细胞，分子层的胶质细胞则起源于外颗粒层。小胶质细胞是外源性的，由周围的血管侵入小脑原基。

后脑的其余部分变为脑桥、但对其衍变时期知之甚少。室带、套带和边缘带按一般方式形成。三叉神经核、展神经核及面神经核在套带内发生。可能网状结构的灰质由基板衍生，由于菱唇细胞的主动迁移而脑桥诸核由翼板衍生。在第四个月时，皮质脑桥纤维、皮质核纤维和皮质脊髓纤维成比例地增多并具有其成人外形。

菱脑峡(rhombencephali isthmus)部经历了一系列难以解释的变化，结果大部分明显被中脑尾端吸入，只有前髓帆形成处的顶板和小脑上脚集合纤维侵入的翼板背部在成人体内仍可辨认。注意滑车神经的交叉最初是在峡部尾方，但在

生长变化过程中逐渐移向头侧，最后达到成体位置。

中脑 中脑(mesencephalon)由原始的中脑泡衍生，为由薄壁包着的一个腔，前端略为收缩与前脑分界，由菱脑峡与菱脑分开。后来中空的腔相对缩小，在成人脑中形成大脑导水管(cerebral aqueduct)。中脑的基（腹外侧）板增厚形成大脑脚(cerebral peduncles)，最初较小，但在第四个月后当许多纤维束开始出现在边缘带时，迅速增大（见第8篇）。基板的成神经细胞发生动眼神经核及被盖的一些灰质块，而滑车神经核仍留在菱脑峡区。三叉神经中脑核由中脑神经嵴发生(Narayanan 和 Narayanan 1978)。翼（背外侧）板背部的细胞增殖并侵入顶板，使后者因此增厚，后来由正中沟分为二叠体(corpora bigemina)，此沟向尾侧变为一正中嵴，保留为成体的帆系带(frenulum veli)，二叠体后来由一横沟又分为上丘和下丘(superior 和 inferior colliculi)。中脑被盖(tegmentum)的红核(red nucleus)、黑质(substantia nigra)和网状核 (reticuli nuclei)最早在第三个月末出现，它们可能是来自基板和翼板的成神经细胞。

顶盖及其主要衍生物四叠体的详细组织发生，不在此叙述。但总的来说，小脑皮质（参见本篇前文）、旧皮质和新皮质的组织发生规律（参见本篇后文）也适用于此区。发育中的视网膜顶盖投射(retinotectal projection)即视网膜膝状体投射存在着高度的几何学程序，顶盖脊髓的投射中也存在着精确的躯体定位(somatotopy)。这些事实与切断鱼类和两栖类的中枢神经通路后的再生能力一起，致使视网膜顶盖通路成为实验研究的首选部位。两个令人感兴趣的问题是：视网膜的轴突如何到达顶盖和如何形成正确的局部解剖连接。曾引用了许多信号来解释视网膜节细胞轴突如何导向顶盖，也可能是预先形成的通路上的物理特征，例如在视神经头上的孔和间隙的模式(Silver和Sidman 1980)、通路中的粘连分子如神经细胞粘连分子(Silver 和 Rutishauser 1984)和预先存在的轴突束(Easter 和 Taylor 1989)。然而，额外移植眼发出的异位轴突寻找视觉顶盖的能力提示，神经上皮表面有球形分布的位置信息，但其信息分子尚未被阐明。在顶盖上寻找神经末梢特异性分子的工作已略见成效。首先，两栖类干扰实验的结果建立了强有力的‘化学特异性’理论，该理论认为，在生长中的轴突表面存在着与其顶盖靶区相对应的航标分子(Sperry 1963)。少数信息分子分级分布的观点替代了大量同一标记的观念(Fraser 1980; Gierer 1981)。体外研究显示，颞侧视网膜的轴突倾向在顶盖前膜(anterior tectal membranes)上生长而避免在后膜上生长，相当于它们在活体内的末梢分布位置(Walter 等1987)。另外一些分子可通过分布介导局部解剖定位，例如所谓‘Trisler’分子在视网膜背后侧的位置较优先于腹前侧(Trisler 等 1983)。

前脑 在早期，通过前脑(prosencephalon)的横切面，呈现与脊髓和延髓相似—厚的侧壁由薄的底板和顶板相连接。每一外侧壁分为背区和腹区，内面由下丘脑沟(hypothalamic sulcus)分开。此沟前端止于视柄的内侧端（见下述），在发育完全的脑内保留为自室间孔延伸至大脑导水管的浅沟，类似（若不相同于）界沟。薄层顶板保持上皮性，但有血管性的间充质陷入，即第三脑室脉络丛的脉络组织。后来，脉络组织的外侧缘相似地内陷入大脑半球的内侧壁（下述）。底板增厚，发生下丘脑和底丘脑的核团。

在很早期，前神经孔关闭前（见本篇前文），两个外侧憩室，即视泡(optic vesicle)出现在前脑平面，每侧各一个，以较宽的孔与前脑的腔相通。视泡的远部扩大而近部变为管状的视柄(optic stalks)(进一步发育见本篇后文)。随着前脑的生长，其尖端弯向腹侧，两侧的两个憩室迅速由此扩张，位于视柄的头外侧，形成大脑半球(cerebral hemispheres)；它们的腔是侧脑室的原基，以较大的孔与前脑腔的正中部分相通。该孔最终成为室间孔。正中部分的前界由一薄层结构组成，为终板(lamina terminalis)(图3.118A～C)，终板自两个室间孔延伸至两侧视柄基部的隐窝。终板的转归详述于后。

间脑 间脑(diencephalon)大致被下丘脑沟分为间脑背部(pars dorsalis diencephali)和间脑腹部(Pars ventralis diencephali)；但这些是拼集成的、各自参与性质不同的神经结构。间脑背部沿其外侧壁紧邻沟的上区发育成为(背侧)丘脑和后丘脑，外侧壁的背尾侧最高部和顶形成上丘脑。丘脑(thalamus)(图3. 118A～C)最早出现，为包括背侧区前部的增厚部分(Cooper 1950)。在丘脑的尾侧可看到外侧和内侧膝状体，或后丘脑(metathalamus)，最初为内侧面的表面凹陷和外侧壁外侧面的几个隆凸(Cooper 1945)。随着两侧卵圆形块状的丘脑增大，使它们之间的宽大间隙变窄，成为形成第三脑室大部分的被压缩的垂直腔隙。一段时间后，内侧面靠拢接触，在不同部位互相粘连，这些连接（单个或多个的）组成丘脑间粘合(interthalamic adhesion)。丘脑尾侧的生长不包括第三脑室外侧壁的膝状体。

超初发育中的丘脑的外侧面与大脑半球的内侧面由一裂隙分开，但随着生长，当丘脑与里面含有正在发育的纹状体的部分大脑半球融合时，裂隙消失（图3. 119）。后来，随着新皮质的投射纤维（离皮质和向皮质的）的发生（参见本篇前文），丘脑变为与内囊有关，后者插于丘脑与纹状体外侧部（豆状核）之间。在下丘脑沟腹侧的间脑外侧壁，除了形成其底板的正中衍生物外，还形成下丘脑和底丘脑的大部分。

包括松果体、后缰和缰三角的上丘脑(epithalamus)与顶板尾部和间脑外侧壁毗邻区一起发育。在早期（顶臀长12～20mm），外侧壁内的上丘脑为一光滑的椭圆形质块突入第三脑室，它比邻近的（背侧）丘脑大，并以界限明显的上丘脑沟(epithalamic sulcus)与之分开。随后数月，丘脑的生长迅速赶上上丘脑，介于两者之间的沟消失，这样，上丘脑来源的结构所占地位相对地大为减小。近年来已萌发对它们的功能作用的兴趣（参阅第9篇）。松果体(pineal gland)从顶板发生，紧邻第三脑室，为一中空的向外突出的结构。其远部由于细胞增生而变为实心，但近端的柄保持中空，含第三脑室的松果体隐窝。许多爬虫类的松果体突是成对的，前方的一个突（松果体旁器)(parapineal organ)发育为松果体眼或壁眼（见第15篇），而后方的一个突为腺体性质。正是后方的突与人类的松

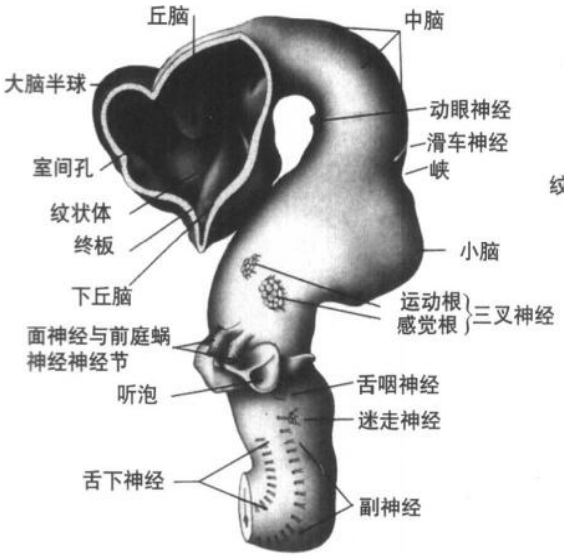

图 3.118A 约 10.2mm 人胚脑（引自 His 模型）。

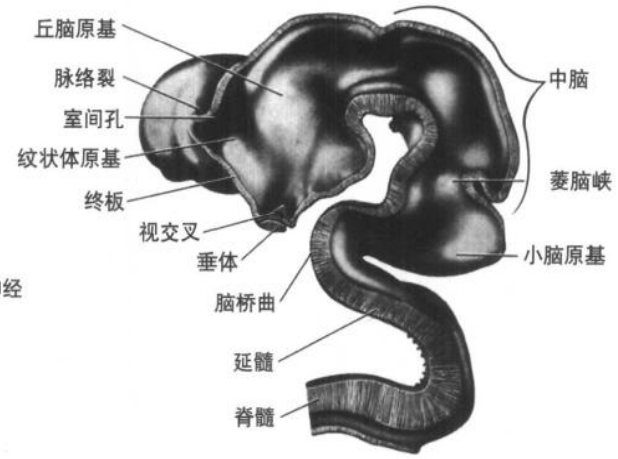

图 3.118B 人胚脑（去除后脑顶）右半内面观。胚长 13.6mm（引自 His 模型）。

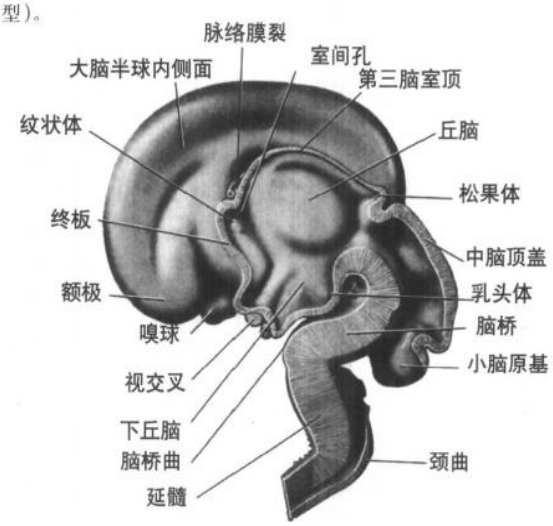

图 3.118C 3 个月龄人胎儿脑右半内侧面观。

果体同源。人胚中也发生前突，但不久完全消失。

后连合(posterior commissure)系由两侧侵入松果体隐窝后壁的纤维形成的。

缰三角(trigonum habenulae)最重要的成分是缰核(nucleus habenulae)。缰核在间脑的外侧壁内发生，最初与膝状体关系密切，由于丘脑向背侧生长而将它们分开。缰连合(habenular commissure)在松果体隐窝的头侧壁内发生。

在松果体头侧的间脑顶板（并与正中端脑延续）保持薄的上皮性特点，并有第三脑室的脉络丛陷入。在胼胝体和穹窿发生前，它位于纵裂底部，在两侧大脑半球之间并到达两半球，向头侧延伸至室间孔和终板。脉络丛紧贴血管丰富的软膜和室管膜发育，没有神经组织介入。血管层随着发育而被卷入脑室腔，并发生一系列小绒毛状突起，每一突起由室管膜衍生的立方上皮覆盖。立方细胞向脑室的表面有许多微绒毛，而其基底面的胞质膜向细胞内伸入形成复杂的皱褶。早期脉络丛向脑室系统内分泌富含蛋白的脑脊液，可为原始的上皮性神经组织提供营养物质。随着神经组织内血管的增加，立方细胞的组织化学反应和脑脊液的性质向成体型改变(Klosovskii 1963)。应该注意，除了形成脉络丛以外，第三脑室的其余内衬不仅是形成一般的室管膜细胞，许多区域高度特化，发生密集的伸长细胞和其它各种细胞，例如穹窿下器(subfornical organ)、终板血管器（柱间结节)(organum vasculosum (intercolumnar tubercle))、连合下器(subcommissural organ)以及衬于松果体隐窝、松果体上(suprapineal)隐窝和漏斗隐窝(infundibular recesses)的细胞(Knigge 等 1975，Collins 和 Woollam 1981)，统称为室周器(circumventricular organs)。

除了沟下方外侧壁以外，间脑腹部的底也参与下丘脑(hypothalamus)的形成，包括乳头体、灰结节和垂体漏斗。

乳头体(mamillary bodies)发生时为一增厚区，第 3 个月被一正中沟分开。在乳头体前方的细胞增殖而发生灰结节(tuber cinereum)，向前伸展达漏斗。漏斗是间脑底在灰结节

A B



图 3.119 发生中的丘脑和大脑半球横切面示意图。注意血管性软脑膜（蓝色）与室管膜（红色）在脉络膜裂处相遇而形成脉络丛。在 A 图中可见，含血管的间充质隔将丘脑的外侧面与大脑半球的内侧面分隔开。在 B 图中上述间隔消失；扩展的丘脑上面被侧脑室室管膜遮盖，丘脑与纹状体靠近，为内囊投射纤维提供了通路（承蒙允诺引自 Guthrie 和 Lumsden 1994 Neuroprotocols 4 Academic Press）。

的前方发出一宽口的憩室，向口凹的顶生长并与口凹后面向背侧的突入物拉特克囊(Rathke's pouch)接触（见本篇后文）。这两个憩室共同形成脑垂体(hypophysis cerebri)(图 3.128)。第三脑室伸出的神经突出物保留为漏斗隐窝(infundibular recess)。其余的间脑腹部的尾外侧壁和底为中脑被盖的延伸—底丘脑(subthalamus)。这形成了红核、黑质、许多网状核和丰富的具有不同起止点交织的上行、下行和斜行神经纤维束的头端界线。

将在眼发生中描述的视泡（参阅本篇后文）系由能辨认出端脑以前的前脑外侧壁所衍生。人们常认为它是间脑的衍生物，视交叉是间脑和端脑的界线。

端脑 端脑（telencephalon）（终脑）由一正中部（奇端脑）（telencephalon impar）及与之相连的两个外侧憩室组成。从奇端脑发生第三脑室腔的前部，下面和前面由终板（lamina terminalis）封闭。外侧憩室系端脑两侧壁外翻的囊，相当于翼板，虽对此尚未作肯定；这两个腔为未来的侧脑室，其壁为大脑半球（cerebral hemispheres）的原始神经组织。端脑正中部的顶板保持很薄并在后面与间脑的顶板连接。在前端的底板和侧壁，原始室间孔的腹侧，发生下丘脑的前部，包括视交叉、视隐窝和相关的核。两侧视神经在终板的腹侧部相遇并部分交叉形成视交叉，视束接着由此向后生长，止于间脑和中脑。

大脑半球 大脑半球（cerebral hemispheres）为端脑外侧壁发生的两个憩室，除了尾端与间脑外侧壁的前部相延续外，憩室在原先较宽大的室间孔边缘与端脑连接（图 3.119A,B）；半球继续生长时，向前、向上和向后增大，外面轮廓呈卵圆形，有内侧壁、上外侧壁和底。结果两半球的内侧面靠拢，但由富含血管的间充质和软膜填充的正中纵裂（median longitudinal fissure）将之互相分开。在这时期，裂的底是端脑的上皮性顶板，尾端直接与间脑的上皮性顶板连续（图 3.119）。

在半球发育的卵圆形早期，已取与其未来的衍生结构相符合的局部名字。头端内侧和腹部的底（floor）与正在形成中的嗅器连接，称为原始嗅叶（olfactory lobe）（见下述和第 8 篇）。其余较大部分半球的底（腹侧壁或基部）形成原始纹状体和杏仁复合体（amygdaloid complex）的原基：因此这一部分及其相关的外侧壁和内侧壁边缘，构成了半球的纹部（striate part of the hemisphere）。半球的其余部分，表面区内最大的但起初相当薄的内侧、外侧、背侧和尾侧壁构成半球的纹上部（suprastriate part of the hemisphere）。半球的纹上部整个（除外室间孔及其延伸的脉络裂）与纹部的浅（软膜下）带一起是大脑皮质已命名的各不同区域组织发生的地方。关于详细的描述和对它们的过多的命名（常是不满意的）和分类的评论，提供于下。

卵圆形半球的头端最终定名额极（frontal pole），但当半球扩张时，其最初的后极向尾腹侧和外侧方向移动，然后向眼眶弯曲，结合尾状核和许多其它结构的生长，形成最终的颞极（temporal pole），出现了一个明显的新的后部，此部保持为成熟脑的枕（occipital）极。大脑半球的巨大扩张是哺乳动物尤其是人的特点，在以后的生长中它们相继与间脑和中脑重叠，然后与小脑头端表面相遇；颞叶拥抱脑干的侧翼。

大脑半球早期的憩室或原基最初含有一个简单的球形的侧脑室（lateral ventricle），经室间孔与第三脑室相通，孔的边缘即最初向外突出的部位。在半球扩大并具有卵圆形轮廓的同时，侧脑室大致变椭圆形，然后呈向背侧外突的弯的圆筒形。圆筒的两端扩向（但不到达）额极和（暂时）枕极——

除了脉络裂沿线外（见下），在所有点上的正在分化和增厚的神经组织将脑室的腔与软膜分开。随着颞叶的出现，脑室的形状有显著的改变：弯形圆筒的最初尾端在颞极实质内扩大，向腹外侧环绕它的上段脑干旁（比较下面的脉络裂）。最后，从向颞叶扩大的根部向尾内侧最终的枕极内发生另一个扩大，其大小可以很不相同，两侧常不对称；有时其中有一个或两个都不发生。此时侧脑室的各区虽是多腔的连续系统，但都有名称：中心部（体）（central part）从室间孔伸长至胼胝体后缘（压部）平面，分出三个角——前角向额极，后角向枕极和下角向颞极。

注意在半球发生的早期，喜欢用‘极’这个名称而不用‘叶’字；叶是几个月以后有明确表面解剖特性后才用的名称，由于生长模式的不同可持续相当时间。

约第五周，在各脑室底的前内侧部出现一条纵沟。此沟加深并形成由短柄与半球连接的中空憩室。憩室在它的腹面或下面连接嗅板（olfactory placode）（见本篇后文），嗅板的细胞发生传入轴突，终止于憩室壁内。头部增大时，憩室向前生长，接着失去腔，转变为实心的嗅球（olfactory bulb）。伴随着嗅球的向前生长而伸长，形成嗅束（olfactory tract），系着嗅束的半球底组成梨状区（piriform area）（见下述）。有关副嗅球的评述参见第8篇。

这个时期覆盖第三脑室的上皮性的软膜为排列疏松的间充质。间充质的网眼内发生许多血管，这些血管在正中平面的两侧随之突入第三脑室（third ventricle），形成它的脉络丛（choroid plexus）。紧邻室间孔的上皮性顶和间脑前端的大脑半球内侧壁的下部也保留上皮性质，由室管膜和软脑膜组成，而半球壁的其它部分正在增厚以形成皮质（pallium）。半球内侧壁的薄部有血管组织突入，前方与第三脑室的脉络丛相连，组成侧脑室（lateral ventricle）的脉络丛；血管组织沿着向上向后的弓状线突入，平行并限制于室间孔的前界和上界；弯曲呈锯齿状的脑室壁，在室管膜和软脑膜之间不发生神经组织，称为脉络裂（choroid fissure）（图3.118C,119A,B）。脉络裂随后复杂但精致而最终的定型依赖其邻近结构相关的生长模式，有些特别有关，如室间孔较慢的生长，间脑外侧壁与半球内侧壁之间的‘继发’融合，颞叶的向前和颞极朝向眶顶（apex of the orbit）的生长以及大脑的两个连合—穹窿和胼胝体的巨大扩张（这些特点中有许多在以下及神经学篇中将详细描述。虽然如此，现已清楚脉络裂是室间孔（已大为减小）的尾侧伸展，在丘脑上方弯成弓形，且在此离正中平面仅数毫米。近丘脑尾端它向腹外侧分开、弯曲到达并在颞叶内侧壁内沿其大部分长度延续（即到达侧脑室下角的尖端）。胼胝体悬挂于弓的上部并有穹窿及其衍生物作为它外突全长的边界。这样，解释了侧脑室的脉络丛的广泛而近似螺旋形的位置和排布。

最初，在发育中的半球外侧壁的邻近部分和底部生长得较活跃，由纹状体（corpus stratum）形成的隆起（图3.118A）侵入侧脑室腔（Cooper 1946）。尾状核（caudate nucleus）的头顺序表现为内侧、外侧和中间三个部分，在侧脑室的底内产生隆起。这几部分向尾侧合并以形成尾状核的尾（tail）和杏仁复合体（amygdaloid complex），后者在开始形成时靠近半球的颞极，当枕极向后生长和半球普遍扩大时，将颞极带向下方和前方，尾乃从侧脑室中央部（体）（body）的底（floor）延续、弯曲进入颞部扩张的顶（roof）、即未来的下角（inferior horn），杏仁复合体包裹其尖端。在前方，尾状核的头向前伸长至室间孔的底，在此它由一条沟与发育中的丘脑前端分开；后来，尾状核在侧脑室前角的底内扩大。豆状核（lentiform nucleus）由与尾状核的内侧部和外侧部相连的内侧板和外侧板的细胞发生。内囊（internal capsule）最初出现在内侧板内，向外侧伸展，通过外侧板到达皮质。它将板分为两部，内部参加尾状核，外部形成豆状核。在由两个主要部分组成的豆状核里面，其余的内侧板细胞主要发生（位于内侧）苍白球（globus pallidus），而外侧发生壳（putamen）。随后，壳与尾状核的中间部分同时扩大（Hewitt 1958, 1961）。

当半球增大时，其内侧表面的尾部重叠于并掩盖间脑外侧表面（丘脑部分）。并以富含血管的结缔组织窄缝相隔开。这个时期（约第三个月末）在室间孔尾端作一横切面，从第三脑室腔、依次通过：

- 发育中的丘脑；
- 上述的窄缝；
- 半球薄的内侧壁；
- 侧脑室腔、有纹状体在它的底和外侧壁内（图3.119A）。

当丘脑的范围增大时，除了内侧面和外侧面外，还增加一个上表面，上表面的外侧部与半球非薄的内侧壁融合，所以最后这部分丘脑覆有紧靠脉络裂腹侧的侧脑室的室管膜（图3.119B）。结果纹状体接近丘脑，仅以一深沟相分隔，此沟由于沿线增长而消失。这时丘脑外侧面与纹状体内侧面连接，因此造成间脑与端脑间的大面积继发融合，为以后来往于（大脑）皮质的投射纤维开辟了道路。

神经组织的祖细胞在整个脑干内的迁移与分化便形成了神经核，与在脊髓中一样，这种迁移是最少或受限的，因而它们的后代细胞保持紧靠在室管膜外，或部分地向软脑膜方向外移、被阻拦而深埋于该区的有髓纤维‘白质’中。然而部分前脑、中脑和后脑的‘顶脑’遵循一种额外的基本模式发育而结果形成一灰质（grey matter）浅层，后者由神经元细胞体、树突、传入轴突末梢、传出轴突干（或全部）、胶质细胞和血管组成，进一步分化形成高度整合的软膜下灰质层，称为皮质（cortex拉丁语：树皮，如树的皮）或大脑皮质（pallium拉丁语：覆盖物，外套或披风）。神经胚胎学家和有些比较动物学家喜欢用pallium；但cortex运用得较广，故这里用cortex。在中脑顶盖中这两个名词都不用。（大脑）半球纹部和纹上（suprastriate）部（内侧壁中央区以外与间脑发生继发融合的区域，为终板、室间孔和脉络裂的曲线所包围）都被迁移的成神经细胞侵入形成初步的大脑皮质。作为终板、室间孔、脉终裂的凸出部的边界，并继续伸入嗅束的根部皮质区，简单地称为边缘叶（limbic lobe）或边界叶

(bordering lobe)、与它的许多小分区和连接部(参阅第8篇)合称为边缘系统(limbic system)。有人曾将有一定基本结构的皮质衍生物称为不均皮质(allocortex)或其它皮质(other cortex)。

边缘叶是皮质开始分化(见下)的第一部分，最初它在半球的内侧和下面形成一连续、几乎是环行的区。其下面和前面、在嗅束的附着处，组成梨状区(旧皮质)(piriform area、palaeocortex 或 palaeopallium)的一部分。脉络裂曲线外面的部分(图 3.120)组成海马结构(hippocampal formation，古皮质，archaeocortex 或 archaeopallium)。在此区内正在发育的皮质神经细胞的祖细胞增殖并迁移(见下)，半球壁增厚并产生一个突向侧脑室内侧壁的隆起，此隆起为海马(hippocampus)(Humphrey 1964、1967)。它最初出现于半球内侧壁终板上方和前方的区域(终板旁区，paraterminal area)，逐渐向后伸、弯曲伸入颞极部分，并在此接连梨状区。成神经细胞侵入海马邻近的边缘带，形成齿状回(dentate gyrus)。两者同时从终板旁区在脉络裂上方向后，并随其弯曲向颞极下行和前行，在此进入梨状区。一个浅的表面凹陷(曾称之为海马沟 hippocampal sulcus)通过海马全长作槽于半球的内侧面。

海马细胞发出的传出纤维沿内侧缘集合、紧邻脉络裂上方前行。它们在前端转向腹侧并进入终板外侧部以达下丘脑，在此终止于并围绕乳头体和邻近的核。这些海马传出纤维形成海马伞(fimbria hippocampi)和穹窿(fornix)，为至海马、海马连合和穹窿的许多小分部的传入纤维的起源。

把不均皮质(allocortex)的两个主要部分称为古皮质和旧皮质是因为早年的神经解剖学家集中注意这些区域在种系发生上的年代性质。半球表面的其余部分，尤其是在哺乳动物，至少是进化到一定时期，是具有六层的皮质，称为同形皮质(isocortex)或新皮质(neocortex)或年轻皮质(young cortex)。同形皮质似乎不大恰当，因为所有分区的结构有细微不同。此外，皮质的三种不同类型在现存的爬虫类中的最初结构都同时存在。它们与鱼类或两栖类的祖先之间的关系仍存在着争论。

连合的发生 连合的发生(development of the commisures)使半球内侧壁发生深刻的变化。两个半球出现时由端脑的正中部分将它们相互连接。这个区域的顶板保持其上皮性质，而其底为视神经的交叉纤维和发育中的下丘脑核所占。这两条通路因此不能让连合纤维从一侧半球跨过正中线通向对侧，所以这些纤维通过室间孔的前壁，即终板。第一个发生的连合是与旧皮质和古皮质相联系的纤维、嗅束的

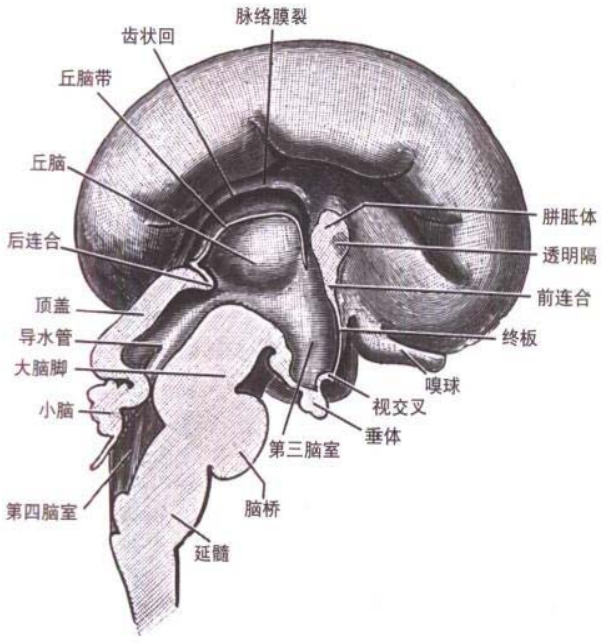

图 3.120 4 个月龄人胎儿脑左半内侧面观。

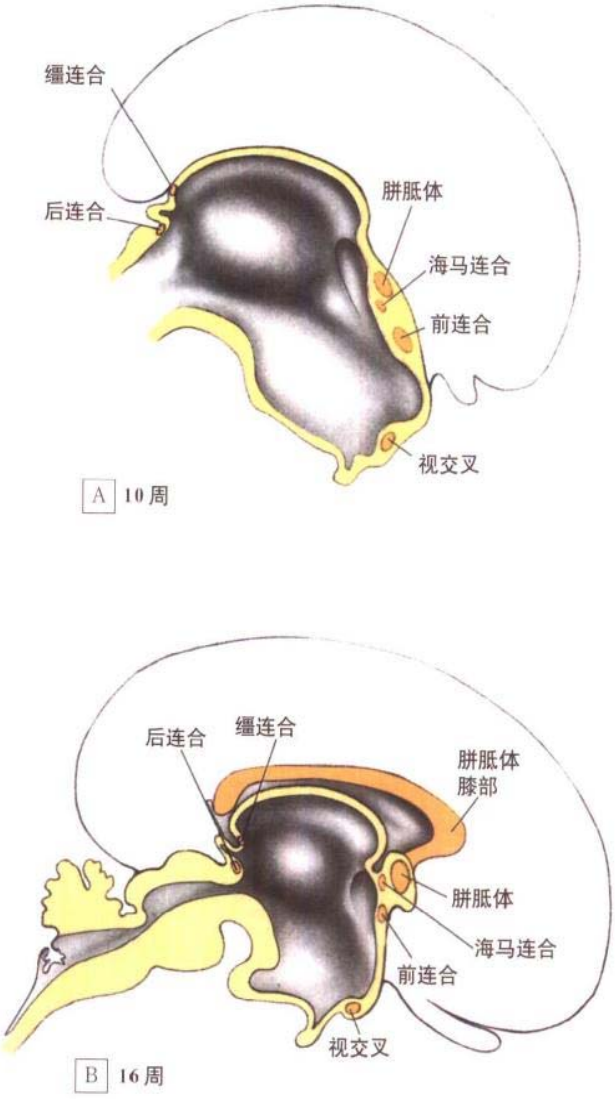

图 3.121 两半球间各连合形成示意图。端脑发生连合束把左右大脑半球连在一起，包括前连合、海马连合和胼胝体；后连合和缰连合从丘脑上部发出(蒙允诺引自 Larsen)。

纤维横过终板的下部，并与来自梨状区和梨状前区（prepiriform area）以及杏仁体的纤维组成前连合（anterior commissure）的前部（anterior part）。此外，两个海马由终板上部横过穹窿的纤维相互连接，为穹窿连合（commissure of the fornix）。其它不同的交叉纤维束（虽非真正的连合，称为视上连合supraoptic commissures），在它与前连合之间紧靠视交叉背侧的终板内发生。

胼胝体（corpus callosum）起初为一个厚的连接两个大脑半球的质块，围绕前连合，并位于其上方。这个位置曾称为连合前区（precommissural area），但此名词遭到反对，因为多用"连合前"这个形容词来指边缘叶一些部分的位置，如与成体脑的前连合有关的海马前原基、隔区和穹窿的核。纤维一这个新皮质连合区的上端向后延伸以形成胼胝体的主体。胼胝体的嘴（rostrum）发生较晚，将边缘区头端的一些部分与大脑半球的其余部分分开。胼胝体的主体进一步向后生长，使边缘区的陷入部分变为张开以形成两侧的透明隔（Hewitt 1962）。胼胝体向后生长时，在脉络裂上方伸展，并在其下表面带着穹窿连合。以此方式为纵裂形成一个新的底，附加的结构位于第三脑室的上皮性顶上。胼胝体在向后生长时，侵入以前一直为古皮质海马结构上部所占的部分及齿状回的相应部分（图3.120，121），而海马减小为遗迹一灰被（indusium griseum）和纵纹（longitudinal striae）。然而，齿状回和海马两者的后下方（posteroinferior）（颞）古皮质区保持并增大，由于两侧颞叶向前生长，脑干成为中线内胼胝体继续伸展的完全障碍。

新皮质 在第3个月后期，新皮质（neocortex）的生长及其极度扩大与投射纤维（离心的和向心的）的开始出现有关。这些纤维沿丘脑外侧面和纹状体内侧面靠拢所产生的通路伸延。在发育过程中，内囊（the internal capsule）几乎完全将纹状体分为外侧部的豆状核和内侧部的尾状核；这两个核仅在它们的前下部分保持会合。皮质脊髓束在胎儿第9周开始发生，第29周时到达其尾界。预定到颈和胸部并支配上肢的纤维的发生比下肢有关的纤维早，而后者又早于支配面部的纤维。人体上这三部分反射的出现显示相对的时序（Humphrey 1960）。关于投射纤维和纹状体发育的深入分析参阅Hewitt（1961，1962）。

前面着重讲皮质脊髓投射纤维反映了早期神经解剖学家所能获得的有限信息。但必须强调，大多数皮质下核团接受发自皮质的下行纤维的末梢。此外，有丘脑皮质、下丘脑皮质及其它传入上行束加入前述的纤维，整个复合体组成内囊，将早期纹状体分开。还应当注意，内囊的纤维通过尾状核头部和体部的外侧、侧脑室的前角和中央部、穹窿体向头端腹侧的伸长部分、背侧丘脑和背侧脉络裂；它们于相似的平面在豆状核的内侧通过。颞叶的形成，使内囊纤维位于侧脑室下角的内侧，杏仁复合体覆盖侧脑室下角尖端、尾状核的尾为侧脑室下角的顶，海马、齿状回和穹窿伞在它的底内，脉络裂的颞侧延伸部分在其内侧壁内。

第3个月末，在大脑半球的上外侧面、颞极的前上方出现一浅凹，相当于侧脑室壁的底和外侧壁内纹状体的位置。这是由于其相邻的皮质区生长较快所致。此大脑外侧窝（lateral cerebral fossa）逐渐被覆盖而淹没，转变为大脑外侧沟（lateral cerebral sulcus）；其底变为岛叶（insula）（图3.122A－G）。但在它的最前端部分，这个过程于出生后才完成。覆盖岛叶的新皮质区称为额叶岛盖、顶叶岛盖和颞叶岛盖（opercula）。豆状核（纹状体的外侧部）保留在深部并与岛叶同时扩大，岛叶的浅带转变为不同类型的皮质，岛叶向后部发生颗粒新皮质及一中间区形成无颗粒新皮质；最后，头端腹侧区变为与梨状区相似的旧皮质并与之相连接。

颞叶的生长变化有助于淹没岛叶，在嗅区和相邻的其它边缘区发生了重要的变化。当嗅束接近半球底时，分散为外侧纹、内侧纹和中间纹。内侧纹包以薄层古皮质的内侧嗅回（medial olfactory gyrus）；此回向上弯曲进入终板前方更远的皮质区（终板旁回、海马前原基、嗅旁回、隔核），这些区延续至灰被。外侧纹包以外侧嗅回（lateral olfactory gyrus），还有中间纹（如果存在），都终止于梨状区（piriform area）的头侧部。简要的说，包括嗅三角和结节、前穿质和钩以及未来的海马旁回前部的内嗅区。嗅脑沟（rhinal sulcus）标明其外侧界（详见第8篇有关这些区的推定的相互连系和图8.229－250）。颞极向前生长和新皮质的普遍扩大使外侧嗅回弯向外侧，凸出的顶点位于发育中岛叶的前下角（图3.122 A－G）。在第4、5个月时，梨状区的大部为相连的新皮质所淹没，在成体中只见大脑下表面保留着一部分。

在第4个月以前，除了浅的海马沟和大脑外侧窝外，半球表面保持光滑状态（图 3.122 A－G）。顶枕沟在那时出现于半球的内侧面，它的出现似与胼胝体压部纤维的增加有关。同时，距状沟（calcarine sulcus）出现，为一从枕极附近向前伸的浅沟。这是皮质在纹状区（striated area）长轴内的真正内褶，在侧脑室后角的内侧壁上形成一个隆起，即禽距（calcar avis）。

第5个月时，半球内侧壁上出现扣带沟（sulcus cinguli），但要到第6个月才在下面及上外侧面出现沟。中央沟、中央前沟和中央后沟出现时都分为上、下两部，不久即合并，虽有时保留不相联合。额上和额下（superior and inferior frontal）、顶内（intraparietal）、枕（occipital）、颞上和颞下（superior and inferior temporal）、枕颞（occipitotemporal）、侧副（collateral）和嗅脑沟等（rhinal sulci）都在同时出现。在第8个月末，所有的主要脑沟均可辨认（图3.122A－G）。

皮质的组织发生 大脑半球皮质的组织发生早在1930年就已有文献报道。然而由于细胞类型极为复杂、众多和不同部位

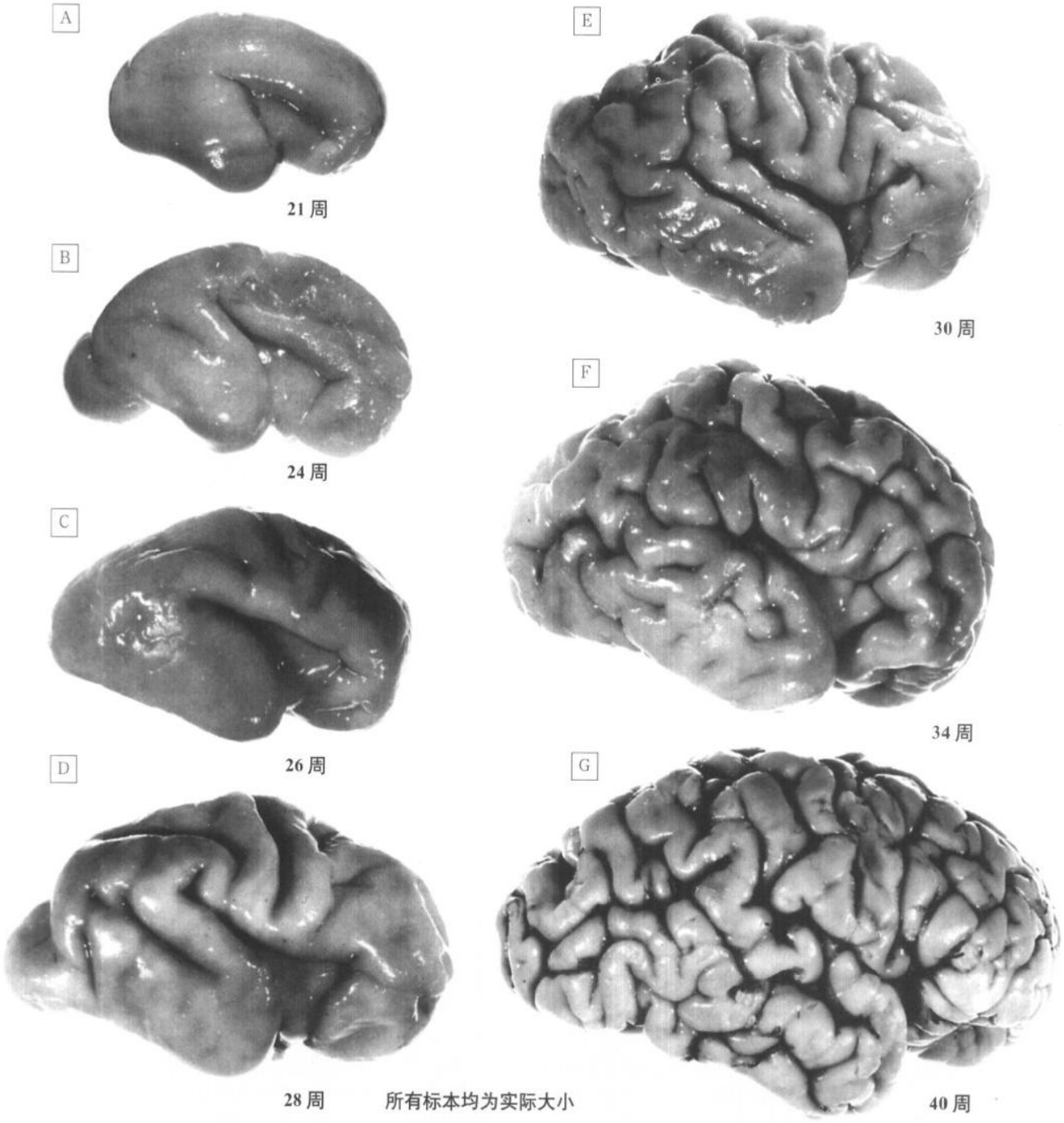

图 3.122 不同龄人胎儿大脑半球上外侧面观（图下所标为相应胎龄）。示大脑半球发生过程中大小、外形和大脑沟回构型方面的变化。注意半球的额、枕、特别是颞极的相对位置和外形变化。最早期（A）大脑外侧窝已出现，窝底覆盖大脑半球深层的纹状体，逐渐发展为脑岛的皮质。大脑外侧窝被过度生长的额、颞、顶皮质围绕，这些结构逐渐靠拢掩盖脑岛而形成大脑外侧沟。到6个月时，中央沟，中央前、后沟，颞上沟、顶内沟和顶枕沟都已明显可见。后面几个时期，其余的主要附属沟也迅速出现。接近 40 周时，已经具备成人大脑半球的外形特点（伦敦 Maudsley 医院 Dr Sabina Strick 博士提供照片）。

结构上的各异以及实验分析所知的不多，不像小脑专有的规则地呈几何排列的微细结构（见本篇前文），在本书内只有围绕一些基本原理极简要地回顾和介绍少数关键文献，感兴趣的读者可参考关于成熟的神经元和皮质构筑的章节。

最早的大脑半球壁，与神经管的其它部分一样由假复层上皮组成，其细胞在增殖形成尚未定向的生发细胞克隆时，发生分裂期间细胞迁移。柱状细胞伸长（按 Boulder 委员会的最初命名，1970 及图 3.123），此时，它们无细胞核的周围突组成边缘带（marginal zone），而其有核的、管腔旁、正在进行有丝分裂的区域组成室带。一些有丝分裂的祖细胞此

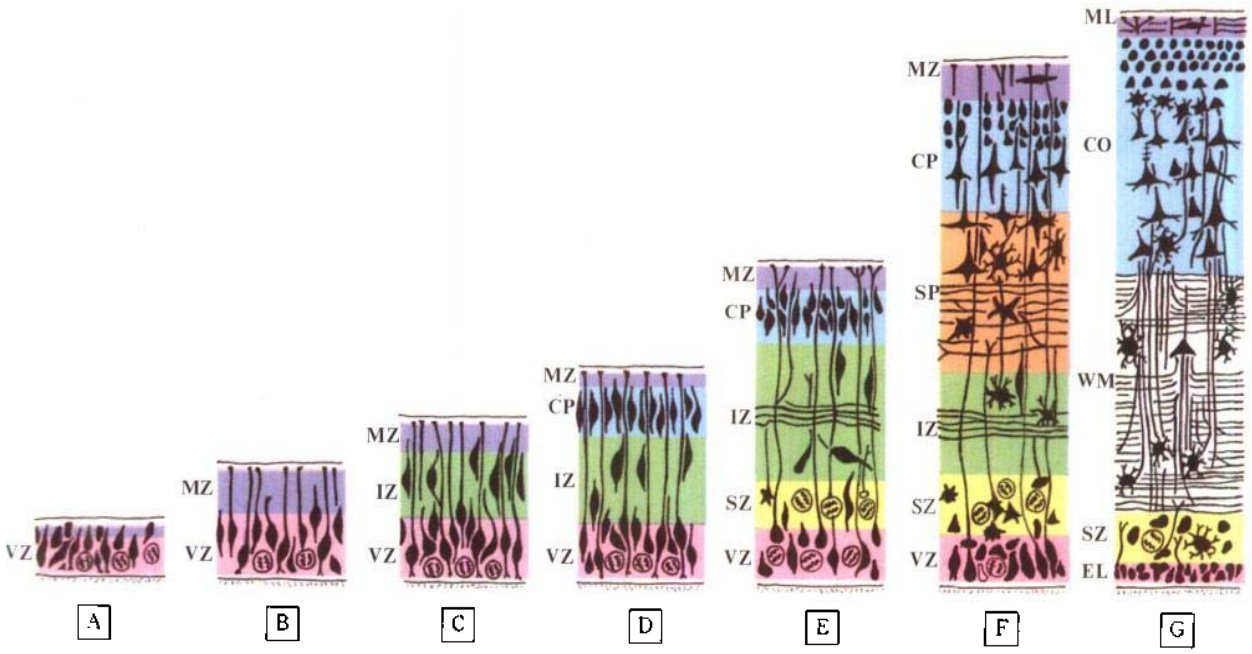

图 3.123 大脑新皮质分层发生模式图。该图是在 1970 年 Boulder 委员会原来所提理论的基础上，根据 1982 年 Rakic 的研究进一步增加和修改而成（详见正文）。图中 VZ= 室带；MZ= 边缘带；IZ= 中间带(套层)；CP= 皮质板；SZ= 室下带；SP= 板下带；CO= 固有新皮质；WM= 白质；EL= 室管膜层；ML= 分子层。

时离开室带迁移，占套带或中间带。此增殖期（proliferative phase）在胎儿期（有的物种则在出生后）持续一相当长的时间，但和小脑皮质一样，在一段时间后，祖细胞群首先形成一代代的神经元，后来形成神经胶质细胞，这些细胞迁移到它们的终点并发育成熟（下述）。但必须注意，每一种细胞的增殖、迁移、分化和成熟并非依次精确地顺序，而是在空间和时间上相互重叠的。

神经元的前体细胞从室带和中间带最早迁移出来而未到达软膜面以前呈辐射状方式。它们的胞体排成一临时性的皮质板（cortical plate）。接着，室带内的细胞增殖减少，但在相当一段时间内紧邻的室下带（subventricular zone）还持续不减。因此，从软膜面向内，此时可以定为以下几个带：边缘带、套或中间带、室下带和室带。简要地说，前面是比较近期用的术语，因长久以来认为边缘带形成大脑皮质的最外层，皮质板和板下带的成神经细胞形成其余的皮质板的神经元（当然，由于从深层增加了神经元，在各部位的复杂情况不一致），而中间带逐渐转变为半球的白质。同时，其它的深部祖细胞已在产生一代代的胶质细胞，它们也迁入较表浅的皮质层。当室带和室下带内细胞的增殖逐渐减少并最后停止时，余下的细胞分化为一般的或特化的室管膜细胞、伸长细胞或室管膜下胶质细胞。图 3.123A～F 是 Rakic（1982）根据较近的研究对 Boulder 委员会最早建议的修改。

如上所述，增殖期、神经元的发生期、神经胶质细胞的发生期都不是按最初所想象的循序进行，而是根据细胞的类型按地按时改变的。再者，神经胶质细胞的发生与成体组织的（数量最大的）星形胶质和少突胶质的群体有关。然而，如前所述（见本篇前文），胶质原纤维酸性蛋白（GFAP）分布的免疫组化研究显示了在神经管包括大脑半球原基中最早的假复层神经上皮内 GFAP 阳性柱状细胞的排列模式。这些阳性中夹杂分布着 GFAP 阴性柱状细胞，都在进行分裂间期迁移或增殖。GFAP 阳性细胞横过整个端脑壁厚度的辐射状向外伸展的胶质细胞，并为相继的神经元外迁准备接触引导的道路。近来有事实提示，这些胶质突起可能远远不是严格的辐射状方向而是广泛地分支。最初几群迁移的细胞终点为皮质深板，以后的几群通过它们迁移到较浅的区域（见下述）。在妊娠中期显得最为特殊的暂时性板下带，含有为致密神经毡包围的神经元：此板下神经毡是皮质内突触最高度的形成部位。这样，由于辐射状和切线状的生长，使皮质的厚度和表面积大为增加。

Tilney（1933）对哺乳动物发育中的新皮质（neocortex）细胞迁移作了开拓性研究，那时他能用的技术方法是 Nissl 染色的组织切片。在切片上可以清楚地看到软膜下（边缘）带形成丛状板（Ⅰ），他认为其余的板层是从成神经细胞的三次很明显和分别向上迁移至皮质板而形成的。他认为第一次迁移分化为外颗粒层（Ⅱ）和锥体细胞层（Ⅲ）；第二次迁移形成内颗粒层（Ⅳ）；第三次迁移形成节细胞层（Ⅴ）和多形细胞层（Ⅵ）。根据这个观点，最外面的几层是最早形成的，渐深的几层逐一形成较晚。

恰恰相反的形成次序即从深（deep）层向浅（superficial）层进行最早由 Hicks 等（1959）根据 X 线照射研究提出的。进一步的照射研究（Berry 和 Eayrs 1966）和放射自显影核标记研究（Berry 和 Rogers 1965;Berry 1974 和图 3.124）支

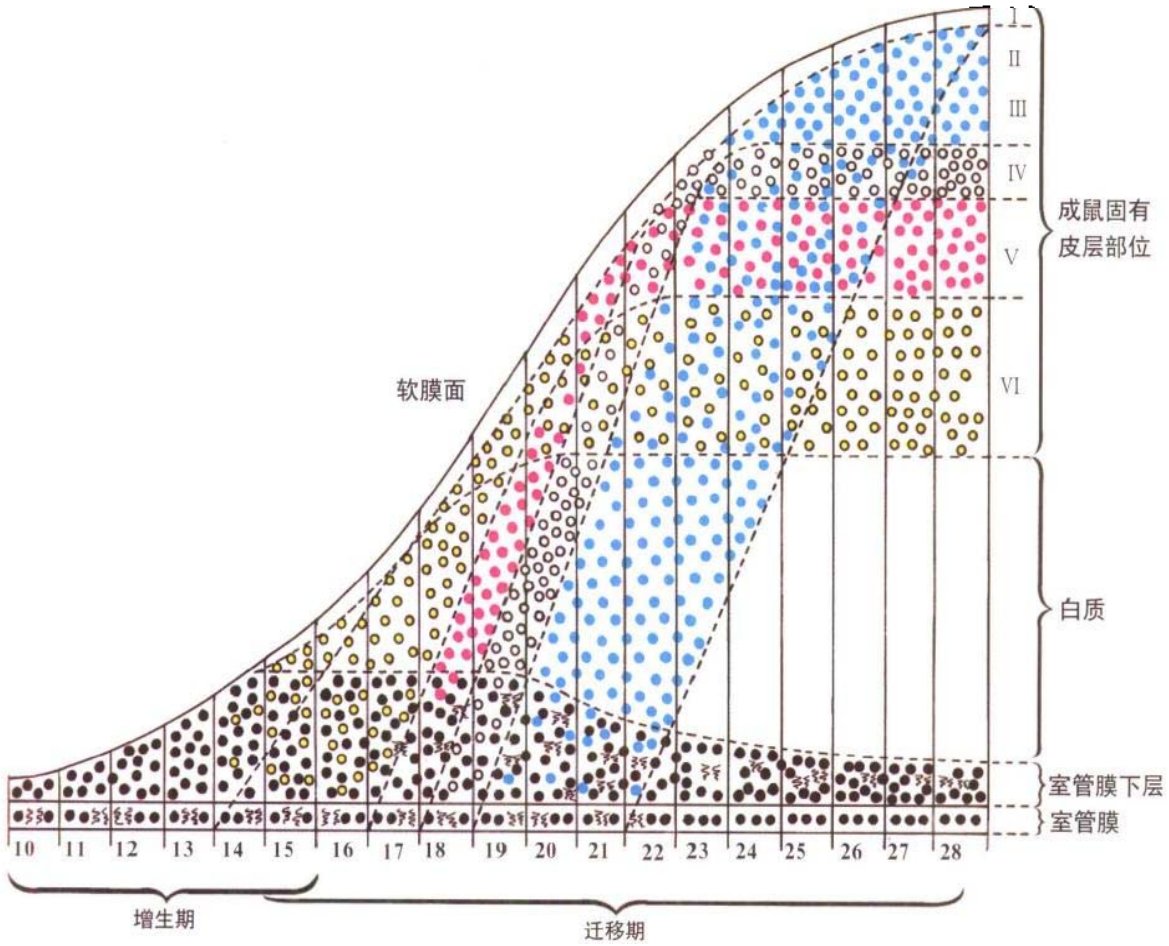

图 3.124 10～28 天大鼠神经管头端演变为大脑新皮质期间成神经细胞迁移动力学示意图。注意迁移连续波。
图中丝状波纹中期染色体＝有丝分裂细胞；金黑圆盘＝室和室下带的成神经细胞；金黄圆盘＝将形成VI层的颗粒下成神经细胞；品红圆盘＝将形成V层的颗粒下成神经细胞；黑圆圈＝将形成IV层的颗粒成神经细胞；金蓝圆盘＝将形成III层和II层颗粒上成神经细胞（蒙允诺，根据伦敦 Guy 医院医学院解剖系 M Berry 教授 1974 年原图复制并涂色）。

持这个论点，并且在以后的几年中已在大鼠（图3.125,126）、小鼠、鼬鼠和金黄地鼠内充分证实（Berry 1974,1982;亦见于Smart 1982,1983的复习和书目；Rakic 和Goldman-Rakic 1982）。这样，在不同的哺乳动物中，除了早已存在的原基第I层外，最早出现的是6和5层，相继出现的是由内向外的4至2层。显然，从这些实验来源的迁移的时间不完全适用于人类，可从纯粹描述的比较中推测人类皮质的相似的迁移模式和分化。也应当注意，只有在人的皮质中才能见到一薄层来源和终止不明的软膜下深染的细胞（Robinowicz 1964,1967;Brun 1965），尽管它们不是皮质发生的显著特点，但有人认为与小脑的外生发层相似。

这里不准备进一步讨论成神经细胞和成胶质细胞的分化、迁移、成熟和建立细胞间的接触。但可以提出一些普遍的假说，包括个体发生与种系发生的比较。首先，神经管的所有部分，从预定的脊髓到预定的新皮质，都经过一个时期的假复层上皮和一个增殖期，随之以室带、套带和边缘带分化。成神经细胞的迁移、与靶细胞的接触和成熟，或者有些部位的退化（degeneration）和细胞死亡（cell death），而脊髓发育中的主要步骤仍限制在套带的深部。然而，整个脑的主要不同点是成神经细胞的持续迁移和它们最后的成熟远远超越套带的范围，或在距脑室和导水管不同距离处形成核团，或在“顶脑”区到达软膜下边缘带形成的简单的皮质板，后者分化为小的亚区，显示切线板层状（laminar）组织形式，而

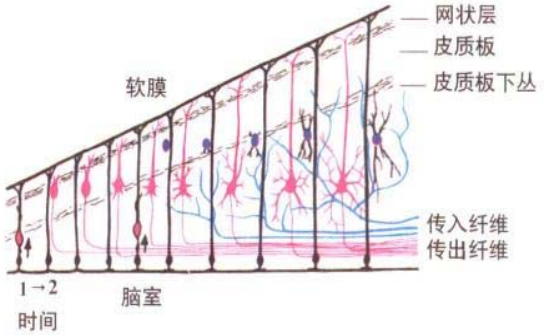

图 3.125 皮层内锥体和星形神经元顶端和基底部树突最初形成方式示意图。可见放射状的神经胶质细胞（黑色）从内界膜延伸到外界膜，为成神经细胞提供接触引导路径。1. 未来的锥体神经元（品红）的迁移。2. 未来的星形神经元（紫色）的迁移。时间由左向右延长（仿Berry）。

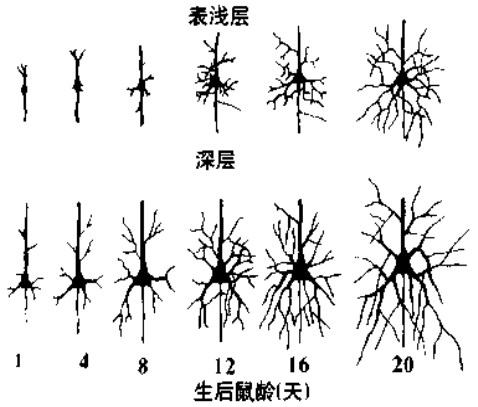

图3-126 大鼠新大脑皮质表浅层和深层锥体细胞基部和斜行树突生长与成熟示意图。生后第1周深层神经元比浅层分化好，后者刚从室层迁至此处。第2～3周表层神经元加速发育，生后20天，二者达到相同成熟程度（引自Berry，1982）。

在有些部位出现清楚的柱形(columnar)或积木式(modular)辐射状组织形式。这种皮质的排布方式在前脑半球、中脑顶盖和后脑的小脑都很明显。在哺乳动物大脑半球的皮质壁内，种系发生的最老区和个体发生的最早分化部位是室侧化边界及其延伸的脉络裂、终板和梨状区。存在着一种不断复杂化从3层到6切线层的组织形式，从齿状回和海马经下托直到一般的新皮质。许多观察者发现从3层到6主要层这种简单进程过分简单化，并建议再分许多区，例如：海马(cornu ammonis)和新皮质（参阅第8篇）。最深的和在种系发生上最老的切线层(tangential laminae)是最早迁移的祖先细胞所定居的部位，较浅的几层是循序加上去的，它们的成神经细胞通过较早形成的层次迁移进来；加上去的层数有赖于与脉络裂有关的位置。核标记的研究已揭示了这些模式不仅见于新皮质，用改良方法也见于齿状回和海马（参阅举例Angevine 1975; Altman和Bayer 1975; Smart 1982）。

皮质发生的机制 为阐明哺乳动物大脑皮质的发生机制，人们集中了高度的关注和研究力量。19世纪出台两种重要的观念：第一，皮质显示分区(parcellation)，划分为许多功能区；第二，尽管这些区域各不相同，却是按统一的模式组成的。颅相学(phrenology)声称脑表面对一定的冲击分配到不同的功能区，这个观念已从部分切除脑皮质后出现一定功能消失的实验中得到证实。直到19世纪后期才试图将组织学和功能联系起来。运用染色技术能看到不同皮质区内细胞的分布、形状和大小有所不同。比较各种哺乳动物的脑产生了在不同种类的皮质各区有功能和结构同源性的观念。或许可能导向过分简化的观点，即进化不过是在原有的设计图上几乎毫不改动地加上一些新的区域，产生了旧皮质、古皮质和新皮质的概念。虽然如此，在哺乳动物中即使在人类虽已发生了广泛的改变，仍存在着大脑皮质共同的基本设计图。例如，与啮齿动物的皮质相比，嗅觉功能的区域减小了，而联合的区域却大大地扩大了。在本世纪，除了神经元在皮质内迁移的细胞机制和各种连接的发育模式外，对皮质的区域性和层状的组织结构的发生机制也作了调查。其中的一些中心主题如下。

展示皮质发生的图是一张以输入纤维起中心作用和逐渐形成的相互作用起决定性作用的图（参见O'Leary 1989; McConnell 1992;Shatz 1992）。组成层次、区域时间和调控可有不同。组成皮质90%区域的新皮质至少要经过含有6层的发育时间。旧皮质含嗅区、古皮质包括海马结构。在新皮质的6层内，各层都有明显的组织学、功能和联系特征。第4层接受主要来自丘脑发出的纤维，而第5层含有大部分锥体神经元（有显著的顶树突的大细胞）向皮层下的靶发出的纤维。每一层由内至外在一定的发育时期内产生（本篇前文）。Rakic(1971)最早揭示了神经元沿着胶质细胞的辐射状突起迁移。接着在体外培养中观察了皮质神经元的迁移行为(Hatten 1990)。皮质神经元或小脑颗粒细胞同样地显示能在海马的或小脑的Bergmann胶质细胞上迁移，说明在不同的脑区内保存着共同的迁移机制。体外的这种神经元迁移得比在活体中快10倍，并显示与胶质细胞的突起密切接合和形成特殊连接，并有一个灵活地伸出和缩回的向前突起。星形细胞趋向素（astrotactin）的抗体可破坏神经元与胶质细胞间的相互作用（Edmondsen和Hatten 1987）。生长锥可分泌蛋白酶使它们在迁移途中消化细胞外基质（Krystosek和Seeds 1981）。

不同处理方法的研究提出了神经元层次的命运在迁移前已经决定的观念。在突变的摇晃（reeler）小鼠中，皮层的形成出内向外的排列方式被破坏而成为由外向内的形式，但轴突的连接和神经元的性质仍表现正常（Caviness 1982）。在雪貂的异时移植实验中看到分层的定向。由于在发育过程中皮质浅层的发生晚于深层，因而可将室带的祖细胞标记后植入不同年龄的宿主以研究它们最终的分层（McConnell和Kasnowski 1991）。将以^{3}H胸腺嘧啶标记的正在发生的第6层的脑细胞移植到正在发生的2（3）层的脑内，待移植的细胞完成了该轮分裂后，迁移到并占据代表其起源的层次，即第6层。然而在细胞周期的S期时将它们移植，致使它们在新环境中完成分裂，大多数迁移到2（3）层，适合于宿主环境。变动标记与注射之间的时间，结果在S期后不久，出现定向至专门的皮质。这暗示可能因细胞位于邻接正在形成的白质的室带，细胞在细胞周期的一定时相根据环境注定它们最终所在的层次。在已开始发生轴突（axonogenesis）的原皮质内的神经元对正在形成的各层皮质有反馈作用，成为组织发生的一种发育钟（McConnell 1989, 1992）。

在与它的分层相垂直的平面内，皮质又被分为许多分等级组织形式的小区。包括原始区，例如运动皮质，整合来自某一原始区信息的单式联合区（unimodal association areas）和整合来自不止一种方式信息的多式联合区（multimodal association areas）。除了这些以外，还有对其功能尚不太清楚的区域，例如与负责目标定向和长远计划有关的额叶。原始区又进一步分为躯体皮层定位图。而最精细的皮质分区是由一系列5～500μm宽的以垂直方向作Z字形爬登方式显示对刺激的感觉和电生理反应的细胞柱。这种组织形式的明显

例子为视皮质，在一个柱内的所有细胞都对从一侧眼接受的视觉刺激产生反应。

关于皮质显著区域性组成发生方面的争论在于依据皮质"原始图"（'protomap'）和依靠传入冲动逐渐产生的模式之间的对立观念。前一个观念起始于Rakic（1988），他提出在室带内镶嵌的小群祖细胞，每群细胞经过辐射状迁移产生分离的功能柱。这个观念与它所示意祖细胞的迁移没有明显的切线运动观点一起，解释了皮质的整个分级组成，成为该领域中的主要部分。

有一系列的事实提示，皮质发生的辐射状单位的观念必须修正。这个事实基于描述祖细胞在发育中的皮质内的运动和实验性探讨，把预定的皮质区移植到其它部位后检查它们的分化。在大量实验中用不能复制的逆转录病毒标记的祖细胞研究细胞谱系和细胞在大脑皮质内的迁移。其方法是：将悬液中的逆转录病毒微粒注入胎儿脑室，感染靠近脑室表面的祖细胞（Sanes 等 1986; Price 等 1987）。了解皮质内细胞迁移的方式，对解释这些一直在争论着的实验是必不可缺的（Guthrie 1992）。在每个脑内标记几个祖细胞，以使它们将来的克隆后代的轮廓上可能以克隆的粘着或相互分离为基础。在绝大多数研究中，细胞的克隆呈辐射状排列，但常有模糊的轮廓（Luskin 等 1988）。如认为这种细胞可能是从它们的发源地作切线状迁移来的解释是主观的。可以考虑它们是"单细胞克隆"或是构成分开的皮质射线（radii）的同胞细胞（Walsh 和 Cepko 1988）。在一项研究中，假定的克隆亲属（clonal relatives）的物理移位暗示已经发生沿着可能呈斜向的皮质胶质细胞突起的迁移（Austin 和 Cepko 1990）。

在以逆转录病毒标记来解决克隆形成能力问题的实验中，用独特的遗传标签来标记祖细胞，致使无论其迁移途径如何都能用分子技术来鉴定它们的后代（Walsh 和 Cepko 1992）。不需要熟练的统计学来表示此探索的正确性，这个研究有趣地发现在同一个克隆内散开的细胞之间的距离为1.5mm（比一个皮质柱的直径大10倍以上）。此外，克隆亲属也和几个单位圆筒（barrels）一样，能在躯体感觉皮质内构成不同的功能区，如运动、视觉和躯体感觉皮质，用逆转录病毒标记的前体细胞产生的克隆也能越过海马内的区域边界（Grove 等 1992）。逆转录病毒的谱系实验也显示在大鼠内标记后的不同时间在深部室带或室下带内克隆呈明显的切线状分布（Walsh 和 Cepko 1993）。直接注射荧光标记的单个细胞显微镜定时观察的方法，也描述了在皮质的移出物的培养中有一定程度的切线运动（Fishell 等 1993）。当约82%细胞呈辐射状或近似辐射状运动时，有13%细胞作快速的切线运动，覆盖面常大于500μm，在途中转变方向时形成明显的直角。有趣的是：祖细胞遵守前脑皮质和基底前脑之间的一条界线作为产生细胞谱系限制的可能性，至少是前脑一些区域的一种发生机制。这些迹象现在偏向于辐射状迁移，附加一定的切线运动。至少在一些细胞中是如此。然而仍存在着一些争论，由于在直接标记的实验中，细胞能在8小时内作200μm 切线运动，而在逆转录病毒实验中，几天以后才出现切线运动。将Lac Z突变基因植入小鼠的X染色体中，分析Lac Z突变小鼠可能有助于调解这些不同的观点（Tan 和 Breen 1993）。在半合子的雌性胚胎中，有一半细胞中的突变基因被灭活，导致标记50%的皮质祖细胞。在这样的动物中，Lac Z基因的产物使皮质显出宽约100～1000μm的蓝色或白色交替的条纹。如此，这种带状模式提示祖代细胞没有在切线平面内广泛分散。但在每一个条纹中，约有1/3的颜色不相称，提示有一亚群已作切线形迁移。

细胞迁移的研究与认为皮质的区域可能不是牢固确定的观念相符合。破坏发育中的皮质传入通道的实验已使人们得悉皮质区域的受限制状况。在两组独立的实验中，将新生雪貂的视网膜轴突误引到躯体感觉丘脑或听觉丘脑以诱导躯体感觉皮质或听皮质能司视觉信息（Sur 等 1988）。在前一例中，外侧膝状核和视皮质被切除，并因摘除下丘而使内侧膝状体内有空隙产生。可喜的是，使躯体感觉和听皮质变为视觉接受野且其反应性质像在视皮质内所见到的。这似乎说明能由发育期中输入物来指定一种丘脑核或皮质区的感觉。

在小鼠的躯体感觉皮质内称为"圆筒"的细胞结构单位上的实验已提供了大量皮质区的特殊信息。这些单位由第4层神经元和丘脑的传入纤维形成，提供了一个与动物口鼻上的感觉触须一对一的代表。组化染色能检测到圆筒，但仅在成熟期明显，出现于看上去一致的皮质板中。现已确定圆筒的模式形成有赖于输入纤维。出生时个别的触须受损可导致缺乏相应的圆筒（Van der Loos 1986）。将小块视皮质植入躯体感觉区的皮质，则发生具有形态特性的圆筒（Schlaggar 和 O' Leary 1991）。这一切指出，传入物在皮质区的定性中的重要性，调和了认为一些区域特异性的性质可能在早期就已确定的观念。在灵长类中挖去一只眼睛，由于缺乏来自外侧膝状体的50%的输入，视皮质第17区萎缩。第17区范围的剧烈减小伴以17/18区边界位置的移动，而正常包含在17区内的一个皮质区出现在18区，这说明区域特异性的发生有一定可塑性。然而17区的层状结构，17区与18区之间的界线和从这些区至脐胝体的投射纤维仍然保持（Dehay 等 1989）。

对这些问题的实验研究，特别是企图描述移植区的身分，曾为缺乏区域特异性标记所困。目前已经有了足以鉴定皮质更广的区域的分子标记，例如边缘系统联合膜蛋白（limbic system associated membrane protein, LAMP），是专对边缘结构的。将边缘区植入皮质的其它部位，仍保持它们对这个标记的表达，也可用于证明这个区域存在的早期测定（Barbe 和 Levitt 1991）。其它标记在与相邻的前脑区有关的皮质中的表达有差别（Boncinelli 1994; Puelles 和 Rubinstein 1993）。基因Emx-1和Emx-2在新皮质内表达，但不在梨状区或基底（神经）节表达，而Dlx-1和Dlx-2却以相反的模式表达，在包括基底节的前脑腹侧区内表达（Bulfone 等 1993）。Emx-1表达于端脑背侧部，在通过端脑背侧和部分间脑伸长的Emx-2范围内表达。这些表达范围又包含在另一个基因Otx-1的表达范围之内。Otx-1包含在

Otx-2的表达范围内（Simeone等 1992）。这两个基因都有包括端脑、间脑和中脑的背侧和绝大部腹侧的表达范围。有趣的是这些"筑巢式"（nested）表达方式在发育过程中按照从表达范围最广到最小的顺序依次出现，即：Otx-2表达得最早、Otx-1、Emx-2、然后Emx-1。这些基因可能涉及不同脑区内指定细胞的命运。

皮质投射纤维的发生已根据层状的和区域特异性的连接作了研究。近来，注意力集中在认为这些连接可能因短暂群集的板下（subplate）神经元的存在而受影响。Marin-Padilla（1971）的研究显示，皮质在前板带（preplate）内发生，由间皮质的神经纤维和最早发生的神经元组成。这个带然后为皮质神经元的到来而裂为两个带：板下（subplate）带在皮质板带下面，边缘带在软脑膜面。在其它的皮质神经元尚未产生以前，板下神经元发出轴突经内囊至丘脑和上丘（McConnell等 1989）。Shatz及其同事们对猫和雪貂的研究已主张板下神经元为短暂的细胞群集，以后死亡。丘脑皮质传入纤维在支配它们位于第4层内的靶细胞以前的等待期（waiting period），与板下神经元形成突触。用红藻氨酸（kainic acid）切除板下神经元可引起丘脑皮质传入纤维不能侵入适当的皮质区（Ghosh和Shatz 1993）。然而在大鼠内进行的轴突追踪研究反驳了板下神经元在丘脑皮质连接起决定性作用的观点。标记轴突轨道显露板下至内囊的途径大约与至丘脑的丘脑皮质径同时建立，且它们在皮质内的轨道是分开的（De Carlos和O'Leary 1992）。近来，提出了板下轴突也可能在发自第5和 第6层的皮质传出投射神经中起些作用。继去除板下神经元后检查这些轴突途径显示，在半数例子中，皮质轴突未能侵入它们正常的皮质下靶（McConnell等1994）。将大鼠的视皮质组织片与皮质或丘脑在一起培养都未检测到板下神经元，但从相称的皮层内象在活体内一样形成向靶组织的投射纤维（Bolz等1990）。在皮质/丘脑培养中，即使没有向皮质的投射纤维，也能标记出离皮质的细胞。将视皮质与相适应的（外侧膝状体核）或不相适应的丘脑组织作培养实验，能测试出板下轴突在与它们专门的丘脑核的连接中显出区域特异性的可能性（Molnar和Blackmore 1991），但未见优先投射的倾向，故不像有选择力的趋化性控制着板下轴突的轨道。

区域特异性投射纤维产生的方式是一个关键问题。在不同的皮质区第5层神经元向靶的不同轨道伸出轴突。例如：视皮质第5层神经元向顶盖、脑桥和中脑核投射，而在运动皮质的神经元投射至中脑和脑桥、下橄榄核与背柱核以及脊髓的靶细胞。这些皮质投射纤维的一个有趣的特征是它们从侧支发出（O'Leary和Terashima 1998）而不是主轴突的投射或生长锥的分叉。在皮质脑桥的投射纤维中，由一种能扩散的、趋化性的因素（媒介）引出侧支（Heffner等1990）。用逆行标记法标记不同发育时期的神经元，结果显示，这些模式似乎是由一种更为广泛散布的投射纤维发出的侧支修剪所形成而不是新产生的。所以，在发生早期的视皮质神经元具有投射至脊髓的纤维，后来被删除了（O'Leary和Stanfield 1985）。后来发出的特异性投射纤维可能是从神经元固有（内在）发育程序中经过了这种修剪或依赖位置因素而产生的。异位移植的实验已表明是由于后者（O'Leary和Stanfield 1989）。将小块视皮质植入运动区、在发育的后期标记该区第5层投射纤维，投向脊髓的纤维仍然保留，而不像在正常发生中那样被删除。移植到视皮质的运动皮质小块内的神经元与宿主神经元同样失去其侧支。如此看来，在塑造皮质投射纤维时，位置起着重要作用，提示皮质的不同切线区中存在同级的神经元。可以假定，选择性地除去不相适应的侧支是由轴突末梢处的局部因素控制的，而不是由神经元的胞体控制的。然而，由于从未见到皮质投射神经元有胼胝体的轴突，可见从早期发生起在各级神经元之间就可能存在一些区别（Koester和O'Leary 1989）。有趣的是，注定具有皮质到皮质轴突的神经元可能最早投射到对侧半球，这种投射纤维后来消失（Innocenti等1986）。去除轴突以使胼胝体神经元有成熟的分布形式可能是受了感觉输入的影响，因为操纵了丘脑的输入可导致胼胝体的投射不能重建（Dehay等1989）。去除轴突和突触以及细胞死亡等退行性过程，在塑造皮质时起着重要作用。例如在啮齿类中，第4层细胞的数量为丘脑的输入纤维所控制，约有30%皮质神经元死亡。

在组织皮质各区的分化中丘脑输入纤维起着关键作用，但是丘脑的输入纤维又是如何组成的呢？对正在生长的轴突移出片的皮层培养中观察到各皮质区产生一种对来自丘脑核的相应轴突特异的营养（trophic）或趋向性（tropic）因子的可能性。但是，当部分外侧膝状体核与所选的枕皮质和额皮质（依次为相适应的和不相适应的靶）一起培养时，虽然在两个靶中的轴突都正确地终止于第4层，但在两种培养产物模式中未见到有所偏重。由此看来不像有可扩散的因子的一种区域特异性镶嵌型指导着丘脑皮质的投射，而可能丘脑皮质和皮质丘脑投射纤维同时到达内囊以提供一种相互引导的机制。因此，在丘脑和皮质之间的局部环境中可能产生投射特异性的因素尚待阐明。

围生期的脑 在Golgi（浸银）法制作的标本中见到的在出生时和生后不同时期的分化状况已在别处描述得相当详细（Conel 1939～59 一系列出版物）。大体的缺乏营养、选择性的神经部分切除、内分泌平衡失调、感觉丧失、亲神经病毒感染、血管畸形和围生期（perinatal）缺氧等都能扰乱新生儿脑皮质的正常模式（参见Rakic和Goldman-Rakic中的书目1982）。出生时脑的体积大约是成人脑体积的25%。大部分的增长发生在出生后第1年，1周岁时脑体积已增至成人脑的75%。由于神经细胞胞体增大、树突、轴突和它们的侧支数量增加、神经胶质细胞和脑血管的生长能部分地说明脑的生长，但轴突上髓鞘的添加是主要原因。大的感觉通路，视觉、听觉和躯体感觉纤维最早发生髓鞘，以后是运动神经纤维。在出生后第2年及以后几年中，生长进行得较慢；在第17或18年时，脑达到成人脑的大小。这大部分是各组神经纤维的继续形成髓鞘的结果。

脑（脊）膜

脑（脊）膜各层起源于躯干和头的尾侧部的间充质，但也有来自中脑前方诸区的（也有提示索前板的参与，见下）。由神经嵴形成的那些颅骨可能是公认的，例如蝶鞍前方的颅底骨、额骨、顶骨和颞骨鳞部，其上面的脑膜也由神经嵴细胞形成。Couly和Le Douarin（1991）的工作指定支持神经嵴

发生覆盖在前脑上脑膜的观念。

在发生中的脑(脊)膜可分为硬膜(pachymeninx或dura mater)和柔脑(脊)膜(leptomeninges)[蛛网膜层、蛛网膜下隙及其内的蛛网膜细胞和纤维、以及软脑(脊)膜]。所有的脑(脊)膜都由围绕着发育中的神经管的所谓原发脑(脊)膜(meninx primitiva或primary meninx)的疏松间充质所衍生。关于人类脑(脊)膜的详情,查阅O'Rahilly和Muller(1986)。

含有丰富血管丛的软脑(脊)膜(pia mater)最早出现于延髓的最尾端,最初出现于第11期(24天)的胚胎,在第12期时,延伸至中脑水平。从脊索头端和索前板区内的间充质细胞向嘴端伸入中脑曲并形成小脑幕(tentorium cerebelli)O'Rahilly和Muller(1986 b)记录小脑幕的内侧部在开始发生时主要是柔脑膜性质的。第17期(41天)时在未来的软骨颅的基部(颅底)区域见到硬膜(dura mater)。第19期(48天)时,静脉窦的前体位于硬膜内。20期时,脑的背侧区尚未被脑膜所覆盖,在未来的大脑镰(falx cerebri)部位细胞群增生。

第23期(57天)时,菱脑和中脑上的硬膜几乎完整,但在前脑仅围绕其外侧。由于脑脊液的聚积而将蛛网膜(arachnoid mater)与硬膜分开,蛛网膜下隙和大多数的池开始出现,脑脊液开始由脑室系统向外流运。小脑幕的内侧部变得更薄。从第19期起小脑幕内可见硬膜的成分,已发生的内侧部分消失,剩下一个不完整的隔膜将蛛网膜下区分为含有端脑和间脑的部分与含有小脑和菱脑的部分。

在发生中,形成硬脑膜的间充质与形成颅骨的间充质之间有很密切的关系,而这几层只有在静脉窦形成时才能清楚地区分出来(用数学分析方法对出生后小脑幕的研究参见Klintworth 1967)。出生以后,当头盖骨还在生长时,发育中的颅骨继续保持着与其下面硬膜之间的关系。

脑颅的生长从纤维颅间充质内的骨化中心开始。从这些骨化中心有一个骨的分化波呈辐射状向外移动,在与邻近的骨相遇时停止运动,相遇处诱导缝的形成。一旦形成缝,便出现了第2个发育时相,此时颅骨的生长出现在缝的边缘(Opperman等1993),这种生长方式形成颅的绝大部分。曾有人提出,控制缝的形态发生的部位在硬膜,并产生了许多不同的假说以解释此过程。有人提示硬膜内含有从颅底固定位置伸出的纤维束到达每一条颅骨缝下面的硬膜反折部位,如此产生的拉力可决定缝的位置并局部地抑制过早骨化。其它假说主张在颅盖内有调节缝的形态发生的局部因素。临床上(及实验中)揭示,当去除整个头盖而颅骨再生时,能够发生解剖位置正常的骨和缝,提示硬膜能在新生儿头盖的再生中决定缝的位置。Markens(1975b)在围生期大鼠冠状缝胚基的移植中,顶骨和额骨的成骨前沿已重叠入成年宿主的颅骨,结果形成一条在宿主内停留6周而尚未骨化的缝。移植更早期的同样组织不发生缝,提示缝的胚基和进行中的成骨前沿之间的相互作用在硬膜内诱导出一个成骨抑制信息(osteoinhibitory message),从而保持了被移植的缝。Opperman等(1993)在胎儿硬膜保持完好的缝移植物中见到,在发育中的脑颅骨之间保留着连续的纤维性缝,而在除去胎儿硬膜的移植物中则发生骨性愈合。

最初开始的缝的形态发生因被头盖骨前沿部分重叠所诱发的间充质细胞增殖和细胞外基质合成所控制而不需硬膜存在。Opperman等(1993)认为,随着骨前沿的部分重叠,诱导信号传到其下面的硬膜,从而诱导缝的局部变化。一条缝一旦形成,它就成为颅骨生长的主要部位,但要求与硬膜经常相互作用以避免骨的生成受阻。

外胚层基板和特殊感觉器官

许多特殊感觉器官(special sense organs)和所有的脑感觉神经都由外胚层基板(ectodermal placodes)发生。这些外胚层基板区内含有起源于神经嵴但在神经胚形成后仍留在表面外胚层内的祖代神经细胞(Couly和Le Douarin 1985;参见本篇前文)。基板细胞在诱导刺激下,一般进行上皮/间充质转化,这种诱导刺激可来自神经管的毗邻或神经嵴细胞向下面的迁移作用。可迁移到表面外胚层的深面、加入神经嵴细胞。头端的外胚层基板有垂体(hypophyseal)板、嗅(olfactory)板和视板(optic placodes),分别发生腺垂体(adenohypophysis)、嗅上皮(olfactory epithelium)和眼的晶状体(lens of the eye)。较尾侧的基板细胞排成三个主要组:腹外侧(鳃上epibranchial)、背外侧和中间组。绝大多数组与神经嵴细胞一起发生神经节;但是背外侧基板即听(基)板发生耳的膜迷路(membranous labyrinth of the ear)、听神经节(acoustic ganglion)。并和神经嵴细胞一起,发生前庭神经节(vestibular ganglion)。所以,外胚层基板在形成头部特殊感觉器官中起重要作用。

垂体(脑垂体)

脑垂体(pituitary gland)由腺垂体(adenohypophysis)和神经垂体(neurohypophysis)组成(对它们的老名词,前叶和后叶及较为满意的名称腺垂体和神经垂体的不同用法,以及它们的分区,见第15篇)。

神经胚形成后,腺垂体由口凹顶部的基板外胚层、神经垂体由前脑底的神经外胚层衍生。然而鸡胚中的嵌合体实验显示,在鸡的神经胚形成以前为并列的腺垂体和神经垂体(Couly和Le Douarin 1985, 1987),移植实验已表明在两栖类胚胎中有相似的结果(Kawamura和Kikuyama 1992)。这时神经板已发生神经褶,含有预定的神经嵴细胞和表面外胚层以及神经褶互相靠拢的一条中线前神经嵴(anterior neural ridge)。在中线前神经嵴内,神经板将形成下丘脑的最头端部分,前方与未来的腺垂体接触,尾方与神经板底内的神经垂体接触(图3.100)。神经胚形成后,前神经嵴留在外胚层内,形成紧靠并附着于其上面的前脑的垂体基板。神经嵴间充质后来移到除基板区以外的前脑与表面外胚层之间。在口咽膜破裂以前,基板周围的间充质增生,结果在基板内形成一个囊状凹陷的顶和周壁。这个垂体隐窝称拉特克囊(Pouch of Ratheke;图3.127, 128),是腺垂体的原基,恰位于口咽膜背侧缘的腹侧、伸出在脊索的嘴端前方,并保持与前脑的腹侧面接触。由于周围间充质的不断增生而使其形成一个关闭的小囊泡,有一段时间由一实心的细胞索连于口凹外胚层,此细胞索可追踪至鼻中隔后缘。上皮细胞团主要在囊泡的两侧和腹侧内形成,由于间充质基质向内生长而

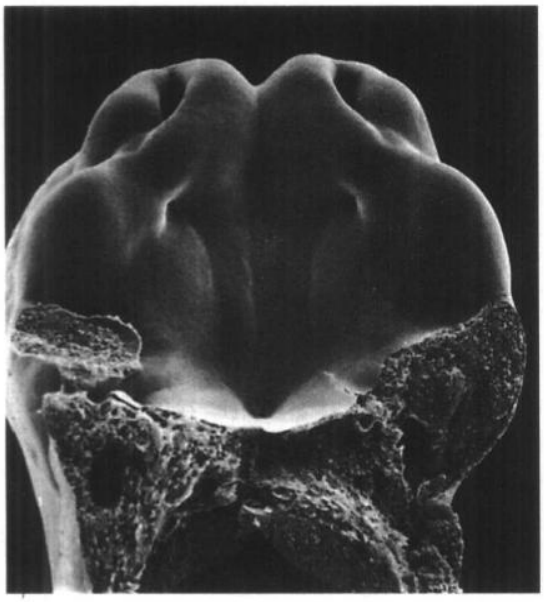

图 3.127 咽顶部扫描电镜像示基板外胚层内陷形成腺垂体原基（拉特克囊）（P Collins 拍照；南安普敦总医院电镜中心 S Cox 洗印）。

腺垂体不断发育。据说在胎儿发育早期，上皮细胞已明显地分化为干细胞和三种不同类型的细胞（Dubois 1967）。并提示不同类型的细胞是依次发生的，它们可能由垂体隐窝的不同部分按不同比例衍生（Conklin 1968）。从蝶骨的垂体窝前部走向颅外的颅咽管（cranio-pharyngeal canal）标志着垂体（拉特克）隐窝的原始位置。隐窝的口凹端的痕迹恒定不变地留在鼻中隔和腭的交界处（参见咽垂体 pharyngeal hypophysis）。但有人宣称，颅咽管本身是由于血管的生长而继发形成的，不与前叶的柄连接（Arey 1949）。恰在腺垂体的尾侧，一个中空的憩室从正在下丘脑尾方的神经板底部向口凹伸长（图3.128B），神经组织向外突出的这部分便是神经垂体。它形成一个漏斗囊（infundibular sac），囊壁增厚，其上段的囊腔保存成为第三脑室漏斗隐窝（infundibular recess），其余部分的腔全部被闭塞。神经垂体这样形成后，被伸展的腺垂体所包围。此外，从腺垂体的腹侧壁发出两个突起沿漏斗生长并融合，包围漏斗，与灰结节发生关系，组成垂体的结节部（tuberal portion）。拉特克囊的原始腔最初保留为一个裂隙，以后成为分散的囊泡并容易在成熟垂体的矢状切面中辨出。拉特克囊的薄层背侧壁与接邻的神经垂体融合，为中间部（pars intermedia）。

一个名为Seesel囊（Seesel's pouch）的内胚层憩室由前肠的头端向脑端突出，恰在口咽膜的尾方。在一些有袋动物中这个囊形成垂体的一部分，但在人类却完全消失。

鼻

嗅（基）板、外鼻和鼻腔的早期发生参见本篇后文。

嗅神经纤维束（嗅丝）（olfactory nerve fibre bundles or fila olfactoria）从一部分衬于嗅窝的基板细胞发生，这些细胞增殖并发生嗅觉感受细胞（olfactory receptor cells）。它们的中央突伸入上方的嗅球，形成了嗅神经的轴突。有人认为嗅细胞最初是由细胞质桥连于上方的脑，在细胞质桥内发生嗅神经纤维。但较新的资料提示，最早的轴突先驱是一些裸露的细胞质突，横跨基板与其上邻的脑之间的一个充满间充质的裂隙。后来这些和后代的向心轴突可能为嘴端神经嵴衍生的神经膜细胞所包裹（Pearson 1941; Van

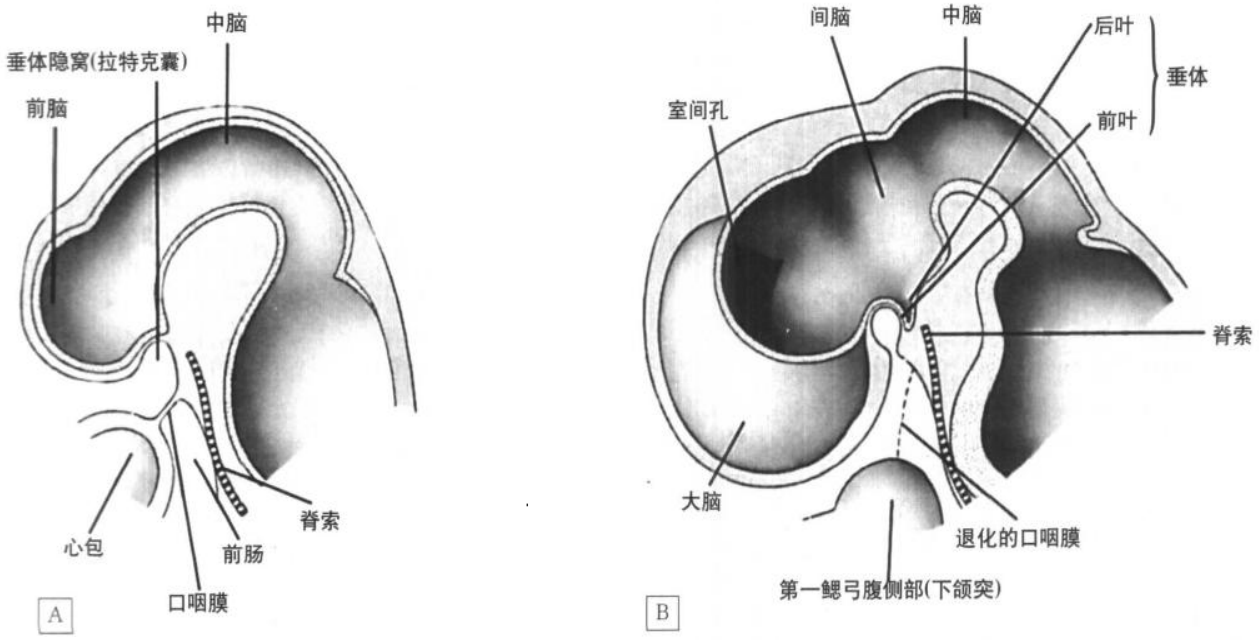

图 3.128 早期胚头部矢状切面模式图。示垂体发生的第一阶段。

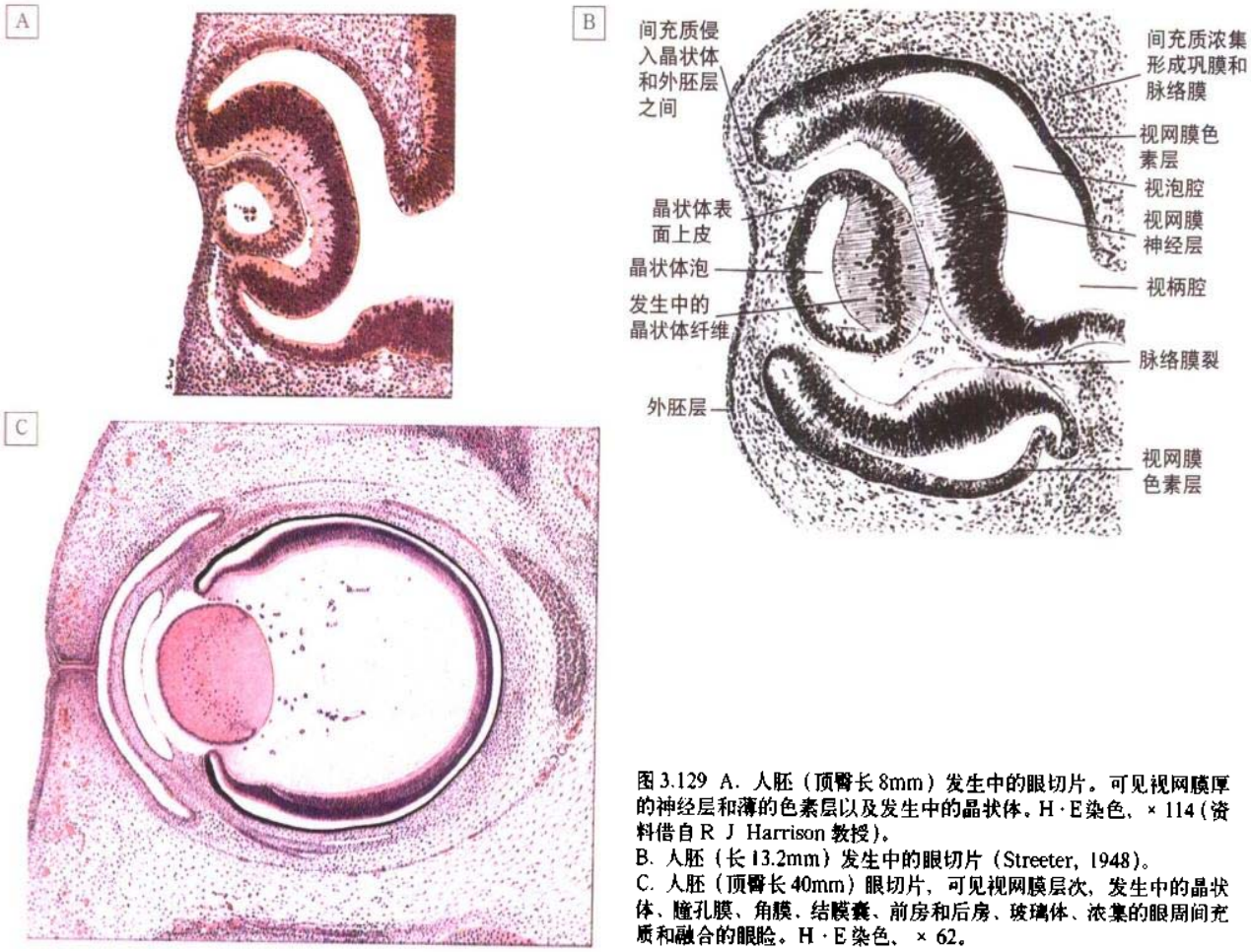

图 3.129 A. 人胚（顶臀长 8mm）发生中的眼切片。可见视网膜厚的神经层和薄的色素层以及发生中的晶状体。H·E染色，× 114（资料借自 R J Harrison 教授）。
B. 人胚（长 13.2mm）发生中的眼切片（Streeter, 1948）。
C. 人胚（顶臀长 40mm）眼切片，可见视网膜层次，发生中的晶状体、瞳孔膜、角膜、结膜囊、前房和后房、玻璃体、浓集的眼周间充质和融合的眼睑。H·E染色，× 62。

Campenhout 1956; Dejean 等 1958）。嗅细胞轴突的末梢在嗅球内反复分支，并与许多在原基的嗅小球（olfactory glomeruli）内的成神经细胞类型建立复杂的突触性接触（参见第 8 篇）。树突伸向嗅上皮的鼻腔面，在这里大部分区域表面特化的同时，树突略扩大（见第 8 篇）。

其余的基板细胞，与估计可能来自邻近的嘴侧神经嵴及混合的头部间充质，分化为柱状支持（支柱）细胞（supporting cells）、圆形的基细胞（basal cells）和由于内陷而变扁的管道上皮和多边形的 Bowman 腺的腺泡细胞（acinar cells）。后来，基部出现淋巴细胞浸润。

眼

眼的形成是三个来源的组织精确协调的结果：形成感觉的视网膜神经层及色素上皮的前脑神经外胚层（neuroectoderm of the forebrain）、形成晶状体和角膜的表面外胚层（surface ectoderm）和形成眼的纤维性外膜的神经嵴间充质（neural crest mesenchyme）。正在发生中的眼的血管组织来自成血管间充质的局部血管生成（参见本篇后文）（人眼发生的详细资料可参见 Mann 1964; O' Rahilly 1983; O' Rahilly 和 Muller 1987）。

眼的胚胎成分 眼发生的第一个形态学信号是在排卵后 22 天间脑神经褶的一块增厚区。这个眼原基（optic primordium）当胚胎具有 7－8 对体节时，从神经板的两侧伸出，在视交叉原基（primordium chiasmatis）处跨过中线。一个略呈横行的缺口，即视沟（optic sulcus），出现在脑两侧的眼原基的内侧面。约 24 天，当前神经孔闭合时，前脑壁的视沟处开始凸向外侧，面对表面外胚层，因此在 25 天时形成视泡（optic vesicles）。从视泡壁分离出来的细胞，可能还有头部间充质和从中脑嵴衍生的细胞，将视泡包在一个间充质鞘内。约 28 天，眼各个来源的组织局部分化已明显。可见到视泡分化为三个基本部分：与间脑的连接处一个厚壁的区域，标志未来的视柄；在外侧，将变为感觉视网膜的组织与表面外胚层紧密接触，形成一个增厚的上皮性扁盘；位于这些区域间的视泡薄壁部分，以后将形成视网膜的色素层。紧靠视泡的表面外胚层也增厚而形成晶状体板（lens placode）。视泡的间充质鞘开始形成血管。从小鼠发育的相应时期的证据揭示，当上皮形态变得明显时，它们在分子水平上早已分化。例如编码含有同源异形框的转录因子 Msx－2 的基因在未来的感觉视网膜及其上方的表面外胚层中有表达（Monaghan 等 1991），而一个编码成黑色素细胞早期标记的基因 TRP－2/DT 则在未来的视网膜色素层有表达（Steel 等 1992）。在排卵后的 32～33 天之间，晶状体基板和视泡进行互相协调的形态发

生。晶状体基板内陷，形成一个小凹，小凹加深并从表面外胚层下陷形成晶状体泡（lens vesicle）（关于鸡胚内这个过程的详细分析，查Zwaan和Hendriz 1973）。表面外胚层重新形成连续的一层，将成为角膜上皮。视泡的外侧部分也下陷，形成一个杯，杯的内层（面对晶状体）将变为感觉视网膜（sensory retina），外层变为视网膜色素上皮（pigmented retinal epithelium）。这种褶叠运动的结果，使视杯的两层原相距最远的壁，现在只隔一个视网膜内间隙，相互面对面接近。色素层附着于间充质鞘，但色素层与感觉视网膜之间的连接不太牢固，是病理性视网膜剥离处。这两层在视杯口的边缘相延续。杯口边缘在第3个月末围绕晶状体前方生长，并形成有色的虹膜（iris）。在视杯底与脑之间，视泡的狭窄部分形成视柄（optic stalk）。视泡的前腹侧面和视柄的远部也内褶，形成一条窝沟，称脉络膜裂（choroid fissure）。脉络膜裂内有间充质和一条动脉即玻璃体动脉（hyaloid artery）。当继续生长时，此裂包绕动脉而闭合。如不闭合就会形成一种罕见的畸形，并常伴有相应的脉络膜和虹膜缺陷。

眼发生的早期机制 要了解人眼各种组织的决定、形成和定型的机制，有赖于其它脊椎动物胚胎主要是小鼠、鸡和各种两栖类的实验（Saha等1992）。这些实验提供一般原则，但不能将这些结论直接应用于人的每一个细节上，特别是关于眼组织发生的可塑性和再生能力，在脊椎动物的不同纲之间有明显的不同。在眼的发生过程中存在着复杂的头内相邻组织间的一系列相互作用，这些相互作用在实验性组织诱导方面已作了广泛的研究，但许多老的文献是不可靠的，因为干净地分离组织有技术上的困难，同时也缺乏清晰的宿主／移植物的标记物以测定组合的组织中的结构来源，并缺乏测定正在发生的组织类型的特异性分子指示剂。用改进的方法研究两栖类眼的发生，结果揭示了视泡的形成是在原肠胚和神经胚形成时头部间充质和邻近的神经外胚层之间相互作用的结果。这些相互作用使大面积的神经外胚层具有发生视泡的潜力。间充质和神经外胚层之间的进一步相互作用，把这个区域局限为两个眼在双侧未来的位置范围。决定晶状体的过程也是靠嘴端神经板对表面外胚层的诱导作用。经过一个短时的作用，引出头部的晶状体形成区（查Grainger等1992）。当视泡形成并接触潜在的晶状体外胚层时，便发生了完成这两种组织分化所需的相互作用。

眼的功能成分的分化 上述的发育将眼的胚胎成分带入了光线通过、聚焦和感光所需的空间关系。发育的下一个时相是发生成年器官的特化结构和正常的排布模式以及细胞类型的分化。

视杯（optic cup）从基底到边缘已定型为功能分明的区域（图3.129 A－C）。外层保持为一相当薄的细胞层，36天左右，这一层细胞开始有色素颗粒而形成视网膜的色素上皮（pigmented epithelium of the retina）。视杯在内陷以前，其内层的细胞就已开始增殖，形成厚上皮。内层形成眼杯底和侧面的神经组织以及围绕杯口边缘的非神经组织。非神经性上皮进一步分化为边缘的虹膜和稍后方近神经部的睫状体。这种发育模式反映在编码调节蛋白的各种基因表达的区域性差异上，因此在控制和协调发育中起着关键作用。在细胞类型明显分化以前，这些基因就已表达。例如，在小鼠胚胎中，基因Msx－2和Dlx－1已表达于未来的神经视网膜中，Msx－1表达于睫状体上皮中；在小鼠和人，Pax－6表达于视杯中未来的睫状体和虹膜部位。Pax－6突变的异合子个体无虹膜，提示这个基因在虹膜发生中有重要作用。这些基因中的每一个，除了在眼中表达以外，在胚内其它一些部位也活跃。这可能部分地说明由于单个遗传病灶引起的综合征会同时包括眼和其它器官。

发生中的视网膜神经部 发生中的视网膜神经部包括外核带和没有核的内边缘带。36天左右外核带的细胞侵入边缘带；44天时，视网膜的神经层分为内、外成神经细胞层（neuroblastic layers），内成神经细胞层发生节细胞、无长突细胞和“纤维性”支柱细胞即Müller细胞；外成神经细胞层发生水平细胞、双极神经元以及可能最早出现在视网膜中心部的视杆细胞和视锥细胞。第8个月，视网膜各层已能辨认，然而，视网膜的光感受细胞在出生后还在继续形成，并逐步增加分辨力和敏感度（Banks和Bennett 1988）。

关于视网膜发生的书目，包括超微结构的研究，可参考Spira和Hollenberg（1973）、Fisher和Linberg（1975）。

鸡胚中的实验指出，视网膜的色素层和感觉层之间的分化，依赖于可扩散分子介导的相互作用。例如，来自视网膜的可溶性因子引起色素上皮内的质膜蛋白的极化分布和紧密连接的形成（Rizzolo和Li 1993）。视网膜神经部的分化似由成纤维细胞生长因子介导（Pittack等1991；Gillemot和Cepko 1992）。色素上皮即使进行特异性分化后，仍保留着变为视网膜神经部的潜力，胚胎的视网膜受伤后能如此转变。

视网膜内各类特异性细胞的发生，依赖细胞间的相互作用而不是谱系。例如在小鼠中，单个的视网膜前体细胞至少能发生三种不同类型的神经细胞或两种类型的神经细胞和一种胶质细胞（Fields－Berry等1992）；而且在蛙胚中，视网膜内没有细胞分裂就能产生不同类型的细胞（Harris和Hartenstein 1991）。这种相互作用至少部分地由能扩散的因子介导，该因子能对附近的细胞发生上起调解作用（Wikinson等1989；Watanabe和Raff 1992；Mudhar等1993）。

细胞信号决定神经细胞分化模式的机制，由于发现哺乳动物视网膜中也有无脊椎动物中那种空间决定基因的表达而得到证实；实例是小鼠的基因与果蝇的基因Notch（Reaume等1992）和Achaete－Scute有关（Gaillemot和Joyner 1993）。

视神经 视神经（optic nerve）由视柄发生。视裂最深处的视杯中心以后形成视神经盘（optic disc）。此处视网膜神经部与视柄相应的内陷细胞层相连接，结果，发生中的节细胞纤维直接通入视柄的壁，将它转变为视神经。视神经纤维在出生前不久开始有髓鞘形成，但直到一段时间以后才完成。视交叉（optic chiasma）是在第三脑室底端脑和间脑连接处的终板腹侧部由两条视神经相遇和部分交叉形成的。出视交叉后，纤维继续向后成为视束，主要到外侧膝状体和上丘顶盖。

睫状体 睫状体（ciliary body）是一个复合的结构，其上皮成分是虹膜和神经视网膜之间的视网膜内层部分以及邻接的色素上皮的外层。这个区域的细胞分化与周围的间充质紧密联系，形成高度血管化的皱褶，分泌液体进入眼球（Bard 1990）。睫状体的内表面形成晶状体的附着处（参见下面），而外层为巩膜和睫状体色素上皮之间的脉络膜并有间充质细胞衍生的平滑肌。睫状肌（ciliary muscle）的功能是调节晶状体。

虹膜 虹膜（iris）的功能是调节瞳孔。它从视杯顶端内外两层相延续的地方发生，与血管化的肌性结缔组织相联系。瞳孔括约肌（sphincter）和瞳孔开大肌（dilator pupillae）起源于神经外胚层，由视杯瞳孔部的细胞发生。虹膜的颜色于出生后发生，有虹膜后表面色素上皮和虹膜间充质基质内的色素细胞参与。如只有色素上皮，眼睛为蓝色；如有色素细胞的参与，眼睛显棕色。

晶状体 晶状体（lens）由晶状体泡发生（图3.129 A）。晶状体泡最初是增生活跃的上皮包围着一群分散的细胞。但37天时，在前上皮和增厚的后上皮之间有明显的不同。后壁的细胞大大伸长，将晶状体泡充满（图3.129 B，C）。约44天时，原始的腔减小为一裂缝，后面的细胞由于充满晶状体蛋白，使细胞变得透明，细胞紧紧包在晶状体内，为初级晶状体纤维（Primary lens fibers）。在晶状体赤道区的细胞也变长，成为加于晶状体的次级晶状体纤维（secondary lens fibers）。这个过程一直继续至成年。晶状体细胞发生中的超微结构特征变化已由Wulle和Lerche（1967）描述。前上皮细胞的继续增生支持着这个过程。在鸡和哺乳动物中，晶状体极性和生长依赖可溶性因子的不同分布，这种因子促进细胞分裂和纤维分化，并分别出现在前房和玻璃体（Hyatt和Beebe 1993；Schultz等1993）。

发育中的晶状体为富含血管的致密间充质所包绕，此即**血管囊**（vascular capsule），它的前部叫瞳孔膜（pupillary membrane）。供应晶状体囊后部的血管来自玻璃体动脉（hyaloid artery），供应前部的血管来自睫状前动脉（anterior ciliary arteries）。至第6个月，囊的血管除了玻璃体动脉外，其余的都萎缩。第8个月时，玻璃体动脉闭塞。玻璃体血管和瞳孔膜血管的萎缩表现为依赖于巨噬细胞的一种积极有序的组织重建过程（Lang和Bishop 1993）。在这以前，当第4个月时，玻璃体动脉发出视网膜分支，其近端为视网膜中央动脉（central artery of the retina），与其伴行的中央静脉一起持续至成年（见Penfold等1990）。血管通过玻璃体的玻璃体管（hyaloid canal）在血管闭塞后依然保留。它在新生儿中以近似水平方向从视神经盘伸向晶状体后面，但当用裂隙灯检查成人眼时，它循着波浪形的弯曲行程向晶状体前进时向下垂（Mann 1927）。失去血管后的血管囊消失，晶状体转为依靠通过房水和玻璃体的扩散作用得到营养。然而，晶状体仍被包在晶状体囊（lens capsule）内，该囊是由晶状体上皮衍生的增厚的基板。有时瞳孔膜保留到出生，发生先天性瞳孔闭锁(congenital atresia of the pupil)。

玻璃体 玻璃体（vitreous body）是在晶状体和视杯之间发生的透明、无血管的细胞外凝胶。晶状体原基和视杯最初是相接触的，但在晶状体泡封闭和眼杯形成后互相分离，由纤细的细胞突组成的网相连接。这个网部分来自晶状体细胞，部分来自视网膜细胞，是原始玻璃体（primitive vitreous body）。最初这些胞质突起连于视杯的整个神经视网膜面，后来只限于睫状体区，它们在此经凝缩而形成睫状小带（ciliary zonule）的悬韧带的基础。通过脉络膜裂进入视杯并围绕晶状体赤道的富含血管间充质与此网状组织局部联系，参与形成玻璃体。

眼房 眼房（aqueous chamber）在表面外胚层与晶状体之间的间隙中发生，有源自神经嵴的间充质侵入。眼房最初是间充质内的一个裂隙。裂隙浅面的间充质成为角膜的固有层（substantia propria），在裂隙深部形成虹膜基质和瞳孔膜。这个早期裂隙呈切线状伸向虹膜角膜角（irido-corneal angle）与巩膜静脉窦相通，瞳孔膜消失后，这个腔在虹膜与晶状体囊之间继续形成，直达小带状的悬纤维，它们的壁为房水提供循环通路和重吸收的场所（见第8篇）。

角膜 角膜（cornea）在眼房前方，是由晶状体和视杯诱导产生的。角膜的前、后上皮分别由表面外胚层和源自间充质的前房上皮形成（O' Rahilly和Meyer 1959）。在两者之间有规则排列的胶原纤维以减少进入眼的光线的分散（为复习鸡内这个过程，可参见Bard 1990）。

脉络膜和巩膜 脉络膜和巩膜（choroid and sclera）由包围视杯的间充质分化而来，内层为血管性的，外层为纤维性的。第15周开始发生脉络膜的血管，包括睫状体的血管。脉络膜与视神经的内鞘相延续，后者是脑的软－蛛网膜的一部分。在其外面，巩膜与视神经的外鞘相延续，因此也连接硬脑膜。蛛网膜下隙和视神经鞘的连续性，使视神经盘和视网膜的静脉回流对脑脊液压力的病理变化敏感。

眼睑 眼睑（eyelids）形成时为皮肤的小皱褶（图3.129 C）。约在第3个月中，它们的边缘在角膜前相遇并愈合，包围结膜囊（conjunctival sac）。一般认为它们在第6个月末以前保持愈合状态。眼睑打开时，结膜衬于眼球的白色（巩膜）区域。详细资料查阅Sevel（1988）。关于小鼠眼睑的发生资料参见Findlater等（1993）。

泪器

泪腺（lacrimal gland）的腺泡和导管的上皮以一系列小管芽的方式从结膜的上穹发生，排成两组，一组形成固有腺体，另一组为它的睑突。泪囊（lacrimal sac）和鼻泪管（nasolacrimal duct）认为是从外侧鼻突和上颌突之间的鼻上颌沟的外胚层发生的（参见本篇文）。此处增厚形成一条沉入间充质的实心细胞索；第3个月时，索中心的细胞衰退，形成一个腔，建立了鼻泪管。泪小管（lacrimal canaliculi）以出芽的方式从细胞索的上部发生，在眼睑边缘有开口（泪点）（punctua lacrimalia）；下方的小管连同下眼睑的一小部分形成泪阜（lacrimal caruncle）和半月襞（plica semilunaris）。角膜和结膜上皮是外胚层来源，睫毛和衬于睑板腺、睫状体和其它开口于眼睑边缘的腺细胞同是外胚层来源。眼发育畸形的资料可查阅Dejean等(1958)；Mann 1964；Moore和Peroud（1993）。

耳

在眼的原基出现后不久，内耳（internal ears）的原基为两小块增厚的表面上皮，即听（基）板（或耳板）（otic placodes），出现在后脑两侧（参见本篇前文）。每一基板内陷为耳窝（otic pit），与此同时，产生了位－听（前庭蜗）神经节（stato-acoustic（vestibulocochlear）ganglion）（图3.96 A）。有些研究指出，前庭蜗神经节完全由上皮板的细胞形成；也有的指出，听神经节完全为基板细胞发生，而前庭神经节则有一小部分来自神经嵴细胞（D' Amico-Martel和Noden 1983）。然后耳窝的口闭合而形成梨形的耳囊（听泡或耳泡）（auditory或otic vesicle），由此衍生膜迷路（membranous labyrinth）的上皮衬里（图3,130 A～F）。耳囊壁的一个垂直内褶逐渐在其内侧面形成小管状憩室，分化为内淋巴管和内淋巴囊（ductus和saccus endolymphaticus），它们通过导管与耳囊外侧的椭圆球囊腔相通。三个压成盘状的憩室从腔的背部向外突出，盘壁的中心部合并而盘的外周保留为半规管（semicircular ducts）；前管最早完成，外

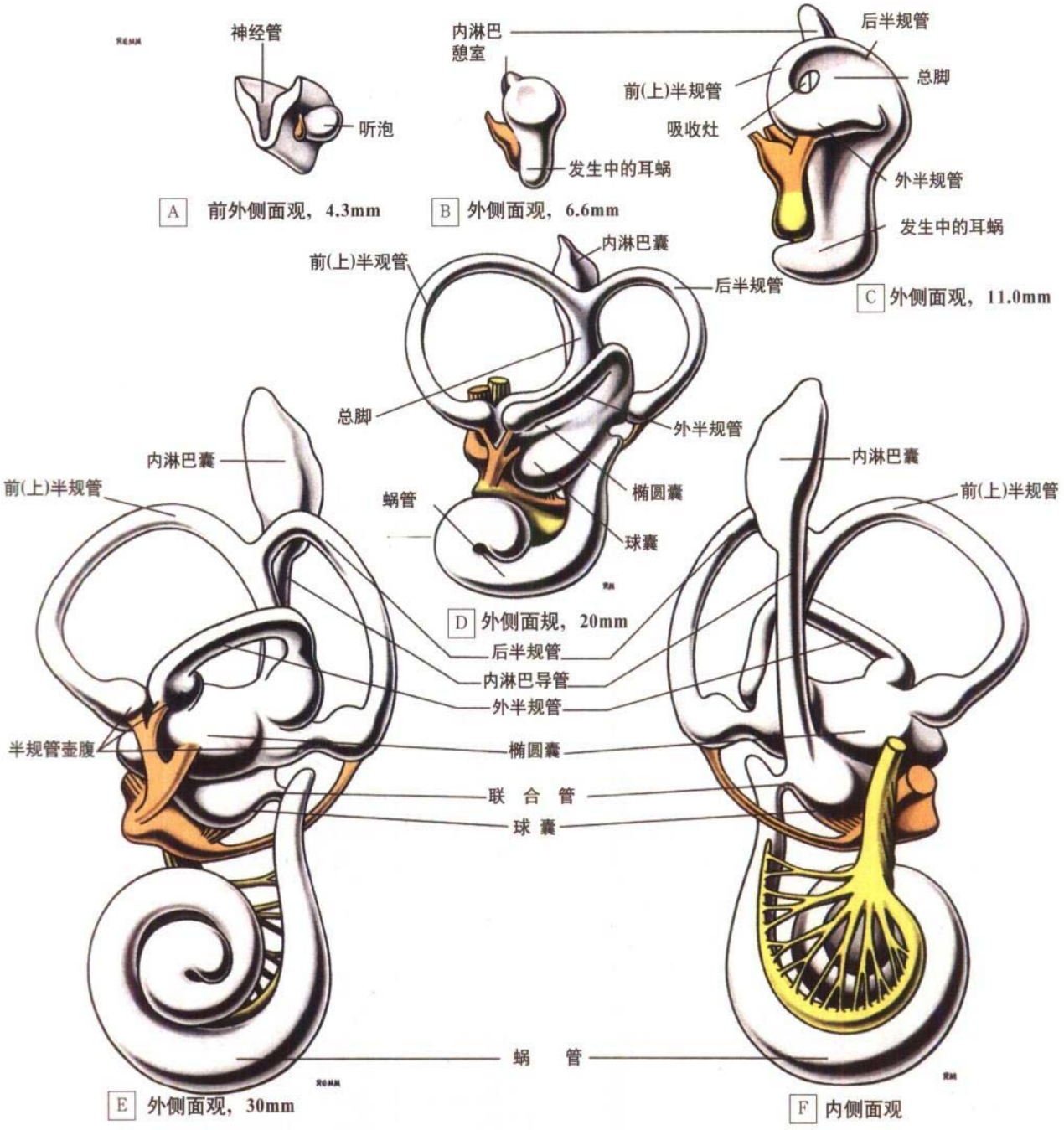

图3.130 膜迷路发生示意图。在胚胎各发育时期，从各个方面观察由听泡到膜迷路的各发育阶段。注意前庭蜗神经的前庭部（橙色）与耳蜗部（黄色）之间的关系（引自His制备的系列模型）。

侧管最晚。从椭圆球囊腔的腹侧部发生一个向内侧的凸出，逐渐盘绕为蜗管（cochlear duet），其近端收缩为连合管（ductus reuniens）。腔的中央部此时代表膜前庭，主要为一个从外侧壁伸向内淋巴管开口的水平内折，分为一个较小的球囊（saccule）和一个较大的椭圆囊（utricle），在两者之间只留下一个狭窄的椭圆球囊管（utriculosaccular duct）。此管呈锐角弯曲，其尖端连接内淋巴管，这时膜迷路经过旋转，使其原为垂直的长轴或多或少地变为水平状（Bast 和 Anson 1949）。接着，已为前庭蜗神经节提供了基板细胞的耳囊衍生细胞分化为椭圆囊的、球囊的、半规管壶腹部的以及 Corti 器的副神经元毛细胞；它们也分化为各种专门的支柱细胞及血管纹和内淋巴囊的独特上皮。余下的形成膜迷路其余部分的一般上皮。

围绕上皮性迷路不同部分的间充质转变为软骨性的耳囊（cartlaginous otic capsule），最后，骨化形成内耳骨迷路（bony labyrinth）的绝大部分（除外蜗轴和骨螺旋板，参见以下）。有一段时间软骨性的囊是不完整的，蜗神经节、前庭神经节和面神经节位于它的小管部分和耳蜗部分之间。这些神经节很快被软骨的凸出所遮盖，同时，面神经也被耳囊从耳蜗部分到小管部分长出的软骨覆盖。在软骨性的囊和上皮性的迷路壁之间的胚胎性结缔组织内发生外淋巴间隙，在 30～40mm 长的胚胎的球囊和前庭窗之间的网内可见耳周池（periotic cistern）或前庭外淋巴间隙。鼓阶是第二发生的，开始对着蜗窗；前庭阶最后出现（Streeter 1917）。这两个阶逐渐沿蜗管的两侧伸长，到达蜗管顶端时，在它们之间发生交通，即蜗孔（helicotrema）。耳蜗的蜗轴和骨螺旋板不由软骨形成，是直接由结缔组织骨化而成的。

咽鼓管和鼓室 咽鼓管和鼓室（auditory tube and tympanic eavity）从第 1 和第 3 鳃弓之间的名为咽鼓管鼓室隐窝（tubotympanic recess）发生（Frazer 1914），隐窝的底包括第 2 鳃弓及作为其界线的囊。由于第 3 鳃弓向前生长，隐窝的内侧份变窄，形成管的部分，而第 2 鳃弓的内侧部分在这部分以外。隐窝的更外侧部随后发育为鼓室（tympanic cavity），而这部分的底形成鼓室的外侧壁，直到差不多鼓索神经的水平。从这里可见鼓室的外侧壁含有第 1 和第 2 鳃弓的成分，第 1 鳃弓限于锤骨前突前方的部分，第 2 鳃弓形成后面的外壁并转向后壁，参与鼓室舌骨弓区域。然而有些观察指出，鼓室完全由第 1 咽囊所衍化（Kanagasuntheram）。咽鼓管鼓室隐窝最初是在软骨性的耳囊下外方，但当后者增大时改变了关系，鼓室成为在前外侧方。一个软骨性的突起从耳囊的外侧部长出形成鼓室盖，向尾侧弯曲形成咽鼓管的侧壁。如此，继骨化之后，鼓室和咽鼓管的近段变成包括在颞骨岩部。在第 6 或第 7 个月时，乳突窦出现，向鼓室的背侧膨出。鼓室腔的基本发育大都发生在胎儿期（Bok 1966）。关于鼓室后部特别是鼓窦在鼓岬与（鼓岬）锥隆起之间的一个隐窝（第 8 篇）的研究着重指出了这个部位在胎儿后期的发育（Bollobas 和 Hajdu 1975）。

坚持已久的关于听小骨发生的意见认为：锤骨（malleus）由来源于腹侧下颌（Meckel's）软骨的背侧端、砧骨（incus）来源于背侧软骨，可能相当于鸟类和爬行类的方骨所衍生。镫骨（stapes）主要是从第 2（舌骨）弓软骨的背侧端发生，最初为围绕小的镫骨动脉的一个环（镫骨环，annulus stapedis）（参见本篇后文）。镫骨肌原基于第 2 个月末出现，紧邻动脉和面神经。几乎与此同时，鼓膜张肌在近咽鼓管鼓室隐窝末端处开始出现（Candiollo 和 Levi 1969）。然而，早期胚胎有关听小骨胚基的间充质（mesenchymal）来源的详细分析与前述的不同。每个听小骨至少有两个明显的来源（参见本篇后文和 Hanson 等 1962）。

最初小骨包埋于鼓室腔的间充质顶内，而在成体中从它们的粘膜上皮形成的外被说明了它们的室外来源。

外耳

外耳道（external acoustic meatus）由下颌下沟或第一鳃沟的背侧端发生。此沟紧靠它的背侧端向内延伸形成一漏斗形的初级道（primary meatus），从这里发生软骨性和骨性外耳道顶的一个小区。一个实心的表皮从这个漏斗管沿咽鼓管鼓室隐窝的底向内伸展。由于该上皮栓中央部的细胞崩溃而产生了次级道（secondary meatus），而其最深部的外胚层细胞形成鼓膜（tympanic membrane）的表皮层，膜的纤维层是由外耳道板与咽鼓管鼓室隐窝的内胚层底之间的间充质形成的。

耳廓（auricle）由六个围绕下颌下沟背侧部边缘的小丘发生。在六个小丘中，三个在下颌弓尾侧缘，三个在舌骨弓头侧缘（图 3.142F）。这些小丘在 4mm 胚胎期出现，但在发育继续中渐变得不清楚，在下颌弓尾侧缘上的几个小丘，以后形成耳屏（tragus），最腹侧的一个能始终认出。耳廓的其余部分随舌骨弓的间充质增殖（Streeter 1922），后者围绕下颌下沟的余下部分向前伸长，形成一个龙骨样的隆起——耳轮（helix）的先驱。在第 2 个月末下颌弓参与耳廓的部分最多，继续生长发育时，它相对减少。最后由下颌神经支配的皮肤略在耳屏上方，耳廓最后发生的是小叶。

第 8 对脑神经的原基为前庭蜗神经节（vestibulocochlear ganglion），出现于第 4 周，位于耳囊和后脑壁之间。起初它与面神经节（面听神经节）（acousticofacial ganglion）融合在一起，但后来两者分离。前庭蜗神经节的细胞主要由基板外胚层衍生（见上面）；神经节分为前庭部和耳蜗部（vestibular 和 cochlear parts），各部与第 8 对脑神经的相应分支联系。这些神经节的细胞终身保持双极，各发出一条近端纤维入脑干和一条远端纤维至内耳。这些神经元也不平常，它们的许多胞体包在薄的髓鞘内。

刚才描述的神经节纤维，是迷路毛细胞的感觉传入纤维，后者很快与脑桥的上橄榄复合体的细胞发出的（outgrowing）轴突联系，上橄榄复合体的细胞发出传入神经支配，即橄榄蜗束（olivocochlear bundle）（见第 8 篇）。然而在人胚尚缺乏有关发生的详细描述。

肌肉骨骼系统

肌肉骨骼系统（musculoskeletal system）的发生是复杂的，需胚胎不同部分间充质衍生结构的协调整合和多种上皮—间充质的相互作用。三个明显的间充质中胚层亚群产生该系统的大部分：

- 轴旁间充质（paraxial mesenchyme）发生头、躯干和四肢各处的横纹肌，实际上是来自体节或枕前节、索前板的中轴间充质只发生眼外肌。
- 体壁间充质（somatopleuric mesenchyme）和每个体节的分离部分主要发生整个躯干和肢体骨骼、韧带、肌腱、筋膜、肌肉和皮肤的结缔组织。前者也为这些部位的神经、肌肉和血管的发生定型。
- 神经嵴间充质（neural crest mesenchyme）产生面颅的骨骼和脑颅的骨骼以及整个头部的韧带、肌腱、筋膜和肌肉的结缔组织，包括脑脊膜和皮肤的结缔组织。神经嵴也为这些部位的神经、肌肉和血管定型。

使间充质细胞群产生以上分化结果的生发上皮一般是局部地在体节内和较广泛地在增殖中的体壁间皮内发生的，每个体节有一产生成肌细胞的上皮板。神经嵴细胞在其迁移途中和在原位都增殖。在所有的例子中，靠近间充质的特异性外胚层上皮常常启动一些并阻止另一些分化途径。根据参与肌肉骨骼系统发生的细胞群的不同，可作如下的归纳：

（1）**中轴结构的发生**：躯干部的肌肉骨骼组织即脊柱与附着脊柱肌肉的发生。这些结构由围绕神经管和脊索的轴旁间充质形成，外侧者由体壁间充质形成。

头部的肌肉骨骼组织的发生即颅骨及其附属肌肉的发生：这些结构由几个间充质群形成，即中轴肌肉骨骼组织的一个特化部分，也就是来自索前板的间充质群和来自外胚层神经嵴的一群重要的间充质。

（2）**附属结构的发生**：肢体的肌肉骨骼组织由体壁间充质和轴旁间充质形成。

随着分子生物学的发展，我们对骨骼系统中结缔组织和肌组织的一般发生的了解已有了显著进步，并能见到无论起源于何处的成肌细胞、成软骨细胞或成纤维细胞等都遵照共同的发育途径。这些基本机制中的一些材料可能有助于简要地解释较为特殊的现象。

结缔组织细胞的一般发生 结缔组织分化的最基本的一个方面是间充质浓缩。Atchley和Hall（1991）认为这是发育中建立形态的基本要素。鉴定浓缩的五个准则为：

- 干细胞的数量
- 开始浓缩的时间
- 有丝分裂活跃的成分
- 细胞分裂率
- 细胞死亡率

这些准则在发育过程中可能有个体差异或产生一定的变异。浓缩是上皮/间充质组织相互作用的最早细胞表现（关于上皮/间充质相互作用的一般资料参见本篇前文）。如果在间充质浓缩中有足够的细胞联合，间充质浓缩与缝隙连接的形成相结合，使细胞间有交通，随之产生细胞间的基质分子（Hall和Miyake 1992）。基质的类型和量能诱导并维持细胞产生更多的基质分子。专门的基质分子与特定的发育谱系有关，并能用以鉴别不同的细胞转归，例如软骨形成细胞转归为骨形成细胞。

细胞如何被认定为结缔组织谱系尚不清楚；然而已经揭示，若单个的间充质细胞保持着圆形，它们将分化为成软骨细胞。结缔组织由不同来源的间充质发生，例如从体壁间充质、头部神经嵴细胞和体节的一些部分。对软骨的形成已有广泛研究，然而关于分布甚广的结缔组织或成骨细胞谱系的来源却知之甚少。软骨的形成一般是从间充质与细胞外基质介导的相互作用开始的，或是像在生骨节中那样（见下），通过一层基板；或是像在肢体和面部的突起那样（见下），通过一种外胚层间充质的相互作用。生骨节的细胞可能在体节形成以前早已被确定为软骨形成谱系，与脊索和神经管的基板相互作用加强了分化过程。在发育早期的肢体间充质需有一个外胚层外套和与细胞外基质产物的相互作用，才能进行软骨形成和纤维细胞的分化。软骨形成和分化要求肢体核心的细胞密度高，而紧贴外胚层下面的一个抗软骨形成带似乎在真皮和肌组织发生带内阻止软骨的分化。培养在体腔内的肢芽通常在其周围带发生软骨化，其外周没有外胚层或被另一种上皮取代（Brand等1985）。一般认为，外胚层产生能促进细胞变扁和纤维分化的基质分子（Christ等1986），间充质细胞内的Ⅱ型胶原蛋白的表达常是一个沿着软骨形成谱系的最终分化的信号。这类细胞的最后转归为产生X型胶原蛋白分子；这种情况发生时，细胞变肥大并最终死亡。已肥大的细胞能在扩大了的软骨陷窝内开始钙化过程。保留软骨的区域（例如气管、耳廓等）不发生此细胞谱系最后分化的上述转归。

促进成骨细胞发育的因素不清楚。骨的发生与软骨雏形内的血管化相适应，就像软骨内骨化（endochondral ossification）那样，或像膜内骨化（intramembranous ossification）那样间充质发生浓缩。骨化的发生远较软骨形成为慢（对这些过程更充分的描述见第6篇）。破软骨细胞和破骨细胞可在较老的正在重建的骨和软骨中看到，它们可能代表在不同部位的同一细胞谱系（Jacob等1986）。脂肪细胞也与成软骨细胞、成骨细胞和成纤维细胞有关。

骨骼肌的一般发生 表达肌发生决定因子的细胞谱系能从通过原条内迁不久的细胞中检测出来。全部骨骼肌都是由形成体节的轴旁间充质衍化的。

注定为生肌谱系的细胞最终分裂结果被限于成肌细胞，并经过一系列增殖性的有丝分裂。分裂后的成肌细胞开始转录收缩蛋白、肌动蛋白和肌球蛋白mRNAs；也转录许多肌收缩调节蛋白mRNA。最后，分裂后的成肌细胞将变为梭形并互相融合，形成一种管样的合胞体细胞，即肌管（myotube）。有趣的是，来自不同脊椎动物的成肌细胞能融合形成杂交肌

管。继融合后，肌原纤维聚集在肌管周边。早期肌原纤维最初在Z线发生横纹，Z线为一种富有α-肌动蛋白素（α-actinin）的结构，位于肌动蛋白丝形成的I-Z-I复合体。后来A带区为肌球蛋白丝所占。肌节的形成从肌管边缘向中央进行。完成这个过程后，细胞核从中央迁向边缘，合胞体细胞乃称为肌纤维（myofibre）。肌原纤维排列成行，肌质网和T小管作横向排列，肌纤维以劈开肌原纤维和增加新肌原纤维的方式继续生长。

在发生中至少形成三群成肌细胞。胚胎性成肌细胞发生初级肌管和肌纤维，形成胚胎性肌肉。接着，从后期的成肌细胞发生较小的肌管和肌纤维。最后，基板内的卫星细胞分化，这些卫星细胞在出生后可分裂，以提供新的成肌细胞与肌纤维、保证肌肉的生长。关于肌纤维分组的更多的资料可参阅第7篇。

中枢神经系统的发生对胎儿的成肌细胞谱系的正常形成和分化起着决定性作用。次级纤维的形成是神经依赖性的，去掉神经支配后次级纤维数量减少。次级肌管仅在初级肌管受到神经支配处才能发生。

中轴骨骼和肌肉

体节形成 注定成为轴旁间充质的细胞从上胚层通过原结的外侧面和原条的嘴端内迁（图3.42）；这样形成的细胞在迁移至它们的轴旁位置时保持与上胚层和下胚层的基膜接触，并在到达目的地后存留一段时间。

神经胚形成开始后，耳囊（泡）尾方的轴旁间充质通过形成头尾方向分开的细胞簇而进行分节（图3.131），这一过程称为密集（compaction）。轴旁密集的间充质细胞簇排列成腔、细胞间出现细胞连接，组织成一个上皮体节（epithelial somite）。上皮体节的细胞是极化的，Golgi器和肌动蛋白α－辅肌动蛋白都位于细胞顶端，纤毛发生在游离面上。细胞由紧密连接相连，基底面位于含有胶原蛋白、层粘连蛋白、纤维粘连蛋白和细胞趋化蛋白的基膜上（Keynes和Stern 1988）。体节细胞发出的突起通过基膜与神经管和脊索的基膜接触（Hay 1968）。在上皮体节内显示多种细胞粘连分子。值得注意的是，一个体节有六个面，像一个正六面体，每一个面有不同的转归。再者，体节在胚体中的位置不同，其分化转归也不同。

上皮体节以下述方式快速发育：腹内侧壁的细胞似被拉向脊索，任其有广泛的细胞间连接，细胞仍然互相分开。新形成的细胞为生骨节间充质细胞，向内侧脊索方向迁移，它们将发生脊柱的骨、关节和韧带（见下述）。体节的其余细胞现称为体节的上皮板（epithelial plate of the somite）或皮肌节（dermomyotome）。此上皮板将来发生身体几乎所有的横纹肌细胞系。此时可以见到三条分离的生肌细胞线：第一，沿着上皮板头内侧缘产生的细胞在板的基板下面从头侧缘伸长至尾侧缘，统称为生肌节（myotome），该名词以前用于描述体节的全部肌形成细胞，现在常局限于由体节头内侧缘衍生的细胞。它们将发生脊椎骨背侧的骨骼肌和体轴上肌（参见下面）。第二，生肌节出现后，来自上皮板腹外侧缘且面对肢芽的细胞迁入发育中的肢芽，发生肢体的骨骼肌（见下述）。最后，剩下的上皮板和位于其下方的生肌节细胞长入身体的胁腹区。在此期开始时，上皮板仍在增生。后来，上皮板的细胞回复到间充质，相邻体节发出的突起融合形成合一的前肌块（premuscular mass），发生体壁腹外侧部的肌肉（见下）。

长久以来，一旦能辨认出生肌节细胞，余下的上皮板就称为生皮节，认为其转归是形成皮肤的真皮。然而，现已清楚，当上皮板伸长进入体壁时，继续为生肌前体细胞提供重要的来源。所以，上皮板／生皮节、生肌细胞的发生和皮肤真皮的定型之间的确切关系还不清楚（见后）。对体节的生皮节产生真皮的一些研究常常局部化为覆盖在体轴上肌（Christ等1983）上面的真皮，而这一范围的皮肤较生皮节这一名词所指的节段性分布的皮肤范围要小得多。

体节形成的速度大约每3小时出现一对（Menkes等1961；Chernoff和Lash 1981）。体节形成的规律为胚胎分期提供了准则；Lash和Ostrovsky（1986）以及Ordahl（1993）发展了这种胚胎分期的设计，他们将从体节球出现（见上）至上皮性体节的形成分为五期。Ordahl注意到，在形态发生中相继出现的体节差不多以同等速度出现。他把第1对上皮性体节的出现（相当于Lash和Ostrovsky的第五期）定为第Ⅰ期，第2对为第Ⅱ期，以此类推。胚胎每增加一个新体节，前面形成的体节数增加一个罗马数字即为胚胎期数。在这种分期概念中，体节密集发生于第Ⅰ期；上皮化发生于第Ⅱ－Ⅲ期；间充质生骨节的形成在第Ⅴ期；生肌节的形成在第Ⅵ期；上皮板的腹外侧唇的早期迁移和生肌节细胞的产生在第Ⅹ期仍能看到。

体节的六个面中各个面的不同转归已经鉴定。首先上皮体节的内侧半和外侧半有不同的起源和转归，后来上皮板的头侧半和尾侧半不同，最后生骨节的头侧半和尾侧半有不同的性质和转归。实验研究显示，体节各部分的发育转归可能在其前体细胞从上胚层内迁时就已经指定，密集和上皮化过程可能将这些细胞迁移到体节内的相称位置。

Selleck和Stern（1991）展示，体节的内侧半系由通过Hensen's结（原结）外侧部内迁的细胞形成的；外侧半则是由通过原结尾方200μm处的原条内迁的细胞衍生的。内、外侧半的体节细胞看上去不相混合。体节的内侧半产生生骨节和生肌节；体节的外侧半提供体轴下和肢体的肌肉（hypaxial和limb musculature）（Ordahl和Le Douarin 1992;Ordahl 1993）。有趣的是，这些肌群的神经支配是由脊神经的后支支配体轴上肌，腹支支配体轴下肌和肢体的肌肉。关于体节的其它几个面，上皮板的头部是生肌节的发源地（见下）。体节各部分由头端至尾端其转归不同，已在生骨节的发生中进行了研究（见下）。

来自生骨节的椎骨形成 生骨节形成于上皮体节的腹内侧缘。生骨节（sclerotome）内出现一个节内界线（intrasegmental boundary）即裂缝或裂隙，将它分为疏松的头半和致密的尾半；这个裂隙内最初充满着细胞外基质和极少细胞。上皮板和以后生肌节跨过两端的半个生骨节。生骨节细胞迁移至它们所环绕的脊索，并与脊索发生基质介导的相互作用，然后向形成软骨的方向分化而形成椎体的软骨前体。脊索膜鞘短

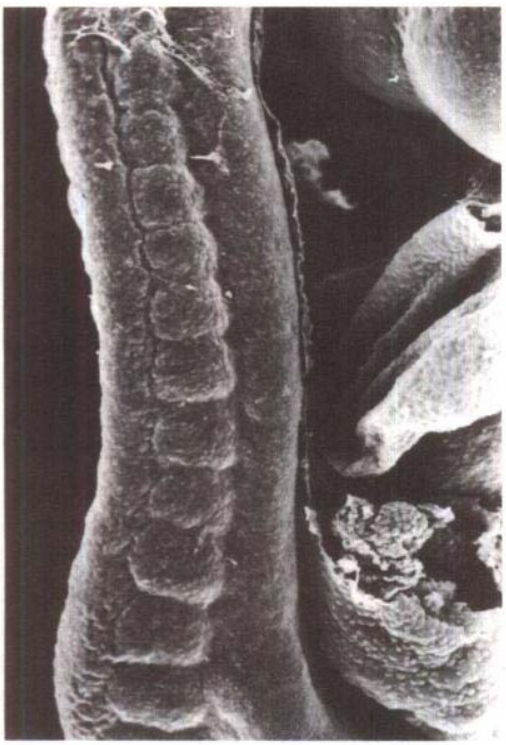

暂地表达II型胶原蛋白，据信这是II型胶原蛋白表达的起始，此后与它接触的间充质细胞向软骨形成的方向转归（见本篇后文软骨颅的发生）。每个椎骨均由左右一对生骨节的尾侧半与其尾方的左右一对生骨节的头侧半结合而成。它们围绕脊索融合，产生椎骨体的胚基（图3.132和3.134）。生骨节裂隙的间充质密度此时大大增高，形成一个轮廓明显的索周盘（perichordal disc），介于两个连续的椎体之间，是未来椎间联合即椎间盘的纤维环。

头和颈的分界线相当于第5与第6体节间的分界平面。第1个真正的体节很早消失，第2～5（枕1～4）体节融合形成枕骨的底部。椎骨的形成从第6体节开始向尾侧进行。第1颈椎（C1）是由第4枕节的尾侧半和第1颈节的头侧半形成的（图3.132,133）。体节号和椎骨号的移动起因于八个颈体节产生七个颈椎。

一个典型椎骨的基本发生模式从这种尾侧半和头侧半生骨节的重新组合开始，随后是包围脊索和神经管的生骨节间充质的不同生长和塑型。这是脊椎发育的胚基期（图3.134）。

图3.131A 胚胎外侧观的扫描电镜显微照相。头侧的体节在下缘而尾侧的体节在上缘。头侧发育较好的体节大小变化明显。（照片由P. Colins提供；由Southampton总医院电镜室S Cox印刷）

体节发生

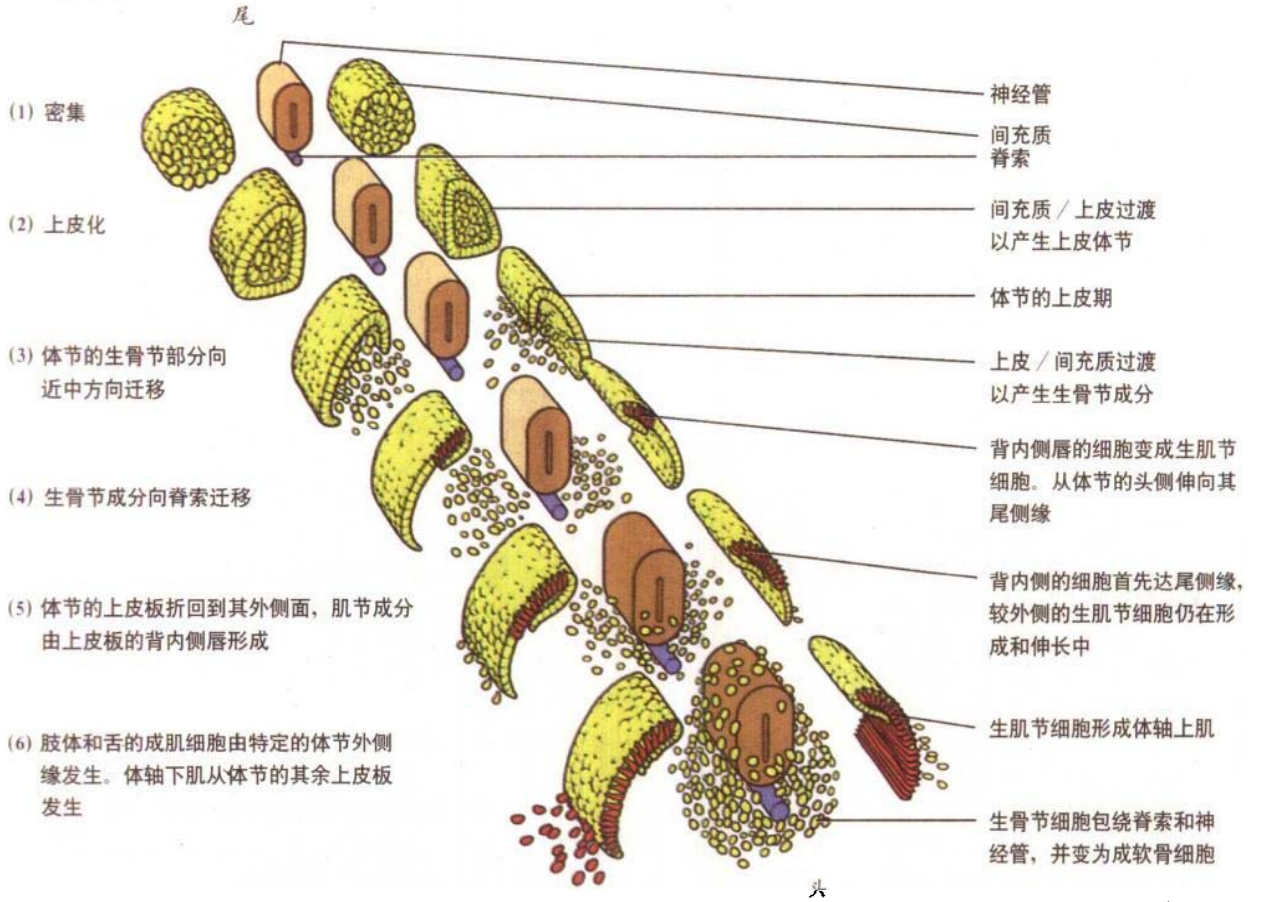

图3.131B 体节发生各期。发育过程呈头尾方向进行。位于较头侧的体节的发育（图中在右下方）较尾侧者（图中左上方）快。体节发生的先后各期见图左侧；右侧是较详细的说明。

如已指出的，椎体包围脊索，并位于神经管腹侧。神经弓从椎体的背外侧角弯曲，包围神经管；神经弓从髓椎体的汇合带起由两部分构成，一是左右成对的根，位居腹外侧；二是背外侧的板，在神经管背方中线合并。后者发生椎骨棘突的原基。在两侧还有三个突起从根和板的连接处向头侧、尾侧和外侧突出。向头侧和尾侧的突起是关节突（articular processes）的胚基，这些突起和邻接的椎骨相对突起接触，它们的连接带是未来的关节连接；外侧的突出是真正的脊椎横突（transverse process）（见下）。最后，从根的腹侧部向前外侧生长，即靠近椎体，从邻接的椎间盘、并在绝大多数胸部平面，有来自尾侧的下一对根的肋突（costal process）发生；这些突起膨大，与横突的尖端相遇。注意最终的椎骨体（body）是复合的，有一个正中的体和腹侧膨大向背外侧的根端（双侧）。

在颈椎（cervical vertebrae）（图 3.134），横突在横突孔背内侧，而肋突相当于一个肋骨的头、颈和结节，是横突孔的腹外侧和背外侧界线。这些颈椎的肋突正常不发生，偶然发生在第 7 颈椎，甚至发生肋椎关节。这种颈肋（cervical ribs）可达胸骨（见本篇后文）。在胸部，肋突的最大长度可达到与肋骨相等（见下）。每个椎骨的横突和肋突的范围可在图 3.134 中比较。

椎骨的类型在发育很早期就已经注定。如将一组胸区体节移植到颈区，将发生肋骨（Kieny 等 1972）；Goldstein 和 Kalcheim 1992）。有趣的是生骨节受到约束，生肌节能产生其所在的新部位的肌。目前生骨节的尾部和头部参与神经弓、根和板以及关节和横突的确切情况尚不完全清楚（Bagnall 等 1988;Goldstein 和 Kalcheim 1992）；椎间盘的确切起源也同样尚未确定。

围绕脊索的生骨节间充质的浓缩见于人胚发育的第 15 期，同时也能见到左、右神经突。软骨化在第 17 期开始，从此开始了软骨期（图 3.134）。每个椎体的软骨化来自一个软骨原基（Uhthoff 1990）。每半个神经弓有一个软骨化中心，在它的基部开始，向腹侧伸入弓根，逐渐膨大并与椎体相遇并联合，向背侧伸入板。在第 23 期时，有 33 或 34 个软骨性椎骨；然而棘突尚未发生。展示全部隐性脊柱裂，直到第 4 个月时棘突尚未融合。横突和关节突与神经弓连续进行软骨化；插入的不变为软骨的间充质带，标志着它们的关节连接和肋椎关节复合体的部位；而滑膜囊在这些以后才出现。

一般情况下，胸椎的棘突发生于颈椎和腰椎的棘突以前；然而，靠近第 2 个月末，软骨性的椎骨循头尾顺序开始骨化。16 周后已进行到腰 5（L5），每一个增加的椎骨的骨化需 2～3 周以上，骶 2（S2）在 22 周时骨化。在绝大多数情况下，

图 3.132 椎骨和椎间盘目间充质的生骨节形成。每一块椎骨是由两侧的一对生骨节的头端半节和其相邻一对生骨节的尾端半节形成的。脊神经通过生骨节的头端部分优先生长（仿 Tuckmann-Daplessis 和 Hagel 1972）。

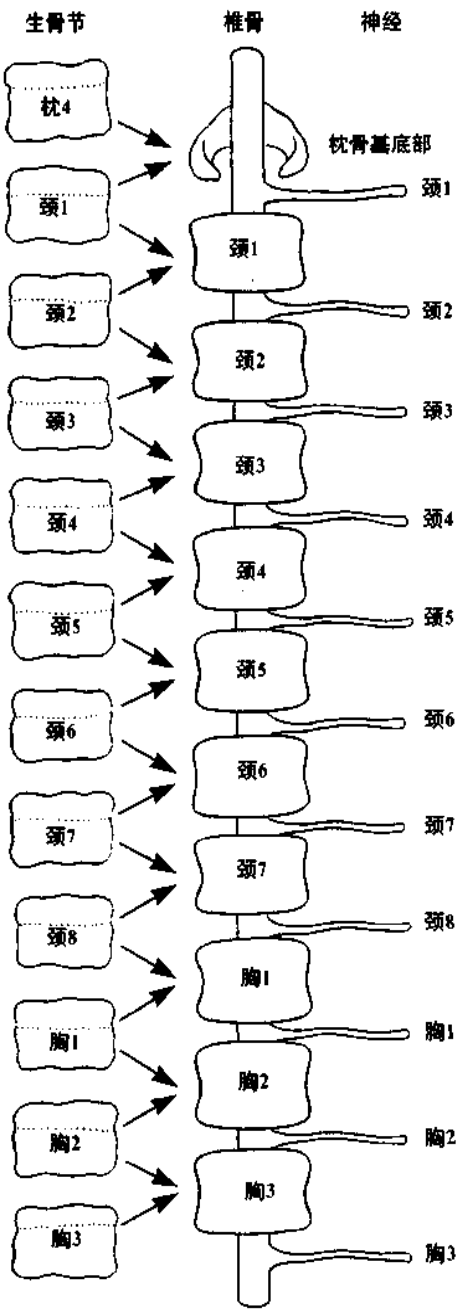

图 3.133 体节对椎骨形成的作用。每一体节诱导一对腹根自脊髓发出。当生骨节融合时，颈部第一生骨节的头半部与其上方的枕部生骨节融合，参与枕骨的形成。颈 1 开始的颈神经从相应的椎骨上方发出。颈 8 神经从最后一个颈椎（颈 7）下方发出。在此平面以后的神经均从其相应的椎骨下方发出（引自 Larsen 胚胎学，Churchill Living stone）。

骶 1（S1）位于髂嵴顶部的水平（Budorick 1991）；骨化的进一步详述见第 6 篇。

椎间盘(intervertebral discs) 当形成椎骨体的生骨节间充质取代它所包绕的脊索组织时，在发育中的椎体之间的脊索膨大为局限的细胞和基质，这就形成了椎间盘的髓核（nucleus pulposus）（图3.132.134）。这个核为每一个索周盘（perichordal disc）中间部分所包绕。索周盘形成纤维环并分化为外面分层的纤维带和里面的套，围绕髓核。内带参与外带的生长并在近胚胎 2 个月末时开始与脊索组织合并，最后转变为纤维软骨。胎龄 6 个月后，髓核中的脊索细胞退化，由纤维环内带的细胞所替代。这种退化延续到十多岁，那时所有的脊索细胞已消失（见第 6 篇）。这样，在成年人的脊索残迹有限，最多是非细胞的基质。

这里要再强调，原先的生骨节与后期的体节同时伸长，每个生骨节的裂隙、索周盘及最后正在成熟中的椎间盘的位置对着每一个基础体节（fundamental body segment）的中心。从这里也知道椎间盘所在的水平相当于椎间孔的位置及其所含混合的脊神经、神经节、血管和鞘膜。在后面，作为椎间孔边界的是椎骨上、下关节突的关节。在头侧和尾侧有相邻椎骨切迹的边缘。上述结构及其它有联系的结构常被认为是节段性的，而椎骨体是节间（intersegmental）的。

肋、肋软骨和胸骨 肋 肋（ribs）从原始椎弓的肋突发生，在生肌节的肌板之间伸长。肋虽能偶然从第 7 颈椎发出，但其发生常限于胸椎。在胸部（图 3.134），肋突向外侧生长形成一系列前软骨肋（precartilaginous ribs）。横突在肋突的椎体端后面向外侧生长，最初由结缔组织连接，此处结缔组织后来分化为韧带和肋横突关节的其它组织。肋椎关节也同样地由肋突近端和索周盘之间的间充质和相邻的两个（有时一个）椎体中由神经弓衍生的部分形成。第 1～7 肋在椎骨与胸骨之间环绕体壁弯曲走行。第 8～10 肋依次更斜更短，只到达上一肋的软骨，参与形成肋缘。第 11 和 12 肋是游离（浮）的，有为肌肉附着的锥形软骨末端（见第 6 篇）。在腰椎（lumbar vertebrae）（图 3.134），肋突不向远端发生，但近端变为这些椎骨的‘横突’，这些椎骨形态学上真正的横突表现为副突（见第 6 篇）。偶然可发生与 L1 联系的可移动的肋。骶椎仅上面的 2 至 3 个骶肋突（sacral costal processes）较明显（图 3.134），它们融合为骶骨的侧块，形成其腹侧部。尾椎（coccygeal vertebrae）没有肋突。

胸骨 胸骨（sternum）由两侧紧贴锁骨和肋骨原基腹侧的体壁间充质（sometopleuric mesenchyme）的浓缩形成（Gumpel-Pinot 1984），称为胸骨板，它们紧靠锁骨和肋原基的腹侧，但在发生上是独立的。随着肋的伸长，胸骨板也软骨化（chondrify），并向内侧移动，自头尾方向在中线互相融合，形成胸骨柄（manubrium sterni）和 4 个形成胸骨体的胸骨节（sternebrae），锁骨和上 7 对肋软骨与胸骨建立连接。剑突（xiphoid process）是胸骨体尾端伸出而发生的。与未来的肋间隙相对处的软骨细胞肥大，然后出现初级骨化。胸骨和肋的骨化和进一步生长将在以后描述（见图6.123和第 6 篇）。

来自生肌节的中轴肌的形成 早在胚胎发生第 2 期，生肌节开始形成前已能在体节的内侧半测出肌发生的决定因子 MyoD、肌细胞生成素（或肌素）（myogenin）、Myf5/ MRF4、herculin/MRF4（Ordahl 1993）。生肌节形成的方式如下：

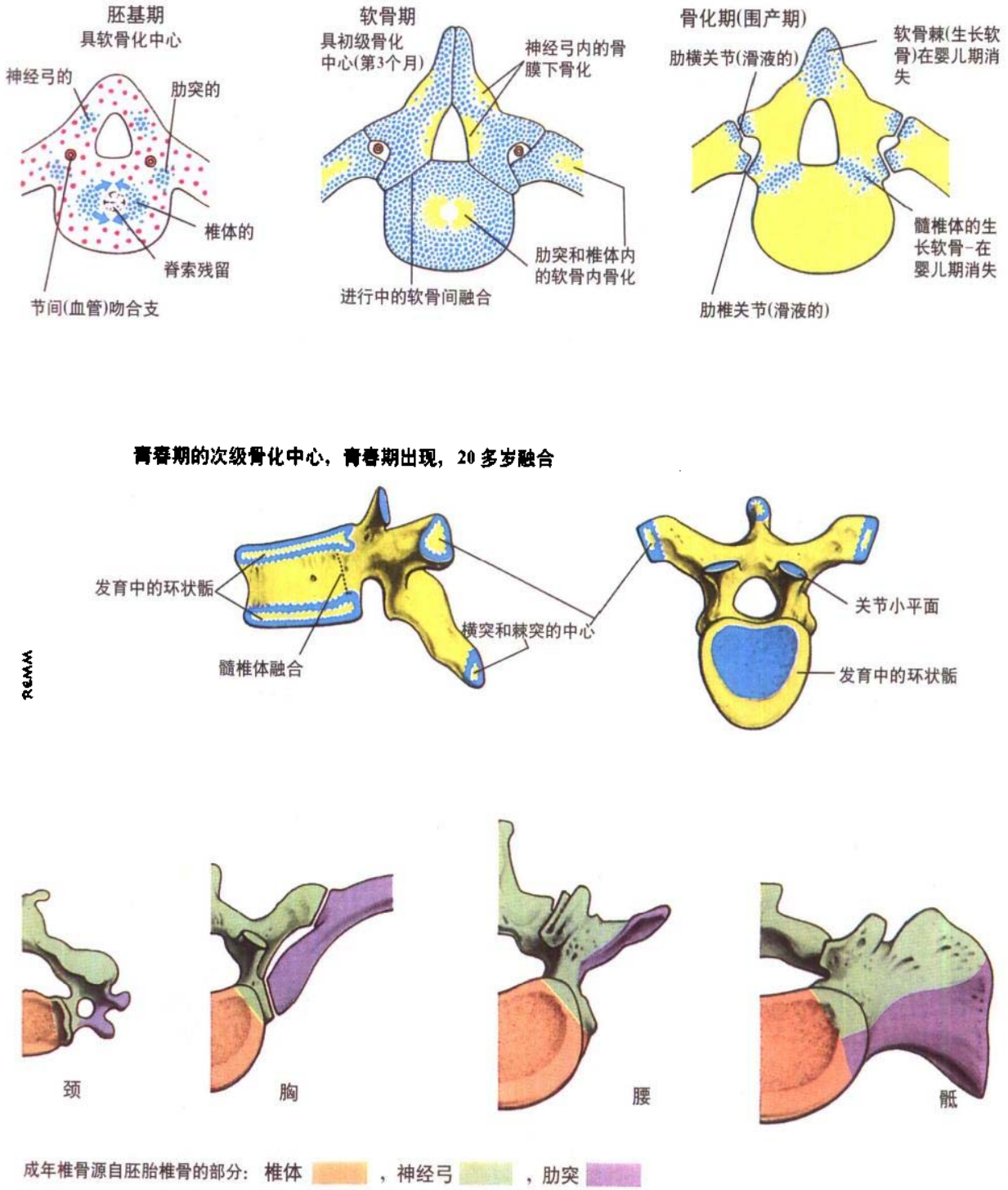

图 3.134 椎骨发生系列模式图，示胚基期、软骨期、出生前和出生后期的骨化阶段。底排示成年椎骨的主要形态部分。

上皮板的细胞主要是与背侧体壁垂直，但是根据它们的位置不同也有不同的定向：沿上皮板的背内侧缘呈横行方向而在上皮板的头侧缘呈纵行（图 3.131）。生肌节细胞起源于上皮板的头侧缘的纵行细胞。个别的细胞起源于并停留在上皮板的头内侧角内。接着每个细胞发出一个突起至板的尾侧缘并在该处形成第二个停留点。这样，沿着背内侧缘向尾端和沿

着头侧缘向外侧继续形成生肌节。每个单核的生肌节细胞伸得很长，与上皮板的细胞垂直。在形成生肌节的早期，接着发生的细胞使生肌节呈三角形。生长中的生肌节最初到达尾侧体节边缘的内侧面，后来达腹外侧边缘（Kaehn 等 1988）。当椎体形成时，未来的椎间裂隙将生骨节分为头侧半和尾侧半，留下生肌节的纤维跨过椎间关节和椎间孔。这样，生肌节衍生的肌肉常能移动相关的毗邻椎骨的位置。

生肌节细胞都是分裂后的胚胎成肌细胞，它们在发育后期融合成为合胞细胞（见上述）以产生体轴上（epaxial）肌肉，即椎骨背侧的骨骼肌（竖脊肌）。这些成肌细胞的正常发育需要神经管的存在（Christ 1970）。也有人提出在生肌节细胞前体和此时正在迁移的内侧神经嵴细胞之间可能有相互作用。体轴上肌受每一条脊神经的背侧支支配。脊神经在它从椎间孔出来时分为其初级背侧支和腹侧支（见上述）。

在更晚的后期，卫星细胞（satellite cells）进入生肌节。有趣的是，与体轴上肌有关的肌内膜、肌束膜和肌外膜尚未形成，胚体的这个地区尚未确定有结缔组织间充质群集。

腹外侧躯干肌　腹外侧躯干肌（ventrolateral trunk muscle）从体节的上皮板形成。在产生肢体的生肌节和肌发生的前体细胞后，其余的上皮板（和附着的生肌节）长入胁腹部体壁间充质（flank somatopleuric mesenchyme）。在这时期，上皮板仍在增生并产生生肌的前体细胞。上皮板有一个引导缘，从这里单个或成簇的细胞向腹侧方向迁移。可能这种处于分化不成熟状态的上皮板细胞是细胞运动的前驱细胞（pioneer cells）（Jacob 1986）。从邻接的上皮板早已分段的突起形成统一的前肌细胞群（unified premuscular mass）。体壁内可见到分裂后的成肌细胞和仍在分裂的板细胞，这可能代表将形成异核性肌管（heterokaryotic myotubes）的早期和较晚形成的成肌细胞。

前肌细胞群（premuscular mass）再分为几个腹肌胚基（abdominal muscle blastemata），将来形成腹外斜肌和腹内斜肌（external 和 internal oblique muscles）、腹横肌和腹直肌（transversus abdominis 和 rectus abdominis）。这时位于肌形成带（muscle-forming zone）内的体壁成纤维细胞增加，并最先见到肌管。最后，在生长中的腹壁内已经分离的肌胚基向腹侧移向它们的最终位置。在这个过程中肌肉继续分化，肌肉的结缔组织、肌腱和腱膜发生。

膈　膈（diaphragm）是胸腔和腹腔间的分隔，由不同的间充质群分化而来。在腹侧，原始横隔间充质将膈固定于前腹壁，附着于剑突和肋缘。膈的中央部由包绕食管和下腔静脉及覆盖胸腹隔膜的脏壁间充质衍化而来。膈的外侧部则由被次级胸膜腔（secondary pleural cavities）挖陷为肋膈隐窝的体壁间充质衍化而来。来自第 3、4 和 5 颈节上皮板腹外侧缘的体节成肌细胞迁入包括部分体壁的膈外侧区。中央区变为腱性的。膈的后面附着点不断下降，至第 2 个月末到达 T12 或 L1 的位置（图 3.135,136;参见本篇前文）。

盆底　盆底（pelvic floor）由宫颈的韧带性支持结构和盆的尿生殖膈组成，构成横过体腔的另一个分隔。盆腔的体积比胸腔尾端小得多，因此盆隔是一个较小的结构。因为该处骨的形状不规则，盆的出口有两个平面，为排列于不同水平和方向的肌群所充满。关于人类盆底发生的资料甚少。横纹肌由体节上皮板衍生，方式类同腹外侧壁的肌肉。耻骨直肠肌（puborectalis）随着肛膜破裂后出现于 20～30mm 的胚胎中。横纹肌纤维见于 15 周胎儿（Bourdelat 1992）。这时也能见到尿道括约肌的平滑肌纤维。

躯干的上端和下端　由于头端的中轴结构的发育和尾端的中轴和附属结构的发育，使躯干的上端和下端变窄。在头端，肋的大小、胸膜顶及其胸膜上膜和附着的小斜角肌及其它斜角肌等造成一个狭窄的胸腔入口，仅能允许颈根部的内容物进入胸腔。然而在尾端，盆腔的出口有双重功能，它维持盆腔器官的位置，并有括约肌节制排泄器官的作用。此外，与足月胎儿头的大小相应，人的盆腔出口的骨韧带边界较所

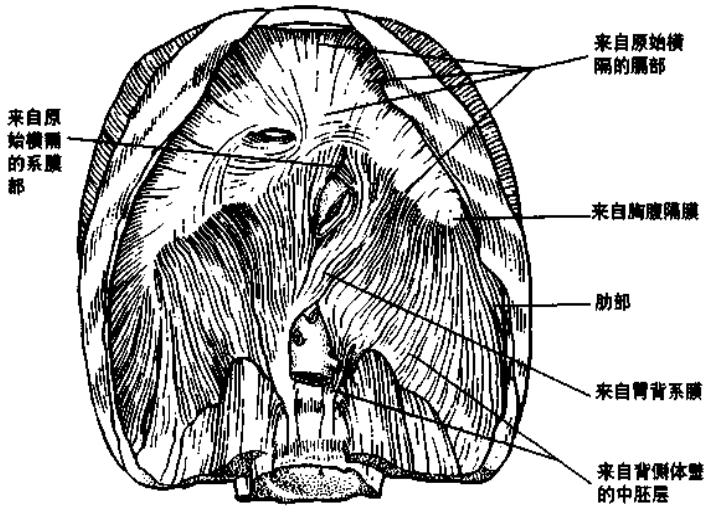

图 3.135 膈的下表面，示其结缔组织支架不同部分的来源（仿 Wells 1954）。

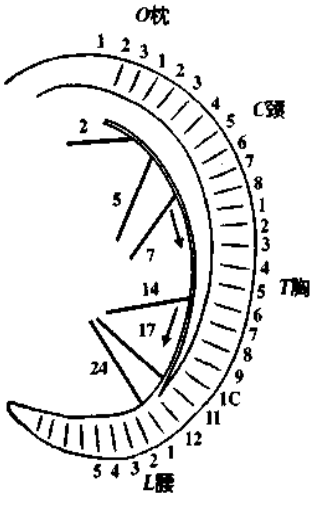

图 3.136 简图示原始横隔背部附着点的下降。在粗线上的数字示胚胎长度（mm）及枕节、颈节、胸节和腰节的位置。注：直线未显示膈的确切轮廓。（仿 Mall）

有其它四足动物者大，因此，它需有一个较宽广的肌性和纤维性的膈。

头

头由包围着脑的颅骨和一个含肌肉、腺体与皮肤的遮被组成。颅骨有两部分：包围脑和特殊感觉器官的脑颅（neurocranium）和稍下的包括面与颌（并有腭、舌骨、会厌和喉）的面颅（viscerocranium）。各部分以不同方式由不同的间充质群衍生。脑颅由头部的轴旁间充质（paraxial mesenchyme）发生，即最头端的五个体节和第1体节前方的不分节的体节球（Meier 1981），以及由神经嵴（neural crest）来的外胚层。颅骨基底部的结构和发生与脊柱相似，先形成软骨。面颅由内凹的头部神经嵴（neural crest）的外胚层衍化，神经嵴进入将形成面部所有结缔组织的发育中的鳃弓。面颅主要由膜内骨化形成，但在每一个鳃弓内有软骨雏形。虽然在鸡胚已经确立神经嵴间充质以膜性骨化方式发生脑外侧和背侧的大骨（Couly 等1993），但神经嵴参与哺乳动物脑颅形成的问题尚不清楚。侧板间充质不伸入头部（见本篇后文）。

脑颅(神经颅)

颅骨（图3.137）在包绕着脑泡的间充质内发生，但在达到骨性状态以前，颅骨像在其它部位的骨骼一样经过胚基期和软骨期。然而，不是所有部分都经过一个软骨化期，因此软骨颅（chondrocranium）是不完整的，其余还包括间充质性的部分。绝大部分的颅顶和一部分颅底并非先形成软骨性的。为了方便起见，间充质的（膜性）和软骨性的颅将依次考虑；它们一起发生并在形成完整的颅时互相补充，颅的有些骨是由两种方式共同衍化而成。当然，所有的骨最初都要经过一个间充质期（图3.137）。

胚基颅（blastemal skull）（胚颅）在第1个月末开始出现，为间充质浓缩和增厚而成，包绕发育中的脑，形成最早可辨认的颅基本成分。最初明显可见的团块在枕骨区，大致相当于枕骨基底部（腹侧）的轮廓。这样形成一个枕骨板（occipital plate），从枕骨板发出两个延伸部分，在各侧向外生长并扩展，围绕每侧的舌下神经形成一个孔。同时间充质的浓缩过程在咽背侧向前伸延，抵达垂体的原基，这样建立了颅底的斜坡（clivus）和未来蝶骨的鞍背（dorsum sellae）。在第2个月早期包围发育中的垂体柄并在两个鼻腔之间伸向腹侧和嘴侧，在此形成筛骨的原基和鼻中隔的原基。脊索斜向穿过腹侧枕骨板，最初在它的背面，然后位于腹侧，在此与咽后壁的上皮发生密切关系，有一段时间与它融合。然后再进入颅底并向嘴侧前行，恰在垂体的尾侧终止（图3.137A）。

第5周时双侧耳泡（听泡）包在耳囊内，耳囊很快分化为背外侧的前庭和腹内侧的耳蜗两部分，包裹半规管和耳蜗的原基。面神经位于这两部分之间的一个深沟内。耳囊与枕骨板的外突融合，留出一个颈内静脉和舌咽神经、迷走神经和副神经通过的宽裂孔。这个时期围绕发育中的垂体柄并正在形成蝶骨后部原基的间充质向外侧扩散，形成未来的蝶骨大翼。在此处嘴侧端较小的突起是蝶骨小翼的部分，而其它浓缩的间充质抵达鼻腔两侧，并与仍是间充质的鼻中隔混合。

颅的基底部 在哺乳动物中颅底各区先形成软骨（图3.137），主要发生在三个地方：

- 在尾侧，与脊索有关；
- 在中间，与垂体有关；
- 在嘴侧，介于眼眶与鼻腔之间。

这些可称为索旁（parachordal）、垂体（hypophyseal）和眶鼻间（interorbitonasal）区。索旁软骨（parachordal cartilage）由与脊索头端和最先的五个（枕骨的）体节有关的轴旁间充质发生；尾端显示少量为舌下神经根分隔开的四个原始体节，可注意到枕骨的嘴端部分和起源于体节的索旁板部分的融合区相当于蝶骨枕骨软骨结合部（sphenooccipital synchondrosis），这个部分一直要生长到20岁为止。耳囊由三个来源形成（在鸡中得到鉴定）：第1体节、轴旁间充质的一部分和神经嵴间充质（Couly 等1993）。

垂体软骨（hypophyseal cartilage）骨化形成蝶骨的后蝶骨部分（postsphenoid part），在鸡胚由轴旁间充质和神经嵴衍化（Couly 1993）（见图3.101）。轴旁间充质参与蝶鞍尾部，形成脊索嘴端的两侧，而神经嵴形成蝶鞍更头侧的部分以及为 Couly 等（1993）称为索前骨骼（prechordal skeleton）的区域。眶鼻间软骨或许等于低等脊椎动物的颅梁软骨并常称为小梁软骨，原由两个软骨化中心发生。颅梁软骨（trabeculae cranii）和筛软骨复合体起源于神经嵴。

人胚颅的软骨化于第2个月开始，软骨中心最初出现于枕骨板、脊索的各侧有一个索旁软骨；这些后来在第7周末围绕脊索融合。脊索通过该区的斜行途径已在前提及（图3.137A）。蝶骨的软骨性后部由两个垂体中心形成，侧面包围垂体柄并先是在后面、然后在前面合并，包裹一个含有垂体憩室的颅咽管（craniopharymgeal canal）。此管常在第3个月闭塞；它与来自 Rathke 咽憩室衍生的垂体前叶的联系已经否定。

耳囊、前蝶骨、蝶骨大翼及小翼的基部和鼻囊依次软骨化。在第3个月底整个鼻囊已经发育良好，有一个共同的鼻中隔（有时开始称为眶鼻间隔 interorbitonasal septum）和两个外侧部，外侧部尾端游离缘向内弯曲形成下鼻甲。在第5个月骨化，成为分离的成分。鼻囊的两个外侧部后面骨化为筛骨迷路，它的正中面上的嵴为未来的中鼻甲和上鼻甲。鼻囊的其余部分，一部分保持软骨性质，为鼻中隔和鼻翼软骨；一部分为间充质性的犁骨和鼻骨所替代。

软骨颅的腹侧面与鳃弓的软骨有联系，咽的发育将在后述（见本篇后文）。先形成软骨的颅底骨有枕骨（除外枕鳞的上部）、颞骨乳突和岩部、蝶骨体、小翼及大翼根部和筛骨。这些组成脑颅的软骨性部分。因此，概括地说，颅底除了额骨的和蝶骨大翼外侧部的眶板以外，都在软骨内形成（图3.137，参见图3.101）。

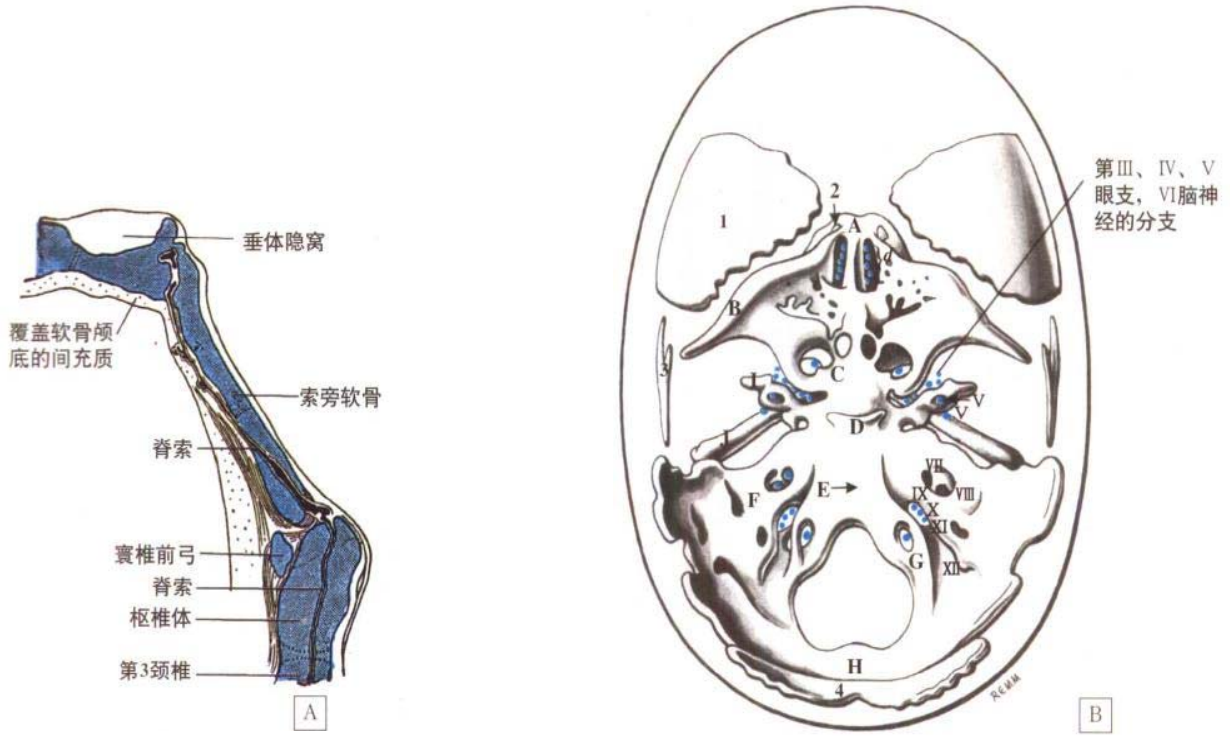

图内软骨成分的图例：

A 鼻囊。
B 蝶软骨。
C 前蝶软骨。
D 后蝶软骨。
E 基枕软骨。
F 耳囊。
G 外枕软骨。
H 上枕软骨。
I 蝶翼软骨。
J Meckel 下颌软骨。
K 锤骨软骨。
L 茎突软骨。
M 舌软骨。
N 甲状软骨。
O 环状软骨。
P 杓状软骨

图内膜性成分图例：

1 额骨。
2 鼻骨。
3 颞鳞。
4 枕鳞。
5 顶骨。
6 上颌骨。
7 泪骨。
8 颧骨。
9 腭骨。
10 犁骨。
11 内侧翼板。
12 鼓室环。
13 下颌骨

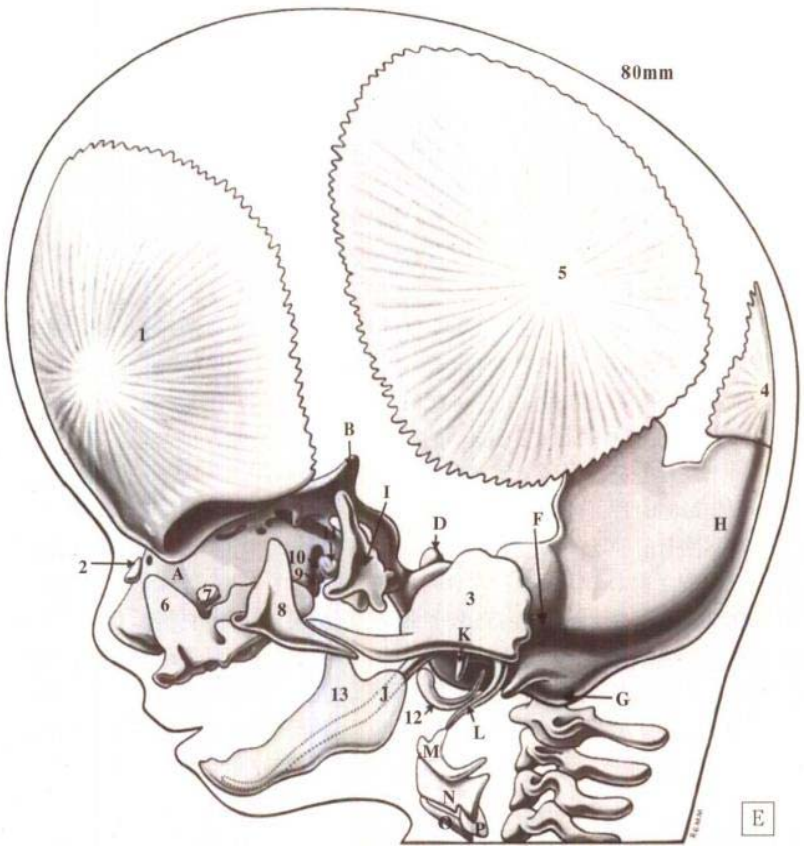

图 3.137 颅发育中的各代表期。除正在骨化处为绿色外，在所有图中的软骨颅和椎骨的软骨期均显蓝色。由直接在间充质内骨化的成分组成的膜颅显黄色。脑神经由相应的罗马数字表示。
A. 约 10mm 的早期人胚经正在发育中的中轴骨骼头端的矢状切面，示脊索的范围。B. 图 C 的图例。C. 人胚 40mm 时颅底上面观。D. 图 C 的侧面观。E. 图 F 的图例。F. 人胚 80mm 时颅的侧面观。



C



D

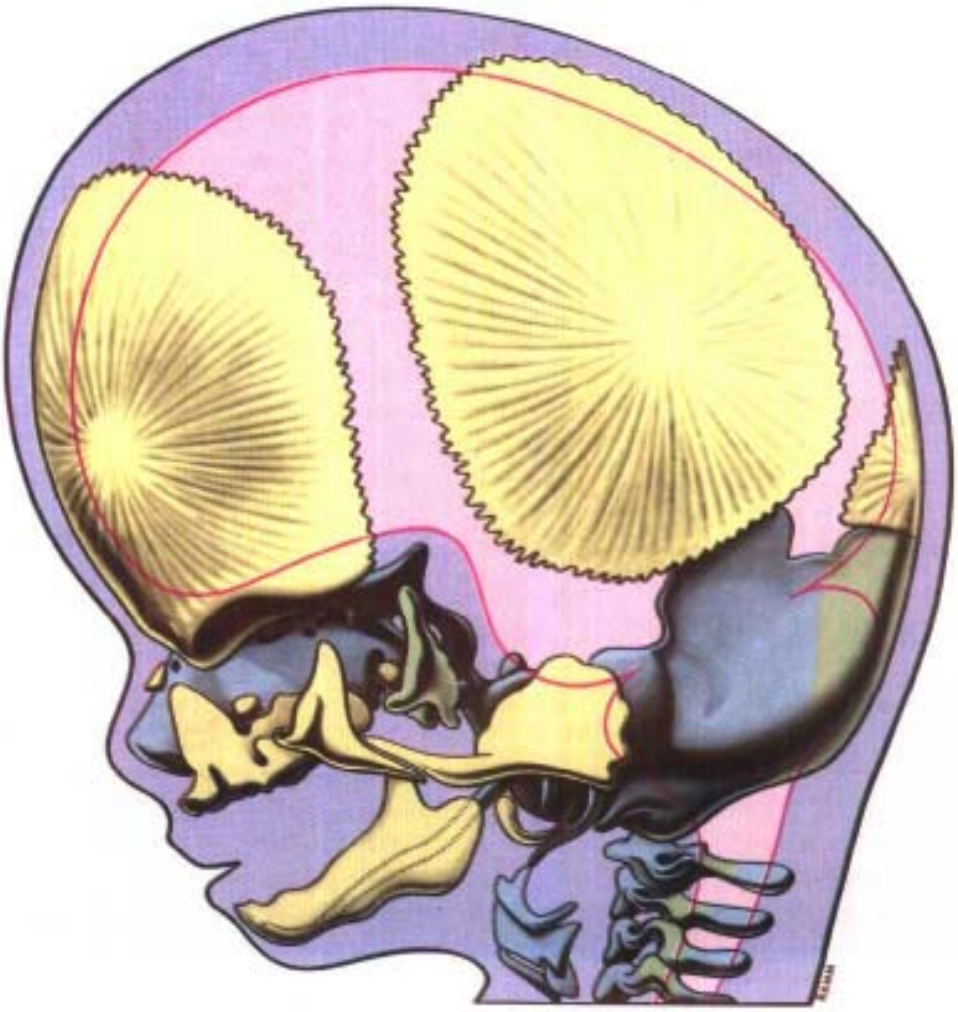

F

颅底形成模式的确立由位于上面的神经管上皮／间充质间的相互作用引起。Thorogood（1988）提出了一种“粘蝇纸模型”（‘flypaper model’）式的软骨性脑颅发生模式。神经外胚层的基底面上短暂地表达Ⅱ型胶原蛋白，见于嗅区周围、于晶状体凹入前与凹入时的视杯周围、于视泡周围及间脑、中脑和菱脑的腹外侧面（Thorogood 1988）。脊索在脊索膜鞘内也表达Ⅱ型胶原蛋白。后来，当Ⅱ型胶原蛋白的神经表达停止后，邻接上述各区的间充质开始有Ⅱ型胶原蛋白的形成并分化为软骨细胞。Thorogood推想，在神经上皮基膜内Ⅱ型胶原蛋白的短暂表达可局部地阻止了与其接触的无论源自何处的间充质细胞的迁移（类似的机制见于脊索与生骨节相互作用；参见本篇前文）。在这些部位的细胞聚集、并经基质介导与神经上皮相互作用并沿软骨发生谱系分化。这样，这种细胞诱捕的模式在个体发生中确定了软骨颅的形状。这有进化上的含义，当神经上皮对Ⅱ型胶原蛋白的表达稍有改变时，能对软骨颅的形状和整个颅产生深刻的影响，因为脑颅必须与软骨颅起始的颅构筑图式相衔接。这个模型或许能说明脊椎动物颅的形状的不同。

骨化开始于软骨颅完全形成以前，当这个变化延伸时，成骨过程赶上了软骨，致使软骨所剩无几。然而软骨仍有一小部分在出生时还存在，并且在成年颅中还保留软骨的小区。出生时，未骨化的软骨颅仍保持在：

- 鼻翼、鼻侧和鼻中隔；
- 蝶筛连接（见第6篇）；
- 蝶－枕和蝶－岩连接（见第6篇）；
- 岩骨尖（破裂孔）；
- 也在蝶骨骨化成分和枕骨骨化成分之间。

这些区域大部分有软骨生长。这些区域及整个颅骨的进一步发育参阅第6篇骨骼系统。

颅顶或颅的上部 颅的上部区域约在第30天出现，由颅旁边的弯曲间充质板组成，逐渐向头端伸长并互相混合，也伸达将成为软骨的颅底部。相当于颅顶的间充质性（膜性）脑颅，不先形成软骨，这类骨常常描述为皮骨（dermal bone）（见第6篇），包括额骨、顶骨、颞骨鳞部和枕鳞的上（顶骨间）部。现在据信额骨及顶骨的鳞部都由神经嵴形成。颅盖和面部的骨缝也由神经嵴细胞形成（Couly 等 1993）。

发育中的脑膜，特别是硬膜，与颅盖骨之间有密切联系。皮内骨是从胚颅间充质内的骨化中心作放射形骨分化而形成的。当邻接的骨相遇时，骨发生的前沿停止增殖，并诱导形成骨缝。一旦骨缝形成而纤维性的胚颅已钙化，便出现发育的第二期，这时颅骨在缝的边缘生长（Opperman 等 1993）。这种生长方式形成大部分颅盖。

Opperman 等（1993）已证实如果移植物带有完好的胎儿硬膜，就会在发育中的颅盖骨之间形成连续的纤维性骨缝，而除去了胎儿硬膜的移植物则发生骨性愈合。这种硬膜与发育中的颅盖骨之间的相互作用已由实验证明，显示去除新生儿顶骨后，硬膜不但保持骨缝的位置，而且能重新塑制颅顶骨和缝。

在发育中的骨缝部位，相邻两骨的骨发生的前沿相遇并重叠。最初在骨与骨之间有富含细胞的骨缝胚基，后来变为更致密和无细胞。在成熟的骨缝有一狭窄的致密骨的重叠，含有一致密、狭窄的细胞带，并与骨膜连续。

与脑颅相联系的肌肉 头的大部横纹肌是在面颅发生时形成的，那时肌细胞团，特别是来自第2鳃弓的肌细胞向脑颅迁移并覆盖部分脑颅（见本篇后文）。然而眼外肌和舌肌的成肌细胞有另外的两个来源。

眼外肌 所有眼外肌（extrinsic ocular muscles）由脊索突头端的索前间充质衍化，索前间充质在脊索突变为上皮性并具有基膜（图3.148）后仍保持着间充质状态。在胚胎早期，索前间充质向外侧轴旁间充质迁移（见本篇前文）。嵌合体重组实验能证实它早期有生肌的性质，且将它植入肢芽后能进一步发育成为肌组织。

早期胚胎头部两侧发生成对的有腔结构，以前描述为耳前节（preotic somites）。下颌前的头腔（premandibular head cavity）的壁衬有扁平或圆柱状细胞，不像体节的上皮板那样显示生发上皮的特性，也没有基膜包围。当动眼神经向下生长达头腔时，一团前肌细胞浓缩出现在头腔的腹外侧。后来头腔充满间充质。前肌细胞团再分为由动眼神经供应的不同肌肉的胚基（Wachtler 和 Jacob 1986）。同样的现象发生在有关的中间头腔（滑车神经和上斜肌）和尾侧头腔（展神经和外直肌）。

头腔无疑是由类似在体节中见到的间充质／上皮移动方式形成的。然而，体节的上皮板是一个生发中心，它产生注定为体轴上部区域的成肌细胞和注定为肢体和体壁能迁移的成肌细胞。如果间充质／上皮移动是成肌细胞成熟过程的一部分，则头腔可执行类似的计划；但不需具有一个细胞复制中心，直接由索前间充质分化的成肌细胞可形成前肌细胞团。

舌肌 舌肌的发生与四肢肌肉的发生相似。单个的、分裂前细胞从枕节的腹外侧部分离出来迁移至其最终位置（Wachtler 和 Jacob 1986）（图3.131,148）。包绕这些肌肉的结缔组织由神经嵴细胞衍化（Noden 1983）。

面颅

面颅（viserocraium）的发生很复杂，它包括神经褶、表面外胚层和内胚层：来自中脑、后脑、末脑的神经嵴间充质群，轴旁间充质和生血管间充质；以及来自神经管、神经嵴和外胚层基板的神经组织群。总的来说，头面部较为嘴端的结构即面、腭、口腔和鼻腔完全由外胚层细胞群包括上皮和神经嵴来的间充质，而靠尾端的有关结构如咽和喉则是由外胚层、神经嵴与内胚层的相互作用所衍化。

面和颈的发生与脑和特殊感觉器官的发生密切相关；可参阅本篇前文关于神经嵴的发生和头的发生，及图3.101,148。

发生面和颈的全部结构在发生时呈分节排列；后脑表现为菱脑节、外胚层的外胚层裂球（ectomeres）和轴旁间充质的体节球（somitomere）。这个区域的所有分节情况与进化全

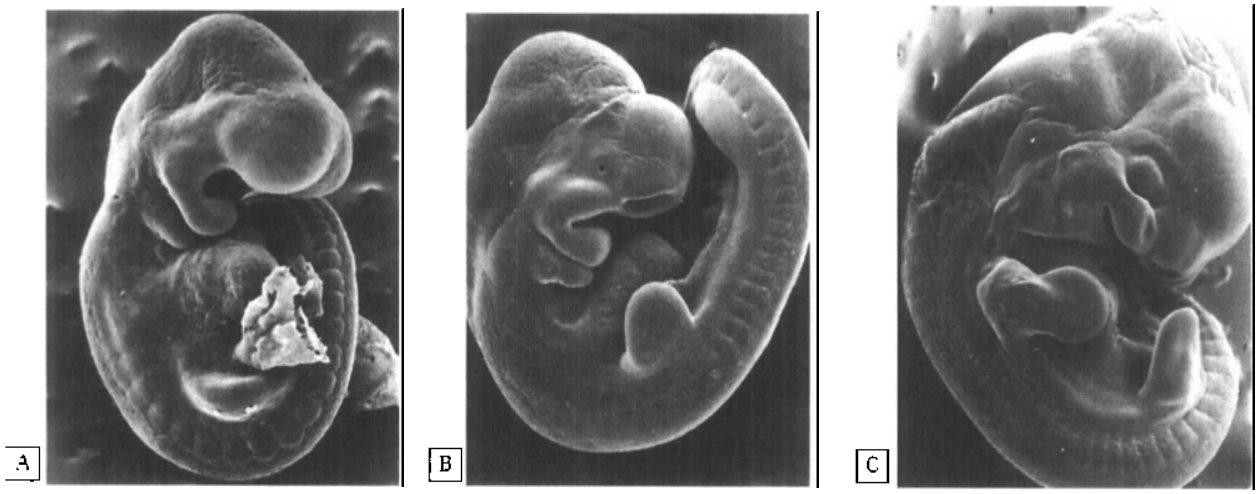

图3.138 11、12、13天鼠胚的扫描电镜照片。A. 第11天，咽胚期，听泡仍开放，但晶状体泡尚未内陷；第1、2、3鳃弓可见；心背侧出现上肢芽。B. 第12天，晶状体泡已内陷，但仍开放；上颌突已发生，位于眼的下方；上肢芽在变为桨状，下肢芽已出现。C. 第13天，眼睑开始发生，上颌突正与外侧鼻突合并；上、下肢芽发育良好。每一胚龄能见到体节的相对大小和数目（照相由P. Collins提供，由Southampton总医院电镜室S. Cox洗印）。

程一直保留的头的轴基因表达有关。

脊椎动物的鳃器 在所有脊椎动物胚胎的头褶形成后，口凹（stomodeum）头侧以突出的前脑为界，尾侧以心隆突为界（图3.138），虽然还没有下颌和发育中的胸部之间的颈，但六对鳃弓的出现将衍化出颈。这六对鳃弓在头的侧面邻近后脑处发生（图3.139,140,141）。在最早的无颌（Agnathia）脊椎动物中，鳃弓是鳃裂后方的一系列相同的棒状结构；但是早在陆栖脊椎动物进化以前，它们已出现了明显的适应性。通常认为是第一对鳃弓的结构变为有颌脊椎动物（颚口类）（Gnathostomata）包括大多数鱼类的上颌和下颌。所以常被称为下颌弓（mandibular arches）。（'下颌弓'这个名称被广泛应用，但不完全适合，因为许多颌面、鼻、耳和腭咽的结构是它的背侧端衍生的）。但应注意的是，由于这个早期标志结构的确立，已积累的资料有力地证实至少有一对下颌前弓（premandibular arches）是以后脊椎动物胚胎中的颅梁（trabeculae cranii）。这些在人胚中可能表现为形成软骨颅中鳃的成分的眶鼻间软骨（参见本篇前文）。在这系列鳃弓中的下一个（下颌后）（postmandibular）弓是舌骨弓（hyoid arch），它的骨骼衍生结构形成全部有颌脊椎动物舌骨的不同成分。其最背侧的舌骨下颌（hyomandibula）已经出现在软骨鱼中作为颅和原始颌关节之间的支撑，于是将下颌弓与舌骨弓之间的裂隙减小为一个小孔即撒水孔（spiracle）。这一部位的进一步进化是在陆栖动物中与听器连接，已在前文中述及；在硬骨鱼中舌骨弓也参与鳃盖（operculum）的形成，而其余的几对弓保留为鳃器的支柱。

最初在咽的外侧壁和咽底，鳃弓向外胚层表面和内胚层衬里发出圆形的嵴样凸，在这些凸之间的沟内，外胚层与内胚层接触，由此形成的薄膜在以鳃呼吸的脊椎动物中永远破裂，在爬行动物的胚胎中短时破裂，但在未形成真正裂的四足动物中仍保留。然而，外面相当于它们的鳃沟（branchial grooves）常是不太正确地叫鳃裂（branchial clefts），而其里面的相对部分称为咽囊（pharyngeal sacs）。

在用鳃呼吸的脊椎动物中，气体的交换是直接从水溶状态到血溶状态。从心脏头端（动脉的，但携带着脱氧的血）发出2条腹主动脉（ventral aortae）经过咽腹侧壁，分支向背侧弯曲进入鳃弓，在此注入鳃内毛细血管丛。这些由相应的动脉引流，加入2条背主动脉（dorsal aortae），供应全身循环。当水从口进入和通过鳃裂时，其溶解的氧通过咽囊内胚层和鳃的内皮扩散到达血液，二氧化碳从血液扩散至水。水中呼吸的脊椎动物，其发育中的口、鳃器和心脏之间的密切关系，在它们的四足后代中重复出现，但其呼吸功能的改变出现了许多相应的结构改变。

虽然对在水中呼吸的脊椎动物来说，鳃器这个名称是相称的，但若将它应用在哺乳动物的胚胎则有分歧。O'Rahilly和Muller（1992）认为"鳃"这个名称与哺乳动物胚胎不相称，同样"内脏弓"（'visceral'）这个名称用作同义词描述弓也受到Noden（1991）的责问。Noden指出，"内脏弓"提示了弓与里面咽管之间的一种主要关系，但使得弓内大多数组织的躯体功能被掩盖。胚胎中为间充质和外胚层包绕的前肠嘴侧部分称为咽；弓最显著的发育期曾称之为咽胚期（pharyngula stage）（Ballard 1971,1976;参见本篇前文）。然而，咽（pharyngeal）弓这个名称也有问题，因为形成大部分颜面的第1弓主要由外胚层组成，其内、外表面上皮和内部间充质（神经嵴间充质）都来源于外胚层。所以，第1弓不是咽的结构，不像尾随的弓那样，由外面的外胚层、内面

的咽内胚层和内部的神经嵴间充质所组成。第1弓和其后面的弓这种来源上的不同与头和颅的进化有关（见本篇后文）。在描述人体胚胎时常用咽（pharyngeal），但与其他种类比较时则常用鳃。

典型的鳃弓 每一鳃弓一般由外面的上皮覆盖，里面由间充质核心（图3.139,140,141）组成。上皮可以完全是外胚层（如第1弓），或外层覆盖弓的外表面和内胚层覆盖弓的内表面（如其余的弓）。每一弓内的间充质由神经嵴、轴旁和生血管的间充质群衍生。有一条脑神经的运动根和感觉根与每一弓的上皮和间充质相联系。

每一弓都从这些根本不同的细胞群分化为：

- 有区域特性的上皮结构（epithelial structures）；
- 来自神经嵴间充质的骨骼成分（skeletal element）；
- 来自轴旁间充质有关的横纹肌（striated muscle）；
- 来自生血管间充质的弓动脉（arch artery）；
- 弓特定的运动和感觉神经。

覆盖每一弓的上皮均由位于其下面的间充质决定其分化模式，结果产生不同的结构上皮如：角化复层扁平上皮，如

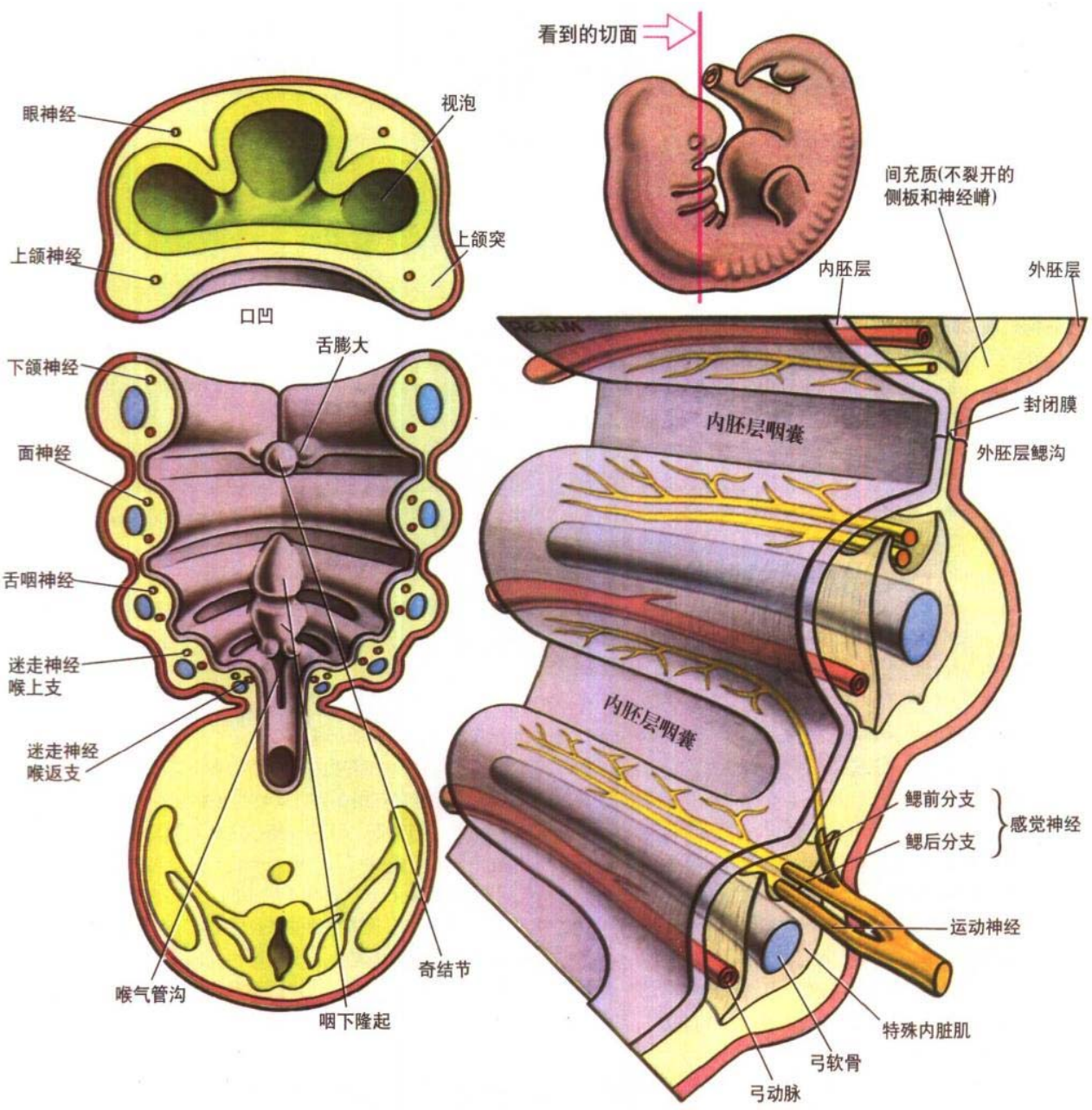

图3.139 发育中的咽部示意图。示：（左）咽底和被切开的侧壁，自背侧观；（右）咽部成分的描述，包括鳃弓、内胚层咽囊和外胚层鳃沟（仿williams等1969，作部分修改）。

毛发、汗腺、皮脂腺和盯贮腺；假复层纤毛 柱状上皮，如牙、唾液腺、粘液腺和泪腺；腺的上皮，如甲状腺、甲状旁腺、胸腺；以及口咽和鼻咽部的淋巴组织。

骨骼成分（The skeletal element）系由浓缩后接着全部或部分软骨化的神经嵴间充质形成的；这种变化完成后，骨骼成分向背侧伸展至后脑外侧的间充质颅底。弓软骨可整个或部分地保持为软骨、可进行软骨内成骨、可完全代以膜内成骨，也可变为韧带。在弓内的神经嵴也发生韧带（ligments）、肌腱（tendons）和结缔组织（connective tissue），在皮肤下面的发生真皮（dermis）。神经嵴控制弓的发生模式，而它自己则由后脑的 Hox 基因表达所决定（见本篇前文）。

每一弓来源的骨骼肌有时称为鳃肌，以示其来源，系由头部不分节的轴旁间充质衍生（见本篇前、后文）。成肌细胞可迁移得很远，失去它们与弓内骨骼成分的联系，鳃停止它们原有的呼吸功能。可从肌细胞团的神经支配来推断它们承担的新功能。

每一鳃弓发生一条弓动脉，可由成血管间充质迁移到一个部位而启动血管在原位形成，或从原已存在的血管内皮发芽而发生血管（见本篇后文）。成对的弓动脉自动脉干发出，经咽的两侧，注入背主动脉。

神经从邻接的后脑发生（图 3.96,112）。由两种方法直接进入位于后脑腹侧的鳃弓：运动神经从中脑和后脑的基板发出，支配弓内的骨骼肌，一般这些神经称为特殊鳃传出（special branchial efferent）神经，以示它们支配鳃肌肉系统；感觉神经自脑的感觉神经节伸出，这些感觉神经节部分来自神经嵴细胞，部分来自外胚层基板（见本篇前文），它们传送一般和特殊躯体传入纤维。弓内有一条混合神经沿其嘴侧缘走行，因此描述为裂孔后走行，因为它在紧邻嘴（前面）侧弓的后缘走行，这样，对于它尾侧的裂来说，它是裂孔前（图 3.139）。在人胚，裂孔前和裂孔后不易鉴定。

鳃弓的发生

围着人胚原口的第 1 鳃弓（图 3.138,139）由三个主要部分组成：一个腹侧部或下颌突（mandibular prominence），一个背侧部或上颌突（maxillary prominence）。下颌突首先见于第 10 期（排卵后 22 天），在咽底向腹内侧生长，与对侧者相遇于中线，位于原口与心隆起之间。上颌突于第 13 期才见到，两者的增大与外胚层与前脑之间的神经嵴间充质的增殖而形成额鼻突同时进行（见下）。第 1 鳃弓在口咽膜嘴侧特别增大，此弓的内面和外面都由外胚层覆盖。第 2 鳃弓或舌骨弓（hyeid arch）从第 11 期起见于上下颌突的尾方，同样向腹侧生长并于中线愈合。第 3 鳃弓见于第 12 期（26 天），第 4 鳃弓见于第 13 期（28 天）。后面的弓不显著，大部分陷于由舌骨弓尾端延伸而产生的凹中。第 5 鳃弓和第 6 鳃弓在外面看不出，仅看到其间充质的排列和略向咽内的凸起。

第 1 鳃弓

在结构和发生上第 1 鳃弓和尾随其后的诸弓大不相同，

图 3.140 顶臀长 2mm 人胚咽部斜切面。× 50（Norris 1938）。

它不像其它的弓而具有背侧突和腹侧突，侧面看似 C 形（见图 3.142）。

上颌突与额鼻突的外胚层上皮和神经嵴间充质相互作用，一般较其它诸弓形成更广泛的骨骼结构（见本篇后文）；特别是软骨颅融合的骨骼成分。第 1 鳃弓完全由外胚层包裹，不像后面诸弓，在发生中依赖非常接近的咽内胚层。外胚层起源于（在 3 体节鸡胚中）中脑神经褶外侧的一个区域（见图 3.145）。中脑褶本身发生外胚层基板细胞和参与形成三叉神经节神经嵴细胞，而间充质群迁入下颌突和上颌突。

第 1 鳃弓的两侧各含有一背侧软骨和腹侧软骨，前者代表腭翼方软骨（palatopterygoquadrate bar），这在早期脊椎动物形成上颌的部分但在哺乳动物中已大大退化。它在人胚早期似短暂出现，是否参与形成一些永久的颅骨结构如上颌，尚未肯定（见下）。腹侧 Meckel 软骨（图 3.143）自发育中的耳囊发出，伸入下颌突，在腹侧端与其对侧者相遇。Meckel 软骨的背侧端分离，常认为系形成锤骨（malleus）和砧骨（incus）的原基。然而有强有力的古生物学（Romer 1970）和比较解剖学（Shute 1956）证据认为砧骨是爬行动

图 3.141 经 4.5mm 长的鼷鼠头部斜切。切面通过后脑、咽、第 2（舌骨）鳃弓和第 3 鳃弓的一部分。

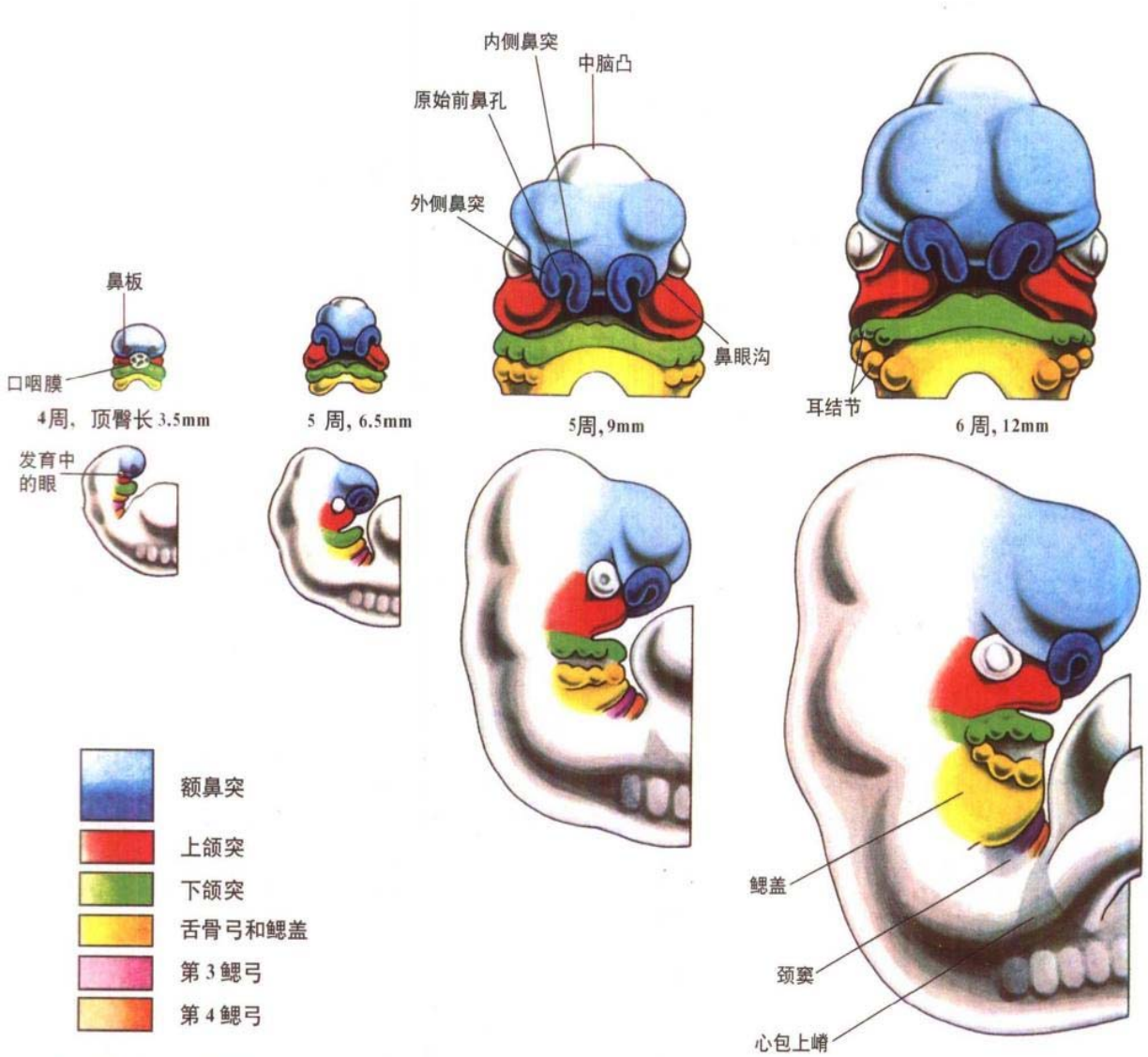

图 3.142 系列图解，示参与颜面形成的面部诸隆起和咽的成分，包括外鼻、眼周结构、外耳道和耳廓及颈。所有图均按比例放大。注意一般比例和相关位置的改变。

物的方骨（quadrate bone）的同源器官，因此把它认为是腭翼方软骨的衍生结构或许更为准确。此软骨也可参与蝶骨大翼和翼板根部的形成。锤骨原基前方Meckel软骨的中间部分消失，但其鞘膜保留为锤骨前和蝶下颌韧带。最大的腹侧部的绝大部分为发育中的间充质性下颌骨（见第6篇），它的一小部从颏孔伸向未来的下颌联合处，可能由侵入的下颌组织骨化，并入下颌骨，而其余的软骨最终被吸收。

第1鳃弓的肌细胞由第2、3头节的（somitomere）轴旁间充质发生（Trainor等1994）（见本篇后文）。第1鳃弓下颌部的肌细胞团形成鼓膜张肌（tensor tympani）、腭帆张肌（tensor veli palatini）和咀嚼肌（masticatory muscles），包括下颌舌骨肌（mylohyoid）和二腹肌前腹（anterior belly of digastric）（图3.144）。鼓膜张肌通过它在锤骨上的附着点保持与鳃弓的骨骼成分连接，腭帆张肌附着于内侧翼突的基部（medial pterygoid process），后者可能由第1鳃弓的背侧软骨衍生，但咀嚼肌转移到下颌骨上，下颌骨为皮骨。

所有这些肌肉均由第1鳃弓的'裂孔后'混合性的下颌神经支配。

颜面 当下颌隆起侵入咽底时，中脑神经嵴细胞在前脑神经上皮和表面上皮之间向头侧和外侧迁移，形成宽大的额鼻隆起（frontonasal prominence）。第5周，在额鼻隆起的腹外侧缘出现嗅板或鼻板（nasal placodes），将额鼻隆起的腹外侧缘分为内侧和外侧鼻隆起。嗅板起源于神经褶（见本篇前文）。左右鼻板最初分得很开并与表面上皮同在一个平面，但因鼻隆起发生，它们很快成为凹陷的嗅窝（olfactory pits），嗅板是嗅上皮和犁鼻上皮的原基，由嘴侧的神经褶衍生（见图3.145）。外侧鼻隆起较明显（图3.142,146B），两侧的内侧鼻隆起仍由额鼻隆起的正中部分开，凸向尾侧并超外侧

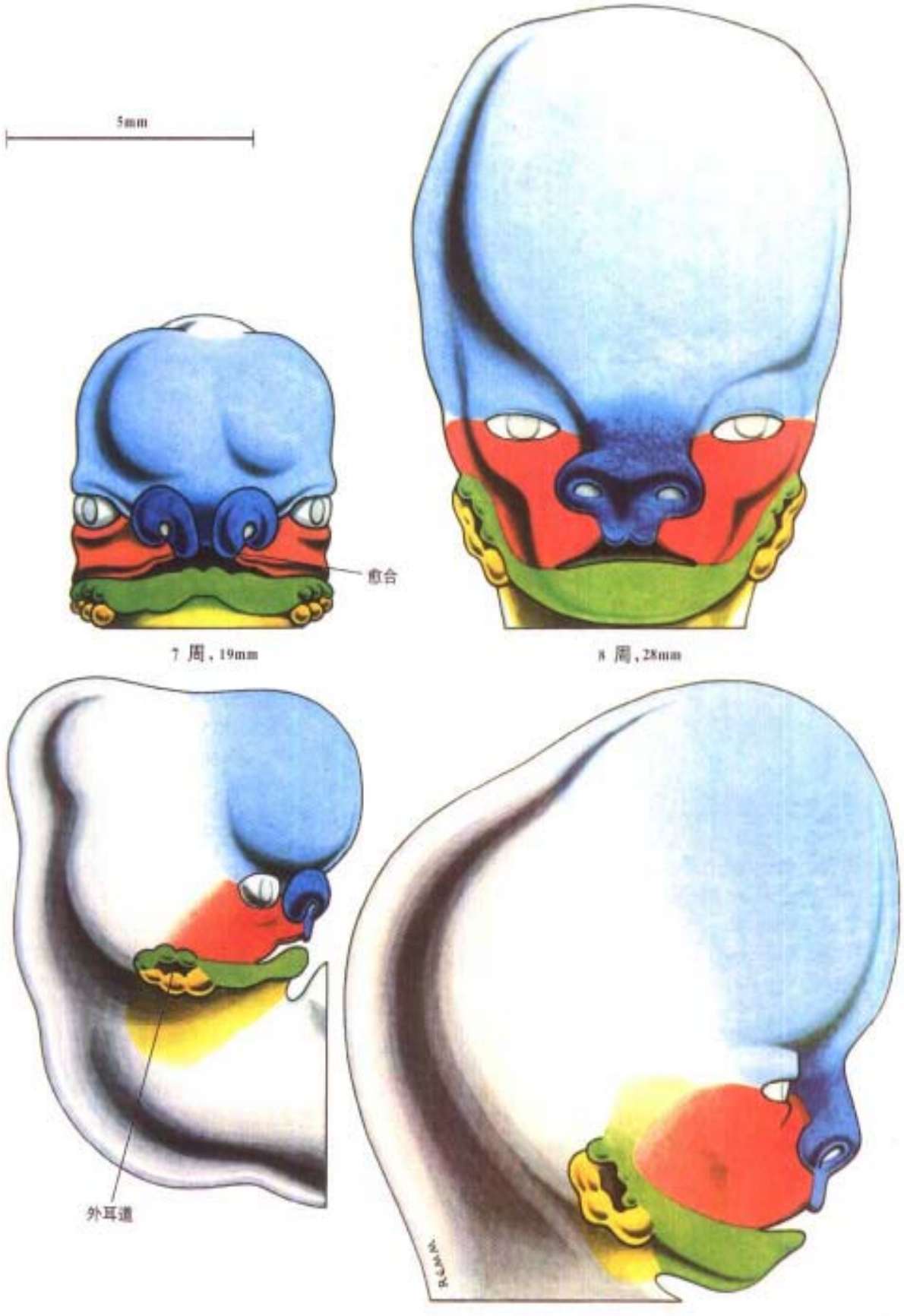

7 周，19mm

8 周，28mm

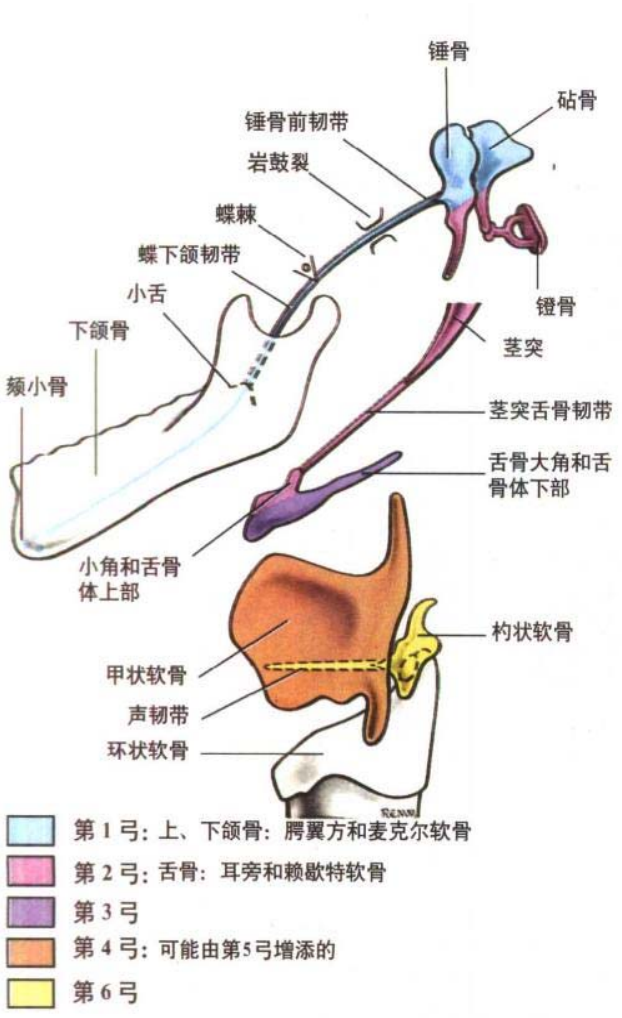

图3.143 鳃弓（面颅）的骨骼演化结构（骨性的和软骨性的）示意图（根据Williams等1969原图改绘）。

鼻隆起。从内侧鼻隆起伸出的间充质进入口凹顶部，并增生形成上颌前骨（premaxillary，即切牙骨）。每一鼻窝有一腹褶，由此发生一上皮性鼻鳍（nasal fin），伸向尾侧并与口凹顶部愈合。

当这些变化正在进行时，一个近似三角形的隆起自两侧下颌隆起背侧头端向腹侧膨出，此即上颌隆起（maxillary prominence），它与额鼻隆起一样由正在增殖的神经嵴间充质和覆盖其上的外胚层组成。每个上颌隆起向腹侧生长，与外侧鼻隆起愈合，最初这两者之间由鼻上颌沟（nasomaxillary groove）（鼻视沟，naso-optic furrow）分开（图3.142，Streeter 1948）。外侧鼻隆起及其面对的上颌隆起边缘面对面生长，两者愈合使未来的鼻和颊相连接（图3.142）。沿着两者交界的外胚层不完全消失，发生一条实心的索，向表面隆起，即鼻泪嵴（nasolacrimal ridge），然后下陷入间充质（Politzer 1952）。它的尾端增殖，与鼻的外侧部连接，而头端后来与发育中的结膜囊相连。之后，实心索变为空心的鼻泪管（nasolacrimal duct）（图3.146B）。

应注意由位于下方的间充质增生而形成的隆起长久以来称为突。国际解剖学名词委员会觉得不完全适宜，故这里用他们修订的“隆起”。在文献中两个名称都用。

由于耳旁区至最终的口裂（oral fissure）角之间的上颌和下颌隆起的相邻面愈合，较宽的原口或口凹裂（stomodeal fissure）不断缩小，面颊的上皮和结缔组织增大。

鼻腔 三角形上颌隆起的圆形顶端伸过外侧鼻隆起，横跨嗅窝尾端，与在额鼻区末端发育中的上颌前隆凸（premaxillary elevation）相遇并愈合，显出鼻窝的下缘，于是其开口的上部叫原始外鼻孔（external naris）。周围间充质的生长使嗅窝加深，变为原始鼻腔，其背尾侧部上皮壁的鼻鳍保持与口凹顶的上皮连续。随着继续生长，这个接触面逐渐扩大，而鼻鳍被腐蚀，最后成为一薄层，即口鼻膜（oronasal membrance）（图3.146A），此膜以后也消失。此后，原始鼻腔经原始内鼻孔（internal naris）或鼻后孔（choana）与口凹相通，原始内鼻孔在此期仍位于口凹顶前部（Warbrick 1960）。这些变化为嘴的外口定了一个新的头侧界，包括愈合的上颌前部和上颌部。这是未来的上唇，但尚未与将形成上颌牙槽的深部组织分开。同时，由于鼻隆起和上颌隆起的愈合而使鼻腔有了底。此期由额鼻区衍化的组织仍将两个外鼻孔分得较远，但由于两侧上颌前的间充质愈合而使外鼻孔间距离缩短。据一些研究人员观察，上颌隆起的间充质侵入上颌前部，而该区的间充质被掩埋，形成以后的切牙骨（见第6篇；Boyd 1993;Baxter 1953）。有人认为上颌突的间充质参与上唇人中（philtrum）的形成，因为它由上颌神经支配。然而有人坚持认为整个人中系由上颌前的组织所衍生（Keith 1948;King 1954;Warbrick 1960;Wood等1967）（见图3.100）。上颌神经最初支配上颌间充质，但后来明显地伸入额鼻隆起境内。有些人否认在上颌隆起中感觉神经的分布可引导间充质的迁移。

腭 一旦确立了原始鼻腔，口腔顶的腹侧部就可看做原始腭（primitive palate，正中腭隆起median palatine prominence，图3.146A）。它是由上颌前区和上颌隆起互相会合而成并与厚的正中鼻隔隆起即原始鼻中隔（nasal septal prominence，primitive nasal septum）连接。头部发育长大时，在前脑和口腔间的间充质大大增生，鼻腔伸向前脑并加深，成为在口腔顶内由一个隔分开的两条狭窄的深沟（图3.146）。沟和隔共同加深，隔后来成为鼻中隔，前端与原始鼻中隔连接（图3.146B）。鼻中隔宽阔的背尾侧缘最初与发育中的舌背接触（图3.146B），除了已由原始腭形成鼻腔底的腹侧部分外，左、右鼻腔仍与口腔自由交通。

第17期（41天）时，两侧上颌突内面产生腭突即腭棚（palatine processes，shelves），互相向中线生长，但有一段时间为舌所隔开。在此期，口腔的顶向前方凸出，超越口腔底和发育中的舌尖，实际上与原始腭的头侧（上）表面接触。在此处作一冠状切面显示，上颌腭突接触舌的两侧面并下弯呈垂直位置（图3.146B）。进一步生长时，下颌区和舌被带向前，舌尖行向原始腭的尾侧表面。在第23期（56～57天）时，两

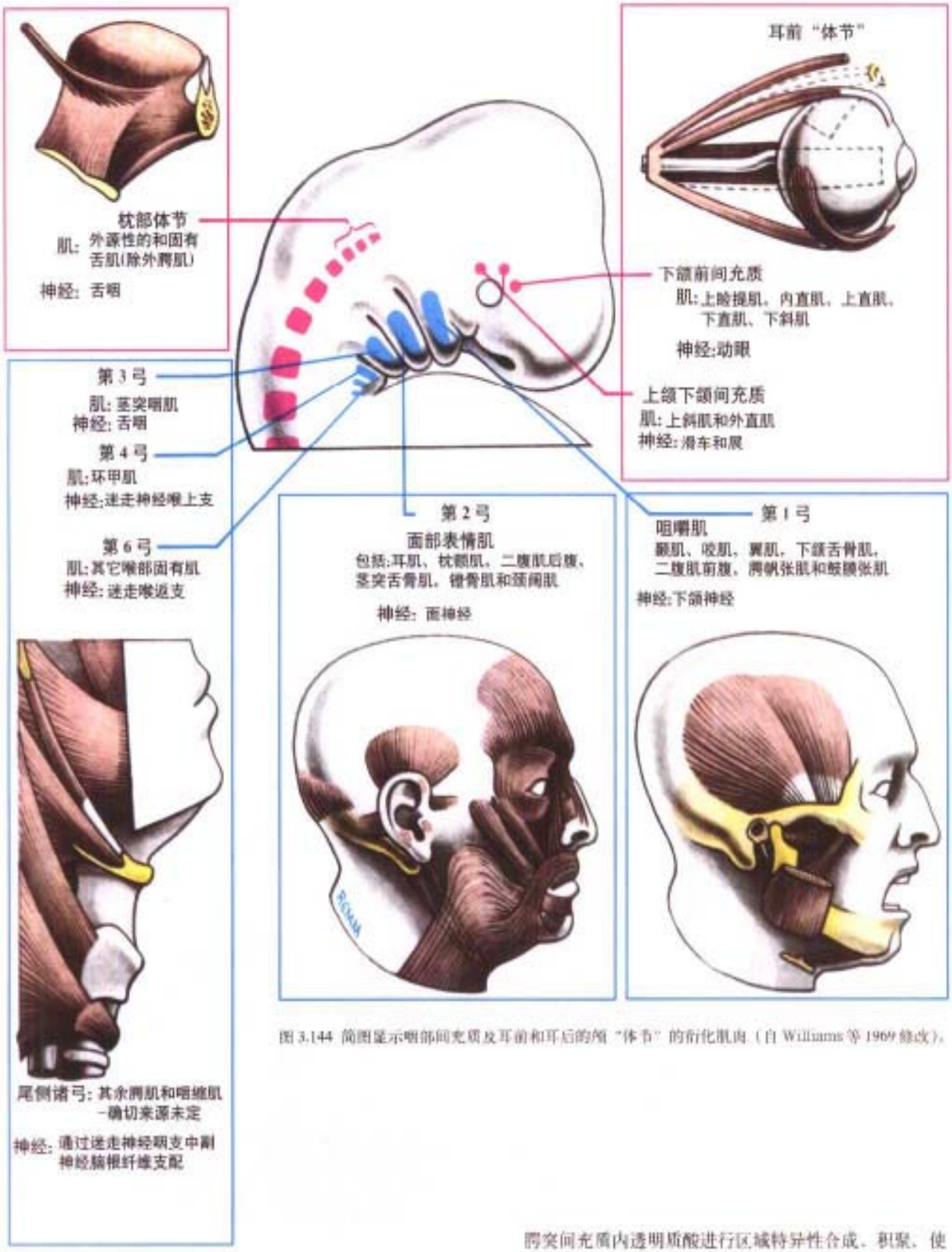

图 3.144 简图显示咽部间充质及耳前和耳后的颅"体节"的衍化肌肉(自 Williams 等 1969 修改)。

侧腭突迅速凸起，呈水平位置并相对生长(图 3.146C)，从而由前向后逐渐愈合。

腭突间充质内透明质酸进行区域特异性合成、积聚，使位置迅速变化。透明质酸可结合 10 倍于它本身重量的水，导致腭棚肿胀和膨大。胶原原纤维和腭的间充质细胞(后者由于它所分泌的乙酰胆碱和 5- 羟色胺而收缩以调控腭棚的上

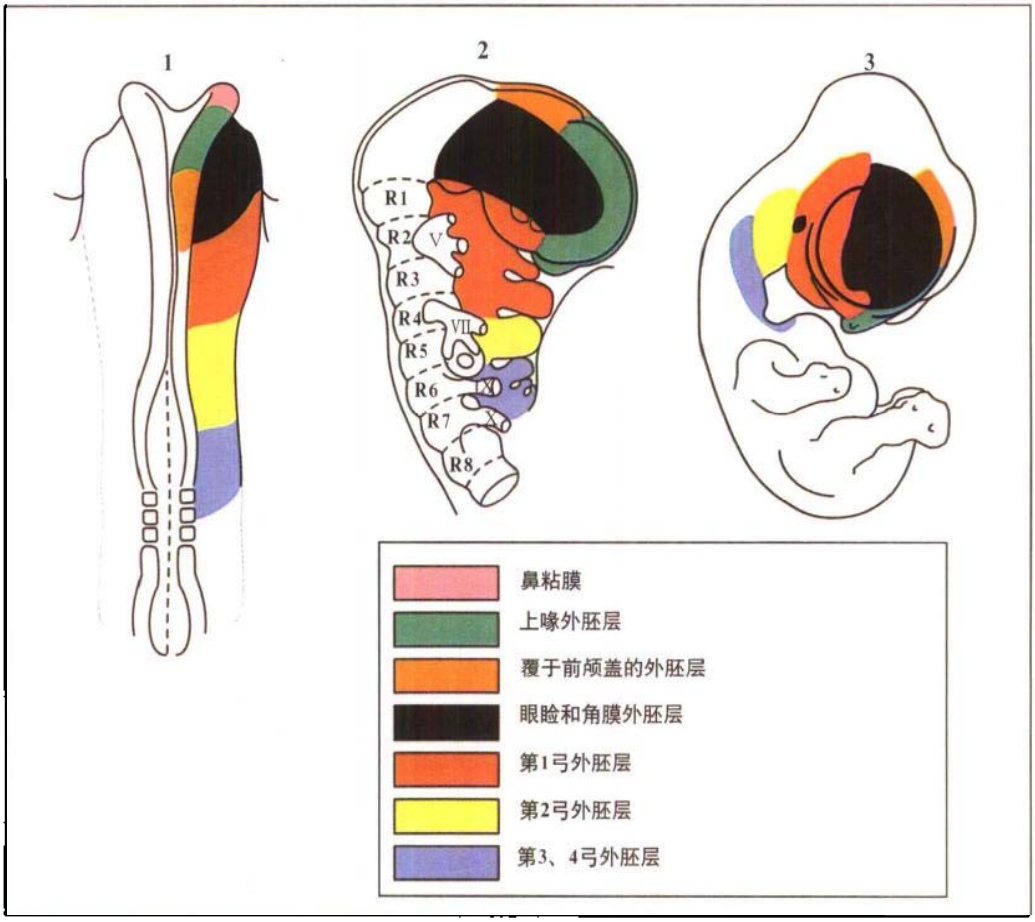

图 3.145 鸡胚自三体节期(1)至 8 天(3)外胚层区的生长发育。在图(2)中示菱脑节和供应鳃弓的神经；没有神经嵴自菱脑第 3 和 5 节发出（详见正文）。V＝三叉神经；Ⅶ＝面神经；Ⅸ＝舌咽神经；X＝迷走神经；Max＝上颌突；鳃弓以 1－4 表示（蒙 Couly、Le pouarin 1990 提供）。

升）以及抑制膨胀的上皮以进一步调控这个过程。一旦这些力量组合协调并超过阻力因素时，腭棚就机械地上升。这种上升出现在颜面发生中当头不断增高而宽度几乎不增时。如果延迟了腭棚的上升，即在面部增宽时上升，两侧的突起就不能正常接触而导致腭裂。其它影响腭愈合的因素有第 1 鳃弓软骨（Meckel 软骨）的生长，它容舌降入发育中的下颌。进而上颌与前颅底相对位置的变化（第 9、10 周时应保持在约 84°）有使头和上颌从下颌抬起的作用，从而给舌从两个腭棚之间退出创造上升空间。张嘴、伸舌和打嗝等动作所产生的压力变化可帮助腭棚上升（Ferguson 1977,1990,1993）。一般在女性胚胎中腭棚的上升较男胎者迟 7 天，故先天性腭裂在女性中更容易发生。腭突上升后，沿原始后鼻孔的下缘向内侧生长，与正中腭隆起的边缘联合，但中线上的一小区不融合，此处有一鼻腭管（nasopalatine canal）保持鼻腔与口腔之间一时的连接并标志着未来切牙窝的位置。形成早期（原始）腭的板有时称为正中腭突，上颌的参与部分叫外侧腭突。

当左右上颌腭突的内侧缘相互愈合时，也与鼻中隔的游离缘愈合，鼻腔与口腔逐渐分开，舌被排除在鼻腔以外。这样，鼻腔向背侧伸展，鼻后孔到达它们的最终位置，留下鼻中隔背侧部分约四分之一的尾侧缘是游离的。稍后，腭突的背内侧末端伸向背方，超过后鼻孔，自头到尾端愈合在一起，形成未来软腭的上皮和结缔组织（图 3.146C）。后来从第 3 或

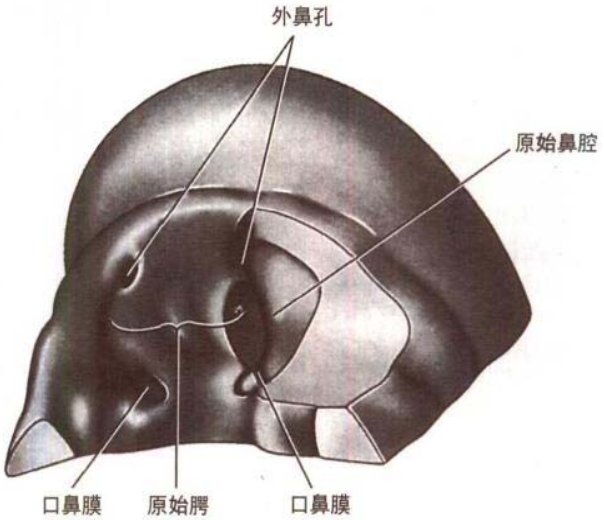

图 3.146A 人胚第 7 周的原始腭。可见口腔顶的前半部；大部分左外侧鼻突和左上颌突被切除以显露左侧原始鼻腔（引自 K. Peter 的模型）。

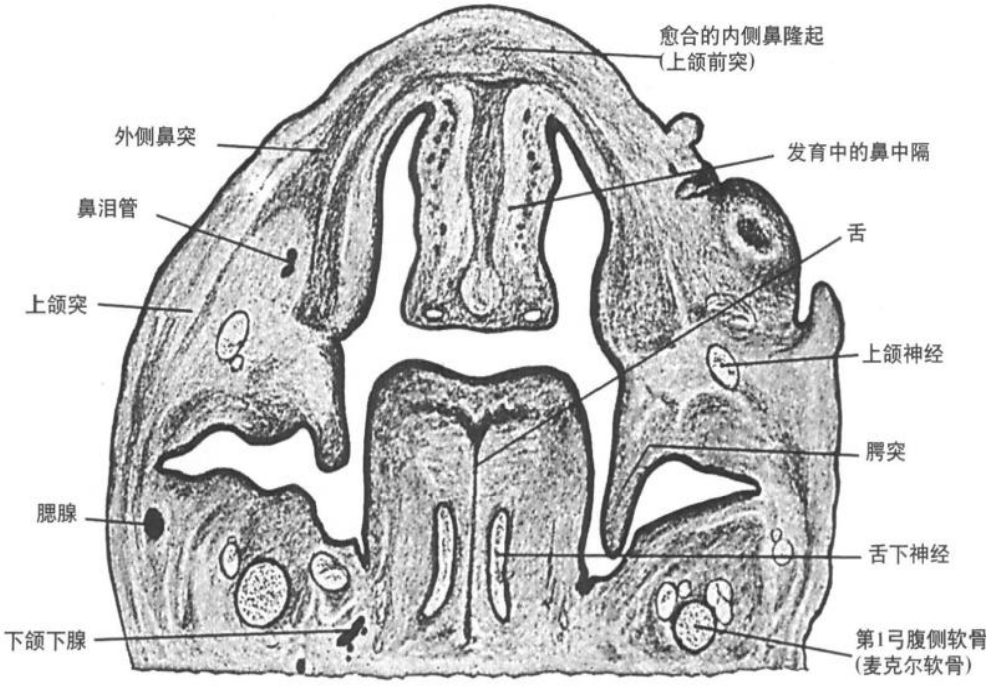

图 3.146B 通过 23mm 人胚头部的斜冠状切面，示鼻腔与口腔相通。

可能还有其它鳃弓长出一个生肌的间充质，最后沿着一条相当于腭鳃弓的线，伸入腭和围绕咽鼓管的尾侧缘（Baxter 1953）。

鼻中隔的两侧、恰在原始腭上方的腹侧或前方，基板外胚层下陷形成一对小憩室，向背侧和头端伸入鼻中隔。这是犁鼻器（vomeronasal organ）的遗迹（图 3.146C），其开口紧邻两侧上颌前和上颌的会合处；在人类这是遗迹，但在许多脊椎动物却是发育良好的听觉辅助器官（见第 8 篇）。关于颜面发生方面的详情，参阅 Latham（1973）。

颜面的上皮　覆盖下颌隆突外面的外胚层变成面部的皮肤（图 3.147），也参与形成耳廓的耳屏（见第 8 篇）。它提供的面部表面区略呈三角形；其尖顶包括耳屏，上缘伸至口的外侧角和下唇游离缘，下缘循颈的下颌下曲主线弯曲。上颌隆起形成的颜面部分自耳屏上点伸至眼和口的外侧角，包括下眼睑并沿鼻泪管的鼻旁线，最后达上唇并包括上唇的一部分。

上、下颌隆突的弓形、围绕口边缘的外胚层沿二个平行的弓增厚。外侧增厚部分为唇龈（labiogingival）板或前庭板（vestibular lamina），内侧者为牙板（dental lamina）。唇龈板侵入下邻的间充质，接着裂开，形成一沟（前庭），将上、下唇与其相接的龈分开　。在下颌隆突内，舌龈沟（linguogingival groove）将龈与舌分开。牙板是牙造釉器发生的部位。

牙　牙由一系列沿着牙板的上皮/间充质相互作用形成。在 27mm 胚中个别的牙板扩张进入富含血管间充质包绕的外胚层（牙的）小囊，外胚层增生形成造釉器（enamel organ），所包绕的神经嵴间充质即为牙乳头（dental papilla）；两者在一起称为牙蕾（tooth bud）或牙胚（germ）。造釉器最初

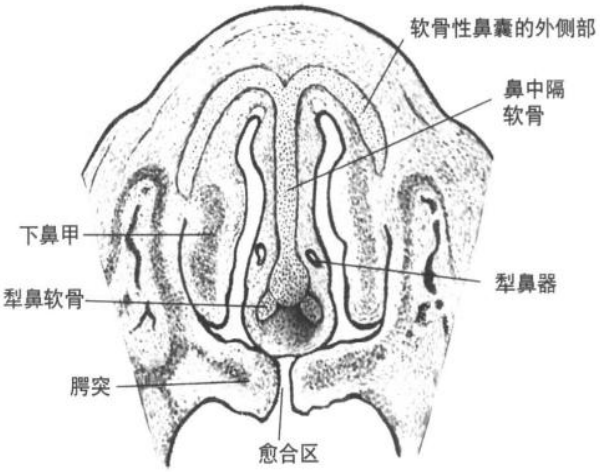

图 3.146C 通过 28mm 人胚鼻腔的冠状切面（仿 Kollmann）。

形成覆盖在牙乳头上的帽，然后扩大成钟状，其内层紧贴牙乳头，并由积聚的糖胺多糖（glycosaminogly-cans）与外层分开。造釉器的内层细胞分化为成釉质细胞（ameloblasts），下面的间充质细胞分化为成牙质细胞（odontoblasts）。牙的发生在本篇前文中已有提及，与牙的发生有联系的细胞和组织间的相互作用如下：

乳牙和恒牙的形成都如上述。从已发生的乳牙胚的舌面添生恒牙；然而，12 颗永久磨牙的牙胚从上、下颌的牙板向后的延伸部分发生。出生前乳牙和恒牙都开始钙化；足月时胎儿的乳牙有发育良好的牙冠，而恒牙仍保留其牙胚状态。

正当神经嵴间充质为鳃弓形成模式时，也指导着牙的发生模式。这样，牙乳头的间充质能在非口腔上皮内诱导牙的

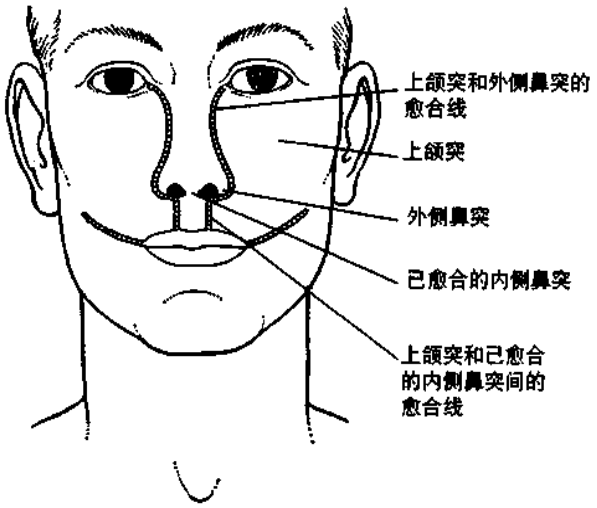

图 3.147 鼻隆突、上颌突和下颌突演化为成人颜面各部图解。

形成，并能规定所产生的牙，即切牙或磨牙。牙胚细胞分泌的细胞外基质引起细胞间的相互作用，即成牙质细胞分泌的原牙质（predentin），刺激造釉器内面分化为成釉质细胞，后者分泌釉质（enamel）。

头部的神经嵴单独培养时能分化为软骨。如将它与肢体的上皮联合培养则将形成软骨和骨。然而，当头部神经嵴重新与下颌上皮组合时，则除软骨和骨外同样形成唾液小岛、毛发和牙。这样看来，下颌上皮是牙的发生所必需的。在一定的发育期（9～11.5天）鼠的下颌上皮和第2鳃弓的间充质重新组合，结果90%发生牙；而相反地将第2弓上皮与下颌的间充质重新组合，则不产生牙。较后期（11.5～12天）的重组实验，在第1鳃弓的间充质上移植第2鳃弓的上皮能产生牙，导致神经嵴的间充质于12天后产生牙（Kollar和Mina 1991）。如果下颌上皮预定为切牙的部位与取自12天后的预定的磨牙乳头重新组合，则牙的形状能被上皮重新制定而发生切牙。

间充质的牙乳头能影响不同种类的上皮，将16～18天小鼠胚的牙的间充质与取自鸡胚的下颌上皮的口腔上皮重组，结果形成牙（Kollar和Fisher 1980）。这更为惊人，因为鸡正常是不发生牙的，同样重组鸡胚鳃弓的间充质和10天鼠胚的下颌上皮结果形成牙（Kollar和Mina 1991）。后一个实验显示了上皮启动牙乳头的发育。

颜面发生的畸形 由于形成面和腭的胚基的发育受阻或未能愈合而导致先天性畸形者并不罕见。最简单的是一侧上颌隆起可能完全不与其相应的上颌前部（球状隆起）愈合，保留了该侧的人中和上唇外侧之间的裂，即为唇裂（cleft lip，不恰当的'兔'唇）。一个相似但少见的是因上颌隆起与外侧鼻隆起之间未愈合的面裂畸形，鼻泪管保持为一条敞开的沟，这种情况常与同侧唇裂同时存在。双侧腭突可有不同程度的相互及与鼻中隔不愈合，其中最严重的是完全不愈合。通过两侧腭突之间的宽裂隙可看到鼻中隔。每侧腭的上颌前部由裂隙与上颌腭突分开，该裂在腹侧与双侧唇裂相延续。在这种情况下人中是一个独立实体，头侧和背侧连于鼻中隔。鼻腔底和后鼻孔不完整。各种较轻度的腭裂，最常见为单侧的，只有一边的鼻腔与口腔相通，裂的范围不等。最轻型的只有软腭裂开，或仅是腭垂（悬雍垂）裂。这些发育受阻可能与妊娠第2、3个月的胚胎营养有关，且常与身体其它部分的畸形同时存在（参见本篇后文）。在这种例子中上颌前部常与鼻中隔一起向前突出。参见Latham(1973)。中线的畸形较为少见，如正中唇裂（median cleft lip）、裂鼻、下颌裂等。较常见的是轻度颏裂（cleft chin）和小下颌（micrognathia），即下颌发育不良。

虽然胎儿期并不是完全以增大为特点，人们对胎儿的颜面发育未多予注意，但人的颜面各部比例在胎儿期发生变化（参见第4篇，图4.28）。面部和颅部的发育虽互相影响，但生长模式不同。有关对280例胎儿观察资料的分析参阅Lavelle（1974）。

尾侧的鳃弓

第2鳃弓 覆盖第2鳃弓外面的外胚层起源于后脑神经褶外侧的一狭长条外胚层（图3.145），和耳基板的起源相同（在3体节鸡胚中这些基板细胞位于三叉神经基板外侧）。两侧第2弓的软骨（Reichert's软骨）自耳囊延伸至中线。其背侧端分离并包于发育中的鼓室内成为镫骨（stapes）。以后软骨发生茎突（styloid procces）、舌骨小角（lesser cornu），可能还有舌骨（hyoid bone）体上缘（cranial rim）（图3.143）。

第2弓的肌肉由第4和5头节衍生。肌细胞群的大部广泛迁移，但保持它最初的面神经支配。镫骨肌（stapedius）、茎突舌骨肌（stylohyoid）和二腹肌后腹（posterior belly of digastric）仍附在舌骨上，但面部的肌肉系统（facial musculature）、颈阔肌（platysma）、耳肌（auricular muscles）和颅顶肌（epicranius）都与它不连接（图3.144）。有些第1沟（裂）和囊早期闭锁，有利于它们的迁移（参阅下面）（这个裂，即鱼类的气孔，除了在最早期的脊椎动物中外，早已大为减小了）。

第3至6鳃弓 与末脑的神经褶毗邻的外胚层覆盖第3、4鳃弓，范围较前面的弓小得多。这个区域的外胚层也发生基板细胞参与形成岩神经节和结状神经节。第3至第6弓所发生的骨骼成分，其背侧部不发生软骨化。第3弓的腹侧软骨变为舌骨（hyoid bone）大角（greater cornu）和舌骨体（body）的尾段（caudal part）（整个舌骨体可由第3弓的软骨形成）。舌骨体也可能从鳃下隆凸（hypobranchial eminence）即舌联桥（copula lingua）（参见本篇前文）基底部形成的软骨衍生，即单独从第3弓衍生（Frazer 1926）并继发地与第2弓的软骨连接。

第4、第5和第6弓所发生的骨骼成分的最后改变有不同意见，较为一致的观点是：甲状软骨（thyroid cartilage）由第4、5弓发生，此二弓也可发生杓状、小角和楔状软骨（arytenoid, corniculate and cuneiform cartilages）。环状软骨（cricoid cartilage）由第6弓的软骨衍生，或可能是

一个改变了的气管软骨环。会厌（软骨）（epiglottis）从鳃下隆凸的组织发生，可能不是从“真正的”鳃软骨发生（图3.144）。

从第6、第7头节的轴旁间充质迁移至第3弓，而第7头节单独侵入第4弓（Trainor等1994），在小鼠的第6弓内未见到头节肌肉。肌细胞群发育形成咽（pharynx）、喉（larynx）和软腭（soft palate）的肌肉系统。茎突咽肌（stylopharyngeus）来源于第3弓，环甲肌（cricothyroid）来源于第4弓（图3.144）。其余的喉肌由第6弓衍生，广泛用于发音，因此它们在人类以外可不属于同一范畴。在人类中其余的腭肌和咽缩肌的确切起源尚未肯定。胸锁乳突肌和斜方肌有混合来源。部分来自轴旁间充质，部分来自邻近的生肌节（McKenzie 1955）。

鳃弓的神经 鳃弓的神经直接进入它们的尾端（图3.139），是典型的混合神经，其运动成分供应鳃弓的肌肉，感觉纤维支配从该处衍生的皮肤和粘膜。在鱼类中神经干及其神经节紧邻真裂的背侧端，每条神经发出孔后支进入它自己的弓和孔前支进入其头侧的弓。有人宣称，在哺乳动物中第1弓内这两种类型的分支均能鉴定出，但除了第5弓外，在第2至第6弓内只能鉴定出单支神经。第5弓的神经不了解，可能已消失。

三叉神经下颌支是第一弓的孔后神经；鼓索或岩大神经有时曾被看作是由面神经衍生的孔前神经。面神经后来支配第2弓、舌咽神经支配第3弓、迷走神经喉上支支配第4弓和迷走神经喉返支支配第6弓。在低等脊椎动物内，第5弓也由迷走神经的一个支供应。偶有提出其它孔前支还有舌咽神经的鼓支和迷走神经的耳支，但是没有一个充分的标准足以将它们定为孔前支。

由弓动脉的发育可解释喉返神经的不同行程。第1～5弓的神经在弓动脉的头侧进入鳃弓。然而第6弓的神经在其弓动脉的尾侧入弓。在左侧保持这个位置，故它最终的位置在动脉韧带的尾侧并环绕动脉韧带。然而在右侧，由于第6对弓动脉的背侧部和整个第5对弓动脉消失，神经环绕第4弓动脉，即锁骨下动脉。

鳃弓的肌肉 有时将面部和颈部肌肉（图3.144）描述为鳃节肌，因为它们起源于咽（鳃）弓内，从轴旁间充质向头侧的延伸途中发生，轴旁间充质在躯干部分节为体节。体节在躯干内发生内侧的生骨节，左右结合形成椎骨；外侧生肌节形成躯干和肢体的全部横纹肌；有限的背外侧生皮节参与形成背面的真皮。在鹌鹑－鸡的嵌合体中可检查到头内的轴旁间充质是否有上述三部分的转归。

头部的轴旁间充质虽不分节，但Meier(1979)见到并描述了脊索头端两侧、神经板下面有七对头节或称体节球（somitomeres）（参见本篇前文）。把正在形成神经褶的神经板内侧和外侧的轴旁间充质从鹌鹑胚移植到鸡胚，这些细胞群的转归也随之而去（Couly等1992）。在三个体节期，外侧轴旁间充质的细胞密度远较内侧者高。除了内侧轴旁间充质的头侧部分在鸟类胚胎参与形成眼肌外（这些主要来源于索前间充质；参见本篇前文），内侧的间充质发生局限的骨骼结构，例如部分蝶骨和耳囊。结缔组织包括中脑和后脑的脑膜，但不包括肌肉。相反，外侧轴旁间充质发育为鳃弓的肌组织系统。

有趣的是，内侧和外侧轴旁间充质的转归相当于内侧和外侧体节的转归。在体节中看到的它参与形成真皮的部分在头部轴旁间充质中却没有相应的结构。神经嵴间充质形成头部真皮，并能发生钙化的结构。

在弓内形成任何骨骼成分以前，成肌细胞从轴旁间充质迁移到将分化为肌肉的部位并形成前肌细胞群组织。所有原始肌管的排列模式由周围的神经嵴间充质决定而与成肌细胞的来源无关。肌肉的成熟率和模式与骨骼成分的发育密切联系，因此这些肌肉可以附着于骨骼，但在适宜的成分未发生前保持不增加附着点（McClearn和Noden 1988）。图3.148示头节与迁移到各鳃弓的肌细胞的关系。

鳃沟 当骨骼和肌肉在发育时，弓的外形发生改变。外面鳃沟的改变使颈的外表变得光滑。里面同时发生的咽囊变化也参与此过程。

除了最古老的脊椎动物以外，所有脊椎动物的第1鳃沟腹侧都消失。在人类，其背侧端深陷，形成外耳道上皮和鼓膜的外表面（详见本篇前文）。

在第1、第2和第4鳃沟的背侧端出现一片片增厚的基板，即鳃上板（epibranchial placodes）。这些基板与发育中的面神经节、舌咽神经节和迷走神经节密切相关，参与它们的形成（参见本篇前文）；并和其他背外侧的和鳃上的基板细胞都参与三叉神经节和前庭蜗神经节的形成（图3.103）。

第5周末，第3、第4弓陷入舌骨后的凹陷即颈窦（cervical sinus）。颈窦的头界是舌骨弓，背侧界是由枕部生肌节的腹侧延伸部与正在向胸锁乳突肌和斜方肌发育的间充质形成的一条嵴。在尾侧，较小的心包上嵴（epipericardial ridge）将颈窦与心包分开并靠近中线弯向头侧，然后与对侧的嵴到达下颌隆起的舌膨大和鳃下隆起。枕部生肌节的成肌细胞随心包上嵴与舌下神经一起迁移至舌。长久以来所持的观点为：颈窦是由舌骨弓向尾侧生长与心脏隆凸相愈合而封闭的，认为颈部皮肤的形成不包括后面诸弓的任何部分。这个观点现已被多数人摒弃，认为颈窦由于其壁由内向外逐渐靠拢而逐渐减小，最后封闭。有些人则主张第2沟的表面行程保留为弯曲的下颌下的颈曲线（cervical flexure line）。不管是什么机制，结果都是颈阔肌（第2弓的肌肉）的浅面和深面都包有浅筋膜，沿着颈部到胸的前壁，表面覆盖着一层光滑的表皮。

咽囊 头端的四对咽囊由头至尾依次出现，它们的内胚层向覆盖的鳃沟外胚层靠近，形成薄层的封闭膜（图3.139、140）。第2、第3和第4咽囊的隐窝盲端向背、腹侧延长成为有角的翼状憩室。第4咽囊向尾腹侧生出一个憩室，最初由一个沟与咽囊分界，沟内可发现一短暂的第5弓动脉。从这对憩室发生第5咽囊并与外胚层连接。憩室的其余部分为后鳃体（ultimobranchial body）。这与第4和短暂的第5咽囊一起存在，组成尾咽复合体（caudal pharyngeal complex），它与咽腔的通道是咽鳃总管（common pharyngobranchial

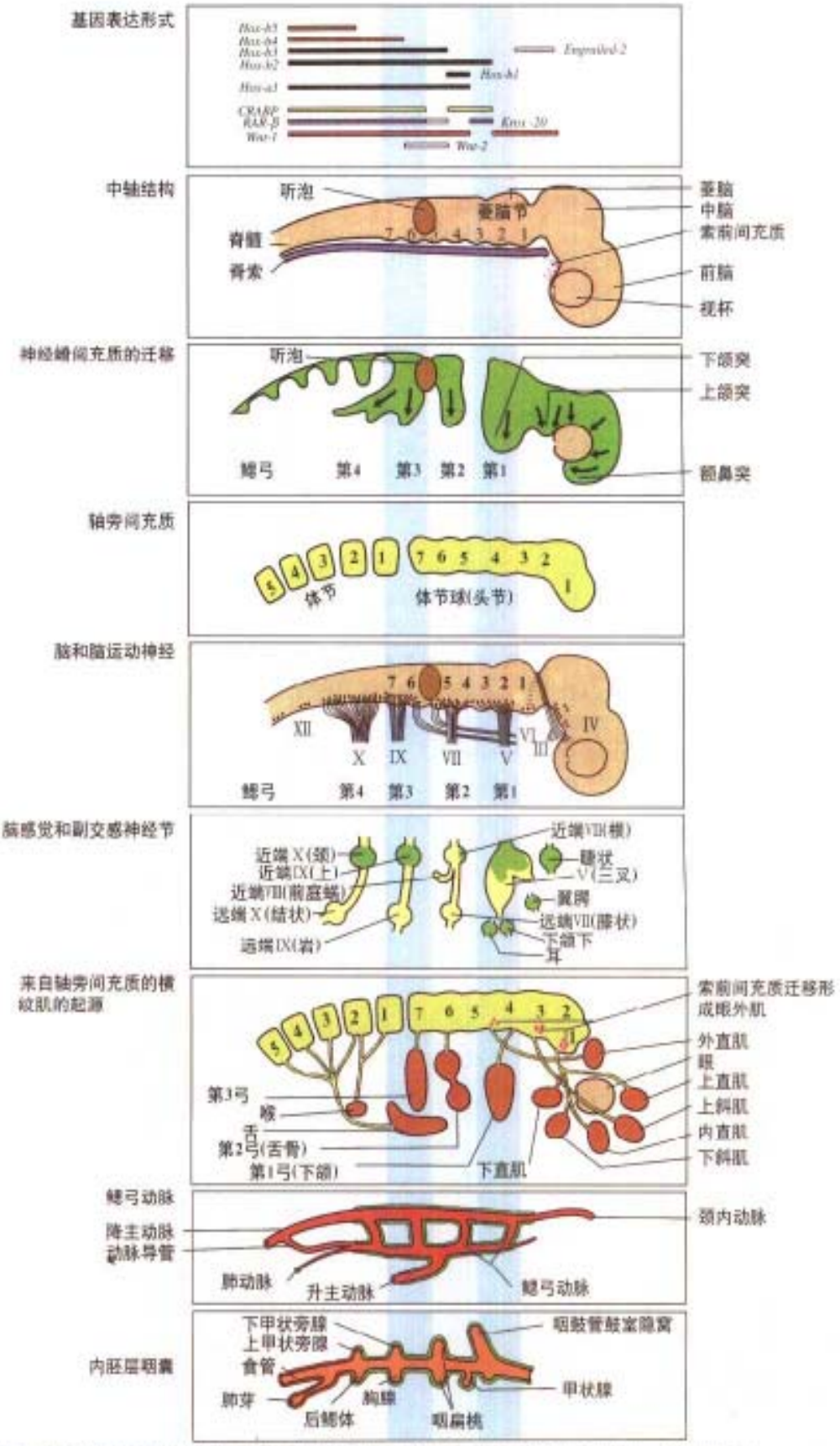

图 3.148 约第 14 期胚胎头部和咽部的组成示意图。各构成成分已被分离，但通过编码带排列成行。(仿 Noden)

duct)。后鳃体是脊椎动物发生中的一个常有的特征(Watzka 1955)，它在人胚中也形成，但对此一直有争论。该结构以后并入尾咽复合体的其余部分并参与外侧的甲状腺原基的发生(参见本篇前文)。有许多较低等的成年脊椎动物有后鳃体，并曾从这种组织中分离出降钙素(calcitonin)(Copp 等 1967)，故推测在人的甲状腺中产生降钙素的滤泡旁细胞是后鳃体组织所衍生。

咽囊内胚层衍生结构的进一步发育与口、咽和喉密切相关(参见本篇前文)。

菱脑节、Hox基因和鳃弓的发生 前面已知，颅部的神经嵴增殖并形成头、面和鳃弓内的重要间充质群，控制颜面和弓的发育模式，确定其肌肉、神经和血管的位置。实验研究显示，如将第1弓的神经嵴细胞移植到舌骨弓内，则形成下颌的结构，提示第2弓的轴旁间充质和表面外胚层的分化模式为新移植的神经嵴间充质重新定型(Noden 1988)。对牙发生的实验研究也显示了同样的现象(参见前文)。然而，这些实验并不能说明神经嵴细胞在离开神经板以前就已经具有了形成模式的能力或当它们后来迁移到鳃弓时才获得的这种能力。

神经嵴细胞从间脑、中脑、后脑和末脑的神经褶迁移出来，但不由前脑的神经褶发生。当神经嵴迁移时，菱脑有重复的鼓起，即菱脑节(参见本篇前文)，这是所有脊椎动物胚胎脑中见到的分节单位。单细胞标记实验显示，菱脑节为限定细胞谱系的分隔区。后脑内有八个菱脑节。在细胞迁移前标记神经嵴细胞，显示神经嵴细胞迁出的部位与菱脑节有关系(Lumsden 等 1991)。神经嵴细胞起源于三个不相连接的平面并以三条不同的途径向腹侧迁移(图3.106A)。源自第1、第2菱脑节的嵴细胞参与三叉神经节的形成并产生第1弓的间充质，源自第4菱脑节的嵴细胞参与面神经节和前庭-听神经节的形成并产生第2弓的间充质，而第6菱脑节的嵴细胞参与岩上神经节的发生并产生第3弓的间充质。第3和第5菱脑节不参加迁出的神经嵴细胞。然而，在体外已分离出自第3和第5菱脑节迁出的细胞，提示在活体内偶数的菱脑节有控制奇数菱脑节的作用，可抑制其产生神经嵴(Graham 等 1993)。将神经嵴分隔为三个不同分支的这种抑制作用，可保证每一鳃弓的特定结构和个别脑神经的正常发育。因此在神经嵴从神经褶迁出之前，已决定了它的特性。

中轴同源异形框基因Hox-a和Hox-b(参见本篇前文)在迁移时和停止迁移后表达于菱脑节和神经嵴。每一鳃弓以节段限制方式表达一种不同的Hox基因组合(Hunt等1991；图3.106，148)。Hox在菱脑节的表达与其以后在鳃弓内表达的确切关系尚不清楚。例如：Hox-b1在第4菱脑节和后来的第2弓中清楚地表达；然而Hox-b2表达于自第3菱脑节之后的全部菱脑节，第3和第5菱脑节都不产生迁移的神经嵴细胞。图3.148展示Hox在菱脑节、神经嵴和表面外胚层中的表达范围。

Hox基因受到破坏时，神经嵴细胞不能正常增殖和迁移，该动物就会产生与人的先天性障碍相似的畸形，例如DiGeorge综合征(参见本篇前文)。

头的发生和进化

躯干的发生机制与头的发生机制不同。观察发现，头部有些细胞群对躯干诱导物不起反应，并且较躯干部分化得早，由此推论头的发育途径不同于其它中轴结构。

脊椎动物的头特别不同于其近亲头索动物的'颅端'('cranial end')。头索动物与脊椎动物一样有分节的肌肉块、背侧凹陷的神经索、鳃裂和脊索。然而，它们没有明显的头，没有明显分为三部分的脑，无神经嵴或外胚层基板，无成对的感觉器官或脑神经节。文昌鱼和其它头索动物可认为是脊椎动物的远亲，其中没有看到中间过渡形式可以证实逐渐进化为头。

至今用以检查和比较现有各种脊椎动物和头索动物头部发生的技术方法极少。用分子生物学方法研究头的发生将有深远的影响。

Gans和Northcutt(1983)及Northcutt和Gans(1983)从研究头的发生提出了关于头的进化假说。他们提出，头的颅侧部，包括感觉器官、前脑、中脑和周围的颅骨是由神经外胚层衍生的。实验研究已证实'索前'颅，即脊索嘴侧部分(Couly 等 1992)，是由神经嵴形成的。神经嵴是神经管形成后留在神经管和表皮外胚层之间的神经外胚层细胞群。神经外胚层通过形成一系列外胚层基板还发生感觉器官，这些基板是在神经嵴形成后与表皮外胚层不分开的神经外胚层区域。神经嵴和外胚层基板所产生的细胞群产生头内全部感觉神经节和感觉器官(直接由神经管衍生的眼不包括在这组以内)。

神经嵴产生新的间充质细胞群，具有躯干部体壁间充质类似的作用。体节的生骨节和脊索周围基质之间的相互作用促进环绕脊索和神经管周围的软骨发生，结果形成椎骨。肢体内体壁间充质聚集，细胞密度增高，衍化为软骨。体外培养的体壁间充质如果阻止细胞迁移并保持高密度，也能诱导它们向这

个谱系发育。在躯干中不向软骨方向分化的神经嵴细胞，在头内能分化为软骨细胞及其它结缔组织，并能像体壁间充质形成肢体模式那样，塑造颜面原基的发育模式。虽然颅软骨发生'蝇纸模型'(flypaper model)(Thorogood 1988)提出神经嵴以生骨节那样的方式对类似的信号发生反应(参见本篇前文)，但其发生机制仍不清楚。

应当注意，脊椎动物头的形成不仅由于嘴侧神经嵴细胞的增殖，而且还由于较尾侧区椎骨的合并。无颌鱼类颅骨没有椎骨的参与；两栖类和板鳃类鱼合并三个枕节，而脊椎动物的颅将五个枕节包括在内。在神经嵴衍生的颅骨嘴侧包围前脑的同时，增大的尾侧部围绕正在扩大的菱脑，使颅的总体积增加。

鸡胚神经板的基因定位显示，索前颅骨是在腺垂体基板的嘴侧由外胚层细胞和位于神经褶内的神经嵴细胞形成的。神经褶头端腹侧和较尾侧产生中线上的腺垂体和两侧的外胚层嗅基板、额鼻外胚层、颅盖外胚层和头部神经嵴(图3.145)。第1鳃弓的外胚层见于头部神经嵴的外侧，并向腹侧和内侧迁移，参与颜面的形成(图3.145)。在第3菱脑节的上面有一无神经嵴的缝隙(参见下面)，将未来的额鼻／上颌／下颌细胞与第2弓的神经嵴分开。在耳基板平面(第5菱脑节)，神经褶极少形成或不形成神经嵴细胞。

神经管形成后的脊椎动物胚胎头内的许多结构是节段性排列的，例如，菱脑中的菱脑节(图3.148)、下颌平面的轴旁间充质排列为枕节、更前侧的头节、略外侧和腹侧的外胚层基板、弓动脉和咽囊。然而，这种分节情况仅见于垂体尾侧脊索两侧，头部发育的短暂分节性仅发生在'祖先的'或'老'的头和脑。这个变化在研究发育中脑的Hox基因表达中得到部分的支持。

Hox基因沿无脊椎动物和脊椎动物的胚轴表达。近来从头索动物胚胎的Hox基因克隆中发现，文昌鱼的Hox基因Amphi-Hox-3(Holland等1992)与小鼠的Hox-2.7基因同源。在文昌鱼神经胚期这个基因表达的头界为4/5体节平面，以后几期在发育中的神经索空间限制的范围内，在脊椎动物中同源基因的表达范围相当于4／5菱脑节。Holland等提出，在体内这两个平面中表达这些基因的结构是同源的。他们认为这个现象支持了脊椎动物的头是由预先存在的颅区经复杂分化和扩展自然发育而来，而不是产生一个新的颅端部分。这一衍化结果是充分利用头区广泛存在的神经嵴细胞群的结果，因为这些神经嵴细胞群是间充质的来源、不需要像躯干部那样的重组就能适应。神经嵴细胞群在发生上的可塑性促成了进化上的可塑性，并产生了脊椎动物的多样性。

Noden(1991)再三提请人们注意对头部发育过程的研究，尤其是分子生物学应用于研究胚胎发生。他意识到我们目前对复杂的发育形态学、细胞运动、定向和相互作用的模式的了解尚不足以为分子生物学的分析提供基础，在解决头部发生方面的挑战更需努力。

四肢的骨骼和肌肉

四肢骨骼和肌肉由轴旁间充质(上皮性体节)和侧板间充质的体壁层发生。

四肢的形态变化 四肢的发生要经过不断地复杂的上皮／间充质的相互作用。体节腹外侧的体壁间充质增生，于胚体外侧表面形成一个嵴，从最尾侧(第6)的鳃弓向尾侧伸长，尾端变尖。体壁间充质特定的区域与其上面的外胚层相互作用使表面外胚层局部增厚和下面间充质增生，从而规定了未来肢芽的位置。在每一个预定肢体部位的外胚层形成一个高柱状上皮细胞的纵嵴，即外胚层顶嵴(apical ectodermal ridge, AER)(图3.149,150)。AER和位于下面特化了的体壁间充质称为发展带(progress zone)，留在肢芽远端直至指(趾)形成。进行带控制四肢发生的方位和进程并决定骨骼成分的位置。体壁间充质调控其上面外胚层的发育，并变为骨骼和结缔组织成分。肌细胞和神经元前体稍后进入肢体。与发育的头尾方向相一致，上肢发生在下肢以前。四肢发生的最早迹象见于第12期(26天)的胚胎中。相当于第8～10体节平面，即前肠门的平面处可看到一条沿体壁外侧的纵嵴，即为上肢芽。第13期时能看到下肢芽。

上肢芽增大，从它在体壁的椭圆形基部向外侧突出形成一个具有弯曲边缘的扁平板及外胚层顶嵴。最初有较扁平的背侧和腹侧外胚层表面(ectodermal surfaces)以及体壁间充质的核心。为便于描述，常常对与肢芽有关的'轴'、缘、面和线作出定义和命名(图3.150)。然而，当人体发生与四足动物—两栖类、爬行类和鸟类的发生相比较时，可看到术语中有一些变化，但机制仍相似。从肢芽的椭圆形基底中心通过其间充质芯的中央到达顶端外胚层嵴中心的一条连线定为肢芽的近远轴(proximodistal axis)，长久以来，在描述胚胎学中简单地称为轴(the axis)。肢芽的头侧缘称为轴前缘(preaxial border)，尾侧缘称为轴后缘(postaxial border)(在四足类和鸟类，后者分别称为前缘和后缘；参见下面)。从肢芽的轴前缘到轴后缘的任何与近远轴成直角的线为头尾轴(cranio-caudal axis)。背侧和腹侧的外胚层就从轴前缘至轴后缘覆盖它们的相应面。任何通过背侧面和腹侧面并与近远轴和头尾轴都成直角的任何线就成了背腹轴(dorsoventral axis)(这里应注意，背侧和腹侧轴线可单独用于有关四肢在发育中和最终的皮肤神经支配模式及与它们相联系的躯干部的平面)。

肢芽的早期分化发育在肢体早期对称性的各轴上产生

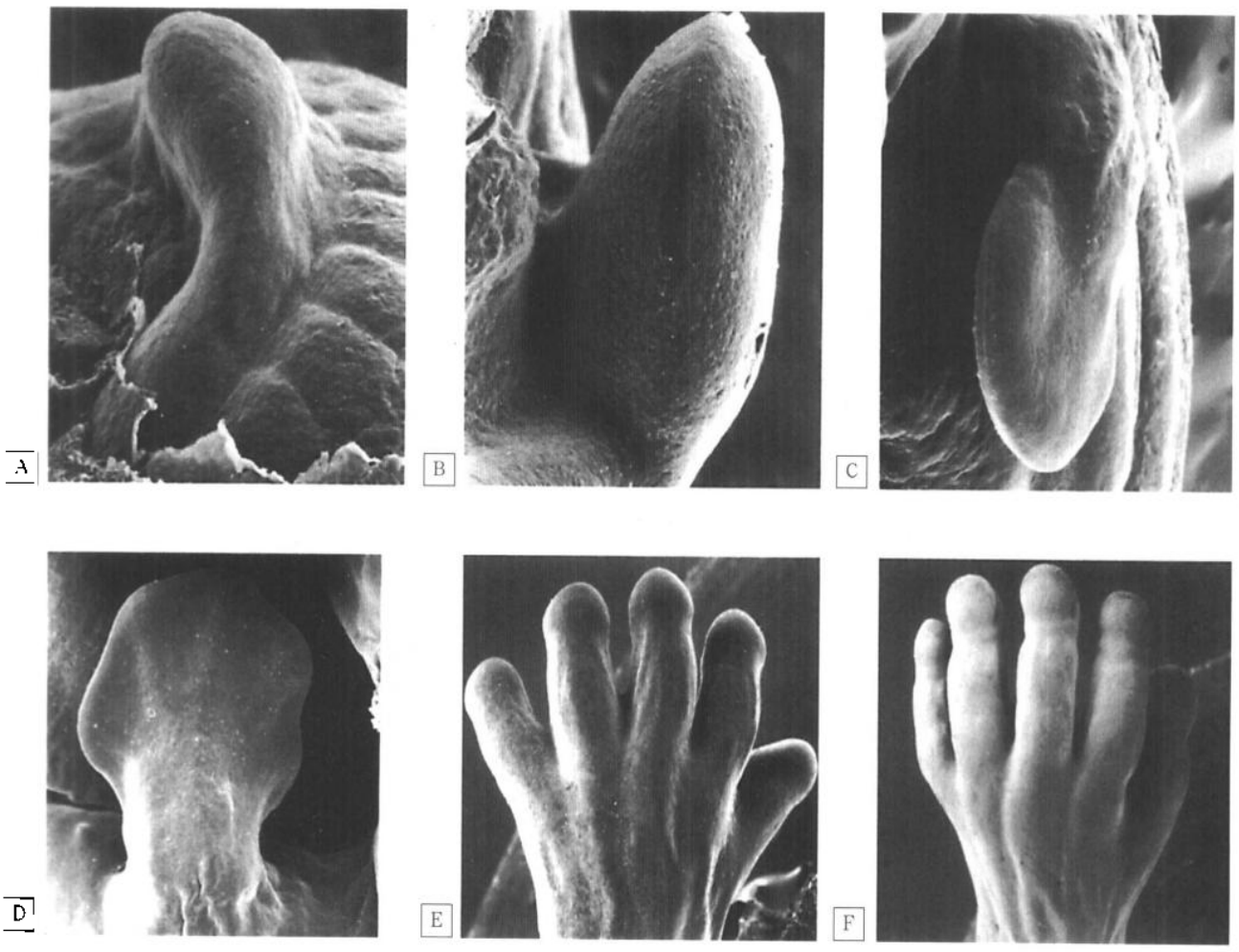

图 3.149 系列扫描电镜照片，示上肢的发生。A. 自轴后缘观最早的肢芽。B. 自轴后缘观肢芽，可见外胚层顶嵴。C. 肢芽，腹外侧观，肩部和肘部已分明，手板已形成，手板边缘的外胚层顶嵴仍很明显。D. 手板上出现指线，手板边缘出现凹痕。E. 手指接近分离，各指远端开始增殖，形成甲床。F. 手指末端各有触垫，指甲继续发育。（照相由 P Collins 提供，由 Southampton 总医院电镜室 S Cox 洗印）

了两个主要变化：

（1）肢芽的背面发育得比腹面快，这使肢芽绕着体壁弯曲：最靠近体壁的肢芽腹面保持扁平，背面向羊膜腔膨出；原来面向外侧的 AER 逐渐面向腹侧。

（2）稍晚，轴前缘发育得比轴后缘快，使顶嵴更移向尾侧而不是向腹侧。上肢芽的这样重新定方位形成了肩、臂和前臂，但直到后来才看出这些作用（参见下面）。

第 13 期（28 天）时，上肢芽向腹侧弯曲，而下肢芽仍向着外侧；第 14 期胚胎，上肢芽的轴前缘已开始伸长，但下肢芽的尚未开始。这时期的上肢芽正对着发育中的心室，下肢芽与宽大的脐带密切相邻。第 15 期时上肢再分为几个部分，近端部仍向背侧膨出和向腹侧弯曲，这是肩和上臂部分；远端部由轴前缘的长度增加而演变为前臂；最远端部分膨大为扁平的手板。

第 16 期的肢体显得更坚实。上肢芽有时紧靠体壁，有时外展；下肢芽不紧贴腹壁，因此时脐带很宽。手板刚显出指线，下肢有早期的足板。

第 17 期时，上肢芽出现肘部和指线，手板开始有钝锯齿形边缘，说明指间的组织开始消除。下肢仍有扁平的足板，虽可见到髋部，但尚未见到真正的膝。

第 18 期（44 天）胚胎出现趾线，指线间的切迹进一步加深。下肢的髋部出现屈曲，膝曲伴有外展，使膝面向外侧，能看到股部极少的皮肤，足底面向脐带。

第 19～23 期的变化主要是四肢的生长和指（趾）分开。此时手弯曲至心区上方。手指的指骨远端在第 21 期增大，并形成甲床，同样情况可见于第 23 期的足趾。第 21 期脐带相对缩小，胚胎更大，双足最后能相接触。

四肢发生的概念 四肢的发生是一系列外胚层／间充质相互作用的结果（图 3.150，151）。这个概念为两栖类、鸟类和爬行类的实验所证实。嵌合体的实验研究进一步显示了发育中肢体内细胞群的特定转归。现代研究发现发育的肢体中含有同源异形框基因，要求对四肢发生的概念重新解

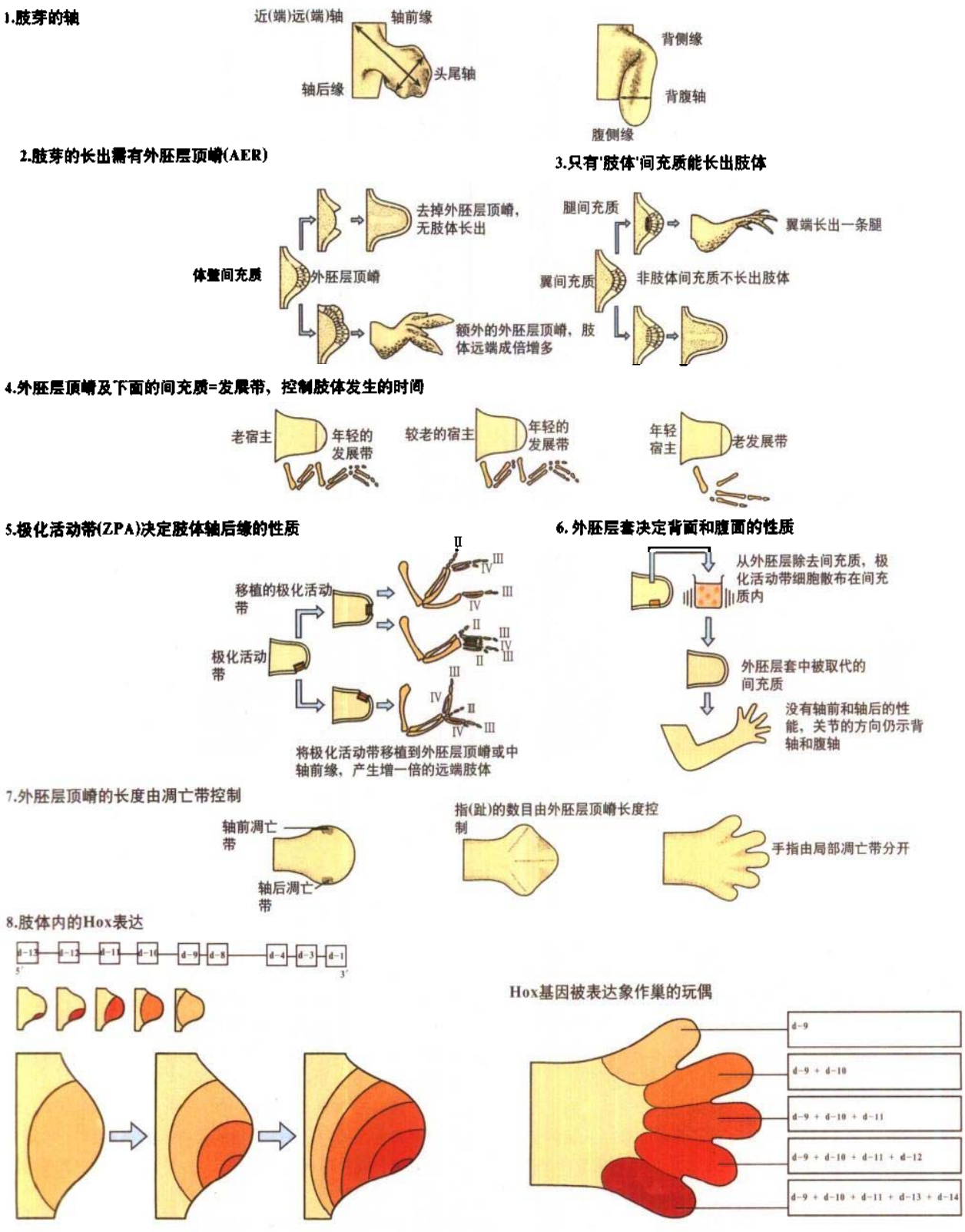

图 3.150 简图示肢体发生的主要实验研究结果。应该看到，在上皮／间充质的相互作用中相关细胞因子方面的研究已跨出一大步。成纤维细胞生长因子（FGF）能取代外胚层顶嵴并控制肢体向外生长，也保持极化活动带（ZPA），与果蝇属片段极性基因同系的超声刺猬（Shh）基因有一种极化活动，且超声刺猬与极化活动带的活性共定位。外胚层顶嵴与下面间充质之间的相互作用现在可以重新解释为局部表达的 Fgf4（在顶嵴内）与超声刺猬基因（在间充质内）之间的相互作用。网膜酸也具有极化活动带的作用而能诱导 Fgf4 的表达。下方的简图示发育中的肢体内 Hox 基因表达，该图可能需要根据最新的进展重新解释。

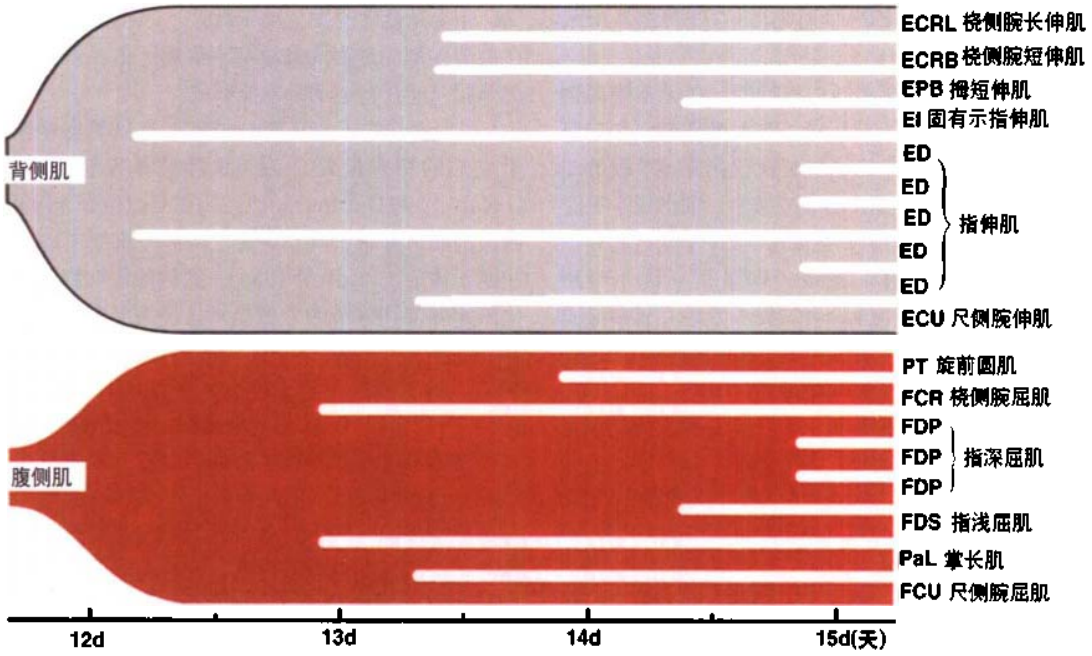

图 3.151 前臂背侧和腹侧肌群发生示意图。细胞外环境的变化诱导成肌细胞局部融合，并由此引起肌群的分裂。(仿 Kieny 等 1986)

释，以使分子模型与传统的模型统一起来。

发展带 一个肢芽的长出系由外胚层顶嵴（AER）和位于其下方的体壁间充质所控制，上皮似乎控制肢体的发育时期，而体壁间充质控制肢体的类型。这两种组织的组合形成发展带（progress zone），据信发展带是对肢芽中的细胞群进行分配的地点。当细胞离开发展带后，它们的近端/远端值（proximal / distal value）就被固定了。一旦间充质得到指派信息，它就规定了上面外胚层的发育模式。

Zwilling（1968），Saunders 等（1976），Hinchcliffe 和 Johnson（1980）的工作为肢体的形态发生提供了许多证据，小结于后：

- AER 和位于其下方的间充质影响肢体发生的定向。去除 AER 会停止肢体的发育，插入第二个 AER 会形成两个发生轴，即从移植处以后形成双重的远端结构。
- 用任何其它间充质取代位于 AER 下方的间充质，结果没有肢体发生。如果将上肢的间充质换为下肢的间充质，可导致腿结构的发生。此外，下肢芽的间充质可将信息传递给局部外胚层，使之发生相应的腿羽（鸡胚中），这是因为 AER 下面的间充质有‘AER 维持因子’，这是对顶嵴起作用必需因子。

Summerbell（1974）的一系列实验显示，AER 传至下方间充质的信息有时间性。将一个早期肢芽移植到一个晚期的去掉发展带的肢芽上，结果产生双重的肢芽。相反，将一个晚期的发展带移植到一个早期的去掉发展带的肢芽上，结果产生一个没有中间段的肢体（参见图 3.150）。发展带独立地起作用，似乎与近远轴走行方向的位置值无关。当细胞离开发展带时，就已经规定了它们的近远轴值。

在移植实验中，肢骨的发生过程呈现连续的八种状态：肱骨、尺桡骨、腕骨Ⅰ、腕骨Ⅱ、掌骨、指（趾）骨Ⅰ、指（趾）骨Ⅱ、指（趾）骨Ⅲ，每种状态约需 8 小时。Summerbell 和 Lewis（1975）描述发展带的行为像一座钟，它的滴答声是细胞分裂周期。骨骼生长的精确速度尚未鉴定。Summerbell 等（1973）在计算左肢与右肢的生长时得出结论，上肢左侧尺骨的长度与右侧尺骨长度的差异不超过 5%。

肢体的轴 在第 13 期可见肢芽中有三个发育轴（图 3.150），如上所述，这三个轴为近远轴、背腹轴和头尾轴。三个主要轴中每一个都由不同的机制所规定。近远轴（proximodistal axis）系由发展带所控制；头尾轴则由一小群稍远离 AER、在肢芽轴后缘的间充质细胞控制，此间充质称为极化活动带（zone of polarizing activity，ZPA）。ZPA 规定为第 5 指（趾）。离 ZPA 较远的间充质依次发生第 4、第 3、第 2 和第 1 指（趾）。

如将 ZPA 移植于 AER 下面，移植后发生两个肢体。如将 ZPA 移植在肢芽的轴前缘，两个方向相反的远端部发生（图 3.150）。

肢芽的背腹轴由肢芽的外胚层控制。如果分离一个肢芽的间充质，然后重新装入外胚层套，则将发生一个没有头尾轴的肢体，因 ZPA 被驱散了。然而，从关节的位置方向和毛发的类型来鉴定，肢体有背面和腹面。

肢体的早期骨骼成分 有人提出，肢芽中软骨成分的形成与肢体的形状和软骨发生所必需的条件有关。在肢芽的外胚层下面有一个抗软骨发生带（antichondrogenic zone），可阻止在真皮区和生肌带中发生软骨（参见本篇前文）。软骨发生灶出现在肢芽的中心，该处细胞密度增高，然后这些细胞产生的细胞外基质促进软骨分化。在肢体的远端，肢芽变宽，形成最早的两个软骨发生中心，以后有五个中心。据信 AER 控制指（趾）板的宽度，由指（趾）板发生的指（趾）数反映了指（趾）板的宽度。预定的细胞死亡带在肢体的头侧和

尾侧，或轴前缘和轴后缘与ZPA同时出现。这些带作为AER长度的界限。

有关这些带的实验是在鸡胚中进行的。在无羊膜动物胚胎中习惯于把头尾轴作为前后轴，在人类把前面和后面分别称为腹面和背面。这个术语继续保留在许多羊膜类动物中，尤其是鸟类。如果AER的长度减小，则形成少见的少指（趾）畸形（oligodactyly）；如果AER不减短而较正常更长则有更多的指（趾）形成，即多指（趾）畸形（polydactyly）。后一种情况额外指（趾）发生在轴前缘或轴后缘。细胞死亡发生在指（趾）间，导致指（趾）分离。指（趾）间死亡的细胞由巨噬细胞清除。

大多数肢带骨由体壁间充质衍生。但肩胛骨体和肩胛冈据信由体节衍生（Chevallier 1977）。

前成软骨细胞（prechondroblasts）出现在第13期的上肢，第16期能辨认肱骨原基（humeral anlage）时，可看出软骨细胞浓缩。第17期，当桡骨（radius）和尺骨（ulna）软骨化时，桡神经、正中神经和尺神经的分支已到达手板。第18期当手板上出现指线切迹时，腕骨（carpal bones）软骨化。第18期（44天）时，下肢的股骨（femur）和胫骨（tibia）已经形成软骨，此时坐骨神经已到达胫骨。

8周时长骨骨干的中部首先出现骨的形成。在骨外膜下骨领形成前，血管侵入软骨基质，并向近端和远端延伸，直至未来的骨骺平面，该处将建立一个生长板（growth plate）。10周时，在大多数骨的骨骺平面可见到软骨细胞柱；然而只有股骨下端和胫骨上端在出生前发生次级骨化中心（参见第6篇）。骨盆最初由两侧各一个软骨中心发生的半骨盆形成。骨盆的骨化在9.5周时从髂骨的软骨内骨化（与长骨相似）开始。

关节的发生　正在发育的肢体内容易看到发生中的软骨区，因为它们的细胞相距较宽，并被基质包绕，体壁间充质在发生中的骨骼间密集，形成带间间充质（interzonal mesenchyme），标志着未来关节的部位，它们的发生模式随所形成的关节类型而异。

在纤维性关节中，带间区变为胶原蛋白，成为其所包括的骨间永久性连接的介质。在软骨结合的关节中，带间间充质变为透明软骨。而在骨联合中主要的组织是纤维软骨，但保留狭窄的骨质旁透明软骨板。由于这个区域两块骨骼的软骨端所邻接的致密层之间有一更薄的中间带，因而发育中的滑膜关节的带间间充质成为三层结构。当骨骼软骨化和部分骨化时，带间间充质的两个致密层也变为软骨，中间带内出现空腔，形成关节腔。腔周围的疏松间充质形成滑膜，可能也发生全部关节内结构，如肌腱、韧带、关节盘和半月板。在含有关节盘或半月板的复合关节中，开始可出现一个以上的关节腔，后来才合并成一个复合的单腔。随着发育进行，其纤维性的囊增厚，有时有肌腱、肌肉或软骨成分加入纤维囊。

在7～8周时，髋关节、肩关节和肘关节的腔形成。从第7周起可见骶髂关节，它的发生与其它滑膜关节稍有不同，主要是髂骨的发生早于骶骨。Uhthoff（1990）提示，在关节腔形成过程的最早期不依赖运动，但一个完满的真关节腔只能在有运动时才能形成。

一般文献提示，在第10周时，全部肌肉和骨骼已出现于它们的相应位置。关于人胚肢体发育的时序可参阅O'Rahilly和Gardner（1975）和Uhthoff（1990）。

四肢的肌肉系统　现已确定，四肢全部肌肉的前体细胞均起源于体节（Jacob等1986），这些前体细胞在早期已经分化限定并能在体节的外侧半辨认出来（Selleck和Stern 1991；Ordahl1993）。间充质生骨节细胞自上皮性体节迁出后，余下的背外侧部称为体节的上皮板（epithelial plate）（图3.131）。此板头侧缘的细胞形成中轴肌系统，而那些对着肢芽的腹外侧缘的细胞则迁入肢体原基。起初这些细胞迁移时为单个的间充质细胞，以后成群，并为细胞外原纤维构成的网络所包绕。迁移中的细胞前端为丝足，与细胞外原纤维或其它细胞接触。据认为细胞外原纤维可指导细胞的迁移。然而肌前体细胞在它们迁入肢体前不（能）产生肢体肌肉。

肢芽的增殖受其远端的控制，远端是体壁间充质及其上面的外胚层形成的AER（参见本篇前文）。肌前体细胞以近远轴的方向移居至肢芽，但不到达肢芽的最远端，似乎有肌细胞的远界。当肢芽增长的速度变快时，肌前体细胞侵入的前沿似乎落后了，故认为肌前体细胞迁入肢芽的速度是恒定的。肌前体细胞最初进入肢芽时是一般性的，尚未决定它们的区域特异性。如将肢芽的肌前体细胞移植到臂部体节或盆部体节，可发生正常的翅膀或腿的肌肉。生肌细胞不像体壁间充质，没有'肢体性质'。此外，肢体内，肌肉的发生模式与骨骼的发生模式密切相关，重复或缺指（趾），可伴有重复或缺少相应的肌肉。

肢芽内能辨认出两种肌前体细胞亚群。早期肢芽中主要是复制中的预定成肌细胞（replicating presumptive myoblasts），是有丝分裂前期的细胞，而晚期肢芽中则有分裂后的肌前体细胞。有趣的是，侵入肢芽的成肌细胞仍在复制，这可能是肢体内发生大量骨骼肌组织的先决条件。

最早到达肢体的肌前体细胞形成主要的背侧和腹侧肌前体细胞群。据认为所有四足类动物从这些细胞群发生四肢的肌肉，这些细胞群能发生四肢的全部骨骼肌。当肢体增长时，它们经过分裂和再分裂，产生19块上肢肌（图3.151）、14块下肢肌。在小鼠，分裂过程第12天开始，第17天完成（Kieny等1986）。据信成肌细胞之细胞外环境的变化可诱导一些细胞的局部融合，造成一个裂隙将细胞群一分为二。在上肢，成肌细胞群首先分为三群，第二次分群产生附着于腕的肌肉，最后一次分群产生指（趾）的长肌。下肢中见到类似的模式。由此可见，体壁间充质控制着肢体肌肉系统的发生模式。

四肢轴的发生，特别是由ZPA控制的轴，也影响成肌细胞群形成肌肉的过程，如在成肌细胞迁移前将体壁间充质分离并重新装入一个外胚层套内，细胞群保持不分裂。

解剖学上的每一块肌肉都是由多种不同结构组成：肌细胞和肌卫星细胞起源于体节，外包的结缔组织和肌腱起源于体壁间充质。肌肉肌腱固定于发育中的骨的确切方式尚不清楚。

胚胎的运动 胚胎的运动对肌肉骨骼系统的发生至关重要。像对发育中肌肉的影响一样影响着骨内小梁的排列，肌肉的附着点位置准确及组成肌腱的胶原纤维的适当卷曲都是必要的。早在妊娠7周，偶然可见到某个肢体的一些动作；肢体、躯干和头的联合运动在12至16周之间开始。约从妊娠16周起母亲经常感到与躯干和下肢运动有关的胎儿运动（胎动）。胎儿的运动常是躯干和四肢的慢而不对称的扭转和伸展运动，虽也有快的、重复的大幅度的肢体运动。胎儿的运动促进皮肤的正常生长和可塑性，也促进肌骨骼系统的不断成熟。已注意到宫内运动受阻的营养不良胎儿可发生皮肤的蹼状皱褶、跨过关节的屈面而严重地限制了运动。一组统称为多发性先天性挛缩异常（multiple congenital contractures）可由遗传因素，胎儿的关节活动受限或继发于肌肉、结缔组织、骨骼或神经方面的畸形。这些情况可从产前超声波检查中测出，例如出现固定的、不能动的肢体在古怪的位置上或在肢体的屈面有蹼状结构。特殊的综合征、致死的多发性蹼状皱褶和先天性肌肉营养不良等均已有描述。

发育中肢体的Hox基因 肢体发生中Hox基因簇的研究为四足和五指（趾）形式作了进化上的解释（Tabin 1992）。早期颚口类只有一个沿体轴伸出的腹外侧皮肤皱褶（ventrolateral skin fold），从这里发出成对的鳍。体壁间充质迁入腹外侧分离的皮肤皱褶区指明了早期成对的肢体位置。肢体发生前，胚体的节段在轴前与轴后重叠的范围内有不同的Hox基因表达。在肢体形成的部位，体壁间充质中有许多重叠的Hox基因表达范围；从该处间充质发生的肢体进化结果使这些范围延长，然后重叠但不呈条纹状，而是像俄罗斯的玩偶（Rurssian dolls）那样呈巢状排列。

有人提出，盆带最初与肩带一起发生，激活同样的遗传程序、上、下肢都用Hox-a和Hox-d基因表达。在分子水平上有事实提示，肩带骨可能由一个改变了的鳃弓发生（Zanger 1981）。鳃弓的基部表达Hox-c-6，在前肢芽的近心极和前部也表达这个基因，但后肢内不表达。这是颇饶兴趣的，因嵌合体研究曾显示肩胛骨由体节间充质衍生，而锁骨、喙突、胸骨和盆带由体壁间充质发生（Gumpel-Pinot 1984）。

当Hox-a和Hox-d在早期肢芽的相似范围内时，Hox-a表达移位，Hox-a基因表达显示近端／远端范围而Hox-d基因显示轴前／轴后范围。Hox-d簇内有五个基因表达于前后轴。肢体的轴后缘有全部Hox-d基因（d-13，d-12，d-11，d-10和d-9）表达；相邻的前带只有4个基因（d-12，d-11，d-10和d-9）表达，以此类推，直到只表达d-9为止。五个基因能规定五种不同类型的指（趾）。多指可解释为原有的一个指的复制而不是增加一个新的指，然而基因不直接指定指（趾）的结构，因同样的Hox基因在前肢和后肢中以及不同种类动物的同源肢体中都表达。

颜面原基和肢芽的发生机制中类似点

组成颜面原基和肢芽的发生和发育均为相似的上皮/间充质相互作用所控制。重组实验显示，有三个颜面原基，即额鼻突、上颌突和下颌突，其间充质能与肢芽外胚层顶嵴相互作用。在鸡胚的这三个颜面原基中，额鼻突和上颌突都有软骨杆和有极性的凸出结构。重组额鼻突间充质和早期的肢芽外胚层顶嵴，能促进原基中软骨杆的发育，形成一个像上喙样的凸出结构。所以肢芽外胚层嵴发出的信号能诱导颜面原基的发育。

相反，将肢芽间充质与颜面原基的外胚层重组实验显示，确实存在外胚层上皮／间充质间的相互作用。有趣的是，额鼻突上皮和下颌突上皮支持肢芽间充质而无任何上皮增厚现象，就像一条在肢芽的正常近远轴发生的外胚层顶嵴。

这些实验证实了在颜面原基和肢芽中发生的信号相似但不相同。对此问题的不同解释关系到颜面上皮的起源。覆盖额鼻突的外胚层系由前脑的神经褶衍生（Couly和Le Douarin 1987），而下颌突和上颌突的上皮则起源于神经褶外侧的外胚层（Couly和Le Douarin 1990）。颜面原基内的神经嵴间充质也是从不同的神经平面发生的（参见本篇前文）。

上述喙样结构的发生为额鼻原基中的远端分化机理提供了一个上皮依据，并提示在额鼻间充质内有一个像在肢芽内一样的发展带。在肢芽和颜面原基内都见到相似模式的MSx1和MSx2的表达。这些基因的表达显示了肢芽的发育依赖近远轴位置，而且证明了颜面原基也是如此。

若是其它外胚层／间充质原基，例如发生外生殖器的原基，也有相似的或不同的发育机制，对胚胎器官发生机理的研究将是非常有益的。

皮肤和附属器

皮肤由表面外胚层及其下方的间充质发生。表面外胚层（surface ectoderm）发生角化的表皮及其附属器，如毛囊、皮脂腺、汗腺和指甲。外胚层与间充质之间的相互作用发生口腔里面的上皮、牙齿（参见本篇前文）和鼻上皮（参见本篇前文）。外胚层细胞分化为角质形成细胞（keratinocytes），因为它们可形成角蛋白（keratins），由此区别于非角质形成细胞（non-keratinocytes），后者是不同起源的移居细胞，也是上皮层的主要成分，与角质形成细胞构成‘共生的’（‘symbiotic’）关系（参见第5篇）。非角质形成细胞有：由神经嵴衍生的黑素细胞（melanocytes），由骨髓起源的朗格汉斯细胞（Langerhans cell）、淋巴细胞（lymphocytes）等。梅克尔细胞（Merkel cell）也常归于非角质形成细胞，虽然愈来愈多地认为它是一种改变了的角质形成细胞。

真皮（dermis）由不规则的结缔组织及周围神经的一些结缔组织鞘组成，四肢和躯干部的真皮来自轴上肌上面的体节间充质，头面部真皮可能来自头部的神经嵴。生血管间充质发生真皮血管。源自神经管和神经嵴的神经和施万（Schwann）细胞经过真皮到达它们的周围末梢。

表皮和附属器

一般(毛囊间)表皮 在最初的4～5周，胚胎皮肤包括单层的外胚层细胞和下面的间充质，间充质含有星形树枝状的间充质细胞，以细长突起互相连接，散在分布于排列疏松的微原纤维基质内（图3.152）。在外胚层（表皮）与间充质（真皮）之间的界面称基膜（basement membrance）。含有糖原的外胚层细胞在缝隙连接或紧密连接处互相接触。当桥粒也出现时，很快由一层细胞发育为双层上皮细胞，即表皮（epidermis）。基底的生发层（germinative layer）发生永久的表皮，而浅层发生周皮（periderm），周皮只出现于胎儿中。周皮由它本身的细胞有丝分裂而维持其本身的生长，不依靠生发层的细胞，并表现不同的角蛋白多肽。周皮细胞原是扁平的，由于含有核的中心部高出，因而呈球状凸向羊膜腔（图3.153）。细胞膜发生许多表面微绒毛并有一层氨基多糖的细胞衣，胞质内有显著的胞质小泡。这些发育情况在12～18周间达高峰。此时周皮细胞是羊水的一个主要来源，它为羊水提供葡萄糖并有吸收功能（Lane等1987）。从20周起，球状突出物逐渐破坏并被挤出，飘游在羊水内。此时扁平的周皮细胞经过角化形成一层表皮的暂时保护层，以对抗胎儿肾脏排泄的产物积累而引起羊水成分的变化。直至分娩前，周皮鳞屑不断地掉入羊水，加入胎脂（vernix caseosa），即出生时胎儿皮肤上覆盖的一层细胞碎片。

生发层内细胞的增殖造成它与周皮之间的中间细胞依次成层的现象。从早期起，所有各层细胞都有糖原颗粒（图3.154），推想是在这个分化的早期复制阶段能量的来源。在

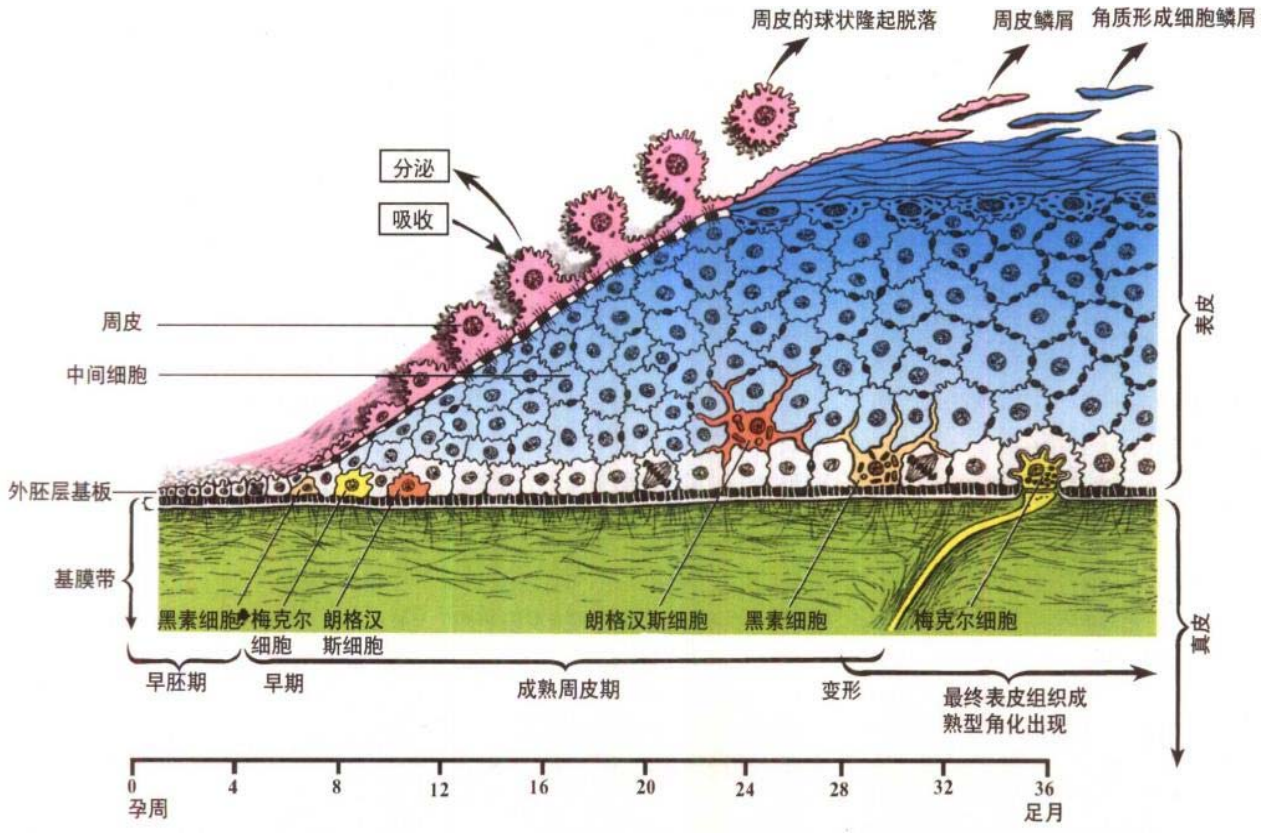

图3.152 皮肤的发生。

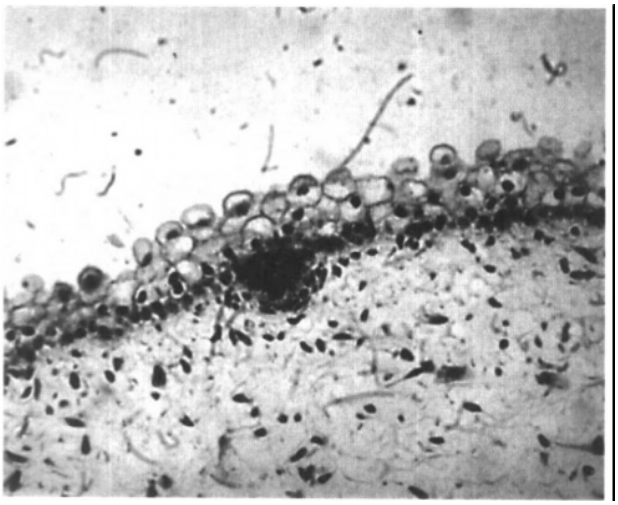

图3.153 14周龄胎儿背部皮肤切片：示2～3层表皮细胞及其下方的间充质，注意表面周皮细胞的球状隆起。在一处有基底层细胞群集形成毛胚芽，其下方的间充质聚集将形成真皮乳头。×329（蒙Breathnach和Smith 1968提供）

发育中皮肤的各个区域，各层细胞的分化不是同步的，头侧的较尾侧的早，在体壁上由腋中线向腹侧进行。细胞内糖原含量的减少是与初期角化相连的一种生物合成活动的变化，各种不同的酶相继出现，角蛋白开始表达。早期存在的简单而少量的角蛋白在10～12周左右为那些高分子量的与分化有关的角蛋白所取代。约20周，被丝蛋白原及丝蛋白接替，在中间层最上层的细胞内微丝束之间出现透明角质颗粒（Moll等1982; Dale等1985）。不久后出现完全角化的细胞。24～26周时，有些区域出现明确的角质层。在30周左右，除了一些中间层的细胞内还留有糖原外，毛囊间表皮已基本上与出生后的相似（进一步详细描述参见Breathnach 1971; Holbrook 1991）

黑素细胞 黑素细胞（melanocytes）源自神经嵴，早在8周时就出现在头部的双层表皮内（Sagebiel和Odland 1972）。12～14周它们的密度可达2300/mm³（Holland等1989）。角质形成细胞通过生长因子、细胞表面分子和其它信号调节它们自己和黑素之间的比率（Scott和Haake1991）。胎儿的黑素细胞产生黑色的黑素颗粒（参见第5篇），并将它输送到角质形成细胞，这是一种不依靠紫外线照射的内在活动，并提示黑色素在光保护作用以外的功能。

朗格汉斯细胞 朗格汉斯细胞（Langerhans cells）源自骨髓，5～6周时在表皮内出现，12～14周时完全分化（Breathnach和Wylie 1965）。它们的数目由原位有丝分裂而增加，但在6个月时只有成年时期的10%～20%。这种细胞在胎儿皮肤内是否有免疫监督功能尚不得而知。

梅克尔细胞 梅克尔（Merkel）细胞于8～12周之间在手掌和足底的光滑表皮内出现（Moll等1986、1989），后来与一些毛发和皮肤的轴突——施万细胞复合体有联系。现在认为它们是改变了的角质形成细胞而不是源自神经嵴的移居细胞（参见第5篇）。

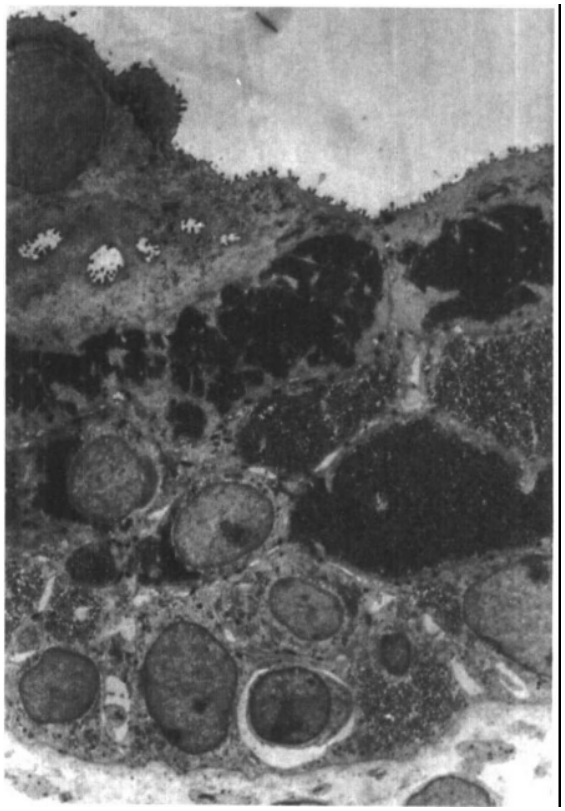

图3.154 14周胎儿背部皮肤的表皮电镜照相，可见在生发层与周皮之间有几层中间细胞，基底层内有一黑素细胞（M）。此时基底层细胞内的糖原较少。周皮细胞的球状突出常含有细胞核，其表面的微绒毛显著。×5000（蒙Breathnach提供，1971）

毛囊皮脂单位 毛囊皮脂单位约于第9周时出现，最初在眉、唇和颏区出现，较后期向尾侧进行，在他处出现。最早的原基为表皮基底层的细胞群集——前芽（pregerm）。细胞的进一步增生产生毛芽（hair germ），毛芽向下突入间充质，在此与一群聚集的细胞即原始的真皮乳头（dermal papilla）联系在一起。毛芽继续以前后倾斜的方向往下生长，成为毛栓（hair peg），当它的球茎状下端包绕真皮乳头时称为球栓（bulbous peg）（图3.155）。在这个时期其后壁长出三个膨大，最上面的一个膨大是顶浆分泌腺（apocrine gland）的原基，中间的一个膨大形成皮脂腺（sebaceous gland），下面的一个膨大为以后竖毛肌的附着处。球茎状栓的最下部细胞为毛母质，分裂活跃，并产生一个尖的毛锥（hair cone），毛锥向上生长，中央变空发育成毛道（hair tract），从毛母质发出的细胞经进一步分化，演变为毛，沿毛道到达皮肤表面。

Muller等（1991）报道，毛囊的发生可分为四期：第I期发生于妊娠第8周以前，特点为表皮内陷进入真皮；第II期相当于毛芽（参见上面），在妊娠第13～15周；约从第16周起，皮脂腺出现为第III期的特点；当真皮鞘和皮脂腺已分化，毛通过皮肤到达表面时，为第IV期，约在第18周。

在鼻孔、眼睑和肛门处，皮脂腺不依靠毛囊而独立发生。顶浆分泌的汗腺（apocrine sweat glands）与外泌汗腺（参



图3.155 15周胎儿头皮的球栓期毛囊纵切。真皮乳头（D）的细胞被毛球（M）的母质细胞包裹，细胞由毛球开始向顶端突出形成一锥形的毛锥，侧面为外根鞘的含有糖原的细胞包围。×3600（蒙Breathnach 1981提供）

见下面）同时形成，最初广泛分布于体表；然而其数量从妊娠5个月开始减少，成为成人所见的分布状况（参见第5篇）。关于毛及其鞘、皮脂腺和顶浆分泌汗腺的发生和分化的细胞状况参见第2篇和第5篇。这些过程恰如照镜子似地反映在出生后的皮肤分化中的加速度和减速度中。黑素细胞少数出现在毛栓期，在球茎状栓期增多并很活跃。朗格汉斯细胞也有报道（Foster和Holbrook 1989）。

发育中的毛可分为三组：胎儿最早产生的毛称为胎毛（lanugo hairs）；短而柔软，无髓质，在身体的一定部位排列成束；妊娠后期，胎毛为毫毛（vellous hairs）所取代；毫毛接着又换以中间毛（intermediate hairs），成为在青春期前主要的毛。出生后皮肤不再发生新的毛囊。

外泌汗腺 外泌汗腺（eccrine sweat glands）是一类分泌汗液的腺。腺的原基出现于第2～3个月，为连于初级表皮嵴的细胞芽，于16周时伸入真皮，下端开始形成分泌蟠管（secretory coil）。22周时分泌蟠管上的分泌细胞和肌上皮细胞已很明显，并有实心细胞条将蟠管与表皮连接，成为皮内导管原基（intradermal duct）。上述两个原基的细胞间的桥粒分解而产生管腔（Holbrook1991）。皮内导管由内外两层上皮细胞作同心圆排列，22周时开口于表面（Hashimoto等1965）。外泌汗腺同毛囊一样在出生后不再发生新的。据报道，32周时已能出汗，但显然没有功能意义。

乳腺 据认为乳腺（mammary glands）是一种特化了的汗腺，也是由外胚层内陷而发生的。外胚层形成其导管和分泌管，有自间充质衍生的富含血管的结缔组织支持。在约第5或第6周的胚胎中，增厚的外胚层形成两条细胞带，即乳腺嵴（mammary ridge），自腋窝伸向腹股沟部，哺乳动物沿这两条嵴发生一连串成对的乳腺。在人胚，这两条嵴不显著，且只有一对乳腺在胸部发生。乳腺嵴在胚胎后期消失，但在消失前，每条嵴头侧的第3对乳腺原基出现增生，以后形成乳腺，其余的原基均退化消失，但有时也会发育为乳腺，称为副乳腺或额外乳腺。

当乳腺原基发生时，其外胚层突入的结构分支为15～20个实心的外胚层芽，这些分支在乳腺内成为腺小叶及与其相连的输乳小管。体壁间充质包绕以上结构，形成结缔组织、脂肪、血管，并有神经侵入。由于增生、延长和一再分支，形成复杂的腺泡和导管系统。在妊娠的最后两个月，管腔形成。在乳腺最初发生点的表皮形成一个小的乳腺窝（mammary pit），输乳小管开口于此。在围生期，乳头由间充质增生形成，如果未形成乳头，导管开口于浅窝，称为倒置乳头畸形。出生时男女两性乳腺的发育相似，在男女新生儿乳腺中都可看到短时的分泌活动（Smith 1959）。此后，在男性，乳腺保持一直不发育；在女性青春期，妊娠晚期和哺乳期，乳腺出现激素依赖性发育（参见第5篇及以后）。关于胎儿乳腺的组织发生和超微结构可参见Tobon和Salazar（1974）；关于出生后的乳腺发育，参见第5篇。

表皮嵴 表皮嵴是表皮细胞有规则向下凸出的结构，第2～3个月间出现在指垫（趾垫）内，称为初级表皮嵴（primary epidermal ridges），嵴之间有相应的真皮嵴分隔。第5个月发生次级表皮嵴（secondary epidermal ridges），从表皮表面可明显看出其模式，但最后的定型要通过出生后的进一步重新塑型（Okajima 1975）。

甲 在指（趾）末节的尖端出现外胚层增生区，逐渐到达背侧。约第9周，此区出现明显的扁平甲野（nail field），以近侧、远侧和外侧甲沟为界。甲野最后形成甲床（nail bed）。甲的原基是由一个细胞楔形成的，此细胞楔向近侧斜行深入末梢指（趾）骨周围的间充质。楔的深层细胞形成甲母质的原基，发生甲板（nail plate）。约14周时，这里从下面生出一个近侧甲襞，在已角化的甲床上向远侧生长。常认为甲母质有背侧和腹侧部，但对个体发生中和出生后背侧和腹侧各自参与甲形成的范围有争论；一般同意腹侧母质提供了大部分。Johnson等1991年宣称甲床参与出生后的甲板达20%，但至今胚胎学的研究对此事尚不清楚。大多数教科书陈述透明角质不涉及甲的角化；但肯定地说，为甲板和甲上皮（eponychium）提供角化细胞的背侧母质的颗粒层细胞含有典型的透明角质颗粒，而甲板下面的腹侧母质则含有与口腔上皮颗粒层细胞内的颗粒相似的颗粒（Breathnach 1971）。近来Picardo等（1992）报道了出生后人足趾的母质细胞内

有类似的颗粒。

20周时，甲板完全覆盖了以远侧嵴为其远侧界的甲床，当甲板突出超过指（趾）尖时，远侧嵴成为它下方的甲下皮（hyponychuim）。出生时，甲主要部分的组织结构与出生后的相似（Zaias 1990）；甲长而向远侧突出，当涤净时容易脱下。

表皮及其衍生物的发育异常较为常见，过度的或不足的发育，甚至完全不存在，可局部或整个地影响皮脂腺、汗腺和毛。同样，表皮可以被过度地着色（黑变病）（melanism）或缺乏黑素细胞（白化病）（albinism）。过度角化可导致鱼鳞癣（ichthyosis）。痣（naevus）是一个局部斑块状过度着色。外胚层发育综合征是一种少见的异常，特征为细而金黄色和稀少的头发，减少或没有睫毛和眉毛，皮肤没有足够的汗腺和皮脂腺，牙常呈钉形或锥形，唾液腺可缺如。

真皮

位于外胚层下方的间充质细胞以细长的突起相互接触（图3.156）形成通连的网。细胞分泌的基质中富含离子、水、和大分子的蛋白多糖／氨基葡聚糖、纤维粘连蛋白、不同类型的胶原蛋白和弹性蛋白。进一步发育，分化出了成纤维细胞、内皮细胞、肥大细胞等，基质中出现了胶原纤维和弹性纤维。在胚胎发生中，从基质的组成、分布和出现时间以及其生化和大分子成分来看，基质是异质性的。所以在发育中基质的分化与细胞分化有着同等重要的意义。基质成分的逐步改变是许多形态学配布的基础。胚胎和胎儿皮肤的主要氨基葡聚糖为糖醛酸和硫酸皮肤素。不管胎龄大小，I、III、V和VI型胶原的分布或多或少是相对稳定的，III型和V型胶原的局部浓度较出生后的皮肤内为高，IV型和VII型胶原主要见于基膜带（Basement Membrane Zone）。

真皮的形态分化显示，约在第3个月时它与皮下组织分开，胶原原纤维形成束，在束与束之间细胞变得更少，表皮附属器向下生长；神经和血管丛形成，弹性网出现。据报道早在14周时乳头层和网状层已经分明，但真皮的结构变化在出生后还在继续（Holbrook 1991）。

真皮的血管　一般认为，真皮的血管由发生血管的间充质细胞在原位转化而成。外胚层下面含有有核红细胞的、衬以内皮的封闭管道在第6周即已存在（Breathnach 1971），第8周排成一个平面与表皮平行，最后形成乳头下血管丛（Johnson和Holbrook 1989）。在50～70天时，第二个较深部的血管丛已明显，随着发育向前进行，以出芽方式伸展。从这些血管丛发生微动脉、微静脉和毛细血管，其构筑模式（参见第5篇）在出生后不久就建立。周细胞也由间充质细胞发生。

淋巴管　淋巴管由间充质细胞形成。间充质细胞形成封闭的含有蛋白质性液体的池，这些液体系从发育中的毛细血管中漏出的（Ryan 1991）。

发育中的皮肤内上皮／间充质间的相互作用

表皮／间充质（真皮）的相互作用主要是互相诱导，这在发育中和出生以后都重要（Sawyer和Fallon 1983）。它们发生在两者之间的界面，即基膜带（basement membrane zone，BMZ），后者的发生可通过形态、生化和免疫学方法检测。

在外胚层期，基膜带由外胚层细胞基底面的质膜、平行于细胞膜的微丝束及下面一层（0.1～0.2μm）微原纤维（无定形的细胞沉积物）组成（图3.157）。在两胚层期，有一明确连续的致密板，含有纤维粘连蛋白，有一透明板将它与基

图3.156　8周胎儿背部皮肤的表皮下间充质细胞。注意由大量的细长突起形成细胞间接触。×10800（蒙Breathnach 1978提供）

图3.157　6周胚胎臀部皮肤的表皮基底生发细胞与间充质之间的界面。注意基板（b），细胞膜与基板之间的透明间隙中的网丝状物质以及与细胞膜平行的微丝束（S）。这时期的细胞膜未形成半桥粒。×105000。（蒙Breathnach 1981提供）

底质膜分隔开。透明板中有疏松的原纤维物质；相似的微丝从致密板伸出进入间充质基质（图3.157）。

第8周开始分层排列，半桥粒开始出现，锚原纤维于9～10周出现。在第3个月末，毛囊间的基膜带的基本形态与出生后的基本相似（参见第5篇）。用单克隆抗体作免疫组化研究可以检测出基膜带（BMZ）抗原表达的开始时间（Nazarro 1989）。例如：GB3抗原（与半桥粒有联系）和层粘连蛋白显示于第6周的透明板，LDA-1抗原和Ⅳ型胶原蛋白也于此时出现在致密板，与锚原纤维有关的LH7:2抗原出现于第8周。大疱的类天疱疮抗原（半桥粒）和AF-1抗原、AF-2抗原（锚原纤维）和KF-1后来才表达，其它抗原出现的时间正在陆续报道。这些免疫组化观察与形态学观察相结合，对遗传性的疾病如大疱性表皮松解的产前诊断有重要意义（Eady 1991）。

基板为发育中表皮的物理性支持物和附着处，能选择性地通过大分子和调节表皮／真皮形态发生的相互作用中的可溶性因子。这些结论主要是在动物实验和体外培养的研究中得出的（Sengel 1976; Woodley 等 1987），但其一般原理也可应用于人体的发生上。

在发育早期，外胚层／间充质的相互作用参与构造肢体或颜面的原基，例如外胚层可促进其下面的无软骨细胞带的分化并阻止真皮内和生肌带内的软骨发生。后来，真皮控制外胚层向表皮转化，并通过维持和调节基底层细胞的增生来调节细胞的基底－顶端极性化、分化和分层。接着，表皮诱导真皮开始形态发生。复杂的相互作用也涉及表皮附属器的形态发生，这得到了种内和种间进行的真皮／表皮重组实验的证实。这些实验显示，附属器的存在与否决定于其下面的真皮，真皮的这种作用有明显的区域性，也决定附属器的类型、分布和模式。例如在鸡，如果将股部的间充质插入预定发生胚翅的外胚层下面，则该处的外胚层形成股部的羽毛。事实上重组小鼠间充质（正常时将使上方的外胚层形成毛）和鸡的角膜上皮（正常时将变弯曲并透明），结果形成羽毛、外胚层建造鸟类皮肤的典型附属器，不能‘翻译’小鼠间充质的指令而形成哺乳动物的附属器——毛（Wessells 1977）。表皮细胞真皮细胞及基质之间的相互作用始终涉及到指令性和允诺性诱导信息的传递。基质大分子包括前面所提到的基膜带中的纤维粘连蛋白、整联蛋白（Buck 和 Horowitz 1987）、细胞粘连分子（钙粘着蛋白）和可溶性因子如神经生长因子、表皮生长因子、视黄醛衍生物，周期的核苷酸等都曾被提示为传递信息的介质。有证据认为，钙是作为细胞－底物和细胞－细胞粘连的相互作用中的信号或信使（Fairley 1991）。相似的相互作用也存在于创伤愈合和重新塑型（参见后文第5篇）。

心血管系统

内皮的发生在形态上首先见于胚外组织（extraembryonic tissues）。成血管组织在三个区域由胚外间充质分化：

- 卵黄囊的脏壁；
- 体蒂（含有尿囊）；
- 绒毛膜的体壁（Hertig 1935; Bloom 和 Bartelmez 1940）。

有人提示，最早的内皮细胞是由壁下胚层（parietal hypoblast, Enders 和 King 1988 参见本篇前文）衍生的间充质分化来的。早在第3周，可见卵黄囊和体蒂基部的胚外间充质中有小的似球形的细胞群，称为血岛（blood islands）（图3.158）。血岛转变为含有血液的血管（vessels）的具体时间有争论，但大多数相信血岛边缘的细胞变扁，成为血管内皮，而中央的细胞变为原始红血细胞（图3.158B）。后来这些小的含血腔隙合并形成连续的小血管网。在体蒂的绒毛膜端和绒毛膜衬里的早期胚外中胚层内未见到典型的血岛，但间充质细胞发生实心的成血管细胞（angioblasts）索。每一条细胞索内有2、3个排成单行的含扦状核的细胞，并很快发生腔隙，有1至数个含血红蛋白的有核细胞。这些腔隙合并成血管，衬以由间充质衍生的内皮；它们所含的血细胞的确切来源未定。所以

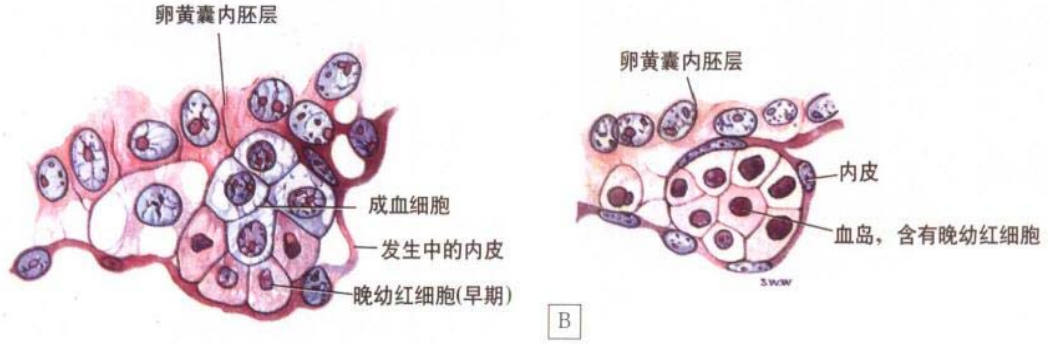

图3.158 早期人胚卵黄囊壁切片。A. 成血管组织分化的早期。B. 发生中的血管，包括一个血岛。（蒙作者和出版者同意，采自 Hamilton 等，1962）

最初的血管是在几个分离的中心形成的；这些血管向外发芽并变中空，成为新血管，与相邻区域的血管连接，形成密网。

胚内血管 胚内血管(intraembryonic blood vessel)最初见于内胚层前肠门尾侧边缘外侧的脏壁间充质内。胚内成血管细胞的起源尚不肯定，可能由迁移中的胚外成血管细胞衍化而来，具有生血管潜能的细胞群可能由一种或多种不同类型的胚内间充质产生。嵌合体实验显示，除了脊索和索前板以外的所有间充质组织都含有内源性的成血管细胞，而外胚层组织包括神经上皮和神经嵴间充质不含有生血管细胞（Noden 1991；参见本篇前文）。胚胎成血管细胞有高度侵润性，可在整个胚胎间充质组织内向各方面运动。

在循环建立前，内皮管由两种方式形成：

- 血管发生（vasculogenesis），也叫成血管性血管发生(angioblastic vasculogenesis)，即在原位发生新血管，例如内皮心管、背主动脉、脐血管和早期卵黄囊血管。
- 血管生成（angiogenesis），也叫血管营养性血管发生(angiotrophic vasculogenesis)，即从已形成的血管内皮发芽或分支，大多数血管以这种方式发生。

血管发生又被分为连续的两个期（Poole 和 Coffin 1991）：第Ⅰ期，成血管细胞在原位发生血管，例如背主动脉；第Ⅱ期，成血管细胞迁移至发生血管的部位，例如心内膜或后主静脉处。血管生成由上述两种方式继续发生。早期血管模式描述于前文，亦参见图3.180～189及图3.179A、B。在体节形成的同时，开始发生血管，并以超常的速度进行。这时血管内通过的血液方向可以反转，因此在血管的中膜和外膜开始发生以前，不能辨明该血管是动脉还是静脉。在头部和颈部，‘心神经嵴’（‘cardiac neural crest’）细胞，即源自耳基板和第3体节尾界之间的神经嵴细胞，参与形成内皮以外的各细胞层，特别是中膜。在躯干部，局部间充质具有这种功能。随后的血细胞发生将描述于第9篇。

心的发生

心的早期发生

在羊膜动物中，心脏是最早开始功能的器官。胚体的营养需要血流供应。早期对心脏功能的需求是其发育动力学中的一个重要因素。多年前已见到鸡胚和大鼠胚的管状心脏早期出现的心脏活动（例如Sabin 1920及以后；Goss1942）。这种搏动最初表现为不规则和散在的心管收缩，很快地成为沿着心管单向传播的蠕动。在人的心脏发生中，必须注意由单个心管成为多腔心的复杂变化。还应记住早期的心脏只有数百μm大小，且它在每一发育阶段必定都是一个有效的循环泵。

心脏至少有三个来源：

- 前肠门外侧的成血管间充质(angioblastic mesenchyme)；
- 中线上的体腔脏壁上皮（midline splanchnopleuric coelomic epithelium）；
- 在耳泡与第3体节尾界之间的神经嵴细胞。

上述三个来源的组织依次产生：

- 心瓣膜组织的心内膜和心脏间充质细胞；
- 心肌，包括心的传导组织和与发育中的心脏有联系的特殊基质蛋白，即心胶质；
- 主肺动脉隔和大血管根部的中膜，并可能参与心的传导组织。

原始心肌细胞最初能在体节前期和体节早期未卷褶的胚胎中见到，为一单层立方的体腔脏壁上皮，邻接内胚层的上方。接着，在原始心肌细胞和下面的内胚层之间由间充质分化出长而扁平的成血管细胞。这些成血管细胞是最早出现的胚内血管的前体。它们发生时是前肠门腹侧边缘的单个细胞，后来聚集形成包围着一个个小腔隙的上皮，即心内膜（endocardium）。这些小腔隙在发育中的前肠附近互相融合形成双侧的空管状结构(图3.159A，B)。第9期，当胚胎有3～4对体节时，头褶明显，胚胎的心区也向腹侧反转，致使体腔的脏壁上皮和它背侧正在形成的心内膜管转向前肠腹侧。

成体中见到的心外膜在这时期尚未出现。体腔上皮的脏壁层分化心肌细胞，与原始前肠的腹侧接触；并与两侧的心包腹膜管的脏壁连续。该处体腔上皮的体壁层发生心包壁层（parietal pericardium）。没有心包脏层（不像腹膜脏层的形成那样、参见本篇前文）。心外膜(epicardium)有时包括在心肌膜内，描述为心肌外膜；固有心外膜后来从散布在心肌管上的原始横隔间充质发生。

两侧心内膜管连接，形成一条几乎全为原始心肌细胞包绕的心内膜管；这些细胞不像心内膜那样，从开始就形成一层连续的跨过中线的上皮(图3.1C，D)。心内膜管悬挂在原始的心背系膜（dorsal mesocardium）上。用对内皮细胞前体特异性的单克隆抗体（QH．1）检测，显示紧靠恰在前肠腹侧的内胚层的基底面有反应细胞。提示这个区域可稳定发育中的内皮和促进两侧内皮管的融合。这部分内胚层通过心背系膜保持在一段时间内与心内膜接触（Bolender 和 Markwald 1991）。

两条心内膜管起初互相远离，从动脉端（流出道）开始伸向心房所在的静脉端，跨过中线逐渐融合，形成单个心管（参见下面）。第10期（22天）时，心脏由里面和外面的上皮管（inner 和 outer epithelial tubes）即心内膜和心肌膜形成。这两个管之间隔以由心肌膜细胞分泌的细胞外基质。

心的细胞外基质 历史上称为心胶质（cardiac jelly）的心脏细胞外基质在心脏收缩时促进管腔的闭合，机械性地辅助产生血流，也是来自心肌膜细胞的可改变心内膜细胞分化的诱导因子沉积的地方，称为明胶网，或心脏肌外膜网（myoepicardial reticulum）(图3.159C，D)，近来称为心肌基膜（myocardial basement membrane）

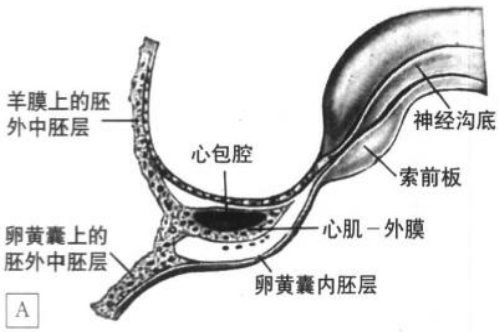

3.159A 早期人胚头端正中切面，示头褶形成前的心包位置。在生心板和卵黄囊之间有少数散在的成血管细胞，最终将形成内皮心管。（仿C L Davis）

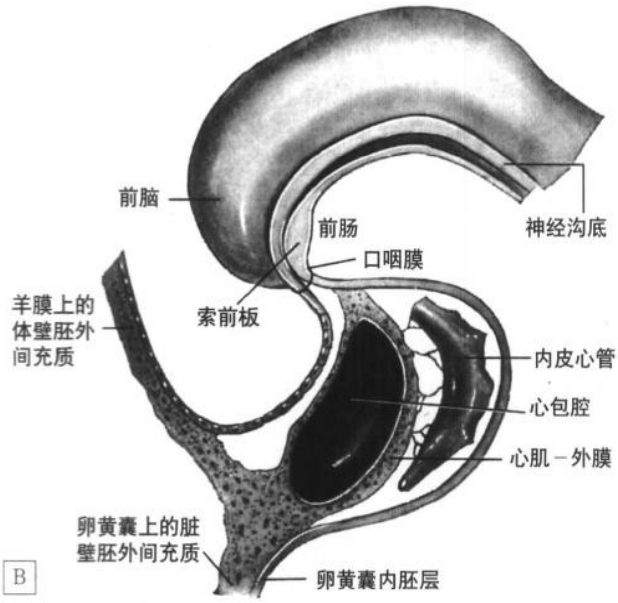

图3.159B 早期人胚头端正中切面，示头褶形成、心包反转。

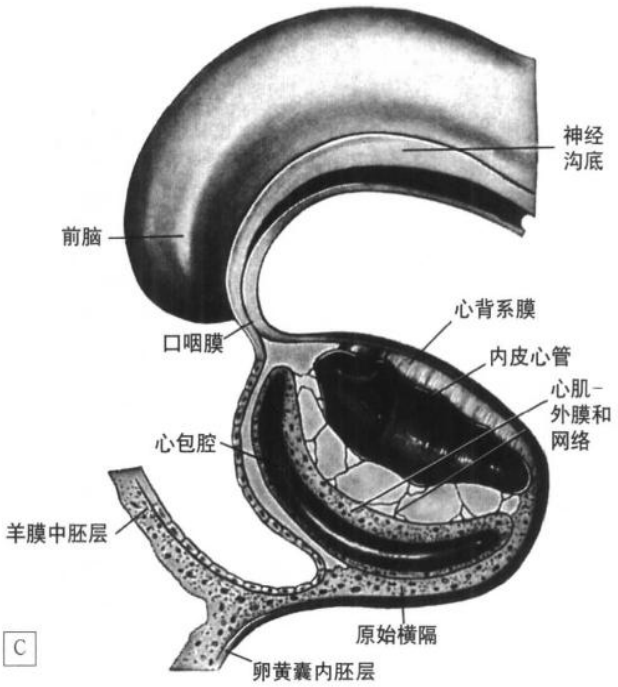

图3.159C 早期人胚头端正中切面，示头褶形成及其反转对心包和内皮心管以及交织网络和心肌－外膜的影响。

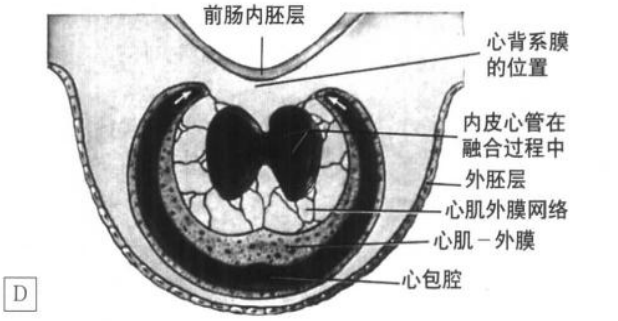

图3.159D 图C中的人胚通过心包和发生中的心脏水平上的切面，箭头指心包的背外侧隐窝深陷的方向，由此形成短暂的背系膜。（仿C L Davis）

（Bolender和Markwald1991），由透明质酸、透明质酸酶和纤维粘连蛋白组成（参见下面）。内皮表现各异，形态上存在错综细微的不同，例如是否有窗孔、紧密连接的范围等，这支持内皮有区域特异性（regional specificicty of endothelia）的概念。心内膜在发育潜力方面具有一定的差异。由心肌细胞发出的诱导信号可引起衬于房室管和近端流出道的心内膜细胞转变为间充质（心脏间充质）（cardiac mesenchyme），而心脏其它区域如心室内的心内膜细胞则保持上皮性质（Bolender和Markwald 1991）。当心内膜细胞被心肌膜诱导因子激活后，失去其细胞间的联系，减低了N-CAM（一种细胞粘连分子，参见本篇前文）的表达，增强了如硫酸软骨素和纤维粘连蛋白等粘连分子的表达，细胞迁移所必需的细胞骨骼重新排列，表达Ⅰ型原胶蛋白。尚未鉴定出特异性心肌诱导因子，可能与基质内存在的蛋白质包括透明质酸、透明质酸酶、纤维粘连蛋白和心粘附因子（adheron）有关。如果将心粘附分子加于单层内皮上，结果减低了N-CAM的表达，这是原位心内膜即将转变为间充质的一个现象。

心内膜向间充质的转变可能是由内皮细胞谱系衍生的间充质群的惟一的例子（Markwald等1990）；细胞独特地保留着内皮标记QH1的表达。据信这种转变由一个内在的钟（intrinsic clock）所触发，因为将房室管的心内膜作体外培养时发生类似的变化。

房室管和近端流出道的心脏间充质细胞形成后，随即迁入心肌膜的基膜即心胶质中。这些区域聚集的间充质和基质向外膨出，形成心内膜下垫（subendocardial

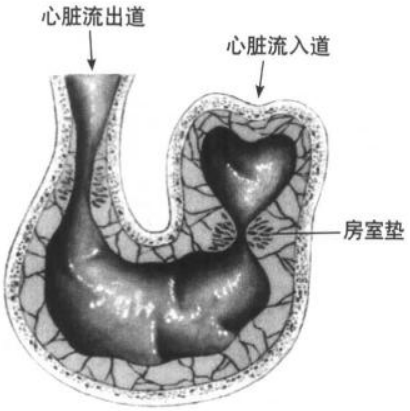

图 3.160 发生中的心脏冠状切面模式图，示房室管和近流出口的心内膜细胞变为心间充质。

cushions)，突入原始心管，支持房室管和流出道的瓣膜功能。背、腹侧的两个相对的心内膜下垫组织跨过房室管腔，最后融合形成一个间充质楔，引导内部肌性隔的联合。心内膜下垫的位置相当于未来心脏房室间纤维性骨骼和瓣膜的位置（图 3.160）。

简单的心管 简单的心管伸长并发生不对称的扭曲。几个连续的腔，藉心内膜下垫和心腹褶以及几个收缩区，将心脏分为静脉窦、心房、心室和心球（图 3.161 - 163，164）。这些腔开始时似圆筒形，很快变为球形（在小鼠 24 小时以内）。同时，心肌膜的细胞侵入心内膜下网即心胶质中，形成一个复杂而互相连通的小梁网络，开始在心内膜外面，最后呈锯齿状被心内膜包裹。在许多脊椎动物内的心肌膜保持以小梁状为主，但鸟类和哺乳动物在小梁外面发生紧密的心肌层。也仍保留小梁，形成体积较小的有推动力的组织（参见下面）。

心脏发生的早期现象为种系发生和个体发生之间一种近似的对比。从一个“小梁状”的心进化到有几个腔及大量致密心肌的器官，是增强功效的表现。有人用数学分析方法证实了这种现象（Challice 和 Viragh 1973 及后人）并为哺乳动物心内保持着小梁作了解释。

有关实验研究的讨论和书目以及血液动力学对心脏局部形态发生的影响可参阅 Stalsberg 和 De Haan (1968)，Bellairs (1971)，Balinsky (1981)，Orts-Llorca 等 (1982)，Bockman 和 Kirby (1990)，Feinberg 等 (1991)。

心脏的一般发生

背主动脉 (dorsal aorta) 为一对原位发生的内皮血管，向尾侧伸入体蒂，与比它们出现得早的脐动脉相连续。背主动脉的头端绕前肠两侧向腹侧弯曲到达心包而与内皮心管的头端连接，形成了第 1 对弓动脉（图 3.161）。在头褶形成以前心脏和主动脉联网的脊椎动物，其动脉与心的尾端相通。当头褶形成后，心的两端反转，背主动脉头端便绕前肠两侧向前弯曲成为第一弓动脉。

在心管中部表面出现一横沟，为心球 (bulbus cordis) 和心室 (ventricle) 的界沟。心球在横沟的头侧，延续为第 1 对弓动脉。第二个沟出现在心室尾端开口于总心房 (common atrium) 处，总心房开始时埋于心包底部（未来的原始横隔 (septum transversum)）。房腔呈横位。在总心房尾端的两侧有短的静脉干加入，此静脉干是脐静脉和由卵黄静脉丛发出的静脉联合形成的。这些干代表静脉窦 (sinus venosus) 的右角和左角 (horns)，即窦角 (sinual horns)，所以有理由称总心房为总窦房腔 (common sinuatrial chamber)。每个窦角有脐静脉根、卵黄静脉根及总主静脉汇入，后者由前主静脉和后主静脉汇合而成。

这里必须注意，早期心管各部分多年来曾有许多混乱的名称。Keith (1924) 从尾端至头端将直的心管描述为心房、心室、球和干四个部分；Streeter (1942) 只描述为心房、心室和心球三个部分，但又将心球分为右心室、圆锥和动脉干；Anderson 等 (1978) 只描述球部和室部两节，即原始心室和心球，但他们将心室分为三部分，即入口部、小梁部和出口部；Teal 等 (1986) 建议完全不用球、圆锥和干这些名称，而将右心室小梁的部分和主动脉囊之间的区域作为流出道。遗憾的是文献继续沿用所有名称。

早在第 4 周，心管发生了惊人的变化。在这以前心包壁层增加的长度与心管的增长成比例。但此时心管生长更快，球室管向腹侧、尾侧膨出，形成一个 U 形袢，心球为

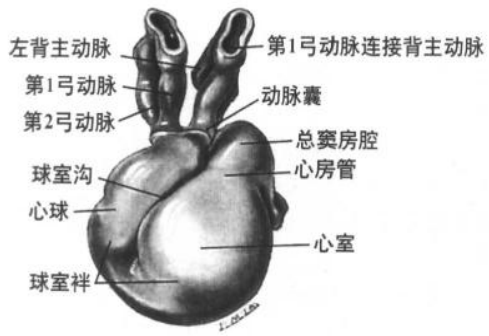

图 3.161 0.95mm 兔胚的心脏腹侧观。（绘自 G Born 模型）

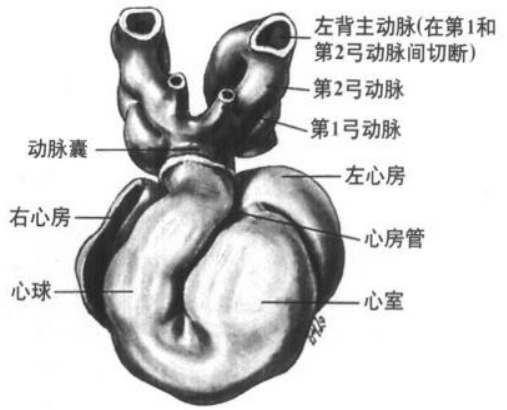

图 3.162 1.7mm 兔胚的心脏腹侧观。（绘自 G Born 模型）

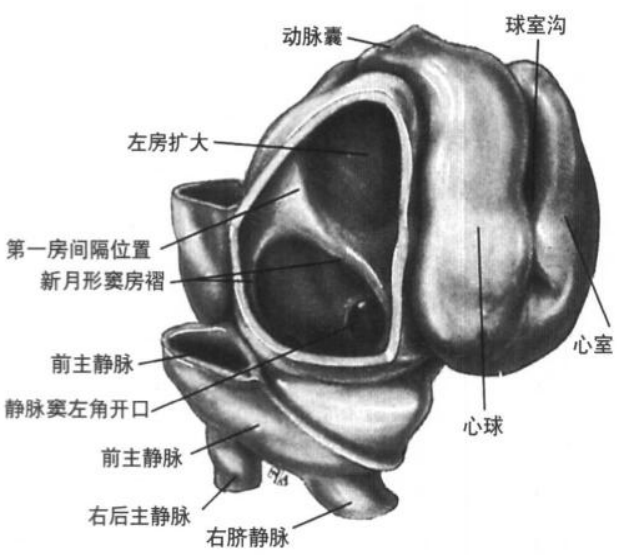

图3.163 早期心脏。自右稍偏腹侧观。总窦房腔的右侧已切除以显露内部结构。(绘自G Born模型)

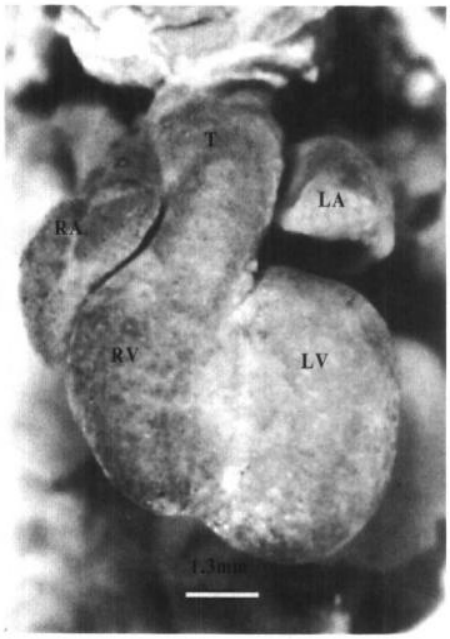

图3.164 32天(第15期)人胚心脏。两个心房均明显可见。RA=右心房; LA=左心房; RV=右心室; LV=左心室; T=动脉干, 长度棒为1.3mm。

该袢的右支、心室为左支。这个袢在整个第4、第5周都明显，并在外面见到一深的球室沟(bulboventricular sulcus)(图3.161)，里面突出一个相应的球室嵴(bulboventricular ridge)。在决定心袢的位置中起作用的其它因素常为管状心血流模式的改变和体腔上皮的纤毛活动(Afzelius 1979)。

毗邻心肌膜的心包脏层的两个背外侧隐窝加深并互相靠拢(图3.159D)；它们与相对的壁融合，在心肌膜边缘和心包膜壁层之间形成一宽阔的附着处，即短暂的心背系膜(dorsal mesocardium)。在第4周早期该系膜破裂，心的背方心包腔的两侧相通，保留下来为心包的横窦(transverse sinus)。正当发生这些球室变化时，心房部也发生明显变化。房室孔向头侧、左侧移，总心房或窦房腔的两部分都"升起"，从原始横隔的间充质出来向头侧生长，进入心室背方的心包腔。由于这些变化，房室管有一段时间将心房的左侧部分连至心室，从右侧来的静脉血须经过心房的左右两部分。

第10期(图3.179A)，约在第4周中期，心球经第1弓动脉与背主动脉相通，并都与发育中的脑泡有关的毛细血管丛连接。原始头静脉从这个血管丛流向尾侧，但在它到达心脏以前即以盲端终止。节间动脉开始从背主动脉的两侧长出，但尚未与它们相应的静脉连接；以后引流心脏尾方体壁血液的后主静脉发生。脐动脉和脐静脉已确定，并在第4周早期，它们的末端和根部已分别与已在绒毛干内发生的毛细血管联系起来，建立了绒毛部的循环。尽管事实上循环系统其余的管道只建立了一部分，但用各种技术在胚胎活体上所作的观察显示，此时已具有良好的结构基础使心脏开始收缩。尽管这种收缩的效果只能是一种'退潮和流出'(ebb and flow)的性质，但这也能引起在充满心包腔、体腔管和胚外体腔(参见本篇前文)的营养液的一些运动，胚胎仍需依靠胚外体腔内的液体。

接近第4周末，心球和第1对弓动脉之间的连接加长，形成动脉干(truncus arteriosus)。且动脉干头端又出现5对弓动脉连于背主动脉。这时候，体壁和神经管的静脉引流也已建立。两侧各有一条来自胚胎头端的前主静脉(precardinal vein)与来自尾部的后主静脉(postcardinal vein)并汇成总主静脉(common cardinal vein)(Cuvier管)，后者在紧靠脐静脉和卵黄静脉开口处汇入总窦房腔的背尾侧部，于是这三条血管在各侧形成右或左窦角。

当绒毛膜循环已存在时，胚胎就能在绒毛间隙内与母血交换物质。这不是突然实现的，开始时胚胎的心脏和血管内的血容量和细胞含量尚不足以使他充分利用这个新的营养来源，经过一段时间的发育后，胚胎才不继续依赖胚外体腔内的液体摄取营养。

最后，静脉窦与总心房分离，完成了心脏诸原始腔的分界。窦房腔的左壁出现一新月形的沟，并迅速向右侧深陷，因此静脉窦左角失去它与心房左侧部的连接，并由于窦房腔尾侧部的分离而与右窦角联系；这时窦房腔组成静脉窦体(body of sinus venosus)。同时右窦角由一浅沟与心房的右侧部更明显地分界，它与心房的宽连接相对变小(Foxon 1955)。心房的左、右两侧向头端生长，占据心包腔的背部，后来它们向前膨出，拥抱心球的两侧(图3.165)。

这时胚胎长度接近4mm(图3.179B)，有28对体节，几乎已完成第4周的发育。从这时期以后，为了方便，将分别叙述各个腔的发生，偶尔联系整个心脏的发育。

以上早期心的组织发生资料虽经广泛同意，但并非没有分歧。有若干因素影响心的发生，包括种系发生因素、个体发生因素和生理因素等，最后一个常被低估，而第一个可能叙述得太武断（Foxon 1955）。个体发生因素中必须充分考虑早期心脏的功能需求，且心的组织发生不一定仅仅是种系发生步骤的重复，这些步骤本身也未肯定，尽管它们似乎是合理的（De Vries和Saunders 1962）。

静脉窦 由于上述的变化和肝的发生，致使脐静脉和卵黄静脉排列不对称，右窦角在扩占左窦角的基础上迅速增大（图3.186－188，参见后文），结果卵黄和脐静脉的血流通过一条宽而短的血管即肝总静脉（common hepatic vein）进入右角，肝总静脉变为下腔静脉的头段。此外，右角接受右总主静脉（来自右侧体壁）和静脉窦体（来自左胸和总主静脉）的血液。后来，当主静脉之间的横向连接建立后（图3.189，190），从左侧体壁来的血液经右侧的静脉到达心脏。于是左总主静脉大为缩小，形成左房斜静脉和左腔静脉褶，而静脉窦左角和体保留为冠状窦（图3.189B）。

静脉窦右角通过右房的背侧和尾侧壁向右心房开放。开口长并常呈裂缝状，由两个肌性褶即右和左窦房瓣（right and left sinuatrial）valves调控（图3.165）。这两个瓣膜在头端相遇并与一个从顶部突入心房的褶相延续，即假隔（septum spurium）。两个瓣膜的尾侧相遇而与房室管的背侧心内膜垫融合。右窦房瓣的头侧部失去其褶样形状，但它的位置由成体心脏右心房的界嵴为标志；它的尾侧部形成冠状窦瓣和下腔静脉瓣的大部。下腔静脉瓣的内侧（或左）端由一个与静脉窦背侧壁相连续的小褶形成，即窦隔（sinus septum），后者插入肝总静脉的口与静脉窦体的开口之间。在成体心脏，参见Tondaro肌腱和Koch三角（tendon of Tondaro and triangle of Koch，参见第10篇）。

左静脉瓣与房隔右面混合，在成体心脏内常见不到。

当窦房瓣经历这些变化时，右窦角并入右心房并扩大，形成界嵴内侧光滑的后壁。成体心房的这部分称为静脉窦（sinus venarum），接受大静脉开口。原始心房的右侧半形成界嵴和右心耳前方里面有嵴的肌性壁。

右心房和左心房 如上所述，总心房由窦房腔的头侧部衍生，其背尾侧和正中平面的右侧接受静脉窦的诸开口而腹侧经房室管与心室交通，房室管在第5周中期已恢复其正中位置，故使心房的左右两部分都与总的心室腔相通。在房室管壁内，内皮管与心肌外套层之间出现背侧和腹侧隆起。这些房室管心内膜垫（atrioventricular endocardial cushions）是以心肌基膜的基质为核心和由心内膜衍生的间充质组成。它们突入房室管并最后融合，留下左右两个小口融合的组织形成中间隔（septum intermedium），分隔二个小的右左房室间孔和房室管。

内部分隔左、右心房的主要结构是先后发生的两个隔。第一隔（septum primum）为新月形褶，从背头侧的心房壁

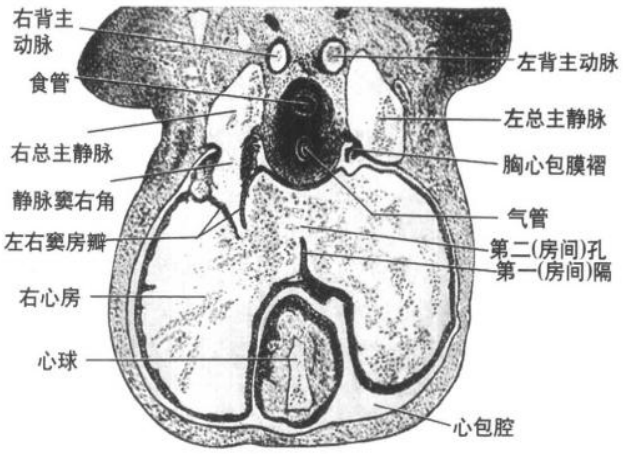

图3.165 8mm长人胚横切，可见心房向前膨出在心球两侧。第一房间隔的背侧部分断裂。两个心房经第二孔或卵圆孔相通。

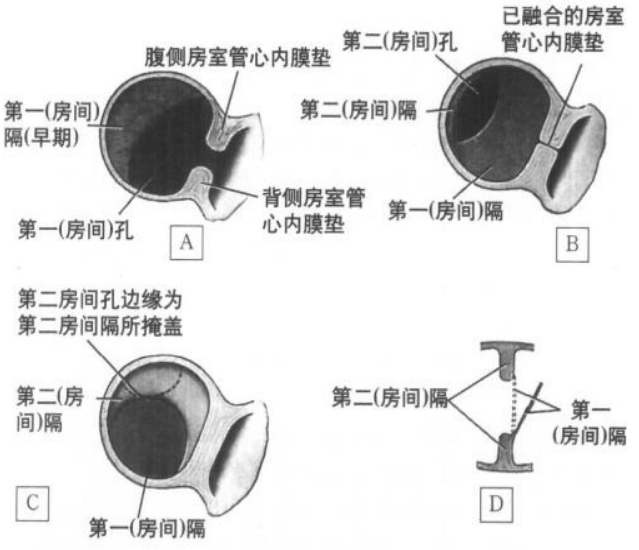

图3.166 图解房（间）隔发生的三个阶段。自右侧观。心脏由其长轴的正中平面偏右处切开。仅绘出了心房及其相连接的部分心室。
A. 第一（房间）隔尚未将两个心房间的交通闭塞，心内膜垫尚未融合。
B. 房室管心内膜垫已相互融合，并与第一（房间）隔融合，后者的背侧部已破裂，第二（房间）孔由此形成，然后移至图C所示的位置。
C. 第二（房间）隔已形成并掩盖第二（房间）孔，该孔的边缘为弧形的虚线所示。
D. 切面示瓣膜样性质的第二（房间）孔。当右心房内的压力超过左心房的压力时，血液从心脏右边流入左边，但当二者压力相等时，第一（房间）隔在虚线所示的位置。

长出（图3.166A），由隔瓣膜间隙（interseptovalvular space）将它与左窦房瓣分开。新月形隔的腹侧角到达腹侧心内膜垫，背侧角到达背侧垫。这里所说的腹侧和背侧是指心房恢复其在心球背侧的位置的相对关系。严格地说心内膜垫是腹头侧和背尾侧位置，但背侧和腹侧是统一的用法，故在此保留。在发生中的第一隔的腹尾侧，左右两个心房通过第一孔（foramen primum）相通（图3.166A）在胎儿整个生活中，

自右心房至左心房的血液自由通道是不可少的，因为来自胎盘的氧合血经下腔静脉到达心脏（参见第10篇）。因此，当第一孔缩小时，第一隔背侧破裂形成第二孔。在第5周末以前，通过第二孔（foramen secundum）形成了新的从右至左的分流。第一孔最后以第一隔的边缘在中线上与合并了的房室垫融合而封闭。第二孔增大，使足够的血液能自右心房流向左心房（图3.166），以维持着胎儿在子宫内的生活，并在逐渐变化的房间隔复合体（interatrical septal complex）中成为有瓣膜的卵圆孔（foramen ovale）（参见下面）。最初第二孔位于第一隔的头背侧，但后来变为在其头腹侧。

近第2个月末，心房的头背侧壁在第一隔的右侧内陷产生另一个新月形的隔（图3.166B，C），这就是第二隔（septum secundum），其范围大于隔瓣膜间隙的整个宽度；于是第一隔的背侧附着处和左窦房瓣先后被带到心房内的左面和右面。第二隔的上（腹侧头端）角和下（背侧尾端）角最初向腹侧生长，上角生长快得多并首先与中间隔（septum intermedium）融合，然后与窦隔（sinus septum）相连接（参见上面）。这样，第二隔的游离缘下方有一孔，即卵圆孔。第二隔覆盖第二孔（图3.166C，D），第一隔则充当活动的瓣盖在卵圆孔的左面。由于右心房的血压高于左心房，血液自右流向左，不反流。血流通过卵圆孔时，首先从右心房第二隔的新月形游离缘下、然后通过第二隔与第一隔之间的斜裂、最后经第二孔进入左房。出生后两个心房内压力相等。第一隔的游离缘与第二隔的左面保持接触而发生愈合。不完全的愈合并不罕见，但余下的裂缝常是小的、瓣膜状的而无功能意义。第二隔的最初的新月状游离缘愈合后成为成人心脏中的卵圆窝缘（limbus fossae ovalis）而第一隔为卵圆窝（fossa ovalis）的底。有人提出第二隔的另一个可能的来源为由会合的内膜垫与第一隔之间的愈合线右侧发生的一个嵴（Odgers 1934）。据报道，第二隔的背角与由左窦房瓣的一部分衍生的组织合并，但它所参与形成的结构尚未肯定。有时有小的退化了的遗迹仍保留至成年。另有一个观点包括了上述看法，但认为瓣膜在这里仅起较次要的作用，而另一个嵴——副隔（accessory septum）参与形成卵圆窝背侧缘的下部（Christie 1963）。

在第一隔早期发生时，有一条单独的总肺静脉通入紧靠隔的左心房的尾背侧壁。总肺静脉由左、右肺静脉汇合形成，而左、右肺静脉又各由两条从发育中的肺芽发出的小静脉形成。肺静脉干和形成它的两条肺静脉相继并入左心房，以组成左房腔的大部分。这种扩展至使四条肺静脉分别开口于左心房，然而常可见到变异。原始左心房的左半逐渐被限定为成体的心耳附件。

第2个月时，左、右心房向腹侧膨出于心球的两侧，心球位于两个心房腹侧面的一个沟内（图3.162，165）。心房的突出部分形成成人心脏的心耳附件。

心室，心球和动脉干 心室的分隔与心球远端主动脉和肺动脉的开口（图3.167～169），与动脉干的分为肺动脉和主动脉通道密切相关。虽然严格地说动脉干并不参与心脏的形成，但在动脉干的发育中它们之间存在着相互依赖的关系。在最终的室间隔和瓣膜形成以前叙述球干的分隔较为方便。上面所述的复杂变化是控制模式形成的因素、不同的生长和不断变化着的血流途径、容积和压力等因素相互作用的结果。这种相互作用塑造了沟、嵴、外翻、瓣膜复合体以及心肌厚度和构筑。虽然先后描述，但这些现象中有许多是同时发生的。

血液通过左、右房室管（心室流入道）进入球室腔而经近端和远端心球（流出道）射出。血流从未来的左心室斜行通向心球背侧部，而右心室的血液反向地斜流入心球，并从心球的腹侧部流出。这样，当两道血流通过动脉干时便形成螺旋形的血流。

四个心内膜垫——腹侧、背侧、右侧和左侧——在心球的远侧部形成，右侧和左侧的内膜垫愈合组成一个远侧球隔（distal bulbar septum），将一个腹侧的肺动脉口与背侧的主动脉口分开，后来这些垫分开并改变形成半月瓣（semilunar valve）（参见下面）。

肺动脉干和主动脉的分隔是一个较为复杂的过程。两个嵴样的增厚在盘绕的螺旋形血流之间突入动脉干腔。在近端，嵴从血管外侧壁突入，在向远侧进行时，右边的嵴斜向腹侧而后到左侧，而左边的嵴伸向背侧而后到右侧（图3.168）。因此这些嵴呈螺旋形走行，它们的融合形成螺旋形的主肺动脉隔（aorticopulmonary septum）。此隔在近端与远侧球隔相遇并融合。开口位于主动脉腹侧的肺动脉干也依照螺旋形式弯绕向主动脉左边，最后位于其背方（图3.168）。主肺动脉隔的远侧与主动脉囊的背侧壁相遇（参见本篇后文），该处位于发出第6对弓动脉的头侧，因此第6对弓动脉成为肺动脉干的分支，而其余的弓动脉保持与主动脉交通（图3.168）。

两个心室的分隔使右心室与右心房（流入道）和肺动脉（流出道）相通，而左心室与左心房（流入道）和主动脉（流出道）相通。这包括一系列复杂的变化，有三个明显的因素参与成年室间隔的形成：

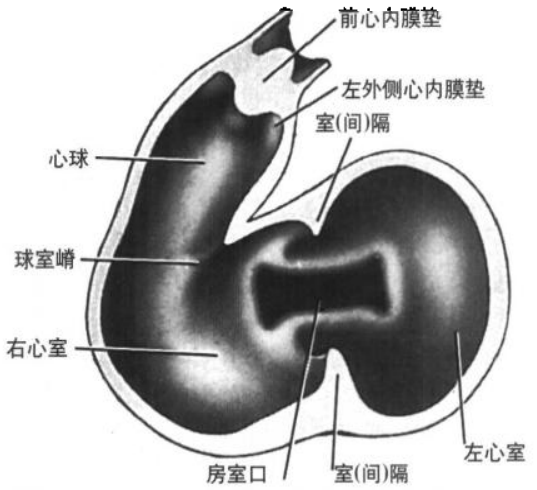

图3.167 早期房室口与心室、心球腔与球室嵴之间的关系模式图。心球远端的心内膜垫显得较该期的实际分化程度高。（仿J E Frazer）

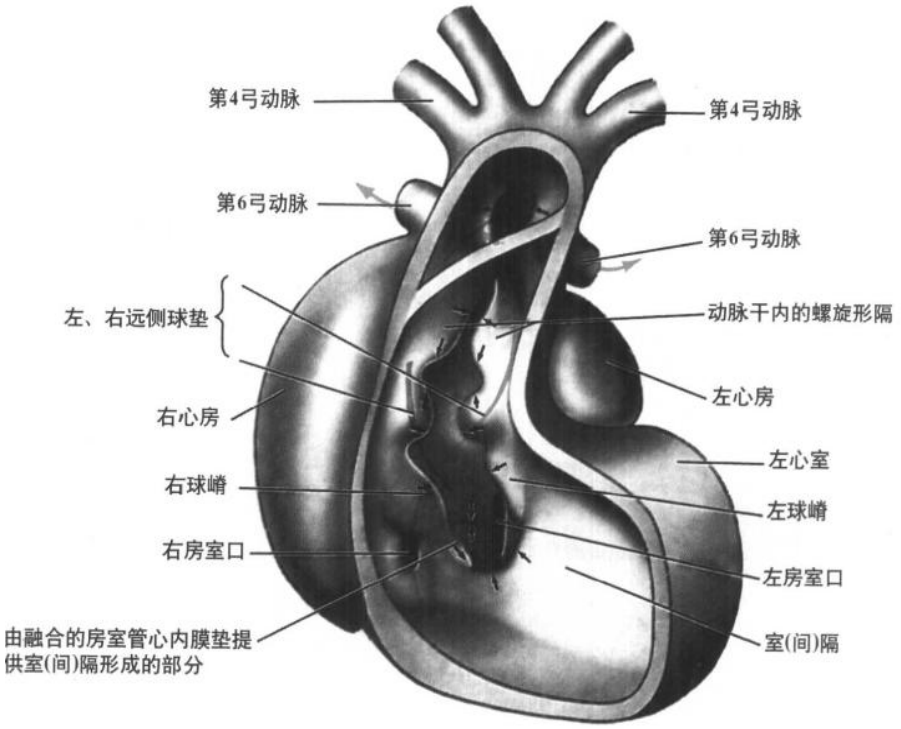

图3.168 早胚心脏模式图，示分隔主动脉和肺动脉的隔的形成方式。红箭头指主动脉通道，蓝箭头指肺动脉，黑色小箭头指生长的方向。(根据James Whillis的模型绘制)

- 胎儿室隔（fetal ventricular septum）；
- 近侧球隔（proximal bulbar septum）；
- 房室管心内膜垫（atrioventricular endocardial cushions）。

胎儿室隔 第5周时，左、右心室只是原始总心室外表面的两个小的突起。未能肯定最后的右心室是否只是总心室的衍生结构还是也有原始心球尾端参与。在任何一种情况下，心脏内面都出现尾侧的新月形嵴，显示两个心室之间的分隔，当心脏增大时，此嵴加深，形成早期室（间）隔。室隔的背侧角和腹侧角沿室壁生长，在近房室管的右侧端与房室管的心内膜垫相遇（图3.167）。室隔有一镰刀形的游离缘，与心内膜垫一起围成一个圆形的室间孔（interventricular foramen）（图3.168）（有时描绘为第一室间孔；图3.170）。

最初球室连接的标志为心脏外面的一个明显的切迹（图3.161），里面有一个相应的球室嵴（bulboventricular ridge），后者位于房室孔和心球的尾侧部之间（图3.167），在四腔心的发生中将被吸收。部分地由于球室嵴的吸收和部分地由于房室区的生长，房室管的右侧端成为位于心球开口的尾侧（图3.168）。这种有关结构相对位置的改变发生于正在形成室隔时，为心室分隔的完成铺平了道路（Wenink 1971,1976）。

近侧球隔 近侧球隔（proximal bulbar septum）将心球分为肺动脉和主动脉通道（心室流出道），此隔由右侧和左侧球嵴（bulbar ridges）形成，这两个球嵴与相应的远侧内膜垫（形成远侧球隔）相延续。球嵴宽而浅，近、远两端不太明显，中段较明显（图3.170）。右侧球嵴跨过心球背侧壁和已融合的房室管心内膜垫，抵达室隔的新月形游离缘的背侧角，并封闭右房室孔的腹侧或头侧部（图3.168）。左侧球嵴跨过心球的腹侧壁，到达室隔的腹侧或头侧角。球嵴融合，就把右心室的动脉圆锥和主动脉前庭分隔开了。然而，球隔的尾侧缘仍有一逐渐缩小的室间通道（曾称为第二室间孔），将它与室隔的新月形游离缘分开。这个小的室间通道为已融合的房室垫右侧端的组织所封闭（Odgers 1938），它一面与近侧球隔的尾侧缘融合，另一面与室隔的边缘融合。有人描述过一个短暂的第三室间孔，可见于近第6周末，最大口径为80μm。封闭后留下一个直径小于40μm的小窝在左心室心内膜表面。心球的背侧部大部分被吸收，位置相当于主动脉前庭的背侧壁，这部分主要由已融合的房室管心内膜垫组织伸展所形成。

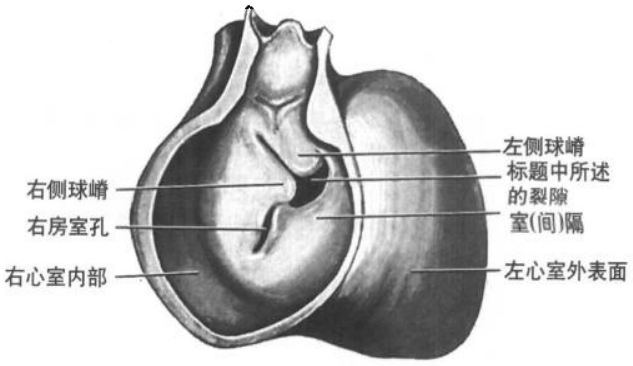

图3.169 模式图示左、右球嵴的融合对分隔主动脉和肺动脉通道的作用。着色深的区域示内膜垫组织增殖而填满裂隙（自融合的房室垫右侧端），建立了球隔近端和室（间）隔间的连接。与图3.168比较。

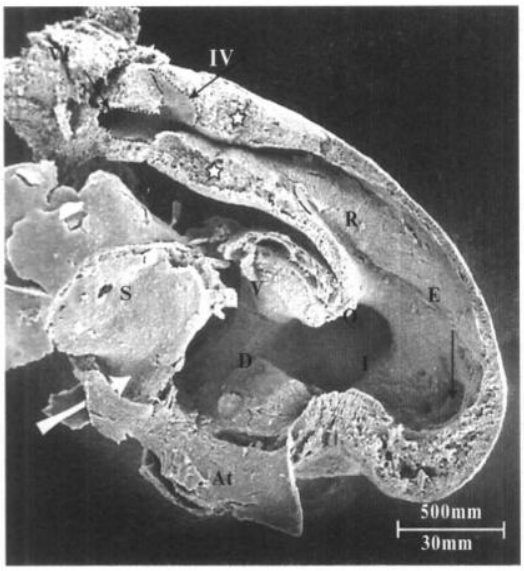

图3.170 32天（第15期）人胚心脏切片，可见右心房的右侧壁，右心室及其出口处已被切除。第一（房间）隔（S）和正在发生的静脉窦瓣（开放的箭头）与未融合的腹侧（V）和背侧（D）房室垫有一段距离。室间孔（第一）敞开（圆圈），其下端被发生中的室间隔（I）补起。注意左边的前外侧嵴（R）和在动脉干远侧缘的所公认的主动脉和肺动脉干的瓣膜膨大（*），这些膨大与第4和第6弓动脉相连续。× 56

房室管心内膜垫 房室管心内膜垫融合时与房室孔的大小相比，是较大的。房隔复合体与垫的心房面的近中心处相遇；而室隔在它们的近右侧缘与它们相遇。这样，一部分融合的垫插入右心房与左心室之间，由此形成主动脉前庭的右侧壁（参见图9.34）。与膜性房室隔（atrioventricular septum）相延续的室间隔（interventricular septum）膜部（图3.171）的形成也含有融合的房室垫右侧端的组织增生部分。这个区域的发育不良可保留心室间的交通。这是心球开口的头端背侧部，位于室隔上方，正常情况下与主动脉前庭合并，左心室的血液通过这里进入主动脉。在一些保留室间孔的病例中，主动脉的开口“骑跨”在肌性室间隔的游离缘（参见后文第10篇）。

心脏纤维骨骼的发生 心脏的瓣膜复合体（valve complexes）有四个，从两个主要的心带发生：

- 主动脉瓣和肺动脉瓣发生于心球与动脉干连接处；
- 二尖瓣和三尖瓣复合体，从房室连接处的起点延伸至心室壁内面。

这些复合体在开始时是不同形式的心内膜包着心间充质（心肌基膜基质和间充质细胞）的突起。在某些区域，间充质细胞增生，转变为成纤维细胞并产生一种随位置和功能需求而不同的呈几何构形的胶原支架；在另一些区域，有分化中的成心肌细胞侵入心间充质的核心。

房室瓣 房室瓣（atrioventricular valves）发生时，像搁板样自房室孔的边缘突出，成为指向心室的锥形薄板。开始时其前缘呈小梁状并继续深入心室腔。随着不等的生长和挖陷，每一薄板发生两个（二尖）或三个（三尖）边缘缺口，形成主要的瓣膜小叶（valve leaflets），较小的边缘缺口（裂）又把小叶分为扇形小凹。小叶的表面结构发生有功能意义的区域性变化，其核心浓缩为胶原纤维板，在房室孔基部与纤维性‘环’融合，它们都是复杂的、功能上至关重要的心脏纤维性‘骨骼’的一部分。三尖瓣的前小叶和二尖瓣的前外侧小叶和后内侧小叶约在房室垫和球嵴发生融合时出现。三尖瓣隔小叶的分层在7－8周当室间孔封闭后发生（图3.172）。

胚胎性小梁 胚胎性小梁（embryonic trabeculae）在第15期（32天）时开始从原始心室顶端的心内膜发生。第17期（42天）时发育良好的胚胎性小梁显出典型的空间定向，形成许多心室窦，使两个心室内部呈现海绵状（图3.173）。固有小梁（definitive trabeculae）约在妊娠第40天首次见到，并始出现在两个心室的房室交界处，向心尖发育（图3.174）。10周时小梁变少并限制在心尖部，在此经过简化、删除和重吸收后逐渐消失。在紧邻的间质中无巨噬细胞或炎性细胞的干预而重塑定型。包绕小梁的间充质组织经过瓣膜小叶边缘之间。小叶表面的锯齿状凹陷、裂缝和显露的带之间有白色、折光、致密的胶原腱索

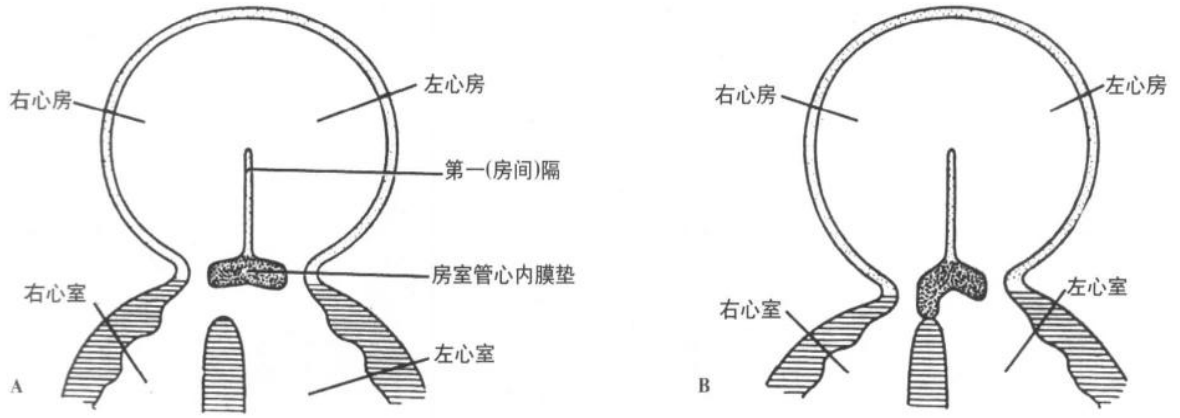

图3.171 模式图示成人室（间）隔形成的两个阶段。在图A中，右心室和左心室相通，但在图B中，心室间的交通为室（间）隔与已融合的房室垫扩大的右端相融合所关闭。注意第一（房间）隔的位置与融合的房室垫的关系，并观察图B中的心内膜垫组织介于两个心室（室间隔膜部）之间，并也介于右心房和左心室之间。

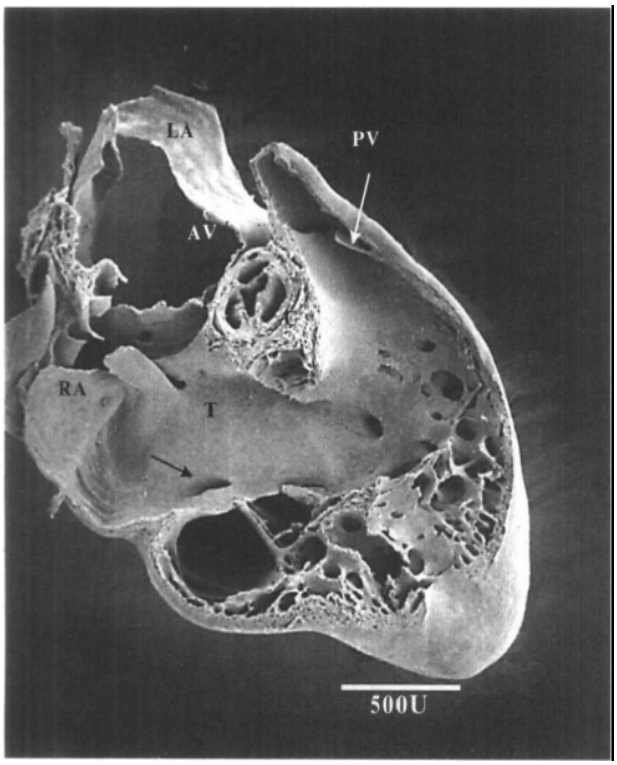

图3.172 8周人胎心脏，示右心室隔面。三尖瓣（T）隔小叶的分层正在进行，出现的裂缝（箭头）标志着隔小叶的后缘。在室上嵴（C）邻近没有出现前缘的裂缝。心内膜是连续的。没有张力结构发生。RA= 右心房；AV= 主动脉瓣；LA= 左心房；PV= 肺动脉瓣。× 40

（chordae tendinae），向单个的或成组的乳头肌（papillary musles）的尖端或旁边集中，并与它们的结缔组织支架混合。这些肌肉是最初的胚胎性小梁的心室端。当它们的全长呈游离状态时，其腔壁端与心室壁的肌肉系统汇合并接受其神经和特化的传导组织（关于心瓣复合体和纤维性骨骼的布置、构筑和功能的详细描述参见第10篇）。

主动脉瓣和肺动脉瓣 主动脉瓣和肺动脉瓣（aortic and pulmonary valves）由出现在心球远端的四个心内膜垫形成。远端球隔发育的结果使两个外侧心内膜垫各分为两个；这样共有六个增厚的垫，三个在肺动脉开口处，三个在主动脉开口处。这些是主动脉瓣和肺动脉瓣的原基。每个原基都生长并突入管腔，其向动脉干的一面挖陷形成半月瓣的尖端。相邻接的动脉干壁或隔的壁上也发生相似的情况，这样，在瓣膜和血管壁之间的囊逐渐扩大，形成窦（sinuses）。每一瓣尖的核心形成一胶原纤维板，新月形边缘细而薄，有边缘辐射线和基底带。基底带与复杂的、有扇形小凹的壁瓣膜环混合。起初，肺动脉瓣的一个尖位于前方，两个在后外侧；而主动脉瓣的一个尖位于后方，另两个在前外侧。然而，出生前心脏向左旋转改变了肺动脉瓣尖与主动脉瓣尖的方向，这个变化反映了成体心脏这些瓣尖的不同方位（参见后文第10篇）。

心肌的发生 心肌细胞从心包的脏壁细胞分化而来。肌组织发生始于第10期，约妊娠22天，胚胎约有4对体节。此时预定的心肌细胞表达肌球蛋白、肌动蛋白、肌钙蛋白和其它收缩相关蛋白质。心肌细胞不像骨骼肌那样与其相邻的细胞融合而形成合胞体，而是保持单核、分支的细胞，由细胞间连接相连。关于心肌发生的详细描述参见第7篇。

与心肌的收缩相关蛋白发生的同时，心肌细胞发生许多含有诱导钠排泄和利尿的特异性心肌颗粒，这种多肽统称为心房钠尿肽（atrial natriuretic peptides）。特异性心肌颗粒在胎儿期由心房和心室的高尔基器发生，但在成

图3.173 42天人胚的心脏。右心房、右心室及其流出道的右侧壁和出口处已被切除。静脉窦瓣（V）明显。没有右心室入口处三尖瓣的隔小叶、壁小叶已被切除，房室垫已融合。注意邻近的右外侧结节（开放的圆圈）。可见一个小室间孔（第二室间孔，见正文）。有发育良好的右心室流出道（弯箭头）。E= 胚胎性小梁；P= 肺动脉干。× 50

图3.174 8周人胎右心室。胚胎性小梁（E）限制在心室壁的下半部，箭头示小梁。Ao= 主动脉；P= 肺动脉干；C= 室上嵴。× 45

人局限于心房肌（Challice和Viragh 1973）。当心脏可辨认有四个腔时，可测量出心房钠尿肽。在心房内几乎所有的细胞都能合成心房钠尿肽（Navaratnam等1989）。

心脏传导系统的发生 由于传统的组织学染色方法不能将发生过程中的传导组织与心的其它成分鉴别和显示出来，因而一直难以阐明心脏传导系统的发生。然而近来对传导系统许多标记物如HNK-1（Nakagawa等1993，它与Leu-7是同样的；Ikeda等1990）、GIN2（Wessel等1992）、神经微丝（Gorza和Vitadello 1989）、连接蛋白43（van Kempen等1991）Msx-2（Hox-8）（Chan-Thomas等1993）的表达模式的研究使这个领域有了更大的进展。

在形成的心脏中已辨明有两种类型心肌：第一，已特化的收缩性的心房和心室的工作心肌（working myocardium）；第二，已特化的对心肌进行协调传导冲动的传导系统（conducting system）（关于心脏的成人解剖学参见第10篇）。传导系统包括：发生冲动的窦房结（sinuatrial node）、负责自心房至心室的延迟传导冲动的房室结（atrioventricular node）、将冲动迅速传遍心室的房室束（atrioventricular bundle）和左、右束支。对收缩性和传导性心肌细胞的不同命名，集中在不同细胞谱系的形态学。胚胎心脏有可测量的带电活动，如由心电图（ECG）中所见的，但没有明显的传导系统（关于最近的材料参见Lamers等1991；Moorman和Lamers 1994）。

结的发生 虽然沿早期心管的头尾轴可看到极性，但它主要由一种不分节段的同质性组织构成。从最早期的流入管道内已能见到起搏活动（van Mierop 1967）。开始时有一种不典型的连续兴奋和收缩的模式，但迅速变为有节律的激活模式（Kamino 1991）。如此产生的冲动缓慢地传播（slowly propagated），引向一种蠕动样收缩，这是管状心的特点（Patten和Kramer 1933）。冲动的缓慢传播是早期心脏的心肌区别于后期心脏、心肌的显著功能特点，故把它描述为初级心肌膜（primary myocardium）（Moorman和Lamers 1994）。多数人认为初级心肌膜将发生工作心肌和传导系统（Patten1956；Moorman和Lamers 1994），但也有人认为心肌细胞和传导系统细胞是由不同细胞谱系发生的。由于传导组织内可表达HNK-1并有神经微丝，故有人提示神经嵴发生传导系统（Gorza等1994）。然而，在神经嵴细胞迁移达心脏以前已经出现窦房结的活动，这些标记物的表达反映了传导系统具有神经和心肌双重性质。

当发育继续前进时，在慢传导的初级心肌内分化出了节段性的快速传导的心房和心室工作心肌（Arguello等1986；de Jong等1992）。结果使心脏由快慢交替传导的五个节段组成（图3.175），这种现象也反映在分子水平上，即心肌缝隙连接处的连接蛋白43（nexin43）（van Kempen等1991）和心电图的输出表现中（van Mierop 1967）。这种构筑使没有瓣膜的胎心有泵的功能：心房与心室之间（房室管）以及心室与大动脉之间均为慢传导节段，而且含有具括约瓣功能的心内膜垫。这些节段保留到单向瓣膜从心内膜垫发出为止。在半月瓣形成的同时，流出道的初级心肌退化，并在人胚发生第12周左右消失。在6～12周从心室的入口和纤维环形成房室瓣的过程中，房室管的初级心肌大多并入心房，有一些则保留为慢传导的房室结。

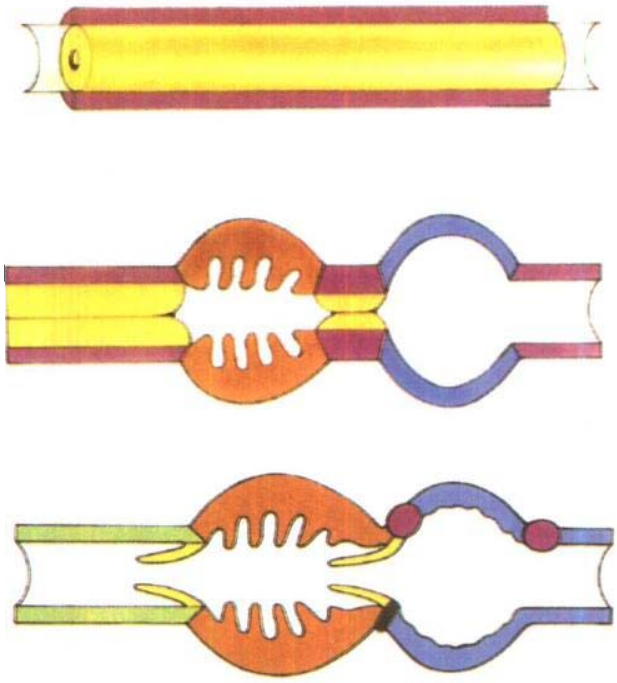

图3.175 人心脏发育三个典型阶段示意图。示发育约24天（上）和38天（中）的管状心及成人心的构形（下）。血流方向自右向左。紫色＝原始心肌膜；蓝色＝正常工作的心房心肌膜；红色＝正常工作的心室心肌膜；黄色＝垫／瓣膜组织；绿色＝不再是心肌膜。

根据‘四环理论’（four ring theory）心特化组织环（rings of cardiac specialized tissue）即成体中传导系统的前体组织存在于胚心的窦房、房室、球室和球干连接处（Wenink 1976；Anderson等1976）。然而必须认识到，在心房段和心室段形成后仍保留的初级心肌慢传导节段不是新形成的环。免疫组化已确认，有一个室间环（interventricular ring），它发生快速传导的室部，就是以后的房室束和束支（参见下面）。这样，成体心脏的传导系统包括两个功能成分：由初级心肌组成的慢传导结和包括房室束和束支的快速传导的心室成分。

心特化组织的概念可理解为比其它心肌更为特化、具有单一功能的同质性组织。然而，用这一概念又很难理解与初级心肌相近的结会较分化良好的工作心肌更为特化。

虽然自从发现结之后一直试图辨认由特化的心房细胞形成的结间束（internodal tracts）（参看Janse和Anderson 1974），然而至今仍没有令人信服的事实证明这种束的存在。心房一定区域的优势传导通路可用心房壁和隔的组织结构及几何学上的局部特点来说明（但也参见第10篇）。

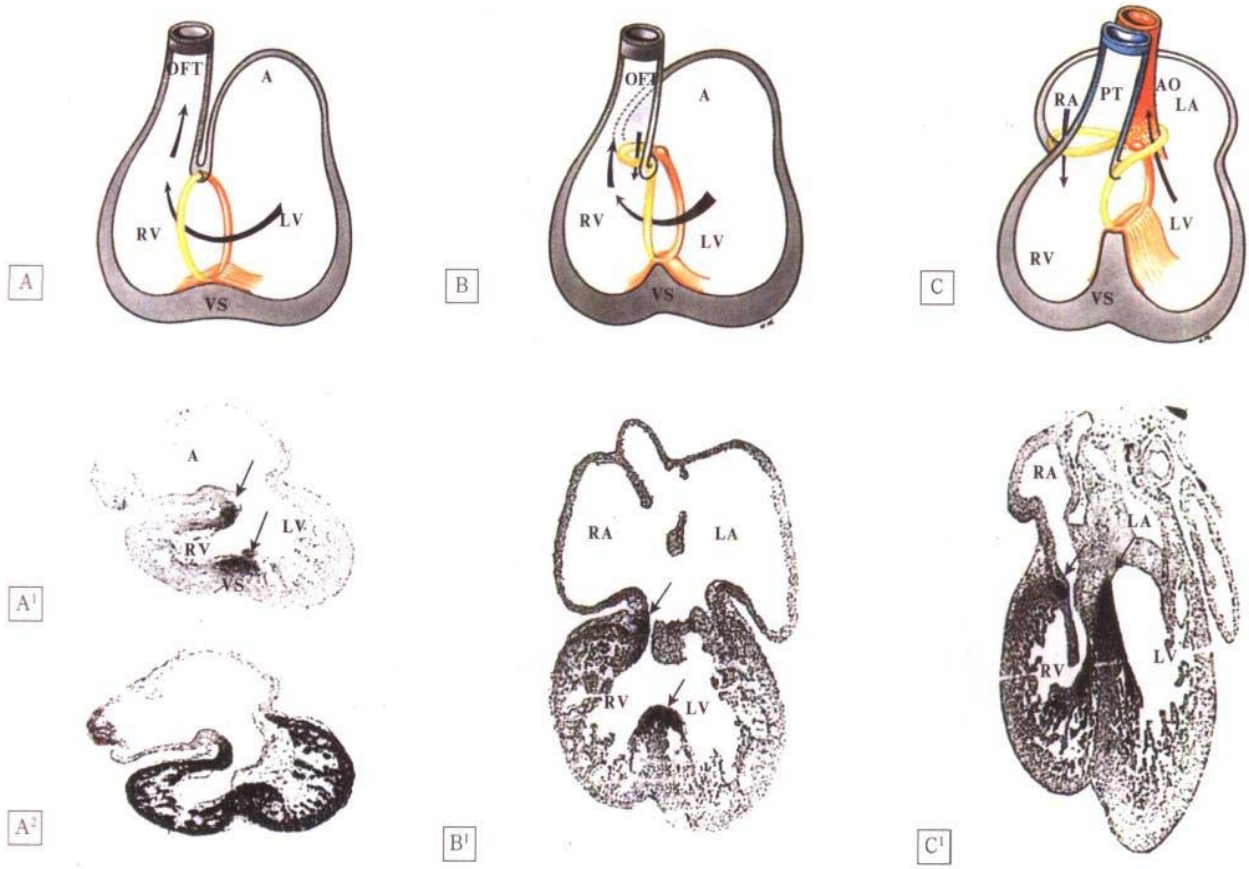

图 3.176 人类心脏心室传导系统的发生。上方的序列（A，B，C）为发育简图。室间环的红色部分将发生房室束及其分支，而室间肌的黄色部分不参与成体传导系统的组成。下方的系列（$A^{1,2}$-C^{1}）显示免疫组化检测，GIN2是正在发生的传导系统的标记物。

A. 在发育5周，（A^{1}）神经标记的表达见于室间的心肌膜，右房室连接处及室（间）隔顶部（箭头）；图（A^{2}）为连续切片染色显心室肌球蛋白（β肌球蛋白重链），显示神经标记在心室的心肌层已完全表达。

B. 在6周，房室管向右扩展，原先的室间肌层变为右房室连接的一部分。图B^{1}中GIN2的表达已明显见于右房室连接和室（间）隔顶端（箭头）。

C. 在7周，右心房已完全位于右心室上方，其流出管道已向左扩展；左心室已具通向主动脉的通道。在图C^{1}中，GIN2的表达清楚地见于右房室环、房室束及其分支。A=胚胎心房；LV=胚胎左心室；RV=胚胎右心室；VS=正在发育的室（间）隔；OFT=流出管道；PT=肺动脉干；AO=主动脉。

心室传导系统的发生 随着进化过程中双室心的出现，为保证两个心室的同时收缩，心室传导系统的发生是非常重要的。所以心室传导系统的发生与心室的分隔密切相关。在早期人胚（第14期，第5周）（Wessels等1992; Ikeda等1992）和鸡胚（Chan-Thomas等1993）能辨认出一个心肌环（室间环）骑跨在发育中的室间隔顶部，并环绕左、右心室之间的孔（图3.176）。在发育的这一期，心房只与左心室连接。室间环是心室的结构，环曲的内面也是房室管的心肌膜的一部分。在第16和第19期之间，因连续几期房室管向右扩展，右心房得以通向右心室。而由于流出道明显地向左扩展，左心室得以通向主动脉流出道（图3.177，178）。这个全过程能由心肌细胞的神经元标志物之一GIN2的表达中看出。房室束由室间环的背侧部发生，并在室间隔顶部与左、右束支接触。此环的前侧部称为隔支（septal-branch）。这个所谓房室束的‘第三支’在一些心脏的畸形中被描述为‘死端束’（‘dead-end tract’）（Kurosawa和Becker 1985）。GIN2阳性环是否参与房室结的形成尚不清楚。房室管向右扩展的结果，GIN2阳性环围绕右房室连接并止于心房的下缘，环的这部分叫右房室环束（right atrioventricular ring bundle）并已在人胎心中显示（Anderson和Taylor 1972; Anderson等1974）。流出道明显向左扩展的结果，GIN2阳性环变为位于主动脉流出道的根部和后面，这部分叫主动脉后支（retroaortic branch）。隔支、主动脉后支和右房室环束在哺乳动物的正常发生中都将消失。图3.178显示了成年心脏中的整个系统。照例，在进化中保存着这些基本过程。在成年的鸡心内整个系统的存在（Davies 1930）对这一系统的一元论发生概念是个强有力的支持。

心室传导系统起源于室间环的认定为理解许多先天性畸形中传导系统的异常排布提供了坚实的基础（Anderson和Ho 1991）。这个概念特别能说明有骑跨的三尖瓣、左心室双重入口和三尖瓣闭锁时房室结和束的形

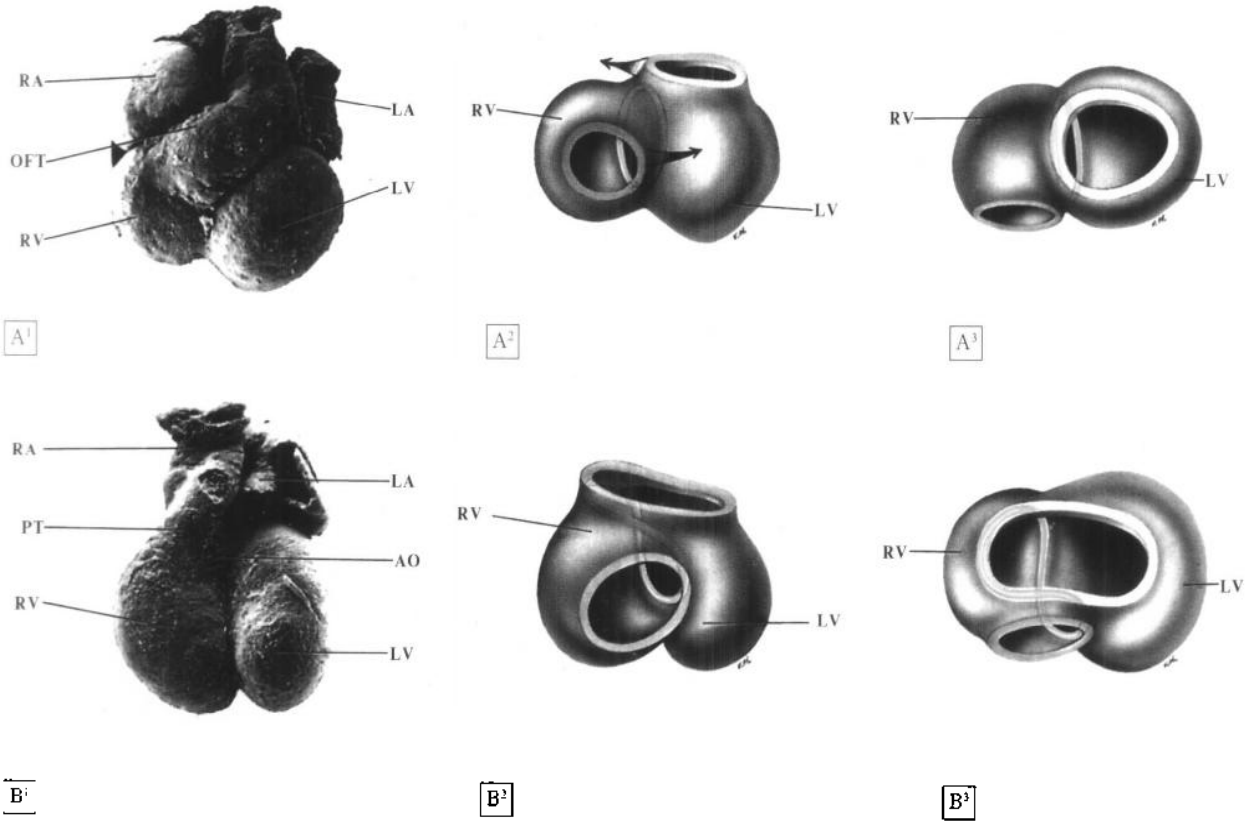

图3.177 A^1. 发育5周的心脏扫描电镜照相；A^2. 为5周心脏，已切除心房和流出道，箭头示下一阶段将发生的形态发生运动，即房室管向右扩展和流出管道明显地向左扩展。A^3 与 A^2 同一心脏，但转90°，可以不受阻拦地看到房室管和正在发育的室（间）隔。注意心房（在此简图已被切除）全部位于左心室上方。B^1 为7周时的心脏扫描电镜照相；B^2 为同一心脏，心房和流出道已被切除。房室管已向右扩展。B^3 与 B^2 为同一心脏，但转90°，可无阻拦地看见房室管内部，并看到正在发育的室（间）隔。注意心房已位于右心室和左心室上方。RA=胚胎右心房；LA=胚胎左心房；LV=胚胎左心室；RV=胚胎右心室；OFT=流出道；PT=肺动脉干；AO=主动脉。（扫描电镜照片由Budapest, Virágh教授提供）

态与排列。后一种心脏缺陷的形态学与胚胎的情况非常相似。

出生前的胎儿心脏 心脏各个腔的发育到出生前已完全具有成体心脏的主要特点。虽然在出生前的宫内生活中仍要适应保持胎盘循环，但已发育成为准备出生时立即建立肺循环的模式（Dawes 1961；1969）。静脉导管的存在（参见本篇后文）保证了右心房得到相当多的脐静脉带氧血并限制了在肝中失去更多的氧。但也有少量脐血和肝门静脉血经进入肝窦，通过肝导出静脉（最后组成的肝静脉）将血液送回下腔静脉肝段。动脉血和静脉血在这里发生一些混合。只有小部分氧合的及去氧的血液在右心房内发生进一步混合（Barclay 等 1939），而几乎全部氧合血通过卵圆孔进入左心房，经左心室入主动脉和体循环。然而也有事实证明，在右心房内有相当的上腔静脉和下腔静脉血液混合（Born 等 1954；Lind 和 Wergelius 1954）。下腔静脉的血由它的瓣引导，直指房隔复合体裂隙（'卵圆孔'）。据估计约有75%通过此孔进入左心房，其余25%与上腔静脉来的血液混合。两部分血液的分离发生在第二隔的分嵴（crista dividens）上。从胎盘循环转变为肺循环是在出生时突然发生的。胎儿右心室和肺动脉干较大，虽然只有少量血液通过肺。大部分被右心室驱出至肺动脉干的血液通过动脉导管至降主动脉，因为肺动脉的血压高于主动脉内的血压。这样，右心室的肌性壁较左心室的壁厚。这种情况在胎儿生活中一直持续着，在出生后则反之。颈动脉和锁骨下动脉自主动脉的起点位于动脉导管连接处的上方。这种供血模式可能与脑的相对迅速发育和上肢的发育相对超前于下肢、以及躯干的生长速度呈头尾递减有关。

胚胎的血液循环

在早期发生中，胚胎的动脉与胚胎体积相比特别大且管壁仅由单层内皮组成。心的开口也较大，但心的收缩力较弱。结果，尽管收缩得快，循环仍是迟缓的，由于组织不仅能从毛细血管而且能从大动脉得到营养，因而得以代偿。当心肌增厚、变紧密时，心脏开口的相对和绝对大小都缩小，瓣膜效率提高，大动脉因获得肌性管壁口径也相对缩小。从此时起，胚胎的营养主要依靠扩大的毛细血管

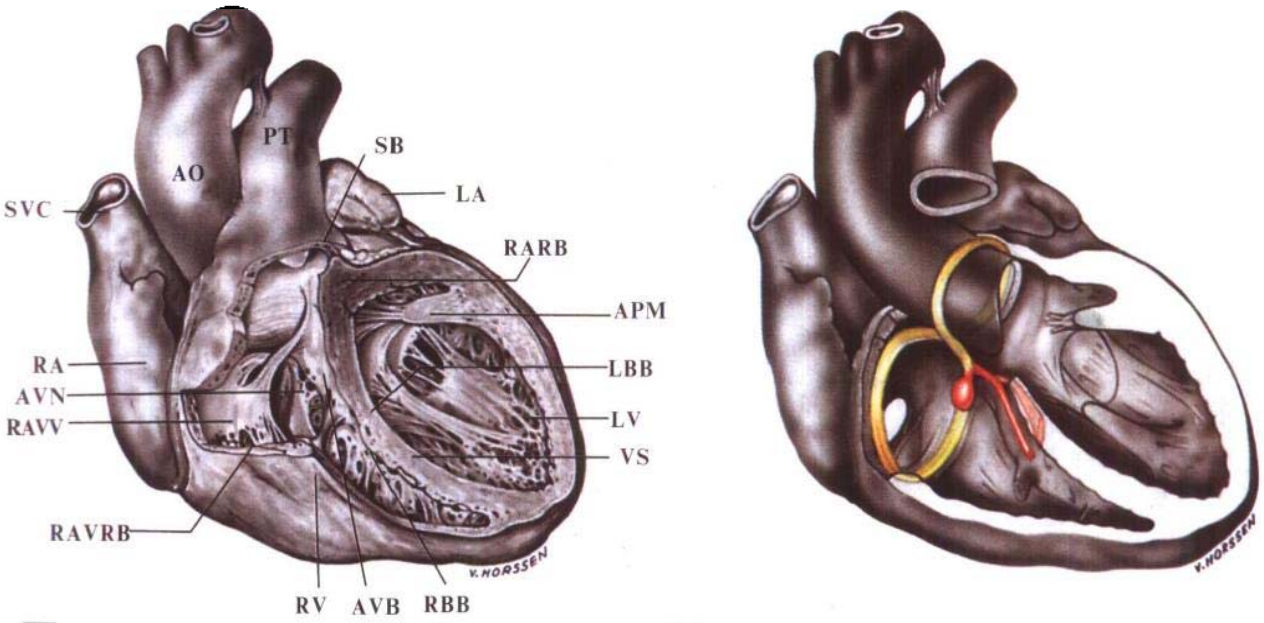

图 3.178 原先的室间心肌膜在成体心脏中的位置。A. 打开心室的心脏。B. 同一心脏已切除肺动脉干，原先的环的位置已显出。黄色的部分已消失。SB= 隔支；LA= 左心房；RARB= 主动脉后根支；APM= 前乳头肌；LBB= 左束支；LV= 左心室；VS= 室（间）隔；RBB= 右束支；AVB= 房室束；RV= 右心室；RAVRB= 右房室根束；RAVV= 右房室瓣；AVN= 房室结；RA= 右心房；SVC= 上腔静脉；AO= 主动脉；PT= 肺动脉干。

床、较大动脉的功能局限于控制血流量以保持组织得到适当的血液供应。

心脏在传导系统发生以前就已开始搏动，在有足够的瓣膜机制前就已建立了循环。

前已说过（参见前文），心脏必须满足胚胎功能上的需求，并同时遵循其相应的发育途径，例如心血管系统的生理学和在发生过程中的调控。详述这个问题已超出本书范畴，仅就以下几个与心血管系统的发生有关的问题作一简述。

早期胚胎的发育呈指数上升，约每4小时重量加倍。这种几何生长需要心血管系统的伴随生长和增加效率以供应营养物质、氧和排除代谢废物，特别是在生长和增殖活跃的部位。

心脏的输出量与胚胎的重量成比例地增加，心率随发育而加快，心输出量的增加大部来源于心搏排血量的几何增长。当背主动脉血流与胚胎重量相适应时，在胚胎整体的变化大于150倍时血流仍保持一定常数不变（关于早期血液动力学参见 Clarke 1991）。

血管的进一步发育 内胚层组织如卵黄囊（与脏壁间充质相连）和尿囊为原发性成血管组织，而外胚层组织如绒毛膜和羊膜（与体壁间充质相连）为原发性非成血管组织。卵黄囊和尿囊以不同的方式继发性地使绒毛膜血管化，在各种动物发生多种形式的胎盘。直到前不久才想到胚内血管的形成必须有组织间的相互作用。现在有事实证明，在内胚层来源的上皮和成血管（即能在原位分化为内皮开始产生早期血管）的间充质之间有相互作用，这种成血管过程中的诱导作用首先出现在内胚层与其腹侧的间充质之间。背侧间充质群（包括体节和体壁间充质）则较容易由已发生的内皮发芽而血管化（一种血管营养机制 Sherer 1991）。一旦诱导作用发生并启动了血管发生机制，不论内胚层是否存在，就由生血管细胞控制内皮分化的时间。形成血管的最后模式由周围的非生血管间充质所控制（Noden 1991）。血管也随它们所在器官产生形态上和免疫上的特异性并表达器官特异性蛋白。

当胚胎性血管发生（成血管细胞的血管发生和血管芽生，参见本篇前文）时，血管的细胞外基质发生变化。所有血管在开始发生时均被一种富有纤维粘连蛋白的基质所包围，这种基质后来与其中的层粘连蛋白一起并入基板（Risau 1991）。可见到较大的血管（如背主动脉）周围有数层表达纤维粘连蛋白的细胞。

在循环的早期发育中发生较大的重建变化。血管吻合的出现与消失，毛细血管融合发生动脉或静脉，血流方向有时可以反转数次。有人认为内皮细胞所承受的机械压力是引起大血管发育的必要条件（Risau 1991）。在一种固定的血管模式形成后，血管的中膜（tunica media）出现。背主动脉中膜的分化从大血管连接处开始。一般在血管重建活动活跃的部位内皮不合成基板，这种内皮周围的间充质也不表达α-肌动蛋白、层粘连蛋白等。这些分子的出现说明血管停止分支和中膜停止分化。关于周细胞和平滑肌细胞的分化是如何诱发的尚不知道。

除动脉导管以外，弓动脉的中膜由迁来的心神经嵴细胞（cardiac neural crest cells）形成。这些细胞产生这种血管特有的弹性中膜（参见本篇后文）。

动脉的发生

除主动脉外，成体内没有一条主要血管是由胚胎中的单干发生的。最初毛细血管网沿着每条血管的行程发生，经过选择和扩大，确定了较大的动脉和静脉。主要动脉的分支不是毛细血管网的简单转变，而是扩大的动脉干向外长出的分支。

如前所述，继头褶形成后，原始主动脉由腹主动脉和背主动脉组成，这两部分通过第一对胚胎性弓动脉连接。在脊索两侧各有一条走向尾侧的背主动脉，但第4周时，两条血管约在第4胸节至第4腰节处互相融合，形成单行的降主动脉。虽在有些动物中由动脉干发出成对的腹主动脉并在咽的腹面向头端行，但在人胚腹主动脉融合，形成扩大的动脉囊（参见图3.179A并参阅Congdon 1922）。第1对弓动脉通过下颌弓，其尾侧在相应的鳃弓内又发生五对，共形成六对弓动脉（图3.180A）。人类的第5对弓动脉不典型，且是短暂的。

鱼类终生保留其弓动脉并发出至鳃的分支。血液在此得到氧。在哺乳动物有些弓动脉衍化为永久性结构，其它的消失或闭锁（图3.180）。

必须小心，勿滥用弓动脉这个名称。胚胎的弓动脉（embryonic aortic arches）是成对的一系列对称血管，经过鳃弓的核心部分联合腹主动脉和背主动脉。相比不同的是，最终的主动脉由升主动脉、主动脉弓和降（胸和腹）主动脉组成，有多个胚胎性来源（图3.180）。

主动脉囊 主动脉囊（aortic sac）代表融合了的成对腹主动脉。当胚胎生长和主肺动脉隔形成后，主动脉囊尾端部分

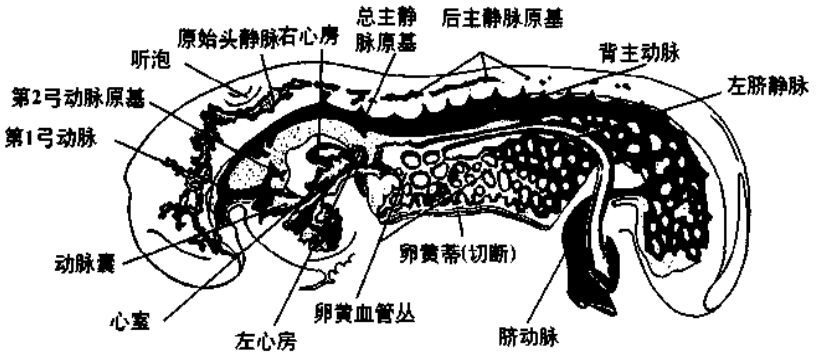

图3.179A 14对体节人胚的血管系统，估计胎龄23.5天，顶臀长2.4mm。动脉和静脉正在发生过程中，故此期不可能有真正的循环。只出现了心管的内皮衬里。× 45(Streeter 1942)

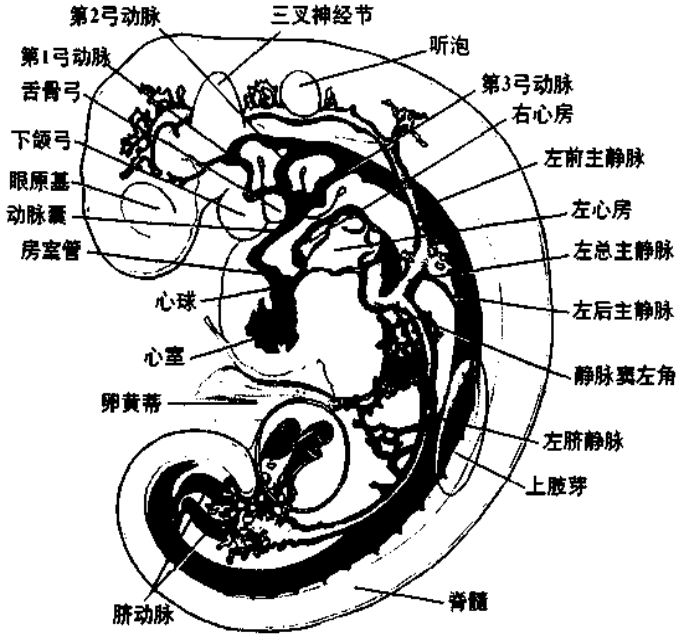

图3.179B 28对体节时人胚血管系统重建模型的侧面观，顶臀长4mm，估计胎龄26天。注意仅显示心腔的内皮衬里，未显示肌壁。心包腔显得远较其所含的心脏大。房室管仍连接左心房与单腔心室。(Streeter 1942)

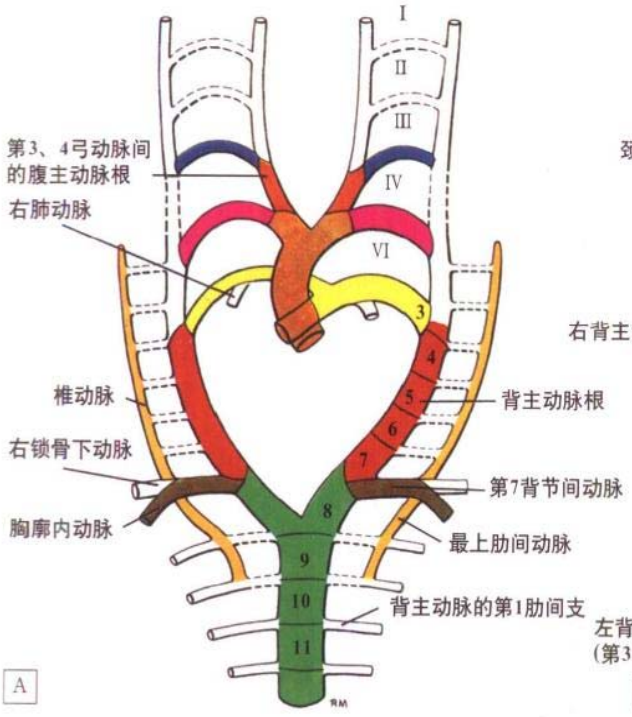

图3.180A 胚胎弓动脉组成模式图。在正常发生中不存留的结构以虚线表示。罗马数字为鳃弓序码；阿拉伯数字示体节。

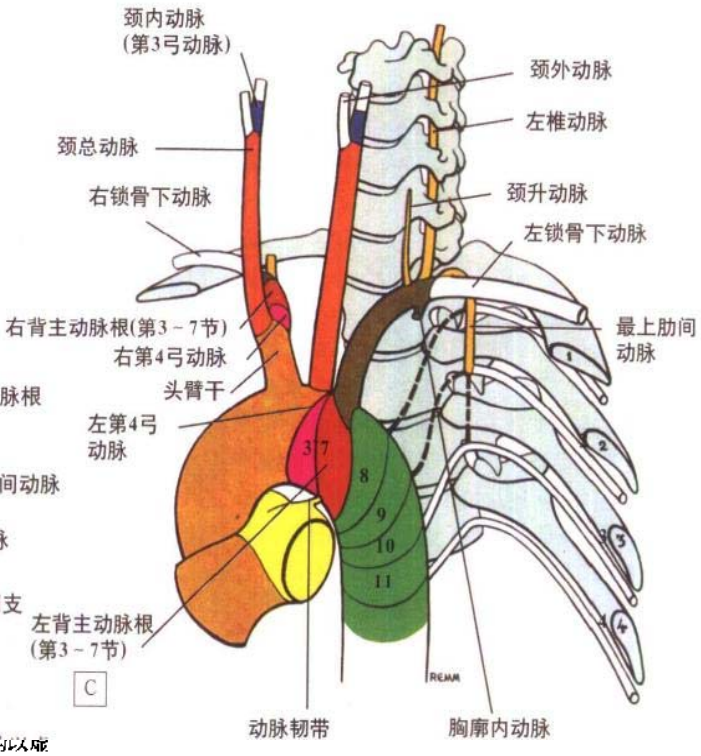

图3.180C 成人主动脉及其分支图解，腹外侧观。示图A和B中胚胎弓动脉演化的最终结构的位置和相对大小。（基于A Barry, Anatomical Record, 111, 1951 蒙作者和杂志提供）

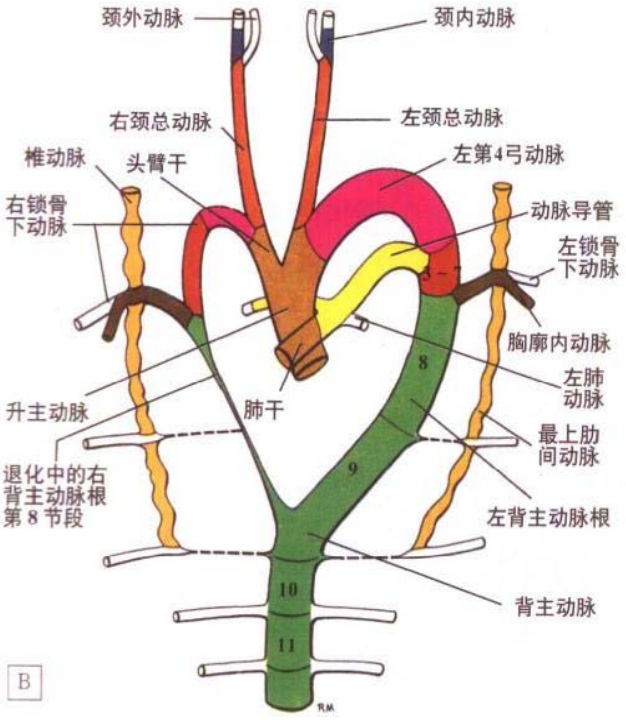

图3.180B 人胚顶臀长15mm时的弓动脉腹侧观。注意在此期已发育为不对称形式。与A和C比较。



并入肺动脉干 。

当颈部伸长时，主动脉囊头端被拉出成为右支和左支。右支变成头臂干而左支形成最后位于头臂干起点和颈总动脉起点之间的一部分主动脉弓。主动脉囊的其余部分参与形成主动脉弓的升段。

胚胎弓动脉 胚胎的弓动脉（图3.180），除第5对以外，按头尾次序发生，但在尾侧的弓动脉完全形成前，较头侧的几对弓动脉已在演化中。在第3对弓动脉建立时第1和第2对弓动脉已经缩小。第1对弓动脉完全消失。第2对弓动脉背侧端或舌骨动脉（hyoid artery）保留为镫骨动脉（stapedial

artery）干，而该弓动脉的其余部分也消失（图3.181）。颈外动脉（external carotid artery）起初出现时是从主动脉囊近第3弓动脉处的腹侧向头侧发出的一个芽。颈总（common carotid）动脉从主动脉囊附近的一个延长部分发生，而第3弓动脉成为颈内动脉（internal carotid artery）的近段，然而也有人反对这个观点，参见Moffat（1959）；Adams（1957）。右侧的第4对弓动脉形成右锁骨下动脉（right subclavian artery）的近段，而左侧的相对部分据信组成左颈总动脉起点和左锁骨下动脉起点之间的一段的动脉弓。很难正确估计第4对弓动脉所参与的成体结构。也曾有人认为，左第4弓动脉后来被拉入最后的动脉弓的降支或升支（或两者都有），而相对的右第4弓动脉参与形成头臂动脉。第5弓动脉的辨认和位置尚不明确，它常是不完整的，常连接第4弓动脉与第6弓动脉的背侧端。两侧第5弓动脉最后消失。第6对弓动脉从开始起就与正在发生的肺芽有联系。最初肺芽由来自主动脉囊的毛细血管丛供应。后来血管丛与背主动脉连接，而第6弓动脉被确定为主动脉囊与背主动脉间的血管连接通道。血管丛继续供应发育中的肺芽。当主、肺动脉隔把动脉干分为肺动脉干和升主动脉时，第6对弓动脉仍保持与肺动脉干的联系。在右侧，第6弓动脉的腹侧段保持为右肺动脉的干，但可能是由于主动脉和肺动脉血液的分流，致使进入其背侧段的血流减少，背侧段消失（Navaratnam 1963）。在左侧，第6弓动脉的腹侧段被吸收入肺动脉干，其背段保留为动脉导管（ductus arteriosus），在子宫内生活期间有功能但出生后闭锁，形成动脉韧带（ligamentum arteriosum）。出生后数星期功能性关闭接近完成，但结构上的变化持续数月以上（参见本篇前文）。

上面描述的弓动脉的演变受环境的影响，主要是咽部变化和心脏下降的影响。整个转变过程从时间和空间上可分为两期，即咽期和咽后期。咽期（pharyngeal phase）延续至顶臀长约12mm（17第期），弓动脉的排列与低等脊椎动物者相似。在这一期内，血液自心脏至背主动脉要先后流经不同的途径，先是流经第1弓动脉，然后是第1和第2弓动脉，第2和第3弓动脉，第3和第4弓动脉，最后是第3、第4和第6弓动脉。咽后期（postpharyngeal phase），紧接咽期之末一直延续至或超越出生期，建立了人类固有的血管最终模式和位置分布。

胚胎弓动脉的中膜 早期胚胎，在第3、4和第6对弓动脉以及背主动脉的中膜中所含的平滑肌细胞不是来源于心神经嵴。那些无神经嵴细胞参与的血管，例如肺内动脉或锁骨下动脉，其中膜内的平滑肌来自其周围间充质。然而胚胎弓动脉很早就被神经嵴所包绕，虽然起始时这些细胞没有表达平滑肌抗原或弹性蛋白抗原。后来一个较大的神经嵴细胞群迁移至这些血管的周围并分化为一种发生弹性组织的细胞。神经嵴细胞围绕血管进行分化，从动脉干至弓动脉，直至它们都发生弹性组织，同时，原始的平滑肌细胞沿大血管至它们第一次分支处消失（Rosenquist和Beall 1990），切除心神经嵴引起胚胎弓动脉血管的变化：它们可能缺如、过大、过小或连接错乱，且有的失去两侧对称性。围绕这些血管的间充质显著减少，导致内皮与咽的内胚层上皮直接接触（Rockmann 1990）。必须注意动脉导管（第6对弓动脉）和肺动脉（pulmonary arteries）有肌性的中膜（muscular tunica media），而不具其它弓动脉那样的弹性中膜。就在出生前后，前列腺素的局部作用能引起动脉导管收缩并最后关闭。主动脉缩窄（coarctation of the aorta）是主动脉收缩的一种状态，常是恰在动脉导管入口处的上方（导管前）或下方（导管后）。由于神经嵴细胞未完美地迁入弓动脉各处，使主动脉的这一点上围以平滑肌中膜而不是由心神经嵴衍生的弹性组织中膜。结果导致了出生后主动脉上的一个异常收缩。

颅内动脉 颅内动脉（cranial arteries）发生的要点如下（Padget 1948；图3.181）：颈内动脉（internal carotid artery）从第3弓动脉、其头侧的一段背主动脉及其向前的延续部分（后者是在第1对和第2对弓动脉退化时从伸向前脑和中脑的毛细血管丛分化）循序渐进地发生的。这条原始

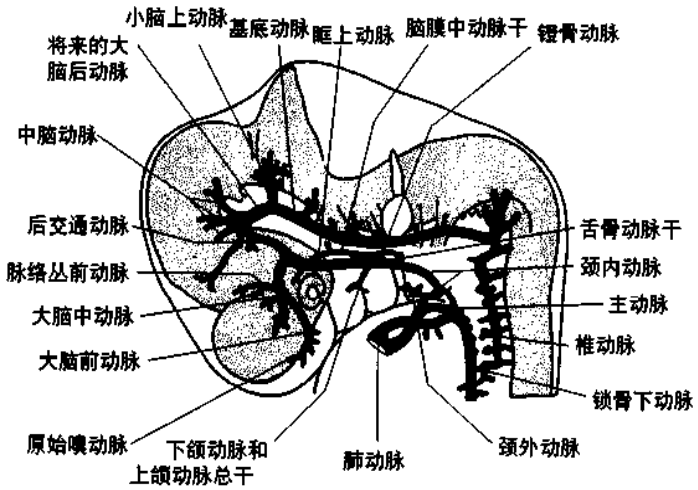

图3.181 主要脑动脉的起源模式图（仿Padget 1948）。

的颈内动脉前端分为头端（cranial）分支和尾端（caudal）分支，前者终止于原始嗅动脉（primitive olfactory artery），供应相应的区域；后者伸向尾侧到达中脑的腹侧面，其终末支为原始中脑动脉（primitive mesencephalic arteries）。同时，沿后脑腹侧面由血管丛分化出双侧的纵行血管，该血管丛由背主动脉及其向前延续部分发出的节间分支和短暂的节前分支供血。最主要的节前分支与第5对脑神经关系密切——原始三叉动脉（primitive trigeminal artery）还发生节前听动脉和节前舌下动脉（Padget 1948），有时这些血管仍保留下来。后来纵行血管头侧与颈内动脉的尾端分支连接，每一颈内动脉的尾端分支发生一条脉络膜前动脉（anterior choroidal artery）供应间脑的分支，包括脉络组织、中脑，尾侧通过第1颈节间动脉与椎动脉相连。纵行血管相互融合，形成基底动脉（basilar artery），而颈内动脉的尾端分支变为后交通动脉（posterior communicating artery）和大脑后动脉（posterior cerebral artery）干。后者的其余部分发生较晚，可能系从大脑半球向尾端扩展而吞没的脉络膜后动脉（posterior choroidal artery）干发生，它的远侧段变为大脑后动脉的一条脉络膜支（choroidal branch of the posterior cerebral artery）。脉络膜后动脉在未来脉络裂颞端供应脉络组织，它的分支向前行进，通过脉络组织与脉络膜前动脉的分支汇合（参见上面）。在大鼠，血管模式基本上与人类的相似，这条动脉与大脑半球内侧壁上的血管丛形成的一条新血管一起是由脉络膜后动脉、中脑动脉和间脑动脉起点的总干后交通动脉衍生（Moffat 1961a）。颈内动脉的颅内支发生脉络膜前、大脑中和大脑前动脉，原始嗅动脉干保留为大脑前动脉的一个小的内侧纹状体分支。大鼠的原始嗅动脉及其返支形成大脑前动脉，它的范围起初是由原始上颌动脉和颈内动脉颅内支所供应（Moffat 1961b）。在小脑动脉中，小脑上动脉是最早分化的，由菱脑壁上的毛细血管丛发生。

三叉神经范围内血液供应的来源在发育的不同时期有所不同。当第1和第2对弓动脉开始退化时，其相应鳃弓的血供来自一条短暂的由主动脉囊发出的咽腹侧动脉（ventral pharyngeal artery），分为下颌和上颌分支而终止。后来镫骨动脉从第2弓动脉的背侧干发生，通过将来的镫骨环的致密间充质，与咽腹侧动脉的头端吻合，干是并吞了它的最终分布。发育完善的镫骨动脉有三个分支，下颌支、上颌支和眶上支，这些分支伴随三叉神经的分支走行（图3.181）。下颌支和上颌支由一个总干分出。当颈外动脉从第3弓动脉发出时，并入咽腹侧动脉干，其上颌支与镫骨动脉的上颌支和下颌支起点处的总干交通，且并吞了这些血管。总干的近段保留为脑膜中动脉的根。脑膜动脉的远段由眶上动脉近段衍生。上颌支变为眶下动脉，下颌支形成下牙槽动脉。

当最终的眼动脉（ophthalmic artery）分化为颈内动脉终末段的一个分支时，与镫骨动脉的眶上支交通；其远段变为泪腺动脉（lacrimal artery）。后者与脑膜中动脉保持一个吻合支。最初的第2弓动脉的背侧干保留为颈内动脉的一条或数条颈鼓支（caroticotympanic branches）。

20～23期（7～8周）时，大脑半球进一步扩大，前交通动脉（anterior communicating arteries）在第8周发生，于是形成了完整的大脑动脉环（circle of Willis）。脑膜动脉组成的环状网主要起源于各侧的大脑中动脉，分布在发育中的两个大脑半球上面。在尾侧，类似的脑膜支从椎动脉和基底动脉发生，拥抱小脑和脑干（Van den Bergh 和 Vander Eecken 1968）。端脑的进一步发育（参见本篇前文）使大脑上面血管的早期模式变得不明显。

脑膜动脉 脑膜动脉（meningeal arteries）分为三组：正中旁（paramedian）、短周缘（short circumferential）和长周缘动脉（long circumferential arteries），小脑幕上的和小脑幕下的都发出细小的旁支并终止为穿动脉（penetrating arteries）。小脑幕上的正中旁动脉在穿入大脑的神经毡以前有一短的行程（如大脑前动脉的分支），短周缘动脉在成为穿动脉以前的行程稍长（如纹状体动脉）；长周缘动脉到达半球的背面。小脑幕下的正中旁动脉常有变化。正中旁动脉从基底动脉或椎动脉发出后直接穿入脑干，短周缘动脉在穿入前止于脑的外侧表面，长周缘动脉后来形成系列的小脑动脉。注意这些血管从 Willis 环和颅底的脑干血管发出，在小脑上面形成一系列动脉袢。

妊娠16周，参与形成 Willis 环的大脑前、中、后动脉已经建立。从它们发生的脑膜动脉模式简单，略有弯曲和很少分支。随着胎龄增加和脑表面脑回的出现，它们的弯曲度、直径和分支的数量增加。这种分支模式于妊娠第28周完成。分支数量不再增加（Takashima 和 Tanaka 1978）。在发育中的脑沟内的脑膜动脉之间发生大量吻合支（大小为200～760μm），几乎都在供应每侧半球的三条主要大脑动脉的皮质边缘带（cortical boundary zones）。随着胎儿的不断生长，由于复杂的胚胎大脑血管系统的演化，这些吻合支的数量、管径和部位也起变化（参见下面）。在大脑动脉之间的边缘带可能是早产儿供血不足的地点。

脑血管形成 脑血管是由血管芽生的方式（血管营养性血管生成；参见本篇前文）而不是由成血管细胞直接侵入而形成的。由早期包绕神经管的软脑膜血管丛内的血管发芽形成血管（Noden 和 Li 1991）。在鹌鹑胚孵育的第4天，后脑内开始形成血管。用抗内皮的抗体，可见到在中线两侧的菱脑节之间的连接处有内皮芽穿入神经上皮（参见本篇前文；Noden 和 Li 1991）。这些内皮芽分支，在室带与边缘带之间的连接处伸长，分支在菱脑节间范围内向外侧突出，并在邻接正中底板处纵向突出。随后，增加的内皮芽在后脑侧壁和底壁穿入菱脑节间区域，再分支与菱脑节间连接中的分支连接，形成菱脑节之间的初级血管通道，在正中底板两侧纵行（Noden 1991），后来增加的内皮芽侵入菱脑节内的后脑，向各个方向吻合。

脑膜穿支进入脑实质，成为皮质、髓质和纹状体支（cortical medullary 和 striate branches）（图3.182）。皮质

血管通过短支供应皮质，这些短支可形成毛细血管前吻合，而髓质支供应白质。髓质支从四面八方向脑室集中但很少抵达脑室；当它们经过神经束周围时，行程常弯曲。经前穿质穿入脑的纹状体支（参见第8篇），通过一条血窦供应基底核与内囊；它们较髓质支大，其中最长的接近脑室。室周区和基底核也由来自脉络组织的分支供应；当端脑增大时，由早期的软脑膜丛发生的血管，渐向内侧和深部发育。

皮质支和髓质支营养一系列围绕含有一条动脉的脑沟的皮质——皮质下锥形区。它们供应大脑的一个周围区，为一组向室性动脉。另一方面，靠近脑室分支，供应大脑的一个更为中心的部分；它们与纹状组织来的分支形成一组离室性动脉，供应室带并向皮质发出分支。向室性动脉和离室性动脉相向而行，但不形成任何连接或吻合（图3.182）。向室性动脉与离室性动脉相比，供应脑的较为成熟的区域，离室性动脉经常经过改型重建，至室带完成增殖后才发生中膜。在这个系统（外侧向室和内侧离室）之间的边缘带（boundary zone）对于早产婴儿脑的白质内的缺血灶即室周白质软化症（periventricular leucomalacia，PVL）的定位有实际联系。缺血的病灶的分布与离室和向室血管的动脉系统之间的分界线相符（Wigglesworth和Pape 1978;亦参见下面）。

同一模式的向室和离室动脉在第四脑室周围发生（Van den Bergh和Vander Eecken 1968）。小脑内的离室循环伸展范围较端脑内的广泛。动脉从不同的小脑动脉发出，与小脑脚一起绕道皮质而直接进入小脑中心。向室动脉来自小脑表面的脑膜动脉，大多数终止于白质。

妊娠24周时，通过一条大脑前动脉的分支，即显著的Heubner's动脉（前返动脉）（arteria recurrens anterior，参见第10篇）供应基底核和内囊。该期皮质和白质内血管的形成还相当差。血管注射研究显示了大脑半球外侧面动、静脉的分布状况并显示这种情况自然地受到Sylvian（大脑外侧）裂的形成和大脑沟、回发生的影响（Okudera等1988）。在妊娠12～20周之间，大脑中动脉及其分支相当直，像一把打开的扇样发出分支。在20周末，动脉变得较弯曲，岛盖出现并浸没脑岛皮质。由大脑中动脉供应的区域与大脑前和大脑后动脉供应的范围相比，变得更显著。妊娠16周左右出现早期动脉吻合，并随胎龄增加而增大。大脑前和大脑中动脉吻合的部位从脑的凸面移向上矢状窦。大脑中和大脑后动脉的吻合向脑的基底面移动。

32～34周时，室带显著退化，皮质的脑回模式渐趋复杂并伴有血管的增加。室带的毛细血管逐渐改型以与尾状核的毛细血管融合。Heubner's动脉最后只供应尾状核头部内侧面的一个小区。在皮质内，皮质血管不断增加细小分支（图3.182）。接近妊娠末3个月的终末期，大脑血液循环的平衡从中央的、基底核方位的循环移向以皮质和白质为主的循环（图3.182）。大脑血液循环模式的这些变化对在发育中的人脑内的缺氧／缺血灶的发病机制和分布有重要意义。在早产儿的脑内，大多数缺血的病灶发生在室周白质的向室和离室动脉之间的分界带。在足月婴儿（full-term infant），皮质分界带和不同的动脉血液供应区之间的分水岭与成人的相似。

室带的血管　曾有人提出生发床（由Boulder委员会将发育中的脑的这个区称为室带，参见本篇前文，但常被临床不确切地说成生发床。）在早产儿中因其血管构筑不寻常而特别容易导致缺血性损伤。室周基质内血管结构的显微血管造影研究（Takashima和Tanaka 1978）明确了生发床是大脑动脉和大脑深静脉的集合带（collection zone）之间的终点带或边缘带。室管膜下静脉隔静脉、脉络膜静脉、丘脑纹状体静脉和后终静脉，参见第10篇）流向室间孔，在室间孔平面静脉以锐角反折而形成成对的大脑内静脉（internal cerebral veins）时，血流方向突然改变。在生发床的毛细血管以直角直接开口于静脉（Hambleton 和Wigglesworth 1976）。曾有人提出这些小血管可能是血管破裂点和室管膜下出血处。

室带的毛细血管床主要由大脑中动脉来的Heubner's动脉和纹状体外侧动脉的终末支供应（Wigglesworth 1980）。因室带高度的细胞结构是暂时性的，这个区域的血管供应表现出一些原始的特性，有改型的能力。临产期室带细胞迁移，留下的细胞分化为室管膜（Wigglesworth和Pape 1980）。

有些研究显示，室带内的血管密度较低，正常情况下这个区域血流也较少（Pasternak等1982）。妊娠26周前，室带内的血管被描述为没有复杂基板和胶质衣的未成熟的血管（Larroche 1982）。曾有人报道这些血管的内皮较皮质血管的薄（Trommer等1987）。怀孕30周内的婴儿室带的血管没有平滑肌、胶原纤维和弹性纤维（Haruda和Blanc 1981）。30周以后，在其它区域见到胶原纤维和平滑肌，但这个带中未测到。缺乏这些成分能使室带内的血管易受腔内压力改变的伤害，而缺乏平滑肌可致它们不能自动调节。

Hegedus和Molnar（1985）显示，早产儿的脑血管没有弹性纤维，只有少量网状纤维。电镜观察显示，怀孕25～32周的胎儿生发床的血管一般含有1～2个内皮细胞，偶有一个周细胞，毛细血管腔较皮质内血管的腔大。在较为成熟的胎儿中，基板较皮质血管的厚而不规则（Grunnet 1989）。

有人曾在怀孕23周胎儿脑内围绕血管的生发床内测到胶质原纤维酸性蛋白（GFAP）（Gould和Howard 1988）。胶质细胞可参与改变脑内毛细血管内皮细胞间连接的性质（Tae-Cheng等1986）。

背主动脉　两条背主动脉在第3对弓动脉头侧演化为颈内动脉的延续（图3.88A-C）。在第3和第4弓动脉之间的一段背主动脉，即颈动脉导管（ducts caroticus），最后消失；从第4弓动脉至第7节间动脉之间的一段右背主动脉变为右锁骨下动脉的一部分（图3.177）。第7节间动脉尾侧的一段右背主动脉消失直至胸主动脉的融合点。左侧颈动脉导管消失后，其余的保持下来形成主动脉弓的降部。已融合的左、右背主动脉保持为最终的下降的胸主动脉和腹主动脉。主动脉在左锁骨下动脉的起点和动脉导管入口之间有时有一个缩窄，即主动脉峡（aortic isthmus）（参见主动脉缩窄（coarctation），第10篇）。

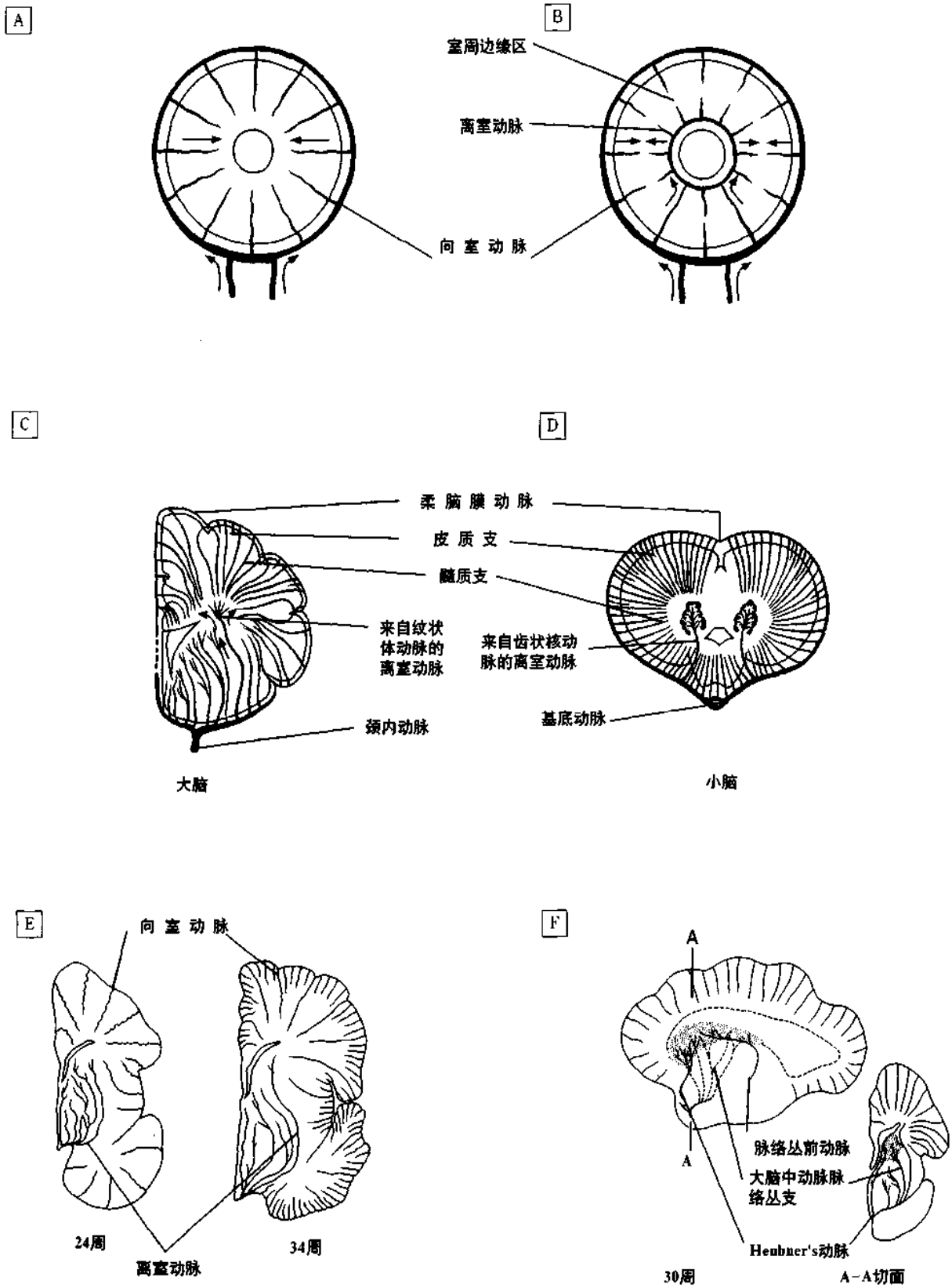

图3.182 脑动脉的发生简图。A. 脑由脑底输入干的柔脑膜（软蛛网膜）动脉系统所包绕。脑内动脉由此血管系统发出，向脑室集合（图中的内圈）。B. 少数深部穿动脉供应靠近脑室的脑组织，并向室血管发出离室动脉，但不相吻合。在这两个系统之间有一室周边缘区。C. 向室和离室血管围绕大脑半球排列。D. 围绕小脑有相似的血管排列。E. 在24至34周之间人脑动脉的构型变化。F. 30周时基底节的动脉供应。（A-D参阅van den Berg和Eecken 1968；E和F蒙BMJ出版集团允许，引自Hambleton和Wigglesworth）

在成体内，右锁骨下动脉有时从左锁骨下动脉起点远侧的主动脉弓上发出，然后向上于气管和食管的后方行向右侧。这种情况可用胚胎的右背主动脉保留和第4弓动脉右侧闭锁来解释。

在鸟类，右侧第4弓动脉转变为最后的动脉弓；爬行动物的两侧第4弓动脉都保留而发生它们特殊的双主动脉弓。在这两个纲的动物中，心脏和弓动脉的发生可能沿着种系发生的线，所以与哺乳动物的模式不同，不宜作对比。

心脏最初位于咽的腹侧，紧靠口凹尾侧（图3.179A）。由于颈的伸长和肺的发生，心脏后撤至胸腔内，血管被相应地拉出而大大改变了第4和第6弓动脉原来的位置。这样，右侧第4弓动脉仅撤至胸腔的入口，而左侧者却下降入胸腔。喉返神经（与其它弓神经不同）最初在第6对弓动脉的尾方走向喉部，因此受到这些结构下降的影响，这样，在成体内，左侧的神经绕钩胸腔内的动脉韧带；右侧者由于第5弓动脉和第6弓动脉的背侧段消失，右喉返神经绕钩第4弓动脉，即右锁骨下动脉的起始段（恰在胸腔入口的上方）。

最初主动脉全长呈纵行，因为它们的分支都与胚体的长轴成直角。后来这些横行动脉在一定的部位由纵行的吻合支相连。这些吻合支有部分保留，形成如胸廓内动脉、腹壁上和下动脉、胃网膜动脉等。每条原始背主动脉发出：

- 腹侧内脏动脉，成对的节段分支至消化管
- 外侧内脏动脉，成对的节段分支至中肾嵴
- 体壁动脉，节间分支至体壁。

腹侧内脏动脉 腹侧内脏动脉起初是成对的血管，分布到卵黄囊壁内的毛细血管丛。背主动脉融合后，它们合并为不成对的动脉干，分布于不断定型和增长的原始消化管。纵行的吻合通道沿消化管的背侧面和腹侧面连接这些血管支，形成背侧和腹侧的内脏吻合（图3.183 Ennabli和Niveiro 1967）。这些血管排除了众多的‘膈下’腹侧内脏动脉，减少为三个干：腹腔干和肠系膜上、肠系膜下动脉。当血管供应的内脏下降到腹腔内时，它们的起点便向尾侧移：腹腔动脉的起点由第7颈节下降到第12胸节，肠系膜上动脉的起点由第2胸节降到第1腰节，肠系膜下动脉的起点由第12胸节降到第3腰节。然而在膈以上，常保留着4～5支腹侧内脏动脉，供应食管的胸段。背侧内脏吻合支保留为胃网膜动脉、胰十二指肠动脉和结肠动脉的初级支，而腹侧内脏吻合支形成胃左右动脉和肝动脉。近年来用血管造影技术对这些血管的重新排布进行了研究，血液动力学的研究也卓有成效（Berth等1976）。

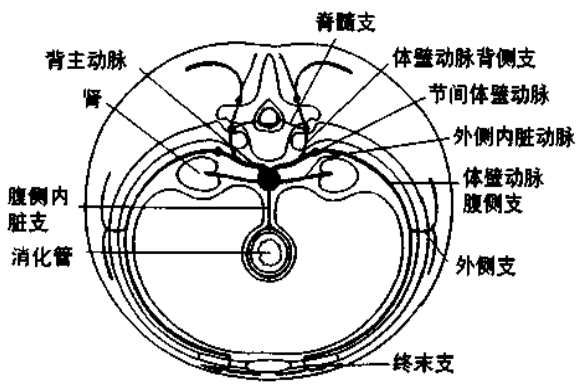

图3.183 节动脉和节间动脉图解。注意纵行吻合支的位置。

外侧内脏动脉 外侧内脏动脉供应两侧的中肾、后肾、睾丸或卵巢及肾上腺，所有这些结构全部或部分地由中肾嵴的间介间充质发生（参见本篇前文）。每侧保持一条睾丸或卵巢动脉和三条肾上腺动脉。膈动脉由最头端的肾上腺动脉分支而来，肾动脉由最尾端的肾上腺动脉发出。经常出现附加的肾动脉，可看做是保留的外侧内脏动脉的分支。

体壁动脉 体壁动脉的位置在体节间。在胸部和腰部几乎保留不变，为肋间后动脉、肋下动脉和腰动脉。每条血管发出一个背侧支在节间走向背面，并分为内侧支和外侧支，供应背部的肌肉和浅层组织（图3.183）。它也发出脊髓支，进入椎管并分为一系列分支至骨韧带性管的壁和连接，并至脊髓和脊神经根（Somogyi等1973；Undi等1973）。节间动脉发出其背侧分支后，在体壁内走向腹侧，发出一外侧分支，终止于肌肉和皮肤。体壁动脉干发出分支以前，在胸部和腰部平面提供小支进入发育中的椎骨体。

许多纵行吻合将节间动脉及其分支联系起来（图3.183）。两侧都有一个肋后吻合（postcostal anastomosis），在肋骨颈和椎骨横突之间的间隙内将它们连接。这种吻合保留在颈部，形成椎动脉的大部分。一个横突后吻合（post-transverse anastomosis）也连接背侧支并形成颈深动脉的大部分。一个肋前吻合（precostal anastomosis）在它们的背侧支起点的前方连接节间动脉。颈升动脉和最上肋间动脉是这些血管的保留部分。最后，近前正中缘处，由腹侧体壁吻合支将节间动脉联系。这些血管大多数在双侧保留为胸廓内动脉、腹壁上和腹壁下动脉。

脐动脉 脐动脉（umbilical arteries）最初是原始背主动脉的尾端直接延续，在任何卵黄（卵黄囊）支或内脏支发出以前就已存在于体蒂内，说明在人胚内尿囊循环控制着卵黄囊循环。脐血管是绒毛膜——尿囊血管，因此是‘体壁内脏’性质的。背主动脉融合后脐动脉从它们的腹外侧发出，向内侧行至初级的排泄管道（Wolffian管）至脐。以后每条脐动脉的近段，有一条离开主动脉的新血管的末端加入后，在初级排泄管的两侧前行。这可能是第5腰节间动脉，组成脐动脉的背根（dorsal root）（原来的干为腹根）。背根发出去下肢的轴动脉，分支至盆部的内脏，而在更近端发出髂外动脉。腹根完全消失，此时脐静脉从髂外动脉远侧的背根发出，即髂内动脉。

四肢的动脉 早期肢芽通过节间动脉获得血流供应。肢芽的尖端有一个终末丛（terminal plexus），当肢体生长时，向远端方向输送新鲜血液。后来有一条主要血管供应肢体和终末丛，称为轴动脉（axial artery）。终末丛由一个间充质的无血管带与外胚层套分开。实验研究中将一些外胚层小块植入肢体有血管形成的部位，结果在外胚层植入块周围形成一个没有血管的带。这个无血管区含有细胞外基质，主要由透明

质酸组成。用透明质酸酶处理透明质酸，结果该处有血管形成。因为透明质酸的部分降解产物有诱发血管的性质（Feinberg 1991）。可见外胚层的/间充质的相互作用和细胞外基质成分在控制着肢体内血管的最初模式形成。在肢体发生的早期，肢体的近－远轴模式由外胚层顶嵴（apical ectodermal ridge）下面的发展带（progress zone）形成（参见本篇前文），后来当肢体的主要部分发生后，外胚层及其下面的间充质相互作用产生表皮和真皮（参见本篇前文）。可能早期无血管带保持到发育后期，这些组织间只有很少的相互作用，所以防止了皮肤的早熟发生。

四肢脉管系统的发生先于肢体间充质内的形态和分子分化。在局部血管开始退化以后，肢体内的软骨才分化，并且发生在只有极少或没有毛细血管的区域。无毛细血管而细胞密度高的区域是软骨发生的地点（参见本篇前文）。无论有无血管，如改变组织的营养供应，给予间充质细胞不同的局部环境刺激，可导致肢体组织的异质性分化。不知道内皮细胞的不同是否控制着局部环境，也不清楚肢体间充质的诱导因子是否会引起血管模式的变化。

上肢芽（upper limb bud）内通常只有一个动脉干，即锁骨下动脉，它可能是第7节间动脉的外侧支。至上肢的主要延续即轴动脉（axial artery）（图3.184），也就是后来的腋动脉和肱动脉（axillary 和 brachial arteries），在屈肌群的深面进入前臂，并以深部动脉丛终止于发育中的手。这条血管最后保持为骨间前动脉（anterior interosseous artery）和掌深弓（deep palmar arch）。从主干发出的一个分支在早期的桡骨和尺骨之间走向背侧，为骨间后动脉（posterior interosseous artery），而第二个分支伴随正中神经进入手，在此终止于一个毛细血管浅丛。桡动脉和尺动脉（radial 和 ulnar arteries）是前臂内最晚出现的动脉。起初桡动脉在尺动脉起点的更近心端发出，跨过正中神经前面，供应二头肌。后来桡动脉在靠近尺动脉起点的平面与主干建立一个新的连接，而其最初的干在很大程度上消失（亦参见第10篇）。尺动脉抵达手时与手掌的浅层血管丛接近，这个浅丛衍生为掌浅弓（superficial palmar arch），而正中动脉常失去其远侧联系，缩小为一条小血管。桡动脉抵达手背，发出指背分支后，行经第一掌骨间隙，加入掌深弓。

由于主要动脉发出的时间次序、分支吻合、关节周围网、血管的功能优势演化以及血管的丛状发生等复杂因素，前臂血管树的变异较常发生。主要的变异模式有：发出分支的方式和近-远端平面不符，不常见的复合动脉段的存在，错乱血管与其它主要血管、弓或丛的连接，位于其它组织的血管（如浅筋膜代替了通常的筋膜下通路），与神经、肌肉或

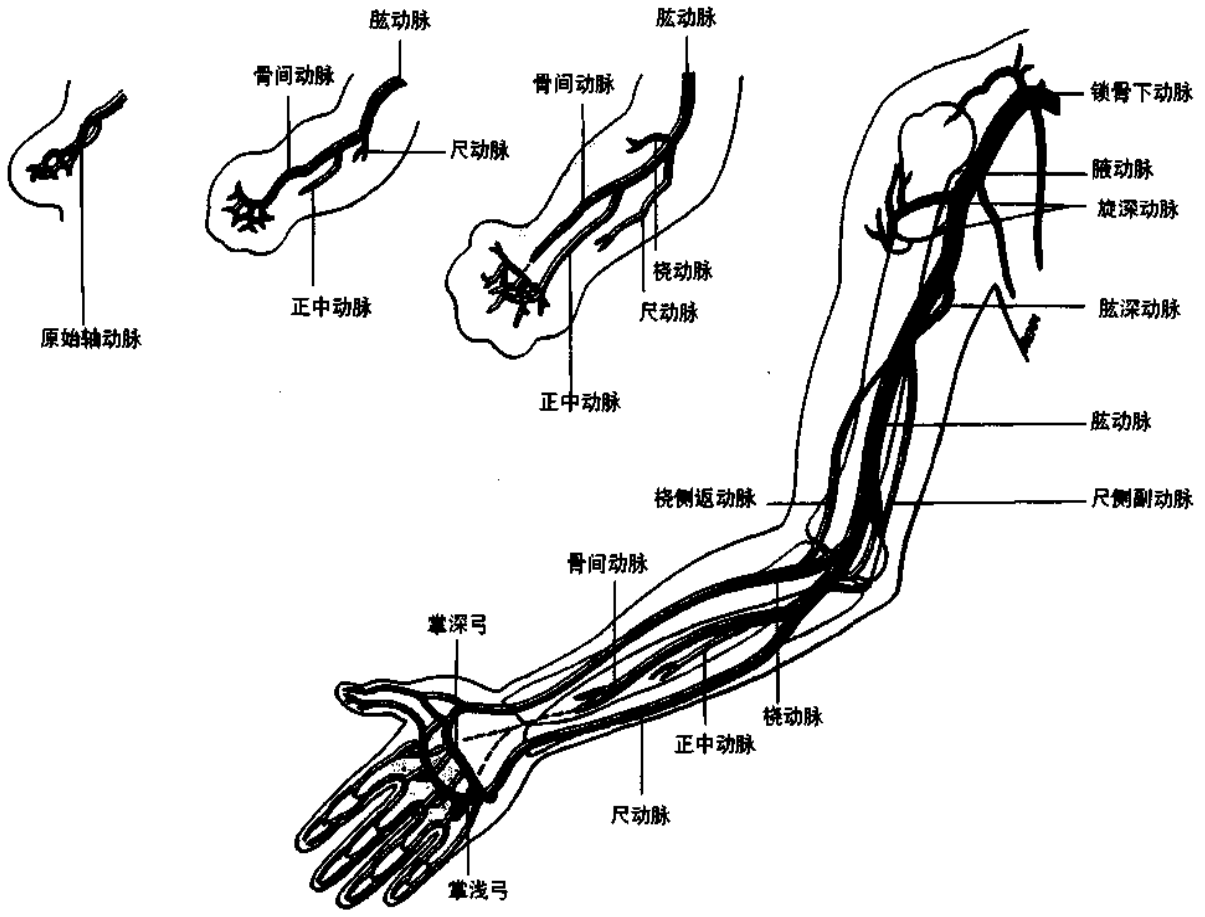

图3.184 上肢动脉的发生各期。原先的轴动脉行程用虚线表示。（仿 Patten）

骨韧带的异常关系。关于变异方面的例子参见第 10 篇。

下肢的轴动脉（图 3.185）从脐动脉的背根发出，沿股、膝和小腿背面下行，在膝的下面位于胫骨和腘肌之间，在小腿位于小腿骨间膜和胫后肌之间。远端止于足底血管网，发出一条穿动脉经过附骨窦形成一个背侧网。股动脉（femoral artery）沿股的腹侧行走，开辟了一条至下肢的新通道。它由一个毛细血管丛发生，该丛连于髂外动脉的股支，远侧连于轴动脉。在腘肌的近侧缘，轴动脉发出一条原始胫后支和原始腓支。该两动脉在腘肌和胫骨后肌背面走行，逼近足底。轴动脉在腘肌远侧缘发出一个穿支（perforating branch），向腹侧行于胫骨和腓骨之间，然后行至足背，形成胫前动脉（arterier tibial artery）和足背动脉（arteria dorsalis pedis）。原始腓动脉在腘肌远侧缘和在小腿的行程中与轴动脉有交通（Senior 1919，1920）。

股动脉逐渐增大，同时轴动脉的大部分消失；然而轴动脉根部在与股动脉交通的近心段保留为臀下动脉（inferior gluteal artery）和坐骨神经伴行动脉。

原始胫后动脉和腓动脉两条血管的近段相融合，但远段保持分离，最后虽然轴动脉的一部分并入永久的腓动脉，但腓动脉的大部分消失。下肢动脉的异常和变异，与上肢类同。

静脉的发生

常常为了方便和简单明了，把早期的静脉分为两组，内脏组和躯体组。内脏组包括自卵黄静脉和脐静脉衍生的静

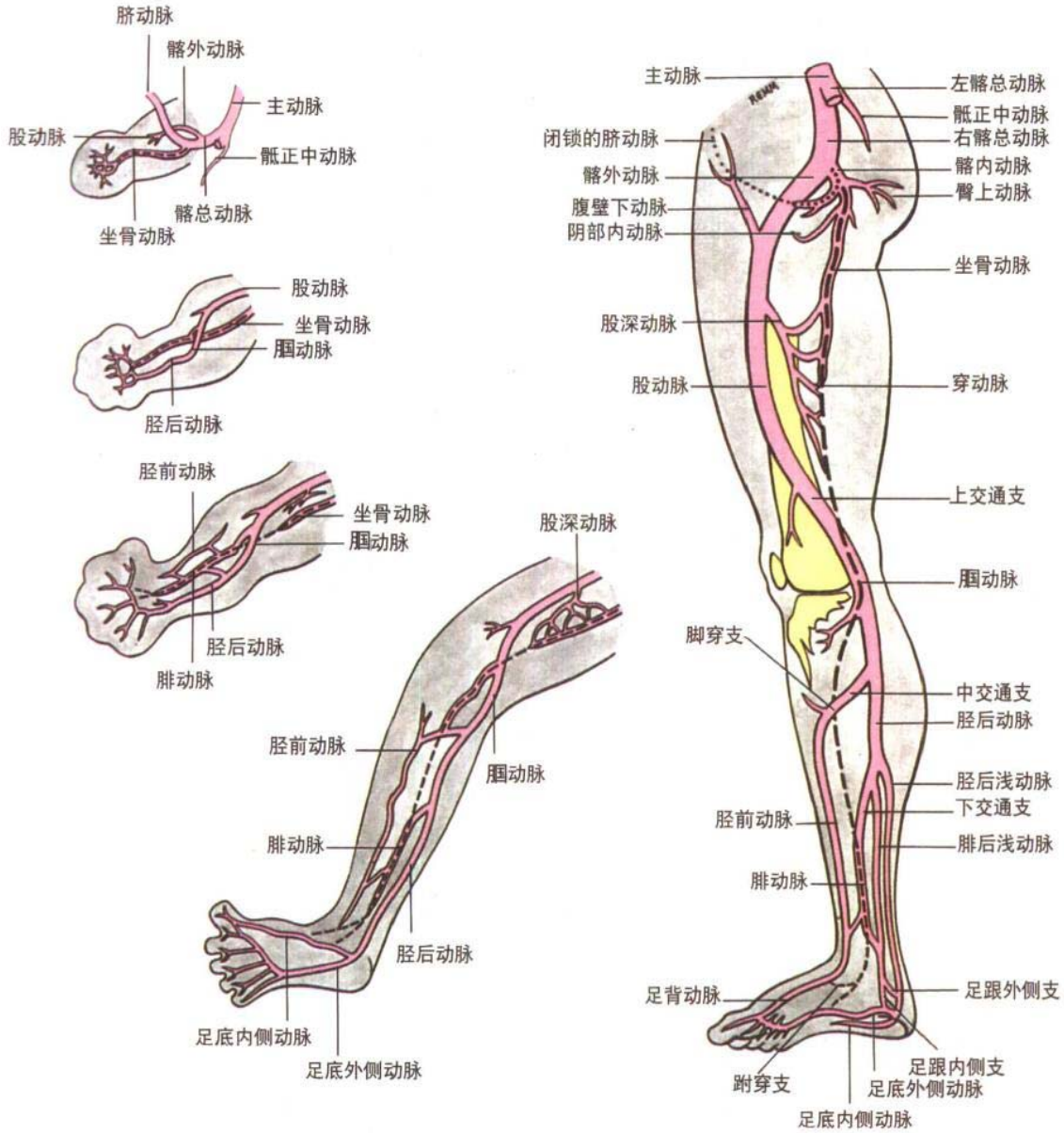

图 3.185 下肢动脉的发生各期。原先的轴动脉用虚线表示。（仿 Senior）

脉；躯体组包括其它所有静脉。这样的分类没有充分的判断标准，可能过分简单化。许多胚胎性静脉随着胚胎发育可改变它们引流的主要组织；有一些根在明显的躯体组织中，但与引流内脏组织的血管汇合，形成了一条复合的血管；最后还有一些静脉在它们的行程中从间充质分化出新支（各有其明显的种系发生历史）。

把静脉分为三个主要组可减少混淆，即卵黄（vitelline）静脉、脐静脉和主静脉复合体；即使如此，仍难以精确辨认区分。例如，起点不属同组的静脉发生吻合或集中、引流个体发生中的复合组织或要经过不同的发育层次。早期胚胎的静脉为两侧对称排列的管道。与这些变化有关的，主要是神经系统、骨骼和肌肉系统在发生中头尾、内外侧的生长梯度和分化；静脉回流转向右侧和心脏的不对称发育；心和肺的'下降'；肠道的旋转和重新定位；以及发育中的肝、胰、脾和中肾嵴对静脉的影响。显然所有血管化组织的时空发生次序均有变异，但范围不大、不明显。前已提及原始管状对称的心脏通过左、右窦角（静脉窦的角）接受静脉回流。窦角开始时包埋在原始横隔的间充质内，每个窦角接受最内侧的卵黄静脉、稍外侧的脐静脉，最外侧的总主静脉。这些心脏的输入血管在大范围内而不是仅仅相当于上述的3组静脉。

卵黄静脉 卵黄静脉引流次级卵黄囊的脏壁间充质内发生的毛细血管丛。肠管自口凹口咽膜伸长至直肠泄殖腔膜，随着头褶、尾褶和侧褶的形成，卵黄囊的顶部被包入胚内。从这些平面衍生的结构虽然有许多（主要是膈下——骶）通过肝门静脉引流，但最初的静脉引流是卵黄静脉起源的。上下颌隆起的深面、牙龈后口腔、咽壁及其淋巴和内分泌衍生结构以及颈胸部食管，都有与前主静脉复合体（precardinal complex）相连接的引流管道，最后通过上腔静脉将血液输回心脏。喉静脉和气管支气管静脉也引流至前主静脉复合体，而在细的终末呼吸道及肺泡处发生的毛细血管丛向口径逐渐增大的肺静脉集合，最后汇入左心房，也可归类在卵黄静脉系统内。即使心脏本身，最初在脏壁内分化，在头褶形成后，脏壁形成原始心包腔的背侧壁（嘴侧前肠的底），故可考虑为高度特化的卵黄血管衍生物。在脏壁肠管的尾端（未来的直肠下段和肛管上段；参见本篇前文）卵黄静脉引流与后主静脉复合体的髂内根连接。

原始肠管不断扩展的其余部分，自未来食管终止于胃末段至直肠上段，与它处一样，由散布着毛细血管丛的脏壁间充质包裹，毛细血管丛汇入一个吻合的静脉网。该网在腹侧和中肠区较密，从卵黄囊来的一束包埋在卵黄蒂内的小静脉，通过脐进入胚胎。在正常发育中，卵黄蒂及其血管萎缩，肠管前外侧的纵行血管——胚胎腹部的卵黄静脉逐渐变得明显，并向嘴端前进。左、右卵黄静脉在进入原始横隔时略为倾斜，变为与肠管外侧平行；它们在隔的间充质内与毛细血管丛连接，继续前行，最后弯曲进入同侧的心脏静脉窦。与上述卵黄静脉的窦前段相关的原始肠管部分是未来膈下的食管、原始胃、十二指肠的上部和降部，及十二指肠管的其余部分。早期的原始横隔是充填在前肠正中和腹侧体壁之间的一团间充质，从原始心包伸展至脐的头侧缘，在它里面体壁间充质和脏壁间充质会合。当心脏的窦房部升入心包内时，隔的头端即横隔部（pars diaphragmatica）是参与最终形成膈的多种成分之一，它的尾侧系膜部（pars mesenterica）形成上面所列的腹部前肠的腹系膜、浆膜和肠壁组织。在前肠延续为中肠处（起始处为卵黄蒂的头侧缘），肝及腹胰原基从肠管突出，快速而不对称地向头端腹侧侵入原始横隔与卵黄静脉和脐静脉的经膈部的深远变化密切相关，与肝、胃和十二指肠的脏壁间皮、系膜和结构的深刻改变相关（参见本篇前文）。最早的肝脏原基来自未来十二指肠第二部的腹侧壁。由于肝体继续膨大、肠管旋转和生长率不同，肝原基根部的最后衍生物即总胆管，向十二指肠近段后方弯曲，通过十二指肠第二部左侧的后内侧面抵达其终点。

从侧翼包围部分前肠的主要卵黄静脉升段接受来自脏壁和膈间充质的毛细血管和微静脉。在这些微静脉网内，扩大了的吻合支连接两条卵黄静脉（为清楚，图3.186中以横行的管道在图解中表示）。在隔头侧的间充质内发生一膈下卵黄静脉吻合（subdiaphragmatic intervitelline anastomosis），位于心脏窦房部稍尾侧，连接两条静脉的终末端靠近静脉窦处。有时因肝原基所在位置而称为肝上吻合；随着肝原基的膨大，这通道部分变为肝内。未来的十二指肠由三个横行的十二指肠卵黄静脉间吻合支跨过，它们与原始肠管的关系是：最头端的肝下吻合在腹侧，中间的吻合支在背侧，尾侧的吻合支在腹侧。因此经常将十二指肠旁的卵黄静脉及它们的吻合支描述为8字形。在这早期，当胚胎的左、右卵黄静脉还是对称性时，头端的十二指肠吻合支变为由一正中（median）纵行管道连于膈下吻合，即为原始静脉导管（primitive ductus venosis），在扩展中的肝原基背侧，但在肠管腹侧。卵黄静脉及其吻合进一步发育，紧密配合肝的扩展和肠管的变化，也密切关系着脐静脉的位置和变化，这些变化在其不对称性出现以前就已开始发生。根据Dickson（1957）对山羊和人胚的详细分析，脐静脉的发生有部分内容与长期以来所持的观点不同。

脐静脉 脐静脉由引流胚外尿囊脏壁的微静脉集中而形成。全部羊膜类动物的尿囊为发自尾端卵黄囊的一个憩室。它在不同种类的动物有不同的形态，由不同程度泡状到囊状膨大；有时实际上充满胚外体腔。人类的内胚层尿囊很小，仅仅通入体蒂的胚胎端。许多人把体蒂看作是先形成的尿囊间充质，脐血管看做尿囊血管。在人胚，微静脉引流绒毛膜绒毛干和终末绒毛间充质的血管，最终形成脐静脉的根。脐静脉通过脐带内密集的间充质、到达脐的尾侧缘。单个的脐静脉在此分为原始的左、右脐静脉；每条脐静脉在脐的体壁外侧缘（即

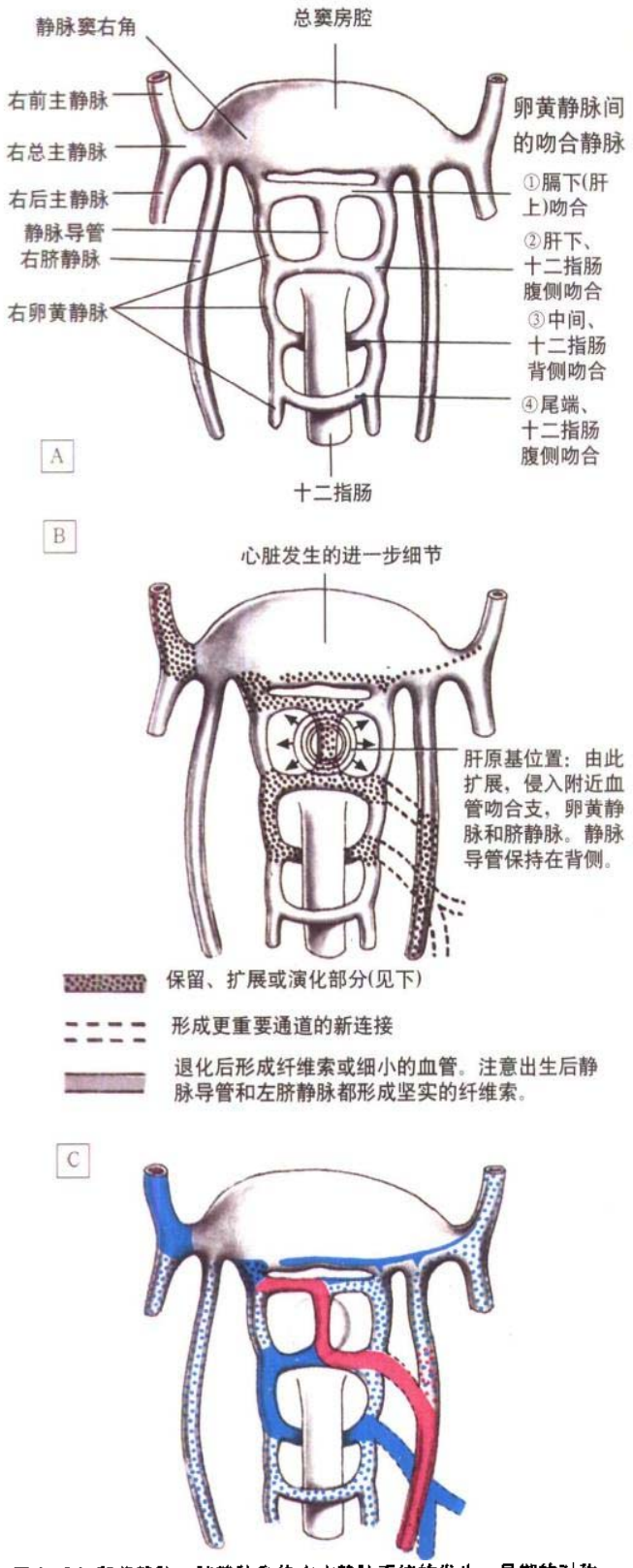

图 3.186 卵黄静脉、脐静脉和终末主静脉系统的发生：早期的对称状态。A. 形成静脉窦右角和左角的静脉。卵黄静脉间的吻合支和正中的静脉导管的局部解剖和命名。B. 用对称形式显示保留或退化的各段、新通道形成的部位和密切相关的肝的原基，以帮助理解后期变化。C. 继而形成的氧合和脱氧血流主要行程简图。

在胚内和胚外的壁层相连的地方）向头端弯曲，位于胚内和胚外体腔之间相通处的外侧。在脐的头外侧，两条脐静脉进入并通过原始横隔间充质并与隔内毛细血管丛相连，然后进入相应的心静脉窦角。图3.186显示了早期对称的卵黄静脉及其吻合支、脐静脉和总主静脉的排列以及肝原基复合体的位置。

卵黄－脐静脉的变化 卵黄－脐静脉在发育中的变化十分迅速、深刻，并紧密适应肠管的外形和位置的改变。肝组织对静脉通路的扩大和侵入、心脏和心脏静脉回流的不对称。主要变化过程简述于图3.186～188，这里只能简单地涉及教科书提出的一些内容（关于详细描述和书目参见Dickson 1957）。

腹侧肝原基的肝部（参见本篇前文）内胚层细胞形成薄层和‘索’，并相互连接，穿入富含毛细血管丛的原始横隔间充质。在内胚层的影响下，加上成血管的隔间充质、血管丛更为丰富，这里的间充质也形成肝内的血管周围造血组织群。卵黄静脉在肝内呈丛状结构伸展，脐静脉的肝内（经隔）部分也部分地变为丛状，开始时是毛细血管性质，后转变为一群相当宽、不规则的具有含许多巨噬细胞的不连续内皮的窦状血管（参见第12篇）。在这些过程相关的卵黄静脉的长度为从肝下（头端腹侧十二指肠）至肝上（膈下）的卵黄静脉横行吻合支，与相应的脐静脉长度相当。在这早期的肝窦的血液来自称为肝输入静脉（venae advehentes 或 venae afferentes hepatis）的一系列分支血管的混合血；部分血液来自肠管去氧后的卵黄静脉血，部分来自胎盘氧合后的脐静脉血。通过四条肝导出静脉（venae reverentes 或 venae efferentes hepatis）离肝，每侧有两条到达相应的心脏静脉窦角。四条肝心静脉（hepatocardiac veins）同时存在仅是短暂的，以后只形成一条扩大的通道。最初双侧对称的主静脉复合体的头段和尾段发生横行或斜行吻合，从此向心脏回流的静脉血限于进入最后的右心房（肺静脉是仅有的回流入左心房者）。总窦房腔的左壁的不断深陷、静脉窦左角和静脉窦‘体’的分离、窦房孔的右移和静脉窦右角并入右心房已受到人们的重视（参见本篇前文）。

这些心脏和肝－肠变化，同时伴有脐－卵黄静脉的肝上、肝内和肝下段的变化过程。有些血管扩大，保持为成体内的最终血管，一些部位后来有其它已形成的毛细血管丛加入。有些血管退化，或是完全消失，或保存为遗迹的末端细小血管。最后，有些在胚胎和胎儿的循环模式中至关紧要的血管出生后闭锁而转变为坚实的韧带。左、右脐静脉的肝心段和左卵黄静脉的肝心段在一段时间内将血液驱入静脉窦角，之后开始退化（图3.186，187）。右脐静脉完全退化；左侧的血管也退化，但它们的心脏终末支有时可见，为附于冠状窦下壁的锥状纤维索。右卵黄静脉的肝心段继续扩大并最后形成下腔静脉的末段。后者接受右肝导出静脉和引流左肝导出静

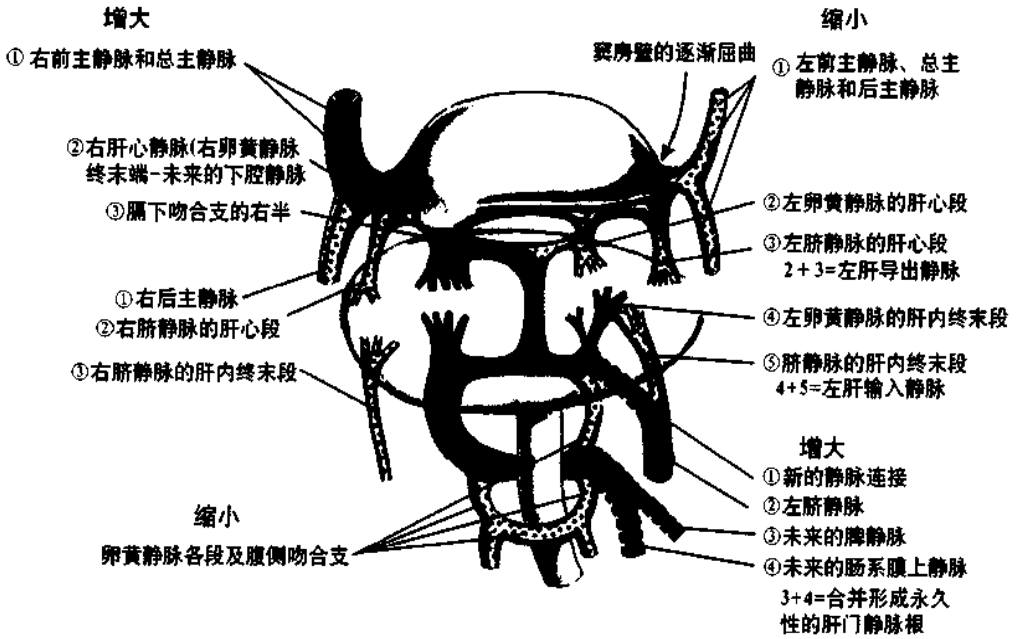

3.187 卵黄静脉、脐静脉和终末主静脉系统的发生：中期不对称状态。注意冠状窦的鲜明轮廓和肝的主导作用并比较左、右两侧的同源血管。

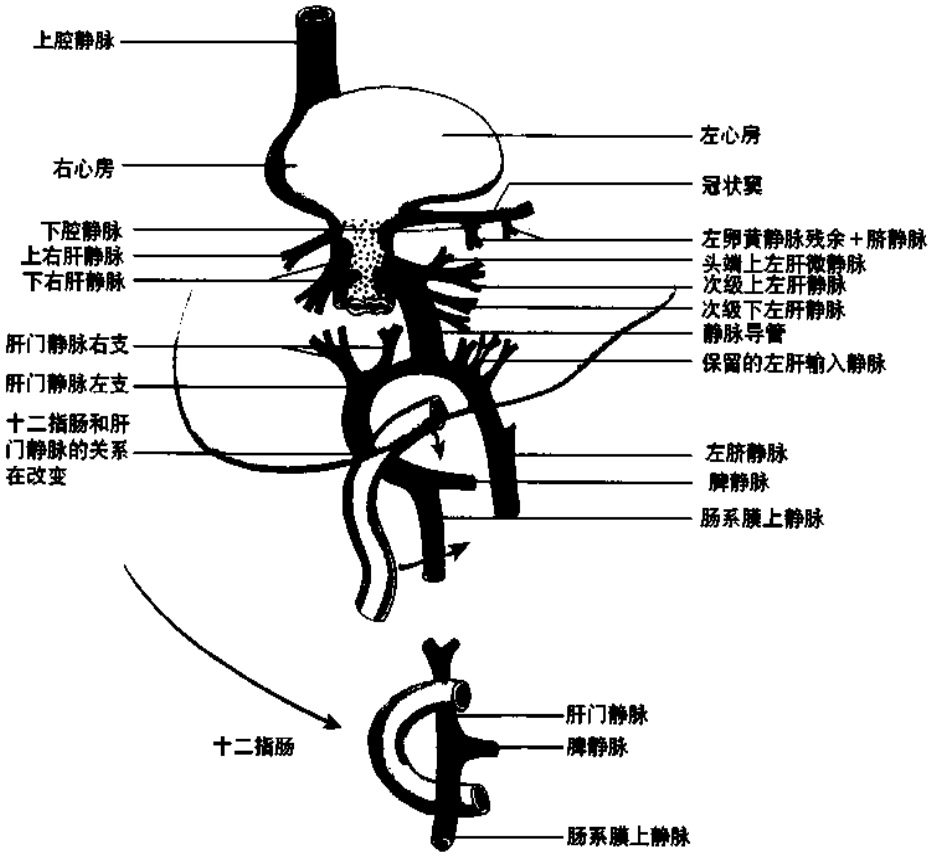

图3.188 出生前，一些主要的上腹部和胸内的进入右心房的终末支。注意冠状窦及其附属的遗迹，上腔静脉和下腔静脉的终端；群集的肝静脉；散开的肝门静脉的汇合，使左脐静脉内氧合血液回输的通路；十二指肠袢的变化因素及其与永久的门静脉的关系；门静脉左侧终支与静脉导管和左脐静脉建立联系的方式；胎盘血液沿着一条复杂途径至胎儿心脏；图3.186，187应有助于阐明（详见正文）。

脉范围内新形成的血管；这些集中地形成（次级）左、右肝静脉的上组和下组。腔静脉的终末段也显示膈下卵黄静脉间吻合的右侧开口（参见本篇前文）和与右下主静脉间新的连接（参见下面）。

左、右卵黄静脉的十二指肠部的肝终末段转归为形成肝门静脉（hepatic portal vein）的相应分支，左侧分支合并头端的腹侧卵黄静脉间吻合支。伴随肠管的旋转和十二指肠袢的形成，最初的卵黄静脉各段和尾端横行吻合支（图3.186～188所示）萎缩，而新的脏壁静脉血管即肠系膜上静脉和脾静脉汇合并加入背侧的中间吻合。肝门静脉许多其它的根和它的主要分支，包括肠系膜下静脉，是后来形成的。

有一段时间从脐带来的胎盘血液经左、右脐静脉都通过肝输入血管而流入肝窦，在此与来自卵黄静脉的血液混合。约在顶臀长7mm时，右脐静脉完全退化；左脐静脉来的部分血液直接流入肝窦，但新的扩大的与肝下卵黄静脉间吻合支左半段的连接血管发生，后者是大部分胎盘血液的分流通道（by-pass channel），通过正中静脉导管（median ductus venosus）及最后经膈下吻合支的右半到达下腔静脉的末端。出生后这些血管闭锁，形成肝圆韧带。此时已与肝门静脉左支建立了连接，它继续加入上左肝静脉，并终止于肝上段下腔静脉。

主静脉复合体 代表主静脉复合体（图3.189）的是两侧各一条的大血管，即前主静脉和后主静脉（precardinal和postcardinal veins）；前者引流胚胎头侧部分的血，后者引流尾侧。同侧的这两条血管汇合形成一条短的总主静脉（common cardinal veins），在胸心包膜管（参见本篇前文）外侧向腹侧行，开口于相应的静脉窦角（图3.179B）（主静脉复合体常被不恰当地称为体壁静脉。除了引流体壁的血液以外，它们还接受许多脏壁结构发出的静脉根）。

由于头和脑的迅速发育，前主静脉扩大。它们另外有来自上肢芽的锁骨下（subclavian）静脉加入，故成为总主静脉的主要属支。这些血管随着心脏的降入胸腔，逐渐处于几乎是垂直的位置。在锁骨下静脉头侧的原始前主静脉段此刻成为颈内静脉（internal jugular vein）和它们的汇合支即两侧的头臂静脉（brachiocephalic vein）。左、右总主静脉最初的口径是相等的，由于发生了一条大的斜行的横向交通支，左头臂静脉（left brachiocephalic vein）携带血液从左侧跨向右侧（图3.189）。在两条头臂静脉的连接处和奇静脉之间的一段右前主静脉形成上腔静脉（superior vena cava）的上段；后者的下段（奇静脉入口的下方）由右总主静脉形成；左头臂静脉的横支尾方的左前主静脉和左总主静脉大部分萎缩，前者演化为左最上肋间静脉的末端，后者为左侧腔静脉韧带和左房斜静脉（图3.189B）。左最上肋间静脉的其余部分从后主静脉的头端发生，引流第2、第3偶尔第4肋间静脉。斜静脉下行跨过左房背侧，开口于冠状窦，冠状窦如前所指出的，代表静脉窦左角。有些动物胚胎出现左、右上腔静脉，偶然也在人类中保留。

下腔静脉 下腔静脉（图3.189）在成体中是一个拼合的血管，其肾后段（在肾静脉尾侧）发生的确切方式尚未肯定。它的功能最初由左、右后主静脉执行，这两条静脉接受后肢芽和盆部的静脉回流，在中肾嵴背部的行程中接受来自体壁节间静脉（intersegmental vein）的和中肾衍生结构的属支。

第二对纵行血管下主静脉（subcardinal veins）在中肾嵴的腹内侧部形成，由许多经嵴内侧部的血管连于后主静脉。下主静脉由主动脉前吻合丛（pre-aortic anastomotic plexus）互相连通，这个吻合丛后来组成左肾静脉（left renal vein）跨越腹主动脉前面的部分。

髂静脉间的一个斜的横行吻合—它本身以后变为最终的左髂总静脉（left common iliac vein）的主要部分将不断增加的血流转道入右侧的纵行静脉，故大部分左侧静脉最后消失。

下主静脉头端接受两侧的肾上腺静脉（suprarenal vein），但它在右侧与肝发生密切关系。该血管向头端伸长，与自右侧卵黄肝心（总肝）静脉长出并向尾侧生长的一条相应的新血管相遇并连接。这样，在右侧建立了一条至心脏的更直接的通路，于是下腔静脉的肾前（prerenal）（头）段确立。

后肾的增大（参见本篇前文）使后主静脉转道而中肾嵴的静脉引流由下主静脉承担。同时出现新的纵行血管并承接节间静脉引流，而除了它的最头端和最尾端外，整个后主静脉消失。除已提到过的后主静脉和下主静脉外，每侧至少有三条这种血管，但至今所知道的，只有两条还保持为成体中的大血管：

- 在主动脉背外侧和交感干外侧的双侧纵行通道，从后主静脉承接节间静脉引流。这是上主（supracardinal）（静脉）或胸腰（静脉）'复合体'（thoracolumbar 'complex'）；或外侧交感系静脉（lateral sympathetic line vein）。
- 每侧形成的第二条通道也在主动脉背外侧但在交感干内侧。这是奇（系）静脉（azygos line vein）或内侧交感系静脉，通过节间静脉承接胸腰系引流。此时节间静脉明显地经过自主神经干抵达它们的纵行通道，从此腰静脉和肋间静脉建立了联系。奇（系）静脉向头侧加入保留的后主静脉头端。
- 两条下中央静脉（subcentral veins）即近中央静脉直接位于主动脉背侧的成对的节间动脉间隙中。这些静脉相互之间及与奇静脉（系）静脉之间自由交通，最后形成左腰静脉和半奇静脉的主动脉后部分。
- 一些权威人士还在椎骨肋骨的前方、上主静脉的后方辨认出一个肋前（precostal）或腰肋静脉系（lumbocostal venous line）静脉。其中的一个可能的衍生结构是腰升静脉。

胸腰静脉或上主静脉在主动脉和交感干的外侧，因此介于它们和奇静脉系之间。这些静脉在主动脉前方的下主静脉吻合支邻近头侧与下主静脉交通，在尾侧与髂静脉交通。此外，上主静脉间通过奇静脉系和下中央静脉互相自由交通。这些连接的最头端连同上主－下主静脉间及下主静脉间的吻合支一起，构成了一个在肠系膜上动脉起点下方围绕主动脉的静脉环，称为'肾领'（'renal collar'）（Huntington1920）。

右上主静脉保留并形成下腔静脉肾后段的大部分，是

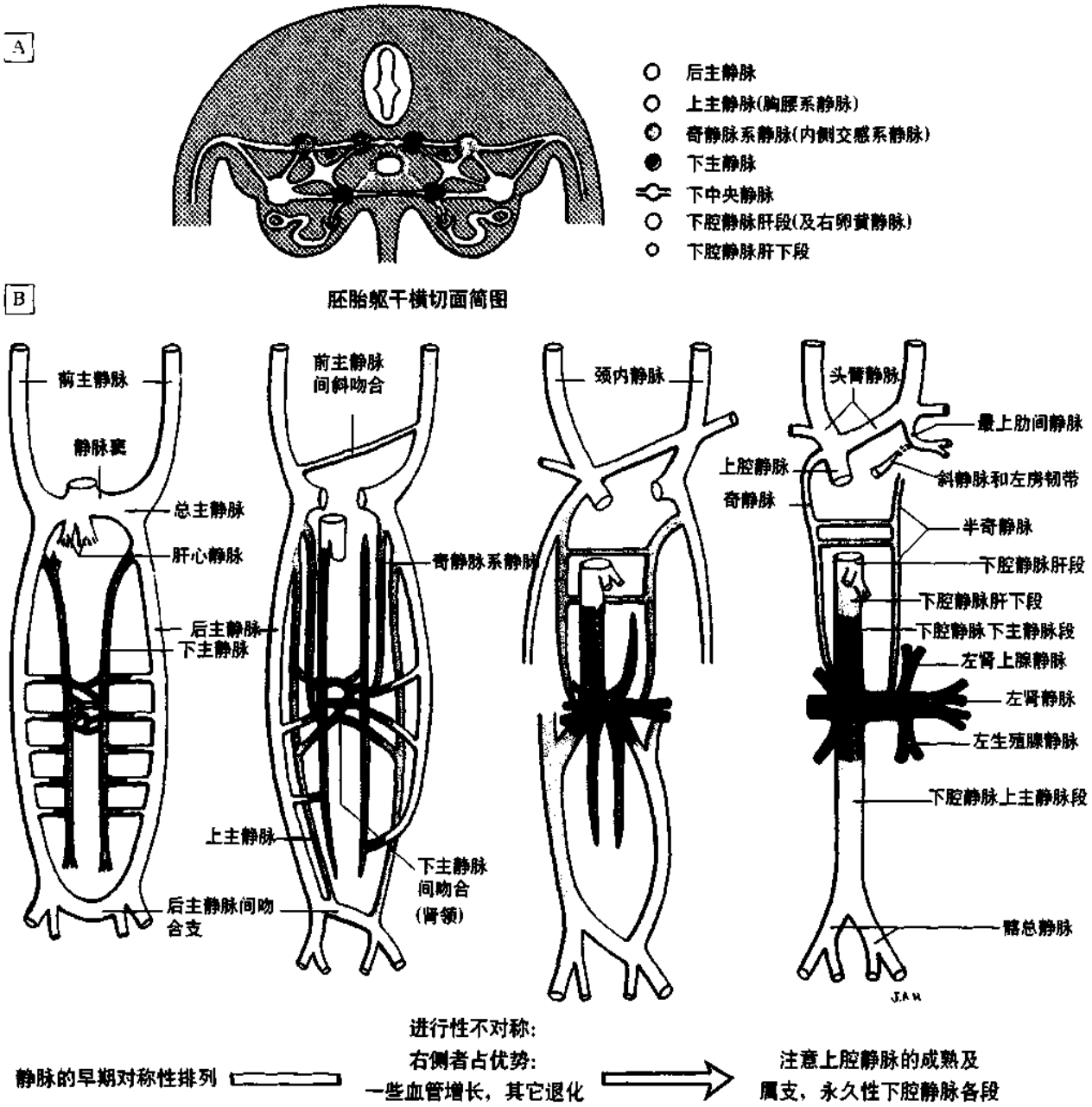

图 3.189 体静脉的发生。A. 胚胎躯干横切面简图。主要的静脉着色，相互间的连接和节间静脉不着色（改自 Williams 等 1969）。B. 主要体静脉的发生图，从早期对称状态逐渐变为不对称，至永久性的排列方式（改自 Williams 等 1969）。

由‘肾领’内右上主静脉和右下主静脉的吻合支保留下来而维持血管连接。左上主静脉消失，但有些由左上主－下主静脉的吻合支形成的‘肾领’保留在左肾静脉内。必须顺便提出，上述纵行静脉的排布、同源性及其演变过程尚存在许多混乱和不同意见。

下腔静脉的形成由下至上有:

- 髂总静脉的汇合;
- 一短段右后主静脉;
- 后主－上主静脉的吻合支;
- 右上主静脉的一部分;
- 右上主－下主静脉的吻合支;
- 右下主静脉;
- 下腔静脉肝段由一个新吻合通道形成;
- 右卵黄肝心静脉（总肝静脉）的心脏终末端。

应该注意只有下腔静脉的上主静脉段接受节间静脉引流，下腔静脉的肾后（尾侧）段位于肾前（头侧）段背侧的平面上。这样，右膈动脉、右肾上腺动脉和右肾动脉保持经过下腔静脉后面，而有相似发生来源的睾丸动脉和卵巢动脉

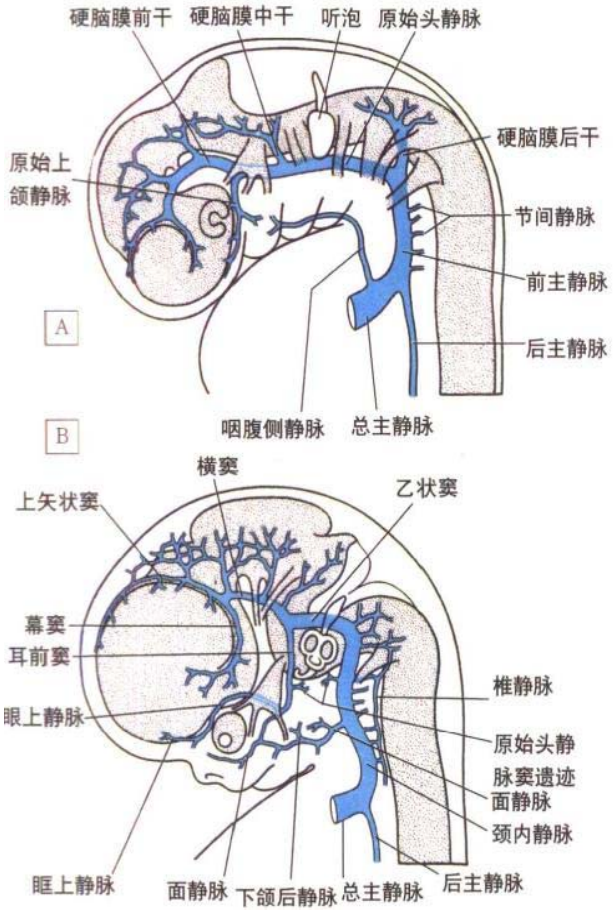

图3.190 人胚头和颈部静脉的发生时序模式图。顶臀长约8mm时(A)和约24mm时(B)。

则经过其前面。

在有些动物中右后主静脉组成下腔静脉肾后段的大部分。在这些例子中，右输尿管在离开肾脏时从血管的背侧行向内侧，然后绕过其内侧，跨过其腹面。在人类中少见类似情况，说明右后主静脉的保留和右上主静脉消失在血管的发生中起正常作用。

胚胎腹部和胸部某些纵行的主静脉的最后排列可小结为：

- 左后主静脉的终末段形成左最上肋间静脉的远段；在右侧其头端保持为奇静脉的终末段。
- 下主静脉部分并入睾丸静脉或卵巢静脉的尾侧段(McClure和Butler 1925)，部分消失。右下主静脉头端并入下腔静脉，也形成右肾上腺静脉。在下主静脉间吻合支头侧的左下主静脉并入左肾上腺静脉。两侧的肾静脉、睾丸静脉或卵巢静脉加入上主－下主静脉吻合。在左侧，通过下主静脉间的吻合直接连接下腔静脉相当于下主静脉的部分。
- 右上主静脉形成大部分的下腔静脉肾后（尾侧）段，左上主静脉完全消失。
- 右奇静脉（系）静脉的胸段保存，形成除终末段以外的奇静脉。它的腰段常能辨认出为一条小静脉在第12胸椎的椎骨体上离开奇静脉，在脊柱前面下降，深入膈的右脚，在肾后段的上端加入下腔静脉后面。左脐静脉系形成半奇静脉。
- 下中央静脉形成左腰静脉的和半奇静脉的主动脉后部。

头部的静脉 头部静脉的发生很复杂（图3.190，并参阅Markowski 1911; Streeter 1918; Padget 1957; Butler 1957, 1967; Browder和Kaplan 1976）。初级的血管由一封闭的网眼式的毛细血管丛组成，两侧都由前主静脉引流。前主静脉头侧最初与一条位于脑神经根内侧的神经管上的原始后脑通路（primordial hindbrain channel）相通连。这条通路迅速为初级头静脉所代替（primary head vein）。初级头静脉从三叉神经节内侧、面神经和前庭蜗神经及耳泡外侧向尾端进行，然后在迷走神经内侧与前主静脉连接。接着一个外侧吻合将它带至迷走神经外侧。前主静脉头侧段形成颈内静脉，其尾侧段一半已在前文中描述。

头部的初级毛细血管丛由于颅骨和脑膜的分化而分为三个相当明显的层次。浅层血管引流皮肤及其下方的软组织，最后大部分流入颈外静脉系统（external jugular system）。它们通过所谓导静脉与深部血管连接。在这层深部是硬膜静脉丛（venous plexus of the dura mater），从这里分化出硬膜静脉窦。这个静脉丛在头部两侧集中为硬膜前干、中干和后干（anterior, middle and posterior dural stems）。前干引流前脑和中脑，进入三叉神经节头侧的初级头静脉；中干引流后脑，注入三叉神经节尾侧的初级头静脉；而后干引流末脑，注入前主静脉的起始端（图3.190A, B）。最深层的毛细血管是软膜丛，脑静脉在这层分化，它在神经管的背外侧引流入毗连的硬膜静脉丛。此外，初级头静脉的头端还接受引流上颌隆起和眼泡区的原始上颌静脉（primitive-maxillary vein）。

硬膜丛的血管进行深刻变化，主要是适应迷路的软骨性耳囊的生长和大脑半球的扩展。由于耳囊的生长，初级头静脉逐渐缩小，而一个新的连接前、中和后干的血管出现在脑神经节的头端和耳泡的背侧（Butler 1967）。在这条新血管连接中干和后干处，并与硬膜后干本身一起，成为成体的乙状窦（sigmoid sinus）（图3.190B）。

在生长中的两大脑半球之间，沿着前丛和中丛的背侧缘，形成一个毛细血管幕，即矢状窦（sagittal sinus），在未来大脑镰的位置。这个丛向头端背侧形成上矢状窦（superior sagittal sinus）；在后面与硬膜前干和硬膜中干之间的吻合连接、后者形成横窦（transverse sinus）的绝大部分。矢状丛在腹侧分化为下矢状窦和直窦（inferior sagittal和striaght sinuses）以及大脑大静脉（great cerebral vein）。较为常见注入左横窦（关于矢状窦和直窦的终末端的右／左变化及汇合的发生参见第10篇）。

沿发育中的大脑半球腹外侧缘走行的血管形成短暂的幕窦（tentorial sinus），引流大脑半球的凸面和基底节以及间脑的腹侧面的血液至横窦。由于大脑半球的扩大、特别是颞叶的出现，幕窦变长、变细，最后消失，它的引流范围改由软膜血管正在增大的吻合支引流，这些吻合支变为基底静脉（basal veins），大脑大静脉的根。

硬膜前干消失，初级头静脉的尾段缩小，在成体中表现为岩下窦（inferior petrosal sinus）。三叉神经节内侧的初级头静脉头段仍接受原始上颌静脉干。后者此时已失去它的大多数去面前静脉的属支，它的干变为成体中眼上静脉

(superior ophthalmic vein) 的原始眶上静脉 (primitive supra-orbital vein) 主干。这样，眼眶及其内容物的主要静脉引流通过扩大的硬膜中干即耳前窦 (pro-otic sinus) 进入横窦，并在后期进入海绵窦。海绵窦 (cavernous sinus) 来自初级头静脉，由位于耳软骨和基底－枕软骨之间的次级丛所形成。这形成岩下窦，通过原始后脑通路引流入颈内静脉。上岩窦 (superior petrosal sinus) 后来从耳前窦的一个后脑腹侧属支发出，并与海绵窦发生继发交通 (Butler 1957, 1967)。这时耳前窦已发生一个新的、位于更尾侧的干，流入乙状窦，这个新的干是岩鳞窦 (petrosquamosal sinus) (参见第 10 篇)。而随着颅骨不断地进行骨化，耳前窦的位置变为在板障内。脑垂体的静脉引流和垂体门脉系统的发生与静脉窦的发生有密切联系 (Wislocki 1937; Niemineva 1950, 亦参见第 15 篇)。

大脑的静脉 从16周起，能辨认出这些大脑静脉(cerebral veins)：大脑上 (superior)、中 (middle)、下 (inferior)、前 (anterior) 和后静脉 (posterior cerebral veins)，并显得比脑膜动脉更多曲折。

引流皮质的静脉、白质和深部结构的静脉见于妊娠中三月。皮质下静脉 (subcortical veins) 引流深部白质、深部皮质和皮质下浅组织；它们与引流皮质的皮质静脉 (cortical veins) 一起终止于脑膜静脉。深部白质和中央核由较长的静脉引流，这些静脉与来自室带的室管膜下静脉相遇并连接。怀孕16周时可见到皮质静脉的不同组间的吻合。在20周时能辨认出大脑中静脉和大脑下静脉之间的下吻合静脉 (inferior anastomotic vein，或Labbe吻合)，但连接大脑上静脉和大脑中静脉之间的上吻合静脉 (superior anastomotic vein，或Trolard 吻合) 则在 30 周以后才出现。

皮质的迅速发育与大脑中静脉及其属支的退化和皮质升、降静脉及实质内 (髓质) 动、静脉的发生有相互关系。

足月胎儿大脑的静脉回流主要包括两个重要的静脉系统，即浅静脉 (superficial veins) 和深部 Galen 静脉系统 (deep Galenic Venous system)，以及两个系统间的吻合，一直保持到成年 (Wigglesworth 和 Pape1978)。

颜面、头皮和颈的静脉引流 颜面、头皮和颈的静脉引流建立于颅骨发生后，第一条能辨认的是咽腹侧静脉 (ventral pharyngeal vein)，将大片的下颌弓和舌骨弓的血液引流入总主静脉。随着颈的伸长，其终点转移至前主静脉的头侧段，该段后来成为颈内 (internal jngular) 静脉。咽腹侧静脉接受来自面和舌的属支，变为舌面静脉 (linguofacial vein)。随着颜面发生，原始上颌静脉延伸其流域至第 5 对脑神经的眼支和下颌支的分布范围，包括翼肌和颞矶，并在下颌上面与舌面静脉吻合。这个吻合支变为面静脉 (facial vein)，接受来自颞区的下颌后静脉 (retromandibular vein)，通过舌面静脉进入颈内静脉。此时的舌面静脉干是面静脉的下段，而正在缩小的面静脉与原始下颌静脉间的连接变为面深静脉 (deep facial vein)。颈外静脉 (external jugular vein) 由来自颈部组织的头静脉的一个属支发生，与面前静脉发生继发性吻合。这一时期的头静脉 (cephalic vein) 围绕锁骨形成一个环，并从这里与前主静脉的尾段连接。静脉环的深段形成锁骨下静脉 (subclavian vein) 并接受永久的颈外静脉。静脉环的浅段缩小，但可保持于成年人 (Padget 1957)。

四肢的静脉 在早期肢芽的尖端，末梢毛细血管丛内的血液通过沿肢体轴前缘和轴后缘发生的缘静脉 (marginal vein) 回到躯干。缘静脉由一间充质的无血管带与位于它上面的外胚层隔开 (参见本篇前文)。当肢体增大时，缘静脉再分为轴前和轴后静脉 (pre-和postaxial veins)，分别沿着相应的边缘行进。轴前和轴后静脉是肢体浅静脉的前体。一般轴前 (浅) 静脉在肢体的近侧端而轴后 (浅) 静脉在其远侧端加入深静脉。深静脉沿动脉旁在原位发生。

上肢的轴前静脉变为头静脉 (caphalic vein)，在肩部引流入腋静脉；轴后静脉变为贵要静脉 (basilc vein)，在臂内深部前进，延续为腋静脉。

下肢的轴前静脉变为大隐静脉 (great saphenous vein)，在隐静脉口入股静脉。轴后静脉变为短隐静脉 (short saphenour vein)，经过深部，加入胭静脉。

淋巴管和淋巴系统

关于淋巴系统发生的早期阶段，流行两个不同的观点 (Rusznya'k 等 1960)。根据第一个观点 (Huntington 1908; McClure和Butler 1925)，淋巴间隙开始为间充质内的裂隙，它们的内衬细胞有内皮性质 (Kampmeier 1969)。这些间隙形成毛细淋巴管丛，由这些丛衍生一定的淋巴囊 (Lymph sacs)，将在后述。淋巴管与静脉系统的连接完全是继发性的。第二种观点认为 (Sabin 1912)，最早的淋巴管为从静脉内皮发出的像毛细血管从样的毛细管支流。这些丛与静脉系统失去联络，汇合形成淋巴囊。另外的证据提示，除了最早的淋巴通道以外，所有淋巴通道都不依赖静脉系统而独立发生，仅在后期与静脉系统连接 (Kampmeier 1969)。

在人胚，衍化出淋巴管的淋巴囊有六个：两对即颈淋巴囊和后淋巴囊 (the jugular 和 the porterior lymph sacs) 和两个不成对的淋巴囊，即腹膜后淋巴囊和乳糜池。低等哺乳动物增加一对即锁骨下淋巴囊，人胚中这些仅是颈淋巴囊的延伸。

淋巴囊的位置如下 (图 3.191)：

- 颈淋巴囊，最早出现于锁骨下静脉和前主静脉的连接处，后来沿颈内静脉和颈外静脉伸长。
- 后淋巴囊，围绕左髂总静脉。
- 腹膜后淋巴囊，在近肾上腺的肠系膜根内。
- 乳糜池 (cisterna chyli)，平第 3、第 4 腰椎。

淋巴管芽从淋巴囊沿着一条或多或少相当于紧靠胚胎血管的线发出，最常见于静脉沿线，但有许多从间充质新发生，与已存在的淋巴管连接。在体壁和肠壁内，较深的淋巴管丛发生最早。随着这些深部淋巴管的继续生长，浅层淋巴管也逐渐形成。

在种系发生上，胸导管 (thoracic duct) 是一个双侧的结构。在人类，它包括右侧导管的尾段、一个横行吻合和左侧导管的头段。根据上述的第二个观点，它是由发自颈淋巴囊和乳糜池的向外突出吻合而形成的。它与乳糜池的连接处最初是成双的，但两条淋巴管很快融合。在第 5 个月时，发生许多瓣膜，但其中许多在出生前消失。保存的瓣是在管道

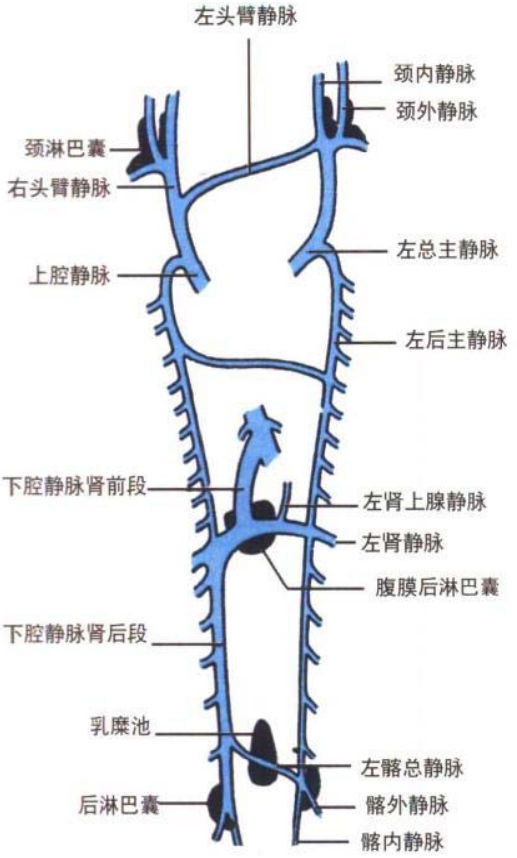

图 3.191 原始淋巴囊的相关位置示意图（仿 F R Sabin）。

受到压力的部位形成的，例如在食管和主动脉弓跨过处。

除乳糜池以外，其它的淋巴囊（参阅第10篇）在后期都被许多细长的结缔组织桥分割开，接着为淋巴细胞侵入而转变为成群的淋巴结，淋巴窦代表淋巴囊起始时腔的部分。乳糜池的尾部也有类似的转变，但其头侧部保留为最终的池；在许多例子中乳糜池呈丛状（参见第10篇）。在哺乳动物中，主要淋巴结群的发生都遵循着这样一个基本的模式（Spira 1962）。

尽管有广泛的组织学标记技术，但近年来关于淋巴系统的解剖学研究仍然很少。实验研究显示，羊胎血管系统的液体灌流量可增加羊胎胸导管的淋巴液流，提示淋巴流率是对抗胎儿水肿的一个重要安全因素（Brace 1993）。

据说血淋巴结（haemal lymph nodes）是由与血管而不是与淋巴管密切相关的间充质聚集发生的（Mayer 1917; Turner 1969a～d）。

脾 脾（图3.76、78D、79）约在第6周出现，为胃背系膜近头端体腔上皮的一个局部增厚，增殖中的细胞侵入其下面的生血管间充质，使间充质聚集并血管化。这个过程同时在数个毗连的区域发生，它们很快融合形成胃背系膜的体腔上皮和间充质双重来源的分叶状脾。随着增大，脾凸向左侧，所以它的左侧表面覆盖着胃系膜的腹膜，这样形成统一的网膜囊的边界。当网膜囊的背侧壁和背侧腹膜壁层发生融合时，融合不向左伸至脾处（图3.78D、79）。脾仍由一短的脾肾韧带连于背侧体壁，而它最初与胃的连接保持为胃脾韧带。脾肾韧带内含有胰尾。脾的较早的分叶性质消失，但在成体中其上缘仍存在切迹。

脾的组织发生未引起多大注意。较早的资料可参阅Sabin（1912）；Thiel和Downey（1921）；Lewis（1956）；von Herrath（1958）；Bloom和Fawcett（1975）。在8～9周时，血管网已发育良好，有未成熟的网织红细胞和薄壁的血管袢。血细胞、巨噬细胞和动脉、静脉、毛细血管及血窦的分化在第11至12周时已发生。被膜最初由带有纤毛和微绒毛的立方细胞组成（Weiss 1957）。

脾易发生各种畸形，包括完全不发生（agenesis）、多脾（polysplenia），孤立的小的附加脾（spleniculi）和保留分叶。心脏畸形、肺畸形和其它畸形与无脾或多脾的关系已引起人们的注意（Rose等1975）。

关于胸腺的发生参见本篇前文。

外形和大小的产前生长过程

纵使具有在大量观察的基础上建立起来的曲线图表所提供的平均数，胚胎和胎儿的绝对大小也不能作为胎龄和胚胎发育阶段的可靠指标。因为将胚胎或胎儿的大小与其分化程度及实际怀孕时间一致起来是有困难的，很难排除众多的个体差异。个体的生命是从受精开始的，但在人类受精的日期不能精确断定，不论是正常出生或流产，长久以来经常从母亲最后一次月经的第一天起计算胎龄，但是由于排卵常发生在月经周期的第14天左右，这'月经龄'较真实的胎龄约多了两个星期（参看本篇前文）。在单独一次性交作为可靠怀孕的人，'交媾龄'能够成立，'受精龄'可能比这少得多，因为两种配子的生存力都有限。在自动流产的实例中即使排卵和性交时间都是已知的，发育停止的时间与受精的时间之间仍然是长短不一，也就是说，中止发育和实际取得流产孕体之间有一段不能确定的时间。由于一些国家对流产的合法化，这个问题已不重要。

为了克服这些困难，在胚胎内部和外部特征的基础上，把早期胚胎分为若干发育期或'水平'（图3.192）。在这个领域内，Lillie（1917），Streeter（1942；1945；1948；1949），Hamilton（1944），Hertig等（1956），Heuser和Corner（1957）和O'Rahilly及其他学者在1963至1987年间作出了卓越的贡献，虽然将这些发育平面描述为期已成为习惯，但较早的描述仍得到认可。O'Rahilly（1973）在将有关文献收集在

一起后，给第1至9期的胚胎包括发育的头3周，一个较为可靠的基础。O'Rahilly 和 Muller（1987）对第1～23期作了详细的描述，他们根据排卵后的天数描述发育的时间。在第1～14期，每一例的距离为±1天；所以胎龄较 Streeter 最初描述的为大。读者可参阅第2篇中的图表。

第1～3期 为卵细胞在输卵管壶腹部受精后4～5天。最初的24小时（第1期）为受精，主要特点为雄原核与雌原核融合。随后是第一次有丝分裂，即开始分节或卵裂，被认为从第1期到第2期的过渡。第2期特点为卵裂的继续，始于2个卵裂球，止于12个。在此期中桑椹胚沿输卵管移动，其机制尚不完全知道，时程约占4天。第4天时在桑椹胚内出现一分节腔，作为第3期的起始，相当于建立一个游离的胚泡。

尽管取得的第1～3期的人胚较少（参阅第3篇及O'Rahilly 1973），但仍有相当程度的一致意见，目前对人精子和卵受精的体外观察（图 3.192A～H）也支持较早期的描述。

第4～6期 这几期关系到胚泡附着于子宫内膜、滋养层发生、植入、胚泡进一步发育和原条出现（图3.30,35,36,38.39）。第4期相当于受精后第5和第6天。此时在子宫腔内的胚泡失去其透明带，并开始快速而复杂的活动，在子宫内膜上的定向、粘连、穿入和滋养层生长的细胞增殖。建立依靠母体循环以获营养需求的过程，在灵长类较其它哺乳动物快得多。当植入发生时，已到达第5期，从第7至第12天。此时合体滋养层和细胞滋养层分化，前羊膜腔出现，并发生一个互相交通的滋养层陷窝迷路系统，母体血经此流过。在第5期的稍后期可辨出体腔外膜。第6期绒毛膜的绒毛干明显，并几乎立刻开始发生旁支，产生更加复杂的绒毛间隙。稍后原条明显，胚胎区的分化已开始，可与胚外组织区别开来。

因为第5期和第6期的变化复杂，一些权威专家将其再分为几个亚期，故用了更多的数目表示第4至第6期人胚。

第7～9期 第7期（约排卵后第16天）胚胎的基本变化特点为，原条进一步发育，脊索（头）突与其它间充质一起出现。绒毛膜和羊膜继续发育，绒毛干普遍地分布于绒毛膜，但在胚胎极更密集。造血灶出现在次级卵黄囊壁内，泄殖腔膜和尿囊憩室已显明。原始生殖细胞可见。在第8期（第17～19天）时索前板、原窝、神经沟和脊索管、神经肠管都已明显。至第9期（第19～21天）神经沟加深。第1对体节开始出现。在接近第10期时，代表发育中的脑神经沟头侧半开始发生头曲，眼的原基可以看到，早期的头褶和尾褶已出现，前肠已明确，早期咽囊可辨出。此时胚长1.5～2mm。

第10～12期 前后占第21～23、23～25、25～27天，这几期的特征为体节继续形成，头褶和尾褶完成，神经沟关闭和初级脑泡出现。此时可辨认颈曲，视泡形成，晶状体板和听基板出现并变成泡状，鳃弓正在出现，侧褶更清楚，泄殖腔膜和后肠变得更明显。肢芽原基出现，心管融合为一个袢并开始收缩活动。甲状腺、肺、肝、胰和中肾小管的原基都能辨明。胚胎长约为4.0mm。

第13～15期 约相当于发育的第5周（28,32和33天）。胚胎长约4～8mm。它变为显著弯曲，胚体和卵黄囊的连接处相对收缩。颈曲加深，中脑曲正在出现。背外侧（翼）和腹外侧（基）板正在分化，正在发生的纹状体、丘脑、上丘脑和下丘脑为增殖细胞的部位。脑神经、脊神经、脑神经节、脊神经节正在从有关的基板和神经嵴成分发生。肢芽伸长，显出关节屈曲；手和足的原基正在分化。嗅基板、上颌隆起、下颌隆起和额鼻隆起、舌的原基和垂体囊（Rathke）都在出现。咽鼓管鼓室隐窝已显明，胸腺和甲状旁腺的原基已能辨认。在发育中的心脏内，第一房间隔出现，它的下角处有第一房间孔。中肾管到达泄殖腔、输尿管芽出现并伸向骶部生肾索内中胚层生后肾组织。生殖嵴、尿直肠隔和生殖结节都在发生。

第16～20期 大约相当于第6和第7周（35,41,44,47～48,50～51天），至这几期末，胚胎长度约13～15mm，它的弯曲度进一步增加。头和较长的尾与发育中的脐带根部接触。脑桥曲，大脑半球和小脑正在发育。上肢和颜面部正在生长和迅速分化，腭突和原始鼻隆起明显，口鼻膜破裂。肝在心区和脐带之间形成一个表面隆凸。中肠袢进入脐腔，阑尾和盲肠出现于这个隆凸内。脾发生，中肾旁管也发生。心内第一房间孔关闭，同时第2房间孔开放和心球分隔。心肌正在分化。肝内开始造血。许多骨骼的软骨化开始，下颌骨和锁骨开始骨化。

第21～23期 这几期完成一系列变化（52,54,56～67天），代表第8周大部分，通常认为形成期或胚期（embryonic period）趋于终末（图3.192）。在这几期中，胚胎外形有显著变化，因在这期开始时的个体仍表现为显著的'胚胎性'，虽然呈现明显的灵长类外形。而在该期末，外貌俨然是人。头已减少屈曲，颈较长而清楚显出面部的发育更前进一步，完成了上唇和外鼻孔，虽然外鼻孔被塞住且腭仍未完整。釉器由牙板发生。外耳和眼睑正在发育，肢芽有相当大的伸长，更趋于接近它们最后的比例，并显出已形成的具有分离的指（趾）的手和足。在此期的早期，心室间隔已经完成。骨骼肌和内脏肌约在这时开始分化，软骨内骨普遍发生骨化。第23期时肱骨内开始形成骨骼。Streeter（1949）以此期作为产前生活中胚胎期的结束和胎儿期的开始。在此期其他系统也发生，包括生后肾组织的分化，肾单位的其余部分及肾集合小管已明确。卵巢和睾丸可分辨，中肾旁管正在融合形成子宫和阴道的原基。外生殖器进一步发育，在第8周开始时出现性分化。泄殖腔膜破裂，尾在退化。本期末的胚胎已具有人类几乎整个内部和外部结构特征。胚期发生定型的分化（patterned differentiation）继之以器官形成（organogenesis），趋于掩盖了伴随着这些现象的生长过程。然而在大小方面也发生了相当大的增长，从一个约0.14mm直径的单细胞变成一个极为复杂而有功能的人，由千百万个细胞组成且长度约有30mm或更大，并已增加了数千倍的重量。在胎儿期（fetal period），从第3至第10朔望月（图3.193,194），强调生长而不是分化，当然整个胎儿期还在继续分化，而且在出生后仍在进行程度较小的分化（在一些组织

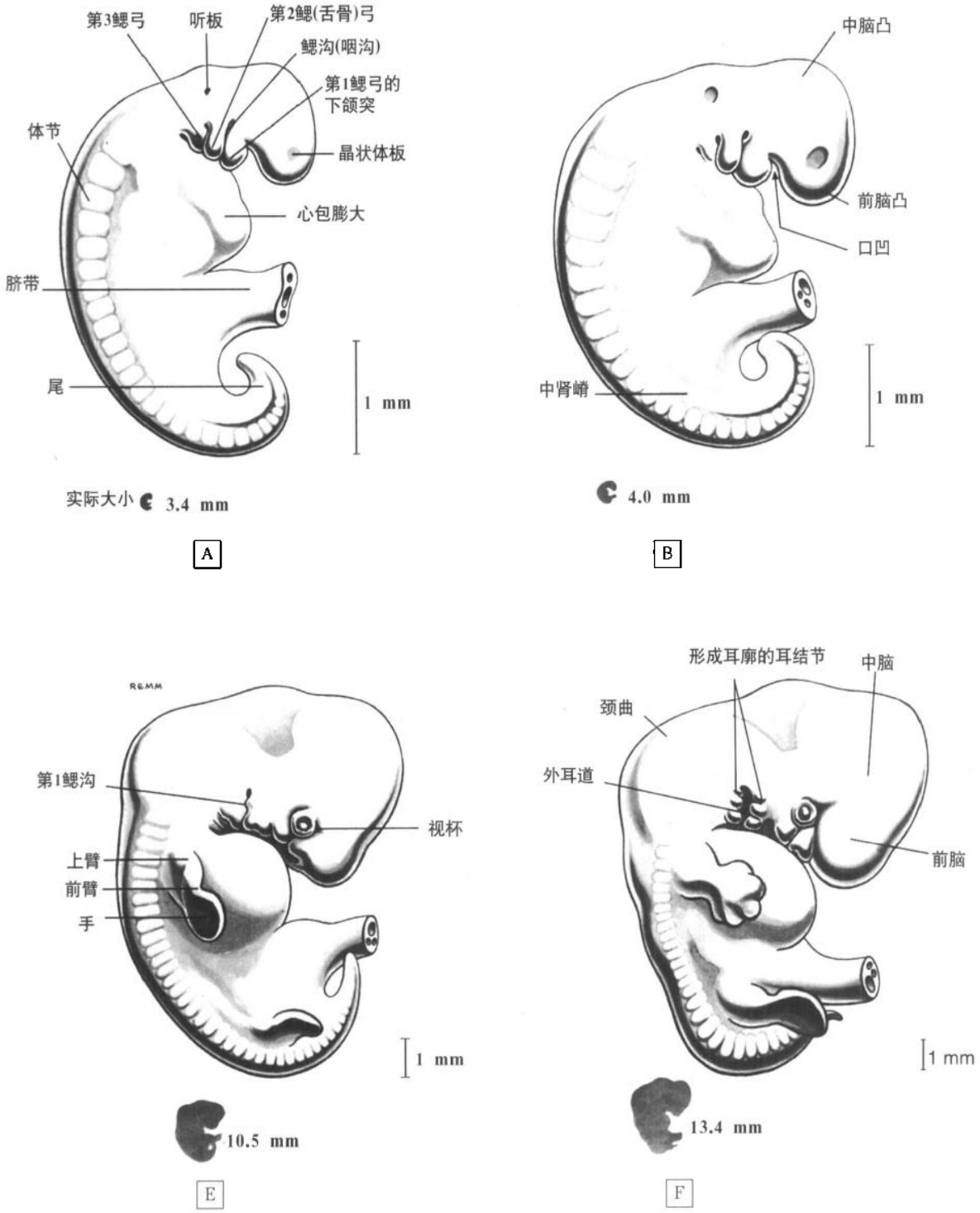

图 3.192 顶臀长 3.4～30.7mm（3.5～9.5 周）人胚外形主要特征系列图。每例附有 1mm 长度标尺以便对比。小的黑色剪影为实际大小。

中终生都在进行分化）。在这个时期，长度的全部生长率较大：自第 4 至第 6 周约为 1mm/ 天，在第 4 个月的最大值约 2mm/ 天。胎儿期的长度增加是从 30（40）至 500mm，而体重的增加可能从 2g 或 3g 至 3000g 以上。

第 3 个月 在这个月中，头曲继续减小，颈按比例增长。上下眼睑相遇而融合并保持愈合至第 6 朔望月（lunar month）。手指和足趾上出现指甲和趾甲，一般上肢发育得比下肢快。向脐内突出的肠袢回缩——伴以腹腔容积相应地增大。

第 4 个月和第 5 个月 初级毛——胎毛（lanugo）（参见第 5 篇）在这个月出现，头和上肢仍显示不相称地较大，虽然在以后的胎儿期内躯干和下肢以增加生长率来赶上，但在出生后仍存在不相称，在通过整个儿童期直至进入青春期这

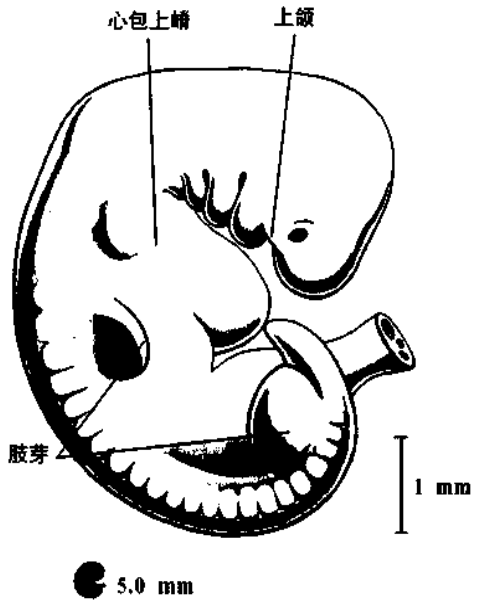

C

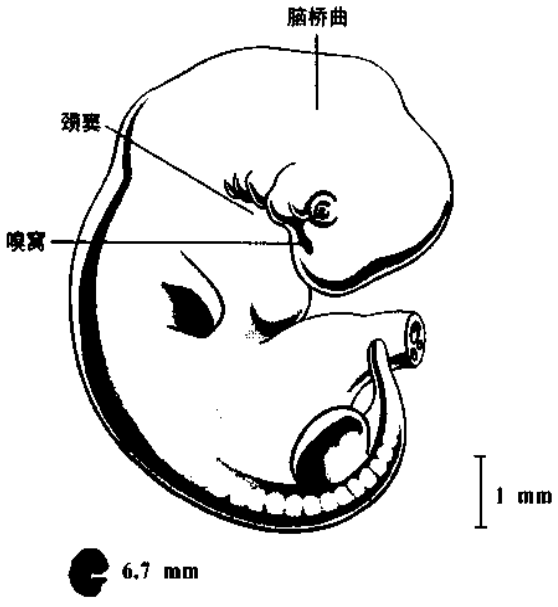

D



G



H

种不均衡的程度才得以改变。在第4个月末，双眼逐渐移向对着前方的位置，但仍分开得较宽。外耳逐渐趋向它的特殊形状并更接近它的最终位置，不再在颈的上部。此时胎儿全长包括下肢在内约230mm。在第5个月末体重约为300g，此后的宫内期即后半期将增加10倍以上，近此期末，皮脂腺变活跃，分泌的皮脂与脱下的表皮细胞混合形成一种乳酪样覆盖在皮肤上，即胎脂（vernix caseosa），常认为它能保护皮肤不受羊水浸软。在这个月中母亲感到胎儿的运动——所谓'胎动'。

第6个月 这个月出现了身体各部按比例的一般变化，面貌进一步向出生时的婴儿变化。胎毛色变深、可能因皮肤和皮下组织的生长率不同而致皮肤出现显著皱纹。眼睑和眉毛发育良好。胎脂更多。这个月末胎长约300mm。

第7个月 在这个月中，头发增长，眉毛和睫毛发育良好。上下眼睑分离，瞳孔膜消失。身体变得更圆胖，轮廓呈圆形。且由于皮下脂肪层的增加而使皮肤失去其皱纹。接近这个月

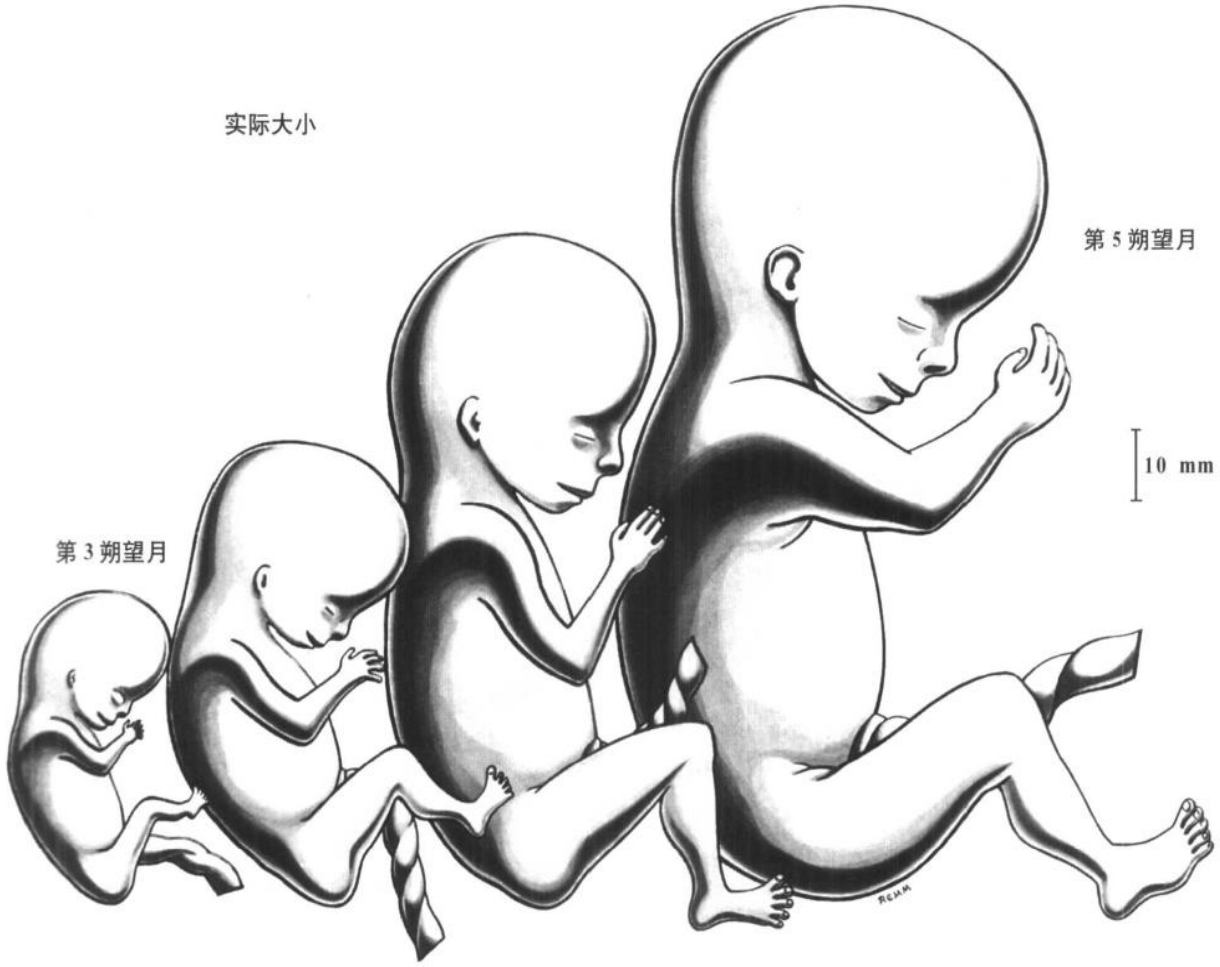

图 3.193 第3、4、5个月胎儿大小和比例的逐渐变化。

末，胎儿已能独立生存，若早产，即便没有专门的早产儿用具也能成功地抚育。它的长度已增至约350mm，重量约1.5kg。

其余的朔望月分 在正常妊娠的其余几个朔望月中，覆盖的胎脂一直很显著。除了眼睑上的毛、眉毛和头发以外，其它部位的胎毛逐渐失去。身体形状变得更像婴儿，尽管腿的生长有些加快，但到了出生时仍未能与臂等长。胸相对地比头宽、脐下的腹壁面积相对地大，所以脐的位置变得更在中央。第8,9和第10个月的平均身长和体重为40cm、45cm和50cm和2kg,2.5kg及3～3.5kg。

第10个朔望月 这个月末，恰在出生前，胎毛几乎全消失，脐在中央。睾丸在第7个月时开始与腹膜的鞘突一起下降并在第9个月靠近阴囊，这时多在阴囊内。出生时的卵巢尚不在它们最后的位置，虽然它们已达到与子宫的最后关系、但仍在骨盆缘的上方。

怀孕时间的长度在妇产科实践中定为9个日历月——约270天。它通常为约266天——10个朔望月，少14天（参见第4篇）。

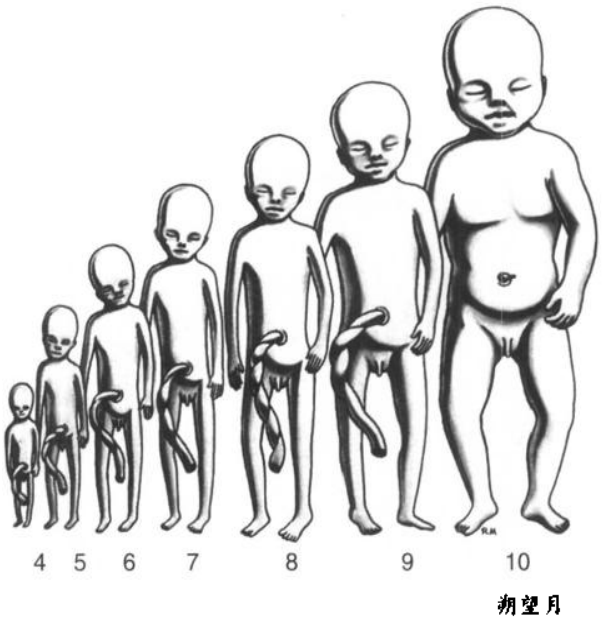

图 3.194 图中所指胎龄的胎儿相对大小和身体各部比例变化图。

先天性畸形和产前诊断

概述

婴儿出生时经常有缺陷或异常。在古代社会将这些带有发育缺陷在新生儿视为"妖怪"，把他们看做是未发育或发育不全的人，或认为是对母亲或家庭的惩罚。在石窟壁画、雕塑和最后以文字描述先天性畸形要追溯至史前，有畸形足、软骨发育不全和其它幻想出的畸形人（Barraw 1971）Hippocrates曾描述过先天性脑积水。

直到17和18世纪，Harvey，wolff，von Haller Hunter等及他们同时代的人，受到发展中的胚胎学知识的激励，创立了胚胎发育滞留的理论（theory of embryonic arrest），用以解释畸形。Saint-Hilaire于19世纪早期观察了发育中的鸡胚，并以此为引导，畸形学（畸胎的起源和产生）的研究作为一门科学巩固下来。

至今仍有人相信妊娠期间的经历、特别是眼见的经历，能对她未出生的后代产生不利的影响。然而，已证实母体环境中的因素可影响胚胎。不过是在另一种意义上，Watson早在1749年就引用天花作为例子，提出经胎盘途径感染胎儿是先天性异常的一个原因，这个理论逐渐衰退，一个世纪后被Virchow和His的权威观点所熄灭，他们对畸形学的意见统治着19世纪后半叶。同一时期，Mendel的研究问世，遗传学之花向20世纪开放，注意力不可避免地转向先天性缺陷的遗传方面。1941年Gregg对先天性白内障与妊娠母亲感染风疹有关的察觉使世人恢复了对环境因素的兴趣。

致畸原因 实验胚胎学的进展已揭示了若干能影响正常发育的环境因素，包括温度的变化、机械的损害。培养基内的物质如锂和镁的改变、射线照射、缺氧、维生素过少或过多、激素影响（尤其是雌激素和雄激素）、缺少营养和接触各种不同的药物及其他化学物品。人类致畸物的鉴定可以说从Gregg验证风疹病毒的致畸作用时就已开始。此后母体对其它病毒和细菌感染也已显示有致畸作用，尤其是巨细胞病毒和弓形体（参见表3.2）。由于致畸药物种类的增加，诸如引产的氨基喋呤和镇静的沙立度胺（反应停）药物，有些已证实造成可悲的畸形，畸形学的研究大量地集中在药物上。

现在已知有大量的细胞毒作用剂，许多已用作实验致畸物，大多数作用于啮齿类动物。有些用作抗代谢物、氨基酸拮抗剂、抗嘌呤剂或纺锤体病毒，且它们的作用大多数有高度选择性，只能发生在控制剂量下、发育中的特定时期内。Wilson和Warkany（1965）规范化了一种筛选致畸药物的方法学。Connors（1975）着重研究是否有致畸作用的一系列可变指数，包括胚龄、用药剂量、途径和方式，胎盘和胚胎的渗透性，母体或胚胎灭活此致畸剂的能力，靶细胞的分化状态和它们的恢复能力。Sullivan（1975）综合了有关妊娠妇女服用致畸药物的文献，从它们的作用部位将它们分类，

表3.2 母体感染病毒和细菌引起的畸形(Young 1992)

致畸因子	易感期	畸形
风疹病毒	前6周最易感16周之后易感性很低	先天性心脏病（特别是动脉导管未闭），白内障，小头，智力障碍，神经性耳聋，视网膜病，胰岛素依赖性糖尿病（20%）
巨细胞病毒	第3或第4月	智力障碍或小头，（先天感染的5%～10%）
弓形体	6～17周易感率12% 17～28周易感率60%	智力障碍，小头，脉络膜视网膜炎
酒精	前3个月?	智力障碍，小头，先天性心脏病，肾畸形，生长迟缓，腭裂，特征脸
苯妥英钠	前3个月，易感率约10%	远端指发育不良，短鼻，宽扁鼻梁，上脸下垂，唇裂和腭裂，智力障碍，恶性肿瘤易发，特别是神经母细胞瘤
反应停	末次月经后的34～50天	短肢畸形，先天性心脏病，不通肛，外耳道闭锁
新双香豆素	6～9周易感率30% 16周后只引起智力障碍	鼻发育不良，上呼吸道狭窄，视神经萎缩，远端指发育不良，智力障碍，点彩骺
氯喹		耳聋，角膜混浊，脉络膜视网膜炎，
锂		先天性心脏病
丙戊酸钠		神经管缺陷（1%～2%），尿道下裂，小口，小鼻，细长指

如是否直接作用于胚胎（反应停、四环素类抗生素）、是否影响胚胎的内分泌平衡（雌激素和雄激素）、作用于胎盘还是作用于母体组织。这些考虑当然有高度的临床意义，但它们除了阐明一些药物在发育的特定时期有致畸性以外，对致畸机制的解释却很有限。

已知的生物性和化学的致畸因子见表3.2。

遗传因素 长期以来已知一些控制发育过程的染色体和基因可以发生缺陷。但对这些有缺陷的染色体或基因与其它正常染色体、与发生时的正常或异常的环境条件例如感染和接触药物之间的相互作用的方式尚不知道。对这些机制的研究旨在探索扰乱发育和产生先天性畸形的遗传因素。

遗传决定不论是结构的、代谢的或行为的先天性异常已是广泛流传的研究领域。50年代已证实染色体数目的改变能引起畸形，最初是Tjio和Levan（1956）确定了人的染色体数目46，后来在1959年Lejeune等显示21号染色体有三体型。

从1970年起出现了研究染色体的分带技术，这就能研究染色体的较小的失常。1989年已描述600多种染色体结构的异常。

第一个被鉴定的人遗传性异常是尿黑酸尿（Garrod 1902）。这是一种稀有的病，病人患有关节病，其尿静置后变深色。现在已知这是单个基因缺陷（single gene defect）引起尿黑酸的缺乏。1959年已鉴出5种酶缺乏症，而在1992年其数目已达200种。现在基因已能定位到单个的染色体。首先发现这些基因结合到x染色体。从1967年发现胸腺嘧啶激酶定位于17号染色体开始，基因被定位于常染色体。至今已有2316个基因被定位于它们的相应染色体上，40%的Mendel特征已被鉴定（Connor和Ferguson-Smith 1993）。

在足月胎儿见到的大多数先天性畸形尚未找到相应的染色体异常或单个基因缺陷。据信这些畸形是由许多产生添加效应的基因引起的，这些效应增加到一个阈值，便导致形态异常。这类畸形称为多因素障碍（multifactorial disorders）。所牵涉的基因数量、它们之间的相互作用或环境都不知道。有20个以上的不相连续的多因素障碍已有报道，有些可引起先天性缺陷，而其它的则产生在成人常见的情况。

由于现在已有很多基因定位和物理定位试剂，在疾病基因的鉴定和定位方面已经取得并正在作出相当大的进展。人类基因组计划（Human Genome Project）（正规地开始于1992）大大促进了这一方面的研究。人类基因组计划也包括对一组非人类的动物模型的DNA分析，以提供关于保守基因的作用的比较信息及人类基因组如何起作用的信息。关于人类基因组计划的进展可参见Guyer和Collins（1993）。

致畸的易感期 一定器官和系统的畸形与该器官系统的发生时间的相互关系和在一定时间干扰动物的胚胎发育以产生与人相似畸形的实验，均证明某器官系统发生畸形与该器官系统的发育阶段密切相关。主要器官发生的时间可在发育时刻表中看到（图3.195）。从表中可以查出各规定的时间各个系统的发生状况。虽然传统地按系统描述器官的发生，但所有系统都同时发生在整个孕期的一段很短的时期内。这样，

周	1	2	3	4	5	6	7	8	9	10	11	12
顶臀长(mm)			2	4	10	13	18	30				55
外形			头褶和尾褶			上唇		手指	眼睑融合			
				鳃弓		腭		外耳				
神经系统			神经管			腺垂体	神经垂体					
			神经细胞		听泡							
				气管	视杯		膜迷路					
呼吸系统				肺芽	支气管进一步分支							
					初支气管							
原始消化管			前、中后肠	甲状腺、咽囊								
				肝	背胰和腹胰		中肠袢旋转				中肠袢回腹腔	
				胃转位	回腹腔							
肾				中肾								
				中肾管		后肾单位	肾上升					
				输尿管芽		肾大盏	肾小盏					
生殖系统			尿囊壁中生殖细胞		米勒管				子宫和输卵管		睾丸在腹股沟管内	
			粉化性腺		睾丸分化				阴道		前列腺	
			外生殖器未分化								外生殖器分化	
心血管系统			原始血管	第1房间隔	心室分隔							
			心管	心跳	脾		第2房间隔					
肌肉内骼系			体节期				颅的软骨部		颅的膜部			
			20天……	30天								
				上肢芽		指纹线						
						下肢芽						

图3.195 发育时刻表。各器官系统的发育自左至右循序进行，在发育的任何时间各器官系统的致畸危险性可以自上而下垂直查找。

从图 3.195 中可见到在怀孕的头两个星期只有胚外结构的发生，几乎没有胚体发生。器官发生主要是在2至8周之间，此后、分化、生长和成熟继续至38 周（参见图 3.195）。

致畸损害可以是胚胎毒或破坏那些正在增殖和形态发生的系统。损害的时间反映了受影响的系统正处于分化中。遗传缺陷影响的时期早于致畸因素的损害并可同样地导致流产，但也可产生特殊的组织分化缺陷和存活到足月的带有多种异常的基因型。后期的畸形可以由机械因素引起。

命名 发育缺陷的鉴定要求确切的描述并以所牵涉的一个或几个系统的发生知识为基础。Spranger 等（1982）为了使先天缺陷的描述术语标准化，将‘先天缺陷’分为专门的组并规定相应的描述名称，提出了下列名称：

• 区域缺陷（field defect）是指涉及一个发育区域的所有畸形的总称’也就是说，胚胎的多个部分作为一个协调单位对发育中的干扰发生同样的反应，或是同一个起源的器官和组织对干扰发生同样反应，例如神经嵴来源的器官和组织，从而引起的广泛畸形。

• 畸形（malformation）是指一个器官或器官的一部分由于发育中的异常而导致的结构缺陷。例如：孤立的、非综合征的面裂或先天性心脏病。

• 变形（deformation）是指由一种外部机制影响正常发育的器官或结构所造成的异常，例如继发于羊水过少的畸形足。

• 致畸（disruption）指外部干扰所造成的发育异常。这种外部干扰可以是：致畸物（teratogen）——苯妥英引起远端指发育不全；感染（infection）——风疹引起白内障；损伤（trauma）——羊膜带引起断裂。

• 发育异常（dysplasia）指细胞不能正常构成组织所引起的异常，例如成骨不全。许多发育异常在同胞兄弟姐妹中和（或）子女中有高度重复发生的危险，例如在骨骼缺陷中的软骨发育不全。

• 系列畸形（sequence）是指由一个单因素引起的多种异常；例如Potter 异常，由于慢性羊水泄漏（或尿产量低）导致羊水过少，再导致胎儿发育期缩短，引起畸形足、髋部脱位，扁脸和肺发育不全。

• 综合征（syndrome）是指多种异常以固定模式同时出现的一种先天性征候群。一种综合征可由一个染色体的异常所引起，例如唐氏（Down's）综合征；也可由单个基因缺陷引起，例如Meckel综合征；还可由环境作用物引起，例如胎儿酒精综合征。

• 联合畸形（association）是指非随机同时发生的多种异常，且不适合以上任何一个定义。联合畸形常描述为同时出现的多种畸形名称首字母的缩略词；例如VATER 联合畸形包括脊椎的（Vertebral）、肛门的（Anal）、气管食管的（Tracheo-Esophageal）和肾的（Renal）畸形。

先天性异常也常用‘较大’和‘较小’来描述。较大的缺陷是指导致死亡或重要的残疾的异常，而较小的缺陷是指不会影响正常寿命的异常，如额外的乳头。然而，一个孤立的较小的畸形有时会表示一种更严重的深层的异常而有些较小的畸形也可是综合征的外部表现（Young 1992）。

发生率 可以较肯定地说，基因组的缺陷是绝大多数早孕期的自然流产、出生时见到的缺陷、儿童期的缺陷和一定范围的成人疾病的原因。正常的基因组对个体来说是首要的，一个特定的基因组和它的环境之间的正常的相互作用可描述为‘健康’。这样，对人的先天性异常的统计学检查显示，异常基因组的发生率和存活到出生和儿童期的异常基因组的表达情况如下：

在全部检查的妊娠中，至少有15%在怀孕满12周以前终止于自然流产，其中80%的自然流产的胚胎有较大的发育障碍，常是不能存活的细胞遗传方面的异常（Young 1992）。染色体异常存在于近40%的自然流产中（Hsu 1986），其中常染色体三体型占52%，单体型为19%，三倍体16%和四倍体6%。在妊娠中三个月自然流产的胎儿中，怀孕近20周者有形态上畸形的占25%。

围产期从怀孕28周开始至出生后7天。从观察中发现近25%－30% 的围产期死亡病例是由致死性的先天性畸形引起的；新生儿至出生后28天的死亡中畸形的致死率相似（Young 1992）。

由先天性畸形而致的死亡占围产期之后新生儿期直至儿童期死亡率的重要部分。在英格兰和威尔士自1980－85年间的群体调查中，一岁以下的全部死亡婴儿的27%、1－9岁的19%和10－14岁的7.5%是由先天性畸形引起的。

从这些数字中明显地看出，至少25%－30%的妊娠有某些程度的畸形，全部婴儿的2%－3%在出生时至少有一种较大的畸形。畸形的全部发生率包括以后生活中出现的畸形可接近这个数字的两倍。较小的没有医疗和美容意义的畸形在一般群体中约占10%（Young 1992）。关于畸形发生率的小结见表3.3。

更深入地论述成千上万的缺陷已超出本书的范围。在其它章节内将选择有关基因组缺陷简介。

染色体缺陷 减数分裂时染色体的分离缺陷可导致个别染色体三倍，即三体型（trisomy）。除1号染色体以外，已见到各

表3.3 畸形的全部发生率

	%发生率
全部婴儿	
较大的畸形	
出生时明显	2－3
出生后明显	2
较小的畸形	10
自然流产	
妊娠首3个月	85
妊娠中3个月	25
围产期死亡	25
1岁以内死亡	25
1－9岁死亡	20
10－14岁死亡	7.5

种常染体三体型。16号三体型在孕体中尤为常见，但很少存活到妊娠后期。性染色体三体型很少流产，而性染色体缺失（XO）经常流产。表3.4显示主要的染色体异常。

不平衡的缺失 染色体缺陷也见于一个染色体的一部分易位到另一个部位的例子中。如果孕体得到了完全补偿的染色体，这种情况称为平衡易位（balanced translocation），胚胎不产生缺陷。如果孕体接受了额外的或失去了染色体物质，这情况就称为不平衡易位（unbalanced translocation），胚胎将流产或发生多种畸形。已经报道了不平衡染色体易位引起的多种异常，例如由于在15q11～13的微小缺失引起的Prader Willi综合征。受累的个体在新生儿期有肌张力过低和吞咽困难。这种现象随年龄增长而改善，且发生过多进食和肥胖症，外生殖器发育不良。

单基因缺陷 单基因缺陷可为常染色体显性、常染色体隐性、伴-X基因显性或伴-X基因隐性遗传性状。许多这种基因缺陷及其遗传方式和该基因在染色体上的位置显示于表3.5

伴-X基因缺陷 抗维生素D佝偻病是伴X基因显性遗传性状的一个例子。在其它一些伴-X基因显性遗传情况下受累的男性胚胎自然流产。

伴X基因隐性遗传性状较常见，已鉴定的现已达368种，包括：

- Duchenne肌萎缩（Xp21.2）；
- 雄激素不敏感性综合征：睾丸女性化，女性表现型，乳腺正常发育，原发性闭经，阴道盲囊，腹腔内睾丸；
- 色盲：3个位点，蓝（Ch7）和红和绿（Xq28）；
- 血友病：A型，Ⅷ因子缺失（Xq28）；B型，第Ⅸ因子缺失（Xq27）。

多因素缺陷 多因素缺陷占胎儿和新生儿检测到的异常的绝大多数。在一些病例中有关的基因已被鉴定并与一定的发育顺序相关。

DiGeorge综合征中有15%～20%在22q11上有微小缺失。这种情况显示神经嵴细胞的迁移特别是进入第3、4鳃弓的细胞没有成功。临床特征包括胸腺、甲状旁腺和甲状腺缺如（或接近缺如），由弓动脉衍生的动脉发育不良，流出道畸形，异形脸，鱼样嘴，向下倾斜的眼裂。这种情况可以在实验动物Hox a-c鼠上诱发。

Hirschsprung病（先天性巨结肠）是多因素遗传性缺陷。每5000～8000个新生儿中可出现1例，女性多于男性。这是由于神经嵴神经元未能成功地迁入肠壁，结果形成一段肠壁无神经节（参见本篇前文）。

Potter多发畸形由于无肾脏而致羊水过少，肺发育不良、低位畸形耳，扁脸，足畸形，结节性羊膜。

Wilm瘤是肾母细胞瘤，有50%病例在3岁之前得到诊断，可能与11p13上的微小缺失有关。病人无虹膜，有泌尿生殖

表3.4 主要染色体的异常

常染色体三体型	性染色体数目的改变
13号三体型（Patau's综合征）。发生率为活新生儿的1/5000，有母亲年龄影响	XXX。1000个女性中见到1个。临床表现正常；15%～25%可有轻度精神障碍
特点包括前脑无裂畸形，斜坡状前额，耳聋，精神性能迟缓，抽搐。眼的多种异常（小眼、多种缺陷）。两眼距离过远，唇裂，腭裂，耳的异常和低位。紧握拳，拇指旋转，'肺底凸出'，心脏缺陷。50%在第1个月内死亡，仅10%活至1岁以上	XX男性。1/20000男性可有睾丸易位，决定基因，Yp11.2至Xp。诊断可根据产前预测为女性婴儿或病人主诉不孕。这种情况引起不生育、小睾丸和Klinefelter综合征内分泌特点。
18号三体型（Edward's综合征），发生率为活产儿的1/3000，95%的罹患胎儿自然流产。出生的女性占优势	XXY（Klinefelter's综合征）。男性出生时的发生率为1%；有47%例的额外X染色体来源于母体的不分离，而53%源自父体。这种情况是男人性腺发育不足和不孕症的最常见的单个因素。睾丸不产生成人水平的睾丸酮，导致发育不良的第二性征和男子女性型乳房
特点为双顶径窄，枕骨显著，精神发育迟缓，眼裂短，小口，低位耳，手指重叠，'脚底凸出'或脚根显著，胸骨短，心脏缺陷。出生时体重低，婴儿不能健康成长；30%1个月内死亡，仅10%活到1岁以上	XYY。男性出生时的发生率为1/1000。这种情况常见于因精神病（20/1000）而犯罪者。
21三体型（Down's综合征）。全部发病率为活产儿的1/700，妊娠时发病率高得多，其中60%自然流产，约20%死胎，发病率随母亲年龄增长（母亲35岁者1/300，45岁者1/22）。一般额外染色体来自母亲者为85%例，来自父亲者15%（Connor和Ferguson-Smith1993）	XO（Turner综合征）。发生率在出生的女婴中为1/5000，而在妊娠期间高得多，因其有99%自然流产。X单体型可由于父母任一方的不连接发生；在80%例中存在母体的X。
特点为神经发育迟缓，身材短，四肢粗短，短头，典型的脸包括口张开，舌分裂并向外伸出，鼻短，内眦赘皮，眼斜裂。眼有Brushfield斑，手足宽，指（趾）短，常有通贯手（50%），小指短而向内曲（50%）。在第1、2趾间可出现较宽间隙，除非患者有严重的心脏畸形，一般寿命不减短。21号三体型约占中度和重度精神障碍的学龄儿童1/4患者很少生育；40岁后常发生早老年痴呆。	特点有性腺发育不足；卵巢缺如或含有纤维条纹；但没有Graafian卵泡（线条卵巢）身材矮，没有青春焕发的生长，原发性闭经。蹼颈，自双侧乳突向外至肩峰伸出一个三角形皮肤褶。胸部宽，乳房间距离增加。臂外间角可增大，指（趾）甲发育不良。

表 3.5 单基因缺陷的遗传特性(Connor 和 Ferguson-Smith 1993)

常染色体隐性基因		常染色体隐性基因	
情况	基因位置	情况	基因位置
软骨发育不全。短肢，尤其是近端。		囊性纤维化。胰腺功能不全；继发于反复感染的慢性肺病。	囊性纤维化中的突变经膜传导，调节基因 7q31。
Apert's综合征。即尖头，并指（趾）综合征，头盖骨的骨缝早闭，骨性并指（趾）。		Friedreich's共济失调。病人在10-20岁只能坐椅子（下肢不能动），20-30岁死亡	基因在9q上
Huntington's 舞蹈病。起病晚，智力低下，癫痫发作，肌阵挛，CT 扫描示尾状核和壳核萎缩。	基因位点在4P上，年龄依赖外显率	镰状细胞贫血。血片示变形红细胞，一些保持胎儿血红蛋白	β-球蛋白的氨基酸位点6突变（E6V），导致缬氨酸取代谷氨酸
Marfan's综合征。肢长，关节松弛，脊柱弯曲，寿命 40-50 岁	15 号染色体上原纤蛋白 1 基因突变	先天性肾上腺增生。女性男性化，不明显的外生殖器，新生儿呕吐，休克和死亡	基因转换或涉及类固醇 21-羟化的活跃细胞色素 P450 基因不等的交叉于 Ch6
成骨不全。骨脆，描述了四种类型。	胶原蛋白产生缺陷，由于 7q 和 17q 上的基因所致。		
Treacher Collins'综合征。下颌骨与面骨发育不全。	结合到染色体 5q 上	粘多糖贮积病：Hurler's综合征；Sanfilippo's综合征；Morquio's病；（Hunter's综合征-伴X基因隐性）	特异性酶的缺乏
Waardenburg's综合征。垂于前额的头发变白，虹膜异色，耳聋和眦距过远。	位点在2q上		
		苯丙酮酸尿，血液和尿的苯丙氨酸增高	苯丙氨酸羟化酶突变
β-地中海（珠蛋白生成障碍性）贫血。纯合子，由于红细胞的生成无效而有严重的慢性贫血。	β-球蛋白基因簇 11P 缺陷已鉴定，但至少有 91 个不同点突变产生的障碍。		

系统畸形和智力发育迟缓。Wilm 瘤常见于有 Beckwith-Wiedemann综合征的病儿，曾发现病儿有11p15上的父系缺失。临床特性有巨舌、前腹壁缺陷、出生体重高等。

一般认为，不同系统的其它先天性异常多是多因素起源，将在各系统的发生中讨论。

机械性影响 许多先天性畸形是由机械作用引起的，特别是羊水的减少和羊膜带的形成。羊水过少将引起肺的发育不良和局部的缺陷如畸形足，其它畸形包括髋关节脱位、先天性脊柱弯曲、翼状胬肉和下颌不对称。由于羊膜早破产生的羊膜带、羊膜线能引起肢体的切断，并且由于这些带与胎儿的某一部分发生粘连，引起各种不同的缺陷，包括面裂等。

双胎（孪生）

大约每80例出生婴儿中有一例双胎。双胎可以是双合子或单合子，其中前者较常见。

双合子孪生 双合子孪生又称双卵孪生，是多排卵的结果。促性腺激素和药物如氯芪酚胺（常用于不孕症病人）可以诱发此种孪生。愈来愈多的事实表明，双卵双胎的母体多排卵的触发器是较高的卵泡刺激素（FSH）水平。对尼日利亚一个双合子孪生发生率高的 Yoruba 族的研究发现，其 FSH 和黄体生成素（LH）的水平都比高加索人高，而双卵孪生出生率很低的日本妇女，其 FSH 和 LH 水平都明显地较低（Nylander1973; Soma 等 1975）。至少已有两胎孪生的妇女其月经来潮首 4 天的激素水平与未有过孪生的妇女比较，前者的FSH和雌二醇水平都明显的高于后者（Martin等1984）。Benirschke（1992）认为，可能有一个基因负责较高的FSH水平，这可能是家族性双卵孪生的原因。他指出尚未搞清孪生儿母亲的FSH增高是否伴有垂体细胞数量的增多，也未确定促性腺激素释放激素增多还是卵泡的敏感性增高。

单合子孪生 单合子孪生又称单卵孪生，是由一个卵与一个精子受精而发生的。在建立胚区中轴和原条发生以前的某一时期，孕体细胞分离为两个部分，各发生一个完整的胚胎。结果形成的孪生儿有同样的基因型，但最好不用‘完全相同的双胎’来描述，因为大多数单合子孪生的表现型略有不同。

几乎全部关于单合子孪生发生率的研究均显示，这类孪生无年龄和人群差异（Benirschke1992）。尚未鉴定出引起的原因。虽然分离早期卵裂球的实验能产生两个或更多的独立胚胎，但只有在 9 带的犰狳中出现规律的分裂。在这种动物中，早期孕体的分裂形成单合子的四胞胎。在孕体的较后期也可发生分裂，在胚泡从透明带内孵化出来的过程中细胞发生收缩并分离为两个不连续的实体。有趣的是，同卵孪生较经常地发生在人类的体外受精中（600例体外受精中有9例孪生；Edwards 等 1986）。对此现象最恰当的解释是透明带的损害，导致胚泡通过狭窄的人为裂隙孵出，致使内细胞群分裂（Alikani 等 1994）。随着母亲年龄的增长，透明带的平均厚度减少，这可能是年龄渐大的母亲发生单合子孪生增多的原因（Bulmer1970; Alikani 等 1994）。

据认为早期胚胎调节细胞数量和大小的能力仅限于发育

的首 14 天内。发育中终止发生单卵孪生的确切时间尚不知，但可能就相当于这一段时间（Snow1989）。孪生形成后，两个单合子胚胎进入一个急剧生长的时期。尽管开始时只有一半大小的孪生仔，在妊娠的中 3 个月其大小可与同龄独生仔相似，但在妊娠的最后 10 周相对减小。

两个孪生胚胎分离不完全就会导致联体双胎，对称性单卵孪生见于"连体双胎"，或不对称者如无心畸胎。

孪生的胎膜　单卵孪生中孕体的分离时间反映在胚外膜上。胎膜在单卵孪生中可能出现以下几种类型（图 3.196）：

- 分离的双羊膜、分离的双绒毛膜；
- 融合的双羊膜、融合的双绒毛膜；
- 双羊膜、单绒毛膜；
- 单羊膜、单绒毛膜。

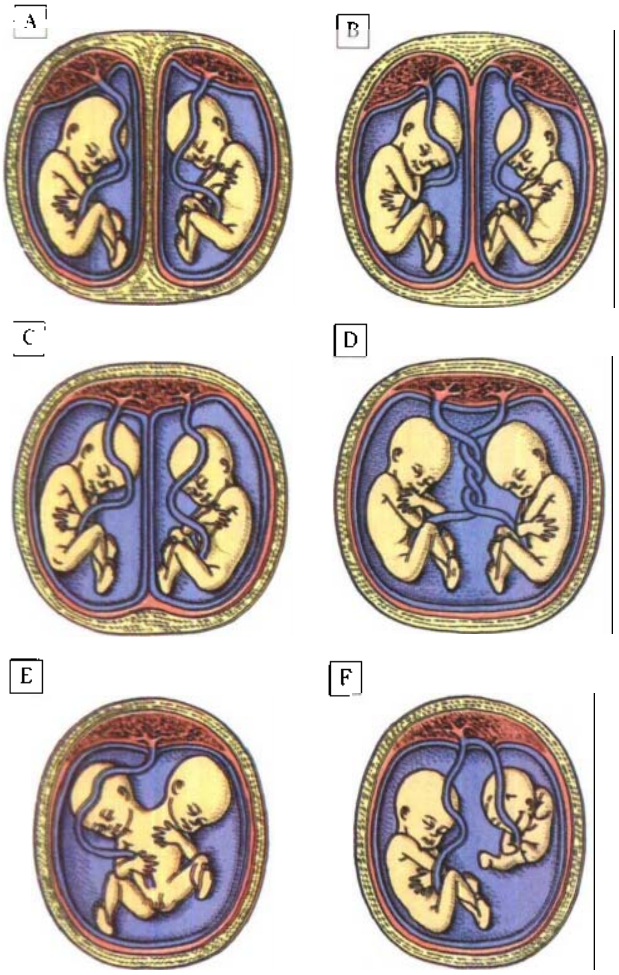

图 3.196　不同类型的孪生中胎膜的关系示意图。A. 双羊膜腔、分离的双绒毛膜，即最初的两个卵裂球分离而致植入部位分离。B. 双羊膜腔、融合的双绒毛膜；但胎儿在分离的绒毛膜内。C. 双羊膜腔、单绒毛膜：内细胞群有两个，但发生一个胎盘和一个绒毛膜。D. 单羊膜腔、单绒毛膜，胚轴分为两个，发生两个胚胎共用一个胎盘、绒毛膜和羊膜腔。E. 两个胚轴不完全分离，发生连体双胎。F. 胚轴不等分裂或血液供应不等，可发生一个无心畸胎。

单合子孪生的发生时间将反映上述胎膜的类型。当发现单绒毛膜时可诊断为单合子孪生，但只有 2/3 的单合子孪生有这种胎膜（单羊膜、单绒毛膜约占孪生的 1%～2%）。在双绒毛膜中约有 8% 与单合子孪生有关（Cameron 1968）。

单羊膜、单绒毛膜与围产期的高死亡率（＞50%）有关，多由脐带缠绕阻碍了血液供应或由一个胎儿的血液转向另一个胎儿引起。动脉与动脉间吻合最多见，其次是动－静脉间吻合。如果从一个孪生仔跨过胎盘至另一孪生仔的血流短路被一个以上的血管连接所平衡，发育进程可不受损害；如果不是这样，可引起受血孪生仔心脏扩大、排尿增加和羊水过多，而供血孪生仔则羊水过少、贫血和萎缩。

双合子孪生可以有完全分离的或融合的绒毛膜囊。这样的胎膜由四层膜构成，两层羊膜和两层绒毛膜。

孪生的性别比例　单合子孪生中性别是相同的（有相同的基因型），而在双合子孪生中可有不同。有趣的是，在双合子孪生中有同性对子较多的现象（James 1971）。单羊膜、单绒毛膜、单合子孪生大多数容易产生女性，例如无心畸胎。比利时一项前瞻性的孪生研究指出不管绒毛膜情况如何，在单合子孪生中男性的比例减少，几与随意的发生例数相比，男性的单羊膜、单绒毛膜孪生有显著的减少（Derom 等 1988）。全部单合子孪生的男／女比例为 0.487，而单羊膜、单绒毛膜孪生的男／女比例为 0.231；双合子孪生的男／女比例为 0.518。

多胎　多于孪生为多胎，例如 3 胎或 4 胎，可为多排卵、单卵或二者兼有。最多见于用刺激排卵的药物治疗后的妇女。

对孪生的类型、发生率、遗传及其胚胎学特征、单合子性和双合子性的诊断、孪生妊娠的进程和结果、可能的进化意义和孪生仔出生后的一些特点等，感兴趣的读者可参阅 Bulmer（1970）。

产前诊断和治疗

最近 20 年中已发展了多种产前诊断先天性疾病的技术。它们已进入产科实践并是出生前保健的一个重要部分。对先天性缺陷有两大类试验：筛选检查和诊断。

产前筛选检查（prenatal screening）可用生化、遗传学或超声方法进行。这种方法可用于某种先天缺陷的高危人群。诊断试验（diagnostic tests）常常较为复杂，目的是要得出一个最终的解答，特别是由筛选检查产生对某个问题的怀疑时。检查可以是无创伤性的，像详细的高分辨率的超声扫描，但要采集分析用的胎儿组织标本时就会有创伤。

生化筛选　可采取妊娠 16～18 周的母体血液标本筛选检查 Down 综合征和神经管开放性缺陷。Down 综合征有四个标志：母亲年龄大，母血清中人绒毛膜促性腺激素（hCG）升高，母血清中少量非结合的雌三醇（uE3）和少量的甲胎蛋白（AFP）。其中对此情况最有鉴定价值的是 hCG。母血标本的

A

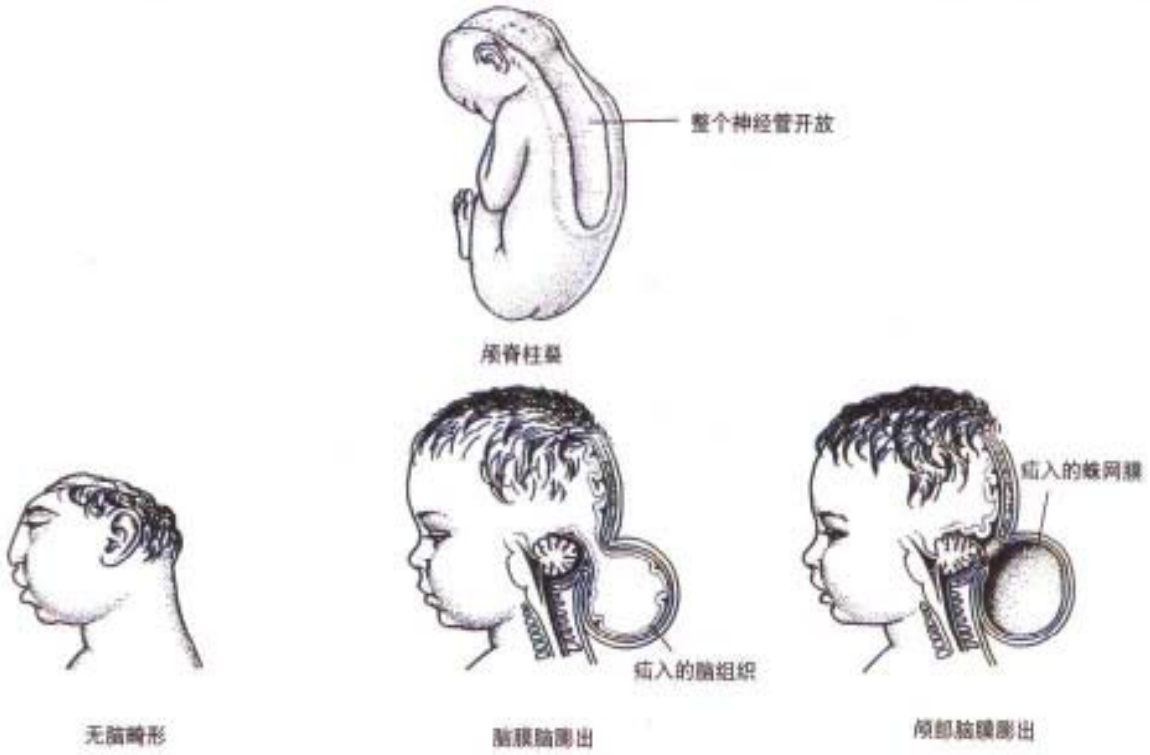

B

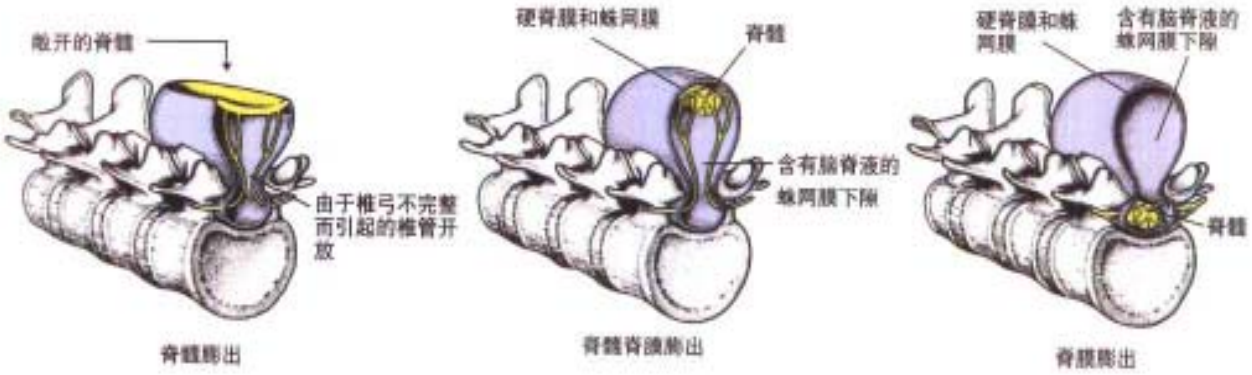

C



图 3.197 由神经管形成不全而引起的缺陷。A. 神经管完全未形成；B. 神经管头部未形成；C. 神经管脊髓未形成。

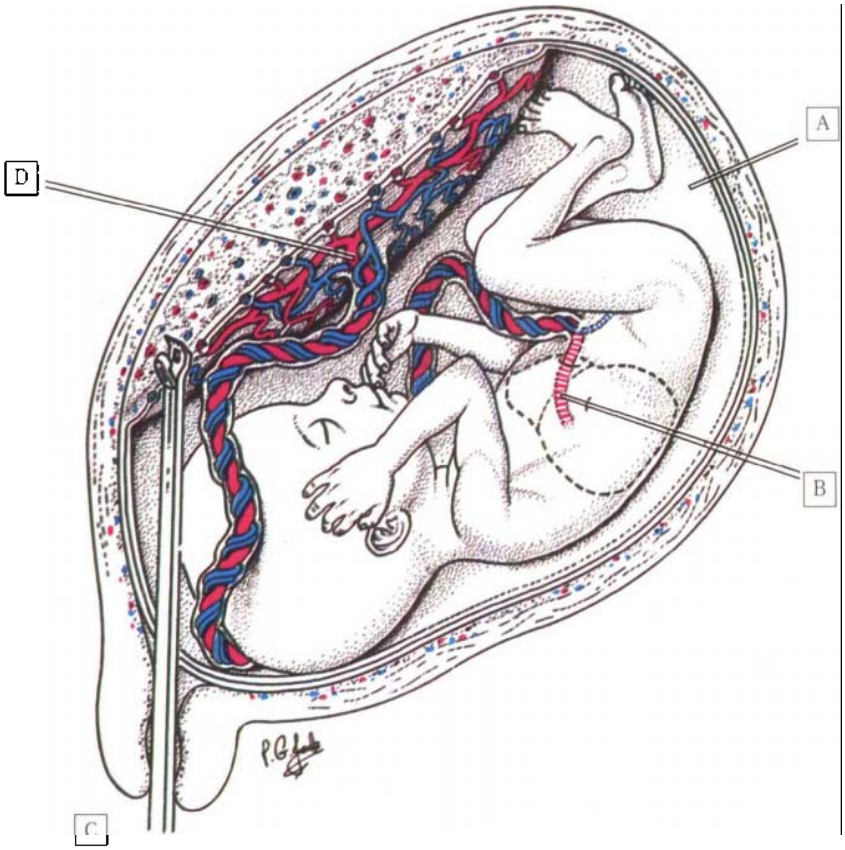

图 3.198 胎儿组织取样的方法图解。(A)针在羊膜腔内抽吸羊水（羊膜穿刺）；(B)针进入肝内脐静脉吸取胎血。注意本简图所示结构并非按比例绘制。这些操作程序不在同一妊娠期内进行；(C)针经子宫颈进入胎盘；(D)针进入胎盘脐带附着处的脐静脉抽吸胎血。

检查能检测60%Down综合征。

神经管开放缺陷中最严重的颅脊柱裂和无脑畸形最容易用超声波测出。在开放的脊柱裂中AFP漏入羊水，然后进入母体循环。16～18周时，在开放的脊柱裂羊水中的AFP水平比正常者高4倍，在母体血液中也相应升高。这种试验虽然应考虑到有假阳性的危险，但能测出90%的病例。

遗传学筛选 由于隐性基因缺陷携带者不显示疾病，但可影响后代而不是受试验者本身。通常包括在筛选程序中的疾病主要是常染色体隐性疾病。这类基因一般群体中很常见。例如赛普勒斯人中有17%带有地中海贫血隐性基因，西部非洲人有23%带有镰状细胞性贫血隐性基因。在这些亚群中，受累者产生受累的子代的机会较多。

给一个有传染病携带者的选择为：不生孩子；选择的对象不是同病的携带者；用供精液者的精子作人工授精或其它辅助生育的方式；保证只有在植入前8个细胞时已诊断为未累及的胚胎；出生前诊断发现有病的，应中止妊娠（Chapple1992）。

为了帮助作出这种决定，需要得到新形成的孕体的早期信息。新技术，尤其是分子遗传学能够提供这种信息。目前对遗传缺陷的正确诊断依靠羊膜穿刺收集到的胎儿细胞，这些细胞的培养和分裂中期染色体的分析。这约需16～20天。用分子探针可检测分裂间期染色质和特异蛋白。现在能从羊水细胞上完成对胎儿性别、18号和13号三体型的检查。通过早期绒毛膜的检查能鉴定出许多遗传缺陷（Ferguson-Smith1992）。

超声筛选 超声波检查法是一种影像技术，能检测结构异常和畸形。它可重复进行而对母亲和胎儿均无危险。现在美国怀孕18～20周的妇女大多接受这种检查。先进的超声波检查法要求操作者有高水平的技能和经验，同时也要有胚胎学和胎儿畸形学的知识。要对头、面、脑、脊髓、心、胸、腹及其内容物、泌尿道、骨骼和四肢进行系统观察。

较常见的异常之一是脊柱裂（图3.197）。神经管未完全封闭，在椎骨中留下缺陷，脊膜通过缺口带着或不带脊髓向外突出（分别为脊髓脊膜膨出和脊膜膨出）。这个病灶常是偶然发现的，或是因为见到伴有的头部异常而将注意力转到它，例如脑室增大、或由于额骨的凹陷而呈现的柠檬状头。它也可以通过筛选检查结果，即升高的母体血清AFP得以诊断。脊柱裂引起严重障碍，所以大多数罹患胎儿的母亲决定终止妊娠。筛选检查的广泛使用已使出生时的神经管缺陷减少了90%。超声波筛选可测出全部较大畸形的70%。

超声对于所有介入性检查的安全操作也是至关重要的。这种检查不是没有危险的，但在专家手中在超声介导下胎儿

的受损率不会超过1%～2%。超声扫描可显示子宫内的解剖，并能使器械的导子（针头或活检镊）进入靶（器官），如抽取羊水的羊膜腔、采取绒毛标本的胎盘、吸取胎血的脐静脉（在脐带与胎盘交界处或脐静脉的肝内段）和采取其它组织的合适器官或结构（图3.198）。

产前治疗 只有少数筛选检查显示的异常可在产前治疗。代谢疾病和功能不全已有治疗。例如给予母亲皮质类固醇防止早产儿呼吸窘迫症，给予地塞米松治疗先天性肾上腺增生。胎儿心率不齐可给予母亲药物治疗。

归功于Liley（1963）的最早的胎儿疗法之一是腹膜腔内输血以治疗严重的红细胞同种（异体）免疫。现在可以在超声波的引导下进入胎儿循环作经皮取脐带血标本和血管内灌注。

近来已开展胎儿外科手术，许多成功的手术能促进妊娠后期胎儿的正常发育和生长。液体在胸腔内压迫肺引起肺发育不全、压迫心脏引向心衰和水肿（胎儿水肿），此时可以放置一条盘绕的插管横过胸壁，使胸腔积液引流入羊水，以缓解胸腔内的压力，防止潜在的致命后果。子宫内治疗泌尿管道阻塞和脑积水已有报道，最近又报道了治疗先天性膈疝的成功，目前这些手术的成功率有限，只适宜于严格选择的病例。关于胎儿治疗，特别是加利福尼亚大学的胎儿治疗，可参阅Kuller和Golbus（1992）。

大多数产前检出的畸形，在出生后都能得到一定的治疗。然而产前检查可加深对问题的认识并改进处理方法，并让父母自己有心理准备。例如，在腹裂胎儿中大部分肠管通过腹壁上的裂孔疝出、飘浮在羊水中（图3.199），接近妊娠末期，肠管的情况可以变坏，如能早期查出，可在产前将婴儿接出，并通过细心的超声监护确定手术的最佳时间，以使婴儿及其肠管处于可在产后立即手术的最佳条件。在这种情况下预后是好的。

随着产前诊断和治疗技术的迅速提高和基础科学知识的日益增长，胎儿作为病人并成为胎儿医学焦点的时代已经来临。

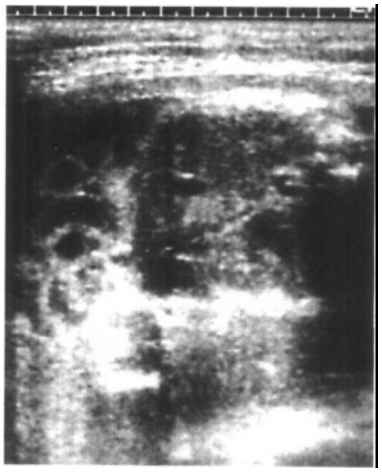

图3.199 腹裂胎儿躯干横断面上的超声扫描。图左侧见到浮于羊水中的游离肠袢。

第4篇

新生儿解剖和生长

编辑　Patricia Collins
译者　戚令忠　童凤明

Edmund Crelin教授的论著为本篇提供了很多资料。已故Peter Williams教授对本篇的立题和编辑给予了热情的关怀、鼓励和支持。Peter Jack和Peter Lamb两位艺术家绘图给本篇增添了活力。Mike Hall博士给“新生儿操作常规”一节作了全面补充。对此我深表谢意—Patricia Collins.

新生儿解剖　344
新生儿的各器官系统　346
胃肠系统　346
呼吸系统　349
泌尿系统　350
女性生殖系统　351
男性生殖系统　351
神经系统　352
肌肉骨骼系统　354
皮肤　359
心血管和淋巴系统　359
内分泌腺　362
新生儿的评估　362
新生儿操作常规　362
脐动脉导管插入术　363
新生儿生长　365
生长的类型　365
生长的模式　366
生长激素和生长因子　366
生长速度　367
胎儿和婴儿的生长速度与发育病理学　370

新生儿解剖

新生儿学（Neonatology）是近年兴起的一门独特的科学。在西方国家，技术进步已可使早产儿经基础护理发育为足月儿；10年或20年前，许多早产儿的成活还认为是不可能的。目前新生儿的研究已延伸至包括胚胎发育的晚期。早产儿虽已历经明显的器官发生过程，但其局部器官和系统仍处于成熟过程，包括其局部的相互关联的形成和发育。早产儿突然降生在气态环境及气温变化、有地球引力和众多微生物的环境中，促进了其体内某些系统的快速成熟和补偿性生长，此乃因地球引力、喂养和微生物作用等的影响。为了解这些因素对新生儿的作用机理，就需掌握更多有关正常胚胎和胎儿发育信息。现已有许多新生儿生理学著作，但有关足月新生儿与成体间的解剖差异的著作还很少。然而，足月新生儿、儿童和成人的某些结构还是有很大差别的，同样在20周龄胎儿和临近出生的40周龄胎儿间也存在较大的差异。因此，为拯救早产儿生命，研究20、25、30和35周龄胎儿解剖学是很重要的。本章汇集了足月（妊娠40周，见后）新生儿解剖学信息，并适当增补有关不足月新生儿的解剖学资料。谨向读者推荐Crelin（1973）的著作，从中可学习许多基础解剖学的知识。Crelin强调指出，新生儿并非成年人的缩小，还必须指出体重很轻的早产儿与足月婴儿也是不相同的。

新生儿发育年龄的估算　胚的发育分期前已述及（见第二篇），在每个时期内各系统或器官均处于特定的发育阶段。胚的分期是从胚胎发育的起始即受精为起点，终于第23期（受精后8周），此时胚转变为胎儿。应用这种尺度计算，胚胎发育平均为266天或9.5个月。妊娠时间的估算是为了预测分娩日期，临床传统的算法是从末次月经开始为妊娠的起始日，按此法计算，妊娠期平均为280天或10个月（40周）。图4.1描绘了胚胎发育和妊娠分期的两种计算方法。胚胎学是以受精为胚胎发育的起始（图4.1上图）。然而在述及胎儿发育及新生儿的孕龄，尤其是40周前出生的胎儿，文献中均应用临床的计算方法（图4.1下图）。因此，在新生儿学中叙述胎儿发育分期和新生儿解剖均按临床妊娠周计算（图4.1下图）。

妊娠通常分为三个时期，称三月期（trimester）。第1和第2个三月期分别跨越12周，第3个三月期从24周至分娩。虽然分娩预期日是在妊娠第40周，但在37～42周之间分娩均属正常，37周之前出生的新生儿为早产儿，42周以后出生称为过期儿产。从临近分娩至分娩后7天称为围产期（perinatal period）。围产期始于妊娠24周末，若婴儿死亡即作为围产死亡率统计；倘若胎儿在分娩前已死，可列为妊娠流产。目前新生儿护理技术的提高已能协助分娩、并养活不足24周龄的婴儿。婴儿出生后至生后28天为新生儿期；从出生至生后7天为新生儿早期，出生后7天至28天为新生儿

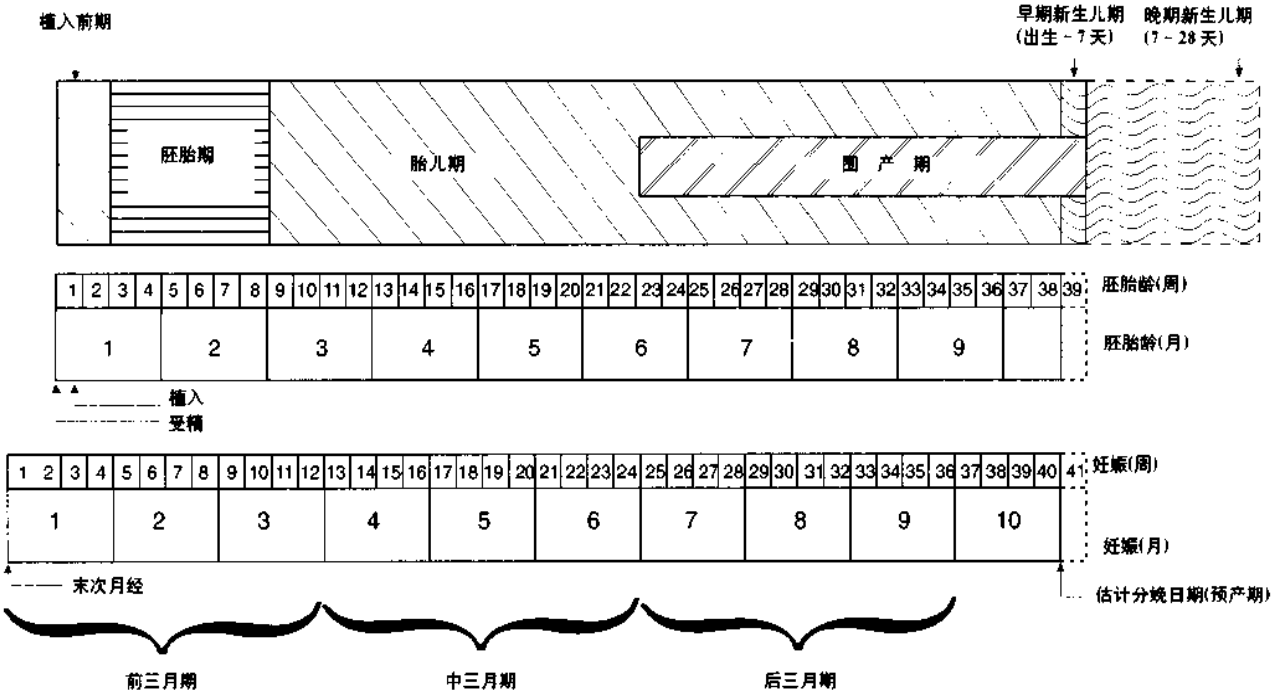

图4.1　本图用两个时间序列表示人的早期发育时序。图上部的胚胎发育从受精或排卵算起（见O'Rahilly和Muller 1987），在本书的胚胎学和发育一篇中所进行的时间描述就基于这一记时方法。临床上对妊娠时间的描述是从末次月经的第1天算起，正如本图下部所示。在本书的新生儿解剖和生长一篇中所给予的胎儿龄就是来自这一记时方法。注意这两种记时方法所描述的时间相差2周。由于将早产的可能时间全部包括在内，因而围产期的时间很长。

产前生长标准曲线

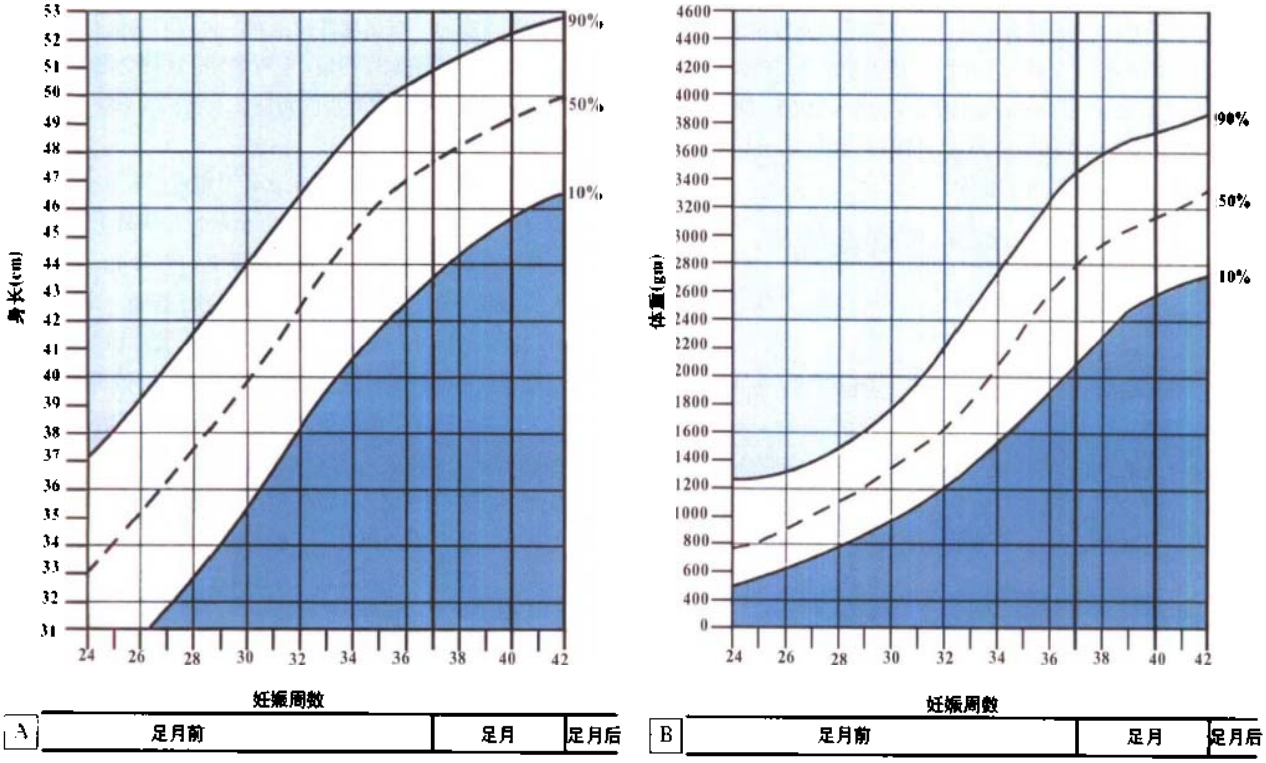

图4.2 妊娠24周后胎儿身长（A）和体重（B）的标准图。显示第10、第50和第90的百分位。

晚期：

新生儿测量与孕龄 足月新生儿长48～53cm（图4.2A），新生儿长度测量是从头顶至脚跟（顶跟长，CHL）；子宫内胎儿长度估算是顶臀长（CRL），即胎儿处于自然弯曲位置时从颅顶至坐骨结节间的最长距离。顶臀长对估算7至14周胚胎的胎龄最准确。足月胎儿娩出时的体重为2700～4000g（图4.2B），平均重3400g，其中75%～80%是体液，15%～28%是脂肪组织。出生后体液总量下降而细胞内液相对增多。正常状况下，出生后3～4天的新生儿，由于大量细胞外液和胎粪的丢失，其体重比出生时下降约10%。1岁小儿的体液占体重的60%。有两种新生儿的死亡风险较大：

- 早产儿（如前述）
- 出生低体重儿。

体重2500g以下者确定为出生低体重，1500g以下者为出生极低体重。新生儿体重也可不足2500g，但不属孕龄性未成熟。汇集众多胎儿的体重数据，绘制出了体重与相应孕龄的相关图表。图中可见体重小于孕龄（SGA）、适于孕龄（AGA）和大于孕龄（LGA）等三种情况（图4.3）。新生儿体重小于孕龄者常为子宫内生长受阻（IuGR）而致，导致生长受阻的因素甚多，不属本书范畴。

孕龄与成熟分期是密切相关的，对未成熟新生儿和生长受阻新生儿的孕龄估算需要进一步探讨。出生时孕龄的估算

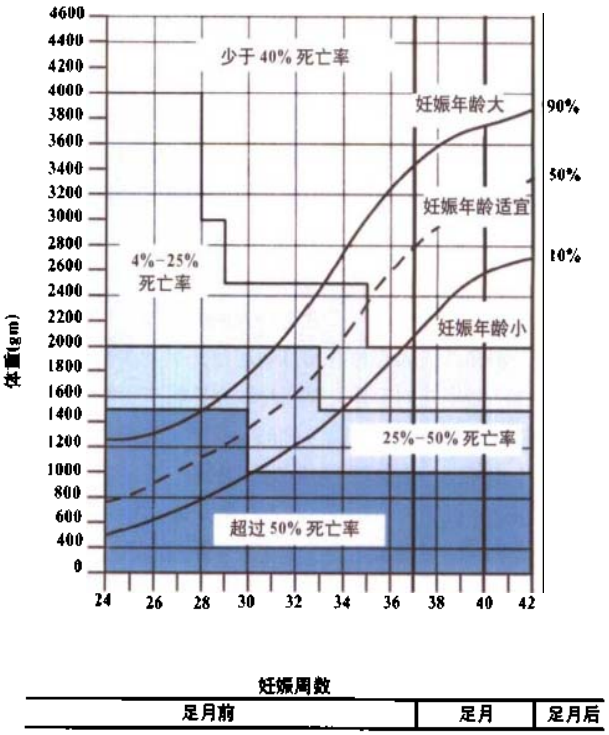

图4.3 胎儿宫内生长情况与妊娠年龄相关性曲线图。可见妊娠年龄对胎儿成熟的影响较对出生时胎儿体重的影响更大，并且标出了各体重范围死亡率。

应与分娩日期预测和妊娠超声波图像检查结果相符合（见第3篇）。新近对新生儿的评估是依据身体外形和神经肌肉等多项指标而定的。这些指标对新生儿成熟的总体评价，通常与真实的胎龄相差±2周。孕龄评估图表多年来经过了许多学者的设计和改进（Robinson1996, Farr等1966, Dubowitz等1970, Dubowitz和Dubowitz 1981）。最近Gandy（1992）又对孕龄估算方法提出了商榷。

新生儿的各器官系统

胃肠系统

口腔 在闭口时口腔为潜在的腔隙，舌短而宽，整个舌表面铺于口腔内（图4.4）。在生后第一年，舌的后1/3降入颈部，在第4年或第5年，舌构成咽前壁的一部分。硬腭略呈弓形，常有5～6个不规则的横行皱襞，利于新生儿吸吮。会厌高且与软腭直接相贴。当吸吮时口腔内出现三个空隙。中间的空隙位于舌和腭之间，后部一分为二，在邻近软腭和会厌处形成两侧的通道。两个侧间隙即外侧的弓形腔位于舌和外侧的颊之间，位于此间隙内的上、上牙龈间，在吸吮时互不相触。两侧的颊为大片皮下脂肪所支撑，脂肪分布在颊肌和咬肌之间，有时称之为吸吮衬垫。当液体从口腔间隙流至咽时，喉即上提，喉口高于口腔间隙，液体则输入咽。当吸吮时高位喉进一步上提，使其与鼻咽相通连，使婴儿在吸吮时仍可呼吸。多年认为，新生儿主要是通过鼻进行呼吸的，除非在鼻道阻塞时才借助口呼吸。足月新生儿在鼻阻塞持续7～8秒钟时即能用口呼吸（Rodenstein 1985）。

唾液腺 新生儿唾液腺的相对重量与成人者相同。颌下腺和舌下腺的局部解剖与成人者一样，而腮腺则呈圆形，位于咬肌和耳之间。在婴儿和幼儿时期，腮腺生长并覆盖其导管。

咽 新生儿咽的长度仅为成人的1/3，鼻咽为一细窄管道并渐弯曲与口咽通连，二者之间无明显分界。至5岁时连接处呈一斜角，成人的鼻咽和口咽连接几乎呈直角。

舌骨 新生儿的舌骨位置相对较高且靠前（图4.4），出生时的舌骨主要为软骨，仅在体部有一个小的骨化中心。舌骨的两个组成部分来自第2和第3鳃弓软骨，这可用舌骨体表面的水平沟予以确认。舌骨长度即两侧大角间的距离为3cm，茎突舌骨韧带附于舌骨小角，止于水平倾斜的茎突。婴儿时的舌骨与喉一起降至颈部。

喉 新生儿的喉约为成人的1/3大小，但其相对比例较大，喉腔短，呈漏斗状。在静息状态时，会厌上缘在第2或第3颈椎水平；当喉上提时可达第1颈椎。新生儿的甲状软骨较成人的短而宽，位置较靠近舌骨，既无上切迹也无成人那样明显的喉隆起。环状软骨的形状与成人的相同。声皱襞长4～4.5mm，比儿童和成人者较短。喉室小，而喉囊通常较大。与成人不同的是，新生儿的声门下腔向后下方伸展，与气管相通连。新生儿和婴儿的喉粘膜易受刺激而水肿，导致气道阻塞。约在3岁时，喉出现性别差异，男孩的喉变大，女孩的甲状软骨板间的角则较明显。至青春期，这种变化更显著，男性的喉更增大。甲状软骨板的角度在女性约为120°，男性为90°。

食管 出生时的食管从环状软骨至胃贲门长8～10cm，其起始与终止处均比成人的高1～2个椎骨，从第4～6颈椎处起始伸展至第9胸椎处。食管的直径平均为5mm，其结构与成人的相同。食管最狭窄处是它与咽的连接处，该处受下咽缩肌的作用腔缩小，此处也易被器械或导管损伤。新生儿食管粘膜有散在的纤毛柱状上皮分布，出生后不久即消失。

胃 出生后的胃仍呈现胎儿的特征，此时肺开始呼吸，咳嗽、吞咽和哭使大量空气和液体吞入胃内。新生儿一旦开始吞咽，胃即扩张4～5倍，其位置变化与腹腔其他器官的收缩和扩展相关，也与体位相关。一般情况下，新生儿胃的前面覆以肝左叶，肝向左伸展接近脾（图4.5, 6）。前面仅可见胃大弯的少部分。足月新生儿的胃容量为30～35ml，第2周时扩大到75ml，第4周时为100ml（成人容量平均为1000ml）。胃的粘膜层及粘膜下层比成人者相对厚，而肌层仅中度发育并缺乏协调性蠕动。出生时的胃酸分泌很低，故出生后12小时内，胃内的pH是高的。通常在第一次进食后，胃酸分泌，pH很快下降。一般在出生后头10天内胃酸分泌仍然是低的。新生儿的胃排空及转运时间较长（Nagourney和Aranda 1992）。

小肠 小肠在腹内形成一卵圆形团块，小肠团块的横径较大，而不像成人那样垂直径较大（图4.6）。小肠团块向下至脐处即受膀胱挤压，膀胱于此处位于前侧（见后）。出生时小肠长300～350cm，在排空时其直径为1～1.5cm。出生时的小肠和大肠长度的比例与成人的相近似。粘膜和粘膜下层发育良好，整个小肠均有绒毛（大肠发育早期也有绒毛，见第3篇）；而肌层则很薄，纵行肌层尤薄，管壁内有少量弹性组织。小肠一般很少或无环行皱襞，空肠和回肠的肠系膜内有少许脂肪。

大肠 出生时的大肠长约66cm，直径平均为1cm。盲肠比成人者相对小，其一端变细与阑尾相连。新生儿的腰较短，故升结肠较短；横结肠相对长一些；降结肠短，但比升结肠长1倍（图4.5）。乙状结肠可能与横结肠一样长，它常贴附在腹侧体壁的左下部，约近50%的新生儿乙状结肠位居右髂窝。结肠的肌层包括结肠带如同小肠一样发育甚差。阑尾系膜和结肠袋均未形成，结肠外观光滑。在出生后6个月内出现结肠袋。直肠相对较长，它与肛管相接处呈近似直角的角度。

胎粪 胎粪是黑色粘稠性物质，由吞入的羊水、脱落细胞、消化酶和胆盐等在胎儿肠道内形成。胎粪随胎龄之增大渐变硬，但在未出生前，胎粪一般不排出体外。胎儿缺氧可

1. 上矢状窦
2. 大脑镰
3. 胼胝体
4. 透明隔
5. 右室间孔
6. 右大脑半球额叶
7. 视神经
8. 垂体
9. 嗅神经
10. 筛板
11. 蝶骨
12. 鼻腔
13. 咽鼓管咽口
14. 鼻孔
15. 硬腭
16. 舌盲孔
17. 下颌骨
18. 舌骨
19. 喉室
20. 声襞
21. 甲状软骨
22. 环状软骨弓
23. 甲状腺峡
24. 左头臂静脉
25. 胸腺
26. 胸骨
27. 右心耳
28. 主动脉的半月瓣
29. 右心室
30. 心包
31. 肝
a. 左叶
b. 尾状叶
32. 胃幽门
33. 胃结肠韧带
34. 横结肠
35. 横结肠系膜
36. 大网膜
37. 空肠
38. 镰状韧带
39. 脐静脉
40. 脐带残部
41. 脐正中韧带
42. 回肠
43. 膀胱
44. 耻骨联合
45. 膀胱子宫陷凹
46. 阴蒂
47. 尿道
48. 阴道
49. 大脑上静脉
50. 突入第三脑室的背侧丘脑
51. 松果体
52. 大脑大静脉
53. 大脑脚
54. 中脑水管
55. 直窦
56. 脑桥
57. 蝶枕结合
58. 第四脑室
59. 窦汇
60. 小脑
61. 延髓
62. 项韧带
63. 第四脑室正中孔
64. 鼻咽
65. 第2颈椎椎弓板和棘突
66. 口咽
67. 软腭
68. 会厌
69. 喉咽
70. 杓状软骨
71. 环状软骨板
72. 皮下脂肪组织
73. 气管
74. 头臂干
75. 升主动脉
76. 右肺静脉在左心房的开口
77. 冠状窦
78. 左心室
79. 食管
80. 膈
81. 冠状韧带
82. 脊髓
83. 胃贲门部
84. 小网膜
85. 网膜囊
86. 脾动脉
87. 右肾动脉在主动脉的开口
88. 左肾静脉
89. 胰
90. 脾静脉
91. 十二指肠
92. 第2和第3腰椎之间椎间盘的髓核
93. 椎管内脊神经根（马尾）间的终丝
94. 第5腰椎体
95. 子宫
96. 直肠
97. 骶骨
98. 骶正中动脉
99. 骶管裂孔
100. 直肠子宫陷凹
101. 尾骨
102. 直肠阴道隔
103. 肛管
104. 肛尾韧带

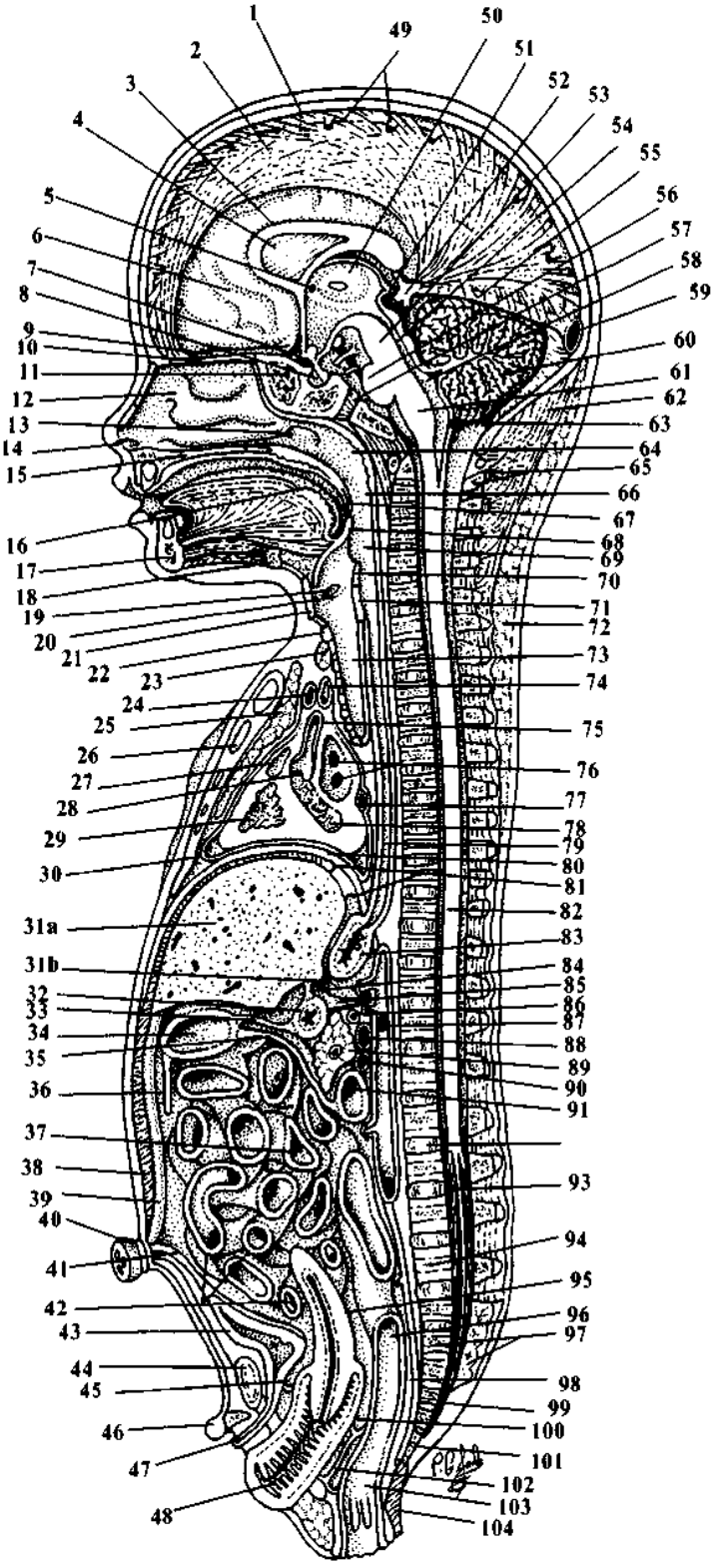

图 4.4 足月女性新生儿正中矢状切面（引自 Crelin）。

致胎粪排入羊水，有被吸入的危险。出生时结肠内含胎粪60－200g。新生儿多在出生后24小时内排便。

肝 新生儿肝占体重的4%，而成人肝占2.5%－3.5%。肝与膈大部相贴，向前伸展至肋骨缘下方，向后伸展有的可至

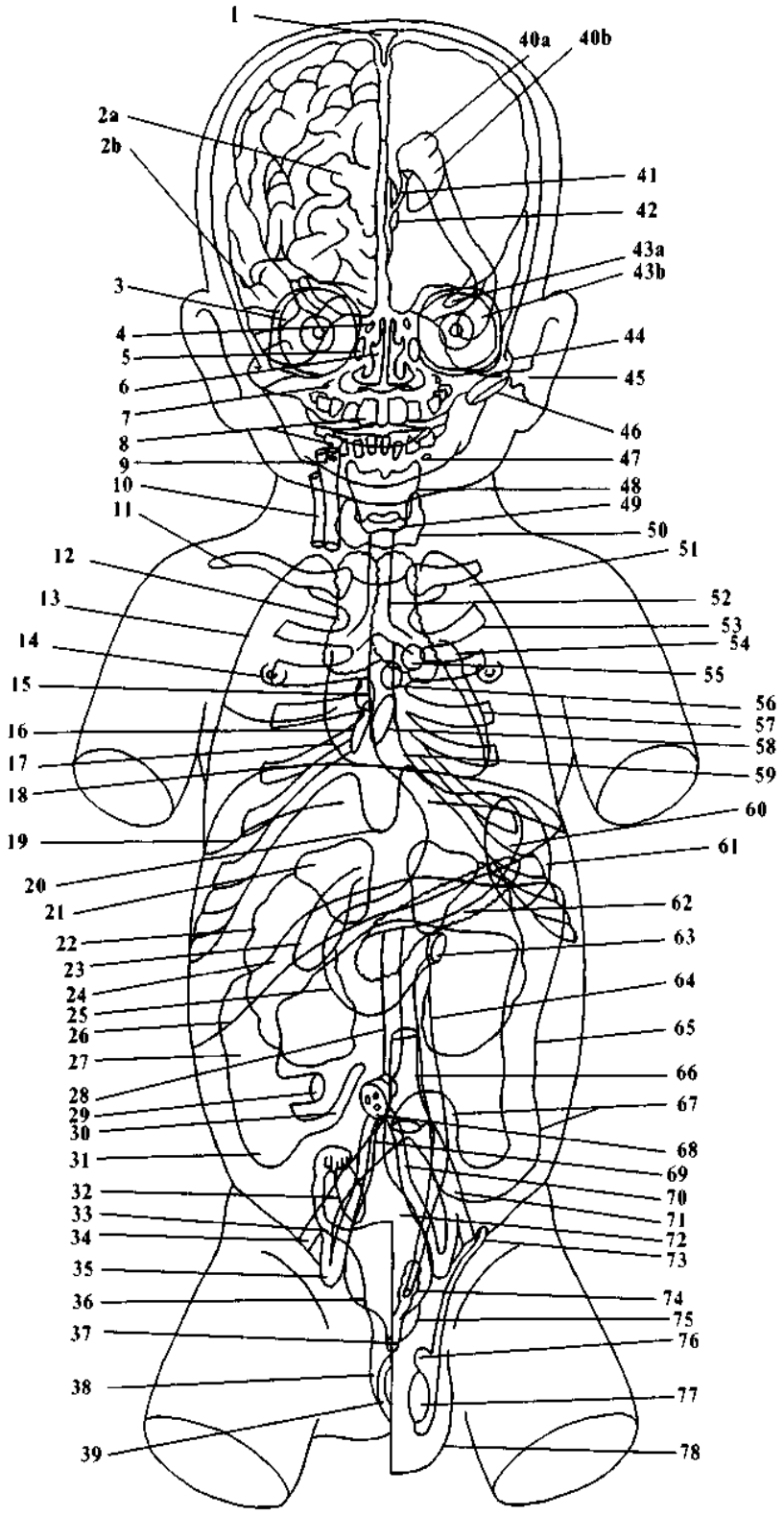

1. 上矢状窦
2. 右侧大脑半球
a. 额叶
b. 颞叶
3. 眼球
4. 筛窦
5. 上颌窦
6. 鼻腔
7. 眶下孔
8. 乳牙釉质
9. 颈总动脉分叉
10. 颈内静脉
11. 锁骨
12. 胸腺
13. 右肺
14. 乳晕
15. 卵圆孔（心）
16. 右房室瓣
17. 心右缘
18. 肝上缘和膈顶水平
19. 肺的后下水平
20. 剑突
21. 右肾上腺
22. 右肾
23. 胆囊
24. 横结肠
25. 十二指肠
26. 肝前下缘
27. 升结肠
28. 脐静脉
29. 回肠
30. 阑尾
31. 盲肠
32. 右侧卵巢
33. 输卵管
34. 髂外动脉
35. 右脐动脉
36. 子宫右半
37. 尿道
38. 阴道
39. 处女膜
40. 左侧脑室
a. 中央部
b. 前角
41. 室间孔
42. 第三脑室
43. 左侧脑室
a. 后角
b. 下角
44. 颧弓
45. 外耳道
46. 鼓膜
47. 颏孔
48. 甲状软骨
49. 环状软骨
50. 甲状腺
51. 左肺
52. 气管
53. 第 2 肋软骨
54. 左心耳
55. 肺动脉瓣
56. 主动脉瓣
57. 心左缘
58. 左房室瓣
59. 食管
60. 胃（空虚）
61. 脾
62. 胰
63. 十二指肠空肠曲
64. 左输尿管
65. 降结肠
66. 主动脉
67. 乙状结肠
68. 脐带
69. 脐正中韧带
70. 脐动脉
71. 髂总动脉
72. 膀胱
73. 输精管（在腹股沟深环处）
74. 左侧精囊
75. 前列腺左半
76. 附睾
77. 左侧睾丸
78. 阴囊

图 4.5 足月新生儿解剖示意图（引自 Crelin）。

距髂嵴 1cm 处。肝左叶构成肝的 1/3 覆盖在胃前壁的大部。肝体积特大，与其功能的早熟有关。肝是胎儿的造血器官，肝造血功能在胎儿出生前已停止，但肝的酶功能与合成功能在出生时尚未完全成熟。

胆囊 胆囊表面的腹膜覆盖面较成人的小，其底部通常未伸展至肝的边缘。胆囊常埋于肝内，有的被肝覆盖。生后

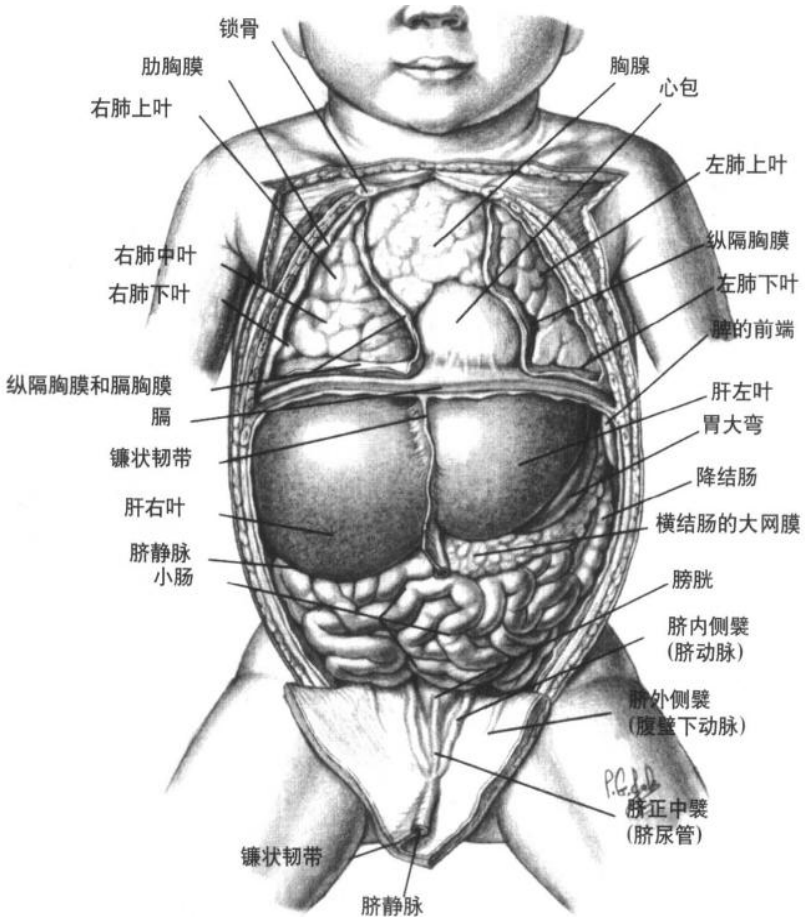

图 4.6 足月新生儿的腹部和胸部。胸前壁和腹前壁已除去，下腹壁已翻向下方。

第 2 年胆囊的大小比例与成人的相近。

胰腺 新生儿的胰腺（图4.5）和成人的胰腺一样，分头、体、尾。胰头的比例相对较大，胰体和尾之间平滑相续。胰头下缘达第 2 腰椎水平、胰体和胰尾偏向头侧并伸向左。胰尾与脾相贴。

腹腔 新生儿的腹腔（图4.6）为卵圆形。成人的腹腔前后径较小、而其两侧向后伸展至脊柱两旁，新生儿则无此现象。两个因素使新生儿和婴儿的前腹壁隆起。其一是新生儿的膈较平，使内脏器官向尾侧移位；其二是新生儿盆腔很小，一些本应在盆腔内的器官如膀胱、卵巢和子宫均向上伸展进入腹腔（图4.4）。由于新生儿无腰椎弯曲，故盆腔和腹腔相通连处的角度较小、仅有一个微小的骶曲。

腹膜附件 与成人的相似，但大网膜相对较小，组成大网膜的几层腹膜尚未完全融合，也未伸展越过脐水平（图4.4）。小肠系膜、横结肠系膜和乙状结肠系膜均比成人的长，而升结肠和降结肠区的附着面积相对较小。腹腔系膜和网膜含脂肪少量。

呼吸系统

气管 新生儿的气管与喉相比相对小，气管壁则相对较厚，气管软骨的间距较成人的小。气管的抗外力挤压能力，在一岁婴儿为1/3，5岁儿童为1/4，成人则为1/6（Crelin 1973）。气管上缘起于第 6 颈椎上缘，保持均衡的生长，下端分叉在第 3 或第 4 胸椎水平。

肺 新生儿肺与成人的相比相对较短而宽（图4.5、6）。足月新生儿的呼吸为40～44次／每分钟（正常成年男子休息时为 12 次／每分钟）。出生时的肺仍处于肺泡发育阶段（见第 3 篇）；肺泡发育阶段包括新生儿时期和儿童时期，可能要到 8 岁，但是否终止于此时尚未完全确定。

出生后肺动脉的正常发育 出生后肺血管结构立即发生改建，使肺血管阻力急剧下降。这种变化过程快速连续进行 1～2 个月，使肺适应于子宫外环境，以后在整个儿童时期仍缓慢进行。倘若在心脏正常情况下肺血管改建不良，可导致持续性的肺高血压症（Haworth 1992）。足月新生儿肺动脉的正常发育可分为 3 个时期（Haworth 1992）：

第一期：自出生至生后4天，这是与子宫外环境的快速适应时期。出生时的毛细血管前动脉的内皮细胞呈矮胖形，其细窄的基部附于内皮下层，细胞表面积与体积之比较小，表面有许多突起。出生后 5 分钟，内皮细胞即变薄，细胞间略有重叠，细胞表面积与体积之比增大，表面仍有少量突起。血管壁变薄，腔直径增大（图4.7）。此期的平滑肌细胞直径明显变小。

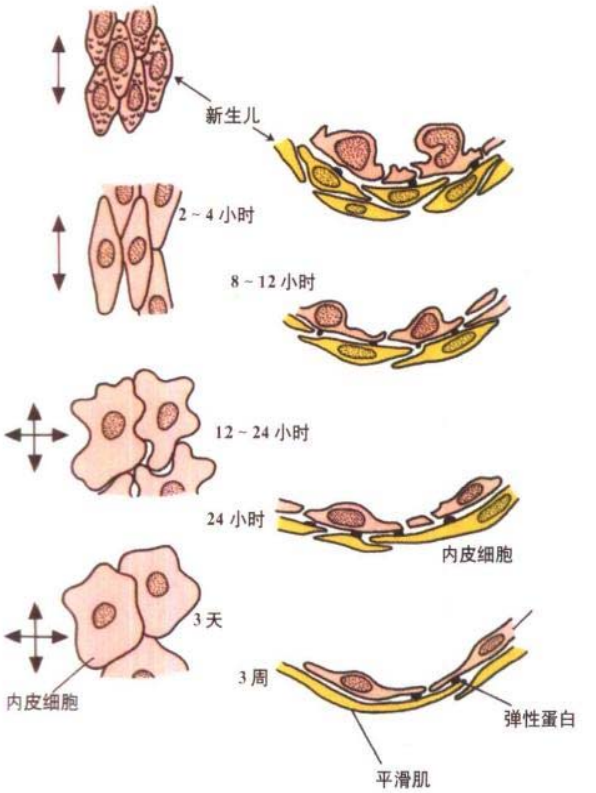

图4.7 内皮表面观（左）和血管壁横切面（右）。示小的肌性肺动脉及其末梢分支的内皮细胞和平滑肌细胞，从出生至3周期间的变化（引自 Haworth 1992）。

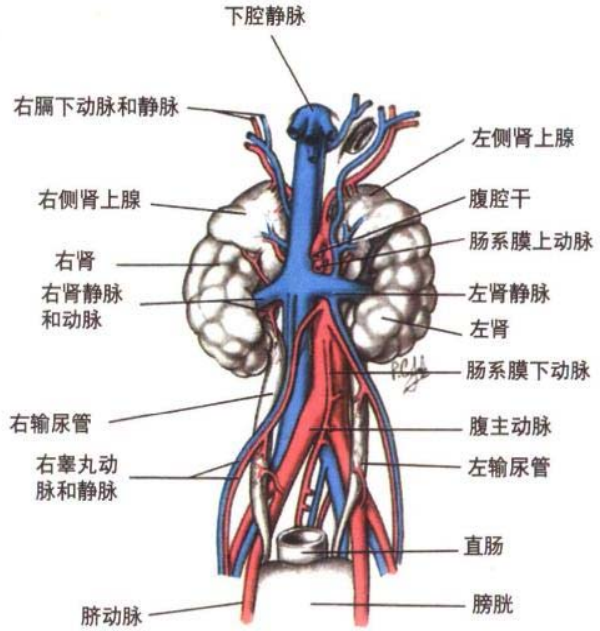

图4.8 足月新生儿的腹后壁。显示分叶的肾和口径较宽的输尿管。

第二期：从出生后第4天至第3～4周，细胞沉于周围的基质中并固定在新的位置上。出生时的小肌性动脉的内弹性膜仅由基板样基质内的弹性蛋白组成。至第3周时，弹性膜已明显，膜上有大量的孔可使内皮细胞与平滑肌相互接触。

第三期：此期持续至成年，肺内动脉增大，管壁增厚。然而自出生起至2岁前，从肺门至前毛细血管床的所有肺血管的平滑肌细胞均未成熟。

当肺远侧气道扩大时，相邻肺泡间的毛细血管网相互融合，在一个时期内毛细血管网成倍扩展。从生后28天起可见融合成层的毛细血管网，1.5岁时变得更大，直至5岁才发育完善。出生后肺内结缔组织的类型和量发生变化。新生儿肺与成熟肺一样富含Ⅲ型和Ⅳ型胶原，而Ⅰ型胶原量很少。前两种胶原不甚坚硬，表明新生儿肺更富有可塑性，这有利于细胞形状和方位的变化，以适应宫外环境。出生后，Ⅰ型胶原快速沉积使其紧绷在血管壁上。

胸廓 新生儿胸廓较软并易弯曲，故在负压娩出时胸壁易塌陷。新生儿胸廓呈圆形而非成人那样呈背腹扁平形状。在各年龄段若出现快速眼运动型（REM）睡眠，此时胸廓缩小，但并非由于肋间肌张力活动失常所致，可能与脊髓对肌核的抑制作用减弱有关。此外，肋骨架和腹部呼吸运动不协调也可使胸壁失去其稳固性。新生儿处于这种状态下是很危险的，首先是由于胸壁易变曲，再者许多婴儿睡眠活动是快速眼运动型的（Woodrum 1992）。

膈 有关新生儿膈的研究较薄弱。出生时的膈较平坦，随着胸部和腹部内脏器官的生长，膈渐变为圆顶状。新生儿的膈运动极不对称，其后部的呼吸运动远比前部的大。因而在出生后，膈对腹内器官的压缩作用很小，膈向下胸廓的扩展也很少。膈外形平坦，并有一狭窄的附加带，此处的膈纤维与体轴平行、与下肋骨架不直接接触（Woodrum 1992）。

泌尿系统

肾 出生时两侧肾重约23g。肾在早期发育中产生羊水。胎儿肾呈分叶状，出生时仍可见（图4.5，8）。出生后头几个月，仍有新的肾单位不断形成，由于肾小体和肾小管的生长，肾分叶渐消失。

肾对机体承负重任，倘若一侧肾不正常或被切除，另一侧肾可变大一倍承担两个肾的工作量。新生儿肾血流量较低，出生时的肾血管球滤过率约为成人的30%；约在生后3～5个月，肾血管球滤过率达到成人的效率，至1岁时肾血流量达到成人水平。

膀胱 新生儿的膀胱为卵圆形，下端较大，朝向背侧（图4.4与6，9，10）。从膀胱颈部以上，膀胱向前和向上伸展，紧贴耻骨至前腹壁。膀胱收缩时，其顶端在耻骨至脐的中点；在膀胱充盈时，其顶端可达到平脐水平。新生儿膀胱不同于成人之处是无明确的底部。膀胱前表面无腹膜覆盖，而后腹膜可伸至近尿道口水平。一般描述新生儿膀胱位于腹部，但Symington（1887）指出，若从骶骨岬至耻骨联合上缘画一条线，膀胱几乎一半是位于该线以下即盆腔内。然而，压迫

婴儿下腹壁可挤出膀胱内的尿液，但成人则不能。6岁时膀胱即位于盆腔内。膀胱以一条闭锁的脐尿管与脐部相连，婴儿脐部受刺激可引起排尿。新生儿的膀胱呈伸长形，故输尿管的长度与成人相比相对较短，无盆腔段。新生儿膀胱收缩时出现一条明显的输尿管间褶。

女性生殖系统

卵巢 出生时的卵巢重约0.3g，生后6周内增大一倍。出生时的卵巢相对较大，比睾丸大得多（图4.5，9）。卵巢表面的沟在生后第2～3个月时消失。新生儿的卵巢位于髂窝下部，在儿童早期即下降至卵巢窝。新生儿卵巢的长轴近于垂直，在下降时一度呈水平状，抵达卵巢窝后又呈垂直状。新生儿卵巢的初级卵母细胞在妊娠第3个月末即全部出现，至第5个月时估计有700万个初级卵母细胞，出生时还有100万个，到青春期减为4万个，而整个生育时期仅排卵400个左右。

子宫 出生时的子宫长2.5～5cm（平均3.5cm），输卵管间的宽度为2cm，厚约1.3cm（图 4.4，5，9）。子宫体比子宫颈小，后者占总长度的2/3或更长一些。子宫体和颈之间无峡部。通常胎儿的生殖管道在母体激素的作用下增大，宫颈腺分泌活跃，宫颈管内充满粘液。子宫于出生后回缩，长度缩短1/3，重量下降一半以上。新生儿的子宫大小一直持续至青春期。新生儿输卵管相应较短且粗。子宫位于盆腔，前面和后面分别为伸展幅度甚大的膀胱和直肠。如果膀胱内尿量很少，子宫便呈前倾位，但通常与阴道呈直线状。

阴道 新生儿阴道长约2.5～3.5cm，穹隆处宽1.5cm，宫颈伸入阴道约1cm。阴道后壁比前壁长，使阴道呈明显的弯曲（图4.4，9）。阴道腔面有纵行的柱状隆起，表面覆以较厚的角化复层扁平上皮。出生后，母体激素作用消失，上皮细胞脱落。阴道口处有结缔组织构成的厚的椭圆形环，为处女膜（图4.9）。在儿童时期，处女膜沿阴道腔的后缘形成膜样皱褶，倘若皱褶呈完整的膈膜伸入阴道腔内，称为闭锁处女膜。

外生殖器 出生时，小阴唇，阴蒂和大阴唇均相对增大。大阴唇后端合并为阴唇联合，子宫圆韧带远端终于两侧大阴唇。

男性生殖系统

睾丸 新生儿睾丸的相对重量与成人的相同，其长轴几乎呈垂直状（图4.5，10）。妊娠第6～7个月时，睾丸位于将形成的腹股沟环处，在出生前下降至阴囊，左侧睾丸常先于右侧，90%的足月新生儿睾丸已降入阴囊，早产儿的睾丸可能下降不完全。睾丸与卵巢不同的是，在原始生殖细胞周围的支持细胞（sertoli cells）可阻止原始生殖细胞的增殖和减数分裂，这种情况一直到青春期前。睾丸下降时鞘膜突先进入阴囊，出生时鞘膜突塌陷，但并非必然闭锁。66%男婴仍保持开放约2周。出生后10～20天，80%男婴的鞘膜突部分或全部闭

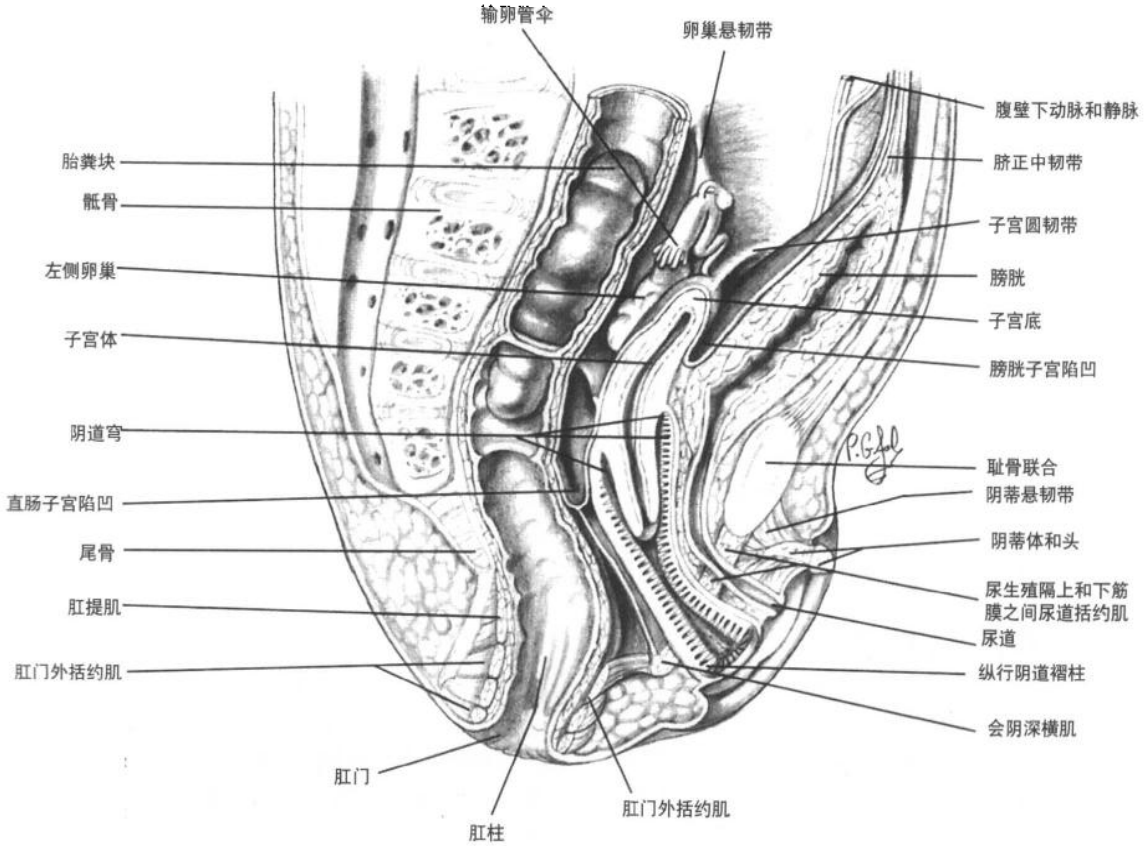

图4.9 足月女性新生儿正中矢状切面。观察膀胱和子宫在腹部的位置。

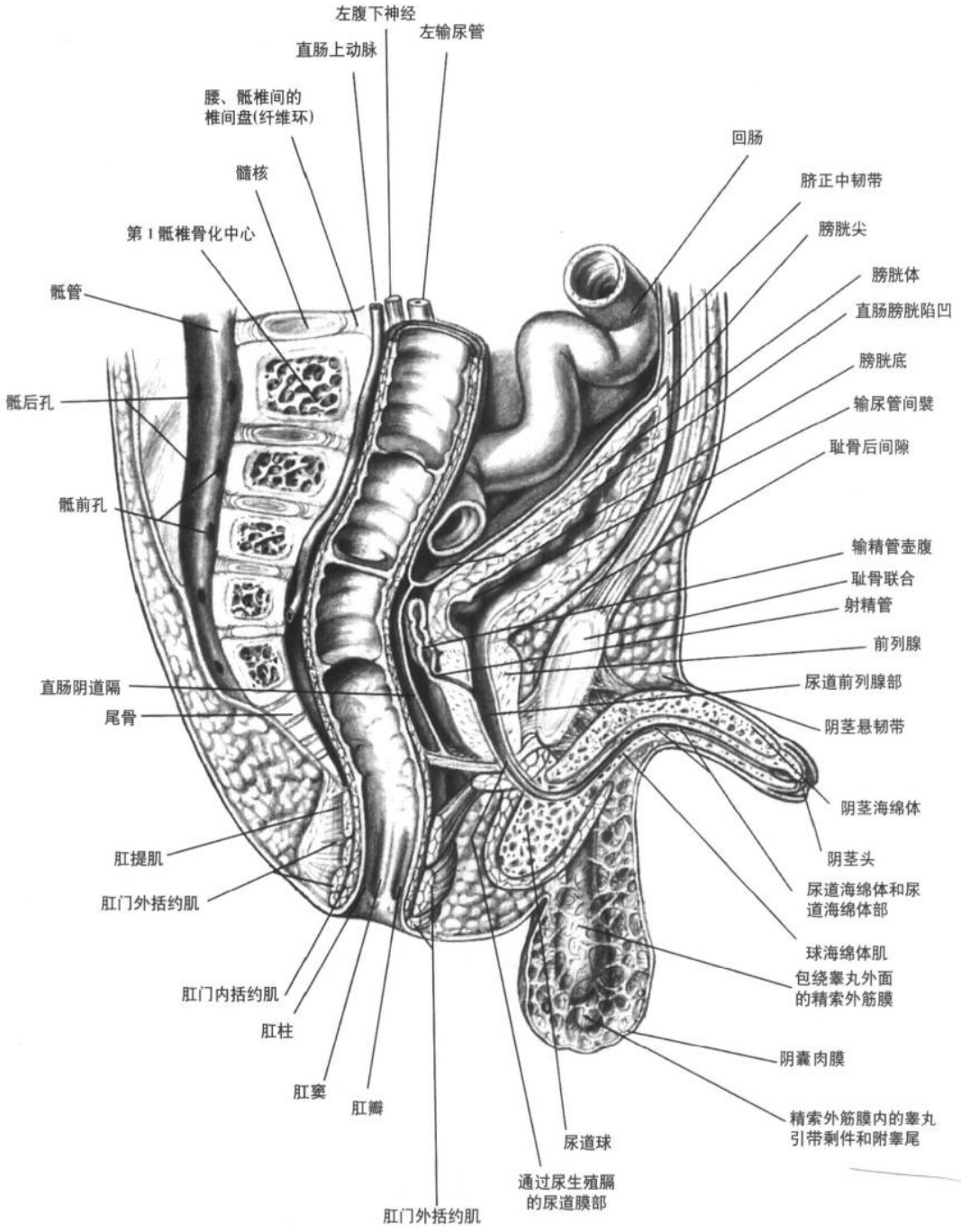

图4.10 足月男性新生儿骨盆的正中矢状切面。示膀胱在腹部的位置（对比观察图8.183）。

锁、左侧先于右侧。新生儿的精索、精囊和输精管壶腹相对较大（图4.10）。前列腺的形状、大小及其位置与女性宫颈相似。男性新生儿盆腔内除直肠外前列腺是惟一的主要器官。

阴茎和阴囊 新生儿阴茎和阴囊相对较大。第5个月胎儿的包皮和阴茎头虽已开始分离，但在出生时二者仍可能是相连的。新生儿阴茎内的平滑肌和弹性组织虽比成人的少，但也能勃起。阴囊底部较宽，至1岁时仍未变窄。阴囊的隔和壁比成人的相对较厚。

神经系统

脑 足月新生儿脑重300～400g，平均350g，男性脑较女性脑略重。出生时头很大，占总体长的1/4，故脑也相对较大、占体重的10%（成人为2%）。5岁时的脑为成人脑体积的90%，10岁时为95%。4个月胎儿大脑半球开始出现沟（图3.122）。

足月儿脑的沟和回已基本完备，但脑岛尚未被完全覆盖，中央沟位置较靠前，外侧沟则较成人的更斜一些。早产儿脑的沟和回大多也可辨认。

足月儿的脑桥相对较小，脑干较斜，在经枕骨大孔与脊髓相连处有一明显弯曲。脑神经中的嗅神经和视神经交叉比成人的更大，其他神经根则相对较小。

脊髓 新生儿脊髓下端平L2－L3，作腰椎穿刺决不能高于L3/L4椎间隙。

髓鞘形成 髓鞘形成过程较长，周围神经系（PNS）中的髓鞘起于第二个3月期，运动根髓鞘的形成早于感觉根。中枢神经系（CNS）的髓鞘形成继之于后，相反地是感觉根早于运动根。中脑、脑桥和延髓的脑神经髓鞘形成起始于妊娠第6个月。出生时髓鞘形成尚未完成，在出生后6个月内进展很快，此后直至青春期乃至更晚仍以缓慢速度进行。运动通路中髓鞘形成的先后次序，可解释或至少部分地解释早产儿和新生儿肌张力和体态的发育顺序。不同皮质下脊髓通路如前庭脊髓束、网状脊髓束、橄榄脊髓束和顶盖脊髓束（常总称延髓脊髓束）的髓鞘形成，内侧群发生在第24～30周，外侧群延晚至28～34周。皮质脊髓束的髓鞘形成最晚，发生在足月时。因此，早产婴儿中轴的伸先于屈，而手指的屈先于伸。新生儿睡眠时的屈肌紧张力强，肢体均呈内收状态。新生儿还表现出明显的偏爱于头朝向右侧，而与手抓摸动作无关，这反映此时的大脑功能处于正常的非对称状态（Hill 1992）。

从出生至6岁，脑占颅腔的97.5%，此后脑与颅骨之间的间隙增大，至成年时脑占颅腔的92.5%。正常阴道分娩的新生儿的脑脊液总量约10－15ml，剖腹产新生儿脑脊液约30ml。

反射 出生时已出现许多反射，其表现常作为神经系统和肌肉反应的正常发育指征。Robinson（1966）指出，神经发育的5种检测对测定妊娠龄很有用处。妊娠29周前无瞳孔反射，它出现在31周以后；32周前无轻拍眉间的眨眼反应，它出现在34周以后；颈部伸直反射出现在34～37周；用手托起仰卧婴儿出现的颈屈或臂屈动作的牵引反应出现在33周以后。脊髓反射弧在妊娠第18周才充分发育，第19～20周早产婴儿可诱发膝肌和踝肌牵张反射。新生儿经常出现巴宾斯基（Babinski）反应，即当刺激足掌外侧缘时出现大趾伸展和其他趾展开，它反映脑发育未成熟时运动功能的皮质调控较弱（Hill 1992）。

新生儿常表现的反射包括Moro反射、非对称性颈强直反应、吸吮、抓握、安放（将脚背碰桌边缘产生“跨桌缘”反应）、跨步、躯干弯曲（叩打俯卧婴儿脊柱旁区时）。运动系统检查并评估这些反射可分析与妊娠龄相关的神经系统发育状况。新生儿还表达一些复杂的反射，如鼻反射、吸吮、吞咽。

鼻反射 表现为长吸气、打喷嚏、抽鼻子（sniffle）及躯体性和植物性反射。用水等刺激新生儿颜面局部或鼻腔可引起长吸气。婴儿在呼气短暂停顿伴有喉关闭时出现心动过缓和心输出量下降，流向皮肤、内脏、肌肉和肾的血液减少，以保障脑和心的血供。给新生儿咽内灌注不同液体可产生不同效应，灌喂水所出现的长吸气、气道关闭和吞咽动作较灌喂盐水要常见得多，表明上呼吸道有化学性反射（Duara 1992）。面部和鼻咽部的温度反射性反应对启动肺换气十分必要。新生小羊鼻咽部作局部麻醉可抑制其发生肺换气，多年来助产士常用拍打新生儿面部刺激新生儿第一次呼吸。

吸吮和吞咽 吸吮和吞咽是很复杂的反射动作，有的是有意识的，有的是无意识的。这种复合性反射需多种脑神经的协作。在第一次喂奶时，新生儿每秒吸吮一次，吸吮5～6次吞咽一次，吸吮2～3次呼吸一次。经鼻咽进行呼吸，乳汁通过咽进入食管不需明显中断呼吸和吞咽，也不会发生空气进食管、乳汁进气管之误（Herbst 1989）。

吸吮发育略晚于吞咽，但妊娠18～24周不成熟早产儿已有口腔运动。妊娠29～30周的早产儿经几天呼吸后即出现吸吮动作，但在33～34周之前尚不能作协调性吸吮。Wolf（1972）提出新生儿非营养吸吮和营养性吸吮有不同吸吮速率。非营养性吸吮时出现口腔内节律性负压，但不能运送乳汁，可自发产生或口腔受刺激而产生，其速度比营养性吸吮快一倍，在37～38周的新生儿为1.7次／每秒，足月儿为2次／每秒，生后7～9个月为2.7次／每秒。足月新生儿营养性吸吮为每秒1次，7个月后上升至1.5次／每秒。

在新生儿早期，液体味道或其营养成分可影响营养性吸吮的效率，吸吮乳汁的效率比吸吮5%右旋糖的高，吸吮活动随液体的甜度而提高。气味也能对吸吮产生一定影响，如果将麻醉的雌鼠乳头清洗后，乳鼠接触乳头的次数减少，乳鼠发现乳头与接触乳头之间的时间也延长（Herbst 1989）。

吞咽运动开始于妊娠11周，每天约吞羊水450ml。未成熟新生儿（体重1700g）的吸吮和吞咽与小肠的初级蠕动波无关；再大一些的早产儿或足月婴儿，至少有90%的吞咽活动可启动肠初级蠕动。将汤匙或食物放在足月新生儿的舌前部，可引起伸舌反射，即唇缩拢、舌有力地推开物体。4～6个月后的反射发生变化，舌将放在其前部的食物移向舌背部，进入咽，引起吞咽。生后7～9个月，虽无牙齿，但已有节律性咬牙动作。

吸吮和吞咽困难是婴儿期神经系统功能受损害的早期指征。新生儿喂养式样与以后进食习惯之间有明显的相关性，1岁或2岁时过度肥胖的小儿，在其生后第1个月时的吸吮速度快，每次吸吮的时间长、产生的压力大，吸吮的间隔时间短。喂养次数较少及吸吮压高也与脂肪沉积过多有关（Agras等1987）。

肾上腺 出生时的肾上腺较大（图4.5，4.8），占体重的0.2%，成人为0.01%。与成人一样，左侧肾上腺比右侧的重而大。出生时的一侧肾上腺重约4g，两侧共重约9g（成人平均重7～12g）。新生儿时期的肾上腺迅速缩小，至第2周末时一侧腺的体积缩小25%，两侧腺共重约5g，第3个月时重4.36g。直至青春期前，腺的重量尚未恢复到出生时的水平。肾上腺皮质比成人的厚，髓质则很小。早年研究胎儿肾上腺就已发现腺的胎儿带出现广泛的退变和坏死，但当时看到的实为病变现象，并非是腺的正常退化。新生儿时期腺才出现正常退化，胎儿带细胞变小，构成典型的束状带形态结构。对新生猴的研究看到，肾上腺胎儿带细胞向心性分化为束状带，可见少量细胞分裂相，而无坏死和萎缩迹象（Winter 1992）。

肌肉骨骼系统

胎儿运动 妊娠第2个月时，超声波图像检查可见胎儿运动（Hill 1992）。早在胚胎发育第7周（妊娠第9周）即可不时地看到肢体简单动作；肢体、躯干和头的组合运动起始于胚胎发育第12～16周。约从妊娠第16周起，母体可经常感受到胎儿躯干和下肢运动。胎儿运动通常是躯体和肢体呈缓慢而不对称的扭曲和伸展，类似手足徐动症样运动；也可见快速重复性的大幅度肢体运动，类似肌痉挛。至妊娠第32周，多见对称性屈曲运动。足月胎儿的运动通常已较成熟，肢体以中等速度和强度作温和的交替运动。超声波图像显示，减少子宫内地心引力的影响，可使胎儿出现比出生后更自如的运动。妊娠第35周以后，许多自发的运动减少了，停滞于某种姿态的时间延长了。至妊娠晚期，子宫生长缓慢，胎儿运动受限于子宫内（见第2篇）。

早期胚胎和胎儿的运动，对骨内骨小梁的排列、肌腱的准确附着以及胶原纤维适应屈曲的结构是极为重要的。运动也可间接地促进皮肤的生长及其柔韧性，倘若胎儿出现肌营养障碍，或其他因素而致的肌肉变小和萎缩，可见皮蹼形成，即翼状胬肉（pterygia）横过关节的屈肌表面。多发性翼状胬肉综合征的特征是皮蹼横过颈部、腋窝和肘前窝。腿部的皮蹼多为直的，未见臀部和膝部出现皮蹼。

胎儿肌骨骼系统的支持和运动负担相对较轻，在羊水的托浮下胎儿实为失重状态，其肌肉和骨骼受重力影响很小，托浮液使地心引力减小，这意味着胎儿各部分所受的地心引力相等，故认为胎儿位置与地球引力相关的说法是无意义的。保护胎儿骨骼尤其是颅骨非常重要，尽管胎儿位置变化有规律，但未成熟胎儿的颅骨因头部器官的重量因素可出现变形；应用氧面罩进行治疗时，罩缘围绕头可致枕骨错位。

新生儿骨骼 由于胎儿时期的骨骼负荷轻，因而新生儿骨的松质骨比成人的多，骨骼内的造血中心也比成人的多，所有的骨骼内均为红骨髓，以后仅分布于椎体、肋、胸骨、颅骨板障、肱骨和股骨的近端（见第9篇）。成人的许多骨是在出生后融合而成的，故新生儿的骨比成人的数目多（图4.11）。

颅骨 新生儿的头颅显著大于面颅（图4.12，15，28），后者不足头长的一半，从颅顶至眼窝上缘约5cm，从眼窝上缘至下颌骨为4cm。出生时的颅部和面部的比例是8:1，成年女性为2.5:1，男性为2:1。出生时的面部宽度比成人的相对较大，宽度是高度的2倍。新生儿的枕骨髁通常是长而扁的，而成人的是弯曲的。位于颅底的鼓膜环明显，它是鼓膜的附着处（图4.14，15）。颅盖伸展越过颅底两侧及后面。硬腭短（2.3cm）而宽（2.2cm），而后鼻孔近似圆环状，后鼻孔的犁骨后缘比成人的相对较低和倾斜。

囟 颅盖骨在出生时很薄，骨化过程尚未发展至颅骨缝，故各颅盖骨之间有囟（图4.13）。出生时有6个囟；前囟和后囟位于中线，两侧是成对的蝶骨囟和乳突囟，其他还有一些较小的附属囟。有些正常新生儿的前囟和后囟间沿矢状骨缝可见一个附属囟，但也见于21号染色体三体畸形婴儿。前囟最大，出生时的平均直径为25mm，覆盖在硬脑膜上矢状窦上，覆于其表面的皮肤有搏动。囟周边部的骨组织逐渐增生，使囟闭合。蝶骨囟和后囟于生后6个月消失，前囟和乳突囟于第2年消失。在分娩时颅盖骨可移位，在骨缝处彼此重叠，在头部娩出时颅骨的这种变形对较大的脑静脉形成拉力，严重时可使静脉破裂。

额骨 出生时的额骨以额缝相分割，至6～8岁时缝消失。额窦在出生后第2年发育（图4.12）。

筛骨 出生时筛骨仅有外侧块，筛骨气室已骨化，其余部分是软骨。形成鼻中隔上部的筛骨部分，在生后第一年内骨化，多孔的侧板在第2年内骨化，而鸡冠部则在2～4岁间骨化。筛骨的软骨部分在骨化时融合，在6岁时与外侧块相连（图4.16）。

蝶骨 由三部分构成，即体、小翼、大翼及其翼状突起，它们在第一年内融合。相对较大的软骨块将蝶骨体与枕骨基部的蝶枕结合分开，至青春期后这些骨开始连合。新生儿的视神经管（optic canal）相对较大，形成钥匙孔或8字形，而成人为环状。蝶窦在第5年才发育成（图4.16）。

颞骨 颞骨由鳞部、岩部、鼓部和茎突组成，前三者间有骨缝分隔。鳞部有一个浅的下颌窝孔，无关节结节。岩部相对较大。鼓环薄而不完整，末端与鳞部融合。茎突是软骨，但近侧端有一个小骨化区。出生时尚无乳突，在第一年末才

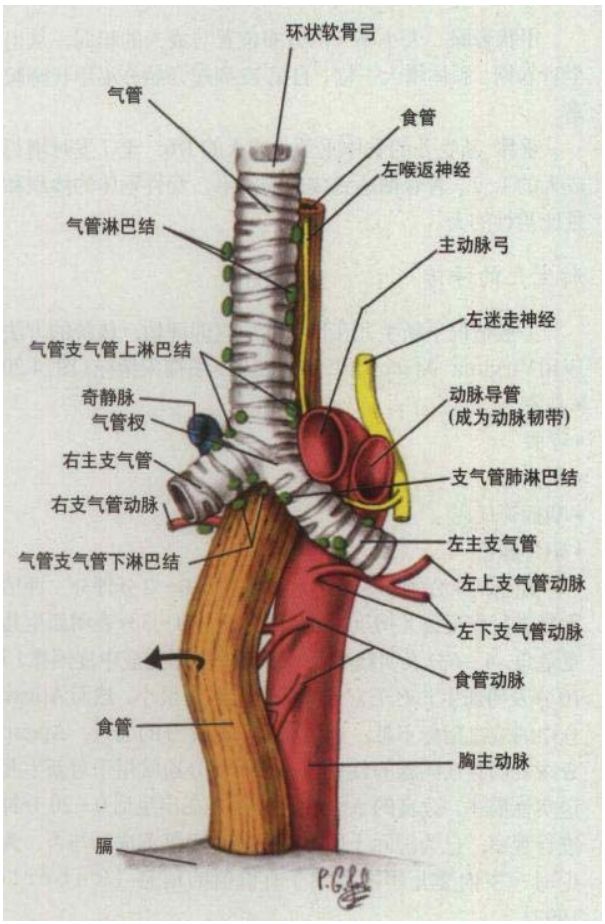

图 4.18 前面观（心已除去）示足月新生儿左上支气管、主动脉弓和动脉导管之间的关系。

(prostacyclin) 的生成，因此使导管暴露在前列腺素内源性过氧化物 (prostaglandin endoperoxide) 等的促收缩作用下。关于动脉导管闭锁的有关因素参见 Mathew (1992) 的论著。

脐血管　脐动脉（图 4.5）　脐动脉是髂内动脉的直接延续，其起始端的管腔在扩张时直径约2～3mm，至脐部的腔变窄，中膜因纵行平滑肌和弹性纤维增多而增厚。出生前，脐动脉管壁结缔组织增生。脐带被切断后，脐动脉收缩以防止失血，在动脉远侧端常形成血栓。脐动脉闭锁从远侧端开始，至第2个月或第3个月末，脐动脉退变达到膀胱上动脉处，退变血管的遗迹即为脐正中韧带。

脐静脉（图 4.4，5）　新生儿的脐静脉长约 2～3cm，扩张时直径为 4～5mm。它经脐行于镰状韧带内，向上右至肝门，分成几支入肝，与肝门静脉左支相连。脐静脉壁甚薄，在脐环处具有明显的内弹性纤维层，但腹内段则无此结构。中膜含有平滑肌、胶原纤维和弹性纤维。脐带被切断后，脐静脉收缩，但不及动脉那样有力。当钳子夹住脐带后，静脉内压力迅速下降，脐环处的弹性组织可有效地防止血管内血液的倒流。出生前脐静脉内膜下结缔组织增生。出生后，脐静脉中膜的胶原纤维收缩，纤维增生形成圆韧带，从脐环至肝的血管闭锁，在闭锁过程中不形成血栓。出生后 48 小时内，脐静脉的腹内部分常扩张，故许多成人的圆韧带内仍保留直径 5～6mm 的腔。

静脉导管　静脉导管是脐静脉的直接延续，由肝门静脉左支发出，与脐静脉末段直接相对。静脉导管终止于下腔静脉或左肝静脉近下腔静脉之前，经肝右叶和尾叶之间的沟内，行于小网膜内，长约 2～3cm。静脉导管的中膜含有环行平滑肌、大量弹性纤维和一些结缔组织。静脉导管的闭锁起于肝门静脉末端，向下腔静脉端发展，自生后第 2 周开始，于生后第 2 或第 3 个月血管腔才完全闭锁。

躯干的大动脉和静脉　这些血管及其附属的脏支均比肢体血管粗大，利于血液汇集于身体中部。新生儿的外周血管很纤细，插入套管时比成人困难得多。大血管的分布位置与成人的相似，但其分布的脊椎平面可能不同。颈总动脉分为颈内动脉和颈外动脉的分叉处与成人一样处于平舌骨水平，但新生儿舌骨的位置相对比成人高。肾动脉位置也较高，位于第 12 胸椎和第 1 腰椎之间（成人在第 2 腰椎上缘）。腹主动脉分为髂总动脉的分叉处位于第 4 腰椎上缘，而成人则在其下缘。

淋巴器官和淋巴组织　胸腺（图 4.19）　出生时的胸腺重量为体重的 0.42%，成人为 0.03%～0.05%。足月新生儿的胸腺重 10g，胸腺持续增长，至青春期重约 30g，此后胸腺重量缓慢下降，至老年时约重 12.5g。出生时的胸腺多为 2 叶，长 4～6cm，宽 2.5～5cm，厚 1cm。颈部胸腺向上伸至甲状腺的下缘，其右叶下端一般是位于升主动脉右缘和右肺之间，上腔静脉的前面。颈部的胸腺，前面是胸骨舌骨肌和胸骨甲状肌及其筋膜；胸部的胸腺，前面覆以胸骨柄、胸廓内血管、第

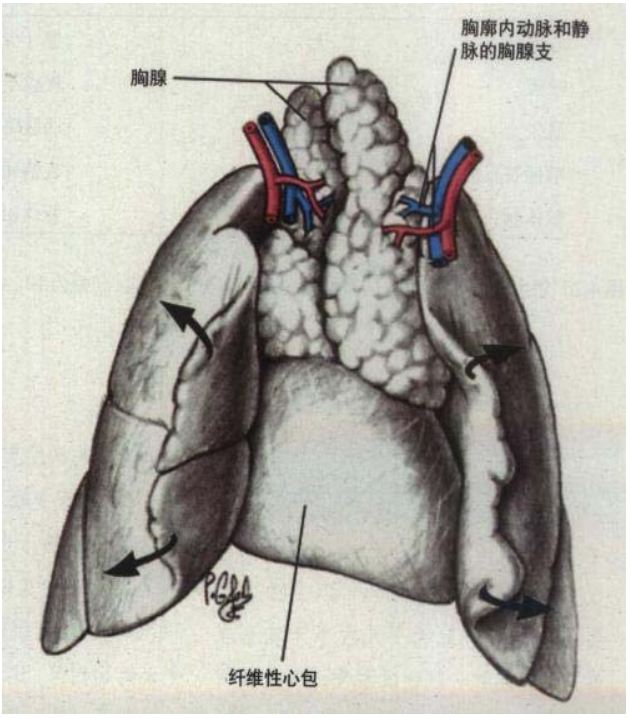

图 4.19 足月新生儿胸腺前面观。肺已拉开，显示胸腺的范围。

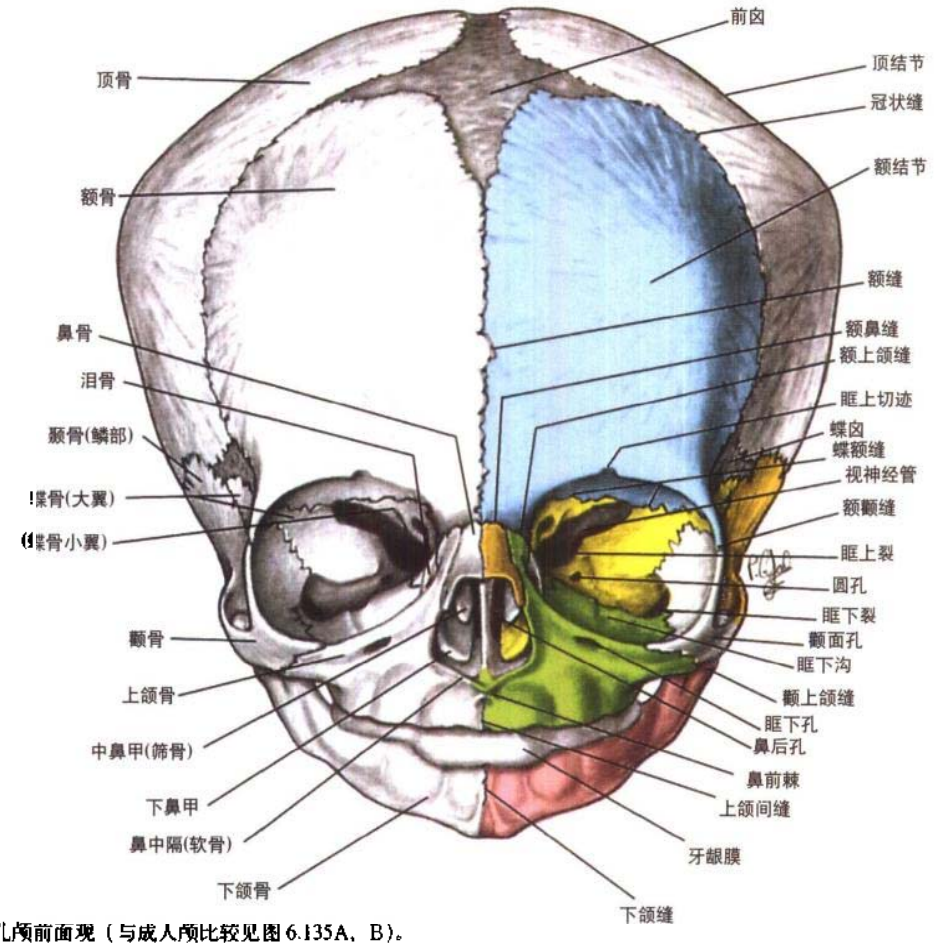

图 4.12 足月新生儿颅前面观（与成人颅比较见图 6.135A，B）。

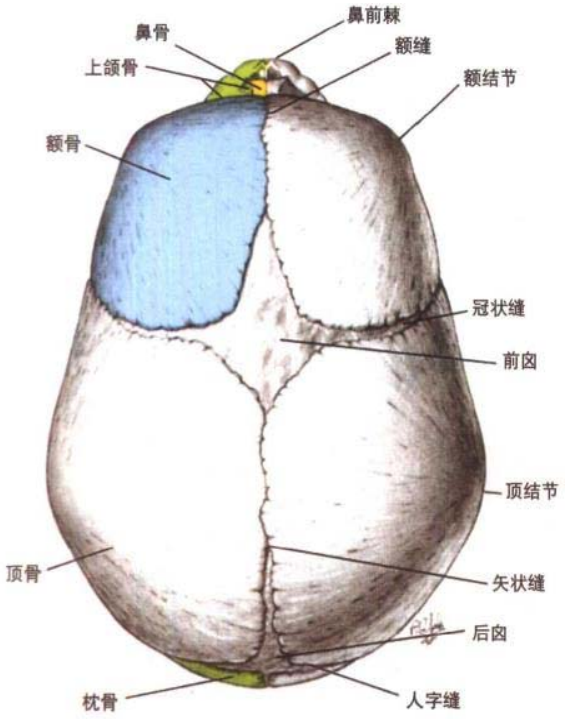

图 4.13 足月新生儿颅上面观（与成人颅比较见图 6.137）。

大小相近，鼓室上隐窝和乳突房发育良好。6个月胎儿的听小骨已达到成人的大小。新生儿内耳的骨迷路和膜迷路已接近成人的大小，因此内耳占据颞骨岩部的大部。

内耳道 新生儿的内耳道直径几乎与成人的一样。

听管 新生儿的听管为成人长度的一半，其开口于中耳鼓室的一端与成人的一样大小，而开口于鼻咽部一端相对较小。新生儿的听管是水平位的，至成人时为从中耳鼓室向下向前并向内行走。听管（auditory tube）又名耳咽管。

枕骨 出生时的枕骨分割为四部分：基部、两外侧部和鳞部，各部以软骨相连，成环形围绕枕骨大孔。鳞部和外侧部在生后第二年相互融合，它们之间的软骨在出生时可弯曲。外侧部和基部在 3～4 岁时融合，也可能延至 7 岁。（图 4.11，14～16）。

上颌骨 上颌骨低而宽，有 10 个大的含乳牙小房。骨性腭（硬腭）在出生时较短，出生后主要呈垂直状生长。新生儿的上颌窦是一个长形囊，以后随乳牙生长而增大，前后径增长 3 倍，高度和宽度增长 5 倍。出生时上颌窦底板高于鼻腔，而成人则低于鼻腔。（图 4.11，12，15，16）。

下颌骨 下颌骨是由两侧部分于下颌缝处以纤维组织相连而成的，出生一年后相融合。下颌体相应较大，其上 2/3

图 4.14 足月新生儿颅底下面观（下颌骨除去），与成人颅比较见图 6.141A，144A。

部分充以含乳牙及一些恒牙的小房。下颌支短而宽，与下颌体呈 140° 角（成人为 120° ）。下颌支比体部短（成人者等长）（图 4.11，12，15，16）。

脊柱 新生儿脊柱没有固定的弯曲（图 4.4，11）。Crelin（1973）指出，新生儿的脊柱柔韧性很大，若将脊柱分离下来很易弯曲或伸展成半个圆周。新生儿可见轻度骶曲，当骶椎骨化并融合时骶曲发育明显。胸椎最先形成相对固定的弯曲，其凹面向前。其余的弯曲较晚，颈曲在头能直立时发育形成（第 3 个月起始），腰曲在开始行走时（从 1 岁开始）形成。各个椎骨（除 C_1 和 C_2 外）均由透明软骨组成，含有 3 个骨化中心。寰椎只有 2 个骨化中心，它在 5～9 岁时变成骨环。枢椎有 4 个骨化中心，一个在体部，2 个在背侧弓，一个在齿突；后者在 3～6 岁时融合。新生儿椎间盘主要由髓核组成，至成人时髓核变小而环状纤维增多。

上肢 新生儿的上肢通常比成人的相对为短。但与其躯干和下肢相比则较长，伸直时和成人一样可触及大腿上部，而新生儿躯干则相对短得多（图 4.11）。出生时的上肢与下肢一样长，但上肢发育得更好。测定上肢各部分的比例，新生儿的前臂比上臂长，而男孩又比女孩的长。上臂仅见初级骨化中心，且距肱骨头较远。新生儿的肘部不能完全伸直，约

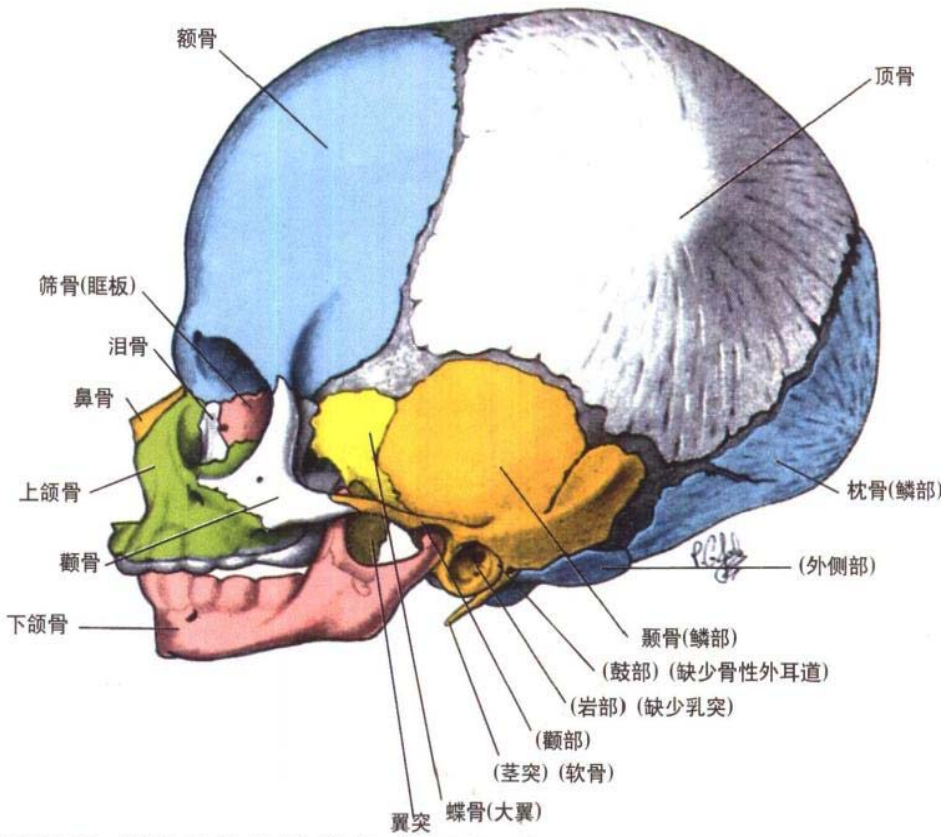

图 4.15 足月新生儿颅外侧面观，并见图 6.197，与成人颅比较，见图 6.155A，B。

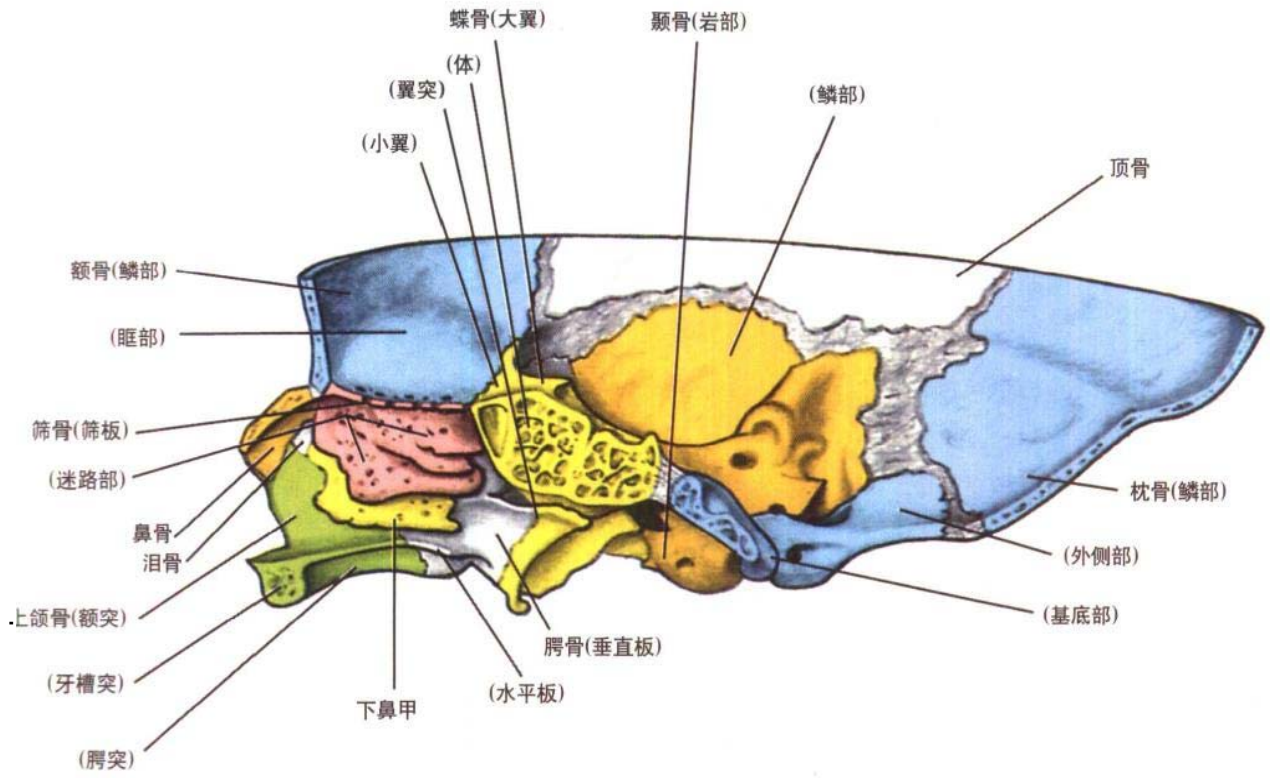

图 4.16 足月新生儿颅正中矢状切面，成人颅矢状切面见图 6.158。

短10%～15%，但可弯曲至145°。Crelin（1973）认为，新生儿手可见4条明显的掌骨间肌，拇短屈肌的深头是第一条掌骨间肌，它的起点和神经支配与拇短屈肌浅头是不同的。新生儿手具有较强的握力，在出生头几天即能拉被褥。上肢的指甲已长至指尖，出生时较软，很快变干燥，硬而尖锐。

骨盆 新生儿的骨盆呈锥形，真骨盆的横径是2.2cm，前后径为2.8cm，进口和出口之间的长度为2cm。骶骨的相对比例比成人的大，骶岬也较高。在开始行走时骶骨下降于髂骨之间，骶岬发育。出生时两侧的髂骨、坐骨和耻骨已有不同程度的骨化，它们会合于髋臼，新生儿的髋臼是软骨，相对较大而浅。

下肢 出生时的下肢发育比上肢差，并仍保持屈曲状，小腿比大腿相对较短。新生儿小腿呈弓状，但胫骨和腓骨是直的，其弓状外形是基干软组织的形状及腓肠肌外侧头比内侧头发育明显所致。股骨颈很短，与股骨干之间形成锐角，股骨干是直的，成人股骨干的曲度由行走所致。股骨头比髋臼大，约有1/3留在外面；圆韧带相对很长。因此髋关节易脱位，股骨头移向髂窝外侧，而不向后移位，白种女性的髋关节脱位常发生在右侧。出生时的跗骨、跟骨和距骨已有骨化中心，50%新生儿的骨化中心呈立方形。

下肢肌肉的发育比上肢差。常根据新生儿特点推测胎儿的体位是大腿保持外展状，收肌受牵拉，这些肌肉在以后行走时功能较弱，同时臀发育也差，使新生儿具有典型的小臀。

脚 新生儿脚的活动状况与成人相反，其距骨滑车相对较大，因此脚的背曲度常较大。此外，跖屈受限是由于脚伸肌的伸展度较短。新生儿的脚印是整个脚的跖面，因为皮下脂肪堆积在脚弓处，故许多婴儿出现平脚。

皮肤

皮肤的表面积随生长而增大，早产儿的皮肤重约1505g，表面积约为1266cm^2；而新生儿的皮肤重2980g，表面积2129cm^2。新生儿的皮肤比大婴儿和儿童的薄，表皮角化需经2～3周才具有保护作用。早产儿的薄表皮可吸收硼酸等多种物质，出生时的皮肤皮下血管丛甚密；尚未出现成熟的毛细血管袢和乳头下静脉丛，但某些部位的毛细血管出芽伴以内皮的迁移，与其他部位的血管相连（Ryan，1992）。Perera等（1970）研究了出生后3个月皮肤的微血管，指出某些区域的血管比其他部分成熟的快。新生儿的皮肤除手掌、足底和甲床外，几乎均无乳头血管袢，皮肤毛细血管网分布无规律，但自第二周起乳头袢开始出现，毛细血管网变得较有规律，而明显的袢状结构要在第4周或第5周才出现，至生后第14～17周皮肤各处的乳头血管袢才全部建成。出生后皮肤汗腺的成熟呈现区域性顺序，最早见于额部，随后为胸、上肢和体侧以及尾区。早产儿的汗腺成熟速度加快（Lane 1992）。

心血管和淋巴系统

心脏 出生时的心脏相应较大（图4.6、17），重约20g，心输出量约为550ml/分，血压为80/46mmHg。胎儿临近产出时的心跳速度约150次/分，出生时为180次/分，出生后10分钟则下降为170次/分，生后15分钟至1小时为120～140次/分。胎儿在危难时的明显指征是心跳加快。心率随年龄的增长而下降，从6个月至1岁为113～117次/分，1岁末约为100次/分。

无论胎龄大小，一般认为室间隔是左心室的一部分，心脏的比例表示为：左心室和隔的重量/右心室重量。出生时左心室比右心室重约25%；胎儿右心室承受体循环的压力（因肺循环尚未建立），出生后2～3个月内右心室的功能占优势。当肺循环建立后，右侧心脏工作负担减轻，左侧心脏尤其是左心室因功能需要而生长甚快，至第2年末其重量为右侧的两倍，这种状况持续至中年。

心壁厚度与左、右心室重量的变化是一致的，出生时两侧心室壁的厚度相等（5mm），第3个月末左心室比右心室厚，第2年时左心室壁是右心室壁的2倍厚，青春期增至3倍。

新生儿的心脏位于头顶至臀下缘的中点（图4.5），其前表面与成人一样主要由右心房和右心室组成，右心表面常覆以胸腺，胸腺可伸展超越右心室底。

卵圆孔 垂直长度为4～6mm，宽3～4mm，位于第3肋间隙水平，其长轴在正中平面（图4.5）。卵圆孔在身体的冠状面上，因此血液从位于前侧的右心房向后上方经卵圆孔流至后上侧的右心房。肺呼吸建立后，卵圆孔虽然在功能上闭锁，但在结构上远未关闭。生后2周，卵圆孔闭锁者不足3%；生后4个月卵圆孔闭锁者达87%。

出生后胎儿血管的闭锁 出生后不久，许多胎儿血管很快闭锁，但其他多数血管并不闭锁，表明闭锁血管的收缩作用与那些保留血管是不相同的。大多数血管中膜内含有平滑肌、弹性纤维和结缔组织，后者在出生前增生。缓激肽（属激肽的一种）是一种多肽激素，可诱导平滑肌收缩或舒张，在出生时或出生后短暂时刻内脐带温度下降，脐带的血液内即刻产生缓激肽。在新生儿肺吸入氧气后肺内的粒细胞也可产生缓激肽。缓激肽对脐动脉、脐静脉和动脉导管是一种高效的收缩剂，而它同时对肺血管又是一种高效的抑收缩剂（Crelin 1973），已证实缓激肽可使完整的血管内皮松弛

动脉导管 动脉导管(图4.17，18)是将胎儿肺动脉干的血输送至动脉弓，使血液不流经肺。动脉导管连于肺动脉干的左、右肺动脉分支处，长约8～12mm，它从左前外侧在锁骨下动脉起点下方与主动脉相连，并呈30°～35°角。动脉导管开口于主动脉处明显变长。导管的肺动脉干起始处，在充满血液时的直径为4～5mm，其大小与邻近的主动脉直径相近。这两条动脉在下行中直径渐变小，主动脉则稍大（直径4mm；图4.18）。新生儿的动脉导管下面紧贴左侧支气管，前面紧贴胸腺。

动脉导管与其他从心脏发出的大血管差别甚大（见第3篇）。大血管的中膜层具有弹性，而动脉导管则为肌性动脉（de Ruiter等1990）。有人认为，迷走神经的分支喉返神经，与动脉导管发育之间的相关性可能是动脉导管结构差异的原

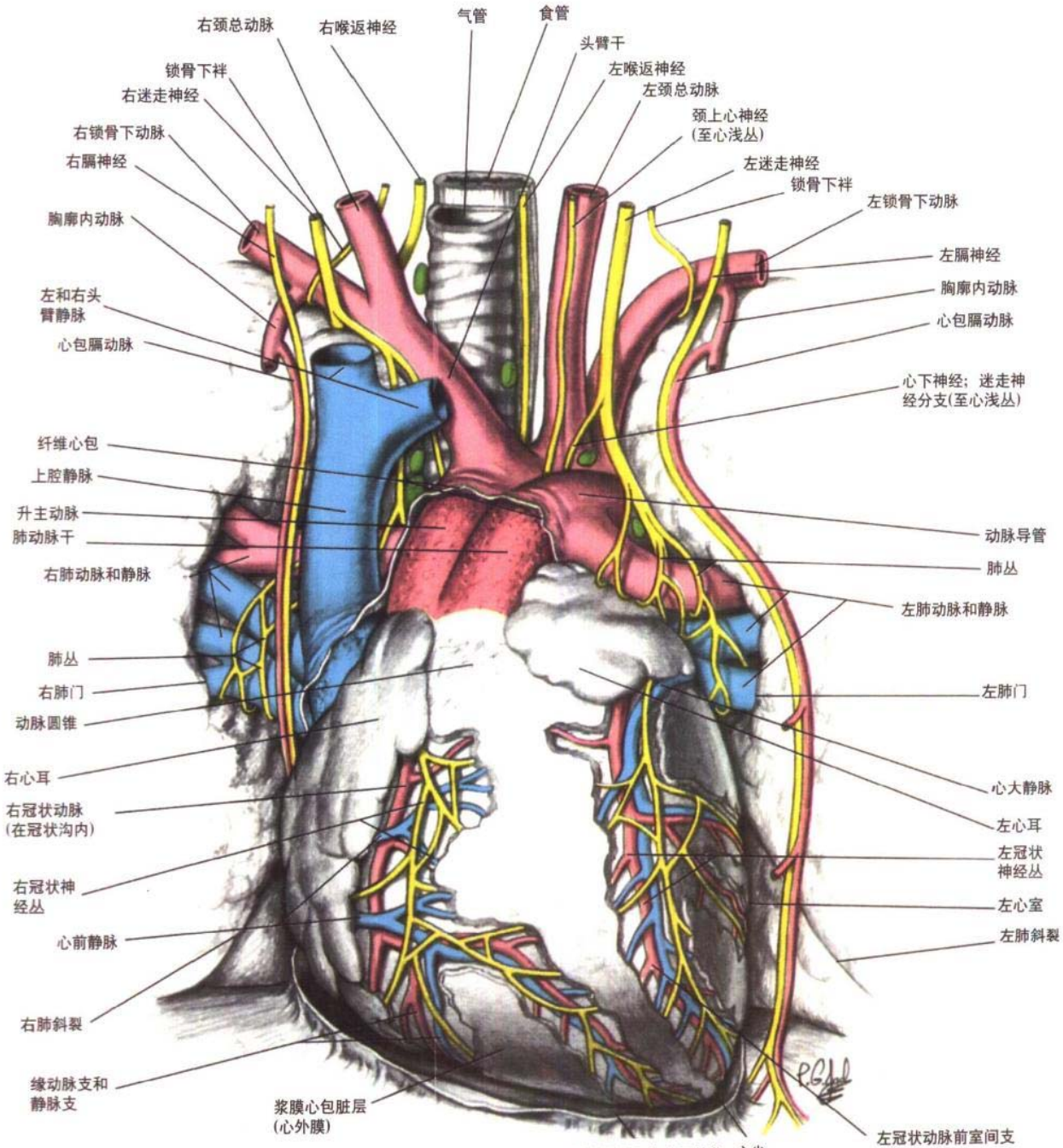

图 4.17 足月新生儿心和大血管前面观。肺已移去，以显露心脏，心前和大血管根部的心包已切除。

因（Leonard 等 1983）。胚胎第 16 期，迷走神经与动脉弓系统相关密切，喉返神经含结缔组织成分较其他神经多，使其伸展受限制。Leonard 等（1983）认为，环绕动脉导管的左喉返神经所致的张力使导管发育为肌性动脉而非弹性动脉。

胎儿时期的动脉导管是开放的。前列腺素似在动脉导管保持不闭锁中起一定作用，胎儿和新生儿的动脉导管组织可产生前列腺素 E_2（PGE_2）前列腺素 I_2（PGI_2）和前列腺素 $F_2\alpha$（$PGF_2\alpha$），它们可抑制导管对氧气所产生的收缩反应。

在出生时导管即开始闭锁，在 10～15 小时内完成第一阶段，第 2 阶段则需 2～3 周。第一阶段出现平滑肌细胞收缩和内皮下层水肿，内皮受损害，内膜增厚导致导管永久性闭锁。促使导管闭锁的因素有：氧张力增大，血浆儿茶酚胺水平升高，PGI_2 生成受抑，PGF 受体关闭，$PGF_2\alpha$ 和氧含量的协同作用，血浆腺苷水平下降。出生后，这些内在因素共同导致动脉导管闭锁。高氧张力可启动过氧化氢脂肪酸（hydroperoxy fatty acid）的合成，它抑制前列环素

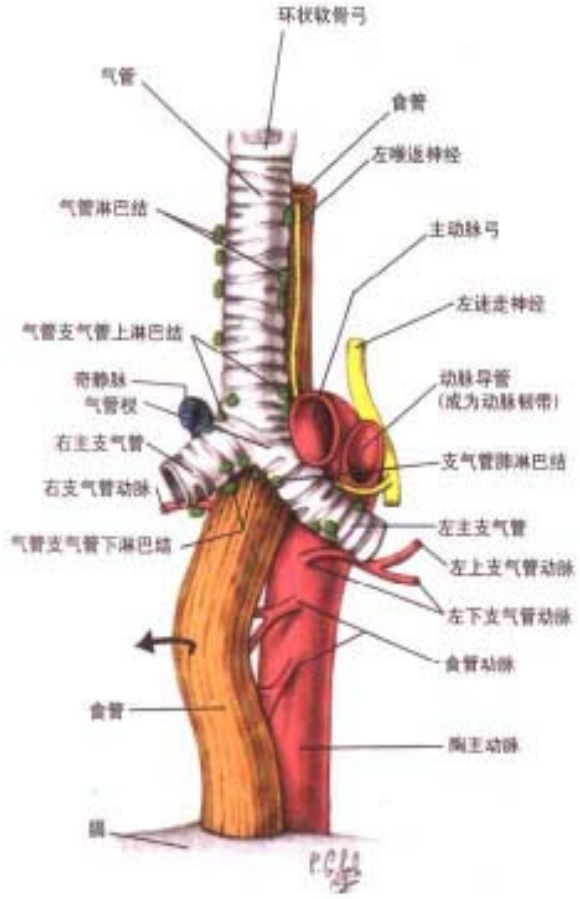

图4.18 前面观（心已除去）示足月新生儿左主支气管、主动脉弓和动脉导管之间的关系。

(prostacyclin）的生成，因此使导管暴露在前列腺素内源性过氧化物（prostaglandin endoperoxide）等的促收缩作用下。关于动脉导管闭锁的有关因素参见 Mathew（1992）的论著。

脐血管　脐动脉（图4.5）　脐动脉是髂内动脉的直接延续，其起始端的管腔在扩张时直径约2－3mm，至脐部的腔变窄，中膜因纵行平滑肌和弹性纤维增多而增厚。出生前，脐动脉管壁结缔组织增生。脐带被切断后，脐动脉收缩以防止失血，在动脉远侧端常形成血栓。脐动脉闭锁从远侧端开始，至第2个月或第3个月末，脐动脉退变达到膀胱上动脉处，退变血管的遗迹即为脐正中韧带。

脐静脉（图4.4，5）　新生儿的脐静脉长约2－3cm，扩张时直径为4－5mm。它经脐行于镰状韧带内，向上右至肝门，分成几支入肝，与肝门静脉左支相连。脐静脉壁甚薄，在脐环处具有明显的内弹性纤维层，但腹内段则无此结构。中膜含有平滑肌、胶原纤维和弹性纤维。脐带被切断后，脐静脉收缩，但不及动脉那样有力。当钳子夹住脐带后，静脉内压力迅速下降，脐环处的弹性组织可有效地防止血管内血液的倒流。出生前脐静脉内膜下结缔组织增生。出生后，脐静脉中膜的胶原纤维收缩，纤维增生形成圆韧带，从脐环至肝的血管闭锁，在闭锁过程中不形成血栓。出生后48小时内，脐静脉的腹内部分常扩张，故许多成人的圆韧带内仍保留直径5－6mm的腔。

静脉导管　静脉导管是脐静脉的直接延续，由肝门静脉左支发出，与脐静脉末段直接相对。静脉导管终止于下腔静脉或左肝静脉近下腔静脉之前，经肝右叶和尾叶之间的沟内，行于小网膜内，长约2－3cm。静脉导管的中膜含有环行平滑肌，大量弹性纤维和一些结缔组织。静脉导管的闭锁起于肝门静脉末端，向下腔静脉端发展，自生后第2周开始，于生后第2或第3个月血管腔才完全闭锁。

躯干的大动脉和静脉　这些血管及其附属的脏支均比肢体血管粗大，利于血液汇集于身体中部。新生儿的外周血管很纤细，插入套管时比成人困难得多。大血管的分布位置与成人的相似，但其分布的脊椎平面可能不同。颈总动脉分为颈内动脉和颈外动脉的分叉处与成人一样处于平舌骨水平，但新生儿舌骨的位置相对比成人高。肾动脉位置也较高，位于第12胸椎和第1腰椎之间（成人在第2腰椎上缘）。腹主动脉分为髂总动脉的分叉处位于第4腰椎上缘，而成人则在其下缘。

淋巴器官和淋巴组织　胸腺（图4.19）　出生时的胸腺重量为体重的0.42%，成人为0.03%－0.05%。足月新生儿的胸腺重10g。胸腺持续增长，至青春期重约30g，此后胸腺重量缓慢下降，至老年时约重12.5g。出生时的胸腺多为2叶，长4－6cm，宽2.5－5cm，厚1cm。颈部胸腺向上伸至甲状腺的下缘，其右叶下端一般是位于升主动脉右缘和右肺之间，上腔静脉的前面。颈部的胸腺，前面是胸骨舌骨肌和胸骨甲状肌及其筋膜；胸部的胸腺，前面覆以胸骨柄，胸廓内血管，第

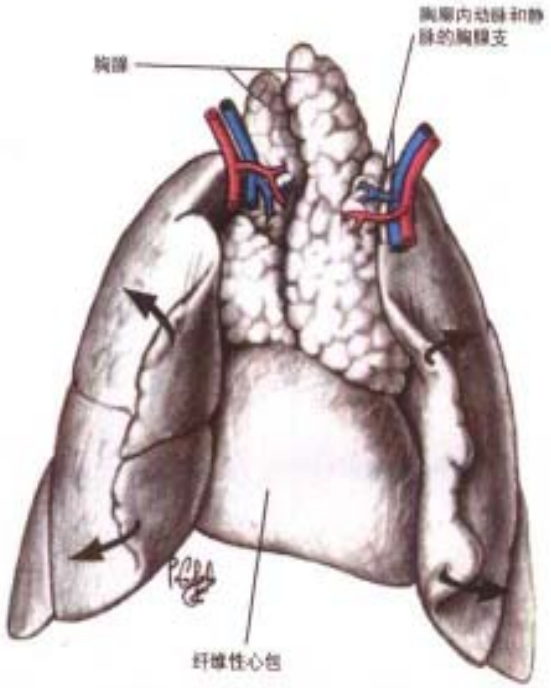

图4.19 足月新生儿胸腺前面观。肺已拉开，显示胸腺的范围。

1～3肋软骨和侧胸膜。胸腺的后面与上纵隔血管相贴，尤其是左头臂静脉，该血管的一段可埋在胸腺内，还与胸廓气管的上部和心脏前表面的上部相贴。出生时胸腺最厚的部分，不是上胸廓口处，而是紧临心脏底部的上方之处。儿童时期的胸腺变得细长，颈部已不明显。脾白髓发育依赖于胸腺。

脾（图4.5） 出生时的脾重13g，生后第一年重量增大一倍，至第三年末增大3倍。新生儿常有副脾，位于大网膜内。

淋巴管和淋巴结 胸导管是新生儿和成人体内最大的一根淋巴管，新生儿胸导管长10～11cm，右淋巴导管收集右侧头部和颈部的淋巴液，仅长2～3cm，周围有淋巴结围绕。新生儿已具备形成淋巴结的全部淋巴组织。儿童时期淋巴组织量增多，是由于新生儿时期已出现的淋巴结增长所致。咽扁桃体（腺样）是临出生前由大量淋巴细胞浸润形成的，生后第一年出现有生发中心的滤泡，6岁时的咽扁桃体发育最大，至青春期即完全退化。新生儿的一对腭扁桃位于扁桃体窝的上方，生后2～3年内位置下降，出生后即见淋巴小结。腭扁桃体自15岁起开始萎缩，通常至青春期退化。

内分泌腺

新生儿内分泌腺中的胰腺和性腺，已分别在胃肠道和生殖器官章节内叙述。

甲状腺（图4.5） 新生儿的甲状腺相应较大，有一条细长的峡与叶部相连，其叶部尚未与气管上部相贴。出生后2年，甲状腺体积为成人的一半。从妊娠第3个月起，腺体分泌胶质，至第4.5个月时分泌甲状腺素。

甲状旁腺 大小不一、分布位置与成人的相同。从出生至青春期，腺体增大一倍。自第12周起开始分泌甲状旁腺激素。

垂体 新生儿的垂体重量为成人的1/6，至7岁时增长为成人的1/2，青春期达到成人的水平。女性垂体的体积和重量比男性的大。

新生儿的评估

一般情况下新生儿在出生后应立即评估，传统的方法是应用Virginia Apgar（1953）提出的5项临床指标（图 4.20）：

- 心率
- 呼吸
- 肌张力
- 咽插管反应
- 躯体颜色

娩出后1分钟和5分钟对新生儿作0～2分评分，评估需重复进行直至婴儿情况稳定为止。总分0～3分表明新生儿严重危急，4～6分表明新生儿对子宫外生活适应中度困难，7～10分表明新生儿对子宫外生活适应困难很小。然而Apgar评分中的窒息指标不足、未考虑复苏与评分的关系，Apgar低分未表明存在问题的性质。Apgar评分通常用于对新生儿的记实性描述。改良的Apgar评分法是在出生后0～20分钟内进行观察，已为国际上所接受，并速记复苏成功与否，为医生对一岁内婴儿体检提供了有价值的信息（Roberton 1992）。

	0	1	2
心率	无	慢（少于100次／分）	大于100次／分
呼吸	无	慢或不规律	良好，哭声响
肌张力	软弱无力	四肢略屈	运动活跃、屈曲良好
咽插管反应	无反应	表情痛楚	咳嗽、喷嚏、大哭
躯体颜色	蓝色或灰色	躯体粉红色肢体蓝色	全身粉红色

图4.20 新生儿的Apgar评估系统，每个因素分0～2级，高分为10。出生后1分钟和5分钟时进行评估，并重复进行，直至婴儿状况稳定。

新生儿操作常规

据估计，英国有1%～2%新生儿需要强化护理，此类婴儿大多未发育成熟，需要接受心脏呼吸和营养支持数周或数月，直至器官系统功能成熟。另一部分新生儿已发育成熟，但由于出生时窒息、脓毒病或缺氧等因素常导致持续性肺性高血压。少数婴儿需要加强护理，是由于在宫内发育中出现结构畸形，如先天性心脏畸形，消化系统梗阻，先天性膈疝等。这类状况只有通过手术予以纠正，婴儿术前和术后都要加强护理，常用有效的护理如中央静脉导管插入作压力检测，近心脏静脉内营养，动脉内导管插入作血气及动脉压力测量等；有些婴儿还需要取脑脊液、血或尿标本，检查是否有感染。以下叙述用于新生儿时期的一些常用操作，以及保证安全和明确定位的特殊解剖标志。

表 4.1 气管内插管长度标准*

出生时体重（kg）	鼻至气管中段（cm）	唇至气管中段（cm）
0.5	–	6.2
0.75	–	6.5
1.0	8	6.8
1.5	9	7.3
2.0	10	7.9
2.5	11	8.5
3.0	12	9.1
3.5	13	9.7

* Hodson 和 Truog 1987

表 4.2 新生儿气管插管解剖学位置要点*

结构	脊椎水平
声带	C_{1-2}
胸廓上口	T_1
隆突（气管分叉处）	T_{3-4} 或 T_4

* Blayney 和 Logan 1994

气管内插管术 气管内插管（ETT）常用于出生后窒息的新生儿人工呼吸。ETT可从鼻腔或口腔插入，借助喉镜使其通过声带。ETT的头端应插至气管的中段，在气管分支以上。可参照出生体重估算插管长度（表4.1）。在紧急情况下可测量从耳屏至颏尖的距离，它与唇至气管中段的距离相近。也可选择常用的公式估计插管长度，从导管头端至唇的长度是"1-2-3=7-8-9"，即体重1kg的新生儿，唇至气管中段之长度为7cm，2kg新生儿是8cm，3kg新生儿是9cm（Tochen 1979）。鼻气管插管的公式需考虑鼻咽长度，确定导管长度的公式是1-2-3=8-10-12（kohelet 等1982）。应用X线胸透检查确定ETT的准确位置。资料指出，用锁骨、椎体和气管隆突（虽然在X射线下常看不到隆突）为标志检测X射线下ETT的位置。以往认为ETT必须恰在锁骨下方，平第1肋骨（Fletcher 等1983）或在隆突上方1～2cm（Carolene 1991）。近来认为，锁骨的位置常因婴儿的角度和方位而变化，隆突常不能确定，而第1胸椎（T_1）是确定ETT头端位置的较稳定的标记（Blayney和Logan 1994）。早产新生儿气管可能较短，约为3.1cm（Coldiron 1968），而T_1至隆突的长度为1.4cm（体重500～1000g）～1.8cm（体重3001～3500g）（Blayney和Logan 1994）。有关的解剖资料要点见表4.2。

脐动脉导管插入术

脐部导管插入是直接通入血循环的方法，可反复抽取动脉血，检测O_2和CO_2分压、pH和血液多种生化参数；保留导管可便于连续检测动脉血压。从脐带的脐动脉断端或其侧壁插入导管，导管头端沿脐动脉经髂内动脉和髂总动脉进入主动脉。不断向导管内注入少量液体，以保持导管的伸展。重要的是导管头端必须与主动脉分支保持距离，以免灌注导管液时损伤动脉。脐动脉导管头端位于降主动脉内，或取高位于腹腔动脉以上，动脉导管以下；或取低位于肾动脉和肠系膜下动脉以下，主动脉的髂总动脉分叉点以上。插入导管的长度可根据图表估算并在体外测量好（Dunn 1966，Rosenfeld 等1980），或依据新生儿体重计算（Shukla 和Ferrara 1986）。在腹部或胸部X线透视下掌握导管的方位。降主动脉内的高位导管头端应位于第6胸椎和第9胸椎之间（T_6-T_9），低位导管头端应位于第3至第4腰椎之间（L_3～L_4）（见表4.3）。

周围动脉穿刺术 当不能作脐动脉插管或因临床原因不宜作脐血管插管时，可在严密护理下将一有孔小套管插入新生儿周围动脉内。可用透照法（transillumination）（见下文）显示插导管的血管轮廓（Pearse 1978）。最常选用的是桡动脉，在腕部前面的上缘插入导管；还有内踝后面的胫动脉。从尺动脉作导管插入有损伤邻近尺神经的危险，侧循环较差的足背动脉只能作为最后的选择。肘前窝的肱动脉的侧循环也较差，而且邻近有正中神经，不宜作

表 4.3 脐动脉插管的解剖学要点

结构	脊椎水平
动脉导管	T_{4-5}
腹腔上动脉	T_{12}
肠系膜上动脉	$T_{12}-L_1$
肾动脉	L_1
肠系膜下动脉	L_3
主动脉分叉	L_{4-5}

表 4.4 腰穿刺相关的解剖学要点

结构	脊椎水平
脊髓圆锥末端	L_2
髂嵴	L_3-L_4
蛛网膜下隙末端	S_{1-2}

导管插入。Allen's试验可证实从桡动脉作导管插入有充足的侧循环：在腕部紧压桡动脉和尺动脉，使手和前臂无血供，解除压迫尺动脉而桡动脉仍受压，若尺动脉有充足的侧支循环，则手和前臂部出现血液再灌注。应用透照法可直接看到动脉的血流，尤其是早产儿，将冷光源置于前臂远端的后面，在前臂的前面可看到搏动的动脉阴影。

脐静脉导管插入术 脐静脉导管插入可用来作输血、中央静脉压测定，以及作为血管通路用于急救。导管从脐静脉断端插入，沿脐静脉进入，通过静脉导管至下腔静脉，导管头置于静脉导管和右房之间。用X线透射确定导管头的位置，必须恰在膈以上，在T_9-T_{10}水平。与脐动脉插管一样依据图表估算插入导管的长度（Dunn 1966）。

经皮下中央静脉导管插入术 从周围静脉插入有孔导管，进入大的中央静脉或右房。通常选上臂中等口径静脉或二头肌内侧的静脉，或下肢内踝处的大隐静脉。导管头置于右房入口处。可直接测量从进入点至右房（估计在胸骨体处）的距离，确定插入导管的长度。

腰穿刺术 腰穿刺取脑脊液（CSF）用以诊断脑膜炎。脑脊液充于脊髓和马尾周围，在发生细菌性脑膜炎时，大量炎性细胞进入脑脊液，可用显微镜检查脑脊液；病原菌可通过培养和显微镜观察来确定。胎儿时期的脊髓圆锥和椎体之间的关系发生变化，脊髓圆锥逐渐上升至较高的脊椎水平。妊娠19周时，圆锥位置临近第4腰椎（L_4），至妊娠末期（40周）时位于第2腰椎水平（L_2），生后2个月时脊髓圆锥抵达永久性的位置，即第1腰椎椎体（L_1）处（Barson 1970）。重要的是进行腰穿刺必须在脊髓末端即脊髓圆锥尖端以下。脊髓末端一般位于第2腰椎（L_2）或其上方，个别人的脊髓位置可低至L_3，故进针的位置应低于该水平。进行腰穿时，婴儿的体位既可躺着也可"坐着"，这样使腰椎棘突呈大的凸面弯曲，可从第3和第4腰椎体的棘突间刺入脊髓圆锥以下的蛛网膜下隙内。L_3和L_4间的间隙与髂嵴水平相近，通常从髂嵴上或下水平的椎间隙穿刺，穿过脊间韧带、黄韧带、硬脑膜和蛛网膜（表4.4）。

耻骨上膀胱吸引术 2岁以下婴儿尤其是新生儿，当怀疑受感染而不知其发生部位时，或疑有尿路感染时，常收集尿液检查确定是否有脓毒症。另外在患者急需应用抗体时，在治疗前必需检查尿液。

幼小婴儿的膀胱在充以尿液时，其大部分位于耻骨联合以上，即位于下腹部而不是骨盆内，因此常在腹壁耻骨联合上2cm处用无菌注射器穿刺收集尿液（Nelson和Peters 1965）。从膀胱直接收集尿液可避免肛门周围的微生物污染，尿液培养可明确诊断尿路感染。穿刺取尿的成功率因膀胱的充盈状况而不同。近来应用超声扫描定位膀胱，明确含有尿液时再作穿刺，其成功率很高（Buys 等 1994）。

新生儿生长

生长一词常用于日常对话，通常指生命体或无生命体的量和大小的增长。本章论述构成动物体的细胞、组织和器官的一般概念的生长。将生长简单地定为“量和大小的增长”是不能满意的；必须区别生长的不同类型，以认识自然界的复杂现象及其有关的精细调控机制。

生长的类型

细胞水平的生长可分为细胞增生（cellular hyperplasia）和细胞肥大（cellular hypertrophy）。前者是指细胞合成蛋白质和DNA，并经分裂而数量增多；后者是指细胞合成蛋白质等物质，体积增大而不分裂。细胞水平生长也包含生成细胞外基质，称之为合成性或增积性生长（accretionary growth）。局部细胞和细胞外基质的增生，称为组织内部的内积性生长（intestinal growth）和组织表面的外积性生长（appositional growth）。

细胞增生 正常生命周期中的增生（hyperplasia）或称增殖性生长（multiplicative growth），见于胚胎发育，器官发生、胎儿生长时期，也见于婴儿期和儿童期。通常在个体近性成熟时，增殖性生长减慢，但各种细胞系增殖性生长的持续时间不同，如神经元分裂增生在宫内时期已停止，Ⅰ型肺泡上皮细胞分裂增生可持续至儿童时期，而造血干细胞的分裂增生可持续终生（图4.21）。

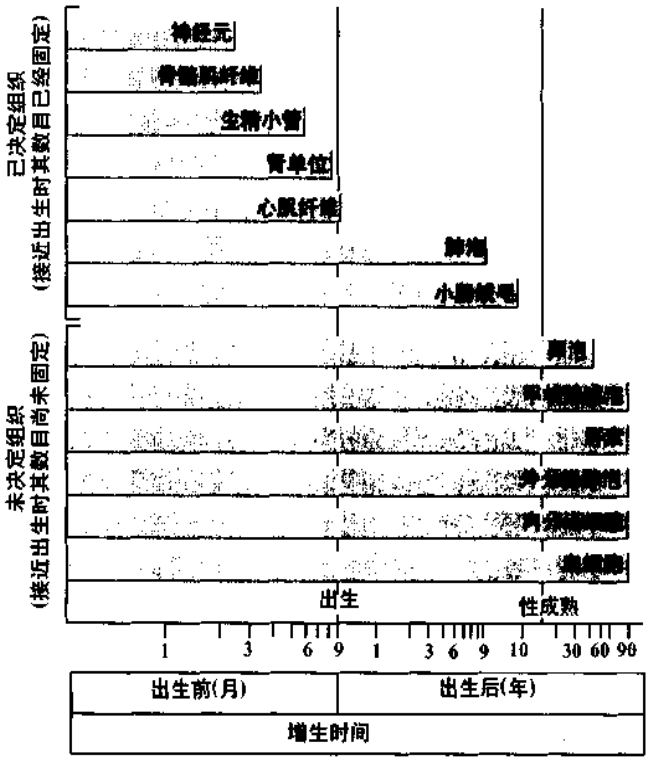

图4.21 人体若干组织增殖性生长持续时间（引自 Gilbert 1992）。

细胞分裂主要受细胞内部和外部两个方面的调控，外部调控因素是来自其他组织的因子的作用（激素作用），内部因素是细胞自己产生的因子的作用。

细胞肥大 细胞肥大性或称增大性生长（auxetic growth）是指组织中一些特殊细胞的体积增大而不分裂，常见于那些自出生后就不再分裂的细胞。某些无脊椎动物的组织尤为明显，如双翅目的唾液腺组织；但某些高等动物组织也明显可见，如出生后许多神经元和神经胶质细胞的表面积和体积增大显著，此外，横纹肌纤维、卵母细胞、形成髓鞘的Schwann细胞和妊娠子宫的平滑肌纤维等也有明显的肥大性生长。其他大多数组织的肥大性生长有限，有些组织的细胞甚而在增生性生长时伴之以细胞体积的减小，如小脑皮质的颗粒细胞和淋巴组织的小淋巴细胞。

一般多认为，体内大多数细胞的核质比反映了二倍体核的恒定DNA含量，也使胞质内的蛋白质更新受限（每种蛋白质有其一定的更新速率）。因而，如果细胞持续肥大性生长，当胞质体积超过一定程度时，其结构基因便不能有效地更新蛋白质，细胞即逐渐退变。然而有些细胞的肥大性生长远远超过常规比例，致使细胞或停滞在该状态，或出现DNA复制和细胞分裂。上述肥大性生长的细胞，其胞质体积与核之比例即远远超过常规比例，细胞可出现不同形式的辅助性细胞核。大双翅目唾液腺细胞形成巨大的多线染色体，含有多倍体DNA含量；横纹肌纤维和其他“巨大”细胞如巨核细胞是多核合胞体。另外，体积增大的卵母细胞和神经元（分别有一个单倍体核和一个两倍体核），它们的表面围以许多卫星细胞（卵泡细胞或胶质细胞），这些细胞可能对中央增大的细胞提供辅助性代谢和细胞核支持作用，即二者在功能上组联为一个细胞生理单位（cytophysiological unit）。

肥大性生长可被诱导形成，如运动可使肌纤维增大，肥胖症者的脂肪细胞随脂质的沉积而增大。

合成性生长 合成性生长是指细胞之间的细胞外基质增多、细胞数量和体积不增大。最常见的事例是骨和软骨，其他如纤维性结缔组织、腱、关节囊、腱膜、筋膜和角膜等也有不甚明显的合成性生长。

外积性生长 这是一种特殊类型的生长，新生成的细胞和细胞外基质添加在组织表面，细胞反复分裂形成新生层环绕组织，如骨膜和软骨膜。

内积性(间质性)生长 内积性生长是整个组织发生增生性生长及合成性生长，使组织从内部扩展增大。

分生组织性生长 分生组织性生长（meristematic growth）是指从顶端开始的生长，该处有许多分裂的细胞群体。顶端分裂增殖的细胞向远端移动，渐远离早先的分裂细胞群。如肢芽即为分生组织性生长，肢芽生长区最先发生的是肩部的细胞，细胞随后向远端迁移，形成臂部等。

补偿性生长 正常情况下组织器官的再生是受调控的，以保持组织耗损与其功能完整性的平衡。组织大量丢失可通过它自身的再生（如肝）或另一器官的补偿性生长（如失去一侧肾）而得到补偿。但补偿性生长是受严密调控的，如肝再生增长到其原有大小时即停止生长。

生长类型的整合 在妊娠后期和出生后，各种生长类型组合在一起形成不同的模式，使系统的各个部分具有不同的生长速度和方向。如肢体发育中的间充质生长是一种分生组织性生长，而表面的外胚层则为内积性生长。不同生长模式中的细胞分裂或为随意性，或为具极性方向，细胞大小、形状和表面密度也有变化，这是胚胎发育的主要特征，也与组织分化为实心团块状、空心球状、管状、片状等相关。组织退化过程包括细胞变性死亡和组织丢失，这在某些部分的生长中也是同等重要的。

生长的模式

机体的生长有两种模式：等比生长（isometric growth）和异速生长（allometric growth）。

等比生长 等比生长的正确含义是，所有器官和系统呈进行性有比例地生长。胚胎发育中是不存在明显的等比生长的，胚胎生长呈不同的速率，称之为异速生长。

异速生长 异速生长是指身体的一部分与另一部分的生长速度不同，最明显地表现在胎儿、新生儿、儿童和成人的身体比例的变化。受精后6～7周，胚头部占总长的一半，此后头部生长比例变慢，至出生时头部为总长的1/4。儿童时期仍保持这种生长模式，躯干和四肢继续增长，至成人时头部占总长的1/8（图4.22）。

异速生长也反映在椎体平面的变化上，尤其表现在哺乳动物的颅骨发育。一般认为，颅底的基本模式取决于神经管的基板（见第3篇）。启动软骨发生的刺激来自神经上皮细胞，它抑制上皮下的间充质细胞迁移，这种抑制模式形成颅底的式样。哺乳动物于出生前其头颅虽有一定的变化，但通常呈球形，有利于娩出时通过产道。出生后，由于异速生长而颅形具有种属的特点，人幼年头颅为扁平形，低等灵长类头颅呈凸颚状，马等动物的头颅则明显较长。

生长激素和生长因子

胚胎、胎儿和出生后的生长受多种因素的调控，但至今仍不很清楚。出生后的生长主要受血循环中的生长激素（GH）、生长激素释放激素（GHRH）和生长激素释放抑制激素（生长抑素）的影响，但这些激素并不影响和调控胎儿的生长。

生长激素 妊娠100天的胎儿血清中已可测出GH（Kaplan等1972），此后含量渐升高直至第30周，后3个月内GH含量下降，但出生时的GH水平仍比母亲的高。从出生至1岁末，GH水平保持稳定。胎儿体内GH的作用尚不清楚。无脑儿和遗传性GH缺陷的胎儿仍可达到正常身高，故Hindmarsh和Brook（1988）指出胎儿生长不依赖垂体GH的观点。

出生后GH作用的研究甚广泛，流行病学研究证明出生后2～3个月机体才必需有GH，在此之前则非必需。GH的

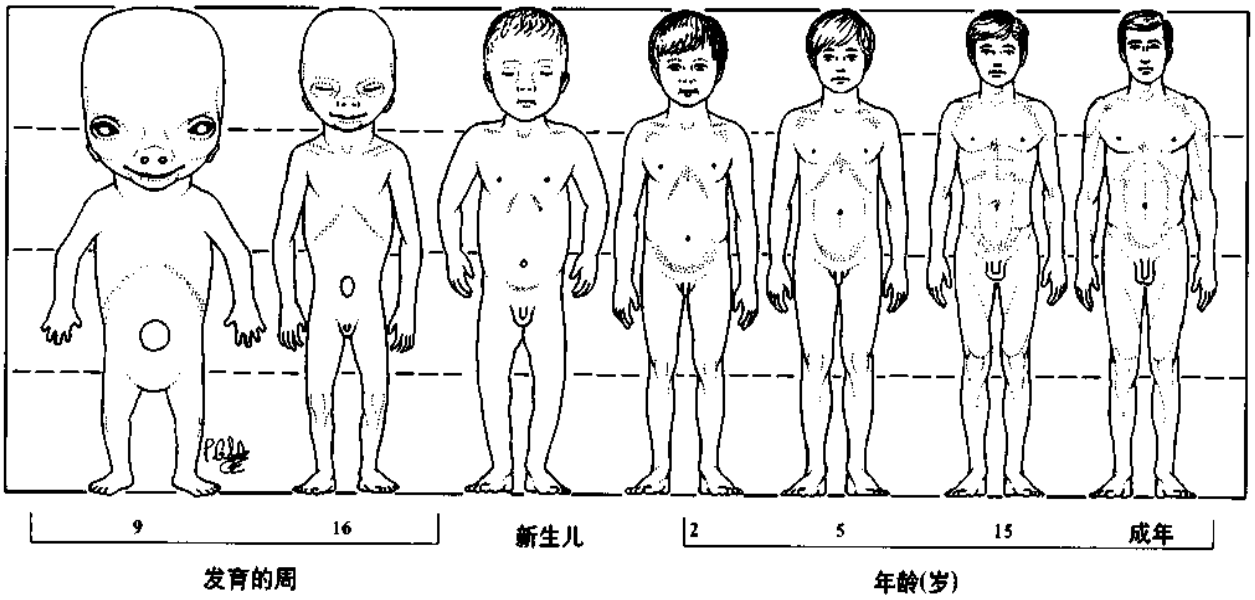

图4.22 人体异速生长。胚胎期头的比例很大；胚胎期以后头的生长速度较躯干和肢体慢得多，成年人头只是身长的1/8。

作用是使机体组织有比例地生长，青春期以后GH分泌量下降，生长减慢。GH对长骨骺板的作用尤为明显，GH持续分泌可导致巨人症，分泌不足则发生侏儒症。若GH分泌异常发生在骺板消失之后，则导致肢端肥大症，该病的发生历经多年，患者骨质增生，上颌骨和下颌骨最明显，同时伴有心和肝的增大，皮肤也增厚。此种病人体内所有对GH有正常反应的细胞和组织均出现不断地增生。

许多实验证明GH还有若干特殊的作用。若将分离的大鼠GH基因与小鼠调节锌水平的基因（小鼠金属硫组氨酸甲内盐Ⅰ，mouse metallothionein）相结合，它具有启动子作用。将这种组合基因注入小鼠受精卵原核内，结果发育成的小鼠同时具有大鼠GH基因和小鼠金属硫组氨酸甲内盐Ⅰ基因。给转基因小鼠喂加锌食物，可启动大鼠GH基因，小鼠肝可合成大鼠GH（正常肝内含有金属硫组氨酸甲内盐）。服锌剂的转基因小鼠比对照组小鼠大80%，体内各器官也成比例地增大（Palmiter 等1982）。这些精密的实验证明GH控制着生长的协同调节。

生长调节素／胰岛素样生长因子 GH可刺激肝合成生长调节素(somatomedin)。生长调节素是胰岛素样生长因子(IGF)家族中的一种，包括IGF-Ⅰ（或称生长调节素C）和IGF-Ⅱ（或称生长调节素A）（见第2篇）。

人胚胎的IGF-Ⅰ水平低，给予GH也不影响生长（Hall和Sara 1983）。胎儿体内的IGF-Ⅱ较高，其含量不受GH的影响。因此认为，胎儿生长主要受IGF-Ⅱ的调节；IGF-Ⅱ又受胎盘催乳激素的调控（Engstrom和Health 1988）。胚胎和胎儿体内广泛表达IGF-Ⅱ，故而认为它是体内主要的旁分泌性生长因子，是胎儿生长的主要决定因素。

新生儿体重与血浆IGFs浓度成正相关，IGFs水平低的胎儿，其体重小于相应的孕龄。在青春期的快速生长时期，GH、IGF-Ⅰ和IGF-Ⅱ的水平升高。侏儒症患者的GH和IGF-Ⅰ水平正常，但青春期时IGF-Ⅰ分泌减少，为正常的1/3，提示IGF-Ⅰ与青春期的快速发育相关（Merimee 等1987）。

其他生长因子 各类生长因子家族在第2篇和第3篇中已有论述。简而言之，血小板源性生长因子（platelet-derived growth factor,PDGF）刺激成纤维细胞、平滑肌细胞和成胶质细胞的分裂；表皮生长因子（epidermal growth factor,EGF）主要促进表皮细胞、乳腺上皮细胞和骨骼肌细胞的分裂。有意义的是乳腺分泌的乳汁内含有多种生长因子，人乳中主要含有EGF，牛乳则不含EGF。人乳中含低浓度的胰岛素，IGF-Ⅰ含量是正常人血清内含量的1/10。哺乳期乳汁内的这些生长因子含量是有变化的，第一天的初乳内含量最高，第一周内含量下降并停留在一定水平，尽管水平下降，人乳中含有的EGF和胰岛素仍为初乳中的1/10。Read（1984）认为，哺乳期婴儿体内的所有生长因子分泌量大致是稳定的。新生儿时期未测到内源性的EGF，人乳可能是婴儿所需EGF的惟一来源。然而，在维持婴儿正常发育中，人乳中的生长因子似乎并非是必需的；Read（1988）认为乳汁中的生长因子是改善营养不足婴儿或发育不良婴儿的一种应急措施。

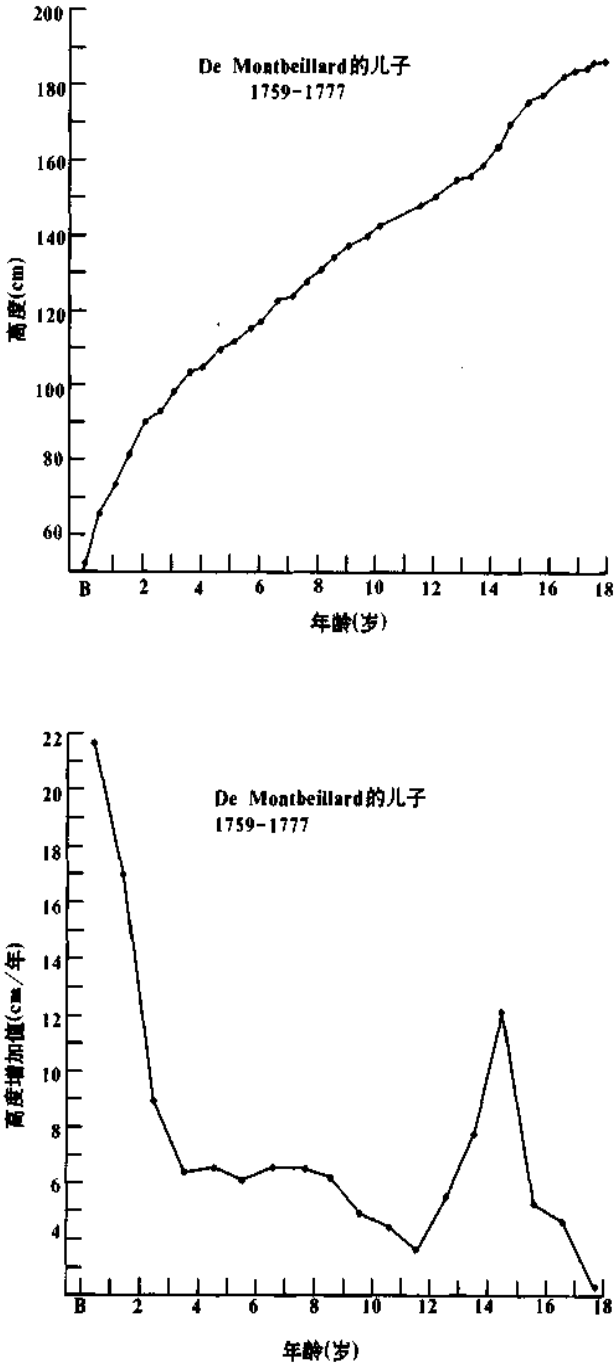

图4.23 生长的纵向研究。上图显示De Montbeillard的儿子从出生到18岁的身高。下图表明每年身高增长速度的曲线（选自Harrison 等1964）。

生长速度

胎儿和出生后的生长速度可用身高或体重的生长值

(increment) 来表达，可绘制成生长曲线 (growth curve) 图。准确测量某个体的整个生长时期的生长状况并绘制成生长曲线，是为个体生长的纵向研究 (longitudinal study)；另一种方法是收集一系列不同年龄人群的数据平均值，是为横向研究 (cross-sectional study)。横向研究对制定各年龄期健康儿童的体重和身高标准是有价值的，可建立正常生长的百分值尺度，但它不能表达生长速度的个体差异及生长的特殊时期；而纵向研究则具有这方面的实际价值，只是较费时费工。纵向和横向研究数据可用来绘制不同年龄的体重和身长的生长值，形成速度曲线 (velocity curve)，可反映儿童生长的各种特殊时期，比前述的生长曲线更有用。最早发表的纵向研究资料是Count Philibert de Montbeillard对其儿子生长过程的记录，至今仍有重要价值 (图4.23)。资料提示身高的生长速度从出生开始呈下降趋势，至 13～15 岁时生长显著加速，即青春期生长激增 (adolescent growth sprut (见后述)。

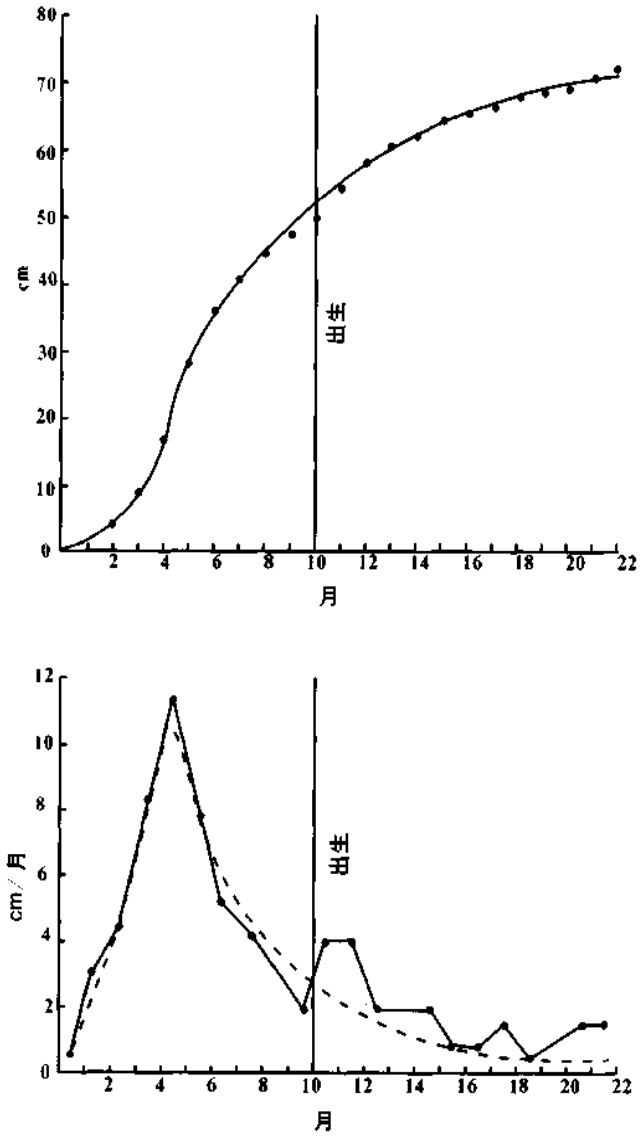

图4.24 出生前后身长增长和增长速率曲线图 (引自 Harrison 等，1964)。

横向研究资料提供了出生前和出生后生长以及儿童期生长的图表，可用于预测正常儿童期的发育。出生前和出生后的生长速度曲线 (图4.24) 表明身高的生长速度峰是在妊娠第 4 个月 (注：出生前生长图表是依据产科测量数据，以末次月经计算胎龄，即受精前2周)；体重的增长速度峰通常是在出生后。

生长是一种有规律的过程，Tanner指出 (见Harrison等1964)，生长过程不是间歇性的，故测量需十分细心 (Lampl等1992)。然而，纵向生长研究中作每周、每半周和每日测量，发现身高和头围的增长具有跳跃式的生长值，身高的平均幅度为 1.01cm。生长的跳跃式不是周期性的，而是突发式的。研究推测，人身高的增长在出生后头两年内的间歇期不超过24小时，间歇期内生长停顿 (图4.24)。Gibson (1994) 认为，人身高的增长不是一个稳定的过程，表现有间歇性的生长加速，由于许多因子可影响生长，故需以准确测量和标准计算方法来阐明生长过程，以短期观察预测长期的生长，无论对一个骨骼的生长或整体的生长都是不可取的。

母体环境的影响 胎儿从第 36 周至40 周，由于受母体子宫的限制而生长变慢。出生时的体重主要反映母体内环境状况，而非婴儿的基因型。遗传性体型较大的胎儿生长速度减慢，有利于胎儿在体型较小的母亲子宫内发育并能顺利娩出；出生后婴儿加速生长，其体重的生长速度高峰出现在生后2个月。多年前的实验已证明胎儿生长受子宫的限制。英国大种马 (shire horses) 与矮种马 (shetland ponies) 杂交，若大种母马与矮种公马交配，出生小驹的大小与纯种大种小驹相似；若大种公马与矮种母马交配，出生小驹的大小为纯种大种小驹的1/3，与纯种矮种小驹的大小相近 (Walton和Hammond 1938)。

母体对新生儿体型大小的明显影响，必然是干扰婴儿基因型表达，但至成人时的生长并不一定更像母亲而不像父亲。小驹断奶后在同样的营养条件下，矮种母马与大种公马交配所生的小驹生长迅速，体型超过纯种矮马，但也达不到纯种大马的体型。

标准的生长图 大量横向生长研究制成的身高、体重与年龄相关的图表显示，各年龄组的身高或体重的平均值，又称为第50百分位；还有第75、第90和第97 百分位，以及第 25、第9和第2百分位。图4.25的资料是引自英国横向研究文献。任何个人生长曲线与这些资料相比较，都需考虑个体的种族、营养和家族史。

青春期生长激增 从生长曲线中可见，新生儿身高48～53cm，在一年内增长至75cm 左右，第2年增长 12～13cm，此后每年增长5～6cm。从纵向生长曲线中可见，女孩快速生长是在10.5～11 岁，男孩是在12.5～13 岁。这种快速生长称为青春期生长激增 (adolescent growth sprut) (图4.25，26)。男、女性的生长激增持续2～2.5年，于此时期女孩激增16cm左右，其生长速度高峰在12岁；男孩激增约20cm (躯

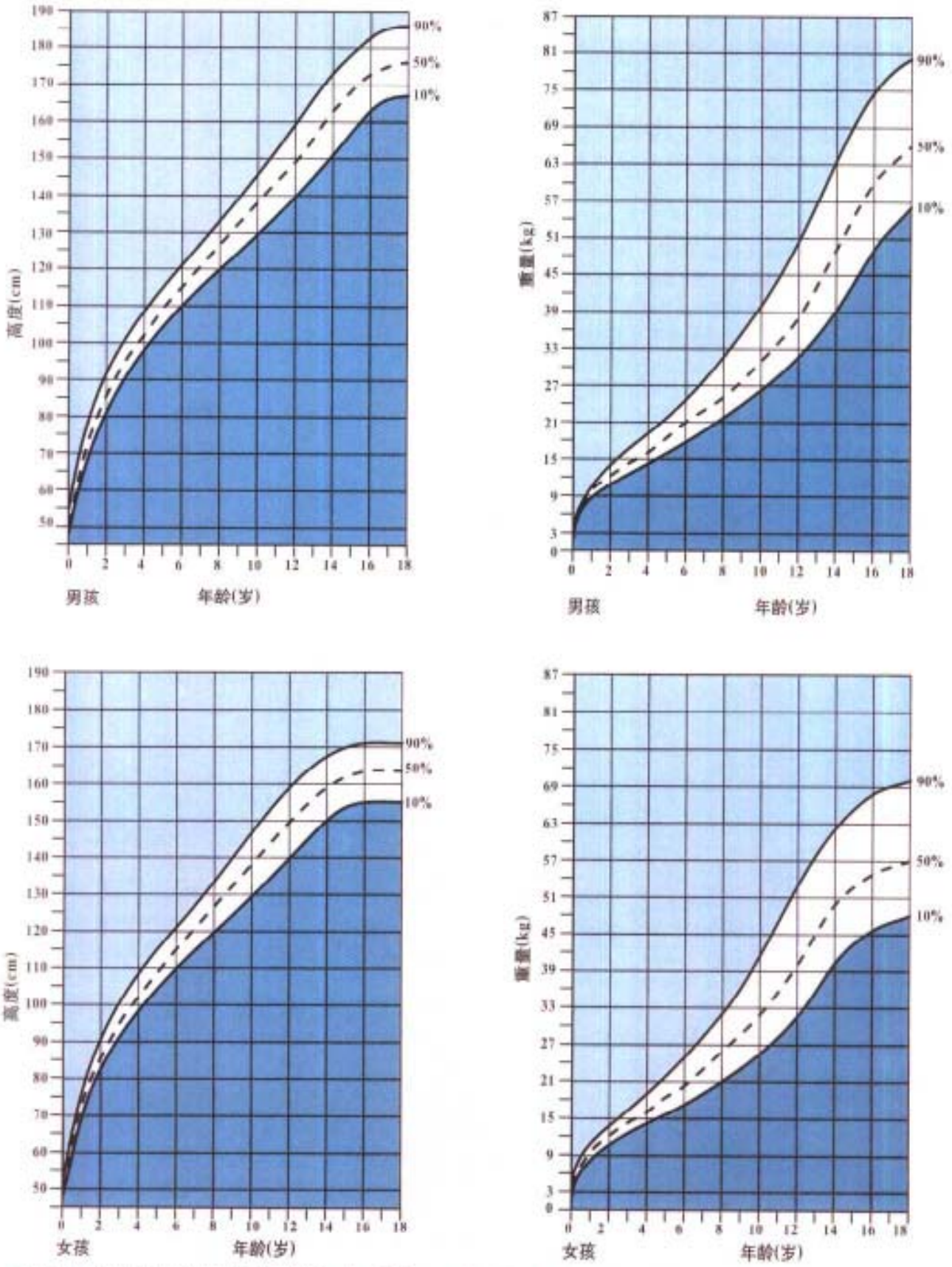

图 4.25 男孩和女孩标准的生长曲线。显示第 90、第 50 和第 10 百分位（引自儿童生长基金会 1994/1）。

干增长更明显），生长速度高峰在14岁，一年内增长10cm。

似乎只有人表现出在生后快速生长与青春期激增之间有一段较长的静止期，于此时期脑趋向成熟，进行青春期前学习、并出现性活动。

在青春期激增之后，身高生长速度变慢，女性约于18岁停止明显生长，男性约在20岁（纵向生长研究表明女孩平均为16.25岁，男孩平均为17.75岁，正常波动范围为±2年，Harrison等1964）。

青春期生长速率以身高增长较明显，体重增长差异较大。出生时的体重与母体内环境、胎儿数量、胎儿性别、母亲经产状况有关，通常是足月女婴比男婴轻，双胎比单胎轻，第一胎比后出生者轻。虽然出生时体重并不依赖于母体的营养，除非母体严重营养不良，但低经济收入阶层的新生儿体重轻于富裕阶层新生儿的比例较高，矮小的母亲也多产出小婴儿。

1足岁婴儿的体重是出生时的3倍，2足岁婴儿体重是出生时的4倍；此后直至青春期生长激增之前，每年体重增长2.25～2.75kg，男孩体重增加20kg，女孩增加16kg。体重增长速度高峰比身高增长速度高峰晚3个月左右。在达到成人身高之前，体重不会达到成人水平。

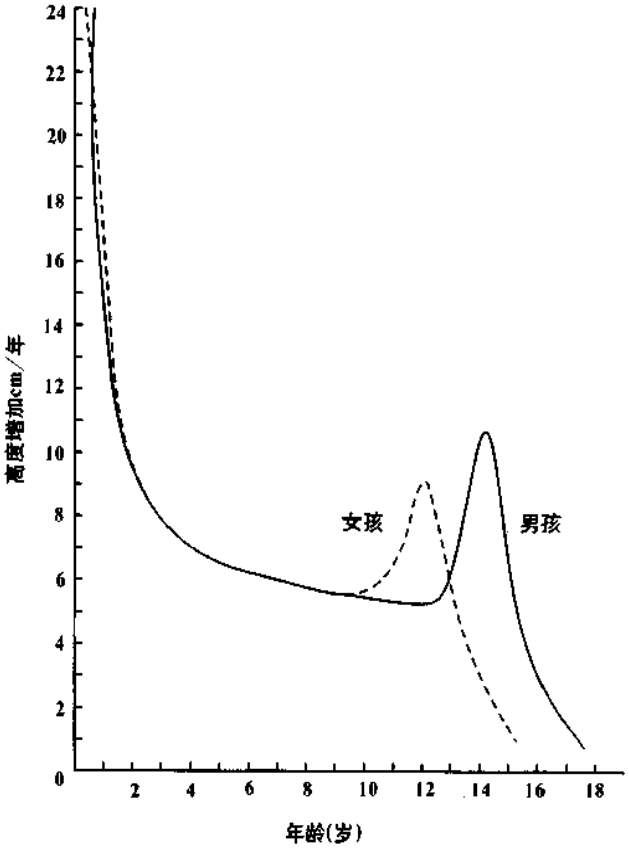

图4.26 英国男孩和女孩典型身高增长速度的曲线（引自Tanner等1966）。

重度[illegible]发育病理学

新近发现，胎儿宫内营养状况与以后成人期病理状态之间有十分有趣的相互关联。本世纪早年英国许多郡曾严密追踪新生儿体重和身高的常规评定和1岁小儿体重身高的再评定。许多资料、出生记录档案保存50年以上未动用，直至最近才发觉并推动追踪研究这些记录在案的人群状况。Barker等（1989,1993 a、b、c）的研究揭示了1907～1925年出生在Sheffield产科医院的1586人和1911～1930年出生在Hertfocdshire的5654人的死亡原因和健康生存者。这种纵向研究的重要价值在于，可以分析出生时体重和1岁时体重（体重增长高峰速度，参见前述）及由此所推断的宫内状况、儿童期和成人期的生活方式等与以后病理状况的相关性。

研究发现，出生时低体重和1岁时低体重者（图4.25标准生长曲线第3个百分位以下者）死于冠心病人数几乎三倍于出生时和1岁时体重达到平均值者。其他两种性别的人群调查结果也同样表明，出生至1岁体重低增长者与公认的心血管病危险因素的升高相关，包括血压变动、血浆葡萄糖、胰岛素、纤维蛋白原、因子Ⅶ和阿朴脂蛋白B等的浓度（Barker等1993a）。妊娠龄小的新生儿比未成熟的新生儿更多见这种相关性。然而，宫内生长延缓的婴儿群体中，有的婴儿体重达到平均值者在后来也出现心血管病。后一类婴儿在出生时其胎盘体积较小，出生时瘦弱，或者虽然体重达到平均值，但头体积小，在第一年内的体重低于平均值。

Barker等认为，在胎儿发育关键时期，营养不良可明显改变器官和组织的正常发育状况，如胰岛、肝、血管等，以致成年时期因某些条件而发生病理反应。动物实验研究也证明这种相关性，由于宫内发育迟缓而致新生豚鼠体重低，以后出现长期高血压（Persson和

Jansson 1992)。大鼠低蛋白饮食可致胎盘重与新生鼠体重之比值升高，这种胎盘的11-β羟基类固醇脱氢酶活性下降，该酶能保护其免受母体过量可的松（皮质醇）的作用（胎儿血压部分受可的松的调节），使动物在15周龄时出现血压升高（Barker等1993b）。

胚胎发育中和婴儿期各种组织和器官的成熟时期不一，故营养不良的远期后果决定于其发生营养不良的时期和时间长短。出生时不同指征与不同病理变化是相关的，如低重量指数（体重/身高^3）可趋于发生胰岛素耐受性、高血压、非胰岛素依赖性糖尿病和脂质代谢紊乱；与头大小有关的矮小者趋于发生高血压和血浆高纤维蛋白原(Barker等1993c)。

故此可认为，妊娠关键时期胎儿营养的变化可致胎儿发生相应病理变化，胎儿虽可存活，但将导致成人期在不同境遇中发生病理变化。例举如下：

- 胎盘体积增大是妊娠中期高度和中度营养不足的相应反应，胎盘过大似可为胎儿提供充足营养，但大胎盘血灌注可致胎儿血流变化，胎盘的酶变化（见前述）以及血管壁正常结构的改变，或对血液中儿茶酚胺，血管紧张素Ⅱ等的反应发生变化并可延续至成年期。妊娠后期营养不足的后果则不同，胎盘不增大，但由于氧、葡萄糖、氨基酸多分配至胎盘以维持其功能，故胎儿生长缓慢和消瘦。
- 母体饥饿使胎儿胰岛素样生长因子-Ⅰ（IGF-Ⅰ）浓度下降，可损害胰岛β细胞的发育，伴有低血糖。胎儿营养不足通常可引起组织的胰岛素耐受性。胎儿若同时存在胰岛素耐受性和β细胞受损，可发生非胰岛素依赖性糖尿病。出生时和1岁时低体重者发生此种Ⅱ型糖尿病者最多，他们至成人时变肥胖，引起损害性葡萄糖-胰岛素代谢。
- 母体长期营养不良可致出生时矮小的婴儿并出现胎儿IGF-I低水平，此种个体对生长激素释放因子（GHRF）产生过强反应，伴以低水平IGF-I,助长生长激素（GH）的耐受性。Barker等（1993）认为此种人的肝GH受体正常发育可能已衰退。

这些研究结果提示，妊娠期营养不良可使胎儿机体结构和生理发生明显变化，有可能导致成人期不同的病理状况。其重要意义在于表明妊娠妇女的营养状况对下一代健康是至关重要的。

组织和器官的生长速度 骨骼和肌组织的生长与整个身体的生长曲线相似，肝、脾和肾的生长也如此，但其他组织的生长速度则有很大差异。在儿童期和青春期，脑和颅、淋巴组织、生殖器官、皮下组织的生长速度均不同（图4.27）。

头 在胚胎发育的头-尾方向发展中，头以及脑、颅、眼、耳的发育早于身体的其他部分。出生后随年龄的增长，颅的表面不断骨化而变厚，而颜面发育相对滞后并在整个儿童期及青春期起始时有很大变化，乳牙和恒牙长出，鼻旁窦形成，上颌和下颌伸长（图4.28）

肢体 值得一提的是，虽然肢体的骨骼和肌肉有助于身高的激增，但肢体的相关比例有一定变化。男性与女性相比，男性的前臂比上臂更长这种差别在出生时已出现，并见于整个生长时期。第2指和第4指相对长度的性别差异也有同样现象。出生时第2指比第4指长，女性比男性更多见。出生后任何年龄时期，头大小变化先于躯干，躯干大小变化又先于肢体。然而，肢体远侧部分的变化又先于近侧部分，如脚比小腿更早于近似成人状态，小腿则又早于大腿。手和脚与身体其他部分大小成比例的时间恰与青春期生长激增相符合；脚停止生长几乎早于所有其他骨骼。

淋巴组织 胸腺、扁桃体、阑尾和肠道淋巴组织的生长曲线比其他组织出现得早，在青春期前达到高峰，以后可能在性激素的影响下降低至成人水平（图4.27）。儿童期胸腺位于纵隔前上部。婴儿期胸腺平均重约13g，女孩12岁男孩14岁达

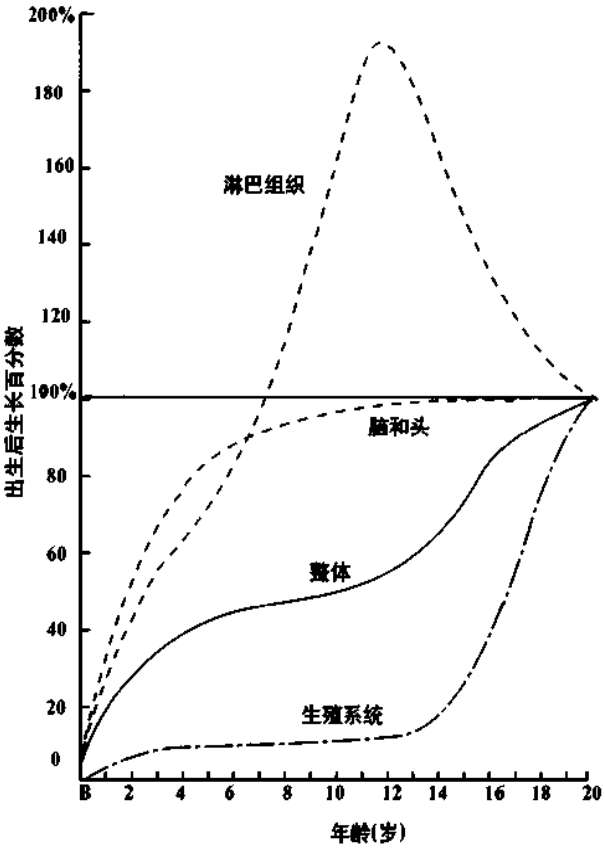

图4.27 人体不同组织局部和系统的生长曲线。注意青春期之后淋巴组织、胸腺、淋巴结和肠淋巴组织的生长速度减慢（引自Tanner 1962）。

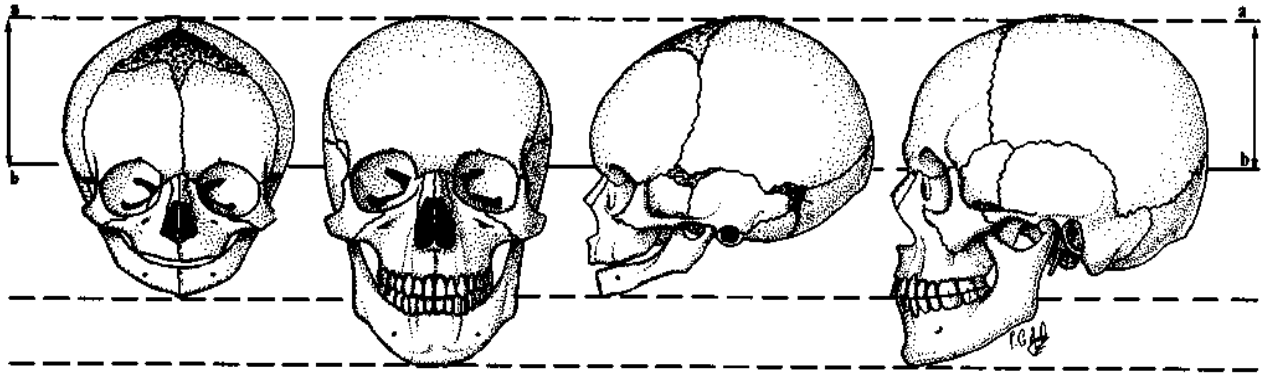

图4.28 出生后颅的生长多与面颅的发育有关。从图中可见新生儿颅穹窿的高度与成人颅穹窿的高度相似（线a...b），儿童期和青春期面颅的高度明显增加。

到最大重量35g，此后胸腺退化，至老年时消失。6岁时扁桃体最大，以后退缩。回肠的Peyer斑至老年时也缩小。

生殖器官 在青春期生长激增之前，生殖器官生长很缓慢。在母体激素影响下，出生时的子宫相对较大，但很快缩小，并在青春期之前一直未达到出生时的重量。生殖器的变化通常发生在青春期（puberty），其变化的程序很少有什么不同，而出现的年龄可能有所不同。图4.29示女孩和男孩青春期变化的程序。

女孩：青春期的第一个指征是乳房开始发育，子宫和阴道也与乳房同时发育。初次月经出现在身高激增峰值之后，它的初现与放射学年龄（骨骼年龄，译者注）更密切相关，而非出生龄。一般认为，发生初次月经的标准体重是50kg，运动和过量限制饮食可使女孩体重低于该标准时发生初次月经，并可出现闭经。高个女孩的性成熟较矮个者早，但青春期生长激增及青春期发生较晚的女孩，其平均身高比那些初次月经出现较早者的高，因为前者的生长时间较长。女孩开始月经后，预计多数可继续长高7.5cm（Sinclair 1985）。初经标志子宫已发育到一定阶段，但并非意味已达到健全的生殖功能。许多女孩在早期月经周期时并不发生排卵。

男孩：最早的青春期指征是睾丸和阴囊发育生长。测量睾丸体积，成人的平均值为20ml，睾丸平均体积达6ml提示青春期已经开始。继而，阴茎、前列腺、精囊开始增大，Leydig细胞分泌的睾酮水平升高，促进喉，皮肤和毛发分布的变化。青春期的喉增大，可能在一年内使声带长度8mm增长一倍至16mm，这与发声“突变”相关，声带变长使音调变低。声带最后达到成年人的长度，约为25mm。

皮下脂肪 皮下脂肪厚度可以夹起脂肪褶用测径器测量，常在三角肌处和肩胛下角进行测量。脂肪沉积起始于34周胎儿，此后至出生及出生后9个月继续增长。从第9个月起始，增长速率为零，皮下脂肪减少（负增长），直至6～8岁又开始增长。女孩早期脂肪减少不及男孩明显，故1岁后女孩的脂肪比男孩的多。

男孩和女孩从7岁起始脂肪增多，男孩青春期的肢体脂肪（测三角肌处）减少，直至20余岁也不再增多；女孩的肢体脂肪则缓慢增长而不减少。于此时期，男孩躯干脂肪（肩胛下测量）停止增长，女孩躯干脂肪则稳定增长。女孩脂肪沉积于性别相关部位，乳房、上臂、下腹部和大腿处。青春后

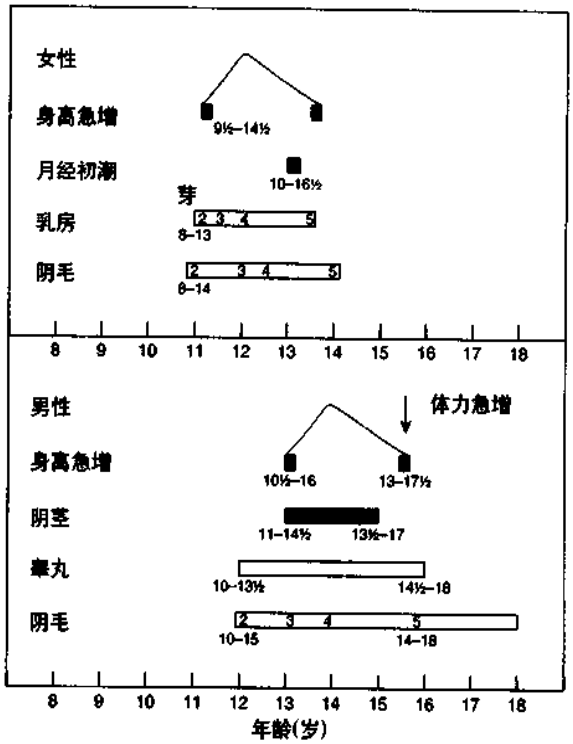

图4.29 女性和男性青春期变化图解。图中方条下方的数字示各种变化开始和终止的年龄、方条内的数字示发育阶段（引自Tanner 1962）。

期的男子不出现这样的脂肪分布模式，成年男子脂肪沉积多围绕前腹壁。

衰老 众所周知，年龄增长和衰老过程是有规律的。人胚胎成纤维细胞体外长期培养，细胞生存可分为三个阶段：第一阶段是细胞适应培养条件；第二阶段是细胞迅速分裂增殖；第三阶段是细胞分裂40～50次后，体积开始变大，细胞周期延长，乃至停留在G_1期。细胞可保存其已分裂次数的记忆，甚至经冷冻后细胞也只能完成其剩余的分裂次数，继而停顿。把幼稚细胞的核移入衰老细胞内，或相反，结果证明细胞经历的分裂次数信息是保留在核内的（Muggleton-Harris和Hayflick1976）。衰老的成纤维细胞对正常的生理性分裂刺激不起反应（Phillips等1984），失去与周围细胞和基质分子相互作用的能力。因此，从原肠胚至死亡的全过程是由基因组内的“时间刻度”（time scale）机制所操纵的。

第 5 篇

体被系统—皮肤和乳腺

编辑　Lawrence H. Bannister
著者　Aidan Breathnach; Mary Dyson; Ian Fentiman FRCS
译者　赵培林 成令忠

概述 376
皮肤 376
引言 376
皮肤的类型 376
皮肤线 378
皮肤的微细结构 381
表皮 381
表皮黑素细胞和皮肤色素形成 388
真皮 395
真皮－表皮连接 397
皮肤的神经分布 398
皮肤的脉管分布 399
皮肤的附属器 400
毛皮脂腺单位 400
甲单位 408
外泌汗腺 409
皮肤的年龄性变化 411
皮肤修复 412
表皮再生 416
乳腺（乳房） 417
引言 417
女性乳腺 418
乳头 418
乳晕 418
乳腺的构筑 418
乳腺的发育 418
乳腺的微细结构 420
泌乳 423
女性乳腺的临床概况 424
男性乳腺 424

概述

体被系统(integumental system)包括皮肤及其衍生物:毛、甲、汗腺、皮脂腺,体表开口处的粘膜皮肤连接和乳腺。在本书以往版本中,皮肤引言包括上皮和结缔组织,而乳腺则与生殖系统一道叙述。鉴于皮肤在人体中的重要性,作为人体的一个系统,与乳腺共同来源于外胚层和中胚层,故将皮肤和乳腺并列组成单独一篇。本篇首先叙述表皮和真皮及皮肤附属器,包括毛、皮脂腺、顶泌汗腺、相关平滑肌束、甲、汗腺等。最后简要叙述皮肤的衰老变化及组织修复过程。皮肤的生前发育已在"胚胎和发育"中讨论(见第3篇)。虽然本篇也讨论了皮肤神经支配的发生,但神经支配的详细内容将在"神经系统"中讲述(见第8篇)。本篇的第二部分叙述乳腺的局部解剖学、微细结构和发生(女性和男性)。

皮　肤

引　言

学生在解剖实验课中常常忽视皮肤,把皮肤切开后就搁在一边,他们感兴趣的是深层组织。其实皮肤也是机体的组成部分,同样应在不同水平进行仔细观察,研究其结构和功能的关系。机体的各个系统联合起来,协同完成超越各自功能的整体功能。近些年来,皮肤已逐渐成为生物学家关注的焦点,开展了合作性的基础和应用研究,打破了学科间的界限。

皮肤被覆于人体全身表面,包括外耳道、鼓膜外表面和鼻前庭。在体表开口处,皮肤与消化管、呼吸道、泌尿道的粘膜相延续,形成粘膜皮肤连接。皮肤还在睑缘处与结膜相延续,在泪点处与泪管上皮相延续。皮肤约占成人体重的8%,面积随体重和身高而异。身高1.8m、体重90kg者,皮肤表面积约为2.2m^2。皮肤的厚度约1.5～4.0mm,并随发育、年龄及局部特化而异。

皮肤构成人体与环境之间的能自我更新和修复的界面,是人与环境之间相互沟通的主要部位。在一定限度内,皮肤形成一个有效屏障,可阻止细菌侵入,还有防止机械、化学、渗透压、热、光辐射等伤害的特性。皮肤具有吸收和排泄能力,对各种化学物质有选择性和区域性的通透作用。皮肤是免疫监视和阻止抗原进入体内的防线,也是发生初级免疫应答的重要场所。皮肤内有许多生物化学合成反应(Boyce 1994),如在紫外线B(UVB)的照射下,前体7-脱氢胆固醇转变为维生素D,以及合成一些细胞因子和生长因子等等,皮肤也是一些激素的靶器官。某种意义上说,皮肤也是一种内分泌器官。内分泌活动可影响某些皮肤结构的形态和功能,如皮脂腺、毛和生成色素的细胞。皮肤的一个重要功能是调控体温,主要是通过血管机制调节皮肤散热,皮肤血管能迅速增大或减少流经体表广大面积内的血流量。出汗也帮助散热。皮肤还与远近距离的社会性沟通相关,面部皮肤借助于肌肉和血管的反应,可表现出情感的变化。皮肤的个体特征可作为身份验证。此外有人还提出了"情绪与皮肤"的概念,用以解释和治疗许多皮肤疾患及其整容。皮肤是一个主要的感觉器官,含丰富的神经末梢和特殊的感受器,可感受触觉、温觉、痛觉、机械性和舒适性刺激。脊神经的节段性分布反映于皮肤的感觉分布上,一个脊神经分布区域称之为"皮节"(dermatome)(见第8篇)。皮节的空间分布知识对诊断神经根和脊髓局部损伤是很重要的。

皮肤具有良好的摩擦性能,皮肤结构有助于运动和操作工具。皮肤的弹性使其具有一定的伸缩性。皮肤表面有各种标志性结构,有的大而可见,有的呈细点状可在镜下观察(见Millington 和 Wikinson 1983),有的只有在经处理或切开后才能显露。这些标志性结构常称之为"皮肤线"(skin lines),详见后文。

人体皮肤颜色取决于皮肤循环的血流量及其含氧量、角质层厚度及黑色素(melanin)细胞的活动状态。黑色素具有保护机体免受紫外线伤害的作用,并作为"清道夫"清除各种条件下产生的有害自由基。人种肤色的差异主要因黑色素含量、类型及分布的不同,一般由遗传决定。

皮肤的形貌还受其它许多因素的影响,如毛和毛囊及皮肤腺体(外泌汗腺、皮脂腺、顶泌汗腺)的大小、形状和分布,以及与成熟、年龄、代谢、妊娠等相关的变化。皮肤的外观和状态可反映机体的一般健康状况,许多系统的疾病早期信号可借助皮肤检查而发现。因此,皮肤检查对诊断许多非皮肤疾病有重要意义。羊膜穿刺活检胎儿皮肤对产前诊断遗传疾病十分重要,也与皮肤学家的遗传咨询相关。

复习皮肤的结构与功能见Millington和Wilkinson(1983),Thody和Friedmann(1986),Fitzpatrick等(1987),Champion 等(1991),Goldsmith(1991),和现代皮肤病学杂志的专门论述。图谱可见Breathnach(1971)和Montagna等(1992)。有关皮肤的特殊技术参见Skerrow和Skerrow(1985)。

皮肤的类型

被覆全身的皮肤在结构上虽然基本相同,但人体各部位的皮肤仍有许多差别,如厚度、机械张力、柔软性、柔韧性、角化程度、毛的数量和大小、腺的数量和类型、色素含量、血管分布、神经支配等。全身皮肤可分为两种主要类型,二者的微细结构和功能特征具有重要的差别。这两种类型是:体表绝大部分为薄皮(有毛皮);手掌、足底及指(趾)屈侧表面为厚皮(无毛皮)(图5.1～3)。这两类皮肤具有不同的表

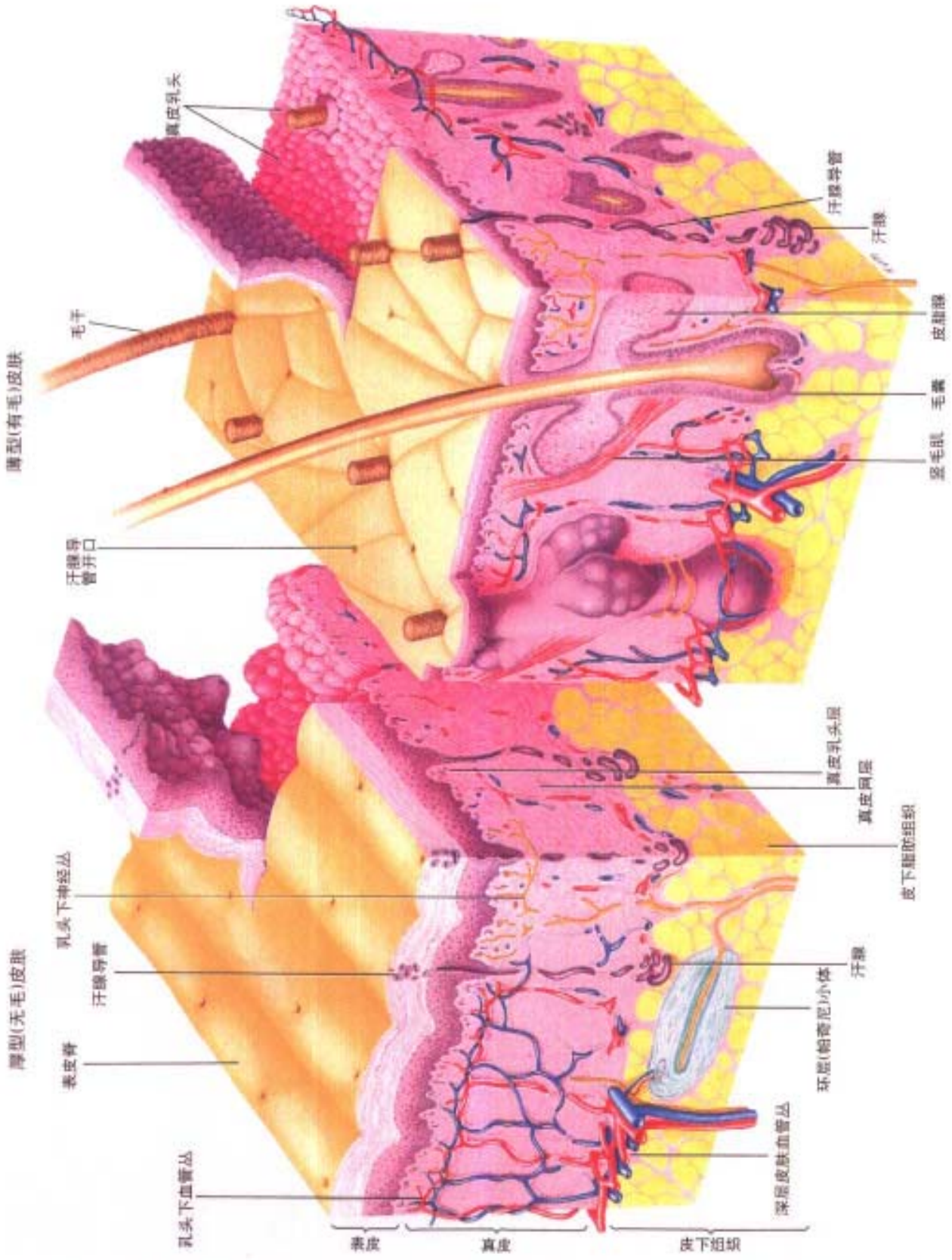

图5.1 皮肤构成模式图，比较观察厚型无毛（足底和手掌）皮肤和薄型多毛皮肤的结构。图中表皮已部分剥离，以便显示关乎交错的真皮和表皮界面。其神经分布的详细情况参见后述。

面标志，厚皮有式样复杂的摩擦脊，薄皮则缺如。

顾名思义，两类皮肤的表皮和真皮的厚度、毛及附于其上的皮脂腺和立毛肌（毛皮脂腺单位，pilosebaceous units）均有所不同。这些差异反映了它们的功能特性。厚型无毛皮肤形成摩擦表面，适于抓握和运动，具有一定强度。厚皮内含有大量汗腺和密集而敏感的感觉神经末梢，没有毛的妨碍，神经末梢不受毛的影响而具有高度空间辨别能力。薄型有毛皮肤具有皮肤的一般功能。

一些小的皮肤特化区不属于上述两种类型，如唇、肛管外缘和尿道口等处的粘膜－皮肤连接（mucocutaneousjunctions）各有其特殊的组织结构。如唇的表皮细软而无毛和腺体，阴茎龟头和阴蒂头包皮也如此。上述皮肤的某些区域性差异是与其表面局部微气候（microclimate）差异相关的。

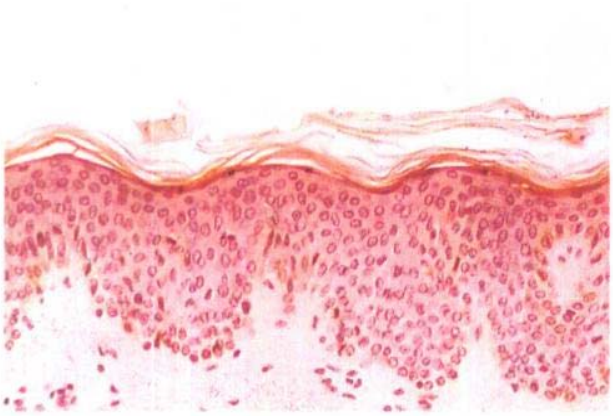

图5.2 毛囊之间头皮表皮的垂直切片光镜照相，可见角化层薄（与图5.3比较）。H.E染色。× 200

皮肤线

皮肤表面及其深层结构显现出各种线型标志，已经应用的有35个以上的名称（其中许多是同义词），它们与不同体系的沟和隆起有关，尤其与皮肤的伸展方向、神经分布及感染的扩散相关。有些标志在完整皮肤中清晰可见，其它一些标志只能在诸如萎缩等病理条件下出现，还有一些标志是否真正存在尚无定论。

表面可见的皮肤线 表面可见的皮肤线与表皮皱痕、脊形成、瘢痕形成及色素沉淀等不同型式有关。

表型线、张力线和皮肤皱痕（图5.4～6） 除手掌和足底厚皮外，全身所有主要区域的皮肤线均为简单的格子型。典型的格子型线为多边形，肉眼可见，是由较深的初级皱痕形成，并被纤细的次级皱痕不规则地分隔成三角形区。进而被三级皱痕（仅由角质层构成）分隔；最终在显微镜水平下可见又被四级线分隔，后者是单个角质细胞的轮廓（Hashimoto 1974; Millington和Wilkinson 1983）。除四级线外，所有其它线均增大了皮肤表面积，使皮肤能一定程度地伸展和卷缩，并使张力分布更均匀。格子型的细微式样依

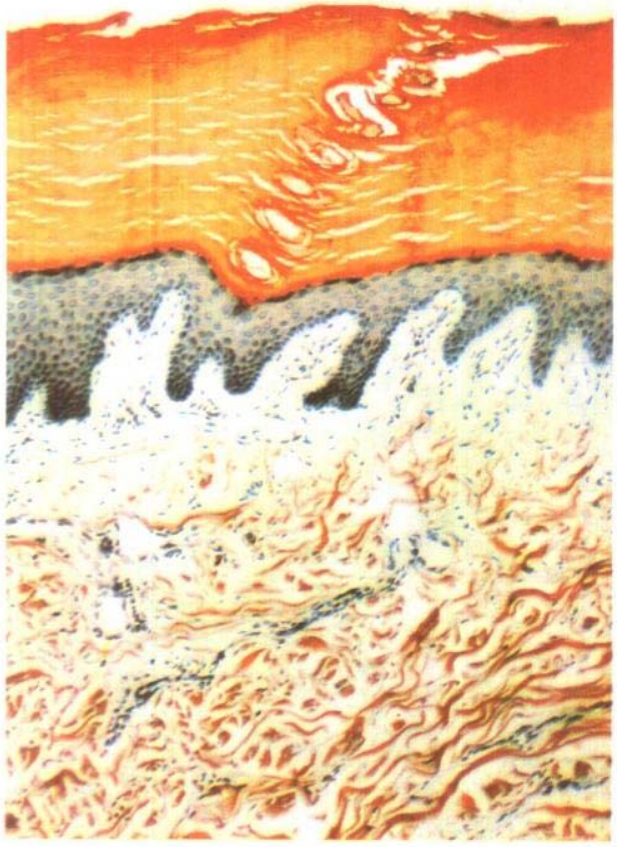

图5.3 人足底皮肤垂直切片低倍光镜照相，Mallory三染色。乳头层和网层中纤细的胶原纤维染成蓝色，网层中的粗胶原染成红色，表皮分为表面的角化层和透明层（红褐色）及深面的基底层、棘层和颗粒层（蓝灰色）。汗腺的螺旋状导管也可看到，表皮的基底面有不规则的脊。× 150



图5.4 手掌无毛皮肤低倍光镜照相，表面观，示表皮脊和大的迂曲线（左）。× 6



图 5.5 前臂伸侧有毛皮肤光镜照相，观察内容和方法同图 5.4。可见表面沟（张力线）和毛的排布形式。毛干的斜行方向是离四肢的前轴缘。× 6

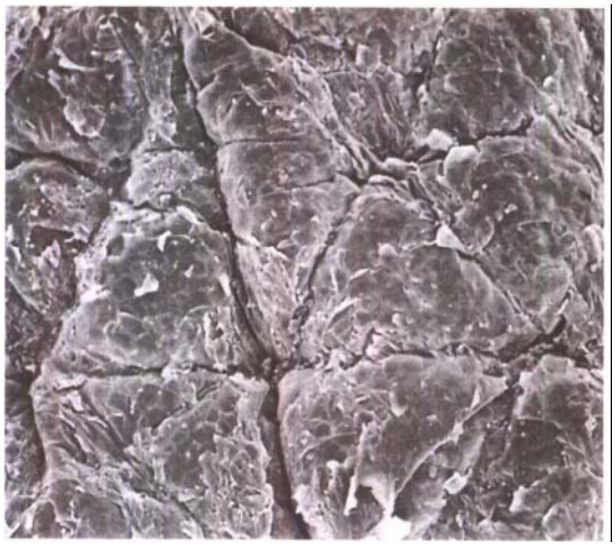

图 5.6 人背部薄型皮肤表面扫描电镜照相，示皮肤表面交织成网的纤细皱纹和这些皱纹网之间的三角区。× 400

身体部位而异，如脸颊的初级皱痕依毛囊而呈放射状，头皮的初级皱痕形成六边形，而小腿和大腿的初级皱痕则形成平行四边形，其长边向垂直方向倾斜 30°～40°。式样的类型也与局部皮肤的伸展性有关（Fergus 和 Barbenel 1981）。

皱缩线 皱缩线由皮肤深部的肌肉收缩所致，通常与肌肉收缩的方向相垂直。面部的皱缩线称表情线（lines of expression），它随衰老而致的皮肤弹性进行性减弱而成为永久性的皱纹。职业线（occupational line）是由于与行业和技艺相关的反复性肌收缩而成的皱纹。轮廓线（contour lines）为身体平面邻接处的分界线，如颊与鼻之间。从属线（lines of dependency）是重力作用于特定部位的疏松皮肤或脂肪组织而形成的，如老年人颏下的“火鸡褶”

屈曲（关节）线 屈曲线是关节邻近处的主要标志，此处皮肤牢固地附着于下方的深筋膜上（图 5.4）。屈曲线在手掌、足底和指（趾）的屈面明显可见，它与相关的皮肤皱褶一起有利于相应的运动。皮肤线不一定与相关的关节线一致，如划分手掌与手指界线的屈曲线位于掌指关节远侧约半时处，其位置与远端的掌皱痕（“心脏线”）更相关。掌面和跖面上的屈曲线式样不一，并受遗传因素的决定；主张掌型可揭示个性和命运的观念是构成手相术的基础。先天愚型（Down syndrome）患者的远侧和正中掌痕趋于联成一条明显的横痕，具有一定的诊断意义。

乳头脊（摩擦脊） 乳头脊仅见于手掌、足底和指（趾）的屈面，此处的脊细而窄，平行排列成弯曲的阵式，脊间有细窄的沟（图 5.7.8）。沿脊顶部中线，汗腺以一定的间隔开口于表面。表皮脊与下面相连的真皮乳头相一致，其排列有助于两种结构牢固地结合在一起。真皮乳头的样式决定了表皮脊的早期发生，表皮脊的排列终生不变，个体之间都不相同，故是鉴别个体的可靠依据。脊的样式可受早期发生中的某些异常的影响，包括遗传性缺陷，如先天愚型和多指（趾）等

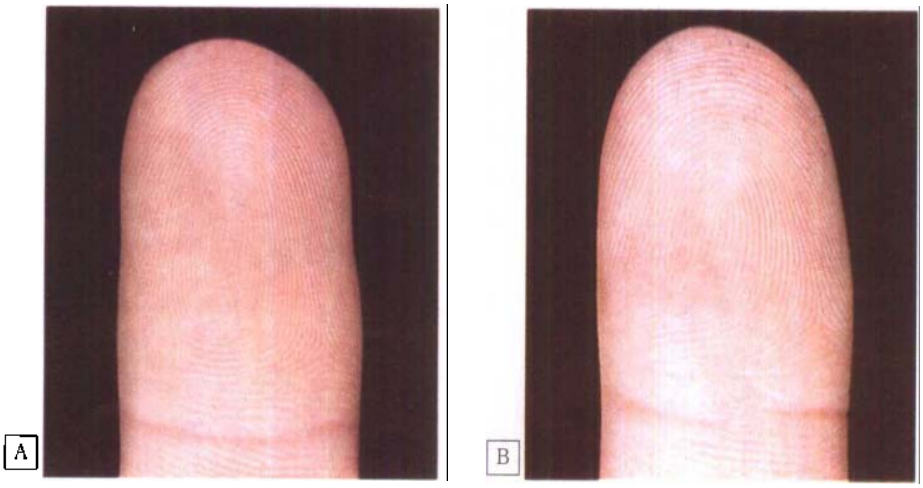

图 5.7 两个不同人的手指末节掌面放大照相，示指纹的主要类型。(A)图所示的指纹通常称为“涡”；(B)图所示的指纹由平行排列的弓构成。可见指节间的屈曲线。

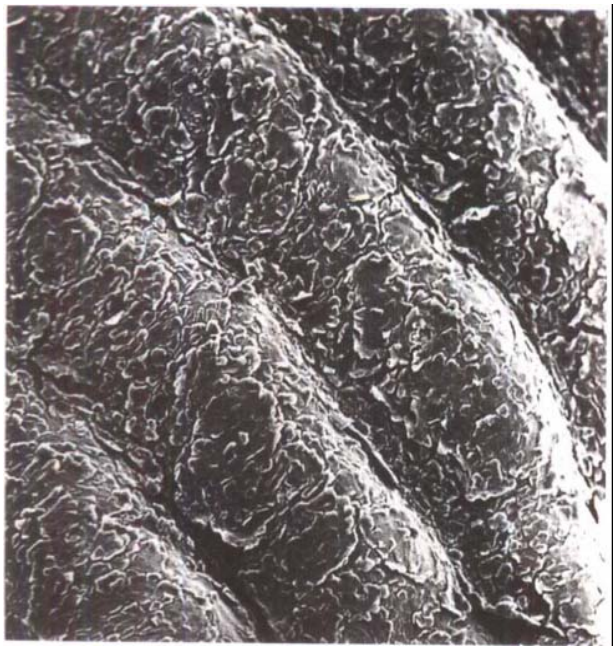

图 5.8 大指（趾）掌面厚型无毛皮肤表面扫描电镜照相，示表皮脊及其之间的汗腺导管开口。× 400（由伦敦 UMDS 解剖学和细胞生物学系 Caroline Wigley 供稿）。

骨骼畸形，不足 1% 的人无表皮脊。从功能上来说，表皮脊增大了手和足的抓握能力，防止滑脱，并且由于其下面有丰富的触觉神经末梢，因此也是重要的感觉结构。

表皮脊图形式样的研究称“皮纹学”（dermatoglyphics）。皮纹学具有重要的法医学意义，皮纹学还有繁杂的数学分支，这已非本篇讨论的范围（见 Cummins 1926,1964; Cummins 和 Midlo 1961; Penrose 和 Loesch 1969; Schaumann 和 Alter 1976）。测量的参数有特殊式样脊的出现频率和指纹三角（tri-radius）的配置，其三点处是平行脊的汇集之处。每个人手指末节的表皮脊都不同，可分为三种主要类型（图 5.7）：弓形（5%）、袢形(70%)和涡形（25%）。弓形无指纹三角，袢形有一个，涡形有两个或更多。弓形可以为单纯型的，或呈帐篷形；袢形可见一个偏于尺侧或桡侧的指纹三角；涡形可为对称性的，螺旋形的或双袢形的。涡形指纹较常见于右手。一般说来，男性比女性的涡形多而弓形较少；女性的脊相对狭窄。个体皮纹式样的频数因不同的手指而异。皮纹式样内的脊可为分支状或连接或不连接。趾也如此。在各类构型中，脊的数目不一，可从皮纹图形中心点到最近的指纹三角作一连线作“脊计数”（ridge-count）。不同特征图形的组合数量可能是一个天文数字，以至于几乎每个人都有自身独特的图形。

手掌和足底也可见指纹三角，见于除拇指（趾）外的每个指（趾）的基部，在屈肌系带以上的中线的手近侧缘处也可见一个特殊的指纹三角（中轴指纹三角）。手掌上有 6 个区域，即手指 I ~ IV和小鱼际及鱼际。与指纹三角相关的精确定位、数目和脊计数有遗传性基础，遗传性通常是多因素的高度复杂的。然而所有 10 个手指总的脊计数似乎显示一种较简单的遗传性。

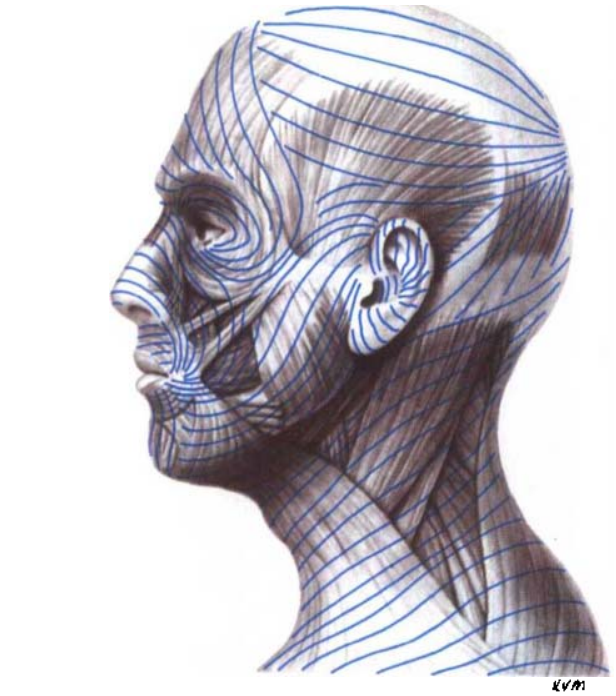

图 5.9A 面部 Langer 张力（切开）线的分布图（详见正文）。

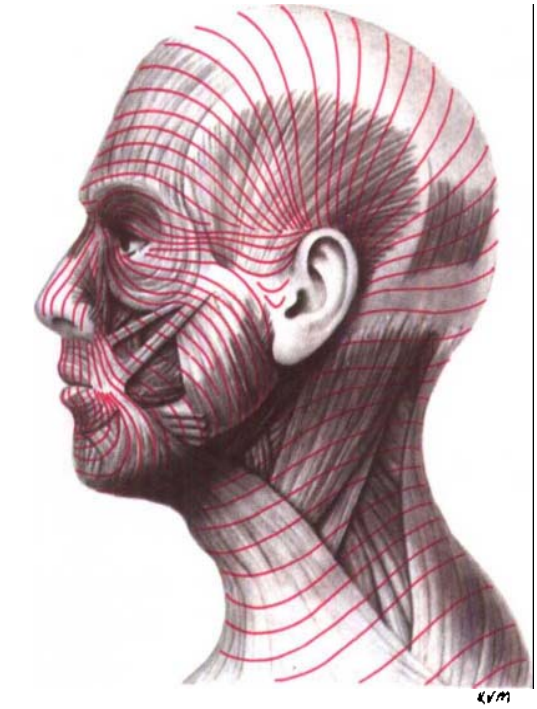

图 5.9B 面部 Kraissl 线（松弛皮肤张力线）的分布图。已有报道称，沿该线方向切开，术后疤痕最小（见正文）。



图 5.10 与下肢前面（左）和后面（右）相关的 Kraissl 线。

内在性瘢痕形成 如果皮肤皱痕不足以适应皮肤的机械性需求，而真皮尚可容纳，则真皮胶原纤维的侧面附着受损害，伴以出血和细胞反应，最终形成含血管较少的瘢痕组织。这种变化称之为内在性瘢痕（intrinsic），藉以与外伤所致的瘢痕相区别。真皮断裂之处外观呈条痕状(striae)，或为伸展标志，条痕起初为粉红色，尔后变宽，变为鲜紫色或红色（striae rubrae），最后褪色，比周围的皮肤色浅（striae albae）。此种条痕出现在某些妊娠妇女的前腹壁上，称“妊娠纹”(striae gravidarum)，与胎儿生长所致皮肤伸展相关，有时也见于举重运动员等的肌肉肥大、肥胖症及肿瘤快速生长而致的皮肤过度牵拉之处。此种皮肤条痕趋于与Langer线走向一致（见后文）。有人认为皮纹形成具有遗传因素，更多见于肾上腺皮质功能增强及过量应用糖皮质激素时，可能是固醇类激素治疗的副作用（Geschwandtner 1973; Moretti 和Rebora 1976）。红色皮纹内发生表皮“水肿”和黑素细胞损害；白色皮纹内虽仍可见黑素细胞，但该种细胞几乎完全不活动（Breathnach 1976）。

色素形成 色素形成的变化也可形成表面可见的线。如皮肤表面的Voigt线和Futcher线。Voigt线表明手臂色暗的伸面和较浅的屈面其色素形成的不同，它从胸骨沿前轴线延伸至腕，较多见于深色人种(McLaurin 1988)。

皮肤经处理和切开后可见的线 Langer线和Kraissl线（图5.9，10） 正常情况下皮肤具有张力，其最大张力方向有区域性差异。Langer（1861）绘制了平行裂纹的模式图，阐明了各区域的皮肤弹性张力方向，长期认为外科切口应与之平行，使术后形成的瘢痕最小。但遗憾的是，Langer在尸体上划定的线条却往往与活体皮肤的最大张力线不一致。Kraissl (1951)线通常与皮肤的皱纹一致，可能是更适宜的外科切口线。Borges 和 Alexander（1962）将类似于kaissl线的最大张力线称之为“松弛的皮肤张力线”。

Blaschko线 此线是参照与痣有关的皮肤病而制的，或沿某种皮肤通路而形成的（Blaschko1901; Rieger等1994）。它们并不与皮肤的血管和神经成分相关，可能与早期发育的“相嵌”（mosaic）性分界线有关。详见Marks等（1988）的著作。

皮肤的微细结构

表皮

表皮（图5.1～3,11）是一种非均一性组织，主要由不断自我更新的角化的复层鳞状上皮组成，其主要细胞是角质形成细胞（keratinocyte）。成熟表皮内还有不同来源的其它细胞：来自胚胎神经脊的黑素细胞（melanocyte），来自骨髓的朗格汉斯细胞（Langerhans cell），它是一种免疫性的抗原提呈细胞，还有淋巴细胞。这些异质性细胞统称为非角质形成细胞（nonkeratinocyte）或表皮迁徙性细胞（epidermal immigrant）。现在认为神经相关的梅克尔细胞（Merkel cell）是一种变异的角质形成细胞。真皮内有散在的感觉神经末梢。皮肤的每一组分具有各自的基本功能，但它们相互间密切的空间联系和功能的相互作用，构成表皮共生的概念。在常规HE染色切片中，非角质形成细胞和梅克尔细胞不易辨认，它们似为明细胞，这是由于细胞皱缩以致其周围形成清亮空隙，和（或）由于细胞内无角蛋白丝而致。但应用特殊光镜技术或在电镜下观察，则可逐一分辨。在整个生命过程中，角质形成细胞历经连续不断的更新，位于基部的细胞增殖层不断补充表面脱落的细胞。角质形成细胞从基部向上移动过程中，细胞形态和结构发生进行性变化，最终从多边形的活细胞变为扁平的充满角蛋白的死细胞，此过程称角质形成（keratinization）。

通常将表皮从深部到表面分为若干层：基底层，棘细胞层，颗粒层，透明层（仅见于部分表皮内）和角质层。前三层的细胞代谢活跃，常总称为Malpighii层。其实它们并未构成明显的叠加层次，更确切地应把它们视为分隔小区，细胞经此小区不断进行分化，并发生形态变化。浅层的细胞最终完成角质形成，组成角化带（cornified zone），此层为水平排列，但某些种系则呈明显的垂直分层。

角质形成不仅包括角质形成细胞的结构改变，也包括细胞间以及与非角质形成细胞间相互关系的改变，以及细胞间质化学成分的改变。表皮附属器（毛皮脂单位，汗腺，甲）是表皮向内生长或表皮的其它变化而形成，因而常将表面的一般表皮称为囊间表皮（interfollicular epidermis）。

囊间表皮的角质形成细胞层 基底层 它是邻近真皮的最深层细胞，在PAS染色或银染标本中，可见细胞位于连续的薄“基膜”上。但在电镜下观察，它并非单一的结构，而呈明

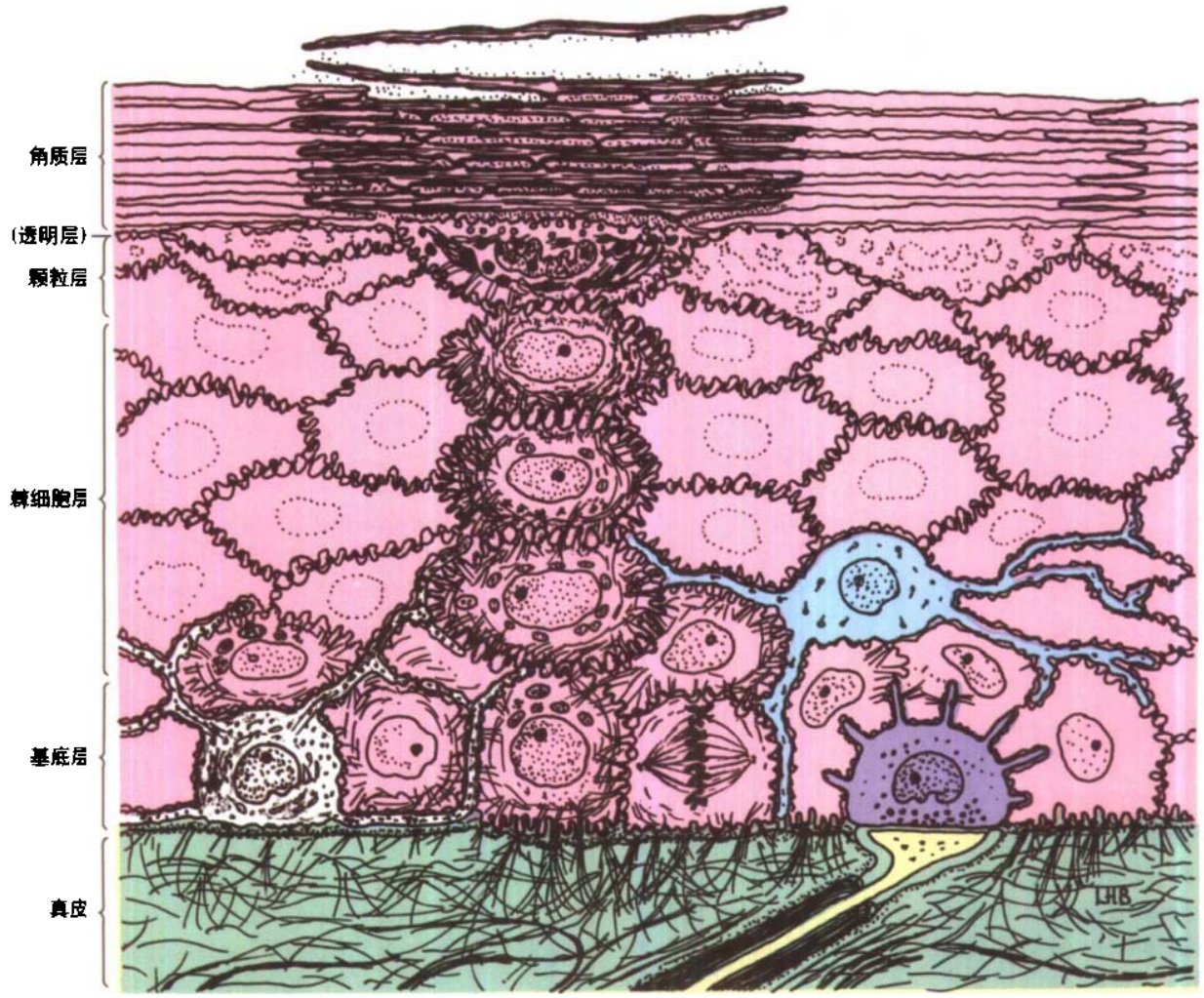

图5.11 表皮主要形态结构特征模式图，可见表皮的细胞层和不同类型的细胞，包括角化细胞（浅红色）、黑素细胞（灰色）、朗格汉斯细胞（蓝色）和梅克尔细胞（紫色）。还可见真皮（绿色）和连接梅克尔细胞的感觉纤维（黄色）。由于本图显示的是薄型皮肤的表皮，因而相当于厚型无毛皮肤中的透明层几乎看不到，只是象征性地标出其部位。为了阐明角质形成细胞的发育过程，图中显示了由一个基底细胞的分裂增殖而产生的单个角质形成细胞柱，并详细标出了细胞的特征性结构，但由于图的放大水平不够，桥粒连接未予标示。

显的“基膜带”（basement membrane zone，BMZ；图5.13,39）。包括细胞的基底质膜，由透明板和致密板组成的基板，以及真皮网状板（见后文）。此基膜带区也称作表皮－真皮连接（epidermal-dermal junction；见后文）。绝大多数基底层细胞为柱状或立方形，核大，主要含常染色质，核仁明显。胞质含有一般的细胞器、不同数量的黑素体以及许多特征性的细胞骨架中间丝，包括低分子量的角蛋白丝束，相当于经典光镜下所称的张力丝和张力原纤维。相邻细胞的质膜借桥粒连接，基部质膜有沿其分布的半桥粒。基底层偶见梭形“暗细胞”，其胞质较致密，含较粗的微丝束，核多含异染色质。对暗细胞的认识不一，或为“干细胞”，或为即将死亡的衰老细胞。黑素细胞、朗格汉斯细胞和梅克尔细胞（位于触觉小区内）散在分布于基底角质形成细胞之间。梅克尔细胞借桥粒与角质形成细胞相连，而另两种细胞无此类特殊连接。此层也可见少量上皮内淋巴细胞。

棘层（prickle 细胞层） 棘层含数层较成熟的角质形成细胞，细胞排列紧密。细胞间通过大量细胞突起和锯齿状质膜彼此相嵌，借大量桥粒相连（图5.11～18），这些特征为棘层提供了更强的张力和附着能力；也可见散在的缝隙连接（图5.18A）。用常规组织学方法制备皮肤切片，棘层细胞除桥粒连接处外发生收缩，彼此分离，使细胞呈棘状外观，故将此层的角质形成细胞称为棘细胞（spinous cell or prickle cell）。棘细胞内含有明显的角蛋白丝束，环绕核周排列，一端附着于桥粒的致密附着板上（有关桥粒结构详见第2篇）。细胞核含中等量的常染色质。胞质含有一般的细胞器，包括溶酶体和黑素体。黑素体单个存在或聚集在膜包细胞器内（复合的黑素体）。朗格汉斯细胞和偶见的相关性淋巴细胞是惟一存在于棘层的非角质形成细胞。

颗粒层 此层由3～4层扁平细胞组成，角质形成细胞结构发生更大的变化（Holbrook1989）。核变固缩，并开始解

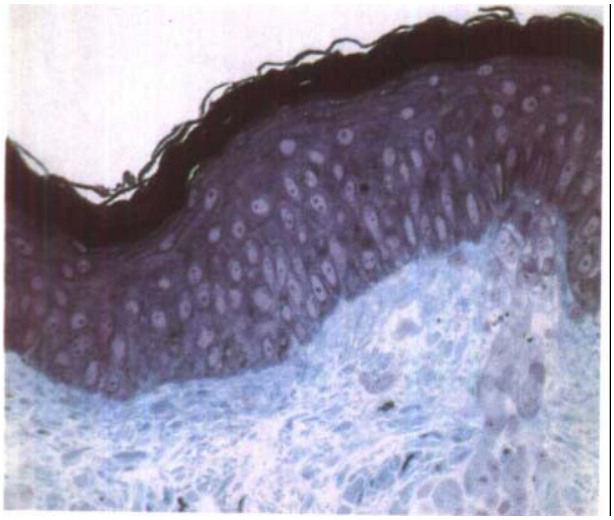

图5.12 表皮和真皮乳头层切片。可见表皮的细胞构成，其表面为深染的角质层，树脂包埋，半薄切片，碱性复红和美蓝染色。× 320（由伦敦St Thomas大学医科牙科学院St John皮肤病学中心及Eady教授提供）

体，线粒体和高尔基复合体及核糖体等膜相细胞器变性，角蛋白丝束变得更致密并与不规则而深染的透明角质颗粒(keratohyalin granules)相连或借此结成网。胞质内出现小圆形颗粒（直径100～300nm），颗粒内呈板层状，称为板层颗粒（lamellar granules）、Odland小体或膜被颗粒（membrane-coating granules）。透明角质颗粒内含有富于组胺酸而乏硫的蛋白质（profilaggrin，原聚丝素）。至角质细胞，该蛋白变为聚丝素（filaggtin），后者可能构成细丝间的基质，并与角质细胞内的角蛋白丝聚合有关（见后述）。板层颗粒聚集在细胞质膜下并相互融合，颗粒释放以脂类为主的内含物至细胞间隙，这些物质不仅分布在颗粒层内，也进入颗粒层与角质层之间的间隙内，构成表皮渗透屏障的重要成分（见后文）。颗粒层的深层内偶见朗格汉斯细胞。

透明层 此层仅见于无毛的手掌皮和足踵皮，有关此层的角质形成细胞的分化尚不清楚。用酸性染料染色，透明层着色比角质层更深（图5.37），折光性也更强，常含有核碎片。电镜下观察，细胞似乎为过渡类型，在此层的最内层偶尔可见未完全角化的细胞。

角质层 此层为表皮分化或角质形成的最后产物（图5.14、15、19、20）。它是由排列紧密的复层扁平多边形角质细胞（corneocyte）组成，表面积约为800～1100μm²，相邻细胞边缘相互重叠，并借脊、沟和微绒毛与相邻层的细胞相联结（图5.19）。薄皮的角质层可能只有很少几层细胞，而厚皮可能有50层以上。应用特殊技术研究啮齿类和灵长目动物的角质层，可见垂直堆积的角质细胞柱（Christophers等1974），但人的角质层内不存在。

角质细胞的质膜比深层角质形成细胞的厚，这实际上是由于一种可溶性的前体物质（involucrin）沉积在质膜下形成致密边缘带之故。细胞外表面被覆一层界脂。深层细胞的质膜的桥粒已发生变化，在薄切片上可见细胞间质成分似乎为

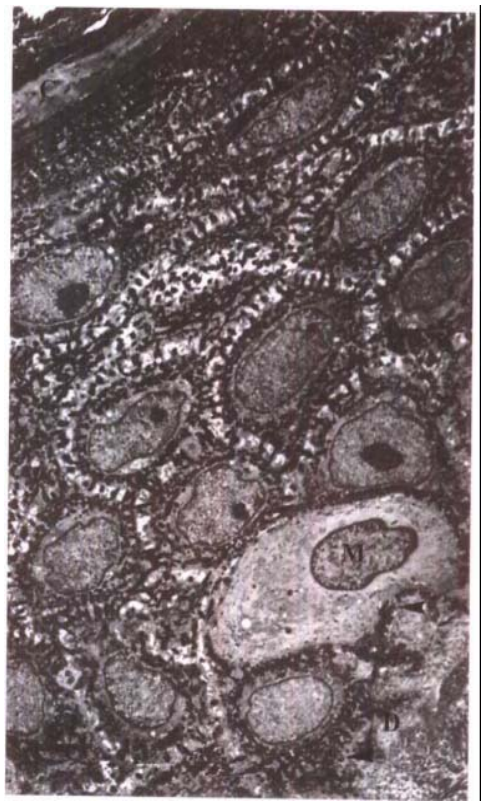

图5.13 全层表皮切片。示基底层中的黑素细胞(M)，由于细胞间桥粒连接而形成的特征性棘细胞，扁平的颗粒层细胞和角质鳞片(C)，真皮(D)和表皮－真皮交界（箭头）。× 2560

一种无定形的残余物（图5.18B）。细胞间隙内还含有大量来自颗粒层细胞板层颗粒的糖脂（图5.20～22）。角质细胞无核及膜相细胞器，仅有浸埋在基质内的致密排列的角蛋白丝（图5.15），基质的部分成分是由来自透明角质颗粒的聚丝素组成。在薄切片染色标本中，细丝和基质排列组成不同"角蛋白式样"，但这似乎因技术及操作者的不同而异。有关角质细胞结构的其余内容见下述角质形成部分。

关于角质层浅层细胞脱落，以及细胞间附着作用（桥粒和细胞间物质）的了解甚少，其中很可能含酶的作用，而正常情况下这种酶的作用很微弱。当在多毛处细胞脱落时，即出现头皮屑，更多见于脱皮屑、鳞屑和表皮剥脱等一些疾病时。朗格汉斯细胞不存在于角质层，因此亦不脱落。

虽然角质层由一个个鳞屑组成，鳞屑与其附着带可一个一个地脱落，但重要地是要考虑它们功能的整体性而呈大片地脱落（Kligman 1964）。角质层的厚度受局部环境因素的影响，尤其是磨损作用，可导致包括角质层在内的整个表皮明显增厚，如果赤脚的话，足底会变得过于厚硬，习惯性受压部位出现角化垫，如穿紧鞋形成鸡眼，手工劳动者形成手掌胼胝体，吉他弹奏者的手指胼胝体等等。日光曝晒或其它刺激因素也可引起整个表皮变厚。

表皮的角质形成 传统的观点认为，表皮的角质形成仅指角质形成细胞分化、成熟的最后阶段。在此过程中细胞转变为粗硬的角质鳞片。然而现在对角质形成的认识广阔得多。角

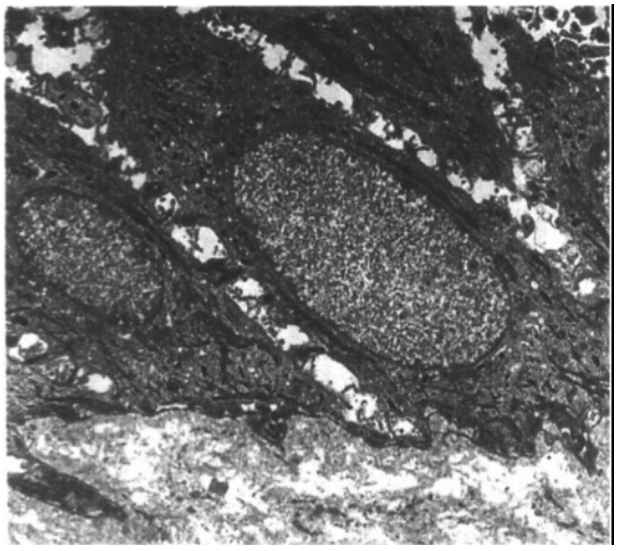

图5.14A 人表皮电镜照相。示基底层细胞与其下方的基膜及真皮乳头层相邻接。在表皮细胞内可见大量黑素颗粒。× 7000

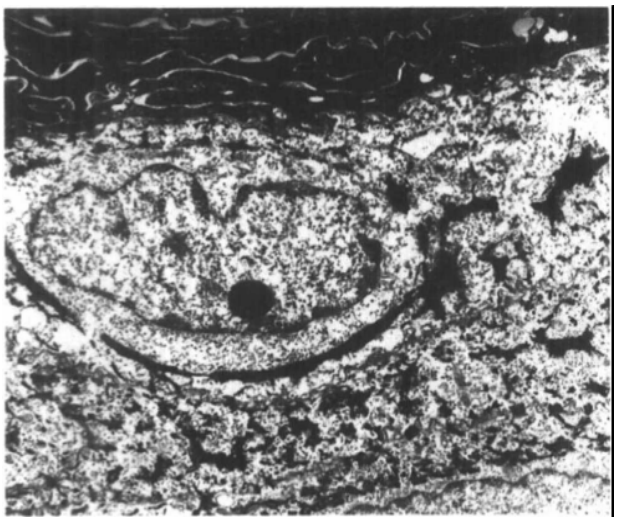

图5.14C 人皮肤垂直切片电镜照相。示棘细胞层(下方)、颗粒层(中)和角质层(上)之间的移行状况。下方角质形成细胞中的角蛋白丝束在颗粒层中变得更加致密、最后细胞变扁、电子密度变大、呈鱼鳞状。× 8000

质形成包括基底层细胞角蛋白的表达与合成、细丝的组合、浅层细胞化学组成的改变、透明角质颗粒相互作用在角质细胞内形成细丝-基质结构、以及角质细胞表面包被的增强。这里仅对这些复杂过程作一简要概述。

角蛋白(分子量4万~6万Da)有两种类型: Ⅰ型(酸性)和Ⅱ型(碱性)、它们共同表达在上皮细胞内(见第2篇)。根据分子量计算、已确认有30多种不同的多肽链。基层角质形成细胞表达K_5链(Ⅱ型)和K_{14}链(Ⅰ型)、首先组装成双链卷折的原细丝、然后进一步组成4个、8个和32个链的复合物、形成基底细胞内的10nm直径的细胞骨架中间丝(Steiner 等1994)。细丝向外附着在桥粒附着板上、向内穿入核孔。基底层以上的细胞合成新的成对的角蛋白链、即链

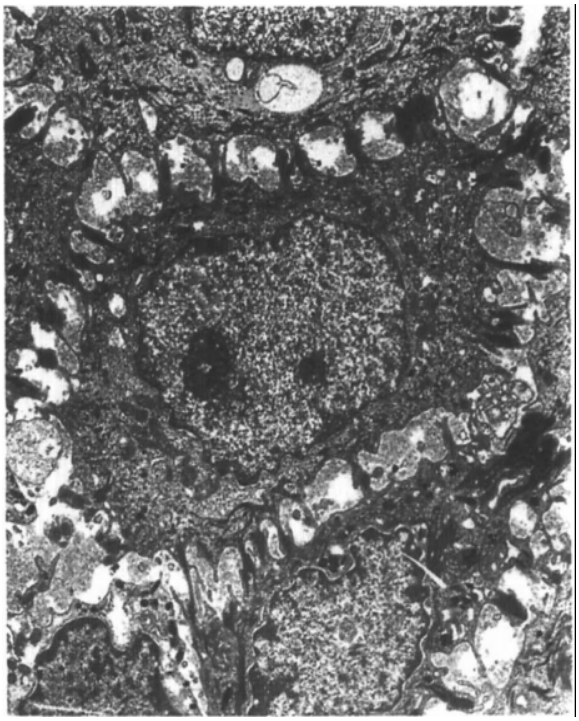

图5.14B 棘细胞层内角质形成细胞电镜照相。示该细胞的胞质和核的超微结构、以及细胞间的桥粒连接。× 14000

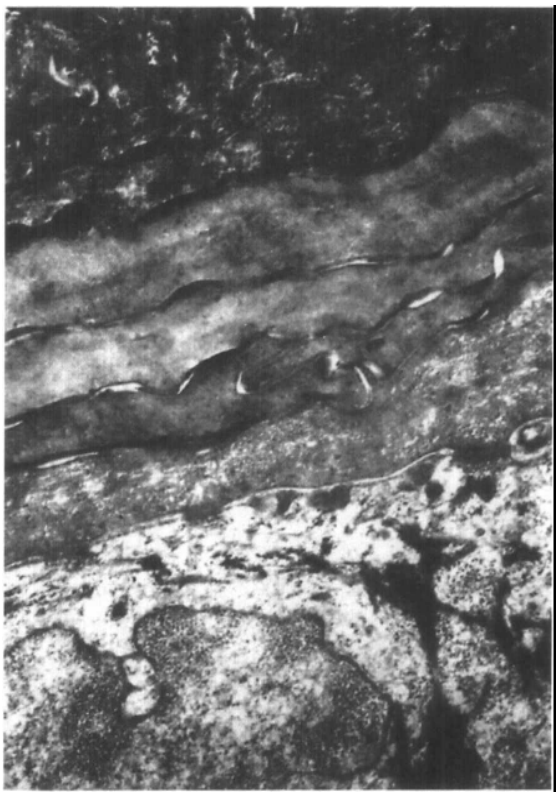

图5.15 颗粒层和角质层电镜照相。可见颗粒层的最上层细胞被角质层的扁平角质鳞片所覆盖。颗粒细胞的胞质中有致密而不规则形的透明角质颗粒、角质层中已角化的细胞无细胞核及细胞器、但其诸层内部结构仍能依稀可辨。本图显示最深处的5层、可见三种不同的结构形式。× 20500



图5.16 电镜照相，示棘细胞层中的桥粒和细胞角蛋白丝束。× 52500

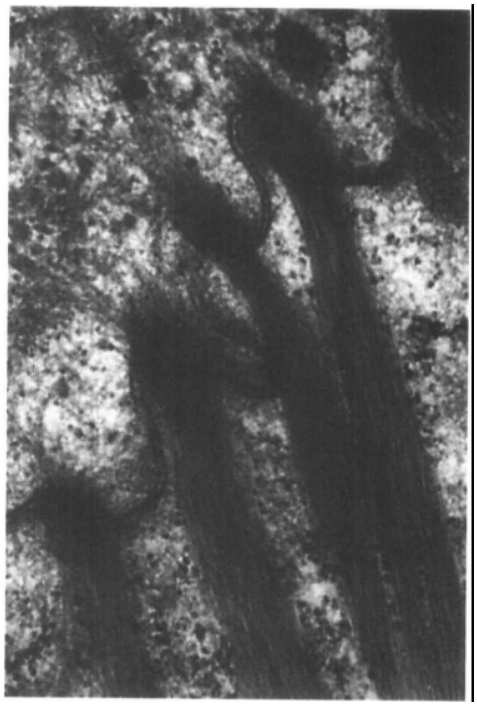

图5.17 电镜照相，示角蛋白丝在桥粒胞质面上的附着，取自毛囊外根鞘的角质形成细胞。× 47250

I（Ⅱ型）和链10（Ⅰ型），颗粒层细胞内的细丝组合成为粗原纤维，并渐与含有原聚丝素（一种富含组胺的磷酸化蛋白质）的透明角质颗粒相关联。当细胞移入角质层，原聚丝素被磷酸酶裂解为聚丝素，引起细丝聚集并形成基质，细丝埋入其中。已如前述，不同学者已描述了薄切片中角质细胞内细丝-基质结构的不同型式，甚至在同一切片内可看到不同切面的单个细胞内的不同型式。这些差异可能是由于标本处理过程不同，或因细胞未同步移入角质层，或未准确地在同一程度上进行终末分化之故。因此，难以准确地确定什么是最终的角蛋白型式。在冷冻断裂标本中，可见细丝或多或少呈均一地分布在基质内（图5.22）。

角质细胞的外被是由已发生变化的质膜构成，质膜下有边缘带。冷冻断裂术揭示，深层细胞的质膜断裂面上有膜内颗粒（IMPs），而角质细胞质膜的断裂面上则缺如（Breathnach等1973）。桥粒的膜内成分的断裂图形也是不同的。IMPs是质膜的跨膜蛋白，通常与离子和小分子物质的通道有关，角质细胞膜内无IMPs表明细胞代谢迟缓。质膜内侧的致密边缘带是在糖胺转移酶催化下，可溶性蛋白前体

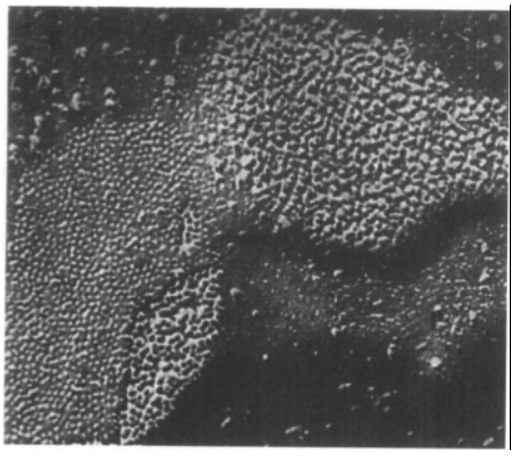

图5.18A 棘细胞层细胞连接的冷冻蚀刻扫描电镜照相。E和P是相邻对应细胞膜的互补断裂面，在E面的右侧桥粒处有密集的颗粒，在膜的P面上有一与桥粒相连的缝隙连接，呈密集颗粒状，在相对细胞膜的E面上有与这些颗粒互补的小凹。缝隙连接在成人表皮并不常见，并且总是与桥粒相连。就像本图所显示的那样。× 12500

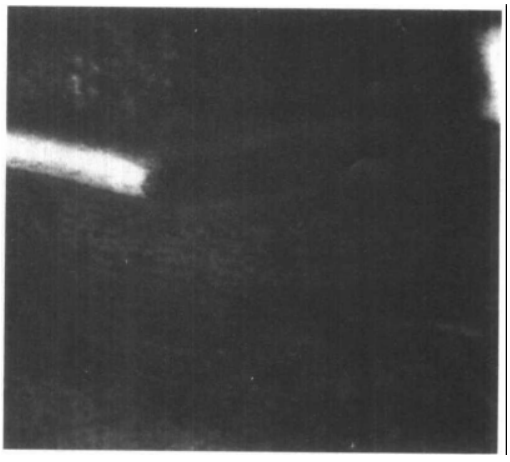

图5.18B 角质层电镜照相。在两个相邻细胞之间有一不典型的桥粒，其两侧有空的细胞间隙，但用其它技术显示，角质细胞间填充着板层状脂类物质。图中所示的规则排列的微丝很像角蛋白丝。事实上，本图所示比较罕见。

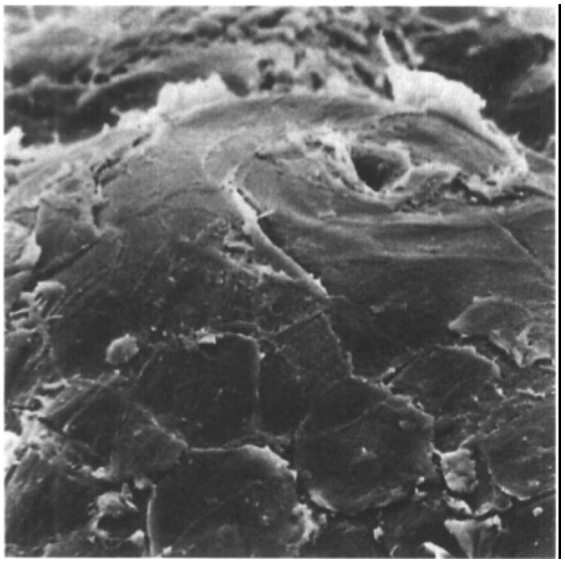

图 5.19 表皮表面扫描电镜照相。可见鱼鳞状多形角质细胞和一汗腺导管的开口。× 2000

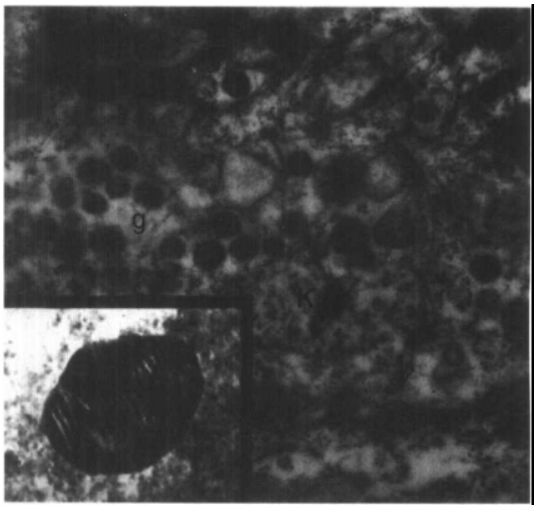

图 5.20 电镜照相。示颗粒层细胞质中的板层颗粒（g）、透明角质颗粒（K）。× 23625。图内之插图为锇－碘染色，示颗粒内的板层结构。× 165000（蒙允许，根据 Breathnach 等 1973 年原作复制）

(involurin) 与质膜相关蛋白交联的结果。边缘带与质膜的总厚度为 20nm。

其它部位，尤其是毛和甲的终末，角质形成是另一种类型，此处的角蛋白化学组成不同，它比一般表皮的角蛋白更粗硬（"硬蛋白"与"软蛋白"的不同），详见后述。

细胞外间隙、通透性、屏障功能和表皮脂类 表皮是一层重要屏障，可防止水分丢失及其它物质通过身体表面（除汗和皮脂的分泌），限制这些物质的通透。理论上可能有两条通路，即经细胞的通路和细胞外通路。在表皮的各层中，尽管缝隙连接处具有细胞间离子偶联和电偶联，但细胞质膜是构成防止跨细胞物质转运的有效屏障，这对细胞间相互作用有重要意义，尤其在发育时期。

电镜观察下，颗粒层以下的细胞间隙宽约 20nm，呈透明状，仅由桥粒的中间成分以及偶见的缝隙连接所间断。然而间隙并不是"空"的，而是由细胞外衣所构成，其中含有细胞表面受体分子，细胞外蛋白多糖以及与各种调节活动相关的配体和细胞间粘附物质。将水溶性示踪剂如辣根过氧化物酶（HRP）注入真皮，它可自由地穿过表皮深层的细胞外间隙，但不能越过颗粒层。颗粒层的细胞间隙内含有板层颗粒排出的内容物，还存在不完整的紧密连接，成为水屏障的深部边界。外界水扩散的检测实验表明，角质层全层构成一个不完全但却有效的屏障。某些水溶性物质可沿极性途径穿过角质层，可能直接通过角质细胞、水化作用又可增强其通透性。脂溶性物质可以更有效地穿过角质层，表明脂类物质是构成水屏障的主要成分，实际上它是由来自颗粒层的板层颗粒的糖脂膜片所组成（Breathnach 等 1973; Elias 和 Friend 1975; Elias 1983; Landmann 1988; Fartasch 等 1993），可在冷冻断裂标本及钌红固定组织的薄切片中清楚看到（图 5.21，22）。板层颗粒的内容物是以片状形式释入细胞外间隙的，每片含有两个相对的脂质双层。内容物排出后，糖脂片相互融合，并发生化学性重组，形成宽大的多板层的片状结构，遍布于角质层的细胞外间隙内（图 5.20－22）。故可认为，角质细胞及其脂质外衣像砖块一样一个一个地浸埋在脂类粘合质内。

表皮脂质 表皮内合成和存在多种脂质，包括甘油三脂和脂肪酸、磷脂、胆固醇、胆固醇酯、葡萄糖鞘脂和酰基鞘氨醇等。它们除在屏障形成中的作用外，脂类尤其是磷脂是质膜和膜包细胞器的重要组分，并在膜信号传递中起作用。

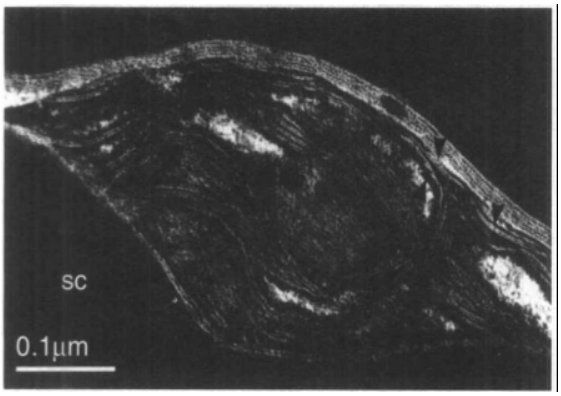

图 5.21A 角质层细胞间隙中板层颗粒的板层脂肪展开后电镜图像（箭头）。× 73250

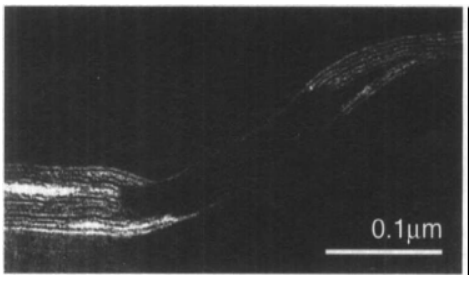

图 5.21B 角质层细胞间隙内桥粒两侧脂质板层电镜照相。四氧化钌染色。× 172500（蒙允许，根据 Fartasch 等 1993 年原件复制）

图5.22 角质层冷冻蚀刻扫描电镜照相。示两个角质细胞的断裂面E和P之间细胞间隙内的板层状物质。在角质层、细胞膜的断裂面上通常不出现膜内颗粒，除非是桥粒所在的部位(D)。下方细胞的断裂胞质(C)中只有微丝。×121500（蒙允许，根据Breathnach等1973原件复制）

维生素D前体是合成胆固醇和7-脱氢胆固醇的媒介物。表皮脂质的成分和组成随其分化而发生变化。磷脂和糖脂起初聚集在基底层上方的角质形成细胞内，在表皮浅层内渐被分解，角质层内实际上已不存在。胆固醇和胆固醇酯及脂肪酸和酰基鞘氨醇也向表面聚集，角质层内含量丰富。细胞外脂质的板层排列是其屏障功能的主要因素，不同种属的这种板层的组成有何重要性尚不清楚。显然重要的是确立单个脂质在这方面的作用，尤其是与输送药物穿过屏障的相关性。角质层脂质可能还参与其它多种功能，如抗微生物、抗氧化剂的生成及异物代谢。因此有必要重新评价角质层的作用，它不仅仅是一个被动的惰性的选择性的渗透层，可能还有继续进行催化和酶作用等功能活动（Elias 1989）。有关这方面的论述见Bronaugh和Maibach (1989)，Maibach 和Downing (1992)，及Rawlings 等(1994)。

表皮角质形成细胞的群体动力学 表皮是一个不断更新的细胞群体，细胞生成速率必须与细胞的丢失相平衡，以保持表皮的恒定正常厚度。在各类皮肤病中，常发生细胞分裂和成熟速率紊乱，因此了解正常细胞群体动力学机制是很重要的（Davis 和Wright 1991），对研究创伤愈合及皮肤衰老也是很重要的（见后述）。

表皮基底层随时都存在处于不同分化阶段的角质形成细胞，其中的干细胞（stem cell，占10%）经分裂增殖，产生一个与其相似的细胞，另一个子细胞则可能有不同的归宿：

- 可短期保留在基底层内，经若干次分裂，作为增殖细胞（proliferative cell，占60%）进行扩增性分裂（amplification division）；
- 可能成为Go期（静止期）细胞，在基底层内保留一段时期，以后再恢复分裂增殖（见第2篇）；
- 可能失去分裂能力，作为一种分裂后成熟细胞（postmitotic maturing cell，占40%）在基底层内保留一段时期。

干细胞和增殖细胞为周期性细胞（recycling cell），分裂后成熟细胞为非周期性细胞（noncycling cell）；Go期细胞在此分类中是一种不稳定的状态，因为它们在一个时期内是非周期性的，但最终又成为增殖细胞再进入增殖周期。基底层内干细胞和增殖细胞这种活动的结果，不断产生非周期性的分裂后成熟细胞并移向棘层，此后成为分化细胞（differentiating cell）移向颗粒层和角质层，最终从表面脱落。表皮的这些细胞层称为转运空间（transit compartment），虽然棘层内的深部某些细胞也可分裂增殖。一般认为干细胞主要位于网栓（rete peg，即真皮乳头间）的基部、毛囊外根鞘及毛囊的膨大部，但在形态上不易与相邻细胞相区别。

可通过测量某些参数一定程度地定量显示表皮细胞的增殖动力学。已应用的技术有：注射秋水仙素捕捉分裂期，^{3}H-TdR掺入脉冲记录和显微放射自显影，5-溴脱氧尿核苷（BUdR）掺入的免疫细胞化学检测。应用这些方法可检测：细胞周期时间（cell cycle time）即干细胞分裂与下次子细胞分裂的间隔时间；增殖指数（proliferative index）即分裂指数或闪烁指数，可测定周期中的基细胞比例；更新时间（turnover time），指一个小区内全部细胞更新所需的时间；转运时间（transit time），指一个细胞穿过一个小区所需的时间；表皮总的更新时间（total epidermal turnover time），指一个非周期性细胞从基底层至表面脱落所需的时间。这些变异甚大的参数主要来自对动物的测定，有关人表皮的可靠数据甚少。正常表皮总的更新时间为52～75天。各种参数的速率和时间可随皮肤分布部位、表皮厚度、皮肤磨损程度、环境温度和日期而变化。已证明分裂周期的S期和M期的生理节律（见第2篇）。啮齿类的S期峰值在清晨3:30，M期峰值在上午8:30；人的S期峰值在下午3:30，M期峰值在晚上11:30（Brown 1991）。某些皮肤病的更新速率和转运时间可显著加速，如患牛皮癣时，表皮总的更新时间可缩短至8天，在这种状态下，基底层以上细胞的分化出现紊乱，角质层细胞角化不良，皮肤的屏障功能减弱。

Potten（1975，1983）提出表皮增殖单位（epidermal proliferative unit，EPU）的概念，探索表皮组织学的动态结构。如果某些哺乳类动物（如大鼠）表皮在切片前先经稀碱溶液处理，使角质层细胞膨胀，则可见细胞呈规律的柱状堆积（图5.23）。每个柱的下面为若干层棘细胞和颗粒层细胞，它们相互重叠堆积在6～8个基细胞上面。每组是由一个位于中央的干细胞和周围的增殖细胞或分裂后成熟细胞构成的圆环结构组成。非周期性细胞从环的外周进入棘层，从而形成

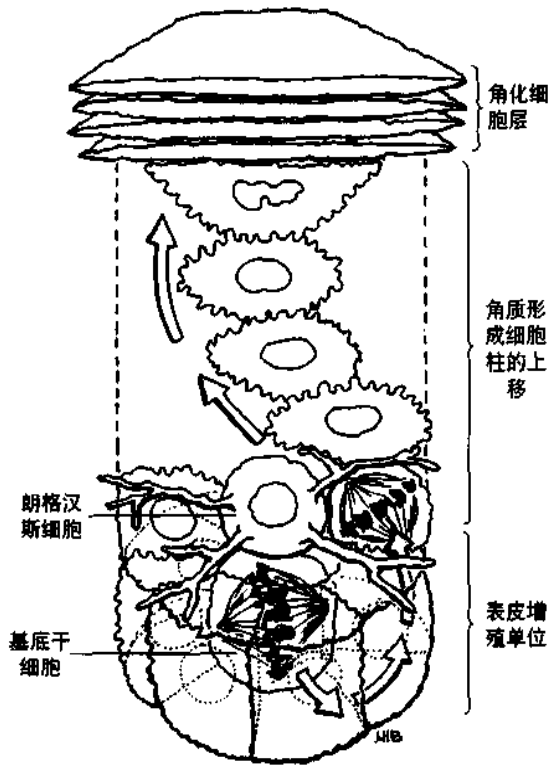

图5.23 表皮增殖单位及与角质形成细胞柱的关系示意图。可见由基底干细胞的反复分裂而产生的角质形成细胞向表面移动，首先进入棘细胞层的基底部并在此分裂1～3次，然后继续向表面移动。一个基底干细胞及其在基底层中的子细胞构成表皮增殖单位。朗格汉斯细胞位于基底干细胞上方，可能参与细胞分裂的调控（详见正文）。

细胞棱柱状结构，即表皮增殖单位（EPU）。每个单位含有一个朗格汉斯细胞，它引导细胞的分裂活动，它虽然可影响角质形成细胞的生长，但令人怀疑的是它是否如提示的那样能起主导作用。

在正常条件下，表皮角质细胞的产生与角质层细胞的丢失相平衡，这种动态平衡是通过刺激信号和抑制信号均衡调节基底层细胞增殖而实现的。促进细胞增殖和分化的生长刺激因子有表皮生长因子（EGF）、6kDa多肽、转化生长因子-α（TGF-α）和碱性成纤维细胞生长因子（b-FGF）；其中有些是由基底角质形成细胞自身分泌的。生长抑制因子有TGF-β、5肽、α和γ干扰素。抑素（chalone）被认为是由基底层上方的细胞分泌的，它与肾上腺素相结合，通过反馈机制抑制基底层细胞分裂，但抑素存在的证据还是一种偶然的现象。最近认为，生理性细胞死亡（凋亡，apoptosis）是调节组织形态形成和保持组织体积大小的重要机制，也可能在正常表皮动态平衡中发挥作用。

雄激素、雌激素、糖皮质激素等激素和维生素A及其代谢衍生物维甲酸（retinoids）也可影响角质形成细胞的更新和分化。目前倾向认为，朗格汉斯细胞和淋巴细胞是构成外周免疫监视单位的细胞组合环节中的辅助调节者。真皮的细胞外基质成分也可影响表皮细胞的群体动力学，尤其在发育过程中通过基膜带（BMZ）的相互作用（见后述），分化的角质形成细胞对细胞外基质蛋白如纤维粘连蛋白的粘附作用减弱，便于细胞从基底层向上方迁移（Nicholson和Watt 1991）。随着各种介导因子与角质形成细胞表面受体结合，第二信使激活细胞内信号（见第2篇及Elder等1991）。在基底层上方的细胞分化和分层过程中，角质形成细胞间粘附性发生变化，如钙粘附蛋白（cadherin）和整合素等粘附分子的表达也发生变化。

显然，细胞分离并迁入其它层涉及到质膜上桥粒的解体、再形成和再定位。冷冻断裂复型术显示，桥粒处的质膜内聚集着由一种糖蛋白—desmogleins组成的膜内颗粒（Breathnach等1972; Caputo和Perluchetti 1977）。在胎儿表皮内可见广泛分布的桥粒颗粒，颗粒聚集呈花带状（Breathnach等1973），提示质膜上的一定位点可通过膜内特化颗粒的侧向移动而被编织形成桥粒，这也是表皮内相邻细胞不同步移动而重新定位的机制。钙离子是该过程的介体，角质形成细胞培养中加入钙离子可引起桥粒相关蛋白的重新分布，并诱导桥粒形成（Hennings和Holbrook 1983），跨膜的桥粒糖蛋白可与钙离子结合。钙离子也参与细胞间的粘附机制，因为它可与众多细胞外粘附分子如钙粘蛋白相结合（Farley 1991; Menon等1994）。

黑素细胞不随角质形成细胞向上移动，而沿基板保持一定位置。由于它与邻近的角质形成细胞无桥粒连接，通过整合素的结合作用而保持与基板纤维粘连蛋白的附着。朗格汉斯细胞也一直位于表皮深层，尽管表皮细胞总体上是向表面移动的，但朗格汉斯细胞却逆向移向真皮。它们如同在溪水中漂流或游动，可能由此而形成树突状形态，或许也有助于细胞的移动。

表皮黑素细胞和皮肤色素形成(图5.24～30)

黑素细胞是形成黑色素的细胞，来源于神经脊，广泛分布于脊椎动物体内。人的黑素细胞存在于表皮及其附属器，口腔上皮、某些粘膜，眼球色素层（脉络膜）、中耳和内耳的某些部分以及脑基底部软脑膜内。视网膜色素上皮来源于视杯的外壁，也产生黑色素，脑干某些部位（如黑质等）的神经元合成一些不同的黑色素，称之为神经黑色素。

真正的黑色素是复杂的高分子多聚体，附着在结构蛋白上（形成黑素蛋白）。人有两种黑色素，即棕黑色的正黑色素（eumelanin）和红黄色的淡黑色素（phaeomelanin），均来源于以酪氨酸（tyrosine）为底物，由酪氨酸酶（tyrosinase）催化的反应产物（见后述）。噬黑素细胞（melanophage）是吞噬了黑色素的巨噬细胞；载黑素细胞（melanophore）是真皮黑素细胞，尤多见于鱼类、两栖类和爬行类动物，不存在于人类。载黑素细胞内的黑色素可迅速聚集或分散，借以改变机体的颜色，适应环境变化。

胚胎的黑素细胞前体（成黑素细胞，melanoblasts）约在胚胎第8周时从神经脊迁移至表皮，成为黑素细胞（Sagebiel和Odland 1972），至第14周时，某些部位表皮内可达到2000个/mm²，部分细胞可在原位分裂增殖。细胞移



图5.24 皮肤切片、DOPA染色。可见表皮基底层中有DOPA阳性着色的分支状黑素细胞，呈黑色（箭头指），因为这种细胞含有酪氨酸酶。表皮中的其它细胞和真皮均为DOPA阴性。表皮和真皮中的微弱着色是由于DOPA在染色过程中自发氧化所引起的非特异性着色。× 320（蒙允许，根据Breathnach 1960原件复制）

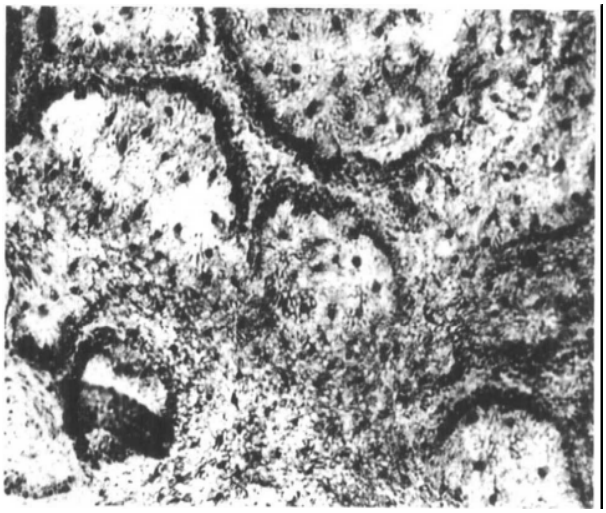

图5.25 皮肤劈裂的表皮层铺片、DOPA染色，基底面观。可见分支状DOPA阳性着色的黑素细胞。用这种制片和染色方法可以计算每单位表皮面积黑素细胞的密度。由于表皮与真皮的交界线呈波浪形，故所有黑素细胞均能看清，表皮的网栓也因位于波浪线上的黑素细胞及黑素颗粒而清晰可辨。× 145

入表皮后不久，细胞开始生成黑色素，表明黑色素除有防止日光辐射的保护作用外，还有其它尚未了解的功能。某些东方人种出生后一段时间内，黑素细胞停留在腰部和臀部的真皮内，形成蓝色的“蒙古斑”（Mongolian spots）。这是由于含有黑色素的细胞上面覆以交错的胶原纤维束，以致散射出蓝光所致。HE染色的常规组织切片内的黑素细胞类似为“明细胞”，位于表皮基底层。Masson硝酸铵银染色可以显示黑素细胞，但最佳方法是用DOPA法染皮肤的切片和分离的纯表皮片（图5.24、25）。此法是用1/1000 DOPA（dihydroxy-phenylalanine）缓冲液孵育，细胞的树突状外貌清晰可见。用单克隆抗体HB-45也可显示胚胎表皮内的黑素细胞（Holbrook 1989）。计数DOPA反应标本内的黑素细胞，显示单位面积表皮内的细胞数量有相当的区域性差异，脸颊部为2300个/mm^2，腹部为800个/mm^2（Szabo 1959）。据估计一个黑素细胞通过其树状突可与约30个角质形成细胞形成功能联系，构成一个整体，称之为“表皮黑素单位”（epidermal melanin unit）（Fitzpatrick和Breathnach 1963）。一般说来，黑素细胞的分布无性别和种属差异，黑色素生成量的不同取决于黑素细胞的不同活性，而非细胞数量的差别。虽然黑素细胞的更新率非常低，也没有精确的细胞分裂记录，但它们构成一个能保持自我更新的细胞系统。黑素细胞可在体外进行培养（图5.28）。当局部皮肤内黑素细胞耗竭时，它们可重新进入表皮，角质细胞源性生长因子即FGF-β（Halaban等1988），可能是一种促细胞分裂素。紫外线辐射也可刺激黑素细胞的分裂活动。

在评价黑素细胞数量的测定中，必须强调反应只能代表合成功能活跃的黑素细胞，因为该反应是由于细胞内存在酪氨酸酶之故。白化病患者的细胞内无酪氨酸酶或酶活动被阻断，因此尽管有黑素细胞，但其DOPA反应阴性，正常表皮内相对不活动的黑素细胞DOPA反应较弱，故常被忽视。老年人的黑素细胞数量明显减少，当细胞缺如时则出现灰白发。

黑素细胞的超微结构　与朗格汉斯细胞一样，黑素细胞也是树突状非角质形成细胞（图5.25），它们与基板之间有半桥粒连接，但与相邻角质形成细胞间则无桥粒连接。黑素细胞的核大而圆，常染色质丰富，胞质内有中间丝、发达的高尔基复合体和囊泡以及相关的粗面内质网、线粒体和膜包小泡，还有特征性标志的细胞器即黑素体（melanosome）（图5.26、27）。黑素体为膜包结构，它经历了四个连续的发展阶段，在此期间，通过酪氨酸－酪氨酸酶反应合成黑色素并贮存在黑素体内。在第Ⅰ期，黑素体为一球形囊泡，可能来自粗面内质网，含有丝状－均质状结构蛋白和球泡小体，此后的正黑素体和淡黑素体的形态略有不同（图5.29A、B）。在第Ⅱ期，

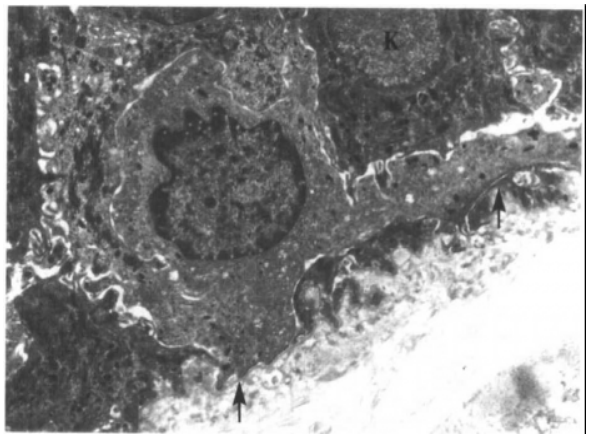

图5.26 表皮基底部黑素细胞电镜照相。示黑素细胞的一般超微结构特征：与角质形成细胞（K）间无桥粒连接，胞质中不含角蛋白丝，但含颗粒状黑素体，可见有一突起伸向右侧，箭头示表皮－真皮连接。× 5625

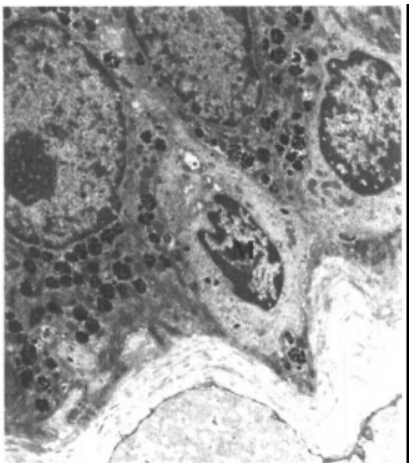

图5.27 表皮基底细胞电镜照相。可见角质形成细胞中有聚集成堆的黑素体。在黑素细胞(M)中有很少黑素体。黑素细胞产生黑素体并将其输送到角质形成细胞。× 4950

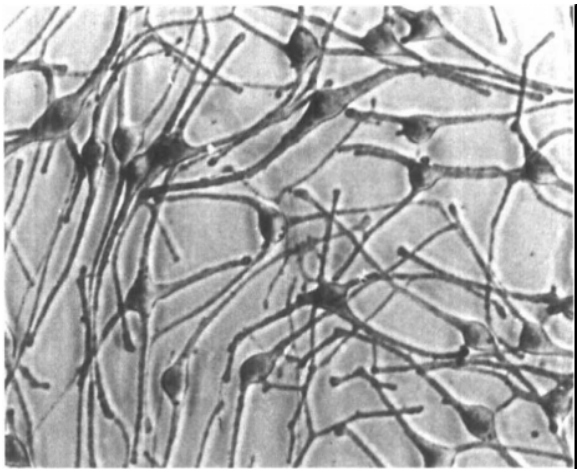

图5.28 婴儿包皮黑素细胞培养光镜照相。可见培养中的细胞仍保持其多突起形态。× 450

正黑素体变为球形或椭圆形，内部基质变为其9nm周期的微丝膜状结构。在第Ⅲ期，黑色素开始沉积在内部膜片上，膜片排列逐渐混淆不清。直至最后色素浓密，其它结构完全不见。淡黑素体在整个发展阶段均保持球形，其内部基质也未形成膜片状结构。第Ⅳ期的内部微颗粒结构仍较明显。多数活跃的黑素细胞内均可见各发育阶段的黑素体，白化病患者的黑素细胞内可见第Ⅰ和Ⅱ阶段的黑素体，虽然其内部基质结构不典型。发育成熟的第Ⅳ期黑素体沿微管表面移至突起内，进而通过特殊方式，即黑素细胞突起末端的断离及角质形成细胞的吞噬，不断将黑素体释放入角质形成细胞胞质内（图5.27）。在深色皮肤内，黑素细胞内的黑素体可单个地分布，而在浅色皮肤内，颗粒聚集在次级溶酶体内，构成黑素体复合体，它们通常聚集于核上方，呈帽状。在角质形成细胞向表面移动中，黑素体渐解体，残留在角质层内的黑色素多呈尘样颗粒。

正常的黑素细胞内常见脂滴，眼睑皮肤内的黑素细胞富含脂滴，称之为Wolff单细胞皮脂腺（Pelfini等1969）。

酪氨酸酶及黑色素的合成和性质　酶氨酸酶是一种含铜的金属酶，它有几种同工酶，催化酪氨酸－黑色素合成的起始阶段。酪氨酸酶是在粗面内质网上由核糖体合成，转运到高尔基复合体糖化并组装入膜包囊泡内，囊泡附着在第Ⅰ期黑素体的界膜上，把活性酶释放入黑素体内。黑色素形成是一个复杂的过程，其详细步序尚有待研究，而正黑色素和淡黑色素的形成过程是不同的。起始的两个步骤是从酪氨酸到DOPA和DOPA到多巴醌，两种黑色素的这两个步骤是相同的，是受酪氨酸酶催化的。此后在正黑色素的合成中，形成

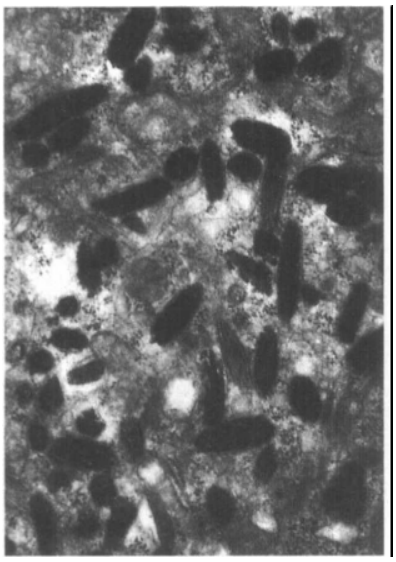

图5.29A 毛球黑素细胞电镜照相。可见胞质中含有Ⅱ期和Ⅲ期的黑素体，从其棒状的形态特点可以判断这些黑素体属正黑素体。K＝角质形成细胞。× 32550

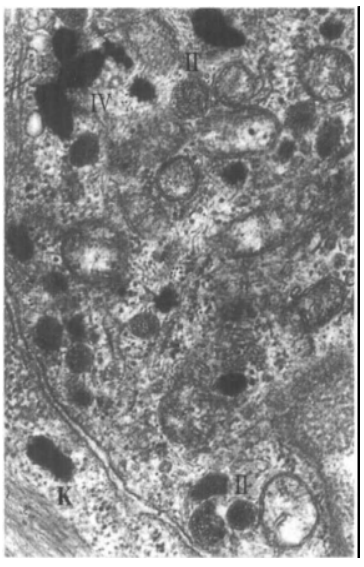

图5.29B 毛球黑素细胞电镜照相。可见胞质中主要含Ⅱ期和Ⅳ期的黑素体。从其圆形颗粒状结构特点可以判断这些颗粒属于淡黑素体。× 5100

多巴铬，进而通过转化因子及可能的两种酶机制转化为二羟基吲哚和5，6二羟基吲哚-乙羧酸，这两种酶是多巴铬氧化还原酶和多巴铬互变异构酶，但后者可能是一种酶或类似的酶（Pawelek 1991）。黑色素合成的最后阶段实质上是复杂的聚合过程，可能再度与酪氨酸酶有关。在淡黑色素合成中，半胱氨酸加入多巴醌内，形成5-S半胱氨多巴。越来越多的证据表明，大多数自然的黑色素是正黑色素和淡黑色素的混合，而红发内则只有淡黑色素（即trichochromes）。

黑色素具有的生物物理和生物化学特性与其所在的皮肤功能相关。通过其光谱吸收电子-质子偶联，保护DNA免受紫外线损害。它还具有无形的半导体性质，因而可吸收许多不同类型的能量，并以振动和热的形式发散能量。黑色素的氧化还原能力使其成为有效的清除剂，可清除机体所产生的有害自由基，它还能与金属离子和药物相结合，表明它可能是一种抗毒剂。然而，如果黑色素摄入的能量太大，其上述特性可转变为释放有害的化学毒物（Hill 1992）。另一种不利之处是当日光紫外线照射引起黑色素过多时，则可相反地影响维生素D的合成。

黑色素形成的决定和调控 人皮肤的黑色素形成可分为结构性和功能性两个方面。结构性色素形成是内在的，由遗传决定的；而功能性色素形成是可逆性变化的，受环境因素诸如紫外线、X线、化学物质和激素等的影响的。

遗传学 已知啮齿类动物至少有130个基因在50个位点上决定皮肤的黑色素形成，它们不仅作用于黑素细胞本身，而且也作用于细胞的环境。一些特定的基因可影响神经脊细胞分化为成黑素细胞及成黑素细胞向皮肤迁移，影响成黑素细胞向黑素细胞的分化以及黑素细胞的形态特征，如细胞形态、大小、树突长度，后者继而又可确定多少个角质形成细胞可接受黑素细胞转运的黑素体。黑素细胞内其它一些基因则是控制酪氨酸酶的合成及酶的类型和活性（包括抑制因子），合成黑色素的类型及黑素体的大小和形状及蛋白质结构和数量，黑色素的表达程度和向角质形成细胞转运的速率。人的结构性黑色素形成可能也受类似基因的精细控制，尽管由于基因的相互混淆而不易看到阳性证据。不同类型的白化病是由遗传决定的。

色素形成的人种变异是由于黑素细胞的形态和活性的不同，而非细胞数量的差异。自然状态下含色素较多的皮肤内黑素细胞较少，黑素细胞大，树突更多，并含有更多更大的第Ⅲ期和第Ⅳ期黑素体，故而角质形成细胞内也含有更多的黑素体，它们单个地散在分布。而在白种人，黑素体大多位于次级溶酶体内，形成复合的黑素体（偶尔可见朗格汉斯细胞内的黑素体也位于次级溶酶体内），详见Robins(1992)的著作。

紫外线照射 光生物学的迅速发展是与日光辐射效应相关的，尤其是紫外线（UV）对皮肤的辐射作用（Fitzpatrick等1974; Potten 1985; Posschier等1987）。黑色素形成过程对紫外线的反应因遗传和结构因素而不同。其中包括皮肤的即时变黑（immediate tanning），或称色素加深（pigment darkening），这种变化可出现在数分钟内，可能是由于已存在的黑色素的光氧化作用。迟发性变黑（delayed tanning）大约出现在48小时后，其中包括刺激黑素细胞生成新的黑色素并向角质形成细胞内转运更多的黑色素。活跃的黑素细胞也可能体积增大、细胞数量可由于细胞分裂或静止细胞的活化而增多。通过各种信号，角质形成细胞可直接参与这些变化。体外研究发现，紫外线光谱的低频端可诱导角质形成细胞合成bFGF和IL-1，前者是黑素细胞分裂原，后者可诱导黑素细胞产生α黑素细胞刺激素（α-MSH，是一种已知的黑素生成刺激因子）（见后文），有证据表明角质形成细胞也能产生促肾上腺皮质激素（ACTH）。紫外线慢性照射可导致皮肤发生相应变化（见下述“皮肤的年龄性相关变化”一节）。

红发人皮肤的雀斑（freckle）通常认为是由紫外线照射引起的，虽然出生后已受到紫外线照射，但若干年后才出现。自相矛盾的是，雀斑处黑素细胞明显少于邻近的浅色皮肤，但细胞体积较大，也较活跃。什么原因决定雀斑发生还不清楚。

激素的影响 两栖类动物垂体前叶分泌的MSH以及松果体分泌的可使皮肤颜色变淡的褪黑激素（melatonin）与色素变化相关，但人的这种正常调节因子的重要性尚不太了解。当给人以α-MSH后，由于酪氨酸酶活性的cAMP介导作用增强，而致色素沉着增多，如同前述，紫外线照射可诱导角质形成细胞产生MSH。ACTH也可影响黑素细胞的活性，这很可能是与垂体和肾上腺功能紊乱相关的高色素形成的反应。在人体黑色素形成的生物学中，褪黑激素的作用仍然是一个疑团。妊娠期间，血液内雌激素和孕酮含量的高水平是面部、腹部、生殖器皮肤、乳头和乳晕色素增多的原因，其中大多是永久性的。在表皮内发挥作用的其它许多因子，如白细胞介素、花生四烯酸、前列腺素等多种细胞因子也影响黑色素生成，或促进或抑制某一步骤，或为黑素细胞内酪氨酸酶的天然抑制物。显然，任何时刻的色素形成水平代表了大量竞争性影响因素之间的相互平衡。在低色素形成和高色素形成疾病的分析和诊断中，必须同时考虑结构性色素和功能性色素两个方面。

关于黑色素形成各个方面的详情，参见Quevedo等（1987），Nordlund等（1989），Jimbow等(1991)，Prota（1992），Robins（1992)及Takeuchi和Quevedo(1992)。

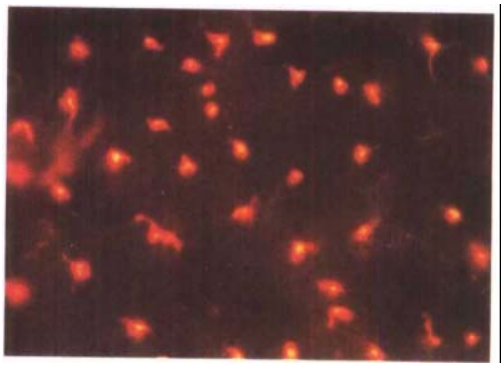

图5.30 表皮切片，藻红蛋白抗HLA-DR免疫荧光染色，示朗格汉斯细胞网。×95（伦敦St Thomas大学医科牙科联合学院St John皮肤病学中心S. Breathnach博士供稿）

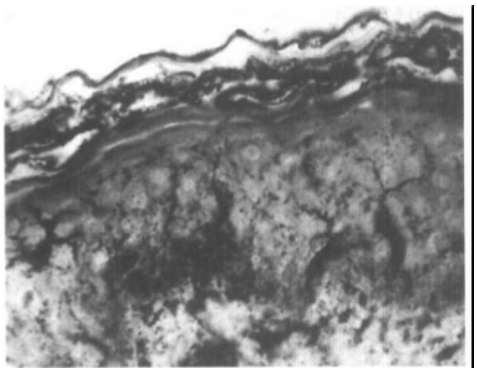

图5.31 皮肤切片，Gairn 氯化金染色，可见阳性着色的朗格汉斯细胞位于基底层之上。× 315

朗格汉斯细胞与免疫监视 朗格汉斯细胞是树突状抗原提呈细胞，细胞有规律地广泛分布于哺乳动物表皮基底层和棘层内（见前文）及除汗腺以外的表皮附属器内，还有其它复层扁平上皮内，如颊、扁桃体和食管上皮、子宫颈和阴道粘膜及膀胱变移上皮，它们也存在于结膜内，但角膜内无。在常规HE染色标本中，朗格汉斯细胞显示为“明细胞”，其它染色方法如氯化金或锇酸碘化锌染色，明显可见特征性的树状突（图5.31）。也可用ATP酶染色法和多种免疫荧光和免疫细胞化学染色法（图5.30）。朗格汉斯细胞是来源于骨髓的免疫活性细胞（Katz等1979），早自胚胎第5～6周时即进入表皮。出生后的细胞数量为460～1000个/mm²（表皮细胞总数的2%～3%，有区域性差异），从骨髓迁入后不断更新，少量细胞可原位分裂，以保持其数量恒定。啮齿类动物的表皮带状剥脱，或受X线和UV照射，朗格汉斯细胞几乎可完全耗竭，4～15天后细胞可恢复正常数目。上皮以外的朗格汉斯细胞见于真皮基质内，偶见于真皮毛细血管和淋巴管内以及淋巴结、胸腺和脾内（骨髓内有前体细胞）。

超微结构 朗格汉斯细胞是非角质形成细胞，质膜上无桥粒，胞质内无角蛋白丝，细胞不角化不脱落，核富含常染色质，有明显的凹痕（图5.32），胞质含有发达的高尔基复合体，溶酶体常含有内吞的黑素体，胞质内还有独特的细胞器伯贝克颗粒（Birbeck granule）(Birbeck等1961)。颗粒呈网盘形或杯状，在切片内显示不同形态（图5.33）。最常见的是杆状，长0.5μm，宽30nm，在三层界膜内为线绒状外衣及一个中轴，中轴是由具有9nm周期的颗粒排列的两条线型结构组成。伯贝克颗粒的一端形成界膜囊泡，使颗粒具类似网球拍的形态，在颗粒的斜切面上可见呈正交排列或网格排列的中央颗粒。偶见伯贝克颗粒似与质膜相连续，据此对颗粒的来源、性质和功能提出疑问。新近大量证据认为(Schuler等1991；Bartosik 1992；Bucana等1992)，附着于质膜上的结构是由与有衣小泡相连的部分质膜内陷与合拢面形成的，该结构继而出现内陷质膜分开、囊泡形成及与内体融合，并向内部释放分子物质。这种典型的封闭的胞质内伯贝克颗粒与附着于质膜上称之为“伯贝克颗粒样结构”的确切关系仍有怀疑。如果两者是相同一的，那么最初有关伯贝克颗粒来源于高尔基复合体之说就可重新确立。Hanau等（1991）报道，经EDTA处理的人血小板内可见超微结构类似于伯贝克颗粒的结构，明显是由“表面连接小管系统”（surface-connected canalicular system）内陷而成的。这提示此种颗粒可能是由于配体－受体相互作用而形成的泡状或管状结构转化而来并存在于表皮内的。此外，朗格汉斯细胞具有一般的吞噬活性，但角质形成细胞则无。凡在基底层看到的具有朗格汉斯细胞除颗粒外所有特征的细胞，可认为是一种“未决定的细胞”，或是处于未成熟阶段，或是完全成熟的将要离

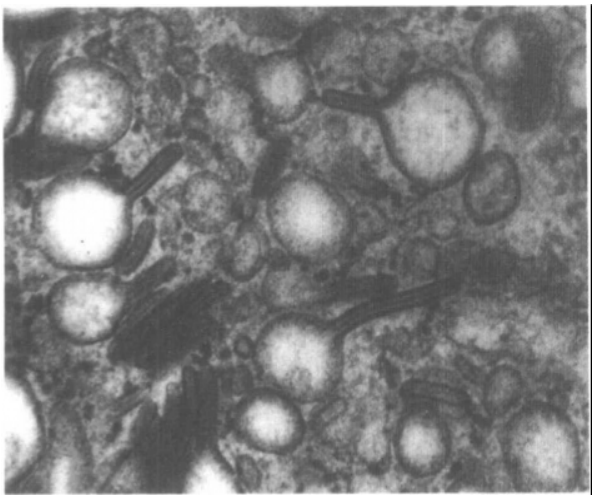

图5.33 朗格汉斯细胞电镜照相，示其特殊颗粒，可见颗粒呈棒状、一端膨大呈泡状，棒内有纵行纤维并有周期性横纹。在图的右上方有一正切颗粒，其中有点阵样排列的细粒。× 62010

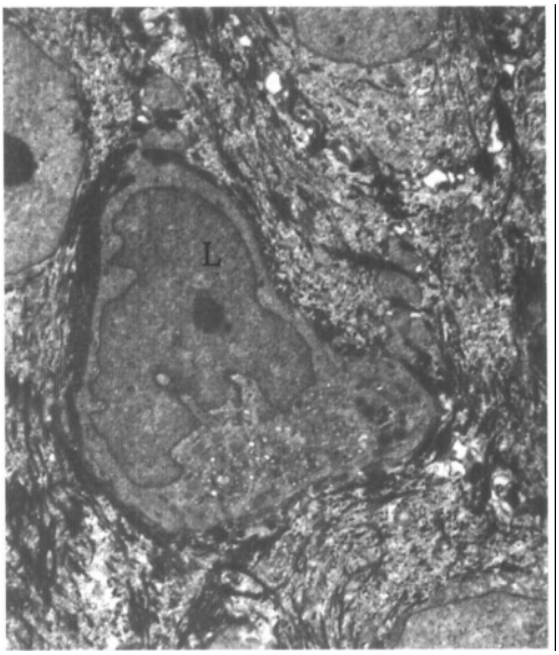

图5.32 表皮棘层朗格汉斯细胞（L）电镜照相，可见其细胞核呈多切迹不规则形，胞质中无角蛋白丝，其周围的角质形成细胞则含有大量角蛋白丝，无桥粒形成。其胞质中的典型颗粒（图5.33）太小，此图不能显示。× 5325

开表皮的细胞。胞质呈高电子密度的细胞是为变性状态，见于表皮除角质层以外的各层内（Breathnach 1981），细胞可能受日光照射或其它有害环境因素作用而受损害，或许是代表一种特殊的表型或功能阶段。

来自骨髓的另一种树突状的非角质形成细胞 Thy1⁺EC，见于鼠表皮内，属T细胞系（Schuler 等1991）。人表皮内尚未证实存在此类细胞。

免疫反应性 朗格汉斯细胞属于树突状细胞（DC）群体，是免疫反应中重要的单核吞噬细胞（见第9篇）。尽管它与该群体中其它细胞如面纱细胞、交错突网状细胞、周围血和淋巴结内的DC以及B细胞相关性淋巴滤泡树突状细胞之间的确切关系尚不能确定（Romani 等1991a，b；Bergstresser 等1992）。在表型上，细胞具有IgG的FC受体及补体（C3b～C4b和C4d）受体，表达不同抗原，抗原的数量有规律地不断增多。这些抗原包括MHC－Ⅰ类和Ⅱ类抗原（Ia；HLA－DR）及CDIa抗原、胞质表达S-100蛋白。制备这些抗原和其它标志物的单克隆抗体，可用免疫荧光和免疫细胞化学术特异性地显示朗格汉斯细胞。人的朗格汉斯细胞表型在某些方面不同于实验动物，细胞在培养中其表型发生明显变化，更像淋巴组织中的树突状细胞。培养中的细胞伴同表型的变化，其形成伯贝克颗粒的能力减弱，认为这是细胞成熟并能使T细胞致敏的标志。这一概念提示，定居在表皮内的朗格汉斯细胞大多是功能未成熟的细胞。

功能 目前认为，朗格汉斯细胞是皮肤相关淋巴组织（SALT）中一个关键成分（streilein 1983），是机体免疫监视系统的外周前哨，在初级细胞免疫应答中起诱导和调节作用。SALT的组成包括朗格汉斯细胞、T细胞、角质形成细胞以及局部回流的外周淋巴管和相关淋巴结。在此过程中，在朗格汉斯细胞正常监视作用的适宜条件下，或在接触性过敏反应中，通过受体介异的内吞作用而内化抗原（半抗原、蛋白质、局部肿瘤抗原等），经伯贝克颗粒样结构的处理，细胞变“成熟”，然后迁移到引流的淋巴结内，把抗原呈递给未受刺激的T细胞。朗格汉斯细胞可使特异性T细胞激活和增殖，产生细胞毒性T细胞（见第9篇）。朗格汉斯细胞在此过程中往返穿过表皮－真皮连接，尤在发生接触性过敏反应时，细胞出现在真皮淋巴管和淋巴结内，并在表皮内与淋巴细胞相伴存在。在SALT中，对角质形成细胞的正性调节作用变得越来越明显。角质形成细胞也表达Ia抗原，产生的细胞因子可增强或减弱T细胞活性，有的因子在体外能影响朗格汉斯细胞的分化、成熟和活力（Luger 和 Schwartz 1991），在体内也可能有有益作用。在表皮细胞增殖单位的概念中，朗格汉斯细胞对角质形成细胞的增殖、分化和角质形成也有相应的影响。

朗格汉斯细胞与组织不相容性皮肤移植排斥活动有关。角膜内无朗格汉斯细胞，这可能是角膜移植较易成功的一个重要原因。不同个体间的骨髓细胞移植用于治疗白血病和其它血液病，在此过程中除受者自身的朗格汉斯细胞作用外，供者的朗格汉斯细胞前体输入受者体中，这可能与“移植物抗宿主病（graft-versus-host disease，GVH病）的皮肤病变的发生相关（Breathnach 和 Katz 1987）。在获得性免疫缺陷综合征（AIDS，艾滋病）中，表皮内朗格汉斯细胞数量极度减少，这部分由于人类免疫缺陷病毒（HIV-I）的直接感染，部分由于免疫抑制总体状态。

紫外线和各种化学物的作用 朗格汉斯细胞可受这些因素的影响，使细胞活性降低，数量减少，以致不能正常参与监视内源性肿瘤抗原；这种抑制效应可能是习惯强日光浴的白种人好发表皮癌和黑色素瘤的原因，也可能与化学诱导发生肿瘤有关。组织细胞增多症X（Histiocytosis-X）的表型虽有所不同，但实为与朗格汉斯细胞形态相似的细胞的异常增殖状态。该病的损害表现在皮肤、淋巴结、肺和骨骼，病状各异，或为肿瘤，或为朗格汉斯细胞肉芽肿。参见Schuler（1991），Bergstlesser 等（1992）及Kamperdijk(1993)。

淋巴细胞 正常表皮内可偶见淋巴细胞，或单个存在，或与朗格汉斯细胞和黑素细胞在一起。在SALT的功能活动中表皮内出现淋巴细胞是不难理解的。有报道认为正常表皮内也有肥大细胞，但问题在于何谓“正常”。现代文明世界中，应

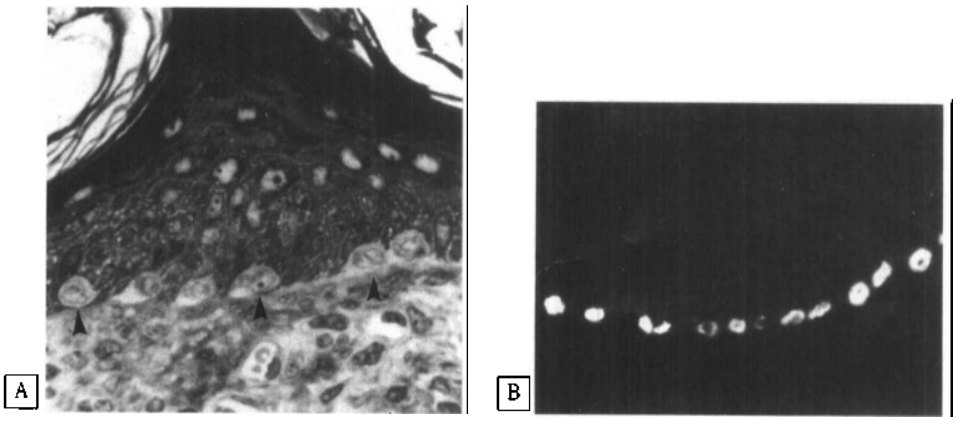

图5.34 A、B兔唇梅克尔细胞免疫标记染色光镜照相。A. 半薄切片，表皮基底层中的“亮细胞”（箭头）就是梅克尔细胞。这已为以后的电镜观察证实。B. 同一切片，免疫标记染色，可显示位于基底层的梅克尔细胞内的低分子量角蛋白18。A图×300，B图×280。(瑞士日内瓦州立大学医院皮肤病学门诊 JH Saurat 教授供稿)

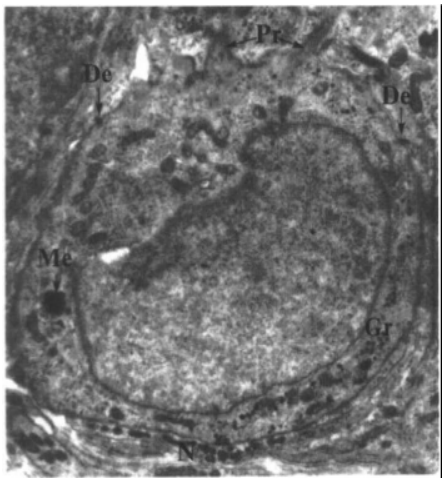

图5.35A 梅克尔细胞及其相关结构电镜照相。人胎儿手指表皮基底层梅克尔细胞，示其结构特点。可见梅克尔细胞与相邻的角质形成细胞之间有桥粒连接（De），特征性颗粒（gr），吞噬的黑素体（Me），与基底膜相接的神经末梢（N），突入相邻角质形成细胞的棘状突（Pr）。×16800（蒙允许，引自Winkelmann和Breathnach 1973）

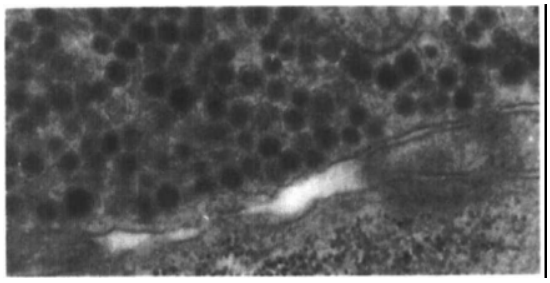

图5.35B 胎儿梅克尔细胞的特征性颗粒，每个颗粒的中央部分致密，周围部分为透明区，最外面包以单位膜。×62300（蒙允许，引自Winkelmann和Breathnach 1973，由伦敦St Mary医院医学院解剖学系D Robins供稿）

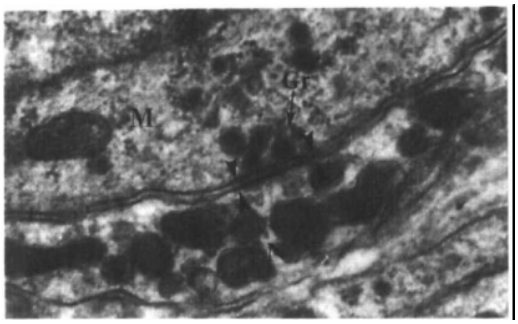

图5.35C 胎儿梅克尔细胞（M）和传入神经纤维末梢（N）同时出现于该图。在箭头之间的区域，膜的密度增加，颗粒小泡（Gr）密集，很像一种突触。×70200（蒙允许，根据Bteathnach 1979原件复制）

用如此多样的化妆品养护皮肤，以及环境的危害，以致很难确定什么是纯净的正常皮肤，或许只有新生儿皮肤才是正常的。

梅克尔细胞 梅克尔细胞是一群形态明显的细胞，存在于哺乳类、两栖类、鱼类以及其它脊椎动物的表皮内。在人皮肤的常规染色标本中，梅克尔细胞为浅染的卵圆形，单个或成群分布在表皮的基底层，尤多见于无毛皮内，并与神经末梢密切接触。某些大毛囊的外根鞘内也可见梅克尔细胞。可用特异性免疫组织化学反应把梅克尔细胞与其它"明细胞"（黑素细胞和朗格汉斯细胞）区别开（图5.34A，B）。无毛皮内的梅克尔细胞群－轴突复合体称为触觉小体（touch corpuscle，Tastscheiben），有毛皮内的则称触毛盘（tactile hair disc，Haarscheiben）。有人把梅克尔细胞归属为弥散神经内分泌细胞，也即"摄入胺前体和脱羧系统"（amine precursor uptake and decarboxylation system，APUD系统）（Winkelmann 1977）和"旁神经元"（paraneuron）(Fujita 1977)。

超微结构 （Halata 1975）梅克尔细胞具有短小棘状的质膜突起，突起内含中间丝，伸至相邻基底角质形成细胞棘突之间，借小桥粒相连接（图5.35A）。细胞的基底面质膜与轴突末梢质膜紧密相贴，末梢内含有线粒体和清亮核芯小泡。末梢质膜局部特化区变得较致密（图5.35C，参见图8.73C），可见沿其质膜相贴处分布。梅克尔细胞胞质内含一般细胞器、大量紧密相聚的中间丝和特征性的致密核芯颗粒（图5.35B）。颗粒通常集中在高尔基复合体相对的核的一侧，据此认为颗粒来源于高尔基复合体，并与基底面质膜特化区紧密相关。细胞内可见有核小柱（nuclear rodlet），核小柱也存在于某些神经细胞内。

免疫反应性 梅克尔细胞表达低分子量细胞角蛋白8、18和19，它们不是分化完全的角质形成细胞所特有的角蛋白类型（Moll 等1982）。梅克尔细胞还对下列抗原显示免疫反应：神经元特异性烯醇化酶（NSE），血管活性肠肽（VIP），甲硫－脑啡肽，色粒素（chromograin）和蛙皮素（Hartschuh 等1979；Hartschuh 等1983；Gu等1981）。含致密核芯颗粒的神经内分泌细胞也显示这些类似的反应性。已有报道，人胎儿真皮梅克尔细胞表达神经生长因子（NGF）受体（Narisawa 等1992）。

性质和功能 梅克尔细胞的发生谱系还未完全确定，但认为它们是变异的角质形成细胞（Moll 等1986），这种观点正迅速取代认为它们是沿发育的轴突经真皮迁移而来的主张。支持梅克尔细胞是变异的角质形成细胞，或认为它们是源于外胚层干细胞的观点的依据是（Breathnach 1979），在梅克尔细胞的发生过程中，它们先出现在表皮（胚胎第8～12周），后见于真皮，且先于神经纤维的出现（Moll 等1986；Pasche 等1990；Mckenna Boot 等1992）。将尚无梅克尔细胞的人胎胚表皮（第8～11周）移植给裸鼠，移植后4～8周，移植的表皮内出现许多来源于人的梅克尔细胞（Moll 等1990）。这一事实提示，胎儿真皮梅克尔细胞是从表皮迁移而来的，而不是相反，然后它才与神经纤维相连接。同样的证据是，在发育期间，梅克尔细胞是轴突长入的靶细胞，并可刺激神经纤维的长入和确定神经终末的分布范围（Diamond 1979）。

哺乳动物梅克尔细胞－轴突复合体的精确定位以及机械性刺激皮肤诱发迟缓性Ⅰ型适应性放电，证明了它们是机械感受器，可感受垂直的、切线的或其它方向的变动和毛运动

的方向：形态学研究表明，梅克尔细胞是初级的换能器，通过致密核芯颗粒释放递质的突触机制提高受体活性，激动相关的轴突。然而，尚未检测出颗粒内存在递质，也未发现从梅克尔细胞至神经末梢的化学突触传递的电生理证据。也有人认为，梅克尔细胞类似于施万细胞对轴突起营养作用。详见第8篇。

表皮共生体 表皮是由来源不同并各具一定功能的细胞组成的复合组织，称表皮共生体（epidermal symbionts），各类细胞共处在生物平衡之中，并相互依赖行使更广泛的协调性功能。这一概念源自 Caudiere、Billingham 和Rappaport 早年的构思，现在也包括表皮黑素单位、表皮增殖单位和SALT等概念（见第9篇）。共生体由角质形成细胞、黑素细胞、朗格汉斯细胞和淋巴细胞组成。梅克尔细胞是否也应包括在内还不肯定。前述的许多事例已论述了一种细胞对其它细胞增殖、分化和功能的影响（有时促进，有时抑制），反之，一种细胞也受其它细胞的影响。细胞的这种相互作用在发育、生长、炎症、免疫和创伤愈合以及保持表皮的正常自身平衡中具有重要意义。细胞共生还与细胞表面分子（包括粘附因子、白介素、各种抗原、受体）以及生长因子、细胞因子、有关的细胞内外信号传递因子等的表达相关。如有证据表明，角质形成细胞源性细胞因子可调节朗格汉斯细胞的功能；反之，朗格汉斯细胞源性细胞因子也可调节角质形成细胞的功能。明确证实这些物质并了解它们在健康和疾病状态下的作用，是现代皮肤学研究的主要热点。还有学者指出，表皮活动可受表皮外因素的调控和影响，如激素等。重要的是要记住，表皮内产生的物质不仅是维生素D，还有上述的那些物质，它们通过扩散或经血循环产生局部和整体的效应。

真皮

真皮是一种不规则的中等致密的柔软的结缔组织（图5.1，36～38），其间质由交织的胶原纤维、弹性纤维网和无定形的基质组成，基质内含糖胺多糖、糖蛋白和结合水。基质中有神经、血管、淋巴管、表皮附属器和不断变化的细胞成分。真皮内胶原纤维的数量和排列使皮肤具有相当强的机械性张力，并由于弹性纤维的存在而具有弹性。真皮纤维网的密度及与其相关的物理特性、因皮肤的不同部位及年龄和性别而异。真皮对表皮的生存至关重要，二者在界面处通过真皮－表皮连接或基膜带（BMZ）交换形态发生的重要信号（参见第3篇）。真皮可分为两个区域：浅部的乳头层（papillarg layer）和深部的网织层（reticular layer），但二者之间无截然分界。

真皮胶原 有关胶原的生物合成、结构和类型已在第2篇述及。成年人皮肤的胶原主要为Ⅰ型和Ⅲ型，分别占80%～85%和15%～20%。构成粗纤维的Ⅰ型胶原主要分布在网织层，构成细纤维的Ⅲ型胶原主要见于乳头层和血管周围。Ⅳ型胶原组成基膜的致密板，在细胞与无定形基质成分如层粘连蛋白和硫酸肝素蛋白多糖之间构成相互作用的支架；它也存在于施万细胞和内皮细胞的基板内和附着板内。Ⅴ型胶原存在于



图5.36 皮肤垂直切片的切面扫描电镜照相，示表皮（上）和真皮各层。紧靠表皮的真皮乳头层含有纤细的胶原纤维，其深面的网层中的胶原纤维则较粗大。×300

透明板内、细胞周也有少量。Ⅵ型胶原形成微原纤维网，遍布真皮，缠绕在血管和神经的外面。Ⅶ型胶原是锚原纤维的主要构成成分（图5.39）。

弹性纤维 弹性纤维一般内容见第2篇。弹性纤维遍布于真皮，在胶原纤维束之间形成交织的纤维网（图5.38）。它由两种成分组成：无定形的弹性蛋白和直径10nm的微原纤维。紧靠真皮－表皮连接处、只有称之为oxytalin的微原纤维，稍深部为主要由原纤维和少量弹性蛋白组成的elaunin，更深部则为以弹性蛋白为主的成熟弹性纤维。弹性纤维从致密板下面一直延伸到深部。

基质 基质的一般内容参见第2篇。真皮的基质是无定形的，只能通过特殊方法显示，主要成分为蛋白多糖（其GAG以透明质酸、硫酸软骨素B、硫酸肝素为主，还有一些硫酸软骨素4和硫酸软骨素6）和纤维粘连蛋白。这些基质大分子物质与细胞表面和跨膜分子相互作用，保持真皮内细胞的微环境，包括水和电解质成分。在发育和创伤愈合过程中，基质还与细胞运动和细胞粘附有关。有关内容参见Hay（1981，1982）、Uitto 等（1989）和 Alberts 等（1994）。

真皮的细胞 出生后的真皮内主要有两大类细胞：

- 构成真皮内结构的固定细胞，如神经中的施万细胞及神经外膜、束膜和内膜细胞；血管的内皮细胞、周细胞和平滑肌细胞；竖毛肌细胞。
- 不同来源和功能的游走细胞群，其组成可随时间和部位而变化，故不能确定其正常分布。

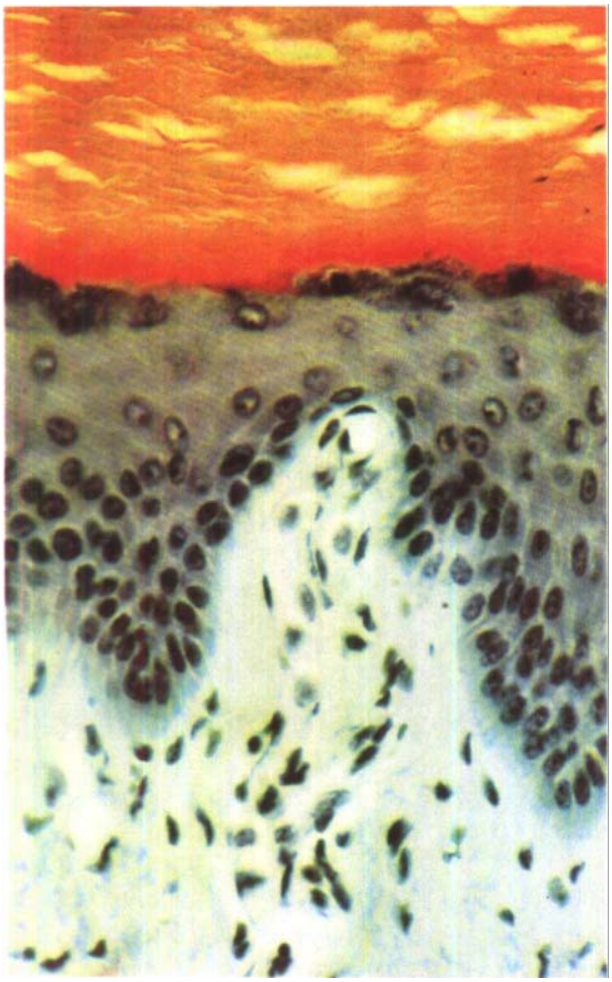

图 5.37 真皮乳头层和表皮垂直切片光镜照相。示一毛细血管袢。可见毛细血管紧靠表皮基底层。表皮各层也明显可见：颗粒层明显、透明层呈深桔黄色，角质层呈浅桔黄色。切片为足底厚型皮肤（与图 5.1 和 5.11 比较），Mallory 三染色。× 800

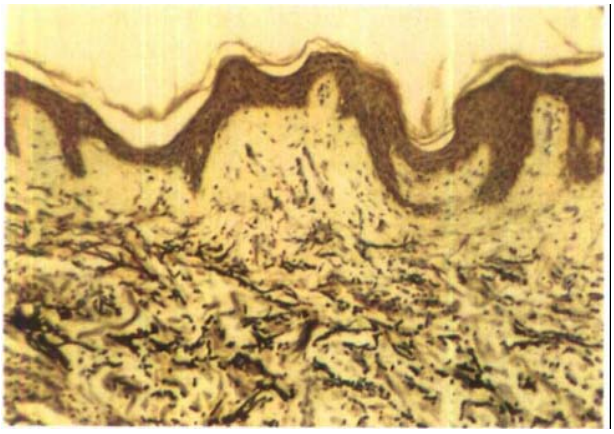

图 5.38 薄型皮肤切片，Verhoeff 法染色，示弹性纤维。可见真皮表层的弹性纤维细，而深层的弹性纤维粗大。× 120

后一类细胞有成纤维细胞、巨噬细胞、肥大细胞、嗜酸粒细胞、中性粒细胞、T淋巴细胞，B淋巴细胞（包括浆细胞）和真皮朗格汉斯细胞。所有这些细胞均可在光镜和电镜下识别，既可用特殊染色方法显示，也可用显示其结构特征如特异性标志细胞器来识别，这些细胞的功能已清楚。但也有一些细胞不易确认，如固定组织细胞或单核细胞。Headington（1986a，b）主张废弃“组织细胞”（histiocyte）一词，目前认为这种细胞是骨髓源性的具有抗原提呈作用的真皮树突状细胞（dermal dendrocyte）。他进一步提出，许多被认为是成纤维细胞的其实是树突状细胞。Sontheimer（1989）叙及一种“真皮血管周树突状巨噬细胞”表达主要组织相容复合体（MHC）Ⅱ类（HLA-DR）抗原，该抗原可与微血管内皮细胞及血管周T淋巴细胞发生免疫反应。这表明，真皮内参与免疫功能的细胞要比以往估计的多得多。

真皮分层　乳头层　乳头层紧邻表皮深面（图 5.3，36，37），为表皮组织提供机械性固定、代谢、支持及维持营养等作用，含有丰富的感觉神经末梢和血管网。其浅层以大量乳头状结构为标志，乳头与表皮基底面凹凸相嵌，在界面处形成真皮－表皮连接。乳头顶部呈圆形或钝尖形，可被分成几个尖突。在薄皮肤，尤其在机械应力小及感觉不敏锐的区域，乳头很少也很小；而手掌和足底厚皮肤的乳头大而多，而且沿局部

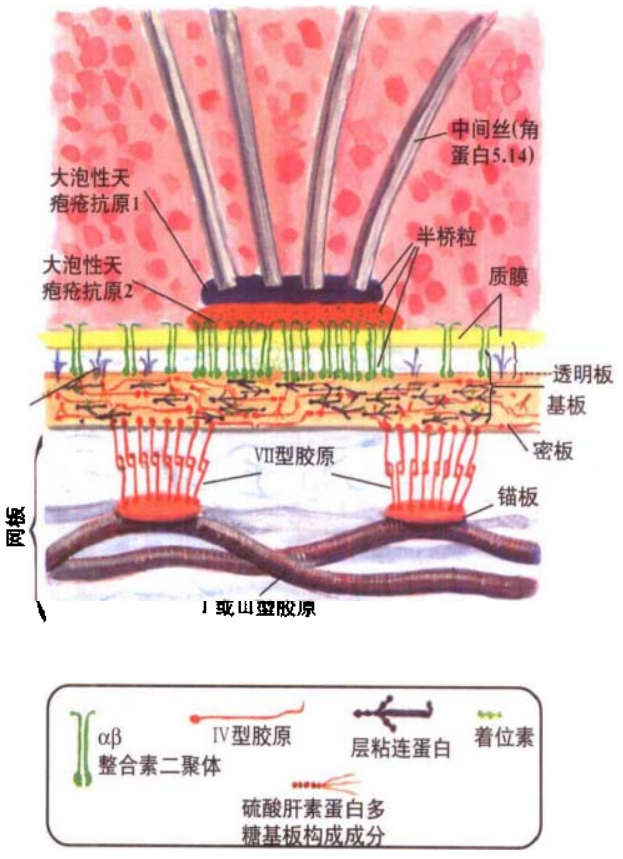

图 5.39 皮肤基底膜主要特点示意图，包括某些重要的分子构成（详见正文）。

皮肤表皮的脊和沟呈平行排列（图5.1）。在每个表皮脊下方有两排垂直的乳头、分列于表皮网栓（rete peg）的两侧，汗腺导管穿过此处开口于表面。每个乳头内含有紧密交织的微细的Ⅰ型和Ⅲ型胶原纤维以及一些弹性纤维和微原纤维，许多纤维附着在基板上并延伸到深层。乳头中含有毛细血管袢，某些部位尤其是厚无毛皮的乳头内，含有触觉小体（Meissner's corpuscule）。

网织层 网织层与乳头层深部相移行（图5.3、36）。网织层内的胶原纤维束比乳头层内的粗，纤维相互交错，与乳头层的纤维共同形成强有力的并可变形的三维网格，网格内的许多纤维彼此平行，其中还有数量不等的弹性纤维。胶原纤维的主要排列方向可能与真皮局部所受机械力的作用方向有关，因而可能与皮肤表面线的形成有关（见前文）。

真皮－表皮连接

在与皮肤表面垂直的切片中，真皮－表皮连接呈现与真皮乳头相关的波浪形。以PAS染色法可清晰地显示与该连接一致的基膜，在其它部位的细胞与细胞外基质的界面处也可见类似的结构（见第2篇）。但电镜下观察，此处并无这样完整的结构，更确切地应该是“基膜带”（BMZ），皮肤中的基膜带是由几种成分组成（图5.39－41）。此处的基底细胞膜上有半桥粒，其下方是基板，它是由厚约40～50nm电子密度低的透明板及横越其中的锚丝（anchoring filament）组成，锚丝插入厚约70nm的无定形的致密板内，锚丝的这种状态可周期性地出现。基板下面是含有不同纤维成分的薄的网板（reticular layer），这些成分包括：有横纹的锚原纤维（anchoring fibril），它一端附在致密板上，末端游离或袢状反折；另一端附着于无定形的锚板（anchoring plaque）上；另外，还有oxytalin微原纤维和细的胶原原纤维。在黑素细胞下面，锚丝横过透明板，但在致密板下面是没有锚原纤维的。表皮角质形成细胞的细胞骨架穿过角蛋白丝束附着的半桥粒，经锚丝穿过透明板抵达致密板，锚原纤维（Ⅶ型胶原）和oxytalin微原纤维再从致密板延伸到深部，最终与真皮的纤维相连。这种排列方式为表皮提供了稳定的机械性基础。应用胰酶消化或将皮肤浸在某些化学试剂中，可将表皮和真皮（沿透明板平面）分离开。这种分离皮肤标本（split-skin）可用于观察两个相对的分离面，如用扫描电镜可清晰地观察真皮乳头式样以及致密板的详细超微结构（Mihara 等1992），也可对表皮膜片标本作DOPA染色、计数黑素细胞数量。在BMZ的遗传性水泡病，分离可发生在基底细胞的胞质内、或沿透明板平面、或紧靠致密板下面。

BMZ内的许多成分已精确定位（Uitto 1992）。致密板主要由Ⅳ型胶原及以Ⅶ型胶原构成的锚原纤维组成（图5.39）。层粘连蛋白（laminin）是与细胞和Ⅳ型胶原相结合的糖蛋白，存在于致密板和透明板内。与其它三种胶原相结合的制动素（entactin）和着位素（nidogen）存在于致密板内。硫酸肝素蛋白多糖（perlecan）和硫酸软骨素－6蛋白多糖分布在致密板内。天疱疮样抗原（bullous pemphigoid antigen）大部分定位在半桥粒处。应用单克隆抗体定性的其它抗原也已确定。这些成分是由表皮的角质形成细胞和／或真皮的成纤维细胞合成的，并在BMZ的发育形成过程中相互作用或与纤维粘连蛋白相互作用，在整个生后发育过程中BMZ均保持存在，并在创伤愈合和上皮重建中改建形成，伴同纤维粘连蛋白一道起作用。这种相互作用也有利于细胞（朗格汉斯细胞，淋巴细胞）运动，往返穿过真皮－表皮连接有关。

由于表皮内无血管，营养细胞的大分子物质和可溶性物质显然必须通过基板屏障。因此，基板的通透性是很有意义的，但不易查到肯定的资料信息。

图5.40 表皮基底部切片电镜照相，示表皮－真皮连接。可见角质形成细胞基底面质膜及半桥粒（H）、透明板（LL）、致密板（LD）、锚原纤维（箭头）及其相邻的胶原原纤维（C）。×45000（由伦敦St Thomas大学医科牙科联合学院St John皮肤病学中心J McGrath供稿）

图5.41 免疫金标记染色显示表皮－真皮连接处锚原纤维。可见邻接角质形成细胞的致密板下方出现金颗粒（箭头），而与黑素细胞（M）邻接的致密板下方则无金颗粒。×4680（由伦敦St Thomas 大学医科牙科联合学院St John皮肤病学中心J McGrath供稿）

皮肤的神经分布

皮肤是一种重要的感受面，对不同刺激的敏感性有区域性的差异。皮肤刺激可引起一系列的主观感觉。皮肤内有丰富的神经分布，属自主神经功能，尤其在温度调节方面。许多年来，纤维和感受器的分布和结构及其相关功能的统一性始终是神经解剖学家和神经生理学家所关注的热点。

通过对皮肤内各种感受器的刺激所产生的感觉，为机体提供了有关外部环境及其与皮肤的相互作用的大量信息。刺激可分为：机械性的（快速的或持久性的触摸、压力、振动、伸展、毛的弯曲等），温度的（热和冷）及伤害性的（确切地为不舒适、瘙痒、不同程度的疼痛）。此外，还有难以确定感觉的其它刺激，如适度的叩击，搔痒或湿度。所有这些感觉均通过神经系统内众多特化的上行性神经元记录和分析，但初级传入是由位于脑神经节和脊神经节内的神经元传递的，其神经纤维或为有髓的或为无髓的，最终分布于真皮内（图5.42）。

自主性传出纤维为无髓的去甲肾上腺素能和胆碱能类型，支配微动脉、竖毛肌、局泌汗腺和顶泌汗腺的肌上皮细胞；在阴囊、小阴唇、会阴和乳头处的真皮和邻近结缔组织的平滑肌束上也有分布。除乳头和生殖器外，自主传出神经的作用主要通过舒缩血管、出汗、立毛等调节散热。

真皮的神经丛、神经末梢和感受器　神经进入真皮后，广泛分支形成一个深网状丛，支配真皮内的大部分结构，包括大部分汗腺、毛囊和较大的小动脉。从该丛发出许多小神经束在真皮网织层和乳头层交界处，形成另一个表浅的乳头丛。从该丛发出的细支进入乳头层，进而再垂直和水平分支，或终止于有被囊的感受器，或在基板处形成末梢，有时也进入表皮。这些神经束在表浅部位行进时，神经外膜与真皮基质胶原合并，神经束膜渐变薄直至呈单细胞层，至终末处，仅剩下施万细胞轴突复合体包以基板，与真皮基质直接接触。神经束膜细胞之间以紧密连接相连，构成一个有效的屏障

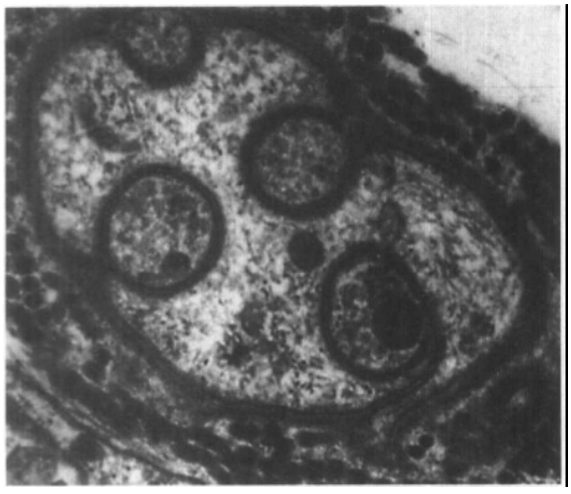

图5.42 真皮乳头中无髓神经纤维横切片电镜照相。可见一个施万细胞包绕着4条轴索，施万细胞的基板及胶原纤维的断面。神经膜终止于该断面水平。×39375

鞘，可阻止某些物质或微生物进入神经内膜间隙。然而，微生物等仍可从近终末处进入并向神经近侧端运行。

感觉末梢的详细结构、分类和性能见神经系统（第8篇）。

皮肤神经的发生　皮肤的感觉神经—轴突和施万细胞—来自神经脊（经后根节），分布到血管和腺体的运动纤维来自交感神经节细胞。在胚胎各部分的生长中，神经也随之生长延长。在表皮发育为两层细胞时期，皮肤浅层内即可见细小的轴突，至妊娠第8周，已具有功能性皮肤神经丛。到妊娠第4个月时，真皮神经丛非常发达，同时也出现触觉小体和环层小体。至于神经纤维分布基本型式的建立则取决于作用于神经系统的内部因素、轴突发育的直接诱导以及相应终末连接的形成，这是一个非常复杂的过程，也是神经胚胎学家仍有相当大争议的问题（见第8篇）。有关轴突生长锥（growth cone）的体外研究已较多。膨大的生长锥顶端的引导膜呈扁平皱褶状，伸出丝足，生长锥内含有微丝、微管和小泡，所有这些结构都与轴浆运输有关，并必然伴以质膜的更新和延伸。GAP43（growth associated protein，生长相关蛋白43）是一种钙依赖性和磷脂依赖性蛋白激酶C的底物，能影响轴突的生长能力，它是在延伸的轴突内大量合成并转运到生长锥内。人胎儿指皮的神经内有时可见膨大的轴突末端，这可能就是体内的生长锥。

在周围神经的发育中，轴突的生长先于施万细胞的迁移，所以施万细胞并非“开路者”。然而二者很快变得紧密相连，形成迁移单位，神经纤维的生长受局部组织状态的引导和影响。这种引导物可能包括其它组织内的“路标细胞”、沿途基质大分子的异质性和梯度，以及靶细胞释放的趋化因子（Jessel 1991）。它们在一定程度上参与接触性诱导和接触性抑制的全过程。

不断生长的轴突能与它所相遇的细胞表面相附着，这在引导其生长方向中起重要作用。属于免疫球蛋白家族的细胞粘附分子（CAM，N-CAM）与这一过程有关（见第2篇），整合素介导轴突与基质糖蛋白（层粘连蛋白和纤维粘连蛋白）之间的粘附。轴突回归至一定的特异性靶细胞上，可能与释放可溶性扩散因子如激素和生长因子有关。NGF（Levi-Montalcini和Angeletti 1968)是由对肾上腺素能交感神经元敏感的靶细胞如汗腺等产生的。体外研究证明，NGF在与层粘连蛋白和纤维粘连蛋白的协同作用下，可促进人感觉神经元轴突的生长和粘附（Crain等1980）。它在体内是否也以这种方式起作用还不清楚，但最近报道，发育中的梅克尔细胞作为躯体神经终末的外周靶细胞，细胞内含有NGF（Diamond 1979，Munger 1991）。有人认为，EGF可能也与轴突生长方向的引导有关。研究证明，在发育中若有过多的轴突长入局部区域，此处可能出现轴突与有限的特异性靶区之间的竞争。轴突终末的最终分布界限在一定程度上与某些轴突被清除相关，轴突过多的分支和延伸可能受抑制性机制的调控，包括相邻轴突的相互接触。

在8～10周的胚胎内，神经及其终末是由成束的轴突所组成，施万细胞部分或全部包绕轴突束。轴突内含有许多微

管，它作为细胞骨架与轴浆输送有关。施万细胞与其突起不久即移入轴突束内，不断地将轴突束分割成小束，最终把轴突彼此完全分开；直到最后，有髓神经纤维的每个施万细胞只包裹一个轴突，而无髓神经纤维则是一个施万细胞包裹若干个轴突。

这种发育状况与施万细胞的增殖有关，细胞在神经束内横向或纵向迁移，同时又有许多轴突发生退变。胎儿的施万细胞内常见轴突及其碎片，施万细胞的这种吞噬潜能至生后仍有表现。

决定各个轴突髓鞘形成的因素以及轴突直径、髓鞘厚度和结间体长度之间的相互关系是令人感兴趣的问题。一般认为施万细胞为均一的细胞群体，轴突的大小（直径1μm以上）是触发器，发出信号使细胞开始形成髓鞘。早在胚胎第12周，在人皮肤的神经内即可见直径1μm的轴突具有髓鞘。髓鞘形成早期，施万细胞表达髓鞘相关糖蛋白（MAG），它是一种粘附分子，在髓鞘形成起始阶段，对保持它与轴突之间的稳定性具有重要意义。髓鞘形成开始时，沿轴突分布的施万细胞的总数亦即郎飞结的数量是固定的（再生的神经除外）。髓鞘形成包括与施万细胞质膜相连续的多层膜鞘的发生，它不是事先已形成的质膜环绕轴突的简单包绕，而是在内外轴系膜处或在多层膜处不断补充新合成的物质。在发育过程中，髓鞘脂质成分不断发生变化，而且与施万细胞的质膜是不同的（详见第8篇）。

人胎儿周围神经髓鞘形成的程度，在不同神经及距神经元胞体的不同距离是有差别的。因此不可能确立髓鞘形成开始的精确时间。在尺神经，它可能早在第12周即开始（Gamble 1966）。

早期的施万细胞－轴突复合体外面有间充质胶原和基质包围，轴突之间则无胶原。结缔组织鞘的最初迹象是轴突周围疏松排列的单个细胞，形成初级的神经束膜，这些细胞所包围的胶原纤维可认为是早期的神经内膜。最初的神经束膜细胞没有基膜，但当髓鞘变为多层时则需要基膜。可以认为神经束膜是一种改变了的成纤维细胞，推测这些细胞产生神经束膜胶原。一般认为，神经内膜胶原是由成纤维细胞和施万细胞产生的，神经外膜则由围绕轴突的神经束膜外层的胶原板层所形成。环层小体的板层细胞相当于神经束膜，但触觉小体板层细胞的来源不清楚。由于板层细胞与轴突终末直接接触，故从未认为它们与神经束膜细胞相关。

皮肤的脉管分布

血管　一般说来皮肤的代谢需求并不大，在正常情况下，皮肤血流是其营养需求的10倍，大约占心输量的5%。这是因为皮肤血循环还有重要的温度调节功能，当皮肤需要散热或保温时，其血循环状况可迅速改变达20倍上下。

小的穿孔微动脉从肌肉和皮下组织进入皮肤，在表皮和真皮界面处形成水平吻合的网状丛（reticular plexus）（图5.1.43），其中一些微动脉向深部走行，供应脂肪组织以及位于其中的汗腺和毛囊。另一些微动脉进入浅层，发出相互吻合的侧支到腺体和毛囊，在网织层和乳头层移行部位形成第二级水平丛，即乳头丛（papillary plexus）。来自该丛的毛细血管袢进入真皮乳头，通常每个乳头有一个毛细血管袢，血管袢汇入与微动脉乳头丛相交错的浅静脉丛（superficial venous plexus）。静脉丛再汇入网织层内的中间丛，进而汇入深丛并接纳来自腺体和毛囊周围的毛细血管床，深丛与微动脉网状丛紧密相联。微动脉丛和静脉丛之间的密切联系，便于两种血流相反、温度不同的血液进行热交换，即较冷的静脉血从表面返回，较热的动脉血来自心脏，二者进行逆流热交换（countercurrent heat exchange）。皮肤的这种保温或散热作用程度取决于环境温度。

微血管的基本结构和排列详见第10篇。这里只叙述与皮肤有关的特点。在真皮深层，常见动静脉吻合，尤多见于常受冷的身体末端部分（手、足、耳、唇、鼻）。此处的动静脉吻合围以厚肌层，形成所谓血管球（glomera）（见第10篇）。在自主性血管运动神经的调节下，当血管开放时，血流不通过表浅血管丛，散热减小，同时可保持皮肤深部的血循环，防止神经等结构缺氧。皮肤内也有大量毛细血管间的吻合。一般说来，皮肤血流是在调节中不断调整的，以适应散热或储热的需求，机体某些部位的皮肤血流或许还受情绪的影响。正常血管的张力是由下神经（缩血管和舒血管）及化学物质作用于微动脉肌层而保持平衡的。在非常冷的条件下，皮肤血管收缩，周围血循环量大大减少，但间歇性短暂的血管舒张可使温度回升，避免寒冷导致冻伤（狩猎反应）。认为这是由于缺氧直接影响微动脉收缩肌的原因，而不是对神经的影响。真皮深层的微动脉壁含有弹性组织，并围以若干层平滑肌。浅层微动脉的平滑肌形成两层，内层纵形，外层螺旋形；紧接毛细血管袢的微动脉，其内皮外仅见单个肌细胞或周细胞形成不完整的层。毛细血管后微静脉有1～2个周细胞，它的收缩作用可使内皮细胞之间出现间隙，导致液体外渗（Braverman 1989）。在平滑肌细胞、周细胞和内皮细胞之间有明显的紧密连接，其排列方式使血管壁具有一定的强度和稳定性。关于温度调节详见Clarke和Edholm（1993）。

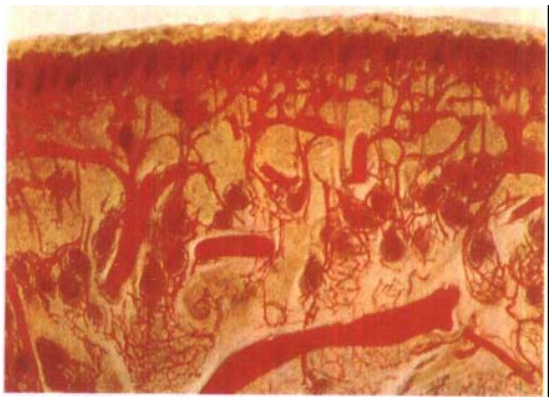

图5.43　手掌皮垂直厚切片，红色明胶血管注射，示真皮中血管分布的形式。在真皮基底部有一宽而扁的动脉丛，由此分出真皮乳头的血管丛，再由此分出乳头内的毛细血管袢。汗腺及其导管甚多并伸入皮下组织。×200

真皮微血管的各段可根据分布位置和直径，更可靠地是根据血管壁组成来辨认（Braverman 和 Yen 1977; Higgins 和 Eady 1981）。毛细血管袢来自终末微动脉，终止于毛细血管后微静脉。在动脉端，袢的升支由内皮及其外面的均质状基板和周细胞构成，周细胞也被基板包围。至袢的顶端，基板变为双层；而在毛细血管后微静脉，基板则为多层。微静脉处的周细胞数量更多。终末微动脉和毛细血管后微静脉常见肥大细胞、长形成纤维样细胞或面纱细胞（veil cell）。Sontheimer（1989）指出人的真皮微血管单位（dermal microvascular unit）是由内皮管、周细胞、肥大细胞、T淋巴细胞和一种具有抗原提呈能力的血管周树突状巨噬细胞（perivascular dendritic microphage）组成，后者可能属于真皮树突状细胞群，也可能与面纱细胞相同（见第10篇）。Sontheimer（1989）主张，真皮微血管单位在说明上述这些细胞的功能作用、免疫活性和其它方面的相互作用可能是很有意义的。

真皮毛细血管的内皮细胞富含微丝，构成细胞骨架并可能有收缩功能。细胞内含有Weibel-palade小体（WP小体），微静脉的内皮细胞内数量最多，小体内贮存第Ⅷ因子。有孔内皮细胞主要见于毛细血管袢及供应皮肤附属器的血管。不应把内皮只看做是一个被动的半通透性的血管内衬，它具有强收缩和迁移能力，在炎症和修复过程中更为显著。内皮还表达大量抗原，包括Ⅷ因子相关抗原和Ⅱ类主要组织相容性复合物（MHC）抗原，还合成细胞因子、粘附分子和血管紧张素转换酶（ACE）（Ruiter等1989）。这些合成功能在内皮与肥大细胞和神经的血管活性胺之间的相互作用中，在淋巴细胞粘附和迁徙中，以及在炎症细胞浸润进入皮肤内均至关重要。因此内皮细胞是与炎症反应、免疫反应、创伤愈合修复相关的一种关键细胞。

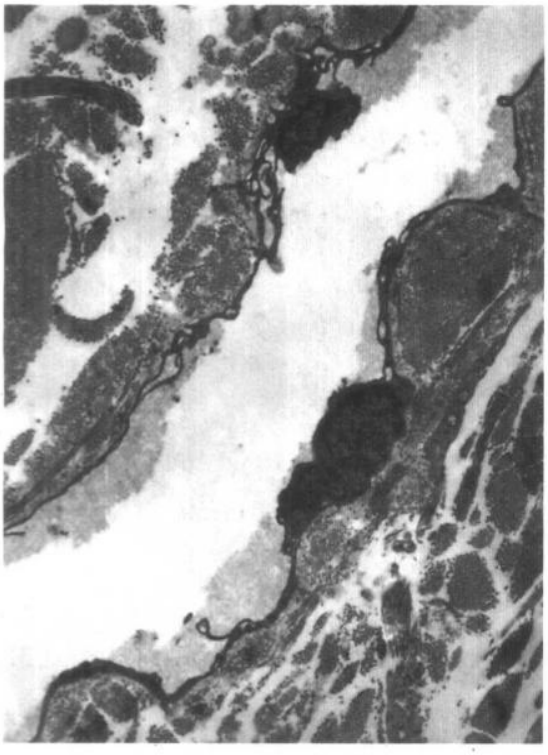

A

图5.44A 真皮乳头内的淋巴管，其管壁由一层扁平内皮细胞铺衬，内皮细胞的核突入管腔，内皮基板不太清楚并且不连续。× 3840

淋巴管 机体淋巴管系统的一般特征和局部分布参见第10篇。皮肤内的淋巴管是细小的终末管，收集从毛细血管渗出的液体和大分子物质并经大静脉返回血循环。它还在淋巴结之间往返运输参与免疫反应的淋巴细胞、朗格汉斯细胞和巨噬细胞。淋巴管起始于真皮乳头下的内皮盲管或袢，将淋巴输入乳头下静脉丛下方的淋巴浅丛，继而在真皮网织层和皮下组织连接处经收集管汇入较大的皮下淋巴管。

终末淋巴管管壁是由很扁的相互重叠的内皮细胞构成，胞质内细胞器很少，基板薄而不连续（图5.44）。内皮细胞间有不同程度的缝隙（图5.44B），可见胞质突起突入管腔内，两个重叠的细胞及其核突入腔内形成瓣状结构。较大收集管的内皮较厚，细胞以特化的连接区相互连接（见第10篇）。细胞、大分子物质和液体可经管壁缝隙进入淋巴管，借助肢体运动、肌肉收缩及邻近动脉血管的搏动、淋巴向一定方向流动（Ryan 1989, 1991）。管壁的瓣膜作用使淋巴呈单向流动（Daroczy 1988）。

皮肤的附属器

毛皮脂腺单位

毛皮脂腺单位包括毛、毛囊及与其相连的竖毛肌和皮脂腺，有时还包括顶泌汗腺（图5.1, 45, 47）。但这些结构并非同时出现在身体的各个部位。

毛 毛是细丝状的角化结构，几乎分布于整个体表，但人的体毛远不如原始祖先和其它哺乳动物的明显。人类的这种向"裸体"方向的进化，众多人类学家已作阐述，诸如，从树上生活转移到地上及在温暖的气候中狩猎等选择优势（Ebling 1991）。关于毛的种系发生有许多推测。有人认为毛的发生与前哺乳动物的鳞片有关，"三根毛基本组合"相当于一个鳞片。毛呈斜行从皮肤长出，小哺乳动物的毛主要沿头尾方向呈流线状。许多动物的毛由于方向倒转而使毛的排列方式复杂化，

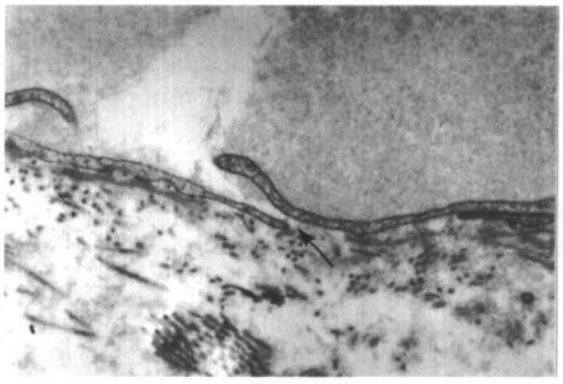

B

图5.44B 真皮乳头内末梢淋巴管，在铺衬内皮细胞的边缘重叠处有一缝隙，内侧细胞的顶端突入管腔。× 10400

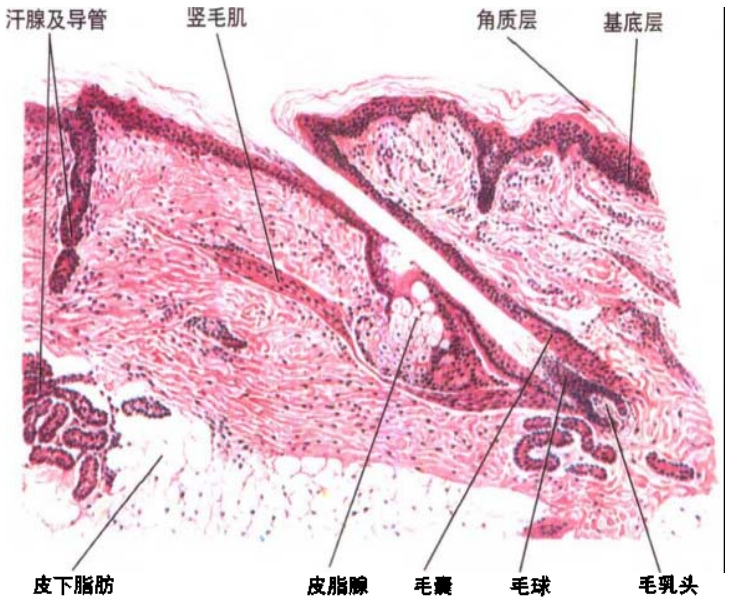

图 5.45 皮肤切片，示表皮和真皮。可见一毛发位于毛囊中，竖毛肌，皮脂腺开口于毛囊。× 100

出现分叉流和轮状型式，形成“毛束”（hair-tracts），毛的这种分布型式与动物的梳毛习惯、姿态及运动有关（Clark 1939）。人皮肤也有毛束图案（Wiedersheim 1895），原始毛流线状遗迹仍然可见，如前臂、手和指背侧的毛均斜向尺侧。根据这一特征，立即可辨出中指是哪只手的。身体少数几处无毛，如手掌、足跖、指（趾）和某些部位的屈面；脐、乳头、阴茎龟头、阴蒂、小阴唇、大阴唇和包皮的内面。某些部位（面部、头皮、耻骨、腋窝）毛的有无和分布以及相对多毛是在性沟通中起敏感作用的第二性征。毛的密度、形式、分布和色素也有种族性差异，同时也有个体差异。毛的温度调节作用很小，头发有一定保护作用，可防止损伤和过度日光照射的损害，一般说来毛还有感觉功能。

身体各部位的毛密度不等，面部约600根 / cm^2，其余部位约60根 /cm^2。毛的长度从不足1mm到1m以上，粗细约0.005～0.06mm。毛的形状也不同，有直形、蜷曲形、螺旋形或波浪形。毛色的不同取决于色素的类型和色素化程度。卷毛的横断面呈扁平状，较直毛脆弱。一般说来，白种人体毛是最长最粗的，蒙古族人的毛最不明显。大部分体表毛短而细，称毫毛（vellus hair），某些区域的毛不露出毛囊之外，如眼睑皮肤。其他部位的毛较长而粗，通常颜色也深，称终毛（terminal hair），包括头发、睫毛、眉毛及青春期以后的腋毛、阴毛、胡须和男性胸毛。

毛囊 毛囊是有毛皮肤的表皮反折而成（图5.1，45～50），长者可伸至皮下层（长3mm），短者在真皮（1mm）。毛囊的长轴与皮肤表面呈斜交，卷毛的毛囊也是蜷曲的。毛有生长周期（cycles of hair growth）并脱落，周期中的毛囊形态不一。在毛生长初期（angen phase），毛生长活跃，毛囊发育也最快；继而进入毛生长中期（catagen phase），此时毛生长停滞，毛囊皱缩；此后是毛静止期或毛生长终期（resting or telogen phase），此时的毛囊下段消失。尔后，下一个毛生长初期接踵而来。首先叙述生长初期的毛和毛囊。

生长初期的毛囊 毛囊分为几个部分。最深的部分为下段（inferior segment），包括毛球及从毛球至竖毛肌附着处的膨大部（bulge）（图5.46，47）。从竖毛肌附着处到皮脂腺导管开口处为峡部（isthmus），峡部以上为漏斗（infundibulum），或称真皮毛管（dermal pilary canal），它与表皮内毛管（intraepidermal pilary canal）相连续。在皮脂腺导管以下，毛干和毛囊壁紧密相连，从峡部上端向上，毛才游离在毛管内。在漏斗以下，毛囊周围包以较厚的真皮鞘，其中含有Ⅲ型胶原、弹性蛋白、感觉神经纤维和血管，并有竖毛肌插入。真皮和毛囊上皮的界面标志是较厚的基膜，称玻璃膜（glassy membrane）。

毛球 毛球构成毛囊上皮的最下端部分，包围着含结缔组织细胞的真皮乳头。它产生毛及其内根鞘。经毛球最宽部分划一条横线，或称“临界线”，将毛球分为上下两部分：

- 下部的生发基质（germinal matrix），为排列紧密的增生活跃的多能性角质形成细胞，其间有散在的黑素细胞和一些朗格汉斯细胞。
- 上部的“上球部”（upper bulb），其细胞来自生发基质。

上球细胞向上移行，并向几个不同方向分化。向中央生长的部分形成毛髓质（medulla），横向生长的部分呈同心环，生成毛皮质（cortex）、毛小皮（cuticle）以及外侧的内根鞘层（inner root sheath），内根鞘从内向外依次为内根鞘的鞘小皮、Huxley层和Henle层。Henle层外方的一层细胞称外根鞘（outer root sheath），构成毛囊壁（图5.46，49，50）。

毛及其鞘的分化和结构 毛及其内根鞘的各层细胞向角质形成细胞的分化始于毛球的上部，并且是非同步的，Henle层和Huxley层的分化起始最早。它包括多种形态发生和生物

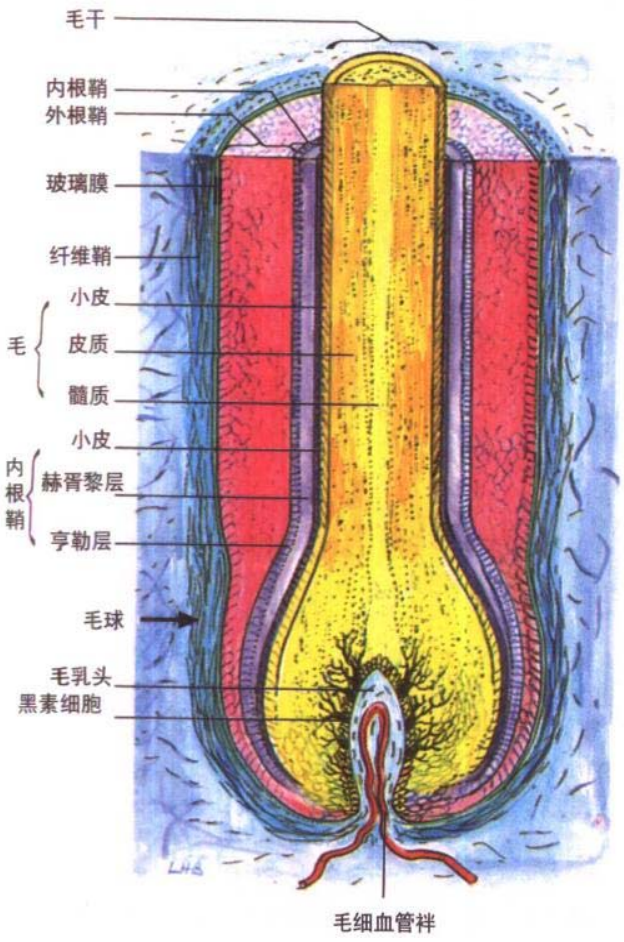

图 5.46 毛囊基底段基本结构特点模式图。示毛根及其周围结构的层次构成，这些周围结构来自毛球。真皮乳头进入毛球，黑素细胞的突起沿着真皮和表皮的界面分布在形成毛干的角质形成细胞之间。

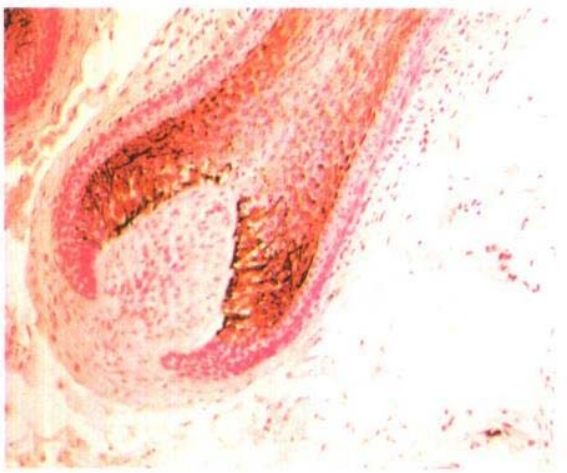

图 5.47 毛根垂直切面光镜照相。示毛乳头和伸入毛基质中的若干黑素细胞突起。H·E 染色。× 250

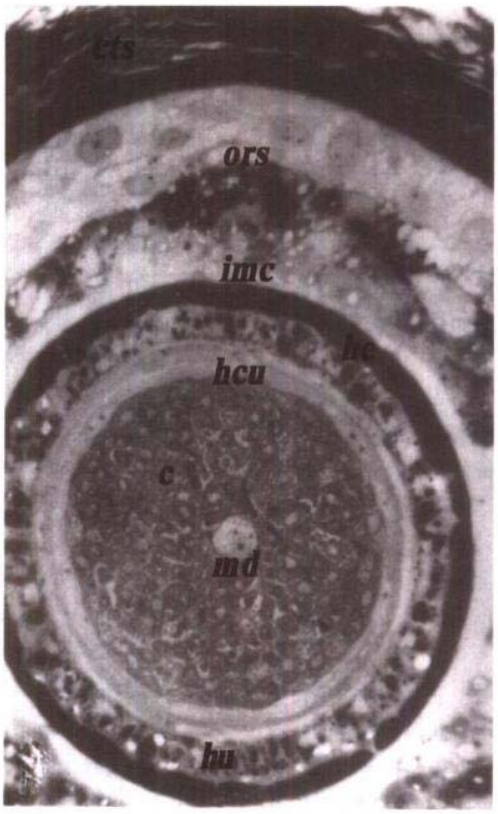

图 5.48 25 岁男性正常生长期头皮毛发在毛球之上只有亨勒层角化的平面上横切光镜像。图中由外向内分别是：结缔组织鞘（cts）、外根鞘（ors）、外根鞘最内层（imc）、角化的亨勒层（he）、含有透明角质颗粒的未角化的赫胥黎层（hu）、毛小皮（hcu）、浅染的内根鞘小皮和毛小皮、毛皮质（c）和毛髓质（md）。× 525（蒙允许，由 Tobin 1991 复制）

化学过程，诸如不同的细胞迁移方式、细胞形态、角蛋白的化学结构以及相关基因的表达。这些过程十分复杂，这里不能详述。形态方面的分化参见 Birbeck 和 Mercer（1957），Parakkal和Matoltsy(1964)，Pucinelli等(1967)，Breathnach（1971），Montagna 等（1992）的论著。毛角质形成的生物化学参见 Baden（1990）和 Gillespie（1991）。形态变化见图 5.46，49，55 及其说明。Wuepper 等（1993）综述了毛生物学概况。

分化成熟的毛干 毛干从外向内呈三个同心圆带，即毛小皮，皮质和髓质，它们各含有不同类型的角蛋白。较细的毛内常无髓质。毛小皮构成毛表面，由几层相互重叠的并朝向上和略向外的鳞状角质细胞组成（图 5.51，52）。峡部毛小皮的外层细胞与内根鞘的鞘小皮细胞相互连接（图 5.50）。角化前毛小皮细胞有致密的无定形颗粒，主要沿外侧质膜分布，并有少量细丝，在角化时显示出不同致密程度的内带和外带，并有一个狭窄致密带将细胞分开（图 5.53）。皮质构成毛干的大

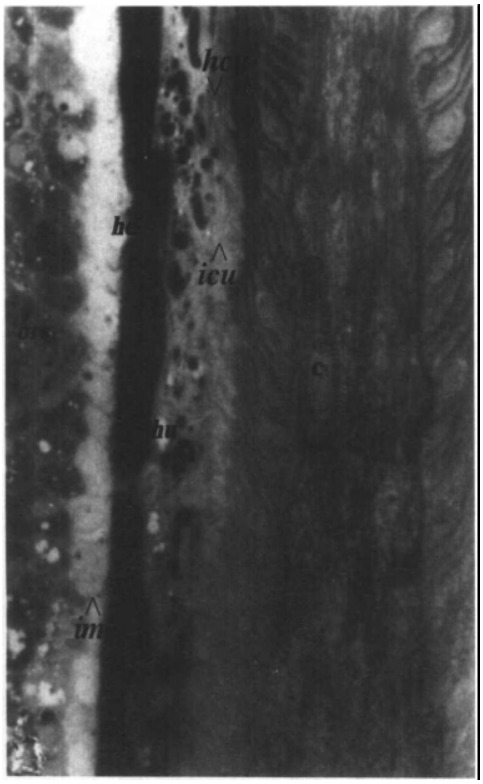

图5.49 25岁男性正常头皮生长期毛发亨勒层角化阶段的纵切片。图中由外向内分别是：外根鞘（ors）、外根鞘最内层（im）、角化的亨勒层（he）、有透明角质颗粒的未角化赫胥黎层（hu）、内根鞘小皮（icu）、毛小皮（hcu）和毛皮质（c）。× 1275（蒙允许，由 Tobin 1991 复制）

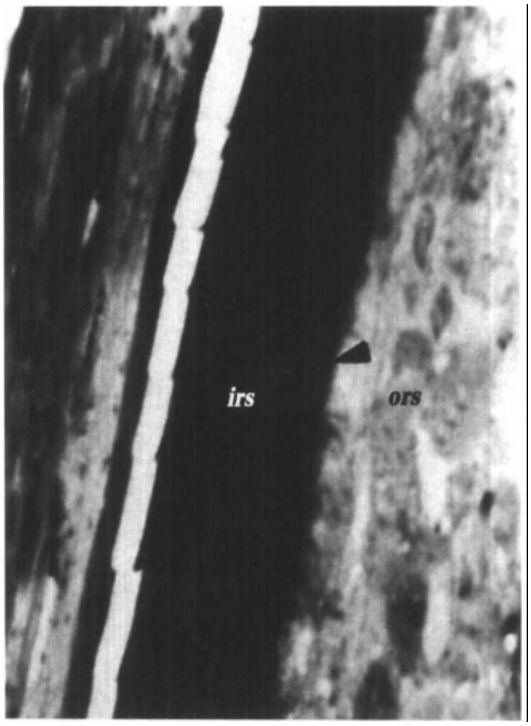

图5.50 25岁男性正常头皮生长期毛发皮脂腺导管开口水平以下纵切片，其毛根和内根鞘已角化。图中由外向内依次是：外根鞘（ors）、角化内根鞘［亨勒层（箭头）和赫胥黎层］、内根鞘小皮（irs）、毛干（hs）（由窄而深染的毛小皮和毛皮质构成）。可见内根鞘小皮和毛小皮的对应面呈鳞状从而将两者之间的空隙连起来。× 960（蒙允许，由 Tobin1991 原件复制）

部分，由大量排列紧密的长形角质细胞组成，细胞内可见核残体和黑素体，细胞间也有致密的间质狭带所分隔。角化前毛皮质细胞内含有密集排列的细丝束，但无致密颗粒。细胞完全角化时，显示在致密的基质内有电子密度低的细丝，细

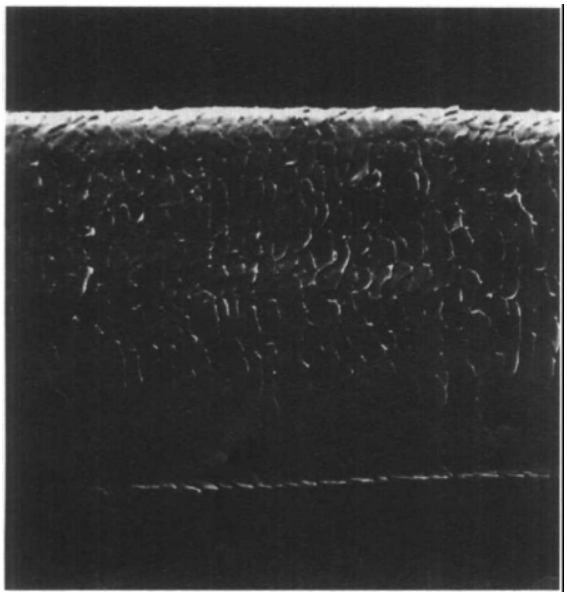

图5.51 头皮毛发扫描电镜照相，示毛发表面微细结构。可见毛小皮细胞呈叠瓦状排列，细胞的游离端朝向毛顶端。× 370（由伦敦 Guy 医院医学院 Michael Crowder 制作）

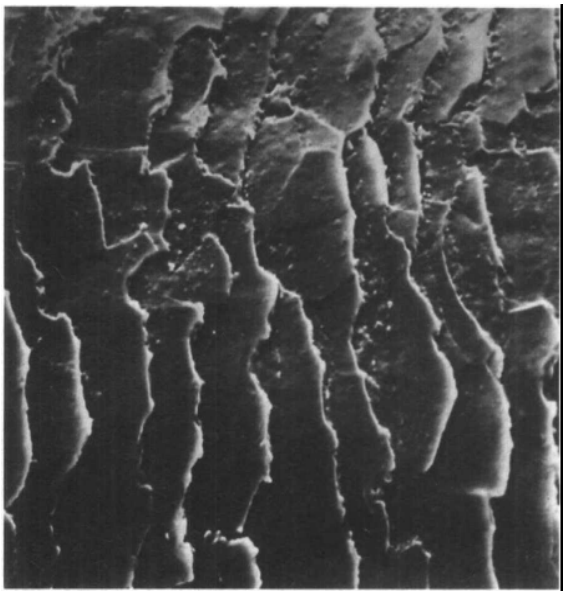

图5.52 图5.51局部放大。× 1850（由伦敦Guy医院医学院Michael Crowder 制作）

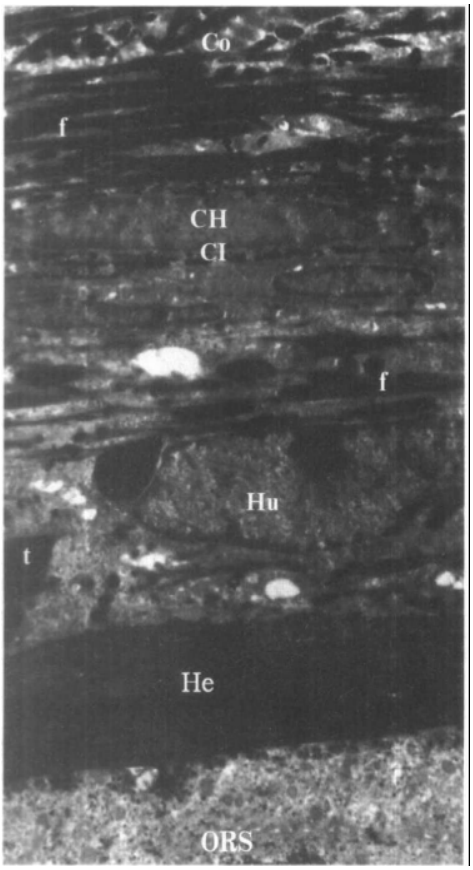

图 5.53 16.5 周胎儿头皮毛发毛球上区纵切面电镜照相。毛的生长方向向右。由外向内分别为：外根鞘（ORS）、角化的亨勒层（He）、含透明毛质颗粒（t）和细丝（f）的赫胥黎层（Hu）、内根鞘小皮（CI）、毛小皮（CH）和含致密丝束(f)的毛皮质（Co）。除外根鞘外，其余各层结构最终都由不同排列的原来物质角化为角质。× 5600（蒙允许，根据 1971 Breathnach 的原件复制）

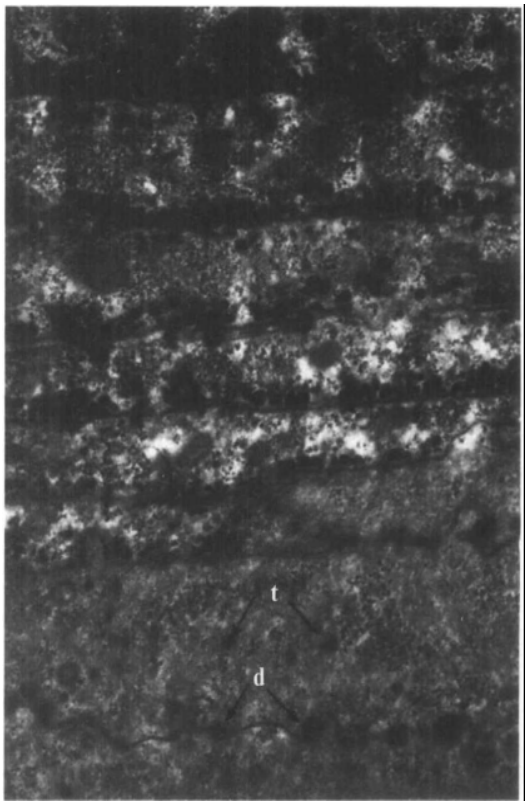

图 5.54 成人毛发的前角化小皮电镜照相。图下份可见，内根鞘小皮中含有弥散的圆形透明毛质颗粒（t）和丝，附近的细胞膜上有桥粒分布。在图的上份有 5～6 层毛小皮细胞，沿外层扁平细胞质膜分布有典型的致密颗粒。× 17160（蒙允许，由 1971 Breathnach 原件复制）

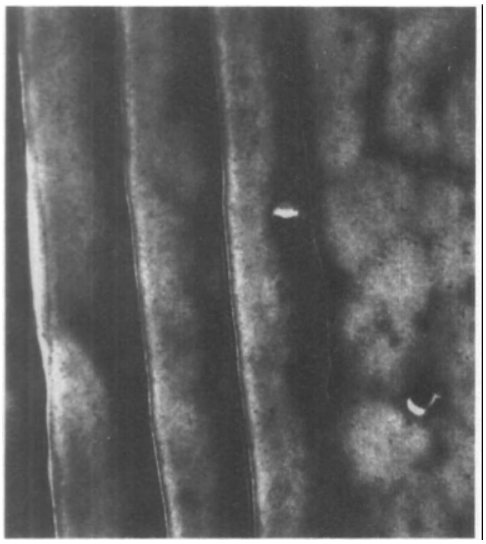

图 5.55A 成年毛发的角化毛小皮和毛皮质电镜照相。在左侧毛小皮的扁平细胞内有2条无定形物质带，内侧一条致密，外侧的一条较淡，一条窄的线性致密物质位于细胞间隙。在右侧也有一条无定形结构，皮大后可见有丝状亚结构，× 31200（蒙允许，由 1971 Breathnach 的原件复制）

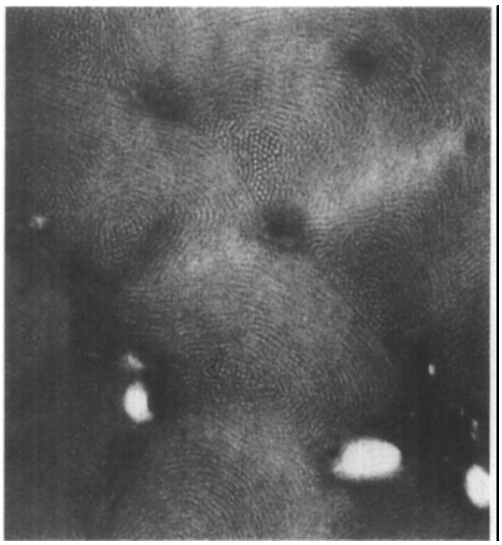

图 5.55B 角化的毛皮质横切面电镜照相。可见在无定形的基质中有一些同心圆走行的电子透明丝，呈螺纹状排列，似指印状结构。在窄的细胞间隙中有致密物质，× 8700（蒙允许，由 1971 Breathnach 原件复制）

丝排列成涡形，呈特征性的“姆指纹”图案（图5.55）。髓质形成时，它是由部分解体的细胞组成，细胞排列成松散的、互不连续的柱状、胞质内含有囊泡、散在的细丝、颗粒物质和黑素体。细胞间甚至细胞内可见气泡。

内根鞘 已如前述，内根鞘是由三层环形排列的细胞组成。外面两层是Henle层和Huxley层，细胞未角化时，胞质内含不规则的致密的透明角质颗粒和相关的细丝，毛球上球部的Henle层开始发生角化，Huxley层细胞的角质化开始于毛囊中段，完全角化时，两层细胞均出现明显增厚的外被、内部为细丝状乃至无定形的基质。在细胞向上移动中，基质出现进一步的变化。内根鞘鞘小皮细胞的结构与其他两层细胞相同，虽然在前角化阶段毛透明蛋白（trichohyalin）颗粒很少也很小并呈圆形。细胞完全角化发生的部位低于Huxley层，并与其他两层鞘一样，在细胞解体之前，胞质内丝状结构不再明显，也无类似皮质内所见的那种明显的图形。在细胞逐渐角化时，内根鞘鞘小皮细胞与毛逐渐连接（图5.49，54）。在皮脂腺导管开口处的下方，内根鞘断裂解体，毛干遂游离在毛管内。

外根鞘 位于毛球上球部的外根鞘为单层或双层未分化细胞，细胞内含有糖原；上升至毛囊则变为多层，并逐渐显现囊内表皮的主要特征，并与表皮相延续。郎格汉斯细胞和黑素细胞散在于外根鞘细胞间，在皮脂腺导管开口处，外根鞘构成毛管的壁。在胎儿，最内层细胞含有透明角质颗粒和膜被颗粒，并逐渐角化，但生后则不明显（Breathnach 1971）。Ito（1989）指出外根鞘两层细胞分化过程中具有不同的角蛋白和抗原表达。这一点支持干细胞可能位于毛囊膨大部鞘内的观点，由此可见外根鞘可能具有比以往所认识的更为活跃的功能作用。

真皮乳头 生长初期的真皮乳头主要由含细胞成分（成纤维细胞）多的结缔组织所构成，并与外层真皮鞘相延续。乳头可能部分地围以基膜物质，二者之间可能存在特化的接触结构（Tobin 1991）。乳头内有巨噬细胞，偶见黑素细胞。在胚胎发育中，真皮乳头诱导毛胚基的形成，并在个体发生中对毛囊的维持是必须的；出生后则通过表皮－真皮的相互作用，类似于毛囊间表皮基膜带所起的作用。

毛的色素 邻近真皮乳头顶部区域的毛球内存在黑素细胞（图5.47），它将黑素体输给毛的髓质和皮质。它们只是在毛生长初期和中期表现活跃，而在毛生长终期则逐渐失去生成黑色素的作用，细胞散在于杵状毛的基部上皮细胞间，在电镜下才能辨识。此处的黑素细胞产生正黑素体，也产生淡黑素体，个体的毛色变化通常发生在青春期，是由于细胞产生黑素体的主要类型发生变化之故。毛变成灰色是由于黑素细胞数量减少及活动减弱所致，白化病患者的毛球内有黑素细胞，但细胞无活性。

毛的周期和生长 毛囊的周期性活动包括毛的生长、静止和脱落（脱毛），这是哺乳动物毛皮的一般特征，但人的毛周期活动是不规律的，不同部位毛的周期时间和各期的长短都是不同的。生长期或生长初期的毛囊和毛已如上述。随后的退化期即毛生长中期，此时生发基质分裂活动停止。毛基部角质化为杵状（club）并向上移动至竖毛肌水平，毛囊下段开始退化；真皮乳头也上升，仅残留缩短了的毛囊基部及其所包围的杵状毛。毛静止期或生长终期即处于这种状态。至下次毛生长初期开始时，毛囊基部的上皮细胞重新开始分裂活动，形成次级毛胚（secondary hair germ），围绕着真皮乳头，形成一个新的毛球。它向深部生长，再形成毛囊下段，至此一个新毛在杵状毛（最终脱落）旁边长出。Cotsarelis等（1990）研究证明，小鼠毛球的外根鞘细胞是具有再生毛下端能力的干细胞，这一研究结果对毛球基质细胞是主要的或惟一的再生作用提出了置疑（参见Lauer等，Wuepper等1993）。

第5个月，胎儿身体表面覆以纤细而深色的毛，它们皆处于生长初期，称胎毛（lanugo），背部的毛比同龄的大猩猩或黑猩猩还多。出生前某些毛可能已达到生长中期或终期。在出生前或出生后不久，除头皮、眼眉和睑缘处以外，其余的胎毛均脱落，并被次级毫毛（vellus）所取代。出生后由于没有继续形成毛囊，随着机体生长，皮肤表面积增大，毛变得较稀疏。人出生后，各部分毛的生长周期不同步，出现毛生长和替代不规则的镶嵌型（mosaic pattern），明显不同于啮齿类动物的波浪型（wave pattern）。对人某些部位的毛在若干年内生长周期的观察显示，头皮和大腿的毛生长和脱落有年节律性，冬天的头皮有大量处于生长初期的毛囊，夏天则出现相应的脱落高峰（Randall和Ebling 1991）。这反映了种系发生或进化的回归现象。

在青春期，两性的耻骨和腋窝处以及男性的面部和躯干长出较粗的毛。激素对毛生长的作用是复杂的，不仅有性激素的作用，还有甲状腺、肾上腺皮质、垂体和松果体的激素作用（Ebling等1991）。雄激素刺激面部和一般体毛的生成，大约至30岁以后，又可使头皮的粗终末毛变为细小毫毛，引起前额的毛退化，甚至几乎全秃（男性模式）。在女性，雌激素趋于在小毛的形成中保持毫毛的存在；绝经后期，雌激素减少可使面部和体部的毛变硬。在妊娠中期，毛生长可异常活跃，但若干周以后大量毛趋向生长终期，并在生长周期开始之前脱落。老年男性的眉毛及鼻孔和外耳道内的毛生长加速，而身体其它部位的毛生长减缓，变细。

个体的毛生长速率有相当大的差异，可能受上述因子的影响。男性的毛生长速率通常为0.2－0.44mm/24小时，头发的生长速率较高。剃须似乎不影响生长速率。

毛的神经分布 毛是触觉器官，神经分布丰富（见第8篇）。毛的血液供应是通过网状动脉从到真皮乳头的侧支血管，以及上行血管在毛球和毛囊下段周围形成的血管网。（有关毛囊详情参见Orfanos等1981；Orfanos和Happle 1990）。

皮脂腺 皮脂腺是位于真皮内的囊泡状结构（图5.1，46、56），与毛囊和竖毛肌一起组成毛皮脂腺单位的主要部分。除手掌、足跖和指(趾）屈面外，皮脂腺分布于全身皮肤内。其典型结构是由一群有分泌作用的腺泡及开口于毛囊短的总导管所组成（图5.1，45），分泌产物皮脂（sebum）排入导管内。某些薄皮内没有毛囊，腺导管直接开口于皮肤表面，如口唇、

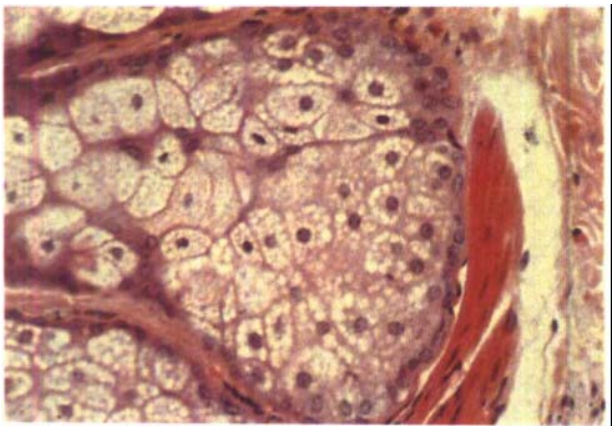

图5.56 皮脂腺光镜照相，示位于腺周边的多角形细胞变为位于腺内的、大的泡状细胞。细胞内的皮脂已在组织学制片过程中被有机溶剂溶去，故处于全浆分泌之前的细胞呈空泡状。图的右侧还可见竖毛肌的平滑肌细胞。H·E染色。×540

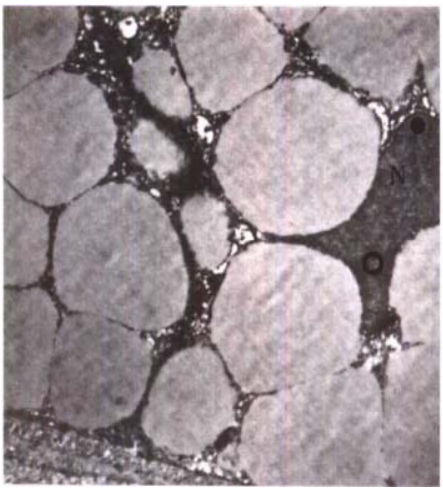

图5.57 成人充分分化的皮脂腺中心部位电镜照相。可见细胞核（N）被脂滴挤压为不规则形，两者之间仅隔以纤细的胞质隔，这些隔最后破裂，细胞内容物全部释放入导管。×3528（蒙允许，由1971 Breathnach原件复制）

嘴角、颊粘膜（Fordyce spots，见第12篇）、乳头、女性乳房、阴茎龟头、包皮内表面（称Tyson腺）、阴蒂和小阴唇等处；眼睑边缘大而复杂的睑板腺为皮脂腺，睑板内还有Wolff单细胞皮质腺（Pelfini等1969），它实际上是充满脂滴的黑素细胞，这种细胞也见于外耳道。

一般说来，各处皮肤的皮脂腺的数量反映了毛囊的数量分布，身体大部分皮肤内的皮脂腺数平均为100个/cm^2，面部和头部则多达400～900个/cm^2，背部中线处也很多。面部、外耳道周围、胸部、肩部以及肛门外生殖器处的有些皮脂腺特别大。面部的皮脂腺大都与很小的毫毛相连，此种毛囊的开口特别宽大。

微细结构 显微镜下观察，可见腺泡有一层基板包被，外有薄层真皮囊和丰富的毛细血管网。腺泡的周边有一层小而扁平的多边形细胞，其超微结构类似于毛囊间表皮的未分化基底角质形成细胞。细胞核内常染色质多、核仁大，胞质内有散在的角蛋白丝、游离核糖体、滑面内质网和圆形线粒体，细胞彼此间借桥粒连接。它们是分裂增殖活跃的干细胞，其子代细胞逐渐移向腺泡中心，体积增大，胞质内逐渐聚积很多大脂肪泡（图5.57），有人认为是膜包囊泡，有人认为无膜包被；成熟细胞的核渐固缩，细胞最后肿胀变大并解体，充填在中央的腔内，并成为大量脂类碎片排入导管。这种分泌模式是整个腺细胞的解体，称“全浆分泌”（holocrine）（参见第2篇），整个过程约需2～3周。分泌产物通过衬有角化鳞状上皮的粗大导管进入毛囊内，继而排至毛和表皮的表面。

皮脂的正常功能需加研讨。皮脂是构成皮肤表面脂类（skin surface lipids）的主要成分，其余成分来自毛囊间表皮；脂类在毛的表面形成一保护层，可能有助于表皮防水、阻挡外来寄生物被吸收入血液内，并构成身体的特殊气味。人类祖先时期的皮脂特征可能具有很强的积极的社会含义，新生儿时期的皮脂在母子相互关联中起一定作用。推测皮脂具有一般的抗菌作用，但细菌可分解皮脂中的甘油三酯，发生乳酸杆菌痤疮，故也有相悖之处。

皮脂和皮脂分泌活动 最初形成的皮脂是一种复杂的混合物，其中50%以上为甘油二酯和甘油三酯，少量蜡脂、鲨烯、胆固醇酯，胆固醇和游离脂肪酸，主要为16碳链长度，皮脂内无磷脂（Stewart等1983; Stewart 1992）。出生时的皮脂腺相当大，尔后渐退化，直至青春期时再度受刺激而增大。在青春期，在雄激素（睾丸的和肾上腺的）或许还有生长激素和甲状腺激素等影响下，男、女性皮脂腺的生长和分泌活动极大增强，雄激素作用在腺体局部，皮脂腺无运动神经支配。雌激素对皮脂腺的影响与雄激素相反。女性的皮脂腺分泌活动相当低，50岁以后明显下降。

皮脂腺为全浆分泌，故对皮脂的生物合成所知甚少，皮脂从导管排出是由于细胞不断解体所产生的压力，邻近竖毛肌的收缩压力也可能起协同作用。大量皮脂可淤积在导管内，这与角质形成过度有关，导致形成“粉刺”，可因感染和炎症而发生痤疮。现已有局部性和全身性应用的有效制剂，可很大地改善和治疗痤疮。

顶泌汗腺 顶泌汗腺是位于真皮或真皮下组织中的特别大的腺，为汗腺的一种，但由于它是从毛囊长出来的，分泌物也排入毛管内，故在此叙述。顶泌汗腺通常广泛分布于哺乳动物皮肤，包括较低等灵长目动物。它具有温度调节作用，但在成年人它只存在于少数几个部位，即腋窝、肛周、乳晕、脐周、包皮、阴囊和小阴唇。外耳道的耵聍腺及睑缘的睫毛腺（Moll腺）通常也属此类腺。然而，顶泌汗腺的分泌物有相当大的差异，并且应当考虑可能存在不同的亚型（见第8篇和图8.459）。

顶泌汗腺由基部蟠曲的分泌部和直的导管组成，导管开口于毛管内的皮脂腺导管上方，如果与毛不相连，则直接开口于皮肤表面。分泌部宽约2mm，蟠曲管道常相互吻合形成迷路网。分泌部由立方形分泌细胞组成，细胞顶部超越连接复合体呈帽状突入腺腔内，细胞基部有一层肌上皮细胞（图

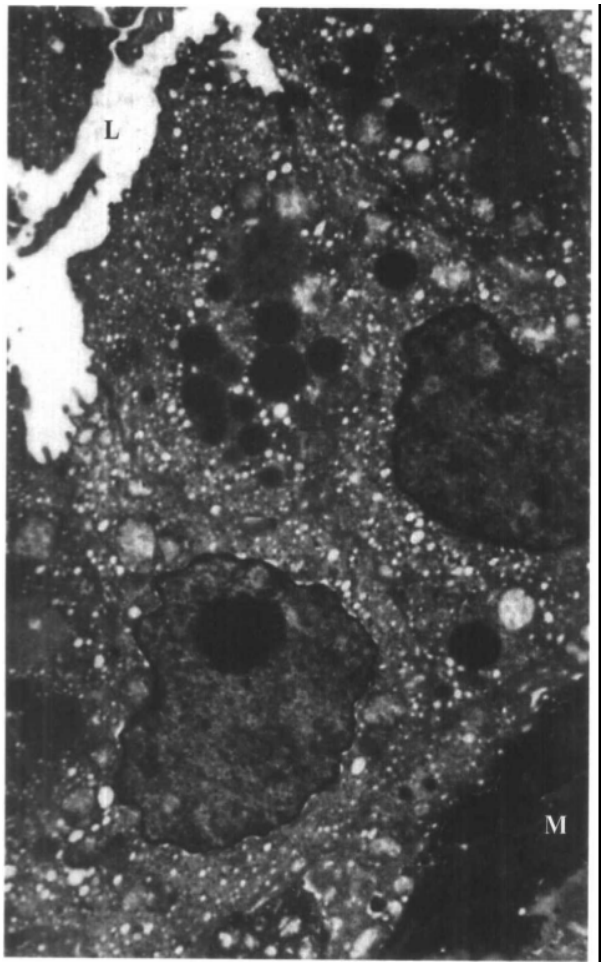

图5.58 腋下顶浆分泌腺的分泌部电镜照相。可见含有分泌颗粒的细胞突入腺腔（L），其基部位于在肌上皮细胞（M）上。× 6000

5.58）：腺细胞和肌上皮细胞基面有一层厚的基板，外面的结缔组织囊内富含毛细血管，并有神经末梢。分泌细胞含有大泡、小泡和致密颗粒，它们大小不等，内部结构各异，其数量和结构特征随细胞合成和分泌周期而变化。有少量细胞器的"明细胞"散在分布于基部肌上皮细胞之间。细胞的分泌机制尚不完全清楚，但可能有多种不同方式，包括颗粒的局泌方式、顶帽分离脱落或细胞全部解体的全浆分泌方式。分泌呈搏动性，借助肌上皮细胞的收缩，乳状蛋白样产物排入导管。

在青春期之前，顶浆分泌活动弱，此后呈雄激素依赖性和对情感刺激的反应性。腺体分泌受肾上腺素能神经控制，并对肾上腺素和去甲肾上腺素敏感。刚产生的分泌物无菌无味，但经细菌作用被分解后，便产生有浓烈麝香味或尿味的化合物，包括短链脂肪酸和5α-雄酮等类固醇。这种气味是许多动物求爱、寻亲、回窝等行为的重要信息，在现代人类已无此作用（Gower 等 1987）。

竖毛肌 竖毛肌为一小束平滑肌细胞，斜行于毛囊真皮鞘和真皮乳头层之间（图 5.1，45，56），借弹性原纤维附着于毛囊的膨大部，向浅部斜行于倾斜毛的一侧。皮脂腺位于竖毛肌和毛囊间的夹角内。因此，竖毛肌收缩可将毛拉向近垂直的位置，并将毛周围的表皮抬起形成一小丘，竖毛肌插入的浅表处下陷形成小凹，致使皮肤出现"鹅皮"样外观。面部、腋窝和耻骨处的毛以及睫毛、眉毛与鼻孔和外耳道周围的毛无竖毛肌。

紧密聚集的肌细胞有薄的间隔，间隔内含有胶原纤维和无髓的施万细胞－轴突复合体（图 5.59 A，B）。细胞具有典

图5.59A 竖毛肌电镜照相。肌纤维纵切、肌纤维之间有神经末梢（N）和胶原原纤维。× 6000

图 5.59B 竖毛肌电镜照片。可见肌纤维（F）之间有神经细胞轴突终末、终末被施万细胞（S）包绕，终末内含亮芯小泡和线粒体。× 15600

型的平滑肌细胞特征，胞质内含疏松的肌丝束，肌丝与沿细胞长轴方向排列的致密点（dense foci）即密斑和密体相连，也与糖原和质膜上的吞饮小泡相连。细胞外面有基板。支配肌细胞的神经轴突终末内含有清亮核芯泡，为去甲肾上腺素能交感神经末梢（图5.59 B）。

依据竖毛肌的分布位置，其收缩作用有助于皮脂腺排出分泌物，但这种作用仍有疑问。许多哺乳动物竖毛是意味着攻击、恐惧和其他行为的信号，竖毛还可能通过毛皮内空气绝缘层的变化而调节体温。

甲单位

甲单位（nail unit）有5个组成成分：

- 甲板（nail plate），为角质透明板，位于每个指（趾）远侧段的伸面；
- 基质（matrix），为甲板近端向内下方延伸的部分；
- 近端甲襞（proximal nail fold）；
- 甲床（nail bed），甲板位于其上；
- 甲下皮（hyponychium），位于甲板远端游离缘的下方，以浅的远端甲沟（distal nail groove）与指（趾）尖掌（跖）侧皮肤分开。

甲板的两侧以侧甲襞（lateral nail fold）为界，它与近端甲襞及侧甲沟和近端甲沟（lateral and proximal nail grooves）相连续，共同构成甲的边界标志（图5.60）。甲近侧缘外面的皮肤皱褶称甲上皮（eponychium）。

甲板 甲板近似矩形（图5.60），在纵轴和横轴上均呈凸形，虽然在个体之间、个人不同指（趾）之间有较大差异。甲板厚0.7～1.6mm，其末端的厚度差别甚大（Johnson等1991）。甲板表面有细的纵行脊，其下表面为纵行沟，甲床则有相应的脊。甲生长紊乱或疾病可形成横脊或横沟（Beau's line; Meuhrcke line），甲内有小气泡可产生白色斑点，这些缺陷可随甲板的生长而向远端移动。甲板的颜色一般为透明的粉红色，但近侧端除外，此处的近端甲襞下面有一个半月形白色不透明区域，称“甲弧影”（lunule），拇指的甲弧影明显易见，其余手指的则大小有无不定。据说拇指上有较大的甲弧影是手偏利（handedness）的标志。

甲的结构与表皮角质层相同，是由致密无核充满角质的鳞状细胞组成，细胞水平排列2～3层不等，认为与其来自甲单位特定部分有关（见下文）。电镜下观察，鳞状细胞内有密集的细丝束，细胞排列与甲的生长方向相垂直，细丝浸埋在致密的蛋白质基质内，并在弯曲相嵌的细胞膜内形成致密边缘带。Hashimoto（1971）认为鳞状细胞间有桥粒和缝隙连接，但其他学者（Parent等1985）报道仅有桥粒。Hashimoto等学者一致认为，出生后甲的角化与透明角质蛋白无关，而有趣地是胎儿甲的角化则与透明角质蛋白明确有关（Hashimoto等1966; Breathnach 1971）。这一观点尚需加以验证。与一般表皮不同的是甲板表面无鳞屑脱落。

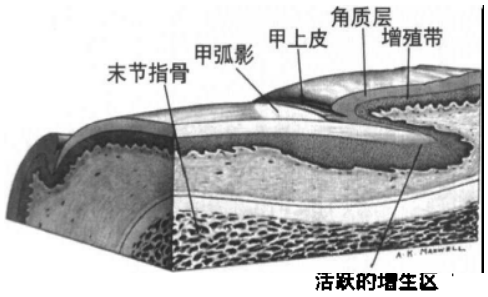

图5.60 甲根纵切模式图。

甲板内有高浓度的含磷基质蛋白，但脂类含量比一般角质层的少。甲内含有多种矿物质，其中有钙，但钙不是甲坚硬的原因，甲坚硬是与其磷片层的排列相互粘着及内在纤维的沉积相关（Zaias 1990）。甲内元素分析在诊断其过量摄入具有重要的法医学意义，如砷的违法应用。甲含水量低，但其对水的通透性则是一般表皮的10倍（Baden 1970）。甲板的弹性与其含水量有关。

近端甲襞 甲板延伸到近端甲襞（proximal nail fold）下面，并与其形成一个小于180°的夹角。近端甲襞由浅层和深层两层表皮及二者之间的真皮组成。浅层表皮无毛囊和表皮脊，其角质层向甲板上延伸一小段，形成小皮（cuticle）或称甲上皮（eponychium）。深层（腹侧）表皮与深部基质结合在一起，形成甲板的大部分。

甲母质 镜下观察切片中的甲母质为楔状细胞团，甲板的深部埋在母质的近端尖顶内（图5.61，62）。位于甲板背面的细胞称背侧甲母质（dorsal matrix），与近端甲襞的腹侧上皮相连续。位于甲板腹侧的细胞称腹侧甲母质（ventral matrix），与甲床相连续。母质尖部的固着细丝束伸入真皮。甲母质上皮是由典型的基底层和棘层角质形成细胞组成，细胞轴朝向远端对角线，上皮内有黑素细胞和朗格汉斯细胞。角质形成细胞产生膜被颗粒，而无透明角质颗粒（Hashimoto, 1971），但有报道细胞内有类似于口腔角化上皮细胞的颗粒（Picardo等1992）。背侧甲母质和腹侧甲母质的角化细胞向远侧牢固地挤压在一起形成甲板，甲板主要来自腹侧甲母质。腹侧甲母质在甲弧影的远侧缘处与甲床相延续。甲弧影由甲板下面的腹侧甲母质远侧部形成。

甲床 甲床位于从甲弧影到甲下皮的甲板下面，其表面有纵行的脊和沟，与甲板下表面的沟和脊相对应，故甲床与甲板紧密嵌合，可阻止微生物侵入及甲下碎片嵌入。这种构型又受下面真皮脊的加强，认为这也体现了指纹的构成方式。甲床的表皮由2～3层细胞组成，细胞有核，无透明角质颗粒，还有一层薄角质层并随甲板生长移向远端。直至最近才认为甲板完全是由甲母质超越甲床向远端生长而成，并与甲床的角化细胞一道在远端脱落。照此观点可以认为，已形成的甲板是在甲床表面滑动生长的。现在一般认为，甲床细胞向甲板分化是从腹侧进行的。故目前认为甲板由三层构成：来自背侧甲母质的背层，来自腹侧甲母质的中间层和来自甲床的腹层。但这一观点未得到权威学者的认同（Forslind和Thyresson，1975; Parent等1985; Zaias 1990; Baran等1991; Johnson等1991）。甲床上皮下面的真皮固着在末节指

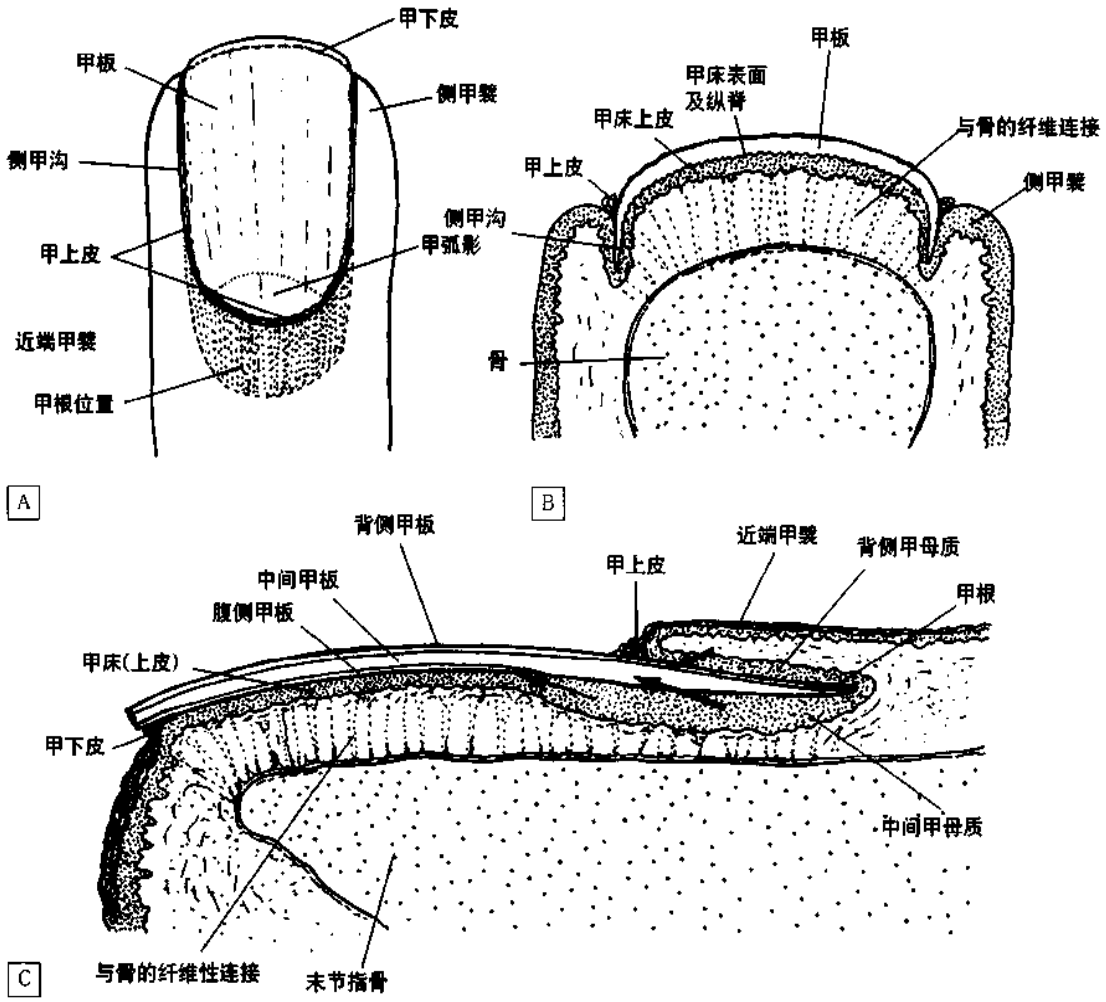

图 5.61 A–C 指甲相关结构的构成和术语示意图。A. 示指甲背侧面结构及甲根的延伸；B. 指尖部横切图解；C. 甲及其周围结构的纵切图，示来自不同部位的甲母质形成甲板的部位。

(趾)骨的骨膜上，其间无皮下组织。这样就形成一个明显的分隔间隙。因此，若甲床感染或其它局部原因导致的压力增高(如血肿)，可引起剧烈疼痛，只能通过除去部分或全部甲板才能缓解。真皮富有血管，包括较大的动静脉吻合(血管球)、还有大量感觉神经末梢，如Merkel末梢和触觉小体。指甲有重要的触觉功能，并对指(趾)垫有支持和缓冲压力的作用，有助于手指操作。扁平指(趾)甲见于灵长目动物，是从锐利脚爪进化发育而来，是四足动物脚爪表面的薄保护层。

甲下皮 甲下皮是甲板边缘下面的表皮，它从甲床延伸到远侧沟、与指尖的一般上皮相连续。甲下皮的基底层细胞呈半棚栏状排列，颗粒层细胞充满透明角质蛋白颗粒，角质层呈波浪形并不断脱落。甲下皮的重要防御功能是阻止细菌从甲板游离缘下面进入，因此过分用力清洁此处可能损害其结构。

甲的生长 甲的生长取决于甲母质细胞的更新速率，更新率随指(趾)、年龄、环境、温度、季节、一天内的时刻、营养状况、外伤以及各种疾病而变化。一般说来，其速度与指(趾)长度有关，中指的甲生长最快(每天约0.1mm)，小指最慢。指甲的生长比趾甲快4倍，夏天快于冬天，青年快于老年。若指甲一直不修剪也不受腐蚀和损伤，可长得相当长。

外泌汗腺(图 5.63 - 67)

外泌汗腺(eccrine sweat gland)即通常所称的汗腺，是长而不分支的管状结构。分泌部宽大并高度蜷曲(直径约0.4μm)(图5.63)，位于真皮深层或皮下组织。导管细、直行或略呈螺旋走行，位于真皮深层的导管是弯曲或扭曲的(图5.1，45)。导管壁与表皮基部的网栓融合，其管腔常穿行于角质形成细胞之间，尤其在厚而无毛的皮内呈紧密螺旋状(图5.3)，借一圆孔开口于皮肤表面(图5.19)。在厚无毛皮，这些开口沿摩擦脊中心线分布，呈有规律的一排斑点，在法医学上可作为指纹式样的标志。外泌汗腺有重要的温度调节功能，它的分泌物可增强手掌和足跖的抓握力和敏感性。

鼓膜、口唇边缘、甲床、乳头、包皮内面、小阴唇、阴茎龟头、阴蒂头等处没有外泌汗腺。其它部位的皮肤内外泌汗

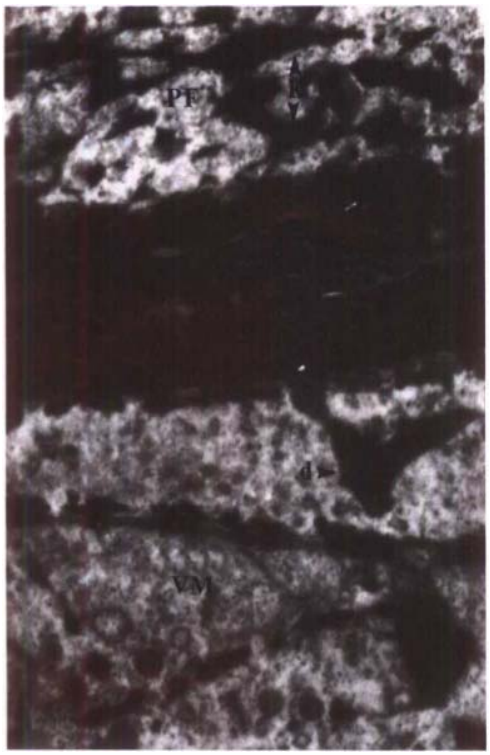

图 5.62 16 周龄胎儿甲纵切片电镜照相。甲板角质片的背侧是近端甲襞（PF）的一个细胞，含典型的透明角质颗粒（K）。甲板角质片的腹侧是腹侧甲母质（VM）的一个细胞含致密胞质颗粒（D），与在角化中的口腔上皮所看到的情形相似。× 10080（蒙允诺，由 1971 Breathnach 的原件复制）

腺数量可达 80 - 600 个 / cm^2，甚至更多，因部位和遗传性而不同。全身外泌汗腺总数约 160 万 - 450 万（Millington 和 Wilkinson 1983; Ito 1988），足跖皮肤内数量最多，面部和手的屈面也很多，四肢上的数量最少。温暖地区的本土人群的汗腺比寒冷地区的多。Ito（1988）曾描述过人脐窝皮肤内

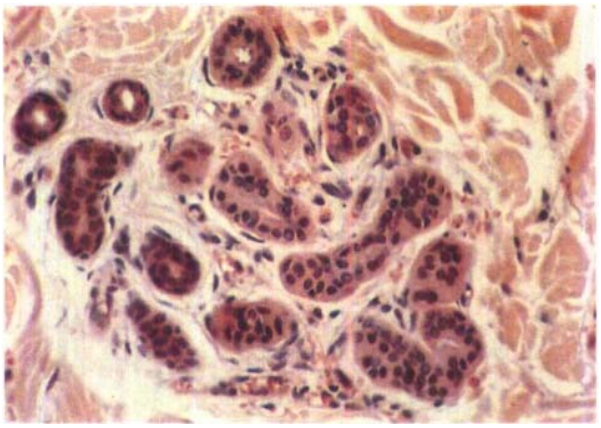

图 5.63 汗腺基底部切片，H · E 染色，示较粗的分泌部和较细的导管起始部，后者由 2 层小立方细胞构成。× 540

有一种兼有顶泌汗腺和外泌汗腺两者特征的顶 - 外泌汗腺（apo-eccrine gland）。

细胞类型 显微镜下观察，汗腺分泌部是由假复层上皮组成，上皮内有细胞间小管，基部有基板和薄层真皮纤维鞘。有三种类型细胞：

- 明细胞（浆液性），产生分泌物的大部分；
- 暗细胞（粘液性）；
- 肌上皮细胞。

明细胞 胞体近似锥体形，基部位于基板或肌上皮细胞上，细胞间小管表面有微绒毛。细胞侧面质膜多皱褶，相邻明细胞的皱褶互相嵌合（图 5.66）。基底质膜紧贴基膜。胞质富含糖原颗粒和线粒体，也有粗面内质网和小的高尔基复合体，其它细胞器则很少。核圆形，含中等量常染色质。

暗细胞 细胞也为锥体形，顶部宽大，构成上皮腔面的大部分。胞质内含发达的高尔基复合体，大量空泡和小泡及大小不等的致密颗粒，表明其分泌类型不同于明细胞。

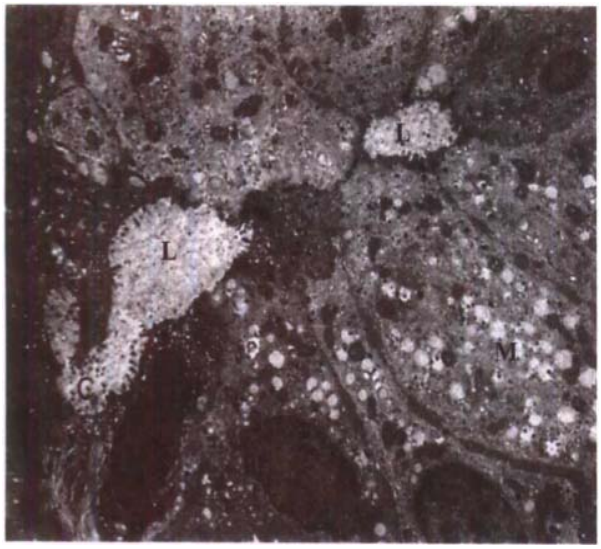

图 5.64 外泌汗腺分泌部电镜照相。可见浆液性（S）和粘液性（M）细胞围绕着腺腔（L），细胞间小管（C）在浆液性细胞间从腺泡腔向外引伸；D. 真皮。× 2656（蒙允诺，由 Breathnach 1971 复制）

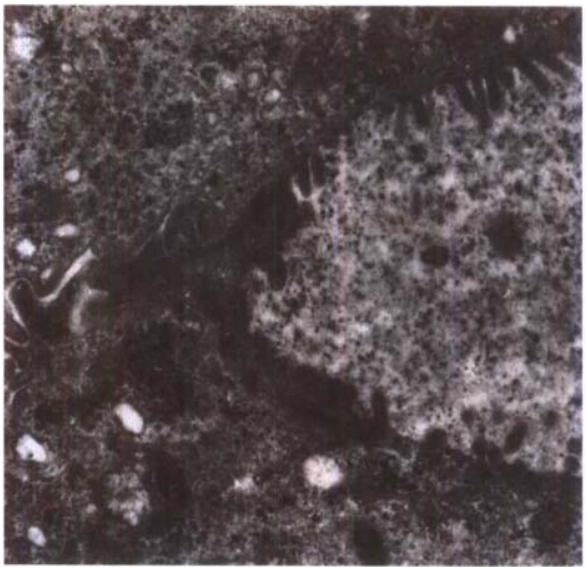

图 5.65 外泌汗腺电镜照相。可见 2 个浆液性腺细胞包绕腺腔，细胞的腔面有微绒毛。× 14000（蒙允诺，由 Breathnach 1971 复制）

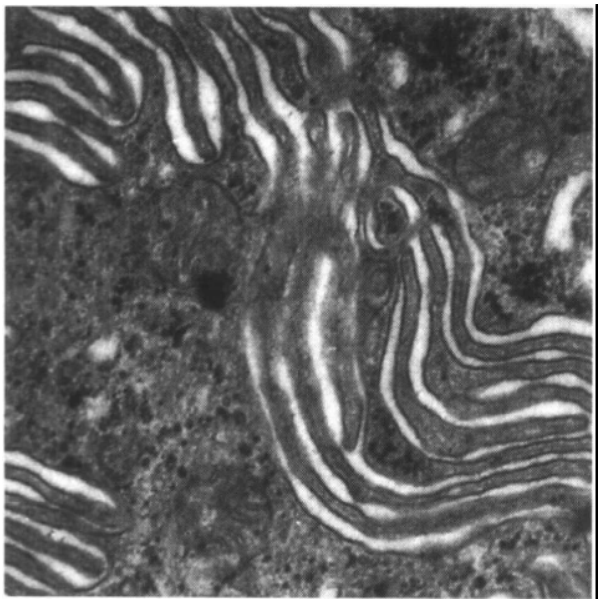

图 5.66 外泌汗腺电镜照相。示浆液性细胞质膜向腺腔突出而形成的长纤毛样突起呈指状交叉。× 33440（蒙允诺、由 Breathnach 1971 复制）

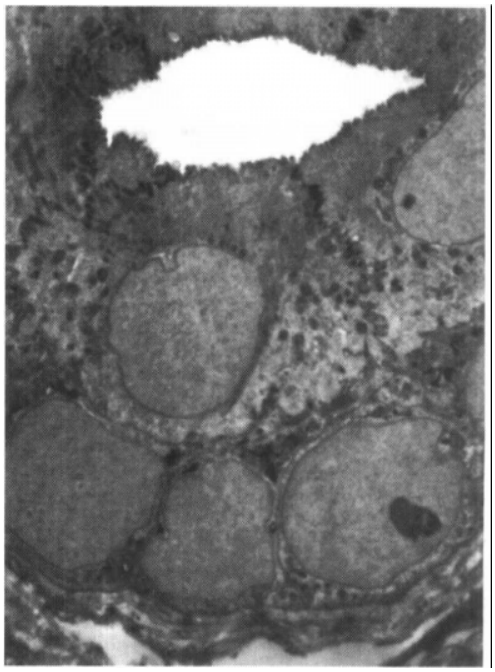

图 5.67 真皮内汗腺导管上部横切图。可见导管壁由 2 层细胞构成，即基底层和管腔层。管腔层细胞的核上区发亮，因为此处的胞质内主要含细丝，并且该区相当于光学显微镜下的角质层边缘。× 4480（蒙允诺，由 Breathnach 1971 复制）

肌上皮细胞 与其它处的肌上皮细胞相似（见第 7 篇），细胞沿基膜分布，与明细胞突起共同形成一层不完整的结构。核下部胞质内几乎充满了肌丝，其它细胞器则位于细胞核上方和两侧。

汗腺导管 真皮内的汗腺导管由两层细胞组成，即外基底层和内腔层。内层细胞间有大量桥粒，腔面有微绒毛，核上胞质内富含细丝，即光镜下所见的嗜酸性“小皮缘”。表皮内汗腺导管（intraepidermal sweat duct）为蟠曲状，主要也由内外两层细胞组成，细胞的分化发育不同于周围的一般角质形成细胞。邻近表面的导管外层细胞含有透明角质颗粒和板层颗粒，并有典型的角质形成过程。自表皮中部水平以上的导管内层细胞含有大量小泡，小泡紧贴有微绒毛的腔面质膜，细胞角化不完全，在角质层水平内的导管细胞大量脱落入管腔内。

汗 汗为透明无味的低渗液体，含有多种物质，主要为 Na^+ 和 Cl^-，还有 K^+、尿素、乳酸、氨基酸、免疫球蛋白和其它蛋白、表皮生长因子、重碳酸钙离子等。重金属和多种有机化合物可借汗排出。汗的大部是由明细胞产生的。暗细胞的功能尚不能肯定。肌上皮细胞的功能同样也不清楚，但有人认为它支持分泌细胞，在分泌大量液体时可防止其过度膨胀，还可挤压液体进入细胞间小管和腔内，当其收缩时还可使明细胞与基膜和真皮细胞外液的接触面增大。细胞最初分泌的汗液成分类似于组织液，但流经导管时，细胞可重吸收 Na^+ 和 Cl^- 及一些水分，使汗的成分发生变化。醛固酮能加强导管的功能活动。在受热、激动和味觉等刺激下，经胆碱能神经的介导，全身汗腺分泌的汗液可急骤增多。肾上腺素也能影响汗液的分泌（Sato 等 1991）。体温调节（thermoregulation）是一复杂过程，包括下丘脑体温调节中枢对血液温度变化和皮肤传入刺激的反应、皮肤血流量和汗分泌量及从体表蒸发的速度等（Clerk 和 Edholm 1985）。过量出汗可导致盐流失。

皮肤的年龄性变化

随着老年人比例的增大，近年对皮肤年龄相关性变化的研究兴趣大大增强（Montagna 等 1979; Balin 和 Kligman 1989; Greaves 和 Voorhees 1990）。这种兴趣来自美学需求和老年病理学。有两个主要因素与皮肤衰老变化有关，即年龄性因素和环境性因素，前者多为生理性的或内在性的。主要的环境因素是日光慢性照射，称之为日光性衰老（photoageing）。日光性衰老一定程度上是可以避免的，故要强调年龄性因素和环境性因素两者间的差别（Gilchrest 1987; Kigman 和 Lavker 1988）。皮肤的主要特征于出生前即已基本形成，出生后 20～30 年内的主要变化是皮肤表面积增大及表皮和真皮增厚，包括青春期出现的毛和腺型式的各种变化。皮肤折痕和摩擦脊的排列及数量基本上与胎儿早期所形成的相同，尽管它们在生长停止之前不断增大。然而大约从 20 余岁开始，皮肤的外观和物理特性逐渐变化，反映了自然的年龄性变化，至老年时的变化则非常明显。

内在性衰老 正常人的衰老伴之以表皮和真皮的萎缩，导致皮肤外观、微细结构和功能的某些改变，如皱缩、干燥、弹性丧失、变薄及微小损伤处易出现紫癜等。表皮萎缩表现为变薄，基部的网栓消失以致表皮－真皮连接变平坦，导致两者间的接触面积减少，可影响表皮营养。表皮－真皮连接变平

明降低了耐剪切力性能，削弱了表皮附着能力，在小损伤后易剥离。老年人的角质层厚度不减，其通透性似乎也不受影响。表皮的增殖活动和细胞更新速率则随年龄增长而下降，胸腺嘧啶标记指数减少50%。维生素D的合成随着整个皮肤的活动减弱而下降。中年以后，黑素细胞数量减少10%－20%（Ortonne 1990），朗格汉斯细胞也变得很稀少，相关的免疫机能削弱（Schuler 1991）。紫外线慢性照射可加重非角质细胞的这些变化。毛不知不觉地逐渐脱色素和脱落，但某些部位的毛则反而增多，如男性的眉、鼻、耳及女性的面部和上唇。皮肤腺体的退化及功能减弱前已述及。

真皮的变化是老年人皮肤出现僵硬、松弛、皱缩、伸展性和弹性丧失等现象的主要原因。真皮总厚度减小是由于成纤维细胞减少而致胶原合成下降之故，但Ⅲ型胶原相对比例增大（Lovell等1987）。老年人的弹性组织变性（图5.68）是胶原的一种退化状态，这可能是由于日光照射过多之故；还有弹性蛋白的丢失和断裂及糖胺多糖减少等基质成分的变化。真皮内的细胞成分随年龄而减少，肥大细胞数量减少尤为显著；皮肤的血管分布也减少，真皮乳头的毛细血管袢尤易受影响。自发性紫癜出血倾向表明皮肤微血管脆性增大。

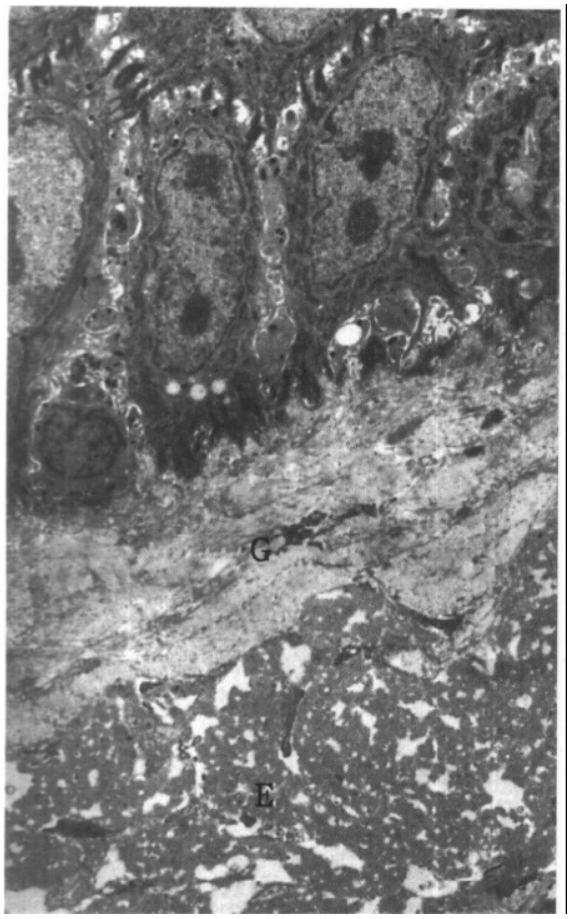

图5.68 70岁以上妇女的面部皮肤表皮和真皮切片。示日光性弹性组织变性（E）。这是由于长期慢性日光辐射破坏了胶原纤维所致。有趣的是，在表皮下方有一条未损伤带，即通常所说的Grenz带（G）。×3200

皮肤内感受器不同程度地减少，以致感觉的敏感性下降。详见L'Evêque和Agache（1993）。

日光性衰老 前已提及光生物学的进展趋势，其中日光性衰老是一个重要方面，它与表皮癌的发生也有关，更详尽的资料可查阅前面所引用的文献。由于崇尚日光浴者的黑色素瘤发病率日渐增高，慢性日光照射对黑素细胞的刺激性影响和对朗格汉斯细胞的破坏性影响已受到特别的关注，其中朗格汉斯细胞的肿瘤监视功能下降可能是原因之一（Gilchrest等1979;Thiers等1984; Cruz和Bergstresser 1991; Breathnach等1992）。

皮肤修复

为便于描述，将真皮修复分为三个相互重叠的时期：炎症期、增生期和重建期（图5.69）。

炎症期 急性炎症始于血小板和肥大细胞对损伤的即时反应。在炎症期间，止血已完成，损伤组织已被清除，并释放促使肉芽组织形成的因子沉积在伤口处（图5.73）。当真皮血管受损伤时，触发了炎症的多种相互作用机制；而当炎症刺激消失后，这种现象即自行终止。如果刺激持续存在，则炎症反应延续，创伤愈合延迟。

组织损伤和出血之后继之以凝血，这涉及血管外组织成分与血液之间许多复杂的化学性相互作用，包括Hageman因子（血管内凝血）和因子Ⅶ（血管外凝血）的激活及血小板的激活。这些都是特异性凝血酶原表面吸附和激活的结果。在正常情况下，完整组织内的凝血酶原处于受抑制状态；但在损伤状况时，由创伤组织局部释放的蛋白酶抑制物作用下，凝血酶原活化。凝血是炎症的一个关键环节，由于Hegeman因子的激活导致产生缓激肽，启动经典补体连锁反应（Ghebrehiwet等1981），还可能产生有过敏性毒素作用的C3a和C5a（Clark 1985）以及其它了解不多的化合物。这些过敏性毒素与缓激肽共同使局部血管通透性增大（Williams和Jose 1981），引起血浆蛋白渗漏和血管外凝块形成。它们还刺激肥大细胞释放血管活性介质，如组胺和白三烯等（Hugli和Miller-Eberhard 1978; Stimler等1982），并吸引中性粒细胞和单核细胞趋向创伤部位（Marder等1985）。被激活的血小板还释放许多生长因子，刺激创伤处有关细胞的增殖和迁移及细胞外基质的合成，影响真皮修复的增生期（见下文）。这些生长因子包括血小板因子－4（Senior等1983），血小板源性生长因子（PDGF）（Huang等1988），转化生长因子－β（TGFβ）（Assoian 1988），表皮生长因子（EGF）（Banks 1988），碱性成纤维细胞生长因子(b-FGF)（Fox 1988）和血小板源性内皮细胞生长因子（Miyazono和Heldin 1989; Pierce等1991）。

创伤处的中性粒细胞的主要功能是吞噬病原性细菌。细菌感染一旦被控制，中性粒细胞浸润即停止，真皮修复的早期炎症期结束。与之相反，单核细胞进入创伤处即变为巨噬细胞，并一直存在于整个炎症期。巨噬细胞不仅有吞噬作用，而且还释放许多生物活性物质，包括对增生期肉芽组织的形

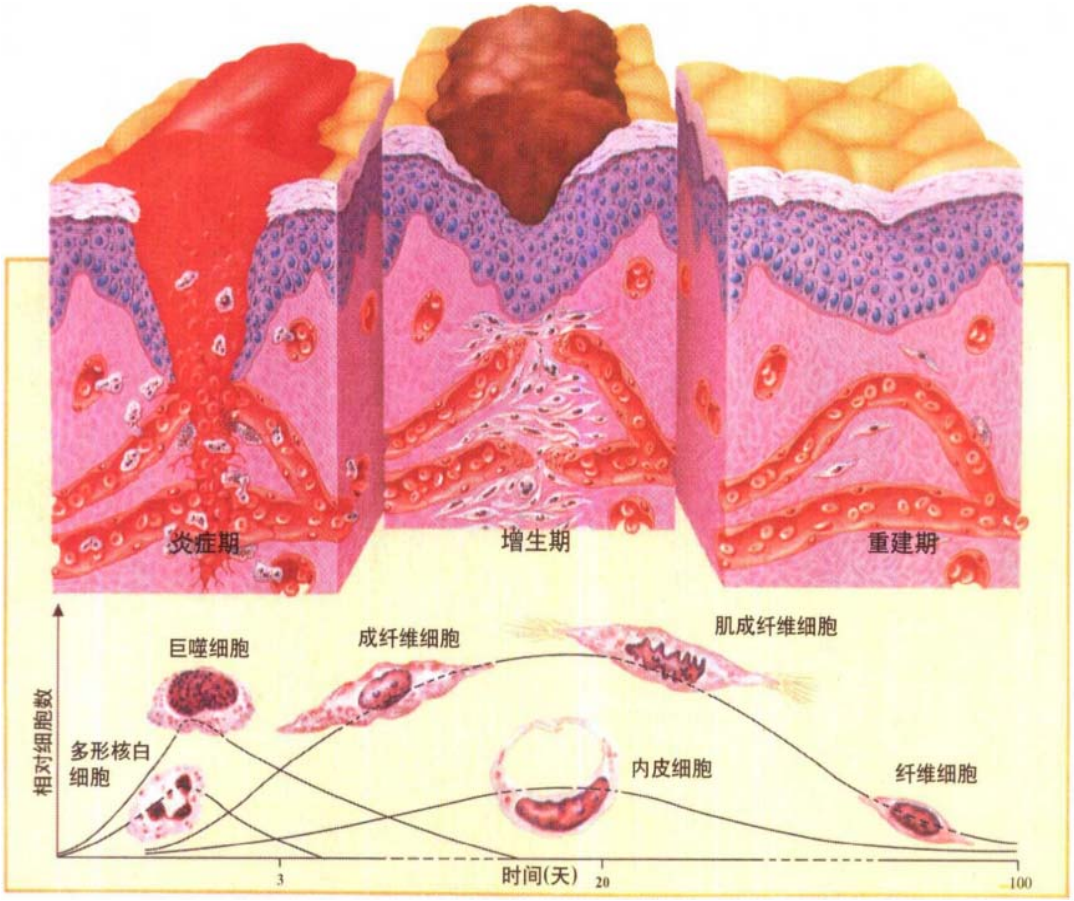

图 5.69 皮肤对手术切开的正常反应示意图。示不同类型细胞的相对数目在炎症期、增生期和重建期的变化（详见正文）。

成和发展所必须的生长因子。

增生期 于此时期，细胞及细胞间质大量增多，形成肉芽组织（granulation tissue）。肉芽组织富含血管，还有大量巨噬细胞、多能血管周细胞、成纤维细胞及毛细血管内皮细胞。基质内含纤维粘连蛋白、富含透明质酸的蛋白多糖和胶原，起初的胶原主要为Ⅲ型，以后以Ⅰ型为主。肉芽组织内的毛细血管极其丰富，其切面呈颗粒状外观，故有“肉芽”之称（图5.70，71，72）。

肉芽组织的形成是对各种信息发生反应的结果，有关的信息包括趋化因子和生长因子，还有些结构分子和分解结缔组织基质的蛋白酶（Clark 1985）。肉芽组织可作为营养基质，使再生的表皮在其表面迁移，也可逐渐由瘢痕组织取代。肉芽组织内除无成骨细胞和成软骨细胞外，其它方面类似于骨折修复处形成的芽基。

巨噬细胞、成纤维细胞和毛细血管如同一个相互依赖的单位迁移到创伤部位，称之为“创伤组件”（wound module）（Hunt 和 Van Winkle 1979）。激活巨噬细胞在先，伴随其后的是新分化的成纤维细胞、分裂增殖的成纤维细胞和毛细血管：巨噬细胞释放趋化因子，吸引周细胞、成纤维细胞和内皮细胞进入创伤部位。分化成熟的成纤维细胞产生基质，在此基础上其它细胞也迁入，构成新生的毛细血管的支架。当毛细血管袢功能齐备时，可将营养物质和氧输送给邻近的细胞，这有利于成纤维细胞继续合成和分泌基质成分、巨噬细胞和其它细胞继续迁移。上述增生和迁移过程反复进行，直到创伤部位长满肉芽组织为止。图5.73描绘了此复杂过程。

许多实验证据支持巨噬细胞在真皮修复中起关键作用。巨噬细胞参与清创，释放趋化因子可吸引成纤维细胞和内皮细胞移向创伤部位，释放生长因子可刺激这些细胞增殖，分泌乳酸盐可促进成纤维细胞合成胶原（Comstock 1970），从而增强了创伤内和邻近组织的发育分化（Silver 1984）。巨噬细胞和成纤维细胞间的相互接触，提示细胞彼此间可直接相互影响（图5.74）。如用抗炎症的类固醇激素抑制巨噬细胞移向创伤部位，或用抗巨噬细胞抗血清除去创伤内的巨噬细胞，肉芽组织的形成受阻（Leibovich 和 Ross 1975）。维生素A具有逆转类固醇激素所致的抑制作用，故可促使巨噬细胞迁移到创伤部位。

在真皮修复的增生期，肉芽组织中的成纤维细胞可发育为“肌成纤维细胞”（myofibroblast）（Majno 1979），后者可促使伤口收缩，伤口边缘向中央靠拢，伤口不断缩小，肌成纤维细胞具有类似平滑肌细胞的免疫特征，微丝分布在胞质周边部，与桥粒和其它连接结构相连接（图5.75）。还可见细胞与基质之间的连接（Ryan 等 1974）。胞质中肌动蛋白丝

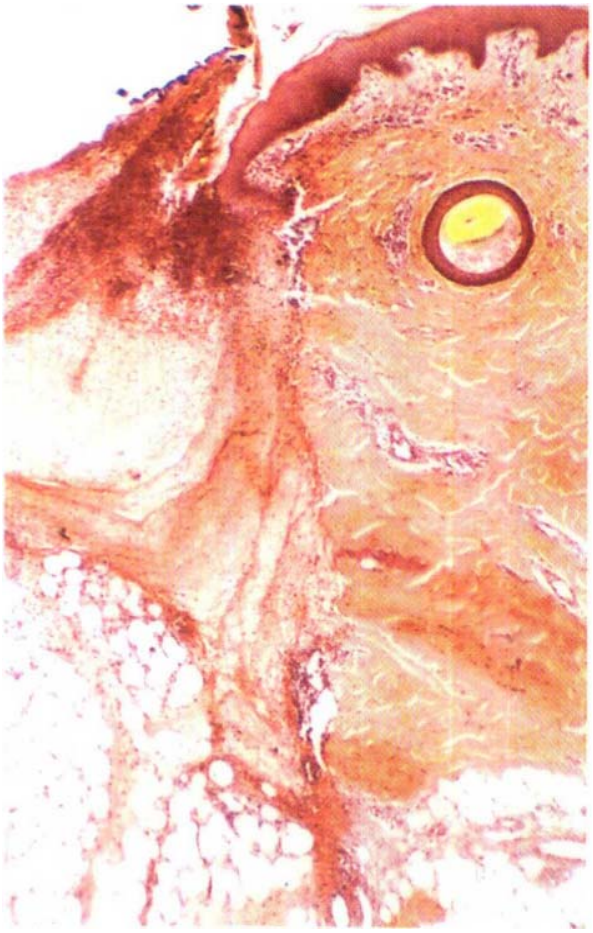

图5.70 猪皮全层切开后3天即炎症期损伤部位的低倍光镜照相。图的右侧部为正常未受损皮肤。在覆盖伤口渗出物的下方可见多形核白细胞和巨噬细胞、周围表皮细胞开始向伤口迁移。H·E染色。×135。标本由S Young提供，由Kevin Fitzpatrick照相，伦敦Guy大学医科牙科联合学院解剖学系。

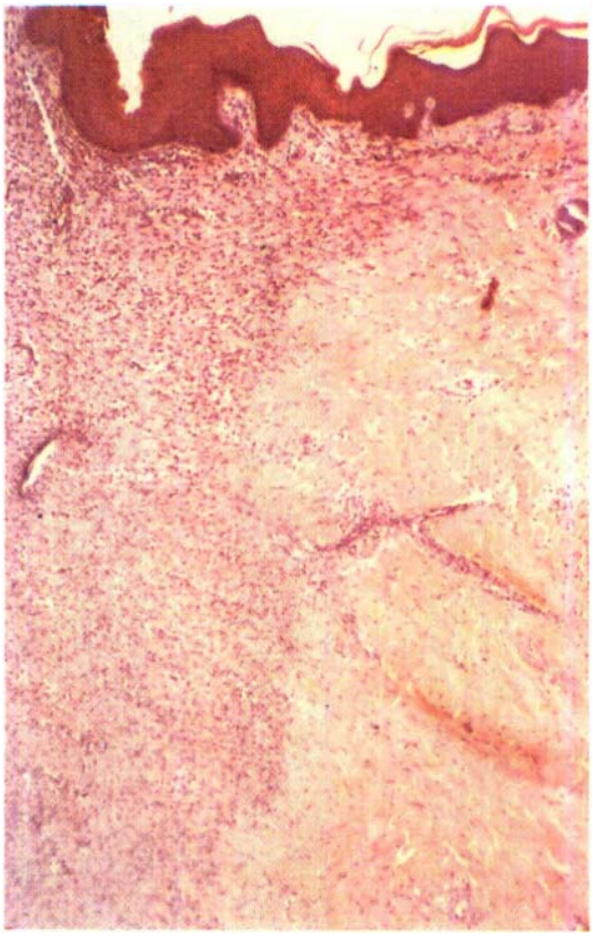

图5.71 猪皮全层切开后10天即增生期损伤部位的低倍光镜照相。颗粒状肉芽组织长满了伤面，表皮细胞已爬上伤面。H·E染色。×135，伦敦Guy大学医科牙科联合学院解剖学系S Young提供标本，Kevin Fitzpatrick照相。

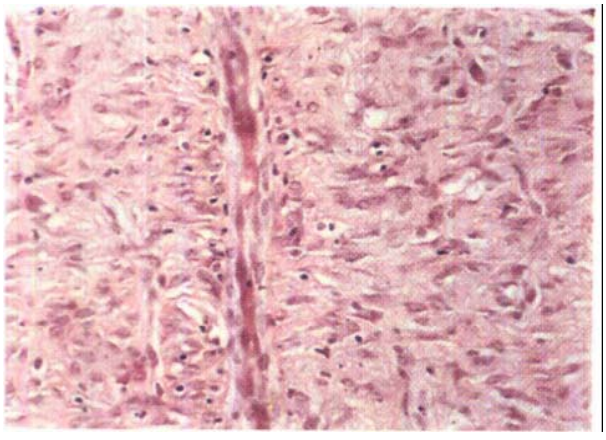

图5.72 猪皮全层切开后10天颗粒肉芽组织高倍光镜照相。可见组织内已出现血管，并有大量肌成纤维细胞，这些细胞几乎与创伤面平行、与主要血管垂直。×300，伦敦Guy大学医科牙科联合学院解剖学系S Young提供标本，Kevin Fitzpatrick照相。

和纽蛋白（vinculin）或称粘着斑蛋白形成复合线性结构，称纤维融合体（fibronexus）（图5.75），并与纤维粘连蛋白、细胞外基质原纤维和Ⅰ型、Ⅲ型前胶原相连（Furcht等1980）。有些学者认为（Singer等1984），纤维融合体是一个粘合性复合体，可把肉芽组织中所有肌成纤维细胞收缩所产生的合力传向伤口边缘，从而使伤口缩小。

肌成纤维细胞或成纤维细胞产生的收缩力使伤口缩小的机制问题尚未解决。Gabbiani等（1971）认为，收缩力是由成肌细胞的肌样收缩作用而产生的（细胞收缩－成肌细胞理论）。新近有人提出细胞牵引－成纤维细胞理论（Ehrlich和Rajaratnam 1990）。按此观点，伤口收缩乃因成纤维细胞在伤口基质上的牵引样活动所致。

血管发生 这是真皮修复增生期至关重要的过程。若无血管形成，巨噬细胞和成纤维细胞会因缺乏营养和氧而停止向创伤部位移动。体外研究证明，毛细血管内皮细胞受血管发生因子的作用而释放胶原酶，分解基膜中的胶原，基膜断裂，内皮细胞即可迁移进入血管周间隙，形成内皮芽，通过细胞增生与邻近的血管相沟通（Kalebic等1983）。在真皮修

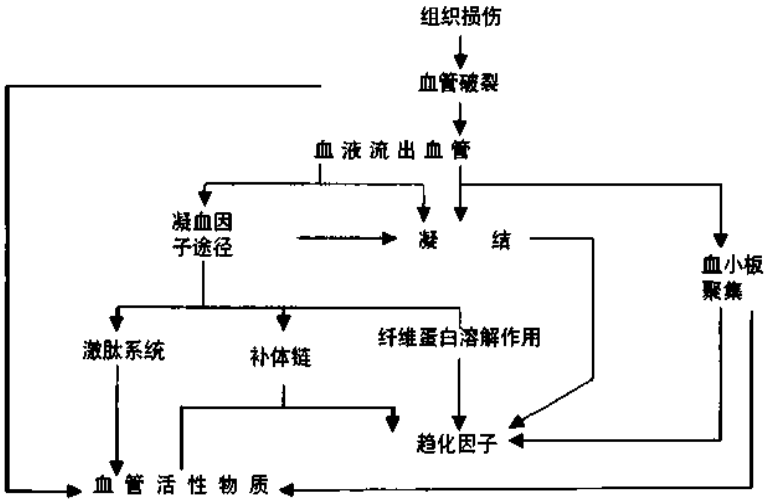

图 5.73 组织损伤引起炎症反应的途径（仿 Clark 1985）。

复过程中，内皮芽迅速向表面生长，芽的顶部分支连接形成功能性毛细血管袢。继而从毛细血管袢再长出新的内皮芽，由此在肉芽组织内迅速形成表浅毛细血管丛（图 5.76）。

真皮修复过程中血管发生的有关因子虽然还不肯定，但已知有几种物质与此有关，如巨噬细胞源性生长因子可在体外促进内皮细胞增生（Martin 等 1981），还有低氧张力（Remensnyder 和 Majno 1968）、乳酸（Imre 1964）、生物胺（Zauberman 等 1969）和肝细胞生长因子（HGF）。已知 HGF 类似播散因子（scatler factor），是一种强效的促细胞分裂原和促动因子（motility factor），它通过代谢性等同物（metabolic equivalent，MET）原癌基因编码的酪氨酸激酶受体介导，刺激内皮细胞增殖和迁移（Bussolino 等 1992）。在损伤后的血管发生中，内皮细胞的迁移可能比其增生更有意义，倘若如此，趋化因子在体内将起关键作用。这些因子有血小板源性物质（Wall 等 1978）、肝素（Azizkhan 等 1980）和纤维粘连蛋白（Bowersox 和 Sorgente 1982）。血管发生不仅依赖于趋化因子和促分裂因子的作用，而且有赖于适宜于内皮细胞迁移的基质。内皮细胞本身至少可产生一部分基质，已证明内皮细胞能合成纤维粘连蛋白（Birdwell 等 1978）和胶原（Madri 和 Stenn 1982）。

重建期 正如增生期与炎症期相重叠一样，重建期也与增生期相重叠。在重建期，富含细胞和血管的肉芽组织渐由含少量细胞和血管的瘢痕组织所取代。重建过程需数月或数年，基质中大部分纤维粘连蛋白消失，Ⅰ型胶原纤维缓慢积聚成粗束，胶原纤维形成交联而使瘢痕组织的张力增大。扫描电镜观察损伤后胶原排列的变化（Forrester 1973），发现当胶原最初出现在创伤的肉芽组织中时，原纤维排列紊乱，尔后逐渐演变为大而不规则的团块，不显任何纤维状结构。未受损伤的真皮内看不到这种特征性结构，这可能与瘢痕的伸展性和张力低下有关。这是瘢痕组织的典型结构。在不断的重建过程中，纤维的排列方向逐渐规则，张力也渐增大。此种变化可能是瘢痕组织受机械力作用的结果，正常活动产生的机械力作用可影响瘢痕组织内胶原纤维的排列方向，改善它的物理性能，逐渐与正常真皮结构相近似。

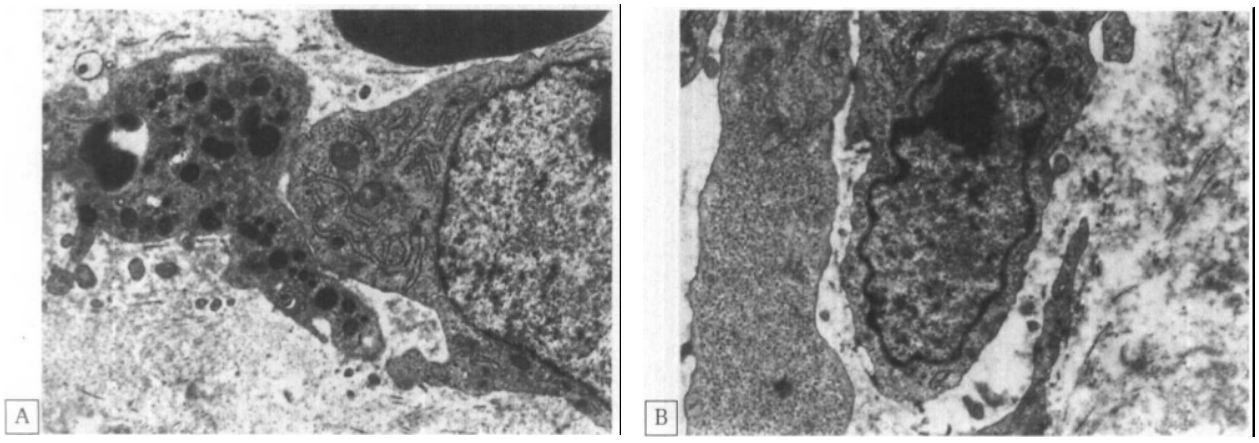

图 5.74 皮肤全层切开后 3 天和 7 天的电镜照相。示（A）伤口愈合中巨噬细胞与成纤维细胞之间的接触；(B)伤口愈合中 2 个成纤维细胞之间的接触。× 8000（伦敦 Guy 大学医科牙科联合学院解剖学系 Rachel Hickman 供稿）

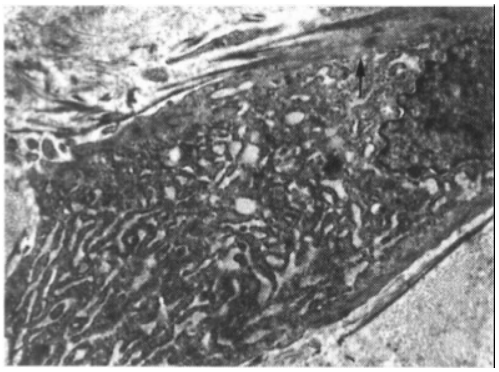

图5.75 纤维融合体电镜照相。可见在肌成纤维细胞表面、细胞内细丝与细胞外基质（箭头）中的原纤维之间形成接。×8000（伦敦Guy大学医科牙科联合学院解剖学系Rachel Hickman提供）

这种机械力还可产生电压效应，影响胶原原纤维和胶原纤维的排列。已有可靠的证据表明，肉芽组织和瘢痕组织内的胶原式样可因局部机械力的作用而改变，此即重建过程（Forrester 1973）。早在1892年wolff就注意到骨的结构是与功能需要相适应的，瘢痕组织可能也有类似的适应方式。

瘢痕组织的性能不及正常真皮，目前正在探索诱导无瘢痕愈合的方法，以改善创伤修复质量。胎儿皮肤创伤的愈合很少或无瘢痕形成，而生后的创伤愈合则出现瘢痕。Whitby和Ferguson（1991）比较胎儿、新生儿和成年人的创伤愈合，发现胎儿创伤无瘢痕愈合是与TGF-β和b-FGF缺如以及纤维粘连蛋白和腱蛋白（tenascin）早期沉积有关。这提示一些学者尝试应用抗体中和TGF-β，以减少创伤愈合后的瘢痕形成，取得一定效果（Shah 等1992）。有学者研究TGF-β异构型1、2和3对瘢痕的影响（Levine等1993）；TGF-β_1和TGF-β_2促进瘢痕形成，而TGF-β_3似乎可使瘢痕减少。6-磷酸甘露糖可抑制TGF-β活性，加入6-磷酸甘露糖也能减少瘢痕形成并改善伤口愈合质量（Ferguson 1994）。通过中和某些因子及促进合成另外一些因子的方法，有可能控制伤口处生长因子的作用，改善创伤愈合的质量和速率。

用改善创伤局部微环境的治疗方法（Dyson等1988），或用局部组织电疗法促进巨噬细胞迁入（Dyson 1987，Dyson和Young 1986），也可用暂时改变细胞膜结构的方法，以加速与真皮修复相关的细胞变化。这些技术的应用具有一定的临床意义。

直到最近，许多文献报道了改善组织修复质量和速率的技术及其临床效果，但大都是基于对愈合过程的主观评价，或是基于应用伤害性技术造成进一步的损伤从而干扰创伤愈合过程。需应用无伤害性、无痛性的客观评价方法。新近发明了高分辨超声诊断扫描仪，结合图像分析术测定创伤部位的超声图相变化，可找出超声图相中有意义的区域（ROIs）和超声信号（Whiston等1992）。图5.77示皮肤切开术后典型的超声图像。图5.78示愈合过程中超声图像的ROIs形成的超声信号。当愈合进展时，创伤的超声信号接近完好的皮肤。如果伤口恶化，此过程则是反转的，超声信号变得与完好皮肤很不相同。此项技术已用于验证肾移植病人发生排斥反应时手术部位出现的不利变化（Calvin等1994），还可用于监测创伤处瘢痕组织的进展状况。

表皮再生

皮肤创伤后几小时内表皮即开始再生。位于表皮伤口游离缘的正常角质形成细胞开始迁移到损伤部位（Winter 1962）。细胞迁移可能是由于细胞基因表达的改变，包括半桥粒和桥粒暂时消失（见前文），细胞游离并移动，周边胞质内肌动蛋白的形成使细胞发生移动（Gabbiani等1978）。细胞也出现独特的表型，称为再生成熟表型（Mansbridge和Knapp 1987），可能是细胞处于低钙的细胞外环境的结果

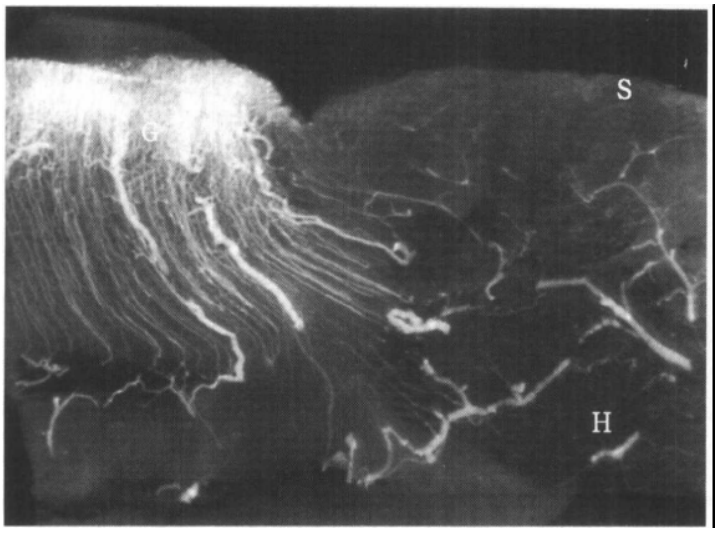

图5.76 肉芽组织（G）横切片血管显微照相。示新生血管侵入肉芽组织。其相邻的正常皮肤（S）和皮下组织（H）可以看到。为猪皮全层切开后10天硫酸钡明胶灌注标本，可见多数血管的走行方向与创面垂直，这些血管之间有毛细血管丛相连。×130（由伦敦Guy大学医科牙科联合学院解剖学系S Young提供）

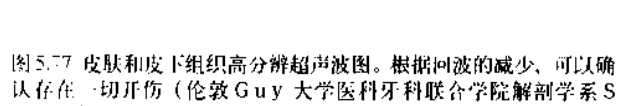

图5.77 皮肤和皮下组织高分辨超声波图。根据回波的减少，可以确认存在一切开伤（伦敦Guy大学医科牙科联合学院解剖学系S Young供稿）。

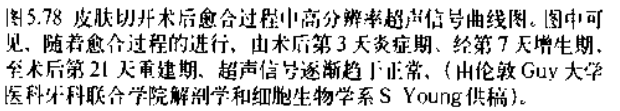

图5.78 皮肤切开术后愈合过程中高分辨率超声信号曲线图。图中可见，随着愈合过程的进行，由术后第3天炎症期、经第7天增生期，至术后第21天重建期，超声信号逐渐趋于正常。（由伦敦Guy大学医科牙科联合学院解剖学和细胞生物学系S Young供稿）。

（Hennings等1980; Clark 1990）。根据表皮再生的"蛙跳式"假说（Winter 1962, 1964），伤口边缘的基底层以上的细胞侧向伸长并彼此超越，直至它们与创面接触，此后细胞停止移动并开始分裂，产生新的细胞，其中一些细胞使再生表皮增厚；而另一些细胞越过先前的细胞，移至创面进行分裂并重复"蛙跳式"过程，直至细胞发生接触抑制而停止。根据这一假说，表皮再生过程中细胞从原位移动的距离均不超过4个或5个细胞的直径（约40μm）。损伤后48小时内，新表皮的基底层角质形成细胞开始分裂，增殖形成的细胞大多有迁移能力（Hell和Cruickshank 1963）。损伤后表皮增殖的刺激因素尚不清楚，可能是有抑制作用的抑素（Chalone）消失（Bullough和Laurence, 1961）和（或）表皮生长因子的释放（Cohen 1965）。

在薄皮肤表浅的创口，每个存留的毛囊都是提供表皮干细胞的来源。这些干细胞可形成特征性的角蛋白（19型），借此可作辨认。干细胞经迁移和增殖产生的细胞则合成其它型角蛋白（9型和16型），这些角蛋白使细胞保持足够的柔韧性并迁移到创面上。此后的角质形成细胞分裂而成的细胞则合成更多的硬角蛋白（1型和10型），这是成熟表皮典型的角蛋白。

如果创伤造成基膜破坏，角质形成细胞可在纤维粘连蛋白、纤维素和V型胶原构成的暂时基质上迁移（Clark等1982; Repesh等1982; Donaldson和Mahan 1983）。体外培养的角质形成细胞可分泌纤维粘连蛋白（Kariniemi等1982; O'Keefe等1984; Kubo等1984），故它们本身至少可产生部分基质。TGF-β可促进表皮细胞迁移（Yang和Moses 1990）并刺激纤维粘连蛋白沉积（Nickoloff等1988）。细胞迁移一旦终止，则基膜形成并取代暂时性基质。

基膜带的再生随之出现。大疱疮样抗原（见前文）常见于迁移细胞基底面质膜与暂时性基质之间，故认为它是基膜再生中最早形成的部分（Stanley等1981; Clark等1982）。表皮细胞一旦停止迁移，再生基板内便先后出现Ⅳ型胶原和层粘连蛋白（Clark等1982）。

如果细胞在迁移途中与近1μm大小的异物颗粒相接触，细胞可在纤维粘连蛋白的调理作用下（Takashima和Grinnell 1984）吞噬和清除异物（Odland和Ross 1968）。假如迁移过程中遇到较大的异物颗粒和坏死组织，角质形成细胞则可向深部迁移。角质形成细胞能分泌纤溶酶原激活物（Isseroff等1982）、胶原酶和中性蛋白酶（Donoff等1971），这可能有助于清除其迁移途径中的异物。

表皮重建一旦完成，角质形成细胞即恢复其原来的表型（Clark 1985）。

乳腺（乳房）

引　言

人和其它哺乳动物的乳腺构成女性第二性征，为新生儿提供营养，男性乳腺则为退化器官。在发生上，乳腺来自变异的汗腺（图5.79）。女性乳腺组织的生长和分化主要出现在青春期之后，形成复杂的结构，静止期乳腺主要由脂肪组织和腺上皮构成，腺组织排列为15－20个小叶，每个小叶通连一个乳腺导管，导管均向乳头汇集。乳腺内还有结缔组织、血管、淋巴管和神经。乳头基部的乳晕（areola）为皮肤特化区域。约有1/10的妇女发生乳腺肿瘤，乳腺组织的生物学是目前许多临床研究的焦点。正常乳腺的结构参见Cowie(1974)，Pitelka（1983），Ellis等（1993）和Fawcett（1994）。

女性乳腺

年轻成年女性的乳房圆形隆起，位于上胸部前面浅筋膜内，主要朝前，不同程度地倾向外侧（图5.79）。乳房的形状和大小取决于遗传、种族和营养因素，也与个体的年龄、地位、月经状态有关，呈半球形、圆锥形、不同程度下垂的梨形或瘪而平坦。在成年女性，乳房基部在纵向上从第2或第3肋至第6肋，在横向上内侧在胸骨缘，外侧几乎达腋中线。外上部沿胸大肌下外侧缘伸向腋窝，局部略为突出，并可通过深筋膜伸向腋窝顶部（称Spence腋尾）。

乳腺位于胸深筋膜上面，筋膜深部为胸大肌和前锯肌，下面为腹外斜肌及其腱膜。在乳腺和深筋膜之间为疏松结缔组织（乳腺后间隙），使乳腺在胸深筋膜上有一定程度的移动性（进行性乳腺癌浸润可使乳腺固定在胸大肌上）。正常情况下也偶见少量腺组织通过深筋膜突入下面的肌组织内。

在叙述乳腺一般结构之前，先讨论乳头和乳晕的结构。

乳头

乳头突出于乳房前面正中（图5.79, 80），呈圆锥形乃至扁平状，这取决于神经、激素、发育状况及其它因素。乳头在胸部的位置虽差异较大，但在多数年轻女性位于第4肋间隙。未经产妇女的乳头呈粉红色、淡褐色或更深一些，取决于全身的黑色素生成状况。乳头表面为无毛皮，表皮深面的基底皱褶与真皮乳头相嵌，散在的皮脂腺开口于乳头表面。乳头表皮内的黑素细胞甚多，故色深。乳头内部主要由胶原性致密结缔组织组成，也有大量弹性纤维，弹性纤维也伸展至乳晕皮肤下面，使表面的皮肤皱缩。乳头内及其深部也有平滑肌细胞，主要为环形，并从基部呈放射状伸入周围的乳房。寒冷或接触（即吸吮）或情感刺激可引起平滑肌收缩，使乳头竖起，周围的乳晕皱缩。输乳管经乳头共有15～20个小孔开口于皱缩的乳头尖部。导管临近开口处略膨大为输乳窦（lactiferous sinus），泌乳期乳腺的输乳窦内含有乳汁。个别人的乳头在出生后仍未突出（见第3篇），保持永久性的内缩状态，导致吸吮困难。

乳晕

乳晕是乳头基部盘状的皮肤区域（图5.79, 80），色泽也是从粉红色至深褐色不等，因经产状况和种族而异。妊娠第二个月时乳头和乳晕色泽变深，分娩后变得略显苍白，颜色改变后则是永久性的。

乳晕内含有许多皮脂腺，孕期和泌乳期的腺体显著增大，形成皮下“结节”，其油性分泌物为泌乳期一种保护性润滑剂。还有一种腺称为乳晕腺，其结构介于乳腺和汗腺之间，肉眼观察为奶油色。在乳晕周围有大汗腺和皮脂腺，后者无毛相伴。乳晕和乳头的皮肤下面无脂肪组织。

乳腺的构筑

乳腺含有（图 5.79, 81～88）：

- 管泡状的腺组织；
- 围绕腺组织的纤维性结缔组织（间质）；
- 小叶间脂肪组织（Cowie 1974）。

腺组织 由分支的导管和终末分泌部组成（图5.81～85）。导管汇合成15～20个较大的输乳管，开口于乳头顶部。每个输乳管与导管和小叶的通连呈树状结构，外面围以结缔组织，共同形成一个乳腺叶，故叶的数目与输乳管的数目是一致的。虽然通常将乳腺叶视为乳腺内的独立解剖结构，但它们的边缘相互嵌入，因此在外科手术中它们被看做一个整体。

乳腺小叶由腺的分泌部（或为潜在性的）组成。小叶的结构受激素的影响而变化，但成熟乳腺的每个小叶由几个盲端分支或膨大所组成，这些膨大的盲端称腺泡（alveoli or acini），腺泡汇聚为腺泡管（alveolar duct），它们是分泌乳汁的部分。

乳腺癌发生于小叶与导管的连接处，腺癌体积增大时，也有纤维结缔组织增生，故病变部位坚硬而不规则。

乳腺间质 结缔组织间质穿行于小叶间并包绕小叶，结构疏松，因此妊娠期的分泌组织可以迅速扩展（图5.79, 84）。致密的纤维组织从导管处延伸至真皮，乳腺上部的这种纤维组织较发达，形成悬韧带（suspensory ligament），有助于支持乳房组织。在病理状况下，如肿瘤，纤维增生并牵拉皮肤，致使表面皮肤皱缩和凹陷。正常乳腺内的纤维组织包围腺组织，并向皮肤和乳头处延伸，有助于腺的附着固定。

脂肪组织 脂肪组织的含量差异甚大，它们通常存在于叶间，小叶内则无。

乳腺的发育

生前发育 出生前的乳腺发育在两性是相同的，妊娠35天时出现上皮性乳腺芽，37天时形成从腋窝至腹股沟的乳线（mammary line）（图5.79）。通常在49天时，乳线大部退化，仅胸部乳腺芽内陷入间充质内。副乳腺芽可出现在乳线沿途的任何部位（多乳头，polythelia），通常90%见于胸部，偶见5%出现在腋窝，5%出现在腹部。乳头的形成开始于第56天，初级导管发生在第84天，管道形成约在第150天。两性均可能无乳腺发育（amastia），或只有乳头而无乳腺组织（amazia）。很少见乳头不发育的（athelia），但这种情况较常见于副乳房。至出生时，在胎盘催乳素和母体雌激素的共同作用下，可能引起乳腺的暂时性增生并分泌“伪乳”（‘witch's milk’，见第3篇）。

生后发育 乳腺小叶的形成出现在青春期后（图5.79），此时导管分支，从终末导管发育形成小叶。从外形上看，青春期前的乳房发育（thelarche）可分为5期。第Ⅰ期，乳头耸起；第Ⅱ期，出现腺样乳晕组织，乳头和乳房从胸部隆起，形成一个团块；第Ⅲ期，乳晕扩大及色素增多，可触及增生的乳腺组织。第Ⅳ期，乳晕进一步扩大，色泽变深，乳头和乳晕形成第二个团块。第Ⅴ期，乳房发育，表面平滑。乳房的进

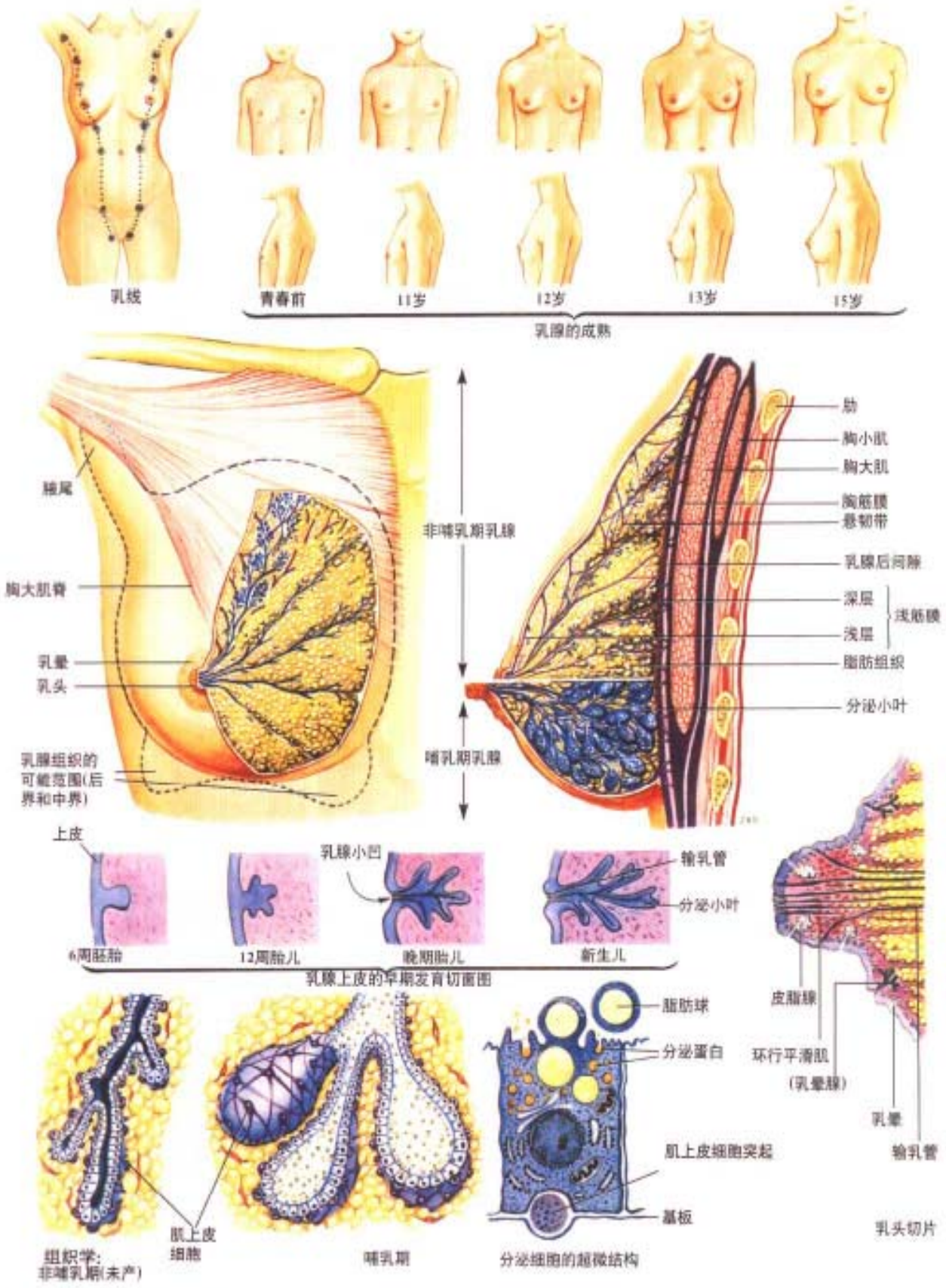

图 5.79 女性乳腺出生后的发育和结构。



图5.80 女性乳头垂直切片。示乳头表面的波纹状上皮（N）、周围的腺泡（A）和输乳管（L）。H·E染色。×6（伦敦Guy大学医科牙科联合学院解剖学与细胞生物学系Sarah Smith摄像）

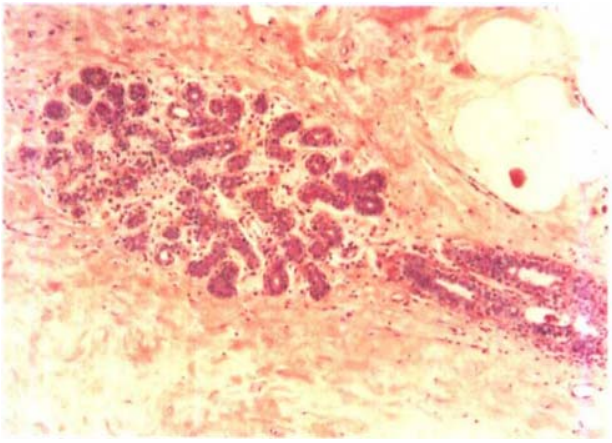

图5.81 人乳腺正常非哺乳期小叶光镜照相。可见进入小叶的导管和小叶内的终末导管和多个小的腺泡。小叶周围和导管周围有致密的小叶间基质包绕。在右上方可见少量脂肪组织。H·E染色。×450（由伦敦Guy医院顾问病理学家Rosemary Millis博士提供）

一步发育见第3篇及Knight和Peaker（1982），Anbazhagan等（1991）的综述。

妊娠期乳腺 妊娠期乳腺的变化是导管和小叶进一步增生，上皮进一步生长，各个小叶内的腺泡数量增多（图5.84）。乳腺变化于妊娠第6个月时完成。此后随着血流量增大和分泌初乳，乳腺进一步增大。妊娠期的乳腺总量增大，每个乳腺重约400g，分娩后1~4天内开始分泌真正的乳汁，如果保持不断的吮吸、泌乳可持续长达3年半。在停止泌乳中，小叶和导管进行性萎缩，脂肪组织逐渐取代腺组织。

乳腺也随月经周期而变化，月经中期时体积增大，主要原因是血流量一过性增大及间质内含水量不断增多。有报道认为，上皮组织也出现一些小变化，尤其在月经周期后半段（黄体期）的变化明显。随着年龄的增大，乳腺各种组分的比例发生改变。绝经期后，腺组织退化，被脂肪组织替代，乳腺体积逐渐变小，支持乳腺的结缔组织弹性变小等。

乳腺的微细结构

非妊娠期乳腺 前已述及，乳腺结构随年龄、月经周期、妊娠和泌乳而变化。新生儿乳腺有输乳管而无腺泡。青春期乳

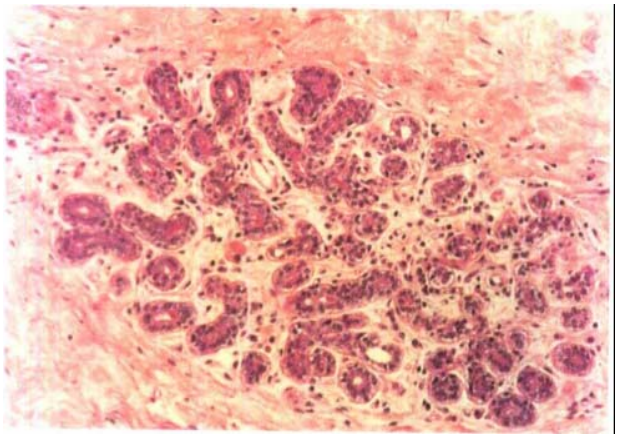

图5.82 正常非哺乳期终末导管小叶单位光镜照相。可见终末导管在图的左侧，小叶内有大量腺泡。×450(由伦敦Guy医院顾问病理学家Rosemary Millis提供)

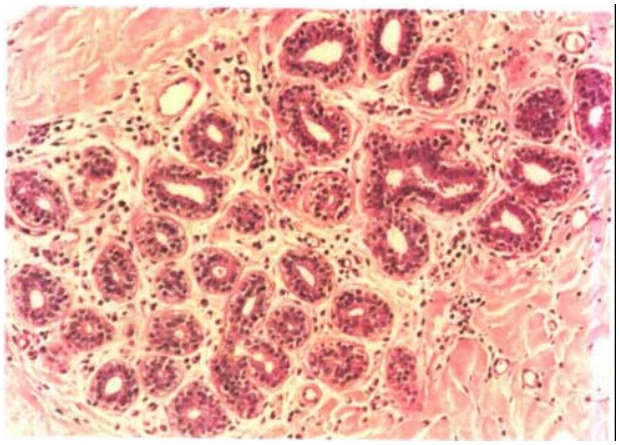

图5.83 非哺乳期小叶高倍光镜照相。可见腺泡壁的两种细胞类型和外周的肌上皮层。嗜酸性基膜也清晰可辨，疏松的小叶内基质和比较致密的小叶间基质形成明显对比。H·E染色。×800（由伦敦Guy医院顾问病理学家Rosemary Millis博士供稿）

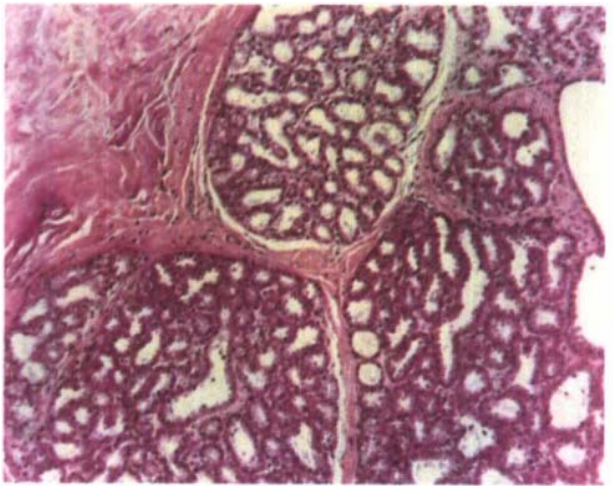

图 5.84 哺乳期乳腺光镜照相。可见乳腺小叶高度增大、腺泡增多，腺细胞分泌功能活跃，小叶内基质明显减少。H·E染色。×450（由伦敦Guy医院顾问病理学家Rosemary Millis博士提供）

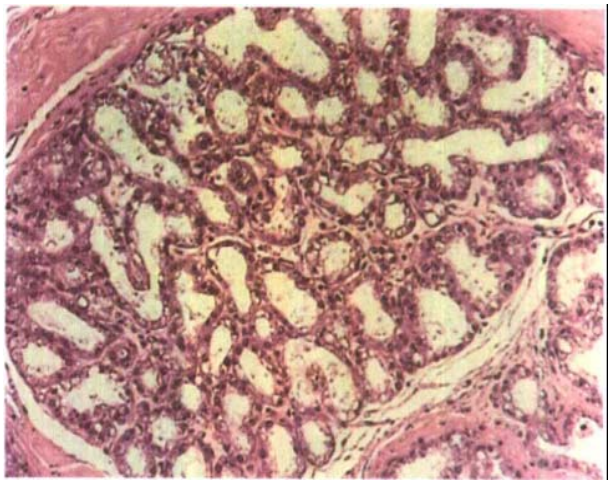

图 5.85 哺乳期乳腺高倍镜观察，可见增大的乳腺小叶和扩大的腺泡，分泌上皮细胞呈液泡状，但肌上皮细胞很难看到。H·E染色。×450（由伦敦Guy医院顾问病理学家Rosemary Millis博士供稿）

腺内导管出现小分支，此时乳腺轻度增大是由于结缔组织间质和脂肪的增多。青春期之后，在卵巢雌激素的作用下导管分支、其末端为多角形细胞组成的圆形团块，这就是潜在的腺泡（Stirling和Chandler 1977）。在静止状态时，腺上皮与含血管的间质之间隔以一层无血管的成纤维细胞带（图5.83）。这种“上皮－间质连接”可能是控制物质运送至分泌细胞的通路（Ozzello 1974），也可能还有其它重要的调控作用，如介导激素对乳腺生长及细胞分裂和分泌的作用。

导管系统 大部分导管衬以柱状上皮（图5.81～83）；较大的导管为两层细胞，较小的导管为单层柱状上皮。细胞基部与大量肌上皮细胞相接触，后者突向上皮基部（图5.87），以致形成一层明显的结构环绕导管和腺泡，使上皮呈双层外观。

紧邻乳头表面的输乳管开口处为复层立方上皮，渐变为角化的复层鳞状上皮并与表皮相连续；非妊娠乳腺此处的鳞状细胞有时脱落并阻塞导管的开口。上皮外面有基膜（图5.86），它是由薄基板与间质交融在一起的外网区（external reticular region）。导管系统的结构随发育和激素状态、青春期后的成熟、月经周期、妊娠以及年龄性退化而变化。这些因素对深部导管微细结构的影响较大。

月经周期中乳腺的变化 月经周期中的乳腺组织有明显变化（Fanger 和Ree 1974；Ferguson等 1992）。卵泡期（第3～14 天）的乳腺间质变得疏松，导管发生不同程度的变化，如腔扩大，偶见细胞分裂，但无分泌作用。黄体期（第15～28天）的间质渐变得致密，导管腔开放并含分泌物，上皮细胞变扁。测定^{3}H-TdR标记率，细胞增殖于第26天达高峰。第28天时，上皮细胞凋亡达高峰，导管退化。这些变化对乳腺肿瘤手术最佳时间的选择具有一定的临床意义（Fentiman 1993）。

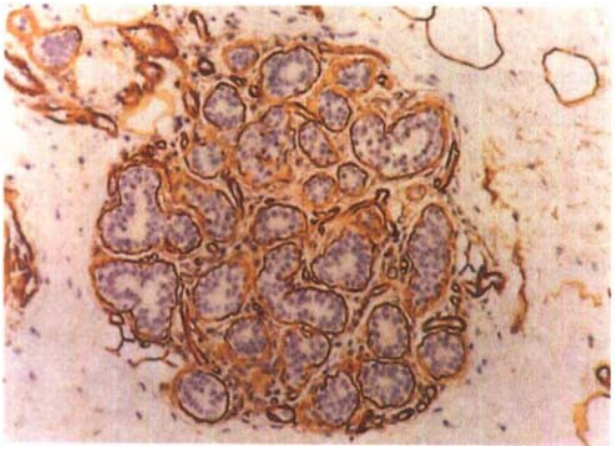

图 5.86 正常非哺乳期乳腺小叶，Ⅳ型胶原免疫组化染色，示基膜。小叶的腺泡清晰可见，每个腺泡均被完整的基膜包绕，血管周围和脂肪细胞周围也可看到基膜物质。×450（由伦敦Guy医院顾问病理学家Rosemary Millis博士供稿）

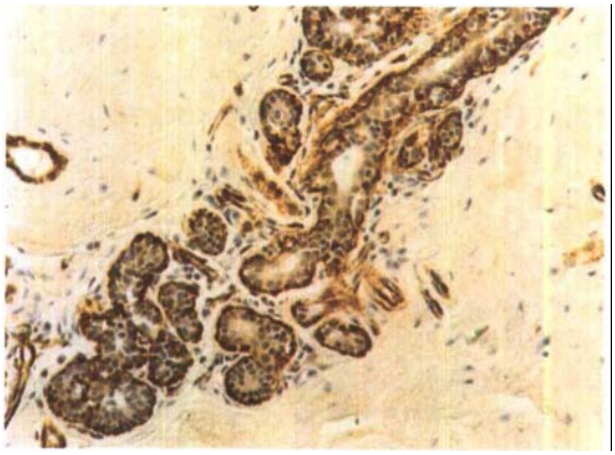

图 5.87 正常乳腺小叶肌动蛋白免疫组化染色，示肌上皮细胞。可见终末导管小叶单位，肌上皮细胞呈阳性着色，肌上皮细胞呈环状排列包绕导管和腺泡，血管壁也呈阳性着色。×450（由伦敦Guy医院顾问病理学家Rosemary Millis博士供稿）

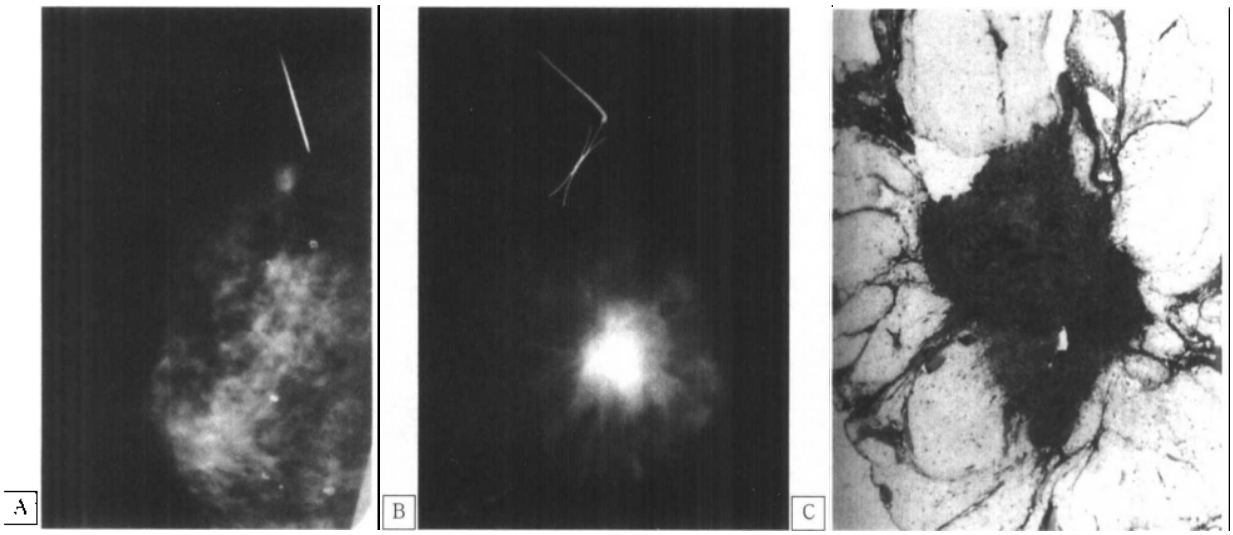

图5.88 乳腺癌图像，示乳腺X射线照相（A），标本射线照相（B），组织切片照相（C）。
A. 乳腺的X射线像，上部可见一圆形致密块，其边缘不规则并有毛刺，在致密块附近有一条针，这是为外科手术而插入的定位针。还可看到一些乳腺钙化灶，呈大颗粒状，轮廓清楚，边缘光滑，是典型的良性钙化灶。
B. 手术切除后标本的X射线照相。图片肯定了乳腺X射线照相所显示的异常致密块已经切除，可见标记针。在标本X射线照相中，圆形致密块的不规则边缘清晰可见。
C. 组织学切片的低倍显微照相。可见中央为癌瘤组织，周围有脂肪组织包绕，癌瘤呈不规则椭圆形，边缘不规则，与放射照相中所看到的图像相符（由伦敦Guy大学顾问病理学家Rosemary Millis博士供稿）

免疫标记研究表明，与导管和腺泡的基板相关的各种抗原，包括层粘连蛋白、Ⅳ型胶原和纤维粘连蛋白等，在月经周期中发生明显变化，其它间质成分则相对不受影响（Ferguson等1992）。这一发现对基膜与腺组织分泌活动的营养调控相关的概念有所加强。

此外，乳腺在月经周期内的血流量也发生变化，尤其在中期最明显，间质中的水分也同时不断增多。

妊娠期和哺乳期的乳腺 由于妊娠期胎盘激素和母体激素分泌量升高，导管分支增多并增长，分泌性腺泡增多并随着乳汁的合成与分泌而增大，腔内充满乳汁（图5.84，85）。肌上皮细胞从最初的梭形变为多分支的星状，腺泡处的肌上皮细胞变化尤为明显。间质中的脂肪组织则随之减少，但淋巴细胞、浆细胞和嗜酸性粒细胞的数量明显增多，乳腺的血流量也增大。在妊娠后半期，腺泡细胞的分泌活动进行性增强。在妊娠晚期及分娩后数天内，乳腺分泌物的成分不同于以后的乳汁，称为初乳（colostrum），其中含有许多脂滴和初乳小体，后者为内吞上皮细胞膜后的巨噬细胞，并富含免疫球蛋白，使新生儿消化道具有被动免疫功能，还有使肠道轻泻作用。分娩几天后，由于血液内的雌激素和孕激素减少及垂体前叶催乳素的刺激，乳腺开始分泌真正的乳汁（Wolstenholme和Knight 1972和第15篇）。乳汁分泌使腺泡膨胀，腺泡起初为单层低柱状上皮，外有星状肌上皮细胞和基膜；当分泌活动增强时，上皮细胞变扁平。柱状细胞内有脂滴聚集，尔后经顶浆分泌进入腺腔。哺乳开始后，间质内的淋巴细胞和嗜酸性粒细胞数量逐渐减少，而浆细胞继续合成和分泌IgA并进入乳汁。

泌乳停止后的乳腺 当泌乳停止时，腺组织出现退化，但导管和腺泡不再能完全恢复至孕前状态。腺泡－导管系统退化的两个主要过程是上皮细胞体积减小及细胞数量减少。细胞体积减小似乎与细胞形成溶酶体自噬泡有关，使细胞器数量减少，胞质体积变小。细胞的丧失可能由于凋亡所致，一些死细胞脱落入腔内。与此同时，巨噬细胞侵入基质，有些甚至进入腺泡和导管腔内，吞噬死亡的上皮细胞，并可使上皮基板发生变化和损害，腺泡结构完整性破坏，上皮细胞的功能也随之丧失。最后，淋巴细胞和巨噬细胞数量减少，乳腺组织逐渐恢复到静止状态。倘若再次妊娠，静止期腺组织再度活动，又出现前述过程。至50岁左右，血管和导管周围的弹性组织变性，间质内也如此，但除非在病理情况下，弹性组织变性不再继续发展（Martinez-Hernandez等1977；Farahmand和Cowan 1992）。

绝经后乳腺的变化 绝经后，乳腺小叶和导管进行性萎缩，脂肪组织取代腺组织，尽管仍保留少量导管（Ozzello 1974）。间质内的细胞明显减少，胶原纤维也减少。乳房内脂肪组织的含量因不同个体而差异甚大，乳房也可恢复到类似于青春期之前的状态。

细胞结构 如上所述，乳腺的细胞包括：

- 上皮细胞：腺泡细胞，导管上皮细胞和肌上皮细胞；
- 间质的结缔组织细胞：成纤维细胞，脂肪细胞，肥大细胞，巨噬细胞，淋巴细胞，中性粒细胞和嗜酸性粒细胞。

此外，还有血管和神经相关的细胞。

腺泡细胞（图5.79，85，88） 如前所述，腺泡细胞超微结构因乳腺生理状况不同而有很大的差异。静止期的腺泡细胞为立方形，顶部表面富有微绒毛，相邻细胞的顶部周围以连接复合体相连，有紧密连接、粘着连接和桥粒，也可见缝

隙连接（Pitelka等1973）。泌乳期的腺泡细胞变高，起初为柱状，但在腺泡内充满乳汁而膨胀时，细胞又变为立方形。光镜下观察分泌期腺泡细胞，其顶部胞质呈嗜酸性和空泡状，表面常隆起突入腺泡腔，腔膨大，内含较大的分泌泡；基部胞质嗜碱性。电镜下观察，细胞基部富含粗面内质网、线粒体、溶酶体及游离核糖体。细胞核位于基部，核上区含高尔基复合体和两种大分泌泡，一种含蛋白类物质，一种含脂类物质。蛋白质泡（protein vacuole）内含胶体性酪蛋白和其它乳蛋白组成的复合颗粒，它们是在粗面内质网内合成，转运至高尔基复合体形成大泡，再移至细胞顶部表面，以膜融合方式释放其内容物（局浆分泌）。另一种脂类泡（lipid vacuole）则是在顶部胞质内直接形成的小脂滴，它们相互融合成大“乳汁泡”，直径可达10μm，常从细胞表面突出，脂滴及其外包的薄层顶部质膜和少量胞质整个释放出去（Linzell和Peaker 1971;Saacke和Heald 1974;Hollmann 1974;Tobon和Salazar 1975; Pitelka和Hamamoto 1977; Hartmann 1991）。这种分泌过程是为顶浆分泌，因有部分胞质成分（尽管量很少）随分泌而丢失。受孕大鼠的腺泡细胞还合成另一种类型的蛋白颗粒，是正常颗粒的前体，也可出现在初乳内（Murad 1970）。腺泡细胞还通过内吞作用从邻近的浆细胞摄取IgA，并通过单独的局泌方式从顶部分泌出。

导管上皮细胞 上皮细胞的结构随导管直径而变化，但多数为柱状至立方形（图5.81）。胞质内含细胞器相对较少，核椭圆形，含常染色质多，周边部染色质致密。导管上皮细胞与乳腺的其它上皮细胞一样在激素的刺激下能进行分裂，但究竟是其中的干细胞分裂还是所有上皮细胞均有分裂能力尚不清楚。

肌上皮细胞(图 5.79, 87) 乳腺的肌上皮细胞与其它腺的肌上皮细胞相同。成熟乳腺的肌上皮细胞与腺泡和导管细胞的基部紧密相贴，相邻肌上皮细胞的放射状分支突起围绕腺泡和导管交织形成篮样结构，插在基膜和上皮细胞之间。胞质内含有肌动蛋白丝（图5.87）和肌球蛋白丝。免疫组织化学研究表明，肌上皮细胞含有上皮特征的抗原标志物，如细胞角蛋白、平滑肌细胞内也有这种标志物（即desmoplakins）；还有些细胞呈胶质原纤维酸性蛋白（GFAP）阳性（Viale等1991; Lazard等1993）。在催产素的适宜刺激下，肌上皮细胞的收缩作用将分泌物推入大导管内，以备吸吮。

间质成分 乳腺内的间质细胞与身体其它部位的结缔组织细胞相似。但大量证据表明，乳腺的间质细胞与上皮细胞相互作用，是控制腺组织活动的激素调节系统的重要组成部分。各种间质细胞（包括脂肪细胞）的联合培养证实，它们在刺激乳腺上皮细胞生长和分化中是必不可少的（Blum等1987）。B细胞和T细胞广泛分布于间质内，导管和腺泡周围尤多，也可见于上皮细胞之间，它们对间质和上皮具有免疫监视功能；乳汁内的免疫球蛋白是来自分泌部周围的成熟B细胞（浆细胞）。巨噬细胞的分布与淋巴细胞相似，存在于间质内和上皮内。此外，如前所述，有些巨噬细胞进入导管腔，并吞噬脱落的上皮细胞。初乳内也可见巨噬细胞，但其意义尚未确知。巨噬细胞在泌乳期之后的乳腺退化中起重要作用，它可清除解体的上皮细胞。与机体其它部分的巨噬细胞一样，乳腺内的巨噬细胞也能分泌生长因子和其它活性物质，影响乳腺组织的功能活动（见第2篇）。

泌乳

吸吮时的乳汁释放是由于婴儿口唇接触乳头的刺激及所产生的负压两者的共同作用（Sala等1974）。乳头真皮内丰富的神经末梢受刺激后可引起催产素释放，后者可致乳腺肌上皮细胞和乳头平滑肌收缩，输乳管内的压力增大，乳汁喷出。缺少吸吮刺激和管腔内压力增大，可抑制腺泡细胞分泌活动和乳汁的继续合成。

一般说来，分娩后泌乳持续5~6个月，此后乳汁分泌逐渐减少。婴儿通常在9个月时断乳，虽然在某些文化背景下，授乳可能持续3年多，哺乳期母体卵巢排卵受到抑制（Thapa等1988）。当泌乳停止时，腺组织恢复到“静止”状态，残余的乳汁被吸收，腺泡皱缩，许多腺泡的腔消失。然而由于激素作用和其它因素的干扰，腺组织在整个妊娠期可不产生乳汁，或在小儿出生后几周内乳汁分泌停止。

哺乳期间母体乳汁产量相当大，通常超过1100ml/天（双胎时分泌量增一倍）。乳汁内的各种营养成分中，钙含量可满足婴儿的需求；有趣的是泌乳期乳腺可分泌一种激素进入血循环中，其作用类似甲状旁腺激素，有助于动员骨骼内储存的钙（Thiede和Rodan 1988）。

乳汁 乳汁成分复杂，人乳汁内含有88%的水，7%的乳糖，4%的脂肪，1%的蛋白质和多种离子，主要是钙、钠、钾、磷酸盐和氯化物。还含有维生素和抗体，主要为IgA（分泌性），它对泌乳期的乳汁有消毒作用（Jenness 1974）。乳汁中的蛋白质主要是含乳糖和甘油三酯的酪蛋白和乳白蛋白，它们是血液中的前体物质在细胞内经酶的作用合成的。初乳明显不同于乳汁，它像血浆一样含离子成分的营养物质少。人乳汁内含有的成分见表5.1。有关泌乳和人乳腺结构参见Vorherr（1979）的综述。

表 5.1 人乳汁的主要成分

蛋白质	总量	10.6g/L
酪蛋白		
乳白蛋白		
白蛋白		
免疫球蛋白		
碳水化合物	总量	78g/L
乳糖		71g/L
寡聚糖		6g/L
岩藻糖		1g/L
脂肪	总量	45.4g/L
水		897g/L
矿物质		
钠		172mg/L
钾		512mg/L
钙		344mg/L
镁		35mg/L

血管和神经　动脉　女性乳房的动脉是腋动脉、胸廓内动脉和肋间动脉的分支，如下：

- 腋动脉发出几个分支给乳腺供血：胸上动脉、胸肩峰动脉、胸外侧动脉和肩胛下动脉的胸支；
- 胸廓内动脉发出穿支至乳腺的前内侧部；
- 第2～4肋间动脉发出的穿支行于前胸的外侧部，第2穿支通常是最大的，供应乳腺的上部、乳头、乳晕和邻近的乳腺组织（Bertelli 和 Valle Pereira 1994）。

详见第10篇。

静脉　在乳晕的周围有一环形静脉丛。该静脉丛的血液及来自腺组织的静脉血汇入与动脉伴行的静脉，即腋静脉、胸廓内静脉和肋间静脉 。静脉的个体差异很大，如腋静脉可能为两支（见第10篇）。

淋巴管　乳腺的淋巴回流变异很大（见Turner-Warwick 1959；见第10篇）。乳晕下淋巴丛（ Sappey丛）经淋巴管回流至下列部位：

- 对侧乳腺。
- 乳腺内淋巴结链，并由此：

1、经纵隔内淋巴结至主动脉旁淋巴结、气管纵隔内干、胸导管和右淋巴导管。

2、向下经上腹部和下腹部淋巴通道至腹股沟。

- 乳腺淋巴主要回流至腋窝淋巴结，约20～40个；以往被人为地分组为下淋巴结、中央淋巴结、肩胛下淋巴结、外侧淋巴结和顶部淋巴结。现在根据淋巴结和胸小肌的关系，一般采用更简单的命名法。位于胸小肌下面的是下淋巴结（low node, level 1），位于胸小肌后面的是中央群（middle group, level 2 ），位于胸小肌上缘和锁骨下缘之间的淋巴结是上淋巴结或顶淋巴结（upper or apical nodes, level 3）。此外，在胸小肌和胸大肌之间可能有1～2个淋巴结称Rotter淋巴结（见第10篇）。

神经　乳腺的神经供应来自第 4～6肋间神经的前支和侧支，含有感觉神经纤维和交感传出纤维。乳头的神经来自T_4的外侧皮支的前支，它在乳头内形成神经丛（Miller 和 Kasahara 1959），其感觉纤维末梢靠近表皮成为游离神经末梢、触觉小体和Merkel盘末梢（见第8篇）。这些神经末梢在哺乳中将信号传向中枢神经系统是很必要的。然而，乳腺的分泌活动主要受卵巢和垂体的激素调控，而不是传出的运动神经纤维。

女性乳腺的临床概况

乳腺癌（图5.88A～C）是一种常见病，尤多见于绝经期后妇女（Wellings 1980; Fentiman 1993）。乳腺肿块可分为两类：恶性肿瘤，临床指征硬而不规则、与皮肤粘连、肌肉固定、皮肤浸润、水肿、呈桔皮样；可活动且无恶性指征的良性肿块。检查肿块的方法包括穿刺抽取肿块细胞作细胞学分析。辅助性检查包括乳房X线照相和超声波图像，可以区别囊肿和实体肿块。年轻妇女中常见的是纤维腺瘤，即乳腺小叶过度增生。

如果乳房肿块必须切除时，应尽可能按Langer线，以免影响外观。对患有直径 4cm以下的单侧乳腺癌的妇女，多数应当采用保留乳房的方法，而不用乳房切除术，即外科手术（肿块切除和腋窝淋巴结清除）与放射治疗相结合。对患有较大乳房肿瘤的病人，应采用改良的乳房根治切除术，同时作腋窝清扫，应保留前锯肌、背阔肌与胸外侧神经和胸内侧神经。如果未能保留支配前锯肌的神经，将会造成肩胛塌陷、影响肩部功能。

乳头排出血样分泌物而未触及肿块的病人，则采用导管切除治疗法，作乳晕环形切除。乳头血样分泌物或因导管内乳头状瘤或因导管增生（excision）引起，只有极少数（5%）为恶性的。

乳腺导管呈放射状走行，因此切口也应是放射状的。一条输乳管因阻塞而扩张，类似乳腺囊肿。乳房脓肿可发生于腺组织内的间隔之间，近乳头处皮下或乳腺与胸大肌前面的深筋膜之间。男性和女性均可发生多乳腺或多乳头，通常沿乳线分布（图5.79）。

男性乳腺

男性乳腺终生保持不发育状态，由一些小导管（无小叶或腺泡）和少量纤维－脂肪组织构成（Ellis 等 1993）。“导管”大多为实心细胞索。青春期时乳腺可能一时性轻微增大。乳晕发育良好，但面积有限，乳头相对较小（详见Irstam 1962）。

通常认为导管不延伸到乳晕以外，然而最近研究表明，虽然一般是这样的，但仍可见腺组织延伸至乳晕以外（ 40例尸检中占35%）（Cochrane 等1992）。青春期后，男性乳腺可能肥大（男子女性型乳房，gynaecomastia），乃常因雌激素和雄激素之间失平衡所致（见第15篇）。男性乳腺癌约占所有乳腺恶性肿瘤的1%（Crichlow 和 Galt 1990）。

第6篇

骨骼系统

编辑 Roger W Soames
译者 大体解剖学部分：丁士海　韩贻仁　迟焕芳　李振华　组织学部分：成令忠　朱继红

我感激我的朋友和同事，已故John Pegington教授，他是本篇原来的编辑，他提供了骨学和关节学合并成一篇的框架。

本章篇许多部分已进行了修改或重写，分工如下：骨组织学（Boyde和Jones教授）、颈部脊柱和颅椎关节（Grockard先生和Stevens博士）、脊柱的生长和发育（Dangerfield博士），一些短文包括人类骨骼化石年代的推测（Day教授）、骨与关节成像（Buckland-Wright博士）和膝关节镜检查（Jackson先生），另外四肢主要关节的外科定位：肩关节（Wallace教授和Neumann博士）、肘关节（Souter先生）、腕和手关节（Goddard先生和McCullough先生）、髋关节（Muirhead-Allwood先生）、膝关节（Aichroth先生）以及足和踝关节（Helal先生）。

人体骨骼形态学　426
引言　426
活体骨骼　427
骨的形态和比例　432
人类骨化石的年代测定　434
骨和骨骼的功能　436
骨的力学特性　436
单个骨的发育　437
骨骼结缔组织　443
软骨的结构　443
骨组织　452
成熟骨的结构　454
骨的血管和神经　469
骨的组织发生　471
骨的继续发育和改建　478
骨的一般特征　480
骨对损伤的反应　482
关节学概论　484
纤维连结　487
软骨连结　488
滑膜关节　494
骨骼与关节成像　500
中轴骨骼　510
引言　510
脊柱　511
肋　539
肋椎关节　542
胸肋关节　543
肋软骨间关节　545
肋软骨连结　545
胸廓　545
颅骨　547
颅骨外面　552
颅骨内面　568
分离颅骨　576
颅骨不同年龄的特征　607
附肢骨骼　613
上肢骨骼　615
肩关节的修复　632
肘关节成形术　643
腕和手　646
腕和手关节的置换和关节成形术　660
下肢骨骼　662
全髋关节置换术　689
膝关节镜　704
全膝关节置换术　708
踝关节和足　712
踝和足关节置换术　730
锌骨　735

人体骨骼形态学

引 言

人体骨骼是两侧对称的（图6.1，2，4），具有一个典型中轴的椎骨形式，分为许多节段并能弯曲。另有成对上、下肢，也分为几部分，并能运动和握物等。颅骨是中轴上端的膨大部（图6.3）。此外，还有某些肌腱和韧带内发育的骨－软骨性籽骨。所有这些共同称做‘骨骼’。

人类的骨骼像其它脊椎动物一样，是位于肌肉内进化来的。它是内骨骼（endoskeleton），而不像许多无脊椎动物如昆虫类（insecta）那样属外骨骼（exoskeleton），其肌肉附着在具有关节的甲壳质壳内，坚硬的壳有保护作用。人类内骨骼的许多特点也有保护功能，有时掩盖了主要的运动功能。

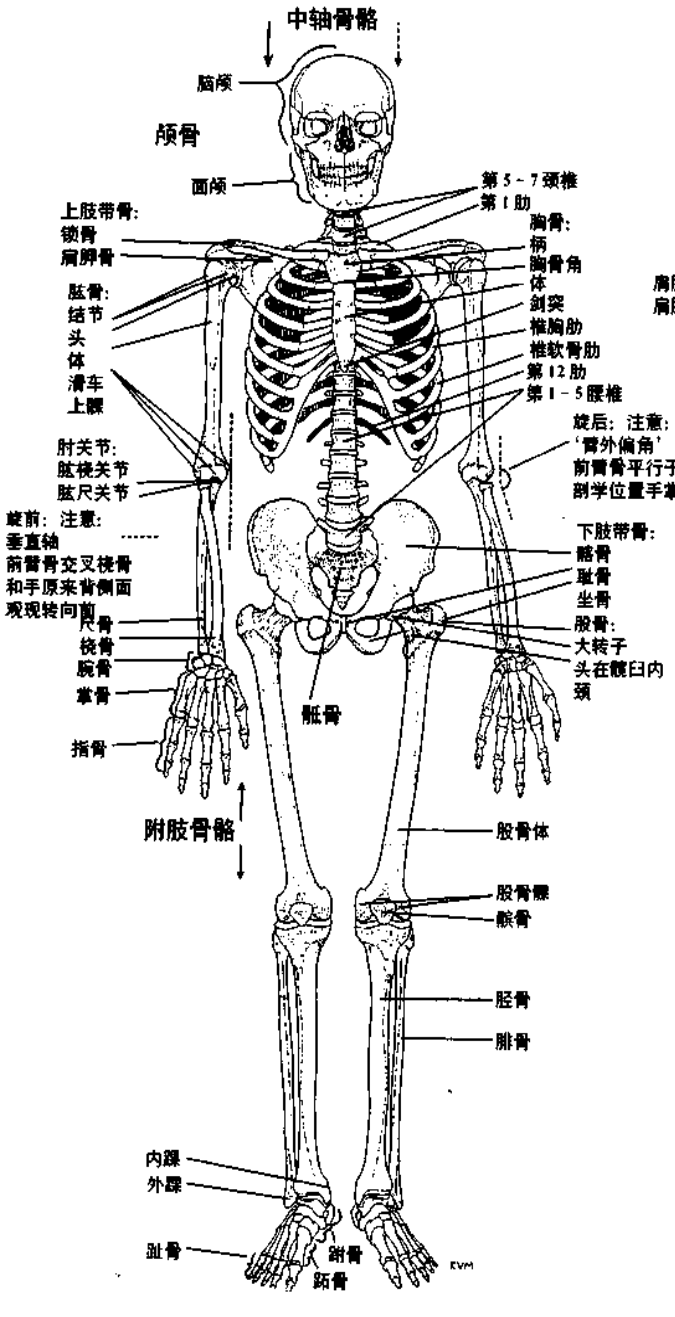

图6.1 成人男性骨骼：前面（腹侧）观。

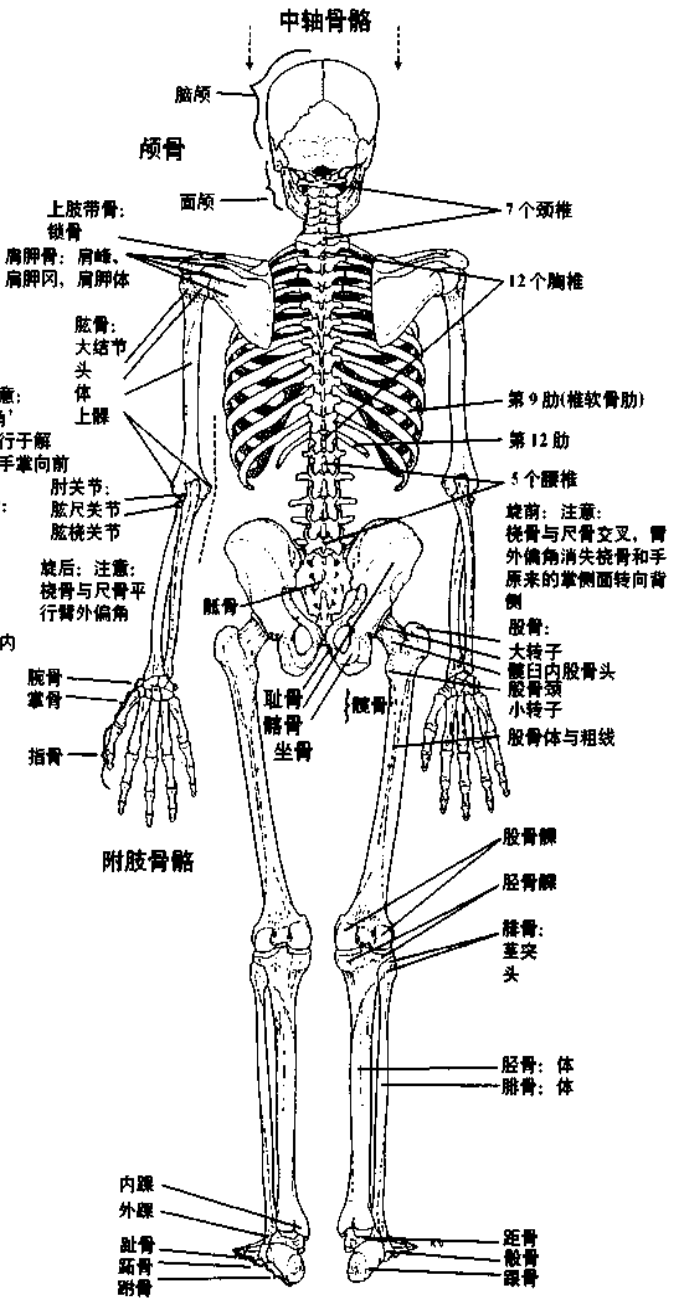

图6.2 成人男性骨骼：后面（背侧）观。

颅顶和脊柱的保护功能是突出的，但它们也是肌肉的附着部。一般认为颅骨的浅表位置反映了它的进化根源。早期脊椎动物包括鱼类、两栖类、爬行类的颅骨是来源于盔甲样的皮化骨。乌龟骨化的皮甲壳就是一个熟悉的例子。人类上颌骨、下颌骨、锁骨和牙齿的牙质也与皮肤同源；均系皮化骨的结构，于是被人们称之为‘外骨骼’。

鱼类鳃部骨骼与包括人类在内的高等脊椎动物鳃弓成分的骨骼是同源的。这些成分变化较大，如听小骨、部分下颌骨、上颌骨、茎突和舌骨。某些尾侧的鳃弓保留成为喉软骨，一般不包括在人类骨骼内；此外，还有气管软骨和支气管软骨保持了较大的呼吸管道；还有鼻腔的骨和软骨（某些有蹄类的心结缔组织发育成骨，如心骨 os cordis，而许多哺乳动物出现阴茎骨 os penis）。人类的骨骼是复杂的，来源于内骨骼、外骨骼性的皮化骨成分、衍变的鳃弓和结构的骨化（如肌腱）等。

活体骨骼

活体骨骼（skeleton in life）包括其它非骨性结构、供学习用的骨已去除附于其上的肌肉、韧带、骨膜和软骨。所有活体骨骼习惯上都保留功能明显的关节软骨、韧带、半月板和椎间盘。为便于检查和学习一般采用分离骨，完全没有连接的成分，大部分与功能相联系的结构被去掉，骨髓也消失，活体骨骼固有的力学性能如弹性也消失（Smith 和 Walmsley 1959）。

活体骨的性质已进行过大体、微体和超微水平的研究，尤其对与力学因素相关的特性作过深入的研究（Bell 1956）。骨内坚硬的无机物和弹性的有机物使骨具有抗压缩和抗牵张能力，人的材料不同于其它许多材料，一般在某方面均优于其它材料。如骨的张力强度如同铸铁，但只有其重量的1/3，其断裂应力分别为2450kg/cm²和3000kg/cm²：约相当于每平方英寸15.5公吨和18公吨（Bell等1941，见后表6.1，2）。骨的柔韧性更像钢而不像铁，但只有钢强度的一半。它负载的压缩力和冲击力有更大的安全范围（Kock 1917）。肌肉的收缩提供了最大压强的比值，即使在负载的关节；尤其是主动运动时（Bell等1941，Williams和Svensson 1968）。髋关节只承受体重一小部分压强（见后）。

许多骨体呈典型的管状结构，是强度最大、所用材料最经济和最轻的形式。这种适应惯应力形式也可以在长骨内主要纵行的骨单位体现出来。骨体中部的骨皮质最厚，该处的扭转和弯曲应力最大，而该处内部骨小梁几乎不存在。骨的关节区主要抵抗压缩力，常常膨大。对称性站立时，每个髋关节承担着上半身重量的一半，肌肉活动，如走或跑、全身体重（小腿持重除外）轮流交替冲击髋关节、可增加其承受力。成年男性总负载量约270kg（600磅）：用力时可再加倍。关节区骨的结构不同于骨体，外面一层薄的骨密质壳、内部全是骨小梁，较小的骨也是这种方式，如腕骨、跗骨和椎体。所有这些骨主要承担压缩力应力。关节处负载较轻，由于肌肉的作用当运动时仍以压缩力为主。

骨松质的骨小梁虽然单片较小，但集中起来可提供对周围薄的骨密质壳很大的支持力。骨密质壳是脊椎动物骨骼普遍的结构形式，只有在弯曲、扭转和牵拉时才要求更大的骨密质块。这两种结构形式的许多例子将在单个骨内描述；多数较大的骨骼都有这两种结构形式，中间过渡的形式适应局部力学的需要，机械力能影响骨的发育和形状。在漫长的演化中，主要按照营养、肌力、大小与重量之间的最佳协调，使骨的结构最适应力学的需要（见后）。

经骨小梁的切面（图6.5，9，22，23）显示类似建筑梁架

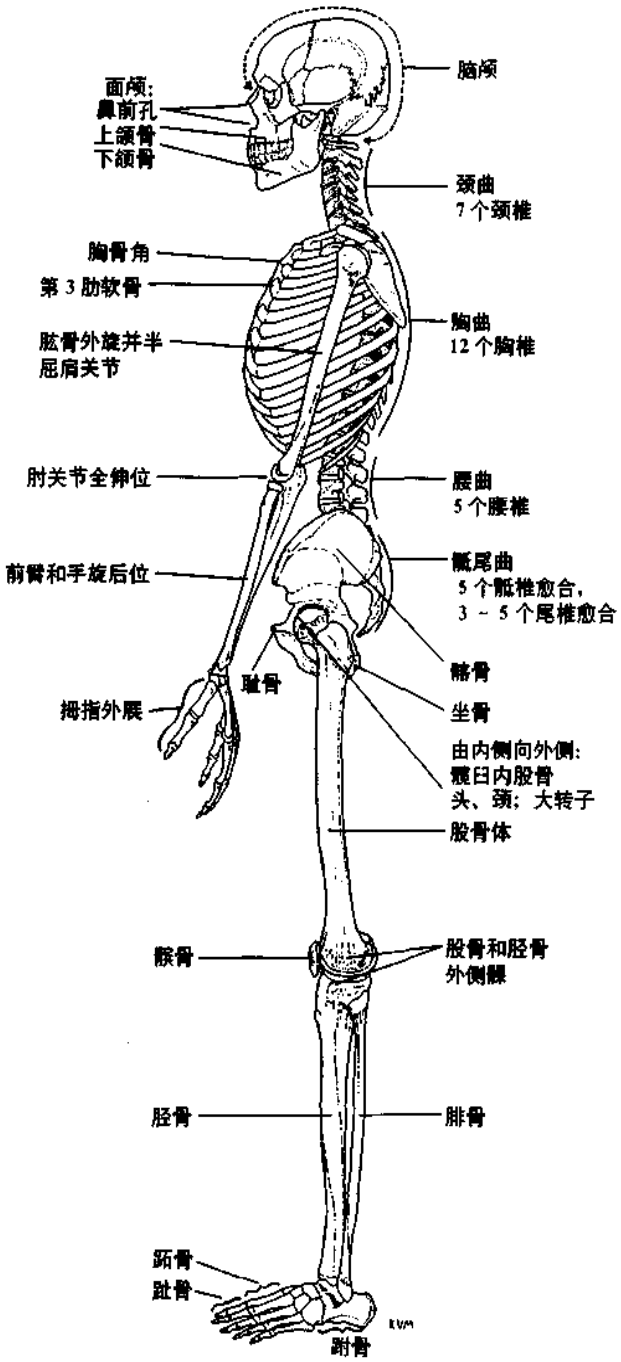

图6.3 成人男性骨骼侧面观。

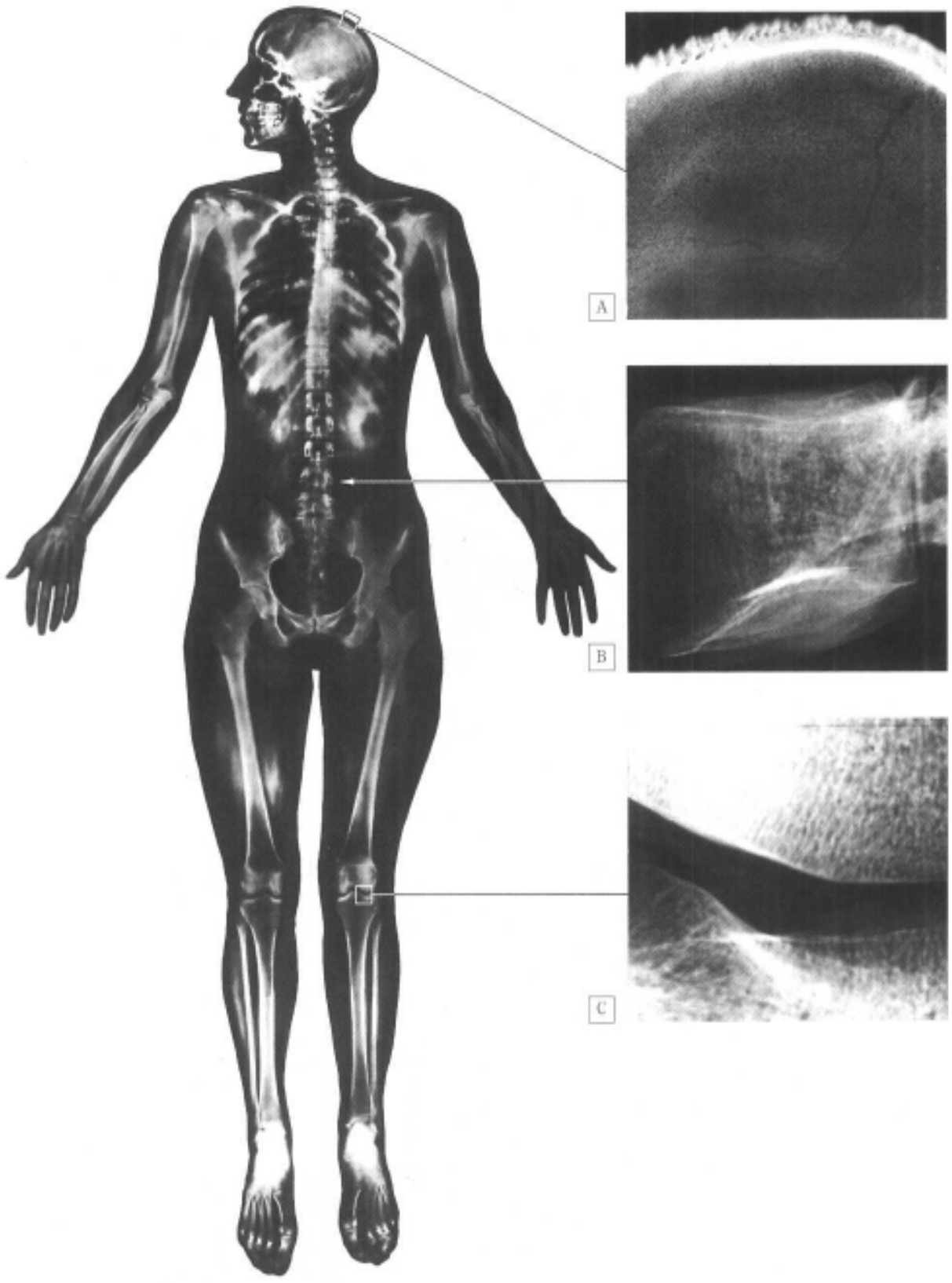

图6.4 一成年年轻女性全身合成系列放射片。注意整体轮廓（也见图6.7），各部骨骼及覆于其上软组织的关系，也注意骨的相对粗细比例，盆部骨骼的整体形状，股骨体的倾斜度，四肢骨及其各段长度的比例。（由 Messrs Ilford 制备并提供）。自上而下的插图是高分辨率放射投影片。A. 部分顶骨（c. × 2）；B. 腰椎椎体侧面观（c. × 2）；C. 接近股胫关节面邻近髁间隆起外侧结节处（c. × 6），注意骨构筑的对比细节。（投影放射片由伦敦医科和齿科联合学院解剖学科 C Buckland Wright 提供）



图 6.5 某些骨构造的大体形态。1. 未成年肱骨近端前面。注意平滑关节面的表面特征，活体覆以关节软骨，干骺端覆以光滑的骨膜，大结节底有血管孔，在骺与干骺端之间有沟，尚未发生骨性愈合。2. 部分矢状缝（水平）和冠状缝（垂直）的外面观。注意骨缝连结形式和程度的变化。3. 成人肱骨近端前面观，已完全骨性愈合（见 1），注意表面结构的变化和血管孔的分布和大小。4. 顶骨矢状缘颅内面观。注意缝面的高度复杂形态，颅内面血管沟和多血管孔的出现。5. 成年股骨头、颈、大转子和近端股骨体的冠状切面，清楚显示皮质骨密质厚度的变化和骨小梁的构成。6. 部分胫骨体后面观。注意供肌肉附着的相对平滑区，供致密胶原纤维附着的嵴，和主滋养血管束供应胫骨体所经过的一个斜血管孔。7. 颅盖骨的切面，示骨密质的内外板被小梁状的板障分开，活体板障间隙内充满了造血的红骨髓。

股骨切面（5）用特殊照相技术拍摄，可产生“半浮雕”效应。（照片由伦敦医科和齿科联合学院解剖学科 Kevin Fitzpatrick 提供）

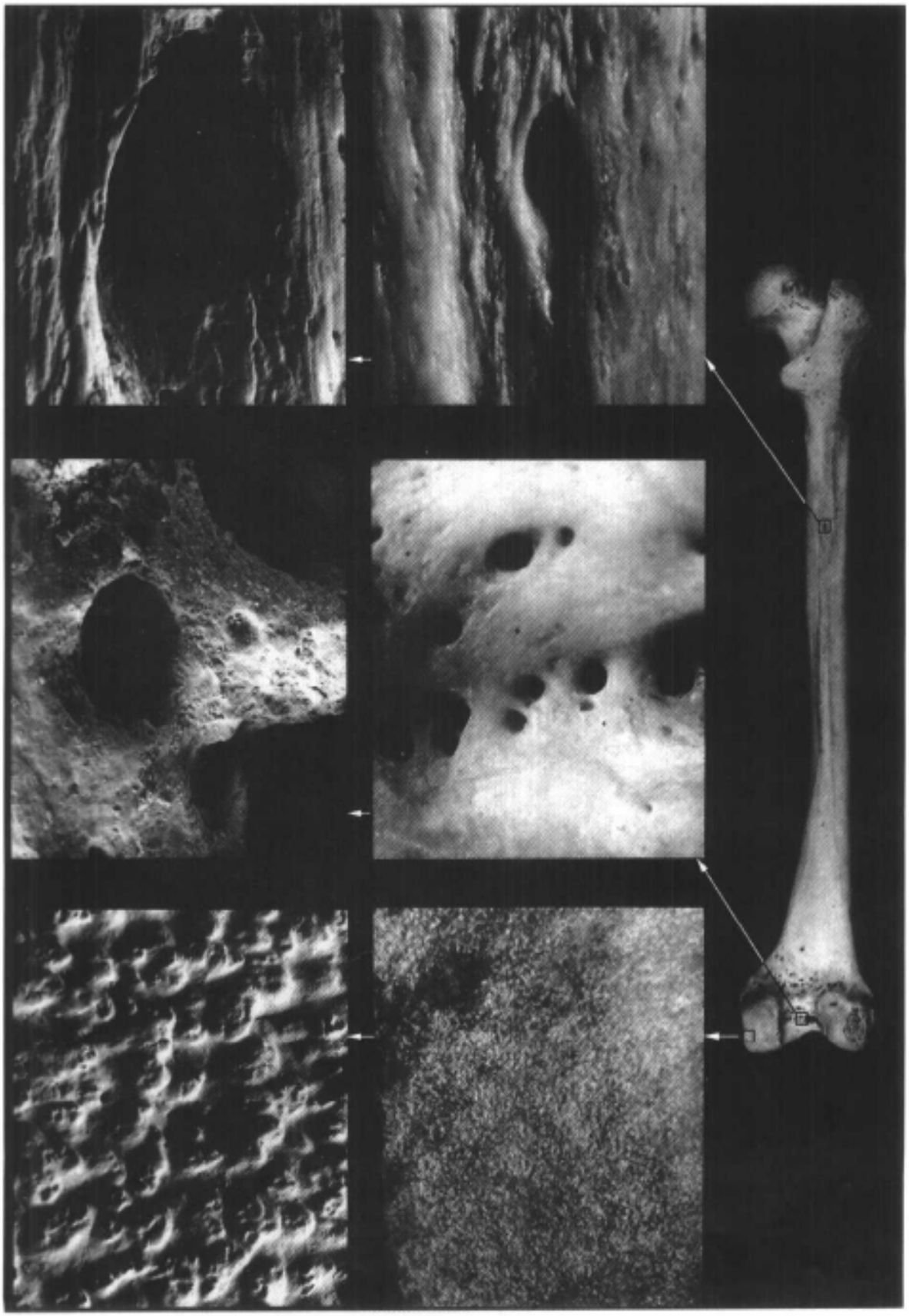

图 6.6 正常成年股骨所指之处表面细节的放大照片和扫描电镜照片。放大照片除骨干滋养孔为 × 4 外，其余为 × 5。所有扫描电镜除骨干滋

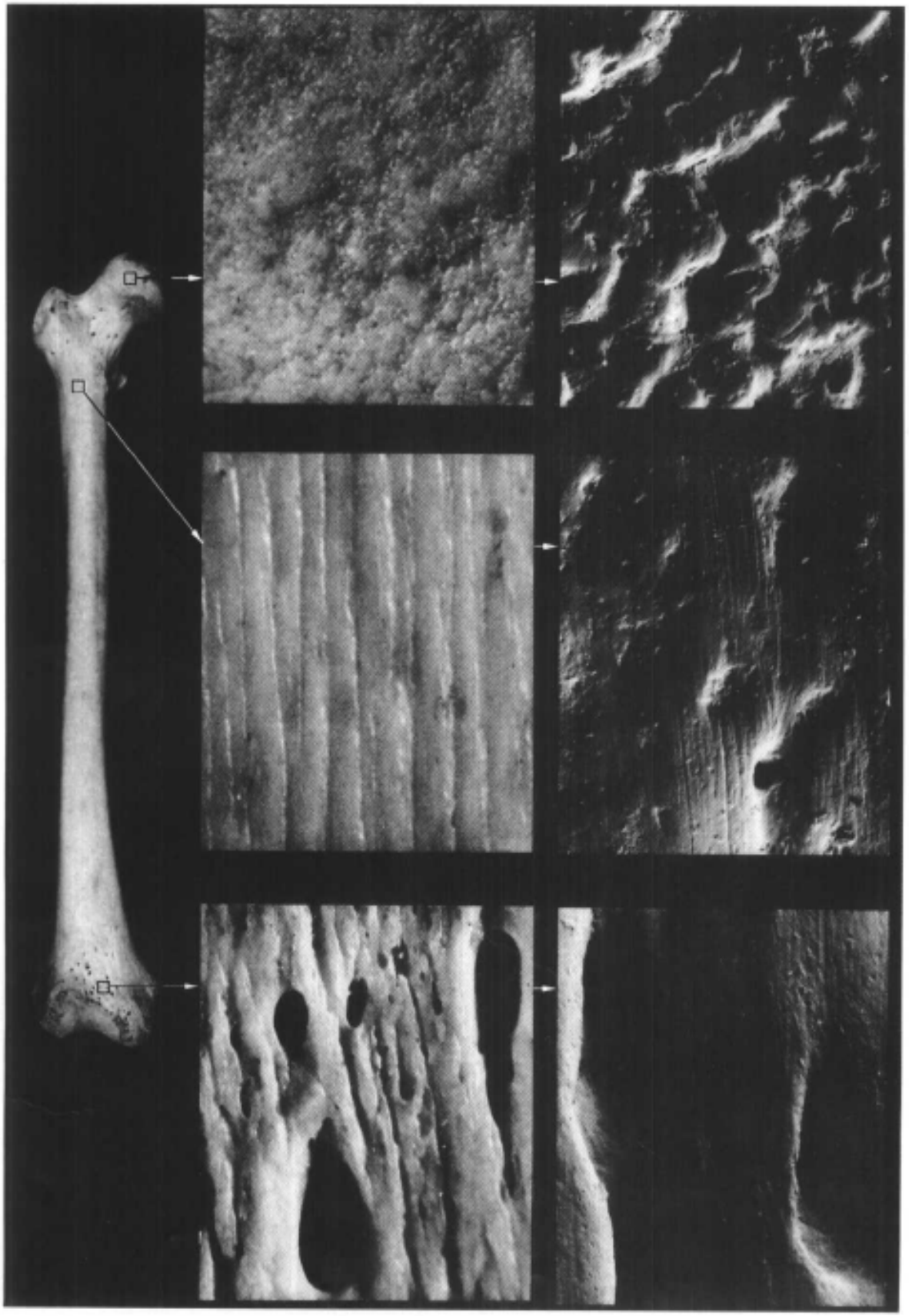

养孔为 × 15 外，其余为 × 80。（照片由伦敦医学和齿科联合学院解剖学科 Kevin Fitzpatrick、Derrick Lovell 和 Michael Crowder 提供）

的交叉形结构。这种结构类型在个别骨如股骨和跟骨中就呈现出来，该骨早期已建立了惯应力线（Ward 1838）。有人（如Murray 1936）对这种结构构筑学的解释提出不同看法，但对分离骨以及整体骨骼的研究（Hall 1966）显示了骨小梁和皮质骨结构与应力之间存在密切相关。肌腱和韧带的附着对局部应力的作用，从切面显示的外部形态如嵴和面来看，不只是局部的改变，密质构成的皮质骨可增厚，附近的骨小梁也可密集。尽管确切的机制可能不清，但应力的形式和骨小梁的排列是有一定关系的（见后）。骨表面的形态可用肉眼观察清楚（图6.5），但许多更详细的改变需用放大镜、大体形态摄影、投射显微镜和扫描电子显微镜观察（图6.6）。

骨的形态和比例

骨的大体形态不一，传统分为长骨、短骨、扁骨和不规则骨。长骨（long bones）是四肢骨的典型，长度反映了运动的速度和力量。管状的骨体（骨干）内为髓腔，干骺端朝向膨大的关节端（骺）。骺常有多个独立的骨化中心。掌骨、跖骨和指骨是较小的长骨，骨体直径较大，只有一个骺。所谓的短骨（short bones）出现在腕骨和跗骨，例如骰骨、楔骨、小多角骨和舟骨。由于它们一般承受压缩力较其它应力多，因而典型结构是具有一层薄的骨密质构成的皮质，内部支持的全是骨小梁。扁骨（flat bones）包括弯曲的颅顶骨，其结构有厚薄不一的板障（diploe）及其内，内、外面是骨密质板（tables）（图6.5）。肩胛骨除去其不规则部也算作扁骨。不规则骨（irregular bones）包括不能划入上述种类的骨。这种由来已久的分类虽没有很大价值。但研究骨时必须诸一进行，并要考虑到它所在位置和功能。

不论是骨的形态还是结构均受遗传、代谢和力学因素的影响，每块骨都是经过长期进化和功能适应的结果。遗传决定骨主要的形态已经得到器官培养和胚胎骨骼移植的证明（Murray和Huxley 1924; Fell和Canti 1934; Willis 1936）。通常认为肌肉活动对骨造型的影响是首要的，但对已建成骨

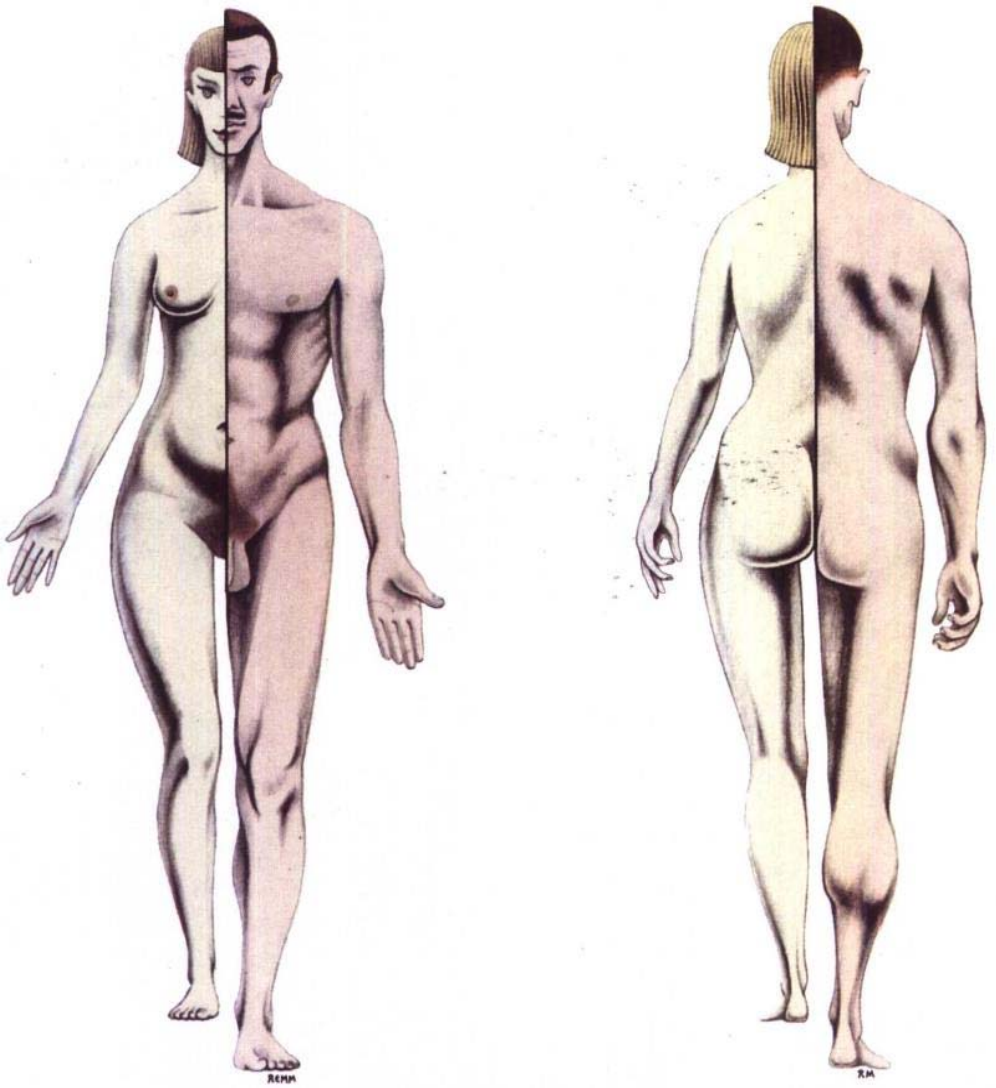

图6.7 男女半身对照，图示比例的一般差异（详见正文）。注意男性腰上粗壮而女性腰下粗壮，肢体的比例、前臂外偏角、肌肉和外观颈长的差异。

的主要形态是不起作用的。胚胎期肌肉活动可以影响骨的发育，但多大程度还难以肯定：生后到青年期，骺尚未融合前，增加活动可以促进骨长度和周径的增加。瘫痪（如脊髓灰质炎）能使肢骨减小，这说明骨本身的发育需要肌肉的活动。切除肌肉的实验研究也得出同样的结论（Appleton 1934; Washburn 1947; Wolffson 1950）。青年期显示增强体力和身高有暂时性的相关（Jones 1949）。

代谢对骨发育的整个时期都有影响。钙、磷，维生素A、C和D，脑垂体、甲状腺、甲状旁腺、肾上腺和性腺的分泌对骨的发生（见后），继而对骨的形态和大小都是重要的。这些因素的任何紊乱均会导致病变，然而，有时难以区别病变和正常变异。身高就是例证：极端的侏儒和巨人症（均系激素紊乱的结果）就出现身高如此大的差异。身高的差异和其它结构的大小与年龄、性别和种族有关，部分由遗传决定，但种族的营养差异也有较大的影响（Greulich 1951; Acheson 1960; Tanner 1962）。

身体的比例和绝对大小在种族间和种族内，因年龄和性别的差异而有很大的不同（图6.7）。部分是由于肌肉和脂肪的差异，但这种差异主要是骨骼，这方面的研究是人体测量学（anthropometry）（Martin 1928; Hrdlicka 1939）。人体测量数据可以是非测量性的，例如一个结构的出现或缺如（如Eskimo人颅骨的矢状嵴，女性髋骨的耳前沟），或一结构的保留（如额中缝），或发育的程度（如额嵴、颏隆起）等。然而，人体测量学主要是用国际公认的技术对活体和骨骼进行的数据测量。这些可能涉及整体（如身高）、某部如四肢、或单个骨。比例是用指数表示，如颅宽与颅长的百分比（颅指数cranial index），它可以表示种族差异。例如，蒙古人种较其他人种有较大的颅指数；也就是说有相对宽的头，其绝对值也较宽。显然1个蒙古人种儿童的颅宽可能较黑色人种成年人的小，但其宽度的比例仍是大的。四肢长度和'坐高'的比值、或臂和小腿、上臂和前臂、大腿和小腿的比例，也用来区别年龄、性别和种族间的关系。关于某些指数的详细论述将在特定的骨内叙述。

观察和测量提供个体和部分人群骨骼的年龄、性别、大小和种族情况，不仅用于人类学和考古学（Brothwell 1968; Warwick 1968），有时对法医实践的判断也是重要的（Glaister和Brash 1937; Boyd和Trevor 1953; Stewart 1954; Harrison 1957）。

骨骼年龄的估计 骨骼年龄的估计（estimation of skeletal age）涉及许多标准，不同年龄各不相同。25岁前（包括胚胎时期）用牙磨耗和骨化可提供许多年龄估计的数据，准确率决定于观察的精度、对年龄和性别选用的统计学、及对其营养和内分泌状况的了解。后者的数据往往难以得到；一些可用的骨化估计年龄表一般适用于健康的欧洲和美国白人儿童和青年。也有少数对其他种族的研究（Todd 1931; Modi 1957）：骨化的种族差异应当有遗传的因素，但尚无明显的证据（Krogman 1962）。不论对各种族群内骨化受营养的影响有多大的分歧，但所有至今的研究资料都显示女性骨化和骺融合均早于男性，这种差异假定为遗传的。25岁前全套骨骼的年龄估计不会相差1岁，早期准确率更高，尤其是有牙齿的观察（详细资料见牙齿和单独骨）。

25岁以上骨骼的年龄用颅缝愈合情况和耻骨联合面的形态变化估计不会相差5岁。25岁前，颅缝已显示愈合（见后Todd和Lyon 1924, 1925a、b、c），愈合是从内板开始的，因此，未进行颅内检查可能导致错误（Singer 1953; Genovese和Messmacher 1959）；种族差异的复杂性已有记录（Abbie 1950）。耻骨联合面发生进行性改变。从17岁到50多岁的年龄典型图示已有很好的报道（Todd 1920a, b, 21a, b; McKern和Stewart 1957），一般认为这是估计成年骨骼年龄的最好方法。其它骨（肩胛骨、胸骨和肋软骨）的年龄变化也有描述，但准确率不高。椎体边缘唇和其它关节面缘曾扩大为第二类标准，肌腱和韧带的骨化也建议用来估计年龄，但只是模糊的大概年龄。

骨骼性别的估计 人类性成熟后全套骨骼的性别估计（estimation of sex）是容易的，甚至无需测量。性别差异明显的骨是盆骨和颅骨，但并非所有民族都是这样。一个种族群骨骼的'性别'估计几乎不会有误，但估计一个未知性别的个体则不然。颅后骨不同于盆骨，如果有同种族的其它骨或两性的骨做对照，尤其是有大的四肢骨可以提供明确的性别证据。女性骨一般较男性同类骨小而细弱，即骨体的直径较长度相对小。这也反映在它们的重量上：一篇有关印度人股骨的研究，男平均重385g、女重279g（Singh和Singh 1974）。

解剖学家、人类学家和法医学科技工作者很早就用非测量性观察判断骨骼的性别。近来，骨骼的性别差异可以对许多骨进行测量来判别（Montagu 1960; Krogman 1962）。例如，用判别分析法对70例肱骨头的测量（Rother等1977）显示对性别并不是那样容易确定，然而大约的年龄是可以估计的。这种研究重点在于需要不同民族性别二态性的标准。盆骨是最可靠的性别估计区、甚至在青春期前、婴儿（Reynolds 1947）和胚胎时期（Boucher 1957）。

Taylor和Twomey（1984）曾观察澳大利亚5－19岁胸腰椎的性别二态性，8岁以前的女性椎体更细弱；男性横径的发育较大。

身材的估计 身材的估计（estimation of size），很早就有用四肢骨的长度推算身高的公式（Rollet 1899），也有提高其准确率和更精练的公式（Trotter和Gleser 1958）。所有这些计算依靠的事实，如同艺术家（参阅达·芬奇）所采用的身体主要部分如躯干和肢体的比例，因为它们显示了和身高之间的恒定的比例关系；这些比值与年龄、性别和种族相关联。一张熟悉的画，上面的婴儿有相对大的头、长的躯干、短的上肢和更短的下肢变成奇怪的大孩子和畸形的成年。实际婴儿的成长是按比例逐渐过渡到成人型，青春期后向两性分化。成年男性四肢变得相对长、肩部宽、盆部窄、以及其它区别（图6.7）。大种族间，即使较少的人种群，均出现比例的特征。黑色人种有相对长的下肢和上肢。因此，由一个种族从长骨得出的推算身高的公式不一定适合另一种族。同时也必须应用不同性别的公式，未成年的骨必须有恰当的修正公式。

早已普遍单独用股骨推算身高，只要得知从许多已知身

高的个体得出的乘数相乘即可。同样，肱骨、桡骨、尺骨、胫骨和腓骨也有应用；用几根长骨得出的复杂公式会得到更确切的推测。不论用什么方法，推测只是一个平均值和适当的标准差；因此，推测一个未知的个体，无论怎样细致，也可能会有几厘米的误差。

由于有时推测身高必须从骨碎片着手，因此这方面的角度也建立了可靠的公式（Steele 1970）。

骨骼种族的估计 从骨骼估计种族（estimation of race）早已是人类学的中心课题，最引起注意的是颅骨。许多颅骨（Jones 1931）、面部和下颌骨指数的非测量性特征已得到广泛地应用（Martin 和 Saller 1961；Berry 和 Berry 1967；Berry 1975），另有测量数据的统计学分析（Giles 和 Elliot 1960）。白色、黄色和黑色三大人种的颅骨，无需复杂的测量，就能区分85%～90%；要进一步区分种族内的民族，误差会明显增加。世界范围的大混合难以表示出'纯粹'的人种。在美国大量收集的骨骼，包括白种人和黑种人都得到了很好的种源证实，促进了比较性研究。批评性的调查（Krogman 1962）提出只有颅骨（不包括下颌骨）和盆骨对估计种族没有任何价值（有关颅骨种族形态特征的进一步资料见后）。Takahashi（1975，1976）已提出日本人四肢骨的测量特征。Finnegan（1978）对颅后骨非测量性特征的种族意义进行了严格的再检查，他提出许多新的发现。Finnegan 和 Faust（1974）对从骨骼数据估计种群非测量性特征的价值进行了综述。

人类骨化石的年代测定

引言

从古代堆积物中发现骨骼化石对人类古生物学家非常重要，因为这种证据形成了据以研究人类进化信息资料的一个部分。同样重要的是确定个体死亡的时代，如此才能将该遗骸放进有助于对人类种系发生进行解释的时间顺序中。此外，还需知道化石遗骸与埋藏它的堆积物是同时代的。近代的遗骸插进古代堆积物中的侵入型埋葬能够产生混乱，正如古代遗骸再次堆积进较晚时代的堆积物也能导致混乱。确定同一沉积层内人类化石和动物群遗骨及植物的化石属于同一时代，便可提供涉及可能与其它化石地点有相关的古环境信息。按年测定的年代称绝对年代或记时年代，而相对年代则提供与相似遗址属于同一时代或有相互关系的证据（Oakley 1964）。

相对年代测定

相对年代测定（relative dating）首先必须考虑的是确定当地局部地区的地层顺序并将含化石的地层与位于其上、下的地层作比较；这可保证没有发生扰动或地层倒置，扰动或地层倒置可以使得位于较年轻沉积物之下较古老沉积物的正常层序无效（地层层序律）。如果层序正常，那么与沉积物中出土的动物群、植物和文化遗物的伴生关系是有价值的；然后可以确立其在与其它层序中的位置。岩石内存在残留的剩磁能够帮助确定年代，因为地球经历过磁极的改变，在世界范围内建立了'正向'和'反向'磁极时期的顺序，人们已知道这个顺序并作了年代测定（图6.8），新发现的沉积物应当在这一顺序中找到合适的位置。这些数据足可以确定沉积物的地层年代和考古年代，例如上更新世时代或新石器时代。

人类骨骼本身的实验室检验是重要的，因为埋藏的骨在地下水的作用下、经历了与分解有关的和与沉积物相互作用的化学变化。由于各种沉积物的矿物成分变化很大，这样的检验主要对确定人骨与其它可能已灭绝的动物骨属于同一时代是有价值的。埋藏骨的氮含量，来源于有机物的分解在骨骼腐坏进行中，随时间而减少。相反，埋藏骨中的氟含量趋向于增加，通过地下水与沉积物达到平衡（Oakley 1969）。一种能量散射X线微分析（EDXA）的新方法，能够对化石内元素光谱作定性和定量测定，也可以用这个方法把化石从混合样品中分离出来（Scott 和 Love 1983；Bartsiokas 和 Day 1993）。

绝对或记时年代测定

为了建立化石在分类学和种系发生中的位置绝对或记时年代测定两者都是需要的。记时年代的测定方法可以是直接的，如从人骨和牙齿本身，也可以是间接的，如从沉积物或与其伴存的化石和人工制品。可以利用的各种方法在测定的有效年代范围方面和误差范围方面有很大的差别。

放射碳年代测定 放射碳年代测定（radiocarbon dating）（Libby 1952）是利用骨与牙齿的有机物和无机物都含有碳，它是地球总储存碳（生物圈、大气层和海）的一部分。这种储存是由两种稳定的碳同位素（^{12}C 和 ^{13}C）和放射性碳同位素（^{14}C）组成，后者以恒定的每80年约1%的速率衰变。^{14}C 是在上层大气中由于核的轰击而形成次级中子，此中子与 ^{14}N 相碰撞转变为 ^{14}C。^{14}C 的半衰期为5730 ± 30年（Mann 等 1961）；用 T1/2=5568 来计算 ^{14}C 年代。^{14}C 原子与其它碳原子在化学方面并无不同，也取自大气、氧化成 CO，然后成 CO_2。放射性碳继续供应到海洋和生物圈以达到平衡。这一平衡被有机体的死亡打乱，因为没有新的放射性碳再进入这个系统，开始了放射性衰变。在有机体死后的任何时间测量 ^{14}C 活性，就能计算出有机体在何时与周围环境停止交换放射性碳，由此得出了死亡的时间。如果残留的放射性碳含量太少，检查则不可能：在实际上，这使得常规放射性碳方法的测定范围局限在约距今4万年。自从1977年应用加速器或回旋加速器方法测定放射性碳的年代，测定范围翻了一倍（Protsch 1986）。

钾－氩年代测定 钾－氩年代测定（potassium-argon dating）（Gentner

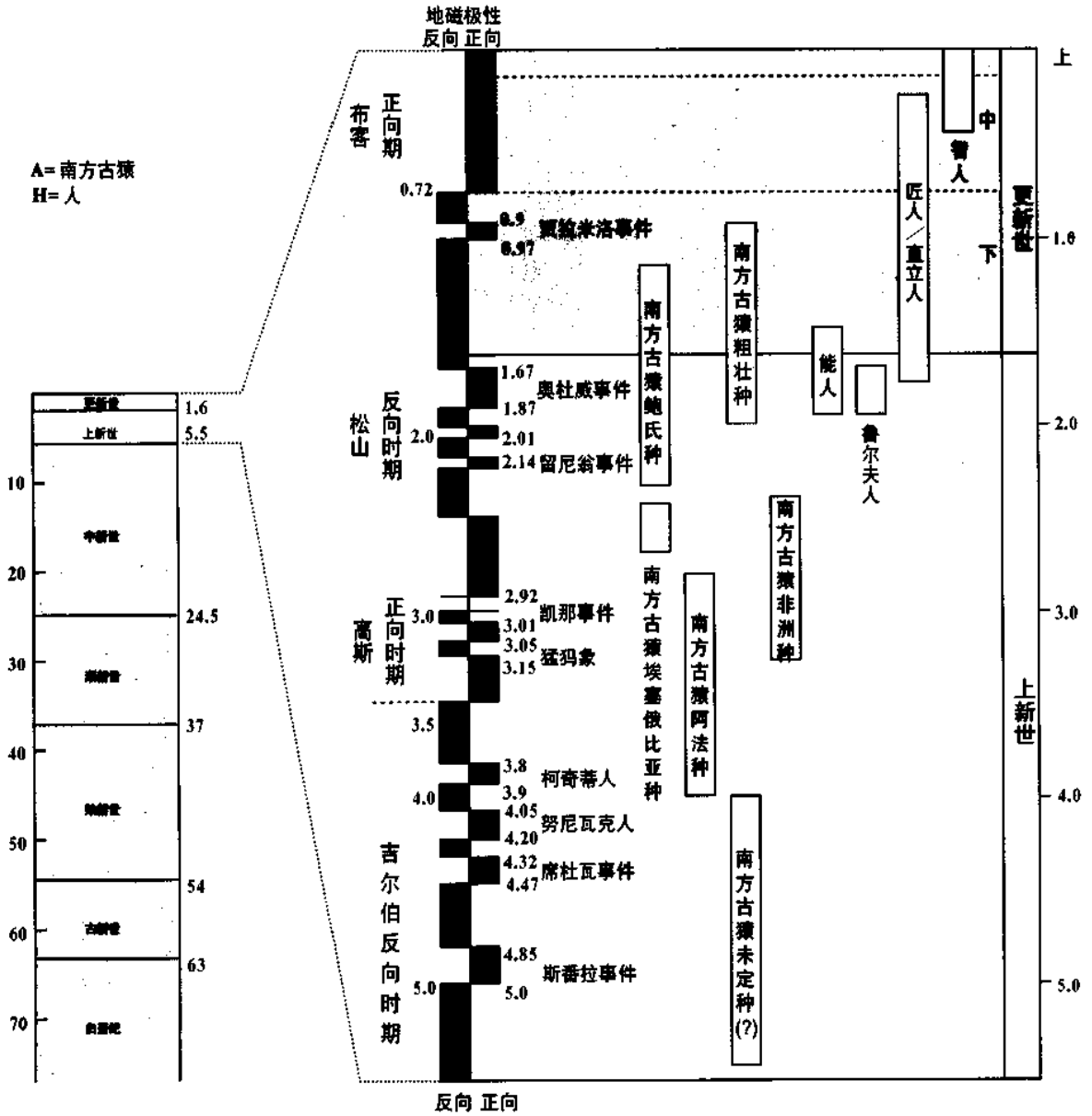

图6.8 上新世和更新世地质年代放大图。示地磁极性的记录及其相关时期的主要人科，人亚科和智人种。距今年代以百万年计（蒙Bilsborough允许重绘）。

和Lippolt 1969）是利用天然生成的钾矿物含有少量的钾同位素，从矿物形成时起，钾同位素衰变为^{40}氩。由于衰变速率是已知的，测量标本中的氩含量就能够计算出这个衰变过程是何时开始的。因为含钾矿物广泛地存在于往往保存人类化石的火山沉积物中，所以这种方法特别有用。这种方法是间接的，且有赖于能证明化石与所测的火山沉积物属于同一时代的证据。对近代的材料是不大有效的，最有效的是大于40万年的样品。

裂变径迹年代测定 裂变径迹年代测定（fission track dating）（Fleischer等1975）是利用天然出现的火山玻璃，如黑曜石常含有放射性铀沾染物。当铀原子衰变时，它们通过玻璃释放出划出径迹的粒子。这种径迹可以蚀刻和计数。将样品放入原子反应堆内，所有剩余铀原子衰变，产生裂变径迹，也进行计数。由天然发生的和诱导裂变径迹计数的差别，能计算出形成玻璃的时间。此法常补充钾氩测定法，因为两种方法有不同的非相关误差的可能性。

电子自旋共振年代测定 电子自旋共振（electron spin resonance）（Ikeya 1975，1986）年代测定的原理（ESR）是利用标本（通常是牙釉质）或相关的沉积物内的铀、钍和钾衰变导致的天然放射产生的电子自旋。放射电离出原子或分子；当一个电离的电子被另一个原子捕捉，一个电子缺少和电子过量的原子便形成了，带有可查出的磁的特性。

然后标本在原子反应堆进行照射，由于自然衰变速率是已知的，可用微分算出经历的时间。

热释光年代测定 热释光（thermoluminescence）（Aitken 1985）（TL）年代测定的技术和原理很像电子自旋共振一样。从诸如古代烧过的燧石那样的经历过受热过程的材料所发射出的光是与自从原初的加热过程以来移位的电子数成比例的，也与所经历的天然辐射成比例。

氨基酸消旋年代测定 氨基酸消旋年代测定（amino acid racemization dating）（Bada 1985）技术可应用于骨、牙齿、蚌壳和含钙的沉积物。所有蛋白质结合的氨基酸有一自然的三维排列，传统称为左－对映体（left enantiomer）。合成的蛋白质有等量的左－和右－对映体（dextro-enantiomer）。左－对映体用于动物和植物生物合成蛋白质时，作为一种用于合成时酶的选择的结果。从一种类型形成另一种反向的类型称为消旋。在活体中，所有氨基酸是左旋类型，但死后自动地进行消旋，其速率取决于温度。消旋的程度是能够估计的，假如生物死后所经历的时间中平均温度是已知的而且是恒定的，则可用左／右旋类型的比值计算死后流逝的时间，但需要提供平均温度。

骨和骨骼的功能

骨组织及其支持和杠杆作用的结合有效地适应抵抗所有种类的应力和具有适当的弹力。骨骼给予人体‘以形态和支持’；但形态本身是运动活性的表现，这就简要地回答了骨在运动中的作用。许多低等脊椎动物的软骨骨骼不同程度钙化，提供运动的杠杆；软骨的功能是否是形成原始骨尚不肯定（Romer 1942、1970; Bassett 1962; Krompecher 1967）。然而骨并非只是对运动有利，骨较软骨（见后）具有更多的血管和钙盐，钙盐也容易转移和储存（见后），即许多骨性钙盐能够慢慢地转移到血液循环中。佝偻病和骨软化是骨内钙盐减少的结果，这说明骨内和体内的钙可以自由地交换并达到恒定的平衡（McLean和Urist 1969）。骨提供储存总代谢钙的最大量（97%）。

一些骨能抵抗外来的力量，早期脊椎动物的外骨骼有明显的保护作用，但演变到人类此作用已大为减少。即使颅骨的保护功能也只是对外击力起一屏障作用。强大的咀嚼肌和保持姿势的肌肉附着到颅骨壁，颅骨还需要容纳脑及其血液循环。同样肋骨保护作用体现在对打击有一定的减缓作用，但同时呼吸运动也依靠肋骨。当然，这种打击的危险是意外的。

所有骨内部都显示出许多骨小梁，其形态不仅抵抗机械应力，也是骨髓所在部位。骨小梁间有大量的小间隙；四肢长骨体内有大的骨髓腔，其中都含有骨髓，分别是血性骨髓和脂肪性骨髓（第9篇）。某些颅骨内有气腔的发育；这些骨称含气骨（pneumatic bone）。可能气化为大的空腔，如上颌窦（Sinus），或者为许多小而交通的气房，如颞骨乳突内小房。人类颅骨重量节约的意义几乎不能和大象的气化的颅骨相比；然而大部分骨小梁的构筑都使骨重量减轻而不失去力量和经济地应用材料。有些窦，特别是小房显示来源于某些颅骨骨小梁组织（板障），也体现了上述原则。较大的窦，不寻常的发育可能影响发音的音质。

骨的力学特性

骨的力学特性（mechanical properties of bone）如同人造的杠杆：支撑柱、弓形屋顶大梁，均符合力学工程概念。不仅外形相似，内部构筑亦然。骨小梁貌似脆弱，但集合成构架排列成格状管、H形支柱或骨皮质嵴等则很坚固，这种构筑早于人类的发明成千上万年。人类技术开始超过自然生物力学是必然的。加利略（1638）认识到骨小梁的意义，也主张空心圆柱按重量较实心圆柱的强度更强（stronger）。哈弗曾描述过他的‘系统’及其轴性方向（Havers约1691）；Ward（1838）将骨小梁比作具有压缩和牵拉成分的柱形，支持拱柱或类似的结构。Meyer（1867）和他的数学研究者Culman首先明确宣告抛射学说（trajectorial），尽管有不少争论，但仍经得起考验。其基本内容是骨小梁的排列符合其本身的应力传导线；尽管Venieratos等（1987）报道过骨小梁的方向和应力（压缩和牵拉）之间有很好聚合，其排列平均有7°差别，但尚无可信服的证明，也无反证。骨小梁还必须支持薄的骨皮质壳；然而应力和应变之间的关系常常远比从切面或骨模型得来的简单的数学分析复杂的多（Kummer 1972）。

与此理论观点相反，是直接用工程的方法测量骨样本或整个骨。Wertheim（1847）在Meyer之前，用物理实验测骨组织；以后许多人证实并发展此技术。运动力学的兴趣促进对骨的研究，导致了用许多不同的物理测量器记录许多不同材料的数据，不同种的骨，性别和年龄也是重要的影响因素。测量标本的形式也不尽相同；有整骨、骨皮质块或一段管状骨、或复合应用、各显特色。如果结果有对比性必须明确标本来源。来源于储藏尸体的骨测量数据会将结果引入歧途，尤其是对于整形术后的变形骨更如此（Reilly和Burstein 1974）。此外，弹性、硬度、压缩和牵拉特性也要有标准（Evans 1973）。如果是湿存的死骨，与活体测量无大差异，而干骨变硬并稍微变形。从同一骨样本也会出现问题，因为哈弗系统和骨小梁的不同分布难以对比。测量标本或完整骨，特别是破坏性测试，涉及肌腱附着的装置、常常导致此点的崩溃、尤

表6.1 骨和几种材料的张力强度（引自Gordon 1968）

材料	吨／英寸（t/inch）	兆牛顿／平方米（MN/m^2）
传统铸铁	5～10	75～150
铜	10	150
骨	10	150
肌腱	7	105
木材、杉木（沿木纹）	7	105
棉花	25	375

表 6.2 湿骨长轴平行方向负载的弹性模量(引自 Reilly 和 Burstein 1974)

骨种和作者	负载类型	弹性模量 ($10 \times 10^9 N/m^2$)	备注
人类 (Human)			
Dempster 和 Liddicoat (1952)	牵拉，低应变速率	14.1	干骨，再湿股骨，胫骨，肱骨，混合数据，用伸长计
Burstein 等 (1972)	牵拉，应变速率：$0.1sec^{-1}$	14.1	股骨；用伸长计
牛 (Bovine)			
Burstein 等 (1972)	拉力，应变速率：$0.1sec^{-1}$	24.5 ± 5.10	股骨；用伸长计
Simkin 和 Robin (1973)	拉力，低应变速率	23.8 ± 2.21	胫骨：用伸长计
其它材料 (Other materials)			
甲基丙烯酸甲酯：有机玻璃		8.6	
冷杉木		13.4	(68% 湿度)
钢		210.0	

注：兆牛顿 MN=1000000 牛顿 N　　1 牛顿 N=1kg × $1m/s^2=10^5$ 达因 dyn

其是测试轴性张力时。于是实验数据显示复杂的图形，例如，几乎不可能用有用的平均值说明骨的物理特性，因为某些骨不同部位的抗张力和弹性不同。从骨的结构复杂性的观点来看也如此，这包括厚度、密度、皮质造型、内部骨小梁（图 6.9）等，所以对单独骨力学特性的定义多种多样。股骨近侧端的变化见图 6.9（Whitehouse 和 Dyson 1974）；类似的部位变化也发生在股骨远侧端和胫骨近侧端（Behrens 等 1974）。胫骨的强度与骨小梁形式或总密度显示没有直接的关系，而是多因素关系。

测量孤立骨样本和整骨的物理特性，并测量不同应力的应变分布，已经有不同的工程技术。Ascenzi 和 Bell（1972）、Kummer（1972）和 Evans（1973）总结了许多这类测试的结果。这些数据很不一致，关于骨或塑料模型内力的传导有较大的争论，因为将骨看作是各向同性的和均匀的假设不真实。骨是一粘弹性的与玻璃纤维类似的二相物质，其中结晶胶原蛋白相当于‘纤维’羟磷灰石结晶相当于‘玻璃’。塑料模型只显示模拟骨张力的表面（surface）特征。不论骨还是模型，应力形式都可以用表面涂以松香树脂（Kuntscher 1934）（图 6.10）或其它漆类（Gurdjian 和 Lissner 1945）产生的破裂情况进行检查研究；这些表面破裂可用骨应变的照片显示其自然状况。用偏振光的光弹技术（Hallermann 1934）可以显示骨或塑料模型应力形式，以后又得到 Pauwels（1965）和 Kummer（1966）的发展。但 Brekelmans 等（1972）着重指出模型的局限性及其过分简单的二维数学分析。

Benninghoff（1925）利用脱钙骨的裂隙线现象（split-line phenomemon）（图 6.10），声称用墨汁尖针反复针刺后引起表面线的形态或损坏裂隙处的改变，随后引起哈弗系统的方向围绕压力和张力轴的改变。他接受抛射学说，认为损伤直接与骨皮质哈弗系统的习性有关。Tappen（1954）以后也作过类似的说明，但他认为是与未成熟的哈弗系统有关。Isotupa（1972）认为损伤是由于血管间隙薄弱处所致。以后 Buckland-Wright（1977）对骨的较薄弱区（也可以用仪器表示出骨折开始和蔓延部位），包括加固线、板层间界面、骨陷窝和血管管道的研究作出了贡献。然而，他认为裂隙光技术对结构和力传导的分析是不可靠的。

应力规已经用来记录活体或死亡的整骨、或部分骨样本的应力。应力规不能接触骨的大部分，故所得数据有限；但 Lanyon（1973）已获得活体绵羊运动时的椎骨、胫骨和跟骨有趣的结果。尽管 Lanyon 本身批评此法，但研究数据证实了骨弹性并显示了不同运动速度的弹性模量。

干涉全息照片已经应用于人下颌骨表面应变的研究（Gupta 和 Knoell 1973）；但技术困难，尤其是对活体的实验。

数学分析已在此领域内得到发展；但由于基本数据有限或基于应用模型产生的过分简单的数据，其分析价值有限（参阅 Koch 1917; Kummer 1966; Rybicki 等 1972）。

最后，一种综合技术可能对骨力学特性的解决和了解是最有帮助的。Buckland-Wright（1978）用应变规、松香树脂实验及组织学进行放射学和投射 X 线显微相片的综合法，对猫咬物时颅骨传导应力形式的一项研究，每项技术的局限性由其他人的方法加以补充。投射 X 线显微相片采用体视学技术，能够得到骨结构和印记的应力间三维相关结果。这些观察已经导致抛射学说不断修改。

Alexander（1984）比较了依据骨的惯应力得出的最适强度和其真实特性，已经发展了骨干强度和重量之间平衡的数学表达。他得出的结论是哺乳动物肢骨常常比它所需要的强度强，但也承认应力和结构之间的方程式难以预示其确切性。Bacon 和 Griffiths（1985）应用中子折射形式研究人股骨样本的结构、应力和年龄，并发现一种垂直方向的羟磷灰石结晶体能够抵抗垂直应力；这种直线排列新生儿较差，约 13 岁最佳，此后其强度递减。

单个骨的发育

与其它哺乳动物比较，人类的骨主要是从透明软骨发生来的，个别从致密的间质而来。于是先出现软组织模式，再

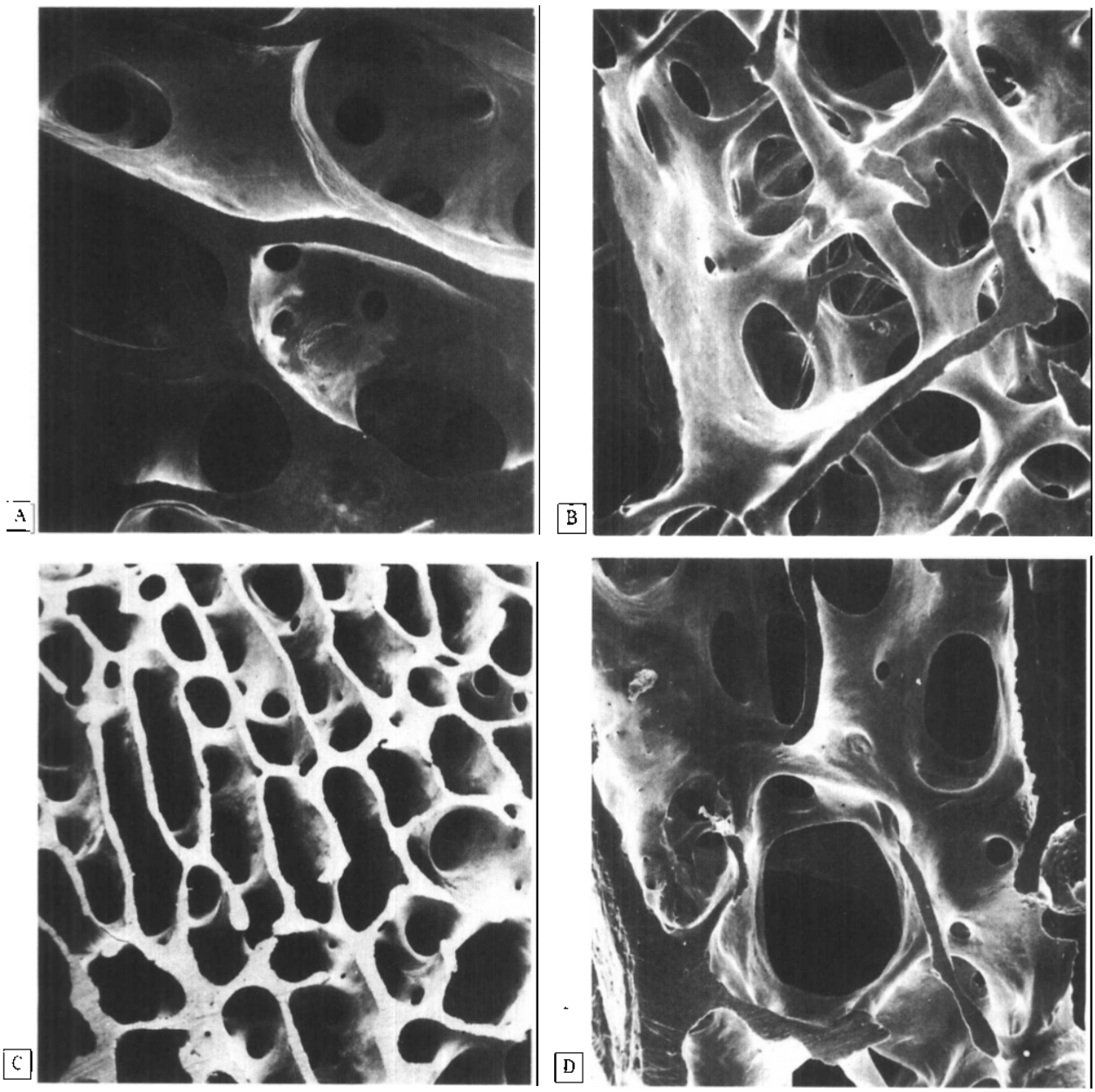

图6.9 同一人股骨近侧不同部位骨小梁的扫描电镜照片。全部为×20。A股骨颈头下部，B和C为大转子，D为股骨头关节面边缘。注意骨小梁厚度和间隙的广泛变化。（原照蒙作者、解剖学杂志和剑桥大学出版社许可，由Whitehouse和Dyson 1974提供）

逐渐变化成骨，常是由一个骨化中心起始向外延伸到整骨。这样的骨化中心（ossification centres）出现于一个很长的时期内，多数在胚胎时期（图6.11），有些在出生前，另一些在生后的发育时期中。进程复杂，必须研究不同阶段的组织、组织发生的基本现象。骨组织的发育和转变，包括原始间质及其分化成其它结缔组织形式、软骨和骨的显微结构、超微结构以及分子结构水平将在以后讨论（见后）。

骨化中心开始是微小的，很快就发展成能察觉和解剖到，并能用放射法和其它的扫描技术进行研究，后者将在此讨论。

许多骨的骨化是从1个骨化中心发展的，包括腕骨、跗骨、泪骨、鼻骨、颧骨、下鼻甲和听小骨。这有限的几个骨，骨化中心出现于胚胎第8周到10岁，此相当长的时期可用来进行推测发育或年龄的研究。但多数骨的骨化来自多个骨化中心，其中一个骨化中心出现于胚胎的早期或晚期（第7周到4个月）（图6.11）；从此骨化中心一直进行骨化到底，出生时虽然已具备骨和关节相适合的外形，但是软骨性的（图6.12、13）。以后从出生到18～19岁出现独立的骨化中心，有时是数个，这就是次级骨化中心（secondary ossification centre），先出现的是初级骨化中心（primary ossification centre）。这是长骨以及一些短的如掌骨和跖骨，肋骨和锁骨的类型。

新生儿骨，如胫骨是这样典型的骨化，其整个骨干（diaphysis）于胚胎第7周由1个初级骨化中心，而软骨性骺



图6.10 照片示研究骨骼结构和力学传导相关关系的三种方法。A. 一脱钙颅骨（恒河猴）用墨法尖针反复针刺产生的分裂线形态。B. 股骨涂以树脂显示股骨头受压时产生的破裂形态。C. 股骨近端薄层塑料铸型所产生的光弹性形式。股骨头处给以压力，大转子处产生张力。（C由伦敦医科和齿科学院解剖学科von Knief 1967及其他人提供）



图6.11 14周人胚茜素红染色透明标本。注意初级骨化中心骨化的进度、附肢骨和除锁骨的中轴骨骼为软骨内化骨，大部分可见的颅骨为膜内化骨。除跟骨初级骨化中心外，腕骨和跗骨以及所有长骨骺全系软骨。椎骨的椎体和神经弓分离，胸骨仍未骨化。膜状的前外侧囟和后外侧囟特别明显。（照片由伦敦医科和齿科联合学院解剖学科Kevin Fitzpatrick提供，标本由原系同科的Roslyn Holthouse制作）

(epiphyses)的骨化来自次级骨化中心。骺除关节面和干、骺之间较厚区保留一层透明软骨外，几乎全部由骨所替代。这一骺板(epiphyseal plate)或盘(disc)(生长板growth plate或生长软骨growth cartilage)的保留，允许骨长度的增加，直到正常大小，此时骺板骨化，骨干是成熟。干和骺的合并称融合（fusion），即将分离的骨干、骺合二为一。

许多骨的两端有骺，另一些骨只一端有骺。前者如四肢长骨，而掌骨、跖骨、指骨和趾骨只一端有骺、肋软骨可以代表骺，但它没有骨化中心〔有关第1掌骨远端假骺(pseudoepiphysis)的讨论见Haines 1974〕。骺的骨化有时较复杂，例如：肱骨近侧端，出生时完全为软骨，儿童时出现3个骨化中心，在与骨干融合前合而为一。只有其中的一个骨化中心形成关节面，其余形成供肌肉附着的大结节和小结节。类似的骺还发生在肱骨远侧端、股骨、肋骨和椎骨。因为某些骨化中心出现在关节压力的暴露区，而另一些出现在肌肉的牵拉区，于是Parsons（1903，1904，1905）提出骺分压力型（pressure）、拉力型（traction）和返祖型（atavistic）

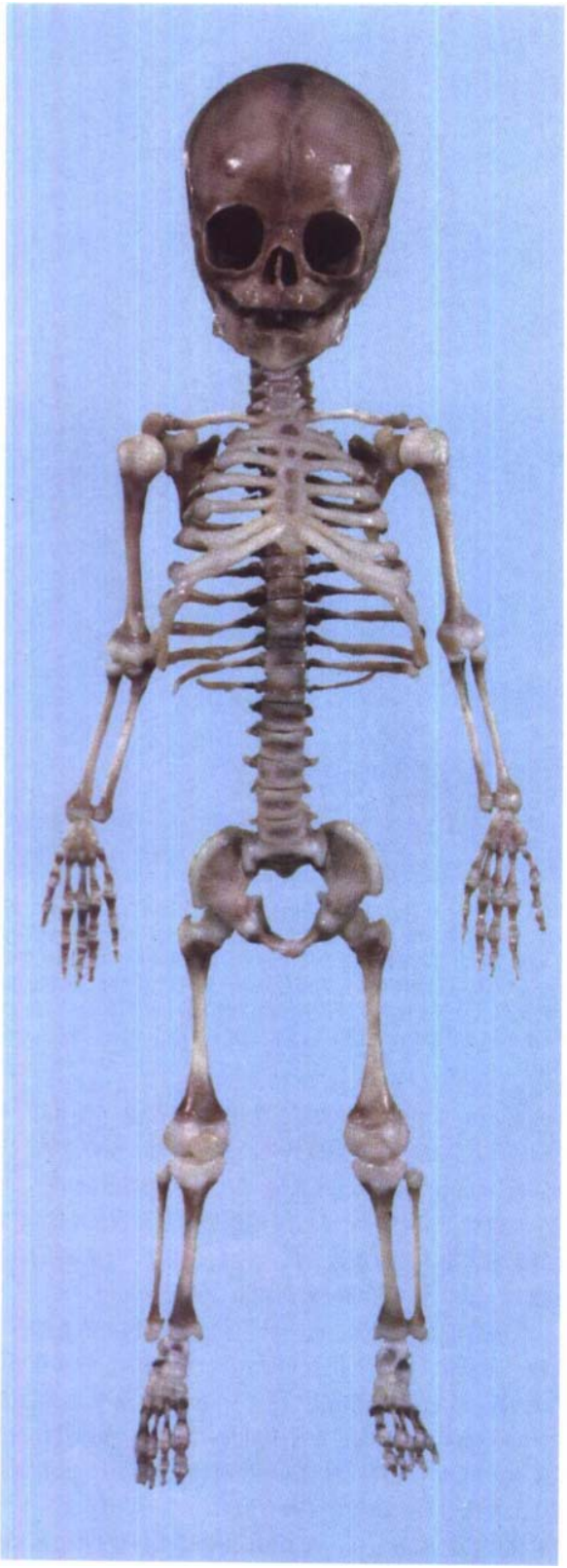

图6.12 保留软骨的新生儿骨骼。特别注意脑颅骨、眶腔和面部的比例；额缝；胸骨骨化中心；延长的肋软骨；大的软骨骺和喇叭状的长骨干骺端，尤其是肱骨、股骨和胫骨明显。（照片由伦敦医学和齿科学院解剖学科Kevin Fitzpatrick提供，标本由Michael CE Hutchinson制作）

3种；一般认为返祖型骺代表早期进化时期的独立骨。比较形态学建议某些哺乳动物的骨是爬行或两栖动物的独立骨的合成。颅骨、锁骨、肩胛骨和髋骨就是这一类。人肩胛骨喙突的小骨化中心、锁骨内侧端的骺，可能是早期脊椎动物独立骨的遗迹。哺乳类的发育重复这些过渡形式（锁骨内侧端也可算作压力型骺）。

许多颅骨的骨化来源于多骨化中心，有证据说明它可能是返祖性的。与早期脊椎动物群比较，哺乳动物颅骨的数目明显减少。蝶骨、颞骨和枕骨几乎肯定是由原来的多骨合成，有些证据说明有的骨是皮化（膜）骨中心和软骨化骨中心的融合，先是分离，以后发育成复杂的整体（见后）。这些颅骨的发育不与颅后骨返祖型骨化中心一致，后者常常是次级骨化中心。人类颅骨的合并是许多初级骨化中心合并的结果。

骺的分类本身意义不大，但它是哺乳动物骨骼进化颇感兴趣的问题。骺的骨化中心除个别爬行类和鸟类外（Haines 1937），不发生在其它脊椎动物，而这些是压力（关节）型骺。而拉力型骺是哺乳动物特有的，是由遗传建立的，因为它们的出现并不因附着其上的结构的分离而停止（Appleton 1922; Barnet和Lewis 1958）。但关于骺发育的实验证据有限。

虽然软骨本身的发育与骨骼的大小比例的改变相适应，但骨化中心的发展速度超过软骨的发生。于是骺区的发生首先是软骨，再逐渐骨化。每个骨都有一个骨化开始和发展特点的过程（必须考虑个体、性别和种族差异，如果数据允许还要考虑骨骼年龄）。

骨是否有骺板，其发育速度也不一样。假如发育速度一样，骨化中心的出现应该有一个严格的从大到小的顺序。然而，大小相差如此悬殊的指骨和股骨初级骨化中心的出现，最多只相差胚胎一周时间。腕骨和跗骨的骨化中心表现了骨化大小和顺序之间的一定相关，从最大的（胚胎第5个月的跟骨）到最小的（生后9～12岁的豌豆骨）。个别骨化中心的出现与该骨的体积有关。例如股骨和胫骨相邻端最大的骺，生后很早就开始出现骨化中心（仅在出生前后，法医对此点感兴趣）；但与其它骨比较显示许多不一致。例如质量并不相似的指骨骺和肱骨小结节骨化中心大约在同时间出现，二者均比较大的股骨大转子骨化中心出现早的多，这表明骨化的速度有很大的不同。

哺乳动物的实验显示骨两端的骺板发育速度开始是相同的，但生后其中一个发育较快（Brookes 1963）；快速发育的一端常常与骨干融合较晚，因而它对骨的生长长度作用更大。虽然人类骨骼较快的速度是推测的，但融合较晚是放射片呈现的事实。营养动脉进入某些骨的回返方向支持上述观察（见后）。

四肢长骨较活跃的一端常称为生长端（growing end），骺发育的不同速度，从整体上一般也显示身高的增加速度（Krogaman 1941; Tanner 1962），儿童期和青春期发育较快，而其它时期较慢。已经有许多研究认为青春期或稍前的突发生长直至青年后期骺融合时而减慢。有关胚胎和生后包括骨骼发育的综述见Sinclair（1969）、Tanner（1978），

发育生长中软骨各点的生长并不一致，这可以从肱骨体和肱骨颈之间角度的改变作证。髓的骨下面和骨干的髓面及其间的软骨连接面发育不同，通常成相互弯曲的面，髓多形成一浅杯状遮盖着骨干的尖端（其间有软骨）。这种构筑可以使相对薄弱区抵抗剪力。相互作用的骨面去掉软骨后，显示许多小结节和嵴突的存在。这种特征着重说明了未成熟骨的发育是由许多骨成分借髓软骨连接而成。大部分人类骨是这样复杂，不仅经历儿童的活跃期，也经历青年旺盛期，骨和骨借软骨的连接而加固。

发育的软骨多受压力因素，但也有外力因素的影响。在拉力型髓，软骨的附着先于融合，附着的结构产生张力，或许能促进与应力一致的大量胶原纤维的发育（Smith 1962a）。暴力和全身性疾病的干扰，如发热可阻碍髓的发育，常见骨小梁形式的改变，放射片显示致密横行的抑制生长线（lines of arrested growth）（Harris 1933）；这种线可出现在患继发性疾病儿童的四肢长骨。

融合详见后述。骨干的生长端与髓软骨相邻，即干髓端（metaphysis），显示其发育超过软骨，但髓软骨的作用是在两骨之间的裂隙内对两骨成分形成的齿状缘起桥梁作用。它们的出现可采用检查或放射片的方法提供推测融合时间的标准（Stevenson 1924）。这方面的知识，将广泛地予以描述：髓出现的时间、生长的速度和融合的时间对临床医学、法医学和人体测量学具有价值。可靠的数据依靠合适的观察和标准化的技术。已出版的不同图形之所以不如人意，部分原因就是缺少这方面的标准。从细致地管理角度看，放射片较一般方法更常用。常规的拍片位置可能不适用，例如，肱骨小结节的骨化中心或许因为其影像与另一中心重叠常被忽视。

骨骼发育的变化自然有个体、性别、还有种族间的差异。骨化中心出现的顺序（sequence）差异不大，但出现的时间不一：所有的研究显示女性骨化中心的出现早于男性（females antedate males），出生前不太明显，此后至青年期融合相差2岁左右。白种人的数据最可靠，但可比较的部位、数量、足够的时间还显不足，可能最好的研究部位是手（Todd 1937; Greulich和Pyle 1959; Mathiasen 1973）、膝（Pyle和Hoerr 1955）、踝和足（Hoerr等1962）。

软骨和骨是分化的结缔组织，由3种成分组成：细胞（cells）、细胞周围的基质（matrix）和渗透于基质内大量的纤维（fibres）；但硬组织与软的、柔韧的结缔组织不同，其基质为固体。软骨和骨的结构、物理特性、血管、生长和再生的方式也是不同的。

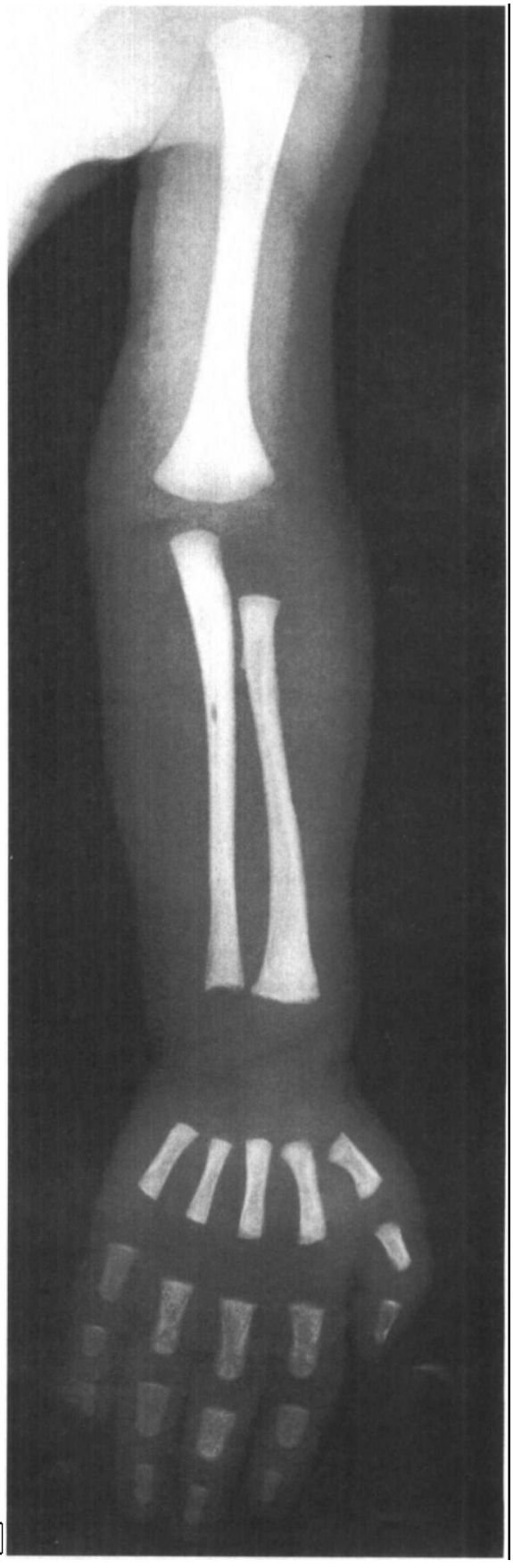

图6.13A　新生儿上肢放射片。除腕骨仍全为软骨外，所有骨的初级骨化中心骨化良好。片中显示特有的分离区充满射线可透过的透明软骨：其中的髓或腕骨骨化中心将随后发生。注意长骨喇叭状轮廓、窄的骨干中部和相对宽大的干髓端。还要注意这一年龄的肢体节段比例的特征－特别是相对的大手。



B

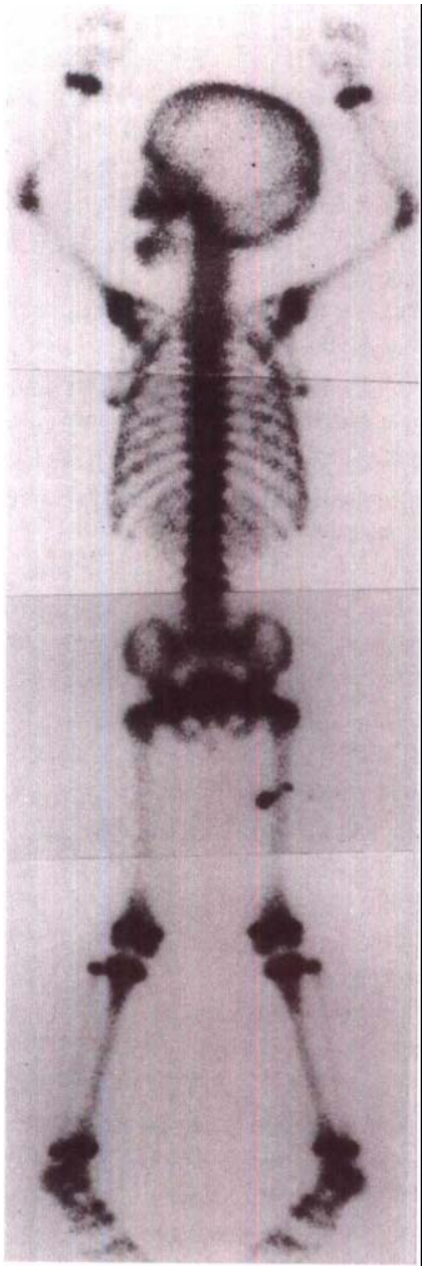

C

图6.13B 新生儿上肢标本照片（自图6.12标本）。比较本标本的放射透明区和保留的软骨骺和腕骨成分（致谢见图6.12）。C. 约1岁男婴骨成分扫描，示骺生长活跃区。示踪剂（二磷酸甲烷标记的锝－99m）也显示肾和膀胱。（由伦敦医学和齿科联合学校核医学科提供，照片由K Fitzpatrick和Sarah Smith拍摄）

骨骼结缔组织

骨组织、软骨和骨均为特化的结缔组织，它们也是由细胞及含有纤维的间质构成。然而，骨组织的基质呈固态，明显不同于一般的结缔组织，软骨和骨的组织结构、物理特性、血管构筑以及生长和再生方式均具有显著特征。

软骨的结构

从种系发生来看，软骨是一种古老的组织，脊椎动物体内的软骨分布广泛，或为永久性的，或为暂时性的骨骼组件。在胎儿早期，骨骼系统多由软骨构成，但以后陆续被骨替代。成人的软骨分布于关节表面、喉、气管、支气管、鼻和外耳以及会厌和颅底等处。软骨被骨取代是一个复杂的过程，在长骨的骺部与干部之间（也见于他处）的软骨生长板细胞不断增殖，使骨不断增长，直至最终全部被骨化，骨生长随之停止（Hall 1983）。

软骨实际上也是一种硬的可负重的结缔组织。它的鲜明特性是代谢率低，仅在其表面或一些大的穿通管内才有血管分布，具有持续而快速的内积（间质）生长和外积（外加）生长（见后），具有抗牵拉、抗压缩能力和一定的弹性。除骨连接处和滑膜表面，软骨外周均有纤维性软骨膜包裹。

软骨基质 软骨是由成软骨细胞（chondroblasts）和软骨细胞（chondrocytes）以及外形、组成和性质均不同的纤维构成。据此软骨分为透明软骨（hyaline cartilage）、（白）纤维软骨（fibrocartilage）和（黄）弹性软骨（elastic cartilage）。还有一种细胞排列密集的软骨，称之为细胞性软骨（cellular cartilage），细胞排列密集，基质呈隔状分布于细胞之间，早期胚胎软骨属此类软骨，它也见于许多哺乳动物的耳廓，纤维软骨和弹性软骨相对变化较少，而透明软骨则因年龄、分布部位及种属的不同而变化较大。

软骨细胞（图6.14A、B，15，16，17） 软骨细胞位居基质构成的小陷窝内。幼稚的细胞（成软骨细胞）较小，多为扁平不规则形，表面有许多丝状突起（filopodia）。成软骨细胞分裂后的早期常有缝隙连接等连接结构，此种细胞间接触存在短暂，在细胞分泌基质之前即消失。当软骨细胞成熟时，细胞失去分裂能力，新陈代谢也减弱。一些学者仍将此种细胞称为软骨细胞，但软骨细胞之称常包括软骨内所有不同活力的细胞。在必要时分别称之为成软骨细胞和软骨细胞。成熟的软骨细胞随年龄而变大变圆，但仍有少量丝状突起、偶见纤毛。软骨细胞的内部结构与一般分泌蛋白质的细胞相同（Stockwell 1983; Kosher 1983; Sheldon 1983）。细胞核圆形或卵圆形，常染色质丰富，含1个或多个核仁。胞质内充满粗面内质网，转运小泡和高尔基复合体及许多线粒体，也常见溶酶体。胞质内也含有大量糖原颗粒、中间丝（波形蛋白）和色素颗粒。软骨细胞最终变为功能不活跃的细胞，此时核内异染色质增多，核仁变小，与合成及分泌功能有关的细胞器（内质网、高尔基复合体等）大为减少，常见大脂滴。

有关软骨细胞对负重的反应，细胞间基质如何承受压力和保护软骨细胞，所知甚少。关节软骨的细胞或细胞周围的基质，在关节活动中必然发生形状和大小的变化，但尚未见有关这方面的研究报道。

细胞间质 细胞间质由胶原纤维或弹性纤维及含水较多的固态基质构成（图6.18、19），这些成分的不同也是软骨所特有的化学特性，并赋于软骨不同寻常的物理特性。基质（ground substance）是一种富含糖类物质的坚硬胶体，故PAS染色呈阳性。基质内的糖多为酸性，故染色嗜碱性，可被苏木精、阿利新蓝及甲苯胺蓝等深染，甲苯胺蓝染色有异染性。基质的化学性质很复杂，它以水和溶于其中的盐为主要成分，其中含有交织成网的蛋白多糖分子以及其他一些较少的蛋白质或糖蛋白和一些脂类物质等。

软骨中的胶原（图6.18） 与其他多种组织不同的是，软骨基质的胶原主要是Ⅱ型胶原，它占软骨干重的50%。此种情况也见于脊索，椎间盘髓核、眼玻璃体和初级角膜基质。Ⅱ型胶原的原胶原蛋白分子是由三条相同的多肽链（3个α-1

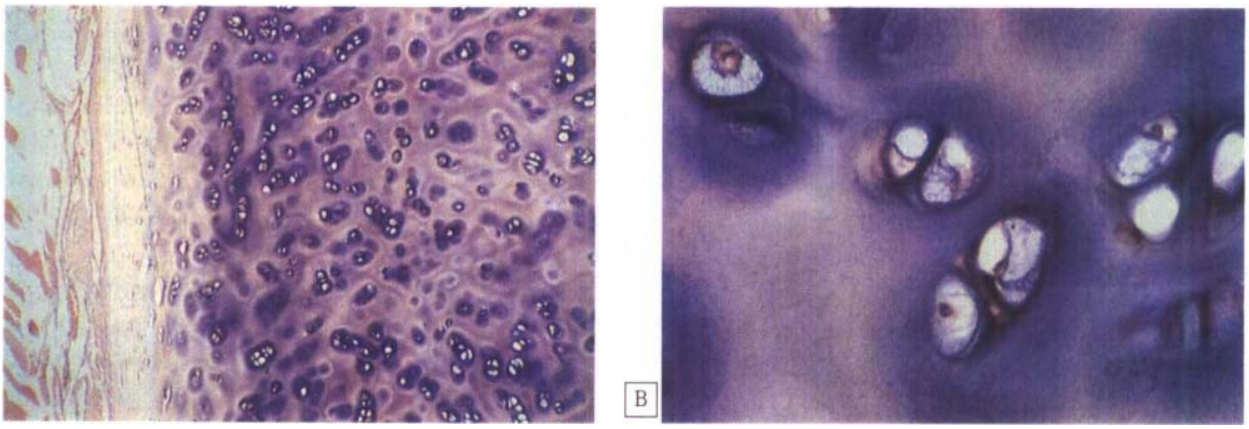

图6.14 人肋透明软骨光镜像。A. 低倍镜观察软骨膜、成软骨细胞和嗜碱性基质中的成熟软骨细胞。H·E染色。×150 B. 高倍镜观察软骨陷窝内的软骨细胞群和周围富含蛋白多糖的嗜碱性带。H·E染色。×1000

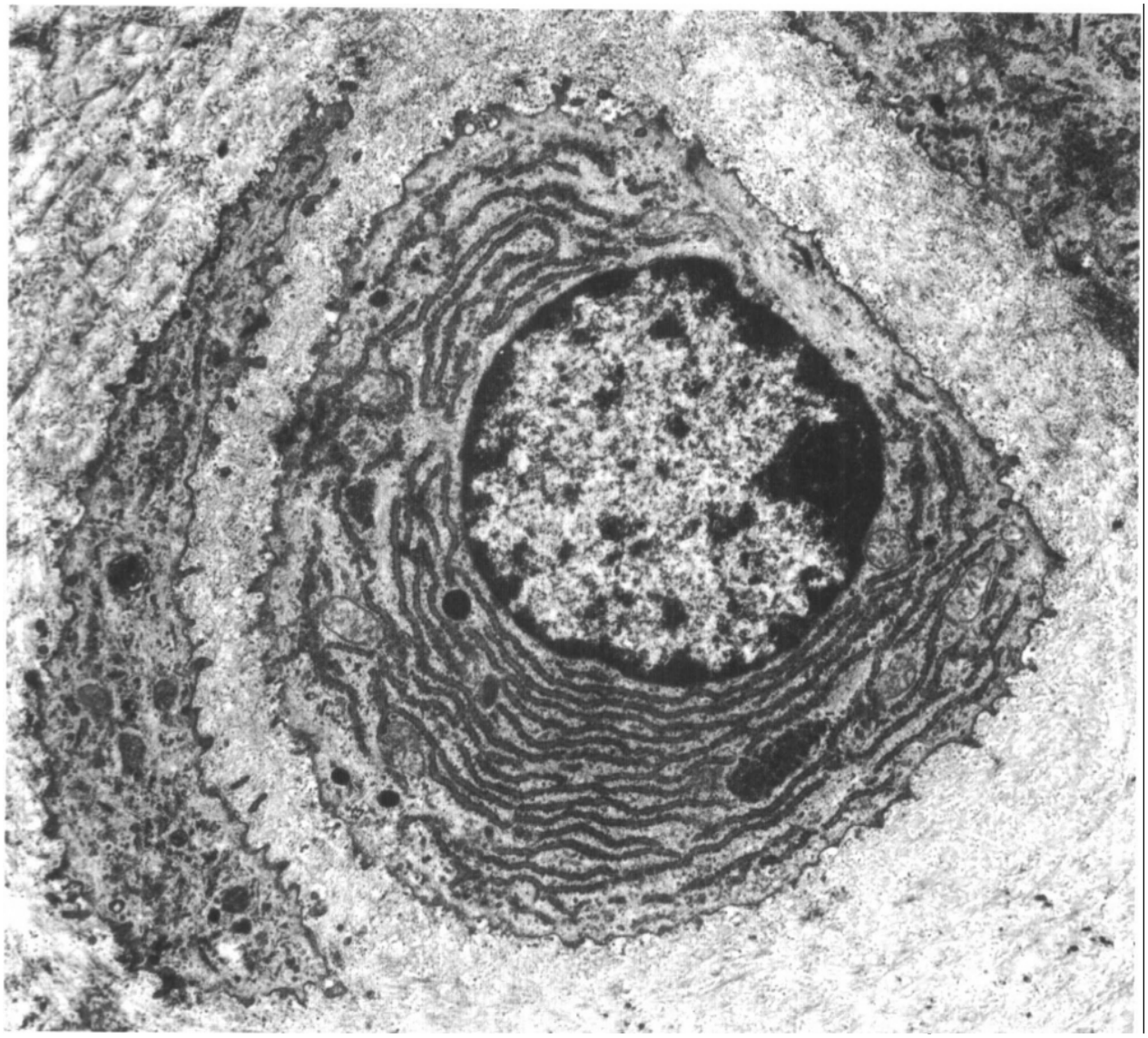

图6.15 兔股骨关节软骨灌注固定标本超薄切片透射电镜像。中央的成软骨细胞的核内含常染色质状和明显的核仁。胞质内可见许多大致平行而同心圆排列的扁平池的粗面内质网、散在的线粒体、溶酶体和密集的糖原颗粒。质膜有许多丝状突起伸入周围基质相关的隐窝内。基质内可见纤细的原纤维网，其间有细粒状物。无细胞周围陷窝。基质将中央的成软骨细胞与邻近的两个成软骨细胞分开。左侧扁平的新月形细胞是一个靠近关节面的典型成软骨细胞。×14500（伦敦Guy医院医学院Susan Smith提供）。

链）三股螺旋组成，但软骨膜外层的胶原及纤维软骨的大多数胶原与一般结缔组织一样为I型胶原。软骨中的胶原纤维大多很细，以致在电镜下才能观察到。纤维短而细（直径10～20nm），有特征性横纹（67nm，切片中为64nm），纤维交织成三维立体网状结构，表面与蛋白多糖的侧链相连接。许多研究发现蛋白多糖部分地包裹胶原纤维，它的浓缩也与纤维横纹周期的形成相关。故此，蛋白多糖和其他有机分子与胶原纤维相互连接。不同类型的软骨，其胶原纤维的数量、大小和排列方向均有很大不同，这也与软骨的成熟程度及软骨所在部位相关。在关节软骨，紧邻软骨细胞表面的胶原纤维非常细（直径4～6nm）。

软骨除以II型胶原为主要成分外，还有少量其他胶原如IX型、X型和XI型胶原。这些胶原也是软骨所特有的，其意义至今尚不清楚，但可能与稳定II型胶原网架（IX型）及某些软骨的增生（X型）有关。VI型胶原主要分布在邻近软骨细胞处（Poole等1992; Hagiwara等1993），可能在软骨细胞与其微环境中的基质之间起连接作用。如下所述，有些软骨内还含有其他类型的纤维，如弹性软骨中的弹性纤维、纤维软骨有韧带样结构，此处的I型胶原是由成纤维细胞产生的而非软骨细胞产生。

软骨的蛋白多糖 软骨内的蛋白多糖与一般的结缔组织内的大致相似，但也有一定的特点。它由不同的分支状的多糖聚合体—糖胺多糖（glycosaminoglycans, GAGs; Lash和Vasan 1983）组成。GAGs是酸性的、有羧基的化合物，故具有负电荷。GAGs与丝状蛋白质即中心蛋白（core protein, Mr 250000，长300nm）以共价键结合，一个中心蛋白轴上

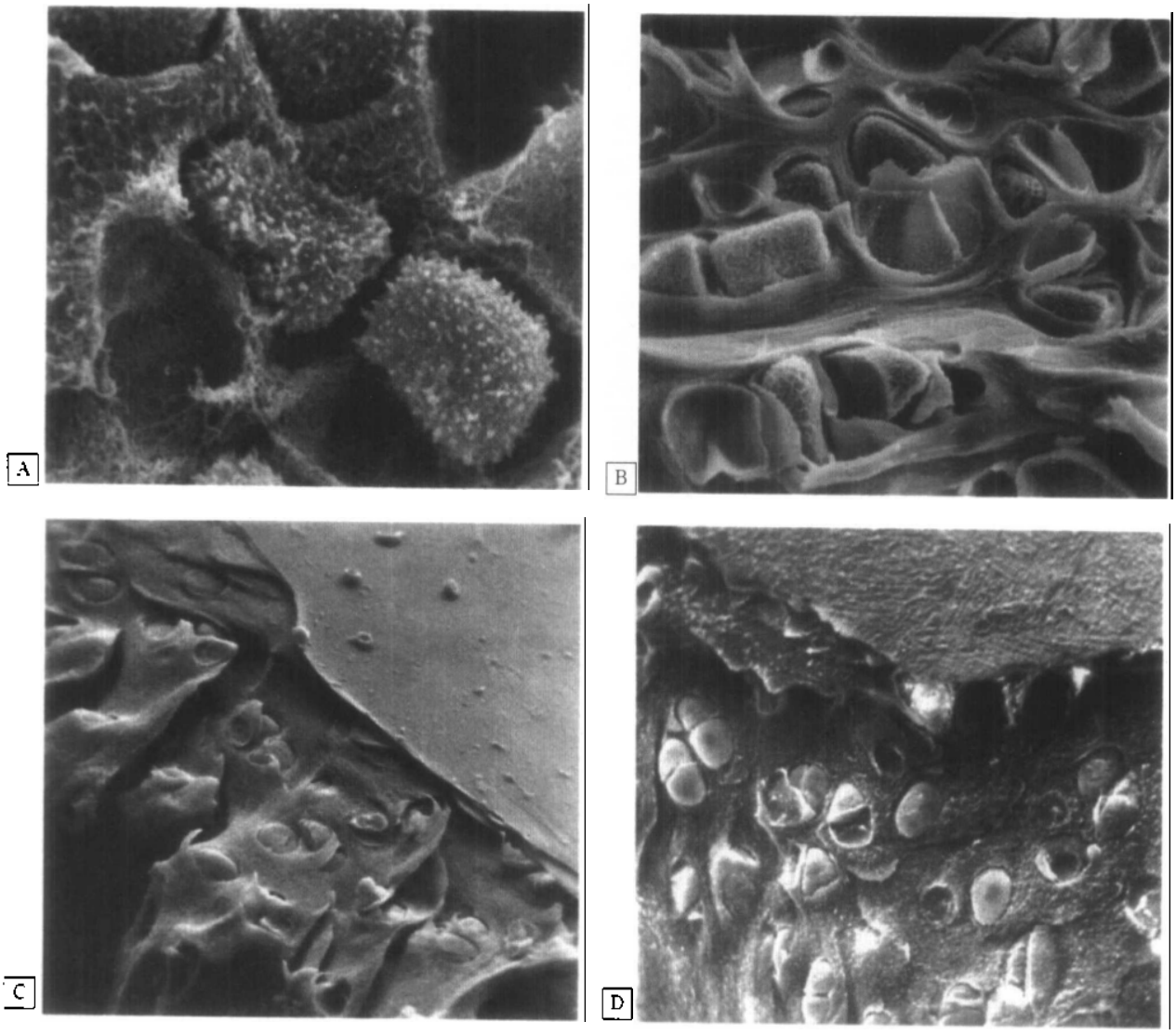

图6.16 软骨扫描电镜像。A. 17天胎小鼠趾软骨临界点干燥组织，示细胞软骨内的软骨细胞，细胞上有许多短微绒毛。视野宽=43μm。B. 花栗鼠鼻中隔软骨，锇酸灌注固定，冷冻干燥断裂，软骨陷窝内同源细胞群的软骨细胞之间仅被很少的基质分隔。视野宽=90μm。C. 大鼠膝关节的股骨关节面，戊二醛、锇酸固定，冷冻断裂干燥，关节面平坦，软骨细胞包埋于含有纤细纤维的基质中。视野宽=140μm。D. 大鼠下肢股骨头快速冷冻干燥，图的顶部可见保存在冷冻干燥滑液中冰晶形成的网状结构，而紧靠表面的细胞则没有这种迹象。视野宽127μm。

有100多个不同的GAGs，形似“瓶刷”（图6.19）。若干个这样的蛋白多糖又与一个大分子的透明质酸（hyaluronate，分子量百万以上）结合形成极其复杂的细丝状结构。此外，还有些较小的连接蛋白（link proteins）也参与上述结构。由于GAG的酸性基团占多数，故其结构链具有相互排斥的倾向，使其呈挺直状连在中心蛋白上。分子间微弱的引力使其聚合形成三维立体网架，间隙内充以大量水。此种分子结构使水和一些可溶性物质经基质迅速扩散，尽管水和电解质也以静电引力松散地结合在带电荷的大分子物质表面。在生活状态下，这种分子聚合物似被压缩而体积较小，而非想像的那种形状、长度和电排斥状态。有人认为，蛋白多糖类似一个微小的弹簧，在被挤压时储存能量，弹出时释放能量，使基质具有弹性。

在电镜切片标本中，这些大分子物脱水后通常折迭成直径约20nm的致密颗粒；但经离心和负染或经冷冻技术处理后，分子的羽状结构则可清晰分辨（Hunziker和Schenk 1987）。

糖胺多糖（GAGs） 软骨蛋白多糖的GAGs有4-硫酸软骨素、6-硫酸软骨素、硫酸皮肤素和硫酸角质素。多糖主要由许多重复的双糖组成，其中一个总是由氨基己糖取代，另一个是酯化的己糖醛酸或被己糖取代。如4-硫酸软骨素及6-硫酸软骨素由重复的N-乙酰半乳糖和葡萄糖醛酸硫酸双糖

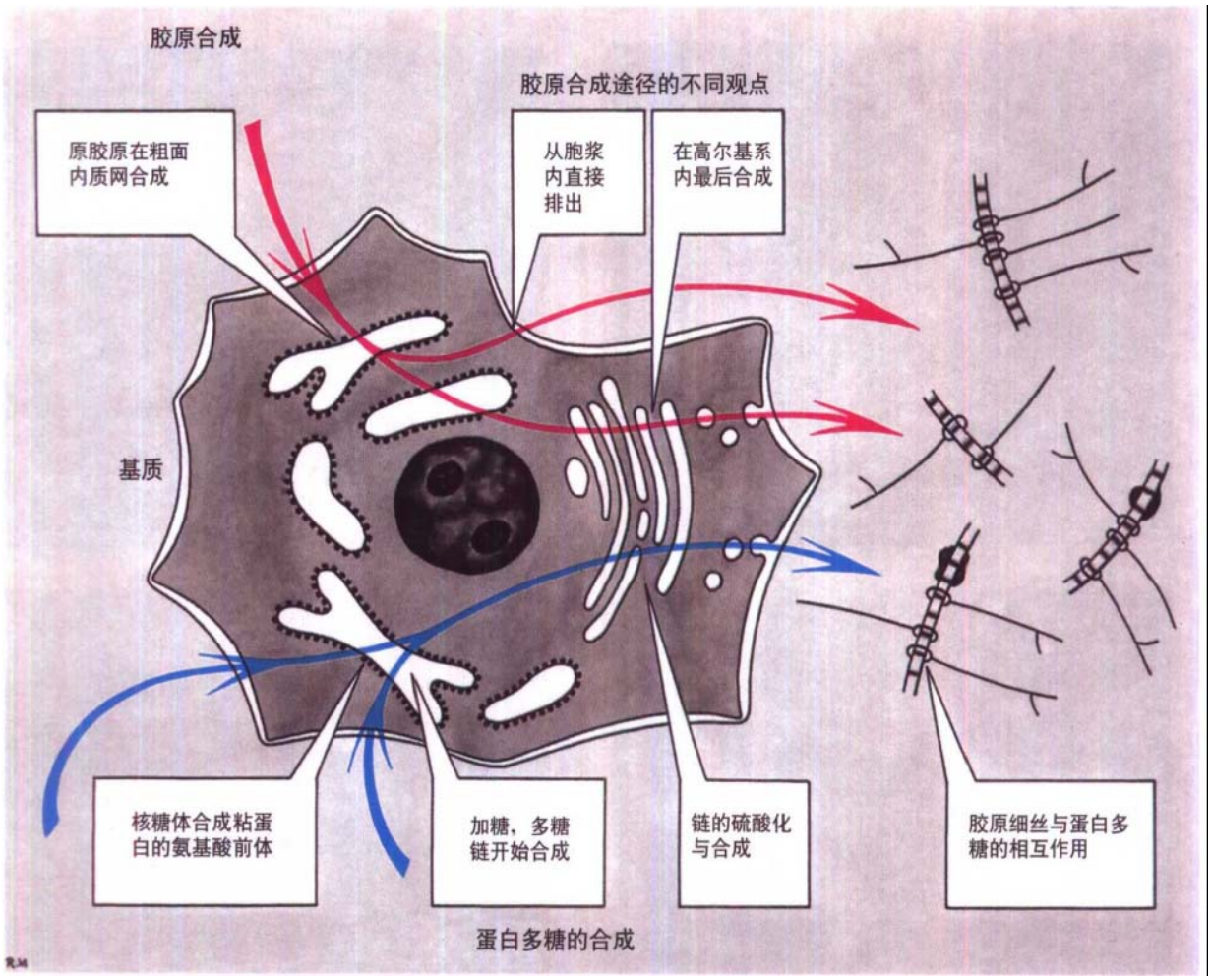

图 6.17 成软骨细胞的几个重要的生物合成途径示意图。

组成、只是硫酸酯键的位置不同。硫酸角质素是一个双糖的聚合体、双糖是由不同位置的硫酸酯键连接 N- 乙酰半乳糖胺和 D- 半乳糖组成。分子量很大的透明质酸也是由 N- 乙酰半乳糖胺和葡萄糖醛酸酯组成的重复双糖构成、但无硫酸化也无分支。

这些化学构型的差异导致其静电荷量的不同及相邻链间相互作用的不同以及其他许多特性的差异、从而使基质具有许多物理和化学特性。间充质细胞的聚集、Ⅱ型和Ⅸ型胶原以及蛋白多糖中心蛋白的聚合预示软骨形成的开始。

细胞粘附蛋白 细胞粘附蛋白包括众多的蛋白质和糖蛋白、近来已证实它们对软骨细胞粘附在基质上起重要作用。了解最多的是软骨粘连蛋白（chondronectin）、这种软骨糖蛋白在成软骨细胞借助硫酸软骨素粘附在Ⅱ型胶原纤维上起重要作用。软骨粘连蛋白分子量约 15 万、由软骨细胞合成。

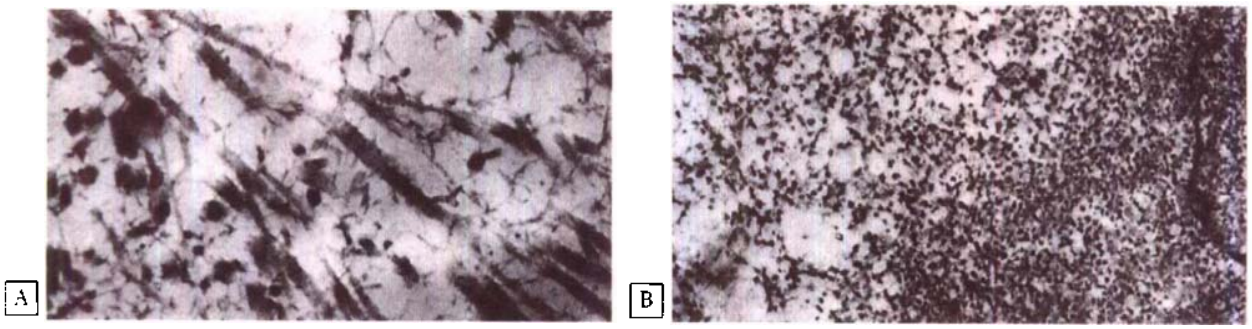

图 6.18 透明软骨基质电镜像。A. 可见粗的有横纹胶原原纤维和细的无横纹胶原原纤维、也可见纤细丝状蛋白多糖的痕迹、附着和连接在胶原原纤维上。× 30000 B. 为保存蛋白多糖复合物而用钌红固定。基质中可见深染的小珠样结构、是蛋白和糖胺多糖的聚合物。× 10000（Moya Meredith Smith 提供）

图6.19 透明软骨基质微细结构示意图。可见巨大蛋白多糖复合物及有粗横纹和细横纹的Ⅱ型胶原纤维、蛋白多糖粘附在这些纤维的表面并把它们连在一起，下图详示了糖胺多糖和中心细丝的排列(详见正文)。

另一种粘附分子为锚蛋白CⅡ(anchorin CⅡ，Von der Mark等1985)，它是一种分子量34000的糖蛋白，分布在软骨细胞表面并与Ⅱ型胶原特异性连接。人的软骨细胞还可产生聚合的蛋白多糖，如聚集蛋白聚糖(aggrecan)和多能蛋白聚糖(versican)(Grover和Roughley 1993)。可能还有一些其他类似物质参与稳定细胞和基质结构复合体。

脂类 脂类也是基质的组成成分，呈小球状，可用脂溶性染料染色并在光镜下显示(Meachim和Stockwell 1978)。有些脂类物质可能是细胞破损后从胞质内流出来的，有些可能是细胞的膜样结构成分，如在骨骺生长板中的基质小泡。

图6.21 7个月人胎股骨髁骺部印度墨汁灌注标本，示软骨管内终末分支的毛细血管丛。(伦敦Guy医院医学院解剖学系 Murray Brookes提供)

小结 软骨基质是蛋白质与蛋白多糖细丝组成的迷路样结构，间隙内充以结合水、正离子及多种其他小分子物质。因此软骨基质对机械性刺激表现出各种结构成分相互关联的反应。这种分子网架结构及其内含物的特性也影响营养物质和代谢产物在组织内的流动。

软骨细胞合成基质 软骨基质中的所有主要成分均由软骨细胞合成和分泌(图6.17)，其合成分泌过程已应用生物化学、形态结构和放射自显影方法进行了深入研究(Prockop等1979; Mayne和Vonder Mark 1983)。简要总结如下：胶原合成过程与成纤维细胞一样，是在粗面内质网内进行的，但

形成的是Ⅱ型前胶原链而非Ⅰ型前胶原链。它们组装成三股螺旋链并加入糖，转运至高尔基复合体内进一步糖化，然后以前胶原分子形式分泌至细胞外间隙。在细胞间隙内切去分子两端的终端肽，形成原胶原分子，最终组装形成胶原纤维。在粗面内质网的其他部位合成蛋白多糖复合物的中心蛋白，加上GAG链的过程在高尔基复合体内完成（Lohmander等1986）。葡萄糖醛酸似乎是在软骨细胞膜上的酶作用下合成的，合成后不经过内质网而直接排到基质中。

软骨的营养

一般认为软骨完全无血管供应，这种观点虽然不完全正确，但大多数软骨细胞均远离其营养血管，这些血管主要分布在软骨周围。在软骨周毛细血管网与软骨细胞之间，营养物质与代谢产物沿浓度梯度在基质内扩散。这种物质交换方式使活体软骨的厚度限于几个厘米。若软骨细胞距营养血管超过这个范围则不能生存，其周围的基质出现钙化。软骨内有一种抑制血管长入的抗血管生长因子（Kuettner和Pauli 1983a, b; Hall 1988）和抗溶软骨蛋白酶的抑制素（Homandberg等1992）。

软骨通道 躯体庞大的哺乳动物（及鸟类和两栖类）的骺软骨是通过软骨内的分支管道内的小血管获得营养供应的，它们是软骨周围的动脉和静脉的向心性分支。血管灌注（Brookes 1958）和组织学研究（Wilsman和Van Sickle 1972）提示，每个通道内有一个中央小动脉或微动脉，周围有大量小静脉和毛细血管（图6.20, 21）。在通道的盲端，中央血管形成若干毛细血管，再经微静脉回流入软骨周围的静脉。由有孔内皮构成的毛细血管沿通道发出分支，在终末毛细血管处与软骨组织进行物质交换（Wilsman和Van Sickle 1972）。通道内的血管外围有富含成纤维细胞和巨噬细胞的疏松结缔组织，这些结缔组织与软骨膜相连。

关于这些血管的形成有不同见解，它们有可能来自软骨周血管，在软骨外积生长过程中这些血管渐被包围。这种见解易被接受，但不能解释一些现象，如软骨通道的形成快于软骨向前生长的速度。很可能通道的形成与巨噬细胞和其他细胞的作用有关（Wilsman和Van Sickle 1972），例如中央血管的内皮细胞可能起重要作用，组织培养研究证明它能释放溶软骨因子（Moscatelli等1981）。然而，软骨细胞本身也能分解软骨基质，这可能在通道形成中起一定作用；或者在血管形成之前，软骨细胞不断死亡而形成一系列腔道；或者是软骨细胞从基质中游离出来，分化为软骨通道中源于间充质细胞的其他类型细胞。

软骨通道并非杂乱无序的，每块软骨均有其特征性的分布模式。胎儿骨骺的软骨通道有两组：一组较明显，从非关节面伸向中央；另一组不甚明显，由骨化沟（ossification groove, Ranvier沟）内的血管发出，其末端的毛细血管丛呈复杂的球状结构，类似出生后的软骨下循环（Trueta和Morgan 1960）。Brookes（1971）认为，某些成人骨骺的动脉分布形式与胎儿骺部中的软骨通道的分布形式极为相似，表明胎儿软骨通道内的血管可能是成人骨骺血管的前身，起源于骨化沟通道内的小群血管则是出生后生长软骨骺侧的软骨下血管网的前身。

软骨通道有助于大体积软骨的营养供应，否则它只能依赖软骨周毛细血管获得营养。无论在幼稚软骨或成熟软骨，这种营养供应方式较软骨膜供应方式要快得多。成人关节软骨虽然没有软骨通道和软骨膜，但其软骨细胞可迅速摄取标记离子（Hall 1965）。兔关节软骨的糖蛋白半衰期仅为4天（Mankin和Lipiello 1969）。体积大的软骨，如胎儿肢体骨骺具有通道不足为奇，但令人惊奇的是通道也出现在早期胎儿手的籽骨，甚至出现在顶臀长11cm胎儿手指骨骺（Gray等1957）。

软骨通道除有营养作用外，多数学者认为还参与形成次级骨化中心（secondary centres of ossification）以及无骺骨的初级骨化中心。但也有令人难解的例外，远端的指（趾）骨骺部及近端的掌骨骺部虽无骨化中心，但也有很精细的软骨通道。在软骨开始形成，软骨通道的初次出现与骨形成开始之间并无明确的联系，它们的出现在各个骨骼都有其特殊时刻（Brookes 1971）。通道似乎是在骨化中心发生时为骨化过程提供骨原细胞和毛细血管。通道出现时间的控制仍不清楚。

下颌髁软骨（mandibular condylar cartilage）的通道在生后第二年形成，同年内通道消失。喉和鼻的软骨通道于第7个月胎儿开始形成，直至老年；肋软骨的通道于1岁时出现，至10岁时通道延伸至干中心。在长期保存的通道内，于20岁后可出现骨髓，一直保留至60岁，在发生意外性萎缩时，腔隙内含有粘液样物质。除长骨的骺部有软骨通道外，其他部位的软骨也可见通道，如呼吸系统的软骨（Kuettner和Pauli 1983a, b）。

软骨的分类

软骨可分为透明软骨（hyaline cartilage）、纤维软骨（fibrocartilage）、弹性软骨（elastic cartilage）和细胞软骨（cellular cartilage）。软骨也可发生钙化。

透明软骨(图6.16, 22A, 23A) 透明软骨呈透明、蓝乳白色和均质状，具有韧性及一定的弹性。肋软骨、鼻软骨、部分喉软骨、气管支气管软骨以及所有暂时性软骨和大多数关节软骨均为透明软骨，但它们的大小、形状、细胞排列及纤维和蛋白多糖的组成可随不同年龄和不同部位而有显著区别。软骨细胞形状不一，在近软骨膜处较扁平，越向深部，细胞渐变圆形。细胞常2个或多个聚集成群，称细胞巢或同源细胞群（cell nests or isogenous cell groups），它们都源自同一个成软骨细胞。同源细胞群内的细胞多呈圆形，轮廓清楚，相互贴附。细胞周围的基质是软骨细胞新分泌产生的，呈典型的嗜碱性和异染性，围成一个陷窝。陷窝囊壁显著不同于细胞巢之间淡染的基质。一个同源细胞群连同周围的基质称为一个软骨单位（chondron）。

光镜下观察，新鲜的软骨基质呈透明均质状或似毛玻璃状。偏振光显微镜或电镜下观察，可见基质内含直径10～20nm的细原纤维和胶原纤维。电镜下观察，每个细胞周围有一圈基质带。固定良好的标本，细胞不发生收缩，不规则的软骨细胞表面与基质直接接触。在紧邻软骨细胞周围的一层蛋白多糖常含有一些性质未明的细丝，不含胶原，这层结构可能就是在光镜下所见的陷窝边界。此层以外为网状排列的

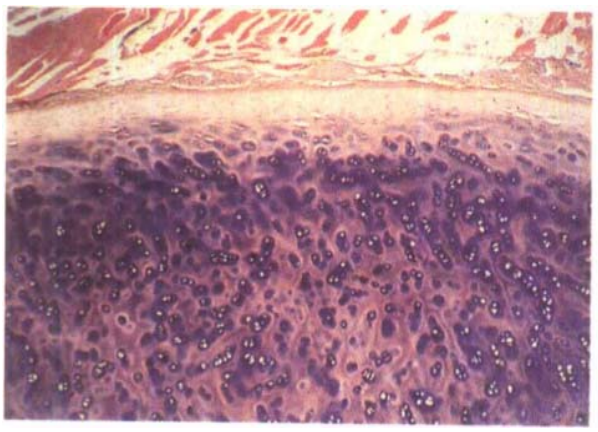

A. 透明软骨（参看图6.14 A. B）H·E染色。× 150

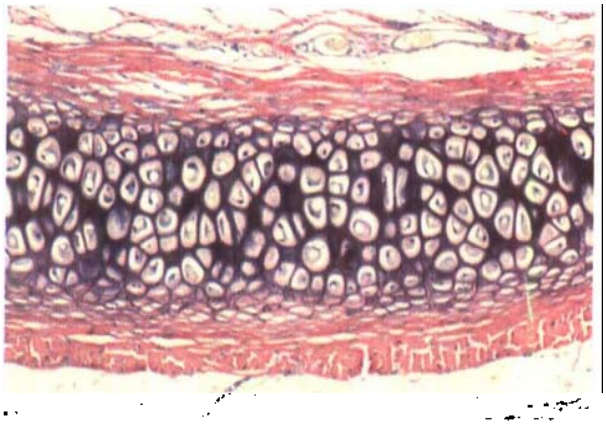

B. 经Gomori弹性蛋白染色（蓝黑色）和Gieson胶原蛋白染色（粉红色）的兔耳廓弹性软骨。× 150

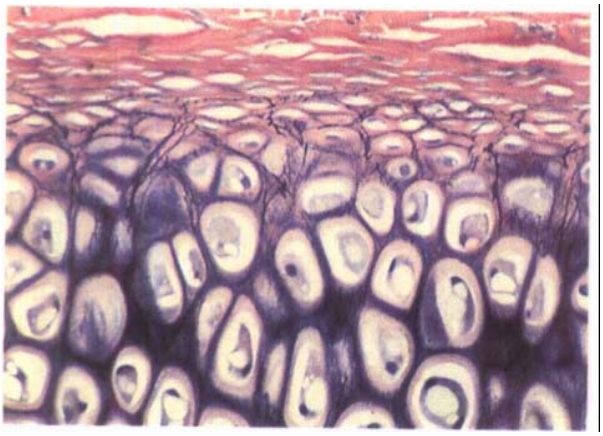

C. 图B高倍镜显示纤维性软骨膜、成软骨细胞和富含弹性纤维的基质及其中的大软骨细胞。× 400

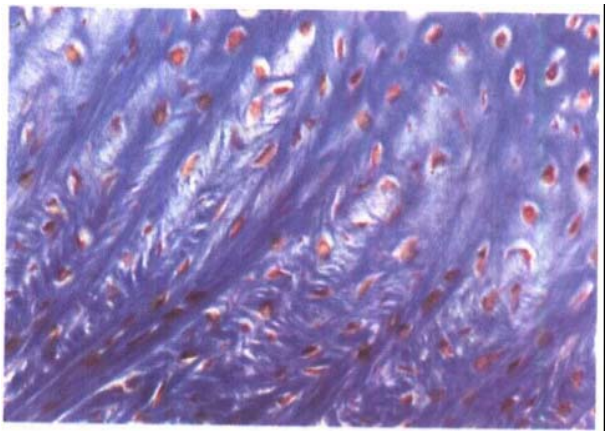

D. 晚期胎儿椎间盘纤维软骨，示纤维环中粗大胶原纤维之间的成软骨细胞。Mallory三重染色。× 150

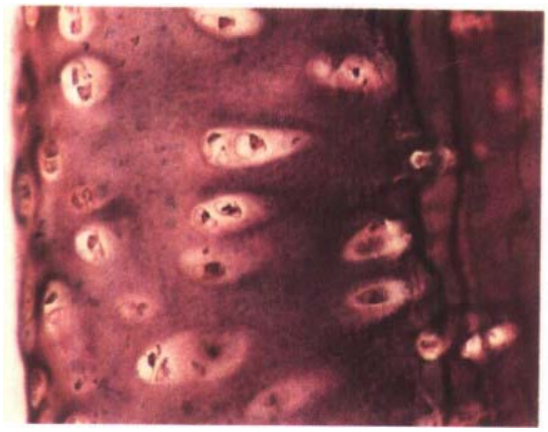

E. 恒河猴趾关节软骨银盐染色，示不同层次的细胞排列。骨膜已不存在；注意观察表浅1、2层的扁平软骨细胞，第3层较多的圆形细胞，更深的第4层的钙化线和靠近软骨的板层骨（详见正文）。× 400

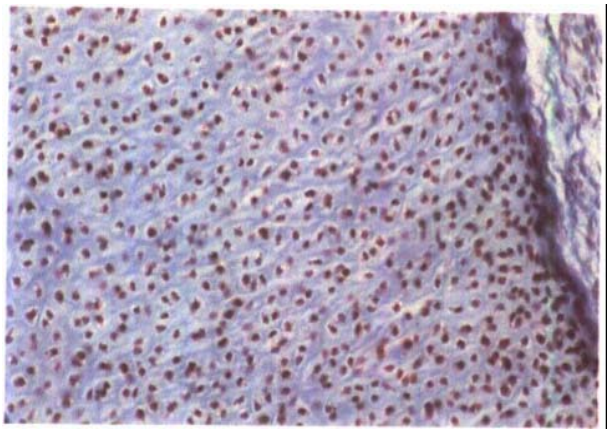

F. 人胎儿手指软骨，可见细胞密集，细胞小而均匀分布。Mallory三重染色。× 150

图6.22 不同类型的软骨。

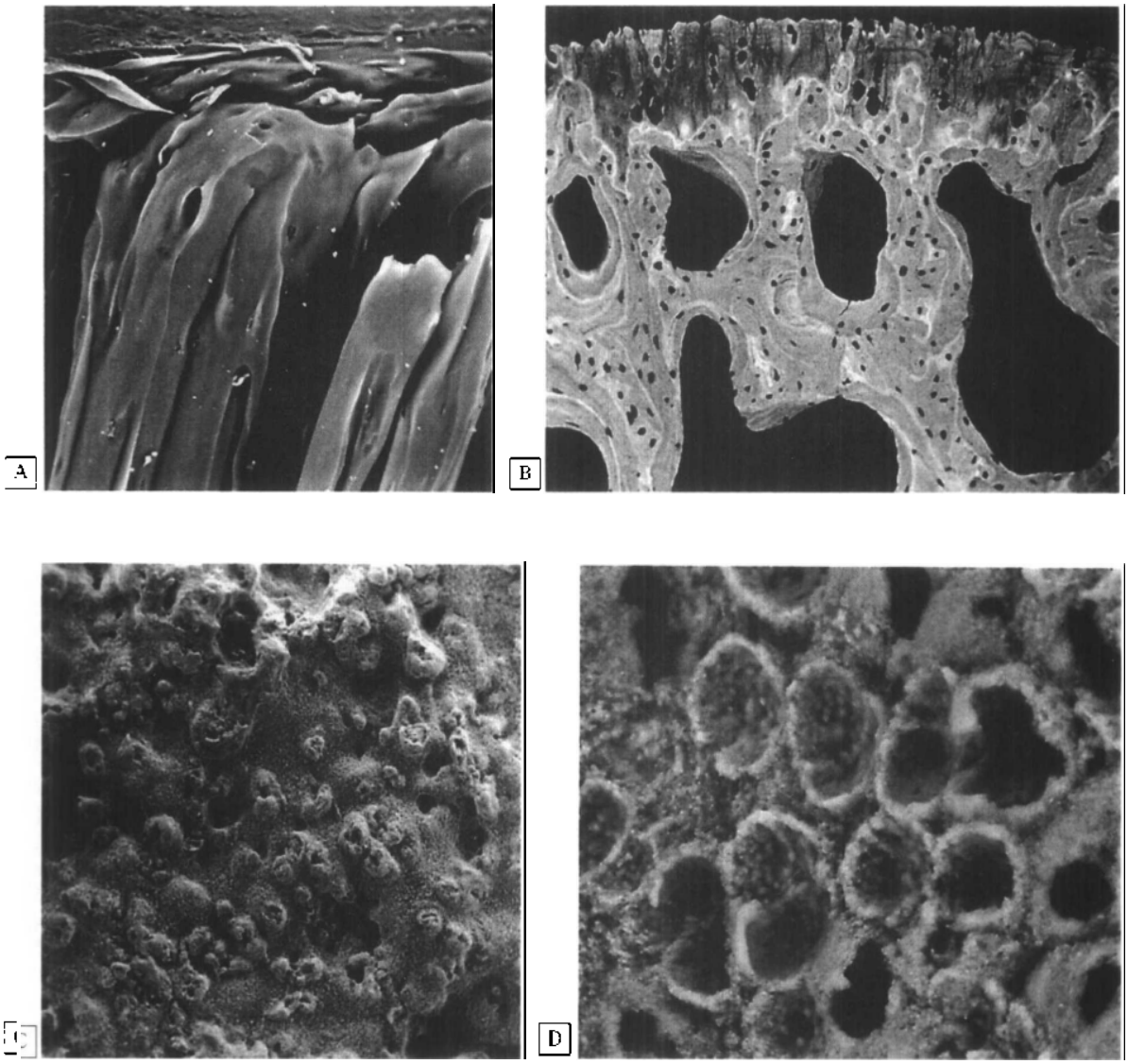

图6.23 A. 人股骨头关节软骨，酒精脱水、临界点干燥、扫描电镜观察。图中第3带中的垂直柱经第2带进入靠近表面的第1带时，先是弯曲，最后呈切线方向。视野宽=820μm。B. 图示大鼠胫骨头关节软骨第4带的钙化软骨，可见由第4带插入第3带的“潮标”，在软骨与骨的界面上有白色的转向线（reversal lines）。PMMA包埋，表面磨光，喷碳，扫描电镜观察。视野宽=600μm。C. 81岁女性钙化中的股骨头关节软骨前部扫描电镜像。用Na_2O_2去除非钙化组织，以显示第3带与第4带之间的界面。软骨陷窝周围隆起。视野宽=715μm。D. 钙化中的胫骨远端关节面，KOH脱钙，扫描电镜像。可见细胞周围的钙化情况，陷窝内有1～2个软骨细胞。视野宽=138μm。

典型的胶原纤维，包围一个或多个细胞，纤维逐渐呈平行排列，分布在细胞巢之间。紧邻软骨细胞处含硫酸软骨素较多，而在细胞巢之间则含硫酸角质素较多。

关节透明软骨 关节透明软骨覆盖于滑液关节的表面（图6.16C、D. 22E, 23A），使表面浸泡在滑液内而非常光滑，滑液分布于关节软骨表面，使关节在运动时几乎无任何摩擦。关节软骨及其他关节结构的弹性可缓解冲击力，使整个关节具有一定的灵活性，这种作用尤在关节大幅度运动时更明显。关节软骨的精细构造使其能对抗负重的压缩力，尤其在运动时。关节软骨不钙化，厚1～7mm不等。关节软骨与下面骨的外形一致，但表面光滑，符合表面几何学。在骨的隆起面，软骨中心处最厚，在骨的凹面则相反。随年龄的增大，关节软骨渐变薄。关节软骨表面无软骨膜，但在其边缘与滑膜结构重叠。

成人关节软骨从表面至深部呈分带结构（Stockwell 1979; Ghadially 1983）。关节软骨或许除最表面外，其基质内均含有胶原纤维，近表面处环绕陷窝周围的纤维很细，成丛状，横纹大多不明显，而其他部位的纤维较粗，可见64nm的横纹。纤维排列各家描述不一，如成丛状、螺旋状或从深部至表浅部呈放射形拱顶状排列，许多学者强调表面的纤维先呈短切线方向后再转为放射状（Boyde和Jones 1983; Clark 1990）。早已知道（Hultkrantz 1898; Amprino 1948），如将大头针刺入关节软骨表面，取出针后可见纵行“裂线”，各类关节的这种裂线都是清晰而经久不变的（参见皮肤的切

线)。Bullough和Goodfellow（1968）应用偏振光显微镜和电镜观察，证明该裂缝主要沿软骨切线带的胶原纤维束方向。这种式样可能表明在日常活动中周围的软骨形成“张力轨道”。此后，一些学者（Meachim等1974; Ortman 1975; Minns和Stevens 1977）分别应用透射电镜、扫描电镜、偏振光显微镜对关节软骨裂线的分析研究，均证实了Bullough等的见解。关节软骨浅层结构有重要功能意义(Broom 1986, Oloyede和Broom 1993a, b)，但有关的动力学状况尚不清楚(Setton等1993; Broom和Silyn-Roberts 1989)。Serafini-Fracassini与Smith（1974）推测，关节软骨胶原的基本功能并非对抗拉力，而是在它发生易位和变形时为蛋白多糖分子的粘着提供固定作用(见Freeman 1979和图6.16C、D, 22E)。

表层或切线层（superficial or tangential stratum）即Ⅰ带中的细胞较小，卵圆形或长扁形，与表面平行排列，细胞周围有细的切线纤维。细胞侧面和深面有少许短突起，胞质内有散在的线粒体和粗面内质网，高尔基复合体不发达。关节软骨表面层的性质仍然不能确定。据称表面层无细胞成分，厚3μm，含有Ⅱ型胶原原纤维，其表面覆盖一层蛋白质，可防止抗Ⅱ型胶原抗体与其表面结合（Jasin等1993）。表层的深部为具典型横纹的胶原纤维，呈规律地切线排列，纤维的直径与体积密度随其位置加深而增大。Mow等（1974）描述表层厚1～200μm，由与表面平行、直径5～20nm的胶原原纤维紧密编织而成。据称此层含糖胺多糖很少，而透明质酸丰富。

表层的下方是移行层或中间层（transitional or intermediate stratum）即Ⅱ带中的细胞较大，圆形，单个或呈同源群分布。多数细胞的超微结构为典型的功能活跃的软骨细胞，细胞周围为斜行排列的胶原纤维。

再深部为辐射层（radiate stratum），即Ⅲ带，细胞大而圆，常排列成垂直柱形，其间有放射状的胶原纤维。细胞也呈单个或成群排列，包被于细胞周围的基质含有细纤维及Ⅱ型胶原、纤维连接蛋白和Ⅵ型与Ⅸ型胶原。细胞周基质中也含有丰富的透明质酸（Poole等1990）。成人软骨内的胶原更新率很低（Maroudas等1992）。

最深一层为钙化层（calcified stratum），即Ⅳ带，下面与骨骺的软骨下骨（subchondral bone）或软骨下骨板（hypochondral osseous lamina）相连，二者的相邻面有许多脊和沟相互嵌合，它们以纤维排列阵式对抗由于姿势变化和肌肉运动而产生的拉力。Ⅲ带和Ⅳ带之间的界面称为“潮标”（tidemark）。随年龄增长，由于潮标不断发展及钙化，软骨不断被骨替代，关节软骨渐变薄。

软骨内GAGs的含量有分布和种系的差异，其年龄变化尤为明显（Stockwell 1983; Heise和Toledo 1993）。硫酸角质素比例随软骨深度而呈线性上升，而硫酸软骨素则主要分布在软骨陷窝周围。软骨GAGs更新率较胶原快，而分子量小、可溶性大的GAGs更新率最快。GAGs更新随年龄增长及与软骨细胞的距离而渐下降。Maroudas（1980）指出，成人关节软骨内的蛋白多糖更新时间约为5年。

从细胞散在分布的透明软骨，经细胞柱状排列的软骨及至钙化的软骨和最后的骨化，这一系列的结构变化是软骨生长的典型现象（图6.22E, 23, 24A、B）。它以软骨内成骨方式使骺呈放射状生长。至成年时，骨生长停止，但分带现象维持终生。在无骺的骨内也出现类似末端的分带机制。

关节软骨中的细胞能分裂增殖，但除幼稚的骨外，很少见到细胞分裂像。正常青年人的关节软骨浅层细胞可能不断丢失并被深部的细胞所替代，这种变化虽然尚未证实，但上述4个带中的细胞确实发生退化，这或许可解释软骨内的细胞尤其是表层细胞随年龄增长不断减少的现象（Stockwell 1967），也可能与基质内脂质的变化有关。

关节软骨的营养供应可能有三条途径：滑膜血管、滑液和近髓腔的软骨下血管(Kuettner和Pauli 1983a、b; Duncan等1987)。估计从关节软骨的骨组织一侧约有1%～7%的毛细血管可穿入软骨，偶可进入钙化软骨内。这三条营养供应的分布范围不能确定，可能随年龄而改变，但关节软骨的通透性是可以准确测定的（Maroudas等1975）。小分子物质依据其扩散系数不同程度地通过关节软骨，其中约有一半为水溶性的。大分子物质的扩散系数与其分子大小成反比，如葡萄糖、菊粉（inulin）和血红蛋白（相对分子大小为180, 5000, 68000），三者的克分子分配系数的比例是85:11:1。软骨内GAGs含量对大分子物质的通过影响很大，如果GAGs含量增加3倍，其阻力可增大100倍。

肋软骨 肋软骨内的细胞较大，核也较大。基质通常是均质状半透明的，常有纤维状条纹，老年人尤如此。在肋软骨最厚处可见少量血管通道，有时还含骨髓成分。剑突和鼻、喉、气管的软骨（除会厌软骨和小角软骨），结构类似于肋软骨。杓状软骨的底部为透明软骨，顶部变为弹性软骨。青春期以后，透明软骨有钙化倾向，尤其在肋软骨和喉软骨。定量研究显示，随着年龄的增长，肋软骨内的细胞渐减少(Stockwell 1979)。

纤维软骨 纤维软骨是一种致密的白纤维组织，纤维束间有成纤维细胞和小群的软骨细胞。细胞呈卵圆形，周围有条纹状基质环绕（图6.22D）。椎间盘是含大量白纤维束的纤维软骨，故具有很大的张力并伴有一定弹性。含纤维束较少的纤维软骨如关节盘、关节盂和髋臼，具有韧性和弹性，可对抗压力与磨擦。这种软骨组织不同于其他类型的软骨，其基质内含有许多Ⅰ型胶原，似可认为是两种组织的混合型，例如韧带或肌腱插入透明软骨处的组织，而非一种特殊的软骨类型（Benjamin和Evans 1990）。关节的纤维软骨常无Ⅱ型胶原，可能是一种十分独特类型的结缔组织，组织学家仅为方便将其称为软骨。

由间充质骨化而成的骨，其关节表面覆有纤维软骨（如下颌骨和锁骨）。电镜下观察这些关节软骨(Silva和Hart 1967)，其贴近骨质的深层类似于透明软骨的钙化区，浅带内有平行排列的致密胶原纤维束，纤维间有典型致密结缔组织的成纤维细胞和少量基质，类似角膜那样，相邻层的纤维束相互交错。深层与浅层之间隔以过渡带，由不规则的胶原纤维束和具

发达高尔基复合体的成纤维细胞组成。成纤维细胞可生成蛋白多糖和胶原，并构成深层软骨的发生带。不同部位的软骨依其功能的不同，所含纤维的直径和类型也有差别。

弹性软骨 弹性软骨（图6.22B,C）分布于外耳、小角状软骨、会厌和杓状软骨顶部。这种软骨含有典型的软骨细胞、基质中遍布弹性纤维，但软骨陷窝周围基质则为典型的透明软骨，含有纤细的Ⅱ型胶原原纤维。弹性纤维呈不规则分布，不受醋酸的影响，对地衣红有亲和力，无周期性横纹（Sheldon和Robinson 1958; Mecham和Heuser 1990）。Cox和Peacock（1977）研究了兔耳廓软骨的超微结构、成软骨细胞和基质的组织发生和生长。软骨（或许包括其他组织）中弹性纤维的发生分二个阶段：首先生成一种耐酸的糖蛋白微原纤维，然后再形成弹性蛋白。凡含弹性软骨的部位大多具有颤动功能，如喉产生声波和耳收集与传导声波。

软骨的发育、生长和再生 正常情况下软骨源于胚胎的间充质（Glenister 1976; Serafini-Fracassini和Smith 1974; Cox和Peacock 1977）。近年发现，首先在骨形成的部位出现引导细胞分化的信号（Tickle 1994）。此处的间充质细胞增殖并密集，细胞聚集之处预示将发生软骨。细胞变圆，核圆形或卵圆形，细胞质与细胞核之比较小，细胞间出现缝隙连接（Jones等1993）。细胞不久即开始分泌基质，形成细胞周的嗜碱性晕，基质中含有网状分布的Ⅱ型胶原细丝、Ⅸ型胶原及软骨蛋白多糖的核心蛋白，表明细胞已分化为成软骨细胞（图6.16A, 22F）。细胞分泌的基质逐渐将细胞分隔开，至此可辨认出典型的透明软骨结构。在其他部位，胶原合成占优势，许多细胞变为成纤维细胞，仅在成群或成行排列的细胞才有成软骨细胞活性。此处很快被致密胶原纤维束包围，形成纤维软骨。其他部位也一样，早期软骨的基质中先出现相互吻合的耐酸纤维，以后再形成弹性纤维。在以上所有软骨类型的发生中，发育中的软骨周围出现密集的间充质组织，以后分化为双层的软骨膜，软骨膜外层的细胞变为成纤维细胞，分泌致密的胶原基质，外周为血管间充质；软骨膜内层含有分化的但大多处于静止状态的成软骨细胞或成软骨细胞前身。

软骨的生长分内积性生长或间质性生长（interstitial growth）和外积性生长或外加生长（appositional growth）。

内积性生长 这种生长方式是幼稚的成软骨细胞不断分裂，分裂后的细胞暂居于同一陷窝内，但不久即被薄层基质分隔开，基质隔逐渐变厚，进一步分隔细胞（图6.16B）。细胞不断分裂形成同源群。内积性生长仅在年幼的软骨较明显，其软骨基质的可塑性可能使其不断地膨胀。然而，软骨基质膨胀和改建的方式以及决定软骨整体形状的因素目前还了解很少。

软骨表面的外积性生长 这种生长是软骨膜内层细胞的增殖。软骨表面的成软骨细胞分泌基质，包围细胞自身，形成浅表的陷窝。这种过程不断地进行，使表面不断增添软骨，而陷窝内的细胞也进行内积性生长。外积性生长主要发生在成熟的软骨，但骨骺部的内积性生长持续时间较长。

再生与老化 哺乳动物的透明软骨受损后再生较差，这是因为软骨受损处逐渐被含血管的结缔组织肉芽填充，以后血管变少而成为纤维组织。这种组织内的细胞偶尔可变为成软骨细胞，但新形成的软骨基质不与原来的软骨组织融为一体。下颌髁软骨的愈合能力较强，已用来修复实验性关节缺陷（Girdler 1993）。老化的关节软骨钙化层的微小断裂以及延伸至软骨下骨的损伤，可以引起软骨－骨连接处的组织重建（Mori等1993; Sokoloff 1993）。

令人感兴趣的是，软骨基质的抗原性低，其血管相对较少，软骨细胞又隔离在陷窝内，故可成功地进行同种软骨移殖而无明显的细胞或体液免疫反应。正常软骨生长需要充分营养与激素，这种状况的破坏可导致软骨内骨化。随着年龄的增长，许多永久性软骨的基质发生钙化，潮标带也随年龄增大而发展，使关节软骨逐渐变薄。

钙化方式 软骨的钙化过程有三种方式，即：

（1）在软骨内骨化过程中，生长板的钙化是与软骨肥大区X型胶原的产生及基质小泡的发生密切相关的。基质小泡来自软骨增殖带的软骨细胞，大多分布在软骨细胞柱之间，在此处激发形成骨晶体（图6.24A）。

（2）钙化过程也沿胶原纤维扩展（图6.24B）。以胶原为基础的钙化是潮标和纤维软骨的主要特征（图6.23B）。

（3）另一种钙化方式见于软骨细胞周围区、发生于通常的钙化之前（图6.23C、D; Boyde和Jones 1983）。

随着钙化过程减慢或变得不活跃，钙盐颗粒融合。在显微放射自显影或反射电子成像（baekscatted electron imaging）上可见高密度的骨内未改建的软骨基质残余，也可见于重吸收的骨表面（图6.24C、D）。透射电镜下可见正常青少年和成人关节软骨表面的长方形磷酸钙结晶体（Scotchford等1992）。这种结晶体宽50～500nm，与脂类结合。多见于常受机械刺激之处，其功能意义尚不清。

骨组织

骨是一种血供丰富的钙化的结缔组织，具有坚硬性、可塑性和再生能力，并具特有的生长机制。与所有的其他结缔组织一样，也由细胞和细胞间质构成，最主要的细胞（骨细胞）埋于基质中。成人的骨质中约40%为有机成分，主要是胶原纤维，其余为富含钙和磷的无机盐。这种构成使骨具有独特的力学特性（Hancox 1972; Currey 1984a,b,c）。骨内有分支的血管通道，为骨细胞提供营养，并构成其他细胞包括破骨细胞和成骨细胞进入骨质的通道。虽然所有的骨均具有这些特性，但由于其发育状态、所在部位、力学特点和机体代谢状况的不同而有较大差异。骨胶原纤维与钙盐组成的

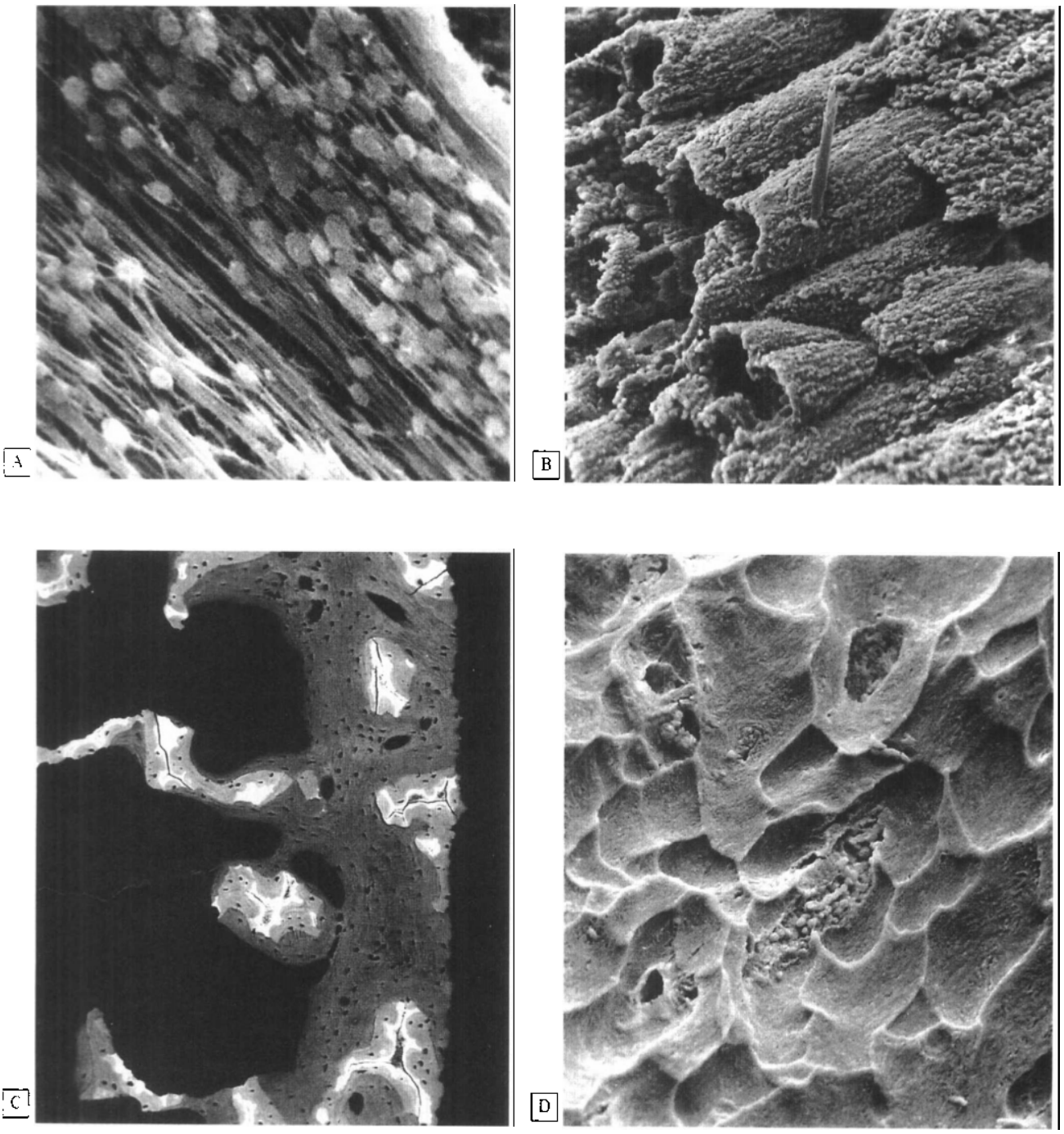

图 6.24 A. 大鼠骨髓软骨生长板纵向冷冻断裂扫描电镜像，示钙化区。白色球形结构是大的钙化颗粒群（微钙球），产生于基质小泡，它们与柱间基质中纵行胶原纤维有特殊关系。视野宽 = 17μm。B. 大鼠股骨生长板脱钙处理扫描电镜像，示柱状基质中钙化形成的纵管，钙化沉积沿纵行胶原纤维延伸。视野宽 = 144μm。C. 新生儿肋骨横切面，扫描电镜观察，示肋骨内钙化软骨遗迹，有的中央已经完全钙化。注意软骨遗迹（白色）如何被陈旧致密骨小梁（淡灰色）包围，这些骨小梁在骨的生长和重建中并入皮质骨的内表面。视野宽 =823μm。D. 经 NaOCl 处理的 7 周女婴脱钙肋骨内表面扫描电镜像重吸收显露出钙化软骨区（中央部位），该区域可根据钙球的特殊形态辨认。骨质钙化更均匀，右上方可见一骨陷窝。视野宽 = 68μm。

网架。在幼稚骨为不规则排列的粗纤维束（编织骨），在成熟骨则为高度有序平行排列的板层状（板层骨）。然而无论是编织骨或板层骨，胶原纤维和钙化基质常共同形成环绕血管的同形结构（骨单位）。在成熟骨的内、外表面分别有若干层骨板环层排列。骨也与肌腱和韧带等结构的胶原纤维束相连接。骨的外表面总覆以纤维结缔组织层，即骨外膜（Periosteum），骨的内表面也有类似结构，但较薄，为骨内膜（endosteum）。在骨外膜和骨内膜中均含有成骨细胞、破

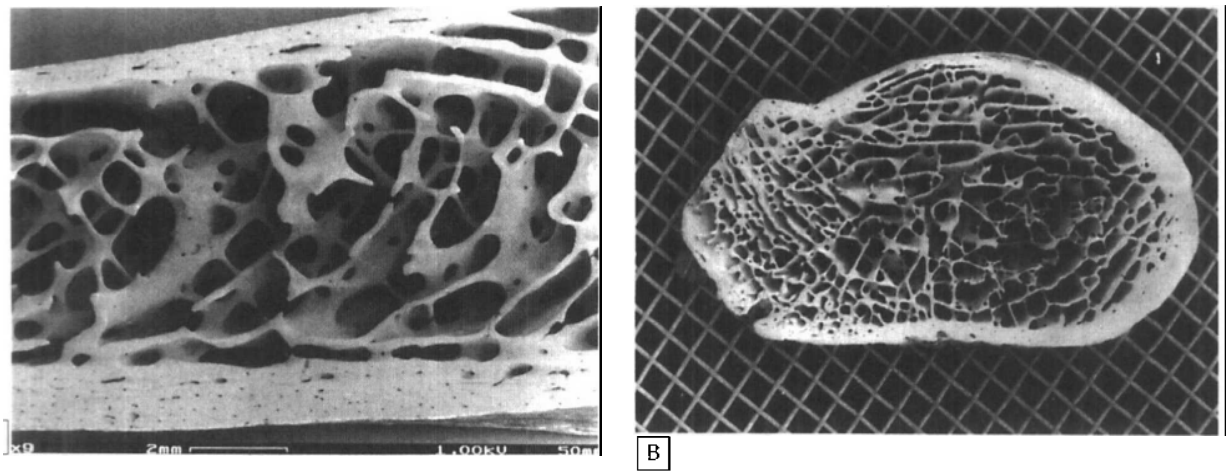

图6.25 A. 人（42岁，女）髂骨嵴前上缘下2cm垂直切片，从右侧定向观察，海绵状骨呈交叉的弧形板状和棒状。该放大倍数下，恰能看清皮质中的骨单位中央管。放大线 = 2mm。B. 人（45岁，男）股骨颈横断面（厚4mm），从弯曲侧面向股骨头观察，海绵状骨内主要是弧形交叉板。视野宽50mm。

骨的分类和名称
1. 切面解剖结构
密质骨——成熟骨的象牙状表面层
小梁骨——成熟骨的海绵状骨或松质骨，早期胚胎的骨也属此类
2. 发育起源
膜内成骨——直接由致密的间充质转化而成
软骨内成骨——取代软骨雏形而成
3. 长骨的分部
干部——长骨的中间部
干骺部——邻近骺部的发育中的部分
骺部——具有次级骨化中心的长骨端部
4. 胶原纤维的构筑
编织骨（粗纤维骨），内含不规则的胶原纤维网——包括胚胎骨、成人骨的分离碎片、骨折后的修复
平行纤维骨——包括所有的板层骨和非板层骨的初级骨单位
5. 一般微细结构
非板层骨——包括早期的编织骨和初级骨单位
板层骨——几乎全部成熟的骨
6. 骨板排列
环行板（初级骨板）——与骨外表面和内表面相平行
骨单位板（次级骨板）——成熟骨内围绕血管通道的同心圆骨板
骨单位之间的间骨板
7. 骨单位（哈弗系统）类型
初级骨单位——首先形成的骨板或非骨板的骨单位
次级骨单位——成熟骨围绕血管通道的同心圆骨板
8. 一般名称
表面骨——通常指环行骨板，也包括编织骨和束状骨(Sharpey纤维或外表纤维)
间骨——在骨单位之间，常为次级骨单位的骨板残余，也包括编织骨或初级骨单位的断片

骨细胞和其他细胞。这些细胞对骨生物学有重要意义。成熟骨的结构有密质骨和松质骨之分，二者各有其力学和代谢特征，并常与它们在骨内位置有关（图6.25、干部、干骺部、骺部等）。在骨发育中，骨可以直接从密集的间充质转化而来（膜内成骨），也可从软骨雏形被骨所替代而来（软骨内成骨）。然而，不同方式发生的骨都具有以上所述的特性，只有通过骨发生过程的研究才能予以区别。

成熟骨的结构

解剖结构

生活状态下的骨呈白色，或为致密的结构（密质骨compact bone），或为蜂窝状含有较大腔隙，后者称为海绵骨、小梁骨或松质骨（cancellous, trabecular, or spongy bone）（图6.25、26.27）。密质骨常分布在成熟骨的皮质（皮质骨cortical bone），在负重上起重要作用。不同骨的密质骨厚度和构筑有差别，反映在骨的总体形状、位置和功能作用上。与之相反，松质骨主要分布在骨的内部，长骨中松质骨分布在其膨大的两端（干骺部和骺部）。松质骨辅助密质骨的负重作用，并支撑骨髓。骨构成钙磷代谢库，在激素和细胞因子的调控下通过细胞的作用，向血液中释放或从血液中回收钙与磷。松质骨的表面积大，并邻近血管和骨髓细胞，故其钙磷调节作用更强。

密质骨与松质骨之间的比例差别甚大。长骨骨干是由密质骨形成的厚圆柱体，其内面仅有少量骨小梁和骨针，中间有一大骨髓腔，后者与骨两端的骨小梁间隙相通。其他骨，尤其是扁骨如肋骨，其内部为均一的海绵状松质骨，表面是密质骨。松质骨腔隙内充满红骨髓，其分布特点随年龄和部位而不同。某些颅骨如乳突和筛骨，骨内许多腔隙均充满空气，

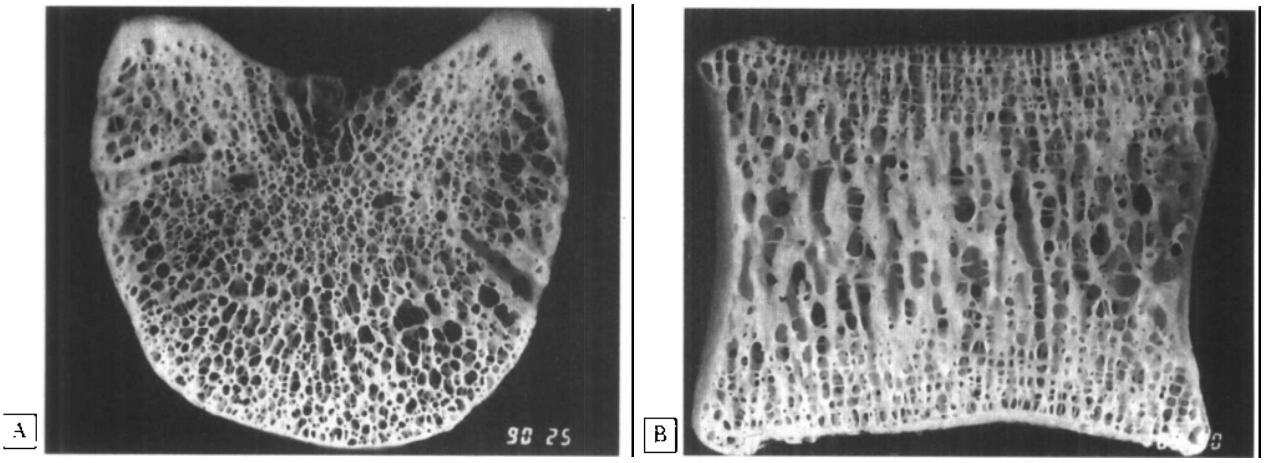

图6.26 A. 人（30岁，女）椎骨体正中水平断面（厚4mm）光镜像。黑色背景下可见蜂窝状骨小梁，两根血管通道从侧壁斜穿至背侧。图的顶部是背面，骨宽 = 37mm。B. 人（31岁，男）第4腰椎体正中矢状断面（厚4mm）光镜像。图的顶部为上面。椎骨骨皮质很薄，中间部的小梁比较粗大，主要是垂直的板或管。视野宽 = 37.5mm。

多数鸟类的翼骨也是这样的。

骨骼中各种细胞的微细结构

如前所述，骨主要含有埋入坚硬钙化基质内的骨细胞。但骨骼内的细胞有多种类型，包括：

- 能分化为其他骨骼细胞的骨原细胞（osteoprogenitor）
- 附在骨上的成骨细胞（osteoblasts）
- 埋于骨质内的骨细胞（osteocytes）
- 在骨表面的骨被覆细胞（bone lining cells）
- 有溶骨作用的破骨细胞（osteoclasts）。

除了以上几种细胞外，还有血管和神经系统的细胞以及骨外膜、骨内膜和骨髓中的细胞。上述5种细胞中，前4种细胞的相互关系密切，而破骨细胞则另有起源。血管和神经组织中的细胞自然也是外源性的。

骨原细胞 骨原细胞源于骨髓和其他结缔组织中的基质多能干细胞，它在骨形成之前增殖分化为成骨细胞。干细胞类似于幼稚的成纤维细胞，起源于间充质。这种间充质起源的细胞出现在胚胎早期发育过程中各类骨的发生中。在膜内成骨时，它们在分化为成骨细胞之前先聚集并增殖；而在软骨内成骨时，它们随同血管从骨膜迁至退化软骨处，然后再分化为成骨细胞。

从人骨髓分离出的具有间充质特性的细胞，在体外培养

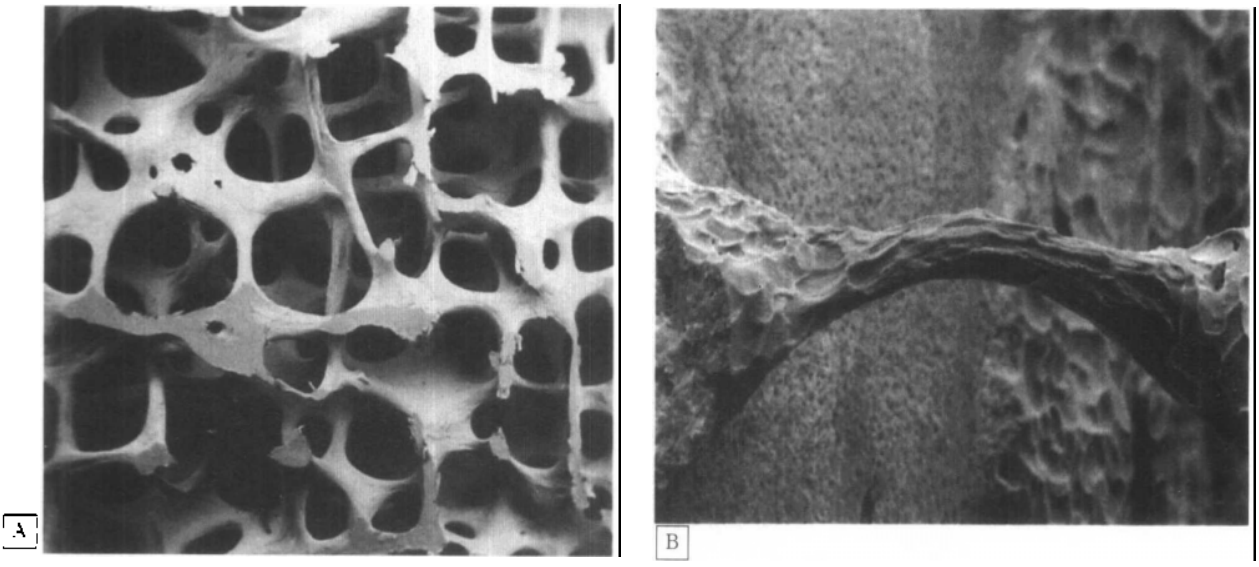

图6.27 A. 人（42岁，女）第2腰椎海绵骨垂直断面扫描电镜像。视野宽 = 4mm。B. 3.5个月女婴第6肋脱钙骨骨内膜表面扫描电镜像，示骨小梁和骨内膜面广泛的再吸收。视野宽 = 168μm。

可生长发育，并聚集形成骨小结（Sharrard等1986）；若移植到动物体内，可形成新的骨组织。也有实验显示，周细胞可能是成骨细胞的前身，培养中的周细胞也能形成钙化的克隆（Brighton等1992）。还可用实验方法在多种组织内诱导形成异位骨，如将未钙化骨或含有骨形态发生蛋白的牙本质移入骨骼肌或膀胱上皮，可出现两种类型或两个发育阶段的骨原细胞：一种为定向骨原细胞（committed osteoprogenitors），仅见于骨组织内；另一种为诱导性骨原细胞（inducible osteoprogenitors），广泛分布在结缔组织内，能分化为多种结缔组织细胞。根据诱导物的性质可分化为成纤维细胞、成肌细胞、周细胞、脂肪细胞、成软骨细胞、成骨细胞等（Friedenstein 1976; Beresford等1992; Martin等1993）。已定向分化的细胞也许能再进入增殖期，继而再分化为成骨细胞（Bennett等1991）。以前曾一度认为成骨细胞和破骨细胞均源于骨原细胞，但现已明确肯定破骨细胞是来自另外的细胞（见后及图6.37）（Ash等1981; Baron等1993）。

成骨细胞（图6.28，29，48，58） 成骨细胞胞质嗜碱性，为立方形的单个核细胞，直径15～30μm，分布在处于生长或改建的骨表面，形成单层细胞（Martin等1993）。青少年的成骨细胞主要分布在骨的内表面，而非外表面，也分布在密质骨深部的骨单位改建处。成骨细胞能合成基质，并与其钙化有关（Rodan 1984），部分成骨细胞埋入基质中，最后变为骨细胞（图6.47）。电镜下观察，成骨细胞具有典型的蛋白质合成细胞的特征，即核卵圆形，染色质浅淡，胞质内含丰富的粗面内质网，高尔基复合体发达，有许多分泌小泡。成骨细胞的排列具有方向性，分泌面紧贴骨表面；胞质内含明显的肌动蛋白和肌球蛋白微丝束以及与细胞的形态维持、附着和运动相关的其他骨架蛋白；细胞表面有许多突起，有的突起与邻近的成骨细胞或骨细胞形成细胞间连接，借以协调众多细胞的功能活动，如共同形成大范围的平行排列的胶原纤维。研究证实，骨骼细胞间的缝隙连接含有连接素－43（connexin-43），能调整组织对外力作用的反应（Jones等1993）。

成骨细胞的质膜表面富含碱性磷酸酶，可部分地释放入血液中，在骨形成和改建活跃时可进行检测。编织骨的成骨细胞具有形似小泡样结构的突起，可产生基质小泡，在钙盐沉积中起重要作用。成骨细胞的主要功能是合成和分泌骨的有机质，即Ⅰ型胶原和少量Ⅴ型胶原以及多种其他大分子物质，包括γ-羧基谷氨酸（GLA）－骨钙蛋白（osteocalcin）和基质GLA蛋白（功能不详）、骨粘连蛋白（osteonectin）、后者可与钙盐及胶原牢固结合，也可能是一种细胞粘附因子，还包括一些蛋白多糖、潜在的蛋白酶及生长因子（Delmas与Malaval 1993）。在发生钙化之前，这些有机质称为类骨质（osteoid）。成骨细胞的另一个同样重要的功能是基质的钙化，碱性磷酸酶在基质钙化过程中起非常重要的作用，但其机理至今尚不能完全说清楚。成骨细胞合成胶原的过程与成纤维细胞相似，先在粗面内质网内合成，然后转移到高尔基复合体，再分泌到细胞外。

许多证据表明，成骨细胞在骨吸收的激素调节方面起重要作用，尽管这种作用是间接性的，因为成骨细胞具有甲状旁腺激素、1，25-二羟维生素D_3和其他骨吸收刺激因子等的受体。在骨基质沉积时，成骨细胞可抑制破骨细胞活性或使破骨细胞不接受刺激。但在骨吸收刺激因子如甲状旁腺激素

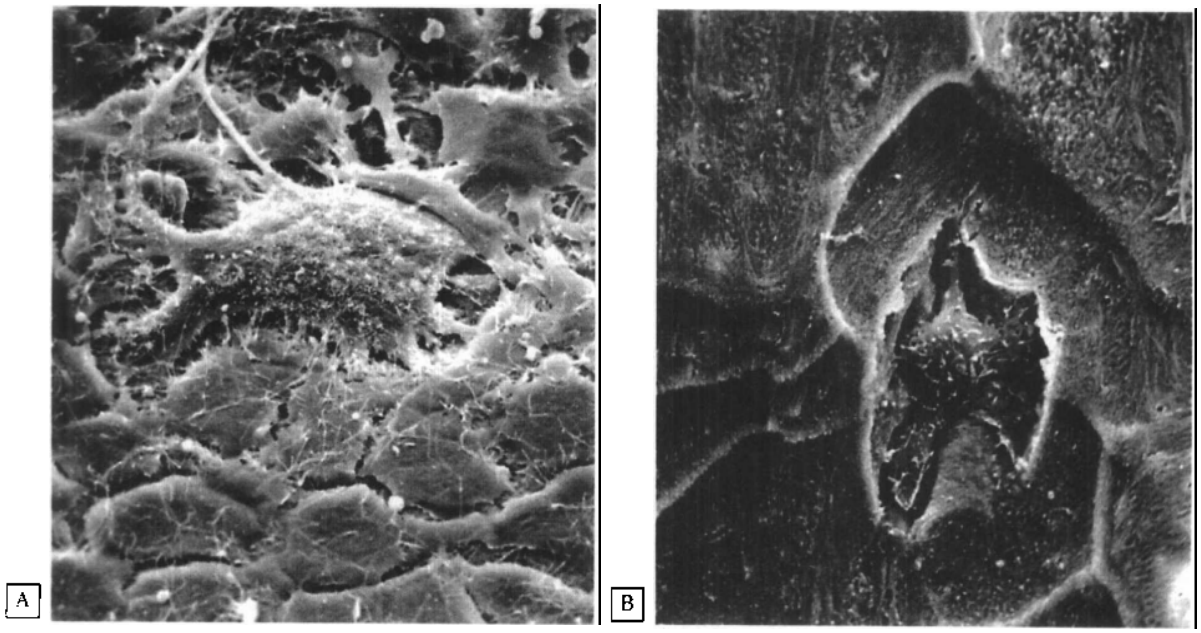

图6.28 A. 大鼠颅骨内表面扫描电镜像。图中成骨细胞间最大的一个细胞是破骨细胞。骨质表面覆盖一层连续的成骨细胞（细胞间的裂缝是标本干燥过程中造成的），相邻细胞由丝状伪足联系。视野宽＝68μm。B. 兔胫骨骨内膜面扫描电镜像。示骨陷窝内因周围骨质被破骨细胞再吸收而暴露出的骨细胞。视野宽＝34μm。

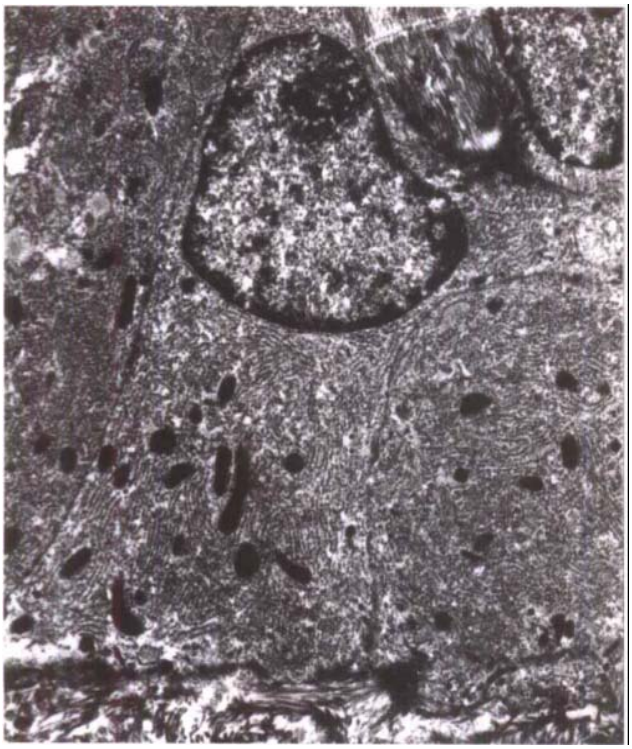

图 6.29 骨组织电镜像。示骨形成面上的一列成骨细胞，胞质内充满了粗面内质网，图下部可见几条有横纹的胶原纤维。×4000（Hayward 提供）

的作用下，成骨细胞释放多种介质来激活破骨细胞溶解骨组织。神经内分泌激素也可调节成骨细胞活性。有关这方面的问题以及骨的形成和更新等将在骨改建一节中论述。

成骨细胞是已分化的、不再分裂的细胞，它起源于骨原细胞，也可能在骨吸收时释放出的骨细胞经去分化变为成骨细胞。在一定条件下，成骨细胞本身也可去分化变为有分裂能力的骨原细胞。在骨形成不活跃时，成骨细胞也可在骨内膜表面成为骨被覆细胞。

骨细胞(图 6.28，30，31，32) 骨细胞是成熟骨中的主要细胞成分，散在分布于骨基质中，但它们借许多突起相互连接形成复杂的细胞网络。骨细胞来源于成骨细胞，后者的成骨功能逐渐减弱并停止分泌基质，进而埋入基质内，但始终保持细胞间的相互连接，包括与骨表面细胞（如成骨细胞和骨被覆细胞）的连接。

成熟的相对不活跃的骨细胞胞体呈椭圆形，其长轴（25μm）与骨板相平行，短轴与骨板平面相垂直。胞质弱嗜碱性，含细胞器相对较少，包括少量粗面内质网和游离核糖体及较小的高尔基复合体。核卵圆形，核周有少量胞质。较幼稚而活跃的骨细胞外形较圆，胞质内粗面内质网和高尔基复合体较发达，表明细胞的合成与分泌功能较活跃。编织骨内的骨细胞胞体较大，形状不规则（图 6.31D）。

骨细胞胞体伸出许多细小并有分支的突起，形如树状，突起内含微丝束和滑面内质网。突起及其分支的末端与邻近的细胞（其他骨细胞及骨表面的成骨细胞和骨被覆细胞）的突起接触，并形成通讯即缝隙连接，保持细胞间电子的和代谢的沟通。

骨基质包围细胞体和突起，形成骨陷窝和骨小管。在骨细胞与陷窝壁之间有间隙，内含有细胞外液。细胞体位于陷窝（lacuna）内，陷窝向外伸出许多细而分支的小管，即骨小管（canaliculi）。骨小管宽约 0.5～0.25μm，内含骨细胞突起（图 6.31B）。因此，骨基质内遍布许多微细分支小管和腔隙，其内除容纳细胞外，也是营养物质、气体和代谢产物扩散的通道（Atkinson 和 Hallsworth 1982）。一个骨单位的骨小管通常不与邻近骨单位的骨小管相通连，它们一般在骨单位的边缘呈袢状返回原来的陷窝。陷窝壁的腔面有一层厚薄不一（0.2～2μm）的未钙化的有机质。

骨细胞平均寿命因骨的代谢活动和改建状况而不同，据推测大约为 25 年。衰老骨细胞的突起消失，细胞死亡后，骨陷窝和骨小管内充满细胞的碎片和矿物质，致使骨内物质扩散的通道受阻（图 6.31C）。骨细胞死亡常出现在骨间板和骨小梁内部，此处的骨不发生改建。10 多岁乃至 20 多岁时期，骨细胞死亡现象尤为明显。有些骨如听小骨的更新率很低，

A

B

图 6.30A 用透射光在高倍镜下观察骨单位的横断面，注意骨陷窝与骨小管之间以及它们与哈弗管之间的关系。B 为切线断面，与 A 图中横断面的骨陷窝及骨小管比较观察。

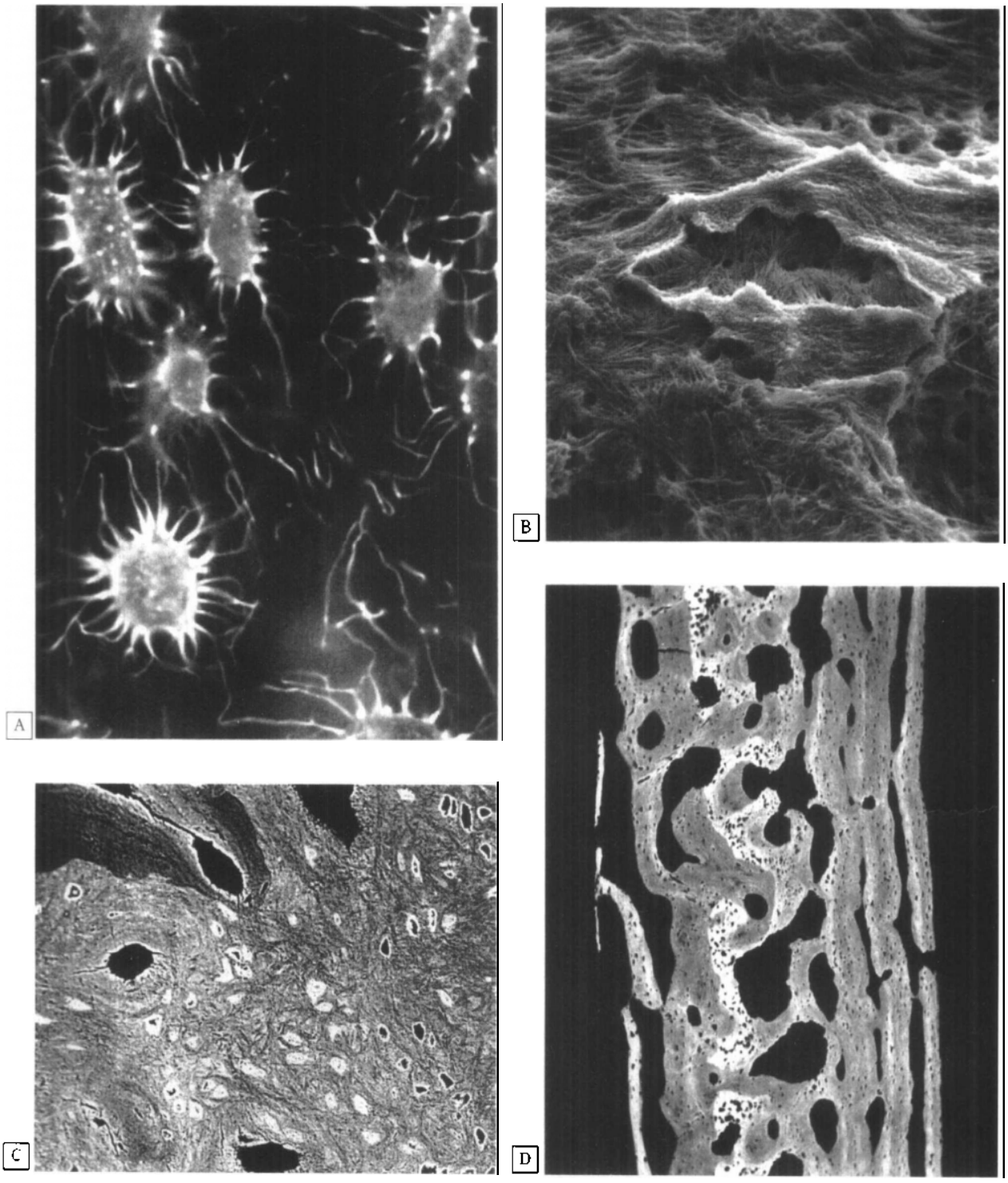

图6.31 A. 大鼠颅骨荧光共聚焦扫描光镜像，示骨细胞突起从胞体呈放射状发出分支、与其它骨细胞（或成骨细胞）连接。视野宽＝120μm。B. 人（13岁，男）肋骨骨膜面扫描电镜像，示骨陷窝的一半被破骨细胞重吸收而开放，骨陷窝的壁上可见骨小管的开口。骨陷窝周围可见新生的内源性纤维基质和外来的Sharpey纤维末端。视野宽=29μm。C. 人钻骨BSE包埋反向散射电镜像，示许多骨陷窝内钙化的骨细胞和数个周围致密而中心尚未钙化的骨陷窝。视野宽＝330μm。D. 新生儿颅骨BSE包埋反向散射电镜像，示初级骨单位和编织骨（白色，内部有许多大的相互连接的黑色骨陷窝），内部骨质重吸收而形成骨小梁。视野宽＝1335μm。

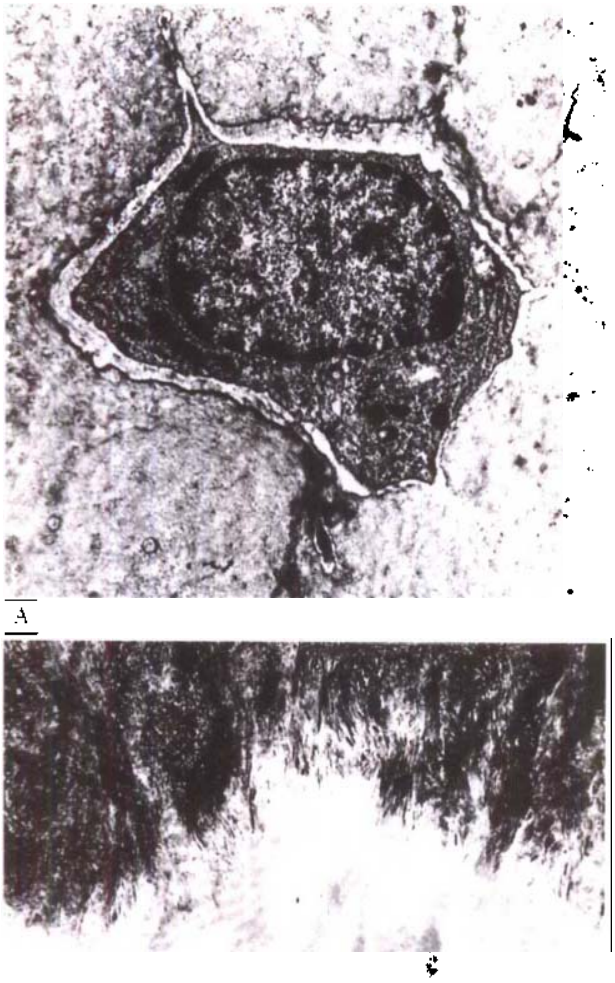

图6.32 电镜像。A. 脱钙骨，示基质内的一个幼稚骨细胞，细胞突起伸进骨小管，胞体内含有粗面内质网，胞体周围是骨陷窝中不太致密的基质，基质中含有许多胶原纤维。图中主要为横切面。×3000（A Hayward提供）。B. 可见骨晶体（上部）和骨表面钙化的胶原纤维。×3000（Moya Meredith提供）

其内的骨细胞是老化的细胞，也是活力很低的骨细胞（Dunstan等1993）。

骨细胞的确切功能尚不清楚，但大多数学者认为骨细胞对维持骨的生存有重要作用，并认为骨细胞死亡会引起破骨细胞功能增强而骨质溶解吸收。还有人认为骨细胞可能与溶解吸收微小损伤的密质骨有关，还可能通过形成的微小骨痂固定断裂的骨小梁。骨细胞与骨被覆细胞的通讯连接可能起局部性传感器作用，沟通骨的物理和化学状况，或可激发吸收或生成表面骨质的作用（Lanyon 1993a，b）。哺乳类成熟骨细胞是否可直接溶解吸收骨基质，目前尚无证据，有些学者对此持否定意见（Boyde 1980）。骨细胞可对甲状旁腺激素和1，25－二羟维生素D_3起反应，提示骨细胞可能与骨陷窝和骨小管表面骨盐的更新代谢有关。

在某些哺乳类动物，骨陷窝壁上发现有一层明显的结构，这层结构高度钙化，不含胶原，是陷窝最初的边界。人的骨细胞本身常发生钙化，其核的位置仍可辨认。

骨被覆细胞 骨被覆细胞是扁平的上皮样细胞，在成人骨骼尤为明显，分布在静止骨的表面，即不出现骨基质沉积和吸收的一面（Miller和Jee 1987，1992）。骨被覆细胞形成连续的一层，细胞相互之间及与邻近的骨细胞之间有缝隙连接，在骨的内表面，骨被覆细胞形成骨髓组织的边界；它也见于骨的外表面及骨单位中央管的内表面。细胞的作用和来源还不清楚，可能一度曾是功能活跃的成骨细胞，在适当刺激下也可能再返回到功能活跃状态，也可能是直接来源于定向的成骨细胞前体。它们还可能在调节骨原细胞分化，控制破骨细胞贴近骨表面以及调节机体钙盐的平衡方面起一定作用（Menton等1982；Miller等1989）。体外研究还发现，骨被覆细胞能分泌胶原，分解未钙化的基质，从而为破骨细胞在骨表面的溶骨作用创造条件（Chambers等1985）。

破骨细胞(图6.33，34，35) 破骨细胞体积大，直径20μm以上，形态多样，有多个核，核卵圆形，聚集在一起，通常有15～20个，或更多（Baron等1993）。细胞位于骨吸收活跃的部位，紧贴骨表面的小凹内，称吸收凹（resorption bays）或Howship陷窝（图6.36B）。

破骨细胞含大量线粒体、空泡和溶酶体，粗面内质网相对稀少，核周有发达的高尔基复合体。在高尔基复合体与细胞吸收骨质面之间有许多运输小泡和空泡。在细胞贴近骨质的一侧，细胞膜形成许多指样或叶状突起，构成皱褶膜（ruffled membrane）。细胞内大量的微管与小泡转运有关。环绕皱褶膜周围有明显的肌动蛋白微丝带，此处的细胞膜紧贴骨表面，形成皱褶膜吸收活动的边缘带。在组织培养中可见皱褶膜有很活跃的运动和胞饮作用。在皱褶膜的间隙中可见胶原碎片和其他基质碎片。皱褶膜的大小变化受激素的调节，当骨吸收作用增强时，如在受甲状旁腺素作用后，皱褶膜增大；在直接抑制骨吸收的因子如降钙素的作用下，皱褶膜可消失。皱褶膜周围紧贴骨表面的胞质内细胞器很少，称为亮区（clear zone）。

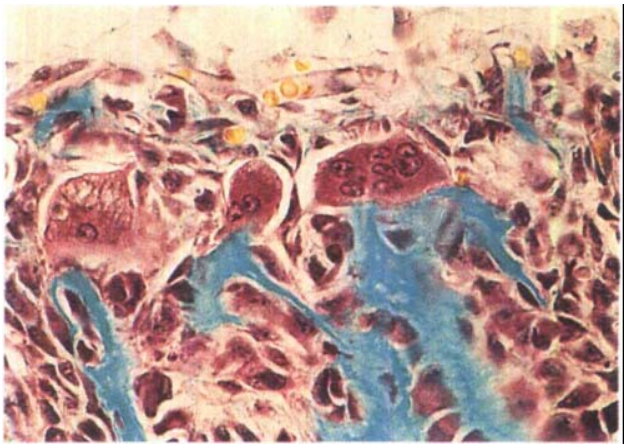

图6.33 发生中的膜状骨切片光镜像。可见一群大的多核破骨细胞正在侵蚀骨针（绿色），骨针的另一面，有成群的成骨细胞，骨质正在形成。Masson三染法。×1000（Moya Meredith Smith提供）。



A



B

C

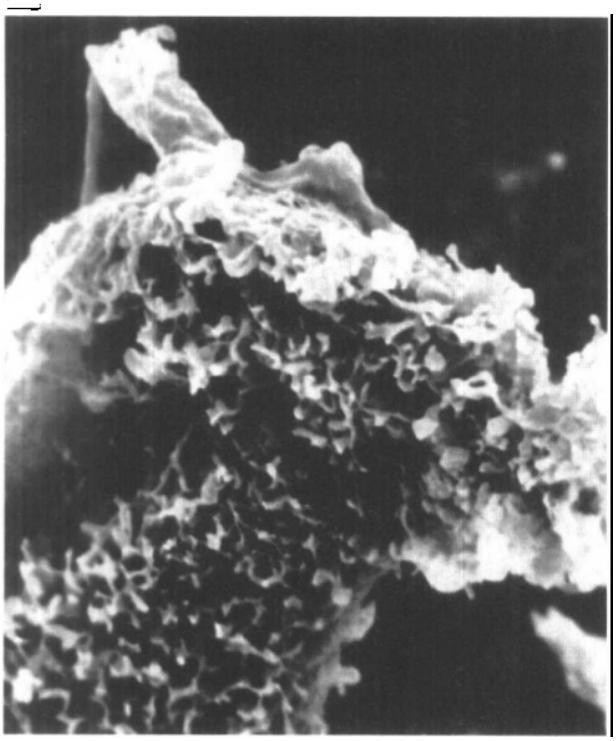

图 6.34 A. 大鼠颅骨内表面扫描电镜像，可见一个大破骨细胞，在其附着的骨质面上有几处侵蚀范围较广的重吸收区。视野宽 = 129μm。B. Westray 小鼠顶骨 BSE 包埋，反向散射电子成像，形态和大小不同的破骨细胞显黑色，而反向散射较强的骨质背景显色较白。视野宽 = 266μm。C. 大鼠颅骨内面破骨细胞腹面扫描电镜像，背面劈开以显示破骨细胞的毗邻骨质面的吸收皱褶缘。视野宽 = 18.5μm。

就功能而言，破骨细胞是溶解骨质的，虽然其确切的原理尚不了解。有证据表明，破骨细胞可释放质子（proton），引起脱钙作用。此外还发现，它可释放溶酶体酶和非溶酶体酶、破坏骨的有机质（Delaisse 和 Vaes 1992）。骨基质的脱钙现象发生在破骨细胞皱褶膜与骨接触的部位。有人曾推测，只有在骨的有机层被成骨细胞或骨被覆细胞溶解、暴露出骨钙化表面后，破骨细胞才能吸收骨。然而也有许多证据认为，破骨细胞能迅速地降解未钙化的或脱钙基质中的胶原和其他有机成分，或许是由于细胞分泌胶原酶及半胱氨酸蛋白酶（cysteine proteases）的缘故（Delaisse 等 1993; Wucherpfennig 等 1994）。破骨细胞还可产生氧自由基增强其骨吸收作用（Baron 等 1993）。

可刺激破骨细胞溶骨作用的因素甚多，包括由成骨细胞或许还有其他多种细胞如巨噬细胞和淋巴细胞产生的因子（Mundy 1993a），破骨细胞内 Ca^{2+} 含量升高可使其功能活性受抑制，而细胞内 Ca^{2+} 下降其功能增强。多种体液因子如甲状旁腺激素和维生素 D_3（calcitriol）也与骨质的吸收有关，详见后述。

破骨细胞的来源问题研究得很多，现已肯定它是源于骨髓或其他造血组织、由单个核细胞融合而成的（Ash 等 1980; Ko 和 Bernard 1981; Takahashi 等 1988）。破骨细胞与单核吞噬细胞（巨噬细胞）有许多共同点，巨噬细胞也能融合形成有吞噬功能的多核巨细胞。破骨细胞和多核巨细胞均来源于骨髓，对某些活体染料具有亲合性，胞质内有许多溶酶体，具运动能力。然而，某些与巨噬细胞相关的特异性单克隆抗体却不能与破骨细胞起反应，因此虽然二者均源于粒细胞－

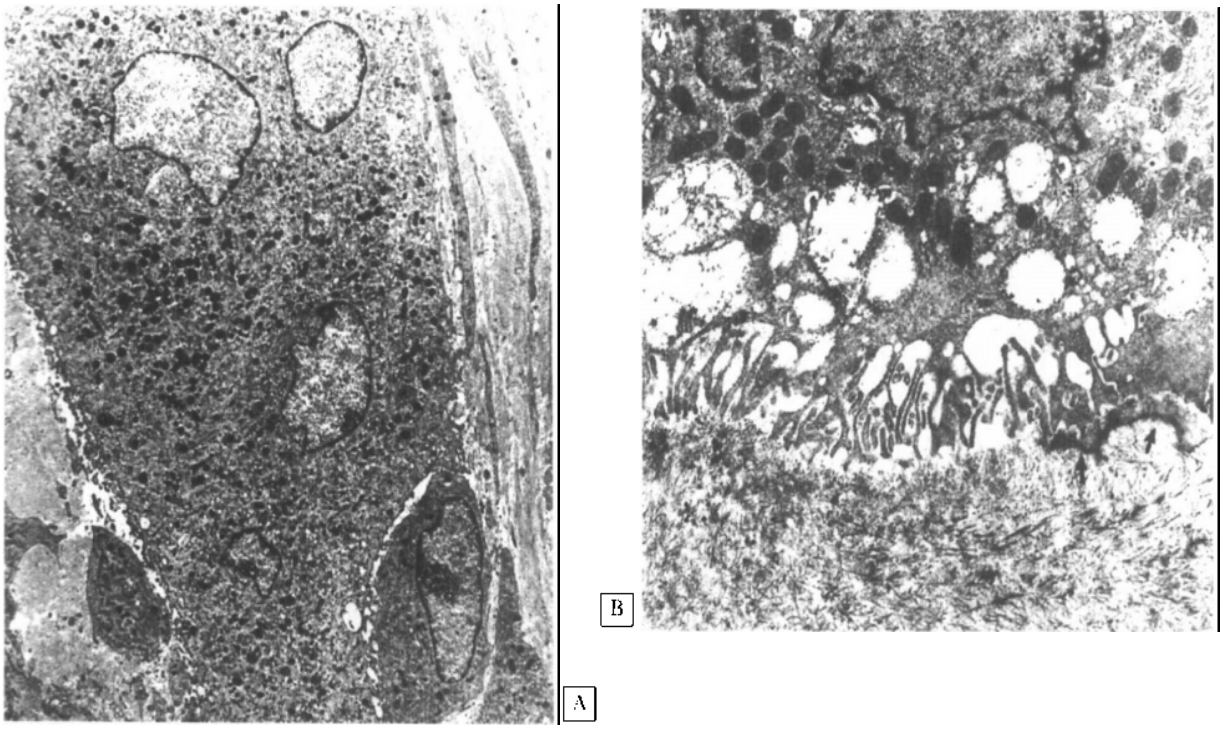

图6.35 破骨细胞电镜像。A. 示紧附在骨质表面的一个大的多核细胞，但切面上未见侵蚀凹。× 2500。B. 示高倍镜下的破骨细胞皱褶缘，骨质吸收活跃。采用酸性磷酸酶细胞化学染色法，示胞质内的大溶酶体泡内的致密颗粒沉淀物；右侧箭头示两个细胞之间的紧密连接和破骨细胞壳区下的基质。× 6000（Moya Meredith Smith提供）

巨噬细胞系造血祖细胞，但很可能是两类细胞群体（图6.37B）。

破骨细胞完成骨吸收作用后，这种合体细胞可相互分离成单个核细胞，在适当的刺激下又能重新融合形成活跃的破骨细胞。一个破骨细胞核的寿命估计约16天，但Jaworski等（1981）认为体内的破骨细胞可生存7周以上，有关不同年龄人的破骨细胞的寿命所知甚少。

骨基质的微细结构

骨基质是指骨的细胞外钙化物质，它由无定形的基质及埋于其中的大量胶原纤维组成，纤维多呈平行排列（图6.36、38）。在成熟骨中，基质含水量占骨重的10%～20%，骨干重的60%～70%为无机的骨盐，主要是羟基磷灰石，30%～40%为胶原，其余约5%为非胶原的蛋白质和糖，主要是结合性的糖蛋白（骨粘连蛋白、骨钙蛋白、核心蛋白聚糖、骨涎酸蛋白等）。以上这些成分的比例随年龄、骨的所在部位及代谢状态而变化。在骨形成的早期阶段，骨盐沉积之前的基质称类骨质（osteoid）。成人骨中的类骨质很少，这反映骨局部的改建状态。类骨质形成后随之发生钙化。某些疾病情况下可出现骨钙化缺陷，如佝偻病人的类骨质大大增多。

胶原 骨内的胶原与其他许多结缔组织中的胶原相似，属Ⅰ型胶原，伴有微量Ⅱ型胶原，后者与胶原形成的调节有关。然而，在某些细节上又不同于疏松结缔组织中的胶原，骨胶原分子内有更强的共价键横向连接，其原纤维内的横向空间也比较大。胶原分子内的横向连接使其结构更坚固，化学性质更稳定，分子内部的孔隙为骨盐的沉积提供了空间。据测定，2/3以上的骨盐沉积于胶原原纤维内（Katz和Li 1973; Katz等1989）。一般认为，骨盐晶体在原胶原亚单位终端之间的间隙内形成，电镜标本中的原纤维显示64nm横纹周期（含水的组织中为67nm）。最近对上述观点持有异议（Arsenault 1989），认为与胶原结构网架结合的是酸性磷酸化的大分子物质，它是由成骨细胞分泌的，能触动碳酸盐磷灰石的沉积（Veis 1992）。

胶原的作用主要是增强骨的强度，如除去骨的胶原或使其变性，骨就会变得脆弱而易碎。胶原在骨中所起的确切力学作用仍了解不多，但由于纤维排列方向、骨盐晶体在纤维内外的结合及其他局部特征，这些均可缓和不同类型外力的作用（Frasca等1981; Currey 1984a、b、c）。胶原除了使骨具有抗张力、抗压力和抗切割力的作用外，还可使骨具有一定的弹性，有助于骨负重时防止断裂。

成骨细胞分泌原胶原，继而在细胞外聚合形成胶原纤维并逐渐交联成熟。初级骨的胶原纤维形成复杂的交织网（非板层骨或编织骨），以后几乎全部被平行规则层状排列的胶原纤维（板层骨）所替代。在骨的外表面及血管通道内的类骨质可见部分钙化的胶原网（图6.38c、62c）。

骨膜的胶原纤维穿入皮质骨，形成穿通纤维或称Sharpey纤维，使骨膜固着在骨的表面（图6.36、38）。肌腱和韧带末端的胶原纤维也穿入皮质骨深部。这些胶原纤维随皮质骨的溶解和改建被新形成的骨单位断开，残存于间骨板和骨小梁内。

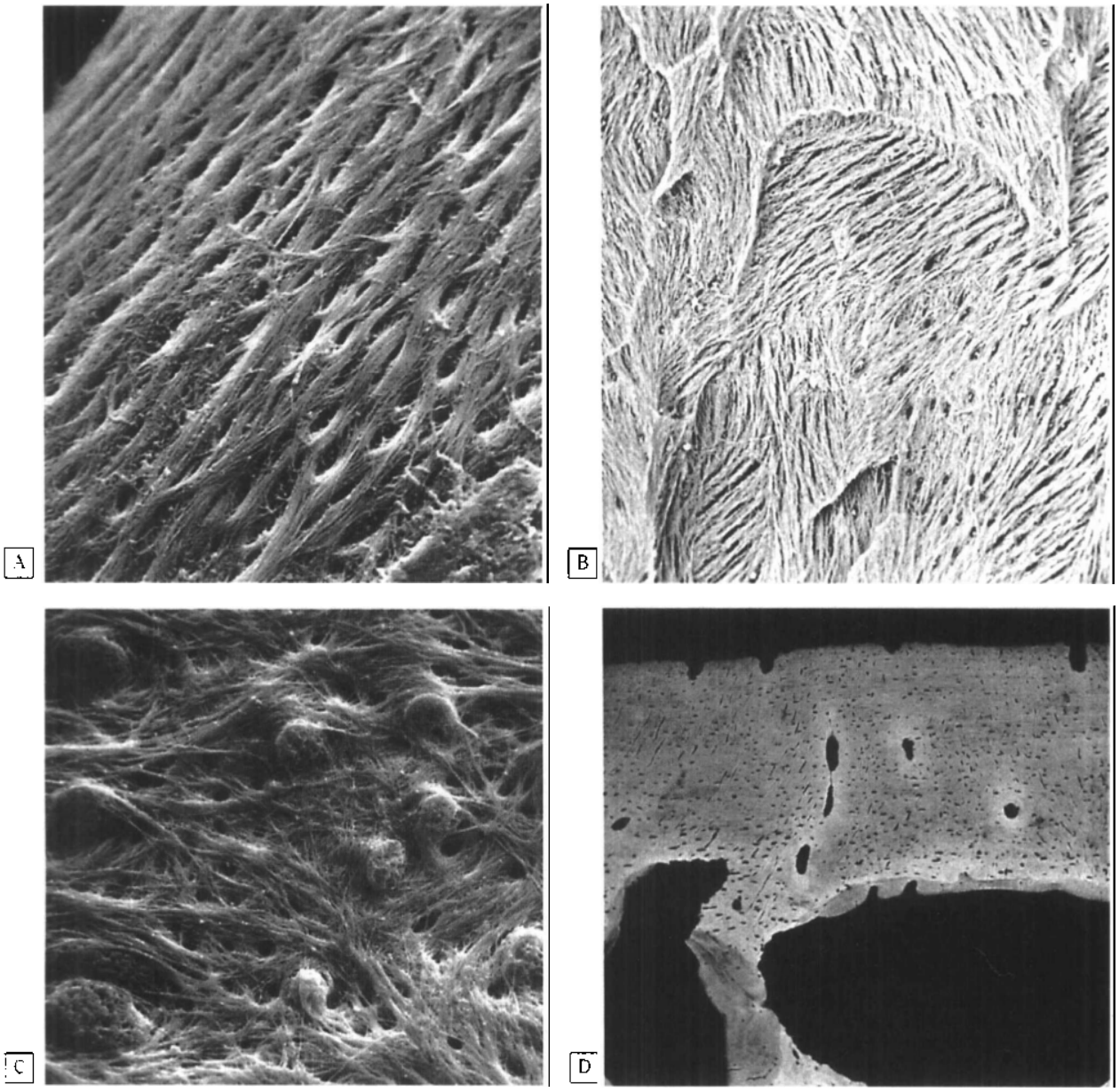

图6.36 A. 2个月女婴第6肋骨小梁表面胶原纤维扫描电镜像，可见纤维的分支和交织。视野宽= 36μm。B. 人（43岁，女）第6肋骨扫描电镜像，示破骨细胞重吸收作用而暴露的骨板内胶原纤维的不同排列方向。视野宽65μm。C. 13岁男童肋骨骨膜面扫描电镜像，可见斜行的Sharpey 纤维末端形成的卵圆形结构，位于束状骨基质纤维之间，骨小管从表面穿过。视野宽= 32μm。D. 人（15个月，男）颅骨表面，示Sharpey 纤维穿入骨皮质及骨小梁形成区，未钙化的纤维中央呈细的斜行黑线，皮质中细的水平线是生长线。视野宽= 1mm。

基质的其他有机成分 基质中的其他少量多种复杂的大分子物质也附着于胶原纤维上和钙盐结晶体周围（Delmas 和 Malaval 1993）。骨粘连蛋白是由成骨细胞分泌的磷酸化糖蛋白，主要与骨盐及胶原相连接，在细胞之间和细胞与基质之间起粘附作用。

骨钙蛋白（osteocalcin）也是由成骨细胞合成的一种糖蛋白，它可能参与骨的钙化过程并调节骨的吸收。骨钙蛋白与骨盐结合，常作为骨形成的一种标志。基质γ-羧基谷氨酸（GLA）蛋白与胶原相结合，它的功能不清楚，可能有抑制钙化作用。骨蛋白多糖如双糖链蛋白聚糖（biglycan）和核心蛋白聚糖的功能意义仍不清楚，但可能参与调节原纤维形成和细胞分化。骨涎蛋白（bone sialoprotein）、骨桥蛋白（osteopontin）和血小板反应蛋白（thrombospondin）含有精氨酸－甘氨酸－天门冬氨酸（RGD）序列，它们与细胞和骨的粘合相关，在基质钙化尤其是骨晶体大小调节方面也有一定作用。

骨基质中还含有许多生长因子（Baylink 等 1993）和由成骨细胞分泌的蛋白酶和蛋白酶抑制因子，它们常以潜在的形式存在。其中如TGF-β可在破骨细胞皱褶缘区的酸性环境下被激活，它可能是一种耦合因子，刺激骨吸收部位形成新的

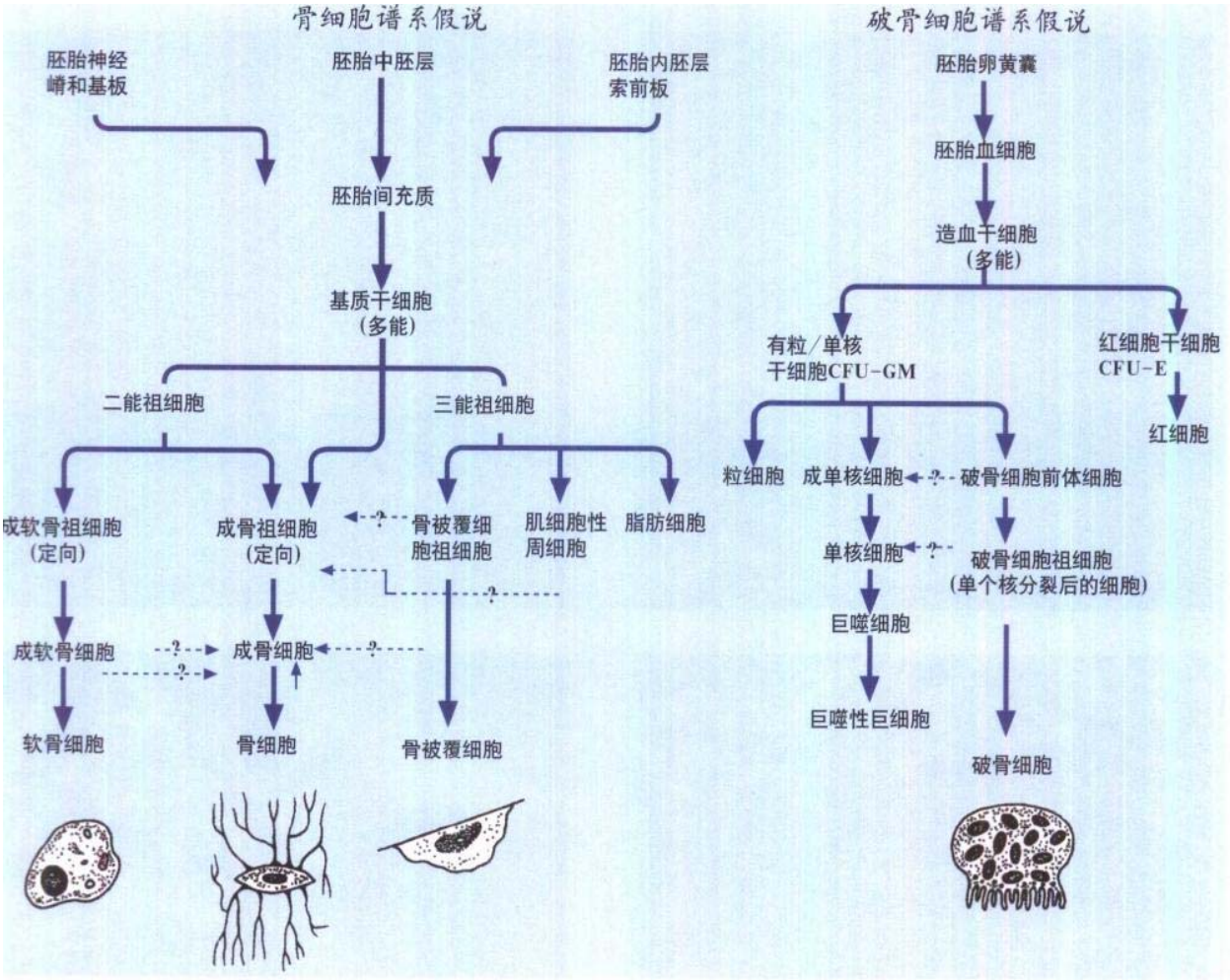

图 6.37 骨骼细胞发生图解（Martin 等 1993）

骨质（oursler 1994）。某些血浆蛋白如α_2HS-糖蛋白和白蛋白，它们被吸附在骨晶体上，其功能意义尚未证实。

骨盐 骨盐是骨基质的无机成分，它使骨具有坚硬性。骨盐易溶于稀酸，将骨浸入2%硝酸或含钙螯合剂EDTA溶液内，骨盐可被脱去。长骨经以上溶液处理后，骨仍保持它的原形，但变得极易弯曲，一根细长的骨（如腓骨）可以很容易地被扭曲打结。经此温和脱钙处理后可制备骨组织切片，骨微细结构包括细胞、骨板和骨单位等保存完好。

骨结晶体（bone crystals）很小，但表面积很大，呈薄片或叶状结构，最大者其长约150nm、宽约80nm，厚约5nm，但多数晶体只为此大小的一半。结晶体常紧密聚集，其长轴几乎与胶原原纤维平行或呈3°相结合，或分布于微原纤维内。在结晶体间的狭小腔隙内含有结合水及有机大分子物质。

成熟骨的骨盐主要是羟基磷灰石结晶（hydroxyapatite），但含有重要的碳酸盐成分及低比例的Ca/P，并非纯净的羟基磷灰石[$Ca_{10}(PO4)_6(OH)_2$]。还有少量的非磷灰石磷酸钙（Glimcher 1990）。组成骨盐的主要离子是钙、磷、羟基和碳酸盐；含量较少的离子为枸橼酸、镁、钠、钾、氟、氯、铁、锌、铜、铝、铅、锶、硅和硼，其中多数仅微量存在。氟离子可取代羟基，碳酸根可取代磷酸根（Posner 1988）。镭、锶和铅均可活跃地取代钙，这些阳离子具有放射性或化学毒，可危及身体健康。若骨内含有这些阳离子尤其危险，因为它们可影响骨髓造血组织，引起多种病理变化。

电镜下观察，骨结晶体的电子密度大，聚集在一起，使基质呈固态结构（图6.32）。在骨发育过程中的钙化早期阶段，可存在磷酸钙的中间形式。随着年龄增长，成熟骨的结晶体数量和体积增大，含水量则减少。用^{45}Ca作放射自显影研究，发现所有骨表面的骨钙活跃地进行交换，尤其在骨形成和成熟的部位最为活跃（Parfitt 1993）。

骨的显微构筑

骨的力学特性取决于骨基质的构成，基质中各种不同组分的排列方式对骨的坚实性和弹性也有很重要意义。有两种不同结构的骨：编织骨和板层骨。

编织骨 骨发育初期的不成熟骨为编织骨，胶原纤维排列不规则、纤维直径不一、细纤维和粗纤维相互交织在一起。粗纤维在光镜下可辨认，在交叉偏光滤片下观察切片（45°和

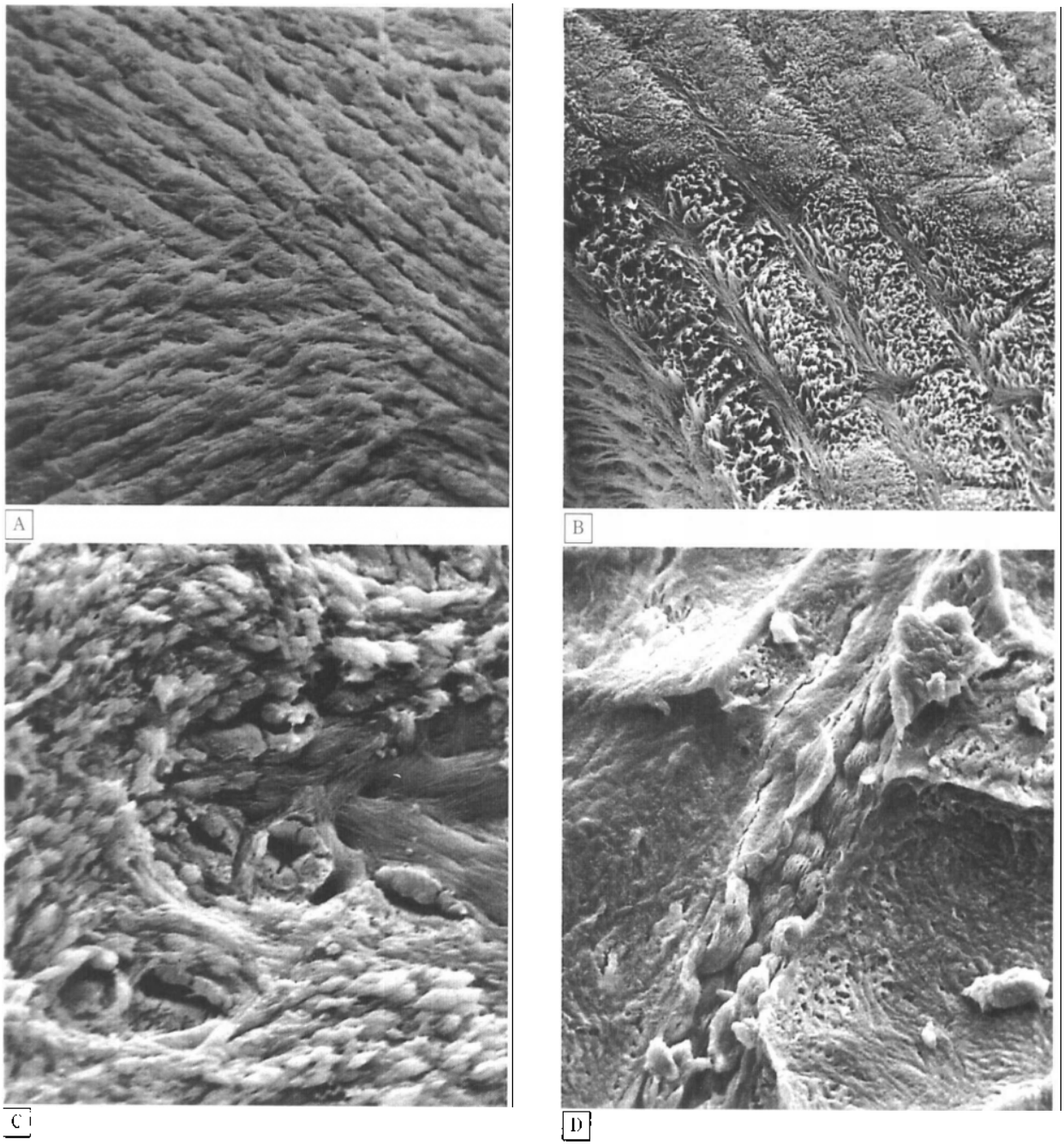

图6.38 A. 人（35岁，男）第4腰椎骨小梁扫描电镜像，示逐渐变细的胶原纤维构成新生骨板的边缘并穿过其前层骨板。视野宽 = 31μm. B. 人股骨骨单位骨板（将鸡的破骨细胞置于骨片上，培养96小时，待骨片被轻微吸收后除去细胞）扫描电镜像，侵蚀部位骨板内胶原纤维的排列方向清晰可辨，左下方可见衬在骨单位中央管内的胶原纤维。视野宽 = 32μm. C. 人第一上磨牙窝边缘处Sharpey纤维扫描电镜像。除去非钙化的类骨质和牙周韧带，以便显示其与钙化组织的界面。钙化的固有纤维位于表面，外来纤维末端中心未钙化。正中央一骨陷窝后壁有一些外来纤维并已完全钙化，可见骨小管的开口。视野宽 = 34μm. D. 5个月幼女第6肋骨吸收面扫描电镜像，部分钙化的外来（Sharpey）纤维因破骨细胞吸收作用而暴露，斜行穿过视野中央。视野宽 = 33μm.

135° 光扇面），可见编织组织的径纬线结构。编织骨是由骨发生始基中功能很活跃的成骨细胞形成的，但在成人，在骨折或受生长因子或前列腺素 E_2 的刺激时，也能形成编织骨（Turner 1992），而所有其他部位的骨，其胶原纤维和骨盐晶体在骨板内均呈高度有序排列。

板层骨 成人骨骼几乎均为板层骨，不同部位骨的骨板排列有所不同，密质（皮质）骨与小梁骨之间尤为不同。

密质骨（图6.30，39，40，41） 如同前述，成人骨均由钙

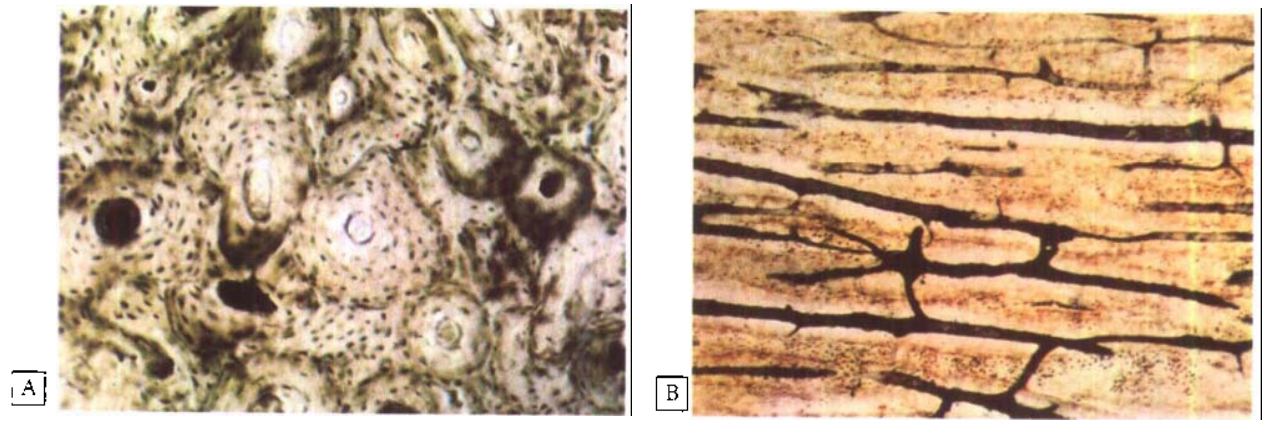

图6.39 人股骨干骨磨片。A. 为横断面，B. 为纵断面。图A中可观察到骨单位及其中央管的形态和大小不同、骨陷窝的分布。图B为苏木素染色，主要显示纵断面上骨单位及其之间的连接。（图6.30、6.39、6.40由Guy 医院医学院David Ristow 提供）

化基质内板层状排列的胶原纤维及埋入其中的骨细胞组成。许多骨的表面有若干层连续性骨板称为环骨板（circumferential lamellae）。然而，最多的是围绕神经－血管通道呈柱状同心圆排列的骨板，形成骨结构的基本单位，即哈弗系统（Haversian system）或骨单位（osteons）。更确切地应称为次级骨单位（secondary osteons），以示与骨早期发生和快速生长时形成的初级骨单位（primary osteons）相区别。次级骨单位通常相互平行排列，长骨内的骨单位与骨长轴平行，但也常呈螺旋状并相互分支相连，有的骨单位终止成盲端。据测定，成人骨骼约有2100万个骨单位（Parfitt 1983）。骨单位横切面呈圆形或椭圆形，直径约100～400μm，骨板厚约3μm，中等大小的骨单位约有30层骨板。每个骨单位内有骨陷窝和骨小管广泛分布，内含骨细胞，构成血管系统与骨单位之间营养物质和气体的通路。距血管最远的骨细胞不超过200μm，以保证骨细胞的生存条件。在新形成的骨单位之间残留一些已被部分吸收的老的骨单位或环骨板，称之为间骨板（interstitial bone）。

骨单位中央的管道大小不等，平均直径50μm，靠近骨髓腔者略大些（Cohen 和Harris 1958）。每个中央管道内有1～2根毛细血管，血管由有孔内皮、基膜和周细胞组成。中央管道内通常还有一些无髓神经纤维并偶见有髓神经纤维，直径5～9μm（Cooper 1968）。在骨单位中央管的表面覆以胶原纤维，并有大量骨小管的开口（图6.38）。

骨单位中央管与骨髓腔直接或间接相通，斜行或横行穿入骨单位的管道称Volkmann管。这些管道周围无同心圆骨板环绕，它们大多是些简单的吻合管道，真正与骨外膜和骨内膜血管直接沟通的管道是很少的（Cohen 和Harris 1958）。

相邻骨单位之间均隔以粘合线（cement line），粘合线内很少或无胶原，富含糖蛋白和蛋白多糖，故呈嗜碱性。在新的骨单位形成之前，粘合线是骨溶解的标志边界，故又称转向线（reversal line）。类似的嗜碱性线也会发生在无骨溶解而骨生长一度被阻断以后又恢复造骨之处（静止线resting line）。有时骨小管会穿过粘合线，形成一条间骨板和骨单位中央管之间的物质交换通道（Atkinson 和Hallsworth 1982）。

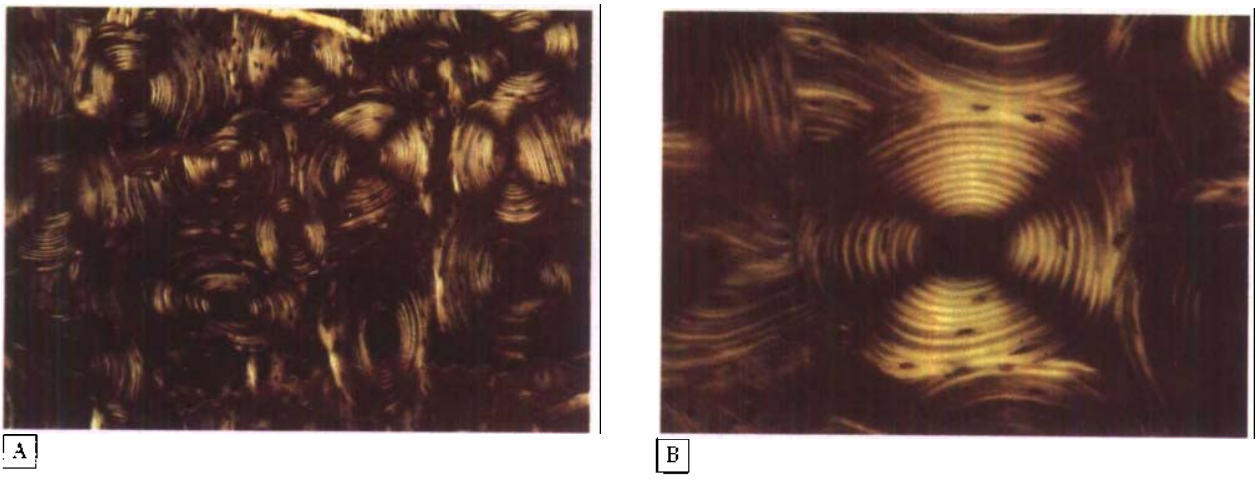

图6.40 A、B成人股骨干横断面骨磨片偏振光显微镜像，与图6.39A对比。图B为高倍镜下显示一个次级骨单位的骨板结构。

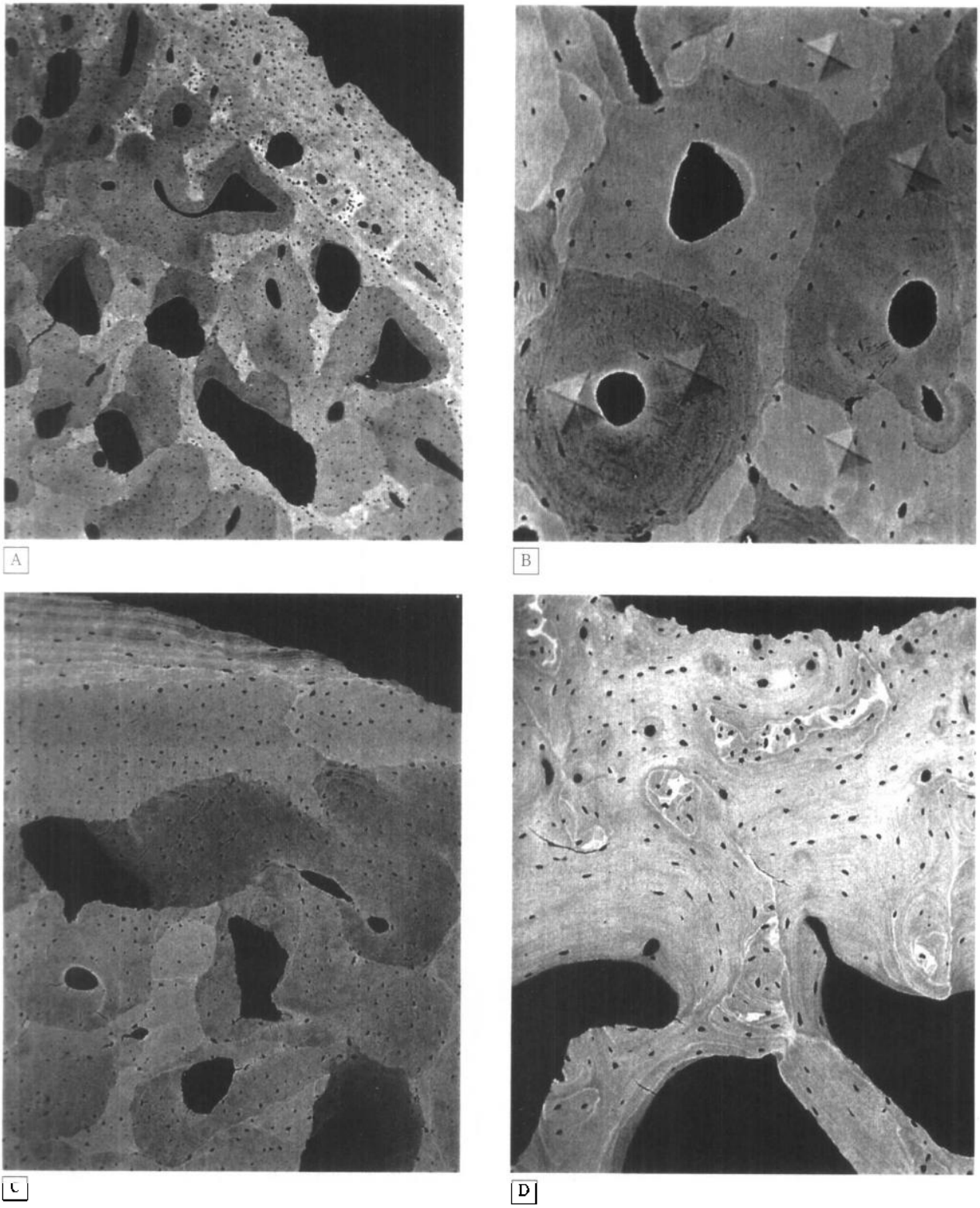

图 6.41 表面喷碳骨组织反射电子成像。A. 9岁儿童胫骨外周，可见表面（右上）的初级骨单位和深部的次级骨单位。浅层的较致密骨（最白色）是编织骨。次级骨单位之间的基质中也可见未重建的骨单位和正在侵蚀的骨单位。视野宽 = 1.55mm。B. 成人肋骨横断面：用均匀的力量刻锥形标记，刻痕大小表示骨质坚硬程度，骨质越老，钙化越明显，也越坚硬。视野宽 = 404μm。C. 人（13岁）第6肋骨：图左上方环形骨板位于骨表面，如同生长过程中骨质重建一样，表面正被重吸收。次级骨单位的代代重建在骨内明显可见。视野宽 = 780μm。D. 大鼠胫骨：骨内最白的部位是高度钙化的软骨遗迹。骨外膜下的吸收和骨内膜下的发生维持着骨皮质的厚度。骨陷窝的方向与骨板的方向一致，视野宽 = 600μm。

骨板形成（图6.38，40） 有关骨板形成的诸多因素的重要性至今尚未完全确定。每层骨板均由一层钙化基质及其中平行排列的胶原纤维组成。胶原纤维呈分支束状、粗2～3μm，常从一层伸至其深部的另一层。这种相互连接的三维结构增强了骨的坚固性。相邻骨板内的胶原纤维和骨结晶体的排列方向不同，互成90°方向，应用偏振光显微镜和扫描电镜观察可清晰辨认这种不同方向排列的结构（图6.40）。骨板边缘的胶原原纤维不形成明显的束，为一薄层基质（厚0.1μm），其中有机成分较少，起初含水较多，骨成熟后含骨盐较多（interlamellar bone）。Mjör（1969）支持早年学者的观点（Ruth 1947），认为含纤维多的和含纤维少的骨板交替排列。Marotti（1993）赞同此观点，认为富含密集交织胶原纤维（横行排列）的骨板与含胶原纤维少而疏松（纵行排列）的骨板交替排列。

早年认为，骨单位骨板的胶原纤维呈纵行和环行交替排列，或呈不同角度螺旋形走行。虽然对骨单位及其抗压性质的研究证实了骨板内纤维排列的螺旋状态（Ascenzi 和 Bonucci 1968；Ascenzi 等1978），但扫描电镜观察显示，骨单位通道的表面仅有很少范围的胶原纤维是平行排列的。虽然一个区域内胶原纤维的排列方向是一致的，但多个区域内的纤维并非相互平行，故从任何平面上看胶原纤维的排列方向都不一致（Boyde 和 Hobdell 1969）。长骨骨干各部位的骨单位内胶原纤维的排列方向是不同的，这与各部分承受的压力不同有关，有的地方纤维呈垂直方向，而在受压较大处的纤维排列就较倾斜（横向，Carando 等1989）。在骨干的任何部位，骨单位的周围骨板均有较多横向排列的胶原纤维。

骨小梁（图 6.25，26，27） 骨小梁的结构基本上也是板层状的，但骨小梁呈分支吻合并弯曲的板状、管状和棒状，长宽不等，构成骨髓腔的边界，内衬骨内膜组织。骨小梁的厚度50～400μm（Eriksen 等1993）。一般来说，骨板与邻近的骨表面相平行，细胞和基质的分布与环骨板和骨单位相同。原始骨小梁内可有小的骨单位，但无血管，骨细胞依靠骨小管内的物质扩散从髓腔血管中获取营养。幼稚骨的骨小梁中心有钙化软骨，但通常在以后的改建过程中被骨所取代。

骨构成成分的变化 有关不同部位和年龄的骨构成成分的正常变化的资料很少，但骨成分的变化对评估因年龄、疾病或骨废用而致的骨质疏松（多孔性）是有一定价值的。如骨质疏松症（osteoporosis）是否只是骨组织总量的减少，而非钙化程度下降，在临床上用影像方法是不能确定的，因为不能将骨与其他组织分离开来。另外，应用显微影像技术测定血管、陷窝和骨髓腔的大小也是很困难的。因骨小梁较之密质骨更不稳定，故曾试图只测定密质骨，然而在正常情况下，松质骨和密质骨的差别是很微小的。总的来说，随年龄的增长，骨的含水量逐渐减少，钙化程度逐渐提高，但有机成分的年龄变化还不清楚。

应用显微放射自显影术和反射电子成像术研究显示，密质骨的骨盐分布是不均匀的（图6.41）。内、外环骨板和间骨板的钙化程度高，次级骨单位的钙化程度是不同的，一个骨

图6.42 长骨血液供应示意图（根据 Guy 医院医学院 M Brookes 描述的主要特征绘制）。注意比较骨干、干骺端和骨骺的血液供应及其与骨外膜、骨内膜、肌肉和关节周围血管的连接。（详见正文）

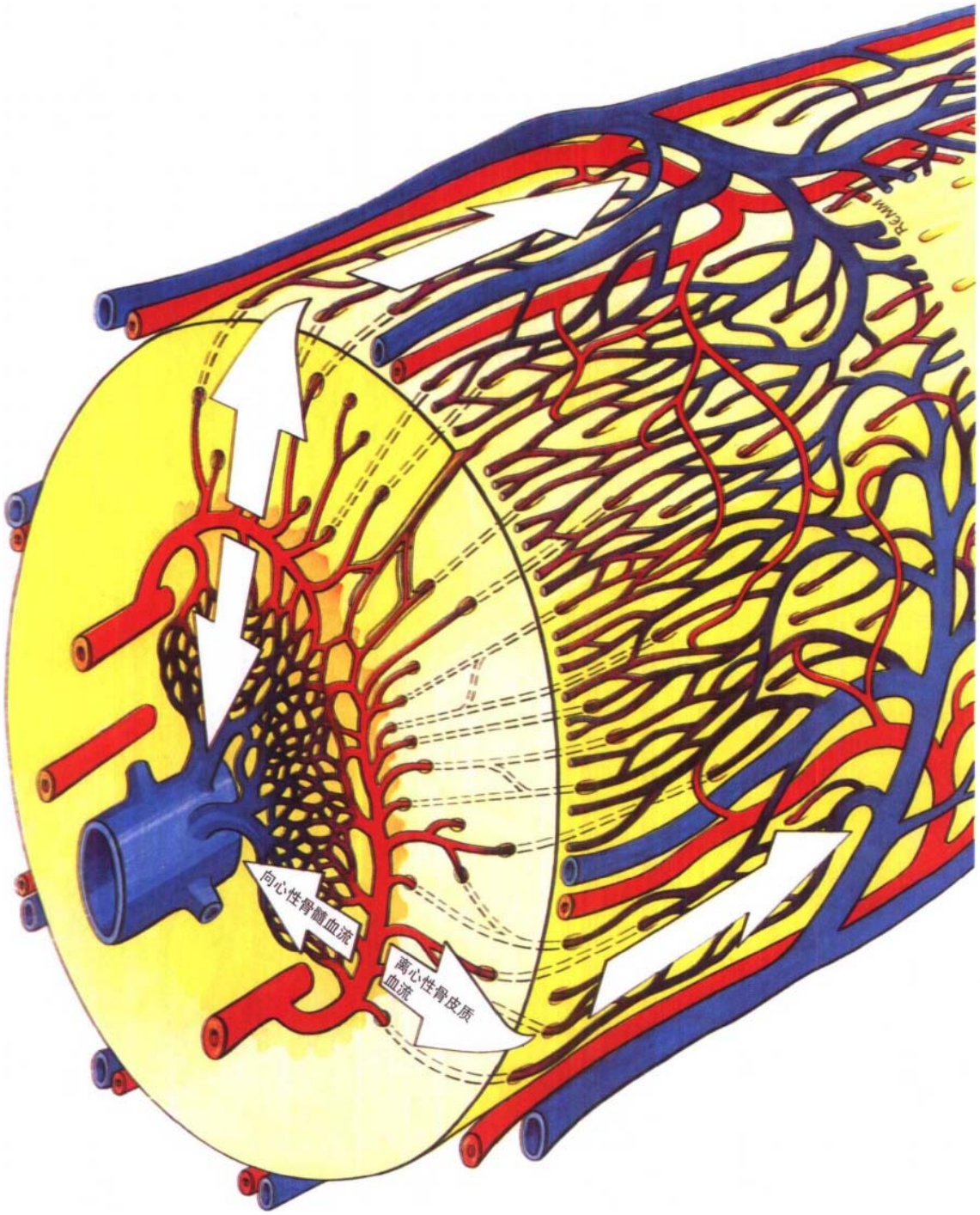

图6.43 典型长骨骨干血液循环示意图。可见在骨髓腔内有大的中央静脉窦、密集的骨髓血窦网、纵行的骨髓动脉及其周围的分支。从后者发出的纵的斜行毛细血管经很细的“彗星”形小孔穿过皮质与骨外膜的毛细血管和小静脉汇合。为了更清楚，皮质毛细血管的走行角度和大小均不按比例。（与伦敦 Guy 医院医学院解剖系 M Brookes 合作制图）

单位内不同部位的钙化程度也是不同的。年幼的骨单位含钙量较低，但逐渐提高。骨单位由外向内发育，周边部骨板较老，钙化程度高；骨单位形成后，中心部的钙化程度较高，外周部的则较低。这种从高到低的梯度分布随年龄增长而渐减小。高度骨化的骨单位，其骨盐的分布是均一的。骨单位内也可见 1 条或多条高度钙化的滞留线。骨改建时，骨吸收可同时发生在高钙化区和低钙化区。板层骨的钙化约在 3 周内即达 70% ~ 80%，达到 100% 则远没有这么快。编织骨的钙化较快，并以其高度的钙化而不同于邻近的板层骨。

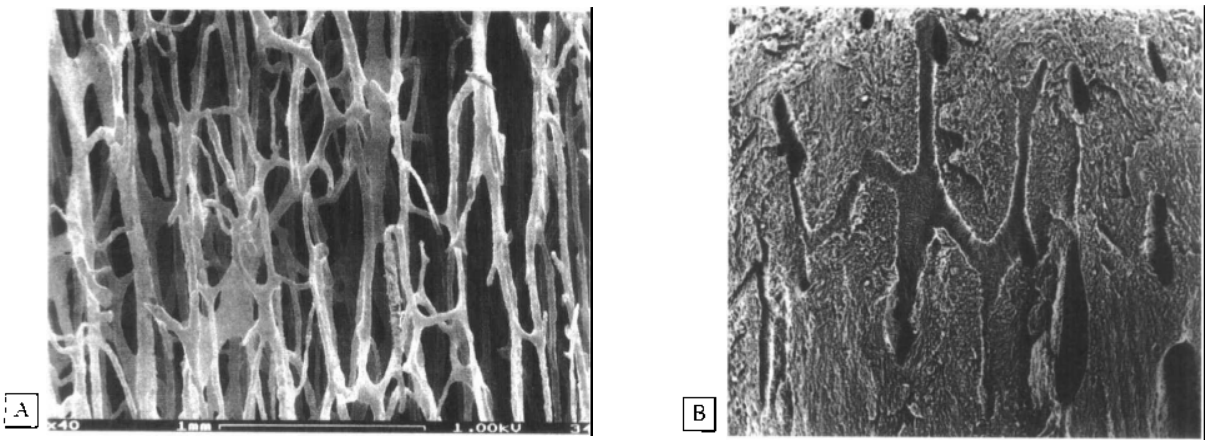

图6.44 A. 成人股骨皮质表面喷镀PMMA扫描电镜像，示Haversian管及其连接管。标尺线＝1mm。B. 9岁男童折断胫骨扫描电镜像，示神经血管的通道。视野宽＝1.38mm。

骨的血管和神经

骨的血液循环为骨组织、骨髓、骨膜、幼稚骨的骺软骨和部分关节软骨提供营养。近代的研究（Brookes 1993）强调长骨内的血流是从骨干皮质骨离心输向两端，这与早年认为从骨膜血管输向骨密质的向心血流概念不同。长骨的血供依靠多个血管的输入点，这些血管在骨内形成复杂的局部窦状毛细血管网，以后汇合成静脉经多处穿出骨表面，但关节软骨除外（图6.42、43、44、45）。

1～2个主要的营养动脉斜行穿入骨干的营养孔，进入营养管。很早就明确了（Havers 1691; Bernard 1855）这些血管的穿入部位，并从生长发育的骺部离开。这是以“生长端学说”（growing-end hypothesis）为基础，说明营养孔和营养管的位置和方向，但以这样简单的机制还不能解释不同种属和不同部位的一些特殊现象（Hughes 1952）。在人的长骨，Myserekar（1967）仅见腓骨有不典型的直接管道，此乃因腓骨的骨化过程呈独特的模式。对掌骨和跖骨的研究发现，除少数有双倍数量的孔或无孔以外，90%以上仅在骨干的中1/3处有一个营养孔，所有的营养孔，无论单个的或双倍的，血管均从骺部斜行穿出（Patake和Mysorekar 1977）。营养动脉在管道内不分支，但在髓腔内分为上行和下行分支，它们抵达骺部反复分支成较小分支，在近骨内膜处的骨髓内呈螺旋形走行。在近骺部，许多干骺小动脉和骺小动脉的末端相连接，干骺小动脉是邻近血管的直接分支，骺小动脉则来自关节周的非关节软骨表面的血管弓（图6.43）。大多数血管孔在骨的两端，常位于一些特殊的部位，有些孔内有小动脉，但多数孔内为薄壁的小静脉。骨内的这些小动脉不同于一般小动脉，内皮外仅有一层很薄的结缔组织（Yoffey 1962）。骺小动脉和干骺小动脉的血供量大于骨干的血供，当骨干血供遭破坏后，骺小动脉和干骺小动脉可以补充骨干的血供。

骨干的髓动脉分支有（图6.42、43）：

- 向心性分支，形成六角形的髓内血窦网，汇入腔大壁薄的中央静脉窦。
- 皮质分支，穿过骨内膜通道，与哈弗系统内的有孔毛细血管相连接（图6.44）。

中央静脉窦汇入静脉，后者再回到营养动脉的穿入通道，有的静脉则单独地穿过骨干。

骨皮质毛细血管（Cortical capillaries）的走行与哈弗管一致，呈纵行分布，发出斜行的骨单位间分支连接（图6.44）。然而，现已证实从初级骨化中心呈放射状分布的血管分布模式（Brookes 1971）。在骨表面的皮质毛细血管与小静脉相通连，形成骨外膜血管丛（图6.42、43、46），它是邻近肌肉的小动脉与骨膜内血管连接的血管丛。来自骨外膜血管丛的毛细血管穿至骨膜深部。在肌肉附着处，骨膜血管丛与肌肉血管丛相汇合，皮质毛细血管也汇入肌束间小静脉。

长骨骨干皮质这种特有的离心方向血供概念现已越来越多地得到支持，但仍有一些学者（de Marneffe 1951; Morgan 1959）坚持从骨外膜至皮质骨外带的向心性动脉（centripetal arterial）血流概念。骨骺内的大营养动脉形成

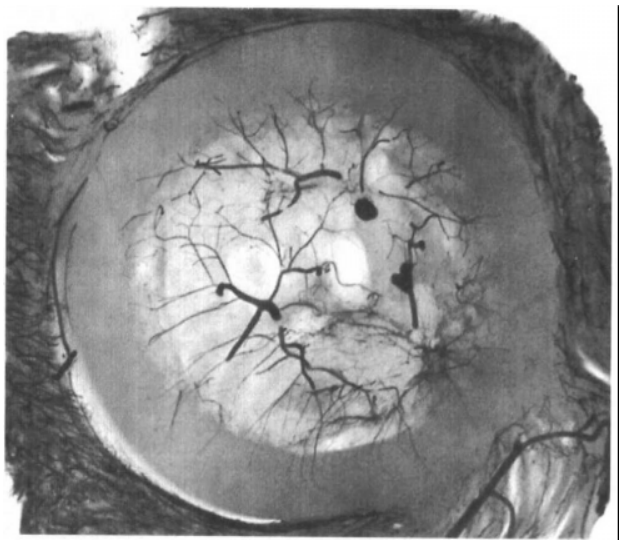

图6.45 不透X线物质动脉灌注长骨显微放射像，示离心性血液供应的路线。（伦敦Guy大学医科牙科联合学院解剖系M. Brookes供图）

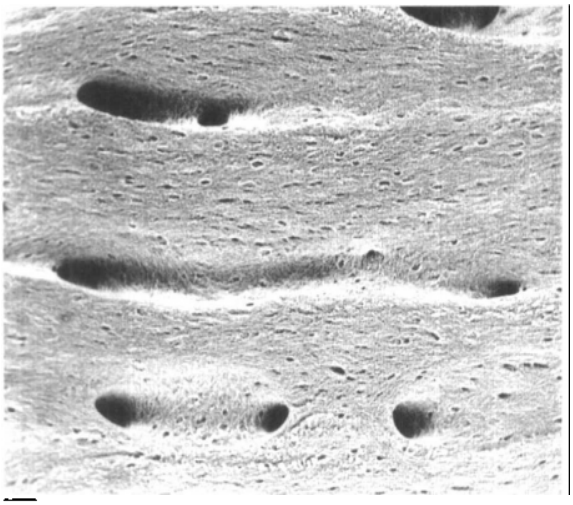

A

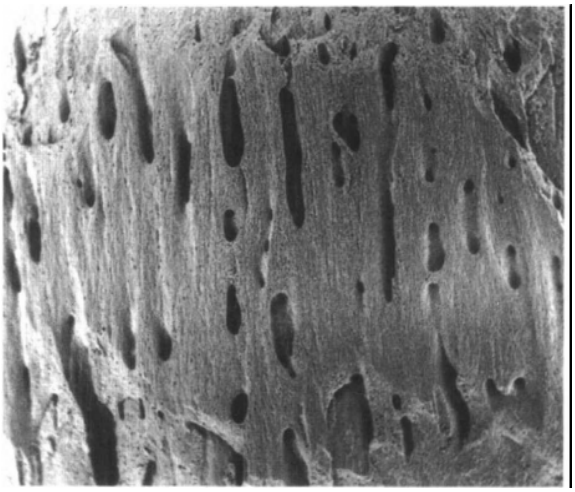

B

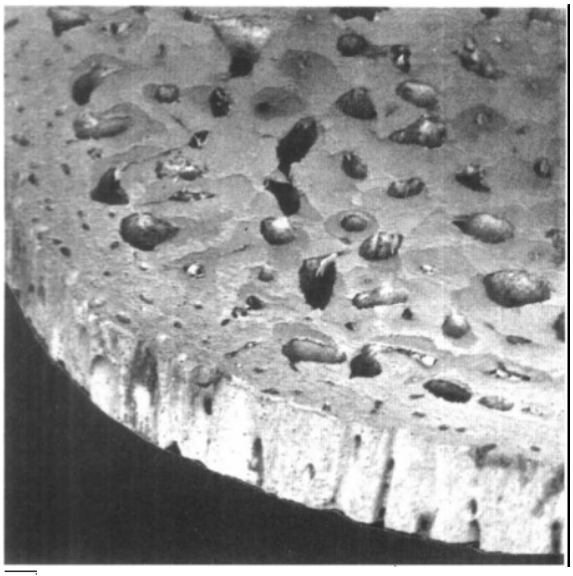

C

图6.46 A. 青年人胫骨骨干外表面扫描电镜像，可见斜行“彗星”形的沟和小孔，在活体，微细的神经血管束穿行于其中。许多这种类型的小孔散在于骨干的外表面，小孔的形状、方向和倾斜度、因骨膜下的沉积物不同而异，提示骨干不同生长区的特点。B. 9岁男童胫骨骨干，示骨外膜面的血管沟和斜行开口，在新骨的血管间嵴形成和初级骨单位发生中，将神经血管封盖且将其埋入新生骨中。C. 脱钙骨骨干横断面扫描电镜像，示次级骨单位，由深至浅可见改建的初级骨单位，视野宽 A = 1.11mm，B = 2.81mm，C = 4.39mm。

许多吻合，在骨小梁腔隙内分支走向关节表面，在近关节软骨处形成一系列吻合弓（如在股骨头内形成3～4个吻合），从吻合弓再发出末端动脉袢（图6.6），在回流入骺静脉窦（epiphyseal venous sinusoids）之前，常穿过薄的软骨下密质骨，进入关节软骨的钙化区。

不成熟长骨的血供与成熟骨的相类似，但在骺部是不连续的血管区，骺动脉和干骺动脉从生长软骨的两侧进入，两者之间很少或无血管吻合。生长软骨可能从两侧血管获得营养，也可能从邻近的骨外膜内的环状血管吻合获得（Brookes 1964，1967，1971；Trueta和Morgan 1960；Rang 1969）。偶见软骨管道进入生长板内。干骺部是由干骺动脉和骨干初级营养动脉的终末分支提供营养，这些血管在骨化区内形成盲端或血窦袢，血窦内皮与软骨紧密接触，这与软骨营养和软骨溶解作用有关（Cameron 1961；Brookes和Landon 1964）；幼稚骨的骨外膜富含血管，它们与骨干内血管的通连较成熟骨更多见，干骺动脉的分支也较多。

大的不规则骨如肩胛骨等，接受从骨外膜来的血供，并常有大营养动脉直接进入其松质骨内，两个系统的血管常有吻合。

短骨的密质骨、松质骨和骨髓是从非关节表面的骨外膜内许多细小血管获得营养。动脉进入椎骨，紧靠横突基部，其血液汇入两根大的椎底静脉，后者向椎体后表面的孔处聚合。

扁的颅骨的血供来源于骨外膜内的大量血管。大静脉弯曲走行于板障内，静脉壁很薄。

淋巴管与骨外膜血管丛伴行，骨内的淋巴管至今尚未确定。

神经 长骨的关节端、椎骨和大扁骨内的神经最丰富。骨有复杂的自主神经和感觉神经支配，骨骼细胞有某些神经肽的受体，如神经肽Y（NY）、降钙素基因相关肽（CGRP）、血管活性肠肽（VIP）及P物质（SP），骨的神经内含有这些神经肽（Bjurholm 等 1992）。神经广泛分布在骨外膜、细的

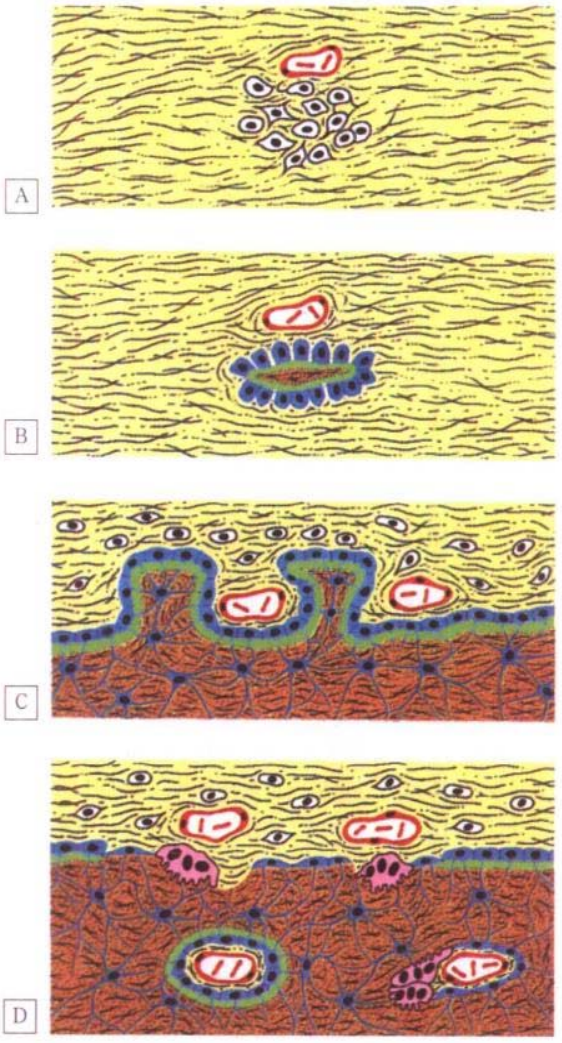

图 6.47 膜性骨发生简图，示不同阶段的膜内成骨过程。颜色标记：蓝色＝成骨细胞、骨被覆细胞和骨细胞；粉红色＝破骨细胞；红色＝血管；黄色＝周围间充质基质；深绿色＝未钙化的骨基质（类骨质）；橙褐色＝钙化骨。
A. 间充质中细胞集聚：骨原细胞分化。
B. 细胞分化为成骨细胞：类骨基质形成、类骨基质钙化形成骨。
C. 骨膜发生、血管进入。
D. 进一步骨化；破骨细胞与骨的改建。

有髓神经纤维和无髓神经纤维与营养血管伴行进入骨和骨髓，并位于哈弗管中的血管周间隙内。

骨的组织发生

尽管不同部位骨的骨盐沉积并无根本区别，但有两种不同的发生方式：颅骨等是由间充质细胞组成的膜发生；而大多数骨的发生则与杆状或块状的软骨相关。这两种骨生成过程分别称为膜内成骨和软骨内成骨。

膜内(间充质)成骨

膜内（间充质）成骨由含丰富血管的胚胎性结缔组织直接骨化而成，由骨化中心扩展而成（图 6.47）。该处已分化的间充质细胞即骨原细胞（osteoprogenitor）围绕毛细血管网



图6.48 成骨细胞透射电镜像，可见成骨细胞表面细长丝状突起伸入周围基质中，基质中有“基质小泡”群，为骨质钙化早期羟基磷灰石晶体形成提供最初的核芯。标本取自鸡胫骨骨膜下骨化部位组织培养。

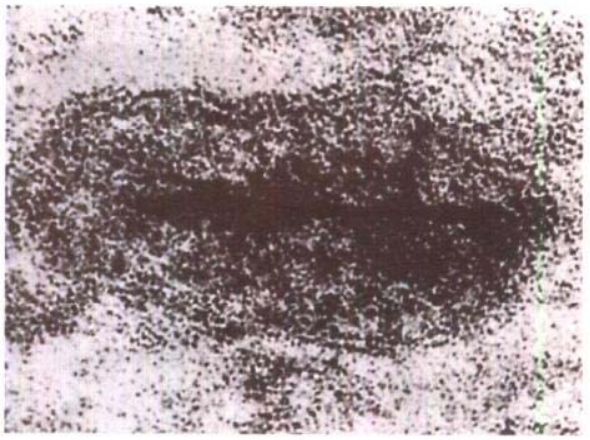

图 6.49 图 6.34 标本中一单独“基质小泡”高倍透射电镜像，示膜包小泡含有颗粒状内容物，中央为沿长轴排列的针样羟基磷灰石晶体。× 200000（标本由剑桥 Strangeways 实验室 J J Reynolds 提供）

增生密集（Hansen 1993），在细胞间和血管周围形成胶原纤维间和基质。中央的细胞变大，细胞间出现少量嗜酸性基质（最早期的骨）。这些结构迅速扩展，并围绕血管融合成迷路样。细胞变大，呈立方形或低柱状，形成不完全的一层极性排列的成骨细胞，与原始的嗜酸性的骨基质相贴附。成骨细胞分泌类骨质，细胞产生的基质小泡（matrix vesicles）与早期骨结晶体的形成密切相关（图6.48，49）。结晶体形成并向周围的基质和胶原纤维扩展，逐渐扩大形成早期的编织骨。钙化的基质一层层加入早期骨小梁表面，一些成骨细胞被基质包围而埋入原始骨陷窝内。有些细胞成群居于一个骨陷窝内。新的骨细胞通过其表面的细胞突起保持相互联系，随着突起的伸长，基质浓缩包围，形成骨小管。进而，富含血管的间充质内骨原细胞继续分化为成骨细胞，后者再附在骨小梁表面。

随着成骨细胞不断分泌有机骨基质、钙化和被埋入其中，骨小梁逐渐增厚，小梁间含血管的间隙逐渐变狭窄。在形成松质骨之处，骨发生过程缓慢，骨小梁间隙充以造血组织。在形成密质骨处，骨小梁不断增厚，小梁间隙变窄，同时由成骨细胞分泌的胶原纤维不断附于骨小梁上，纤维呈平行、纵行或螺旋形排列，埋入其中的细胞呈同心圆排列。这些不规则的、相互连接并形似圆柱体的致密骨与中间的管道一起称为初级骨单位（primary osteons）或初级哈弗系统（primary Haversian systems）（图6.31D，41A）。随着编织骨的长入，初级骨单位渐被侵蚀并被板层状的次级骨单位替代（图6.41）。

在上述变化中，间充质聚集在骨表面形成骨外膜（periosteum），骨膜深层的骨原细胞分裂分化而成的成骨细胞不断造骨，此处即为骨基质不断沉积之面，并将血管和成骨细胞埋入其中。该过程的继续使骨进一步生长，不同部位骨的吸收和生成使骨同时进行改建。骨的形成和改建类型因其形状和结构的不同而异，已应用多种技术研究了骨的形成和改建（详见后述）。

骨的钙化与成骨细胞　如前所述，骨结晶体是由钙、磷酸根、碳酸根、羟基和其他一些离子构成的羟基磷灰石晶格。传统的沉淀动力学观点认为，最初只需要钙离子（Ca^{2+}）和磷酸根离子（PO_4^{3-}）。细胞外液中含大量碱性磷酸钙（Williams和Elliott 1979），但并非各处均发生钙化。因此，类骨基质内必然具有能发生钙化的相应条件。成骨细胞内碱性磷酸酶活性的增高可提高局部磷酸盐浓度，某些能使局部pH升高为碱性的因素可降低钙盐的溶解，这些可能是发生钙化的条件。然而，如此简单的物理－化学模式，目前的认识还未达成共识（Anderson和Morris 1993）。

Neuman（1953）根据播种概念提出的"晶核"（epitactic nucleation）之说是很有趣的：某种原因形成的晶核可能与胶原有关（Glimcher 1990），导致Ca^{2+}和PO_4^{3-}的聚集，周围含饱和磷酸钙的体液中的离子继而不断加入晶体表面，使羟基磷灰石结晶增大。

晶核理论的普遍认同使许多学者进一步探讨晶核的性质和分布，发现与胶原纤维的周期性结构（Weiner和Traub 1989）、胶原原纤维之间的基质连接链及蛋白多糖的某种结构等有密切关系。还有人认为，基质中充满水的孔隙大小，尤其是胶原大分子结构内的孔对离子进入和聚集成核是非常关键的，在此基础上进而形成晶体。

基质小泡（图6.49）　Bonucci（1967）提出，成骨细胞形成胞质芽泡之处是最初形成晶核的部位。次级晶核形成之说认为，由于已形成的晶核表面热动力学不稳定，引起晶体在其周围聚集，形成球形钙化小结。这些小结的聚合使钙化骨接合，继之再与胶原纤维相结合。这种由成骨细胞发生的细胞"播种"现象在一般结缔组织是不存在的。

基质小泡的作用已激起学者们的强烈兴趣（Anderson 1990）。小泡是直径0.1～0.2μm的圆形膜被小泡，其典型结构是中央有一电子致密核心。小泡内常见骨盐结晶，结晶最初附在小泡膜内表面，以后再累积于小泡内（Anderson和Morris 1993）。

在新形成的骨内，基质小泡的出现就是晶体最早形成之处，这确实存在于脊椎动物所有钙化组织的最初钙化形成之时（Anderson和Morris 1993）。基质小泡出现在钙化软骨、编织骨、牙本质和骨膜下骨内。因此，成软骨细胞、成牙质细胞和成骨细胞均可产生性能相似的基质小泡，但细胞表面质膜并非都形成基质小泡，而是从细胞一侧胞膜出芽形成的。但对基质小泡启动钙化作用仍有不同看法，还很难排除基质小泡中的晶体沉淀是制作电镜标本的人工假象。在较成熟骨的类骨质钙化面不一定总能看到基质小泡，应用快速冷冻法和冷冻替代术超微结构研究，也未发现钙与基质小泡的紧密结合（Sumii和Inoue 1993）。基质小泡的膜分隔内、外环境，小泡外表面与细胞外表面相同。基质小泡呈现碱性磷酸酶、ATP酶、无机焦磷酸酶和核苷三磷酸焦磷酸酶活性，并含有酸性磷酸脂。基质小泡提供的酶及其微环境有可能使钙和磷酸根的浓度达到足以形成晶体。这些酶最初分布在基质小泡膜内表面，以后扩展至小泡的外面。最近证明，分离的基质小泡内有钙结合蛋白。

基质小泡可能对钙化起始过程起重要作用，但类骨质的蛋白质和蛋白多糖中也有几种钙结合分子（calcium-binding molecules），它们也许是存在于晶核内的一些固定不动的离子，在促使钙化过程中有重要作用，钙结合分子也可能起抑制作用。由于成骨细胞产生的酶能选择性地去除非胶原性的钙结合蛋白，故体内钙化进程受到调控。

有关最初形成的晶体形状和大小尚有不同意见，可能呈板状、杆状或针状；多数学者认为晶体宽度最小值为5nm，长度为20～35nm不等，此乃因研究技术不同而致（Moradian-Oldak等1991）。X线衍射和暗视野电镜下所测得的晶体长度较小，透射电镜下测得的数据较大（Boyde 1974）。

钙平衡及骨的吸收与破骨细胞　许多细胞的功能活动取决于微环境的相对稳定（湿度，离子种类和浓度，pH等）和保证这种稳定的精细反馈系统。血钙离子的水平即为一例：不管饮食的变化和骨生长及改建速度的变化如何，血钙浓度始终

保持一定水平（Partitt 1993）。与此相关的是，各处骨盐的稳定性和细胞的相互关系（成骨细胞、骨细胞和破骨细胞）不断变化，各种激素包括甲状旁腺激素、维生素D_3和降钙素以及其他许多因子的含量也发生变化。

人体钙的99%存在于骨内（Parfitt 1993），血液和组织液中的钙与骨骼中的钙不断进行交换，每分钟血液中有1/4的钙离子参与交换（Brookes 1987）。血钙与组织液中钙保持平衡，尤其是在哈弗管的血管周隙及骨陷窝和骨小管内的钙，骨陷窝和骨小管与骨盐广泛接触以进行物理－化学的交换；骨内微循环很快，骨细胞及其突起的运动可能有助于骨内体液的运输。血中加入标记物后，几分钟内即可在骨陷窝中检测到。骨盐表面暴露于细胞外液的面积在70kg体重的人可达1500～5000m^2（Robinson 1964）。新形成的钙化不全的骨内钙较老的钙化骨内钙更不稳定，这为钙离子贮存库提供了条件。然而，在所有骨的表面，无论是静止的或活动的，均能进行快速的钙交换（Parfitt 1993）。

据测定，皮质骨骨单位表面约3.5m^2及骨内膜表面约7.5m^2进行骨的改建活动，各处的骨吸收每2～5年进行一次，而整个骨骼每年更新约10%（Parfitt 1983; 1993）。骨单位的更新持续终生，其改建速度随激素和血钙浓度的变化而增强或受抑制。骨盐的释放也受骨细胞和骨被覆细胞的调节，但它们对钙快速更新的直接作用及其理化作用机理尚不甚清楚。Bélanger等（1963）认为骨细胞能活跃地吸收陷窝壁的基质，称其为骨细胞溶骨作用（osteocytic osteolysis），对维持体内钙平衡起一定作用（Boyde 1980）。

血钙下降可引起甲状旁腺激素（PTH）分泌增多。PTH使血钙浓度升高的机制是：直接作用于骨，提高肾小管重吸收钙，提高小肠吸收钙（作用较小）。PTH对骨的作用较复杂：可提高骨更新率，可能经局部产生生长因子而刺激成骨细胞；也可通过成骨细胞间接刺激破骨细胞或直接刺激破骨细胞。成骨细胞有PTH受体，但尚未明确破骨细胞有此受体。PTH也可能提高骨被覆细胞和骨细胞功能。维生素D_3能修饰PTH的作用，能使PTH分泌减少，能提高小肠对钙的吸收，能促进破骨细胞的分化和功能，从而参与调节体内钙的平衡。与此相反，血钙升高可使甲状腺滤泡旁细胞分泌降钙素增多，使血钙短暂下降，使破骨细胞功能受抑制，但这不是维持正常血钙平衡的重要机制。胶原的稳定性可影响骨释放钙、成骨细胞作用的增强及骨骼细胞（包括骨被覆细胞）产生的特异性抑制因子也可影响骨钙的释放。

破骨细胞在骨生长和改建中起溶骨作用，但其详细作用仍不甚清楚。破骨细胞分泌的一些物质可使皱褶缘处变为酸性环境，磷灰石结晶则被溶解，暴露的基质成分又受蛋白酶的作用而降解。骨表面的吸收区有体积大而多核的破骨细胞，胞质呈泡沫状，弱嗜碱性或嗜酸性。细胞位于骨表面的吸收陷窝（resorption lacunae of Howship）内。当骨吸收过程停止时，破骨细胞消失。

软骨内成骨(图6.50, 51, 52)

人的骨大多是在软骨雏形内生成的，胎儿早期的长骨只是一根杆状的透明软骨（图6.50, 53），后者由原来相同形状

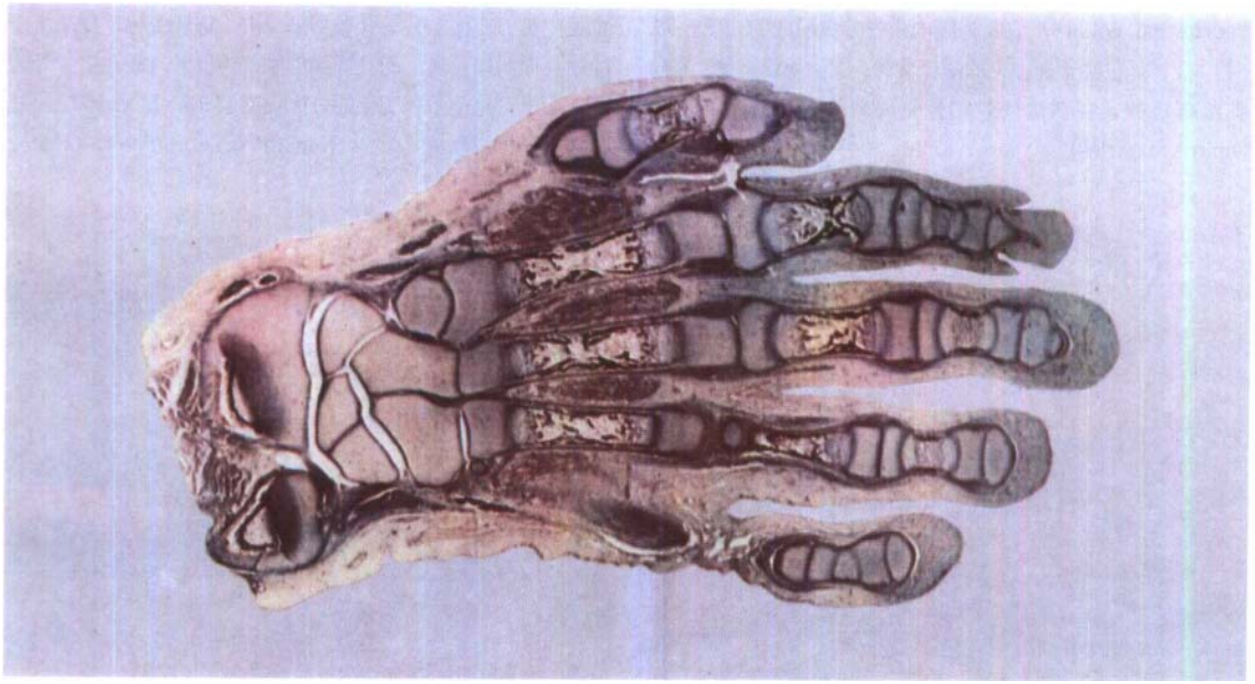

图6.50 人胎手断面，示腕骨软骨雏形及掌骨和指骨中不同发生阶段的初级骨化中心。注意腕部尚未出现骨化迹象。（伦敦Guy医院医学院Kevin Fitzpatrick拍照）

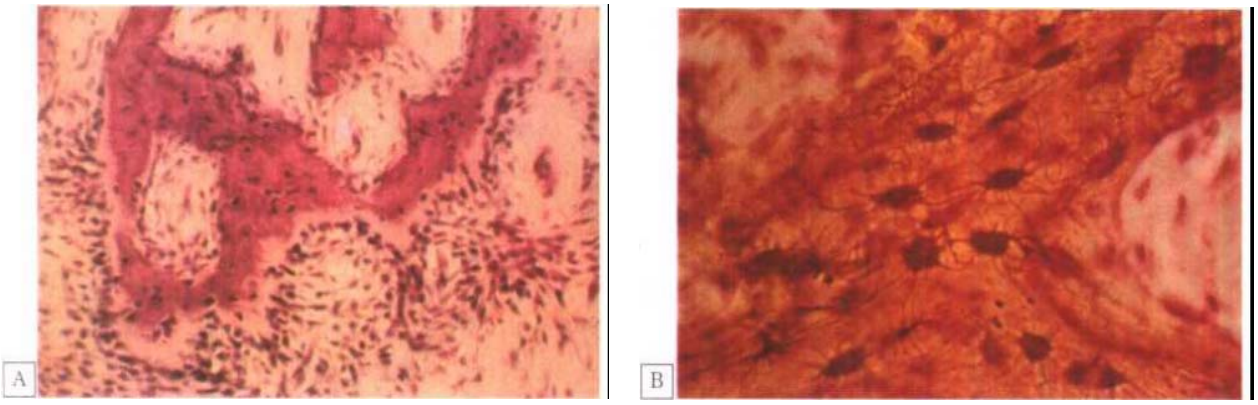

6.51 人胎未成熟编织骨光镜像。A. 上颌骨切片，钙化骨嗜酸性，但在类骨质形成部位颜色较浅，并可见许多嗜碱性的成骨细胞群。骨内也可见骨细胞。H·E染色。× 150 B. 编织骨在高倍镜下可见典型的骨细胞及其分支突起。苦味酸硫堇染色。× 800（伦敦 Guy 大学医科牙科联合学院 Moya Meredith Smith 拍照）

的致密的间充质演变来的。软骨雏形与未来骨的形状相似（图6.50），以后在软骨雏形内发生一系列变化，出现骨化中心（centres of ossification）。这里只叙述软骨内成骨的微细结构变化：软骨雏形围以含血管的致密间充质或称软骨膜，软骨膜深层含有骨原细胞。

在软骨雏形的干部中心成软骨细胞变大，胞质呈空泡样并有糖原聚积，这是初级骨化中心发生的指征。细胞间的基质变薄，常变为有孔的隔。常规组织学观察提示，当软骨细胞及其陷窝变大时，细胞变性和死亡，残留的大陷窝相互融合为初级腔隙（primary areolae），腔隙的壁随之钙化。与此同时，干部四周的软骨膜深层细胞变为成骨细胞，由成骨细胞造骨，形成干部外周的一层骨，这层骨称为骨领（periosteal collar），它实为膜内成骨方式形成的（图6.53、54）。最初是包绕干部中央的薄壁骨管，以后逐渐增厚，并向骨两端延伸。在钙化软骨和骨领的基质内均有基质小泡（matrix vesicles）。

骨膜深层的毛细血管及骨原细胞和破骨细胞构成生骨芽（osteogenic buds），穿入骨领和钙化的软骨陷窝。破骨细胞溶解钙化的软骨，使初级软骨陷窝融合成大而不规则相互通连的腔隙，即为次级腔隙（secondary areolae）。腔内充满胚胎骨髓组织，内含血管、间充质、成骨细胞和破骨细胞、造血组织和骨髓基质细胞等。成骨细胞相互连接，分布在残留的钙化软骨基质表面，细胞分泌的类骨质起初为片状，以后连为条索状，进而形成骨质。骨膜下成骨过程不断进行，中央钙化软骨的钙沉积停止。破骨细胞破坏早期形成的骨小梁，形成初级骨髓腔，腔内仅见少量骨小梁，其中心仍可见残留的钙化软骨，小梁起支持骨髓组织的作用。初级骨小梁很快被改建，并被较成熟的骨取代。同时，近干处的软骨区也发生类似变化，并与骨领相接。由于这些变化过程是从干的中央向两端发展，而且骺部仍保留为软骨，故在生长骨的纵切面上可见一系列变化的分区现象（图6.50、55,56），此处称为生长板或骺板（growth plate or epiphyseal plate）。

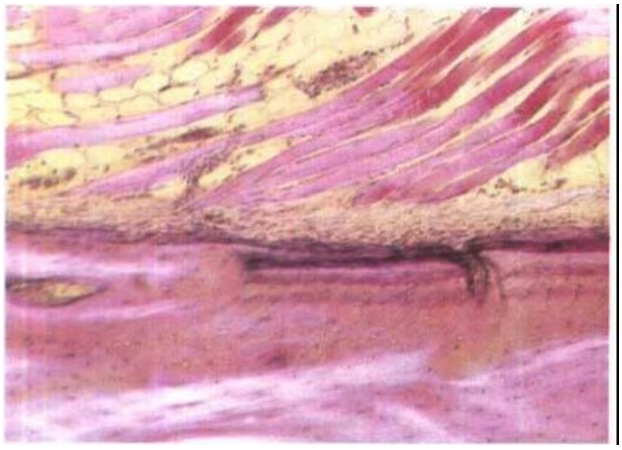

图6.52 成熟骨（含骨膜）切片光镜像，示骨骼肌纤维插入骨膜。注意纤维和骨膜深处的细胞成分。偏振光观察显示这里所看到的骨板为各向异性。H·E染色。× 250（Moya Meredith Smith 供图）

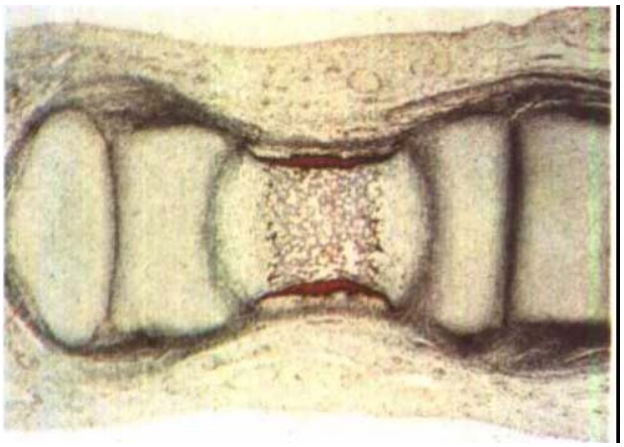

图6.53 指骨纵切（取自图6.50标本）光镜像，示早期初级骨化中心。骨干中央的软骨细胞肥大，周围是一细管状骨领（红色）。× 50（Guy 医院医学院 Kevin Fitzpatrick 拍照）



图6.54 胎儿掌骨近侧部纵切光镜像（标本取自图6.50，比图6.53指骨发生期更晚），可见编织骨骨领较厚，含有放射状排列的血管腔隙；血管侵入骨干中央并向两端延伸。× 40 （Guy医院医学院Kevin Fitzpatrick拍照）

在骨生长停止之前一直保留。

生长板（图6.56） 骨两端的软骨性骺部与骨的其他部分的生长保持一致，通过外积生长和内积生长而不断增大。干与骺之间的生长板是骨迅速生长的组织区，它向两端生长。骨的横向生长是由于细胞横向分裂和软骨膜周的细胞分泌基质进行外加生长而致。软骨生长板的扩展与干部的生长和骺部生长相一致。生长板紧靠骺部的一侧是相对静止的软骨细胞区，即静止区（resting zone），在其近干部一侧是活跃的细胞增殖区，此处的软骨细胞增殖快，纵行排列成柱，细胞呈盘状或楔形位于扁平的陷窝内（图6.53），此区称细胞增殖区（proliferative zone），该区的纵行内积性生长，是骨增长的基本形式。靠近干部中心的细胞柱内的细胞逐渐成熟，细胞增大，胞质内糖原聚积。随着细胞肥大，突起也变大，体大的软骨细胞的突起明显回缩，此即软骨肥大区（hypertrophic zone）。该区的细胞发生急剧的氧化还原反应，能量代谢受抑制（图6.57），软骨细胞随之退化和死亡。但也有不同观点，认为细胞死亡的形态学现象是组织标本制作时的人工假象，这些软骨终末区的细胞仍然是活的（Hunziker 等1984）。此处的软骨陷窝由横向和纵向的壁分隔开，纵向壁有磷灰石结晶沉积，此即软骨钙化区（zone of calcified cartilage）（图6.24A、B，58）。钙化的部分进入成骨区，此处可见含血管的间充质，其中有成骨细胞、破骨细胞（又称破软骨细胞，chondroclast）等，它们是从邻近的初级骨化中心进入的（图6.59）。继而，横向壁被破坏，并在纵向壁的表面出现类骨质和骨盐沉积，骨细胞被埋于其中。

钙化软骨溶解认为是破骨细胞（或称破软骨细胞）的作用，此处还有从终末血管步来的细胞的溶软骨作用（图6.60；Stanka 等1991）。终末血管为有孔型。纵向壁基质和横向壁基质的结构不同，其软骨溶解的机制也不同。横向壁的基质不钙化或轻度钙化，含有少量胶原和特殊的蛋白多糖，它们对溶酶体酶较敏感。纵向壁的基质钙化程度高，含胶原多，只能被破骨细胞溶解。

软骨生长区的细胞不断分裂，使骺部细胞柱不断增长，骨

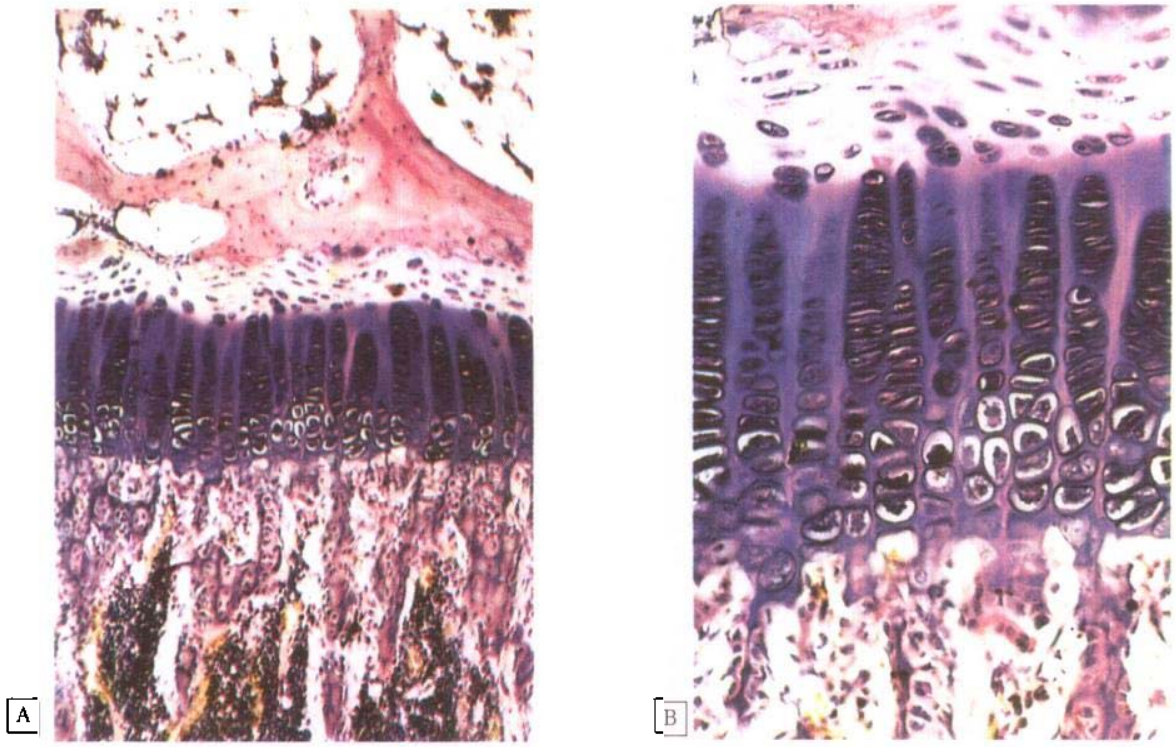

图6.55 人胫骨近端骨骺与干骺端之间软骨生长板低倍图A与中倍图B光镜像，注意观察从静止透明软骨经细胞增生区、细胞索形成区、细胞肥大区、基质钙化和部分软骨细胞溶解区到钙化骨质的演变。与图6.56比较（详见正文）。

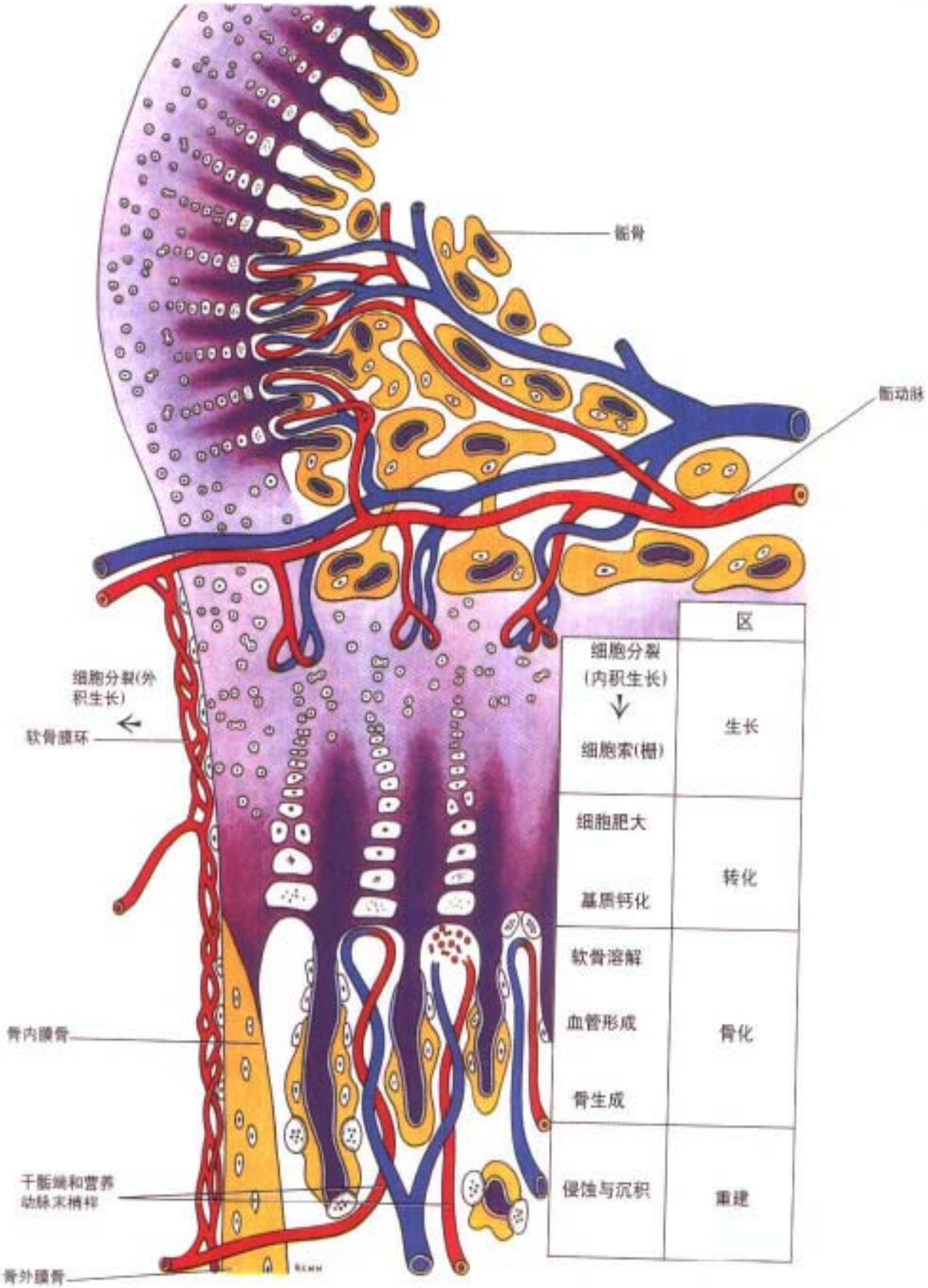

图6.56 生长活跃的软骨及其相邻的干骺端及骨骺的主要特征图解。正文中提出的软骨溶解机制的不同观点在图中显示出来。

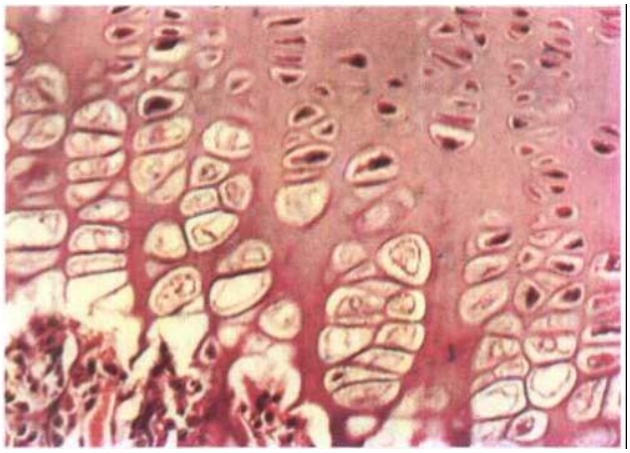

图6.57 成骨区光镜照像，示早期骨化中心骨化过程中软骨细胞及其陷窝的演化。可见软骨细胞肥大、陷窝增大及随之引起的基质减少和钙化引起的基质密度增大。×600

干部成骨过程不断向两端推进，从而使骨增长。同时，新形成的骨不断被溶解和改建，骨膜下的骨不断发生并不断向骺部推进，使骨增粗，骨髓腔也呈横向和纵向地扩大。

骨的生长可延续多月或多年。在软骨末端出现一个或几个次级骨化中心（secondary centres of ossification）（图6.61）。起初，次级骨化中心不出现软骨细胞柱，而是出现大的同源细胞群，伴有基质钙化，继而出现造骨的血管性间充质（有时来自软骨通道），也如同生长板一样，在钙化的软骨表面造骨。随着骨骺增大，软骨的周边部形成一个放射形的细胞增殖区，从表面至深部依次为软骨细胞柱生长区、软骨细胞肥大区、软骨钙化区、软骨破坏区和成骨区（图6.55）。于是，早期的骨骺表面围以生长软骨，但近干骺端侧的生长板很快成为最活跃区，细胞柱迅速扩大，直接面向干骺板，而其他部位的细胞柱则朝向其下方的骺部成骨区（Rang 1969）。

当骨接近成熟时，骺部和干骺部的骨化过程从生长板两侧逐渐靠拢，最后融合，骨的增长即告终止。融合过程大致如下（Haines 1975）：由于软骨生长停止，软骨生长板逐渐变薄；软骨细胞停止增生，呈栅状排列并肥大，形成短而不规则的椎形细胞群；然后出现片状的软骨钙化并伴有钙化软骨的吸收；血管性的间充质穿入软骨吸收留下的腔道内，一些内皮芽穿入薄的软骨板，干骺部血管与骺部血管相通连，通过这些血管周围的骨化过程使骨最终融合。这条融合的骺线（epiphyseal line）可在X线照片上看到。骺部较小的骨，生长板愈合也较早，常出现一个偏心的初始融合区和逐渐变薄的残余软骨板。继而，初始融合区被吸收并被新的骨所取代，然后再扩展到整个软骨板，直至完全融合而无骺"疤痕"（epiphyseal scar）存留。较大的骺部融合则较晚，血管和间充质等也同样从多处穿入生长板，骺部常有永久性的疤痕性骺骨岛。在关节软骨下也可看到这种骨包被钙化软骨而成的骺疤痕，称此为"转化骨"（metaplastic bone），该名称也用于肌腱、韧带和其他致密结缔组织的骨附着处（Haines和Mohuiddin 1968）。

A



B

图6.58 A. 大鼠胫骨骺生长板反射电子成像，可见肥大的软骨细胞（黑色圆形排列成索），周围是钙化的软骨基质。干骺端小梁内，大的软骨遗迹被新骨（灰色）包围。生长板的骨骺侧（右上）不太活跃，几乎无软骨钙化。视野宽 = 570μm。B. 大鼠股骨脱钙骨软骨生长板近端骨化面扫描电镜像，示钙化主要发生在细胞素间，细胞周围是钙化的基质管，管之间可能不完全钙化。视野宽 = 139μm。

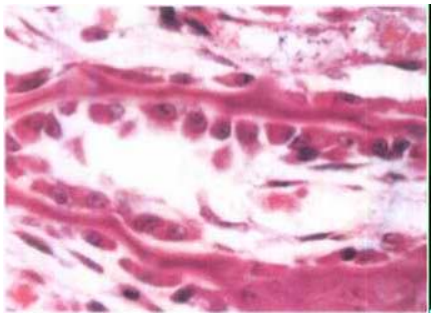

图6.59 胎儿长骨干骺端切片，H·E染色，示早期骨发生中的骨针，其中央为强嗜碱性的钙化软骨，周围为弱嗜酸性的幼稚骨，表面排列着成串活跃的成骨细胞。

骺的关节软骨面即关节滑膜处不发生骨化，此处软骨的典型结构保持终生。

软骨结合处也出现类似骺生长板的发育过程，尽管在软骨结合处的两侧不完全相同，但软骨细胞增殖率和被骨取代的速度是相同的。

骨的继续发育和改建

在膜内成骨和软骨内成骨的早期骨内都有许多通连的血管腔隙迷路，骨细胞不规则散在分布，无骨板、基质中的胶原纤维束构成散乱的网。早期胎儿骨就是这种典型的编织骨，但也存在于成人快速改建的骨和骨折愈合过程中。在较大的生长中的骨表面呈放射状（沿切线分支）的血管间隙中也可见编织骨（图6.31D、41A、46）。此后，在血管间隙内形成同心圆的非板层骨或板层骨，分隔血管间隙并使其越来越小，渐形成初级骨单位（初级哈弗系统，图6.41D）。初级骨单位形成之前没有骨吸收，故在初级骨单位与其周围编织骨之间没有粘合线分隔。以后初级骨单位生长停止，在骨外膜和骨内膜处形成薄而不甚清楚的环骨板（图6.36D，41C）。

随着骨的成熟，次级骨单位（secondary osteons）逐渐取代初级骨单位和编织骨。在形成次级骨单位之前，初级骨单位和编织骨的血管腔道内先出现骨吸收。骨内部改建是以破骨细胞和成骨细胞的功能平衡为特征的，首先由破骨细胞破坏骨质，形成一个圆柱形通道。约9个破骨细胞一起活动形成一个"切割锥"(cutting cone)，每天移动50μm(Jaworski 1992)。成骨细胞随之在管道腔隙内环绕血管同心圆式地生成骨质，每mm²约4000个成骨细胞形成一个"封闭锥"(closing cone)(Jaworski 1992)。成骨细胞在骨吸收腔壁上不断形成环形骨质，使血管通道越来越窄(Polig和Jee 1990)。高度钙化的嗜碱性粘合线是从骨吸收至骨沉积反向活动的标志。

次级骨单位的形成并不因个体生长的停止而终止，它延续终生（图6.41）。编织骨、初级骨单位、环骨板和次级骨单位破坏吸收过程中的残余部分形成间骨板，位于新骨单位之间（图6.24C、41D）。一般来说，骨改建的程度与年龄有关，因而曾试图用测定骨单位和骨单位碎片数量的方法估计骨骼标本的死亡年龄(Uberlaker 1986; Stout 1989; Castanet等1993)。

骨生长只有外积性生长一种方式，即在已存在的骨板表面不断形成新的骨板，骨细胞被埋入骨陷窝后不再分裂。钙化骨基质的坚硬性限制了骨从内部增大，故骨无其他组织的那种内积性生长。

骨的改建见于骨折后的愈合过程和终生的生理性骨改建两个方面，它取决于骨形成和骨吸收之间的几何学平衡。有关这方面的研究不断深入，至今已进行了两个世纪。早年用金属为标记研究发育骨的改建，如用金属线环绕骨干或将它埋入骨内。曾用一种植物茜草(plant madder)喂养小猪，新形成的骨呈粉红色，Brash(1934)用间隔喂食茜草的方法对骨生长进行了研究。腹腔注射茜素红(alizarin red)能更精确地研究骨生长的动态(Hoyte 1960)。这些研究证实骨的生长是由于骨质积累。以后应用定量组织学技术进行研究，精确性进一步提高，如用亲骨性核素放射自显影术，间隔应用四环素后荧光显微镜观察和显微放射显影术等。近来运用自发荧光和小剂量荧光标记的共聚焦显微术，以及用反向扫描电子图像技术研究骨盐密度变化，更进一步提高了研究的准确性。

在骨生长时期，骨形状不断发生变化（图6.62A，B），研究最多的是颅骨和长骨。如顶骨生长过程中不断增厚与扩大，但骨的曲度不断变小。骨边缘处的骨原细胞不断分裂增殖并进行造骨，骨外膜下以造骨为主，而骨内侧面则以骨溶解吸收为主，但不是在任何时候都是等速的。从骨化中心(将来的顶骨隆凸)向四周呈放射状成骨，成骨过程同时发生在颅骨内面和颅骨外面，从而改变骨的曲度。随着颅骨增厚和骨缝处骨的生长，最初的骨化中心相对位置也出现三维空间变化，颅腔随脑的生长而扩展。板障和骨髓腔的发育导致内、外皮质板的形成。

长骨的增长主要靠软骨内成骨过程，生长软骨的钙化区不断被纵向生长的增殖带所取代，部分由于骺部的放射状生长。与此同时，由于骨外膜下不断造骨和骨内膜下骨不断被溶解，使骨增粗。然而，许多骨的不同部位的生长速度不同，甚至是相反的。因此起初的管状骨可变为三角形，如胫骨。同样，干骺部缩腰状外形是因外膜侧骨吸收与内膜侧骨生成速度的差异而形成的。骨生长时其表面的骨吸收带与骨生成带之间的连接处称为表面反转线（surface reversal line），该线的相对位置较稳定，可在皮质骨的长期变动中长时间伴存。

四环素标记术的研究结果显示，即便成熟的密质骨也处于经常变动之中，在一个切面上可同时看到成熟静止的骨单位、刚形成的骨单位及正在形成或正在吸收的骨单位。板层骨形成的速度不等，每个哈弗系统的吸收约2mm长，在1～3个月内完成，形成一个新的骨单位也需同样的时间。骨内部改建中不断形成新的骨单位，并贮存不稳定的钙离子，使具有韧性的骨组织适应承受力的变化。在松质骨的改建中，类似次级骨单位的等同结构称为骨结构单位（bone structural unit）。Eriksen等（1993）认为在骨切片中，结构单位厚度

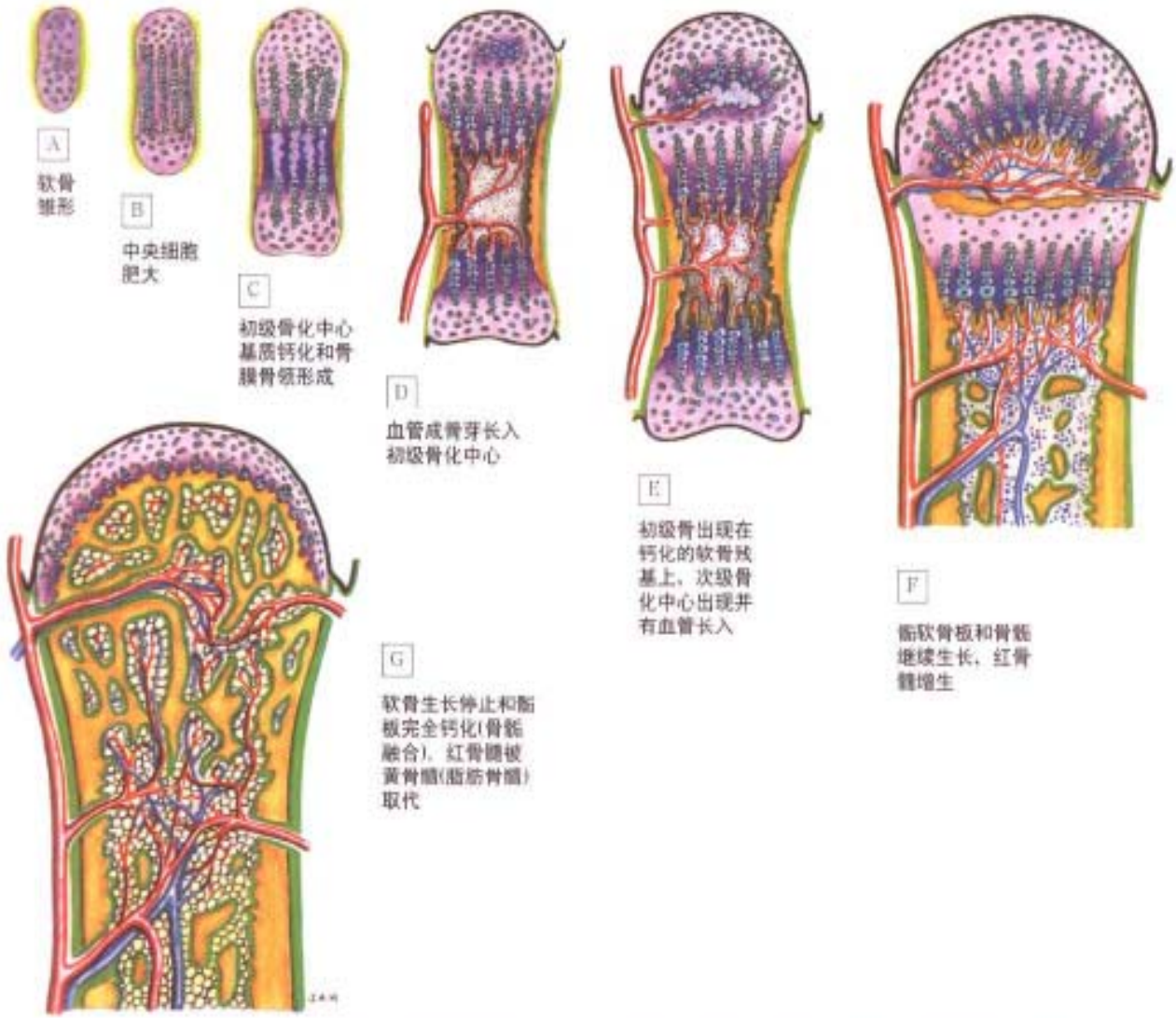

图6.60A～G 长骨（指骨）软骨内骨发生图解。颜色标记见图6.47 图解。另外，浅紫色＝透明软骨；深紫色＝钙化软骨。有关生后的软骨内骨发生更详细的描述，参看图6.56。

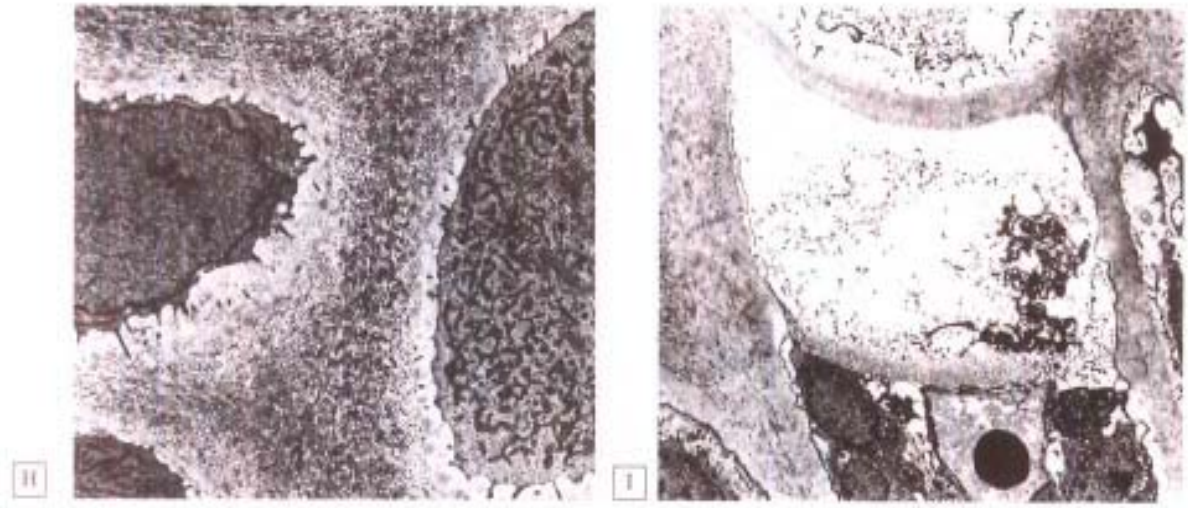

图6.60H, I 骺板软骨内骨发生两个时期的软骨细胞电镜像。图H 生长中的成软骨细胞位于含大量致密基质小池的胶原基质中。× 6000。图I 示肥大和蜕变的软骨细胞。图的底部可见一向内生长的毛细血管的尖端，周围是成骨细胞。× 6000（G Roberts 拍照）

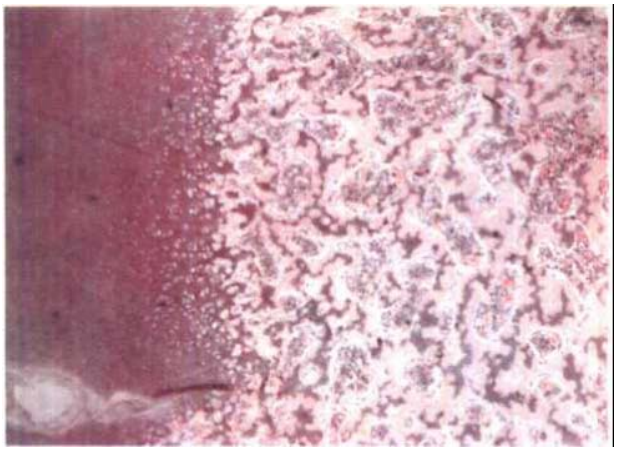

图6.61 骨发生晚期的长骨骨骺横切面，注意观察接近骨化面软骨陷窝的渐变过程（左侧），骨小梁（淡粉红色）内可见嗜碱性钙化软骨的碎片，小梁间充满红骨髓。

为40～70μm，长约100μm，但许多骨块的骨小梁一侧的面积很大并很不规则（图6.62，63）。骨形态发生的调控因素还不清楚，但大多认为与张力有关。当地心引力或其他机械力降低时，如长期卧床或空间引力为零的情况下，必然会出现骨吸收。同样地，骨持续地受到压力可引起骨吸收，持续受到张力可引起骨沉积，这便是牙矫整术的治疗基础，如在牙的外侧或内侧给予稳定的压力，可使牙在牙槽骨内缓慢移动。但为何皮肤和软骨对所受张力的反应不同，这还是一个谜。

完全干燥的骨有电效应，即当骨变形时可产生电位差。然而这种现象与活体的生理效应不相关。当离子化的液体流经表面有电荷的通道时，液流电位升高，并与张力大小成正比例；当仅有骨变形存在时，液流速度无变化。这种因压力而产生的电效应（stressgenerated electrical effects）能影响细胞对骨溶解和骨沉积的反应，促进骨结构改建（Currey 1984a，b，c；Martin和Burr 1989）。有关结缔组织因受压而产生生物电现象的发生及其强度和分布数据还不足以说明这些事件之间的相互关系以及它们与形态发生的关系。然而，体外培养的骨骼细胞对电场起反应却是千真万确的。

代谢和内分泌对骨的影响 骨盐、PTH、1，25-二羟维生素D_3（calcitriol）和降钙素在调节血钙浓度中的作用前已述及。骨的正常发育和生长也需要摄入和吸收足够的钙、磷、维生素A、C、D，并需要生长激素、甲状腺激素、雌激素和雄激素等的平衡。其他一些因子包括前列腺素和糖皮质激素在骨组织的维持和更新中也起重要作用（Eriksen等1993；Mundy 1993 b）。

长期缺钙引起骨盐丢失，继而骨质变脆（骨质疏松症，osteoporosis）。维生素D可影响小肠对钙和磷的转运，因此影响血钙水平。成人长期缺乏维生素D，可导致骨易变形，骨内出现不钙化的类骨质（骨软化症，osteomalacia）。在生长期长期缺乏维生素D，可导致软骨生长和钙化的严重紊乱，包括软骨生长板内软骨细胞增生减少，软骨钙化不良，骨生长板变厚，并不像正常那样规则（佝偻病，rickets）。在佝偻病患者，未钙化的或钙化不全的软骨仅被部分破坏，干骺部成骨细胞分泌的类骨质不钙化。最终，柔软的骨在重力作用下发生变形（Eisman 1993）。局部产生的1，25-二羟维生素D_3对前体细胞形成新的破骨细胞起重要作用。

维生素C缺乏可致坏血病，伴有各类结缔组织的广泛病变，尤其是长骨的生长软骨。维生素C对合成足够的胶原和基质蛋白多糖是必需的，当维生素C缺乏时，生长板变薄，钙化几乎停止，干骺部骨小梁和皮质骨变薄，导致骨质变脆及骨折后愈合延缓。

维生素A对骨的正常生长和更新同样是必需的。维生素A缺乏时，由于骨内部吸收和重建不良而致骨生长受阻，尤其影响颅底骨的生长，出现颅底孔变窄，有时压迫神经而致神经萎缩；颅腔和椎管不能随着中枢神经系统的发育而扩大，从而损害神经系统的功能。相反，过量维生素A可致生长软骨的血管受损，生长板变薄或完全消失，导致长骨纵向生长停止。维甲酸是一种维生素A的衍生物，也与肢芽形成和成骨细胞分化有关。

内分泌活动的平衡对正常骨的成熟是必需的，内分泌紊乱对骨生长有严重影响。甲状旁腺激素对钙代谢起作用，甲状旁腺激素过量时（原发性甲状旁腺功能亢进，primary hyperparathyroidism），能极度刺激破骨细胞的溶骨作用，先是骨外膜下溶骨，后发生骨内膜下溶骨，称此为囊状纤维性骨炎（osteitis fibrosa cystica），X射线照片上可见密质骨内出现特征性的网织样结构。

腺垂体嗜酸性细胞分泌的生长激素（GH）对生长软骨板正常的内积性生长是必需的，故可使身体长高。正常长高的停止原因还不甚了解，但可能与激素产量减少或成软骨细胞对受生长激素调节的胰岛素样生长因子的敏感性降低有关（Canalis等1993）。垂体切除的实验动物或临床上GH不足的青年患者，出现生长板活动静止和变薄，导致垂体性侏儒症（pituitary dwarfism）。相反，未成年人的GH分泌过多，可导致巨人症（gigantism），在成人则引起骨外膜下骨沉积，使骨变粗，下颌骨及手、脚骨最易发生，称为肢端肥大症（acromegaly）。

骨保持纵向连续生长需要GH达到足够的水平，成熟骨的改建也需要甲状腺素（T_3和T_4）的作用，骨骼的生长和成熟还与卵巢、睾丸和肾上腺皮质的内分泌功能密切相关。高水平雌激素可增强骨内膜和骨小梁的骨沉积，老年妇女的骨质疏松症则反映卵巢功能下降。骨骼生长速度的波动和成熟的时期反映血循环中的肾上腺素和睾丸雄激素水平。性腺功能减退患者的骨成熟延缓，肢体过度增长；相反，性腺功能亢进者的骺部融合导致身材矮小（Rang 1969；Serafini-Fracassini和Smith 1974；Kember 1983）。

骨的一般特征

骨不仅早期形状各不相同，其表面结构也各异，它们的一些二级标记主要出现在出生后。许多骨均可见某些特征，如局部隆起和凹陷、光滑区和粗糙的嵴等。这些特征无论出

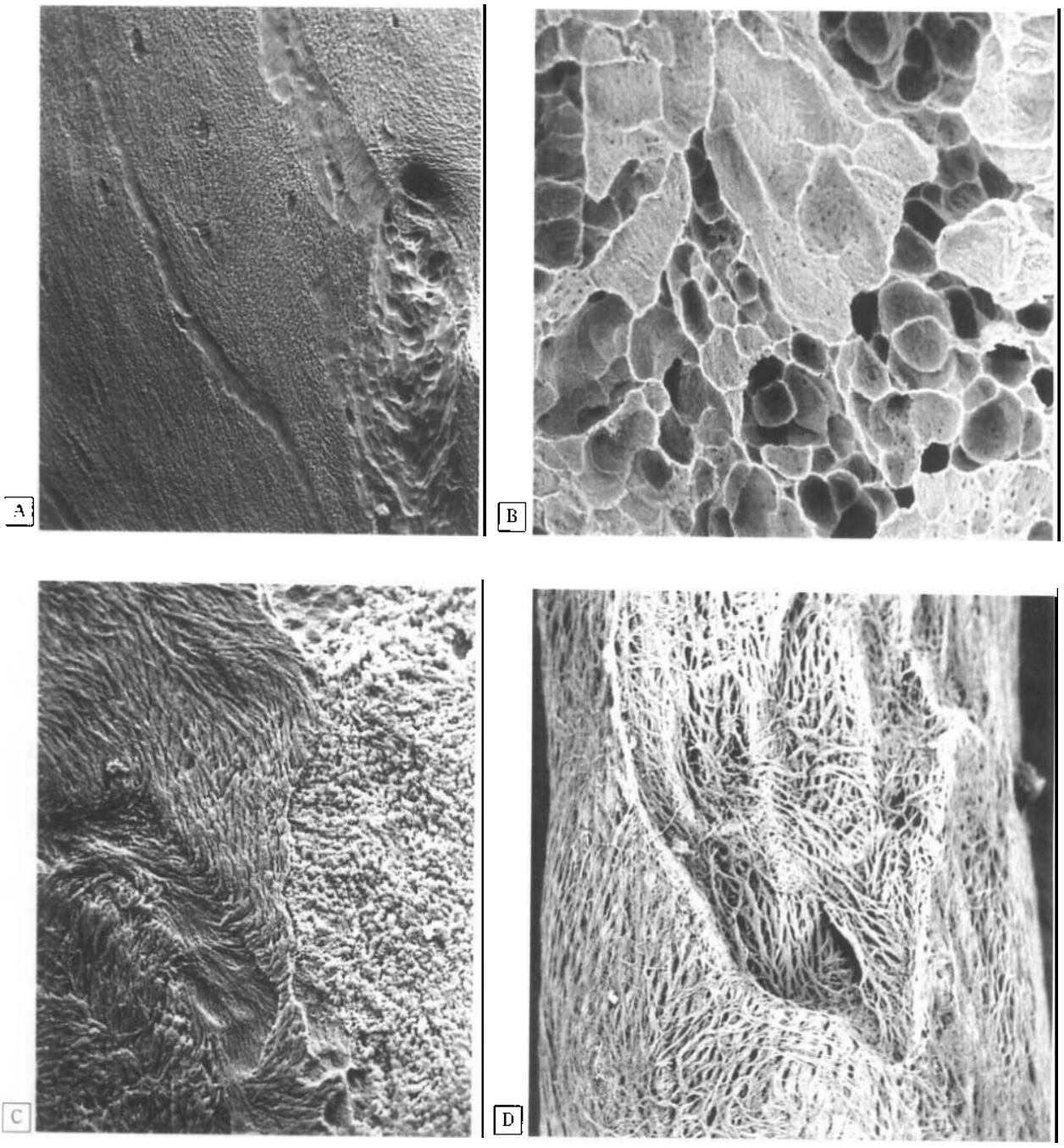

图 6.62 A. 2岁4个月男童第6肋脱钙骨骨内膜面扫描电镜像，示斜贯视野的重吸收痕迹。这是一破骨细胞重吸收骨质在表面移动时形成的。破骨细胞移动路径与胶原纤维的排列方向以及附在上面的成骨细胞的长轴一致。视野宽 = 320μm。B. 人（59岁，男）第6肋骨重建面扫描电镜像。可见由许多小凹陷形成的形态不同大小不一的 Howship 陷窝。在某些部位可以确定破骨细胞重吸收的叶状伪足延伸方向。注意观察与骨细胞突起相关的骨小管。视野宽 = 129μm。C. 人（70岁，男）第6肋脱钙骨扫描电镜像。右侧重吸收部位被新生骨填充；钙化群显示与类骨质的界面。左上方胶原纤维完全钙化，说明这是一个静止的骨面；左下角新骨沉积还没有扩展到重吸收的整个范围。视野宽 = 127μm。D. 人（43岁，女）第6肋骨小梁重吸收部位的新生骨，新沉积的胶原下面仍然可见重吸收的凹陷。视野宽 = 72μm。

现在什么骨，往往具有相同的功能意义，并常用共同的名称。例如滑膜连接的骨具有关节面，在小的关节面处各形成一个小面（facets）或小凹（foveae），膨出的结构称为髁（condyles），沟位于纵轴的称为滑车（trochlea），类似滑轮。各类连接的形状与其运动相适应。滑膜关节表面覆以关节软骨，表面光滑。软骨紧贴下面的骨，并常发生钙化，骨的关节面并非全无渗透性。扫描电镜观察，所有骨的表面包括那些肉眼或手感非常光滑的骨，均有大量小孔，其中有多少小

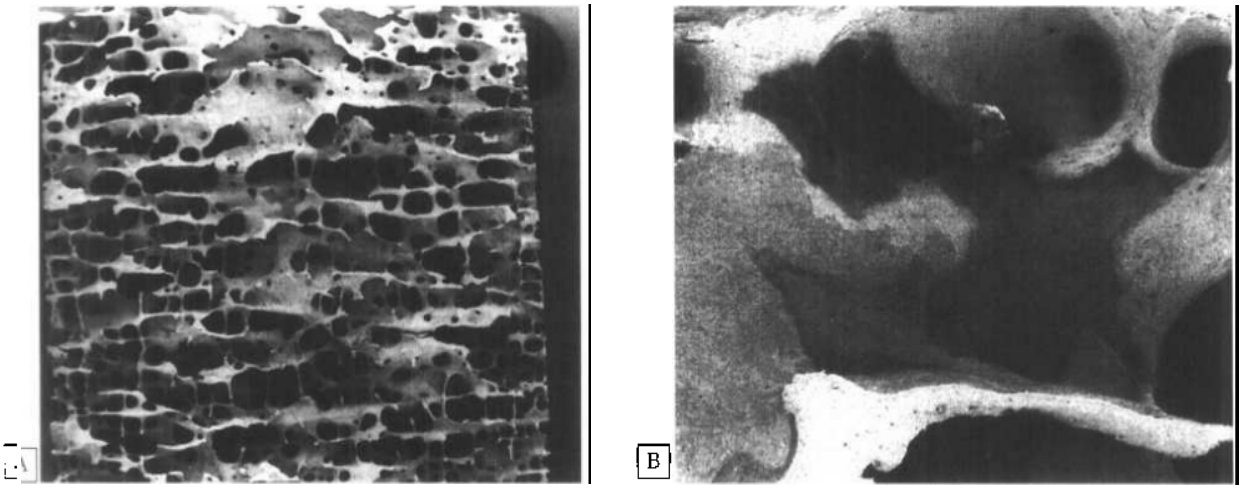

图6.63 A. 人（59岁，男）第4腰椎矢状断面反射电子成像，示小梁骨，切片厚4mm，酶消化，与高度钙化的旧骨对比，新骨部位呈黑色斑块状。图B是图A中黑色斑块的放大。视野宽A=21.5mm，B=1.69mm。

孔含有血管、神经尚不清楚。

一些大的肌腱（如大收肌、肩胛下肌）附着处无关节面那样的规则外形，但其结构与关节面有相似之处，很少有血管。这些肌腱附着面有时凹陷（内收肌"结节"常为小凹），相当于大隆起如肱骨结节的作用。

骨表面的凹陷和隆起的大小形状各异。较大的凹陷称为窝（fossa），某些关节面即为窝（颞下颌关节）。长形凹陷称为沟（grooves or sulci），如肱二头肌沟。骨缘的缺口称切迹（incisura），裂缝称裂孔（hiatus）。大的突起称隆突（process），较细长的突起称棘（spine）。弯曲的突起称为钩或角（hamulus or cornu），如蝶骨翼钩，舌骨角。圆的突起称粗隆或结节（tuberosity or tubercle），偶称转子（trochanter）。长形突起称嵴（crests），发育较差的则为线（lines）；如果嵴较宽，则为缘或唇（lips）。但这些名称也有混乱之处，如股骨的一个最为明显的嵴称之为粗线（linea aspera）。上髁（epicondyle）是一个紧靠髁的突起，常是邻近关节的侧韧带附着处，或者是浅肌群的肌腱附着处，如肱骨。隆凸（protuberance）、隆起（prominence）和圆枕（torus）这些名词有时也常用于某些体表的骨突起。许多长骨的近端膨大常称头（head or caput），如肱骨、股骨、桡骨等。

骨上的洞称孔（foramen），长形孔称管道（canals）。大洞可称为口（apertures），如覆有结缔组织则称窗（fenestrae）。骨上或骨间的裂缝称裂（fissures）。较宽大的薄板称为鳞（squamae），如颞骨鳞。

许多骨表面的大部分区域无何特征性结构，而且确实比关节面更光滑，不同于关节面的是可见许多血管孔，孔常存在于肌肉直接附着的部位。骨内的血管经孔穿入肌肉，或肌肉的血管经孔穿入骨。仅覆以骨外膜的部分血管不甚多。

肌腱常附着于较粗糙的骨表面，在肌肉抵达骨处均有胶原纤维聚集，骨表面粗糙区的形状和大小均与该"腱纤维"的结构相适应。该处几乎都高于一般骨表面。这种继发标志是如何发生的尚不清楚，但可能是骨内的Sharpey纤维不断向外发展的结果，这对功能适应是很必要的。有证据提示，骨的突起可能与随年龄而增强的作用力相关，肌肉和韧带的拉力在骨表面有限范围内累积所致。

即便在肌肉直接附着处，肌细胞本身也不与骨外膜或骨直接相接。肌收缩力传递至骨是通过结缔组织如肌外膜、肌内膜和肌腱等实现的，后者组成肌肉的附着，其胶原纤维的密度介于肌和骨二者之间。此处的胶原纤维明显密集，在骨表面形成肉眼可见的标志。相反，在显微镜下所见的是大量结缔组织直接附着在骨表面，此处无明显的微细标志。

骨对损伤的反应

骨的微小损伤可促动骨改建，但也可造成骨折。骨折后一般会自发地发生再生，在顺利情况下，可以完全恢复骨损伤前的解剖结构。依据损伤的部位，骨进行软骨内成骨或（和）膜内成骨。颅盖骨折后由纤维组织构成永久性修复并经内部加固，而不是由新骨再生修补。除此以外，其他部位骨损伤均由初级骨组织直接愈合，而不先形成纤维组织或软骨。

非手术处理的骨愈合

骨愈合过程包括几个相互重叠的时期：炎症期、软骨痂形成期、硬骨痂形成期和改建期。软骨痂形成和硬骨痂形成共为伤口愈合的增生期。软骨痂这一名词看上去似乎是自相矛盾的，因为"痂"（callus）的拉丁字意为硬膜、软

骨痂可理解为软的、胶原性的、血管再建的生骨胚基，它连接骨的断端，从而使骨再生。

炎症期 骨折后立刻发生炎症反应并与软骨痂形成期重叠。典型的炎症期持续约4天。此期以局部出血、血肿形成、水肿和疼痛为特征。虽然有证据认为血肿中的纤维蛋白可刺激局部潜在的骨原细胞增生，也有助断骨的固定，但通常不认为血肿是骨愈合有效的刺激因素（Heppenstall 1980）。

血管损伤引起骨折处缺氧，变为酸性，继之损伤局部组织坏死。肥大细胞、多形核白细胞和巨噬细胞出现在伤口部位并释放细胞因子，其中有些因子如同在皮肤伤口愈合中一样可刺激修复细胞增生（此处是成骨细胞、内皮细胞，有的部位还有成软骨细胞）。如血小板源性生长因子（PDGF）可刺激成骨细胞增殖。肥大细胞、部分巨噬细胞和修复细胞来源于局部，而多形核白细胞和部分巨噬细胞即破骨细胞前体细胞则为血源性的。

在炎症期，破骨细胞和巨噬细胞破坏坏死的和未坏死的骨，并清除骨折处的组织碎片。破骨细胞在酸性环境下活跃地吸收骨质（Mundy 1993a）。近来的研究发现，巨噬细胞分泌的一些因子或介质能刺激创伤局部的胶原合成和血管形成，这也可同样出现在骨愈合处。

由于炎症期与软骨痂形成期相互重叠，近骨折处的细胞被诱导变为成骨细胞并形成新的骨质。骨膜内的骨原细胞分裂活跃并分化为成骨细胞，骨髓基质细胞和周围的结缔组织细胞分化为成软骨细胞。诱导这些细胞分化的机制可能是多因素的，包括由肥大细胞、巨噬细胞、基质细胞和内皮细胞释放的多种细胞因子的相互作用、氧利用率降低及骨形态发生蛋白的作用等（Baylink等1993；Wozney和（Rosen 1993）。Brighton和Hunt（1991）认为骨痂处的内皮细胞可转变为成骨细胞，但Oni等（1993）应用内皮细胞蛋白免疫定位的研究未予证实。周细胞可能是一种骨原细胞。

软骨痂形成期 软骨痂形成期约持续3～4周，一种柔软的组织胚基即软骨痂发生于骨断端之间及其周围，可减少骨断端活动（图6.64A）。软骨痂内含有增生的骨原细胞、成纤维细胞和成软骨细胞，这些细胞埋于富含糖蛋白和胶原并有新血管生长的基质中。软骨痂可分为外骨痂和内骨痂，外骨痂是由骨外膜深层的骨原细胞增生形成，内骨痂由骨内膜细胞形成。骨外膜中的骨原细胞的增殖活动增强，延伸至骨折处，使骨外膜内的纤维成分增多，形成环状外骨痂连接骨折断端。外骨痂内距骨折处最远的骨外膜细胞（处于较稳定的氧供充分的环境中）直接形成新的骨基质，而变化较大且氧供不足的骨折处的细胞则变为多种类型的细胞群。尽管血管不断生长，但细胞增殖很快，以致超过血管形成速度，从而形成氧梯度差，骨折部位处于相对低氧环境（Wray 1963；Heppenstall等1975）。骨折部位的血供起初由骨外膜血管提供，以后在再生过程中重新建立起从骨内膜血管供血的离心血流方向。

硬骨痂形成期 在此骨折愈合阶段，外骨痂和内骨痂逐渐转化为由软骨内成骨形成的编织骨（图6.64B）。如果骨折处用外科加压板固定，则主要由膜内成骨方式形成骨。硬骨痂基质的pH逐渐上升至正常水平，骨发生和软骨发生同时进行，破骨细胞也在骨折处不断活动。这个骨愈合阶段起始于损伤后3～4周，一直延续至硬骨愈合，大多数成人的长骨约需2～3个月，青少年所需时间略短。

改建期 改建期与硬骨痂形成期相互重叠，可持续数年，硬骨痂的编织骨逐渐转变为板层骨。破骨细胞吸收清除骨外膜骨领处的多余骨，并改建骨内膜侧的骨，因而骨髓腔重新



图6.64 兔胫骨下段骨折外固定修复部位的矢状断面，Movat六色染色。灰色＝未分化的新生组织；青绿色＝软骨；淡绿色＝骨组织。A. 创伤后2周，一明显骨折缝分离骨皮质相邻段，大部分黄骨髓中都含有新生组织。外部软骨痂内有软骨碎片。内骨膜内出现少数骨小梁和一些软骨区。B. 创伤后4周，骨折缝内出现薄层骨、骨内膜的软骨痂与深面皮质断面融合。后面的骨外膜内软骨痂已经出现，但尚未使骨缝融合，而前面的骨外膜仅出现纤维组织。（伦敦St Thomas医院Rayne矫形研究科R. Brueton提供切片。Kevin Fitzpatriek拍照）

形成，并越过骨折处（图6.65）。由于血管生长的变化，骨折处的氧供恢复正常。骨折后骨的改建十分完全，儿童比成人完成得更快，骨折处的结构和功能均与以前一样。但骨再生过程相当长，直至完全愈合，其功能与损伤前仍有些差别。为加快骨再生速度，可用外科手术和一些物理学的方法，如直流电（Friedenberg等1971; Brighton 1981）、交变电磁场（Bassett等1974; Barker和Lunt 1983）和超声波（Duarte 1983; Dyson和Brookes 1983）。有关骨生物电特性及其对电刺激的反应，详见Spadaro（1991）的综述。

初级骨愈合

除在软骨痂期无软骨形成外，骨折处均可见类似的四个相互重叠的修复期（Brueton等1993; Perren等1969）。这样的"初级骨愈合"仍可随之发生骨折处或近骨折处血供中断，导致局部骨吸收伴有骨单位的破坏和哈弗系统越过骨折部位。在近骨折处的哈弗管的末端，破骨细胞聚积，形成切割锥（cutting cones），它以每天50～80μm的速度穿过骨折处，并使管道逐渐扩大，继之成骨细胞在扩大的管道内形成新的骨单位并穿越骨折断端。整个过程仅持续5～6周，但不利之处是太多的外科处理可致组织的进一步损伤。

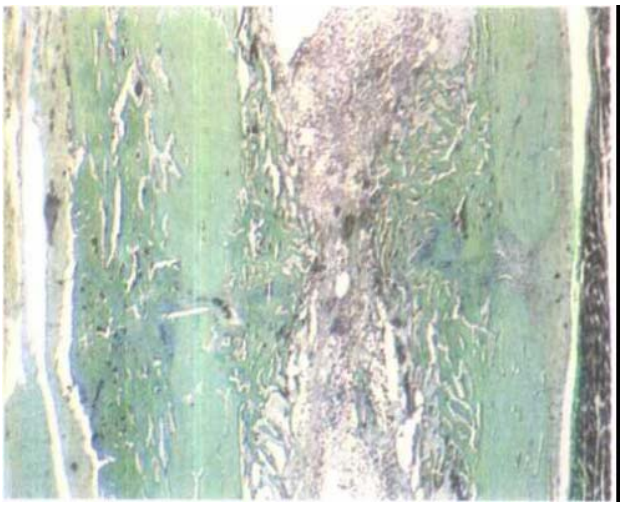

图6.65 兔胫骨下段骨折外固定6周修复部位正中矢状断面像，Movat六色染色。灰色＝未分化的新生组织；青绿色＝软骨；淡绿色＝骨组织。骨外膜硬骨痂与后面骨皮质融合，而前面仍为纤维组织。骨内膜硬骨痂与前后皮质融合，后面皮质断面之间出现软骨痂。骨髓腔重建已经开始，中央出现骨髓纤维组织。（伦敦St Thomas医院Rayne矫形研究科R. Brueton提供切片，Kevin Fitzpatrick拍照）

关节学概论

骨骼组织的坚韧性及其生长方式要求骨骼由多种多样的骨成分组成，各骨借各种结构配置与邻骨相连。所有这些连接归类为关节（arthroses）（与经典的articulationes, juncturae; 英语化的joints, articulation, junctions是同意词）。关节涉及生长差异（differential growth）、力的传导（transmission of forces）（张力、压力、剪力和扭力）以及运动（movement）。这些导致关节部位和年龄上的差异，而年龄的改变常更为显著。关节学（arthrology）是研究关节的局部功能和暂时性形态变化的科学。关节的分类因各家采用的标准和量度不同而有多种分类。因此，单就分类资料而言，有人从简单的介绍分类，到较详细的专业分类，矫形外科医师提供大量数据信息和人体运动学家所用的广博分类知识均有所不同。所有这些分类的方法，在此都将论述。首先要掌握大标题和名词术语纲要，下面将予以定义和详细描述。关节形态学是随时间而变化的，也有例外的局部情况（如肋软骨和喉软骨），包括附加的分类，这对已使用的关节学分类作了更全面的逻辑补充。

关节的主要类型

所有骨骼单位（开始为分离的骨化中心，最后结合成为整骨）的原基来源于间充质的凝聚。在许多部位间充质越来越增加纤维性结构，直接由纤维组织膜形成骨（膜内成骨），在其它部位间充质则分化形成软骨性模式，其内经过序列的

关节分类概述

经典名称

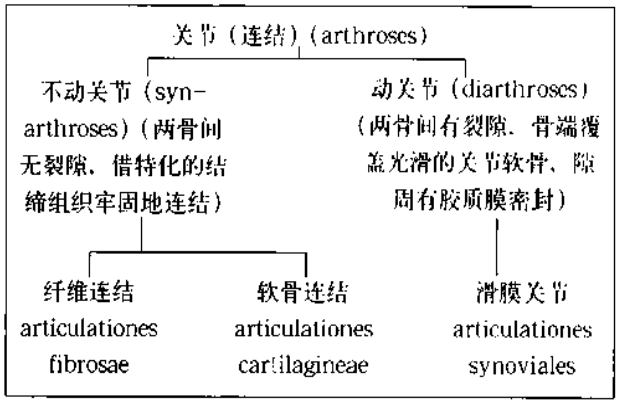

英语化名称

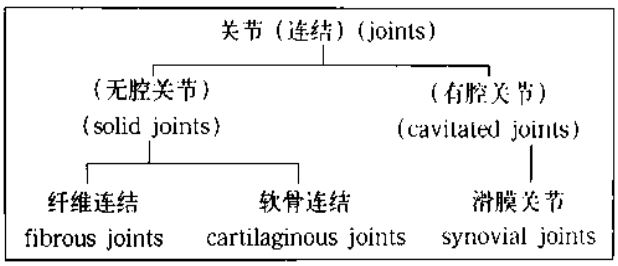

关节分类概述(续)

I 不动关节（synarthroses）	骨－实体结缔组织－骨
I. 纤维连结（fibrous joints）	
a. 缝（sutures）:	骨－胶原性缝韧带－骨
b. 韧带连结（syndesmoses）:	骨－胶原性骨间韧带、膜或索－骨（有时主要为弹性纤维组织）
c. 嵌合（gomphoses）:	骨－复杂的胶原性牙周膜－牙骨质
2. 软骨连结（cartilaginous joints）	
a. 透明软骨结合（synchondroses）: （初级软骨连结）	骨－透明软骨－骨
b. 纤维软骨联合（symphyses）: （次级软骨连结）	骨－透明软骨－纤维软骨盘－透明软骨－骨
骨性结合（synostoses）:	硬骨结合；停止发育即正常的透明软骨结合，最终大部分为缝，有的为纤维软骨联合
II 动关节（diarthroses）	骨－有腔结缔组织－骨
滑膜关节（synovial joints）	骨－关节软骨－关节腔内滑液－关节软骨－骨 结合物：滑膜被覆胶原纤维囊，外在和内在韧带，偶尔有关节囊内韧带、肌腱、脂肪垫、纤维软骨盘或半月板

更详细的名称(见文内定义)(A)

不动关节（SYNARTHROSES）

纤维连结（FIBROUS JOINTS）	软骨连结（CARTILAGINOUS JOINTS）
缝(sutures)	**透明软骨结合(synchondroseas)(初级软骨连结；透明生长软骨)**
形态学名称:	种类和部位:
锯状缝（serrate）	颅透明软骨结合（synchondroses cranii）（位于颅软骨内骨化
齿状缝（denticulate）	中心之间，位于两个颅骨内和颅骨之间，见正文内详细介绍和命名）
鳞状缝（squamous）	颅后透明软骨结合（synchondroses postcranii）
翼状缝（limbous）	骺干骺端结合（epiphysiodiaphyseal）
平面缝（plane）	骺体结合（epiphysiocorporeal）
夹合缝（schindyulesis）（嵴和沟）	骺内结合（intra-epiphyseal）
颅缝（suturae cranii）（有33 种公认的和系统命名）	多骨结合（multiplex）（如髋骨）
	胸骨结合（sternales）（胸骨椎之间）
嵌合(gomphoses)	柄胸结合（manubriosternalis）（青年）
（'钉和槽'；牙槽结合）	剑胸结合（xiphosternalis）
韧带连结(syndesmoses)	骶骨结合（sacrales）（青年）
由胶原（有时为弹性）骨间韧带、	肋软骨是非典型软骨结合（见正文）
索或膜连结，公认的韧带连结	**纤维软骨联合(symphyses)(次级软骨连结)**
命名有12个（见正文），这些内	两骨面之间有纤维软骨盘连结着透明生长软骨，均位于人体中线区
含和外在的标准仍有人为性	柄胸联合（s. manubriosternalis）
不动关节（SYNARTHROSES）：混合型	椎间联合（s. intervertebrales）
很多大的不动关节有局限的致密	骶骨联合（s. sacrales）
胶原纤维索	耻骨联合（s. pubis）
很多缝具有纤维软骨岛（见正文）	颏联合（s. menti）（非典型和临时的）

不动关节（SYNARTHROSES）：持续或固化（骨结合）

韧带连结、嵌合和某些联合与周围组织同时增长，后者有助于骨的生长，但当停止生长后，它们终生存在，随年龄变化甚微，有些联合全部或部分骨化。软骨结合和缝，两者在功能上有重要的机械性能，并在生长机制方面的作用尤为明显。当生长停止，其间的软骨或纤维组织逐步骨化，出现骨性连结，即骨性结合。此种情况通常称为'关节闭锁'，一般不归类于关节中的骨性结合。但从整个功能来看，它却是符合逻辑的

变化导致形成软骨内骨化(endochondral ossification见前)。相邻骨之间特化结缔组织的生物学形态、力学性能、变化和归宿形成广义关节分类学的基础，首先形成两大基本对立组。特化的结缔组织可以仍保留其实体，常随时间而改变其特性，或其间出现一窄的但广阔密封含液体的腔。实体关节(solid)(非滑膜关节non-synovial)命名为不动关节(synarthroses)，通常按其间结缔组织的主体类型分为纤维连结(fibrous joint)和软骨连结(cartilaginous joints)。这反映了前述的两种骨化类型。

两种类型的不动关节表述了几乎全部颅连结的特征；它

更详细的名称(见文内定义)(B)

动关节（DIATHROSES）（滑膜关节）
一般形态
单关节（simple）（一对关节面；凸和凹）
复关节（compound）（多于一对关节面）
复杂关节（complex）（具有关节内半月板或关节盘）

广泛使用的名词
（大体应用）

关节面形状
平面关节（plane）
球形关节（spheroid）（杵臼；球窝）
椭圆关节（ellipsoid）
铰戾关节（滑车）（ginglymus）
双髁关节（bicondylar）
车轴关节（trochoid）
鞍状关节（sellar）

运动轴
单轴关节（uniaxial）
双轴关节（biaxial）
三轴关节（triaxial）
多轴关节（polyaxial）

运动类型
移动（translation）
旋转（rotation）（联合或伴随）
角动（angulation）
屈／伸（flexion/extension）
展／收（abduction/adduction）
环转（circumduction）
提／降（elevation/depression）
前伸／后缩（protraction/retraction）
固定（fixation）（神经肌肉的）
固定（fixation）（机械的：紧密衔接）
当运动、调整姿势和探查与操作时，上述分析的单一运动是合并在多关节的复杂形式的运动中

关节的基本位置
疏松衔接（loose packed）－有控制的自由运动位置
紧密衔接（close packed）－功能性固定不动的位置

精确的分析名词
（很少遇到）

关节面的局部形态
简单卵圆形（simple ovoid）；凸和凹
复合卵圆形（compound ovoid）；凸和凹
鞍形（sellar）；凸和凹
所有滑膜关节的关节面都是上述关节面的变

关节力学
关节的运动与骨力学轴的概念有关（见正文）。所有运动都可分解为围绕一、二或三个相互垂直的轴运动，即1－3个自由度（degrees of freedom）

运动类型
涉及一个运动的关节面对其固定的关节面相对运动的命名
旋转（spin）：围绕本身力学轴的单纯旋转
有两种类型：单纯的和非单纯的
基本摆动（cardinal swing）：力学轴尖沿弦的轨迹运动
弓状摆动（arcuate swing）：力学轴尖沿弧的轨迹运动、关节的局部需要一定的伴随旋转（即联合旋转）
所有上述命名和其它术语将在下面予以定义和详述

们分别来源于颅中胚层和软骨颅；两种不动关节也大量存在于整个颅后骨骼、除锁骨外、它们主要来源于软骨内化骨。

形成腔隙的滑膜关节（cavitated "synovial" joints）被正式命名为动关节（diarthroses），除少数例外（如颞下颌关节和涉及锁骨的关节），在两骨面之间或两软骨面之间；每一关节面由特化的透明软骨形成，该软骨一面与骨紧密粘合、另一面游离、润滑、肉眼可见表面平滑耐磨损。该面能以最小的磨擦，在其对立面上滑动。在相对关节面之间的微隙内有润滑和营养作用的滑液（synovia）；滑膜腔连续于滑膜（产生滑液），该膜环绕衬于纤维囊内和覆盖其它非关节面。

关节的部位

个别骨详细的局部解剖，包括肌肉的肌质部／肌腱／腱膜附着、筋膜、韧带、关节囊及其毗邻结构如神经血管、脏器、体腔或粘液囊连同它们骨化类型的概要，在本节将予以叙述；同时对骨的特定区域的骨面、即与邻骨相关的区域，在结构与功能有密切关系的骨面也将述及；特化的结缔组织牢固地附于骨面、实体的或裂隙皆位居其间的区域。在本节主要是胶原纤维，将对其名词变化、配置、力学性能、生物合成在'结缔组织基质'内予以描述。概述（introduction）中对不太引人注目的弹性成分也将予以回顾。有关骨骼发生

图6.66 纤维连结的一些主要类型，每图均为切面。注意关节缝不属于非常明显的缝，应单列一组。韧带连结难以限定，因骨间的纤维结构多且迥异。过去几年国际公认和增补的分类表改变数次；然而图示的粗大骶髂韧带尚未列入。

与相关运动结构的连结可在‘胚胎与发生(embryology and development)’内找到（参阅关节类型名称表）。

纤维连结

多数情况纤维连结主要由胶原纤维连结两骨，但少数情况弹性纤维组织占优势。三大类纤维连结，一般命名为缝(suture)、嵌合（gomphoses）和韧带连结（syndesmoses）（图6.66）。

缝

缝局限于颅，总是出现在颅骨的边缘或边缘面上，只借结缔组织、缝韧带（sutural ligament）或膜将其分开，它们是保留的未骨化的间充质，后者发展成皮化骨（见后）。缝韧带显示了并列骨面生长的分化和结合区（Pritchard等1956）。每骨的缝面覆盖一层成骨细胞（‘形成’层），其本身又有一层纤维组织囊板所覆盖（图6.66）。此层相当于骨膜，并在缝面边缘与颅内、颅外相互连续。在两层缝骨膜之间是疏松结缔组织的中心层，其宽度随年龄和所涉及的骨间隙而不同。中心层内含有壁薄的血管，其中静脉与板障静脉、颅内静脉窦和头皮的外静脉相通。纤维性骨膜附于颅骨，并跨越两骨的间区。当内外两层缝封闭，缝韧带结合时，则增强其强度。当生长活动期时，缝韧带内胶原纤维的方位与多因素相适应，特别是与小骨刺的生长方向（Koskinen等1976）。

从透明软骨结合内纤维组织发生来看，有趣的是生长期在缝韧带内常出现次级软骨的形成，由此可提示纤维和软骨连结之间的关系。

当颅骨（包括其在缝内生长的早期阶段）生长终止时，一般成骨细胞将缝韧带完全骨化。最后导致闭锁和坚固的骨性结合。这是一缓慢的过程（见后），直到28～29岁还未开始。很明显一旦出生后，缝就不需要成为微动弯曲的连结。缝韧带在大的骨之间可以形成几乎不能动的结合体，尤其是表现在那些相互不规则的结合处，甚至像小的上颌骨间的连接；但这种不动性不发生在颅顶骨窄的边缘处。然而该处骨的边缘可以发生骨刺和小凹，它们交锁的如此完美，以致即使剥去所有的纤维组织也难以将其分离。那些边缘呈锯齿状的连接是锯状缝（serrate suture）；齿状缝（denticulate suture）具有小的齿状突起，其末端常变宽，以便提供更有效的交锁。当这种缝借缝韧带和骨膜连接时，几乎是完全不能动的；矢状缝是锯状缝，而人字缝是齿状缝。骨互相覆盖，如颞顶缝是鳞状缝（squamous suture），相邻骨面相互呈斜面，并且成峭或齿，这种连结有时称翼状缝（limbous suture）。简单并列的邻接骨面，通常粗糙和相互不规则，常不适宜地称为平面缝（plane suture），例如腭骨间缝、上颌骨间缝和腭上颌缝。虽然这些骨面边缘没有明显的锯状缝或齿状缝的交锁和不规则的接触面，而借宽的缝韧带连接，提供了更强的抵抗剪力和扭转力；像其它类型的缝一样，都达到了实用的不动目的。总之，缝尽管在某些部位提供了产期的轻微的可塑性，但其结构机制主要是适于骨的发育，在颅顶、鼻面部和

腭骨部提供必需的坚固性和几何形状。

夹合缝（schindylesis） 这是一种特殊的缝，此缝嵴插入到相邻的骨沟内，例如犁骨翼与蝶嘴之间的裂隙。

嵌合

钉和槽连结（peg-and-socket joint）又称牙槽连结（articulatio dentoalveolaris）是一种特化的纤维连结，使牙齿固定在上颌骨和下颌骨牙槽内。牙周的胶原纤维连接着牙骨质和牙槽骨。

韧带连结

韧带连结是一种纤维性连结，其骨面被骨间韧带、较细的纤维索或腱膜连接在一起，通常两骨可作轻微的、偶尔范围较大的运动。长时间以来认为韧带连结罕见于哺乳动物，此名称一个时期只限于用在胫腓下关节（见后）。很明显这一说法并不令人满意，因为骨间纤维连结有大量的不同形式；但有关韧带连结（syndesmosis）的确切定义尚无一致意见。以下可说明某些分歧和困难，或可能提供公认的结构分类背景。髋骼关节后部的大量髋骼骨间韧带，虽然酷似韧带连结，尽管并不常这样描述，但它不属于韧带连结（图6.66）。髋骼关节本身开始是滑膜性关节，晚年时常侵入纤维组织，可以完全变成纤维连结，与韧带连结区别甚微。胫腓下关节长期以来认为是典型的韧带连结，可以认为与邻接踝关节的骨间韧带或踝关节突出的滑膜一样，后者在其它灵长类是正常结构，而人类是偶尔出现的。如果此观点被接受，那么韧带连结能扩大到许多其它的骨间韧带，如腕骨间韧带、跗骨间韧带和前臂和小腿骨间膜，尤其是桡尺和胫腓骨间膜已有人描述为"中间"关节（见后）。由于韧带几乎是所有的"骨间膜"，故难以限定"韧带连结"这一名词的应用，除非指定那些邻近滑膜关节的外在非常短的韧带（滑膜关节的内在和囊内韧带必需除外）。

1977年《解剖学名词（Nomina Anatomica）》中韧带连结的术语包括下列韧带：翼棘韧带、茎突舌骨韧带、棘间韧带、横突间韧带、黄韧带和项韧带。桡尺韧带连结（syndesmosis radioulnaris）包括前臂骨间膜和斜索，胫腓韧带连结（syndesmosis tibiofibularis）包括小腿骨间膜和韧带、胫腓前韧带和胫腓后韧带。这些特别选择的韧带，自然完全是人为的，有人将许多其它的也包括在韧带连结内；其内容应有严格的定义系统。

软骨连结

正如早已指出的不动关节，骨的连接借实体的结缔组织，一般分为两大类：纤维连结和软骨连结。多数情况下这种区分是明显和适宜的。但有些情况会出现混淆，如有的纤维连结内偶尔含有软骨岛，反之有的软骨连结内有排列成行的胶原纤维束集束（见后）。

软骨连结本身分两类：透明软骨结合（synchondroses）[初级软骨连结（primary cartilaginous joints）]和纤维软骨联合（synphyses）（图6.67）。当完全形成时，每类各有其独特的结构和功能；初级和次级之称，只有在某些纤维软骨联合的例子中才是适宜的（见后），即从发生上透明软骨结合在前，其中发生进一步分化。

透明软骨结合

透明软骨结合（synchondroseas）这种连结原先是分离的，但以后在相邻的透明软骨质块内出现骨化中心，进而骨化延伸并侵入到软骨的活动生长区（actively growing zone），占据相邻的骨面之间。于是，一个透明软骨结合由两个骨化前缘及其间紧密连接的透明生长软骨（hyaline growth cartilage）组成。构造上，生长软骨向骨化面发展，可区分为几个连续的区域：即相对静止区（relative quiescence）、增殖区、间质生长区（interstitial growth）、转化区（transformation）和骨化区（ossification）；转化区内有过度发育的细胞、基质钙化和死亡细胞，骨化区内有软骨溶解、血管形成和骨生成（见前）。两骨化面形成透明软骨结合，骨化的速度几乎是相同的（例如在颅底），生长软骨有一中心静止区，距骨面等距，且向两面对称进行。在两端生长软骨结构不对称的地方，其发育速度也不相同。极端的例子是长骨骨干和末端骺之间的透明软骨结合，此处的生长和骨化主要在干骺端进行，后者的静止区靠近干骺端，骨化区伸向骨干。软骨生长板在骨周径的发育，以距圆心不同半径距离的间质和软骨膜下活动区的方式进行，将另外描述。这种方式软骨的全部形状及其相关骨的变化有时是从深处发生的。股骨头的早期骺是与股骨颈分离的，骨干的生长借一相对简单的生长软骨水平板，由于股骨颈头端的不同发育而变成越来越呈圆锥、紧密地与圆锥形生长软骨结合。另外，股骨头球形骨化的下外侧部形成一深圆锥形隐窝与其相适应。

透明软骨结合的主要功能是生长机制（growth mechanisms），尽管对年轻人骨骼的柔韧性作用不大，但其生长潜力和与抵抗力的结合是成功的；不论是压力、张力、剪力还是扭力。它们既可持续生长，又能在邻近的滑膜关节作自由的、有节制的、常是有力的运动；或者在纤维软骨结合和某些纤维连结作较有限的运动。这些特性是多数颅后结合（postcranial synchondroses）的特征。除锁骨和骨膜下区的生长外，所有颅后骨化中心都是软骨内的，透明软骨结合均来源于两个或更多的骨化中心，腕骨和多数跗骨都是由软骨内一个骨化中心发育的；它们的骨化面是向完整的生长软骨鞘（complete encasement of growing cartilage）推进。生长软骨部分保留分化成为滑膜性腕骨间关节和跗骨间关节的关节面；另外，骨到达软骨膜（现在为骨膜）后者供纤维关节囊、腱鞘、骨间韧带、筋膜隔和肌肉附着。很明显这些相对的小骨没有透明软骨结合，但其主要生长机制一般与髌类似。

颅下的透明软骨结合 多数颅下的透明软骨结合尚未给以特殊的局部名称，但是其一般形态分群已进行了分类（见后）。它们可以是髌干髌端软骨结合（epiphysiodiaphyseal）、复合髌的髌内结合（intracpiphyseal）或具有多个初级骨化中心复合骨的多骨结合（multiplex）。例如髋骨发育中的三辐射

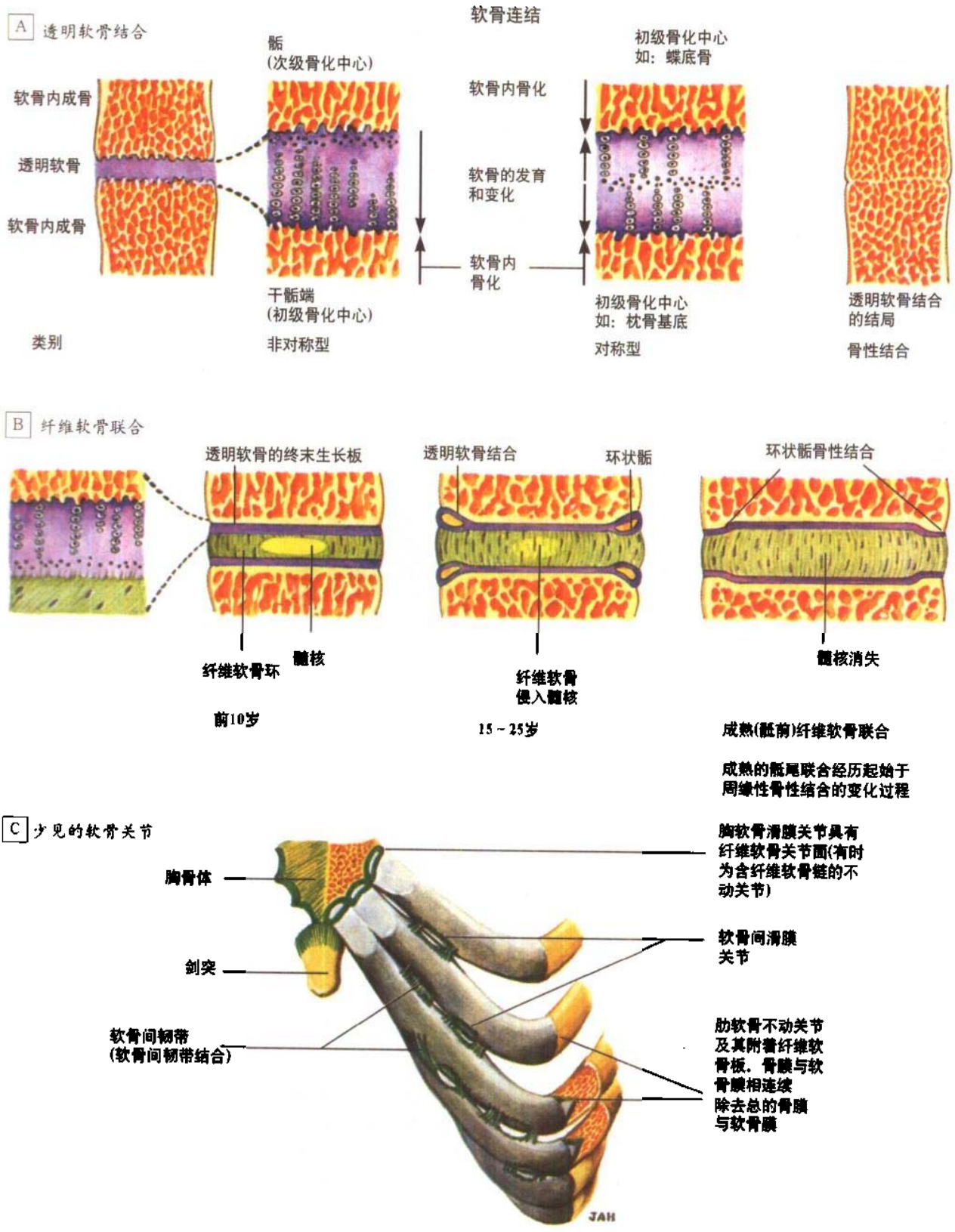

图 6.67 不同种类的软骨连结。A. 透明软骨结合切面观，涉及主要组织、细致构筑、对称和不对称型透明软骨结合的主要生长形式。有些部位发生小的不对称性；骨性结合几乎是所有软骨内化骨停止生长的正常结果。B. 椎间纤维软骨联合（骶前）切面观，显示年龄变化。注意部分或完全纤维软骨联合是骶尾联合的正常结果，至于柄胸联合及耻骨联合见正文和各自有关描述。C. 少见的软骨间关节和骨软骨关节见正文和其他部位。

髋臼软骨（triradiate acetabular cartilage）、胸骨发育中的胸骨结合（sternales）、柄胸结合（manubriosternalis）（年轻人在未变成纤维软骨联合之前）、剑胸结合（xiphiosternalis）、椎间结合（vertebrales）、骶骨体结合（sacral centrales）（年轻人很快变为纤维软骨联合）和骶骨外侧结合（sacrales laterales）（位于骶椎体、椎弓和肋突之间）等。结构上，上述分布类型需要补充资料。生长软骨随年龄、部位和种属有很明显的不同（文献综述见 Knese 1979 和 Hall 1983;近期定量研究见 Moss-Salentijn 等 1987 和 Taylor 等 1987）。多数深入的研究是用小实验性哺乳动物（小鼠、大鼠和兔）的某些透明软骨结合，尤其是近侧胫骨透明软骨结合。在胚胎时期，发育成骨的软骨'模式'一般由透明软骨组成，其软骨细胞随机分布于基质内。随着初级骨化中心的形成和纵向发展，预期的软骨生长板（presumptive growth plate）位置表现为软骨细胞的卵圆形聚集。在骨干的生长骨面和骺的生长骨面之间只能在最后的软骨生长板（definite growth plate）内看到完整生长区的形式。人的生长板比实验哺乳动物的生长板相对较厚，主要由于静止层的深度或邻近骺骨的小细胞区，占总厚度的 60%～70%。但其意义是有争论的，有人认为它是相对无活力的，另有人认为它是种族原始细胞的淤积（参阅综述和定量参考）。后者发生于生长板的整个过程（即骨的生长），然后形成一代一代的软骨细胞柱，经变形、部分溶解，再进一步骨化形成骨骼。因此，在整个活动期，一个生长的软骨含有不同长度、不同发育时期和不同位置的软骨细胞柱。年幼的细胞柱在骺的位置（epiphyseal position），从小细胞区延伸有限的距离，成熟的细胞柱占据全长（full length），年老的细胞柱又变短，部分溶解并位于干骺端（metaphyseal）的位置。这些名词纯系位置的、用于四肢长骨生长软骨的定量分析，它们的生长和退缩都有助于干骺端骨化面的进一步发育。有关小细胞区的双重看法，可能都是正确而有道理的。靠近骺端的细胞具有低的生长潜力，而越靠近软骨细胞柱尖的原始软骨细胞生长力越明显。

年幼生长软骨的软骨细胞和基质是三维构筑的透明软骨和前述的部分软骨细胞柱的变化。后者的胶原原纤维曾命名为'梯形'（Eggli 等 1985）。某些大的生长软骨习惯承受较大的应力，也可发展成致密的胶原纤维束，纤维骨性配置反映了应力。Smith（1962a，b）曾研究过这些纤维性骺（生长）板［fibrous epiphyseal(growth) plates］。人类胫骨近侧生长板几乎平的髁部是由有规律的与胫骨长轴成直角排列成水平的纤维束所跨越，当负重时承受外侧的压力。在骺的前下方形成胫骨粗隆，由于股四头肌的斜拉，它承受剪应力；此处的生长软骨板几乎完全由斜的致密胶原纤维所替代。（结构上混合生长软骨的其它事例已于上述，有关骺端生长软骨的血管化的一般综述见 Moss-Salentijn 1976）。颅后结合和颅结合二者的归宿，联同软骨的某些未分类或不适当分类的连结将于后述。

颅透明软骨结合　颅透明软骨结合出现在软骨颅内发育中的相邻软骨内骨化中心之间（其来源、软骨形成和局部分区见前和 Bosma 1976 年的一般发育综述）。软骨颅的某些区域保留未骨化，如鼻软骨、鼻翼软骨、鼻中隔软骨和靠近破裂孔的软骨遗迹。而软骨内成骨的听小骨则大不相同，它们经特化成为滑膜关节，锤骨和镫骨以同样特化的纤维，即鼓膜的纤维层（见听器）和镫骨环状韧带分别连于颞骨；下鼻甲的软骨内骨化中心为 1 个，筛骨为 3 个，蝶骨为多个软骨内骨化中心（蝶骨体前、后各 1 个，蝶甲、蝶骨小翼和蝶骨大翼根部各 1 个，见后），颞骨为多个（乳突前和茎突），枕骨为多个（基底、枕髁和鳞部上至上项线）。位于颅底的透明软骨结合数量很多，有的在个别骨内，有的在颅骨与骨之间，它们都对颅骨的发育扩展起作用。但这些只在一定时期内保留，而且合并较早，多数未予命名，那些对生长起实质作用的结合则有正式名称，除去前已述及的，它们还有：蝶筛（spheno-ethmoidalis）、蝶枕（spheno-occipitalis）、蝶岩（sphenopetrosa）、岩枕（petro-occipitalis）、枕内前（intraoccipitalis anterior）和枕内后结合（intraoccipitalis posterior）。尽管它们不是正式名称，由于推测它们相对融合较早，似乎应将其包括在蝶骨主要的内在软骨结合内，建议在蝶骨体前和后之间的部分，命名为蝶骨内横结合（intrasphenoidalis transversus），而位于蝶骨体外侧和蝶骨大翼和蝶骨翼突连接部命名为蝶骨内外侧部结合（intra-sphenoidalis lateralis）。颅结合在构造上大致是对称的，其生长和分化区是自中心向两骨化面进行的。

透明软骨结合的归宿　当一个骨的几部分或个别骨与骨之间借透明软骨结合将近完成时，典型的软骨生长、变形和软骨内骨化即停止。软骨在一个时期处于静止期，但随即受累软骨从两骨化面发生复杂的组织学变化（有关组织学的详细结构见前）。最后，开始分隔的两骨化面之间的软骨结合完全被骨性连结所取代，形成骨性结合（synostosis），失去其软骨生长的潜力和力学特性，但获得了骨的最大坚固性。这就增强了颅后骨在抵抗各种力的应力效果。不论在几乎完全静止姿势或涉及滑膜关节、正中联合（动度有限）或纤维关节运动形式时都发生。脑颅的坚固性，在生长过程中或生长完成后，其主要功能是对脑、特殊感觉器官、它们的血管和相关的液体（血液和脑脊液）提供保护性支持和容纳处。

某些术语的简要注释　软骨结合的归宿，直接或间接地提出一些需要扩充的论点；它们也提供了许多生物学分类中固有的一种局限性例证。一般叙述'透明软骨结合是暂时性连结，随着生长的终止，连结闭锁成骨性结合'，很明显这种说法需加以说明。'暂时性连结（temporary junctions）'严格地说它与所有真正透明软骨结合的关系、其活动时期和骨结合的时间，因部位不同而有很大的变化。有些在胎儿或分娩前后时期就融合，而另些可持续至 10 岁，多数在 16～20 岁，而蝶枕颅底软骨结合可能延续到 20～30 岁才融合（也可见'单个骨的骨化'）。于是，许多透明软骨结合的整个活动时期需要许多年，所以它们的主要特性是生长潜力与骨间结合强度的有机结合。'生长终止（cessation of growth）'：很明显这不适合于全部生长，例如，整体的骨骼、体节甚至于全骨。骨融合的形式是复杂的，生长延续的时间很长，大部分长骨（例如腓骨和尺骨）的两端均发生于一个终骺，其融合时间也不同步。生长是涉及软骨内骨化、软骨生长板增殖和特定生长板转化之间的平衡。当融合已经发生时，骨膜下和骨内骨的添

加和吸收，以及骨小梁的重塑可以持续；在微观水平上，骨单位的清除和取代终生在不同速率的进行着。'连结的闭锁（the joint is obliterated)'意味着属于不动关节分类中的一大类，而透明软骨结合（也包括纤维软骨联合、缝、韧带结合和嵌合）为定义明确的亚类。公认的和多数作者人为的术语中不包括骨性融合。但某些权威人士把骨性结合作为不动关节的极端类型包括在内。特别将生长潜力和稳固性视为与关节活动因素有同样重要关系时。

不常见的软骨连结 关节一般定义为两骨面的接合，根据骨面间特化的结缔组织不同和其间是否为实体或裂隙状态而分类。有些连结有许多关节学的特征，但并未纳入关节的一般分类中，这出现在正常发生上其软骨质块未被骨化的地方（有些质块在生命后期出现一些不规则的钙化斑）。这种连结可位于骨（软骨内化骨或膜内化骨）和软骨之间、相邻两软骨之间，或一个软骨与纤维缝或透明软骨结合处。这种连结既与纤维性不动关节、也与滑膜性关节相似。这里特别要提及的有鼻软骨、喉软骨和肋软骨，以及咽鼓管软骨和外耳软骨。纤维性连结出现在鼻软骨邻接缘之间，鼻中隔软骨部分与鼻外侧软骨连续，但其余处以纤维与鼻骨间缝、筛骨垂直板、犁骨、鼻嵴（和上颌 间缝）、上颌骨鼻前棘和鼻外侧软骨的隔突连结在一起。在这些连结与软骨膜融合，或与软骨膜和骨膜（或在某些缝韧带内）混合在一起。

外耳的弹性纤维软骨与外耳道粗糙的外缘借纤维连结起来；类似的咽鼓管软骨上弯曲缘也是以纤维悬吊于蝶岩结合的软骨膜下方（形成骨性结合后则连于骨膜，其向上附着延至岩骨的方形区）；喉和舌骨是更加特化的例证，并且是连结和关节中不常见的类型；更广泛的喉软骨彼此连接，甲状软骨和会厌软骨则以复杂的三维弹性纤维膜及其增厚的韧带连于舌骨。这些软骨间（interchondral）和骨软骨间（osseochondral）结构详见前本篇有关描述；它们虽未正式列入不动关节（亚组韧带连结），但从逻辑上似应予以考虑。此外，环状软骨载有4个独立的关节面，一对对称地位于环状软骨板倾斜的上缘，外侧的另一对则在板与弓的交接处。这些关节面分别与每一杓状软骨基底的关节面和甲状软骨下角尖的内面相关节。由这些面所形成的环杓关节和环甲关节为软骨间的滑膜性关节。

肋软骨常被认为是肋未骨化的软骨延伸部。其中第1～7肋软骨接胸骨、第8～10肋软骨依次接上位肋软骨，而第11～12肋软骨呈短的钝锥形，其尖端游离于肌肉。但传统描述的肋软骨为一独立存在的局部实体（见后），并依其本身水平，有1～5种不同类型的连接。肋骨肋软骨连结为少见的不动关节，其软骨端的凸面纳入肋骨端的凹内，软骨膜与骨膜相延续，宛如骨和软骨的胶原成分。胸骨肋软骨关节（常称胸肋关节）各不相同。第2～7胸肋关节常为滑膜性关节。软骨与胸骨两方面都具有纤维软骨关节面（fibrocartilaginous articular surfaces)。有些或全部胸肋关节内滑膜腔缺如，在这种情况下，有一层薄的致密板在肋软骨与胸骨之间牢固地附着于纤维软骨——此未归类于不动关节。这种类型的连结，经常出现在第1肋软骨的胸骨柄端（应该指出这种连结可在第1肋软骨两端或仅在胸骨柄端出现，却错误地归类于透明软骨结合)。第5～10肋软骨有数量不定的简单软骨间滑膜关节，以及不规则的韧带连结，后者以短的软骨间韧带形式将软骨尖连于上位软骨缘之间，特别是第8～10肋软骨。

纤维软骨联合

纤维软骨联合（symphyses）是另一种软骨性不动关节，它有许多其它连结共有的特征，只是数量不同；其特性突出，但不多。在分布上，所有纤维软骨联合都位于中线，除一例外，并都局限于中轴骨骼。后者包括以下名称的纤维软骨联合：柄胸联合（manubriosternalis)，位于胸骨柄和胸骨体之间；椎间联合（intervertebralis)，位于连续的椎体之间（按区域可分为颈、胸、腰、骶、尾5组）；颏联合（symphysis menti）也是中轴的纤维软骨联合，位于胎儿两半下颌骨之间，只延续到生后1岁即发生骨性结合。组织学上，颏联合不像其它联合那样（见后），但此名称的使用已很广泛；保留此名称不可避免。最后，两耻骨的内侧面（属两侧附肢骨）结合形成耻骨联合（symphysis pubis)。

如局部分化忽略不计，纤维软骨联合的一般构筑是由两个软骨内化骨明显的关节面组成，两骨面间距从几毫米到超过1cm,借实体的结缔组织坚固地紧密粘合在一起。每一骨面牢固地附着一层薄的透明软骨板，该板又与一坚厚但可变形的纤维软骨垫（或盘）相融合。胶原纤维韧带从骨膜跨越联合与透明软骨和纤维软骨的软骨膜融合，它并不形成像滑膜关节那样完整的囊，但同样含有传入神经终末神经丛，该丛也穿入纤维软骨周围。由韧带、透明软骨和纤维软骨所形成的结合力，其强度超过相关骨的强度。因此，它能够容易地抵抗惯应力（压力、张力、剪力和扭力）而不损伤。撕裂是在身体姿势不当，意料不到的突发过强应力所致。正因纤维软骨的构筑，致使力与有限的弹性变形相结合，才使特征的纤维软骨联合能作有限的但是可看到运动。纤维软骨盘受压在骨间可变窄，而张力可使其加宽；这种情况在盘的两侧作反方向同时运动时，可使盘变成楔形，使附着的骨相对倾斜（成角)。扭力的增加或减少，螺旋状的胶原纤维盘可作轻微的旋转。虽然一个纤维软骨联合的运动幅度不可能大，一是因为内在的解剖因素所决定，二是因为受联合外的与骨相关的一些附加关节和韧带的限制，例如，相邻椎骨间的许多韧带连结和椎骨关节突的滑膜关节、锁骨和肋软骨与胸骨的连结、骶髂关节、骶髂骨间韧带、骶结节韧带和骶棘韧带。所有这些结构极大地影响着相关联合的运动形式。

最具有特征的联合其纤维软骨厚垫(或盘) 并不像毛毡那样简单地易变形，在显微结构上，它呈现出精细的区域分化，特别是胶原纤维和弹性纤维的配布适应其惯应力。最好的研究和最复杂的是椎间盘（其主要亚区、纤维构筑、细胞构成、理化特性和年龄变化见本篇后部)。

按定义结缔组织分化成实体是不动关节的特征，而这正是为胸腰系列和骶尾系列椎间联合所特有，其余部分在其纤维软骨垫内出现一个位于中央或两侧成对的充满液体的狭窄裂隙。30%多的柄胸联合内发生一横位细长的裂隙（见后）；50%多的耻骨联合沿其长轴发生一正中位细长的裂隙（其大

小、位置的变化见后)。第2~6(偶尔第7)颈椎椎间盘发生一对位于外侧的充满液体的小腔，该腔位于上位椎体被覆盖的下外侧缘和下位椎体上外唇之间的纤维组织内。有人认为这些腔的特征是椎间盘的周围部和非滑膜性；另有人认为它们是小的滑膜关节，靠近椎间盘但在盘外(图6.94)。上述裂隙是滑膜性或非滑膜性仍意见分歧；或许它们反映了滑膜关节演化过程中的一个阶段。对断言在它们湿润的游离面之间没有平移运动的说法应持谨慎态度，除非积聚有足够的客观证据。最大的可能性似乎是在脊柱运动过程中，颈部的这些小腔有平移运动。在耻骨间裂隙也有缓和运动(松动)，尤其在分娩过程的后期。

通常陈述透明软骨连结是暂时性的，与生长有关；纤维软骨联合是永久性的，与运动有关，这种说法过于简单、只有部位正确。两者都与对抗与传递应力的能力及生长有关；两者对比都直接或间接地有助于所涉及部分的总运动形式(movement patterns)。软骨连结的力和力学特性，还需进一步稍作注释。除重新强调透明软骨结合的牢固度增强了与韧带连结、纤维软骨联合和滑膜关节相关的主动运动效率外，还必须记住纤维软骨联合的运动不是纤维软骨垫或盘仅借助孤立实验所取得的力学性能的简单推断。例如，一椎骨与邻近椎骨的相对运动是所有椎间关节(包括韧带连结和滑膜关节，此外还有复杂的纤维软骨联合)特性协调一致的三维总合，但各有其特有的应力排列(在其生长期内，椎间软骨结合的力学特性也是明显有作用的)。

透明软骨结合在骨骼生长过程中突出的作用已被广泛地承认、研究和讨论。然而，涉及纤维软骨联合及其生长却常被忽略或很少提到。为方便起见，纤维软骨联合的生长(symphyseal growth)可以从两个方面考虑(尽管互有关联)：纤维软骨盘的内在生长和透明软骨板的生长直到软骨内骨化的过程(如椎骨)，以及后期'环状'骺的形成(见后)；柄胸联合增殖透明软骨的终板是由胸骨柄和第1胸骨椎骨化前沿逐渐侵入的，正常情况下不形成骺；但在耻骨联合透明软骨生长板涉及耻骨联合面的软骨内骨化，青春期后一般在前上方形成一鳞状骺。椎间骺和耻骨骺的出现，使传统纤维软骨联合的描述变得复杂。后者骺于青春期(或稍后)出现，在与主骨形成骨性结合之前，持续缓慢生长约10年。在此期间骺完全被增殖的透明软骨所包绕，其骨间板为一狭窄的(骺体的)透明软骨结合，其联合板为透明软骨生长终板的简单延伸；椎间骺由原始胚胎期椎骨软骨锥形转化而来。生长板是软骨增殖的源泉，椎体所有的软骨化骨，由此向上、下进行，组成了成人脊柱长度的80%(见后)。其余的20%是由纤维软骨盘的生长所提供，其厚度因区域而有变化。在后天的颈曲、腰曲，其矢状位呈楔形(前垂直位厚)，将在后面描述。在纤维软骨与透明软骨板混合处，有许多胶原纤维束不间断地从纤维软骨到透明软骨基质内并互相交织，透明软骨板在构造上表现出有区域性变化，并与所有软骨生长类似。

临床和放射学对椎间联合这一术语应用较少，代之以'椎间盘(intervertebral disc)'或简化为'盘(disc)'，放射学则常用'盘间隙(disc space)'来代表椎体之间的所有组织。但正规的纤维软骨性椎间盘及其与年龄相关的髓核，应视为纤维软骨联合的一部分。它的完整由成对的生长软骨终板及其关联的骨化或成熟的骨面组成。

纤维软骨联合的归宿 概括地说'透明软骨结合是暂时的，而纤维软骨联合是永久的'只部分正确，因为有明显的例外。正常情况下，永久的是指颈、胸、腰和腰骶部的椎间联合、耻骨联合和约90%的柄胸联合，但都显示了年龄变化。椎间盘的年龄变化将在后面讨论；前已提及在某些联合内出现狭窄充满液体的裂隙，也提到耻骨联合在妊娠后期的变化。与上述形成鲜

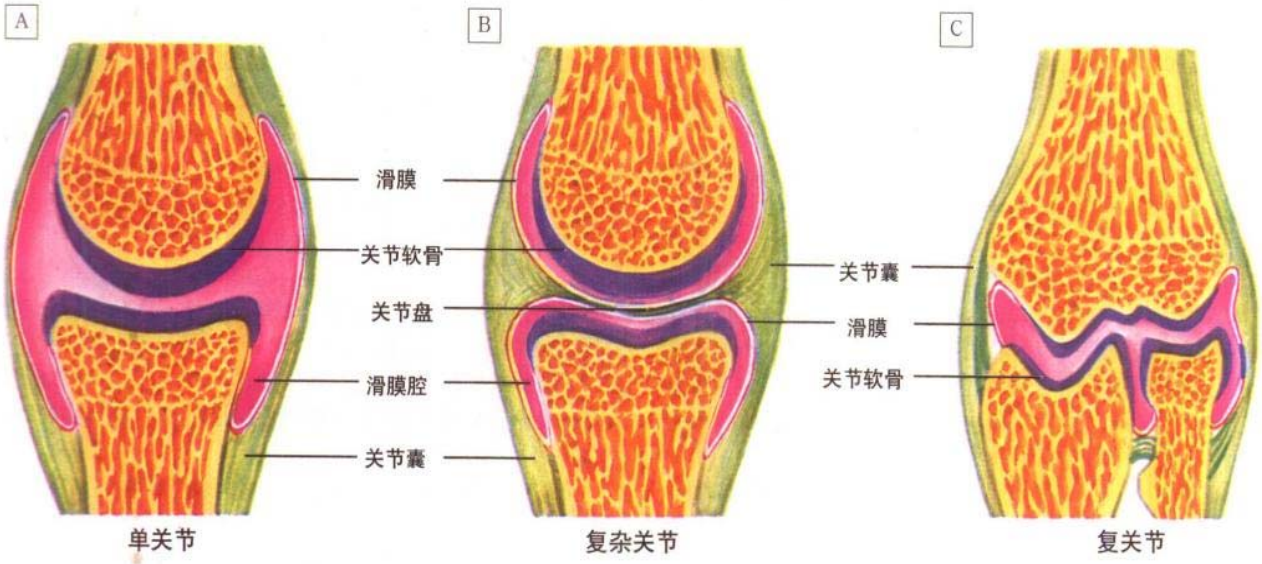

图6.68 滑膜关节基本分类的某些主要结构形态：A. 单关节；B. 复杂关节；C. 复关节(见正文)。为清晰，关节面人为地分开。A和B纯为图解式不涉及特殊关节。C. 一简化的肘关节某些结构的描绘，而真实切面的鹰嘴冠突和桡窝以及关节脂肪垫的形态已省略。

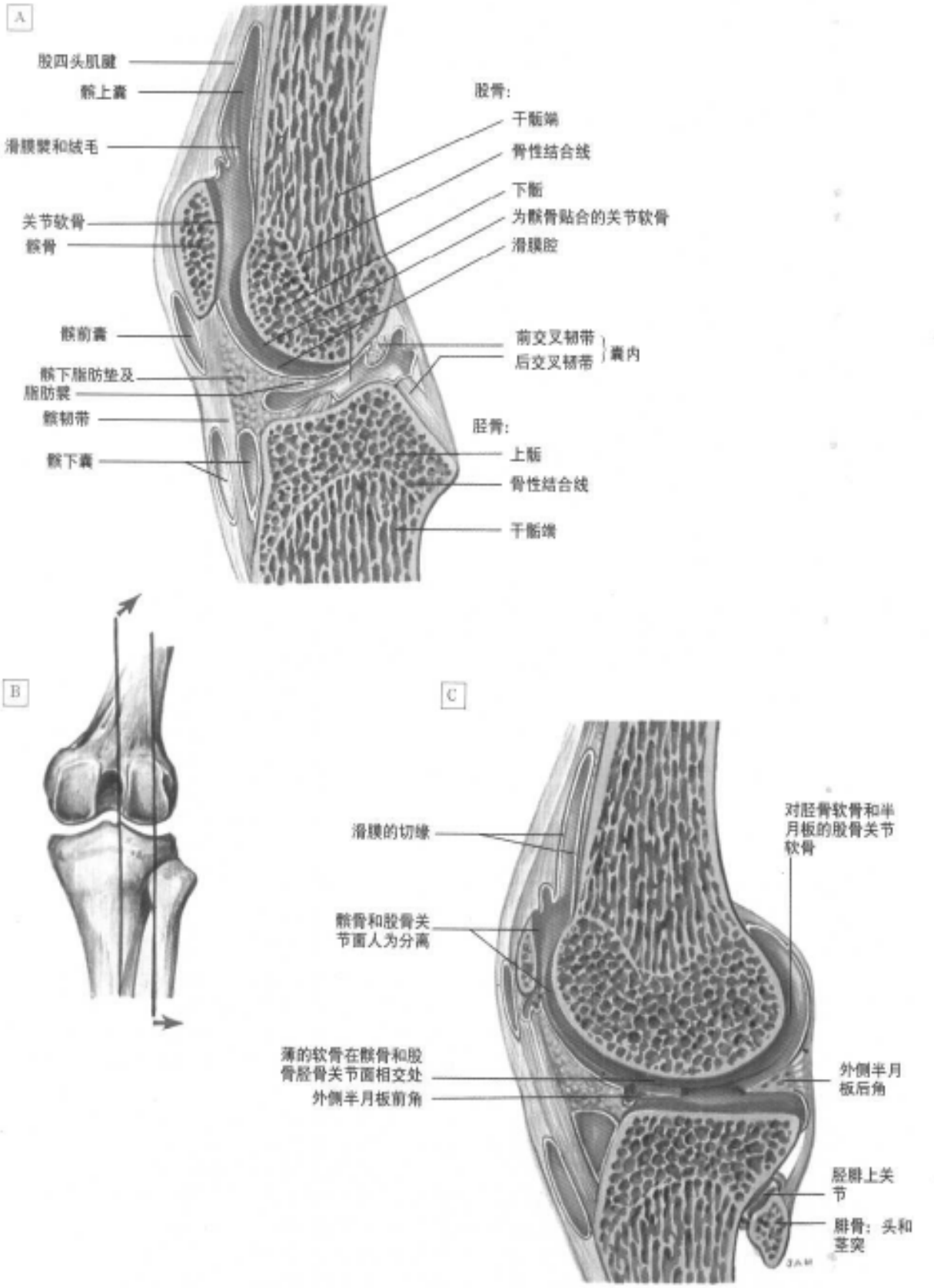

图 6.69 A～C. 两个左膝关节并行矢状切面显示主要结构的形态。膝关节是滑膜关节，既是复关节又是复杂关节。B. 图自后面显示 A 和 C 两切面。为清晰将滑膜腔和滑膜囊略微放大。髌骨、股骨、胫骨和半月板面人为分离。这些图应结合有关文字和膝关节的详细描述学习（后述）。

明对比的是骶椎体之间、骶骨和尾骨之间以及尾椎之间的连结在预备阶段之后就形成发育良好的纤维软骨联合，但其正常归宿是部分或全部形成骨性结合(synostosis)；此过程缓慢而漫长。

滑膜关节

滑膜关节（synovial articulations）（图6.68,69）的作用与非滑膜（non-synovial）的纤维连结和软骨连结不同。虽然涉及的骨借纤维囊连接，囊本身也具有增厚的韧带部，还经常有囊内或囊外的副韧带连接，但相关的骨面并不连续。骨表面覆有一层厚度不同的关节软骨，它是特化且衔接精确的透明软骨（偶尔为纤维软骨）。软骨面之间紧密接触，其磨擦系数极低（Charnley 1959），借粘稠的滑液（synovial fluid）使接触面更加润滑，在某些方面它像润滑油一样，但也可以维持关节软骨细胞的活性。其特性将后述。

纤维囊完全包绕这种关节，有滑膜突出的部分则间断，这种例外将在有关关节内描述。关节囊内面被覆有滑膜层（synovial membrane），该膜也覆盖全部非关节面部分，其中包括部分或全部关节囊内的非关节面的骨面、肌腱、韧带、如肩关节和膝关节。若肌腱附着于或起自关节内，一般有一滑膜突出包绕肌腱于囊内。有些关节囊外肌腱也有一与关节腔相通的滑膜囊使之与关节囊隔开。这种突出物常是炎症侵至关节内的潜在通道。

另外，关节内未被滑膜覆盖的结构有关节盘或半月板（articular disc or meniscus），常出现在两关节面间不太适应的地方；它由纤维成分占优势的纤维软骨组成。关节盘可横跨滑膜关节，从结构和功能上把关节分为两个滑膜腔。盘的周围部借血管化的结缔组织连于纤维囊，因此，血管、传入神经和运动（交感）神经常侵入其间；有时这种连结较紧密而牢固，如膝关节和颞下颌关节。盘的主体部分含少量细胞，而表面有一不完整的扁平细胞层，其周围与邻近滑膜相延续，但两类细胞并不一样（见后）。半月板（meniscus）名称实应为不完整盘，像膝关节那样，偶尔见于肩锁关节。完整的盘发生在胸锁关节和桡尺远侧关节，而颞下颌关节可有完整的或不完整的盘。关节盘上常有小的穿孔，而半月板是恒定的存在，也可出现完整的盘或出现轻微的穿孔。关节内纤维软骨的功能尚不肯定，提出的论点多来自结构或种系发生的资料，或借助于机械模拟的推断。因此，各种的议论不足为怪这包括震动的吸收、关节面间适应性的改进、联合运动的设备、像膝关节那样的关节运动控制较大关节面的重力部署、关节面缘的保护、滚动的促进和润滑的扩散等。颞下颌关节盘特别引人注目，因为其具有特殊的、独一无二的形式和生物力学特性。Osborn（1985）已调查了这些特性，并且检查了与关节盘稳定性（stabilization）有关的一些因素和下颌骨髁突作为不稳定器（destabilizer）可能的作用，藉此使复杂运动不受损伤。

在研究关节盘演化的过程中，已注意把盘的进化和骨骼的退化相提并论，例如方骨（颌关节）或腕中间骨（桡尺远侧关节）不属于比较解剖学功能。这种争论经常基于贫乏的证据，但骨小结或月骨在某些灵长类出现，而人类罕见（Lewis等1970）。一项更有趣的比较解剖学功能的观察是凡含有关节盘的关节，常显示移动和其它运动的结合。例如，在颞下颌关节髁突的前伸和后移伴随有成角或车轴运动，这种关节盘（虽然薄）也出现于食肉动物，这种移动常是微不足道的。但值得注意（Moffett 1957）在哺乳动物演化过程中，从原始爬行类颌关节、翼外肌肌腱已经部分的与下颌关节盘结合，但在早期哺乳类、单孔类和有袋类动物不存在。这种矛盾的观察反映出企图仅从形态去阐明功能，常证明是不确切的。关节盘和半月板的柔韧性和弹性性质为关节提供了相互适应的关节面好像更有道理。这种关节有利于在分隔的关节腔内同时进行不同类型的运动，也可保证不间断地润滑（MacConaill 1932）。在发生移动的地方，关节面完全一致是不可能的，除非关节面完全假想成是平面的，最接近平面的关节面是某些籽骨关节。所有的关节面都表现一定的弯曲，因此，移动经常伴有其它运动。但关节内软骨可协助控制移动，从一位置到另一位置，如膝关节的滚动。半月板薄而游离的内缘能使不太一致的关节面之间更加适合，避免了滑液在它们之间大量积聚，保持滑液在关节面之间呈薄膜状分布，有利于缓解关节的颤动和过份转动，这与滑润理论一致。

与多关节比较，一个完整关节盘能产生两个连续关节的作用，其单独运动的范围仍然是二者的和。这种安排发生在腕和跗部，但在灭绝的水生爬行类和现存的水生哺乳类更增加到指间关节。以此类推，可以把某些哺乳动物的跗骨按功能比作一个半月板；同样可以把半月板比作一个退化的骨成分。提出的各种不同观点并不相互排斥；正像滑膜关节的平滑面有效的运动不只一种方法一样，关节盘也可能不只一条进化途径。

另外两种十分常见的关节内结构是关节唇（labra）和脂肪垫（fat pads），其作用也不肯定。关节唇是一种纤维软骨环状唇（lip），其横断面通常像半月板呈三角形，附着于关节面边缘（如关节盂和髋臼），加深关节窝和增加接触面。它也可以起扩散滑液的作用，和像半月板那样使滑膜间隙减少到最小程度以限制分离。但关节唇不像半月板那样受压于两关节面之间。在腰椎关节突关节前、后缘已有人描述过有小的纤维唇（fibrous labra）又称结缔组织缘（connective tissue rims），以及在同样关节的上、下极有半月板形状的纤维脂肪类半月板（fibro-adipose meniscoids）。脂肪垫紧密与滑膜相关，因此，将一同描述。

滑膜关节的演化

许多解剖学家、矫形学家、物理学家和工程师直接对滑膜关节的力学进行过思索、观察和实验。令人信服地说明其运动、负载和润滑的原因，因此使关节在多数情况下可保持平稳的活动（除患病时外），润滑学说已对滑膜关节突出的效应进行过解释，并有所发展。

滑膜关节的优势是什么？脊椎动物种系发生中滑膜关节已显示出不断增长的优势，但对关节的进化未引起多大注视，只对少数脊椎动物关节进行过系统的研究。滑膜关节早在肺鱼已出现（Dipnoi），特别是下颌关节（Haines 1942b）。因此，滑膜关节并不是特别新奇的，至少在一般外貌上是如此。然而陆地脊椎动物祖先的大部分可动骨性连接是比较简单的，如现存的种属一样。这种较简单的关节可以说明滑膜关节发育的阶段。纤维连结和软骨连结可能是最简单的，或许是原始的形式。下一步就是在柔软的组织中出现许多充满液体的腔。再一步演变是

联合这些腔成为单一的关节腔，其周围以坚固封套状组织连接骨的部分。这种形式类似带腔的纤维软骨联合。最后，完全溶解中断，明显增加了运动幅度。随后滑膜层和纤维囊的发展含有液体的腔局限，液体减少到紧在光滑滑动的接触面之间。

在现存的脊椎动物中可发现以上各阶段的例证，有趣的是多数原始陆生动物的滑膜关节尽管已取代了四肢关节，但在某些方面还低于鱼类下颌关节。下颌关节可能是脊椎动物的第一个进化成为滑膜状态的关节。

以上所述的阶段与人类滑膜关节胚胎发生的过程一致，或许最有意义的是间充质中间带断裂形成设想的滑膜腔，中胚层分裂的潜在性（在两骨面之间形成相当大的腔或裂隙，然后启动）对滑膜关节的演化具有显著的意义。此外，中胚层的中断，包括整个腔的范围和滑膜配布，结缔组织的高度分化保留这种潜能，揭示了偶尔发生在后天获得的结构，如偶然发生的滑液囊和假关节。我们有理由这样设想，一旦柔软的结缔组织在坚硬的骨成分之间建立，滑膜腔的最终形态就是一个可能演化的结果。

同样可考虑，滑膜腔的发生不仅使骨骼的连续性中断，而且也借分隔成分使其接近。哺乳动物胫腓关节可能有这种演变，爬行类两骨脱离接触，而这些滑膜配布可能是膝关节和踝关节滑膜的延伸，并非形成物。也许锁骨和喙突之间偶尔出现的滑膜关节是一较好的例证，(Lewis 1959)，它可仅由单一的滑囊组成，或更常见的纤维软骨连结。这是关节在发生结构易变性的一个极好例证。像骶髂关节这样的滑膜关节，可能以后退化到一种简单的或其它形式。如像指间关节、腕骨间关节和跗骨间关节那样完全消失成为骨性结合。这种现象既可以是个别的，也可以是进化的现象。鸟类的胫跗和跗跖说明分离骨的重行结合；相反的倾向是新关节形成，明显表现在水生动物和灭绝的爬行类的鳍形肢体中的趾型。

滑膜关节的进化到哺乳动物阶段，表现出两种倾向：第一，非滑膜关节被取代的数量增加，尤其在四肢骨，最后形成终末小关节。第二，滑膜关节进一步特化。像纤维软骨联合这样典型的非滑膜关节主要是多轴的，尽管其活动幅度有限；其运动基本是成角、扭转或旋转（'摆动'和'旋转'），和'移动'，而所有其它运动都是与这些运动的结合。从有限的可用资料中，可以看出最早期的滑膜关节好像已经具有在活动幅度和平滑性方面得到改进的全部技能。古脊椎动物的肢体可能已有近似'球窝'形的关节；古生物学资料和现存早期两栖类和爬行类动物的滑膜关节支持这种推测。这种观点也使人联想到近侧关节的分化较远侧关节分化少，它们肯定是与靠近多轴活动有关。多轴关节比双轴关节需要更多的、复杂的肌肉控制。双轴关节可更多地依赖韧带的位置，而单轴关节的韧带作用则更大。掌握动态和静态两种情况的优点是：当一个多轴或双轴关节作单轴运动时，必须有肌肉去阻止其它轴所不需要的运动。同样，当一个关节处于一个静态特殊姿势或作为某些其它运动时相的附属物时，韧带限制某些方面的运动，这样就能达到更为经济的效果。除非它妨碍所有的动作。其趋势是指向单轴功能，这好像是四肢进化的一种倾向。这等于说关节的运动必须与某种动物行为需要相适应。进一步说，如果其运动停止，一个关节甚至可能消失，在很多哺乳动物中已出现这种例子，在人类骨骼此过程表现为胸椎和骶椎的骨性结合，在另一些哺乳动物赋于关节牢固的同时，还有一定限度的运动。

改进一个关节的运动方向、幅度和任何方面的限制，取决于习惯获得的技巧控制、嗜好和有效的肌肉力量的最佳分布。庞大的肌肉围绕一关节可阻碍其动作；如果受抑制的动作能从肌肉转移到韧带和关节形状上，就是一项进步。关节可暂时停止在一个位置上并延长其静态位置，像在站立时髋关节和膝关节那样。如果关节能借重力维持在一个接近紧密衔接位，那么肌肉的作用就能够减小；通常人站立的机制就是这样。这个经常引用的关节控制的例子提出了一个与静态含意有关的关节稳定性（stability）概念。但关节首要的是动态的（dynamic），在运动过程中，把关节稳定在一个位置上与控制其从一个位置转到另一位置同样重要。在医学的范畴内，这些因素作为保存关节的完整性（integrity）是很自然的观点——一个临床的观点是认识防止脱位的因素比阐明结构的功能更为重要。高等脊椎动物的滑膜关节设计非常精良，能用可利用的物质去完成最有效率同量的习惯运动。但在研究分析个别关节之前，必须明确滑膜关节的组织结构。

滑膜关节的构造

关节面(articular surfaces) 主要由特化的透明软骨（hyaline cartilage）组成，这反映了软骨是胚胎时期软骨雏型的一部分（Barnett等1961；Ghadially和Roy 1969）。有的关节面例外，如胸锁关节、肩锁关节和双侧颞下颌关节，它们是致密纤维组织，具有散在的软骨细胞群和周围少量的基质，这反映了它们的形成来自膜内化骨（intramembranous ossification）。然而有时只注意到有关多数关节面软骨为未改变的透明软骨和只是发育中的软骨雏型未骨化的表面部分而忽视其特殊形态。长骨的关节软骨在起深层的骨未骨化前就成为特化的组织（Davies和Edwards 1948），成熟关节软骨的机化呈明显的放射状并具有不同的细胞类型和配布，纤维构筑和从其表面不同水平的钙化（关节软骨的分裂线现象及其结构特性已在前面讨论过，例如图6.70示踝关节的分裂线形式）。

关节软骨有着耐抵抗、低磨擦、润滑面、轻压缩和弹性的特点，因而是理想的构造，易于在一个相似的关节面上运动，但也能够吸收由重力和肌力产生的较大压力和剪力。这种能力对一个关节最习惯运动的末端是特别重要的，此称之为紧密衔接位（见后）。

关节软骨的厚度一般认为是1～2mm，但这只是老年个体较典型小骨的厚度，年青人较大的关节可达5～7mm；这些年青人典型关节软骨是白色、平滑、光亮和耐压缩。老年人软骨较薄、细胞少、较硬和易碎，表面也不规则，为黄色不透明体。'玻璃样'新鲜湿润的关节面和早期的观测支持关节面是平滑的印象。后来，许多作者强调关节游离面在显微镜下观察是粗糙的（Dowson等1969，Longfield等1969），且认为低于力学的承受力。但关节面如有滑液覆盖，则磨擦系数很低。在负载情况下，关节面上的'嵴'之间的'凹'被认为是滑液的储存池。McCutchen(1959）提出用一块像海绵样多孔的（孔大小6mm）

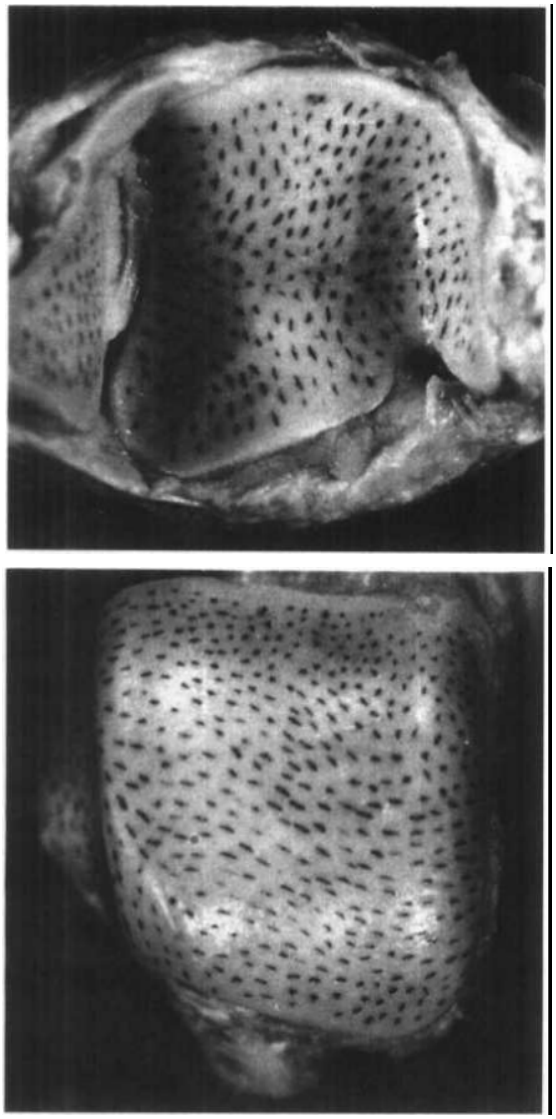

图6.70 左踝关节关节面，示关节软骨由圆针多次注入墨汁显示分裂线的形式。上图：胫腓骨下面注意骨间韧带和胫腓下横韧带。下图：距骨上（对胫骨）和外侧（对腓骨）关节面（欲了解分裂线的意义，见正文）（照片由伦敦 Guy 医院医学院医学系 Kevin Fitzpatrick 提供）。

结构，浸透在滑液内，增加负载和压力，使滑液从孔'渗出'。应用这种润滑模型显示是多孔性结构的减少而不是润滑膜厚度的增加，特别是当润滑膜的厚度变薄时（Jin 等 1992）。扫描电镜恢复了对关节面研究的兴趣。尽管许多描述在分离的关节软骨上波状起伏的形态是不变的，但仍附于骨标本上的软骨波状起伏的形态并不明显（Clarke 1973a; Ghadially 等 1976; Ghadially 1983），铸型对关节润滑的'浓缩'学说引起了怀疑。成人软骨的小浅凹被认为是覆盖的软骨细胞群（Clarke 1973a, b; Ghadially 等 1976），而青少年软骨上相似大小的小'丘'也好像是人为的假像，是由于在标本制作和研究过程中细胞和间质的不同皱缩造成的（Boyde 和 Jones 1983）。

为克服此难点曾试图用干涉条纹显微镜对股骨外侧髁负载区的新鲜活检标本进行研究（Longmore 1976; Longmore 和 Gardner 1978），他们首先报道了其解剖形状，第二，波状起伏，从一个波峰到另一波峰距离为 100 ~ 500μm;第三，与细胞相关的浅凹直径为 20 ~ 50μm；第四，峭的直径为 1 ~ 4μm，深为 130 ~ 270nm。有人认为即使该标本平面无一点人为的表面干燥液，在关节软骨上所做观察的价值（Bloebaum 和 Wilson 1980），也因其整体性已被破坏仍是值得高度怀疑的。

关节软骨如同浇铸在骨上，因厚度不同，更应强调其下面的骨面形状。典型者，凸关节软骨面的中央最厚，周围薄；而凹关节软骨面则相反。精确的外形，不同位置的适合度，与周围关节囊和韧带的配置，所有这些因素都与该关节所作运动的幅度和类型有关（基于关节几何形状的简化分类见后）。

关节软骨没有神经和血管（偶尔由骨骼侧，穿过钙化区达软骨的血管襻例外）。其营养主要依赖于滑膜周围的血管丛即关节血管环（circulus vasculosus articuli）、滑液和邻近骨髓腔的血管，其相对重要性还不能肯定。

关节软骨接近关节腔的区域主要为一层不同厚度的胶原纤维和位于其基质深面的小而卵圆形的软骨细胞。经重金属染色的标本，投射电镜显示软骨细胞表面有一间断的电子密集的外膜，表面呈微粒或微丝状，一般厚度为 0.03 ~ 0.1μm，表面覆盖一层蛋白多糖颗粒，偶有伴随丝交错其间（Ghadially 等 1982）。滑液和软骨细胞坏死后产物—基质的脂质碎片，可对关节软骨表面发挥作用，因为它的性质短暂，能稳定和不断地被最浅层的胶原纤维形成表面边界（Ghadially 1983）。用相差显微镜观察关节软骨斜切面游离缘有一条光亮的线，为'亮板（lamina splendens）'（McConaill 1951），这是在不同折射指数区域之间的边界上出现的人为假像，不能作为解剖上区分表面层的依据（Aspden 和 Hukins 1979）。

随着年龄的增长，关节面的波状起伏加深并变细小，这可能是由于少数突起磨损和撕裂之故。在'干燥'关节和滑液粘度改变之处发生病理学侵害，但健康关节的改变极为缓慢。侵害面是否能被深层增殖所替代尚不明确；成人关节软骨没有有丝分裂。

超微结构的观察（Broom 1984; Broom 和 Marra 1986）显示关节软骨内有高度复杂的三维构筑的原纤维交织网，显然具有功能意义。

滑膜关节的纤维囊 纤维囊是由平行排列交织的胶原纤维束形成一袖套状结构，连续附着于相关两关节面周缘的骨面上，一般小的骨则附着靠近关节面的周缘；但在长骨其附着显然不同，可能部分或全部距关节面较远。有血管和神经穿过囊，也可有孔，滑膜突出而形成滑膜囊。关节囊一般在有的部分增厚为成束平行排列的纤维束，这种囊韧带（capsular ligaments）的名称按照所附着的部位而定。某些关节囊被邻近肌肉的肌腱或由肌腱形成的扩张部所加强或替代。副韧带与关节囊分离并可按部位成为囊外或囊内韧带（extracapsular or intracapsular ligaments）。

所有的韧带，虽能产生少量的张力，但都是柔韧的，并不抵制正常的运动，它能够制止过度的或不正常的运动。韧带在一特定的运动范围内是拉紧的；但它们稍有弹性，并能依靠相关肌肉引起反射性收缩的保护而不致过度紧张（Smith 1954）。

滑膜 滑膜（synovial membrane）（Barnett 等 1961）来源于胚胎被覆于滑膜关节内非关节区、滑囊和腱鞘的间充质。在上述区域内滑膜分泌和吸收一种表浅的像蛋清样液体，即以后称的滑液（synovia），使两关节面间运动可润滑。在关节内它贴附于纤维囊并遮盖暴露的骨面、囊内韧带和肌腱，滑膜在腔内的关节盘（intra-articular discs）和半月板（menisci）处缺如，止于关节软骨边缘；在关节软骨边缘周围数毫米与滑膜之间为结构的移行区（transitional zone）。

滑膜内面呈淡红色、光滑、明亮并有少量的滑膜绒毛（synovial villi）（Ghadially 1983），随年龄的增长而增大和增多。关节腔内有的地方可出现滑膜皱襞和条纹，例如膝关节内的翼状襞和粘膜韧带；在有些关节内出现滑膜包裹脂肪组织的结构即关节脂肪垫（articular fat pads）。这些脂肪垫、滑膜皱襞和条纹可以弯曲、具有弹性，并且可用以填充关节内未完全被滑液充满的那些不规则的潜在间隙；在运动过程中，可以适应改变的形状和不规则的容积。它们增加了滑膜的面积，并可以促进润滑剂在关节面上的分布（比较内关节盘和半月板）。正常情况下滑膜绒毛稀少，但在靠近关节面边缘的网状组织、滑膜皱襞和条纹的表面则数量较多。它们随年龄的增长而增加，在某些病理状态下变得突出。

滑膜的结构因部位而异，基本上它有一层细胞性内膜（cellular intima），位于纤维血管性内膜下层（subintimal lamina）即滑膜下组织（subsynovial tissue）之上，常呈疏松和网状，但有时在与滑膜表面平行排列的胶原纤维和弹性纤维形成层状，其间有成纤维细胞、巨噬细胞、肥大细胞和脂肪细胞（Davies 1950; Shaw 和 Martin 1962）。弹性成分可以防止在关节运动中形成过多的滑膜皱襞，这种皱襞可能被挤压于两关节面之间。内膜下脂肪细胞形成致密的小叶被周围的弹性纤维小叶间隔包绕，这种间隔富有血管性、牢固性、易变形性和退缩性。遮盖于囊内韧带和肌腱上的滑膜，其内膜下层间隔较少，而与邻近的纤维囊、韧带或肌腱相合并。

滑膜内膜(滑膜固有层，滑膜被覆层) 滑膜内膜由多形的滑膜细胞（synoviocytes）组成，这些细胞包埋在颗粒、无形和没有纤维的细胞间基质内。滑膜细胞的形态和数量具有相当的区域性差异，其表现取决于其深面的内膜下组织。正常人关节的滑膜细胞形成一不连续的交织层，在内膜下和关节腔之间有 1～3 层细胞，20～40μm 厚（Castor 1962）。它们与内膜的基底膜间不分离，而与内膜下细胞间只有一相关的浅层分开（Henderson 和 Pettipher 1985）。在许多部位，特别在网状的内膜下组织之上，一般该区没有滑膜细胞，相反，在纤维内膜下组织上滑膜细胞可以是扁的并紧密衔接形成类内皮层。相邻的细胞常被明显的间隙分开，但它们的突起可以交错更接近。交错一般位于鼠滑膜内膜的致密区，该处细胞可以紧密连接和细胞粘合（Roy 和 Ghadially 1967），尽管这种连接尚未在人类滑膜组织中得到证实（Henderson 和 Pettipher 1985）。

人类滑膜细胞一般呈椭圆形、具有许多细胞质突起（Castor 1962），但形状可能各异。它们至少有两种形态不同的细胞组成，A 型（type A）和 B 型（type B）（Barland 等 1962; Wynne-Roberts 和 Anderson 1978; Ghadially 1983）。

A 型滑膜细胞（type A synoviocytes）呈巨噬细胞样，其特征是表面皱褶或呈多核白细胞状，表面产生细胞质膜（常被描述为丝足，因为其切面非常像），质膜凹入与一种显著的 Golgi 细胞器——微饮液作用小泡相联系，但为小颗粒内质网。免疫组织化学证实 A 型滑膜细胞表面有巨噬细胞特征的感受器（Theofilopoulos 等 1980）。

B 型滑膜细胞（type B synoviocytes）与 A 型相反，它们在大部分种属内膜内占优势（Ghadially 1983），像成纤维细胞，具有大量颗粒内质网但含有的小泡和小囊较少，并且较 A 型细胞交错分支质膜数量少得多。即使细胞培养滑膜的成纤维细胞表现与韧带内大量Ⅲ型胶原纤维和透明质酸产生的成纤维细胞也有明显不同（Murphy 等 1993）。

Fell（1978）提出 A 型滑膜细胞最早可能来源于骨髓并且是单核吞噬细胞系的一部分，已得到 Edwards（1982）的证实，他采用放射杂交法对与单核巨噬细胞有关的遗传标志追踪至细胞链。B 型滑膜细胞的来源尚未明确。Edwards 和 Willoughby（1982）曾指出正常的 B 型滑膜细胞其来源既不是骨髓也不是 A 型细胞。它们可能是内膜内部的局部来源，并被细胞分裂替代；或者像 Ghadially（1983）所提出的来源与内膜下的局部干细胞群。然而，滑膜细胞并不是正常滑膜内的活跃细胞分裂群（Key 1932; Coulton 等 1980），尽管其细胞分裂速度在急性损伤和出血性关节炎反应中惊奇的快（Ghadially 1983）。在这种情况下 B 型滑膜成纤维细胞在原位分裂，而 A 型细胞群的增加来源于骨髓的先驱细胞的迁移。

滑膜内膜细胞的功能(functions) 包括关节腔内碎片的清除（主要是 A 型细胞）和滑液某些成分的合成（两种类型的细胞）。

碎片的清除（Removal of debris） 滑膜细胞一旦摄取了特殊物质就能够迁移到内膜下（Vernon-Roberts 等 1976）；可能是迁移的滑膜细胞带走清除关节内的摄取物质到内膜下淋巴管。液体内含有的蛋白质可能被微饮液作用吸入到滑膜细胞；有证据显示注入过氧化酶的清除是由 A 型细胞完成的，而不是 B 型滑膜细胞（Linck 和 Porte 1981）。

合成（Synthesis） 某些物质，一般假定滑液的某些透明质酸是由滑膜细胞合成的，虽然它能够被内膜下成纤维细胞制造出来。有证据说明像大部分哺乳动物的细胞，滑膜细胞合成某些多糖氨基葡萄糖（GAGs），包括透明质酸（Henderson 和 Pettipher 1985; Murphy 等 1993）。滑膜细胞小泡内透明质酸的出现能够说明是微丝从滑液内吸收的以及由细胞合成的。内膜滑膜细胞的超微结构有力地说明它们是合成和分泌的，尽管分泌渠道尚未明确。一种或两种滑膜细胞能够分泌多糖蛋白质样物质的滑液，它能够起关节软骨的润滑作用；已经显示上述物质单纯由滑膜细胞产生的，而不是由其它来源的成纤维细胞产生的（Swann 1982）。滑膜细胞也分泌细胞外基质的某些成分，例如，胶原、多糖蛋白质和纤维蛋白（Henderson 和 Pettipher 1985）。当关节碎片被吞噬、关节组织损伤时，A 型滑膜细胞合成和释放溶解酶，B 型滑膜成纤维细胞有限度的分泌抑制酶。

其它功能 某些内膜下滑膜细胞能够产生对淋巴细胞的抗体，因此，能够迅速地对关节腔内出现的异物刺激产生免疫反应（Klareskog 等 1982）。它们也可以对软骨细胞的功能有某些控制；众所周知单核细胞分泌胞质激动素，它可刺激软骨细胞退化到它们的基质（Jasin 和 Dingle 1981）而 A 型细胞可能具有同样的功能。它们借类前列腺素（prostanoids）的释放也可以在滑膜内控制血流，就像使血管收缩的前列腺素 A（thromboxane A）和使血管扩张的前列腺素

(prostacyclin) 一样。(Blotman 等 1982; Salmon 等 1983)。

滑液 滑液 (synovial fluid) 充满滑膜腔、滑膜囊和腱鞘，在滑膜关节内呈透明或淡黄色、粘性并在体息时为弱碱性(活动时减少)液体，并有小的混合细胞群和温度变色反应的无定型颗粒。不同关节和种属的滑液粘稠度、容量和颜色有很大的不同，难以找出这些差异与特定关节、大小、重量和运用之间的相关性。人类关节的滑液量少，一般抽出不足0.5ml，即使大的关节如膝关节也如此。

滑液的物理特性 (physical properties) 具有粘稠性、弹性和可塑性。滑膜在慢速切变时粘稠性高，而增加切变速度时粘稠性减弱，这说明慢速运动时负载量最大，而快速运动时由于滑液的影响而降低。然而，由于粘稠性和切变速度的乘积是恒定的，同样负载量也是恒定的。粘稠性对浓度的改变、增加温度和pH非常敏感。弹性也受浓度、pH和温度改变的影响，但它是在高速切变时增加，不像在同样情况下的粘稠性。Jay (1992) 曾提出滑液的粘稠性不是低摩擦的基础，因为滑膜关节可以忽略滑动速度和润滑作用不计，而将其排除在外。他的结论是蛋白质可能还有润滑素，是指润滑因素而不是透明质酸，但透明质酸增强其润滑能力 (Jay 等 1992)。

滑液的成分 (composition) 使人联想到主要来源于血液含有蛋白 (约0.9mg/100ml) 的血浆透析物 (Swann 1978)，以及粘蛋白，主要是透明质酸、游离硫酸多糖氨基葡萄糖含有体积克分子浓度相等的葡萄糖醛酸和正常浓度的乙酰氨基葡萄糖；更多的证据显示其粘弹性和触变性 (可塑性) 大部分是由于透明质酸盐。滑液粘蛋白已经被认为是多种因素的产物，如关节软骨基质的磨损、内膜下主细胞的分泌或A型、B型滑膜细胞的产物。

滑液蛋白质是一部分游离和一部分结合到GAGs，包括透明质酸。许多研究显示是血源性的，个别蛋白质相对浓度可能依靠其分子量和滑膜血管的渗透性 (Swann 1978)。蛋白质连同透明质酸可以是疏松结合，也可以紧密结合。约10%~30%疏松结合的蛋白质来源于血浆，大部分是紧密结合 (称透明质酸蛋白质)。后者的剩余部 (约2%) 与血浆蛋白不同，可能是滑膜内膜细胞所产生的。大约0.5%的滑液蛋白能够作为一种润滑葡萄糖成分被分离出来，这种成分像整个滑液一样能润滑关节软骨。虽然透明质酸是一种有效的软结缔组织包括滑膜润滑剂，但实验显示它对关节软骨无效，而关节软骨只有所涉及的润滑葡萄糖蛋白有效 (Swann 1978, 1982)。

磷脂酰胆碱是滑液的主要脂类，已经有人提出是一种关节软骨的结合润滑剂，也作为关节面的保护剂 (Williams 等 1993)。

滑液的非血源性蛋白起源尚不明确，但是滑膜内膜B型细胞的超微结构呈现典型的制造和分泌蛋白，这说明它们可能至少是某种蛋白的来源。还有少数细胞成分 (人静止关节内约60个/ml) 包括单核细胞、淋巴细胞、巨噬细胞、滑膜内膜细胞和多核粒细胞 (Bauer 等 1940)。较高的计数是年轻和其它种属的特征，这可能是由于在取样前活动度大。滑液内无形的和温度变化的细胞颗粒和碎片以及纤维组织，可能是由于磨损和撕裂引起的。

滑液的功能 包括对关节面、关节软骨、关节盘和半月板的营养、润滑和减少侵害，液体提供了小范围的pH环境。其营养作用不像血管丛的直接渗透那样清楚。尽管一般承认起润滑的作用，但其详细机制尚有争论。

有关关节润滑 (lubrication) 模型的提出主要与工程物理学的进展同步。首先提出的是'液膜 (fluid film)' 或'流体动力学润滑 (hydrodynamic lubrication)' 说，如同工程学中承受面被一层实质润滑层分开，其效率依靠容积内液体的流变学的特性。随后由于理论的精练包括液体弹性的推断，出现'弹性流体动力学模型 (elastohydrodynamic model)' 说，因对简单液膜或润滑关节环境的适当修改提出了'边界润滑 (boundary lubrication)' 说，其固态面的特性是结合非常薄的润滑分子层。继而出现'渗出润滑 (weeping lubrication)' 说，此说强调关节腔内液体的可渗透性和可变形性，在负载情况下液膜上显示许多小'孔 (pores)'。以后又出现'促进润滑 (boosted lubrication)' 说，此说提出关节软骨受压时由于关节面的不规则性，形成许多的储液池，压力的增加迫使池内小分子可动的滑液挤入软骨接触区，留在池内的液体透明质酸变多，于是更粘稠和更有效地保护润滑。然而，关节面的峰和谷可能是人为的，而活体的'凹'和'丘'又未得到证实。考虑到关节几何学、结构和活动性的广泛差异，好像在不同情况下多种机制在起作用。

滑膜不仅能产生液体，也能从关节腔内清除物质。小结晶状的分子和可溶性的染料能够经过滑膜直接进入到内膜下毛细血管和小静脉，Kos (1970) 认为毛细血管有小窗结构。小颗粒进入内膜下毛细淋巴管再到局部淋巴结。关节内注入示踪剂，例如，胶质二氧化钍、胶性碳和铁，用电镜观察显示A型滑膜细胞具有明显的吞噬力，它迅速地将小颗粒包裹在有吞噬作用的小泡内。内膜下巨噬细胞的来源尚不明确，有些可能从血液进入，但多数可能来源于进入内膜组织的内膜下A型细胞 (Ghadially 和 Roy 1969)。

滑膜关节的分类和运动

对滑膜关节的分类和运动已经有几项标准，但普遍性、科学性和实用性不一致。它们包括关节面的复杂性和数量、运动主轴的数量和位置、关节面的一般几何学、以及对主要运动和相关运动更精确的几何学分析成为人体运动学 (human kinesiology) 的基础。本书只能概要描述，有用的部分将详细介绍 (Steindler 1955; Barnett 等 1961; MacConaill 和 Basmajian 1977)。

形态的复杂性 (complexity of form) 多数滑膜关节有两个关节面 (凸和凹) 这是单关节 (simple articulations)。有的其中一侧关节面全为凸面 (convex)，并关于对侧的凹面 (concave)；少数两关节面全为凹凸面 (concavoconvex)，凸面较大。具有多于两个关节面的为复关节 (compound articulation)，例如肘关节 (肱骨有两个凸面，小头和滑车，分别与桡骨和尺骨的凹关节面相关节。桡骨头的凸环状关节面也与尺骨的凹桡切迹相关节)。所有复关节的关节区是明显的，凸面从不在邻接成对的凹面上活动。一个关节具有关节内盘或半月板为复杂关节 (complex joint)。

自由度 (degrees of freedom) 分析一个或一对关节位置的改变，常用的、最有效的方法是考虑围绕三个相互垂直轴的旋转，为方便，有关关节的方向可以是不同的。它们常常与主体平面一致，即垂直轴、横轴和前后轴；但轮替动作可能更适当；例如，许多人喜欢用肱骨在肩胛骨上的运动围绕一垂直轴、一个在肩胛骨关节面的横斜轴和第三个与上两个均成直角的轴 (图6.71)。

当运动局限在一个轴旋转时为单轴关节 (uniaxial joint)，它有一个自由度 (one degree of freedom)。如果能

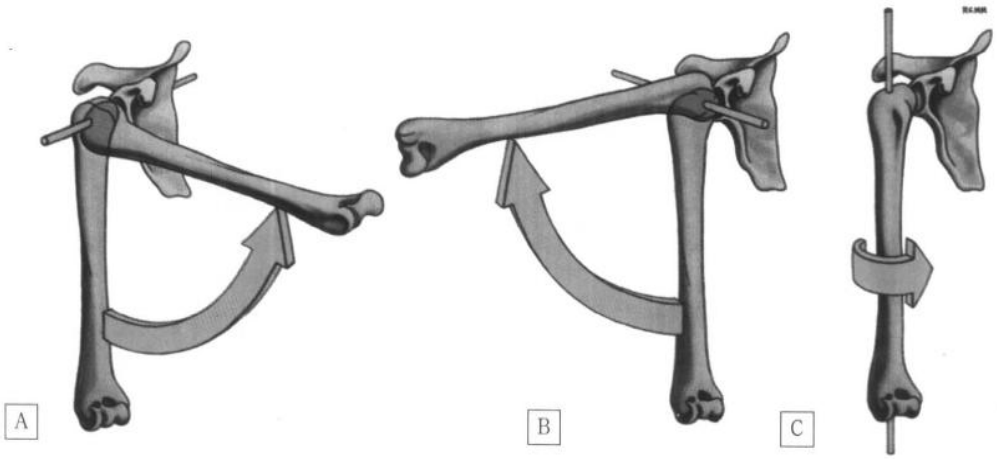

图 6.7 肩关节是多轴并具有三度空间的关节，三个相互垂直的轴其主要运动如图所示有屈－伸（A），展－收（B）和旋内与旋外（C）。肩关节的轴是指肩胛骨的平面而不是整体直立时的冠状面和矢状面。此关节可作许多附加运动，如两个平面之间或结合或顺序运动。总之，它能解决涉及图示三个轴的多角度的运动。

围绕两个轴作独立运动为双轴关节（biaxial joint），它有两个自由度（two degrees of freedom）。如果独立旋转具有三个轴，则关节具有三个自由度（three degrees of freedom）。这种简单的关节分类显然需要扩充。

首先，一个骨能在球窝关节作三个轴的旋转和其它任何中间位置的运动。这是多轴关节（multiaxial joint），然而它只有三个自由度；所有中间的旋转运动能够分解为有关的三个互相垂直的轴。

其次，如果在一个平面的运动经全范围的（full range）检查，一个相应的单轴运动不能在空间测定，但当运动过程中连续改变轴可测定出来；因为关节面并不是简单的，其弯曲半径跨越任何不同关节面时是改变的（见后）。这种一个运动轴的平均位置（mean position）常描述为'轴（the axis）'，当只考虑大体运动时这种近似轴对许多方面具有实用性。

第三，很明显局限在一个平面的简单运动常为复合性的。例如，简单的角度运动常伴随围绕该骨长轴的旋转，一个复杂关节面的直接结果。通常这种旋转并不是独立的，即永远不是孤立的，它并不考虑附加的自由度，例如尺骨的运动（见后）。

第四，许多运动涉及移动（translation）（这不包括在上述分类）：一个关节面在另一关节面上滑动，并伴有轻微的旋转或角度运动（参考'平面关节'见后）。然而，移动常伴随大的角度运动（例如肩关节）。

滑膜关节的一般分类 按滑膜关节的一般形态进行分类已被广泛地应用，一般分 7 种。

平面关节（plane joints） 有两个几乎是平面的并列关节面（例如，腕骨间关节和某些腕骨间关节）；一般有轻微的弯曲，虽然常常忽略不计。运动为两骨之间的单纯移动或滑动。然而，精确的动力学哪怕是再小的弯曲也不能忽视（见后）。

屈戌关节（ginglymi（hinge）joints） 形如铰链，受形状限制只能在一个平面上运动，即单轴关节。它们有坚强的副韧带：如指间关节和肱尺关节。但是这种生物铰链的关节面不同于等轴的机械圆柱体，因为其外形没有弧度；但生物关节面有不同程度的螺旋，于是其往返摆动时包括一定（结合）的旋转（见后）。

车轴关节（trochoid（pivot）joints） 也是单轴关节，它有一骨性中轴围绕在骨韧带环内，只能围绕中轴旋转。中轴可在环内旋转，如桡骨头在环状韧带和尺骨桡切迹内旋转；或环在旋转，如寰椎（与寰椎横韧带）围绕枢椎齿突旋转（带动头）。

双髁状关节（bicondylar joints） 主要为单轴关节，其主要运动为一个平面，它也可以围绕与第一轴垂直的第二轴旋转。旋转有两种：联合（conjunct）旋转，主运动中伴有联合不可避免的旋转；附属（adjunct）旋转，主运动中或有或不伴有的独立发生的旋转。它们有两个凸髁（convex condyles）（指关节）与两个凹关节面（concave surfaces）（有时也不适当地称髁）相关节。双髁可以几乎平行（如膝关节）具有一个共同的关节囊或完全分开的两个囊（如颞下颌关节），后者总是在任何运动时必然是成对的髁（condylar pair）运动。

椭圆关节（ellipsoid joints） 这是双轴关节，具有一个卵圆形凸关节面（convex surface）和一个并列的椭圆形凹关节面（elliptical concavity），例如桡腕关节和跖趾关节。主要的运动可以围绕两个相互垂直的轴（例如屈－伸，展－收），它们可以结合作环转运动（见后）；由于关节面的形状不能围绕第三轴旋转。

鞍状关节（sellar（saddle）joints） 也是双轴关节，具有两个凹凸关节面（concavoconvex surfaces），每一关节面有一特定的主凸面和与其直角位置的最大凹面（concave）（见后），较大的凸关节面与较小的凹关节面并列，另一关节面则相反。主要的运动发生在两个相互垂直的平面，但关节的形状导致运动骨的轴性旋转。这种结合的旋转（conjunct rotation），如上所述，是永远不能独立的也不是简单的'不完整的'力学乘积，但在贯性位置和有限的运动中具有功能意义。最熟悉的鞍状关节是拇指腕掌关节；其它包括髁关节和距骸关节。

球形关节［spheroidal（球窝 ball-and-socket）joints］

由一个球形的头和一个相对的窝形成，例如髋关节和肩关节。它们是多轴性关节，具有三个自由度。其关节面虽然很像球面的一部分，但严格说并不真正是球形，而是略呈卵圆形（卵圆形关节（articulatio ovoidalis）是一认可的替代名词）。因而，多数位置关节面是不太一致的，只有在最普通运动的之末这一种位置上，才是相符的（见后）。

关节运动及机制 首先要考虑标准教科书中常用的关节运动的术语和概念，然后要复习概念的新进展和现代运动学的理论。一般认为关节运动是滑动、角动、环转和旋转。几乎总是这四种运动是以不同形式结合在一起的。当运动幅度小时，相互两关节面活动度约等大，而运动幅度大时习惯上是较大的关节面运动度大。

移动（translation） 是最简单的运动，它涉及到感觉不到的角动和旋转。常结合其它运动，例如常认为腕骨间关节和跗骨间关节只允许一种运动，但实际用电影放射技术观察，即便小的腕骨和跗骨运动时，也显示了明显的旋转和角动。

角度运动（angulation） 包含两骨关节轴之间角度的改变（局部解剖学）。通常有两种类型，特别是在四肢，围绕两个相互垂直的轴。

- 屈（flexion）或弯曲以及伸（extension）或伸直。
- 展（abduction）和收（adduction）。

屈（flexion） 是一个泛指的术语，难以对其下定义。它常常是指两个腹侧面（ventral surfaces）围绕一横轴（transverse axis）的接近。但拇指几乎与其它指成直角，其'背侧'面朝外侧，故该关节的屈和伸是围绕前后轴。肩关节的屈应更适当地归类于一个通过肱骨头中心在肩胛骨关节面的斜轴，臂的向前运动是向前内侧，于是臂更贴近躯干的前面。同样髋关节的屈是在一个横轴上，使大腿的背侧面（dorsal surface）（局部解剖学是腹侧面）在形态上到躯干的前面（ventral aspect），反映了胚胎早期后肢芽的旋转（见前）。至于踝关节按足对小腿成直角的姿势的描述更是复杂，足上提时角度减小有时称屈，但此处两背侧面的接近可以称伸，若限定于胚胎姿势反映了足的上提是屈。缩回反射支持这种观点，即足的上提总是伴随膝关节和髋关节的屈，相反抑制了交叉的伸反射。基于形态学的定义和生理学背景是如此矛盾，为避免混淆，习惯用于踝关节的运动称背屈（dorsiflexion）和跖屈（plantarflexion）。

于是，通过本节和其它的描述，当用于位置术语时，不论指的是种系发生、个体发生或生理学数据是如何与人类'解剖学姿势'相关的描述，必须要慎重。

展和收（abduction and adduction） 是围绕前后轴的运动，不包括上面提及的第1腕掌关节和肩关节。这些术语通常也反映了外侧或内侧角度运动，不含指（趾）的运动，因为它们的运动是人为规定的以手的中指和足的第2趾作为中轴的，同时其活动度也小。拇指的展是围绕一横轴，远离手掌。同样，肱骨的展是在肩胛骨上，与肩胛骨关节面成直角的是一斜轴上（图6.71）。

环转（circumduction） 是发生于一长骨的远端围绕一锥形底的转动，锥形尖即关节，例如肩关节和髋关节。它是屈、展、伸和收的连续结合的动作。

旋转（rotation） 是另一种广泛应用但不太精确的术语。其严格的意义（restricted sense）是指围绕某些'纯理论的'纵轴的运动，它们甚至可以是分离的骨，如寰椎围绕枢椎齿突的旋转。轴可以位于接近长骨体的中心，如肱骨的内旋和外旋（图6.71）。另外，轴也可位于与骨的局部轴形成一定角度，如桡骨对尺骨的旋前和旋后运动，此轴连接桡骨头中心到尺骨茎突基底部；另如股骨内旋和外旋，其轴连接着股骨头中心到股骨外侧髁（见后）。这些例子的旋转可以是独立的。如提供一个附加自由度的附属旋转（adjunct rotations），它们就必须与结合旋转（conjunct rotations）区别，后者是由于关节几何学总是伴随某种其它的主要运动。但是，某些关节的结合旋转可以联合某些附属旋转，在不同时间内，后者既可以对前者增加，也可无效。此外，轻微的简单移动例外，其所有的运动都是确确实实地旋转。例如，肱骨的内旋和外旋发生于围绕骨的长轴（按解剖学姿势为垂直轴）；摆动和'角度运动'（屈－伸和展－收）是围绕另两轴的旋转。

骨骼与关节成像

根据探查不同解剖特征的性能，对各种骨与关节成像技术进行描述。技术本身不予赘述。进一步详细的报道见Resnick和Niwayama（1988）或在有关参考书内章节中介绍。总之，不同影像系统所获得的影像质量取决于多种因素：包括所用的电磁辐射的频率、在记录或产生影像中所使用的系统敏感度，也决定于所观察关节的内部形态。

标准摄影（standard radiography） 众所周知该摄影术是广泛应用于关节成像的方法。X线片是穿过关节的一束X线的影像表现。不透光的骨结构显示白色（图6.134，258～261），透光的软组织显示黑色或浅灰色（图6.95，290A）。骨密质和骨松质的详细形态和范围清晰地记录到放射片上，其空间分辨率为0.1～0.2mm。软组织的效果较差，因为密度分辨率较差，尽管有的组织范围能测定出，例如关节内软骨与相邻的骨缘（图6.213，251，252，305）、椎间隙（图6.95，106）和骨骺板（图6.212，271）的发育等。

关节摄影（arthrography） 这是采用碘基的放射不透光介质或放射透光剂，如空气或二氧化碳注入关节腔内帮助观察区分不同软组织。特别对关节间隙的宽度以及相关的滑膜囊、滑膜面、半月板的大小（图6.317）、关节内韧带和关节软骨能够进行评价。肌腱摄影与此法相似，可检查肌腱及其手和脚的腱鞘。

软组织摄影（soft tissue radiography） 利用低千伏（28～35kV）（Fisher 1988）可以将指、腕、足和踝关节看出特定结构。此法对脂肪或水相似的组织和骨获得较大的对比，可观察软组织的详细结构，如肌腱及其腱鞘、韧带、关节囊和软骨的影像，并可对骨的较薄部分边缘进行更精确的分析。

放大摄影（magnification radiography） 此影像技术提供骨器

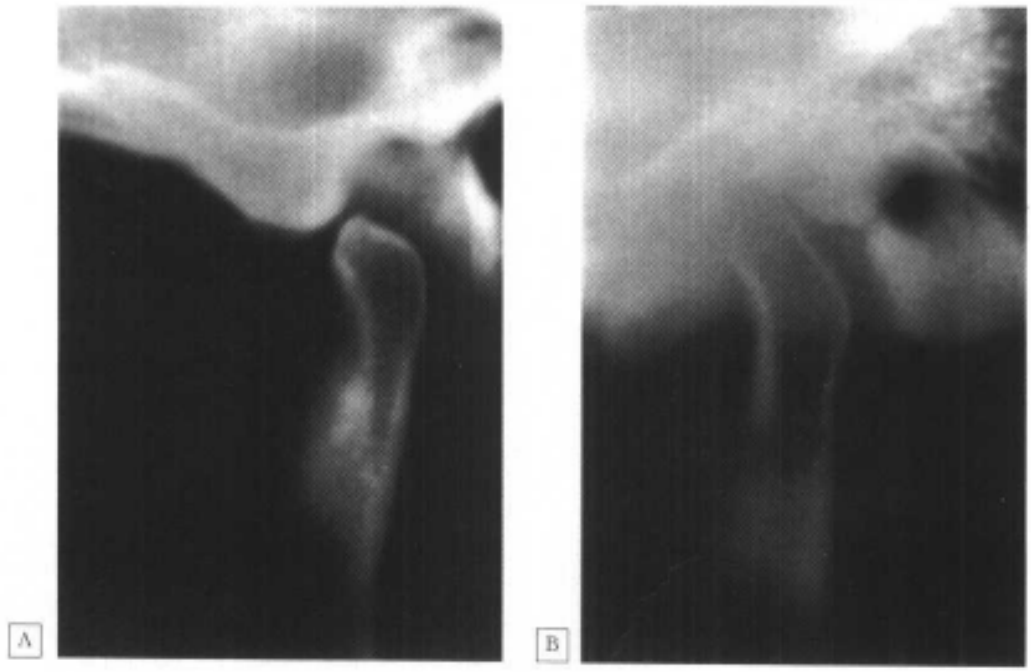

图6.72 颞下颌关节局部X线照相。示张口（A）和闭口（B）的下颌头位置（由伦敦Guy医院E J Whaites先生制备）。

官的最详细结构（图6.4 B, C）；放大有两种方法（Genant和Resnick 1988）：放射片细微颗粒的光学放大或直接应用焦点直径为100μm或小于100μm的X线设备进行放大。后者放大的获得是将被摄物靠近X线管，而透射阴影成像于远距离的X线片上。两种方法中透射片的放大有更大的空间分辨率和密度分辨率。放大率主要依靠X线光源的大小；光源越小放大率越小，光源越大放大率也越大。微焦距的X线单位，X线光源直径小于20μm，关节的高分辨率放大X线片可放大10倍或更多（Buckland-Wright 1989）。这种放射片显示的详细结构近似组织学结构（Buckland-Wright和Bradshaw 1989）。此外，所有被摄物均聚焦良好，由于高空间分辨率（20~40μm）放大的优点，只有最小的半阴影模糊区；并且能够对任何其它成像技术不能测量的形态进行准确地测量和复制（Buckland-Wright和Bradshaw 1989）。

立体摄影（stereoradiography） X线片常常由于结构的重叠而隐藏了兴趣区。立体放射片是改变球管或被摄物的位置进行成功的两次曝光，这种成对的放射片允许物体三维立体的观察。最好的成像是球管与物体的距离和转位与双目观察的距离相同。

常规X线体层摄影（conventional tomography） 这涉及3件物体中要移动2件，通常是球管和胶片的移动，而病人保持不动。此法凡是在焦点平面内的结构成像清晰，而焦点外的结构被模糊掉。此系统广泛用于牙槽突和牙齿的研究（图12.50），近来用scanora，由CT所提供的颞下颌关节和颅底与其垂直面所获得（图6.72）。

计算机X线体层摄影（computerized tomography, CT） 这一放射技术是经人体不同角度进行X线光束拍摄由计算机计算重建人体不同水平层面的成像（Ridyard 1986）（图6.106, 169）；较标准摄影的成像有更大的密度分辨率，但空间分辨率小（0.4mm）。例如髋关节和膝关节的软骨和关节皮质水平面成像较差。三维计算机成像可以显示骨和关节的矢状面和冠状面（图6.73），尽管这些成像的质量不如标准摄影（Martel等1991）。CT的特殊优点是对复杂关节的研究，或用常规的技术难以检查的部位，例如骶髂关节（图6.277A）或中耳内听小骨。确定骨小梁

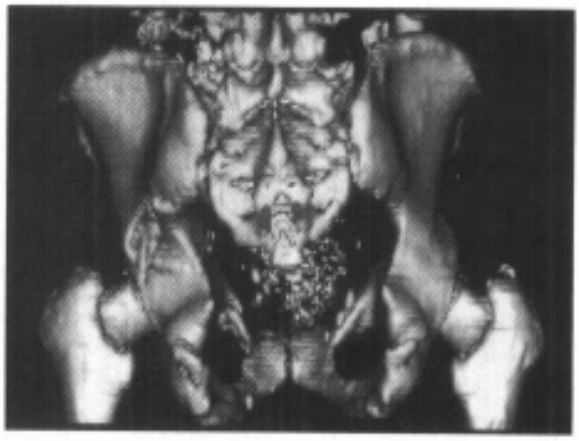

图6.73 盆区系列CT扫描骨的三维计算机影像重建图（蒙美国Mayo临床Robb教授赠送）。

结构和矿物成分的高分辨率CT定量技术已得到发展（Genant等1987）。

超声摄影（ultrasonography） 这是基于对关节组织反射声波的检查。成像的空间分辨率为0.2～0.3mm（Martel等1991）。其主要的应用是确定软组织边界的厚度和范围，例如膝关节的滑膜和滑膜囊、手的滑液鞘和关节软骨的厚度及表面特征。

放射性核素成像（radionuclide imaging） 将放射示踪剂注入人体，常用的有两种：锝或复方磷酸标记锝。^{99}锝能反映血流入滑液和获得高清晰的血管性骨松质。复方磷酸标记^{99}锝与锝的功能相似。此外，它们伴随骨吸收或沉集吸收到羟磷灰石结晶内（Christensen 1985），参加到骨的发育和重塑中。关节组织内示踪剂的位置用切面扫描很容易观察到，尤其是大的关节。同位素扫描的定量能够对兴趣区所获得的放射量以百分率表示。

磁共振成像（magnetic resonance imaging, MRI） 它是基于被测物在强磁场下、对吸收放射频率（RF）信号再放射的收集由计算机成像（AMA 1987）。成像从氢核内质子单光子发射获得。几乎可以产生检查组织的任何断面影像，提供解剖和生物化学数据的结合。一般应用旋转脉冲程序与T1加权、T2加权片或二者均用。应用这一顺序，透明软骨显示灰组织带覆盖在软骨下骨区的黑线（图6.74，316）。黄骨髓在T1加权片上显示亮区，勾画出骨皮质和邻近的骨松质。滑液将在T1加权片显示暗色或在T2加权片上显示亮区，而半月板、侧副韧带和肌腱不论在T1或T2加权片上均显示暗色（图6.74）。应用对比剂允许进一步区分软组织和血管分布。MRI的空间分辨率比CT小20%～30%，定量方法仍得到发展；然而，较高的对比对检查关节的结构比CT片更为有效。近来小口径磁体和放射频率线圈的发展提高了影像的空间分辨率（100 μm）。

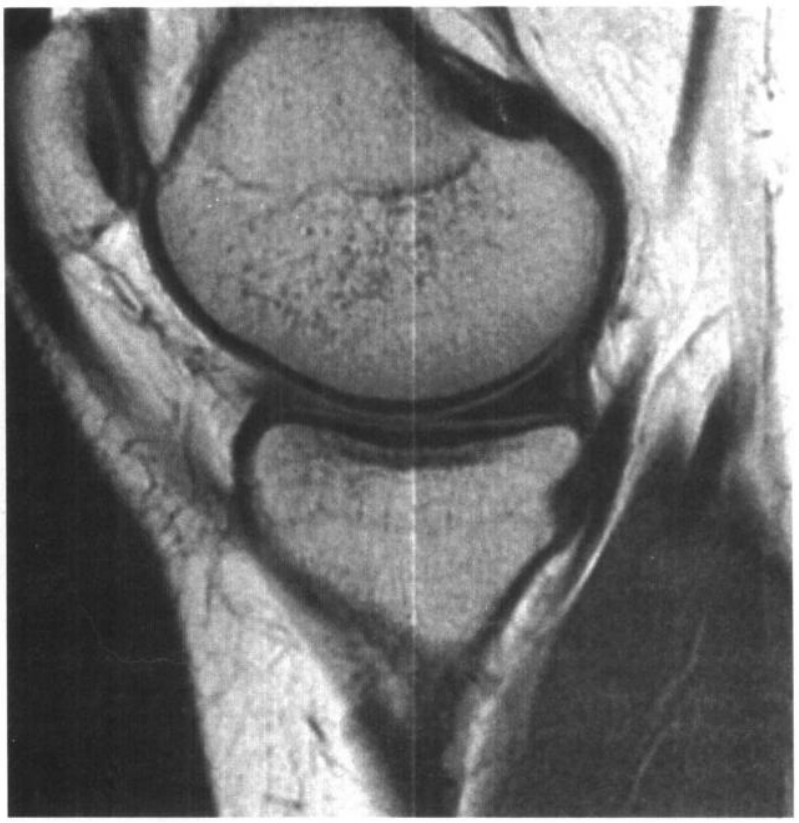

图6.74 正常经内侧髁膝部磁共振T1加强片。关节软骨呈一覆盖骨皮质的灰色组织带，骨皮质和内侧半月板显示黑色。脂肪性骨髓呈高标记明暗度。（影像由伦敦Guy医院医科和牙科联合学院UMDS、K Fitzpatrick先生置备）

多模式成像（multi-model imaging） 一般影像系统有两种主要类型：一种是简单记录解剖形态（如X线片），另一种是检查生理过程，如放射性核素和MRI。结合这两种技术能够提供附加的信息。在成像的过程中，可将X线片和放射核素像叠加，再应用计算机技术提供一个关节内进行生理过程的解剖定位（Hawkes等1991）。这种手段，结合新的方法能对骨松质组织进行定量（Bukland-Wright等1994），给研究人员提供了研究关节组织动力学甚至更深入的研究机会。

人体运动学 为多种目的、对多年来有关关节解剖的简单观察及其明显的几何学变化所涉及的观点和术语进行概括地总结是必要的。近年来对骨和关节深入研究已积累的观察、实验结果和理论形成了一种新学科即人体运动学（kinesiology）科学，它是生物力学的一支，需要新的术语、对旧概念的修正和掌握数学处理。这方面的发展将予以概括地介绍；MacConaill（1946，1950，1953，1964，1966）、MacConaill和Basmajian（1977）、Steindler（1955）、Barnett等（1961）和Kapandji（1974）都曾提出有益的论述。现列举有关的两个研究领域：

- 骨运动学（osteokinematics）主要涉及骨的全部运动，也稍涉及到关节。
- 关节运动学（arthrokinematics）是有关关节的力学。

有关关节面形态的广义概念必须用不规则骨以简单的力学轴（mechanical axis）替代来考虑，这些概念需要在学习特定关节面和关节运动之前建立。

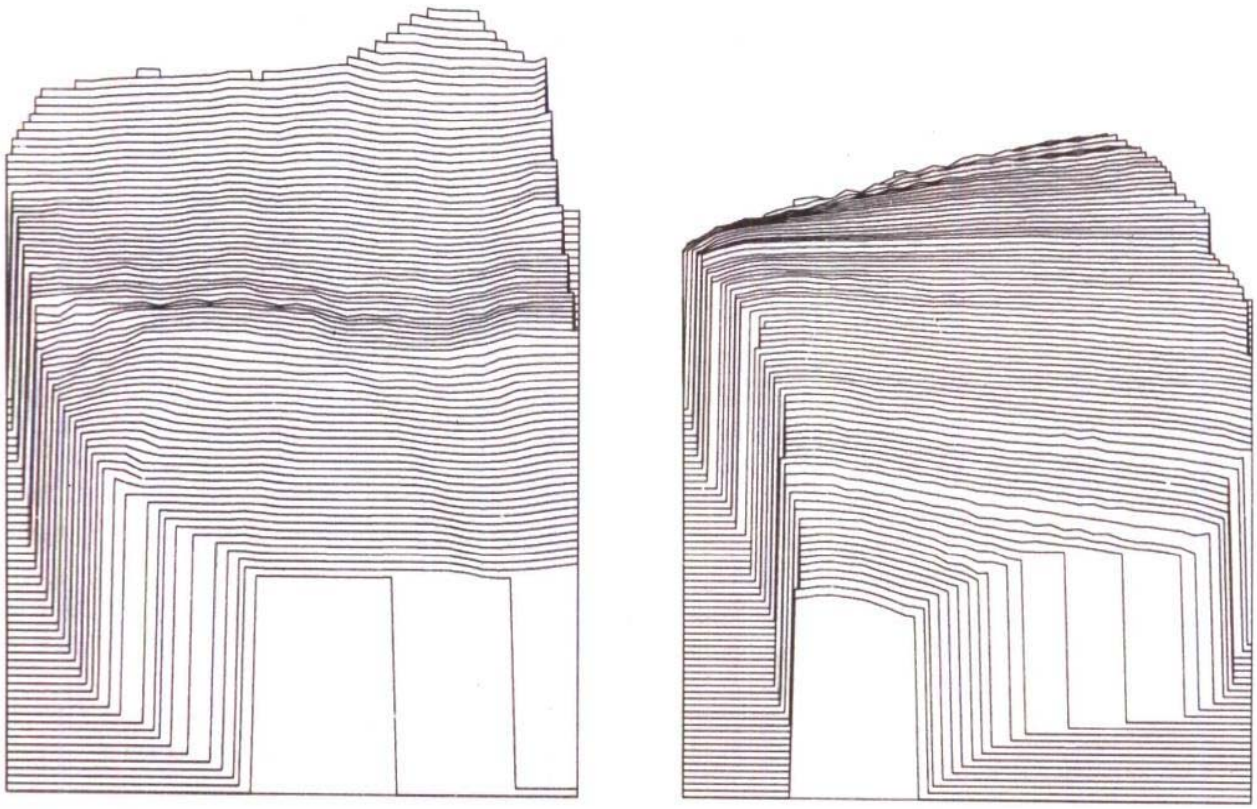

图6.75A 左图为一63岁女性新鲜左胫骨下关节面冠状切面计算机重建后面观。不含内踝面。它是关节面为一个变化了的凹鞍状面，与距骨相关对应弯曲。此面前后方向凹、左右方向由于前后凹的两侧面而使中央部凸出。
右图为一62岁男性新鲜左距骨滑车关节面的冠状切面计算机重建前面观。不含胫腓后韧带。下横韧带的小三角形面。滑车关节面为一变更了的凸面，前后方向上凸，左右方向上内侧凸、中部凹、外侧微凸（图像由伦敦Charing Cross医院学校解剖科Palfrey及Linda K Ziemer提供）。

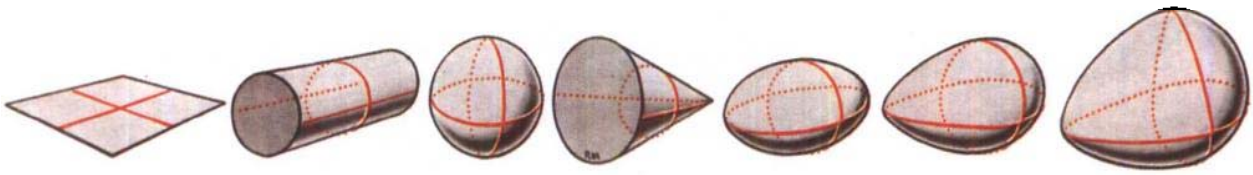

图6.75B 一般滑膜单关节分类相关的几何图形。这仅是粗略的比较，因为没有一个滑膜关节面是真正的平面、柱状、球形、圆锥形或椭圆形。普通简单的关节面和复杂的卵圆形关节面都是比较而言。

关节面的形态 尽管一般将滑膜性关节按关节面的形态分为7类，但这并不限定同样数量的不同关节面。关节面从来没有真正的平面，也没有真正的球形、柱状、圆锥形或椭圆形（图6.75）。它们多为部分卵圆形（ovoids）关节面（图6.75 B）或上述各形的组合。那些既有凸又有凹的关节面可称其为凸或凹卵圆形关节面（ovoid articular surfaces）。其它公认的类型有鞍状（sellar）关节面，它具有一个凸面和与其成直角平面上的凹面；即使这样的弯曲也是凸和凹的卵圆形（ovoid）。关节面从接近平面到接近球形各式各样，但日益增加的证据说明全为卵圆形或鞍状（图6.76）。然而大部分关节（尤其是人类）的共关节面的局部定量尚无详细资料。Palfrey和Ziemer（1979）（图6.75 A）曾试图分析新鲜踝关节（截肢标本）；Langelaan（1983）已对附关节作过较广泛的分析。前者的研究用的是有体质损伤和脱水最少（但不消除）的距骨和胫骨滑车关节面，并用口腔科所用的蜡制作了多种铸型；并制成3mm厚或更薄的冠状和矢状切片。用多头笔沿软骨表面曲度记录在方格坐标纸上。同样的数据可确定软骨下骨表面。然后对产生的二维轮廓图和三维重建图进行分析。可以获得软骨外形和软骨下骨外形之间的形态、一致性、软骨厚度的变化、共关节面区的面积和软骨面和软骨下骨面的差异更精确的数据。

有关卵圆形关节面和整骨的运动的特征，及二者间的相应关系用了一些术语名称。如卵圆形关节面两点之间最短距离的连线称弦（chord），而其它的任何连线为弧（arc）（图6.77）

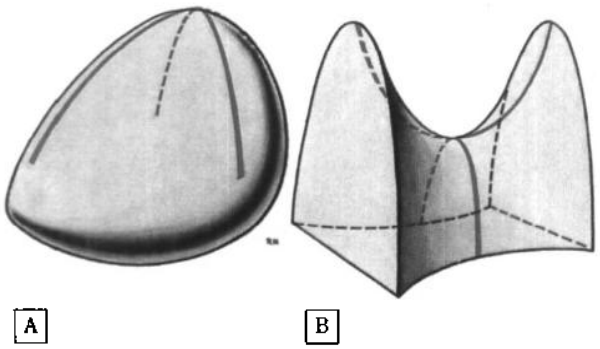

图6.76 两种基本几何类型关节面。A. 卵圆型，具有凸或凹关节面。注意复合固体可见互呈直角的两个不同曲线的两个不同卵圆面。B. 鞍状关节面，为凹凸型。实际这两种关节面可微曲或高度曲。因此卵圆面可以是“几乎扁平”或“几乎圆球形”。但多数为曲度适中，按不同部位直径而异。鞍状面也可明显不对称，例如踝关节和髋股关节。

(MacConaill 和 Basmajian 1977)。卵圆形任一点的运动轨迹非弦即弧（或其中的连续），将在以后讨论。此处使用的弦和弧是不同于一般平面圆圈的弦和弧。为阐明这一概念，设想两点在一平面，但是一可变形的平面；这样连接两点的连线有最短距离、直线距离、弦（短程线）和任何较长的弧（非短程线）。如果面的形状改为球形、柱形、卵圆形、鞍形等，应用弦（短程线）和弧（非短程线）保持不变。

3个弦围起的图为三角形（triangle）（图6.77），在卵圆形面的3个角总和大于180°，但在鞍形面上小于180°，而平面则正好180°。180°的标准差决定于面的弯曲程度，这是关节运动学（见后）中一个重要的事实。该面上的任何三边形是至少一个边为弧的三角形（trigone）。

卵圆形关节面的切面图（图6.78A）表现了两个特征：首先是连续改变直径的弯曲线，形状可以认为是一系列不同直径的圆周线段的连线，连接圆心的虚线为渐屈线（evolute）。一个骨的旋转在这样面的滑动不只与一个轴有关，而是在渐屈线上的连续点。其次是如果在一个凸卵圆形关节面上，一个相同弯曲凹的关节面一小段滑动（图6.78B），二者只有在一个位置是完全吻合（对照紧密衔接位置，见后），而其它的位置关节面都不一致，接触的面积减小很多，其它处分离为楔形间隙（理论上是一个‘完全的’、不能压缩的卵圆形接触面应是线状；之所以是间隙区因为表面是起伏不平和软骨的可压缩性）。

骨的力学轴 骨是不规则的，其关节面也没有简单的或对称的形态关系，于是依照关节力学会对单独骨的运动比较极为困难。为帮助准确的比较概念，介绍力学轴。在图6.79 A中假设一单个对称性长骨显示其终端关节中度的旋转运动：即一骨棒围绕垂直止于关节中心的关节运动（articular

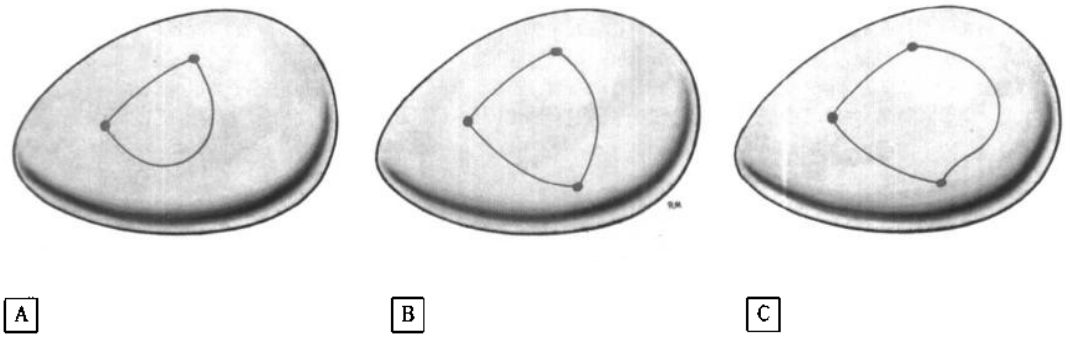

图6.77 卵圆形的几何途径和三个边围起的方式。A. 一弦；B. 由三条弦围成的三角；C. 三角形的一个或多个边为弦（两点间最短路线）和一弧（两点间任何一长的路线）。

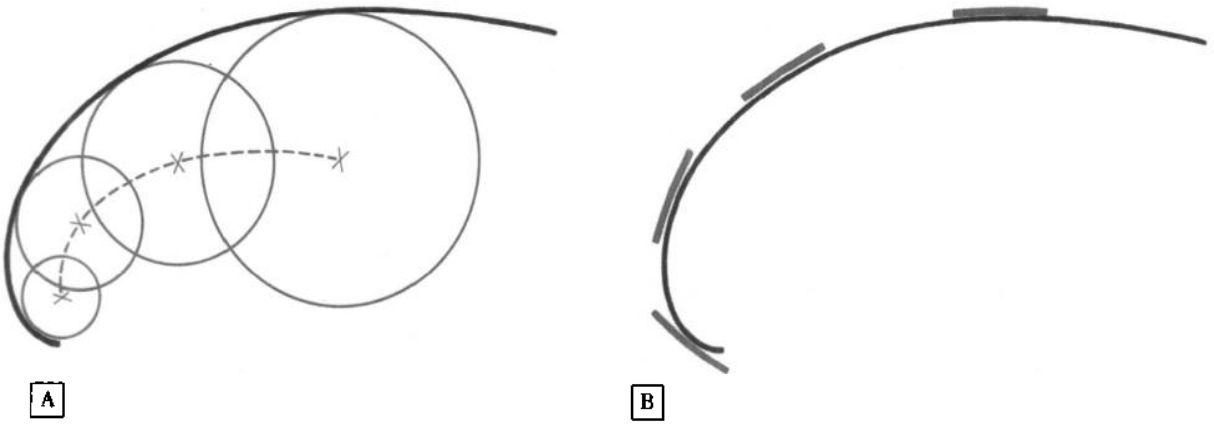

图6.78 A. 经卵圆形关节面的切面图。可认为是一系列改变直径圆周的部分线段，连结圆心的虚线为渐屈线。
B. 不同位置小的卵圆形断面（红）与更广泛的断面关系，二者只有在一个位置贴合（即完全一致）。

movements）时，这一特殊例子，其对称性力学轴与骨体一致。图6.79B的关节也是中等度运动，但骨是不对称的，所以骨体的力学轴偏离较大，虽然有相同的力学轴旋转，但关节运动（articular movements）的结果并不产生相同骨体的运动（见后面的‘旋转’和‘摆动’）。不管力学轴在某些运动分析中是否有用，而其它分析则用处很小，因为‘关节中心点’的任意选择难以作出精确的规定。力学轴的选择可能用最习惯的联合旋转运动（most habitual conjunct rotation）为例较好，因为其关节的位置局限在紧密衔接位（close-packed）（见后）。球形的关节是一个力学轴的多轴性关节，也可以是许多可能的联合的不充分论据。

骨的运动 除由外力引起的被动辅助运动外，所有其它运动的都是旋转；因为这种说法常有严格的意义（见后），新的术语有其必要。任何一骨只围绕其本身固定力学轴旋转即为纯粹的旋转（spin）；任何骨轴外的一点为圆周的一段弧，圆心为轴（图6.79），其它骨和轴的移动是摆动（swings），也会发生（图6.80B）纯粹的（pure）（图6.80A）或不纯粹的（impure）旋转。（球形关节在理论上实际是围绕轮流交替纯粹旋转的‘力学轴’）

另一种有用的概念是所谓的卵圆形运动（ovoid of motion）：力学轴距离关节一定距离的任何一点摆动，在空间发生一弯曲轨迹，所有这些可能的轨迹（图6.81）是卵圆形面的一部分（如期望的，因为它产生于这样的关节面）。卵圆形运动的区域和形态因骨和关节面而异。任何特定的摆动，力学轴上的一点在卵圆形运动中从X点到Y点的移动，不是一条弦（一基本的摆动cardinal swing）就是一条更长的从X点到Y点的路径（一弓状摆动arcuate swing）。关节的另一端有同步的互换位置的弦和轨迹。这样摆动的结果与是否伴随旋转有关：当一基本摆动沿一弦运动时，无相关的旋转（associated spin）运动，如果是一弓状摆动，必然伴随一定的旋转，它具有功能上的意义（后述）。同样，旋转也发生在两个彼此成一系列角度的弦（二重运动之一），例如图6.81中的X点到Y点，再从Y点到Z点。

一个简单的骨摆动不会马上察觉出旋转，但它可以用数学计算出关节面曲度的结果，并在多数能够用仔细检查或用放射电影证实。图解有助于综合理解：图6.82A中A、B、C是球形关节面的三点，AB、BC、CD是它们之间的最短距离（弦）。AB和AC是两条互成90°的‘经线’并分别相交于赤道的B点和C点。一模型手臂相继沿A-B、B-C、C-A三弦运动；从开始的位置到最后的位置‘旋转’了90°（‘三角形’ABC的三个角总和超过180°）。图6.82B显示中间的‘经线’，每旋转一次等于三个角总和减180。这种用数学方法也适用于所有卵圆形或鞍状关节面。当B-C运动时是旋转的传递（即与第1个弦拐一角度到第2个弦）。一条弓形路径可以分解为一系列改变角度的弦。这种旋转必然带有一定的摆动，是鞍状和大部分卵圆形关节的联合旋转（conjunct rotations）的特征。所有关节的习惯运动常涉及一定的可证明的联合旋转；考虑到运动和关节面的‘适合’关系将是首先了解的一个重要的影响（见后）。

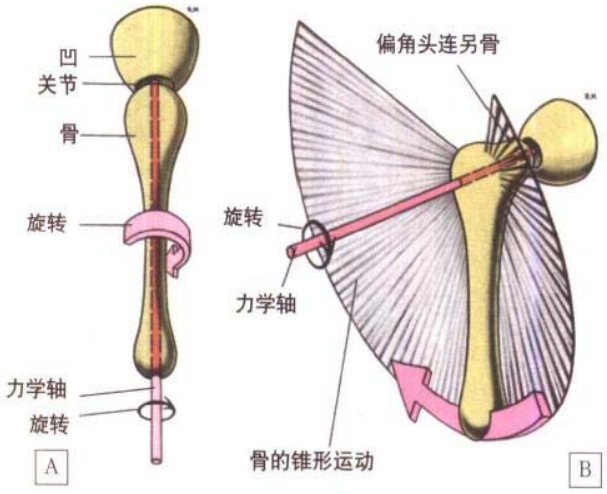

图6.79 力学轴：A．假设一单个对称性长骨具有一终端关节，围绕此轴产生旋转；B．如果一骨具有一偏角头，两关节面同样的旋转，则骨体运动成为锥形面的轨迹。

除这些联合旋转基本的关节运动学以外，必须了解其它的旋转（由重力、外力和肌肉的相互作用引起的），即附属的（adjunct）旋转。附属的旋转只发生在具有双或多自由度的关节，必须考虑一骨不是没有进行联合旋转，就是有联合旋转。首先导致附属旋转的因素可能产生纯粹的旋转（pure spin）；其次附属旋转的效果可能是同向（same sense）（例如都是‘顺时针’），即增加旋转的角度，于是称协同旋转（cospin）。附属旋转可以轮换成反向（opposite sense），即减少或取消联合旋转的效果，于是称拮抗旋转（antispins）。一骨开始或继而为弓形摆动，如果不变，可能涉及一定的联合旋转也可能是取消拮抗旋转（nullifying antispin）：后者可以是渐进的，或在接近运动终止时突然发生的。骨的路径或多或少是复杂的弓形（arcuate）摆动，于是应修改为类似弦（quasichordal），因为没有纯净的旋转。

关节面的运动 卵圆形关节面（见前）的‘适合’，在最普通的运动中，只在关节的一端准确，紧密衔接的关节位置将在以后讨论。所有其它关节面的位置是不完全一致的，即‘疏松衔接的’。图6.83示肩关节关节面一致性的改变。

关节面不完全一致的运动能分析为旋转、滑动和滚动，首先必须考虑在一凸面在一固定的凹面上的活动，然后考虑一凹面在一凸面上的活动（图6.84、85）。大部分自然的运动，它们是合并发生的（图6.86）。一个活动的凸关节面滑动和滚动是同时发生的，但方向相反；而一个活动的凹关节面，滑动和滚动是同方向的。两种结合都可以增加角度，关节面的面积并无明显增加。这种活动的意义和关节面的一致性的变化，在于关节是一副‘疏松’或‘紧密衔接’的基本状态（见后）。

关节的位置 卵圆形或鞍状关节面仅在一个位置上是完全一致的，最习惯的关节运动（例如膝关节、腕关节和指间关节的全伸、踝关节背屈、肩关节外展和外旋）的末端。当完全

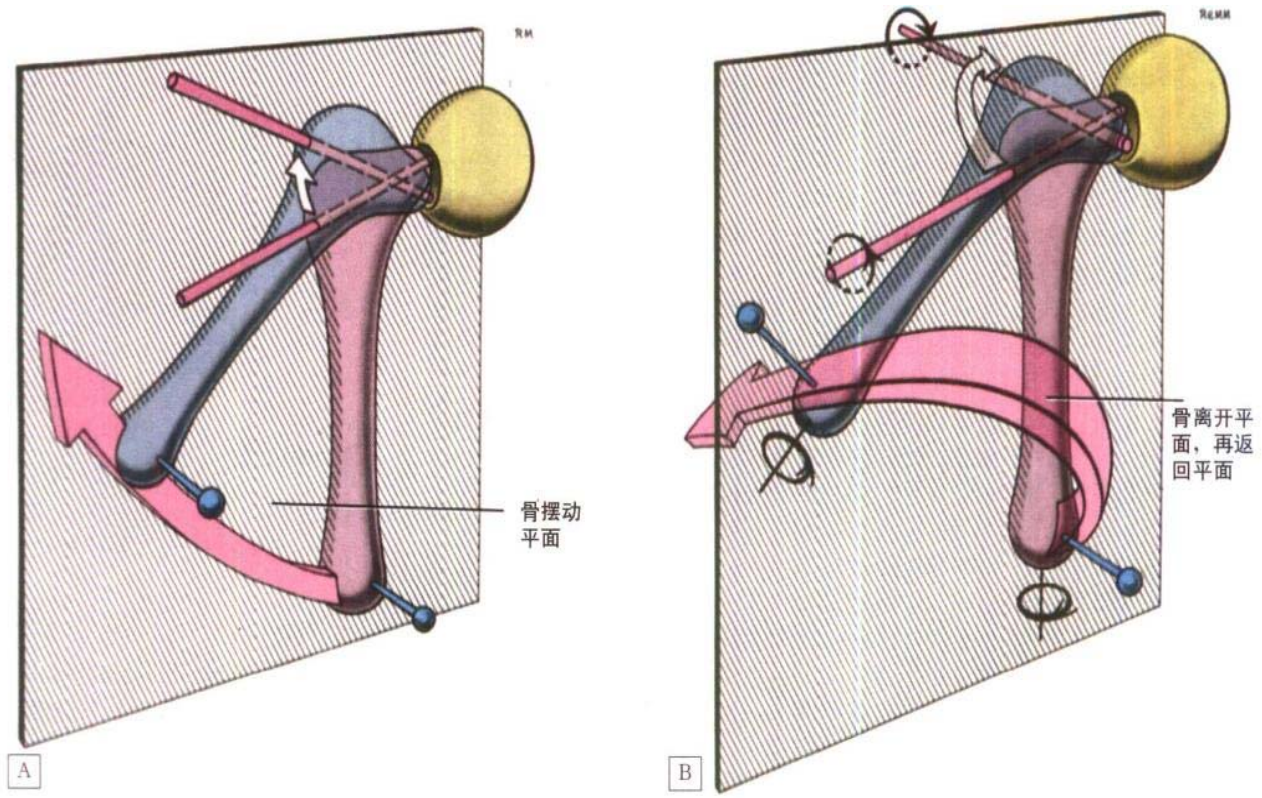

图6.80 是图6.79B 所示骨和关节的进一步运动。A. 基本摆动，注意力学轴在同一平面（关节处的近侧端路线是一弦，远侧端是一卵圆运动上的弦，见后），没有旋转运动。B. 弓状摆动，注意骨的运动如图所示，离开了平面，然后又返回平面，力学轴的两端路线是卵圆运动上的弦，同时具有旋转运动或围绕力学轴的联合旋转（和围绕骨体长轴的旋转）。

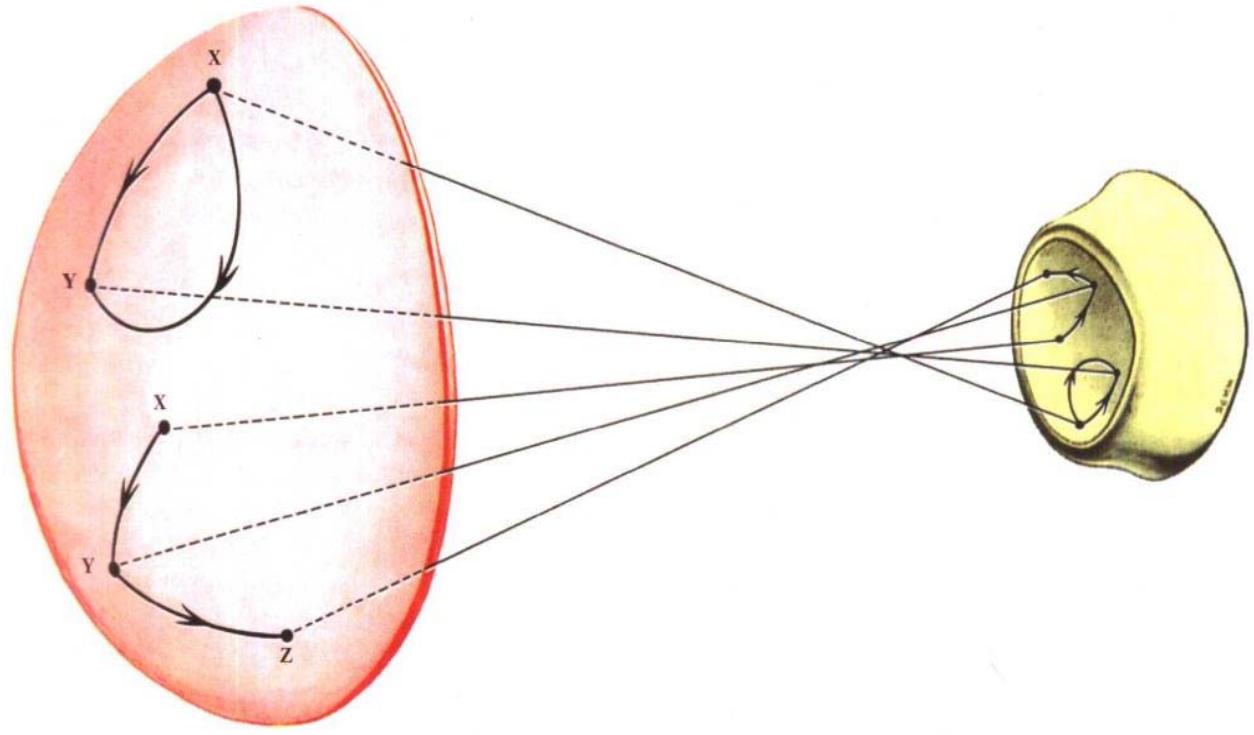

图6.81 卵圆形运动。本图描绘在力学轴上与之相关关节一定距离某一点的全部可能轨迹的假想面，显示了卵圆形运动的两个点由一弦和一弓形相连的轨迹，和轴的两端关节面上的相反运动。图还显示同一角度可成功地彼此完成两个运动（即二重运动）。

图 6.82 旋转或联合旋转并伴有轮换运动。模型手臂在球面上的运动，先沿经线运动再沿纬线，最后沿经线返回。A. 手臂经历三条弦路并以三个直角围绕成三角形（总角度为 270°），注意在沿纬线从 B 点到 C 点时，手的面产生了 90° 旋转。B. 此图显示第二阶段运动不同长度和角度时轮换运动所产生的旋转量。

一致时其它的改变会发生：如纤维囊和韧带的附着越来越分离和紧张。所有自然运动的联合旋转强加给它们螺旋状扭转。于是最后关节面的紧密衔接使其完全一致，达到最大限度的接触和紧密地压迫或‘非常紧密’，纤维囊和韧带最大限度的螺旋和紧张；不可能再有其它运动。正常紧密衔接的关节面不能受外力而分离（可以改变其它位置）；两骨能暂时固定如同没有关节一样。这种极端的事例仅对承担特殊力才是需要的；最大的硬度和应力能导致暴露的关节结构损伤。紧密衔接是最后的限定位置，任何要使其进一步的改变的倾向力，都有相应肌肉的反射性收缩去抵抗，生理上紧密衔接运动的缩短是最重要的。韧带和软骨有轻微的弹性变形，关节位置的后期是在外扭力（常为引力）和被紧张扭转的关节囊和软骨抗组织变形之间达到平衡。对称性站立，膝关节和髋关节达到紧密衔接位，用最小的能足可以维持直立的姿势（Joseph 1960，1975）。

任何关节面位置的不一致和关节囊松弛，为疏松衔接（loose-packed）关节。许多关节运动的中期关节囊非常松弛，以至外力可使关节面分离。一个小直径的凸面与较

A

B

图 6.83 关节面的一致性。A. 疏松衔接的关节位置，例如肩关节。两关节面不一致（为清晰，此图过分强调）。B. 紧密衔接的关节位置，两关节面完全贴合。

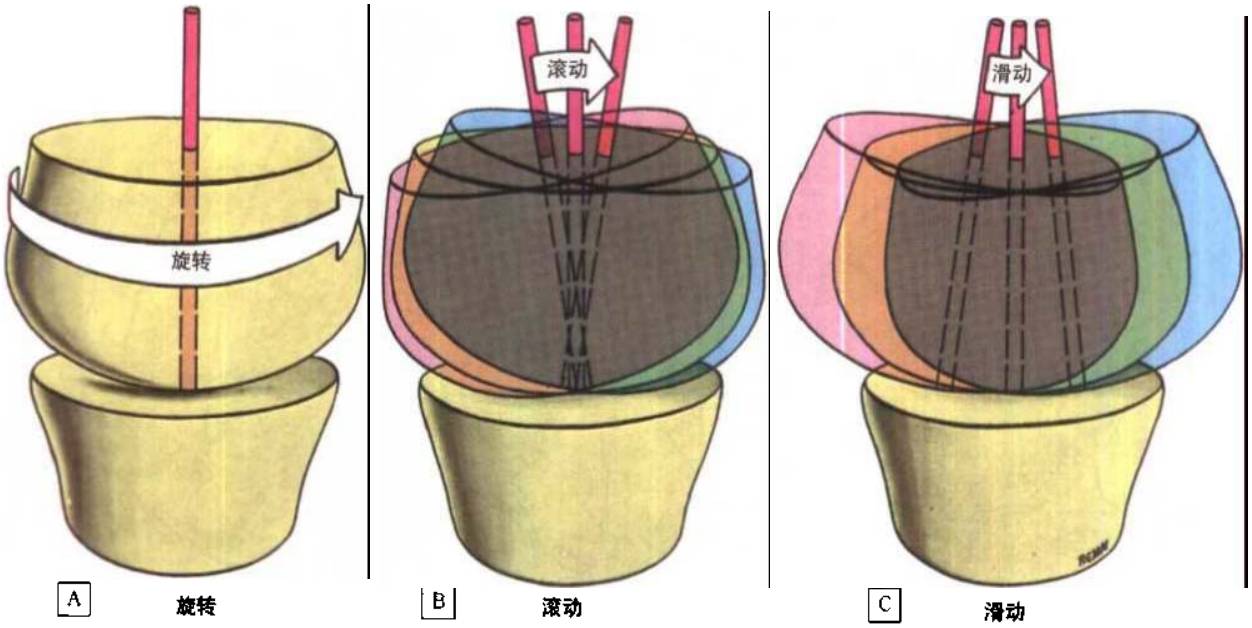

图 6.84 凸关节面活动于固定的凹关节面（通常是合并的）的运动类型分析。

大凹面的关节对运动是有利的：首先，在这样的关节面上可以做旋转、滚动和滑动的联合运动；其次，接触面积的减少可以减低磨擦和磨损；第三，关节面之间小的楔形间隙，可容纳滑液，这种形态可能是保持无血管的关节软骨有足够的润滑和营养；最后，滑动和滚动增加了有效运动范围。单纯的滑动或滚动，只要扩大关节面就能够完成（图 6.86）。

根据 MacConaill 和 Basmajian（1977）资料，将各关

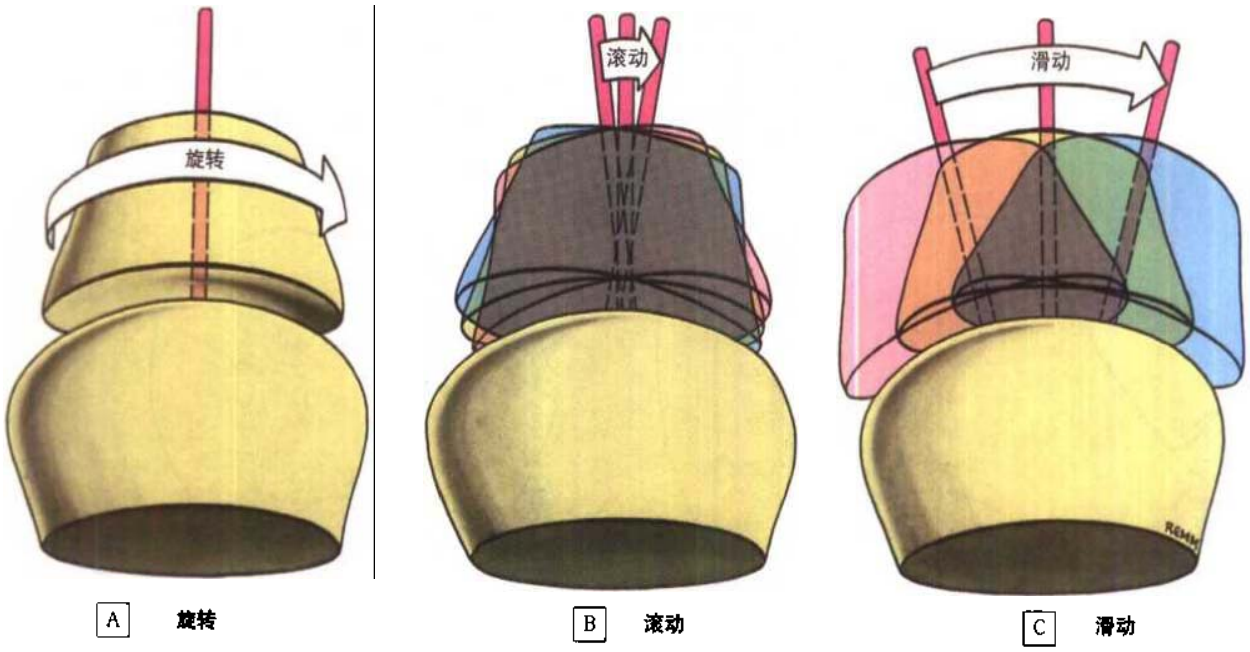

图 6.85 关节运动，凹关节面活动于固定的凸关节面上。

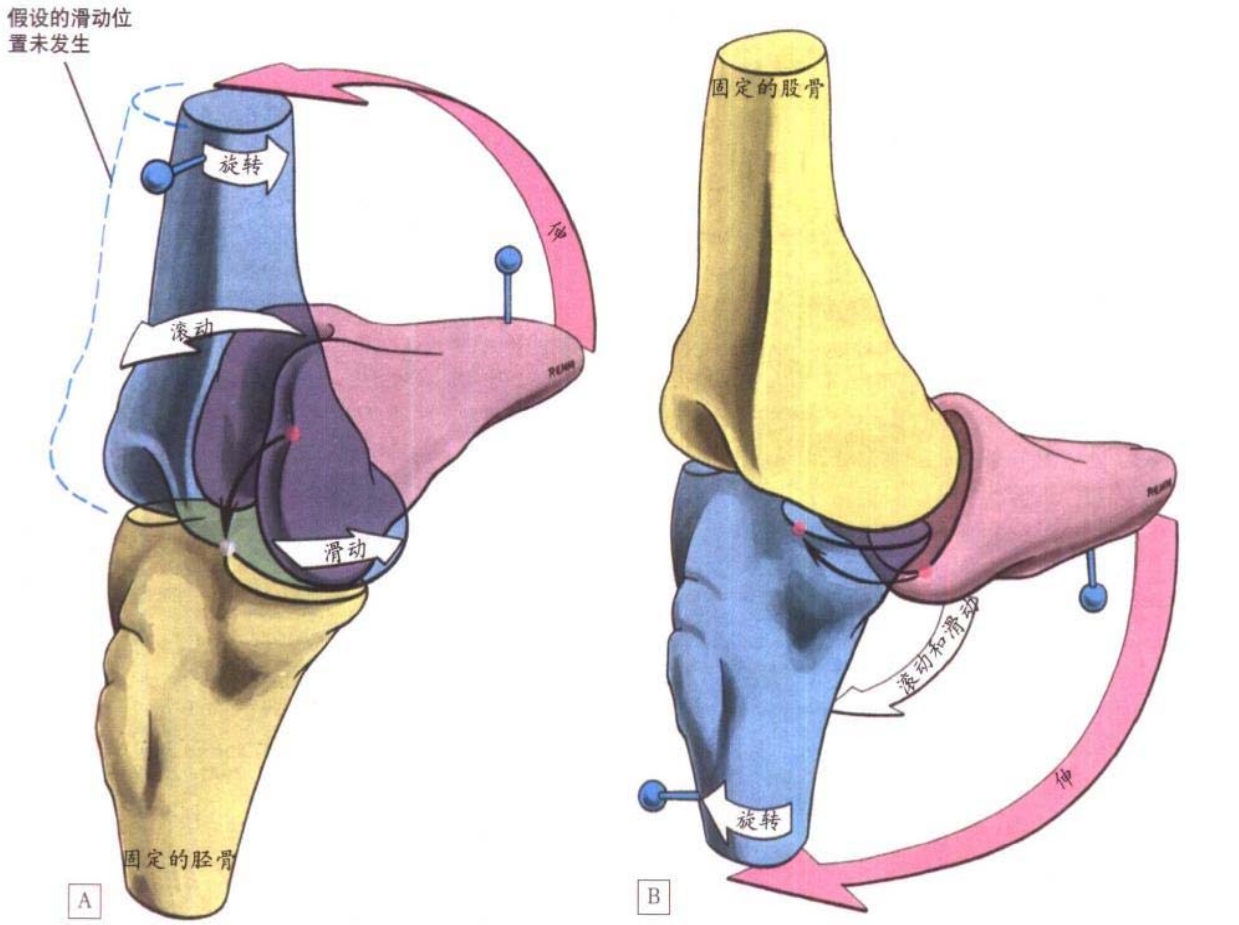

图 6.86 伸膝关节时联合关节运动的分析（右膝内侧面观，髌骨、半月板和其它结构删除）。A. 胫骨固定，即凸的股骨髁面活动。B. 股骨固定，即凹的胫骨髁面活动。注意每例滑动、滚动和旋转同时存在。A 图滚动与滑动的方向相反，而 B 图它们的方向一致（详见正文）。

节的紧密衔接和疏松衔接位置列表如下：

关节名称	紧密衔接位	疏松衔接位
肩关节	外展＋外旋	半外展
肱尺关节	伸	半屈
肱桡关节	半屈＋半旋前	伸＋旋后
腕关节	伸	半屈
第 2－5 掌指关节	全屈	半屈＋尺侧倾斜
指间关节（手指）	伸	半屈
第 1 腕掌关节	全对掌	拇指中位
髋关节	伸＋内旋	半屈
膝关节	全伸	半屈
踝关节	背屈	中位
跗骨间关节	全旋后	半旋前
跖趾关节	背屈	中位
趾间关节（趾）	背屈	半屈
椎骨间关节	伸	中位

与上述有些位置的意见可能不同，例如‘紧密衔接’位置可能偶尔发生在关节运动的开始和末尾。对一些小关节如跗骨间关节、腕骨间关节和第 1 腕掌关节也最难确定其位置。当然，椎间运动是综合所有因素包括椎间关节复合体同时改变的结果；即大的联合（包括椎间盘）、同等大的韧带连结和相对小的滑膜性关节突关节。或许‘椎间’不应包括上述。然而，上述所列出的大部分位置与最大应力采取的姿势是一致的。

一般概念如上述表示已经说明了关节力学，但关节的滑润、关节软骨的保养和许多关节的详细力学等待解决（Freeman 1973）。

辅助运动（accessory movements） 主动运动可在任何关节内进行，但并不总包括其所有结构。某些运动只能在最大限度抵抗主动运动时发生，这种运动不可能随意或限制其范围（第 1 类辅助运动）；例如，手握固体物时，手指才能在掌指关节作最大的（maximally）旋转（见后）。然而，非握物（nongrasping）的手指当屈向掌心时和伸指时有中度的旋转是常事。某些运动只能在被动运动时产生（第 2 类辅助运动），其最大的活动范围发生在关节的肌肉是松弛的；例如，当被动支持上臂外展肩关节时，肱骨能够从关节盂松动，即许多疏松衔接的关节形式。这种运动一般称之谓‘被动’运动，不论是否主动，当肌肉松弛时就能够做被动运动。可见所谓辅助运动就是指在无抵抗力时就不可能出现的运动（Salter 1955）。

运动的限制 这一过程涉及几个因素，其中韧带的张力最明显，如在未固定的尸体膝关节或髋关节作过伸能明显试出来。增加韧带张力是产生紧密衔接的主要因素，这种张力可在两个相反关节面间增加压力并达平衡，而这种合并限制了最习惯的运动，但拮抗肌张力相等时，既涉及肌肉的被动弹性成分（passive elastic components）（及围绕关节的其它结构），又涉及肌肉的反射收缩（reflex contraction），这种收缩是刺激关节和关节周围组织力学感受器达到临界水平而引起的。肌肉运动限制的例证有髋关节的屈、膝关节的过伸、膝关节屈和腘绳肌（大腿后群）松弛允许大腿屈至腹壁，这种软组织的贴近是某些运动限制的第3个因素，例如屈肘和屈膝、牙咬合对下颌骨上提的限制等。

滑膜关节是相邻骨之间只靠韧带、肌肉相连接，在所有位置，其关节面大部分处于贴合状态。有人认为在两关节面的贴合中，两关节面之间有不超过10μm的薄层滑液。大气压力和关节面间的粘合力有助于这种贴合，但这与关节周围肌群的平衡收缩相比是次要的。当这些肌肉收缩时所产生的力可用向量分解为各种分力。有些分力可保持或改变骨的位置（'摆动'或'旋转'）、对抗内外拮抗力，包括重力。另一种分力穿经关节（转轨力），这种分力可增加关节面之间的压力，从而增强不同姿势和运动中，关节面间的贴合。外部压力或张力，包括重力，随身体姿势和所用力的方向而变化，所以重力或负载有时会提供一种分解力，从而使贴合的关节面分离开来，或者使关节面之间发生大的位置变化（转化力摆动力）。但最常见的是重力和负载对关节面产生相当大的压力。

小结（summary） 前述只是对人体运动学主要概念的简述，肌运动学的简介（见第3篇）将提供更进一步的分析参考，读者如对数学和物理学熟练，可对'关节摆动的广义力学'运用阿里斯多德和牛顿物理学以及相对论和量子力学去探讨（MacConaill 1978 a, b, c）。

关节的血液供应和淋巴引流 关节的血液供应来自关节周围动脉丛。它的许多小支穿关节囊形成滑膜下血管丛，有些滑膜血管于近关节缘相互吻合构成关节血管环（circulus articular vasculosus）。淋巴丛位于滑膜内膜下，沿血管到局部深淋巴结。

关节的神经支配 关节的神经支配（nerve supply of joints）一般来自供应肌肉的神经，可能依据运动和姿势建立了局部反射弧。各分支不一样，但每个分支分布到一定的关节囊区，且各支间有广泛的重叠。被肌肉收缩拉紧的部位，一般由拮抗肌的神经供应（Gardner 1948 a, b）。例如，髋关节外展使囊下部紧张，该处由闭孔神经供应，其中的张力产生内收肌反射性收缩，一般足够防止外展可能造成的破坏。然而肩关节并非如此，腋神经支配关节囊的前下区。

关节神经的髓鞘纤维有Ruffini末梢；层状的关节小体和像Golgi神经腱器官；关节囊和韧带附着处有大量的简单末梢，认为它们是管理痛觉的无髓和薄髓纤维末梢（Gardner 1950）。Ruffini末梢分布在膝关节囊内，主要位于屈肌区，承担伸张和慢适应性。层状的小体较Ruffini末梢少，位于外侧和快适应，因为它们承担快速运动和震动；包括记录运动的速度和方向。Golgi终末器官有最大的有髓神经纤维（直径10～15μm）如同神经肌肉连接和慢适应（Boyd和Roberts 1953;Boyd 1954;Skoglund 1956）并管理位置感觉（Stopford 1921～1922; Mountcastle和Powell 1959 a, b; Gardner 1967）和立体感觉。许多无髓纤维是交感神经，止于附近血管的平滑肌，虽然证据还不足，一般认为与血管运动或感觉有关。滑膜内除靠近血管外，没有特殊的终末器官和简单的末梢，滑膜对痛觉相对不敏感（Kellgren和Samuel 1950; Barnett等1961）。有关感受器和感觉器的综述见Wyke（1981）；更详细的组织学和功能以及关节神经末梢的分类见后。

中轴骨骼

引 言

将人体骨骼分为中轴骨和附肢骨并非仅仅是习惯。首先是考虑到轴性结构：颅骨、脊柱及其相关的肋和胸骨，其次是附加的附肢成分：如鳍、肢体和翼。都涉及到运动作用。脊索动物（Chordata）及其亚门以及包括人类的脊椎动物（Vertebrata），其基本特征就是先为脊索后为脊柱的中轴性内骨骼。一个坚硬而可弯曲的轴，在两侧对称的动物早期就显示身体伸长和防止身体缩短的倾向。水生动物运动的基本方式是由体节性肌肉尤其是尾的收缩产生的弯曲运动。由一串可变形物质构成的椎间盘连接起来的中轴骨，是由脊索发展而来的。脊索的遗迹出现在许多鱼类、两栖类和爬行类的椎骨和哺乳动物的椎间盘中心处。这一过程反映在每种脊椎动物的胚胎时期。这种新的椎骨成分在早期脊椎动物是复杂、形态多样的。但自从爬行类起，其最基本的部分是椎体（centrum），它在脊髓的腹侧，构成椎骨体的大部分。一个典型的椎骨有包围脊髓的神经弓（neural arch）向前面融合于椎体，后面正中有棘突（spinous process），外侧紧靠神经弓和椎体连接处的后面有成对的横突（transverse process）。这一骨性围绕使脊髓及其血管与中轴性肌肉分离，并保护它们不受外力的压迫。

椎体和每侧神经弓的骨化各来自独立的骨化中心；它们经过软骨阶段，在椎体后外侧部与神经弓腹侧端融合。椎骨体的后外侧部由神经弓的前端形成，因此，椎体和椎骨体（vertebral body）并不是同义语，椎弓（vertebral arch）和神经弓也不是同义语。椎体较椎骨体略小，神经弓较椎弓略大（见后）。

弯曲椎骨轴的体节肌肉只附着于椎骨的一部分，相邻肌节之间的结缔组织隔（肌隔myocommata）发展成起杠杆

作用的肋。于早期脊椎动物这种肋的支柱首先出现在中轴肌肉的背侧，然后向腹侧延伸到体壁。鱼类的腹侧肋也已出现，在尾部尾动脉周围。一般认为陆生四足动物的肋相当于鱼类系列的背肋（Romer 1970）。

肋基本来源于肌节，能弯曲脊柱肌肉是分节的，因而肋也是分节段的；椎骨虽然有其胚胎形式（第3篇），但开始也是分节性的，变成节段间的。早期脊椎动物的背侧肋连接大部分椎骨，出生后尾部外形显示局部适应性改变。陆生脊椎动物，由于附肢的作用为运动，脊柱则适应肌肉张力和重力分布的新形式。

后肢的盆带与几个椎骨相关节，骶椎骨与其肋成分彼此融合成骶骨（sacrum）。骶椎失去了独立的运动；哺乳动物的骶骨有3～5个骶椎融合，其远侧为不同数量的尾椎（caudal vertebrae），至人类成年已退化到4节融合的尾骨（coccyx）。然而融合的骶骨及其相邻的椎骨以及骶骨和盆带之间的某些运动得到保留。

哺乳动物的骶前椎骨数目和分化不一样，均可按其形态分为颈椎（cervical）（颈部）、胸椎（thoracic）（保留肋骨）和腰椎（lumbar）（没有可动的肋骨）。颈肋小或缺如（见后）；颈肋和腰肋的消失与鳃呼吸转为肺呼吸、头部独立运动的发展有关。鱼类无颈部，颅后区被鳃器占据。陆生脊椎动物呼吸器的尾端变化需领先于颈部的发育。颈椎在早期哺乳动物（除树懒和海牛）均是稳定的7块，即使超常的鲸鱼和长颈鹿也不例外。陆生动物肋的适应呼吸和哺乳动物膈的发育、完善了肋的形成，并与椎骨独立成关节，但仅局限于胸部。而颈部和胸部以下肋并不完全消失，其肋成分遗迹与这些椎骨横突结合（见图3.143和图6.89）。

椎骨的总数，包括尾部，从狐猴类到类人猿灵长类递减。猴、猿和原始人类（已灭绝的和现存的）不同。颈、胸、腰、骶椎的数目分别是7,11～15，4～7和3～6个，而原始人类分别是7、12、5和5个，尾椎数变化最大。

脊　柱

椎骨的一般特征

椎骨（图6.87）基本有前面的椎体（body）和后面的椎（神经）弓（vertebral(neural)arch），二者围成椎孔（vertebral foramen），其中有脊髓、脊膜及其血管，椎弓伸出一些杆状突起。相邻椎体的相对面之间，连接着纤维软骨的椎间盘（intervertebral discs）。全部椎体和椎间盘形成的脊柱，成为既坚固又可弯曲的人体中轴，二足动物的脊柱承受着头和躯干的全部重量。由于许多肌肉直接或间接地附于其上，它也传导甚至相当大的力量。所有椎孔形成容纳脊髓的椎管（vertebral canal），相邻神经弓之间，在接近椎体连接处形成椎间孔（intervertebral foramina），其中有混合的脊神经、较小的脊神经返支、血管和淋巴管通过（第8篇）。

椎体（vertebral body）呈圆柱状，其大小、形状和比例，在不同部位甚至不同人种之间各异。椎体的上、下面从近似平面（但不平行）到鞍状，周围有高起的平滑区，它来源于环状骶板（见后），其中央为粗糙面。这些结构的不同是由于椎间盘早期结构的差异（第3篇）。多数椎体的水平面形态是前凸，而后面形成椎孔处凹陷。而矢状切面的形态多是前面凹而后面平。椎体的前面和两侧可见许多小血管孔，但后面是一些小动脉孔（Willis 1949）和一大的不规则孔（有时两个），是椎体静脉的出口（图6.88）。成人椎骨体（body）与发生中的椎体（centrum）（第6篇见后）不同，前已指出在其后外侧还包括神经弓的一部分。

每侧椎弓有一前面较窄的椎弓根（pedicle）和后面较宽的椎弓板（lamina）。从其连接处发出成对的横突、上关节突和下关节突，后面正中发出1个棘突。

椎弓根（pedicles）是椎体外侧面和后面交界处上部向后突出的短而厚的圆柱，因而椎弓根弧状的椎上切迹较椎下切迹浅（图6.84）。当椎骨由椎间盘和关节突关节连接时，相邻的椎切迹（vertebral notches）形成椎间孔（intervertebral foramen）。因此，椎间孔完整的周边是由两个切迹、相邻椎体的后外侧部、椎间盘和滑膜性关节突关节的关节囊组成。

椎弓板（laminae）直接与椎弓根连续，呈垂直扁平状并向后内侧弯曲，与棘突底围成椎孔。

棘突（spinous process）从两个椎弓板连接处向后突出，常向下伸。不同椎骨棘突的大小、形状和方向各异。它们起肌肉的杠杆作用，肌肉能控制脊柱的姿势和主动运动（屈、伸、侧屈和旋转）。

成对的上、下关节突（articular processes）起自椎弓根和椎弓板连接处。上关节突（superior processes）向上突出，具有向后的关节面，不同水平，关节面可向内侧或外侧倾斜；下关节突（inferior processes）向下突出，其关节面向前，不同水平，也可向内侧或外侧倾斜。于是相邻椎骨的

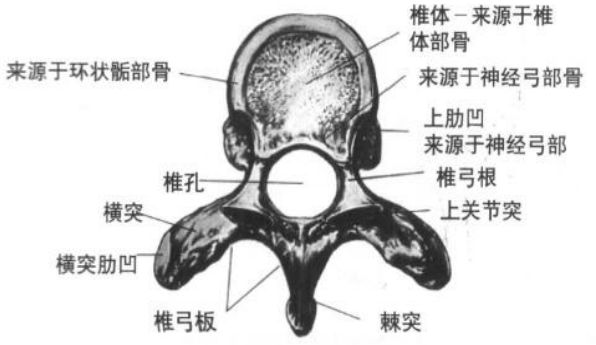

图6.87 典型胸椎上面观。

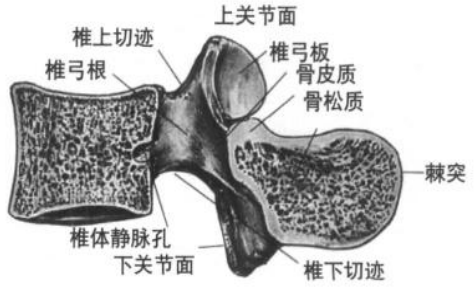

图6.88 腰椎正中矢状切。

关节突形成小的滑膜性关节突关节（见后），并构成椎间孔的后壁；这些关节允许椎骨间有一定程度的活动，不同水平椎骨活动度明显不同。

横突（transverse processes）自椎弓根和椎弓板交接处向外侧突出，作为肌肉和韧带的杠杆，尤其与脊柱的旋转和侧屈有关（实际脊柱肌肉的活动度必须考虑两侧及其周围肌群；持重和原始姿势等重要的因素）。胸椎横突与肋骨相关节。一些部位的横突是'真正'的横突（横突关节面diapophysis）和肋成分合并组成的。

肋成分（costal elements）（椎骨侧突 pleurapophyses）在哺乳动物胚胎中发展成为神经弓的基本部分，只有在胸部才形成独立的胸肋。而其它的部位发育差并与解剖学描述中的'横突'融合（图6.89）。

椎骨内部为骨小梁（图6.88），外壳是一层骨密质，有许多血管孔穿过。此壳的椎间盘面薄，而椎弓及其突起处厚。骨小梁间含有红骨髓和1～2个大的、前后方向的椎体静脉管。

Gilad和Nissan（1985）发展了用放射片进行椎体和棘突九项径线的人体测量分析技术，确定椎骨的大小。

Ratcliffe（1980，1981）描述了自生前第29周至成年时期胸椎椎体动脉的型式。

所有的椎骨，自第2颈椎至第1骶椎，椎体间的连接是软骨性连结，关节突之间是滑膜性关节，椎弓板、横突和棘突之间是纤维性连结。

椎体的连结

椎体借前纵韧带、后纵韧带和透明软骨板之间的纤维软骨性椎间盘共同形成联合。

前纵韧带 前纵韧带（anterior longitudinal ligament）（图6.90）是椎体前面延伸的一束坚固的纤维束，下部较宽，胸部比颈部和腰部厚而窄；椎体的部位较椎间联合部相对厚而窄。它附着于枕骨基底部，向下延伸到C_1（寰椎）前结节、C_2（枢椎）椎体前面，直到骶骨上部前面。其纵行的纤维牢固地附着于椎间盘、透明软骨板和相邻椎体边缘，而椎体的中间部附着较松；由于韧带的填充使椎体凹陷的前面变平（图6.90）。不同部位的韧带纤维与邻接的骨膜、软骨膜和纤维环周缘混合。它有数层纤维，最浅层的最长，附着3～4个椎骨，中间的附着2～3个，最深层的只附着相邻的椎骨；外侧的短纤维连接着相邻两个椎骨。

后纵韧带 后纵韧带（posterior longitudinal ligament）（图6.91）位于椎管内椎体后面，附着于C_2（枢椎）椎体下至骶骨；上部与覆膜（第6篇见后）连续。其平滑闪亮的纤维附着于椎间盘、透明软骨板和相邻椎体的边缘，在椎体静脉及其注入椎内前静脉丛的静脉支处纤维分离。在颈部和上胸部，韧带较宽且宽度一致，但在下胸部和腰部则呈锯齿状，即椎体处窄而椎间盘处宽。其浅层纤维跨越3～4个椎骨，深层的纤维在相邻椎骨间附着成为椎周韧带（perivertebral ligaments），成人与椎间盘的纤维环紧密融合。生后数年，层数更加清楚。

椎间盘 椎间盘（intervertebral discs）（图6.90，92）位于C_2（枢椎）至骶骨相邻椎体之间，是椎骨间的主要连结。椎间盘的外形与相邻椎体一致，不同区域和同一椎间盘的不同部位厚度不同。颈部和腰部的前面厚，形成该部前凸；胸部的前后几乎一致，胸部前凹主要是由椎体的形态形成的。上胸部的椎间盘最薄，腰部最厚。由于椎体上、下面有薄的透明软骨板附着，椎间盘连同透明软骨板一起形成椎间联合（intervertebral symphysis）。除周缘部有邻近的血管供应外，椎间盘无血管，而是由相邻椎骨经骨小梁渗透来供应营养。有血管和无血管部对损伤的反应不同（Smith和Walmsley 1951）。胸部椎间盘连接前纵韧带和后纵韧带、外侧有关节内韧带连接肋骨头和相邻椎骨。椎间盘的总长度

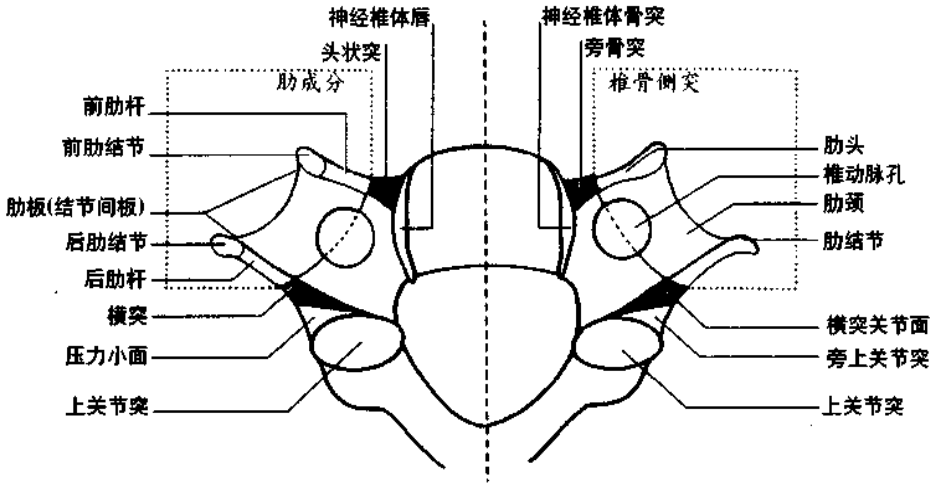

图6.89 颈椎进化的形态学，特别涉及椎骨侧突。左侧系动物学名词，右侧系Cave(1975)建议的替换人体解剖学名词（蒙动物学杂志和剑桥大学出版社允许转载）。

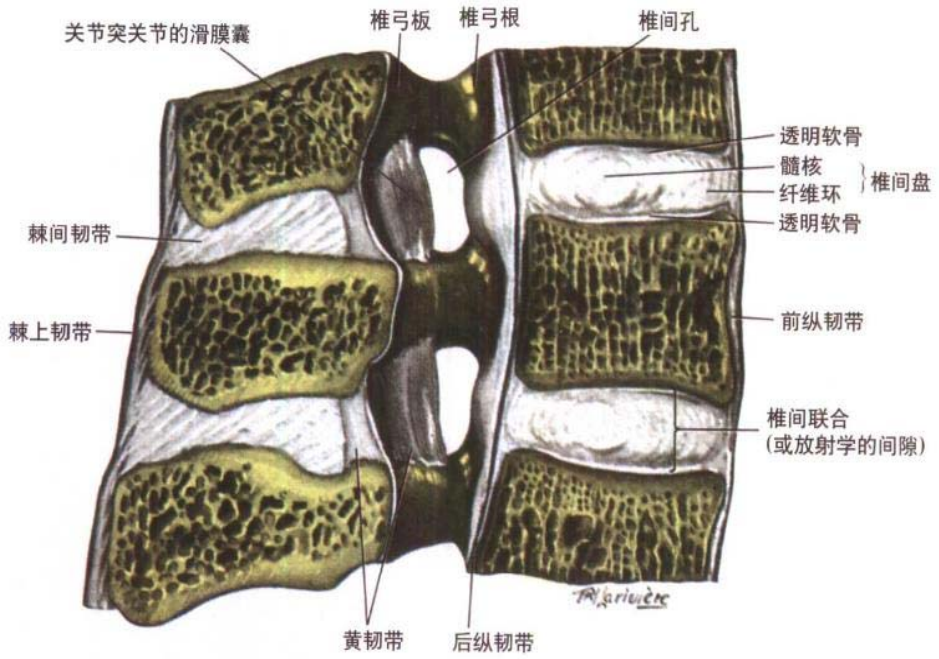

图 6.90 脊柱部分腰区正中矢状切面。注意椎间孔的边界，对照有关棘间韧带的纤维方向详图见正文和 Heylings (1978)。

(不包括头两个椎骨) 占轴后脊柱长度的 1/5，颈部和腰部与长度成比例，而胸部的比例更大 (Harris 1939)。每个椎间盘由外周板层状的纤维环 (annulus fibrosus) 和中央的髓核 (nucleus pulposus) 组成 (图 6.90, 92)。

纤维环(annulus fibrosus) 外围是较窄的胶原纤维区，内部是宽敞的纤维软骨区。垂直面观，板层向外周凸，呈彼此重叠的纤维束连接成不完整的环 (板层内面垂直凹陷与髓核的表面形态一致)。板层后面的连接形式复杂；椎骨间每一板层平行排列且纤维斜行，相邻板层间的纤维还有交错 (图 6.92)，因此对两个方向的旋转有所限制。有人 (Zaki 1973) 突出地描述了垂直的后部纤维易患脱出症。不同板层深层区的纤维斜度有差异 (Inoue 1973)。Johnson 等 (1985) 曾描述过少数人腰部纤维环为弹性纤维。Hickey和Hukins(1981) 描述过胚胎时期这些结构的胶原纤维和弹性纤维直径。

髓核(nucleus pulposus) 颈部和腰部椎间盘的后面发育较好。新生儿的髓核相对大、软、为胶性和粘液性物质，具有少数多核的脊索细胞，也有来自邻近纤维环内区的细胞和纤维。脊索细胞在 10 岁以前消失，而逐渐由主要来自相邻椎体的纤维环和透明软骨板的纤维软骨替代了粘液物质 (Sylvén 1951)。至今个别人认为，来自椎间盘其余部分的髓核分化减少 (Peacock 1952; Walmsley 1953; Töndury 1958)。腰部椎间盘的细胞结构 (6000 个细胞/mm) 在周缘

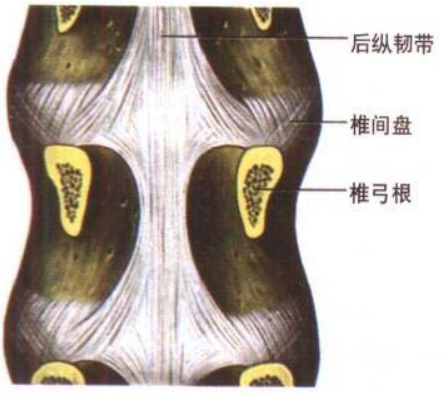

图 6.91 腰区后纵韧带。

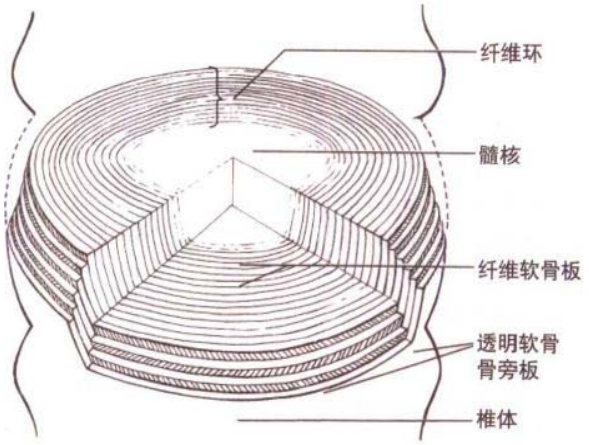

图 6.92 椎间盘主要结构形态的模式图。省略了髓核的纤维细胞结构。为清晰，纤维软骨板层数目大为减少，因为它们属于显微镜观尺寸。注意相邻板层的胶原纤维束是交替倾斜的。(按Inoue 1973修改)

纤维环和最接近椎体的透明软骨处最高，与其它软骨相比有每秒2.5cm²的葡萄糖渗透系数（Maroudas等 1975）。因而，营养状况可能更危急，特别是大的腰椎椎间盘。这些变化使髓核变得无定形并有时无色，含水的容量和弹性减小（Püschel 1930），因为这些特性决定于粘多糖和蛋白质的成分（Hendry 1958）。当椎间盘不负载时，髓核内压力在所有年龄段均低（Nachemson 1960）。Pech和Haughton（1985）近来用尸体椎间盘显示放射片和磁共振图像（MRI）之间呈高度相关。

有关人体椎间盘的结构和功能的综述，参阅Humzah和Soames（1988）。

临床解剖学（clincal anatomy） 年轻成年人的椎间盘非常坚固，以致暴力首先损伤邻近的骨。除了强力的弯曲，健康的椎间盘不可能损伤。超过20岁后，盘的变性可导致坏死，髓核缩退，纤维环软化而软弱。于是相对小的应力即可导致髓核内部偏心移位紊乱或外部紊乱；然后髓核一般经纤维环后外侧破裂处脱出。前者由于关节内的不等张力导致肌肉痉挛、突发性剧烈痛和急性腰痛（lumbago）；后者髓核的突出可压迫相邻的神经根引起牵涉性痛，如坐骨神经痛（sciatica）。这种紊乱通常在下腰部，特别是腰骶关节，有时在C_{5-7}水平。可继而发生运动效应、力和反射的丧失。

纤维环外部的神经供应常发生撕裂伤，可能是‘自发性背痛’的致病原因。有关脊椎痛各种机制的综述见O'Brien（1984）。

椎弓的连结

关节突之间的关节（关节突关节）属滑膜性关节，不同水平椎骨形状各异（见前）；椎弓板、棘突和横突由韧带连结，借黄韧带、棘间韧带、棘上韧带、横突间韧带和项韧带连接。一些权威将不同的纤维结构统属关节突关节的副韧带，而有人，如本书按一般公认的说法将其归类于韧带连结。

关节突关节 关节突关节（zygapophyseal joints）是简单的（颈和胸）或复杂（腰）的滑膜性关节；相互对应的关节突关节面上有透明关节软骨覆盖。其大小、形态和部位随脊柱的不同水平而异，将以单个椎骨来叙述。

关节囊（articular capsules） 关节囊薄而疏松，附着于相邻关节突关节面的周缘；颈部较长而疏松。

腰椎关节突关节的特化（zygapophyseal lumbar specializations） Engel和Bogduk（1982）已证实有三种类型的腰椎关节突关节囊内结构。

- 脂肪组织脂肪垫（adipose tissue fat pads）位于前上或后下，或二处均有。
- 纤维脂肪的半月板（fibroadipose ‘menisci’（类半月板meniscoids）），位于上极或下极，或二处均有。
- 结缔组织缘（connective tissue rims）位于前、后，或二处均有。

结缔组织缘是关节囊的返折；脂肪垫与许多其它关节内的脂肪垫类似；类半月板有膨大、血管化的纤维脂肪底，它附着于关节囊，有时穿通关节囊，即血管化不良的脂肪核心及其周围致密扁平的纤维尖，它们突入到两个不一致关节面的裂隙之间，但其功能是推测的，可能具有临床意义。全部82例标本中，至少出现上述3种类型之一，半数以上出现2或多个类型。

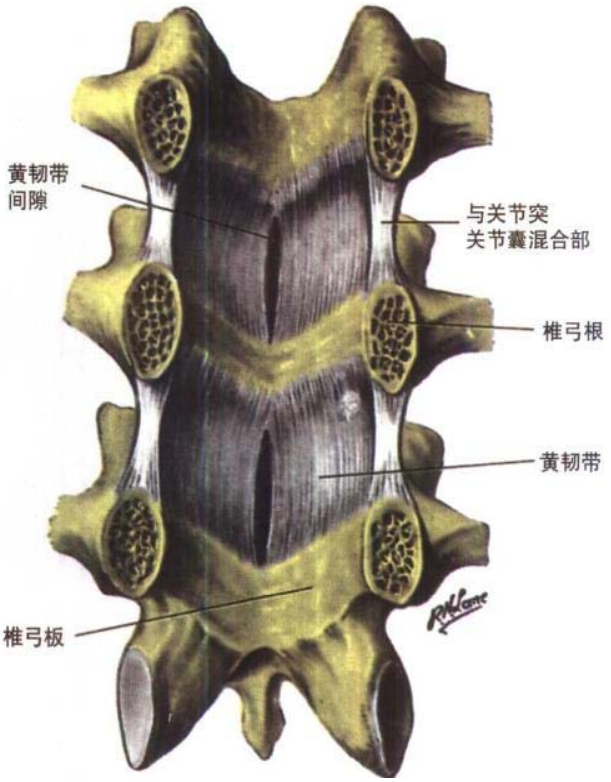

图6.93 黄韧带（腰区前面观）。

椎骨间的韧带连结 黄韧带（ligamenta flava）（图6.90，93）黄韧带在椎管内，连接相邻椎骨的椎弓板。其附着部起自关节突关节囊至两椎弓板愈合成棘突处；此处黄韧带后缘部分连合，留有连接椎内后静脉丛和椎外后静脉丛的静脉间隙。其主要组织为黄色弹性纤维组织，纤维几乎垂直排列，上起自椎弓板的下前面，下止于椎弓板的后面和上缘。颈部的黄韧带薄、宽而长，胸部的较厚，腰部的最厚。当脊柱前屈时，它抑制椎弓板的分离，防止破裂，也帮助前屈后恢复直立的姿势，或许还可保护椎间盘避免损伤。

棘上韧带（supraspinous ligament）（图6.90） 棘上韧带是一坚固的纤维索，自C_7至骶骨连接全部的棘突尖，腰部较厚较宽，并紧密地与邻近的筋膜混合。最浅层的纤维延伸于3～4个椎骨，深层的2～3个，最深层连接相邻的棘突并与棘突间韧带相延续。在C_7与枕外隆凸之间扩大为项韧带。Heylings（1978）认为棘上韧带终止于第5腰椎棘突。

项韧带（ligamentum nuchae） 项韧带是一个双层弹性纤维肌间隔，常被认为与棘上韧带和颈部棘突间韧带同源，但结构不同。结构上是双层致密弹性纤维板，其间由一层网

状组织所分离；两板层的后游离缘结合。后者延伸于枕外隆凸到C2棘突。弹性纤维板从此处附着于枕外嵴的正中部、C_1后结节和颈椎分叉棘突的内侧面，作为颈部肌肉附着的双侧隔。双足动物的厚度已大为减少，而复杂的弹性韧带帮助悬吊四足哺乳动物的头并调节其屈度，如同黄韧带的功能。

棘间韧带（interspinous ligaments）（图6.90） 棘间韧带几乎是连接相邻棘突的薄膜，附着于每个棘突的根部到棘突尖，向前与黄韧带、向后与棘上韧带相接。在胸部窄而长，腰部宽而厚，颈部发育较差（有人观察认为发出全部颈束成为黄韧带的一部分；另有人认为韧带尽管稀薄，应把它看做是清楚的棘突间小束）。其纤维通常是向后下倾斜；然而Heylings（1978）的观察，腰部是向后上倾斜。

横突间韧带（intertransverse ligaments） 位于横突之间，颈部由少量不规则纤维和大部分被替代的横突间肌组成；在胸部它们紧密与邻近的肌肉混合成索；在腰部是薄的膜。

关节的神经支配 椎骨间关节（纤维软骨联合、韧带连结和滑膜性关节）均由相邻的脊神经（及交感神经）支配，特别是其后支。

椎间孔

椎间孔（intervertebral foramina）与一些主要的椎间关节相邻，是椎管的主要通道（在椎管后正中部尚有小的通道，常与黄韧带边缘愈合）。自寰椎到骶骨，不论其大小和结构都有局部变化，它们基本一致；其结构、内容和对许多疾病的敏感性，都是生物力学、功能和临床关注之处。颅骨至枢椎和骶骨不同水平特化的椎间孔将单独在骨和关节内描述。一般椎间孔的边界如下：前（anteriorly）、自上而下为上椎体后外侧面的骨膜（薄的骨密质壳内含有红骨髓和骨松质）、椎间联合（含椎间盘）的后外侧面—此处弯曲的胶原纤维束既有纤维环的最外层，也有椎周韧带的延伸部，最后是下个椎骨椎体后外侧面覆盖的骨膜。上（superiorly），为上个椎骨深弓状的椎下切迹的骨密质。下（inferiorly），为下个椎骨浅的椎上切迹骨密质。后（posteriorly），为关节突关节的关节囊纤维层前部。颈椎的椎间孔独特，因为它具有等深的椎上切迹和椎下切迹，与椎弓根的方向一致朝前外侧；向外、是同方向的横突和横突孔复合体。胸、腰部椎间孔朝外侧、横突朝后。第1～10胸椎椎间孔处有一附加的肋头关节前下界，此关节有滑膜关节的关节囊和相邻椎骨的两个半关节面及位于肋头嵴和椎间联合之间的关节内韧带。注意腰椎椎间孔位于腰大肌两条主要椎骨附着线之间。每个椎间孔的壁，全部覆以胶原纤维：骨膜、软骨膜、纤维环或关节囊。内容有：一段脊神经及其鞘、2～4条脊膜返（窦－椎）神经（见第8篇）、变化无常的脊髓动脉（起点、分支和分布见第10篇）和连接椎内和椎外静脉丛的蔓状静脉（第10篇）。这些结构，特别是神经可能由于一种或多种椎间孔缘的疾患而受累：即纤维环的纤维软骨、髓核，占据椎体骨松质的红骨髓，椎弓根的骨密质，关节突关节的关节囊、滑膜、关节软骨（腰椎处还有纤维脂肪类半月板、脂肪垫、纤维唇），以及胸椎附加的滑膜性肋头关节复合体等。

脊柱的运动

椎骨间的运动受椎间联合（特别是椎间盘）形态的制约，颈腰部厚度较大能增加单独的运动范围。它也受关节突关节的局部结构和韧带连结紧张程度改变的制约。尽管单独椎骨间的运动很小，但脊柱整体的屈、伸、侧屈、旋转和环转的范围是相当大的。

屈（flexion）：前纵韧带变松而椎间盘的前部压缩；同时后纵韧带、黄韧带、棘间韧带、棘上韧带和椎间盘后部的纤维紧张；椎弓间隙加宽，下关节突在相邻上关节突上滑动，关节囊绷紧。伸肌群的紧张也制约前屈，例如肩的负载时。颈部屈的范围最大。

伸（extension）：是与屈相反的活动，椎间盘后部纤维压缩、前纵韧带、椎间盘前部纤维紧张、棘突及关节突靠近。颈部和腰部明显，胸部伸度很小，部分原因是椎间盘薄，部分因胸部骨骼和肌肉的出现。在全伸时，活动轴位于关节突之后，当脊柱由直向前达全屈时，则活动轴前移到椎体中心（Wiles 1935）。

侧屈（lateral flexion）：常结合旋转，椎间盘一侧压缩，而对侧紧张并加厚，活动受对侧的肌肉和韧带的制约。脊柱各部均可侧屈，但颈部和腰部幅度最大。

旋转（rotation）：涉及相关椎骨间的扭转并伴随椎间盘的变形。尽管单独椎骨间的活动度小，但脊柱整体活动度大。颈部旋转活动度不大，上胸部较大，腰部最小。

环转（circumduction）：是局限于连续的上述运动。

椎骨的运动方向和范围受关节面的支配。尽管常将关节面描述为平面（plane），但它从来不是真正的平面，而是卵圆形面（ovoid），两个关节面相互反方向凸与凹。颈部上关节面向上倾斜，能自由屈和伸；一般伸大于屈，因为上方寰椎上关节面后缘常固定于枕骨髁窝内，下方第7颈椎下关节突滑入第1胸椎上关节突下后的沟内。颈部脊柱前凸因前屈变直而不显，椎体突出的下唇并列在相邻椎体上面使前屈受阻。颈部的侧屈和旋转总是结合发生的；颈部侧屈时上关节面向上内侧倾斜即伴有旋转。胸部运动多受限，尤其是上部，以减少对呼吸的干扰；上关节面缺少向上的倾斜可防止过屈，后伸时由于下关节缘与椎弓板和棘突彼此制约而受阻。胸部旋转相对较自由，旋转轴在中胸部的椎体之前，因此旋转包含一定的侧移（Davis 1959; Davis等1965）。关节面的方向允许自由侧屈，但上胸部因肋骨和胸骨的牵涉而受限。旋转通常结合向同侧的侧屈。腰部的伸较屈为大，也能够发生侧屈和旋转：旋转由于没有左、右关节面共同的中心而受限（Putz 1976）。胸部和腰部之间的功能传递一般位于第11和第12胸椎（见后），该区关节突关节通常吻合紧密，轻微的加压可固定，阻止屈曲以外的各种运动。

运动脊柱的肌肉（muscles producing vertebral movements） 脊柱的运动既依赖附着于本身的肌肉，也间接依赖附着于其它骨的肌肉。重力也常起一定作用。

屈：双侧颈长肌、斜角肌、胸锁乳突肌和腹直肌。

伸：双侧竖脊肌复合体、夹肌、头半棘肌、和斜方肌。

侧屈：最长肌、颈髂肋肌、腹外斜肌、腹内斜肌和一侧的屈肌。

旋转（rotation）：多裂肌、颈夹肌、腹外斜肌和腹内斜肌。

伸主要发生在腰部。一般从弯腰位开始，开始伸主要是在髋部和膝部，继而是腰部脊柱，竖脊肌的作用很小或无。举重物要考虑到首先是腰部椎间盘的压迫，伴随胸部和腹部压力的提高，它们可以抵抗屈的作用（Davis 1963; Davis等1965）。Pal和Routal（1986）曾研究经椎弓力量的传导力学。与一般的观点不同，他们基于面积和其它的测量，发现椎体和椎间盘担负力量传导的大部分，甚至几乎是全部，而颈部椎弓和关节突关节也是力量传导的重要因素。有关腰部背痛的更多的观点见Wyke（1980）。

颈椎

7个颈椎（cervical vertebrae）（图6.94～96）是最小的可动椎骨，每个横突有一孔为其典型特征。第1、第2和第7颈椎形态特殊，将分别描述。第3、第4和第5颈椎几乎一样，第6颈椎有轻微差异，但总形态是典型的，通常能够与其它颈椎区分。

典型颈椎 典型颈椎（typical cervical vertebra）（图6.97）有一小而相对宽的椎体。椎弓根向后外侧突出，较长的椎弓板向后内侧，围成一大而略呈三角形的椎孔；此处的椎管容纳脊髓的颈膨大。椎弓根止于椎体上、下面之间中部，故椎上切迹和椎下切迹几乎等深。椎弓板薄而略微弯曲，具有一薄的上缘和稍微厚的下缘。棘突短并分叉，有两个不等大的结节。在椎弓根和椎弓板交界处有向外侧突出上、下关节突；当相互关节时，在每侧形成一关节柱。颈椎形态学的横突包含横突孔（foramen transversarium）周围的结构。其后根和前根（roots）或杆（bars）向外侧止于其相应的结节（tubercles）。在横突孔的外侧两结节间有肋板（costal lamella）（或结节间板）；这3个结构代表了进化形态学的颈肋成分的小头、结节和颈，有时还称作椎骨侧突（pleurapophysis）（图6.89）。后根至椎弓根、板交接处的附着部，代表了形态学的横突（横突关节面diapophysis），而腹侧根附着于椎体腹侧处代表了头状突（旁骨突parapophysis;图6.89）。

椎体有凸的前面。其椎间盘缘供前纵韧带附着，浅的前外侧凹陷供颈长肌垂直部附着。后面平坦或极轻的凹陷，其椎间盘缘供后纵韧带附着，中央区有几个血管孔，其中有两个大孔称椎体静脉孔（basivertebral foramina）；内有椎体静脉经过注入椎内前静脉。上面为鞍形，在椎体上缘外侧周缘处有凸出的唇，这些结构有时称为钩突（uncinate）或神经椎体唇或突（neurocentral lips or processes）。下面也凹陷，其前缘主要有一宽的凸出部，并部分遮盖了椎间盘的前面。颈椎的上、下两面的形状在连接时，既限制向两侧运动，也

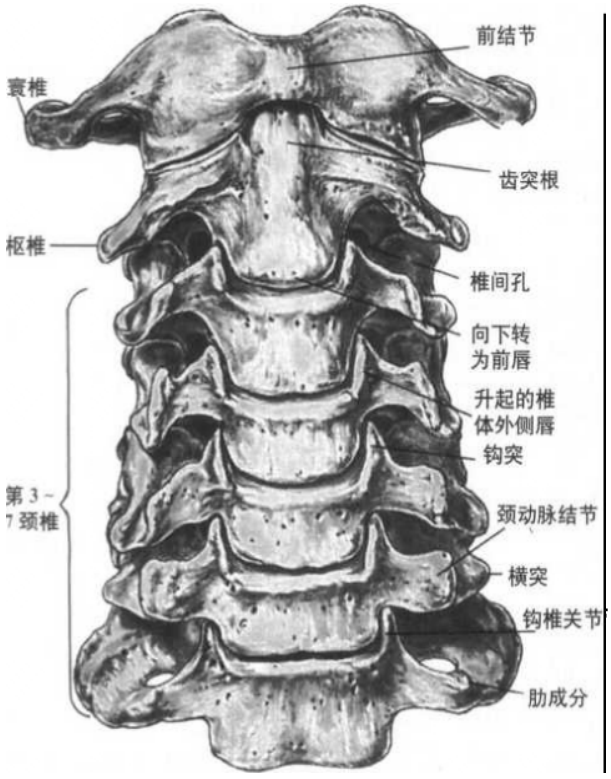

图6.94 颈椎前面观。

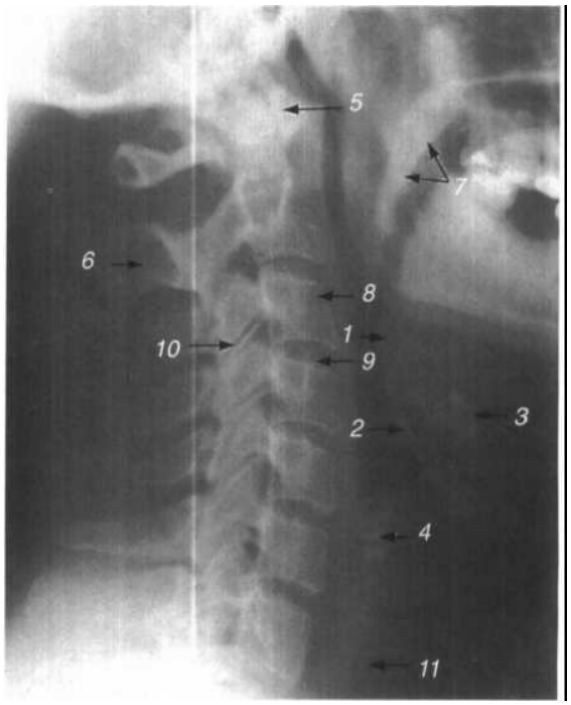

图6.95 颈前侧位放射片，脊柱颈曲清晰可见。箭头指示1.舌的咽部；2.会厌软骨；3.舌骨体；4.甲状软骨正进行钙化；5.寰椎前结节；6.枢椎棘突；7.软腭；8.特征性颈椎椎体；9.椎间盘；10.关节突关节；11.气管内空气。（由S Gallagher提供；S Smith拍摄）

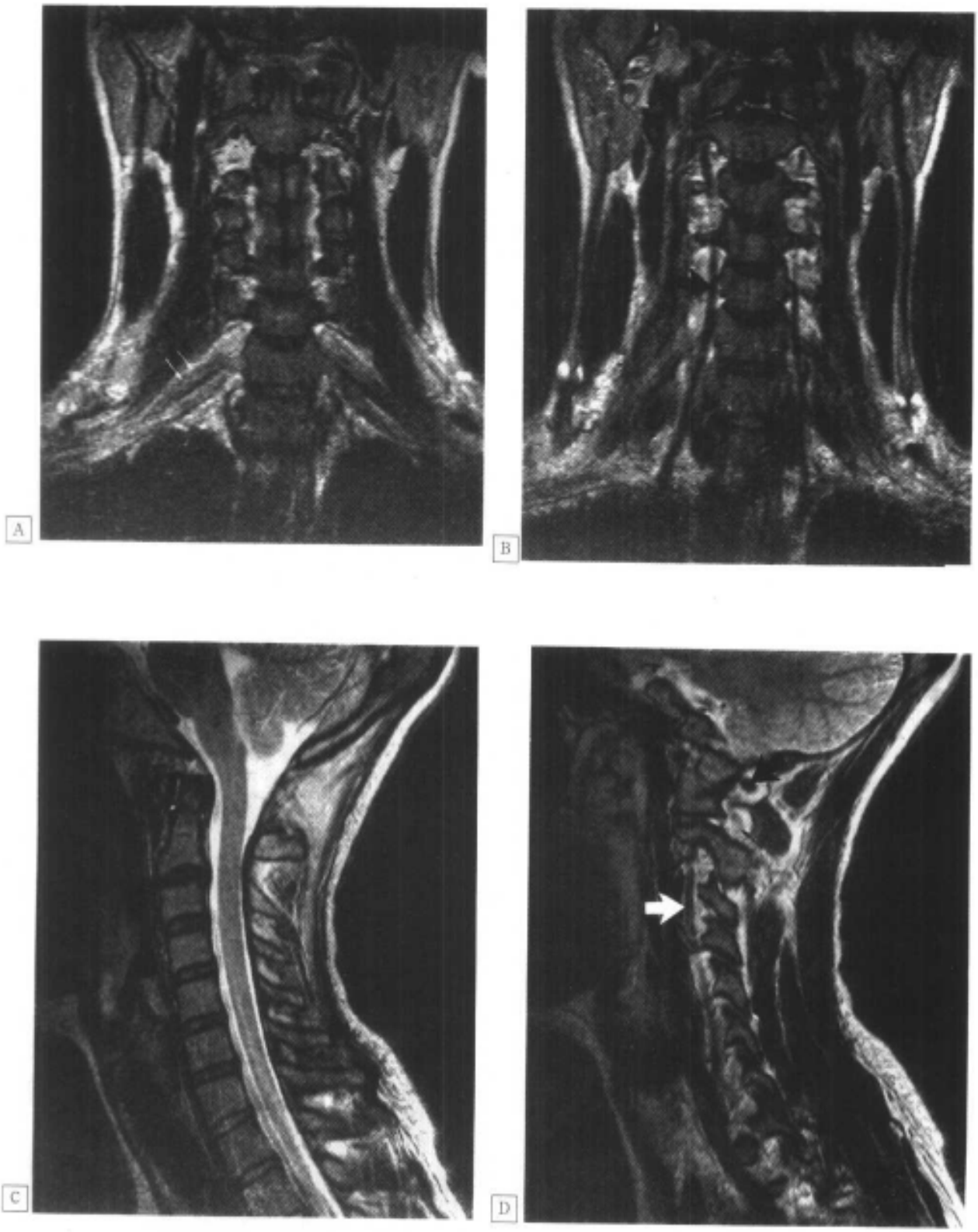

图6.96 26岁男性颈椎磁共振（MRI）影像（A）和（B）经颈椎椎体冠状面。(A) 中心距。（B）前3.5mm。（C）和（D）为矢状面。（C）中心在椎体中点。(D) 中心在关节柱。(B) 和 (D) 内大箭头为椎动脉。(A) 内小箭头为臂丛干。(D) 内小箭头为第2颈神经后根脊神经节。上部颈椎椎体出现一暗示的正中矢状裂。可能是左右两侧椎体骨化中心形成。如同寰椎椎体。这在计算机影像中适当的平面内是相对普遍的现象。（影像由J M Stevens和H A Crockard提供）

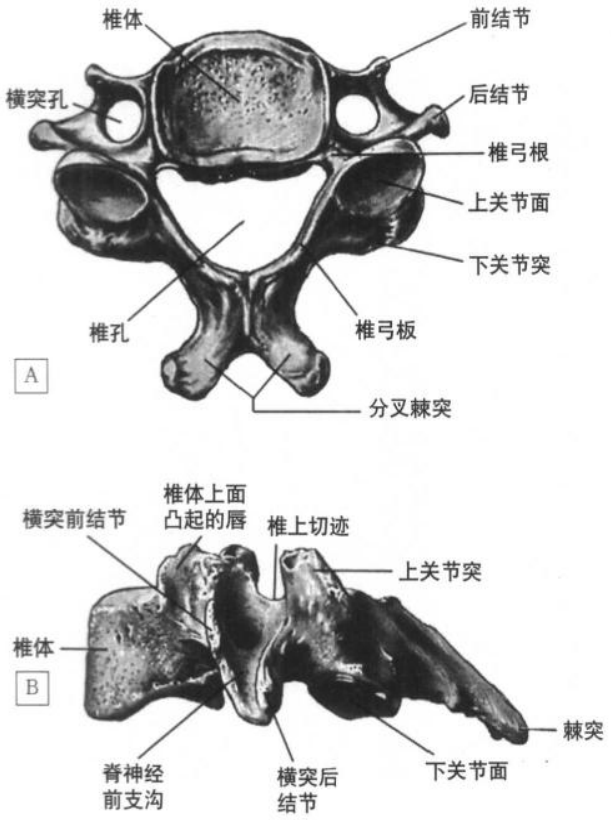

图 6.97 典型颈椎 A. 上面观; B. 左侧面观。

限制向前后滑动。成对的黄韧带自每个下位椎骨椎弓板上缘延伸到上一椎骨椎弓板前面下半粗糙部。每个椎弓板前面上部平滑，如同紧邻的椎弓根一样：通常均与硬脊膜和颈神经根鞘直接接触。棘突附有项韧带和许多深层伸肌，包括颈半棘肌、胸半棘肌、多裂肌、棘肌和棘突间肌。第 6 颈椎棘突较大，且常不分叉。

上关节面呈扁平卵圆形，朝向后上方，而相关的下关节面，主要朝前，较上关节面更接近冠状位。颈脊神经后支紧贴关节突前外侧面向后绕，实则在浅沟内行，尤其是在第3和第 4 颈椎。在一小的受压的关节面外侧，常常有一小的无功能性结节出现在上关节面旁，它被形态学家认为是旁椎骨上关节突（Cave 1975）。每个颈脊神经后根的脊神经节位于相邻椎骨椎上切迹和椎下切迹之间；大的脊神经前支经椎动脉之后并位于肋板的上凹面，自第 4 到第 6 颈椎肋板的凹度增加。第4到第6颈椎前结节呈长粗糙面供前斜角肌、头长肌和颈长肌的肌腱束附着；第 6 颈椎前结节最大，常称作颈动脉结节（carotid tubercle）。颈动脉能够被压迫固定在椎体与大的前结节形成的沟内，因而得名。后结节圆形，较前结节的位置更向外侧，一般后结节较低，而第 6 颈椎的前、后结节等高。附着于后结节的肌肉有颈夹肌、颈最长肌、颈髂肋肌、肩胛提肌、后斜角肌和中斜角肌。

第 7 颈椎 第 7 颈椎（seventh cervical vertebra）（图6.98），或称隆椎，有长的棘突，可见于项沟的下端。末端明显的结节供项韧带和下列肌肉附着：斜方肌、头棘肌、胸半棘肌、多裂肌和棘突间肌。厚而明显的横突位于横突孔后外侧；后者只有椎静脉，无椎动脉通过，并常常被一骨刺分开。肋板相对薄并可部分缺损，或分离成颈肋（cervical rib）。上有第 7 颈神经前支沟，一般还有一小的不明显的前结节。后结节相反，较明显。横突前缘有最小斜角肌附着，当此肌出现，还有上胸膜（第 11 篇）附着。第 1 对肋提肌也附于横突上。

寰椎 寰椎（atlas）是第 1 颈椎（图 6.99），支持头。它与其它颈椎不同，椎体未结合，其位置被枢椎向上的隆起称齿突（dens）所占据。寰椎由两个侧块，其间借短的前弓和长的后弓相连。横韧带（transverse ligament）保持齿突于前弓接

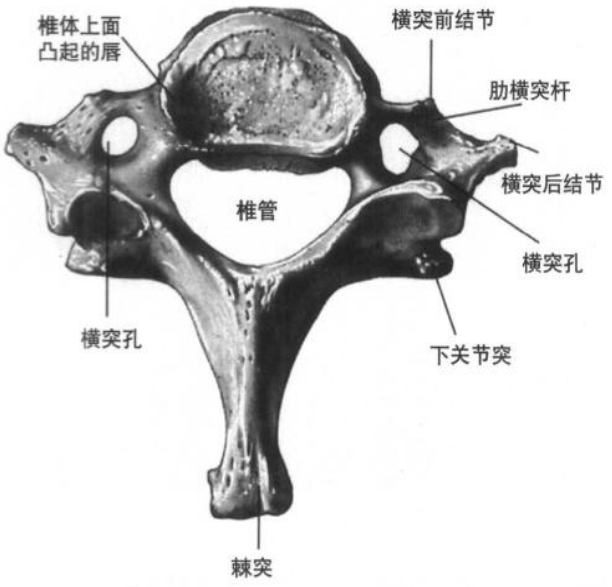

图 6.98 第 7 颈椎上面观。

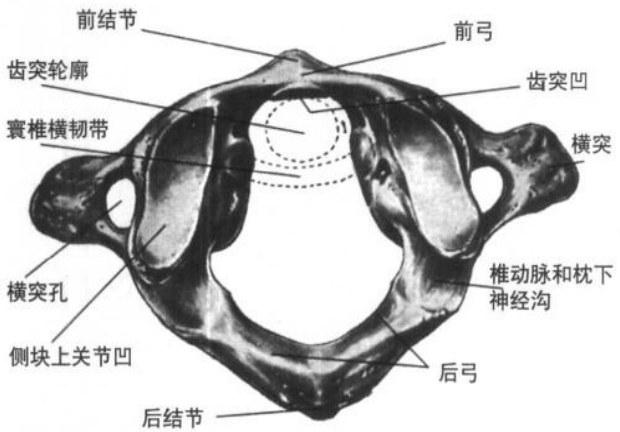

图 6.99 第 1 颈椎或寰椎上面观。

触。Jenkins（1969）曾指出，此位置的齿突与寰椎的椎体并非如同一般叙述的系同源，而是齿突后骨化中心的一个进化附加物。齿突后骨化中心是真正的寰椎椎体，它与枢椎椎体融合。寰椎前弓是形态学的下椎体，来源于胚胎的脊索下弓纤维软骨骨化而成。不论前弓或横韧带都被看做是变化的椎间盘，而进化中的寰椎体的前隆起和齿突凹入其内（Jenkins 1969; O'Rahilly 等 1983）。

前弓（anterior arch）略微前凸，有一粗糙的前结节（anterior tubercle），其上附着前纵韧带（此水平呈索状）和每侧颈长肌的上斜部。弓的上、下缘分别有寰枕前膜和前纵韧带外侧部附着。前弓的后面有一个与齿突相关节的凹，几乎是圆形关节面。

侧块（lateral masses）卵圆形，其长轴向前集中。每个都有一肾形的上关节面与相应的枕髁关节；有时它完全分为前大、后小两部分（Singh 1965; Lang 1986）。侧块的下关节面几乎是圆形、平或略凹。它较上关节面具有更斜的横向平面，朝向后内侧。每侧块的内侧面有一血管孔的粗糙区和寰椎横韧带（图 6.99）附着的结节。成年人此结节间距小于横韧带本身，平均值为16.34mm（范围12.0～19.0mm; Lang 1986）。侧块的前面供头前直肌附着。

后弓（posterior arch）约占寰椎环周径的3/5。后弓上面有一供椎动脉和静脉丛的宽沟，动、静脉在第1颈神经之上紧在侧块之后绕过。此沟的前后缘常发出一骨刺，有时成为小桥（ponticle），约有14%的个体将沟转化成孔；更常见的是孔的上方不完整（Lamberty 和 Zivanovic 1973; Lang 1986）。凸的上缘供寰枕后膜附着，较平的下缘有最高的一对黄韧带附着。后结节是棘突的遗迹，其粗糙面有项韧带附着，再向外侧有头后小直肌附着。

横突（transverse processes）除第7颈椎（图6.94）外，均较其余颈椎横突长。它们对维持头部平衡的肌肉起坚强的杠杆作用。寰椎最大宽度的范围：男74～95mm，女65～76mm，对鉴别人骨骼性别是有用的标准。横突尖一般较宽而平，并可在乳突和下颌支之间摸到。它与典型颈椎后结节同源，横突的其余部分由肋板组成。侧块的前面有时可见一小的前结节。肋板有时缺损，致使横突孔前面开放。上面有头侧直肌，再后为头上斜肌附着，外侧在尖上有头下斜肌，其下为肩胛提肌束、颈夹肌和中斜角肌附着。

枢椎 枢椎（axis）是第2颈椎（图6.100），有一供寰椎和头旋转的坚固齿突（dens）轴，齿突自椎体向上突出。齿突呈圆锥形，成人平均长15.0mm（范围9～21mm）（McManners 1983; Lang 1986）。它可稍微向后倾斜至14°，有时略微向前，也可向外侧倾斜至10°（Lang 1986）。后面有一宽沟与软骨遮盖的横韧带为邻。尖上有齿突尖韧带起始，翼状韧带附着于横韧带沟上方稍平的后外侧面。前面有一卵圆形关节面与寰椎前弓相关节，其上有许多血管孔，孔多近尖处。Schiff 和 Parke（1973）研究齿突的动脉供应，发现有许多主要来自椎动脉的小支，在第3颈神经椎间孔水平形成成对的前、后纵的动脉，其分支在接近齿突基底处和远离尖处进入齿突。此外，前面也接受来自颈外动脉到颈长肌和尖韧带分支的许多小支。因而齿突基底部骨折并不发生血管性坏死。椎体

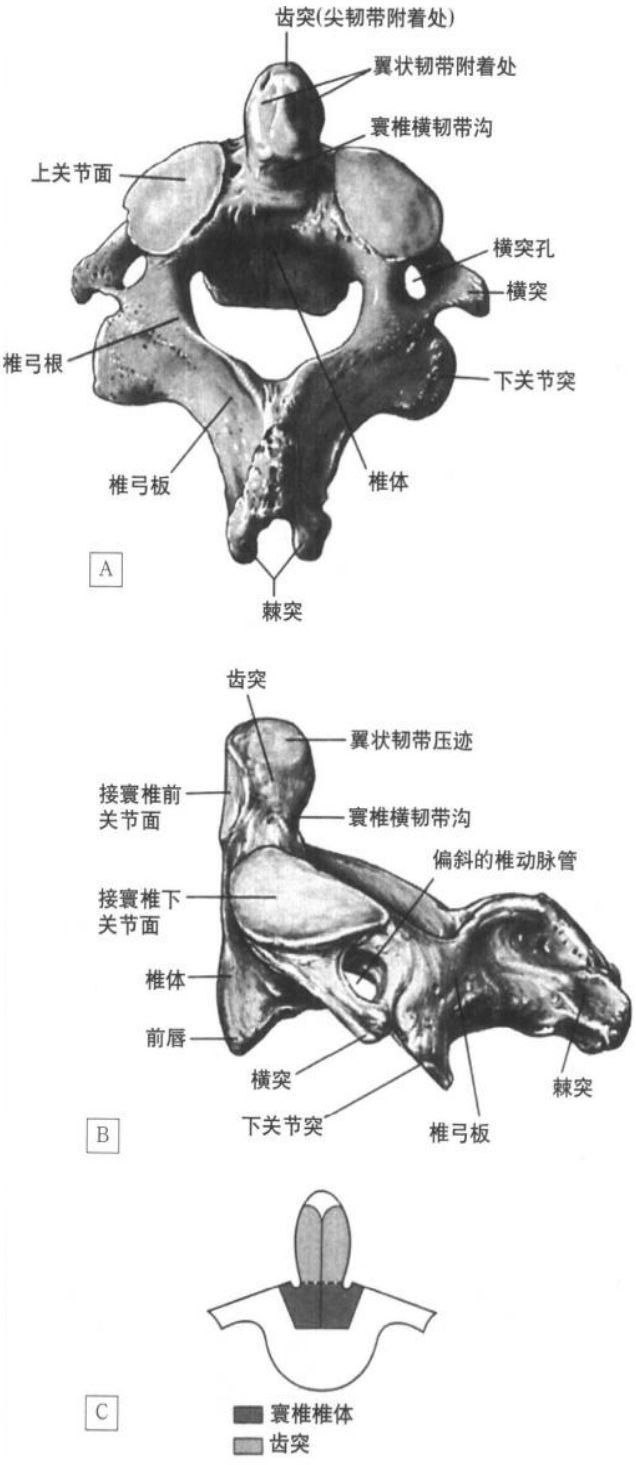

图6.100 第2颈椎（枢椎）后上面观（A）和左外侧面观（B），（C）枢椎的形态结构，特指寰椎椎体及其衍生物。（自Jenkins 1969修改）

(body)骨密质较齿突为少。实际椎体由寰椎椎体和枢椎的融合部及其间的原始椎间盘（透明软骨结合）组成，后者常终生保留在枢椎椎体内部(图6.100C)。齿突两侧椎体与椎弓交界处可见大卵圆形的关节面，平而略凸与寰椎侧块相关节。它们位于关节突关节中心平面之前，与关节突关节部分同源(Jenkins 1969; Cave 1975)。椎体前面每侧有一深压迹供颈长肌垂直部附着。近似三角形向下突的前缘供前纵韧带附着，后下缘有后纵韧带和覆膜附着。

椎弓根（pedicles）粗壮，有部分上关节面位于其上，并向外下突出到横突。前外侧面有深椎动脉沟，由于上关节面外侧部下面的沟，使上关节面可能变得很薄。椎弓根下面有深而光滑的椎下切迹，其中有大的第3颈神经根鞘。此处是椎弓根短的关节间部，它位于椎弓根、板交界处，在小的下关节突及其等大朝前的关节面和上关节面之间。

横突(transverse process)向下外侧突出，起自椎弓根、板交界处和椎弓根关节间区的外侧面。圆形的尖与典型的颈椎后结节同源。横突孔直接向外侧，椎动脉在上关节面之下急转向外侧。在肋板与椎体连接处可能出现一小前结节。横突尖有肩胛提肌附着，位于中斜角肌和颈夹肌之间，其上、下面附着横突间肌（第7篇）。

椎弓板（laminae)厚，供黄韧带附着。棘突（spinous process)大而宽的基底向下凹，并有分叉的尖端。棘突外侧面供头下斜肌起点，稍后有头后直肌起点。下方的凹面接受半棘肌和颈棘肌、深层有多裂肌、接近尖端接受棘突间肌的附着；项韧带附着于尖切迹。

临床解剖学（clinical anatomy） 枢椎齿突的异常较普遍，经常导致寰枢关节半脱位。多数为后天的，但许多是由于齿突基部未融合，横韧带插入而引起骨折（Crockard等1993)。特别发生在一些骨骼发育不良的患者，表现为一种异常的骨化类型，齿突单独骨化且远较寰椎椎体骨化为晚：这可能是软骨原基异常活动的结果，如果作外科关节固定术阻止其活动可以恢复正常（Stevens等1991)。齿突发育不全通常伴有寰枕并联和扁颅底。颈椎棘突可不全分裂，最易受累的是枢椎和第3颈椎。第7颈椎肋成分可能与横突关节形成独立的大小不等的肋骨。

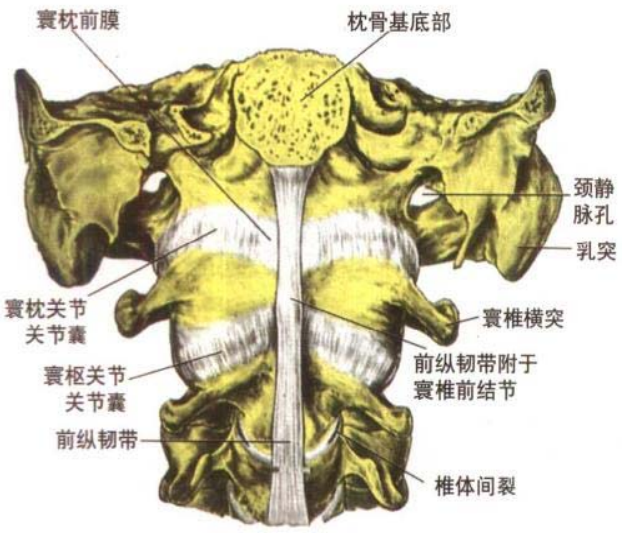

图6.101 寰枕和寰枢关节前面观。两侧在第3颈椎椎体上面侧部和倾斜的枢椎椎体下面之间有一开放的裂隙。

颅椎关节

颅骨和脊柱之间的关节较其它中轴骨之间具有更大的运动范围。它包括枕髁、寰椎和枢椎之间的连结，功能上为一个完整的关节，允许头作水平和垂直扫描，能极好地适应眼-头协同运动（Rabischong 1992)。

寰枢关节 寰枢关节（atlanto-axial joints）具有3个滑膜关节，两个在寰椎侧块，一个在正中复合体，即枢椎齿突和寰椎前弓以及寰椎横韧带间。

寰枢外侧关节(lateral atlantoaxial joints) 它常被分类为平面关节，但其关节面具有更复杂的形状，一般在冠状面上相互凹，而矢状面上内侧部又微凸，特别是枢椎。软骨性关节面通常稍微凹陷。纤维性关节囊附着于其边缘，薄而疏松，内被覆滑膜。后内侧有副韧带（accessory ligament)，向下附着于枢椎近齿突基底部椎体上，向上附着于近横韧带附着的寰椎侧块上。

前面有前纵韧带连接着椎体（图6.101)：坚固而厚的纤维束向上附着于寰椎前弓前结节下缘，向下附着于枢椎椎体前面。椎体的后面有黄韧带（图6.102）连接，上附着于寰椎弓下缘，并到枢椎椎弓板上缘。这些韧带在此水平为一层薄膜，外侧有第2颈神经穿过。

寰枢中关节(median atlantoaxial joints) 齿突是位于寰椎前弓和寰椎横韧带形成的环内的一枢轴，它含有两个滑膜关节，有时二者相通（Cave 1975)。齿突前面的垂直卵圆形关节面与寰椎前弓后面相关节。被有滑膜的关节囊相对较弱而疏松，尤其是上部。中关节复合体后部的滑膜腔较大，位于横向卵圆形关节面、齿突后面沟和软骨性（cartilaginous)横韧带前面之间（图6.103)，常出现1-2个寰枕关节腔的交通。

寰椎横韧带（transverse atlantal ligament（图6.99, 103, 104） 这是一条宽而坚固的束，横跨于寰椎环的齿突后方：长度不定（平均20.1mm)（Dvorak等1988b)。其外侧附着于每侧寰椎侧块内侧面小但明显的结节，中央部加宽，该处遮盖一薄层关节软骨。其余部几乎全由胶原纤维组成，在韧带的中央部，有相互交叉的交织网（Dvorak等1988b)。自其上缘在齿突尖韧带和覆膜之间发出一坚固的正中纵束止于枕骨基底部，自其下缘有一束弱小的纵束止于枢椎后面。横韧带和上、下纵束联合组成十字韧带（cruciform

ligament)。

横韧带将寰椎孔分为不等大的两部分(图6.99)；后部大、包绕脊髓和其被膜、前部小容纳齿突，即使其它所有韧带分离、它仍保持原位。

寰枢关节的运动(movements at the atlantoaxial joints) 这是三个关节同时运动，并几乎是惟一的轴性旋转。由于关节面的形态决定枢椎旋转时，枢椎略微上升进入寰椎环(Kapandji 1974; Lang 1986)，它受外侧寰枢关节关节囊紧张的限制。旋转主要受翼状韧带(alar ligaments)的限制，其次是寰枢副韧带。测量正常寰枢关节旋转的运动平均为41.5°(范围29°－54°)(Dvorak等1988a)。

旋转寰枢关节的肌肉(muscles producing atlantoaxial rotation) 这些是作用于颅骨、寰椎横突和枢椎棘突的肌肉。它们主要有头下斜肌、头后大直肌和一侧的头夹肌以及对侧的胸锁乳突肌。

寰枕关节 寰枕关节(atlanto-occipital joints)由两对相互弯曲的关节面组成，一对是枕髁，另一对是寰椎侧块；寰椎关节面凹并向内侧倾斜。两骨由关节囊和寰枕前、后膜连接。

纤维性关节囊(fibrous capsules) 关节囊环绕枕髁和寰椎上关节面。囊后面和外侧较厚，该处有时缺损，并可与齿突和寰椎横韧带之间的腔相通(Cave 1934; Lang 1986)。

寰枕前膜(anterior atlanto-occipital membrane)(图6.101) 它是宽的致密网状纤维，连接着枕骨大孔前缘和寰椎前弓上缘。外侧与囊韧带混合，内侧被一束前纵韧带延伸于枕骨基底部和寰椎前结节的正中索而加强。

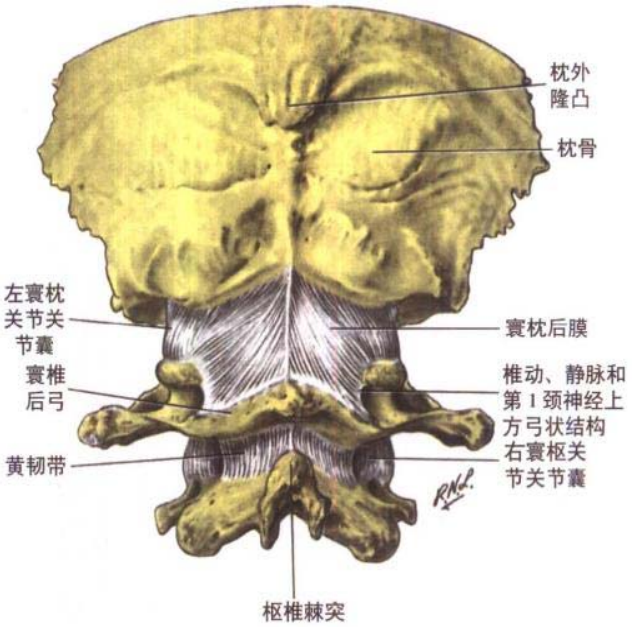

图6.102 寰枕和寰枢关节后面观。

寰枕后膜(posterior atlanto-occipital membrane)(图6.102) 这也是宽但相对薄的膜，连接着枕骨大孔后缘和寰椎后弓上缘、外侧与关节囊相混合。它在椎动脉、静脉丛和第1颈神经之上成弓状：弓的韧带缘有时骨化。

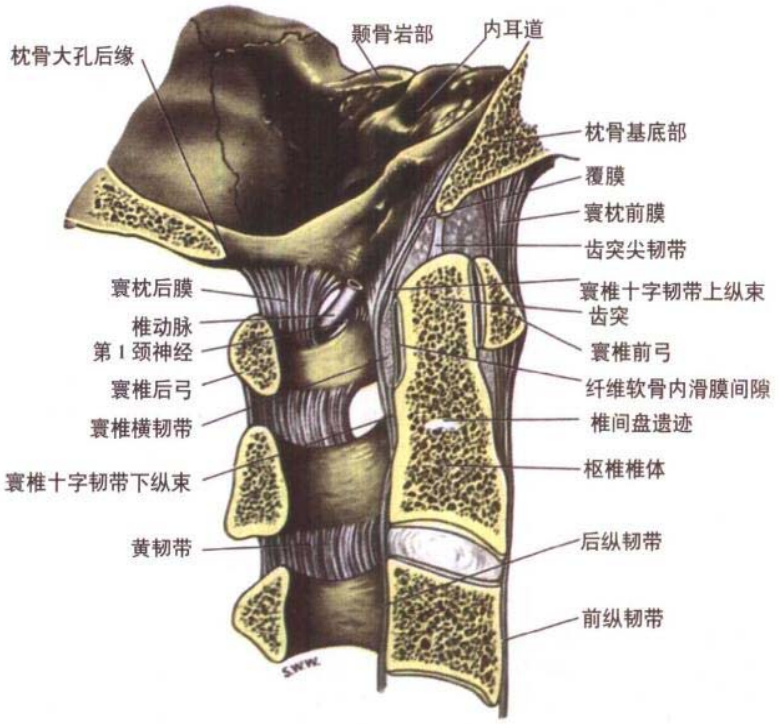

图6.103 经枕骨和第1－3颈椎正中矢状切

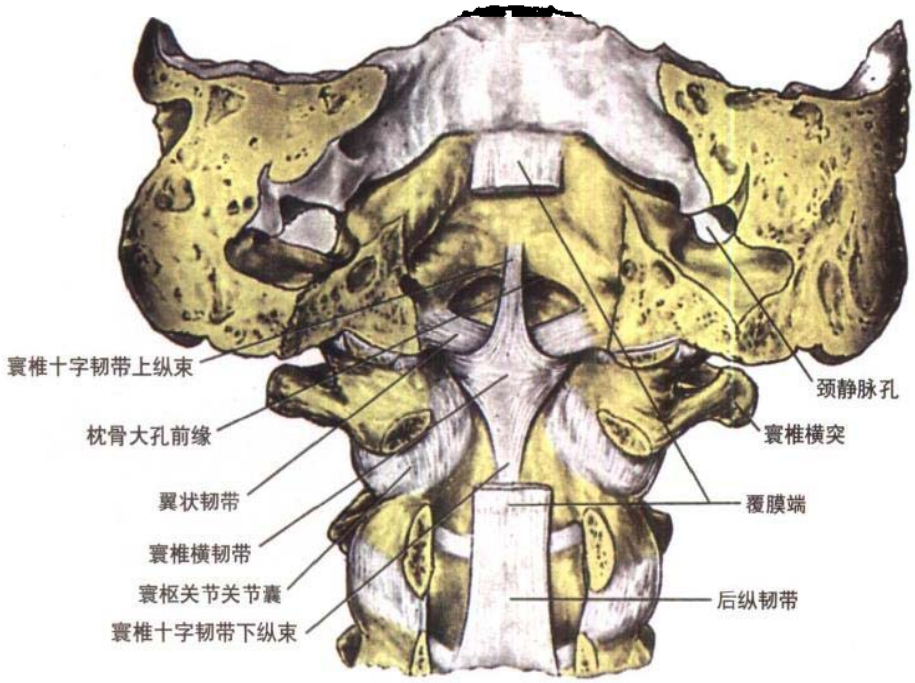

图6.104 寰枕和寰枢关节后面观。去除了枕骨后部和上部颈椎椎板。寰枕关节腔已打开。

寰枕关节的运动 其长轴（局部）向前内侧；由于关节面的弯曲，关节可绕一横轴和前后轴运动。主要运动是屈并略作侧屈和旋转。测量年轻人的屈度范围是16.8°~20.8°（Johnson等1977），侧屈3°，旋转5.7°（Dvorak等，1988a）。

运动寰枕关节的肌肉 屈（flexion）：头长肌和头前直肌；伸（extension）：头后大直肌、头后小直肌、头上斜肌、头半棘肌、头夹肌和斜方肌（颈部）；侧屈（lateral flexion）：头外直肌、头半棘肌、头夹肌、胸锁乳突肌和斜方肌（颈部）；旋转（rotation）：头上斜肌、头后小直肌、头夹肌和胸锁乳突肌。

连接枢椎和枕骨的韧带 它们由覆膜、成对的翼状韧带和正中的尖韧带组成。

覆膜(membrana tectoria)(图6.103, 104) 是一层位于椎管内宽而坚固的纤维束，相当于后纵韧带的上延（见前）。其浅、深层均附着于枢椎椎体后面，浅层扩展到枕骨基底部的上面，附着于枕骨大孔之上，与硬脑膜相混合。深层有一坚固的正中束，向上到枕骨大孔，两个侧束到达枕骨大孔时与寰枕关节关节囊相混合。此膜借一薄层疏松结缔组织与寰椎十字韧带相隔，有时被一个滑液囊隔开。

翼状韧带(alar ligaments)(图6.104) 约11mm长的厚索，自齿突尖后外侧的纵向卵圆平滑区近水平向外侧到枕髁内侧面粗糙区。大多数个体还有一约3mm长的前下束在横韧带之前止于寰椎（atlas）侧块；偶尔发现少许纤维自齿突到寰椎前弓（Dvorak和Panjabi 1987）。此外，约10%的个体有一横束纤维经两枕髁之间，紧在横韧带之上，称枕横韧带（transverse occipital ligament）（Dvorak等1988b）。这些韧带主要由平行排列的胶原纤维组成。翼状韧带的主要功能现在认为是限制寰枢关节旋转，当向右旋转时，左侧绷紧，反之向左旋转时，右侧绷紧。当旋转时枢椎略微向上的运动，有助于翼状韧带的松弛使其运动范围更大，同样外侧寰枕关节的关节囊和副韧带也是如此。

齿突尖韧带（apical ligament of the dens）(图6.103) 它从齿突尖起始，呈扇形止于枕骨大孔前缘两翼状韧带之间。它代表了脊索及其鞘向上的延续（Ganguly和Roy 1964; O'Rahilly等1974）。它虽然与枕骨大孔附着处和翼状韧带齿突尖处混合，但与寰枕前膜和十字韧带间有脂肪组织垫分开。

项韧带（ligamentum nuchae）（见前）它也与颈椎和颅骨连接。

临床解剖学(clinical anatomy) 寰椎横韧带比齿突坚固，一般骨折早于韧带撕裂。翼状韧带较弱，头屈和旋转的联合运动可使一侧或两侧的翼状韧带撕脱：一侧撕裂可导致向对侧旋转范围增加30%(Dvorak等1987）。横韧带和邻近韧带的病理性软化，通常是由于结缔组织紊乱或寰枢外侧关节半脱位的结果（Bogduk和Macintosh 1984），它可导致脊髓的损伤。曾描述过一种综合征，寰枢关节旋转引起第2颈神经受损，结果一侧颈、枕部痛，由于来自舌神经的传入纤维经舌下神经到第2颈神经，同侧舌痛和麻痹（Lance和 Anthony 1980）。

胸椎

12个胸椎（thoracic vertebrae）(图6.87, 105, 106)像其它椎骨一样，由于自上而下负载增加，愈向下愈大。所有的椎体外侧都有肋凹，除最下2-3个外横突也都有肋

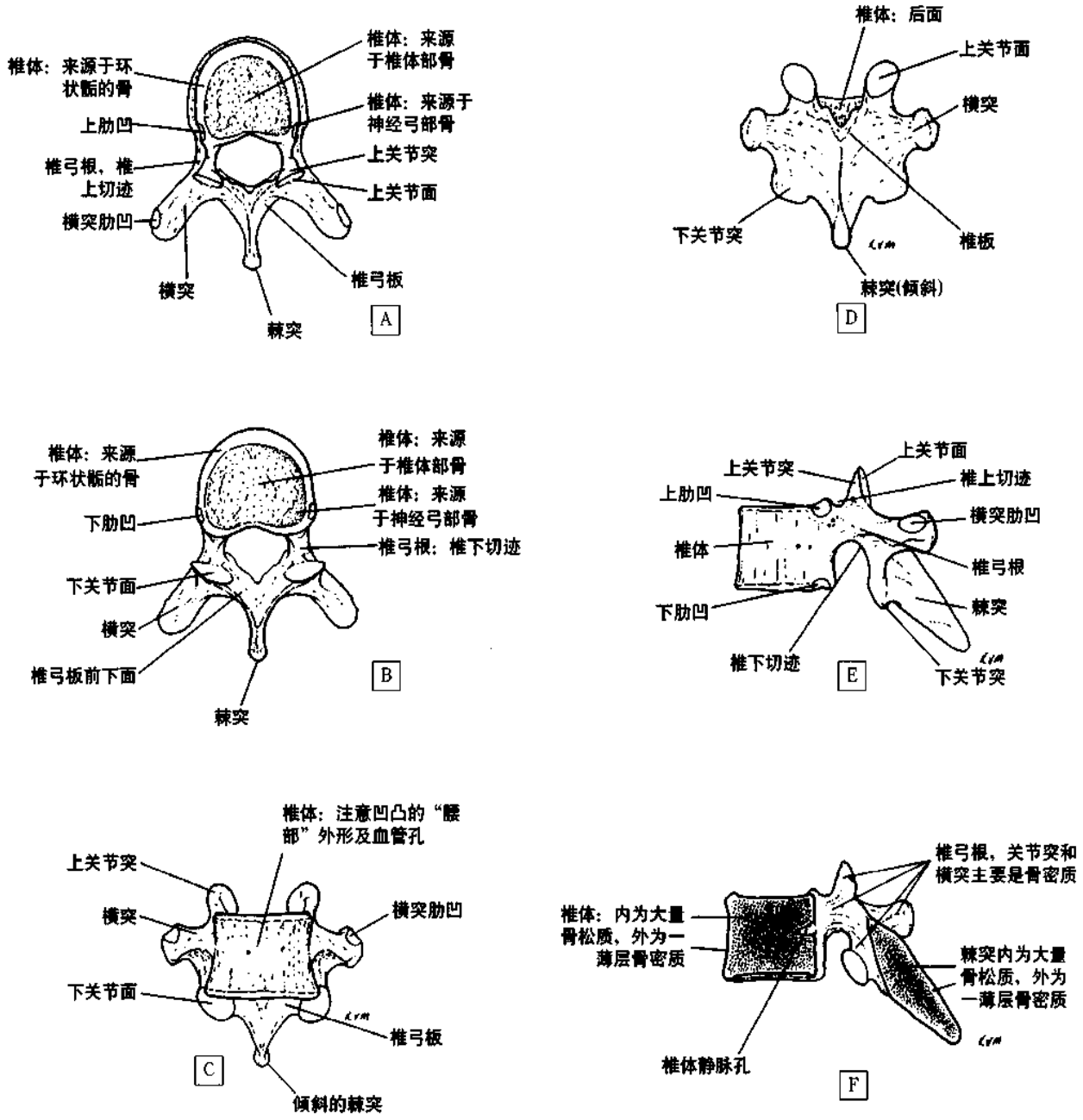

图6.105 典型胸椎。A. 上面观；B. 下面观；C. 前面观；D. 后面观；E. 侧面观；F. 纵切面。

凹，它们分别与肋头和肋结节关节。第1胸椎和第9～12胸椎的形态不典型；除相对小外，其余均相似。

椎体除椎孔侵占部、横径和前后径几乎相等外是典型心形圆柱。每侧有两个肋凹（costal facets）（实际各为半关节面demifacets）、上一对（通常大）位于椎弓根前上缘、下一对在椎下切迹前下缘（图6．105 D）。由于椎弓根（pedicles）不像颈椎那样远离，且胸部脊髓较小而圆，故椎孔又小又圆。椎弓板短、厚和宽且由上而下重叠。棘突斜向下。薄而扁的上关节突自椎弓根、板结合处伸出，关节面朝后略向上外侧。下关节突自椎弓板向下突出，其关节面朝前略向上内侧。棒状的横突自椎弓根、板结合处伸向后外侧，在接近其尖处，有向前的卵圆形肋凹与相应的肋结节关节。

第1胸椎(first thoracic vertebra)(图6.107) 有一与第1肋头完整关节面相对应的圆形上肋凹；下肋凹较小、半月形，像大部分胸椎一样，与肋头半关节面关节。棘突长、厚呈水平位，通常像第7颈椎那样显著。

第9胸椎(ninth thoracic vertebra)(图6.107) 不太典型，常不与第10肋相关节，因而无下肋凹。

第10胸椎(tenth thoracic vertebra)(图6.107) 只对第10肋关节，故椎体上只出现上肋凹，通常是半圆形，或当第10肋不与第9胸椎和椎间盘关节时则呈卵圆形。与第



A



B

图6.106 14岁儿童（A）和22岁成年女性（B）中胸部脊柱侧位放射片。1.椎体骨松质，2.骨密质壳，3.椎间盘位置，4.关节突关节，5.椎间孔，6.重叠肋阴影，7.正在骨化尚未愈合的椎体环状骺。（A由Guy医院S Gallagher提供；S Smith拍摄）

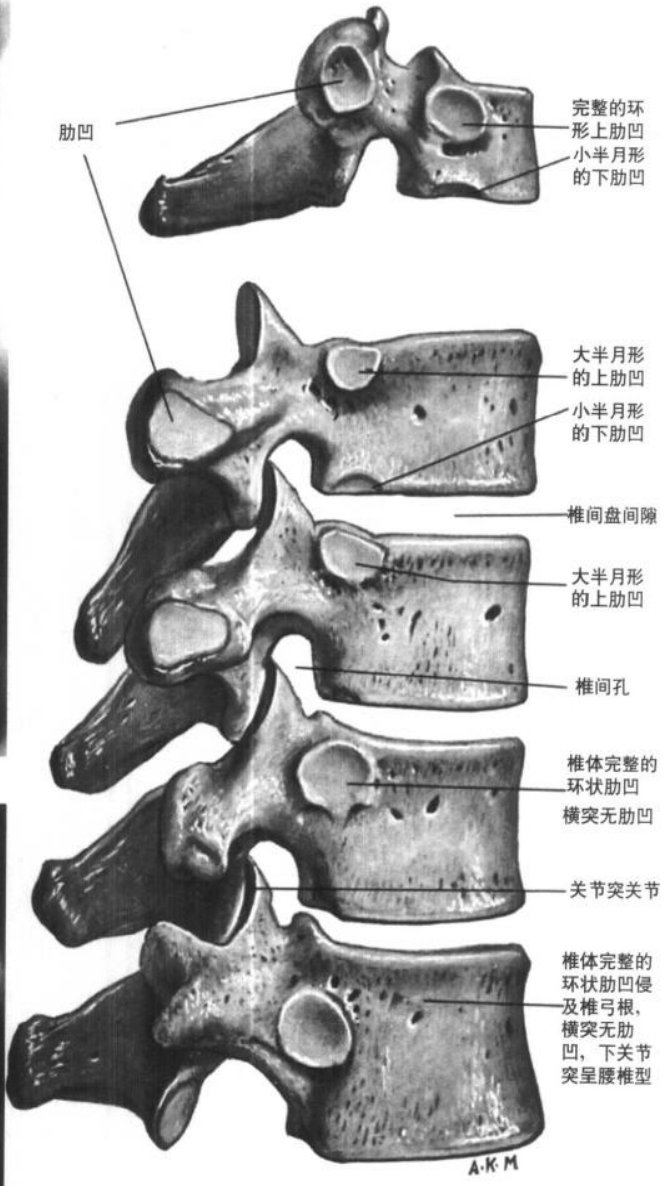

图6.107 第1，9，10，11，12胸椎右侧面观。

10肋结节关节的横突肋凹可有可无。

第11胸椎(eleventh thoracic vertebra)(图6.107) 只与第11肋头关节。圆形肋凹在椎体上缘并延伸到椎弓根。横突小无肋凹。

第12胸椎(twelfth thoracic vertebra)(图6.107) 与第12肋头关节，肋凹呈圆形、位于上缘之下，延伸到椎弓根。椎体大而横突小；椎骨有些像腰椎形态（见后）。

胸椎的形态变化 上部胸椎椎体的形态逐渐由颈椎型改变为胸椎型，而下部胸椎的形态逐渐由胸椎型改变成为腰椎型。第1胸椎椎体是典型的颈椎型，其横径几乎两倍于前后径；第2胸椎保留颈椎型，但两条径差别较小。第3胸椎椎体最小，不像第1和第2胸椎那样平，而有一个前凸。其余椎体由于前后径的增加而逐渐加大，第4胸椎体是典型的‘心形’（心脏

形)。第5～8胸椎体前后径逐渐增加，但横径变化不大。这4个胸椎的横切面，由于胸主动脉的压迫其左侧，表现出不对称。其余胸椎体各径迅速增大，故第12胸椎椎体酷似典型腰椎。几何学的分析说明这些改变是适应胸段脊柱上、下端更大范围的屈伸运动（Veleanu等1972)。

椎体的边缘有前、后纵韧带附着，围绕肋凹边缘有肋椎关节的关节囊和辐状韧带。颈长肌起自上3个胸椎椎体前纵韧带的外侧，腰大肌和腰小肌起自第12胸椎椎体侧面近下缘。

胸椎椎弓根显示愈向下愈厚。椎上切迹只在第1胸椎可辨认，但所有椎下切迹均较深。黄韧带附着于椎板的上缘和下前面，旋转肌附着于其后面。

胸椎横突（transverse processes）向下依次变短。上6个（或5个）肋凹凹陷并朝向前外侧；下位的肋凹平并朝向上外侧略偏前。肋凹前面内侧附着肋横突韧带，横突结节性尖部附着肋横突外侧韧带，下缘附着肋横突上韧带。上、下缘也附着横突间肌或纤维性残余，后面有背部深肌；尖的后面有肋提肌附着。

胸椎棘突（spines）在第5～8胸椎最长、最倾斜，相互重叠【四足动物的胸椎棘突向尾侧倾斜，而腰椎棘突倾向头侧，倾斜的改变发生于下位逆斜（anticlinal）胸椎，相当与人的第11胸椎】。棘上韧带、棘间韧带、斜方肌、菱形肌、小菱形肌、背阔肌、后上锯肌、后下锯肌和许多背部深肌附着于胸椎棘突。

第1胸椎椎体不论形态或后外侧唇都像颈椎的椎体，后者形成清楚的椎上切迹前缘。上肋凹常不完整，于是第1肋与第7颈椎和椎间盘关节。凹下常出现一小的深压迹。

第11～12胸椎棘突呈三角形，为钝的尖，下缘水平，上缘倾斜。第12胸椎横突由三个小结节所替代；上一个最大，向上突出，尽管并不靠近上关节突，相当于腰椎乳突。外侧结节与横突同源，下结节与腰椎副突同源。这两个椎骨能以其横突的大小和形态、肋凹间的距离和上缘加以区分（见上）。

关节突的方向通常在第11胸椎从胸椎型改变到腰椎型，有时在第12或第10胸椎开始，过渡椎骨的上关节突为胸椎型，即关节面朝向后外侧；而下关节突关节面凸，朝向前外侧。这标志着自旋转到非旋转功能突然转变的位置（见前；Davis 1955）。

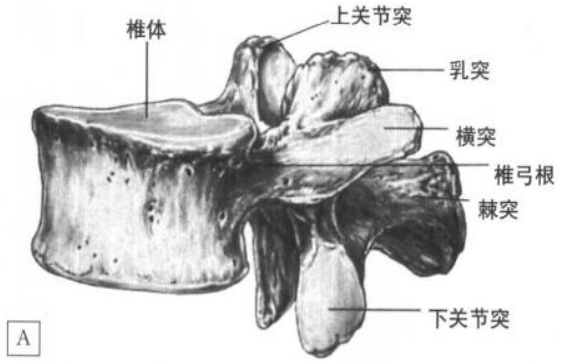

图6.108A 腰椎左侧面观。

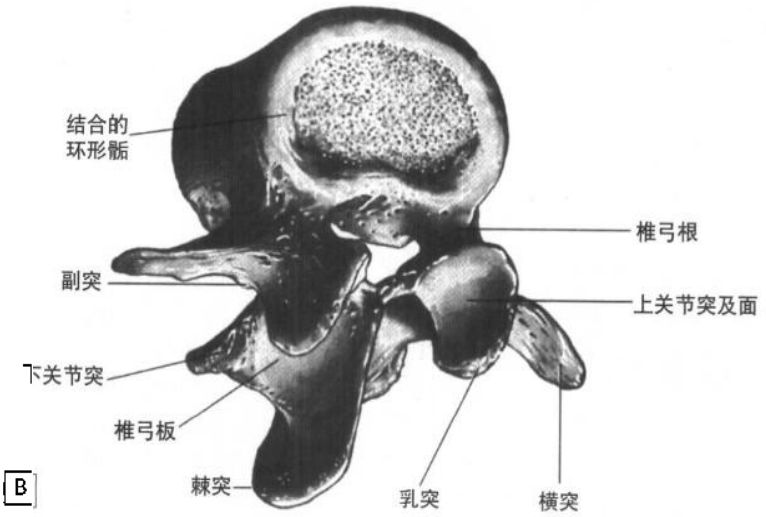

图6.108B 腰椎后上面观自左侧斜视。

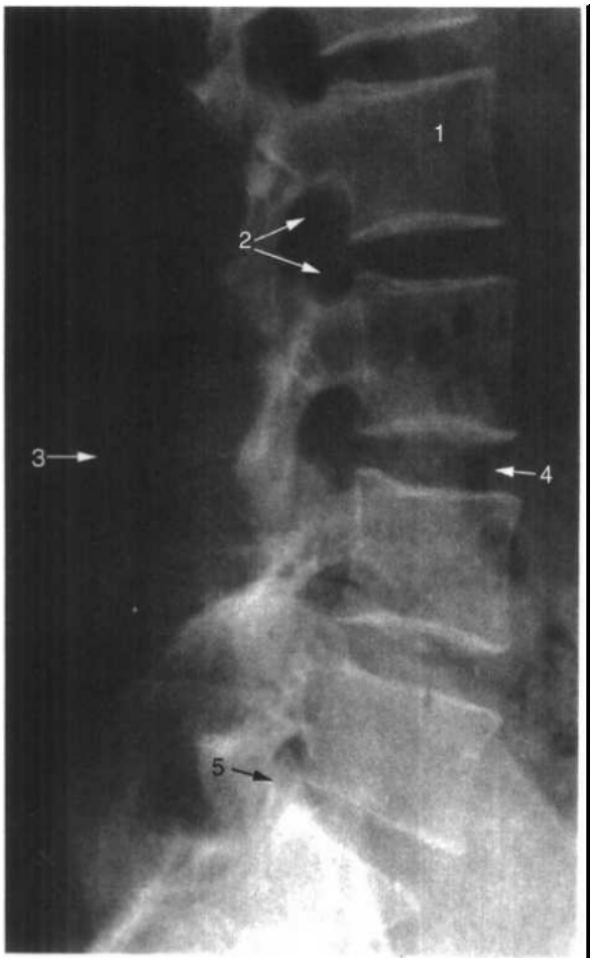

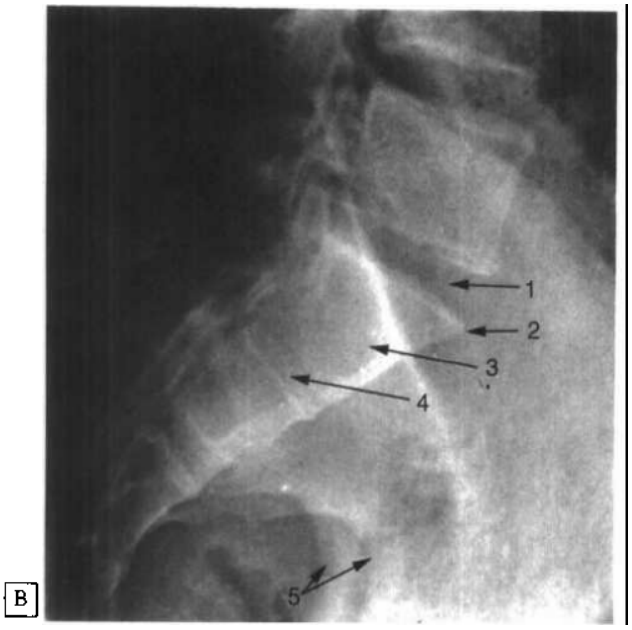

图6.109A、B 成年26岁男性腰骶部脊柱侧位放射片。A. 1. 腰椎椎体，2. 椎间孔，3. 棘突，4. 椎间盘部位，5. 关节突间滑膜关节。B. 1. 腰骶椎间盘部位，注意呈楔形，2. 骶岬，3. 第1骶节，4. 骶骨椎间盘余留部，5. 坐骨大切迹形态。

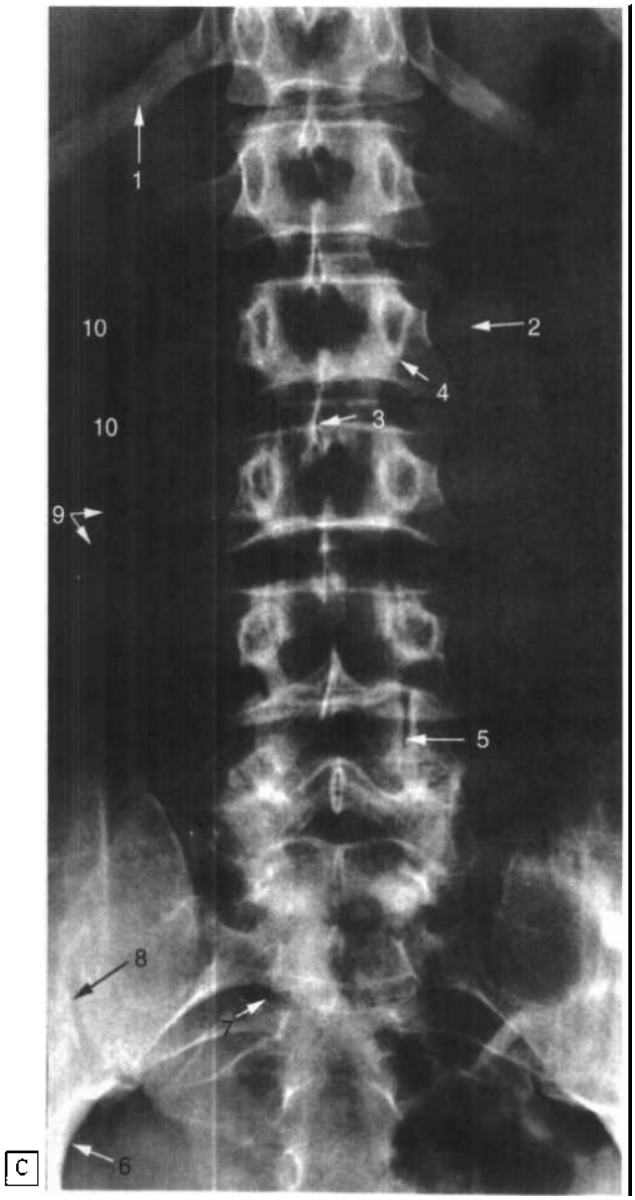

图6.109C 22岁成年男性腰骶部脊柱前后位放射片。1. 第12肋，2. 横突，3. 棘突（第2腰椎），4. 第2腰椎椎弓根骨密质壳，5. 第4、5腰椎间关节，6. 盆缘，7. 骶前孔，8. 骶髂关节，9. 腰大肌外侧缘，10. 结肠内空气。

腰椎

5个腰椎（lumbar vertebrae）（图6.108、109）可按其较大、无肋凹和无横突孔与其它椎骨区 分。椎体横向宽大，前面较厚陷。椎孔三角形，比胸椎大，但小于颈椎。椎弓根短小。棘突几乎水平位，呈四边形，后下缘增厚。上关节突有垂直朝向后内侧凹的关节面，其后缘有一粗糙的乳突。下关节突有垂直朝向前外侧凸的关节面。横突除第5对坚固外，其余均薄而长。每个横突根部后下有一小的副突起。测量了338例20～90岁男、女第3、4腰椎，显示椎体宽度随年龄而增加，男性后高相对减小，两性椎体前高较宽度相对减小



D

图6.109D 经第4腰椎椎体水平腹后壁高分辨率计算机X线断层成像。示第4、5腰椎间关节突关节。(由Guy医院S Gallagher提供; S Smith拍摄)

(Ericksen 1976)。Twomey等(1983)在93例成年脊柱的研究中，观察到腰椎椎体骨密度减少，主要由于横向骨小梁减少(女性更明显)，伴随相邻椎间盘面的凹度增加。Amonoo-Kuofi(1982、1985)比较了150例男和140例女放射片腰椎椎弓根间距离，显示与椎体宽度成一定比例。比值差异较大，但尼日利亚比值最恒定，并讨论了种族差异。

近来有关腰椎上关节面倾斜角度和弯曲深度的研究显示了明显的性别差异。此外还观察到相当大的不对称，L_1不对称程度最大，L_5最小(Tulsi和Hermanis 1992)。

第5腰椎(fifth lumbar vertebra)(图6.110) 横突(transverse process)大，与附于椎体的整个椎弓根相延续。椎体一般最大，前部凹陷明显加深，故成为腰骶角。

图6.110 第5腰椎上面观。

腰椎的附着物（attachments of lumbar vertebrae） 椎体上、下缘附着前、 后纵韧带（见前）。上部椎体（右侧3 个，左侧2 个）前纵韧带的外侧有膈脚附着。全部腰椎上、下缘的后外侧附着腰大肌；其附着处位于横跨腱弓的凹侧缘。第1 腰椎椎孔容纳脊髓圆锥，下部几个椎孔含有马尾和脊膜。成对坚固的椎弓根起自每个椎体近上缘的后外侧。椎上切迹浅，椎下切迹深。椎板短而宽，但不像胸椎那样重叠。棘突附有胸腰筋膜后层、竖脊肌、胸脊肌、多裂肌、棘突间肌、肌间韧带和棘上韧带。第5腰椎棘突最小，其尖常呈圆形并向下。上部腰椎上关节突较下部距离宽。但第4腰椎差异较小，第5 腰椎更小。关节面相互凹(上关节面)和凸（下关节面）。允许屈、伸、侧曲和一定程度旋转。除第5 腰椎外，横突前后扁并向后外侧突出。第5 腰椎横突下缘呈角度，向外侧再转向上形成钝尖，整个横突表现比第4腰椎横突更向上倾斜。下缘的角度可能代表肋成分的尖端和真正横突外侧尖端。第1－3腰椎横突逐渐加长，然后又缩短。于是如上述第5 对向外上倾斜。所有腰椎横突前面近尖端处都有一垂直嵴，这是胸腰筋膜前层附着的标志，它将前面分为内侧和外侧区，分别有腰大肌和腰方肌附着。胸腰筋膜中层附着于横突尖；第1 对腰椎横突还有内侧弓状韧带和外侧弓状韧带（腰肋弓） 附着，第5对腰椎横突有髂腰韧带附着，横突的后面有背部深层肌肉遮盖，胸最长肌纤维附于其上。它们的上、下缘有外侧横突间肌附着。乳突与第1 2 胸椎上结节同源，供多裂肌和内侧横突间肌附着。关于副突有时难以确认，有内侧横突间肌附着。肋成分合并到成年横突（有关所有三个突起的同源的讨论可查阅J o h n e s 1912）。

临床解剖学（clinic anatomy） 推测腰椎椎管直径是否狭窄的许多方法已由Amonoo-Kuofi（1982）作过综述，他认为放射片推测椎弓根间距是可靠的方法：椎管的矢状径可发现种族差异。（Amonoo-Kuofi 1985）

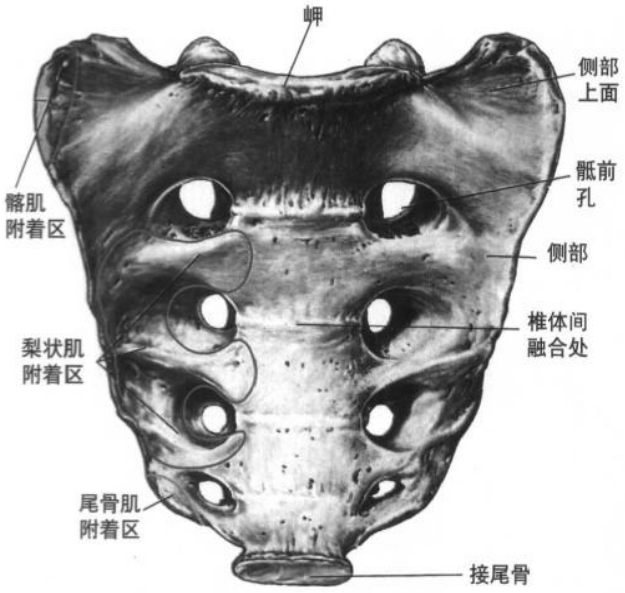

图6.111A 骶骨盆面。

肌肉附着示意的颜色标准 传统的肌肉附着术语‘起点’和‘止点’与现代肌肉动力学结构或功能的概念不尽一致；后者面对许多复杂和灵活的反应（第7篇）。然而，许多概论和实际课程仍在使用这些术语，并且所有肌肉附着的示意图只用单色表示，已证实有时对许多学生学习是不利的。本书对躯干肌、四肢肌采用双色准则；这引起了一些人的重视。游离四肢肌的中轴性、轴旁性和内侧的附着用蓝色画出（传统的‘止点’）。另外，许多颅骨图，其肌肉按胚胎起源和神经支配采用多色示意准则。上述用红蓝注释应用于大部分图，偶尔对少数个别肌肉和骨例外。

骶骨

骶骨（sacrum）（图6.111－113）位于两髋骨之间，由5个骶椎愈合而成的三角形骨，形成盆腔后上壁。其钝的尖（apex）与尾骨关节，上方宽阔的底（base）与第5腰椎联合成腰骶角（lumbosacral angle）。它纵向位置倾斜并弯曲，背面凸而盆面凹（图6.111c）。前弯曲加大了盆腔容量。底和尖之间有背面、盆面和外侧面（dorsal, pelvic and lateral surfaces）以及一个骶管（sacral canal）。儿童时，独立的骶椎由软骨连结，并能分离；成年骶骨还保留了许多骶椎的形态。

骶骨底（sacral base）（图6.112） 底是第1骶椎（first sacral vertebra）的上面，与典型椎骨的变化不大。椎体横向宽大，前缘突出成骶岬（sacral promontory）。椎孔呈三角形，椎弓根短且向后外侧分岔。椎弓板向后内侧倾斜，相连于棘突结节（spinous tubercle）。上关节突向上突出，其凹关节面朝向后内侧与第5腰椎下关节面关节。每个突起的后部有一外侧粗糙面，相当于腰椎乳突。横突变化较大；一宽而斜的骨块从椎体、椎弓根和上关节突（图6.112）向外侧突出。它由横突和肋成分融合而成，与椎骨的其余部分一起形成骶骨侧块（lateral mass）或骶骨翼（ala）的上部。

盆面（pelvic surface）（图6.111A） 朝前下方，垂直和横位均凹陷，但第2骶椎可能凸。4对骶前孔（pelvic sacral foramina）经椎间孔与骶管相通，穿过上4对骶神经前支。左、右骶前孔之间的较大区域由骶椎体平的盆面形成，其间融合部为4个横嵴（transverse ridges）。上、下骶前孔之间的柱是肋成分（costal elements），与椎骨融合。孔的外侧肋成分与后面的横突连合成骶骨侧部（lateral part）（基本扩展为翼）。

盆面供梨状肌附着（图6.111A）。从骶前孔穿出的前3对骶神经前支经梨状肌前面。交感神经干紧贴骶前孔内侧下行，骶中血管贴骶骨中线下行。孔外侧有骶外侧血管。第1、2和部分第3骶椎前面有壁腹膜覆盖，并以乙状结肠系膜斜行附着于中线左侧。直肠与第3～5骶椎盆面接触，并在第3骶椎和直肠之间有直肠上动脉的分叉。

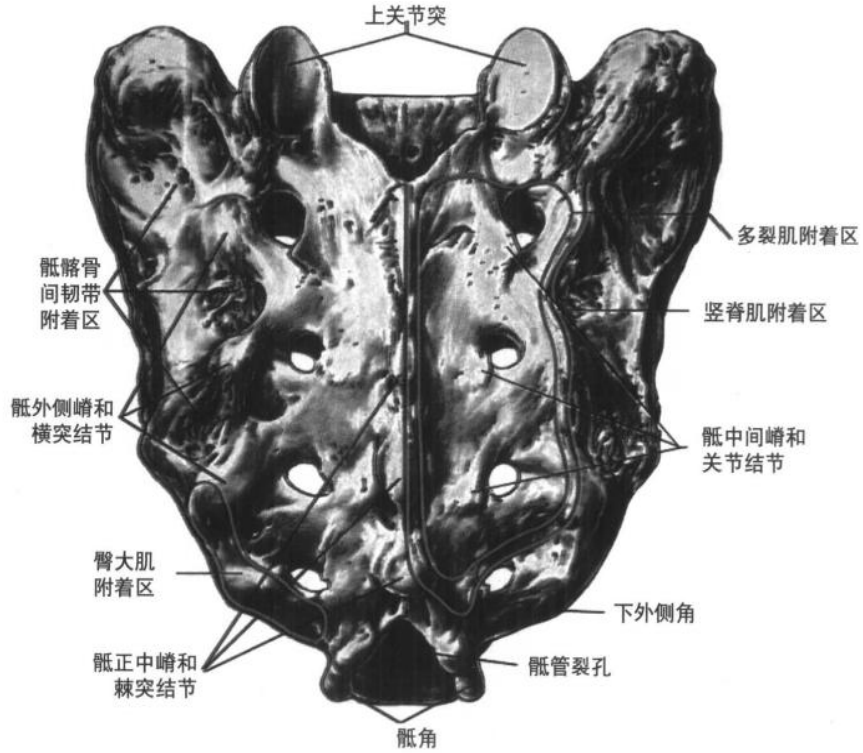

图6.111B 骶骨背面观。

背面（dorsal surface）（图6.111B） 朝后上凸，有一高起间断的骶正中嵴（median sacral crest）和4个（有时3个）代表融合的骶椎棘突结节。骶管的后壁在第4（或第3）骶椎下方呈一弓形的骶管裂孔（sacral hiatus），这是由于第5骶椎两椎弓板缺失未遇形成，暴露了第5骶椎椎体后面。骶正中嵴两侧有融合的椎弓板及其外侧的4对骶后孔（posterior sacral foramina）。像骶前孔一样它们也经过椎间孔通骶管，其中有骶神经后支通过。孔的内侧，自第1骶椎上关节突垂直向下为一列4个小结节，集中为骶中间嵴（intermediate sacral crest），有时也称关节嵴（articular crest），因为它们是融合的关节突。第5下关节突向下突出并位于骶管裂孔外侧形成骶角（sacral cornua），以角间韧带连结尾骨角。骶后孔外侧是由融合的横突形成的骶外侧嵴（lateral sacral crest），其尖端形成一列横突结节（transverse tubercles）。

背面棘突结节和横突结节的长U形区供多裂肌附着，其周围区附着竖脊肌（6.111B）。上3个骶神经后支穿过骶后孔后也穿过这些肌肉。

外侧面（lateral surface）（图6.111C） 外侧面是融合的横突和肋成分，上宽、下窄。宽的上部有与髂骨关节的耳状面（auricular surface），其后为韧带附着的粗糙、深凹陷区。耳状面由肋成分形成，形如倒L字母。短的上侧支为第1骶椎，下支为中间3个骶椎。外侧面之上无关节面，且宽度减小。下端向内侧弯曲到第5骶椎体成为下外侧角（inferior lateral angle），其上为一薄的外侧缘。有时出现一变异的副骶耳状面。

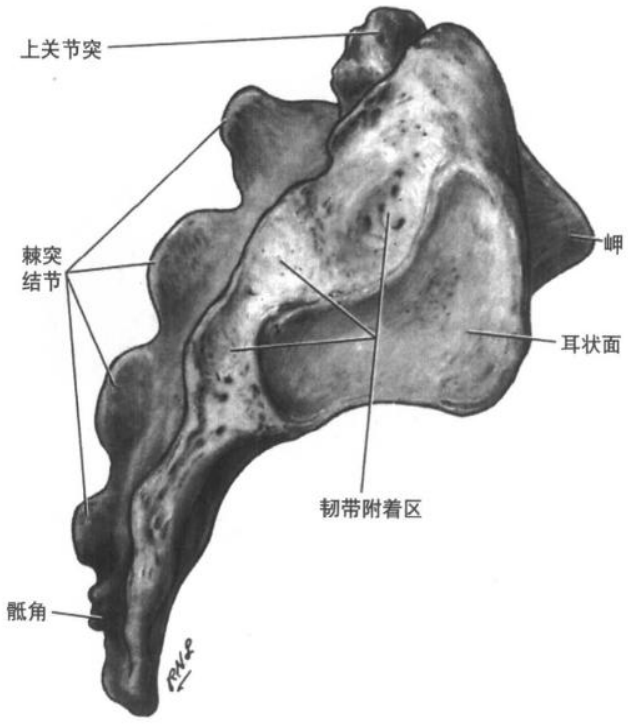

图6.111C 骶骨右侧面观。

耳状面完全由肋成分形成，有透明软骨遮盖。它呈现为颅侧和尾侧高起而中间凹陷，老年人的后面有第3突起。耳状面后方的粗糙区显示2～3个明显的骶髂骨间韧带的压

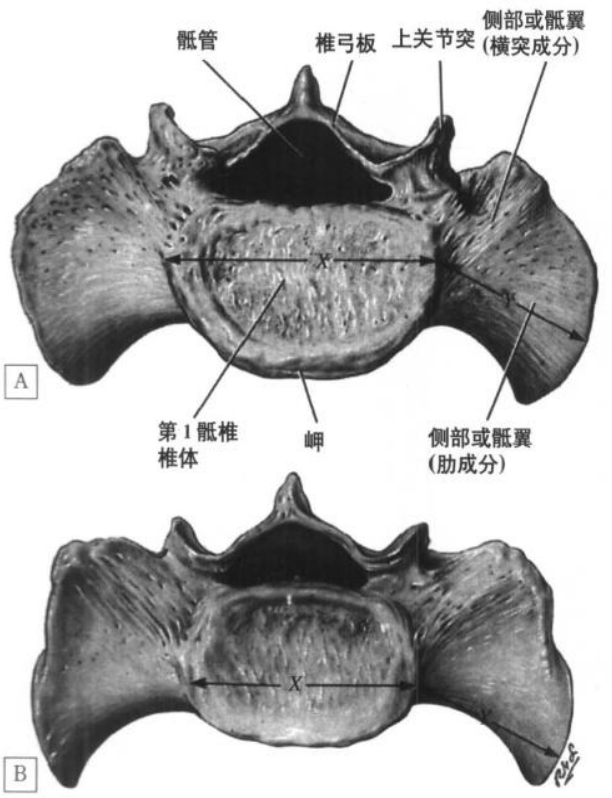

图6.112 男性（A）和女性（B）骶骨底。第1骶节椎体（X）。男性比女性形成底更宽大的部分，而女性椎体相对小，且外侧肋部（Y），骶骨翼相对宽。

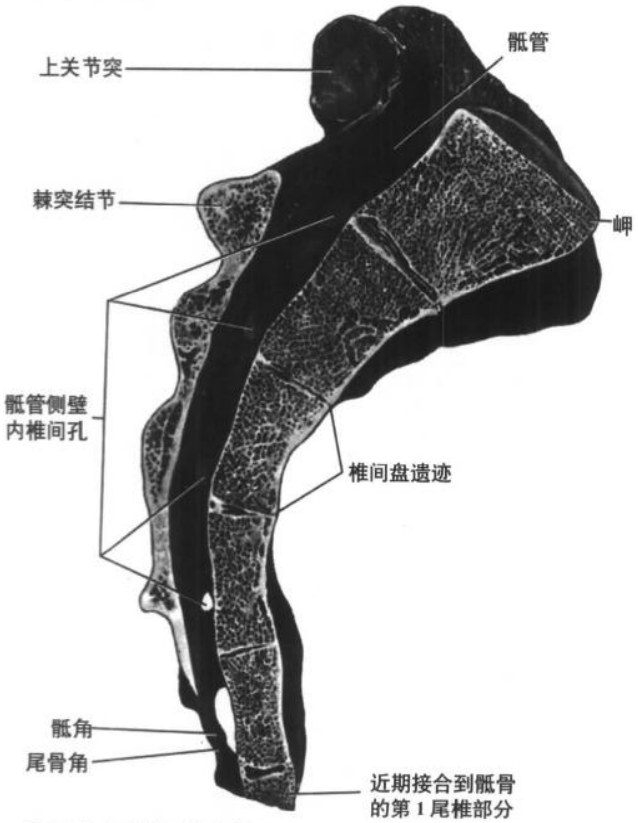

图6.113 经骶骨正中矢状切。

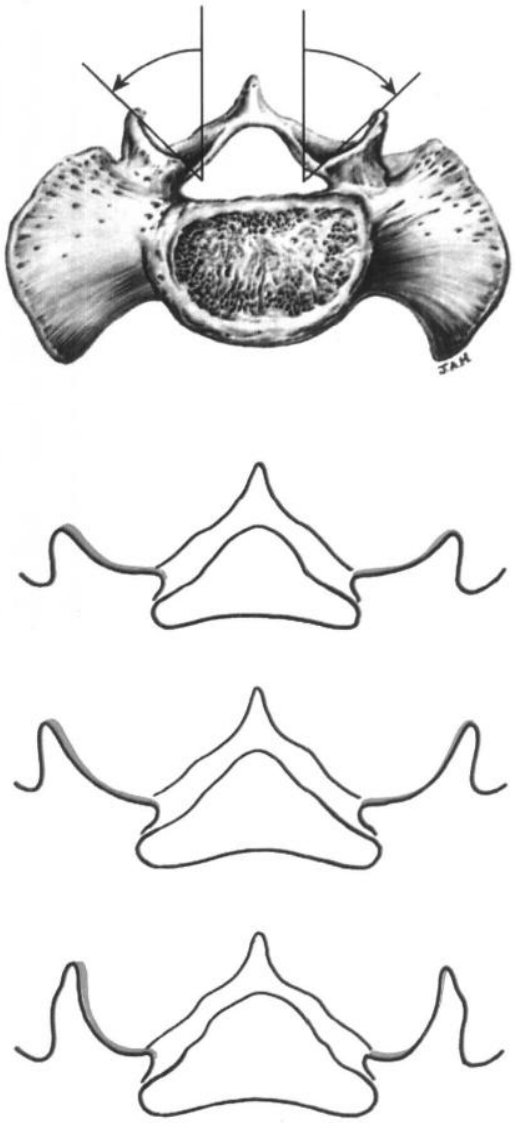

图6.114 用Čihák (1970) 的方法测量腰骶关节突关节的关节面倾斜度（上图）。下3个轮廓描述弯曲度和倾斜度逐渐增加。原始论文内有132例人骶骨测量数据。

迹。耳状面之下从后向前有臀大肌、骶结节韧带、骶棘韧带和尾骨肌附着。

骶骨尖（sacral apex） 即第5骶椎体下面，有与尾骨关节的卵圆形关节面。

骶管（sacral canal）（图6.113） 由骶椎椎孔形成，切面呈三角形。上方底部的开口随骶骨的倾斜而斜行，但站立位时朝上。骶管侧壁有四个椎间孔，它与骶前孔和骶后孔相通。下开口为骶管裂孔。

骶管 内含马尾（包括终丝）和脊膜。近管的中部水平，蛛网膜下隙和硬膜下隙终止，向下为骶神经根和终丝穿出蛛网膜和硬脊膜。终丝穿出骶管裂孔并越过第5骶椎后面和骶尾关节到尾骨。第5骶神经也穿出骶管裂孔经骶骨角内侧绕行，并使第5骶椎外侧面成沟。

附着第1骶椎体的结构 （attachments of the first sacral body） 到第1骶椎体前面和后面附着的分别是前纵韧带和后纵韧带的纤维。椎弓板上缘接收最下一对黄韧带。翼的上面平滑，内侧凹陷，外侧粗糙。几乎全被腰大肌遮盖。平滑区有腰骶干经过的斜沟。粗糙区有髂腰韧带下束，再向外侧为第5 腰神经和骶髂前韧带附着。髂肌到此区的前外侧部（图6.111A）。

骶骨的性别差异（sex differences in sacra） 典型的男女骶骨易于区别，但性别差异并不总是明显的，有时难以鉴别。女性骶骨短而宽，这可产生较宽的盆腔。骶骨宽度的百分率产生骶骨指数（sacral index）。此法测量的要点讨论见后。女性前面的凹陷较深，最深点的位置通常高于男性；高于此点的弯曲女性较大。后面第2 骶椎（见后）的突出通常男性较小。女性较男性的盆面更加朝下，于是增加盆腔容积并使骶岬更突出。女性耳状面较短，但通常两性都延伸于头3 个骶椎。由于男性腰椎体大，故第1 骶椎椎体占据骶骨底宽的较大比例，其横径超过一侧的翼长；而女性的大约相等。

结构（structure） 骶骨由厚薄不一的骨密质壳包绕骨小梁组成。

骶骨变异（variations） 骶骨可能由于第5腰椎或第1尾椎的融合发育成6 个椎骨。骶骨含有第5 腰椎时称腰椎骶化（sacralization）通常一侧发育不全。少数的异常，有第5 腰椎横突较大并与骶骨底后外侧角关节，有时是滑膜性关节。更少见的是第1骶椎腰化（lumbarization）的发生；它可以部分或全部分离。由于椎弓板和棘突的不全发育，骶管后壁可能有不同程度缺损，骶骨上关节面的方向（以及随后的两个腰骶关节突关节面的相互关系）按照Cihák（1970）132例骶骨的报道有很大的变异：凹的上关节面弦与矢状面所成的角度可从20° 到90°，大部分在40° ~60° 之间（图6.144）。关节面的弯曲度和不对称性也时有发生。

腰骶关节

腰骶关节（lumbosacral joint）即第5腰椎和第1骶椎的关节。如同其它关节，其椎体被一韧带联合连结，包括一大的椎间盘、前、后在腰骶角处分别有前纵韧带和后纵韧带附着。其关节突关节的间隙较上面的关节为宽。它们有黄韧带、棘间韧带和棘上韧带。第5 腰椎还有髂腰韧带附着于髂骨和骶骨。这些关节的几何图形（图6.114）变化较大。

髂腰韧带（iliolumbar ligament）（图6.278） 附着于第5腰椎横突尖的前下面，有时有一薄束附着第4腰椎。它向外侧辐射并有一大束附着于骨盆；下面的一个是腰骶韧带（lumbarsacral ligament），自第5腰椎横突下面到骶骨的前上外侧面，并与骶髂前韧带混合；上面有部分腰方肌 附着，跨过髂嵴向前到骶髂关节，继续向上续于胸腰筋膜。神经支配来自脊神经后支。

尾骨

尾骨（coccyx）（图6.115）是小三角形骨，一般由4个融合退化的椎骨组成，但数目可有5 ~3个的变化，第1尾椎有时分离。它自骶骨尖向下，其盆面朝前上方，背面朝后下。当然，随其活动，方向有变化。

尾骨底（base）或第1尾椎椎体上面（first coccygeal vertebral body），是与骶骨尖关节的卵圆形关节面。后外侧两个尾骨角向上与骶骨角连接；它们都相当于其它椎骨的椎弓板和上关节突。退化的横突自第1 尾椎椎体向上外方突出，并可能与骶骨下外侧角关节或融合、形成一完整的第5骶孔。

第2 ~4尾椎依次减小，尽管第2尾椎可显示横突和椎弓根的痕迹，但一般只有代表原始椎体的小结节融合。

盆面（pelvic surface）的外侧包括原始的横突，有肛提肌和尾骨肌附着—第1有时第2尾椎体（图6.278），前面有骶尾前韧带和两骨角（cornua）之间的角间韧带。第5骶椎体与每侧关节角之间的空隙代表椎间孔，有第5骶神经经过，其后支在原始横突后面下降，前支经横突和骶骨之间行向前外侧，外侧有骶尾连结突和骶骨下外侧角。背面（dorsal surface）有臀大肌附着，其尖有肛门外括约肌附着，正中区有骶尾后深韧带和骶尾后浅韧带附着，浅者自骶管裂孔缘下降，有时封闭骶管。两韧带间有终丝与上述韧带在第1尾椎后面混合。

骶尾关节

骶尾关节（sacrococcygeal joint）是骶骨尖和尾骨底的联合，由纤维软骨盘、透明软骨残余和前、后、外侧韧带

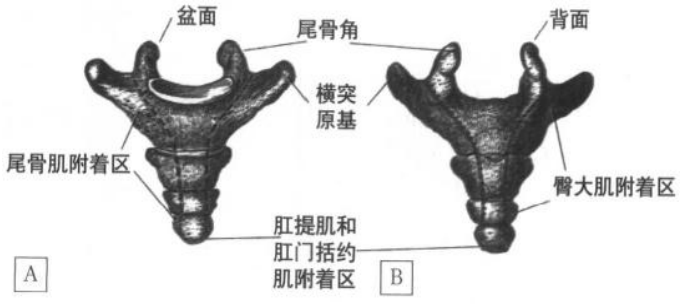

图6.115 尾骨。A. 盆面观；B. 背面观。

相连。

纤维软骨盘（fibrocartilage disc） 是在骶骨和尾骨邻接面之间的一薄层盘，其前后方稍较外侧厚。其表面遮盖有薄的小岛状透明软骨。由于关节是滑膜性的，偶尔尾骨活动度大。

骶尾前韧带（anterior sacrococcygeal ligament）（图6.278） 由骶骨和尾骨盆面下行的不规则纤维组成，其附着像前纵韧带。

骶尾上后韧带（superior posterior sacrococcygeal ligament） 扁平，自骶管裂孔缘到尾骨后面（图6.265），遮闭骶管下部。

骶尾背侧深韧带（deep dorsal sacrococcygeal ligament） 自第5骶椎椎体后面到尾骨背面，相当于后纵韧带。

骶尾外侧韧带（lateral sacrococcygeal ligament） 如同每侧的棘间韧带，连接尾骨横突和骶骨下外侧角，并完成第5骶神经的孔。

角间韧带（intercornual ligaments） 连接每侧的骶骨角和尾骨角。另一束也连接骶骨角和尾椎横突。

尾骨间关节

尾骨间关节（intercoccygeal joints）是数个联合，年轻人各尾椎之间具有薄纤维软骨盘。各椎骨间也有骶尾前韧带和骶尾后韧带的延伸连接。成年男性所有尾椎愈合早于女性。老年人骶尾关节消失。偶尔第1 和第2 尾椎间是滑膜性关节；末节尾椎尖借胶原纤维 组织与皮肤相连。

脊柱的骨化

有关脊柱的早期发育查阅第3篇和图3.134。典型的椎骨有三个初级骨化中心（图6.116A）：每侧椎弓各1个及椎体1 个。椎弓的骨化中心出现于横突根部，骨化向后到椎弓板和棘突，向前到椎弓根和椎体的后外侧部，向两侧到横突，向上和向下到关节突。标准的椎弓骨化中心首先出现于胚胎第9～ 10周上颈椎，12周到下腰椎。但未分性别的人胚放射片研究中33 例在适当的年龄出现（Bagnall等1977），而不是这种简单的头尾侧顺序也未观察到颈部有顺序的发生。首先出现的部位是下颈部和上胸部很快地到上颈部。短期后第三群出现于下胸腰部，然后出现其余的骨化中心并迅速有规律地向头、尾侧延伸。椎体的主要部分（centrum）初级骨化中心出现于脊索的背侧。偶尔椎体骨化出现两个外侧骨化中心（lateral centres）并可能不融合。其中1 个生长抑制，则产生楔状椎骨（cuneiform vertebra），是导致脊柱侧屈病变（scoliosis）所公认的原因。此情况常为多发性。骨化中心首先出现于第9～10周下胸部，于第12周向头、尾侧延伸到第2颈椎。在Bagnall等（1977）的研究中，这些情况大部已证实，但最早的骨化中心在下胸部和上腰部；头部以后的发育远快于尾侧，最后的骨化中心在第5 骶椎（后者和不稳定的尾骨骨化中心见后）。生后数年椎体与每侧椎弓的连接是软骨结合或神经-椎体连接（neuro-central joint）。胸椎椎体肋凹在神经-椎体连接之后。新生儿的椎骨有3 个骨化成分，1 个椎体和2 个椎弓，其间由软骨相连。1 岁时，2 弓首先在腰部的后面相连，随后到胸部和颈部。上颈椎椎体与椎弓相连大约在3岁。但下腰部的连接直到6 岁时还不完全。至青春期，椎体的上面、下面、横突尖和棘突尖是软骨性，但此时出现5 个次级骨化中心（secondary centres）、横突尖和棘突尖各1个，和椎体上、下面周缘部2个环状骺（图6.116B，C）。肋凹是环状骺的延伸（Dixon 1920）。约在25岁时这些骺才与骨的其余部愈合。颈椎分叉的棘突有2 个次级骨化中心。椎骨的环状‘骺’不等同于长骨的骺。大部分哺乳类，它们是完整的骨性盘。有关的讨论查阅Francois和Dhem（1974）。

椎骨的男女异形已引起注意，而Taylor和Twomey（1984）曾描述过青少年放射片的差异，女性椎体宽度对深度的比值更低。

第1、第2和第7颈椎以及腰椎骨化的形式例外。



图6.116 脊柱的骨化。A. 典型椎骨；B. 青春期典型椎骨；C. 青春期典型椎体；D. 寰椎；E. 枢椎；F. 腰椎。（详见正文）

寰椎 通常有三个骨化中心（图6.116D）：约第7周每侧块各一，逐渐于3～4岁之间延伸到后弓直接相连，或偶尔有一独立的骨化中心。新生儿的前弓是纤维软骨；约在1岁末出现一独立的中心，至6～8岁与侧块连接，融合线经上关节面前部。偶尔前弓是由侧块的骨化中心扩展融合而成，有时来自弓本身的两个中心。

枢椎 如典型的椎骨一样，枢椎来自5个初级骨化中心和2个次级骨化中心（图6.116E）、椎弓2个和椎体1个初级骨化中心。前者约在第7～8周出现，而椎体约在第4～5月出现。齿突的骨化大部分由2个对称的骨化中心形成，约在第6月出现，其间有软骨分开，出生前愈合成锥状。这一楔形的软骨形成齿突尖，其中出现1个骨化中心，其出现的时间和愈合到齿突其余部的时间均有明显的个体差异，常在5～8岁出现，有时甚至更晚（Ogden 1984），约12岁与主体融合。多数人认为它是第1颈节生骨节头侧半的一部分或寰椎前部（Gadow 1933），但需要从下面看。齿突与椎体之间有软骨盘，直到老年其周缘骨化而中心仍保留软骨，盘内可能发生寰椎和枢椎相邻的骶遗迹。青春期椎体下面可形成一薄的骶板。齿突很早就被认为是寰椎椎体，以后与枢椎融合。Jenkins（1969）对许多哺乳动物的研究削弱了这一观点，他认为齿突是一新的结构。Ganguly和Singh-Roy（1965）认为齿突尖的骨化中心来源于寰椎前部，它也参与寰椎侧块的骨化。

第7颈椎（seventh cervical vertebra） 约在第6个月肋突处出现独立的骨化中心，在5～6岁与椎体和横突连结；它可能保留独立，形成向前外侧生长的颈肋（见前）。独立的骨化中心偶尔也可发生于第4～6颈椎横突处。

腰椎（lumbar vertebra）（图6.116F） 乳突处有两个附加的骨化中心。第5腰椎一对甲壳虫样的骶通常出现于肋成分尖端。

骶骨（图6.117） 其各椎的骨化像典型的椎骨一样，椎体和椎弓的初级骨化中心出现于第10～12周。上3个或更多的椎骨肋成分的初级骨化中心在胚胎第6～8个月出现于骶前孔的前上部。每侧肋成分与该侧椎弓在2～5岁时愈合，8岁时再向前与椎体和向后与对侧愈合。之后每个椎体的上、下面有一层透明软骨骶板遮盖，并被一椎间盘的纤维软骨锥形分开。外侧相继与椎弓和肋成分连结，其间有透明软骨；一软骨性骶有时分为上、下两部发生于每侧耳状面及其邻接的外侧面。青春期后很快已融合的椎弓和相邻椎骨肋成分开始自下而上地愈合。与此同时，出现以下骶中心：

- 椎体上、下面
- 棘突结节
- 横突结节
- 肋成分

在相邻肋成分之间透明软骨外侧端处出现肋骶骨化中心：在第1、第2和第3节之间每侧空隙处出现前、后各2个骨化中心。骨化从此伸展到遮盖下外侧面的骶板。相邻骶椎体边缘与骶板的连合需20岁以后，但板的中间块和大部分椎间盘直到中年以后仍不骨化。这些资料是来源于一些标本（McKern和Stewart 1957; Fawcett 1907）。

尾骨（coccyx） 每节尾椎骨化来自1个初级骨化中心，但其出现率和时间尚不肯定。第1节骨化中心约在出生时出现，尾骨角可能迅速出现独立的骨化中心。其余几节骨化的时间间期较大，可晚到20岁或以后。各节间愈合较慢，第1～2节常常晚至30岁。尾骨特别是女性，于晚年常与骶骨融合。

脊柱的整体观

生后脊柱的构造逐步地改变，以致影响到它的生长发育和形态。这一过程持续到成年时期，最后导致衰老时变短。脊柱的形态受外界机械和环境因素的影响，也受内部遗传、代谢和激素因素的影响。所有这些都能影响到日常生活动力学力量的反应能力，如压力、张力和剪力。这些动力学力量变化巨大，并且在很大程度上受职业、运动和姿势的影响（Nachemson 1963; Gracovetsky 1988）。

脊柱由33个椎骨组成，其间由纤维软骨性椎间盘连接。脊柱的功能是支持躯干和保护脊髓。脊柱位于身体的正中后部，一般椎骨的平面。男性总长约70cm，女性约60cm。局部长度，颈部约为身长的8%，胸部20%，腰部12%，骶尾部8%。尽管椎骨数目一般为颈椎7个，胸椎12个，腰椎5个，骶椎5个和尾椎4个，但常有变异，有人报告32～35个（Bergman等1988）。各部的划分是按其形态特征，但也可能混淆：例如，第7颈椎出现胸椎的肋凹，犹如1多余的胸

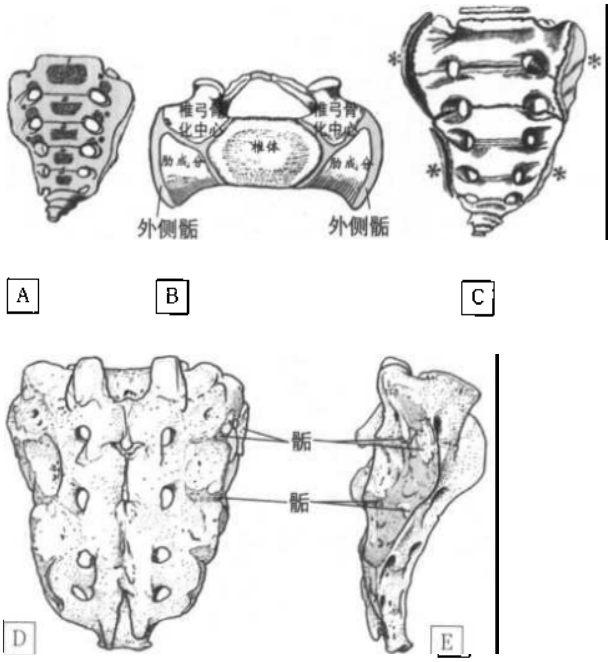

图6.117 骶骨和尾骨的骨化 A. 新生儿，B. 约4岁婴儿骶骨底，C. 25岁的骶骨，C图中星号注出每侧面的骶板，D, E. 18岁骶骨肋突和横突骶。

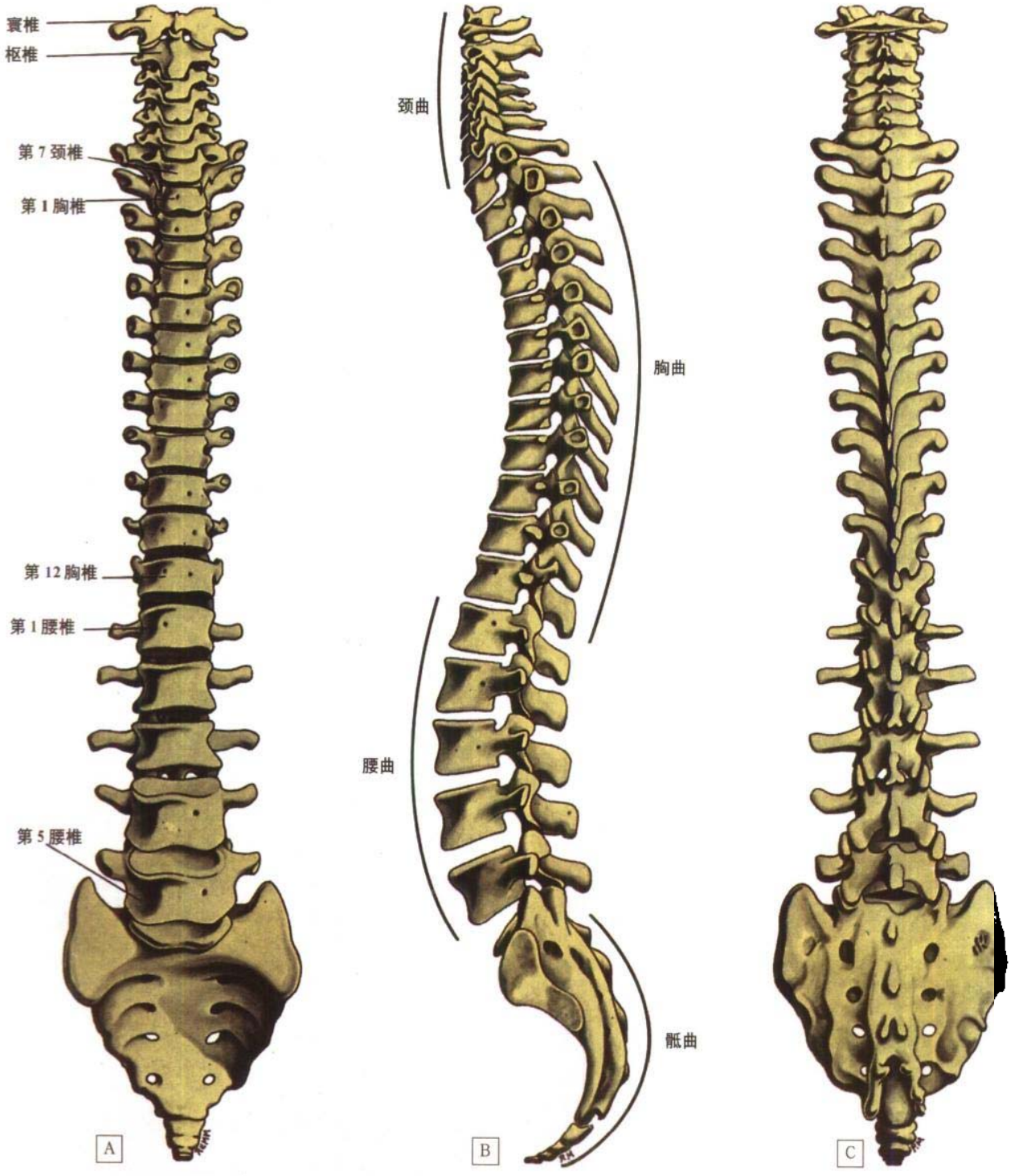

图6.118 脊柱。A. 前面观，B. 侧面观（注意弯曲），C. 后面观。注意从后面和前面观，可见轻微弯曲的胸腰侧曲。

椎；最下1个胸椎可能出现腰椎样的关节突；第5腰椎可能完全或部分骶化。于是由于这些改变位于各部椎骨类型的过渡区，有可能骶前的椎骨有23－25个。

脊柱的重心线 在身体直立平衡的状态，脊柱重心线（line of gravity of the vertebral column），自外耳门平面经枢椎齿突、第2胸椎紧前方、第12胸椎椎体中心、再经第5腰椎椎体后方到骶骨前面。

脊柱的弯曲 正常的脊柱没有侧曲，但矢状面上有明显的弯

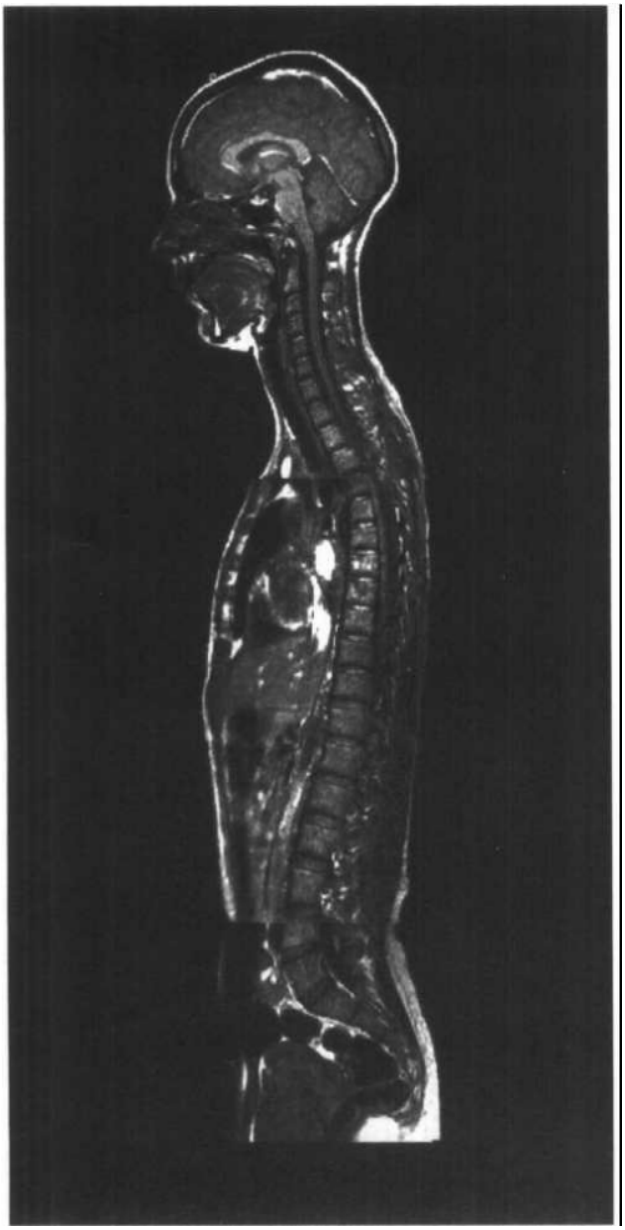

图6.119 27岁女性脊柱T1加强磁共振正中矢状面影像。此例拍摄时无背痛历史，但一年后由于L4/5患椎间盘脱出而急性背痛，该处作为科研在T2加强片中证实有变性。（影像由利物浦大学磁共振研究中心N Roberts博士提供）

曲（curvatures）。然而，上胸部常有一轻微的侧曲，用右手习惯的人凸向右，用左手习惯的人凸向左。矢状面上的弯曲出现在颈、胸、腰、骶部（图6.118，119）。这种弯曲是300万年进化的结果，其中为适应二足步态，已发生胸廓和骨盆。早在胎儿第7周以前作为运动（fetal movements）的反应，出现了脊柱弯曲，生后当婴儿能抬起头时，弯曲变得更明显。胚胎是在全身屈曲状态下发育，形成原发（primary）向前凹的胸曲和骶曲，又由于胚胎肌肉功能的发育导致继发的（secondary）矢状位颈曲和腰曲的早期出现。颈曲（cervical curvature）出现于生前，可能早至胚第7周，这是对胚胎伸头动作肌肉发育的反应，是‘喘息反射’的一个重要的成分（Bagnall等1977）。195例8～23周人胚的研究显示83%的样本已出现继发的颈曲。超声研究支持此曲发育的运动作用。腰部变平（lumbar flattening）也已被证实早在第8周即出现（O'Rahilly等1980）。然而，有人认为这些继发弯曲的早期形态被过分强调了。脊柱的高度弯曲和能承担几乎所有的弯曲，需得到生后肌肉和神经系统发育（Wood-Jones 1946）。婴儿能够支持其头约在第3～4个月，能坐直在第9个月，开始能走步在第12～15个月。这种继发的功能改变，对脊柱继发的弯曲和椎骨大小比例的改变产生巨大的影响，特别在腰部。继发的腰曲（lumbar curvature）对开始行走保持小腿以上躯干的重心变得重要，并且人体比例的改变对脊柱弯曲形态产生重大影响。近期的研究支持此观点，在对猴长期稳固直立姿势的训练后，显示了腰部脊柱明显的前凸，与人比较不论形态和功能都相似。即使猴正常的俯身步行姿势，诱发的脊柱前凸也保留下来。骨骼的重塑发生于颅后骨骼，可归因于对二足支撑诱导的应力功能性适应。

成年人颈曲略微凸向前，即脊柱前凸（lordosis）。此曲自寰椎至第2胸椎，前凸尖位于第4和第5颈椎之间。颈曲性别的二态性也有发现（Knussman和Finke 1977）。

胸曲（thoracic curve）是脊柱后凸（kyphotic），即凹向前。胸曲自第2～11或12胸椎，其后凸尖位于第6～9胸椎。此曲的形成是由于胸椎椎体后部的厚度增加。

腰曲（lumbar curve）是脊柱前凸（lordotic），即凸向前。腰曲自第12胸椎至腰骶角，女性凸度大，弯曲的形成是由于椎间盘前部厚度增加和一些腰椎体呈楔形，下3个腰椎凸度增加。前凸尖位于第3腰椎水平。

盆曲（pelvic curve）又称骶曲凹向前下，包括骶骨和尾骨，自腰骶结合到尾骨尖。

椎体 椎体（vertebral bodies）从前面观，自第2颈椎到第3腰椎椎体宽度，从上向下随同负载而逐渐增加。颈部呈直线的增加，而胸部和腰部并非线性增加。下2个腰椎的大小有一定的变异，此后到尾骨尖宽度迅速减小。下2个腰椎椎体上、下面的面积、椎弓根和横突的大小呈反向关系，暗示后者传导椎骨的压力从脊柱到骨盆（Davis 1961）。它们也向骶区传导（Panjabi等1992）。椎体后面的测量较前面具有更小的性别二态性，故可以作为鉴别性别的基础（MacLaughlin和Oldale 1992）。

棘突 棘突（spinous processes）向后突出，尽管个别人可见到有些棘突轻微侧偏，但大体位于正中面上。棘突倾斜也可发生于骨折和脱位，也可能与椎骨的先天性异常有关。当臂部垂于两侧时，第3胸椎棘突位于肩胛冈水平，第7胸椎棘突位于肩胛骨下角水平。第4腰椎棘突位于髂嵴最高联线水平（用于腰椎穿刺点），第2骶椎棘突位于髂后上棘水平。

脊柱椎体两侧是容纳背部深肌的椎沟，此沟在颈、腰部较浅，主要由椎弓板形成；胸部较深且宽，由椎弓板和横突形成。第1胸椎椎弓板宽，而第2～7较窄，然后第8～11又变宽，但此后向下到第3腰椎又变窄。

横突 椎弓板的外侧为关节突，再向外侧为横突。颈椎横突位于关节突之前，椎弓根的外侧和椎间孔之间。胸椎横突位于椎弓根之后，较颈、腰椎横突相当偏后。腰椎横突位于关节突之前，但在椎间孔之后。横突的结构和长度有相当的局部变异：颈部寰椎的横突长而宽，对旋转头肌有最大的力学效应。第2～6颈椎宽度变化不大，但第7颈椎宽度增大。第1胸椎最宽，至第12胸椎递减，其横突成分一般是残迹性。上3个腰椎横突变得较宽，第4、第5腰椎变化减小。第5腰椎横突最粗壮，直接起自椎体和椎弓根，允许重量传导经髂盆韧带到盆部。

脊柱外侧面 脊柱外侧面（lateral aspect of the vertebral column）可从颈、腰部关节突和胸部横突后方能截然分开。前部由椎体两侧组成，在胸部还有肋凹。颈部和上胸部椎间孔最小呈卵圆形，位于椎体和椎弓根之间。在胸、腰部椎间孔逐渐增大，它们含有脊神经和其它神经和血管。

椎管 椎管（vertebral canal）与脊柱弯曲一致。颈、腰部显示自由灵活性，较大而呈三角形，胸部小而圆形，但运动小。这些差异和脊髓的直径及膨大相适应。在腰部的测量，L_1～L_5椎管逐渐减小，女性有更大的相对宽度。腰椎椎管和椎体的比值范围在1:2～1:5；任何比值大于1:5时将构成腰椎椎管狭窄。

脊柱的日间变化 1852年Bishop报道过身高受卧位和直立姿势改变的影响。这种日间变化（diurnal variation）出现于颈、胸和腰部脊柱。近来利用立体摄影测量术的研究已显示40%的日间变化发生于胸部，影响脊柱后凸度，还有40%在腰部，影响其前凸（Wing等1992）。脊柱长度的最大改变在青年期和年轻成年时期（De Puky 1935）。晨起3小时内长度复原（Reilly等1984），缩复约16mm（Fitzgerald 1972; Krag等1990）。尽管脊柱的弯曲对高度的改变起作用，椎间盘也很可能是高度减少的原因。近来磁共振成像（MRI）的研究揭示了椎间盘流入和流出液体动力学运动（图6.120）和邻近椎体24小时的周期变化（Roberts等1991、1994）。这与身体的位置有关，当在轴性压力下，还进一步牵涉到脊柱的生物力学（Dangerfield等1994）。

脊柱的发育 新生儿脊柱长约24cm（Scammon和Calkins 1929）。儿童期和青年期到成年期的发育受性别、激素、遗传、生物力学和其它因素以及单个体椎骨绝对和相对大小的影响（Falkner和Tanner 1986; Roche 1992）。

脊柱各部的大小因年龄而异，新生儿的腰部和骶部较成年人相对小；这是由于上下发育的梯度不同，因为这些部位的椎骨发育能更快地达到成年人大小。骨骼成熟的不同速度也可以用骨骼内结构测量出来（Burwell等1980）。腰椎椎体宽度以3倍速、高度以4倍速增加。这些改变决定于遗传学和性别二态性，经人体测量学和基于计算机X线摄影（CT）的研究（Cooper等1992），证实具有分散和恒定的性别差异。

腰部动力学的改变是影响椎体和椎间盘的比例以及腰曲形状生长改变的有利因素，尤其是第5腰椎及其下的椎间盘（Taylor 1975）。

脊柱的生长（vertebral column growth）决定于单个椎骨发育的总和；脊柱的长度是身高的主要组成。新生儿椎骨的骨化部分与椎间软骨部分总高相等（Brandner 1970），成年时骨部总高变成75%。脊柱的发育是由于软骨性终板的增生（proliferative），如同长骨的骺软骨。高度的生长（growth in height）于青春期后出现，25岁时仍能从个体上确认（Bernick和Caillet 1982）。环形张力的骨突不参与椎体的生长，尽管骨突直径与椎体的发育同步进行，但其骨化状态与椎骨的发育无关。这是因为它位于骺生长板之外。

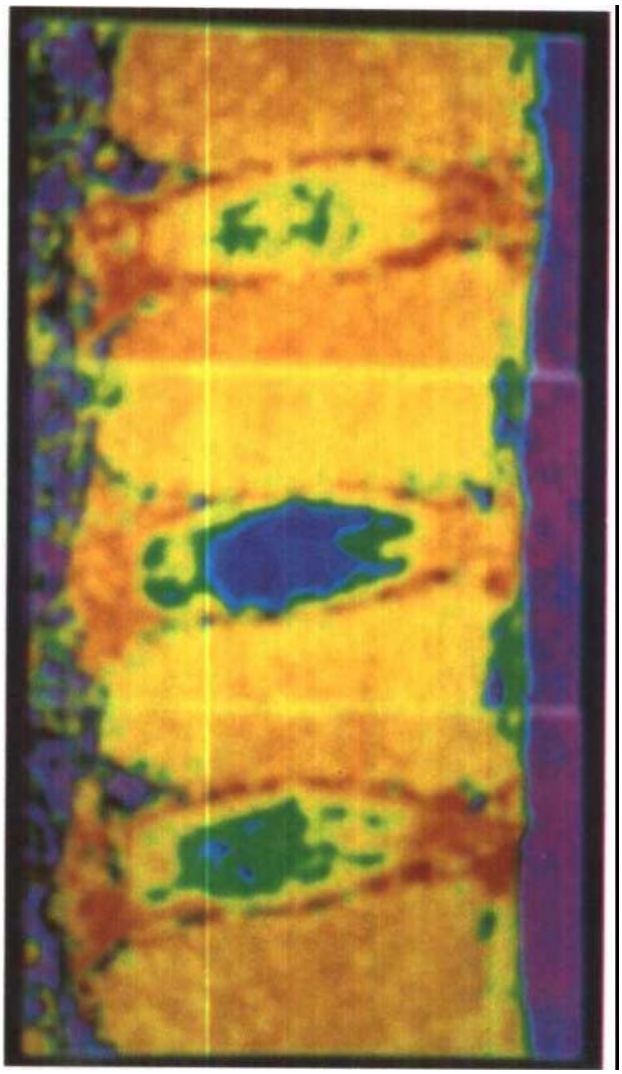

图6.120 3张加强影像处理磁共振影像，从上而下显示椎间盘，午夜低水成分＝灰绿色，一夜横卧后早晨高水成分＝深蓝色，和下午中间期。（影像由利物浦大学磁共振研究中心N Roberts博士提供）

神经弓突起（neural arch processes）的发育来自初级骨化中心（primary centres），在骨膜下骨的沉积和延伸到临近软骨。横突和棘突尖出现牵引骺。关节面的发育是伸展到软骨关节外区和关节下区发育的结果。姿势和椎体比例的改变导致关节面朝向的改变（Roaf 1971）。

青年期突发性发育（adolescent growth spurts）出现

于男、女脊柱，突发性发育开始和达到成年的时间具有性别差异，男性突发性发育的时间在13～15岁，女性在9～13岁（Anderson 1965; Taylor和Twomey 1984）。9.5～12.5岁期间，女性的发育增长有65%大于男性。女性椎骨比男性更细。

尽管白人女孩18岁和男孩20岁时一般身高的发育完成，但有证据发现至成年时椎骨仍能继续较好地生长：已在25岁的个体显示了椎骨软骨性终板的改变（Tanner 1966; Bernick和Caillet 1982）。有人发现东非男性腰椎高度的改变可高达45岁（Allbrook 1956）。

老年脊柱 老年脊柱（vertebral column in the elderly）的改变与骨的结构有关，以致椎体加宽而高度减小，女性更加严重。脊柱的骨性改变伴随椎间盘的胶原成分的改变，以及脊柱肌肉动力学下降。这导致脊柱活动度进行性下降，尤其是腰部。腰部脊柱前凸减少是负载增加的结果，而负载增加是由于体重增加所致。妇女中胸部‘老年贵夫人驼背’的发生是由于与年龄相关的骨质疏松、胸部脊柱后凸和颈部脊柱前凸的增加。上述种种脊柱的改变直接导致个体总高度的减小。

椎体其它的改变 椎体前面和外侧面骨赘导致从骨密质突出的骨刺。尽管有个体差异，而这种改变多数自20岁以后出现。椎体前面最为常见，似与运动有关，尤其是在脊柱运动度最大的C_5、T_8和L_{3-4}的出现率最高（Nathan 1962）。它们从不涉及环形髓。骨赘的骨刺常常是不对称的，但可导致脊柱运动度的减小。

脊柱的运动 脊柱的运动（movement of the vertebral column）在相邻椎骨间是有限的，但运动累积结果，可使整个脊柱作相当程度的弯曲和旋转运动（见前）。软骨下骨的变形和关节软骨有助于运动，但椎骨和椎间盘一起仍是脊柱运动的主要结构。借助弹性变形它们允许椎体间倾斜和旋转并增加脊柱的压缩系数。这能够吸收脊柱弯曲增大的应力，直的脊柱丢失传导力少。体重、肌肉力和猛抬脚，不管是小步（如走步）还是大步（如跑和跳）均由椎间盘和脊柱弯曲而缓冲。

尽管椎间盘在脊柱动力学中有明显作用，然而，局部运动的改变也决定于椎间滑膜关节的结构、性能和几何学形态，另外也决定于韧带复合体附着到每个椎骨的部位（见前）。

关节的营养作用或关节突关节的非对称性方位导致一个关节的方位变得在额状面或矢状面比对侧关节的方位更倾斜。人类脊柱的营养作用占25%以上（Grieve 1989），最常发生在L_4和L_5，并导致运动时关节面的不稳定性（Kraft和Levinthal 1951）。于是最后可加快变性性损伤。

脊柱的异常 脊柱的异常（abnormalities of the vertebral column）中，脊柱侧凸一词应用于脊柱的不正常侧曲，常伴有椎体严重的旋转、椎弓板和椎弓根的扭转。这种异常的弯曲可以是姿势性或结构性的。姿势性弯曲可能由于两下肢不等长的结果，由于此曲不属结构性，故改变下肢长度可消失。固定的结构性弯曲可能由于先天性椎骨异常（如半椎体），也可以继发于其它疾病（如脊髓灰质炎或肌萎缩），或可以是特发性病。后者的原因可归因于神经系统的因素（Burwell和Dangerfield 1992）。

脊柱前移（骨骼出现率为5%）第5（有时第4）腰椎椎弓板和下关节突连在一起而与椎骨其余部分分离。这种情况可能是先天性、认为是每个椎弓来自2个骨化中心而未融合所致，然而尚无明显的证据。

脊柱的骨折 脊柱的骨折（fractures to the column）可由于五种不同机制引起：屈、伸、旋转、剪切和轴性负载。屈力的损伤，如从背后猛击，骨折一般发生在第5或第6颈椎。如果力量是轴性的传导，如头或脚落地也是屈性骨折（因为正常的脊柱弯曲），常发生在第9胸椎和第2腰椎之间。脊柱的稳固主要依靠椎间盘－椎体复合体，而不需要完整的后韧带复合体（Bedbrook 1971）。这一临床观察引导出了脊柱稳固三柱学说的生物力学概念（Dennis 1983）。前柱由前纵韧带、椎体前部和纤维环前部组成。中柱由后纵韧带、椎体后部和纤维环后部组成；后柱包括椎体后弓复合体和后韧带复合体。此概念形成脊柱骨折分类的基础（Dennis 1983）。

胸骨

胸骨（sternum）仅限于陆生脊椎动物和水生哺乳类动物，如海豹。鱼类无胸骨。伸长的人类胸骨形态呈板状，是哺乳类的典型，两栖类和爬行类的胸骨是非列的。尽管它最早的形态与肩带和肋骨有关，但它常被认为是中轴骨。胚胎发育和骨化表明胸骨是从肋骨分离出来的。人类胸骨（图6.121、122）由上面的胸骨柄（manubrium）（前胸骨）、中间的胸骨体（body）（中胸骨）和下面的胸骨剑突（xiphoid process）（后胸骨）组成。男性的全长约17cm，女性的略小（Jit和Bakshi 1984）。柄和体长的比例具有性别差异，但无种族差异。这些数据可能由于30岁后甚至终生的继续生长而变得复杂（Ashley 1956; Rother等1975）。除胸骨分主要3段外，早期胸骨体由4个来自与肋骨有关的节段间的胸骨椎（sternebrae）。胸骨的自然位置是向下略向前倾斜、前凸后凹，最宽处在第1肋软骨连结水平，最窄在柄体关节处，向下逐渐加宽，于第5肋软骨关节后又变窄。

胸骨柄（manubrium sterni） 上部宽而厚，下部与胸骨体连接处窄。前面（anterior surface）平滑、横向凸、纵向凹。后面（posterior surface）凹而平滑。上缘（superior border）厚、中央有颈静脉切迹（jugular notch）（胸骨上切迹suprasternal notch），它位于两侧锁骨切迹（clavicular notches）之间，锁骨切迹是朝后上外侧的卵圆形窝，与锁骨胸骨端关节。下缘（inferior border）卵圆形、粗糙、有一薄层软骨与胸骨体连接。外侧缘（lateral borders）上方有明显的第1肋软骨压迹，下方为小的半关节面，与胸骨体上角共同与第2肋软骨关节。上述2关节面之间是向下内侧弯曲狭窄的边缘。

胸骨体（mesosternum（body）） 较胸骨柄长、窄而薄，近下端宽。前面（anterior surface）几乎平、有3条横嵴，它们位于4个胸骨椎(sternebrae）融合处（见后）。第3～4胸骨

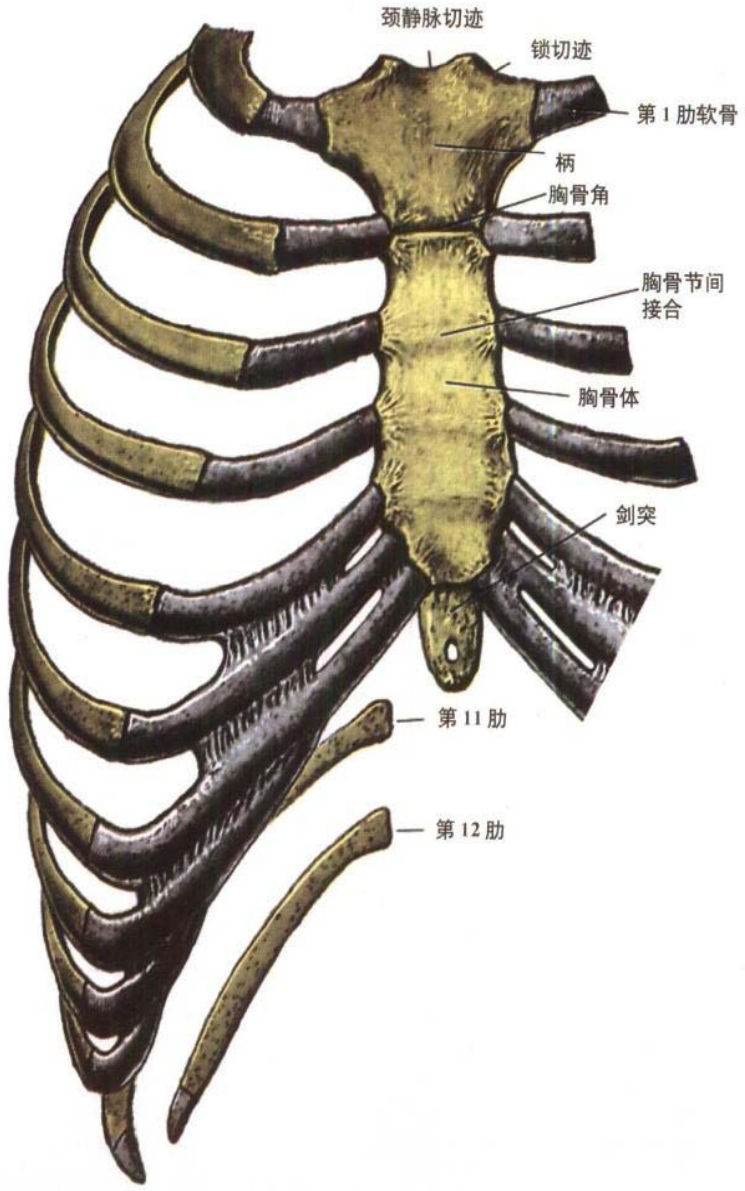

图6.121 胸骨和肋软骨前面观。

椎之间有时可出现一大小不等、形状不定的胸骨孔（sternal foramen）。后面（posterior surface）略微凹，也显示3条不太清楚的横线。卵圆形的上端与胸骨柄连接（柄体连接 manubriosternal joint）形成胸骨角（sternal angle），胸骨角的前哨一般易于摸到。柄体连接后也有明显的横沟（图6.122A）。下端窄与剑突连接。外侧缘（lateral border）（图6.122B）上端是小切迹，连接第2肋软骨的一部分；其下有4个肋切迹（costal notches）与第3～6肋软骨关节；下端的小关节面与剑突一起与第7肋软骨关节。在这些切迹之间为一系列弯曲缘，愈向下愈短，形成肋间隙的前界。

胸骨剑突（xiphoid process）（剑突胸骨 xiphisternum） 它是胸骨最小且变化最大的部分，可能宽而薄、尖、分叉、穿孔、弯曲或偏斜。年轻时为软骨性，成年稍微骨化。它与胸骨体下端形成剑突体关节（xiphisternal joint）。其上外侧角的前面是半关节面（图6.122）与第7肋软骨部分关节。

胸骨柄位于第3～4胸椎水平，胸骨角（sternal angle）对应第4胸椎椎体下缘。胸骨柄前面有胸大肌胸骨部和胸锁乳突肌附着；后面对应第1肋软骨，有胸骨甲状肌附着，上部有胸骨舌骨肌最内侧的纤维附着。后面是前纵隔的前壁；下部（约垂直下半）与主动脉弓相邻，此上与左头臂静脉、头臂干、左颈总动脉和左锁骨下动脉相邻；外侧与肺和胸膜相邻。颈静脉切迹有锁骨间韧带附着。外侧缘为透明软骨结合性的柄肋关节（第1肋软骨），与其它胸肋关节不同。

胸骨体位于第5～9胸椎水平。前面有胸肋关节关节囊和胸大肌胸骨部附着；后面有胸横肌附着，正中面右侧与胸膜和伸入到胸骨和心包之间薄的右肺前缘相邻，上两个胸骨椎左侧半与左胸膜和左肺相邻，下两个胸骨椎直接与心包相邻。肋凹间的肋间外膜附着于其边缘。第1～6‘真’肋软骨

与各自节段的胸骨椎相关节。

剑突位于腹上区。前面有腹直肌的大部内侧纤维、腹外斜肌腱膜和腹内斜肌附着，下端有腹白线，边缘有腹内斜肌腱膜和腹横肌附着。后面有膈肌束附着，此处与肝相关。

胸骨为一层骨密质包绕着大量血管性骨小梁，骨密质在胸骨柄锁骨切迹间最厚。髓质为红骨髓（red bone marrow）。内部骨小梁的形态已用扫描电镜作过深入地观察，测量参数并用微机进行过处理（Whitehouse 1975）。骨中央部结构较薄，其骨小梁没有外侧的厚而宽。这种变异正如已指出的肋骨和腰椎一样没有很满意的解释。Pismenov 和 Zapetski（1977）曾详细地描述过胸骨的血液供应。

有关胸骨种族和性别差异的纪录不多。Jit 等（1980），以及 Jit 和 Harjeet（1982）指出过，除胸骨柄和胸骨体联合长度外，性别差异不可能有，胸骨角不可靠。

骨化 胸骨是由正中平面两侧的两个软骨性胸骨板（sternal plates）愈合而成（图6.123）。骨化中心的排列和数目与胸骨板愈合的完成时间以及成人胸骨宽度有关（Ashley 1956）。不完全愈合则留有胸骨孔（sternal foramen）（印度人的出现率见Jit和Bakshi 1984）。胸骨柄的骨化中心在胚胎第5个月出现1～3个，同期第1和第2胸骨椎一般出现一个中心。第3和第4胸骨椎一般分别在胚胎第5和第6个月出现成对的骨化中心，但每对其中的一个中心可延迟到第7甚至第8个月出现；第4胸骨椎骨化中心可能不出现（Paterson 1904）。剑突开始骨化在第3岁或更晚。有的胸骨骨化中心全部是正中单一的，有的胸骨柄是单一的，而胸骨椎则全部成对，对称或不对称。胸骨体内成对的中心在青春期融合，以后由下而上融合，至25岁全部融合。

胸骨上小骨（suprasternal ossicles）成对或单个，约7%的胸骨出现。它们可能融合到胸骨柄或在颈静脉切迹外侧缘后面形成关节。如发育良好，它们呈锥状，底为关节面。新生儿时为软骨性，至青年期骨化。

胸骨连结

柄胸连接 柄胸连接（manubriosternal joint）位于胸骨柄和胸骨体之间，通常是一纤维软骨联合也称柄胸联合（manubriosternal symphysis），骨面被有透明软骨并有纤维软骨连结，老年时可骨化。有30%多的连结中央被吸收，似滑膜关节；耻骨联合也可发生同样的空化现象，这两个也可被一层纤维膜包裹着全骨。30岁以上10%的胸骨柄与胸骨体是骨性结合，但其间的软骨骨化可能仅限于表浅部；老年时才完全骨化。早期的骨性结合使联合内保留一定的软骨结合（Ashley 1954）。新生儿的结合是无软骨细胞的胶原纤维和弹性纤维。

运动（movements） 柄体连接允许胸骨柄和体之间做一定范围的纵轴角度运动，也允许有限的前后移位。对62例男性运动员的研究，发现胸骨柄体角的平均值为162.7°（最大吸气）和164.7°（最大呼气）（Constantinescu 1974）。两种运动是由于完整呼吸时胸骨的运动产生的。

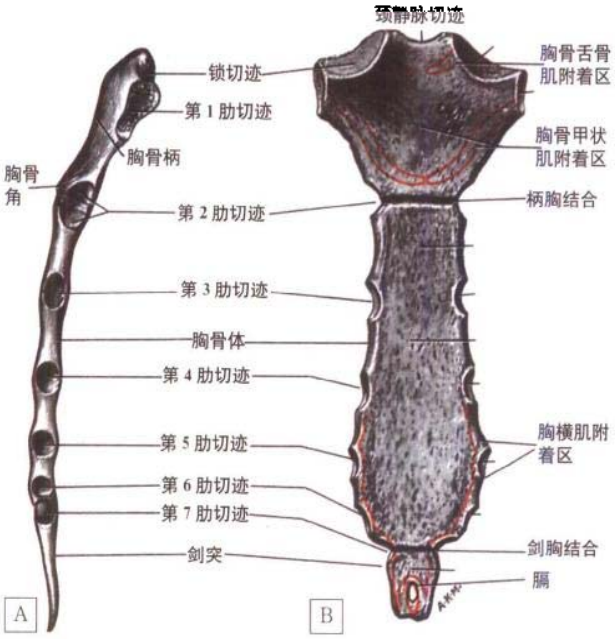

图6.122 胸骨。A. 侧面观；B. 后面观。

剑胸连接 剑胸连接（xiphisternal joint）也是一个联合，位于胸骨剑突和胸骨体之间，通常需到40岁才转变为骨性结合，有时即使老年仍保持不变。

肋

肋（ribs）向后连接脊柱形成弹性弓，构成胸部骨骼的大部分。12对肋可能由于颈肋和腰肋而增加，或由于缺少第12对而减少成11对。上7对以肋软骨与胸骨连接（图6.121）成真肋（true rib），其余5对肋软骨（第8～12）各与其上一肋软骨连接，形成所谓的假肋（false rib）；第11、12肋的前端游离，有时又称为浮肋（floating）（日本人的第10肋也常为浮肋，其他种族也有记录，见后）。

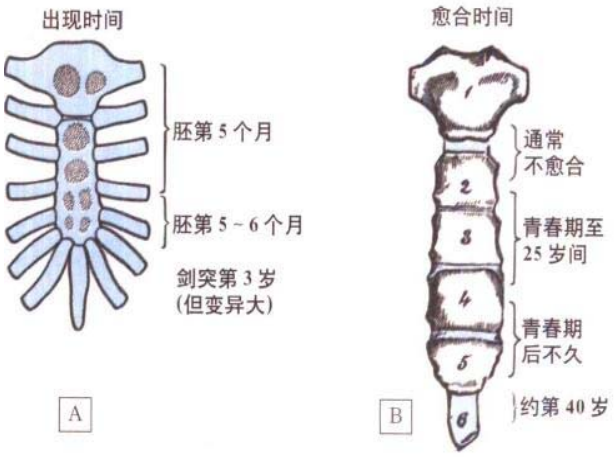

图6.123 胸骨骨化。A. 出生前；B. 青春期。

肋之间为肋间隙（intercostal space），前部和上位肋间隙宽。上位肋较下位肋倾斜度小，最大在第9肋，以后至第12肋渐小。第1～7肋的长度逐增，随后到第12肋渐短。肋的宽度由上而下逐减，上10肋的前部最宽。前2个和最后3个肋的形态特殊，其余大体一致。

典型肋骨 典型肋骨（typical rib）具有1体和前、后端（图6.124）。肋前端（anterior costal end）有一个小的凹陷肋软骨压迹。肋骨体（shaft）外面凸，内面近下缘处有沟，下缘尖锐，相反上缘圆钝。后端（posterior end）（脊柱端vertebral end）有头、颈和结节。头（head）有横嵴（crest）及其分开的两个关节面，下面大的关节面与相应胸椎体关节，嵴附着于椎间盘之上。颈（neck）是头上的扁平部，位于相应胸椎横突之前；它倾斜，朝前上；后下面粗糙，并有孔穿过；颈上缘锐利为颈嵴（crest of the neck），下缘圆钝。结节（tubercle）位于颈和体连接处后外侧，上位肋骨更明显，它分为内侧的关节区和外侧的非关节区；关节区有小卵圆形关节面与相应胸椎横突关节；非关节区是粗糙的韧带附着部。体薄而扁，有内、外面和上、下缘。它在结节外侧5～6cm后角（posterior angle）处弯曲，并扭转成本身的长轴：角后部向上内侧倾斜，于是外面（external surface）转向后下；结节之前略微朝上，后角（posterior angle）凸且平滑；近结节处有粗线直接向外下越过。内面（internal surface）光滑，有明显的肋沟（costal groove），沟的下界是下缘。沟的上缘延续为颈的下缘，向前终止于体的前、中1/3交接处，于是沟向前消失（见下，有关前角anterior angle）。

肋骨薄层骨密质内含有大量血管性骨小梁和红骨髓。

第1肋骨 第1肋骨（first rib）（图6.125A）弯曲最大，一般最短，宽而扁平，分上、下面和内、外缘。向前下倾斜到其胸骨端。头（head）小而圆，有几乎圆形的关节面，与第1胸椎体关节。颈（neck）圆，向后外侧上升。结节（tubercle）直接向后上，宽而突出：其内侧有卵圆形关节面与第1胸椎横突关节。结节处肋骨弯曲，头稍微转向下；角和结节重合。扁平体的上面（superior surface）有2条浅沟斜越，沟间的嵴止于内缘，该处通常小而突出，为斜角肌结节（scalene tubercle）。下面（inferior surface）平滑无沟。外缘（external border）凸，前薄后厚。内缘（internal border）凹而薄，近中点处有斜



图6.124 左侧典型肋。A. 下面、B. 后面观。

角肌结节。前端（anterior end）较任何其它肋骨大。

第2肋骨 第2肋骨（second rib）（图6.125B）长度为第1肋骨的二倍，具有相似的弯曲。结节（tubercle）的非关节区小。角（angle）弱、接近结节。体（shaft）不弯曲，结节凸向上，但不如第1肋骨大。体的外面（external surface）凸，外上方中部有明显的粗糙肌压迹；后者向后内侧延续到结节为一条窄的粗糙嵴。内面（internal surface）平滑且凹，朝向下内侧，后方有小肋沟。

第10肋骨 第10肋骨（tenth rib）头只有一个关节面，可能与上部的椎间盘和第10胸椎上缘近椎弓根处关节。

第11和第12肋骨 第11和第12肋骨（eleventh and twelfth ribs）（图6.126） 头有1大的关节面，但无颈或结节；它们尖锐的前端有软骨。第11肋骨有一轻微的角和浅的肋沟。第12肋骨角、沟皆无，更短并在其椎骨端向上倾斜。两骨的内面略朝上，第12肋骨更朝上。

骨化 除第1和下2肋骨外，每个肋骨体有1个初级骨化中心，肋头及肋结节关节区和非关节区各有1个次级骨化中心（Fawcett 1911a, b），但第6或第7以下肋结节非关节区没有。初级骨化中心出现于近肋角处，首先出现于第6～7肋骨，迟至第2个月。肋头及肋结节的次级骨化中心出现于青春期，过20岁后很快与体融合。第1肋骨体有1个初级骨化中心，肋头1个次级骨化中心，但肋结节只有1个次级骨化中心，第11和第12肋无结节，每肋只有两个骨化中心。

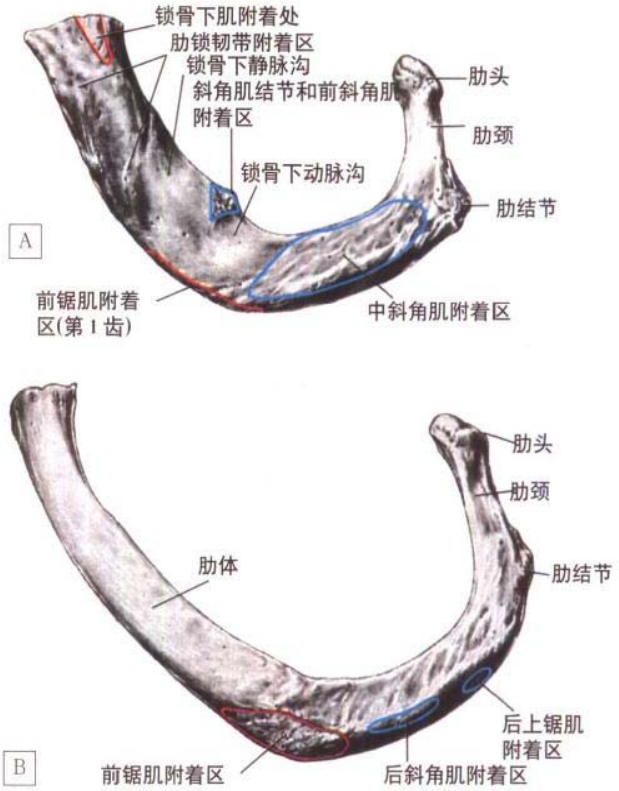

图6.125 第1肋上面观。(A) 和第2肋 (B) 左侧。

肋软骨

肋软骨（costal cartilages）（图6.121）是一透明软骨柱，自肋骨前端开始延伸，对胸部承担着更多的活动性和弹性。上7对与胸骨相连；第8到第10肋软骨与其上位肋软骨的下缘相连；最下2个的游离端指向腹壁。自第1到第7肋软骨逐渐增长，然后再递减到第12肋软骨。它们的宽度像肋间隙一

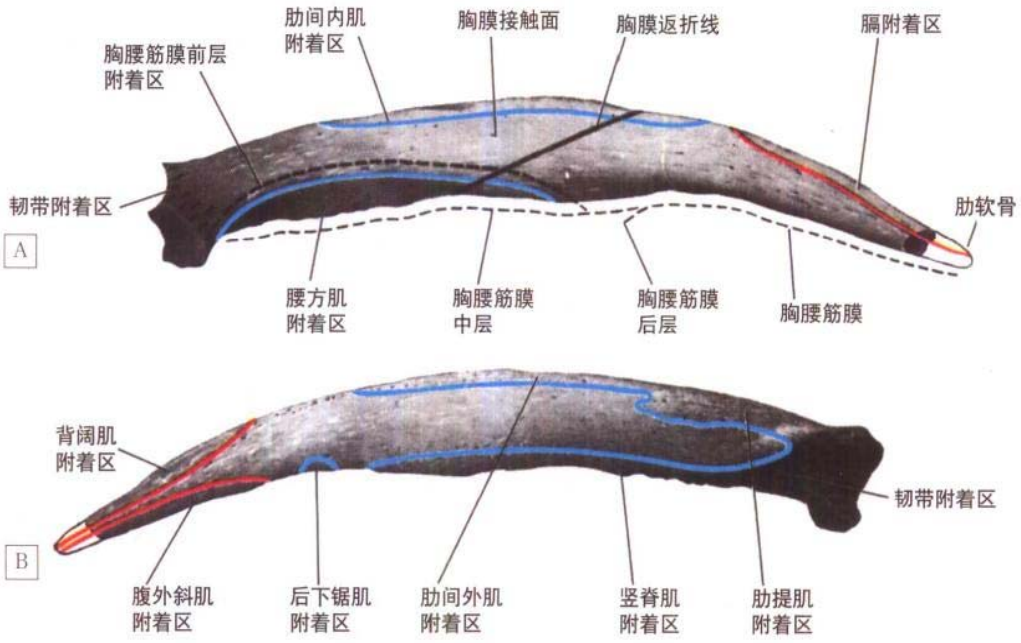

图6.126 左第12肋。A. 前面观；B. 后面观。

样递减，与肋骨连接的部位宽，向前渐细；但第1～2肋软骨宽，而第6～8肋软骨接触部大。第1肋软骨稍微下降，第2肋软骨水平位，第3肋软骨稍上升，其余向上到胸骨或与上一肋软骨成角度倾斜，并略微在相应肋骨之前。

每一肋软骨有2面、2缘和2端。前面凸向前上方；第1肋软骨有胸锁关节盘、肋锁韧带和锁骨下肌附着，前6个肋软骨内侧有胸大肌附着。其余的有部分腹前群肌附着。后面凹向后下：第1肋软骨有胸骨甲状肌附着，第2～6肋软骨有胸横肌附着，第6肋软骨下缘有腹横肌附着。肋软骨凹的上缘和凸的下缘之间有肋间内肌和肋间外膜附着。第5（有时）和第6～9肋软骨下端的连接面适位于下缘最弯曲之处。这些椭圆形的连接面较上一肋软骨连接面略微向外侧突出。每一肋软骨的外侧端（lateral end）与其肋骨相连续；第1肋软骨的内侧端（medial end）与胸骨相连续；相继的6个肋软骨内侧端为圆形、与胸骨外侧缘较浅的肋切迹关节；第8～10肋软骨内侧端尖锐，每个与其上一个肋软骨连接，第11和第12肋软骨内侧端尖锐并游离。除第1肋软骨与胸骨为透明软骨结合外，其余均为滑膜性关节（见后）。

第10肋软骨前端通常与第9肋软骨的连结为纤维性关节；但有时像第11和第12肋一样游离。不同人种'浮动'的第10肋出现率不同，自35%到70%（Shimaguchi 1974）。

老年肋软骨有表浅性骨化的倾向，失去柔韧性，变得易碎；这种老年性的组织学（Amprino和Bairati 1933）、组织化学（Quintarelli和Dellovo 1966）和超微结构的改变，Stockwell（1967）已作过综述。已注意到软骨膜下区的硫酸角蛋白增长最多。

肋骨的附着

典型的肋头前缘有肋头辐状韧带，嵴有关节内韧带附着。前面与肋胸膜相邻，下部肋头与交感神经干相邻。肋颈的前面有一肋间内膜附着的横嵴，此嵴与肋体上缘内唇（inner lip）连续；嵴上区大致呈三角形，有脂肪组织将膜与其分开；嵴下区平滑，覆有肋胸膜。肋颈的后面有肋横突韧带附着，其上有许多血管孔穿过。颈嵴有肋横突上韧带附着，向外侧延伸到体上缘外唇（outer lip）。颈的圆形下缘向外侧延续到肋沟上缘，有肋间内膜附着。上6个肋结节的关节区凸向后内侧；以下的3～4个几乎平，朝下后并略向内侧。肋横突外侧韧带附着到非关节区。

一个典型肋体外面（接近其后角）的嵴接受胸腰筋膜上延续部和胸髂肋肌外侧纤维。第2～10肋的肋角与结节之间的距离增大。角内侧的外面有肋提肌附着，并覆以竖脊肌。靠近此面的胸骨端有一条不清楚的斜线（前'角'anterior angle）将腹外斜肌和前锯肌（或第9～10肋的背阔肌）附着部分开。肋沟（内面）有肋间内肌附着，将骨和肋间血管及神经分开。沟在椎骨端向下，其边缘在同一平面。接近后角处，体加宽，并且沟到达其内面；沟的上缘有肋间最内肌附着，很少延续到肋的前1/4。此缘向后延续为颈的下缘。尖锐的肋下缘有肋间外肌附着。上缘后部有两个唇：外唇附着肋间外肌，而内唇附着肋间内肌和肋间最内肌。

第1肋骨（6.125A）有前斜角肌结节，前斜角肌也附着到上面的临近部位。结节之前的沟为锁骨下静脉床；沟与第1肋软骨之间的粗糙区有肋锁韧带附着，再向前有锁骨下肌附着。结节之后的沟有锁骨下动脉和臂丛的下干越过。其后至肋结节有中斜角肌附着。第1肋骨的倾斜是由于肺和颈部胸膜顶的出现所致。

第1肋骨的外缘后部覆盖着下降到第2肋的后斜角肌，在锁骨下动脉沟之后有前锯肌第1齿附着。内缘有覆盖着胸膜顶穹的胸膜附着。

第2肋骨（图6.125B）在外面中点之后有明显的向后延伸的粗糙隆起，有前锯肌附着：第1齿下部和第2齿附着在此结节。第2肋间神经的大部分位于肋沟和胸膜之间。上缘明显的唇与后面分离较宽；在肋角之前外唇有后斜角肌附着，其下有上后锯肌。

第12肋骨（图6.126）有许多肌肉和韧带附着。前面下部内侧1/2到2/3有腰方肌及其前面覆盖的胸腰筋膜层附着，上部与肋膈胸膜隐窝相接触。在近上缘内侧附着有肋间内肌、外侧为膈。下缘附着有胸腰筋膜中层，腰方肌外侧为外侧弓状韧带（第7篇）和胸腰筋膜后层。后面紧靠肋头附着有腰肋韧带连到第1腰椎横突。外面内侧半附着有最下肋提肌、胸最长肌及髂肋肌，外侧半附着有下后锯肌、背阔肌和腹外斜肌。上缘有肋间外肌附着；这些附着点有变化，肋间内肌、肋提肌和竖脊肌相混合，而背阔肌、膈和腹外斜肌可到达肋软骨。胸膜囊的下界跨越此肋之前，该处接近髂肋肌外侧缘的跨越。其外侧端通常位于肋膈胸膜反折之下，故无胸膜覆盖。

肋椎关节

肋骨与脊柱的连接包括肋头和椎体的连接（肋头关节），以及肋结节和横突的连接（肋横突关节）。

肋头关节 肋头关节（joint of costal head）由典型肋头、相邻胸椎体边缘的小关节面（常称半关节面）（图6.127）及椎间盘组成。第1和第10～12肋为单滑膜关节与1个椎骨关节，其余的有关节内韧带将关节分开。由于两个滑膜隔开，故此关节分类既是联合关节又是复杂关节。其关节面常常错误地描述为平面，实际是稍凸略呈卵圆形，上、下滑膜关节面成钝角（图6.127）。韧带有囊韧带、肋头辐状韧带和肋头关节内韧带。

纤维囊（fibrous capsule） 它们将肋头连结到椎间盘和相邻椎骨的半关节面；一些上部纤维横过椎间孔与关节盘后面相混（严格为联合）；后部的纤维与肋横突韧带相续。

肋头辐状韧带（radiate ligament） 它连接每个肋头的

前部到两个胸椎椎体及其间的椎间盘。每个韧带紧在肋头关节面边缘附着。上部的纤维上升到上面的椎体，下部到下面的椎体；中间的纤维最短且不太清楚水平附着到椎间盘。第1肋头关节的辐状韧带附着到第7颈椎和第1胸椎。第10～12肋头关节只与一个椎骨关节，韧带附着到该椎骨和上面的椎骨。

关节囊内韧带(intra-articular ligament) 是一短的扁束，外侧附着到肋头两关节面之间的嵴，内侧附着到椎间盘，将关节分成两个；第1和第10～12关节内无此韧带。

肋横突关节 肋横突关节(costotransverse joint)是肋结节关节面与相应的椎骨横突相互构成的关节（图6.128）。第11和第12肋无此关节；上5个或上6个的关节面相互弯曲，但以下的较平（图6.129）。韧带有囊韧带、肋横突韧带、肋横突上韧带和肋横突外侧韧带。纤维囊薄附着到关节面的周围；囊有滑膜层。

肋横突上韧带（superior costotransverse ligament） 它有一前层附着到肋颈嵴和上一横突的下面（图6.127）；外侧与肋间内膜混合，并被肋间血管和肋间神经所跨越；后层向后附着到肋颈并向后内侧上升到上一横突；外侧与肋间外肌混合。第1肋无此韧带；第12肋体近头部有腰肋韧带（lumbocostal ligament）和许多肋横突上韧带连接着第1腰椎横突。

副韧带（accessory ligament） 一般出现在肋横突上韧带内侧的附加纤维束，有胸神经后支及其伴行血管(图6.127)将其分开。这些束的附着点常有变异，自肋结节内侧的凹陷到紧位于其上的下关节突；有的纤维也到横突基部。

肋横突韧带（costotransverse ligament） 这是肋颈及其相应横突间充满肋横突孔（costotransverse foramen）的韧带。大量的短纤维从肋颈的后粗糙面向后到横突的前面。第11或第12肋此韧带发育不全或不存在。

肋横突外侧韧带（lateral costotransverse ligament） 此韧带短、厚、坚强，从横突尖起斜行到相邻肋结节的粗糙非关节部。上部肋骨的韧带自横突上升，较其它下面肋骨下降的韧带短且更斜。

肋横突关节的运动（movements at costotransverse joints） 肋头借肋头辐状韧带和关节内韧带牢固地与椎体连接，以致仅能作轻微的滑动；肋颈和肋结节到横突坚强的韧带，也限制肋横突关节按关节面的形状和方向作轻微的滑动（图6.129）；上6肋结节的关节面呈垂直位凸卵圆形，而相应的横突前关节面则凹；于是沿肋颈的长轴旋转，使肋结节作上下运动。第7～10肋结节的关节面几乎是朝向下内后平面，相对的横突上关节面则方向相反。当结节上升时它们也向后内侧运动。两侧的关节运动是同时的，方向也一致；肋颈的运动好像一个单关节，两个关节作为活动的两端。上6肋颈能作轻微的上下运动，但其主要运动是围绕其长轴作旋转，

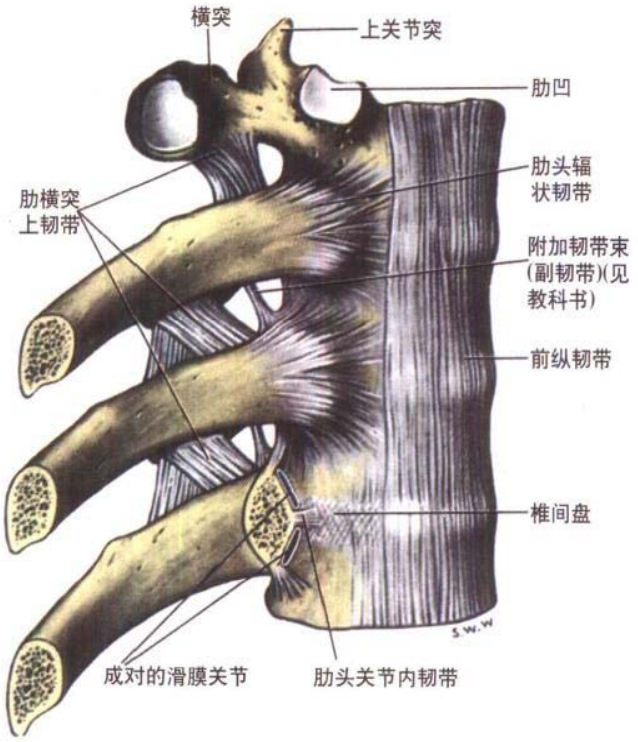

图6.127 肋椎关节右前外侧观。最下的关节显示大部分肋头辐状韧带，肋头前部已切除显示两个关节腔及其间的肋头关节内韧带。

它前面向下旋转伴随肋体和前端的下降，而向上旋转时，则伴随它们的上升。第7～10肋颈向后内侧上升或前外侧下降，增大或减少胸骨下角；伴随这些运动有轻微的旋转。涉及呼吸的肌肉将在第7篇描述。

胸肋关节

肋软骨连接着胸骨外侧缘的小凹陷（胸软骨关节 chondrosternal articulations，图6.130）。软骨膜与骨膜是连

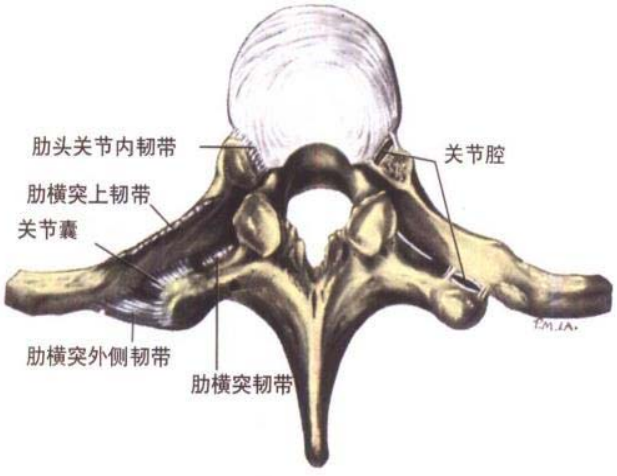

图6.128 肋椎关节上面观。左侧游离半面的前部肋头关节内韧带明显在肋头上，右侧肋椎下滑膜腔和肋横突滑膜腔已打开。

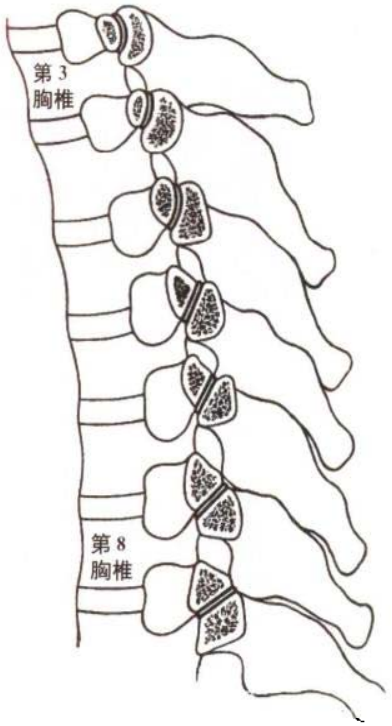

图6.129 第3~9肋横突关节切面，对比可见横突上部凹陷的小关节面和下部曲度小的小面。

续的。第1肋软骨的连结是一种特殊的不动关节（常错误地称其为透明软骨结合），而第2~7胸肋关节是滑膜性关节；关节腔常不存在，尤其是下位关节。关节面是纤维软骨，此组织也连结着肋软骨到胸骨，该处无关节腔（Gray和Gardner 1943）。涉及的韧带有囊韧带、胸肋辐状韧带、胸肋关节内韧带和肋剑突韧带。Sick和Koritke（1976）指出第7胸肋关节可能是滑膜性或'联合性'。

纤维囊薄，围绕着第2~7胸肋关节，与胸肋韧带混合。上面坚强，下面有纤维连结着肋软骨和胸骨。

胸肋辐状韧带（radiate sternocostal ligament） 它们是宽而薄的束，从真肋肋软骨胸骨端前方辐射到相应的胸骨面。其浅层的纤维与上下临近的韧带、对侧韧带和胸大肌腱纤维混合，形成一层厚的包绕胸骨的纤维膜，下部更加明显。

关节内韧带（intra-articular ligament） 只有第2肋软骨和胸骨之间是恒定地存在。第2肋软骨的韧带从肋软骨到具有纤维软骨连结着的胸骨柄和胸骨体，因此是关节内的。有时第3胸骨软骨与第1和第2胸骨段以同样的韧带连结。纤维束可能出现在第3或更下位的关节。可能所有年龄均不存在关节腔。

肋剑突韧带（costoxiphoid ligament） 连结着第7肋软骨（有时第6）的前、后面到剑突的相同面；其长度和宽度大小不一，后面稍微清楚。

运动（movements） 胸肋关节产生轻微的滑动运动，以助呼吸（第7篇）。

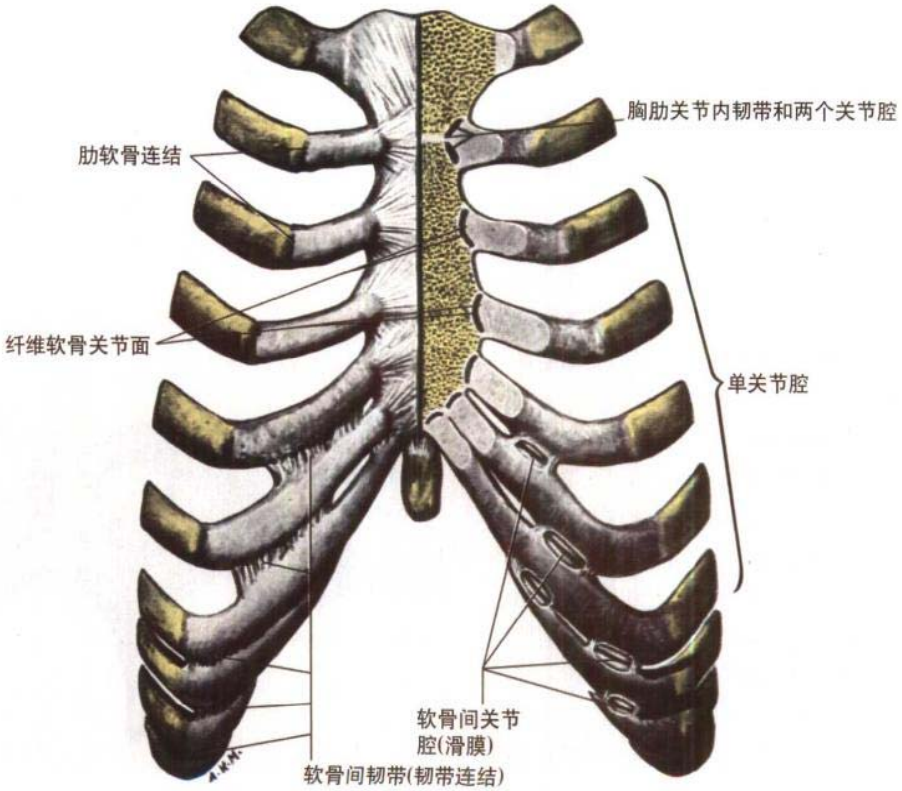

图6.130 胸肋和软骨间关节前面观。

肋软骨间关节

第6～9肋软骨相邻边缘间以小的并列椭圆形关节面相关节即肋软骨间关节（interchondral joints），每个关节有薄的纤维囊并覆以滑膜层，和内、外侧软骨间韧带（interchondral ligament）封闭（图6.130）。有时第5肋软骨，甚至更少见的第9肋软骨在其下缘与邻近软骨相接，这种连结更常见的是韧带纤维。第9和第10肋软骨从来无滑膜性，有时缺如。进一步有关软骨性关节的注释见前。

肋软骨连结

肋在充分发育之前，肋前部的软骨是保留而不骨化的。人为地将肋软骨从肋分离，可见肋软骨有一圆端，肋骨凹陷。连结处为骨膜和软骨膜的连续，骨胶原和软骨基质混合。该处不产生运动。

胸　　廓

胸廓（thorax）是胸部骨骼（图6.131）围绕呼吸和主要循环器官的骨性和软骨性骨架。它上窄、下宽、前后扁平，后部更长。由于椎体前凸、水平切面上呈肾形。

胸廓后部包括胸椎和肋骨后部。由于肋骨从后端到肋角是向后外侧弯曲，脊柱两侧形成一大的沟。胸廓前部是胸骨、肋骨前部和肋软骨，此面稍凸。胸廓两侧凸，单独由肋骨形成。肋骨和肋软骨由11个肋间隙分开，其内有肋间肌和膜、神经血管束和淋巴管。

胸廓上口（thoracic inlet）呈肾形，前后径约5cm，横径约10cm。其平面向前下倾斜，后界是第1胸椎椎体，前界是胸骨柄上缘，两侧是第1肋。胸廓下口（outlet）后界是第12胸椎椎体，外侧是第12和第11肋，前界是第10肋到第7肋，并上升形成胸骨下角（infrasternal angle）。下口的横径较宽，且向下后倾斜，由膈肌封闭成胸腔底。

胸廓大小和比例的改变，部分与个体、年龄、性别和种族有联系。出生时横径相对较小，开始步行时向成年比例发育。女性胸廓容积的相对值和绝对值均小，因为女性胸骨较短，胸廓上口更加倾斜，胸骨上切迹平对第3胸椎椎体（男性平对第2）。女性上部肋骨的活动性较大，允许胸廓向上膨胀。消瘦个体显示的相应比例与矮胖个体相应的比例相似。种族的差异也与身高的比例有联系。

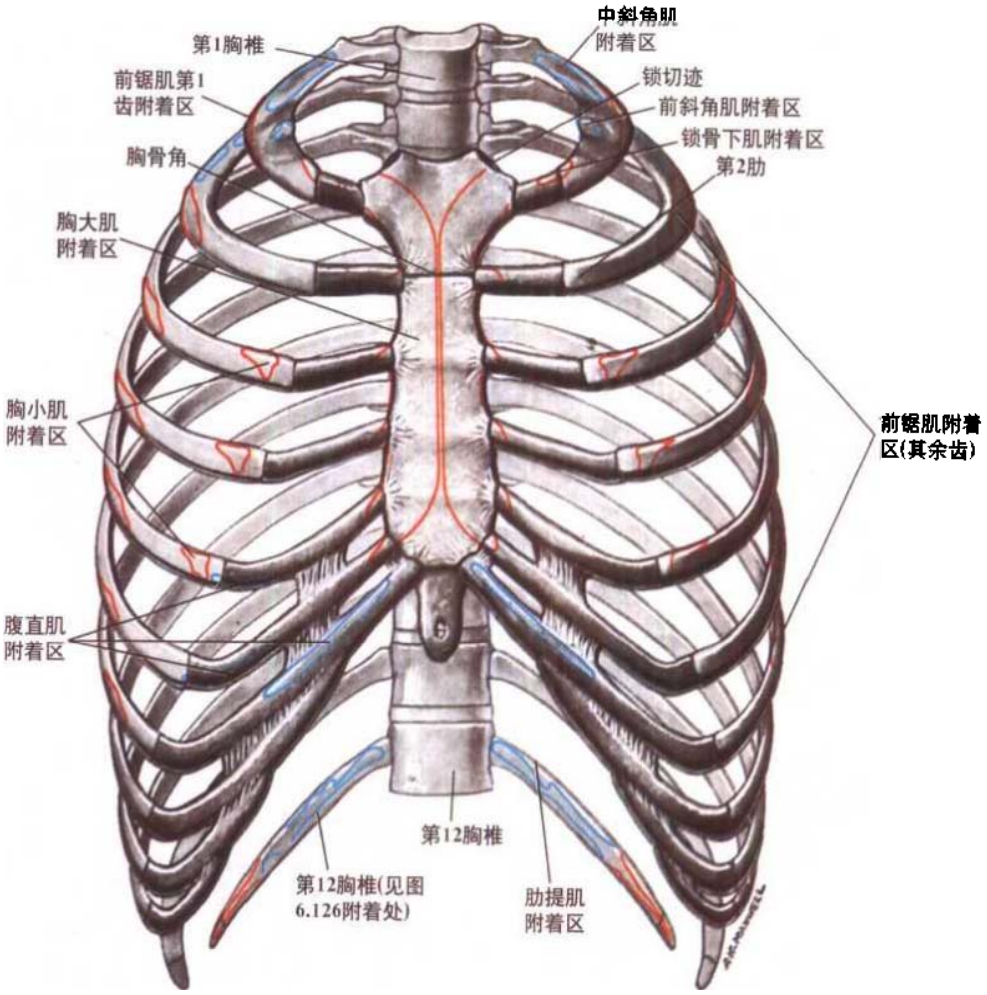

图6.131 胸廓骨骼前面观。

胸廓的首要功能是呼吸。但也具有明显的保护功能。有许多肌肉附着于胸廓，这些肌肉可以帮助呼吸，然而并非全都与呼吸有关。上肢的肌肉，尤其是作用于肩带和肱骨的肌肉，作用于腹壁和脊柱的肌肉，均广泛的附着于胸廓。

肋悬挂于胸骨、其弹性和回弹性可以解释胸骨很少发生骨折；尽管肋柔韧，却经常断裂，中部的肋骨更易受损。由于外伤的压力多来自对胸廓的压迫，骨折的部位多在肋的最弱处，即紧在肋角之前。直接打击可使肋骨任何处部位发生骨折，骨的断端还可向内刺入，损伤胸部或上腹部脏器。

颈肋（cervical rib）是第7颈椎的肋成分，长度不一，可能只是横突的一骺，但更为常见的有头、颈和结节，体或无或长短不定，向前外侧延伸到颈后三角，在该处可以游离或与第1肋骨、肋软骨甚至胸骨相连。它可以是部分纤维性，但其影响并不与骨的大小相关。如果它足够长，则与第1肋相关：臂丛（通常是下干）和锁骨下血管在颈肋和前斜角肌之间，向上易于受压形成一窄角。因而颈肋可能首先出现神经和血管压迫症状，特别是第8颈神经和第1胸神经的压迫，会出现其供应结构的运动和感觉症状。按照Cave（1975）颈肋或椎肋可能显示骨性结合或动关节，具有第7颈椎横突所谓的前（副横突）或后（横突关节面）'根'，更为常见的是前、后'根'均存在（图6.89）。

胸廓运动机制

每肋对胸式呼吸运动都有其一定的范围和方向。每肋都作为一杠杆，其支点紧位于肋横突关节之外侧；于是当肋体上提时，肋颈则下降，反之亦然；由于力臂的长短不一，当肋的椎骨端轻微的运动时则前端会有更大的运动。

肋前端低于后端，于是当肋体上提时，则向前活动。由于肋体中部较前后端低，于是肋体上提时也向外侧扩展。另外，每肋较上一肋的弯曲部位大，于是提肋增加胸廓横径时，较高水平的横径更大（肋椎骨端运动的改变，见前）。还包括肋前端附着和椎胸骨肋、椎软骨肋和椎肋导致的不同运动改变。

椎胸骨肋（vertebrosternal ribs）（图6.132A）运动 第1肋除深呼吸外运动小，约经过颈部一斜长轴。肋体吸气时向外侧升、下内侧面变得直接朝下，如果肋软骨钙化，不可能活动；于是第1肋和胸骨柄的活动是通过肋横突关节横轴的统一运动。第2肋在平静呼吸时活动度也小；第3～6肋的上提主要通过其颈向后旋转，使其前端向上向前；这如同胸骨柄体连接运动一样，使胸廓前后径增加。当这一动作停止，一种上提的力量使其体中部上升，下缘外翻，肋软骨角开放，胸廓横径增大。胸骨呼吸运动的测量能显示呼吸运动的范围，尤其适合于成年男性（Constantinescu 1974）。在充分吸气和呼气之间，胸骨上切迹可移动31mm，由于胸骨角的改变，胸骨体上端可增加34mm，而下端增37mm。

椎软骨肋（vertebrochondral rib）（图6.132B）运动 包括第7～10肋帮助胸式呼吸的扩大、上腹部间隙的增加，以便缓冲膈肌的下降，此时腹部松弛。肋软骨通过它们的关节互相推动，最后强行使胸骨下部推向上前。肋颈非常小的旋转可能限制肋前端的上提。肋体的上提伴随向外向后的运动，前者使其前端外翻和胸骨下角开放，而向后的运动回缩前端并抵消呼吸运动向前，下位肋最短最明显。结果是上腹部的横径增加，正中前后径缩小，外侧前后径增大。

椎肋骨（vertebral rib）运动 肋骨具有游离的前端，肋椎关节没有关节内韧带，可以在任何方向作轻微的运动。当其它肋骨上提时，它们被迫受腰方肌固定帮助膈肌运动而

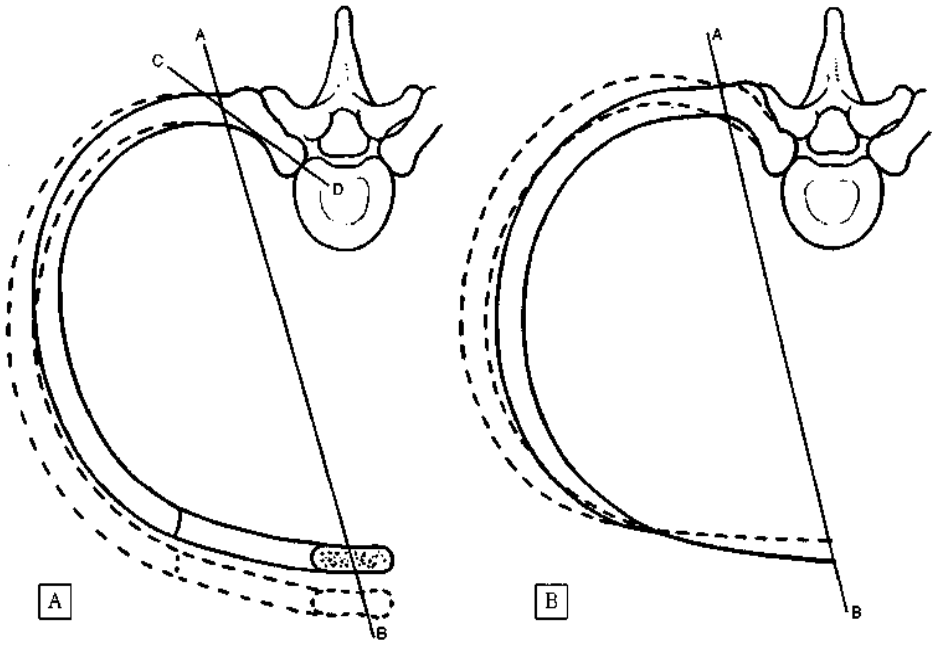

图6.132 A. 图示一个椎胸骨肋运动的运动轴（AB和CD）。虚线表示吸气时肋的位置。B. 图示一个椎软骨肋运动的运动轴。虚线表示吸气时肋的位置。

下降。肌肉产生的这些运动在第7篇中讨论。

颅　骨

引言

脊椎动物的颅骨是中轴骨变化最大的部分。部分原因是由于颅骨的分节成分，如变化的椎骨、古生物学和比较解剖学清楚地显示很早的时期颅骨是适应支持脑、特殊感官和觅食需要的骨骼复合体。特殊感受器、触觉、化学觉、视觉和觅食开口的位置位于一个伸长动物的头端，如脊椎动物，对

颅外变化的干扰，说明有某种自动调节机制存在。虽然证据不足，但脑位于一个坚硬保持有间隙的颅内是此机制的一种因素。颅腔没有完全封闭，脑脊液经枕骨大孔全方位均能自由出入和置换。甚至脑干在颅内压升高时也可经枕骨大孔移位。脑室系统脑脊液量的变化和颅内、外许多静脉间的联系增加了脑位置的复杂性。但仍然不可否认的是脑相对被封闭在一个不能改变的空间内，需要有能控制脑循环的因素。这种脑特有的位置，虽然对正常环境有良好的适应，但也带来了许多不利的后果，如颅内占位性病变可导致颅内压升高，远较其它部位病变更易引起破坏性后果。

觅视显然是有利的。这种功能的集中与神经系统的前端向脑发展有联系，其大小和优势随脊椎动物的进化而增加。人类脑的特殊发育强调了颅骨保护大脑的功能，保护脑不受外来冲击的特定功能无疑是有价值的，同时需要一个屏障去抵抗强大的咀嚼和中轴肌的应力，也需要考虑。此外，坚硬的颅骨壁还提供了连续不断独立的脑循环装置。另外，坚硬的容器内还需要有缓冲结构，如脑膜、蛛网膜下隙和脑脊液。

众所周知，脑极端需要不间断的血流，脑动脉压要不受



图6.134 成年女性颅骨侧位（A）和前后位（B）放射片。（由Guy医院神经放射学家R D Hoare提供）A. 1. 额窦，2. 眶顶，3. 脑膜中血管前支沟，4. 垂体窝，5. 蝶窦，6. 颞骨岩部致密阴影，7. 乳突小房，8. 寰椎后弓，9. 枢椎齿突，10. 寰椎前弓，11. 下颌角，12. 上颌窦。

原始脊椎动物的脑颅（neurocranium），和人胚一样（第3篇）来源于脑腹侧的软骨，它已经与支持外鼻孔、嗅感受器、眼球和迷路的软骨连接起来。来源于鳃弓的颌骨和来源于皮下间质的皮化骨或‘膜化’骨，以及口腔顶的骨，这充分说明脊椎动物颅骨的复杂性。除少数种群外，如鲨鱼，软骨成分一般都骨化，软骨被认为是退化的而不是原始的。根据化石判断皮化骨成分是古老的，早于‘软骨化’骨。认为软骨是原始的是错误的。骨的发生有两条主要通路：一是直接由间质骨化，另一种是间接从软骨骨化，软骨本身也来源于间质。脑颅的顶和两侧来源于间质层或皮肤附近的膜；于是有了‘膜化骨’或‘皮化骨’之称。现在认为颅骨的皮化骨与软骨化颅底一样原始。在颌部似乎比较肯定：原来的软骨成

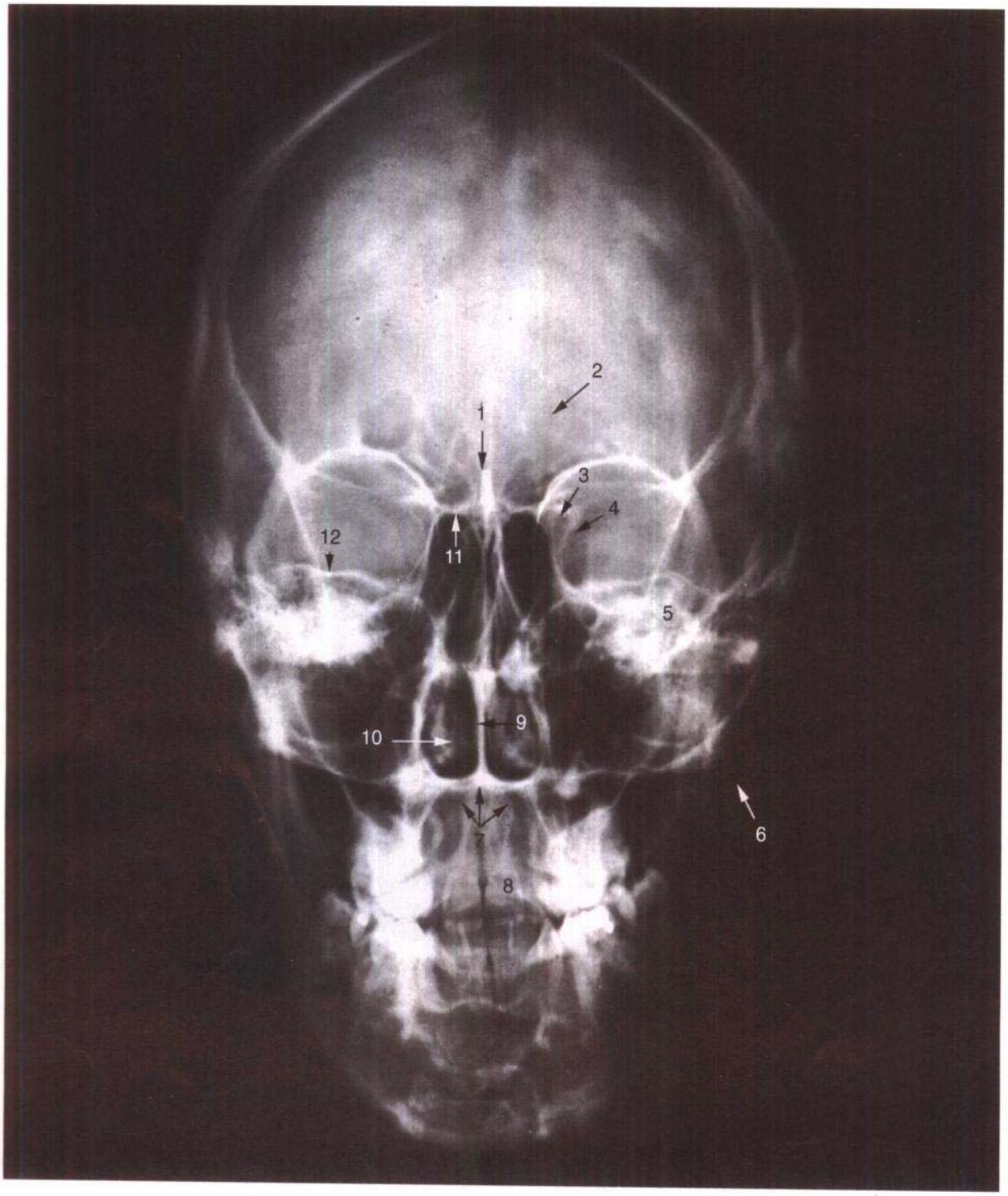

B. 1. 鸡冠，2. 额窦，3. 视神经管，4. 眶上裂，5. 颞骨岩部致密阴影，6. 乳突尖，7. 板椎齿突，8. 上内侧切牙，9. 鼻中隔，10. 下鼻甲，11. 筛板，12. 颞骨岩部上缘。

分来源于鳃器，以后由皮化骨替代。

包绕特殊感觉器的‘囊’并入颅骨，明显具有保护性，低等脊椎动物的原始鼻孔司味觉和嗅觉；陆生脊椎动物次级腭板的发育形成鼻腔后，而嗅觉功能仍保留在新的呼吸装置内，两种功能都需要空气的开口。环眼周围的骨骼提供了完整或不完整的眼窝，不仅容纳眼球，还容纳活动眼球的肌肉，后者附着到视‘囊’，由于它们出现于早期脊椎动物，于是与现代形式近似，其效果主要是旋转。难以设想没有眼窝如何产生这样有效的活动，它不仅有助于眼球旋转运动，还能保证两眼间距离的稳定，为双眼视觉提供了所需的前提。

迷路深藏于软骨或骨内保证了3个半规管相互关系的固定位置；听囊融合到颅底决定了3个骨半规管和膜半规管彼

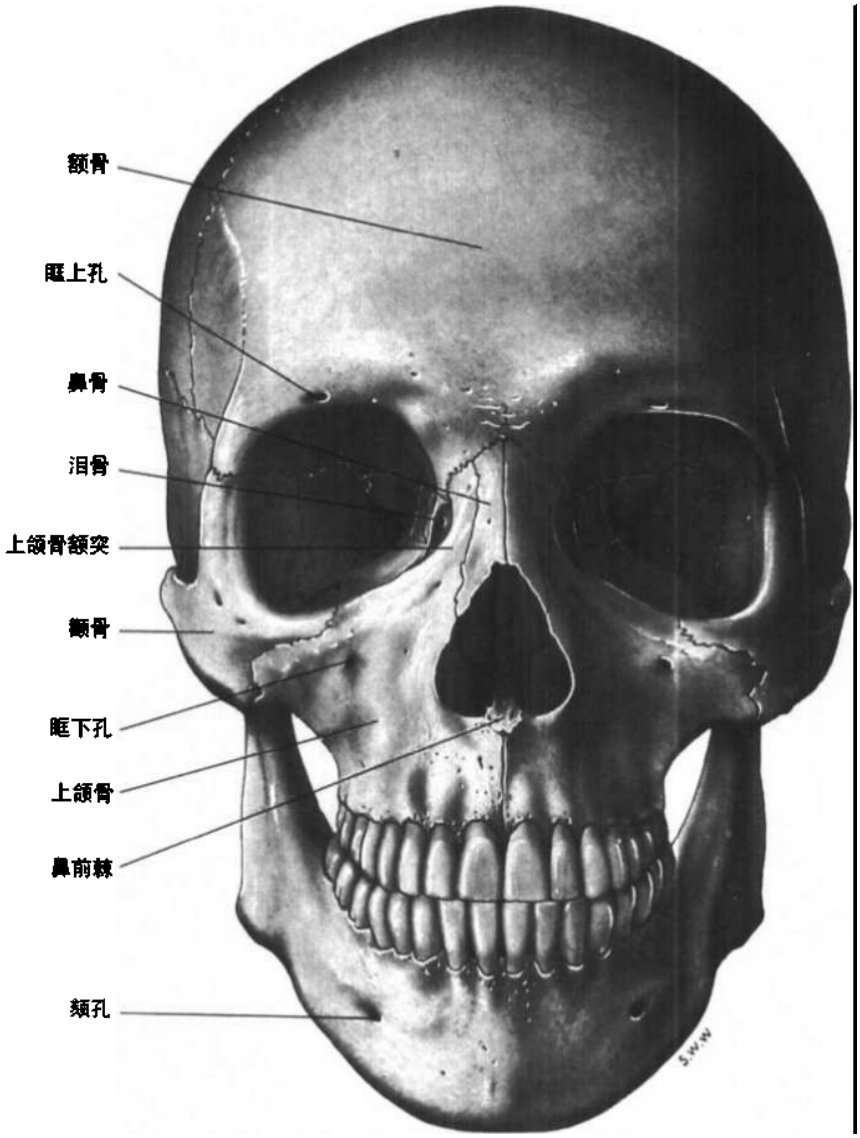

图 6.135A、B 颅骨前面观。图解：蓝色＝额骨；黄色＝蝶骨；绿色＝上颌骨；棕色＝泪骨、鼻骨、颞骨和犁骨；品红色＝下颌骨；无色＝顶骨、颧骨和筛骨。与图 6.136 比较。

此间和与头本身的严格位置关系，否则这些感受器和中枢神经之间的有序关系不可能维持。

从脊柱延伸到颅骨下面的中轴肌肉随着陆生动物颈部的发育变得更精巧和强大，对四足动物的悬吊头增加了力量。除无颌类鱼（例如八目鳗（Agnatha），）所有的原始颅骨都有了颌的韧带和肌肉装置。上颌骨早期阶段也并入颅骨。这些肌肉，不论中轴的肌或下颌骨的肌，均传导应变力到颅骨，有时应变力很大以致使颅骨有较大的改变，以便去抵抗和吸收其应力。即使人类较小的咀嚼肌和颈部肌，只要用牙咬紧就可把整个人体悬吊起来。其它哺乳类动物，尤其是四足动物，相对较大的颌骨和头的重量促使骨板、骨柱和支持结构有较大的发展。一个完美的例子是高颅顶的象，为悬吊如此重大的头提供了巨大的伸肌附着区。以上足以说明，只强调颅骨明显的保护作用，包括解剖教科书强调的保护特征，而忽视颅骨其它多功能的适应是缺乏科学性的。

颅骨的一般外形

颅骨（cranium）一词有时专用于不含下颌骨的颅骨，但这一用法本书并不坚持。颅骨的上部为包绕脑的容器，常称其为颅盖（calvaria），其余部分为面颅骨（facial skeleton）；颅骨上部不能活动，下部是可活动的下颌骨。很显然颅骨的整体观较其组成的各骨更有实用意义，但必须首先考虑它们的总体位置（图 6.133～135）。颅骨可分上面观（norma verticalis）、下面观（norma basalis）、后面观（norma occipitalis）、前面观（norma frontalis）和侧面观（norma lateralis）。必须去掉颅顶或颅盖（calva）才能检查其内部。直立姿势时，眶口的下缘和外耳道上缘接近在同一水平面（Frankfurt 平面），这是一个重要描述方位的规定。

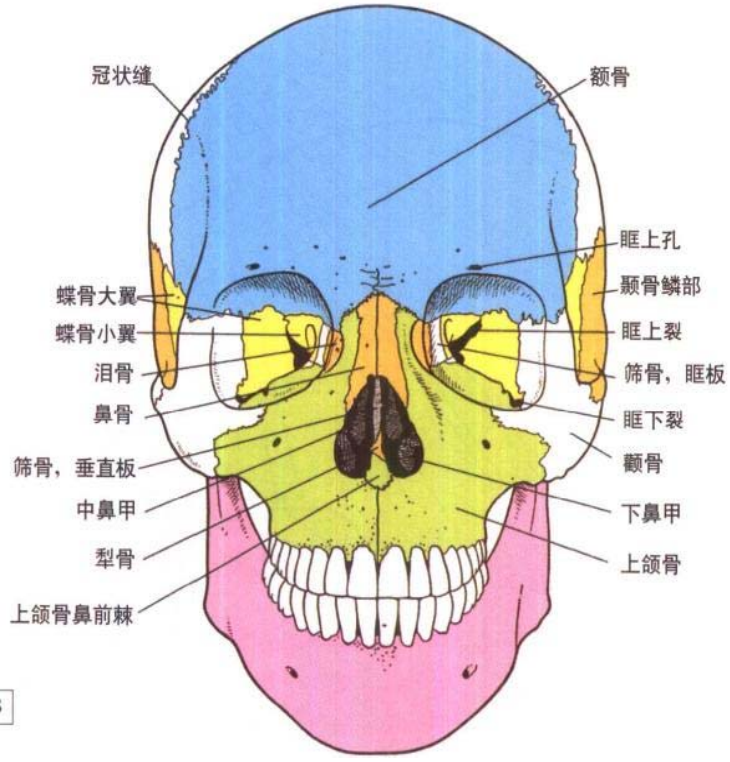

额部由额骨（frontal bone）组成（图6.133，135），颅穹向后为冠状缝(coronal suture)，左右顶骨(parietal bone)前缘，顶骨形成颅穹的大部分，两顶骨在正中形成锯齿状的矢状缝（sagittal suture）。再向后为枕骨（occipital bone），它形成颅骨的后部。顶骨和枕骨之间的缝为人字缝（lambdoid suture），因其形状如同人字（希腊大写字母Λ）而得名。每个顶骨在颅穹的侧面向下弯曲，前面接蝶骨大翼（greater wing of sphenoid bone）上缘，后面接颞骨鳞部（squamous part of temporal bone）。颅顶的去除是沿额骨、顶骨下部、还有颞骨鳞部，后面经枕骨的平面。这样锯下的颅盖由大部分额骨、顶骨，可能还有小部分颞骨鳞部和枕骨组成。颅盖去除后，颅盖底（calvarial floor）或颅底（base of the skull）可显露。显示分为3个自然分区：颅前、中、后窝（cranial fossae）。这将于后面详细讨论；在此先初步概述主要的骨性边界。

颅前窝（anterior cranial fossa）（图6.151） 略小于颅底前1/3。窝每侧的后界为锐利的边缘。注意窝形成眶及其间的鼻腔顶。每侧额骨（frontal bone）向后突出的眶部（orbital part）形成眶顶的大部分，此2骨板之间有窄长且有孔的筛骨筛板（cribriform plate of ethmoid bone），筛板形成鼻腔顶的大部；筛骨的其余部分是鼻腔外侧壁和鼻中隔。筛板的上面正中有鸡冠（crista galli）。颅前窝底的后面由蝶骨（sphenoid bone）组成。蝶骨体（body）的前面与筛板连接；自体向每侧突出窄的小翼（lesser wing），与额骨眶板后缘结合形成一尖锐的后缘，即颅前窝的后界。后缘与大脑外侧裂相对应（第8篇）。

颅中窝（middle cranial fossa）（图6.151） 在颅前窝之后，它的中部小，但两侧向后外侧扩展。窄的正中区由蝶骨体及其容纳脑垂体的颅面组成。外侧区由前方的蝶骨大翼（greater wings of the sphenoid）和后方的颞骨岩部（petrous temporal bones）组成。每个大翼自颅底蝶骨体向外侧弯曲，然后到颅骨侧面的顶骨前下角。其后颞骨岩部前面向外侧续于颞骨鳞部。

颅后窝（posterior cranial fossa）（图6.151） 几乎呈环形，约占颅底的后2/5，大部分为枕骨（occipital bone）。脑干经枕骨大孔（foramen magnum）与脊髓相连。前区是枕骨基底部（basilar part of occipital bone），向前与蝶骨体融合。窝的两侧，上为颞骨岩部后面，下为枕骨侧部(lateral part of the occipital bone)。岩部后外侧的颞骨乳突部与枕鳞连接完成颅后窝的后壁。

进一步详述 前面观（norma frontalis；图6.135，136）的眶（orbits）和鼻前孔（anterior nasal aperture）是显而易见的。眶下为上颌骨（maxillae）或上颌，其下面为下颌体（mandibular body），两颌骨间有牙齿。上颌骨形成口腔顶的大部分及鼻前孔的下外侧缘和眶下内侧缘（外侧为颧骨），并向上突出额突（frontal process）连到额骨，形成了眶内侧缘。两侧上颌骨额突之间为两块鼻骨（nasal bones），鼻骨形成鼻前孔的上界。

侧面观（norma lateralis；图6.133，134）下颌支（mandibular ramus）自下颌体后端上升到颅底。下颌头（mandibular head）覆盖着下颌支后缘，与颞骨鳞部下面的关节窝(articular fossa)相对应。颞骨鼓板(tympanic plate)将下颌头与外耳道（external acoustic meatus）分开。外耳道前上有颞骨颧突（zygomatic process）向后到颧骨，并形

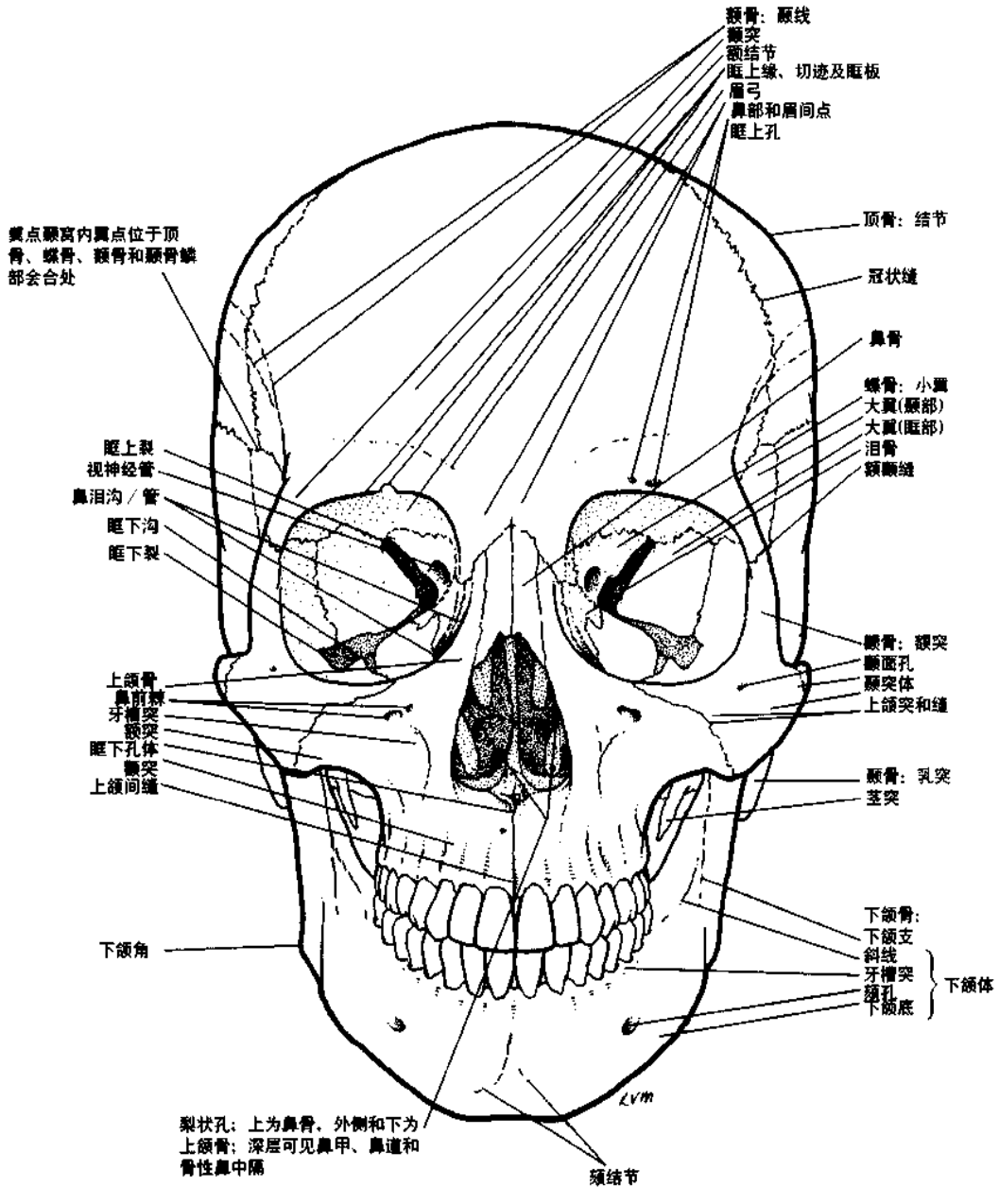

图6.136A 颅骨前面观。

成颧弓（zygomatic arch或zygoma），分别于颅骨的两侧。颧骨（zygomatic bone）在眶外侧缘上升到额骨形成颊隆起和眶下外侧缘。

除去下颌骨（图6.145）很容易看到上颌骨的后面，蝶骨大翼根部向下突出翼突（pterygoid process），翼突分翼突外侧板（lateral pterygoid plate）和翼突内侧板（medial plate），前者到达牙槽水平，后者下端以翼钩告终。两个板构成了翼窝（pterygoid fossa）的壁。

颅下面观（norma basalis；图6.145，146）颅底外面后部为枕骨（occipital bone）和枕骨大孔，枕骨外侧与颞骨乳突部（mastoid parts）连接，前外侧与颞骨岩部（petrous parts）连接，岩部几乎向前伸展到翼突根部。颅底前面上颌骨牙槽弓之内有骨性腭（osseous palate），形成口腔顶的一部分；由上颌骨和腭骨构成，其前3/4为上颌骨腭突（palatine processes），后1/4为腭骨水平板（horizontal plates）。水平板向上为腭骨垂直板（perpendicular palatine plates），参与构成鼻腔外侧壁。

泪骨位于眶内侧壁前面，犁骨成为鼻中隔的大部分，当检查眶和鼻腔时，能看到下鼻甲位于鼻腔外侧壁。

颅骨外面

上面观 从上面看（图6.137）颅骨轮廓变化较大，但一般是

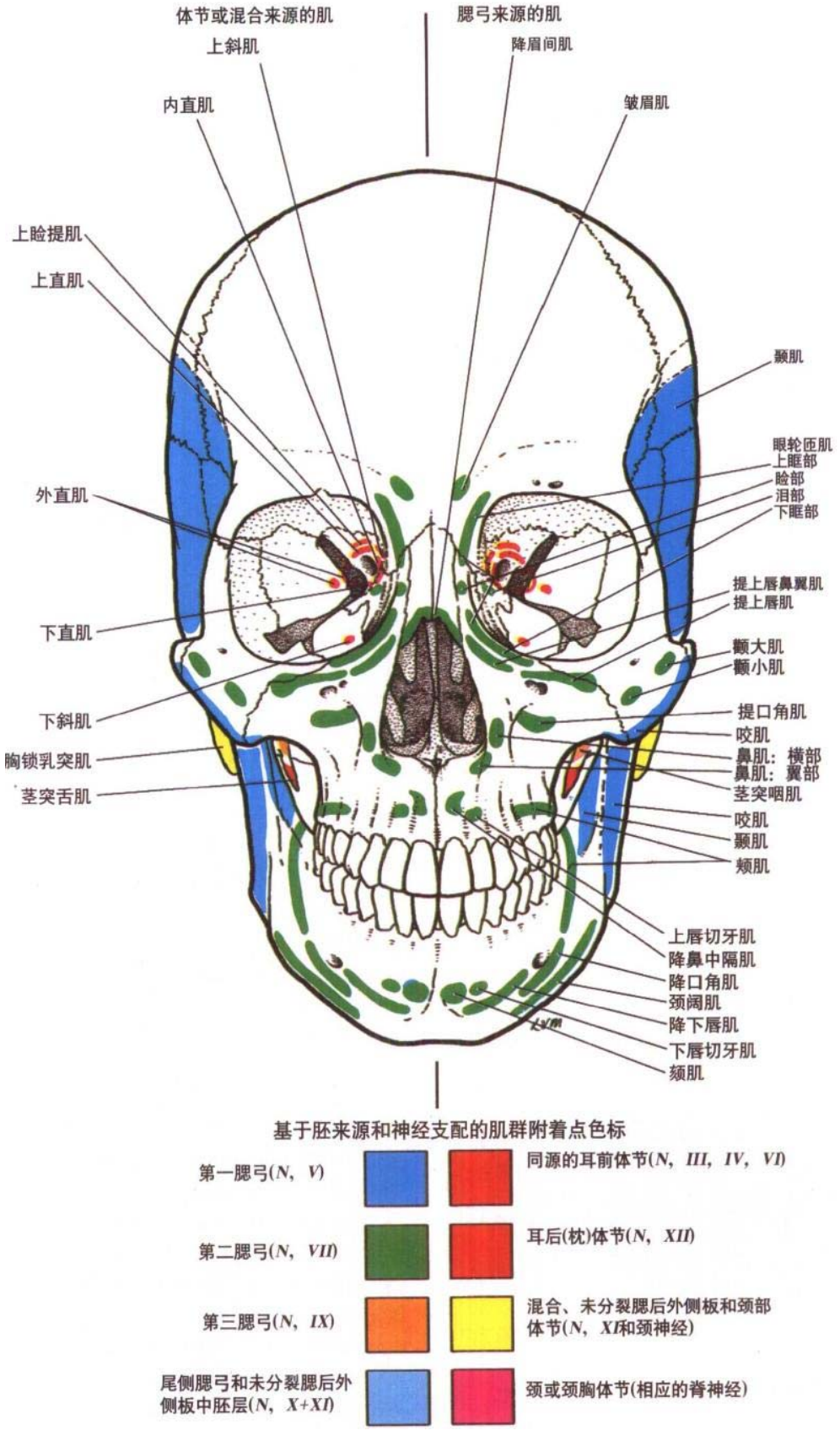

图 6.136B 颅骨前面观。示肌附着。颜色代表胚胎来源和神经支配。有关解说：罗马字表示所涉及的脑神经。关于脊神经的来源可参阅肌肉和周围神经的有关内容。

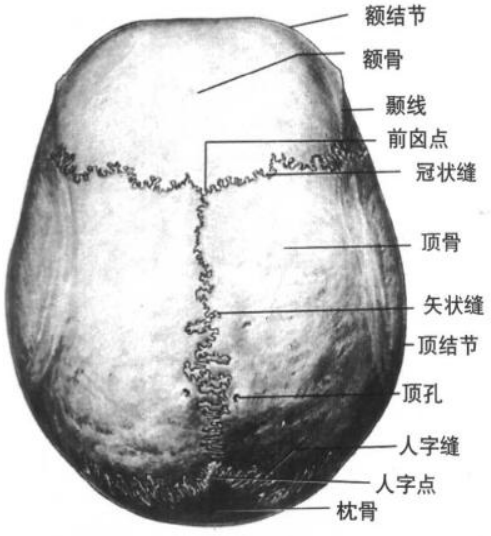

图6.137 颅骨上面观。

椭圆形（严格说是改变的卵圆形），其最大宽度接近枕极；上面显示3条缝：

- 冠状缝（coronal suture）是额骨后缘与两顶骨前缘的连接，沿颅盖前面下降。
- 矢状缝（sagittal suture）是顶骨内侧缘之间的正中缝。
- 人字缝（lambdoid suture）是两顶骨后缘和枕骨上缘的连接，向外下跨越颅盖。冠状缝和矢状缝相交于前囟点（bregma），胎儿时（伴随临时的额间缝）形成菱形的前囟（anterior fontanelle）（见后），于生后至18个月一直存在。矢状缝和人字缝相交于人字点（lambda），该处是类似的后囟(posterior fontanelle)（见后），它很快闭合。

每侧可以摸到最明显的顶骨隆起是顶结节（parietal tuber）（隆起eminence），从颅顶观到颅侧面观和颅后面观均无明显的边界。每侧顶骨近矢状缝约距人字点3.5cm处可能有顶孔（parietal foramen）穿过，常不存在。其中有来自

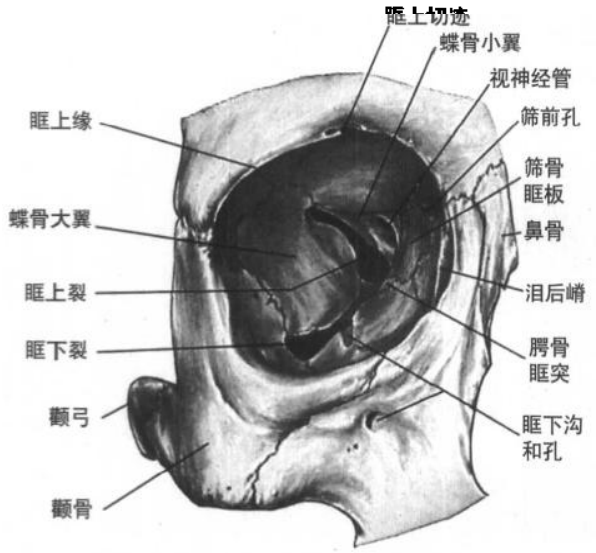

图6.138 右眶前面观。

上矢状窦的小导静脉通过。此孔的出现率约40%～60%（不同种族）（见后）。颅顶向前倾斜至颅前面。

颅前面观

从前面看（norma frontalis）（图6.135～137）颅骨略似卵圆形，上部额区较宽而平滑，但下部被眶和鼻前孔分隔而不规则。每眶的上内侧为圆形的眉弓（superciliary arch），男性更明显，两眉弓之间为一正中隆起称眉间（glabella），下面为鼻根凹陷处，有鼻骨与额骨的连接。鼻间缝和额鼻缝相交于鼻根点（nasion）。眉弓上方为稍微隆起的额结节（frontal tuber或tuberosity）。这些结构均可以摸出，对外科医生和人类学家有用。

眶口（orbital opening） 近似四角形，眶上缘（supraorbital margin）完全由额骨形成，外侧2/3锐利、内侧1/3钝圆，相交处为眶上切迹（或孔），有眶上血管和神经通过。外侧缘（lateral margin）大部分由额骨额突和小部分额骨颧突形成，二者间的缝可摸出为一凹陷。眶下缘（infraorbital margin）由外侧的颧骨和内侧的上颌骨形成。这两个边缘均锐利且可摸出。内侧缘（medial margin）不甚明显，上由额骨、下由上颌骨额突的泪嵴形成，只有下半才锐利明显。

鼻前孔（anterior nasal aperture） 呈梨形、下宽、周界为鼻骨和上颌骨，上颌骨彼此连接，并向上与额骨连接。鼻骨的后方与上颌骨额突连接、下缘与鼻外侧软骨连接，形成鼻前孔上界（图6.135）。鼻腔是双侧的（bilateral），但颅骨鼻前孔为一个，因为许多软骨（鼻中隔软骨、鼻外侧软骨、鼻翼大软骨和鼻翼小软骨）在颅骨上不存在。

进一步详述 上颌骨是主要的面颅骨，6～12岁上颌骨的发育使面部加长。从前面观只能看到上颌骨的前面，内侧有明显的鼻切迹（nasal notch）（鼻孔的下缘和部分侧缘）。突出的鼻前棘（anterior nasal spine）是两上颌骨在鼻孔下界的结合标志，在鼻中隔处可摸到它。眶下缘下约1cm有眶下孔（infraorbital foramen），其中有眶下血管和神经通过；它位于或靠近眶上切迹的垂直部位。上颌骨牙槽突（alveolar process）有容纳上牙的牙槽，从下面看最清楚（见后）；前面的上外侧发出短而厚的颧突（zygomatic process），与颧骨形成颧颌缝。颧突下缘在第1磨牙之上与上颌骨体连接，从面颊或口腔前庭处可摸到。上颌骨额突（frontal process）在鼻骨的后外侧上升到额骨。

眉间（glabella）到冠状缝约有9%的颅骨保留额间缝，这表明额骨的形成是由两个独立的骨化中心融合而成。眉弓（superciliary arch）的内侧部有皱眉肌附着；额骨鼻部和上颌骨额突有眼轮匝肌眶部附着。二者之间有睑内侧韧带附着于上颌骨额突（图6.136B），降眉间肌附于鼻骨近中线处。鼻骨的下缘通常有一小切迹，与鼻外侧软骨转化成孔供鼻外侧神经通过。眼轮匝肌之前有提上唇鼻翼肌附着于上颌骨额突，再外侧在眶下缘和眶下孔之间有提上唇肌附着于上颌骨。

由于尖牙根大，形成尖牙隆起（canine eminence），位于外侧尖牙（canine）窝和内侧切牙窝（incisive fossae）之间。提口角肌附于尖牙窝内，而鼻肌和降鼻中隔肌附于鼻切迹表面边缘，其下有切牙肌附着。

颧骨近眶下缘和眶外侧缘交界处有一小颧面孔（zygomaticofacial foramen）（图6.141B），有时成对，有同名神经和动脉通过。孔的下方有颧小肌附着，再外侧有颧大肌附着。在不同地区580颅统计，此孔的缺如率为12%～30%（见后）。

眶腔

眶腔（orbital cavity）（图6.138，139） 容纳眼球和相关的眼肌、血管、神经、泪器，筋膜和脂肪。腔呈锥状，基底在眶口，长轴指向后内侧，具有上、下、内侧和外侧四壁，眶底和眶尖。

眶上壁或顶(superior wall or roof) 它是薄的额骨板，其眶面稍微凹陷，它位于大部分眶内容和颅前窝内脑之间。前内侧为双层板构成的额窦；此处出现滑车凹（trochlear fovea）或棘（spine），有上斜肌的环状滑车附着（见后，第8篇）。前外侧为一深的泪腺窝（lacrimal fossa）容纳泪腺眶部。后面在眶顶和外侧壁交界处为视神经管(optic canal)或孔（foramen），它连接着眶和颅中窝，并有视神经和眼动脉通过。在视神经管口的上、内侧和下缘有4块眼直肌的总腱环附着于骨（见后）。

内侧壁（medial wall）（图6.140） 此壁除后部和弯曲到下壁的下外侧部外，其它部分非常薄。前部有容纳泪囊的垂直泪沟（lacrimal groove），1cm稍长，它经外侧倾斜的鼻泪管（nasolacrimal canal）向下开口到鼻腔。沟的底将眶和鼻腔分开，但向后有筛窦插入。内侧壁的最后与蝶窦前区相关，形成其外侧壁。

下壁或眶底（inferior wall or floor）（图6.139） 此壁薄并大部分为上颌窦顶（图6.140），不很水平，外侧稍高。前方弯曲到外侧壁；后方被眶下裂（inferior orbital fissure）分开，眶通过眶下裂与后面的翼腭窝及前面的颞下窝相通。上颌神经通过此裂，裂的内侧唇被眶下沟（infraorbital groove）形成切迹，眶下沟向前潜入到底并续为眶下管（infraorbital canal），开口于眶下孔（infraorbital foramen）。眶下沟、管和孔容纳眶下神经。眶下裂有眼下静脉和颞下窝翼丛的连接。眶下孔有时成双，甚至3个（Harris 1933），副孔通常较小，不同人群出现率为2%～18%。

外侧壁（lateral wall）（图6.140） 为最厚的壁，尤其是将眶和颞窝分开的后部更厚。外侧壁和上壁前部连续，而后部被眶上裂（superior orbital fissure）分开，眶上裂外侧端呈锥形，而内侧端宽大（图6.138），裂的长轴向后内侧下降。眶上裂与颅中窝交通并有动眼神经、滑车神经、展神经、眼神经分支和眼静脉通过。该处裂加宽，由于眼外肌环形腱的外侧附着裂的外下缘显示一突起，常常是一棘（图8.455）。Royle（1973）曾描述过眶下沟（infraorbital sulcus），位于

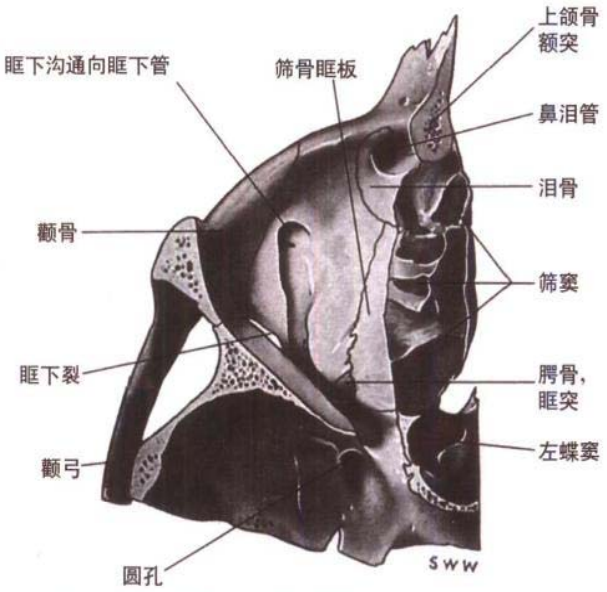

图6.139 经左眶和鼻腔水平切面上面观。

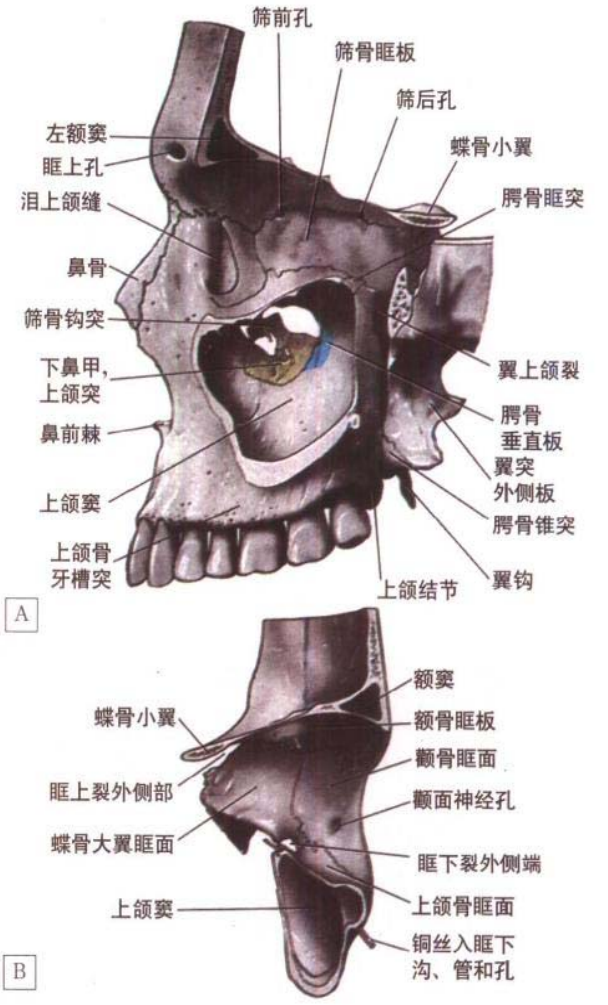

图6.140 A. 颅骨前部斜旁矢状切面，示左眶内侧壁和左上颌窦内侧壁。B. 从内侧观左眶外侧壁。

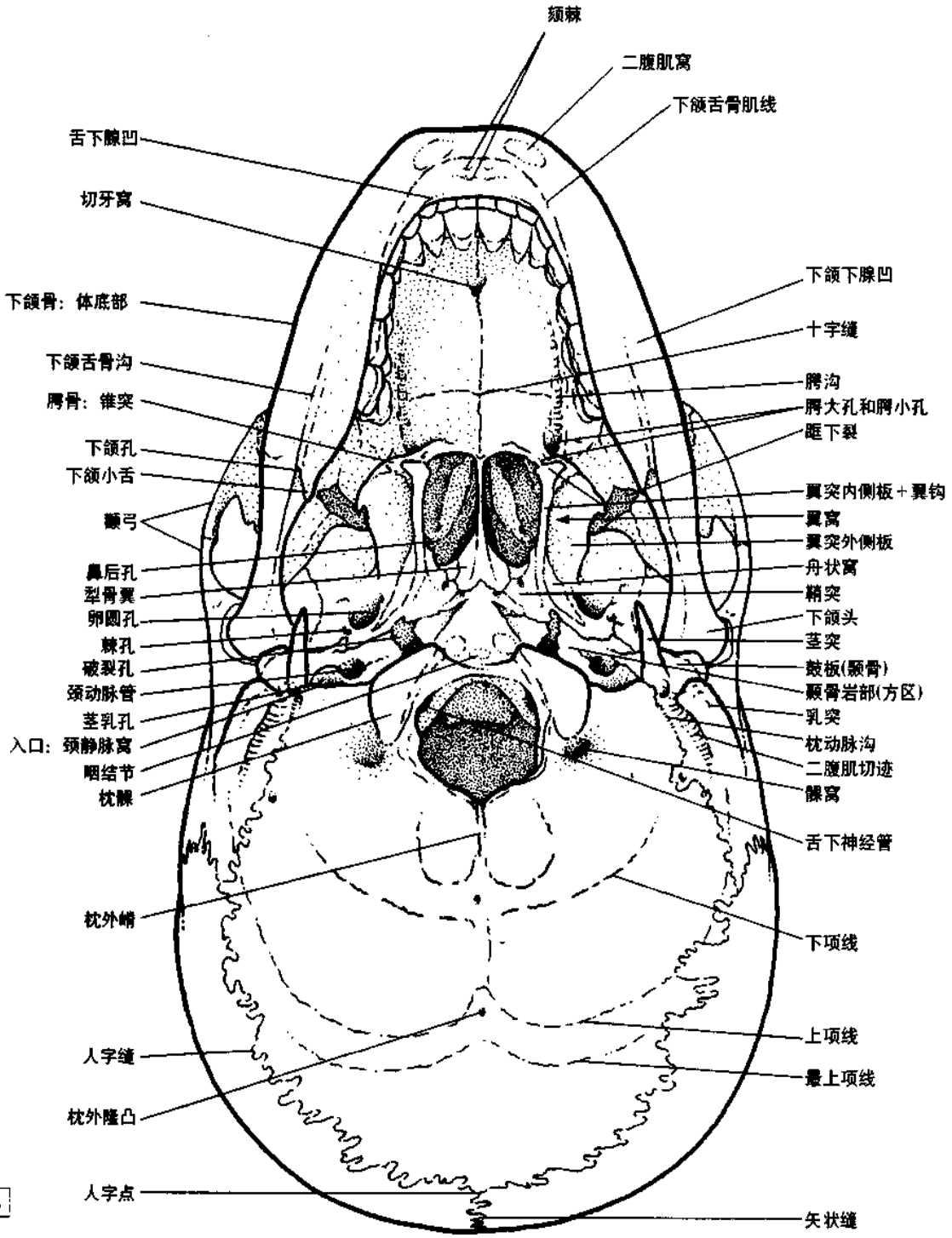

图6.141A 颅骨带原位下颌骨后面和底面观。

眶上裂上外侧端到眶顶处，64个眶的22个伴有脑膜中动脉和眶下动脉之间的吻合孔；此数值也被Santo Neto等（1984）100个眶的45%所证实。

进一步详述 眶口（orbital opening）的边界已描述（见前）。眶尖（apex）靠近眶上裂内侧端。

眶顶（roof）几乎全是额骨眶板，后部包括一部分蝶骨小翼的下面。二者之间的缝几乎水平。视神经管（optic canal）位于蝶骨小翼根之间，内侧界为蝶骨体。如已提及，接近顶和内侧壁交界处，靠近眶口，有一滑车凹或滑车棘，它标志着上斜肌肌腱的纤维鞘附着处。

内侧壁（medial wall）（图6.140）以上颌骨额突泪前嵴（anterior lacrimal crest）为界，有眼轮匝肌和泪筋膜附着。

B

图 6.141B 颅骨带原位下颌骨后面和底面观，示肌附着。

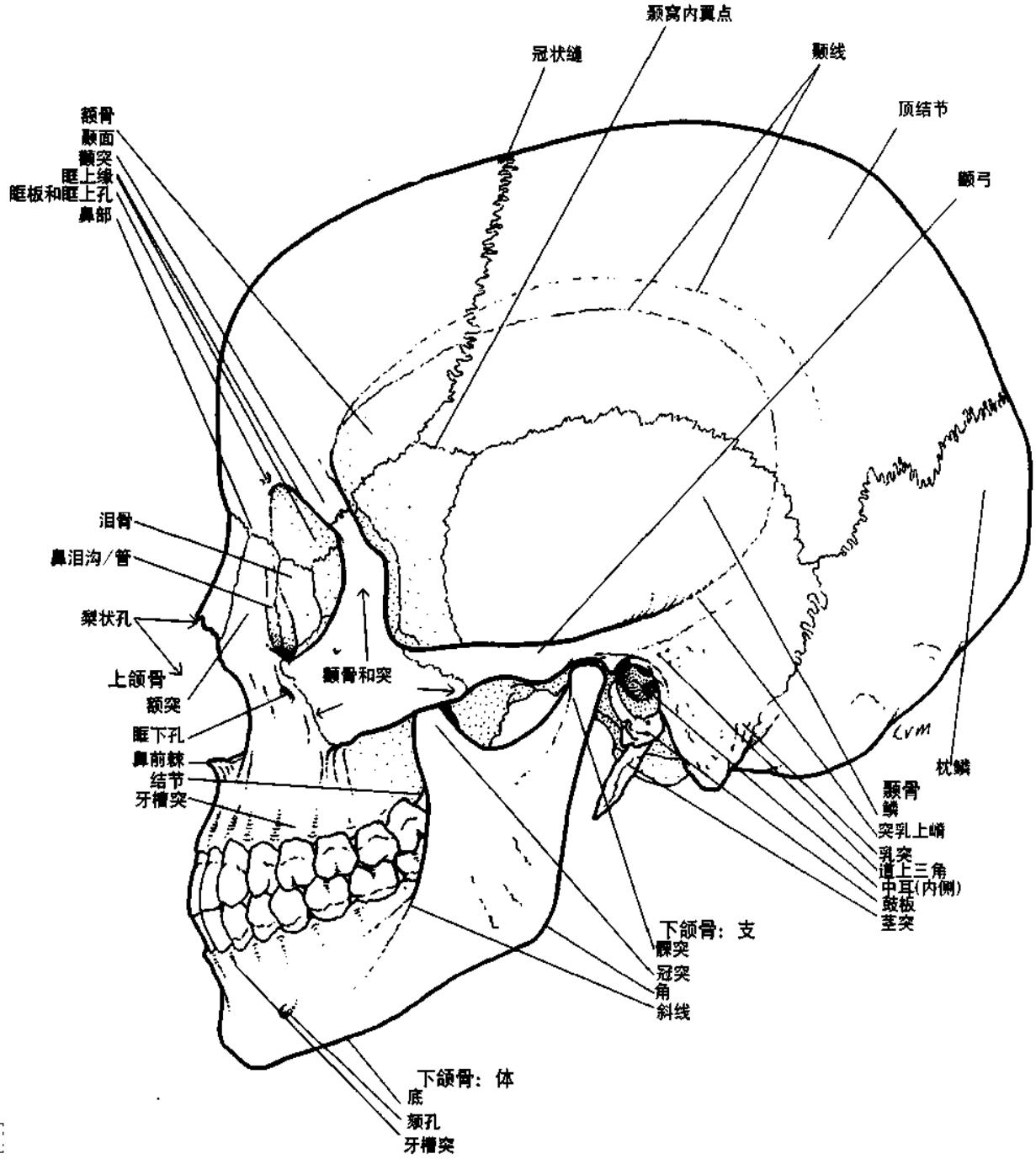

A

图 6.142A 颅骨外侧面观。

此嵴之后在泪沟（lacrimal groove）底有颌泪缝。鼻泪管（nasolacrimal canal）上口外侧由泪钩（lacrimal hamulus）加以完成。泪钩向前内侧弯曲到泪前嵴下部。沟的泪后嵴（posterior lacrimal crest）（大部为泪骨）有眼轮匝肌泪部和泪筋膜附着并跨越沟。泪骨眶面后部与筛骨迷路的眶板（orbital plate）连接成一垂直缝。额泪缝和泪上颌缝成为内侧壁的前界，主要由筛骨眶板（orbital plate）组成。它非常薄，几乎呈直角，形成筛窦的外侧壁。向上与额骨眶板内侧缘连接于一条被筛前孔和筛后孔（anterior and posterior ethmoidal foramina）间断的缝，有时（28%的颅骨）还有一筛中孔（middle ethmoidal foramen）（Downie 等 1995）。这些管经过同名的血管和神经（后者常无）在筛板的外侧缘到颅前窝。筛板向下与上颌骨眶面内侧缘连接，后部与腭骨眶突连接，后面与蝶骨体连接，形成眶内侧壁，被视神经管所隔开。对 580 例颅骨对筛管的位置、出现率的种族和性别差异进行分析（见后），结果显示现代人种的筛前孔不在额筛

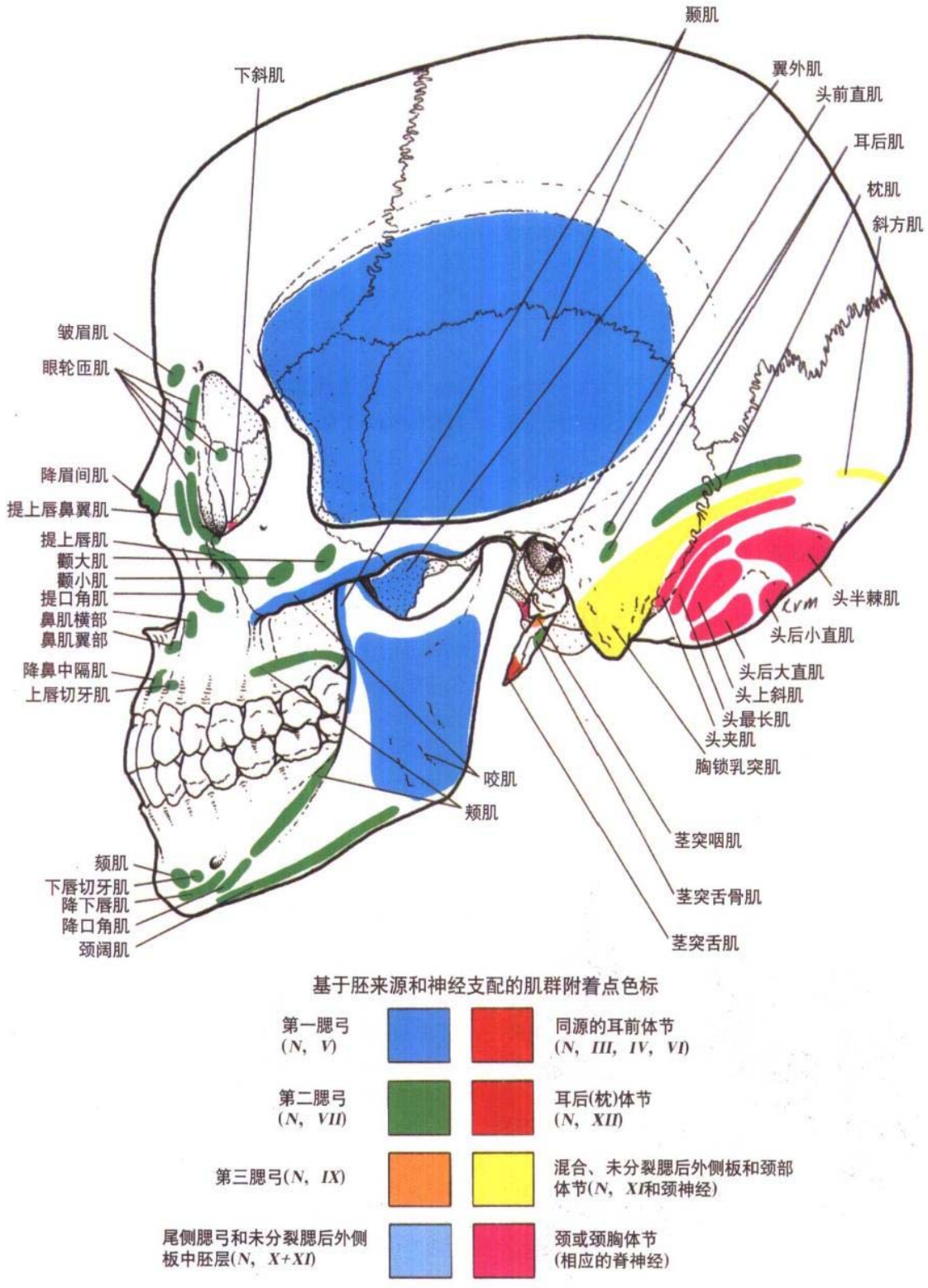

B

图 6.142B 颅骨外侧面示肌附着。

缝上占 10%～20%，而 53 例秘鲁人颅占 62%。

眶下壁（图 6.139）主要由上颌骨和前外侧的颧骨形成，此外后内侧还包括邻接内侧壁来自腭骨眶突的三角形区域。眶下裂有上颌神经、眶下血管、颧神经和翼腭神经节分支经

过；上界为蝶骨大翼、下界为上颌骨和腭骨锥突，外侧为颧骨或颧上颌缝。35%－40%的颅骨中，上颌骨和蝶骨连接于裂的前端，包括颧骨。前内侧泪钩的外侧有一小的上颌骨压迹，它是下斜肌附着的标记。

外侧壁（图6.140B）由蝶骨大翼眶面和前部的颧骨额突组成，二者连接于蝶颧缝。此颧面有一颧面神经和颧颞神经小管的开口，前者靠近下壁和外侧壁交界处，后者在稍高的水平处，有时靠近缝处。眶上裂（superior orbital fissure）位于蝶骨大翼（下）和蝶骨小翼（上）之间，蝶骨体在内侧。有关内容见图6.139。

颅后面观

颅后面观（norma occipitalis）上部凸、两侧和下部较平。可看到全部人字缝（lambdoid suture），呈深锯齿状，但下外侧齿小。下部在顶骨后下角处与枕乳突缝（occipitomastoid suture）和顶乳突缝（parietomastoid sutures）相交（图6.133）。在人字点（人字缝和矢状缝相交处）和沿人字缝常有缝间骨（见后）。后面主要特征是正中的枕外隆凸（external occipital protuberance）（图6.141A）及其相关的嵴。枕外隆凸可能悬垂，以致很容易在正中后项沟的上部摸出。上项线（superior nuchal lines）经常锐利，自枕外隆凸在头皮和颈部交界处向外侧延伸；枕区以下显示比例缩小，而颅底面观较好。最上项线（highest nuchal lines）出现时，约在上项线上1cm处自枕外隆凸向外侧弯曲，更显弓状。不同种族群其出现率不同，自3.6%－40%。

枕外隆凸点（inion）是枕外隆凸的顶点，其下部有项韧带，上部有斜方肌的纤维附着。后者的纤维延伸到上项线，线的外侧附有胸锁乳突肌的后部纤维，其下有头颞肌。最上项线有帽状腱膜和外侧的枕额肌枕腹附着。



A

图6.143A 右颞下窝去除颧弓和下颌骨后外侧面观。蓝色＝额骨；黄色＝蝶骨和泪骨；棕色＝颞骨和鼻骨；绿色＝上颌骨、顶骨、颧骨、筛骨和腭骨未着色。

颅外侧面观

颅外侧观（norma lateralis）许多结构已在其它面观中描述，但不包括其中部形态。上部有颞线（temporal line），自额骨额突弓行向后上跨越冠状缝到顶骨。前部突出可摸到，在顶骨不太清楚，一般变成两条弯曲的嵴，其间为平滑带。上线的后部消失，但下线又变得突出，向下弯曲跨越颞骨鳞部乳突上方，形成乳突上嵴（supramastoid crest），它延续成颧弓的突起。颞线标志颞肌的周缘及其筋膜，颞肌的附着到下嵴，而颞筋膜附着到上嵴。

颞窝(temporal fossa) 以颧弓、颞线、额骨颧突和乳突上嵴为界，窝底有颞肌附着。窝内在顶骨前下角和蝶骨大翼尖之间有一不规则的H形缝。此处有额骨、蝶骨、顶骨和颞骨鳞部紧密连接（图6.133A、139A）：所有4骨的小环形区称翼点（pterion），其中心是重要的外科标志，平均在颧弓之上4.0cm，额颧缝后3.5cm处（图6.133A，139A）。它是脑膜中动脉前支和蝶骨小翼轴位置的标志，后者容纳大脑外侧裂（Sylvian）主干。因此称为Sylvian点（Sylvian point）。窝的前壁是颧骨颞面、蝶骨大翼的邻接部分和额骨的一小部。这些结构将窝和眶分开；窝的下部在颧弓与颅骨壁之间与颞下窝融合；此处有颞肌的肌腱和许多纤维下降到下颌骨。

颧弓(zygomatic arch) 由颧突和颞突形成，在面颊与颞部之间可以摸到和看到。其锐利的上缘有颞筋膜、下缘有咬肌附着；咬肌也附着到弓的内侧面。在弓和颞部之间前部较深、此处弓有向下后斜越的颧颞缝。

颞骨颧突（zygomatic process） 到达鳞部时加宽并分为：一个前根（anterior root）在下颌窝（mandibular fossa）的前内侧到平滑的关节结节（articular tubercle）；一个后根（posterior root）在窝的后外侧，其上缘续于乳突上嵴。

外耳道（external acoustic meatus） 在颧弓后根之下，特别是前下部，有粗糙的边缘附着外耳道软骨。边缘的后上由颞骨鳞部形成，其余为颞骨鼓板（tympanic plate）。鳞鼓缝在前上，外耳道后缝（鼓乳突缝）除迷走神经耳支小管外成年一般闭锁。外耳道下部鼓板突出为一粗糙的三角区。后上方常有一小压迹及其前的道上棘（suprameatal spine）；其内为道上三角（suprameatal triangle），上界为乳突上嵴、前界为外耳道后上缘，后界为外耳道后缘垂直切线。此三角是乳突（鼓）窦（见后）的外侧壁，因而是外科感兴趣之处。

颞骨乳突部(mastoid part of the temporal bone) 位于外耳道后方，前方向上续于鳞部。上缘后部与顶骨后下角连接为顶乳突缝（parietomastoid suture），后缘与枕骨鳞部连接为枕乳突缝（occipitomastoid suture）。此2缝与人字缝外侧端

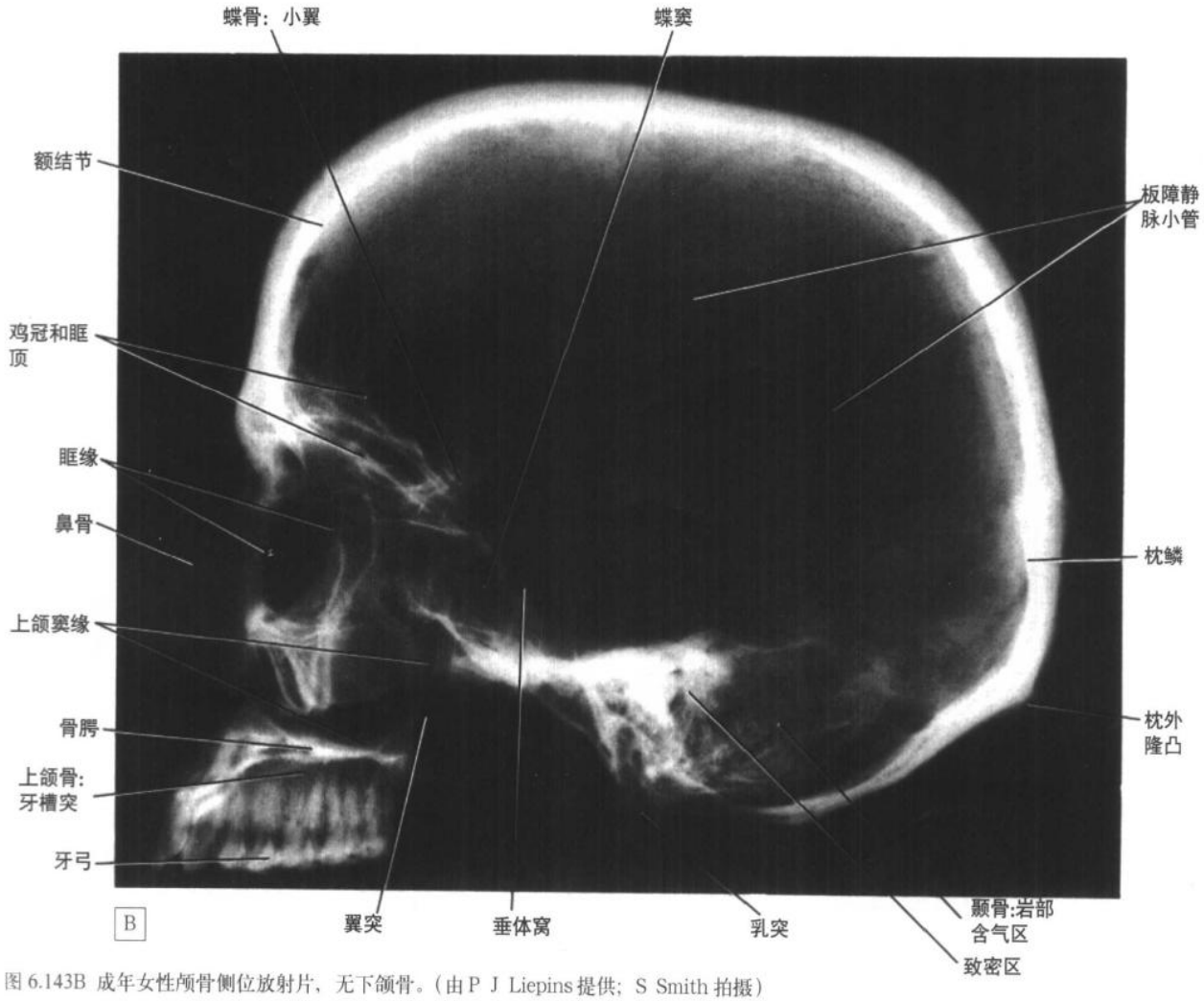

图 6.143B 成年女性颅骨侧位放射片，无下颌骨。（由 P J Liepins 提供；S Smith 拍摄）

相交于星点（asterion）。乳突（mastoid process）（图6.142A）位于外耳道后下，自颞骨乳突部向下呈乳头样突起，可在耳垂下方摸到。乳突孔（mastoid foramen）在靠近（或在）枕乳突缝上；有乙状窦的导静脉穿过。顶乳突缝内可出现缝间小骨，常常在（或靠近）星点处，即后外侧囟（posterolateral fontanelle）（Le Double 1903）的位置，但也可以沿缝的任何处。

茎突(styloid process)(图 6.142A) 是附着于颅底的一个细长突起，从颅侧面观最清楚。茎突基底部在乳突前内侧，并部分被鼓板包裹，它向前内侧下降，其尖通常到达下颌支后缘内侧。茎突的发育变化很大，长度可从几毫米到数厘米。经常是直的，偶尔是弯曲的；经常前内侧更凹陷，后外侧凸。茎突舌骨韧带从其尖下降到舌骨小角（见后），成为颅骨的悬吊。

颞下窝(infratemporal fossa)(图 6.144A) 是一不规则的上颌骨后间隙，在颧弓与颞下部之间，与颞窝相通。其顶的内侧为蝶骨大翼颞下面和部分颞骨鳞部。此处大翼可见卵圆孔和棘孔。内侧为翼板，将在颅骨下面观（见后）中描述。窝向下和外侧开放。其前壁和内侧壁下部集中，但上部被翼上颌裂（pterygomaxillary fissure）分开，颞下窝经此裂与翼腭窝相通。裂向上与眶下裂（inferior orbital fissure）后端相通，于是颞下窝和翼腭窝与眶相通。

翼腭窝(pterygopalatine fossa) 是眶尖下小的锥状间隙，经翼上颌裂与颞下窝相通，经蝶腭孔与鼻腔相通，经眶下裂内侧端与眶相通。圆孔在其后壁，有上颌神经通过。

进一步详述 颞窝（temporal fossa）底有几条血管沟，最恒定的是外耳道上方的颞中血管沟。窝前壁颧骨后面上部有颧颞孔（zygomaticotemporal foramen），其中有颧颞神经（zygomaticotemporal nerve）和小动脉通过。在颧弓与颅骨壁之间有颞肌腱下降和颞血管和神经上升于肌肉深层。颞骨颧突有一小的颧弓前根结节（tubercle of the anterior root of the zygoma），有部分颞下颌外侧韧带附着（见图6.162C）。可以在下颌头前摸到它。下颌窝之后盂后结节自颧弓后根下降与鼓板相遇在外耳道前上（图6.143，144B）。此



图6.144A 颅底左半下面（底面观），无下颌骨，见图6.144B（蓝色＝枕骨；黄色＝蝶骨；绿色＝上颌骨）。

区之前和平行于此区可见闭锁部分保留的鳞乳突缝。道上三角底是乳突窦的外侧壁，由颞骨鳞部形成。鼓乳裂位于乳突基底部；乳突小管（图6.177）开口于裂内，其中有迷走神经耳支穿过。

茎突（styloid process）的外侧与腮腺、内侧与颈内静脉相邻。茎突舌骨肌以一细腱附着于突的后面靠近基底部，茎突舌肌附着于尖和相邻的前面，茎突咽肌附着于基底部内侧，茎突下颌韧带附着于靠近尖的外侧。基底部后面有面神经，自茎乳孔穿出在腮腺内茎突外侧跨过。

颞下窝（infratemporal fossa）（图6.144A）容纳颞肌，而颞肌到下颌骨冠突和邻近的下颌支；上颌动脉及其分支和翼静脉丛位于颞肌内侧，通常位于翼外肌外侧。最深层是翼内肌、下颌神经和鼓索，下颌神经经卵圆孔进入窝顶，在翼外肌内侧分为终末支；它们离开窝到其它区域。鼓索在蝶棘内侧入窝加入到舌神经。上颌神经出现于其上部在翼腭窝和眶下裂之间。前壁有一些上牙槽后血管和神经的小孔，下界为上颌骨磨牙后的牙槽部。此处上颌骨有牙龈粘膜带覆盖，其上有颊肌上部纤维附着，向后延伸到上颌结节。窝的内侧壁为翼突外侧板，下部是由腭骨锥突楔入到上颌结节和板之间形成。翼内肌浅头附着到锥突，但也扩展到上颌结节。

翼上颌裂（pterygomaxillary fissure）位于上颌骨和翼突之间，接受上颌动脉到翼腭窝；其最上部容纳上颌神经。

翼腭窝（pterygopalatine fossa）（图6.144A）后界为翼突根和邻近的蝶骨大翼前面，内侧界为腭骨垂直板及其眶突和蝶突，前界为上颌骨后面最上内侧部。外侧经翼上颌裂与颞下窝相通。其主要内容物有上颌神经、翼腭神经节和上颌动脉的终支。翼管在圆孔下内侧，有来自破裂孔前壁的翼管神经和动脉到翼腭神经节；下内侧的腭鞘管有来自神经节的咽神经和动脉到咽顶。内侧壁蝶腭孔（sphenopalatine foramen）（见6.157A）的上界为蝶骨体，其余部为腭骨：前面为眶突，后面为其蝶突，下部为腭骨垂直板上缘。它将鼻睫神经和血管带入鼻腔。位于前、后壁交界的下方有第五孔，引导到腭大管（greater palatine canal）并在上颌骨和腭骨垂直板之间下降。此管有腭前、中、后神经和腭大、小血管穿过进入骨腭。

颅底面观

颅底面观（norma basalis）复杂，自上切牙到枕骨上项线外侧依次为后切牙、颧弓及其后根和乳突（它到达上项线的外侧界）。为方便将颅下面分为前、中、后3部，前部较其它部低，为硬腭和牙槽弓，余下的部分可经枕骨大孔前缘的横面分为中、后2部。

颅底面观前部 颅底面观前部（anterior part of norma basalis）的骨腭（bony palate）（图6.145）在上牙槽弓内，由上颌骨腭突和腭骨水平板形成，二者连接于十字缝（cruciform suture），它由上颌间缝、腭间缝和腭颌缝形成。板在矢状位和横向位均呈弓形，其深度和宽度有变化，但最大的部位常在磨牙区。切牙窝（incisive fossa）在前方正中；外侧切牙孔（lateral incisive foramina）在窝的外侧壁经切牙管到鼻腔（见后），有的颅骨出现正中切牙孔，开口于其前、后壁。腭大孔（greater palatine foramen）在腭颌缝（图6.145）之后靠近外侧腭缘，并有深血管沟自孔向前。在腭大孔之后通常有两个腭小孔（lesser palatine foramina），它穿

过楔入翼突内、外侧板之间的腭骨锥突(palatine pyramidal process)。(副腭小孔出现率高，30%～70%，具有种族和性别差异：见后)。腭有许多其它小孔，还有明显的腭腺小凹。靠近尖锐、轻度弯曲的后缘，有从腭大孔之后向内侧延伸弯曲的腭嵴(palatine crests)，两后缘正中突出鼻后棘(posterior nasal spine)。牙槽弓有16个牙槽(alveoli)，槽的大小和深度不一，多为单槽，有的适应牙根而有隔分开。腭大血管和鼻腭神经的终末支穿过外侧切牙孔。如出现正中切牙孔，左鼻腭神经穿前孔，右鼻腭神经穿后孔。有人认为外侧孔是位于切牙骨和上颌骨融合线上，如同原始口鼻腔的交通。年轻颅骨在切牙骨和上颌骨之间有对称的缝，自切牙窝后部到外侧切牙和尖牙根之间的隔。

腭大神经和血管穿过腭大孔，血管使腭形成向前到切牙窝的沟，通常有2个(有时3个)腭小孔，通过腭小神经和血管。腭帆张肌腱附着到腭嵴，腭腱膜附着到后缘，腭垂肌附着于鼻后棘。这些胶原结构，虽然常常描述为分离的，但实际是混合到骨面。上颌间缝的正中腭缘有时突出成平滑、凹陷或粗糙不定的腭圆枕(palatine torus)。一类似纵行的上颌骨圆枕(maxillary torus)可出现在上磨牙根腭侧的牙槽突。

颅底面观中部 颅底面观中部(middle part of norma basalis)(图6.146)位于骨腭向后到枕骨大孔前缘的切线。犁骨后缘(posterior border of the vomer)向前分成两个鼻后孔(posterior nasal apertures)，其后蝶骨的后面与枕骨基底部(basioccipital bone)连续，它形成一宽带向下倾斜到枕骨大孔。枕骨大孔前方横向凸、后部较宽，中线有小的咽结节(pharyngeal tubercle)，咽上缩肌附着到结节最高处。

翼突(pterygoid process) 自蝶骨大翼和蝶骨体交界处第3磨牙后方下降，它分翼突内、外侧板，被朝向后外侧的楔形翼窝(pterygoid fossa)分开。两板向前除下部外融合，下部有腭骨锥突(pyramidal process of the palatine)将其分开；一般可以看清缝。突的前内侧与腭骨垂直板连接，形成鼻后孔外侧壁和鼻咽部的一个平滑区。外侧以翼颌裂(图6.144A)将上颌骨后面分开。翼突内侧板(medial pterygoid plate)较窄，直接向后突，其内侧面覆以鼻后孔外侧缘和部分鼻咽部的粘膜。其后缘锐利，在靠近中点处有一小的突起，其上弯曲并有咽鼓管咽端附着。内侧板上方分开包绕舟状窝(scaphoid fossa)(图6.147，168B)；下部突出一细小的翼钩(pterygoid hamulus)，钩向外侧弯曲，前部有腭帆张肌肌腱沟。翼突外侧板(lateral pterygoid plate)向后外侧突出，其外侧面是颞下窝的内侧壁。向上与蝶骨大翼(sphenoid's greater wing)的颞下面(infratemporal surface)在颞下窝顶之前连续。此面朝下外，几乎呈五边形；前部为眶下裂的后外侧缘，前外侧为颞下嵴，外侧与颞骨鳞部连接，内侧与翼突连续并为蝶骨体的侧面，后内侧与颞骨岩部连接。

翼突内侧板(medial pterygoid plate) 其后缘根部舟状窝有腭帆张肌前部的纤维附着，肌沿内侧板的外侧面和后

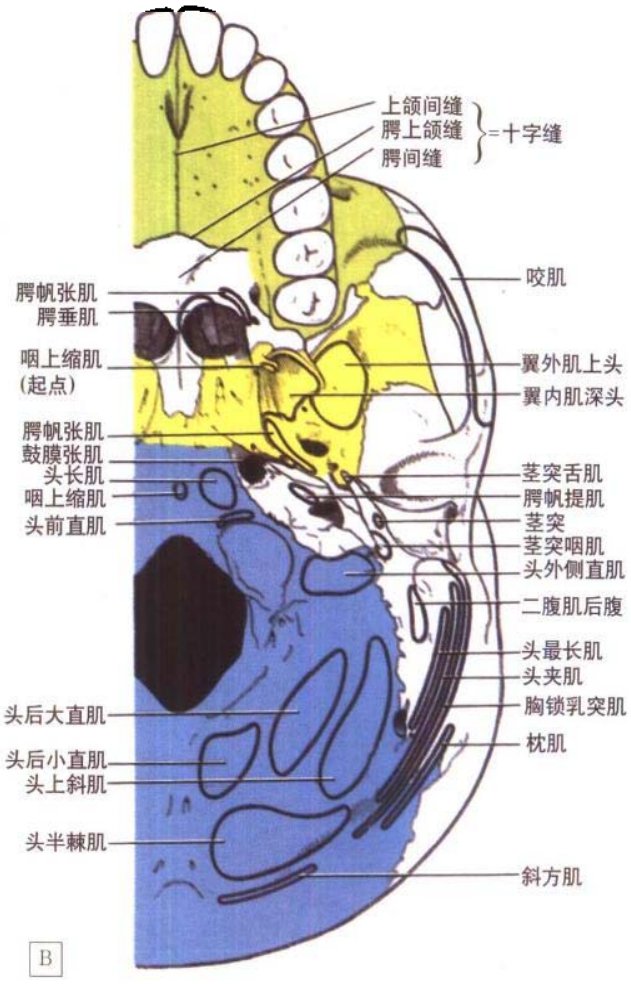

图6.144B 图示未分类肌肉的附着区(蓝色＝枕骨；黄色＝蝶骨；绿色＝上颌骨)。

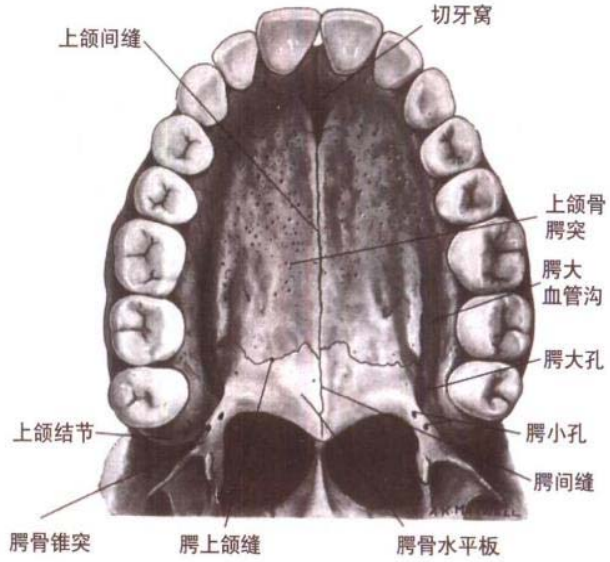

图6.145 骨腭和牙槽弓下面观。

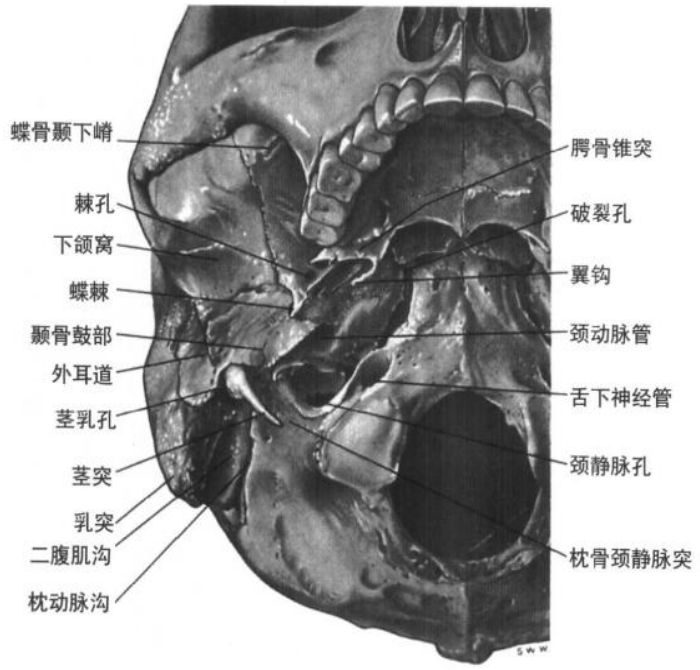

图 6.146 颅底左半和部分右侧，颅骨前端上提与法兰克福平面呈 45° 角，有利显示某些结构。

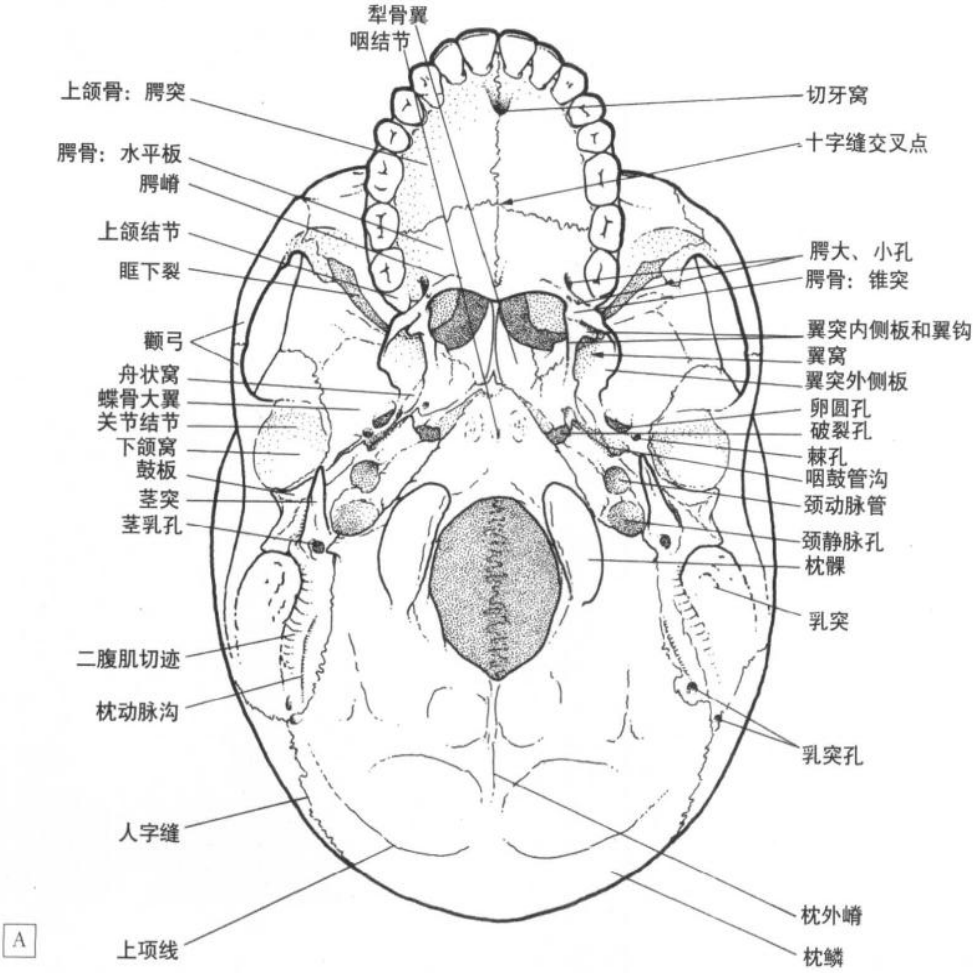

图 6.147A 颅骨无下颌骨颅底外面。

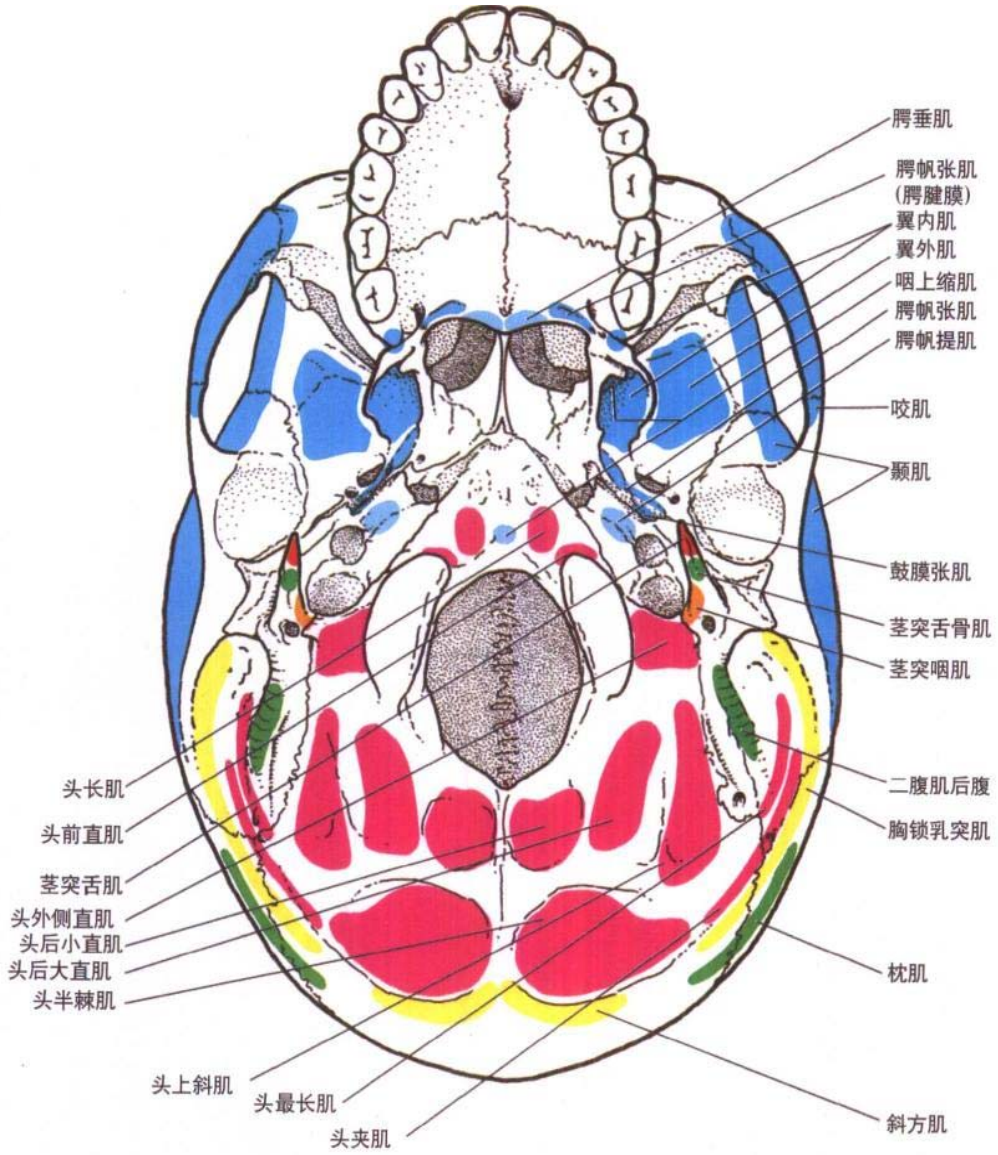

基于发生和神经支配肌群的彩色图解

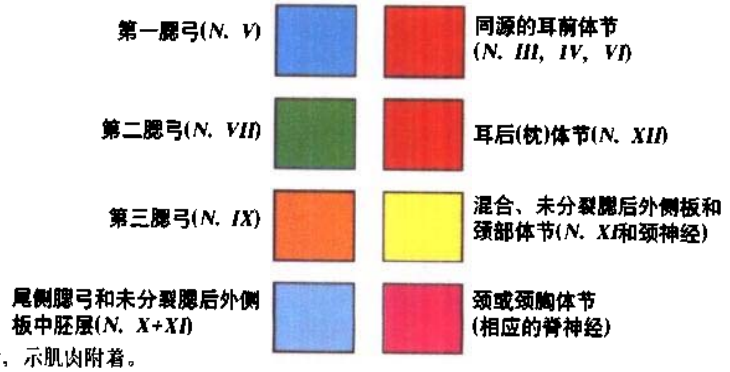

图 6.147B 颅骨底面无下颌骨，示肌肉附着。

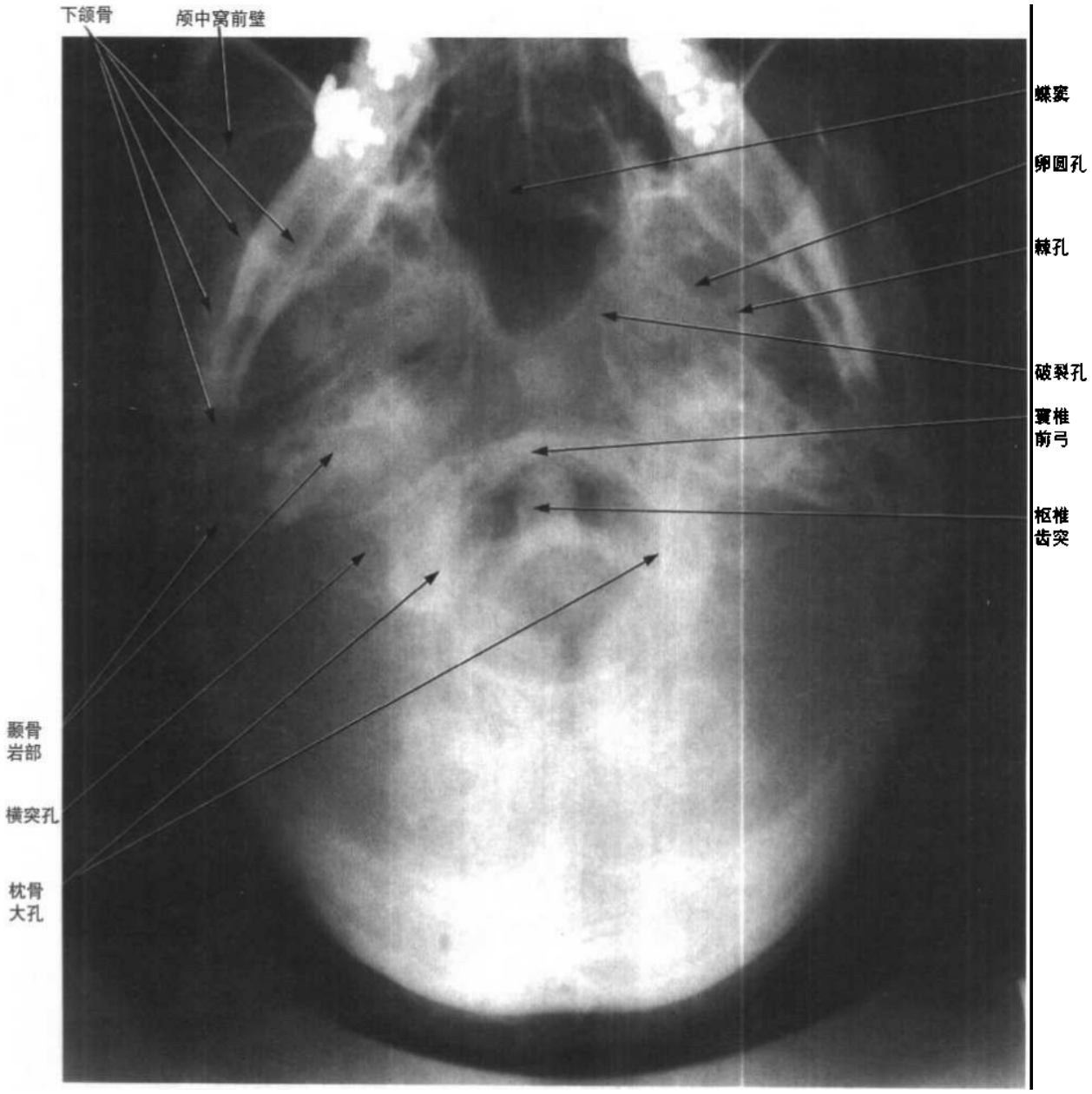

6.148 颅底放射片（颌下垂直观）显示一些孔。（由Guy医院S Gallagher提供；K Fitzpatrick拍摄）

缘下降到翼钩（hamulus）、肌腱绕翼沟前外侧面向内侧扭转到软腭。板后缘向上的切迹为咽鼓管，有咽颅底筋膜附着，板的下部有咽上缩肌最上部纤维附着；这些肌纤维从内侧到咽结节形成弯曲的附着。翼上颌缝附着到翼钩尖。板的后缘上部、舟状窝内侧向后突出一小结节。上方有翼管（pterygoid canal）后口、翼管向前开口到翼腭窝后壁；管内有翼管神经和血管通过。翼管位于翼突、蝶骨大翼和蝶骨体融合处的连线；位于翼板之间的翼窝（pterygoid fossa），前下部由腭骨锥突完成。

翼突外侧板（lateral pterygoid plate）（图6.144） 较内侧板宽、其不规则的后缘有一不恒定的翼棘突（pterygospinous process），其上有韧带（有时骨化）连到蝶棘。翼外肌下头附着于粗糙的外侧面和翼突内侧板内侧面、翼内肌浅层的部分纤维附着于腭骨锥突（palatine pyramidal process）。

卵圆孔和棘孔（foramina ovale and spinosum） 位于蝶骨大翼颞下面（图6.148），有许多大的结构穿过：靠近翼突外侧板后缘的卵圆孔（foramen ovale）有三叉神经下颌支和脑膜副动脉（如果出现）穿过。腭帆张肌的纤维附着于翼突外侧板尖锐的后缘、位于神经和咽鼓管之间。后外侧是棘孔

(foramen spinosum)，有脑膜中动脉和下颌神经脑膜支通过到颅中窝；棘孔小而圆。棘孔的后外侧突出不规则的蝶棘(spine of the sphenid)，其内侧面平并与邻近的蝶骨大翼后缘形成深沟的前外侧壁，后内侧有颞骨岩部。此沟容纳软骨性咽鼓管(pharyngotympanic (auditory) tube)，向后外侧通到颞骨岩部的骨性咽鼓管，沟向前内侧到翼突内侧板上缘。蝶骨大翼后缘和颞骨岩部前缘相遇于沟顶为岩蝶缝。有时卵圆孔和棘孔合并，现代人群的出现率为0.7%～10.4%不等。同样，棘孔的后缘可以缺损，出现率为2%～17%。此沟的后内侧是颞骨岩部(petrous temporal)下面(inferior surface)，位于蝶骨大翼和枕骨基底部之间。前面粗糙，其尖被不规则的破裂孔(foramen lacerum)与蝶骨体后外侧面分开。粗糙区之后和破裂孔的后外侧，有一大的几乎是环形孔开口到颈动脉管(carotid canal)，然后上升转向前内侧到达破裂孔后壁。颈内动脉从此管进入转到颅腔。破裂孔的下面充满纤维软骨；没有大的结构穿过。

颞骨鼓部(temporal bone tympanic part)(图6.146) 腮腺将颞下颌关节和颞骨鼓部分开，通常容纳耳颞神经。鼓部中央最薄，有时缺损(见后)。鼓部上部弯曲呈沟形，形成外耳道前壁、顶和下后壁。除包绕茎突形成鞘外，后缘与颞骨岩乳突部融合。

进一步详述 鳞鼓裂(squamotympanic fissure)从蝶棘基部向后外侧行于鼓板和下颌窝之间，一般到达外耳道的前缘，但有时靠近其外侧端堵塞。下颌窝(mandibular fossa)外侧较宽、矢状位凹陷深，横向位凹陷浅。当下颌上提时，窝内容纳下颌头。关节面之前突出一横向圆形关节结节(articular tubercle)，向外侧与颧弓的前根连续。前面是部分颞骨鳞部位于颞下窝顶。鳞鼓裂之后颞骨鼓板将下颌窝与外耳道分开，鼓板大体呈三角形，其尖位于裂的内侧端，靠近蝶棘根部。其下缘构成颈动脉管下口的前外侧缘，向后外侧延伸到茎突根部。在该处形成茎突鞘(sheath of the styloid process)，外侧较长而明显并与颞骨其余部向下向后融合；上面游离，形成外耳道前缘。

犁骨(vomer)上缘向两侧扩展成翼(ala)(图6.147A，188)。两翼间的正中沟对应蝶骨体下面的蝶嘴。每翼的外侧缘到达翼突内侧板向内侧突出的薄鞘突(vaginal process)。这两个结构可仅仅接触，或鞘突在下面覆盖翼的边缘，鞘突下面有前后方向的沟，向前转到腭骨蝶突上面的管内。此腭鞘管(palatovaginal canal)开口于前面的翼腭窝前壁，其中有翼腭神经节咽支和来自上颌动脉第3段的咽支。在腭鞘管内侧还有第2个管称犁鞘管(vomerovaginal canal)，它可以产生于犁骨翼和鞘突之间，通向腭鞘管的前端。

咽结节之前枕骨基底部与咽的鼻部顶和咽扁桃体相邻。结节的前外侧有头长肌附着，其后紧在枕髁之前和舌下神经管内侧有头前直肌附着。

蝶骨大翼的颞下面有翼外肌上头附着，在肌肉和骨之间有颞深神经和咬肌神经通过。在卵圆孔和舟状窝之间可出现一小的蝶导静脉孔(sphenoid emissary foramen)，其中有来自海绵窦的导静脉。蝶下颌韧带附着于蝶棘(spine of the sphenoid)，蝶棘形状不定，可尖可钝。棘的外侧有耳颞神经，内侧有鼓索，它们可能形成沟，并到咽鼓管。腭帆张肌的后部纤维附着于其后。咽鼓管沟的宽度和深度不等，其顶有时为纤维组织；其外侧蝶骨壁后部有鼓膜张肌的纤维附着。颞骨岩部后面外侧有腭帆提肌附着。

破裂孔(foramen lacerum)前界是蝶骨体和蝶骨大翼翼突的连接根部，后外侧界是颞骨岩部尖，内侧界是枕骨基底部；破裂孔约1cm长，没有大的结构完全穿过。颈动脉管开口于其后面，此动脉及其静脉丛和交感神经丛从其上端上行。在孔内，岩深神经和岩大神经合并成翼管神经，翼管开口在破裂孔前壁下部。咽升动脉脑膜支和来自海绵窦的导静脉通过此孔。破裂孔下部的软骨是软骨颅的遗迹。

下颌窝(mandibular fossa)位于颅中窝最外侧部薄骨板的下方，覆有胶原纤维软骨(见后)。颧弓根部的结节(tubercle of the root of the zygoma)有颞下颌外侧韧带附着。在鳞鼓裂(squamotympanic fissure)内侧端可能出现一薄的骨缘；它是颞骨岩部的一部分，即鼓室盖外侧缘向下弯曲的下缘。它将鳞鼓裂分成岩鼓裂(petrotympanic fissure)和岩鳞裂(petrosquamous fissure)。鼓索从鼓室前下部经过岩鼓裂的鼓索小管穿出；上颌动脉鼓室前支穿过此裂。

颅底面观后部 颅底面观后部(posterior part of norma basalis)的前部正中是枕骨大孔(foramen magnum)(图6.144，147，148)，孔呈卵圆形，后部较宽，前后径最大。它容纳延髓下端。边缘前部有枕髁(occipital condyles)，稍微与边缘重叠，它向下突出与寰椎侧块的上关节面相关节。枕髁呈斜卵圆形，前端距中线较近，前后向明显凸，横向稍凸。内侧面粗糙有韧带附着。枕髁上方前部有自颅后窝朝外侧并略微向前的舌下神经管(hypoglossal canal)(又称髁前管anterior condylar canal)，其中通过舌下神经，也容纳咽升动脉脑膜支和来自基底丛的导静脉。有时它被一骨片分开(见后)。枕髁后方的髁窝(condylar fossa)深浅不一，有时被一髁管(condylar canal)穿过，其中有来自乙状窦的导静脉。髁管的出现率表现种族差异，从现代巴勒斯坦人的13.3%到秘鲁人颅骨的70%；它也具有性别差异，缅甸人男性58%、而女性只有31%。枕髁的外侧有连接颞骨岩部的颈静脉突(jugular process)；其前缘是颈静脉孔(jugular foramen)的后界。

颈静脉孔(jugular foramen) 是位于枕骨和颞骨岩部之间岩枕缝后端的不规则裂孔。前面有一嵴与颈动脉管下口分开，外侧与茎突鞘内侧面相邻，内侧有小的薄骨柱与舌下神经管分开。其长轴朝前内，一般右侧孔较大。其前部容纳岩下窦、中间部有舌咽神经、迷走神经和副神经、后部有颈内静脉。当静脉上球发育良好时，颞骨岩部的颈静脉窝向上外侧膨大。

枕骨大孔(foramen magnum) 是颅后窝与椎管之间的一个宽大的交通孔。前部有齿突尖韧带和覆膜附着于枕骨基

底部的上面。后部较宽，容纳延髓和脑膜。在蛛网膜下隙内有上升进入颅腔的副神经脊髓支、椎动脉及其交感神经丛；后外侧有脊髓后动脉、前正中有脊髓前动脉下降到脑干。小脑扁桃体可能突入到枕骨大孔。大孔前缘（anterior margin）有寰枕前膜附着，每侧延续到寰枕关节囊韧带，孔后缘（posterior margin）有寰枕后膜附着，在粗糙的髁内区有翼状韧带附着。

茎乳孔（stylomastoid foramen） 位于茎突根部之后、乳突切迹前端，面神经在靠近二腹肌后腹自茎乳孔穿出，在未进入腮腺之前发出分支供应腮腺。孔内还有茎乳动脉。在颞骨下面、乳突切迹内侧，有一条枕动脉沟跨过；当枕动脉较正常低时，此沟不存在，枕动脉位于头夹肌和头最长肌之间，而不是在两肌的内侧。下项线之下的区域，内侧有头后小直肌、外侧有头后大直肌附着（图6.147B）。上、下项线之间，内侧有头半棘肌、外侧有头上斜肌附着。上项线内侧有斜方肌最上纤维、外侧有胸锁乳突肌附着，再向前有头夹肌附着。

进一步详述 颈静脉孔（图6.144A，6.146）向后内侧上升：外侧由于颈静脉窝使其明显扩大，其底将颈静脉上球与鼓室分开。窝的外侧壁有一小的通过迷走神经耳支的乳突小管（mastoid canaliculus）。此神经向外侧紧靠面神经管行，最后从鼓乳突缝穿出；出生时此神经在颅外，当鼓板和乳突发育后被骨包围。在颈静脉窝和颈动脉管之间的嵴上或附近，有通过舌咽神经到中耳鼓支的鼓小管（tympanic canaliculus）。颈静脉孔上界的内侧有一个向内很容易确认的容纳舌咽神经下节的小切迹。蜗小管（cochlear canaliculus）开口（见后）在切迹的尖上；其突出的边缘可到达枕骨而三分该孔。枕骨颈静脉突下面有头外直肌附着。

茎突后面的茎乳孔（stylomastoid foramen）容纳面神经。乳突在孔的后外侧向下前突出，成为乳突切迹（mastoid notch）的外侧壁，其中有二腹肌后腹附着。切迹内侧颞骨有被枕动脉形成的沟（图6.146）。

枕骨鳞部正中，枕骨大孔后有枕外嵴（external occipital crest），项韧带附于其上。嵴终止在枕外隆凸；下项线（inferior nuchal line）自中点向后外侧弯曲，几乎与上项线平行，上项线（superior nuchal line）自隆凸向外侧延伸，其内侧可能形成一清晰的嵴。

颅骨内面

颅腔容纳脑、松果体、脑垂体、部分脑神经和脊神经、血管、脑膜和脑脊液。它包括额骨、顶骨、蝶骨、颞骨、枕骨和部分筛骨，全部覆以纤维性颅内膜（endocranium），也就是硬脑膜外层，它穿过不同的孔与颅外骨膜（pericranium）相连。两种膜均与窄的骨间隙内的缝韧带或软骨混合。

颅腔壁的厚度因人和不同部位而异，但有肌肉覆盖的部分趋向薄，例如颞窝和颅后窝。大部分颅骨显示内（inner）、外（outer）两层骨密质的骨板（tables）及其间骨松质和红骨髓的板障（diploe）。内骨板较薄且更脆，外骨板一般弹性很大。许多骨很薄，两层骨板融合，例如犁骨和翼板。有的种族和个人的颅骨较厚，但它与颅容积无关；所有种族女性和儿童的颅骨较薄。颅骨内面可描述为两部分：颅盖内面和颅底内面。

颅盖内面 颅盖（图6.149）包括额骨大部、顶骨和枕鳞上部和冠状缝、矢状缝和人字缝。骨缝先从颅盖内面（internal surface of cranial vault（calva））融合。颅盖深深凹陷，可见许多血管沟和大脑回沟。

前正中的额嵴（frontal crest）向后突出，供大脑镰附着，额嵴形成矢状沟（sagittal sulcus）的起始，向后在矢状缝下逐渐加宽；沟内容纳上矢状窦。沟两侧有适应蛛网膜粒的不规则形颗粒小凹（granular foveolae）压迹，它随年龄增长变得更大更多。

脑膜中静脉额支，有时还有脑膜中动脉紧在冠状缝之后形成深沟，相当于大脑中央前沟。两血管的分支及其顶支向后上升，在顶骨内面成沟。额骨和枕骨的沟较小。靠近矢状缝约在人字缝前3.5cm处，可能出现通过上矢状窦导静脉的顶孔（parietal foramina）。颅盖大脑回的压迹（impressions for cerebral gyri）不如颅底的清楚，接近颅底处最明显。

颅底内面 颅底内面（internal surface of cranial base）明显分为颅前窝、颅中窝和颅后窝。它不规则，部分由于大脑回的压迹，尤其是颅前窝和颅中窝更加明显，这反映相应大脑面的形态。硬脑膜紧密地附着在全部区域，并经所有孔、裂的硬脑膜外层即颅内膜与颅外骨膜连续。

颅前窝

颅前窝（anterior cranial fossa）（图6.150，151）前部和两侧由额骨形成，其底由额骨眶板、筛骨筛板、蝶骨小翼

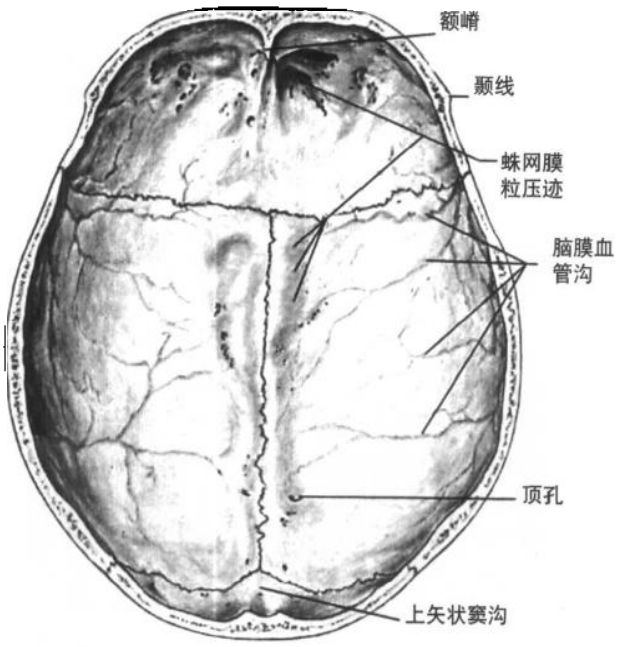

图6.149 颅盖内面。

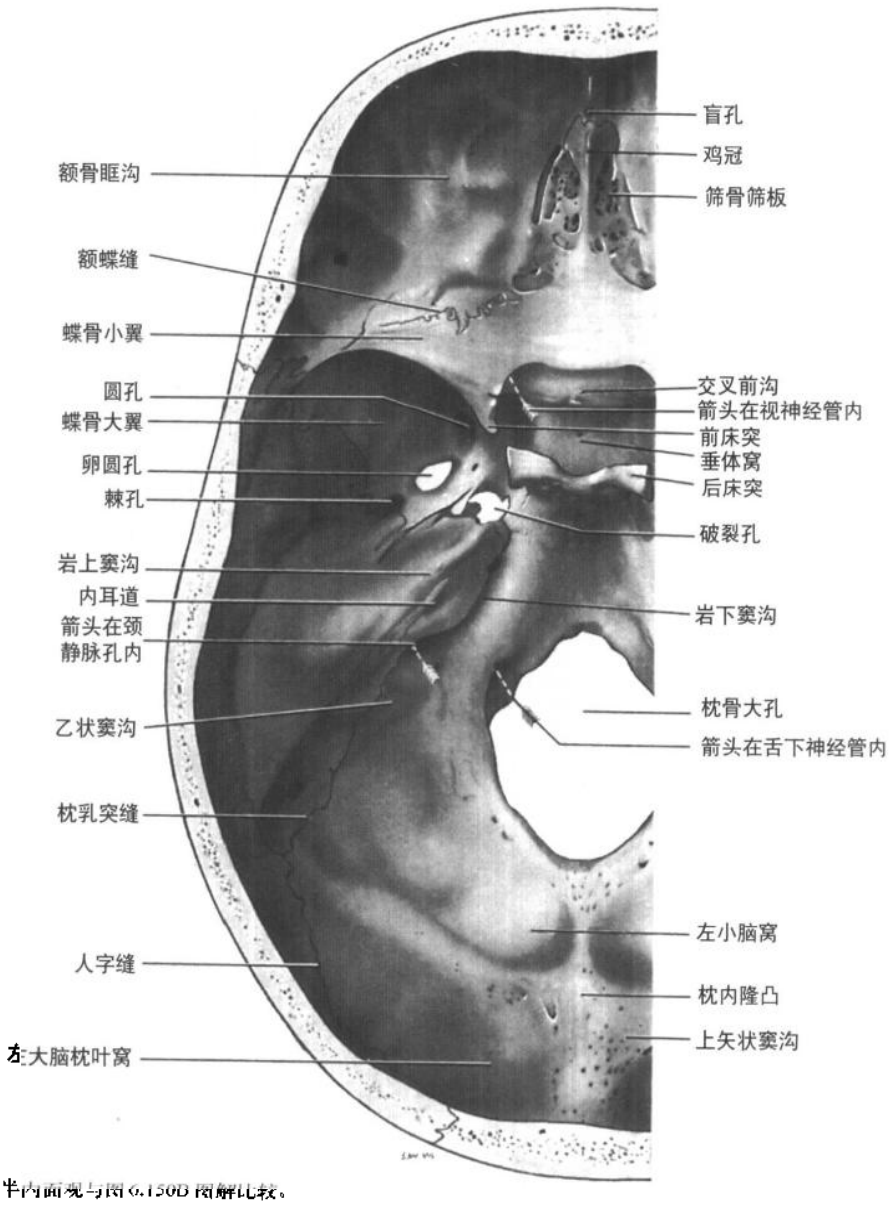

图6.150A 颅底左半内面观与图6.150B图解比较。

和蝶骨体前部形成。

筛骨筛板（cribriform plate of the ethmoid） 位于额骨眶板之间横跨中线，但低于眶板，将颅前窝与鼻腔分开，构成鼻腔顶（图6.182A）。前面正中在两大脑半球之间，向上突出鸡冠（crista galli）。鸡冠和额骨嵴（crest of the frontal bone）之间有额筛缝压迹和盲孔（foramen caecum）。鸡冠两侧与额骨之间的筛板，有许多来自鼻粘膜到嗅球的嗅神经小孔。筛板的后部与蝶骨体连接。

额骨眶板（orbital plates of the frontal） 位于筛骨两侧，形成颅前窝底的大部分，将眶腔内容与大脑额叶分开。其凸的脑面显示大脑回压迹和小的脑膜血管沟。眶板前内侧分裂开容纳额窦（frontal sinus）。眶板内侧将筛骨迷路与颅前窝分开。眶板后面与蝶骨小翼前缘连接。额骨内面正中有额嵴（frontal crest），突出于两大脑半球之间，向上变窄。

蝶骨（sphenoid bone） 完成窝底的后部、中央部上面前方有蝶轭（jugum sphenoidale）；它将颅前窝与蝶骨体内的蝶窦分开（图6.156,157A）。轭向前与筛板相连、后面是交叉沟（sulcus chiasmatis）的前界、沟跨过颅中窝内中部的蝶骨体、并与视神经管相通。轭外侧的颅前窝底是蝶骨小翼，其后缘悬于颅中窝之上。蝶骨小翼向外侧逐渐缩小到额骨和蝶骨大翼的交点、或接近眶上裂外上端。小翼后缘内侧端是前床突（anterior clinoid process）。每侧蝶骨小翼以两个根向内侧与蝶骨体连结，两个根被视神经管（optic canal）分开；前根宽而平与蝶轭连接、后根小而厚在接近交叉沟的后界与蝶骨体连接。

进一步详述 大脑镰附着于鸡冠和额嵴。二者间的盲孔一般是盲端、有时容纳一条白鼻粘膜到上矢状窦的静脉。鸡冠的外侧是直回；嗅球位于额骨眶板内侧缘。筛前管（anterior

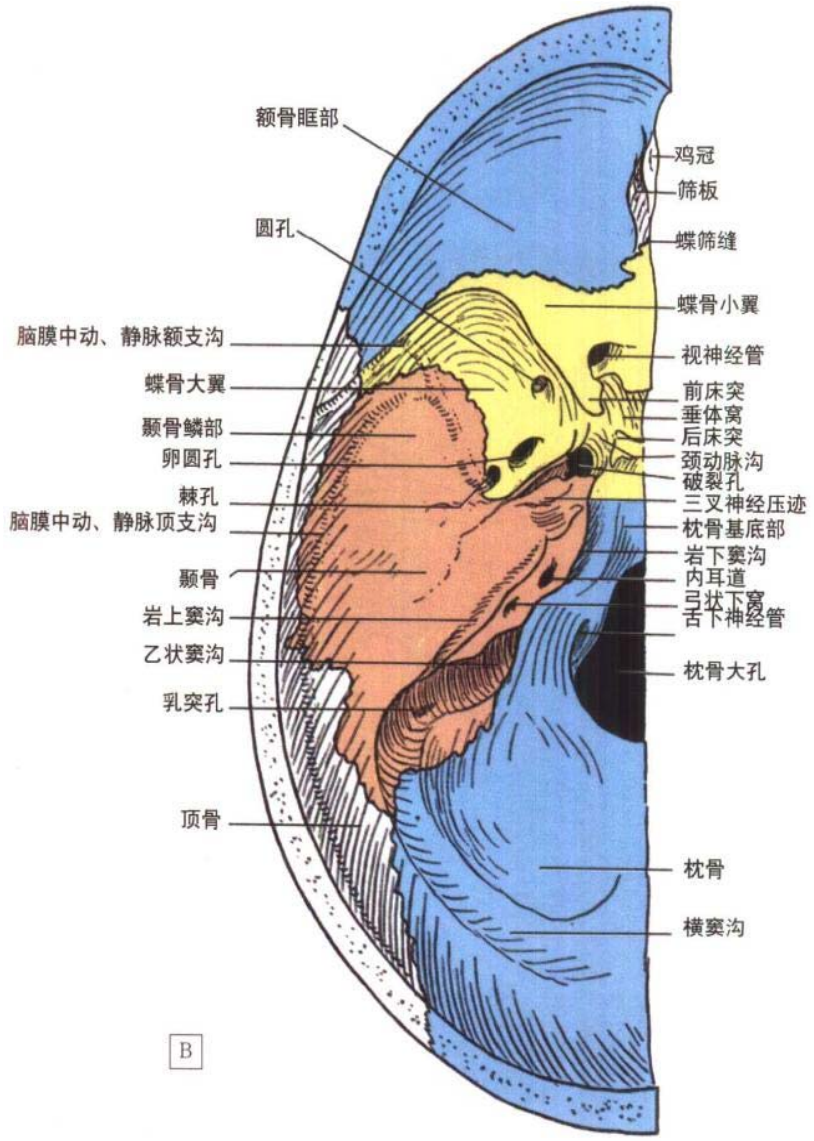

图6.150B 颅底左半内面，图解：蓝色＝额骨和枕骨；黄色＝蝶骨；棕色＝颞骨；白色＝顶骨和筛骨。

ethmoidal canal）开口于额筛缝（cribrofrontal suture）（图6.152A、182A），由于被眶板覆盖，故难以确认。管内通过筛前神经和血管，它们在硬脑膜下前行经鸡冠两侧一裂隙样孔下降到鼻腔。筛后管（posterior ethmoidal canal）开口在筛板后外侧角并被蝶骨覆盖，有筛后血管通过。

蝶骨小翼后缘对应大脑外侧沟，并可能由蝶顶窦形成的沟。上方是额叶下面，内侧是前穿质。下界为眶上裂，完成眶顶。每侧前床突接收小脑幕游离缘，内侧由离开海绵窦的颈内动脉形成沟。它可以借一薄骨柱连结到中床突，从而形成围绕动脉的颈动脉床突孔（caroticoclinoid foramen）。部分直回和嗅束在蝶筛之上。

颅中窝

颅中窝（middle cranial fossa）（图6.150、153）较颅前窝深且大，尤其是外侧，前界是蝶骨小翼后缘、前床突和交叉沟，后界是颞骨岩部上缘和蝶骨鞍背，外侧界是颞骨鳞部、顶骨和蝶骨大翼。

中央部较窄，由蝶骨体形成。连接着视神经管的交叉沟很少与视交叉相接触，通常视神经朝后上方。视神经管（optic canal）位于蝶骨小翼根和内侧的蝶骨体之间，稍向前外侧下降，容纳视神经、眼动脉和脑膜。交叉沟后蝶骨上面是蝶鞍（sella turcica），其前部倾斜产生一正中鞍结节（tuberculum sellae），其后为垂体窝（hypophyseal fossa）（图6.150A）。窝底是蝶窦顶的一部分（图6.134，156，157A）；其后的鞍背（dorsum sellae）突向上前。鞍背的上外侧角膨大成后床突（posterior clinoid processes）。蝶鞍外侧有浅的颈内动脉沟，它续于破裂孔上面。沟内侧缘小的突起为中床突（middle clinoid process），如前所述它可连接到前床突。沟的后外侧

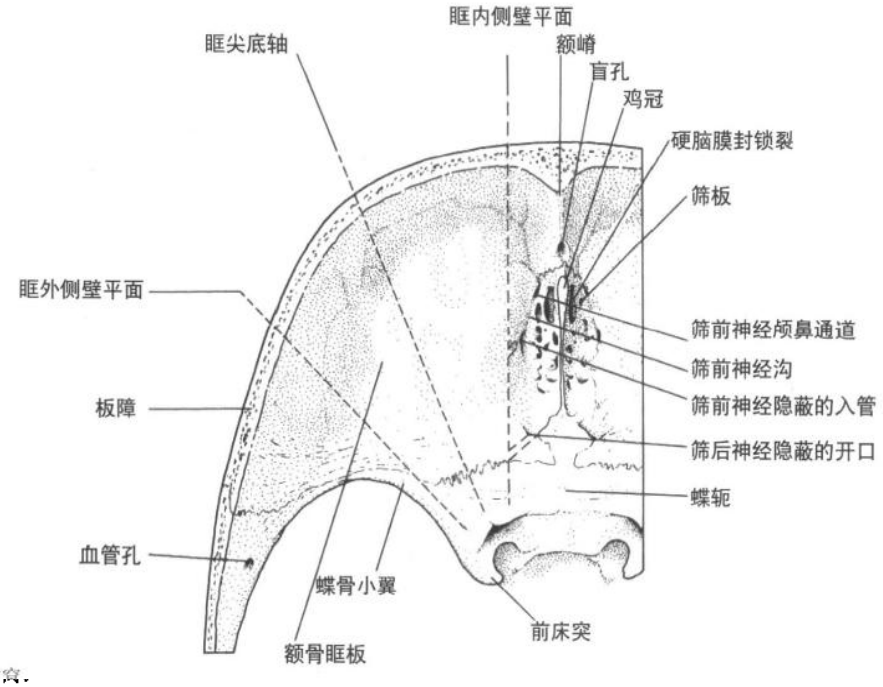

图 6.151 颅前窝。

可以被一小的突出小舌（lingula）而加深（图 6.168A）。

颅中窝的外侧深，承托着大脑颞叶。前面是蝶骨大翼的脑面、后面是颞骨岩部的前面，外侧是界于前二者之间的颞骨鳞部脑面。眶位于前方，颞窝位于外侧，颞下窝位于下方。颅中窝借眶上裂（superior orbital fissures）与眶交通，裂的上界是蝶骨小翼，下界是蝶骨大翼，内侧界是蝶骨体；裂的内侧较宽、长轴向下内前倾斜。眶上裂有眼神经终末支、眼静脉、动眼神经、滑车神经、展神经和小血管通过（见下）。

圆孔（foramen rotundum） 位于蝶骨大翼紧在眶上裂内侧端之下后，向前引入翼腭窝，其中有上颌神经通过。

卵圆孔（foramen ovale） 位于圆孔之后、小舌之外侧和颈动脉沟后端、它开口到颞下窝，有下颌神经通过。

棘孔（foramen spinosum） 位于卵圆孔后外侧，脑膜中动脉及其伴行静脉通过棘孔，向外侧上升到颞骨鳞部，再转向前外侧越过蝶鳞缝到蝶骨大翼，分为额支和顶支。额支上升越过翼点（见前）到顶骨前部；位于或接近翼点的一段常常是骨管。顶支向后上行到颞骨鳞部，越过鳞缝到顶骨。这些动脉和静脉在颅中窝的底和外侧壁形成沟。

破裂孔（foramen lacerum） 位于颈动脉沟后端，卵圆孔后内侧、后界是颞骨岩部尖、前界是蝶骨体和蝶骨大翼后缘、其表面有颈内动脉和伴行的交感神经丛和静脉丛。孔后在颞骨岩部前面靠近尖有一浅的容纳三叉神经节的三叉神经压迹（trigeminal impression）。其后外侧是一浅小凹，后界是一圆形的弓状隆起（arcuate eminence），它由前半规管形成、该处紧紧与窝底相关。压迹的外侧有一窄沟向后外侧行到岩大神经裂孔（hiatus for the greater petrosal nerve），再外侧为岩小神经裂孔（hiatus for the lessor petrosal nerve）。弓状隆起前外侧、颞骨岩部前面由鼓室盖（tegmen tympani）形成，它是鼓室顶的一层薄骨板，向前内侧延伸到咽鼓管之上。隆起的外侧，鼓室盖的后部形成乳突窦顶（向前与鼓室相通）。颞骨岩部上缘将颅中窝和颅后窝分开。三叉神经压迹之后形成岩上窦沟。

进一步详述 眶上裂（superior orbital fissure）（图 6.138）位于眶顶和外侧壁之间。下缘有总腱环附着。上外侧端蝶骨大翼与额骨眶板连接（见后）。圆孔（foramen rotundum）像



图 6.152 成年颅骨放射片额面观。1. 上颌窦，2. 额窦，可见两侧眶下管。

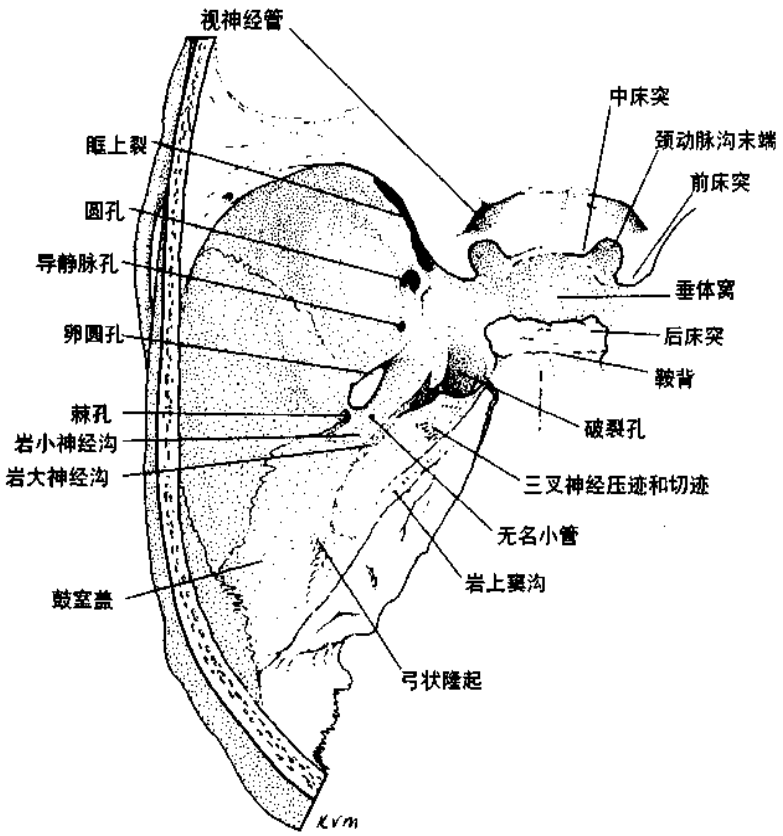

图6.153 颅中窝。

眶上裂内侧端一样靠近蝶窦外侧壁。开始圆孔是眶上裂的一部分，以后才分开。圆孔内侧、蝶骨大翼根部可能出现一小蝶导静脉孔（emissary sphenoidal foramen），此孔通过来自海绵窦的导静脉。卵圆孔（foramen ovale）通过下颌神经、脑膜副动脉，有时还有岩小神经。棘孔（foramen spinosum）通过脑膜中动脉和下颌神经脑膜支。上述孔开始均为蝶骨大翼缘的切迹，以后转换成孔。破裂孔（foramen lacerum）是一短管，完全通过孔的只有咽升动脉脑膜支和小静脉。颈内动脉穿过其后壁，并从其上端弯曲向上。岩大神经离开岩大神经裂孔后，沿颞骨岩部岩大神经沟前行，至破裂孔颈内动脉外侧转向下连到岩深神经。于是形成翼管神经经破裂孔前壁的翼管（pterygoid canal）出破裂孔。

蝶骨体两侧海绵窦从眶上裂延伸到颞骨岩部尖，窦内有颈内动脉及其交感神经丛、动眼神经、滑车神经、展神经和眼神经，但只有颈内动脉靠近骨。两海绵窦之间，前有跨越鞍结节的前海绵间窦，后有跨越鞍背的后海绵间窦连接。鞍隔围绕漏斗，连接于前面的鞍结节和后面的鞍背。后床突附有小脑幕固定缘前界，有时还有岩蝶韧带（第8篇）。

年轻颅骨在鼓室盖（tegmen tympani）外侧界可以看到岩鳞缝，但成年后闭塞；鼓室盖向下形成骨咽鼓管外侧壁；其下缘可能在鳞鼓缝内看到。鼓室盖前部外侧靠近下颌窝最深处的颞骨鳞部较薄。

颞骨岩部上缘岩上窦沟前内侧平滑的三叉神经切迹（trigeminal notch）导入三叉神经压迹（trigeminal impression）；此处三叉神经将岩上窦与骨分开。切迹前端前内侧的小骨刺有岩蝶韧带附着；其前展神经跨越颞骨岩部上缘，在此韧带和鞍背之间急转向前下。

颅后窝

颅后窝（posterior cranial fossa）（图6.150A、154）最大、最深、前界为鞍背、蝶骨体后面和枕骨基底部，后界为枕鳞下部，外侧界为颞骨岩部、颞骨乳突部和枕骨侧部，上后界为顶骨乳突角。颅后窝容纳小脑、脑桥和延髓。

内耳道（internal acoustic meatus） 内耳道的外侧底（lateral fundus）有垂直板将内耳分开，底上有一横嵴（transverse crest）（图6.155）分为上下不等大的两部：上部前方是面神经管（facial canal），经颞骨岩部到茎乳孔，其中通面神经；后方是一小而凹的前庭上区（superior vestibular area），其上有一些到椭圆囊和前、外侧半规管的神经孔。横嵴下部前方为蜗区（cochlear area），其中为螺旋排列的小孔，称螺旋孔列（tractus spiralis foraminosus），环绕中央蜗管；后方为前庭下区（inferior vestibular area），有球囊神经的开口；最后下部是单孔（foramen singulare），其中有到后半规管的神经。

枕骨大孔（foramen magnum） 在颅后窝底，孔周围前方为枕骨基底部、外侧为枕骨侧部、后为枕骨鳞部一小部分。孔的横径前部由于两侧有枕髁而变窄，多少呈卵圆形，后部较宽。孔的前部在枢椎齿突之上，后部与椎管相通，此处有

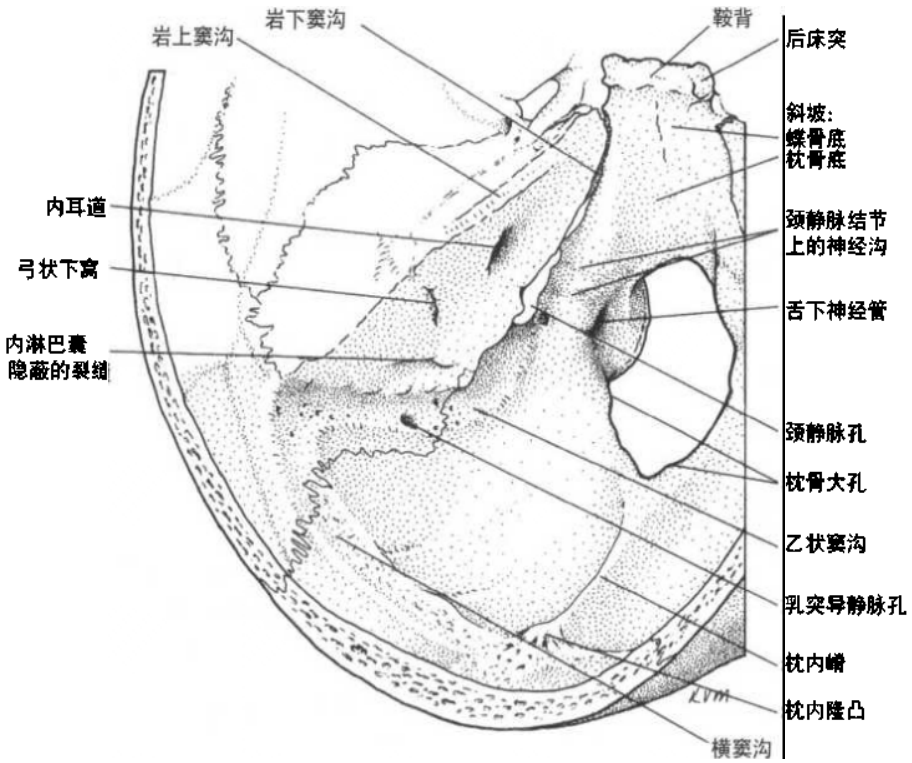

图 6.154 左颅后窝，自上面稍右后方斜视位。

延髓连接着脊髓。

大孔前依次为枕骨基底部、蝶骨体后部和鞍背，共同形成斜坡（clivus），它横向凹，位于脑桥和延髓的前下方。斜坡两侧有岩枕裂将颞骨岩部分开，裂内有薄的软骨板，并形成颈静脉孔前界，其边缘为岩下窦沟。

颈静脉孔(jugular foramen)（见前） 位于岩枕裂后端，向前下下降到颅外。上缘锐利不规则，有舌咽神经切迹（notch for the glossopharyngeal nerve）；下缘光滑。后为乙状窦向下延续为颈内静脉，静脉前，由后向前有副神经、迷走神经和舌咽神经。下缘内侧是圆形的颈静脉结节（jugular tubercle），其前上为舌下神经管（hypoglossal canal）内口，正位于枕骨基底部和外侧部交接处。

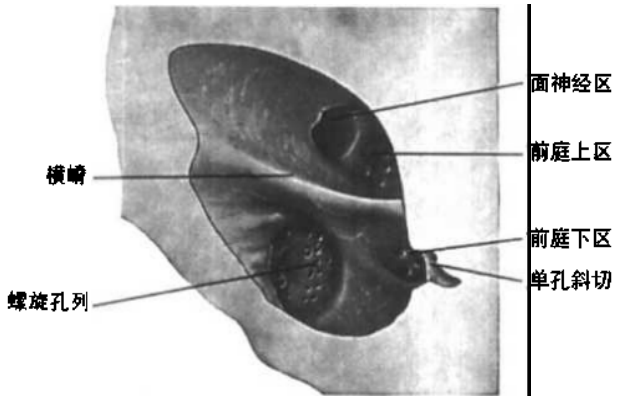

图 6.155 右内耳道底，经右颞骨岩部与其上缘近似平行的切面。

进一步详述 颞骨岩部后面形成颅后窝前外侧壁的大部分。颈静脉孔前上方有向外侧走行的内耳道（internal acoustic meatus）（图 6.150，153，154），约 1cm 长，外侧有骨板封闭，将内耳分开，其上有许多前庭蜗神经、中间神经和迷路血管孔。

颞骨岩部（颅后窝外侧壁）之后为颞骨乳突部。前方是一从后向前行的乙状沟（sigmoid sulcus），然后向下内再向前到颈静脉孔。它容纳乙状窦（图 6.150，174）。向上到达颅骨乳突角时延续到横窦沟，并跨越颅乳突缝。它在乳突窦（mastoid antrum）后下降，此处有一乳突孔（mastoid foramen），其中有发自窦的导静脉。沟的最下部跨越枕乳突缝并使枕骨颈静脉突形成沟。一般右侧乙状沟较大。

枕骨大孔后枕骨鳞部正中有枕内嵴（internal occipital crest），向上止于枕内隆凸（internal occipital protuberance），其外侧有宽而向上弯曲的横沟（transverse sulcus）到颅骨乳突角，此沟由横窦形成，与乙状沟连续，一般右侧较深。横沟之下，枕内嵴将颅后窝分成两个容纳小脑的浅窝。

髁管（condylar canal）如果出现，其内口位于舌下神经管的后外侧，它通过一条乙状窦导静脉。

斜坡（颅后窝前壁）与基底窦从相邻，该从连接岩下窦和下方的椎内静脉从。枕骨大孔前有覆膜附着于基底部（图 6.104），覆膜之后，大孔前缘中部有尚突尖韧带附着。颈静脉结节常被舌咽神经、迷走神经和副神经在进入颈静脉孔时形成沟。此外，舌下神经管常再分为二（见后），通过咽升动脉

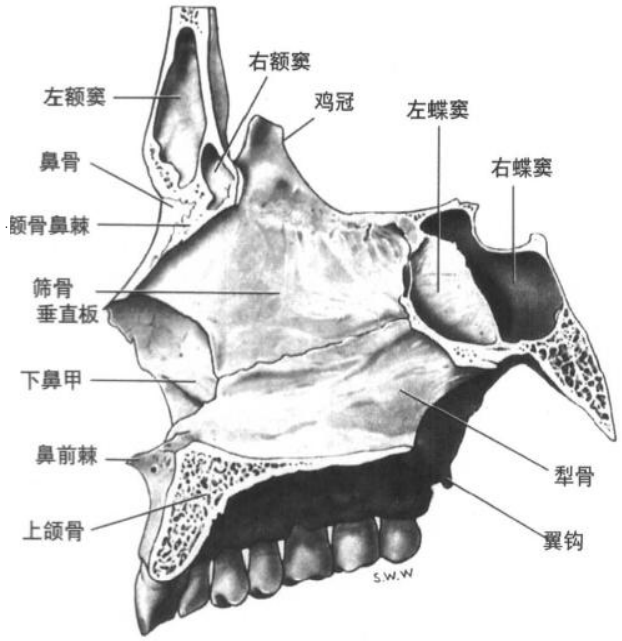

6.156 骨性鼻中隔左侧，图6.158的放大部。

脑膜支。前庭水管口（aqueduct opening）（图6.174）内有内淋巴囊和管（第8篇）、小动脉和小静脉。在内耳道与前庭水管口之间的后上方有小的弓状下窝（subarcuate fossa）（图6.150B，174），容纳硬脑膜；窝近岩上缘有一小静脉穿过。婴儿此窝为相对较大的盲隧道，位于前半规管之下。它相当于某些动物的绒球窝。

乳突导静脉孔除导静脉外，还有一条枕动脉脑膜支通过，有时相当大以至使枕骨鳞部成沟。小脑镰附于枕内嵴，可能有枕窦形成沟。其下端对应小脑蚓部下面。枕内隆凸是窦汇的终止部，向两侧形成横沟，其边缘附有小脑幕的两层。枕内嵴两侧骨薄，甚至透明，与较厚的枕内嵴和枕内隆凸形成鲜明的对比。

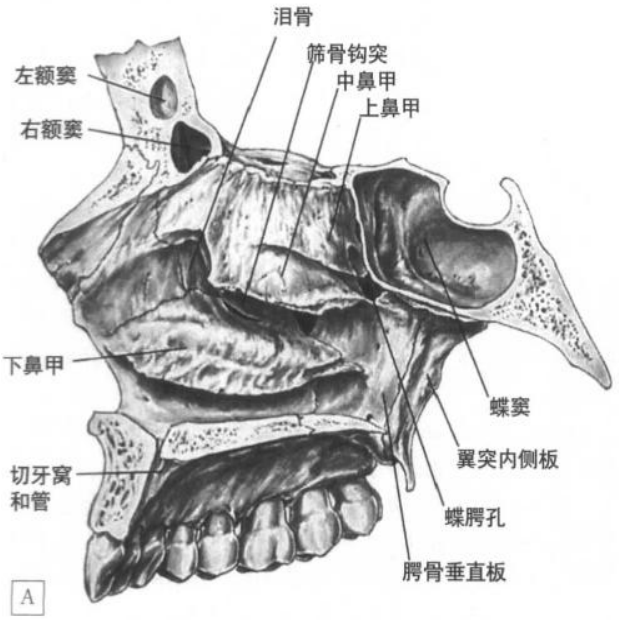

图6.157A 右鼻腔的顶、底和外侧壁。

鼻腔

鼻腔（nasal cavity）是位于口腔顶与颅底之间的不规则间隙，被垂直的鼻中隔（septum）（图6.156）分开，此隔大体位于正中。由于颅骨鼻中隔的前部缺损，从颅骨前面观是一单个的鼻前孔（anterior nasal aperture），但鼻腔后部，在骨性腭的后缘之上，是通过两个鼻后孔（posterior nasal aperture）到鼻咽部。鼻腔的下部比上部宽，但中部垂直位最宽、最深。它与额窦、筛窦、上颌窦和蝶窦等鼻旁窦相通。每侧鼻腔有一顶、底、外侧壁和内侧壁，内侧壁是鼻中隔。

鼻后孔（posterior nasal apertures, or choanae） 两鼻后孔被犁骨分开，每个下界为腭骨水平板后缘，上界为蝶骨，外侧界为翼突内侧板。

鼻前孔（anterior nasal aperture） 已于前面描述。

鼻腔顶（roof）（图6.156，157） 中央部水平，但前、后下降。前倾斜由额骨鼻棘和鼻骨组成，参与形成外鼻。水平区是筛骨筛板，它将鼻腔和颅前窝底的正中区分开，并有分离的筛前孔，其中有筛前神经和血管通过。筛板的许多小孔有嗅神经穿过。后倾斜由蝶骨体前面（每侧有蝶窦口断开）组成，与蝶甲融合；其下为犁骨翼和腭骨蝶突。

鼻腔底（floor） 平滑、横向凹陷，从鼻前孔到鼻后孔倾斜。它是骨性腭的上面。前部是上颌骨腭突，后部是腭骨水平板，均与对侧在中线连接。前部靠近中隔处有一小的漏斗形口到切牙管（incisive canal）。

鼻腔底（图6.157A）在中、后1/3交接处为腭上颌缝。前正中是切牙管，下降到腭切牙窝；它可穿过切牙骨（上颌前骨）和上颌骨连合处，代表原始的口鼻间交通（见后）。

内侧壁（medial wall）或鼻中隔（nasal septum）（图6.156，158） 位于鼻腔顶和底之间，是一层薄的骨板，前方有较大缺损，接鼻中隔软骨；骨性部主要是犁骨和筛骨垂直板。犁骨（vomer）自蝶骨体到骨性腭，形成鼻中隔后下部，包括后缘；它有神经和血管沟。筛骨垂直板（perpendicular plate of the ethmoid）形成鼻中隔的前上部（图6.156），向上与筛板连接。鼻中隔经常偏斜，最常见之处在犁筛缝。

内侧壁的上、下界（图6.157B）有其它骨参与：前上是鼻骨和额骨鼻棘，后上是蝶嘴和蝶嵴，下部是上颌骨和腭骨鼻嵴。犁骨有鼻腭神经和血管沟。

外侧壁（lateral wall）（图6.157，183） 不规则，有下、中、上三个鼻甲。前下部主要是上颌骨，后部是腭骨垂直板，上部是筛骨迷路，将鼻腔与眶分开。鼻甲向下内侧弯曲，每个形成的沟顶为鼻道，开放于鼻腔。

下鼻甲（inferior concha） 这是一弯曲薄的独立骨，与上颌骨鼻面和腭骨垂直板连接，下游离缘微曲，邻接的下鼻道（inferior meatus）到达鼻腔底。这是最大的鼻道，几乎延伸于全部鼻腔外侧壁。最深的部位在前、中1/3交界处，该处是鼻泪管下口。

中鼻甲（middle concha） 它较大，在中鼻道（middle meatus）之上向后延伸到腭骨垂直板，只有去掉中鼻甲才能检查中鼻道的外侧壁结构（图6.157B）；其上部是圆形的筛泡（ethmoidal bulla），其内为筛房中群；泡的前下是一片薄而弯曲的筛骨钩突（uncinate process of the ethmoid），向后下行跨越大的上颌窦口。在钩突和筛泡之间的弯曲裂口（图6.157B）是半月裂孔（hiatus semilunaris）；其上端与筛漏斗（ethmoidal infundibulum）连续，它是一个接收筛房前群的短管，然后在筛骨迷路内上升到额窦。但漏斗常常是盲端，于是额窦直接开口到中鼻道。筛房中群开口在或接近筛泡。

上鼻甲（superior concha） 是位于中鼻甲后上方的一个小弯曲骨板，成为上鼻道（superior meatus）的顶。它是三个鼻甲中最小和最浅的，上鼻道有筛房后群的开口。上鼻甲之后有蝶腭孔（有粘膜封闭）进入翼腭窝。上鼻甲和蝶骨体之间为窄的蝶筛隐窝（sphenoethmoidal recess），通过它蝶窦与鼻腔连通。中鼻甲和上鼻甲（middle and superior conchae）实则是筛骨迷路的内侧突。

进一步详述 鼻腔外侧壁（图6.157，183）前上部由鼻骨和上颌骨额突形成。其后缘与泪骨连接，泪骨到达中鼻道与下鼻甲的泪突连接，因而形成鼻泪管的内侧壁（图6.157B，186），它引导鼻泪管到下鼻道。泪骨之后与筛骨迷路连接，完成许多筛房。钩突（uncinate process）自迷路中鼻道外侧壁向后下弯曲。钩突薄而脆，约3mm宽，并弯曲跨越上颌窦裂孔到下鼻甲筛突。它的凹陷后缘形成半月裂孔的内侧缘并帮助形成上颌窦的内侧壁；其凸的前缘只向上游离。上颌窦裂孔（maxillary hiatus）是上颌骨鼻面（见6.193）的一宽缺损，但被邻近骨缩小；下有下鼻甲及其上颌突，上有筛骨钩突，后有腭骨垂直板，前上有筛骨迷路一小部和泪骨（图6.157B）。于是裂孔有时缩小成半月裂后部的一个单孔，但通常在下鼻甲和钩突之间以及钩突之后有一些附加孔。筛泡（ethmoidal bulla）的大小和形状不同，可能与钩突融合，于是额窦管开口到中鼻道漏斗盲端的内侧。经常在筛骨迷路内侧面上鼻甲后端（蝶筛隐窝）的后上方出现最上鼻甲（concha suprema）；它只是一个分开上鼻甲压迹的嵴。蝶腭孔（sphenopalatine

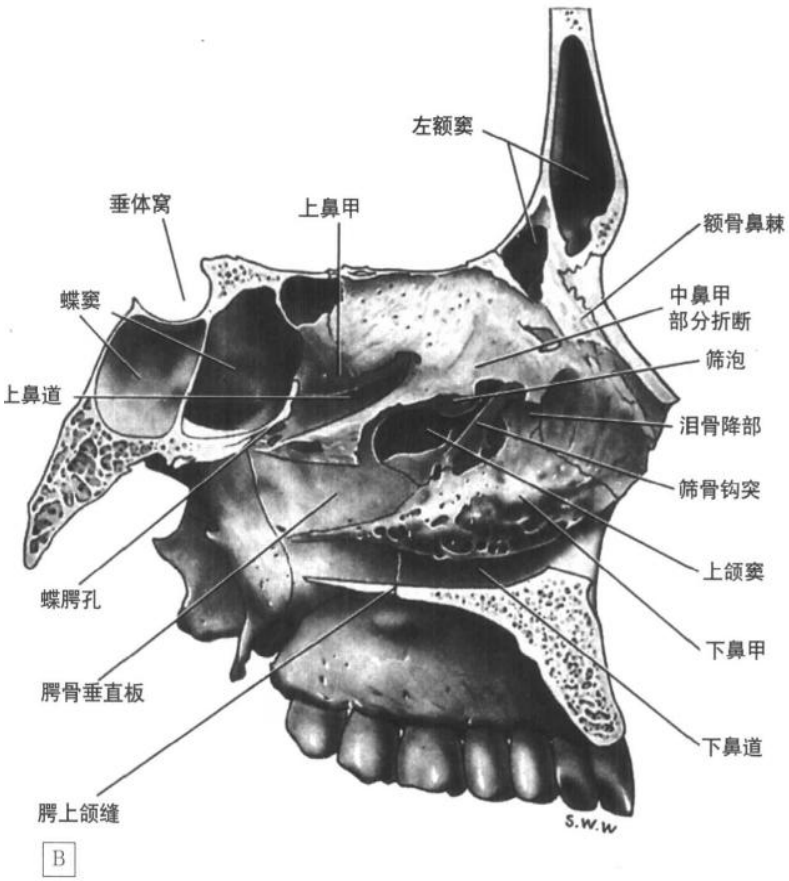

图6.157B 左鼻腔外侧壁中鼻甲部分去掉显示中鼻道。

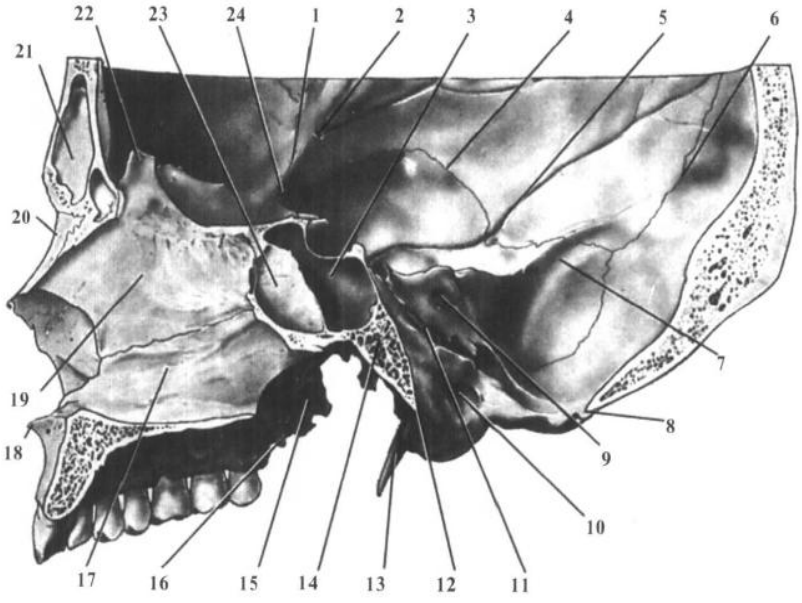

图6.158 经颅骨下部稍偏向正中面左侧矢状切1. 额蝶缝，2. 脑膜中血管额支骨管上口，3. 右蝶窦，4. 鳞状缝，5. 脑膜中血管顶支沟，6. 人字缝，7. 横窦沟，8. 枕骨大孔后缘，9. 内耳道，10. 舌下神经管，11. 岩下窦沟底内岩枕缝，12. 枕骨大孔前缘，13. 茎突，14. 枕蝶愈合线，15. 翼突外侧板，16. 翼钩，17. 犁骨，18. 鼻前棘，19. 筛骨垂直板，20. 鼻骨，21. 额窦，22. 鸡冠，23. 左蝶窦，24. 脑膜中血管额支骨管下口。

foramen)（图6.157A）是上鼻道后方的孔，由蝶腭动脉和来自翼腭窝的鼻腭神经和鼻上神经通过 。孔的上界是蝶骨体和鼻甲，下界是腭骨垂直板上缘，前界和后界是腭骨眶突和蝶突（图6.194、195）。

分离颅骨

下颌骨

下颌骨（mandible）（图6.159）是面部最大、最低和最坚固的骨，有一个水平凸向前的体（body）和两个宽而向后上升的支（rami）。

下颌体(mandibular body) 呈U字形，有上缘和下缘分开的外面和内面。外面（external surface）前方上部，显示一条模糊的正中嵴，常常缺如，这表明胚胎时两半骨的融合（颏联合symphysis menti）；此嵴向下分开成一三角形的颏隆凸（mental protuberance），其底中央部稍低但两侧高起成颏结节（mental tubercle）。在前磨牙之间或第2前磨牙之下有颏孔（mental foramen），其中有颏神经和血管出入；孔的后缘平滑顺应颏神经向后外侧穿出（Warwick 1950a）。一条模糊的斜线自每侧颏结节向后上升，经颏孔之下擦过，变得更加明显续于下颌支的前缘。

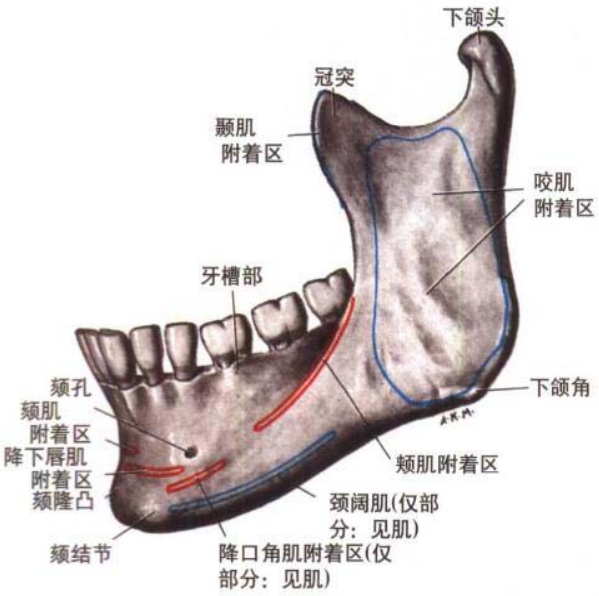

图6.159A 下颌骨左半外侧（外）面观。

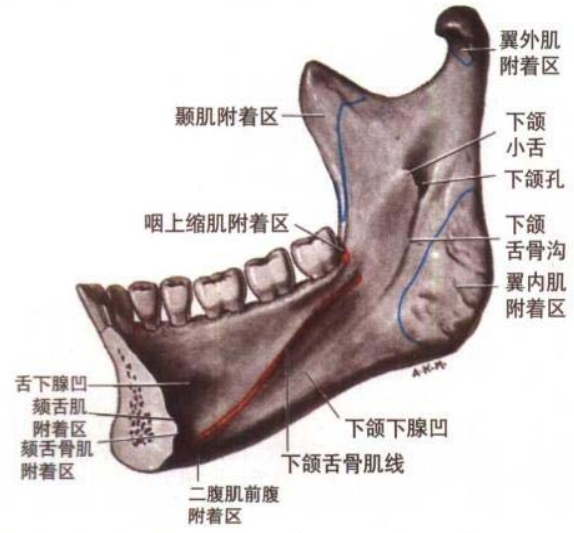

图6.159B 下颌骨右半内侧（内）面观。

下颌体下缘即下颌底（base），自下颌联合向后外侧延伸到第3磨牙之后的下颌支下缘。每侧近中线处有一粗糙的二腹肌窝（digastric fossa），窝后的下颌底厚而圆，并稍微前后凸。当到达下颌支时，又变成轻度凹；于是全底外观呈波形。

上缘是牙槽部（alveolar part），有16个容纳牙根的牙槽（alveoli），大小和深度不一，有的是多个槽。

内面（internal surface）靠近磨牙被一条尖锐而明显斜的下颌舌骨肌线（mylohyoid line）分开，自第3磨牙后部距上缘1cm向前延伸到二腹肌窝之间的颏联合。此线之下是轻度凹陷的下颌下腺窝（submandibular fossa）；线上是前部宽敞三角形的舌下腺窝（sublingual fossa）。舌下腺窝之上向后到第3磨牙，有口腔粘膜覆盖。在下颌舌骨肌线前端之上，联合后面有小的凸起，常常分为上和下几个颏棘（mental spines）（又称颏肌结节）。在下颌舌骨肌线后下有下颌舌骨沟（mylphyoid groove）从下颌支向下前延伸。多数下颌骨在颏棘之上显示一舌孔（lingual foramen）（颏genial），此孔深入一管，深达下颌骨厚度的50%（McDonnell等1944）；它容纳舌动脉一分支。它的发育不恒定，但为有用的放射标志，即副下颌孔（accessory mandibular foramen）（见后）。下颌舌肌线之上，牙根内侧，有时出现一圆形的下颌圆枕；有关其出现率查阅Mayhall等（1970）和Berry（1975）。

下颌支(mandibular ramus)(图6.159) 呈四边形，有2面、4缘和2突。平坦的外侧面（lateral surface）下部有斜嵴；内侧面中点略上有一不规则的下颌孔（mandibular foramen），此孔进入下颌管（mandibular canal），向前下弯曲经下颌体到颏孔。下颌孔的前内侧被一薄的三角形下颌小舌（lingula）所覆盖。从小舌之后向前下降为下颌舌骨沟（mylohyoid groove），其后面有许多明显的短嵴。下缘（inferior border）与下颌底连接，与后缘相遇成下颌角（angle）。角呈典型的外翻，但女性常常内翻。上缘（upper border）薄为下颌切迹（mandibular incisure），切迹前有近似三角形扁平的冠突（coronoid process），后有强状的髁突（condylar process）。后缘（posterior border）厚而圆，自髁突延伸到下颌角，上部轻度向后凸而下部凹，它与腮腺相接触。前缘上部薄与冠突连续，下部厚与斜线连续。

下颌支及其突起提供咀嚼肌的附着，除后上部被腮腺覆盖外，咬肌主要附于外侧面；翼内肌附于内侧面下颌舌骨沟后下的粗糙区。蝶下颌韧带附于小舌，其后下颌舌骨肌神经血管进入下颌舌骨沟，在下颌舌骨肌线之下到达下颌体，然后到达下颌舌骨肌。小舌之下、上述粗糙附着区之上，下颌

支内侧面与翼内肌相邻，舌神经位于该肌和骨之间。颞肌最下部的附着部经冠突到下颌支的前缘，特别到邻近的内侧面。上颌动脉及其下牙槽分支在下颌孔后上区，翼外肌在接近下颌切迹区。来自颞下窝的咬肌神经和血管通过下颌切迹。

冠突（coronoid process） 它向上稍前突出。其后为下颌切迹；前面连续到下颌支。颞肌主要附着于其边缘和内侧面。外侧有向下附着于下颌支的咬肌前部覆盖。其前缘（anterior border）在颧弓下面可以摸到，尤其当张口时更明显。

髁突（condylar process） 顶端膨大，有纤维软骨覆盖在头（head）和髁（condyle）上，其内侧极更突出。髁突经关节盘与颞骨下颌窝相关节。它在所有方向上均凸，横向较大。其外侧面呈钝性突出，在耳屏前可以摸到。当张口时髁突向前下降，指尖可以放入空出的窝内。下颌头之下是较窄的下颌颈（neck），前后稍扁，其前面外侧有下颌切迹缘覆盖，内侧前面有一粗糙的翼肌凹（pterygoid fovea）。

进一步详述 下颌头的关节面（articular surface）前部小、上面全、后部下降5mm。其突出的外侧部有腮腺将其与软骨性外耳道分开。颈的外侧有颞下颌外侧韧带附着（见图6.162A），外有腮腺覆盖。颈前面的翼肌凹有翼外肌附着。颈内侧面上方与耳颞神经、下方与上颌动脉相邻。

腮腺（parotid gland）位于外耳道之下、下颌支和乳突及其内侧的茎突之间；但它向前延伸到颞下颌关节外侧和咬肌之后的下颌支表面。它也绕过下颌支后缘到下颌支内侧面翼内肌附着点之上。

下颌管（mandibular canal），它自下颌支下颌孔开始向前下降，然后在下颌体内牙槽之下水平前行，有许多小管与牙槽相通。它容纳下牙槽神经和血管，其分支进入牙根、牙周槽和隔。在第1和第2前磨牙牙根之间，或在第2前磨牙之下，下颌管分为颏管（mental part）和切牙管（incisive part）两部。颏管在颏孔的后外侧转弯；切牙管在切牙之下为下颌管的继续（变异见第12篇）。

下颌体（mandibular body），在切牙下方有一小而浅的切牙窝（incisive fossa），颏肌和口轮匝肌一部分附于其上。斜线的前端有降下唇肌和降口角肌附着，颈阔肌附着于线下、并覆盖后面。相邻牙槽缘的骨面有粘膜覆盖，在磨牙区的下面颊肌呈线性附着，从内侧到最后磨牙之后，再到翼下颌缝。

下颌舌骨肌线（mylohyoid line），下颌舌骨肌附于其上，在线的后端之上还有咽上缩肌、颊肌，其磨牙后束在第3磨牙之后的翼下颌缝（pterygomandibular raphe）附着。尽管通常是分开描述，但此处的缩肌、颊肌和缝是混合连接并附于下颌骨骨膜上。舌神经在下颌舌骨肌线之上后端（第12篇）紧贴骨到舌；舌神经常在一浅而弯曲相适应的沟内。颏舌肌附着于上颏棘，颏舌骨肌附着于下颏棘。下颌下腺窝（submandibular fossa）邻接下颌下淋巴结和下颌下腺；面动脉通常在此下降弯曲绕过下颌底，有时形成一浅沟。二腹肌前腹附着于二腹肌窝（digastric fossa）。

下颌骨副孔（accessory foramina of the mandible）通常无命名，也很少描述。一项300个下颌骨的研究，发现了2449个副孔（Sutton 1974）。因为有许多到牙齿的辅助神经（来自面神经、下颌舌骨肌神经、颊神经、颈横皮神经和其它神经），孔的出现对口腔的麻醉技术具有意义。

下颌骨变异 包括舌压迹（lingual depressions）、磨牙或尖牙、颏孔位置变异（variable position of mental foramen）、磨牙槽的舌窗（lingual fenestrations）、磨牙后孔（retromolar foraminaa）和髁缺损（conduylar defects）。125个下颌骨的出现率见Azaz和Lustmann（1973）。

除变异的下颌管外（Fawcett 1895；Carter和Keen 1971），对骨表面板层、骨密质支柱和骨小梁的几何形状结构与惯应力关系进行了许多分析（Beltrani 1946；Seipel 1948；Dal Pont 1960；Scott和Symons 1977；Mercier等1970a，b）。全息干涉照片已应用到由正常牙力诱导表面应力的研究（Hewitt 1977）。

下颌骨骨化 下颌骨是致密纤维膜性组织形成，该组织位于下牙槽神经及其切牙分支的外侧和Meckel软骨下部（图6.160）。约在第6周时，也即紧在锁骨初级骨化中心出现后，每侧的骨化（ossification）来自颏孔附近出现的骨化中心。骨化从此开始向内侧和上后侧扩展形成体和支。先向下，再围绕下牙槽神经和切牙支，向上开始形成牙槽，以后为牙囊发育成牙。第10周切牙原基之下，骨包绕并侵入Meckel软骨（第3篇）。以后出现次级软骨（图6.160）：一个圆锥形的髁状软骨（condylar cartilage）自下颌头向下向前延伸，使下颌支的高度得到发育；虽然胚胎中期它大部分由骨替代，但

图6.160 95mm长人胚下颌骨右半 A. 外侧面观；B. 内侧面观。蓝色＝软骨；黄色＝骨。（由A Low重塑）

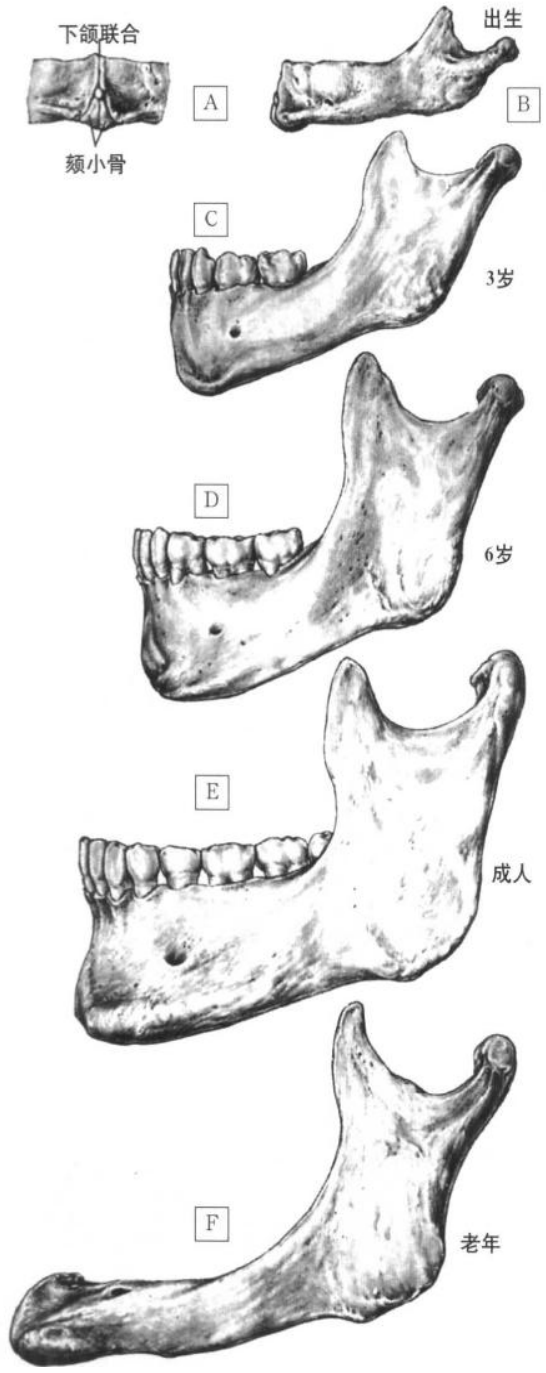

图6.161 不同时期的下颌骨。

直到30岁其近侧端仍保留关节纤维软骨下的增生软骨。髁状软骨的方向和发育形式是颅面协调发育的一个（或许多）重要的决定因素。另外沿冠突前缘出现次级软骨，很快骨化，于出生前消失。在颏联合也发生1－2个软骨小结，约第7个月它们可能在联合组织内骨化成不同的颏小骨（mental ossicles），于生后1岁内与邻骨连合（Lebourg和Champagne 1951; Sicher 1962; Scott和Symons 1977;及图6.161A）。此处可能注意到，用H－胸腺嘧啶脱氧核苷标记小鼠显示髁状软骨内没有间质的发育，而它的膨大仅依靠表面的增加（Kvinnsland 1975）。

下颌骨的年龄变化 出生时下颌骨两半以纤维性颏联合（symphysis menti）连结。两个原基前端有软骨覆盖，只由联合处分开。直到融合发生，每个软骨自联合纤维组织出现新细胞，从两侧下颌骨向中线骨化；当后者进程超过前者时，正中的纤维组织扩展，联合融合，但详情不明。此期的下颌体仅为一壳，包裹着不完全分离的乳牙牙囊。下颌管靠近下缘；颏孔开口于第1乳磨牙之下，且方向直接朝前（Warwick 1950a）。冠突高于髁突。

生后1－3岁（图6.161）两半在联合处自下而上连合，靠近牙槽缘的分离可能保留到两岁。下颌体的加长，尤其是位于颏孔之后，提供了三个附加牙齿的空隙（第12篇）。在1－2岁之间，由于颏的发育，颏孔的方向从向前改为朝后上，以后到成年几乎水平向后（Warwick 1950），以适应颏神经穿出方向的改变。圆锥形髁状软骨的近侧区保留成一骺板。它的增生导致下颌支的垂直增长和下颌骨整体的增长；主要是向下和向前的增长。颏间距也对称性增加，以适应颅底的加宽。髁状软骨覆盖在本身永久存在纤维组织的关节面上，其深层的中间增生区是下颌支发育的原因，于是整个下颌骨置换。在此之下是肥大的软骨细胞，再下是骨（Blackwood 1959）。至于下颌体深度的增长，是由于牙根牙槽的增长，牙槽下区变得更厚更深。当恒牙（图6.161D, E）萌出后下颌管稍位于下颌舌骨肌线之上，而颏孔已居成人的位置。下颌骨的增长是下颌支后缘和冠突骨的增加，而前缘骨吸收。这种重塑直到成年持续不断地进行，允许恒磨牙牙槽部的调节（Enlow和Harris 1964）。鼠髁状软骨的器官培养显示没有潜在的生长，但活体全部下颌骨软骨的发育是机械力的反应（Petrovic 1972）。

成年（图6.161E）的牙槽和牙槽下区约等深，颏孔位于上、下缘中部；下颌管几乎与下颌舌骨肌线平行。位于下颌体下缘和下颌支之间的下颌角（angle），随年龄的增加和下颌支的增高而减小，从上方的髁后面到下方的下颌支能够摸到；但成年不同年龄的放射片显示其颏部的外形保持不变（Brodie 1941）。

老年（图6.161F）由于牙齿脱落和牙槽区的吸收，下颌骨减小；下颌管和颏孔接近上缘。有的甚至消失而暴露下牙槽神经（Gabriel 1958）。下颌支变得倾斜，下颌角约140°，下颌颈向后斜（Fawcett等1924）。吸收主要影响是牙槽壁（舌侧和唇侧）的变薄，结果在下颌骨上缘（和上颌骨下缘）保留一线状的牙槽嵴（alveolar ridge）。下颌骨唇侧壁的切牙和尖牙区以及舌侧壁的磨牙区更薄。下颌嵴前部位于牙齿线内，而磨牙部位于线外，于是形成一条比牙齿线后部更宽的弯曲嵴，但近前磨牙处相交叉。然而，上颌骨唇侧面均较薄，牙槽吸收后牙槽嵴全在牙齿线以内。

颞下颌关节

每个颞下颌关节（temporomandibular joints）涉及上

方的颞骨下颌窝、关节结节和窝的前部，以及下方的下颌骨髁。关节面被覆胶原纤维软骨，其中胶原纤维多而软骨细胞少。关节盘完全将关节分为上、下两部（有时盘穿孔）。一般描述为"髁"关节不如叫做椭圆（ellipsoid）关节，左右关节形成一双髁（bicondylar）关节。

纤维囊 可以将颞下颌关节纤维囊（fibrous capsule）看做是许多短纤维，它从髁延伸到关节盘，又从盘到颞骨，形成两个关节囊（Fennol 等 1992）。延伸于髁到颞骨的较长束可以看做是加固的纤维。但真正的连接下颌骨和颞骨的囊纤维，只出现在关节的外侧，关节盘的上、下层是单独地在后面、前面和内侧，附着到颞骨或下颌骨（Schmolke 1994）。关节囊上部（above），前附着到关节结节，后附着到鳞鼓缝的唇，前后之间附着到下颌窝的边缘；下部（below），附着到下颌颈。关节囊盘上部松弛，盘下部紧张。

滑膜（synovial membrane） 被覆关节盘上、下的关节纤维囊（但不被覆关节盘）；每侧滑膜被覆上、下腔的非关节面。盘下关节囊滑膜沿下颌颈向上反转，翼外肌肌腱附着到髁的关节软骨。

颞下颌外侧韧带 颞下颌外侧韧带（lateral temporomandibular ligament）（图6.126A）封闭关节囊，上附着到颧弓根的关节结节，下到下颌颈外侧面和后缘，其纤维斜向下后（downward and backwards），深达腮腺。韧带的变异（大体和微体）已有报道（Nell 等 1994）。

蝶下颌韧带 蝶下颌韧带（sphenomandibular ligament）（图6.162B）位于关节囊内侧并与其分离，呈一扁的薄束，自蝶棘起逐渐加宽到下颌小舌。韧带的上外侧有翼外肌和耳颞神经；下部与下颌颈分离，其间有上颌血管、再下有下牙槽血管和神经及腮腺小叶；此处有到下颌舌骨肌的血管和神经穿过韧带，下内侧还有翼内肌。它借脂肪和静脉与咽分开，接近上端有鼓索横过。一些纤维穿过岩鼓裂内侧端到锤骨前突，作为Meckel软骨背侧端的遗迹（锤骨前韧带）（第3篇）。此遗迹韧带对下颌骨力学作用不大。

茎突下颌韧带 茎突下颌韧带（stylomandibular ligament）（图6.162A）是颈深筋膜（第7篇）分化的束，自茎突尖和前面延伸到下颌角和后缘。一般认为此韧带只对关节起辅助作用，确切功能不明。

关节盘 关节盘（articular disc）（图6.162C、163）是一卵圆形纤维组织板，形如尖帽，完全将颞下颌关节分开。由前向后先凹后凸的上面适应关节结节和下颌窝、凹的下面适应

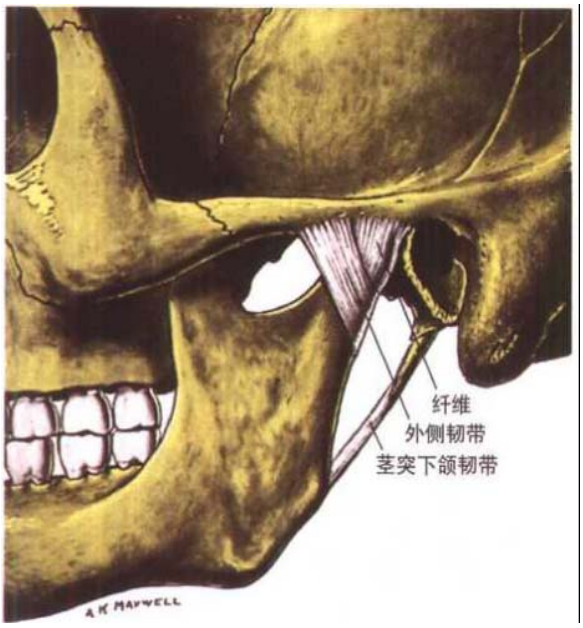

A

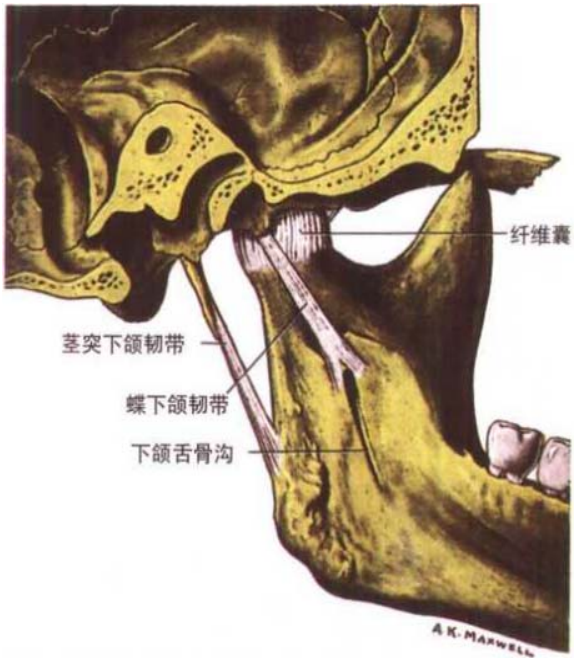

B

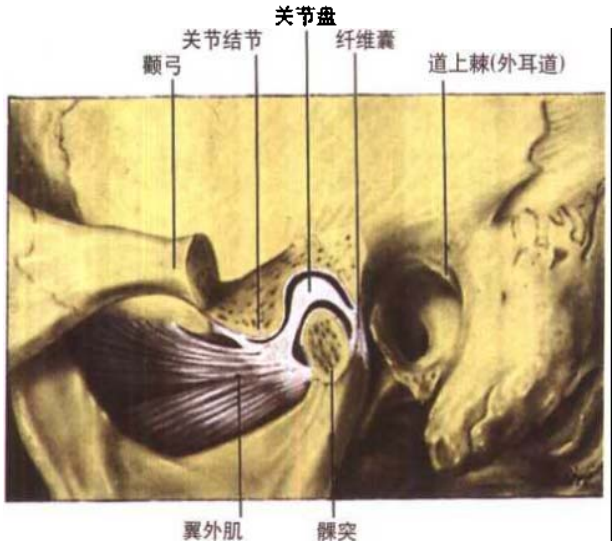

C

图 6.162 左颞下颌关节。A. 外侧面观；B. 内侧面观；C. 矢状切。

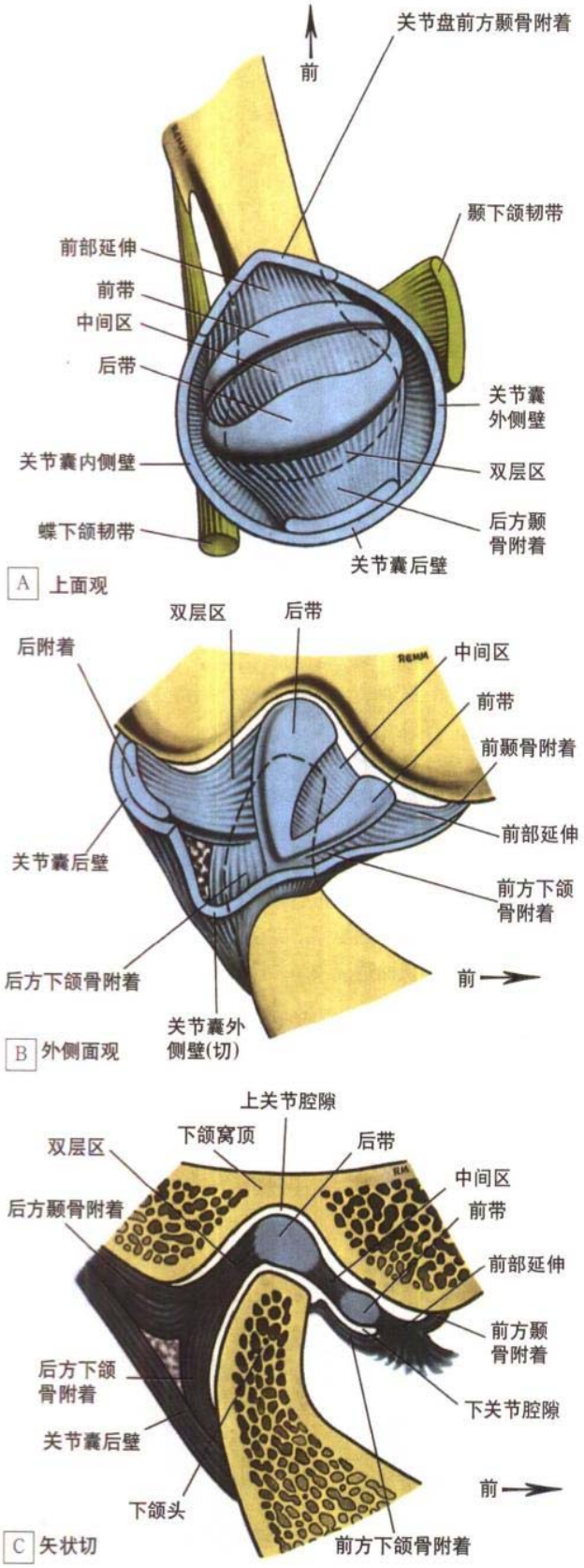

图6.163 颞下颌关节内关节盘的形态、分部和厚度。详见正文。基于Ress（1954）并蒙英国齿科杂志同意。

下颌头。盘的四周与纤维囊混合，前内侧为翼外肌肌腱（第7篇），内侧和外侧为短而坚固的纤维束，从盘的边缘到下颌髁的内、外侧极，保证盘与髁在前伸和后缩时同时活动。盘的后面有一静脉丛将盘分为上、下两层（两层区），上层（upper layer）的弹性纤维组织附着于窝的后缘，下层（lower layer）的非弹性纤维组织附着于髁背。盘虽然有变化，但位于下颌窝最深部分最厚，Rees（1954）曾将关节盘从前到后分为5部分：前延伸部、前带、中间区、后带、双层区，其中前带和后带为厚区，其余为薄区，内外侧也不等厚。Osborn（1985）提供了一个有关关节盘的形态、结构、可能的功能及紊乱的分析和主张。他着重指出高度不一致关节面的纤维形态与颅骨关节面（较下颌骨髁面更大）之间，关节盘作为一个粘弹性可变形的垫，使两面更加适合。压缩力（增加咀嚼、咬和研磨）使髁与关节结节后斜面之间的区域变薄，称下颌髁隐窝，于是‘被挤压’以外的区域加厚，即Osborn环（annulus）（应该注意图6.163中所示前和后增厚的束在下颌髁的内、外侧是连续的）。有关关节盘的形状是遗传决定的、还是主要由生物力学引起的，或二者都存在的问题也进行了讨论。此外，关节盘的下后层非弹性结构的形态也存在问题（见后）。Wright和Moffet（1974）描述了关节盘生后到21岁的发育，显示盘的软骨细胞不分期，出生时平，当关节隆起膨大时发育成乙状形。从50岁起也显示有肉眼变性的迹象（磨损、变薄和穿孔），这可能是‘正常’年龄的表现。Weisengreen（1975）发现这种变性在183例40～90岁的个体中占40%。关节盘有时不完整并有大小不一的穿孔。

关节的血管和神经供应 神经支配（innervation）来自下颌神经的耳颞神经和咀嚼肌支，动脉（arteries）来自颞浅动脉和上颌动脉。Klineberg和Wyke（1975）详细报道了关节的机械感受器的分布，并提出其咀嚼的作用。

颞下颌关节的运动 下颌骨能够下降、上提、向前和向后，两侧下颌关节总是共同活动，但具体运动两侧可以不同，如某些旋转运动（围绕垂直轴，见后）。这些运动涉及到滑动、旋转、滚动和角度（最后一种是围绕一运动横轴的另一种旋转运动，见后。）

静息位（position of rest）时上、下牙稍微分开，咬合位（occlusal posituion）时它们并列闭合。张口（opens）时，两侧下颌髁沿共同水平轴旋转，并同时在关节盘下面向前下滑动，另外由于翼外肌的附着，其收缩使下颌髁和关节盘拉向关节结节滑动，这是两侧上关节腔的同向运动。当附着于颞骨的后弹性纤维拉紧到极限时关节盘滑动停止。全力张口时，下颌髁进一步滑动到关节盘的最前部。闭口（closure）时运动相反：下颌头向后滑动于关节盘、翼外肌仍起作用，因它的松弛会使关节盘向后上滑动到下颌窝内。图6.164示Rees（1954）所观察的完整运动循环。Osborn（1985）另外指出，当关节作最大负载时，关节运动学的滚动、旋转和滑动易使纤维关节面损伤。变形的粘弹性关节盘首要功能是允许这些运动并减少损伤的危险。关节盘由于其粘着弹性使其更加稳定；环增厚区（见上）增加负载防止其脱垂。翼外肌的作用

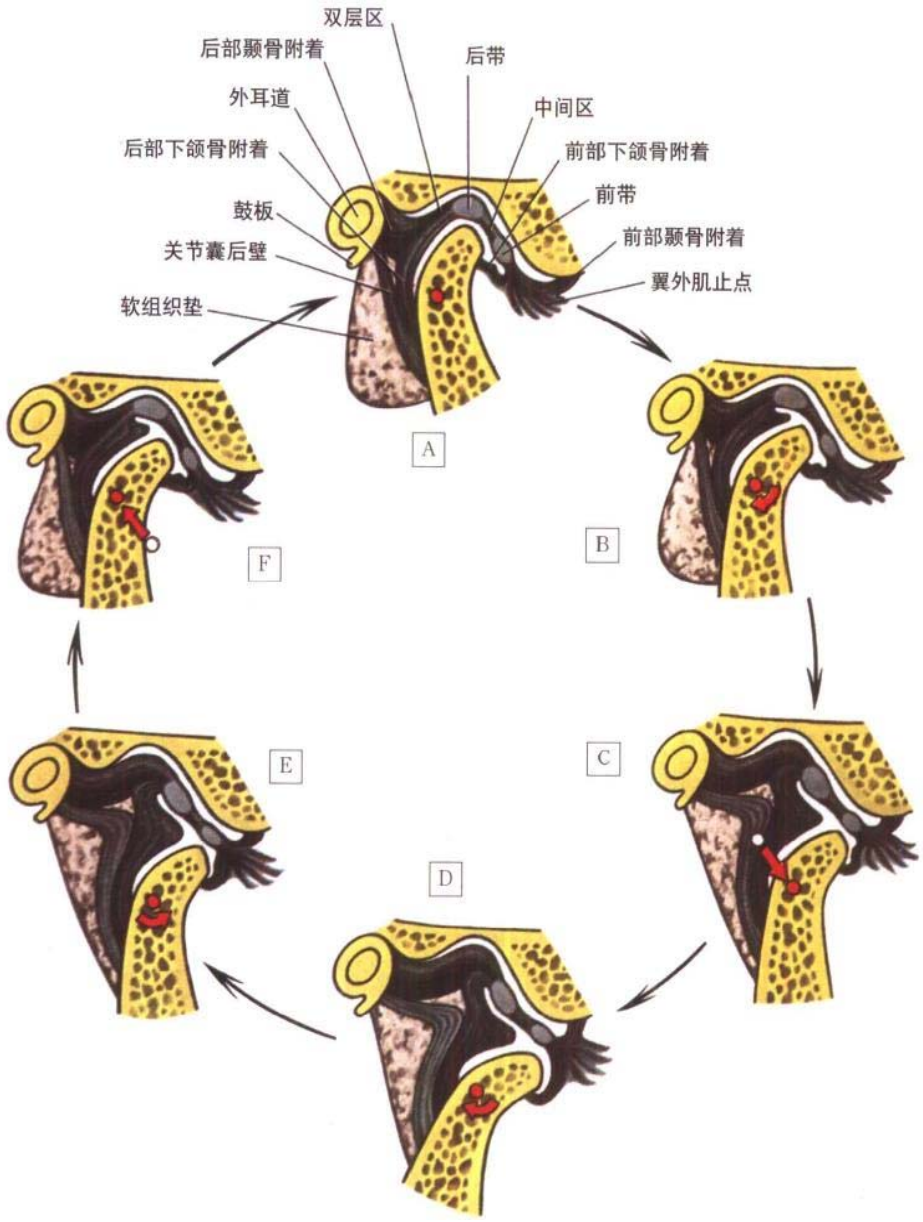

图 6.164 下颌骨髁突、关节盘和颞骨关节面在开口（A → D）和闭口（D → A）全程的相互关系变化。基于 Rees（1954）并得到已故 J J Pritchard 教授代表已故 L A Rees 及英国齿科杂志的许可。（参阅 Osborn（1985）提出的有关假说）

和后双层区弹性组织的出现是关节盘稳定的第二特征。一种独特的见解是关节盘自身稳定（self-stabilizing）时，则使下颌髁不稳定（destabilize），导致下颌髁在负载下的复杂自由运动，弹性组织可以拉回关节盘，于是闭口时能防止关节面之间的绞绊。下颌骨向前（protrusion）运动是牙咬合面稍微分开、两侧翼外肌将下颌骨拉向前的平行运动。下颌骨向后（retraction）运动是下颌骨返回到静息位。咀嚼的旋转运动（即咬合面的运动，而不是咬合），一侧下颌头和关节盘向前滑动，即围绕对侧紧贴下颌头后的垂直轴旋转，然后下颌头和关节盘向后滑动，和对侧反方向的旋转，这种反复交替的运动使下颌骨从一侧到另一侧活动（Sarnat 1951）。

下颌骨运动的测量具有临床意义；成人切牙张开距离可达 50～60mm，最大外侧移动和向前突出约 10mm，有较大的个体差异。到达成人的运动范围，女性（约 10 岁）早于男性（约 15 岁），与关节外形生后的发育是一致的（Wright 和 Moffet 1974），成人型在 6～12 岁。

运动下颌骨的肌肉

向前（protrusion）：翼外肌和翼内肌。

向后（retraction）：颞肌（后部纤维），需在咬肌中部和深层、二腹肌和颏舌骨肌的帮助下完成。

上提（elevation）：两侧的颞肌、咬肌、翼内肌。闭口时颞肌后部的纤维在上提前拉回下颌头。颞肌保持静息位（Latif 1957）。

下降（depression）：翼外肌，开口大或抵抗阻力时，还

有二腹肌、颏舌骨肌和下颌舌骨肌协助。

侧方运动（lateral movements）：每侧的翼内肌和翼外肌轮替动作。

上系简述，许多肌肉同时收缩和舒张的错综复杂情况尚不清楚。

Kraus等（1969）提出下颌运动的另一种描述，具有对咬、咀嚼和吞咽动作的详细分析。人下颌运动的数学模式和生物力学分析见Baragar和Osborn（1984）。

有关颞下颌关节力学传导是一个尚未解决的争论问题。Wilson（1920）、Scott（1955）、Steinhardt（1958）及其他人主张它们没有负载或经关节的压缩力较小，而后来的人持反对观点（例如Smith和Savage 1959; Turnbull 1970）。多数作者观察用的是脊椎动物而不是哺乳动物；Gingerich（1971）应用人材料获得少量可靠的数据。Crompton和Hiemae（1969）对负鼠和Buckland-Wright（1978）对猫的观察以及Barbenel（1972, 1974）有关人既有理论又有肌电图（整体和定量）的分析，均支持力传导的功能。关于这些关节复杂活动的观点，两种观点可能都有其正确的一面。力的传导仅局限于'屈枢'运动，如咬合动作，争论还会持续下去。

临床解剖学 下颌骨只有向前的脱位。开口时，髁在关节隆起、突然猛烈的甚至肌痉挛（骤发的哈欠）可使一侧或两侧移位到颞下窝。复位涉及向后下压下颌，同时上提下颌。向下压克服咬肌、颞肌和翼肌的痉挛；再用力上提下颌使髁向后。关节盘的损伤会带来功能紊乱，如髁向后移位形成过度咬合或错位咬合；运动导致音响和疼痛。手术必须保留面神经跨越关节的分支。改变咬合可以导致颞下颌关节面的重塑（Moffet等1964）。

舌骨

U形的舌骨（hyoid bone）（图6.165）借茎突舌骨韧带悬吊于双侧茎突尖上。它有1体、2大角和2小角。

舌骨体 体（body）是不规则长四边形。前面（anterior surface）凸、朝前上、有一稍微向下凸的横嵴跨越；经常有一垂直正中嵴二分体部；垂直嵴的上部一般较清楚，而下部不定。后面（posterior surface）平滑凹陷，朝后下，借甲状舌骨膜和疏松结缔组织与会厌分开，在骨与膜之间有一滑液囊。

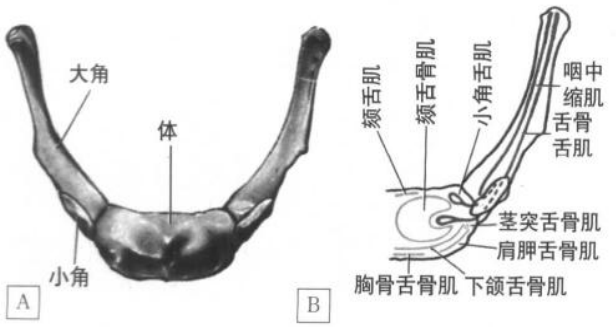

图6.165 A. 舌骨前上面观；B. 舌骨左半图示肌附着，上面观。

舌骨大角 早年，大角（greater cornua）以软骨连接体、到中年成为骨性连结。大角自体的外侧端向后突出（向后外侧弯曲）；水平位稍扁、向后渐细，终止于一结节。在甲状软骨之上，用拇指和示指握紧喉能够确认大角，并能向两侧移动舌骨。

舌骨小角 小角（lesser cornua）是位于体和大角结合处小的圆锥状突起，以纤维组织连接体的底，有时以滑膜关节连接大角，偶尔形成关节强直（见下）。

进一步详述 主要附着于体前面横嵴上下的是颏舌骨肌；但舌骨舌肌内侧部侵入颏舌骨肌外侧区（图6.165B）。前面下部有下颌舌骨肌附着，下内侧有胸骨舌骨肌，外侧有肩胛舌骨肌。在圆钝的上缘（superior border）有颏舌肌最下的纤维、舌骨会厌韧带和甲状舌骨膜（最后部）附着；下缘（inferior border）内侧有胸骨舌骨肌、外侧有肩胛舌骨肌附着，有时还有甲状舌骨肌内侧纤维和出现的甲状腺提肌。

舌骨大角（greater cornu）上面（upper surface）全长有咽中缩肌，再外侧有舌骨舌肌附着。靠近角和体结合处有茎突舌骨肌附着，在舌骨舌肌外侧和茎突舌骨肌稍外侧之后还有二腹肌腱的纤维袢。内侧缘（medial border）附着有甲状舌骨膜，外侧缘（lateral border）前部有甲状舌骨肌。斜的下面（inferior surface）有纤维蜂窝组织与甲状舌骨膜分开。

舌骨小角的后面和外侧面（posterior and lateral aspects of the lessor cornu）有咽中缩肌附着。小角尖有茎突舌骨韧带，常部分骨化，其基底内侧面有小角舌肌。

舌骨骨化 舌骨的发育来源于第2和第3鳃弓软骨，小角来自第2鳃弓软骨、大角来自第3鳃弓软骨、体来自二者腹侧端融合部（第3篇）。软骨开始形成于胚胎第5周的这些成分、完成于第3~4个月。骨化来自6个骨化中心—体1对、每个角1个—大角于出生前开始、体骨化于出生前后开始，小角于青春期前后。大角尖的软骨直到30岁还保留，并且此处可能出现骺。它们与体融合。大、小角之间的滑膜关节在晚年才闭塞或骨化。

枕骨

枕骨（occipital bone）（图6.166）主要形成颅底后部，呈菱形、内面凹。围绕枕骨大孔，向后上膨大的板是枕鳞（squama）（squamous part又称鳞部），向前较大的四边形部分是基底部（basilar part）（又称基枕骨basioccipital），枕骨大孔两侧的是侧部（lateral part）（又称外枕骨exoccipital）。

枕鳞 枕鳞（squama）外面凸、内面凹。外面（external surface）最高点至大孔之中部出现枕外隆凸（external occipital protuberance）。此凸向两侧弯曲各有两条线：上一条是附着帽状腱膜枕额肌的最上项线（highest nuchal line），不甚明显、几乎经常是察觉不到的；下一条是上项线（superior nuchal line）。最上项线之上的平滑面被覆枕额肌枕部；线下为粗糙不规则的肌附着区。自枕外隆凸到枕骨大

孔有一正中的枕外嵴（external occipital crest），有时不清楚。项韧带附于其上；自嵴的中点向外侧有下项线（inferior nuchal line）延伸。肌附着点的区域见图6.141，147，166B；寰枕后膜紧在大孔后外侧边缘之外附着。

枕鳞内面（internal surface）被不规则的枕内隆凸（internal occipital protuberance）和从它发出的矢状嵴和横嵴分为4个深窝。上2个呈三角形容纳大脑枕叶，下2个呈四边形容纳小脑半球。一个宽沟及其高起的堤自隆凸向上到鳞的上角是上矢状窦沟（superior sagittal sulcus）；大脑镰的后部附着于堤缘上。一个明显的枕内嵴（internal occipital crest）从枕内隆凸向下，近大孔时分叉，小脑镰附于嵴上；枕窦位于此附着处，有时成对。在嵴的下端可能出现一小的小脑蚓窝（vermian fossa），容纳小脑部分下蚓部。每侧从隆凸向外侧延伸有一宽的横窦沟（sulcus for the transverse sinus）；小脑幕附着于此沟的边缘。通常右侧窦较大，连续于上矢状窦沟，但左侧可以较大，或两侧几乎等大。窦汇（confluence of sinuses）所在位置常为枕内隆凸一侧的压迹。

枕鳞上角（superior angle）与顶骨枕角连接，此处是胚胎的后囟（posterior fontanelle）。枕鳞侧角（lateral angles）内面有明显的横窦沟端，突入顶骨和颞骨之间。自上角到外侧角为锯齿状的人字缝缘（lambdoid borders），与顶骨的枕骨缘呈齿状人字缝（lambdoid suture）连接。从外侧角到颈静脉突为乳突缘（mastoid borders），与颞骨乳突连接。在或靠近人字点可能出现一些大小不一的小骨（Srivastava 1977），例如‘顶间骨’（印加骨或Goethe小骨）。

枕骨基底部 枕骨基底部（basilar part）自枕骨大孔向前上延伸，成年与蝶骨融合。年轻人枕骨基底部是一粗糙凹凸不平的面，通过发育的软骨与蝶骨体连接。25岁时此软骨板骨化，枕骨和蝶骨融合。

枕骨基底部的下面约在大孔前1cm处有小的咽结节（pharyngeal tubercle），供纤维性咽缝附着。头长肌附于结节的前外侧，头前直肌附于枕髁紧前面的小压迹，偶尔可能被一个出现率低的小髁前结节（precondylar tubercle）所代替，但在墨西哥和缅甸颅骨（见后）的出现率相对较高。寰枕前膜附于大孔前缘。

枕骨基底部上面是一个宽沟，即斜坡（clivus）的一部分，它自大孔向前升；其上有延髓和脑桥下部。覆膜和齿突尖韧带靠近大孔附着于斜坡。其外侧缘是岩下窦沟（sulci of the inferior petrosal sinuses），外侧缘向下与颞骨岩部连接。

枕骨侧部 枕骨侧部（lateral parts）（又称髁部condylar part）位于枕骨大孔两侧；下面有枕髁（occipital condyles）与寰椎上关节面关节。髁呈卵圆形或肾形，其长轴向前内，前端侵入枕骨基底部，在大孔中心以前。关节面完全凸，朝下外侧；偶尔收缩并将髁分为2部分（见后）。寰椎上关节面有时也收缩并偶尔成‘两个’（Singh 1965）。每个关节面内侧有一结节供翼状韧带附着。每个髁的前上是舌下神经管

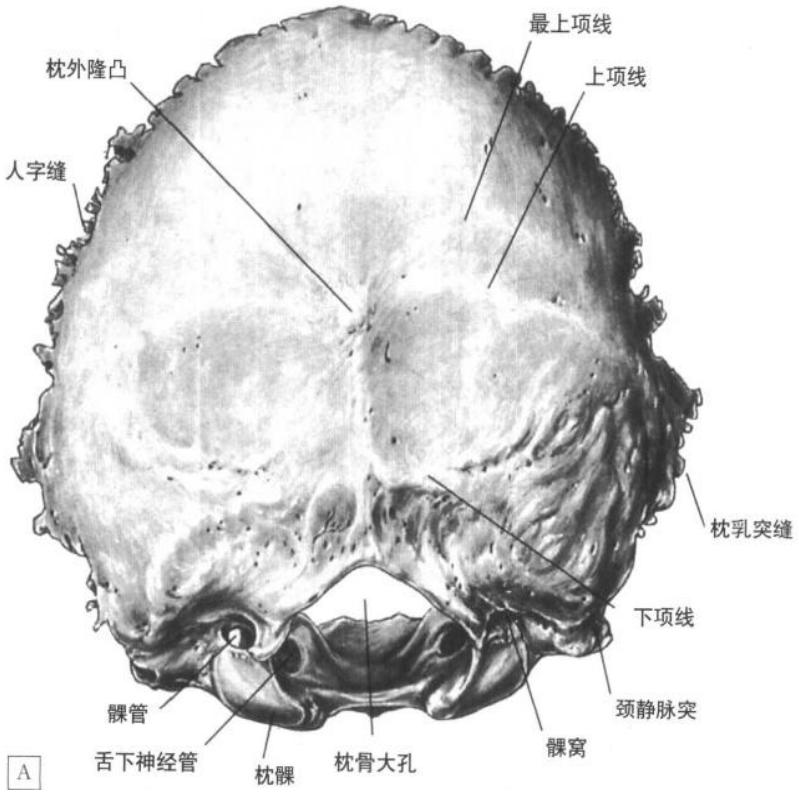

图6.166 枕骨，A. 后（外）面观；B. 下面观；C. 内面观。此标本只出现左侧髁管。（B和C在下页）

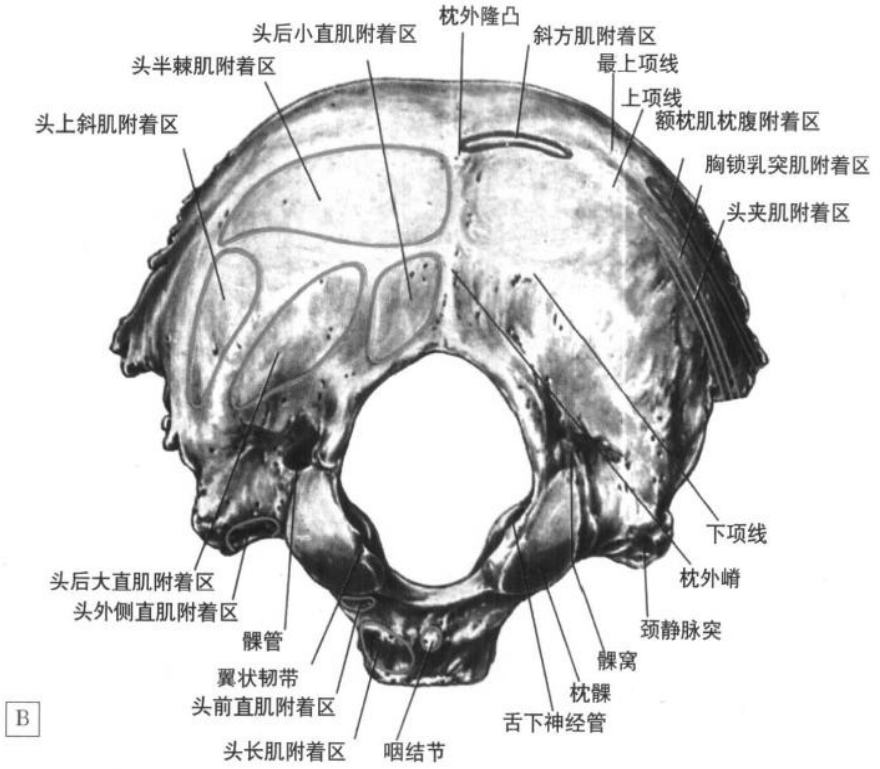

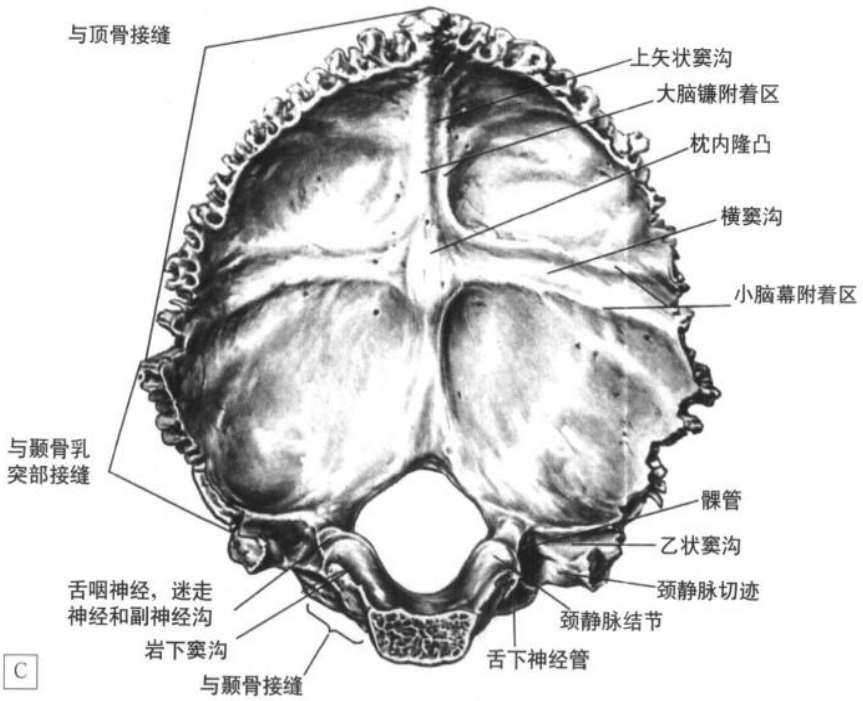

(hypoglossal canal)，它开始于大孔前外侧部稍上，然后向前外侧，它可能部分或全部被一骨刺分开，通过舌下神经和咽升动脉脑膜支。每个髁后有一髁窝 (condylar fossa)，适应寰椎上关节面后缘的充分后伸；其底有时有一通过乙状导静脉的髁管 (condylar canal) 穿过。从每个髁后半向外侧突出颈静脉突 (jugular process)，它是一四边形板，前面有锯齿状颈静脉切迹 (jugular notch)，成为颈静脉孔的后部。此切迹有时被一伸向前外侧的小颈静脉内突 (intrajugular process) 分开。颈静脉突的下面是头外直肌粗糙的附着区；一个乳突旁突 (paramastoid process) 有时向下伸出，甚至可以与寰椎横突相关节。颈静脉突外侧有一粗糙四边形或三角形区域，以软骨性发育板与颞骨颈静脉面连接，约在25岁

时骨化。有关颈静脉孔、颈静脉突等的变异查阅Solter和Paljan (1973)。尽管许多群体乳突旁突罕见或缺如，美国印第安人149例男性出现率为44%，而137例女性为31% (Finnegan 1972)。

在枕骨侧部上面一卵圆形的颈静脉结节位于舌下神经管之上，其后部常常有一浅的舌咽神经、迷走神经和副神经沟。在颈静脉突的上面有一深沟，向前内侧弯曲绕过一钩形突起，止于颈静脉切迹；它容纳乙状窦的末端。接近沟的内侧端，髁管开口到颅后窝。

枕骨大孔 枕骨大孔 (foramen magnum) 形态已在前面描述。

结构 枕骨与许多其它颅骨一样有两层骨密质板：外板和内板，其间为骨小梁或板障 (diploe)；骨在嵴、隆凸、髁和枕骨基底部较厚；然而，小脑窝后部薄，半透明，缺少板障。如前所述，板障的骨小梁间隙 (骨松质) 内充满造血的红骨髓，后者被引流到宽大的板障静脉，通常枕板障静脉最大。

骨化 一般认为枕骨鳞部最上项线以上的骨化属于纤维膜性骨化，约在胚胎第2个月每侧1个骨化中心；此部可能保留分离的顶间骨 (interparietal bone)；其余的部分属于软骨性骨化。最上项线以下，鳞部来自2个骨化中心，约第7周出现，并很快连合。鳞部的2部分在生后第3个月融合，融合线在初生时可以辨认 (图6.167)。

约在第16周枕骨大孔后缘可能出现1个骨化中心 (Kerckring 1970)；约在初生时与鳞的其余部分连合。Srivastava (1977) 在一篇620例人颅有关枕鳞变异的调查文献，已经提出了更复杂的发育史。他注意到项线以上的膜部 (membranous) (皮dermal) 是顶间 (interparietal) 和顶间前 (preinterparietal) 部的复合体，顶间部由两个侧板 (lateral plates) 和一个中央片 (central piece) 组成。膜内的骨化中心在顶间部的每个侧板有一对，中央片有两个。另外，顶间前部有一对。Pal等 (1984) 曾批评Srivastava (1977) 的观点，认为所谓的顶间前部可能是缝骨；还必须指出这些有关的副小骨不一定存在。这些成分可能发生部分或全部不融合。Srivastava认为软骨性的枕上部 (cartilaginous supraoccipital)，有5个软骨内骨化中心，左右侧段 (lateral segaments) 各2个，中央段 (central segament) 1个 (相当于Kerckring骨化中心)。于生前第8周每个侧部 (外枕骨) 出现1个骨化中心。约第6周枕骨基底部出现1个骨化中心。接近2岁末鳞部与侧部连结，6岁时连成一体。在18－25岁枕骨和蝶骨融合。枕骨的测量学 (Olivier 1975) 提出鳞部和基底部各有其独立的发育参数，而性别差异主要在髁区较明显。Routal等 (1984) 已描述过性别的二态性，主要是枕骨大孔大小的差异。

蝶骨

蝶骨 (sphenoid bone) 位于颅底，"嵌入"额骨、颞骨和枕骨之间。中央为蝶骨体 (body)、1对大翼和小翼 (greater and lesser wings)，在蝶骨体和大翼交界处向下伸出2个翼突 (pterygoid processes)。

蝶骨体(sphenoid body) 立方形，有1隔将体分为两个气窦。大脑面或上面 (cerebral or superior surface) (图6.153, 168A) 前部与筛板连接；前方平滑处为蝶轭，与直回和嗅束有关。轭的后界是交叉沟 (sulcus chiasmatis) 的前缘，沟向外侧到视神经管 (optic canals)。沟后为鞍结节

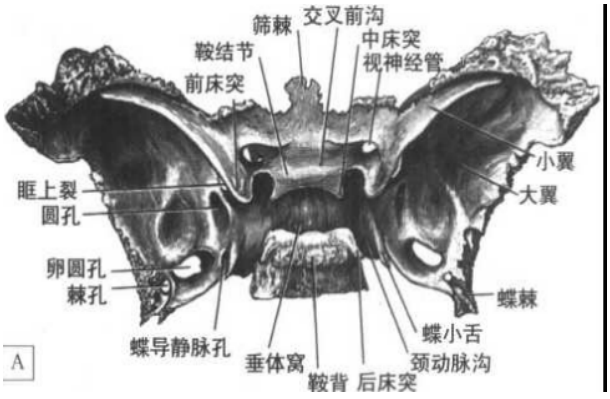

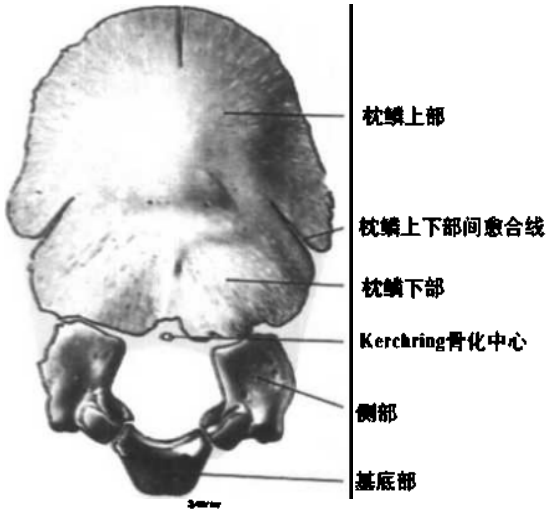

图6.167 新生儿枕骨外面。蓝色示软骨颅仍未骨化的部分。

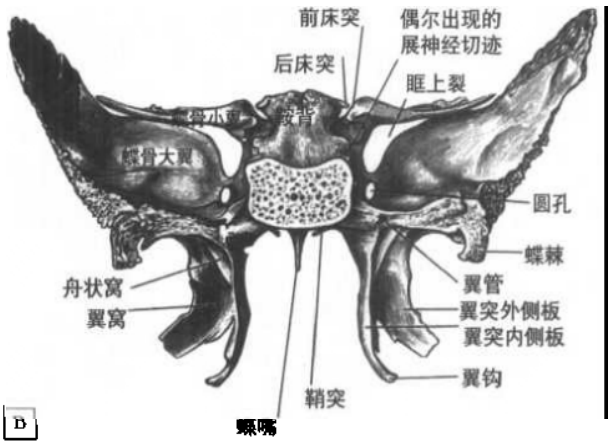

图6.168 蝶骨。A. 上面观；B. 后面观。

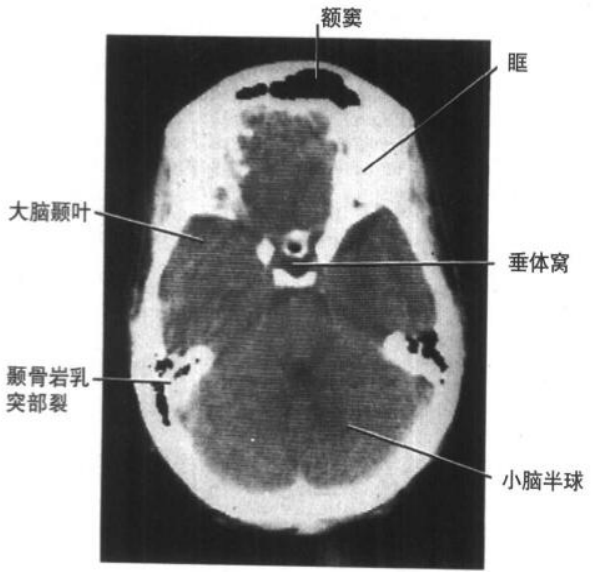

图6.169 经蝶骨垂体窝水平的头部计算机X线断层片。(A由Guy医院S Gallagher提供; S Smith拍摄。)

(tuberculum sellae), 再后深凹为蝶鞍 (sella turcica), 其中垂体窝 (hypophyseal fossa) 容纳脑垂体 (图6.169)。鞍的前缘两侧有中床突 (middle clinoid processes) (图6.168A), 后面有一方形的鞍背 (dorsum sellae), 其上角为后床突 (posterior clinoid processes), 供小脑幕附着。每侧鞍背之下, 一个小的岩突 (petrosal process) 与颞骨岩部尖连接 (有关蝶鞍的变异见Kimman 1977; Lang 1977)。鞍背之后蝶骨体倾斜直接连到成人的枕骨基底部, 共同形成斜坡 (clivus)。后者的蝶骨部位于脑桥之下。

体外侧面 (lateral surfaces) 与蝶骨大翼和翼突内侧板连接。每个大翼根之上有一宽的颈动脉沟 (carotid sulcus), 内有颈内动脉、海绵窦和许多相关的神经。后部最深, 内侧有岩突悬垂, 外侧缘有尖锐的蝶小舌 (lingula), 位于翼管后口之上。

体前面 (anterior surface) 正中有一三角形双层结构的蝶嵴 (sphenoidal crest), 形成鼻中隔一小部分; 其前缘与筛骨垂直板连接; 两侧有蝶窦 (sphenoid sinus) 的开口。蝶窦 (第11篇) 位于蝶骨体内, 通常被一不对称的隔分为2个不规则的腔; 形状和大小不一, 每窦有不完整的骨板。一外侧隐窝可能伸入到大翼和小舌 (Cope 1917), 甚至可达枕骨基底部, 几乎到达枕骨大孔。经蝶骨到脑垂体的外科入路分为数种: 经鼻甲-经约10mm骨小梁与一小窦到蝶鞍; 经蝶鞍前-经一个窦不向后延伸到鞍结节; 经蝶鞍 (sellar) -经一定的距离的窦到鞍结节 (Hammer和Rådadberg 1961; Kinman 1977; Lang 1977)。从连接情况看, 蝶窦前下有蝶甲 (sphenoidal conchae) 封闭, 有开口与蝶筛隐窝交通。每侧蝶骨体的前面由以下组成:

- 上外侧凹陷区与筛骨迷路连接, 形成后筛窦。
- 外侧缘上部与筛骨眶板连接, 下部与腭骨眶突连接。
- 下内侧平滑三角区形成鼻腔顶的后部; 接近其上角是蝶窦口。

体下面 (inferior surface) 正中有三角形蝶嘴 (sphenoid rostrum), 被嵴分义的下缘环绕, 其窄的前端正对应犁骨翼前部。蝶甲后端成为蝶嘴的侧翼, 与犁骨连接。蝶嘴后部两侧蝶甲尖之后, 有薄的鞘突 (vaginal process) 从翼突内侧板内侧突出 (图6.170)。

蝶骨大翼(greater wing) 是蝶骨体向上外方伸出的宽而坚固的弯曲突起。每侧后面呈三角形, 对应颞骨岩部和鳞部 (图6.144A) 之间的角, 与鳞部形成蝶鳞缝。大脑面 (cerebral surface) (图6.168A) 是颅中窝的前部, 其深凹陷的波浪面容纳颞叶前部。前内侧有圆孔 (foramen rotundum), 通过上颌神经, 后外侧有卵圆孔 (foramen ovale), 通过下颌神经、脑膜副动脉、有时还有岩小神经, 后者在棘孔内侧可能成为一个特殊的无名小管 (canaculus innominatus)。40%的颅骨一侧或两侧出现小的蝶导静脉孔 (emissary sphenoid foramen); 它向下外侧开口到舟状窝, 有一条来自海绵窦的

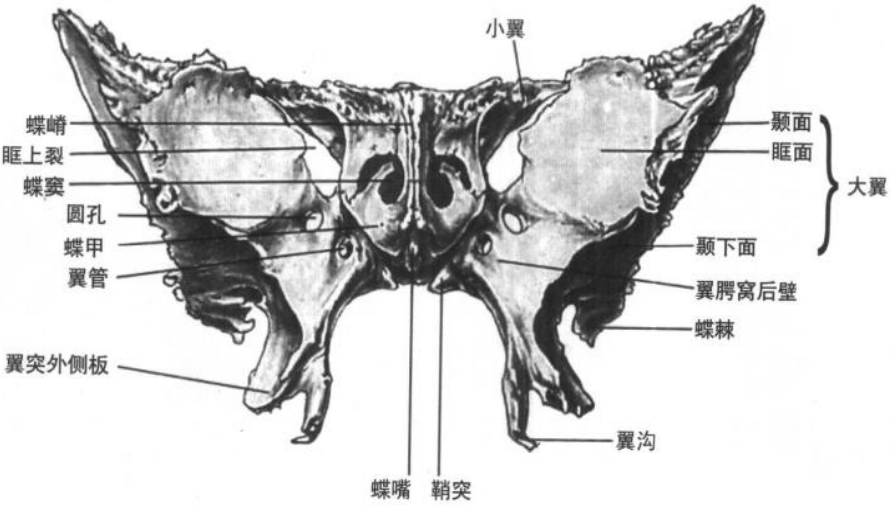

图6.170 8岁婴儿蝶骨前面观。

小静脉通过。蝶棘的前内侧有棘孔（foramen spinosum），通过脑膜中动脉和下颌神经脑膜支。

大翼外侧面（lateral surface）（图6.144A）垂直位凸，颞下嵴（infratemporal crest）将其分为上方的颞面和下方的颞下面；上面有颞肌附着；下面直接朝下，与颞下嵴一起，有翼外肌上部纤维附着。颞下面可看到卵圆孔和棘孔。后面有向下突出的小蝶棘（spine of the sphenoid），其内侧有不太清楚向前下方向的鼓索沟和咽鼓管沟的外侧壁（第8篇）：蝶下颌韧带附着于蝶棘尖。颞下嵴前端内侧有三角形突起，有部分翼外肌附着；从此处内侧到翼突外侧板有一嵴下降，是翼上颌裂的后界。

四边形的眶面（orbital surface）（图6.170）朝前内侧，为眶外侧壁的后部。其锯齿状上缘与额骨眶板连接，锯齿状外侧缘与额骨连接。平滑的下缘是眶下裂的后外侧缘；其上的小结节供部分眼肌总腱环（第8篇）附着。眶上裂内侧端以下有一沟区，形成翼腭窝的后壁，并有圆孔穿过。

不规则的大翼边缘（margin of the greater wing）（图6.168B），从蝶骨体到蝶棘的边缘，内侧半是破裂孔（foramen lacerum）的前界，并显示翼管的后口；外侧半与颞骨岩部连接成蝶岩透明软骨结合（sphenopetrosal synchondrosis）。其下的咽鼓管沟（sulcus tubae）容纳软骨性咽鼓管。蝶棘向前的回锯齿状鳞缘（squamosal margin）与颞骨鳞部连接。蝶骨大翼尖向内斜与顶骨的蝶角连接于翼点（pterion）。再向内侧三角形粗糙缘与额骨连接，其内侧角与眶上裂下界相续，其前角呈锯齿状与额骨连接。

蝶骨小翼(lesser wings) 三角形，是从蝶骨体前上区向外侧突出的尖板（图6.168）。上面平滑与大脑额叶相邻。下面是眶顶的后部和眶上裂的上界；它悬突于颅中窝。后缘突入到大脑外侧裂；其内侧端是前床突，供小脑幕游离缘前端附着。前床突和中床突有时连合形成一颈动脉床孔（caroticoclinoid foramen。小翼与蝶骨体的连结有一薄而平的前根和厚三角形的后根；其间是视神经管（optic canal），容纳视神经和眼动脉。后根的发育紧密地与管的大小有关（Kier 1966），其颅侧的开口可能二分（Warwick 1951）。更为常见的是二分不完全。

眶上裂(superior orbital fissure) 三角形，连接颅腔和眶，内侧界为蝶骨体，上界为蝶骨小翼，下界为蝶骨大翼眶面内侧缘，外侧界为蝶骨大翼和蝶骨小翼之间的额骨。有关其中内容见第8篇和图8.455。

翼突(pterygoid processes)(图6.168B，170，171) 从蝶骨大翼和蝶骨体交界处垂直下降。每翼突包括内侧板和外侧

图6.171 蝶骨前后位高分辨率显微放射片。特别注意蝶骨体及其内的蝶窦、蝶骨大翼和蝶骨小翼的结构、翼突及视神经管、眶上裂、圆孔和翼管的位置。（由伦敦Guy医院医学系解剖学科C Buckland-Wright捐献）

板，二者的上部在前面融合。它们的下部被角状的翼裂（pterygoid fissure）（又称翼切迹）分开，裂的边缘与腭骨锥突连接。内、外侧板向后分开，其间的楔形翼窝（pterygoid fossa）容纳翼内肌和腭帆张肌。内侧板后缘上部是一小而浅的舟状窝（scaphoid fossa），有腭帆张肌的一部分附着。翼突根前面的宽三角形是翼腭窝的后壁，有翼管（pterygoid canal）的前口穿过。

翼突外侧板(lateral pterygoid plate) 宽、薄且外翻，外侧面（lateral surface）是颞下窝内侧壁的一部分，供翼外肌下部附着；内侧面（medial surface）是翼窝的外侧壁，有翼内肌的大部分附着。前缘上部是翼上颌裂后界；下部与腭骨连接，其后缘游离。

翼突内侧板(medial pterygoid plate) 较外侧板窄而长；下端向外侧弯曲成钩状的翼钩（pterygoid hamulus），它使腭帆张肌腱弯曲，并有翼下颌缝附着。外侧面（lateral surface）是翼窝的内侧壁；有腭帆张肌附着；内侧面（medial surface）是鼻后孔的外侧界。内侧板的上部在蝶骨体下面延伸为一薄的鞘突（vaginal process），向前与腭骨蝶突连接并在内侧与犁骨翼连接。下方有一沟，向前被腭骨蝶突形成一腭鞘管（palatovaginal canal），有上颌动脉咽支和翼腭神经节通过。咽颅底筋膜附着于整个内侧板后缘，咽上缩肌附着于它的下端。上端紧在翼管后口之下是一小的翼结节（pterygoid tubercle）。接近后缘中点向后突出咽鼓管突（processus tubarius），支持咽鼓管咽端。板的前缘下部与腭骨垂直板后缘连接。

蝶甲(sphenoidal conchae)(图6.170) 是附着于蝶骨体前下的两片薄而弯曲的小骨板；上部凹面是蝶窦底前壁的一部分。在无连接的颅骨上多数已破坏；在原有位置上均有前面垂直四边形的部分和后面水平三角形的部分。前部的组成是：

- 一上外侧凹陷区，形成后筛窦并与额骨眶板下面连接。
- 一下内侧平滑三角形区，成为鼻腔顶的一部分，上面圆形的孔连接着蝶窦和蝶筛隐窝。

两蝶甲前部在中线突出蝶嵴。水平部位于鼻腔顶，并完成蝶腭孔；内侧缘与蝶嘴和犁骨翼连接；其尖直接向后，到翼突内侧板鞘突的上内侧。一小的甲部有时出现在眶内侧壁，前面为筛骨眶板、下面为腭骨眶突、上面为额骨。

蝶骨骨化 直到胚胎第7或第8个月蝶骨体才在鞍结节之前有一个蝶前部（presphenoidal part）及其连续的小翼，另有一蝶后部（postsphenoidal part），包括蝶鞍和鞍背，以及完整的大翼和翼突。许多骨是软骨化骨。蝶前部有6个骨化中心，蝶后部有8个骨化中心。之所以多中心，与蝶骨的进化来源成分多一致，例如正中蝶前骨和基蝶骨相当于人的上述部分。小翼原始是分离的眶蝶骨，这显示了哺乳动物蝶骨体融合的倾向。

蝶前部(presphenoidal part) 约胚胎第9周每个小翼在视神经管外侧出现一个骨化中心；稍后2个两侧对称的骨化中心出现在蝶骨体蝶前部。每个蝶甲有一个中心出现于胚胎第5月鼻囊的后上方；由于它的膨大部分围绕鼻囊的后上部，因而形成蝶窦。蝶甲的后壁被吸收，且窦侵入到蝶前部。4岁时甲与筛骨迷路融合，青春期前与蝶骨和腭骨融合。前部的缺陷保留成蝶窦的开口。

蝶后部(postsphenoidal part) 约在胚胎第8周蝶骨大翼出现第1个骨化中心，在大翼基底软骨圆孔之下；此中心靠近圆孔和翼管，形成大翼的根；其余的部分骨化于间质，同样延伸到翼突外侧板。约在胚胎第4月在蝶鞍两翼出现两个骨化中心，并很快融合。翼突内侧板也是'膜'化骨，约在第9或第10周每侧可能出现1个骨化中心；翼钩于胚胎第3个月软骨化（chondrified），立刻开始骨化（Fawcett 1905）。约在胚胎第6个月翼突内、外侧板连合；第4个月每侧小舌出现一个骨化中心，很快与蝶骨体连合。

约在胚胎第8个月蝶前部和蝶后部融合，但出生后一钩形的软骨在融合的下部仍保留。出生时蝶骨分成三部分（图6.172）：1个中央部—蝶骨体和小翼，2个外侧部—每个包括大翼和翼突。1岁时大翼和体围绕翼管连合、小翼在体前部上方向内侧延伸形成平滑高起的蝶轭（jugum sphenoidale）。25岁时蝶骨和枕骨完全融合。垂体窝内前部偶有一血管孔，常常错误地称作颅咽管（craniopharyngeal canal）（第3篇）。（有关胚胎蝶枕透明软骨结合内软骨管的讨论查阅Moss-Salentnijn 1975。）

生前蝶窦是鼻腔伸入到蝶甲的部分。2～3岁时伸入到蝶前部，以后到蝶后部，至青年期到达全部。随着年龄的增长，它常常以吸收其壁进一步扩大。

某些以韧带连接蝶骨的部分偶尔骨化，如蝶棘和翼突外侧板上部之间的翼棘（pterygospinous）韧带；连接前、中床突的颈床（caroticoclinoid）韧带。有关胚胎和生前的视神经孔和管发育的详细情况查阅Kier（1966）。Lang（1977）曾调查了蝶鞍的骨化变异。

蝶前部和蝶后部之间或蝶枕缝的早熟骨性结合产生一种

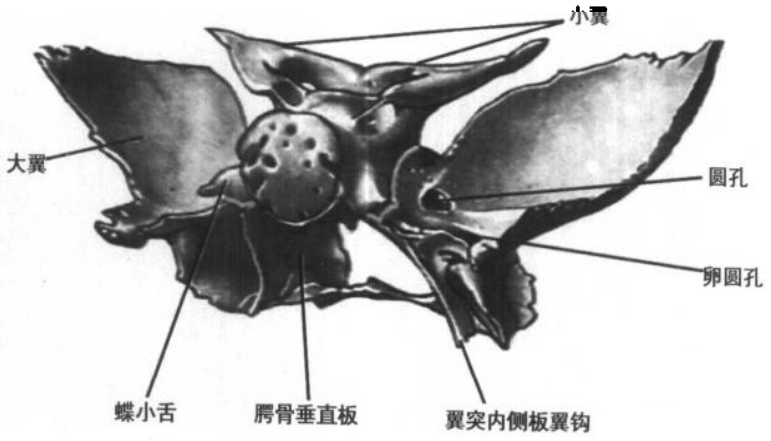

图6.172 新生儿蝶骨。从右后方观：蓝条示右侧左侧部和中央部之间的软骨；左侧仅能看到部分。注意原位的两个腭骨。

特殊的形态，即明显不正常的鼻梁凹陷（距离过远 hypertelorism）。

颞骨

颞骨（temporal bone）位于颅骨的侧面和颅底，发育中分鳞部（squamous）、岩乳突部（petromastoid）、鼓部（tympanic）和茎突部（styloid）。这些形态不同的结构在高等脊椎动物进化时已融合。鳞部是皮化骨发展的以助包围脑。岩乳突部是软骨化骨，它保持膜迷路的精确定向。鼓部形成于间质，相当于许多爬行类和硬骨鱼类参与组成下颌的角骨，它参与组成颅骨，形成鼓室和外耳道并支持鼓膜，都与声音的传导有关。茎突部是舌弓的背侧部。关于这些部分的融合和鼓室的内含物，以及听小骨在前面已讨论过。

颞鳞的结构如同其它颅骨：乳突部是骨小梁和无定型的气化结构，岩部为骨密质。

颞骨鳞部(squamous part) 或颞鳞，位于颞骨前上方，薄且部分透明。其颞面（temporal surface）（图6.173）平滑、稍凸，形成颞窝的一部分，有颞肌附着；外耳道以上有垂直的颞中动脉沟。乳突上嵴（supramastoid crest）向后上弯曲越过它的后部，有颞筋膜和颞肌附着。在鳞部和乳突部结合处此嵴之下1.5cm，可能保留鳞乳突缝的痕迹。嵴的前端和外耳道后上象限之间的凹陷是道上三角（suprameatal triangle）（也称道上小凹），它是其内侧深约1.25cm处乳突窦的标志；其前面通常有一小的道上棘（suprameatal spine）。

大脑面（cerebral surface）（图6.174）凹，其压迹相当于颞叶的脑回，沟对应脑膜中动脉；下缘与岩前面融合，但在成年骨上经常出现岩鳞缝的痕迹。上缘（superior border）薄，向内的斜面覆盖顶骨下缘于鳞缝。其后与乳突形成一角。前下缘（antero-inferior border）上薄下厚，与蝶骨大翼连接；上部向内、下部向外倾斜。

颧突(zygomatic process) 自颞鳞的下部向前突出，为颧弓（zygoma）的一部分。它的三角形后部有一直接向外侧的宽底，分上、下面。颧突向前内侧扭转，于是上、下面变成内、外侧面。后部上面凹并与颞鳞相续；下面被前、后根（anterior and posterior roots）所限，汇聚于突的前部。在根的连接处颞下颌外侧韧带附着于颧弓根结节（tubercle of the zygomatic root）。后根在外耳道之上向前延伸，其上缘与乳突上嵴连续。前根几乎水平从鳞部突出；其下面前后凸，有软骨覆盖，并与关节盘接触。一短半圆柱状关节结节（articular tubercle），成为下颌窝的前界。后根之上可能有非常罕见的鳞孔（squamosal foramen）通到岩鳞窦（第10篇）。

颧突的前部薄而扁，上缘有颞筋膜附着，下缘呈短弓状，有咬肌纤维附着。凸的外侧面在皮下，内侧面凹供部分咬肌附着。前端是深齿状并向后下倾斜与颧骨颞突连接。关节结节之前的小三角区形成颞下窝顶的一部分，与鳞的颞面有一嵴分开，向后与颧突前根连接，向前与蝶骨大翼颞下嵴连续。

下颌窝(mandibular fossa) 窝的前界是关节结节，有一由颞骨鳞部形成的前关节区和后面由鼓部形成的非关节区。关节面（articular surface）平滑、卵圆形深凹，与颞下

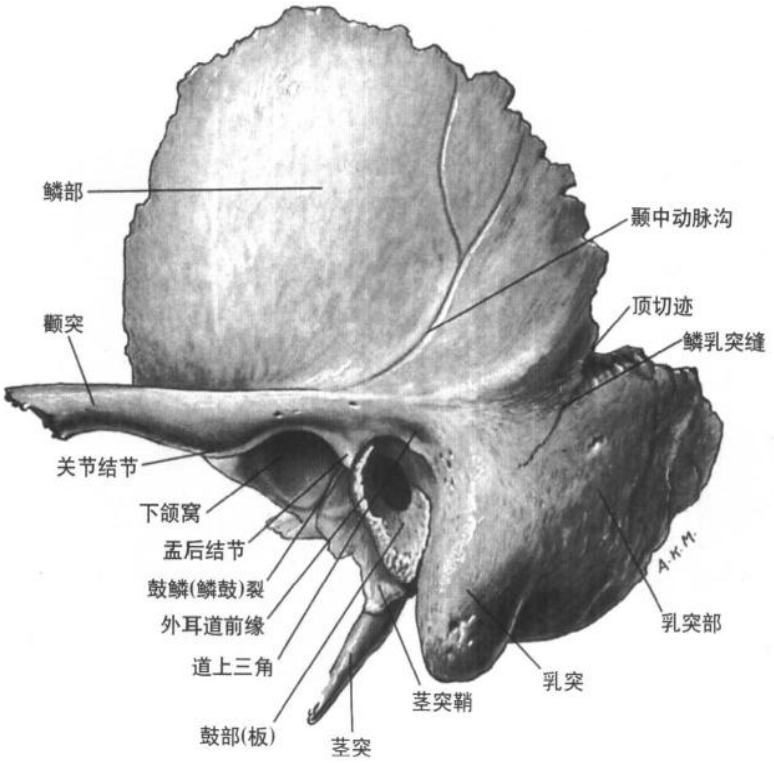

图6.173 左颞骨外面观。

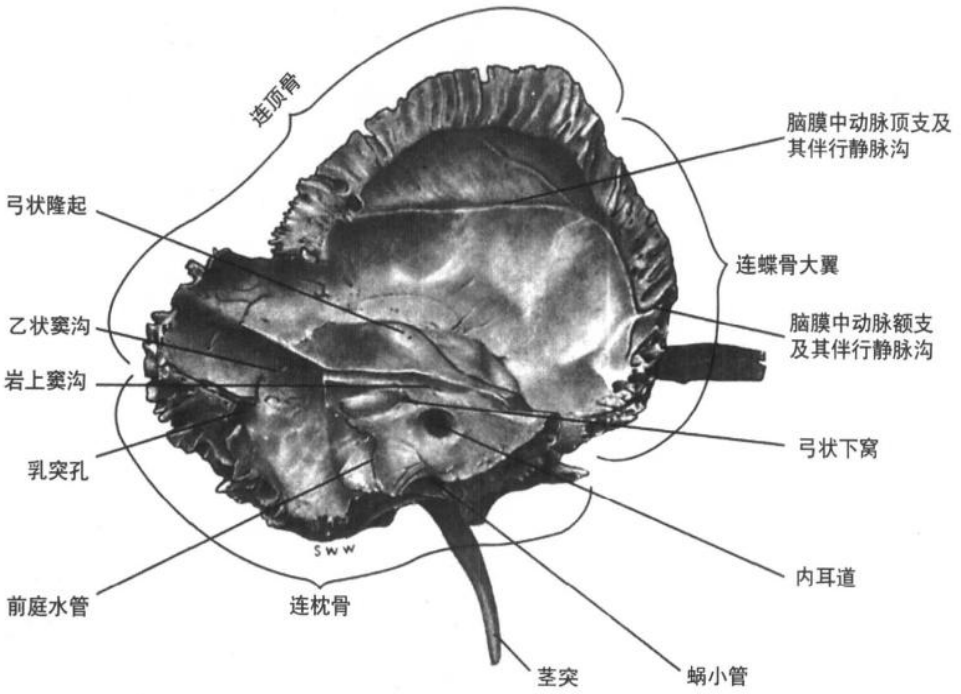

图6.174 左颞骨内面观。注意图6.173和图6.174是从不同标本由不同画家在不同时间绘制，对比茎突的弯曲（见教科书）。

颌关节盘关节；非关节区有时容纳部分腮腺。小的圆锥形盂后结节（postglenoid tuercle）将关节面与鼓板分开，在某些哺乳动物显著，下降于下颌髁后方，防止下颌骨关节后脱位；有时它被描述为颧弓的第三个根。有关现代人、人类化石、类人猿此关节面的多因素分析（和许多其它颅骨参数）查阅Ashton等（1976），Ashton和Moore（1980）。在关节窝内侧与鼓板之间是鳞鼓裂（squamotympanic fissure），其中有向下的鼓室盖前外侧缘；岩鼓裂（petrotympanic fissure）位于此板和鼓部之间；它通到鼓室并容纳锤骨前韧带和上颌动脉的鼓室前动脉支。在裂的内侧端是鼓索前小管（anterior canaliculus for the chorda tympani）前口。在外耳道之前，鳞部和鼓部融合处有时出现一罕见的盂后孔（postglenoid foramen）；它取代了上述的鳞孔到岩鳞窦（第10篇）。

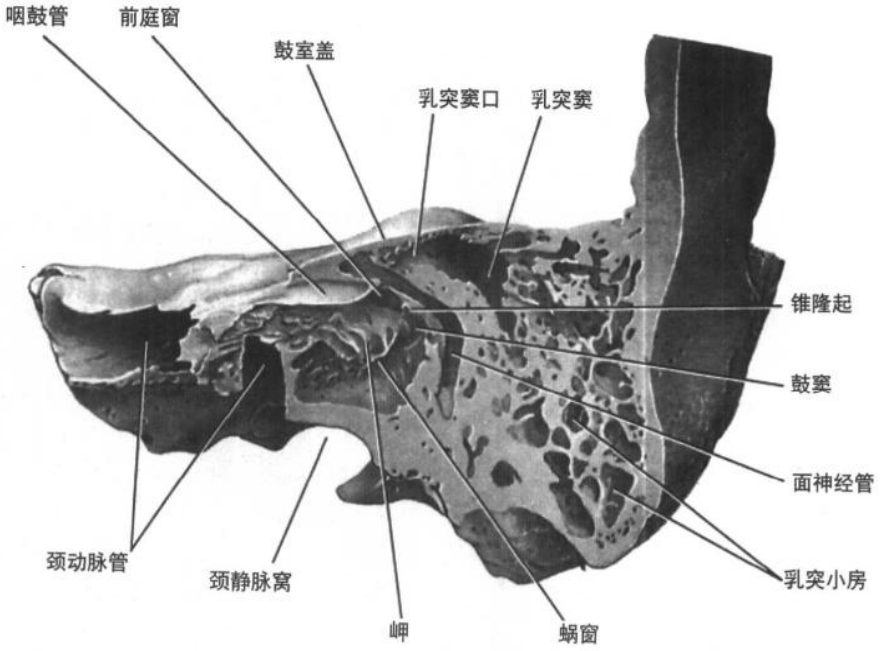

图6.175 经左颞骨鼓室长轴的斜垂直切，示颞骨内侧半的外侧面。

颞骨岩乳突部(petromastoid part) 是一个形态结构(见后)，为便于描述分乳突部和岩部。

乳突部（mastoid part） 这是颞骨的后部，有一个粗糙的外面（outer surface）（图6.173），供枕额肌枕腹和耳后肌附着。在靠近其后缘常有乳突孔（mastoid foramen），其中有一条来自乙状窦的静脉和一条小的枕动脉脑膜支。孔的位置和大小不一，可位于枕骨或枕颞缝。40%～50%的颅骨位于缝旁，但也可缺如。乳突部向下突出为圆锥形乳突（mastoid process），成年男性较大。胸锁乳突肌、头夹肌和头最长肌附于其外侧面，二腹肌后腹附于内侧面一个深的乳突切迹（mastoid notch）内。切迹的内侧是一个容纳枕动脉的浅沟称枕动脉沟（occipital groove）。乳突内面有一个弯曲容纳乙状窦的乙状窦沟（sigmoid sulcus）及其后面的乳突孔。沟与最内侧乳突小房之间只隔一层薄骨。乳突小房（图6.175、176）和乳突窦在第8篇描述。乳突上缘（superior border）厚与顶骨乳突角以齿状相连。锯状的后缘（posterior border）与枕骨下缘的外侧角至颈静脉突之间连接。乳突与鳞部的降突融合，下方显示鼓室的后壁。

岩部（petrous part） 插入颅底（图6.150）蝶骨和枕骨之间，并向上和前内侧倾斜；它有1底、1尖、3面和3缘。内耳迷路在其内。

底（base）是人为的概念，因为生后很快消失位于颞骨岩部和鳞部之间。由于乳突是岩部的发育，底可任意划分，但一般由乳突窦分开。

尖（apex）钝而不规则，是位于蝶骨大翼后缘和枕骨基底部之间的角；含有颈动脉管内口并构成破裂孔后外侧界。

前面（anterior surface）是颅中窝的一部分，与鳞部大脑面连续，有时岩鳞缝常晚年还保留。整个前面对应颞下回，在尖后有容纳三叉神经节的三叉神经压迹（trigeminal impression）。此处前外侧是颈动脉管前部的顶，但常残缺。三叉神经压迹后面有嵴与另一凹分开，它是内耳道和耳蜗的顶。其后界是由前半规管形成的弓状隆起（arcuate eminence）（图6.174）。外侧是前庭的顶和部分面神经管。外侧的鳞部、内侧的弓状隆起和已描述过的凹之间的骨面是鼓室盖（tegmen tympani），这一薄骨板是乳突窦顶向前到鼓室（图6.153、6.175）和鼓膜张肌管的上部。外侧缘与鳞部相交于岩鳞缝，向下前转成为鼓膜张肌管和骨性咽鼓管的外侧壁；其下缘位于岩鼓裂内。鼓室盖前有向前内侧行的窄沟，在弓状隆起之前，有岩大神经裂孔出骨，向前到破裂孔。岩大神经裂孔之前外侧有来自鼓室丛的较小的岩小神经裂孔，也可以成沟。弓状隆起的后斜面覆盖后半规管和外半规管；再外侧是乳突窦顶的鼓室盖后部。

后面（posterior surface）（图6.174）是颅后窝的前部，与乳突内面相连续。近中央有内耳道（internal acoustic meatus）（见前），其后有小的裂缝几乎隐藏于一片薄骨板内，进入前庭水管（vestibular aqueduct），容纳内淋巴囊、内淋巴管、1条小动脉和静脉。内淋巴囊的下半径裂隙突出至骨膜和硬脑膜之间。此口之上是弓状下窝（subarcuate fossa）。

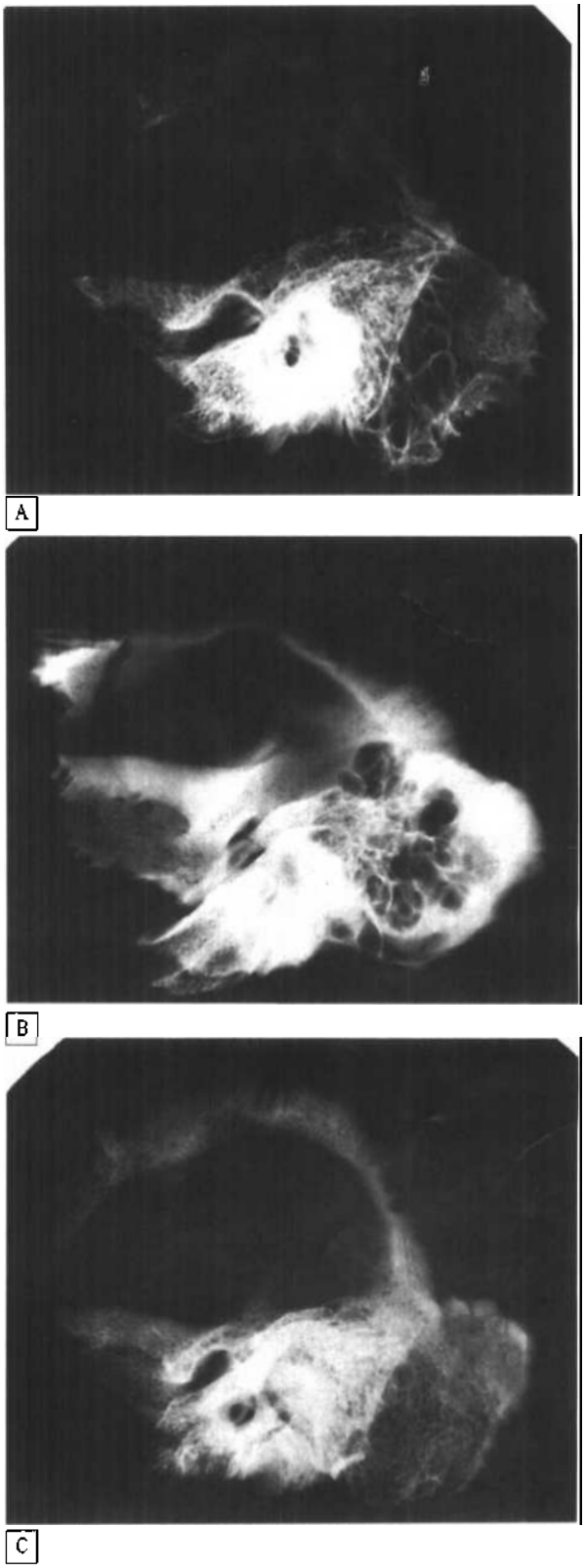

图6.176 三块颞骨内外侧位的岩乳突部、鼓部和鳞部高分辨率显微放射片。示明显不同的气化长度和方式。A. 乳突小房相当大，并扩展到乳突之上远及下颌窝。B. 乳突小房大、但局限于颞骨耳后部和乳突部。C. 明显未气化、乳突内为一些细小骨小梁网。（由伦敦Guy医院医学系解剖学科C Buckland-Wright 教备并捐献）

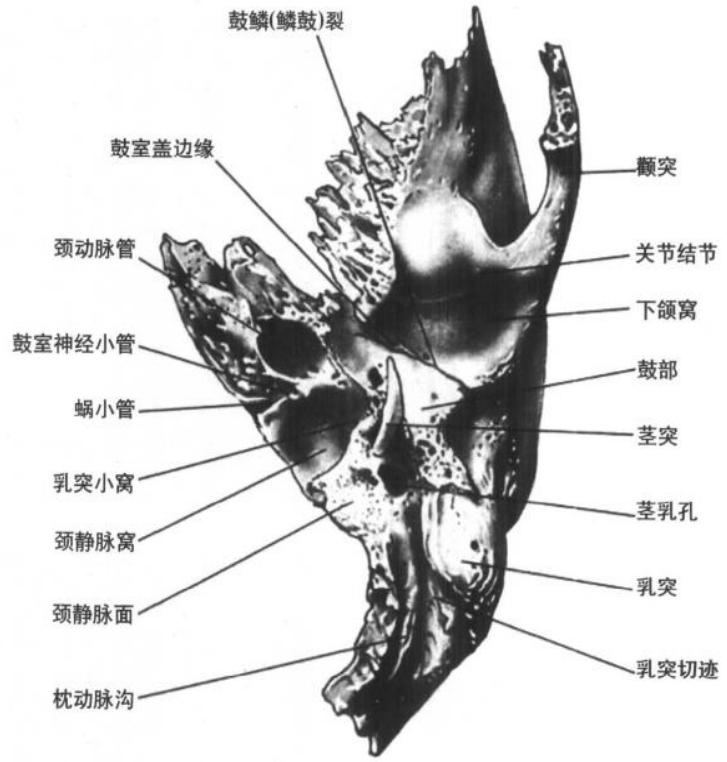

图6.177 左颞骨下面观。

下面（inferior surface）（图6.177）不规则，是颅底外面的一部分。近岩尖的四边形区供腭帆提肌和部分软骨性咽鼓管附着，另部分以致密纤维软骨连接到枕骨基底部。此后是一大的圆形颈动脉管（carotid canal）开口，再后是深度和大小不定的颈静脉窝（jugular fossa），容纳颈静脉上球。它的前内侧内耳道之下是一个容纳舌咽神经下节的三角形压迹，其尖是蜗小管（cochlear canaliculus）的开口，其中有外淋巴管、硬脑膜血管和来自耳蜗到颈内静脉的小静脉。在颈动脉管和颈静脉窝之间的嵴上有一来自舌咽神经的鼓室神经小管（canaliculus for the tympanic nerve）。颈静脉窝的外侧有一迷走神经耳支的乳突小管（mastoid canaliculus）。窝之后是粗糙四边形的颈静脉面（jugular surface），被软骨覆盖并将其连接到枕骨的颈静脉突。

上缘（superior border）最长，形成岩上窦沟，除内侧端外小脑幕附着于沟的两缘。内侧端有三叉神经根跨过。后缘（posterior border）长度中等，内侧与枕骨形成岩下窦沟。此后为颈静脉窝（jugular fossa），与枕骨颈静脉切迹形成颈静脉孔，另外形成舌咽神经形切迹。一侧或双侧颈静脉切迹可能与枕骨相连，将孔分为2～3部。前缘（anterior border）外侧与颞鳞相连成岩鳞缝（petrosquamasal suture），内侧与蝶骨大翼连接。

在颞骨岩部和鳞部相交处有上下2管，其间有一层薄骨板。2管均进入鼓室，上者容纳鼓膜张肌，下者为咽鼓管。

颞骨鼓部(tympanic part)(图6.177) 是位于鳞部之下、乳突前的一片弯曲骨板。内与岩部融合，在鼓部和鳞部之间，从外耳门下外侧可以看到。后面与鳞部和乳突融合，且为鼓乳突裂的前界。后面（posterior surface）凹陷形成外耳道前壁、底和部分后壁（后下壁可能出现一纵的外耳道圆枕auditory torus）。后面内侧是一窄的鼓沟(tympanic sulcus)供鼓膜附着。前面（anterior surface）凹，四边形是下颌窝的后壁，可能与腮腺接触。粗糙的外侧缘（lateral border）形成外耳门大部分边缘，与外耳道软骨部延续。上缘（superior border）与盂后结节后部融合；内侧为岩鼓裂后缘。下缘（inferior border）尖锐，在外侧茎突根部分裂为茎突鞘（sheath of the styloid process）（鞘突）。鼓部的中央薄，常穿孔。在茎突和乳突之间有茎乳孔（stylomastoid foramen），它是面神经管的外口，有面神经和茎乳动脉通过。

茎突(styloid process) 细而尖，约2.5cm长，从颞骨下面向前下方突出。其弯曲不匀（图6.176）。近侧部（鼓舌骨tympanohyal）有鼓板形成的鞘包绕，远侧部（茎突舌骨stylohyal）附着肌肉和韧带（见前）。茎突外侧有腮腺覆盖；面神经越过其底，颈外动脉在腮腺内越过其尖。茎突内侧有茎突咽肌附着，并将颈内静脉开始处与茎突分开。

外耳道(external acoustic meatus) 约16mm长，向前内侧倾斜，底向上凸。矢状切面呈卵圆形或椭圆形，长轴向下略向后。前壁、底和下后壁由鼓板形成，顶和上后壁由颞骨鳞部形成。内侧端由鼓膜封闭，外界上为颧弓根后部，下可能有道上棘（suprameatal spine）。

骨化 颞骨4部分单独骨化（图6.178）。鳞部（squama）的骨化于胚胎第7～8周，在颧弓根部一层致密间质出现骨化中

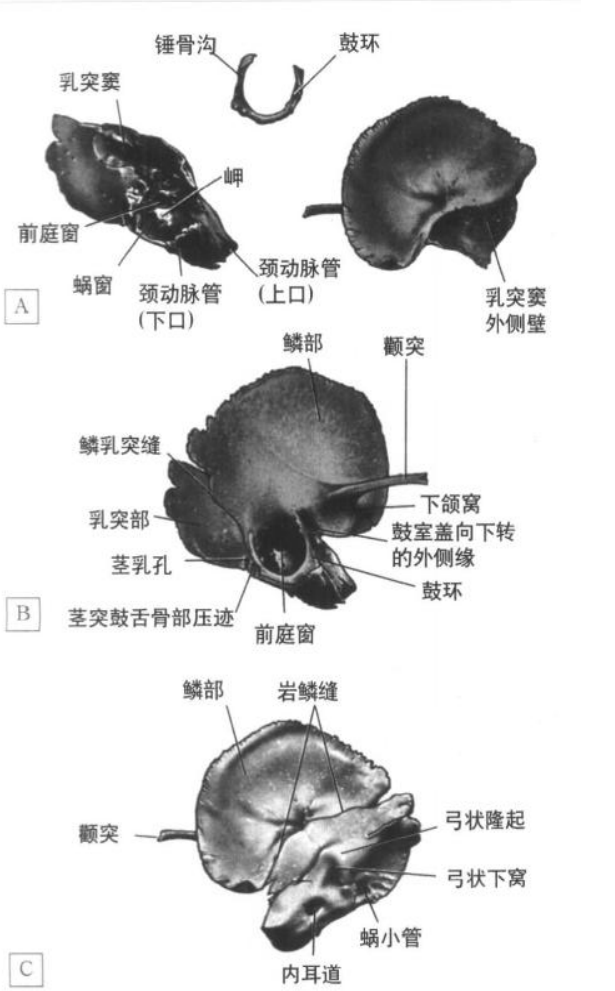

图 6.178 新生儿右颞骨。A. 自左至右为三主要部，即岩乳突部（外侧面观），鼓环（内侧面观）和鳞部（内侧面观）；B. 去除未成熟的茎突外侧面观（黄色＝鼓部，棕色＝鳞部，未染色＝岩乳突部）；C. 内侧面观。

心。岩乳突部（petromastoid part）于胚胎第5个月软骨形听囊内（第3篇）出现几个骨化中心。有人报道颞骨可多达14个骨化中心，出现顺序各异。有的小，不恒定，很快与其它融合。多中心与早期多听骨一致。第6个月末听囊几乎完全骨化。鼓部（tympanic part）的骨化约第3个月也开始于一个间质骨化中心；出生时它是一不完整上部缺损的鼓环（tympanic ring）（图6.178），其凹侧有鼓膜形成的鼓沟。跨越鼓环前部内侧面向下前倾斜是锤骨沟（malleolar sulcus）（图6.178A），锤骨前突、鼓索和鼓室前动脉经该沟。茎突（styloid process）有两个骨化中心起自第2鳃弓或舌骨弓（第3篇）的软骨的颅侧端：一个是出生前出现近侧的鼓舌骨，另一个是生后出现的远侧的茎突舌骨。生前短期内鼓环与鳞部连合，1岁岩乳突部与鼓环和鼓舌骨融合。茎突舌骨直到青春期还不与突的其余部融合，也可能永不融合。

骨化时，鼓室、乳突窦和咽鼓管后端均在骨内。岩部形成鼓室顶、底和内侧壁；鳞部、鼓部和鼓膜形成鼓室外侧壁。出生时中耳和内耳已达成人大小（Dahm等1993），鼓室、乳突窦、鼓膜和听小骨几乎达成人大小。直到6个月后锤骨前突还不与锤骨连结。出生时内耳道水平径约6mm，垂直径4mm，长7mm，成人径为7.7mm和11mm。

颞骨生后的变化是：

- 鼓环（ring）向后外侧延伸变成圆柱状、发育成纤维软骨性鼓板（tympanic plate），此期形成外耳道相邻部。这种发育不等速，但前、后区发育快，并相混合；于是在底部可能有一孔（Huschke孔，foramen of Huschke），一般5岁时关闭，但有时永存（古代和现代成年人颅出现率为5%～46%，见后）；缅甸人颅骨具有明显的性别差异（男25%，女40%）。鼓板向后延伸为茎突鞘，向内侧延伸跨过岩部到颈动脉管。
- 下颌窝开始较浅朝向外侧，然后加深到顶朝向下。后下方鳞部的发育向鼓环之后向下形成乳突窦外侧壁。
- 乳突部开始平，茎乳孔和原始茎突紧位于鼓环之后。由于乳突小房的发育，乳突外侧区向下前形成乳突、茎突和茎乳孔，孔变得向下。孔的下移，加长了面神经管。近2岁末乳突就可看得出来。
- 弓状下窝逐渐充满并几乎闭塞。

有关颞骨生后的发育见Dahm等（1993）。

儿童外耳道较成人的相对长，是纤维软骨性管道，成人内侧2/3为骨性。鼓室的外科入路是经乳突窦；儿童的道上三角是一层薄骨板，要到达乳突窦（第8篇）需切除此骨板。

顶骨

顶骨（parietal bones）（图6.179）形成颅顶大部和两侧。呈不规则四边形，每个有两个面、4个缘和4个角。

外面（external surface）（图6.179A）凸而光滑，中央有顶结节（parietal tuber）（tuberosity）。弯曲的上颞线和下颞线（superior and inferior temporal line）横过外面，形成后上弓；颞筋膜附着于上颞线，下颞线代表颞肌附着部的上界。上颞线之上为帽状腱膜（epicranial aponeurosis），下颞线之下为部分颞窝。靠近矢状（上）缘后部有一顶孔（parietal foramen），有来自上矢状窦的一条导静脉通过，有时还有枕动脉的一个分支经过；孔有时缺如。

内面（internal surface）（图6.179B）凹，有明显的大脑回和脑膜中动脉沟，后者从蝶角（sphenoidal angle）（前下角anteroinferior angle）和下缘后半或大半部斜向后上。矢状缘与对侧的矢状缘形成上矢状窦沟（groove for the superior sagittal sinus）；大脑镰附着于沟的边缘。位于矢状沟的侧面有容纳蛛网膜粒的颗粒小凹（granular foveolae），老年人的最清楚。

矢状缘（sagittal border）锯齿状，最长、最厚，与对侧顶骨相连形成矢状缝。鳞缘（squamosal border）（下缘inferior）前部短、薄并呈斜截面，被蝶骨大翼覆盖；中部呈弓形斜面，被颞骨鳞部覆盖；后部短锯齿状，与乳突连接。额缘（frontal border）呈深锯齿状，斜面的上部向外、下部向内，与额骨连接形成冠状缝的内侧半。枕缘（occipital

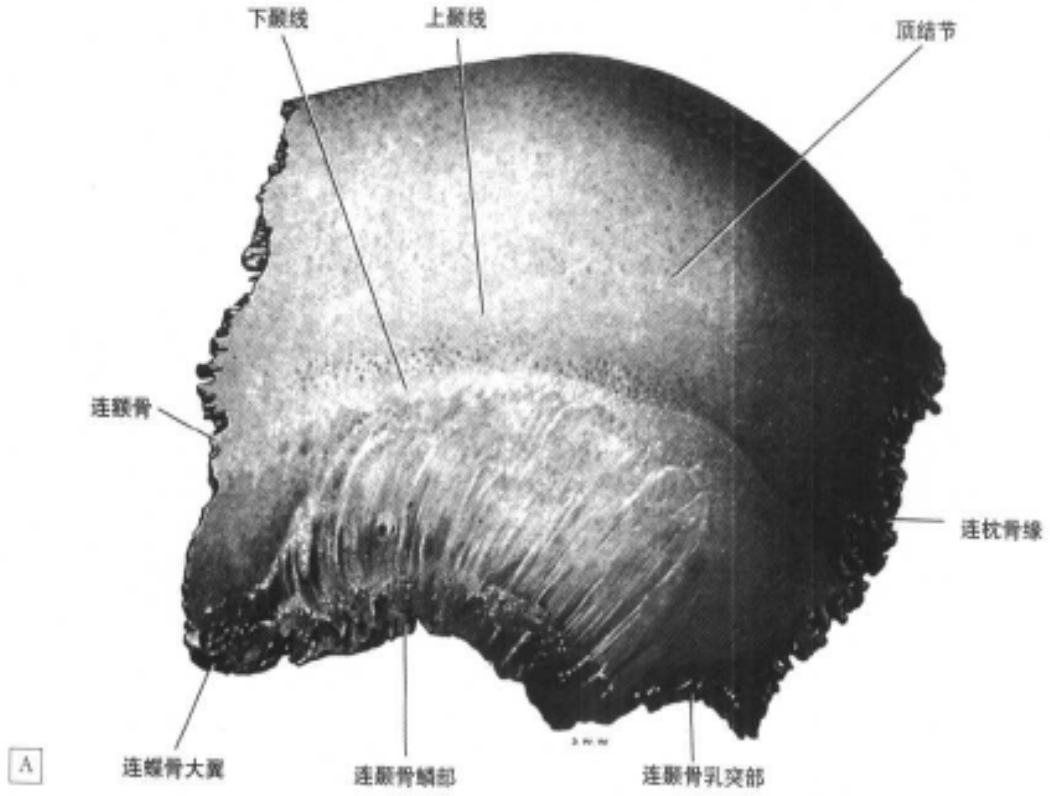

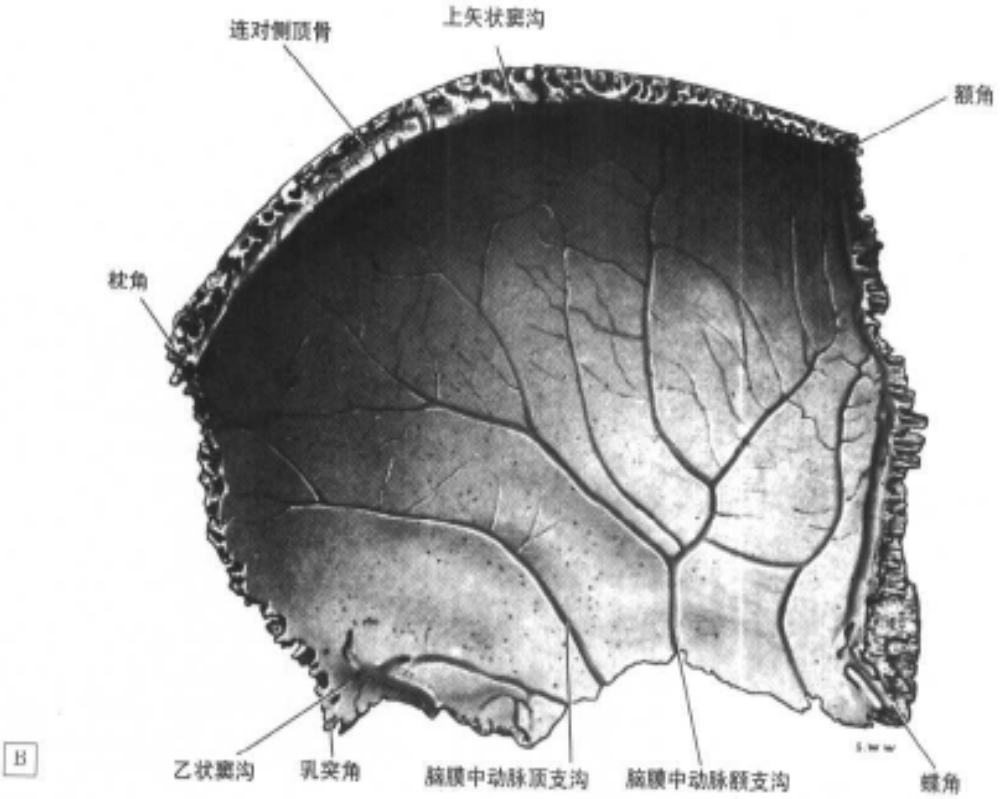

图 6.179 左顶骨。A. 外面观；B. 内面观。

border）深锯齿状，与枕骨连接，形成人字缝的内侧半。

额角（frontal angle）（前上角anterosuperior）位于前囟点（bregma）（矢状缝和冠状缝的交点），几乎呈90°。蝶角（sphenoid angle）（前下角anteroinferior angle）位于额骨和蝶骨大翼之间，内面有明显的脑膜中动、静脉额支的深沟，有时成管。有时额骨与颞骨鳞部连接，将顶骨和蝶骨大翼分开。四骨相交于翼点（pterion）（见前）。（额颞骨连接表现了种族差异，可能是后天的；其出现率各异，几乎从17世纪英国公墓的0%，到尼日利亚人颅骨的9.8%。）圆的枕角（occipital angle）（后上角posterosuperior angle）位于人字点（lambda），即矢状缝和人字缝交点。钝的乳突角（mastoid angle）（后下角posteroinferior angle）与枕骨和颞骨乳突部连接。内面有横窦和乙状窦相交的宽浅沟。

顶骨骨化 每个顶骨有两个骨化中心，约在胚胎第7周靠近顶结节上下、来自致密的间质。它们愈合很早，骨化向周边放射，4个角处最后骨化，于是该处出现囟。新生儿的颞线较低，磨牙萌出后才能到达最后的位置。顶骨偶尔被一前后的缝分为二块。

额骨

额骨（frontal bone）犹如前头部（或额部frons）的一顶浅而不规则的帽子；每侧有一个水平眶部（orbital part），几乎占眶顶的大部分。

外面（external surface）（图6.180A）约在眶上缘中点上方3cm处有额结节（frontal tuber）（tuberosity）。此结节大小不一，但年轻颅骨特别明显，成年女性较男性明显。其下为一浅沟，再下为弯曲的眉弓（superciliary arch），两弓内侧正中为突出而平滑的眉间（glabella）；男性较为明显，部分原因由于男性额窦较大；但偶尔窦也明显小。眉弓下为变曲的眶口上缘，外侧2/3锐利，内侧1/3钝圆，二者交界处为眶上切迹（supraorbital notch）（或孔foramen），其中有眶上血管和神经。50%的颅骨在眶上切迹内侧出现额切迹或孔（frontal notch or foramen）。Berry（1975）曾观察额孔、眶上孔和眶上切迹的出现率。某些民族眶上切迹和眶上孔的出现率相等（如墨西哥颅为51%）。额孔的出现率人种群不同，15%～87%。二者均显示性别的二态性（Kimura 1977）。

眶上缘外侧突出坚强的颧突（zygomatic process），与颧骨连接。由此向后上分为弯曲的上颞线（superior temporal line）和下颞线（inferior temporal line），延续到颞骨鳞部。

两眶上缘之间的区域为鼻部（nasal part）。下部为锯齿状的鼻切迹（nasal notch），与鼻骨连接，外侧与上颌骨额突和泪骨连接。自切迹中央，骨向前下突出位于鼻骨和上颌骨额突之后（图6.156），支持鼻梁。此区止于尖锐的鼻棘（nasal spine），棘两侧有带沟的小面，形成同侧鼻腔的顶。鼻棘也参与鼻中隔，前与鼻骨嵴连接，后与筛骨垂直板连接（图6.156）。

颞面（temporal surface）位于颞线的后下，形成颞窝前部，有颞肌附着（图6.142B）。内面（internal surface）（图6.180B）凹，上正中部为垂直的矢状窦沟（sulcus for the sagittal sinus），两沟的边缘向下连成额嵴（frontal crest）；沟内容纳上矢状窦（前部）；大脑镰附着于沟缘和额嵴。嵴止于一小切迹，并与筛骨形成盲孔（foramen caecum）。内面显示许多大脑回压迹和小的脑膜血管沟。通常靠近矢状沟有几个颗粒小凹（granular foveolae），容纳蛛网膜粒。

顶缘（parietal margin）（后缘posterior margin）厚，呈深齿状，上部向内倾斜下部向下；下部粗糙的三角形面与蝶骨大翼连接。

额骨眶部(orbital parts of the frontal bone) 是两片薄的弯曲三角形骨板，其间有一宽的筛切迹（ethmoidal notch）分开，形成眶顶的大部分。

骨板的眶面（orbital surface）（图6.180B）平滑凹陷，前外侧有一浅的泪腺窝（fossa for the lacrimal gland）。眶上缘内侧端的后下方，在眶上切迹和额泪缝之间中部有一滑车凹（trochlear fovea）（或棘spine），供上斜肌的纤维软骨滑车附着。凸的大脑面（cerebral surface）有明显的额回压迹和不清楚的脑膜血管沟。

四边形的筛切迹（ethmoidal notch）（图6.180B）为筛骨筛板所占据。外侧缘的下部与筛骨连接形成一些筛小房。两条横沟跨越每个边缘，与筛骨连接形成筛前管和筛后管（anterior and posterior ethmoidal canals）；它们开口于眶内侧壁，其中有筛前、筛后神经和血管通过。

额窦（frontal sinuses）（图6.180B）的开口位于筛切迹之前、鼻棘外侧。两个不规则的窦腔，通常被一个偏离正中面的薄隔分开，在额骨内、外板之间向后上扩展至不同的距离；因此窦很少对称。出生时窦原始，一般7或8岁发育较好，青春期后达到全大，男性较大，且大小悬殊。每侧有一额鼻管（frontonasal canal）与同侧鼻腔中鼻道相通。额窦发育的程度与眉弓的大小有联系，眉弓的大小是咀嚼应力的反映（Weinmann和Sicher 1955）。第1乳磨牙的萌出伴随首次膨胀，然后6岁恒磨牙的出现再次发育。随着年龄的增加，骨质的吸收可导致其进一步增大。

眶板后缘（posterior borders of the orbital plates）薄呈齿状，与蝶骨小翼连接；外侧部一般显示于颅中窝蝶骨大、小翼之间。

结构 额骨是由厚的两层骨密质板及其间的骨小梁形成，靠近额窦无骨小梁。眶板几乎完全是薄的骨密质，后部常常透明，老年可部分吸收。

额骨骨化 额骨的骨化于胚胎第8周在纤维性间质内出现2个初级骨化中心，每个靠近额结节。骨化向上延伸形成骨的大半，向后形成眶部，向下形成鼻部（图6.181）。除有人描述约10岁时鼻棘出现两个次级骨化中心外（Inman和Saunders 1937），额骨没有次级骨化中心。出生时额骨为两半，可以终生保留成额缝（metopic suture）（Montagu 1951；Tongerson 1951；Linc和Fleischmann 1968）。不同人种额缝的出现率估计在0%～7.4%（Berry 1975）。206例尼日利亚人颅骨出现率为3.4%。吴汝康（1949）对黄种人观察高达10%。

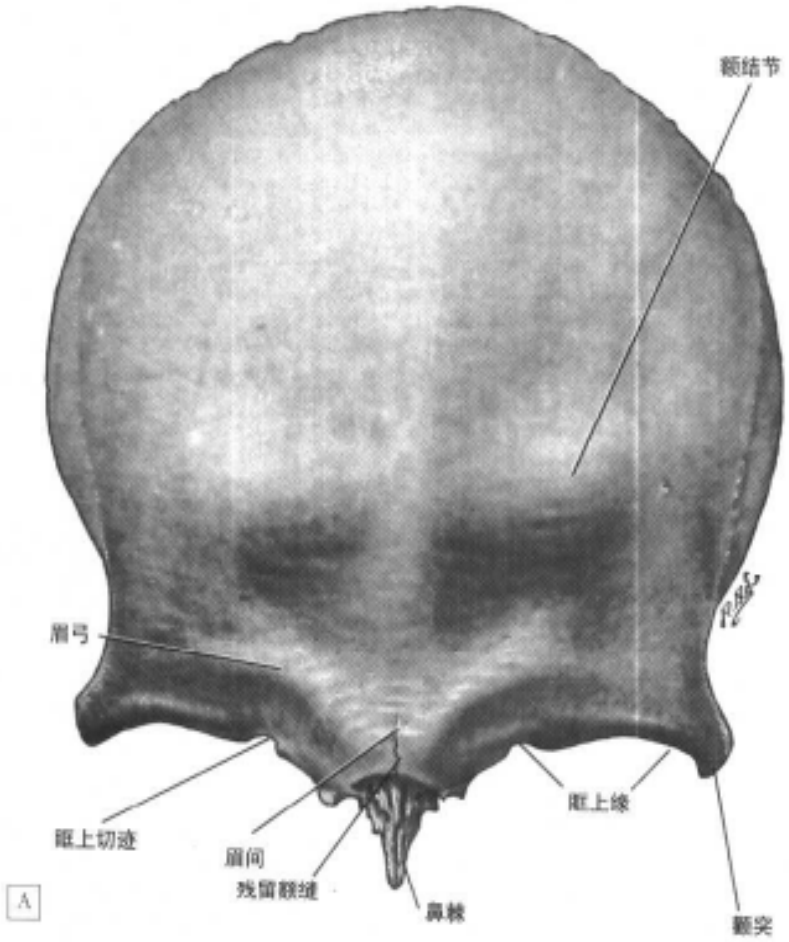

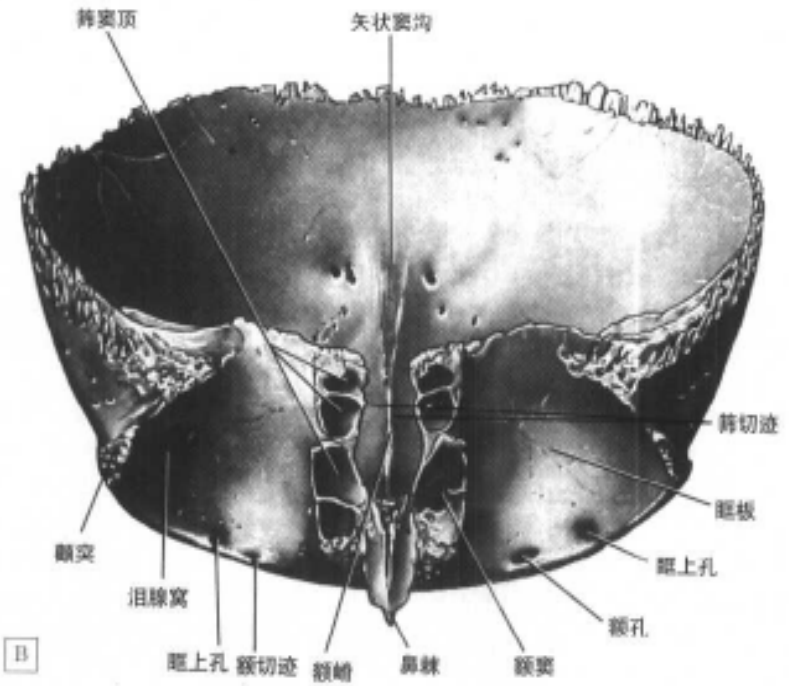

图 6.180 额骨。A. 外面观；B. 下面观。

图6.181 新生儿额骨前面观。注意此期由额缝连接的左右两半。

筛骨

筛骨(ethmoid bone)位于颅底前部、立方形且易碎，成为眶内侧壁、鼻中隔、鼻腔顶和鼻腔外侧壁的结构。它分水平有孔的筛板（cribriform plate)、正中的垂直板（perpendicular plate）和两个外侧的迷路（labyrinths)。

筛板 筛板（cribriform plate)（图6.182A）填补额骨筛切迹，成为鼻腔顶的大部分。此板正中向上突出一厚而平滑、三角形的鸡冠（crista galli)，大脑镰附于其薄而弯曲的后缘。其短而厚的前缘以两个小翼(alae)与额骨形成盲孔(foramen caecum)（见前)。它的侧面平滑，但有时由于小房而膨胀。鸡冠两侧的筛板窄且凹陷，这与其上的直回和嗅球有关；板的许多小孔通过嗅神经。鸡冠每侧的前面有硬脑膜形成的小裂，此裂的前外侧有到鼻腔的筛前神经和血管孔；从筛前管向前为一沟。

垂直板(perpendicular plate)（图6.182B） 薄而扁平、四边形，在正中位从筛板向下，形成鼻中隔上部，通常稍微偏曲。前缘（anterior border）与额骨鼻棘和鼻骨嵴连接，后缘（posterior border）上与蝶嵴、下与犁骨连接。下缘（inferior border）较厚与鼻中隔软骨接触。鼻中隔两面平滑，但上部有许多小的嗅神经丝沟和管到筛板内侧小孔。

筛骨迷路(ethmoidal labyrinths) 由前、中、后三群(anterior, middle and posterior groups)壁薄的筛小房组成，小房外侧是眶内侧壁垂直的眶板（orbital plate)（第11篇)，内侧是部分鼻腔外侧壁。与周围骨不连接时，许多小房开放，连接后则封闭，但开口到鼻腔的小房总是开放。上面（superior surface)（图6.182B）显示许多开放的小房，由额骨筛切迹（图6.180B）封闭完成。有两条沟跨越，与额骨形成筛前管和筛后管（anterior and posterior ethmoidal canals)。后面（posterior surface)（图6.182B）与蝶甲和腭骨眶突形成大的小房。外侧面（lateral surface)（图6.182C）是平滑长方形的眶板（orbital plate)，它遮盖中群和后群筛小房。迷路上与额骨眶板、下与上颌骨和腭骨眶突、前与泪骨、后与蝶骨连接（图6.152)。

眶板之前有几个小房，由泪骨和上颌骨额突完成。有大小不定、弯曲薄的钩突（uncinate process）自迷路向后下突出，在上颌窦内侧壁(图6.152)跨越上颌裂连到下鼻甲筛突，钩突上缘是中鼻道半月裂孔的内侧界。

迷路内侧面（medial surface)（图6.183）形成鼻腔外侧壁的一部分，在筛板下面有薄的骨板下降卷曲成中鼻甲（middle nasal concha)。内侧面上部有许多垂直的嗅神经沟。后部由窄而斜的上鼻道（superior meatus）分开，上界为薄而弯曲的上鼻甲（superior nasal concha)；后群筛小房开口于上鼻道。上鼻道前下方、中鼻甲的凸面沿整个迷路内侧面延伸，中鼻甲下缘厚、外侧面凹并为中鼻道（middle meatus)的一部分。中群筛小房在中鼻道外侧壁（图6.157B）形成膨大的筛泡（bulla ethmoidalis)；这些小房就开口于泡或泡之上。从中鼻道向前上延续为弯曲的筛漏斗（infundibulum)，与前筛窦交通；50%多的颜骨向上延续为额鼻管。

筛骨骨化 筛骨的骨化起自软骨鼻囊内的3个骨化中心：一在垂直板、每侧迷路各一。迷路的骨化中心于胚胎第4、5个月之间出现于眶板，延伸到筛甲；出生时，尽管迷路发育较差，但已部分骨化、其余为软骨性。1岁时垂直板和鸡冠开始在正中骨化中心骨化、2岁初与迷路融合。筛板一部分是由垂直板骨化，另一部分是由迷路骨化。筛小房于胚胎时就发育；新生儿成为窄的窦。

下鼻甲

下鼻甲（inferior nasal conchae）是鼻腔外侧壁弯曲的水平骨板(图6.184A)。每个有2面、2缘和2端。内侧面(medial surface)（图6.184A）凹、有许多穿孔和纵行的血管沟。外侧面（lateral surface)（图6.184B）凹并形成下鼻道的一部分。上缘（superior border）薄、不规则、可分为3区：前与上颌骨鼻甲嵴连接，后与腭骨鼻甲嵴连接，中部有形状大小不一的3个突起，其中泪突（lacrimal process）小而尖，

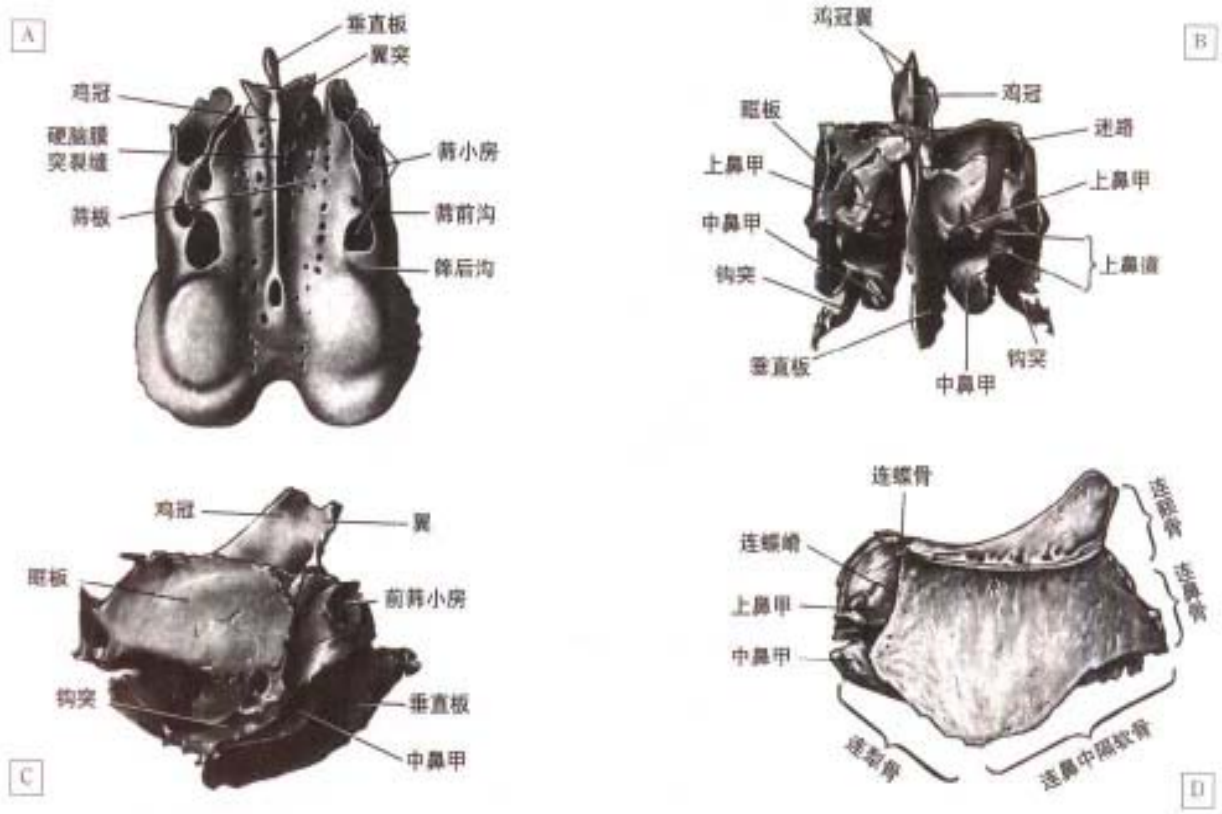

图6.182 筛骨。A. 上面观；B. 后面观；C. 右外侧面观；D. 切除右筛骨迷路从右侧看垂直板。

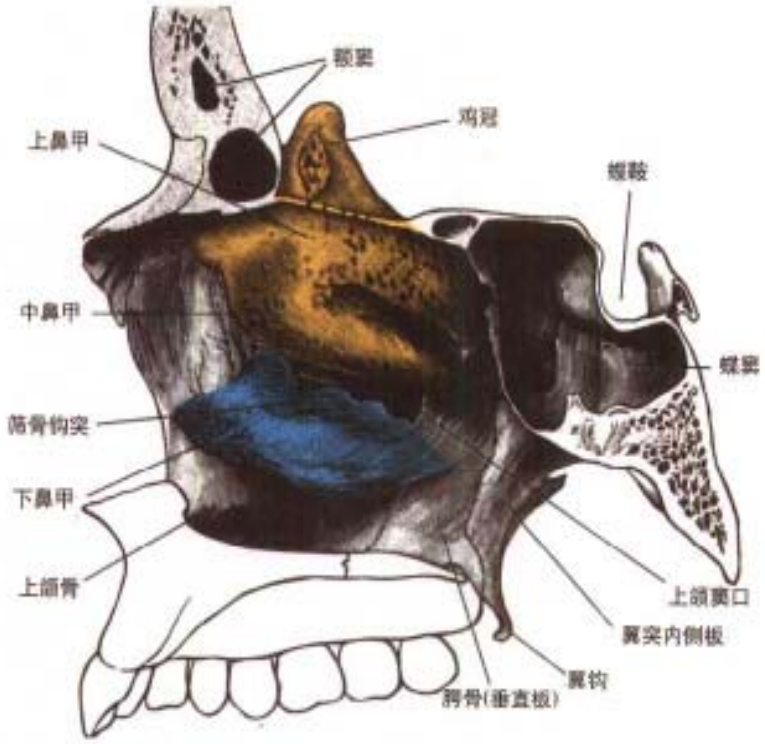

图6.183 鼻腔右半外侧壁，示筛骨（棕色）和下鼻甲（蓝色）。

在上缘的前1/4和后3/4交界处，与上颌骨下降的泪突（图6.185）连接，其边缘与上颌骨内侧面的鼻泪沟共同形成鼻泪管，最后面是薄的筛突（ethmoidal process），向上到筛骨钩突（图6.157B）。中间的为薄的上颌突（maxillary process），向下外侧弯曲与上颌骨连接，成为上颌窦内侧壁的一部分。下鼻甲下缘（inferior conchal border）厚呈海绵状，尤其是中部。两个下鼻甲两端（conchal ends）逐渐缩细，后端更甚。

骨化 下鼻甲骨化约起于胚胎第5个月软骨性鼻囊外侧壁弯曲下缘的1个骨化中心。与囊一起骨化。

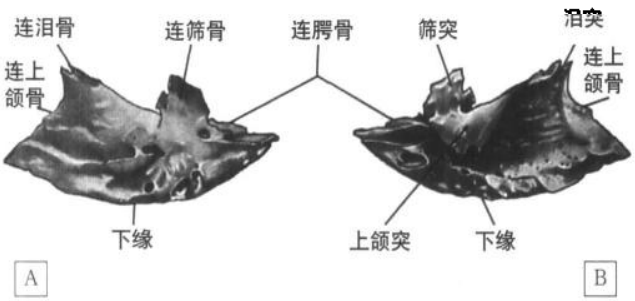

图6.184 右下鼻甲。A. 内侧面；B. 外侧面。

上颌骨

上颌骨（maxillae）是除下颌骨外最大的面颅骨，形成整个上颌部（图6.135，137）、口腔顶的大部分、鼻腔外侧壁、眶底、部分颞下窝、翼腭窝、眶下裂和翼上颌裂。每个上颌骨有1体和4突：额突、颧突、牙槽突和腭突。

上颌体 上颌体（maxillary body）略呈锥体形，有前面、颞下（后）面、眶面和鼻面，其中央为上颌窦。

前面（anterior surface）（图6.136B，185） 此面朝前外侧，下部由于覆盖牙根而隆起。切牙之上为浅的切牙窝（incisive fossa），窝内附着降鼻中隔肌；窝下牙槽缘有一束口轮匝肌附着，窝上外侧有鼻肌附着。窝的外侧为较大而深的尖牙窝（canine fossa），尖牙槽表面的尖牙隆起（canine eminence）将两窝分开。尖牙窝内有提口角肌附着。再上为眶下孔（infraorbital foramen），它是眶下管的前端，有眶下血管和神经通过。孔上的锐缘是眶口缘的一部分，将前面和眶面分开；提上唇肌附着于其附近。前面内侧有深凹的鼻切迹（nasal notch），向下止于尖端的突起，与对侧尖端的突起共同形成鼻前棘（anterior nasal spine）。靠近切迹前面有鼻肌和降鼻中隔肌附着。

颞下面（infratemporal surface）（图6.185） 此面凹、朝后外侧，形成颞下窝的前壁，上颌骨颧突和第1磨牙槽向上的嵴与前面分开。窝的中央有容纳上牙槽后血管和神经的2－3个牙槽管（alveolar canals）的开口。后下部是上颌结节（maxillary tuberosity），粗糙的上内侧与腭骨锥突（图6.185A，186）连接；翼内肌的一些纤维附于其上，有时与翼突外侧板连接。此部之上的平滑区是翼腭窝的前界，上部稍外侧上颌神经跨越到眶面的眶下沟时可能形成沟。

眶面（orbital surface）（图6.139，185） 此面平滑、三角形，形成眶底的大部分。内侧缘（medial border）前方有泪切迹（lacrimal notch），依次向后与泪骨、筛板和腭骨眶突连接（图6.186）。后缘（posterior border）平滑圆钝，形成眶下裂前缘的大部分；中部为眶下沟。前缘（anterior border）是眶缘的一部分，向内侧与上颌骨额突泪嵴延续。眶下沟（infraorbital groove）自后缘中部起，与后面的沟延续，向前进入眶下管（infraorbital canal），开口于前面眶下缘之下，其中有同名的血管和神经。靠近管的中点有上牙槽前神经和血管的侧支；这种窦管（canalis sinuosus）（Wood Jones；见 Jones 1939a）在眶底内眶下管的外侧，并在上颌窦前壁内向内侧弯曲，经眶下孔下方到下鼻甲前端的前鼻孔缘；然后沿前鼻孔下缘到靠近鼻中隔前部的切牙管。眶面前内侧和泪沟外侧，可能有小的下斜肌附着点压迹。

鼻面（nasal surface）（图6.186） 后上方显示大而不规则的上颌窦裂孔（maxillary hiatus）。在裂孔上缘有筛骨和泪骨共同构成的小房；裂孔之下的光滑凹面是下鼻道的一部分，其后的粗糙面与腭骨垂直板连接；此面有一沟从后缘中部向前下横过，它与腭骨垂直板形成腭大管（greater palatine canal）。裂孔之前有一深沟向上与泪沟延续，形成鼻泪管周径约2/3，余1/3为泪骨降部和下鼻甲泪突（图6.193）。鼻泪管通下鼻道（图6.157B）。再向前是连接下鼻甲斜的鼻甲嵴（conchal crest）；其下的凹部属下鼻道，上方的平面属中鼻道前房部。

上颌窦(maxillary sinus)（图6.185，187） 是一大的锥形腔，薄的壁与上颌骨眶面、牙槽、前面和颞下面一致。外侧圆钝的尖（apex）伸向颧突，有时到颧骨内；内侧的底（base）是鼻腔外侧壁，在裂孔处骨不连接。裂孔被筛骨钩突、上面的泪骨降部、下面的下鼻甲上颌突以及后方的腭骨垂直板（图6.157B，186）而缩小。于是上颌窦只与中鼻道相通，通常是两个小孔，其中一个多有粘膜封闭。后壁（posterior wall）有牙槽管（alveolar canals），内有到磨牙的上牙槽后血管和神经；这些管可能在窦内成嵴。底（floor）由牙槽突形成，最低处约在鼻腔底以下1.25cm。通常在底相邻牙槽根之间突出一些大小不一的放射状隔；有时磨牙根穿孔（第11篇）。眶下管一般在窦内从顶（roof）到前壁（anterior wall）形成嵴。腔的大小不等，甚至同一颅骨的两侧也不等。

临床解剖学 由于非常薄的窦壁，肿瘤可以向上推眶底使眼球移位、突入到鼻腔、突入到腮部、向后扩展到颞下窝或向下到口腔。拔磨牙的碰撞可损伤窦底而骨折。

颧突(zygomatic process) 是前面、颞下面和眶面汇集的一锥状突起。前并入上颌骨体的前面，后凹陷与颞下面延续，上为粗糙齿状与颧骨连接，下为弓形缘将前面和颞下面分开。

额突(frontal process) 向后上突于鼻骨和泪骨之间（图6.133A，186）。外侧面（图6.142A，186）被一垂直的泪前嵴（anterior lacrimal crest）分开，此嵴有睑内侧韧带附着，向下延续为眶下缘。在嵴和眶面交接处有一可摸到的小结节，

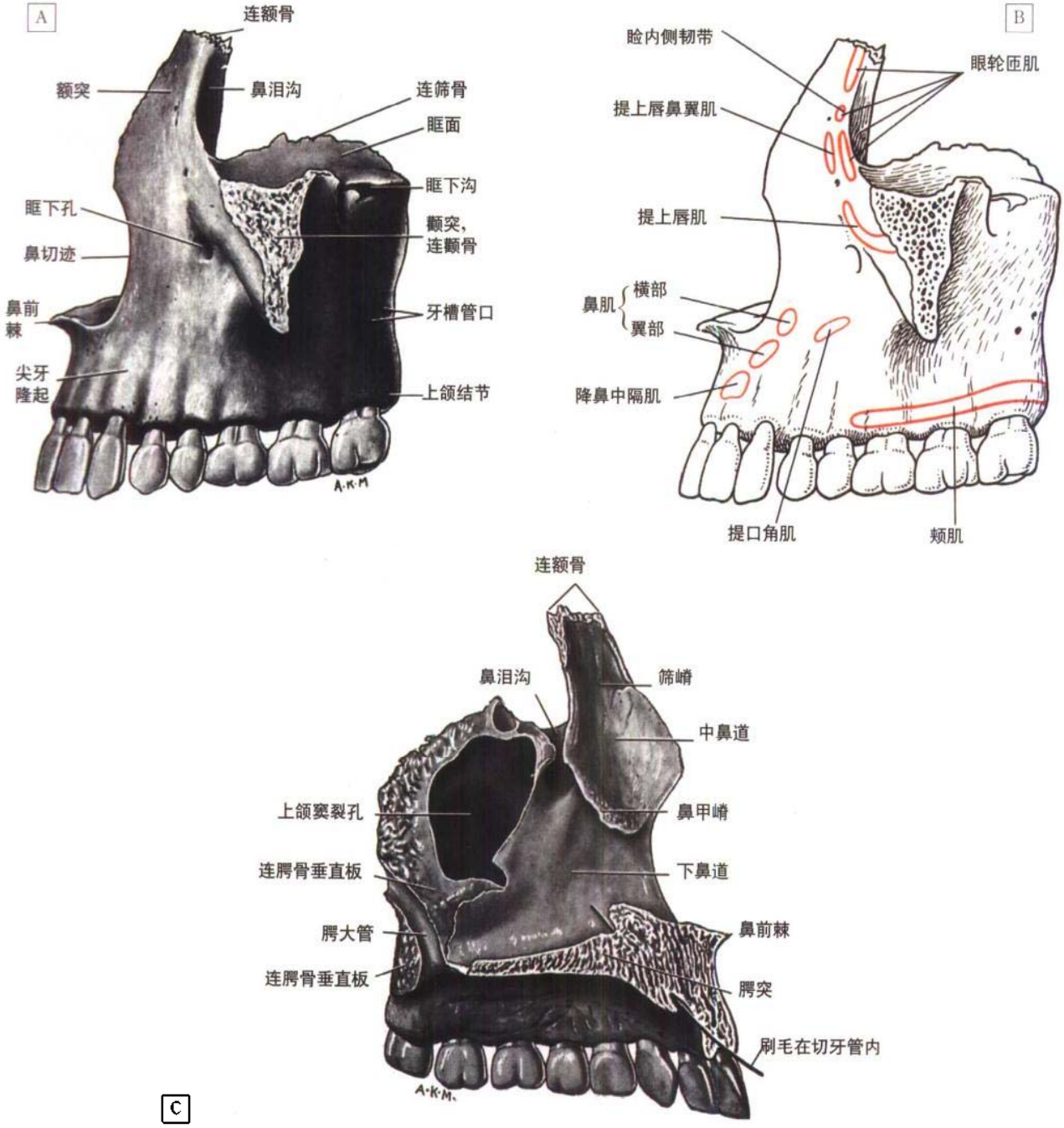

图 6.185 左上颌骨。A. 外侧面观；B. 图示肌附着区；C. 内侧面观。

它是进入泪囊的标志。泪前嵴前部平滑区向下并入体前面；部分眼轮匝肌和提上唇鼻翼肌附着于该处（图6.136B，143）。嵴后垂直沟与泪骨的沟共同形成泪囊窝。内侧面（medial surface）（图 6.185）是鼻腔外侧壁的一部分。粗糙的尖下区与筛骨连接，并封闭筛前小房。再下有斜的筛嵴（ethmoidal crest）向后与中鼻甲连接，向前在鼻堤（agger nasi）之下，在鼻腔外侧壁鼻甲之前有嵴。此嵴是中鼻道前房上界。额突尖与额骨鼻部连接。其前缘（anterior border）与鼻骨、后与泪骨连接。

牙槽突(alveolar process) 厚呈弓形、后部宽，牙槽容纳牙根。每侧 8 个牙槽，大小与牙相适应。尖牙最深，磨牙最宽且有隔分为 3 个小槽，切牙和第 2 前磨牙为单槽，第 1 前磨牙有时为两个。颊肌附着于牙槽突外面前至第 1 磨牙。两上颌骨相连，牙槽突形成牙槽弓（alveolar arch）。有时一纵的上颌圆枕（maxillary torus）不同程度突出于靠近磨牙槽的腭面。

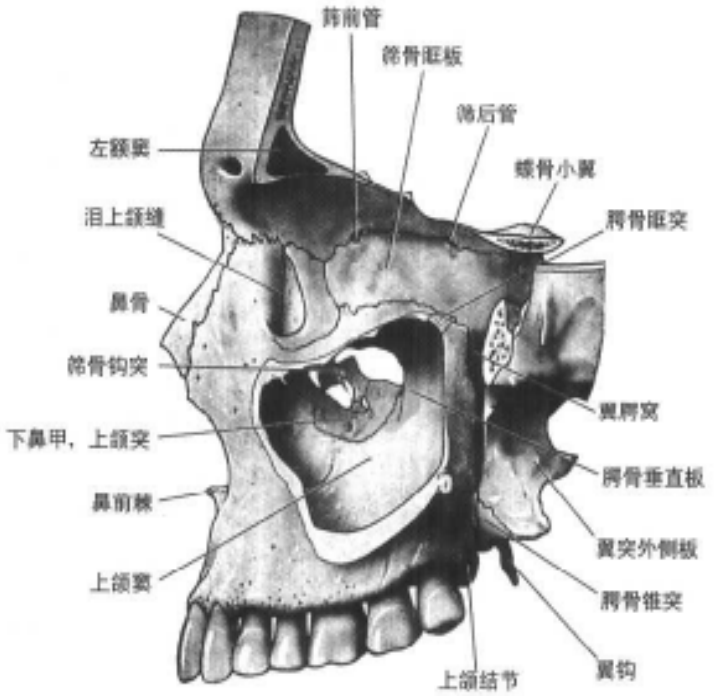

图 6.186 经颅前部斜矢状切。示左眶内侧壁和左上颌窦内侧壁。下鼻甲示黄色，腭骨垂直板示蓝色。

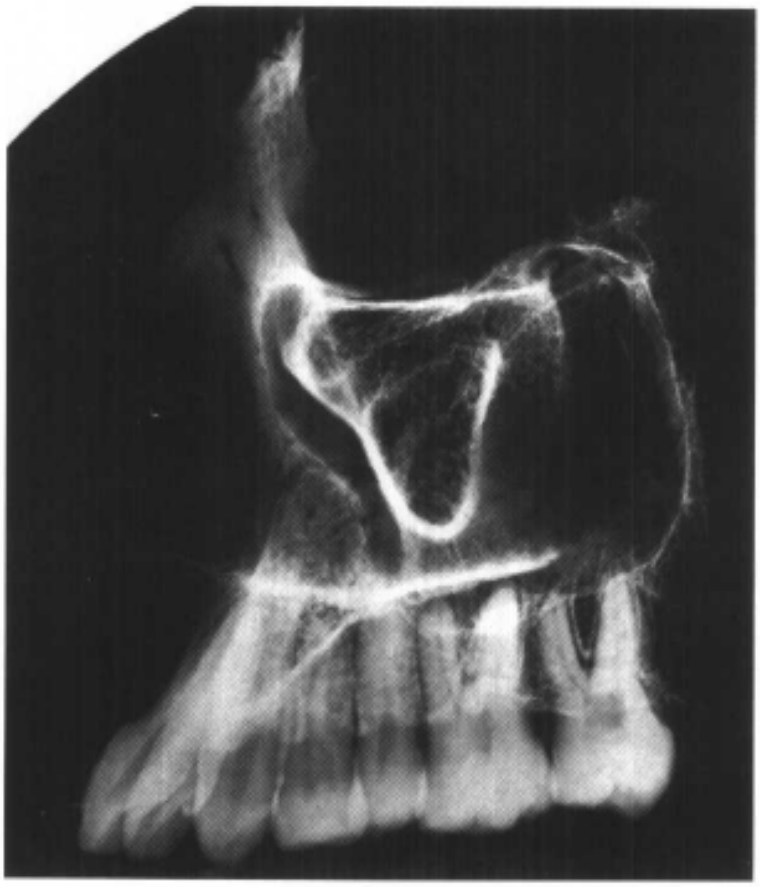

图 6.187 上颌骨内外侧位高分辨显微放射片。特别注意骨密质和骨小梁的分布、上颌窦的形象和范围及其与牙槽的关系，牙槽硬板的骨密质、硬组织、髓腔、牙根管和牙根尖孔。比较额突、颧突和腭突致密壳的骨密质和牙槽突、颧突内部和上颌窦后壁细丝样骨小梁（由伦敦 Guy 医院医学系 C Buckland-Wriight 捐献）。

腭突(palatine process) 厚而坚固，自上颌骨内侧面下部水平向内侧突出，形成鼻腔底和腭的大部分；前部更厚。下面(inferior surface)(图6.145)凹、不平，与对侧下面形成骨腭的前3/4。有许多小血管孔和腭腺压迹，后外侧有两条腭大血管和神经的沟。两上颌骨之间，在切牙后方有漏斗状的切牙窝(incisive fossa)，窝后正中为腭缝，此处骨面不太平坦、但口腔面相对较平。骨缘处有时出现一纵的腭圆枕(palatine torus)，其出现率不同；例如，缅甸人罕见，但英国人常见(19世纪伦敦人男性29%、女性48%)。切牙窝内为两个向外侧的切牙管(incisive canals)；每个向上进入各侧鼻腔，通过腭大动脉终支和鼻腭神经。偶尔出现两个附加的正中孔：前、后切牙孔(anterior and posterior incisive foramen)，通过鼻腭神经，其余的通过前孔。腭突下面有一小沟，有时称为切牙缝(incisive suture)，年轻颅明显，成年颅有时可观察到，位于切牙窝向前外侧到外侧切牙和尖牙之间。在此缝之前为切牙骨(os incisivum)，它长期被认为是代表脊椎动物包括灵长类独立成分的前颌骨。有人持不同观点(见后)。腭突上面(superior surface)横向凹、平滑，形成鼻腔底的大部分；前方靠近正中缘为切牙管。外侧缘(lateral border)连接上颌骨体。内侧缘(medial border)前部较厚、向上突起为鼻棘(nasal crest)与对侧形成犁骨沟；此嵴之前突出一更高的切牙嵴(incisor crest)，向前延伸到一个尖锐突起，与对侧形成鼻前棘(anterior nasal spine)。后缘(posterior border)是与腭骨水平板连接的齿状缘。

骨化 上颌骨的骨化在鼻囊浅层的间质层内。有3个骨化中心：胚胎约第6周在尖牙窝上方上颌骨主体出现一骨化中心，另两个在前颌区(premaxillary region)，即所谓的切牙骨，(os incisivum)，(图6.188)此位置相当于真前颌骨。这两个'前颌骨'骨化中心被认为出现于人胚的上颌(吴汝康1949；Noback和Moss 1953)，主要的一个据说在第7周出现于切牙基之上；第二个有时称为隔旁或犁骨前(paraseptal or prevomerine)骨化中心，被认为开始于鼻中隔腹侧缘隔旁软骨的内侧壁，几乎立刻与上颌骨腭突融合。由主要前颌骨骨化中心形成的骨，据说被上颌骨主体的过度发育沿其前界与上颌骨牙槽突融合(此连接可能被作为牙槽间缝interalveolar suture)。这可以解释为什么胚胎3个月后任何前颌骨(切牙骨os incisivum)的面部标志不存在。然而在鼻腔底前缘之后可能出现一条缝。此缝向内侧到切牙管、生后可以辨认。另外，出生时在腭前方，常可看到一条缝或裂；从切牙窝向两侧分开到外侧切牙和尖牙之间的隔(很少在尖牙和第1前磨牙之间)。这一腭部切牙骨和上颌骨其余部分离的现象可以保留到中年。概括认为，这些现象可描绘出切牙窝和管之前形成切牙牙槽的分离原因。由于前部融合上颌骨骨化中心被掩盖，以至找不到'切牙骨'在面部的代表。

其它灵长类常规出现独立的前颌骨，自然会立即证实与人类的同源。不管早期的不同意见(Fawcett 1911a)，上述上颌骨发育的描述已经成为标准，切牙骨即等于哺乳类动物的前颌骨。此争论起初依靠切牙骨骨化中心的假设。一篇有关人胚的连续切片研究强烈提出骨化只是上颌骨骨化中心的扩展(Wood等1969)。如同下颌骨，骨板发生于此骨化中心是复杂的，因为在许多切片上不止一处有骨化中心，因此建议为多骨化中心。他们声称连续切片的连续性是明显的，只是将上颌骨发育的复杂性给以简单化。从一个假设的原始'前颌骨'骨化中心扩展成额突和腭突，能够替代主要的上颌骨骨化中心。但这一简化不能解释人类切牙骨不同的缝、裂和沟。

此区骨化前间质浓缩的形式是否具有任何种系发生的意义尚不能确定；于是人类前颌骨的状态也是可疑的。至少有强烈的证据说明没有特定的骨化中心。

约胚胎第4个月上颌窦在鼻面出现一浅沟(图6.188)。眶下血管和神经开始在眶底开放的沟内，以后沟的前部发育出骨板才转变成管。

上颌骨的年龄变化 出生时上颌骨的横径和矢径大于垂直径。额突明显，体较牙槽突小，牙槽几乎到达眶底，上颌窦只是鼻腔外侧壁的一条沟(图6.188)。成年人的垂直径最大，这是由于牙槽的发育和上颌窦的加大。老年人或早年牙齿全脱

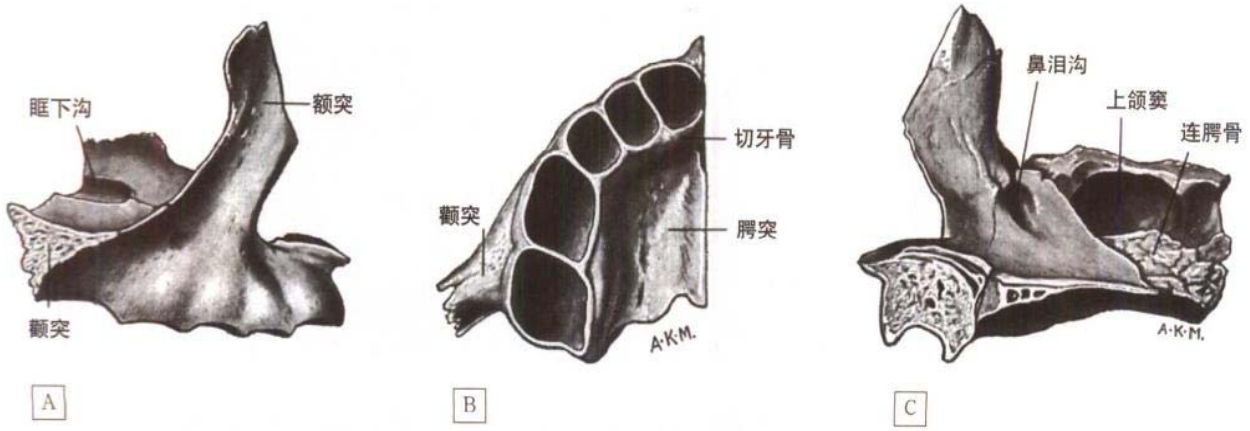

图6.188 新生儿右上颌骨。A. 外侧；B. 下面观；C. 内侧面观。注意乳牙牙槽(B)和与对侧上颌骨的粗糙相连区。

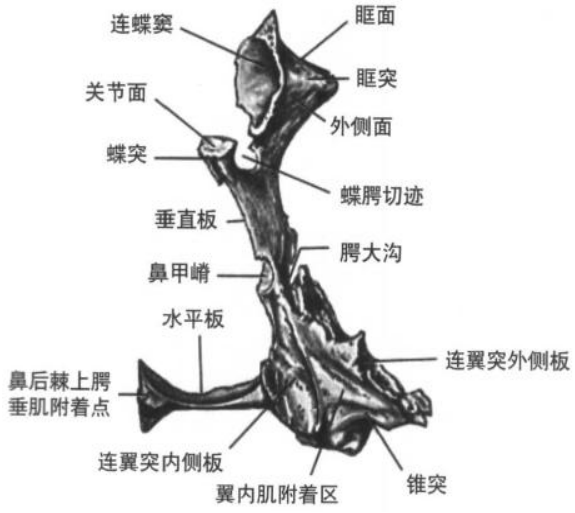

图 6.189 右腭骨。后面观

落、上颌骨又返回婴儿型倾向：即高度减少、牙槽吸收、骨的下部萎缩、和唇腭的骨质厚度减少。上颌骨和下颌骨牙槽吸收的不同形式对安置合适的假牙具有重要的实用意义。

腭骨

腭骨（palatine bones）（图 6.145，189）位于鼻腔后部，上颌骨和蝶骨翼突之间（图 6.157B）；它参与构成鼻腔底和侧壁、腭、眶底、翼腭窝、翼窝和眶下裂。每个腭骨如同英文字母L，分水平板（horizontal plate）、垂直板（perpendicular plate）和 3 个突起：从两板连接处向后下外侧的锥突（pyramidal process），垂直板上方被深的蝶腭切迹分开为眶突（orbital process）和蝶突（sphenoidal）。

水平板(horizontal plate)(图 6.145，189) 四边形，有 2 面和 4 缘。鼻面（nasal surface）横向凹，形成鼻腔底的后部，腭面（palatine surface）与对侧腭面形成骨腭的后 1/4；靠近后缘常常有一弯曲的腭嵴（palatine crest）。后缘（posterior border）薄而凹；腭嵴及其后部相邻面有腭帆张肌的扩展腱附着。两侧后缘内侧共同形成一正中的鼻后棘（posterior nasal spine），有腭垂肌附着。齿状的前缘（anterior border）与上颌骨腭突连接。外侧缘（lateral border）与垂直板连续，并有一明显的腭大沟（greater palatine groove）。内侧缘（medial border）厚呈齿状，与对侧连接于中线，形成鼻嵴（nasal crest）后部，鼻嵴与犁骨下缘后部连接；犁骨向前与上颌骨鼻嵴连接。

垂直板(perpendicular plate)(图 6.189，190) 薄呈长方形，有 2 面和 4 缘。鼻面（nasal surface）下部有一宽的凹陷区，为下鼻道的一部分。其上有一水平的鼻甲嵴（conchal crest）与下鼻甲连接；再上又一凹区，形成中鼻道的一部分。此凹区的上界是附着中鼻甲的筛嵴（ethmoidal crest），嵴上为一窄的水平沟，形成上鼻道的一部分。上颌面（maxillary surface）大部分粗糙并且不规则，与上颌骨鼻面连接；后上是翼腭窝平滑的内侧壁；其前区也平滑，覆盖上颌骨裂孔，形成上颌窦内侧壁的后部（图 6.186）。后缘（posterior border）（图 6.189）有与翼突内侧板连接的齿状缝，并向上延续为腭骨蝶突、向下到锥突。上缘（superior border）突出眶突（orbital process）和蝶突（sphenoidal process），其间为蝶腭切迹（与蝶骨形成孔 foramen）。此孔连接翼腭窝和上鼻道后部，通过蝶腭血管和鼻后上神经。下缘（inferior border）与水平板连续，在锥突前有腭大沟的下端。

锥突(pyramidal process) 自水平板和垂直板连接处向下外侧倾斜到翼突内、外侧板之间的角内。后面平滑、呈有沟的三角形，插入两翼突板连接处的粗糙区内，形成翼窝的下部，有部分翼内肌附着。外侧面（lateral surface）向前与上颌结节连接；后部平滑的三角区在上颌结节和翼突外侧板之间，低于颞下窝（图 6.144A）。下面（inferior surface）靠近与水平板连接处有腭小孔（lesser palatine formina），通过相应

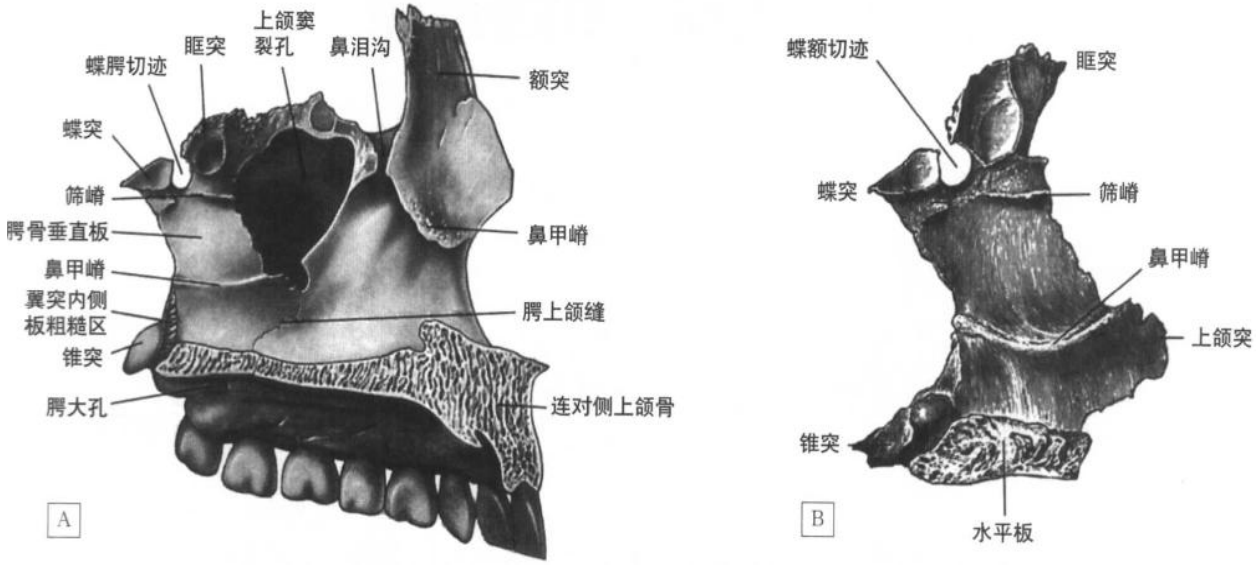

图 6.190 左腭骨内侧面观。A. 与左上颌骨相连；B. 放大

的神经和血管（图6.145）。

眶突(orbital process)(图6.189, 190) 从垂直板前方直接向上外侧突出，具有一缩细的‘颈’，封闭气窦，有3个连接面和2个非连接面。其中连接面为：

- 长方形的前面（又称上颌面maxillary surface）朝下前外侧，与上颌骨连接；
- 后面（又称蝶面sphenoidal surface）朝上后内侧，有一气窦的开口，通常与蝶窦交通，并与蝶甲完成蝶窦；
- 内侧面（又称筛面ethmoidal surface）朝前内侧，与筛骨迷路连接。

蝶窦有时在面上开口，与筛后小房交通；更为少见的开口于筛面或蝶面，与筛后小房和蝶窦交通。非关节面如下：

- 三角形的上面（又称眶面orbital surface）朝上外侧到眶底后部（图6.139）。
- 长方形的外侧面朝翼腭窝，一圆形边缘，即眶下裂下缘内侧部，将其与眶面分开，此面可能出现一上外侧方向的上颌神经沟，并与上颌骨后面上部的沟延续。外侧和后面之间的边缘向前下降到蝶腭切迹。

蝶突(sphenoidal process)(图6.189, 190) 较眶突薄、小且低，直接朝上内侧。上面与蝶甲连接，再上为翼突内侧板根部；它有一沟帮助形成腭鞘管。凹的下内侧面是鼻腔顶和外侧壁的一部分。后方外侧面与翼突内侧板连接；其平滑的前区是翼腭窝内侧壁的一部分。后缘与翼突内侧板鞘突连接。前缘是蝶腭切迹的后缘。内侧缘与犁骨翼连接。两个突起之间的蝶腭切迹（sphenopalatine notch）与蝶骨体形成孔。有时两突本身连合。

骨化 骨化（ossification）在第8周出现于垂直板内间质的一个骨化中心。从而骨化扩展到全部。出生时垂直板高度与水平板的宽度相等，但成人高度几乎为宽度的2倍多，比例的改变决定于上颌骨。

颧骨

每个颧骨（zygomatic bone）形成面颊的隆起、眶外侧壁、眶底、颞窝和颞下窝的一部分，并完成颧弓（图6.191A）。

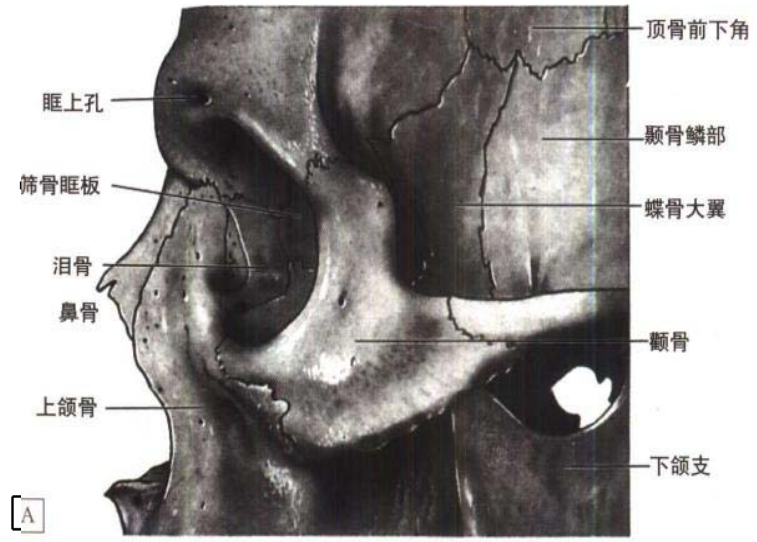

原位左颧骨



图6.191 左颧骨。A.原位；B.外侧面示肌肉附着区；C.内侧面。

颧骨大体为四边形，有3面、5缘、（前内侧突和额突）2突。

外侧面（lateral surface）（图6.191）凸，实际为前外侧面。靠近眶缘有颧面孔（zygomaticofacial foramen）（常常是两个），通过颧面神经和血管；其下有颧小肌、后面有颧大肌附着。颧面孔有时缺如。后内侧的颞面（temporal surface）（图6.191）前方粗糙区与上颌骨连接，后方凹的平滑区向后上延伸到额突成为颞窝的前面。它也向后延伸到颞突内侧面成为不完整颞下窝的外侧壁。此面靠近额突底有颧颞孔（zygomaticotemporal foramen）。眶面（orbital surface）（图6.191B，C）光滑凹陷，是眶底前外侧部，并连接侧壁向上延伸到额突内侧面。通常有颧面和颧颞孔导入的管口，即颧眶孔（zygomatico-orbital foramina）。

光滑凹陷的前上缘（anterosuperior border）或眶缘（orbital border）形成眶口的下外侧缘，将眶面和外侧面分开。前下缘（anteroinferior border）或上颌缘（maxillary border）与上颌骨连接；内侧端缩细在眶下孔之上成一尖；靠近前上缘有部分提上唇肌附着。后上缘（posterosuperior border）或颞缘（temporal border）弯曲，上方凸、下部凹，与额突后缘和颧弓上缘连续；附有颞筋膜。额颧缝之下常有一小易于摸到的缘结节（marginal tubercle）。后下缘（posteroinferior border）粗糙附着咬肌。齿状的后内侧缘（posteromedial border）上与蝶骨大翼、下与上颌骨眶面连接。在齿状区之间，一短而凹的非关节部，常形成眶下裂的外侧缘；它有时缺如，于是裂由上颌骨和蝶骨形成，或其间为一小缝。

额突（frontal process）厚齿状，向上与额骨颧突连接、向后与蝶骨大翼连接。在其眶面上，额颧缝之下约1cm处，眶口内有一大小形状不一的结节，95%的颅骨可观察到（Whitnall 1932）、有睑外侧韧带（第8篇）、悬韧带和部分上睑提肌腱膜（第8篇）附着。颞突（temporal process）朝正后方，有一斜的齿状端与颞骨颧突共同形成颧弓。

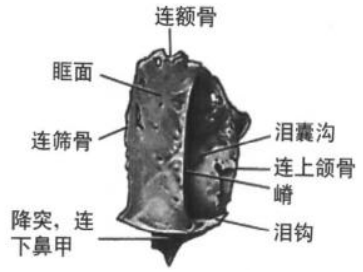

图6.192 右泪骨。外侧面观。

骨化 骨化（ossification）约第8周在纤维组织内出现一个骨化中心。颧骨有时被一水平缝分为上大、下小两部。

泪骨

泪骨（lacrimal bones）是颅骨中最小、最易碎的骨。位于眶内侧壁前部（图6.152）。每个骨有2面和4缘。外侧面或眶面（orbital surface）（图6.192）由一垂直的泪后嵴（posterior lacrimal crest）分开，前面是一垂直沟，其前缘与上颌骨额突后缘连接，形成泪囊窝（fossa for the lacrimal sac）。沟的内侧壁向下延长为一突（图6.193），帮助上颌骨鼻泪沟唇和下鼻甲泪突形成鼻泪管。嵴后平滑，为眶内侧壁的一部分；此面和嵴有眼轮匝肌泪部附着；此面向下以泪钩（lacrimal hamulus）告终，与上颌骨共同完成鼻泪管上口（图6.193）；钩可能是独立的小泪骨（lesser lacrimal bone）。内侧面（medial surface）（鼻面nasal surface）前下区是中鼻道的一部分；后上部与筛骨连接形成一些筛前小房。前泪缘（anterior lacrimal border）与上颌骨额突连接，后缘（posterior border）与筛骨眶板连接，上缘（superior）与额骨连接，下缘（inferior）与上颌骨眶面连接（图6.193）。

骨化 骨化（ossification）约第12周围绕鼻囊间质出现一个

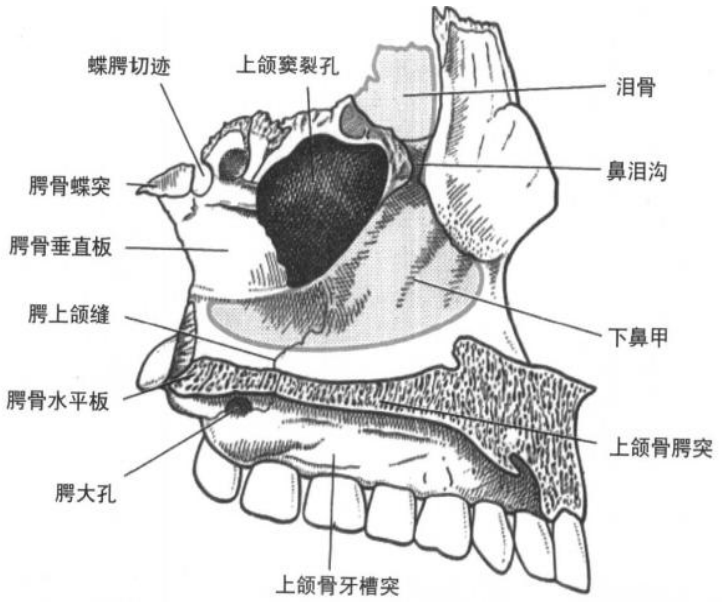

图6.193 图示鼻泪管内侧壁如何由泪骨降突及下鼻甲泪突组成。

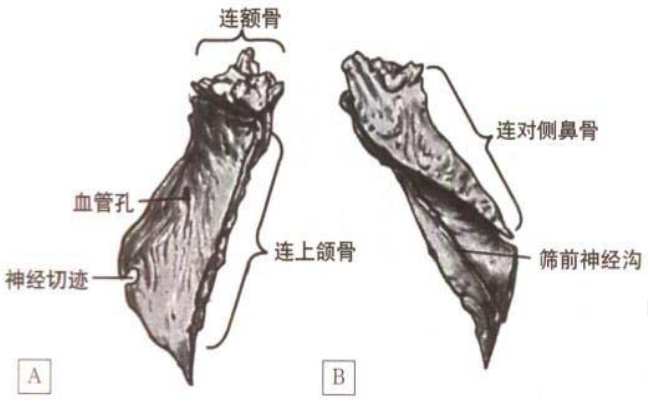

图6.194 左鼻骨。A.外面观；B.内面观

骨化中心。晚年泪骨易受腐蚀。

鼻骨

鼻骨（nasal bones）小、长方形，大小形状不定，两骨并列于上颌骨额突之间；形成鼻梁（图6.134、157B）。

每个鼻骨有2面和4缘。外面（external surface）（图6.194A）向下成凹凸面，横向凸。覆盖有降眉间肌和鼻肌，中央有一小的静脉孔。内面（internal surface）（图6.194B）横向凹，有筛前神经纵沟。上缘（superior border）厚、齿状，与额骨连接。下缘（inferior border）薄、有切迹，与鼻外侧软骨延续。外侧缘（lateral border）与上颌骨额突连接。内侧缘（medial border）上部厚，与对侧共同形成向后突出的垂直嵴和一小部分鼻中隔，从上而下与额骨鼻棘、筛骨垂直板和鼻中隔软骨连接。

骨化 骨化（ossification）早在第3个月由间质内出现一个骨化中心，覆盖鼻囊软骨性的前部。

犁骨

犁骨（vomer）薄、扁平、几乎为菱形，形成鼻中隔的后下部（图6.156）；有外侧面和4个缘。两外侧面（surface）（图6.195）有一明显斜向前下的鼻腭神经、血管沟。上缘（superior border）最厚，在突出的翼之间有一深沟，对应蝶嘴；翼与蝶甲、腭骨蝶突和翼突内侧板连接。犁骨翼在蝶骨体和鞘突之间，其下面参与形成犁鞘管。下缘（inferior border）与上颌骨和腭骨鼻棘连接。前缘（anterior border）最长，上半与筛骨垂直板连接；下半是一列口，接纳鼻中隔软骨下缘。后缘（posterior border）凹，将鼻后孔分开，后缘上厚且分叉，下薄。前端与上颌骨切牙嵴后缘连接，并下降于两切牙管之间。

骨化 鼻中隔开始是一软骨板，上部骨化形成筛骨垂直板；前下区保留为鼻中隔软骨，犁骨的骨化是在覆盖后下部两面的结缔组织层内。约第8周在中线两侧出现两个骨化中心，第12周两层在软骨下连接，形成鼻中隔软骨的深沟（图6.195B）。当中间的软骨吸收后两层骨逐渐向前上愈合；青春期几乎完全愈合，但外翻的两翼和前缘沟保留了原始的两层（图

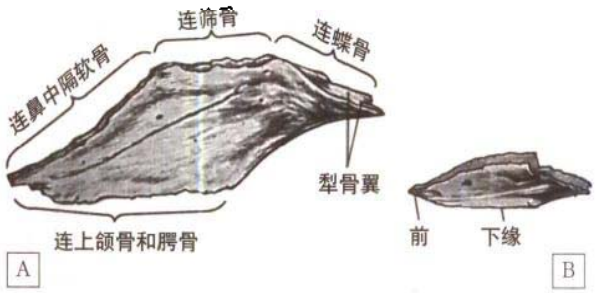

图6.195 犁骨；A.左外侧面观；B.新生儿

6.195A）。

缝骨

在颅缝内或靠近缝处可以发生附加的骨化中心，形成独立的缝骨（sutural bones）（图6.196）。一般缝骨大小和形状不规律，最常出现于人字缝，有时出现在囟处，尤其是后囟，或许代表了顶间前组成成分（pre-interparietal elements），一个真正的顶间骨或某些成分。位于人字点的独立骨常常称做印加骨（Inca bone）或Goethe小骨（Goethe ossicle）。在顶骨蝶角和蝶骨大翼之间可能出现1个或多个翼点小骨（pterion ossicles）或翼上骨（epipteric bones），大小不一，但多对称。一般缝骨没有多少形态学意义，但也有不同观点。通常只有2~3个，但在脑积水颅可能出现许多个。于是认为与颅骨快速膨胀有关，但未经证实。有关585例成年颅骨的报告或其它实验胚胎学变异的详细分析参阅Berry（1967），他们讨论了民族遗传识别的鉴定标准，随后又提供了进一步数据（Berry 1975）。一篇有关胚胎颅骨缝骨的出现率（El-Najjar和Dawson 1977）支持遗传因素。

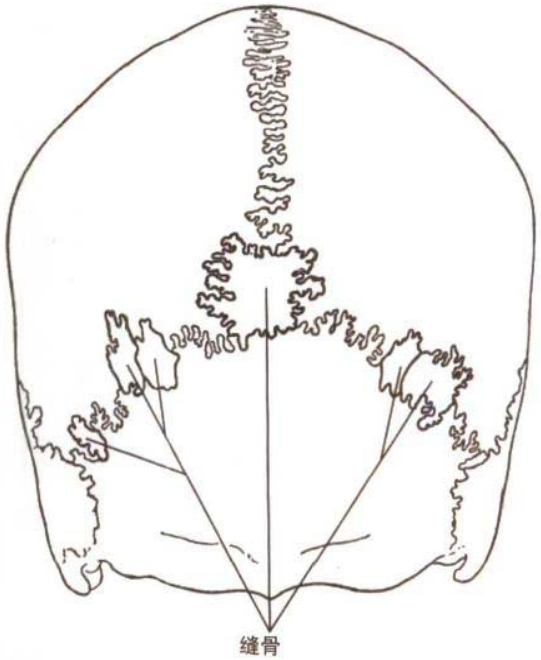

图6.196 位于人字缝和矢状缝的缝骨

颅骨不同年龄的特征

新生儿颅骨

新生儿颅骨（skull at birth）与其它骨骼的比例，面颅骨相对小，仅及新生儿颅骨的1/8，为成年人之半。新生儿面颅所以小是由于上颌骨和下颌骨处于原始状态、牙未萌出、上颌窦和鼻腔小。鼻腔几乎完全位于两眶之间，梨状孔下缘仅稍微低于眶底。大比例的颅盖，尤其是颅顶与过早发育的大脑有关。尽管中耳和内耳几乎同成年的大小，但颞骨岩部还远未达的成人标准，于是颅底相对短而窄。颅顶骨为单层，尚无板障。额结节和顶结节从顶面观很突出，颅骨最大宽度位于顶结节。眉间、眉弓和乳突均未发育。

新生儿颅骨骨化尚未完成，许多骨仍处于纤维组织或软骨成分。'切牙骨'与上颌骨连接；前蝶骨和后蝶骨刚刚连接，额骨和下颌骨仍为两半，枕骨的鳞部、外侧部和基部均分离。第二个茎突骨化中心（茎突舌骨stylohyal）尚未出现。颞骨各部除鼓部与岩部和鳞部开始融合外均分离。颅顶纤维膜早于骨化，顶骨各角尚未骨化，形成6个囟，两个正中囟（前囟和后囟）、两对外侧囟（蝶囟和乳突囟）。前囟（anterior fontanelle）（图6.197）最大，在矢状缝、冠状缝和额缝交界处，因而呈菱形，前后径约4cm，横径2.5cm。后囟（posterior fontanelle）（图6.197）三角形，位于矢状缝和人字缝交界处。蝶囟（sphenoidal fontanelle）（前外侧囟）和乳突囟（mastoid fontanelle）（后外侧囟）（图6.197）小、不规则，分别在顶骨蝶角和乳突角处。

新生儿的眶大，发育的牙胚靠近眶底。颞骨远未达成人形态。内耳、鼓室、听小骨和乳突窦几乎达成人大小，鼓板为不完整的环，乳突不存在。外耳道短而直，未骨化，完全是纤维软骨性。鼓膜外面朝下而不是外侧。茎乳孔暴露于颅骨外侧面；茎突未与颞骨愈合；下颌窝扁平，更偏外侧，关节结节未发育。鼻旁窦原始或无；只有上颌窦可能辨认。

出生时颅骨由于慢性压迫而变形，颅盖更集中于产道，常常由于影响静脉回流暂时水肿形成所谓的先锋头（caput succedaneum）。囟和缝的宽度允许颅顶骨重叠。颅骨受压伸长的这种变形一周内消失。

生后的发育

颅盖骨和面颅骨生后的协调发育进行的时间和速度是不同的。颅腔与大脑的发育有关，面颅骨与牙的发育、咀嚼和舌肌的发育有关；但颅底的发育速度不与颅顶同步。于是主部分需单独考虑。颅底前部是面部和大脑发育的一个相互作用区（zone of interaction）（Brash 1924; Scott 1967）。

颅顶的发育 第一年发育迅速、至7岁减慢，7岁时几乎达到成年大小。此期间的膨大主要是集中式；形状主要决定于第1年、以后无大改变（Brodie 1941; Weinmann和Sicher 1955; Hoyte 1966; Scott和Symons 1977）。颅顶的形状并不直接与大脑发育有关，而是遗传因素。这是由于种族的群体颅型和颅指数的范围所决定的。第1年和第2年早期颅顶的发育主要是在相邻骨缘处的骨化。该处有成骨层伴随骨面的增加和吸收，以适应连续改变的弯曲度。宽度（breadth）的发育发生在矢状缝、蝶额缝、蝶颞缝和枕乳突缝，以及岩枕软骨连接，高度（height）的发育发生在额颞缝、鳞缝、翼点和星点（见前）。这一时期由于囟周围的骨化而闭合，但独立的骨化中心可能使其变为缝骨。蝶囟和后囟在生后2或3个月闭合，前囟约在1.5岁，此时的颅盖骨在缝处相互交错，早在第1年就开始。进一步的膨大主要是颅骨外、内面的增加和吸收（Ford 1956）。其间，骨增厚，但并不均匀一致。出生时颅顶骨为单层，约4岁时出现板障、约35岁时最大、板障静脉可清楚地显示于放射片。颅顶骨的增厚和颅外肌肉标志的发育与咀嚼和颈部肌肉的发育有关。乳突在第2年可见突出、6岁时小房侵入；Galli等（1976）曾进行过测量学研究。

颅底的发育 颅底的加长（lengthening）主要在蝶骨和颞骨、尤其是蝶骨和枕骨之间的软骨性结合进行；直到18～25岁蝶枕透明软骨结合持续进行。颅底的加长还与适应牙齿萌出、下颌骨的膨大、咀嚼肌和鼻咽肌的发育有关。但有些证据说明约15岁时停止发育（Latham 1966）。有关两性青春期的突然发育均有过报道，女性约早于男性2岁；有报道男性青春期后到17.5岁有相当的发育（Roche和Lewis 1974）。有关颅底发育的研究综述参阅Hoyte（1975）。有关颅面软骨发育（鼠）的标记研究参阅Kvinnsland（1975）。Buranarugsa和Houghton（1981）曾用多因素分析了波利尼西亚颅骨标志的笛卡尔坐标；他们主张颅骨的发育有相当的独立性和上述位置的分段性。Trenouth（1984）对60例人胚颅骨的外形、特别注意脑和面部不均衡发育的效果及其对颅底发育的改变进行了广泛地研究。这一系列观察有希望能够将生前和生后的改变联系起来。

面部的发育 面部较脑颅骨的发育时期长。许多信息来源于系列放射片（Salzmann 1961）。筛窦、眶腔和鼻腔上部几乎在7岁时才发育完成（图6.198）。眶和上鼻部的发育是骨缝的增大和面颅骨边缘沉积的结果。上颌向下（downwards）和向前上（forwards）增长是由于眶、鼻中隔和缝的发育、尤其是囟、额上颌缝和翼上颌缝的发育。第1年宽度的发育发生在下颌联合、腭中部、鼻间和额缝；但这种发育在下颌联合和额缝于头几年融合后减慢，甚至停止；腭中缝有时成年时仍保留。此期面部的发育持续到青春期或更晚，与恒牙的萌出也有联系。近2岁末，缝发育以后，面颅骨的膨大是依靠面部骨、牙槽突和腭突表面的增加、上颌窦壁、硬腭上面和牙槽突唇面的吸收。翼突的并列发育是由相应骨面的沉积和吸收。下颌骨的发育见前的描述。

颅顶缝的闭合随年龄进行，内板30～40岁开始、外板约晚10年、但闭合时间很不一致（Todd和Lyon 1924, 1925a, b; Abbie 1950; Singer 1953）。闭合一般开始于前囟点、按顺序延伸到矢状缝、冠状缝和人字缝。老年颅骨变薄、变轻、但偶尔会相反。最明显的老年特征是随着牙的脱落和牙槽的

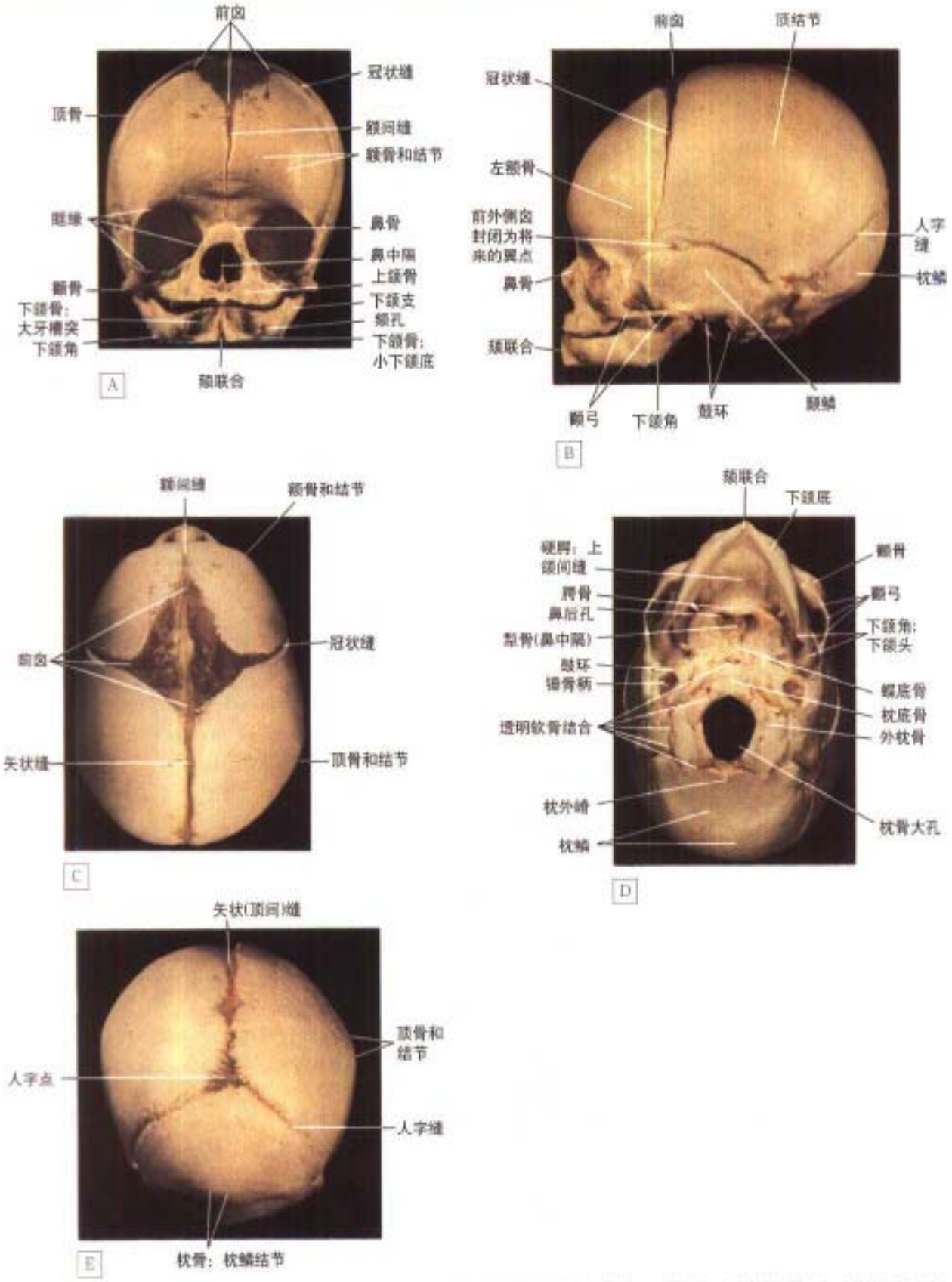

图 6.197 新生儿颅骨 A. 前面观; B. 外侧面观; C. 上面观; D. 底面观; E. 后面观。(由 K. Fitzpatrick 摄)

吸收，下颌骨和上颌骨变得缩小。这导致面部垂直高度减少和下颌角的增大。

颅骨的性别和种族差异

直到青春期颅骨才有轻微的差异；成年女性颅骨稍微轻而小，颅容积较男性约少10%；壁较薄，肌肉标志不太明显；眉间、眉弓和乳突不太显著；气窦较小；鼓板较小、边缘稍微粗糙；眶上缘较锐利、额部垂直，额结节和顶结节明显，颅顶略平；面部轮廓呈圆形，面颅骨较平滑，下颌骨、上颌骨及其牙齿较小。于是女性颅骨保留了更多的儿童特征。典型的男女颅骨易于确定，但有些特征则难以区别，甚至不能鉴别。

性别二态性(sexual dimorphism) 一般人类较其它灵长类的性别差异较小，这与人类祖先的幼儿形态（paedomorphic）倾向有关，即不论男女，从青少年到成年形态的变化不大，较其它灵长类的性别差异明显减小，尤其是男性（Abbie 1952; Schultze 1956）。多数类人猿和一些猴类，其雄性的尖牙明显大于雌性，于是相关的下颌、肌肉嵴和整颅均雄性发育大，因而导致性别差异加大。这种过度的发育典型见大猩猩、猩猩和某些类狒狒，它们雄性的身高和体质远远大于雌性。即使已灭绝的古人类，根据可靠的化石证据，性别的二态性也较其它哺乳类为小。现代人类的性别差异进一步缩小，但颅骨的大小比例和性别差异程度在种族群间是不同的。这种性别差异较种族间差异更难以确定。二者的确定要依靠两种方法的观察：

- 一种是对那些不能测量无满意定量的技术（例如乳头的大小、颏隆起的大小）；
- 另一种是实际测量或指数表示的技术（例如颅容积、眶指数）表示。

有关前者技术区别性别已引证如上；更深入的研究也已产生（Keen 1950）。应用这种技术判断孤立颅骨的性别或种族需依靠观察者的经验，但从同一种族群判断效果较好，用两种技术当然更好。用非测量方法区别3大种族是能够有把握的（Todd和Tracy 1930）。基于种族的许多差异的出现率已有人观察过，例如额中缝和其它缝间变化（Berry 1967），这主要从人种的意义角度考虑，而较少考虑法医学的意义。Berry（1975）已对人类颅骨变异做过非测量性的特别研究，其中包括：

- 最上项线
- 人字点缝骨
- 人字缝内缝骨
- 顶孔
- 前囟点缝骨
- 额（额中）缝
- 冠状缝内缝骨
- 翼上骨
- 额颞骨连接
- 顶乳突缝骨
- 星点缝骨
- Huschke鼓孔
- 缝外乳突孔
- 乳突孔缺如
- 显著的髁管
- 二分髁面
- 髁前结节
- 双舌下神经管
- 卵圆孔不完整
- 棘孔不完整
- 副腭孔
- 上颌圆枕
- 腭圆枕
- 颧面孔的出现
- 眶上孔或切迹
- 额孔或切迹
- 缝外筛前孔
- 筛后孔缺如
- 副眶下孔
- 顶间骨
- 乳突旁突
- 听圆枕

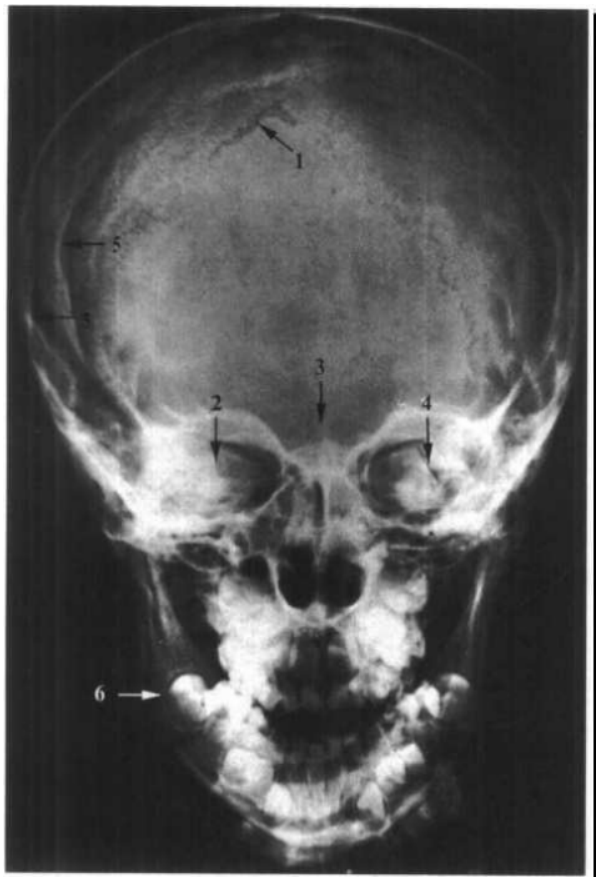

图6.198 7岁儿童颅骨放射片枕额位。1.人字缝、2.右颞骨岩部、自眶腔内观、3.筛骨鸡冠、4.左颞骨岩部骨折、自眶腔内观，5.脑回压迹、6.第一恒磨牙，尚未萌出。

尽管许多研究涉及其它颅骨的变异（例如下颌圆枕），但定量方面的研究较少。Berry（1967），（1975）曾对上述有关的统计资料作过综述，他们已确定颅骨变异显示种族（有时是性别）关系。有兴趣的读者还可参阅Gzarnetzki（1971）和Hjarnϕ等（1974）。

为了更客观和成功地确定种族，人们早已实行了测量学的研究；国际上认可的颅骨测量法（craniometry）促进了一大批男性种族数据的比较，而女性较少。应用许多标准的测量项，本书仅介绍3个主要测量项及其计算的指数（图6.199，200）。颅盖的测量项如下：

A. 颅最大长（maximal cranial length）：
眉间最突出点到最大枕后点直线距离
B. 颅最大宽（maximal cranial breadth）：
与正中面垂直的最大宽度
C. 颅高（cranial height）：
从颅底点（枕骨大孔前缘正中点）到前囟点直线距离

所有的测量需精确至毫米。从这3项测量可计算出3个指数：B/A，C/A和C/B，用百分率表示。

宽／长的比值是颅指数（cranial index）（活体为头指数

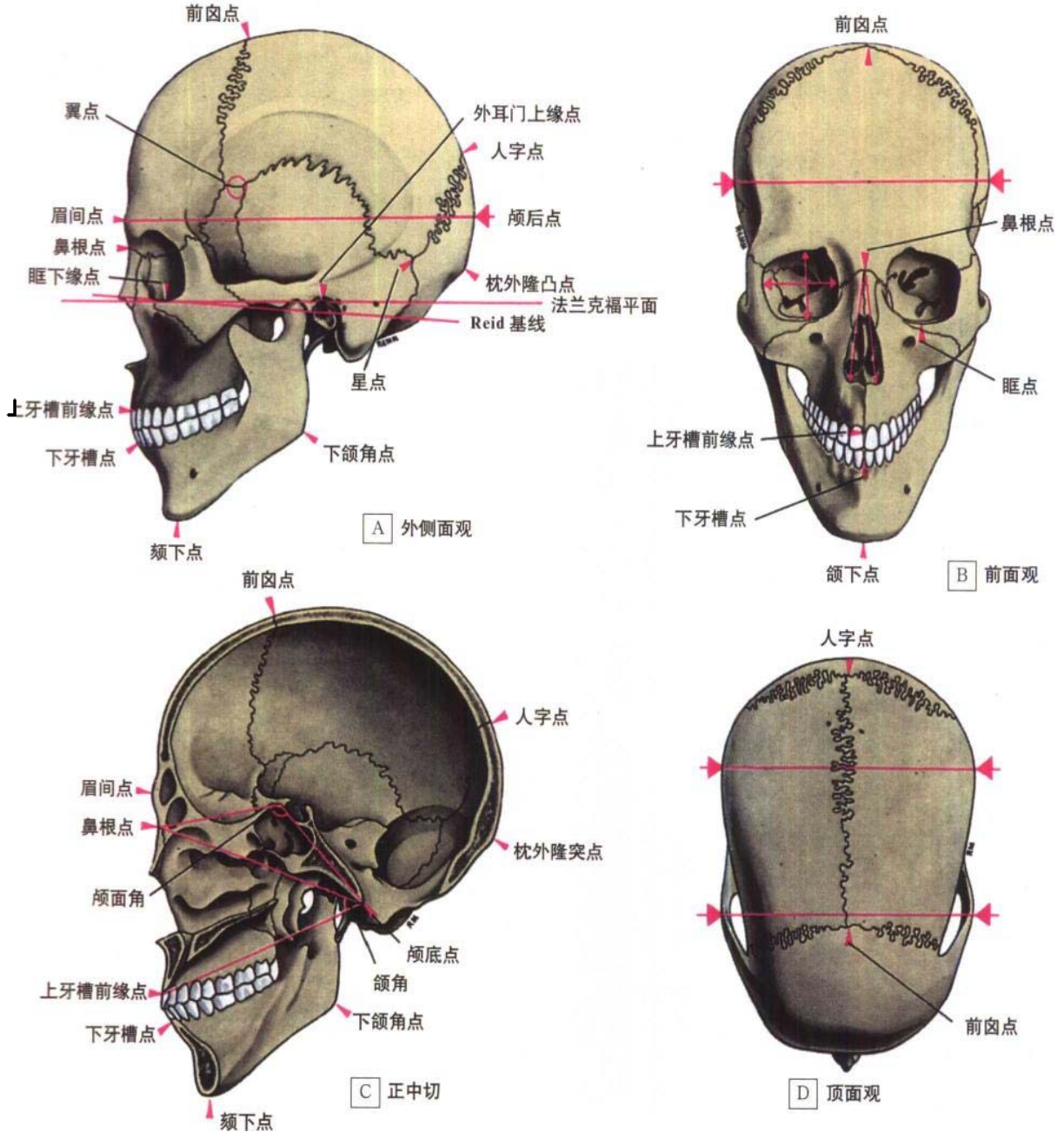

图6.199 上四图示国际公认的颅骨测点，用于人体测量某些经线和角度，所有四图颅骨均按标准方位，即法兰克福平面为水平面，颅面角的测点未注名，它相当于交叉前沟的中点。

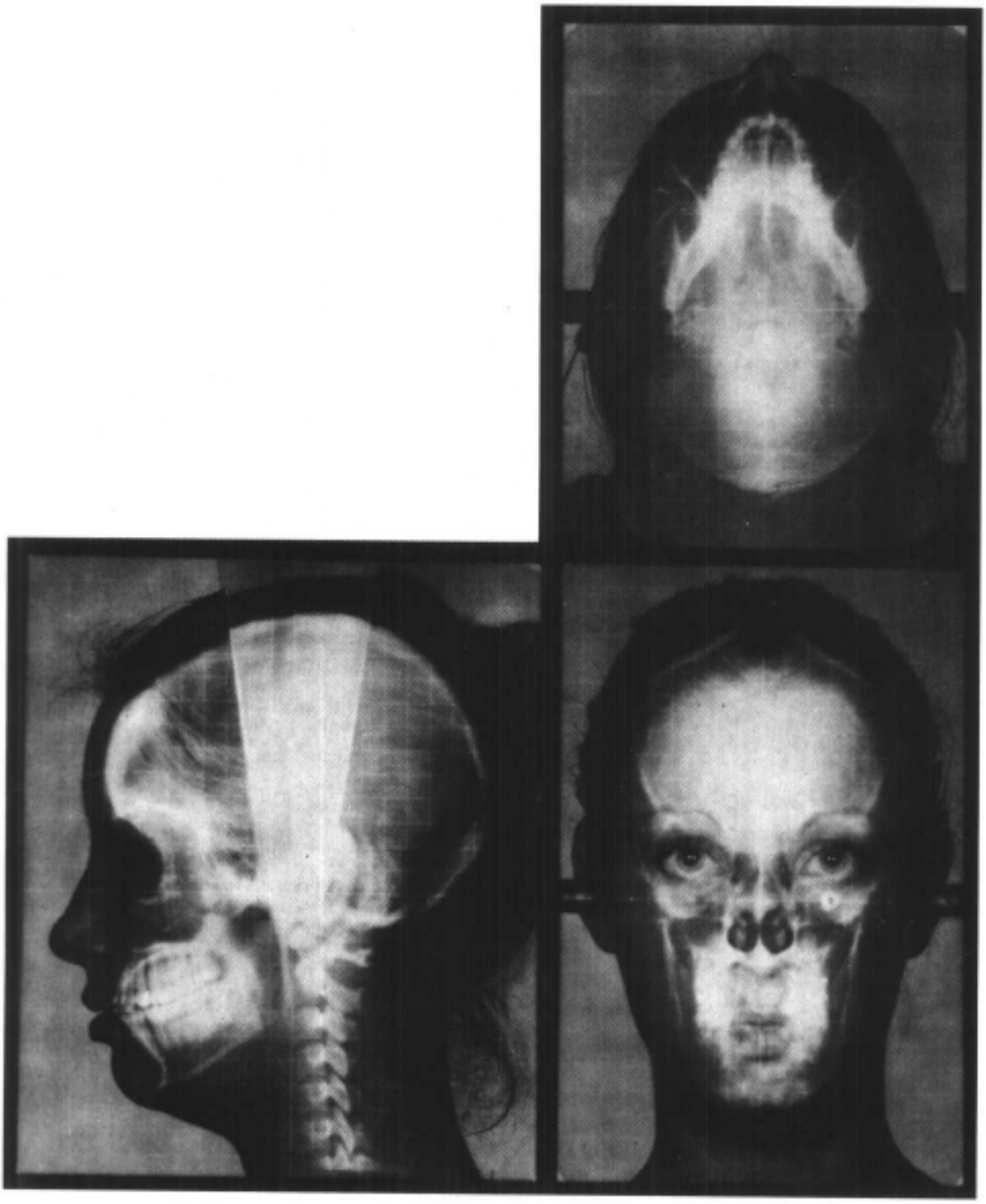

图 6.200 同位置照片和放射片准确联合重叠照。示当前根据人颅骨和头面部软组织选择测点的相互关系产生计算机分析，此技术由 Rabey 博士精心设计，称作形态学分析。我们非常感谢他提供的记录。照片和放射片是在三个主要平面进行拍摄，形态学分析是三维的。欲进一步了解阅 Rabey 论文(1968,1971,1980)

cephalic index)。它与其它颅指数或头指数比较变异范围较大。全部范围人为地分为数级，通常覆盖全距的5%；每级给以特定名称。例如：

（最大宽 maximal breadth／最大长 maximal length）
× 100= 头指数或颅指数
X ~ 74.9= 长颅型或长头型
75.0 ~ 79.9= 中颅型或中头型
80.0 ~ 84.9= 短颅型或短头型

干的颅骨和活体头测量的两套名称的差别，并非硬性规定。'cephalic' 一词可以通用，二者皆可。其它常用的指数如下：

(a) 全面指数 (total facial index) = (鼻根点－颌下点高／双颧点宽) × 100 鼻根点位于鼻间缝和额骨的交点。颌下点位于下颌骨下缘正中点

(b) 上面指数 (upper facial index) = (鼻根点－上牙槽前缘点长／双颧点宽) × 100 上牙槽前缘点位于上颌骨牙槽缘内侧切牙之间正中点。双颧点宽是两颧弓外侧面最大距离

(c) 鼻指数 (nasal index) = (鼻宽／鼻高) × 100 鼻宽是梨状孔最大水平距离。鼻高自鼻根点至梨状孔两下缘最低点连线的中点

(d) 眶指数 (orbital index) = (眶最大高／眶最大宽) × 100

(e) 腭指数 (palatal index) = (腭最大宽／腭最大长) × 100

(f) 颌指数 (gnathic index) = (颅底点－上牙槽前缘点距／颅底点－鼻根点距) × 100

指数提供一个测量 (metrical) 记录颅骨形态大小和比例代替主观印象的系统。如果说一人群为长颅型，并不（不应该）意味是一个模糊的比较，而指数能说明在某个限度内。我们能观察到女性眶口较圆，但用指数叙述定量更有价值。另外，某些种族的下颌更突出，当情况明显时，单纯的检查可以确定；而下颌指数产生一种数量化表示和比较，于是更为准确。

以下的测量项目用于下颌骨：(a) 联合高，(b) 下颌体长，(c) 下颌支长，(d) 下颌角宽（两下颌角之间），(e) 双髁宽，等。下颌体和下颌支之间的角度也常用来判断。由于下颌骨经常从整颅遗失，因此用测量下颌骨来判断种族少于用颅骨的测量 (Morant 1936)。

其它测量颅骨的项目和方式也有应用，如有时测量水平周径、不同的弧度和周径。放射片研究可扩大经典颅骨的测量，直接测量某个角度，如颅底点－鼻根点和颅底点－上牙槽前缘点连线之间的下颌骨角度。颅面角 (craniofacial) 或颅底角 (cranial base angle) 是代表颅骨曲度的特殊有意义的角。人类此角约130°，新生儿可能已达到此值，以后发生小的改变。人类此角之所以高与吞咽咽转移有关，这一改变有时被认为对语言是重要的 (Schulter 1976)。已有人用放射技术测量推算颅容积 (Haas 1952)。颅容积 (cranial capacity) 是脑容积的象征，可直接用铅粒、小米或其它特殊合适的材料注入颅腔再倒出测量颅容积。曾建立了几种用颅骨的长、宽和高推算颅容积的公式。例如：

男性：0.000337 (L−11) (B−11) (H−11) +406.01ml (cc)
女性：0.000400 (L−11) (B−11) (H−11) +206.60ml (cc)

公式中 L 和 B 分别代表长和宽，H 代表耳上颅高 (auricular height)，即自两外耳门上缘中点连线到头顶点。所有测量精确到毫米，但这种方法有些不准确，虽有不同的校对方法也不能完全解决误差 (Hrdlička 1939; Montagu 1960)。

试图用颅骨测量建立可靠的种族鉴别，和颅骨测量法的应用一样早。尽管下颌骨和颅容积的测量数据对种族鉴别的可靠性和满意程度都不大，尤其对白种人和黑种人的鉴别，但用判别分析法处理几项测量数据就能获得90%以上的可靠率 (Giles和Elliot 1960)。多因素分析也能说明颅骨的发育。颅骨测量法对法医鉴定是有用的，他可以用生前相片和放射片对照 (Glaister和Brash 1937)，并试图只根据仅有颅骨重建生前个人面貌 (Stewart 1954)。头面测量已用于颅面畸形和口腔的整形术。有关此领域的发展还有形态分析 (morphanalysis)，是用带格的放射片和相片在三维空间上完全重合（图6.200）。这种标准化记录也能诊断和比较病人和正常人群 (Rabey 1968, 1971)。

临床解剖学 每块单骨的弹性、圆形和二重弹性弓的结构是防止颅骨骨折的因素。骨薄之处有肌肉的缓冲，例如，颞骨鳞部和枕下窝。28例白种人（15 ~ 82岁）颅盖的平均厚度为5.8mm。男性厚度随年龄而增长，女性则相反 (Lipper和Kafer 1974)。

颅底骨折最常见的部位是颅中窝；骨折起于打击点，一般靠近顶结节，经顶骨和颞骨鳞部下降到岩部，经常在内耳道到破裂孔处横断。这常常解释了许多后遗症：如内耳道损伤面神经和前庭蜗神经，导致面瘫和耳聋；损伤波及半规管则导致眩晕；如损伤撕裂内耳道内神经周围的蛛网膜，并使内耳、鼓室和鼓膜撕裂，则常导致脑脊液外溢。

面颅骨常可由于直接暴力而骨折，最常见的是鼻骨和下颌骨。鼻骨骨折常在鼻骨游离缘上1.25cm，呈横位骨折，骨折缘可以向后移位，或直接打击到一侧。下颌骨骨折最常见的部位是靠近尖牙，因为其牙槽深，骨质弱；其次在下颌角。偶尔可使下颌骨两半发生双骨折，通常伴有口腔粘膜的撕裂。

附肢骨骼

系统发生和功能

祖先脊椎动物——无颌类，不仅无颌而且无肢，很像现存的代表动物七鳃鳗（Young 1962; Romer 1970）。它在腹侧面有两条连续的鳍褶，鳍褶可能先于分立鳍出现，后者出现在有颌的最早期鱼类——盾皮鱼化石遗迹中。有时分立鳍呈现为两对以上的附器，但是在盾皮鱼的后裔——硬骨纲（Osteicthyes）和软骨纲（Chondricthyes）中，脊椎动物的两对附器模式则稳定了下来，但蛇类除外，它们的附肢在后来丧失。化石的附器骨骼与现代鱼的不同，但共同的是它们都具有‘带’（girdle）骨格式。带骨被埋在躯体肌肉中，有杆状成分辐射出，进入能动的鳍中，并具有球－穴型中间关节。在硬骨纲的许多目中可鉴别出它们具有陆生动物肢体的肩带和腰带以及近端部分——臂和前臂或大腿和前腿的同源器官（Bolk 等 1931-9）。远端的同等物则不明显，但在鳍中有多块小骨单元，有点像陆生四肢动物的肢体手和足。

陆生脊椎动物之所以被归类为四肢动物（tetrapods）是因为它们具有明显的共同特点——四肢，其中一对肩带骨变得适于飞行。四足动物可能起源于一个原始的目——总鳍总目（Crossopterygii）（‘缘饰鳍’‘fringe-finned’），它与另一个祖先类群——肺鱼（Dipnoi）有亲缘关系，后者迄今尚存。在 1938 年以前只知有总鳍总目化石，直到 1938 年在南非沿海捕到一个亚目——空棘亚目（Coelacanthus），后来在科摩罗群岛（Comoro islands）附近和印度洋各处又采集到空棘鱼标本。这些鱼具有叶状鳍，基部细窄，四足动物的肢体极有可能是由这种附器起源。

在总鳍总目动物进化为原始两栖动物过程中，当生活环境变为陆地时，发生了两种主要的适应性变化。首先，在鳍中已预示出，为了更有效地支持在陆上行进，肢状鳍的位置发生了改变。在与肩带连接处前肢向侧方旋转，转折成肘，起初是离身体外展，像两栖类和爬行类迄今所表现的那样，后来才向后突。反之，在膝关节处，后肢向中旋转，形成对立位置，故膝部向前突。这种对立变化，使轴前缘（preaxial or leading border）（相当于拇指或踝趾）从前方转向肩肢的侧位。前肢的这种定向变化需要桡尺节有一补偿性下转，以变成踏行附肢，后肢则不需要这种补偿变化。在前后肢逐渐发生差异的同时，产生了第二种变化——腰带与脊椎的连接，在鱼类中没有发现这种变化，但在四肢动物中除两栖类化石外都发生了这种变化。

随着两栖类的进化，四肢动物肢体的普遍骨骼模式便确定了下来，而且在更高等的脊椎动物中也只不过是发生了一些小变化。原始五指型肢体的典型末端为五指，但这种指型常有退化，特别是在哺乳类中常见。但是灵长类，包括人类，仍保持着这个数目，未发生特化。

肩带常包括一块肩胛骨，但腹面成分则发生改变，通常是软骨内成骨和皮内骨的混合体。在哺乳动物中一直保持乌喙骨和锁骨，乌喙骨变小，并与肩胛骨融合。锁骨是低等脊椎动物中皮内骨成分中唯一的存留者（例如匙骨和间锁骨），但在某些哺乳动物中，特别是在那些高速奔跑或跳跃的四足哺乳动物中往往退化，甚至丧失。在灵长类中锁骨之所以能保存下来，是与用来抓握和攀缘的前肢的发展有关。锁骨起着可动的支撑物的作用，在其侧端肢体的其余部分可以变化姿势（Watson 1917）。反之，腰带只含有软骨内成骨成分，原始的皮内骨铠甲仅能向尾延伸并入肩带，而不能并入腰带。在鱼中腰带发育成腹面联合（symphysis），而在四足动物中则含有明显的耻骨和坐骨成分。虽然在有的鱼中背部有髂骨，但并不发达。陆生动物需要有大块肌肉支持体重，并通过后肢承担推力，从而使髂骨增大，并同骶部脊椎形成关节。四肢动物的耻骨、坐骨和髂骨这些腰带结构成分，排列得比鱼类的更为一致不变。这些腰带骨也有融合成髋骨的趋势，特别是在成体哺乳动物中尤为如此。两块髋骨在腹面形成耻骨联合，在背面与骶骨形成骶髂关节，于是形成了骨盆。骨盆主要是运动器官，在中轴骨与肢体之间传导应力。骨盆（pelvis）一词是盆子的意思，这是一种误导，它是在体腔尾端的一个不规则的环形结构，必然要包围某些内脏，结果在人体解剖学中把骨盆主要是附肢的来源和功能给弄模糊了。因为泄殖腔恰在其尾侧，因此不仅是后肠，而且还有其它管道，如输尿管和生殖管道，必须穿过骨盆，尽管在哺乳动物中的外口经进化，变为分开存在。出生时幼仔必须穿过骨盆，骨盆在人类女性中比较大，产科要对此予以注意（见第5篇），这又将引起忘却它是后肢带躯体运动器官的性质。

哺乳动物的前后肢有功能上的差异，人尤为如此，这与其带骨的结构变异有关，不论喙突复合体的状态如何，主要的差别可归纳如下：

肩带	腰带
(1) 皮内和软骨内成骨	完全为软骨内成骨
(2) 两个主要成分，锁骨和肩胛骨是分开的（参见上文和第 5 篇）	耻骨、坐骨和髂骨三种成分融合成一块髋骨
(3) 与脊柱不形成关节	与骶椎形成关节
(4) 无直接的腹面关节（锁骨仅由锁骨间韧带相连）	耻骨联合处有直接的腹面关节
(5) 锁骨与中轴骨（胸骨）在腹面形成很小的关节，能动	髋骨与中轴骨（骶骨）在背面形成很大的关节，仅能做有限的运动
(6) 结构相当轻，便于运动	结构坚实，便于抵抗应力，而不是运动
(7) 可复原推力	在脊柱和后肢间传递推力
(8) 与肢体的关节浅，便于做大范围活动	与肢体的关节深，活动范围受限

两个肢带的远端与肢体的自由活动部分形成球－窝关节，每一肢体的第一节含有一块肱骨或股骨。肩关节和髋关节具有相同的机械性能，允许做各方向的活动，但髋关节运动有一定限制。即便是四足哺乳动物，其肢体主要适应于前后活动行走。通常肩部的活动性较大，尤其是做外展活动，允许前肢向外展开。所有的四肢动物肩区发生了大幅度的变化，与功能变化相适应。肩胛骨和胸骨与肱骨形成的定位关系的变化要比后肢的同等结构的变化大得多，甚至在四足动物中也是如此，这种差异在两足灵长类中达到顶峰（Ashton

等1976)。灵长类的这些结构适合于丛林生活，要进行爬、走、跑和悬挂。随着前肢的运动和抓握能力的高度发展，后肢也发生了类似的较小的变化。同样要强调的是直坐习性，甚至像狒狒这样的灵长动物已返回地面行四足动物生活，它也是直坐。这样前肢即可解放出来进行操作，对人类进化来说这是最具有深远意义的活动。

现代哺乳动物真兽类，肱骨关节头通常朝向背尾，肩胛骨关节窝则朝向腹头方向。虽然这种结构适合于四足动物利用，但是却妨碍了肱骨向垂直方位移动，而灵长类这种移动十分容易，可举起到头的上方。这就要求肱骨头相对于杆部重新定向，头要朝向内侧，而不是尾向。随着肩部结构的重新布置，胸部的最大直径也就由背腹向改变为横向，前者为四足动物的特点，而后者则是两足灵长类的特点。这些变化与灵长类哺乳动物保留了锁骨并改变了肩胛骨方向有关。肩胛骨面向腹面，而不是内侧，而其下颌窝则更朝向外侧。这些变化和相关肌肉的改变与肩部活动范围大有关。

肱骨的结节和结节间沟部分承担了其头部的转动，但远端仍保持着横向(Martin 1932)。因此在大多数真兽类中，穿过头端中央的桡骨轴与下端的轴大约成直角，因为头是朝向尾的。由于头更偏向内侧，此角度可增至90°以上。食肉动物仍为95°，猴约增大到100°，猩猩为120°，人为135°～165°或更大。灵长类肱骨的这种变化被认为是发生了扭转，造成的角度称为扭转角(angle of torsion)。这一术语是一种误解，事实上没有证据说明肱骨杆部发生了任何真正的'转动'('twisting')，而是桡神经发生盘绕，且沟的产生早于这种变化。在扭转角度上人类也没有什么特别之处。鸟类的可达到180°(轴是平行的)，几乎达到哺乳类样爬行动物(mammal-like reptiles)那样大，而后兽动物(袋鼠)则又恢复到约为90°。还需要提醒一句的是关于记录肱骨扭转角度的方法。正像此处的定义所示，测量的是肩的关节轴与肘关节之间的角度。但是Krahl(1944、1976)测量的则是肘关节轴与垂直于肩关节轴的直线之间的角度，有时在教科书中引用了这一方法。因此他的数值要比此处引用的差90°。虽然从概念上看哪一种方法也不够满意，但却取得了类似的图式(在细节上做了必要的修正)。Krahl的研究支持了这里提出的观点，肱骨头的方向变化与肱骨近端的变化有关，并不是由于杆部在进化上发生转动造成的。曾有报道说，这种变化有种族和性别上的差异(Kate 1968)。

下肢中的情况与哺乳类样爬行动物(和鸟类)的相似，两条轴几乎平行(人类的股骨头和其颈部长轴相对于穿踝股骨轴前倾16°)。这种情况说明，下肢与上肢不同，没有发生变化：肱骨'扭转'角度的不固定可与前肢活动变化大致相匹配，特别是在两足动物中尤为如此，结果使前肢得到解放。

肢体的中段和其与肱骨和股骨的关节既有相似性，也有差异。在两足动物中差异比较大，而在四足动物中则相似性比较大。开始时两段都含有平行成分，桡骨和尺骨，胫骨和腓骨(见下文)。原始状态时两对都是与同一个邻近成分形成关节，但是大多数哺乳动物(如人)腓骨与膝关节脱离，留下的胫骨起主要杠杆和支持物的作用。在前臂中尺骨(轴后骨)成了肘部位的主要传力支柱。

四足哺乳动物的肘和膝都是转折关节。然而虽然原始四肢动物的膝是这种情况，但是肘却开始具有旋转的能力。后肢向内侧转，使伸肌面朝前，因此足在踝骨处转折向前，以其蹠面着地。许多四足动物的这种典型蹠行习性，使肢体在躯体下面成了一系列杠杆，适合于起推进和支持的作用。胫骨与腓骨仍然是平行的，但是前肢却向外侧旋转，使伸肌面朝后，在肘处旋前(pronation)，使'手'朝前，掌向下，适合于蹠行运动。这种变化使轴前桡骨在前正中跨越尺骨，大多数四足动物，包括所有的四足哺乳动物都保持了这种关系。在这些哺乳动物中，前臂骨和前腿骨都趋向于融合，特别是那些趾的数目减少，通常具有趾行(digitigrade)习性的动物(如食肉动物)，它们与地面接触的部位仅限于所剩趾的屈肌面。

灵长类保留了肘部位的旋转能力，并得到了改进，允许自由旋转前旋后，这对手工技艺的发展是必要的。在腿中不可能有这类运动。灵长类在肘处尺骨与肱骨形成了一粗壮的转折，但向远端逐渐变细。而桡骨恰相反，其上端小便于旋转，下端大携带着手。因此，桡骨转动时可带着手一起动，绕尺骨远端转动。

腕关节和踝关节都是转折点，但腕还能外展和内收。在前臂与指间的腕骨和在前腿与趾间的跗骨都含有一些小骨。这些小骨在四足动物中有很大变化，而且两群的变化有所不同。但是这些变化都是在原始五指肢的相同的初级排列的基础上发生的。初级排列的方式是，近排3块，远排5块，插在两排之间的中间群为4块，远排者与指形成关节。由于融合、丧失以及大小、形状和关节形成的改变，腕骨与跗骨有许多差异(特别是在减少方面)。对原始成分与后来结构和功能上的转变之间的同源性进行追踪研究，结果引起了许多争论(Broom 1901; Jomes 1949; Lewis 1964a)，但基本上取得了一致。学者们在一些细节上有分歧，表6.3列出了被普遍接受的同源性。

除了在灵长类中跗骨较大以外，哺乳动物的腕骨与跗骨主要有3点不同。第一点，腕骨一般仍较原始，近排保持全数，均同前臂骨形成关节；大多数哺乳动物，包括灵长类，跗骨中只有一块(距骨)保持着这种作用。第二点，有一块近排跗骨(跟骨)向后延伸，在胫骨和腓骨之后起杠杆作用；腕骨中没有发生这种变化。第三点，跗骨在中间关节处允许做一定的旋转(内翻/外翻和旋前/旋后)，这是对地面不平的一种适应，在某些前肢中也可见到这种情况，在前臂骨之间发生旋前和旋后，在腕部和腕骨间关节处发生外展和内收。跗骨在这三种变化中比较先进。跟骨杠杆的进化是哺乳动物所共有的，不单是灵长类或者是人类所独具的变化。人类的足高度发达，而其它灵长动物足与手类似，由此很容易想到这是人类的特征(关于哺乳动物足结构的进化可查阅Lewis(1983)的综述，文中附有大量文献)。

腕骨和跗骨中在轴前和轴后的适当位置上均出现小的超数骨，这一点被当做是还有附加指的证据(Jones 1941)，表明有多于5指的祖先模式，但是所有的四足动物都表现为传统的5指，而且往往减少。5块掌骨或跖骨原来分别与一块腕骨或跗骨形成关节，后来由于第4和第5腕(跗)骨发生融合而变为4块，即使在五指型灵长类中也是如此。在指减少或丧失的哺乳动物中，还要包括掌骨、跖骨和指骨的变化。例如，食肉目(Carnivora)动物的第一指，拇指(pallex)或蹈趾(hallux)，退化无用，虽然还往往变成为爪；另一个更特殊的例子是马，只保留下一个中趾与巨大的掌跖骨相连。

表 6.3 原始四足动物与人类腕骨和跗骨的同源化

	四足动物腕骨	人类腕骨	人类跗骨	四足动物跗骨	
	手舟骨	舟骨 舟骨无结节	距骨 舟状骨无结节	胫骨	轴前的
近排	月骨	月骨	距骨	月骨	
	三角骨	三角骨	跟骨	腓骨	轴后的
中央成分	中央骨	缺 舟骨结节	舟状骨 舟状骨结节	中央骨	
	腕骨 1	大多角骨	内侧楔状骨	跗骨 1	轴前的
	腕骨 2	小多角骨	中间楔状骨	跗骨 2	
远排	腕骨 3	头状骨	外侧楔状骨	跗骨 3	
	腕骨 4	钩骨	骰状骨	跗骨 4	轴后的
	和 5			和 5	

注：对腕舟骨和跗舟骨的另一种观点已作过说明。在每一种情形中最能为大家所接受的看法列在左侧。在距骨的情形中，距骨后突作为单独成分——三角骨的异常存留已影响了对距骨的正统看法，这种看法是把距骨当做是胫骨和月骨的结合体。如果距骨仅是月骨的看法被接受，那么关于舟骨（scaphoid）和舟状骨（navicular）方面所剩下的主要争论则集中到关于每一骨结节由相应的中央骨的来源问题。

掌跖骨（掌骨或跖骨）式（metapodial fomula）按骨的长度和号数排序。人手通常是2>3>4>5>1，而足为1>2>3>4>5。指（趾）骨式（phalangeal formula）是从轴前指，拇指或踇趾，起始将每指（趾）中的指（趾）骨数编号。在许多原始爬行动物中是2.3.4.5.3.；在原始哺乳动物中，手和足均为2.3.3.3.3.，与人类的相同。有时用指式（digital formula）表示指的相对长度，特别在比较灵长类肢体时使用。

所有的四足动物，拇指和踇趾均趋于与其它指（趾）区别开来，成为一个支持器官。一些早期哺乳动物可能生活于丛林中，像灵长类一样要用手，以轴前指与其它指进行抓握。灵长类虽然缺少像人的一样的足，而且手的功能也不那么有效，但是它的手和足的抓握动作却很发达。长臂猿在树枝间进行臂行时，手被当做钩子使用，虽然它的足抓握动作很灵活，但是拇指却不能有效地与其它指形成对立方位。大多数灵长类的第一跖骨的远端没有被韧带连到第二跖骨上，从而使踇趾活动自由。但是人的第一跖骨与第二跖骨是相连的，所有5块跖骨的头部都被韧带紧连在一起。反之，人的拇指的对向性（opposition）即对掌作用要比其它灵长动物的发达得多，其拇指掌骨与大多角骨（原始四肢动物腕骨中的腕骨Ⅰ（carpale Ⅰ））间的关节允许拇指对向于其它指进行折屈和旋转，当拇指与其它指分别处于物体（如树枝、武器或工具）的对立两侧时，则可进行‘力量’抓握；当拇指与一个指（往往是示指）相对立时，则可进行‘精细’抓握，做精巧操作（Napier 1966）。

如果从功能上加以比较就会发现，人肢体中的骨骼是适应性的良好例证。下肢粗壮，几乎不能动的腰带直接与脊椎形成关节；髋部有限制的球窝关节活动结构适应于做前后摆动，也在一定程度上允许外展，使两足动物站立稳定。转折的膝关节和踝关节可抵消行走、奔跑和跳跃中的推力。强有力的足弓杠杆可在弹跳和落地时抵消冲击力。所有这些特点都为运动创造了高度发达的肢体。

上肢具有不同的适应性，可区分为多个方面，但归总起来还是动作。肩胛骨靠肌肉悬挂起来，由一块细的可动的锁骨支持，是它的仅有的轴连接。浅的球－窝关节允许‘探索好动’的手能大范围地抓握和取物。肘部的折屈和前臂的旋转可把手置于视野范围之内，拇指对掌与高度能动手指进行精细操作提供了稳定的可调节的手腕。于是，变化无穷的操作动作（由精密的肌肉进行调节）得到发展。立体视觉和触觉的不断反馈，为大脑的发展和创造才能的发挥开辟了广阔无垠的天地。

对我们自身来说，我们看到的是经过数亿年进化的手。但是，大概这还不是‘终点’，即使人的上肢不再进化，那么随着大脑调控能力的不断提高，它也能主宰环境，将整个进化过程转入到一条新的途径（Huxley 1942）。

上肢骨骼

引言

人的上肢几乎没有行走功能，但它却获得了适于抓握和操作的很大活动自由度，同时仍起运动支持物的作用，如当抓握住一不运动的物体并拉身体向手靠近时，或当步行时，它帮助支持身体。上肢骨不像下肢骨那么强壮。

肩带起把上肢连于躯干的作用；惟一的关节点在胸锁关节。在躯干和手之间是一系列高度活动的关节和杠杆系统，从而使手在工作时稳定可靠地达到空间的任何一点。在有效地抓握和操作不同形状和大小的物体时，拇指的对掌功能是非常重要的。在抓握时，拇指与其余四指有同等的价值：丧失拇指可造成与丧失所有其它各指一样的残废。由于上肢主要与负荷和操作有关，所以就必须经常保持在正常姿势时的各关节的稳定性，这要取决于韧带和肌肉的作用，以抵抗重力以防止重心偏移。此外，因上肢本身是有重量的，因此每一个运动都伴有姿势调整以补偿重心的变换。

因上肢的肌肉附着于头、颈和胸，所以上肢的上界就不像下肢那么容易确定：锁骨和肩胛骨的上面可认为是游离上肢的上界。在肩关节和肘关节之间是臂；在肘和腕之间是前臂；腕远侧是手。因手有许多运动和感觉功能，所以它具有一广泛的血管网以支持其代谢的需要。

肩胛骨

肩胛骨scapula（图6.201,202）是一大而扁的三角形骨，在胸后外侧面上，部分地覆盖第2至第7肋。肩胛骨有肋面和背面，上缘、外侧缘和内侧缘、下角、上角和外侧角以及三个突起，即肩胛冈、肩峰和喙突。外侧角有与肱骨相关节的关节盂而被截短，有时把外侧角称作肩胛骨的头（head），有一不明显颈与头相连。肩胛骨的长轴（从“头”到下角）几

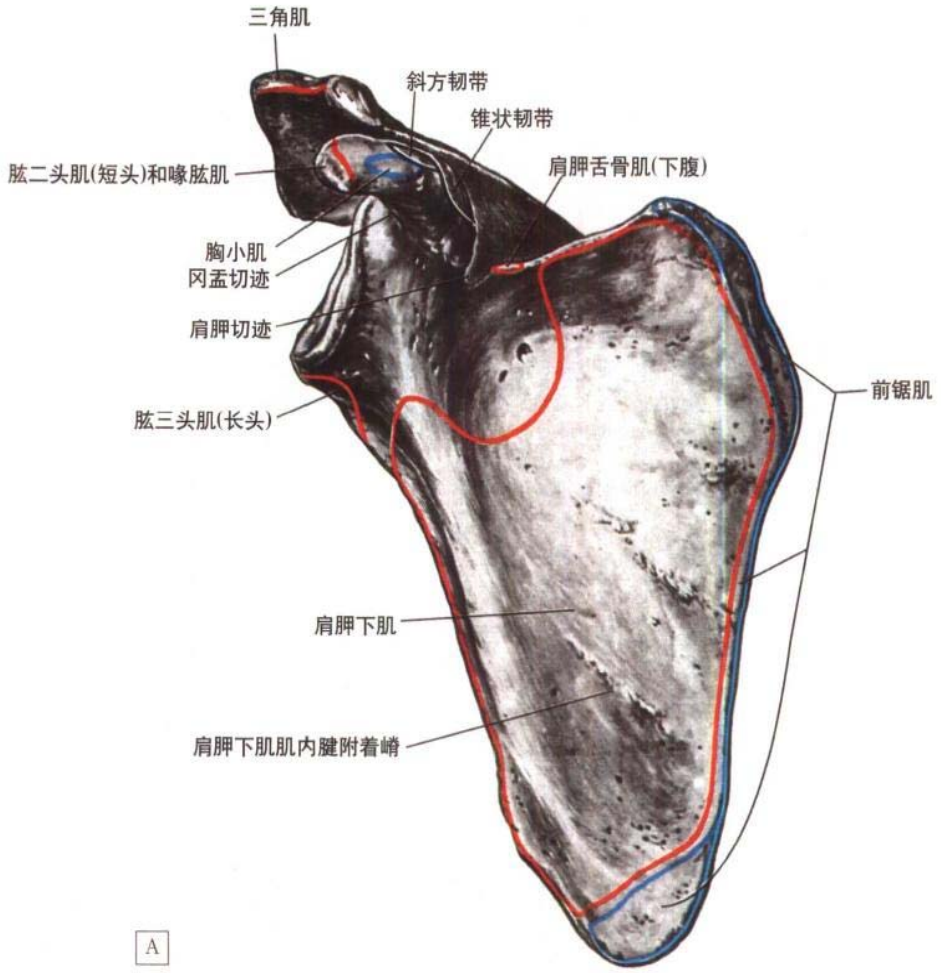

图 6.201 右侧肩胛骨。A. 前面；B. 后面。有关肌及韧带的附着区

平是垂直的而且很厚。与背面相比，肩胛骨的肋面没什么特征，背面被肩胛冈分隔（图 6.201）。

肋面（图 6.201A） 当臂下垂时，肩胛骨的前内侧面稍微凹陷，上部尤甚；近外侧缘处有一圆形的嵴，在肩胛颈处此嵴明显，下部不清楚，且有一窄沟将此嵴与外侧缘分开。

背面（图 6.201B） 被板样的肩胛冈（spine of the scapula）分为小的上部和大的下部，此两部在冈盂切迹（spinoglenoid notch）处汇合，冈盂切迹位于肩胛外侧缘与肩胛颈背面之间。

外侧缘 为一锐利、粗糙而弯曲的嵴，靠近外侧缘的背面，从下角至关节盂的条带区供肌肉附着。在上外侧缘有粗糙三角形的盂下结节（infraglenoid tubercle）（图 6.201）。外侧缘被肌肉所覆盖，不能清楚地被触摸到。常把外侧缘描述为厚缘，是因为在临床检查时，常把肋面的沟槽部，背外侧狭窄的扁带以及相邻的增厚的嵴（图 6.201A）包括在内。

内侧缘 从下角至上角其上 1/3 很深，内侧缘的下 2/3 很容易摸到。

上缘 是薄、锐利、最短的缘，外侧由肩胛上切迹（suprascapular notch）将上缘与喙突分开。

肩胛骨的角 下角（inferior angle）覆盖第 7 肋或第 7 肋间隙。通过皮肤和覆盖的肌肉可触及。当臂上举时，下角沿胸壁抬高，也可以看到。上角（superior angle）在上缘和内侧缘的结合处，因许多肌肉附着而不显著。外侧角（lateral angle），短而宽阔，为肩胛骨的“头”，上有关节盂（glenoid cavity），与肱骨形成盂肱关节。外侧角为肱骨头提供了一小而浅的窝；窝呈梨形，上部较浅（图 6.202）。关节盂的上方，在喙突的根部是小而粗糙的盂上结节（supraglenoid tubercle）。解剖颈（anatomical neck）为临近关节盂边缘的缩细部分，其下面和背面最明显。在盂下和盂上结节之间解剖颈向前后延伸，达喙突根外侧。有人称其为外科颈（surgical neck），后部较好识别。在近关节盂缘处，外科颈从下部行向上外，经冈盂切迹最深处继续到肩胛上切迹的前缘、喙突的内侧，至前面略显的腹侧线而终。

肩胛冈（图 6.201B） 肩胛冈 spine of scapula 从背面上部突出，为三角形。其外侧缘厚而圆，在外缘和外科颈的背面之间形成冈盂切迹（spinoglenoid notch）又称肩胛大切迹（great scapular notch）。肩胛冈从内侧缘上中 1/3 结合处向

外上与肩胛骨背面结合。扁的肩胛骨是沿此结合线而弯曲的，这加重了上肋面的凹陷。背侧缘称肩胛冈嵴（crest of the spine）大部分在皮下，其内侧扩大为平滑的三角区。肩胛冈的其他部位因肌肉的附着而变粗糙。肩胛冈凹陷的上面与体上部背面一起形成冈上窝（supraspinous fossa）。肩胛冈的内侧端狭窄，肩胛冈外侧部较宽稍凸；肩胛冈下面与体下部背面一起形成冈下窝（infraspinous fossa），在冈盂切迹处与冈上窝相续。

肩峰（acromion） 几乎以直角从肩胛冈外侧端突向前，肩胛冈嵴的下缘与肩峰的外侧缘在肩峰角处（acromial angle）相续，肩峰角为一可见的皮下标志。肩峰内侧缘短，其前面有一朝向上内侧的小卵圆形关节面，与锁骨外侧端相关节。肩峰的外侧缘，尖、上面易摸到。在肩峰的下面可能出现一附属的关节面。

最近对270个肩胛骨的研究报道，有8.2%的肩峰骨（os acromiale）为游离的骨片，其长度约为肩峰的1/3；位于肩锁关节面和喙肩韧带的主要附着区域（Edelson等1993）。

喙突（图6.201） 喙突（coracoid process）起自肩胛骨外侧角附近，向上并稍弯向前外方。当臂下垂时，它几乎指向前方。其扩大的尖隔三角肌前部仍可摸到。它位于锁骨外侧1/4与其余3/4结合部下方约2.5cm处。盂上结节在靠近盂腔上部的喙突根处。在喙突背面改变方向处，有对应喙锁韧带锥形部的压迹。

进一步详述 在肋面（costal surface）上，肩胛下肌（图6.201A）几乎附着于整个区域，但颈部除外。肌内的肌腱附着于放射状的粗糙的骨嵴，这些骨嵴将肋面不完全地分割成一些平滑的区域。一滑膜突出物即肩胛下囊将颈的前面与肩胛下肌腱隔开。前锯肌的下5－6个肌齿附着于靠近下角的卵圆形区域。前锯肌的上部纤维附着于一沿内侧缘的腹侧狭窄带上，此带上部较宽，供前锯肌第一个较大的肌齿附着。在肩胛骨旋外时，其靠近外侧缘的纵行增厚区为抵抗前锯肌在下角上的牵拉提供了一个杠杆；当臂对抗重力而上举时，通过肩胛骨的旋外，关节盂转向上方。

在肩胛骨背面（dorsal surface），冈上肌附着于冈上窝的内侧2/3，覆盖的筋膜附着于窝缘。小圆肌附着于靠近外侧缘之扁带区的上2/3，近附着部的中点处变凹陷，因旋肩胛血管于此处穿经肌肉与骨之间进入冈下窝。肌附着处的下界为一从外侧缘行向下角的斜行骨嵴，此嵴把小圆肌的附着点与大圆肌卵圆形的附着区分开。除颈附近外，冈下窝的



图6.202 左侧肩胛骨（外侧面观）。

其余部分为冈下肌附着、冈下肌腱膜行经大、小圆肌之上，并在它们之间发出筋膜隔，标志出大、小圆肌附着界限。

外侧缘（lateral border）分隔肩胛下肌和大、小圆肌的附着部。这些肌超越肩胛骨，并与背阔肌一起使此缘不能摸到。肱三头肌的长头附着于盂下结节。

内侧缘（medial border）薄，对应于肩胛冈内侧端处成角。从上角至此点的狭窄带区为肩胛提肌附着，其下方，与肩胛冈内侧端相对处是小菱形肌附着处。内侧缘的其余部分被大菱形肌附着点所占据（见第7篇）。

上缘（superior border）薄，靠近肩胛上切迹处有肩胛舌骨肌下腹附着。肩胛上横韧带跨过肩胛上切迹，外侧附着于喙突根，内侧附着于切迹；此韧带有时骨化。由韧带和切迹形成肩胛上孔，肩胛上神经通过此孔进入冈上窝，肩胛上血管行于韧带的上方。

下角（inferior angel）被背阔肌上缘自背面覆盖。上角（superior angel）被斜方肌上部掩盖。外侧角（lateral angel）有被透明软骨覆盖的盂腔（glenoid cavity）；盂肱韧带附着于盂腔的前缘；肱二头肌长头附着于盂上结节（supraglenoid tubercle），肱三头肌长头附着于盂下结节（infraglenoid tubercle）。

冈上肌和冈下肌分别附着于肩胛冈的（scapular spine's）上下面。肩胛冈根部（内侧端）的三角区，对第3胸椎棘突，被斜方肌腱附着，并有一滑液囊插入肌骨之间。三角肌后部的纤维占据肩胛冈嵴的下缘，其上缘为斜方肌中部的纤维附着，斜方肌最下部的纤维以三角形的扁腱止于所谓三角肌结节（deltoid tubercle）此结节在肩胛冈背外侧三角区、而扁腱则在此区上方滑动。

肩峰（acromion）后部在皮下、只被皮肤和浅筋膜所覆盖。外侧缘厚而不规则，其像锁骨关节面一样圆的尖是三角肌中部纤维的附着处。喙肩韧带的外侧端从内侧及三角肌下方附着于肩峰最高点。肩锁关节的关节囊附着于肩峰锁骨关节面的周缘。在此关节面的后方，肩峰内侧缘接受斜方肌的水平纤维。肩峰平滑的下面、与喙肩韧带及喙突一起形成肩关节上方的喙肩弓（coracoacromial arch）。肩峰下囊把肩峰下方的冈上肌腱和三角肌分开。

喙突（coracoid process）在锁骨外侧1/4与其余3/4结合处的下方、喙锁韧带与其相连（图6.201A），喙突还接受胸小肌附着。喙肩韧带较宽的内侧端及其下方的喙肱韧带附着于喙突的外侧缘。喙肱肌和肱二头肌短头分别从内侧和外侧附着于喙突顶。顶被三角肌前缘所覆盖、在锁骨下窝外侧缘的下方可触及。

根据Ciochon和Corruccini（1977）的研究、人类的喙肩韧带与其他灵长类相比是微不足道的。他们设计了一喙肩韧带投影指数（coracoacromial projection index）；即投影高度（projection height）（从盂上结节至肩峰顶最外侧点和喙突顶最外侧点之间连线的垂直距离）除以盂腔高度（height of the glenoid cavity）得出。他们声称、他们的观察反映了类人猿（Hominoidea）特殊的运动和进食适应。

Mallon等（1992）根据28个肩胛骨的数据、对几何解剖作了详细的描述，提供了精确的尺度（距离、角度、曲率）、并就肩袖疾病的病理机制，全肩关节成形术及复发性关节脱位等有关的临床问题进行了讨论。一项较早的对200例肩胛骨的研究发现，肩峰的斜率和长度以及喙肩弓的高度与肩峰的退行性改变如前缘上的骨赘形成和骨刺等密切相关（Edelson和Taitz 1992）。

肩胛骨的韧带 肩胛骨的主要韧带（见图6.217A）是喙肩韧带和肩胛上横韧带；还可能有一薄弱多变的下横韧带（冈盂韧带）。

喙肩韧带（coracoacromial ligament） 位于喙突和肩峰之间的牢固的三角形韧带，其尖附着于肩峰之锁骨关节面的前方，其底附着于整个喙突外侧缘。喙肩韧带与喙突和肩峰一起在肱骨头上方形成一弓。此韧带可能两边缘厚而中央薄；当偶尔胸小肌插入关节囊而不是到喙突时，其肌腱穿过两边缘之间（见第7篇）。肩峰下囊（图6.215）有助于喙肩弓、冈上肌和肩关节之间的运动、起第二滑膜关节的作用。

肩胛上横韧带（superior transverse scapular ligament） 又称肩胛上韧带（suprascapular ligament）。

此韧带使肩胛切迹变成一个孔，有时会骨化。此韧带为一扁束，两端变窄，附着于喙突基底部和肩胛切迹的内侧。肩胛上神经穿孔而过；肩胛上血管跨越韧带的上方。

下横韧带（inferior transverse ligament） 又称冈盂韧带（spinoglenoid ligament），此膜性韧带可从肩胛冈外侧缘

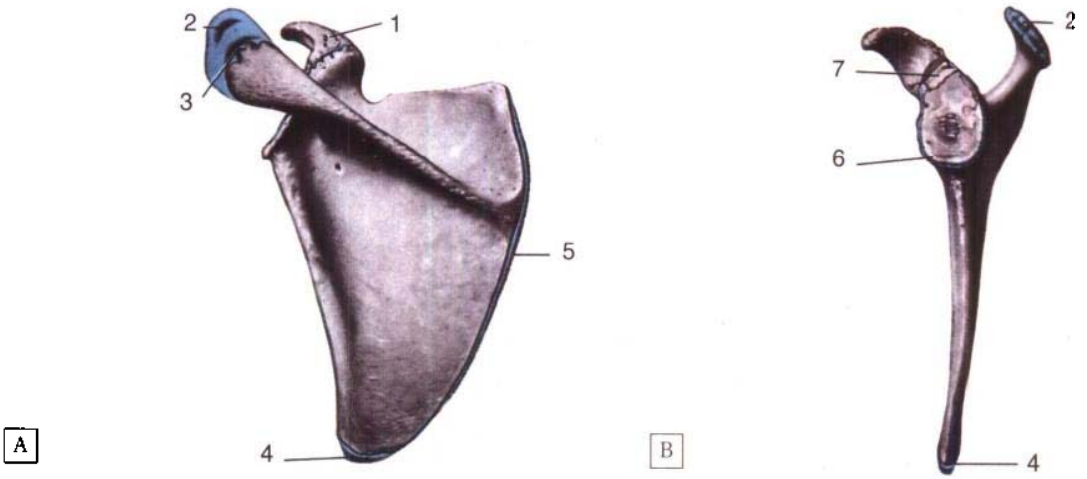

图 6.203 肩胛骨的骨化。A. 背侧面；B. 外侧面。1. 喙突骨化中心，2. 肩峰远侧骨化中心，3. 肩峰近侧骨化中心，4. 下角骨化中心，5. 内侧缘骨化中心，6. 关节盂骨化中心，7. 喙突下骨化中心。

伸展到关节盂缘，在进入冈下窝的肩胛上神经和血管的上方形成一弓；此韧带常缺如。

肩胛骨构造 肩胛骨主要的突起以及较厚的部分含有骨小梁；其余部分由薄层密质骨组成。冈上窝的中部和大部分冈下窝很薄，甚至透明；偶尔在这些部位没有骨组织，缺如部分由腱膜组织填充。

肩胛骨骨化 软骨性的肩胛骨从 8 个或更多的骨化中心而骨化：在肩胛骨体内 1 个；喙突和肩峰内各 2 个；内侧缘、下角和盂缘下部各 1 个（图 6.203）。体的骨化中心出现于胚胎第 8 周。喙突内的骨化中心在第一年内中央部开始骨化，偶尔出生前骨化；大约在 15 岁时与此骨的其余部分结合。在青春期或青春期后不久，在喙突根部（喙突下中心）、下部盂缘、喙突尖、肩峰、下角、内侧缘附近以及内侧缘处出现骨化中心。盂腔的不固定的部位，通常是上 1/3，由喙突下骨化中心骨化而来，在 14 岁（女性）到 15 岁（男性）时结合。下部盂缘的一新月形的骨骺，周围较厚，将儿童时期的扁腔转变成成人稍凹陷的窝。肩峰基底部是肩胛冈的延伸；肩峰的其余部分来自两个骨化中心，此二中心结合并连结肩胛冈的延伸部。大约在 20 岁时肩胛骨的各骨骺全部融合。

锁骨

锁骨 clavicle（图 6.204）伸向外侧，几乎水平地从胸骨柄越过颈部到达肩峰，全部皆在皮下。锁骨支撑着肩，使上肢能离开躯干而摆动，并将其部分重量传到中轴骨。锁骨扁的外侧端为肩峰端（lateral, acromial end）与肩峰的内侧面相关节；膨大的内侧端为胸骨端（medial, sternal end）与胸骨的锁关节面及第 1 肋软骨相关节。骨干是弯曲的，内侧 2/3 凸向前，外侧 1/3 凹向前。其中部的下（inferior）面，沿其长轴成沟状。

锁骨外侧 1/3 外侧 1/3 扁，有上、下面和前、后缘。有

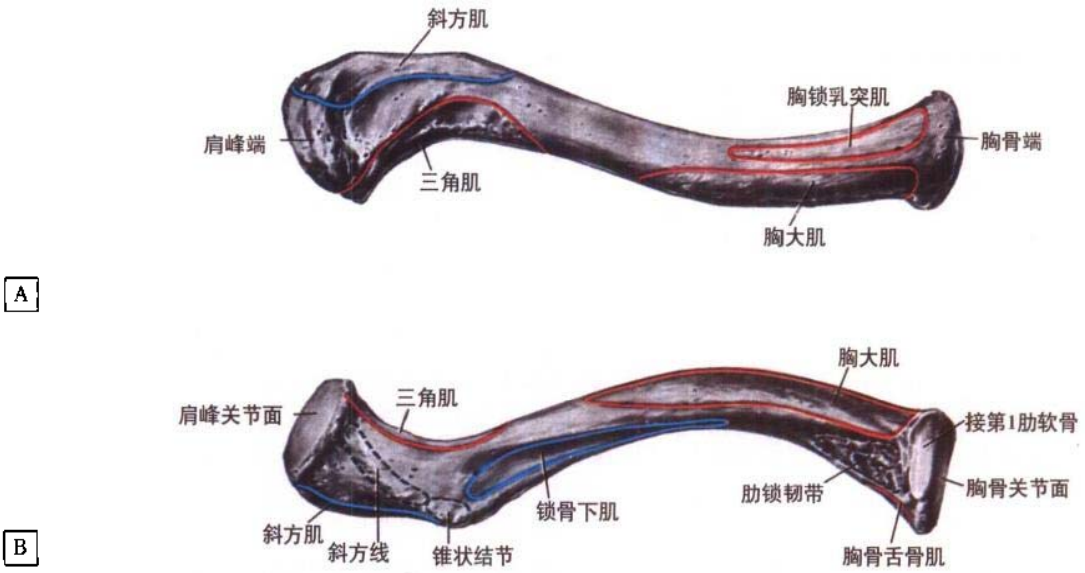

图 6.204 右侧锁骨。A. 上面；B. 下面。（有关肌和韧带的附着区）。

一小卵圆形的关节面朝向外下，与肩峰的内侧面相关节。前缘（anterior border）凹陷，薄而粗糙，可见一小的三角肌结节；后缘（posterior border）凸隆，因肌肉的附着变得粗糙。可摸到的上面（superior surface）近边缘处粗糙，其它部位光滑。下面（inferior surface），近后缘并在骨干的外侧1～4与内侧3/4结合处，有明显的锥形结节（conoid tubercle），为喙锁韧带锥形部附着处；一条窄而粗糙的带（斜方肌线 trapezoid line），从锥形结节的外侧行向前外，几乎到肩峰尖（图6.204B），为喙锁韧带的斜方肌部附着处。

三角肌和斜方肌分别从前、后面附着于锁骨外侧1/3，二者均达上面。喙锁韧带附着于锥形结节和斜方肌线（图6.204B），把上肢的重量传到锁骨并被支持其外侧部的斜方肌所抵消（见第7篇）。骨干把重量从锥结节向内传到中轴骨；锥结节内侧的骨折，可阻断这种传导，此时几乎全部重量都由斜方肌支持，而斜方肌不能满足需要，从而造成上肢下垂。

锁骨内侧2/3 为粗糙圆柱状或四面棱柱状，下面常仅为一骨嵴，前面（anterior surface）和上面（superior surface）大部分粗糙，外侧部光滑，锁骨下窝上方的部分为圆形（见第7篇）；后面（posterior surface）光滑，下面（inferior）近胸骨端有一明显的粗糙卵圆形区，常为压迹，是肋锁韧带附着处；罕见的情况是，此区是光滑甚或隆起的，并可能与第1肋一起在下面外侧半形成滑膜关节（Cave 1961），下面外侧半凹陷供锁骨下肌附着。

胸骨端 向内侧并稍向前下，与胸骨柄的锁切迹相关节；其胸骨面是四边形的（有时是三角形的），通常不规则而凹陷，上方稍微粗糙，供锁骨间韧带、胸锁关节囊和关节盘附着；关节面其他部分是光滑的并延伸到下面，与第1肋软骨相关节；胸骨端突出于胸骨柄之上，可以摸到，并且通常在颈静脉窝外侧壁内可以看到（为明显的临床标志）。

进一步详述 锁骨内侧2/3在前面为胸大肌的锁骨部附着，此区域活体显而易见。胸锁乳突肌的锁骨部附着于上面内侧半，但不明显；光滑的后面除了近胸骨端以外没有附着点，胸骨舌骨肌的一部分附着于其近胸骨端处。在内侧、后面与颈内静脉下端（被胸骨舌骨肌隔开）、锁骨下静脉末端及头臂静脉的起始部相邻。更外侧，锁骨弯曲位于臂丛各干和锁骨下动脉第三段的前方。肩胛上血管与后面的上部相关邻。在下面，锁骨下肌沟内有锁骨下肌（图6.204B）。包围锁骨下肌的锁胸筋膜附着于沟缘；沟的后缘行向锥形结节，在此处筋膜与锥形韧带合并。在沟内外侧，有一斜向外侧的滋养孔。内侧部有一构造和外形多变的肋锁韧带压迹（见上文，Cave 1961）。

女性锁骨较细短、弯曲小而较平滑，其肩峰端较胸骨端略低；在男性，当臂下垂时，肩峰端与胸骨端在同一水平，或肩峰端略高。骨干中部的周径是最可靠的性别单一指标，但将此与重量和长度相结合结果会更好（Olivier 1951；Jit 和 Singh 1996）；可查阅Jit和Sahni所提供的统计分析和文献。体力劳动者的锁骨较厚而更弯曲，肌肉附着点明显。锁骨内部为松质骨，外层为密质骨，骨干处更厚。锁骨虽然是长的

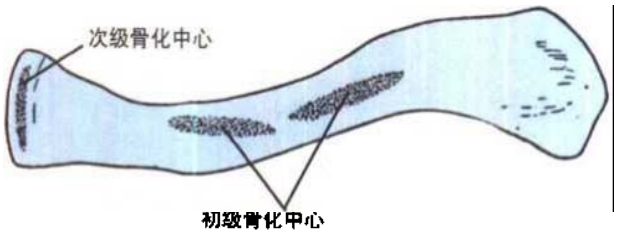

图6.205 锁骨三个恒定的骨化中心示意图。

骨，但它不是典型的长骨，通常无骨髓腔。

骨化 锁骨在任何其他骨之前开始骨化，骨干有内侧和外侧的初级骨化中心，此中心在胚胎第5和第6周之间出现于浓缩的间充质中，大约一周后融合；然后在锁骨的两端软骨发生（Ogata 和 Uhthoff 1990；图6.205）。内侧软骨团对长度的增长比外侧软骨团起的作用要大；这两个骨化中心的结合处在锁骨中、外1/3之间。胸骨端的一次级骨化中心在十几岁以后、甚至20余岁才出现；在女性通常提前2岁。融合可能很快、但缺乏可靠的数据。一个肩峰端的次级骨化中心有时在约18到20岁时发生，但此骺总是很小并很快与干结合（Todd和D'Erico 1928）。对684例旁遮普人胸骨端骨骺的研究表明，男女性均在11～19岁发生骨化，18～25岁融合（Jit 和 Kulkaria 1976）。对照研究表明有种族差异。当然，通过放射学表现所做的评价会有误差。

然而，锁骨的发育不只靠膜内化骨。在14mm的胚胎中，锁骨是位于肩峰和第1肋尖之间的一条浓缩间充质带，并与胸骨原基相续。在带中出现内侧和外侧两个早期软骨转化区（"前软骨"），在两区之间的间充质内出现膜内骨化中心，不久即融合。胸骨端区和肩峰端区不久就变成真正的软骨，骨化从骨干延伸进入此软骨。像在其他的生长软骨内一样，末端的软骨发育成肥大区、钙化区和进行性的软骨内骨化区；这些末端软骨的间质性生长使骨的长度增加。末端的软骨膜下沉淀和骨干的骨膜下沉淀使骨的直径增加。像在长骨内一样，锁骨的骨骺也是软骨内生成的，并可能发生融合。偶尔发生的锁骨和原始膜内颅骨的骨化缺陷与先天性颅骨锁骨成骨不全（cleidocranial dysostosis）一致。

原始爬行动物的肩带包括一个背侧的肩胛骨和两个腹侧部分，即一个前（颅侧）喙突和一个后（尾侧）喙突。骨盆三部中，髂骨与肩胛同源，耻骨与前喙突同源，坐骨与后喙突同源。锁骨起源于真皮，故形态特殊，为肩带的附加物，无骨盆对应结构。值得怀疑的是是否在人类骨骼内存留有前喙的痕迹，但双初级锁骨骨化中心可能说明人类锁骨包含有爬行动物的前喙和锁骨。有些人认为，第1喙突骨化中心代表前喙突部分，喙突下骨化中心代表爬行动物肢带骨的尾端腹侧部分。前肢主要或完全用于行走的动物没有锁骨，例如有蹄类和食肉类动物；但在用于抓握的前肢中，出现锁骨并得到很好的发展，例如许多啮齿类动物，灵长类和人即如此。

锁骨经常发生骨折，通常是由于猛烈撞击手或肩等间接的暴力所致，骨折发生在中、外1/3结合处，此处曲率改变，

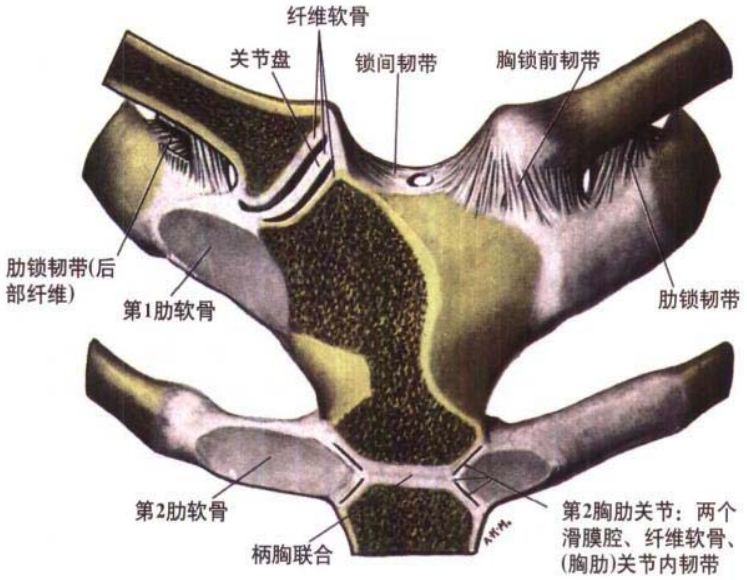

图 6.206 胸锁关节（前面观）左侧为完整关节，右侧示冠状切面。

为最薄弱处。随后由于臂的重量使外侧的断骨下降而引起畸形，作用力是通过喙锁韧带传导的；内侧断骨通常不移位。

胸锁关节

胸锁关节（sternoclavicular joint）是由锁骨的胸骨端、胸骨的锁切迹与相邻之第1肋软骨的上面组成（图6.206）。较大的锁骨关节面（articular surface）覆以纤维软骨，比胸骨上的纤维软骨板厚。在垂直方向上凸起，但在前后方向上凹陷，因此锁骨关节面呈鞍状凹陷；胸骨的锁骨切迹呈互补性弯曲，但这两个面并不完全一致（关于它们的变化见上文）。一关节盘完全将关节分开。此关节的韧带有：囊韧带，胸锁前、后韧带，锁骨间韧带和肋锁韧带。

纤维性关节囊 关节囊的前、后增厚，但其上方，尤其是下方只是疏松间隙组织。

胸锁前韧带(anterior sternoclavicular ligament) 此韧带宽阔，上方附着于锁骨胸骨端的前上面，行向下内到胸骨柄的前上面，扩展至第1肋软骨上。

胸锁后韧带(pasterior sternoclavicular ligament) 为一附于关节后面的较薄弱的纤维束，从锁骨胸骨端的背面向下内下降，止于胸骨柄上部后面。

锁间韧带(interclavicular ligament) 上方与颈深筋膜相延续，连结两侧锁骨胸骨端的上面；一些纤维附着于胸骨柄上缘。当出现胸骨上小骨（suprasternal ossicles）时，小骨（见本篇上文）就在此韧带内。

肋锁韧带(costoclavicular ligament) 呈倒置圆锥状，短而扁，借前、后纤维板附着于第1肋和肋软骨的上面，向上止于锁骨内侧端下面压迹的边缘上。前片的纤维向上外，后片较短的纤维向上内（图6.206）；它们在外侧融合，在内侧合并入关节囊。在它们之间有一滑液囊，提示其功能的独立性（Cave 1961）。当锁骨沿长轴交替旋转时，此两片纤维可在不同旋转方向相应地分别被拉紧。

关节盘(articular disc) 扁而近似圆形，在胸骨关节面与锁骨关节面之间，上方附着于锁骨关节面的上后缘，下方在靠近第1肋软骨与胸骨结合处，附着于第1肋软骨，关节盘周缘其余部分附着于关节囊。关节盘的周边较厚，特别是在上后部和较小的下内侧部。围绕前者的关节囊更松弛，锁骨与关节盘之间的运动范围比关节盘与胸骨之间的更大。鞍形的关节面允许在近乎前后面和矢状面运动以及沿锁骨长轴的旋转（根据 Kapandji 1974 为 30°），这些运动是联合的。也许是最大的旋后联合肩胛骨的充分旋转，使关节绞紧。也可发生一定程度的前后平移位。

胸锁关节的血液供应和神经支配 动脉来自胸廓内动物和肩胛上动脉的分支，神经来自锁骨上神经前支和支配锁骨下肌的神经。血管形成的详细描述参考 Sick 和 Ring（1976）。

临床解剖学 此关节的强度取决于诸韧带，尤其是关节盘。这种情况加上通常沿锁骨的力的传导，使此关节很少发生脱位，更常见的损伤是骨折。

肩锁关节

肩锁关节（acromioclavicular joint）在锁骨的肩峰端和肩峰内侧缘之间（图6.215, 218），关节面近似平面，但其中一个面可能稍凸，而另一个面则互补性的凹陷。两关节面均覆以纤维软骨，锁骨关节面是一朝向下外方窄而卵圆形的区域，在肩峰内侧缘上亦有相对应的面。关节的长轴是前后位的。韧带有关节囊韧带、肩锁韧带和喙锁韧带。

纤维性关节囊 关节囊完全围绕关节的周缘，上方被肩锁韧带加强。

肩锁韧带(acromioclavicular ligament) 在关节的上方，为四边形，伸展于锁骨外侧端上面和相邻的肩峰之间。其平行纤维与斜方肌和三角肌腱膜交织在一起。

关节盘 关节盘常出现于关节的上部，部分地分隔关节面（de Palma 1957）；完全分隔关节的情况罕见。

喙锁韧带(见图 6.217A)(coracoclavicular ligament) 此韧带连结锁骨和肩胛骨的喙突。它虽然与肩锁关节分离，但在保持锁骨与肩峰同位方面是最有效的附属韧带。其斜方部（trapezoid parts）和锥状部（conoid parts），通常被脂肪或一滑液囊分开，连结喙突内侧水平部和锁骨之锁骨下肌沟的外侧端；这些相邻的区域甚至可能为软骨所覆盖形成一喙锁关节（Lewis 1959）。

斜方部 此韧带前外侧宽、薄、四边形，从喙突上面稍上升止于锁骨下面的斜方线。此韧带几乎是水平的，其前缘游离，后缘与锥形部结合，形成一朝向后的角。

锥形部 在后内侧，为一致密的、几乎垂直的三角形带。其底附着于锁骨的锥结节，其下面的尖向后内附着于肩胛切迹前方的喙突根部。

运动 此关节的运动同胸锁关节一样。锁骨的轴向旋转据说为约30°（Kapandji 1974），因此这两个关节一起可允许肩胛骨旋转约60°。可在任何方向上与肩胛骨形成角度。旋转和角度形成均可在两端拉紧喙锁韧带；旋转通过形成螺旋而拉紧关节囊。根据MacConaill 和Basmajian （1977）的研究，当肩胛骨上缘和锁骨干之间的角度达到约90° 时可发生关节绞锁。此角度的开大（Ouverture）拉紧了喙锁韧带的锥形部（Kapandji 1970）；由于胸锁关节的旋转使肩胛骨进一步旋转。

肩锁关节的血管供应和神经支配 动脉供应来自肩胛上动脉和胸肩峰动脉的分支，神经支配来自肩胛上神经和胸外侧神经。

临床解剖学 在肩锁关节脱位时，喙锁韧带被撕裂，肩胛骨下落离开锁骨。由于关节面的扁平和方向，使关节脱位容易复发。

肩带的运动

锁骨在胸锁关节和肩锁关节处的运动总是与肩胛骨的运动有关，肩胛骨的运动依次通常伴随肱骨的运动。因此关于这方面的详细描述应参考下文。肩锁关节允许肩峰，并因此使肩胛骨在锁骨上作前后滑动和旋转；但胸锁关节的运动增加了肩胛骨的运动范围。就肩胛骨的运动作了分析阐明，主要从以下方面分析：（1）抬高和下降，（2）沿胸壁的伸展和回缩，（3）以下角作为参照点的旋外（关节盂朝向上）和旋内（关节盂朝向下）。

（1）肩胛骨的抬高（scapular elevation）和下降（depression），像“耸肩”，并不一定意味着肩关节的运动。在抬高时，肩锁关节发生轻微的角度形成或摆动，但锁骨的胸骨端在肋锁韧带内侧附着点的上方，沿通过此骨的前后轴旋转，在关节盘上滑向下（平移translation）；这种下滑被拮抗肌、肋锁韧带的张力和下部关节囊所牵制。肩胛骨的上提是斜方肌（上部）和肩胛提肌的收缩所致；因这些肌易使肩胛骨外上部向相反方向（内上方）旋转，可产生单纯上提。

在下降运动中，肩锁关节产生轻微的角度形成；胸锁关节，锁骨在关节盘上滑向上，此运动被拮抗肌、锁骨间韧带、胸锁韧带和关节盘所牵制。锁骨间韧带的这一作用，已被实验所证实（Bearn 1967）。通常重量本身就足以使肩胛骨下降，但在必要时前锯肌和胸小肌也是积极的下降肌。

（2）沿胸壁的伸展（protraction）；即向前运动（forward movement）在前推和伸手运动时产生，通常伴随一定的旋外运动。肩峰在锁骨关节面上向前推到极限，同时，因锁骨外侧端的向前运动以及其胸骨端带动关节盘在胸骨面上的后移，使肩向前。拮抗肌、胸锁前韧带和肋锁韧带（后片）阻止胸骨端向后滑动。前锯肌和胸小肌是原动肌。当肩胛骨在胸壁上滑动时，能保持肩胛骨，及其内侧缘贴近胸壁。在向前和旋外运动中，背阔肌上部跨过肩胛下角也像条带子一样起辅助作用。

在肩胛骨后退（retraction）时，即向后撑肩运动与“耸肩”是方向相反的，且在胸锁关节处受胸锁后韧带和肋锁韧带（前片）的牵制。斜方肌和菱形肌是原动肌，但当躯干的重量由斜向前的手臂承受时，重力也可能产生后退，其程度受向前运动肌的控制。

当作用力加在伸臂的一端时，例如下落时手着地，传递至关节盂的压力易使倾斜的肩峰关节面移至锁骨肩峰端以下，并使斜方肌韧带拉紧，而此韧带却阻止移位；除非下落是意外的，否则肩锁关节不易脱位。

（3）肩胛骨的旋外（lateral rotation of the scapula），通过使关节盂直接转向上（如举臂过头）而增大肱骨抬高（humeral elevation）的范围。此运动总是伴随着一定的肱骨抬高和肩胛骨的向前运动。肩胛骨的旋转需要胸锁关节和肩锁关节的运动：胸锁关节允许锁骨外侧端抬高，当臂外展至90° 时，运动差不多就完成了。在外展的第一个30°，肩锁关节运动，此时锥形韧带拉紧，此后伴随着锁骨在胸锁关节处沿骨的长轴旋转，当其外侧端继续抬高时，其内侧端也进一步下降。在肱骨外展的末期，也发生一定的肩锁关节运动（Inman等1944）。斜方肌（上部）和前锯肌（下部）是原动肌。

肩胛骨的旋内（medial rotation）通常是重力的作用，斜方肌和前锯肌逐渐主动延长可充分控制它，在使肩胛骨恢复到静止位置中。当需更大的力时，肩胛提肌、菱形肌及运动初始时的胸小肌是原动肌。

在一种运动中的一些拮抗肌，在另一运动中可能联合成为原动肌。大脑运动区代表的是运动定位而不是肌肉定位；在神经控制下，肌肉的分组不是一成不变的，而是根据需要作多种组合。如前锯肌和斜方肌在肩胛骨沿胸壁运动中作用是相反的，但在肩胛骨旋外时可联合作为原动肌。

在所有的肩胛骨运动中，锁骨下肌可能是通过拉锁骨向内下而稳定锁骨，但因其不易接近而使其作用不能肯定。在肩胛下肌和前锯肌以及胸壁之间的疏松组织使肩胛骨易于在胸壁上运动。当臂下垂时，与躯干有关的肩带的正常姿势需要节制斜方肌和前锯肌的活动，但当臂有负荷时，此二肌的

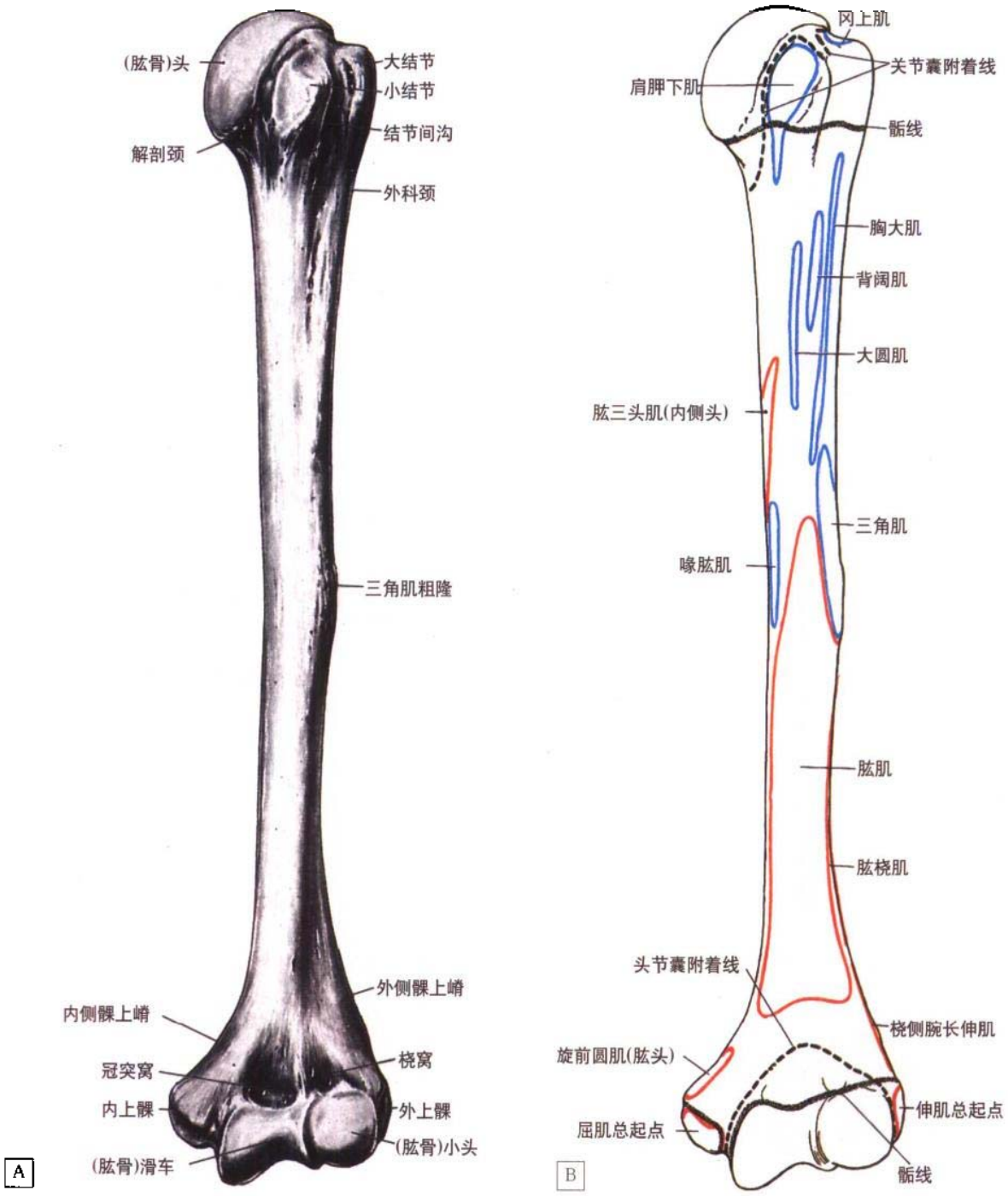

图 6.207 左侧肱骨及有关肌的附着区（前面观）。点区示骱线，间断线表示关节囊的附着。

活动必须增加（Basmajian 1967）。

肱骨

肱骨（humerus）（图 6.207，208），为上肢最大的长骨，有膨大的两端和一个骨干。近端有一圆“头”与肩胛骨的关节盂形成球窝关节。远端，称为“髁”，在肘关节处与前臂骨相适应。

肱骨近端 包括一头，一颈，大结节和小结节（粗隆）。

肱骨头（图 6.207，208） 在近端比半球体略小；在切面上为一球形（严格地讲为卵圆形的）。关节面覆以透明软骨，中央较厚，当臂下垂时，关节面朝向后内上的关节盂。肱骨头关节面超出关节盂面，只有盂内的一部分与关节的任何部位相贴合。

解剖颈（anatomical neck） 直接与关节头的周缘相邻，稍缩细，近大结节处最不明显，从上方向前后延续实为肩关节囊的附着线（图 6.207，208），结节间沟处除外，此处肱二

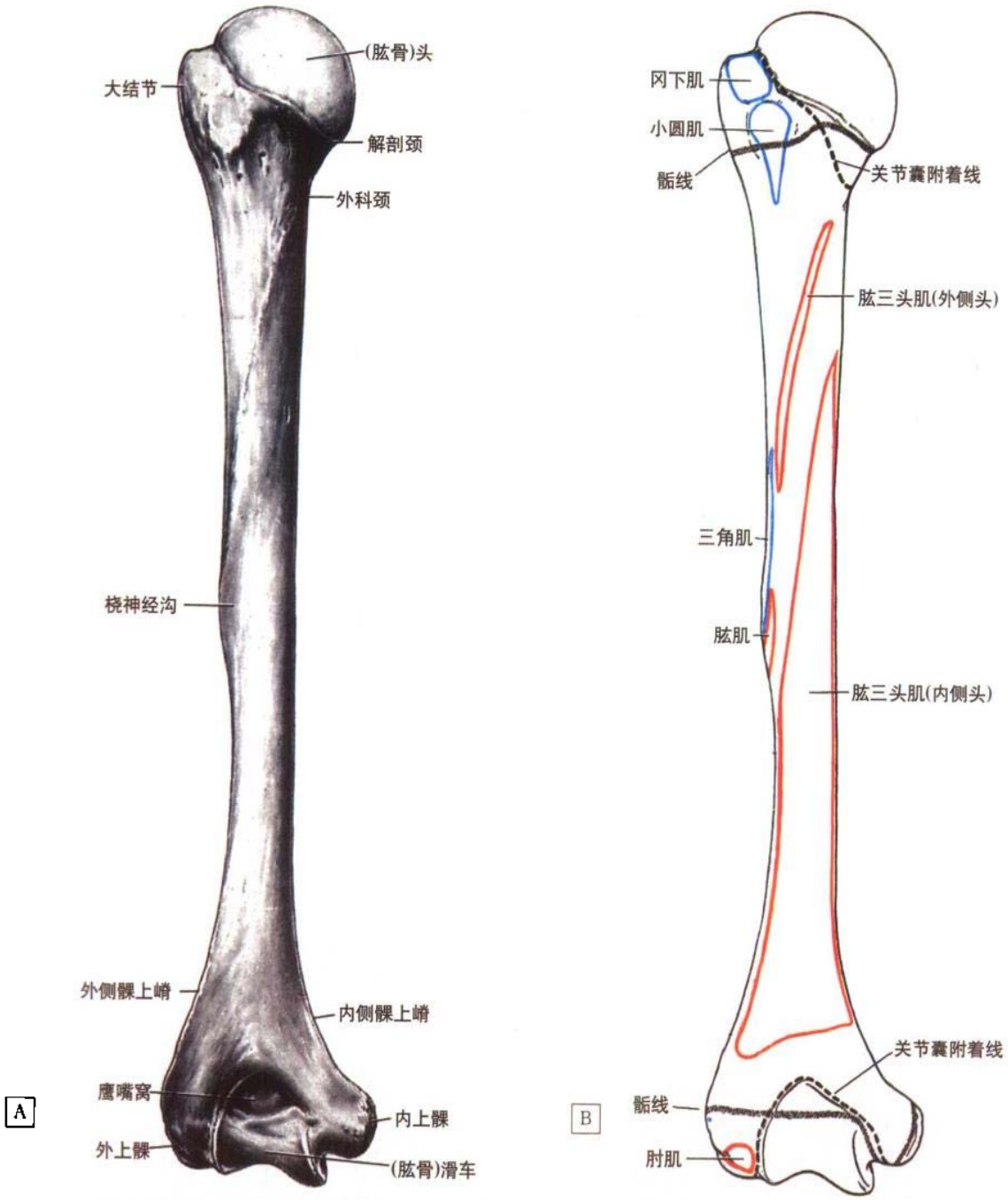

图6.208 左侧肱骨及有关肌的附着区（后面观）。点区表示骺线，间断线示关节囊的附着。

头肌长头腱穿过。然而在内侧，关节囊的附着线从解剖颈叉开，下降1cm或更多达肱骨干上。

肱骨小结节（粗隆）(lesser tubercle) 在前方刚超过解剖颈处；它有一光滑的肌肉压迹，在肩峰尖下方3cm处通过三角肌可摸到，当肱骨旋转时移动。其锐利的外侧缘是结节间沟内侧缘的一部分。肩肌下肌附着于小结节（图6.207），肩关节横韧带附着于外侧缘。

肱骨大结节（粗隆）(greater tubercle) 在肱骨近端最外侧，在肩部突出超过肩峰，被三角肌覆盖，形成肩部圆形轮廓。其后上面（近解剖颈处）有三个平滑的肌腱的压迹。在大小结节之间是结节间沟（intertubercular sulcus）。肱骨近端逐渐变细而成为干，即所谓“外科颈”，其内侧是腋神经和旋肱后动脉（图6.208）。

肱骨大结节上有三个肌腱压迹，最上部为冈上肌腱，中部为冈下肌腱、最下部为小圆肌腱（图6.208B）。大结节突出的外侧面上有许多血管孔，并被三角肌所覆盖；可能有一肩峰下滑液囊分隔结节与三角肌。肩胛下肌和小圆肌的附着点并不限于它们各自的结节，而且延伸不同的距离附着于相邻

的干骺端上。

肱骨干 近端几乎圆柱形，远端为三棱形（切片），前后扁。由于大量肌肉的包绕，因此不能直接摸到肱骨干。其三个面和三个缘不都那么明显。

前缘 从大结节的前面下降，几乎达骨的远端。其近端1/3为结节间沟的外侧缘，以肌附着点为标志。超过此缘，为三角肌粗隆的前缘，表面粗糙其远侧半较圆滑。

外侧缘 远端锐利，前面粗糙，其近端2/3勉强能看清，但有时可追踪到大结节的后面。中部，此缘被一宽而浅的沟即桡神经沟（radial groove）或螺旋沟（spiral groove）所阻断，此沟斜行向前外而下降。

内侧缘 远侧半圆钝，在中点下方有一粗糙带，在此带的近端内侧缘不清楚，但作为结节间沟内侧唇又重新出现，在此处又变得粗糙并达小结节。

三个面 前外侧面（the anterolateral surface）在前缘和外侧缘之间；正邻近其中点是粗糙的三角肌粗隆（deltoid tuberosity），逐渐变细而成为远侧的尖。三角肌粗隆后方有桡神经沟下降，当它至外侧缘稍超过粗隆时，此沟在远端逐渐消失。前内侧面（antero medial surface），在前缘和内侧缘之间，其近端1/3形成粗糙的结节间沟底，但其余部分是光滑的。在近中点处开有一滋养孔，其管指向远端。后面（posterior surface），在内侧缘和外侧缘之间，是最宽阔的面。有一嵴，有时是粗糙的，行向下外跨过其近端1/3。桡神经沟groove for radial nerve的起始部越过中1/3。远端1/3是一扁阔的面，向远端变宽。

肱骨远端（图6.207，209） 远端基本上是一改变了的髁（condyle），横向较宽，并具有关节部和非关节部。关节部在肘部与桡、尺骨相连，并分为外侧凸出的肱骨小头（capitulum）和内侧的肱骨滑车（trochlea）。非关节的髁包括内上髁（medial epicondyle）、外上髁（lateral epicondyles），鹰嘴窝（decranon fossae）、冠突窝（coronoid fossae）和桡窝（radial fossae）。

肱骨小头（capitulum of humerus） 比一半球小，包括外侧髁的前下面，但不包括其后面。小头与桡骨头凹相关节，在充分伸肘时，桡骨头凹紧接小头的下面，但在屈肘时，滑至小头的前面。

肱骨滑车（trochlea of humerus） 像滑轮的一部分，占据肱骨内侧髁的前面、下面和后面；有浅沟在外侧将其与小头分开；其内侧缘所有的面都突出。它与尺骨的滑车切迹相关节。在伸肘时，滑车之下后面圆周与尺骨接触，但在屈肘时，滑车切迹滑至前面，后面暴露。当前臂伸并旋后时，滑车突出的内侧缘是肱、尺骨长轴之间角度形成的主要决定因素（见本篇下文）。

内上髁（medial epicondyle） 为内侧髁上的钝性突出，它位于皮下，在被动屈曲时能见到。当尺神经经浅沟进入前臂时经过内上髁光滑的后面，在浅沟处尺神经可在骨面上滚动。如果尺神经在内上髁上受刺激，会产生特征性的刺痛感。远侧，内上髁前面为前臂浅层屈肌附着点。肱骨内侧缘远端是内侧髁上嵴（medial supracondylar ridge）止于内上髁。

外上髁（lateral epicondyle） 为髁的外侧非关节部，突出不超过外侧缘。上有一前臂浅层伸肌的前外侧起点的压迹。其后面微凸，在伸肘后方的凹陷内易摸到。肱骨外侧缘止于外上髁，由此向近端延伸为其远侧部，外侧髁上嵴（lateral supracondylar ridge）。

进一步详述 鹰嘴窝（olecranon fossa）为在髁的后面滑车近端的深凹陷，在伸肘时容纳鹰嘴尖。其底很薄并有可能穿通。冠突窝（coronoid fossa）较小，滑车位于前上，屈肘时，容纳尺骨冠突缘。较浅的桡窝（radial fossa）在肱骨小头的上方，冠突窝的外侧，屈肘时容纳桡骨头。

在低等哺乳动物，近端和远端肱骨关节面的最长轴间为稍大于90°的角。但人的近端肱骨看来已经外旋，从而此角已经增大到约164°（图6.210），即“肱骨扭转”角the angle



图6.209 左侧肱骨远侧端下面观。

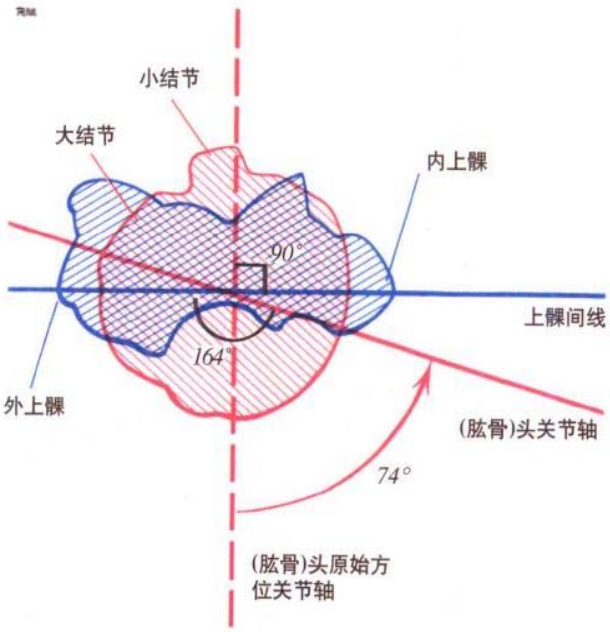

图6.210 肱骨“扭转”概念示意图。沿左侧肱骨全长观察，将其近侧端（红色）叠加于其远侧端（蓝色）之上。在古四足动物和大多数哺乳类四足动物，肱骨上、下两端的长轴以直角相交。在灵长类，包括人类，肱骨头关节轴朝向内，其与肱骨头原始方位关节轴所形成的角称为扭转角，人类此角平均为74°。亦有学者将此角与90°原始角相加成为164°（详见正文）。

of "humeral torsion"。此角在男性和成人较大，在类人猿较小。Krahl（1976）声称，此角随年龄而增大，直到骨骺融合（见本篇上文）。

结节间沟（intertubercular sulcus）又称肱二头肌沟，含有肱二头肌长头腱及其滑膜鞘，以及旋肱前动脉的升支。胸大肌腱附着于此沟的外侧唇，背阔肌腱附着于沟底，大圆肌腱附着于内侧唇。胸大肌的附着点延伸超过大圆肌的附着点，背阔肌的附着点最局限。沟的远端，前内侧面的一个小区域没有肌肉附着，但其远侧半被肱肌的内侧部所占据（图6.207）。内侧缘上粗糙带状区供喙肱肌附着。远端的内上髁嵴上有旋前圆肌肱骨部的附着处，而嵴本身则供内侧肌间隔附着。肱二头肌的外侧头附着于越肱骨后面的斜嵴；在斜嵴的近端，臂（旋绕的）神经和旋肱后血管绕外科颈至三角肌深面；远侧，桡神经沟内，含有桡神经和肱深血管，它们行向下外至前外侧面。肱三头肌内侧头附着后面一长三角形区域的大部，尖在此面的内侧大圆肌下界的上方，在整个背面向远端扩展，几乎达肱骨的远端（图6.208）。

前外侧面（anterolateral surface）近端是光滑的，被三角肌所覆盖，三角肌附着于三角肌粗隆；远侧被部分肱肌占据，肱肌上达桡神经沟底(图6.208)。肱桡肌附着于外上髁嵴的近侧 2/3，桡侧腕长伸肌附着于其远侧1/3。外侧肌间隔在上述附着处的后方附着于外上髁嵴。

肱骨髁的关节部位是如此弯曲，以致其前后面与干的相应面均在同一平面内。滑车沟从前面到后面向后外的呈螺旋形；后面宽而深，更对称；前方较长的内侧轮缘和其相邻的凸面与冠突关节面的内侧弓相适应。这些不对称性必然导致肱、尺骨轴间角度的变化，将与某些联合旋转一起发生（见本篇下文）。

肘关节囊（图6.207，208）附着于桡窝和冠突窝的上界，因而此二窝在囊内，并衬以滑膜；关节囊也附着于滑车缘的内侧面和内上髁根。后方，关节囊几乎达鹰嘴窝的上缘，因此鹰嘴窝也在囊内并覆以滑膜。在外侧，关节囊附于滑车和肱骨小头的边缘，在外上髁的内侧。

浅屈肌总腱起自完全位于囊外的内上髁骺。浅伸肌总腱附着于位于关节囊外的外上髁；肘肌附着于它的后面（图6.208）。内上髁稍转向后，外上髁略转向前。

当上肢下垂时，内上髁在外上髁的后方平面；肱骨头指向后内方，干的后面朝向后外。因肩胛骨关节盂朝向前外，所以在此静止位置，对肩胛骨来说肱骨并没有旋内；但对解剖位置来说它却作了旋转。当考虑臂和前臂的运动时，必须记住这一点（见本篇下文）。

偶尔从干的前内侧面，内上髁上方约5cm处突出一钩形的髁上突（supracondylar process），长2～20mm，它弯向下前，其尖于内上髁的上方通过一纤维束与内侧缘相连，旋前圆肌的部分纤维附于其上，从而形成一孔，通常容纳正中神经和肱动脉，但有时只有神经，或是神经加上来自肱动脉高位分出的尺动脉。在突的后方通常有一容纳动脉和神经的沟。此沟是许多动物肱骨内上髁孔（entepicondylar foramen）的对应物，可能是保护神经和动脉不受肌肉的压迫。这些骨骼特征可帮助评价种族亲缘关系（见本篇上文）。

肱骨骨化 肱骨骨化有8个骨化中心，即干、头、大小结节、小头、滑车外侧半、滑车内侧半及两个上髁（图6.211A）。在第8周肱骨干自中央开始骨化并逐渐向其两端扩展。肱骨头通常在出生后头6个月内骨化，但有20%的个体在此之前就发生骨化。男性大小结节在2岁和5岁开始骨化，女性约提前1岁。到6岁，头和结节已变成一单独的骺，下方凹陷（图6.211B）与骨干的锥形上端相适应，男性大约20岁时与骨干融合，女性约提前2年。有些人否认小结节内有一骨化中心，这可能是由于在通常的前后位放射学影像中此中心常模糊不清（图6.212）。在远端，肱骨小头在1岁内开始骨化并扩展形成其关节面的大部分；在女性9岁和男性10岁时，滑车的内侧部出现一骨化中心。女性4岁、男性6岁时内上髁开始骨化，外上髁大约12岁时开始。外上髁、小头和滑车的骨化中心，大约在青春期融合；女性14岁、男性16岁时合成的骺与干结合。内上髁是一独立的骺，完全在关节囊外（图6.207，208），是来自其内部之后内侧的一骨化中心。干的向下生长将内上髁与远端的骺分开，内上髁大约在20岁与干结合。

临床解剖学 近端骨骺与干的结合比远端晚，长度的增长主

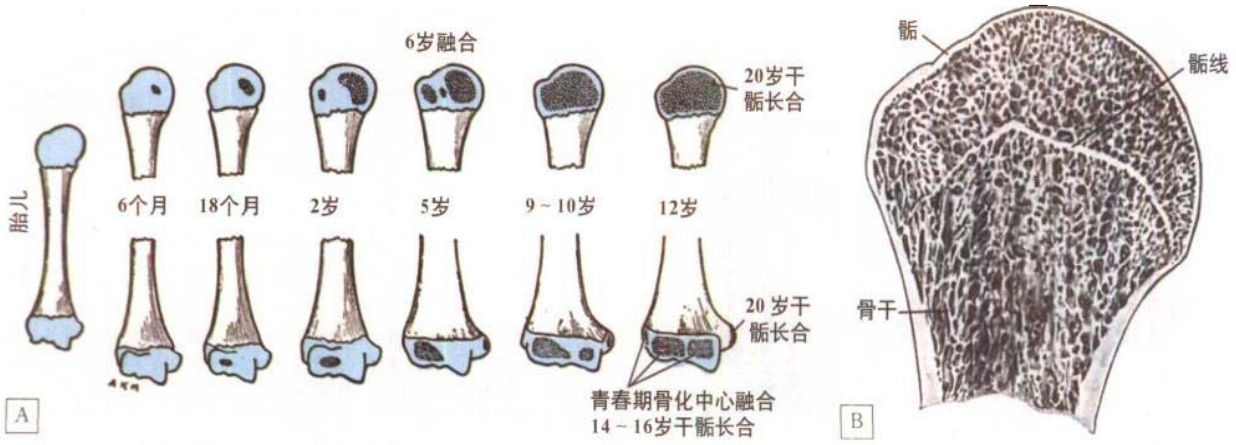

图6.211 A. 肱骨骨化期各阶段示意图；B. 右侧肱骨头纵切面。

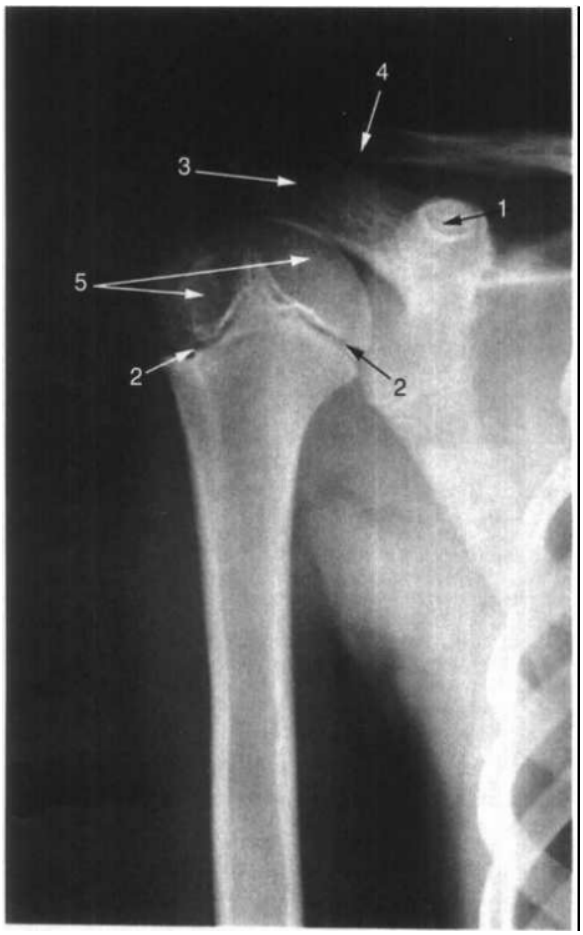

A

图6.212 11岁男童肩部X线像（前后位）。1. 喙突；2. 肱骨上端增长的骺软骨板；3. 肩峰；4. 还没有完全骨化的锁骨肩峰端；5. 肱骨近侧端的骺；可见骺与骨干之间的锥形连接。

要是由于近端软骨生长。因此在青年人上臂截肢后，肱骨继续生长、其下端进行性生长软组织，可使残肢成圆锥形。肱骨骨折比较容易发生，并可发生在任何水平。肌肉的作用较在其他任何长骨更常引起骨折；骨折通常发生在骨十三角肌附着处的下方，因此就可能损伤在桡神经沟内的桡神经，有时在骨痂生成时累及桡神经；除了胫骨以外，肱骨骨折不愈合较常见；近端的骨折可损伤腋神经；内上髁处的骨折可损伤尺神经；内上髁的过晚融合可能误诊为骨折。

肩（盂肱）关节

肩关节（shoulder joint）属多轴球窝关节（图6.213），在近似半球的肱骨头和浅的肩胛骨关节盂之间具有三维活动自由度，这种安排增加了活动范围但减少了安全性。就骨骼结构来说，此关节较弱，对关节的支持方面，其周围的肌肉比关节的形状和韧带起的作用更大。然而，喙肩弓架于关节上方起保护作用。

关节面（articular surfaces），有互补性弯曲，为真正的卵圆形（见本篇上文）。此处像髋关节一样，卵圆形的关节面近似球形，常被称为球窝关节（spheroidal）；小于半径1%的

B

图6.213 18岁女性肩部X线像 A. 前后位；B. 臂外展进行腋区的观察；1. 肱骨头；2. 肩峰；3. 肩锁关节；4. 锁骨；5. 喙突；6. 关节盂关节面（软骨下的骨组织）。

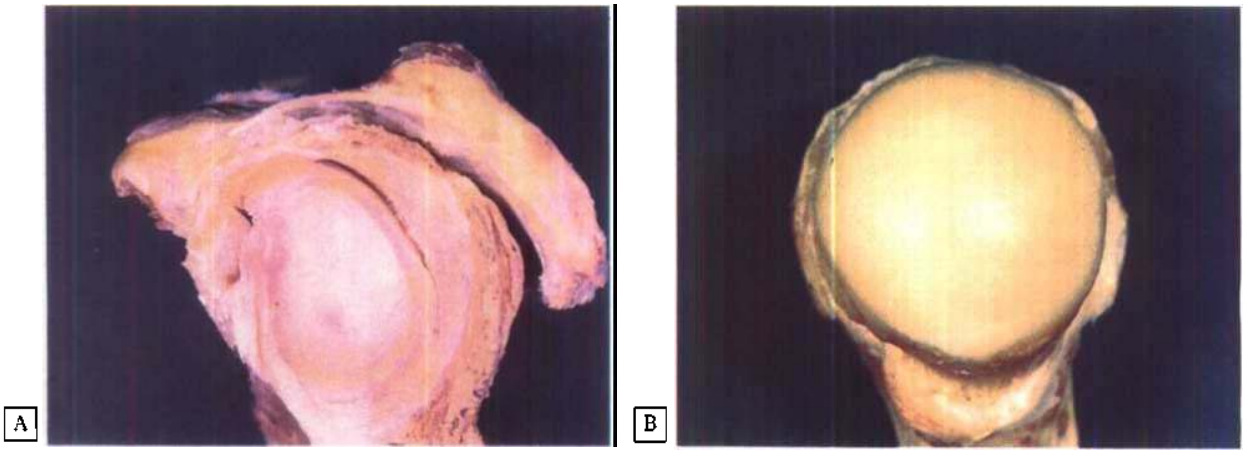

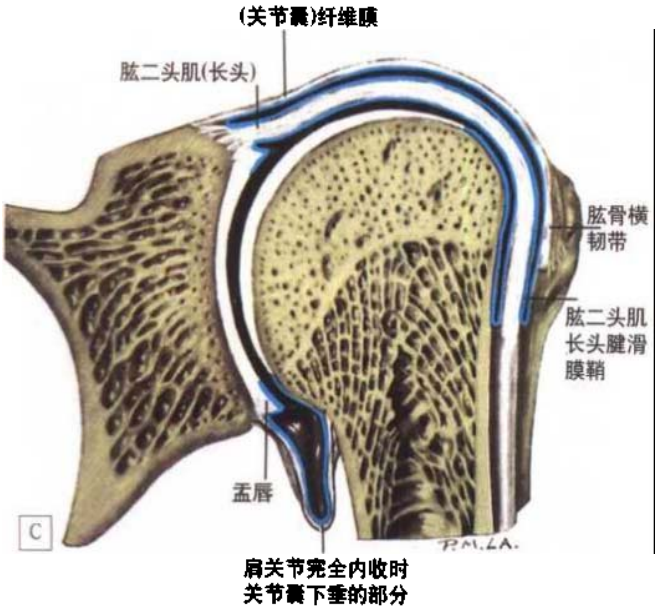

图6.214 肩关节面及其周围的结构A，B（防腐尸体解剖）A. 显示关节盂表面覆盖的关节软骨和关节唇。观察：近盂上结节处被切断的肱二头肌长头腱囊内部、关节囊纤维层与"腱袖"肌肉紧密融合、肩峰下囊和凌驾其上方的喙肩弓复合体。B. 充分暴露肱骨头球形关节面和关节囊纤维层下垂的部分（由伦敦Guy医院医学院M C E Hutchinson制作标本、Kevin Fitzpatrick摄影）。C. 肩关节冠状切面，蓝色示关节囊滑膜层。

球体偏离已有记载（Soslowsky等1992 a）。肱骨头的凸面超出关节盂腔的凹面（图6.214），因此，在任何位置上只有一小部分与关节盂相对，其余的肱骨头关节面与关节囊相接触；与关节盂面的接触在整个关节面分布更为一致（Soslowsky等1992 b）。在冠状面内，关节盂腔的曲率半径（图6.214，215，216）比肱骨头的曲率半径大（Iannotti等1992）；从而关节盂腔被纤维软骨缘—盂唇（glenoid labrum）所加深。两关节面上均覆以透明软骨：肱骨上的关节软骨中央部最厚、周边较薄；关节盂上的则相反。在大部分位置上，两关节面的曲率并不完全重合，关节为松弛衔接位（Saha 1961）。当肱骨外展并旋外时，曲率达到完全重合（紧密衔接位）（见本篇上下文；及图6.71，83）。当臂下垂时，从喙突尖正外侧的一点下降3cm的一条凹线，可代表关节盂的前缘；此线位于关节的下半。关节的韧带为：关节囊（capsular），盂肱（glenohumeral），喙肱（coracohumeral）和肱骨横（transverse humeral）韧带。

纤维性关节囊 纤维性关节囊（图6.214，217A）包裹关节，内侧附着于盂唇周围的关节盂缘，达喙突包括肱二头肌长头附着处。外侧附着于肱骨关节边缘的解剖颈，下内侧部除外，此处关节囊在肱骨干上降低1个多厘米。关节囊非常松弛，以致可使两骨分离2～3cm。这与其有大幅度的活动范围相一致。当然如此异常的分离需要在外展状态下上部关节囊的松弛。此外有如下一些肌腱支持纤维囊：上方的冈上肌腱、后方的冈下肌和小圆肌腱，前方的肩胛下肌以及下方的肱二头肌长头。除肱三头肌腱外，所有的肌腱都与关节囊混合形成腱袖（rotator cuff）加强并有效地支持关节囊。当腋神经和旋肱后血管从腋窝行向后部时，它们将肱三头肌与关节囊分开（图6.217B）。因而下方关节囊最少支持，也易受到最大的牵拉，在充分外展时跨肱骨头而被拉紧。前方关节囊也被胸大肌腱和大圆肌腱的延长部分所加强。

关节囊通常有2～3个开口：前方开口在喙突下方，使关节与肩胛下肌腱后方的滑液囊相连结；另一个开口在肱骨大小结节之间，通过肱二头肌长头腱及其滑膜鞘；第三个开口在后方不恒定，使关节与冈下肌腱下方的滑液囊相连。

盂肱韧带 三条盂肱韧带（glenohumeral ligaments），从关节内最易看到（图6.216，218），从前上方加强关节囊。盂肱上韧带（superior glenohumeral ligament）从盂唇上部和喙突基部（深达喙肩韧带）行至肱骨解剖颈的上部，在小结节和关节缘之间。盂肱中韧带（middle glenohumeral ligament）发自一宽附着点，在上盂肱韧带下方，沿关节盂前缘的下1/3（Shahan 1983），并斜行向下外、随行随扩大最后附着于肩胛下肌腱深面的小结节，并与肩胛下肌腱混合。较厚并较长的盂肱下韧带（inferior glenohumeral

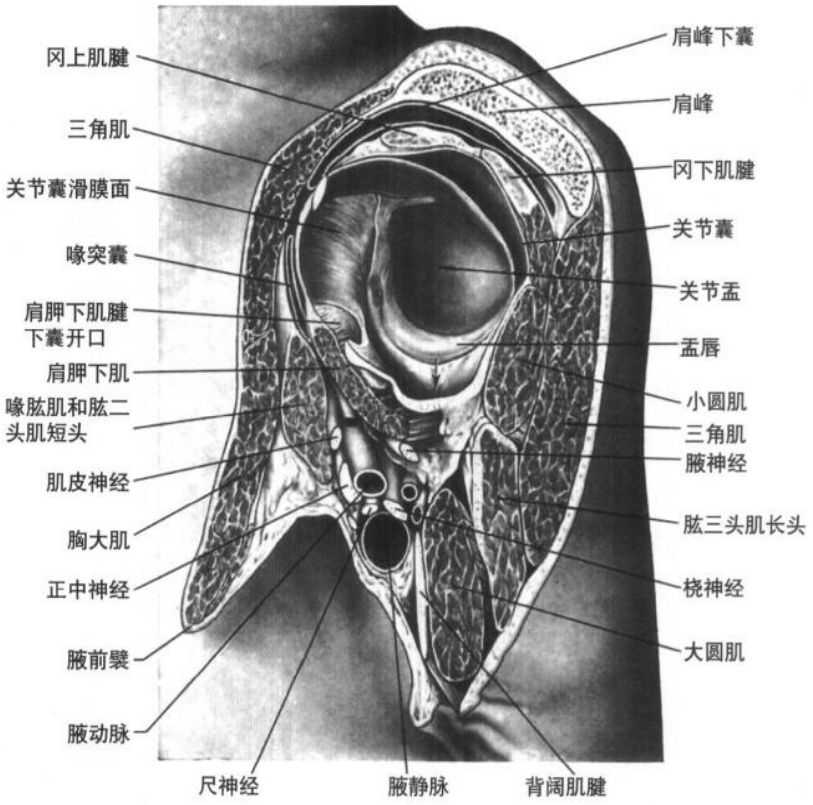

图6.215 左侧肩关节斜冠状切面.在盂唇平面移除上肢并解剖，箭头指向关节囊下垂的部分，注意:读者可能不熟悉此切面展示的腋血管之间及其与臂丛的分支之间的位置关系，可参考图6.92,或与图6.216比较。

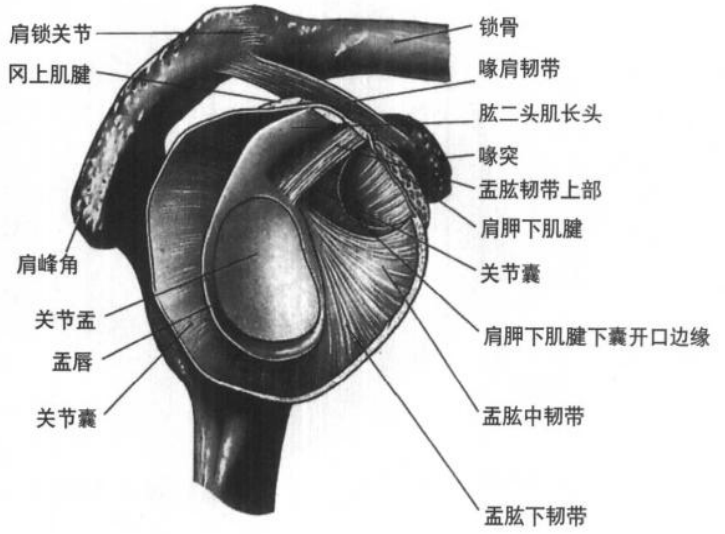

图6.216 右侧肩关节内面（前外侧面观）。

ligament）起自盂唇的前、中、后缘，在骶线的下方，行向前下附着于肱骨解剖颈的下内侧面。盂肱下韧带的前、上缘增厚为上束（Spencer和Turkel 1981; Bigliani等1992）（superior band），它附着于关节囊前部的弥漫性增厚称为"腋袋（axillary pouch）"（Spencer和Turkel 1981）。

滑膜 滑膜衬覆于纤维囊并覆盖部分解剖颈。肱二头肌长头腱在一滑膜鞘内穿过关节，此滑膜鞘延续进入结节间沟远达肱骨外科颈（图6.214, 217A）。

喙肱韧带(coracobumeral ligament) 喙肱韧带（图6.217A）为关节囊上部一宽阔增厚部分，从喙突根部外侧缘至大结节的前面，与冈上肌腱交织在一起；韧带的下后缘与关节囊融合。

肱骨横韧带(transverse humeral ligament) 肱骨横韧带（图6.217A）为架于肱骨大小结节间的一宽纤维束，上方附着于

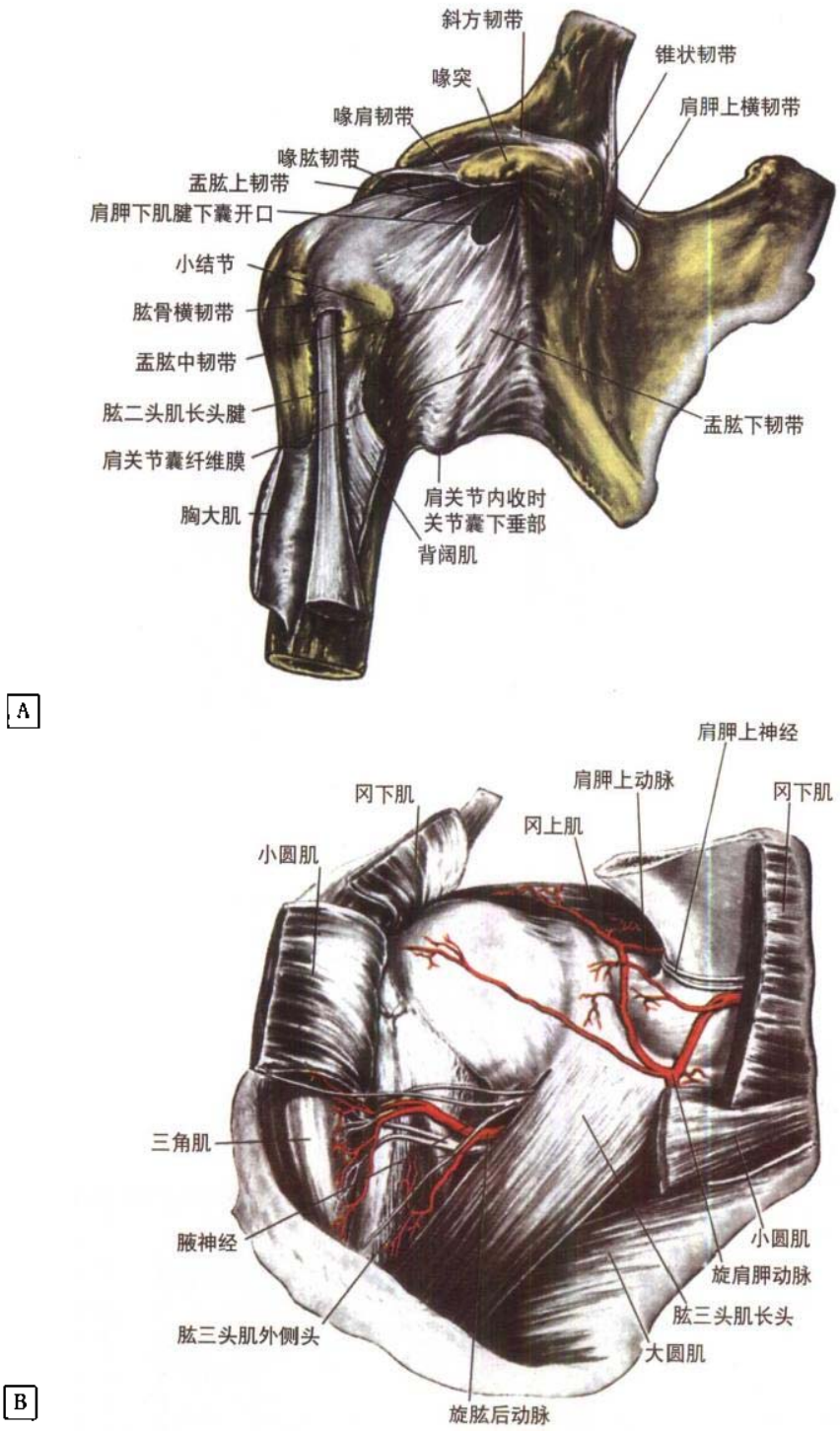

图6.217 A. 右侧肩关节（前面观）；B. 左侧肩关节（后面观）。切除肩峰和部分冈下肌及小圆肌，并把它们的肌腱翻向前。

骺线。此韧带使结节间沟变成一管，对肱二头肌长头起支持带的作用。

盂唇(glenoid labrum) 盂唇（图6.215）为围绕关节盂的一纤维软骨缘，截面为三角形，底附着于盂的周缘，其薄的边缘作为关节盂曲面的延续而突出。在上方盂唇与来自肱二头肌长头腱的二个纤维束混合。盂唇加深关节盂，可保护骨，并有助于润滑（见本篇上文）。盂唇有时部分缺少，滑膜可通过此缺口而突出。

滑液囊(bursae) 许多滑液囊与肩关节相邻：

- 位于肩胛下肌腱与关节囊之间（图6.216），在盂肱上、中韧带间与关节交通；
- 有时位于冈下肌腱与关节囊之间，偶尔开口于关节腔；

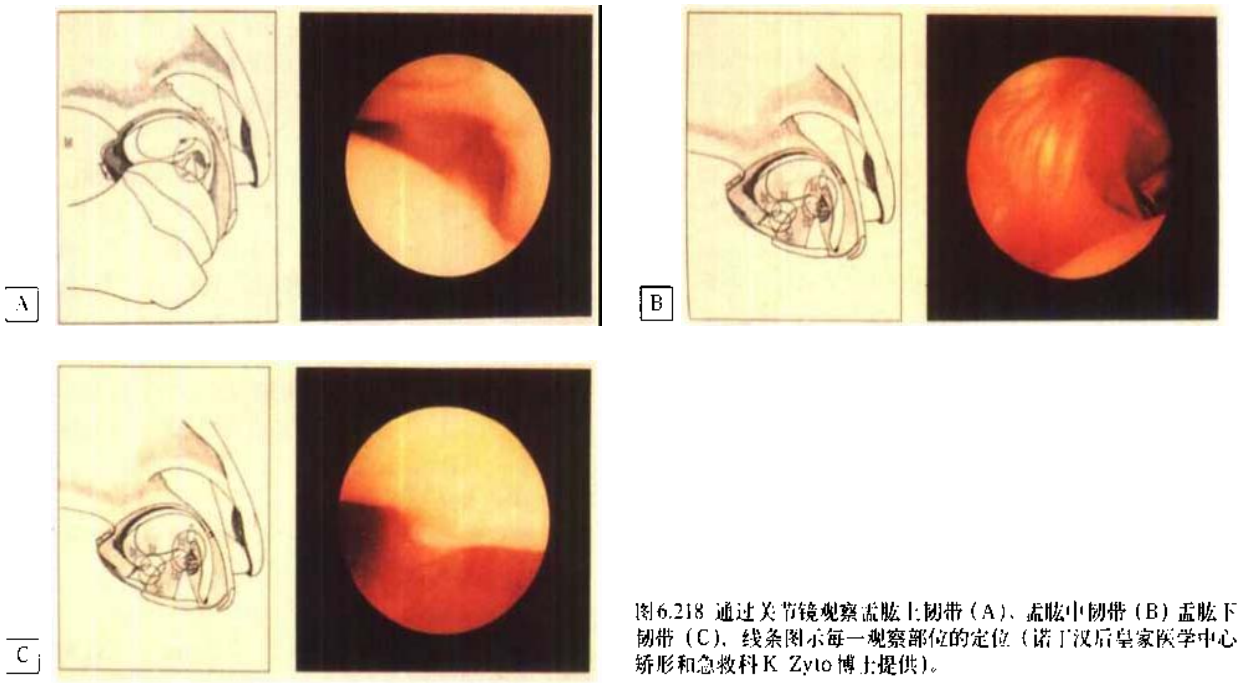

图6.218 通过关节镜观察盂肱上韧带（A）、盂肱中韧带（B）盂肱下韧带（C），线条图示每一观察部位的定位（诺丁汉后皇家医学中心矫形和急救科K Zyto博士提供）。

- 肩峰下囊（subacromial bursa）（图6.215）位于三角肌和关节囊之间，不与关节腔交通，但在肩峰和喙肩韧带下方延长，并位于这两条韧带与冈上肌之间；此囊似乎与三角肌下筋膜一起附着于肩峰（Birnbaum 和 Lierse 1992）；
- 位于肩峰的上面；
- 位于喙突和关节囊之间；
- 有时位于喙肱肌后方；
- 在大圆肌和肱三头肌长头之间；
- 在背阔肌腱的前后方。

肩关节毗邻的肌肉 毗邻的肌肉如下：上方的冈上肌，下方的肱三头肌长头，前方的肩胛下肌，后方的冈下肌和小圆肌，囊内有肱二头肌长头腱。三角肌从前、后和外侧覆盖关节（图6.215）。

肩关节的血管供应和神经支配 动脉来自旋肱前动脉和旋肱后动脉以及肩胛上血管和旋肩胛血管（Cooper 等 1992；Garcia 等 1992）。神经主要来自臂丛后束以及肩胛上神经，腋神经和胸外侧神经。肩胛上神经分布后上面，腋神经分布前下面，胸外侧神经分布关节囊的前上部（Gardner 1948b）。

肩关节运动 作为一多轴球窝关节，肩关节能够在很大范围内联合摆动和旋转运动（见本篇上文）。所有的运动都可分解成绕三个相互垂直轴的旋转运动，也就是说它有三个自由度（见本篇上文）。传统上此关节可做屈伸（flexion-extension）、展收（abduction-adduction）、环转（circumduction）和旋内（medial rotation）、旋外（lateral rotation）运动。关节囊的松弛以及比浅关节盂大的肱骨头，为肩关节提供了比任何其他关节都大的运动范围。然而当臂下垂甚至有中度负荷时，冈上肌和上部关节囊的张力防止肱骨向下移位（Basmajian 1967）。

在作肩关节运动分析时，可把肱骨的运动归之于肩胛骨的面，而不是习惯上的解剖学的面，有关轴在图6.71中表示。当臂下垂在静止状态，关节盂几乎同样朝向前外，肱骨头轴和肩胛轴（局部解剖）是一致的，虽然肱骨在解剖位置上是旋内，通过肱骨头垂直于关节盂中央的轴上可屈肩关节（flexion）使臂向前内。展（abduction）和收（adduction）发生在与屈伸面成直角的垂直面上，水平的运动轴通过肱骨头，与关节盂面平行（Flecker 1929）。纯的外展在肩胛面上使臂向前外抬高。然而当涉及躯干（trunk）时，屈和伸是在矢正中面内进行，展和收是在冠状面内进行。从屈的位置垂直抬高臂，或从展的位置抬高臂，二者均伴有肱骨不同方向的旋转。无论是肩胛面还是其他任何面的外展均如此描述，这基于许多系列的运动，以肩胛面为准的外展中，肱骨关节面上的运动点，追随垂直上下方向，但在旋转时，运动点是沿水平方向的。在“纯”屈—伸运动中，在一垂直于肩胛骨的面中，运动轴（见本篇上文）被假想为是从关节盂的中央穿出的。

盂肱关节的外展约为90°（Kapandji 1974），但已有达到120°角的报道（Inman 等 1944）。约60°以上的外展发生在胸锁关节和肩锁关节。脊柱向对侧弯曲也有助于臂的上举。然而在主动抬高中，盂肱关节和肩锁关节的运动是同时的，最初外展25°~30°时大部分或所有的运动都发生在盂肱关节。此后每抬高15°，盂肱关节的运动占10°，肩胛骨的运动占5°。

然而在屈时，肱骨在垂直于肩胛骨的面上摆动，且在充分屈时，肩胛骨的旋转也不能使抬高（120°）增加。如果充分屈的肱骨也外展，那么抬高按比例增加，直到肱骨达肩胛面时，也就是达到真正的外展时，就可能达到180°的抬高。在旋转（rotation）—旋内或旋外时，肱骨绕垂直轴旋转约1/4

圈；当臂下垂时旋转范围最大，当臂上举时最小。当评价盂肱关节的旋转范围时，前臂应在肘关节屈成直角，以防止由于在臂下垂时附加的前臂旋前或旋后所致的错误解释。环转（circumduction），为前述各运动的连续，肱骨的远端描绘出圆锥的底，圆锥的尖在肱骨头，但此盂肱关节的运动可因肩胛骨的运动而大大增加；用力投掷物体就是这种联合运动的例证。

因为肱骨头的偏置位置与肱骨干的局解纵轴有关，所以屈和伸也包括在关节盂窝内的几乎纯“旋转”运动（见前）。而其他运动是这些基本或弓形摆动或连续运动的无穷变化。

肱二头肌长头与肩关节的独特关系可能有许多用途。因其与肩关节和肘关节相连，在此二关节的所有运动中，肱二头肌作为一弹性韧带调节它们的活动。在臂运动中，当三角肌收缩并固定肱二头肌时，它有助于防止肱骨头冲击肩峰。当冈上肌麻痹时，它也可能有助于臂外展的起动，特别是当肱骨外旋时。

附属运动 在肩关节可发生大范围的附属运动（见前）。肱骨头可在与关节盂窝有关的任何方向上转换，在外展时，附属运动最自由，关节面可因牵拉而分离。

产生运动的肌肉 产生运动的肌肉可分为作用于肩带的肌肉和作用于盂肱关节的肌肉。

作用于肩带的肌肉在上文已叙述。

作用于盂肱关节的肌肉 主要是三角肌、胸大肌、背阔肌和大圆肌。所有肌肉都集中止在肱骨上，以机械优势作用于较不稳定的关节，这是由于关节盂浅和关节囊松弛。这种情况可被就近附着于肱骨的短肌，即“腱袖”所抵消，“腱袖”即肩胛下肌、冈上肌、冈下肌和小圆肌在主动运动时，维持肱骨头和关节盂正确联合及对抗滑动，起姿势肌的作用。

屈（flexion）：胸大肌（锁骨部）、三角肌（前部纤维）以及得到肱二头肌协助的喙肱肌。胸大肌的胸肋部是使肩关节从充分伸的状态前屈至冠状面的主要作用力。

伸（extension）：三角肌（后部纤维）和大圆肌是臂从下垂位后伸的肌肉。当充分屈的臂对抗阻力而后伸时，背阔肌和胸大肌的胸肋部起主要作用，直至臂达到冠状面。

展（abduction）：三角肌，但它最初的作用主要是向上，除非有对抗作用，否则会使肱骨移位。肩胛下肌、冈下肌和小圆肌是起对抗作用向下牵拉的力；这三块肌与三角肌构成在肩胛面上产生外展的“一对”力。冈上肌有助于产生和维持此运动，但其精确的作用是有争议的。

旋内（medial rotation）：有胸大肌、三角肌（前部纤维）、背阔肌、大圆肌，当臂下垂时还有肩胛下肌，都是旋内肌。

旋外（lateral rotation）：冈下肌、三角肌（后部纤维）和小圆肌是旋外肌。

临床解剖 良好的旋肌的力量和完好的盂肱韧带对肩关节的正常稳定性都是必要的，但由于关节窝浅而易发生脱位，并伴随有臂外展发生。在这种情况下，肱骨头压迫关节囊的前下面并可能将其撕裂，因关节囊在此处最薄弱、最少其他支持；常见为盂下脱位（程度加重可致喙突下和锁骨下脱位）。如果复位后防止外展，脱位就不会复发。在外伤性肩关节前脱位时，常发生下盂肱韧带拉伤（Spencer和Turkel 1981）或者因其关节盂附着点撕裂而产生功能障碍（Bigliani等1992），随后发生前下盂唇的分离，从而产生典型的Blankart损伤。

如果肩关节僵硬，通过增加肩胛骨的活动性，可部分补偿运动的丧失。当可能发生关节僵硬时，应将肱骨调整到适当的位置，像把手掌置于颈后部，也就是外展位，以充分利用肩胛骨的活动性。

肩关节的修复

盂肱关节的外科修复已经形成为常规程序，随着新设计的人工修补物的引入，治疗效果也在不断地改善。在手术过程中，如果小心修复关节的解剖关系，就会获得满意的疗效。可通过半关节成形术进行肩关节修复，此手术只替换肱骨的关节面；也可利用全关节成形术修复肩关节，此手术还要替换关节盂的关节面。

金属肱骨人工修补物通常由一置入骨髓腔内的干组成；它或者是一片式的，或者是标准尺度的单独的头和干等构件，此干可以是粘牢在骨上的，也可是非粘牢性的，取决于它的设计。由于可得到的骨桩有限，关节盂成分的牢固固定可能就是一个问题，随后就有了许多新设计。人工关节面是超高分子重聚乙烯，可用粘合剂直接固定在骨上，如果用金属作依托，可用粘合剂或螺丝固定（非粘牢性的）。

全肩关节修复最常见的指征是风湿性关节炎（图6.219）和骨关节炎（图6.220）。半关节成形术通常用于肱骨头和颈的粉碎性骨折，并作为二期手术用于骨折愈合不良或不愈合。

进行肩关节修复术时，患者采取半坐位：“躺椅位”。皮肤切口从锁骨中外1/3交界处开始，向外侧延伸至腋前襞的远端。暴露三角胸大肌沟，游离头静脉；烧灼来自三角肌的属支以保护头静脉并使其向内侧回缩。利用锁骨外侧1/3纵行骨切开术（将锁骨宽度的不足1/3分离开；图6.221）连同三角肌前1/3的止点一同分离开，然后向外牵拉或向外翻开三角肌。收回三角肌必须特别小心，因为其深面紧靠腋神经；三角肌前1/3的神经切除可引起严重的功能损害和屈肩力减弱。

在肩关节的前面深部结构已被暴露后。内侧的联合腱（喙肱肌和肱二头肌短头）保持完好，以保护肌皮神经。通过对肱二头肌长头腱的定位可辨认肱骨大小结节之间的间隙。利用肩胛下肌腱切断术或连同肱骨小结节一起切断



图6.219 肩关节类风湿性关节炎X线像。可见明显的骨组织退行性变，出现囊肿。肱骨头向内侧移位，导致关节盂磨损。肩关节呈向上半脱位状。腱袖（旋转袖）极易受损。



图6.220 肩关节骨关节炎X线像。可见肱骨头有典型的下骨赘，肱骨头与关节盂的骨面直接接触，提示失去了关节软骨。骨质尚好，软组织无变化。

术即可到达肩关节。

现在于旋肌间隙（冈上肌和肩胛下肌腱之间的结合处），从二头肌沟上缘向喙突基部分开腱袖。向内侧翻开肩胛下肌腱，暴露关节并向前游离；在患骨关节炎的肩关节，因骨赘的出现会使游离关节遇到困难；骨赘主要出现在前面，也可在肱骨关节面的后缘以及关节盂上。在前后面上，按照为安装假关节设计的角度切除肱骨头；从解剖学角度看，肱骨头对肘关节的髁间面翻转约30°，使肩关节最适宜的旋转运动取决于此翻转角。

对于全关节修复术，因关节盂面常严重磨损，并形成骨赘而必须予以处理。在修整关节盂时，必须重建其正常的面（与肩胛骨面成直角并朝向外侧）。当从肱骨头或关节盂下极切除下骨赘时应该常规保护腋神经，其方法是在关节囊和肌肉之间插入一牵开器。处理完关节盂面后，即可利用适合于所用假体类型的技术插入人工修补体。

由于外科手术以前通常出现运动受限，因此常发现腱袖的肌腱回缩，缩短。为了恢复运动，必须使这些肌腱游离活动；尤其是肩胛下肌腱，必须从肩胛骨前面游离活动。

接着，把肱骨的骨髓腔钻大，插入人工修补物的干，可以用粘合剂或不用粘合剂固定。肱骨的应面应被人工肱骨头很好地覆盖；然而，人工关节头不应超过肱骨头的切面，因为这会引起在腱袖各肌腱上的前后撞击。在近端，肱骨头应与大结节上缘平齐贴合：如果低了，就会发生结节撞击肩峰；如果高了，腱袖就会遮盖肱骨头缘并将会磨损肩峰。

因为肩关节是不受约束的关节，其稳定性主要取决于软组织，这些软组织应紧张而平衡：如果太紧运动将会受限；如果太松，肩关节就会不稳。为了达到满意的效果，就需要附加软组织的放松和选择并插入合适的部件。插入带有正确的下部倾斜的关节盂成分，能创造一良好的肩峰下间隙，在臂抬高时可防止在肩峰下的撞击。

关闭切口时，用非吸收性粗线将肩

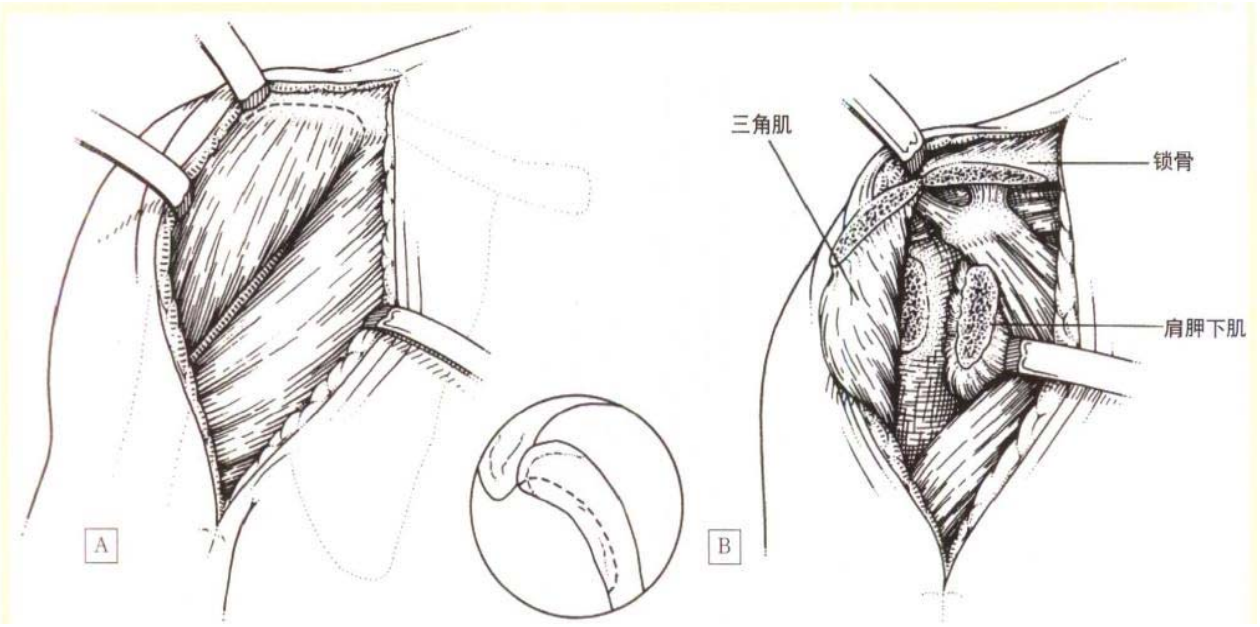

图6.221A. B 锁骨切开术。为了容易进入肩关节，并在术后施行牢固的肌肉复置术，可按图示将锁骨干即三角肌前1/3止点处切开。



图6.222 人工全肩关节置换术后X线像。可见患骨关节炎的肩关节被具有生物标准的人工全肩关节假体所置换，重建一个宽阔的肩峰下间隙，整个结构排列与原来的关节面类似。

肿下肌腱修复好：如果已行锁骨切开术，则应使用穿骨缝合。关闭冈上肌和肩胛下肌腱之间的旋肌间隙，人工关节完全被已修复的腱袖所掩盖。如果使用了锁骨切开术，就应使用绕锁骨环扎术用可吸收性缝线将三角肌与锁骨缝合。用几针间断缝合关闭三角胸大肌沟，以避免永久性间隙；按常规关闭皮下组织和皮肤。

经此手术修复的关节能很快恢复(图6.222)。肩关节的活动不良，即使是短期的，也是运动受限的原因，特别是在近期手术的肩关节，各层组织可能粘连，在肩峰下间隙缺少必要的滑动。

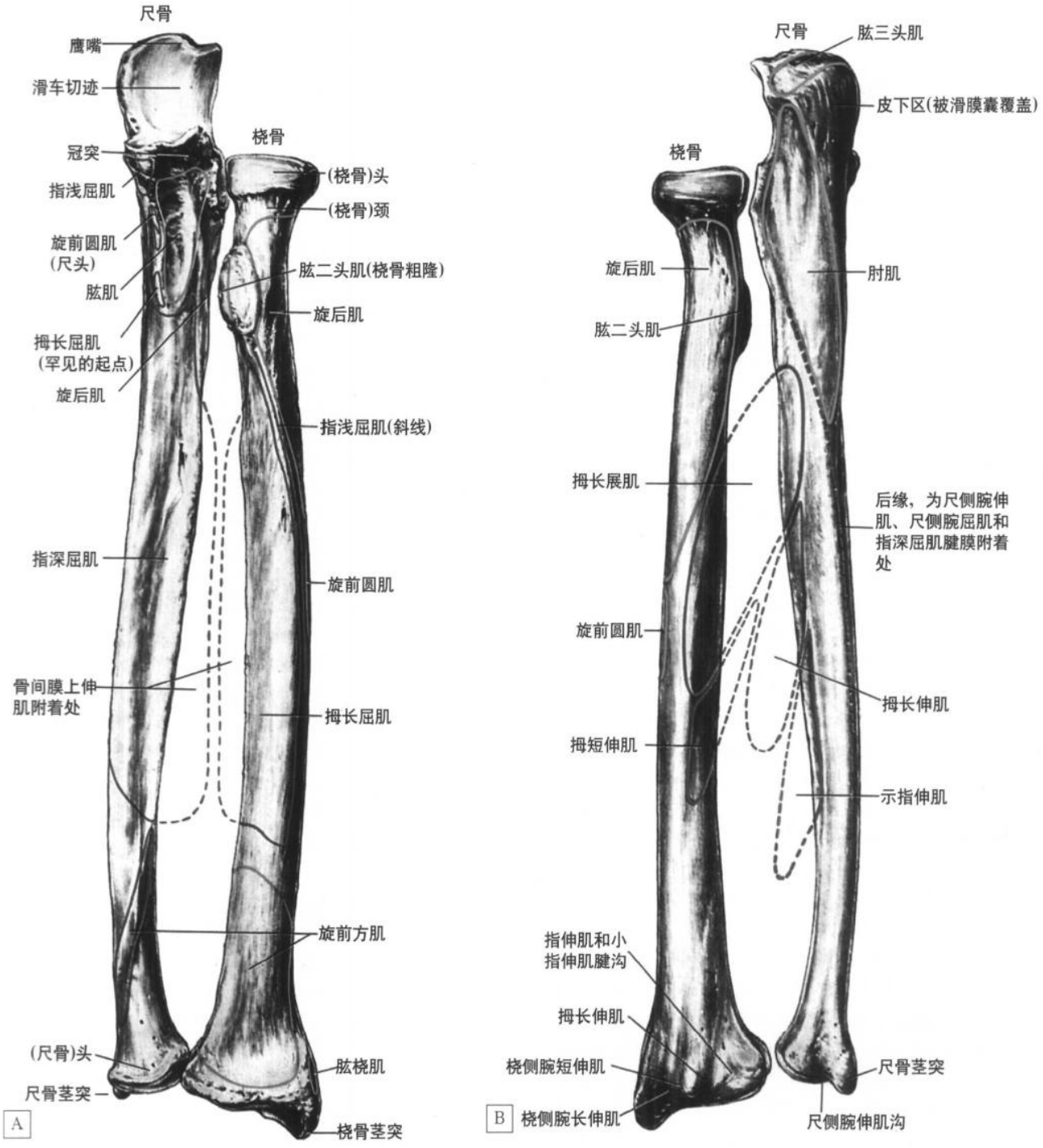

图 6.223 左侧桡骨和尺骨及有关肌的附着区。A. 前面观；B. 后面观；C. 横切面（上面观）显示骨间膜的附着。

桡骨

桡骨（radius）（图 6.223），在前臂外侧，有膨大的近侧端和远侧端，远侧端更宽些。桡骨干迅速向远端加宽，向外侧凸出，远侧前面凹陷。

近端 近端包括一头、一颈和一粗隆。桡骨头（head of radius）为圆盘状，其近端关节面为浅杯状，与肱骨小头相关

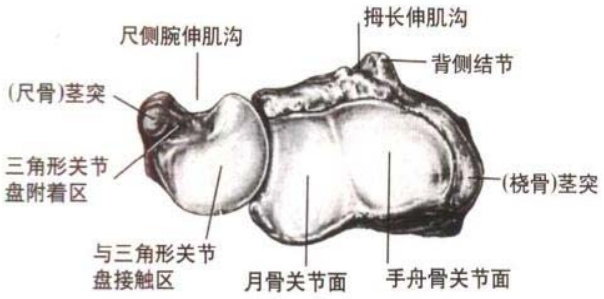

图6.224 右侧桡骨和尺骨远侧端（下面观）。

节。桡骨光滑的关节外周部（articular periphery）内侧垂直最深，此处与尺骨的桡切迹接触。在伸直的肘关节背面外侧的一个小凹陷内可摸到桡骨头的后面。桡骨颈（neck of radius）为头远端缩细部，头突出于颈的上方，外侧特别突出。桡骨粗隆（radial tuberosity）在颈的内下方；粗隆的后面粗糙，而前面光滑。

桡骨干 桡骨干（shaft of radius）凸向外侧，截面呈三角形（图6.223c），但除了近端靠近粗隆处外只有骨间缘（interosseous border）是锐利的；远侧，小的长三角区的后缘，在尺切迹（ulnar notch）的上方，这两个区域形成所谓内侧面（medial surface）。骨间膜附着于其远侧3/4，连结桡骨和尺骨。前缘（anterior border）在两端明显，但在两端之间是圆的且不清楚。前缘作为前斜线（anterior oblique line）从粗隆的前外侧行向下外，远侧，沿前面的外侧缘是一锐利的可摸到的嵴。后缘（posterior border）只在其中1/3处明显；近侧，后缘行向上内达粗隆的后下部；远侧仅仅是一圆形的嵴。前面（anterior surface），在前缘和骨间缘之间，横向凹陷，远侧为一向前的弯曲。靠近其中点处是一朝向上的滋养孔和管。后面（posterior surface），在骨间缘和后缘之间，大部分是扁的，但在近侧部可能稍凹陷。外侧面（lateral surface）凸出缓和；近侧，由于前缘和后缘的倾斜，它可达前面和后面，在此处稍微粗糙。近干的中部有一稍不规则的卵圆区；过了这个区，外侧面是光滑的。

远端 为最宽的部分，切面呈四边形。其外侧面（lateral surface）稍粗糙，向远端突出为茎突（styloid process），当围绕茎突的肌腱松弛时可摸到。远端（图6.224）是光滑的腕关节面（carpal articular surface），被一骨嵴分为内侧区和外侧区，内侧区是四边形，外侧区是三角形并弯曲到茎突上。前面（anterior surface）是一厚而突出的嵴，甚至通过覆于其上面的肌腱就在鱼际近端2cm处可摸到。内侧面（medial surface）是尺切迹（ulnar notch），光滑，前后凹陷与尺骨头相关节，后面（posterior surface）是能摸到的背结节（dorsal tubercle），内侧以一斜沟为界且与食指和中指之间的裂隙成一直线。在结节的外侧是一宽而浅的沟，被一不太明显的垂直嵴分开。在结节的内侧也有一相似的沟，但未被分开。

进一步详述 桡骨头近端关节面（proximal articular surface）及其环状关节面（circumference）覆以透明软骨，环状关节面的上缘与肱骨小头和滑车之间的沟相适应，在屈肘时填入桡窝。环状关节面与尺骨的桡切迹及环状韧带相关节，在环状韧带内它作旋前和旋后运动。桡骨颈被环状韧带更狭窄的远侧部所环绕，被来自桡尺近侧关节的滑膜突出物分开。

桡骨粗隆（radial tuberosity）的后部有肱二头肌腱的附着点，但后者被一滑液囊与光滑的前部分开，斜索附着于粗隆的远侧。

近端，薄而宽的指浅屈肌桡侧头附着于桡骨的前缘（anterior border），伸肌支持带的外侧缘附着于其明显的远侧部。尺切迹近端的小三角区供旋前方肌最深部附着。

前面（anterior surface）近端2/3为拇长屈肌提供了一广泛的附着区，拇长屈肌遮盖滋养孔；远侧1/4供旋前方肌附着。外侧面（lateral surface）上的一粗糙区，在其最大弯曲的中点，供旋前圆肌附着。外侧面（lateral surface）近端增宽，向前后扩展成一长V形区（图6.223）供旋后肌附着。旋前圆肌的远侧、外侧面被桡侧伸肌腱所掩盖。近侧，拇长展肌附着于后面（posterior surface）上，更远侧为拇短伸肌附着。其余的面上没有肌点附着，但被拇长、短伸肌所覆盖。

桡骨茎突（styloid process）向下突出超过尺骨茎突，其尖被拇长展肌和拇短伸肌腱所遮盖。腕外侧韧带附着于其尖。外侧面（lateral surface），靠近茎突，接受肱桡肌的附着，拇长展肌和拇短伸肌腱斜向前下越过外侧面。下端前面（anterior surface）的终嵴供桡腕掌侧韧带附着。桡尺远侧关节之三角形关节盘的底附着于尺切迹远侧一光滑的嵴。从桡尺远侧关节突出一狭窄的滑膜，向近端延伸至骨间膜下端的前面。腕关节面（carpal articular surface）的外侧部与舟骨相关节，内部与月骨的外侧部相关节；在充分内收时，月骨的近端关节面完全与桡骨接触。

桡骨背结节（dorsal tubercle）接受伸肌支持带的一束纤维附着，并且因拇长伸肌腱行经内侧而在结节上形成一沟。结节外侧的宽沟内含有桡侧腕长伸肌腱（外侧）、桡侧腕短伸肌腱（内侧）以及它们的滑膜鞘。背面内侧有指伸肌腱沟，但示指伸肌和骨间后神经把这些结构与骨分开。桡腕背伸韧带附着于背面的下缘。

桡骨骨化 桡骨由3个骨化中心骨化，骨干的骨化中心于第8周出现在中央，且每端有一骨化中心（图6.225，226）。差不多在1周岁末远端骨骺开始骨化，女性4岁、男性5岁时近端骨骺开始骨化。女性14岁、男性17岁时近端融合，而远端的融合男女分别为19岁和17岁 。约在14或15岁时在桡骨粗隆有时出现第四个骨化中心。

尺骨

尺骨ulna（图6.223，224）在前臂旋后位时处于桡骨的内侧。其近端是一个大钩状（图6.227），凹向前。骨干的外侧缘是锐利的（骨间）嵴。尺骨从近端的粗大部向远侧逐渐变细，但在远端膨大成小而圆的尺骨头和茎突。尺骨干在切面上是三角形的，但没有明显的双弯曲。其全长稍凸向后；但

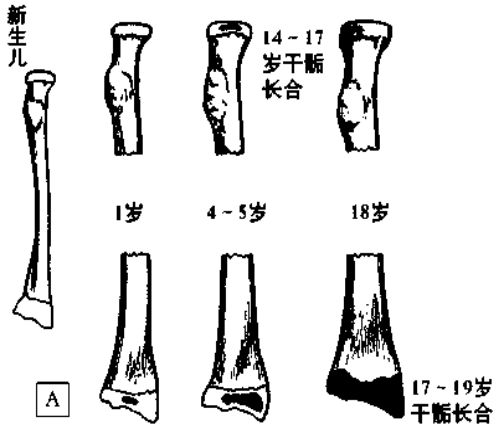

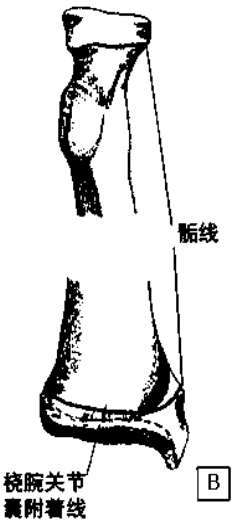

图6.225 A. 桡骨骨化期各阶段示意图。B. 左侧桡骨青春期骺线（前面观）蓝线示桡腕关节囊的附着。

其内侧面和外侧面是弯曲的；近侧半有一稍向外侧凹的弯曲，远侧半为一向内侧凹的弯曲。

近端 近端（图6.227）有一大的鹰嘴和一冠突，以及分别与肱骨和桡骨相关节的滑车切迹和桡切迹。鹰嘴（olecranon）在其最高处像鸟嘴一样弯向前，伸肘时进入肱骨的鹰嘴窝。其后面是光滑的三角形位于皮下，其近侧缘是肘"点"。在伸肘时，在肱骨内外上髁的连线处可摸到鹰嘴，但在屈肘时，鹰嘴下降；肱骨内、外上髁，尺骨鹰嘴这三个骨性点形成一等腰三角形。在鹰嘴的前面关节面形成了滑车切迹的近侧区，其基底部稍缩细，此处连结骨干，是尺骨近端最狭窄的部分。冠突（coronoid process）在鹰嘴的远端突向前，其近端的面形成滑车切迹的远侧部，冠突远端外侧面上有一浅的光滑、卵圆形的桡切迹（radial notch），与桡骨头相关节。桡切迹远侧的尺骨面是凹陷的，当旋前和旋后时以适应桡骨粗隆。冠突的前面是三角形的，其远侧部有尺骨粗隆（tuberosity of the ulna）。其内侧缘是锐利的，近端有一小结节。

滑车切迹（trochlear notch）与肱骨滑车相关节。在鹰嘴与冠突结合处滑车切迹缩细，在此处，它们的关节面可能被一狭窄而粗糙的非关节带所分开。一适应肱骨滑车沟的光滑骨嵴把切迹分为内、外侧两部分，内侧部适应滑车的突缘。桡切迹（radial notch 图6.227），为一卵圆形或椭圆形的凹陷在冠突外下方。与桡骨头的周围相关节，借一光滑的嵴与滑车切迹分开。

尺骨干 尺骨干近侧3/4在切面上呈三角形（图6.223c），但远侧差不多是圆柱状。干有前、后和内侧三个面，有骨间缘、后缘和前缘三个缘。骨间缘是骨干中2/4上的一明显的外侧嵴。近侧，骨间缘与桡切迹下方的一凹陷的后缘，即旋后嵴（supinator crest）相延续，远端消失。圆形的前缘（anterior border）开始于尺骨粗隆的内侧，行向后下，通常可追踪至茎突的基底部。后缘（posterior border），也是圆的，从鹰嘴后面的尖下降，弯向外侧到达茎突。充分屈肘时在最明显的纵沟内，可摸到后缘的全长（palpable throughout）。

前面（anterior surface）（图6.223A），在骨间缘和前缘之间，是一纵向的凹陷，有时较深。前面中点的上方有滋养孔，口向上，含有骨间前动脉的分支。远侧，有粗糙的、可变的隆起从骨间缘下降，斜越前面至前缘。内侧面（medial surface），在前缘和后缘之间，为一横向平滑的凸起。后面（posterior surface）（图6.223B），在后缘和骨间缘之间，分为三个区，最近端的区有时以不明显的斜线为界，此斜线从后缘的中、上1/3结合处行向上外至桡切迹的后端（图6.227）。此线远侧的区域被垂直的嵴分为较大的内侧带和较狭窄的外侧带，此嵴通常只在其近侧3/4明显。

远端 远端稍膨大，有一头和茎突。于旋前位，腕后内侧面上可看到尺骨头（head of ulna），当手旋后并屈时，可抓住尺骨头。远端外侧凸出的关节面与桡骨的尺切迹相适应。其光滑的远端关节面（图6.224）由一关节盘与腕骨分开，关节盘的尖附着于关节面与茎突（styloid process）之间的粗糙区域。尺骨茎突是尺骨远端短而圆的后外侧突起，在桡骨茎突面的上方约1 cm处可摸到（在旋后位时最易摸到）。在尺骨头和茎突之间后面可见一垂直的沟。

进一步详述 在前面，肘关节囊附着于近端鹰嘴（olecranon）面，肱三头肌腱附着于鹰嘴粗糙的后2/3；这些结构可能被一平滑的滑液囊区所分开。尺骨内侧面上端有尺侧副韧带的后束和斜束的附着点以及尺侧腕屈肌尺侧部的附着点。在此附着点远侧的光滑区是指深屈肌最近部的附着点。肘肌附着于鹰嘴外侧面及相邻尺骨干的后面，远至斜线（图6.223B，227）。有皮下滑液囊将其后面与皮肤分开。

肱肌附着于冠突（coronoid process）的前面，包括尺骨粗隆。尺侧副韧带的斜束和前束以及指浅屈肌肱尺头的远侧部附着于内侧缘近侧的小结节上。此小结节的远侧，内侧缘为旋前圆肌的尺侧部提供附着点。拇长屈肌的尺侧部可能附着于冠突的外侧缘、附着于其内侧缘者更罕见（Martin 1958）；指深屈肌的纤维附着于其内侧面。桡骨环状韧带前方附着于尺骨桡切迹的前缘；后方附着于该切迹后缘或后缘后方的骨嵴上。切迹远侧的凹陷区，后方以旋后肌嵴（supinator



图6.226 A. 11岁女童前臂骨X线像（前后位）。1. 桡骨近侧端骺；2. （肱骨）小头骺与外上髁连结处；3. 内上髁骺；4. 骨干；5. 滑车骺；6. 骺软骨板；7. 尺骨远侧端骺；8. 桡骨远侧端骺。
B. 11岁女童肘半屈位前臂骨X线像（侧位）可见下列骺及邻近的骺软骨板（透光区）：1. 鹰嘴；2. 桡骨近侧端；3. 桡骨远侧端；4. 尺骨远侧端。

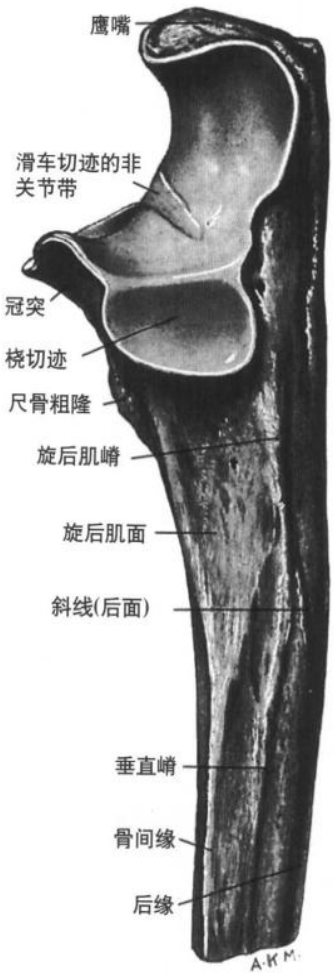

图 6.227 左侧尺骨近侧端（侧面观）。

crest）为界，二者为旋后肌提供附着。

滑车切迹（trochlear notch）的鹰嘴区，通常可再分为三个区：最内侧区朝向前内，成沟状以适应肱骨滑车的内侧突缘，在屈肘时增加与肱骨滑车的接触；一扁的中间区与滑车的外侧突缘相适应，最外侧区为一狭窄的区，但只有在伸肘时与滑车相邻。此关节面比鹰嘴基部狭窄；出现的非关节部与滑膜突起有关（见图 6.230）。滑车切迹的冠突区也可以再分，其内侧区和外侧区对应于鹰嘴区的内侧区和中间区。内侧区更凹陷以适应滑车的内侧突缘；关节囊韧带的内侧部和前部附着于滑车切迹内侧缘和前缘。

前臂深筋膜附着于在皮下的尺骨后缘（posterior border），在此筋膜近侧 3/4，也为指深屈肌的腱膜性附着；在后缘的近侧半有尺侧腕屈肌的另一附着点，在中 1/3 有尺侧腕伸肌的附着点。这些肌通过总联合腱膜与后缘相连结。骨间膜附着于骨间缘（interosseous border），近端除外。指深屈肌附着于前缘（anterior border）近侧 3/4。

前面（anterior surface），其近侧 3/4 供指深屈肌附着，像前缘和内侧面一样，行向上内达冠突和鹰嘴。跨过前面远侧 1/4 粗糙的带是旋前方肌的附着处。肘肌附着于后面斜线

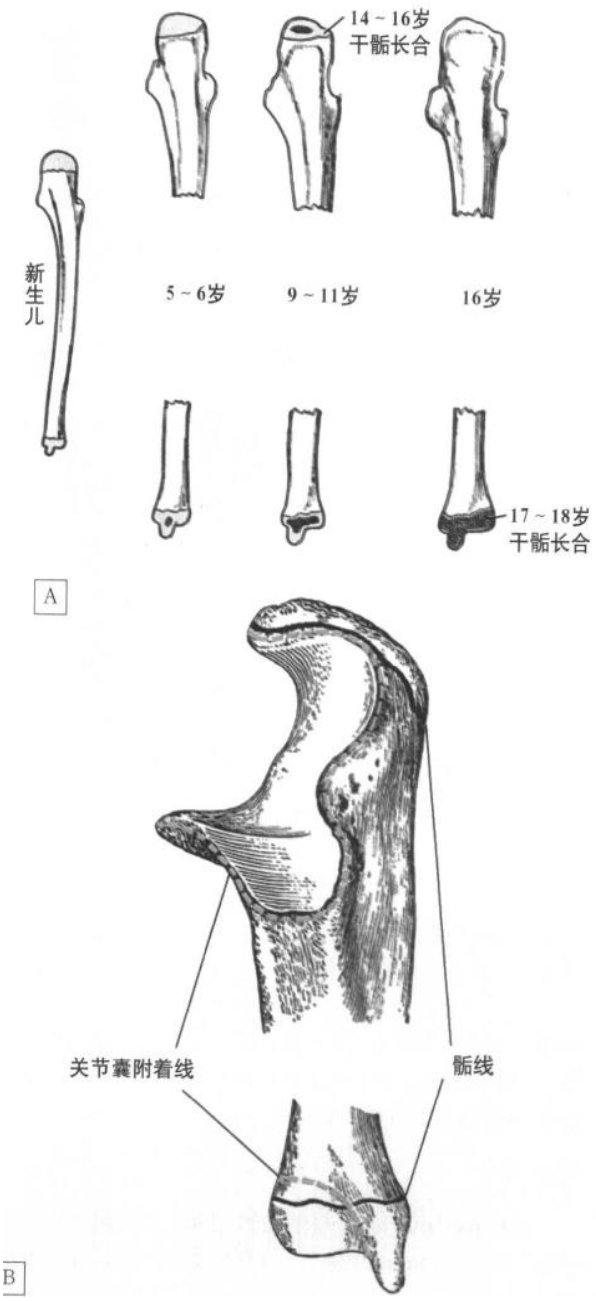

图 6.228 A. 尺骨骨化期各阶段及鹰嘴骺骨化示意图。可见有两个骨化中心（见 Porteous 1960 和正文）；
B. 左侧青春期尺骨骺线（侧面观）。蓝线表示关节囊的附着。

的近侧端，鹰嘴的外侧。在骨间缘和垂直嵴之间的狭窄带供三块深肌附着：即近侧 1/4 是拇长展肌，（有时插入一嵴）接下的 1/4 是拇长伸肌；指伸肌附着于下 3/4。垂直嵴内侧的宽阔带仅由尺侧腕伸肌覆盖，其肌腱在尺骨远端后面形成沟。尺侧副韧带附着于茎突（styloid process）尖。

尺骨的血管分布参考 Fischer 等（1974）。

尺骨骨化 尺骨的骨化来自 4 个主要的骨化中心，在骨干和远端各 1 个，在鹰嘴 2 个（图 6.228）。在骨干中部大约于胚胎第 8 周开始骨化，迅速扩展。女性 5 岁、男性 6 岁时，在远端

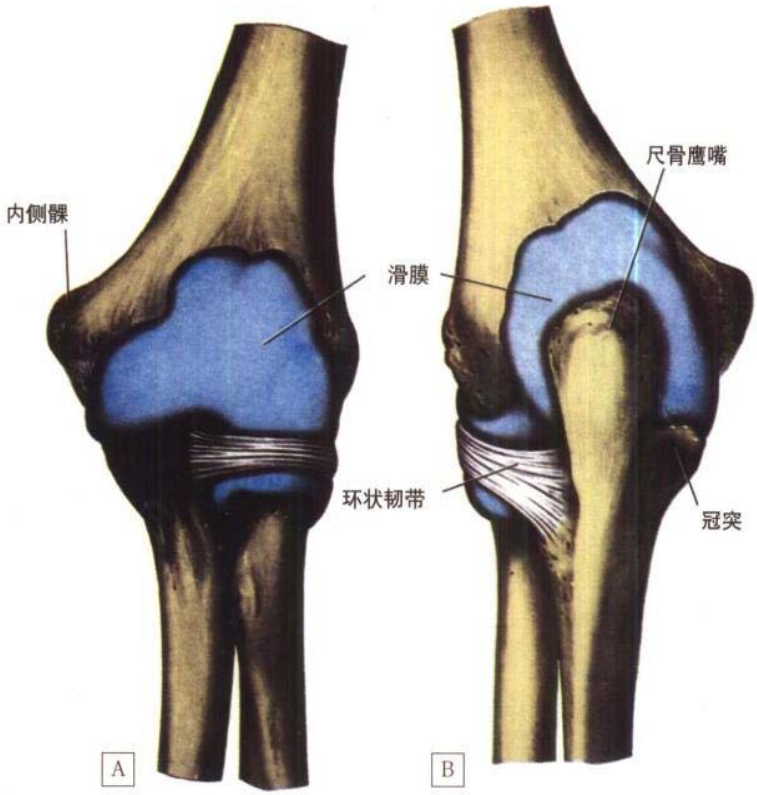

图6.229 A. 左肘关节滑膜腔前面观。显示滑膜腔部分扩张，肘关节的纤维囊已切除，但环状韧带仍保留。注意滑膜下降至环状韧带下缘以下。B. 左肘关节腔后面观。标本同A，显示滑膜腔部分扩张，在A和B图中，均可见尺侧副韧带的一小部分（本图原标本由J C B Grant提供）。

出现一骨化中心，并延伸入茎突。近侧鹰嘴骨化实为尺骨干的延伸，其余部分来自两个骨化中心，一个骨化成近端滑车面，一个在鹰嘴最高点上为一薄鳞片样的近端骺（Porteous 1960）。后者，女性为9岁出现，男性为11岁出现；在女性14岁、男性16岁时，整个近端骺与骨干结合。在女性17岁、男性18岁时远端骺与骨干结合。

肘关节

肘关节elbow joint（图6.229，230）包括两个关节：

- 肱尺（humeroulnar）关节，在肱骨滑车和尺骨滑车切迹之间。
- 肱桡（humeroradial）关节，在肱骨小头与桡骨头之间。

肘关节因此而成为一复合（compound）滑膜关节。又因它与桡尺近侧关节相连续而增加了其复杂性。

关节面是肱骨滑车和肱骨小头，以及尺骨滑车切迹和桡骨头。滑车因其内侧突缘超过外突缘而不是一个简单的滑车，这样内侧突缘突出至一较低水平，因此关节平面约在髁间线以下2cm向下内倾斜；滑车的后面也最宽，且此处外侧缘锐利。滑车切迹并不完全与滑车迭合；在充分伸肘时，其上半（鹰嘴）的内侧部并不与滑车接触，在屈肘时，相应的外侧部不与滑车接触。滑车有一不对称的鞍状面，横向上凹陷明显，前后方向上凸隆；切面显示，这些侧面轮廓是复合的螺旋。因此前后摆动时，像所有的铰链关节一样，都伴有扭转和联合旋转运动（见前）。滑车切迹的鹰嘴部和冠突部通常被一粗糙的带所分开，此带缺乏关节软骨，而被纤维脂肪组织和滑膜所覆盖。肱骨小头和桡骨头互补性弯曲；桡骨半屈并半旋外时关节面接触最密切。桡骨头周缘以内侧更突出，与肱骨小头和滑车之间的沟相适应。

因肱尺关节和肱桡关节形成一大的单轴关节，韧带包括关节囊（capsular）尺侧副韧带（ulnacollateral lig.）和桡侧副韧带（radial collateral lig.）。

纤维性关节囊 纤维囊（图6.231，232）前面宽而薄，近端附着于内上髁的前面以及冠突窝和桡窝上方的肱骨，远端附着于尺骨冠突缘和环状韧带（见下文），在两侧与尺侧和桡侧副韧带相延续。前方接受来自肱肌的大量纤维。后方，关节囊薄，在肱骨小头的后方以及近滑车外侧缘处附于肱骨，并附着于全部鹰嘴窝缘，特别是下部，以及内上髁的背面。向下内，关节囊达鹰嘴的上缘和外侧缘，外侧与桡尺近侧关节囊相续，深达环状韧带。后部与肱三头肌腱和肘肌相连。

滑膜（图6.229，231） 从肱骨关节面边缘延伸，衬于冠突窝、桡窝和鹰嘴窝、扁的滑车内侧面、关节囊深面以及环状韧带的下部。于尺骨和桡骨之间从后方突出的是一月牙状的滑膜皱襞，部分地分关节为肱桡部和肱尺部；此皱襞为不规则的三角形，含有额外的滑膜脂肪（图6.233）。在关节囊和滑膜之间是另外三个脂垫：最大的一个在鹰嘴窝，在屈肘时被肱三头肌压进鹰嘴窝；其他两个分别在冠突窝和桡窝，

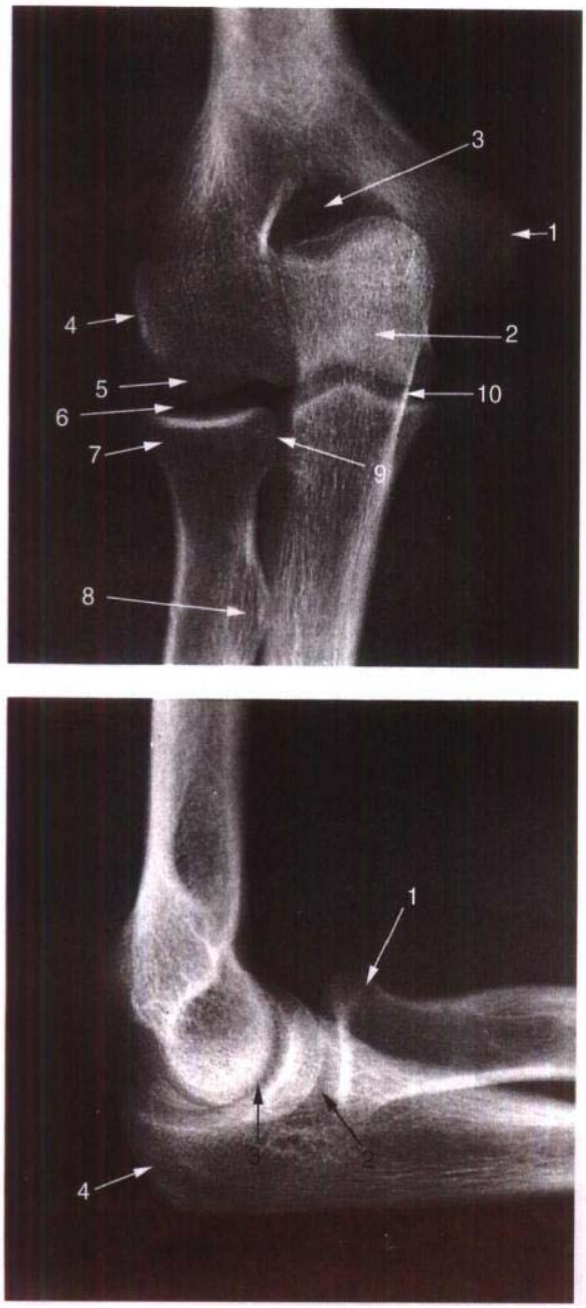

图6.230 成人肘关节前后（A）和外侧（B）位X线照片。在B图中关节位于半屈曲位。可见以下结构：
A. 1. 肱骨内上髁，2. 尺骨鹰嘴，3. 鹰嘴窝，4. 肱骨外上髁，5. 肱骨小头，6. 肱桡关节，7. 桡骨头，8. 桡骨粗隆，9. 桡尺近侧关节，10. 肱尺关节。
B. 1. 桡骨头，2. 桡骨小头侧面图像，3. 肱骨滑车侧面图像，4. 鹰嘴。

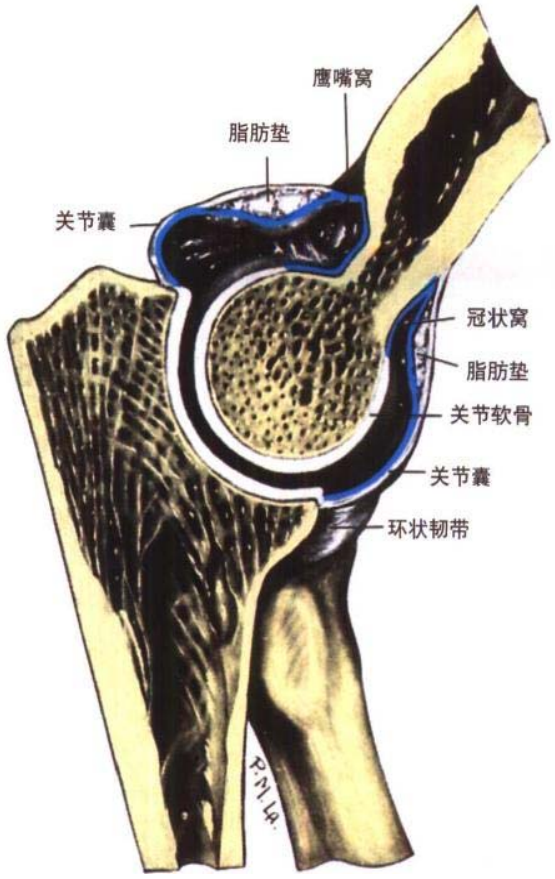

图6.231 左肘关节矢状切面内侧面观。滑膜用蓝色显示。

在伸肘时被肱肌压进此二窝内。在相反运动时它们都能稍微移动。较小的滑膜脂垫在靠近滑车切迹两侧缩细处突入关节（见上文），覆盖小的非关节骨区。

尺侧副韧带(ulnar collateral ligament) 尺侧副韧带是一三角形带，前部厚，后部和下部被一薄区连结（图6.232A）。最坚韧最紧的前部（anterior part）通过其尖附着于内上髁的前面，并通过其远端宽阔的底附着于冠突内侧缘上方的结节。其后部（posterior part）也是三角形，在内上髁背部向下附着于鹰嘴的内侧缘。在这两个带之间，中间纤维从内上髁下降至下方的斜束（oblique band），斜束常较薄弱，架于鹰嘴和冠突之间，使滑车切迹内侧缘上的一凹陷变成一个孔，经此孔囊内脂肪垫与关节内侧的囊外脂肪相延续。在屈肘的大部范围内，前束被拉紧，然而后束在半屈和充分屈肘之间被拉紧（Regan等1991）。

尺侧副韧带与肱三头肌、尺侧腕屈肌和尺神经（ulnar nerve）相邻。指浅屈肌在前方沿尺侧副韧带从内上髁延伸附着于冠突内侧缘。

桡侧副韧带(radial collateral lig.) 桡侧副韧带（图6.232B）于外上髁的下方附着于环状韧带，部分后部纤维越过韧带附着于尺骨的旋后肌嵴的近端。桡侧副韧带紧密地与旋后肌和桡侧腕短伸肌的附着点结合。在屈肘的大部分范围内此韧带被拉紧（Regan等1991）。

与肘关节有关的肌肉 与此关节有关的肌肉是：前方的肱肌，后方的肱三头肌和肘肌，外侧的旋后肌和伸肌总腱，内侧的屈肌总腱和尺侧腕屈肌。

肘关节的血管和神经供应 肘关节的动脉来自大量的关节周围血管吻合网（图10.102）。关节的神经主要来自肌皮神经和桡神经，但尺神经、正中神经、有时骨间前神经也分布到此

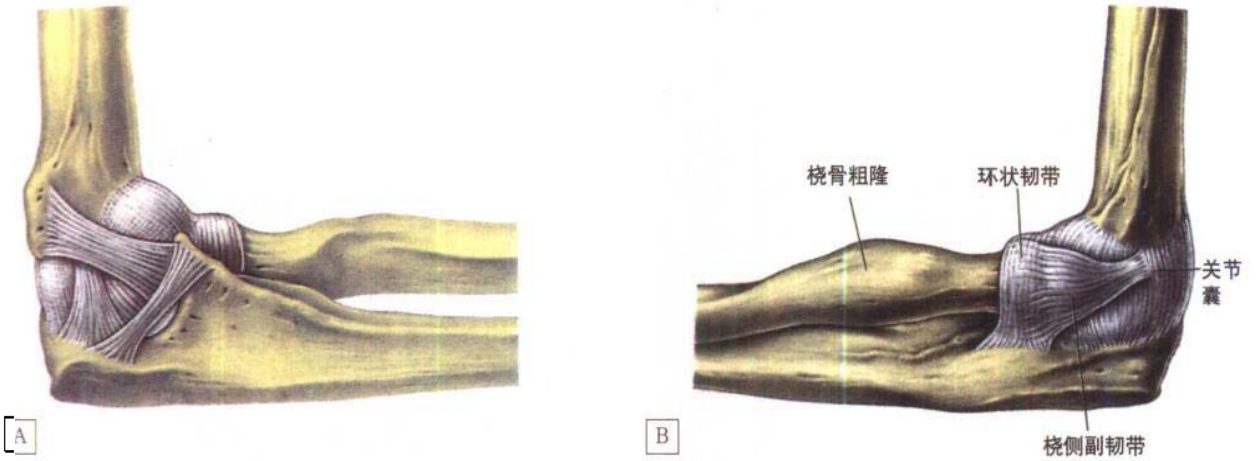

图6.232 左肘关节。A. 内侧面观；B. 外侧面观。

关节。至肱肌的肌皮神经的分支分布到关节囊的前部；桡神经的分支支配关节囊的后部和前外侧部，还有来自至肘肌的神经以及至肱三头肌内侧头的尺神经的侧支。尺神经在内上髁后方支配尺侧副韧带（Gardner 1948b）。这些关节神经与供应滑膜、脂垫和骨骺的血管伴行；它们可能含有血管运动纤维和痛觉、本体感觉传入纤维。

肘关节的运动 作为一单轴关节，肘关节允许屈、伸运动。尺骨在肱骨滑车上运动，桡骨头在肱骨小头上运动。然而尺骨的屈伸不是单纯的摆动，而是伴有轻微的联合转动，伸时尺骨稍微旋前，在屈时尺骨稍微旋后。因肱骨小头比桡骨关节面小，所以在充分伸肘时，于关节的背部可以摸到桡骨头。由于关节囊和关节前面肌肉的张力（伸是在紧密结合位）以及鹰嘴尖进入鹰嘴窝使伸肘受限；屈肘受限主要是由于软组织的相互抵触；在充分屈肘时，桡骨头缘和尺骨冠突尖分别进入肱骨的桡窝和冠突窝。

当前臂充分伸直并旋后时，前臂向外侧偏移，与上臂形成一大约163°的“提携角”（Steel和Tomlinson 1958）；其尺骨缘不能接触大腿外侧面。“提携角”的形成部分是因为滑车内侧缘突出超过外侧缘约6mm，另一部分是由于冠突上关节面的倾斜，使之不与尺骨干垂直。肱骨关节面和尺骨关节面的倾斜度几乎是相等的；因此在充分屈肘时提携角消失，两骨达到同一平面上。当内收的臂屈曲时，由于静止肱骨的

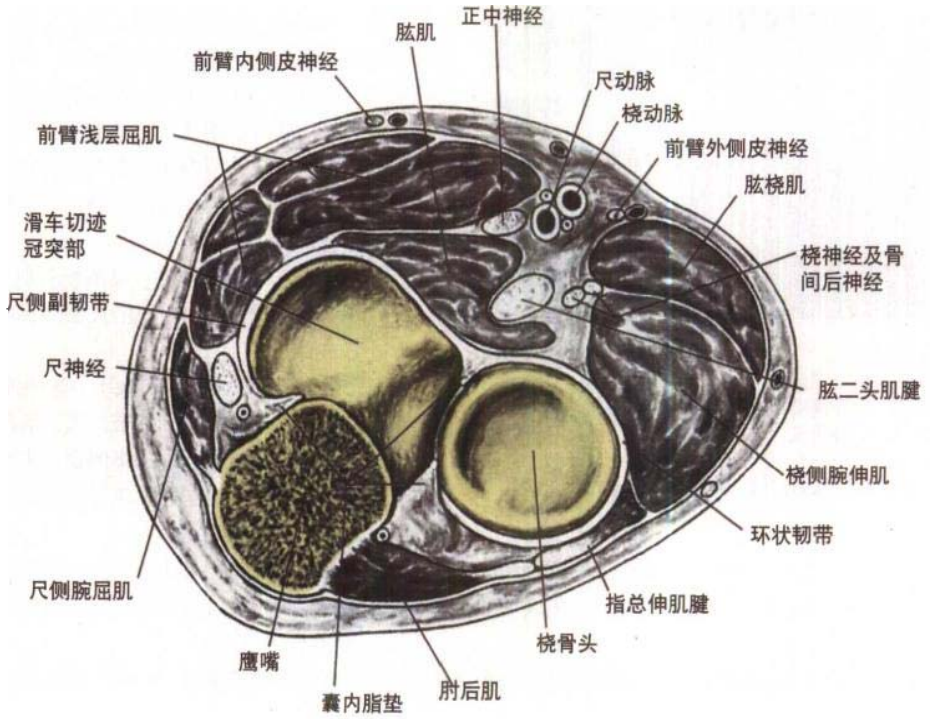

图6.233 右肘关节横切面上面观。显示关节结构的关系，观察囊内脂“垫”与半月形关节横切面图像。

位置，小指与锁骨接触；随着肱骨的旋外、手到达肩的前方。伸直的前臂的旋前、使提携角消失、从而使臂、半旋前的前臂和手在一直线上，在充分伸肘或在伸的过程中提高了手的精确度。

附属运动 附属运动局限于轻微的尺骨旋转、外展和内收、以及桡骨头在肱骨小头上的前后平移。在平移时，桡骨头在尺骨的桡切迹上移动，环状韧带向后向前旋转，当肘半屈时更为明显。

产生运动的肌肉 屈（Flexion）：有肱肌、肱二头肌和肱桡肌、在慢屈时或抗重力维持屈曲时，肱肌和肱二头肌是主要的肌，甚至是轻负荷时。随运动的加速，肱桡肌的活动变得明显（MacConaill 1949; Basmajian 1959）；由于其附着点的关系、在旋转中途，它的作用最为有效。抗阻力的旋前圆肌和桡侧腕屈肌也可能起作用。

伸（extension）：有肱三头肌、肘肌和重力。在快速伸时，肱桡肌可能再起作用。

肘关节成形术

切除性关节成形术的实践和现状 1797年Moreau在巴黎首次施行肘关节切除成形术并获成功。在随后的下一个世纪，此项外科技术得到完善，1988年Ollier对此手术作了非常详细的讨论。目前在许多医疗中心切除性关节成形术优先选择的。

多年来，最初的桡骨切除术经过改良，更加符合关节的解剖学造型，并通过引入插入膜而常常得以补充。历史上曾试验过多种材料；目前最常用的是筋膜板，硬脑膜或皮肤。

文献记载，对50岁以下的病人施行切除性关节成形术，50%~70%的病例肌肉状态良好，疼痛消除满意，可达到有用的活动范围（Knight和van Zandt 1952）。目前最多的接受关节成形术者，是患风湿性关节炎的病人。然而对于他们来说，切除关节成形术有很大的局限性：虽然可明显使疼痛缓解，达到可利用的运动范围，但由于缺乏肌力以稳定假关节，以致关节的稳定性常常较差。此外，这样的病人易于发展成进一步的骨质重吸收，这样使原本满意的关节成形术可能变成完全脱臼（Hurri等1964; Souter 1990;图6.234）。因为这些问题，肘关节完全置换性关节成形术的发展在过去的25年中一直是感兴趣的问题。

金属屈戌关节成形术—早期的失败 1942年Boerema和de Waard报道了首例全肘关节置换（金属滑车），随后为个别的病人施行了半关节成形术和全关节成形术。然而真正令人感兴趣的发展是60年代末粘牢性金属铰链假关节的出现。早期的结果是成功的，但不久即出现使人不能接受的严重的肱骨松动，并伴有细而圆的肱骨干远端发生严重粉碎性骨折的危险，尤其在摔倒时容易发生（Dee 1977; Souter 1977）。



图6.234 关节切除成形术后和18个月后的X线照片。显示骨的吸收程度和导致的肘关节全脱位。

失败的原因 突然的暴力被传导过肘关节；然而这不是能引起任何牢固移植物松动的压力负荷，而是一扭转力和前后向量力的结合作用所致；扭转力发生在日常活动中；前后向量力在任何肘关节运动周期中恒定的变换方向（Nicol等1977; Amis等1981; Morrey和Brian 1985）。

目前人工关节的发展和分类 在过去20年中，人工关节的设计和成功地对抗移位力的固定方法均已得到发展。可将人工关节的类型分为二组：

（1）基于一种铰链机制的连结型人工关节，具有很大的稳定性。通过使用长茎，引入高密度聚乙烯（HDP）衬套，利用法兰盘或金属壳的结合以对抗扭力和前后向量力，这些措施已使铰链设计得以改善。有数个自由度的运动已被引进与外翻和内翻有关的铰链机制中，轴向运动允许韧带对抗一些压力。这样的人工关节看来能得到很好的成功（Inglis和Pellicci 1980; Gschwend等1988; Morrey和Adams 1992）（图6.235）。

（2）非连结性人工关节利用能达到正常肱尺关节解剖关系的设计，并在很大程度上依靠副韧带和其他软组织以提高稳定性（Souter 1990; Kudo和Iwano 1990; Ewald等1993; 图6.236）。因此保护副韧带对于大部分非连结性类型肘关节成形术的成功是非常重要的。



图6.235 GSB Ⅲ型假关节，由一个易于滑动的铰成关节和金属壳构成。金属壳将铰成关节固定于肱骨髁残端，以抵抗扭转和前后方向的作用力。

结果 对于两种较新的连结性和非连结性人工关节，10年的存活情况与髋关节和膝关节置换的存活情况相似。痛的缓解，运动的恢复（特别是屈、旋前和旋后）已很满意；然而伸的恢复却不很令人满意（Inglis 和 Pellicci1980; Gschwend等1988; Souter1990; Kudo和Iwano1990; Morrey 和Adams1992; Ewald等1993）。

并发症 尺神经炎可能是令人烦恼的术后并发症，特别是当使用恢复肱尺关节的正常解剖关系的非连结性技术时。这样的手术引起尺骨近端反向移位，不可避免地发生滑车的严重侵蚀。因此在术后尺神经就容易受到牵拉，而尺侧腕屈肌两头之间的弓状韧带的压力，可加强尺神经受牵拉的效果从而损伤尺神经，尺侧腕屈肌本身也将因尺骨远端的移位而被拉紧。此外，在暴露手术野时，弓状韧带和尺侧腕屈肌的尺骨头被从冠突上分离下来，在关闭切口的重新缝合时可能产生此韧带的折叠和拉紧而引起Osborne损伤：常规弓状韧带松解术可大大减少尺神经炎的发病率。

伴随全肘关节置换术的其他明显的问题是脱臼，或关节机制分离，感染和锈蚀。这些问题的每一种都有3%-4%的发病率；这样的并发症常是重叠的。因此，目前报道的重修复率低至5%-6%。对肘关节4级侵蚀或甚至晚3级侵蚀的选择治疗，以建立全关节置换是可接受的手术方案。

关于全肘关节置换的现状和应用 随着在治疗风湿病中肘关节置换术取得的满意效果，现在此手术越来越多地用于治疗肿瘤，青少年慢性关节炎，以及某些骨骼发育不良。因有许多肿瘤术后并发症，副韧带已失去其支持作用，连结性人工关节就成为必需的：大部分重修复外科手术即属这一情况。

单纯的移植并不能理想地解决所有的问题；然而，各种关节内修复物的出现，或一系列包括连结性或非连结性关节移植分级系统，使所有肘关节的病理改变，包括肿瘤，应遵循外科重建的原则。

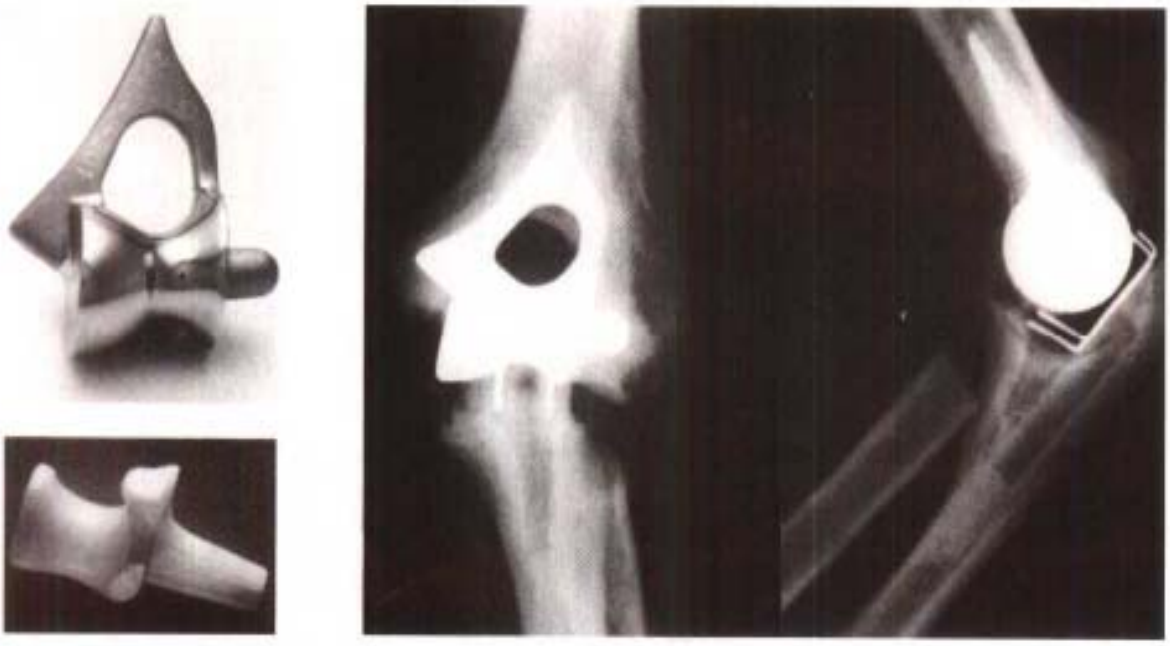

图6.236 Souter-Strathchyde型假关节和不同固定位的X线照片，显示滑车关节面的解剖学外形及固定肱骨髁和髁上嵴内的踏铁环。

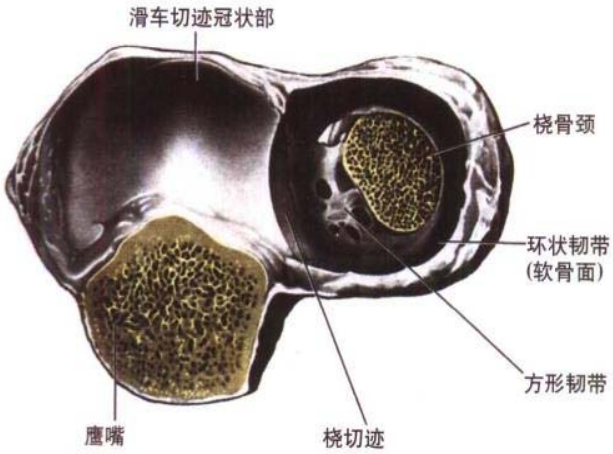

图6.237 桡尺近侧关节远侧面观。图示桡骨颈横断，桡骨头被退出，关节窝由环状韧带的软骨化部分、尺骨桡切迹的关节软骨和疏松而成网状结构的方形韧带构成。切面是从尺骨鹰嘴基部显露的，前面是滑车冠突部的鞍状关节面。

桡尺连结

桡尺近侧关节和桡尺远侧关节、骨间膜和韧带连结着桡骨和尺骨，此韧带是一非滑膜性的桡尺中部连结（middle radioulnar union）。

桡尺近侧关节(proximal radioulnar joint) 桡尺近侧关节是一单轴车轴关节，此关节由桡骨头环状关节面与由尺骨的桡切迹和环状韧带构成的骨纤维环构成。

环状韧带（annular lig.）（图6.232，237） 是一强韧的纤维束，它环绕桡骨头，使桡骨头紧靠尺骨的桡切迹。环状韧带约形成骨纤维环的4/5、它附着于切迹的前缘，后部变宽并可能分成许多束附着于切迹后缘粗糙的嵴上或附着于切迹后缘的后方；分叉的纤维束也可能到达上部的滑车切迹的外侧缘和下部的旋后肌嵴的近端。除了后部以外，环状韧带的上缘与肘关节囊融合，在后部关节囊穿向深部至环状韧带达桡切迹的后下缘。有少量的纤维从环状韧带的下缘越过反折的滑膜疏松地附着于桡骨颈上。一薄的纤维性的方形韧带覆盖关节远侧面上的滑膜（Martin1958）。环状韧带的外面与桡侧副韧带融合并且是部分旋后肌的附着点。其后方是肘肌和骨间返动脉。韧带的内面，与桡骨头接触处覆以薄层软骨；韧带的远侧则覆以滑膜，向上反折到桡骨颈上。

桡尺中部连结 桡骨干和尺骨干是由韧带连结——一条斜索和一骨间膜 。

斜索（图6.238） 此索为一在旋后肌深头上的小而不恒定的扁筋膜束，从尺骨粗隆外侧面延伸达桡骨粗隆的稍远侧。斜索的纤维与骨间膜的纤维成直角。其功能意义尚无定论。

骨间膜（图6.238） 为一宽而薄的胶原纤维片，其纤维在桡尺骨骨间缘之间斜向下内，其远侧部附着于桡骨缘的后部。偶尔2条或3条纤维束行于下外，越过其他纤维。骨间膜自桡骨粗隆远端约2～3cm处开始，近端缺如。膜的中部较宽，



图6.238 前臂骨间膜及其斜索的前面观。骨间膜和斜索属韧带联合。

近下缘处有一卵圆形的孔，骨间前血管经此孔至前臂的背面。在膜的上缘和斜索之间为一裂隙供骨间后血管通过。骨间膜为前臂深层肌提供附着点并连结尺、桡二骨。其纤维把近端从手作用到桡骨的力传导至尺骨和肱骨；然而当手处于旋前和旋后位的中间位时骨间膜拉紧，而在完全旋后和旋前时膜松弛；当受这样的力时，手通常是旋前的。此外，桡骨可直接传导大量的力到肱骨（Travill1964）。在前面，骨间膜的近端3/4，外侧与拇长屈肌相邻，内侧与指深屈肌相邻，在它们之间则与骨间前血管和神经相邻，远端1/4与旋前方肌相邻；在后面有旋后肌、拇长展肌、拇短伸肌、拇长伸肌和示指伸肌，在近腕部处是骨间前动脉和骨间后神经相邻。

桡尺远侧关节 桡尺远侧关节在远端凸出的尺骨头和凹陷的桡骨尺切迹之间，为单轴车轴关节；这些关节面被一关节囊所包绕，并被一关节盘所连结。纤维性关节囊之前、后部较

厚、近端松弛、并衬以滑膜，在骨间膜远侧部的前面、滑膜向近端突出于桡尺骨之间，是关节囊状隐窝（recessus sacciformis，见图6.250）。

关节盘 关节盘是纤维软骨性的（在青年时期为胶原纤维及少许弹性纤维），为三角形，与桡尺骨的远端结合。关节盘的周围厚、中央有时穿孔。关节盘借一钝而厚的尖附着于尺骨茎突与尺骨远侧关节面之间的凹陷，并借其宽而薄的底附着于桡骨的尺切迹与腕关节面之间突出的嵴。关节盘的周缘与相邻的腕韧带结合，其两个面光滑而凹陷；近端关节面与尺骨头相关节，远端关节面是桡腕关节的一部分，与月骨相关节，当手内收时与三角骨相关节。Mikic（1978）和Mikić等（1992）通过对237例从胎儿到94岁老人的腕关节和关节盘的研究发现，关节盘随年龄而发生退变：细胞结构进行性减少、弹性纤维消失、粘蛋白变性，胶原纤维暴露，原纤维形成、溃疡、异常变薄并最终可穿孔。关节盘各部的结构适应于加在其上的功能性压力；在中央部各组织较软骨性，而在周缘部则为韧带样类型（Mikić等1992）。头20年没有穿孔发生，30岁时的穿孔发生率是7.6%，40岁时为18.1%，50岁时为40%，60岁为42.8%，超过60岁为53.1%。类似的退行性变常常发生在尺骨和月骨间的“关节盘”面上。

桡尺远侧关节的血管供应和神经支配： 供应此关节和关节盘的动脉主要来自骨间前动脉的掌支和背支，并得到骨间后动脉和尺动脉的加强（Mikić 1992）。

桡尺连结的运动 桡尺复合关节的运动使手旋前和旋后。在旋前（pronation）时，桡骨携带手斜越尺骨而转向前内，其近端保持在外侧，远端转到内侧。在此运动中骨间膜呈螺旋状（spiralled）。在旋后（supination）时，桡骨回到尺骨的外侧并与其平行（骨间膜也成非螺旋状态〈unspiralled〉）。这样手可以转140°~150°，如果肘关节伸开，并通过肱骨的旋转和肩胛骨的运动，手的旋转可增加到接近360°。在旋后时力量较大，这影响到螺栓、螺帽和螺丝的设计，用右手工作的人可通过旋后能使螺栓等拧紧。此外，旋后是一抗重力运动（在臂下垂并前臂半屈时）；在为检查或操作而抓握物件时，旋前仅是初步，并得到重力的帮助。

常常用通过桡骨头中央（近端）和关节盘尺骨附着点（远端）的一条线来代表旋前和旋后的轴。更确切地说，这是桡骨对尺骨的运动轴，而且并非保持不变。桡骨头在骨纤维环内旋转；桡骨远侧下端和关节盘沿尺骨头旋转。桡骨头在骨纤维环内旋转时，其近端关节面在肱骨小头上旋转。在此运动中，尺骨的远端并不是固定不变的；它沿一弧形路线，在可变的范围内运动，在旋前时，向后外运动，在旋后时，向前内运动。这就使上述的轴在旋前时向外侧移位，在旋后时向内侧移位。因此，当尺骨运动明显时，整个前臂和手的旋前和旋后的运动轴穿过桡尺近、远侧关节处的两骨之间，但当尺骨运动最小时，此轴通过桡骨头的中央和尺骨茎突。此运动轴可被延长而通过任何手指，这取决于尺骨远端的内侧移位或外侧移位（Ray等1951）。注意，此移位并不结合旋转，它可任意变化。例如，在精确抓握时（见第7篇），根据功能的需要示指和拇指可描绘出一些不同半径的弧，最大的弧半径含有最小的尺骨偏离，而沿一实际上的固定点的对指旋转运动（在操作工具和器械时常常是必须的）含有明显的甚至是最大的尺骨移位。因为滑车和滑车切迹的不一致，尺骨的运动是可能的，因此无论肘关节是屈、半屈或伸，肱骨并不发生旋转。因为这种不一致性在肘关节所有位置上都是持续存在的，所以在伸肘末期肱尺关节的“紧密结合位”取决于一些韧带，而不是关节的几何学。

附属运动 这些运动包括桡骨头在尺骨桡切迹上的向前和向后移动（见本篇）以及尺骨头在桡骨尺切迹上作同样的运动。

产生运动的肌肉 旋前（pronation）：旋前方肌、在快速运动和抗阻力运动中得到旋前圆肌的帮助（Basmajian和Travill 1961），重力也起帮助作用。

旋后（Supination）：旋后肌、在缓慢非抗阻力运动和伸肘时旋后肌起作用，在屈肘快速运动时，特别是当抵抗阻力时，得到肌二头肌的帮助。

肌电图的研究尚未证实在旋前和旋后时肱桡肌的作用。

临床解剖学 带有尺骨外展的肘关节后脱位最常见，关节后脱位常合并冠突骨折。由于侧副韧带的力量，在外侧脱位时，常常撕裂内上髁。

在急性滑膜炎时，关节腔膨胀，肿胀最明显处是鹰嘴周围，因此处关节囊松弛。在桡骨头的上方常常有一些肿胀，或者整个肘关节可能成纺锤形。

单独的桡骨头脱臼不常见，青年人最常见的是手触地摔倒并前臂伸开和旋后，桡骨头向前移位，环状韧带撕裂；在儿童偶尔发生罕见一种半脱位，桡骨头在环状韧带内向远侧移位；韧带的上缘在桡骨头和肱骨小头之间包裹桡骨头；儿童的桡骨头较小易患半脱位。此时前臂应固定在半屈位，在旋后和旋前的中间位。

腕 和 手

手骨分三部分：

- 腕骨
- 掌骨
- 指骨

以下的描述使用近端（proximal）和远端（distal）而不用上（superior）下（inferior），使用掌侧（palmar）和背侧（dorsal），而不用前（anterior）后（posterior）。

腕骨

一般特征 腕骨carpus（图6.239，240）包括8块骨头，近侧列4块远侧列4块。近侧列，从外侧向内侧是：舟骨（scaphoid）、月骨（lunate）、三角骨（triquetral）、和豌豆骨（pisiform）；远侧列是：大多角骨（trapezium）、小多角骨（trapezoid）、头状骨（capitate）和钩骨（hamate）。豌豆骨与三角骨的掌面相关节，因而与其他各骨分离，其他各骨均与其相邻的骨相关节。其余近端三块骨形成一近端凸状

图 6.239 左手腕掌骨的掌侧面观。右图用粗线条标出腕掌侧肌的附着处，但骨间背侧肌除外。

图 6.240 左手腕掌骨的背侧面观。右侧图用粗线标出肌附着处。

凸起，与桡尺远端关节的桡骨和关节盘相关节。弓的凹面是向远侧的凹陷，容纳头状骨和钩骨向近端的突出面；两列腕骨牢固地互相适应无任何运动的丧失。

腕骨的背面是凸隆的，掌侧形成一深凹，即腕骨沟（carpal groove），此沟被内、外侧缘的掌侧隆起加深。内侧隆起medial projection由豌豆骨和钩骨钩（hamulus, hook）形成，钩骨钩是钩骨（hamate）向掌侧的钩形突起。豌豆骨在手掌内侧小鱼际的近侧缘；在三角骨的前面很容易摸到。钩骨钩外侧凹陷，其尖在豌豆骨远侧2.5cm 处可摸到，与环指桡侧缘在一直线上。尺神经浅支可在钩骨钩上滚动。腕骨沟的外侧缘由舟骨（scaphoid）和大多角骨（trapezium）结节（tubercles）形成。舟骨结节是在舟骨前面远侧并可摸到，有时在鱼际的近侧缘也可看到，桡侧腕屈肌腱的外侧像一内侧的小结节。大多角骨结节是在该骨前面上的一垂直圆形的嵴，内侧稍凹陷，恰在舟骨结节的下外侧；此结节不易摸到（用示指和拇指同时捏住手掌面和解剖鼻烟窝并加压，可分别抓住舟骨和大多角骨，并使其被动移动）。腕骨沟因其两侧缘附着有纤维性支持带而成为骨纤维性腕管（carpal

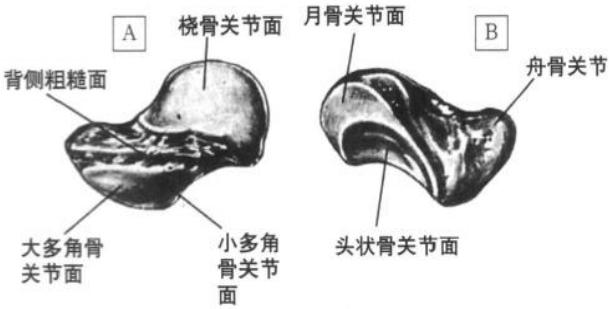

图 6.241 左手舟骨。A. 背侧面；B. 掌侧面。

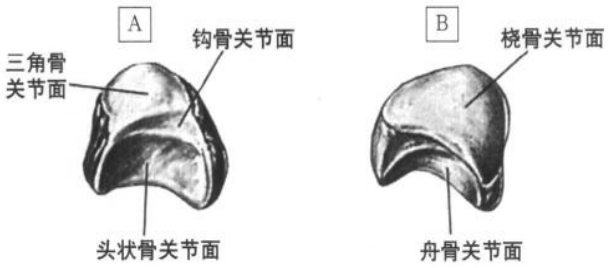

图 6.242 左手月骨。A. 远、内侧面；B. 近、外侧面。

tunnel)；屈肌腱和正中神经通过腕管进入手（见第8篇）。支持带加强了腕骨并加大屈肌的力量。腕骨的掌面和背面（三角骨和豌豆骨除外），是桡腕（radiocarpal）韧带、腕骨间（intercarpal）韧带和腕掌（carpometacarpal）韧带的附着处。

单个腕骨

舟骨(scaphoid bone) 舟骨（图6.241）为近侧列腕骨中最大的一块，其长轴为下外方向，并稍向掌侧。舟骨掌面下外侧部的圆形结节朝向前外侧（图6.239A），是屈肌支持带和拇短展肌的附着点；桡侧腕屈肌腱越过舟骨结节。舟骨粗糙的背面稍凹陷，比掌面略窄，有小滋养孔穿过，滋养孔常局限于远侧半（13%）（Obletz和Halbstein1938），为一有临床意义的观察。外侧面也是狭窄和粗糙的，有桡侧副韧带附着。其余各面均为关节面：桡骨面凸隆，在近端，朝向上外侧；月骨面是扁的，呈半月形，朝向内侧；头骨面大而凹陷，在远侧，朝向下内侧。大、小多角骨是连续的、凸隆在远端。

月骨(lunate bone) 月骨（图6.242），近似半月形，在近侧列腕骨中居舟骨和三角骨之间，并与它们相关节。月骨之粗糙的掌面，几乎是三角形，较之粗糙的背面大而宽。其光滑凸隆的近端面与桡骨和桡尺远侧关节的关节盘相关节。其狭窄的外侧面有一扁而半月形的面与舟骨相关节。内侧面，几乎是正方形，与三角骨相关节、一弯曲的嵴（通常有点凹陷）将内侧面与远侧面分开（图6.242A），在内收时，此嵴与钩骨的边缘相关节。远侧面深深凹陷以适应头状骨头的内侧部。

三角骨(triquetral bone) 三角骨（图6.243）稍呈锥形，有一个卵圆形的孤立的面，在其远侧掌面上与豌豆骨相关节。其内侧和背侧面会合，远端有明显的尺侧副韧带附着的痕迹，近端光滑、在充分内收时与桡尺远侧关节的关节盘相关节。钩骨面朝下外侧，是凹凸形的，近端宽，远端窄。月骨面几乎是正方形，朝向上外侧。

豌豆骨(pisiform bone) 豌豆骨（图6.244）如其各形似豌豆，有一背侧扁的关节面，与三角骨相关节；豌豆骨的长轴向下外侧。掌侧非关节区，围绕关节面并突出关节面的远侧，尺侧腕屈肌腱附于其上；此肌腱的延续，豌豆骨掌骨韧带和豌豆骨钩骨韧带也附着于掌侧的非关节区。豌豆骨并不代表原始腕骨，因此它几乎带有籽骨的特征。

大多角骨(trapezium bone) 大多角骨（图6.245）在其粗糙的掌面上有一结节和一条沟。沟在内侧，含有桡侧腕屈肌腱；屈肌支持带的两层附着于其边缘（见图7.106及第7篇）。大多角骨结节（tubercle of trapezium bone）因鱼际肌的附着而模糊不清，拇短屈肌附着于远侧，拇短展肌附着于近侧，二者之间有拇对掌肌附着（图6.239B）。伸长的粗糙的背面邻接桡动脉。大的外侧面粗糙，供拇指腕掌关节的桡侧副韧带和关节囊韧带附着。一个大的鞍状面朝向下外侧，与第1掌骨底相关节，其关节面区，在女性明显较小，其形状与男性有根本的不同（Ateshian等1992）。大多角骨向最远端突出于第1、2掌骨底之间，带有一小的、四边形朝向下外的关节面，与第二掌骨底相关节。大的内侧面稍凹陷，与小多角骨相关节。近端面是一个小而微凹陷的面，与舟骨相关节。由于大多角骨为拇指提供运动，掌骨关节面已引起很大的关注。大多角骨嵴或“顶”与第一掌骨底相适应，在掌面上向外侧延伸，与第2、3掌骨面大约成60°角（Kuczynski1974，见本篇及第7篇）。展、收运动就发生在此嵴的面内，嵴比与其对应的掌骨沟稍短；两者的外形是互补的，在近第2掌骨底处更弯曲，离开此处则有一较长的曲率半径。两个面并不完全一致，密切接触的部位在内收时可能向掌侧运动，在外展时可能向背侧运动（见本篇）。屈－伸的轴穿过大多角骨，收－展的轴在掌骨底内（Hollister等1992）。

小多角骨(trapezoid bone) 小多角骨（图6.246）小而不规则，有一粗糙的掌面较其粗糙的背面小而狭窄，掌面侵入到外侧面。与凹陷的第2掌骨底相关节的远侧面是三角形的，横



图 6.243 左手三角骨掌侧面观。



图 6.244 左手豌豆骨背侧面。

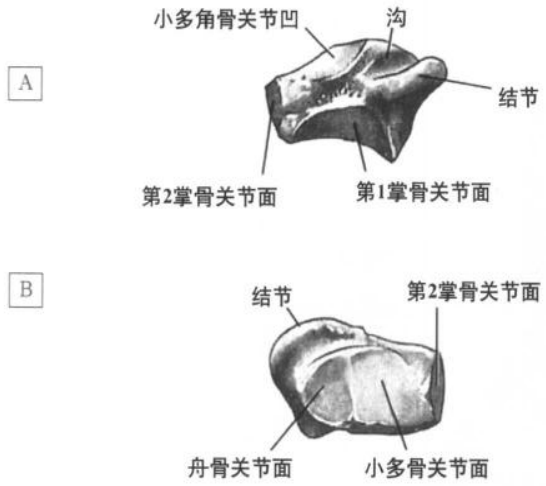

图 6.245 左侧大多角骨。A. 掌侧面观；B. 近内侧面观。

向上凸隆，纵向上凹陷。内侧面，通过一凹陷的面与头状骨的远侧部相关节，外侧面与大多角骨相关节，近端与舟骨相关节。

头状骨(capitate bone) 头状骨（图 6.247）是中央部最大的腕骨，与第 3 掌骨底相关节，因此其三角形的远侧面呈凹凸形。头状骨的外侧缘为一凹陷的带，与第 2 掌骨底内侧相关节；其背内侧角通常有一关节面与第 4 掌骨底相关节。头状骨的头突进入由月骨和舟骨所形成的凹陷内，其近端面与月骨相关节，外侧与舟骨相关节。与舟骨和小多角骨相关节的面，通常在远外侧面上相连续，可能被一粗糙的间隔分开。内侧面有一个大的关节面与钩骨相关节，此面的近端较深部为非关节性的。掌面和背面因腕骨的一些韧带附着而变粗糙，背面较大。

钩骨(hamale bone) 钩骨（图 6.248）呈楔形，从其粗糙的掌面远侧部突出一钩形的钩骨钩（hamulus）<hook>；钩弯曲而使外侧成凹形，其尖向外侧倾斜，参与构成腕管的内侧壁。屈肌支持带附着于钩尖。远侧，在钩的基底部上，一细微的横沟可能与尺神经的终末深支相接触。其余的掌侧面像背面一样，因韧带的附着而粗糙。一不明显的嵴将远侧面分为与第 4 掌骨底相关节的较小的外侧面和与第 5 掌骨底相关节的内侧面。近侧面（楔形的薄缘）通常有一狭窄的面，在内收时与月骨接触。内侧面为一宽带，近端凸隆，远端凹陷，与三角骨相关节；远侧一狭窄的内侧带是非关节性的。外侧面通过一关节面与头状骨相关节，此关节面覆盖除远侧掌面

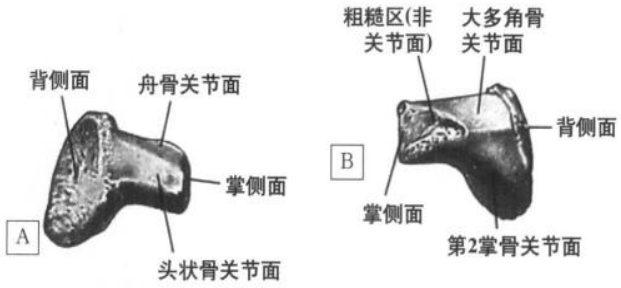

图 6.246 左侧小多角骨。A. 近内侧面观；B. 远外侧面观。

角以外的全部外侧面。

腕骨的骨化： 腕骨（见图 6.258 - 261）在出生时是软骨性的，但头状骨和钩骨可在出生时开始骨化。每一块腕骨自成一个骨化中心，头状骨是第一块，豌豆骨是最后一块；但其他腕骨的骨化顺序是可变的。头状骨在第二个月开始骨化，钩骨在第三个月末，三角骨在 3 岁，月骨在 4 岁，舟骨、大多角骨和小多角骨在女性4岁开始骨化，男性5岁开始骨化；豌豆骨在女性 9 岁或 10 岁开始骨化，男性 12 岁开始骨化。根据性别（Garn 和 Rohmann1960），营养，可能还有种族（Shakir 和 Zaini1974； Wingerd 等 1974）的不同，骨化的顺序有所变化。偶尔在舟骨、小多角骨和头状骨之间出现一骨化中心（Os Centrale）（见本篇）；在出生前第二个月，它是一软骨小结，通常与舟骨融合。偶尔月骨和三角骨成分可能融合；其它的融合和附属小骨也已描述（O′ Rahilly 1953，1956）。

临床解剖学 舟骨是最常发生骨折的腕骨，骨折通常横过骨的长轴。舟骨的近侧部或其“腰部”的骨折可能不愈合，可能是因为近端断骨约13%缺少滋养孔（见本篇），从而使其丧失血液供应。月骨的掌侧脱位常与舟骨骨折有关。月骨移位可能将正中神经压于屈肌支持带上。

桡腕（腕）关节

桡腕关节 radiocapal joint（图 6.249，250）为双轴椭圆关节，由桡骨远端、三角形的关节盘与舟骨、月骨、三角骨构成。桡骨关节面和关节盘的下面形成几乎椭圆的，具有横向长轴凹陷的关节面；但桡骨关节面被一低嵴分为二个凹面。一相似的嵴通常出现在内侧桡骨凹面和关节盘凹陷的下面之间。舟骨、月骨和三角骨的近侧关节面以及它们的骨间韧带形成一光滑的凸面，突入近端的凹面。关节的凸面（凸

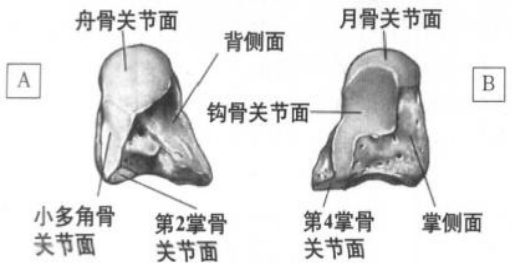

图 6.247 左侧头状骨。A. 外侧面观；B. 内侧面观。

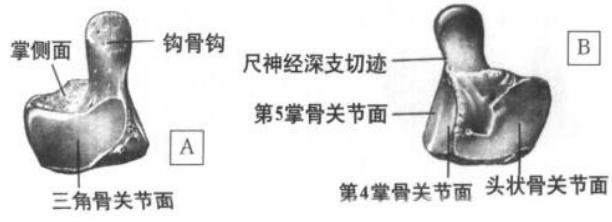

图 6.248 左侧钩骨。A. 内侧面观；B. 外侧面观。

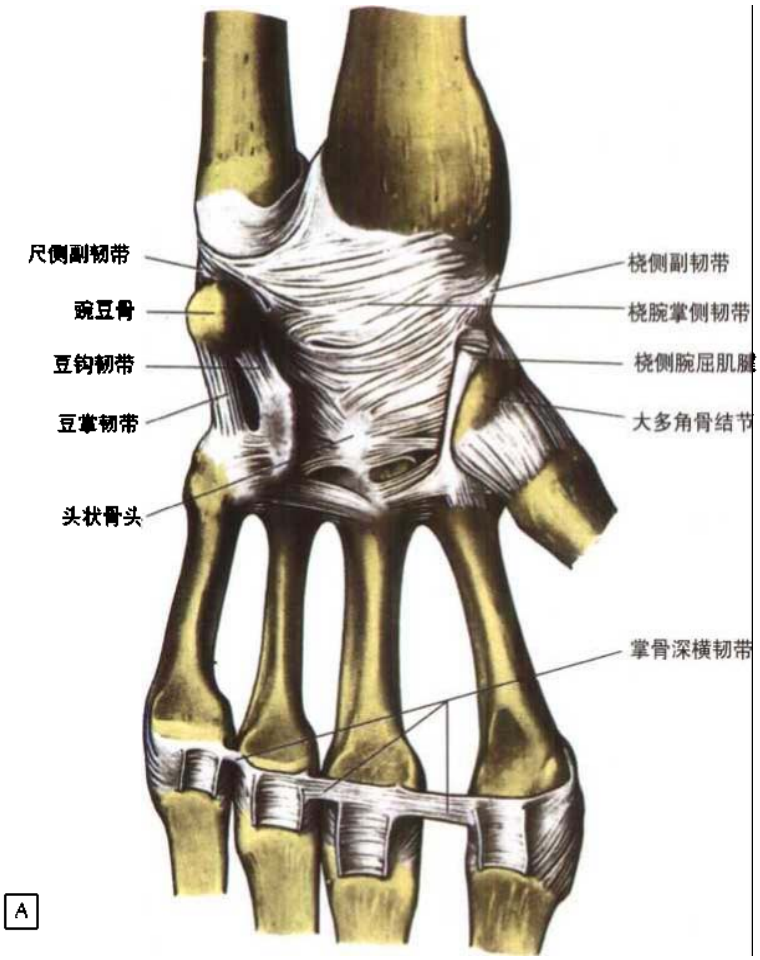

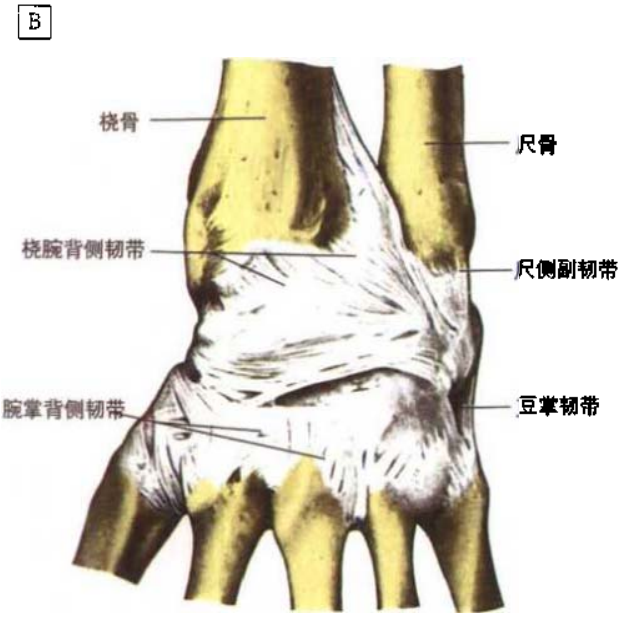

图6.249 左手腕部韧带。A. 掌侧面观，显示掌骨深横韧带；B. 背侧面观。

向上）与桡骨茎突和尺骨茎突的连线一致（图6.250）。

纤维性关节囊 纤维囊内衬滑膜（synovial membrane）。此滑膜通常与桡腕远侧关节及腕骨间关节的滑膜分开；但一突出的茎突前隐窝（prestyloid recess）（囊状隐窝 recess us sacciformis），在关节盘的前方出现，并上升靠近茎突。隐窝远端以一半月形纤维软骨板为界，此软骨板于尺骨茎突尖与三角骨之间从尺侧副韧带上突出（图6.250）；尺骨茎突尖和三角骨均覆以透明软骨。半月形纤维软骨板可能骨化（Lewis等1970）。关节被桡腕掌侧韧带、尺腕掌侧韧带、桡腕背侧韧带以及桡侧副韧带和尺侧副韧带所加强。

桡腕掌侧韧带(palmar radiocarpal lig.) 桡腕掌侧韧带（图6.249A）为一宽阔的膜性带，附着于桡骨远端前缘及其茎突，其纤维行向下内至舟骨、月骨和三角骨的前面，有些纤维达头状骨。此韧带部分为囊内性的。

尺腕掌侧韧带(palmar ulnocarpal lig.) 尺腕掌侧韧带为一圆形的纤维束，此束从尺骨茎突基底部和关节盘的前缘至月骨和三角骨。Lewis等（1970）和Mayfield等（1976）考虑两个腕掌侧韧带是囊内性的；后者也将桡腕韧带分为三部、将尺腕韧带分为二部，每部根据其附着处而命名，例如桡头部，尺月部等等。是否此韧带完全是囊内的（也就是说与上面的

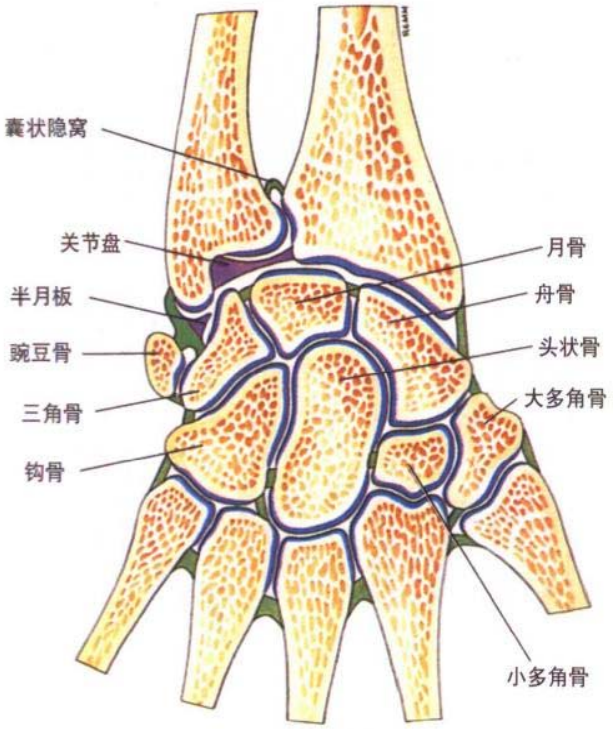

图 6.250 桡尺骨远侧端、腕和掌骨的近侧端冠状切面，显示关节面（蓝）的一般形态、滑膜腔、骨间韧带（绿）和纤维软骨（紫）（部分仿照 Lewis 等 1970 的图制）。

关节囊分开）还不清楚。腕掌侧韧带被血管穿过，前面与指深屈肌腱和拇长屈肌腱有联系。

桡腕背侧韧带(dorsal radiocarpal lig.) 桡腕背侧韧带（图 6.249B）比桡腕掌侧韧带薄，附着于桡骨远端的后缘，其纤维行向下内至舟骨、月骨、三角骨的背面并与背侧腕骨间韧带相续。此韧带在后方与腕伸肌腱、指伸肌腱以及它们的滑膜鞘、骨间后神经等相关联；在前方与桡尺远侧关节的关节盘结合。

腕尺侧副韧带(ulnar collateral carpal lig.) 腕尺侧副韧带（图 6.249）附着于尺骨茎突尖；它分为两束，一束附着于三角骨的内侧，另一束附着于豌豆骨。作为滑膜性茎突前隐窝（presty loid recess）下界的一小纤维软骨板（meniscus）附着于韧带的深（外侧）面（图 6.250）。

腕桡侧副韧带(radial callateral carpal lig.) 腕桡侧副韧带（图 6.249）从桡骨茎突尖延伸至舟骨的桡侧；一些纤维被延长至大多角骨。此韧带与桡动脉相邻，桡动脉于韧带和拇长展肌、拇短伸肌腱之间弯曲转向外侧。两条副韧带都比较弱。

桡腕关节的血管供应和神经支配 供应此关节的动脉是骨间前动脉、桡、尺动脉的腕前支和腕后支，掌心动脉和掌背动脉、掌深弓的返支。神经来自骨间前神经和骨间后神经。

桡腕关节运动 桡腕关节的运动伴随腕骨间关节和腕中关节的运动，并一起在本篇中描述。在充分伸腕时关节处于紧密结合位。

腕骨间关节（intercarpal joints）

腕骨间关节连结各腕骨之间，可概括如下：

- 近侧列腕骨之间的关节；
- 远侧列腕骨之间的关节；
- 两列腕骨之间的一复合关节即腕中关节。

腕骨被大量的韧带所连结，不是所有的韧带都特别命名。除了已描述的以外，屈肌支持带（见第 7 篇）是附属的腕骨间韧带。关节面是鞍状，椭圆形或球状。

近侧列腕骨的关节 （a）舟骨，月骨和三角骨被背侧韧带和掌侧韧带以及骨间韧带所连结。

背侧韧带（dorsal lig.）和掌侧韧带（palmar lig.） 是横向的，把舟骨连至月骨并把月骨连于三角骨。掌侧韧带较弱。Mayfield 等（1976）描述了位于头状骨和三角骨掌面之间韧带明显（在对 28 个腕的解剖中），此韧带跨越钩骨。

骨间韧带（interosseous ligaments）（图 6.250） 是两狭窄的束，一个连结月骨和舟骨，另一个连结月骨和三角骨，它们附着于这些骨的近侧关节面，形成凸隆的桡腕关节面的一部分。

（b）小卵圆形平的滑膜性豌豆三角关节处（pisotriquetral joint），豌豆骨与三角骨的掌面相关节；韧带有关节囊韧带（capsular lig.），豌豆钩骨韧带（pisohamate lig.）和豌豆掌骨韧带（pisometacarpal lig.）。一薄的关节囊包绕着关节；关节腔通常是独立的，但可能与桡腕关节腔沟通。

豌豆骨钩骨韧带和豌豆骨掌骨韧带 分别连结豌豆骨与钩骨的钩以及第五掌骨底（图 6.249A）。二者实则是尺侧腕屈肌腱的延续，叫韧带是误称。

远侧列腕骨的关节 远侧列腕骨被背侧韧带、掌侧韧带和骨间韧带所连结。

背侧韧带(dorsal lig.)和掌侧韧带（palmar lig.） 这些韧带在大多角骨和小多角骨之间，小多角骨和头状骨之间以及头状骨和钩骨之间横向延伸。

骨间韧带（interosseous ligaments） 通常比近侧列的厚，三条韧带连结 4 块腕骨，在头状骨和钩骨之间的一条最强壮；另外两条中的一条或两条常常缺如。

腕中关节(midcarpal joint) 腕中关节在近侧的舟骨、月骨和三角骨与远侧的大多角骨、小多角骨、头状骨和钩骨之间，是一复合关节，描述上分为内侧部和外侧部。内侧部（medial compartment）的大部分，头状骨凸隆的头和钩骨与由舟骨、月骨和大部分三角骨所形成的互补的凹陷相关节；最内侧，弯曲是相反的，这样就形成了一复合的鞍状关节。在外侧部（lateral compartment），大多角骨和小多角骨与舟骨相关节，形成第二个复合关节，常常被说成是平面关节，但它也是鞍状关节。韧带有背侧（dorsal）韧带、掌侧（palmar）韧带和副（collateral）韧带。

腕滑膜 腕滑膜最为广泛（图 6.250），衬下不规则的关节腔内，其近侧部在舟骨、月骨和三角骨的远侧面和第二列腕骨近侧面之间。滑膜的近端延长在舟骨与月骨，月骨与三



图6.251A 手和腕屈曲位的X线片侧面观。箭头指向：(1) 头状骨；(2) 月骨；(3) 手舟骨结节；(4) 大多角骨结节。与图6.251B比较观察，注意舟骨和月骨、月骨和桡骨的位置关系。

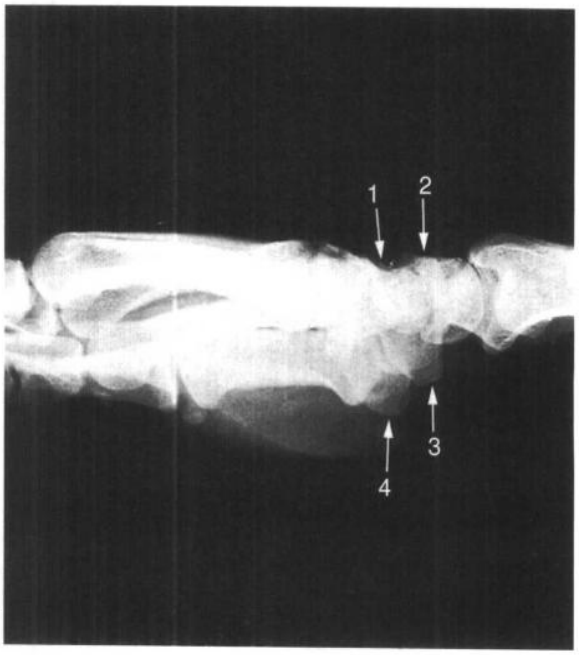

图6.251B 手和腕的X线片侧面观。第3掌骨、头状骨和月骨的长轴与桡骨的长轴几乎在一条线上，箭头所指与图6.251A中所指结构相同，注意观察头状骨和月骨、月骨和桡骨的位置关系。

角骨之间，三个远侧的延长在第二列的4块骨之间。在大多角骨和小多角骨之间，或在小多角骨和头状骨之间的滑膜延长，由于缺少一骨间韧带而常常与相应的腕掌关节相延续，从第2到第5腕掌关节不定，或经常只有第2和第3腕掌关节。如果是后者，那么在钩骨与第4、5掌骨之间的关节有一独立的滑膜；腕掌骨间韧带插入其间（图6.250）。腕掌关节的滑膜腔在掌骨底之间稍延长。在豌豆骨和三角骨之间的滑膜关节通常是孤立的。

背侧韧带和掌侧韧带 背侧和掌侧韧带在第一、二列腕骨之间，为短而不规则的纤维束。掌侧纤维束从头骨的头放射至周围的骨，为腕辐射韧带（radiate carpal ligament）。

桡侧副韧带和尺侧副韧带 这些韧带很短。较强韧并较明显的桡侧副韧带连结舟骨和大多角骨，而尺侧副韧带连结三角骨和钩骨；它们与相应的腕关节副韧带相延续。有时一细长的纤维束连结头状骨和舟骨，但并不完全分隔腕中关节腔。

桡腕关节和腕骨间关节的运动 桡腕关节和腕骨间关节的运动是一起进行的，因为这两种关节均参与所有的运动，并受相同肌肉的作用。主动运动是屈（c.85°）、伸（c.85°）、收（尺伸倾斜，c.45°）、展（桡侧倾斜，c.15°）和环转。

屈的范围在桡腕关节较大，而在腕中关节伸（extension）的范围较大（图6.251）。因此近侧关节面在月骨和舟骨上进一步向后延伸。这些运动主要受指抗肌的限制；因此当手指屈曲时，由于伸肌张力增加，可感到屈的范围减小。只有当这些关节屈、伸到极限时，背侧韧带和掌侧韧带才被充分地牵拉（见以下内容）。

手的内收（adduction）范围比外展（abduction）范围要



图6.251C 手和腕全伸位X线片侧面观。箭头所指同图6.251A、与图6.251B比较观察，注意头状骨和月骨、月骨和桡骨的位置关系变化。

大的多，这也许是由于尺骨茎突处于更近侧的位置。大部分的内收发生在桡腕关节；当手处于中间位时，月骨与桡骨和关节盘相关节（图6.250），但在内收时，它只与桡骨相关节（图6.252A）。舟骨的大部分近端关节面在桡侧副韧带深方的关节囊下，在解剖"鼻烟窝"底形成一光滑、凸出可摸到的隆起。

从中立位的外展（abduction）发生在腕中关节、近侧腕



图 6.252A 手在全收状态的 X 线片。箭头指向舟骨外侧和豌豆骨内侧；注意豌豆骨的影像与尺骨茎突尖影像重叠，与图6.252B对照，观察发生在桡腕关节和腕骨间关节的运动。



图 6.252B 本图与图6.252A是同一手的全展位X线片。箭头指向钩骨和豌豆骨，同图6.252A相比较：(1)舟骨和月骨已向内侧移位，使月骨与扩展的桡、尺骨下关节盘相关节；(2)豌豆骨离开尺骨茎突；(3)绕横轴旋转的舟骨的影像比在全收位短得多；(4)由于头状骨绕矢状轴转动，使钩骨尖部与月骨分离；(5)钩骨与三角骨之间拉开一个间隙；(6)头状骨与月骨的长轴几乎在同一直线上。

骨不运动（Youm和Flatt 1980）；外展手的X线像显示，头状骨绕一前后轴旋转，因此头状骨的头行向内侧，钩骨与这种情况一致，月骨和钩骨尖之间的距离增加（图6.252B）。舟骨绕一横向轴旋转；其近侧关节面作离开关节窝的运动并只跟桡骨相关节。运动受桡抗肌的限制，在运动极限时受腕副韧带的限制。

手的环转（Circumduction）不是旋转，而是连续的屈、收、伸和展运动，反之亦然。

展－收运动有特殊的功能价值。利用手时通常伴有轻微的伸腕且前臂处于中间位。熟练的展－收运动可操作多种精密工具，从纤细的针到锤子。

附属运动 附属运动大部分发生在桡腕关节，屈比伸时更容易观察到。腕可在桡骨和关节盘上作前后运动，并可沿轴向旋转相当范围。也可作一些侧－侧运动。

桡腕关节和腕骨间运动的附加分析 有人已将桡腕关节和内侧腕中复合关节的机械当作为“链环”关节提出来，可以比作自行车链条的简单形式来描述。只有当“链”被拉紧且各环节在一直线上而“未偏离中心”时才是稳定的；除非被一“停止”装置所加强，在纵向压力下它是扣紧的，特别是当“偏离中心”时。但是一些有利条件是固有的：因为每一单位的运动范围比总运动范围小，所以各个关节面比同一个总关节面要平且更适应压力。还有，在运动末，覆于上面的组织没有因挤压而受影响。

其他的观点与前文大不相同（MacConaill 1941）。认为在大部分手操作位置，腕骨是松弛结合且比较活动，只有当充分伸的时候才变成一坚硬块（紧密结合）；只在两个阶段可达到紧密结合。设想腕有四个功能单位：

（1）大多角骨

（2）舟骨

（3）钩骨、头状骨和小多角骨

（4）三角骨和月骨

从充分的屈到充分的伸，考虑所发生的各阶段是：首先，是远侧列（3）在近侧列（2和4）上运动，直到手和前臂在一直线上，钩骨、头状骨、小多角骨和舟骨相互紧密结合形成一坚硬的整体（即2+3）。第二步，此硬块在三角骨和月骨上运动，三角骨和月骨在桡腕关节处运动直至达到充分的伸，桡腕关节和大部分腕骨关节紧密结合（即除了豌豆骨和大多角骨的关节以外）。在只有为了特殊用力所采用的这一位置上，通过关节结构可传导很大的力。通常采取同样的位置以抵抗下落时伸手着地，这常引起损伤，例如桡骨的“旋后”骨折（Colles'骨折）、舟骨骨折或月骨脱位。Mayfield等（1976）用实验性腕骨骨折研究一些腕骨韧带的作用，已确证了这种腕骨背侧“锁”的作用。当终止于紧密结合状态下进行性腕骨间滑动时，对各腕骨韧带的作用作了进一步的分析。在运动的初期，舟骨与近侧列腕骨起作用，但在运动的后期则与远侧列腕骨起作用。在一般的腕骨紧密结合时，被认为是不包括大多角骨—舟骨关节，这也许是由于当其余的腕骨结合成一硬块时，拇指的功能有独立性之故。

Kauer（1974）的进一步分析，继续了关节链环的概念，但强调了月骨和舟骨对桡骨和关节盘的旋转（rotations）；在屈－伸运动中，舟骨和月骨相互旋转，并且此二骨对头状骨旋转。月骨和舟骨之近侧的弯曲是不同的，这样就产生一定的运动独立性，虽然这种独立性是有限的；利用其骨间韧带的生物力学特性可确定它们的独立性。

产生腕部运动的肌肉 屈（Flexion）：桡侧腕屈肌和尺侧腕屈肌，掌长肌；指浅屈肌和指深屈肌，拇长屈肌和拇长展肌协助屈腕。

伸（extension）：桡侧腕长、短伸肌，尺侧腕伸肌；指伸肌、小指伸肌、示指伸肌和拇长伸肌协助伸腕。

收（adduction）：尺侧腕屈肌和尺侧腕伸肌。

展（abduction）：桡侧腕屈肌，桡侧腕长伸肌和桡侧腕短伸肌，以及拇长展肌和拇短伸肌。

掌骨

掌骨metacapus（Singh 1959）有5块，通常按从外侧向内侧的顺序计数。这是些小型的长骨，有一远端的头、干和膨大的底。圆形的掌骨头（heads）与近节指骨相关节。它们的关节面是凸隆的，横向上较小，在掌面上进一步延伸，特别是在其边缘处。我们通常所熟悉的屈指时的掌指关节就是由掌骨头产生的。掌骨底与远侧列腕骨相关节，而且除了第1、2掌骨底外，其余的掌骨底还相互关节。各掌骨干（shafts）都有一纵行凹陷的掌面，形成供掌侧肌肉附着的凹。其背面远侧有一三角区，向近端延伸为一圆嵴。在关节的近端可摸到这些扁平的区域。

内侧4块掌骨（medial four metacarpals）有时被描述成是平行的；严格地说它们是稍微倾斜分开的，从近端向远端放射。然而第一掌骨（first metacarpal）比其他掌骨更向前，并沿其长轴向内侧旋转90°，因此其形态学上的背面就成了外侧面；其桡侧缘成了掌侧缘；掌侧面成了内侧面；尺侧缘成了背侧缘。所以拇指向内屈越过手掌，并可被旋转与每一指发生对掌运动。这种对掌取决于内旋并且是手灵巧的主要因素；当抓一物体时，拇指和其他各指从相对侧包围物体，这很大地提高了抓握的力量和技巧。Lewis（1977）对人的掌骨以及掌骨与腕骨和指骨的关节作了广泛的研究，就涉及到的一些人的技巧作了解释。



图6.253 右侧第1掌骨掌侧面和外侧面观。

第一掌骨(图6.253) 第一掌骨短而粗（当描述此骨时应注意：根据其形态，在适当的位置用些形态学名词作为补充）。其背面（外侧面）朝向外侧可被摸到；其长轴从相邻骨向下外分出。第一掌骨干（shaft）是扁的，背侧宽阔且横向凸隆。掌面（内侧面）纵向凹陷，被一骨嵴分为较大的外侧部（前部）和较小的内侧部（后部）。拇对掌肌附着于桡侧缘和邻近的掌面；第1骨间背侧肌（桡侧头）附着于其尺侧缘和相邻的掌面。第1掌骨底（base）凹凸不平，与大多角骨相关节（见本篇）。拇长展肌附着于底的外侧（掌侧），第1骨间掌侧肌附着于底的尺侧（见第7篇）。第1掌骨头没有其他掌骨头那么凸隆，但横向宽阔。在其掌侧面上，尺侧三角和桡侧三角形成两个关节隆起，籽骨在上面滑动。

第2掌骨(图6.254) 第2掌骨有掌骨中最长的干和最大的底，底在背掌侧方向上呈沟状以适应小多角骨；沟的内侧一深嵴与头状骨相关节；在外侧，靠近底的背面，是一四边形的面与大多角骨相关节，恰在此处的背方，有一粗糙的压迹为拇长伸肌的附着点。在掌面上有一小结节或嵴为桡侧腕屈肌的附着点。底的内侧，通过一中央狭窄的长关节面与第3掌骨底相关节。第2掌骨干截面呈棱柱状，纵向弯曲，背侧凸隆，凹向掌侧。其背面远侧宽阔但近侧狭窄成一嵴，被示指伸肌腱覆盖；背面的几条汇聚性的边缘开始于几个结节，在头的每一侧上有一个结节，供侧副韧带附着（见本篇）。在近端，外侧面向背侧倾斜，供第一骨间背侧肌尺侧头附着。内侧面被一不明显的嵴分为供第二骨间掌侧肌附着的掌侧带和供第2骨间背侧肌桡侧头附着的背侧带。

第3掌骨(图6.255) 第3掌骨有一短的茎突（styloid process），从背面的桡侧向近端突出。其底通过一关节面与头状骨相关节，此关节面前面凸而背面凹，在此处它侵及掌骨底外侧面上的茎突。一中央收缩的带状关节面与第2掌骨底（外侧）和第4掌骨底（内侧）相关节，与后者是通过两个卵



图6.254 左侧第2掌骨背外侧面和内侧面观。

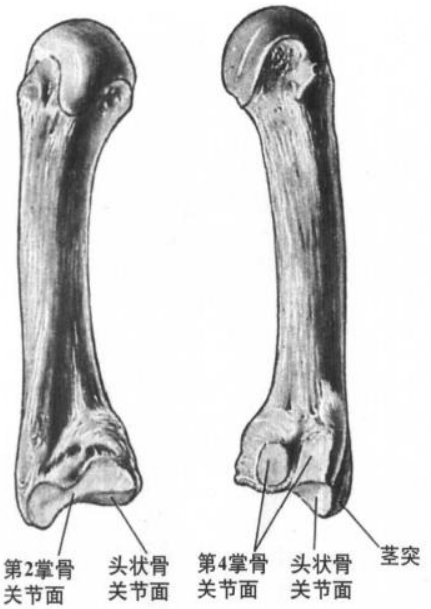

图 6.255 左手第 3 掌骨外侧和内侧面观。

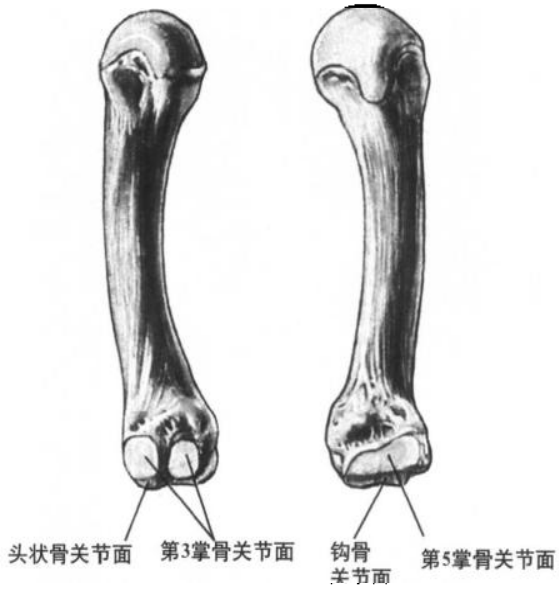

图 6.256 左手第 4 掌骨外侧和内侧面观。

圆形关节面相关节的。掌侧关节面可能缺如；少数近端几个关节面被一狭窄的桥相连结。底的掌面从桡侧腕屈肌腱接受一束纤维；桡侧腕短伸肌附着于茎突远侧底的背面。第 3 掌骨干（shaft）类似于第 2 掌骨干。第 2 骨间背侧肌的尺侧头附着于干的外侧面，第 3 骨间背侧肌的桡侧头附着于干的内侧面，拇收肌的横头附着于干远侧 2/3 的掌侧嵴。干的背面被伸肌腱所覆盖。

第 4 掌骨(图 6.256) 第 4 掌骨比第 2、3 掌骨短且细，在其底的外侧有两个卵圆形的关节面，与第 3 掌骨底相关节，背侧的关节面较大，近侧与头状骨连结。内侧有一延长的关节面与第 5 掌骨底相关节。4 边形的近端关节面，前部凸隆，后部凹陷，与钩骨相关节。第 4 掌骨干（shaft）像第 2 掌骨干一样，但在其外侧面上有一不明显的嵴把第 3 骨间掌侧肌的附着点与第 3 骨间背侧肌的尺侧头分开。第 4 骨间背侧肌的桡侧头附着于干的内侧面。

第 5 掌骨(图 6.257) 第 5 掌骨的内侧面与其他掌骨底不同，此掌骨底的内侧面上无关节面，但有一结节供尺侧腕伸肌附着。底的外侧有一关节面，横向凹，而掌背侧方向上凸隆，与钩骨相关节。外侧有一关节面与第 4 掌骨底相关节。第 5 掌骨干背侧有一三角区几乎到达底部；外侧面只在其近端向背侧倾斜。小指对掌肌附着于干的内侧面；外侧面被一嵴（有时很锐利）分为掌侧带和背侧带；掌侧带供第 4 骨间掌侧肌附着，背侧带供第 4 骨间背侧肌尺侧部附着。

骨化 每个掌骨干有一初级骨化中心，第 1 掌骨底有一次级骨化中心，其余 4 个掌骨头各有一骨化中心。大约第九周在干的中部开始骨化。第 2 到第 5 掌骨头的骨化中心在女性于 2 岁时出现，在男性于 1 岁半到 2 岁半时出现。这些掌骨头的骨化中心，在女性约 15 岁或 16 岁与掌骨干融合，在男性约 18 岁或 19 岁与干融合。在女性，第一掌骨底晚至 2 岁开始骨化，在男性早至 3 岁开始骨化，女性于 15 岁以前融合，男性于 17 岁以前融合（Joseph1951）。有时第 3 掌骨茎突是一独立的小骨。为广泛评价变化范围，参考 Modi（1957）和 Krogman（1962）（图 6.258 - 261）。

拇指掌骨的骨化像一条指骨；因此有人考虑拇指骨骼由 3 块指骨组成；另一些人认为，远节指骨代表融合了的中远节指骨，为偶尔在第五足趾出现的一种情况（Broom 1930）（当拇指有 3 块指骨时，掌骨有一远端和一近端骺）。它有时在远侧分二支，内侧支没有远端骺，承接 2 块指骨，外侧支有一远端骺，承接 3 块指骨（Nicholson1937）。在腕掌关节有较大的运动范围可能与只存在一个远端骺有关系。拇指腕掌关节有较大的运动范围，第一掌骨有一底部骺可能归因于此。

对 1700 名儿童（1 - 18 岁）的研究支持拇指掌骨为近节

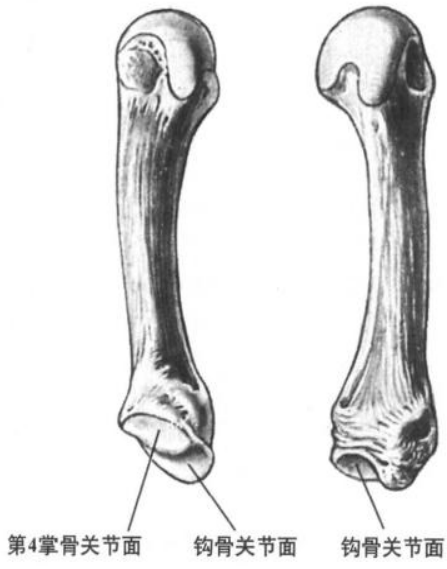

图 6.257 左手第 5 掌骨外侧和内侧面观。



图6.258 2岁半男孩手的X线片。显示指骨骺和第1掌骨近端骺、及其余掌骨和桡骨远侧端、头状骨、钩骨和月骨的骺骨化情况。另外，三角骨一般多先于月骨进行中心型骨化，结合图6.259和图6.260比较观察。



图6.259 6岁半男孩手的X线片。在图6.258中已观察到较早期的骨化中心。另外，可见在尺骨远端骨骺、三角骨、舟骨、大多角骨和小多角骨的骨化情况。

指骨的观点（Vesalius1543年第一次提出）。但这忽视了这样的观察，即所谓第一掌骨远端骺通常是一骨干中心延长为末端软骨，而不是一独立的骺。关于这种“假骺”的数据回顾证实了这种描述（Haines1974）。

拇指腕掌关节（carpometacarpal joint of thumb）

拇指腕掌关节是在第一掌骨底和大多角骨之间的鞍状（sellar）关节，由于其广泛的关节面和局部解剖学特点使它具有很大的活动性。此关节有一纤维性关节囊，厚而松弛，从掌骨底的周围延伸到远侧大多角骨关节面粗糙的边缘；关节囊外侧和背侧最厚。滑膜是独立的（图6.250）。第1掌骨和大多角骨被外侧韧带、掌侧韧带、背侧韧带和关节囊所连结。

外侧韧带（lateral ligament） 此宽阔的韧带从大多角骨的外侧面行向掌骨底的桡侧。

掌侧和背侧韧带（palmar and dorsal ligaments） 这是两束斜行的纤维，这两束纤维分别从大多角骨的掌侧面和背侧面向第1掌骨底的尺侧集中。

拇指腕掌关节毗邻 此关节的掌面被鱼际肌覆盖，其背面有拇长、短伸肌。内侧是第1骨间背侧肌间隙和拇长屈肌腱；外侧是拇长展肌腱和拇短伸肌腱。

运动 主动运动包括屈－伸，展－收，旋转和环转。在第1掌骨处于静止位时，（见第7篇）屈和伸与掌面平行，展和收与掌面垂直。除在运动的初期以外，屈伴有内旋；相反，内旋也伴有屈。运动的联系主要是由于关节面的形状，加上某些联合旋转，以及由于背侧韧带的倾斜所致。当韧带拉紧时，其掌骨底尺侧的附着点固定，而其桡侧继续运动。拇短肌的收缩得到拇对掌肌的帮助，这样在屈时产生内旋（Napier1955）；与外展联合使拇指的指腹与其他微屈手指的指腹接触，即对掌运动（opposition）。（屈的手指有不同的掌指关节外旋（Lateral meta-carpophalangeal rotation）度，（示指最小，但小指最大）。相反，充分伸拇指掌骨，必须使之轻微外旋（Kuczynski1974），也是由于关节的马鞍形以及掌侧（palmar）韧带的作用，在屈时是由于背韧带的作用。

这些旋转是联合的，不可避免地伴有屈－伸，关节囊的旋转和拉紧以及在这些运动末的均衡的联合关节作用。紧密结合发生在强力对掌运动时，此刻将最大的力传至此关节（了解分析参考Haines1944；Kapandji1963、1970；Kuczynski1974；MacConaill和Basmajian 1977）。

附属运动 这些附属运动是在静止位时的轴向旋转和关节面脱离。

产生运动的肌肉 屈（Flexion）：拇短屈肌和拇指对掌肌。当拇指其他关节屈曲时，拇长屈肌帮助它们屈拇腕掌关节。屈伴有内旋。

伸（Extension）：拇长展肌和拇短伸肌、拇长伸肌。在充

图6.260 11岁女孩手的X线片。在图6.258和图6.259中见到的所有骨骼均达到骨化成熟状态。另外，豌豆骨也显示出来。

图6.261 成年人（19岁男孩）作为比较的X线片。注意拇指处有一骨化的籽骨。

分伸时，由于拇长伸肌的斜拉和掌侧韧带的作用，拇长伸肌使拇指旋外并将其拉向背侧。

展（abduction）：拇短展肌和拇长展肌。当最大外展时，指骨和掌骨不在一直线上，拇指在掌指关节和腕掌关节上外展。

收（adduction）：拇收肌作用。

对掌（opposition）：拇对掌肌和拇短屈肌同时使外展的拇指屈并内旋。拇收肌和拇长屈肌增加指腹间的压力以及手指抓握所产生的压力。

环转（Circumduction）：上述肌组以伸肌、展肌、屈肌和收肌的顺序或相反的顺序连续作用。

第2～5腕掌关节（The 2～5 carpometacarpal joints）

腕骨与第2至第5掌骨间的关节虽然被广泛地归于平面关节，但常有复杂鞍形弯曲的关节面（见本篇）。各骨被关节囊、腕掌背侧韧带、腕掌掌侧韧带和骨间韧带连结在一起。

滑膜 这些腕掌关节的滑膜常与腕骨间关节的滑膜相续。偶尔，钩骨与第4和第5掌骨间的关节有一独立的滑膜腔，此腔外侧以内侧骨间韧带及其向关节囊的掌侧和背侧部的延伸为界（图6.250）。

腕掌背侧韧带(dorsal carpometacarpal ligaments) 这是一些连结腕骨和掌骨背面的最强的韧带。第2掌骨有两条，来自大多角骨和小多角骨；第3掌骨也有两条，来自小多角骨和头状骨；第4掌骨有两条，来自头状骨和钩骨；第5掌骨有一条，来自钩骨，与类似的一掌侧韧带相延续，形成一不完全的囊。

腕掌掌侧韧带（palmar carpometacarpal ligaments） 除第3掌骨以外，其余的掌侧韧带都是相似的；第3掌骨有3条掌侧韧带：外侧一条来自大多角骨、桡侧腕屈肌腱鞘的浅层，中间一条来自头状骨，内侧一条来自钩骨。

骨间韧带（interosseous ligaments） 骨间韧带是两条短而厚的纤维束，它们局限于腕掌关节的一部分；它们连结头状骨、钩骨相邻的下缘与第三、四掌骨的相邻面；它们可能在近端联合。

掌骨间关节（intermetacarpal joints）

第2至第5掌骨底通过一些小的由软骨覆盖的关节面呈互补性关节，这些关节面被背侧韧带、掌侧韧带和骨间韧带所连结。

掌骨背侧韧带和掌骨掌侧韧带（dorsal and palmar metacarpal ligaments） 这些韧带从骨到骨横向行走。

掌骨骨间韧带（interosseous metacarpal ligaments） 这些韧带连结它们关节面远侧的相邻的面。

滑膜(synovial membranes) 掌骨间关节的滑膜与腕掌关节的滑膜相延续。

运动 腕掌关节和掌骨间关节的运动局限于轻微的滑动，但足以允许作某些屈－伸运动和附加的旋转运动，不同的关节运动范围是不同的。这些运动部分是附属运动，当手掌成“杯”状时发生，如在抓握物体时。主动运动也可发生，例如

像我们所熟悉的钢琴家或小提琴家手指的运动。第5掌骨活动度最大，其次为第4掌骨，第2和第3掌骨活动度最小。通过在掌心处拇指与其余各指的对掌，很容易确定这些活动度的不同。如上所述，大约2/3的运动是拇指的，但在与小指的对掌运动中，后者的运动是屈、展和外旋，占剩余运动的1/3。这些活动发生在腕掌关节和掌指关节（要更广泛地了解包括拇指在内的关于手指的描述请参考下文）。紧密结合位可能恰与伸腕相一致，像紧握时。进一步的附属运动是所有掌骨在腕骨上的扭转。

手的指骨

手指骨（phalanges of the hand）有14块，拇指2块，其余各指各有3块。每块指骨有一头，一干和一近端的底。指骨干（shaft）向远侧渐变细，其背面横向凸隆。掌侧面横向上扁，但在其长轴内稍向前面凹陷。近节指骨（proximal phalanges）底有凹陷的，卵圆形的关节面，与各掌骨头相适应；近节指骨头呈光滑的沟，像一些滑车，延伸到掌侧面上。与此相适应，各中节指骨（middle phalanges）的底（bases）有两个凹陷的关节面，被一光滑的嵴所分开。各中节指骨头（heads）也是滑车样，远节指骨底与其相适应；远节指骨头是非关节性的，但有一粗糙的新月形的掌侧粗隆（palmar tuberosity），指垫附着于其上。

除了关节韧带以外，指骨还为许多肌肉提供附着点：指深屈肌腱附着于远节指骨底的掌侧面上，指伸肌腱附着于其背面；指浅屈肌腱及其纤维鞘附着于中节指骨的两侧（见第7篇）；指伸肌的一部分附着于中节指骨底的背面。一屈肌纤维鞘附着于一近节指骨的两侧；相应的骨间背侧肌部分自外侧附着于近节指骨底，另一骨间背侧肌自内侧附着于近节指骨底（见第7篇）。

小指的指骨与拇指的指骨不同：小指展肌和小指短屈肌附着于小指近节指骨底的内侧；拇短伸肌腱和拇收肌斜头自背侧附着于拇指近节指骨底，拇收肌斜头和横头自内侧附着于拇指近节指骨底，有时与第1骨间掌侧肌结合（见第7篇）。

拇指近节指骨的各缘并不锐利，其纤维鞘较其他各指不发达。

骨化 指骨从一骨干的初级骨化中心和一近端的骺中心骨化而来。出生前指骨干开始骨化的情况如下：远节指骨在第8周和第9周开始骨化；近节指骨在第10周开始骨化，中节指骨在第11周或更晚开始骨化。女性在2岁时在近节指骨先出现骺端骨化中心，在男性则晚几个月出现；中节和远节指骨的骺端骨化中心，女性2岁出现，男性3岁或4岁出现。女性大约15～16岁，男性17～18岁所有的骨骺融合（图6.258～261，262）。

掌指关节（metacarpophalangeal joints）

掌指关节（图6.263）通常被认为是椭圆关节，但掌骨头（适应指骨底上的浅凹）是不规则的凸隆，而是在其掌侧面分开，因此差不多是双髁的（见本篇）。每一个关节都有一掌侧韧带和二条侧副韧带。

掌侧韧带（palmar ligaments） 这些掌侧韧带是独特的，厚而致密，且是纤维软骨性的，位于两侧副韧带之间并与侧副韧带结合。它们疏松地附着于掌骨，但结实地附着于指骨底。掌侧韧带的掌侧面与掌侧深横韧带结合，并呈沟状供屈肌腱通过，屈肌腱纤维鞘与沟的两侧结合。其深面增加掌骨头的关节面积。

掌骨深横韧带（deep transverse metacarpal ligaments） 为三条短、宽而扁的纤维束，它们连结第2～5掌指关节的掌侧韧带（图6.249A、263），前方邻接蚓状肌和指血管和神经，后方邻接骨间肌。掌腱膜来自中央手指分叉的纤维束与掌骨深横韧带的掌面结合（见第7篇）。在第3和

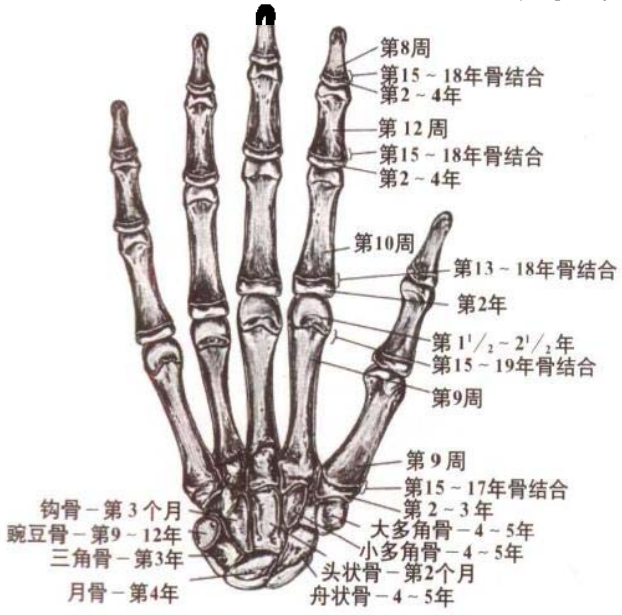

图6.262 儿童手骨及一般骨化进程。

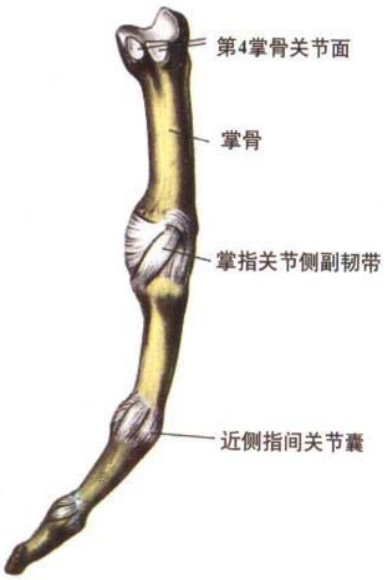

图6.263 右手第3指掌指和指关节内侧面观。

第4掌指关节的两侧上（但只在第2掌指关节的尺侧和第5掌指关节的桡侧）指背腱膜扩展部的横向纤维束与掌骨深横韧带结合（见第7篇）；在掌骨深横韧带的前方是蚓状肌和骨间背侧肌的指骨附着处；在掌骨深横韧带的背面是骨间背侧肌和骨间掌侧肌的其余附着处（见第7篇，图7.113）。

侧副韧带（callateral ligaments） 为一些结实的圆索，它们位于掌指关节的两侧，每一条侧副韧带附着于其掌骨头侧方的后结节和相邻的凹陷，每一条都行向下前方止于其指骨底前面的侧方（图6.263B）。

进一步详述 从伸肌腱膜扩展部延伸、每一条侧副韧带和掌侧韧带都穿进关节腔（Fisher等1985），有效地增加了指骨底的关节面积；其可变的性质增进了关节面的贴合。

在这些关节的背面，纤维囊薄，并常被一滑液囊将纤维囊与伸肌腱分开。然而，有些情况下，部分长伸肌腱在这个面上形成关节囊。Sathian和Devanandan已详细描述了它们的神经分布（1983）；他们二人在有关这些关节上发现大量Paciniform小体、但很少Ruffini末梢，没有Colgi型感受器。

掌指关节运动 掌指关节的运动是屈、伸、收、展、环转和有限的旋转。最后一种情况不能单独发生，而可能伴随屈－伸发生；然而在空手时可有意地产生旋转运动（例如，屈手指并旋转使其指尖置于掌位）；旋转的范围常常由于抓握物体的阻力而有所增加。

屈（flexion）接近90°，伸（extension）仅有几度；屈和伸二者主要因拮抗肌的力量而受限，但屈通常被抓握物体的阻力所终止。展（abduction）和收（adduction）也比较小，在屈时可被忽略。拇掌指关节有大约60°的屈－伸范围（几乎全部是屈）；另一些运动是收－展（最大范围25°）恒定地伴随着相应的腕掌关节的运动并增加它们的联合范围；也有一些轻微的联合旋转（但附属旋转较大）伴随屈－伸运动。在其他掌指关节中，第2掌指关节在收－展活动中最活动（C. 30°），其次是第5、第4和第3掌指关节（要知对这些运动的进一步分析见第7篇）。

附属运动 这些运动是掌指和掌骨的进一步旋转（拇指明显）、前后及外侧平移，以及关节面分离。

产生运动的肌肉 屈（flexion）：指浅屈肌和指深屈肌，起辅助作用的肌肉有蚓状肌、骨间肌（Long等1961），在小指有小指短屈肌；在拇指有拇长屈肌和拇短屈肌以及第一骨间掌侧肌。第3～5指的屈指伴有轻微的外旋。示指的屈可能伴有很小的外旋或没有旋转；常可观察到一小范围的内旋。

伸（extension）：在第3和第4指为指伸肌，示指伸肌和小指伸肌分别帮助伸第2和5指；拇长伸肌和拇短伸肌帮助伸拇指。

收（adduction）：在伸手指时，骨间掌侧肌内收；在屈的过程中，长屈肌起主导作用。在拇指，掌指关节有限的内收可能是由于拇收肌和第一骨间掌侧肌的作用。

展（abduction）：在手指伸直时，除中指外，骨间背侧肌的外展为主并得到长伸肌的辅助；在小指，为小指展肌。在拇指，拇短展肌产生轻微的外展，并可能常起对掌作用。当手指屈曲时，不可能主动的外展；但是，如果指长屈肌是静止的，那么可自由被动外展。在此位置不能主动外展可能是由于因屈曲而使骨间背侧肌和小指展肌收缩，但是骨间肌的拉力可能是决定因素；而手指伸直时，外侧运动轴是前后方向的，在屈时，则是近远侧方向的，从而骨间肌的牵拉线几乎与运动轴平行（parallel）。

指间关节（interphalangeal joints）

指间关节是单轴屈戌关节（图6.263），每一关节有一纤维性关节囊，一掌侧（palmar）韧带和二条侧副（collateral）韧带，像掌指关节一样排列。长伸肌腱占据关节囊背侧韧带的位置。

每条侧副韧带和掌侧韧带再一次从指背腱膜扩展部进入关节腔（Fisher等1985），有意义地增加了指骨底的关节面面积；它们可变的性质提高了关节的适应性。

运动 指间关节的主动运动是屈－伸，在近侧关节的运动范围较大。屈（flexion）的范围相当大，但伸（extension）因屈指肌腱而受限，并且因掌侧韧带的张力和锥形关节的压力而使伸的运动终止。充分伸是在关节紧密结合位，假设可在此位的任何时刻利用手指传递体重或作有力的冲刺（相反，也可选择握紧的拳头）。屈和伸伴有轻微的联合旋转；在屈的过程中可使指腹稍转向外侧，即对向拇指。在伸的过程中则发生一相反的旋转。

附属运动 这些运动是有限的旋转、外展、内收和前后平移，使手指适应被抓握物体的形状，提供对抗压力和张力的力量。

产生运动的肌肉 屈（flexion）：在近侧指间关节是指浅屈肌和指深屈肌；在远侧指间关节是指深屈肌；在拇指的指间关节是拇长屈肌。

伸（extension）：指伸肌、小指伸肌和拇长伸肌及有关的拇长展肌和拇短伸肌。在2～5指伸同时在两个关节发生伸的运动。

在精细的运动中（如写字、绘画、穿针引线等）基本上是同时发生屈（flexion）掌指关节、伸（extension）指间关节。蚓状肌和骨间肌早已被认为不仅主要为屈掌指关节，而且也能通过其指背腱膜的附着点伸指间关节（见第7篇）。同时，当蚓状肌和骨间肌屈掌指关节时，手指屈肌和伸肌张力之间的平衡作有利于伸肌的调整，这样单独可伸指间关节（Braithwaite等1948）。有人认为蚓状肌和骨间肌都能单独伸这些指间关节（Sunderland 1945b见第7篇）。

腕和手关节的置换和关节成形术

引言 腕和手的关节可受外伤性损害，或因变性或炎症而致进行性损坏，从而导致关节的疼痛、强直、不稳和畸形。因而就可能需要进行外科重建（关节固定术或关节成形术），手术的性质则取决于关节受破坏的程度和累及的关节。

关节固定术包括利用临近的骨把关节固定在一功能位置上。因此就可丧失关节的正常运动，引起运动丧失的程度，取决于累及的关节。在腕关节，拇掌指关节和指间关节，示指的近侧指间关节和所有各指的远侧指间关节，无痛稳定是非常重要的。此外拇指腕掌关节尚需一定的活动性，这样可利用拇指作抓握动作。同样，在各指的掌指关节，中指、环指和小指的近侧指间关节，对于有力的抓握，这些关节的活动性也是必须的。如果一个腕关节强直（像类风湿性关节炎病人可能发生的情况），另一腕关节就应当维持其活动性。

置换性关节成形术是将病变关节切除，代之以人工关节，因此这种手术对腕关节、拇指基底部，各指的掌指关节以及中指、环指和小指的近侧指间关节是有价值的。

腕关节有关手术 腕部独具特色，在此区无肌腱附着于任何单块骨上；因此关节的稳定性取决于相对关节面的性质、内在和外在韧带的完整性以及跨过此区的肌肉的正常功能。一般情况下，需要作腕关节置换的病人缺少上述某些或所有因素；其手术最终结果是腕关节失去平衡，并常伴有尺骨的偏离。

外伤性骨关节炎的病人和患退行性骨关节类的病人通常累及单个腕关节。这些病人往往是重体力劳动者，置换性关节成形术应列为禁忌，因提重物时，跨越腕关节的压力可导致假关节松动或骨折，像这样病人通常做关节固定术。然而，像类风湿性关节炎的病人，常常累及两侧腕关节，因此作一侧腕关节的置换性关节成形术可使病人作有用的运动，特别是当另一腕关节准备作关节固定术或因此病而导致关节强直时。其他关节成形术的禁忌证包括既往感染，伸肌腱撕裂和手丧失功能。

目前所设计的人工关节是为了恢复关节的功能，而不必恢复到原来的解剖学形态，也不必试图产生像正常的腕关节那样的排列和复杂的运动，每一屈和伸能达到20°即可。理想的人工关节应是不受约束的，尽量少作骨切除（因为可能需要利用骨），且便于恢复腕骨的高度，提供对第1和第5掌骨的支持并恢复在腕部头状骨头的解剖学旋转中心作用。

最常用的人工关节是用硅胶做的枢纽，将其舒适地安装入骨中，几周后在关节周围形成一结实的纤维组织“囊”从而提供稳定性：10年的随访研究表明有很好的止痛效果。更复杂的设计基本上是适应“球窝”型关节，可做屈、伸、展、收及轻度旋转。承受面是金属和高密度聚乙烯以各种方式的结合，通过髓内柄，利用或不利用粘合剂加以固定：然而，像这样的植入物在有痂的骨内常常发生松动。腕关节置换的主要问题是人工关节的位置调准，解剖学旋转中心的恢复以及使跨越关节的软组织作用的平衡，人工关节的固定和磨损无多大问题。

历史上，插入式关节成形术已起了重要的补充作用，特别是在患有类风湿病的低要求病人。非“完全性”关节置换，即能屈性置入物、滑膜切除和切除性关节成形三者联合进行，能保持骨骼的位置调准，但却不能纠正关节的畸形和不能保证关节的长期稳定性。通常止痛效果较好，功能活动虽然是有限的但也不错。并发症包括磨损、破损、脱位、骨质吸收和硅性滑膜炎。

腕关节的关节成形术很少单独进行，通常结合滑膜切除，肌腱重建，桡尺远侧关节的固定或切除，以及腕骨间关节的融合。

为置换而可供选择的方法包括滑膜切除，近侧列腕骨切除，能屈性置入关节成形术，部分或全部腕关节融合。关节融合可提供一结实，稳定和无痛的腕关节，在大部分病例中能比较容易达此目的，特别是类风湿病。鉴于目前关节成形术失败率较高，完全性腕关节置换就是可行的选择方案，特别在不适合做其他重建术时只得如此。

对失败病例的补救包括修复、重新植入，切除，关节成形，关节固定、软组织重建和重平衡等，但由于不能伸和对手关节可能出现的有害作用，使病人仍抓握力很弱。

虽然越来越多地使用全关节置换术，但到目前为止还未普及；关节置换需要精湛的外科技术，尤其是对于软组织平衡术。目前所使用的植入术仍然有较高的早期失败率和并发症发生率，五年的随访上述情况发生率高达35%。人工关节和技术方法仍在不断发展。

外科手术入路 在腕背部正中线上作一纵行切口，避开浅静脉，将伸肌支持带从腕的尺侧反折至其桡骨的止点。将指伸肌腱回缩向尺骨；拇长伸肌和桡侧腕长、短伸肌回缩向桡骨。从桡骨的后缘提起一远侧的基底关节囊瓣，并从其下方的腕骨上翻起。从桡骨上切除关节面和软骨下骨，切口与长轴垂直。移除三角骨、舟骨和月骨，切除头状骨的近侧半。越过头状骨并沿第3掌骨干打一通道以便安装人工关节的远侧柄，而近侧的柄则装进桡骨的髓腔（图6.264）。将关节囊固定于桡骨远端后缘。将腕关节用石膏固定支持3周，随后开始轻度的运动。

掌指关节和指间关节有关手术 患外伤后或退行性骨关节炎的病人很少需要进行单个关节置换。然而在类风湿性关节炎时，所有的掌指关节常被累及，引起典型的手指固定屈曲畸形和向尺侧偏离；在指间关节可发生继发性畸形。手指不能离开手掌而抓握物体；握力降低。手术可使受损关节的置换与软组织

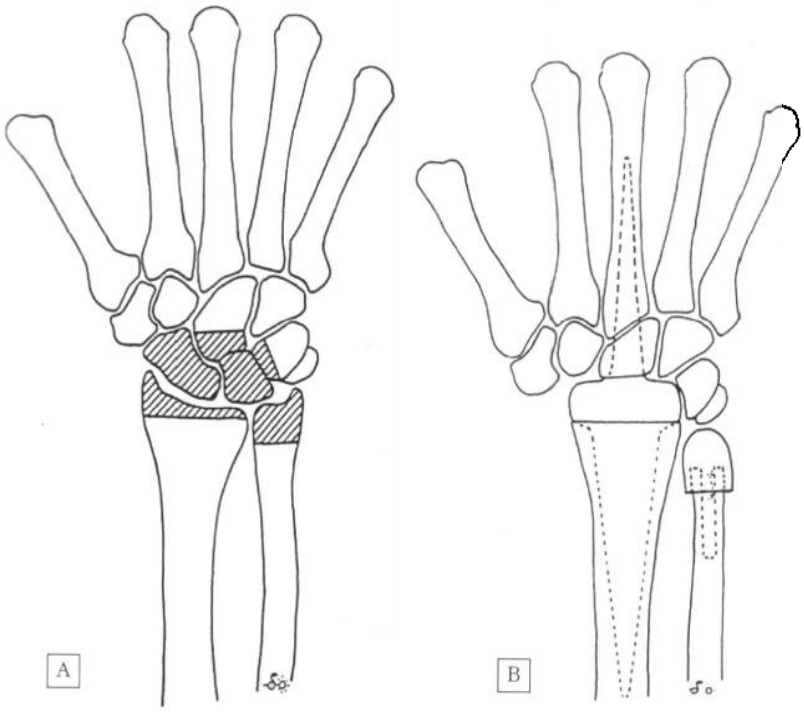

图6.264 硅橡胶桡腕关节成形术。A. 需切除的骨；B. 将两硅胶干分别植入中间掌骨和桡骨干内，尺骨头也用硅胶假体替换。



图6.265 类风湿性关节炎患者经硅胶屈戌关节修复术后的X线片。显示所有掌指关节已替换，尺骨远端也已切除（关节切除成形术）。

重新组合一起纠正临床畸形并可使运动接近50°。通过使手指能离开手掌以抓住物体并提高抓握力，从而使手的功能得以改善。常常利用固定式硅胶枢纽（屈戌）人工关节。

同样的枢纽（屈戌）关节可被用于中指、环指和小指的近侧指间关节，在用力抓握时，这些关节的屈曲是很重要的。

外科入路 在掌指关节上作一弯曲纵行的切口，或一横向的波浪形切口；切除伸肌覆盖物的尺侧，以松解内部的止点并解除尺侧变形的拉力；在小指，分开小指展肌腱。纵行切开关节囊并切除病变的滑膜；在病变部位水平切除掌骨头。扩大掌骨和近节指骨的髓腔并插入人工关节柄（图6.265）。回缩桡侧关节囊重新排列伸肌腱，将食指的桡侧副韧带拉向近端增加稳定性并加强拇、示指的捏夹力。

拇指腕掌关节手术 此关节的置换性关节成形术的适应证通常是退行性骨关节炎，几乎从未有类风湿性关节炎。可能累及二个拇指，有典型的拇指固定外展畸形，伴有掌指关节的过伸松弛。需要整理软组织以松解收肌挛缩，稳定掌指关节。通过切除大多角骨（切除关节成形术）以及重建第1、2掌骨间的掌骨间韧带可治疗腕掌关节炎。可选择使用人工移植物代替大多角骨，这种人工移植物有一栓插入第1掌骨干（图6.266）。利用一条桡侧腕屈肌腱补充关节囊修补，并为人工关节提供稳定性。

许多外科医生因硅胶性滑膜炎而不再于此处使用硅胶人工关节，可能发生对硅粒子的巨细胞异体反应，反而导致相邻骨的侵蚀。硅胶人工关节也可能在手的其他关节引起这种反应，但范围很小。

外科入路 在拇指腕掌关节背面尺侧作一弯曲的纵行切口，小心保护桡神经浅支分支。在关节的近侧缘暴露桡动脉，结扎供应关节的分支。在关节囊上作一纵行切口，从大多角骨上解剖，分开并切除。在掌骨底上钻洞，在骨干钻腔以接纳人工关节柄。修补关节囊，并



用一条桡侧腕屈肌腱加强关节囊(详细内容见Swanson1973; Swanson和de Groot Swanson1974; Volz1976; Meuli1980; Beckenbaugh和linscheid 1982; Stanley 1991)。

图6.266 图示左拇指全大多角骨患严重关节炎合并腕掌关节半脱位。典型的畸形见于掌外展和掌指关节过伸时，右图示大多角骨已被切除，并用硅胶假体代替，软组织已被重新分布，纠正了术前的畸形。

腕和手的表面横纹

表面横纹通常使皮肤在越过腕和手的屈侧面上起折痕(图10.110)。虽然在功能上不全是直接与皮下的骨性关节有关，但它们却是因为皮肤与其深面的深筋膜相连，并且也是在运动时皮肤起皱折的部位：这样的横纹常称为“皮关节”(skin joints)。尽管如此反映它们与深面关节的密切投影关系，这些横纹却是有用的标志。虽然不常提及，也缺乏规律性，但却非常明显，这些折线复杂，主要是横向的，但有不同的弯曲：在桡腕关节、腕关节、掌指关节和指间关节等关节的背(伸)面上，这些弯曲在中部。在屈时，背部的皮肤受到牵拉，这些横纹弯得不明显(但仍然可以辨认)。在伸时，多余的皮肤折皱，使横纹最终变得非常明显(“皮肤”的总评述见第5篇)。

在近腕和前臂的结合处前方通常有三条横纹；近侧腕横纹标志着屈肌滑膜鞘的界限；中间横纹位于腕关节的上方；远侧横纹在屈肌支持带的近侧缘。

在手掌，一弯曲的桡侧纵纹围绕鱼际，终止于手掌的外侧缘；在桡侧纵纹的内侧并大致与其平行有几条不太恒定的纵纹。近侧(proximal)和远侧横纹向内侧行越过手掌。近端横纹起于桡侧纵纹的远端，斜向小鱼际的中部，越过各掌骨干；远侧横纹起于示指和中指的分叉处或接近此处，在第2-4掌骨头上方凸向近端横过手掌，接近纤维性屈肌腱鞘的近端。详细内容见Bugbee和Botte(1993)。

第2~5指有近、中、远横纹。近侧横纹常常是双的，在指根处，约在掌指关节远侧2cm处；中横纹呈典型双条，近侧一条正对近侧指间关节；远侧横纹通常是单一的，位于远侧指间关节的近侧，有时一条不太清楚，更远侧的横纹表明远侧指间关节的水平。游离的拇指底部分地被一皮纹所围绕，此皮纹始于桡侧，在掌指关节表面行向远侧，终止于拇、示指之间、拇指近节指骨底处。第2横纹较短，在上条横纹远侧约1cm处。在拇指指间关节处有2条横纹，类似于其他各指的中间指横纹。

下肢骨骼

引言

下肢的主要功能是支持体重和运动，以及维持身体的直立姿势，因而下肢需要比上肢更强壮、稳固。下肢骨的形态结构为适应功能和力学的需要而发生了变化：下肢骨变得更粗大强健，其形态结构适于支撑和抗拒机械压力；内部构造(骨小梁系统)也呈现出与功能相适应的特殊排列模式。部分骨，尤其是髋骨(无名骨)，其次为股骨，因适应女性分娩的需要，其形态结构也呈现出性别的差异。

两足的直立姿势导致身体重心移至脊柱稍前方。在髋关节水平，身体重心位于髋关节稍后方(在第2骶椎之前)，由此消除因重力所致的躯干前倾。重力线自此经两膝及踝关节之前：在膝部重力线行向外，在踝部则通过足舟骨。由于股骨的角度，每侧的足、胫骨和膝部都靠近重力垂线，所以在行走时，用于维持重心位于支撑肢体之上所消耗的能量也就

最小。平衡能力的增强使离地的小腿有更多的时间向前摆动，以增加步幅的长度。此时重力线交替经足至足的内侧。而体重也传至足的外侧部，从而使足成为一个参与稳固功能的组成部分。

下肢关节在结构上比上肢相对应的关节更牢固，这样可降低因较强的冲击力造成骨骼塌陷或脱位的可能性。这种牢固性是通过关节面的形态（比较肩关节和髋关节）；连接韧带的粗细、数量和强度（比较肘关节和膝关节）；和关节周围肌肉的大小与强度来获得的。

下肢带骨通过其后部与骶骨相关节，从而将下肢连于中轴骨。这个关节就是骶髂关节，为将体重从躯干传至下肢。骶髂关节不能活动因而非常稳固；骶骨与髂骨的接触面在进化中不断增大。同样，髋臼和股骨头的接触面也相应增大。膝关节也逐渐向身体的中线靠拢。由此可见，在进化中，下肢是通过加强骨骼的稳固性而不是通过增加肌肉来维持身体平衡的。

在下肢的进化中，足的变化或许最大，足由最初作为抓握和触觉器官变为运动和支撑器官；人类足关节活动性大大降低，以适应陆地行走。在行走时，足起杠杆的作用，其支点在距下关节，增加小腿向前的推力。足的前半部分相应变短，以增强足的整体能力。由韧带和肌腱来维持其紧张状态的足弓使足好似一个复杂的弹簧，用来传递行走中的作用力，包括在足跟着地时制止身体的冲力，在脚趾离开地面时推动身体向前。足外侧纵弓可使足稳固着地，足内侧纵弓则传递总的推进力。正因为有了足弓，才使得在行走时耗能最少而效率提高。

髋骨

髋骨（hip bone）又称无名骨（innominate），大而不规则，其中部缩窄，上下两端宽阔。外侧面（lateral surface）有一杯状深窝，称髋臼（acetabulum），与股骨头相关节。髋臼前下方是大的、卵圆形或三角形的闭孔（obturator foramen）。髋臼上方宽阔呈板状，其上缘弯曲称髂嵴（iliac crest）（图6.267、268）。

在前方，髋骨与对侧的同名骨相连接，形成下肢带骨（参见前文）。每侧髋骨都由髂骨、坐骨及耻骨三部分组成，幼年时，三骨借软骨连接在一起，成年后，各骨在髋臼处相互愈合（图6.267B、268B）。髂骨为髋臼的上半部和髋骨向上扩展的部分；坐骨为髋臼的下半部和髋骨的后下方部分；耻骨构成髋臼的前半部，并分隔髂骨和坐骨，在前面正中，两耻骨会合。

髂骨

髂骨（ilium），之所以称为髂骨是因为其支撑下腹部（flank）。髂骨可分为上下两部及三个面。下部较小，几乎构成髋臼的上2/5；上部宽广，又分为臀面、骶盆面和髂面（内面）。臀面位于后外侧，为广阔的粗糙面；髂窝朝向前内，光滑而凹陷；骶盆面位于髂窝的内后下方，内侧缘将其与髂窝隔开。

髂骨边缘结构　髂嵴(iliac crest)　为髂骨的上缘，凸向上，呈S形弯曲，前部凹向内、后部凹向外。髂嵴的前、后两端突出形成髂前、髂后上棘。髂前上棘（anterior superior iliac spine）在腹股沟外侧端可摸到；髂后上棘（posterior superior iliac spine）虽触摸不到，但可见此处有一浅凹，位于臀区（臀部）的内上方，第2骶椎棘突外侧4cm处。髂嵴分为腹侧部和背侧部：腹侧部占髂嵴全长的前2/3强，其凸出与直立姿势导致髂骨形态发生变化有关；背侧部存在于所有的陆生脊椎动物，此部在人类约占髂嵴的后1/3。髂嵴的腹侧部有内、外两唇、两唇之间为粗糙的中间区，其中部最狭窄。外唇在距髂前上棘后上方约5cm处向外突出，称为髂结节（tubercle of iliac crest）（图6.267A）髂嵴背侧部被一终止于髂后上棘的纵嵴分隔成两个倾斜面。髂嵴的顶点（summit）位于髂嵴中点稍后，相当于第3、4腰椎之间的水平。髂骨的下部将在髋臼描述（见后）。

髂骨前缘上方起自髂前上棘，下达髋臼。上部凹向前；下部在髋臼上方形成一粗糙隆起，称髂前下棘（anterior inferior iliac spine）。

髂骨后缘呈不规则弯曲（图6.268），上方起自髂后上棘，在下行的过程中首先弯曲向前，形成一凹向后的小切迹。在切迹的下端，后缘变宽，形成一平缓的隆起，称为髂后下棘（posterior inferior iliac spine）；自此后缘转折几乎水平向前约3cm，然后向下后，与坐骨后缘相续。髂骨和坐骨之间形成一深的切迹，称为坐骨大切迹（greater siatic notch），此切迹的上方为髂骨，下方为髂骨和坐骨（图6.268B）。

髂骨内侧缘分隔髂窝和骶盆面，此缘在近髂嵴处不明显，上部粗糙，下渐锐薄，构成与骶骨相关节的关节面的边界，最后形成圆钝的弓状线（arcuate line），下达髂耻隆起的后部。髂耻隆起（iliopubic eminence）为髂骨与耻骨愈合处的标志。

臀面　臀面（gluteal surface）（图6.267），其后部向下，前部向外并稍向下。上界为髂嵴，下界为髋臼的上缘及髂骨的前、后缘。臀面粗糙而弯曲，前部凹隆，后部凹陷，并有三条臀线。臀后线（posterior gluteal line）最短，起于髂嵴后端之前5cm处，向下至髂后下棘的前方，通常此线上部明显，下部模糊，并时常缺如。臀前线（anterior gluteal line）最长，起自坐骨大切迹上缘中点附近，弯向前上方至髂结节稍前方的髂嵴外侧唇。臀下线（inferior gluteal line）不明显，起自髂前下棘的后上方，弯向后下至坐骨大切迹近顶端处。在臀下线与髋臼缘之间有一粗糙的浅沟。臀面的下部在髋臼后方与坐骨后面相延续，二者的结合处为一低的隆起。

髂窝(iliac fossa)　为髂骨内侧的凹陷面，朝向前上方。窝的上界为髂嵴，前界为髂骨的前缘，后界为髂骨的内侧缘，内侧缘分隔髂窝与髂骨的骶盆面。髂窝构成大骨盆光滑而凹陷的后外侧壁。髂窝下方与一宽阔的浅沟相续（图6.268A），此沟外侧界为髂前下棘，内侧界为髂耻隆起。

骶盆面(sacropelvic surface)(图6.268A)　为髂骨内侧面的后

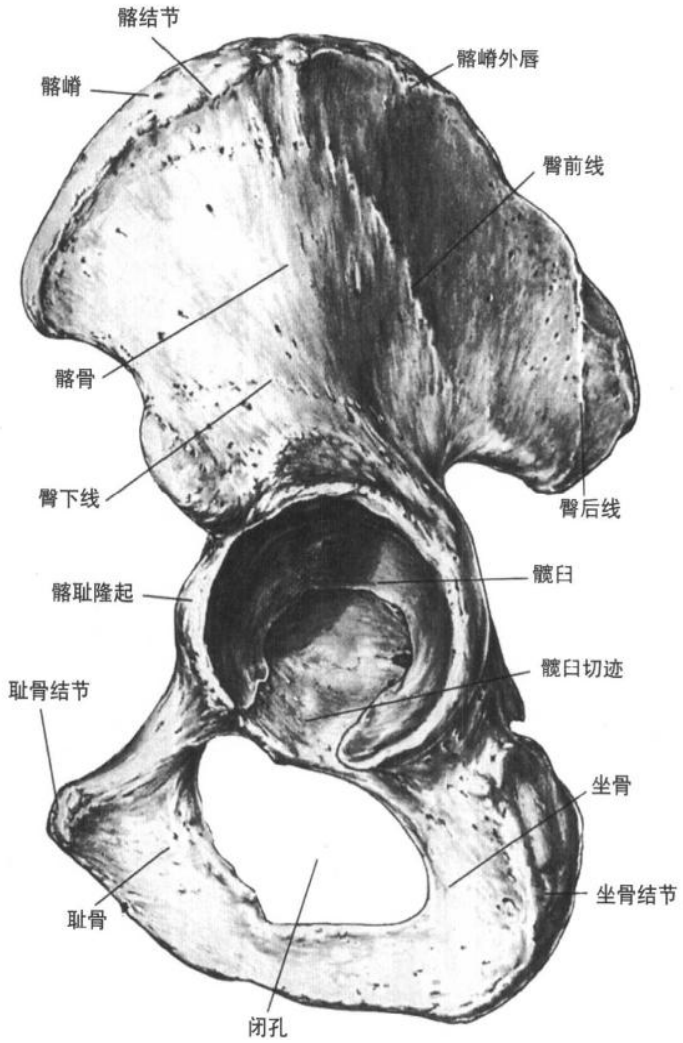

图 6.267 左侧髋骨。A. 外侧面观；B. 画线示肌肉附着，骶线以点区表示。

下部。骶盆面的后下界为髂骨后缘，前上界为髂骨内侧缘，后上界为髂嵴，前下界为髂骨与坐骨的愈合线。骶盆面又可分为髂粗隆、耳状面和盆面。髂粗隆（iliac tuberosity）是一大的粗糙区，位于髂嵴背侧部的下方，被一斜嵴分隔成颅侧区和尾侧区。髂粗隆借骶髂骨间韧带与骶骨相连。耳状面（auricular surface）（图6.268B）位于髂粗隆的前下方，与骶骨的耳状面相关节。耳状面形似耳廓，前上部最宽，后下部为其“小叶”，位于髂后下棘的内侧面。耳状面的边界非常清晰，虽是关节面，但其表面却凹凸不平。盆面（pelvic surface）位于耳状面弯曲处的前下方，构成小骨盆的侧壁。其上部向下，位于耳状面和坐骨大切迹的上支之间，其下部向内，借弓状线与髂窝分隔。前下方延伸至髂骨与坐骨的愈合线，此线常消失，此线大致自髋臼深处延至坐骨大切迹下支的中部。

进一步详述 髂嵴接近腰部的下界，为腹肌外侧群和后群以及下肢筋膜和肌肉的附着处（图6.267B、268B）。髂嵴腹侧部外唇和髂结节有阔筋膜和髂胫束附着，髂结节前方为阔筋膜张肌附着；外唇前2/3为腹外斜肌下部纤维附着部，在髂嵴顶点之后，为背阔肌最下部纤维附着。在腹外斜肌附着部的最后端与背阔肌附着部的最前端之间有一空隙，此处髂嵴构成腰三角（lumbar triangle）的底。髂嵴的中间区（intermediate area）为腹内斜肌的附着部。内唇的前2/3为腹横肌所附着，之后为腰背筋膜和腰方肌的附着部。在髂嵴背侧部外侧斜面为臀大肌上部的肌纤维附着；内侧斜面为竖脊肌附着，沿其内侧缘，可见有骶髂骨间韧带和骶髂后韧带的起始部。

髂前上棘为腹股沟韧带外侧端的附着部 在其下方有缝匠肌附着，髂前上棘向下延伸形成髂骨的前缘。

髂前下棘被大致分为上区和下区 上区为股直肌附着，下区沿髋臼缘向外延伸，形成一个三角形压迹，供髂股韧带附着。

后缘 后缘的上部为骶结节韧带的上份纤维附着部，在髂后下棘的前方（即坐骨大切迹上缘）有梨状肌附着。坐骨大切迹上缘与臀上血管和神经相邻。后缘的下部（即坐骨大

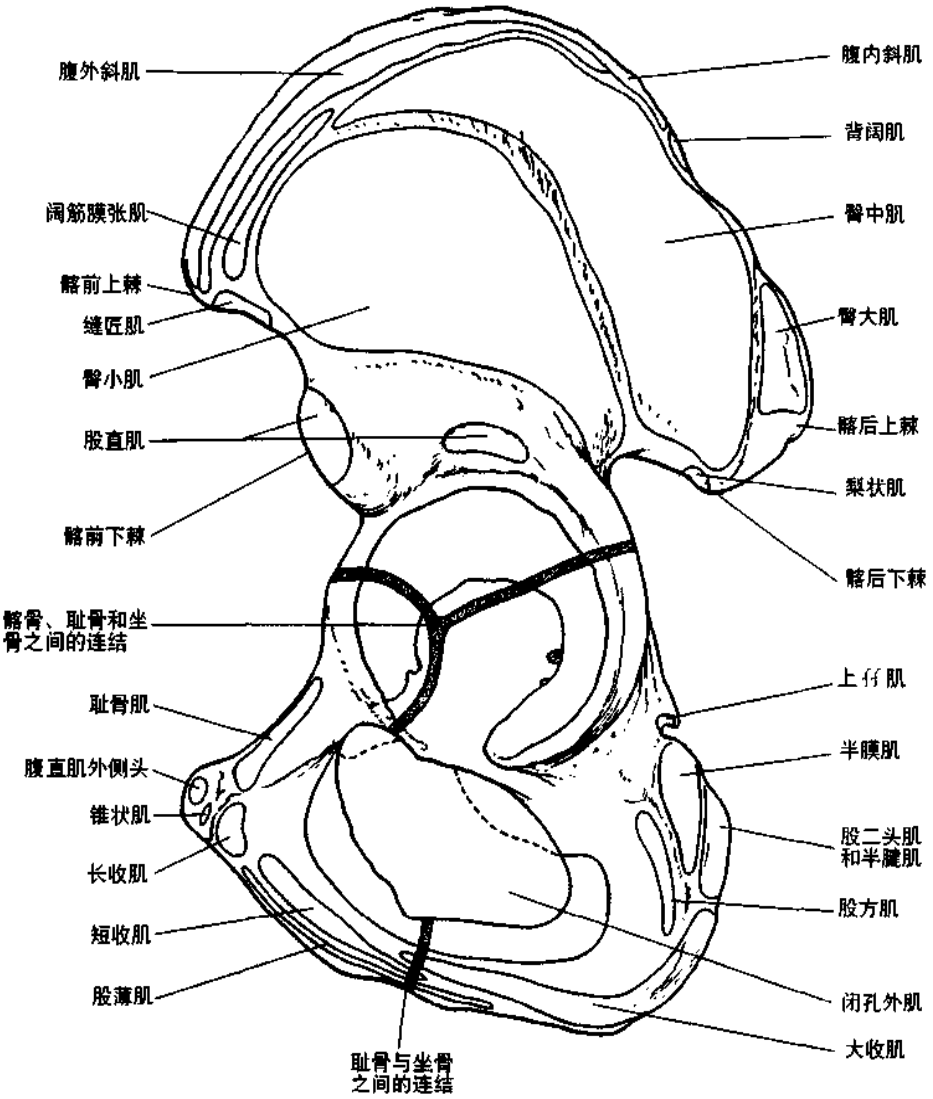

B

切迹下缘）被梨状肌所覆盖，并与坐骨神经相邻。当然坐骨神经主要与坐骨相邻。

臀面 臀面被三条臀线分为4个区（图6.267）：

- 在臀后线之后、粗糙的上部为臀大肌上份的纤维附着，平滑的下部为骶结节韧带部分纤维和梨状肌的髂头附着；
- 在臀后线与臀前线之间、髂嵴之下，为臀中肌附着；
- 在臀前线与臀下线之间，为臀小肌附着；
- 在臀下线之下，有很多血管孔。

髋臼上方有一弯曲的线，为股直肌返折头附着，髋臼边缘区供关节囊附着；此区绝大部分被臀小肌覆盖。后下方，近髂骨与坐骨的相接处，骨面与梨状肌相邻。髂骨臀面的血管孔可与髂骨内的大血管管道相连通（Sirang 1973）。

髂窝 髂窝的上2/3为髂肌附着（图6.268B）、下1/3与髂肌相贴；髂腰动脉行于髂肌与髂骨之间，通常有一分支在髂窝的后方穿入滋养孔。在髂前下棘与髂耻隆起之间有一宽沟，此沟的外侧份由髂肌集中的纤维所占据，沟的内侧份被腰大肌腱占据，腰大肌腱与骨之间隔有滑液囊。右髂窝容纳盲肠、阑尾及回肠末端，左髂窝容纳降结肠的末端。

髂粗隆 在骶盆面有骶髂后韧带附着，耳状面之后有骶髂骨间韧带附着。髂粗隆的前部有髂腰韧带附着，其上方为腰方肌的内侧部附着。

耳状面 耳状面与骶骨相关节，面且相互适合。其锐薄的前缘和下缘附以骶髂前韧带。耳状面与坐骨大切迹上缘之间盆面的狭窄部通常出现一粗糙的耳前沟（preauricular sulcus），有骶髂前韧带的下份纤维附着，此沟多见于女性。但对237例印第安人的骨盆研究显示，耳前沟的出现与性别无关（Jit和Gandhi 1966），可查阅Finnegan和Faust（1974）及Finnegan（1978）的报道。在沟的外侧，有时梨状肌部分纤维附着于此，盆面其余的广阔区域为闭孔内肌的部分纤维所附着（图6.268B）。

耻骨

耻骨（pubis）是髋骨的腹侧部分，并借软骨与对侧的同名骨相连接，形成耻骨联合（pubic symphysis）。耻骨分为三部

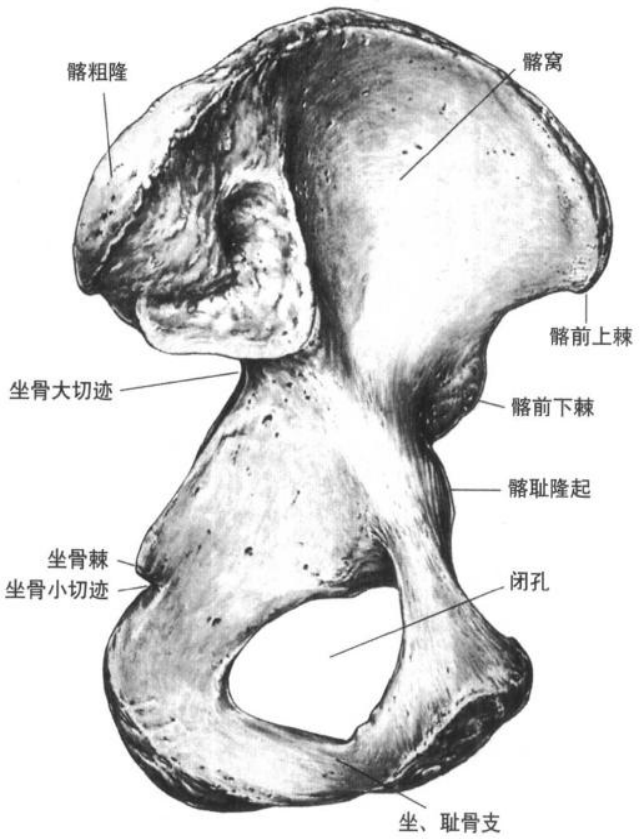

图 6.268 左侧髋骨。A. 内侧面观；B. 画线示肌肉附着，断线以点区表示。

分，耻骨体位于前内侧；耻骨上支由体行向上后方、达髋臼；耻骨下支由体向后下外、在闭孔的下内方与坐骨支相接。

耻骨体(body of pubis) 宽扁呈板状，可分为前面、后面和耻骨联合（内侧）面，其上缘即耻骨嵴（pubic crest）。耻骨体的前面（anterior surface）朝向下外方；其上内侧粗糙，其余区域平滑，为大腿肌内侧群附着。耻骨体的后面光滑，朝向后上方，形成小骨盆倾斜的前壁，与膀胱相邻。耻骨联合面（symphyseal surface）呈长卵圆形，借软骨与对侧的耻骨联合面相连接成为耻骨联合。高龄者，剥去其表面覆盖的软骨，可见耻骨联合面呈现高低不平、有嵴、沟和结节状突起的不规则的面，不同的年龄其表面形态差异很大（Todd 1920 a、b、1921 a、b; Brooks 1955; McKern 和 Stewart 1957; Suchey 等 1979），其表面特征具有法医学的应用价值。Pal 和 Tamankar（1983）观察了 60 例男性和 60 例女性、年龄在 14～60 岁的北印第安人的耻骨，发现过去公认的数据是错误的，一些数据与标本年龄不符，一些数据则相反。耻骨体的上缘圆钝，突出于前面之上，称耻骨嵴（pubic crest）（图 6.267A）。其外侧端为圆钝的耻骨结节（pubic tubercle）。耻骨嵴和耻骨结节均可在体表摸到，由于精索自阴囊向上绕过耻骨结节的上方到达腹部，所以耻骨结节在男性有时不明显。耻骨支（pubic rami）自体的外侧角向后外分出。

耻骨体的前面（anterior surface）朝向股内收肌区；前面的内侧部至一条粗糙的条纹，附以耻骨前韧带，此条纹在女性较宽。在其上端与耻骨嵴之间的拐角处附以长收肌腱，在此之下，近内侧缘处可见一条线向下延伸至耻骨下支，此线为股薄肌所附着。在股薄肌的外侧，短收肌附着于耻骨体和耻骨下支。耻骨前面的外侧部为闭孔外肌附着，并延伸至耻骨上、下支（图 6.267B）。

耻骨体的后面（posterior surface）被耻骨后脂肪与膀胱隔开；近其中央区有肛提肌的前部纤维附着，较外侧为闭孔内肌附着，并延伸至耻骨上、下两支。耻骨前列腺韧带附着于肛提肌的内侧。

耻骨上支(superior pubic ramus) 自耻骨体伸向上、后、外侧，在闭孔的上外方达髋臼。切面呈三角形，可分为三个面和三个缘。前面即耻骨肌面（pectineal surface）稍向上倾斜，外形轮廓呈三角形，自耻骨结节延伸至髂耻隆起（图 6.268B）。其前界为圆钝的闭孔嵴，后界为锐利的耻骨梳（pecten pubis）（也称耻骨线 pectineal line），耻骨梳和耻骨结节构成界线（terminal line）的耻骨部（即骨盆上缘的前部）。后上为盆面（pelvic surface），向内倾斜，光滑而狭窄，延至耻骨体的后面。其上界为耻骨梳，下界为锐薄的下缘。闭孔面（obturator surface）朝向后下，有自后上向前下斜行经过的深沟，称为闭孔沟（obturator groove）；闭孔面的前界为闭孔嵴（obturator crest），后界为下缘。

在耻骨上支的耻骨肌面，耻骨肌沿其上部附着，并覆盖此面其余部分（图 6.267B）。

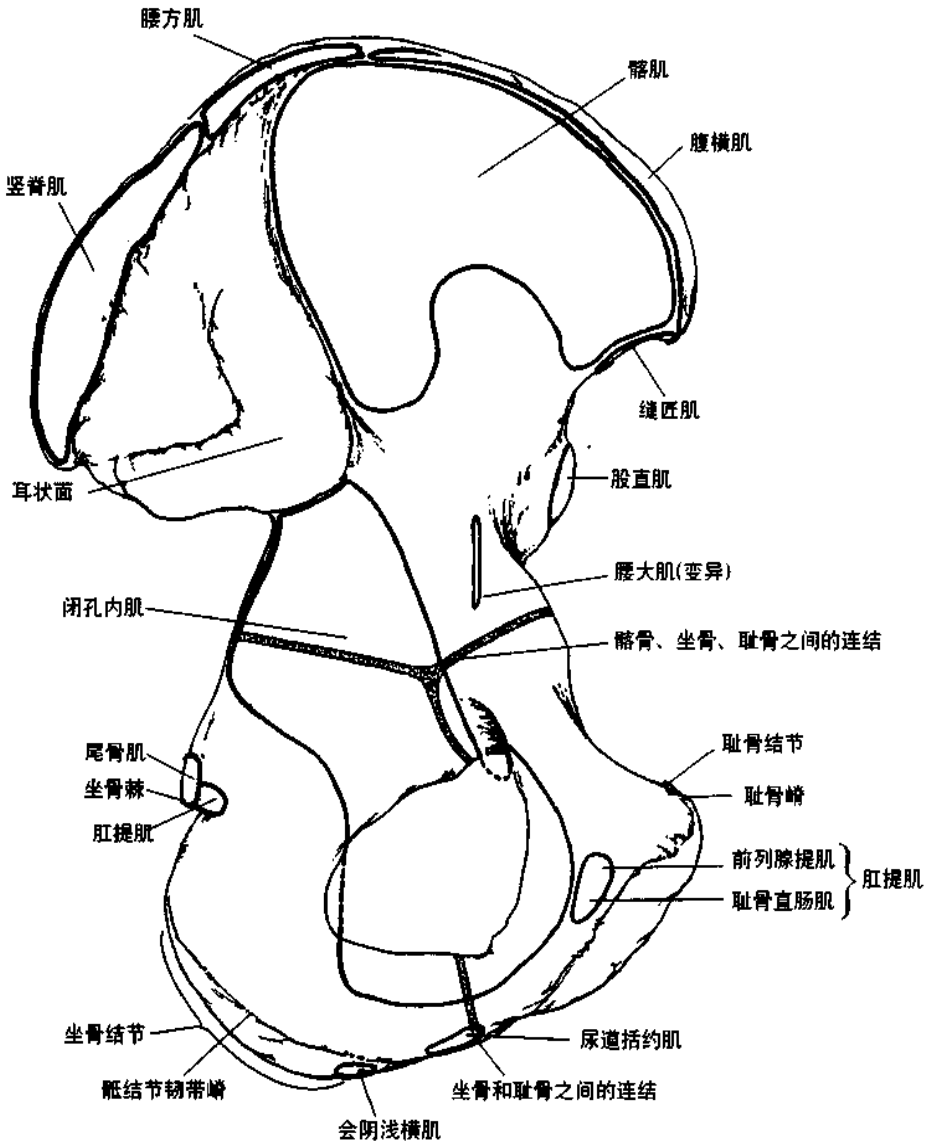

B

耻骨下支(inferior pubic ramus) 为耻骨体向外下方的突起，在闭孔的内下方与坐骨支相接。二者的结合部可局部肥厚，但在成年人已不明显。耻骨下支可分为二个面和二个缘。前外侧面（anteroexternal surface）向上与耻骨体相延续，朝向大腿，并留有肌肉附着的痕迹。其外侧界为闭孔的边缘，内侧界为粗糙的前缘。后内侧面（posterointernal surface）向上与耻骨体的后面相延续，并横向隆凸，在男性其内侧部通常外翻（见图6.274B），与阴茎脚相贴。此面朝向内侧的会阴，其外侧部光滑，向上倾斜朝向盆腔。

耻骨下支的外面（external surface）从内向外有股薄肌、短收肌和闭孔外肌附着。另外，大收肌经常从坐骨支延伸至耻骨下支的下部，位于短收肌与闭孔外肌之间。耻骨下支的内面（internal surface）大致分为内侧区、中间区和外侧区。内侧区朝向下内，与阴茎脚直接相贴，此区的上后界为一条不明显的嵴，尿生殖膈下筋膜附着于此。中间区与阴茎背神经、阴部内血管及其筋膜鞘相邻，尿道括约肌某些深部纤维可附着于此。外侧区为闭孔内肌的纤维附着。在男性耻骨下支的内侧缘明显外翻，阔筋膜和浅会阴筋膜的膜样层附着于此。

耻骨结节(pubic tubercle) 为腹股沟韧带内侧端经腹股沟浅环底的附着点，并被精索绕过。提睾肌的升襻也附着于此。耻骨嵴的外侧有腹直肌外侧部附着，其下方为锥状肌所附着。腹直肌的内侧部自耻骨联合前面交织的韧带纤维上升，绕过耻骨嵴的内侧。

耻骨梳(pecten pubis) 耻骨梳锐薄，为盆面的上缘。腹股沟镰和腔隙韧带附着于其内侧端，其余部分为强韧的耻骨梳韧带所附着，靠近其中央部，可有腰小肌附着。盆面光滑，与壁腹膜之间仅隔一层脂肪组织，在脂肪组织中，脐外侧韧带行向前下方，绕过耻骨上支，在其外侧，可见输精管行向后方。闭孔沟和闭孔膜及闭孔肌的上缘共同围成闭膜管，通行由盆腔至大腿的闭孔神经和血管。在闭孔嵴（obturator crest）（图6.268B）的外侧端有耻股韧带的部分纤维附着。

坐骨

坐骨（ischium）为髋骨的后下部，分坐骨体和坐骨支。坐骨体又可分为上、下两端和三个面，即股面、后面和臀面（图6.267、268、269）。上方，坐骨体构成髋臼的后下部；下方，坐骨支以锐角弯向前内上方，与耻骨下支相接，围成闭孔。

股面（femoral surface）向前下外方倾斜，朝向大腿，其前界为闭孔缘，后界为外侧缘，此缘上半部分模糊，下半部分清晰，构成坐骨结节的外侧界。后面（posterior surface）朝向上外方，沿髋臼的弯曲形成一微凸的面，向上与髂骨的臀面相续，向下为坐骨结节的上部，坐骨结节上方有一宽阔的横行浅沟。坐骨结节（ischial tuberosity）（图6.269）是坐骨后下端的一个大而粗糙的结节区。在伸髋时，由于臀大肌的覆盖而不明显，但在屈髋时可触及。坐骨结节距正中线5cm，距臀沟上方也是5cm，坐骨结节上部最宽，向下延伸逐渐变细，为股后肌群的附着点。坐骨的后面位于外侧缘和后缘之间，后缘弯曲向上与髂骨融合，参与构成坐骨大切迹的下缘，其后端有一明显的坐骨棘（ischial spine）。其下方，坐骨棘与坐骨结节之间后缘圆钝，构成坐骨小切迹（lesser sciatic notch）的底。盆面光滑，朝向盆腔，其下部构成坐骨肛门窝的外侧壁。

坐骨支(ischial ramus) 可分为前、后两面，并与耻骨下支的前、后面相续。坐骨支的前面实际上朝向前下方，并且由于股内侧肌群的附着而粗糙。坐骨支的后面光滑，与耻骨下支相似，可大体地分为会阴区和盆区。支的上缘参与围成闭孔；下缘粗糙，与耻骨下支的内侧缘共同构成耻骨下角和耻骨弓。

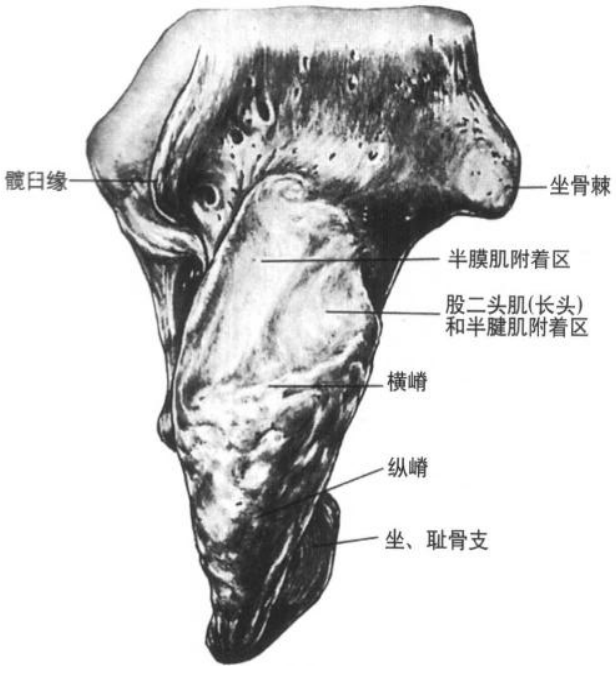

图6.269 左侧坐骨结节（后面观）膕绳肌（股后群）附着区的下界为一横嵴，横嵴以下为结节下半部，此部被一纵嵴分为内、外侧区。外侧区有大收肌附着，内侧区被纤维脂肪组织所覆盖，支持身体的坐位姿势。

坐骨支的前面朝向内收肌区，其上部有闭孔外肌和大收肌前部的纤维附着，近下缘处，有股薄肌附着。在大收肌和股薄肌之间，短收肌自耻骨下支下行，延伸至坐骨支。坐骨支的后面可分为盆区和会阴区；盆区朝向后，为闭孔内肌的部分纤维所附着；会阴区朝向内，其上部与阴茎脚或阴蒂脚相邻，并有尿道括约肌附着，其下部为坐骨海绵体肌和会阴浅横肌附着。在阴茎脚和尿道括约肌的上方，尿生殖膈下筋膜附着于会阴区和盆区之间骨嵴的下方。坐骨支的下缘为阔筋膜和会阴浅筋膜所附着。

坐骨结节(ischial taberosity) 坐骨结节几乎水平地被分为上、下两区（图6.269），上区又被一条斜线分为上外侧部和下内侧部。上外侧部为半膜肌所附着；下内侧部有股二头肌长头和半腱肌附着。下区逐渐变窄，弯曲移行为坐骨下面，下区又被一不规则的纵嵴分为外侧区和内侧区。外侧区面积大，为大收肌的部分纤维附着；内侧区被纤维脂肪组织所覆盖，通常含有臀大肌坐骨囊，并支持身体的坐位姿势。坐骨结节的内侧界为一弯曲的嵴，此嵴延伸至坐骨支，有骶结节韧带和其镰状突附着（图2.268B）。股二头肌的部分纤维也加入此韧带，这是由于骶骨和髂骨的后部为原始哺乳动物股二头肌的附着部——坐骨结节为第二附着部，所以骶结节韧带至少可部分地代表原始肌腱的痕迹。

坐骨结节后面的上内方有一宽阔的浅沟，通常覆盖透明软骨，其与闭孔内肌之间有一滑膜囊。沟的下缘，靠近坐骨结节，有下孖肌附着；沟的上缘，靠近坐骨棘，有上孖肌附着。

坐骨棘(ischial spine) 坐骨棘突向下内。其边缘为分隔坐骨大、小孔的骶棘韧带附着（见图6.278）。闭孔内血管和闭孔神经绕经其后面达闭孔内肌。坐骨棘的盆面有尾骨肌（与骶棘韧带一起）和肛提肌最后部的纤维附着。许多结构穿经这些孔（见后）。

坐骨盆面（pelvic ischial surface）光滑，上部为闭孔内肌附着，除坐骨棘盆面外，此肌覆盖于坐骨小切迹（孔）和其余骨面。闭孔内肌及其筋膜将坐骨与坐骨肛门窝隔开。

髋臼(acetabulum)(图6.267A) 是位于髋骨外侧面中央、近似半球形的深窝，朝向前下方；边缘不规则，边缘的下部有一切迹，称为髋臼切迹（acetabular notch）。髋臼中央的底部粗糙无关节面，称为髋臼窝（acetabular fossa），髋臼内的关节面为月状面（lunate surface），上部最宽广，体重经此传至股骨。月状面表面覆盖软骨，股骨头在此滑动。人类的髋臼由3块不等大的骨构成。耻骨构成关节面的前上1/5，坐骨构成髋臼窝的底和关节面的后下2/5，其余部分由髂骨构成。

闭孔(obturator foramen) 位于耻骨与坐骨之间，髋臼的下前方。上界为耻骨上支的闭孔面，此面有闭孔沟；内侧界为耻骨体和耻骨下支；下界为坐骨支；外侧界为坐骨体的前缘

及髋臼切迹的边缘。闭孔除上方有一连通盆腔与大腿的通道外，几乎全被闭孔膜所封闭。闭孔膜附着于闭孔的周缘，其游离的上缘附着于耻骨上支下缘前端的闭孔前结节（anterior obturator tubercle）和髋臼切迹前缘的闭孔后结节（posterior obturator tubercle）；此二结节有时不明显。由于这两个结节不位于同一平面，而且闭孔沟越过闭孔的上缘，所以闭孔的髋臼缘实际上呈螺旋形。男性的闭孔大，呈卵圆形；女性的闭孔较小，近似三角形。

进一步详述 坐骨体股面下方有闭孔外肌的部分纤维附着（图6.267B），股方肌沿坐骨结节外侧缘上部附着。坐股韧带附着于髋臼下方外侧缘处。闭孔内肌腱和孖肌腱在坐骨结节上方绕过坐骨体的后面；到达股方肌的神经走行于肌腱与骨之间。梨状肌覆盖在坐骨股面较上部，肌与骨之间被坐骨神经和至股方肌的神经部分隔开。

构造 髋骨较厚的部分由两层骨密质包裹骨小梁构成；较薄的部分，例如髋臼和髂窝的中央部，通常呈半透明，仅由一层骨密质板构成。在髋臼的上部沿弓状线，即从骶骨到股骨的重力传导线上，骨密质增厚，而且密质下的骨小梁形成两组压力同心板。它们起于耳状面的上部，并且分叉形成骨密质的强壮支柱，这两组压力同心板自起始处呈弓形会集到髋臼处（Wakeley 1929）。由于通常经髂前上棘进行活组织检查穿刺，所以髂前上棘被广泛用来研究有关骨密质和骨小梁的分布。Whitehouse（1977）回顾了这些研究；并通过扫描电镜观察表明骨密质为多孔的，在骨中占75%，靠近髂前上棘处降低为35%；较致密的骨密质在髂嵴边缘开始，在髂嵴之下，髂嵴的内、外侧面骨密质迅速增厚。

髋骨内部压力的研究揭示骨小梁系统模式非常符合压力轨线（Holm 1980）；但是，髋骨的骨小梁系统模式比其它任何骨都复杂。髋臼所承受的压力比髂区高（Goel等1978），髂骨骨面在骨盆侧所承受的压力较小，较髂骨外侧面所承受的压力低。Venieratos等（1987）发现骨小梁的方向与压力和张力密切相关（会聚现象），此现象在压力最大处比较明显，均差为±7°。

骨化过程 髋骨有三个初级骨化中心，分别位于髂骨、坐骨和耻骨。髂骨的骨化中心位于坐骨大切迹上方，出现于胚胎第9周（Laurenson 1964）；坐骨的骨化中心位于坐骨体，出现于胚胎第4个月；耻骨的骨化中心位于耻骨上支，出现于胚胎第4至第5个月之间。出生时髋骨的大部分还是软骨，包括整个髂嵴、髋臼底和髋臼下缘（图6.270A）；髋臼仍是软骨杯，内有一Y形骨骺板位于髂骨、坐骨和耻骨之间，并向内延伸至盆面（Harrison 1957）、髂前上棘也包括在内。软骨沿着髋骨下缘延伸，覆盖坐骨结节，形成坐骨支和耻骨支的结合（暂时地），软骨继续向耻骨联合面延伸，并沿耻骨嵴到达耻骨结节。

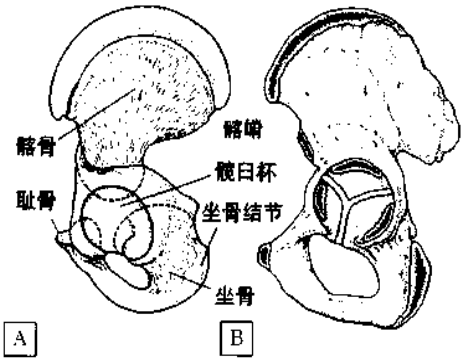

图6.270 A. 新生儿的髋骨；B. 青春期的髋骨，深点区示次级骨化中心（详见正文）。

在7或8岁，骨化的坐骨和耻骨愈合形成连续的支（图6.271）。除髋臼外，次级骨化中心出现于青春期，在15至25岁愈合（图6.270B）。通常髂嵴有两个次级骨化中心（很快愈合），坐骨结节（次级骨化中心位于近髋臼下缘的软骨内并向前延伸）、髂前下棘（虽然此处骨化可起自三叶形软骨）和耻骨联合面（耻骨结节和耻骨嵴可分别有次级骨化中心）均各有一个次级骨化中心。

在8至9岁之间髋臼软骨出现了三个主要骨化中心（Ponseti 1978a），最大的一个位于髋臼前壁，并与耻骨愈合；一个位于髋臼软骨髂骨部的上方，与髂骨愈合；还有一个位于髋臼软骨坐骨部的后方，与坐骨愈合。青春期这些骨骺向髋臼的周围延伸，以增加髋臼的深度（Ponseti 1978a）。16至18岁，三骨于髋臼处愈合。Delacre等（1992）提出坐骨的骨化与长骨的骨化相类似，具有三个软骨骺和一个软骨突，但其骨化常常经历类似于脑颅骨那样的破骨吸收阶段。在发育中髋臼宽度的增加速度要比其深度的增加速度快（Meszaros和kery 1980）。

骨盆

术语骨盆（pelvis）即"一个盆子"（'a basin'），用于表示由髋骨和骶骨围成的、有内腔的骨环似乎不太确切，因为躯干和下肢也在此处会合，从而形成一个整体。它在此处应用的意义仅以骨骼的观念来描述位于股骨头和第5腰椎之间的不规则的盆带骨。由于骨盆的主要功能是承受由于身体重力和强有力的肌肉系统所产生的压力和其它的力，以及其它可考虑的机制（见后），所以骨盆体积较大。在本篇主要涉及有关测量和其显著性别特征的内容，这些内容可应用于产科、法医学和人类学。

骨盆由一个通过骶骨的岬和界线所作的倾斜的平面分为大骨盆和小骨盆两部分，也称假骨盆和真骨盆。每侧界线（lineae terminalis）包括弓状线、耻骨梳（也称髂耻线 iliopectineal line）和耻骨嵴。大、小骨盆互相连通，并通过骨盆上口或骨盆入口与体腔相续，构成体腔的一部分（图6.272）。

大骨盆 大骨盆（greater pelvis）由界线上方的髂骨翼和骶骨底构成。此区范围较大，从髋臼窝至脊柱形成强有力的弓围绕部分腹腔；由于骨盆呈向前倾斜状，故大骨盆几乎没有前壁。

小骨盆 小骨盆（lesser pelvis）与盆底软组织围成一个真



图6.271 7岁男童骨盆X线像（前后位）。1. 髂骨，2. 耻骨，3. 坐骨，4. 三叶形生长软骨，5. 耻骨支与坐骨支之间的软骨，6. 上股骨骺，7. 正在骨化的大转子，8. 骶软骨板。

正的盆：骨性的小骨盆是大骨盆向下延伸的狭窄部，由不规则的、更复杂的壁围成。小骨盆腔内有一弯曲中轴（median curved axis），此轴对产科极为重要。小骨盆有上、下两口，上口在活体被内脏所占据，下口大部分被盆底及括约肌封闭。

骨盆上口 骨盆上口（superior pelvic aperture），又称骨盆入口（pelvic inlet）的轮廓形态不同——圆形或卵圆形——骶骨的岬凸入。骨盆上口的边界，即称为盆缘（pelvic brim），在产科尤为重要（图6.272A），这也是长期以来人类学家测量的原因，盆腔也是如此。大量测量数据尤其对女性来说是十分有用的。由于被测量的种族和经济群体不同，所以不同的观测者所获得的数据也不同。本篇所引用的数据仅仅是欧洲样本的近似值（Martin 1928）。骨盆上口的三条径线为常规测量线：

A. 前后径（anteroposterior diameter）（也称真直径）自骶骨的岬的中点至耻骨联合的中点（男性为100mm，女性为112mm）。

B. 横径（transverse diameter）为两侧骨盆缘相对应点（肉眼估计）之间的最大距离（男性为125mm，女性为133mm）。

C. 斜径（oblique diameter）自一侧的髂耻隆起至对侧的骶髂关节（男性为120mm，女性为125mm）。

小骨盆腔 小骨盆腔短而弯曲，其后壁明显较长。小骨盆腔的前下面为耻骨、耻骨支和耻骨联合；后面为凹陷的骶、尾骨的前面；两侧为髂骨与坐骨愈合形成的四边形光滑的盆面。小骨盆腔也称为固有盆腔，在所有的陆生脊椎动物，消化管和泌尿生殖管道的末端均通过此腔，人类也是如此。固有盆腔内有直肠、膀胱和部分生殖器官。直肠位于盆腔的后部，膀胱位于盆腔的前部，女性子宫位于直肠与膀胱之间，同时骨盆还必须允许胎头通过。

骨盆腔的径线经常被测量，而且这些测量可在许多平面进行，但通常选在近中点水平进行测量：

A. 前后径（anteroposterior diameter）自第3骶椎的中

点至耻骨联合后面的中点（男性为105mm，女性为130mm）。

B. 横径（transverse diameter）为小骨盆腔两侧壁之间的最大距离，通常此径线是整个盆腔的横径中最宽的（男性为120mm，女性为125mm）。

C. 斜径（oblique diameter）为一侧骶髂关节最低点至对侧闭孔膜中点的距离（男性为110mm，女性为131mm）。

骨盆下口 骨盆下口（inferior pelvic aperture），也称骨盆出口（pelvic outlet）（图6.272B），形状不规则，后为骶、尾骨，两侧为坐骨结节。这样，骨盆下口周缘形成三个宽弧：前面为耻骨弓，位于两坐耻骨支汇合处之间；两侧为大切迹，位于后方的骶、尾骨和两侧的坐骨结节之间，此二切迹被骶结节韧带和骶棘韧带围成坐骨大孔和坐骨小孔（见后）。由于韧带的参与，骨盆下口呈菱形，其前界为坐耻骨支（由耻骨下韧带连结），后界为骶结节韧带和正中的尾骨。由于韧带和尾骨均可轻微变形，因而骨盆下口的后半部分不是僵硬的。即使后面中线为骶骨（使测量数据更可靠），但骶髂关节处仍稍有移动性。同时还应注意骨盆下口的平面仅仅是一个想象的平面：以两侧坐骨结节最下面之间的横线为基准，骨盆下口的前半部即坐骨耻骨部平面斜向下后；骨盆下口的后半部即近似骶结节韧带平面斜向下前。骨盆下口径线的测量如下：

A. 前后径 通常从尾骨尖至耻骨联合下缘中点。也可从骶骨最低点测量（男性为80mm，女性为125mm）。

B. 横径 为两侧坐骨结节内侧面下缘之间的距离（男性为85mm，女性为118mm）。

C. 斜径 从一侧的骶结节韧带中点至对侧坐骨和耻骨结合处（男性为100mm，女性为118mm）。

进一步详述

基于骨盆的骨测量法 除上述的主要径线测量外，其它平面和径线的测量在产科实践中也是有用的。骨盆最大平面（plane of greatest pelvic dimensions）是一个产科学的概念，代表盆腔容量最大的平面，位于骨盆缘和中点平面之间。此平面前端与中点平面一致（耻骨联合中点），后端稍高，位于第2、3骶椎之间的椎间盘平面。骨盆最小平面（plane of least pelvic dimensions）约在骨盆中点水平，其横径位于两坐骨棘尖端之间，大多数分娩困难即发生于此。后正中径（posterior median diameter）为任一前后径与横径交点之后的部分，这样就可根据此径的数值来估计任一水平或平面骨盆腔后半部的容量。由于在活体上无法进行直接骨骼测量，除放射学方法外，可采用间接测量法测量：

如对角径（diagonal conjugate）（也称斜径oblique conjugate）是指从骶骨的岬至耻骨联合下缘的距离，经阴道测量，为骨骼对角径的指标。因为骨骼对角径像所有解剖学描述的骨盆径线一样大都忽略了软组织。嵴间径（intercristal diameter）和棘间径（interspinous diameter）分别表示两髂嵴间和两髂前上棘间的最大宽度，有时在女性中进行对照。嵴间径平均值是250mm，棘间径为275mm，两者之差为盆腔宽度的指征。在女性，髂嵴的前端没有像男性那样翻转向内。这种测量的价值有待商榷，骨盆性别特征之间的相互关系是不确定的。

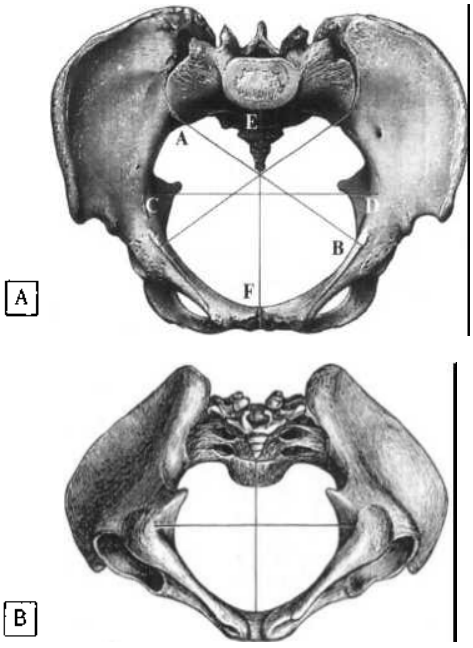

图6.272 女性小骨盆的径线。A.（骨盆）上口；B.（骨盆）下口（斜径未显示）。A. 骶髂关节，B. 髂耻隆起，C、D. 骨盆上口中部，E.（骶）岬，F. 耻骨联合。

骨盆的形态分类

对上述径线感兴趣的主要是产科，其次为法医学。像其它部位一样，所有的骨盆测量值有个体差异，所引用的数值是从有限的测量中取的平均值，同时存在性别和种族的差异。在任何群体中，就两性而言，取充足的样本，数值范围就大。最常用的研究方法是测量骨性骨盆，这类数据不仅人类学感兴趣，也是临床确定某一类骨盆而不必进行全面测量的基础，虽然放射学骨盆测量法已成为一项精确技术（Borell和Fernström 1960），但在活体进行全面测量也是不可能的。对女性病人来说，重要的是其个体测量值而不是平均值，医生主要关注的是将她的骨盆径线与胎头径线相比较。只有通过放射技术才能满意地获得这些数值。因此当需要这些数据时，现代的骨盆测量技术和胎头测量技术已取代了产科的卡尺测量（Lewis 1964a）。

许多解剖学家、人类学家、产科医生和放射学家分析了用各种方法获得了骨盆测量数据，以便将人类的骨盆，尤其是女性骨盆进行分类。骨盆缘指数（pelvic brim index）（前后径／横径）×100是早期进行确定盆腔形态的指数（Turner 1886）。像头部指数一样（见前），该指数划分为几个等级，据此将骨盆分为扁平盆型（platypellic）（横向扁平）、中间型（mesatipellic）和长盆型（dolichopellic）（前后长）；根据解剖学和放射学的测量数据又增加了短盆型（brachypellic），也称为男性型（android），后类骨盆使绝大多数婴儿娩出受阻（Greulich和Thomas 1938、1939；Thoms 1940）。这种分类方法适用于男性、女性和各种年龄。

例如，在一个大样本中，儿童和男性主要是长盆型，女性大多数为中间型和短盆型。扁平盆型在所有样本中是比较罕见的。另一种分类方法是根据解剖学和放射学的数据综合考虑。放射学的数据包括定性和测量观测（Caldwell 和 Moloy 1933; Caldwell 等 1940）。此种方法是通过骨盆上口的横径将骨盆分为前骨盆（fore pelvis）和后骨盆（hindpelvis），后骨盆的形状和容积是多变的。骨盆壁的倾斜度（无论在 X 线片显示呈直立的、向内或向外倾斜的）、骨盆的深度和形状、坐骨大切迹（侧位 X 线片）的大小和耻骨下弓的形态等皆为考虑的因素。此项研究分骨盆为四种类型（见表 6.4 和图 6.273）并得到广泛的公认，尽管在临床实践中应用有一定主观性。虽然存在过渡类型，但除了极少数外，这种方法包括了全部骨盆类型。

表 6.4　骨盆类型、径线的平均值和骨盆类型的百分率（根据 Caldwell 等提供的数据）

骨盆类型	对角径 (mm)	横径 (mm)	白人妇女 (%)	黑人妇女 (%)
女性型（中间型）	108.5	137.6	41.4	42.1
男性型（短盆型）	105.9	135.6	32.5	15.7
人猿型（长盆型）	117.5	129.4	23.5	40.5
扁平型（扁盆型）	85.5	144.5	2.6	1.7

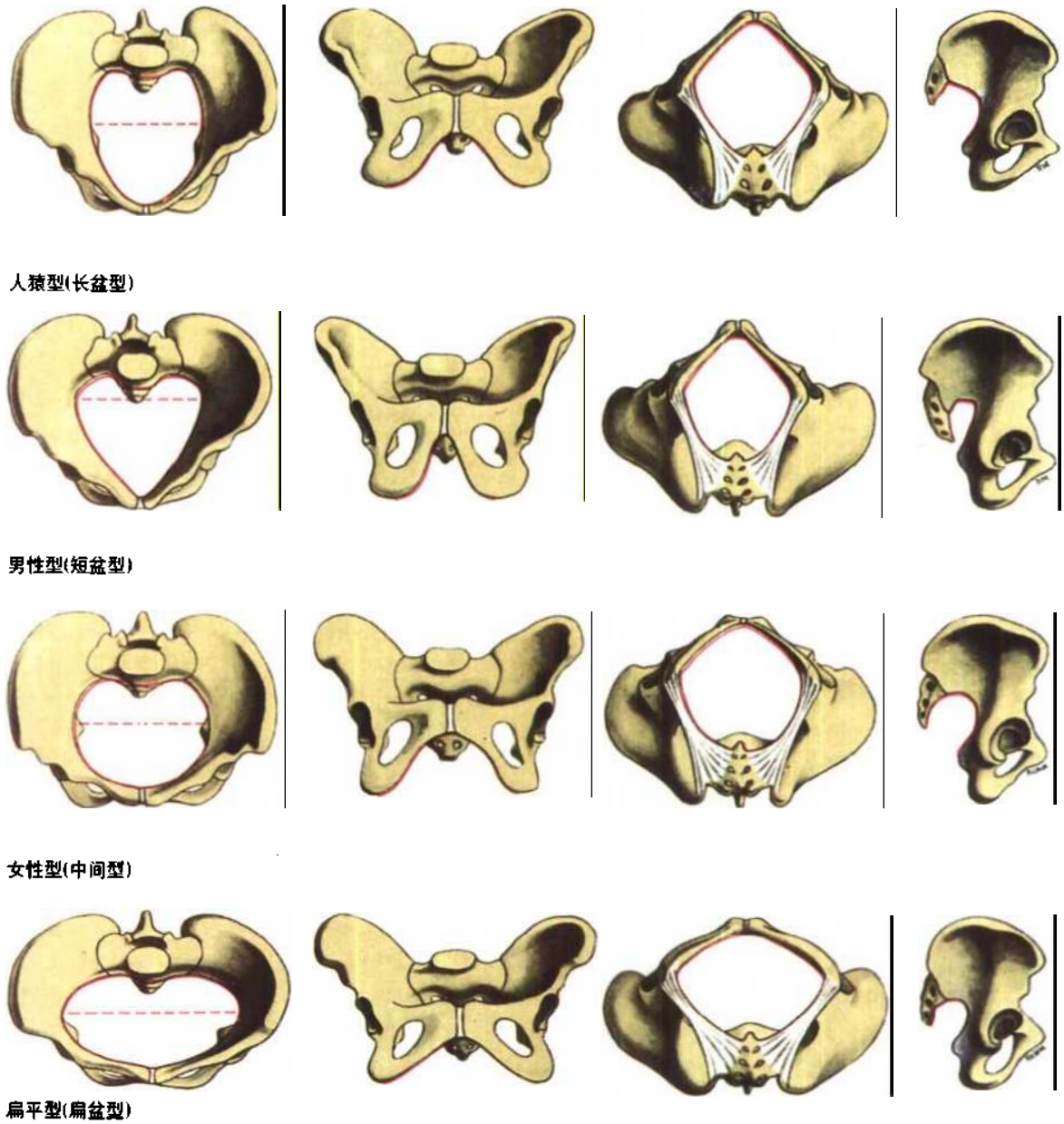

图 6.273　四种类型骨盆的主要区别（根据最为公认的分类法分类）A 和 B 所示类型在男性中最常见；B 和 C 所示类型在女性中最常见；D 型罕见，即使在女性中也极其少见。注意观察骨盆上口和下口、坐骨大切迹和耻骨弓的变化及大、小骨盆的容积，骨盆上口前后径和横径的不同。（引自 Clyne 1933，Caldwell 和 Moloy 分类法）

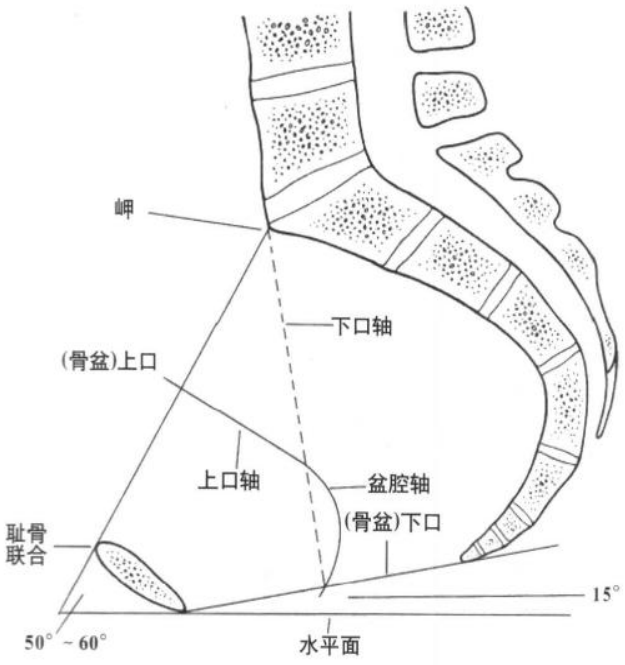

图6.274 女性骨盆正中矢状切面示上口和下口平面之间及其与水平面之间的关系，并显示骨盆腔弯曲的轴。此切面可观察到骶骨的弯曲影响到第3骶椎的下部和第4骶椎的上部。某些个体此弯曲仅限于第4骶椎。对于下口平面的解释见正文。

除了种族差异外（例如黑人妇女人猿型骨盆比例高），这些观测资料强调扁平型骨盆所占的比例低。儿童（9岁以下）和成年男性长盆型所占比例高，这可能表明男性仍保持了儿童骨盆的形态特征。扁平型骨盆曾被描述为“超人”型。

骨盆类型与个体体格的相关性并不能断定（Smout 等 1969）。例如，据说具有男性型骨盆的女性身材矮胖、颈短、肩宽（Kenny 1944），其他人则认为这种观点不可靠（Ince 和 Young 1940）。

骨盆的轴和倾斜 骨盆上口的轴经过骨盆上口的中心以直角与上口平面相交，指向下后方；此轴的延长线通过脐和尾骨中点。用同样的方法建立骨盆下口的轴，此轴向上的延长线可抵达骶骨的岬。同法可以在任何平面建立骨盆的轴，整个盆腔无数个这样的轴连续在一起即成为骨盆轴(pelvic axis)。骨盆轴的弯曲度与盆腔的弯曲度一致，在骶骨和尾骨的侧面图中可见此轴（图6.274）。骨盆轴的形状及盆腔前、后深度的差异是分娩时胎头通过小骨盆腔机制的首要因素。

站立时对躯干和腹腔来说小骨盆腔向后弯曲（图6.274）。整个盆腔向前倾斜，骨盆缘平面与水平面成50°至60°的角。骨盆下口平面同样倾斜约15°，因而这两个平面的后半部均比前半部高。严格地说，骨盆下口有两个平面，前平面从耻骨联合向后下，后平面从尾骨向前下，二者在结节间线相遇；站立时，耻骨联合的盆面向后上，骶骨凹面向前下，耻骨联合的前面与髂前上棘位于同一垂直面上。坐位时，在易变形的软组织参与下，体重通过坐骨结节的下内部下传，髂前上棘位于通过髋臼中心的垂直面上，整个骨盆向后倾斜，腰骶角在骶骨的岬处稍有减小。

骨盆的性别差异 男、女性骨盆明显地表现出其骨骼具有非常显著地差异（图6.275，6.276）；而这种性别差异甚至在胎儿时期就已出现，耻骨下弓尤为明显（Boucher 1957）。通过美国儿童出生后一年骨盆的X线片研究显示整个骨盆男婴较女婴大，但通常女婴的盆腔比男婴大（Reynolds 1945），这种区别从2岁至9岁一直存在，据说在22个月时区别最明显，这种区别在幼年期逐渐减小（Reynolds 1947）。成人骨盆的性别差异已被广泛研究（Genovese 1959）。这种差异可分为测量性的和非测量性的特征，这些特征在两性之间大部分重叠分布。

骨盆的性差必然与其机能有关。虽然骨盆的主要机能是运动，但女性骨盆还要适合分娩的需要，尤其是小骨盆，小骨盆的变化肯定会影响大骨盆的容积和大小。由于男性的肌肉更发达、强健，因而构造更笨重，整个骨盆的尺寸较大，像峭间径比较大，肌肉和韧带附着部位更凸出、结构更粗厚。男

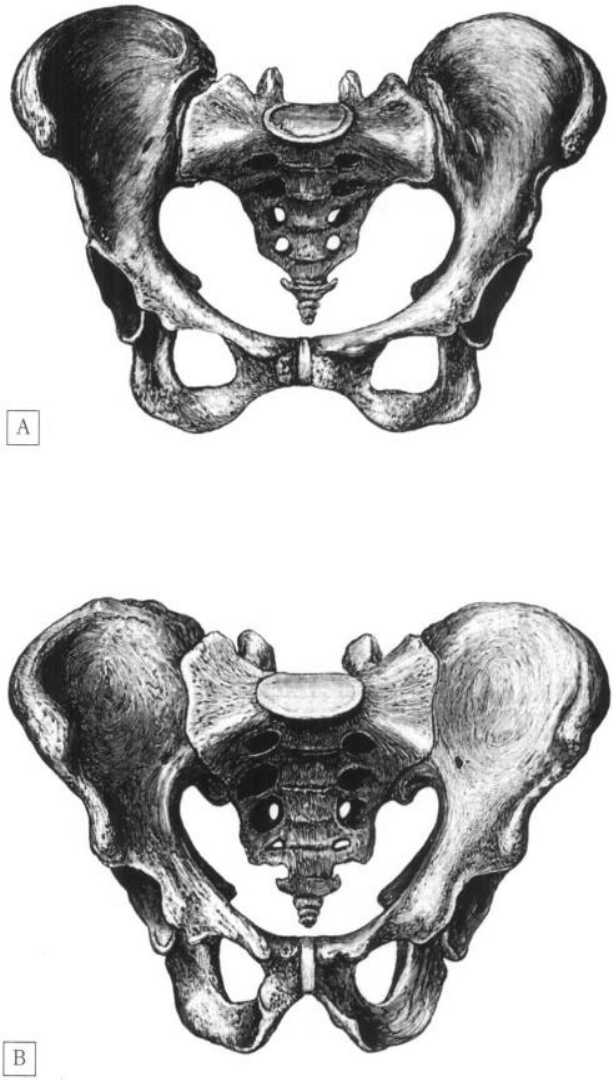

图6.275 骨盆前面观。A. 女性骨盆；B. 男性骨盆。

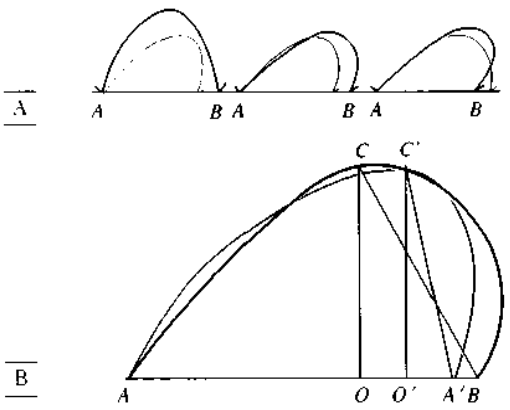

图6.276 A. 三种常见坐骨大切迹侧面图，男性（蓝色），女性（黑色）；B. 利用点、轴和角度测量坐骨大切迹。AB=最大宽度，即坐骨棘尖至标志梨状肌附着结节的距离；OC=最大深度（垂直于AB）；OB=宽度的后半段；指数Ⅰ=OC × 100/AB；指数Ⅱ=OB × 100/AB；ABC=总角；BCO=后角。（蒙允许，仿Singh和Potturi，1978）

性髂嵴比较粗糙，其前端向内倾斜。女性整个髂嵴弯曲度小，髂骨的扁平部分较垂直，并且较短，因此髂窝较浅，每侧的髂耻线（即耻骨梳）较垂直。髂骨的这些特征使女性髋部明显突出。

男性在骨盆以上的构造比较粗重，腰骶关节和髋关节与女性有差异。男性骶骨底与第5腰椎的连结面与其间的关节盘的宽度大于整个骶骨底宽度的1/3，女性则小于1/3，又因女性的骶骨相对较宽，使这个差异更明显，因而女性的骶骨翼比较宽阔；男性髋臼绝对比女性大，其直径几乎和从髋臼前缘至耻骨联合的距离相等。女性髋臼的直径小于这个距离，不仅由于其确实较小，也由于盆腔的前外侧壁比较宽；形成骨盆前壁的耻骨联合及其相邻的耻骨和坐骨部分均比较低矮，形成近似三角形的闭孔，男性的闭孔呈卵圆形。耻骨发育的不同也在耻骨联合下方和两侧耻骨下支之间的耻骨下弓表现出来。男性耻骨下弓为一50°～60°的锐角；女性耻骨下弓圆钝，不易测量，一般为80°～85°。由于女性耻骨宽，故两耻骨结节间距较大。坐耻骨支构造非常轻便，靠近耻骨联合处变细，男性坐耻骨支阴茎脚附着处明显粗糙并外翻，女性的阴蒂脚附着处不明显。男性坐骨棘因向内翻所以靠的比较近。通常女性坐骨大切迹较宽，男性与女性坐骨大切迹宽度和角度之比的均值分别为50.4°和74.4°（Hanna和Washburn 1953）；女性坐骨大切迹的角度和宽度值比较大，这与骶骨向后倾斜度增大和骨盆的前后径较长有关，尤其是在比较低的平面。Jovanovic和Zivanovic（1965）报道了比较坐骨大切迹深度的方法。最近，Singh和Potturi（1978）根据对200例成年人的髋骨（120个男性、80个女性）的研究，详细地分析坐骨大切迹的大小和所取得的指数与判断性别的关系。利用所给予的点（Jit和Singh 1966）估算了坐骨大切迹最大宽度和深度、后半段的宽度、总角和后角，并确定了2个指数（图6.276）。他们发现坐骨大切迹的宽度和深度本身在判断性别中没有意义；后角是最好的惟一的参数，同时后段的长度和指数Ⅱ也是非常有用的，尤其对女性来说。

除了骶骨的方位之外，骶骨的测量也显示出性别差异。女性骶骨弯曲度小，第1、2和第3、5骶椎节段之间弯曲最明显，其间为平坦区。男性骶骨弯曲度大，相对窄而长，并常常超过五个节段（与一个腰椎或一个尾椎相结合）。骶骨指数（sacral index）是指骶骨宽度（两耳状面最前点的间距）与骶骨长度（骶骨的岬的前缘中点与骶骨尖中点的距离）之比，男、女性的平均值分别为105%和115%。女性骶骨的耳状面相对较小和较倾斜，与通常的描述相反，两性的耳状面平对上三个骶椎。女性耳状面背侧缘更凹陷（Weisl 1954a）。骨盆的性别差异概括如下：男性骨盆腔较长，呈圆锥形，女性骨盆腔较短，呈圆桶形；但二者的骨盆轴均呈弯曲状。骨盆下口的性别差异比骨盆缘明显，骨盆缘的绝对测量值并非像有些文章所写的男女不同，但男性骨盆上口多为人猿型或男性型，女性多为女性型或男性型，上口的形态在两性中有重叠现象。

法医学鉴定人体骨骼（有时是骨骼的碎片）常包括性别的判断，而骨盆的鉴定最有说服力，甚至骨盆的一部分就可作出判断。根据骨盆不同区域测量特征的数个研究推导出各种参数。髂骨尤为受重视。例如，其中一个指数就是骨盆与骶髂部的比例（Derry 1923）。从髂耻隆起画一条线向后到耳状面前缘最近点，然后将这条线向后延伸至髂嵴。此线称Chilotic线，以耳状面前缘最近点为界，将此线分为前（盆）段和后（骶）段，每一段用另一段的百分比表示。这样，Chilotic指数（Chilotic indice）表示相互的值。在女性，Chilotic线的盆段占优势，在男性，骶段占优势。大多数对髋骨测量的详细研究，其中包括一些指数，表明其在判断骨盆性别中的可靠度是有局限性的（Straus 1927）。然而女性耳前沟出现率高已得到证实，并且对其做了肯定（见前）。耻坐指数（puboischials index）即根据从坐骨和耻骨在髋臼结合部开始测量的坐骨和耻骨的最大长度之比，得出美国男性为83.7%，美国女性为100.0%（Washburn 1949）。当耻坐指数与坐骨切迹的角度联合考虑时，有98%的骨盆可判断出其性别。所有需要的测量数据综合考虑是重要的，当一系列骨盆数据尤其是测量数据联合起来，骨盆性别判断的准确率可高达95%。当其它骨骼的测量也有鉴别价值一并考虑时，骨盆的性别判断可达完全准确。但仅有单块骨和不完整骨的情况下，性别判断不可能总是绝对正确。

骶髂关节

骶髂关节（sacroiliac joint）是骶骨耳状面和髂骨耳状面之间的滑膜关节（图6.277A），虽然通常称此关节为平面关节，但其仅在婴儿时期关节面近似平坦，成年人关节面常明显地呈不规则状，有时蜿蜒纡曲。两关节面相互高低不平，男性更明显，从而限制了运动，并在体重从脊柱传向下肢时使骶髂关节具有相当大的稳固性。根据Putschar（1931）和Schunke（1938）的研究，骶骨耳状面覆盖着透明软骨，髂骨耳状面覆盖着纤维软骨。骶骨表面的软骨是真正的典型的透明软骨（Bowen和Cassidy 1981），而Paquin等1983年

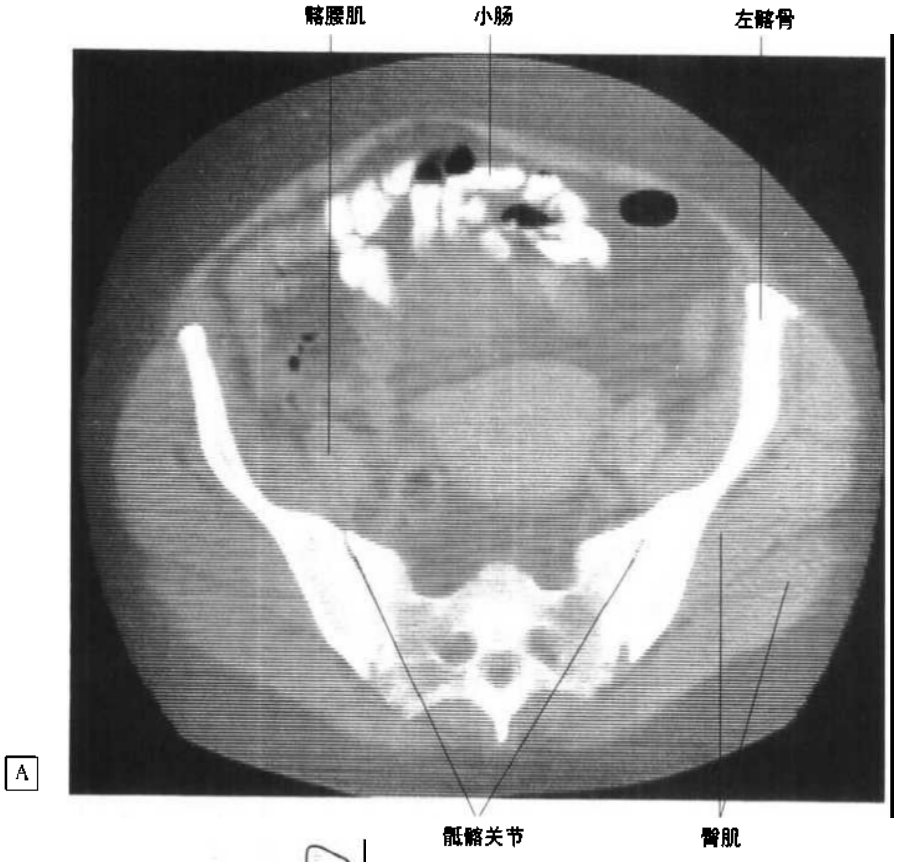

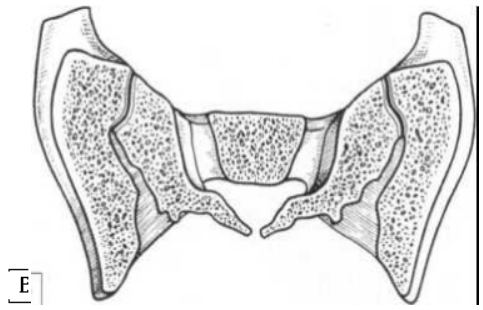

图6.277 A. 计算机X线断层照片示骶髂关节横切面（照片由Shaun Gallagher 提供，Sarah Smith摄影）；B. 骶髂关节中部冠状切面（见正文）。骶骨和骨盆位于解剖学姿势。

认为成年人，关节软骨的前部比后部厚，髂骨表面的软骨较薄，也是透明软骨，内含Ⅱ型胶原，因而坚固。纤维粘附和软骨的逐渐消失在男性和女性中均可发生，但男性发生的时间早，女性发生于绝经之后。一份94例健康个体的放射学研究报告（Cohen等1967）表明这种变化有6%的人发生在50岁之前，24%的人发生在50岁之后。老年人的骶髂关节可以完全纤维化，甚至偶尔发生骨化。关节囊紧密地贴附于两关节面的周缘。骶髂关节的韧带有骶髂前韧带、骶髂骨间韧带和骶髂后韧带。

副骶髂关节并不罕见，据说是后天形成的纤维软骨关节，其形成与负重有关（Ehara等1988），发生在骶髂关节之后，在骶外侧嵴、髂后上棘和髂结节之间（Trotter 1937），它们可能是单个或成对的、一侧或双侧的（Weisl 1954a），呈鞍状并有关节囊，在某些人种比其它人种常见（Trotter 1937）。

骶髂前韧带(anterior sacroiliac ligament) 为关节囊前下方增厚的部分（图6.278），此韧带靠近弓状线和髂后下棘的部分特别厚，此处连接第3骶椎和耳前沟的外侧面，其余部分较薄。

骶髂骨间韧带(interosseous sacroiliac ligament) 它是最典型的韧带连结（syndesmosis），成为两骨之间、充填于关节后上方不规则空隙的主要结合力（图6.277B），其表面被骶髂后韧带覆盖。其深部形成上、下两条纤维带，自骶骨耳状面后方的凹陷处至髂粗隆后方的凹陷处。这两条纤维带被其浅面的连接骶骨耳状面后面粗糙区后上缘和髂粗隆相对缘的一薄层纤维覆盖并与其交织混合。这层纤维通常不完全地分为上、下两部分，前者连于上两节骶骨的上关节突及骶外侧嵴和相邻的髂骨之间，成为骶髂后短韧带（short posterior sacroiliac ligament）（图6.279）。

骶髂后韧带(posterior sacroiliac ligament) 位于骶髂骨间韧带的表面，有骶神经后支和血管穿过。有几束细小纤维连接于骶中间嵴及其下方的骶外侧嵴至髂后上棘和髂嵴内唇后端之间。其下部纤维从第3、4骶椎节段上升至髂后上棘和髂嵴内唇的后端。从第3、4骶椎节段上升至髂后上棘的下部的纤维，形成一条独立的骶髂后长韧带（long posterior sacroiliac ligament）（图6.279），其外侧与骶结节韧带相连，



图6.278 右侧半骨盆的关节和韧带（前面观）将髂前上棘和耻骨结节处于同一冠状面内，观察小骨盆上口的倾斜度、坐骨大、小孔及骨盆下口的围成。

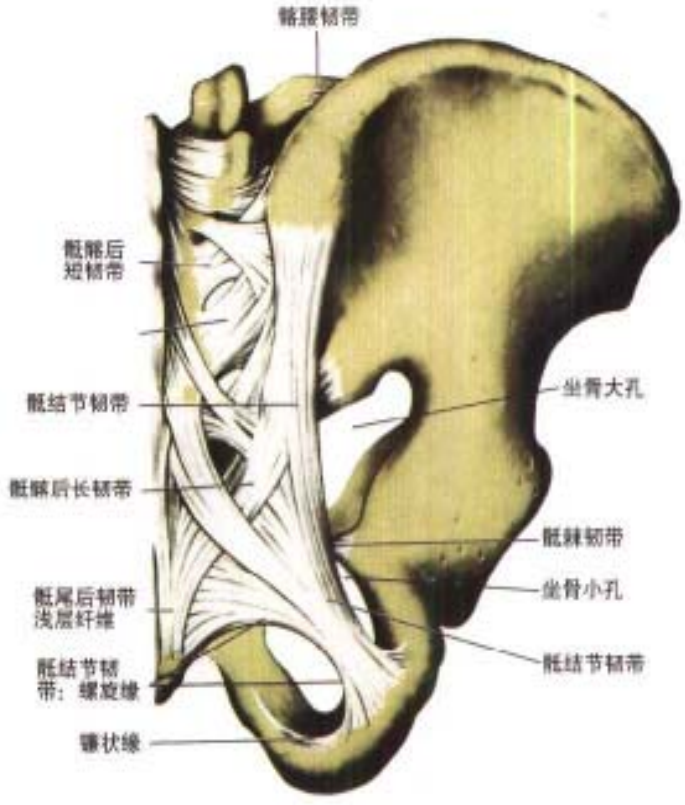

图6.279 右侧半骨盆和第5腰椎的韧带（后面观）。

图6.280 由平躺至直立姿势时骶骨和髂骨耳状面的关系（旋转）变化.（蒙允许，根据 H Weisl 的著作，1953）

内侧接胸腰筋膜后层（Weisl 1954a）。

骶髂关节的运动 骶髂关节可沿骶骨的岬正下方5～10cm的横轴作轻微的前后旋转运动（Weisl 1955），此运动伴随躯干的屈和伸，其运动范围在男性和非妊娠妇女是一样的；妊娠妇女骶髂关节的运动幅度增大。骶骨对髂骨作最大的运动是从平躺到站立姿势（图6.280）。当体重向下压迫骶骨时，推动骶骨的岬向前5～6mm，骶骨的下端向后运动的幅度较小。由于运动轴是动态的，所以骶髂关节的运动不仅是简单的旋转（Weisl 1953），还伴随某些移动。

附加的运动 当俯卧时，向下的力作用于骶骨尖，骶骨对骨盆来说有一个小幅度的旋转。

椎骨与骨盆间的韧带 每侧髂骨借髂腰韧带与第5腰椎连结（见前，图6.278），骶骨借骶结节韧带和骶棘韧带与坐骨连结（韧带的附着将在下面详述）。

骶结节韧带（sacrotuberous ligament） 底部宽阔，附着于髂后上棘，部分纤维与骶髂后韧带交织，骶结节韧带向下至下位的骶横突结节及骶骨下部和尾骨上部的外侧缘（图6.278、6.279）。其斜行纤维斜向外下方，集中形成厚而窄的条索状，下端变宽，附着于坐骨结节的内侧缘，然后沿坐骨支延伸，称为镰状突（falciform process），其凹缘与包绕阴部内血管和阴部神经的筋膜鞘（参见第10篇心血管系统）交织愈着。骶结节韧带的后面为臀大肌的最下部肌纤维所附着，韧带下部浅层的纤维与股二头肌腱相延续。臀下动脉的尾支、穿皮神经和骶丛的细小分支穿过该韧带。

骶棘韧带(sacrospinous ligament) 较薄，呈三角形，从坐骨棘延伸至骶尾骨的外侧缘，位于骶结节韧带的前方并有部分纤维与其混杂（图6.278）。骶棘韧带的前面为肌性部，并与尾骨肌相续；此韧带常被认为是尾骨肌退化的部分（在考虑骨盆和臀区的局部解剖关系时，这一点必须强调，即肌肉与韧带为一体，是一个结构的前、后两面）。

进一步详述 当骶骨的上端向下旋转时，骶结节韧带和骶棘韧带防止骶骨的下端向上翘起。骶结节韧带和骶棘韧带还参与坐骨大、小孔的围成。

坐骨大孔(greater sciatic foramen)前界为坐骨大切迹，后界为骶结节韧带，下界为骶棘韧带和坐骨棘。坐骨大孔的一部分被穿过此孔的梨状肌所填充，梨状肌上方有臀上血管和神经离开盆腔，梨状肌下方有臀下血管和神经、阴部内血管和阴部神经、坐骨神经和股后皮神经及到达闭孔内肌和股方肌的神经离开盆腔。

坐骨小孔(lesser sciatic foramen)前界为坐骨体（体后缘的坐骨小切迹），上界为坐骨棘和骶棘韧带，后界为骶结节韧带。通过坐骨小孔的结构有闭孔内肌腱和至闭孔内肌的神经、阴部内血管和阴部神经。

耻骨联合

两侧耻骨于中线处借纤维软骨形成耻骨联合（pubic symphysis），并由耻骨上韧带和耻骨弓状韧带连接（图6.281）。

耻骨上韧带(superior pubic ligament) 连于两耻骨之上，向两侧延伸至耻骨结节。

耻骨弓状韧带(arcuate pubic ligament) 较厚，形如弯弓，连于两耻骨联合面的下缘，形成耻骨弓。耻骨弓状韧带向上与耻骨间盘愈着，并向两侧延伸附着于左、右耻骨下支；其基底部与尿生殖膈之间隔一裂隙，有阴茎（阴蒂）背深静脉穿过。

耻骨间盘(interpubic disc) 连接两耻骨体内侧面，每侧耻骨体的内侧面紧密附着一薄层透明软骨（在青少年为表面生长软骨）。骨与软骨之间的结合面并不光滑（见前），而是

6.281 耻骨联合斜冠状切面(前下面观)。

具有相应的嵴和乳头状突起。从理论上来说这种结构可抗拒切力。两侧透明软骨的表面与厚度不同的纤维软骨相连。纤维软骨内常有一腔，可能由于此处的组织被吸收所致，腔内无滑膜层，10岁以前比较罕见。此腔在女性较大，通常位于软骨板的后上部，但也可达到软骨板的前部或甚至占据软骨板的大部分（图6.281）。耻骨间盘的前方被一层交织的胶原纤维所加强，这些胶原纤维从一骨斜行至另一骨，相互交叉并与腹外斜肌腱膜和腹直肌内侧腱的纤维混杂交织。

耻骨联合的运动 耻骨联合可进行微小的角度运动、旋转和移位，并且多与骶髂关节和髋关节同时运动。在妊娠晚期和分娩过程中耻骨联合可出现轻度分离。

骨盆的功能结构分析

可以肯定骨盆具有支持和保护内脏的功能，除此之外，它也是下肢的一个重要组成部分，为下肢肌和躯干肌提供了宽阔的附着部。骨盆也是将头部、躯干和上肢的重力传到下肢的主要结构。骨盆可被一垂直通过髋臼的平面分为2个弓，后弓主要与传递重力有关，由上3个骶椎和从骶髂关节至髋臼窝底的异常有力的支柱构成（见前）；前弓由耻骨和耻骨上支组成，并连接两侧的支柱形成一条约束横梁，防止其分离，并还可以作为一个压力支柱抗拒两侧股骨向内的侧向压力。骶骨是后弓的顶点，负重部位在腰骶关节。从理论上讲，压力有2个组成部分，一个力推着骶骨在两髂骨之间向下向后，另一个力推骶骨的上端向下向前。骶髂韧带和髂腰韧带及耻骨联合抗拒作用于骶骨、迫使两髂骨分离的第一个作用力。

通过骶髂关节的垂直冠状切面显示骶骨的（滑膜）关节又分为三段：前上段，包括第一骶椎，两关节面轻度纤曲，并几乎平行。中段从图6.279A中可见关节后部的斑纹比前部宽，中央部骶骨的凹面与髂骨相对应的凸面相适合，这种交锁机制减轻了由于身体重力引起的韧带紧张。在后下段，骶骨前部比后部宽，此处骶骨表面轻度凹陷。由于中段本身呈楔形及其交锁机制，防止了第二种力造成的骶骨向前下方脱位。但是可发生骶骨前上段向下旋转，后下段向上旋转，由于嵌合作用，“向上”的运动幅度小，但这主要是由于骶结节韧带和骶棘韧带紧张性的限制所致。在全部运动中，骶髂韧带、髂腰韧带和耻骨联合对两髂骨的分离起约束作用。

对灵长类，包括人类骨盆结构材料的运动意义进行了比其它部位的骨骼更深入的研究（除了股骨之外）。有关测量分析介绍请查阅Zuckerman等(1973)。Goel 和Svensson(1977)在一个精确的模型上分析了与骨盆有关的肌肉的、重力的和惯性的力。

临床解剖学 怀孕期间骨盆的关节和韧带松弛，同时运动幅度增加。关节和韧带的松弛降低了骶髂连结稳固机制的作用，在分娩时允许较大的旋转并允许改变骨盆的径线，尽管这个影响可能是微弱的（Young 1940）。被削弱的稳固机制将承担体重的应力转移到韧带，经常造成怀孕后骶髂韧带过度疲劳。分娩后韧带变紧，稳固功能好转；但在孕期采取一种姿势可造成韧带紧张。像骶髂关节“半脱位”就是由于异常的韧带紧张引起疼痛；此时可尝试用力手法复位术。骶髂关节半脱位的常见状况是与骶骨相连接的髂骨向后旋转，通常为单侧，有时是两侧。

股骨

股骨(femur)是人体中最长、最强壮的骨(图6.282、283)。其长度与大步行走的步态有关，其强壮与支持体重和肌力有关。股骨体全长几乎呈圆柱形，并弓形向前弯曲，股骨体弯向内的近侧端为股骨颈，在短颈之上承托着突向内侧、圆形的关节头。股骨远侧端较膨大，由一对膨出的髁与胫骨相关节。站立时，股骨呈倾斜位（图6.1～3），两侧的股骨头被宽阔的骨盆隔开，两股骨体斜向下内，至膝部几乎互相接触。由于胫骨和腓骨自膝向下垂直下行，所以股骨的倾斜度接近双脚、以便使上述结构在站立或行走时均位于身体重力线之下。由于两脚间距变窄，削弱了稳固性，但可提高速度和运动的平滑性，从而推进向前的运动。股骨的倾斜度不同，由于女性的骨盆较宽，股骨较短，所以其股骨的倾斜度要比男性的大。股骨近侧部由股骨头、股骨颈和大、小转子组成（图6.284、285）。

股骨近侧端股骨头(femoral head) 近似半球形，朝向前上内方与髋臼构成关节（更精确地说，股骨头不是一个真正球形的一部分，而更像楔形，部分表面呈卵圆形）。其表面光滑，中央部的后下方有一粗糙的小凹陷。

股骨颈(femoral neck) 约5cm长、以约125°角连接股骨头和股骨体（颈干角angle of inclination）。此角增加了髋关节的运动范围，使下肢能够不受骨盆的阻碍而自由地摆动。股骨颈相对于股骨体而言也向外旋转（前倾角angle of anteversion）约10°～15°（Reikeras等1983），尽管有人报道此值低于7°（Yoshioka和Cooke 1987）；前倾角也呈现出具有某些种族差异（Eckhoff等1994a）。Kirby等（1993）回顾了测量前倾角的方法，同时Ruwe 等（1992）提出了一个临床测定方法。股骨颈的外形呈圆形，中部最窄，外侧部最宽，上部几乎水平并轻度凹向上，下部较直但斜向下外后方，在近小转子处至股骨体。总的来说股骨颈好似股骨头关节面的延伸。股骨颈的前面平坦，借粗糙的结节间线与体相连。颈的后面朝向后上方、横向凸、纵向凹、与体借粗糙的结节间嵴相连（图6.283A，284）。

大转子(greater trochanter) 大面呈方形，于颈体连接处突向上。其后上部突向后内（图6.283A，284）至股骨颈的后面之上，此处大转子的内侧面为一粗糙的转子窝(trochanteric fossa)。大转子近侧缘约1指宽，位于髂结节的下方、适与股骨头的中心在同一平面。大转子前面有一粗糙压迹。外侧面被一斜行、扁平的条带分隔，此条带上部较宽，越过外侧面行向下前，外侧面于肌肉松弛时可摸到（图6.285），并可被手指夹住。转子窝内偶然可见一个结节或外生骨疣，这是一个有用的非测量性的种族特征（见前）。

小转子(lesser trochanter) 为凸向后内的圆锥形突起，位于股骨体、颈连接处的后下方。小转子的顶点及其前

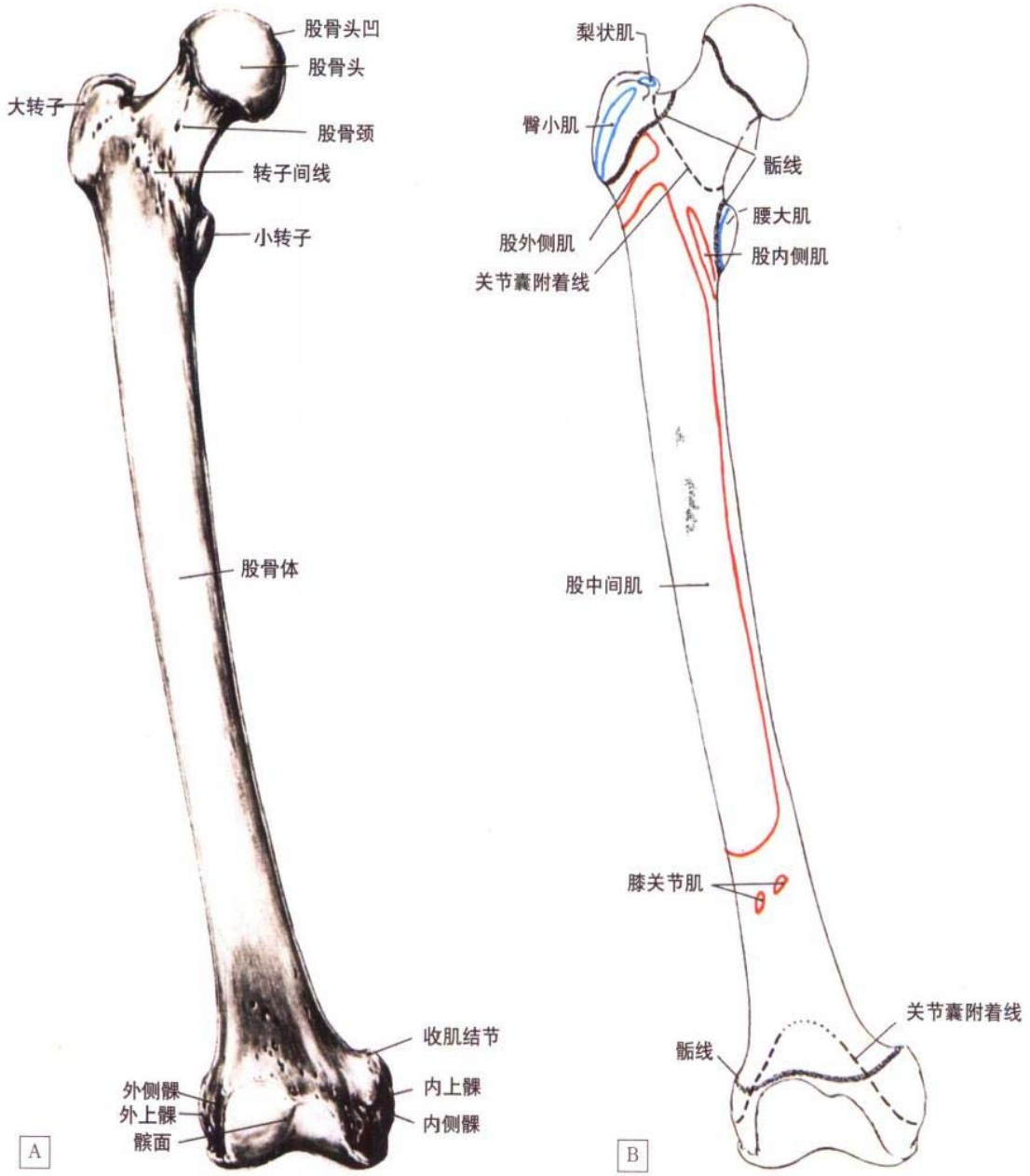

图 6.282 A. 右侧股骨（前面观）；B. 点带示髂线；间断线示关节囊的附着线，其间的圆点线示髌上囊与膝关节相连通的部位。

面粗糙，但其后面在转子间嵴的远侧端光滑。小转子在活体是摸不到的（图 6.284）。

转子间线（intertrochanteric line） 位于股骨颈、体连接处的前面（图 6.282），为一隆起的嵴，从大转子前面上内侧的一个结节行向内下，至股骨颈下缘，在小转子水平，达小转子的前面，通常终于第二个结节。在远侧，转子间线与螺旋线相续。

转子间嵴（intertrochanteric crest） 为一平滑的嵴，位于股骨颈、体连接处的后面，从大转子后上角行向内下至小转子（图 6.283A、284）。在转子间嵴中部的上方有一低而圆的方形结节（quadrate tubercle）。

股骨体(shaft of femur) 中部最细，上、下稍粗，（图6.282、283）。其长轴与垂直轴形成7°左右的角，与胫骨长轴形成约10°的角。股骨体的中1/3有3个面和3个缘。宽阔的前面平滑微凸，位于外侧缘和内侧缘之间，内、外侧缘圆钝且不明显。外侧面实际为后外侧面，后界为后缘，即宽而粗糙的粗线，粗线通常为一骨嵴，拥有内、外侧唇，其深面的骨密质具有加强抗拒因股骨体向前弯曲而集中于此的压力的作用。内侧面，即后内侧面与其它面一样光滑，前界为不明显的内侧缘，后界为粗线。在股骨体近侧1/3有第四个面，即后面，呈三角形，其内侧界为窄而粗糙的螺旋线（spiral line），此线向近侧延续为转子间线，其远侧延续为粗线内侧

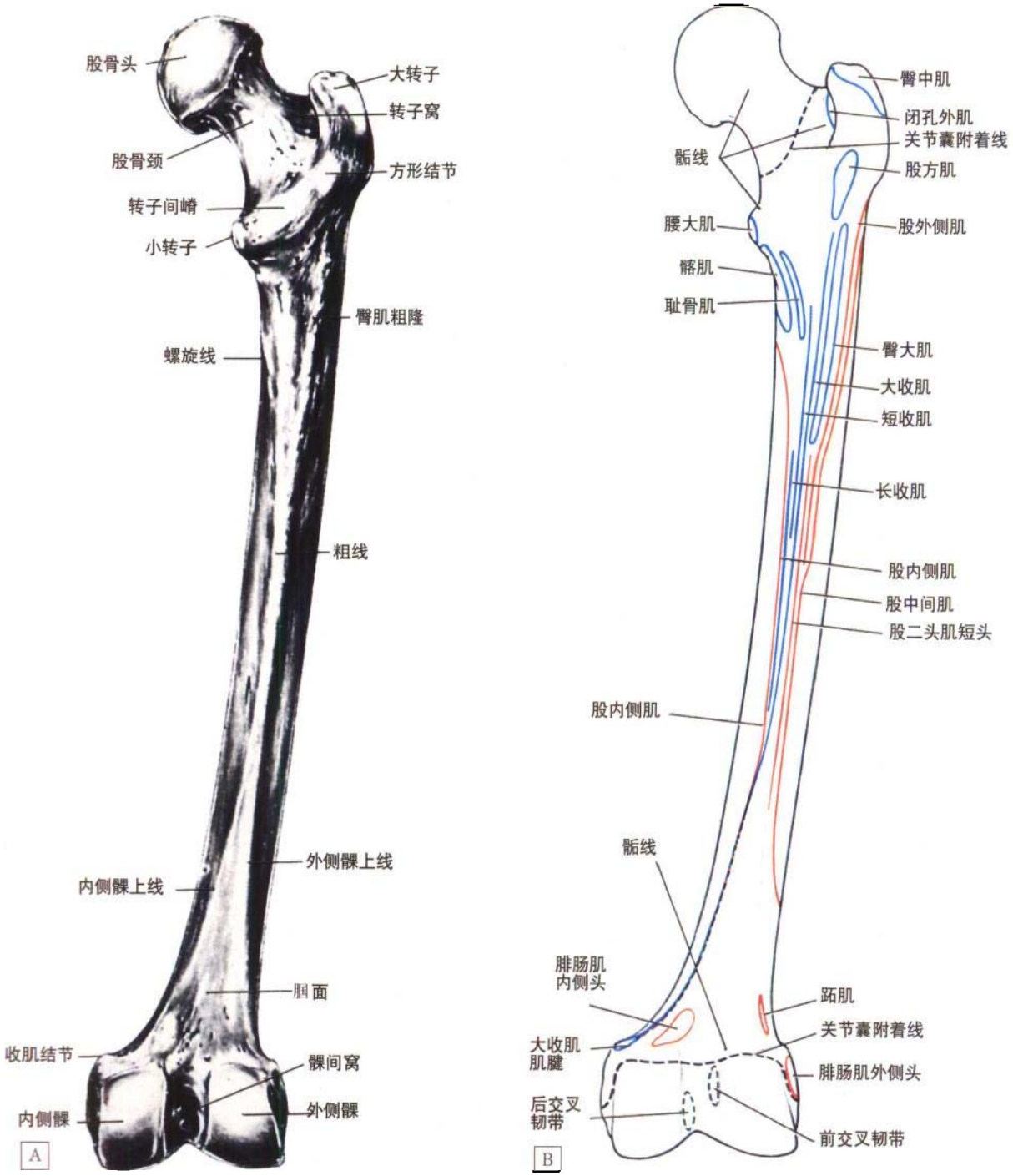

图6.283 A. 右侧股骨（后面观）；B. 画线示肌肉附着。点带示髂线，间断线示关节囊的附着

唇；其外侧界为宽而粗糙的臀肌粗隆，臀肌粗隆向上外至大转子，向下至粗线外侧唇。在股骨体远侧1/3也有第四个面，称后面，位于内、外侧髁上线之间，内、外侧髁上线向上与相应的粗线内、外侧唇相续，外侧髁上线较明显。内侧髁上线的近侧部由于股动脉贴近骨面经此处斜行至腘窝而不明显。后面也称腘面（图6.283A），呈三角形，其远侧中央部粗糙并轻度隆起。

股骨远侧端 股骨远侧端因担负把重力传至胫骨的功能而膨大，拥有两个粗大的髁，髁的一部分为关节面。两髁在前面相连，与股骨体相续，两髁在后面被一深的髁间窝隔开，并向后突出超越腘面。两髁的关节面宽阔，形似倒置的“u”，与上方的髌骨及胫骨构成关节（图6.286）。髌面延伸至两髁的前面，其外侧部宽广。髌面横向凹，纵向凸，并有髌沟与髌骨后面相邻。胫面（tibial surface）被髁间窝分隔，但其前

面与髌面相续；胫面的内侧部呈宽条状，位于股骨内侧髁隆凸的下后面，伴随内侧髁向内侧的凸隆而渐渐弯曲；胫面的外侧部覆盖在外侧髁隆凸的下后面，但较宽阔，径直伸向后。Heiple和Lovejoy（1971）认为深髌沟是人类的一个特征，与双脚行走有关，但其他人不同意此观点。此沟在预防髌骨外侧半脱位起一定作用，但其它作用不清楚。

外侧髁（lateral condyle） 扁平，不如内侧髁突出，但更粗大，与股骨体更接近于一条直线，所以外侧髁将大部分体重传至胫骨（图6.286，287）。外侧髁最突出的部分为外上髁（lateral epicondyle），外侧髁的整个外侧面均可摸到。一条前部较深的短沟将后面的外上髁与关节面的边缘隔开。外侧髁的内侧面为髁间窝的外侧壁。外侧髁的外侧面向外隆凸。外上髁为腓侧副韧带附着，其后上方的压迹为腓肠肌外侧头的部分纤维附着。腘肌沟的前部有腘肌附着（图6.287），膝关节全屈时，腘肌腱居此沟内；伸膝时，腘肌腱绕过关节面的边缘并在此处压出一条沟。邻近外侧髁关节面的边缘有一条1cm宽的带状区，位于关节囊内，除腘肌附着处外均被滑膜覆盖。

内侧髁（medial condyle） 有一隆凸的内侧面，易触及。内侧髁的上方有一重要的外科标志，即收肌结节（adductor tubercle），通常为一小平面，从上方非常容易确认，有大收肌腱附着（图6.283A）。内侧髁内侧面的顶端为内上髁（medial epicondyle），位于收肌结节的前下方。内侧髁的外侧面为髁间窝的后外侧壁。由于内侧髁向远侧隆凸，尽管股骨干向内侧倾斜，但股骨远侧端的轮廓仍近似水平部。在关节囊内，邻近关节面内侧缘有一条宽约1cm的弯曲的带状区，被滑膜覆盖，内上髁的上方有胫侧副韧带附着。

进一步详述 股骨头（femoral head） 位于关节囊内，外面被髋臼唇环绕。除前面外，股骨头的边缘清楚。股骨头的前面其关节面可延续至股骨颈。股骨头凹为股骨头韧带附着（图6.284）。股骨头的前面被位于其下内方的腰大肌腱、腰大肌囊和关节囊与股动脉隔开。股骨头的血液供应来自靠近纤维囊附着处、环绕股骨颈的血管环，此血管环的血液来自旋股内和旋股外侧动脉。血管环发出的分支穿过关节囊（在轮匝带之下）、于滑膜层返折处的深面上升至股骨颈（见后），分为干骺端支和骺支，干骺端支进入股骨颈，骺支至股骨头周围非关节面部，供应骺。生长期，两组动脉的供应范围被骺板分隔；股骨头和股骨颈骨性愈合后，这两组动脉随意吻合。少量血供由闭孔动脉和旋股内侧动脉的髋臼支沿股骨头韧带（参见第10篇心血管系统和前文）到达股骨头；这些支与骺血管构成吻合（Crock 1965，1980）。通过观察胚胎末期和出生早期的血液供应发展模型，对上述论述作出修改：尽管旋股内侧动脉和旋股外侧动脉在初期的分布区是相等的，但旋股内侧动脉的两条主要分支是决定性的动脉，这两条分支均位于股骨颈的后面（Ogden 1974）。来自旋股外侧的血液逐渐减少，且动脉环中断。随着股骨颈的延长，关节囊外的动脉环距离股骨头的骺越来越远。

股骨颈（neck） 有大量血管孔，尤其在其前面和后上面。

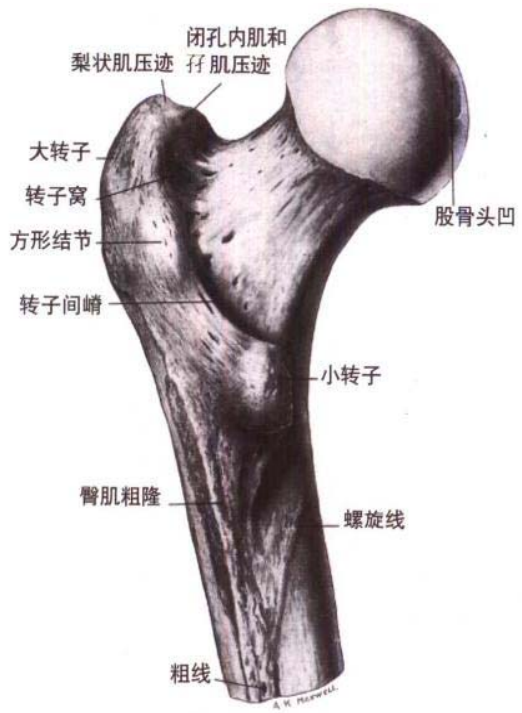

图6.284 左侧股骨近侧部分（后面观）。

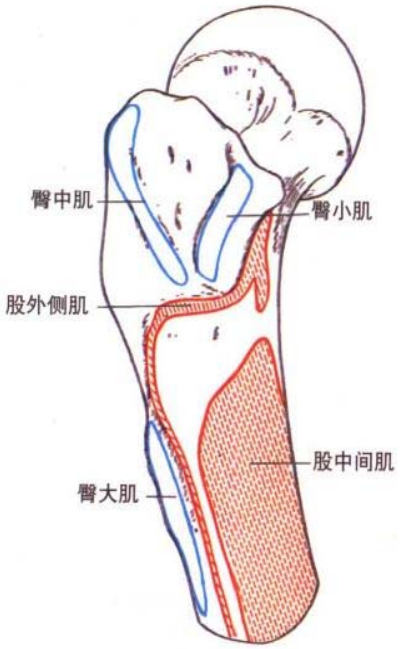

图6.285 右侧股骨近侧部分（外侧面观）。

股骨颈与股骨体之间的角度在出生时最大，至青春期逐渐减小，女性的角度较小。股骨颈的前面包在关节囊内，关节囊韧带向外延续附着于转子间线。常常被延伸的关节软骨覆盖的小平面和各种印迹通常发生于此处，有人认为这与蹲坐习惯有关，但其起因不清楚（Kostick 1963）。股骨颈窝（cervical fossa，又称艾伦窝）这种特征可以认为是人种特征（见前）。在股骨颈的后面、关节囊没有到达转子间嵴（图6.283），股骨颈的内侧半多一点位于关节囊内。股骨颈的前面近股骨头

处被关骨覆盖，并与髂股韧带相邻。由到达转子窝的闭孔外肌腱压迫产生的一条沟从近侧向外螺旋绕过股骨颈的后面。股骨颈不与股骨体位于同一平面，而是向前倾斜。

大转子（greater trochanter） 为大部分臀肌提供了附着点：臀小肌附着于大转子前面的粗糙压迹，臀中肌附着于大转子外侧面的斜行条带，此带的前面借转子囊与臀中肌腱隔开，此带的后面被臀大肌深部的肌纤维覆盖，臀大肌转子囊插入骨与肌之间（图6.282B、283B、285）。大转子的上缘有梨状肌腱附着，大转子的内侧面有闭孔内肌和孖肌的共同肌腱附着；闭孔内肌和孖肌的肌腱通常在附着点处以各种形式愈合在一起。转子窝为闭孔外肌腱附着。

小转子（lesser trochanter） 小转子的顶部及其前内侧面为髂大肌附着，小转子基底部的内侧面或前面为髂肌附着，髂肌的附着部在螺旋线后面稍向下延。小转子的后面有大收肌（上部肌纤维）越过，有时二者之间有一滑膜囊。

转子间线（intertrochanteric line） 转子间线构成髋关节囊的外侧界，转子间线近侧部和远侧部及其结节分别为髂股外侧韧带和髂股内侧韧带附着。股外侧肌最上部的肌纤维附着于转子间线的近侧端，股内侧肌最上部的肌纤维附着于转子间线的远侧端。

转子间嵴（intertrochanteric crest） 方形结节上方，转子间嵴被臀大肌覆盖，远侧部与臀大肌之间隔以股方肌和大收肌上缘。方形结节及其正下方的骨面为股方肌附着（图6.283B）。

股骨体（图6.282B，283B） 股骨体被肌肉包绕，故不易触及。股骨体前面和外侧面近侧3/4有骨中间肌附着，远侧1/4适合膝关节周围肌肉的滑动。股骨体前面远侧部，即髌关节面上方5～6cm被髌上囊覆盖，此囊位于骨与肌肉之间。股骨体远侧份的外侧面被骨中间肌覆盖，内侧面无肌肉附着，但被股内侧肌覆盖。

臀肌粗隆（gluteal tuberosity） 臀肌粗隆是一条细长的凹或嵴，如有明显凸出的部分则称为第三转子。臀肌粗隆为臀大肌远侧份深部的肌纤维所附着，同时臀肌粗隆的内侧缘为大收肌的耻骨部纤维附着，其远侧可见大收肌附着于粗线，其腱膜性的部分附着于内侧髁上线的近侧部，其余的纤维形成一条粗大的肌腱附着于收肌结节（见前），自肌腱延伸的腱膜附着于内侧髁上线的远侧部。Lozanoff等（1985）设计了一种测量技术，分析人类不同尺寸的股骨与第三转子发生率的关系，发现股骨短而骺大的股骨第三转子的发生率高。尽管此项技术分级受限，但测量技术的应用是值得称赞的。

股外侧肌的附着呈线形，从大转子基底部的前面达臀肌粗隆的近侧端，沿臀肌粗隆的外侧缘至粗线外侧唇的近侧半。同样，股内侧肌也呈线形附着，从转子间线远侧端开始沿螺旋线至粗线的内侧唇，然后达内侧髁上线。大收肌腱膜的大量纤维也至内侧髁上线。

在股骨后面，臀肌粗隆和螺旋线之间有耻骨肌和短收肌附着。耻骨肌附着于一条线，此线有时粗糙，从小转子基底部延至粗线。短收肌附着于耻骨肌的外侧，并向下延伸至粗线的近侧部，位于大收肌的内侧。

粗线（linea aspera） 粗线为长收肌、肌间隔和股二头肌短头附着，这些结构在附着部相互愈着。在大收肌腱弓和股二头肌下方穿动脉向外绕过粗线。粗线上有滋养孔，但数目和位置不定，通常在粗线的近侧端有一个，另一个位于粗线的远侧端，它们的开口朝向上。

腘面（popliteal surface） 腘面为腘窝的底，被脂肪覆盖，并借此与腘动脉隔开。发自腘动脉的膝上内动脉在内侧髁上方弓形向内。膝上内动脉与股骨之间隔以附着于股骨内侧髁稍上方的腓肠肌内侧头，腓肠肌内侧头附着点的远侧有一光滑的小平面，此平面与腓肠肌内侧头之间有一滑液囊。再向内，关节面的近侧通常有一压痕，屈膝时与胫骨内侧髁供半膜肌附着的粗糙结节相贴（Kostick 1963）。在外上髁的上方，膝上外侧动脉弓形向上外，与骨之间隔以附着于外侧髁上线的跖肌。

外侧髁上线（lateral supracondylar line） 外侧髁上线的近侧2/3最清晰，股二头肌短头和外侧肌间膈附着于此。其远侧1/3有一小的粗糙区，为跖肌附着，此区常延伸至腘面。

内侧髁上线（medial supracondylar line） 内侧髁上线的近侧2/3模糊不清，为股内侧肌附着，近侧被通过收肌管进入腘窝的股血管绕过。在收肌结节以上3或4cm内侧髁上线锐利，从大收肌腱延伸而来的腱膜的下部附着于此。

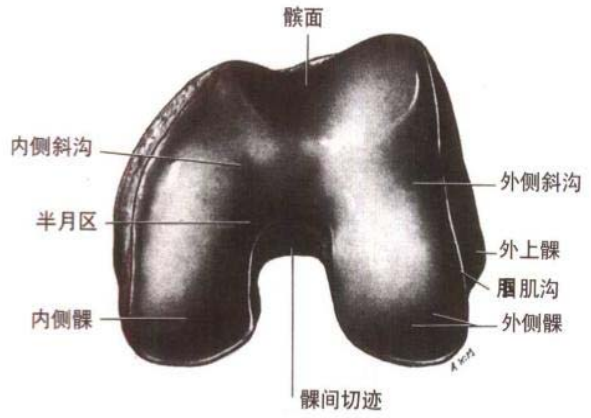

图6.286 左侧股骨远侧端（下面观）。



图6.287 右侧股骨远侧端（外侧面观）。

髁间窝（intercondylar fossa） 髁间窝在股骨髁的远侧和后面分隔两股骨髁，窝的前界为髌面的下界，后界为分隔髁间窝与腘面的髁间线（intercondylar line）。髁间窝位于关节囊内，但大部分位于滑膜层之外。髁间窝的外侧壁为外侧髁的内侧面，后上部有一扁平压迹延伸至窝底近髁间线处，此压迹为前交叉韧带附着。髁间窝的外侧壁为内侧髁的外侧壁，在其前部有一较大的扁平压迹延伸至窝底的前部，为后交叉韧带附着。这两个压迹均平滑，大部分区域缺乏像大多数肌腱或韧带附着处所具有的血管孔。髁间窝其余的部分粗糙，由于含血管孔而变得坑坑凹凹。位于前、后交叉韧带之间的滑膜囊隐窝可延伸至此。关节囊韧带附着于髁间线，外侧有腘斜韧带附着，髌下滑膜襞附着于髁间窝的前缘（见后）。

髌面（patellar surface） 髌面的外侧部较高，所以其上缘斜向下内（图6.282A，286），髌面借两条不明显的、斜行绕过内、外侧髁浅的斜沟与胫面分隔。外侧斜沟较明显（图6.286），此沟自髁间窝前方行向外，并稍向前，展开形成一个不明显的三角形压迹，此压迹在膝关节伸直时与外侧半月板的前缘相接。内侧斜沟局限在内侧髁的内侧部，当膝关节伸直时与内侧半月板的前缘相接。在内侧沟消失处，髌面继续向后延伸，至内侧髁外侧部形成一半月区，此区靠近髁间窝的前部，当膝关节全屈时与髌骨的内侧垂直面形成关节，在大多数股骨，此区的轮廓不清楚。习惯蹲坐者关节软骨可在股外侧肌深面延伸至外侧髁的外侧面。胫面横向隆凸。两关节面的纵向曲度不一致，并轻度后凸；内侧胫面纵向较长、轻度向外凹。这些不同是膝关节的附加和联合（见前）旋转运动的重要决定因素。

内部构造 股骨干是由骨密质构成的圆柱体，内有一大的骨髓腔。股骨干的中1/3最细，管壁厚，而且骨髓腔容积最大；股骨干近侧部及远侧部的骨密质管壁逐渐变薄，骨髓腔内渐渐被骨小梁填充；在股骨两端，尤其在关节面，骨松质表面仅覆盖一薄层骨密质；骨小梁按最大的应力线排列。在股骨干近侧端（图6.288A）骨小梁形成一系列与关节面相垂直的板，向中央一密集的楔形区会聚，此楔形区被强壮的、至股骨各面的骨小梁所支撑，尤其是沿着上方和下方侧面的骨小梁。作用于股骨头的力由此传递到楔形区，然后再传递至股骨颈与体的连接部。此连结部由从小转子向外延伸至股骨颈上面末端的致密的骨小梁加强，从而抗拒通过股骨头传递至股骨颈的张力或切力。一条绕过大转子和股骨颈及体连接处的较小的横梁抗拒了由于附着于此的肌肉而引发的切力。这两条梁是股骨体各面之间的骨小梁形成的弓形结构的近侧部分，作用于股骨近侧端的力传递至此。从近粗线的骨密质管壁上升达股骨颈骨小梁的一条垂直的薄板（图6.288B）称股骨距（calcar femorale）。在内侧，股骨距与股骨颈的后壁相连，在外侧则与大转子相续，并分散形成一般的骨小梁，股骨距在转子间嵴和小转子根部前方的切面呈现的结构也是这样的。通过扫描电镜观察股骨头近侧端的小样本，在一定程度上进一步证实了这些结构的细节（Whitehouse和Dyson 1974）。不过也注意到股骨头和股骨颈骨小梁的测量参数的变化范围很大。40例人类股骨的张力和压力试验也证明股骨头中轴区的骨小梁比周围部的骨小梁可耐受更大的压力。来自整个股骨远侧端骨密质内面的骨小梁垂直下行至关节面，在股骨髁近侧的骨小梁最强壮、最垂直。松质骨的水平切面可见骨小梁的排列像交错的梁，形成一系列立方形的小空格。

股骨的骨化 股骨有5个骨化中心（图6.282B、283B，289），

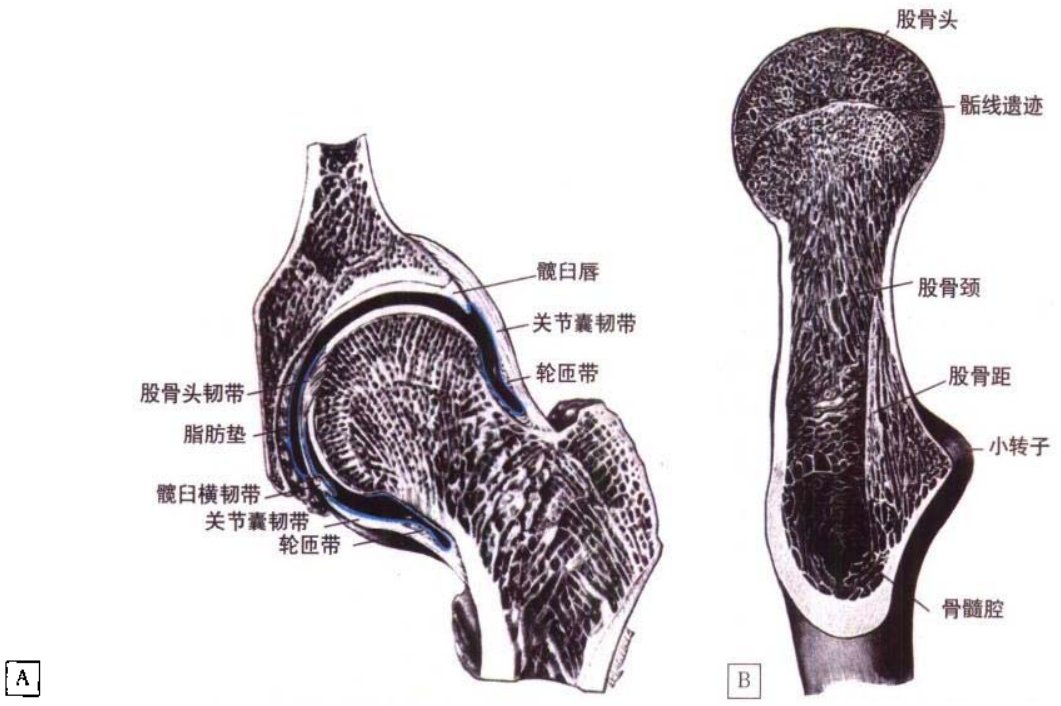

图6.288 A. 髋关节切面；B. 左侧股骨近侧端斜切面，示骨小梁的构筑、股骨距、骨髓腔和各部骨密质的厚度。与图6.5和6.292A比较。

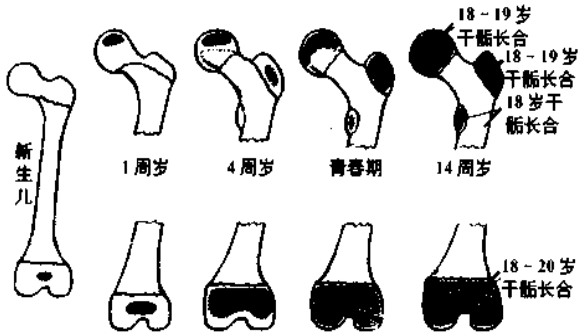

图6.289 股骨的骨化时期示意图 示股骨颈的骨化是由股骨体逐渐延伸形成，并部分被股骨头软骨包绕。

分别位于股骨体、股骨头、大转子、小转子及股骨远侧端。除锁骨外，股骨是长骨中第一个骨化的骨。在胚胎第7周时，股骨体中部首先出现初级骨化中心，并逐渐向上、下延伸，出生时形成大部分已骨化的股骨干雏形。出生后第9个月，股骨远侧端出现次级骨化中心（自此形成股骨髁和股骨上髁）（见图6.303）；出生后第6个月，股骨头出现次级骨化中心；4岁时大转子出现次级骨化中心；在12至14岁之间，小转子出现骨化中心。注意在软骨性股骨头内的骨化中心直至10岁时一直被限于股骨头内，所以骺线（图6.271）呈水平状，关节面的下内侧部位于股骨颈（图6.289）。随后，骺的内侧缘增长，覆盖了此部的关节面，因而，成熟的骺在股骨颈的顶部呈中空杯状。除关节面上方有一供血管进入股骨头的非关节区分隔关节面之外，骺线位于关节面的周缘（Trueta 1957; Smith 1962a）。各部的骺单独愈合，小转子在青春期之后不久即愈合，然后是大转子；股骨头愈合时间女性为14岁，男性为17岁；股骨远侧端愈合时间女性在16岁，男性在18岁。注意，远侧骺板横行越过收肌结节（图6.282B）。

临床解剖学 股骨远侧端的骺是惟一在出生之前就开始骨化的骺。有一个十分可靠的证据就是一个死亡的新生儿的股骨远侧端的骺已发育。虽然骺板位于收肌结节水平，但骺的远侧端并没有全部被滑膜覆盖，因此儿童在此部做手术时就有可能损伤远侧骺软骨，造成日后腿短。股骨颈骨折通常发生于被障碍物绊倒时，被其所传递的压力所伤。此时躯干继续前倾，并失去平衡，大腿和小腿发生扭转并过度内旋。16岁之前常见的损伤是股骨体螺旋形骨折；16岁至40岁通常发生内侧半月板新月形撕裂；40至60岁常见的结果是胫骨骨折；但60岁以上，由于年老骨质疏松通常发生股骨颈骨折。由于女性骨质更疏松，所以股骨颈骨折在女性更为多见。

正常情况下，下肢与躯干成一条直线，自髂前上棘至坐骨结节最突出部的连线（Nelaton线）通过大转子尖。由于股骨颈骨折所致的脱位，其大转子尖可位于此连线的上方。

髋关节

髋关节（hip joint）属多轴的球窝型关节（杵臼关节）。股骨头与杯状的髋臼相关节，关节的中心位于腹股沟韧带中1/3稍下方（图6.290）（髋关节的前缘与腹股沟韧带的中1/3平行）。髋关节的两个关节面相应弯曲，但它们既不同样宽阔，也不完全相互贴合。当髋关节伸直并轻度外展和旋内时，为髋关节的紧密嵌合（closepacked）姿势。像肩关节一样，与其说股骨头关节面呈圆球形，倒不如说其呈卵圆形或椭圆球形更合适，但仍有争议（Hammond和Charnley 1967; Bullough和Goodfellow 1968; Greenwald和Haynes 1972）。有证据支持股骨头椭圆球形和轻度卵圆形的关节面（见前），随着年龄的增长而变成近似圆球形。除了供股骨头韧带附着的一个粗糙的凹陷之外，股骨头关节面均被关节软骨所覆盖（图6.284）。在股骨头前面，关节软骨向外延伸，覆盖于与颈相毗连的小区；关节软骨在中央部最厚。Kurrat和Oberländer（1978）测量了10例人类髋臼和股骨头的关节软骨，发现髋臼的前上1/4和股骨头前外侧的关节软骨最厚（图6.291）。Meachim和Allibone（1984）描述了关节软骨内一个钙化带的局部形态变化。髋臼的关节面是一不完整的环，称为月状面，其上部最宽阔，直立姿势时承受体重的压力；其耻骨区最狭窄。月状面下方与髋臼切迹相对处关节面缺失，被关节软骨覆盖，表面最宽的区域关节软骨最厚。髋臼窝内没有关节软骨，但含有被滑膜覆盖的大量纤维弹性脂肪。髋臼被纤维软骨形成的髋臼唇所加深，髋臼唇经髋臼横韧带越过髋臼切迹。髋关节的韧带包括髂股韧带、坐股韧带、耻股韧带和股骨头韧带。

髋臼唇（acetabular labrum） 为附着于髋臼边缘的纤维软骨环，加深髋臼的深度，其跨越髋臼切迹的部分称为髋臼横韧带，形成一完整的环（图6.281、292）。髋臼唇的切面呈三角形，基底部附着于髋臼的边缘，尖部为游离缘。唇缘使髋臼腔缩窄，从而紧抱股骨头。

髋臼横韧带（transvers acetabular ligament） 为髋臼唇的一部分，但不含软骨细胞。其扁平而强韧的纤维越过髋臼切迹围成一孔，血管神经通过此孔进入髋关节（图6.281）。

纤维囊 纤维囊（图6.293）坚韧致密。上方附着于髋臼唇之外5～6cm处的髋臼缘；前面附着于髋臼唇的外面；近髋臼切迹处，附着于髋臼横韧带及与其毗连的闭孔缘。纤维囊包绕股骨颈，前面附着于转子间线；上方附着于股骨颈的根部；后面止于转子间嵴上方1cm处；下方至股骨颈近小转子处（图6.293A）。在前面，有许多纤维沿股骨颈上升，形成纵行的支持带（retinacula），内含至股骨头和股骨颈的血管（参见第10篇心血管系统）。纤维囊的前上部较厚，此处承受最大的压力，尤其是在站立时；后下部则较薄弱，松松地附着于骨面。纤维囊含环形和纵行两种纤维。环形纤维（轮匝带zona orbicularis）位于内面（图6.292），形成颈圈环绕股骨颈，虽然此韧带的部分纤维与耻骨韧带和坐股韧带愈合，但不直接附着在骨面上。外面，纵行纤维在前上区密集，并被髂股韧带增厚。耻骨韧带和坐骨韧带也使纤维囊加固；纤维囊的外面粗糙，被肌肉覆盖，并借一滑液囊与腰大肌和髂肌隔开。

滑膜 滑膜起自股骨头关节面的周缘，被覆于股骨颈在关节囊内的部分，于此返折至纤维囊的内面，覆盖在髋臼唇、股骨头韧带和髋臼窝的脂肪组织表面。滑膜在髂股韧带深面较

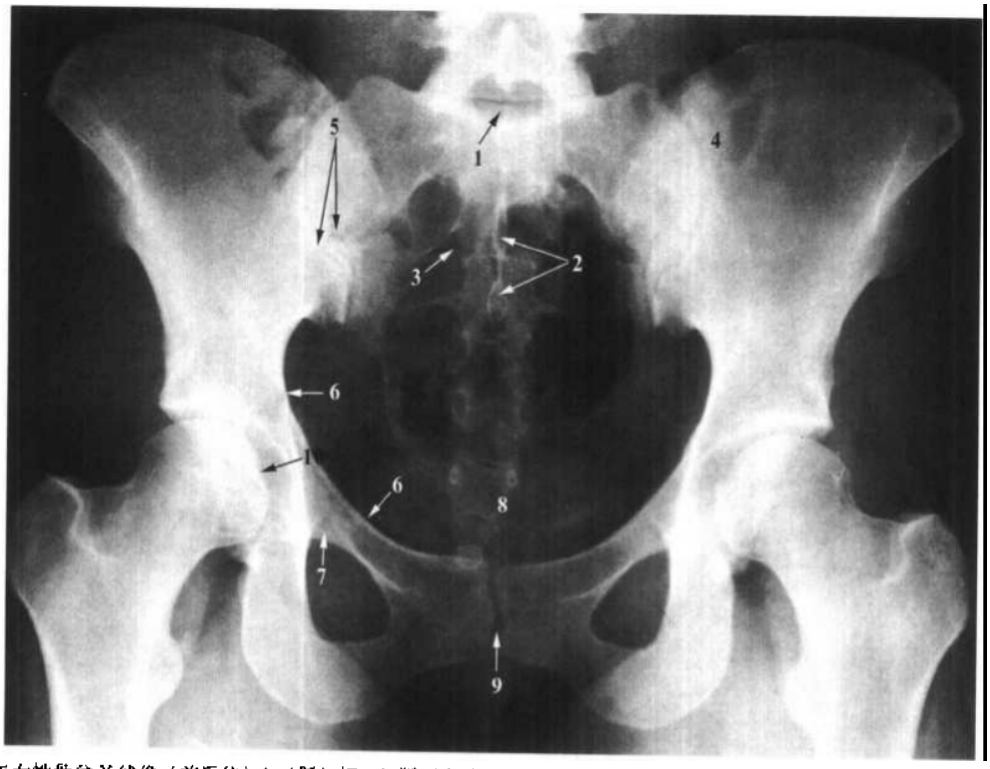

图6.290 成年女性骨盆X线像（前后位）1.（骶）岬，2.骶正中嵴，3.骶前孔边缘，4.盆腔结肠内气体，5.骶髂关节，6.骨盆上口，7.闭孔沟，8.尾骨，9.耻骨联合，10.股骨头凹。

薄，并被压迫而紧贴于股骨头，有时甚至缺如。关节腔可经耻股韧带和髂股韧带的垂直带之间的圆孔与髂（腰）肌腱下囊相通（见后）。

髂股韧带(iliofemoral ligament) 呈三角形，位于关节囊的前面，非常坚韧，其深面与关节囊愈合；其尖部附着于髂前下棘与髋臼之间，其基底部附着于转子间线。髂股韧带通常被称为“y”型韧带（图6.293A）。Fuss和Bacher（1991）把该韧带分为三部分，中间部分较薄弱，称为大髂股韧带（greater iliofemoral ligament）；两侧边缘部厚而致密，分别称为外侧髂股韧带（lateral iliofemoral ligament）和内侧髂股韧带（medial iliofemoral ligament）。斜行的外侧髂股韧带附着于转子间线上外端的一个结节；垂直下行的内侧髂股韧带附着于转子间线的下内侧端。

耻股韧带(pubofemoral ligament) 也呈三角形，其基底部附着于髂耻隆起、耻骨上支、闭孔嵴和闭孔膜；远侧与关节囊及内侧髂股韧带的深部愈合（图6.293A）。但是Fuss和Bacher（1991）认为此韧带由4只脚组成。

坐股韧带(ischiofemoral ligament) 增厚关节囊的后面（图6.293B），由3个明显的部分组成（Fuss和Bacher 1991）。坐股韧带起自位于髋臼后下方的坐骨，韧带的中部称坐股上韧带（superior ischiofemoral ligament）在股骨颈之后螺旋行向上外，一部分纤维与轮匝带愈合。坐股韧带在髂股韧带的深面附着于大转子。外侧和内侧坐股下韧带（lateral and medial inferior ischiofemoral ligaments）环绕股骨颈后面。

股骨头韧带 (ligament of the head of the femur) 为三角形扁平带。其尖部附着于股骨头凹的前上部，基底部主要连于髋臼切迹两侧，并在二者之间与髋臼横韧带愈合（图6.294）（不过，它也接受来自髋臼窝缘的薄弱纤维）。股骨头韧带被平滑的滑膜包绕，其强度因人而异；偶尔只有滑膜鞘单独存在，里面没有韧带；韧带和滑膜鞘均缺如者比较罕见。当大腿半屈并内收时，此韧带紧张，外展时韧带松弛。

髋关节的毗邻 髋关节囊被肌肉包绕（图6.295）。在髋关节前方，耻骨肌外侧部的纤维将关节囊的最内侧部与股静脉隔开；耻骨肌外侧是腰大肌腱和髂肌，腰大肌腱绕过关节囊下行，有一滑膜囊将其与关节囊部分隔开。股动脉位于腰大肌腱的前方；股神经位于腰大肌腱与髂肌之间的沟中。再向外为股直肌的直头与髂胫束筋膜的深层跨过关节囊，髂胫束筋膜的深层在股直肌外侧缘的深面与关节囊愈合。在髋关节上方、股直肌的返折头与关节囊的内侧部愈合，臀小肌则覆盖于关节囊的外侧部，并与其紧密粘着。在髋关节下方，关节囊与耻骨肌外侧份的肌纤维相贴，稍后方，可见闭孔外肌呈螺旋状斜行至关节囊后面。在髋关节的后方，关节囊的下半部被闭孔外肌腱覆盖，该肌腱将关节囊与股方肌及伴行的旋股内侧动脉升支隔开；闭孔外肌腱上方，可见闭孔内肌腱和孖肌与关节囊相贴，并将关节囊与坐骨神经隔开；至股方肌的神经位于闭孔内肌腱的深面，此神经在关节囊的最内侧下降。闭孔内肌腱上方，可见梨状肌绕过髋关节的后面。

髋关节的血管和神经 髋关节的动脉来自闭孔动脉、旋股内侧动脉和臀上、下动脉的分支。神经来自股神经或股神经肌支、闭孔神经、副闭孔神经、至股方肌的神经和臀上神经

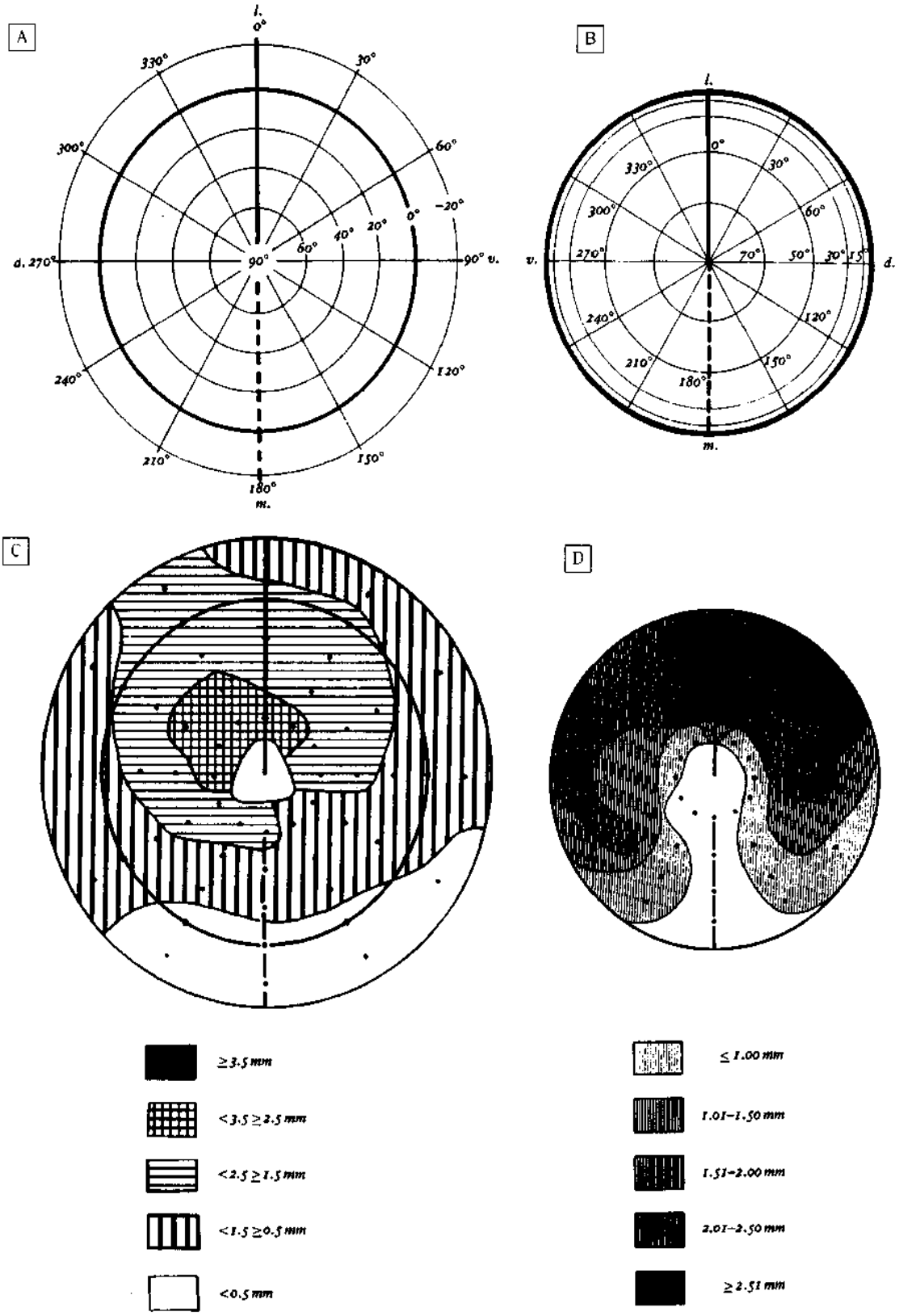

图6.291 股骨头（A与C）和髋臼月状面（B与D）关节软骨厚度的变化 图A和B中的数字表示从股骨头中心和髋臼中心至各取样点的距离和角度。图C和D中阴影部分表示关节软骨厚度的变化范围，其具体数字在图下标出。“v”与“d”分别表示前面和后面；“l”和“m”分别表示股骨关节面周线的上外和下内点。黑点示图A与B中经、纬线的交点，亦表示各取样点。显然这种方法不能详细表示关节面的形态构造分类（见前述最近介绍的另一种方法）。（蒙剑桥大学出版社允许，摘自H J Kurrat和Oberländer的论文，1978）

图6.292A 髋关节切面关节囊滑膜层涂成蓝色；B右髋关节滑膜腔(膨胀）后面观

(Gardner 1948 a)。

髋关节的运动 髋关节可作屈－伸、内收－外展、环转、旋内和旋外运动。一般简单地认为股骨可沿三个相互垂直的轴旋转，但当股骨在运动时，还应考虑其相互关节面的情况，以及不能忘记股骨颈的长度及颈与股骨干的角度。当大腿屈或伸时，股骨头在髋臼内沿近于横行的轴“旋转”；相反，当股

图 6.293 右侧髋关节 A. 前面观 B. 后面观

骨头静止不动躯干前屈或后伸时，髋臼沿同一轴旋转。当脚着地固定不动时，股骨沿穿过股骨头中心和外侧髁的垂直轴旋内和旋外，这种旋转运动必然是联合旋转，并伴随着膝关节微屈（见后）。由于垂直轴与整个股骨有关（包括股骨颈的角度和股骨干的倾斜度），当股骨内旋时，股骨内侧髁在胫骨内侧髁之上作向后的弧形移动，与此同时，大转子向前弧形

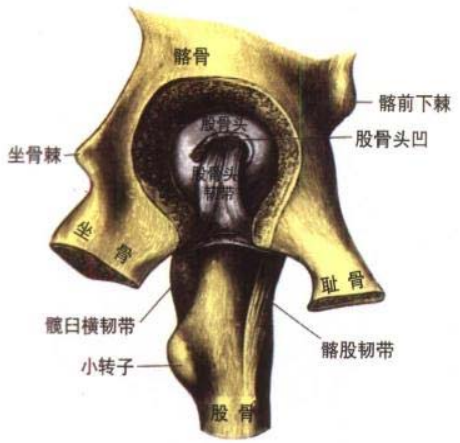

图6.294 从盆腔内面切除髋臼的底部，暴露左侧髋关节。

移动；外旋时运动则相反。当脚松松着地或游离时，整个下肢可沿所有通股骨头至脚的任何部位的可变轴作附加的旋内或旋外运动。相反，一只脚固定，另一只脚游离时，整个躯干可沿一侧股骨头旋转，例如向对侧踢腿的动作。沿穿过股骨头的前后轴可作外展和内收运动；但由于股骨头不是一个真正的圆球形，所以没有一个十分标准的轴（Walmsley 1928）。某些运动学家提出当最有效地紧张或松弛关节囊韧带、股骨头在髋臼内完全“自旋”使大腿作伸和屈的运动时，一个力学的轴（mechanical axis）与股骨颈局部解剖学的长轴一致，此轴靠近股骨头关节面的中心（见前）。所有其它的运动被认为是完全或不完全地旋转（见前）。虽然这个分析对于在“解剖学”姿势来说比一个基本的三轴系统更接近实际关节的功能，但某些人认为力学的轴的本身（不妥当）是动态的，因为显而易见动态的“旋转”形式可发生于任何姿势，这种观点是由于在关节运动学中应用的轴种类的定义不明确造成的。力学的轴对于股骨来说不是动态的。当分别作完全或不完全旋转时，力学的轴对于相互的两关节面来说是在直线或弓形轨道上摆动。

髋关节单纯前屈距垂直面可达90°－100°；后伸超过垂直面则受限制（大概10°－20°）。由于脊柱和骨盆的调节、膝关节的屈曲及伴随髋关节的旋内或旋外，可使髋关节屈和伸的运动幅度增大。例如，屈膝时（使股后肌群放松）髋关节的屈曲度可增至120°，大腿可抵达腹前壁，同时脊柱也有一定程度的前屈。在行走、跑步等运动中，由于身体前倾、骨盆倾斜并旋转、髋关节外旋而使髋关节后伸的幅度加大（鉴于分析可查阅Kapandji 1963, 1974; Joseph 1975）。同样能增加髋关节外展和内收的幅度。

在限制运动的因素方面，髋关节与肩关节的差异非常大。肱骨头关节面比关节盂大得多，关节囊对运动的限制小。与此对照，在髋关节股骨头几近一半被紧紧塞入髋臼内，并被髋臼唇紧紧地环绕，甚至在关节囊破裂时股骨头也被控制在原位，在所有的韧带中髂股韧带最为强韧，当股骨伸至与躯干呈一条直线时，髂股韧带逐渐紧张。当髋关节接近紧密衔接位置时，耻股韧带和坐股韧带也紧张，以对抗髋关节快速增加的扭力距。

除了由于强有力的牵引可造成两关节面的轻微分离之外，髋关节没有附加运动。

运动髋关节的肌肉 屈：主要有腰大肌和髂肌，耻骨肌、股直肌和缝匠肌协助屈髋。内收肌群，特别是长收肌也有协助屈髋的作用，尤其在伸直的髋关节开始屈曲时起作用。

伸：有臀大肌和腘绳肌（股后肌群）。身体完全直立并上肢下垂时，垂直穿过的身体重心位于两股骨头中心连线的后面，因此躯干有后倾斜的倾向，此时韧带紧张、关节面相互适合并压紧，使髋关节处于紧密衔接位置以达到身体的平衡。增加躯干的负荷或躯干后倾，这些被动的抵抗因素是由髋关节的屈肌主动收缩协助的。当踝关节向前倾斜或手臂伸向前方、髋关节也向前弯曲时，身体的重力线移到横轴的前方，此时身体所采取的姿势或姿势的变换主要被腘绳肌控制，虽然腘绳肌是强有力的屈膝肌，但它们也同样是强有力的伸髋肌。臀大肌仅在逆抵抗力而伸大腿时起作用，例如从弯腰或爬行转换为直立姿势时。

外展：主要有臀中肌和臀小肌、阔筋膜张肌和缝匠肌起协助作用。外展运动受到内收肌的紧张、耻股韧带和髂股韧带内侧束的限制。这些肌肉在步行或跑步周期的精确相位间歇地收缩，使行走或跑步的运动连贯一致（见后）。

内收：主要有长收肌、短收肌和大收肌，耻骨肌和股薄肌协助。内收运动由于接触对侧下肢而被限制，但当大腿屈曲时内收幅度增大，此时又可被外展肌、髂股韧带外侧束和股骨头韧带所限制。

内旋：有阔筋膜张肌、臀小肌和臀中肌的前部纤维。相对来说，内旋的作用较弱，被外旋肌、坐股韧带和关节囊的后部所限制。肌电图的数据提示内收肌通常协助内旋而不是外旋，但还要根据原始体位来判定。

外旋：主要有闭孔内、外肌，孖肌和股方肌，梨状肌、臀大肌和缝匠肌协助。外旋是一个强有力的动作，并由内旋肌和髂股韧带外侧束的紧张所限制。

临床解剖学 髋关节脱位时髂股韧带极少撕裂，因为髂股韧带可作为一个杠杆的支点，其长臂为股骨干，短臂为股骨颈，从而有助于减少损伤。先天性髋关节脱位比其它关节更为常见，这通常与一软骨嵴有关，此嵴几乎整个都是由髋臼软骨的凸出部形成的，有时被内翻的髋臼唇所覆盖（Ponseti 1978 b）。脱位通常发生于髂骨的臀面，髋臼缘在上方有缺陷。通过对140例280侧正常胎儿的髋关节的研究，发现在92侧髋关节（46例12周至足月胎儿）中有65侧显示髋臼、股骨头韧带和关节囊有形态学的变异，但没有一例出现半脱位或脱位（Walker 1980）。然而这些变异的出现率与年龄有密切关系，提示这些现象属于先天性髋关节病的亚临床表现。

在骶髂关节复位术中，外科医师可利用伸髋时髂股韧带和坐骨韧带的紧张性。这两条韧带是那么强壮，以至迫使髋关节过伸并压迫髂嵴向前，从而使骶髂关节活动。

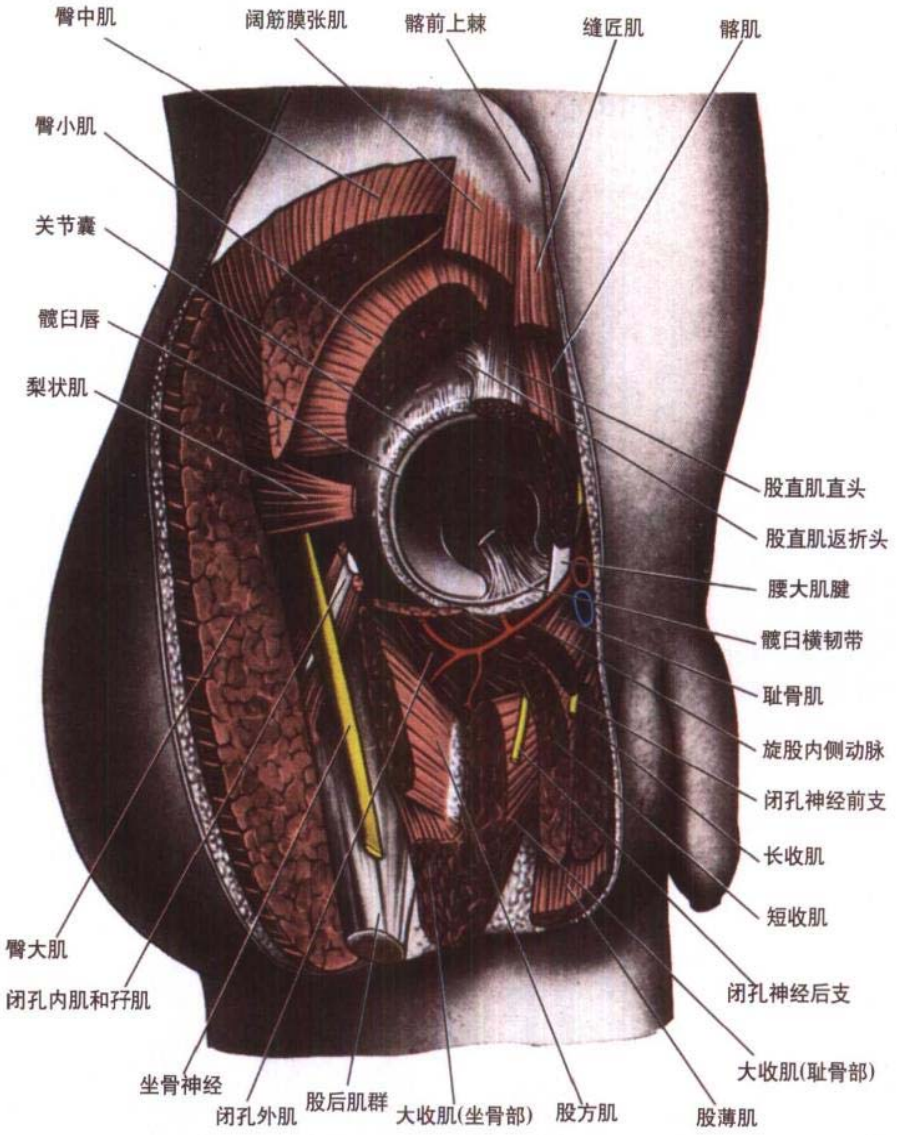

图6.295 离断并去掉股骨头，解剖显示右髋关节周围的结构。

穿过髋关节的力随着活动而变化；据记载单脚站立时所承受的力为体重的2.1倍，在行走时，其站立相的负重为体重的2.6－2.8倍（Dary等1988）。通过36个多月的记录发现髋关节接触压力的最高点始终位于髋臼的上后区，这与髋关节发生退行性变化的部位一致（Hodge等1989）。

全髋关节置换术

在最近的25年中全髋关节置换术成为最成功的外科手术之一，每年仅联合王国就有35000人施行了这种手术。

需要做全髋关节置换术的体征是疼痛和丧失活动能力：髋关节疼痛均发生于整个大转子区、腹股沟区，并向下放射到大腿前面至膝关节，反映出髋关节的神经支配来自坐骨神经、股神经和闭孔神经的分支。功能丧失表现为髋关节僵直、变形、下肢变短并跛行。最需要进行髋关节置换术的情况是骨关节炎和类风湿性关节炎（图6.296）；其它情况包括牛皮癣性关节炎、强直性脊柱炎、缺血性坏死、外伤和肿瘤等。

标准的现代髋关节置换是由一个固定于髋臼的超高分子聚乙烯半球形的窝和一个固定于股骨髓腔内的金属柄支撑的球形金属头（柄与头为钛合金或铬钴合金不锈钢）组成；窝和柄均用甲基丙烯酸甲酯粘固粉固定（图6.297）。

施行髋关节置换术需要一个可到达股骨上部、股骨头和髋臼的外科入路。Charnley采用一个准确入路，即在髋关节外侧上方作一纵行皮肤切口，然后分开阔筋膜暴露大转子，接着分离大

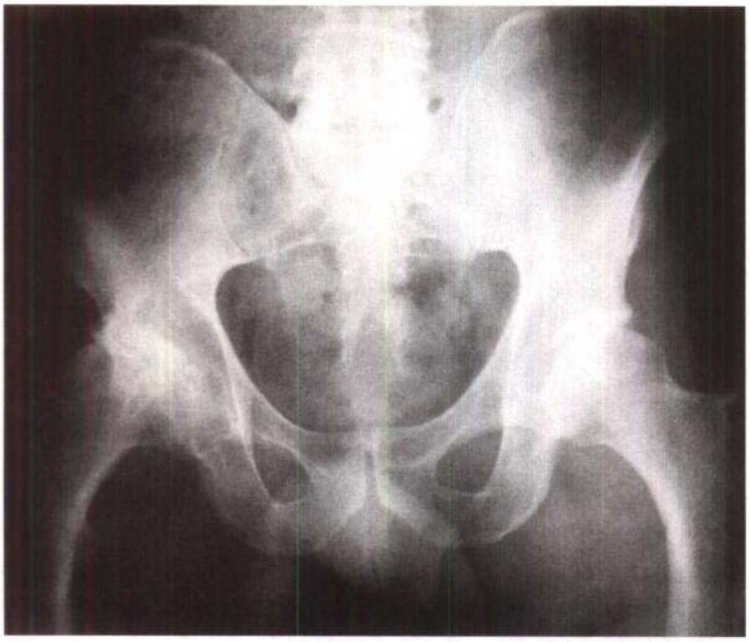

图6.296 骨盆X线像。显示右侧髋关节骨关节炎，关节间隙消失，骨赘和囊肿形成并伴有骨硬化。



图6.297 左侧人工全髋关节置换术X线像，显示手术采用了无骨粘合剂固定的髋臼和用骨粘合剂固定的股骨假体柄。

转子，使大转子和附着于其上面的肌肉向近侧回缩，由此产生到达关节囊的入口。有两种入路可供选择：后入路是分离短的外旋肌（梨状肌和 肌），此入路可接近关节囊的后面；前外侧入路，即切开臀中肌和阔筋膜张肌之间的间隔。每一个入路都有其优点，均可经此切除股骨颈、形成通向髋臼和股骨髓腔的入口。

理想的髋关节置换术是压力传经髋关节时能够精确地再造一个逼真的外形和承重体积。作用于髋关节的力可高达体重的20倍，通过骨盆的骨松质传递到髋臼软骨下骨，然后通过髋关节及股骨头和股骨颈的构筑复杂的骨松质至股骨体。与正常的髋关节相比，置换的髋关节是力学的粗制品。在髋臼内，复杂的马蹄铁形的软骨下骨板被坚硬的材料所取代。在股骨方面，将通常带有一个超过120mm长、大而坚硬的金属柄插入股骨，如何提供一个牢固的骨-假体界面和提高股骨支持假体的力度（预防假体疲劳性折断是困难的。如此长的柄可极大地改变整个股骨近侧部的硬度，由于应力遮挡作用使股骨近侧部不受力，日久则导致股骨上部骨质重建，骨皮质的厚度变薄。

然而对一个运动一直受限制的病人来说，成功地施行用骨水泥固定的全髋关节置换术，95%可用10年。一部分全髋关节置换术的失败是由于感染和脱位造成的，最严重的失败是由于假体松动引起的。假体松动的原因：对于所负重力来说粘合界面不够结实；或因为界面本来就薄弱；或由于负重过大。髋关节假体产生的微粒碎屑可引起骨质吸收，如果骨水泥与骨之间有纤维层，碎屑可被运送至骨膜，激活巨噬细胞，并产生白细胞介素、破骨细胞激活因子和肿瘤坏死因子，这些物质均可引起骨质吸收。微粒碎屑来源于聚乙烯杯、金属柄或聚甲基丙烯酸树脂粘合剂，骨或金属之间可相互磨损。微粒小于1μm，据估计聚乙烯承受面每年可产生10亿个这样的微粒。

为了延长髋关节置换件的寿命，主要集中解决的问题是增强假体-骨界面的结合力；改粘合技术是一种有效的手段，所以在发展不用骨水泥固定的假体方面花费了大量的时间和精力。这类假体的优点是避免了骨水泥在结构上可产生微粒碎屑的缺点。不用骨水泥的置换术依赖嵌入配合。金属假体表面粗糙或多孔，促使骨组织长入其表面，由此而固定人工关节假体。这种技术对于髋

白来说可能很有价值，但对于股骨来说还没有产生预期的结果。最近，外涂羟磷灰石陶瓷外衣的假体已被临床应用：羟磷灰石的化学成分与骨的磷灰石成分一致，可吸引骨直接长入其表面而不需要任何纤维的介入。对这类人工关节假体的长期应用也已做出评价，早期的结果令人鼓舞。

髋关节假体的另一个弱点是实际承受重力的面通常为金属与超高分子聚乙烯接触；钛头增加了聚乙烯微粒碎屑；因此金属头应采用铬钴合金或不锈钢。在过去金属与聚乙烯受力面接触的不良性能起因于质劣的制造工艺。目前，陶瓷头连接聚乙烯窝、陶瓷与陶瓷、金属与金属受力面的效果正在评估中。

作为外科手段来说，运用有支柱人工关节假体的髋关节置换术取得了极大的成功，有支柱的髋关节假体由一个超高分子聚乙烯髋臼窝和一个金属柄组成，二者被骨水泥固定于骨。但制造一种在运动和寿命均可与正常髋关节相媲美的髋关节假体是比较困难的。

髌骨

髌骨（patella）为人体内最大的籽骨，位于膝关节前方的股四头肌腱内（图6.298，303，304）。全骨扁平，近侧部弯曲，远侧部呈三角形。髌骨可分为前后二面、三缘及一尖。在活体站立时，其远侧的尖位于膝关节下界稍上方。

髌骨前面隆凸，位于皮下，有营养血管穿过，并有纵行条纹，与皮肤之间隔一髌前囊。髌骨前面被股四头肌腱的延伸部所覆盖，该部的纤维在髌骨下方与髌韧带的浅层纤维愈合，实则髌韧带为股四头肌腱的延续。髌骨后面近侧部为光滑的卵圆形的关节区，中央有一纵行钝嵴与股骨髌面的沟相对应，并将关节面分为内外两部，外侧部较宽阔，纵嵴及其两侧的平面均覆盖关节软骨（该软骨的退行性变化与年龄的关系已由Meachim 1982 报道）。内侧面的内侧有一条上部较宽的狭窄条纹区，当极度屈膝时与股骨内侧髁相接触。关节面远侧的髌尖粗糙，有髌韧带附着。髌尖的近侧，即粗糙的髌尖与关节面之间的区域被髌下脂体覆盖。

髌骨的上缘肥厚，向前下方倾斜，除近其后缘处，均为股四头肌（股直肌和股中间肌）附着。内、外侧缘锐薄，向下移行于髌尖，有股内侧肌和骨外侧肌腱的延伸部附着，分别称为内、外侧髌支持带（见后）。外侧支持带由髂胫束的纤维加强。靠近髌骨的上外侧角有一浅而圆的压迹，为股外侧肌（股内侧肌和股外侧肌）明显的肌腱部分附着。

髌骨的内部构造 髌骨几乎由均匀一致的致密的骨松质构成，其表面覆盖了一薄层密质板。位于髌骨前面深层的骨松质平行排列，其它部位的骨松质由关节面向各处呈放射状排列。



图6.298 左侧髌骨。前面和后面 实物为新鲜的没有浸泡过的标本，并保存关节软骨。

髌骨的骨化 髌骨有数个骨化中心，出现在3～6岁，这些中心很快即相互愈合。边缘的次级骨化中心出现较晚并与中央块愈合（Hellmer 1935；Prakash 等1979）。

胫骨

胫骨（tibia）位于腓骨内侧，比腓骨粗壮，长度仅次于股骨（图6.299，300）。胫骨体的切面呈棱锥形，胫骨的两端膨大，较小的远侧端有一粗壮的内踝突向远侧。胫骨前缘锐利，向内踝方向弯曲；前缘、内侧缘和外侧缘将胫骨分隔成三个面。

胫骨近侧端 近侧端膨大，横向膨大尤其显著，承受从股骨传来的体重。近侧端由内、外侧髁、髁间区和胫骨粗隆组成。内、外侧髁突出于胫骨体近侧部偏后面，两髁上面为胫骨的上关节面，被一不规则的髁间区隔开。在髌韧带的两侧可看到并可摸到胫骨内、外侧髁，外侧髁更突出。当膝关节被动曲屈时，可在髌韧带的两侧摸到两髁的前缘。胫骨上面与胫骨体的长轴并不垂直，而是向后下方倾斜，新生儿的倾斜度最大，随着年龄的增长逐渐减小；习惯蹲坐者的倾斜比较显著（Kate 和Robert 1965）。内侧关节面呈卵圆形（其长轴为前后方向）并明显较长，这与两股骨髁之间的差异是一致的（见前）。其前缘、内侧缘和后缘与半月板的接触区扁平，半月板的压痕非常清晰，后面宽，前内侧狭窄。另一方面，内侧关节面的表面微凹，其外侧缘隆起的部分延伸至髁间内侧结节。外侧关节面比较圆，周缘与内侧关节面一样与其半月板相适合，关节面的其它部分微凹，与股骨髁相适合，关节面的内侧缘隆起，延伸至髁间外侧结节。除后外侧缘外，关节面的边缘锐薄；后外侧缘圆钝光滑，腘肌腱于此与骨接触。

内侧髁（medial condyle） 内侧髁较大，但不太突出。其卵圆形的关节面（图6.301）凹陷，关节面的外侧缘延伸至髁间内侧结节。在内侧髁的后面、关节面边缘的下方，有一粗糙的水平沟；内侧髁的前内侧面有一条粗糙条纹，借一条不明显的骨嵴与胫骨体的内侧面隔开。

外侧髁（lateral condyle） 外侧髁在小而圆的腓关节面的上方向股骨体的后外侧突出，外侧髁的上面是与股骨外侧髁相接的关节面（图6.301），几乎呈圆形，中央凹陷，其内侧缘延伸至髁间外侧结节。其后缘、外侧缘和前缘粗糙。

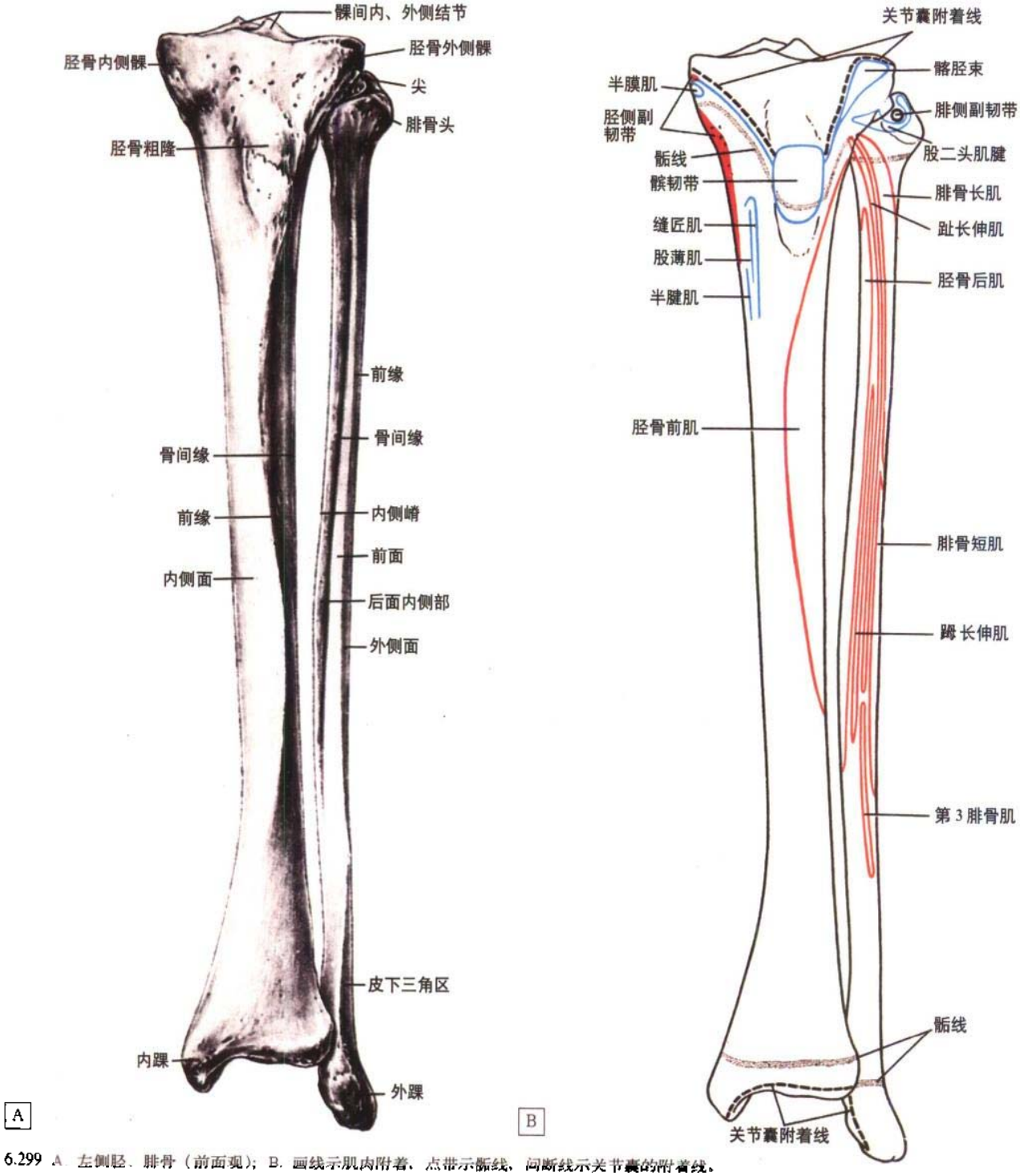

6.299 A. 左侧胫、腓骨（前面观）；B. 画线示肌肉附着，点带示髌线，间断线示关节囊的附着线。

两髁的前面与一个大的三角区相延续，三角区的尖在下方、由胫骨粗隆构成。此三角区的外侧缘为一锐利的嵴，位于外侧髁和胫骨体外侧面之间。

胫骨粗隆（tibial tuberosity） 胫骨粗隆位于胫骨前缘的近侧端，此处两髁的前面逐渐消失、形成三角区的尖。胫骨粗隆稍隆凸，分为近侧的光滑区和远侧的粗糙区。粗糙区可摸到，其与皮肤仅隔一髌下皮下囊；近侧部为髌韧带附着。

髁间区（intercondylar area） 髁间区（图 6.301）位于两髁关节面之间，是中央部最狭窄的粗糙区，形成髁间隆起（intercondylar eminence），其两侧缘向上微凸、称为髁间外侧结节（lateral intercondylar tubercle）和髁间内侧结节（medial intercondylar tubercle）。在髁间隆起的前、后方，髁间区变宽，分隔两关节面。

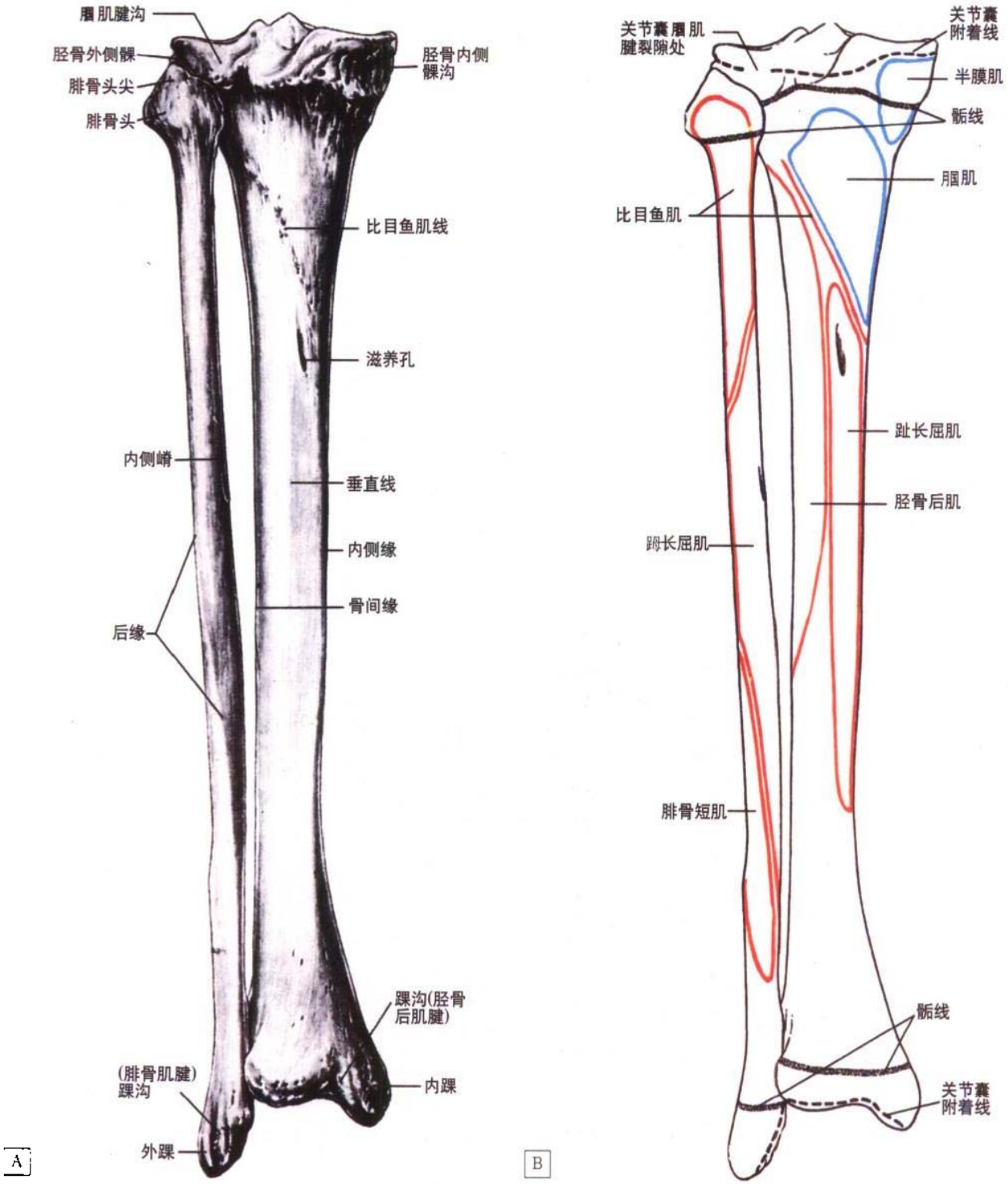

6.300 A. 左侧胫、腓骨（后面观）；B. 画线示肌肉附着、点带示髌线，间断线示关节囊的附着线。

髁间前区（anterior intercondylar area） 髁间前区（图6.301）前部最宽，在其前内侧区、内侧关节面的前方有一浅凹、为内侧半月板的前角所附着。浅凹的后面是一光滑区，有前交叉韧带附着。外侧半月板的前角附着于髁间隆起的前方、前交叉韧带的外侧。髁间隆起与髁间内、外侧结节是此区中央的狭窄部。外侧半月板的后角附着于其后方的倾斜面上。

髁间后区（posterior intercondylar area） 髁间后区在外侧半月板的后角之后向下后方倾斜。在髁间内侧结节基底部的后方有一凹陷，为内侧半月板的后角附着，其它区域光滑，为后交叉韧带附着。后交叉韧带向后延伸至一嵴，此嵴供关节囊韧带附着。

进一步详述 在内侧髁的后面有一条沟，其上缘为关节

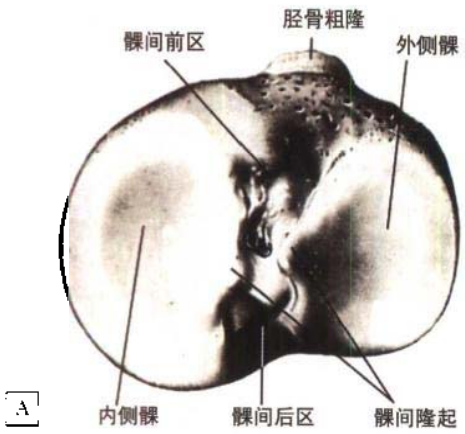

图6.301A 右胫骨近侧端关节面。可见明显的半月板压痕。

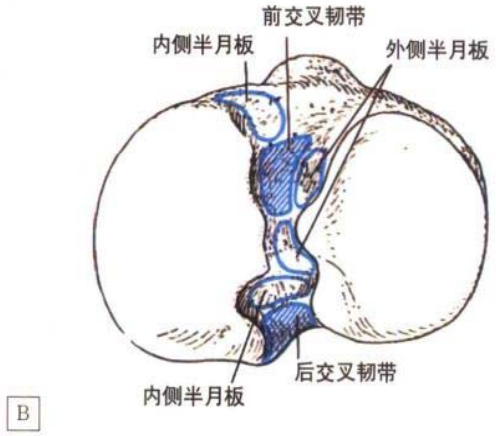

图6.301B 半月板和交叉韧带的附着区轮廓。（右胫骨近侧端上面）。

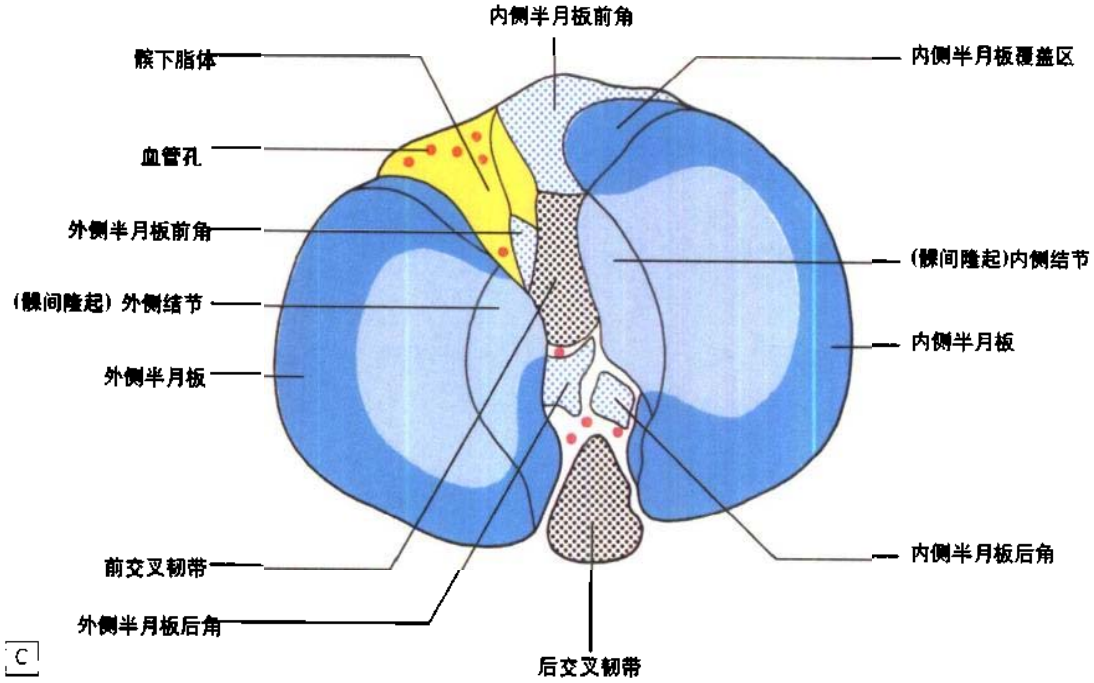

图6.301 C. 左侧胫骨近侧面表面形态的详细分析。髁区全部用蓝色表示，其中与半月板接触区用深蓝色，其余髁区用浅蓝色。蓝点区示半月板角的附着区，黑点区示交叉韧带附着区，黄色区示与脂体接触区，红点代表血管通过之孔。（承蒙 Klaus Jacobsen 允许，摘自哥本哈根 Gentofte 医院矫形外科，解剖学杂志，剑桥大学出版社）

囊和胫侧副韧带的后部附着；沟下缘有半膜肌附着。在沟的外侧端有一结节，主要为半膜肌腱附着（Cave 和 Porteous 1958）。内侧髁的内侧面和前面留有血管孔，并有髌内侧支持带附着。

通过对 13 例健康膝关节的测量和对 75 例浸泡标本的观察，绘出一个非常详细的韧带和其它结构附着于胫骨的平面图（Jacobsen 1974，图 6.301c）；记录了大量的变异；由于致密的纤维附着而产生的多个小平面，被多孔区隔开。

Ljungren（1976）测量了胫骨的体积，其分析进一步证实胫骨髁和胫骨粗隆的弯曲度和倾斜度与适应不同种族群体的运动习惯有关。

位于外侧髁的腓关节面（fibular facet）朝向下后外方、腓关节面的上内侧被腘肌腱在后面压出一条沟，在肌腱与骨之间有一滑膜隐窝。外侧髁的前外侧面借一供深筋膜附着的锐利骨缘与胫骨体的外侧面隔开。髂胫束附着于外侧髁的前面，其附着处形成一扁平的但明显的痕迹（三角形平面）。从股二头肌腱延伸而来的几束纤维附着于腓关节面的前内侧，其下方为趾长伸肌上部的纤维附着，偶然可见腓骨长肌附着于此。

一条横行绕过胫骨粗隆的线标志着髌线的下界（图 6.299B，见后）；髌韧带附着于此线上方光滑的骨面，髌韧带的浅层纤维达此线下方的粗糙区，附着部的下方有一微嵴作标志（Lews 1958a）。胫骨粗隆的远侧位于皮下，其近侧与髌韧带的深面相对，髌下深囊和纤维脂肪组织插入其间。习

惯蹲坐的人在外侧髁的前面有一竖沟，屈膝时韧带的边缘深入其中。

胫骨体(shaft of tibia) 胫骨体（图6.299，300）横切面为三角形，有内、外和后三个面，被前、外（骨间缘）和内侧缘所分隔。胫骨体的中下1/3交界处最细，自此向两端延伸。

胫骨体的前缘从胫骨粗隆下行至内踝的前缘，全长位于皮下。此缘的上部锐薄，下1/4不明显并稍弯曲，转向下内方。胫骨体的骨间缘（interosseous border）从腓关节面的前下方下行，向下终于腓切迹的前缘，大部为连接胫、腓二骨的小腿骨间膜所附着。内侧缘起于内侧髁后面沟的前端，向下达内踝的后缘。此缘的上、下1/4均不明显，其中部锐利。

内侧面（实际是前内侧面）介于前缘和内侧缘之间，宽阔而光滑，几乎全部位于皮下。位于前缘和骨间缘之间的外侧面宽阔光滑，其近侧3/4朝向外，横向隆凸；其远侧1/4转向前，致使前缘和骨间缘的下份向内侧偏移，此部表面微凸。后面位于骨间缘和内侧缘之间，其上部最宽，有一粗糙的，斜向下内的比目鱼肌线（soleal line）（图6.300A）。从比目鱼肌线的中部有一不明显的垂线向下行，不久即消失。一条大的血管沟贴近该线的末端下行经滋养孔进入骨内，此沟位于垂线的外侧或内侧。胫骨前缘有深筋膜附着，内踝的上方为伸肌上支持带的内侧端附着。比目鱼肌线的上方，胫骨内侧缘为胭筋膜、胫侧副韧带的后部纤维和半膜肌的纤维束附着，其下方为比目鱼肌的一些纤维及覆盖于腓肠肌深面的筋膜所附着。除上、下两端外，外侧缘（骨间缘）均为骨间膜所附着。外侧缘的近侧部不明显，在此处骨间膜上有一通过胫前血管的大孔；外侧缘的远侧部为腓切迹的前界，胫腓前韧带附着于此。

内侧面的近侧部靠近内侧缘处有一长5cm、宽1cm的区域为胫侧副韧带的前部附着，其后方为半膜肌附着；其前方、从前向后有缝匠肌腱、股薄肌腱和半腱肌腱呈线性附着，这些肌腱的附着部几乎没有留下痕迹（图6.299B）。内侧面的其余部分位于皮下，仅有自内踝前方上升的大隐静脉斜行越过此面。

外侧面的上2/3有胫骨前肌附着，下1/3没有肌肉附着，从内向外依次有胫骨前肌腱（前缘的外侧）、趾长伸肌、胫前血管和神经、趾长伸肌和第三腓骨肌越过。

后面，除靠近腓关节面的部分之外，胭肌附着于比目鱼肌线上方的三角区、胭肌腱膜、比目鱼肌及其筋膜和深横筋膜附着于比目鱼肌线。比目鱼肌线向上未达骨间缘，此处有一结节为比目鱼肌腱弓的内侧端附着；其外侧有胫后血管和神经在胫骨后肌表面下行。在比目鱼肌线下方，垂直线（vertical line）将趾长屈肌（位于内侧）与胫骨后肌分隔开来（图6.300B）。后面的下1/4无肌肉附着，胫骨后肌腱越过其内侧达踝沟；胫后血管和神经及踇长屈肌仅与后面远侧部的外侧份相贴。

远侧端 胫骨远侧端稍膨大，可分为前、后、内、外和下面。其向下内的突起称为内踝。远侧端与近侧端相比较，向外旋转（胫扭转tibial torsion），扭转开始于胎儿，整个扭转过程贯穿儿童期和青春期，直至骨骼发育成熟（Staheli 和Engel 1972）。高加索人和东方人胫扭转约30°（Yoshioka 等1989；Yagi 和Sasaki 1986），但是非洲人扭转角度明显增大（Eckhoff 等 1994b）。

胫骨下端的前面光滑，较下面膨出，与下面间隔一窄沟，与胫骨体的外侧面相延续。下端的内侧面光滑，向上与胫骨体的内侧面相连，向下延为内踝，此面位于皮下，明显可见。下端的后内侧，有一条稍倾斜、近似垂直的沟即踝沟延伸至内踝的后面，其它区域光滑，并与股骨体的后面相续。下端的外侧面呈三角形，称为腓切迹（fibular notch），与至腓骨

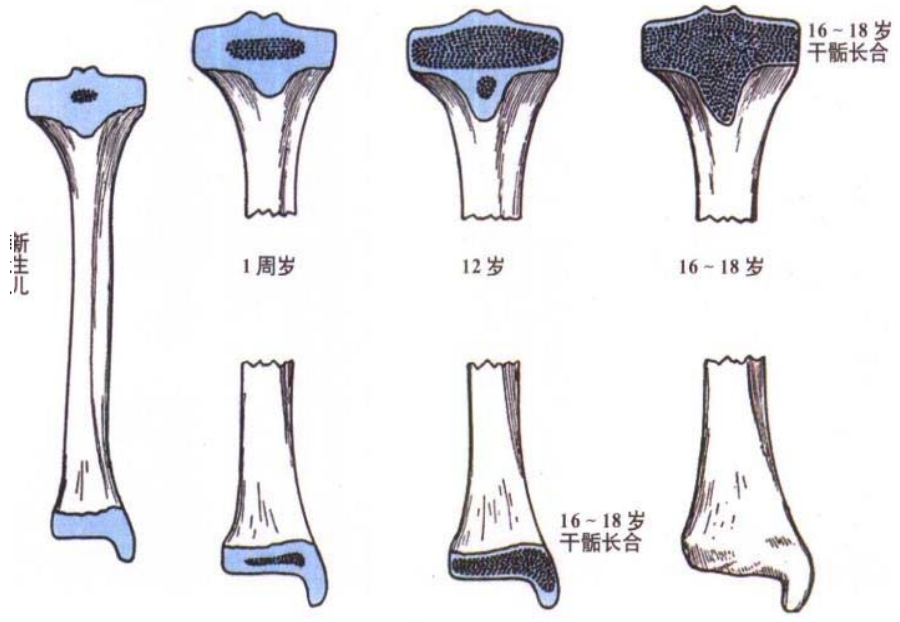

图6.302 胫骨骨化阶段示意图。

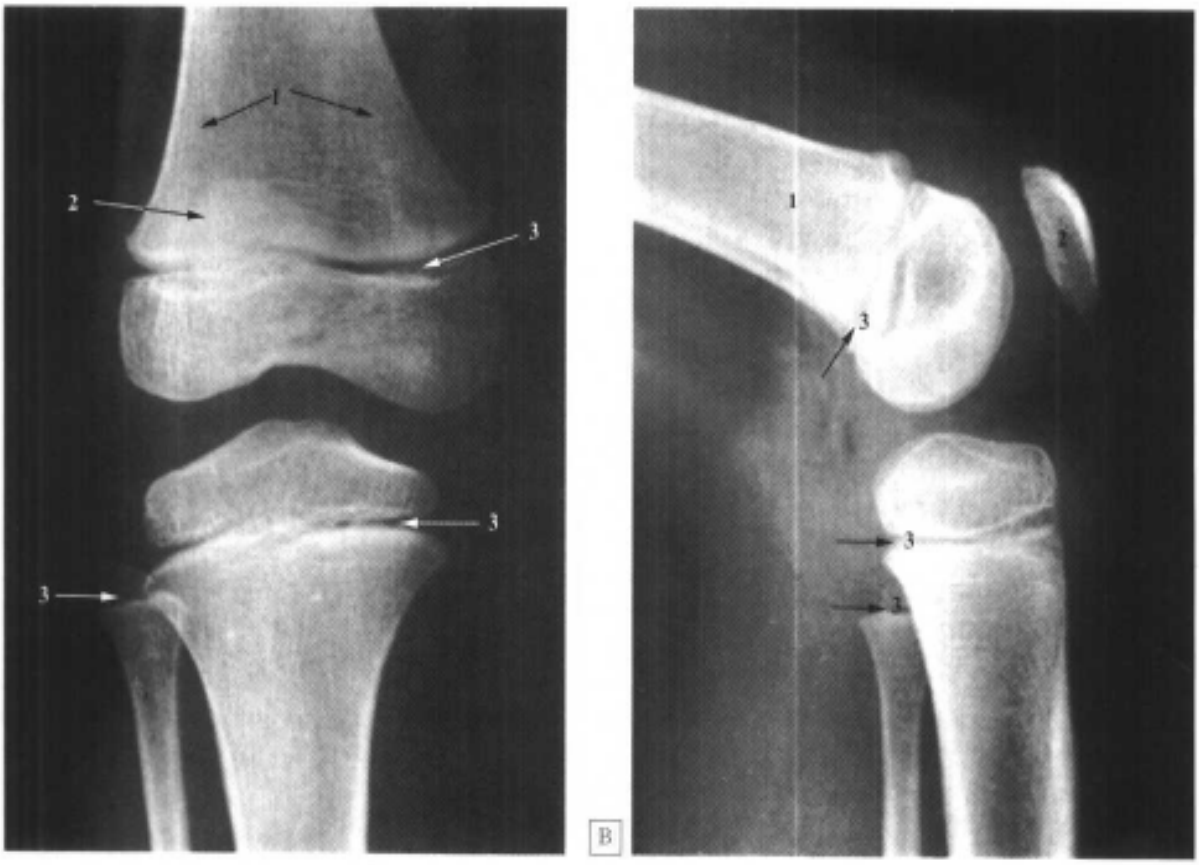

图6.303 6岁女童膝关节X线像。A. 前后位；B. 侧位。1. 雾斑状股骨干骺端，2. 骸骨，3. 骺软骨板和相邻的骺。可见胚骨骺骨化早期阶段。

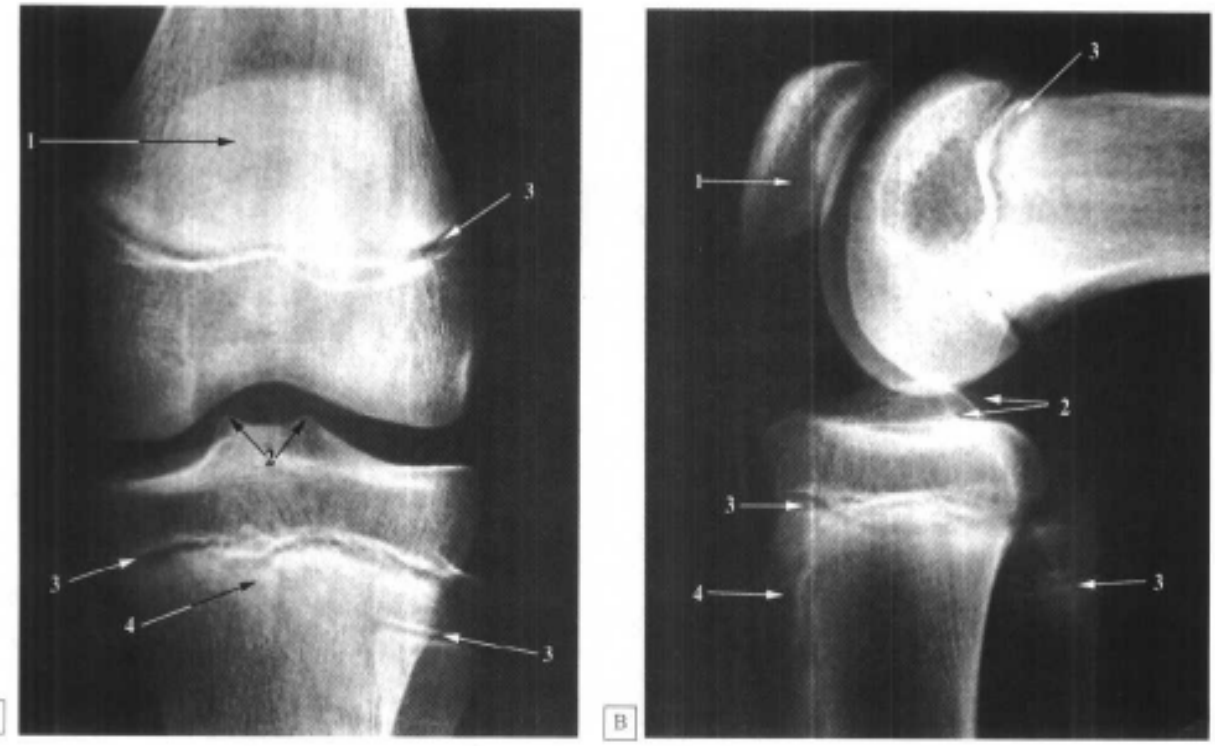

图6.304 14岁男童膝关节X线像。 A.前后位 B.侧位 1. 骸骨，2. 髁间隆起，3. 骺软骨板和骺，4. 胫骨近侧端骺的延长部分和形成胫骨粗隆的骺软骨板。

的韧带邻接。腓切迹的前、后缘突出，并向上延伸、靠拢，至骨间缘。腓切迹底的上半部由于强韧的骨间韧带附着而显粗糙，下半部光滑，有时被关节软骨覆盖。胫骨下端的下面与距骨相关节，其前部较宽，前后方向凹，横向微凸（呈鞍形），内侧与内踝关节面相延续。此关节面向前可伸延至一条沟（见上），此沟将关节面与胫骨体的前面分隔。胫骨下面向内或向外或向两侧延伸，形成蹲坐面（squatting facets），当踝关节极度背屈时与距骨相应的面（见后）相关节。这些特征已被用于种族鉴定（见前）。

内踝（medial malleolus） 内踝短而厚，内侧面光滑，有一半月形关节面与距骨内踝关节面相关节。内踝的前面粗糙，内踝的后面与胫骨体后面的踝沟相续。内踝的下缘呈前、后压缩的尖角形。

进一步详述 胫骨远侧端的前面与肌腱、位于胫骨体外侧的血管和神经相邻。踝关节囊附着于靠近关节面前面的骨沟中。后面的踝沟中通过胫骨后肌腱，该肌腱通常将趾长屈肌腱与骨面隔开。再向外，此面与胫后血管及神经和蹈长屈肌腱相邻。腓切迹的前、后缘为胫腓前、后韧带附着。内踝较外踝位置高，且位置靠前。内踝的前面有踝关节囊附着。踝沟内有胫骨后肌腱，踝沟凸出的内侧缘为屈肌支持带附着。位于内踝下缘上方的三角韧带附着于内踝尖及其前、后面。

胫骨的骨化 胫骨有3个骨化中心（图6.299B，300B，302～304）分别位于胫骨体及近、远侧骺。胚胎第7周时，骨化过程首先出现在胫骨体的中部。近侧骺的骨化中心通常出现于出生时，在大约10岁时，一个薄的前突从近侧骺的骨化中心下降，形成胫骨粗隆的光滑部（图6.302），但大约在12岁时，在胫骨粗隆出现一个单独的骨化中心，不久即与近侧骺愈合。骺板下层是致密的胶原组织，其纤维与髌韧带紧密结合，这种特殊的结构是较大的张应力通过韧带传递的结果（Lewis 1958a；Smith 1962b）。远侧骺的骨化中心出现于1岁初期，与体的愈合时间女性约在15岁、男性约17岁。胫骨近侧骺与体的愈合，女性为16岁、男性为18岁。内踝是由远侧骺延伸形成，骨化开始于7岁；内踝也有一单独的骨化中心。

膝关节

膝关节是全身最大的关节，也是一个复关节，有时认为膝关节衍生于原始的双髁关节，但有证据表明并不是完全如此（Haines 1942a）。尽管在人类膝关节已成为一个关节腔，但为了描述方便，仍把其看作是由位于股骨和胫骨之间的两个髁状关节和位于髌骨与股骨之间的一个鞍状关节组成。前者又被相应关节面之间的半月板部分地分隔（严格地说，膝关节也应归属于复杂关节）。膝关节平面位于（可以触及的）胫骨髁上缘（图6.305）。

关节面 膝关节的关节面彼此极不相适合（见前）。覆盖关节软骨的股骨髁几乎整个隆凸，两髁的外形轮廓呈螺旋形，后面的弯曲度加大，外侧髁更为明显。胫骨的上关节面也被关节软骨覆盖，并被髁间区隔开，每侧关节面的中央部渐渐

A

图6.305 A. 成人膝关节（男性，22岁）X线像（前后位）。1. 股骨前面髌骨的阴影，2. 收肌结节，3. 股骨内侧髁，4. 内侧半月板和关节软骨形成的透光间隙，5. 胫骨内侧髁，6. 髁间隆起，7. 腓骨头。
B. 成人半屈位膝关节（同A）X线像。1. 股骨髌面，2. 股骨髁螺旋状轮廓，3. 伸直膝关节时与半月板前端紧密接触的沟，4. 注意股、胫关节面不相适合。

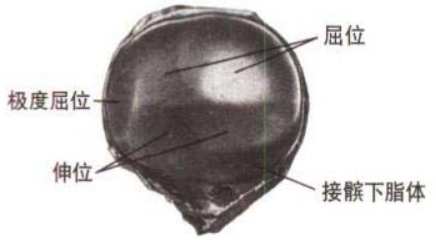

图 6.306 右侧髌骨的后面，示膝关节在不同姿势时髌骨与股骨和髌下脂体的接触区。

凹陷、周围部平坦，并有半月板位于其上面。胫骨外侧髁关节面小而圆，内侧髁关节面呈前后轴较长的卵圆形。两胫骨髁关节面近髁间区处向上倾斜，延续至髁间隆起；在后面，外侧髁关节面延伸至外侧髁的背面，与腘肌腱相邻；在前面，关节面近外侧半月板的前角处，向下至向前倾斜的髁面。由于半月板增加了胫骨髁关节面的凹度，且相连的外侧胫半月板表面凹陷较深，从而使股骨两髁关节面和胫骨两髁关节面彼此更相适合。股骨外侧髁前方有一不明显的沟，当伸直膝关节时此沟位于外侧半月板的前缘。内侧髁也有一条同样的沟，但该沟没有延伸至内侧髁的外侧缘，在内侧髁的外侧缘有一窄条，当极度屈膝时与髌骨内侧关节面接触。以上所述的两条沟形成股骨髌面与髁面的分界线，后者仅与胫骨和半月板构成关节。股骨远侧面的外形与胫半月板关节面相适合。股骨外侧髁面几乎呈圆形，内侧髁面较大，呈卵圆形，其外侧呈凹形弯曲，这些不同点与膝关节的运动有关。在膝关节伸直时，股骨髁和胫骨髁关节面接近一致，为紧密衔接位置，这点曲对已切除的人类膝关节进行铸型和放射学研究进一步证实（参见下文对紧密衔接的详细讨论，并可查阅 Kettlekamp 和 Jacobs 1972 有关的文献目录）。

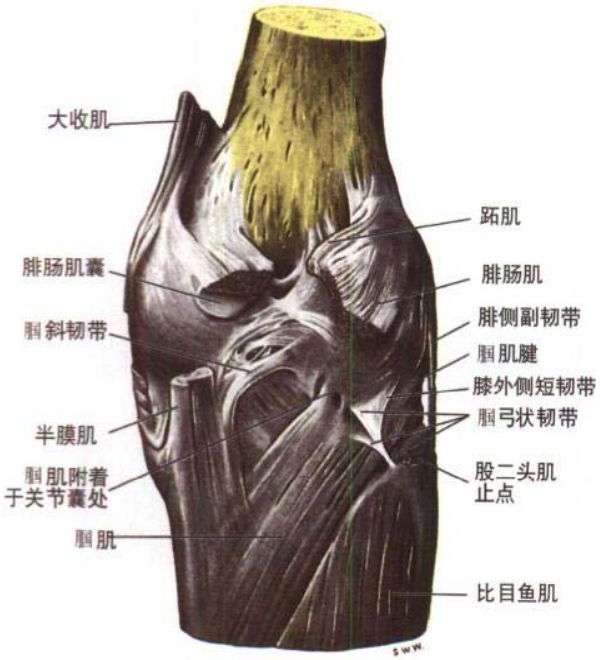

图 6.307 右侧膝关节后面观。

髌骨的关节面与股骨髌面彼此适合，股骨髌面延伸至两髁前面之上，像一个倒置的 U 形，在中央稍靠外侧有一条下行的斜沟，将股骨髌面分成较大的外侧区和较小的内侧区；外侧区较宽，位于股骨隆凸的外侧髁前面，并可在其前面升至较高位置。因此整个髁面横向凹，旁矢状方向凸，呈不对称的鞍状面（见前）。有一条圆钝，几乎垂直的嵴也把髌骨的关节面分成较大的外侧区和较小的内侧区，此嵴与股骨相应的沟彼此适合，但上述的两区与股骨髌面的内、外侧区不完全相适合。髌骨关节面又被两条不明显的水平嵴和一条纵嵴再分成三对关节面，但有许多髌骨仅有一条水平嵴，外侧部比较清晰，上外侧的关节面较凹。在内侧，又可见一条纵嵴，此嵴与内侧缘之间形成一狭窄的半月形关节面，当膝关节全屈时与股骨内侧髁的前外侧端相接触，此时髌骨外侧最上方的关节面与外侧髁的前部接触。当伸膝时，髌骨中部的关节面与股骨髌面的下半部接触；膝关节伸直时，仅有髌骨最下部的关节面与股骨接触（图 6.306）。Seedhom 和 Tsubuku（1977）已采用一种特殊技术来研究粘弹性物质间与髌骨的接触区。他们强调在压力接触中短暂的因素。

膝关节的韧带有髌韧带、胫侧和腓侧副韧带、腘斜韧带、腘弓状韧带和前、后交叉韧带与膝横韧带。

纤维囊 纤维囊复杂，有的部分薄弱，有的部分由邻近韧带的延伸部加强。纤维囊后部的垂直纤维在上方附着于股骨和髁间窝的后缘，下方附着于胫骨髁和髁间区的后缘；上方两侧与腓肠肌的附着部愈合，中部由腘斜韧带加强。纤维囊内侧部的纤维附着于股骨和胫骨髁关节面边缘稍外侧，并与胫侧副韧带愈合。在内上髁和内侧半月板的凸缘之间，纤维囊增厚，形成胫侧副韧带深部的一部分（Last 1948）。纤维囊外侧部的纤维在腘肌上方附着于股骨，向下越过腘肌腱至胫骨和腓骨头。腓侧副韧带与关节囊之间有脂肪和膝下外血管及神经隔开。在前方，纤维囊向上未达髌骨或越过髌骨区，而是与股内侧肌和股外侧肌的延伸部愈合；股内、外侧肌附着于髌骨边缘和髌韧带，并向后延伸至相应的副韧带，向下至胫骨髁，形成髌内、外侧支持带，髌外侧支持带由髂胫束加强。在髌骨上方纤维囊有一缺口，允许髌上囊（参见第 7 篇肌肉）与关节相连通。附着于胫骨外侧髁的关节囊后部被腘肌腱的起始部所阻断（图 6.307），关节囊后部的其它部位被从半膜肌延伸而来的腘斜韧带所增厚。髂胫束的延伸部分充填于腘斜韧带和腓侧副韧带之间的间隙，并部分遮盖后者；其延伸部也可到达髌外侧支持带和髌韧带。在内侧，缝匠肌和半膜肌的延伸部上升至胫侧副韧带。纤维囊的深层纤维附着于半月板的周缘、半月板的周缘借短的冠状韧带（coronary ligaments）与胫骨相连。

滑膜 膝关节的滑膜是全身关节中最宽阔和最复杂的。在髌骨上缘的上方，滑膜形成一个大的髌上囊位于股四头肌和股骨体下部之间（图 6.308，309）。实际上为关节腔的延伸。在髌骨两侧，滑膜伸入至股内侧和股外侧肌腱膜下，其中伸入内侧者尤深。在髌骨下方，滑膜借髌下脂体（infrapatellar fat pad）与髌韧带相隔，滑膜覆盖于髌下脂体表面，伸入关节内



图6.308 右侧膝关节解剖标本（外侧面观）关节腔内注染料，滑膜层呈蓝色。

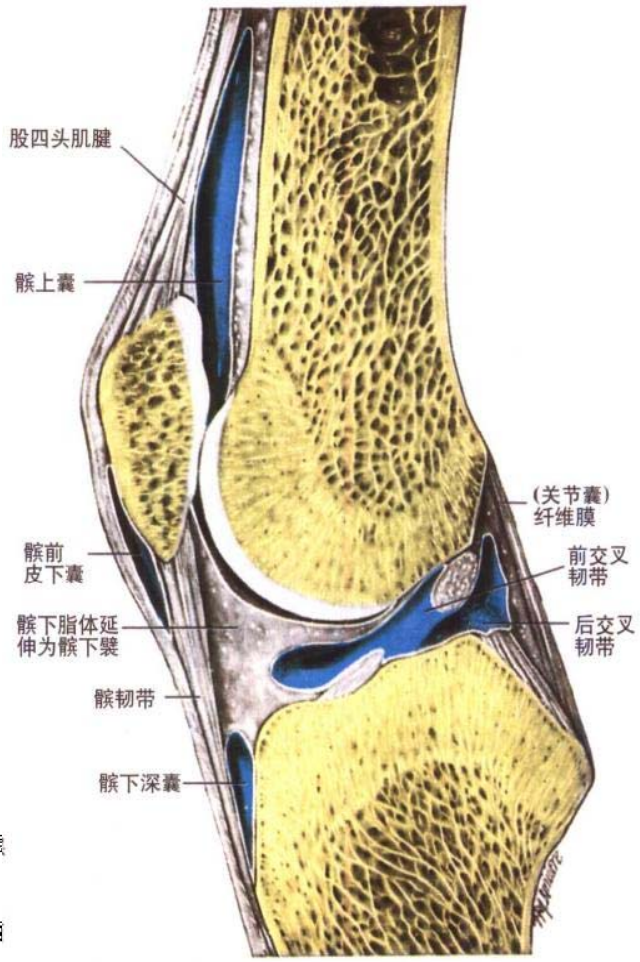

图6.309 左侧膝关节矢状切面（侧面观）显示着色的滑膜。（参见图6.69,70）。

形成两条皱襞，即翼状襞（alar folds），其表面具有绒毛；两侧的翼状襞向后汇合形成一条髌下襞（infrapatellar fold），弯曲向后附着于股骨髁间窝（图6.310），髌下襞可能是股髌关节原始隔膜下界的遗迹（见前）。在关节的两侧，滑膜自股骨下行，衬于纤维囊的内面至半月板，半月板表面无滑膜覆盖。在外侧半月板后面，滑膜形成腘肌下隐窝（subpopliteal recess）位于半月板表面的沟与腘肌腱之间（图6.311），此隐窝可能与胫腓上关节相连通（见后）。滑膜与交叉韧带的关系在后文中叙述。

滑膜囊(bursae) 膝关节周围有许多滑膜囊。

膝关节前面的滑膜囊有：

(1)髌前皮下囊（subcutaneous prepatellar bursa）较大，位于髌骨下半部与皮肤之间；

(2)髌下深囊（deep infrapatellar bursa）较小，位于胫骨与髌韧带之间；

(3)髌下皮下囊（subcutaneous infrapatellar bursa）位于胫骨粗隆的下部与皮肤之间；

(4)髌上囊（suprapatellar bursa）较大，位于股骨与股四头肌之间（图6.309）；虽然其在发育期与关节腔分隔，但后来与关节相通，多看做是关节的一部分。

膝关节外侧面的滑膜囊有：

(1)位于腓肠肌外侧头与关节囊之间的滑膜囊（有时与关节腔相通）；

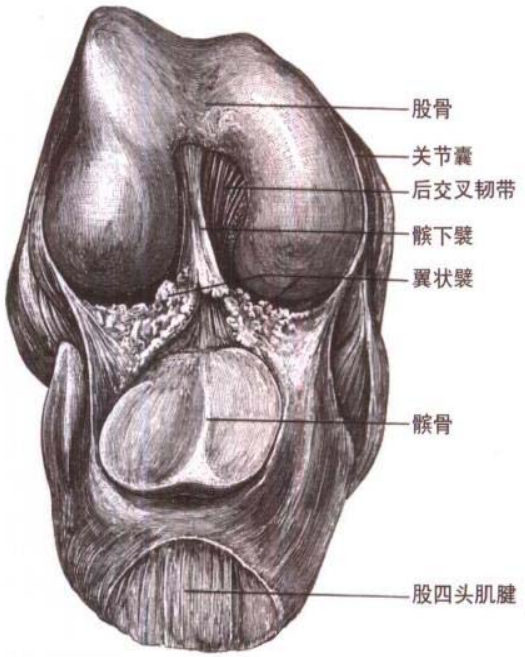

图6.310 右侧屈位膝关节（前面观）。

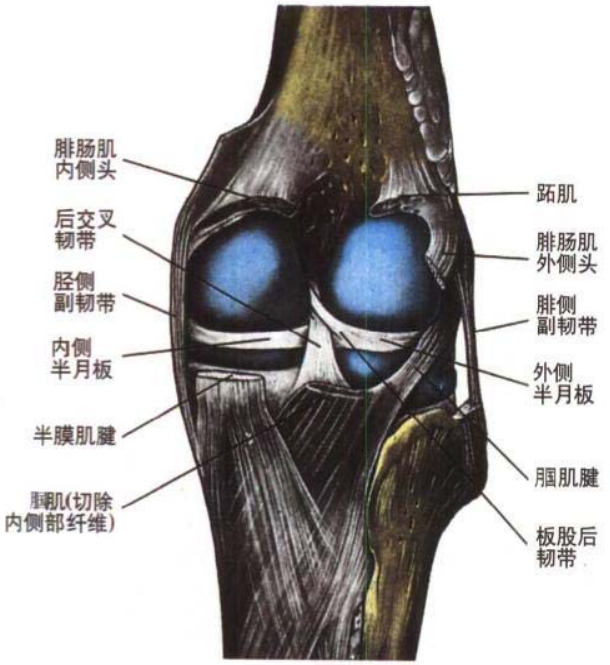

图 6.311 右侧膝关节后面的解剖标本，纤维膜已被去除，暴露出被染成蓝色的未被打开的滑膜层。由于注射，关节腔部分肿胀。

(2)位于腓侧副韧带与股二头肌腱之间；

(3)位于腓侧副韧带与腘肌腱之间[有时是(4)的延续]；

(4)位于腘肌腱与股骨外侧髁之间，通常为关节腔的延伸部。

膝关节内侧面的滑膜囊有：

(1)位于腓肠肌内侧头和纤维囊之间，并延伸至腓肠肌内侧肌腱与半膜肌腱之间，通常与膝关节相通；

(2)位于胫侧副韧带和缝匠肌腱、股薄肌腱和半腱肌腱之间；

(3)在胫侧副韧带的深面，有数个数目和位置不恒定的滑膜囊，位于关节囊和股骨、内侧半月板、胫骨或半膜肌腱之间；

(4)位于半膜肌腱和胫骨内侧髁及腓肠肌内侧头之间(半膜肌囊 semimembranosus bura)，此囊可与上述(1)相连通；

(5)为一罕见的滑膜囊，位于半膜肌腱与半腱肌腱之间。

膝关节后面的滑膜囊变异较大。

髌韧带(patellar ligament) 为股四头肌腱的中央部纤维束，自髌骨向下至胫骨粗隆（图 6.312）。髌韧带扁平而强韧，长约 8cm，上方附着于髌尖及相邻的边缘、前面的粗糙区和髌骨后面下方的凹陷部，向下至胫骨粗隆上部的光滑区。其浅

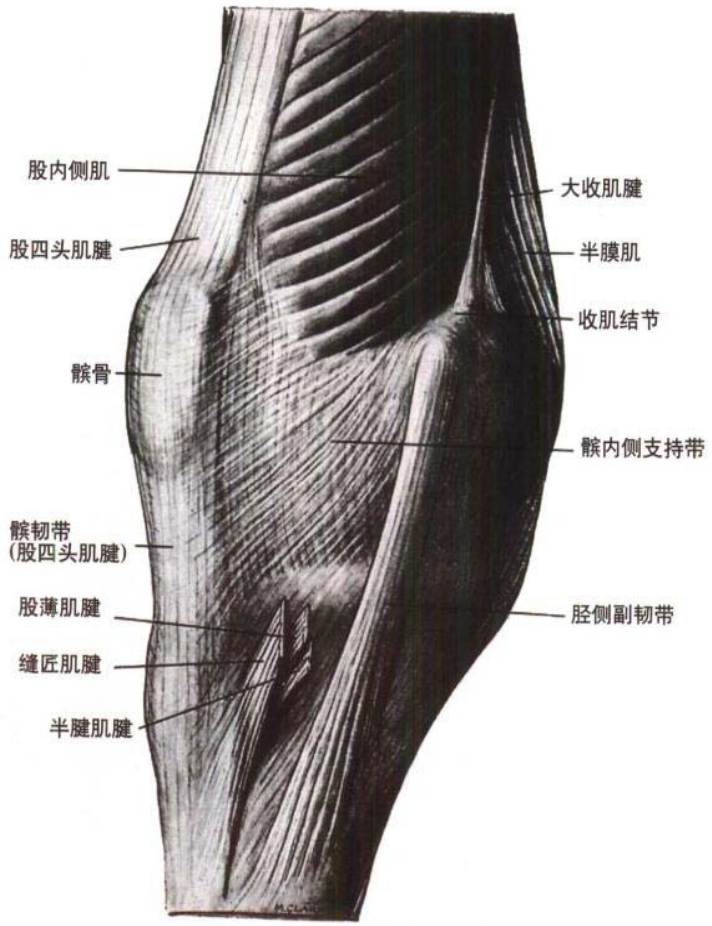

图 6.312 右侧膝关节前内侧面观。

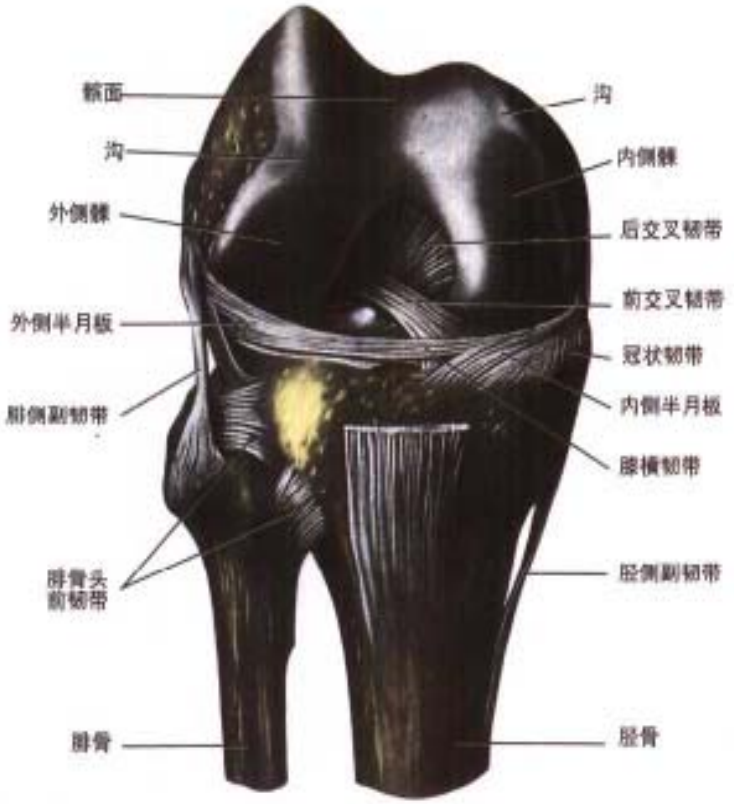

图 6.313 右侧全屈位膝关节（前面观）。

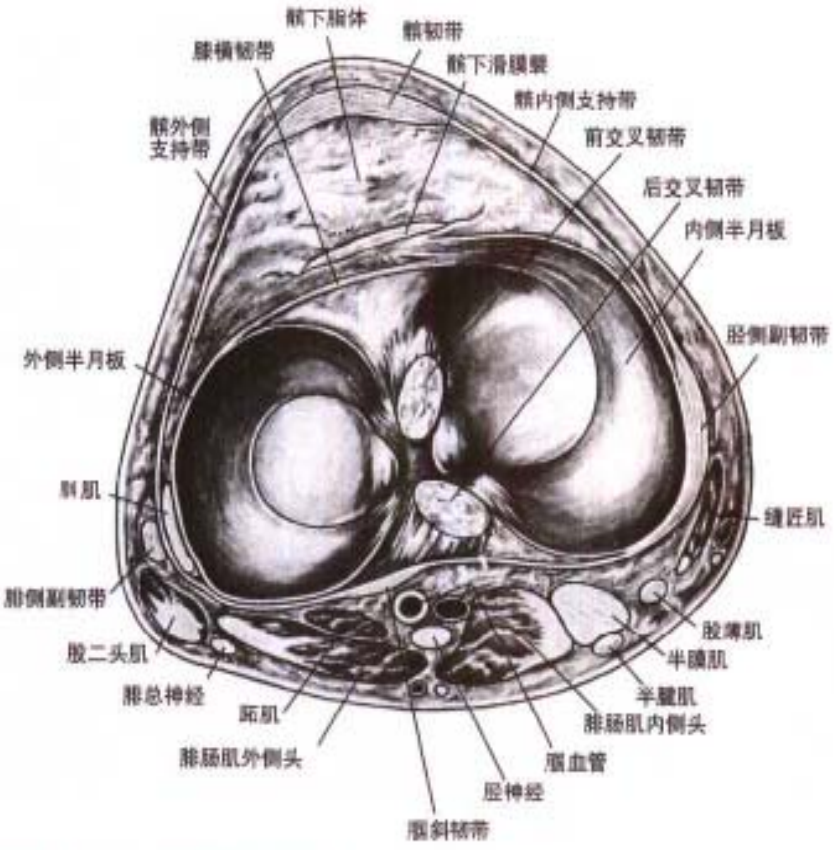

图 6.314 左侧膝关节横切面，示关节的周围结构（上面观）。

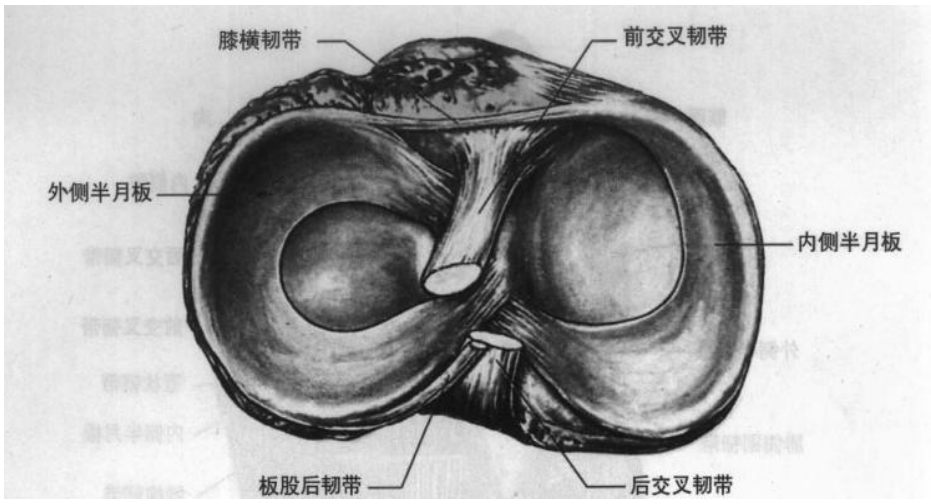

图6.315 左侧胫骨（上面观）。示半月板和交叉韧带在胫骨的附着。

层纤维越过髌骨连于股四头肌腱。股四头肌腱的内侧部和外侧部的纤维经髌骨两侧下行，附着于胫骨粗隆的两侧，与纤维囊相连，称髌内、外侧支持带（medial and lateral patellar retinacula）。髌韧带与滑膜之间有髌下脂体，与胫骨之间则以一滑膜囊相隔（图6.296）。

腘斜韧带(oblique popliteal ligament) 由半膜肌腱延伸而来，斜向外上方，附着于股骨髁间线外侧部和股骨外侧髁，部分纤维与关节囊愈合（图6.307）。纤维束间有许多孔以通过血管和神经；腘斜韧带位于腘窝的底，并与腘动脉相接触。

腘弓状韧带(arcuate popliteal ligament) 为关节囊纤维呈Y形的部分，其主干附着于腓骨头；后肢弓形向内，越过腘肌腱起始部，附着于胫骨髁间区后缘；其前肢延伸至股骨外侧髁，与腓肠肌外侧头相连，通常称为膝外侧短韧带（short lateral genual ligament），前肢有时缺如（图6.307）。

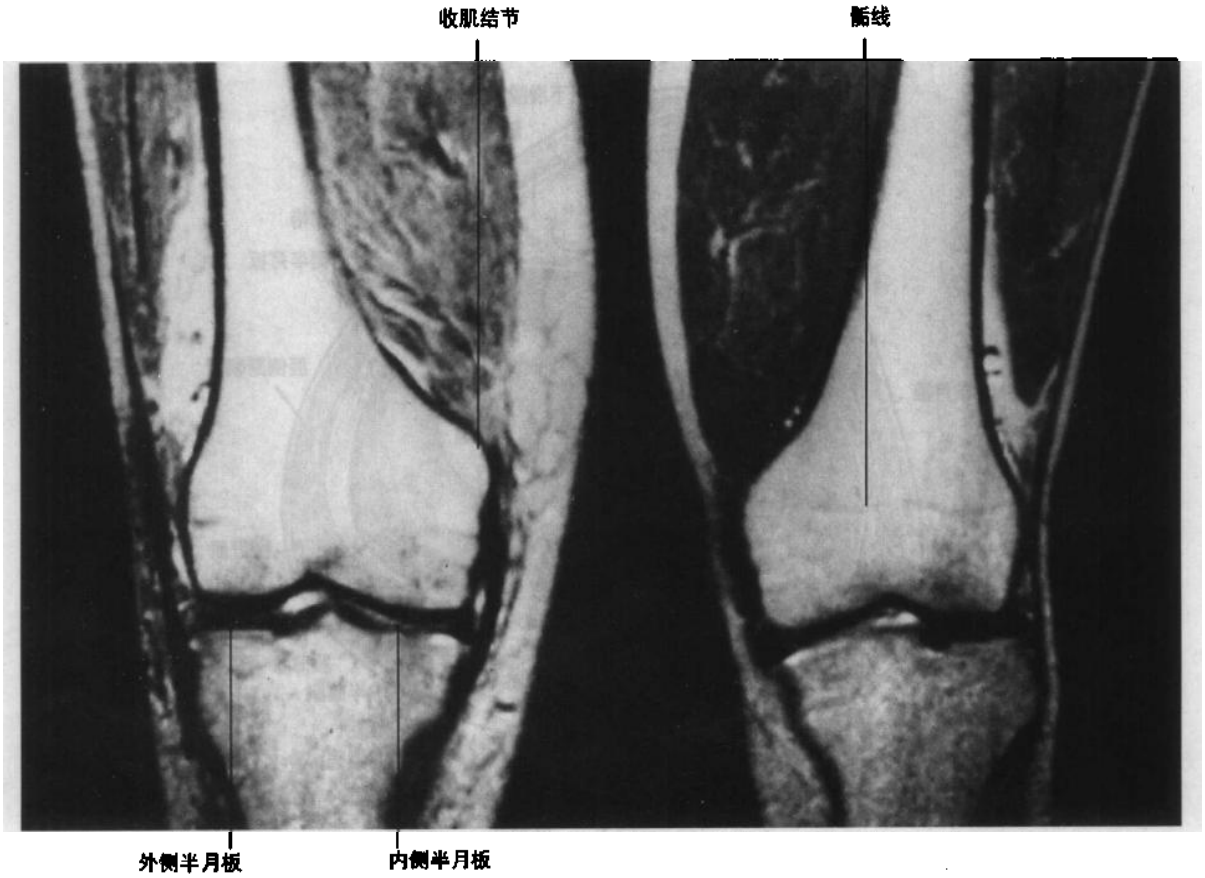

图6.316 成年男性膝关节核磁共振扫描图像，示半月板（Philips医疗系统提供，Sarah Smith摄影）

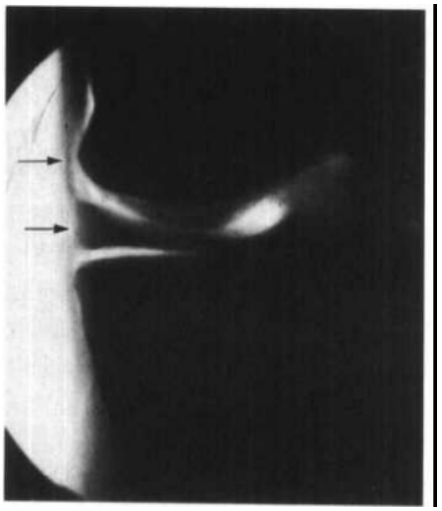

图6.317 膝关节注入空气后X线像。示内侧半月板形成的阴影。上方箭头指向内侧韧带，下方箭头指向内侧半月板。(由AA Butler、RAF施充气造影术)

胫侧副韧带(tibial collateral ligament) 系宽扁束，位于膝关节内后方，起自股骨内侧髁，适在收肌结节之下，向下附着于内侧半月板、胫骨内侧髁及与其相邻的胫骨体（图6.305，311，312）。胫侧副韧带的前部扁平，长约10cm，与关节囊和内侧半月板之间有一个或数个滑膜囊（Brantigan 和Voshell 1943）。当其下行至胫骨体内侧缘和后内侧面时向前倾斜，在此处有缝匠肌腱、股薄肌腱和半腱肌腱越过其表面，但其间隔有滑膜囊。其深面有膝下内血管和神经及半膜肌腱的前部通过，并有细小纤维与半膜肌腱相连。胫侧副韧带后部的纤维呈扇形与关节囊后面愈合；其后部短，在关节后面下行至胫骨内侧髁半膜肌附着沟的上方。

腓侧副韧带(fibular collateral ligament) 为条索状坚韧的纤维束，上方起自股骨外上髁腘肌沟的上方，向下延伸至腓骨头尖的前方（图6.313，314），其表面大部分被股二头肌腱所遮盖，并有部分纤维与其愈合；腓侧副韧带深面有腘肌腱、膝下外血管和神经。此韧带与外侧半月板之间不直接相连。

膝交叉韧带(cruciate ligaments) 非常强韧，位于膝关节中央稍后方，其名称是根据它们分别起自胫骨髁间区前、后，并彼此交叉而定的。它们的位置关系说明膝交叉韧带即是分隔原始的内、外侧股胫关节的副韧带（见前）。

滑膜，滑膜几乎包绕膝交叉韧带，自交叉韧带向后返折至附近的关节囊，因此纤维囊后部区域的髁间部无滑膜覆盖。有一滑膜囊隐窝从外侧面插入这两条韧带之间（图6.309），并可达股骨髁间窝的内侧壁。

前交叉韧带(anterior cruciate ligament) 前交叉韧带（图6.315）起自胫骨髁间前区的内侧，在此与外侧半月板的前角愈合，此韧带向后外螺旋上行，呈扇形附着于股骨外侧髁的后内侧面（Last 1951）。该韧带位于后交叉韧带的前外侧。

后交叉韧带（posterior cruciate ligament）(图6.313，315) 较前交叉韧带短而强韧，并较垂直。起自胫骨髁间后区和外侧半月板后角，行向前内，肌腱变宽附着于股骨内侧髁的外侧面。

通过对24例新鲜膝关节的观测（Girgis 等1975）和测量显示每条交叉韧带均由主要的后外侧带和较小的前内侧带组成，它们在运动中的作用不同。交叉韧带呈明显的螺旋状上升，在某种姿势时尤为显著。测量的平均数值：前交叉韧带长38mm，宽11mm；后交叉韧带长38mm，宽13mm。Odensten和Gillquist（1985）在33例成人尸体（瑞典人）功能和外科研究中得出一个平均长度为31.3mm。

应该注意，膝交叉韧带有结实的横切面和附着区，它们的附着部不仅相互垂直，而且前后交叉；所有这些因素给测量造成困难，尤其是对“长度”的测量更困难。

半月板(menisci) 又称半月形软骨，呈半月形板状，加深胫骨关节面以接纳股骨髁（图6.315）。半月板的周缘肥厚隆凸，游离缘薄而凹陷。其周围区由来自纤维囊和滑膜的毛细血管袢分布，内侧区域无血管（Davies 和Edwards 1948）。与其它部位相比，半月板的前，后角神经丰富，其中1/3缺乏神经支配（Gronblad 等1985）。半月板的上面光滑而凹陷，与股骨髁表面的关节软骨相接触；下面光滑平坦，位于胫骨关节软骨之上。每侧半月板遮盖了胫骨关节面的2/3。在婴幼儿可见开口于半月板表面的管状结构（Bird 和Sweet 1987），此种结构被认为可运送营养物质至深层无血管区。

研究证实半月板在结构上可分为不同的区，内侧2/3由放射状的胶原纤维束构成，周围1/3由大量的呈环形排列的纤维束组成（Beaupre 等1986）。关节面的内侧部衬有与表面平行的一薄层胶原纤维束，外侧部被滑膜覆盖。这样的结构表明各部具有特有的生物力学功能，内侧部主要承受压力，周围部主要承受张力。随着年龄的增长，半月板的结构发生退行性变，其抗张力的性能下降（Ghosh 和Taylor 1987）。半月板被其周围的环状韧带牢固地固定于髁间骨，从而抗拒了由于股骨髁造成的半月板向外移位。Ghadially 等（1983）详述了半月板的超微结构。

半月板很可能具有协助润滑的作用，促进滑动、滚动和旋转的结合，可缓和由于剧烈的屈膝和伸膝而产生的冲击（见前）。Seedhom 等（1974，1979）和Voloshin 和Wosk（1983）证实半月板有缓和压力冲击的作用。

半月板在全部被切除后，可由周围含血管的组织再生，以适应机能上的需要。在半月板重建之前，膝关节表现为运动不稳定，如果继续进行猛烈的运动，以往的病例证明关节软骨可受到永久性的损伤，这可能就是由于缺乏半月板的润滑作用所致。

内侧半月板(medial meniscus) 内侧半月板（图6.315）后部宽阔，几乎呈半圆形，借其前角于前交叉韧带的前方附着于胫骨髁间前区，前角后部的纤维与膝横韧带相连。前角位于髁韧带上部内侧一浅凹的底部。后角在外侧半月板和后交叉韧带附着部之间固定于胫骨髁间后区。其周缘附着于纤维囊和胫侧副韧带的深面（图6.316，317）。

外侧半月板（Lateral meniscus） 外侧半月板近似环形（图6.315），较内侧半月板覆盖的面积大。除了其短而细的前、后角之外，其宽度一致。外侧半月板的后外侧有一条腘肌腱经过的沟，此沟将外侧半月板与腓侧副韧带隔开。前角于前交叉韧带的后外侧附着于髁间隆起的前方，部分纤维与前交叉韧带愈合。后角于内侧半月板后角的前方附着于髁间隆起的后方。前角位于髁间外侧结节前面的斜坡上，所以前方的附着呈螺旋形，游离缘朝向后上方。近其后端附着处，外侧半月板发出板股后韧带（posterior meniscofemoral ligament）经后交叉韧带的后面斜向内上，止于股骨内侧髁（图6.315）。板股前韧带（anterior meniscofemoral ligament）在后交叉韧带的前面将外侧半月板后角连于股骨内侧髁。然而，再向内有部分腘肌腱附着于外侧半月板。这样，其灵活性就被板股前、后韧带和腘肌所控制（Last 1948）。大约80%的膝关节内有板腓韧带（meniscofibular ligament）（Zivanovic 1973）。

膝横韧带（transverse ligament） 膝横韧带（图6.315）将外侧半月板前面的隆凸边缘连于内侧半月板的前角；其厚度不一，并可能缺如。根据Živanović（1974）报道，此板板韧带（meniscomeniscal ligament）的变化非常大，并且在40%的膝关节内缺如。在300例膝关节内观察到20%有后板板韧带，其它不恒定的韧带已作描述。

膝关节的毗邻 膝关节的前面为包绕并附着于髌骨非关节面的股四头肌及其腱，该肌腱的延续即髌韧带和自股内、外侧肌腱扩展形成的髌内、外侧支持带分别经过关节囊的前内和前外侧。膝关节的后内侧面是缝匠肌及沿其后缘下行的股薄肌腱，此二肌越过膝关节下行。膝关节的后外侧面有股二头肌和位于其内侧的腓总神经，股二头肌与关节囊接触，关节囊将其与腘肌隔开（图6.314）。膝关节的后面可见腘动脉及其周围的淋巴结位于腘斜韧带的表面，在腘动脉的后内侧或内侧为腘静脉，二者后方为胫神经。神经和血管均被腓肠肌的内、外侧头所遮盖，此肌与关节囊相连。在神经和血管的外侧还可见跖肌。在腓肠肌内侧头的内侧，半膜肌位于关节囊与半腱肌之间。

膝关节的血管和神经 供应膝关节的动脉有股动脉的分支膝降动脉；腘动脉的分支膝上动脉、膝中动脉和膝下动脉；胫前动脉的分支胫前、后返动脉；旋腓骨动脉和旋股外侧动脉的降支（膝关节动脉的吻合参见第10篇心血管系统）。Scapinelli（1968）和Wladmirow（1968）展示了贯穿韧带的血管，甚至连分布于交叉韧带的小血管都可显示出来。分布于膝关节的神经来自闭孔神经、股神经、胫神经和腓总神经（Gardner 1948a；Freeman和Wyke 1967）。

膝关节镜（arthroscopy of the knee）

现代关节镜诞生于大约35年前，最初用于赘生物的诊断检查。随着光导纤维、视频系统和仪器的改良，关节镜的性能和操作技术不断加强。膝关节作为一个大的、表浅的、并且在三个面没有重要神经、血管结构的关节，最适于关节镜的应用。目前极少应用开放的关节切开术来治疗膝关节内的紊乱。"关节镜辅助系统"操作适用于治疗交叉韧带的损伤和某些关节内骨折。诊断准确率的增加、并发症的减少、术后快速恢复和外科门诊财政的吸引力，使关节镜的应用在最近成为西方国家矫形外科最常见的手术。

应用膝关节镜，可采用局部麻醉，当然全麻更好。在施用关节镜之前应使膝关节完全放松，以检查韧带的稳固性。每项技术不同，但通常需要止血带，有时需要大腿固定架，使大腿固定，便于膝关节的内翻或外翻，分别观察膝关节的内侧部和外侧部。

关节镜入路（arthroscopy portals 图6.318）

膝关节镜的常规入路为前外侧入路，其位置紧邻髌韧带的外侧缘，在胫骨粗隆上方约2cm处，此入路可避免损伤半月板。当把仪器插入膝关节内时，也要小心避免损伤关节软骨，关节软骨的修复能力极小。大多数外科手术选用30°关节镜进行第一次膝关节扫视检查。70°关节镜用于观察拐角处，尤其是从膝关节前面经髁间切迹观察关节后部时。扩张和清洗关节的冲洗系统在

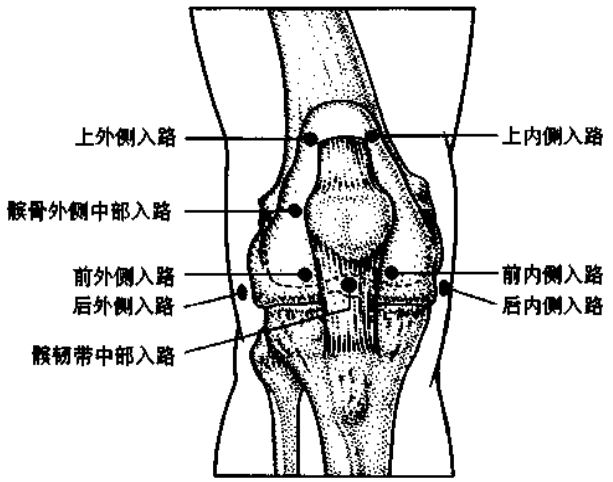

图6.318 标准关节镜入路示意图。

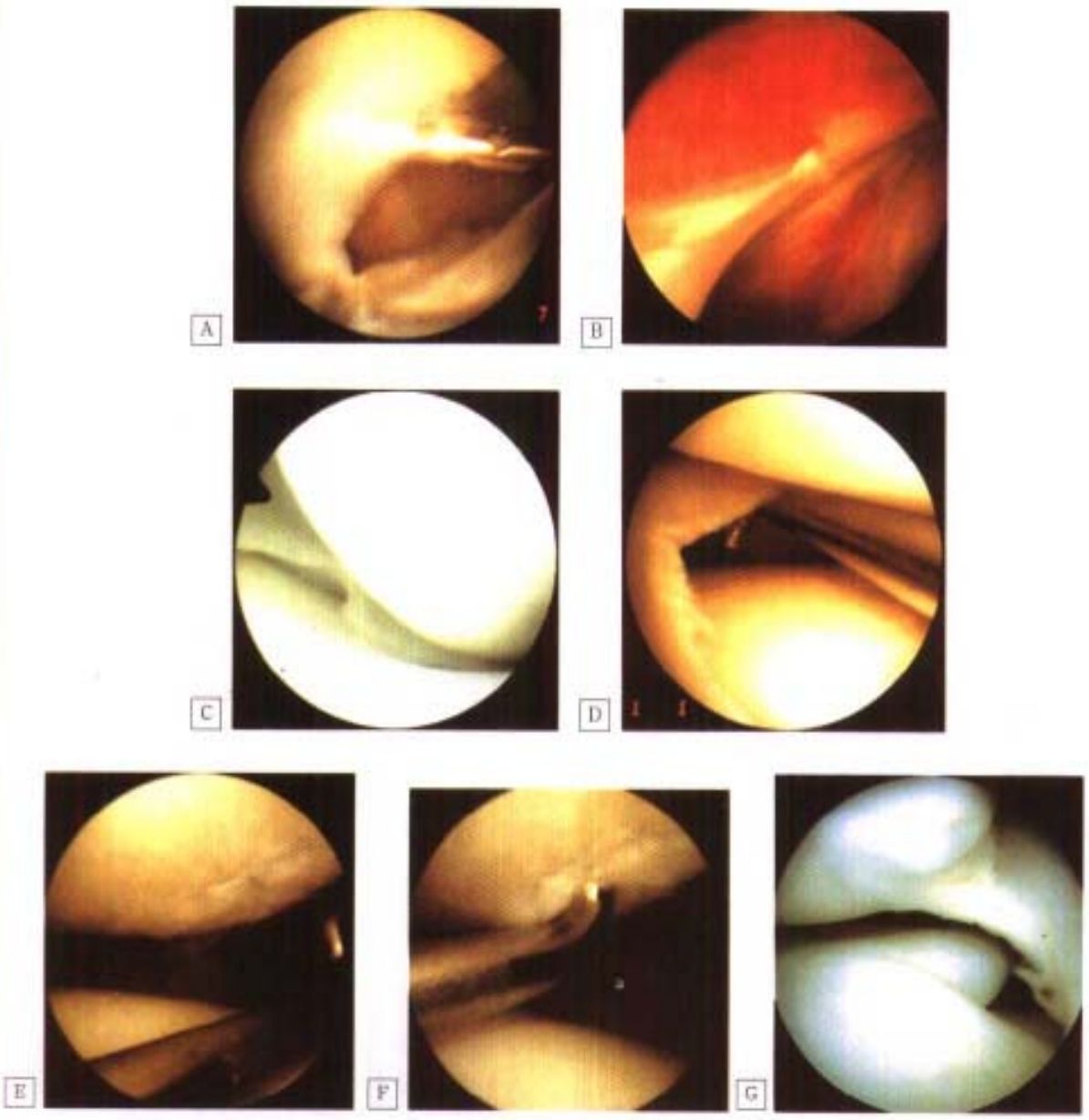

图6.319 用关节镜通过前外侧入路所摄制的右侧膝关节照片。A. 向上进入髌上囊，可见内侧髌上襞及其后方的冲洗套管；B. 内侧襞和紧邻的出血滑膜；C. 正常的内侧半月板与其波纹状的游离缘；D. 使用探查钩观察半月板的下面；E. 髌骨不规则的下面；F. 探查显示在髌关节软骨内的深裂隙；G. 完整的圆盘状半月板，无后角附着于胫骨。（部分照片由Mr Malcolm Glasgow提供）

关节镜开始插入时要安装好。套管通常经上外或上内侧入路插入。

一般来说，前内侧入路是膝关节镜的第二条常用的入路，位于髌韧带的内侧，在胫骨粗隆上方与前外侧入路高度一致。首先通过此入路的器械是探针，用于探查关节面，牵拉半月板和拨开滑膜。探针上的刻度可帮助外科医生正确判断大小和放大倍数。通过一个入口操纵关节镜，通过另一个入口操纵器械的技术称为“三角操作技术”。

中央入路或经髌韧带入路，为到达髁间切迹区和关节腔后部提供了一个合适的通道，但是此入路可损伤髌韧带中央部的纤维。在膝关节交叉韧带缺失时，髌韧带可以做移植物。进入髌上囊的上外侧和上内侧入路，应定于髌骨上缘上方2cm处，这两个入口与被用来作冲洗的入口一致，为从上面观察髌股关节提供了一个最佳部位：当膝关节被动地屈曲或伸直时，可观察髌股关节活动的轨迹。对膝关节内游离体的清除，膝关节滑膜切除术或后交叉韧带的重建，均需要经后外侧或后内侧入路。随着膝关节的屈曲可造成一个入口使关节扩张。在膝关节内进行后拐角的照明及针进入关

节后部最初的针道，对指引这些关节镜入路准确定位是十分有用的。

正常膝关节镜所见

在实施任何手术操作之前必须进行系统的关节镜检查，并从前外侧入路开始观察以下结构。

髌上囊(suprapatellar pouch) 膝关节居伸展位时，灌注扩张髌上囊，可容易地对此囊进行观察。通常透过衬在关节顶部的一层菲薄的滑膜可观察到股中间肌的纤维。在80%的膝关节中，可见到内侧或外侧月牙形滑膜皱襞（plicae）在髌上囊与固有膝关节腔交界处突入关节内；在50%的膝关节内，滑膜进一步折叠，形成内侧襞（medial plica）或褶（shelf），如果此襞较大，可周期性地被髌骨和股骨髁挤压，这是造成膝关节前部疼痛的原因。在髌骨内侧面和股骨内侧髁之间，可十分清楚地观察内侧襞（图6.319A，B）。

髌股关节(patellofemoral joint) 随着关节镜的旋转、手术者可向上查看、观察髌骨的深面。通过关节镜在关节腔内从一边移至另一边的活动、并从外面推动髌骨，即可查看髌骨的各个关节面。当膝关节伸直或屈曲时，可看见滑车沟，并可进行髌股关节的观察（图6.319C，D）。

外侧隐窝(lateral recess) 外侧隐窝是位于股骨外侧髁与关节外侧壁之间的间隙，自上而下观察该隐窝，直至清楚地看见腘肌管为止。该管开口的外侧界为滑膜，内侧界是外侧半月板，并有腘肌腱通过。此处是游离体最常见的隐藏处，当经关节镜观察到腘肌管的开口时，如果可疑则可在膝关节外面按摩此管。在腘肌管的前方可检查半月板滑膜连接部。

股骨内侧髁(medial femoral condyle) 当膝关节屈和伸时，检查股骨内侧髁，尤其注意检查与髁间切迹相邻的外侧面被称为“分离性骨软骨炎”区。

膝关节内侧部(medial compartment) 使屈曲15°的膝关节外翻，膝关节的内侧部即可显露。此时可清晰地看到内侧半月板。正常的内侧半月板游离缘呈波浪状。可用探针探查半月板的上面和胫面，用探针牵引半月板，可检查半月板的稳定性（图6.319E、F）。在一个绷紧的膝关节观察内侧半月板的后1/3是困难的。检查股骨和胫骨的关节面，可发现第一次检查没有看见的裂隙；关节软骨变软是软骨软化的首要迹象。

髁间切迹(intercondylar notch) 首先检查髁间切迹的边缘，可见一条粘膜韧带从脂肪垫延伸至髁间切迹的尖。在髁间切迹内可清楚地看到前交叉韧带，此韧带起自胫骨髁之间的髁间区，在前面与外侧半月板的前角相连。前拉试验或Lachman实验可使韧带显现；也可探查测定其完整性。偶尔还可辨认出其明显的前外侧带和后内侧带。有时可透过滑膜看到后交叉韧带在股骨的起端，也可用探针触及到。

膝关节外侧部(lateral compartment) 当膝关节位于缝匠姿势（“4”字检查位置）时，可探查膝关节的外侧部。探针在探查中是必不可少的，当向前牵拉半月板时，可感到外侧半月板比内侧半月板活动度大。

膝关节的后部(posterior compartment) 从前外侧入路，通过髁间切迹可探查膝关节的后内侧部，并可容易地观察到内侧半月板后角的半月板粘膜连接处。关节镜向前内侧移动，通常可进入膝关节的后外侧部。此入路（前外侧）也适合于探查内侧沟和股骨外侧髁关节面的观察。如果怀疑圆盘形半月板填塞于外侧部，诊断关节镜可自前内侧入口进入。

膝关节镜所见解剖变异

襞(plicae) 襞的解剖变异非常大（Hardaker 等1980）。髌上襞是在胚胎时期完全分隔髌上囊和膝关节腔滑膜隔的遗迹，偶尔存在完整的滑膜隔。如果存在完整的滑膜隔，它可阻挡关节镜在开始插入时的冲洗，遇到这样的病例，就需要把滑膜隔弄碎或切除。偶尔还可见到一个几乎完整的、仅有小的中央孔的滑膜隔。

自脂肪垫至髁间切迹尖的粘膜韧带可扩展形成分隔膝关节内侧部和外侧部的完整隔膜，这样的隔膜或髌下襞非常碍事除非将其切除，否则阻挡了通过膝关节前面的视野。

圆盘形外侧半月板(discoid lateral meniscus) 圆盘形外侧半月板在人口中的发生率为5%，通常双侧发生。然而在关节的内侧部，这种圆盘形半月板是罕见的。圆盘形外侧半月板的识别是根据其形态和后韧带的附着来确定的。根据Watanabe等（1979）提出的畸形分类：

(1)不完全圆盘形半月板是最轻的一种，它仅是一个较宽的正常外侧半月板，其逐渐变薄的游离缘插入股骨与胫骨之间，没有完全覆盖胫骨上面。

(2)完全圆盘形半月板，呈双凹圆盘形，内侧缘卷曲、完全覆盖胫骨上面外侧，并全部垫于股骨外侧髁之下（图6.319G）。通常仅由板股前韧带或板股后韧带经后交叉韧带的前方或后方附着于股骨。

(3) Wrisberg型半月板与完全圆盘形半月板的形态一致，除了后面的韧带是板股前、后韧带之外。此种类型的外侧半月板缺乏其后角与胫骨的正常附着，但存留后板股韧带。所以这种类型的半月板前面附着于胫骨，后面附着于股骨，使得后角不稳定，易于磨损，当膝关节由屈开始伸时，固定不良的半月板可向髁间区半脱位，这是对传统描述某些病人“弹响膝”（clunking knee）症状的解释。

Smillie（1948）试图根据胚胎学的发育来阐明这些变异。然而之后的研究证明在正常发育过程中外侧半月板不会呈圆盘形，现在已找到其它的解释。Kaplan（1957）提出圆盘形半月板的主要病理变化是其后面的附着反常，机械因素与半月板过度活动所致的习惯性半脱位有关，这些因素促使半月板向圆盘形转变。但这不能解释圆盘形半月板及其稳定性和不正常的后附着的起因。无论如何，某些类型的圆盘形半月板显示其的确为先天性畸形，胚胎圆盘形半月板偶尔有报道。

在关节镜下识别半月板的不同类型是困难的，尤其当膝关节外侧部被大块的和撕裂的结构完全填充时。通过前正中入路通常可观察到半月板卷起的边缘，同时可用探针做运动性实验。如果其后角圆钝，并可从胫骨向上翻起，那么就可确认是Wrisberg型半月板。不能因为圆盘形半月板的存

在就简单地将其切除，有临床症状的圆盘形半月板的治疗方案要根据其类型制订（Dickhaut 和 Delee 1982）。如果其后部的附着是单一的Wrisberg型，支持切除外侧半月板。如果后角的附着是稳固的，可对半月板进行修剪成比较正常的形状。在复杂的病例中，稳定型和仅有Wrisberg韧带型的圆盘形半月板直到开始修剪时才能区分开来。

前交叉韧带的缺失(absent anterior cruciate ligament) 前交叉韧带的先天性缺失是罕见的，通常仅见于下肢发育异常者（Thomas等1985）。不像前交叉韧带外伤断裂那样通过临床检查可显示出膝关节不稳固，前交叉韧带先天性缺失一般不会导致在躯体活动时膝关节有明显的不稳固症状。

膝关节镜的并发症

膝关节镜手术的并发症相对较少。10000例以上的手术显示有两种并发症值得注意，这两种并发症均有其解剖学的依据（Small 1992）：

- 第一种是术后关节积血，需要作吸引术或清除术，这是最常见的并发症，发生率为1%。这种并发症多半是由于外侧支持带松弛，膝上外动脉的分支出血造成。如果在手术视野下适当地保护血管，这种并发症是可以避免的。
- 第二种是对较幼小的患者进行半月板的修整，引起周围结构损伤，使血管神经性并发症明显增加。腓总神经尤其易受损伤，特别是用很长的针从关节内向外缝合外侧半月板后角的时候。手术经验和技术方法的改进已大大降低了这些并发症的发病率（Bach 和 Bush-Joseph 1992）。

膝关节的运动 膝关节的运动传统地描述为屈、伸、旋内和旋外。屈和伸与真正的屈戌关节不同：首先，股骨外侧髁的外形呈螺旋形，在伸膝时使运动轴向上、向前移动，屈膝时向后、向下移动；其次，在足固定时，膝关节伸至最后30°时伴随股骨的旋内，在开始屈膝时股骨相应地旋外，这些联合旋转起因于关节面的几何形状和韧带的排列位置。反之，在足游离并活动时，伸膝伴随胫骨的旋外，屈膝伴随胫骨的旋内。在膝关节全屈时，胫骨上关节面的后部与股骨关节面的后部相接触。当伸膝时，胫骨和半月板在股骨髁的下面向前滑动，其接触区增大，并向前移。当伸膝的运动进行至股骨髁较平的部分与胫骨相接触时，半月板展开，其前端向前移动，后端略有移动。屈膝时则运动相反，以便使与胫骨一起运动的半月板适合于股骨与其接触面的曲度。

膝关节旋转的幅度比屈伸的幅度小，并包括位于胫骨上面的半月板和股骨髁的平移。旋转与屈和伸联合组成运动的整体，但旋转也可作为附加运动或单独运动，在膝关节半屈位时最容易作旋转运动。

伸膝的幅度超出股胫垂直轴约5°～10°，伸髋时屈膝大约在120°左右，屈髋时屈膝可达140°，在被动屈膝的情况下，例如坐于足跟之上时可达160°。被动旋转约60°～70°，但联合旋转仅在20°左右。

在伸膝的末期，在胫骨之上的股骨发生旋内，这是膝关节“锁闭”机制的一个组成部分，其可贵之处在于使伸直的膝关节紧张，呈紧密衔接位置，并使韧带处于最大的螺旋和绷紧状态。关节面、肌肉和韧带在导致联合旋转中的作用已有很多争议（Barnett 1952; Kapandji 1974; Girgis 等1975; Rajendran 1985），从而产生下述论点。外侧板胫结合“承受面”较小，而且越圆其凹陷越深。股骨外侧髁关节面小而圆，并很快变平。因而，在伸直膝关节之前约30°时，股骨外侧髁接近完全适合与其相对的关节面（在内侧髁达到这种状况之前很久）。此时单纯的伸膝已不能再继续下去，除非股骨沿通过股骨头和外侧髁的垂直轴旋内，股骨内侧髁呈弧形向后移动，当外侧髁和半月板旋转时，带动半月板的前角移到胫骨外侧髁的前倾面。外侧髁的完全适合因其“承受面”的变形而推迟，膝关节继续作伸的运动。旋转和伸相伴同时平稳地发生，直至双髁恰好彼此适合，达到最后的紧密衔接。膝关节从伸直姿势开始屈曲时（足固定），伴随股骨的外旋，从而使关节“开启”。尽管关节面和许多韧带又同样参与，但肌电图显示此时腘肌的收缩是非常重要的，腘肌拉股骨外侧髁向下向后，使其位于股骨旋转轴的外侧。腘肌通过其在外侧半月板的附着，当外旋时使外侧半月板的后角回缩，继续屈膝，防止对外侧半月板的损伤性压迫（Last 1950）。

伸膝时，在膝关节伸直之前约30°时，股骨的旋转是显著的；旋转的进程开始缓慢，在最后5°时加快，此时对抗进一步伸膝的被动机制逐渐增强，例如，韧带的螺旋和绷紧，增加关节面的彼此适合，压迫及越过膝关节后面的所有关节外组织的张力逐渐增加（Smith 1956）。采取任何一种伸膝的姿势都是伸关节的力（转力矩）与对抗伸膝的被动机制力的平衡。接近紧密衔接的位置在功能上是重要的。在对称站立时，身体的重力线位于两膝关节横轴之前，应注意上述的被动机制以最小的力来维持姿势（Joseph 1960）。伸肌的主动收缩和紧密衔接位置仅在不对称姿势时发生，例如身体向前倾斜、负重或有力的挺伸。

伸膝时，前、后交叉韧带的一部分、胫侧和腓侧副韧带、关节囊的后部、腘斜韧带、皮肤和筋膜均绷紧；腘肌腱和髂胫束被动或有时主动紧张，半月板的前部被压迫于股骨和胫骨髁之间。（Kaplan 1958 和 Evans 1973 提出髂胫束像胫侧副韧带那样强韧，见前）。伸膝时，髌韧带被股四头肌绷紧，但

在直立姿势时放松。屈膝时，腓侧副韧带和胫侧副韧带的后部松弛，但前、后交叉韧带和胫侧副韧带的前部仍然紧张；半月板的后部被压迫于股骨与胫骨髁之间。屈膝被股四头肌、关节囊的前部、后交叉韧带和膝关节后面压缩的软组织所制止。在极度被动屈膝时，受到小腿与大腿相接触的限制；前、后交叉韧带也呈现出部分紧张。除了在伸膝的末期或屈膝的初期伴随联合旋转外，在屈膝状态下，副韧带的放松允许膝关节单独旋内或旋外（附加旋转）。在膝关节各种位置中，至少有一条交叉韧带是紧张的，它作为胫骨和股骨之间的直接连结，限制股骨向后或向前平移。在伸膝时，副韧带协助前、后交叉韧带起这种作用。前交叉韧带阻止胫骨在股骨之下向前滑动，后交叉韧带则阻止胫骨向后滑动。

当股骨在固定的胫骨之上做伸膝运动时，股骨关节面同时发生向前滚动，向后滑动和旋内。然而当胫骨在相对固定的股骨之下作伸膝运动时，包含胫骨向前滚动、向外滑动和旋转。可参考几何学对此问题的分析（1977）。

附加运动 膝关节处于半屈位时，被动的运动使旋转范围较大；在一定的限度内，胫骨也可在股骨之下向前和向后平移。在膝关节伸直时，副韧带和交叉韧带阻止膝关节的外展和内收。膝关节微屈时，被动的或主动的作有限的内收和外展运动是可能的。强有力的肌肉牵引可使股骨与胫骨轻度分离。

与膝关节运动有关的肌肉 屈膝：主要有股二头肌、半腱肌和半膜肌。协助屈膝的有股薄肌、缝匠肌和腘肌。足固定时，腓肠肌和跖肌也协助屈膝。

伸膝：主要有股四头肌，协助伸膝的肌是阔筋膜张肌。

小腿屈曲旋内：主要有腘肌、半膜肌和半腱肌，协助旋内的肌有缝匠肌和股薄肌。

小腿屈曲旋外：主要有腘肌和股二头肌。

临床解剖学 膝关节是一个不太稳固的关节，位于两块最长的骨之间，在很大程度上易受杠杆作用的影响；关节面彼此不相适合，而且运动幅度大。然而强有力的韧带和其周围强健的肌肉使膝关节成为身体中最牢固的关节。许多肌肉直接附着于膝关节的纤维囊上。膝关节的外伤性脱位非常罕见，但半月板的损伤是常见的，这是由于旋转牵拉作用于微屈或全屈的膝关节所致。损伤可有横贯半月板的完全撕裂、仅在游离缘的不完全撕裂或在软骨中央的纵行撕裂；偶尔可见半月板的周缘与关节囊分离。被撕裂或分离的部分可向膝关节的中央移位，并可填塞于股骨与胫骨之间，限制一切运动。半月板大部分无血管，除靠近关节囊的部分外，其它部位的撕裂不能愈合。内侧半月板的损伤比较常见，可能是由于其比较牢固地附着于关节囊的内侧和韧带及适应位置快速变化的能力较低，当膝关节屈曲或微屈时进行旋转，内侧半月板较外侧半月板移动幅度大之故。另一方面，腘肌的内侧部纤维可牵拉外侧半月板的后部向后，至胫骨外侧髁后面的沟内，防止其陷入关节面之间。

交叉韧带的损伤，从扭伤到断裂也常见。前交叉韧带更容易受到伤害。胫侧副韧带的损伤较少见，因为其仅在膝关节伸直时可极度绷紧。

骨韧带标本有助于分析过度运动导致的韧带损伤。在屈膝状态下，腓侧副韧带和胫侧副韧带的后部松弛。如果两条韧带中的一条被切断，胫骨的滑动增加。如果交叉韧带或胫侧副韧带被切断，旋转增加。切断两侧副韧带允许过度外旋，但内旋没有改变。如果前、后交叉韧带被切断，可发生过度的外展和内收。

膝关节急性损伤性滑膜炎常见。当关节腔内充满液体而肿胀时，在髌骨上方和两侧、股骨髁面上方5cm或更高处隆起，并向两侧延伸，延伸至股内侧肌深面的部分较股外侧肌深面的部分稍多；滑膜下行至胫骨上关节面之下。

滑膜囊有时肿胀：髌前皮下囊或髌下囊的肿胀是过度跪地引起。半膜肌囊偶尔扩大，在膝关节后面形成一个有波动感的隆起，如果此囊与关节腔相通的话，伸膝时绷紧，屈膝时变软。

平地行走时，通过股胫关节的力可达体重的5倍（Johnson和Waugh 1979），虽然步行周期的大部分时相为体重的2～4倍之间（Morrison 1970）；与此对比，通过髌股关节的力不超过体重的50%。毫不奇怪，当半月板、关节软骨和软骨下骨被损伤或切除时，经膝关节传递的最大的力依次递增（Hoshino和Wallace 1987）。上、下楼梯对经过股胫关节的作用力稍有影响，但值得注意的是由于屈膝时股四头肌腱和髌韧带的角度发生变化，导致作用于髌股关节的力增至体重的2倍（上楼）和3倍（下楼）（van Eijden等1987）。然而，髌骨有两种复杂的机制改善经其传递的力：在屈膝时，旋转轴后移，伸肌杠杆臂延长，尤其在屈膝30°和70°之间（Nisell等1986）；在屈膝30°至90°之间，髌骨与股骨之间的接触区几乎增至3倍（Hungerford和Barry 1979）。

全膝关节置换术

全膝关节置换术适用于患有严重破坏性膝关节炎的病人：这种病人的关节疼痛、僵直并丧失功能。也可能由于关节感染和功能紊乱所致关节缩窄、变形，最常见的是由于骨关节炎或类风湿病引起。

在过去25年多的时间，膝关节置换术的发展已从简单的铰链式人工关节发展到髁型人工关节，即由具有精致表面的股骨、胫骨、通常还有髌骨的替代物所组成，目前这种手术是非常成功的。其所用材料与全髋关节置换术一样，主要关节假体用金属（钴/铬合金）或超高分子聚乙烯制造一个具有低摩擦力的承受面。胫骨关节面用钛圈绕厚薄不一的聚乙烯平台代替（图6.320），必要时，髌骨表面通常镶嵌一钮扣状物（图6.321）。

全膝关节置换术的技术问题 在膝关节前面的上方做一中线直切口，经髌旁内侧切口打开关节囊，切口从上方的股四



图6.320 全髁人工膝关节置换术。



图6.321 人工全膝关节置换术X线像（侧位）示人工股骨髁、人工髌骨的关节软骨和胫骨金属平台。

头肌腱延至下方的胫骨粗隆。置换关节面时要保留关节囊的结构和副韧带，而且为了重新组合膝关节，应适当去除一部分软组织。骨关节炎患者的膝关节通常呈内翻状态，所以在骨切除实施之前，关节囊的内侧部、胫侧副韧带及鹅足（缝匠肌、股薄肌、半腱肌腱）均需松解，以便可以进行满意的膝关节的重新组合。各种不同的模板和导向器用来精确地切断骨表面，以准备接受假体部件（图6.322），这些部件被插入聚甲基丙烯酸树脂俗称骨水泥中。骨水泥约在8分钟内变硬。如果髌骨呈外侧半脱位需要调整的话，可松解关节囊的外侧部。

不用骨水泥的假体（图6.323）也已在临床上应用，此种假体是在其金属表面涂一层羟磷灰石，这一层薄薄的陶瓷层可使骨长入其内，从而使假体部件与股骨髁和胫骨上面结合在一起。

对于被严重破坏的膝关节也可用一套全髁置换的支柱件系统，这套系统包括长柄、插页和半约束装置，以维持组合和稳固。

手术后的康复 在术后几个小时内，病人的膝关节用一个恒定的被动运动机（constant passive motion machine）活动。然后训练膝关节，以保证股四头肌和股后群肌腱的功能。在2-3天内可允许负重，当能很好地控制肌肉并感到十分舒适时，即可不用拐杖支持身体。这种髁关节假体置换令人满意的运动幅度是膝关节伸屈达到110°-120°。

临床效果 通过对进行了全髁膝关节置换术病人15年随访的结果来看，其成功率为90%。此种手术产生了良好的效果（Insall 1994）。比较新的样式是骨面为金属的聚乙烯胫骨部件，在过去的7年中成功率为98%，比全髁关节置换术的效果更好。

人工关节部件的不断改进，加之无骨水泥涂层（包括陶瓷制品），将对由于破坏性的关节病侵袭而伤残的病人提供了更广阔的应用前景。



图6.322 人工全膝关节置换术的人工关节假体部件。

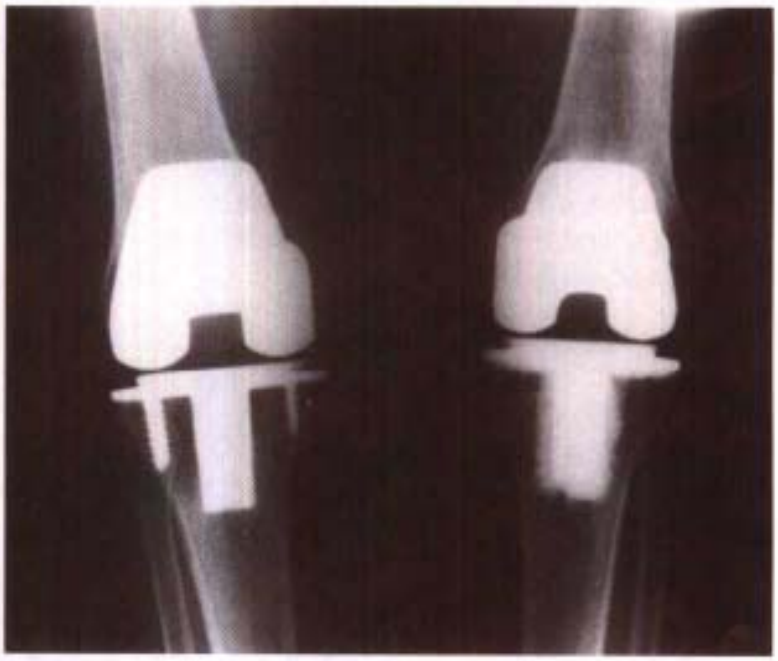

图6.323 使用骨粘合剂固定的（右侧）和没有使用骨粘合剂固定的人工关节假体（左侧）X线像（前后位）。

腓骨

腓骨（fibula）比胫骨细得多，不直接传递体重（图6.299，300）。腓骨由近侧的腓骨头、长的腓骨体和远侧的外踝组成。靠近腓骨头较缩细的部分称腓骨颈。由于肌肉附着变化的影响，腓骨体的外形不规则，这些变化容易混淆。

腓骨头(fibular head) 腓骨头略膨大，向前、后、外侧突出。腓骨头的上内侧面有圆形的关节面朝向上、前、内，与胫骨外侧髁下外侧面的关节面相关节。圆钝的腓骨头尖（也称茎突 styloid process）自腓骨头的后外侧面突向上，在膝关节下外方约2cm处可触及。腓总神经在绕过腓骨颈的后外侧时可被辗轧于骨面，引起足背和趾背的刺痛，踇趾内侧尤为明显。

腓骨体(shaft of fibula) 腓骨体（图6.299，300）有三面及三缘，每一面都与一特定的肌群相联系。前缘从与外踝面相续细长的三角区的尖端上升，至腓骨头的前面。后缘与外踝后面踝沟的内侧缘相续，通常其远侧部清晰，近侧部圆钝。骨间缘位于前缘的内侧，通常较偏后（图6.324），在腓骨的上2/3，骨间缘与前缘接近，两缘之间的“面”变窄，约呈1cm宽或更窄。

外侧面介于前缘和后缘之间，有腓骨长、短肌附着，其上3/4朝向外，下1/4由于扭转（螺旋）而与踝沟相续。前内侧面（有时简称为前面或内侧面）位于前缘和骨间缘之间，通常朝向前内侧，也常向前方，此面远侧部宽，近侧部窄，有时呈嵴状，此面有伸肌附着。后面最宽阔，位于骨间缘和后缘之间，有屈肌附着。后面的上2/3被一纵行的内侧嵴（medial crest）分隔成两部分，骨间缘与内侧嵴之间为一浅沟，面朝向内；内侧嵴之后，腓骨后面的上半部朝向后，下半部则转向内侧面，此区的远侧部位于胫骨的腓切迹内，由于附有胫腓骨间韧带而显粗糙。

外踝外侧面的上方有一三角区（图6.299）位于皮下，腓骨体的其它部分被肌肉所遮盖。腓骨头的前面有趾长伸肌附着，前外侧有腓骨长肌附着，后面有比目鱼肌附着；腓侧副韧带附着于腓骨头尖的前方，并被股二头肌的主要附着部包绕。腓骨头关节面的周缘附着胫腓关节囊的韧带。

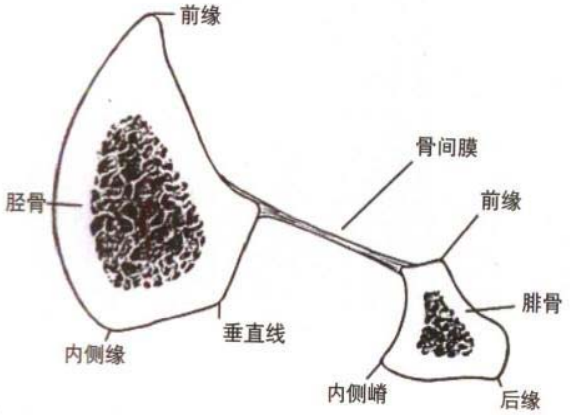

图6.324 右侧胫、腓骨的横切面（近侧面观）示骨间膜的附着。

腓骨前缘的远侧部分为两条骨嵴围成的皮下三角区（图6.299A）。前肌间隔附着于前缘的上3/4，伸肌上支持带的外侧端在远侧附着于三角区的前缘，三角区的后缘附有腓骨肌上支持带。骨间缘向下终止于骨间韧带附着的粗糙区的上界。骨间膜附着于骨间缘，但向上未达腓骨头，从而为胫前血管留出一穿行空隙。后缘的近侧部模糊，除其远侧端外，均为后肌间隔所附着。内侧嵴与腓动脉相邻，在腓骨体中部有一滋养孔位于内侧嵴或内侧嵴附近。分隔胫骨后肌与踇长伸肌和趾长伸肌的深筋膜附着于内侧嵴。

前内侧面（伸肌面）有趾长伸肌、踇长伸肌和第三腓骨肌附着（参见第7篇肌肉）。外侧面（腓骨肌面）上1/3的全部骨面及中1/3的后半部，即腓骨短肌附着处的后面，为腓骨长肌附着（见第7篇）。腓骨短肌的附着向下延伸，几乎达腓骨体的下端。后面被内侧嵴纵行分隔，肌肉附着复杂：内侧嵴与骨间缘之间凹陷，常有一供胫骨后肌内腱附着的斜行嵴横过，此区大部分为胫骨后肌附着，通常限于上3/4区。在内侧嵴与后缘之间，上1/4区为比目鱼肌附着，其腱弓附着于上方。比目鱼肌附着区的远侧为踇长屈肌附着，并向下延伸几乎达骨的下端。后面中点稍上方可见一向下的滋养孔，供腓动脉的分支通行。

外踝前面为胫腓前韧带附着，外踝尖前方的切迹有跟腓韧带附着。腓骨短肌腱和腓骨长肌腱将其后面压出一条沟，腓骨长肌腱位于浅面，并被腓骨肌上支持带覆盖。外踝窝（malleolar fossa）内布满血管孔（图6.325），其后面有胫腓后韧带附着，其下方有距腓韧带附着。



图6.325 左侧腓骨远侧端内侧面。

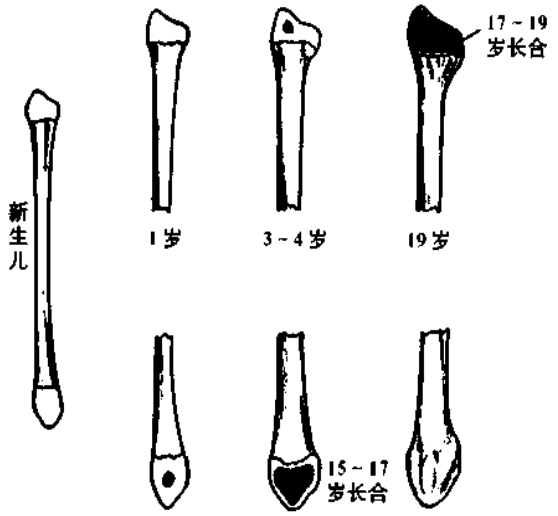

图6.326 腓骨骨化期各阶段。

腓骨下端 腓骨下端即外踝（lateral malleolus）突向下后方。其外侧面居于皮下；其后面有一明显的沟即踝沟，此沟外侧缘隆凸；外踝其前面粗糙而圆钝，并与腓骨下缘相延续；内侧面有一尖向下的三角形关节面（图6.325），与距骨的外踝面相关节。此关节面纵向隆凸，关节面的后方是粗糙的外踝窝（malleolar fossa）。

腓骨的骨化 腓骨有3个骨化中心（图6.326、327），分别位于腓骨体及腓骨上下两端。胚胎第8周时，腓骨体开始骨化。腓骨下端的骨化中心，出现在1岁。上端的骨化中心，女性出现在3岁，男性为4岁。下端的骺与体的愈合，女性约在15岁，男性为17岁，而上端骺与体的愈合时间，女性约至17岁，男性为19岁。从这点来看，腓骨的骨化与其它长骨的骨化模式相反。

胫腓骨间连结

胫骨与腓骨的上端由滑膜关节、下端由纤维连结相连；胫骨体和腓骨体也是由骨间膜相连。纤维连结和骨间膜都是属于韧带连结。

胫腓关节(tibiofibular joint) 胫腓关节在近侧，（图6.328）位于胫骨外侧髁与腓骨头之间，几乎为平面关节。关节面的大小、形状和倾斜度不一致。腓骨头关节面通常呈椭圆形或圆形，近似扁平或稍凹。两关节面均被覆透明软骨，关节有前、后韧带加强。

纤维囊 附着于胫腓骨关节面的周缘，其前、后壁增厚。约10%关节的滑膜通过C肌下隐窝与膝关节的滑膜相延续（见前）。前韧带（anterior ligament）为2~3条扁平带，自腓骨头斜行向上至胫骨外侧髁的前面。后韧带（posterior ligament）肥厚，起自腓骨头的后面，斜行于腓骨头后面和胫骨外侧髁之间，被C肌腱覆盖。这两条韧带没有完全与关节囊分离。

胫腓关节的血管和神经 动脉来源于胫前动脉发出的胫前、后返动脉，神经来自腓总神经和至腘肌的神经。

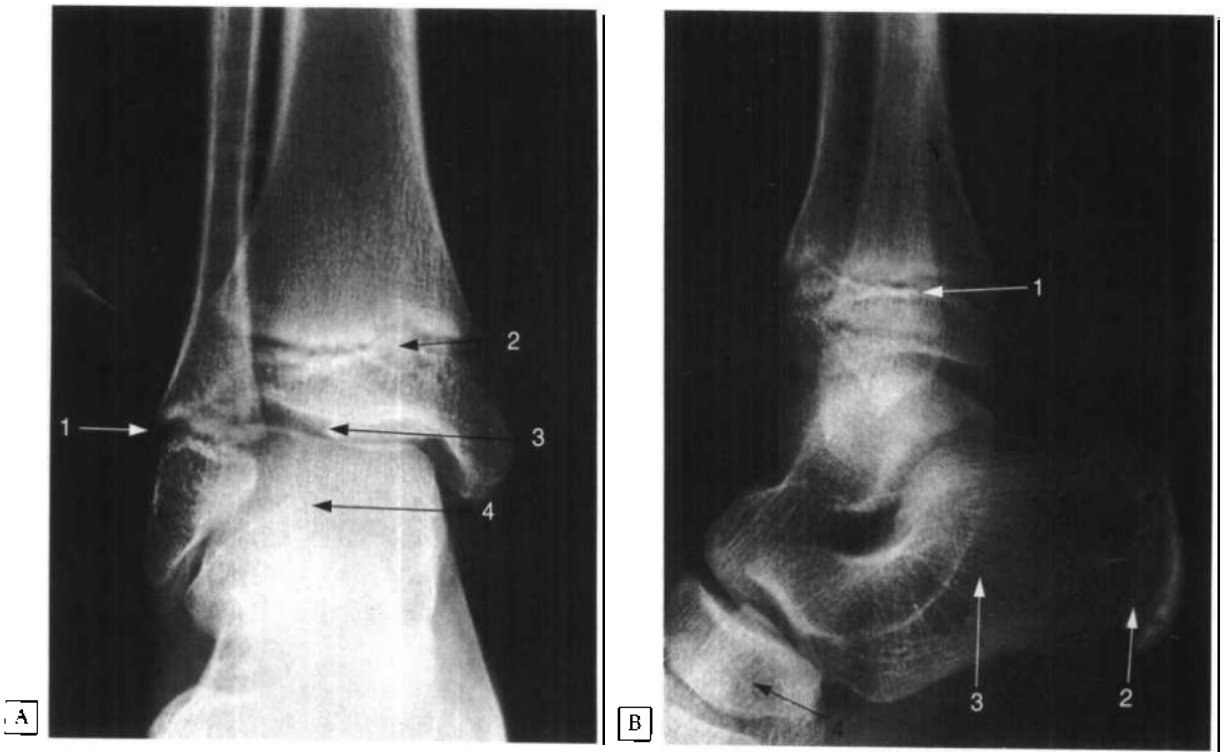

图6.327 10岁儿童跖屈位踝小腿关节X线像。A. 斜前后位； B. 侧位 。
A. 1. 腓骨下骺生长软骨，2. 胫骨下骺生长软骨，3. 距小腿关节，4. 距骨，可见化距小腿关节水平与腓骨骺软骨靠近。
B. 1. 胫骨的骺生长软骨，2. 跟骨后面骺的骺生长软骨，3. 注意跟骨内骨小梁的排列模式，4. 与骰骨重叠的足舟骨的阴影。



图6.328 骨间膜后面观，对比上、下方血管通过之孔的纤维束方向。

骨间膜(interosseous membrane) 骨间膜（图6.328）连于胫、腓骨体的骨间缘，分隔小腿肌前群和后群，并成为某些肌肉的附着处。骨间膜的上端有一稍大的卵圆形孔，通过胫前动脉；下端也有一孔，通过腓动脉的穿支。大部分纤维斜向外下方，但一小部分纤维，包括上端孔上缘的一束纤维，斜向内下方。骨间膜向下与下端胫腓连结的骨间韧带相延续。骨间膜的前方为胫骨前肌、趾长伸肌和跗长伸肌、第三腓骨肌、胫前血管和腓深神经；后面为胫骨后肌和趾长屈肌。

胫腓连结(tibiofibular syndesmosis) 下端的胫腓连结位于腓骨下端粗糙而隆凸的内侧面与胫骨粗糙而凹陷的腓切迹之间，其下部与踝关节之间被来自踝关节滑膜的延伸部分隔约4mm，其最下部可被覆关节软骨。此连结通常被看做为韧带连结（见前）。

胫腓前韧带(anterior tibiofibular ligament) 此韧带（见图6.343）为扁平带状，于胫腓连结的前方，在胫腓骨相邻缘的外侧下行。

胫腓后韧带(posterior tibiofibular ligament) 此韧带（见图6.340）较强韧，同样位于胫腓连结的后面，其下方深部为下横韧带（inferior transverse ligament），此韧带为黄色纤维厚带状，从踝窝上端绕至胫骨下关节面的后缘，几乎达内踝，并突向远侧，与距骨相接触。其颜色反映出该韧带含有黄色弹性纤维。

骨间韧带(interosseous ligament) 骨间韧带续于骨间膜，包含许多连于胫腓骨相邻的粗糙面之间的短带，是二骨之间最强韧的结构。

胫腓连结的血管和神经 动脉来自腓动脉的穿支和胫前、后动脉的内踝支。神经来自腓深神经、胫神经和隐神经。

胫腓骨间连结的运动 胫腓关节和胫腓连结仅可作微小的运动。由于距骨外踝面斜度的变化，当踝关节背屈时，腓骨稍外旋（Barnett 和Napier 1952），两骨轻度分离，虽然腓骨干轻度弯曲或扭转，可允许下端的胫腓连结活动，但上端的胫腓关节对此也可有作用。

踝 和 足

足骨根据功能可分为跗骨、跖骨和趾骨。在描述中应用术语足底和足背比应用前和后更恰当。通常术语近侧和远侧，其意义与肢体一致。根据肢体发育早期的旋转（见前），阐明了拇指原位于手的最内侧，趾指也位于足的最内侧。这种描述是以解剖学姿势为标准的。

跗骨(tarsus)

足的近侧半有7块跗骨（图6.329，330,331）。跗骨与腕骨同源，但由于要支持和分散体重，因而体积增大。像腕骨一样，跗骨也分为近侧列和远侧列，但在其中间内侧夹有一块单独的足舟骨。近侧列由距骨和跟骨组成，距骨的长轴斜向前内下方，远侧的距骨头位于跟骨的内侧，并在较高的水平。远侧列由内向外包括内侧、中间和外侧楔骨及骰骨，远侧列的跗骨大致平行排列，并形成凸向足背的横弓。在内侧，足舟骨插入距骨和楔骨之间。在外侧，跟骨与骰骨相关节。

站立时，足与小腿成直角，跗骨与跖骨排列形成相交叉的纵弓和横弓。因此，推力和体重不能从胫骨直接经跗骨传至地面（反之，地面的反作用力也不能直接经跗骨传至胫骨），而是通过跗骨和跖骨分散到纵弓的两端（见后）。基于此点，Sinha（1985）再次观察了跗骨的松质结构。为了描述方便，每一块跗骨都被看做是具有六个面的立方体。

跗骨的结构

跗骨的内部结构基本上没有被引起注意（Jones1949）。Sinha（1985）研究了具有10例尸体的小样本，对所有7块跗骨的骨松质结构作了描述。他的观察资料强调变异，从跟骨混合的精细和粗糙的薄片标本，至具有较宽间隔的、较厚

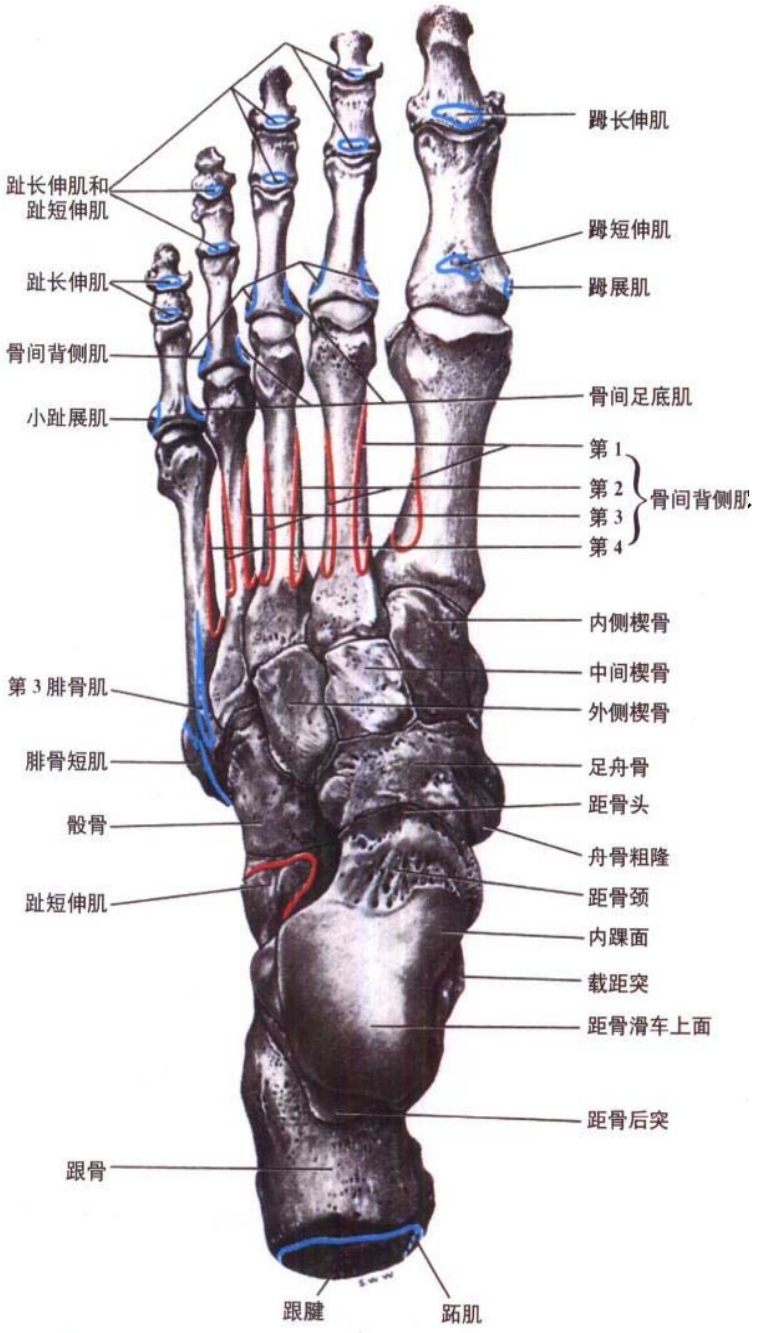

图 6.329 左侧足骨（上面观），示有关肌肉的附着区。

的足舟骨薄片，试图找出这些外观所见与作用于这些骨的机能应力的关系。该课题在运动学和临床方面是重要的，值得进一步研究。应用中子射线技术检测薄切片来显示羟磷灰石晶体的方向的研究（Bacon 等 1984）可用于分析跟骨的构造和与此标本有关的非骨性因素像跖腱膜之类。

单块跗骨

距骨(talus) 通过踝关节连接小腿和足（图 6.332）。其主要特征包括远侧的圆形距骨头、近侧的与胫骨相关节的滑车面、外踝面、距骨颈和距骨体。

距骨头（head of talus） 伸向远侧，并稍向下内，其远侧面呈卵圆形隆凸状，伴随其长轴也斜向下内，与足舟骨的近侧面相关节。距骨头的足底面被两条微嵴分为三个关节面，最后的关节面最大，呈卵圆形，微凸。位于跟骨像搁板一样向内侧的突起即载距突之上的关节面，称中跟关节面。此面的前外侧通常与此面相延续，为一扁平的关节面，位于跟骨背侧（近侧）面的前内侧部之上，称前跟关节面；其远侧与舟关节面相延续。在中跟关节面和前跟关节面的内侧，部分距骨头被关节软骨覆盖，与跟骨、足舟骨区相延续(图6.332B)，并与跟舟足底韧带相连，此韧带上面被纤维软骨覆盖。当足被动内

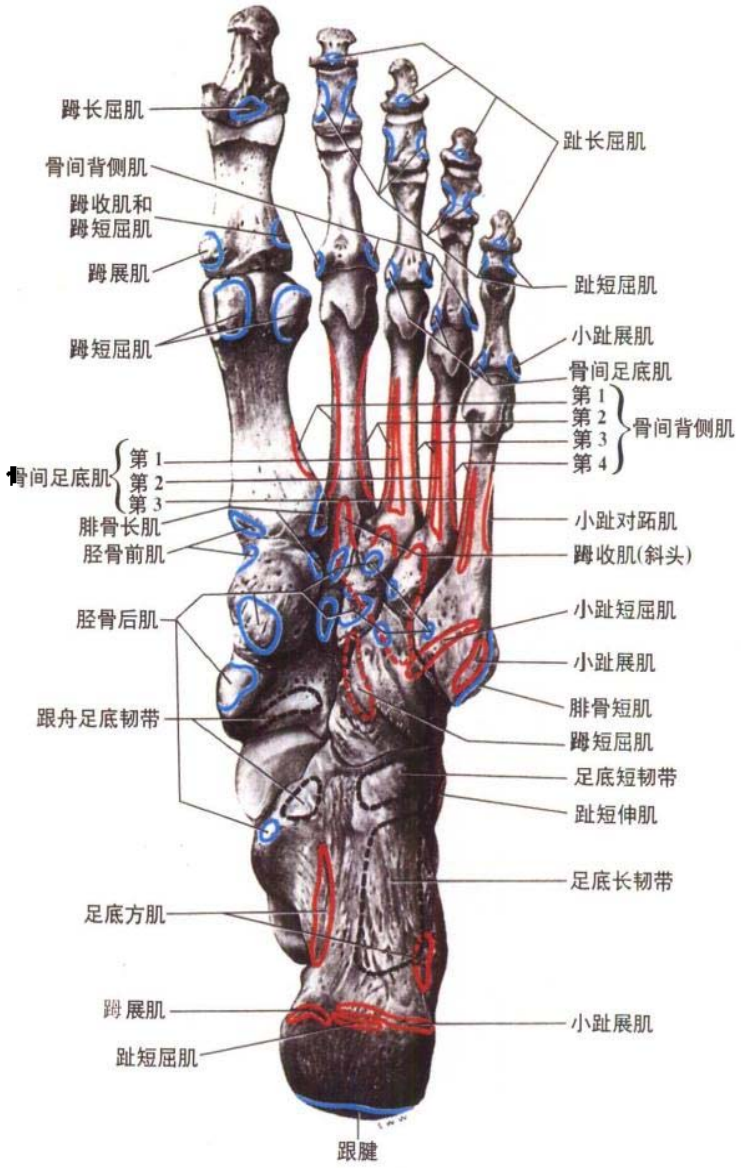

图6.330 左侧足骨（下面观） 示肌附着区，胫骨后肌在跖骨的附着点有变化，有时到第3、5跖骨的纤维缺失。间断线示蹈展肌（斜头）和蹈短屈肌附着区。蹈短屈肌不直接附着于足骨而是附着于足底韧带和肌腱。

翻时，在胫骨远侧3cm处可看见并可摸到距骨头的背外侧面，但当足趾背屈时则被伸肌腱遮掩。

距骨颈(neck of talus) 为头体间狭窄部，其粗糙面为韧带附着，其下面内侧有深的距骨沟。在距、跟相关节时，构成跗骨窦的顶，有距跟骨间韧带和颈韧带附着，其长轴伸向远侧，向下内倾斜，与距骨体的长轴形成约150°的角；此角在新生儿较小（130°－140°）（图6.333），是婴儿足内翻的原因之一。其背侧面的远侧为距舟背侧韧带和踝关节囊附着，导致其近侧部位于关节囊内。内踝面和距骨滑车的上面的一部分可延伸至距骨颈，尤其在儿童（图6.333）。在印第安人距骨颈的背外侧常见一蹲坐面（squatting facet），当足极度背屈时与胫骨前缘形成关节，但此面在成年欧洲人中则很少见（Barnett 1954；Singh 1959）；蹲坐面可成对存在。距骨颈的外侧有距腓前韧带附着，该韧带沿着与其毗邻的外侧面的前缘延伸。距骨颈的下面有距跟骨间韧带和颈韧带附着（见后）。

距骨体 距骨体呈立方形，其背面称上面滑车面（trochlear surface），与胫骨的远侧端相关节。此面前后径隆凸，横经微凹，前部最宽，呈鞍形。距骨体的外侧面呈三角形，此面光滑，垂直方向凹陷，与外踝相关节。外侧面向上与上面相延续；向下其尖端称距骨外侧突（lateral process）。距骨体内侧面的近侧部（后上方）有一逗点形关节面，其前部较深，与内踝相关节。内侧面的远侧部粗糙，有许多血管孔。距骨体的后面较小，有一粗糙的突起称距骨后突（posterior process），被一斜行的沟分为两个结节，外侧结节（lateral tubercle）通常较大，内侧结节（medial tubercle）不太隆凸，

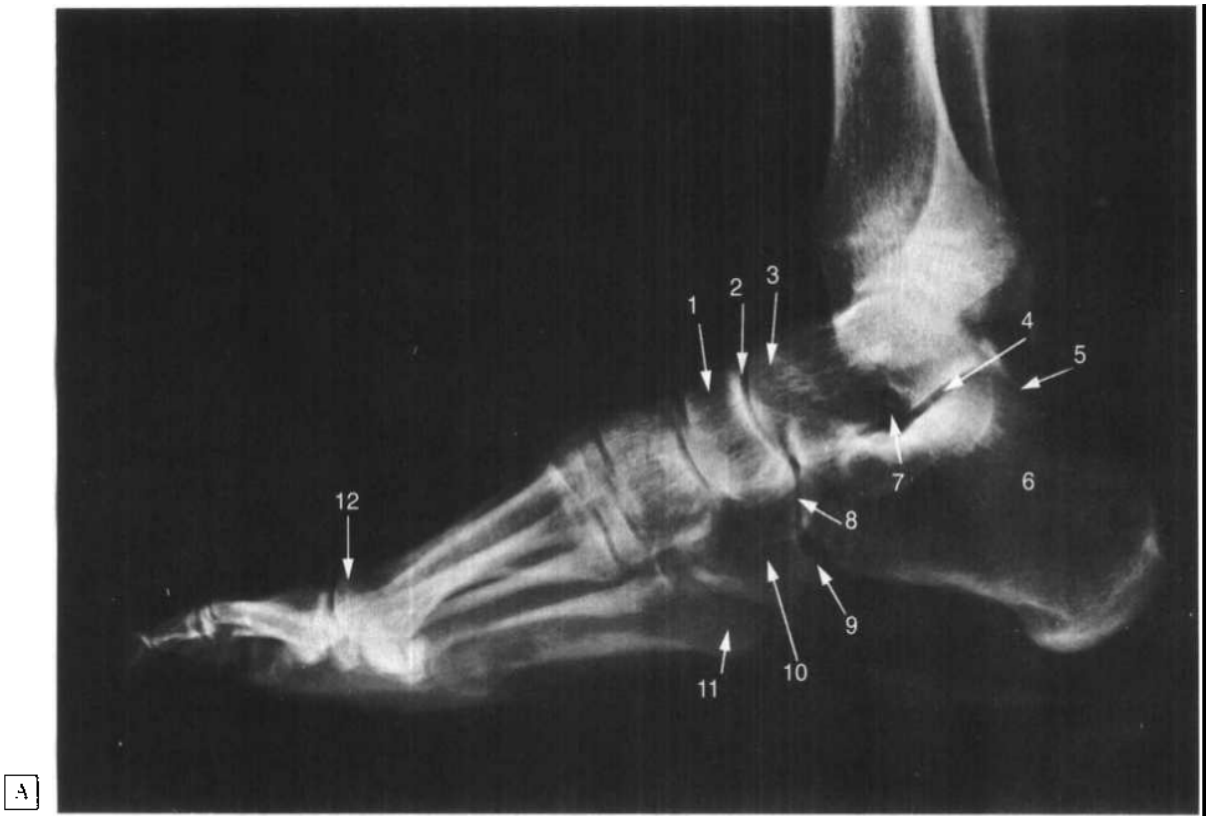

A

图6.331A 44岁，男性，全足着地稳固站立时距小腿关节和足的X线像（侧位） 1. 足舟骨，2. 距舟关节，3. 距骨头，4. 距下关节，5. 三角骨，6. 跟骨，注意骨小梁排列模式，7. 跗骨窦，8. 跟骰关节，9. 腓骨长肌腱的籽骨，10. 骰骨，11. 第5跖骨粗隆，12. 第1跖骨头。

恰好位于载距突的后面（参见图6.334）。距骨的足底面为卵圆形的凹面，与跟骨背面的中1/3相关节，其长轴伸向远侧、向外倾斜，与正中面构成45°角。

距骨体上面的内侧缘笔直向后，但其外侧缘的后部向内倾斜。上面的后部形成一延长的三角区，当足背屈时与胫腓后韧带接触。

后突为距腓后韧带所附着，该韧带的附着部向上延伸至后突与滑车后缘之间的沟或压迹。其足底缘为距跟后韧带所附着。后突内、外侧结节之间的沟为趾长屈肌腱所通过，该肌腱向远侧延伸，至载距突足底面的沟中。距跟内侧韧带附着于内侧结节的下面；三角韧带最后部的浅层纤维附着于内侧结节的上方；其深层纤维的附着部位还要高一些，位于距骨体内侧面逗点形关节面的正下方（图6.332C）。

因距骨被踝关节、距下关节和距跟舟关节包绕，所以其表面无肌肉附着，但有许多韧带附着。

据记载 不同性别干燥距骨的重量（Singh 1975）：成年印第安人男性和女性的范围分别为15.1至36.8克和6.0至20.5克，均值平均为23.5和15.32克。Steele（1976）提出根据距骨的大小来判断性别。

跟骨(calcaneus) 是最大的一块跗骨（图6.334），突向胫腓骨的后面，似一短杠杆供小腿肌附着于其后面。跟骨呈不规则的立方形，其长轴向远侧上外方倾斜。其光滑的前端关节面与大而粗糙的后面形成对照。其背面中央有一大关节面，其足底面粗糙；其外侧面平坦，内侧面凹陷。

跟骨上面或近侧面 该面可分为三部分：后1/3粗糙，凹凸不平，横向隆起，此面支持位于跟腱和踝关节的纤维脂肪组织；中1/3为后距关节面（posterior talar facet），呈卵圆形，前后径隆凸；前1/3有部分骨面形成关节面；后距关节面的远侧（前方）有一粗糙的凹陷，此凹陷在内侧部变窄、形成一条沟称跟骨沟（sulcus calcanei），与距骨围成跗骨窦（sinus tarsi）。此沟远侧和内侧部有一狭长的关节面位于载距突之上，此关节面在骨体之上向远外侧延伸，此关节面常被载距突前缘的非关节间隔分为中距关节面（middle talar facet）和前距关节面（anterior talar facet），因性别和种族的不同，这种情况的发生率也不同，但跟骨上面的三个关节面融合成一个不规则区的情况是罕见的（Bunning 和 Barnett 1963，1965）。经过对一个具有401例印第安人跟骨样本的前距关节面的详细分析后，将其划分四种类型。Ⅰ型（67%）为在载距突上有一个连续的关节面延伸至跟骨远内侧拐角处；Ⅱ型（26%）有两个关节面，一个位于载距突，一个位于跟骨远侧部；Ⅲ型（5%）只有一个关节面，位于载距突；Ⅳ型（2%）为整个前和后关节面融合在一起。

前面 前面最小，为一凹凸不平的斜行关节面，与骰骨相关节。

后面 后面分为三部分：近侧（上）区平滑，借滑膜囊和脂肪组织与跟腱分隔；中间区最大，上界为一沟，下界为



B

图6.331B 与图A同一足，提起足跟，近似站立姿势末，行走之初的位置。示小腿骨向前的角度，距小腿关节的距屈和距骨及跖骨的方位。1. 距小腿关节，2. 距下关节，3. 三角骨，4. 副骨窦，5. 跟骰关节，6. 腓骨长肌腱内的籽骨，7. 骰骨，8. 第5跖骨粗隆，9. 楔骨，10. 足舟骨，11. 距舟关节，12. 距骨头。

跟腱所附着的粗糙骨嵴；远侧（下）部向前下方倾斜，有纵纹，为皮下承重面。

足底面 此面粗糙，尤其是近侧部，有跟骨结节（calcanean tuberosity），跟骨结节外侧突和内侧突（lateral and medial processes）伸向远侧，二突被一切迹隔开。内侧突较长而宽（图6.334B）。再向远侧，为跟骨小结节（又称前结节anterior tubercle），是足底长韧带附着部的远侧界。

外侧面 外侧面较扁平，其近侧部位置较深，可在足跟的外侧面、外踝的远侧摸到。其远侧部有一大小变化极大的腓骨肌滑车（结节）（peroneal trochlea）（tubercle 图6.334C）。如果其发育良好，可在外踝下方2cm处摸到。此面有一斜行沟，由腓骨长肌腱压出，此沟近侧，还有一腓骨短肌腱压出的浅沟。在腓骨肌滑车的后上方1cm或更远处，可能还有第二个隆起，供外侧韧带的跟腓部附着。

内侧面 内侧面纵向凹陷，其凹度被从其上缘远侧部突向内侧的载距突（sustentaculum tali）加深（图6.334D）。载距突的上面为中距关节面，载距突的下面有一沟，此沟与距骨后面供趾长屈肌腱通行的沟相延续（图6.334B）。载距突的内侧面可在内踝尖的正下方摸到；偶尔，趾长屈肌腱也在此压出一条沟。

进一步详述 跟骨沟（calcanean sulcus）为距跟骨间韧带、颈韧带（见后）和伸肌下支持带的内侧束附着；在后距关节面远侧的非关节区还有趾短伸肌（部分）、伸肌下支持带的主要部分和分裂韧带的主干附着。

跟骨结节内侧突（medial process of the tuberosity）隆凸的内侧缘为蹈展肌和屈肌支持带的浅层附着，其远侧全部被足底腱膜和趾短屈肌所附着。小趾展肌附着于跟骨结节外侧突，其附着部向内延伸至内侧突。在近侧部的内、外侧突与远侧的跟骨小结节之间延伸的粗糙区为足底长韧带附着。跟骨小结节及其远侧为足底短韧带附着。足底方肌的外侧腱性头附着于跟骨结节外侧突的远侧，靠近足底长韧带的外侧缘处。跟骨后面的下部较宽，靠近跟腱的内侧缘，有跖肌附着。跟骨外侧面的前部有腓骨长、短肌越过，但其余大部分居于皮下（见第7篇）。跟腓韧带通常附着于腓骨肌滑车上方1～2cm处，此处常为一低矮而圆钝的隆起。

载距突（sustentaculum tali）位于距跟舟关节的背侧部，其足底面被趾长屈肌压出一条沟，沟的两侧缘为屈肌支持带的深部附着。载距突的内侧缘狭窄、圆钝、隆凸，跟舟足底

A

C

图6.332 左侧距骨。A. 上面；B. 下面；C. 内侧面；D. 外侧面。

韧带附着于其远侧；其近侧有胫骨后肌腱的一束纤维和三角韧带的浅层纤维及距跟内侧韧带附着。在三角韧带附着处的远侧，趾长屈肌腱位于载距突的边缘，并且将其压出一条沟。跗长屈肌沟的远侧为足底方肌的大的内侧头附着。

测量 Singh（1975）研究了成年印第安人男、女性干燥跟骨重量的变化，男性的重量值为23.3～58.8g（均值36.64g），女性为13.0～33.0g（均值24.75g）。Steele（1976）研究了跟骨大小的性别差异。经过对52名成人的左、右跟骨进行比较后（Webber 和 Garnett 1976）显示，习惯用哪侧手则同侧跟骨的密度较大，此事实提示出生之前两侧跟骨的密度是相同的。

足舟骨(navicular) 与近侧的距骨和远侧的三块楔骨相关节（图6.335）。远侧面横向隆凸，被分为三个面（内侧面最大）分别与三块楔骨相关节。近侧面有卵圆形凹陷的关节面，接距骨头。背侧面粗糙隆凸；内侧部也较粗糙，延伸成为一隆起的舟骨粗隆（tuberosity），在内踝前下方约2.5cm处可摸到。足底面粗糙而凹陷，借一条沟与内侧的舟骨粗隆分开。外侧面粗糙，不规则，常出现一关节面，与骰骨相关节。

接内侧楔骨的关节面呈三角形，其圆钝的尖端朝向内，它的‘底’常明显弯曲；接中间楔骨和外侧楔骨的关节面也呈三角形，其尖朝向足底。接外侧楔骨的关节面与其说呈三角形，倒不如说呈半月形或宽的新月形（图6.335A）。足舟骨的背面有距舟韧带、楔舟背侧韧带和骰舟背侧韧带附着。舟骨粗隆是胫骨后肌的主要附着部位；胫骨后肌部分肌腱沿舟骨粗隆外侧的沟向远侧至三块楔骨和中间三块跖骨底。跟舟足底韧带附着于此沟外侧的一个小隆凸及与其邻近区域。外

图6.333 左侧新生儿距骨（上面观）。与图6.332A比较，观察距骨颈轴与距骨体长轴形成的角

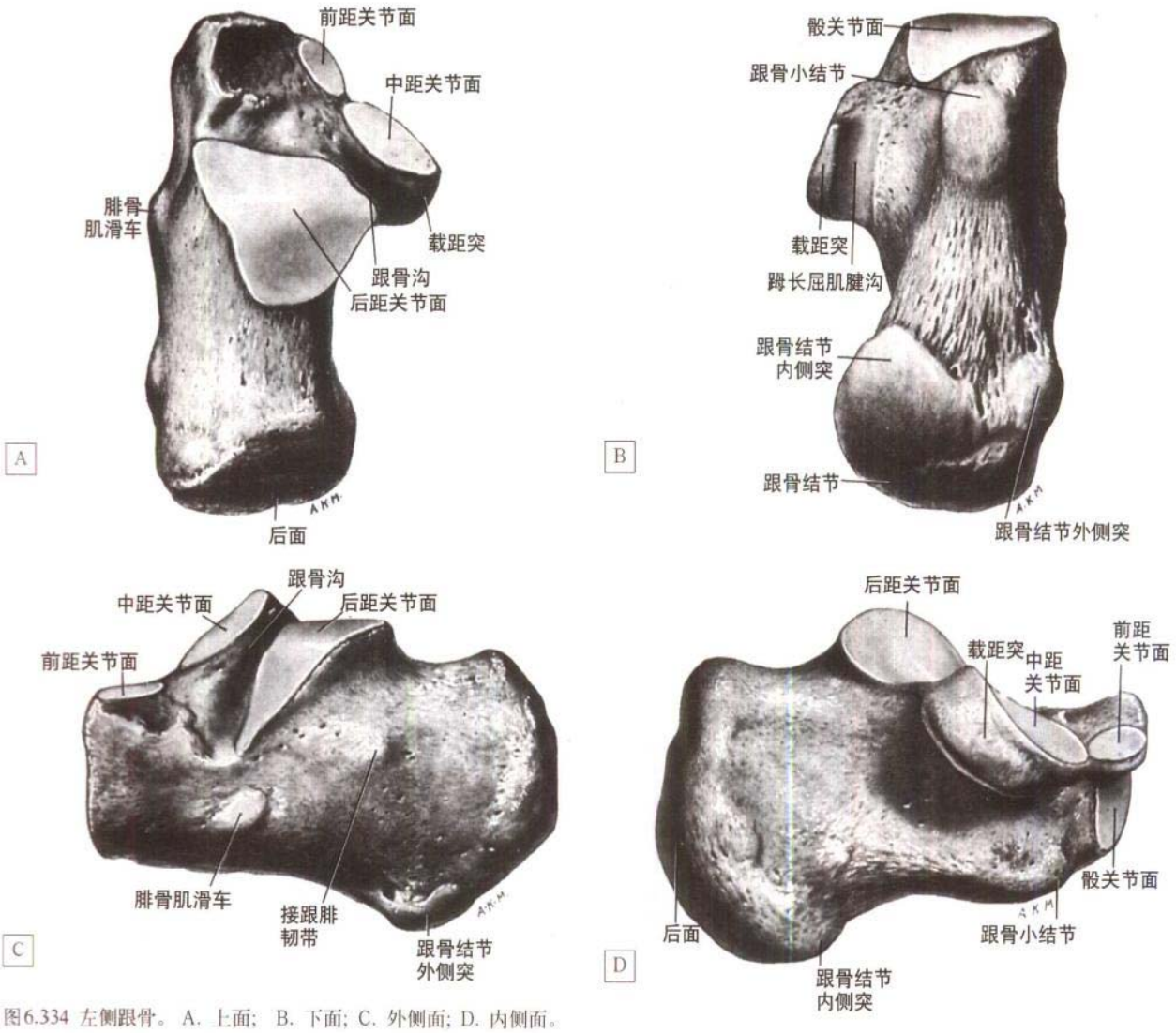

图6.334 左侧跟骨。A. 上面; B. 下面; C. 外侧面; D. 内侧面。

侧面的粗糙部为分歧韧带的跟舟部附着。

楔骨 楔骨(cuneiforms)呈楔形,近侧与足舟骨相关节,远侧与第1~3跖骨底相关节;内侧楔骨最大,中间楔骨最小。中间和外侧楔骨的背面为楔形的底,但内侧楔骨相反,这是形成横弓的主要因素。三块楔骨的近侧面形成接足舟骨的凹面,内、外侧楔骨突向远侧,超出了中间楔骨,从而形成一隐窝,接第二跖骨底。

内侧楔骨(medial cuneiform) 近远侧两面分别与足舟骨和第1跖骨底相关节(图6.336),背面粗糙而狭窄,有胫骨后肌腱的一束纤维附着。远侧面有一"肾门"朝外的肾形关节面,与第1跖骨底相关节。近侧面呈梨形,纵向凹,背侧狭窄,与足舟骨相关节。内侧面粗糙,纵向隆凸,居于皮下;其远侧靠近足底面拐角处有一被胫骨前肌的大部分肌腱压出的压痕(图6.336A)。外侧面有一部分为非关节面;沿其近侧部背侧缘有一光滑的呈直角的带状区,与中间楔骨相关节;其远侧部的背侧区借一垂直嵴与一小的、几乎为四方形的平面分隔,该平面接第2跖骨底内侧面的背侧部。此面下方,内侧楔骨借坚固的韧带与第二跖骨底的内侧相连。近侧部由楔间骨间韧带将此面与中间楔骨相连接。远侧部和足底区由于部分腓骨长肌腱的附着而粗糙(6.336B)。

中间楔骨(intermediate cuneiform)。 中间楔骨(图

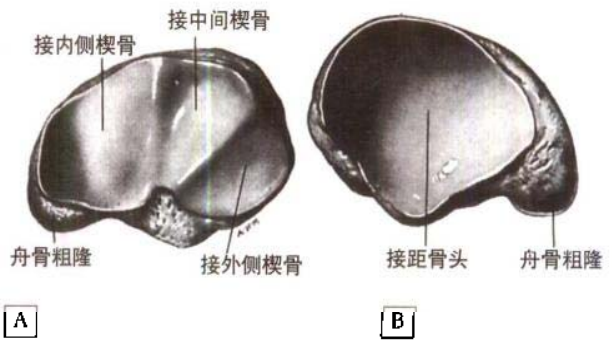

图6.335 左侧足舟骨。A. 远侧面; B. 近侧面。

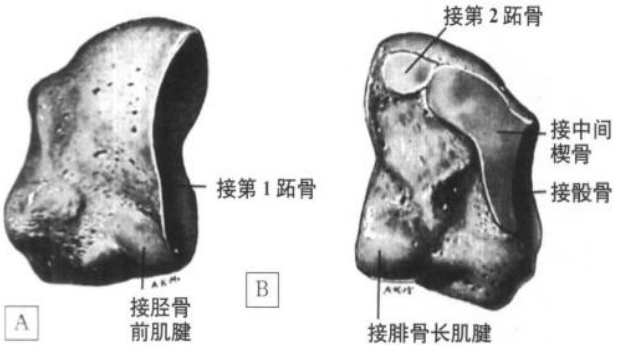

图6.336 左侧内侧楔骨。 A. 内侧面; B. 外侧面。



图 6.337 左侧中间楔骨。A. 远侧和内侧面; B. 近侧和外侧面。

6.337)。足底面狭窄，为胫骨后肌腱的一束纤维所附着。远、近侧面都是三角形的关节面，分别与第 2 跖骨底和足舟骨相关节。内侧面的一部分为关节面，沿其近侧缘和背侧缘，形成一光滑的弯呈直角的条状区，偶然成对，与内侧楔骨相关节。外侧面也有一部分为关节面，沿其近侧缘形成一垂直的带状区，呈锯齿状，与外侧楔骨紧密相贴。坚韧的骨间韧带将中间楔骨的内、外侧面的非关节区连于相邻的楔骨。

外侧楔骨(lateral cuneiform)(图 6.338) 位于中间楔骨与骰骨之间，近侧与足舟骨、远侧与第 3 跖骨底相关节。与中间楔骨一样，背侧面粗糙，呈长方形，为楔形的底。足底面狭窄，为胫骨后肌腱的一束纤维附着，有时趾短屈肌的部分纤维也附着于此。远侧面为三角形关节面，与第 3 跖骨底相关节。近侧面的足底部粗糙，但其背侧 2/3 有一三角形关节面，与足舟骨相关节。内侧面一部分为非关节区，其近侧缘有一垂直的带状区，呈锯齿状，与中间楔骨相关节；其远侧缘有一比较狭窄的带状区(经常形成两个关节面)与第2跖骨底的外侧面相关节。外侧面也有一部分为非关节面，此面有一三角形或卵圆形的面接骰骨；在背侧部远侧缘有一半月形关节面与第4跖骨底内侧面的背侧部相关节。外侧楔骨内、外侧面的非关节区有楔骨骨间韧带和楔骰骨间韧带附着，这对于维持足横弓是重要的。

骰骨(cuboid) 位于跗骨远侧列的最外侧(图6.339)，近侧为跟骨，远侧为第4、5跖骨。背侧面实际为背外侧面，因韧带的附着而粗糙。足底面的远侧部有一斜沟，此沟有腓骨长肌腱通过，沟的近侧界为一骨嵴，此嵴向外终于骰骨粗隆(tuberosity of the cuboid)，此粗隆的外侧面有一小平面，与常常位于腓骨长肌腱内的籽骨或软骨相接。骨嵴的近侧为粗糙的足底面，由于跟骰关节的倾斜，向近侧和内侧延伸使其内侧缘明显比外侧缘长。外侧面粗糙；在足底缘可见一深切迹，自此延伸成为腓骨长肌腱沟。内侧面非常宽阔，有一卵圆形关节面接外侧楔骨，该面的近侧另一关节面(有时缺如)接足舟骨，这两个面相互延续，两面之间被一光滑的纵嵴分隔；内侧面部分区域为非关节面区。远侧面被垂直分为内侧的四方形关节面和外侧的三角形关节面，前者与第4跖骨底相关节，后者的尖朝向外、接第5跖骨底。近侧面呈三角形，凹凸状，与跟骨的远侧面相关节；内侧足底角突向后，至跟骨远侧端的下面。

骰骨的背侧面有跟骰背侧韧带、骰舟背侧韧带、楔骰背侧韧带和骰跖背侧韧带附着。足底嵴的近侧缘为足底长韧带的深部纤维附着。足底面向后内侧的突出部有胫骨后肌腱的一束纤维和趾短屈肌附着。骰骨内侧面的粗糙部为楔骰骨间韧带和骰舟骨间韧带附着，近侧部为跟骰韧带附着，此韧带是分歧韧带的外侧束。

踝(距小腿)关节

踝关节(ankle joint or talocrural joint)近似单轴关节。胫骨下端及其内踝、腓骨的外踝和胫腓下横韧带形成深的踝窝，容纳距骨体。其边界为胫骨远侧端的前缘，当其表面的韧带松弛时即可摸到。虽然看来踝关节是一个简单的屈

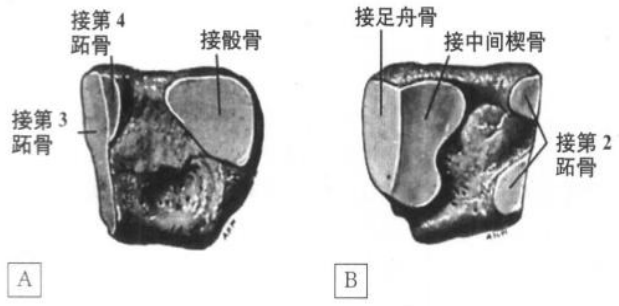

图6.338 左侧外侧楔骨 。A. 远侧和外侧面; B. 近侧和内侧面。

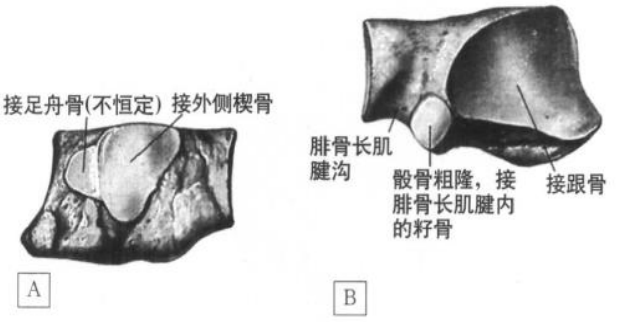

图6.339 左侧骰骨。 A. 内侧面; B. 近侧和外侧面。

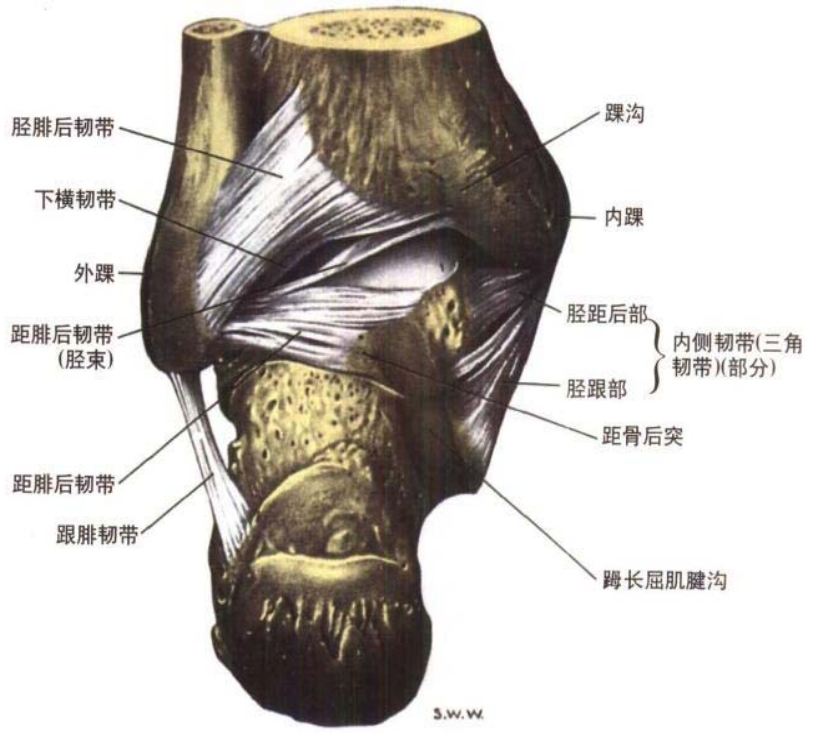

图 6.340 左侧距小腿关节后面观（根据英国皇家外科学院陈列室标本绘制，承蒙该委员会允许引用）。

成关节，通常称为“单轴关节”，但在足背屈或跖屈时，其旋转轴是可活动的（Sammarco 1977; Jend等1985; Lundberg等1989）。

关节面覆盖透明软骨。胫骨的滑车面，在旁矢状径隆凸，横向微凹，前面较宽；胫骨下关节面相应地弯曲。距骨的内踝面位于距骨内侧面的近侧部，比较扁平，呈逗点状，且前面较深。距骨的外踝面较大，呈三角形，纵向凹陷，外踝的关节面相应地弯曲。后面，距骨滑车与外踝面之间的边缘倾斜，成为一狭窄、扁平的三角区，与胫腓下横韧带相关节（图6.340）；距骨的各关节面相互延续。各骨借纤维囊、内侧（三角）韧带、距腓前、后韧带和跟腓韧带相连。

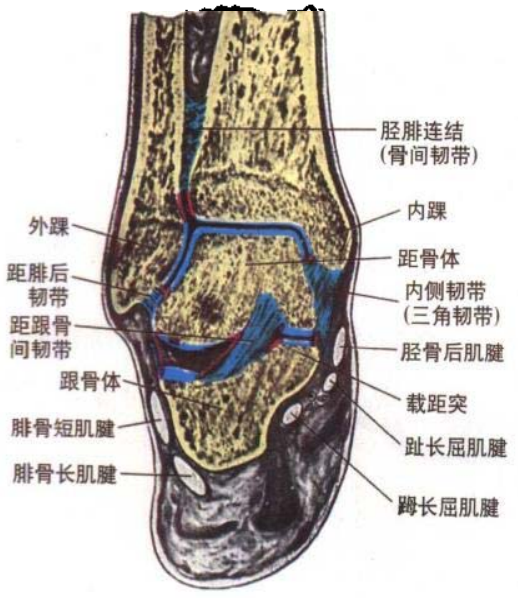

图 6.341 左侧距小腿关节和距跟关节冠状切面。

纤维囊 纤维囊围绕关节，前后较薄，近侧附着于胫骨下关节面和内踝关节面及腓骨外踝关节面的周缘，远侧附着于距骨近滑车面的边缘，但在前面，纤维囊到达距骨颈的背面。纤维囊被强韧的副韧带加固。纤维囊后部主要是横行的纤维，并与下横韧带愈合，外侧部在腓骨外踝窝处增厚。

滑膜层衬于纤维囊的内面，并在胫、腓骨之间上行，形成一较短的垂直隐窝（图6.341）。

内侧韧带(medial ligament) 又称三角韧带（deltoid collateral），为强韧的三角形纤维束（图6.342）。上方附着于内踝尖及其前后缘。浅层纤维的前部（胫舟部tibionavicular）前行，至舟骨粗隆；后部与跟舟足底韧带的内侧缘愈合；中间部的纤维（胫跟部tibiocalcaneal）几乎垂直下降，至载距突全长；后部的纤维（胫距后部posterior tibiotalar）行向后外，至距骨内侧面和内侧结节。深部纤维（胫距前部anterior tibiotalar）从内踝尖至距骨内侧面的非关节区，该韧带与胫骨后肌腱和趾长屈肌腱交叉。

外侧韧带(lateral ligament) 由不连续的几部分组成（图6.343）。距腓前韧带（anterior talofibular ligament）从外踝的前缘向前内方，延伸至距骨，附着于距骨外踝面的前方和距骨颈的外侧面（图6.343）。距腓后韧带（posterior talofibular ligament）起自外踝的远侧部，几乎水平向后内方，止于距骨后突的外侧结节（图6.340）。一束“胫束”纤

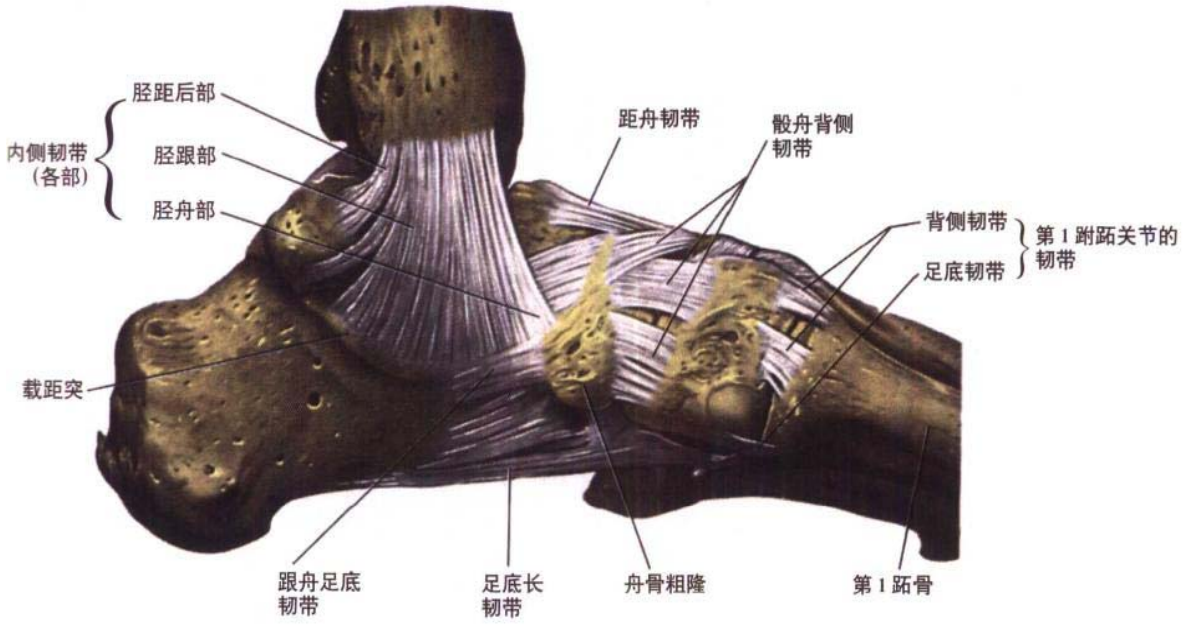

图 6.342 左侧距小腿关节和跗骨间关节（内侧面观）。（根据英国皇家外科学院陈列室标本绘制，蒙该委员会允许引用）

维将此韧带与内踝相连。**跟腓韧带**（calcaneofibular ligament）呈长条索状，起自外踝尖前方的一个压迹，向后下方，止于跟骨外面的结节，并且与腓骨长、短肌腱相交叉。

踝关节的毗邻 前面，从内向外依次为胫骨前肌、跨长伸肌、胫前血管、腓深神经、趾长伸肌、第3腓骨肌；后面，从内向外依次为胫骨后肌、趾长屈肌、胫后血管、胫神经、跨长屈肌；外踝后方的踝沟内有腓骨长、短肌（图6.344）。

踝关节的血管和神经 动脉来自胫前动脉和腓动脉的内、外踝支。神经来自腓深神经和胫神经。

踝关节的运动 身体直立、足与小腿呈直角时，关节的主动运动是足背屈（C10°）和足跖屈（C20°），前者使足背向小腿前面运动，小腿前面与足背之间的角度减小，跖屈使足背远离小腿的前面。足背屈为足的“紧密衔接”位置，此时关节面最相适合，韧带紧张；在行走、跑步和跳跃时，全部

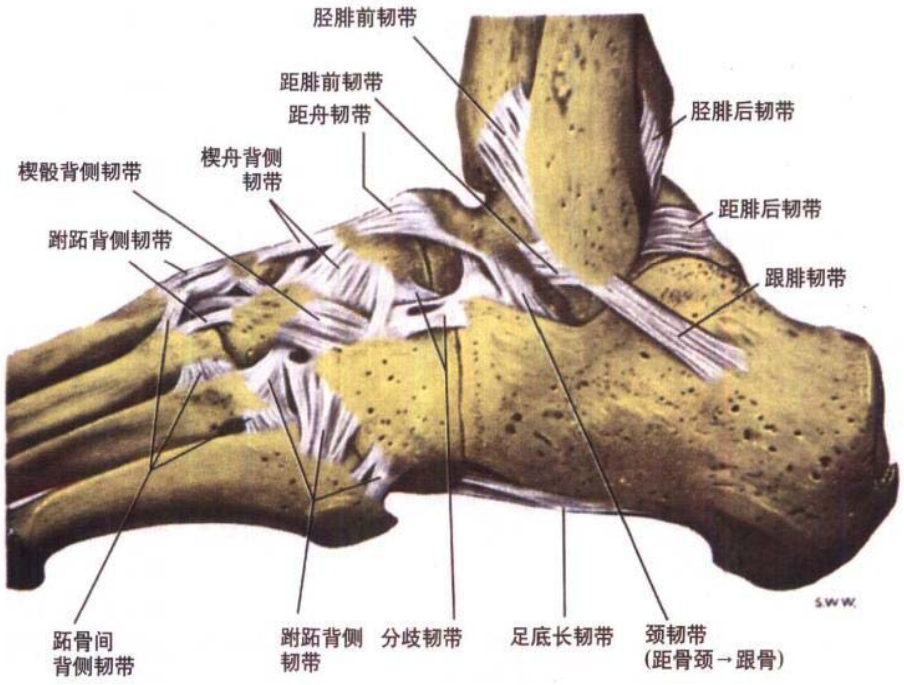

图 6.343 左侧距小腿和跗骨间关节（外侧面观）。（根据英国皇家外科学院陈列室标本绘制，承蒙该委员会允许引用）

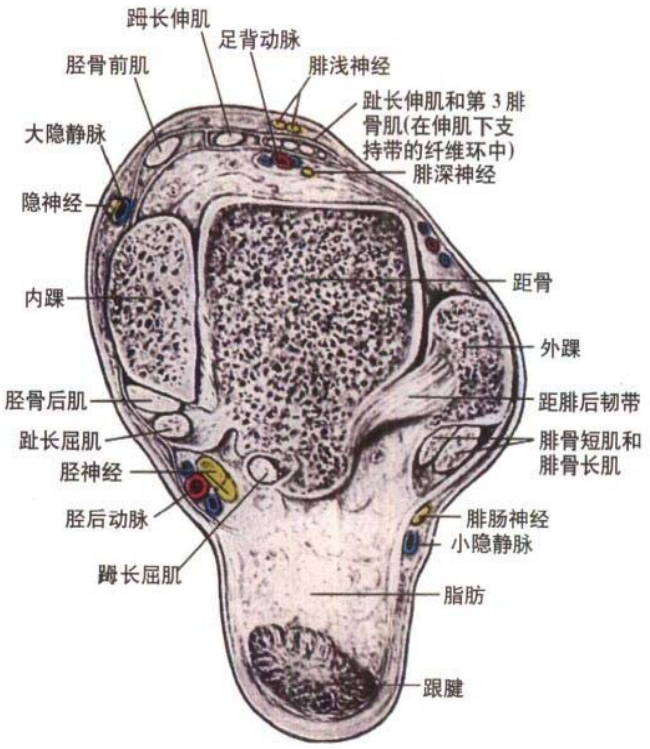

图6.344 右侧距小腿关节下部横切面（上面观）。

主动运动由此位置产生。两踝紧抱距骨；甚至松弛时，在缺少下方胫腓韧带连结的伸展和腓骨轻度弯曲状态下，可发生感觉不到的侧方运动。距骨的上关节面前部较宽，于足背屈时，下方胫腓韧带连结的“弹性”和上方胫腓关节的滑动使腓骨稍外旋，从而使踝间距增大。内侧（三角）韧带非常强韧，甚至能抵抗使其附着的骨发生断裂的力量。该韧带的中间部分与跟腓韧带一起把小腿和足紧密连结，抵抗踝关节向任何方向脱位。距腓后韧带加深了接纳距骨关节面的深度，协助跟腓韧带抵抗关节向后脱位。距腓前韧带限制关节向前脱位。足跖屈受作用相反的肌肉、内侧（三角）韧带和距腓前韧带所限制。足背屈则受跟腱和小腿三头肌的收缩、内侧（三角）韧带的后部纤维和跟腓韧带的限制（图6.344）。跗骨间的活动增加了足背屈和足跖屈的运动范围，前者可增加10°，后者可增加20°。

附加运动 当足跖屈时，可作轻微的从一侧至另一侧的滑动、旋转、外展和内收。

运动踝关节的肌肉(见第7篇) 足背屈：主要有胫骨前肌。协同肌有趾长伸肌、跨长伸肌和第3腓骨肌。

足跖屈：主要有腓肠肌和比目鱼肌。协同肌有跖肌、胫骨后肌、跨长屈肌和趾长屈肌。

正直站立时，身体的重力线位于踝关节的前方，踝关节并没有处于紧密衔接位置，关节的稳固需要比目鱼肌持续的活动（常常包括腓肠肌），稳固性的增加伴随向前倾斜，反之亦然。如果向后倾斜，使重心的投射（重力线）位于踝关节横轴之后，足跖屈肌放松而足背屈肌紧张。

临床解剖学 由于踝窝特有的深度，踝关节脱位是极少见的，除非伴随内、外踝的骨折。所谓踝关节的扭伤，几乎总是在距下关节外展时发生、一些内侧（三角）韧带也可能被撕裂。真正的扭伤通常是由于用力跖屈，导致关节囊前部撕裂（距腓前韧带撕裂最常见），关节后面的嵌塞出血引起表面青肿。在关节强硬时，最适宜的姿势是轻微跖屈。

行走时，通过踝关节传递的压力可达体重的5倍，此时通过踝关节的切应力、即内部旋转肌力和在足之上与身体运动有关的外部旋转惯力的结果，可达体重的80%（Stauffer等1977）。在站立相的大部分阶段，切应力向前。据报道，在中间姿势，通过腓骨与踝传递的负荷占通过小腿传递的总负荷的7%（Goh等1992）；因而，腓骨切除术将显著增加胫骨的负荷。

跗骨间关节

距下(距跟)关节 跟骨和距骨之间有前、后两对关节，形成一个功能统一体，称“距下关节”（subtalar joint）；在此处距下关节仅指后关节，而把前关节作为距跟舟关节的一部分。

距下关节包括距骨下面后部凹陷的后跟关节面和在跟骨上面隆凸的后距关节面（图6.345）。该关节为可变化的多轴关节，其运动是与其它的跗骨关节联合的运动。各骨借纤维囊、内、外侧韧带，距跟骨间韧带和颈韧带相连。

纤维囊 包绕关节其纤维较短，附着于关节面的周缘；纤维囊分裂成束，束与束之间薄弱；滑膜与其它的跗骨关节

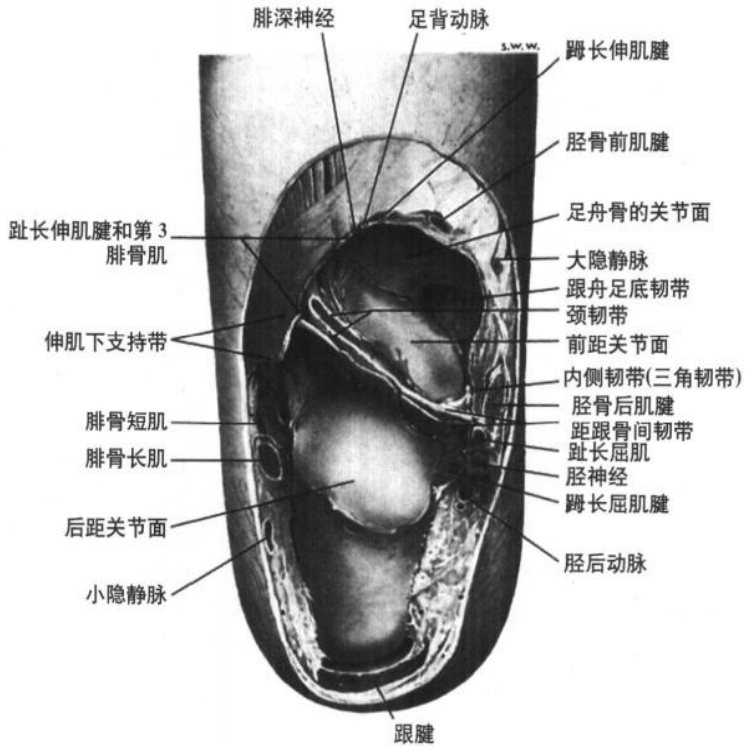

图6.345 切除距骨从上方暴露左侧距跟关节和距跟舟关节。

不相连。

距跟外侧韧带(lateral talocalcaneal ligament) 扁而短，起自距骨外侧突，向后下方，至跟骨外侧面，止于跟腓韧带的前上方。

距跟内侧韧带(medial talocalcaneal ligament) 连于距骨内侧结节与载距突背面及其毗邻的跟骨内侧面，其纤维与内侧（三角）韧带愈合，最后部的纤维衬于跟骨和距骨之间供跨长屈肌通过的沟内。

距跟骨间韧带(interosseous talocalcaneal ligament) 为宽阔、扁平的双层横行纤维带（图6.341，345），位于跗骨窦内，从距骨沟斜向外下，至跟骨沟。其内侧部的纤维在外翻时绷紧。韧带的后层与距跟关节相连，其前层与距跟舟关节相连（见下）。

颈韧带(cervical ligament) 位于跗骨窦的外侧，从跟骨上面、趾短伸肌附着处的内侧，行向上内，至距骨颈的下外结节（图6.343）（Barclay-Smith 1896; Smith 1958）。此韧带在足内翻时绷紧。

距下关节的运动。 距骨与跟骨之间的运动和距跟舟关节的运动相伴随，其运动将一同描述。

距跟舟关节(talocalcaneonavicular joint) 是一个多轴的复关节，卵圆形的距骨头与下面前部区域的三个关节面相延续（见前），并完全适合于骨和韧带构成的关节窝，此窝由足舟骨的后面、跟骨的前、中距关节面和跟舟足底韧带的纤维软骨上面共同形成。距下关节的背侧面，即距跟舟近侧关节面隆凸。关节的位置可根据距骨头来确定，当足被动内翻时，在胫骨下端前缘3cm处可看见，并可触摸到距骨头。各骨由纤维囊和三条韧带相连：它们是距舟韧带、跟舟足底韧带和分歧韧带的跟舟部。

此关节的纤维囊发育不良，但后部较厚，为填充于跗骨窦内的骨间韧带的前部。

距舟韧带(talonavicular ligament)。 宽而薄（图6.342，343），连于距骨颈的背面和舟骨之间，被伸肌腱所覆盖。跟舟足底韧带（见后）和分歧韧带的跟舟部（图6.343）分别为该关节的足底和外侧韧带。

距跟舟关节的运动 距下关节和距跟舟关节的运动为滑动和旋转，跟骨和足舟骨通过这两个关节，使非承重足在距骨上向内旋转，使足的内侧缘提起，足的外侧缘下降，足底朝向内侧，即足内翻运动，主要发生在距下关节和距骨头及其足底延长部与载距突、跟骨、跟舟足底韧带和舟骨后面之间的复杂关节。相对应的关节面相互弯曲，但方向相反。它们的运动类似于桡、尺骨之间的桡尺近侧关节和桡尺远侧关节的运动。其运动轴大致将弯曲的中心连结起来，从跟骨后面向前内上行，斜经跗骨窦，至距骨颈的上内侧（Shepard 1951）。在某种程度上，运动轴的倾斜说明足（较大程度上为前足）在内翻时发生内收和轻微的跖屈。然而，跟骨围绕距骨的运动也包含跗横关节（距舟和跟骰关节）的运动，前足的运动范围因而增加。这些关节几乎位于同一横断面上；当足内翻时，足舟骨在距骨头上旋转，骰骨在鞍形的跟骰关节向下滑动和旋转。足跖屈时，距骨滑车面的狭窄部进入踝窝，使足内翻的幅度进一步增加，同时距骨轻度的侧方运动增加了内翻时的内收。与其相反的运动，即为外翻，幅度较为受限。

足内翻主要被腓骨长、短肌和距跟骨间韧带的外侧部所

拮抗，其它跗骨骨间韧带和跟腓韧带的作用较小。胫骨前、后肌和内侧（三角）韧带制止足外翻。

以上所述的足内、外翻的复杂运动是指当足离地时整个足的变化（包括距骨的小幅运动）。足完全内翻的同时伴有足跖屈、相反，足外翻时则伴有足背屈。当足在传递重力或推力时，为了维持跖行时足与地面的接触，而对这些运动进行调整。远侧的跗骨和跖骨相对于距骨进行旋前或旋后运动，旋前包括足的内侧缘和踇趾向下旋转；旋后则相反。旋前和旋后都使足的外侧缘保持跖行时与地面接触。进一步来说，当胫、腓骨在冠状面成角时，在外侧，但尤其是在内侧，胫、腓骨及其远侧端的踝窝带动距骨一起运动。距骨首先围绕斜行穿过关节的中心轴，并在距下和距跟舟关节移动。当距骨和跟骨之间处于紧密衔接位置时，距骨和跟骨联合形成的机能单位（后者包括跟骰关节）倾斜，使成角加大。令人遗憾的是，足内翻和足外翻常与旋前、旋后相混淆，后者只是前者的组成部分。就像足内翻和足外翻可伴随内收、外展一样。旋前与旋后和足内翻及足外翻可在跖行始发姿势或行进时前足的适应过程中区分开来（见后和第7篇）。

有关足的运动术语在足矫形医生、运动学家和其它人中存在着一定的混乱。上面的描述是被广泛接受的用法（MacConaill 1950; Kapandji 1970; MacConaill和Basmajia 1977）。根据Kapandji（1970）提出的理论，足内翻是内收和旋后的联合运动，足外翻包括外展和旋前。

运动关节的肌肉 足内翻：胫骨前、后肌。

足外翻：腓骨长、短肌。

跟骰关节(calcaneocuboid joint) 关节面呈鞍形，位于第5跖骨粗隆近侧约2cm处。其韧带有：纤维囊、分歧韧带的跟骰部、足底长韧带和跟骰足底韧带。

纤维囊背侧面增厚构成了跟骰背侧韧带（dorsal calcaneocuboid ligament）。滑膜与其它跗骨关节不同（图6.346）。

分歧韧带(bifurcate ligament) 为强韧的“Y”形韧带（图6.343），其主干近侧附着于跟骨前部上面；此韧带远侧分为跟骰和跟舟两部分。外侧为跟骰韧带（calcaneocuboid ligament）延伸至骰骨的背内侧面，形成两列跗骨间的一条主要连接带；内侧是跟舟韧带（calcaneonavicular ligament）附着于足舟骨的背外侧面。

足底长韧带(long plantar ligament) 是与跗骨相连的最长的韧带（图6.343，347，348），从跟骨的足底面（跟骨结节内、外侧突的前方）和跟骨小结节，延伸至骰骨足底面的骨嵴和骰骨粗隆，其深部纤维附着于此，较浅层的纤维延伸至第2至第4，有时至第5跖骨底。此韧带与骰骨足底面的沟形成供腓骨长肌腱通行的管道。此韧带是限制外侧纵弓塌陷的最强有力的因素（见后）。

跟骰足底韧带(plantar calcaneocuboid ligament) 为宽短而强韧的纤维带（图6.348），这种足底短韧带（short plantar ligament）位于足底长韧带深面，并与其借疏松结缔组织隔开。此韧带从跟骨小结节及其前方的压迹，延伸至骰骨足底面的相邻部；也参与维持外侧纵弓。

跟骰关节的运动。在全足进行内翻和外翻时，和前足与后足

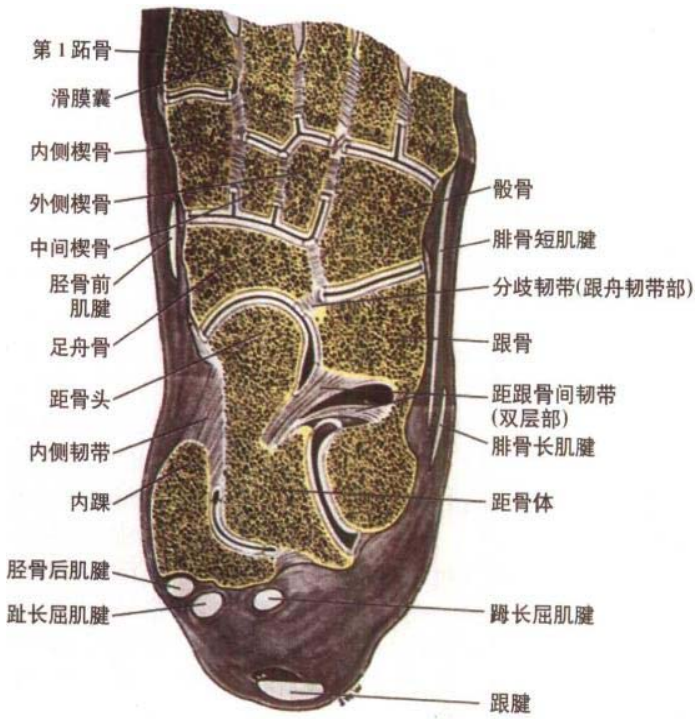

图6.346 斜向中间外侧的右足斜切面（上面观）显示跗骨间关节和跗跖关节的关节腔，还可见距小腿关节的内踝部分。注意：此切面经过内侧楔骨与第2跖骨底之间关节的下方；在足舟骨和骰骨之间无滑膜关节；距跟骨间韧带板形成距跟舟关节和距下关节（距跟后部）的副韧带；图中厚度均匀一致的关节软骨掩盖了活体关节软骨厚度和曲度的变化。

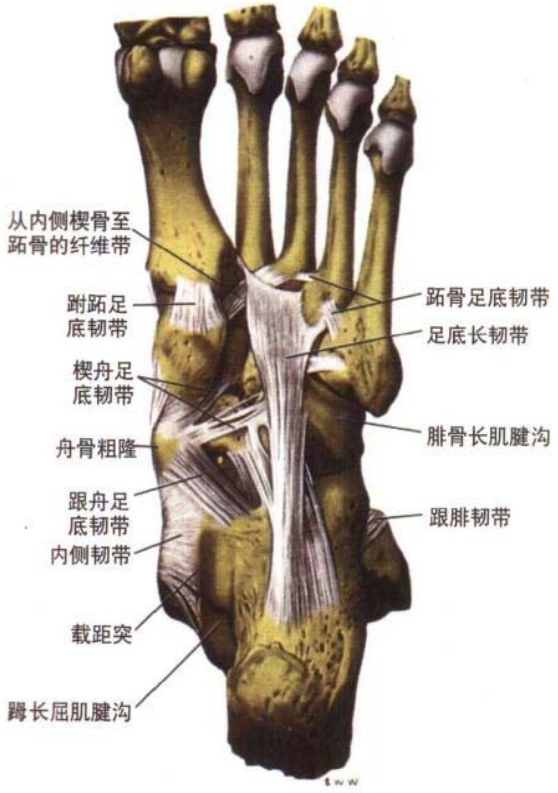

图6.347 左侧足底韧带 起自跟骨结节内侧突前方的足底长韧带的部分纤维已被切除。(根据英国皇家外科学院陈列室标本绘制，蒙该委员会允许引用)

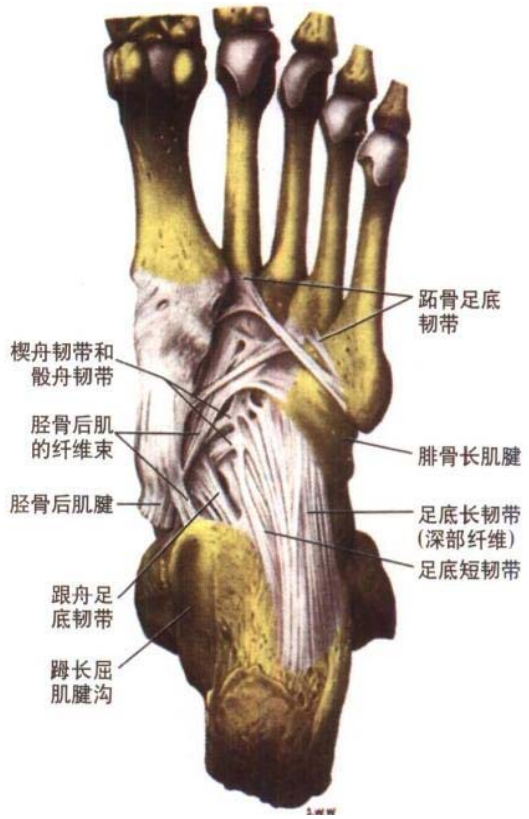

图6.348 左侧足底韧带 足底长韧带已被部分切除。(根据英国皇家外科学院陈列室标本绘制，蒙该委员会允许引用)

之间的旋内和旋外的变化时，跟骨和骰骨之间的运动为滑动，并伴有彼此间的联合旋转（见后）。

连结跟骨和足舟骨的韧带 虽然跟骨和足舟骨没有直接构成关节，但它们由跟舟韧带和跟舟足底韧带相连。跟舟韧带作为分歧韧带的内侧束已在前文中描述。

跟舟足底(跳跃)韧带[plantar calcaneonavicular(spring) ligament] 为宽而肥厚的纤维带（图6.342，345，348），连结于载距突前缘和足舟骨的足底面之间，该韧带参与构成关节腔的一部分，在距骨头的下面，将跟骨与足舟骨连结在一起，维持足的内侧纵弓。韧带的背面有一三角形纤维软骨关节面，与距骨头相接（图6.345）。韧带足底面的内侧部由胫骨后肌腱支持，外侧部由蹈长屈肌腱和趾长屈肌腱支持；其内侧缘与内侧（三角）韧带前部浅层的纤维愈合。没有真正的证据证明“跳跃”韧带特别有弹性。

楔舟关节(cuneonavicular joint) 是由足舟骨在远侧与三块楔骨形成的复合关节，虽然足舟骨的远侧面横向隆凸，并被两条低矮的骨嵴分为三个面，以适应三块楔骨稍弯曲的近侧关节面，此关节还常被称为平面关节。关节囊与楔骨间关节及楔骰关节的关节囊相延续，滑膜腔也同样相连，并且同第2、第3跗跖关节和第2至第4跖骨间的跖间关节也相连通（见后）。

背侧和足底韧带 这些韧带把足舟骨与每一块楔骨连在一起；背侧韧带有三条，每一块楔骨均有一条韧带附着。从足舟骨到内侧楔骨的纤维束作为关节囊的延续，绕过关节的内侧面，与足底韧带愈合。足底韧带的附着与背侧韧带相似，并且接受来自胫骨后肌腱的纤维束。

骰舟连结(cuboideonavicular joint) 通常为纤维连结，两骨被背侧韧带、足底韧带和骨间韧带连结在一起。这种韧带连结也常被滑膜关节所取代，几乎是平面关节，其关节囊和衬于囊内的滑膜与楔舟关节相延续。背侧韧带常向前外侧延伸；足底韧带几乎横向从骰骨至足舟足。骨间韧带是最强韧的横行纤维，连于两骨相邻面的非关节区之间（图6.346）。

楔骨间关节和楔骰关节(intercuneiform and cuneocuboid joints) 全部为滑膜关节，关节面近似平面或轻度弯曲。其关节囊和衬于内面的滑膜与楔舟关节相延续。各骨被背侧韧带、足底韧带和骨间韧带连结在一起。

背侧韧带和足底韧带 各有三条横行的纤维带，连于内侧楔骨和中间楔骨、中间楔骨和外侧楔骨、外侧楔骨和骰骨之间。足底韧带接受来自胫骨后肌腱的纤维束。

骨间韧带(interosseous ligaments) 这些韧带连于相邻骨面的非关节区，而且是维持横弓的强有力的结构（见后）。

楔舟、骰舟、楔骨间和楔骰关节的运动 承重足在落地过程中发生足的旋前或旋后运动时，上述诸关节只能作轻微的滑动和旋转。例如，在起跑或起跳时，足的挺伸使前足承受应力，这些关节可增加柔韧性。

跗骨的骨化 每块跗骨都有一个骨化中心（图6.354），但跟骨除外，跟骨还有一个鳞片状骺位于跟骨后部。跟骨和距骨的初级骨化中心分别出现在胎儿第3个月和第6个月。通过对177例在49至150mm（冠－臀长）之间人类胎儿跟骨的详细研究，结果显示16%具有一个外侧软骨周围充质骨化中心，11%有软骨内骨化中心，仅2%的胎儿二者都有（Meyer和O'Rahilly 1976）。骰骨常常在出生前开始骨化，其骨化中心常在生后6个月出现。内侧楔骨可能有2个骨化中心，在生后第二年开始出现，中间楔骨和足舟骨在第3年出现，外侧楔骨在第一年出现。跟骨的骺覆盖其后部的大部分及足底面的一小部分，其骨化开始的时间女性为6岁，男性为8岁，愈合时间女性和男性分别为14岁和16岁。距骨后突有时有独立的骨化中心，可保持分离状态，或作为三角骨借软骨与距骨的其它部分相连。其它附属骨的出现可导致X线的错误诊断。

跖骨

跖骨（metatarus）有5块，位于足的远侧部，与跗骨及趾骨相连。像掌骨一样，是小型的长骨，可分为中间的跖骨体、近侧的跖骨底和远侧的跖骨头。除第1和第5跖骨外，跖骨体细长，背面纵向隆凸，足底面凹陷，断面呈棱柱形，远侧端逐渐变细。跖骨底与远侧列的跗骨相关节，彼此间也形成关节。除第1跗跖关节外，其它跗跖关节的连线向后外倾斜，跖骨底相对于跖骨体来说也是倾斜的。跖骨头与近节趾骨底相关节，每个跖骨头都有一个隆凸的关节面，此面延伸至足底面、终于有两个隆起的顶点。跖骨头的两侧扁平，有一凹陷，凹陷的顶部有一背侧结节，供跖趾关节的副韧带附着。

单块跖骨

第1跖骨(first metatarsal) 短而粗（图6.349），骨体强壮，呈棱柱形。底的外侧有时有一小平面，或界限不清的光滑区，接第2跖骨。底的近侧面较大，与内侧楔骨相关节，近侧面的内、外侧缘呈锯齿形；其周缘有供跗跖韧带附着的浅沟，内侧部有部分胫骨前肌腱附着；足底角有一粗糙的、卵圆形的、向外的突起，为腓骨长肌附着。体的外侧面为第1骨间背侧肌的内侧头附着。头大，有一足底隆起被分成两个沟状面，内侧的较大，籽骨在其上面滑动（第1跖骨的动脉供应查阅Jaworek 1973）。

第2跖骨(second metatarsal) 最长。底呈楔形，（图6.350）有4个关节面：近侧关节面，凹陷，呈三角形，与中间楔骨相关节；背内侧关节面大小不一，通常与近侧关节面相延续，与内侧楔骨相接；外侧的背侧部和足底部各有一关节面，被一非关节区隔开，每一关节面又被一微嵴分为远侧半和近侧半；远侧半与第3跖骨底相关节，近侧半（有时与远侧半相延续）与外侧楔骨相关节，它们大小不一，特别是足底部的关节面，有时缺如（singh 1960）。内侧，接内侧楔骨关节面的下方，由于与第1跖骨相接，可出现一卵圆形的压力面。体的内、外侧面分别附着第1骨间背侧肌的外侧头和第2骨间背侧肌的内侧头。

第3跖骨(third metatarsal) 底部呈扁平的三角形，近侧面与外侧楔骨相关节（图6.351）；底的内侧有上、下两个小平面接第2跖骨，下关节面常常缺如。底的外侧仅有一个小平面接第4跖骨背侧角。体的内侧面有第2骨间背侧肌外侧头和第1骨间足底肌附着，体的外侧面有第3骨间背侧肌的内侧头附着。

第4跖骨(fourth metatarsal) 较第3跖骨小（图6.352），底的近侧面为一斜方形关节面，与骰骨相关节，底的外侧有一小平面接第5跖骨，底的内侧有一卵圆形小平面接第3跖骨，有时此平面被一嵴分隔，近侧部与外侧楔骨相关节。体的内侧面为第3骨间背侧肌外侧头和第2骨间足底肌附着，外侧面为第4骨间背侧肌内侧头附着。

第5跖骨(fifth metatarsal) 底的外侧有一粗隆（或称茎突），底的近侧面为三角形斜面与骰骨相关节，底的内侧，接第4跖骨。第3腓骨肌腱附着于体的背侧面的内侧部和内侧缘，腓骨短肌附着于粗隆的背侧面。足底腱膜的一束强韧的纤维束，有时包含肌纤维，连于粗隆的尖端和跟骨结节外侧突之间。底的足底面有一浅沟，有小趾展肌通过，小趾短屈肌也附着于此。体的内侧面为第4骨间背侧肌的外侧头和



图6.349 左侧第1跖骨内、外侧面。

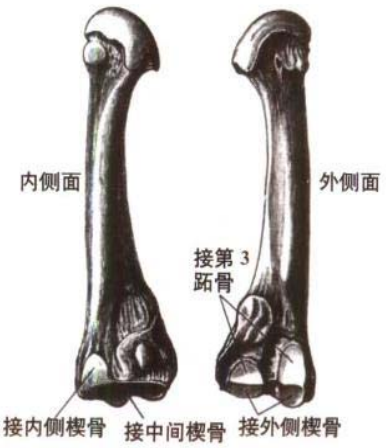

图6.350 左侧第2骨内、外侧面。

图 6.351 左侧第 3 跖骨内、外侧面。

第 3 骨间足底肌附着。在足的外侧缘的中部看见并可摸到粗隆；急速内翻足可致其骨折（图 6.353）。

跖骨的骨化 每个跖骨均有两个骨化中心，初级骨化中心位于跖骨体，次级骨化中心位于第 1 跖骨底及其它 4 个跖骨头（图 6.354）。于胚胎第 9 周，第 2 至第 4 跖骨体的中部开始骨化；第 1 及第 5 跖骨体的骨化则出现在胚胎第 10 周。第 1 跖骨底的次级骨化中心，出现在 3 岁；第 2 至第 5 跖骨小头的次级骨化中心，出现在 3 至 4 岁；底及小头与体愈合的年龄在 17 至 20 岁之间。像第 1 掌骨一样，第 1 跖骨头也有一骺。第 5 跖骨粗隆也常为一骺。

跗跖关节（tarsometatarsal articulations）

大致为平面滑膜关节。第 1 跖骨与内侧楔骨相关节；第 2 跖骨嵌入内、外侧楔骨之间，与中间楔骨相关节；第 3 跖骨与外侧楔骨相关节；第 4 跖骨与外侧楔骨和骰骨相关节；第 5 跖骨与骰骨相关节。从第 5 跖骨粗隆到第 1 跗跖关节，大致成一条线排列，但第 2 跖骨与中间楔骨所成的关节除外，该关节位于此线的近侧约 2 ~ 3mm（图 6.346）。第 1 跗跖关节有独立的关节囊；第 2、3 跗跖关节的关节囊和关节腔与楔骨间和楔舟关节相连通，但与第 4、5 跗跖关节囊之间被位于外侧楔骨和第 4 跖骨底之间的骨间韧带隔开。各骨由跗跖背侧韧带和跗跖足底韧带及楔跖骨间韧带相连。

跗跖背侧韧带 强韧而宽扁，第 1 跖骨和内侧楔骨借关节囊相连；其它跗跖关节的关节囊与背侧和足底韧带愈合。第 2 跖骨接受来自每块楔骨的纤维束，第 3 跖骨接受来自外侧楔骨的纤维束，第 4 跖骨接受来自外侧楔骨和骰骨的纤维束，第 5 跖骨仅接受来自骰骨的纤维束。

足底韧带 由纵行和斜行的纤维束组成，不如背侧韧带规则。

图 6.352 左侧第 4 跖骨内、外侧面。

第 1、2 跖骨之间的韧带最强韧，第 2、3 跖骨被斜行的纤维束连于内侧楔骨，第 4、5 跖骨被细小的纤维束连于骰骨。

楔跖骨间韧带(interosseous cuneometatarsal ligaments) 包括：

- 从内侧楔骨的外侧面至第 2 跖骨相邻部的纤维束（图 6.346）（最强韧）；
- 连于外侧楔骨与第 2 跖骨相邻部；未将位于第 2 跖骨和外侧楔骨之间的关节分开，而且变化较大；
- 连于外侧楔骨的外侧角和邻近的第 4 跖骨底。

跗跖关节的运动 跗骨与跖骨之间的运动仅限于滑动，除了在内侧楔骨和第 1 跖骨之间的关节以外，运动的幅度非常有

图 6.353 左侧第 5 跖骨内、外侧面。

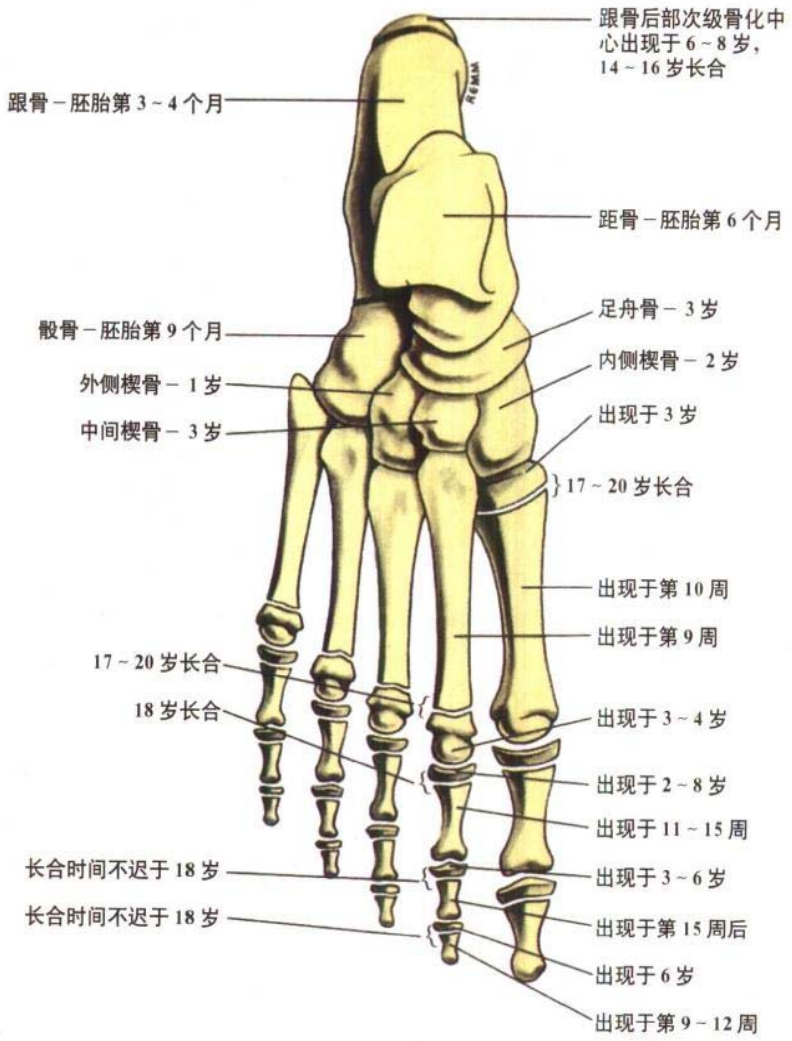

图6.354 足骨的骨化。

限。在肌肉松弛的状态下，在内侧楔骨和第1跖骨之间，跖骨可被动地作可以感觉到的屈、伸和旋转，但当站立或行走以维持跖行接触时，这些运动可主动发生。第2跖骨由于嵌于内、外侧楔骨之间，因而活动性最小。跖屈时，三块楔骨近侧面的外形使其进入紧密嵌合状态，背屈时则展开。

旋前和旋后 旋前和旋后使双足维持跖行并置状态，无论是从大跨步还是到小腿交叉的姿势范围内皆能如此。通常把这归因于足内翻和足外翻是不精确的，因为如果踝跖屈时并加上轻度的内收和外展，内翻和外翻涉及除了距骨之外，甚至包括距骨在内的整个非承重足。

两足相距很远站立不动时呈完全的“内翻”状态，前足和足后部的相对位置也必须发生变化，以维持跖行接触，因为每侧的距骨并伴有胫腓骨两端和踝窝向内倾斜，当跟骨和距骨之间的运动达到最大限度时，跟骨也随之发生倾斜。如果足的其它部分随之发生这种倾斜（足内翻），大部分体重将由足的外侧缘移至足的内侧缘，为了修正这种情况，并且由跖行的接触来分配体重，足前部向相反方向旋转，即旋后或解旋。这主要发生在跗横关节，但其它关节，尤以第1楔跖关节也起作用。相反，当两足并拢或相互交叉着地时，只有通过足前部相对于跟骨和距骨作最大程度的旋前来维持与地面的接触（见后）。

跖骨间关节 第1跖骨底并未与第2跖骨底靠韧带相连，在这一点上跨趾与拇指相似（不同点在于远侧部相连）。在第1、2跖骨底之间常有一个小滑膜囊（图6.346）。第2至第5跖骨底借跖骨背侧韧带、跖骨足底韧带和跖骨骨间韧带相连。所有跖骨头都间接地被跖骨深横韧带相连。跖骨背侧韧带和足底韧带在相邻的跖骨底之间横向走行。跖骨骨间韧带是连接两跖骨相邻面的非关节部的强韧横行纤维束。

跗跖关节的运动 当前足在负重状态下运动时，跗骨末端与跖骨之间的运动为轻微滑动（参看楔骨间关）。

跗骨和跖骨的滑膜配布

位于跗骨与跖骨之间的滑膜腔（图6.346）存在以下部位：

- 距下关节
- 距跟舟间
- 跟骰间
- 楔舟、楔间、楔骰复合体间

- 中间楔骨、外侧楔骨分别与第2、3跖骨间
- 第2至4跖骨间
- 内侧楔骨与第1跖骨间
- 骰骨与第5跖骨间

有时足舟骨与骰骨之间有一小滑膜腔，并常与骰骨及外侧楔骨之间的滑膜腔相通。

趾骨(phalanges of foot)

(图6.329、330)大体上与手的指骨相似；除踇趾为2节外，其它各趾均为3节。趾骨比指骨短得多，趾骨体，尤以近节趾骨体，受到各方面的挤压。受挤压的近节趾骨体的背面隆凸，足底面凹陷。趾骨底有一凹陷的关节面，与跖骨头相关节，趾骨头呈滑车状，与中节趾骨相关节。中节趾骨短小，但较近节趾骨宽，远节趾骨与指骨相似，但较小，且较扁平；底较宽，与中节指骨相关节；远侧端膨大，其足底面有一粗糙的粗隆，供趾垫附着，较宽的区域承担体重。

趾长屈肌腱和伸肌腱附着于外侧的4块远节趾骨底的足底面和足背面。踇长屈肌和伸肌腱附着于踇趾远节趾骨底的足底面和足背面。中节趾骨底为趾短屈肌和伸肌腱附着，第2、3、4近节趾骨的内侧面各有一蚓状肌附着，每侧面还有骨间肌附着(Jones 1949)。关于足趾的肌肉、关节囊和韧带的配置详述参看图6.329，330和第7篇。末节踇趾骨在正常状态下有一轻度踇外翻角，近节踇趾骨也是如此，甚至从未穿过鞋的人也有此角(Barnett 1962)。对30名学生(18－21岁)和35名成人的踇外翻角进行比较，结果显示，后者的角度并未增大。此角在胎儿的标本中也存在(Wilkinson 1954)。

趾骨的骨化 每个趾骨均有2个骨化中心，其中各趾骨体有1个初级骨化中心，各趾骨底有一个次级骨化中心。远节趾骨的初级骨化中心出现在胚胎第9周至第12周，第5趾骨较晚；近节趾骨的初级骨化中心出现在胚胎第11至第15周；中节趾骨较晚，出现时间范围较大。趾骨底骨化中心出现在2至8岁(踇趾常为2至3岁)。底与体的愈合在18岁(Kraus 1961)。

跖趾关节(metatarsophalangeal articulations)

是圆的跖骨头与近节趾骨底的浅凹之间的卵圆形或椭圆关节，在趾蹼近侧约2.5cm处。

跖骨头的关节面覆盖于头的远侧面和足底面，但未达足背面。第1跖骨头足底面被一嵴分隔成2个纵行的沟状关节面，每个面分别与位于关节囊内的籽骨相关节，此处的籽骨是在踇趾固有肌腱内形成的。近节趾骨底的关节面凹陷。韧带有：纤维囊、足底韧带、跖骨深横韧带和侧副韧带。

纤维囊 附着于关节面的周缘，背面较薄，借小滑膜囊与长伸肌腱隔开，或被肌腱取代；并与足底韧带和侧副韧带愈合。

足底韧带(plantar ligaments) 厚而致密，介于两侧副韧带之间，并与之愈合；与跖骨连结较松，但紧密附着于趾骨底。其边缘与跖骨深横韧带愈合，足底面有屈肌腱压出的沟，屈肌腱的纤维鞘与此沟的边缘相连。韧带的深部延至跖骨头的关节区。

跖骨深横韧带(deep transverse metatarsal ligaments) 为4条短而宽的扁平带，将相邻跖趾关节的足底韧带连为一体。韧带的背面为骨间肌，足底面为蚓状肌、趾的血管和神经。此韧带与掌深横韧带相类似(见前)，但它与第1跖趾关节的足底韧带相连。

侧副韧带(collateral ligaments) 为强韧的条索状韧带，位于每个关节的侧面，附着于跖骨头背侧结节和趾骨底的对应侧；此韧带向前下倾斜。

跖趾关节的运动 跖趾关节的运动与手相应的关节的运动相似，但运动幅度不同。与手不同的是其主动伸趾的范围(50°－60°)比屈趾的范围(30°－40°)大，这是为了行走时的需要，第1跖趾关节的区别更显著，该关节屈趾的幅度很小，但伸趾可达90°。当足着地时，跖趾关节至少伸了25°，因为跖骨在足纵弓向上倾斜(图6.355)。Kapandji(1974)报道，这些关节被动运动的范围是伸90°，屈45°。内收与屈相伴，外展与伸相伴；但第5趾的外展总是与微屈有关。

附加运动 像手的关节那样，趾骨沿其长轴滑动和旋转。

运动跖趾关节的肌肉

屈：主要有趾短屈肌、蚓状肌、骨间肌，协同肌有趾长屈肌、副肌。小趾短屈肌协助屈第5趾。踇趾的屈肌有踇长、短屈肌。

伸：有趾长、短伸肌、踇长伸肌。

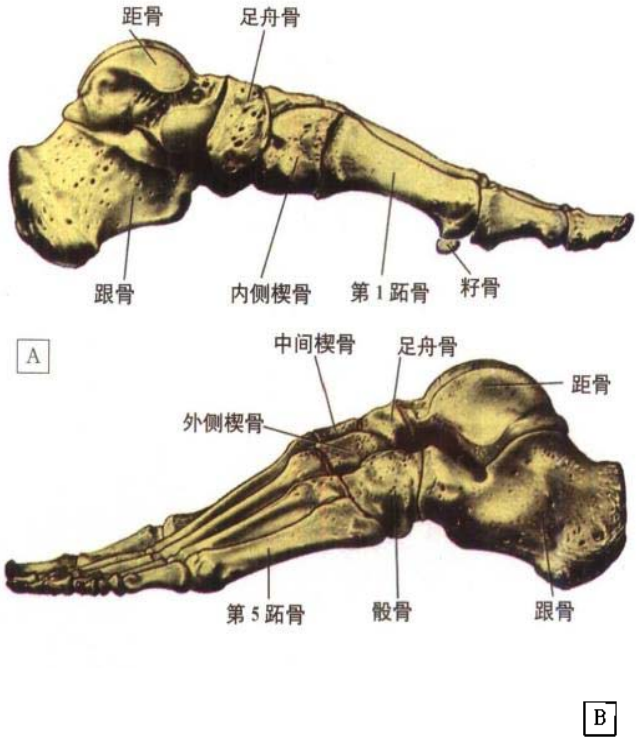

图6.355 左侧足骨内侧面(A)和外侧面(B)。注意：内、外侧纵弓的最高点和骨的数目。

内收：有蹈收肌；在第3至第5趾，分别为第1、第2、第3骨间足底肌。

外展：有蹈展肌；第2趾为第1、第2骨间背侧肌；第3、第4趾为相应骨间背侧肌；第5趾为小趾展肌。

注意：跖趾关节内收和外展的中线以第2跖骨为准，因第2跖骨移动性最小。因此，"外展"是其两侧的骨向内或向外运动。

趾骨间关节（interphalangeal articulations）

几乎全部为纯粹的屈戌关节，由近侧趾骨头的滑车面与远侧相邻趾骨底的凹面构成，与跖趾关节一样，每个关节都有一关节囊和两条侧副韧带。关节囊的足底面与跖趾足底韧带一样，是一个厚厚的纤维板，常称为足底韧带。

趾间关节的运动 趾间关节可作屈、伸运动。近节与中节趾骨间的运动比中、远节趾骨间运动的幅度大。屈趾明显，伸肌运动则受屈肌腱和足底韧带的限制，屈和伸伴随着轻微的联合旋转。

附加运动 内收、外展、旋转。

运动趾骨间关节的肌肉 屈：主要有趾长、短屈肌、副肌和蹈长屈肌。

伸：趾长、短伸肌、蹈长伸肌。

踝和足关节置换术

踝和足关节置换术的应用范围非常有限；所以要达到令人满意的成功率必须慎重考虑适应证和选择原则。总的来说，踝关节成形术的效果不佳。

适应证 要仔细考虑病人的整体因素，尤其是病人的期望和基本功能的需要，对病人患侧肢体病变部位以上及病变部位附近的关节要进行生物力学的评估，健侧肢体也要进行评估，之后才能施行足和踝的人工关节假体植入术。

置换术仅限于严重丧失活动能力的多关节病变，大多数人工关节假体植入患有类风湿关节炎的病人，这类病人关节的破坏及其它关节的僵硬导致不能行走，对他们来说，小幅度的运动就可使其具有一定程度独立活动的能力，不作人工关节植入术是根本不可能有独立活动能力的。

踝关节修复术 应用于单个关节损伤包含严重外伤或关节退化、或患骨软骨炎后使关节面受到损伤的踝关节修复术导致的手术早期失败，处理方法是施行关节固定术（首选步骤）。这类修复术针对即便是要求活动量很小但也不能进行正常活动的病人。常见的失败原因是假体早期松动，还有一小部分（5%）是由于感染造成。当前仅有一种修复术的设计可以应用：Kirkup修复术（图6.356）。一种带有聚乙烯半月板间隔金属胫骨和距骨复合体的新设计在经过一段时间观察后，可证明效果比较令人满意（图6.357）（Buechal和Pappas 1992）。

距下关节修复术 主要用于控制因纤维－脂肪垫被破坏所致结缔组织失调引起的、或相邻的骨损伤所致的严重后足外翻的数种装置，有助于限制外翻足的偏移－所谓"外翻停止"机制（Freeman等1977）。这类装置通常被插入跗骨窦的外侧部，因而使距下关节的外侧部扩张，由此纠正足后部外翻；这种手术的适应证为类风湿性关节炎所致足后部外翻。某些外科医生，尤其在西班牙和意大利用这类装置治疗儿童严重的活动性扁平外翻足；虽然这种情况在成年后常自行矫正，然而，如果患儿的足可活动，而且不疼痛，用这种方法纠正足外翻是非常合适的。早期的设



A



B

图6.356 A. Kirkup修复术（1990）金属距骨穹和聚乙烯胫骨假体；B. 显示在原位的人工关节假体。

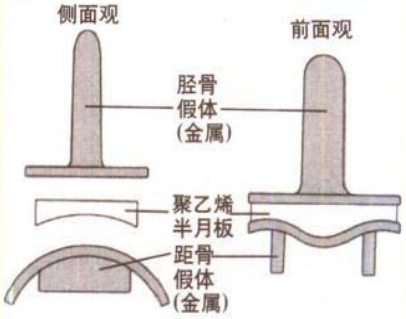

图6.357 一种外涂羟磷灰石使金属与骨直接连结的修复术（Buechal Pappas）新设计。

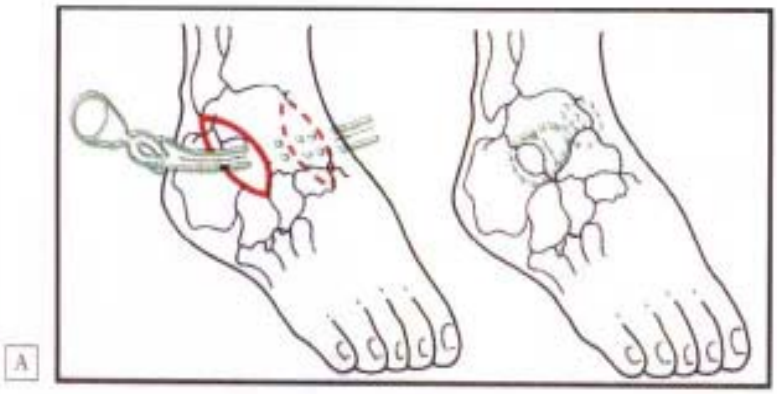

A



B



C

图6.358 A. 玻璃酒杯形硅酮假体植入附骨窦的外侧；B. 假体在足负重时变扁；C. 显示足跟外翻被矫正，足弓抬起。

计是一个金属和聚乙烯的装置(Freeman等1977)，目前应用的两种类型是：硅酮橡胶Villadot人工关节假体(图6.358)和可吸收的聚合物Giannini人工关节假体，这种假体可用一个聚合物螺丝扩张至所需要的尺寸(6.359)。距舟关节在多发性关节炎的早期即被累及，最早的Freeman装置试图维持此关节的活动性，因而减少其它附骨关节所受到的由于关节固定术(大部分病例所采用的外科手术)所产生的额外压力。距下和附中关节常同时发生问题，这两个关节都可被置换(图6.360)。

第1跖趾关节修复术 第1跖趾关节是足前部的一个重要关节，此关节可被结缔组织疾病如类风湿病或痛风等代谢疾病所破坏，籽骨跖骨病例如软骨骨化，可以发展为软骨严重的退行性变，导致关节软骨的损伤，脱落的软骨碎片可进入跖趾关节。20%的病例，在此病早期，由足底筋膜的一束细紧的纤维带形成的跨趾界膜，对籽骨表面的软骨产生严重的压迫，从而导致关节软骨变性；早期阶段切断此纤维带可恢复关节的运动，并阻止骨软骨炎的发展。第1跖骨头患骨软骨炎的部位常可致关节损伤。

有许多方法可以治疗第1跖趾关节僵直。如果其症状仅为初期背屈受限，可施行近节趾骨楔形切除术，使运动的弧度延伸，以允许较大程度的背屈运动，从而使临床症状得到缓解。但由于关节固定术可大大增加趾间关节的压力，并且难于准确确定固定角度，所以此类手术不受欢迎。如果不作像跑步那样的运动量大的活动时，施行关节成形术是比较合适的，可简单地进行关节切除，即部分切除第1跖骨头或近节趾骨底；在关节内插入一个硅胶垫片，可增强手术效果(图6.361)。

尽管甚至在平地行走时，产生的力很大，但硅胶垫片常可维持较长时间，这可能是由于围绕硅胶垫片的致密纤维组织形成假囊，起到了保护作用。如果硅胶垫片必须要被去除时，假囊仍可保持趾趾的长度和其活动性。其它需要固定的金属聚乙烯的人工关节装置已证明是不成功的。

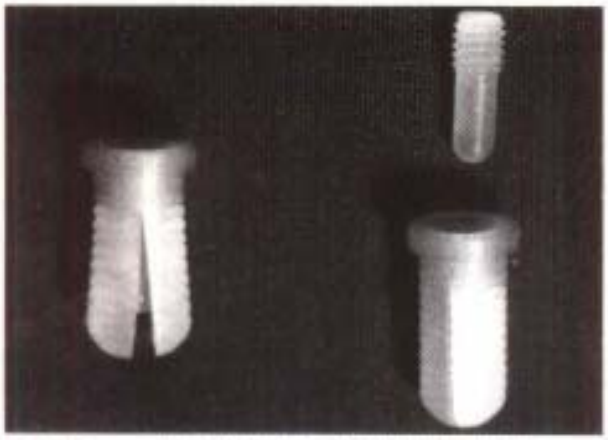

图6.359 Giannini装置的螺纹部插入并扩张跗骨窦的外侧缘时，可缓慢而完全地被吸收。



图6.360 距下和跗骨间及距舟假体的连接。



A



B



C

图6.361 A. 通用的硅胶小关节垫片；B. 第1跖趾关节骨关节炎（脚趾僵硬）；C. 关节植入小垫片后，几乎可做全幅运动。

其它跖趾关节修复术 由于跖骨严重畸形并伴有跖骨痛，有时必须切除其它的跖趾关节，这常见于类风湿性疾病，有时因Freiberg感染导致的关节炎或畸形（图6.362）。几种关节的设计试图提高单纯切除术的效果，但到目前为止，还没有证据表明可改善长期疗效。在只有1个或2个跖趾关节受累的Freiberg感染者，在切除病变的跖趾关节的同时，垫上一个小硅胶垫片，来使步态"平稳"，这种方法已被证明是有效的，而且是值得作的。外伤或关节炎所致的籽骨损伤，可插入人工籽骨治疗（图6.363）。综合资料见Helal（1988，1992）。

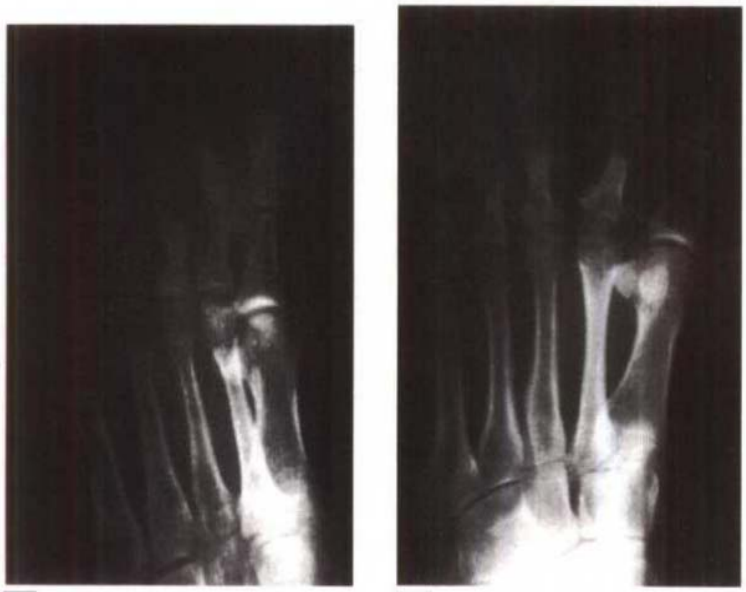

图 6.362 A. 第2跖骨头骨关节炎（弗莱伯不全骨折）；B. 植入硅胶球垫，缓解疼痛并恢复运动。



图 6.363 严重损伤（骨折）的籽骨已被摘除，并植入硅胶籽骨，恢复光滑的籽跖连结，并支持跖骨头的高度，预防跖骨痛。

足的运动

足既可以离开地面，与小腿之间作自由运动，又可以站立于地面之上承受体重，或在传递推力时运动。后者的运动是非常有限的，并且部分运动是由于强加于小腿的体重所致，同时也是肌肉收缩的结果（见第7篇）。

主动运动发生在踝关节、距跟舟关节和距下关节。在踝关节，运动几乎仅限于背屈和跖屈，在跖屈时可轻微旋转；在距跟舟关节和距下关节，运动范围较大，可进行大幅度的足内翻和足外翻。

足着地时，体重可引起足一定程度的旋后，伴有足纵弓变平：足前部所承担的体重，1/3由第1跖骨头分担。开始行走，即由静态变为动态时，肌肉的作用使足旋前；第1跖骨受压（第2跖骨次之），这有助于使足弓达到最大高度（Hicks 1953 a、b）。股骨主动外旋，通过胫骨传递给距骨，可使承重足产生相似的变化。这导致在距下关节发生足的被动内翻；股骨内旋时作用相反。当足着地并固定不动时，运动足的肌肉随意暂停收缩，可对小腿施加压力；例如，在踝关节背屈肌这样可拉小腿向前。

足有两个主要功能：

（1）在站立和行进中支撑身体；

（2）在走、跑、跳中利用杠杆作用使身体向前。

为实现第一项功能，足必须能分散站立和运动时的压力，并且有足够的柔韧性以适应崎岖倾斜的路面。为实现第二项功能，足必须转化为一个强有力的、可调整的杠杆，抵抗惯性和强大的推力。一个可变为若干部分的杠杆如果成弓形就可以更好地对抗上述的压力。

婴幼儿足底积聚的脂肪和结缔组织使足呈扁平状；在各年龄阶段软组织的变化使足的外观也发生变化。在灵长目动物中，只有人类的足基于骨骼的形态，正常呈足底明显凹陷的弓形。此处用“弓形”这个词可能太建筑术语化了，关于弯曲的足形态的传统描述，有不同的注释。足弓是动态的，与肌肉和韧带构成功能上不可分割的复合体，同时，足跟常离开地面。因此“弓”不过是一种弯曲的形式，就像把背部的弯曲形容成“弓形的”一样。

足弓习惯上分为足纵弓和足横弓，这种分析有一定价值。足弓的高度因人而异，尤其是足纵弓的内侧部，在运动的不同阶段，其高度呈动态变化。通常认为足弓主要依靠骨的形态和韧带的维系，有关肌肉的作用居于次要（Jones 1941；Hicks 1958），但临床实验强调肌肉功能不全是扁平足最常见的原因，在这种情况下，韧带拉长，骨因此变形。因此主要强调某一因素是不恰当的，因为所有因素共同作用于足。对被切断的小腿作承重实验，并在活体作肌电图描记，结果显示站立时，韧带起主要作用；但是在运动一开始，肌肉就起主要作用。通常把足的纵向弯曲描述为由内、外侧纵弓组成。这种根据足内、外侧区骨的排列和功能的不同而划分基本是正确的。

内侧纵弓包括跟骨、距骨、足舟骨、楔骨和内侧三块跖骨，其顶点在距骨上关节面，接受来自胫骨的全部推力，并经足弓向后传至跟骨，向前通过足舟骨和楔骨传到跖骨。当足着地时，这些力通过三块跖骨头和跟骨（特别是跟骨结节）传递。内侧纵弓比外侧纵弓高，活动性大，并且更有弹性；其变扁平逐渐拉紧跟舟足底韧带（见前）和足底筋膜。胫骨后

肌、趾长屈肌、蹈长屈肌和足固有肌均对内侧纵弓起支撑作用；肌肉与韧带不同，可以调节。但肌肉常被认为是次要因素，有人认为在静立时肌不主动收缩，但在任何提足弓的显著运动中非常主动收缩。对静态时肌作用的这种观点，与临床所作的扁平足病因实验不一致。

外侧纵弓包括跟骨、骰骨和外侧二块跖骨，其顶点在距下关节，因此，骨性结构低于内侧纵弓。它的主要关节是跗横关节的外侧部（跟骰部），运动幅度非常有限。外侧纵弓较低，活动度较小，适于传递重力和推力，而不是吸收这些力。当外侧纵弓变平时，足底长韧带和跟骰足底韧带绷紧；维持外侧纵弓的主要肌是腓骨长肌和第5趾的固有肌。外侧纵弓比内侧纵弓与地面的接触面积大。随着外侧纵弓的变平，自然其前、后端或“支柱”（外侧两个跖骨头、跟骨结节）进行力的传递；当其变平时，负荷增加的一小部分传至整个足弓下面的软组织。实际上，整个外侧纵弓常接触地面，内侧纵足却不然，呈凹陷状，甚至在站立时也是这样，这就解释了大家所熟悉的足印的外形（虽然外形因足的位置不同，如两足分开或并拢（图6.364），软组织的发育和表面特征而异）。在任何活动中，一旦足跟提起，足趾伸长，足底的肌肉结构（包括足底腱膜）向上绷紧，纵弓得到加强（Hicks 1955提出，在这种情况下，足底深韧带紧张性降低）。

足底通常在骨的形态和外观上还呈横行凹陷状，在跖骨和相邻的跗骨下面最明显，常描述为足的横弓。除跖骨头及沿足外侧缘的某些部位之外，横弓不通过其下面的软组织进行力的传递；在横弓的内侧部，只通过跖骨头传递力。因此，足呈半穹窿形，其足底的凹陷朝内，当两足紧紧并拢时，则形成一完整的穹窿。腓骨长肌腱是维持横行弯曲的强大力量。

上述的结构分析是研究足活体功能的必要前提。直接观察、肌电图描记、运动学和临床数据都有助于了解足在自然活动中的机能。令人遗憾的是，因为研究的结果不一致，所以存在不同的意见。因此，下述观点仅供参考。

直立时，足仅承担体重，其固有肌和外在肌均放松，依靠足底韧带连结足骨成弓形。只有当肌肉松弛使纵弓下陷时，足底韧带才行使其功能。内侧纵弓在两足并拢时比两足分开时升的高；当两足分开时，内翻伴随旋后的增加。胫骨

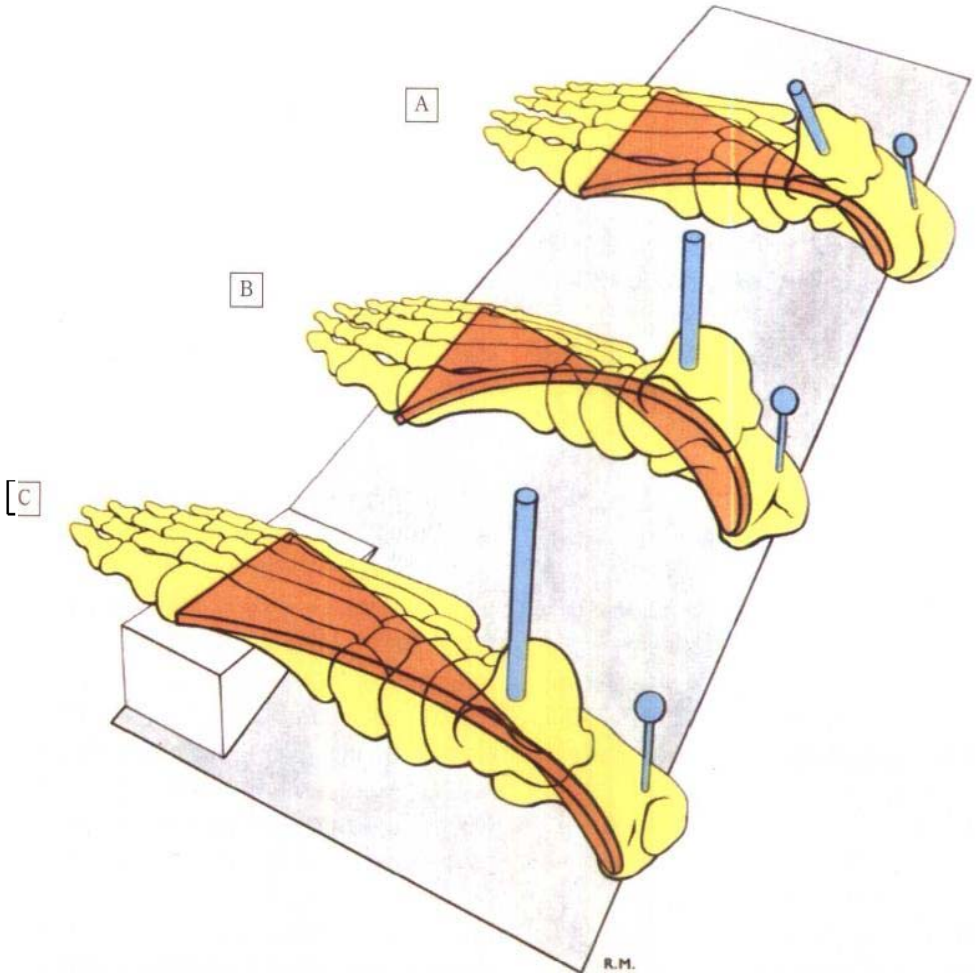

图6.364 足可看作为一个可旋转的板，在保持跖行姿势时可解旋（旋后）或进一步旋转（旋前）（根据MacConaill 1945，1950）。A. 当两足分开距离很大站立时，足处于旋后位，可见距骨明显向内倾斜，跟骨轻度向内倾斜，足弓轻度降低。B. 当两足并拢站立时，足处于相对旋前位。C. 当足站立于一斜面之上时，呈旋后位，如果楔形物被颠倒过来，足则接近最大旋前位。

前肌的主动收缩可对抗内侧纵弓的下陷。直立时，无论足处于何种姿势，旋前和旋后确保从跖骨头沿足外侧缘至足跟，使最大的承重区着地。旋前所致足的扭曲（部分由旋后解开）启发了MacConaill（1945、1950）把足比作一个扭曲、但有弹性的板（图6.364）；这将保证无论足与小腿呈何角度，都与地面有充分的接触，直立和行走时具有适应性强的弹性。这种形式或许是通过韧带的螺旋化来加强了足的杠杆作用。

行走时，肌肉加强了足弓，使悬空的足向前摆动，直至足跟着地。足跖屈时，足外侧缘从足跟至跖骨头连于一体，足旋后以求最大的接触。足抬起时，足跟先抬起，旋前（伴随内侧纵弓升高），把主要的推力传递踇趾"球"（第1跖骨头）。背屈时，踝关节及抬高的跖骨处于接近它们之间的"紧密衔接"位置，适于接受由于最大的推力所产生的压力。就像在髋关节和膝关节的重复活动一样，一个循环从接近紧密衔接位置开始，将最大的力与恢复一个关节的活动范围结合起来，准备再进入一个推力阶段。Kapandji（1970）分析了足的伸展运动。学术界关于哺乳动物的足在结构和机能方面进化的讨论请查阅Lewis（1983）。

手骨和足骨的比较

已有人研究了起于原始的五指（或趾）肢体远端的手骨和足骨的起源；现进一步描述二者的相似之处和主要区别。手和足都是由近侧、中间和远侧三部分组成，即腕骨／跗骨、掌骨／跖骨、指骨／趾骨。腕骨和跗骨都包括7块骨（略去籽骨豌豆骨）；虽然它们大体呈立方形，但它们的形状、大小十分不同。腕骨较小，这与其传递的力较小，并且与跗骨相比，保持了最初的线性排列有关。跗骨与小腿的关节减少为一块骨（距骨）；全部跗骨根据它们在纵弓上的主要位置被分成两部分，而且具有一定程度的独立活动能力，腕骨无此特点。在灵长目动物的腕骨中，没有与跟骨杠杆相对应的结构，虽然相似的腕骨排列在某些四足哺乳动物中存在。

指（趾）骨的各部分，掌骨／跖骨和指骨／趾骨更相似。掌骨／跖骨外形相似，都被软组织连为结构上的统一体。它们的底的运动十分有限，在此与腕骨或跗骨及彼此之间形成关节。在两骨之间有骨间肌，第1和第5趾均有短的固有肌。手和足的屈面有大的动脉吻合弓，位于长屈肌腱浅面和深面，其分支越过肌腱，到达指（趾）的游离部。掌骨／跖骨远侧端的活动度比底略大；但第3掌骨和第2跖骨作为轴相对固定，邻近诸骨绕此轴作有限的运动，这些运动与用手抓握不规则的物体和跖行时足对凹凸不平的地面的适应有关。指（趾）骨可以通过掌指和跖趾关节间相当大的弧度作曲伸运动和小幅度的内收、外展，这些运动手的幅度比较大。足趾比手指短得多，虽然指（趾）骨的外形通常相似，但由于指（趾）骨的融合或缺失，使指（趾）骨变短，尤为第5指（趾），在足部更常见。

人手和足的功能有很大不同，骨的大体形态相似，但在细节上却相差很大。手指较长，活动性较大，尤其是可做灵活对掌运动的大拇指的存在，是肢体抓握行为的基础。第1掌骨的旋转及其与大多角骨形成的特殊关节与踇指的排列明显不同。拇指的长轴相对于其它手指旋转了90°，因此，在静止状态下，与其它四指呈半相对位置。但踇趾与其它的趾处于同一平面，其屈面也朝向地面，并被跖横韧带连于第2跖骨，与其它跖骨成为一体，适于推进作用。这导致了足的趾骨不同的外形：手的中指最长，足的踇趾最长。在运动中承担通过足的杠杆传来的主要压力。足背屈时，与小腿形成直角，这显然适应跖行的习惯，有时认为是人类所特有的；但祖先像哺乳类的两栖动物最早出现跖行。当大部分哺乳动物演化为各种各样趾行，使得足和手与它们肢体的其它部分成为一条直线时，大部分灵长目动物和一些食肉动物，如熊的足保持跖行。人类明显的特性是踇趾不与其它趾相对，这把人与其它灵长目动物区分开来。实际上，从整体上讲，人类的足为适应人的两足行走的习惯，其足比任何其它灵长目动物的足特殊的多。踇趾的强健之处在于它的跖骨、趾骨及伸长的强壮的跗骨共同形成一个有力的杠杆，在这个杠杆上，整个身体可被提起，以增加跑、跳中的动力和弹跳力。足的外侧纵弓维持足着地时的稳固性，内侧纵弓则增加推力。这些功能是手所没有的（见第7篇，图6.252、6.365）。足旋转的组成部分，足内翻和足外翻运动和足的旋前及旋后（见前），手也没有，手与前臂一起作旋前、旋后运动。Lewis（1983）对哺乳动物足的进化做了广泛的概括性研究。

籽　骨

籽骨像芝麻粒，常为卵圆形结节状，直径小至几毫米，但大小、形状不同，有些较大，如髌骨（Bizarro 1921）。它们并不总是完全骨化，可能是致密的结缔组织、软骨、占不同比例的骨、但大部分籽骨为部分骨化，它们常常位于与关节面密切相关的肌腱内，或位于肌腱呈锐角绕过骨面处。在这两种部位，籽骨与其它骨相对的面被覆关节软骨，而且籽骨可在相对骨的表面滑动，其本身常成为关节的一部分，例如在第1跖趾关节。这也使包绕籽骨的肌腱大部分与关节囊愈合，髌骨、股四头肌腱和膝关节之间的关系足可以证明这一点。在其它部位，例如腓肠肌腱（见第7篇），籽骨关节面在被软骨覆盖的骸骨粗隆上的一个小平面上滑动，它们被包在一个所谓的囊的结构里，因其内含有一个滑膜关节所必备的基本结构，所以该囊可以称作关节囊。有人认为，籽骨最初为关节的成分，即包埋在关节囊内，其与韧带的关系是其次的（Patterson 1946）。除了它们与关节的关系之外，籽骨的确切功能不清楚。它们可以减轻压力、消除磨擦、有时改变韧带的牵引方向，例如髌骨。一条韧带被突然扭向骨面时，此处的籽骨若已骨化，则有助于局部循环，因为籽骨能抵抗压迫肌腱内血管的压力；当然这些压力较小而时间短，如果长时间的压力籽骨则无能为力了，或许足的籽骨除外。

由于籽骨在胎儿已出现，并且数量较以后多，它们不仅是局部物理因素的结果，也是系统发生的一部分，但局部物理因素的作用在每个实例中不能完全排除。许多其它哺乳类动物肢体的远端籽骨数量更多。在两栖类，靠近某些肢体末

端的肌肉骨化，产生像籽骨样的结节。但一些结节后来融合，并且可以形成牵引骺（Haines 1942 a），鹰嘴近侧骺就是一个典型例子。有关髌骨的实验提示，种系发生和其它因素在籽骨的形成过程中起作用。将鸡胚的肢芽部分移植到绒（毛）膜尿囊的膜，导致髌骨的发生，证明了自我分化的机制（Murray 和 Huxley 1924）。相反，幼狗的髌骨摘除后可引起再生，提供了股四头肌正常活动的条件（Carey 等 1927），提示局部机械因素对于籽骨的再生是必要的，籽骨和滑膜囊之间或许也有一个平行关系，因为后者在出生前也在一定的部位有规律地出现，但在其它部位形成异位结构，这显然是对局部状况的反应。

籽骨的发生率受到了极大的关注，但单个位点的数据并不总是可以得到的，对籽骨骨化的开始和进程研究的很少。

在上肢，与关节有关的籽骨小结节仅限于手掌，有两个籽骨几乎固定不变地位于拇收肌腱和拇短屈肌腱内，内侧的较大。它们与第1掌骨头掌面的关节面相关节；由于它们紧紧地附着于关节囊，而且在有关肌腱内，可能有助于某些肌肉牵拉关节韧带。在示指（手的35%）和第5指（70%）的掌指关节前方的韧带内包埋着籽骨，偶尔成对。发生在第3、第4指骨的籽骨较少见，大部分手（73%）有一个籽骨位于拇指指间关节的掌面（Gray 等 1957）。在上肢，籽骨在非关节部罕见，但在肱二头肌腱近尺骨粗隆处偶尔可见到一个籽骨。

在下肢，髌骨是最大的关节籽骨；它与股四头肌腱及膝关节囊的关系证明了所有与滑膜关节成为一体的籽骨周围结构的排列关系。籽骨的分布与手相似。有两个籽骨，二者有时呈对（可导致错误的诊断为骨折）位于踇短屈肌腱内，第1跖趾关节的足底面；籽骨被束缚于邻近的韧带结构内，包括足底腱膜的内侧部。单个籽骨可发生于所有关节的足底囊内及趾间关节处（图6.365）。

下肢的非关节籽骨或软骨更为常见；如上文已提及的位于腓骨长肌的籽骨。另一个通常出现较晚，因而可能异位，发生于胫骨前肌腱内，与内侧楔骨内侧面的远侧相接处；胫骨后肌的肌腱内可有一籽骨在距骨头的内侧面滑动。籽骨也可发生于腓肠肌外侧部、股骨外侧髁的后方，在腰大肌腱与耻骨相接触的部位，在臀大肌腱越过大转子上方的部位，在因踝而改变方向的肌腱内。许多部位有滑膜囊发生，籽骨在与骨的相对应面，被关节软骨覆盖，这与在滑膜关节内的籽骨一样。发生于腓肠肌内的籽骨称为“腓肠豆”，与股骨外侧髁相关节，因而是一个“关节”籽骨。

籽骨的骨化相对来说比较晚，但髌骨除外（见前），例如，手的籽骨骨化在青少年早期。对一组高加索人进行分析研究，与拇指有关的籽骨骨化开始时间，男性在12～15岁，其它指骨的籽骨骨化开始于15～18岁，女性比男性早3年（Joseph 1951）。大范围杂居人群或其它民族没有这类数据。下肢籽骨骨化的数据缺乏且含糊不清。

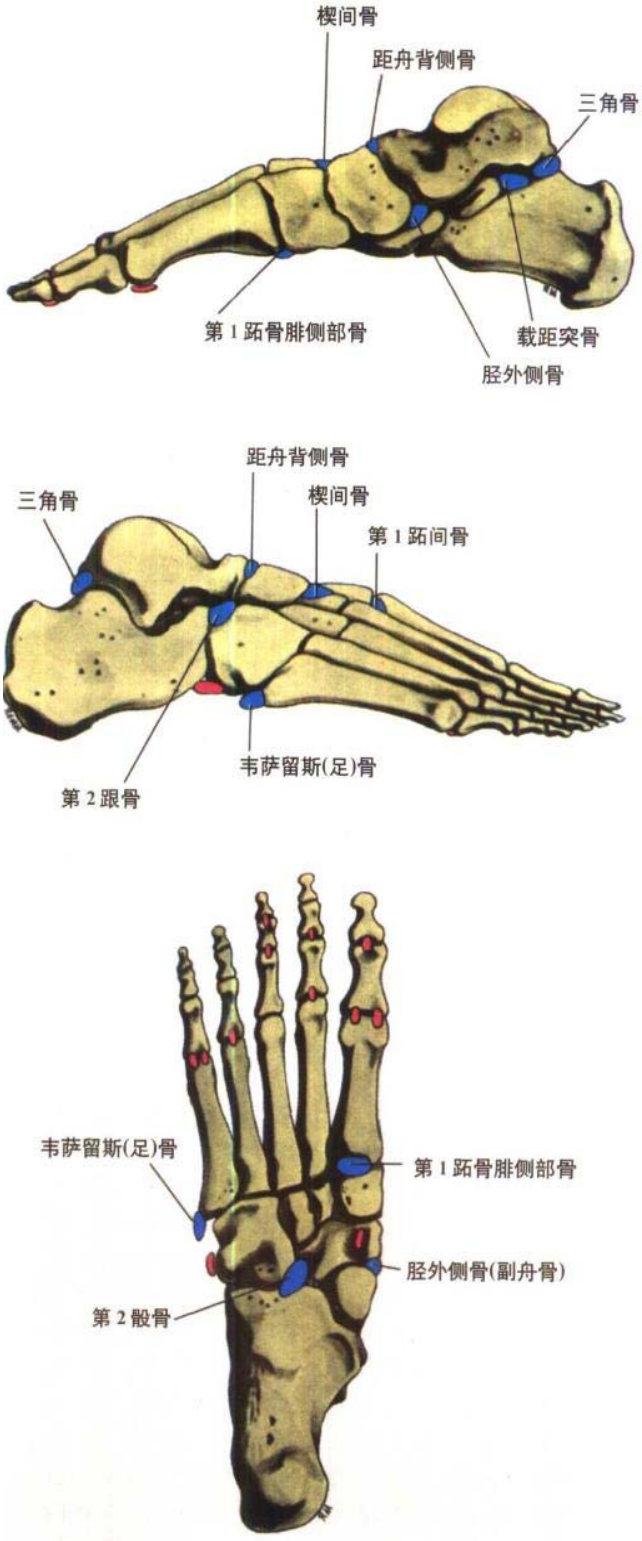

图6.365 人类足的籽骨（红色）和副骨（蓝色）。

第 7 篇

肌 肉

编辑 Stanley Salmons

译者（按译文先后排序） 张义读 刘执玉 丁兆习

本篇撰稿人分别为：R McN Alexander（站立、行走和跑）；R H Crompton（咀嚼）；M Cullen（营养不良）；D M Denison（呼吸运动）；Y H Edwards（肌发生决定因素）；L E Klenerman（足固有肌的活动）；D A McGrouther（上肢的协调运动）；T A Partridge（骨骼肌的再生与遗传修饰）；其余由本篇编辑完成。

为以下专门论题供稿的专家有：P J R Barton（心肌的发生）；Y H Edwards和T A Partridge（骨骼肌的发生）；G Gabella（平滑肌的刺激与兴奋、神经支配、发生和肥大）；T R Helliwell（骨骼肌对去神经和废用的反应）；L E Klenerman（足的大体解剖）；D A McGrouther（上肢的大体解剖）；P S Rudland（肌上皮细胞和成肌细胞）；B R Russell（骨骼肌的非肌原纤维结构）；J V Small（平滑肌的亚细胞结构）；J Trinick（骨骼肌的收缩和结构蛋白）；C P Wendell-Smith（骨盆和会阴的肌与筋膜）和已故P L Williams（上、下肢肌和躯干肌的血液供应）。

文中生动逼真的新插图是Robert Britton、Patrick Elliott、Jenny Halstead、Lesley J.Skeates和Philip Wilson的精工之作。

在对以上奉献者以及为本篇插图照相的同道表示感谢的同时，本编辑愿向为本篇提供帮助和提出建议的V.Baltzopoulos、D A Eisner、M Gunther、J C Jarvis、R E Major、R L Moss、S C O' Neill和M D O' Brien表示深切的谢意。

引言 738
肌肉的主要类型概述 738
骨骼肌 739
骨骼肌的光镜结构 739
收缩组织的基本超微结构 739
肌收缩的肌丝滑动机制 739
肌原纤维的蛋白组成 742
肌营养不良蛋白 748
肌浆的非肌原纤维结构 748
肌－结缔组织界面 749
骨骼肌血液供应的一般特点 749
骨骼肌的神经支配 752
运动单位和运动调控 753
骨骼肌的发生与分化 757
肌发生决定因子 757
骨骼肌的再生与遗传修饰 760
骨骼肌助心肌手术 762
骨骼肌的生长与调节 763
促蛋白合成类固醇 763
心肌 764
心肌的形态学特点 764
心肌的兴奋 764
心肌的神经支配 769
心脏的血液供应 770
心肌的发生 770
心肌的生长和肥大 771
平滑肌 771
平滑肌的标志性特点 771
平滑肌的肌丝结构和收缩机理 772
平滑肌的非肌丝结构 776
平滑肌的兴奋 777
平滑肌的神经支配 779
平滑肌内的位置特异性变化 779
平滑肌的发生 779
平滑肌肥大 780
平滑肌的再生 780
肌上皮细胞 780
成肌纤维细胞 781
骨骼肌的附着 781
肌腱 781
滑液鞘和滑液囊 781
腱膜 782
筋膜 782
骨骼肌的形态与功能 783
形状和纤维结构 783
功能意义 783
肌与运动 785
肌电图 785
肌的命名 789
头部肌与筋膜 789
颅面肌 789
口角轴及其在面部运动中的作用 796
咀嚼肌 799
咀嚼 802
颈前外侧肌和颈筋膜 802
颈浅层肌和颈外侧肌 804
舌骨上肌群 806
舌骨下肌群 807
椎前肌 807
椎外侧肌 808
躯干肌和筋膜 809
背部深层肌 809
枕下肌 813
胸部肌 813
呼吸运动 818
腹部肌 819
腹前外侧壁结构的新见解 828
盆部肌和筋膜 829
会阴部肌及筋膜 832
上肢肌和筋膜 835
连接上肢与脊柱的肌肉 835
连接上肢与胸壁的肌肉 838
肩胛部肌 840
上臂肌 842
前臂肌 844
手和腕部的支持带、筋膜及滑膜鞘 852
手肌 858
上肢的协调运动 862
下肢肌和筋膜 868
髋区肌 868
臀肌和大腿肌 870
小腿肌 881
足肌 889
足固有肌的作用 895
站立、行走和跑步 898

引 言

如果细胞仅仅是细胞质袋的话，像肥皂泡一样，应该呈球形。多数情况，因细胞内部骨架的存在，甚至与周围结构分离时，细胞都不是球形（见第2篇）。但是，这种结构不是固定不变的。细胞骨架的某些成分可以伸长或缩短，迅速使细胞变形，例如：运动性、吞噬作用、有丝分裂、突起伸出和由于有害刺激而缩回。这些变化如何完成？某些纤维蛋白，如肌动蛋白和微管蛋白，通过极化和去极化的细微调节过程、增加和减少亚单位等而改变其长度、与其他蛋白质的结合而形成所谓分子运动单位，通过ATP水解产生的能量，启动并彼此相对运动，能更迅速改变其长度。这些系统中，最广泛的是肌动蛋白和肌球蛋白的结合。

肌细胞内肌动蛋白和肌球蛋白及其它有关蛋白非常丰富，几乎充满整个细胞。另外，它们总是沿着一个方向排列，在分子水平上的相互作用转变为整个细胞的直线收缩。这些特殊细胞的变形能力是它们最重要的特点。事实上由肌细胞集合而成的肌肉，是把化学能转变为机械能的机器，这样产生的力能运动肢体、扩张肺、输送血液，关闭和开放管道等等。人的肌组织占体重的40%～50%。



图7.1 人体肌纤维内的分子运动把化学能转变为机械能，从而形成人们已知的机器中最有效最适用的机器。

肌肉的主要类型概述

肌细胞也叫肌纤维。前缀‘myo-’和‘sarco-’通常用来命名与肌肉有关的结构。肌细胞主要沿三个方向分化形成骨骼肌（skeletal muscle）、心肌（cardiac muscle）和平滑肌（smooth muscle）。其他具有收缩功能的细胞像成肌纤维细胞（myofibroblast）和肌上皮细胞（myoepithelial cell），尽管其特点和来源不同，但都含有平滑肌样收缩蛋白，散在或成群分布。骨骼肌和心肌可称横纹肌，因为这些类型的肌肉由于肌球蛋白丝和肌动蛋白丝的规律性组合，光镜下可观察到纤细的横纹。

骨骼肌 骨骼肌由平行排列的多核细长纤维束构成。由于收缩蛋白的规律组合，这种类型的肌肉能够产生强有力的收缩，每公斤人类骨骼肌大约可产生相当于100W的力。这种组合所达到的收缩范围受限，但无论什么部位都需要较大范围的收缩，这要通过骨骼杠杆系统所提供的增幅来实现。骨骼肌止是因这种特有的附加装置而得名。因为骨骼肌引起的运动受意识支配，故有时被称作随意肌（voluntary muscle）。但不尽然，有许多运动，如呼吸、眨眼、吞咽、会阴部和中耳肌肉运动等，通常或根本不受意识支配。骨骼肌受躯体运动神经支配。胚胎时期发生于间充质集中的体节以及头部和咽囊相当于间充质的区域。体内大部分肌组织属于骨骼肌。

心肌 心肌由心肌细胞网构成，在电能和机械能方面连成一个统一的整体。与骨骼肌相比，收缩力弱得多（每公斤产生约3～5W的力），但耐疲劳性强得多，这与心肌纤维间充满着血管和纤维内较多的线粒体有关。这种类型的肌肉只存在于心脏，但可延伸到进入心脏的大静脉。在某些重要方面，心肌在结构和功能上与骨骼肌不同，例如心肌固有的节律收缩，其速度和强度受激素和自主神经调节。胚胎时期，心肌产生于围心腔脏层连续的立方细胞。

平滑肌 平滑肌含有肌动蛋白和肌球蛋白，光镜下观察无横纹。平滑肌细胞细长、比横纹肌小、末端呈锥形，收缩慢但持续时间长，收缩力虽不如横纹肌，但其缩短却明显得多。这

些功能特点在管道和囊壁中的肌细胞的作用得到充分证实，其作用为调节管腔的大小。平滑肌细胞可通过几个途径而兴奋收缩，最普遍的是自主神经纤维、血液所携带的某些生物因子，也可来自附近平滑肌细胞的兴奋传导。因为这些途径都不受意识支配，故平滑肌有时被称为不随意肌(involuntary muscle)。身体所有系统都有平滑肌，特别是内脏的壁，包括胃肠道、呼吸、泌尿和生殖管道，血管的中膜、真皮内(像竖毛肌)，眼内肌和阴囊肉膜肌层。有些部位平滑肌与骨骼肌混合存在，如肛门与膀胱括约肌、上下眼睑睑板肌、十二指肠悬提肌、食管肌层过度区和盆膈盆面的筋膜及韧带中。平滑肌来源于胚胎许多部位的间充质细胞。

骨 骼 肌

骨骼肌的光镜结构

骨骼肌细胞又称肌纤维（图7.2），呈细长圆柱体，在限定的肌肉内大小恒定，但在不同的肌肉间差别悬殊，直径约10～100μm，长度从数毫米至许多厘米。图7.3显示某典型骨骼肌纤维的纵切面。其染色特点突出显示了细胞质或肌浆(sarcoplasm)内所含有的收缩装置。收缩蛋白构成圆柱形的肌原纤维(myofibril)；虽然，偶尔能显示纵纹，但由于彼此排列得太紧密，一般不易清楚辨认。重要的是在肌原纤维内横贯而重复出现的横纹。这种横纹在常规苏木素－伊红染色的切片上即可辨认，用特殊染色方法效果更好（图7.3）。

这样的肌纤维在偏振光显微镜（图7.4）下可呈现出清楚的周期性暗带和明带；暗带强烈旋转偏振光面，称为各向异性或A带（A band）；明带轻微旋转偏振光面，称为各向同性或I带（I band）。在电镜下这种结构更清楚（见下文）。

哺乳动物骨骼肌纤维为多核，神经肌连接（neuromuscular junction）处特别多（见后），卵圆形，含中等量的常染色质，1个或多个核仁，多位于肌膜（sarcolemma）与肌原纤维之间的边缘处。血管内皮、施万细胞、成纤维细胞等的细胞核，位于肌纤维之间，血管与神经穿行于肌纤维之间的纤细结缔组织中。

肌纤维的横断面通常为多边形（图7.5），紧密并列，周围有结缔组织包绕。有些肌肉像咽外肌纤维排列不太紧密，在消耗性疾病所造成的消瘦或肌损伤等情况下，肌纤维多呈圆形。肌原纤维分散于肌浆中，呈点状（图7.6），点状结构常聚集成群，称孔海母区（field of Cohnheim）。有人认为这种现象系标本制作过程中的人为现象。横切面上的观察更进一步证实了核位于周围肌膜下，细胞核常呈扁形。纤维表面的毛细血管常位于纤维之间的沟内。如不留心，血管内皮的细胞核会与肌细胞核混淆。

收缩组织的基本超微结构

骨骼肌纤维粗大。在电镜下，即使放大倍数非常低，也只能显示一部分肌纤维（图7.7），但能很好地观察肌原纤维(myofibril)的超微结构。肌原纤维呈圆柱状，直径约1μm，纵断面上有A带和I带。分隔I带的是一条细而非常深染的横线，与肌纤维上的细线相对应，称Z线(Z-line)或Z盘(Z-disc)(德语：zwischenscheibe，词意为“盘间”)。Z盘把肌原纤维分成完全相等的收缩单位的线性序列，即肌节(sarcomere)。静息状态下，每个肌节的长度约为2.2μm(图7.7)。

在较高放大倍数下，可见肌节由两种肌丝即粗肌丝(thick filament)和细肌丝(thin filament)构成（图7.8，10）。粗肌丝直径约15nm，主要由肌球蛋白(myosin)构成。细肌丝直径约9nm，主要由肌动蛋白(actin)构成。粗肌丝与细肌丝穿插排列形成一特殊的重叠结构，根据蛋白分子的构成状况而出现不同的电子密度。用偏振光显微镜判断（图7.4），A带含有粗肌丝，其两端与部分细肌丝重叠（图7.8，10），中央的浅染区无细丝插入，称H带(H-zone)(引自早期名字：Henson line)。在粗肌丝的中线上，粗肌丝被M线(M-line)横向连在一起。I带在偏振光显微镜下清晰可辨，由没有与粗肌丝完全重叠的细肌丝构成。电镜下可见，I带被Z盘从中间分开，毗连肌节的细肌丝固定在Z盘上。除了粗肌丝和细肌丝之外，已有充分的证据说明第三种丝的存在，该丝富有弹性，含有连接蛋白(titin)(见下文)，连于粗肌丝末端与Z盘之间。在肌原纤维的横切面上可见丝状结构的排列非常规律（图7.9），粗肌丝组成六边形网格，在与细肌丝重叠部位，每根肌球蛋白丝被6根肌动蛋白丝围绕，肌动蛋白丝位于三角网格顶点上（图7.10）。I带内，在细肌丝接近Z盘时，由六边形变为正方形而构成正方形网格。

每根肌原纤维的带样结构归因为粗、细肌丝的规则交替排列。但是，光镜下受分辨率的限制而无法辨认，光镜下的横纹是相邻肌原纤维横纹的集合。良好染色的松弛状态的肌纤维（见图7.3），A、I和H带非常清楚。但是，电镜下非常明显的Z盘，在光镜下却很不清楚，而M线则根本看不清。

肌收缩的肌丝滑动机制

电镜下显示，肌收缩期间，粗、细肌丝的长度不变，彼此滑动，牵拉Z盘向肌节中线靠拢使肌节缩短(Huxley A F和Niedergerke 1954；Huxley H E和Hanson 1954)（图7.10）。随着重叠的增加，I带和H带变窄直至消失，而A带的宽度始终不变。因为粗、细肌丝之间的重叠排列像结晶体一样整齐，所以，利用X线衍射不但能进一步证实单根肌纤维的主要特点，而且能更详细地证明其分子变化（Squire 1981）。

肌球蛋白分子集合成粗肌丝。在粗肌丝表面，肌球蛋白分子头外凸形成有规律间隔排列的突起(图7.2，12；详见后文有关肌球蛋白的描述)。粗肌丝表面中间M线两侧150nm范围内没有突起，中间无突起的范围称裸区(bare zone)或假H带(pseudo-H zone)。肌球蛋白分子在裸区尾对尾相接（图7.2，10，11）。突起通过与毗邻细肌丝之间的相应部位的相互作用形成横桥(cross-bridge)。相互作用是收缩过程的关键，包括一连串的机械活动和与之相对应的化学反应。收缩

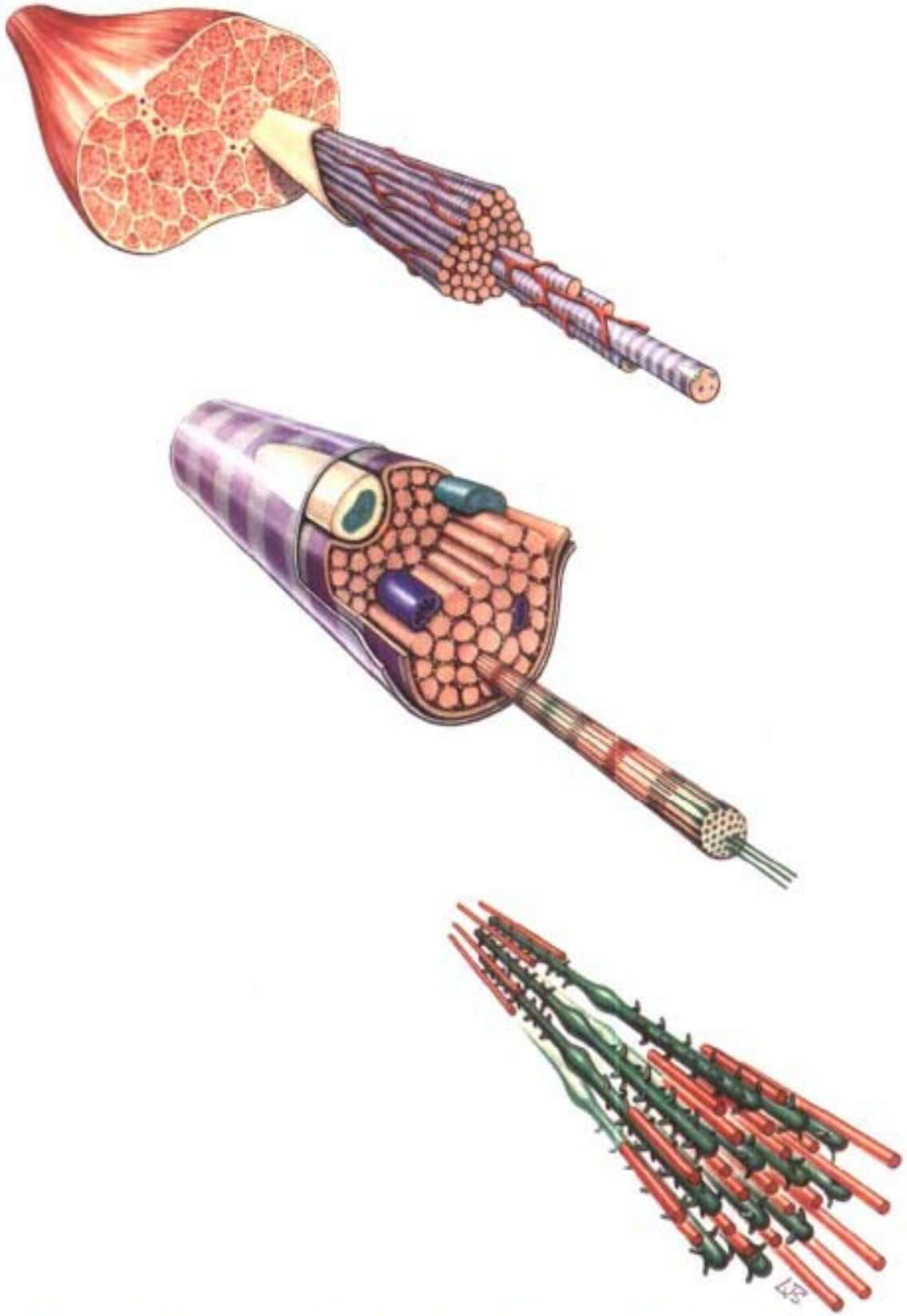

图7.2 骨骼肌模式图，示整块肌肉、肌束、肌纤维、肌原纤维与肌丝等结构之间的关系。位于肌纤维基膜下的是卫星细胞。(Lesley Skeates 制图)



图 7.3 兔骨骼肌（松弛状态）纵切面光镜像，示 A 带（深染）和 I 带（浅染）交替出现而形成的典型横纹，这些横纹与图 7.4 中的暗带和亮带一致。每条 I 带被一细的z线横过。肌纤维边缘可见肌细胞核。切片厚 3μm，树脂包埋，PTAH 染色。（Stanley Salmons 拍照）



图 7.4 兔骨骼肌（松弛状态）纵切面偏振光显微镜像，示横纹。双折射的 A 带比 I 带深，但是看不到更细的结构。纵纹因肌原纤维间分隔细微而不显。3μm 厚树脂切片，H·E 浅染。不染色甚至活组织也能制作同样照片。（Stanley Salmons 拍照）

所需要的能量产生于 ATP 水解。ATP 在 ATP 酶的作用下分解而产生能量，本身变为 A D P 和无机磷酸。ATP 酶是横桥的固有成分。ATP 分解后，其水解产物保留在横桥上。在这种情况下，横桥附着（可逆的）到细肌丝的一个肌动蛋白单体上（图 7.13_A）。当肌肉活动时（见下文‘细肌丝的蛋白’），相继出现一系列的中间反应步骤（图 7.13_{B-E}）。在这个过程中，横桥首先形成（图 7.13_B），然后产生分子构型变化（图 7.13_{C-D}），引起肌丝间 5～10nm 的相对运动。在这个‘能量撞击’过程中，只有少部分 ATP 水解，释放的自由能量作为弹性能量储存在分子头部或尾部。近尾声时，水解产物 A D P 和无机磷酸释放，横桥与细肌丝以 45° 角附着，呈‘僵直’状态（图 7.13_E）。若 A T P 缺乏，如在死亡之后，这种状态将持续下去，使肌肉出现强直状态，称之为尸僵（rigor mortis）。在生活状态下，需要一个新的 ATP 分子结合（图 7.13_F），横桥与细肌丝脱离，恢复最初状态（图 7.13_A）。如果肌肉持续活动，这一过程能以 1～3 次／s 的速度重复进行。H. E. Huxley（1969）归纳了这一肌丝滑动模型的主要特点。这个概念能解释所观察到的化学动力学（Lymn 和 Taylor 1971）和单一纤维的机械能特征（Huxley A. F. 和 Simmons 1971）。

粗、细肌丝之间的滑动是横桥的连接与分离周期反复进行的结果。当肌肉兴奋时，许多这样的横桥并不同时工作，但最终结果是产生对细肌丝的持续拉力，甚至在肌肉事实上没有缩短的情况下，横桥也能产生牵拉力。例如，在肌肉收缩状态下对抗重负时或受到拮抗肌运动或重力作用时。

在肌肉不允许缩短（等长收缩）的情况下，肌收缩力的测量显示肌张力的大小取决于初长度的长短，肌张力的大小因初长度不同而异，极度伸展的肌肉不产生活动力，进行性缩短伴随肌力增加直到最大强度，然后再下降。这种现象在名为‘肌丝滑动模型’中很容易解释（Gordon 等 1966）。肌力的大小直接与附着于细肌丝上的横桥数相对应，也就是取决于粗、细肌丝相互重迭的范围。当肌节伸长超过 3.5μm 时，肌丝之间重叠少，故肌张力小。当哺乳动物肌节长 2.25μm 时，肌丝重叠最多，则肌张力最大。肌节再缩短，肌张力反而下降，因为细肌丝从两端越过 M 线开始干扰了另一半肌节内横桥的形成。这种双重重叠称为‘收缩带’（connection band），光镜下即可辨认。当粗肌丝两端毗连 Z 盘时，肌张力进一步下降。这些末端变化与肌的真正运动方式关系不大。体内骨骼肌适应高效率的排列，肌纤维的排列方向及其附着的骨干通常迫使肌丝始终保持接近最大重叠。

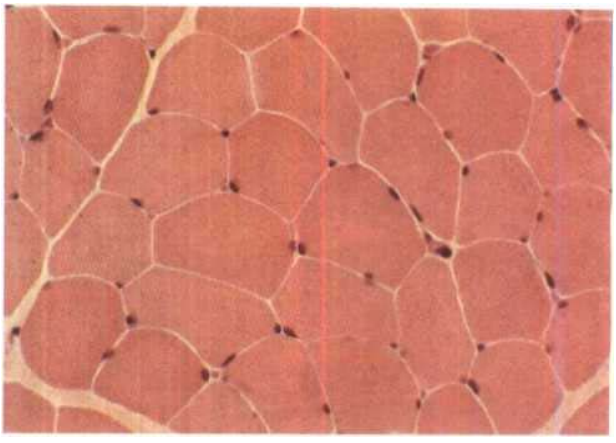

图 7.5 成人骨骼肌冰冻横切片光镜像。注意观察紧密排列的肌纤维和位于边缘的细胞核。H·E 染色，×250（利物浦大学病理系 Tim Helliwell 提供标本，Stanley Salmons 拍照）



图 7.6 骨骼肌横切面，示肌纤维内点状肌原纤维。银染色。× 800

肌原纤维的蛋白组成

下面将要叙述的肌原纤维的蛋白分为三组：

- 粗肌丝蛋白
- 细肌丝蛋白
- 骨架蛋白

粗肌丝蛋白 肌球蛋白(myosin)是粗肌丝蛋白、为最多的收缩蛋白，占全部肌原纤维蛋白的60%。骨骼肌和心肌的粗肌丝长约1.6μm，估计由274个肌球蛋白分子构成。肌球蛋白分子（Mr 520000）长约180nm，含有6条多肽链：2条重链（Mr 222000）和4条轻链（Mr约20000）。

肌球蛋白重链C末端是大α螺旋，沿其长轴缠绕形成双链螺旋结构，肌球蛋白分子末端呈杆状；重链剩余部分折叠形成两个分离的球形头，具有ATP酶活性和与肌动蛋白结合的能力。当肌球蛋白分子集结形成粗肌丝时，分子尾形成肌丝的主干，分子头外凸形成横桥。粗肌丝有两极，肌球蛋白分子从中央向两端、彼此尾－尾相接，中间横桥缺如部位电子密度低，即是前文述及的假H带。

肌球蛋白分子的两个头可完全单独活动，甚至可与不同的肌动蛋白丝结合。这种随机结合产生于头尾之间相接的屈曲点，每个头都可以向头－尾相接的方向即M线方向摆动大约一个结合点的距离。在这个点，分子可被蛋白水解酶分解为两个亚片段：轻酶解肌球蛋白（light meromyosin,LMM），占据尾的大部分；重酶解肌球蛋白（heavy meromyosin, HMM），含尾的剩余部分和两个球形头。HMM还可进一步分解产生两个分离的头（HMM亚片段1或S1）和尾部一个



图 7.7 骨骼肌纵切面低倍电镜像，示肌原纤维（芝加哥伊利诺斯大学生理学与生物物理学系 Brenda Russell 拍照）

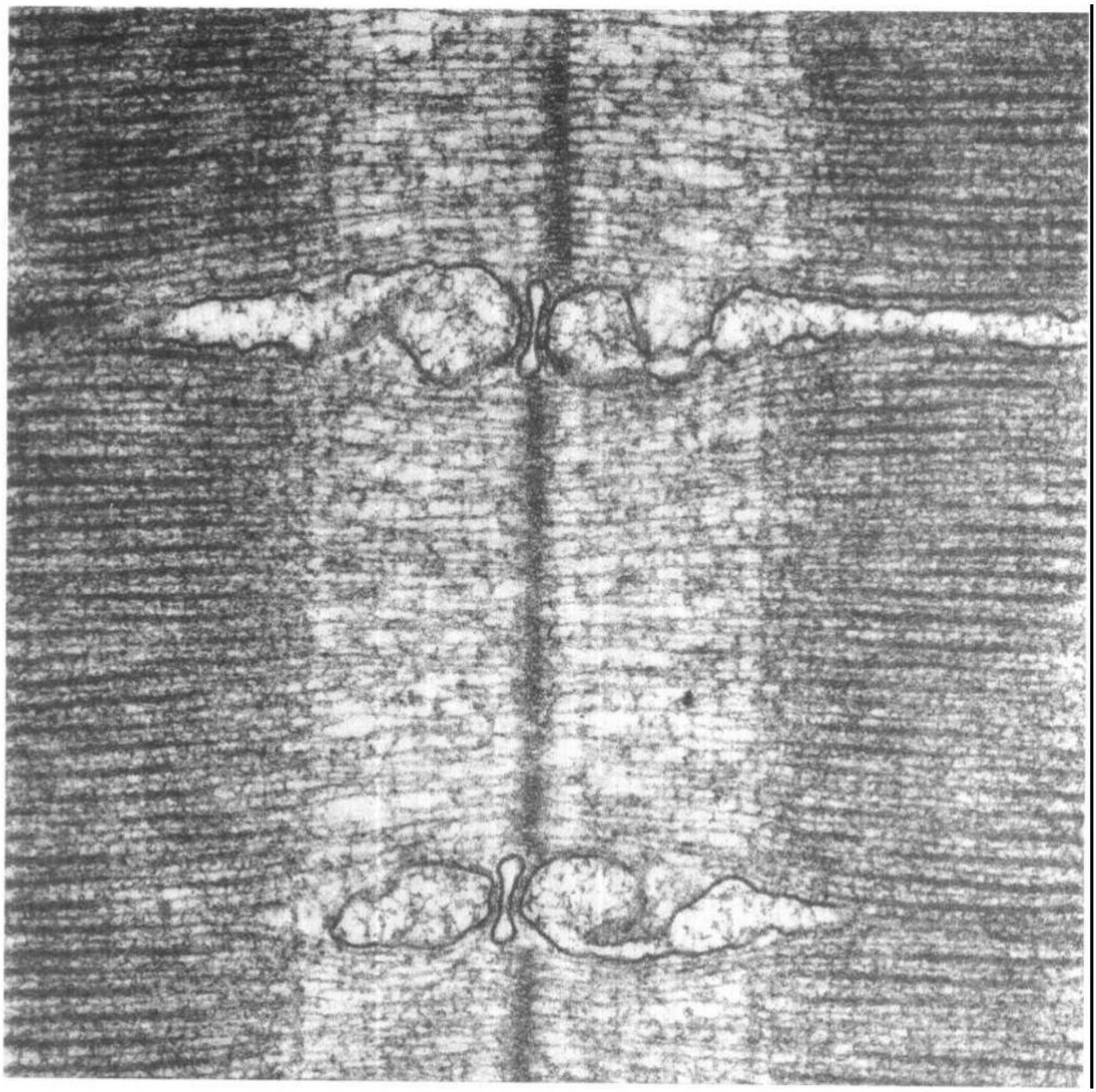

图 7.8 蛙骨骼肌纵切面高倍电镜像，示三联体、粗、细肌丝和粗细肌丝之间的横桥。注意照片顶部Z线内细丝重叠。（芝加哥伊利诺斯大学生理与生物物理学系 Brenda Russell 拍照）

短片段（HMM 亚片段 2 或 S2）。HMMS1 是一个含有约 900 个氨基酸的折叠链，保留了亲本分子的全部酶和与肌动蛋白结合的特性。所有成分为肌力和运动力所必需。

在 ATP 和镁离子存在时，HMM S1 能与肌动蛋白丝结合，然后修饰为螺旋形，电镜下呈楔形。这种特点用于证实肌动蛋白的存在，也为识别肌动球蛋白复合物提供依据（Moore 等 1970）。

经适当的化学处理后，HMMS1 变为特殊晶体，可进行 X 线晶体照相分析。这种方法为肌球蛋白分子的立体结构提供了最详细的材料（Rayment 等 1993b）。特别有趣的是，重链内有一个明显的裂缝，两端携带肌动蛋白结合点。晶体照相资料结合 S1 修饰的肌动蛋白丝改建影像（Schröder 等 1993），为这两种蛋白的连接提供了充分的依据。上述资料提示，肌动蛋白丝深埋于裂缝内，裂缝开或关取决于结合在 ATP位点的核苷酸状态，即改变肌动蛋白与S1之间的相互作用（Rayment 等 1993a）。例如，在横桥周期之末，在这一位点的ATP磷酸末端的结合将打开这一裂缝，致使肌球蛋白与肌动蛋白分离。这种自身撞击力的产生与肌球蛋白头颈区的曲度变化有关，且大部分S1与肌动蛋白的方向保持一致。这与早期（Cooke 1986）的观点一致，并解释了为什么显示松弛状态（横桥分离）与强直状态（横桥为45°）之间的中间类型的横桥是不可能性。



图 7.9 骨骼肌横切面低倍电镜像，示两根肌纤维的局部及其肌原纤维和线粒体，肌内膜间隙内可见一毛细血管横切面。图 7.10 中显示了肌原纤维横切面上的形态变化。（芝加哥伊利诺斯大学生理与生物物理学系 Brenda Russell 拍照）

肌球蛋白轻链（myosin light chain）是化学上和结构上完全不同的两类多肽链中的一种，每个肌球蛋白分子的头含其中之一。其氨基酸序列与 Ca^{2+} 结合蛋白即钙调蛋白（calmodulin）和肌原蛋白 C 非常相似，有些物种，它们调节肌球蛋白ATP酶活性的Ca^{2+}敏感性(Kawasaki和Kretisinger 1994)。在脊椎动物横纹肌中，进化趋异降低了它们与二价阳离子的结合能力（Collins 1991）。有人提出ATP酶的活性与轻链有关，其主要作用表现在结构上：其中之一是稳定重链的α螺旋部，该部通过分子头，可能有放大作用力的功能（Rayment 等 1993b; Lowey 等 1993）。注意：在平滑肌内是轻链调节肌球蛋白 ATP 酶活性，但是，Ca^{2+} 敏感部已移到了其他蛋白上（见后）。

重链和轻链是关系非常密切的两种分子成分，在氨基酸序列上有些区别。肌球蛋白的异构型存在于发生过程的不同阶段或成体内功能不同的肌纤维中。肌纤维可以借助于ATP酶活性pH值差异的组织化学技术（图 7.20_B），或不同肌球蛋白重链抗体特异性（图 $7.20_{C,D}$也可参见后文）加以区别。

细肌丝蛋白 肌动蛋白(actin)的数量仅次于肌球蛋白，是第二位多的收缩蛋白，占全部肌原纤维蛋白的20%。其丝状结构（F肌动蛋白）是细肌丝的主要蛋白。其他成分有原肌球蛋白（tropomyosin）和肌原蛋白（troponin），在收缩调节中起重要作用，称之为调节（regulation）蛋白。

肌动蛋白丝，长约1.0μm，由球形肌动蛋白（G-actin）亚单位（Mr 41700）链构成。这些亚单位（或单体）结合得比肌球蛋白更牢固。两排串连的亚单位彼此绞缠成双股螺旋，以每 79nm 的长度重复出现（图 7.12;见 Holmes 等 1990），在该长度范围之内含约 27 个亚单位。肌动蛋白有方向性或极性，这可通过观察含有S1肌丝的横桥排列方向来确定。肌节内肌动蛋白丝在 Z 盘两侧以相反的方向排列，这种结构特点连同毗连的粗肌丝的双极结构，确保了肌节缩短时肌丝滑动沿一定方向进行。

以相同间隔沿肌动蛋白丝两边规则排列着原肌球蛋白和

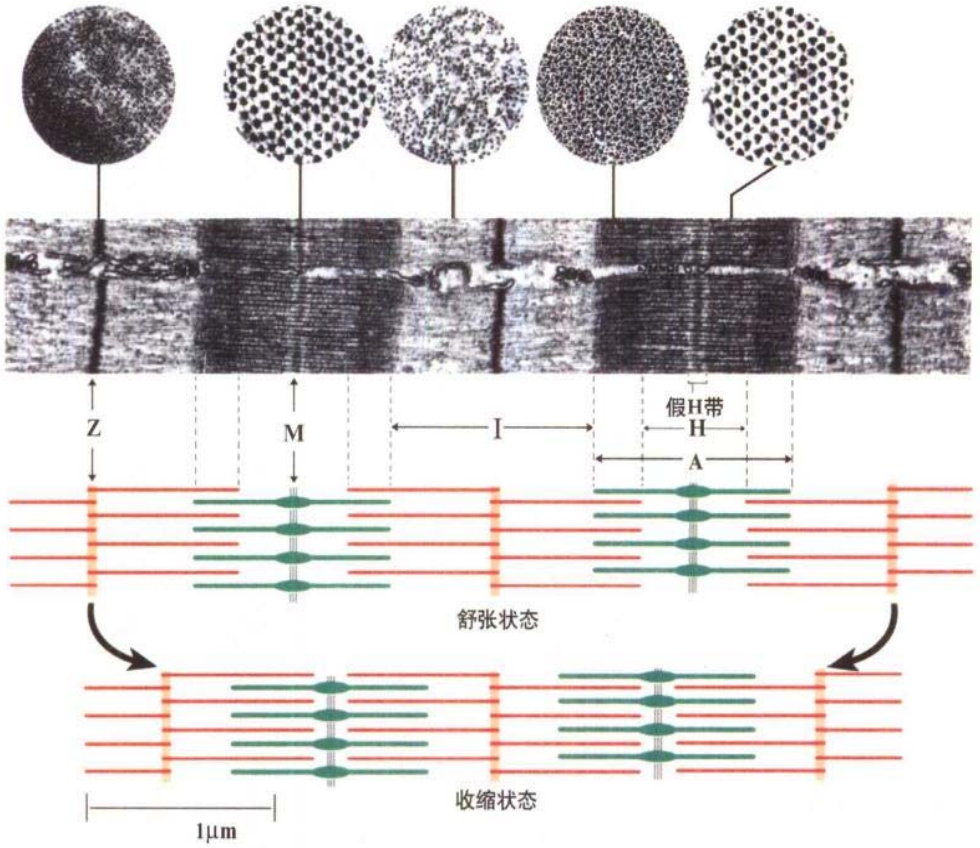

图 7.10 肌节的结构。中间图是肌原纤维纵切面电镜像。下图是中间图中粗、细肌丝在舒张和收缩状态下相对位置示意图，显示收缩发生时的变化。顶部图是中间图相应位置横切面。注意细肌丝在Z线处排列为正方形，在A带内与粗肌丝嵌插而排列为正六边形的几何图形。（电镜照片是由芝加哥伊利诺斯大学生理学生物物理学系 Brenda Russell 拍照。示意图由 Lesley Skeates 制作）

肌原蛋白，每 7 个肌动蛋白亚单位对应一个分子的原肌球蛋白和肌原蛋白（图 7.12）。原肌球蛋白（Mr 约 68000）是一棒状分子，由两条 α 螺旋链组成，长约 41nm，沿细肌丝的螺旋沟排列，与 7 个肌动蛋白亚单位对应，与毗连的原肌球蛋白轻度重叠。肌原蛋白是由三个亚单位构成的复合体，排列为球形头和尾，总长度为 27nm。根据其主要特点，三个亚单位分别命名为：肌原蛋白 I（troponin- I ;Mr 20900;抑制肌动蛋白和肌球蛋白相互作用的亚单位）、肌原蛋白 C（troponin-c;Mr 17800;钙结合蛋白）和肌原蛋白 T（troponin-T;Mr 30500;与原肌球蛋白结合的亚单位）。如同肌球蛋白那样，原肌球蛋白和肌原蛋白也存在不同的异构型。

这些分子共同构成钙敏感开关，按照下面的方式调节肌动蛋白和肌球蛋白的相互作用（Ebashi 等 1969）：静息状态下的肌肉，细肌丝上的原肌球蛋白可阻止肌球蛋白与肌动蛋白间的相互作用，可能是通过掩盖肌动蛋白单体上与S1的接触位点而实现。当肌肉开始收缩时，肌浆内的自由 Ca^{2+} 浓度突然升高，钙离子与肌原蛋白的 Ca^{2+} 结合点结合，构型发生变化，致使原肌球蛋白滚动而暴露出肌动蛋白单体上与肌球蛋白头相结合的位点，使肌动蛋白与肌球蛋白之间充分作用。

骨架蛋白 这类蛋白既不能收缩也不能执行调节功能，但与肌原纤维的结构整合、特别是其内部的规则排列有关。在肌纤维内把肌原纤维连在一起的中间丝蛋白、即结蛋白（desmin）。

细肌丝固定于Z 盘。纵断面的电镜观察显示，Z 盘因电子密度高而显示为最清楚的暗带。Z 盘的厚度因横纹肌的种类和不同的物种来源而异（Rowe 1973）。鱼类的Z盘最简单（Franzini-Armstrong 1973; Luther 1991），呈锯齿状，是细肌丝的发出点。但是，在不计其数的教科书中所见到的哺乳动物的Z盘却厚得多，相当于多倍鱼类Z盘的厚度。Z盘是相邻两个肌节内的细肌丝相互间由纤细的桥丝连接而形成的。如果肌动蛋白丝在Z盘内重叠，在38.5nm以远的肌动蛋白丝处将形成另一条带，该距离相当于细肌丝一个螺旋的距离，进一步重叠将有另一个带形成（Squire 1981）。这些距离与测量的快缩与慢缩骨骼肌纤维肌动蛋白丝之间重叠的 39nm 与 78nm 有对应关系（Salmons 等 1978; 参见后文‘骨骼肌的快缩与慢缩类型’）。当对Z 盘进行仔细观察时，Z盘的丝状结构即可得到证实。在接近Z盘的横断面上，细肌丝排成正方形网格；但是，在Z盘内连于细肌丝之间的细丝形成更小的正方网格（图7.10 ）。在Z盘内除了肌动蛋白以外，已经定位的还有α辅肌动蛋白（α-actinin），为杆样分子，由两个Mr为95000的多肽链构成。已经确定的另外几种蛋白有

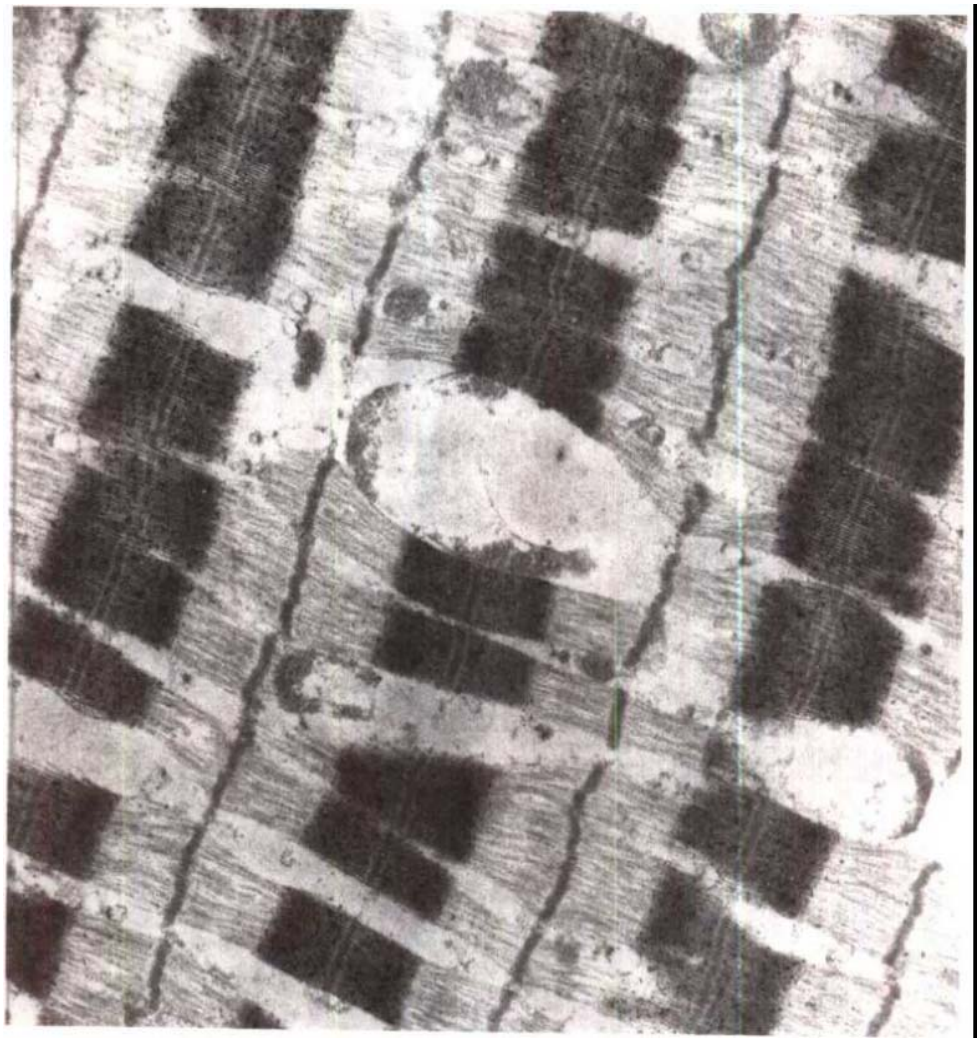

图7.11 兔骨骼肌纵切面低倍电镜像。轻度固定，结合金单克隆抗体染肌球蛋白。A带中胶体金颗粒分布处相当于肌球蛋白的位置。单抗对于肌球蛋白横桥是特异的，因此，A带中央假H带中没有发现银颗粒，因为肌球蛋白分子在此处尾对尾连接。(伯明翰大学解剖系 Leslie L Franchi 拍照。也可参看 Franchi 等，1990)

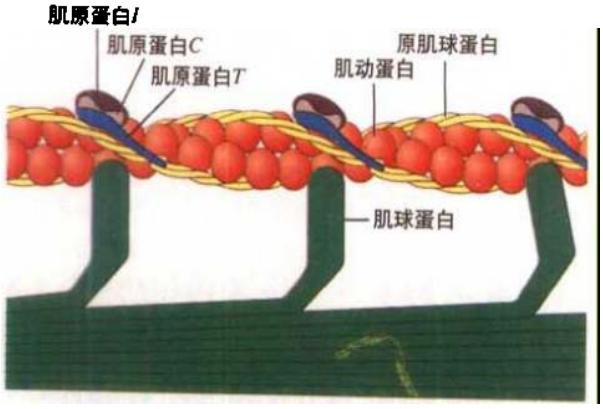

图7.12 模式图，说明肌动蛋白、肌球蛋白和原肌球蛋白、肌原蛋白I、肌原蛋白C、肌原蛋白T之间的关系（Lesley Skeates根据威斯康辛麦迪逊大学生理学系 Richard L Moss 原图修改制作）

CapZ、Znin 和 zeugmatin，但其空间排列仍不明确。

M线位于A带中央（图7.10）。M线不是一条线而是数条线，其实际数目因肌肉类型和动物种属不同而异（Sjöström 和 Squire 1977）。M线是粗肌丝中央连接相邻粗肌丝的M桥的连线，在横断面上使粗肌丝保持正六角形点阵排列。与粗肌丝平行排列的M丝把三个最强的M桥连在一起。另外，M桥之间有更细的纤维连接M丝（Luther 和 Squire 1978）。所有这些结构的蛋白构成仍不明确，但是分子量为185000（myomesin）、165000、215000（骨架蛋白：skelemin）和43000的蛋白链定位于这个区域。分子量为43000的肌蛋白（M-protein）是一种活性激酶（enzyme creative kinase）的异构型。

注意：Z盘和M线在肌丝上形成不同的对称性组合，在细肌丝接近 Z盘处排列成正方网格；在A带内与粗肌丝交叉呈六边形网格。

在许多骨骼肌内，细肌丝的长度是恒定的。在心肌其长

图 7.13 肌肉收缩的机械化学周期，示图 7.12 中的一个横桥在收缩周期不同阶段的变化。TM=tropomyosin（原肌球蛋白），A=actin（肌动蛋白），TnI=toroponin-I（肌原蛋白 I），TnC=troponin-C（肌原蛋白 C），TnT=troponin-T（肌原蛋白 T），M=myosin（肌球蛋白），M*=myosin*（肌球蛋白有力产生状态）。
A：轻度粘合，B：强力粘合，C～D：构型变化，E："强直"状态，F：ATP 粘着，继之脱离。（Lesley Skeates 根据威斯康辛－麦迪逊大学生理系 Richard L Moss 原图修改制作）

度变化较大。其长度调节机制可能与巨大蛋白－伴肌动蛋白（nebulin，Mr 约 800000）有关。单分子 nebulin 贯穿细肌丝全长（Wright 等 1993），认为是细肌丝精确装备的模板。

除了粗、细肌丝之外，还有第三类长肌节丝，将粗肌丝末端连于 Z 盘上。这种丝由大分子（Mr 约 3000000）的连接蛋白（titin）构成（Wang 等 1979），在文献中有时也称为 connectin（Maruyama 等 1977），是目前已知的最大多肽。单分子连接蛋白位于 M 线和 Z 盘之间的半个肌节中，A 带内是其固定部，I 带内为其弹性部（Trinick 1992）。有人认为，在 A 带内连接蛋白附于粗肌丝干之外；I 带内连接蛋白的弹性部分将 A 带固定于两毗邻 Z 盘中央。这些丝也为松弛状态的肌原纤维的连续性提供了结构基础。

连接蛋白分子是含有 100 个氨基酸残基的线性序列，类似于 C-2 型免疫球蛋白和Ⅲ型纤维粘连蛋白。一度认为这些分子均属细胞外蛋白，但现在发现也存在于几种肌原纤维蛋白中。这些肌蛋白亚群的特点是都连于肌球蛋白。在 M 线的相关内容中提及的 M 蛋白质（Mr 165000）属于这一范围的一组蛋白。C 蛋白(Mr 128000）是粗肌丝成分，含 11 个这样的辖区，功能不明。当用抗 C 蛋白抗体标记肌原纤维时，每半个 A 带中央出现一特殊带型。该研究显示 C 蛋白位于 7 或 8 个位点，在每半个粗肌丝中相距 43nm。X 蛋白为一种 C 蛋白异构型，在慢缩肌纤维内占据相同的位置。其他一些现在还不清楚的成分在每半个 A 带内呈现相同间隔的 11 个附属蛋白条纹。

I 带也有附属条纹，称为 N 线（Locker 和 Wild 1984）。它们的清晰度不同，说明组成它们的结合蛋白不同。N_1 线位于离 Z 盘 110nm 处，可能是细肌丝网格由方形变为六角形的部位。在 I 带中央有 4 条 N_2 线，在细肌丝的末端有 2 条 N_3 线。从 Z 盘到 N_2 和 N_3 线的距离随肌节长度不同而异，提示这些线可能与连接蛋白有关。已构成各条 N 线的各种蛋白已

经被确认，但N_3线尚未确认，可能由AMP脱氨酶形成。

骨骼肌纤维因毗邻的肌原纤维上的带相互重叠而形成横过整个肌纤维一条线，即光镜下可见的横纹。与这种排列有关的蛋白是结蛋白（desmin，Mr 55000，也见于骨架蛋白有关的文献中），这是中间丝蛋白类中的肌特异性成员（Lazarides 1980）。结蛋白丝于Z盘处与毗邻肌原纤维横向联系，使肌节保持整齐。

肌营养不良蛋白

肌营养不良蛋白（dystrophin）是杜氏肌营养不良（Duchenne musculardystrophy）基因的产物。肌营养不良是一种致命性失调，其发生机理是该基因突变而导致该蛋白缺失。贝克尔（Becker）肌营养不良是一种轻型疾病，与肌营养不良蛋白变小和(或)数量增多有关。肌营养不良蛋白首先由Hoffman等于1987年报道，通过逆转录方法予以鉴定，并分离其基因和cDNA。然后，从DNA序列中推导出其氨基酸序列。2500kb是所发现的该类基因中最大的一种，也是杜氏肌营养不良中畸变率最高的一种（粗略估计占新病例中的35%）。

肌营养不良蛋白（Mr 427000）与血影蛋白（spectrin）和α辅肌动蛋白（α-actinin）有某些相同的结构特点。在这些同源结构基础上，可分为以下四个辖区：

- N末端，与α辅肌动蛋白的F肌动蛋白结合部位是同源序列。
- 主杆样部位，含有与血影蛋白相同的25个重复序列。
- 富含半光氨酸辖区，与α辅肌动蛋白轻度同源。
- 特别和高度保守的C末端，与肌营养不良蛋白的常染色体的类似物有些相似（肌营养不良蛋白相关蛋白或utrophin；Love等1989）。

肌营养不良蛋白局限于肌纤维周边区，靠近质膜的胞浆面，与一个大的寡聚糖蛋白复合物相连；后者位于质膜内并与细胞外基质中的层粘连蛋白相连（图7.14；Ibraghimov-Beskrovnaya等1992）。肌营养不良蛋白与糖蛋白的结合点，局限于富含半胱氨酸部位和C末端的前半部。在分子的另一端，即N末端，肌营养不良蛋白连于F肌动蛋白。

肌营养不良蛋白的精确细胞功能仍不清楚。但是，就已经知道的作用可粗略地归纳为三个方面：

- 可能有助于维持质膜的机械强度
- 可将整个膜蛋白（糖蛋白复合物）固定于细胞骨架上
- 可能在细胞骨架和细胞外基质之间起连接作用。

上述每一种功能都有一定的证据。当肌营养不良蛋白缺乏并伴有相关糖蛋白缺乏时，可使膜渗透性增加或容易遭受机械性损伤（Gorospe和Hoffman 1992；Matsumura和Campbell 1994）。由于肌营养不良蛋白在肌营养不良发生过程中的重要性，对肌营养不良蛋白的研究也就成了一个非常活跃的领域。

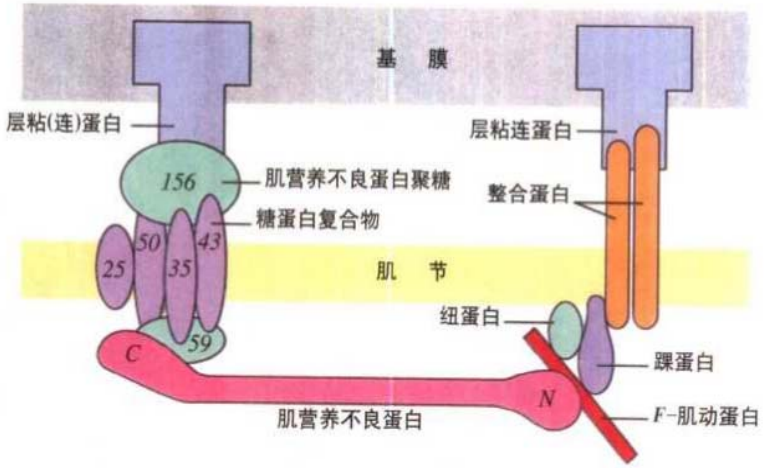

图7.14 肌膜下细胞骨架与基膜之间桥连蛋白推理模式图（Stanley Salmons和Lesley Skeates根据Gorospe和Hoffman 1992 Lsenberg和Goldmann 1992等的构思绘制）。

肌浆的非肌原纤维结构

虽然肌原纤维是肌纤维中的突出结构，但在肌浆中也含有细胞功能所需要的其他细胞器，例如，核糖体、高尔基复合体和线粒体，多数位于核周围的肌原纤维与肌膜之间，肌原纤维之间较少（Eisenberg 1983）。线粒体、脂滴和糖原为代谢活跃的肌肉提供能量。线粒体（mitochondria）呈细长杆状，内有密集排列的嵴；纵断面的肌原纤维之间通常可见纵断面线粒体（图7.7），I带内可见横列的线粒体；肌纤维周边部可见少数线粒体，有助于从周围毛细血管最大限度地获得氧。成熟肌纤维内的线粒体数目不固定，可随其承受的活动而增加或减少（Eisenberg和Salmons 1981；Salmons和Henriksson 1981；Eisenberg等1984）。这就解释了运动和维持姿势的不同功能而引起纤维内线粒体数目差别的原因（后文）。球形脂滴（lipid droplet）的直径约0.25μm，均匀散布于肌原纤维的间隙内，提供丰富的能源，但是仅为氧化代谢途径所利用。因此，一般说来肌纤维内部含有更多的线粒体和肌纤维间有更丰富的毛细血管。小的糖原（glycogen）颗粒群位于肌原纤维之间，在短暂的突发性活动中，它可迅速提供能量而不需要血流为肌纤维提供能量。因为在氧缺乏的情况下，可部分代谢产生能量。

肌膜（sarcolemma）具有典型的质膜电镜结构，其外面有基板并附着胶原纤维和其他结缔组织成分。在肌纤维末端，可将力传递到毗连的结缔组织。质膜折叠成许多指状突起，通过增加接触面积加强连接（Eisenberg和Milton 1984）。

管状系统（tubular system）由肌膜的管状凹陷构成，位于A带内，横向穿入肌原纤维之间（图7.15）。可以显示T小管（T tubule）或横小管（transverse tubule）与细胞外间隙相延续，因为在细胞外间隙的示踪剂可在T小管内发现，而且由此扩散到肌纤维深处（Peachey和Franzini-Armstrong 1983）。

肌浆网（sarcoplasmic reticulum）是滑面内质网的一种特殊形式，因为在其他类型的细胞内质网膜上看到的标记物，在肌浆网也能看到。肌浆网由彼此吻合的膜性管道构成，在靠近T小管处扩大为大的囊样结构，称为连接肌浆网（junctional sarcoplasmic reticulum）或终池（terminal cisterna）（图7.8，16）。电镜下这一部位的结构称为三联体（triad），由中央的T小管和两侧的两个终池构成，后者充满着致密颗粒状物（图7.16）。这一结构的功能意义将在下一篇讲述。肌浆网膜含有钙－ATP酶泵，可把钙离子转运入终末网，并与收钙素（calsequestrin）结合。收钙素是一种与钙有高度亲和力的蛋白。通过这种方式，终池内聚集和储存的钙比肌纤维的任何其他部位都多。

兴奋－收缩偶联 肌膜是可兴奋膜，动作电位产生于神经肌连接（neuromuscular junction）（后文）并迅速波及整个肌纤维表面。动作电位通过T小管传导到肌纤维内部，T小管的排列确保了肌纤维的各部位迅速而同步兴奋。兴奋－收缩偶联（excitation-contraction coupling）是动作电位激发终池将钙释放入细胞质，激活细肌丝内钙敏感开关，从而启动收缩的过程。这个过程依赖于两组并列的蛋白，一组属于T小管，另一组属于肌浆网；两膜相隔15nm的间隙，共同构成三联体（Block等1988）。T小管膜内的蛋白复合体含有4组微粒或四联体（tetrad），相当于二氢吡啶受体（dihydropyridine receptor，DHP receptor）a（Rios和Pizarro 1991）；其作用像电压传感器，对动作电位产生的电场变化敏感。肌浆网膜上的相应结构从其连接面凸出而形成两排毛虫足样结构（Peachey和Franzini-Armstrong 1983）。这些接头‘足’由四个钙释放通道（calcium-release channel）构成，因为植物生物碱罗纳丹（ryanodine）可与该通道复合体特异性结合，因而通常把该通道称为罗纳丹受体。据报道，动作电位的到达引起T小管内DHP受体构型的变化（Schneider和Chandler 1973），后者与通过终池接头面内足蛋白复合体释放储存的钙离子相偶联（Fleischer和Inui 1989；Rios和Pizarro 1991）。兴奋末，T小管膜再度极化，接头足释放钙终止，钙离子被钙ATP酶泵迅速转运回收钙素储存，肌肉松弛。

肌－结缔组织界面

围绕肌纤维的结缔组织纤细网称为肌内膜（endomysium），构成紧靠肌纤维的外环境。肌内膜是肌纤维与血液进行物质交换的部位，毛细血管与小的神经分支穿行其中。与肌纤维电兴奋有关的离子波动在蛋白多糖基质中不断发生。肌内膜与更坚实的结缔组织隔相延续，后者围绕一组或一束平行排列的肌纤维而构成肌束膜（perimysium），内含较大的血管和神经，也容纳神经肌梭（neuromuscular spindle）（后文）。肌束膜是胶原纤维鞘即肌外膜（epimysium）的向内延伸。肌外膜有一定的厚度，构成围绕整个肌肉的筋膜部分。

采用荧光抗体技术证实这些结缔组织内有Ⅰ、Ⅲ、Ⅳ和Ⅴ型胶原蛋白。肌外膜主要含有Ⅰ型胶原蛋白，肌束膜为Ⅰ、Ⅲ型，肌内膜为Ⅲ、Ⅳ和Ⅴ型；后二者特别与包围肌纤维的基膜有关（Duance等1980）。

在肌肉与其附近的结构如肌腱、腱膜和筋膜连接处，肌外膜、肌束膜和肌内膜合并，结果使这些连接坚强有力。由于在此处张力分成了切应力，使其附着更为牢固。肌纤维末端扩展为亚微水平，分为若干指样突起，使胶原纤维插入这些指状突起的间隙中（Trotter等1981；Eisenberg和Milton 1984；图7.17）。在这些肌－肌腱接头（myotendinous junction）处，虽然没有桥粒连接，但从肌纤维到细胞外基质存在着特殊的动力传送装置。通常情况下，相邻肌节的肌动蛋白丝插入Z盘，并在这一点上插入肌膜下的致密胞质中，使其附着在肌膜上。这种结构与细胞间的粘着连接处胞质面的特点相同（Geiger和Ginsberg 1991）。尽管其详细构成还需进一步明确，但其主要分子构成可能是肌动蛋白、α辅肌动蛋白和粘着斑蛋白（vinculin），这些蛋白分子之间以及和另外的成分如踝蛋白（talin）和整合蛋白（integrin）之间相互作用（Isenberg和Goldmann 1992），这种结构类似于心肌的闰盘和平滑肌的粘着连接，也为肌动蛋白丝提供固定结构（Jockusch等1993；下文）。越过肌膜表面、纤细的微原纤维（直径约5～10nm，尚不明确其分子构成）跨过透明板抵达基膜的致密板，后者又与肌腱或其他结缔组织结构的胶原纤维和网状纤维相连接（Law和Lightner 1993）。细胞与基底间的连接不局限于纤维连接部位。肌原纤维上的每一个Z盘都被粘着斑蛋白（vinculin）连到质膜上（Pardo等1983a），形成从肌原纤维向侧面肌膜及跨越肌膜向细胞外基质传导力的一个系统（Law和Lightner 1993）。

当肌肉处于持续松弛状态时，肌力的升高取决于不同层次的结缔组织鞘、膜相关蛋白系统、和通过肌原纤维提供机械连续性的连接蛋白丝。这些不收缩的弹性成分在肌肉活动中也很重要，因为它们会影响收缩成分向邻近结构的力传导速度（Hill 1970）。最后，在这些成分中储存的弹性能在肌肉活动特别是在周期性运动期间产生明显的效能（见后）。

骨骼肌血液供应的一般特点

多数肌肉的主要动脉及其伴随静脉和神经，在肌肉深面形成神经血管门（neurovascular hilum）进入肌肉。血管在肌肉的结缔组织网内运行并发出分支；肌束膜内的小动脉和

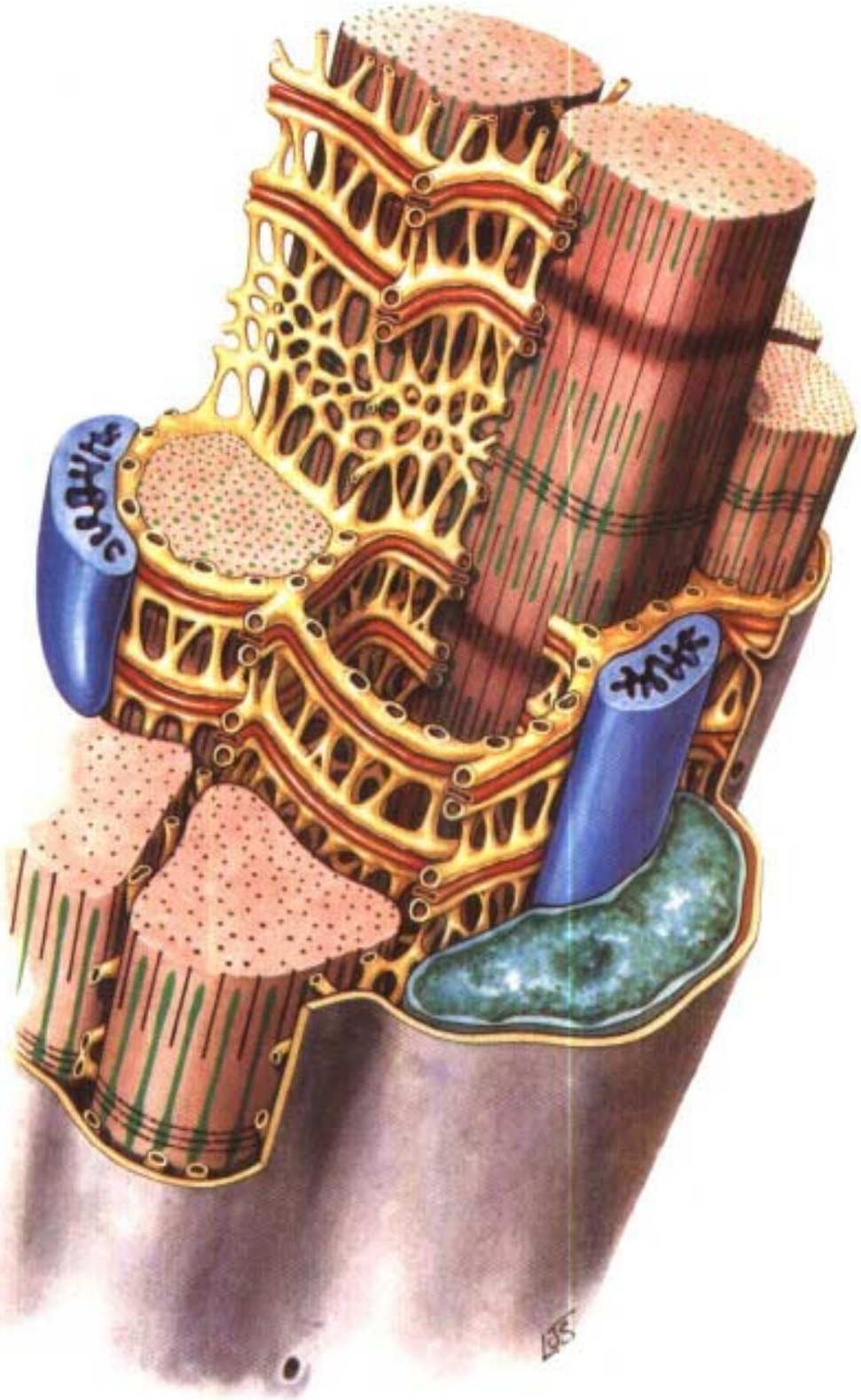

图 7.15 哺乳动物骨骼肌超微结构立体模式图，特别显示横小管（橙色）和肌浆网（黄色）。线粒体（蓝色）位于肌原纤维和肌细胞核之间。在 A/I 交界处可见横小管。横小管与肌浆网的终池构成三联体。（Lesley Skeates 制图）



图 7.16 蛙骨骼肌纵切面三联体部位高倍电镜像。图中央横小管两侧是肌浆网的终池，恰好看到有 15nm 间隙的两膜间桥，由兴奋收缩偶联蛋白构成（见正文）。低等动物与哺乳动物不同，其三联体通常在 Z 线水平。（芝加哥伊利诺斯大学生理学与生物物理学系 Brenda Russell 拍照）

微动脉分支成网，由此发出的毛细血管穿行于肌内膜中。肌纤维周围的血管与之平行排列，围绕纤维，彼此吻合（图 7.18A、B）。

在肌肉的横断面上可见，与肌纤维相邻的毛细血管数通常为0～3不等。处于持续活动状态的肌纤维，例如维持姿势的肌肉比不经常运动者，含有更密集的毛细血管网（见下文'成熟骨骼肌纤维的类型'）。肌肉常常从不同部位接受一根以上的血管供应，其附属血管不经神经血管门而经其他部位并以主血管相同的方式分支穿入肌肉，形成血管区（图 7.18A）。血管区之间连以吻合支，这些吻合支的血管孔径有时不变，但多数小动脉和微动脉的孔径逐渐变小。这些血管把邻近的血管区连成彼此贯通的血管网（Taylor 和 Palmer 1987）。

静脉以相同的方式分支形成静脉区，与动脉区对应。动脉区之间由吻合血管连接，而静脉区之间则连以管径不变的吻合静脉。在吻合静脉的任一端，静脉瓣把血流向对侧的静脉脚引流。如果吻合静脉中瓣膜缺如，血流将向任一方向引流（Watterson 等 1988）。

因为在一组肌肉中存在着相对性运动，故各肌肉内的血管不彼此交叉，而是从比较稳定的部位并穿过两肌肉的混合处呈放射状进入各肌肉。皮下的肌肉，其血管连于皮肤和肌肉之间。这些血管主要属于直接供应皮肤的血管，在行程中发出分支进入肌肉；也有的是肌肉内血管的终末支，离开肌肉补充皮肤的血液供应。后一种情况不常发生于深筋膜下可动的肌肉（Taylor 和 Palmer 1987）。皮肤与其深层组织的血管区保持沟通的现象导出了一个"血管体"（angiosome）的概念，即由共同的动脉和伴行静脉供应的组织混合区（Taylor 和 Palmer 1987; Watterson 等 1988）。

肌肉收缩期间，肌内有瓣膜的静脉承受一定压力，其作用像一个'肌泵'（muscle pump），促进血液向心脏回流。来自表浅或深层组织的静脉，当其穿过肌肉时，可促进其血液的回流（Watterson 等 1988）。

种种试验，包括利用同位素钠作示踪剂（Barlow 等 1961）和显微镜技术（Grant 和 Wright 1968），证明了肌肉内存在动静脉吻合（arteriovenous anastomose）。血液可不经毛细血管而经动静脉吻合直接回流到静脉。肌内毛细血管床的灌注程序可以不同，但均与其功能需求相适应（见第 10 篇）。

肌肉的淋巴引流开始于肌束膜与肌外膜的毛细淋巴管，



图 7.17 蛙骨骼肌纤维末端纵切面电镜像，示肌与肌腱的连接。× 12000.（芝加哥伊利诺斯大学生理与生物物理学系 Brenda Russell 拍照。）

肌内膜无淋巴管。这些毛细淋巴管汇集成较大的淋巴管进入局部淋巴结。淋巴管与相应的静脉伴行。

骨骼肌的神经支配

每块肌肉均接受一条或多条神经支配。但是，上下肢、颜面和颈部通常是单一神经支配，尽管其轴突与数个脊髓节段相对应。肌肉，例如腹壁的肌肉，产生于数个胚胎时期的节段，因而受一条以上的神经支配。多数情况下，神经与血管伴行，称神经血管束，在最小的运动部位附近进入肌肉，并穿入其深层，进入每块肌肉的位置是恒定的（Brash 1955; Coers 和 Woolf 1959）。

常常称肌肉神经为‘运动神经’，但是，它们含有运动和感觉两种成分。运动成分是粗的有髓轴突，支配肌纤维；这些输出纤维或α运动轴突，是体内传导最快的神经纤维。另外，还含有细的有髓γ输出纤维或肌梭运动（fusimotor）纤维，支配神经肌梭的梭内肌纤维；也含有细的无髓自主输出纤维（C纤维），支配血管平滑肌。感觉成分含有来自神经肌梭的粗的有髓2A传入纤维，来自Golgi腱器官稍细的有髓2B传入纤维和传导疼痛及其他来自肌结缔组织鞘内的游离神经末梢的感觉纤维。详见第8篇有关论述。

神经在肌肉内进入肌纤维周围的肌内膜之前，相继走行于肌外膜与肌束膜中。α运动轴突在失去髓鞘之前反复分支，终止于肌纤维中段附近。这些神经终末在称为运动点（motor point）的肌腹中央附近集结成群。临床上，用电极刺激肌肉的这个部位最容易引起收缩。

α运动轴突的分支末端与肌纤维接触处形成特殊突触，称为神经肌接头（nuero-muscular junction）。轴突末端椭圆形的运动终板（motor end plate）上发出数个短的螺旋形突起伸入下面肌膜的椭圆形斑，即原浆板（sole plate）或神经下器（subneural-apparatus），肌膜形成深的突触褶。这种神经肌接头是斑样末梢（plaque ending）的实例，是在肌纤维上发现的能传导动作电位的结构。在慢缩肌内发现了一种不同类型的末梢，没有这种能力。这种类型的纤维在鸟和两栖类更常见，也存在于人的眼外肌和中耳的镫骨肌。这样，兴奋由神经末梢传播，末梢分支向远处扩展形成许多小神经肌接头，称为葡萄样末梢（grappe ending）。有些这种类型的肌纤维接受一个以上的神经元的终末分支。γ输出纤维末梢支配神经肌梭的梭内肌纤维，也构成种种不同的形式，包括斑样末梢和长串末梢。神经肌接头在他处有更详尽的描述（见第8篇）。

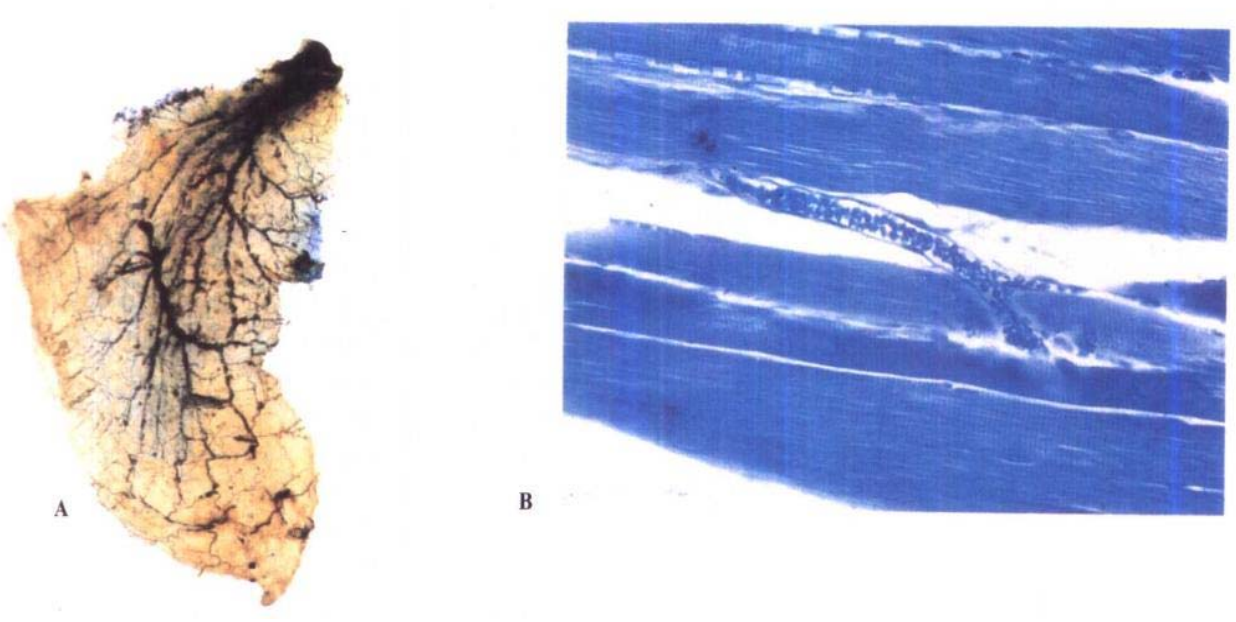

图 7.18A，B 骨骼肌的血液供应。A. 大鼠右背阔肌血管铸型，背面观。血液供应有两个来源：胸背动脉从肌肉的腱膜骨附着处下面进入（右上）；背穿通动脉从深面进入（中央）。吻合支可能行于两血管之间（见正文）。人背阔肌血液供应的变异情况详见正文，但基本相同（利物浦大学人体解剖学与细胞生物学系Amanda J Craven 拍照。）B. 兔胫前肌内毛细血管，Heidenheim 苏木素染色。（Stanley Salmons 拍照）

动作电位到达运动终板后，使乙酰胆碱（acetylcholine, ACh）从储存小泡即突触小泡内释放入突触间隙。突触间隙位于神经末梢和肌膜之间，宽约 30 - 50nm。ACh 迅速与肌膜褶上的受体分子结合，突触后膜渗透性及导电性增加，产生局部去极化，即终板电位（end-plate potential），持续时间受限于膜内构型变化所产生的电压。神经递质的活性迅速被乙酰胆碱酯酶（acetylcholinesterase,AChE）终止。AChE 附着在肌膜褶的基膜上。因为神经肌接头的几何学结构，终板电压通常比肌膜动作电位起动所需的电压高出数倍。这样，就保证了兴奋迅速安全传到肌肉。除非极度疲劳，一次神经冲动可产生一次肌动作电位。动作电位以 5m/s 的速度沿肌纤维长轴传导（Arendt-Nielson 和 Zwarts 1989），并通过 T 小管向内扩散引起收缩（见前文）。

运动单位和运动调控

运动单位及其募集 α运动轴突的终末分支与其所支配的肌纤维通常是一对一的关系，一根肌纤维仅接受一个分支，一个分支仅支配一根肌纤维。当运动神经元兴奋时，动作电位将沿着轴突及其分支向它所支配的所有肌纤维传播。运动神经元及其所支配的肌纤维被认为是一个功能单位，称为运动单位（motor unit），这大概能说明肌肉内的许多纤维同时收缩的原因。运动单位的实际范围差别很大，在用以完成精细活动的肌肉内，例如，眼外肌、骨间肌和喉外肌，一个运动神经元仅支配大约 10 根肌纤维；而大的四肢肌则超过 1000 条。一块肌肉内属于一个运动单位的肌纤维分布很广，束之间无分界，并可与其他运动单位的纤维相混合（Edström 和 Kugelberg 1968; Burke 等 1973）。肌神经一旦受损，由于去神经的肌纤维诱导残留轴突发出侧支和形成新的终末芽，致使运动单位变大，每个新的分支重新支配一根肌纤维（Edström 和 Kugelberg 1969）。因此，运动单位的范围图具有临床意义，可通过电生理学技术获得（见第7篇‘肌电图’）。

一个运动单位的一个单一动作电位可产生一个持续 25 ~ 75ms 的瞬间收缩。但是，运动神经元在肌纤维松弛以前，又可释放第二次神经冲动。当这种情况发生时，肌纤维再次收缩，使肌张力升到更高水平。因为这种机械累积作用（mechanical summation），连续冲动所产生的力比单一冲动大，在一定的限度内，冲动频率越快，产生的力越大。力 - 频率关系是神经系统用以诱发肌收缩的方式之一。另一个方式是补充较多的运动单位。事实上，两种机制的作用是平行的。但是，肌肉大小可能更为重要。大的肌肉内运动单位多，运动单位募集可能是更重要的机制（Jones 和 Round 1990）。

募集不是随机过程，不像曾经认为的那样，是运动单位交替或轮流。轻度收缩与脊髓内的轻度兴奋有关，这种情况几乎总是产生小运动神经元群的规律驱动。当收缩力增强时，比较大的运动神经元开始参与，只有产生最大的收缩力时，最大的运动神经元才兴奋（图 7.19）。因为大的运动神经元的轴突粗大，并产生更多的分支，从任何一方面说，运动单位的募集都会逐渐增多。这个‘大小原理’，E Henneman 通过其科学而严谨的试验和发表的令人关注的系列论文进行了系统的阐述（Henneman 等 1965a; Henneman 等 1965b; Henneman 等 1974）。现在看来，这个概念实际上是基于与神经元的大小有关的某些特性，而不是大小本身（Stuart 和

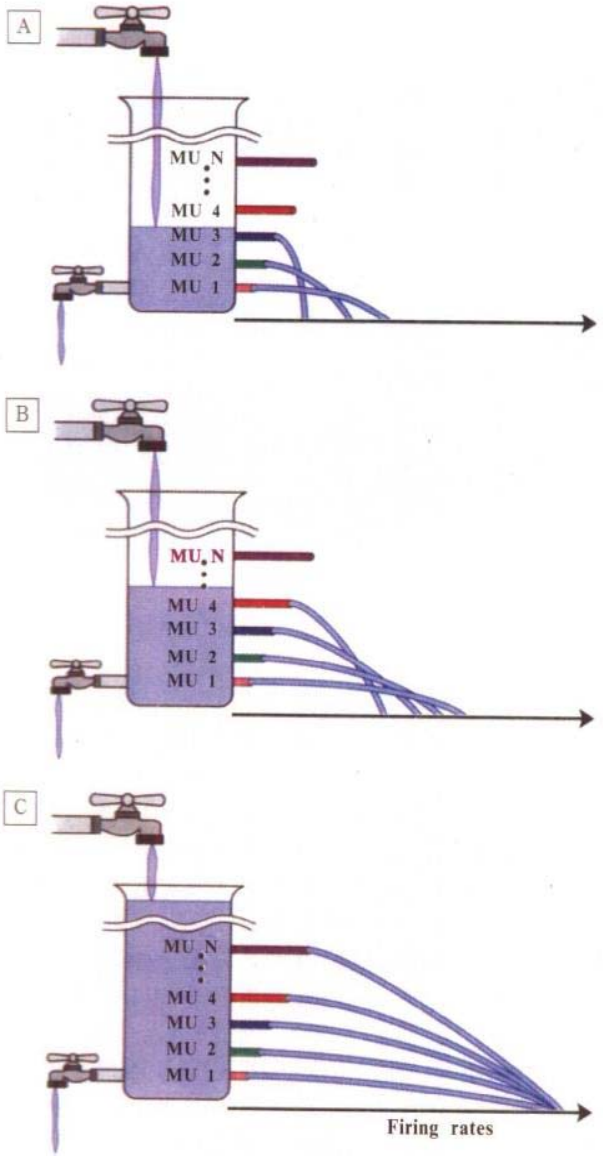

图7.19 简化的液压模型图，示运动单位驱动的主要特征。该模型基于共同驱动力的概念，即指在一共同的调控因素影响下，运动单位改变其发放频率的趋向性。水流入及流出水槽表示运动神经元的兴奋和抑制，喷水表示当兴奋增强时以固定等级活化的运动单位(Mu1,2,…N)。水自槽内流出距离表示发放频率。在最初募集反应时的发放频率值用喷水长度表示。因此，募集反应阈值越高，初始发放频率越高。当水平面升高时（兴奋增强），流出距离（发放频率）增大。这使得任何时候，较早被募集的运动单位的发放频率高于后来被募集者。在A中，驱动力仅能使3个运动单位募集。在B中，对运动神经元库的驱动力增大引起一个新的运动单位的募集反应，并使已经活化的那些运动单位的发放频率增加。在C中，驱动力达最大时，全部运动单位均被募集，其发放频率达到最大值。(经允许根据De Luca和Erim 1994修改)

Enoka 1983)，运动单位以有序的和可以预见的方式参与运动和姿势的调节。

成熟骨骼肌纤维的类型 慢收缩且动作电位不能在肌膜传播的强直肌纤维，可见于鸟类和两栖类动物，具有维持某种姿势的作用。例如，鸡的前背阔肌维持其翅膀于折叠位。这类纤维在人和其他哺乳类动物不常见，仅局限于眼外肌、中耳镫骨肌和神经肌梭的梭内肌纤维（关于慢缩强直肌的文献见Morgan和Proske 1984)。

除了这些罕见的强直肌纤维外，哺乳类动物骨骼肌完全由颤搐型(twitch type)纤维构成。这些纤维能够传导动作电位，并有其他方面的特点。有些纤维可通过基质、特别是脂肪和脂肪酸的有氧氧化有效地获得能量。这些纤维内有大量的线粒体，含有肌红蛋白(myoglobin)，其周围有丰富的毛细血管网，维持稳定的营养和氧气供应。这样的纤维能很好地适应像维持姿势这样的功能，可产生中等度的肌力并能长时间维持。另一类完全相反的纤维，含有很少的线粒体、肌红蛋白，周围有稀疏的毛细血管网。其直接能量需求主要通过无氧糖酵解来满足，能够迅速提供能量，但比有氧代谢的效率差、持续时间短。这样的纤维能够完成剧烈的突发性活动，但其间必须有补充糖原和其他能量储备的停顿阶段。

在哺乳类动物，这些类型的纤维分散在不同的肌肉内。因此，有些肌由于有丰富的血液供应、大量的肌红蛋白、主要为有氧代谢，因而呈明显的红色。而其他肌肉则显示无氧代谢特点，颜色淡得多。这种颜色的区别已发现数百年。Ranvier (1874) 在100年前就对‘白肌’和‘红肌’作了精辟的论述。

人的所有肌肉都是不同程度的混合类型，其纤维既有有氧代谢特点又有无氧或中间代谢特点。不同类型的肌纤维在常规组织学切片中不易鉴别。但是，如果采用特殊的组织化学(histochemical)技术则很容易区分，如图7.20_A所见。该切片主要显示与线粒体有关的酶，故富含线粒体的纤维颜色最明显。

基于这样一种显示不同代谢的技术，可以把每一根纤维区分为红(red)纤维、白(white)纤维和中间(intermediate)纤维，又可分别叫做氧化纤维、糖酵解纤维和氧化糖酵解(oxidative-glycolytic)纤维（这里的‘红’和‘白’是指主要或全部由这类纤维所构成的整块肌肉而言，像Ranvier所描述的动物肌肉一样)。

Ranvier还特别提出红肌的收缩和松弛比白肌慢。现在知道，收缩速度的不同是因为肌内肌球蛋白重链之间的分子不同，即推动横桥周期的作用不同(Bárány 1967;见前)。肌球蛋白的不同异构型（见前）可以通过组织化学技术得到证实(Guth和Samaha 1970; Brook和Kaiser 1970)。有些方法已直接应用ATP酶的活性差异来区别肌纤维的类型(Mabuchi和Sreter 1980)，这些方法提供了一个比氧化活性更可靠的纤维分类根据。图7.20_B所见，就是在碱性pH条件下，经甲醛处理后用于显示ATP酶活性的染色实例(Tunell和Hart 1977)。深色纤维称为2B型纤维，含有一个肌球蛋白重链异构型，可使纤维快速收缩。中等密度的纤维为2A型，含有一稍微不同的‘快’速重链。淡染的纤维被分类为I型，含有一个肌球蛋白重链异构型，使纤维慢速收缩。

肌球蛋白各异构型之间的结构差异可以用抗体加以区别，在肌组织切片中，这些抗体的荧光或酶标记可以用来显示该类纤维（图$7.20_{C,D}$)。这种免疫细胞化学技术的优越性

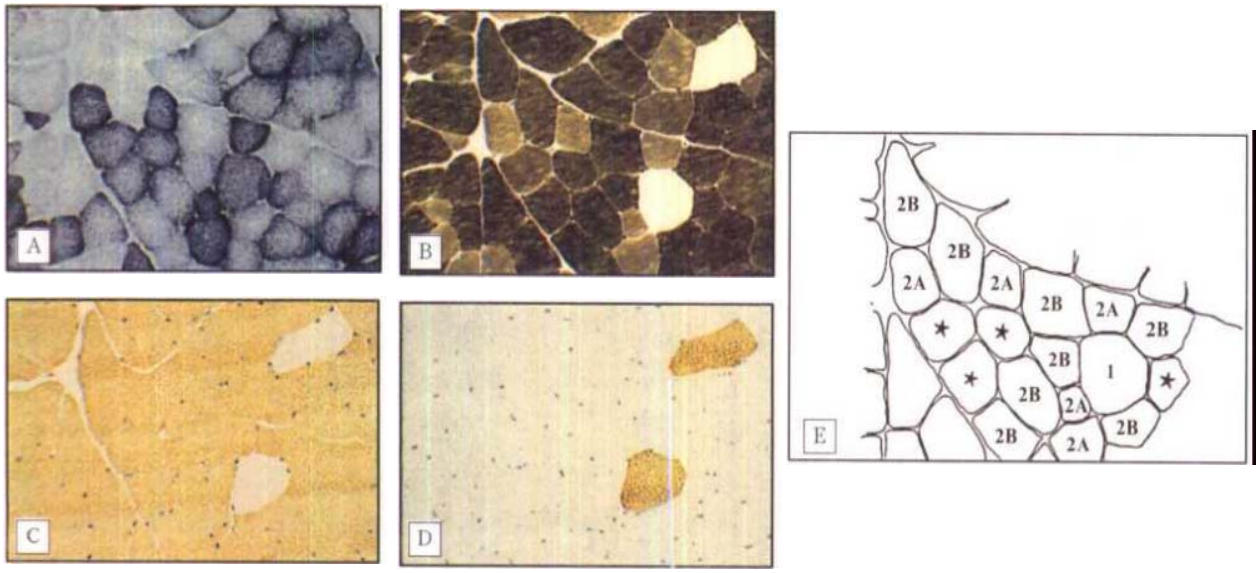

图7.20 兔胫前肌连续切片，组织化学和免疫过氧化物酶染色技术染色，光镜观察，示不同类型的骨骼肌纤维。A. NADH四唑原还原酶染色与氧化代谢有关的一种酶。B. 碱和甲醛预孵化后的肌原纤维ATP酶染色。(Tunell和Hart法，1977)。C. 快速肌球蛋白重链单克隆抗体染色，该抗体与2A和2B亚单位发生反应。D. 慢肌球蛋白重链单克隆抗体染色，该抗体只和I型肌球蛋白发生反应。E. 纤维类型图解：在图中用星号标记的纤维氧化作用比图B中预计的ATP酶反应更强，这说明了表7.1和正文中提到的代谢重叠。(标本由利物浦大学人体解剖学与细胞生物学系Hazel Sutherland提供；照片由Stanley Salmons拍照)

性过组织化学技术，其特殊价值在于能用探针探查肌纤维的肌球蛋白成分，这样的纤维在人的颌肌很普遍(Thornell等1984)，人上下肢肌可能不常见(Larsson和Moss 1993; Sant' Ana Pereira等1995)。此外，免疫细胞化学技术也能检测其他蛋白，例如，肌原蛋白。这些蛋白也存在于快缩或慢缩肌纤维异构型中，但采用组织化学技术不能证实。

在许多肌肉，基于肌球蛋白定性分析的结果分类为I型、2A型和2B型纤维是合理的。这种分类与基于代谢特点的分类和定量图解之间的对应关系相当不可靠，因为各类纤维的代谢有很大不同(Pette和Staron 1990)。但是，一般说来，I型和2A型纤维主要是有氧代谢；2B型纤维更多依赖于无氧糖酵解。这也告诉了我们一些有关这些纤维的不同生理特点：

- 2B型纤维是快缩纤维，容易疲劳。
- 2A型纤维也是快缩纤维，但不易疲劳。
- I型纤维是慢缩纤维，耐疲劳。

不同类型的纤维在电镜下有明显的区别，特别是应用定量分析和体视学技术(Eisenberg和Kuda 1976)。有氧代谢的纤维含有大量的线粒体和脂滴。慢缩纤维的Z盘比快缩纤维的宽。M线的超微结构有纤维类型特异性、肌特异性和动物种属特异性(Sjöström和Squire 1977)。快缩肌纤维的膜系统，即T小管和肌浆网比慢缩肌纤维更复杂。同样大小的慢缩纤维的细胞核比快缩纤维的多。说明一个事实，即代谢越旺盛的纤维，合成与分解蛋白质的速度也越快。

表7.1归纳了这些基本纤维类型的主要生理、结构和生化特点。以往所有的分类表都过分简化，忽略了一块特定的肌内纤维所显示的值得注意的性能分级。但是，它们可引起对肌内纤维群的注意和在一定程度上对肌肉间不同成分的一种描述方法。研究结果显示，不同年龄或不同活动力的个体之间，其肌纤维类型比例也不同，不同动物种属之间也不同，特别是正常躯体各部需要完成不同功能的不同肌肉之间也不同。不同种属的动物相同肌肉的纤维类型也不同。所有纤维类型，在小动物体内者收缩较快、但多为有氧代谢；大动物体内者收缩较慢、但多为无氧糖酵解(Davies和Gunn 1972)。按这样的标准，人当然属于较大动物。狗的肌肉有些例外，属强氧化代谢、与动物的躯体大小有关，这种特点与狩猎有关。

在特定的肌肉内，较深处含有较多的慢缩红(I型)纤维(Narusawa等1987)。近期报道提出，这种梯度变化发生在靠近骨的部位而与本身的深度无关(Lexell等1994)。在胚胎发生期间，四肢肌形成并与相关的骨骼成分同步分化，肌发生初级波期间形成的肌纤维表现出成熟的1型肌球蛋白(见前)。肌肉的更表浅部位被次级肌发生波占据，所以这种梯度变化被保留下来。同样的论据可解释肌纤维束内纤维类型的梯度变化(Sjöström等1986; Salmons 1987; Pernus和Erzen 1991)。主血管通常从肌的深面进入，血管在肌的这一部位较多，可能是一个局部提高有氧氧化代谢的因素。当然，发生中的肌内分子构成的空间结构的存在也不能轻视。

虽然根据肌纤维所含有的1、2A或2B型肌球蛋白重链情况对肌纤维进行分类是适用而方便的，但是，也应该认识到这样一个简单图表的局限性。命名可以修改以正确表达这些异构混合型纤维。但要想使修改后的命名能覆盖近年来发现的其他肌球蛋白异构型，还必须精心制作。例如，在有

表 7.1 主要组织化学纤维类型的生理、结构和生化特点

特点	纤维类型		
	1 型	2A 型	2B 型
生理功能	承受力，如维持姿势	强有力的位置运动	
运动神经元驱动阈	低	中等	高
运动单位大小	小	大	大
驱动方式	强直，低频率	位移，高频率	
最大缩短速度	慢	快	快
松弛率	慢	快	快
抗疲劳性	抗疲劳	抗疲劳	易疲劳
力输出量	低	中等	高
结构的毛细血管密度	高		低
线粒体容积	大	中等*	小
Z 盘	宽	窄	窄
T 和 SR 系统	稀疏		广泛
生物化学			
肌球蛋白 ATP 酶活性	低		高
有氧代谢	高	中等*	低
无氧糖酵解	低	中等*	高
钙转移 ATP 酶	低		高

* 动物种系之间代谢特点不同，纤维类型之间可能有明显重叠（详见正文和参考文献的有关描述）。

些哺乳类动物中，发现了新的快缩肌球蛋白异构型2X或2D，其相应纤维显示代谢介于2B型和2A型之间（Bär和Pette 1988; Schiaffino等1989）。现在看来，密切相关的异构型在人肢体肌2B型纤维中表达，因而有必要把人2B型纤维改名为2X型纤维(Ennion等1995; Smerdu等1995)。头颅起源的肌肉常常在相同的纤维内有肌球蛋白异构型特殊辅助成分的表达，例如成人的颌肌中含有一种特殊的‘超高速’肌球蛋白，最初报道存在于食肉动物的颌肌，但目前发现存在于所有灵长类动物（Rowlerson等1983; JFY Hoh, 个人交流)。这些肌肉也表达有一个“心肌”α肌球蛋白重链异构型（Bredman等1991），并持续表达通常只局限于发生中的胚或胎的异构型（后文; Butler-Browne等1988)。眼外肌也含有多种肌球蛋白异构型。现在知道，这些异构型包括“心肌”α肌球蛋白重链异构型（Rushbrook等1994），胚和胎异构型以及这些肌肉所特有的异构型（Wieczorek等1985; Sartore等1987)。这些特点可能与这些肌肉的胚胎起源和发育不同有关。

同一运动单位的肌纤维之间的类似程度，比不同运动单位纤维之间大得多（Edström和Kugelberg 1968; Burke等1973; Nemeth等1986)。这是个重要的普遍性概念。但是，在正常肌肉切片中，像图7.20$_B$中所示，由于不同运动单位之间彼此重叠而不太明显了。在部分去神经的肌肉切片中却清楚得多，残存的轴突再支配相邻的纤维（前文），具有非常类似的组织化学染色特点的纤维产生局部集聚现象。这种现象被肌肉病理学家称为‘纤维类聚’（fiber type grouping)。纤维类聚随年龄而增加，可能是随着年龄的增长功能性运动单位进行性减少所致（Lexell 1993)。

运动单位的疲劳及其功能意义 肌纤维的多样性是运动系统组织结构的重要特征。长时间活动的运动单位由慢缩1型纤维构成，这种纤维最适于长时间维持张力而不疲劳。仅仅是短暂活动的运动单位含有快缩2B型纤维，这种纤维最适于产生断断续续的强有力的收缩。上述两个运动极端之间是2A型运动单位，其运动属常规运动并以1型运动单位所提供的较持续的维持姿势的张力为背景。这种结构使肌肉疲劳的可能性最小。如此构成的运动单位，具有与持续活动相应的代谢能力。快缩运动单位，在每次活动之间有时间补充其无氧储备。

如果肌肉以一种经济的方式运动，疲劳也可延缓。肌肉需要消耗能量以重新聚积每次神经冲动所释放的Ca^{2+}，所以，如果需要产生力和维持较少的神经冲动，就必需储存能量。事实上这一过程要通过三个途径来实现：第一，运动单位活动的速率与肌纤维的收缩速度密切相适应。这样，支配慢缩肌纤维的运动神经元比支配快缩纤维的运动神经元的驱动频率要慢（Kernell 1986)。第二，运动单位不同时活动，在较低频率的神经冲动作用下，使肌肉能在整体水平上保持一定的持续的张力（Rack和Westbury 1969)。第三，单个运动单位不能持续地驱动。快缩运动单位能以高频率开始驱动，通常为双脉冲形式，使张力迅速升高，然后脉冲频率下降，但仍维持张力。这种现象被叫做骨骼肌的‘捕获’性能(Marsden等1983)。

骨骼肌的发生与分化

肌发生 成肌细胞的起源与迁移的现代认识，主要来自肌特异性蛋白及其mRANs的分析和定位。其中肌球蛋白重链的多种异构型（Buckingham 1985）和肌发生决定因子（见下文的‘肌发生决定因子’）特别重要。人骨骼肌早期发生的知识几乎全部都是来自对脊椎动物，特别是鸡、小鼠、大鼠和羊的观察。但是，与人胚比较，肌发生的方式机理相同。所以，可以把动物用作试验模型。在后面的叙述中，有关时间进程指的是人胚。

骨骼肌源于体节中生皮生肌节（dermamyotome）的前成肌细胞（premyoblastic cell）池，在怀孕4～5周时开始分化为成肌细胞（myoblast）。到第6周时，从生皮生肌节迁移到体节中央形成生肌节（myotome）（图7.21; Keynes和Stern 1988; Jones和Round 1990;也可见第3篇）。这些生肌节前体细胞可以通过肌发生决定因子的表达来辨认，它们最终在体节内分化形成中轴肌（骶棘肌）。一组特别的前体细胞离开体节迁移进入胚体侧壁形成肢、肢带和体壁（轴下肌；图7.21）。位于新形成的体节外侧半的细胞最终都要按这种方式迁移。肌节融合之后，肌发生决定因子才在这些细胞内表达。生肌节成肌细胞的出现和迁移，首先发生在近头端体节。继之，生肌节的发生和分化沿头尾方向进行（Buckingham 1992;也可见第3篇）。需要强调的是，产生肢体肌的成肌细胞不是产生于原位肢芽间充质，而是由外侧半体节迁入的。

图7.21 孕期4－6周肌肉发生三个阶段的变化示意图。前生肌干细胞产生于早期体节的生皮生肌节，然后迁移形成生肌节、肢体和体壁肌肉。nt=神经管，nd=脊索，Sm=早期体节，dm=生皮生肌节；m=生肌节，d=生皮节。（Charing Cross医院医学院组织学系Terry Partridge，伦敦大学学院MRC人类生化遗传研究中心Yvonne Edwards）

基因表达通常比体节内晚。Myf-5首先表达，但时间短暂（10.5～11天），继之为肌生成素和MyoD（11天），最后为Myf-6（14.5天）。这些区别在分子水平上为肢芽和体节内有独特的细胞成分提供了证据。可能是迁入肢芽的肌原性细胞在开始时不同于形成生肌节的那些细胞，也可能是它们的特性在后来某些因素的影响下逐渐产生的。

生肌节和肢芽二者的肌发生过程如下：成肌细胞变为梭形、并开始出现肌特异性蛋白的表达。单个核成肌细胞迁移并合并形成多核柱状融合细胞，或肌管（myotube），细胞核位于中央成串排列（图7.22，23）。这些初级肌管群的两端均与肌腱连接并分化为骨骼肌。注意，成肌细胞融合为肌管与神经纤维无关，在初级肌管形成之后神经纤维才进入肌原基。

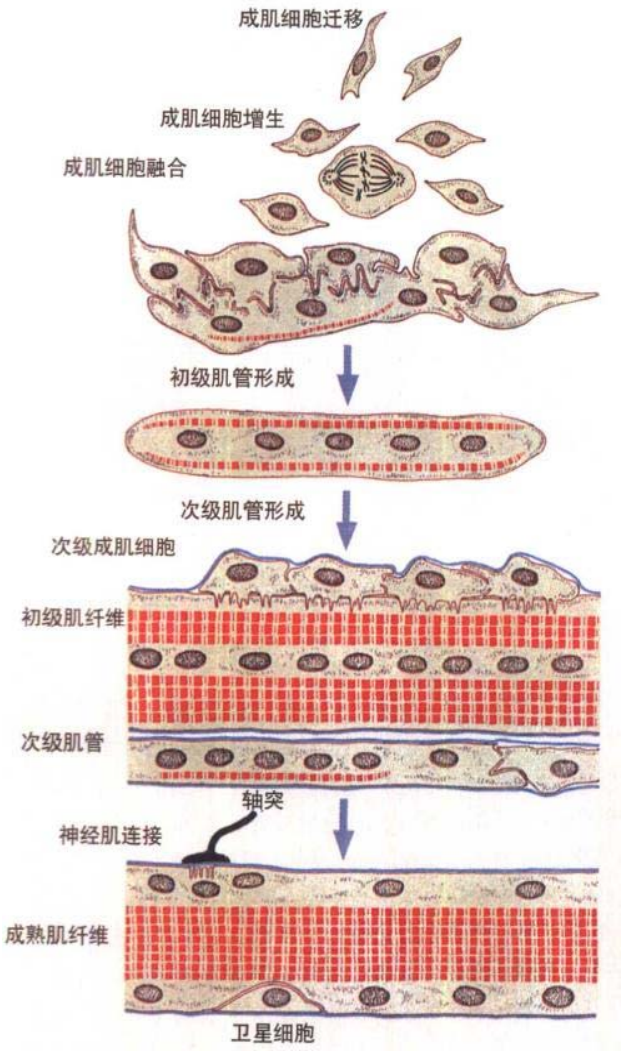

图7.22 骨骼肌形成过程示意图。单个核成肌细胞融合形成多核初级肌管。最初，核位于中央。其他成肌细胞开始沿初级肌管融合形成次级肌管。随着收缩装置的出现，细胞核移向周围，横纹可见，最初的神经肌连接开始出现。最后，可见成熟的小成肌细胞即卫星细胞位于肌纤维质膜与基膜之间。（C.C.医院医学院组织学系Terry Patridge和伦敦大学学院MRC人类生化遗传研究中心Yvonne Edwards）

成肌细胞融合不是可收缩组织形成的先决条件，但在融合之后的进展加快。肌节的形成开始于Z盘，肌动蛋白丝附着于Z盘形成I-Z-I复合体。肌球蛋白丝在I-Z-I复合体上聚结而形成A带。伴肌动蛋白（nebulin）和连接蛋白（titin）位于肌原纤维蛋白之中而掺入肌节，很可能决定收缩丝即粗、细肌丝的长短和位置。在早期阶段，中间丝把Z盘连到肌膜上，这些连接保持不变。

肌原细胞继续迁移和分裂，7～9周期间，又有广泛的肌管形成。成肌细胞在初级肌管中段附近聚集并彼此融合，形成次级肌管（secondary myotube）（Jones和Round 1990; Draeger等1987; Maier等1992）。几个较小的肌管可能与一个初级肌管平行排列（图7.24），每一个产生一个独立的基膜并与肌腱单独连接。开始时，初级肌管为次级肌管的纵行生长提供一支架，但最后还是彼此分离。在它们形成的时候，次级肌管表达肌球蛋白重链'胚胎'异构型，而初级肌管表达与成人慢缩肌纤维明显相似的慢缩肌异构型。在初级和次级肌管内，肌节首先在肌管周边部组装，并继续向中央部进展。肌原纤维持续不断地增加，并通过在其末端增加肌节而延长。T小管形成并沿其长轴生长。因为横小管膜内含有质膜内不存在的特异蛋白质，故横小管可能是通过不同于肌膜生长的另一种方式生长的。肌浆网在I带水平围绕肌原纤维。

9周时，多数肌群的原基已经很明显，收缩蛋白已经合成，神经肌接头已经开始出现并局限在初级肌管。虽然有些次级纤维在无神经情况下可以发生，但多数发生于初级肌管的神经支配部位。最早形成的轴突后来分支并与次级肌管发生联系。10周时，神经肌肉的接触点形成功能性神经肌接头，肌



图7.23 体外培养的肌细胞光镜照相，示成肌细胞融合形成肌管。注意位于中央的成串细胞核。（伦敦大学学院MRC人类生化遗传研究中心Yvonne Edwards拍照）

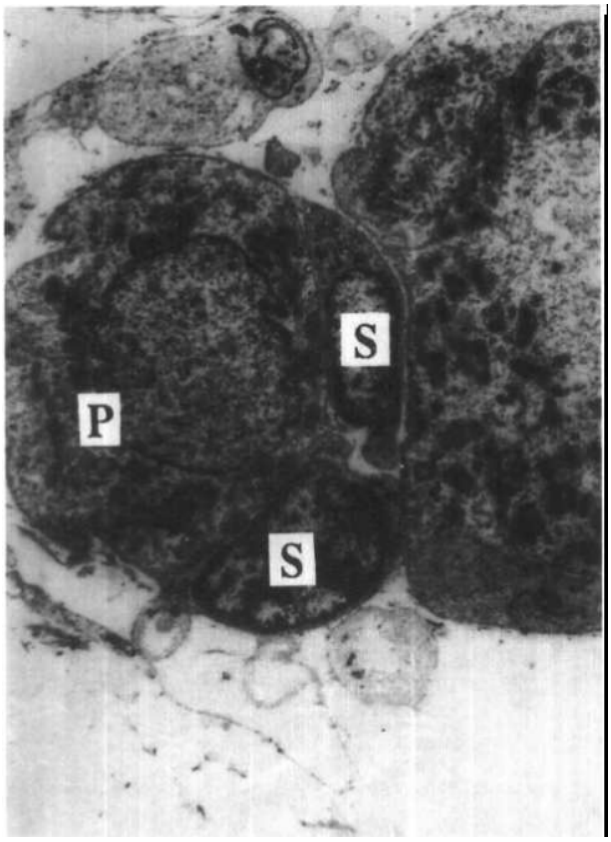

图 7.24 发生中的骨骼肌电镜像 靠近初级肌管（P）有两个成肌细胞（s），正在形成次级胞管。初级和次级肌管被同一层基膜所围绕（伦敦大学学院 MRC 人类生化遗传研究中心 Yvonne Edwards 拍照）

纤维对运动神经的冲动能够产生收缩反应。在这种新结构的影响下，次级纤维开始表达肌球蛋白重链‘胚胎’（有时叫做新生的）异构型。这一阶段内，在收缩活动的影响下，可能产生几方面非常重要的结果。当肌原纤维进入肌管的中央部位时，细胞核向周围移动，于是骨骼肌纤维的典型特点已经确立：肌原纤维平行排列，横纹在光镜下明显可见；T 小管从纵向变为横向呈成熟后的位置。这些变化过程受着肌浆网的影响，肌浆网更紧密地围绕在肌原纤维的周围。



图 7.26 卫星细胞有丝分裂电镜像。正常骨骼肌细胞不能分裂。右侧相邻肌纤维旁可见第二个没有分裂的卫星细胞（伦敦 Charing Cross 医院医学院组织学系 Terry Partridge 拍照）



图7.25 卫星细胞电镜照像 可见分隔卫星细胞胞质与肌细胞胞质的两层细胞膜，覆盖卫星细胞的肌纤维基膜也明显可见（见图 7.2）。将此图与相邻肌纤维中的正常肌细胞对比观察（伦敦 Charing Cross医院医学院组织学系Terry Partridge拍照）。

肌管和肌纤维聚集并被生长的结缔组织鞘包绕而形成纤维束，肌纤维束聚集而构成整块肌肉。随着发育的继续进行，结缔组织基质进入肌纤维之间并逐渐增多。

从 14～15 周，初级肌管仍为主要成分。但到 20 周时则以次级肌管为主。16～17 周期间，可见一种小的新肌管粘附于次级肌管上并与之有共同的基膜（Draeger 等 1987; Maier 等 1992）。这种三级肌管（tertiary myotube）在 18～23 周开始独立，中央部位的细胞核向周边移动，使肌纤维进一步发展。次级和三级肌纤维比较细小，但比初级纤维多。在某些大的肌肉内，可以看到高度排列有序的肌管（Maier 等 1992）。

胚胎后期，最后一批成肌细胞出现。这些细胞将成为成熟的肌卫星细胞（satellite cell）（Mauro 1961）。这些通常静止的细胞与肌纤维的关系非常密切，以至最初将其细胞核误认为肌细胞核。电镜下能够看到卫星细胞核位于肌膜外但位于基膜下（图 7.2, 25）。有调节意义的细胞连接蛋白、M-钙粘着蛋白（M-cadherin），可见于静止的卫星细胞和其邻接的肌纤维之间的接触部位（Irintchev 等 1994）。

在幼稚的肌纤维内，每 5～10 个肌细胞核对应一个卫星细胞。肌细胞本身没有合成DNA的能力，不能进行有丝分裂。因此，卫星细胞是生后肌细胞生长中细胞核增加的惟一来源（图 7.26）。卫星细胞分裂之后，其中的一个子细胞与生长中的肌纤维融合，另一个子细胞仍保留为卫星细胞并保持分裂能力（Moss 和 Leblond 1971）。在长成的肌肉内，仍会发生上述同样的分裂增殖现象，以形成劳动和体育锻炼而诱发的肌肉肥大。卫星细胞也为成肌细胞提供储备，从而完成成熟肌肉受损伤后的再生（见下文‘骨骼肌的再生与遗传修饰’）。

骨骼肌的再生与遗传修饰

在正常成熟的骨骼肌内，卫星细胞是静止的，其核内异染色质比肌细胞核的异染色质少，既没有肌特异性蛋白表达，也没有肌发生决定因子表达。在肌肉确凿需要时，例如，损伤或去神经，卫星细胞被激活、增生，并与已经存在的肌纤维融合。从培养的细胞证实，在细胞质中出现编码肌原纤维蛋白的mRNA以前，已有肌生成素和MyoD表达（Montarras等1991）。卫星细胞比成熟的骨骼肌纤维对化学的、机械的和缺血性损伤有更强的抵抗力。当这些情况严重到足以使肌纤维坏死时，卫星细胞不但不致死反而被激活，通过增殖而补充损伤部位的肌纤维（Mauro 1979；图7.27）。

这种再生能力提出了向肌纤维内导入新的或丢失的基因的可能性，方法是把含有这些基因的卫星细胞移植到损伤的肌肉内。正常的修复过程使移植细胞整合到有缺陷的肌纤维中（图7.28）。

mdx小鼠的发现为这种试验方法提供了良好机会。mdx小鼠是一动物模型，具有与人杜兴（Duchenne）和贝克尔（Becker）肌营养不良相似的基因缺陷（见前）。将正常小鼠的卫星细胞移植入mdx小鼠后，在mdx肌营养不良小鼠的肌肉内，发现了肌营养不良蛋白产物（Karpati等1989；Partridge等1989）。最近，已将编码肌营养不良蛋白的DNA直接导入（Acsadi等1991）和通过逆转录病毒（Dunkley等1992）或腺病毒（Ragot等1993）导入肌纤维中，甚至在肌营养不良蛋白基因尚未整合进基因组DNA之前，导入的基因便表现得非常稳定，并能持续表达mRNA和蛋白数月之久。这些发展使人们产生了一个念头，即利用肌肉作为一个工厂，为激素或凝血因子缺乏或不足的个体提供相应蛋白产物（Dhawan等1991；Barr等Leiden 1991；Dai等1992）。

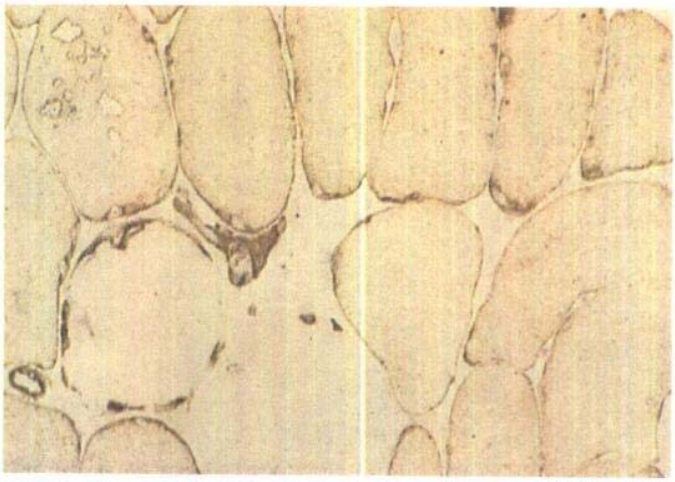

图7.27 人股四头肌横切面光镜像，示肌溶解发生后骨骼肌的再生。免疫过氧化物酶法染结蛋白。细胞质结蛋白免疫反应染色在两个坏死纤维中呈阴性。但是在坏死区周围可见强染的再生成肌细胞和大肌管。×1030（利物浦大学病理学系Tim Helliwell拍照）

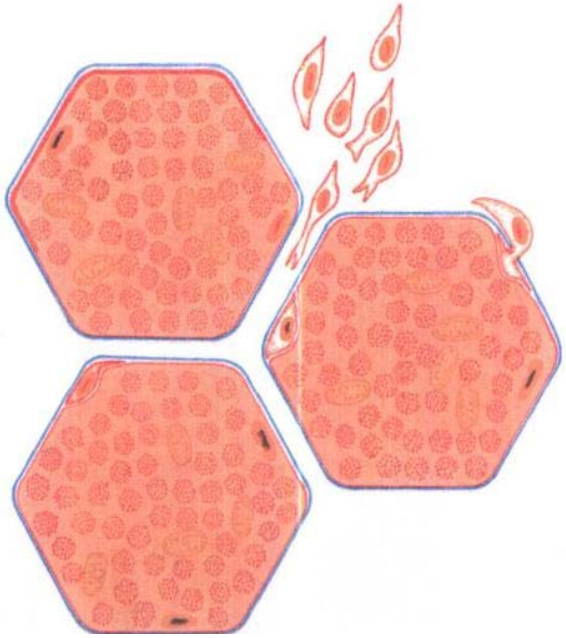

图7.28 成肌细胞移植治疗肌营养不良症的基本原理示意图。将携带正常肌营养不良蛋白基因（normal dystrophin gene）（红色）且有自然运动能力的生肌细胞注入患者肌组织中。这些细胞从注射部位扩散，通过肌内膜、肌束膜的结缔组织，穿过基膜与损伤肌纤维中的存活部分融合。一旦进入肌纤维，正常肌营养不良蛋白基因就表达，补偿宿主细胞核中的缺陷基因（褐色）。注射的成肌细胞也能在受体肌纤维内形成卫星细胞。（伦敦Charing Cross医院医学院组织学系Terry Partridge制图）

纤维类型的出现 正如前述，发生中的肌纤维不能立即表达成熟的肌球蛋白异构型。肌管形成时，被肌管合成的肌球蛋白型是胚期异构型，后来被胎期和成熟的肌球蛋白异构型取代（Whalen等1981）。胚胎骨骼肌内，肌节肌动蛋白的主要异构型是“心肌”α肌动蛋白（Ordahl 1986；Vandekerckhove等1986），后来这种蛋白才被骨骼肌α肌动蛋白取代。这种发生顺序的意义尚不清楚，可能是肌丝聚集和排列的需要，也可能是功能变化的反映或种系进化的重演。

表达方式具有纤维特异性以及阶段特异性。初级肌管内，胚期肌球蛋白大约从第9周开始被成熟的慢缩肌球蛋白取代。

次级和更高级的肌管内，胚期肌球蛋白异构型首先被胎期、继之被成熟的快缩肌球蛋白取代，一部分成熟的慢缩肌球蛋白仍继续表达。哺乳动物四肢肌（Hoh 等 1988a; Hughes 等 1993）与颌肌（Butler-Browne 等 1988; Hoh 等 1988b; Bredman 等 1992）内肌球蛋白表达的另外一些纤维特异性、组织特异性和种系特异性已经报道。

不同纤维、甚至同一肌内的不同纤维之间一时性表达形式的差异的由来，还远远没有搞清。有人曾提议，成肌细胞的不同谱系可能是在肌发生的不同阶段出现的，也可能是对不同的细胞外刺激的一种反应（Stockdale 1992）。如果这样，当它们与其他成肌细胞或已经形成的纤维融合时，其内部序列可能保留或重叠（Stockdale 1992; Hughes和Blau 1992）。通过这一个过程所形成的纤维，在激素和神经活动的影响下，将继续获得一表型。

不像许多较小的哺乳动物，人肌在出生时组织结构已经成熟，但纤维类型的分化还远远没有完成。生后最初几年里，维持姿势的肌肉，例如比目鱼肌，其I型肌球蛋白的表达明显增加。在这期间，其他成熟肌内的纤维类型的比例开始变得更明显（Johnson 等 1973）。成熟肌内少部分纤维存在蛋白异构型构成比例的明显转变，这一事实说明所有肌内纤维类型在一定程度上的转化持续终生（见下文‘骨骼肌纤维类型的转化及其适应性’）。这种变化为不同个体间肌纤维的构成差异提供了理论基础。纤维类型的变化也与损伤或神经肌肉疾病有关。在这些情况下，再生的肌纤维内肌球蛋白的发生可能重演（见前‘再生与遗传修饰’）。

骨骼肌纤维类型的转化及其适应性 哺乳动物的骨骼肌是一类高度分化的组织。随着纤维类型的趋异，骨骼肌纤维出现了越来越多的差异性特点（表 7.1），但即便成年期这些特点仍会改变。这种可塑性首先被 Buller、Eccles 和 Eccles（1960）在试验过程中发现。如果将切断的神经交叉吻合到快缩白肌和慢缩红肌，结果每块肌肉被另外的神经支配。在这种情况下，收缩速度发生明显变化，快缩肌变成慢缩肌，慢缩肌变成快缩肌。作者们对这些结果的解释是沿运动神经运输的快速和慢速化学营养因子引起了肌肉的相应反应。尽管目前尚缺乏这些因子存在的直接证据，但这种解释已被广泛接受。支配快缩肌的神经主要携带高频神经冲动，而那些支配慢缩肌者则传导低频冲动（Eccles 等 1958; Vrbová1963）。Salmons（1967）研制了一种移植性小型电刺激器，使人为方式作用于神经支配的快缩肌并能长时间维持成为可能。当用 10Hz 电流持续刺激快缩肌数周时，会出现慢缩肌的收缩特点（Salmons 和 Vrbová 1969）。后来发现神经冲动方式的改变能完全解释 Buller 等的交叉神经支配试验。一方面，对快缩肌的固有神经的慢性刺激，可使快缩肌的收缩比利用慢缩肌神经再支配更慢；另一方面，取消慢缩肌的慢性神经刺激后，用快缩肌神经支配该肌，可增加其收缩速度（Salmons和Sréter 1976）。慢性刺激使快缩肌类似于慢缩肌，不仅仅在收缩速度变慢，其红色外观和抗疲劳作用甚至超过了慢缩肌（Salmons和Sréter 1976）。

自 1970 年以来，组织化学和生物化学方面的研究提供了越来越多的肌肉表型改变的例证，去解释收缩速度和抗疲劳方面的诱导变化（Salmons 和 Henriksson 1981; Pette 和 Vrbová 1992）。肌收缩开始变慢的阶段可以解释为钙的慢速循环、肌浆网减少（Eisenberg 和 Salmons 1981）和钙运输、结合相关蛋白量及分子类型的变化（Heilmann 和 Pette 1979; Lederer 等 1986）。慢性刺激可激发慢缩肌的肌球蛋白重链、轻链异构型的形成（Brown 等 1983）和产生较低速度的横桥（Jarvis 1993）。肌肉可通过改变产生 ATP 的代谢途径而增强对抗疲劳的能力，打开氧化途径，特别是那些有关脂肪和脂肪酸分解的途径从而减少对无氧糖酵解的依赖（Heilig 和 Pette 1980; Henriksson 等 1986）。毛细血管的密度（Hudlicka 1991）和细胞内线粒体的数量也增加（Eisenberg 和 Salmons 1981）。

这些变化按一定顺序进行，最终纤维类型发生完全转化，如果刺激不能持续，这种变化会发生逆转，经过一周多的时间，肌肉将重新恢复其最初的所有特点（Brown 等 1989; Salmons 1990）。转化的可逆性是肌纤维正常变化的几个明显的方式之一，而不是由退化和再生过程所引起的（Lexell 等 1992）。

现在已经明确，刺激所引起的肌蛋白的许多变化，是发生在肌纤维转化前期的调节现象。例如，对编码肌球蛋白重链异构型的mRNA的分析显示，快缩肌球蛋白的重链mRNA在给予慢性刺激后数天之内被抑制，而慢缩肌球蛋白的重链mRNA却相应地增加（Brownson 等 1992a, b）。在这一阶段，有关细胞内基因表达方面的变化一点也不清楚。

虽然肌球蛋白的表达对慢性刺激能产生迅速反应，但在生理状态下仍倾向于稳定，除非是持续不断维持姿势或运动的长期作用。有些蛋白更容易发生变化，例如氧化代谢酶的增加，不仅能通过慢性刺激而且也可通过像耐力训练来实现（Holloszy 和 Booth 1976）。有些报道提出，某些肌肉特点可通过持续不断的收缩活动得以调节，而肌球蛋白异构型则倾向于稳定（Salmons 1994）。

增加收缩活动而导致的类型变化可解释为骨骼肌纤维正常适应性的表现（Salmons 和 Henriksson 1981）。根据这一理论，用持续不变的刺激作用于肌纤维，最终可产生慢缩和抗疲劳。这些特点适合于摆姿势的活动，即维持肌张力但长度不变，在这种情况下，慢缩型的肌球蛋白的能量效率更高（Barclay 等 1993），其活跃的有氧代谢为持续活动提供 ATP 能量。较少活动的肌纤维则保留或恢复自然快缩状态，它们的特点适合于机能性活动，此时的瞬间强力比耐久性更重要。这样就形成了一个机器的概念，这个机器能尽可能地完善其特点以适应经常需要它的活动类型（Salmons 1980）。运动单位的神经和肌肉类型在功能上相匹配（见前），在发生过程中，神经肌肉连接可能有自己的规律。但毫无疑问，肌纤维在一生中都能很好地适应不断变化的活动方式。

骨骼肌助心肌手术

在工业化世界里，心脏病是死亡的主要原因。那些心肌缺血或心功能减弱的患者，常常面临着进行性心功能衰竭的后果。近年来对心功能衰竭的外科处理应用了心脏移植，但手术过程仍存在不少问题。那些列入手术移植名单的25%~30%的患者死于等待合适的捐献心脏；移植的心脏常因冠状动脉堵塞或迅速狭窄而失败。因此，需要一个更可行的外科取代方法。

60年前，外科医生想出一个主意，利用病人本身的骨骼肌作为收缩组织以修复衰竭的心脏，但这种尝试没有成功，因为不可能使骨骼肌完成心脏的工作而不疲劳。后来，骨骼肌适应能力的发现（见前）使这种想法成为可能。由刺激所产生的骨骼肌转化能够抗疲劳，故能够完成心脏持续不断的工作（Acker 等1987）。

在已知的心肌成形术（cardiomyoplasty）中，（Chagas等1989; Hagege等1990），将背阔肌并保留其血管神经完整地移植入胸腔并包绕心脏。移植肌肉逐渐适应并最终与心脏同步收缩（图7.29）。目前，世界上已有数百名病人进行了该手术治疗。其临床意义在于围绕心脏的骨骼肌增加了心肌的收缩力，降低了心室壁的负担，并限制了心脏的过度扩张（Hopper和Salmons 1993; Chiu 1994）。

另外一种更好的治疗方法是所谓'骨骼肌心室'，该方法正在研究之中（Salmons和Jarvis 1992）。独立的'骨骼肌心室'用背阔肌卷折而成（图7.30）。这个装置可以安装在搏动计数器内或与左心室平行排列。一只实验狗的这样一种心室维持血液循环长达两年多（Mocek等1992）。就对血液的推动力而言，骨骼肌心室可以与最好的机械人工心室相提并论。但与机械人工心室不同，其每一个部件皆可植入人体，对病人不存在心理压力（Salmons和Salmons 1992）。

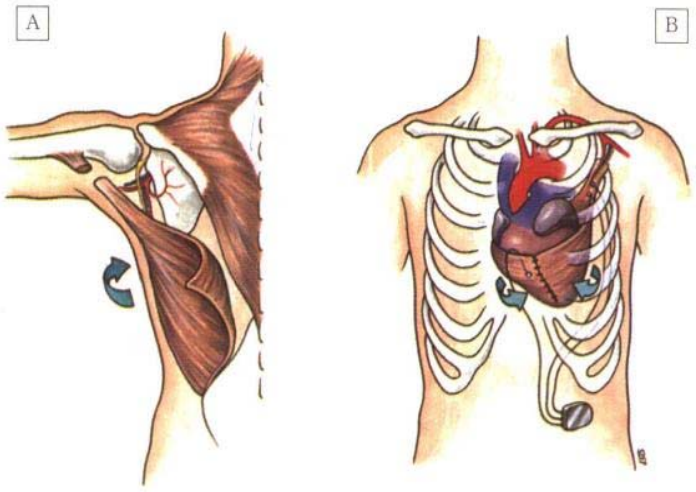

图7.29 在心肌成形术中，将背阔肌（保留原位神经血管）完整移植入胸腔并包绕心脏，由植入的刺激器产生的电脉冲通过两个插入肌肉近端的刺激电极输送到胸背神经分支，通过心电描记器激发脉冲，故肌肉的收缩与心脏收缩同步。（Lesley Skeates 制图）

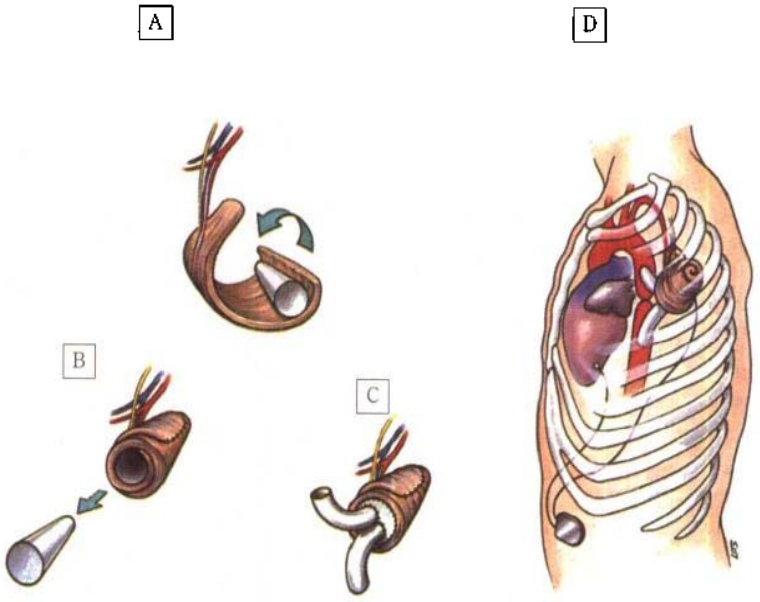

图7.30 骨骼肌（心）室是一独立的辅助血泵，是由背阔肌卷折而形成的管或囊。图中示骨骼肌心室在心舒张期受到刺激而收缩。此外，注意心脏的感觉导联。在此例子中，用一双极导联将刺激传导至胸背神经周围的套。（Lesley Skeates 制图）

骨骼肌的生长与调节

纤维直径的生长和调节 妊娠大约24周以后，每块肌肉内的肌纤维数目不再增加（Jones和Round 1990）。随后，肌肉通过每条肌纤维横径的增粗而继续生长。纤维内存在的肌原纤维最初通过肌丝的增加而增大，当肌原纤维的直径达到上限时，便会出现纵向分裂。有人提出这是由于径向压力所引起的Z盘分裂（Goldspink 1971）。

出生之后肌纤维继续生长，并伴有细胞核数目的增多。因为肌细胞核本身不能分裂，这些增多的细胞核来自卫星细胞与肌纤维的融合。周期性剧烈运动和举重等活动可使肌纤维进一步肥大，肌纤维的数目也可能增加（Gonyea 1980），但其机制尚不明确。在病理性负荷增加时，肌纤维也可能反应性肥大。这样可使病理性损伤或丢失的肌纤维一定程度上被存留肌纤维的肥大来补偿。

大约25岁以后，肌纤维的总数逐渐减少。但是快缩和慢缩纤维的相对数目没有变化。这种纤维丢失的一个原因是运动功能随年龄增加而减弱（Lexell等1988）；另一个原因是快缩肌纤维的萎缩（atrophy）（见下文）。

如同许多其他脊椎动物那样，男性的肌肉更发达，与女性的差异在青春期开始便出现，通常归因于睾丸酮的促蛋白合成作用。人们合成具有促蛋白合成作用的物质的尝试，导致了促蛋白合成类固醇的产生（见下文"促蛋白合成类固醇"）。生后骨骼肌的生长也受甲状腺素和生长激素的影响，后者主要通过胰岛素样生长因子1发挥作用（Jones和Round 1990）。肾上腺皮质类固醇激素可使肌肉体积缩小，这是皮质类固醇激素疗法的一个严重而明显的副作用。

纤维长度的生长与调节 肌纤维通过在肌原纤维末端增加肌节而延长（Williams和Goldspink 1971）。重要的是调整肌节的数目贯穿终生，以便使平均肌节长度和肌丝重叠程度调整在最大收缩力（Herring等1984），通过增加或减少肌节以适应长度变化的需要（Tabary等1972）。例如，肢体被石膏绷带固定，如果肌肉被固定在缩短的位置，肌节就会丢失；如果固定在伸长位置，则肌节增加。当绷带解除后则发生相反的过程。

去神经与废用性萎缩 去除神经可导致肌纤维萎缩。由于运动单位边缘重叠和相关纤维彼此掺杂，萎缩可能发生在单根纤维或一小束纤维，并被邻近的正常纤维挤压而变形（Jennekens 1982）。去神经可伴有神经肌接头相关蛋白的沿肌膜扩散和发育蛋白的再表达，例如，胎儿肌球蛋白重链的再表达（Sawchak等1989）。

人体肌肉废用1～4个月便可导致快缩和慢缩肌纤维萎缩（Sargeant等1977；Hikida等1989）。由疾病和损伤引起的较长时间的废用首先引起快缩纤维萎缩（Budschu等1973）。发生在老年人的肌肉选择性2型萎缩，也归因于限制性体力活动。像这种年龄性萎缩，即使年龄很大也可通过适当的锻炼得以恢复（Lexell等1988；Lexell 1993）。

促蛋白合成类固醇

在19世纪50年代，消耗性疾病有效药物治疗的需要，促进了对具有睾丸酮的促蛋白合成作用而没有男性化副作用的合成化合物的探索（Kochakian 1976）。肌营养（促进肌生长）作用的证据来自两种非常不典型的肌肉的敏感性：即阉割雄性大鼠的肛门提肌（更确切地说是肛门外括约肌）和雌性（或阉割雄性）豚鼠的颞肌。评价应试物质的生物效应的方法是测量切除性腺动物的肛门提肌（促肌生长作用）的重量和第二性征器官如精囊（雄性激素作用）的重量，并进行比较分析（Eisenberg和Gordan 1950；Hershberger等1953）。用这种方法测得的结果显示：这种物质的促肌生长作用与雄性激素作用的比率，充其量为1:1。人们设想把这种作用扩展到所有的骨骼肌。但是很多证据却予以否定（Ryan 1981；Crist等1983；Kuhn和Max 1985）。对人而言，没有适当的对照研究，而对其他方面的影响进行了观察，例如，由于盐和水的滞留而引起整个体重的增加。对动物而言，问题的另一方面是排除特殊肌肉对食欲以及生长激素、胰岛素、皮质类固醇或甲状腺素水平的继发性变化所产生的综合生长反应（Heitzmann 1979）。因为这种原因，目前的研究还不能确定肌营养作用引起的肌肉重量增加值，在整个体重增加中所占的比例。

直接的肌营养作用在兔的一块肢体肌中得到了证实（Salmons 1992）。其作用似乎无种属特异性，但有高度的肌肉特异性。促蛋白合成/雄激素受体的肌肉内表达，在青春期可能是普遍现象，但除少数肌肉外后来皆消失。如果在人体内的这种反应同样是有选择性的，那么单块肌肉的肥大可使关节周围的肌肉失去平衡，从而出现关节损伤和肌腱撕裂的危险。

然而，促蛋合合成类固醇对肌力的泛化影响不太可能，但其副作用毋庸置疑。不适当的应用雄性激素可引起男性行为改变，女性男性化和儿童生长发育异常。进一步的异常变化包括生殖功能逐渐衰退，液体储留，对肝脏的毒性作用和冠状动脉疾病。

尽管有法律制约和公众舆论的压力，众所周知的运动员应用促蛋白合成类固醇还不时发生，这类物质仍然在饮食业中广泛应用。

心　肌

心肌（cardiac muscle）像骨骼肌一样，由收缩蛋白构成肌丝，肌丝在纤维内整齐地排列，产生光镜下明显可见的纤细的横纹。因此，心肌和骨骼肌都叫横纹肌（striated muscle）。心肌中含有与骨骼肌基本相同的收缩蛋白（虽然心肌内合成许多异构型）及相同的聚集方式。有关心肌收缩的分子基础扼要重述如下：ATP水解产生的能量与肌球蛋白横桥中的周期性构型变化相偶联，使粗、细肌丝产生相对运动（见前）。肌动蛋白和肌球蛋白之间的相互作用受钙敏感开关调节。钙敏感开关由细肌丝有关的蛋白复合体，即肌原蛋白C、肌原蛋白I、肌原蛋白T和原肌球蛋白构成（见前）。Ca^{2+}释放入肌浆激发肌纤维收缩，相当于心收缩，即心周期的排血期；Ca^{2+}回吸收而肌纤维舒张，相当于心舒张，即心周期的充盈期。

尽管心肌与骨骼肌之间有很多相同之处，但其主要功能、形态特点和发生过程仍有若干区别。在考虑心肌在形态和功能方面所独有的特点之前，首先叙述心肌不同于骨骼肌的形态学特点。

心肌的形态学特点

心肌膜（myocardium）是心脏的肌肉成分，构成该器官壁的大部分。心肌膜由心肌细胞构成。正常成年人心肌细胞的长度通常不超过100μm，直径约10～15μm。每个心肌细胞有一个大的细胞核，偶尔有两个细胞核，位于细胞中央。这一点与骨骼肌的多核且位于周围大不相同。细胞分支末端与邻近细胞的分支紧密相连，形成光镜下明显可见的吻合网（图7.31）。

但是，细胞间的这种紧密吻合容易使人对肌纤维的概念产生误解。电镜下清楚显示复杂的闰盘连接把心肌细胞连在一起（图7.32;见后文：闰盘），单个心肌细胞可以通过松动连接的化学处理而分离。这样，心肌中的‘纤维’就不像骨骼肌纤维那样清晰可辨。

心肌纤维之间可见纤细的胶原性结缔组织。虽然这种组织相当于骨骼肌的肌内膜，但由于心肌细胞的分支形成的复杂立体结构而使这些结缔组织的分布也不太规则，其中可见丰富的毛细血管和一些神经纤维。较粗大的纤维结缔组织相当于骨骼肌的肌束膜，分隔肌纤维束，在心骨骼附近特别发达。心骨骼是聚结的致密结缔组织（见第10篇）。在大体解剖水平上观察，心室由不同走行方向的肌纤维构成；在组织学切片上，可以看到各种不同的细胞切面。线性排列的心肌纤维仅见于乳头肌。



图7.31 心肌纤维纵切面，示由分支的心肌纤维连接而成的纤维网。肌纤维细胞核位于中央，1或2个，有横纹，深染的横线是肌纤维之间的特殊连接—闰盘。× 800

心肌纤维纵切面电镜照片显示，肌原纤维位于肌细胞的周边，细胞核周围无肌原纤维，被细胞器占据，包括肌浆网、高尔基复合体、线粒体、脂滴和糖原。光镜下可见此区及核两极的肌浆着色很淡（图7.31）。在靠近细胞核的横断面上，可见中央有一空白区（图7.33）。这个部位常含有脂褐素颗粒，10岁以后的个体开始出现这种颗粒，这种褐色颗粒甚至在没有染色的纵切面上也可看到。

心肌的横纹不如骨骼肌明显。其原因可在电镜照片中发现，如图7.34所示，心肌收缩结构即肌原纤维被埋在丰富的肌浆内，其中含有许多线粒体。肌原纤维的轮廓也不如骨骼肌清楚，在横断面上，它们常常融合为连续的肌丝层，被线粒体和肌浆网的纵行成分不规则分隔。

线粒体大而且多，有密集排列的嵴，反映了长期持续工作的心肌组织旺盛的有氧代谢。大量的线粒体聚集于肌膜下、核周围和肌原纤维之间（图7.34）。心肌纤维内线粒体所占的细胞容积甚至超过慢缩红骨骼肌纤维。对氧的高度需求也表现在肌红蛋白的高容量和纤维周围特别丰富的毛细血管网。

收缩力通过心肌细胞末端的闰盘提供连接传递（见下文）。像骨骼肌一样，心肌纤维的收缩力也通过跨越周围肌原纤维Z盘和质膜之间含有纽带蛋白（vinculin）的肋粒（costamere）向侧面传播到肌膜和细胞外基质（Pardo等1983b）。

以上描述适用于心室和心房两种肌肉。心房肌较小，含有很少或没有T小管。但是，它们的最显著的超微结构特点是细胞核两极可见高尔基复合体和密集的膜包颗粒。这些膜包颗粒含有心房利钠利尿因子（atrial natriuretic factor, ANF）的前体物。ANF是一种激素，其作用是促进肾中Na^+、K^+和水的排泄，从而使体液减少，血压降低。这种激素的分泌受心房肌牵张程度的调节，通常与起相反作用的醛固酮（aldosterone）和血管加压素（vasopressin）呈平衡调节。

心肌的兴奋

心肌与骨骼肌肌力产生的基础是肌动蛋白与肌球蛋白分子之间的相互作用。收缩由细胞质内Ca^{2+}浓度增加而启动，Ca^{2+}与细肌丝上的钙敏感蛋白复合体结合。松弛开始于Ca^{2+}与肌浆网膜结合并储存，使肌浆内的游离Ca^{2+}浓度降到初始水平。心肌内Ca^{2+}瞬变的相关结构如肌膜、横小管和肌浆网等已在前文骨骼肌中述及。但是，心肌内的这些有形成分的排列与分子构成却不同于骨骼肌，对心肌收缩功能有很大的影响。

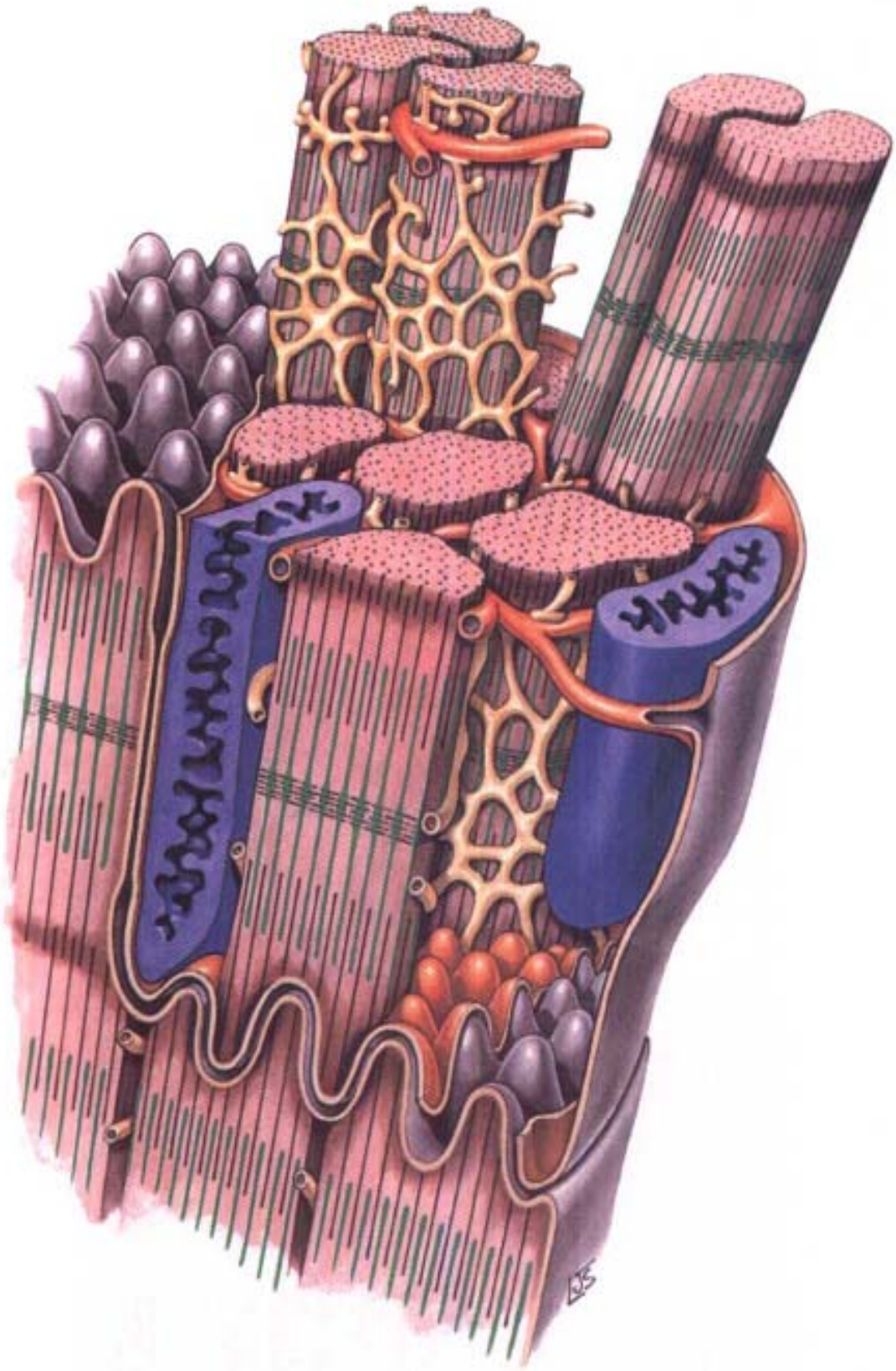

图 7.32 心肌纤维立体结构电镜模式图。特别显示横小管（橙色）和肌浆网（黄色）的构筑。颜色标记与图 7.1 相同。便于与骨骼肌比较。注意横小管的直径、位置（位于 Z 线水平）及与毗邻的肌浆网形成的二联体。底部和左侧可见闰盘及其桥粒和缝隙连接。（Lesley Skeates 制作）



图 7.33 心肌横切面。细胞核位于肌纤维中央，周围是肌原纤维。注意细胞核周围。如果未切到细胞核，核区会呈现结构空白区。结缔组织形成肌纤维间的不完全性间隔。× 300



图 7.34 心肌纵切面电镜像。注意观察位于中央的细胞核和大量的线粒体。左下方的肌浆网，中右部的闰盘。× 10000 （芝加哥伊利诺斯大学生理学与生物物理学系 Brenda Russell 拍照）

心肌细胞的膜系统 心肌细胞的肌膜凹陷形成T小管，在Z线水平穿入肌浆（图7.32）。这个穿入水平不同于哺乳动物骨骼肌（图7.15），但低等脊椎动物的骨骼肌也一般如此。T小管分支并彼此相连。骨骼肌内T小管的功能是把动作电位传入细胞深处，在心肌内可能也有相同作用，但可能不太重要，因为在非哺乳脊椎动物T小管不是心肌的特征性结构。心肌T小管的腔比骨骼肌的大得多。

肌浆网（sarcoplasmic reticulum，SR）是一膜包管样网，围绕肌丝束而构成肌原纤维，有时不完全包绕而形成不完整的肌原纤维。其主要功能是储存、释放和再聚集Ca^{2+}。SR与T小管密切接触，之间保留15nm的间隙，连接突（junctional process）横跨该间隙。这些连接突在生物化学、结构和功能上与罗纳丹杀虫剂（ryanodine）受体相同。Ryanodine受体是在骨骼肌终池膜表面发现的一种Ca^{2+}释放通道（见前文和Wier 1993）。具有连接突的肌浆网被命名为连接肌浆网（junctional sarcoplasmic reticulum，JSR），与管面平滑的纵行游离肌浆网（free sarcoplasmic reticulum，FSR）不同（Sommer和Jennings 1986）。JSR与T小管和肌膜（当然T小管是肌膜的延伸）接触。球状肌浆网（corbular sarcoplasmic reticulum，CSR）是肌浆网的一部分，是肌浆网在Z盘附近扩大而成的球形体。但是，它与T小管和肌膜没有直接延续关系。因为T小管和球形肌浆网之间的连接只牵扯两侧中的一侧CSR，故在电镜显微照片中叫二联体（diad），而不是骨骼肌中的三联体（triad）（比较图7.32与图7.15）。

心肌内的兴奋—收缩偶联 肌浆网的钙释放通道对胞浆内的Ca^{2+}浓度非常敏感。这是‘钙诱导钙释放’的基础（Fabiato 1985）。这是心肌活动期间，Ca^{2+}从肌浆网中释放出的主要的、也可能是唯一的机制。动作电位使肌膜去极化，膜通道开放，Ca^{2+}被允许从细胞外间隙进入，使细胞内Ca^{2+}浓度增加；此时肌浆网膜上的钙释放通道开放，允许Ca^{2+}从肌浆网向肌浆内由高浓度向低浓度流动。‘钙诱导钙释放’也可能发生在肌浆网无连接部位的钙释放通道（为停止Ca^{2+}释放，一定还会有一个尚未发现的过程，否则，钙诱导钙释放机制将导致肌浆网内所有Ca^{2+}的枯竭性释放）。

心室收缩活动终止于肌浆网从肌浆中回收Ca^{2+}。虽然肌膜和线粒体膜都有一定的运输Ca^{2+}的能力，但主要途径是通过高亲和力的Ca^{2+}运输ATP酶吸收入肌浆网。ATP酶的活性控制着Ca^{2+}浓度一时性消退的速率，因此ATP酶是心脏松弛速率的决定因素。特别是球状肌浆网（CSR）和连接肌浆网（JSR）中含有隐钙素（calsequestrin），这种蛋白可能是骨骼肌内发现的同族蛋白的远亲。这种钙结合蛋白可降低肌浆网内的游离钙离子浓度，使肌浆网能够储存相当量的钙而不增加Ca^{2+}ATP酶回收Ca^{2+}所对应的梯度。也可能通过连接肌浆网内蛋白质间的相互作用促进钙离子的释放（Ikemoto等1989）。

心肌收缩的调节 心肌和骨骼肌之间的主要功能区别之一是收缩力的调节方式不同。骨骼肌收缩的平稳增强或减弱，首先取决于不同数目运动单位的募集和不同时驱动。这个机制不适用于心脏，因为在心脏内全部肌纤维几乎同时驱动。骨骼肌的渐变是可能的，甚至发生在单一的运动单位内，可以通过再兴奋而产生收缩。这种机械累积作用在心肌内不可能发生，因为心肌细胞在松弛发生之前是电不应期。那么，哺乳动物心肌是如何调节收缩力呢？

像骨骼肌细胞一样，心肌细胞收缩起始于Ca^{2+}与肌原蛋白C（TnC）的结合，TnC是细肌丝上调节蛋白复合物的构成成分。在心脏基础性活动时，每次收缩时与肌原蛋白C结合的Ca^{2+}量还不及收缩装置最大收缩时所需量的一半（Ruegg和Solaro 1993）。因此，通过增加Ca^{2+}与肌原蛋白C的结合来产生更大的收缩力有相当大的潜力。因此，可以通过控制释放到胞浆中的游离Ca^{2+}量来调节心脏的收缩力。

心肌细胞的一个突出特点是可以延长其动作电位的持续时间（Reiter 1988）。长时间去极化可使钙离子通过肌膜上的L型Ca^{2+}通道缓慢进入细胞内。然后，Ca^{2+}被活跃地吸入肌浆网。事实上，肌浆网的装钙程度完全取决于细胞外Ca^{2+}的进入量。肌浆网内储存的Ca^{2+}越多，收缩时释放得越多。在人和许多其他动物，Ca^{2+}的流动为心率增加时心肌收缩力的相应增强提供了一个自动调节机制，这称为鲍迪奇阶梯现象（Bowditch staircase）或阶梯现象（treppe phenomenon）。心率增快时，单位时间内有更多的Ca^{2+}进入细胞内，有更多的Ca^{2+}被泵入肌浆网；这样，每次心收缩更有力，因为释放到肌浆的Ca^{2+}更多。

最有效的提高心脏收缩力的方法是通过β肾上腺素能制剂的作用，例如，肾上腺素和去甲肾上腺素。它们通过两个途径使肌浆网吸收Ca^{2+}增加：第一，在去极化时，β肾上腺素制剂可使L型Ca^{2+}通道开放较长时间，从而使Ca^{2+}进入量增加（Reiter 1988）；第二，β肾上腺素制剂可通过肌浆网受钙蛋白（phospholamban Mr 27000）的磷酸化提高Ca^{2+}泵ATP酶的活性（Movsesian 1993）。这些作用的另一方面是使Ca^{2+}泵更迅速地降低细胞质内游离Ca^{2+}浓度，从而促进由β肾上腺素制剂所产生的松弛作用。肌浆网受钙蛋白的磷酸化作用是由环腺苷酸（cAMP）依赖性蛋白激酶引起的，磷酸二酯酶抑制剂（能提高cAMP在细胞内的浓度）可通过相同的途径产生其中的某些作用。受钙蛋白也见于慢缩骨骼肌，但未见于快缩骨骼肌（Pette和Staron 1990）。所以，这种蛋白也可能在慢缩肌内调节Ca^{2+}的吸收。

由于增强肌肉收缩力的制剂（positive inotropic agent）（增加心肌收缩力的物质）在临床上的重要性，例如在心衰情况下致使人们对可能为药理介入提供多靶点的研究十分感兴趣。其中有些研究是寻找离子流借Na^+/K^+和双向Na^+/Ca^{2+}交换通道通过肌膜的其他重要部位（Lederer等1986；图7.35）。目前，临床用药主要是增加Ca^{2+}进入，Ca^{2+}摄取或Ca^{2+}流入

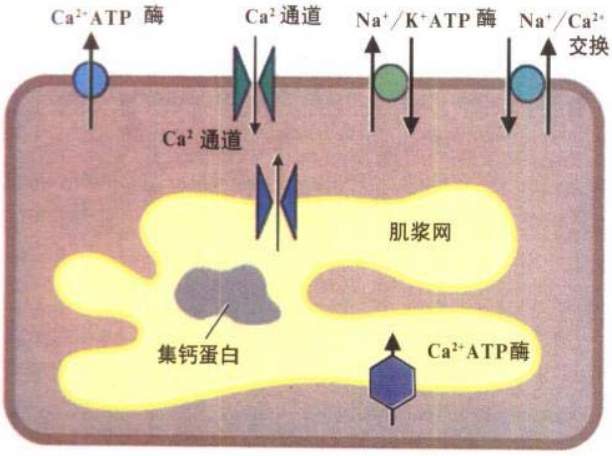

图7.35 心肌纤维肌膜和肌浆网上的离子通道、离子泵和离子交换示意图（Stanley Salmons 和 Lesley Skeates 制图）

肌丝。但是，令人关注的是有一组新药，其作用是增加 Ca^{2+} 和肌原蛋白复合体的亲和力，使肌丝对钙更敏感（Ruegg 和 Solaro 1993）。

闰盘 闰盘(intercalated disc)是心肌的独特结构。光镜下可见闰盘为穿越心肌细胞之间深染的横线（图7.31），呈不规则的阶梯状，当改变聚焦平面时可跳到新的位置。电镜下可见这些结构与心肌细胞之间的复杂连接相对应（图7.32，34，36）。连接有横面连接和侧面连接。在横切面上可见肌原纤维紧靠细胞末端，即最后一个Z盘所在部位。末端肌节的肌动蛋白丝插入此处致密的膜下基质，基质把它们及肌浆其他成分，例如，中间丝共同固着到质膜上。这种结构与肌－腱连接的胞浆面上所见者同源且结构类似（见前文；Jockusch 等 1993）。这是粘着连接的一种类型（Geiger和Ginsberg 1991）。在横连面上可见相间存在的桥粒，桥粒中有细胞间隙的中央密线。闰盘的基本作用是提供坚固的粘着和将收缩力从一个细胞传到下一个细胞。

闰盘的侧位（lateral portion）与肌丝平行，与1或2个

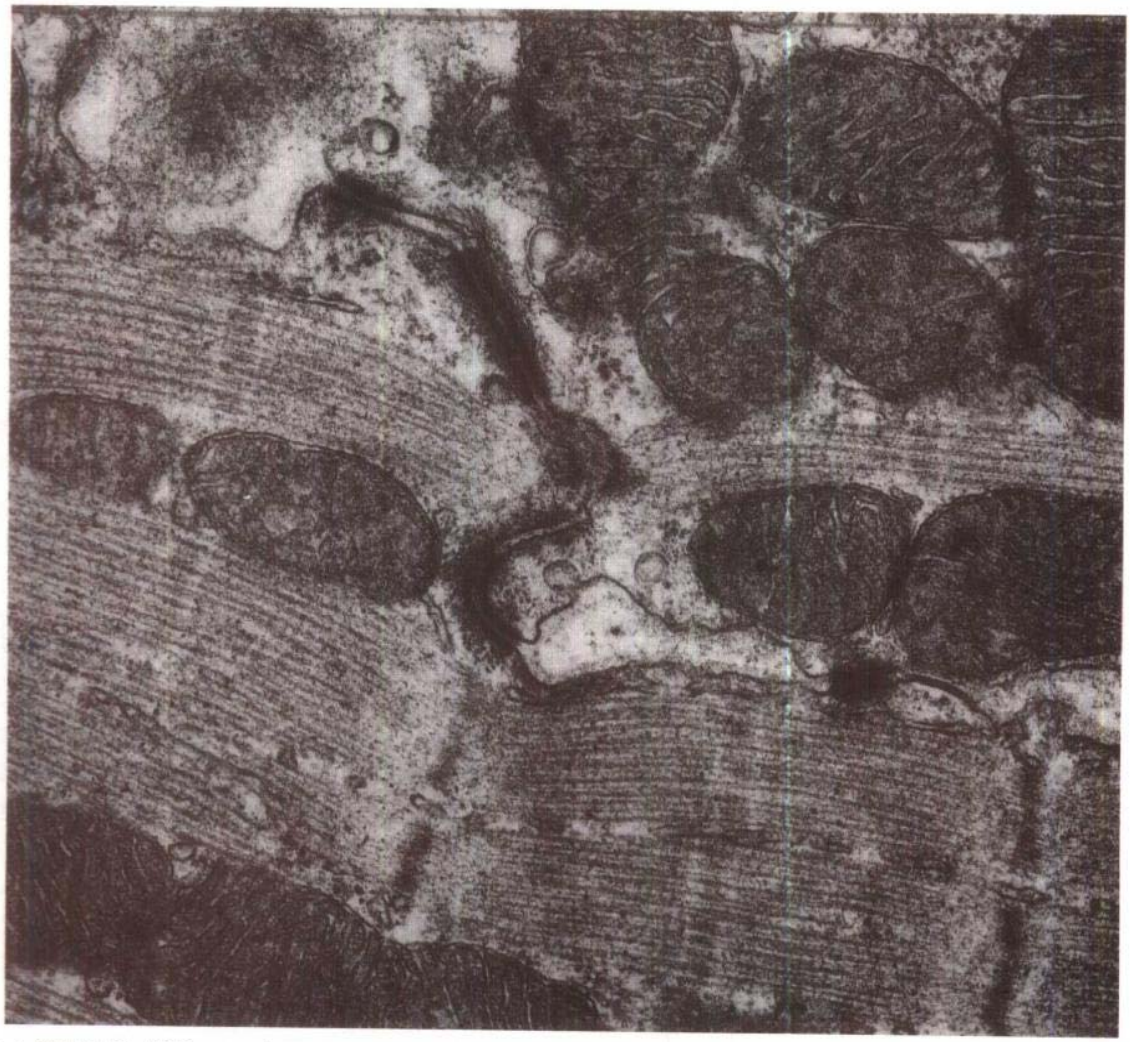

图7.36 心肌闰盘高倍电镜像，示几个粘着小带和一个缝隙连接。× 57100（芝加哥伊利诺斯大学生理学与生物物理学系 Brenda Russell 拍照）

肌节对应，然后旋转再形成另一个横位，就这样逐步形成光镜下以及电镜下所见的阶梯状闰盘。侧面上重要的特点是有缝隙连接(图7.36;见前)，这是相邻细胞间行使电偶联的结构(Spray和Burt 1990; Severs 1990)。这些连接能够使电冲动从一个细胞传到另一个细胞，使兴奋和收缩沿心肌细胞网迅速扩散。心肌细胞的同步活动就是以这种方式协调。所以，它们的功能像一个合胞体。

心脏的冲动传导组织 心肌细胞与骨骼肌细胞另外的区别是具有自发性收缩和舒张的能力。这种肌源性节律可见于小片心肌组织，甚至单个肌细胞。根本机制是基于肌膜的特化，使Na^+能够慢慢内漏。心室细胞收缩和舒张的频率比心房细胞慢；但是，在完整的心脏内兴奋由起搏组织产生，通过特化的传导纤维传导给心房和心室，使它们产生节律收缩。这些组织的解剖位置和走行在'心脏'一节中讲述(见第10篇)。这里所考虑的仅限于产生冲动和传导冲动的细胞，这些细胞皆为特化的心肌细胞，有三类(James 1978; James和Sherf 1978):

- P细胞，这是一种淡染(pale-staining)、原始(primitive)的起搏(pacemaker)细胞
- 移行细胞(transitional cell)
- 浦肯野纤维(Purkinje fibre)

虽然在后面的叙述中将用到这些名词，但与之同样重要且必须强调的是，P细胞(pacemaker cell)、移行细胞(transitional cell)、浦肯野纤维(Purkinje fiber)和工作心肌细胞(working cardiac muscle cell)在形态学上是相互延续的。

传导系统概述 心脏所有细胞中，窦房结(sinoatrial node)的细胞产生最快节律，因此，其功能是心脏的起搏点。P细胞产生的冲动，经传导通路首先传到左、右心房和房室结(atrioventricular node)。冲动在房室结延迟约40ms，使心房在心室收缩之前完全喷出其内的血液，并使信号向心室传导。纤细的移行细胞在形态上接近正常的心肌细胞，从房室结延伸进入房室束(bundle of His)及其主要分支，从此与形态更特殊的细胞，即浦肯野纤维相延续。在房室束及其分支内冲动传导速度快(大约2~3m/s，而正常心肌内的传导速度约为0.6m/s)。心肌冲动在扩散到心室壁之前，首先到达心尖部，产生相应的心室喷射。

窦房结 窦房结是一椭圆形结构，长约10~20mm，其特征是有一个较大的中央动脉，结细胞聚集在这个动脉的周围，并进入该动脉的致密胶原纤维外膜内。这种关系的功能意义还不十分清楚。可见许多神经纤维，但是不终止在细胞上。节内无神经节，但在节的前后有许多神经节。P细胞在中央最多，体积小，看上去像中空的细胞，横径最大约5~10μm，伴有位于中央的大细胞核。染色浅淡是因为细胞器稀少，肌原纤维很少且排列不规则，没有糖原和完全的肌管系统。P细胞在结周围比较少，与纤细而呈梭形的移行细胞混杂。移行细胞介于P细胞和工作心肌细胞之间，把P细胞连于其他细胞。

房室结 结间传导路径会聚到房室结(atrioventricular node)上。房室结的一般结构与窦房结相同，但其胶原成分不太致密，细胞主要为移行细胞、P细胞类似于窦房节内的P细胞，见于纤维成分较多的中央部位。自主神经节位于结与冠状窦之间。在窦房结与房室节内，P细胞之间以及P细胞和移行细胞之间的联系，远不如正常心肌细胞之间的闰盘那样特殊。这一部分总是缺少缝隙连接和连接蛋白43(connexin-43)。连接蛋白43是哺乳类动物缝隙连接的一种主要蛋白成分(Yancey等1989; Oosthoek等1990)。这可能是所观察到的刺激邻近细胞很难引起这些细胞产生同步反应的原因(Merideth等1968)。房室结传导延迟可能归因于P细胞的相对不敏感性，以延迟传播的方式阻碍电位扩散(LeBlanc和Dubé 1993)。移行细胞较细可能是传导延迟的另一个原因。

浦肯野纤维 许多物种，例如有蹄类动物的浦肯野纤维非常明显。但是在人则不那么明显。在心肌内，这种纤维实际上是单细胞束。这些细胞比正常的心肌细胞粗(直径约30μm)、短(长约20~25μm)、常含有一个以上的细胞核。稀疏的肌原纤维非常细，多为纵行排列。在细胞核周围有一透明区，内含许多线粒体，其他线粒体散在于肌原纤维之间。肌浆内富含糖原，也有乙酰胆碱酯酶，含有发达的细胞内膜系统，但没有T小管。细胞间由非常发达的闰盘连接，侧面有广泛的缝隙连接。浦肯野纤维是房室束内的主要细胞类型，是被胶原纤维包绕的纵行束，其周围分支的纤维束散在于正常心肌细胞之间。当传导束的分支分散和再分支时，逐渐发生变化失去其特点而混杂到心室壁的心肌纤维之中。

虽然浦肯野纤维在房室束及其分支内得到充分发育，与其形态相似的同类细胞也散在于结的边缘和结间路径中。

房室束内浦肯野纤维的快速传导可能是几种因素共同作用的结果：短而粗的细胞提供低的阻力；细胞之间广泛存在缝隙连接；缺乏充分发展的T系统可能产生低膜电容。但是，就此推论所有与快速传导有关的细胞必定与浦肯野纤维一样是一种误解(James 1978)。

心肌的神经支配

尽管心脏有内源性节律冲动的产生和传导系统，但其收缩速率和收缩力仍受神经调节。两种自主神经系统均向心脏发出无髓神经节后纤维。虽然这种神经支配来自心脏两侧，但其功能并不对称。就交感神经成分而言，左侧星形神经节的刺激对心率影响很小，但可使心室收缩力增加；右侧星形神经节对心率和收缩力都有影响。至于副交感神经成分，右侧迷走神经主要是通过影响窦房节而使心率减慢，而左侧迷走神经主要是延缓通过房室节的冲动。

来自颈交感神经节的交感神经纤维通过心神经支抵达心脏；心内的副交感神经纤维来自有迷走神经传出纤维分布的神经节细胞。心肌内的肾上腺素能、胆碱能和肽能末梢的存在，在光镜下和电镜下都得到了证实(Kyösola等1976; Rechardt等1986)。神经纤维末端常常靠近肌细胞和血管，之间留有至少110nm的间隙，未见特殊连接。神经递质可能通

过间隙扩散到附近细胞。有些末梢为传出神经终末，其他一些末梢为疼痛、机械或化学感受器；还有一些末梢紧密并排，可能为修饰和整合部位。通过这些结构的概述，所谓自主调节的可能范畴就非常明确了。

心脏的血液供应

心脏不停的跳动，在基础状态下所消耗的能量相当于1.3W持续电能，在运动时可上升至3W甚至更多。心肌细胞含有糖原，为心脏活动的能量储备。心肌大量的能量需求是持续不断的，可能仅仅通过非常旺盛的有氧代谢提供。这一点从线粒体所占细胞体积的高比例中得到证实，线粒体大且伴有排列紧密的嵴（图7.34）。这样旺盛的代谢必须由相当的血液供应来维持。心肌层的血液灌流量相当高，每克组织0.5ml/min，大约为肝灌流量的5倍，骨骼肌的15倍。心肌细胞与毛细血管的距离皆在8μm之内（Wearn 1941）。兔心肌测量结果显示，血管占据总间质空间的大约60%（Frank和Langer 1974）。

心脏的血液供应来自冠状血管（见第10篇）。但是，动脉分支的详细分布有些个体差异。左心室负担最重，接受最大的动脉血流量。血管分支走行于心肌层的结缔组织内，并广泛分支进入心内膜，形成丰富的吻合丛。脉管丛包括淋巴管以及毛细血管，这种现象不同于骨骼肌。

心脏的高氧需求容易使其因冠状动脉硬化或狭窄而局部缺血、损伤。心壁内处处可见直径超过100μm吻合支（James 1961），这在冠状动脉的分支发生闭塞时产生侧支循环十分重要。最近，人们通过局部应用血管发生因子（angiogenetic growth factor）等试验探索利用外源组织或血管使局部缺血的心肌重新血管化的可能性（Schlaudraff 等 1993）。

心肌的发生

心脏的早期发生在第3篇已经详细叙述。这里只是重点描述心肌的胚胎发生。

心肌细胞是胚胎早期发生的，能够形成心肌组织的细胞在原肠胚前期即可观察到（Icardo 和 Manasek 1992）。在体节前胚末期和体节胚早期，可见未来的心肌细胞为一层连续的立方细胞，衬在围心腔（pericardial cavity）的腹侧脏层，形成生心板（myocardial plate）（Kaufman 和 Navaratnam 1981）。大约在1～2个体节期，紧靠生心板的心内膜组织形成一对管样结构，发生中的心内膜管开始围以生心板细胞。在3～4个体节期，心内膜管在中线融合形成一个单一的心内膜管。这时，它们已被覆一层完整的未来的心肌层细胞，称为心肌膜套（myocardial mantle）。心肌膜套和心内膜层是一层非细胞的心胶质（cardiac jelly）。心胶质由心肌膜细胞分泌形成，其构成与基膜相似，并含有心肌膜细胞分泌的诱导信号，可使心内膜上皮细胞转变为游离的间充质细胞（见第3篇）。这样，在心肌发生过程中，心肌细胞的祖细胞同时参与几方面的过程：分裂、分化为功能性心肌层；分泌基质和诱导因子，修饰其他细胞的分化，参与原始心管的弯曲、旋转和心壁的特异生长，从而最终形成成熟心脏的四个腔。

原始心肌细胞的明显分化开始于心内膜管融合时（Icardo 1988）。当原始心管形成时，未来的心肌细胞开始出现心肌细胞特异基因的表达，包括肌球蛋白、肌动蛋白、肌原蛋白等，肌原纤维出现，心脏跳动开始。

心肌的分化调节机制不同于骨骼肌。虽然可以预计诱导骨骼肌分化的Myf-5、myogenin、MyoD和Myf-6等因子的mRNA一定能够找到（见前），但是心肌发生的相应因子是否存在却有待确认（Bishopric 等 1992）。在人体发育过程中，基因的程序性表达逐渐形成了胚胎、新生儿和成人心脏的各自特点（Lyons 等 1990；Schiaffino 等 1993；Nadal-Ginard 和 Mahdavi 1989）。

正如观察所见，成肌细胞不像骨骼肌那样融合为多核肌管，而是保持单细胞，这些单细胞通过细胞之间的连接发生物理的和电的偶联（Severs 1990）。此外，在胚胎发生时期，分化中的心肌细胞持续分裂，出生后不再分裂（Litvin 等 1992）。这与骨骼肌发生截然不同，骨骼肌的分化（包括肌特异基因的活化）与细胞周期停止同时发生。

心肌的收缩蛋白异构型 像骨骼肌一样，心肌收缩蛋白具有若干组织和阶段特异形式。α型肌动蛋白的心肌异构型与骨骼肌的形式不同，被不同的基因编码，但二者在功能上是如此相似以致可以彼此交换（Bishopric 等 1992）。骨骼肌和心肌肌节的肌动蛋白异构型在胚胎心室心肌中有所表达（Gunning 等 1983；Vandekerckhove 等 1986）。大鼠的骨骼肌α型肌动蛋白在出生后下降，但是人的这种异构型的mRNA在出生后增加并且超过成人心肌（Boheler 等 1991）。

人心肌肌球蛋白的重链有α和β两种异构型，二者皆存在于胚胎心肌内。α型是一种持续存在的成人心房心肌异构型，而β型则在心室心肌内占优势（Emerson 和 Bernstein 1987）。令人关注的是，心肌肌球蛋白重链β型与慢缩骨骼肌的异构型完全相同。心肌和慢缩骨骼肌蛋白异构型的这种相同存在于数种蛋白质，包括心室肌球蛋白轻链和心肌肌原蛋白C；其他蛋白，例如，肌原蛋白I和肌原蛋白T，以心肌的特殊形式存在（Bishopric 等 1992）。

在某些试验条件下，成年哺乳动物成熟心肌表达的收缩蛋白异构型可发生变化。在这一方面已经明确的两种影响因素有甲状腺素（Izumo 等 1986）和因压力超负荷而产生的伸展（Swynghedauw 1986）。人心脏在病理超负荷情况下，可见心肌肌球蛋白重链和轻链的转变（Schaub 等 1984；Cummins 1982）。但是，不知道这些变化有什么功能意义。

冲动传导组织的发生 心脏冲动产生和传导系统由原始心肌细胞产生，这种细胞在形态上不同于构成心肌层主体的工作心肌细胞（见第3篇；Icardo 和 Manasek 1992）。成熟传导系统的细胞保留了早期心管心肌膜的某些特点，都具有特异表达基因，包括编码收缩蛋白和乙酰胆碱酯酶的基因。这提示传导组织和工作心肌的分化发生在胚胎早期。传导组织在小鸡（Vassall-Adams 1982；Lamers 等 1991）、小鼠（Viragh 和 Challice 1977a，b）和人（Wenink 1976；Wessels 等 1992）

的发生过程和机理方面的研究已经做了一些努力。完成这样的研究单单依赖组织学显然存在许多困难，其结果一直有争论。近年来的研究应用了传导系统特殊标记物，如糖蛋白的硫酸-3-葡糖苷酸能被单克隆抗体 Leu-7（Ikeda 等 1990）、GIN2（Wessels 等 1992）和 HNK-1（Nakagawa 等 1993）所标记。研究结果显示，在发生的 32 天开始表达，在心脏分隔的后期下降。其分布位置有力的支持人的传导组织发生于早期室间隔形成部位的特殊肌细胞环（Wessels 等 1992;见第 3 篇）。

心肌不能再生 在骨骼肌发生过程中，一定数量的前体细胞即卫星细胞可维持终生，构成一个能够分裂的成肌细胞池。心肌不含有类似细胞，因此没有再生能力。局部缺血持续时间在 15 分钟之内，狗心肌细胞的损伤是可逆的（Jennings 等 1960）；如果缺血时间延长，则产生不可逆损伤，其不可避免的后果是收缩性心肌组织坏死并被瘢痕组织取代。

心肌的生长和肥大

虽然在胚胎发生过程，分化中的心肌细胞可持续分裂，但这一过程通常在出生后终止。在出生后的最初几个月内，如果心脏受病理性刺激，细胞数目的进一步增多也可能发生。但心肌生后的生长也像骨骼肌那样产生于心肌细胞的肥大。

除了正常的生长过程之外，慢性长期增加心肌的机械负担，可产生细胞的代偿性肥大，结果使心壁增厚。这种重负常常来自两个方面：心室排空阻力增加和心室充盈增加（Schlant 1978）。就左心室而言，心室排空阻力增加（后负荷增加或压力超负荷），常常产生于周围血管阻力增加，或主动脉狭窄，或主动脉瓣狭窄，可产生中心性肥大（concentric hypertrophy），左心室壁及室间隔明显增厚而左心室腔大小正常。心肌纤维体积增大反应了亚细胞水平的变化，包括平行排列的肌丝的生长。心室充盈增加（前负荷增加或容量超负荷）通常产生于主动脉瓣或二尖瓣或室间隔缺损的血液回流，产生离心性肥大（eccentric hypertrophy）。其特点是左心室壁增厚和心室腔增大，亚细胞水平的变化包括肌原纤维之间增宽、肌节延长、肌节数目增加和彼此之间滑程延长、纤维之间以及纤维束之间的间隙增大。右心室对超负荷情况下的反应同样如此，例如引起舒张压升高的左心室变化导致了肺血管的压力增高，产生右心室肥大。

尽管可以设想肥大的基本促进因素是心壁压力的增加，但其根本机制仍然不明。

平滑肌

平滑肌的标志性特点

在任何情况下，肌组织的收缩力都依赖于收缩蛋白，是肌动蛋白和肌球蛋白相互作用的结果。在骨骼肌和心肌内，这些蛋白规律性聚集构成肌节，并形成光镜下的横纹。在第三种主要类型的肌组织内，收缩蛋白不形成肌节，细胞光滑，无横纹，这就是‘平滑肌’。平滑肌也叫非横纹肌（non-striated muscle）或不随意肌（involuntary muscle）。后者说的是其收缩的开始和调节都不受意识支配。其形态和功能比其他两种肌组织更易变化，在身体不同的系统内其作用也不同。

平滑肌细胞比横纹肌细胞小（图 7.37），其长度从血管平滑肌的 15μm 到 200μm 到妊娠子宫平滑肌的 500μm 或更长（Csapo 1962; Huddart 和 Hunt 1975）。平滑肌细胞呈梭形，中央横径为 3－8μm，两端渐细为锥形，单核，位于细胞中央，细胞收缩时常呈扭曲或折叠状。平滑肌细胞之间彼此平行，粗细交替，聚集排列，一个细胞粗的中间部位与另外细胞细的末端毗邻（图 7.38）。这样的排列使细胞之间连接紧密并有利于细胞之间收缩力的传导。横断面上呈圆形或稍微有点多边形，大小悬殊，细胞核仅见于大的断面中央（图 7.39）。这一点显然与骨骼肌细胞不同，骨骼肌横断面大小均等，细胞核位于肌浆周边。

平滑肌通常见于管状器官和中空内脏的壁内。其作用是调节器官的内径（例如，血管和支气管树），推进液体或固体内容物，例如输尿管、肝管和肠管，或排泄内容物，例如膀胱和子宫。细胞的排列方式因组织而异。呼吸性细支气管和附睾中的输出小管的平滑肌层可能仅有 2 个细胞的厚度。肌性动脉中膜的细胞呈环行或螺旋形排列成多层。大部分消化管的平滑肌排列成明显的内环行和外纵行两层，膀胱壁内平滑肌以几个方向交织排列。还有不同的排列见于皮肤的竖毛肌和眼的虹膜。因为这些区别，后文将论述平滑肌所共同具备的特点，在形态学上一些特殊部位的平滑肌，将在解剖学有关内容中论述。

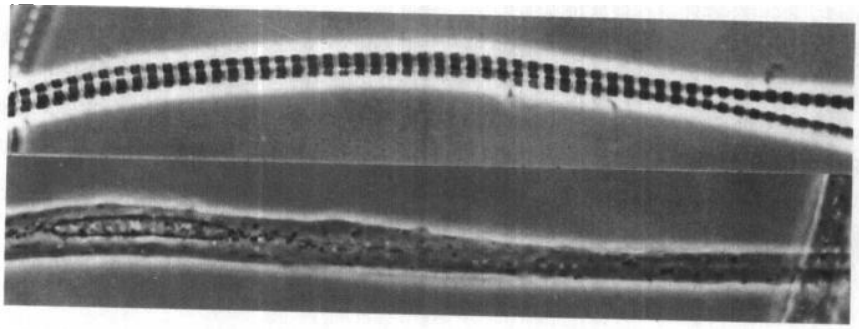

图 7.37 两幅照片放大倍数相同，上图为骨骼肌的两条肌原纤维，下图为一条平滑肌纤维，可见骨骼肌纤维与平滑肌纤维的大小悬殊很大，因一条骨骼肌纤维中有成千上万根肌原纤维。（奥地利科学院分子生物学研究所 Vic Small 拍照）

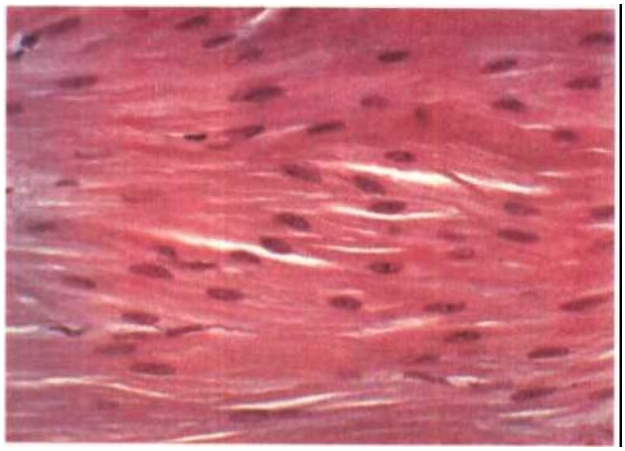

图 7.38 平滑肌纵切面，H·E染色，×410

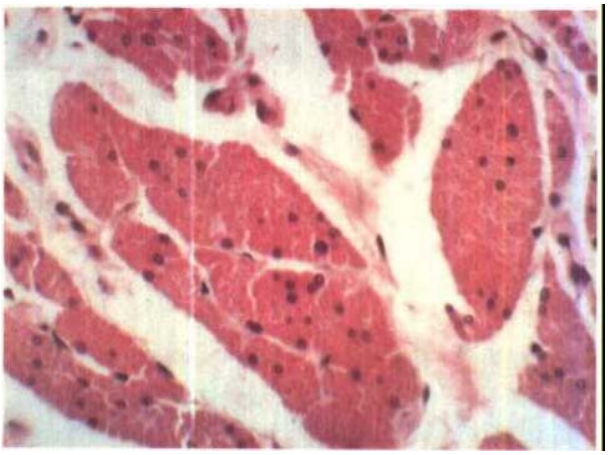

图 7.39 平滑肌横切面，看上去像“组织岛”，每一“岛”都含有大量的平滑肌纤维，只有少数纤维含细胞核。注意细胞核几乎占据了纤维的整个横断面（与图 7.5 骨骼肌和图 7.33 心肌比较）。H·E染色，×410

平滑肌内的血管分布不如横纹肌广泛，排列得不太紧密，输入和输出血管一般在结缔组织隔中走行，毛细血管穿行于小纤维束之间的结缔组织中。与横纹肌不同，没有发现毛细血管和单个平滑肌细胞发生联系。

平滑肌没有相当于骨骼肌筋膜、肌腱和腱膜那样的附着结构，在组织内单个细胞开始和完成其功能。因此，平滑肌细胞的排列方式适应于细胞之间和与软组织之间进行力的传导。在平滑肌束内细胞之间隔以 40～80nm 的间隙，每个细胞几乎完全被一层明显的基板覆盖。基板由氨基己糖多糖基质及包埋其中的丝状蛋白构成。基板紧靠由纤细的弹性蛋白、网硬蛋白和胶原纤维构成的网层（图 7.40）。这些结构横跨相邻细胞之间的间隙，提供肌束间的机械连接。在肌束边缘，结缔组织纤维与肌束间隔中的结缔组织彼此交织。所以，肌束的收缩可通过这些组织传到邻近组织。

在银盐或三色染色的切片，光镜下可见每一个细胞周围都有一个网状纤维网。经过碘酸-Schiff染色的氨基己糖多糖基质呈弱阳性，细胞轮廓显粉红色。细胞间基质已在深度蚀刻的标本中电镜观察得到证实（Somlyo 和 Franzini-Armstrong 1985a）。基质成分、胶原纤维和弹性纤维不能由成纤维细胞或其他结缔组织细胞（肌束内这类细胞罕见）合成而是由平滑肌细胞产生，这可经体外培养得到证实（Scott 等 1977）。这也是已发现的平滑肌细胞和成纤维细胞之间存在亲缘关系的几方面证据之一。

电镜照片显示，基板消失的部位，细胞膜之间相隔 2～4nm，形成缝隙连接（gap junction）（Cobb和Bennett 1969）。这些连接无疑与心肌的相应连接结构相同，可提供低阻力通路，电兴奋通过细胞之间的这种连接而传导给另一个细胞。缝隙连接发生率因组织的解剖位置不同而异，在产生节率性收缩活动的平滑肌内，这种连接比较丰富（见后：平滑肌的神经支配）。

尽管有些平滑肌像骨骼肌一样能产生很强的收缩力，但其力的产生比横纹肌慢得多。另一方面，在体内不同部位的平滑肌有所特化，这种特化主要是适应局部的功能特点。平滑肌收缩可由 80% 的纤维参与，缩短率可达 30% 甚至更多，其最大舒缩范围是肌节肌所限定的范围。这一特点的意义可通过膀胱给以有力的说明，它必须能把其内部 300ml 或更多的尿液完全排空。平滑肌能长时间维持一定张力而消耗能量却非常少。作为一个例子，动脉肌层中即便没有毛细血管也能维持正常伸缩能力。许多平滑肌结构能产生自发性收缩，这种例子可见于肠管、输尿管和输卵管的壁。这样，作为一种单纯的组织去观察平滑肌是很容易的，但其收缩机理使人联想到非肌细胞的收缩性，感到这种肌肉的多种形式的功能与它必须完成的机能是非常适应的。

平滑肌的肌丝结构和收缩机理

虽然数年前在电镜下已证实了平滑肌内肌丝的存在（图 7.42），但是，因为缺乏明显的肌丝顺序因而作为平滑肌收缩的结构基础还缺乏有力的证据。新近研究中，特殊收缩蛋白已通过高分辨率的免疫细胞化学技术定位，充分显示了细胞内收缩功能的结构基础（North 等 1994b）。图 7.40 显示了两类细丝系统的相互作用，一类形成细胞骨架，另一类形成收缩器。

细胞骨架 除了细胞核周围区域外，平滑肌细胞的细胞质内含有两种结构：收缩器和细胞骨架。细胞骨架是结构框架，保持细胞的梭形形态并提供细胞内支架，其他成分借此相互作用。细胞骨架的主要结构成分是中间丝（intermediate filament），主要由结蛋白（desmin）构成；在血管性平滑肌内则增加波形蛋白（vimentin）。中间丝主要排列成纵行束。但是，有些丝连于束与束之间或束与肌膜之间，形成立体结构网（图 7.40）。细胞骨架也含有细丝蛋白（filamin），后者由肌动蛋白的非肌异构型、胞质肌动蛋白β、及肌动蛋白特别相关蛋白等共同组成。中间丝束与电子密度大的卵圆形小体相



图 7.40 平滑肌纤维超微结构立体模式图。绘图过程中为清楚显示而将纤维中某些毗邻结构分离。梭形肌纤维沿其长轴平行相嵌。网状纤维（左侧）形成肌纤维之间的机械连接。肌纤维内主要是两种细丝系统（前面）：细胞骨架含中间丝（褐色）和肌动蛋白丝（黑色），形成致密与密体相连；收缩装置含有斜行的肌球蛋白丝（绿色）和肌动蛋白丝，与细胞骨架相互作用使纤维收缩。肌膜含有交替出现的粘着固定连接和小孔（右上）。右侧底部有一个稀疏的肌浆网（黄色）。（Lesley Skeates 制图）

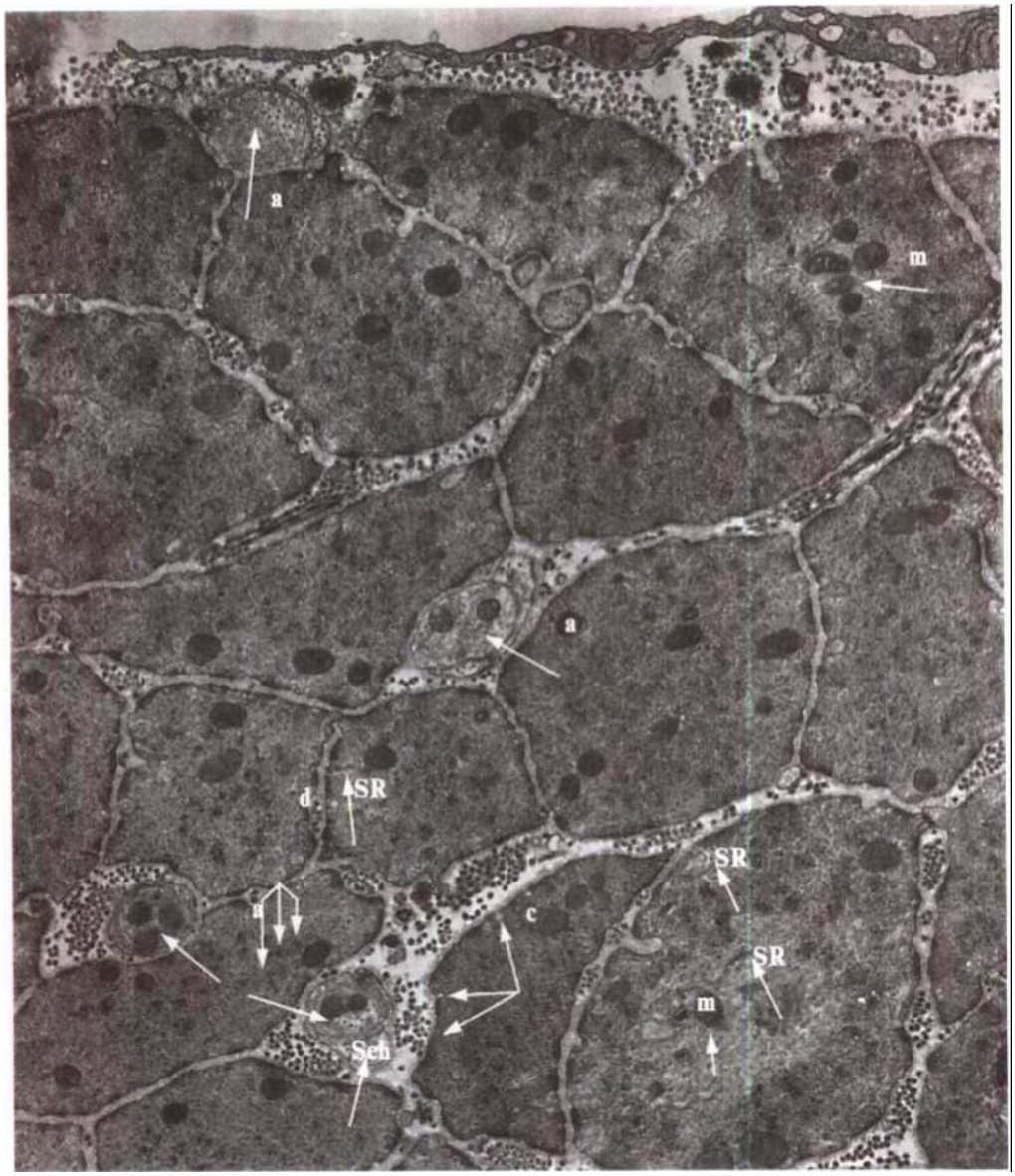

图 7.41 大鼠逼尿平滑肌纤维低倍电镜像。该肌有完善的神经支配，可见 4 个轴突（a），皆包绕施万细胞（Sch）。未见缝隙连接。注意观察线粒体（m）、密体（d）、小孔（C）和扁的管样肌浆网（SR）。× 6940 （伦敦大学学院解剖系 Georgio Gabella 拍照）

连。这种小体的直径约0.1μm，均匀分布于细胞质中（Draeger 等1990）；这些结构通常称为细胞质密体（cytoplasmic dense body）（图 7.40、43）。像横纹肌细胞的 Z 盘那样，密体含有肌动蛋白结合蛋白－α辅肌动蛋白。它们为细胞骨架的非肌肌动蛋白丝和下面就要叙述的收缩装置的肌动蛋白丝提供锚基。

收缩装置 关于肌动蛋白丝和肌球蛋白丝在收缩器内的立体排列尚未完全搞清。但是，几个方面的证据说明，肌丝排列（Small 等1990）在原纤维内、原纤维以锐角与纵行排列的细胞骨架相连，当收缩时该角度增大（图 7.40、42）。横断面的电镜观察显示（图 7.43），粗肌丝的周围由多至 15 根细丝围绕，呈玫瑰花形，但其空间排列常常是不规则的（Rice 等 1970）。

肌球蛋白丝长约 1.5 ~ 2μm（Small 等 1990）。平滑肌肌球蛋白丝有独特的结构，不同于横纹肌细胞的粗丝。后者为双极性（见前），而平滑肌肌球蛋白丝为面极性（face polar），即带样肌丝以这样的方式形成：肌球蛋白分子在两个面上指向相反的方向（Trybus 1991）。这种类型的极性在收缩时肌动蛋白丝可沿肌球蛋白丝全长滑动，这种方式的滑动使平滑肌的长度变化比肌节肌要长得多。

肌动蛋白丝长约 5μm（Small et al 1990）；在横断面上，肌动蛋白丝在数目上比较短的肌球蛋白丝显得有点多。超微结构清楚显示，收缩装置的肌动蛋白丝插入密体，重要的是肌动蛋白丝的插入有一定极性，即在密体的两边是相反的（Bond 和 Somlyo 1982；Tsukita 等 1983）。

收缩机理 收缩单位的可能性质现在可以这样考虑（图



图 7.42 平滑肌高倍电镜像，示围绕肌球蛋白丝的细肌动蛋白丝，密体和粘着连接（奥地利科学院分子生物学研究所 Vic Small 拍照）

7.40)、密体类似于骨骼肌的Z盘（见前文），形成I带样结构，在其中央肌动蛋白的极性相反。由于肌球蛋白表面极性特点，肌球蛋白丝能与来自两个密体而相反极性的肌动蛋白丝相互作用，将它们所附着的细胞骨架结构向中央牵拉聚集（Small 1977）。这种肌动蛋白－肌球蛋白复合体的斜向滑动使细胞缩短变粗，而它们与细胞轴的角度变得更加陡峭。

这个收缩模型的关键因素是收缩结构与细胞骨架的相互作用。事实上，收缩装置的肌动蛋白丝不必直接与肌膜接触。但是，这种接触是可能的（见下文）没有充分的证据证明短的肌球蛋白丝聚结形成A带样的结构，该收缩模型不需要A带结构，A带结构的作用是使肌动蛋白丝之间产生相反运动。

膜骨架 从收缩过程的实际情况可清楚看出，平滑肌细胞产生的张力不像横纹肌细胞那样集中到细胞末端，而是分布到细胞表面，因而肌膜显示相应的特化结构和功能。电镜下可在肌浆周边见到规律间隔排布的膜下密斑(dense patch,dense plaque)（图7.41，43，47）；具有粘着连接（adheren junction）的结构和免疫细胞化学特点，含有连接细胞膜的肌动蛋白丝（Geiger和Ginsberg 1991）。这就是早期所说的附着斑（attachment plaque），与骨骼肌肌腱接头和心肌闰盘相似。尽管非肌型细胞骨架肌动蛋白丝以及中间丝已在粘着斑处得到确定，但是，粘着斑处是否为收缩装置的肌动蛋白丝提供直接的固着尚不明确。

粘着连接之间是无包被的细胞膜裸露区，与小囊样凹陷区的大小相当（Gabella 1984;图7.40，41，42，45）。这些范围内无丝样固着。荧光抗体标记显示，粘着连接和小凹区在细胞表面以纵行条纹交替出现（图7.44）。

机械张力向周围结缔组织的传导由粘着连接的分子链调节，粘着连接在细胞膜的胞浆面通过跨膜分子－整合素（integrin）把肌动蛋白微丝连到周围的细胞外基质中的纤维粘连蛋白和层粘连蛋白分子上。作为膜骨架蛋白的肌营养不良蛋白（dystrophin）位于肌膜的小凹区域之间（North等1993），可能像骨骼肌那样，具有固着作用（见前文：肌营养不良蛋白）。

肌丝蛋白的异构型 平滑肌含有数种肌动蛋白和肌球蛋白的异构型，但不散在于不同的细胞内，故平滑肌不像骨骼肌那样具有不同的纤维类型。尽管如此，异构型还是随发生阶段、组织来源和物种不同而变化，仍然对肥大和再生等情况发生相应的反应（Somlyo 1993; Malmqvist等1991; Eddinger和Wolf 1993）。

平滑肌肌球蛋白重链有两种主要异构型，分别称为SM-1和SM-2（Rovner等1986）。二者唯一的区别是SM-1末端有一个43残基序列，而SM-2没有，事实上是单一基因的表达产物，只是通过RNA剪接而成。在多数组织和物种内，SM-1与SM-2的比例约为60:40，但是，人膀胱内的SM-2稍微高一些。也发现了其他重链异构型，某些平滑肌含有非肌重链和轻链异构型（Somlyo 1993）。肌球蛋白异构型的功能意义尚不太明确。

肌动蛋白呈现α、β和γ异构型。γ异构型包含平滑肌和非肌肌动蛋白（Malmqvist等1991及有关引证的文章）。最近有迹象表明非肌肌动蛋白异构型可能局限于细胞骨架（North等1994b）。令人关注的是平滑肌肌动蛋白异构型在构成方面的差异可作为发生和变异的标记，有潜在的重要性。

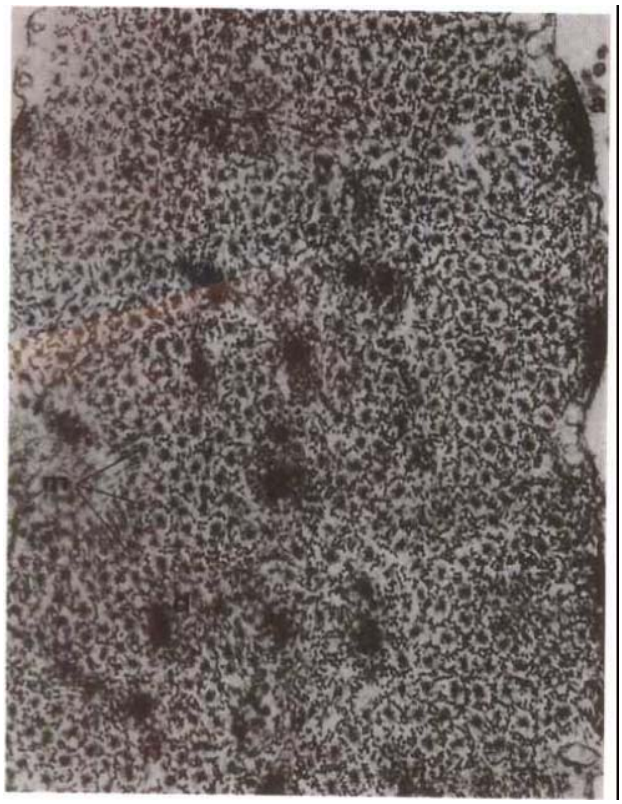

图 7.43 平滑肌纤维横切面电镜像，示肌丝结构。肌球蛋白丝（m）周围是不规则排列的细肌丝（对照图 7.10）；也可见肌浆密体（d）和肌膜表面的粘着连接（a）。（蒙生物学家有限公司允许，由 Journal of Cell Science 1977 复制，奥地利科学院分子物学研究所 Vic Small 拍照）

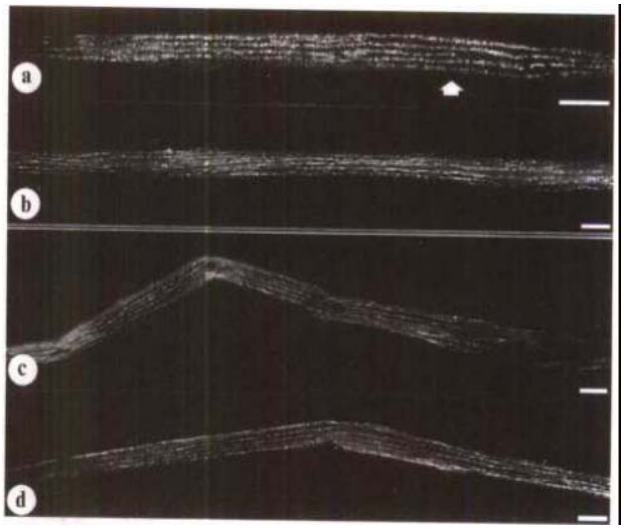

图 7.44 从豚鼠结肠带游离出的平滑肌纤维，抗 Vinculin 单抗、荧光二抗免疫组化染色、光镜照相。可见在细胞表面存在一纵行、大而连续的免疫组化染色阳性带，这与肌动蛋白丝的锚定位置相对应；标尺 =5μm。（蒙允许，由 Small 1985 年原图复制）



图 7.45 回肠壁两平滑肌纤维纵切面低倍电镜像，注意肌纤维的不规则外形。左侧细胞可见一个细胞核和许多小孔。右侧细胞含有线粒体和几个管样肌浆网。细胞间可见纤细的胶原原纤维。× 8000

平滑肌的非肌丝结构

虽然线粒体群在平滑肌细胞内到处可见，但是，线粒体和其他细胞器，例如高尔基复合体、游离核糖体、粗面和滑面内质网、糖原颗粒、溶酶体和脂滴等主要聚集于核周围，特别是细胞核两端（Gabella 1973; Huddart 和 Hunt 1975; Gabella 1981；图 7.45）。

肌丝间有稀疏而不规则的肌浆网，其末端呈囊状，位于肌膜下（图 7.46; Popescu 和 Diculescu 1975）。肌浆网通过 Ca^{2+} 转移 ATP 酶，吸收 Ca^{2+}。Ca^{2+} 转移 ATP 酶与心肌肌浆网和慢缩而不是快缩骨骼肌肌浆网内的 ATP 酶有抗原相关性（Raeymaekers 和 Wuytack 1993）。

质膜也含有 Ca^{2+} 泵，但在分子结构与活动方式上与肌浆网的膜有些不同（Raeymaekers 和 Wuytack 1993）。

小凹（caveola）在前文已述及，其特点为质膜的杯形凹陷。这些结构类似于表浅的细胞内小泡，但不能吸收细胞外物质，其功能不是太清楚。小凹可能为多余细胞膜的储存器，以适应收缩或舒张时表面积的变化。但是，也有人认为小凹可能向细胞内传递电兴奋或离子。小凹的确切功能和与其密切相关的小窝蛋白（caveolin）还要进一步研究。细胞表面偶尔可见功能不明的突起（图 7.47）。

图 7.46 兔血管平滑肌纤维纵切面电镜像，肌浆网被亚铁氰化锇选择性地染色。这种张力型平滑肌具有特别丰富的肌浆网，构成小管和有孔膜。（蒙允许由 Somlyo 1993 原图复制）

平滑肌的兴奋

平滑肌的兴奋－收缩偶联 平滑肌像所有类型的肌组织一样，收缩的激发起源于细胞液内游离 Ca^{2+} 浓度的升高。这种升高产生于细胞内储存 Ca^{2+}（肌浆网内和附着在细胞膜上）的动员和（或）从细胞外液流入的 Ca^{2+}。细胞液内 Ca^{2+} 增加进一步促进细胞内储存 Ca^{2+} 的释放，类似于心肌的‘钙诱导钙释放’原理（Itoh 等 1983）。

兴奋－收缩偶联（excitation-contraction coupling）在平滑肌内存在两种形式：电机械偶联（electromechanical coupling）和药机械偶联（pharmacomechanical coupling）。

电机械偶联 包括由动作电位引起的细胞膜去极化。可能产生于通常与离子通道相连的膜受体被神经递质、激素或其他血内成分占据时。另外，电机械偶联产生于邻近细胞电兴奋通过缝隙连接的直接传导。某些类型的平滑肌，其去极化可能是冷、伸展、甚至光刺激的结果。

药机械偶联 这是一个受体介导的过程，不需要膜的去极化，神经递质或药物可以引起细胞内储存 Ca^{2+} 的释放。在药物机械偶联中，受体结合可开放肌膜内的离子通道或激发三磷酸肌醇的形成，这些都可作为细胞内 Ca^{2+} 释放的信号（Somlyo 等 1985a）。



图 7.47 两毗邻平滑肌纤维横切面高倍电镜像，示肌动蛋白丝和肌球蛋白丝、粘着连接和一个功能不明的表面突起。（奥地利科学院细胞生物学研究所 Vic Small 拍照）

平滑肌内粗肌丝调节 平滑肌细胞液中的Ca^{2+}浓度升高而激活收缩装置的方式，在主要方面不同于已经论述的横纹肌的收缩原理。脊椎动物骨骼肌收缩受控于细肌丝上的原肌球蛋白／肌原蛋白复合体。这就是说，在静止状态下，肌动蛋白与肌球蛋白之间的作用处于抑制状态。Ca^{2+}通过与肌原蛋白C结合而激发其快速构型变化，从而解除了这种抑制。平滑肌的调节机制与之不同，是以粗肌丝为基础。

平滑肌内、肌球蛋白的两个轻链有调节功能。只有当轻链中的一个或两个磷酸化后，肌球蛋白才与肌动蛋白结合（Ebashi 1983）。虽然轻链本身具有Ca^{2+}结合点，但在生理状态下它们不与Ca^{2+}结合。Ca^{2+}受体是结构相关蛋白，称为钙调蛋白（calmodulin; Mr 17000），含有种种Ca^{2+}依赖信号。Ca^{2+}与钙调蛋白形成的复合体能激活特殊的蛋白激酶－肌球蛋白轻链激酶（myosin light-chain kinase）。这使调节肌球蛋白轻链磷酸化，肌动蛋白与肌球蛋白相互作用，然后产生收缩。概括地讲，被轻链激酶所介导的肌球蛋白磷酸化过程与一个或多个轻链磷酸化酶介导的肌球蛋白去磷酸化过程之间彼此平衡。当细胞液内Ca^{2+}浓度降低时，通过Ca^{2+}重吸收入肌浆网和（或）通过肌膜排出，Ca^{2+}与钙调蛋白复合体分离。这使肌球蛋白轻链激酶再次失活，转变平衡，激活磷酸酯酶，肌球蛋白去磷酸化，继而松弛。

这种基本构思存在的问题是不能解释平滑肌收缩的所有现象。看来肌球蛋白的去磷酸化不能导致肌球蛋白横桥的立刻脱离。在这种情况下，收缩力能够因横桥的慢周期活动而得以维持，或许不是完全的，故能量消耗非常低，这种现象称为锁链机制（latch state）（Hai 和 Murphy 1989）。这样的一种机制显然很重要，例如关于血管平滑肌张力的调控。但是，其根本原理仍然是一个争论的问题（Schaub 和 Kunz

1986; Word和Stull 1993;见下文)。

平滑肌内细肌丝调节 肌球蛋白的磷酸化看来是肌纤维收缩的关键，但可能不是惟一的调节机制。近年来，人们把极大的注意力集中到细肌丝。平滑肌的细肌丝不含肌原蛋白，但含有原肌球蛋白以及钙桥蛋白 (caldesmon, Mr 87000)。由于原肌球蛋白和钙桥蛋白的存在，肌动蛋白与肌球蛋白之间的作用受到明显抑制，这种抑制可被Ca^{2+}消除。因此产生了钙桥蛋白－原肌球蛋白复合体的概念，其功能行使方式类似于横纹肌中肌原蛋白－原肌球蛋白复合体(Marston和Smith 1985)。在这种复合体内，钙桥蛋白所起的作用相当于肌原蛋白I和肌原蛋白T，另外的Ca^{2+}结合蛋白增加Ca^{2+}敏感性。而在横纹肌内有肌原蛋白C参与 (Marston和Smith 1985; Pritchard和Marston 1989)。尽管在体组织内这种现象尚需要进一步证实，看来可能存在第二调节系统，即存在这样两个开关：一个慢开关，通过改变粗肌丝的共价键发挥作用；一个快开关，通过改变细肌丝的构型发挥作用。钙桥蛋白的磷酸化可解除抑制作用，通过细肌丝为慢调节提供另外一个动作电位。但这在体内还不肯定。另外的可能性是通过粗、细肌丝的直接横连，使钙桥蛋白产生碰锁机制(Sobue和Selleys 1991; Marston等1992)。

钙感光蛋白 (Calponin, Mr 34000) 是平滑肌内与细肌丝有关的另外一种肌动蛋白结合蛋白，比钙桥蛋白更丰富，在若干方面与之类似。近年来证明，它可抑制肌动蛋白与肌球蛋白间的相互作用，其抑制作用被磷酸化作用解除 (Winder和Walsh 1990)，其生理学意义有待进一步证实。钙感光蛋白存在于收缩装置和细胞骨架内，而钙桥蛋白仅见于平滑肌的收缩装置内 (North等1994a)。

平滑肌收缩的调控 平滑肌收缩的调控显然是一个复杂的过程，易受若干因素的影响。数种激素可通过增强或降低收缩装置对Ca^{2+}的敏感性而影响收缩。这样的调控作用在某些情况下是基于细肌丝调节系统，在另外一些情况下是基于粗肌丝调节系统。例如，β肾上腺素能制剂作用于粗肌丝系统，可促进肌球蛋白的磷酸化，引起肌肉松弛。在心肌，这些制剂使肌收缩力增加，与上述结果形成明显的对比。β肾上腺素能制剂可通过增加肌浆网回收Ca^{2+}而促进平滑肌松弛，这种情况与在心肌内的作用相同 (见前：心肌收缩的调节)。但是，平滑肌肌浆网回收Ca^{2+}所引起的效应弱得多，可能因为占主导作用的Ca^{2+}泵异构型不同和受磷蛋白 (phospholamban) 不是主要的磷酸化蛋白 (Raeymaekers和Wuytack 1993)。

通过调节系统以及经肌浆网膜和肌膜的离子运输等多方面的收缩调控机理的阐明，为治疗高血压新药的开发提供了更多的机会和选择(Schaub和Kunz 1986; Raeymaekers和Wuytack 1993)。

平滑肌的神经支配

平滑肌的收缩可能由神经、激素或由邻近细胞传递的去极化刺激而引起。这些不同途径的重要性因组织的位置不同而异。有些肌肉接受密集的神经支配，严格调控其收缩功能。例如，特殊神经调节既可产生瞳孔收缩，又可产生瞳孔开大，这样的肌肉曾被称为多单元平滑肌 (multi-unit smooth muscle) (Burnstock 1970)。其他肌肉的神经分布较稀疏，这些肌肉呈现肌源性活动，自发启动或对牵张产生反应，经缝隙连接在细胞之间扩散，明显受激素影响。这样的一些肌肉，如胃肠道、膀胱、输尿管、子宫和输卵管壁上的肌肉，其神经支配对肌肉本身所产生的收缩速度和收缩力产生全面的影响，这样的肌肉曾被称为单元平滑肌 (unitary smooth muscle)。在这里提到这些名词是因为在文献中经常遇到。

分布于平滑肌的传出神经纤维是神经元的无髓神经突起，其胞体位于自主神经节，或位于交感链内，副交感神经纤维的胞体比较靠近神经支配部位。它们广泛分支，分布于整个肌肉，并向内部肌束发出分支 (图7.41)。这些自主传出纤维的终末在后文 (第8篇) 有更详尽的叙述。在终末部位，每一轴突的分支均呈串珠样，末端膨大或纡曲 (varicosity)，含有囊泡和线粒体。尽管在解剖学上仅仅把分支的最后部分作为一个末梢，但在功能上每一个膨大都是递质的释放点，因此都是一个末梢。这种模式认为，自主神经元的一条轴突分支所形成的神经末梢数目非常大，可多到数万个。与其相反，一个躯体运动神经元的最大数目只有数百个。

平滑肌内的神经肌接头与骨骼肌内所看到的不一样。神经递质可通过10～100nm不等的间隙扩散，甚至间隙大到1μm，尽管较慢，但也能产生神经肌肉传递。神经末梢内有很多小泡，肌细胞与末梢的邻近区在结构上与非连接区没有什么区别，也可能有较高密度的受体。

肌肉的传入纤维是背根神经节内小神经元的周围突。由于也是无髓并含有轴突小泡，呈串珠样结构，故与传出纤维难以鉴别。

平滑肌内的位置特异性变化

值得强调的是，体内不同部位的平滑肌之间的区别，已经超出了一般结构、神经支配及收缩行为的范畴。例如，大动脉和气管的平滑肌通常为慢收缩和强直类，能长时间维持张力。肠和膀胱的平滑肌属于快收缩和异相活动性。这样的差异可能产生于细肌丝和粗肌丝调节系统的特点和相对重要性不同，也可能反应了肌球蛋白异构型的构成变化 (Somlyo 1993)。

同样的刺激在不同的平滑肌可能产生不同的收缩反应。例如，阻力血管的平滑肌，细胞内pH降低的结果通常是松弛。但是，相同的刺激可使兔耳和人输尿管血管床的肌肉收缩增加 (Wray 1988)。

从这些和其他独特变化的观察中可以看出，从局部平滑肌所观察到的结果不能得出一般性的结论。

平滑肌的发生

平滑肌细胞大都源于内脏原基壁和血管内皮周围的间充质细胞。虹膜平滑肌产生于视杯边缘附近的外胚层细胞。

关于平滑肌前体细胞的分化是在鸡胚砂囊 (内脏) 的研究中发现的 (Gabella 1989; Chou等1992)。经过一段时间的增生后，成肌细胞群开始沿相同方向延伸。开始在细胞质内出现与肌动蛋白丝和细胞骨架丝有关的密体；细胞膜表面开始出现特殊结构：小凹、粘着斑和细胞间连接。细胞骨架

丝延长插入膜下致密斑。细肌丝和中间丝首先出现。数天之后，粗肌丝出现，从这时开始，细胞能够收缩。在发生过程中，密体的数目和细胞骨架成分逐渐增加。除了合成细胞骨架和收缩装置外，分化细胞还分泌细胞外基质成分。

在发生中的平滑肌，所有的细胞皆处于相同的分化阶段，不存在连续的分化波。从最早出现到成熟，平滑肌的体积增多数百倍，每个细胞增长2～4倍，但主要是细胞数目的增加。增生发生于肌肉所有部位的细胞分裂，而不单单发生在肌肉的表面和两端。细胞有丝分裂可发生于细胞已经分化之后，这已被肌丝和膜特殊结构所证明。一生中任何时期都可发现平滑肌细胞的有丝分裂。但是，其分裂高峰发生于出生前，具体时间因肌肉不同而异，成年期罕见，除非受刺激而肥大或修复。三种主要类型肌组织成熟细胞的有丝分裂能力排列如下：骨骼肌细胞在分化之后完全不能分裂；心肌细胞能分裂，但只见于出生前；平滑肌细胞的分裂能力持续终生。

在早期，平滑肌表达肌球蛋白的胚胎型和非肌异构型，这些异构型的比例在发生过程中逐渐减少（见Somlyo 1993和其中的参考文献）。最初，SM-1是主要的或惟一的平滑肌重链异构型，随着发育的进展，SM-2异构型变得更加重要（Borrione等1989；Kuro-O等1989；Eddinger和Wolf 1993；Woodcock-Mitchell等1993）。

平滑肌肥大

当中空器官出现慢性部分梗阻时，其内容物不能流动排空，此时可出现膨胀。在这种情况下，管壁的平滑肌过度伸展，其适应性反应便是肥大。这种情况在生长中的个体可能遇到，尤其多见于先天性畸形。在成年人和老年人中，当前列腺增生而膀胱梗阻时及肠管因肿瘤生长而部分梗阻时均可出现平滑肌肥大。妊娠期间，由于肌层的肥大所导致的子宫胀大，是平滑肌肥大的特殊情况。

平滑肌肥大包括细胞数目的增加或过度增生（hyperplasia），产生于原来肌细胞的有丝分裂并伴随单个肌细胞体积2～4倍的增加（Owens 1989；Gabella 1990）。尽管最终结果是收缩能力的增加，但常常是每单位横切面积收缩力的减少。在细胞生长时，因某些细胞器增多而使细胞体积增加，例如肌浆网；而其他细胞器则减少，例如线粒体。肌动蛋白和肌球蛋白总数都增加，但肌动蛋白的增加超过肌球蛋白。主要增加的是中间丝（Berner等1981），其增多数超过肌丝，这反应了结蛋白与肌动蛋白比例的增加（Malmqvist等1991）。肥大的肌肉含有许多新生血管和增加的胶原物质，但其神经支配更稀疏，肌肉的相关神经元也肥大。

体外培养显示，单单牵张刺激就足以引起平滑肌肥大（Karim等1992）。不过，肥大的发生常常是肌肉对牵张刺激及激素或其他影响的综合反应。一个典型的实例是激素影响在妊娠子宫肌层肥大中起主要作用。

慢性高血压使比较大的阻力血管的平滑肌产生适应性肥大，导致动脉管壁增厚。有证据显示，这种反应涉及血管收缩肽，例如血管紧张素Ⅱ（angiotensin Ⅱ）和精氨酸加压素（arginine vasopressin），促进蛋白合成的普遍增加和肌特异性蛋白的大量选择性增加（Owens 1991）。血管平滑肌细胞的异常增生和肥大是若干血管疾病的标志，是许多研究所关注的焦点。根据观察，成熟平滑肌细胞可退行发育为胚胎表型而出现增生行为。另外的观察显示，这种表型的细胞是一克隆选择的亚细胞群，其扩增受着自分泌生长因子（autocrine growth factor）的支持（Benditt 1974）。在增生反应中有多种因子介入，包括血管收缩肽（vasoconstrictor peptide），例如血管紧张素Ⅱ；细胞因子（cytokine），例如白细胞介素1（interleukin-1）；生长因子肽，例如成纤维细胞生长因子（fibroblast growth factor）、血小板源生长因子（platelet-derived growth factor）和胰岛素样生长因子Ⅰ（insulin-like growth factor-1）；还有脂蛋白和细胞外基质成分。相反的影响也有报道，在体外培养情况下，人血管平滑肌细胞合成转化生长因子β（transforming growth factor-β）可抑制平滑肌增生（Kirschenlohr等1993）。

有关动脉肌层的动脉粥样变化，参见第10篇。

平滑肌的再生

平滑肌在创伤后有自我更新能力。这种能力的程度因部位不同而异，从消化管壁损伤后被结缔组织取代的有限修复，到血管的完全再生不等。这种区别可能取决于有丝分裂细胞的来源。一般说来，再生过程不依赖于未分化的前体细胞池的存在，即类似于骨骼肌的卫星细胞的存在。然而，完全成熟的平滑肌细胞似乎不能重新进入细胞周期，因为损伤之后进行增生的细胞较少分化，缺乏平滑肌肌球蛋白异构型的表达。这种胚胎型肌细胞可能通过成熟细胞的去分化而发生，或通过原先未成熟细胞的克隆扩增来实现（Benditt 1974；Pauly等1992；Woodcock-Mitchell等1993）。

有时候，平滑肌增生反应超出修复创伤所需，例如，气胀血管成形术引起的内皮损伤后的血管平滑肌细胞的不适当增生，可产生血管再狭窄。这种反应的临床重要性，激起了人们对其根本原理的更多关注。相信在未损伤组织内引起增生的因子，即前文列出的引起肥大的那些因子，对损伤可能有同样的活性（Reidy 1992）。因为损伤而暴露于邻近组织的平滑肌细胞必然有一些因子加入，包括血小板源促细胞分裂剂（plateletderived mitogen）和凝血酶（thrombin）（Wilcox 1993）。其中有些因子可能协同作用（Hahn 1993）。

肌上皮细胞

已经发现，肌上皮细胞（myoepithelial cell）与若干分泌腺有关，包括唾液腺、泪腺、汗腺、乳腺，可能还有前列腺。这些腺含有平滑肌样收缩细胞，但这些细胞源于外胚层。可以通过肌丝蛋白的存在辨认这些细胞。肌丝蛋白与平滑肌的肌丝蛋白有关，中间丝含有细胞角蛋白（cytokeratin），与上皮有亲合性（Rudland 1987）。

这类细胞位于腺上皮细胞和基膜之间。在腺的分泌部，肌上皮细胞呈星形或篮状，与生理状态有关，有长树枝状突起，见于唾液腺、泪腺、乳腺腺泡和汗腺的分泌部；也见于有关的分泌管，例如唾液腺的小叶内导管；这些细胞多为立方形或锥形，呈纵行排列（见第12篇）。细胞内含有丰富的碱性磷酸酯酶、ATP酶和腺苷酸环化酶（Han等1976）。细胞与

周围细胞之间广泛存在桥粒连接，细胞之间通过缝隙连接彼此相连。多数情况下，细胞受自主神经系统支配，接受刺激而收缩、挤压分泌细胞，促进分泌，有助于分泌物沿腺导管向前推进。乳腺的这种细胞的调节部分地由催产素完成（Hamperl 1970）。由于其位于腺上皮细胞和血管中间，肌上皮细胞也可能在运输和（或）腺细胞代谢调控方面起作用（Ellis 1965）。事实上，这种细胞可产生基膜成分并合成生长因子，以维持腺上皮的健康生长（Fernig等1991）。

成肌纤维细胞

平滑肌细胞合成和分泌细胞外基质的能力说明平滑肌细胞与成纤维细胞有着很近的亲缘关系。平滑肌细胞的粘着连接和成纤维细胞的局部连接之间具有很强的同源性，其中相同的蛋白聚集物把细胞质肌动蛋白丝固定到细胞膜上（North等1993）。某些成纤维细胞有明显的收缩能力。这些称之为成肌纤维细胞的细胞内含有数量不等的平滑肌样收缩成分，这些细胞可能源于基质的脂肪细胞或成纤维细胞。成肌纤维细胞（myofibroblast）含有平滑肌相关肌动蛋白和由波形蛋白（vimentin）构成的中间丝（Skalli等1989）。肾脏的肾小球系膜细胞有α平滑肌肌动蛋白表达，可能为成肌纤维细胞最突出的例子（Waldherr等1992）。在种种纤维变性情况下，也可观察到成肌纤维细胞行使收缩及合成许多细胞外基质的功能（Oda等1990），并与生长因子一起，支持毛细血管的形成（Sato等1990）。

骨骼肌的附着

肌力通过结缔组织传导至骨、肌腱、腱膜和筋膜。组织间的自然连接已经阐述（见本篇，肌肉与结缔组织间的连接）。此处详述结缔组织本身的结构。

肌腱

肌腱（tendons）呈索条状或带状，截面为圆或椭圆形，由Ⅰ型胶原纤维束构成，主要与其长轴平行排列，也有少数相互交织排列，这种纤维束较明显，肉眼即可看出肌腱纤维的纵行条纹，可以相互融合成肌腱的两条或多条腱索，或连接于两条相邻肌腱之间。肌腱表面光滑，但粗大的肌腱可由粗纤维束形成纵行的嵴（如闭孔内肌腱的骨面有纵行的棱嵴，见第7篇）。疏松结缔组织位于纤维束之间，内含小血管和神经。而表层致密的结缔组织、构成腱纤维鞘（fibrous sheath），鞘内含有弹性纤维和排列不规则的胶原纤维，纤维鞘与周围组织疏松接触，使肌腱的运动阻力减小。在需要更大活动自由的部位，肌腱借滑液鞘与周围组织分开（见下文）肌腱经骨膜和深入骨皮质的骨纤维（又称夏皮纤维，Sharpey's fibers）牢固的附着于骨，在新鲜的骨切面上，肌腱附着部位，常见一白色光滑的纤维软骨板，可能起缓冲和加强作用（Benjamin等1986，见第6篇）。

肌腱的张力与骨类似，即为钢的一半：截面直径为10mm的肌腱可承受600～1000kg张力。肌腱在运动中的拉力通常用拉力板检测法测定，但在活体可通过扣带传导器直接测量（Barnes和Pinder1974；Salmons1975；Walmsley等1978，见第8篇，跑步过程中跟腱的力）。

肌腱略有弹性，可被拉伸其长度的6%而无损伤。肌腱的弹性恢复能力使运动更经济（见第8篇）。肌腱既有抗伸展力，又有一定弹性，因而能围绕骨面分散拉力，或改变拉力角度。

肌腱由胶原纤维构成，血供较少，故成白色，但其血供并非不重要。来自周围肌组织的小动脉纵行于胶原纤维束间，自由分支，相互吻合，有小静脉及淋巴管与之伴行。这些纵行的血管网由来自周围疏松结缔组织或滑液鞘的小血管加强（Edwards1946）。在腱与骨的连接处无血管通过：连接面上没有小孔（见第6篇）。腱修复时，先是纤维母细胞增生，继而在组织间隙有新纤维出现（Potenza1963）。

在出生后的发育中，肌腱的增大由间质性生长形成，尤其在肌—腱连接处，此处有大量纤维母细胞。从肌肉端至骨附着处，其生长速度逐渐降低。肌腱的最终厚度取决于相连肌肉的大小和力量，但也受其它因素的影响，如肌肉的羽状化程度（Elliott和Crawford 1965）。

肌腱的神经分布主要是或者说只有感觉神经，它们没有控制血管运动的能力。对力敏感的特殊神经末梢可见于肌—腱衔接处（见第8篇，高尔基腱索）。粗大的有髓神经纤维，在肌神经支或相邻的外周神经的小支内走行（Stillwell1957；Matthews1972）。

滑膜鞘和滑膜囊

滑膜鞘（synovial sheath），常见于紧密相贴的运动结构之间，又需要最大限度减少摩擦的部位。常见于肌腱相关结构—特别是近关节处，可垫于骨周围或支持带下。

典型的滑膜囊为一滑膜构成的扁平囊，其外表面固定于相邻组织，在内表面间由一薄层液体分隔其内表面间可以相互滑动，润滑液有助滑动并可以营养滑膜内层细胞。

滑膜囊(synovial bursa) 最多见于肌腱和骨或韧带之间，或两肌腱之间（subtendinous）相互运动的部位。也见于肌肉与骨、肌腱或韧带间（submuscular），以及腱膜与骨（subfascial）、韧带之间，皮肤与皮下结构间（subcutaneous），如皮下骨性突起、肌肉或肌腱之间。在成人、异位滑膜囊（adventitious bursae），可见于皮肤经常发生移位活动和受压的皮下组织中，这提示机械性因素可能在滑膜囊的进化中起重要作用。但其不断发育是在子宫中完成的，因而还须从基因遗传的角度进行研究。

近关节的滑膜囊，其滑膜与滑液可能与关节腔相延续，但两者可能是分别发育的，只是在发育后期才相互通连，称为交通滑膜囊（Communicating bursa）。有时它们包绕关节囊内的肌腱呈鞘状。

有些肌腱含有籽骨或软骨，并与骨面相贴。这时，这些相接触的表面就有软骨覆盖，并有滑膜囊包裹，形成一个滑膜关节（synovial joint）；例如，髌骨长肌腱与骰骨构成关

节处的籽骨（见本篇后文）。

腱滑液鞘 腱滑液鞘（synovial tendon sheath）见于肌腱通过韧带、支持带或筋膜悬带、骨性纤维构成的通道处，其形状随被包绕肌腱的形状而异，并受周围组织和机械作用的影响。腱滑液鞘可以看作是一种延伸并包绕肌腱的滑膜囊。其内层经疏松结缔组织连于肌腱，其外层固定于相邻骨膜或其他结缔组织结构，内、外层间有薄层滑液。内外两层在鞘的两端互相延续，但有时它们也会沿鞘全长或间断地与腱系膜（mesotendon）相连。腱系膜使其具有一定的稳定性，并引进供应肌腱的血管及神经。有些腱系膜已简化成一条或数条索带，如指腱鞘的腱系带（见本篇后文）。

腱膜

当肌腱广泛分布于较大面积时，就变成一层宽而薄的结缔组织，称腱膜（aponeurosis）。 腱膜常有纵行条纹，是由一些粗大的纤维束被疏松结缔组织分隔而成的。这些纤维束是由致密排列的胶原纤维构成，其结构特点与构成肌腱的纤维束相似，通常分层排列，同一层中纤维束平行排列，但相邻两层却构成一定角度。新鲜腱膜的表面层平行纤维可显示迷彩色，因其能像光栅一样折射光线。

"Aponeuroseis" 一词本是指从肌腱两侧面伸展出的薄层结缔组织，对肌腱提供辅助附着作用。上睑提肌（levator palpebra superiors）和股四头肌腱支持带（retinacula of quadriceps extensor tendon）是具有腱膜的典型范例。该词现在通指任何片状的致密结缔组织，它能直接或间接地从骨骼肌向筋膜、肌肉、软骨或骨传导张力。在某些情况，腱膜即是整个附着装置，如腹外斜肌腱膜（obliquus externus abdominis），而另一些情况下，则为肌纤维提供广大的附着面，如棘上和棘下腱膜（Supera and infraspinous aponeuroses）。一些主要的腱膜呈线性互相交织，有时呈多角度、十字交叉或缝际交织，如腹后外侧腱膜（ventrolateral abdominal aponeurosis）（见本篇后文）。

筋膜

筋膜（fascia）一词概念较广义，是广泛存在的结缔组织结构，虽然结构多变，但其胶原纤维一般交织排列，而很少像肌腱和腱膜那样平行地致密排列。

筋膜外观多样。在解剖肉眼观察时，是肌肉和其他组织表面的一层结构。尽管它被命名为包被筋膜（investing fascia），但这并不是其惟一功能。在拮抗运动的肌肉之间，它呈现出网状疏松结缔组织形式，一定程度上分离不同肌，构成筋膜的疏松结缔组织，包绕在周围神经、血管和淋巴管周围，当它们穿过其他组织时，多与这些结缔组织筋膜连结在一起形成血管神经束。而在一些大血管，如颈总动脉和股动脉周围，则又形成一层致密结缔组织层，这可能有其重要的功能意义，可使大静脉靠近搏动的动脉促使其回流，或通过相邻动脉产生的搏动力，促使组织产生反应。

浅筋膜 浅筋膜（superficial fascia）为一层厚度不同的疏松结缔组织，同真皮深层融合。特别是在肌肉和皮肤之间，常由脂肪组织构成（见 第2篇，脂肪组织）。它增加了皮肤的活动性，也有隔热和贮存能量的作用。浅筋膜中有皮神经、血管及淋巴管穿行，而它们的主干则位于脂肪较少的最深部。浅筋膜内也有皮肌，如阔肌（platysma）是一种分布广泛，与皮肤相连的成层状肌肉的进化遗迹，在其它哺乳类动物比较明显。皮下脂肪的量与分布两性不同，在女性多而广，男性则自躯干至四肢逐渐减少，尤其是中年男性，但此时两性的脂肪总量均增加。皮下脂肪的量还与气候有关，寒冷地区人的浅筋膜脂肪较多，前下腹壁的浅筋膜最明显，含有很多弹性组织，从腹股沟区进入大腿部位呈多层分布。它们在四肢和会阴分化一致，但在手、足背面、面、颈的侧面、肛门周围以及阴茎、阴囊周围则较薄。耳廓几乎没有浅筋膜，而在头皮、手掌和足跟却特别致密，其间有许多坚实的结缔组织带穿过并将浅筋膜和皮肤固定于深部的结构上。这实属于深筋膜（deep fascia）的范围，但习惯称为头皮、手掌及足底腱膜。

深筋膜 深筋膜（deep fascia）主要由胶原纤维构成，排列致密而规则，以致在某些部位很难与腱膜区分。四肢深筋膜发育较好，胶原纤维纵行或横行排列，构成一个坚实而无弹性的鞘，包绕肌肉。上、下肢都有一些肌肉位于深筋膜深面，这些深筋膜的功能类似于腱膜。深筋膜一旦附着到骨上，即与骨膜融合，从而将肌肉的拉力传向骨骼。髂胫束是一强大的股深筋膜带，它将阔筋膜张肌和大部分臀大肌的拉力传向股骨和髂骨（见第7篇）。肱二头肌部分附着于前臂深筋膜；掌腱膜是掌深筋膜，接受许多肌肉的牵拉，如掌长肌，部分拇指和小指近掌心侧肌肉。

在颈部及四肢，深筋膜层在肌束间穿过，与骨广泛连结。有些肌间隔（intermuscular septa）将功能、发育过程和神经支配不同的肌群分隔开来。这在临床上有很大意义。当一块肌肉由于水肿等原因肿胀时，由于筋膜限制了其体积膨胀，就出现相应的疼痛症状。例如胫骨前肌间隙综合征（anterior tibial compartment syndrome），也叫做前或外侧"胫夹综合征"（"shin-splints"），见于运动员不恰当的跑步或鞋不合适导致踝背屈肌劳损或炎症。在功能上筋膜隔通常起连结而不是分隔肌肉的作用，肌肉常附着于筋膜隔两侧，实际上，筋膜隔也是肌间腱膜（intermuscular aponeurosis）。

在某些部位，首先是近腕、踝部，深筋膜在局部横行增厚，且两端均固着于局部的骨性突起上，称为支持带（retinacula），能括约其深面的肌腱，防止它们在运动时脱位。肌腱经过这些骨纤维通道后作用方向也发生改变，能更有效地起牵拉作用，其中滑液鞘能助其自由活动。指（趾）屈肌腱也穿过这种深筋膜与骨构成的通道，再由滑液鞘包绕（见第7、8篇），特别在下肢，深筋膜还限制了深静脉的扩张，从而促进静脉血回流。

骨骼肌的形态与功能

形状和纤维结构

肌肉可根据其一般形态结构及其纤维拉力方向的主要关系来分类（见图7.48）其纤维主要平行于拉力方向的肌肉可呈扁平短四边形（如甲状舌骨肌，thyrohyoid）或长条状（如胸骨舌骨肌和缝匠肌，sternohyoid，sartorius），在这些肌肉中，单根纤维可以走行肌肉全长，也可被横行腱划分成几段（如腹直肌rectus abdominus），纺锤形肌肉（fusiform muscle）的纤维在肌腹部位近于平行，在一端或两端纤维则向肌腱会聚。肌纤维与拉力方向构成角度时，肌肉可呈三角形（如颞肌temporalis，长收肌adductor longus）或呈羽状（pennate）。后者复杂多变有单羽状（unipennate）（如踇长屈肌，flexor hellucis longus）双羽状（bipennate）（如股直肌Rectus femoris，骨间背侧肌dorsal interossei）和多羽状（multipennate），如三角肌（deltoideus）（见图7.48）。有的肌肉纤维斜行穿过深浅腱膜之间，像单羽状的比目鱼肌（soleus）。另一些部位肌纤维可起于骨筋膜间隙的侧壁，斜行向中心腱会聚，呈环羽状（circumpennate），如胫骨前肌（tibialis dnterior）。有些肌肉排列成螺旋状（spiral）或扭曲形，如胸大肌和背阔肌的胸肋部纤维在其中部和一侧附着点之间肌纤维可扭转180°。有的肌肉在骨周围呈螺旋形，如旋前圆肌（pronator teres）旋绕桡骨近端。另一种类型的螺旋形肌纤维按两个或两个以上的平面排列，称为十字形肌（cruciate 图7.48），如胸锁乳突肌、咀嚼肌和大收肌（sternocleidomastoideus，masseter and adductor magnus），许多肌肉有一种以上的上述排列方式，以适应各部位的不同运动或独立的运动。

功能意义

肌肉的形状、大小、纤维结构及附着与其功能有密切的关系。

作用方向 尽管肌肉内部结构不同，但肌肉的合力是指向肌腱方向；任何垂直于此方向的分力必被折消。像图7.48中的条状肌的横向分力可以忽略。而在纺锤、双羽状、多羽状肌，纤维的对称排列使横向分力达到平衡。在非对称肌，如单羽状肌，纤维产生一种无对抗的侧拉力，这种侧拉力只有通过

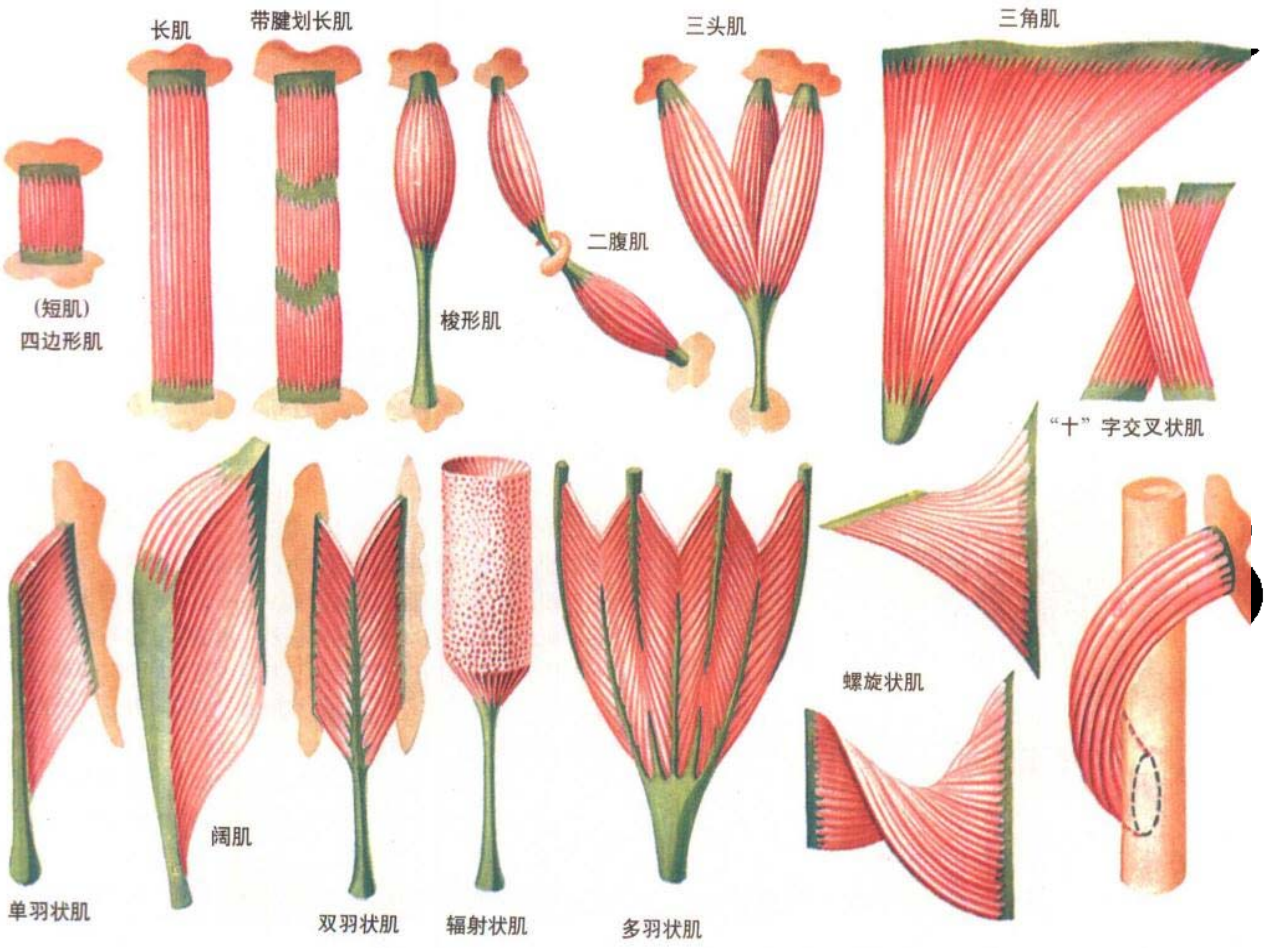

图7.48 肌的各种形态。根据它们的一般形状和肌束排列结构命名。



图 7.49 肌扭转不全模式图解。

肌肉本身的内压力来抵消（van Leeuwen 和 Spoor 1993）。

在扭曲的肌肉收缩时，不仅要使扭曲打开，而且倾向于使其两端附着部位不仅可以靠近，同时要旋转到同一平面（图 7.49）。与这种情况相似的螺旋形绕骨的旋肌也可以使骨旋转，并产生旋转力。

收缩力量与范围 肌肉的收缩是肌原纤维中粗肌丝与细肌丝之间的横桥（cross-bridges）同步反复结合、解离所产生的牵引力的总和（见第 7 篇肌肉收缩的肌丝滑动机制）。此力大小主要取决于互相平行的收缩结构单位的数量总和。因而体现在肌肉的截面大小上。从收缩机制来讲，肌丝（myofilament）集合成肌原纤维，肌原纤维又集合成肌纤维，肌纤维构成纤维束（图 7.2），决定力量大小的关键是肌纤维束所占据的总面积。如果肌纤维很少，其力量可受无收缩结构的截面积影响，如肌内膜结缔组织所占去的比例的影响。同样，对许多小纤维束来讲，还有肌外膜结缔组织在截面积上所占据的比例。

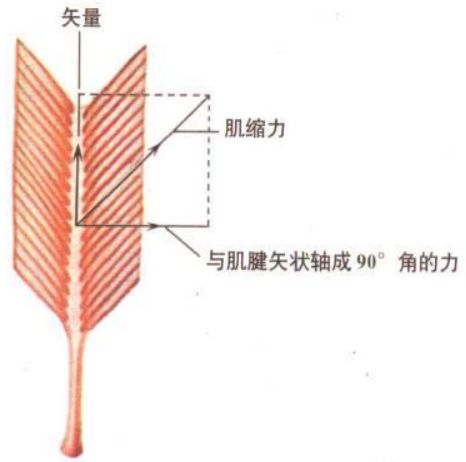

图 7.50 理想化的羽状肌肌力矢量图解。该结构使有效截面积增加，沿肌腱方向的分力大为减少（详见正文）。

肌肉的收缩范围取决于每一个肌原纤维节，又称为肌节（sarcomere）中的粗细肌纤维丝相互重叠程度及其相对移动的程度（见第 7 篇，收缩的肌丝滑动机制），在脊椎动物肌肉，肌节收缩时能缩短的程度有一个自然界限：粗、细肌丝从最小到最大重叠能缩短 30%。由于肌节呈系列排列，故各肌节所能缩短的比例与此相同，肌纤维终端实际产生的运动距离取决于该系列肌节的数目，即与肌纤维的长度呈正比。例如，如果将两条肌肉的一端分别固定，两者截面积相同，纤维方向与拉力方向平行，但一块肌肉的长度是另一块的两倍，则两块肌肉所产生的拉力相等，但长肌自由端的最大移动距离却是短肌的两倍。

主要肌纤维平行于拉力方向的肌肉多长而细，如图 7.48 中的带状肌（缝匠肌）。这种肌肉拉力很小，但收缩范围很大。若需较大的拉力，则肌肉的截面积必须增大。羽状肌是实现此目的的方法之一。图 7.50 展示了一个理想化的双羽状肌的作用原理。肌纤维与肌腱轴心成一定角度排列（羽状角 angle of pennation），此肌的收缩范围较同等体积的带状肌收缩范围小，因为此种情况下肌纤维较短，且沿肌腱方向的缩短仅是肌纤维缩短的一部分。其斜拉力可分解成两个互相垂直的分力，一个沿肌腱方向，另一个与肌腱成 90° 角。当对称排列时，肌腱两侧的横向分力互相抵消。只有沿腱轴方向的力才有功能意义，当然，沿这一方向的分力要小于肌纤维所能产生的拉力。实际上，这种损失并不很大，羽状角通常小于 30°。因而沿腱轴方向的分力可以是肌束拉力的 90% 或更多（余弦 30° = 0.87）。但是肌纤维的角度本身并无优点，相反，它使得沿腱轴的收缩力和范围均减少了。但这种负面影响，远不如羽状结构所带来的优势大，羽状结构扩大了肌腱膜的附着面，使更多的肌纤维附着其上。一定体积的肌肉可由数块短肌构成，从而增加了其截面积，也就增加了收缩力。多羽状肌的有效截面积还要大，且其纤维更短。羽状肌通过其内部纤维长度的改变，使羽状肌的有效截面积增加，以降低收缩范围换取更大的收缩力。

当然，肌肉的几何形状并不完全出自生物学的角度，某一肌肉之所以呈羽状，也可能因为其肌纤维来自不同附着点。

尽管 power 和 strength 常与 force 换用，但它们并非同义词。power 是指一肌肉对外做功的功率，等于力乘以速度。由于 force 取决于肌纤维的总截面积，而速度即收缩速率取

决于其长度，因而Power应与肌肉的总体积相关。Strenyth常在需要几块肌肉参与的工作中测量，因此它既是多块肌肉分别作用的总和，也反映它们之间的活动方式和协调程度。可见strenyth的增加可能并不伴有真正有关肌肉产生收缩力容积的增加，尤其是在训练的早期更如此（Jones和Round 1990）。

肌与运动

肌作用的研究 历史上，人们试图通过大体观察阐明肌的活动。肌附着部位可由解剖确定，从其拉力方向推测其作用。局部电刺激的应用，使在活体上系统研究某一块肌的作用成为可能。Duchenne de Boulogne（1967）可称是此研究的开拓者，当然，这些知识尚不完善，无论是解剖尸体，还是刺激活体，孤立研究某块肌肉，都不能解决肌肉是如何进行随意运动的，及各肌在运动中是如何进行多种协同与稳定作用的。Duchenne 明白这一点，并在患有部分瘫痪的病人身上实验，以便能更准确地推论在正常活动中肌是如何一起工作的（Rowbottom和Susskind1984）。通过触诊可以查知运动中肌肉的收缩，但这仅限于表浅肌。在标准静止状态下，肌肉活动的现代知识几乎全部来自肌电生理活动伴随机械收缩检测记录，即肌电图（EMG）（见下文EMG节）。EMG可用于研究深、浅肌肉的随意活动，在肌肉静止、运动状态下均可以应用。多频道EMG可用于研究同一运动中不同肌之间的协同作用。通过附加传感器，如角度仪和力度板，可监视关节角度变化和重力的反作用，并用录像带同步记录运动或附加一个三维运动分析系统，以获得更加完善的数据。

肌电图（EMG）

正常情况下肌收缩活动单位称肌运动单位（motor unit）（见第7篇）。组成一个肌运动单位的所有肌肉几乎能同时除极，产生一个电生理信号，可用安置在肌内或肌外恰当位置的电极检测到。这种肌运动单位的电势为0.3～2mV，是一根肌纤维的10～100倍。其时程为4～10ms，比单根纤维动作电位时程长，这是因为电势的传导扩散是沿不同长度的轴突进行的。记录电极与激活纤维的距离，以及它们之间传导介质的不均一性，都对动作电位幅度有重大影响。但对时程影响极小（Veen等1994）。然而，单根纤维电位和运动肌单位电位的不同有重要临床意义。运动神经的损伤导致一个肌运动单位丧失活动，而只出现各单根纤维的自发激动，称为纤颤（fibrillation）。当用扩音器播放这些信号时，其声音是不同的。肌运动单位电位产生一种“噗噗”声，两纤颤电位产生“噼啪”声。因此EMG可用以诊断失神经支配，并追踪神经支配恢复的进展情况。

正常松弛的肌肉无电活动（Joseph等1955）。这就产生了一个问题，肌张力含意是什么。张力（tone）并非基础水平的收缩活动：它是指肌肉对于刺激，包括对伸拉和触摸等作出相反力量的反应能力。这完全依赖于同中枢神经系统的传导通路的完整性。如果伸拉反射弧的任何一部分—运动神经元或感受器被破坏，肌张力也随之消失，肌肉变得松软无力，就对伸拉刺激毫无反应能力了。反之，通过损伤神经系统对运动神经元的抑制作用，则恰好出现肌张力的病理性亢进。

随意肌收缩加强时，原来不同步激动的许多肌运动单位合并起来，形成一个连续的，多时相的波，称之为干扰型（interference patterm）波。人们努力将这些活动量化，既为某些肌病提供客观诊断依据，也探讨了EMG和肌肉机械活动之间的关系（引自Lenman1974的综述）。校正、整合后的EMG波为电兴奋提供一种测量尺度。在等电位状态下，它的大小同力量成正比（Lippold 1952），如力量不变，则与收缩速度成正比（Bigland和Lippold 1954）。但正常的不受约束的随意运动并不严格与此一致，因此并不能假定整合的EMG在这些条件下都与力或收缩速度成正相关 。乏力时尤其如此，此时给予一定水平的力，常伴有加强的电生理活动（Edward和Lippold 1956）。

多频道仪器可以用来记录同一运动中的所有肌肉的EMG，准确提供两块肌肉收缩活动的开始和停止时间，当这些频道与同一块肌肉的多个电极相连时，运用时间锁定信号技术可以测定单个肌运动单位的大小，或者寻找同一肌运动单位中单根纤维之间神经肌肉传导延迟的病理变化（Stålberg和Trontelj; 1994; Bertorini等1994）。

肌的活动 肌活动的经典定义是当其收缩时产生运动。这应视为一种实用的定义，因为“收缩”（contraction）等同于“缩短”（shortening），“放松”（relaxation）等同于“伸长”（lengthening），在对整块肌肉及其真实运动的整个范围来讲，是过于简单了。收缩可以看做是肌肉试图拉近其附着点。它是否能做到这一点还要看它被激活的程度和它所需要克服的阻力。阻力包括：重力和惯性、外部接触或冲击所产生的力；拮抗肌的主动收缩；需进行伸展和变化的所有结构产生的被动弹性和粘性阻力等。有的来自肌肉内部，其他的来自关节、被动肌、软组织。因而依条件不同，一块主动运动的肌肉可能保持、缩短或拉长其原长度，其张力可相应增加、降低或保持不变。主动肌缩短的运动叫做向心运动（concentric），而主动肌伸长的运动称为离心运动（eccentric）。

自然运动往往由一组肌肉完成，按其在运动中的作用不同，将每块肌肉划分为：

- 原动肌（prime mover）
- 拮抗肌（antagonist）
- 固定肌（fixator）
- 协同肌（synergist）

现详述如下：通常能够确定一块或多块肌，在运动的发动和维持中一直起主动作用的，它们是原动肌。拮抗肌是指那些与运动方向完全相反，或发动和维持相反运动的肌肉。例如在屈肘运动中，肱肌（brachialis）是原动肌，而肱三头肌（triceps）是拮抗肌。为了起始一个动作，原动肌必须克服被动和主动的阻力，并给肢体某节段一个角加速度，直到达到要求的角速度，然后必须维持足够的活动水平以完成运动。拮抗肌在运动开始时可能被激动，之后转入静止，直到运动至减速期，拮抗肌才被激动起来制止运动。在运动中，原动肌并不是完全不受限制，它要恰好抵消前述的多种被动因素、惯性和重力。

原动肌和拮抗肌一起收缩时，其作用相当于固定不动，可稳定相应的关节，增加跨关节的压力，并产生一个固定基础，以便其它原动肌的动作。如手指紧握物体时，腕屈肌和伸肌同时收缩以稳定手腕。有时重力可起到稳定关节的作用，如当膝、髋关节直立，并使关节间紧密衔接时（见第2篇）。或重力与单个原动肌共同完成关节稳定，如在肩关节，当臂下垂时，冈上肌（supraspinatus）起稳定作用（见第6篇）。另外，当存在强大外力时，原动肌和拮抗肌共同收缩，可使关节稳定于任一需要的位置。

一块原动肌跨过一个单轴关节，可产生单一运动，如多个原动肌跨过多轴或多个关节，就能产生复杂的运动，包括需要其他肌肉收缩来消除某些因素。这些肌肉可辅助完成某些动作，称为协同肌，它们既可起固定肌的作用，也可部分起原动肌的拮抗作用，如：指间关节和掌指关节的屈曲，主要由深、浅长屈肌完成。这些长肌也跨过了腕骨间关节和桡腕关节，如这些关节的运动受到障碍，屈指的效率也就会降低；腕伸肌的协同收缩则保持腕关节的固定，甚至稍产生少许伸腕动作，则将增加屈指的效率。

不同运动中，某块肌肉可担当原动肌、拮抗肌、固定肌或协同肌等不同的角色。即使在同一个动作中，由于重力的协助或抵抗作用不同，同一块肌的作用也会改变。如正常情况下在突然出手，肱三头肌是原动肌，使前臂沿肘关节外伸，而屈肌拮抗肌主要是处于静止状态。然而，当用手放下一个重物时，肱三头肌的伸肘作用被重力所取代，而由屈肌的伸长来控制这个动作。这个例子提醒我们所有运动都是在重力背景下进行的，其作用决不可忽视。

附着点与杠杆(运动的生物力学) 有两个原因限制了骨骼肌的收缩范围。第一，肌节收缩有其内在的限制；第二，肌肉本身的排列形式可能限制肌腱的活动范围，如短而斜行的肌纤维用以增强力量，但必须付出减少收缩范围的代价。如果需要增加活动范围，将通过肌肉操纵骨骼杠杆来实现。

要产生大范围的运动，力点必须接近关节轴。如图7.51A显示肱三头肌对鹰嘴的作用。产生伸肘运动。由于肌肉附着点接近关节，故手端可有很大的运动弧度。然而，手部较小的阻力即可阻止三头肌强大力量的运动。事实上，沿前臂至腕、手、随着活动范围的加大，该点可提供的动力相应减少。这种跷板式的杠杆，也见于小腿三头肌作用于跟骨产生的非承重足的跖屈运动。这种杠杆称为第一类杠杆(lever of first class)，即力点和重点分别作用于关节轴支点的两侧。如果将力矩和重距长度互换，这种杠杆就能产生较大的力量而只有较小的活动范围，就像橇杠一样，但这种情况在身体上是不存在的。

第二类杠杆的重点界于力点与关节轴支点之间，见图7.51B，足承重时跖屈使身体升高。其原理类似于抬起独轮手推车的车把。与前例不同，重点移动的距离小于肌肉的运动范围，因而力量也成倍增加，用磨牙咬碎东西的作用原理与此类似。

第三类杠杆的作用力点位于重点与关节轴支点之间。图7.51C示肱二头肌引起的屈肘运动，运动范围加大，但作用力减小。

人体中多数是一、三类杠杆：它们都是将肌腱的运动范围在同一方向（三类）或相反方向（一类）上放大，而代价就是比较费力。这一效应随肌肉附着点越靠近关节越明显。这看起来似乎相互矛盾：一方面如此多的肌纤维结构不惜牺牲它的收缩长度来换取更大的作用力，而另一方面骨杠杆又为了获得更大的活动范围而不惜减少作用力。然而，这种安排是有其生物学优势的。例如，肌肉集中排列，能使四肢更轻更细。这在以善跑著称的动物尤其突出，如马，杠杆的长度通过用脚指奔跑而很少延长，而强大的肌群却紧贴躯干排列，这样，它们本身就不会增加肢端的惯性。

图7.51A～C所示，每一杠杆其力均近似垂直作用于杠杆，这时所产生的旋转力最大，而实际上肌肉的力量只有一部分作用于此方向。一般情况如图7.52所示一块肌肉跨过关节，分别止于两块骨上，一块固定，另一块可动。则肌力产生两个效应：

转动效应 作用力F转动骨的倾向可用转矩来表示：M=F×L，L是力矩（图7.52A）。注意，L并非肌附着点与关节的距离。而是肌力作用线与瞬间转动轴之间的垂直距离。因此转矩M之大小受如下因素影响：肌力大小、肌附着点与关节的相互位置，关节的角度，关节面的形状；F的转动效应可以认为是其与运动骨长轴相垂直的较小分力所产生的(图7.52B)，这个力有时称为跨轴(transaxial)、旋转(swing)或突发（spurt）分力（Williams等1989）。

这种描述只适用于一块肌完成一个平面内的动作。而肌肉的可动骨附着点可能偏于该运动平面一侧，这时收缩会发生一额外旋转（spin）分力，图7.52B可见该力将使可动骨干沿其长轴旋转。

关节的反作用力 根据牛顿第三定律，作用于骨上的力量应有关节面上的一个大小相等、方向相反的力抵消，这一反作用力可分解为关节面接触点上的一个正常压力的反作用力和一个切线分力（图7.52c）。

图 7.51 图解人体杠杆功能类型。A. 第 1 种类型；B. 第 2 种类型；C. 第 3 种类型。

正常压力的反作用力（F c ）来自关节面的压缩（compression），该力保持关节面相接触，并起稳定作用，尤其是在快速旋转时，此时存在一个倾向于将关节面分开的离心力（MacConaill 和 Basmajian1977）。有些报道中称其为离轴（transarticular）、轴旁（paraxial or shunt）分力（Williams 等 1989）。

切线（tangential）分力（Fs）代表着对切线力的反作用力。如果没有这一切线分力，将会产生关节脱位。一定程度的

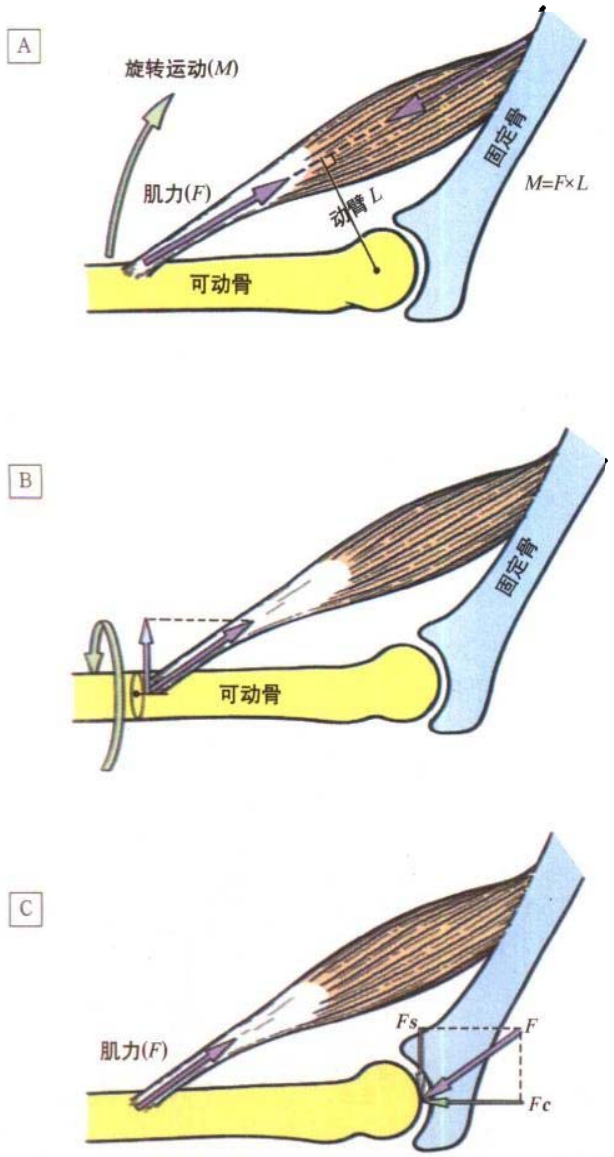

图7.52 阐述肌力生物力学效应的模式图。该肌（并不代表某一特定解剖学意义上的肌肉）起于一固定点或起点，跨过一多轴关节，附着于一可动骨的止点。A. 围绕关节的旋转运动。B. 骨肉的离轴附着所造成的旋转合力。C. 关节面上的反作用力（F）可被分解成对正常压力的反作用力（Fc）和一个切线分力的反作用力（Fs）（详见正文说明）

关节移位，当然是一些关节运动中的正常现象（见前），但它最终必须被抵消掉，否则就会脱位。实际情况中这一反作用力是一个合成力：重力和惯性，关节内外结构的弹性和粘性阻力—包括韧带、关节囊和周围软组织，它们可被运动移位，拉伸或压缩，最后还有其他肌肉的制约作用。

正常情况下，有一个以上的肌肉作用于某关节，每块肌肉会产生一个转矩，它们可以用代数和相加形式，给予可动骨一个角加速度，或者顺时针方向（见图7.52A屈曲），或者逆时针方向（见图7.52A伸展）。与此相似，旋转初产生一个力矩，维持骨干的位置或使其绕长轴向某一方向旋转。每块肌肉也在关节处产生一个反作用力，但这必须以矢量法则相加（如用力的多边形法则）。关节的稳定性要求这些力的合力加上重力，以及前述被动阻力和外部接触和冲击力，其总和应为零。

举臂时肩关节周围的肌肉活动可以包括这些因素的多数，是一个好例子。在外展的初期，三角肌的肩峰纤维有一强大的切力，如不加以抵消，将会使肱骨头在关节盂内向上移位。这部分力由重力抵消，但更多的是靠肩胛下肌、冈下肌和小圆肌的下拉力。三角肌作用于肱骨干上的转矩加冈上肌的力矩一起外展上臂。此处所给的分解数值简要地使你了解运动的生物力学的定量关系。详细论述可参阅许多现代的文献，包括Cochram（1982）和Mow和Hayes（1991）。

许多肌肉像图7.52那样方式工作，从一较稳定的附着点到一个较活动的附着点。其稳定点常是较重和较近端的部分称为起点（origin），较活动的附着点，在较远侧称为止点（insertion）。如背阔肌，附着脊柱、骨盆和肋骨的腱膜构成起点，而附着于肱骨的肌腱构成止点。尽管这些起点，止点的相对性是可逆的，如攀爬时背阔肌的起、止点互换。但掌握起、止点的习惯用法还是不困难的。有的肌肉，如腹直肌，却不易确定其可动端。因此，试图硬性确定每块肌肉的起止点，并无功能上的多大意义。而另一方面，关于肌肉的起始、走行、会聚于止点的一系列概念，为描述、观察、解剖每块肌肉提供了一个有序的步骤，因此，我们在此并不试图放弃这些概念，总体上这些术语仍在广泛应用。

一个关于关节运动力学的有趣而又复杂的问题，是运动所牵涉的肌肉的数目，即使是一个相当简单的运动中究竟有多少肌肉参加。显然在运动中，实际上极少有多余肌肉的活动，这已被用电刺激截瘫病人的运动神经，观察病人整合步行运动中参与肌肉数目的实验结果所证实（Kralj和Bajd 1989）。试验表明，电刺激的早期可产生不稳定的机械性步态。要产生一个较协调、流畅的运动，至少需要30个刺激频道。当然，某些肌肉是作为固定肌和拮抗肌来为其它肌肉的活动提供稳定的基础，并消除不必要的运动成分（Marsolais和Kobetic1987）。不同方向的力的组合增加了在关节上达到作用力平衡的范围，从而不会被动地过分依赖于结缔组织，像韧带、关节囊等来保持关节的稳定性。肌肉能有效收缩的范围有限，这意味着与收缩的次序有关，将涉及每块肌肉作用时不同的关节角度，但是，任何解释都需考虑到关节运动的动态和静态时的状况。Stern（1974）用一个数学模型将力学和生理学结合到一起，模拟一块肌肉作用下的肢体运动。模型预示必须转换一系列不同的肌肉附着点才能使肌肉收缩的速度和力量达到最大。这提示由多块肌肉作用的关节，各块肌肉有不同的附着点，从而符合实际运动的需要。

肌的命名

每块肌是按照其形状、大小、头或腹的数目、位置、附着或作用等来命名的，掌握其命名原则，有助于了解肌肉名称的含义。

以形状命名的肌

- 三角肌
- 方肌
- 菱形肌
- 圆肌
- 薄肌
- 直肌
- 蚓状肌

以大小命名的肌

- 大、小肌
- 长、短肌
- 最阔肌
- 最长肌

以头或腹的数目命名的肌

- 二头肌
- 三头肌
- 四头肌
- 二腹肌

以位置命名的肌

- 前、后骨间肌
- 冈上肌
- 冈下肌
- 背肌
- 腹肌
- 胸肌
- 臂肌
- 股肌
- 口肌

以深度命名的肌

- 浅肌
- 深肌
- 外肌
- 内肌

以附着点命名的肌

- 胸锁乳突肌（起自胸骨、锁骨，止于乳突。）
- 喙肱肌（起自喙突止于肱骨）

以作用命名的肌

- 伸肌，屈肌
- 展肌，收肌
- 提肌，降肌
- 旋后肌，旋前肌
- 缩肌，开大肌

这些命名的方法有时互相融合，如指长屈肌，背阔肌等。

有些肌名或肌组名常常很简化，以作用命名的肌，有时仅强调习惯性作用来命名。实际上，一块肌可以在不同的运动中发挥不同的作用，如果运动受到重力的影响，作用还可以发生改变。所以不能简单的以这种肌命名来解释其功能作用。

头部肌与筋膜

头部肌分为两组。

- 颅面肌　主要位于眶周、眼睑、外鼻、鼻孔、唇、颊、口、耳廓、头皮和颈部皮肤等部位。这些肌肉常统称为面部表情肌。
- 咀嚼肌　主要与颞下颌关节的运动有关。

头部肌的这种分类反映了胚胎起源和神经支配的不同。但就功能而言，人类头面部的诸多运动，如咀嚼、吞咽、发声、表情、呼吸，以及眼球、耳、鼻的运动，却是由这两组肌肉相互依赖、密切配合完成的。

头部的其他肌群，如眼肌、眼外肌、耳廓和鼓室肌、舌肌、腭肌、咽上肌等，将在其他章节讲述。

颅 面 肌

颅面肌（craniofacial muscles）均由面神经分支支配，根据局部解剖和功能分为以下几组加以描述。

- 颅顶肌
- 眶周及眼睑肌
- 鼻肌
- 颊唇肌

大多数颅面肌可以很明确地归入以上某一组中，然而对少数肌而言，这种分类仍很勉强。颅面肌学无论从结构上还是功能上来讲，都是十分复杂的，要对各种文献作出一个综合的结论，并非易事。大家各执一词，有些关系到命名学，甚至是世界性的分歧。这里仅就较为广泛接受的观点描述，细节请参阅有关文献（可见 Anatomy of speech, 第 11 篇）。

颅顶肌

头皮浅筋膜　头皮浅筋膜是由纤维和脂肪组织构成的致密结缔组织层，外与皮肤，内与帽状腱膜及骨外膜紧密相贴。向后与颈后部的浅筋膜相延续，两侧延伸至颞区，则变得较为疏松。

颅顶肌(epicranius)　主要包括两部分，即枕额肌和颞顶肌。

枕额肌(occipitofrontalis)　是一层宽阔的肌纤维，后起上项线，前至眉弓，覆盖着整个颅穹隆顶部。它由4块4边形薄片状肌肉组成，包括枕肌（occipitalis）和额肌（frontalis）各两块（图 7.53），由帽状腱膜相互连接。两块枕肌分别以纤维肌腱起自左右枕骨项上线的外 2/3 及颞骨乳突部，止于帽状腱膜。两块额肌主要附着于眉弓处的浅筋膜，较枕肌宽，其纤维更长，颜色更淡。额肌没有骨性附着点，其内侧纤维与降眉间肌纤维相延续，其中部的纤维与皱眉肌和眼轮匝肌的纤维相混合，其外侧纤维也与眼轮匝肌混合于额骨颧突的表面。各部额肌纤维从这些附着处，向上于冠状缝前方连于颅顶帽状腱膜。额肌肌腹的内侧缘在鼻根上方汇合在一起，而枕肌肌腹的两内侧缘之间，却留有相当的距离，由帽状腱膜的后延部分覆盖。

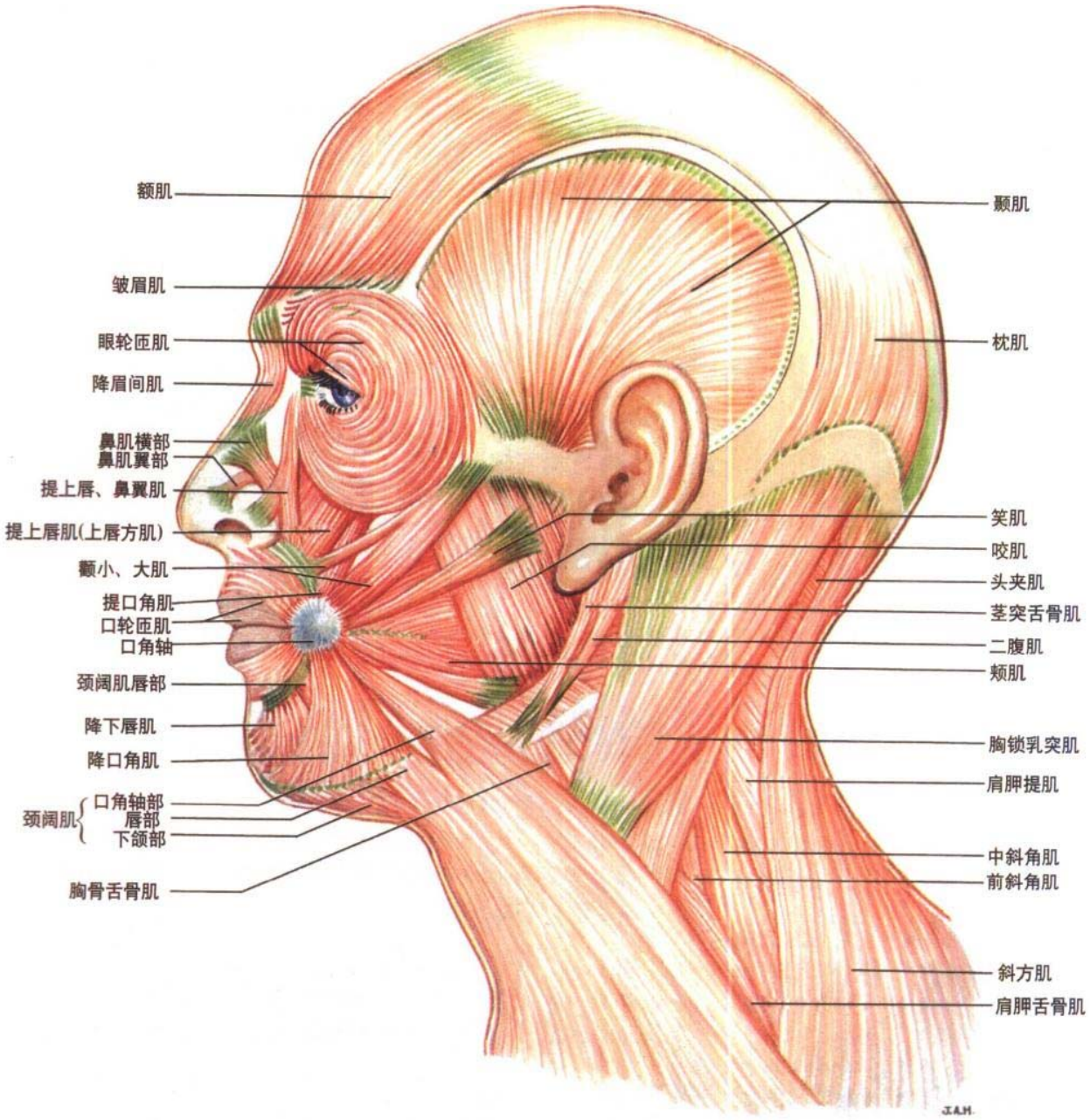

图7.53 头颈肌(浅层侧面观)。显示眶周部、颊唇、鼻周、颅顶、咀嚼和颈部肌群。本图未显示关节肌。笑肌有变异，这里有两束，下部束未标出。口角轴的本质、口角轴的相关肌及这些肌在面部运动中的协同作用，在正文中叙述。口轮匝肌深层牵动上下唇的肌层已显露清楚。

颞顶肌(temporoparietalis) 位于枕额肌的额部与耳上肌、耳前肌之间，是发育不一的一层肌肉。

颅顶腱膜(epicranial aponeurosis) 又称帽状腱膜(galea aponeurotica)覆盖于颅骨顶部，与颅顶肌一起，形成后起枕部、前达眉弓的一层连续的纤维肌膜。它向后位于枕额肌的枕部两肌腹之间，附于枕骨的枕外粗隆和上项线。向前，它包绕枕额肌的两额部，并于两肌腹之间有一窄短延伸。在两侧，它是耳上肌和耳前肌的附着处。此处，帽状腱膜较为薄弱，并于颞筋膜表面向下延伸至颧弓。帽状腱膜由纤维性浅筋膜紧密粘贴于颅顶皮肤。但与颅骨外膜之间则连接较为疏松，使颅顶腱膜可较自由的移动并使与其相连的颅顶皮肤也可移动(图7.54)。Chayen和Nathan(1974)将这层"疏松的"腱膜下组织(subaponeurotic tissue)又分为三层，中间一层较为致密，与帽状腱膜有相同的附着点。

变异 约25%的人有一薄层项横肌(transversus nuchae)，它起于枕外粗隆或上项线，可位于斜方肌的浅面或深面；它往往随耳后肌插入，但可与胸锁乳突肌的后缘混合。

神经支配 枕部受耳后神经分支支配，额部则由面神经颞支支配。

作用 向上收缩，额肌可抬高眼眉及鼻根部皮肤，这一

动作多在仰视时伴随发生，也可见于惊讶、恐惧等表情。向下收缩，额肌可使头皮前移，前额部出现横纹。一般有5到10条大的横纹和数目不等的中等大小的横纹。这些横纹在眼眶上组成了一系列大致呈同心排列的弓状线，即凸向上面平行于眶上缘，这些弓状线的内侧端延续成宽约2cm的正中纹，但此处曲线相反，即凸向下方。枕肌可使头皮后移，枕肌与额肌协调运动，可使整个头皮向前或向后运动。

临床联系 头皮包括5层：皮肤、皮下组织、颅顶肌与颅顶腱膜、腱膜下疏松结缔组织和颅骨外膜（图7.54）。最好将前三层视为一层，因在意外事故中头皮撕裂，或外科手术掀起头皮时，这三层仍彼此紧密结合。皮下组织十分致密，所以一般头皮的炎性肿胀不易扩散，头皮伤口如不累及颅顶肌和颅顶腱膜也不会裂开。但组织致密性却阻碍动脉收缩，故头皮裂伤时出血往往很多。腱膜下疏松结缔组织有重要的外科意义。它较为疏松，易于撕开；因此手术中多经此层剥离头皮。血管位于被剥离的组织中，彼此有广泛的吻合，因此头皮坏死很少发生。

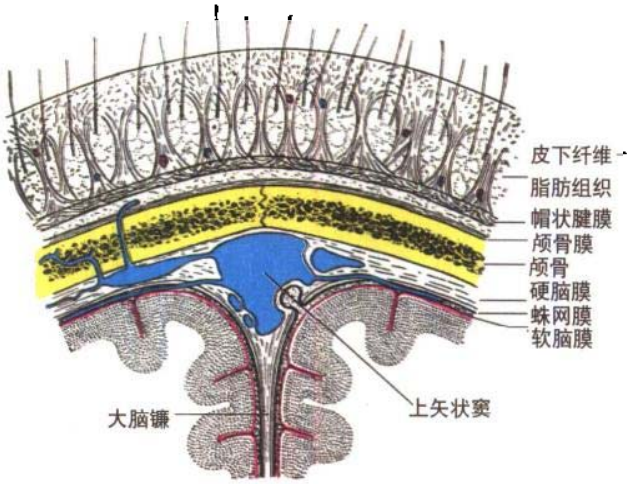

图7.54 头皮、颅骨和脑的部分冠状切面。显示纤维隔之间的小房样脂肪组织团，皮肤与帽状腱膜紧密相连；帽状腱膜下疏松结缔组织，导血管，板障静脉，硬膜静脉窦及微细小静脉网；上矢状窦及其侧间隙，要比描述的更为复杂（见正文）。

眶周和眼睑肌

眶周和眼睑肌群包括眼轮匝肌、皱眉肌和上睑提肌。这里只描述前两块肌肉，上睑提肌将在眼的局部解剖中讲述。

眼轮匝肌 眼轮匝肌（orbicularis oculi）（图7.53，55）是一宽扁的椭圆形肌肉，围绕眼眶的周围，并延伸到眼睑、颞前区、眶下颊区及眉弓区（superciliary region），可分为眶部、睑部和泪腺部。

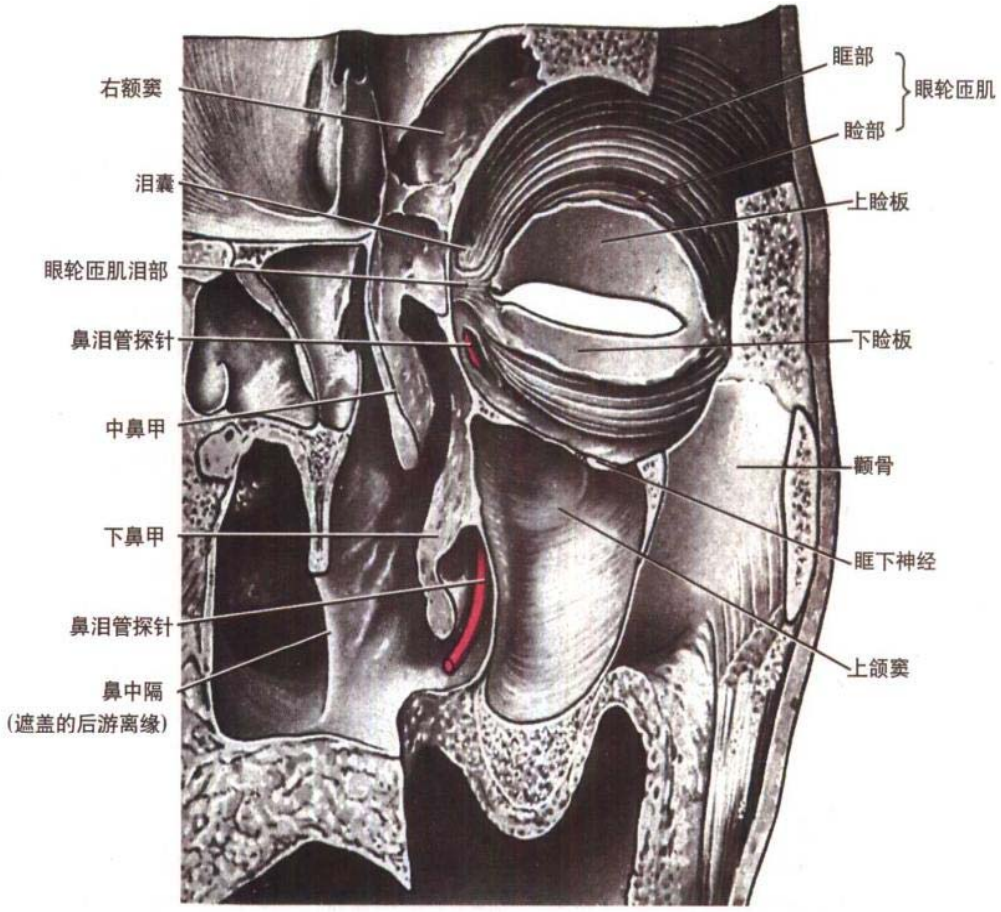

图7.55 解剖标本显露右眼轮匝肌（后面观）。

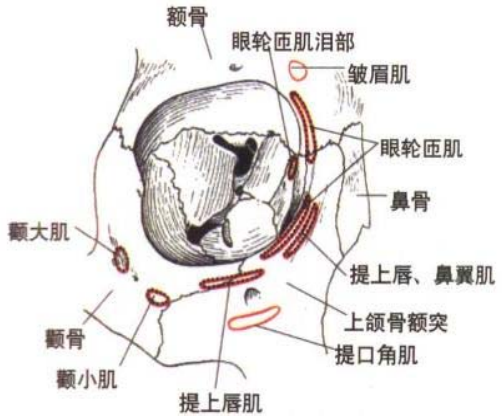

图 7.56 右眶口周围肌附着点前面观。

眼轮匝肌眶部起自额骨鼻部、上颌骨额突（图 7.56）和两眉间的睑内侧韧带（medial palpebral ligment）。其纤维组成一个完整的椭圆体。其外侧部分无骨性附着点，肌纤维也无中断，眶上的纤维与枕额肌的额部及皱眉肌融合。许多纤维深入眼眉处的皮肤及皮下组织，形成降眉肌（depressor supercilii）。在椭圆体的下部，肌纤维不同程度地覆盖或融合于提上唇鼻翼肌、提上唇肌和颧小肌。在内侧，部分纤维可到达降眉间肌的上外侧部。在外周边部，纤维与帽状腱膜的颞区延伸部有着断续的疏松连接。在椭圆体的内下缘，纤维还可与颊肌相延续。

眼轮匝肌睑部与眶部相比较为薄弱、颜色苍白。其纤维主要起自眶内侧韧带的浅层，少部分起自其深层（但不包括其下缘），还有部分纤维起自紧靠韧带上、下两缘的骨骼。这些纤维在眶隔（orbital spetum）前方跨过眼睑，（见第 8 篇），在睑外侧联合（lateral commissure）处互相交织形成睑外侧缝（lateral palpebral raphe）。一小组纤细的肌纤维紧靠于两眼睑的边缘，睫毛的深面，称为睫状束（ciliary bundle）。

眼轮匝肌泪部位于泪囊后方，二者之间被泪囊筋膜隔开。其纤维附着于泪囊筋膜，泪骨嵴的上部及泪骨的外侧面（图 7.56），向外侧越过泪囊的后方，其纤维分为上、下两束。少部分肌纤维插入紧靠泪腺管的睑板，但大多数纤维于睑板前横过，在睑外侧缝处相互交织。

睑内侧韧带（medial palpebral ligament）约长 4mm，宽 2mm，于鼻泪沟前方附着于上颌骨额突。隔泪囊筋膜与泪囊相邻。此韧带在横过泪囊之后，分为上、下两部，分别附着于相应睑板的内侧端。

睑外侧缝（lateral pelpebral raphe）是由眼轮匝肌睑部纤维的外侧端相互交织形成的一层十分薄弱的结构，在其深面，有眶隔予以加强，两者间有时有一些泪腺小叶存在，但更多的是一些脂肪小叶，更深层是睑外侧韧带（lateral pelpebral ligament）。

神经支配　眼轮匝肌由面神经颞支及颧支支配。

作用　眼轮匝肌是眼睑的括约肌。其睑部可随意性或反射性地收缩，使眼睑闭合，前者见于睡眠时，后者见于眨眼时，是一种保护性动作。眶部的肌肉通常是随意支配的。虽然眼睑的闭合主要由上睑的下降来完成，但下睑的上提也有相当作用。因此，眼轮匝肌睑部可分为上睑的降肌束和下睑的提肌束。降肌束的拮抗肌是上睑提肌，可使上睑上提。当眼轮匝肌的三部分同时收缩时，可将额、颞、颊部皮肤拉向眼眶内侧角，使双睑紧闭，并有轻度内移，于是形成外眦放射状的皮肤皱褶。这些皱褶在中年以后常永久存在，形成所谓的“鱼尾纹”。眼轮匝肌在泪液的流动中也起重要作用。泪部肌肉可将眼睑及泪乳头拉向内侧，牵引泪囊筋膜，从而使泪囊扩张，以利泪液的引流（见第 8 篇）。眼轮匝肌还能影响泪腺及泪小管内的压力梯度，有助于角膜表面的泪液流入泪湖，将泪点引向泪湖方向，并能促进睫毛腺和睑板腺的分泌。眼轮匝肌还是完成面部表情动作及各种眼球反射的重要参与者。它能使眼裂变小，与皱眉动作一起，可使进入眼内的光线减少。眶上部肌纤维的这一动作可使鼻梁上方形成垂直皱纹，这是长期暴露于强烈阳光下人的一个特征。

皱眉肌(corrugator supercilii)　是位于两侧眼眉内侧端的一小块锥形肌。它位于额肌和眼轮匝肌深面并部分与之融合。其肌纤维起自眉弓（superci liary arch）内侧端的骨面，向外稍向上斜行，可引起眶上缘中部皮肤的皱缩。

神经支配　皱眉肌由面神经颞支支配。

作用　皱眉肌与眼轮匝肌协同动作，可将眼眉拉向下内，以避免眼受强光照射。它还参与皱眉动作，与眼轮匝肌一起，形成鼻上前额部的垂直皮纹。这种皮纹的最常见形式是两条位于眼眉水平略上的垂直皱纹，长约 2～4cm，相距 1cm，其下端向外弯曲，围绕或横过眼眉内侧端。在这两条皱纹的外侧还可出现数目不定的垂直皱纹。

鼻部肌（nasal muscles）

鼻部肌群由降眉间肌，鼻肌和鼻中隔降肌（depressor septi）（图 7.53）组成。

降眉间肌(procerus)　是靠近枕额肌额部内侧部分的一小块锥形肌束，并经常与之部分融合。它起自覆盖于鼻骨下部的筋膜和鼻外侧软骨的上部，其纤维进入前额下部两眉间的皮肤。其下部腱膜通常与鼻肌横部融合，偶尔也有少量肌束延伸到鼻翼甚至上唇。

作用　降眉间肌可将眉内侧角下拉，附带产生鼻背上的皮肤横纹，它参与皱眉及双眉集中（concentration）动作。并有助于避免过强的光线。

鼻肌(nasalis)　由横部及翼部组成。两部在其起始处相互延续。横部又称压鼻肌（compressor naris），起自上颌骨鼻切迹外侧，其纤维向上内走行，扩展成薄的腱膜，于鼻背部与对侧鼻肌横部腱膜及降眉间肌腱膜相融合。鼻肌翼部又称鼻孔开大肌（dilatator naris）也起自上颌骨，鼻肌横部的下内侧，并部分与之融合，翼部另一端附于鼻翼软骨。

作用　鼻肌横部可于鼻前庭和鼻腔交界处紧缩鼻孔。翼部可将鼻翼向下、向外拉。从而使鼻前孔开大。这一动作常发生于深吸气、用力及某些情绪状态时。

鼻中隔降肌(depressor septi)　通常认为是鼻孔开大肌的一部分。它起自中切牙上方的上颌骨，向上止于鼻中隔可动部分，紧贴于上唇粘膜的深部。

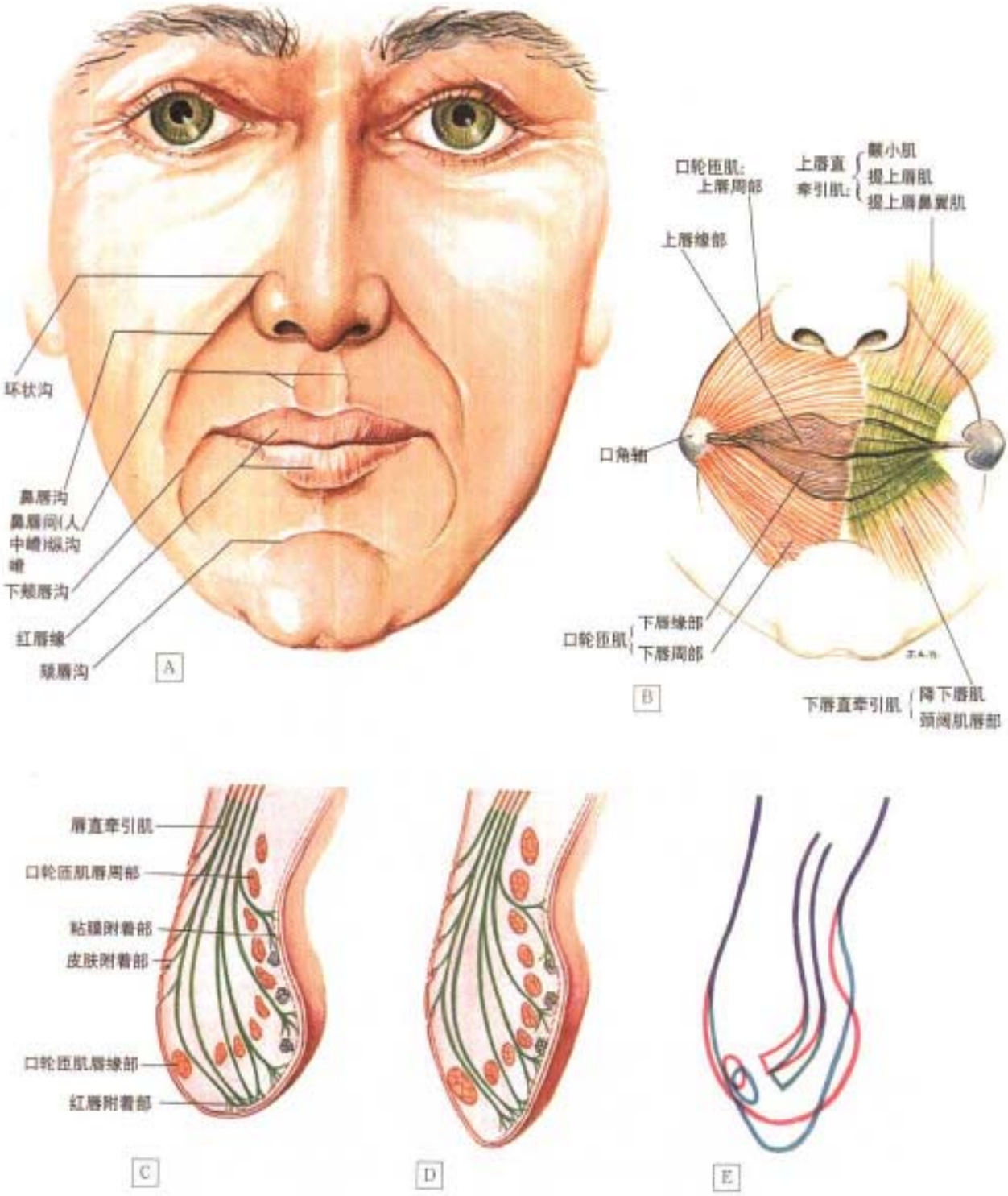

图 7.57 A. 面部的主要沟、皱褶和缘。有关描述在正文中的不同部位，特别是关于"唇的六边形"描述（见正文）。B. 口角轴、口轮匝肌的唇周部和唇缘部（左）、上、下唇直肌显露的很清楚（右）。C. 上唇旁矢状切面图。图面清晰，左侧皮肤薄而带有毛囊，右侧粘膜层厚，粘膜下有粘膜腺。皮肤与粘膜之间是红唇缘。D. 轻度收缩，形成较窄的上唇矢状切面图像。E. 是C（红）和D（蓝）轮廓线相互迭合构成的图像。

作用　鼻中隔降肌与鼻肌翼部一起开大鼻孔。

神经支配　鼻部肌群（包括以上二部分）均由面神经上颊支（Superior buccal branches）支配。

颊唇部肌

这一群肌三维立体会聚控制口及颊唇的动作和形状（图7.53）。其主要组成部分有：

- 上唇的提肌、缩肌和外翻肌（evertors），包括提上唇鼻翼肌、提上唇肌、颧大肌、颧小肌、提口角肌和笑肌。
- 下唇的降肌、缩肌和外翻肌，包括降下唇肌、降口角肌和颏肌。
- 复合括约肌（compound sphincter），包括口轮匝肌，上下切牙肌（incisivus superior and inferior）。
- 颊肌。

在叙述颊唇肌之前，有必要对唇部的界限及唇的结构加以讨论（图7.53,57A～E）。

唇区　当面部处于放松状态，上、下唇轻轻闭合，上、下牙齿略微分开时，唇区近似六边形。其上界介于外鼻下缘和上唇之间，包括双侧环状沟（图7.57A）。其外上界即双侧鼻唇沟（图7.57A），它起自环状沟的上端，向下外斜行，于口角外侧约12mm处，止于由致密纤维肌性结缔组织构成的口角轴（modiolus）（图7.53，57A，B），可参见口角轴及其在面部运动中的作用，（见第7篇）。其下外侧界从六边形的两外侧向下内斜行，止于颏唇沟的两外侧端（图7.53A）。其下界即为颏唇沟。六边形两外侧角的水平连线大致沿两唇交界线走行，可将这一区域分为上、下两部分。上部的面积约为下部的两倍。

众所周知，外露唇红部的面积，曲度因人种，性别及个体差异而不同。但在上唇，皮肤部（外露部有毛发）和粘膜部（红色无毛发，又称红唇）的交界线，几乎无一例外地呈双丘比特弓形（Cupid bow）。从中心开始，这一界线向两侧呈陡坡上升，于两侧鼻唇间又称人中（philtral ridges）纵沟嵴下端处到达最高点，然后呈缓坡向下外走行，最后变为水平走行，末端有的轻微上翘，偶尔也向下落。上、下唇粘膜的交界线绝大多数呈水平形，偶尔也呈曲度较小的弓形。在下唇，皮肤与粘膜交界的形状因人而异，尤以中心部的下唇厚度变异最大，然而其两外侧端都毫无例外地向内侧下降数毫米。当下唇红唇部较浅薄时，唇红线几乎与双唇交界线平行；而当下唇较厚时，唇红线呈向下凸形。当厚度适中时，唇红线中部可呈水平形甚至上凸形。

唇的结构　上、下唇的中间3/5部，主要是两块厚的上皮袋的组织皱褶，具有游离的外面（皮肤面）和内面（粘膜面），上唇的唇粘膜与上牙龈粘膜的反折处，有一狭窄的光滑组织带，覆盖于鼻下方的上颌骨，而下唇唇粘膜与下牙龈粘膜的反折处，相当于颏唇沟的位置，在此处延续为颏部组织。唇部皮肤及皮下组织从唇部六边形的周边向外放射，与颊部组织相延续。在横切面上，上、下唇的形状及厚度是不同的，上唇切面呈球形对称状，在外面皮肤及相邻的一部分粘膜部凸度较小；在内面，粘膜则呈明显的凸度，两部分的交界处形成一粘膜脊，围绕在闭合时上、下唇的边缘。在上下唇中度接触位，下唇位置较上唇偏后，其外表面呈凹形，内表面上粘膜仅轻度外翻或持平，上、下唇的切面形态可因肌肉运动而改变（图57c～e，见唇的运动一节）。

约在上、下唇的中心部位，各有一条厚的纤维带，由平行的骨骼肌束以及它们与皮肤、粘膜和其他肌束的附着部构成。这些相关的肌与上、下切牙肌，上下唇直肌一起，成为口轮匝肌的组成部分。这些肌肉的配布详情后述。唇的外表面覆盖着薄层充分角化的皮肤，富含血管及毛囊（男性特别明显）、皮脂腺及汗腺，而皮下脂肪较为稀少。唇的内面是粘膜面，覆盖着厚的未角化的复层鳞状上皮，上皮细胞不断死亡，并由深层的生发层细胞经有丝分裂来补充。死亡的上皮细胞含有角母蛋白及角质透明蛋白，并保留细胞核，不断混入唾液中。其皮下层富含血管及唇粘液腺，直径达数毫米，最大者可被舌尖触及。这层厚的半透明上皮的存在，使唇内面湿润、粉红色而富有光泽。在皮肤部与粘膜部之间是游离的红唇缘，由特化的复层鳞状上皮覆盖，此层靠近皮肤部较薄，接近粘膜部略厚，而到达粘膜部时突然增厚。这部分上皮表面覆盖着死亡的表皮细胞，充满角母蛋白，呈透明状，其深面凹凸不平，富含真皮乳头，乳头部有丰富的毛细血管丛，从而使表面呈深红色。这一部分神经末梢分布密集，对刺激特别敏感。此部也没有毛发，其真皮不含皮脂腺、汗腺及粘液腺，舌尖带出的唾液可将其不断湿润。

提上唇鼻翼肌(levator labii superioris alaeque nasi)　起自上颌骨额突的上部，向下外斜行，分为中间部与外侧部。中间部附于大鼻翼软骨（greater cartilage of the nose）及其上的皮肤。外侧部延伸入上唇的外侧部，并在此与提上唇肌、口轮匝肌融合，外侧部的浅层纤维还向外弯曲，越过提上唇肌前面，附着于上部鼻唇沟和鼻唇嵴真皮下。

作用　提上唇鼻翼肌外侧部可使上唇上提并外翻，使鼻唇沟顶部上升、加深、并增加其弧度。中间部能使鼻孔扩大，使环状沟外移，改变曲度。

提上唇肌(levator labii superioris)　起自眶下缘，附着于眶下孔以上的上颌骨和颧骨。其纤维于提上唇鼻翼肌和颧小肌之间会聚于上唇的肌性部分。

作用　提上唇肌使上唇上提、外翻，并与其他肌肉一起改变鼻唇沟的形状。鼻唇沟位于鼻的两侧，下降至口角轴表面而消失，是具有个体特征性的结构。在悲伤、严肃等表情中，鼻唇沟常加深。此沟的上外侧突出部为鼻唇嵴，是眶下颊部的界限，其扁平较深的下内侧边是上唇区的界限，颊脂肪组织在鼻唇嵴部最厚，在唇部最薄。鼻唇沟的位置受唇和鼻翼姿势的影响，更直接受提上唇鼻翼肌（外侧部）、颧小肌、提口角肌等舒缩状态的影响。

颧小肌(zygomaticus minor)　起自颧骨的外侧面，向下内斜行，汇入上唇的肌性部分。上方，以一窄的三角形间隙与提上唇肌相隔（图7.53），下方与提上唇肌相融合。

作用　颧小肌使上唇上提，暴露上颌牙齿。并协助鼻唇沟的上提和加深（图7.57A，B）。上唇的主要提肌，包括提上唇鼻翼肌、提上唇肌、颧小肌协同动作，使上唇卷曲、产生微笑，得意洋洋、鄙视等表情（以前，曾有人认为这三块肌是一块复合肌，即上唇方肌的三个头，并分别称为口角肌、眶下肌和颧肌）。

提口角肌　又称为尖牙肌（caninus），提口角肌（levator anguliovis）起自眶下孔下方的尖牙窝（图7.56），止于口角外侧的口角轴（图7.53），并在此处与颧大肌、降口角肌、口轮匝肌等融合。部分浅部的纤维向前弯曲附着于鼻唇沟处的真皮下。提口角肌和口轮匝肌之间有眶下血管和神经丛。

作用　提口角肌能上提口角，在微笑时显露牙齿，并改变鼻唇沟的形状和深度。

颧大肌　颧大肌（zygomaticus major）起自颧颞缝前的颧骨（图7.53，56），止于口角轴，并在此处与提口角肌、口轮匝肌和更深层的肌融合。

作用　颧大肌在大笑时，将口角向外上牵拉。

颏肌　颏骨肌（muldris）是个体变异很大的一块肌，可以完全缺如，也可以是表浅的几条纤维，或是形成完整或不完整的一层。上方与眼轮匝肌的下端相延续，并有可能由眼轮匝肌演化而来。向下内斜行，覆盖于颧大、小肌及提上唇肌的表面。其深层纤维可与这三块肌肉融合。其浅层纤维附着于鼻唇沟、鼻唇嵴处的真皮下。其余纤维直达口角轴，并可进入上唇的外1／3，与口轮匝肌相融合（malaris为拉丁语，为颏的、颧骨的之意，为防止与颏肌和颧大、小肌混淆，译作颧骨肌，译者注）。

神经支配　以上六块肌肉均由面神经的颏支支配。

颏肌　颏肌（mentalis）为一锥形肌束，位于下唇系带（frenulum）的旁边，起自下颌骨的切牙窝，下降附着于颏部皮肤。

作用　颏肌使下唇、颏部软组织及颏唇沟上抬，使颏部皮肤产生皱纹，因能上抬下唇的基底部，颏肌在饮水动作及表达怀疑，轻蔑等表情中，能使下唇突出并外翻。肌电图显示颏肌即使在睡眠中仍有持续的电活动，目前尚未做出解释。

降下唇肌(depressor labii inferioris)　呈四边形，起自颏联合（symphysis menti）和颏孔（mental foramen）之间的下颌骨斜线。向内，向上进入下唇的皮肤粘膜，与对侧同名肌和口轮匝肌融合。下方及外侧与颈阔肌（唇部）相延续。在肌纤维中有脂肪细胞相混杂，但覆盖于其上的脂肪组织却很薄。

作用　在咀嚼动作中，降下唇肌能将下唇下拉，并轻度向外，也可帮助下唇外翻。在表达讽刺、悲痛、忧郁、疑虑等表情时，此肌也起作用。

降口角肌(depressor anguli oris)　以一长附着带起自颏结节及与之连续的斜线，位于降下唇肌起点的下方。其肌纤维会聚成一窄束纤维，在口角轴处与口轮匝肌和笑肌融合，部分纤维延续入提口角肌。向下，降口角肌与颈阔肌和颈部筋膜延续。有些纤维可向下越过颏结节，或越过中线，与对侧降口角肌交织在一起，组成颏横肌（transversus menti）。

作用　在张口和表达悲痛、难过表情时，降口角肌可将口角拉向下外。当张口时，颊唇沟（buccolabial sulci）（图7.57A）被拉长、变平，颏唇沟更加水平，其中间部分加深。

神经支配　颏肌、降下唇肌和降口角肌均由面神经下颌缘支支配。

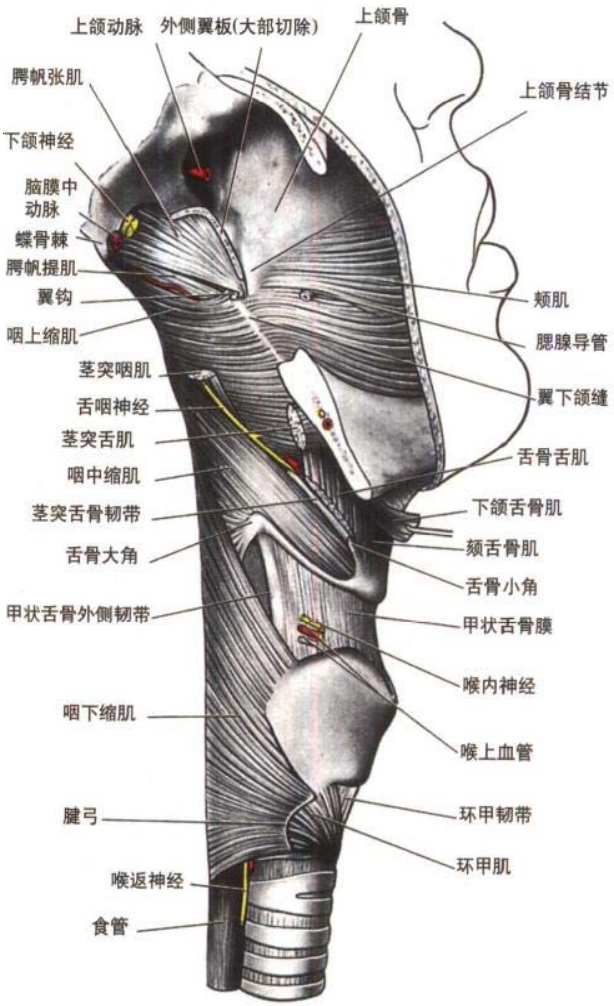

图7.58 颊肌和咽肌图。颧弓、咬肌、下颌支、颞肌、翼突外侧板的大部和翼肌均已切除。此外，茎突咽肌上部、茎突舌肌、舌骨舌肌后下部和所有的舌骨下肌群均切除。

颊肌(baccinator) 呈薄四边形，占据上、下颌骨之间的颊部。它附着于正对磨牙的上、下颌骨的牙槽突(alveolar processes)的外表面，其后部附着于翼下颌缝（pterygomandibular raphe）的前缘，并借之与咽上缩肌相邻。在上颌骨结节和翼下颌缝上端之间，有数束纤维发自联于上颌骨和翼钩之间的一纤细腱膜带。在此腱膜带后方的小间隙内，有腭帆张肌的肌腱穿过咽壁，到达软腭。因此颊肌后部位置较深、位于下颌支及其附着物的内面，均在内侧翼板平面。颊肌前部在第三磨牙后弯向外面，位于颊和唇的粘膜下层。颊肌纤维朝向口角轴方向会聚，在口角旁，其中部（翼下颌部）纤维互相交织，来自下部的纤维到达口轮匝肌上部，而来自上部的纤维则到其下部。最上边（上颌部）和最下边（下颌部）的纤维则向前行，不经交叉到达相应的上、下唇。有充分证据表明，在颊肌行经颊部和口角轴的过程中，发生相当数量的纤维，向内附着于口腔粘膜下。

毗邻关系 后方，颊肌同咽上缩肌位于同一平面，并被颊咽筋膜覆盖。颊肌后部的浅表面，隔大块脂肪层与下颌支、咬肌和部分颞肌相毗邻。这一脂肪织织原被称为吸吮垫(suctorial pad)，尽管与吮吸动作并没有明显的联系。

前方，颊肌浅层表面与颧大肌、笑肌、提口角肌、降口角肌和腮腺管相邻。腮腺管在正对第三磨牙处向内穿过颊肌。另外，还有面动脉、面静脉，面神经和面神经颊支的分支横过。颊肌深面紧邻颊腺和口腔粘膜。

神经支配 颊肌由面神经的下颊支支配。

作用 颊肌收缩能使颊部紧贴牙及牙龈，在咀嚼时，颊肌能协助舌将食物送到磨牙下进行研磨。当闭口时，牙滑过颊唇部粘膜。因此，颊唇部粘膜必须从上、下牙的咬合面上主动回缩，此时颊肌起重要作用，当然还有附着于粘膜下的其他肌肉的参与。当口腔鼓起颊部后，颊肌可将气体排挤于两唇间，然后形成吹气动作，这也是拉丁语中“颊肌”(baccinator)一词的由来。在现代吹奏技术中，这些肌肉的收缩可以不通过鼓腮，就达到吹出高压气流的目的。唇部肌肉的外突动作将在以下章节叙述。

翼下颌缝(plerygomandibular raphe) 是一条腱性纤维带，上方起自翼突内侧板的翼钩，向下延伸至下颌骨的下颌舌骨线的后端。此缝内侧覆盖口腔粘膜，易于触及。外侧借大量脂肪组织与下颌支相隔。向后，它是咽上缩肌的附着处，向前，有颊肌的中央部分附着（图7.58）。

口角轴及其在面部运动中的作用

在每侧面部有数条肌内向口角旁的一点会聚，互相交织，最后形成一致密、可活动的纤维肌性团块，即口角轴。如果用拇指和示指分别从口角的粘膜面和皮肤面对按时，可清楚地触摸到口角轴。“口角轴（modiolus)”一词是指肌肉以轴为中心放射状排列类似轮轴的样子。但是，这些肌肉位于不同平面，轴干常呈螺旋状肌肉通常分作两束，或3、4束以不同的方式进行交织和附着。每侧口角轴都有9条肌肉附着，(依分类方法不同，可能数目更多)，因此，口角轴是一高度复杂的三维立体构筑，很难进行分析。

口角轴的形态和三维构筑因个体、年龄、性别、人种而各不相同，而且口角轴也没有明确的组织学界限，而只是一不规则的区域，由致密、互相交织的纤维逐渐从这里分出，形成不同肌肉的起始，整个口角轴类似一个钝头的锥形体。锥体的底即口角轴底（basis moduli）邻近并粘附于口腔粘膜，略呈椭圆形。垂直径约在两口角水平连线上下各延伸约20mm。并自口角向外延伸同样距离锥形体的钝尖即口角轴尖（apex moduli）直径约4mm，其中心位于口角外侧约12mm。从内面的口腔粘膜到外面的皮肤，口角轴约厚10mm，分成大致相等的底、体、尖三部分。在体部有一斜行的纤维间隙或称之为纤维管道，其内有面动脉穿过，这一结构可限制颊唇诸肌在收缩时对面动脉的压迫程度。另外，在口角轴圆锥底的上、下向上、下唇突出一角（图7.57B)。上角尖约距口角内侧5～15mm，下角尖至口角内侧约3～5mm，这样，整个口角轴底呈肾形，而口角即指向“肾门”方向。

口角轴尖位深并粘附于纤维脂膜，这一薄层脂膜向后内侧延伸直达口角。在此处，其游离缘形成一新月形、窄而有弹性的皮下弹性纤维索，与口角轴、唇、口及上、下颌相连接。

口角轴的肌肉 诸多肌环绕口角轴呈扇形排列，有些呈索条状环绕口角轴，有些呈放射状，各肌所处平面各不相同，有的处于矢状面，有的处于不同倾斜平面，也有的处于冠状面。有些肌并不始终处于同一平面，而是随颊和唇的平面有所弯曲。当口角轴发育良好时，颊部肌肉，包括颧大肌、笑肌、颈阔肌的口角轴部、降口角肌，形成一个巨大半圆的扇形，以口角轴为中心，周边上至颧骨，下至颏结节。大多数肌在接近口角轴时，都呈旋转状，其中降口角肌和口轮匝肌最为典型。降肌的周边附着部，位于下颌骨体平面，而在口角轴侧附于锥体尖到底的部位。轮匝肌束在唇部亦大约位于冠状平面，但在口角轴部则向腹背两面增厚，也是从尖到底方向附着于锥形的口角轴。因此，每条肌在它的外周与附着部之间至少有90°的

旋转。同时，相邻肌之间也有旋转，使得其结构更加复杂。

有些学者认为，按以下方式对口颊诸肌进行分组更为有益。即在面部处于放松状态时，上、下牙刚刚分开，双唇轻轻接触，口角轴处于放松或中间位置时，按肌与口角轴的相对几何位置来分组。

十字形口角轴肌（craciate modiolar muscles）包括颧大肌、提口角肌、降口角肌、颈阔肌口角轴部，从口角轴锥尖看，这组肌肉成"X"形。

横行口角轴肌包括颊肌、笑肌、口轮匝肌各部和上、下切牙肌。

肌在口角轴的附着是互相交错的。部分与相邻肌束交错，更主要的是与拮抗肌交错。有几条肌如笑肌、颈阔肌口角轴部、偶尔还包括颧骨肌（malaris）和口轮匝肌唇缘部被认为各有其单独的附着区。其余的肌则有深、浅两个附着区，大多数纤维终止于口角轴，偶尔有些肌束离开口角轴，加入其他肌内。

颧大肌下降至口角轴，会聚起来的提口角肌纤维分成深、浅两部分。提口角肌的许多纤维与降口角肌的上升束相互交织于口角复合体（angular complex），曾称为犬牙三角复合体（caninotriangular complex）。颧大肌的浅部纤维扩展到口角轴尖，与笑肌，颈阔肌口角轴部及颊肌的附着部和深层的口角复合体相交织。以上各肌之间都可有散在的肌束进行相互交织。颧大肌的深部纤维附着于口角轴体的中心及口角轴底的上角。其中心纤维与颊肌的相应纤维及表面的口角肌束相交织，与降口角肌之间有肌束的交织。颧大肌的深、浅两部分都有纤维延伸至口轮匝肌的缘部。

如前所述，提口角肌于颧大肌深、浅两部分之间进入口角轴与浅部紧贴。然后其纤维于许多平面内向四周放射排列，并与邻近肌束相交汇。许多浅部肌束与口角肌相融合。深部肌束附着于口角轴底颊角的下方。提口角肌的一些肌纤维延续于口轮匝肌下周边部，另外一部分延续于颊肌。大多数纤维以盲端终止于口角轴。降口角肌也分为深、浅两部，深部纤维与会聚于口角轴尖的肌束相交织，深、浅两部均与提口角肌纤维相交叉。基底部纤维附着于颧大肌深部纤维附近，还有许多纤维进入颊肌和口角轴肌下周边部的区域内。颊肌纤维与整个口角轴基底的外侧面纤维相融合，并延续和附着于口角轴底，与许多纤维相交织。口轮匝肌（包括边缘部和周边部），上、下切牙肌将在有关章节中详述。

口角轴的运动　口角轴的三维随意运动适应于颊、唇、口裂、口腔前庭及下颌的各种动作。这些动作包括：咬、咀嚼、饮水、吮吸、吞咽、口腔前庭容积和压力控制、语言发生中的细小变化、音调的调节，大声喊叫和尖叫的强弱声音，哭以及各种面部神经活动。从细微的暗示动作到整个面部的变形，包括对称的以及不对称的动作等。总之，口角轴的任一可见的动作，都有许多相关（即使不是全部）肌肉的参与，因此，单独讨论某一块肌的动作几乎是没有意义的。决定口角轴位置和运动的主要因素是附着于此处的各种肌肉力量的平衡，另一影响因素就是张口程度，即上、下牙之间的距离。这一距离的变化范围约为0～4cm，即以上、下牙咬合，上、下唇接触为零，然后张开，上、下牙在中线处约距1.25cm，此时颊唇沟约下降相应距离，再张大则呈全张口状态，上下唇约距4cm，颊唇沟再下降约2cm。在全张口状态时，口角轴下降约1cm，位于上、下牙之间的间隙，口角轴底及其周围的颊粘膜可凸入此间隙数毫米，口角轴的双角进入相应唇部，形成一钝夹角，口角轴的肌肉位置也相应调整。在全张口位时，口角轴上、下边间距离在中心位置可增加3～3.5cm，侧角间的横向距离可减少约1cm，双角也变为钝角。鼻唇沟变得更长直、更垂直位。下颊唇沟变浅，曲度变小，这一系列改变均从双侧口角轴向中间放射。

在闭口状态时，口角轴在各个方向可有数毫米的动度，双牙间距约2～3cm。半开口状态时，口角轴的动度最大，口角轴间可垂直向上运动约10mm，向下约5mm，向后外和前内各10mm，各个方向的运动均发生于颊唇的弯曲面内。在上述范围内，口角轴可沿任意途径运动到任意位置。当口张到最大位置时，口角轴则不能运动。当口腔前庭内充满液体或固体物质，或口腔气体压力增高时（鼓气），口角轴可从中间位、沿尖顶轴向外运动约5～10mm。

在所有的运动中，如升高、下降、回缩、前突以及复合运动，与口角轴、颊角和唇缘构成的口裂两端相互连接有关。颊角的平分线通过口角轴中心，以直角与口角轴的尖底轴线相交。在口角轴的上升运动中此线向上向外倾斜，同时伴随口角轴绕其尖底轴线的内旋。反之，当口角轴下降时，则有绕同一轴线的外旋，只是旋转角度要小。

口角轴的许多运动都依以下三个步骤进行：

（1）口角轴的某一肌群力量超过其拮抗肌而处主导地位时，口角轴便迅速地发生位置移动。

（2）由于各组肌的同时收缩，口角轴暂时固定于新的位置。

（3）在颊肌、口轮匝肌等主要表情肌的作用下，口角轴从这一暂时固定的位置，再发生特殊动作。

以上这些动作往往伴随下颌的张、合运动，取决于唇直接牵引肌（direct labial tractors）的不同程度的运动。以上这些因素共同决定在不同运动中唇和口裂的变化。口角轴的运动可以是双侧对称或不对称。当双侧口角轴运动到最后外侧，口裂达到水平方向最长距离时，口轮匝肌的收缩可使已变薄拉长的双唇互相压紧。相反，当双侧口角轴

运动到最前内侧，且口裂达到最短时，口轮匝肌收缩，使双唇变厚、皱缩。当进行双侧不对称的水平运动时，口角轴的运动最为费力。如两侧口角轴同时或先后向右侧运动时，形成偏心形口裂，即人中脊和成对的下唇垂直沟极度向右侧弯曲。双唇在左侧1/4闭得最紧，而在右侧1/4则最松。双侧口角轴的其他不对称动作还有，如一侧静止或略下移，而另一侧上抬。值得一提的是，对于某些面部表情而言，更重要的是口角轴的运动本身，而不是最终所达的位置。

口轮匝肌 长久以来，人们一直认为，口裂由一系列环状的横纹肌围成的椭圆形肌、起括约肌的功能，口轮匝肌由此得名（图7.53, 57）。采用多种技术研究，包括不正常功能和神经功能缺陷病人的观察、以及电刺激、肌电图等，均表明口轮匝肌实际是由相互独立的上、下、左、右四部分组成，每一部分又分为较大的唇周部和较小的唇缘部（唇周部见于许多哺乳动物，而唇缘部只见于灵长类，且只有在人类，由于人类语言的关系，才得到充分发育）。唇缘部和唇周部的对合线，在外表面上相当于红唇与皮肤的交界线。这样，口轮匝肌共由8部分组成。每一部分均根据其所在部位命名。同其他口角轴的肌肉一样，口轮匝肌的每一部分构成一个扇形，其十部附着于口角轴。每一个扇形的唇周部是开放的，而唇缘部几乎是闭合的。

口轮匝肌唇周部 口轮匝肌有四个唇周部（pars peripheralis）。每部都有一外侧干附着口角轴的外侧，附着线包括从口角轴尖到底的全层及相应的上下两角。外侧干的绝大多数纤维起自口角轴，某些纤维也可能直接延续于口角轴的其他肌肉。通常认为以下肌肉的纤维加入到唇周部内。

- 上唇：来自颊肌（上部纤维和交义的下部中心纤维）和降口角肌的纤维。
- 下唇：来自颊肌（下部和交义的下部中心纤维）、提口角肌及颧大肌浅部的纤维。

口轮匝肌纤维进入相应的上下唇后，散开成三角形薄层肌肉，在皮肤与红唇的交界处，其厚度最厚，到达唇区边缘逐渐变薄（图7.57B）。其大部分肌纤维进入游离唇部（free lip），合并入与唇红缘平行的柱状肌束中。唇直肌即从这些柱状肌束之间和唇缘部、唇周部之间穿过、附着于粘膜下。在上唇，最高处的纤维走行靠近鼻唇沟，有些即附着于鼻唇沟，有些到达鼻翼及鼻中隔。在下唇，最低处的纤维有些也到达并附着于颏唇沟。在纤维的主体中，据称有一小部分在横过相应的游离唇的过程中，逐渐附着于唇部结缔组织、真皮和粘膜下层。而大部分纤维则越过中线5mm，进入对侧半唇内，两侧的纤维在此处相互交织，共同止于真皮层，形成上唇的人中脊及下唇不很明显的相应凹陷（Latham 和 Deaton 1976）。

口轮匝肌唇缘部 人类的唇缘部（pars marginalis）肌肉特别发达，这与人类语言及音乐有关，唇缘部的每一部分都由一条（有时两条）细的纤维带构成，位于红唇边缘的组织内，两侧的唇缘部内侧端纤维在中线与唇周部相似的方式相互交织。外侧端纤维会聚并附着于口角轴底的最深部。

唇缘部和唇周部的相互关系也较为复杂，在与红唇缘垂直的上唇切面上，柱状的唇周部肌纤维束切面排成“S”形，上半部呈外突的弯曲，下半部呈内突的弯曲似钩形（图7.75C）。处于切面中心的是唇缘部，呈钝三角形，其底邻近唇周部，尖向上向前，指向红唇与皮肤的交界处。在下唇的垂直切面上，唇周部肌束形成连续外突的弯曲，并被呈扁平三角形的唇缘部越过，三角形的尖也朝向红唇与皮肤的交界。因此，在上、下唇的红唇部，唇缘部肌肉大体都位于唇周部前方。但随着肌纤维向外走行，横过口角，这种位置关系也随之改变，唇周部逐渐绕行至其深部，到达口腔粘膜下层，并保持这种相互位置关系到达口角轴底附着处。这种排列的意义后述。（Lightoller 1925; Burkitt 和 Lightoller 1926; Duckworth 1947）。

神经支配 口轮匝肌由面神经的颊下支及下颌缘支支配。

上切牙肌(incisivus labbi superioris) 是口轮匝肌复合体（oral orbicular complex）的一块附属肌，起自上颌骨侧切牙突上方的切牙窝底。先位于口轮匝肌上唇周部的深层，然后弯向外侧，与口轮匝肌平行走行并相互交织。当接近口角轴时，分为深浅两部。浅部部分与提口角肌融合，并附着于口角轴的体部和尖部。深部附着于口角轴的底和上角。

下切牙肌(incisivus labii inferiors) 亦为附属肌，与上切牙肌有诸多相似之处。其骨性起源处位于下颌骨的切牙窝底。颏肌外侧，侧切牙突的下方，肌纤维向外上弯曲，部分与口轮匝肌下唇周部融合。然后止于口角轴。同样，浅层肌束附于口角轴体部和尖部，深层肌束附于口角轴底和下角。

颈阔肌(platysma)(图7.53) 详情稍后描述。此处简单叙述。其下颌部（pars mandibularis）附着于下颌骨体的下缘，下颌后部的扁层肌束分散向上内走行，至降口角肌的外侧缘，有些纤维继续进入降口角肌的深层，可达其内侧缘，最终可止于下唇外侧半。颈阔肌唇部，又称唇直肌（direct labial tractor），位于降口角肌和降下唇肌之间，与降下唇肌处于同一平面，并与其边缘纤维融合，均附着于下唇。口角轴部颈阔肌除少许纤细的纤维束直接止于颊部皮肤或颊粘膜之外，所有的肌束均止于唇后部降口角肌的后外侧。有些颈阔肌束向上内行，深入笑肌，最终附着于口角轴尖部。

笑肌(risorius)(图7.53) 是变化很大的肌，肌纤维浅而扁薄，从一束或多束到宽的肌纤维束，其周围附着于以下部位：颧弓、腮腺筋膜、腮腺前部的咬肌筋膜，包绕口角轴的颈阔肌筋膜及覆盖乳突的筋膜。其纤维汇聚于口角轴顶及其周围。称其为笑肌，其实并不恰当，它对笑的作用并不比其它口

角轴肌大多少，相反，它参加面部的其它运动作用要比在笑的作用大的多。

神经支配　笑肌由面神经的颊支支配。

唇直牵引肌(direct labial tractors)　的名称提示肌纤维直接进入唇部组织，而不通过口角轴。从广义上讲，唇直牵引肌这一名称表明它有缩唇力，可使口裂张开几乎成直角的垂直拉力，是几块肌的合称。上唇直牵引肌的作用是使上唇上提或外翻。下唇直牵引肌的作用是使下唇下降或外翻。唇直牵引肌是从内侧向外侧依次有下列肌参与：

- 上唇部由提上唇鼻翼肌，提上唇肌和颧小肌组成。
- 下唇部由降下唇肌和颈阔肌的唇部组成。

在上下唇部，唇直牵引肌伸展成扁阔状进入上下唇游离部，在口轮匝肌的前方，形成冠状阔肌，并与口轮匝肌紧密相连（图7.57B.C），这些阔肌纤维从表层皮肤逐渐向深面可分成3组，各组附着部位有所不同。浅组是由纤细纤维束构成，它们覆盖在与皮肤平行，排列在毛囊、皮脂腺和汗腺之间的肌纤维前方，并与这些肌纤维相附着。中间组通过两束肌纤维附着于红唇部与皮肤交界处的真皮层，较浅的肌束通过皮肤和红唇交接处的皮下，成点状附着于口轮匝肌红唇部真皮层腹侧半的后部。深组肌纤维束首先通过唇周部和唇缘部之间的深面，点状附着于红唇真皮层背侧半的前部。深组紧贴于口轮匝肌周围部的前面，深组的纤维束发出的一些纤细纤维直接附着于唇粘膜及其腺性结缔组织。

唇的运动　各组唇直牵引肌可以一起动作，也可单独活动，它们的动作可使唇变为一个复杂的扁形体，或缩成一个短而小的圆圈，例如，上唇直牵引肌部分收缩，可造成上唇某一小段的局部上提，表现犬嗥（canine snarl）样姿势的怀旧感情等。然而，在正常情况下，唇直牵引肌是在口轮匝肌和口角轴肌的协调下发挥作用的。使上、下唇伸展、口裂增大和唇外翻。

唇的前伸在初期是被动的，可能是被整个口轮匝肌的强大收缩力或者是唇直牵引肌部分选择性激活所致。当然，唇的运动必须与下颌骨的运动相适应，下颌骨沿颞下颌关节活动，带动下颌骨上的牙列与上颌牙列分离。张口的大小，完全取决于下颌骨的运动。上颌与下颌分离超过2.5～3cm；再强的口轮匝肌收缩也不能使上下唇相接触。此时可引起上下唇屈曲——包括红唇缘向口腔内陷，紧帖尖牙和前磨牙咬合面切缘。说话、朗诵和任何的发声性动作均可牵动唇的运动（见第11篇）。但是，在此值得一提的是在某些方面与口轮匝肌唇缘部的作用有关。口轮匝肌唇缘部的主要形态是：在上唇截面上肌束断面呈向后弯曲的钩状，而下唇轻度弯曲呈半钩状；唇缘部和周部相交处有高起的皱嵴；皱嵴基线两侧附着于口角轴基部，唇缘部收缩可改变红唇缘的截面形状，上唇矢状切面略似球形，而下唇矢状切面内面光滑，向上凸出呈等边三角形。通过改变唇缘的长度和牵拉力来控制唇的运动，其控制装置称为唇带（labial cords），可产生某些子音，即唇音。从功能上讲，唇带也可称为唇闭合器，吹口哨、演奏吹打乐，如吹喇叭等，均可引起唇带的震动。

咀嚼肌

在咀嚼（mastication）和语言（speech）中，与下颌骨的运动关系最密切的肌肉是咬肌、颞肌和翼内、外肌。

腮腺筋膜(parotid fascia)　是颈深筋膜的延续，是一层致密坚韧的筋膜，覆盖在咬肌表面并与其紧密相连。它也包裹腮腺，向上附着于颧弓下缘（见第12篇）。

咬肌(masseter)　呈四边形，由三层构成，其前部三层相互愈合。浅层最大，以一厚的腱膜起于颧骨的上颌突和颧弓下缘的前2/3。其纤维行向后下方，止于下颌角和下颌支外侧面的下后半，此层肌肉的腱隔附于下颌骨表面的咬肌粗隆。咬肌中层起于颧弓前2/3的内侧面和后1/3的下缘，止于下颌支中份。咬肌深层起于颧弓深面止于下颌支上份及冠突。依据“解剖学名词”（Nomina Anatomica, Mac Dougall 1955），中层和深层合称咬肌深部，两层纤维形成“十”字型交叉（图7.48）。因咬肌紧靠皮肤，当其收缩时（如咬牙）易于触及。MacConaill（1975）曾描述说，在下颌骨下缘，咬肌浅层大部分纤维和翼内肌附着部相延续。Schumacher（1961）、YoshiKawa和Suzuki（1969）发表过咬肌分层的更详细的论述。

毗邻关系　咬肌的浅层有皮肤，颈阔肌、笑肌、颧大肌和腮腺。腮腺管、面神经分支及面横血管越过该肌，其深面是颞肌和下颌支。咬肌前方的深部在颊肌和颊神经之间有一脂肪团，称为颊脂体。咬肌的神经和咬肌的动脉穿过下颌切迹远侧部达咬肌深面。后缘被腮腺覆盖；前缘突出于颊肌表面。面静脉跨过咬肌的下缘。

神经支配　咬肌由下颌神经前干的分支支配。

作用　在咀嚼时，咬肌上提下颌骨使牙齿咬合，当处于静息位置时，其电活动最小。咬肌也可使下颌骨作轻微的侧方、前伸和后退运动。Rinqvist（1974）曾研究过与牙齿咬合力有关的肌纤维的直径及数量的配布。

颞肌筋膜(temporal fascia)　覆盖于颞肌表面，为一层致密的筋膜。其表面有耳前肌、耳上肌、帽状腱膜及部分眼轮匝肌等覆盖。颞浅血管和耳颞神经经其表面上行。筋膜在上方为一层，附着于整个上颞线，在下方分为二层，分别附着于颧弓上缘的内、外侧面。两层之间有颞浅动脉颧支、上颌神经的颧颞支和少量脂肪。筋膜的深面有颞肌纤维附着。

颞肌(Temporalis)　起于整个颞窝（颧骨部除外）和颞肌筋膜深面，肌纤维向下汇合成一条肌腱，穿过颧弓和颅骨

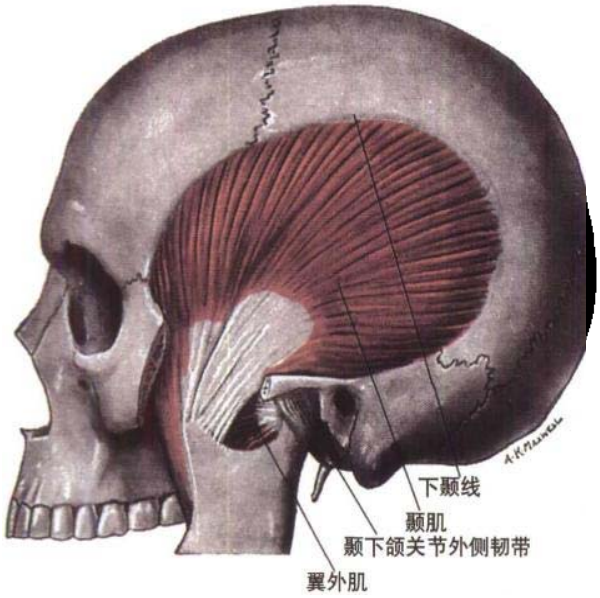

图 7.59 左侧颞肌图。颧弓和咬肌已切除，显示颞肌纤维从前部垂直方向至后部的水平方向的变化。

之间的间隙，止于冠突的内侧面、尖部、前缘和后缘以及下颌支的前缘，向下接近第三磨牙。前部的肌纤维走向垂直、后部大部分纤维几近水平，中间的部分呈一定角度的倾斜，使整个颞肌呈扇形。由于颞肌筋膜坚韧，故该肌不易触及。但其收缩时，可以触感到。沿下颞线可扪出其上界。

毗邻关系 颞肌浅面是皮肤，耳前肌、耳上肌、颞肌筋膜、颞浅血管，耳颞神经、面神经的颞支、颧颞神经、帽状腱膜、颧弓和咬肌。深面是颞窝，翼外肌、翼内肌浅头，颊肌的小部分，上颌动脉及其颞深支、颞深神经、颊神经及颊血管。颞肌腱的后方有咬肌血管和神经穿过下颌切迹，前缘与颧骨之间有一脂肪团，称为颊脂体。

神经支配 颞肌由下颌神经前干的颞深支支配。

作用 颞肌上提下颌骨以闭口，使牙齿咬合。由于张口时下颌头位于关节结节表面，故这一运动既需要前部肌纤维的向上牵拉，又需要后部肌纤维的向后牵拉。颞肌还有助于侧方的研磨运动。当下颌骨前伸时，后部肌纤维收缩可使其后退，肌电图研究对上述作用分析帮助甚小。

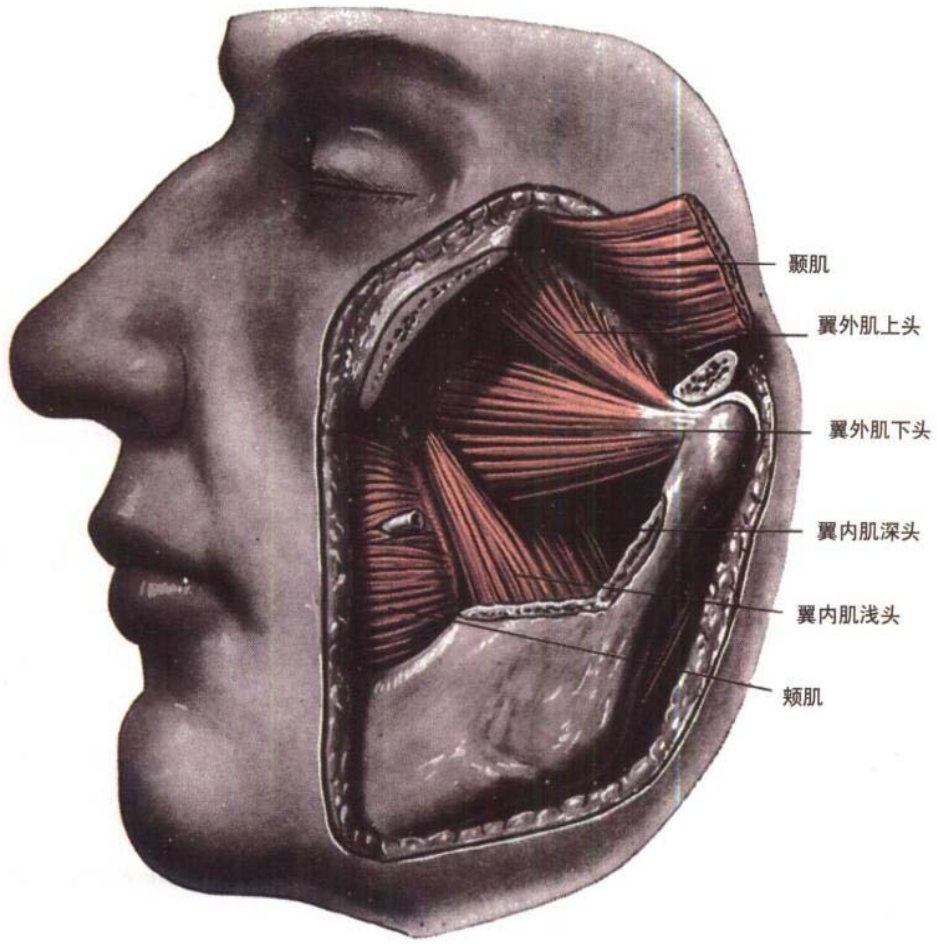

图 7.60 左侧翼肌图。颧弓和部分下颌支已切除显示翼内、外肌。

Vilti和Basmajian（1977）提出在咬合时颞肌对下颌骨有很强的上提作用，而在非咬合时，对下颌骨的缓慢上提无作用。他们在其他方面的研究证实了上述的论述。

翼外肌 翼外肌（lateral pterygoid）是一短而粗状的肌肉，其起始部有两个头。上头起于颞下颌窝和蝶骨大翼的颞下嵴，下头起于翼突外侧板的外面。其纤维向后外止于下颌颈前面的压迹及颞下颌关节囊和关节盘。

在胚胎发育第3个月的早期，翼外肌聚集在发育中的下颌骨髁突周围的间充质内，但其部分肌腱经髁突上方向后延伸，止于Meckel软骨部，此软骨后来发育成锤骨头（Harpman和Woollard 1938），这部分肌腱连于颞下颌关节，后来随着发育合并于关节盘，在发育中其连接到锤骨的部分逐渐消失，不复存在（Rees 1954）。

毗邻关系 翼外肌浅面是下颌支、上颌动脉（穿越该肌的深面或浅面），颞肌肌腱和咬肌；深面是翼内肌的上部，蝶下颌韧带、脑膜中动脉和下颌神经；其上缘与下颌神经的颞支咬肌支相邻；下缘与舌神经和下牙槽神经相邻，而颊神经和上颌动脉从该肌的两个头之间穿过（图7.61）。

神经支配 翼外肌由下颌神经前干的分支支配。

作用 翼外肌牵拉下颌髁突和关节盘向前以协助张口（Posselt 1952），此时下颌头在关节盘上作旋转运动。闭口过程中，当咬肌和颞肌使下颌恢复至咬合位置时，下颌髁突和关节盘后移受到逐渐拉长的翼外肌的抑制，同时，加之同侧翼内肌的作用，翼外肌也可使同侧的髁突前移，这样整个下颌骨沿对侧髁突的垂直轴作向前的旋转运动。当两侧翼内、外肌同时作用时，使下颌骨前移，使下切牙突于上切牙前方。据报道，翼外肌的上头主要参与咀嚼运动，其下头使上颌前伸，有关力学机理分析请参阅Grant（1973）的论文。

翼内肌 翼内肌（medial pterygoid）为一厚而呈四边形的肌肉，深部处于翼突外侧板的内面和腭骨锥突（pyramidal process）的沟内；较浅表的一束起于锥突的外侧面和上颌结节（maxillary tuberosity）。翼内肌位于翼外肌下头的下面，纤维行向后外侧下行，以一强劲的腱板止于下颌角及下颌支内侧面的后下份，向上至下颌孔，向前几达下颌舌骨沟（mylohyoid groove）（见图6.122），此区由于肌腱的附着而表面粗糙。

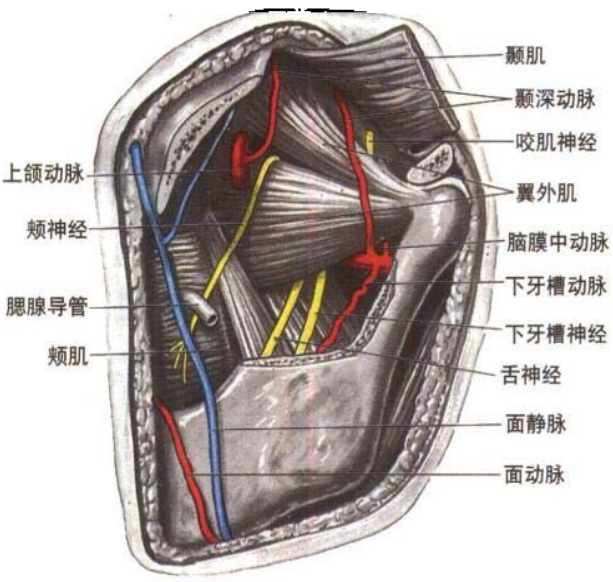

图7.61 左侧翼肌周围结构。

毗邻关系 翼内肌外侧面与下颌支相邻，但在其止点的上方翼内肌与下颌支之间隔以翼外肌、蝶下颌韧带（sphenomandibalar ligament）、上颌动脉、下牙槽血管和神经、舌神经和腮腺突。内侧面邻腭帆张肌，并借茎突舌肌、茎突咽肌及一些疏松结缔组织与咽上缩肌相隔。

神经支配 翼内肌由下颌神经的分支支配。Schumacher等（1976）经详细的研究发现，所有咀嚼肌的神经分支形式很相似，均来自下颌神经。

作用 翼内肌协助上提下颌骨。和翼外肌协同作用可使下颌骨前伸，如一侧翼内肌和翼外肌同时收缩，下颌骨以对侧的下颌头为垂直轴，可使同侧下颌骨向前伸并向对侧运动（见第6篇）。两侧肌肉交替收缩则产生侧向运动，这一运动可磨碎食物（详见第6篇）。

翼棘突韧带(pterygospinous ligament) 张于蝶棘和翼突外侧板后缘近顶端，偶尔为肌纤维所替代。有时骨化后形成一孔，有下颌神经至颞肌、咬肌和翼外肌的分支穿过。

咀　嚼

咀嚼是食物在吞咽前含于口腔内被研磨和运动的过程。咀嚼的器官主要有牙、上颌、下颌及运动它们的肌肉。同时，舌连同舌骨及其肌肉，颊肌、腭上的皱褶，在研磨时对食物的放置和固定都起辅助作用。研磨的功能是使食物破碎，增加其表面积，以利于消化液发挥更大的作用。食物一旦破碎，其颗粒也变小、更易于运送。在人类，食物主要由前磨牙和磨牙粉碎，用这些牙齿压榨，并用对应的两列牙刃切割，直至在压力作用下将食物撕裂和粉碎。食物碎裂的方式取决于其物理特性：硬还是软，脆性和弹性。上、下颌的前磨牙和磨牙的形态可适应这些不同的特性；尖牙用以粉碎有脆性的食物，也可撕裂有弹性的食物，带刃或具嵴的牙齿可切割软的食物。磨牙面上的凹陷用以容纳食物碎裂后的颗粒（Lucas 1979），因此研磨是牙齿－食物－牙齿之间的相互作用，而不仅是牙齿之间的直接咬合。

上下颌的运动对食物施加以压力或张力。下颌骨的上提是由咬肌、翼内肌、颞肌和翼外肌上头的收缩引起的，椎前肌引起的整个头部的继发运动可降低上颌牙齿，咬持食物，尤其是咬下一大块食物，含在口腔时，正是上、下颌运动咬持作用的范例（M ller 1966、DuBrul 1980; McDevitt 1989）。当双侧研磨大块食物时，下颌骨完全依靠咀嚼肌形成的“吊链”支持着运动，而没有支点。在其他情况下，下颌骨像一弯曲的第二类或第三类杠杆以颞下颌关节的关节结节为支点运动（Hylander 1975）。

在非哺乳类动物，下颌骨的开合运动呈双侧对称性，两侧的髁突沿关节盘转动，与关节盘髁突复合体在关节结节表面前后移动，构成相互配合的运动。哺乳类动物的情形则不同，尽管在张大口和闭合时（如切牙咬合时）与非哺乳类运动方式一样，但大多数的研磨运动有明显不同是单侧的、非对称性的，在咀嚼的一侧，食物正被研磨时，绝大部分的内收力量作用于食物上，关节结节不承受太大的负荷；在对侧或者说在维持平衡的一侧，如果上、下牙齿间没有食物，髁突将对关节结节施加较大的负荷。当牙－牙咬合或牙－食物－牙咬合时，作用于下颌骨上的力量是不对称的，特别是在咀嚼的晚期（Walker 1978）。

研磨过程包括张口、闭口，在这一过程中，上下颌接触食物，有利于食物的粉碎，尤其在用力闭口研磨时。在灵长目动物及有蹄类后一动作常分为二步：

- 颊期或第Ⅰ期，此期中，下牙向上内侧运动与上颌牙尖咬合。
- 舌期或第Ⅱ期，此期中下牙向下滑动与上牙腭尖部中度咬合呈研磨动作（Hiiemae和Crompton 1985）。

在用力咬合时，咀嚼侧髁突向外侧移动约1.5mm（Bennett运动），但由于受深部颞下颌韧带和同侧翼外肌阻力，而只能做轻微的后移；对侧髁突由于其翼外肌双头的作用而仍保持向前突，一旦牙－牙咬合，提下颌肌的收缩活动很快减弱，但在牙尖咬合和第Ⅱ期运动中，食物的研磨仍在进行。在咬合点和平衡侧髁突的反作用下，提下颌肌和翼外肌的收缩共同产生一种对双侧髁突强力牵拉作用，从而导致下颌联合易于扭曲、弯曲和折断。在许多哺乳动物，这种作用导致在联合处产生转动。但在人、猴、猩猩，骨性结合限制了这一运动，而且还能使平衡侧的收肌收缩力传到咬合点。

颈前外侧肌和颈筋膜

颈前外侧肌可分为以下几组：

- 颈浅肌和颈外侧肌
- 舌骨上肌群
- 舌骨下肌群
- 椎前肌群
- 椎侧肌群

颈前三角和颈后三角　胸锁乳突肌将颈侧分为前后两个主要三角（图7.62, 63）。颈前三角（anterior cervical triangle）的前界是前正中线；上界为下颌骨下缘和下颌角至乳突的连线；后方为胸锁乳突肌的前缘。三角的尖位于胸骨上缘。颈后三角（posterior cervical triangle）的前界是胸锁乳突肌的后缘，下界是锁骨上面的中1/3部，后界是斜方肌的前缘，尖位于胸锁乳突肌和斜方肌在枕骨上的汇合处（这两个三角的分区和内容见第10篇）。

颈浅筋膜　颈浅筋膜（superficial cervical fascia）覆盖于颈阔肌表面，一般很薄而难以成为独立的一层。然而，它可含有大量的脂肪组织，尤其是在女性，与其它所有的浅筋膜一样，是位于皮肤和深筋膜之间起连接作用的疏松结缔组织带。

颈深筋膜　颈深筋膜由纤维疏松结缔组织构成，位于颈阔肌内面，并包裹颈部的肌肉和其他结构。在某些部位，颈深筋膜形成明显的纤维鞘；而在其它多数部位则排列松散。和身体其他部位的深筋膜一样，它在颈部血管周围形成纤维鞘，将动脉及伴行静脉紧密地包裹在一起。颈深筋膜的浅层（superficial lamina），也称为封套层（investing lamina），在颈部是项韧带和第7颈椎棘突骨膜的延续，向前分前后两层包绕斜方肌，在斜方肌前缘汇合成一层疏松的蜂窝状组织覆盖颈后三角的浅面，继续向前达胸锁乳突肌后缘，在此变的较为致密，又分为两层包绕胸锁乳突肌，至其前缘又逐渐

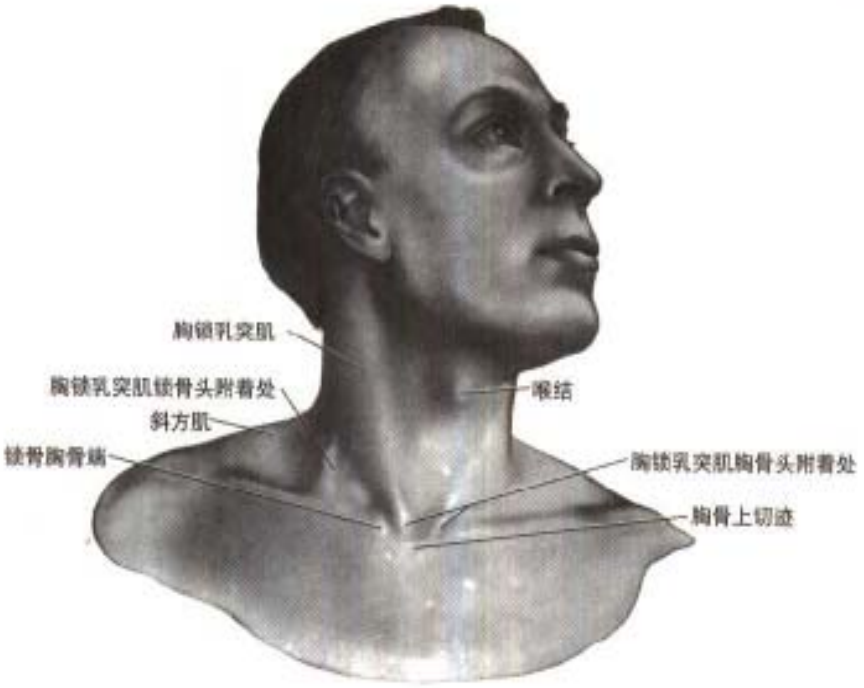

图 7.62 颈部体表标志。



图 7.63 颈部肌右侧面观。

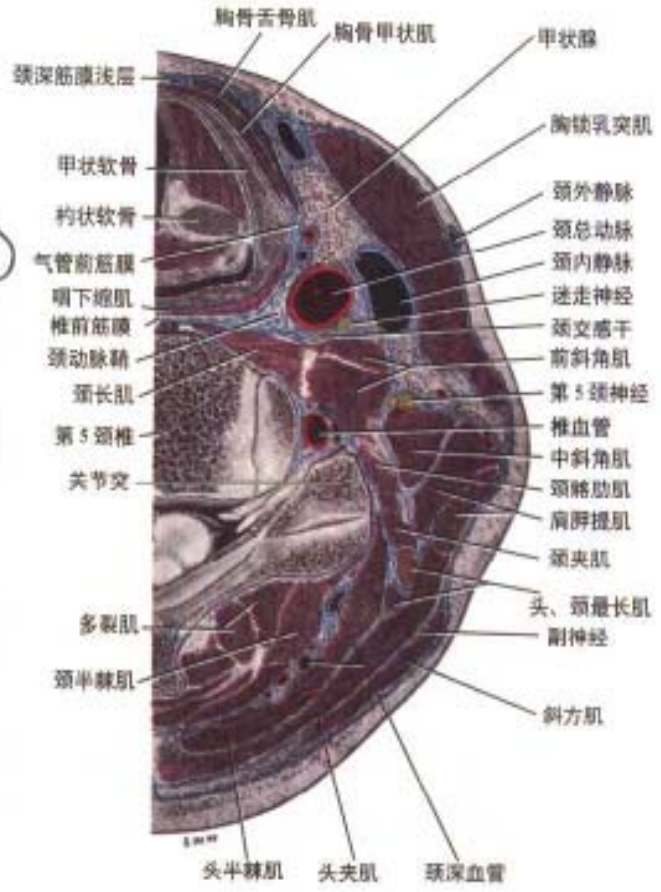

图 7.64 颈左侧半横切面，显示颈深筋膜的配布。（标本由皇家免费医院医学院 REM Bowden 提供）

融合为一层，向前覆盖于颈前三角，双侧筋膜在正中线相汇合，并附着于颏联合和舌骨体上。颈深筋膜向上与枕骨的上项线、乳突及下颌骨底处的骨膜相融合。位于下颌角和胸锁乳突肌前缘的部分特别致密强韧。在下颌骨和乳突之间的颈深筋膜包裹着腮腺，并在腮腺浅层向上延伸而附着于颧弓，称为腮腺筋膜（parotid fascia）。从腮腺深面的筋膜向上延伸至茎突，形成一条强韧的茎突下颌韧带（stylomandi bular ligament）（见第6篇）。向下颈深筋膜连于肩峰、锁骨和胸骨柄的骨膜。在胸骨上缘稍上方筋膜分为浅深两层，浅层附着于胸骨柄前缘，深层附着于胸骨柄的后缘及锁骨间韧带，二层之间形成一间隙，称为胸骨上间隙（suprasternal space）。其内有少量蜂窝组织、颈前静脉的下段、颈静脉弓和胸锁乳突肌的胸骨头段，有时还有淋巴结。在颈后三角的下部，斜方肌和胸锁乳突肌之间的深筋膜又重新分为浅深二层，浅层向下连于锁骨上缘，深层包绕肩胛舌骨肌下腹及其位于胸锁乳突肌深面的中间腱，向下颈深筋膜同锁骨周围的筋膜相融合，并连于锁骨和第一肋前端后面的骨膜。

颈动脉鞘（carotid sheath）是颈筋膜在颈总动脉、颈内动脉、颈内静脉、迷走神经和颈袢周围形成的致密纤维鞘。其动脉周围的鞘壁较静脉周围的厚，该鞘通过周围的疏松结缔组织和相邻的筋膜层相连（图7.65）。

颈筋膜椎前层（perevertebral lamina）覆盖于椎骨肌前面，并向对侧延伸至前斜角肌、中斜角肌和肩胛提肌表面，构成了颈后三角的底。当锁骨下动脉和臂丛神经从前斜角肌后方穿出时，连同椎前筋膜一起从锁骨的后外侧下降达腋部，此部分椎前筋膜则形成了腋鞘（axillary sheath）。向外侧伸展，椎前筋膜变的薄而疏松，至斜方肌的下面已不能成为一层独立的筋膜。向上椎前筋膜连于颅底。向下沿颈长肌前面下降续于上纵隔，在此与前纵韧带相连。向前椎前筋膜通过疏松结缔组织与咽及其周围的颊咽筋膜相隔。此间的蜂窝组织间隙称为咽后间隙（retropharyngeal space）。向外，这些疏松结缔组织把椎前筋膜与颈动脉鞘和胸锁乳突肌深筋膜连系在一起。所有颈神经的前支开始均位于椎前筋膜的后面，至菱形肌、前斜角肌的神经及膈神经在颈部一直走行于椎前筋膜深面，而副神经则位于其浅面（见第8篇）。

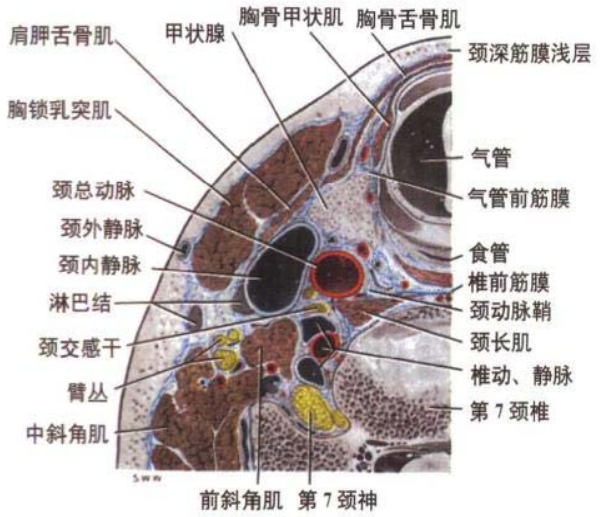

图7.65 颈根部经第7颈椎的横切面图（部分）。显示颈深筋膜的配布。（标本蒙REM Bowden提供）

颈深筋膜气管前层（pretracheal lamina）很薄，但为甲状腺提供了一个纤薄的筋膜鞘，向上气管前层附于环状软骨，向下延续至甲状腺下静脉周围的结缔组织而连于上纵隔。

临床联系　颈深筋膜的浅层限制了脓肿向表面的扩散，而使其下方的脓肿易于向外侧扩展，如果脓肿位于颈前三角，它可沿气管前筋膜向下扩散入纵隔，但由于气管前层的筋膜在胸骨柄上方甚为薄弱，因此脓液常向表面集中，并可在胸骨柄上方形成“突起点”。

椎前筋膜后方的脓液可向外侧扩散并突入颈后三角内，或穿过椎前筋膜和颊咽筋膜形成咽后脓肿而突入咽部。

颈浅层肌和颈外侧肌

颈浅肌和颈外侧肌包括颈阔肌、斜方肌和胸锁乳突肌。

颈阔肌(platysma)(图7.53)　是一扁阔肌，起于胸大肌和三角肌上部表面的筋膜，其纤维跨过锁骨于颈侧部行向内上方。前部的纤维在颏联合下方和后部越过中线和对侧重叠。中部纤维附着于下颌骨体的下缘，或越过下颌骨下缘于降口角肌深面向内上行，止于下唇对侧半。后部纤维越过下颌骨及咬肌前外侧份止于面下部的皮肤和皮下组织，其中大部分的纤维与靠近口角的口角轴部肌融合。在颈阔肌深面，颈外静脉从下颌角下行至锁骨中部。

变异　颈阔肌的大小变异很大，甚至有一侧或双侧缺如，某些肌束可起于乳突、枕骨、斜方肌上部或枕小肌（occipitalis minor）表面筋膜。

神经支配　颈阔肌接受面神经颈支支配，该支在下颌角处于颈阔肌深面下行。

作用　颈阔肌似无重要功能。其收缩可使下颌和颈侧之间的凹陷变浅，并可引起颈部皮肤形成紧张的斜嵴。其前份最厚，可协助降下颌骨，通过它与唇部和口角轴的附着作用，在惊吓和惊奇时可下拉口角和下唇。肌电图研究显示，在突然深吸气时，该肌有活动（de Sousa 1964），在突然、剧烈地用力时，颈阔肌常出现强劲地收缩。

斜方肌(trapezius)　将在本篇肩胛肌群中描述。

胸锁乳突肌(sternocleidomastoid)(图7.63)　越过颈侧部从上后向前内下斜行，并形成一突出的体表标志（图7.62），尤其在收缩时更加明显。其中部厚而窄，两端宽而扁。胸锁乳突肌下方始于两个头，内侧头或胸骨头为一圆形腱束，起于胸骨柄前面的上部，行向后外方（图7.62，66）。外侧头或锁骨头宽度各异，含有肌纤维束，从锁骨内1/3上面起始后几乎垂直上行（图7.62，63，66）。两头起始处之间有一三角形间隙，将其分隔，在体表形成一个相应的凹陷—锁骨上小窝（lesser supraclavicular fossa）。肌束上行过程中，锁骨

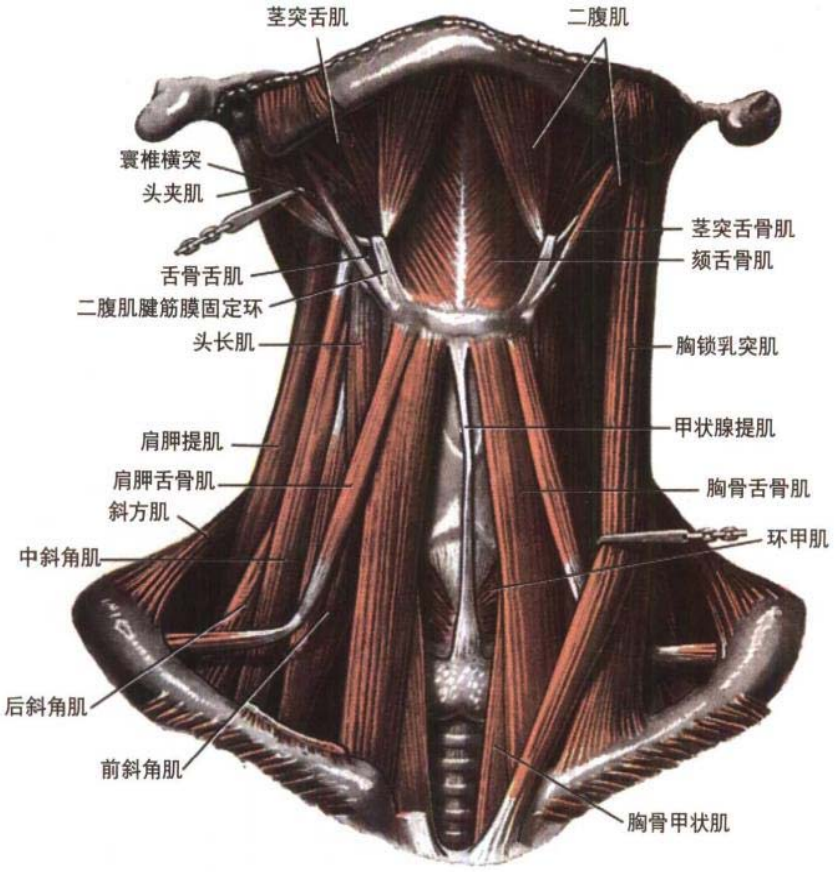

图 7.66 颈肌前面观。右侧胸锁乳突肌已切除，此标本的中斜角肌的起点伸向寰椎横突。

头旋转至胸骨头的后面，在颈中部稍下方和胸骨头深面的肌纤维融合，形成一个厚而圆的肌腹。肌肉向上以一强韧肌腱止于乳突尖至乳突上外侧面，另外，以一薄的腱膜止于上项线的外侧半。起自锁骨部的肌纤维主要直接止于乳突；起自胸骨部的肌纤维较表浅和倾斜向外上延伸至枕部。因此，两个头的牵拉方向不同，故该肌也可认为是“十字”交叉肌，和轻度的“螺旋肌”（图 7.48）。

毗临关系 胸锁乳突肌的浅面是颈阔肌和皮肤，肌的表面和颈阔肌之间有颈外静脉、耳大神经、颈横神经和颈深筋膜浅层。近肌的止点处被一小部分腮腺覆盖。近起点的深面与胸锁关节、胸骨舌骨肌、胸骨甲状肌和肩胛舌骨肌相邻。颈前静脉穿越胸锁乳突肌深面和舌骨下肌群表面之间达锁骨上方。颈动脉鞘和锁骨下动脉穿行于这些肌肉的深面。在肩胛舌骨肌和二腹肌后腹之间，胸锁乳突肌上份深面，有颈总动脉、颈内和颈外动脉、颈内静脉、面静脉、舌静脉、颈深淋巴结、迷走神经及颈袢的分支。甲状腺上动脉的胸锁乳突肌支于肩胛舌骨肌上缘穿入该肌的深面，胸锁乳突肌后部深面与夹肌、肩胛提肌、斜角肌、颈丛、臂丛上部、膈神经、颈横动脉和肩胛上动脉相邻。枕动脉穿行于胸锁乳突肌肌深面继而行于二腹肌后腹下缘。副神经亦走行于胸锁乳突肌深面并发分支支配该肌，在该肌的后缘中点稍上方穿出。在靠近该肌的止点处深面，有乳突、夹肌、头长肌和二腹肌后腹。

神经支配 胸锁乳突肌由副神经，第 2、3 颈神经或有第 4 颈神经支配，过去认为这些颈支全为本体感觉性的，但临床资料提示其中某些神经纤维是运动性的（见 Fitzgeral 等 1982）。

作用 单侧的胸锁乳突肌收缩，可使头向同侧肩部倾斜，同时旋头使面朝向对侧，这一运动发生于向对侧前上方观看时。但胸锁乳突肌最经常和最普通的作用，是头在水平方向上或大或小的从一侧到另一侧的观察事物的运动。下端固定两侧肌肉同时收缩可牵拉头向前以协助颈长肌屈颈，这一运动常发生在用餐时。当仰卧时，双侧肌肉收缩可抬头。当头部固定，可协助提胸以助深呼吸。肌电图观察（de Sousa 1973）提示在向双侧旋转过程中，胸骨头的肌纤维比锁骨头纤维有更强的作用。但两部分肌纤维都不同程度地参与以上所有的运动。这一研究提示，胸锁乳突肌也参与颈部的屈伸运动。

临床意义 斜颈（torticollis or wryneck）是由于一侧胸锁乳突肌永久性地挛缩造成的颈部姿势异常。斜颈在开始时多伴随强直性或慢性单侧胸锁乳突肌痉挛，随后伴有斜方肌痉挛，特别是锁骨部肌束痉挛性斜颈多发于成年，这些异常表现说明了同侧肌肉的重要作用。也是同侧肌活动功能失调的结果。然而这些异常可通过颈部某些肌肉来协调或拮抗，如头夹肌等。

舌骨上肌群

舌骨上肌群（suprahyoid muscles）包括二腹肌、茎突舌骨肌 、下颌舌骨肌和颏舌骨肌。

二腹肌(digastric)(图 7.66, 67) 有两个肌腹，二肌腹之间借一圆腱相连，该肌位于下颌骨下方，从乳突延伸至颏部，后腹较前腹长，起自颞骨乳突切迹，向前下方斜行，前腹附着于下颌骨底近中线处的二腹肌窝，向后下方倾斜与后腹汇于中心腱，中心腱系于纤维腱环，有时有滑液鞘包绕，穿过茎突舌骨肌，连于舌骨体和舌骨大角（图 7.66）。

变异 二腹肌可无中心腱，而中部附着于下颌骨体，后腹可接受起自茎突的一肌束或起自茎突的全部肌束而增大，前腹可越过中线并向对侧扩展，且常与下颌舌骨肌融合。

毗邻 二腹肌的浅面是颈阔肌、胸锁乳突肌、夹肌的一部分、头长肌、乳突、茎突舌骨肌、下颌后静脉、腮腺和下颌下腺。前腹的内侧是舌骨舌肌，后腹内侧是头侧直肌 、寰椎横突、副神经、颈内静脉、枕动脉、舌下神经、颈内动脉、颈外动脉、面动脉、舌动脉和舌骨舌肌（图 7.67）。

神经支配 二腹肌前腹由下牙槽神经的下颌舌骨肌支配；后腹是由面神经支配。这两部分的不同神经支配与它们分别来源于第 1、2 鳃弓的间充质有关（见第 3 篇）。

作用 二腹肌可使下颌骨下降而上提舌骨。肌电图显示，在下颌骨的下降活动中，双侧二腹肌总是同时收缩，且其收缩是在翼外肌的收缩之后，尤其在下颌骨下降较大幅度时其作用更为明显（Moyers 1950）。特别在吞咽和研磨时，后腹的作用较强。

茎突舌骨肌(stylohyoid)(图 7.66, 67) 以一小肌腱起自茎突后面近基部，行向前下方，止于舌骨体和大角结合处，肩胛舌骨肌止点的正上方。在其近止点处，有二腹肌的中心腱穿过。

变异 偶尔可见到茎突舌骨肌缺如或双肌，有时可以位于颈外动脉的内侧，也可以止于二腹肌或舌骨上或舌骨下肌群。

神经支配 茎突舌骨肌由面神经分支支配。

作用 茎突舌骨肌上提舌骨，并牵拉舌骨向后使口腔底变长。尽管有些放射资料对研究茎突舌骨肌的作用是有用的（Delmas 和 Senecosl 1977），但其在语言、咀嚼和吞咽中的确切功能还有待于全面综合分析。

茎突舌骨韧带(stylohoid ligament) 是从茎突尖连于舌骨小角的一纤维组织索。它提供了咽中缩肌最上份纤维的附着

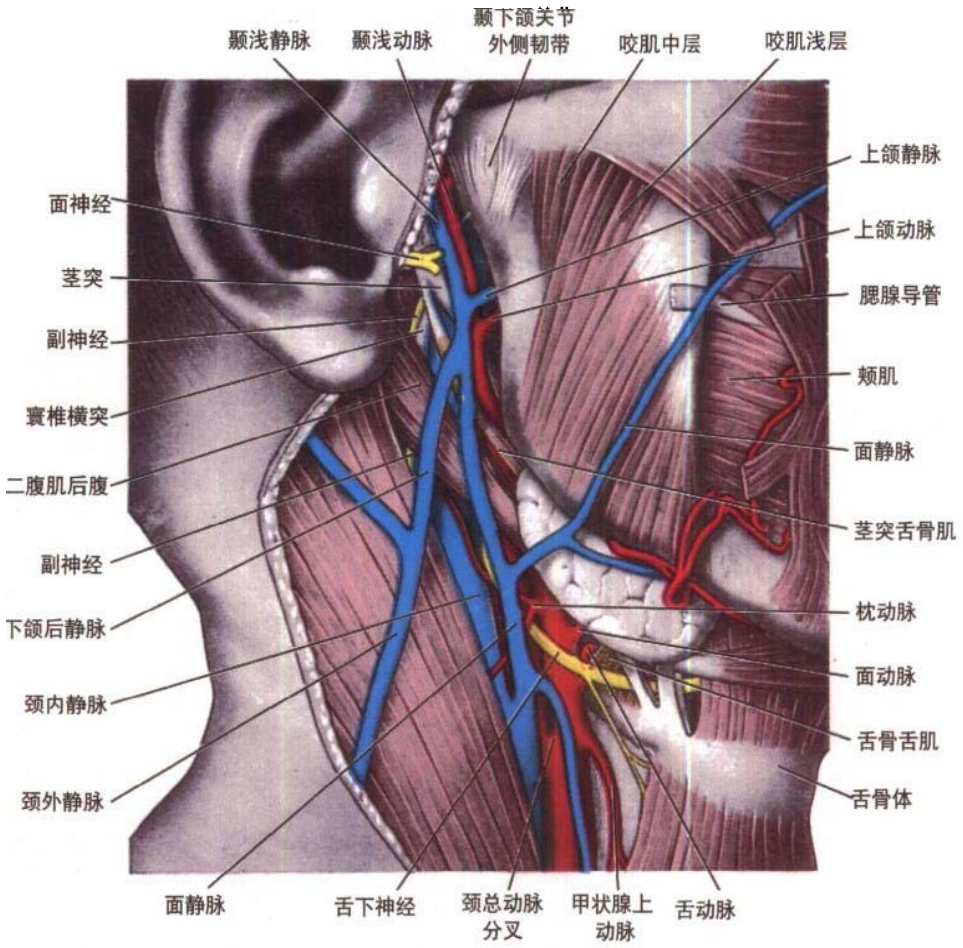

图 7.67 二腹肌后腹毗邻结构。切除皮肤、筋膜、腮腺和颈神经丛的皮支显露出图中结构。

点、其附着点与口咽外侧壁（图7.58）紧密相邻，其下方有舌骨舌肌覆盖，此韧带由第2对腮弓软骨衍化而来（见第3篇）。它可以部分骨化。在许多哺乳动物它形成一独立的舌骨上骨。

下颌舌骨肌(Mylobyoid)(图7.58, 63, 66) 位于二腹肌前腹深面，和对侧一起形成肌性的口腔底。它是一宽扁的三角形肌，起自下颌骨的整个下颌舌骨肌线。后部纤维向内下方至舌骨体前部近下缘处。两侧中部和前部纤维在正中缝处交叉，连于颏联合与舌骨之间。

变异　下颌舌骨肌的正中缝交叉纤维有时缺如，有这种情况，两侧下颌舌骨肌相互融合成一体，有时该肌与二腹肌融合，约有1/3的人因为舌下腺突起的突出而形成一裂孔（Gaughran 1963）。下颌舌骨肌前下外侧面与颈阔肌、二腹肌前腹、颌下腺的浅部，面动、静脉，颏血管及进入下颌舌骨肌的血管和神经相邻。上内侧面与颏舌肌、舌骨舌肌的一部分、茎突舌骨肌、舌下神经、舌神经、下颌下神经节、舌下腺、下颌下腺的深部及其导管、舌及舌下血管相毗邻，而其后部则为口腔粘膜。

神经支配　下颌舌骨肌接受下牙槽神经的下颌舌骨肌支支配。

作用　在吞咽的第一阶段，该肌是上提口腔底（Whillis 1946），也可上提舌骨或降下颌骨。

颏舌骨肌(Geniohyoid)(图7.58) 位于下颌舌骨肌内侧份上方的一束细小肌肉，起于颏联合后方下部颏棘，向后下方行，附着于舌骨体的前面，左右两块肌紧帖并行，有时相互融合或与颏舌肌融合。

神经支配　颏舌骨肌由第1颈神经穿过舌下神经的支配（见第8篇）。

作用　颏舌骨肌上提舌骨并拉舌骨向前，所以其作用部分类似于茎突舌骨肌的拮抗肌。当舌骨固定时，该肌可降下颌骨。

舌骨下肌群

舌骨下肌群（infrahyoid muscles）包括胸骨舌骨肌、胸骨甲状肌、甲状舌骨肌和肩胛舌骨肌。由于它们降舌骨故整个舌骨下肌群可以看做是舌骨上肌群的拮抗肌。然而，舌骨上下肌群也可以一起作用，以固定舌骨，成为起于舌骨的舌肌群发挥作用的基础。另外，舌骨上、下两群肌肉也可在舌骨参与吞咽运动中相互协作，它们在吞咽运动中的作用详见第12篇。

胸骨舌骨肌(sternohyoid)(图7.63, 66) 为一薄而窄的条状肌，起自锁骨内侧端和胸锁韧带的后面，以及胸骨柄后上部，肌纤维向上行止于舌骨体下缘，下端与对侧同名肌之间有一较大的间隙，在上行至中段一般两肌紧靠到一起上行。

变异　胸骨舌骨肌可以缺如，也可以有双肌，有时因有锁骨舌骨肌（cleidohyoid）而增粗，或被一腱划而分开。

神经支配　胸骨舌骨肌由颈袢（ansa cervicalis）分支支配。

作用　胸骨舌骨肌可降低在吞咽过程中已抬高的舌骨，这一作用也可同样适用于在语言和咀嚼运动中。

胸骨甲状肌(sternothyroid)(图7.66) 较胸骨舌骨肌短而宽，位于胸骨舌骨肌的深面。部分位于其内侧，起自胸骨柄后面，胸骨舌骨肌起点的下方，以及第1肋软骨的后缘，止于甲状软骨板斜线上。在颈下部，它与对侧同名肌紧密伴行，但在上行过程中又分开。该肌贴靠在甲状腺的前外侧面。

神经支配　胸骨甲状肌由颈袢的（$C_{1,2,3}$）分支支配。

作用　当吞咽和发音时，喉头抬高后，胸骨甲状肌可牵拉喉头向下，在低音歌唱时，该肌对相对固定的舌骨有向下牵拉的作用。

甲状舌骨肌(thyrohyoid) 是一小四边形肌，可认为是胸骨甲状肌向上延伸的部分。它起自甲状软骨的斜线、上行止于舌骨大角的下缘和相邻的舌骨体的下缘。

神经支配　甲状舌骨肌由舌下神经的分支支配，同颏舌骨肌一样，该支内含有第1颈神经的纤维。

作用　甲状舌骨肌降下颌骨，当舌骨固定时，如当高音唱歌时，牵拉喉头向上，这些运动可由各种不同肌肉的组合作用产生。

肩胛舌骨肌(omohyoid)(图7.63, 66) 由两个肌腹以一定的角度借中间腱连结在一起。起自肩胛骨上缘近肩胛切迹处，偶尔起自肩胛上横韧带（见第6篇）。下腹呈扁而窄的条状，斜向前并稍向上越过颈下部，然后经胸锁乳突肌后方止于中间腱。下腹将颈后三角分为上方的枕三角和下方的锁骨上三角（见第10篇），上腹起始于中间腱，靠近胸骨舌骨肌的外侧缘，几乎垂直上行，止于舌骨体的下缘，胸骨舌骨肌止点的外侧。中间腱的长度和形态不一，常位于颈内静脉附近，内侧平对环状软骨弓。该肌在行进过程中有一个角度的弯曲，是因为有一条起于锁骨和第1肋的深筋膜带包绕此肌的中心腱牵拉作用所致。

变异　筋膜带中可含有不同量的骨骼肌纤维，每一肌腹都可有缺如或成双腹。下腹可直接止于锁骨、上腹有时和胸骨舌骨肌融合，这些变异已被Buntine（1970）所证实。

神经支配　上腹是由颈袢的上根（C_1）的分支支配，下腹由颈袢（$C_{2,3}$）分支支配。

作用　肩胛舌骨肌使上提的下颌骨下降，据推测在用力深长呼吸中该肌牵张颈深筋膜下部，造成软组织被吸入的趋势。对整体的舌骨肌群的肌电图资料很少见。

椎　前　肌

椎前肌（anterior vertebral muscles）群包括颈长肌、头长肌、头前直肌和头侧直肌。在一定程度上，都属于头和颈的屈肌（图7.68）。

颈长肌(longus colli) 位于寰椎和第3胸椎之间、贴附在脊椎前面。它可分为三部分：下斜部、上斜部和中间垂直部。各部均借腱性束相连。下斜部最小，起于上两位或上3个胸椎体的前面，向上外行止于第5、6颈椎横突。上斜部起于第3、4、5颈椎横突，向上行借一细小的腱止于寰椎前结节和前外

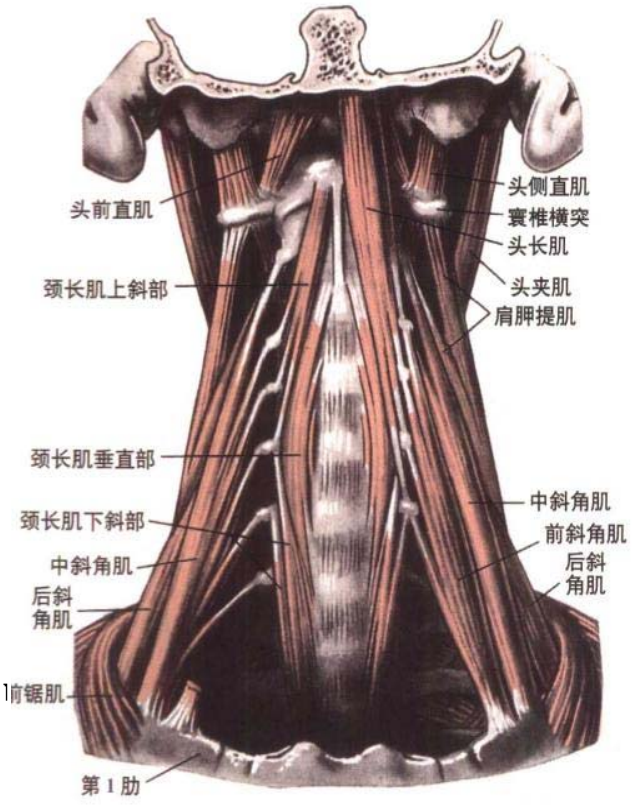

图7.68 椎前和椎侧肌（外侧群），标本右侧的前斜角肌和头长肌已切除。

侧面上。中间垂直部起于上3个胸椎及下3个颈椎体的前面，向上止于第2～4颈椎体的前面。

神经支配　颈长肌由第2～6颈神经前支的分支支配。

作用　颈长肌可使颈前屈；另外，斜部可使颈侧屈，而下斜部可使颈向对侧旋转。尽管该肌位置较深，仍有人对其做了肌电图的研究（Fountain等1966），而且结果也证实了上述的大部分功能，但也引起了对它能使颈部侧屈的作用的疑问。颈长肌的主要拮抗体是颈最长肌。

头长肌(longus capitis)　上端宽厚，附着于枕骨基底部的下面。下端细，借腱性束止于第3～6颈椎横突前结节。

变异　无论是头长肌还是颈长肌，其主要变异表现在起于椎体上的纤维束的数量。

神经支配　头长肌由第1～3颈神经前支支配。

作用　头长肌可使头前屈。

头前直肌(rectus capitis anterior)　为一短扁肌，位于头直肌上份后面。它起于寰椎侧块及横突根部的前面，几乎垂直向上止于枕骨基部下面近枕骨髁的前方。

神经支配　头前直肌由第1、2颈神经前支间的吻合弓分支支配。

作用　头前直肌屈寰枕关节以屈头。

头侧直肌(rectus capitis lateralis)　短而扁，起自寰椎横突上面，止于枕骨颈静脉突的下面。考虑到它的附着及与第1颈神经前支的关系，头侧直肌被认为是与横突间后肌相似的肌。

神经支配　头侧直肌由第1、2颈神经前支间的吻合弓分支支配。

作用　头侧直肌可使头向同侧侧屈。

这些深部肌肉的作用只能是推测出来的，它们在正常活动中的准确作用，尚有待用一种安全的技术方法来证实。

椎外侧肌

椎外侧肌（lateral vertebral muscles）包括前斜角肌、中斜角肌、后斜角肌。其排列像梯子一样（拉丁语scala意为梯子）斜伸于上2位肋和颈椎横突之间（图7.68）。

前斜角肌(scalenus anterior)　位于颈侧部胸锁乳突肌深面的后内侧。上方借肌腱束起自第3～6颈椎横突前结节。这些肌腱近于垂直地下行会聚、融合变为肌腹最后以一窄而扁的腱止于第1肋内侧缘上的斜角肌结节和肋上面锁骨下动脉沟前方的嵴。

毗邻　前斜角肌前方是锁骨、锁骨下肌，胸锁乳突肌、肩甲舌骨肌，颈动脉鞘的外侧部、颈横动脉、肩胛上动脉和颈升动脉，锁骨下静脉，椎前筋膜和膈神经，后方是胸膜顶（见第11篇）、胸膜、臂丛根和锁骨下动脉，后两者分隔该肌与中斜角肌。在第6颈椎附着点下方，该肌内侧缘与颈长肌之间隔以“角状间隙”（angular interval）（图7.68），椎动脉和椎静脉于间隙内向上行达第6颈椎横突孔。甲状腺下动脉在近角状间隙的尖部从外侧向内侧行进越过该间隙。交感干颈下神经节，紧靠该段椎动脉的后内侧（图10.68）。在左侧胸导管于第7颈椎水平跨过这个三角间隙并常达前斜角肌的内侧缘。颈椎横突前结节上的前斜角肌腱附着点与头长肌腱附着点之间有甲状腺下动脉的颈升支穿过。

神经支配　前斜角肌由第4～6颈神经前支的分支支配。

作用　下端固定，前斜角肌收缩，可使脊柱颈段前屈和侧屈，并使颈向对侧旋转。上端固定该肌收缩可协助升第1肋。

临床联系　前斜角肌紧邻臂丛下份、锁骨下动静脉，有时产生压迫症状（Katirji和Hardy 1995）。

中斜角肌(scalenus medius)　为斜角肌中最大最长者，向上止于枢椎横突和下位5个颈椎横突后结节前方，肌纤维常向上延伸至寰椎横突（图7.66）。向下止于第1肋上面的肋结节和锁骨下动脉沟之间。

毗邻　中斜角肌的前外侧面与胸锁乳突肌相邻，且有锁骨和肩胛舌骨肌横过；前方借锁骨下动脉和颈神经前支与前斜角肌相隔。后外方有肩胛提肌和后斜角肌。至前锯肌的上两神经根和肩胛背神经（至菱形肌）于中斜角肌的外侧面穿出。

神经支配　中斜角肌由第3～8颈神经的前支的分支支配。

作用　下端固定，中斜角肌收缩使脊柱颈段向同侧屈、上端固定，此肌收缩可协助上提第1肋。斜角肌，尤其是中斜角肌，即使在直立姿势的平静呼吸期间于吸气时也发挥作用。

后斜角肌(scalenus posterior)　是斜角肌中最小位置最深者、从第4～6颈椎横突后结节起至第2肋外侧面，以菲薄的肌腱止于前锯肌结节的后面。

变异　后斜角肌有时和中斜角肌融合，斜角肌在它们附着的椎体数目、分离性质及节段性分布上也可有变异。

神经支配　后斜角肌由下3个颈神经前支的分支支配。

作用　当第2肋固定时，后斜角肌使脊柱颈段下部向同侧屈。当上部附着点固定时，它可协助提第2肋。

小斜角肌（胸膜肌）(scalenus minimus)（胸膜肌 pleuralis）与胸膜上膜（suprapleural membrane）和颈胸膜相连，将在第11篇胸膜中讨论。

躯干肌和筋膜

为了便于描述，将躯干肌（muscles of the trunk）分为六个部分：

- 背部深肌
- 枕下肌
- 胸肌
- 腹肌
- 盆肌
- 会阴肌

相关的筋膜将与肌一起讨论。

背部深层肌

背部深层肌（deep muscles of the back）或称背部固有肌（intrinsic muscles）是从骨盆延伸至颅的一群复杂肌，包括头和颈的伸肌和旋肌（头夹肌和颈夹肌），短的节段性肌（棘间肌和横突间肌）以及脊柱的伸肌和旋肌（竖脊肌和横突棘肌，后者组成半棘肌、回旋肌和多裂肌），它们共同来控制脊柱的运动（图7.69）。

颈浅筋膜和颈深筋膜已在前描述。

血液供应概况　背部深肌的血液来于以下动脉：椎动脉，颈深动脉，枕动脉的浅、深降支；颈横动脉的深支（如存在）；由上2位肋间后动脉后支发出的肋间上动脉；下9位肋间后动脉的后支，肋下动脉的后支，腰动脉的后支，腰最下动脉的后支及骶外侧动脉的后支等（见第10篇）。

胸腰筋膜(thoracolumbar fascia)　又称腰筋膜（lumbar fascia），覆盖于背部深屈肌和躯干肌表面。向上经上后锯肌的前方延伸至项部颈深筋膜浅层。在胸部，胸腰筋膜形成一薄的纤维层覆盖脊柱的伸肌，并将其与脊柱至上肢的肌分开。内侧附于胸椎棘突，外侧附于肋角。在腰部，胸腰筋膜为三层（图7.70），后层附于腰椎棘突和骶正中嵴及棘上韧带。中层内侧附于腰椎横突尖和横突间的韧带，下附于髂嵴，上附于第12肋下缘及腰肋韧带。前层覆盖于腰方肌表面，内侧在腰大肌外侧部后方附于腰椎横突前面；向下附于髂腰韧带及邻近的髂嵴；向上形成外侧弓状韧带；后层和中层在竖脊肌外侧缘愈合后，在腰方肌外侧缘处再与前层汇合，从而形成腹横肌的腱膜性起点。

头夹肌(splenius capitis)(图7.91)　起自项韧带下份后缘，第7颈椎和上位3个胸椎棘突及其棘上韧带，在菱形肌和斜方肌深面。该肌向上外行于胸锁乳突肌的深面止于乳突和枕骨上项线外侧1/3下方的粗糙面。它位于肩胛提肌的后上方，构成颈后三角的底的一部分。

神经支配　头夹肌由中部颈神经后支的外侧分支支配。

颈夹肌(splenius cervicis)　从第3～6胸椎棘突起始向上止于上第2～3颈椎横突后结节，恰好位于肩胛提肌附着点的前方。

变异　颈夹肌可缺如，或其在椎骨上的附着点有变化。也可有副束。

神经支配　颈夹肌由下部颈神经后支的外侧分支支配

作用　双侧颈夹肌一起收缩可牵拉头后倾。单侧收缩可拉头向同侧并轻微旋转，使脸转向同侧。因此，一侧的颈夹肌和对侧的胸锁乳突肌是协同肌。

竖脊肌(骶棘肌)(erector spinae muscle)

又称骶棘肌（sacrospinalis）是复杂的肌肉，位于脊柱两侧的沟内，其延长部达胸、颈水平（图7.69），在胸腰部，其表面有胸腰筋膜及下方的下后锯肌覆盖，而上方位于菱形肌及夹肌的深面。它在脊柱两侧不同平面形成了大小不等的肌、腱群。在骶部，该肌细小呈“U”型，愈近附着点处，腱性成分愈多，愈强韧。在腰部，该肌扩展增大形成一相当厚的肌隆起，在活体上易于摸到。其外侧缘靠

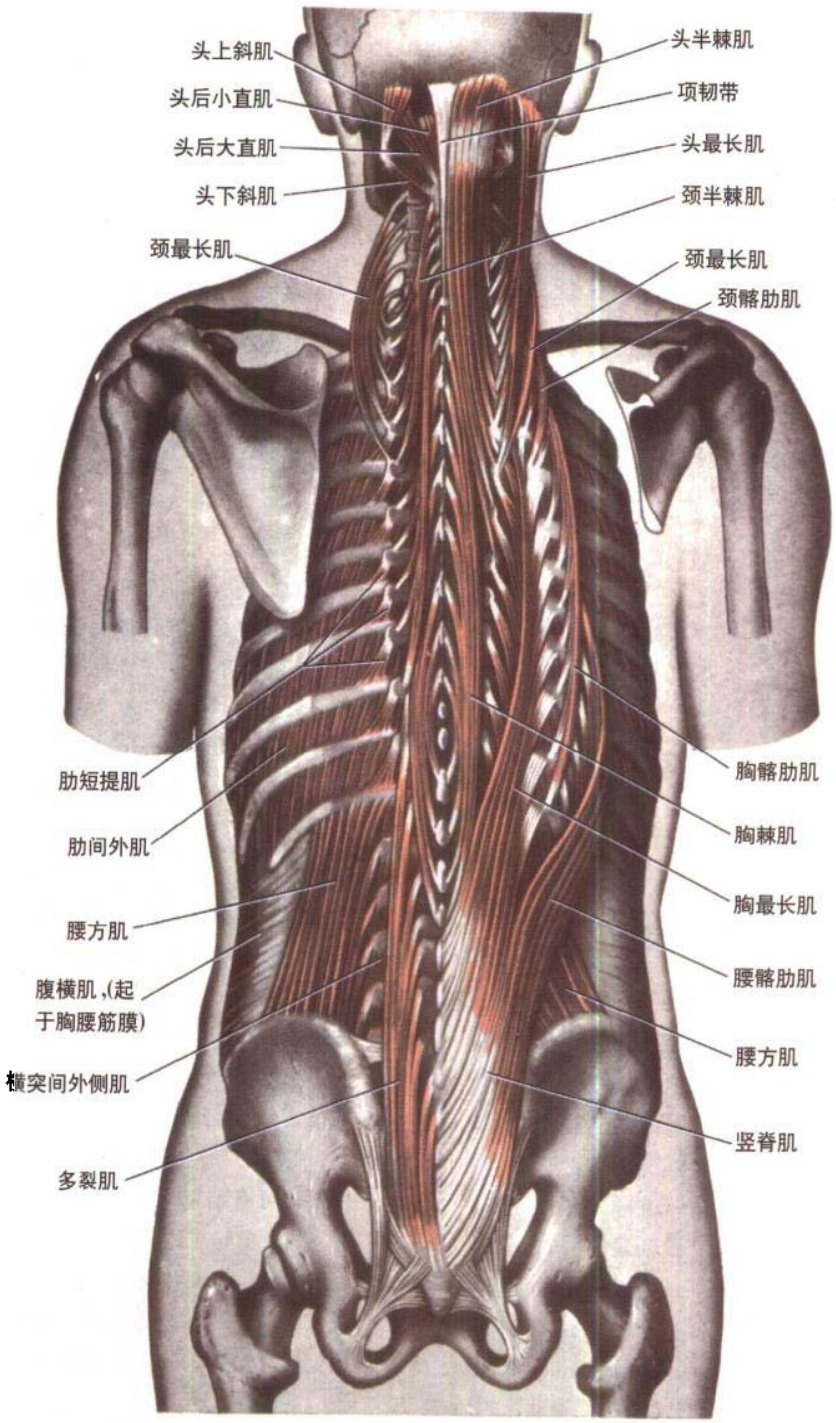

图 7.69 背部深层肌。左侧竖脊肌及其上延部和头半棘肌均已切除（并将颈最长肌翻向外侧）

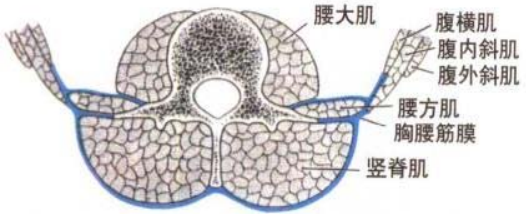

图7.70 腹后壁横切面。显示胸腰筋膜的配布，其他结缔组织层次均省略。

近腰背外侧沟（图7.71）。在肋角处横越肋骨上行至胸背部，初始先向上外，然后垂直、最后向上内走行，直至被肩胛骨掩盖。

竖脊肌起于一宽厚的肌腱前面，靠近“U”型腱内侧，该肌上行过程中附着于骶正中嵴、腰椎、第11与12胸椎的棘突及其棘上韧带。在靠近“U”型腱的外侧处，该肌附

于髂嵴背内侧面和骶外侧嵴（见第6篇），在此处和骶结节韧带和骶髂后韧带融合。部分纤维可与臀大肌、多裂肌（multifidus）相延续。肌纤维在上腰部可分为三个纵柱：外侧的颈髂肋肌（iliocostocervicalis）中间的最长肌（longissimus），内侧的棘肌（spinalis）。每一纵柱又可分为以下三部分：

髂肋颈肌	最长肌	棘肌
腰髂肋肌	胸最长肌	胸棘肌
胸髂肋肌	颈最长肌	颈棘肌
颈髂肋肌	头最长肌	头棘肌

腰髂肋肌(iliocostalis lumborum) 以扁肌腱附于下6位或7位肋角缘。

胸髂肋肌(iliocostalis thoracis) 起于下6位肋角的上缘，腰髂肋肌止点的内侧，上行止于上6位肋角上缘和第7颈椎横突后结节。

颈髂肋肌(iliocostalis cervicis) 起于第3～6肋角，胸髂肋肌止点的内侧，上行止于第4～6颈椎横突后结节。

神经支配 髂肋肌由下位颈神经、全部胸神经和上位腰神经的后支支配。

作用 髂肋肌可伸脊柱，也可使脊柱侧屈。

胸最长肌(longissimus thoracis) 是竖脊肌最大的延续部。在腰部，它与腰髂肋肌融合，一些纤维附于腰椎整个横突和副突的后面及胸腰筋膜的中层。在胸部，该肌借圆形肌腱和肌束分别附于全部胸椎的横突尖和下9或10位肋的肋角和肋结节之间。

颈最长肌(longissimus cervicis) 位于胸最长肌的内侧，以长而薄的扁腱起于上4或5位胸椎的横突，主腱止于第2～6颈椎的横突后结节。

头最长肌(longissimus capitis) 位于颈最长肌和头半棘肌之间。其腱起于上位4～5胸椎横突及下位3～4颈椎的关节突，于胸锁乳突肌和头夹肌深面止于乳突的后缘。在其上端处常有一横行的腱划。

神经支配 颈最长肌由下位颈神经、胸神经、腰神经的后支支配。

作用 胸最长肌和颈最长肌可使脊柱向后及侧方弯曲；头最长肌可仰头、并使脸转向同侧。

胸棘肌(spinalis thoracis) 为竖脊肌内侧的连续部分，很少分离为一独立的肌，位于胸长肌的内侧并与其融合，该肌下方以3～4条肌腱起于第11胸椎至第2腰椎的棘突，然后汇合成一束肌向上以分开的腱止于上部胸椎的棘突，其数目从4个到8个不等。该肌与位于其前方的胸半棘肌紧密融合。

颈棘肌(spinalis cervicis) 常缺如。存在时，起于项韧带的下份和第7颈椎（有时为第1和2胸椎）棘突，向上止于枢椎棘突，偶尔止于第3、4颈椎棘突。

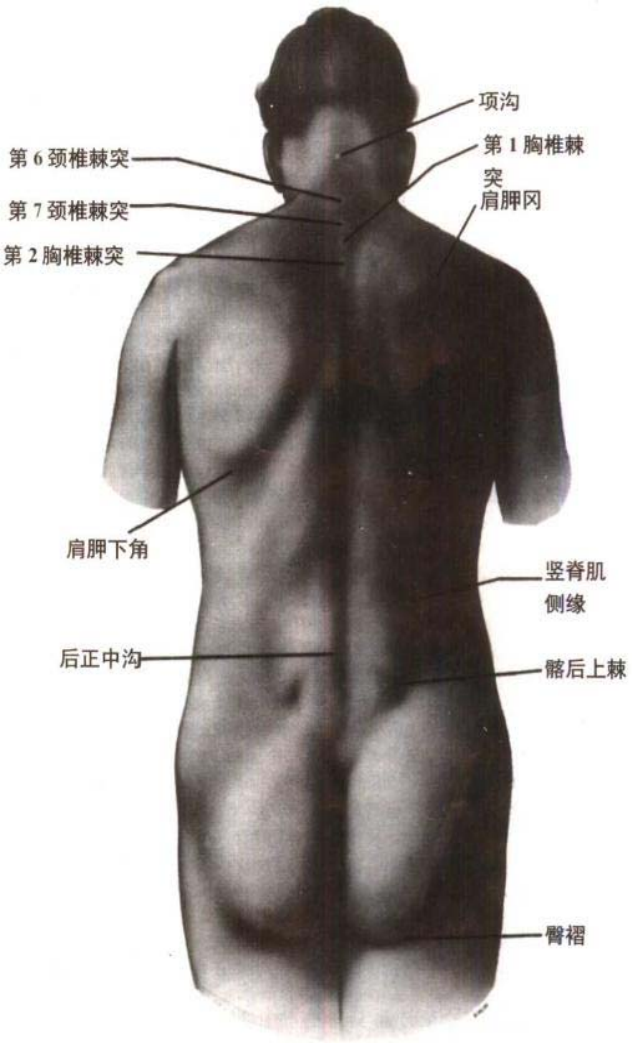

图7.71 躯干背面观。显示主要体表标志。

头棘肌(spinalis capitis) 常与头半棘肌有一定程度的融合（见下），但仍能从形态上分辨出来（Martin 1994）。

神经支配 头棘肌由下位颈神经和胸神经后支支配。

作用 伸脊柱

横突棘肌

横突棘肌（transversospinalis）群的组成：

胸半棘肌	多裂肌	胸回旋肌
颈半棘肌		颈回旋肌
头半棘肌		腰回旋肌

这些肌从横突起始斜向上内止于附近或更远的棘突。

胸半棘肌(semispinalis thoracis) 由位于两端长肌腱之间薄肌束构成。下方以一组肌腱起于第7～10胸椎横突，向上仍以肌腱止于上4位胸椎和下2位颈椎的棘突。

颈半棘肌(semispinalis cervicis) 较厚（图7.69），下方以一组腱性和肌性纤维起于上位5或6胸椎的横突；向上止于第2～5颈椎棘突。附于第2颈椎的束最大，主要由肌纤维构成。

头半棘肌(semispinalis capitis) 位于颈后方（图7.69），夹肌的深面，颈最长肌和头最长肌的内侧。以数条肌腱起自上位6或7胸椎和第7颈椎的横突，以及第4～7颈椎的关节突，有时也起自第7颈椎或第1胸椎的棘突。肌腱向上汇成一阔肌止于枕骨上、下项线之间的内侧部。该肌肉内侧份常与其余部分有一定分离，称为头棘肌（spinalis capitis），因为其有一不完整的腱划横过，有时称为颈二腹肌（biventer cervicis）。

神经支配 由颈神经和胸神经后支支配。

作用 颈半棘肌和胸半棘肌伸脊柱的颈胸部，并使其向对侧旋转；头半棘肌仰头，使脸稍转向对侧。

多裂肌(multifidus) 由许多肌性和腱性束构成，位于前述诸肌的深面，填充于从骶骨至枢椎棘突旁的沟内。其肌束起点如下：最尾侧起骶骨背面，低达第4骶骨后孔，竖脊肌的腱膜，髂后上棘和骶髂后韧带；腰部，起于所有的腰椎棘突；在胸部，起于所有的胸椎横突；在颈部，起于下位4个颈椎的关节突。每一束都向上方斜行，止于其上方某一椎骨的整个棘突全长。肌束长短不一；最浅表的部分可从一个椎骨越至上方的第3或第4个椎骨；稍深一点的可达上方的第2或第3个椎骨；最深的肌束连于其上方相邻的椎骨。

神经支配 多裂肌由脊神经的后支支配。

回旋肌位于多裂肌的深面，只有胸部才有发育完全的回旋肌。

胸回旋肌(rotatores thoracis) 由11对小的，大致呈四边形的肌构成。每一块肌都从一个椎骨横突的上部和后部连至上位椎骨椎板的下缘和外侧面。第一块肌位于第1和第2胸椎之间，最后一块位于第11和第12胸椎之间。但在该肌群的上端或下端，有时出现一块或多块肌的缺如。

颈回旋肌(rotatores cervicis)和腰回旋肌(rotatores lumborum) 是不规则和不固定的肌束，它们的起止和胸回旋肌相似。

神经支配 胸颈和腰回旋肌均由相应的脊神经后支支配。

棘间肌(interspinales) 是位于上下相邻椎骨棘突尖之间成对的短肌，在棘间韧带每侧各一块。颈部的最明显，共有6对，第1对位于枢椎和第3颈椎之间，最后一对位于第7颈椎和第1胸椎之间 。在胸部，第1和第2胸椎间和第2和第3胸椎间该肌不恒定，第11和第12胸椎之间均存在。在腰部的5个腰椎之间，共有4对。在第12胸椎和第1腰椎之间及第5腰椎和骶骨之间偶尔可见。颈棘间肌有时可跨越两个以上的椎骨。

神经支配 棘间肌均由脊神经后支支配。

横突间肌 横突间肌（intertransversarii）是位于椎骨横突之间的小肌，在颈部，它们发育最好，由横突间前、后肌构成，二者间隔以脊神经前支。横突间后肌（posterior intertransverse muscles）分为内、外侧部，分别由相应部位的脊神经前、后支支配。内侧部也称横突间固有肌，常借穿过它的脊神经后支而再分为内、外侧两部分。横突间前肌（anterior intertransverse nusdes）和横突间后肌的外侧部连于相邻颈椎的肋突；横突间后肌内侧部连于横突。颈横突间肌共有7对，最上一对位于寰枢椎之间，最下一对位于第7颈椎和第1胸椎之间，但寰枢椎之间的横突间前肌常缺如。在胸部，它们仅见于最后3个胸椎和第1腰椎横突之间，且由一块肌构成。在腰部它们多由二块肌构成。一块为横突间内侧肌（intertransversarii mediales）连于椎骨的副突和下位椎骨的乳突之间，另一块为横突间外侧肌（intertransversarii laterales）；可分为前后两部分（Cave 1939，Morrison 1954）；前份连于腰椎横突肋部；后份连于腰椎横突的副突。

胸横突间肌（intertransversarii thoracis）和横突间韧带与颈部横突间后肌内侧部是同源的；颈横突间后肌的外侧部则与提肋肌（levatores costarum）同源。脊神经后支的外侧支穿越胸横突间肌与提肋肌之间。腰提肋肌相当于横突间内侧肌；横突间外侧肌与肋间肌同源。有关横突棘肌的分类及源属的其他概况参阅Sato的文章（1973a）。

神经支配 腰横突间内侧肌，胸横突间肌和颈横突间后肌内侧部由脊神经后支支配；其余部分由前支支配。

作用 背部短肌主要起姿势肌的作用。从功能上看，脊柱是由许多相互连在一起的短的杠杆构成。如果各关节不固定，这种机械性的连接形式不稳定，受压下易于变形，这些短肌对相邻的椎骨起固定作用，控制椎骨使脊柱作为一个运动的统一体。并使得长肌发挥更有效的作用。从理论上讲，这些短肌可引起伸（多裂肌、棘肌），侧屈（多裂肌、横突间肌）和旋转（多裂肌和旋肌）作用，但它们的确切运动方式还不清楚。背部深层肌肯定参与姿势的控制：当直立的脊柱摇晃产生轻度运动时，它们可间断性收缩。竖脊肌收缩可伸躯干，这一运动主要受腹直肌的拮抗。反之，躯干前屈主要由屈肌，如腹直肌引起，当重心向前移动时，竖脊肌则起到控制作用。躯干侧屈受对侧竖脊肌拮抗。当躯干充分屈曲时，竖脊肌松弛，肌电图静止；此时，棘突的韧带由于牵张而引起的被动力可限制脊柱的屈曲，并阻止椎间盘的变形（Folyd和Silver 1955；Joseph 1960）。可以推测，当于直立姿势下做运动时竖脊肌下部的肌电活动较大（Jonsson 1974）。

枕 下 肌

枕下肌（suboccipital muscles）是几块小肌，头后大、小直肌一起，参与在寰枕关节上的仰头活动，头上、下斜肌一起使头和寰椎沿枢椎旋转。

血液供应 枕下肌的血液供应来自椎动脉和枕动脉的深支（图7.72）。

头后大直肌(rectus capitis posterior major) 以一尖的腱起于枢椎棘突，在上升中变宽并止于下项线外侧部和该线稍下方的枕骨。当两侧肌向外上方上升时，中间形成三角形间隙，从此间隙可见到部分头后小直肌。

作用 仰头，同时面转向该肌同侧。

头后小直肌(rectus capitis posterior minor) 以细尖的腱起于寰椎后结节。在终止前随上升而变宽，并附于下项线内侧部，也止于下项线与枕骨大孔之间的枕骨（见第6篇）。每块肌都可纵向分为两束。最近的研究证实，该肌与硬膜之间确有结缔组织相连（见Thompson 1995）。

作用 仰头。

头下斜肌(obliquus capitis inferior) 在两块斜肌中为较大的一块，起自枢椎棘突的外侧面和邻近的椎板上部，向外上止于寰椎横突下外侧面。

作用 使面转向同侧。依靠寰椎横突的长度和作用力线近似水平的优点，该肌工作时具有相当大的力学优势。

头上斜肌(obliquus capitis superior) 以腱性纤维起于寰椎横突的上面，随其向后上方上升而变宽，并止于枕骨上、下项线之间，头半棘肌的外侧，头后大直肌的止点的浅面。

作用 使头向后及同侧屈。作为姿势肌，头上斜肌和两块头后直肌可能比其作为原动肌更重要，但用直接观察法来证实这一点是困难的。

神经支配 所有枕下肌均由第1颈神经后支支配。

枕下三角 枕下三角（suboccipital triangle）的上内界为头后大直肌；上外界为头上斜肌；下外界为头下斜肌（图7.72）。三角内侧份由头半棘肌深面的一层致密的脂肪组织覆盖；外侧份位于头最长肌，有时还有头夹肌深面，两者均遮盖头上斜肌。三角的底由寰枕后膜和寰椎后弓构成；椎动脉和第1颈神经的后支位于寰椎后弓上面的沟内。

胸 部 肌

胸部肌（musles of thorax）（图7.73，74，75）包括连接相邻肋的肋间肌，有肋间内肌、肋间外肌和肋间最内肌；止点跨越肋的肋下肌；连接肋与胸骨的胸提肌或连接椎骨的提肋肌；上后锯肌和下后锯肌及膈肌组成。这些肌均参与肋的

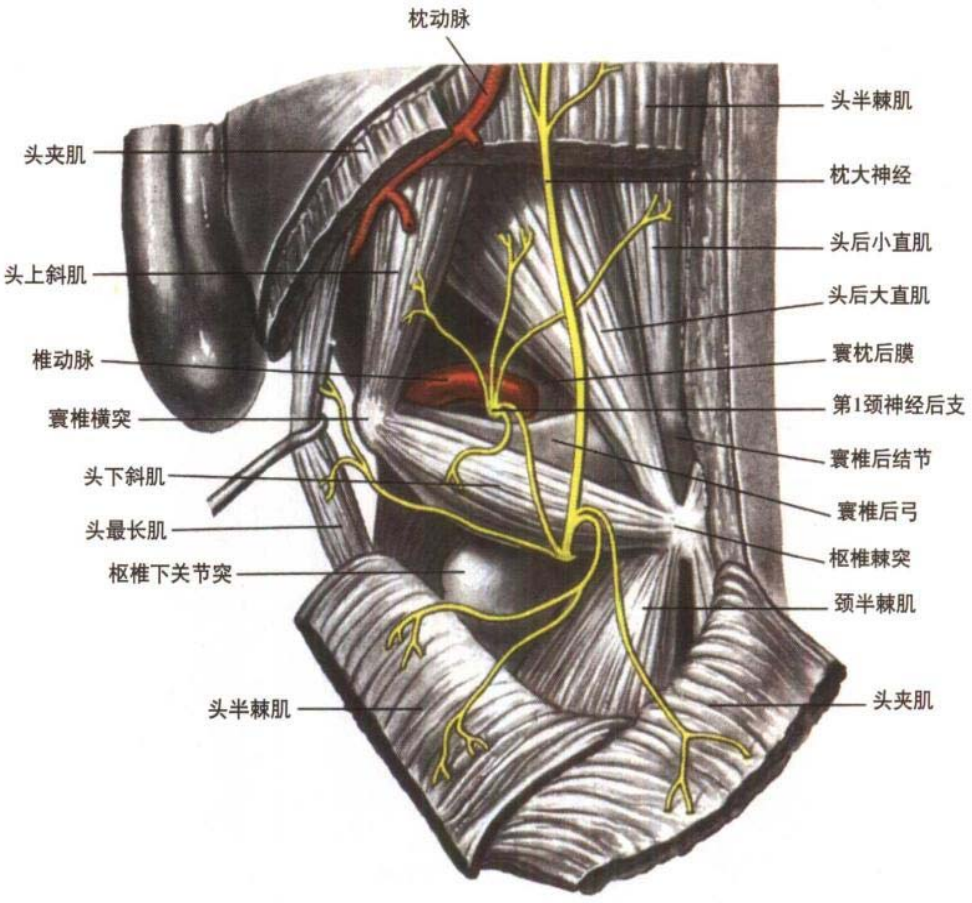

图7.72 左枕下三角及其内容后面观。

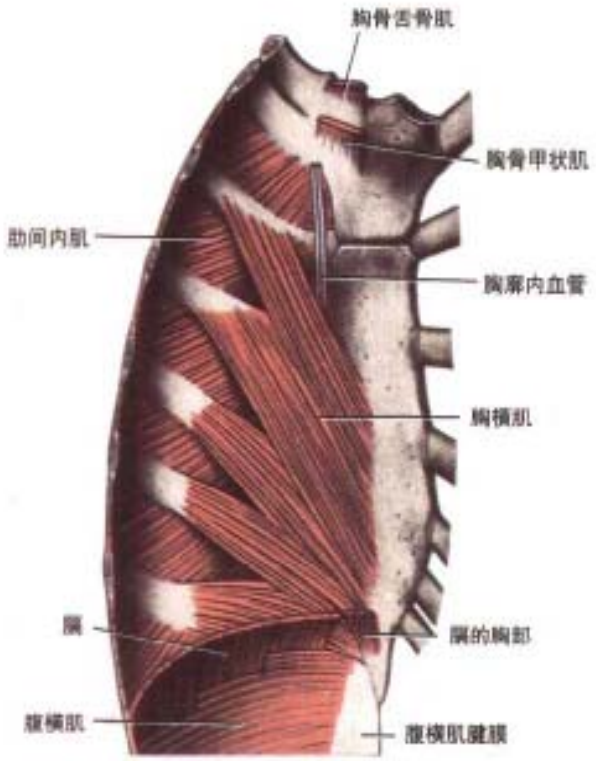

图 7.73 左侧胸横肌后面观。在膈的胸肋起点之间，胸横肌下缘与腹横肌上缘相连接。

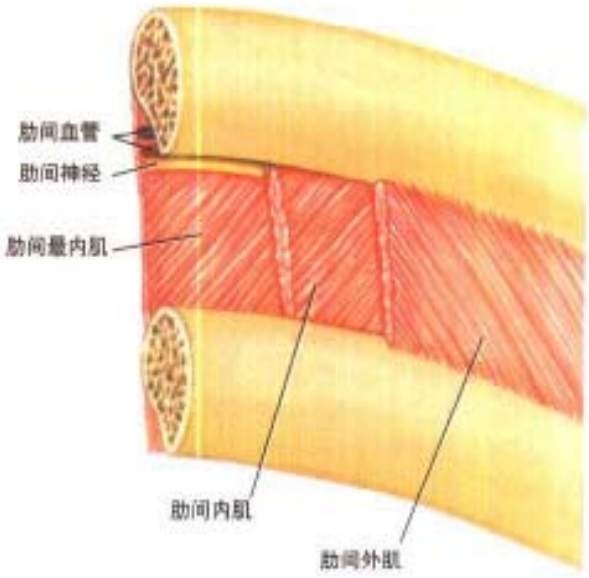

图 7.74 胸壁部分解剖，显示肋间血管、神经与肋间肌的位置关系。

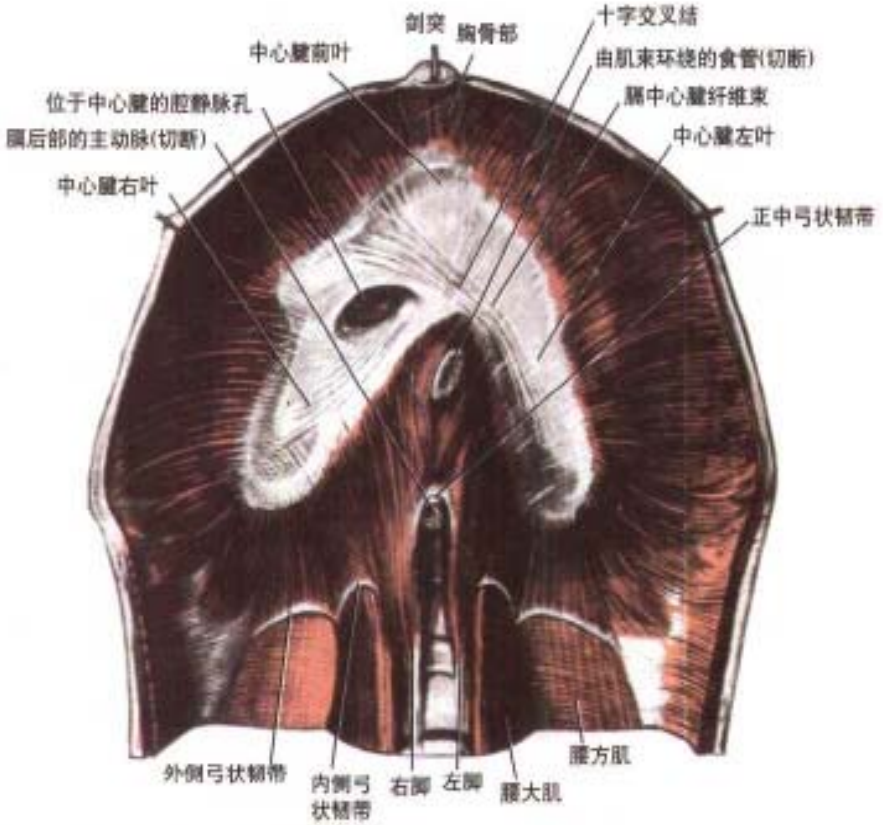

图 7.75 膈腹侧面，显示肌纤维从前上胸肋附着处向后下倾斜至复杂的腹后壁附着点。

运动，在呼吸中具有重要作用。

血液供应 胸壁肌由以下动脉供血：胸廓内动脉；肋间前动脉、每一肋间隙内有二条肋间前动脉，上6位肋间隙的肋间前动脉起于胸廓内动脉，其余肋间的肋间前动脉起于肌膈动脉；肋间后动脉，上两位肋间的肋间后动脉起于肋间上动脉。下9位肋间的肋间后动脉起于胸主动脉、肋下动脉、胸上动脉。其余的血供来源于上肢肌章节中描述的血管、有肩胛上动脉、颈浅动脉、胸肩峰动脉、胸外侧动脉、肩胛下动脉。至膈肌的血供单独讨论（见第10篇）。

肋间肌 肋间肌(intercostales)(图7.73、74、81、82）是位于肋间隙内薄而多层的肌纤维和腱纤维。它们的名称与其在肋间的位置有关、分别称为肋间外肌、肋间内肌和肋间最内肌。

肋间外肌（intercostales externi） 共11对，它们在肋结节处与肋横突后韧带后部纤维融合，肌纤维束由此向前延伸几达肋软骨处、然后移行为腱膜层，称为肋间外膜，向前达胸骨。每一块肌均从上位肋骨下缘至下位肋骨的上缘，在下2位肋间隙的肋间外肌可延伸至肋软骨的游离端。在上2或3肋间隙内、肋间外肌也达肋末端。肋间外肌较肋间内肌厚，其纤维在胸背部行向下外，而在前部则向下前内侧。

肋间内肌（intercostales interni） 也有11对，前方起于胸骨、真肋肋软骨之间，假肋肋软骨的前端。此肌在肋软骨间部或胸骨旁最厚。它们向背侧延续可达后方的肋角，然后变为一层腱膜称为肋间内膜（internal intercostal membrance)。腱膜背侧向后接于肋横突上韧带后部纤维，向前移行为肋间内、外肌之间的筋膜。每一肌均于肋沟底部及邻近的肋软骨向下止于下一肋的上缘，其纤维与肋间外肌纤维方向近似成直角交叉。

作用 在本篇呼吸运动一节中叙述。

肋间最内肌（intercostales intimi） 曾一度被认为是肋间内肌的内层、因为二者纤维方向确实一致。该肌附于相邻两肋骨的内侧面。在胸上部平面肋间最内肌不明显有时缺如、但向下逐渐变的明显，在下位肋间隙肋间最内肌位于整个肋间的中部（约占肋间全长的1/2)。Walmsley（1915）认为肋间最内肌与腹横肌在同一层次，建议命名为肋内肌，这一观点也曾受到Davies等的支持（1932)。但Davies等进一步发现在下部的一些肋间隙内，发育较好的肋间最内肌后部可出现相应的肋下肌，Davies等则认为后者是第四层；但一般普遍的观点仍倾向于Walmsley的三层排列的结论。肋间最内肌内侧与胸内筋膜和壁胸膜相邻，外侧与肋间神经和血管相邻。

作用 没有资料可依据，据推测肋间最内肌与肋间内肌作用一致。

肋下肌 肋下肌（subcostales）由肌性和腱性束组成，通常仅在下胸部发育较好。肌以一个肋的内面近肋角处向下止于下方2或3个肋内面，其纤维方向与肋间内肌平行。它们和肋间最内肌一样位于肋间血管、神经和胸膜之间。Sato（1974）已报道过其发生率和神经分布。

作用 降肋。

胸横肌 胸横肌（transversus thoracis）也称胸三角肌（triangularis sternae）和胸肋肌（sternocostalis)，覆盖在胸前壁内侧面（图7.73)，起自胸骨后面下1/3、剑突和下3到4真肋肋软骨近胸骨端，其纤维分开呈束状向上外至第2～6肋软骨内侧面和下缘。最下部肌纤维呈水平且同腹横肌最上部纤维相续。中部纤维斜行，最上部纤维几乎垂直。该肌附着点不仅在个体之间不同，即使在同一个体的不同侧也可不一样，胸横肌同肋间最内肌和肋下肌，均位于肋间血管和胸膜之间。

作用 牵拉附着的肋软骨向下、助呼气。

神经支配 上述诸肌均由附近肋间神经支配。

肋提肌 肋提肌（levatores costarum）（图7.69）是强健肌束，每侧12块，起于第7颈椎和第1～11胸椎横突尖。与肋间外肌后缘平行，斜向下外止于其起点下方肋骨的肋角和肋结节之间的外面和上缘。又称肋短提肌（levatores costarum breves)，下4位肌每一块肌又分为二束、一束的附着点如上所述另一束下降止于起点以下第2个肋称为肋长提肌（levatores costarum longi)。

神经支配 由相应胸神经后支的外侧支支配（Morrison 1954, Sato1973b)。

作用 肋提肌提肋，但它们在呼吸运动中的重要性尚有争议（Primrose 1952)；有人认为它们也可作为脊柱的旋肌和侧屈肌，以其在肋骨上的附着点为固定端，使脊柱旋转和侧屈。

上后锯肌 上后锯肌（serratus posterior superior）是一薄的四边形肌、位于胸部上份的外侧，以薄腱膜起自项韧带下份、第7颈椎和上2位或3位胸椎棘突及其棘上韧带。以4个肌齿沿胸外侧下行，止于第2～5肋的上缘及外侧面，恰位于肋角外侧。位于胸腰筋膜胸部的浅面、菱形肌的深面。肌的末端肌齿数目3～6个不等，甚至可缺如。

神经支配 由第2～5肋间神经支配。

作用 其止点清楚地提示该肌可提肋，但在狗的实验中并不支持对呼吸功能有作用（Ogawa等 1960)，人的上后锯肌作用尚不明确。

下后锯肌 下后锯肌（serratus posterior inferior)（图7.91）是位于胸腰结合处的薄而不规则的四边形肌，以薄的腱膜起于下2个胸椎和上2或3个腰椎棘突及棘上棘带，该腱膜与胸腰筋膜腰部融合。肌纤维向上外以4个肌束止于下4个肋的外面及下缘，肋角稍外侧。肌的末端锯齿数可很少，甚至偶尔整个肌缺如。

神经支配 由第9～12胸神经的前支支配。

作用 该肌牵拉下位肋向下，即使不在呼吸过程中，这一动作也可发生。

膈

膈（diaphragm）（图7.75，121）是分隔胸腹腔的扁肌，呈穹窿形，其隆凸的上面朝向胸腔、凹陷的下面朝向腹腔。纤维起始倾斜的胸廓下口周缘，故后部及两侧附着点低而前部高。尽管该肌为连续的一层，但依据其附着区，仍可分为三

部分、即胸骨部、肋部和腰部。胸骨部，以两个肌束起于剑突后方，该部偶尔缺如。肋部，起于两侧下6位肋软骨、肋骨的内面（图7.73）。腰部，起于两个腱膜弓即内、外侧弓状韧带、有时称腰肋弓（lumbocostal arches），并以两个膈脚起于腰椎。

外侧弓状韧带（lateral arcuate ligament）由覆盖腰方肌的筋膜增厚而成，呈弓状跨过该肌上份，其内侧附于第1腰椎横突的前面，外侧附于第12肋中份下缘。

内侧弓状韧带（medial arcuate ligament）为覆盖腰大肌上份的筋膜形成的腱弓。其内侧止于第1或2腰椎体的侧面，并于对侧膈脚的腱缘相延续。外侧止于第1腰椎横突的前面。

膈脚（diaphragm crus）以腱性起始，其纤维与脊柱前纵韧带融合，右腰脚较左腰脚宽而长，起于上3位腰椎体及椎间盘的前外侧面。左膈脚起于上2位腰椎的相应部位。左、右膈脚内侧缘于胸腰椎间盘水平在中线上会合，在主动脉前方形成一跨越主动脉的纤维弓；也称正中弓状韧带，但一般不明显。

膈肌纤维从周缘附着点向中央汇合于中心腱，剑突部纤维短、接近平行走行、有时为腱性。起于内、外侧弓状韧带和起于肋和肋软骨的肌纤维较长，起始后几乎垂直上行，然后屈曲止于中心腱。起自膈脚的纤维分离，外侧部纤维随上行而移向更外侧，并止于中心腱。右膈脚内侧部纤维环绕着穿行膈肌的食管，较表浅的纤维在左侧上行，而较深层纤维覆盖于食管的右侧缘。这一重要结构还将在下文中讨论（见食管裂孔一节）。有时来于左膈脚内侧的一肌束跨过主动脉，斜行穿过右膈脚纤维行向腔静脉孔，该束向上行进过程中，在穿过食管右侧时并不与周围结构相延续（Low 1907）。

膈中心腱（central tendon）是由纤维紧密交织形成的薄而强韧的腱膜，位于膈的近中央处，但靠近胸廓前部，所以其后部纤维较长。其中央部紧接于心包下方，并与心包部分融合。其形状可分为三叶：中叶或前叶形成一尖向剑突的等边三角形。左、右叶呈舌形，向外后方弯曲，左叶稍窄。腱的中央部由相互交织的4种明显的腱纤维束构成，从食管裂孔前方至腔静脉孔左侧有一条强韧的腱性交织带，其中央部有一个较厚的腱结，整个中心腱呈扁形。

膈肌上的裂孔 有些结构要经过膈上的裂孔穿过胸腹之间。膈上有三个大的裂孔。

主动脉裂孔（aortic aperture）是位置最低、最靠后的大孔，位于第12胸椎下缘和胸腰椎间盘水平，在正中线稍左侧。它是由两侧的膈脚，后方的脊柱，前方的膈围成的骨——腱膜孔。因此，也可以说，它是位于膈及正中弓状韧带（如果存在）的后方。偶尔也有一些膈脚内侧份的腱纤维通过主动脉后方，将裂孔以纤维环包绕。主动脉裂孔通过主动脉和胸导管、有时还有奇静脉和半奇静脉；一些胸后壁的淋巴管也穿过此孔进入腹后壁。

食管裂孔（oesophageal aperture）位于主动脉裂孔前上方，稍偏左侧，平第10胸椎水平，通过食管、迷走神经、胃左血管的食管支及淋巴管。裂孔呈椭圆形，长轴稍倾斜，由起于右膈脚内部的纤维越过中线围成（Low 1907）。这些纤维形成了一长约2.5cm的筒状孔，里面容纳食管的末端。最外部纤维为上下纵行走向，而最内部纤维呈环形排列（Mittal 1990）。食管裂孔周围的纤维与食管壁之间没有直接延续。膈下面的筋膜与腹横筋膜相连续（见后），富有弹性纤维，向上呈扁锥形延伸入裂孔，并在胃-食管连接部（贲门）上方2-3cm处与食管壁融合，其中某些弹性纤维穿入食管粘膜下层。这些食管周围蜂窝状组织即为膈食管韧带（phreno-oesophageal ligament）。把食管灵活地连在膈上，使其在吞咽和呼吸时作一定的自由活动，同时限制其向上移位（Allison 1951; Hayward 1961）。

腔静脉孔（vena caval aperture）为三大孔中最高者，约平第8和第9胸椎间盘平面。该孔呈四边形，位于膈中心腱的右叶与腱中心部交界处，因而其边缘由腱膜环绕。下腔静脉在穿过时与孔周缘腱纤维粘着。另外，还有右膈神经的一些分支通过此孔。

每侧膈脚都有二个小裂孔，一个通过内脏大神经，另一个通过内脏小神经。交感神经干常在膈肌后方，内侧弓状韧带的深面进入腹腔。在中心腱处常可见一些小的静脉孔。

每侧膈肌也还有一些小区域肌纤维被蜂窝组织所代替，其中一个小区位于胸骨部和肋部之间，有胸廓内动脉的腹壁上动脉及从肝上面和腹壁来的淋巴管穿过。另一个位于肋部和起于外侧弓状韧带的纤维束之间，当该区存在时，在肾后上面与胸膜之间仅隔以蜂窝组织。

膈的形状和毗邻 膈上面与三部分浆膜相关；两侧与肺底之间有相应的胸膜相隔，膈中心腱上分与心脏之间隔以心包。后者较平坦称为心坪（cardiac plateau），偏向左侧。从前后方观察膈上面的轮廓，可见在心坪两侧较高，呈一圆滑的穹窿状，或称为膈顶，右侧较高而且稍宽于左侧。下面大部分被腹膜覆盖。右侧完全与肝右叶上面的膨隆、右肾、右肾上腺的压迹轮廓吻合；左侧与肝左叶、胃底、脾、左肾和左肾上腺的压迹一致。鉴于膈左右两侧上下两面的解剖关系不同，临床上必须明确膈的毗邻关系。

血液供应 膈的血液供应来源于以下动脉（见第10篇）：肌膈动脉、腹壁上动脉、心包膈动脉、膈下动脉、右侧上3条腰动脉、左侧上2条腰动脉、胸主动脉下部的膈上动脉、左、右侧下3条肋间后动脉。

神经支配 膈由膈神经的运动纤维支配。其感觉纤维分布于膈的周围部，来源于下6或7对肋间神经。有人提出膈脚纤维的运动神经也来于肋间神经，但Shehata（1966）证实为膈神经。右膈脚纤维分布于食管裂孔的左右两侧，接受双侧膈神经的支配。尽管膈脚与膈肌其他部分纤维的神经支配来源一致，但仍有些证据表明，这些纤维的收缩稍早于肋部（Mittal 1990），这或许有重要的功能意义（见下）。

作用 吸气时，最下部的肋固定，膈肌的收缩向下牵拉中心腱。在这一运动中，膈肌的弯曲仍然存在；其顶向下并稍向前运动，几乎与原来位置平行。由于腹壁的扩展性使腹

腔脏器可发生相应的向下移位，但中心腱的下移很快被腹腔脏器抑制，然后以此为固定点，膈肌继续收缩使下部的肋上提，这种作用推动胸骨体和上部的肋向前移动。位于肝上方的右膈顶较位于胃上方的左膈顶要克服的阻力大，因而，右膈脚及右侧肌纤维明显向左侧移位。膈肌下降与腹壁前突（腹式呼吸）和肋上提（胸式呼吸）之间的平衡，随着不同个体及呼吸深度而异。在女性胸式呼吸常较明显，但在深吸气时，两性均加强，膈肌在呼吸中的主要作用将在呼吸运动一节中进一步讨论。

膈肌为所有的排放动作提供了附加力量，如打喷嚏，咳嗽、笑、哭、排尿、排便及胎儿从子宫的娩出等，均伴随深吸气、深吸气后，关闭声门，使躯干肌得以形成强大力量的基本的准备动作，如举重物时，升高的腹内压为脊柱提供了气性支柱。这些活动中，有时可导致胃内容物返流入食管，从而有被吸入肺内的危险。正常情况下，位于胃与食管连接处（Mittal 1990; 见第12 篇）有生理性抗返流屏障（antireflux barrier）可阻止这种现象发生。构成屏障的主要部分是下部食管壁的特化的平滑肌及膈脚的环状纤维。用一个敏感的仪器从胃内向食管内退出时，可测到这些结构产生一种放射状的压力，要克服返流，这一压力就必须越过胃－食管连接处两侧的压力差，如腹内压（传至胃，并由于胃壁本身的收缩而得以加强）和胸内压（传至食管）之差。呼气时，下部食管平滑肌强直性收缩产生的压力足以克服胃－食管间的压力差。吸气时，腹内压上升而胸内压变得更低，增加了返流的危险性。这一趋势因膈脚纤维收缩产生的附加压力而受到抑制。应该说膈脚收缩稍早于肋部膈肌收缩以保证食管周围的肌纤维在胃－食管压力差增加之前收缩。当然，抗返流屏障不能阻止吞咽和呕吐。吞咽随之呼气，使膈脚纤维松弛，允许食管内容物通过蠕动转运至胃（Whillis 1931）。呕吐是由于膈肌、肋间肌和腹壁肌协同收缩活动突发而产生的，其方式与呼吸不同，这一动作与食道周膈脚纤维松弛一致（Miller 1990）。

平静呼吸，膈的移动幅度约1.5cm，深呼吸时，最大运动范围可达6－10cm（Campbell 1958）。当呼吸部分受阻时，用力深吸气后，右膈顶可降至第11胸椎水平，而左膈顶可降至第12胸椎体水平。用力深呼气后，右膈顶前方可达第4肋软骨，右侧方可升至第5，6，7肋，后方可达第8肋水平；左膈顶稍低。

膈的水平不仅受呼吸时相和深度的影响，而且也受胃肠的膨胀度和肝的大小的影响。放射图像显示，膈在胸腔内的高度因姿势而有重大的变化。仰卧时膈的位置最高，在正常呼吸中，仰卧位时呼吸幅度最大。直立时，膈下降，其运动幅度变小。坐位时，膈顶仍然较低，呼吸幅度最小。身体水平侧卧，两侧膈肌活动不一样。侧卧上半侧部分下降，甚至低于坐位时的水平，呼吸活动度小。下半侧部分升高，甚至高于仰卧时的水平，其呼吸幅度也相当大。

临床联系　通过改变姿势，引起膈肌水平的变化，可以解释呼吸困难的病人为什么在坐立时最舒服且呼吸最轻松（见呼吸运动）。膈肌的相反运动可由于胸膜或肺的单侧病变而引起，更多见的是由于病毒或手术导致的一侧膈神经的损伤引起，这种运动用荧光检查最易观察，先让病人取直立位（膈不负重），然后取仰卧位并在腹部加一小的重量（膈负重）。用电刺激调节一侧或双侧膈神经的方法，已被应用于患中心肺泡通气低下综合征的新生儿（'Ondine's Curse'; Ibaw; 等1985）和因高位颈髓病变导致膈肌瘫痪而下位运动神经元未受损伤的病人（Glenn等1984），取得了一定程度的成功。电极置于颈部神经附近，但更多的是置于胸腔，通过植入的仪器产生一系列的相波，从而建立呼吸节律（Glenn等1984; Elefteriades等1992）。因为这是恢复膈肌收缩的非生理性方法，膈肌纤维的活动在最初的刺激周期中必须加以"调整"，所以要获得抵消肌纤维疲劳的阻力指标（Glenn等1984; Salmons 1989; Elefteriades等1992; 并参阅前文：骨骼肌对心脏的帮助）。

腹部器官，最常见的是胃，可通过膈疝突入胸腔。有三个部位可发生这种疝，即后外侧部，胸肋部和食管处。后外侧疝（posterolateral hernia）是由于膈后部于第10、11肋处缺陷而导致的。多位于左侧，且在呼吸时左半胸腔内可见腹腔内容物。常引起呼吸困难且危及生命。胸肋部疝是由Morgagni首先描述，不常见，此疝是通过膈前部剑突外侧的缺陷形成，且多无症状。食管疝，即食管裂孔疝最常见，当胃－食管连接处滑入胸腔时，称为活动性疝；当胃沿食管旁突入胸腔内时，称为食管旁疝。

由于涉及的神经根起于颈部，膈肌痛常感觉在肩胛尖处（见第8篇，反射痛）。

呼吸运动

概述 无论在哺乳动物的进化还是在胚胎发育过程中，胸腹壁开始时都是张于尾端（骨盆）与头端（锁骨与肩胛骨）之间的一层似卵圆形的肌膜性衬层。泌尿生殖和消化管穿过由括约肌控制的孔裂，这些肌膜形成的结构及胸腹壁的一些基本功能是：保护胸腹腔脏器；拉紧屈伸和旋转胸腰部脊柱；为出入胸腹腔的物质提供通道。后来，胸部的衬膜形成了肺，部分壁膜最终形成了横膈。通过这一发育过程，人们就不会惊讶为什么构成胸腹壁间的单块肌能完成众多的功能，并且有些类似的作用可通过不同的方式来实现。

呼吸机械力学模型 设想一个肌腱膜构成的口袋，里面装有几乎不能再压缩的液体（如水），里面插入一条带阀门的管子．只要口袋里盛满了最大量的液体，口袋就会充盈呈球形。阀门开放前，袋壁的任何伸缩都是等容的，只会增加其紧张性，袋内压力将按照 Laplace 定律升高。当打开阀门时，液体的紧急外流取决于管子的形状、管壁的长度、张力特点及液体的流体性能，只要管壁各部伸缩一致，口袋就可维持球型，只是大小有所变化。假如口袋最初是松弛的，或袋壁收缩不一致，那么在阀门打开以前，袋壁收缩强的部位将迫使易于变形的部位作相反的运动，如部分壁膨出。在这种情况下，口袋形状发生改变，但体积不变，直至阀门打开。容器内产生的压力取决于其壁松弛部位的长度和张力特性。无论此口袋是否为球形，假如里面充满着可压缩的气体，收缩将不再是等容的。形成的压力在阀门开放之前将取决于 Boyle 定律和 Laplace 定律的相互作用。

现在用近似半环形的箍加固袋壁，如果这些半环形箍的两端已经张开到最大程度，它们再作任何运动都只会降低口袋的容积。但它们如果尚未张开到最大程度，即有可能（通过进一步张开）增加口袋的容积。最后，用一个可屈曲，但不能压缩的杆沿着口袋的一边将这些半环形箍连接起来。这时，杆的中段如向远离板的方向屈曲，口袋的容积将会增加；而向靠近板的方向屈曲，将会减少其容积。

这些基本的生物力学原理，将会体现在以下的叙述中。

人的呼吸运动 在出生前，胸腹腔被穹窿形的膈分成两个无气体的腔隙，位于上方的胸腔含器官甚少，位于下方的腹腔由多个器官充盈，某些呼吸运动（主要是通过膈）使羊水从肺中出入。由于肺表面有表面活化剂，所以输送粘液的工作效率很高，这有助于训练呼吸肌，以备即将来临的呼吸运动。在自然分娩过程中，产道将胎儿的胸部挤压成呼气状态，部分液体被挤出肺。经过第一次或两次空气吸入，肺即扩张，而且肋最大限度地向外运动。

体腔的尾侧端为骨盆封闭，可认为是腔壁不变的部分。肋与脊柱轴之间呈直角，故只能作呼气运动。呼吸主要是膈肌的运动，由于腹腔内容物实际上是不可压缩的，故当膈下降时，腹前外侧壁必须松弛，膨隆。如果腹前外侧壁膨隆受到障碍，如由于痛疼或捆绑太紧，则婴儿就会窒息。同样道理，在俯卧时呼吸就比仰卧时困难。由于新生儿的肋是细长的软骨弓，因而胸壁是可变形的，在吸气中反而可向下内运动（Watchko 等 1991），斜角肌和交叉的肋间肌的收缩加固了胸壁，限制了这种矛盾的运动。在呼气时，肺的弹性回缩，腹腔脏器的重量及腹壁的收缩，驱使膈穹窿返回至胸腔，肋恢复原位。

在出生后的数年里，随着儿童的发育，坐立和行走，重力对腹壁的直接作用，牵拉肋向下内倾斜，这样，肋向上的运动则为吸气。通过腹前外侧壁放松，膈降低，提肋，脊柱背屈，可获得最大吸气。相反，腹部收缩，膈放松，降肋及脊柱前屈，可达最大呼气。

有数种方法可用以研究人及其他哺乳类动物呼吸肌的活动，但没有一种是完美的。从断面的形态学分析和呼吸肌纤维类型组成研究，可得出有关它们持续性或间歇性收缩的强度和能力的某些结论（Mizuno 1991）。非损伤性的视觉技术的发展，使人们可以详细研究正常人及患神经肌肉疾患的病人的胸腹壁运动（Morgan 等 1984，1985；Peacok 等 1984；Goldman 等 1986a，b），这些研究者对此类运动进行了描述，但没有解释是如何获得这些结果的。从胸、腹、膈肌及其神经的活动电位记录表明它们的收缩的趋势，但没有说明肌长度与呼吸结果是否有变化（DiMarco 等 1989，1990a，b，c 1992，1993）。人工刺激特殊的神经或神经根，证实当其他肌肉放松时，某块被测肌肉在做什么运动。但并不能显示在自然的呼吸过程中，这块肌肉当和其他肌肉一起运动时该肌的真实活动情况（Budzinka 等 1989；Decramer 1990，Han 等 1993）。切断某些特殊神经以消除有关肌肉的运动，揭示这些肌肉在神经切断前的功能可能是可行的。然而，这需要仔细阐明由于需要弥补缺失而可能发生的运动方式的改变。各种胸腹部外科手术和脊髓损伤后的呼吸方式与上述情况相似，而且也出现类似的解释方面的困难（Bolton 和 Weiman 1993；Ford 等 1993）。

这些不同方法取得的资料，总起来支持下述有关人类呼吸肌运动的现行观点：呼吸运动是一个胸腹肌运动高度协调的过程，其中膈肌是主要的吸气肌，负责肺活量的三分之二。肋间外肌在吸气中活动最强，肋间内肌不如肋间外肌发达，在呼气中作用最强。但它们的主要作用是共同加强胸壁，防止在吸气中当膈肌下降时出现矛盾性运动。高位脊髓损伤后，当整个躯干肌呈弛缓性瘫痪，而只有膈肌仍保持功能时，这一矛盾最明显。一个肺活量为4.5L左右的健康成人，其中 3L 是由于膈呼吸运动引起的；脊髓高位损伤后，尽管膈继续作最大幅度的运动。但由于膈下降时松弛

的胸壁反而内陷，使得2.7L丢失。故肺活量立即下降至300ml。随着时间的推移（常为数周），麻痹变为痉挛，加固了胸壁，肺活量上升至膈肌限度的约3L水平（见Morgan和De Troyer 1984; Morgan等1984, 1985）。

同样，脊髓高位损伤显示腹肌在吸气和呼气中的作用。腹肌是人类主动呼气的主要肌。在高位脊髓麻痹的松弛期，呼气中松弛的膈肌能够回到胸腔的机制，是肺和胸壁的被动回缩及腹腔脏器的重量。后者更重要，而且只有当患者躺着时才发挥作用。如果他们坐着或直立，就不能呼吸。这样的病人可用弹性绷带捆绑腹部以帮助其呼吸。相反，当麻痹变成痉挛，坚硬的腹壁就对抗吸气（见Goldman等1986a, b, 1988; De Troyer和Estenne 1991）。

腹部在呼吸中的作用常被低估。例如，假如腹前外侧壁是由钢构成的，将骨盆缘牢牢地连到肋缘，呼吸将变为不可能。膈肌因为腹腔内容物不能压缩而不能下降；肋因至骨盆的连接不能扩张而无法升高。在正常呼吸中，当膈肌收缩时腹部放松。通过紧收腹部可阻止这一运动过程，如仰卧挺胸大口吸气时，腹腔内容物将膈肌中心腱固定，膈肌收缩胸廓上提，这是肋与骨盆缘之间间隙增大的一种调节方式。

在最大呼吸运动中，尤其是当呼吸遇到障碍时，前面提到的呼吸肌收缩力更强，而且辅助肌也参与作用。用力吸气时，前、中斜角肌上提第1肋，而胸锁乳突肌间接地通过锁骨和肋锁韧带，或直接通过胸骨柄上提第1肋。第12肋被腰方肌固定，膈可对腹部脏器产生一个较强大的下推力（Boyd等1965）。竖脊肌收缩明显增强，一些连接上腹与躯干的肌肉，如胸大肌可部分地收缩。在用力吸气中，同样也见于某些暴发性动作期间如咳嗽、打喷嚏等，腹壁肌，尤其是斜肌和横肌，以及两侧背阔肌强烈收缩，推膈肌上移，牵拉下部肋向内下。

在睡眠中，当咽肌放松，上呼吸道阻力升高时，呼吸肌仍必需工作（Henke等1992）。现在认为，某些人特别是肥胖者，在睡眠中的这种放松可导致周期性的呼吸暂停及严重的缺氧。这部分咽部肌肉在清醒时有十分重要的呼吸作用。很显然，人们在正常生活中很少感到呼吸肌的疲劳（Fitting 1990, 1991），但当呼吸肌负荷过重时，就像患阻塞性肺病（Goldberg和Roussos 1990; Hill, 1991）或由于营养不良（Fiaccadori和Borghetli1991; Hejerhan 1993）；某些药物过敏（Aldrich和Prezant 1990; Dekhuijzen和Decramer 1992）；或由于器官衰竭的新陈代谢后果导致呼吸肌抑制，这些都必须引起重视，需要精心的护理（Rochester 1993; Aubier 1993）。

总之，呼吸是一个复杂、高度协调的神经肌肉活动过程，仍有许多问题有待于研究。这些知识不可能通过独立的研究某一块肌肉而得到。

腹 部 肌

腹肌可分为前外侧群和后群。

腹前外侧群肌

腹前外侧群肌包括构成腹壁的4块大的扁肌和2块小肌：腹外斜肌、腹内斜肌、腹横肌、腹直肌；提睾肌和锥状肌。有关这些大的肌及其腱膜的描述很多，但多是从实际应用的目的加以介绍，通过对腹前外侧肌腱膜的配布、腹直肌鞘和腹白线构成的新的观察研究，这些描述达到了更精确的程度（见腹前外侧壁结构的新见解）。这些大的肌肉及锥状肌的作用在描述完每一块肌后再讨论。

血液供应 腹前外侧壁肌的血液供应来自以下动脉：下2位或3位肋间后动脉、肋下动脉、肌膈动脉、腹壁上动脉，腹壁下动脉包括它的耻骨支和锥状肌动脉；腹壁浅动脉、旋髂浅动脉、旋髂深动脉，特别是它的升支，4对腰动脉、髂腰动脉腰支的分支。其他的供血来于上述动脉之间的吻合。

浅筋膜 大部分腹前外侧壁的浅筋膜由一层构成，其中包含有数量不等的脂肪。然而，在腹下部，尤其是肥胖者，浅筋膜分为浅、深两层，两层之间是浅血管、神经和腹股沟浅淋巴结。两层的结构都很复杂，但它们各部的范围和进一步再分层的意义是有争议的。

浅筋膜浅层（superficial layer）较厚，呈蜂窝状，含有数量不一的脂肪。向下越过腹股沟韧带与股部的浅筋膜延续。在男性，该层经阴茎及精索表面延续至阴囊。这些部位，浅筋膜浅层很薄，无脂肪，呈苍白微红色。在阴囊，此层含有平滑肌纤维，称为肉膜肌（dartos muscle）。该层从阴囊向后下延续为会阴浅筋膜。在女性，它从腹部延续至大阴唇和会阴。

浅筋膜深层含有弹性纤维，较浅层更具膜性。通过网状组织疏松地与腹外斜肌腱膜相连，但在中线上，它紧密地粘着于腹白线和耻骨联合。在男性，它延伸至阴茎背形成阴茎悬韧带（又称吊带状韧带）（fundiform ligament图7.77）。向上，它与躯干其它部位表面的浅筋膜相延续；向下和向外，它与腹股沟韧带处的筋膜浅层延续。跨过腹股沟韧带在腹股沟皮肤皱折处与深面的阔筋膜融合（图7.77）。在男性其内下的延续部经阴茎和精索至阴囊，并与会阴浅筋膜的膜样层相连。在女性，则延续至大阴唇并继续于会阴筋膜。

在儿童，睾丸常可从阴囊缩至称为“腹股沟浅袋”（superficial inguinal pouch）的间隙里（Browne 1938），这一间隙位于腹外斜肌（腱膜）和腹股沟管浅面浅筋膜深层之间，里面充填着疏松的蜂窝组织。

腹外斜肌(obliquus externus abdominis) 位于腹外侧和腹前部（图7.76）。是腹前外侧壁三块扁肌中最大和最表浅的一块，它以8条肌束起于下8位肋的外面及下缘；这些肌束与前锯肌、背阔肌沿一斜线相互交错。由于上部肌束的起点与相

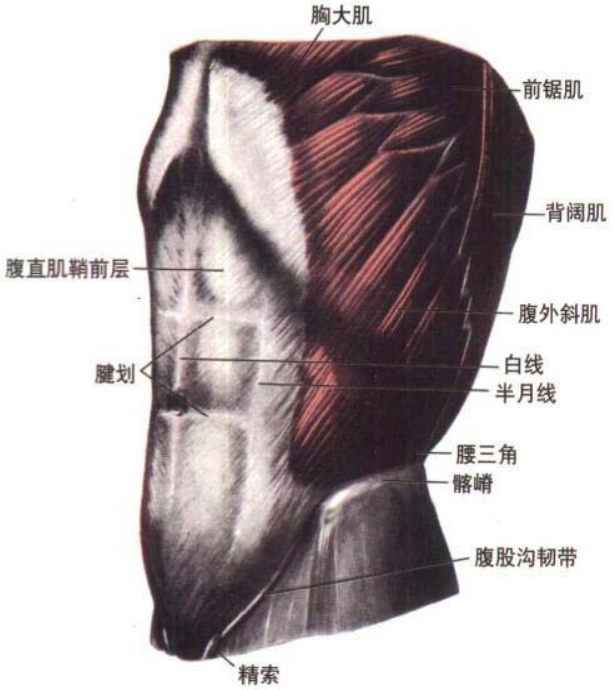

图 7.76 左侧腹外斜肌。

应的肋软骨靠近，中部肌束的起点与其肋软骨有一定距离。最下部的肌束起于第12肋尖，故该斜线斜向后下方。肌纤维随向前下方止点走行而会合。起于下2位肋的肌纤维，几乎垂直下降，止于髂嵴前半或更多地止于髂嵴腹部外侧唇中份及上份纤维走向前下，从第9肋软骨垂直向下至脐稍下平面则延续为腱膜，而后向下止于髂前上棘。肌性部一般不超过从脐至髂前上棘的连线。该肌后缘是游离的（图 7.91）。

腹外斜肌腱膜是一宽阔的致密而强韧的腱膜，在腹正中线上与对侧腱膜会合形成一条从剑突至耻骨联合的腱性缝，即白线（linea alba，图 7.76）。每侧腱膜向下内止于耻骨联合上缘、耻骨嵴和耻骨结节。位于髂前上棘和耻骨结节之间的腱膜部分，其游离缘卷曲增厚形成凹沟型腱索，称为腹股沟韧带（inguinal ligament，见下）。腱膜深部的纤维开始并不与腹股沟韧带的长轴平行，它们以10°~20°角斜行至腹

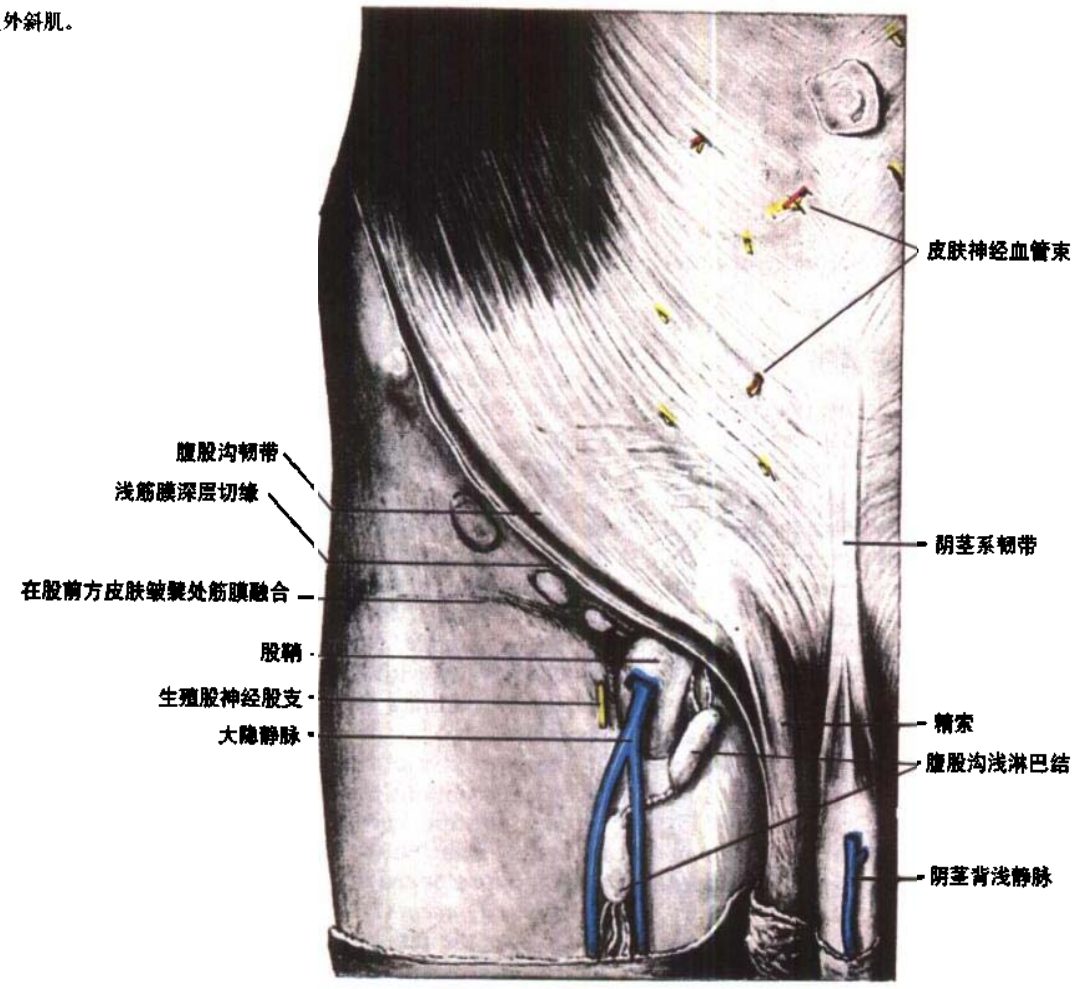

图 7.77 腹股沟区和右侧腹前外侧壁下部浅层结构图

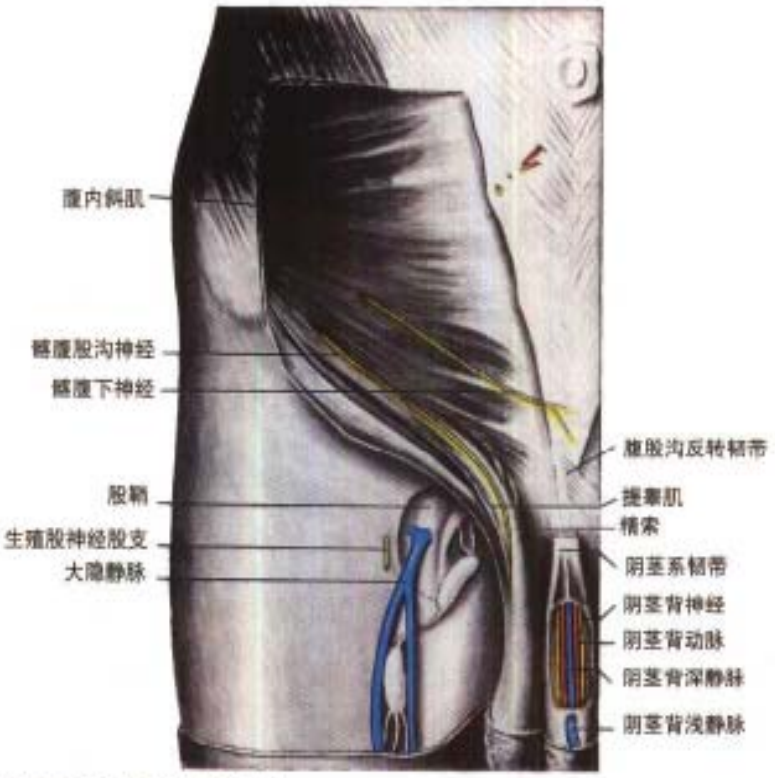

图 7.78 本图显示的区域同 7.77，腹外斜肌已切除

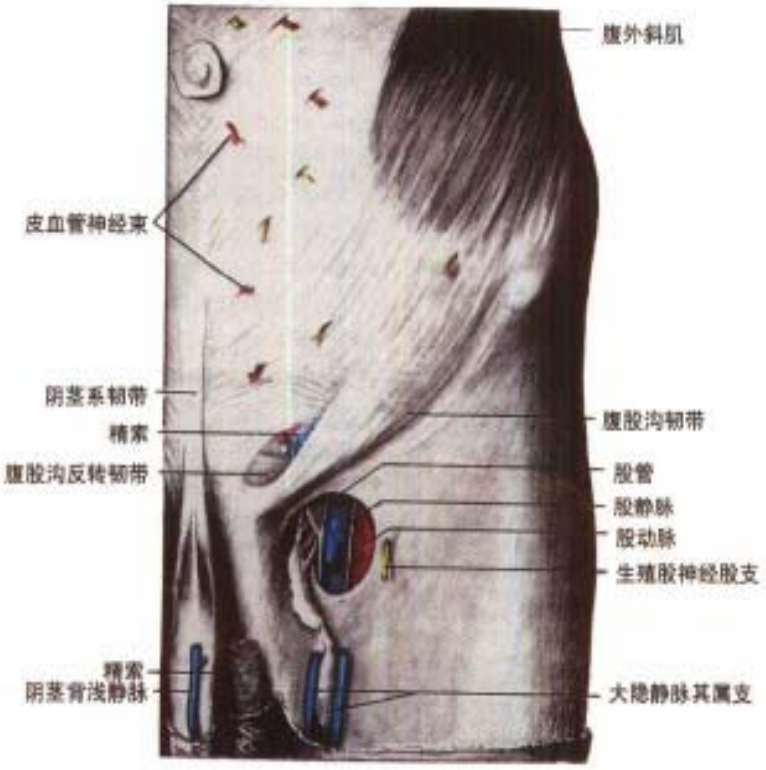

图 7.79 左侧腹股沟区和腹前壁下部浅层结构图，筋膜已切除。

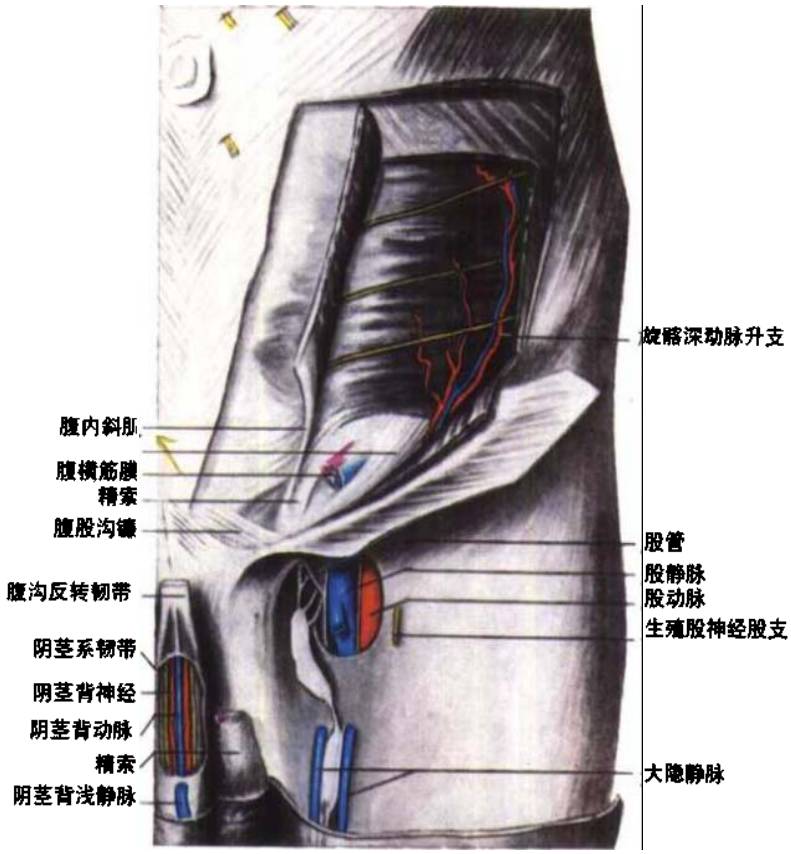

图 7.80 本图显示区域同图 7.79 腹外斜肌和腹内斜肌部分切除

股沟韧带，一旦到达腹股沟韧带，纤维转向内，多数沿腹股沟韧带走行至耻骨结节，更深部的纤维向后方伸展止于耻骨梳（Lytle 1974）。

变异　腹外斜肌上部和下部的肌齿可以缺如，也可有双倍肌齿，甚至有相互重叠的双肌，肌齿可与胸大肌或前锯肌相延续。

神经支配　腹外斜肌由下位胸神经前支支配。

腹股沟韧带　如前所述（图7.77，79），腹股沟韧带（inguinal ligament）由卷曲的腹外斜肌腱膜下缘构成的一条粗壮的腱索，从髂前上棘延伸至耻骨结节；其沟状的上缘构成了腹股沟管的底。也有人称之为脚弓（crural arch）浅脚弓（superficial crural arch）和Poupart 韧带，韧带沿长轴呈弓形，凸出面朝向腹部，并与阔筋膜相延续。在成人其长度为12～14cm，与水平面之间呈35°～40°的倾斜角。其外侧半圆而较倾斜，内侧半在行至耻骨止点时逐渐变宽、变水平，并支持精索。在内侧端，不止于耻骨结节的纤维向两个方向延伸，向后外扩展至耻骨梳的部分称为腔隙韧带复合体（lacunar ligament complex）；部分纤维向上内连入腹直肌鞘和白线，这部分纤维形成了腹股沟韧带的反转部（refle cted part of the inguinal ligament，图7.80），又称为反转韧带（reflected ligament）。

腔隙韧带(lacanar ligament)　又称为腹股沟韧带的耻骨部（图6.281，见第6篇），此韧带又被描述为腔隙韧带复合体（Lytle 1974），它的深部，从腹股沟韧带内侧份向后外延伸至耻骨梳的内侧端，被称为经典的腔隙韧带（classic lacunar ligament），该部呈三角形，有上下两面。当身体直立时，几乎呈一水平线，男性的稍大，从三角的底到三角的尖约2cm，其薄弱的底凹向外侧构成股环的内侧界，其尖止于耻骨结节。后缘附于耻骨梳并与耻骨筋膜相延续。其前缘连于腹股沟韧带。从底部向外侧延伸为一束强健的纤维束，称为耻骨梳韧带（pentineal ligament），也称 Astley cooper 韧带。这部分韧带由耻骨筋膜和从腹白线下端向外侧延伸的部分筋膜加强（白线支座adminicula lineae albae，见后）。此处描述的腔隙韧带的形态从其腹侧面最好观察。然而，在活体，当从股部向上观察时，可看到另一个明显的陷窝样的薄层纤维。这是与腹股沟韧带后缘融合的阔筋膜的部分屈曲纤维，得到腹横筋膜的加强，约有1cm的长度与耻骨筋膜融合。然后向上延伸与增厚的耻骨梳骨膜相融合。这一筋膜性腔隙韧带（fascial lacunar ligament）的外侧缘厚而弯曲，与股鞘的内侧壁紧密相贴。此韧带上方与耻骨筋膜相愈着，它向耻骨梳前下方延伸约1cm，位于耻骨结节外侧约3cm处。

腹股沟韧带的反折部(反转韧带)(refleoted part，图7.77，80)　是腹股沟浅环外侧脚的延伸部。它经腹股沟浅环内侧端后方行向内上，位于腹外斜肌腱膜后方、腹股沟镰前方；其左右两侧韧带的纤维在腹白线处交错。

腹股沟管浅环(superficial inguinal ring 图7.77，79)　是腹外

斜肌腱膜的一个裂孔，恰位于耻骨嵴的外上方。在男性有精索通过，在女性有子宫圆韧带通过，两性均有髂腹沟神经通过。裂孔似三角形，其长轴与腱膜深部纤维平行。尽管其大小不一，但向外一般不超过腹股沟韧带的内三分之一。裂孔的底为耻骨嵴，其边是腱膜裂孔的边缘，即浅环的脚。外侧脚由于止于耻骨结节的腹股沟韧带的纤维构成，较强韧。内侧脚是薄而扁的一层纤维束，止于耻骨连合的前方，并与对侧脚交叉重叠。覆盖腹外斜肌腱膜的筋膜层是一些发育及分布不同的纤维束，它们的走行与腹外斜肌的腱膜纤维呈直角，其中有些纤维成弓形架于腹股沟管浅环尖的上方，称为脚间纤维。

在男性，外侧脚弓形呈钩状，内容精索。如果向上外转折阴囊皮肤，可追踪精索至腹股沟管浅环。然后，如将探试的手指朝向后，可以确认浅环的脚并可探及环的大小。从腹外斜肌腱膜及其表面筋膜围成的浅环边缘的延续纤维束向下凹陷，在睾丸和精索表面形成了一个纤细的管状纤维组织突起，它们构成了精索最外层的被膜，即精索外筋膜（external spermatic fascia），由于这部分筋膜与腱膜的延续中断，此处便形成一个明显的裂隙—即腹股沟浅环（Anson等1960）。在女性，此环较小。

腹内斜肌(obliquus internus abdominis，图7.81，85) 大部分位于腹外斜肌深面，比腹外斜肌薄而小，其纤维起于腹股沟韧带沟状上缘的外2/3，髂嵴腹侧段前2/3及胸腰筋膜（图7.70）。有报道说其起于髂筋膜而不直接起于腹股沟韧带（McVay和Anson 1940a）。但该筋膜和韧带在此处是融合在一起的。后部（髂部）纤维向上外止于下3位或4位肋下缘及肋软骨。在此处与肋间内肌相延续。最上部纤维形成一短的游离的内上缘，最下部纤维起于腹股沟韧带，色浅，呈弓形向内下越过男性的精索及女性的子宫圆韧带。然后变成腱性，同腹横肌腱膜的相应部结合，形成腹股沟镰（falx

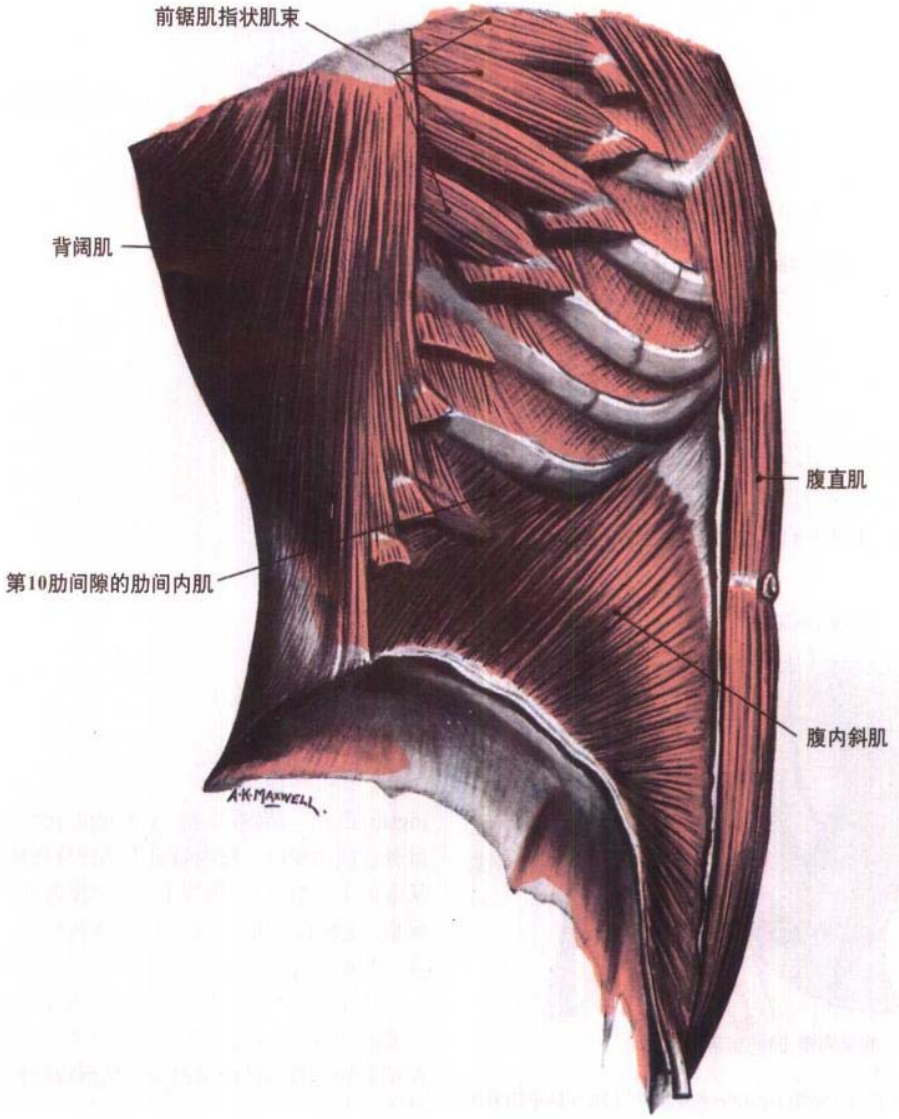

图7.81 躯干右侧肌。腹外斜肌已切除，显露腹内斜肌，但腹内斜肌止于肋骨的指状肌束被遮掩，腹直肌鞘已切开，其前层已切除。

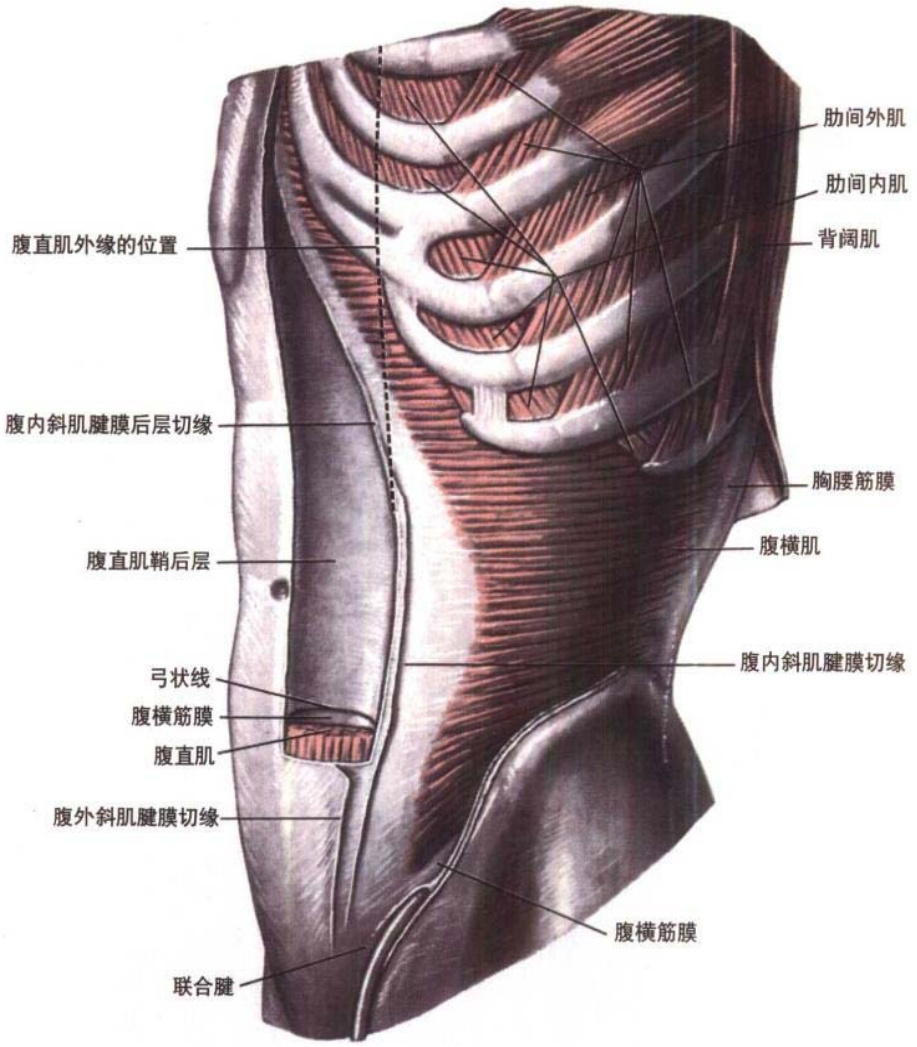

图 7.82 左侧腹横肌。本图结合传统的腹横肌腱膜的特点表示（其他变化分析见正文）。

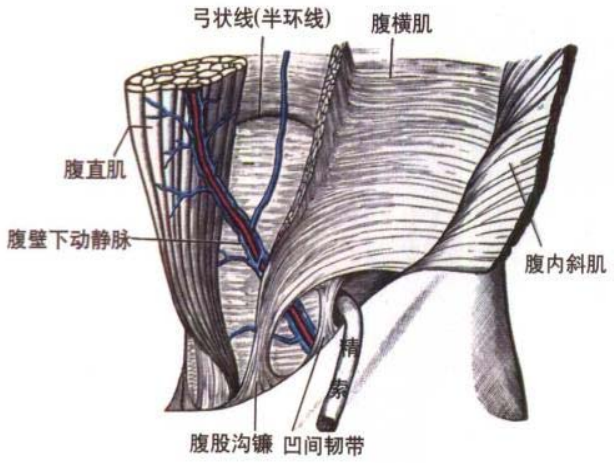

图 7.83 左前腹壁下部图（根据 Braune 先生的图仿制）显示精索与腹股沟深环的关系。腹直肌鞘 的后壁在弓状线部位突然停止形成半环线，根据更新的观点，这种变化是逐渐演变形成的（见正文）。

inguinalis），又称联合腱（conjoint tendon）。止于耻骨嵴和耻骨梳的内侧份。腹内斜肌中部纤维展伸演变为腱膜，腱膜从下向上逐渐变宽，腱膜上2/3在腹直肌外侧缘处分成前、后两层、夹裹腹直肌，在腹白线处重新汇合，并参与腹白线的形成。其最上部分纤维止于第7、8、9肋的肋软骨。

神经支配　由下6位肋间神经及第1腰神经的前支支配。

提睾肌(cremaster图7.78)　由沿精索分布的疏松的肌束构成，在精索外筋膜内借蜂窝组织连结形成绕精索和睾丸的囊状的提睾肌筋膜（cremasteric fascia）。该肌外侧部起于腹股沟韧带，但有不同的描述，一种认为与腹内斜肌内侧缘相续，

位于腹外斜肌的深面，远侧扩展至髂前上棘并与腹内斜肌、腹横肌相延续；一种认为起于腹股沟韧带中部的腱膜向内下穿过腹内斜肌内侧缘下降。在一次大组标本调查中，共有60例标本，提睾肌纤维既有来自于腹股沟韧带腱膜的，又有来自于腹内斜肌和腹横肌的（Blunt 1951）。纤维沿精索外侧面通过腹股沟的浅环，然后沿精索前外侧面扩展成环状并逐渐加长。最短的上部纤维于精索前面转向内侧与内侧部相接；较长的纤维束与精索表面及鞘突上部的筋膜融合。在女性，少许纤维沿子宫圆韧带表面下降，相当于男性提睾肌外侧部的纤维。肌的内侧部发育程度不一，甚至缺如。有认为提睾肌起于腹股沟镰、腹横肌下缘、耻骨结节，也可能起于耻骨嵴。其纤维束环绕于精索的后内侧面，并与外侧部纤维交错连接。综上所述，可把提睾肌看作是从腹股沟韧带中部起始，沿精索下降至鞘突，然后返回止于耻骨结节的连续的环状。Shafik（1971）将该肌分为两个独立的部分—内侧提睾肌和外侧提睾肌，两肌之间由精索内筋膜相隔。

神经支配　提睾肌是由来自第1和第2腰神经的生殖股神经的生殖支支配。

作用　提睾肌牵拉睾丸向腹股沟浅环方向靠近。虽然该肌为横纹肌，但常不受意识控制。刺激股内侧皮肤，可引起提睾肌反射性收缩，这种提睾反射（cremasteric reflex）在儿童更明显。这可能是一种保护性的反应，但提睾肌似乎在睾丸温度调节中具有更重要的作用。Shafik（1977）认为睾丸的位置受提睾肌和内膜联合作用的调节，后者借阴囊韧带（scrotal ligament）连于睾丸上（见第14篇）。

腹横肌(transversus abdominis)　是腹壁最内层的扁肌（图7.82. 85）。其肌纤维起于腹股沟韧带的外1/3，髂嵴腹部前2/3的内侧唇、髂嵴和第12肋之间的胸腰筋膜及下6位肋软骨的内侧面，并与膈肌的起点相交织连接（图7.73）。至于肌纤维是直接起于腹股沟韧带还是起于附近的髂筋膜尚意见不一（MeVay和Anson 1940）。该肌纤维向内侧延续至不规则的腱膜。其下部肌纤维和腹内斜肌腱膜一起弓形行向内下，止于耻骨嵴和耻骨梳，构成腹股沟镰（图7.83）。其余部分腱膜向内侧行，纤维交错融合于腹白线。腹横肌肋上部和髂前部的纤维较短，肋下部和髂后部纤维较长，而胸腰部纤维最长。在腹直肌后方多为腹横肌的肌性部，而在剑突附近于腹白线外侧2～3cm处则是腹横肌的腱性部。腱膜的外侧界起初从上方弓形向外下，在脐平面达到最宽（距腹直肌外侧缘5～6cm），然后再弓形向内下达腹股沟管浅环的上角中部。

变异　在腹内斜肌和腹横肌下部及腱膜中可出现纺锤形缺陷，由筋膜填充，腹内斜肌和腹横肌有时可融合，腹横肌也可缺如。

神经支配　由下6位胸神经和第1腰神经前支支配。

腹股沟镰(falx inguinalis)　又称为联合腱（conjoint tendon），主要由腹横肌腱膜的下部构成，止于耻骨嵴和耻骨梳。它从腹股沟管浅环后方下降，这个部位是腹壁的一个薄弱点，在某种意义上来讲，起到了对浅环的加固作用。止于耻骨梳的部分纤维常缺如，腹股沟镰向内与腹直肌鞘的前壁融合。向外可与一不恒定的韧带束即凹间韧带融合。该韧带有时连于腹横肌下缘至耻骨上支，偶尔会有少量的肌纤维，位于腹股沟镰后方，止于耻骨梳的肌束可达腹横筋膜、腹横肌腱膜，甚至弓状线的外侧端。

临床联系　在常见的腹股沟直疝中，常因肠管突出使腹股沟镰破裂或膨出（见第12篇）。

腹直肌(rectus abdominis，图7.84)　是一长条状肌，占腹前壁全长，上宽下窄。左右侧腹直肌排列在腹白线的两侧。每侧腹直肌以两个腱起始：外侧腱大，起于耻骨嵴，也可越过耻骨结节至耻骨梳；内侧腱与对侧的腱交错重叠，并与覆盖在耻骨联合前方的韧带纤维融合。其他纤维可起于腹白线下部。腹直肌上方借3条大小不等的肌束止于第5、6、7肋软骨。最外侧的纤维常止于第5肋前端；这一束有时缺如，也有时可达第4和第3肋。最内侧的纤维偶尔附于肋剑突韧带及剑突的边缘。

腹直肌纤维中间有3个纤维性横带相隔，称为腱划。一个常位于脐平面。另一个对应剑突的游离末端，第三个位于上两者之间，这些腱划多以"Z"字形横行或斜行越过腹直肌，但很少占全肌厚度，往往仅达其一半。它们与腹直肌鞘前壁紧密结合。有时，有脐下方可见1～2个不完整的腱划。腱划可以在发育过程中继发形成，但一般认为腱划是随腹直肌的发生而出现的肌间隔。

腹直肌内侧缘紧靠腹白线，外侧缘在腹前壁表面呈一弓形的沟，称为半月线（linea semilunaris），它从第9肋软骨尖至耻骨结节。在肌肉发达的个体，即使该肌不强烈收缩，半月线也可看见，但在肥胖者，此线就很模糊。

神经支配　腹直肌由下6或7位胸神经前支支配。

腹直肌鞘(rectus sheath)　参阅本篇后文有关"腹前外侧壁结构的新见解"可以更好地理解对腹直肌鞘的传统描述。腹直肌由腹内、外斜肌和腹横肌腱膜形成的腹直肌鞘所包裹（图7.76, 82, 85）。腹内斜肌腱膜在腹直肌外侧缘处分为前、后两层：前层走行于腹直肌前面并与腹外斜肌腱膜融合，后层走行于腹直肌后面并与腹横肌腱膜融合。两层在腹直肌内侧缘处重新汇合，并参与腹白线的构成（图7.85）。这种配布是从肋缘向下至脐到耻骨联合的中点处，在此处腹直肌鞘的后壁终止于一弓状下缘，称为弓状线(acuate line，图7.82, 83)，其凹面朝向下或下外。腹内斜肌及腹横肌腱膜向上延伸到肋缘，在肋缘平面以上，腹直肌直接附于肋软骨的表面；此处鞘 前层仅由腹外斜肌腱膜形成。在肋缘下方，但仍在鞘的上部，腹横肌肌纤维于腹直肌后方延续至近白线处（见前）。因而，在此处鞘的后壁部分为肌性。在弓状线以下，腹内斜肌和腹横肌腱膜行于前层。由于三层扁肌腱膜均位于腹直肌前方，故此处鞘的后层缺如。腹内斜肌和腹横肌腱膜紧密融合，但在达中线之前它们与腹外斜肌的腱膜之间借疏松的结缔组织分开。弓状线以下鞘的后层缺如，只有腹横筋膜将腹直肌与腹膜分开（图7.85B）。

除腹直肌以外，腹直肌鞘也容纳锥状肌，腹壁上、下血管和下位肋间神经的末端。

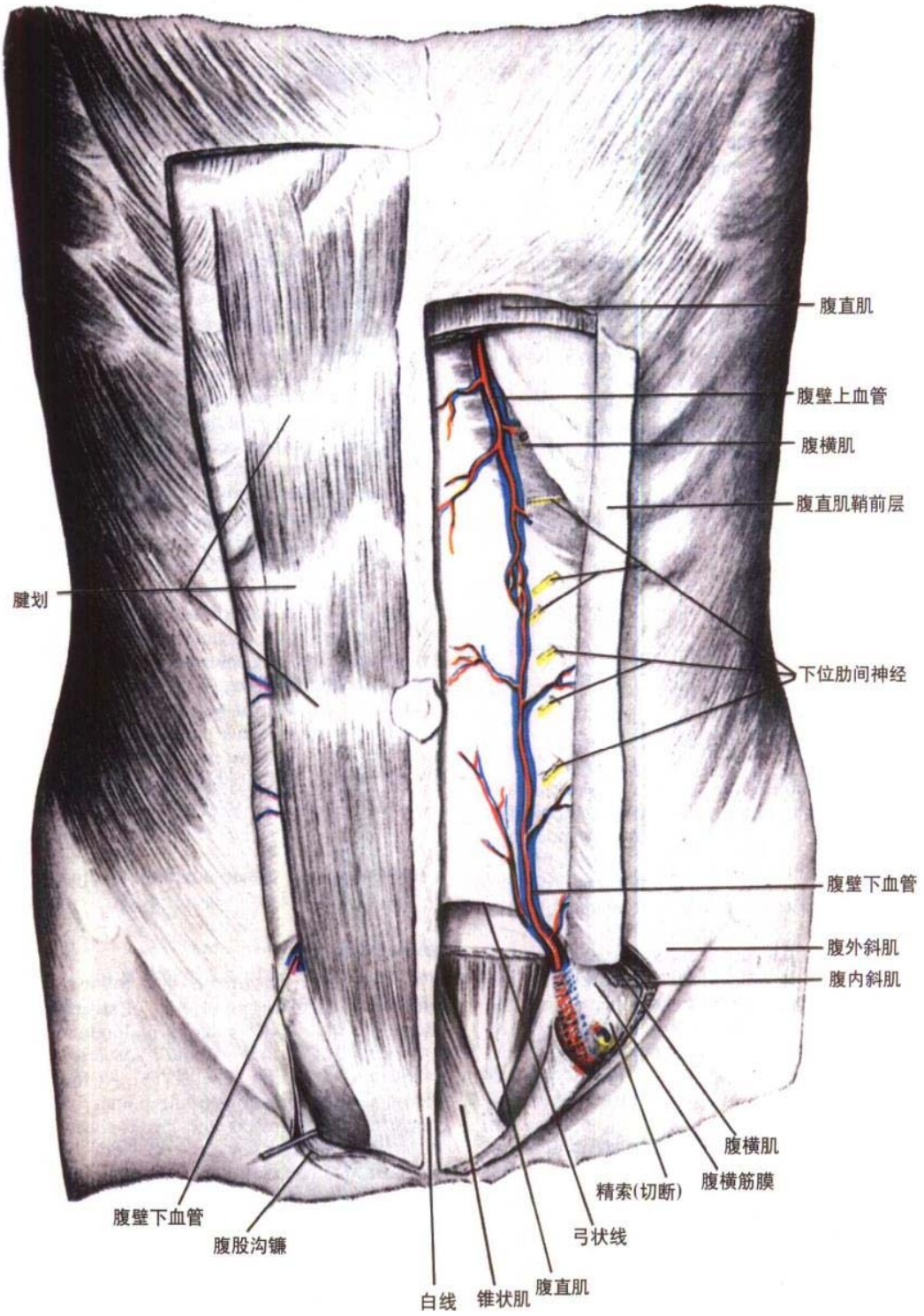

图 7.84 右腹直肌和左锥状肌 左侧腹直肌大部分切除，显露腹壁上、下血管。

锥状肌(pyramidalis 图 7.84) 位于腹直肌鞘内，是腹直肌下部前面的三角形肌。以腱性纤维起于耻骨前面及耻骨联合前面的韧带性纤维上。该肌愈向上愈变小，以点状末端止于白线，常达脐和耻骨联合的中点，但有时更高。该肌大小明显不一、可一侧较大，也可一侧或两侧缺如，甚而双肌。

神经支配 由肋下神经，即第 12 胸神经的前支支配。

腹前外侧群肌的作用 巨大的腹前外侧肌群形成了坚固而有弹性的腹壁，维持人体直立或坐位姿势时腹腔内脏器的位置，并抗重力作用。这一功能主要依靠斜肌，尤其是腹内斜肌。当胸廓和骨盆固定时，肌肉主动的收缩对腹腔脏器产生一种压

图 7.85 腹前壁横断面，根据传统图制作。A. 脐稍上方的横断面，B. 弓状线下方的横断面。本图向两侧延伸以显示腹外斜肌腱膜及其部分肌纤维部，保持腹前壁的整体层次，腹外斜肌腱膜在与其它腱膜融合前走行在腹直肌的前方。实际上这些腱膜在腹直肌的外侧就已经融合。

力。这在呼气（见本篇前文：呼吸运动）、排便（直肠）、排尿（膀胱）、呕吐（胃）及分娩（子宫）时起重要作用，这主要是斜肌的作用，牵张腹直肌鞘和半月线和腹白线，腹直肌本身的作用则很小。如果骨盆和脊柱固定，腹外斜肌可牵拉肋下缘，并使胸廓下降，而进一步促进呼气。当骨盆固定时，腹前外侧肌可使骨盆前部上提，也可引起脊柱前屈（Floyd和Silver 1950）。如果只有一侧肌肉收缩，则躯干屈向同侧。另外，在腹壁协调运动中，腹外斜肌可使腹前部转向对侧，而腹内斜肌使之转向同侧。肌电生理研究显示，无论是在坐位还是在站立姿势，在躯干的大部分运动中，腹肌很少参与，除非对腹部施加较大的压力。伸躯干可引起这些肌肉产生较强的活动；而屈曲则不然。在仰卧时这些活动多停止，但腹直肌例外，哪怕是仅仅在抬头时，也立即产生活动。进一步的屈头，斜肌也产生活动，但力量较小。总的来说，斜肌似乎主要与压迫性和极度扭转运动有关。腹直肌与克服重力或其他阻力的屈曲运动有关，通过插入腹外斜肌腱膜的肌电图电极检测，显示在正常站立时，除腹外斜肌下部外，整个腹前外侧群肌很少有电位活动。

用肌电图技术研究腹横肌是很困难的，腹横肌收缩时可压迫腹腔内容物，但对脊柱的运动没有明显的作用。

锥状肌可牵张腹白线，经研究发现锥状肌缺如的人约占1/6（Anson等1938），提示这种作用无重要意义。

腹白线(linea alba，图 7.76，85) 是从剑突到耻骨联合和耻骨嵴的腱性缝。位于两侧腹直肌之间，由腹部斜肌和横肌的腱膜交叉形成（详见下文：腹前外侧壁结构的新见解）。其中点稍下方有一纤维性瘢痕，覆盖在表面的是与其粘着的皱褶皮区—脐（umbilicus）。在脐以下，白线变窄，与两侧腹直肌之间的间隔相一致。一般在瘦而腹直肌发达的人方可见到白线处有一不明显的浅沟。在脐以上，腹白线相应地加宽，可看到表面有一浅沟。白线下端止于两处：浅部纤维越过腹直肌前面止于耻骨联合，深部纤维成层形成一三角形，在腹直肌后方止于两侧耻骨嵴的后面称为白线支座（abmini culum lineae albac）。从腹壁仅有很少小血管进入腹白线。在胎儿，脐部有脐血管通过。到胚胎发育的第3个月，脐尿管、卵黄囊闭锁，出生几天后脐闭锁，但血管及脐尿管的遗迹仍连于其深面，胎儿时遗留下来的脐静脉遗迹成为肝圆韧带（ligament teres）；消失的脐动脉遗迹形成脐内侧韧带（medial umbilical ligament），包裹在同名的脐内侧壁（medial umbilical fold）内，部分消失的脐尿管遗迹以脐正中韧带的形式存在。

腹前外侧壁结构的新见解

有关腹前外侧群肌构筑的传统观点是斜肌和横肌各自形成单层腱膜，腱膜分层或包绕腹直肌，止于正中的腹白线。这一简练而精辟地描述，符合临床应用（包括手术）的实际需要。也是本节阐述的基础。然而，根据Rizk（1980）关于人尸体及其他哺乳动物的详细的大样本研究，对此又做了精辟的论述，虽然该论文的某些观点需进一步商榷，在此将其不同观点作一简要概括：

与传统观点的主要分歧是：

- 腹外斜肌、腹内斜肌和腹横肌均有双层腱膜。
- 形成的6层腱膜中，3层经过腹直肌前方，3层经过其后方。
- 其腱膜层在中线处不终止，但与其他的腱膜交错形成对侧肌或其他肌的腱膜层，因而胶原纤维在中线处相互交叉，白线即是由这些在中线上的致密交错纤维构成。
- 腱膜层向中线延续并越过中线，实际上中间腱膜把双侧斜肌和横肌连接成对，因而可认为它们是二腹肌，只是其中央腱牢固地固定在白线上。

腹外斜肌双层腱膜见图7.86，由浅、深二层构成，两层纤维相互排列接近呈直角。深层纤维形成一相互平行而径直走行的纤维层，浅层纤维覆盖在表面形成平行的呈宽“S”形的曲线。来自一侧深层的纤维在中线上交错后延续为对侧半腹壁的浅层纤维。

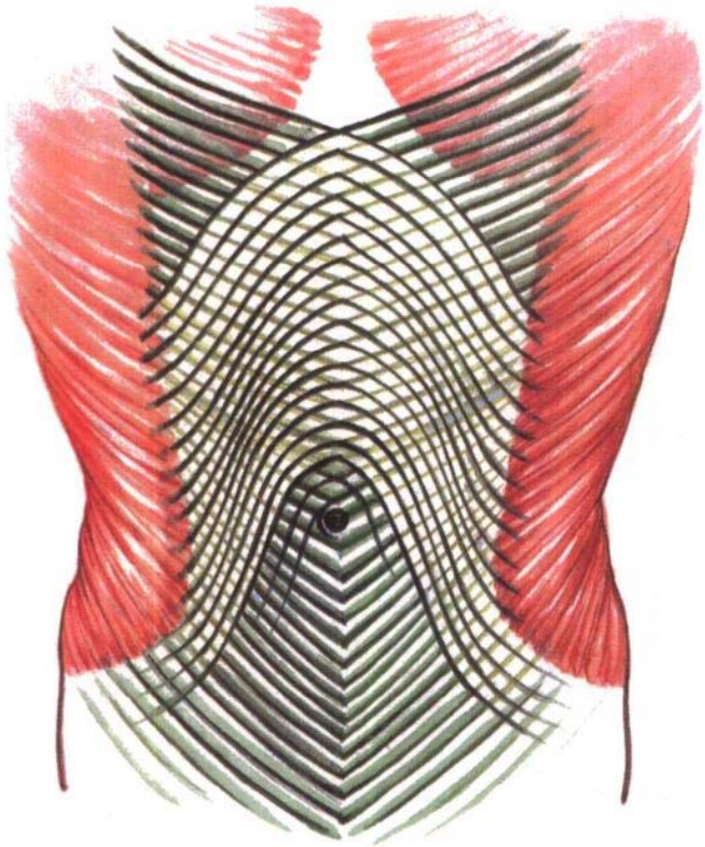

图7.86 双层腹外斜肌腱膜概念示意图，显示浅、深层纤维几乎形成直角交叉，在腹白线处两层纤维形成X形交叉。（根据Rizk 1980原件改制）

依据以上及类似的研究，对腹直肌鞘的结构有了更详细的描述。从肋、剑突下缘至脐平面，腹直肌鞘前壁分为三层（从外向内）：

- 腹外斜肌腱膜前层
- 腹外斜肌腱膜后层
- 腹内斜肌腱膜前层。

第1、3层中的纤维是平行的，斜向内上至中线，第2层中的纤维夹于前二者之间，与之呈直角。这一构筑与胶合板的结构原理相似。多数人腹直肌鞘后层也表现为同样的构筑（纤维方向相同）：

- 腹内斜肌腱膜后层（纤维向内上）
- 腹横肌腱膜前层（纤维向内下）
- 腹横肌腱膜后层（纤维向内上）。

在脐和髂嵴之间，腹直肌鞘的层次由浅入深出现变化，近耻骨处，因其变化与腹股沟镰的构成有关。注意在这一新的描述中，鞘的后层并不是在弓状线处发生突然的改变，而是随着纤维逐渐移行至鞘的前层和腹股沟镰，后层逐渐变薄，后方的腹横筋膜则代偿性增厚。

腹横筋膜(transversalis fascia，图 7.82) 是位于腹横肌内面与腹膜外脂肪之间的结缔组织薄膜。是腹膜与腹壁之间普通筋膜的一个组成部分，与髂筋膜、盆筋膜相延续。腹横筋膜在腹股沟区厚而致密，由腹横肌腱膜扩展而成。腹横肌腱膜向上逐渐变薄，到达膈部则与膈下面的筋膜融合成为很薄的腹横筋膜。在后部它与胸腰筋膜的前层相融合。在下方附着于髂嵴全长的后缘、腹横肌和髂肌起点之间，从髂前上棘到股血管之间，它附着于腹股沟韧带的后缘，在此与髂筋膜相融合。在股血管的内侧，腹横筋膜变的很薄弱，在腹股沟镰的后部与其结合并与耻骨梳融合。它在股血管前方下降构成了股鞘的前部（见第11篇），并横向扩展形成弓状纤维，向外侧延伸至髂前上棘，向内侧分叉续于腹直肌后面的筋膜，某些纤维在腹股沟镰后方下降至耻骨梳，这些弓状纤维与腹股沟管深环的筋膜相延续，腹股沟管深环下缘的弓形纤维增厚、形成腹股沟镰的弓状下缘。男性的精索或女性的子宫圆韧带在腹股沟管深环处穿腹横筋膜（见下文），由于腹横筋膜是随着这些结构向下延伸参与精索内筋膜（internal spermatic fascia）的构成，实际上，腹环这个口从外面是看不见的，筋膜向下包绕睾丸并与睾丸鞘膜壁层内面的疏松组织相融合（见第13篇）。这些筋膜中有时含有平滑肌纤维（Barrett 1951）。

腹股沟管深环(deep inguinal ring) 又称腹股沟管腹环，位于腹横筋膜内、腹股沟韧带内侧半的上方约1.25cm处。是一个卵圆形的管道，其长轴几乎与地面垂直。其大小因个体而变化，但在男性总是比女性大。其上端与腹横筋膜的弓状下缘相邻，内侧为腹壁下血管和凹间韧带（interfoveolar ligament，如果有的话）。当腹内压增加时，腹内斜肌可牵拉筋膜环，构成了像安全瓣膜的作用机制（Lytle 1970）。

腹股沟管(inguinal canal) 在男性腹股沟管容纳精索，在女性则容纳子宫圆韧带，两性均容纳髂腹股沟神经。腹股沟管向下内倾斜，长约4cm，在腹股沟韧带的稍上方并与其平行。腹股沟管从深环延伸至腹股沟管浅环，有四壁：前壁有皮肤、浅筋膜和腹外斜肌腱膜，但在其外1/3部则是腹外斜肌肌性部；后壁有腹股沟反转韧带、腹股沟镰和腹横筋膜，腹横筋膜的后方为腹膜外结缔组织和腹膜；上壁是腹内斜肌和腹横肌的弓状下缘；下壁为腹横筋膜与腹股沟韧带的结合部，其内侧端为腔隙韧带（lacunar ligament）。

腹股沟管出现在腹前壁下部的薄弱处，但管腔中容纳了一些结构，作为一个斜行的管道也是对腹壁薄弱处的一种补偿。由于管道是斜行的，且内、外（深、浅）两环并不重合，因而当腹内压增加时，不管是深环还是管的后壁都向前施压，但管的后壁连着腹股沟镰、腹股沟反转韧带，并附着于浅环后方耻骨梳。腹内斜肌是前腹壁的组成部分，在腹股沟深环部位，腹内斜肌与腹横肌交搭重叠，并且腹内斜肌和腹横肌向下附着于腹股沟韧带，肌纤维呈“弓状”覆盖着腹股沟管，当在站立时这些结构持续发挥作用，随着腹内压的增加它们的作用随之加强（如咳嗽等）。

临床联系　小肠前突进入腹股沟管，通常形成腹股沟斜疝或直疝（见第12篇）。

腹膜处结缔组织(extraperitoneal connective tissue) 又称腹膜外筋膜（extraperitoneal fascia），是位于腹膜和腹盆腔外周的筋膜衬之间的一层蜂窝组织层，这层腹膜外组织的量多少不一，特别是腹后壁相当丰富，在肾的周围更集中，其中含有大量的脂肪。在腹前外侧壁此层组织贫乏。但在髂嵴上方、耻骨前区和骨盆中此层又较丰富。

腹膜外筋膜含结缔组织的量较少，但在某些区域，可有较多的胶原纤维束，弹性纤维和平滑肌束或薄肌片，特别是在盆部，腹膜外筋膜与腹壁的肌外膜相延续，常伸入至所连结的肌组织中。

腹后壁肌

虽说腰大、小肌和髂肌前方有筋膜覆盖，形成了腹后壁的部分，但是它们属下肢肌，将在下肢肌内描述。在此仅描述腰方肌。

覆盖腰方肌的筋膜是胸腰筋膜的前层。它向内附于腰椎横突的前面；向下附于髂腰韧带；向上附于第12肋的尖和下缘；向两侧它与胸腰筋膜的后层和中层融合（图7.70）。其上缘从第1腰椎横突延伸至第12肋的尖和下缘，称为外侧弓状韧带（lateral arcuate ligament）。

腰方肌(quadratus lumborum，图7.69，75) 下边宽大，呈不规则的四方形。下方通过腱膜纤维连于髂腰韧带，肌性部距髂嵴大约5cm；上方连于第12肋下缘的内侧半，并通过4个小肌腱连于上4位腰椎的横突尖，有时也附于腰椎及第12胸椎横突。

变异　偶尔可见双层腰方肌，继发的一层在第一层的前方，第二层起于下3位或4位腰椎横突的下缘和第12肋前面下部。

毗邻　腰方肌前方是结肠、肾、腰大肌、腰小肌和膈；覆盖腰方肌筋膜的前面有肋下神经、髂腹下神经和髂腹股沟神经；其下方筋膜则与腹横筋膜内侧部相延续。

血液供应　由腰动脉、髂腰动脉的腰支和肋下动脉供应。

神经支配　由第12对胸神经和上3位或4位腰神经的前支支配。

作用　腰方肌可起到固定第12肋，协助稳定膈肌下部，起到帮助吸气的作用。同时据研究报告提示，这种作用对于讲话和唱歌时所需要的恰如其分的呼气调节，控制膈肌放松提供了固定基础（Taylor 1960）。当骨盆固定时，腰方肌一侧收缩使脊柱向同侧屈，两侧肌同时收缩，可伸腰部脊柱。

盆部肌和筋膜

盆部肌包括两组：

- 梨状肌（piriformis）和闭孔内肌（obturator internus），与下肢肌一起描述。
- 肛提肌（levator ani）和尾骨肌（coccygeus），与对侧相应的肌参与盆膈的构成。

包绕肌肉的筋膜向上与盆脏筋膜（图7.87），向下与会阴筋膜、向两侧与闭孔筋膜相延续（见第7篇会阴肌与筋膜）。

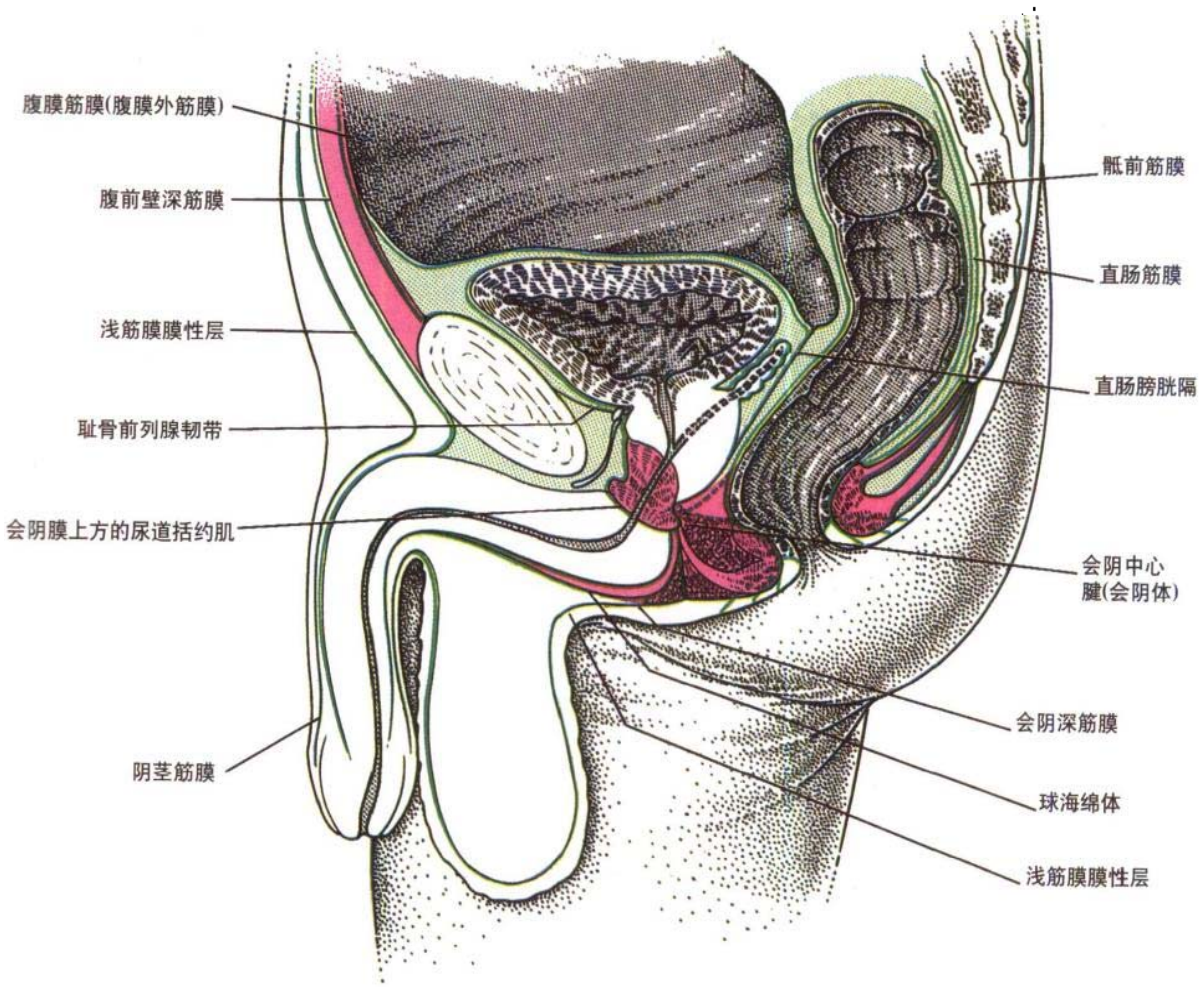

图 7.87 盆正中矢状切面，在新鲜标本上显示盆会阴筋膜的配布。

盆筋膜

盆筋膜（图 7.87）可归纳为两部分：

- 盆壁筋膜，可认为是包绕盆肌的鞘。
- 盆脏筋膜，是盆腔器官、血管和神经的鞘（见各个体器官的描述）。

盆壁筋膜(parietal pelvic fascia) 位于闭孔内肌的盆面，易于辨认，称为闭孔筋膜，向上，与髂骨弓状线的后部相连，并在此与髂筋膜相延续。盆壁筋膜沿闭孔内肌的起始线向前，逐渐与髂筋膜分离，二者由骨膜相接。该筋膜包绕通过闭孔的血管和神经，构成闭膜管，附着于耻骨的前面。在闭膜管的后面，该筋膜明显腱膜化，并成为肛提肌的起点。向下变薄并形成坐骨直肠窝外侧壁的一部分。盆壁筋膜通过骨膜间接地与梨状肌筋膜相延续。

梨状肌筋膜(fascia of piriformis) 非常薄，并在骶前孔的边缘与骶骨骨膜相融合，该筋膜在此处包绕骶神经前支出骶前孔，因此，这些神经常被描述为位于筋膜之后。髂内血管尽管在梨状肌筋膜的前方，但其分支在梨状肌上下孔处把骨膜外组织的鞘带出到臀区。

盆膈筋膜(fascia of pelvic diaphragm) 覆盖盆膈的上、下两面。下面的较薄称为盆膈下筋膜（inferior fascia of pelvic diaphragm）向两侧与闭孔筋膜相延续，并覆盖着坐骨直肠窝的内侧壁，向下与覆盖尿道括约肌和肛门外括约肌的筋膜汇合。在盆膈上面的筋膜称为盆膈上筋膜（superior fascia of pelvic diaphragm），向前附着于耻骨体背侧面，并向两侧延伸越过耻骨上支，在耻骨下缘上方约 2cm 处与闭孔筋膜融合，并继续沿一条不规则的线到达坐骨棘。盆膈上筋膜向后与梨状肌筋膜，向前与骶尾韧带相连。在较低等的哺乳动物肛提肌从背侧（后侧）起自骨盆边缘，但在人类它的附着点较低（更靠近尾侧或下方）。这样，它的腱膜就成了闭孔筋膜上部的加厚部分。附着的腱性纤维，可达骨盆上缘，向内盆膈上筋膜与盆脏筋膜相融合。在肛提肌上部附着的与闭孔内肌有关的筋膜有以下几部分：

- 闭孔筋膜
- 盆膈上、下筋膜
- 退化的肛提肌腱膜。

在这些结构的汇合处筋膜加厚，称为肛提肌腱弓（tendinous arch of levator ani），在腱弓下，盆膈上筋膜

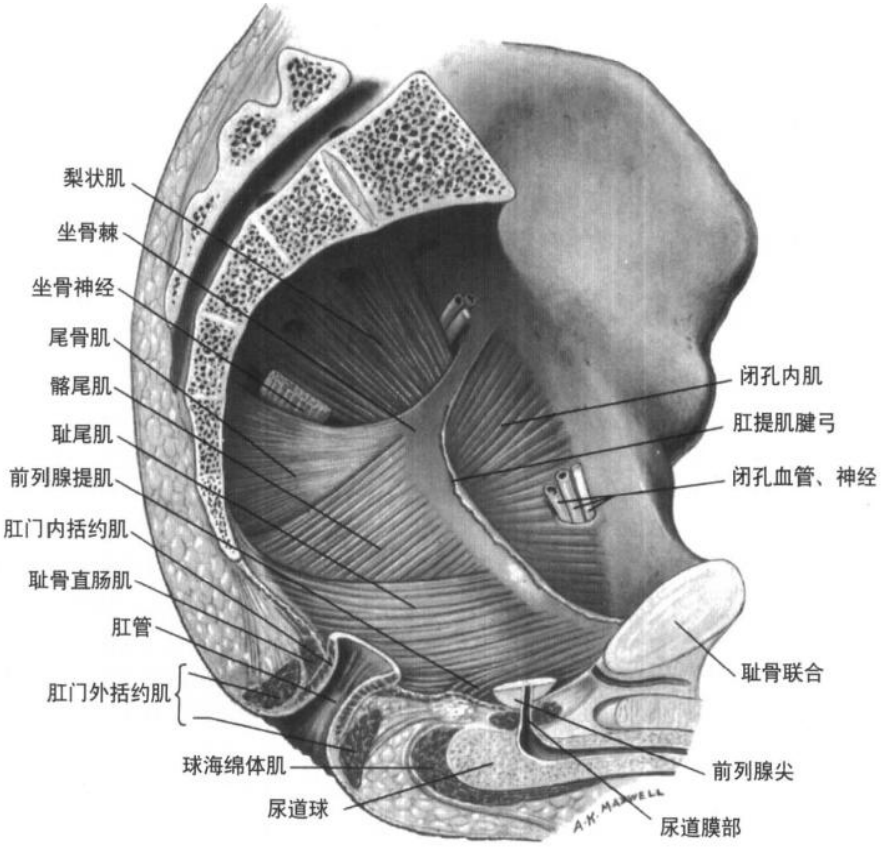

图 7.88 左侧肛提肌和尾骨肌盆腔内面观。梨状肌上缘的臀上血管和臀上神经已切断、肛管会阴曲和前列腺大部分已切除，显示组成肛提肌的肌肉。从臀面观察，尾骨肌紧密与骶棘带愈合。

内是盆筋膜腱弓（tendinous arch of pelvic fascia）。从耻骨联合下部向两侧延伸到坐骨棘的一条白色的较厚的筋膜带。这是盆膈上筋膜的外侧附着部，又称为真膀胱韧带（ligament of urinary bladder），盆膈上筋膜向前形成两条耻骨膀胱韧带（pubovesical ligament），也称为耻骨前列腺韧带（puboprostatie ligament）。

骶前筋膜(presacral fascia) 位于直肠筋膜鞘与盆膈上筋膜之间，它像一个吊床似的“被单”扩展于两边的盆筋膜腱弓、向下，它延伸到肛管直肠结合处，在这里与直肠筋膜鞘相融合，向下，它可延续到腹下丛的起点处，左、右腹下丛及下腹下丛神经都包被在骶前筋膜内（Roberts 等 1964）。

盆底肌

肛提肌(levator ani, 图7.88) 是一块附于小骨盆内面厚度不一的扁阔肌，两侧肛提肌联合构成了盆底的大部分。其耻尾肌部分起自耻骨体的背侧并几乎水平向后最内侧纤维与尿道括约肌相连，在男性与前列腺相连形成所谓的前列腺提肌（levator prostatae）是尿道周围肌结构的一部分；在女性一些纤维插入阴道壁，称为耻骨阴道肌（pubovaginalis），再向后为男性或女性的会阴体（perineal body）和直肠。一些后部的纤维也称耻骨肛管肌（puboanalis），它与直肠纵肌以及其筋膜成分相互交叉融合，形成了肛管周围的纵膜（见第 8 篇）。在直肠后面的大部分耻尾肌纤维形成一腱板附于尾骨的前面。肛提肌的耻骨直肠肌部分起始处肌纤维厚与耻尾骨肌不易分离，但随后耻骨直肠肌又经耻尾肌的下面与对侧同名肌相连，并与肛门外括约肌相连，在肛管直肠结合处后方起悬吊作用，又称耻骨直肠悬带。薄层提肛肌髂尾肌部分起于闭膜管与坐骨棘之间的闭孔筋膜其纤维参形成肛尾韧带，分两束附于两末节尾骨的两侧。在髂尾肌的后方有时有附加的髂骶肌纤维束。对这些肌的完全同源性是有争议的（Wendell-Smith 1967），但在有尾哺乳动物，耻尾肌、髂尾肌和坐尾肌（尾骨肌）仅附于尾椎。髂尾肌和坐尾肌与尾的侧方运动有关，而耻尾肌则可使尾拉向两后肢间。在人类由于尾的消失使这些肌肉失去运动功能，从而形成了较完整的盆底，这在两足动物是特别必要的。有尾哺乳动物的尾提肌和降肌，在人类可由残留的前面和后面的骶尾肌体现出来，该肌位于骶骨到尾骨的前面及骶尾关节的后面。

毗邻 肛提肌上面（盆面）仅由筋膜（盆膈上筋膜、脏筋膜、会阴外筋膜）与膀胱、前列腺（或子宫和阴道）、直肠和腹膜相隔。其下面（会阴面）是坐骨直肠窝的内侧壁以及前隐窝的上壁，两者皆被盆膈下筋膜覆盖。其后缘由蜂窝组织与尾骨分开，两侧肛提肌的内缘由脏器的出口分开，即有尿道、阴道和肛门通过。

神经支配 主要来源于第 2 和第 3 骶神经纤维，经过多

种途径如分别从上、下两面到达肛提肌（Wendell-Smith 和 Wilson 1991）。最常见的是前内侧部由阴部神经支配（见第 8 篇），后外部是来自骶丛的直接分支支配。

作用 肛提肌内侧部的肌纤维都是内脏管道外侧的压缩肌。耻骨直肠肌也加强肛门外扩约肌，帮助形成肛－直肠角（anoreetal angle），减小肛门－尿生殖裂孔之间的距离，这样看来，所有的肛提肌内侧纤维都有助于节制物质的排泄，但也必须能够松弛，以允许物质排出。肛提肌构成了肌性盆膈的大部分，盆膈的主要作用是支持盆脏脏器，并可与腹肌、膈肌协同收缩，提高腹内压。也可以在平静呼吸的吸气过程中参与活动，这一点像膈肌但与腹肌不同。这些观点可通过扫描技术得到证实，（Wendell-Smith 和 Wilson 1991）。在孕妇，盆底肌的作用是引导婴儿的头部进入盆腔出口的前后径线上。在分娩中常伤及盆底的肌肉和神经。如会阴体撕裂可使肛提肌裂开，从而导致子宫阴道下垂，可以通过会阴切开术形成一个清洁而又易修复的伤口来防止上述损伤。

尾骨肌(coccygeus，图 7.88) 排列在肛提肌的同一平面的后上方。是一块三角形的扁腱膜肌，其尖起自骨盆内面和坐骨棘尖，并与骶棘韧带融合。止于尾骨外缘的上部和第 5 骶椎。尾骨肌偶有缺如，其肌肉与纤维组织的含量比例常有变化，位于骶棘韧带的盆腔面上，该韧带通常被认为是该肌的一块腱膜或其退化部分。尾骨肌与骶棘韧带一样宽，前者可在盆腔面看到，而后者可在臀面看到。在具有可动尾的哺乳动物，尾骨肌较发达，而骶棘韧带常缺如。

神经支配 尾骨肌由第 3 和第 4 骶神经支配。

作用 尾骨肌的作用与肛提肌相同（见上文）。

会阴部肌及筋膜

会阴（perineum）是指盆膈以下的区域，并与骨盆出口骨性界限相同：前界是耻骨弓及其弓状韧带；后界是尾骨尖；而两侧界是坐骨和耻骨的下支、坐骨结节和骶结节韧带。向表浅扩展到皮肤，外侧可达臀部及大腿内侧。会阴为不规则四边形但不是一个平面。男性体表的会阴前面以阴囊为界，后面至臀部，外侧以大腿根部内侧为界。两坐骨结节前方连线，可把该区分为两个三角区：一个是后方的肛门三角，其尖为尾骨，三角内有肛管；另一个是前方的尿生殖三角，其尖为耻骨联合，三角内有尿生殖系外部结构。尿生殖三角向后下倾斜，而肛门三角向前下倾斜。临床上，会阴这个术语定义狭窄，仅用来表示会阴体部及其覆盖的皮肤（见下文）。

肛门三角的肌肉和筋膜

浅筋膜 肛门三角区的浅筋膜（superificial fascia）较厚，属网状结构并含许多脂肪细胞。在两侧的肛提肌与闭孔内肌之间，各有一个脂肪垫向深部延伸到坐骨直肠窝中。

深筋膜 深筋膜（deep fascia）贴覆两侧的坐骨直肠窝壁；包括盆膈下筋膜及在肛提肌附着部下面的闭孔筋膜部分组成。

坐骨直肠窝(ischiorectal fossa) 呈楔形，其底坐落在会阴部的皮肤上，其楔形尖端位于肛提肌与闭孔内肌的交接处，由闭孔肌和盆膈下筋膜所覆盖。内侧为肛门外扩约肌和盆膈筋膜；外侧为坐骨结节和闭孔筋膜；窝的后方与臀大肌下缘相邻，但向深部扩展直到达骶结节韧带，窝的前方部分地被尿生殖三角肌肉的后份遮盖，在此处，成为隐窝延伸到这些肌肉的上面，有时直达耻骨后间隙，这一前隐窝（anterior recess）与闭孔内肌和肛提肌相邻，位于尿生殖肌及其筋膜的深面。

在坐骨直肠窝的外侧壁内走行着阴部内血管及其伴行的神经，由围成阴部管的筋膜包绕，这一筋膜与闭孔筋膜的下部融合。闭孔筋膜向上与盆膈下筋膜融合，向下与骶结节韧带的镰状突融合，有时称它为耳状筋膜（lunate fascia），这部分筋膜构成了坐骨直肠窝的顶和外侧壁，它向前越过尿生殖肌及其筋膜，与尿生殖肌在耻骨下支内面附着处的外缘融合。

肛门外扩约肌(sphincter ani externus，图 7.89) 围绕在肛管的最下部与皮肤紧密结合；向上与肛门内扩约肌重叠，（详见第 12 篇）。肛门外括约肌可分为深、浅和皮下三部分。深部的肌纤维与其上面的耻骨直肠悬带（puborectal sling）的纤维相互交织，且经过会阴体与其前方的会阴深横肌的纤维融合；浅部的纤维部分与会阴浅横肌纤维相交织，多数肌纤维附着于尾骨和肛尾韧带，在此附着点上方有一个括约肌后间隙，与两侧的坐骨直肠窝相连。

神经支配 肛门外括约肌由第 4 骶神经的会阴支和阴部神经（第 2、3 骶神经）的直肠下神经的分支支配。

肛尾韧带(anococcygeal ligament) 是位于肛门直肠部和尾骨之间中线上的层状腱性结构，与覆盖于其上的骶前筋膜一起形成了肛门后板（postnatal plate）（Wendell-Smith 和 Wilson 1977）。前部与直肠末端相连，从上至下以次为：骶前筋膜、耻尾腱板、髂尾肌的肌缝（muscular raphe），及耻骨直肠肌和肛门外扩约肌的后面附着点。肛门后板的提高可缩小肛门泌尿生殖裂隙间的距离。

男性尿生殖三角的肌肉及筋膜

尿殖区（图 7.89）的肌肉参与排尿，性交及承托盆腔内容物。可分两组：

- 浅组位于会阴浅隙（superficial perineal space），又称为会阴浅袋。
- 深组位于会阴深隙（deep perineal space），又称会阴深袋。

浅层会阴肌	深层会阴肌
球海绵体肌	尿道括约肌
坐骨海绵体肌	会阴深横肌
会阴浅横肌	

这些肌肉并不是形成一个扁形膈板，而是通过内脏的出口向下延伸到盆腔较低的部位，如此说来，尿生殖膈的说法并不完全合适（Oelrich 1980）。

浅筋膜 此区的浅筋膜浅部为脂肪组织层，较深部为膜样层。

脂肪层厚而呈网状，含有不定量的脂肪，与薄的阴囊肉

膜、较厚的肛周皮下脂肪组织及外侧的股部浅筋膜相连续。在中线处与皮肤和膜样层紧密结合。

膜样层（图7.87）很薄，呈腱膜样，但很强韧，并与阴囊肉膜、阴茎筋膜及腹前壁浅筋膜的膜样层连续。向外附着于坐骨和耻骨支边缘，在阴茎脚的外侧向外达坐骨结节的后部；向后，包绕会阴浅横肌与会阴膜后缘（见下文），及会阴体相连。膜样层深面的脓肿和渗出液向下可浸入阴囊和阴茎，向上可浸入腹壁。

会阴体(perineal body) 又称会阴中心腱（拉丁语名词，centrum tendineum perinei意为“会阴中心腱”不恰当，因该结构既非肌腱，也非限于中心），是一个位于肛管与尿生殖器夹角中线上的锥状纤维性结构，以直肠膀胱（直肠阴道）膈为其顶，顶部下方，肌肉和筋膜会聚交织（其结构类似面部的口角轴，见第7篇）。从上至下以次为以下结构：

- 肛门内扩约肌的平滑肌与直肠的联合纵膜
- 两块前列腺（耻骨阴道）提肌
- 深、浅会阴肌。

深肌由尿道括约肌，会阴深横肌和肛门外扩约肌深部组成，浅肌由球海绵体肌、会阴浅横肌和肛门外扩约肌浅部组成。这些肌肉在耻骨、坐骨和尾骨上的附着点决定了会阴体以及内脏管道在盆腔出口处的位置。对会阴体采用电刺激可引起整个盆底肌收缩；这种间断性电刺激方法已被试用于纠正盆底肌无力的治疗。会阴缝是一条覆于会阴体皮肤和筋膜的中嵴，从肛门向前走行，在男性与阴囊缝相连续。

会阴深筋膜(deep perineal fascia) 又称尿生殖膈下筋膜（Roberts等1964）。附着于坐骨支耻骨支、会阴膜部的后缘和膜样层上方的会阴体，在前面它与阴茎悬韧带、外斜筋膜、直肠鞘融合。这样会阴浅隙的渗出物就不会进入会阴深隙。

会阴浅间隙(superficial perineal space) 位于会阴深筋膜与会阴浅筋膜之间。其中有阴茎脚及与其相连的肌肉、阴部内血管和阴部神经的分支。相连的肌肉是会阴浅横肌、球海绵体肌和坐骨海绵体肌。

会阴浅横肌(transversus perinei superficialis) 是一条狭窄的肌带，横行越过肛门前方的会阴浅隙，该肌变异很大，发育较弱，有时缺如。以腱纤维起自坐骨结节的内前份，向内行主要止于会阴体，但有时也止于同侧的球海绵肌或肛门外扩约肌，在会阴体内与其他纤维交叉并进入对侧的球海绵体肌或会阴浅横肌和肛门外扩约肌。

作用 会阴浅横肌与会阴深横肌作用一起讨论（见下文）。

球海绵体肌(Bulbaspongiosus或bulbocavernosus) 位于肛门前方中线上，由左右对称的两部分借正中腱缝连结而成。纤维起自正中腱缝及会阴体，并在会阴体内交叉延续为对侧的会阴浅横肌和肛门外扩约肌。其纤维象半羽状，后部纤维变薄扩散于会阴膜（perineal membrane）表面。中部纤维包围尿道球和相邻的尿道海绵体，止于阴茎背侧面的腱膜。前部纤维向尿道海绵体的两侧展开，在坐骨海绵体前方，部分止于尿道海绵体，部分止于阴茎背血管表面的腱性结构。

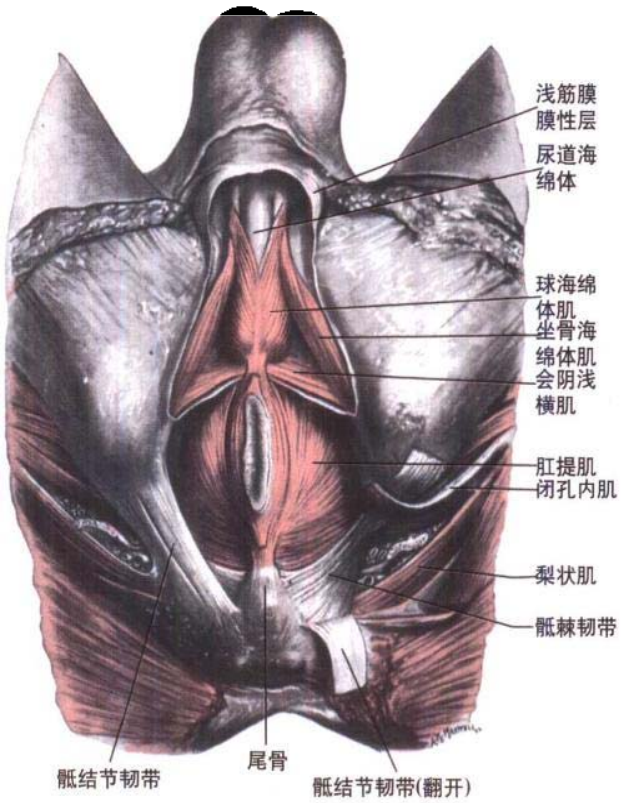

图7.89 男性会阴肌(自Quain Anatomy 11th edn 修改图)。

作用 球海绵体肌协助在膀胱排空后排空尿道；在排尿期间放松，通常仅在排尿之末才收缩，但能使排尿中止。球海绵体肌也可通过中部一纤维压迫尿道球的勃起组织，前部纤维压迫阴茎背深静脉起勃起作用（见第14篇）。像其他的阴部肌肉一样，有关该肌的肌电图研究较少，但某些研究结果提示，它与尿道括约肌一起在射精中可反复收缩。

坐骨海绵体肌(ischiocavernosus) 覆盖阴茎脚，借肌和腱纤维起于阴茎脚后面的坐骨结节内侧面和阴茎脚两侧的坐骨支，肌纤维移行为腱膜止于阴茎脚两侧及下面。

作用 压迫阴茎脚，维持阴茎勃起。内侧的球海绵体肌，外侧的坐骨海绵体肌，后方的会阴浅横肌在两侧各围成一个三角形，其底为会阴膜。阴囊后血管、神经在会阴深筋膜的顶部向前越过此三角，而股后皮神经的会阴支走行于会阴浅、深筋膜之间（Roberts等1964）。会阴横动脉沿三角的后缘走行。

会阴膜(perineal membrane) 又称为尿生殖膈下筋膜（inferior fascia of the urogenital diaphragm），位于会阴深、浅肌之间，也是构成两者的支架。膜呈三角形，几乎呈水平位展开跨过耻骨弓，三角形的底朝向后方，在会阴浅横肌后部与会阴体融合，并向上与会阴深横肌上的筋膜相延续，向下与会阴深筋膜及会阴浅筋膜的膜样层融合，其外缘覆盖阴茎脚上方并附于耻骨下支和坐骨支，其尖朝前并增厚形成会阴横韧带（transverse perineal ligament）在会阴横韧带与耻骨弓韧带之间有阴茎背深静脉、阴茎背神经进出盆腔。穿过该膜的结构有：

- 尿道，在耻骨联合下缘后方2～3cm处，孔呈圆形，直径大约6mm
- 到尿道球的动脉和神经。
- 尿道球腺的导管，靠近尿道。
- 阴茎深动脉，靠近耻骨弓，沿会阴膜附着缘的中份。
- 阴茎背动脉，靠近会阴膜的尖。
- 阴囊后血管和神经，靠近会阴膜底。

在会阴深横肌和尿道扩约肌上表面的筋膜甚为薄弱，向外侧扩展则与闭孔筋膜相延续。后面与盆膈下筋膜、会阴体和会阴深筋膜以及会阴浅筋膜的膜样层融合。尿道穿过其中并与前列腺筋膜延续。

会阴深间隙(deep perineal space) 又称为会阴深袋，位于会阴膜的深部，其中有尿道膜部、会阴深横肌、尿道括约肌、尿道球腺及其导管近端部分、阴部血管和阴茎背神经（在阴部管向前的延续中）及尿道球的动脉、神经和静脉丛。

会阴深横肌(transversus perinei profundus) 从坐骨支的内侧面伸展到会阴体，在此与对侧的相应纤维、后方的肛门外括约肌及尿道括约肌相交叉。

作用 会阴深、浅横肌固定会阴中心腱，进而把内脏管道固定在正中矢状面上。

尿道括约肌（sphincter urethrae） 不仅围绕尿道下部和膀胱颈，在两者间的前列腺中亦有其成分（第14篇），其下部纤维围绕尿道膜部；一部分纤维附于耻骨下支的内表面；腹侧纤维伸入前列腺。上部纤维呈马蹄形，其背侧末端并入膀胱平滑肌；腹侧纤维也延伸进前列腺(Oelrich 1980)。

作用 压缩尿道，特别是当膀胱内含液体时，像球海绵体肌一样，在排尿期间放松，但可以收缩以从尿道膜部排出最后几滴尿或精液。

神经支配 支配会阴肌的神经轴突起源于阴部神经核（Onuf核）内的细胞体，那些支配盆膈的轴突起源于与该核相关的细胞体。从这些起点，轴突经不同的途径到达它们的所支配的肌。盆底肌由下面的阴部神经（从前到后为第2～4骶神经）的会阴支及上面的骶丛和盆内脏神经的分支支配。位于盆膈和会阴肌界面之间的肌，如深部括约肌，可由来自上面或下面的神经，或上下两面的神经支配；那些位于躯体和内脏交界处的肌肉常既含有骨骼肌纤维又含有平滑肌纤维，可接受经盆内脏神经的躯体和内脏的双重神经支配。尿道括约肌通过尿生殖裂孔，从会阴伸展到盆腔，可接受骶丛和盆内脏神经的分支—阴部神经的支配。更详细资料见Wendell-Smith和Wilson（1991）。

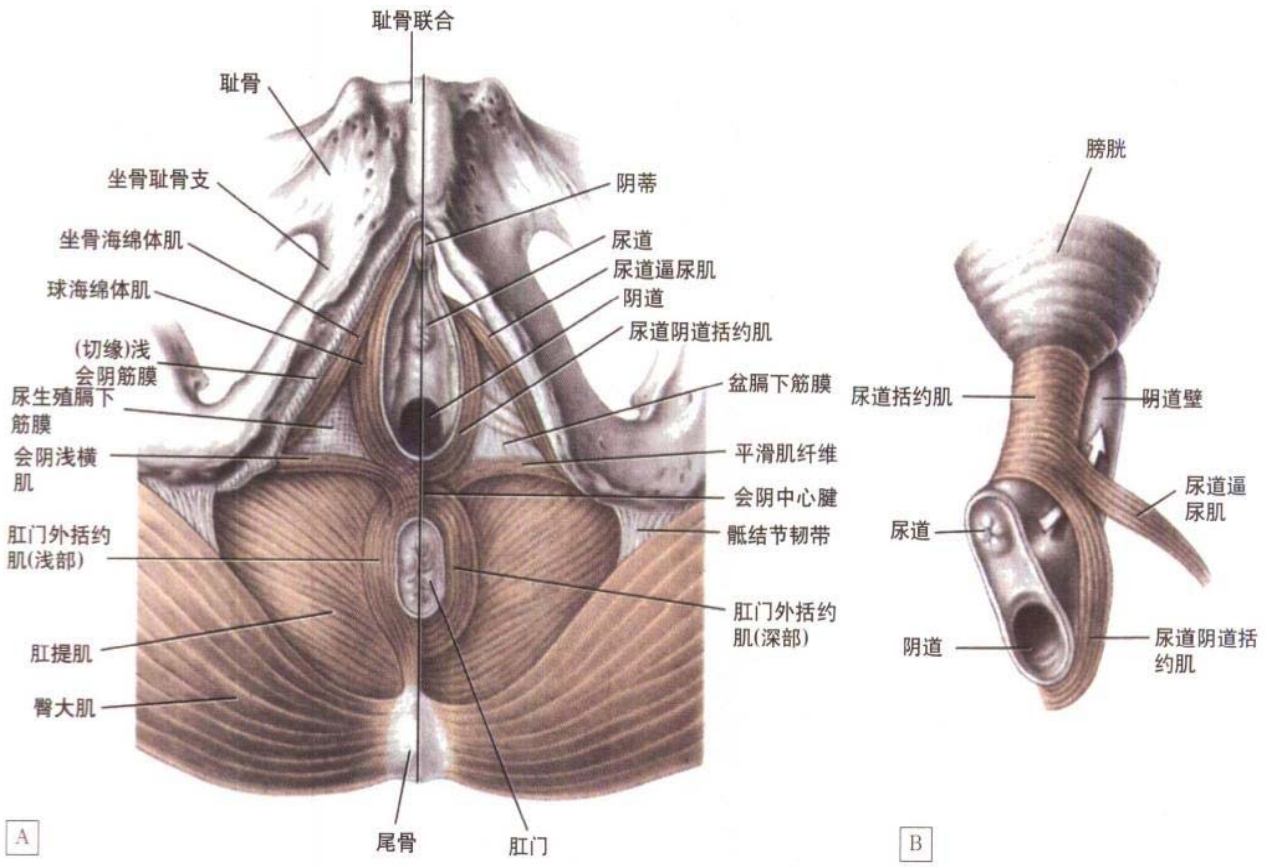

图7.90 女会阴肌。A. 可见标本右侧浅筋膜膜性层已切除(可见切缘)，标本左侧为显示会阴深部的肌肉，已将浅层所有结构切除。B. 右侧小图显示会阴深层的肌肉及尿道括约肌。

女性的尿生殖三角的肌肉和筋膜

女性尿生殖三角含有与男性相似的肌肉、筋膜和腔隙，由于阴道和女性外生殖器的出现使这些结构在大小和位置上与男性有所不同（图7.90）。

会阴浅横肌(transversus perinei superficialis) 为一扁而窄的肌束，与男性相应的肌相似。

球海绵体肌(bulbospongiosus) 覆盖于前庭球和前庭大腺的浅面，向前经阴道两侧附于阴蒂海绵体（corpora cavernosa clitoridis）、一束肌纤维越过阴蒂体的背部，该肌向后附于会阴体，肌纤维在此处与肛门外括约肌和对侧的会阴横肌的纤维交叉。

作用 球海绵体肌收缩可使阴道口缩小，并使前庭大腺分泌物排出，前部纤维可压迫阴蒂背深静脉，协助阴蒂勃起。

坐骨海绵体肌(ischiocavernosus) 细弱，与较小的阴蒂脚有关，比男性同名肌小，但相似。

作用 压迫阴蒂脚，阻止静脉回流以助阴蒂勃起。

会阴膜(perineal membrane) 由阴道和尿道分成两半，不如男性的易于确定，而且松弛。在尿生殖出口和两侧坐骨耻骨支之间各形成一个三角，有如前述与男性相对应的结构穿过（见第7篇）。每侧向前与耻骨－尿道韧带相连，但在女性没有会阴横韧带（transverse perineal ligament）（Milley 和Nichols 1971）。在会阴膜上方，三块肌肉边靠边沿尿道排列即尿道括约肌、尿道逼尿肌和尿道阴道括约肌（Oelrich 1983,图7.90）。它们的作用将在后面一起讨论。

尿道括约肌(sphincter urethrae) 不仅围绕尿道中1/3，而且向上与膀胱平滑肌融合，向下与尿道和阴道下端的平滑肌融合。

尿道逼尿肌(compressor wrethrae) 以一小腱起自两侧的坐骨耻骨支，肌纤维由腱向前至尿道括约肌下方，在尿道腹侧与对侧者会合成一扁带，数量不定的肌纤维自起点处呈扇形向内展开至阴道。很少有肌纤维到达会阴体而参与会阴深横肌的形成；相反，会阴膜的后缘有平滑肌纤维配布。

尿道阴道括约肌(sphincter urethrovaginalis) 起自会阴体，其纤维经阴道、尿道的两侧向前，在尿道的腹侧，尿道逼尿肌的下方与对侧的合成一扁带。

作用 尿道括约肌位于关闭尿道的最大压力区，说明它在控制排尿中起重要作用。它可被经阴道插入的电极兴奋，此法可用于治疗压迫性尿失禁很有效。尿道逼尿肌和尿道括约肌的纤维方向说明它们能压缩和拉长尿道，从而协助控制尿的排出。

上肢肌和筋膜

上肢肌可分如下几组：

- 连接上肢与脊柱的肌
- 连接上肢与胸壁的肌
- 肩胛部肌
- 上臂肌
- 前臂肌
- 手肌

连接上肢与脊柱的肌肉

斜方肌、大、小菱形肌、肩胛提肌从脊柱颈段背部与肩带骨相连，背阔肌越过肩带骨至肱骨。

浅筋膜 颈背侧区的筋膜厚而强健，富含脂肪且与全身的浅筋膜相延续，颈上部的浅筋膜坚韧，有许多纤维性结缔组织与皮肤相连。

深筋膜 此区的深筋膜是一薄的纤维性膜，但在附于上项线、项韧带、第7颈椎以下所有棘上韧带和椎骨棘突处的筋膜变厚，多为一致密的纤维层。向外附于肩峰、肩胛冈，向下从三角肌表面延续到臂部；背部的深筋膜与腋窝的腋筋膜及胸部的深筋膜相延续；向下在腰腹部与覆盖腹肌的筋膜合并并继续向下附于髂嵴。

斜方肌(trapezius, 图7.91) 是覆盖在颈和胸上部背面的三角形扁肌。两块斜方肌构成菱形，并由此而得名。外侧角在肩峰、上角在枕外隆凸和上项线，下角在第12胸椎的棘突。每块肌都附于上项线的内1/3，枕外隆凸、项韧带、从第7颈椎向下到第12胸椎的全部棘突和棘上韧带。上部纤维向下、下部纤维向上、中部纤维水平，然后向外汇合止于肩部。上部的肌纤维止于锁骨的外侧1/3后缘；中部纤维止于肩峰内侧缘和肩胛冈嵴的上唇；下部纤维在肩胛冈内侧端光滑的三角形平面上形成滑动的腱膜，附于肩胛冈外侧端的结节上。枕骨上的起点为纤维板状，该板也连于皮肤；从第6颈椎到第3胸椎骨处，形成三角形的腱膜附着于椎骨棘突。第3胸椎以下是以较短的腱性纤维附着。

变异 斜方肌在锁骨上的止点范围有变化，有时达锁骨的中1/3，偶尔与胸锁乳突肌融合。椎骨的附着点有时只到第8胸椎棘突。枕骨的附着点可以缺如，颈部和背部的肌纤维偶有分离。

血液供应 斜方肌的血供来源于颈部浅动脉或颈横动脉的浅支；肩胛上动脉的肩峰支；肋间后动脉的背侧穿支（见第10篇）。

神经支配 副神经是主要的运动神经，其中也含有来自第3、4颈神经（C_3、C_4）前支的本体感觉纤维。

作用 斜方肌与其他肌协同起稳定肩胛骨的作用，在臂的运动中控制肩胛骨并维持肩的高度和平衡，在不负重的臂，肌电活动最小；斜方肌上部纤维的负重能力特强（Bearn 1961），与肩胛提肌一起上提肩胛骨并使肩胛骨向颈部脊柱靠拢；斜方肌与前锯肌一起可使肩胛骨向前旋转，以使臂上举过头；与菱形肌一起可使肩胛骨回缩向脊柱靠拢。当肩固

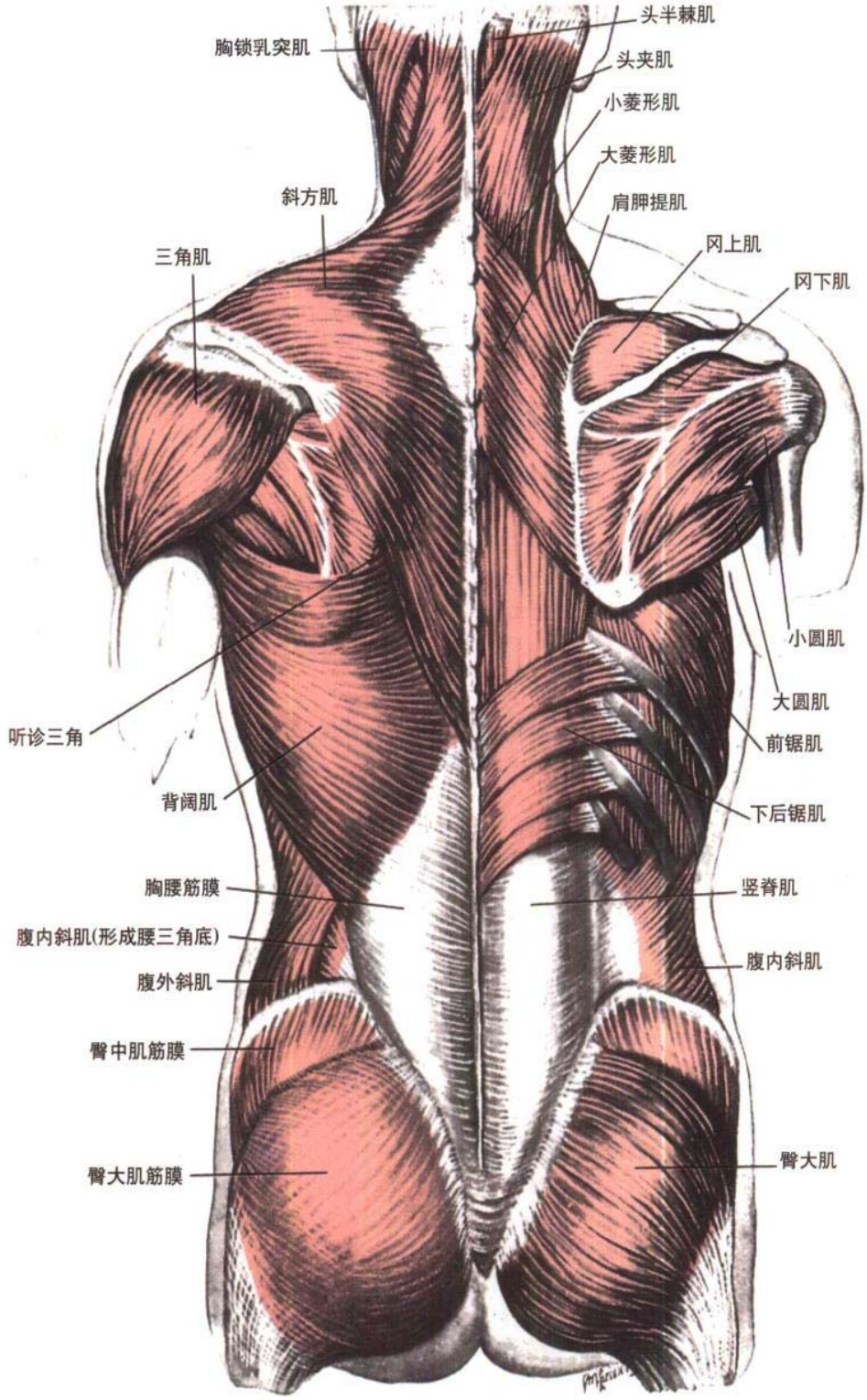

图 7.91 颈、躯干后部浅层肌。左侧仅将皮肤、浅筋膜、深筋膜切除，而右侧的胸锁乳突肌、斜方肌、背阔肌、三角肌和腹外斜肌均已切除。

定时，斜方肌可使头颈向后外侧屈。斜方肌、肩胛提肌、菱形肌和前锯肌联合作用可使肩胛骨产生多种旋转。

背阔肌(latissimus dorsi, 图 7.91) 是一块大的三角形扁肌，覆盖在腰部、胸廓下部，最后合并为一狭窄的肌腱。腱纤维在斜方肌起点的深面起自下 6 位胸椎棘突和胸腰筋膜的后层，并通过胸腰筋膜附于腰、骶椎的棘突和棘上韧带以及髂嵴的后份。另外，有些肌纤维起自竖脊肌外侧髂嵴后部的外侧唇，或以肌束起自下 3 或 4 位肋，并且与腹外斜肌相交

织（图7.76）。从这一大范围的起点，肌纤维以不同程度的倾斜向外侧走行（上部的近水平、中部的斜行向上、下部的几乎垂直向上）形成厚约12～13mm的扁带，越过肩胛骨的下角，绕过大圆肌的下外侧缘到其前面，在大圆肌腱的前方形成约7cm长的扁腱止于肱骨结节间沟底，并扩展至深筋膜，其止点可伸展到大圆肌止点的上方。在背阔肌与肩胛骨下角之间有时有一滑膜囊。在背阔肌绕过大圆肌处，其肌纤维束相互发生旋转，因此，在中线上起点最低的肌纤维在肱骨上的止点最高，而起点最高的纤维止点却最低。背阔肌与大圆肌的肌腱下缘有联合，在近肱骨止点处两者间也有一滑膜囊。

背阔肌与大圆肌共同构成腋后襞。当臂克服阻力内收时，腋后襞明显隆起，整个背阔肌的下外侧缘直到髂嵴起点处都可触及。

背阔肌的下外侧缘与腹外斜肌的后缘之间隔有一小的腰三角区（lumbar triangle）。腰三角的下边是髂嵴，底为腹内斜肌（图7.91）。不要将此与听诊三角（triangle of auscultation）混淆。听诊三角在肩胛骨内侧，其上边为斜方肌，下边为背阔肌，外侧边为肩胛骨的内侧缘。部分大菱形肌在三角内。如果将臂屈曲置于胸前，此时肩胛骨向前拉而且躯干前屈，则第6、7肋及其肋间（覆盖在下肺叶的尖）就显露于肩胛骨下角处的皮下。

变异　背阔肌在横过肩胛骨下角时，常接受起于肩胛骨的纤维。一长7～10cm宽5～15mm的肌性腋弓，在腋后襞中份从背阔肌的边缘越过腋部血管和神经前方，与胸大肌和喙肱肌的肌腱或肱二头肌上的筋膜融合。该弓出现率约为7%并且有多样性（Kasai和Chiba 1977）。背阔肌起于脊椎和肋骨的部分可以减少，起点增多的少见。在靠近肱骨止点处，常常有一条肌纤维束与肱三头肌的长头相连，此肌束与猿的背－滑车上肱肌同源。

血液供应　由于背阔肌在整形和心脏外科手术中的应用，其血液供应显得特别重要（见本篇前文）。肩胛下动脉分出旋肩胛动脉后延续为胸背动脉（见第10篇），与一条静脉（很少是2条）和胸背神经伴行，形成一个神经血管束，在背阔肌内表面（肋面）距肩胛下动脉6～12cm和该肌外缘内侧1～4cm处，经一个惟一的神经血管门（neurovascular hilum），神经血管束从此处进入背阔肌。在胸背动脉进入神经血管门处，甚至在进入之前，发出1～3条较大的分支营养前锯肌。营养背阔肌的血管主要分为两支，较大的外侧支沿与背阔肌下缘相距1～4cm平行走行，较小的分支以45°角分出行向内侧（Bartlett等1981；Tobin等1991）。但有2/3的人是3个分支：通常有1小的返支营养肌肉的近端部分。有20%的人有一较大的第3分支，营养该肌的远端部分（Radermecker等；1992）。有时外侧支可发出一个到前锯肌的侧支。这种分支方式在两性间无明显差异（Tobin等1981）。这2或3条主要分支发出4～9条纵支与肌纤维平行走向远端。当该肌作为带蒂移植片转移时，要保留血液供应。靠近肋、棘突和骨盆起点的肌远端部分，由来自其深面的第9、10、11肋间后动脉和第1、2、3腰动脉的背侧穿动脉营养，通常有2条主要的穿血管，有时也有数条小的穿血管，在肌移植时，这些小血管要分离结扎。过去认为穿血管的营养作用不重要，但现在认为在哺乳动物包括人穿血管可营养多至2/3的肌肉，移植片的远端部分存活的关键，在于位于胸背动脉和穿动脉分布之间的一系列小的吻合支（Tobin等1981；Toylor和palmer 1987；Rodermecker 等1992；Craven 等1994；并见图7.18A）。

神经支配　背阔肌由起自臂丛（C_{6-8}）后束的胸背神经支配。胸背神经在神经血管束内走行至胸背动脉二分叉或三分叉前约1.3cm处分支，分支的方式与动脉相似，神经分支与血管的分支伴行（Tobin等1981；Radermecker等1992）。

作用　背阔肌参与肱骨的内收和后伸，特别是旋内。当处于不完全内收与屈曲或两者综合的状态时，肱骨内收和后伸力量最大；背阔肌与胸大肌胸肋部、大圆肌共同作用，可克服阻力内收举起的臂；在走路和许多体育活动中可协助向后摆臂；在攀登时臂举过头，可牵引躯体向前向上；背阔肌参与所有剧烈的呼气运动，例如咳嗽和喷嚏，这可通过触摸确认。肌电图显示背阔肌可协助深吸气，但在用力呼气到最后时刻也参与活动，例如在乐器上要吹出一个长的音符时。臂抬高时被拉长的背阔肌纤维将肩胛骨下角压贴在胸壁上。尽管背阔肌作用很大，但利用该肌作移植片，不会对正常功能产生任何严重的影响。

大菱形肌(rhomboideus major；图7.91)　是一块菱形扁肌，其肌腱起自第2～5胸椎棘突和棘上韧带，肌纤维行向外下止于肩胛冈根部与肩胛骨下角间的肩胛骨内侧缘。大部分肌纤维常先止于上述两点间的肌腱带，再由腱膜与内缘相连；有时腱带与腱膜不完整，有些肌纤维则直接止于肩胛骨。大菱形肌（以及小菱形肌、肩胛提肌和前锯肌）的止点范围可较广泛；有些肌纤维或纤维束可折皱或伸展至肩胛骨靠近内侧缘的背面和肋面附着（Bharihoke和Gupta 1986）。

小菱形肌(rhomboideus minor，图7.91)　是一块圆柱状的小肌，起于项韧带下部和第7颈椎及第1胸椎的棘突，止于肩胛冈内侧端平滑的三角平面的底，在此处小菱形肌的背腹层纤维包绕肩胛提肌的下缘（Bharihoke和Cupta1986）。小菱形肌的背层在肩胛提肌的背外侧和下方止于三角面的边缘，腹层宽而强健，其边缘达肩胛提肌内下方2～3cm处，在此小菱形肌和前锯肌的筋膜紧密的融合在一起。小菱形肌与大菱形肌常常是分开的，偶尔两肌重叠合为一体。

变异　菱形肌在椎骨和肩胛骨上的附着点常有变异，可有一肌束从小菱形肌的上缘伸至枕骨，有时称枕骨菱形肌（rohomboideus occipitalis）。

血液供应　菱形肌由肩胛背动脉或颈横动脉的深支（见第10篇）和5～6条上位肋间后动脉的背部穿支供应。

神经支配　菱形肌由颈4、5神经发出的肩胛背神经的分支支配。

作用　菱形肌与肩胛提肌的作用一起讨论（见下文）。

肩胛提肌(levator scapulae)　呈扁带状，其腱束起于寰椎和

枢椎的横突及第3、4颈椎横突后结节，斜向下行，止于肩胛骨内侧缘的上角和肩胛冈内侧端之间的骨面。Bharihoke和Gupta（1986）曾描述该肌肩胛骨端分为两束，在肩胛骨上角止上方部分融合。后束以腱膜止于冈上窝的肩胛骨内侧缘背面。前束形成2～3cm宽的筋膜，止于前锯肌筋膜鞘，并与前锯肌止点的腱膜共同包绕肩胛骨上角；前束向下变为细腱止于肩胛冈根部平面的肩胛骨内侧缘的肋面。

变异　肩胛提肌在脊椎骨上的附着点及肌束数目变化较大。该肌也可有肌束附着于乳突、枕骨、第1或第2肋、斜角肌、斜方肌和后锯肌。

血液供应　肩胛提肌的血液主要来自颈横动脉和颈升动脉，肌肉的椎骨端由椎动脉的分支供应。进行肌移植时要考虑到这一点（Smith等1974）。

神经支配　由第3、4颈神经的直接分支及第5颈神经通过肩胛背神经支配。

作用　菱形肌和肩胛提肌协助其他肩胛肌控制肩胛骨的位置和运动。菱形肌与斜方肌一起使肩胛骨向脊柱靠拢，使肩关节后伸。与肩胛提肌和胸小肌一起可旋转肩胛骨，降肩；当颈部脊柱固定，肩胛提肌和斜方肌一起作用，可上提肩胛骨或支撑肩上重量；肩部固定时，则可使颈屈向同侧。

连接上肢与胸壁的肌肉

前锯肌和胸小肌连接肋和肩胛骨，起于上胸部及腹部的胸大肌连于肱骨，锁骨下肌很小，仅附着于第1肋和锁骨。

浅筋膜　胸前区的浅筋膜与上方的颈部和上肢的浅筋膜及下方的腹部的浅筋膜相延续。浅筋膜内有乳腺，乳腺小叶之间形成许多间隔，乳房悬韧带（mammary suspensory ligament）穿行于间隔向前与皮肤和乳头相连。

胸肌筋膜(pectoral fascia)　为覆盖于胸大肌表面并延伸至肌束间的薄层深筋膜。筋膜向内附于胸骨，向上附于锁骨，向外下方与肩、腋及胸部筋膜延续。胸肌筋膜较薄，在向背阔肌筋膜延续时，两者之间的部分增厚，构成腋腔的底部筋膜称为腋筋膜（axillary fascia）。腋筋膜在背阔肌外侧缘处分为二层包裹该肌，并于其后缘处合并止于胸椎棘突。当胸肌筋膜从胸大肌下缘跨过腋窝时，位于胸大肌深面的筋膜发出一层向上行，分开包裹胸小肌，于胸小肌上缘处移行为锁胸筋膜（clavipectoral fascia，见下）。腋窝的凹陷主要是由于腋筋膜将皮肤紧紧连至腋窝底而形成的，因而也称为腋悬韧带（suspensory ligament of the axilla）。有时乳腺尾伸入腋筋膜构成副乳（见第5篇）。在下胸部，深筋膜发育良好，并向下延续与腹直肌鞘相连。

胸大肌　胸大肌（pectoralis major）（图7.92）宽而厚呈扇形，起于锁骨内侧的半前面，胸骨前面和第1～6或第7肋软骨的胸骨端（第1和第7肋软骨常缺如）及腹外斜肌腱膜。锁骨部纤维与胸骨部纤维常隔一小裂隙。该肌纤维汇合成一条宽约5cm的扁腱，止于肱骨结节间沟外侧唇。此腱为双层，前层厚，由浅入深，由起于锁骨部、胸骨柄及胸骨侧缘及第2～5肋软骨的肌纤维汇合而成。另外，锁骨部发出的肌纤维也可伸入到三角肌腱。后层是起于第6（常见第7）肋软骨、第6肋、胸骨及腹外斜肌腱膜的肌纤维。来源于肋部的肌纤维汇入止点处时不交织，来于胸骨和腹外斜肌腱膜的纤维弯曲绕行于该肌下缘，然后向上转至其后面。这一弯曲绕行使纤维在内侧起始部位置最低，而在肱骨止点处位置最高（Ashley1952）。后层在肱骨的止点高于前层，且在止点处形成扩大的腱膜覆附于结节间沟表面，并与肩关节的关节囊韧带融合。一部分最深层的腱膜纤维沿结节间沟成线形排列附着。另一部分腱膜纤维束从其下缘处向下延续为上臂的深筋膜。

胸大肌圆钝的下缘形成了腋前襞，在上臂内收受到阻力时变的更明显。

变异　起于腹外斜肌腱膜的腹部肌束有时缺如。肋部起点的数目及锁骨部与肋骨部分隔的程度可有不同。两侧胸大肌纤维可越过胸骨而交叉。从低位肋软骨及腹直肌鞘可发出一条或数条垂直的肌束，向上融合于胸锁乳突肌，或止于上部胸骨或肋软骨，称为胸骨肌（sternalis）（或胸骨直肌 rectus sternalis）。胸大肌可因发育不全部分或完全缺如。有关内容可参阅Cihák和Popelka（1961）以及Kasai和Chiba（1977）。

毗邻　胸大肌前面是皮肤、浅筋膜、颈阔肌、锁骨上神经内侧组及中间组、乳腺、深筋膜。后面是胸骨、肋和肋软骨、锁胸筋膜、锁骨下肌、胸小肌、前锯肌、肋间外肌及肋间外膜。胸大肌构成腋窝前壁的浅层，因而位于腋血管、神经及肱二头肌和喙肱肌上部的前面。胸大肌上缘借锁骨下窝与三角肌相隔，内有头静脉和胸肩峰动脉的三角肌支。下缘形成腋前襞。在腋窝内侧壁胸大肌和背阔肌远离，而当行至腋窝外侧壁时二肌腱重叠（结节间沟，位于两肌止点之间）。

血液供应　胸大肌的血液供应来于胸肩峰动脉的胸肌支和三角肌支、胸廓内动脉穿支；胸上动脉和胸外侧动脉。

神经支配　胸大肌由胸内、外侧神经支配。锁骨部纤维的神经来源于第5、6颈神经；胸肋部的肌纤维由第6、7、8颈神经和第1胸神经支配。起于锁骨部和胸肋部的两部分纤维可单独或一起运动，整个肌收缩可使肱骨内收、旋内。其锁骨部和三角肌前部肌纤维及喙肱肌一起收缩时，可使处于伸展位的臂向前向内摆动，此时胸肋部则舒张，重力作用有助于胸大肌对抗阻力运动。当整个胸大肌处于阻力位时，其胸肋下部纤维与背阔肌、大圆肌、三角肌后部纤维一起收缩，这时锁骨部舒张。臂上举固定时，如抓住一杠，这些肌联合运动可牵引躯体向上或向前爬动。胸大肌还可有协助深吸气的作用。肌电图显示，仅锁骨部肌纤维参与肱骨内旋。

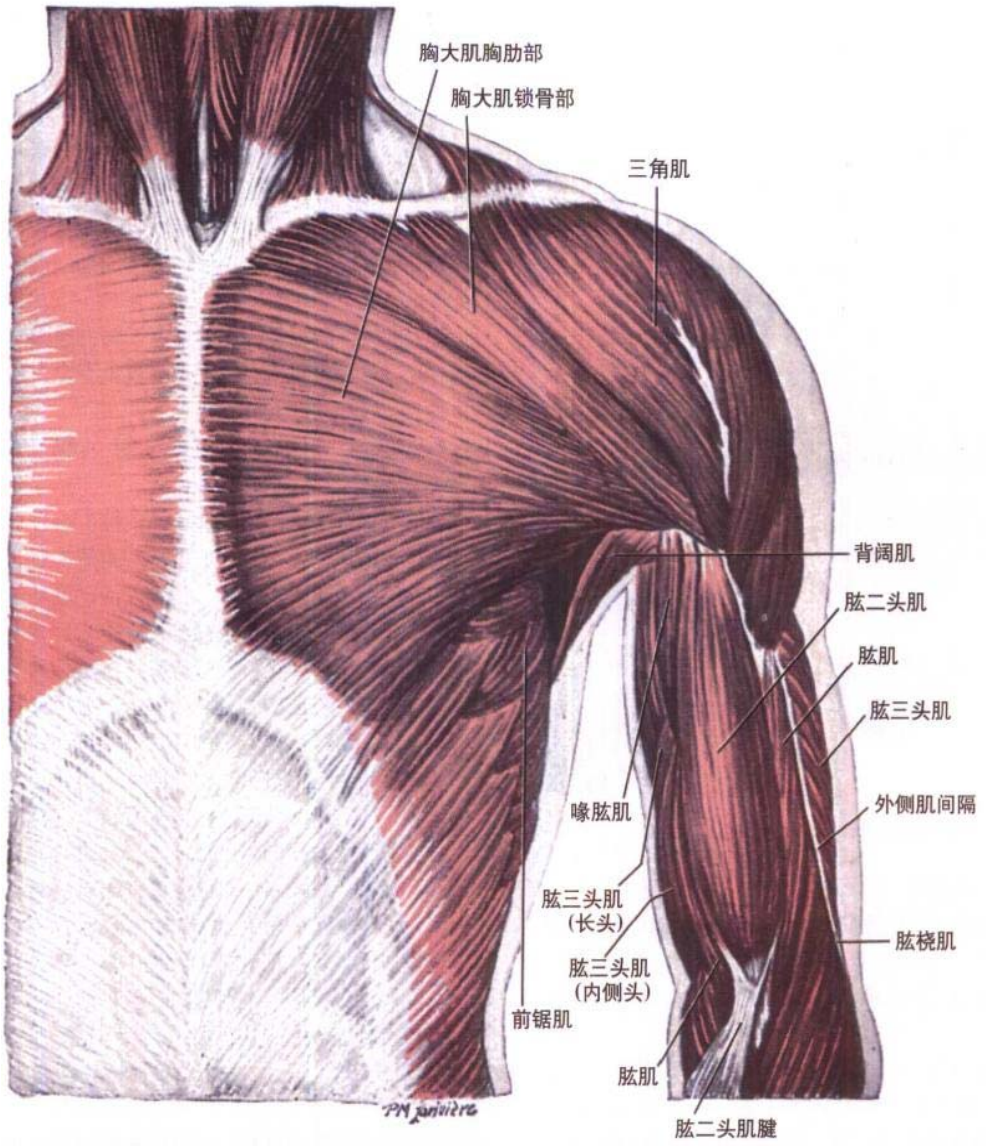

图 7.92 左胸前、上臂浅层肌。

锁胸筋膜 锁胸筋膜(clavipectoral fascia)是位于胸大肌锁骨部后方的致密的纤维膜,张于胸小肌和锁骨下肌之间,并覆盖腋血管和神经。筋膜向上分开包绕锁骨下肌,止于锁骨下肌沟的前方和后方;后层与连接肩胛舌骨肌和锁骨的颈深筋膜及腋血管鞘融合。筋膜向内在锁骨下肌内侧与上两个肋间隙表面的筋膜融合并止于第1肋。筋膜向外变的厚而致密,连于喙突与喙锁韧带融合。筋膜在第1肋和喙突之间常变厚成束,称为肋喙韧带(costocoracoid ligament);筋膜向下变薄,分开包绕胸小肌,与下方达腋筋膜,向外侧与肱二头肌短头表面的筋膜融合。头静脉、胸肩峰动脉和伴行静脉及胸外侧神经穿过锁胸筋膜。

胸小肌 胸小肌(pectoralis minor,图7.93)为薄的三角形肌,位于胸大肌深面,起于第3~5肋(常起于第2~4肋)近软骨处的上缘和前面及附近肋间外肌表面的筋膜。肌束在胸大肌深面向外上集中成一扁腱,止于喙突的内侧缘和上面。部分或全部腱可越过喙突止于喙肩韧带(coraco-acromial ligament),甚至向上至喙肱韧带(coracohumeral ligament),由此止于肱骨。

变异 胸小肌肌束有时分开,其数目和起始水平不一。偶见起于第1肋止于喙突者称胸最小肌(pectoralis minimus)。Anson等(1953)曾报道过1000例胸小肌的肋部起点:起于第2~5肋者337例;起于第3~5肋者334例;起于第2~4肋者193例;起于第3~4肋者67例。该研究中未见有胸小肌缺如者。但当胸大肌缺如时,胸小肌可存在或缺如。

毗邻 胸小肌前方有胸大肌,胸外侧神经和胸肩峰动脉的胸肌支。后方有肋、肋间外肌、前锯肌、腋窝、腋血管、淋巴管和臂丛。上缘与锁骨之间有一三角形间隙,内有锁胸筋膜,筋膜后方即是腋血管、淋巴管和神经。下缘有胸外侧动脉沿其走行。胸内侧神经穿过该肌并发支支配胸小肌。

血液供应 胸小肌的血液来源于胸肩峰动脉的胸肌支和三角肌支(见第10篇);胸上动脉和胸外侧动脉(见第10篇)。

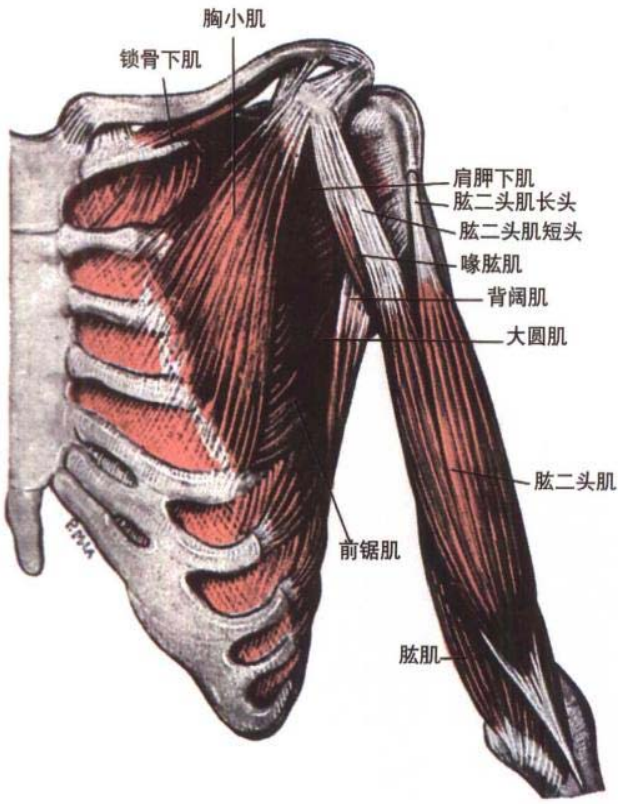

图 7.93 左侧胸前、上臂深层肌。

神经支配　由胸内、外侧神经（C_{5-8}，T_1）支配。

作用　胸小肌协助前锯肌沿胸壁向前牵拉肩胛骨；和肩胛提肌、菱形肌一起作用可旋转肩胛骨；降肩；在静息呼吸时、胸大、小肌均无肌电活动，但在深吸气时，有明显的肌电活动。

锁骨下肌　锁骨下肌（subclavius，图 7.93）较小呈三角形，位于锁骨和第 1 肋之间。下缘较长（Cave 和 Brown1952）以一厚腱在肋锁韧带前方起于第 1 胸肋连合和肋软骨处，肌束向上外以肌性纤维止于锁骨下面中 1/3 处的锁骨下肌沟。

变异　锁骨下肌可止于喙突或肩胛骨上缘，另外还可止于锁骨。

毗邻　锁骨下肌后方借锁骨下血管、臂丛和第 1 肋相隔，前方借锁胸筋膜前层与胸大肌相邻。

血液供应　锁骨下肌的血液来源于胸肩峰动脉的锁骨支和肩胛上动脉分支。

神经支配　锁骨下肌由臂丛的锁骨下支（$C_5 \sim C_6$）支配。

作用　锁骨下肌可牵拉肩部向前下，并加固胸锁关节盘。锁骨下肌不易触及，用肌电图研究也较困难。

前锯肌　前锯肌（serratus anterior 图 7.92,93）大而扁，沿胸廓两侧面走行，以数个肌齿起于上 8～9（或 10）个肋骨的外面和上缘以及肋间隙表面的筋膜，止于肩胛骨。起点处沿胸廓表面排成一条朝下外方稍弯曲的锯齿状线。第 1 个肌齿起自第 1、2 肋及肋间筋膜，其他肌齿各起自一肋；下 4 位肌齿与腹外斜肌的上 5 位肌齿相交错。肌束紧贴胸壁走行，经肩胛骨腹侧向后止于其内侧缘。第 1 个肌齿止于肩胛骨上角肋面和背面的三角形区。相邻的 2 或 3 个肌齿扩展成三角形，止于肩胛骨内侧缘肋面的全长。下 4 或 5 位肌齿会合成一腱束止于下角肋面一三角形压迹处，但也包裹下角并止于其背侧面的较小三角区（Bharihoke 和 Gupta1986）。

变异　某些肌齿，尤其是第 1 和第 8，有时也有中间肌齿可缺如。该肌可与肩胛提肌，附近的肋间外肌，腹外斜肌部分地融合。

血液供应　前锯肌的血液来源于胸上动脉，胸外侧动脉，及胸背动脉在背阔肌内分支之前（偶见分支之后）发出的一些分支。

神经支配　由胸长神经（$C_{5,6,7}$）支配，神经沿肌表面下降。

作用　和胸小肌一起可前伸（前拉）肩胛骨，这是所有推拿动作中的原动力。前锯肌上部和肩胛提肌、斜方肌上部纤维一起收缩可上提肩胛骨，但轻度活动就足以支撑未负重的上肢。大量终止于下部的纤维，牵拉肩胛骨下角绕胸廓向前，并协助斜方肌向上旋转肩胛骨，这是将臂举起过头的一个重要动作。在外展的初始阶段，前锯肌协助其他肌固定肩胛骨，而三角肌才得以有效地作用于肱骨而不是肩胛骨，当三角肌将臂举至与肩胛骨呈直角时，前锯肌和斜方肌一起旋转肩胛骨，联合起来将臂上举至垂直位。前锯肌下部肌束向前牵拉肩胛骨下角，与斜方肌（上部纤维）向上内牵拉锁骨外侧端和肩峰、以及（下部纤维）向下牵拉肩胛冈基部的作用相配合，可使肩胛骨向上旋转。相反，在重力协助下通过控制这些肌的伸长可使肩胛骨缓慢下旋；更强有力的下旋则需要前锯肌上份纤维、肩胛提肌、菱形肌、胸小肌及斜方肌中份的协调收缩。当身体前面负重时，前锯肌阻止肩胛骨向后旋转。肌电图显示，在正常呼吸时前锯肌无电位活动（Catton 和 Gray1951）；但用力呼吸时则不同，这种情况常见于哮喘病人和运动员抓住一栏杆以固定肩胛骨，使前锯肌收缩提肋助吸气。

临床联系　前锯肌麻痹时，肩胛骨内侧缘，尤其是下角特别突出。病人不能完全上举臂或用力推动作；愈试图这样做突出愈明显，称为“翼”状肩胛。

肩胛部肌

位于肩关节周围，有 6 块肌即三角肌、冈上肌、冈下肌、肩胛下肌、大圆肌和小圆肌。均起于肩胛骨止于肱骨，它们的止点靠近肩关节，这样可以控制关节，并在静止和运动情况下保持与关节的接触。这种配布使关节既可在各个方向作相当大的自由运动，又得以维持稳定。

深筋膜　三角肌表面的筋膜发出许多间隔，并向前与胸肌筋膜相延续，向后延续为厚而致密的冈下肌筋膜。向上附于锁骨、肩峰和肩胛冈；向下延续为上臂筋膜。

三角肌　三角肌（deltoid 图 7.92）是一厚而弯曲的三角形肌，起于锁骨外侧 1/3 的前缘和上面，肩峰外侧缘和上面，以

及肩胛冈下缘（不起于其内侧光滑的三角面）。肌束向下汇合成致密的短腱，止于肱骨体中份外侧面的三角肌粗隆。前部及后部肌束直接汇于肱骨外侧的短腱，中份为多羽状肌，有起于肩峰向下走行的四条肌间隔与起于三角肌粗隆向上走行的三条肌间隔相交织，这些肌间隔通过一些短的肌纤维连结在一起，构成强有力的牵拉。中间肌束粗大，有粗大的纵纹，该肌包绕除下内侧之外的肩关节的各面，形成了肩的圆钝外形。收缩时，其边缘很容易看到和摸到。肌腱向下延续至上臂深筋膜，进而可达前臂。

变异　三角肌可分为前述的三部分，可与胸大肌融合，也可接受其他来自斜方肌、冈下筋膜或肩胛骨外侧缘的肌纤维束。

毗邻　三角肌浅面为皮肤、浅筋膜、颈阔肌、锁骨上神经外侧支、臂外侧皮神经及深筋膜，深面为喙突、喙肩韧带、肩峰下囊、胸小肌肌腱、喙肱肌、肱二头肌的二个头、胸大肌、肩胛下肌、冈上肌、冈下肌、小圆肌、肱三头肌的长头和外侧头、旋肱前、后血管、腋神经、肱骨外科颈、肱骨体上份及肱骨大、小结节。前缘近侧端通过锁骨下窝与胸大肌相邻，窝内有头静脉，胸肩峰动脉的三角肌支；三角肌外侧的肌纤维紧密结合在一起，其肌腱部相互融合。其后缘遮盖在冈下肌和肱三头肌的表面。

血液供应　三角肌的血液来源于胸肩峰动脉的肩峰支和三角肌支；旋肱前动脉和旋肱后动脉；肩胛下动脉；肱深动脉的三角肌支。

神经支配　由腋神经（C_5 和 C_6）肌支支配。

作用　三角肌各部可单独或一起收缩。前部肌束可协助胸大肌屈臂和旋内，后部肌束与背阔肌、大圆肌一起伸臂和旋外。肩峰部的多羽肌束为很强的展肌，在冈上肌的协助下，使臂外展，直至肩关节关节囊下部紧张，这是在举臂过头动作中肩胛骨旋转度最大的一种方式。在臂完全外展时（见图6.71B）肩峰部肌束强烈收缩，锁骨部和后部肌束则起防止偏离运动平面的作用。在外展的早期，三角肌向上牵拉，但肩胛下肌、冈下肌和小圆肌则协同向下牵拉，以防止肱骨头向上移位。肌电图检测提示，三角肌对肩关节旋内和旋外作用较小，但证实三角肌可参与其他几乎所有的肩部运动。它也可协助冈上肌拮抗负重的上肢的下拉作用（见下文）。三角肌的常见作用是行走时臂的摆动。Jonsson 和 Hagberg（1974）对三角肌锁骨部人体功能学研究显示，该部肌束在手工工作时，可参与调节手位于不同的高度。

临床联系　累及腋神经的病变可致三角肌萎缩，肩峰因而变的突出，好像肩关节脱臼一样。肩峰和肱骨头之间距离增大，二者间可容入一指尖。

肩胛下筋膜　肩胛下筋膜（subscapular fascia）为一薄的腱膜，附着于肩胛下窝周缘；肩胛下肌部分起于其深面。

肩胛下肌　肩胛下肌（subscapularis，图7.93）是较肥大呈三角形的肌肉，位于肩胛下窝。内侧2/3的纤维起于肩胛骨肋面的骨膜，其他纤维起于与骨嵴相连的肌间隔及其腱膜。腱膜分隔肩胛下肌与大圆肌和肱三头肌长头。肌纤维束向外

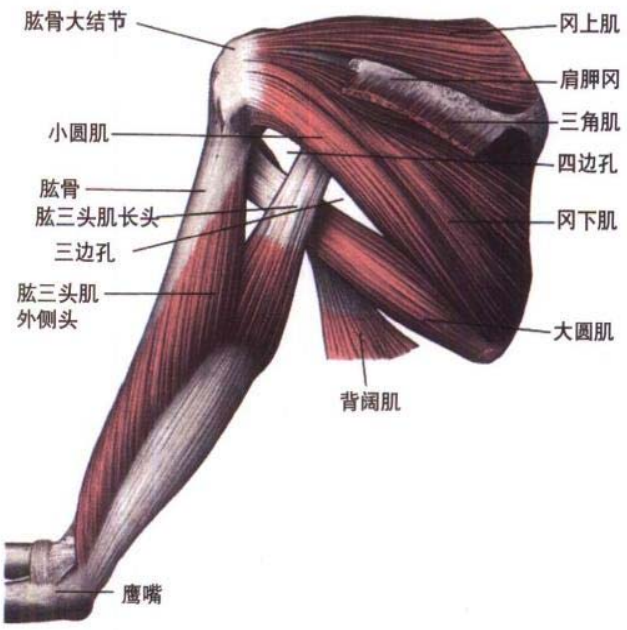

图7.94 左侧肩胛背部肌和肱三头肌。肩胛冈的外侧端和肩峰以及三角肌均已切除，图为肱骨旋外、前臂旋前位。

合成一宽腱止于肱骨小结节及肩关节囊的前面。肌腱和肩胛颈之间有一大的与肩关节腔相通的肩胛下囊。

变异　肩胛下肌较少变异。可有一单独的肌束起于肩胛骨内侧缘，止于肩关节囊或肱骨结节间沟内侧的骨膜。

毗邻　肩胛下肌参与构成腋窝后壁的大部分。前面内下方与前锯肌相邻，上外方与喙肱肌、肱二头肌、腋血管、臂丛及肩胛下血管和神经相邻。后面附于肩胛骨及肩关节囊。下缘邻大圆肌和背阔肌。

血液供应　肩胛下肌的血液来源于肩胛上动脉，腋动脉和肩胛下动脉的一些小分支。

神经支配　由肩胛下神经（$C_{5,6}$）支配。

作用　其作用与冈上肌、冈下肌及小圆肌一起在后面讨论。

冈上筋膜　冈上筋膜（supraspinous fascia）附着于肩胛骨冈上肌起点的周边，形成完整的骨纤维鞘，内容冈上肌，筋膜的内侧较厚，但外侧喙肩韧带以下的部分较薄。

冈上肌　冈上肌（supraspinatus，图7.94）起于冈上窝内侧2/3及冈上筋膜，肌束于肩峰下方汇合成肌腱，越过肩关节上方并与关节囊融合，然后止于肱骨大结节的最上面。有时可见一束止于胸大肌肌腱。同其他止于骨骺端的肌腱一样，该腱止点为纤维软骨性（Evans 和 Benjamin1984）。

血液供应　冈上肌的血液来源于肩胛上动脉和肩胛背动脉。

神经支配　冈上肌由肩胛上神经（C_5 和 C_6）支配。

作用　冈上肌的作用同肩胛下肌、冈下肌及小圆肌一起在后面讨论。

临床联系　冈上肌腱与喙肩韧带、肩峰及三角肌之间隔有一个大的肩峰下囊。当囊感染时，外展肩关节引起疼痛。该肌腱是肩关节周围的肌腱中最常断裂的一个。

冈下筋膜 冈下筋膜（infraspinous fascia）起于冈下窝周缘，覆盖在冈下肌表面，并在三角肌后缘处延续为三角肌的筋膜。

冈下肌 冈下肌（infraspinatus,图7.94）为一厚的三角形肌，占据冈下窝的大部。该肌肌纤维起于冈下窝内侧2/3，并借腱纤维起于冈下窝骨嵴，也有些肌纤维起于冈下筋膜的深面，通过该筋膜与大圆肌、小圆肌分开。肌纤维束向外移行为肌腱，越过肩胛冈外侧缘，经肩关节囊后面止于肱骨大结节中份骨面。

变异 冈下肌肌腱与肩关节囊之间有时隔有与肩关节腔相通的滑膜囊，有时与小圆肌融合。

血液供应 冈下肌血供来源于肩胛上动脉和旋肩胛动脉。

神经支配 冈下肌由肩胛上神经（C_5和C_6）支配。

作用 冈下肌的作用与肩胛下肌、冈上肌、小圆肌一起讨论。

小圆肌 小圆肌（teres minor，图7.94）细而长，起于肩胛骨背面近外侧缘的上2/3扁平带状区和分隔小圆肌与冈下肌、大圆肌的二层腱膜。肌束向外上走行，上部肌束移行为腱膜止于肱骨大结节最下份骨面，下部肌束直接止于结节以下肱三头肌外侧头起点以上的肱骨。小圆肌肌腱越过肩关节囊的后面下份并与其交织。

变异 小圆肌可与冈下肌融合。

血液供应 小圆肌的血供来源于旋肩胛动脉和旋肱后动脉；前者在小圆肌从冈下窝内向上走行时穿过其起点。

神经支配 小圆肌由腋神经（C_5和C_6）支配。

作用 肱骨的摆动涉及到肩关节关节面的复杂运动，包括滚动、滑动和摆动。像这样的浅关节很易发生过度的移位，当肱骨在肌的作用下发生较大的杠杆运动时，那些止点靠近肩关节的肌如肩胛下肌、冈上肌、冈下肌和小圆肌形成肌腱袖（muscle tendinous cuff）即旋转袖（rotator caff），具有稳定肱骨头、使其与关节盂相对应，并控制其过度移位的重要功能（见第6篇）。在外展初期，肩胛下肌、冈下肌和小圆肌拮抗三角肌向上的强有力的牵拉，使肱骨头不致上移。三角肌和冈上肌随后施加在肩关节上的力才能使臂外展。当未负重或负重的上肢下垂时，在关节腔内的肱骨头会向下移位；肌电图资料及简单的触摸提示这一运动是由冈上肌而不是三角肌的作用。相反，对肱骨向前或向后的牵拉作用则分别受到三角肌后部和前部的拮抗。冈下肌、小圆肌和三角肌后部纤维一起收缩使臂旋外，当臂处于身体两侧时，肩胛下肌协助臂旋内。

大圆肌 大圆肌（teres major，图7.94）厚而扁，起于肩胛骨下角背面的卵圆形小区及位于该肌和小圆肌、冈下肌之间的肌间隔，肌纤维向外上走行成为一长约5cm的扁腱，止于肱骨结节间沟的内侧唇。该肌腱位于背阔肌肌腱后方，两者之间隔有滑膜囊；然而，两肌腱的下缘有短距离的部分结合。

变异 大圆肌可与背阔肌的肩胛部融合，有时发出一束加入肱三头肌长头或臂筋膜。

血液供应 大圆肌的血供来源于旋肱后动脉及背阔肌的肩胛下动脉的分支—胸背动脉。

神经支配 由肩胛下神经（$C_{5,6,7}$）支配。

作用 大圆肌的神经支配、作用与小圆肌不同。大圆肌使肱骨后伸和旋内。肌电图研究中对大圆肌在运动中的主要作用认识不一致。但对其参与固定姿势和摆臂的作用没有争议。

上 臂 肌

上臂肌包括只作用于肩关节的喙肱肌和越过肩、肘关节的肱二头肌和肱三头肌，以及只作用于肘关节的肱肌。

臂筋膜 臂筋膜（brachial fascia）是上臂的深筋膜，与三角肌及胸大肌表面的筋膜相延续，在上臂形成薄而疏松的鞘，包绕臂肌并发出肌间隔。肱二头肌表面筋膜薄，而肱三头肌及肱骨上髁表面筋膜较厚；筋膜内侧有胸大肌及背阔肌筋膜加强，外侧有三角肌筋膜加强。在两侧形成致密的内、外侧肌间隔。

外侧肌间隔（lateral intermuscular septum）从肱骨结节间沟外侧唇向远侧沿外侧髁上嵴伸展至外上髁，并与三角肌肌腱相融合。后方的肱三头肌与前方的肱肌、肱桡肌和桡侧腕长伸肌起于外侧肌间隔。桡神经和肱深动脉的桡侧副动脉穿过肌间隔中、上1/3交界处。内侧肌间隔（medial intermuscular septum）厚，在大圆肌止点远侧端起于结节间沟的内侧唇，沿内侧髁上嵴至内上髁，并与喙肱肌肌腱融合。后方的肱三头肌及前方的肱肌起于内侧肌间隔，并有尺神经、尺侧上副动脉及尺侧下副动脉的后支穿过。在肘部，臂筋膜附着于肱骨内、外上髁、尺骨鹰嘴，并移行为前臂筋膜。在臂中份内侧稍下方，有贵要静脉、淋巴管穿行筋膜内，臂部皮神经的分支在不同平面穿出臂筋膜。

喙肱肌 喙肱肌（coracobrachialis，图7.93,95）和肱二头肌短头肌腱共同起于喙突尖，部分肌束起于肱二头肌短头肌腱近侧段10cm处；止于肱骨中份下内侧缘肱二头肌和肱肌起点之间约3～5cm长的压迹处。该肌在臂内侧上份形成不明显的圆形隆起，在其后方的凹陷处可看到或摸到肱动脉的搏动，有的肌束可止于肱骨小结节、内上髁或内侧肌间隔。

毗邻 肌皮神经穿过喙肱肌。喙肱肌的前面上份有胸大肌，下份止点处有肱血管和正中神经越过。后方有肩胛下肌、背阔肌、大圆肌肌腱、肱三头肌内侧头、肱骨及旋肱前血管。内侧为腋动脉第三段、正中神经近侧段及肌皮神经。外侧为肱二头肌和肱肌。

血液供应 喙肱肌的血供来源于肱动脉和旋肱前动脉。

神经支配 喙肱肌由肌皮神经（$C_{5,6,7}$）支配。

作用 喙肱肌可屈臂和使臂内收，尤其在臂处于伸位时作用最明显。当臂外展时，它和三角肌前部肌束一起防止运动平面的偏离。

肱二头肌 肱二头肌（biceps brachii,图7.93，95，96）大而呈纺锤形，为上臂屈肌，其名称源于近侧端以两个头起始，其短头以厚的扁腱与喙肱肌共同起于喙突；长头以细长腱经关节囊内起于关节盂尖处的盂上结节及相连的关节盂缘。长头肌腱

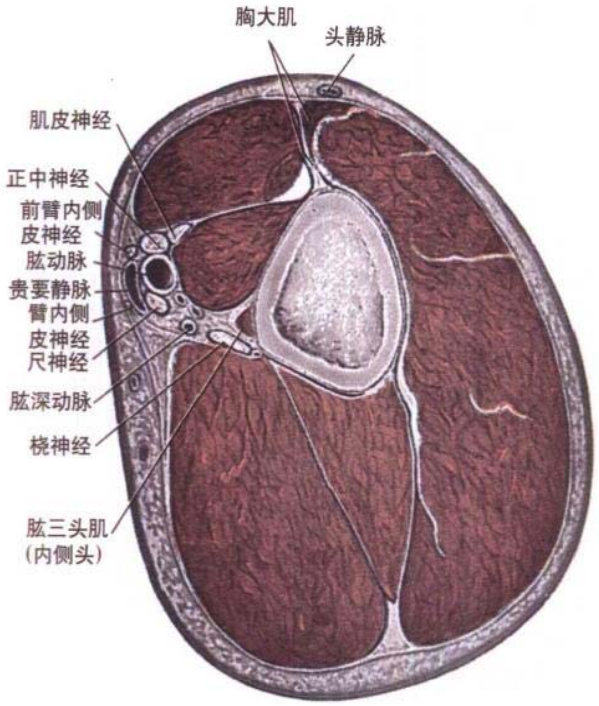

图 7.95 右臂肱骨近、中 1/3 交界处横断面的上（近侧）面观。

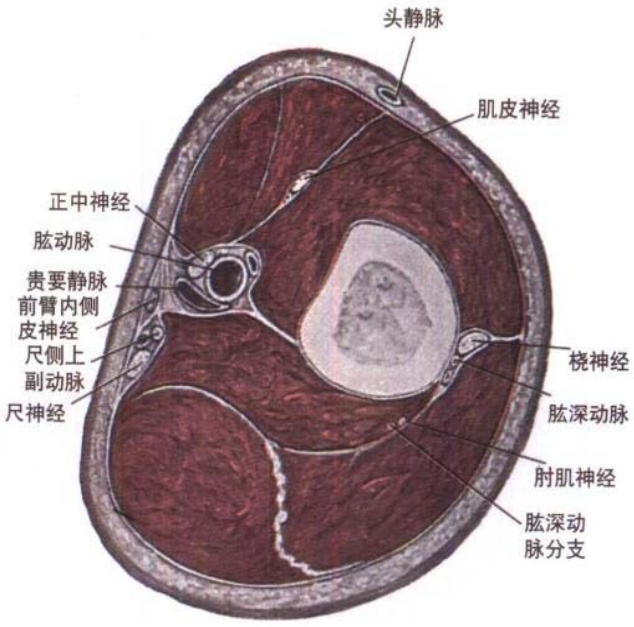

图 7.96 右臂肱骨干中部稍下方横断面的上(近侧)面观。

包绕在双层管状的滑膜鞘内（为关节囊滑膜层的延伸），弓形越过肱骨头，于肱骨横韧带（图6.217A）后方穿出关节下降于结节间沟内。此处受到肱骨横韧带及胸大肌肌腱发出的纤维束的限制。两腱向下移行为两并行的长腹、两腹虽然紧密伴行，但在肘上7cm以上可以被分开。在肘关节处，肱二头肌形成一扁腱止于桡骨粗隆后份粗糙面；肌腱与桡骨粗隆前面的光滑面有滑膜囊间隔。腱至桡骨时发生扭转，其前面在止于桡骨粗隆前转至外侧面。腱内侧部扩展形成肱二头肌腱膜（bicipital aponeurosis），向内下越过肱动脉，融合于前臂屈肌起点表面的深筋膜（图7.98，10.98）。但肱二头肌腱易被分成两束，直至桡骨粗隆的附着处，由此可以证实其前后层分别来于短头和长头。

变异　约10%的人肱二头肌有第3个头，起于肱骨上端侧份，止于肱二头肌腱膜和其腱的内侧面。该头常位于肱动脉后方，但也可由两束构成，分别在肱动脉的前方和后方下降。偶见有起于肱骨外侧面或结节间沟的肌束。

毗邻　肱二头肌近侧端前面被胸大肌和三角肌覆盖，远侧端表面覆盖有浅筋膜和皮肤。在臂前面形成明显的隆起。长头穿过肩关节，短头位于肩关节前方。远侧端后方有肱肌、肌皮神经和旋后肌。内侧缘邻喙肱肌，并与肱血管和正中神经重叠；外侧缘与三角肌、肱桡肌为邻。

血液供应　肱二头肌的血液来源于肱动脉和旋肱前动脉。

神经支配　由肌皮神经（C_5、$_6$）分支支配各肌腹。

作用　肱二头肌是强有力的旋后肌，尤其是在快速或抗阻力运动时。它屈肘时伴有较强的前臂旋后，也能轻微屈肩。肱二头肌腱膜将该肌连于尺骨后缘，在旋后时，肌远侧端被拉向内侧。当三角肌收缩时，长头可协助限制肱骨头上移。抗阻力屈肘时，肱二头肌肌腱和腱膜变的更明显。

在重力的作用下通过伸肘关节使手降低，则需要控制肱二头肌的伸长。在这一习惯性运动中尽管肌肉有所伸长，但其张力也增加。由于手部下降和伸肘，前臂重力中心的垂直线可进一步偏离运动的支点。这样阻力臂随之加大，因而肌肉产生的力也必须增加。

肱肌　肱肌（brachialis，图7.93，96，97）起于肱骨下半前面，从三角肌止点两侧，下行至肘关节面远侧2.5cm范围内，也有纤维起于内、外侧肌间隔，但起于内侧肌间隔者多于外侧肌间隔，因为外侧肌间隔的远侧端有肱桡肌和桡侧腕长伸肌的起始部插入。肱肌的肌纤维汇合成一厚的扁腱止于尺骨粗隆及冠突前面粗糙的压迹。

变异　肱肌可分为二部分或更多。可与肱桡肌、旋前圆肌或肱二头肌融合。某些人，肱肌可发出一腱束止于桡骨或肱二头肌腱膜。

毗邻　肱肌前方为肱二头肌、肱血管，肌皮神经，正中神经。后方为肱骨和肘关节囊。内侧为旋前圆肌，内侧肌间隔，此肌间隔将肱肌与肱三头肌、尺神经分开。外侧有桡神经、桡侧返动脉和桡侧副动脉，肱桡肌及桡侧腕长伸肌。

血液供应　肱肌的血供直接来自肱动脉，或直接来自尺动脉；尺侧上、下副动脉；尺侧前返动脉；肱深动脉的桡侧副动脉和桡侧返动脉等。

神经支配　由肌皮神经（C_5和C_6）支配，桡神经（C_7）支配其外侧小部分（Ip和Chang 1968）。

作用　无论前臂在旋前或旋后位，是否有运动阻力，肱肌均可屈肘关节。

肱三头肌　肱三头肌（triceps，图7.94，97）占臂后方大部，因起于三个头即长头，内侧头和外侧头而得名。

长头以扁腱起于盂下结节，腱上部纤维与肩关节囊相融

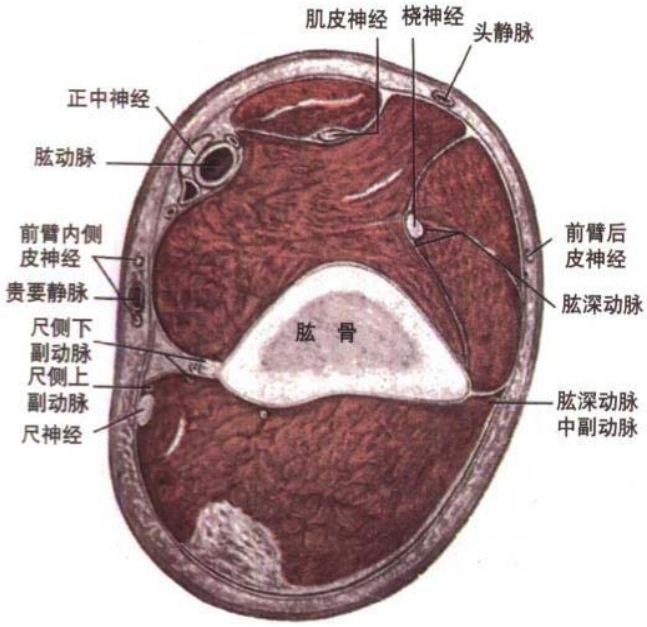

图 7.97 右肱骨内上髁稍上方上臂横断面的上(近侧)面观。

合，肌束于外侧头的内侧，内侧头的浅面下降，并共同汇合为一总腱。

外侧头以扁腱起于肱骨体后面一细线状斜嵴及外侧肌间隔。在肱骨上的起点从桡神经上方的外侧缘和三角肌粗隆的后方斜向上行，至小圆肌止点内侧处的外斜颈。外侧头的肌束也汇入总腱。

内侧头后部被外侧头和长头覆盖，内侧头起点广泛，起于桡神经沟以下，距尺骨滑车 2.5cm 以上肱骨干的后面，以及肱骨内侧缘，内侧肌间隔和外侧肌间隔的下部。部分肌束直接止于鹰嘴，其它汇入总腱。

肱三头肌腱始于肌中部，可分为两层，浅层位于肌的下半，深层位于肌的深部，两层肌的腱性部在肘关节上方融合，大部分止于鹰嘴，外侧部有一束腱纤维在肘肌表面下降，延续为前臂筋膜。

肱三头肌长头穿行于大小圆肌之间，在其内侧构成一个楔形间隙，称为三边孔，内有旋肩胛血管通过，其上界为小圆肌，下界为大圆肌，外侧界为肱三头肌长头（图 7.94）。以上肌与肱骨之间构成一个方形间隙，称为四边孔，有旋肱后血管和腋神经穿过；其上界为肩胛下肌，小圆肌和关节囊；下界为大圆肌；内侧界为肱三头肌长头；外侧界为肱骨。

肱三头肌外侧头在三角肌后缘内侧与之平行并形成隆起；当用力伸肘时更明显。外侧头内侧的隆起是肱三头肌长头，上端被三角肌覆盖。

肘关节肌(articularis cubiti)又称肘下肌(subanconeus)由很少的肌纤维构成，这些肌束来源于肱三头肌内侧头下份深面，向后方融入肘关节纤维囊。

血液供应　肱三头肌的血供来源于旋肱后动脉；肱深动脉及其三角肌支；尺侧上、下副动脉，中副动脉，骨间返动脉。

神经支配　由桡神经（$C_{6,7,8}$）发出分支支配肱三头肌各头。

作用　肱三头肌的主要作用是伸肘关节和前臂的主要伸肌。内侧头在各种形式的伸肘动作中均起作用。而外侧头和长头作用甚小，只有在抵抗阻力情况下有伸肘作用，如肘关节半屈位，用手支撑推举身体重量时，才发挥较小的作用。(Basmajian 1967)。当前屈的臂后伸时，长头可协助内收肱骨并将其向后拉靠近胸廓。尤其是在臂上举时，长头可加强肩关节囊下份。肘下肌可能在伸前臂时上提肘关节囊。在前臂半屈时，旋后肌和肱二头肌收缩，引起有力的旋后。肱三头肌的收缩则协同维持肘半屈姿势。Cnockaert 和 Pertuzon (1974) 认为人类肱三头肌是几何学和动力学参数的有趣对照实例。

前　臂　肌

前臂肌（forearm muscles）包括前群和后群；从形态学上看是分别为屈肌和伸肌，但在较复杂运动中它们常常联合作用。

前臂前群肌有如下两层：

- 浅层屈肌（主要起于肱骨）
- 深层屈肌（起于尺骨和桡骨）

(注意：浅层肌包括旋前圆肌，而“深”层屈肌包括旋前方肌)

前臂后群肌也分为二层：

- 浅层伸肌
- 深层伸肌

在此先介绍前臂筋膜然后描述各层的每块肌。

前臂筋膜　前臂筋膜（antebrachial fascia）即前臂深筋膜（deep fascia of foream）与臂筋膜相延续，包绕在整个前臂肌及各肌表面，形成致密的“综合鞘”。筋膜附着于尺骨后缘及鹰嘴，向深面发出肌间隔作为附着处，部分肌间隔连至骨膜。筋膜的内侧面，尤其是在前臂上部，也可作为前臂肌的起点。前臂前后面的筋膜隔分别将其浅深层肌分开，筋膜在前臂后面下份较厚。筋膜上份有肱二头肌和肱三头肌腱纤维加强，在近腕处，筋膜局部增厚，形成屈肌和伸肌支持带（flexor and extensor retinacula），限制至手指的肌腱在一定位置。血管和神经穿过筋膜上的裂孔，在肘关节前方筋膜上有一较大裂孔，其内有沟通浅、深静脉的交通支穿过。

前臂浅层屈肌

该群肌包括旋前圆肌、桡侧腕屈肌、掌长肌、尺侧腕屈肌和指浅屈肌（图 7.98，99）。它们以总腱起于肱骨内上髁，部分纤维起于近肘关节处的前臂筋膜及肌间隔。

旋前圆肌　旋前圆肌（pronator teres）（图 7.98，99）起于肱骨和尺骨。其肱骨头大而浅，在内上髁稍上方处起于屈肌总腱以及与桡侧腕屈肌之间的肌间隔和前臂筋膜。其尺骨头小，在指浅屈肌起点远侧处起自尺骨冠突内侧面，此肌束以锐角与起于肱骨的肌汇合。在 83% 的人，正中神经穿过两头

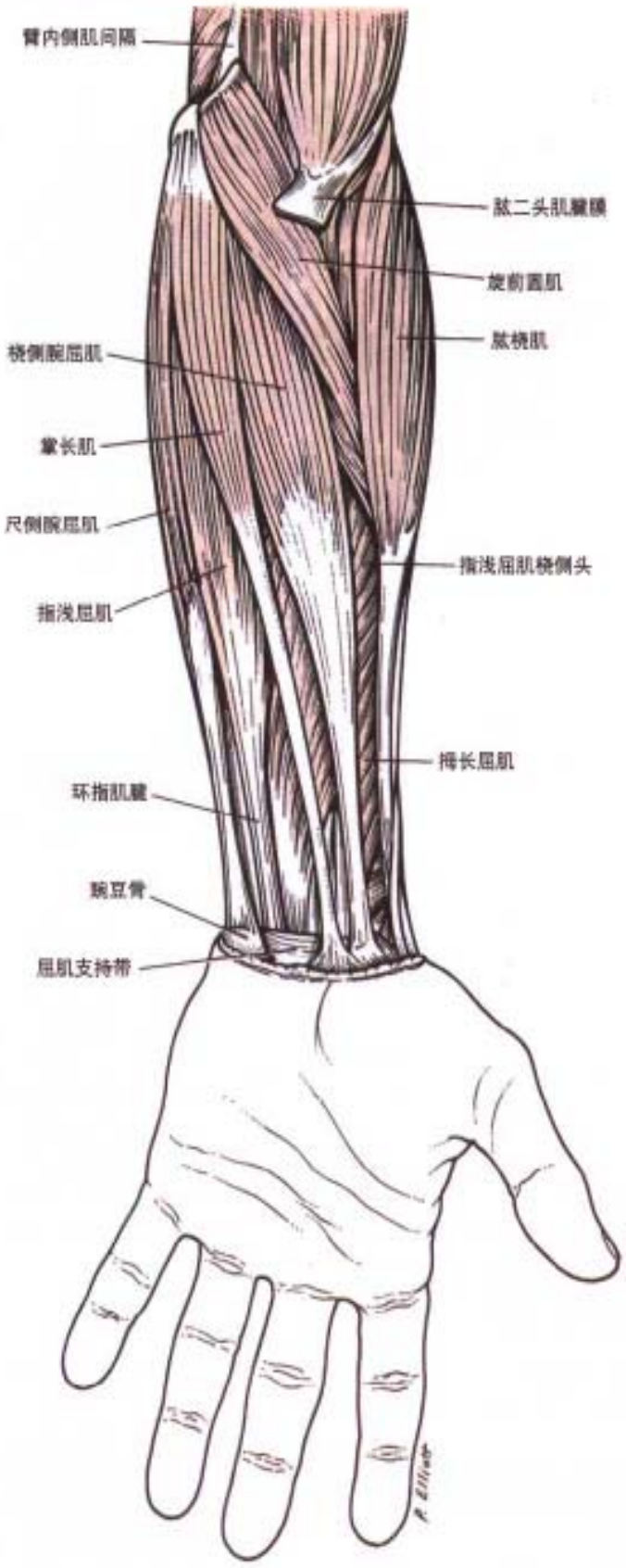

图 7.98 左前臂浅层屈肌。

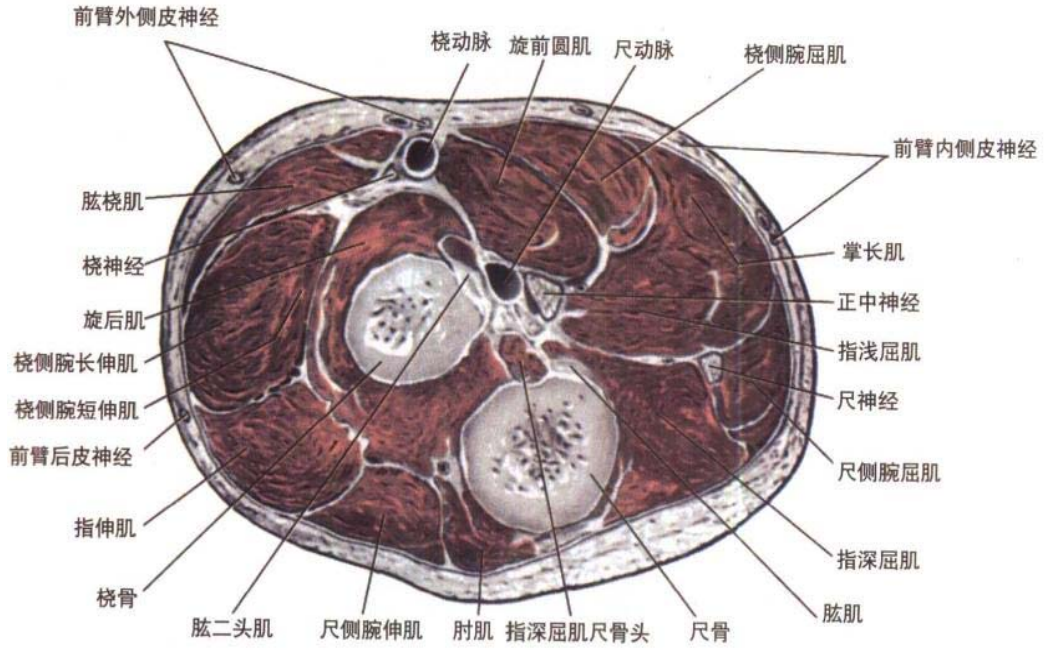

图 7.99 左前臂桡骨粗隆水平横断面的上面(近侧)观。

之间至前臂，与尺骨头后方的尺动脉相隔。旋前圆肌斜行越过前臂以扁腱止于桡骨体外侧面中份的粗糙面（在桡骨外侧弯曲的“顶点”处）。旋前圆肌外侧缘构成肘关节前方三角形凹陷—肘窝（cubital fossa）的内侧界。

变异　旋前圆肌的尺骨头可缺如，如果存在时，也可起于肱骨髁上突、肱二头肌、肱肌或内侧肌间隔。

血液供应　旋前圆肌的血供来源于尺动脉的直接分支，尺侧前返动脉；桡动脉（供应桡侧附着处）。

神经支配　由正中神经（C_6 和 C_7）支配。

作用　旋前圆肌使桡骨旋转，前臂旋前，手掌内旋使掌面朝后。只有在快速有力的旋前时，旋前圆肌才和旋前方肌的收缩协同、共同发挥作用。但据报道旋前方肌的作用很小（Basmajiam 和 Travill 1961）。另外，与起于肱骨内上髁的所有肌一样，旋前圆肌有微弱的屈肘作用。

桡侧腕屈肌　桡侧腕屈肌（flexor carpi radialis，图 7.98，99，100）位于旋前圆肌内侧，借屈肌总腱起于肱骨内上髁，也起于前臂筋膜及邻近的肌间隔。肌腹呈梭形终于前臂中份，稍远处移行为一长腱，包在滑膜鞘内，穿过屈肌支持带与大多角骨表面沟围成的外侧管，止于第2掌骨底部掌侧面。并发出一束止于第3掌骨。它们的表面有拇收肌斜头遮盖（图 7.114，115）。在前臂下份，桡动脉位于该肌腱和肱桡肌肌腱之间。两者之间表面沟是医生触摸桡动脉的地方，此为医家所周知。

变异　桡侧腕屈肌可缺如，有些可起于肱二头肌肌腱，肱二头肌腱膜，冠突或桡骨上的副头。远侧端也可止于屈肌支持带，大多角骨或第4掌骨。

血液供应　桡侧腕屈肌的血供来源于尺动脉的直接分支；尺侧上、下副动脉；尺侧前、后返动脉（不定）。在屈肌支持带内有桡动脉掌浅支，在止点处，尚有掌心动脉和掌深弓的穿支供应。

神经支配　由正中神经（C_6 和 C_7）支配。

作用　桡侧腕屈肌和尺侧腕屈肌，有时还有指浅屈肌一起屈腕；可协助桡侧腕伸肌使手外展（可参阅抓握功能，见下文）。

掌长肌　掌长肌（palmaris longus）（图 7.98，99）呈细长的梭形，位于桡侧腕屈肌的内侧，以总腱起于肱骨内上髁，及其周围的肌间隔和深筋膜，肌腹汇成一长腱跨越屈肌支持带浅面，并发出一些纤维与其交织，而大部分行向远侧。在屈肌支持带表面，肌腱变宽呈薄层，然后纵向分裂构成朝向四指的韧带纤维束，并有不恒定的纤维束伸向拇指。分叉的纤维束在掌中份形成尖朝向近侧端的三角形，称为掌筋膜（palmar fascia）或掌腱膜（palmar aponeurosis），这一名称易于掩盖掌筋膜纤维实际上是分成5条纵束扇形这一准确结构。在临床上称为“腱前纤维”（pretendinous fibres）。掌长肌腱广泛止于掌的远侧和指蹼处的皮肤、筋膜，详细叙述见后文。

变异　掌长肌变异较大，常出现一侧或两侧缺如（Machado 和 DiDio 1967；Stack 1973）。

血液供应　掌长肌血供来源于尺动脉，尺侧上、下副动脉；尺侧前、后返动脉（不定）及掌浅弓末端的分支。

神经支配　由正中神经（$C_{7,8}$）支配。

作用　有人认为掌长肌是种系发育中退化的掌指关节的屈肌（Wood Jones 1941）。尽管从作用线上考虑其有屈腕作用，但其主要功能是固定手掌皮肤和筋膜，抵抗手掌面上承受的向远端方向的水平分力，如握高尔夫球杆时，这一力量容易撕脱手掌的皮肤。

图 7.100 前臂中份横断面的上(近侧)面观。

尺侧腕屈肌 尺侧腕屈肌（flexor carpi ulnaris，图 7.98、99、100）位居前臂浅层肌最内侧，起于肱、尺骨头之间，借腱弓相连接，弓下方有尺神经和尺侧后返动脉通过。较小的肱骨头借总腱起于内上髁；尺骨头起于鹰嘴内侧缘和指浅屈肌之间的肌间隔。部分腱膜和尺侧腕伸肌、指深屈肌共同起于尺骨近侧 2/3 的后缘，肌远侧半形成一粗腱沿前臂内侧缘下降止于豌豆骨，然后延伸至钩骨和第 5 掌骨，形成豌钩骨韧带和豌掌骨韧带（图 6.249A）。部分纤维与屈肌支持带交织。尺血管和尺神经位于其止腱的外侧。

变异 尺侧腕屈肌可有起于冠突的副束，远侧端大部分可止于屈肌支持带及第 4、5 掌骨。

血液供应 尺侧腕屈肌的血供来源于尺动脉；尺侧上、下副动脉；掌浅弓的尺侧端。

神经支配 由尺神经（$C_{7,8}$ 和 T_1）支配。

作用 尺侧腕屈肌和桡侧腕屈肌一起屈腕；可同尺侧腕伸肌一起使手内收（向尺侧屈）。（可参阅手在上肢协调运动中的功能；见下文）。

指浅屈肌 指浅屈肌（flexor digitorum superficialis）（或称浅肌 sublimis，图 7.98、99、100）在浅屈肌中最大，有两个头，位于上述诸肌的深面。肱尺头借总腱起于肱骨内上髁，尺侧副韧带的前束，邻近的肌间隔及旋前圆肌尺骨头起点处冠突内侧面。桡骨头薄，起于桡骨粗隆至旋前圆肌止点间的桡骨前缘。正中神经和尺动脉在两头间下降，指浅屈肌常分为二层，直接止于 2～5 指；浅层外侧有桡骨头的肌束加入，分成两腱至中指和环指；深层发出部分肌束汇入浅层直接止于环指筋膜；其余肌束分成两腱至示指和小指。肌腱成对排列穿越屈肌支持带后方；浅面一对至中指和环指，深面一对至示指和小指。让学生用自己的示指和小指在中环指下方接触，此法可帮助记住腕管内指浅屈肌腱的这种位置关系。在于腕管的远侧，四条肌腱分开，并在相应的指深屈肌腱浅面行向四指。浅、深层肌腱以这种排列进入屈肌总腱鞘（位于掌指关节的表面），然后作交叉排列：指浅屈肌腱分为两束，绕指深屈肌腱至其后方，并于此重新会合，部分纤维相互交换形成 Camper 交叉（Chiasma of Champer），然后两束止于中节指骨前面。（见屈肌总鞘，见下文），Shrewsbury 和 Kuczynski（1974）对此作了详细描述。

变异 指浅屈肌桡骨头可缺如，作用于示指的大部分或全部纤维也可来于深层。指浅屈肌发出支配小指运动的肌束可由一单独起于尺骨、屈肌支持带或掌腱膜的肌束替代。指浅屈肌腱也有变异。Dylevsky（1968）、Chaplin 和 Greenlee（1975）曾探讨过这种变异与发育之间的相互关系。

血液供应 指浅屈肌的血供来源于尺动脉；尺侧上、下副动脉；尺侧前、后返动脉；掌浅弓；指掌侧总动脉和指掌侧固有动脉。

神经支配 由正中神经（C_8 和 T_1）支配。

作用 指浅屈肌为近侧指间关节、掌指关节和腕关节的重要屈肌，其精细运动有赖于其他肌的协调作用（见下文上肢的协调运动）。

指深屈肌至第 2～5 指的肌束共同起于一个肌组，而指浅屈肌则是 4 个独立肌束，因而指浅屈肌可单独屈近侧指间关节，这是检查手指断裂伤的有效方法。

前臂深层屈肌

前臂深层屈肌（deep flexor of forearm）包括指深屈

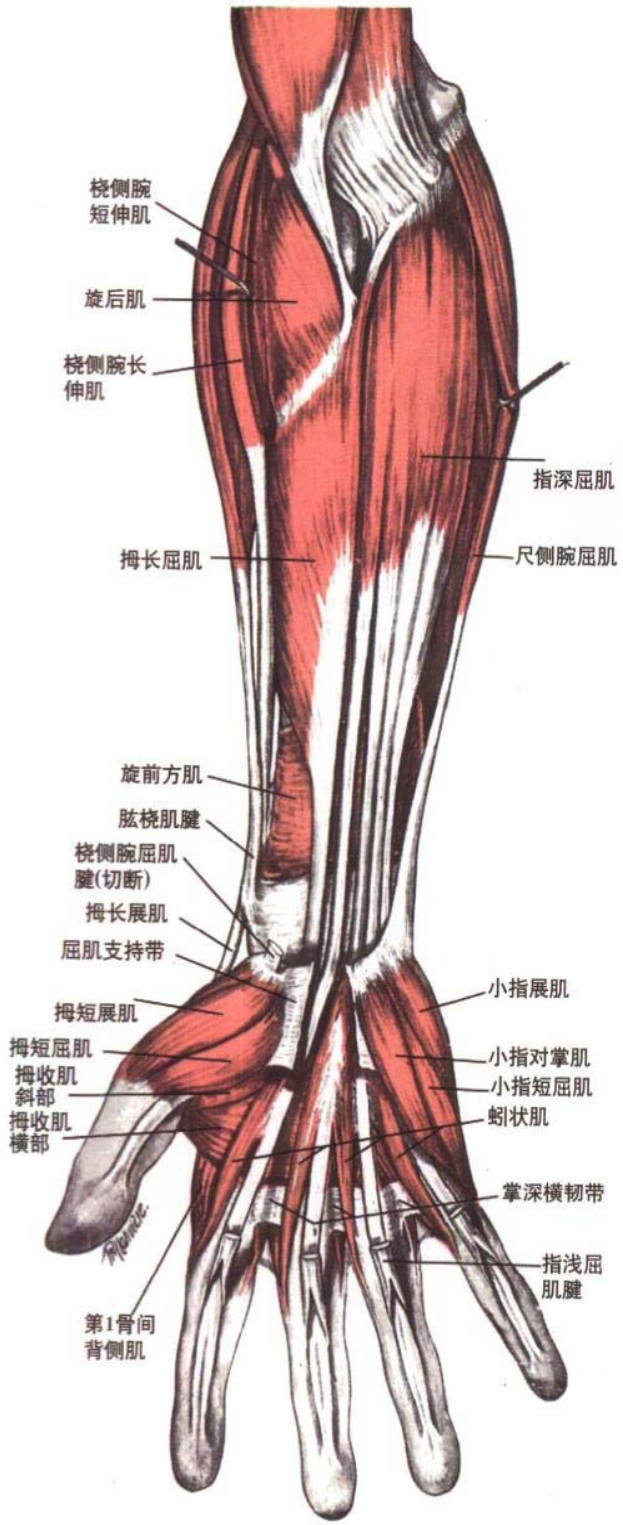

图 7.101 右前臂深层屈肌。

肌、拇长屈肌和旋前方肌。

指深屈肌 指深屈肌(flexor digitorum profundus, 图7.99, 100, 101)位于指浅屈肌深面，起于尺骨前面和内侧面上3/4部，向上包裹肱肌止点，远侧几乎达旋前方肌，也起于骨间膜前面的尺侧半，冠突内侧面压迹，并与尺侧腕屈肌和腕伸肌一起以腱膜起于尺骨后缘上3/4。该肌向下移行为4条肌腱，开始位于指浅屈肌和屈肌支持带的深面。作用于示指的部分肌束独立止于示指。但至其他指的肌腱借网状组织和腱束相互连接远达手掌。在近节指骨前方，深肌腱穿过指浅屈肌腱（见上文）止于远节指骨底的掌面。指深屈肌腱在穿越指浅屈肌腱时像浅肌腱穿越深肌腱一样，其腱也要重新排列（Wilkinson 1953; Martin 1958)。指深屈肌形成的隆起在尺骨后缘内侧表面可以触摸到。

变异 指深屈肌可有起于桡骨(作用于示指)、指浅屈肌、拇长屈肌、内上髁或冠突的副束。

血液供应 指深屈肌的血供来源于尺侧后返动脉；骨间前、后动脉；腕掌侧弓；掌心动脉(palmar metacarpal)、指掌侧总动脉和指掌侧固有动脉。另外，外侧份由尺侧副动脉、掌深弓供血，而内侧份由尺动脉供血（见第10篇)。

神经支配 内侧份由尺神经支配，外侧份由正中神经的骨间前支（C_8和T_1）支配。

作用 和指浅屈肌一样，指深屈肌可屈它所越过的关节，因而可协调屈指作用(见下文)，但它是惟一能屈远侧指间关节的肌。示指肌腱常能单独收缩，而另外三条肌腱则共同活动。在肌电图上（Long 1968）指深屈肌可单独引起手轻微屈指作用，但若用力和（或）快速屈指时，则需指浅屈肌加强。蚓状肌起于手掌处的指深屈肌肌腱。

拇长屈肌 拇长屈肌(flexor pollicis longus, 图7.101, 106)位于指深屈肌的外侧，起于桡骨上端前面和桡骨粗隆向下至旋前方肌的止点远侧处，也起于邻近的骨间膜，常有不定的肌束起于冠突外侧缘，偶尔起于其内侧缘，或起于肱骨内上髁（Martin 1958)。该肌向下移行为一扁腱，经屈肌支持带后方，在拇对掌肌和拇收肌之间进入滑膜鞘。最后止于拇指远节指骨底的掌面。骨间前神经和血管沿骨间膜表面在拇长屈肌和指深屈肌之间下降。

变异 拇长屈肌有时连至指浅屈肌，指深屈肌，或旋前圆肌，也有的附着于骨间膜，甚至整个肌可缺如。

血液供应 拇长屈肌的血供来自桡动脉的直接分支；骨间前动脉；拇主要动脉；及腕掌侧弓。

神经支配 由正中神经的骨间前神经（C_7和C_8）支配。

作用 拇长屈肌的作用是屈拇指关节。

旋前方肌 旋前方肌（pronator quadratus, 图7.101）为四边形扁肌，位于尺、桡骨远侧端前面，起于尺骨体前面的斜嵴和前面内侧份（图6.223A)，及覆盖肌内侧1/3的强韧腱膜。肌纤维向外稍向下止于桡骨体远侧1/4的前面及前缘。深部肌束止于桡骨尺切迹上方三角形区域。

血液供应 旋前方肌的血供来源于桡动脉；骨间前动脉前降支，腕掌弓的返支。

神经支配 由正中神经的骨间前支（C_7和C_8）支配。

作用 旋前方肌是前臂主要的旋前肌，仅在上臂快速有力的旋前时，才需要旋前圆肌与其协同作用，当向上的推动力传至腕骨时，其深部纤维可阻止尺、桡骨远端的分离。

前臂浅层伸肌

肱桡肌 肱桡肌（brachioradialis，图7.98，99，100，102）位于前臂桡侧最浅面，构成肘窝外侧壁。肱桡肌起于肱骨外侧髁上嵴的近侧2/3及外侧肌间隔前面。桡神经和肱深动脉与桡侧返动脉的吻合支位于外侧肌间隔与肱肌之间。肱桡肌纤维在前臂中部变为一扁腱，止于桡骨远端茎突近侧的外侧面。在接近止点处肱桡肌肌腱与拇长展肌肌腱和拇短伸肌肌腱交叉，桡动脉位于肱桡肌肌腱的尺侧。

变异 肱桡肌在近侧端常与肱肌融合，其肌腱可分为2束或3束。少数人的肱桡肌可成对或缺如，也可止于桡骨茎突基部更近的部位。

血液供应 肱桡肌的血供来源于肱深动脉的桡侧副动脉；尺侧下返动脉；桡动脉的直接分支或桡侧返动脉。

神经支配 由桡神经（$C_{5,6}$）支配。

作用 肱桡肌为屈肘肌尽管由伸肌神经支配。当前臂处于半旋前位时，其作用最强。此时若抗阻力屈前臂其外形最明显。在缓慢自如的屈肘或伴前臂旋后时，其活动度最小。但当屈或伸运动加速时，则产生有力的收缩。这时，它产生一个通过肘关节的较大的力，帮助稳定由于关节摆动所产生的离心力造成的失衡。（MacConaill和Basmajian 1977）

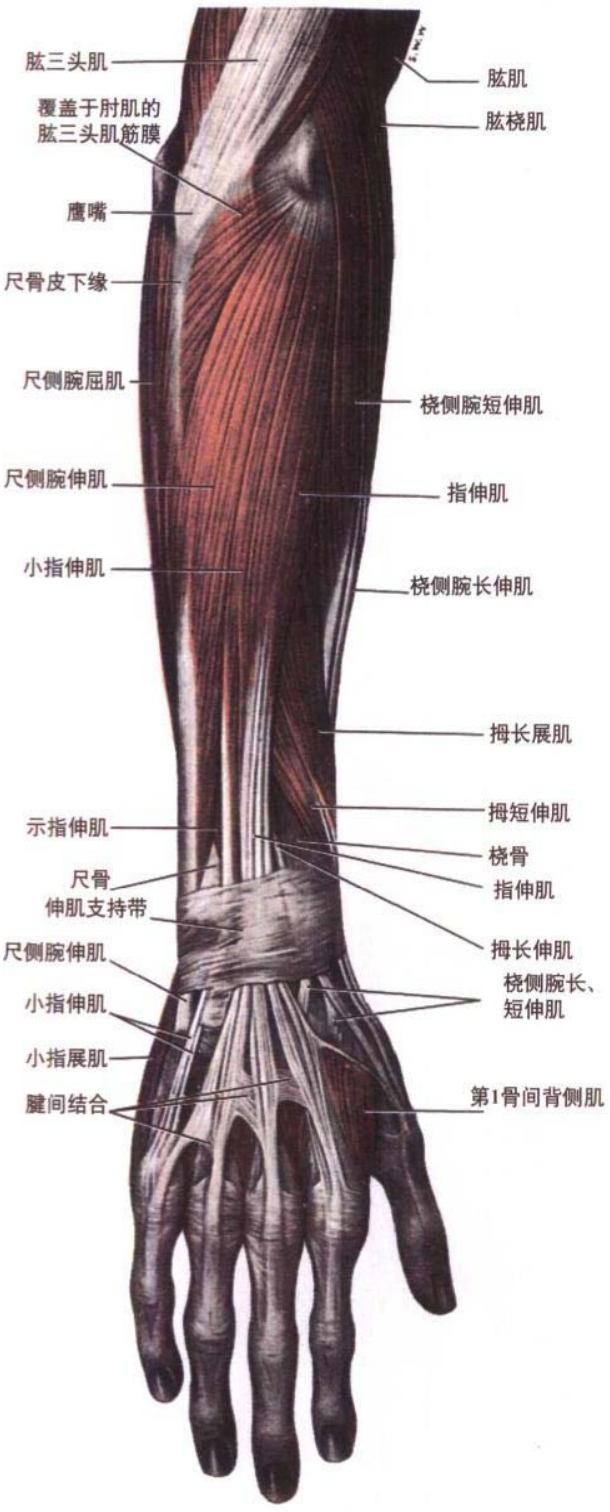

图7.102 右前臂浅层伸肌。

桡侧腕长伸肌 桡侧腕长伸肌（extensor carpi radialis longus，图7.100，102）部分被肱桡肌所覆盖，主要起于肱骨外侧髁上嵴远侧1/3及外侧肌间隔的前面，有些肌束起于前臂伸肌起点总腱。肌腹在前臂近、中1/3交界处移行为一扁腱，于拇长展肌和拇短伸肌的深面向下沿桡骨外侧面下降；然后在桡骨茎突后方的沟内通过伸肌支持带的深面，止于第2掌骨底背面的桡侧。该肌可发出纤维止于第1和第3掌骨，并参与形成掌骨间韧带。

血液供应 桡侧腕长伸肌的血供来源于肱深动脉的桡侧副动脉的末支；桡侧返动脉；骨间返动脉及骨间后动脉分支。

神经支配 由桡神经（C_6，C_7）支配。

作用 与桡侧腕短伸肌一起讨论（见下文）。

桡侧腕短伸肌 桡侧腕短伸肌（extensor carpi radialis brevis，图7.100，102，106）较桡侧腕长伸肌短，位于其深面。桡侧腕短伸肌与其他前臂伸肌（见下文）以总腱起于肱骨外上髁。也起于肘关节桡侧副韧带，表面的致密腱膜及邻近的肌间隔。肌腹在臂中份移行为扁腱，与桡侧腕长伸肌腱紧密伴行至腕部，经拇长展肌和拇短伸肌深面，然后通过伸肌支持带的深面，止于第3掌骨底茎突远端和桡侧背面及第2掌骨底邻近区。在伸肌支持带深面，肌腱位于桡骨背面的浅沟内，与外侧的桡侧腕长伸肌腱之间隔以低嵴。

血液供应 同桡侧腕长伸肌。

神经支配 由骨间后神经（$C_{7,8}$）支配。

两条桡侧腕伸肌腱在伸肌支持带深面通过同一个滑膜鞘。当握拳和放松时容易扪及。肌腱也可分成束，分散止于第2和第3掌骨。两肌腱的纤维可融合成交叉纤维束。

作用 桡侧腕长和腕短伸肌可与尺侧腕伸肌一起伸腕，也可与桡侧腕屈肌协同使腕部外展。

指伸肌 指伸肌（extensor digitorum，图7.100，102，106）起于肱骨外上髁的伸肌总腱、邻近的肌间隔和前臂筋膜，远端分为四条腱，和示指伸肌腱一起包在同一个滑膜鞘内，穿过伸肌支持带深面的一独立的伸肌总鞘，然后至手背，分别

止于各指。至示指的腱在示指伸肌腱内侧伴行。在手背，邻近的腱间借三束不等斜向下外的腱间结合（intertendinous connection）相连。内侧腱间结合强壮，牵拉小指腱倾向环指腱；中间两腱之间的腱间结合薄弱，也可缺如（Leslie 1954）。这些纤维束的功能尚不清楚，可能影响独立的伸指作用。肌腱的止端在近节指骨背面扩展成纤维束，蚓状肌、骨间肌和指伸肌腱也止于其上（指背腱膜，见后）。

变异　指伸肌腱可有不同程度的缺如，但更常见的是一个或多个手指上为双腱、甚至三腱，多见于示指或中指。偶见有腱束至拇指。

血液供应　指伸肌的血供来源于骨间后动脉；骨间返动脉及其吻合支；骨间前动脉穿过骨间膜后的延续；腕背动脉弓；掌背动脉、指背动脉及穿动脉。

神经支配　由骨间后神经（$C_{7,8}$）支配。

作用　指伸肌越过腕关节、掌指关节，通过其指背腱膜，还越过近侧及远侧指间关节。它是这些关节的伸肌。具体在协调手指运动中的作用在后文阐述。当伸掌指关节时，指伸肌使各指分开，这一作用主要是由于手横弓使各个关节轴的方向不同引起的。患骨间肌麻痹的病人常出现这种异常表现。

小指伸肌　小指伸肌（extensor digiti minimi 图7.102）细小，位于指伸肌内侧并常与其相连。该肌借薄腱束起于伸肌总腱和邻近的肌间隔，其长腱有独立的伸肌鞘恰在桡尺远侧关节后方穿过伸肌支持带，向远侧分为两束，外侧束有指伸肌腱加入（图7.102）。三条腱均止于第5指背腱膜。

变异　小指伸肌也常起于前臂筋膜。其腱可不分开，也可分出一束至第4指。小指伸肌极少缺如，但有时与指伸肌融合。

血液供应　小指伸肌的血供来源于骨间后动脉；骨间返动脉及其吻合血管；骨间前动脉穿过骨间膜后的延续部；腕背动脉弓；掌背动脉；指背动脉及穿动脉。

神经支配　由骨间后神经（C_7和 C_8）支配。

作用　小指伸肌可伸小指任一关节及伸腕。小指为什么和示指一样有一单独的肌还不清楚，但已注意到，即使在桡腕或尺腕极度脱位时，小指和示指也可独立于其他指而单独伸出。

尺侧腕伸肌　尺侧腕伸肌（extensor carpi ulnaris，图7.100，102）起于肱骨外上髁伸肌总腱，并与尺侧腕屈肌、指深屈肌一起以腱膜起于尺骨后缘及表面的筋膜，在尺骨后缘表面浅沟可扪及该肌。肌腱经尺骨头和茎突之间的沟下行，单独穿过伸肌支持带深面，止于第5掌骨底内侧的结节上。

血液供应　尺侧腕伸肌的血供来源于骨间后动脉和骨间返动脉。

神经支配　由骨间后神经（C_7和 C_8）支配。

作用　当持物或握拳时尺侧腕伸肌和桡侧腕长、短伸肌一起与指屈肌协同作用可伸或使腕关节固定。观察研究表明用力抓持时需要一定程度的伸腕。另外，尺侧腕伸肌可协同尺侧腕屈肌使手内收。

肘肌　肘肌（anconeus，图7.102，103）是位于肘关节后方的三角形小肌，常与肱三头肌融合，在某些灵长目为肱三头肌的组成部分之一。该肌以独立的腱起于肱骨外上髁后面，肌束向内侧经桡骨环状韧带的后方行向内侧达尺骨，止于鹰嘴外侧面及尺骨体后面上1/4处。

变异　肘肌与肱三头肌或尺侧腕伸肌有不同程度的融合。

血液供应　肘肌的血液来源于骨间返动脉；肱深动脉的中、副动脉。

神经支配　由桡神经（$C_{6,7}$和$_8$）支配。

作用　肘肌协助肱三头肌伸肘。其主要功能尚不清楚，但可控制旋前时尺骨的内收。这对于前臂翻掌而手又不向内移

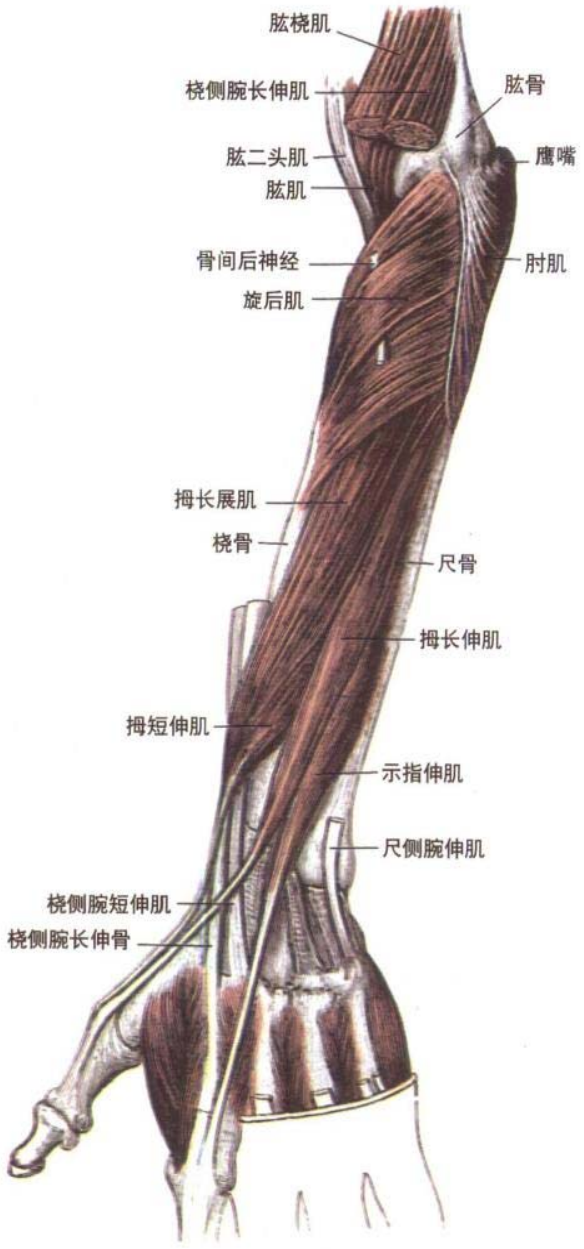

图7.103 左前臂深层伸肌。

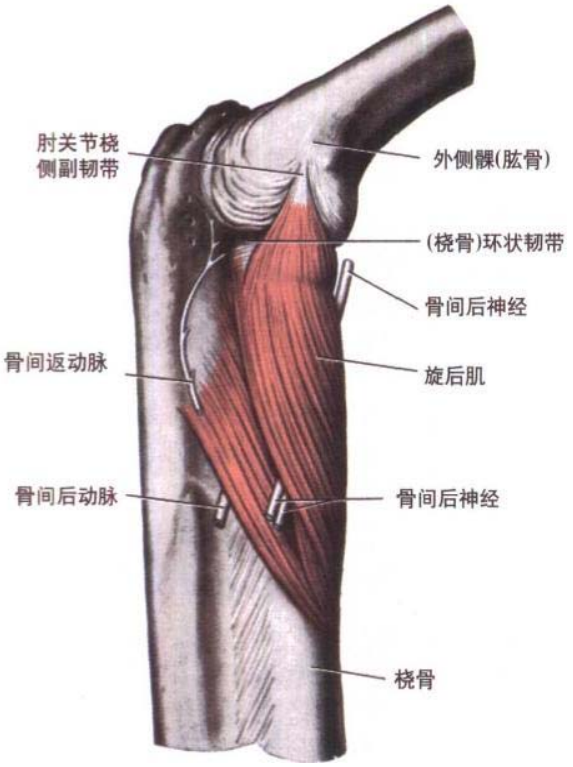

图 7.104 右前臂旋后肌后外侧观。

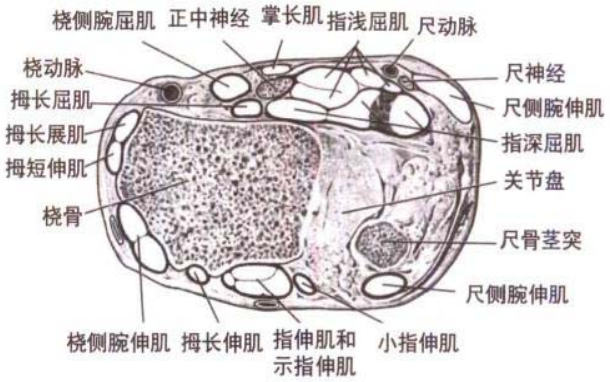

图 7.105 通过桡骨远侧端和尺骨茎突的右前臂横切面，手和前臂完全处于旋后位，远侧(下)面观。

位是不可少的作用。借此，手中的工具可在某一点上旋转或在弧线上滑动。

前臂深层伸肌

前臂深层伸肌（图 7.103、105）包括 3 块作用于拇指上的肌(拇长展肌、拇长伸肌和拇短伸肌)，示指伸肌和旋后肌。除旋后肌外，其他肌近端起于前臂骨。

旋后肌 旋后肌（supinator，图 7.101，103，104）包绕在桡骨近端 1/3，分浅、深两层，两层间有骨间后神经穿过（图 7.103）。浅层借腱束，深层借肌束共同起于肱骨外上髁、肘关节的桡侧副韧带、桡尺近侧关节的环状韧带、尺骨旋后肌嵴和其前方三角形压迹的后份、以及肌表面的腱膜。远端止于桡骨近端 1/3 的外侧面、下伸展到旋前圆肌止点以下。旋后肌止点在前斜线和不明显的后斜“嵴”之间延伸于桡骨前面和后面（图 6.223B）。

变异 旋后肌易变异，各部常单独命名，如环状韧带的内、外侧伸肌（Hast 和 Perkins 1984）。

血液供应 旋后肌的血液供应来源于桡动脉；骨间后动脉；桡侧返动脉；骨间返动脉和中副动脉。

神经支配 由骨间后神经（$C_{6,7}$）支配。

作用 旋后肌旋转桡骨使手掌向前。旋后肌单独收缩，可帮助前臂旋后，和肱二头肌协同则可使得旋后快速有力，在捡起一重物时，前臂常先旋后。更有力的旋后肌克服重力将其捡起、而且旋转时常伴有逐渐增加的屈肘，使手所持的物体向眼睛方向移动。

拇长展肌 拇长展肌（abductor pollicis longus，图 7.100，102，103）在旋后肌远侧靠近拇短伸肌处起于肘肌远侧的尺骨体后面，附近的骨间膜及桡骨后面中 1/3、旋后肌起点远侧。肌纤维向外下走行，在前臂远侧浅出，形成一可见的斜行隆起（图 7.102）。在近腕关节处移行为腱性部，与拇短伸肌腱一起走行于桡骨远端外侧面的沟内。肌腱常分为两束，分别止于第 1 掌骨底桡侧面和大多角骨。

变异 腱束可延伸至拇对掌肌或拇短展肌，偶见此肌全部或部分分裂。

血液供应 拇长展肌的血供来源于骨间后动脉；骨间前动脉的穿支和其延续部，肌腱部的血液来自“解剖学鼻烟窝”内的桡动脉；第 1 掌背动脉和腕背动脉弓。

神经支配 由骨间后神经（C_7 和 C_8）支配。

作用 拇长展肌和拇短展肌一起外展拇指（如在平面内）；与拇指伸肌一起，伸拇指腕掌关节。

拇短伸肌 拇短伸肌（extensor pollicis brevis，图 7.102，103）位于拇长展肌内侧、并与其紧密相连；在拇长展肌远侧起于桡骨背面及附近骨间膜，肌腱绕过 Lister 结节（可于桡骨远端后面扪及），这一骨性支点改变了前臂至拇指的拉力线。

在前臂远端，拇长展肌和拇短伸肌在桡侧腕短伸肌和指伸肌之间穿出。两块肌斜行跨过桡侧腕伸肌腱、经肱桡肌表面穿过伸肌支持带深面，及最外侧单独的伸肌鞘内，在桡骨远端形成一沟，最后越过桡骨茎突和桡动脉的表面止于拇指近节指骨底的背外侧。

变异 拇短伸肌常发出一束纤维与拇长伸肌腱相连，并

共同止于远节指骨（Muller 1959）。该肌可缺如、或与拇长展肌完全融合，其腱常与拇长伸肌腱合并。

血液供应 拇短伸肌的血供来源于骨间后动脉；骨间前动脉的穿支及延续部。肌腱部的血液来自“解剖学鼻烟窝”内的桡动脉（至拇指桡侧的分支）；第1掌背动脉及腕背动脉弓。

神经支配 由骨间后神经（C_7和C_8）支配。

作用 伸拇指近节指骨和第1掌骨。

拇长伸肌 拇长伸肌（extensor pollicis longus，图7.102，103）较拇短伸肌大，并部分覆盖其起点。该肌于拇展肌下方起于尺骨体背面中份外侧部及附近骨间膜，肌腱在桡骨远端背面一窄细斜沟内经过一单独伸肌鞘穿过伸肌支持带深面，然后斜行跨过桡侧腕长、短伸肌腱（图7.103）。当充分伸拇指时，拇长伸肌腱与拇短伸肌腱之间借三角形的凹陷或窝分开，该凹陷即“解剖学鼻烟窝”之深处可扪到窝底的骨性结构，由近及远是：桡骨茎突，手舟骨光滑隆凸的关节面，大多角骨和第1掌骨底。后者在掌骨运动时，手舟骨在手内收或外展时更易扪及。将拇指和示指分别放在鼻烟窝和掌侧结节上，在两指之间可扪及手舟骨。拇长伸肌肌腱止于拇指远节指骨底，在近节指骨背面，肌腱在两侧分别与外侧的拇短展肌腱、内侧的第1骨间掌侧肌和拇收肌腱的扩展部融合。

血液供应 拇长伸肌的血供来源与拇短伸肌相同。

神经支配 由骨间后神经（C_7和C_8）支配。

作用 拇长伸肌伸拇指远节指骨，与拇短伸肌、拇长展肌一起伸近节指骨和掌骨。进一步收缩时，由于肌腱斜行，拇长伸肌使已伸的拇指内收并外旋（见第6篇）。

示指伸肌 示指伸肌（extensor indicis，图7.103）细而长，行于拇长伸肌内侧，在拇长伸肌的远侧起于尺骨背面及邻近的骨间膜。示指伸肌肌腱与指伸肌肌腱一起通过伸肌支持带深面，穿过伸肌腱鞘，在第2掌骨头对面与到示指的指伸肌腱尺侧部联合。

变异 示指伸肌有时发出副束止于其他指的伸肌腱，偶尔在手背处被额外的肌腹（手示指短伸肌）间断。

血液供应 示指伸肌的血供来源于骨间后动脉；骨间返动脉及其吻合支；骨间前动脉穿过骨间膜后的分支；掌背动脉；指背动脉和穿动脉。

神经支配 由骨间后神经（C_7和C_8）支配。Gorp和Kennedy（1974）曾对这一细长的梭形肌的神经纤维分布进行研究，发现它们趋于集中在运动点处。

作用 示指伸肌协助伸示指和伸腕。

手和腕部的支持带、筋膜及滑膜鞘

为论述手部肌肉功能的概况，首先需要描述筋膜结构及其在手功能中所起的作用，然后探讨手本身的肌肉（临床上常用“固有肌”这一名词）。综合这些知识与前臂肌（外在肌）的功能，可以理解手许多功能的相互协调性。

腕屈侧面（腕掌侧面）

屈肌支持带 屈肌支持带（flexor retinaculum）是越过腕骨前方的致密强壮的纤维带（图7.106，107），它与腕骨沟形成腕管，内有指屈肌腱和正中神经（见第10篇）。屈肌支持带短而宽，纵横均为2.5～3cm，内侧附于豌豆骨和钩骨的钩，外侧分为二层，浅层附于舟骨结节和大多角骨，深层附于大多角骨沟的内侧唇（图7.106），两层和沟之间形成一管道，衬有滑膜鞘，通过桡侧腕屈肌腱，屈肌支持带表面有尺血管、尺神经及正中神经和尺神经的掌侧皮支越过。掌长肌腱和尺侧腕屈肌腱与屈肌支持带前面部分相连，远侧的拇指和小指固有肌起于其上。

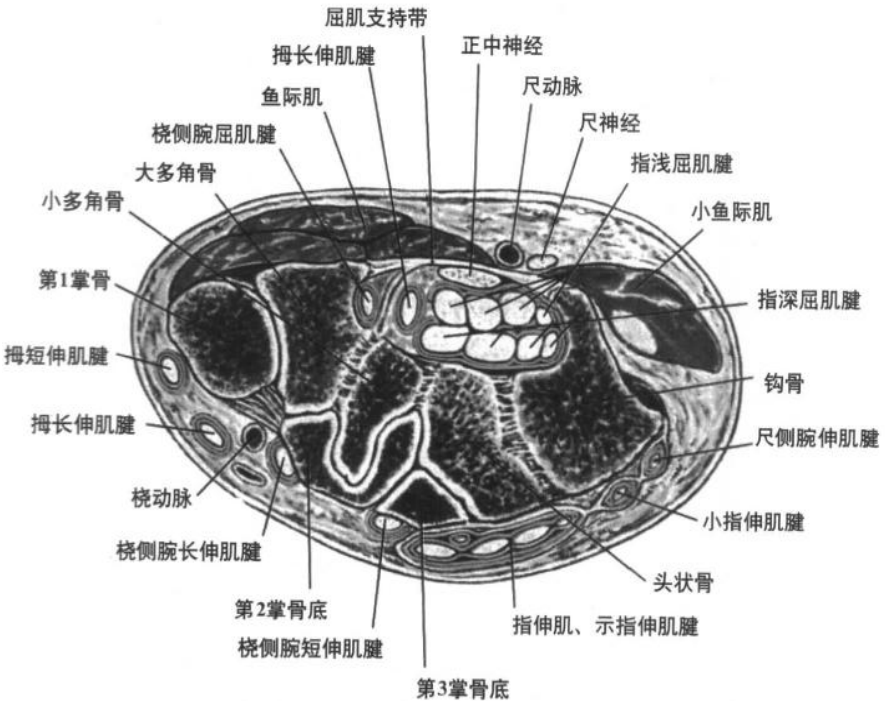

图7.106 左腕部横切面近侧(上)面观。显示肌腱及其滑膜鞘，断面轻度倾斜，通过腕骨远侧列和第1、2、3掌骨底屈指肌腱的排列并不如图中显示的这样规范，但在这个水平切面上确是实际情况。观察拇指腕掌关节与大多角骨之间和第2掌骨底之间关节是分开的。

腕屈肌腱滑膜鞘 指屈肌腱包在二个滑膜鞘内穿过腕管，一个鞘包裹指浅、指深屈肌腱；另一个包裹拇长屈肌腱（图7.106）。两个鞘延伸至前臂屈肌支持带近侧约2.5cm处，有时两鞘在其深面相互通连。指屈肌腱鞘至掌骨中份在示、中和环指指腱周围终止于盲囊（图7.107），而在小指屈肌腱周围的鞘则向远侧延长。有时与其指滑膜鞘相通。

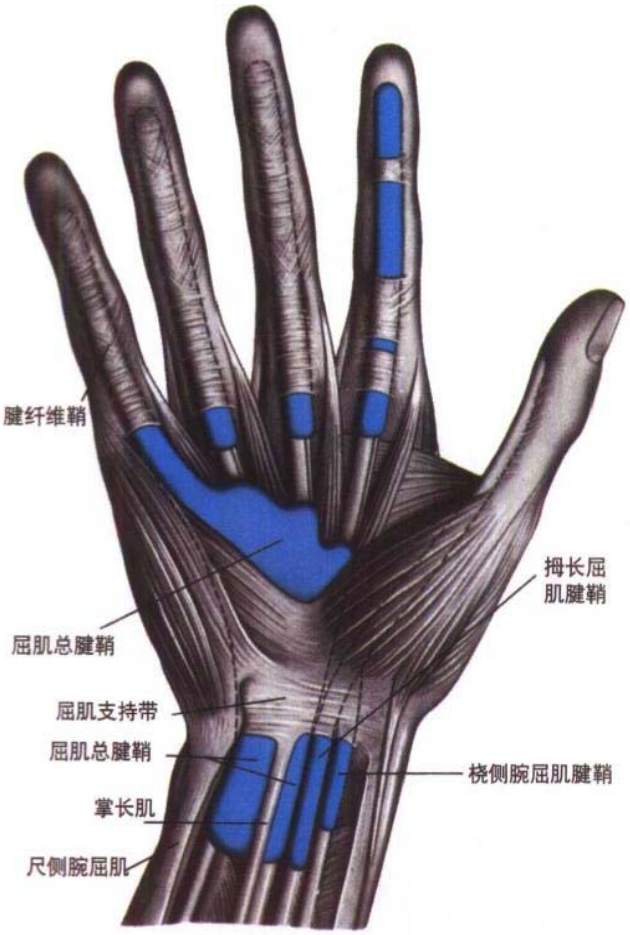

图 7.107 右腕和手腱滑膜鞘掌侧面观(承 J C B Grant 教授提供)。腱滑膜鞘为蓝色，部分暴露，部分被某些结构遮盖，其边缘用间断黑线表示，简明清晰。指滑膜鞘呈圆筒状，多描述为屈肌腱滑膜鞘。

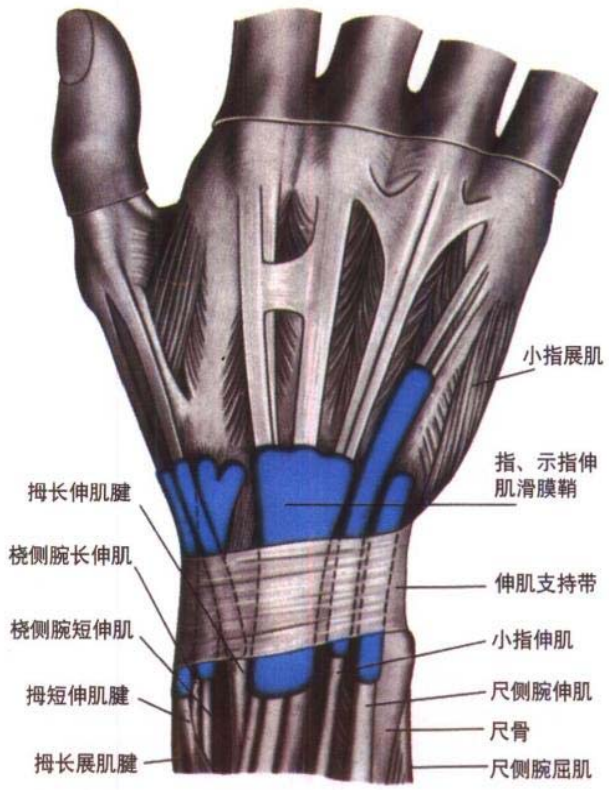

图 7.108 右腕背侧面腱滑膜鞘(承 JCB Grant 教授提供)。滑膜鞘为蓝色，但位于伸肌支持带深面的没有染色，由图可见一个滑膜鞘位于另一个的深面，在伸肌支持带上滑膜鞘的边缘是用间断线表示的。

腕部的横断面（图 7.106）显示：肌腱从外侧陷入鞘内，壁层衬贴于屈肌支持带和腕管底面上，从外侧反折成脏层（内面）覆盖在指浅屈肌腹侧（深面）和指深屈肌背侧。在内侧，鞘的脏层向外突入浅、深肌腱之间，形成有一定深度的陷凹。拇长屈肌腱鞘常独立，沿拇指向远侧可达腱止点处。包裹屈肌腱远端的纤维鞘将在下面叙述。

临床联系 腕前面不是一个传统的解剖区。既不是边界明确的窝，也不是边界明确的三角形。然而该区结构对于想在此触摸脉搏的医生来说是重要的。该区常受损伤，故有关结构的位置（排列）知识可以帮助判断损伤累及的深度(Lister 1985)。这个区域不管对外科医生还是内科医生或是麻醉师都有重要意义。如腕管注射，局部神经麻醉都需要弄清楚此区结构间的关系。

对每个学习解剖的学生来说，都必须知道腕部的表面标志。当屈腕时可见在腕部一般可产生 2～3 条横行的皮肤皱褶，最明显的一条位于屈肌支持带近侧缘的表面，而腕管位于此皱褶远侧，掌部近侧端皮肤深面。在皱褶的尺侧端，可摸到豌豆骨，此骨远侧是钩骨钩。手舟骨结节恰位于皱褶桡侧端远侧。

在皱褶近侧，可看到和触扪到突出的桡侧腕屈肌肌腱，桡动脉位于其外侧。在桡侧腕屈肌肌腱外侧，腕部皱褶近端3或4cm 处触摸，可扪及拇长屈肌肌腱，屈或伸直拇指可确定检查的手指是否在正确的位置上。然而，桡侧腕屈肌尺侧与重要的功能结构紧密联系在一起。正中神经紧靠皮肤表面，因而在割裂伤中常受损。当掌长肌存在时，把拇指和环指捏在一起，掌长肌腱则突出易见，正中神经由其覆盖。当该肌缺如时，神经和皮肤之间仅有皮下脂肪和深筋膜。正中神经的深面是4条指浅屈肌腱，当其穿过屈肌支持带深面时，中、环指肌腱位于示指、小指肌腱的前面。更深面是指深屈肌腱。在腕前尺侧（内侧）很易扪及大而强的尺侧腕屈肌腱，尺神经、尺动脉及伴行静脉位于其桡侧缘的隐蔽处。任何足以切断此强腱的利伤，常同时将附近的这些神经和血管切断。

腕伸侧面（腕背侧面）

伸肌支持带 伸肌支持带（extensor retinaculum，图7.108）为一致密的纤维束带，斜行越过腕的背面，外侧附于桡骨前缘，内侧连至三角骨、豌豆骨。在越过腕时，伸肌支持带连至桡骨远端背面的嵴上。

腕伸肌腱滑膜鞘 在伸肌支持带深面有6个通过伸肌腱的管道，每个管道各含有一个滑膜鞘（图7.108），它们是：

（1）位于桡骨茎突外侧面的拇长展肌和拇短伸肌腱鞘

（2）位于桡骨茎突后方的桡侧腕长、短伸肌腱鞘

（3）位于桡骨背侧结节内侧面的拇长伸肌腱鞘

（4）位于拇长伸肌腱鞘内侧的指伸肌和示指伸肌腱鞘

（5）位于桡骨和尺骨之间相对面的小指伸肌腱鞘

（6）位于尺骨头和尺骨茎突之间的尺侧腕伸肌腱鞘

拇长展肌、拇短伸肌和拇长伸肌，桡侧腕伸肌和尺侧腕伸肌腱鞘仅达掌骨底近侧；指伸肌、示指伸肌和小指伸肌腱鞘有时沿掌骨向远侧指部延伸。

筋膜复合体或筋膜框架

手有许多筋膜和结缔组织结构，某些可作为独立的结构给予冠名，但其他的似均为结缔组织构成的三维网状结构。总的来看，可把这些筋膜看作是一个“筋膜复合体”（fascial continum），为协助手的机械作用而设计的结缔组织纤维网架或称为筋膜框架。边界明确的结缔组织结构各有其名，较易理解，如肌腱和韧带，但更多的纤维组织结构同样具有重要功能，它们不仅仅只起包被作用，更在掌面和背面形成非常不同的特征，使手掌适应手的握抓和固定而手背的发育特别适应于滑动。因为“掌筋膜”或“掌腱膜”（palmar aponeurosis）这一名词在临床上常被运用为手的筋膜，故需要特别提及。这些名词最常用于掌中心部发育较好的纵横纤维结构（图7.109）。掌长肌存在时，纵行纤维束即为掌长肌远端的筋膜束，但即使在该肌缺如时，纤维束也存在。这些纤维束在临床上常用“腱前纤维带”这一名词，与四个手指方向一致、呈束排列。另外，有一不定的束越过鱼际至拇指桡侧。解剖学者和外科医生早已熟知这种结构排列（Albinus 1734；Weitbrecht 1742；Dupuytren 1831）。Stack（1973）对早期的研究做过详细的综述报道。

有时将覆盖在鱼际肌和小鱼际肌表面的薄层筋膜称为掌腱膜的外侧部和内侧部，这两部分筋膜较中央部的薄而有弹性。有关掌间隙的描述已很多，尤其是与感染中脓液积聚有关的间隙（Kanvel，1925）。但有许多潜在的间隙很难确定其边界，然而脓液肯定会在腱鞘内向近侧端扩散，但从临床的角度，这对于那些不与腕管鞘（carpal tunnel sheaths）相通的手指腱鞘（如示指、中指和环指），以及与之相通的手指腱鞘（拇指、小指）都同样可以累及。了解这些结构和这些结构间的潜在间隙是相当重要的。

Wood Jones（1941），Kaplan（1965），Stack（1973），McFarlane（1974），Landsmeer（1976），McGrouther（1982）和Zancolli（1992）详细描述过手筋膜的结构。

手筋膜可以具有大量不同的功能 前臂和手指间主要排列有序的肌腱、神经和神经血管束所通过的管道结构Bojsen-Møller和Schmidt（图7.110A-C）曾对手背筋膜描述提供过例证，解释了手肌腱和神经血管束之间形成的筋膜纵隔的功能，及每个指肌腱和血管神经束间间隔的功能。

当肌腱绕过一凹面处其方向必须改变，腱鞘增厚有支持作用，形成具有特殊滑动功能的鞘，以防止肌腱脱离骨骼（见下文：屈肌腱鞘）。“支持带”（retinaculum）这一名词（意思是限制或维持在一定位置）不仅仅局限用于鞘，而且也同样用于手指有关的不同的伸肌腱限制韧带。它们多将伸肌限制在凸面上。在这种情况下，支持带不是形成滑车，而是形成腱索，其足够长度以使伸肌腱向前后滑动。

在有滑车的地方，如凹面上，滑车可像肌腱绕过一个角时那样使腱上的拉力改变方向，此时，滑车本身对肌腱外侧必需施加一个相当大的外压力（负荷）。因而它必需具有相当大的强度和减少滑动摩擦阻力的润滑系统。

筋膜传递负荷的功能 在对手施加压力负荷的部位有冲击吸收系统：这一系统多为纤维边界明确的皮下含脂肪的小腔隙，这样，每一小腔形状可变，但体积不变。因而，小腔边界的顺应性或变形性决定了吸收冲击力的大小。在临床上常用“充盈”一词，意思是有变形性，这是由局部解剖学和血供共同形成的一种组织特性，因为局部血供对组织的顺应性也有重要影响。如手掌部皮下脂肪，指垫等结构就是如此。手掌有第二个冲击吸收功能区：除了皮下脂肪小腔外，在皮肤和骨之间有许多含肌、肌腱和其它结构的大的纤维性腔隙。Bojsen-Møller和Schmidt（图7.110c）曾对这些蜂窝状结构的配布作过精辟的描述，认为整个手掌冲击吸收系统，决不是一个筋膜平面上的单一的机械作用，例如，用手“推”这一动作，为了顺应这一冲击吸收功能，这一区域的所有筋膜、纤维等组织都参与这一运动，通过纤维方向的变形来顺应这一动作的完成。手的各部填充的疏松组织结构可应变与握持的物体外形一致，以便有灵巧的感受与良好的握持。

手还必须有抵抗其它类型负荷的能力，手的肌腱和韧带适应于这些动作，但许多筋膜复合体在抵抗拉力中肯定也发挥很大作用。手掌的固定系统即是一个例子。

筋膜固定功能 皮肤被筋膜性韧带限制于一灵巧的系统上，使得手可屈曲而皮肤却保持原位。皮肤在手掌纹和指纹处发生皱褶，这些部位的深面很少有固定纤维；而在皱褶线两侧的皮肤深部则具有发育良好的固定韧带，使得两者间未固定的皮肤出现皱褶；手掌的皱褶被称为皮肤的“连结”（joints）。筋膜固定物可以是垂直的（与手掌面垂直），如在掌中部散在的纤维从表皮向下可至手的深部，也可以是水平的（与手掌平面平行）或皮面倾斜。

当掌长肌存在时，其远端部分，即掌腱膜纵行的腱前部纤维的止点是一个发育完善的水平固定系统。即使在该肌不存在时，这些纤维发育也很好。这种情况下，纤维可与屈肌支持带区的其他筋膜合并或接受尺侧腕屈肌止点的纤维

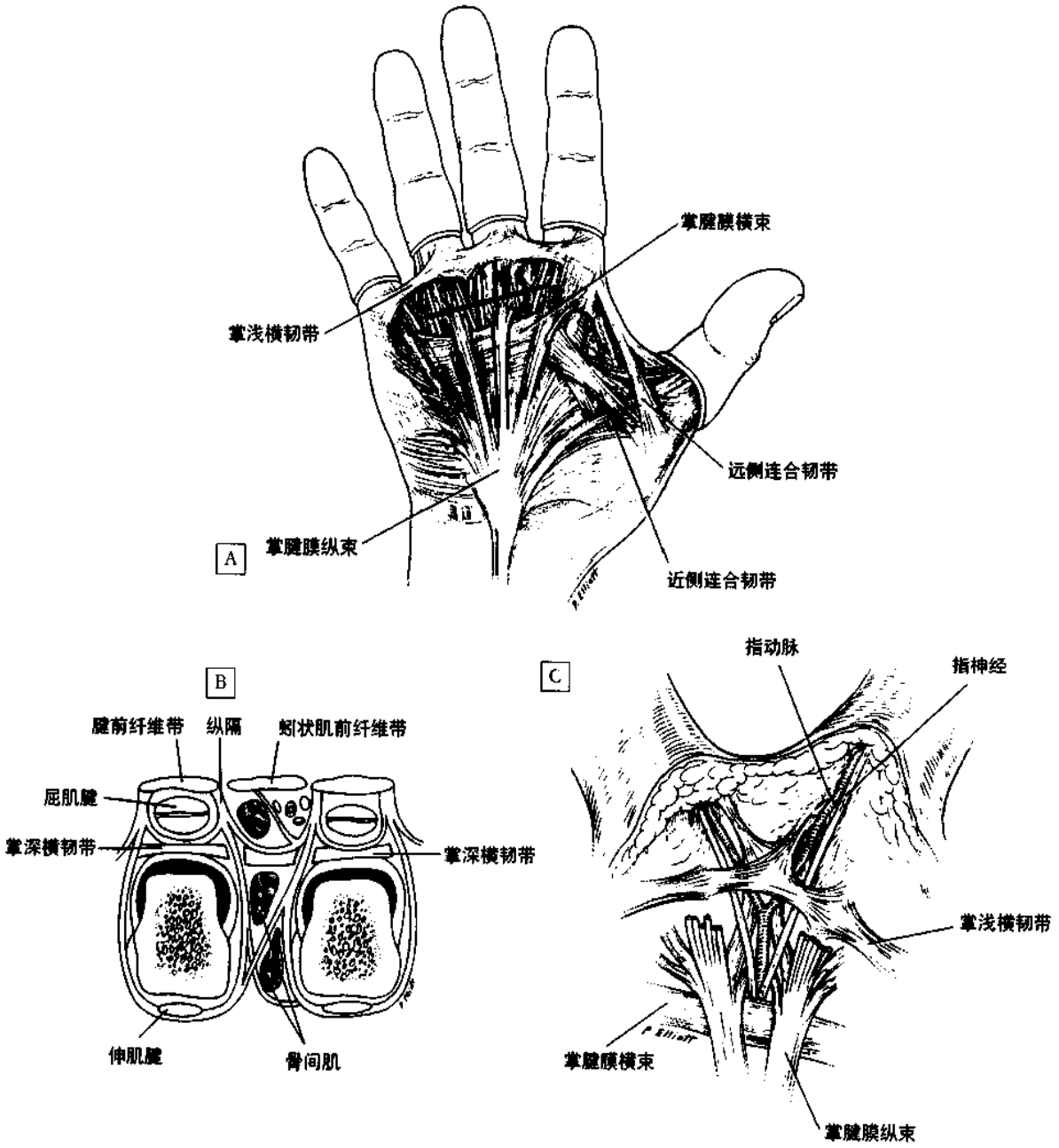

图 7.109 A. 右侧掌腱膜。显示手掌和第Ⅰ掌间隙横筋膜结构；B. 掌骨头水平手的横断面，对图 A 深层结构的显示；C. 更详细地显示图 A 的结构。

(Fahrer 1980)。最表浅的纵行纤维止于远侧掌部的皮肤。这种排列适于抵抗诸如握高尔夫球杆一类的握持动作中水平方向承受的作用力，防止击球时掌部远端皮肤撕裂或剥脱。但有时手掌因不适应这种运动而在固定的皮肤上出现特征性"水泡"。读者可用自己的手屈掌，直至掌远侧部皮肤形成疏松的皱折，来证实这一固定系统。掌腱膜的纵行固定纤维可通过向远侧牵拉皮肤来显示。

较深的纵行纤维有两种固定类型（图 7.110）。第一种为层状、行于横行纤维系统—掌浅横韧带或游泳韧带（superficial transverse metacarpal ligament 或 natatory ligament）的下方、向远侧至手指的神经血管束深面。当这一筋膜系统受到掌腱膜挛缩累及时，即 Dupuytren 挛缩累及，神经血管束被移位，易于造成外科损伤。纵行纤维的最深层绕过屈肌腱鞘和掌指关节两侧走行、并与各种深筋膜结构相连结（McGrouther 1990）。这样掌筋膜的纵行纤维广泛终止于手远端皮肤和筋膜。

手指与掌之间也有些纵横交织的筋膜纤维束相连接，Cleland 韧带将手指近、中节皮肤连于手指近侧指间关节区。Cleland 韧带纵行于神经血管束的前方，而 Grayson 韧带则是横行于神经血管束前方、作为皮肤的限制韧带（Gleland

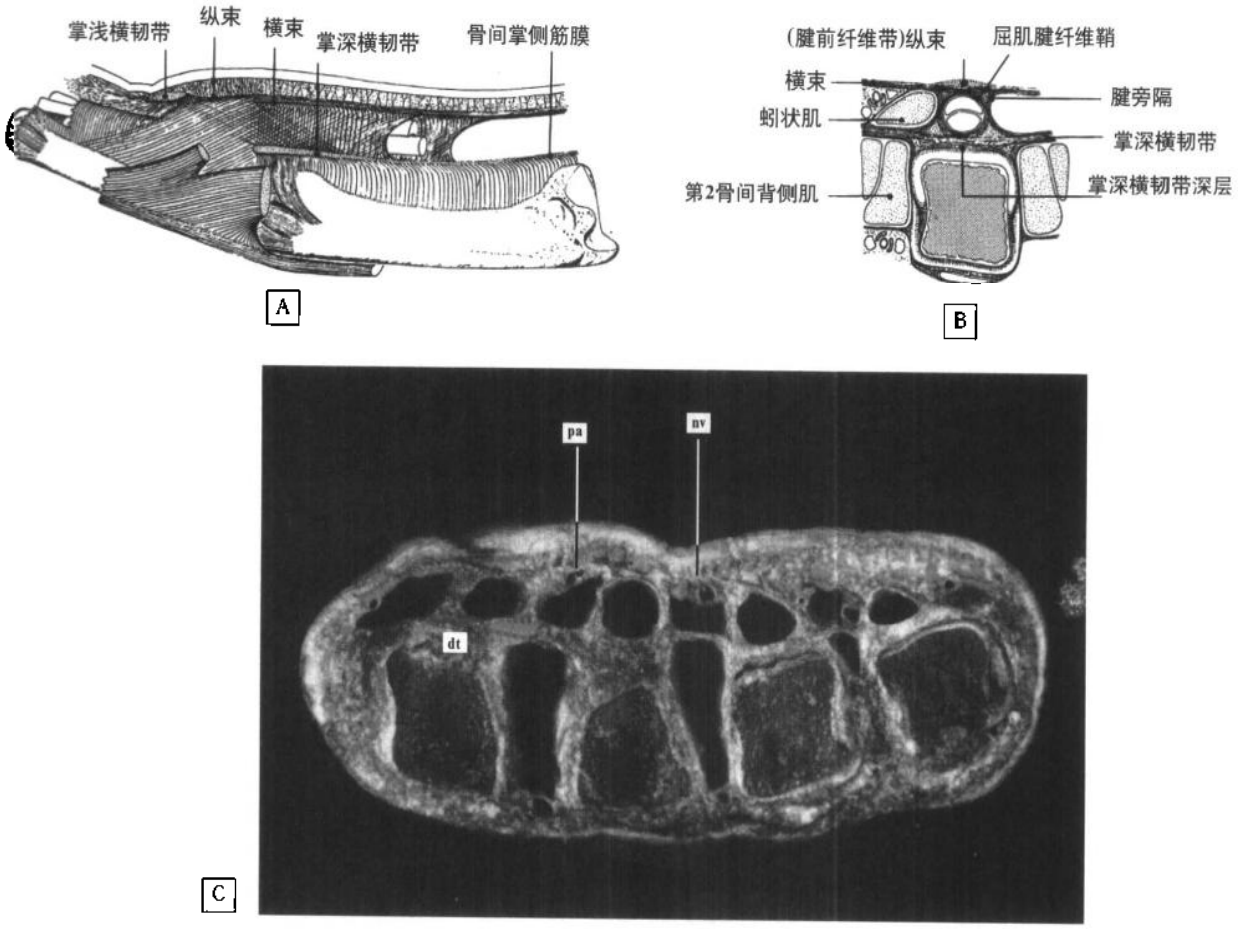

图 7.110 A. 图示左侧第3掌骨及近端指骨周围的筋膜纤维走向的桡侧观，显示掌深横韧带与掌骨、掌腱膜的纵纤维相连，并通过它们的支持带连于皮肤。掌骨间筋膜通过矢状隔连于第3掌骨；B. 经第3掌骨头的横断面，示掌腱膜与掌深横韧带间的纤维走向及其与掌骨的附着；C. 经手第2-5掌骨头的横断面示中央隔腔的远端分成8个小的隔腔。保留了指间神经及血管（nv），以显示它们与蚓状肌隔腔的关系。掌深横韧带（dt）和掌腱膜（pa）亦示出。（引自 Bojsen-Møll er 和 Schmidt 先生 1974 年所著、承蒙作者及剑桥大学出版社允诺）。详见正文。

1978; Grayson 1941; MiLford 1968; McFarlane 1974)。

筋膜的束缚作用 横行排列的筋膜结构用束缚（binding）方式将骨骼肌或腱鞘固定，达到手的横弓样作用。最深的"横弓"可跨越四指掌骨根部。即掌深横韧带（deep transverse metacarpal ligament）从一个掌指关节的掌侧到另一个掌指关节掌侧、以至将手的四个掌骨连接起来（Weitbrecht 1742; Zancolli 1979）。另一较表浅的是掌腱膜的横行纤维，紧靠纵行纤维的深面（后方），参与形成覆盖神经血管束和屈肌腱的鞘膜管道（Legueu 和 Juvara 1892; Skoog 1967），有人认为它们是构成屈肌腱滑车系统的一部分（Manske 和 Lesker 1983）。最表浅的横行纤维束称为掌浅横韧带（superficial transverse metacarpal ligament）。但德国称之为 Schwimmband 韧带，或游泳韧带（Grapow 1887），更好地描述了它们所处的指蹼边缘的位置。这一系统有两个组成部分：横行纤维和弯曲绕指蹼的纤维，可能与限制指蹼外展有关，这将在下文中讨论。

筋膜的限制或固定作用 关节运动受关节韧带活动的限制，但有时也受皮肤紧张性的限制。在指蹼处的皮肤常受皮下筋膜性纤维的加固，纤维走行方向可限制皮肤的伸展。这些纤维在拇指指蹼内较发达（Defrenne 1977）。

筋膜润滑作用 屈肌腱鞘通过滑液润滑系统，减小了摩擦。还存在许多其他滑动面在手指背面，骨膜和伸肌腱鞘及伸肌腱鞘和皮肤之间有滑动面。

筋膜保护血管和吸筒功能 手上的纤细血管必须借周围坚韧的筋膜套或脂肪垫的保护以防受压。当手受压时，如握持物体时，相对不易受压的筋膜结构的作用，像静脉吸筒机制一样，协助血液从上肢回流。相反，手背易于滑动的皮内有较大的静脉；其周围的筋膜为疏松的蜂窝结缔组织，适于血管扩张。

筋膜成为肌肉起止点部位的结构 手部许多小肌有一些起于筋膜框架（如拇短展肌起于屈肌支持带），另一些则止于其上（如掌长肌）。这些筋膜结构将这些小肌与其下方的骨骼相连接。例如，长的屈肌、伸肌在近节指骨处无止点，它们借掌指关节周围的筋膜环和韧带性结构使关节运动。

筋膜形成屈肌腱鞘 屈肌腱纤维鞘是掌筋膜复合体的特化部分。每个手指都有一个从掌中部延伸至远节指骨的骨腱鞘管，拇长屈肌也有一个从掌骨延伸至远节指骨的管道。由于掌腱膜的横行纤维可看做是滑车系统的一部分，在一定程度上来讲，其近侧界的定义仍是一个不明确的问题。纤维鞘的结构一般认为是一些弓形纤维跨越并覆盖在肌腱的前方，这些弓形纤维集中在一起、连接于骨、关节上形成牢固的附着，以加固这种纤维鞘。而在鞘需要折屈以适应关节活动的部位，弓形纤维支持着薄层滑膜，构成封闭的含有滑液的润滑系统。在示指、中指和环指的纤维鞘内的滑膜从远节指骨至掌中部形成一连续的衬层，但小指的滑膜更向近侧延伸（图7.107），而且在腕前方与屈肌腱鞘相通。拇指腱鞘的结构与小指类似，滑膜壁层反折至屈肌腱表面，形成滑液鞘的脏层。

构成腱鞘的弓形（arcuate）和交叉形（cruciform）腱鞘纤维带也称作滑车（pulley）分别用A和C来表示，这一标准术语已为“美国手外科协会”所接受（Doyle和Blythe 1975），常见的形式如下（图7.111）。

弓形滑车A_1位于掌指关节掌侧软骨板的前方，可延伸至近节指骨近侧部表面；弓形滑车A_2覆盖近节指骨中1/3，为最强状的滑车，起于指骨掌侧面界限明确的纵嵴。其远侧缘发育较好，在矢状断面上可看到在滑车纤维游离缘的表面有一个滑膜憩室或隐窝，因此游离缘形成一个突入滑膜间隙的唇（Lundborg和Myrhage 1977; Jones和Amis 1988）；弓形滑车A_3较窄，位于指的近侧指间关节的掌侧面；弓形滑车A_4覆盖中节指骨中1/3；弓形滑车A_5覆盖于远侧指间关节。交叉纤维编号形式稍有不同，有一个单独的C_0系统，位于掌指关节的掌侧，使其屈曲。与此对应，在近侧指间关节A_3的近侧和远侧分别有C_1和C_2两个交叉带。在远侧指间关节位于A_4和A_5之间，有一明显的C_3交叉系统，但也常有变异。在

图7.111 呈弓形和交叉配布的指屈肌腱鞘纤维带也称作滑车，弓形滑车用A表示，交叉形滑车用C表示。上图示左手掌侧面观；下图示手指侧面观。

图7.112 右手外侧面观。显示示指肌腱、腱纽和第1掌骨间的肌肉。

手指屈曲时，交叉纤维更趋向横行，在完全屈曲时，邻近的环形滑车的边缘几乎形成一个连续的横行纤维管道。

腱在纤维鞘内滑动需要一种特殊的血管供应形式。滑膜皱褶内含有疏松的筋膜纤维丛，在一定的部位引导血管至肌腱（图7.112）。该皱褶称为腱钮（vincula tendinum），有两种类型。短腱钮（vinacula brevia）每指有两个，在腱止点处起于腱的深面，一个短腱钮将指深屈肌腱连至远侧指间关节区，另一个较近，位于近侧指间关节指浅屈肌腱的深面。长腱钮（vincula longa）呈丛状，常常是两个止于浅腱，一个止于深腱（Leffert 等 1974; Armenta 和 Fisher 1984）。

手　肌

手固有肌可分为3群：

- 鱼际肌：作用于拇指，包括拇短展肌、拇对掌肌、拇短屈肌以及拇收肌。
- 小鱼际肌：包括作用于小指的小指展肌、小指屈肌和小指对掌肌，以及掌短肌。
- 作用于多个指的肌，包括骨间肌和蚓状肌。

指背阔腱膜　在手肌的描述中，将涉及到指背阔腱膜（dorsal digital expansion）或指伸肌腱膜（extensor expansion）这一名词。它是每个近节指骨背面的腱纤维扩张部，可看做是指伸肌腱的腱膜膨大，由于其位置及与骨间肌、蚓状肌附着点的毗邻关系，使人们认为它是手部的内容之一。腱膜呈三角形，底朝向近侧，包绕掌指关节的背面和两侧面。指伸肌腱沿指背阔腱膜中轴通过并与其交织，但与掌指关节之间隔有小的滑膜囊。指背阔腱膜的底将伸肌腱连于两侧的骨间肌，并由许多横行纤维将其与掌骨间深横韧带连接固定。指背阔腱膜将骨间背侧肌在手指上的附着点与其它肌的止点分开，也把骨间掌侧肌与蚓状肌的止点分开（图7.113A～C）。

这些腱膜外侧缘被蚓状肌和骨间肌肌腱加厚，内侧缘又被骨间肌或小指展肌加厚（见第6篇）。临床上把这些固有肌的附着点看做是“翼腱”（wing tendons）。在手指上的近侧和远侧“翼腱”常位于阔腱膜的两侧，能够辨认出来（图7.113A～C）。以骨间肌在这些翼腱上的止点可将这些肌分为“近侧”和“远侧”两部分，从位置上来讲，所谓近侧是指靠近掌侧面的肌束，所谓远侧是指近背侧面的肌束。指背阔腱膜在边缘和指伸肌腱之间几乎呈半透明状，当肌腱至近侧指间关节时分为中央部和两个侧束。前者接受部分来自于蚓状肌和骨间肌肌腱的纤维（Landsmeer 1949），越过关节的背面，止于中节指骨底。每一侧束有指背阔腱膜相应增厚的边缘加入，两者合并止于远节指骨底背面。远侧翼腱恰位于该止点的近侧。

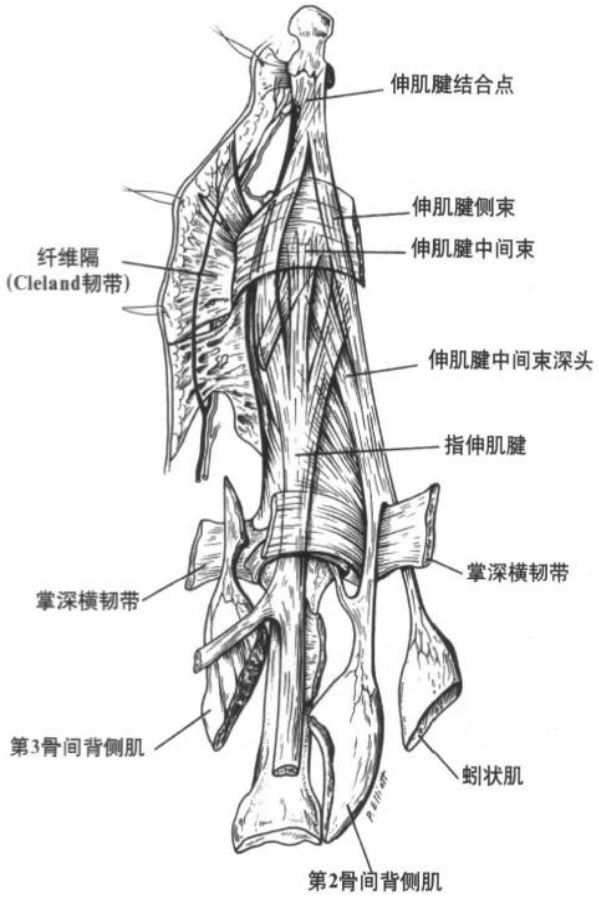

图7.113A 指背肌腱解剖。显示左手中指腱结构(仿制图，Zancolli 1979)。

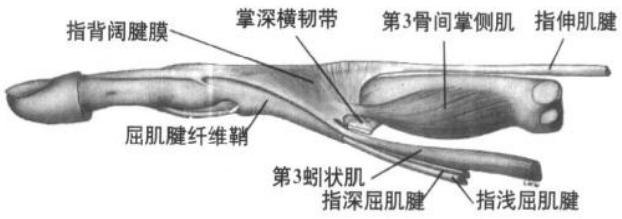

图7.113B 环指伸位指背阔腱膜(侧面观)。注意阔腱膜近侧缘位置与7.113C比较。

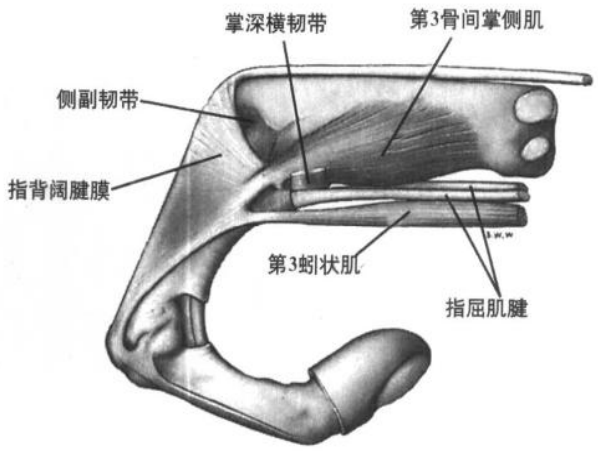

图7.113C 环指屈位指背阔腱膜(侧面观)，显示阔腱膜近侧缘的活动，与7.113B比较。

每一指背阔腱膜形成一可活动的“罩”（hood）(Bunnell 1949)。当掌指关节屈时其向远侧运动，伸时则向近侧运动，在伸位时阔腱膜最靠近关节。Landsmeer（1949）和Haines（1951）有过这样的描述：称指支持韧带(retinacular ligament）也可称连接韧带（link ligament）可将各指间关节的运动相互关联。指纤维鞘可附着于近节指骨、纤维鞘向远侧伸展达指背阔腱膜边缘，最终两支持带达各指末节指骨底。

鱼际肌和拇收肌

拇短展肌 拇短展肌（abductor pollicis brevis, 图7.114）是位于鱼际外侧份皮下的一块较薄的扁片状肌，主要起于屈肌支持带，部分纤维起于手舟骨结节、大多角骨及拇长展肌腱。内侧肌束借一薄的扁腱止于拇指近节指骨底的桡侧，外侧肌束加入拇指指背阔腱膜。

变异 拇短展肌可有一些副束起于拇长、短伸肌、拇对掌肌和桡骨茎突。

血液供应 拇短展肌的血供来源于桡动脉的掌浅支（见第10篇）；还常有来自桡动脉至拇指桡侧的一个分支。

神经支配 拇短展肌受正中神经外侧终末支（C_8和T_1）支配。

作用 拇短展肌在与手掌面垂直的平面内向前牵拉拇指（外展）（见后，拇指的功能）。

拇对掌肌 拇对掌肌（opponens Pollicis, 图7.114）位于拇短展肌深面，起于大多角骨结节和屈肌支持带，止于拇指掌骨外侧缘全长及掌面外侧半。

血液供应 拇对掌肌的血供来源于桡动脉的掌浅支；掌侧第1掌动脉（如果存在）；拇主要动脉；示指桡侧动脉及掌深弓。

神经支配 拇对掌肌由正中神经外侧终末支（C_8和T_1）及尺神经深支的终末支支配。Day和Napier（1961）及Forrest（1967）通过解剖，Harness等（1974）用肌电图检测提示，120只手中有92只是双重神经支配的。因而这应看做是较普遍的支配方式。

作用 拇对掌肌可屈拇指掌骨（见后，拇指功能）。

拇短屈肌 拇短屈肌（flexor pollicis brevis, 图7.114）位于拇短展肌的内侧，分深浅两部分。浅头起于屈肌支持带的远侧缘和大多角骨结节的远侧部；行于拇长屈肌腱桡侧，止于拇指近节指骨底的桡侧肌腱内的一籽骨。深头起于小多角骨和头状骨以及远侧列腕骨的掌侧韧带；穿过拇长屈肌腱深面至第1节指骨底处的籽骨前方与浅头汇合。

变异 浅头常与拇对掌肌融合，深头大小变化较大，甚至缺如。

血液供应 拇短屈肌的血供来源于桡动脉的掌浅支；拇主要动脉的分支和示指桡侧动脉。

神经支配 浅头常由正中神经外侧支支配，深头由尺神经深支支配（C_8和T_1）。常见有变异（Day和Napier 1961）。

作用 拇短屈肌可屈拇指掌指关节。

拇收肌 拇收肌（adductor pollicis, 图7.109, 114）有斜头和横头。斜头起于头状骨、第2和3掌骨底、腕骨掌侧韧带及桡侧腕屈肌腱鞘。大部分纤维汇成一腱，内含一籽骨，与横头肌腱合并，止于拇指近节指骨底的尺侧。最深部的纤维可达拇指指背阔腱膜的内侧。在斜头的外侧，不少的肌束经拇长屈肌腱深面汇入拇短屈肌，有人将其称为拇短屈肌“深头”（Day和Napier 1961）。横头（图7.109; 114）是位置最深的拇指肌，呈三角形，起于第3掌骨掌侧面远端2/3；肌束与斜头及第1骨间掌侧肌汇合止于拇指近节指骨底。

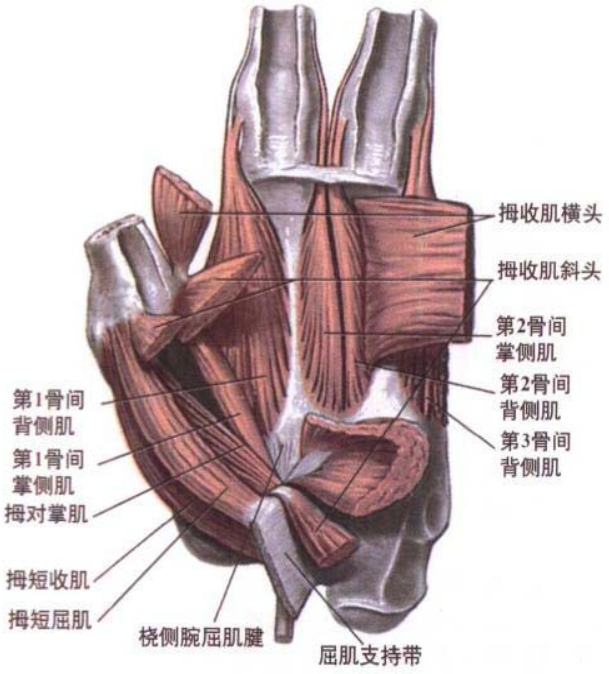

图7.114 左手鱼际肌和两外侧掌骨间隙掌侧解剖，显示拇收肌各部，并可见被横断的拇短屈肌“深头”。

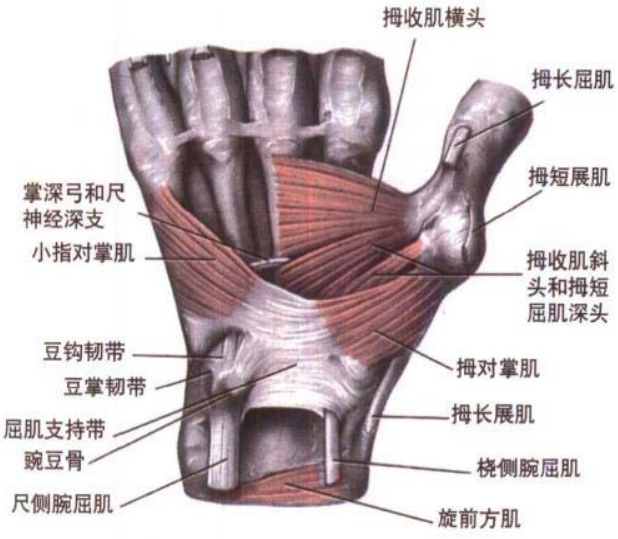

图7.115 右掌深层解剖，显示拇对掌肌、小指对掌肌和拇收肌的两个头，还可见拇短屈肌深头。掌长肌、鱼际和小鱼际肌浅层已切除。

变异 两头的大小及连接程度有不同。

血液供应 拇收肌的血供来源于拇主要动脉；示指桡侧动脉，这两条血管有时合并为掌侧第1掌动脉；以及掌深弓分支。

神经支配 拇收肌由尺神经深支（C_8和T_1）支配。

作用 拇收肌使拇指向手掌靠拢。在握持时，拇收肌使外展、旋转、屈曲的拇指与其他指相对，使活动最方便（见后，拇指的功能）。

小鱼际肌

小鱼际肌（hypothenar muscles）除表浅的掌短肌外，还有小指屈肌、小指展肌和小指对掌肌。

掌短肌 掌短肌（palmaris brevis，图7.109）呈扁四边形，位于手掌尺侧皮下，尺动脉和尺神经浅终末支的浅面。起于屈肌支持带及掌腱膜中央部内侧缘；止于手掌尺侧缘皮肤。

血液供应 掌短肌的血供来源于掌浅弓尺侧端分支。

神经支配 掌短肌由尺神经浅支（C_8和T_1）支配。

作用 掌短肌使手掌尺侧皮肤皱褶、小鱼际凸出、加深手掌心凹陷。借此可增加手掌握持的稳定性。

小指展肌 小指展肌（abductor digiti minimi，图7.108）起于豌豆骨、尺侧腕屈肌腱和豆钩韧带。其扁腱分为两束，一束止于小指近节指骨底的尺侧，另一束止于小指伸肌指背阔腱膜的尺侧缘。

变异 小指展肌可有二或三束，可与短屈肌融合。副束可起于屈肌支持带、前臂筋膜、掌长肌肌腱或尺侧腕屈肌。起于豌豆骨的肌束可止于第5掌骨。

血液供应 小指展肌的血液来自尺动脉，掌深支、掌浅弓尺侧端、小指内侧缘的指掌侧动脉。

神经支配 见下文。

作用 小指展肌使小指外展，离开第4指，如当指伸直时扩展手指。第2～4指在屈或伸位合并内收时，小指亦可外展。

小指短屈肌 小指短屈肌（flexor digiti minimi brevies，图7.116）位于小指展肌的外侧，起于钩骨钩的凸面及屈肌支持带的掌面，和小脂展肌一起止于小指近节指骨底的尺侧。两肌起点之间隔有尺神经和尺动脉深支。

变异 小指短屈肌可缺如，或与小指展肌融合，可有肌束止于第5掌骨末端。

血液供应 同小指展肌。

神经支配 见下文。

作用 小指短屈肌可屈小指的掌指关节，同时伴有一定的旋外。

小指对掌肌 小指对掌肌（opponens digiti minimi，图7.115，116）呈三角形，位于小指短屈肌和展肌的深面，起于钩骨钩的凸面，屈肌支持带的延续部；止于第5掌骨尺侧缘全长及邻近的掌面。

变异 小指对掌肌常被尺动脉和尺神经深支分为二层，并与周围肌有不同程度的融合。

血液供应 小指对掌肌的血供来源于尺动脉的掌深支；掌深弓的内侧端。

作用 小指对掌肌使第5掌骨前屈并外旋，并可加深手掌的凹陷。当掌指关节和指间关节处于屈并带一定的旋外时，可使小指与拇指对掌。

神经支配 所有的小指肌均由尺神经深支（C_8和T_1）支配。

骨间肌和蚓状肌

骨间肌interossei位于掌骨之间，分为骨间背侧肌和骨间掌侧肌。

骨间背侧肌 骨间背侧肌（dorsal interossei，图7.117）由4块双羽肌构成，各起于两掌骨的相邻边，但更多的起于它所经过的那侧掌骨的掌侧缘，止于近节指骨底，腱纤维可分散于指背阔腱膜。每条肌的两个起点之间有一狭窄的三角形间隙，桡动脉穿过第一个间隙，来自掌深弓的深支分别穿过其他间隙。最大的第1骨间背侧肌也称为示指展肌，它止于示指近节指骨的桡侧和邻近的掌指关节囊。第2、3骨间背侧肌分别止于中指的尺、桡侧。前者一般达指背阔腱膜和近节指骨，后者常常仅至指背阔腱膜（图7.113A）。第4骨间背侧肌也可整个止于指背阔腱膜，但常发出一副束至近节指骨。

骨间掌侧肌 骨间掌侧肌（palmar interossei，图7.118）较骨间背侧肌小，位于掌骨的掌侧面而不是掌骨之间。除了第1块外，其余均起于各手指掌骨全长，具有收掌骨功能的一侧，止于指背阔腱膜（Salsbury 1937，Landsmeer 1949）。

除中指外，其他指在其朝向中指的面都有骨间掌侧肌。第1骨间掌侧肌起于第1掌骨底掌面尺侧边，经近节指骨尺侧的籽骨止于指骨，也常止于指背阔腱膜（Lewis 1965）。该肌后方是第1骨间背侧肌外侧头，前面被拇收肌斜头覆盖（图7.114）。第2骨间掌侧肌起于第2掌骨尺侧，止于同侧示指指背阔腱膜。第3骨间掌侧肌起于第4掌骨桡侧，与第3蚓状肌一起终止（图7.113B，C）。第4骨间掌侧肌起于第5掌骨桡侧与第4蚓状肌一起终止，而且也止于近节指骨底。以上诸肌实际上都有腱束附着于相应的指背阔腱膜（图7.113B，C）。在掌指关节屈伸时，指背阔腱膜将伸肌腱固定在掌骨头上的隆起处。

变异 骨间掌侧肌变化不大，有时有双肌，有时骨间掌侧肌起于成对的短屈肌（Lewis 1965）。

血液供应 骨间背侧肌的血供来源于第1～4掌骨背侧动脉；第2～4掌骨掌侧动脉；桡动脉的拇主要动脉；示指桡侧动脉；掌深弓的3条穿支（近侧穿动脉）；3条远侧穿动脉。肌腱的血供来源于指掌侧总动脉和指掌侧固有动脉；指背动脉。

骨间掌侧肌的血供来源于掌深弓；拇主要动脉；示指桡侧动脉；掌骨掌侧动脉；近侧和远侧穿动脉；指（掌侧）总动脉和指掌侧固有动脉。肌腱的血供同骨间背侧肌的肌腱。

神经支配 所有骨间肌由尺神经深支（C_8和T_1）支配。

作用 骨间背侧肌以中指为纵轴外展手指；骨间掌侧肌

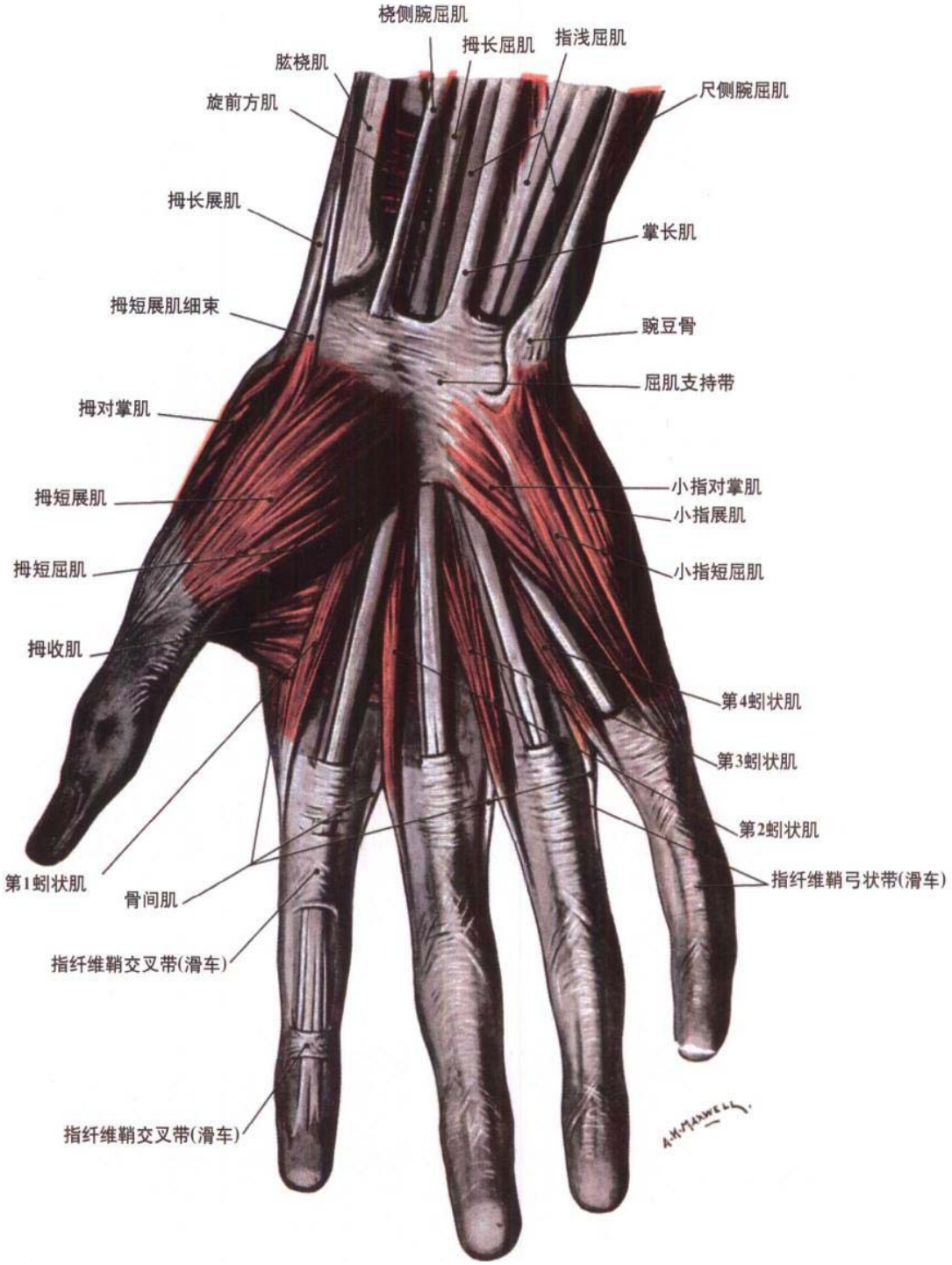

图 7.116 右手掌浅层肌。在 7.111A，B 中关于屈肌腱鞘更详细描述，并分为弓状带和交叉带（滑车）。

则使各指向中指内收。骨间肌有跨越平面的走向，因而可有力地屈掌指关节和伸指间关节。骨间肌瘫痪时，如尺神经麻痹，手的握持力受到严重损害，手指活动异常呈爪形手。骨间肌的伸指作用见下述解释，但值得注意的是每一块肌都能在掌指关节处旋转手指；当他们成对收缩时，这种运动一般不出现。但当损伤或发育异常而导致一块骨间肌功能不良时，这种运动即可发生。

蚓状肌 蚓状肌（lumbrical muscles，图 7.116）为四块小肌束，起于指深屈肌腱——第 1、2 蚓状肌分别起于示指和中指肌腱的桡侧和掌面，第 3 蚓状肌起于中指和环指肌腱相邻侧，第 4 蚓状肌起于环指和小指肌腱相邻侧，各肌经相应指的桡侧，止于覆盖该指背面的指背阔腱膜外侧缘。

变异 蚓状肌的附着点变异常见，可为单羽肌或双羽肌，双羽肌的两头起于指深屈肌相邻腱，第 1 蚓状肌起于拇长屈

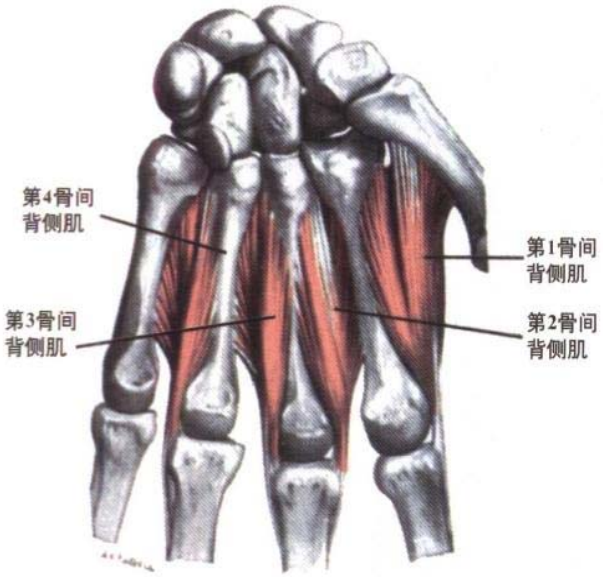

图 7.117 左手骨间背侧肌掌侧面观。

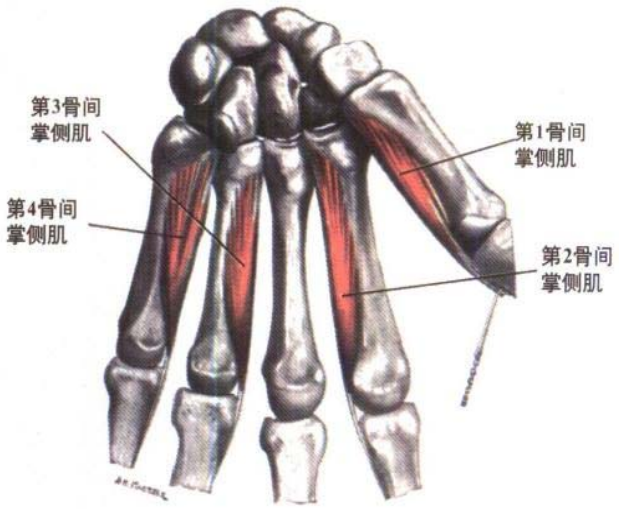

图 7.118 左手骨间掌侧肌掌侧面观。

肌腱（Goldberg 1970）。蚓状肌的副束可起于邻近的指浅屈肌腱。

血液供应 第1、2蚓状肌的血供来源于第1、2掌骨背侧动脉和指背动脉；示指桡侧动脉；第1指掌侧总动脉。第3、4蚓状肌的血供来源于第2、3指掌侧总动脉；第3、4指背动脉及与指掌侧动脉的吻合。

神经支配 第1、2蚓状肌由正中神经（C_8和T_1）支配；第3、4蚓状肌由尺神经深支（C_8和T_1）支配；第3蚓状肌常接受正中神经支配。第1、2蚓状肌偶尔也接受尺神经深终支的支配（Mehta和Gardner 1961）。

作用 蚓状肌起于屈肌腱，止于伸肌腱。因两者附着点都可活动，它们能够产生相互运动。施加在伸肌腱上的作用较易理解，可协调伸指间关节，（协调机制在后文“手的功能”中阐述）。Backhouse和Catton（1952）、Long和Brown（1964）曾进行详细的肌电图研究，证实了这一功能，而且显示蚓状肌与骨间肌功能有差别。掌指关节处的活动方式尚有争议，即使有屈的功能也很微弱。指深屈肌附着点的作用是向远侧牵拉肌腱，因而起、止点的联合作用是改变手指姿势使指间关节过伸。没有蚓状肌，示指与拇指的对捏将形成指甲对指甲；蚓状肌的参与加强了伸指间关节，导致指腹对指腹捏持，除机械作用外，蚓状肌含有许多肌梭，而且纤维很少；因而它们似乎具有重要的深感觉功能。

上肢的协调运动

上肢近端的功能

肩带和肘部肌一起运动可确定和调整手的位置，以利于其活动。把手精确而灵巧的功能完全归功于手肌是不对的。因为即使在手被截除或戴假肢时，较近端的上肢也有一定的本体感觉和对肌肉的控制，以进行灵巧的书写。然而，肩的主要功能是把手放置在作为一个末端工具的位置上。上肢关节联合运动可使手达到的范围相当广泛，如通过举臂屈肘可使手经过肩上方触摸至第4胸椎棘突，又可通过伸肩、内旋肱骨、屈肘可使手背部触摸到躯干背部等，即你用手可达到的任何部位。

整个上肢可以固定传递推力或支持重量，当上肢接受冲击时还可缓冲形成有控制有弹性的屈曲。在其它灵长目，上肢在移动躯体中起重要作用，如在树枝丛中前进时，抓握可以作为一个躯体的辅助的推力，负荷可通过多个关节面，如手掌、指节等向地面传递。在人类，移动功能仅存在于某些运动中，但上肢只在行走或跑步中摆动，尽管这一功能不好理解（见后：站立、行走和跑步），但已经发现，上肢缺失，甚至是关节固定，可以影响中轴骨的负重，甚至步态。

人类与其他灵长目的区别是拇指对掌和“抓握”，这是比较难以准确定义的名词，但却意味着伸出和握住物体的能力。Napier（1956）以握的不同形式和方法对抓握功能进行了分类（见后）。但想象伸出和拉回这一关键运动就不难理解整个上肢的活动也对抓握起作用。

臂伸出 臂伸出的三个重要组成部分

是：肩胛骨的固定和运动；肩关节外展和肘关节运动。所有这些功能涉及到多种肌肉活动，这要根据运动起始时上肢结构的准确定位，要达到的位置和重力效应。同时也取决于运动是发生于水中或空气中！臂从解剖姿势外展时，斜方肌和前锯肌是使肩胛骨沿胸壁向前旋转的主要肌。许多肌参与肩胛骨固定，三角肌作用于肱骨，然后该肌和冈上肌一起外展臂。尽管主要是这些肌的作用，但其他许多肌也参加运动，如固定肩胛骨或加固肩关节（可参阅第3篇）。在日常活动中，伸常常从肘关节屈曲的位置开始，依据要移动物体的重量，其位置将取决于肘部伸肌（肱三头肌）和屈肌（肱二头肌、肱肌和肱桡肌）之间的相互作用。

臂回拉 该活动涉及到将臂从肩关节提高或屈的位置退回到体侧，这取决于臂是否仅仅在重力作用下，由肌力精确控制沿一定运动轨迹，还是上肢抵抗阻力朝躯干回拉，如攀爬。在缓和的重力性回缩中，涉及到的主要是外展时收缩的肌现在有节制地伸长。在有力的回拉中，肩关节受到强有力的收肌作用，如胸大肌和背阔肌的作用。

上肢姿势对回拉中产生的力量有重要影响。在臂部分外展的情况下，用肘部的屈肌可有力的将手拉向躯干。在中度旋前和伸腕时手可进行有力的握持。这些因素可部分地说明要用确切的解剖术语解释抓握是有困难的。

手的功能

用手抓握或“松手”放开一个物体，这些看似人类简单的动作但实际上其机制相当复杂，需要许多块肌同时收缩。为了理解这些相互关联的运动，有必要首先考虑各个肌的力学作用原理。肌作用的详细论述见本篇有关内容。单块肌的独立作用可由其起、止点的位置，作用力预测线（常常是肌的中线）、与肌和腱越过的所有关节轴的关系来推断。将上肢视为肌越过的关节链，假设我们知道哪块肌是活动的，那么，如果某一关节运动而其他关节不动，这就仅仅是一个简单的机械运动关系问题。例如，拇长屈肌是拇指指间关节的主要屈肌，但其肌腱与更近端关节的位置关系使它也具有屈掌指关节、大多角骨－掌骨间关节即腕掌关节及腕关节的功能。在活体上，实际发生的运动还要根据其他肌的运动，因而，其实际运动能力必须对链上的每个关节中分别加以分析。腕部运动通常用腕伸肌平衡，大多角骨－掌骨关节的运动由拇长展肌平衡。拇长屈肌的作用仅是屈掌指关节和指间关节。

决定在两个关节中是否单个或两个关节同时将要运动的因素，是各关节周围肌协调活动的结果。肌或肌腱的牵拉线至关节轴的垂直距离越大，肌的作用就越强，但关节运动幅度也就越小。以拇长屈肌为例，其腱的起点位置离掌指关节轴较离指间关节轴近，因而它使掌指关节屈曲的幅度大于指间关节，除非掌指关节受到拇短伸肌的限制。由此可见屈伸力量相互影响可使拇指产生不同的姿势。尽管有必要进行更精细的生物力学分析，但这些简单的指导性原理，将有助于我们理解手部肌的运动，这对于多数情况下手肌的活动可以得到满意的解释。

在考虑一块肌的作用时，我们容易过多的注意其运动。实际上许多肌是以其产生运动为基础命名的（见前，肌的命名），然而，某些肌按照其运动命名是很难理解的，因而依其形态和位置来命名。对手部肌的功能更重要的是看其产生的力量的性能，例如，我们曾研究过拇长屈肌屈拇指的能力特性。实际上，仅有少许活动需要做大幅度的屈曲运动，例如劈木头。在许多手工操作和对捏的工作中，拇指的作用是施加等距力，其活动如此精细以至于可拾起鸡蛋，既不捏破又不掉落。因此多数情况下，拇长屈肌对力量的应用就像一个极其复杂的装置，收缩和本体感觉同样重要（用“拇长握肌”这一名词或许会更合适）。

手的解剖姿势（掌心向前，前臂旋后）是便于研究手部结构关系的标准位置。手在放松（麻醉）位置时，则处在部分屈曲和中度旋前／旋后姿势（读者可通过完全放松来观察前臂和手的位置证实这一点）。因此外科医生必须明白，在实际手术中的结构关系与解剖学标准姿势描述是有区别的。手外科医生多将结构的位置描述为在手的桡侧或尺侧，或是在掌面和背面，而不用内侧或外侧，或前方和后方。在尸体固定中，手指常发生一定程度的屈曲，这在解剖时必须注意。

记住这些总体要点，然后再分析手的特殊功能是很重要的。现在我们来分析手的特殊功能：

- 握手
- 松手
- 拇指功能
- 握持

握手 握、抓或握拳时手指和手掌屈曲，但在此不同的活动中，手的姿势有微细的差异。首先描述握的基本机制，然后讨论特殊“握”的动作。

屈指的同时常常伴有伸腕（腕背屈）。先叙述在这一运动中指长屈肌的活动，然后再分析腕的作用。

指长屈肌的作用 止于中节指骨的指浅屈肌主要屈近侧指间关节。但肌腱越过掌指关节的前面，有屈掌指关节的作用；同样，也具有屈腕的能力。因为每一肌腱各起自独立的肌束，这样，医生可以一次检查一个手指。读者可通过试屈一个手指，同时用另一只手维持其远侧的指间关节于伸位，以证实这一点。这种检查方法常用于临床实践中，

尤其适用于在只依靠指浅屈肌单独作用才能屈曲的中指与环指。示指有其自己的深肌和腱结构，可在该腱作用下独立运动。尽管大多数人能用小指屈肌屈小指的掌指关节，但由于小指浅屈肌不发达，有许多人不能单独屈小指近侧指间关节。

指深屈肌与指浅屈肌相似，但因为它止的更远(远节指骨)，是惟一能够屈远侧指间关节的肌。指深屈肌和指浅屈肌一起，也可屈近侧指间关节和掌指关节。故这两块长肌(因为肌腹在手以外，有时称为非固有肌)是一起作用达到屈指目的。然而，在掌指关节屈曲之前，它们单独收缩，手指就不能达到正常生理状态的弓状屈曲。这正是尺神经麻痹骨间肌和蚓状肌不能发挥作用时产生的症状。这些小肌(固有肌)的单独作用前已讨论。至于它们在手的协调运动中的作用，是使数个关节运动的相互结合。指长屈肌收缩产生指屈，且使掌指关节和近侧指间关节屈度增加，三个关节协调构成一定的角度，形成了手指的生理性弓状屈曲。

当指屈曲时，长的伸肌腱(指伸肌，示指伸肌和小指伸肌)通过松弛使得伸肌装置在指骨背面向远侧滑动以协助这一过程。

腕的作用 当手指卷曲成拳时，尤其是在施加力量时，腕趋于伸。伸腕对指长屈肌的移动具有重要作用，在屈屈本身，屈指需要长肌腱在腱鞘内向近侧运动，前臂屈肌应缩短。腕背曲使指长屈肌拉长，其正常运动中足以抵消屈指引起的前臂屈肌的缩短，但指长屈肌在前臂的缩短是很小的(大约1cm)，因而可把伸腕看做是力量的放大装置。当手外部肌维持在静止长度时，伸腕屈指可达到力量——长度曲线的顶点。而在腕处于中立位时，手指呈自然卷曲，其抓握力很弱，在充分屈腕时，手指则不能完全屈曲。

如果观察腕关节伸面会发现当屈指握持时导致长伸肌自远端移动。然而，这一趋势被腕的背屈抵消，指长伸肌的绝对移动距离甚小，这反映了屈侧面的作用。如果加大腕部运动，使松手时腕稍屈，紧握拳时腕充分背屈，这时指长屈肌和指长伸肌的绝对移动为零。也就是说整个运动可由前臂屈肌和伸肌等长收缩来完成。

读者可通过演示下面的操作来观察手指和腕之间的关系。屈肘90° 腕处放松、中度旋后的位置，如果这时前臂旋前，腕将屈曲而手指将自动伸。如果前臂旋后，腕背伸而指将屈。手指的运动作为腕部运动的补偿完全是自动的；它们不需要前臂屈肌或伸肌的移动即可产生，这一腕部肌腱实验是检查上肢肌腱损伤的有用方法。在腕部运动时，明显地不能随腕而动的那个手指即表明有腱损伤。

腕的运动主要由两块腕屈肌(桡侧腕屈肌和尺侧腕屈肌)和三块腕伸肌(桡侧腕长、短伸肌，尺侧腕伸肌)控制。尽管桡腕关节功能类似球窝关节，但可把它想像成一个屈戌关节，其关节轴具有一定角度。如使用锤头时，腕部则形成一个既可屈腕又可向尺侧倾斜的轴，使腕前后旋转十分有利。假如是一个由长的副韧带固定的真正的屈戌关节，则其活动将受到限制。在本文中我们可把腕屈肌和伸肌看做是变化的侧副韧带，它们使腕关节处于多个不同的轴上。

腕部肌腱可看做是作用于沿主要关节轴运动的成对的腱：

屈腕	桡侧腕屈肌和尺侧腕屈肌
伸腕	桡侧腕长、短伸肌，尺侧腕伸肌
尺侧偏屈(内收)	尺侧腕屈肌和伸肌
桡侧偏屈(外展)	桡侧腕屈肌和桡侧腕长、短伸肌

紧握拳 紧握拳时可看到或摸到活动的肌群。前臂屈肌群强烈收缩和EMG检测可证实指深屈肌和指浅屈肌的活动。并且可看到和感觉到尺侧腕屈肌的强烈收缩。伸肌群也可强烈收缩，因而也可证实腕伸肌活动。触摸腕背部指长伸肌也可以证实这些肌的良好收缩。当手指紧握时，指长伸肌似乎不能运动伸肌也装置：它们需要一个新的固定点才能运动，一般伸肌装置的近侧界超过掌指关节，因而它们仅能作为一辅助腕伸肌，与其它伸肌一起发挥作用。

在拇指指蹼，触摸可证实第1骨间肌收缩，就像能摸所有其他骨间肌、鱼际肌和小鱼际肌一样。当握紧的拳因生气向前挥动时，肱桡肌变的明显凸起。事实上，在冲击的一刻间，除蚓状肌外，上肢每块肌都处于一种收缩状态。

松手 当我们伸手拿物体时，手从其放松的平衡姿势开始。这一活动包括伸远侧指间关节、近侧指间关节和掌指关节。手具有产生运动的灵巧机制，万有引力定律提示，任何关节链都需要一个动力、同时具有某种控制机制以保证关节链的协调运动。手部这一条件通过伸肌装置来实现，它使肌肉至少作用在一个关节上，并把装置中不同的杠杆连接起来以控制运动弧，从而节约运动需要的原动力。现在我们可看一看运动所涉及的各肌所起的部分作用。

指伸肌腱经掌骨头表面行向远端，构成伸肌装置的主要部分。指伸肌在近节指骨上无止点，因此，其伸掌指关节的作用是通过更远端的止点间接产生的。第一个止点在中节指骨底、临床上采用“中央束”这一名词。如果单独从这一止点上考虑伸指肌的作用，该肌既可伸掌指关节又可同时伸近侧指间关节。骨间肌在松手中也起作用，它们协助伸近侧指间关节。但作用程度不同。根本没有骨间肌作用的人，指长伸肌在掌指关节活动中发挥所有的作用。就导致指完全伸直，甚至过伸，而近侧指间关节可以保持屈曲(呈尺神经麻痹的典型

的爪形手，或“固有肌减弱”手）。在另一个极端，固有肌和指伸肌一起强烈收缩，近侧指间关节完全伸直而掌指关节保持屈曲（则造成“固有肌增强”手）。因此，在伸肌装置的近侧部，手具有不同的机制，可使相关的掌指关节和近侧指间关节具有不同程度的运动。

对比而言，伸肌装置的远侧部分像一个自动或固定的装置，决定了远端两个指间关节将一起运动。伸肌装置的外侧束起于指伸肌；位于中央束的两侧走行，越过近侧指间关节表面向远端走行。由于指间关节背面两侧呈弓形，所以越靠外侧的腱束越接近关节轴。这种结构就好像一个轴上两个大小不一的滑车（Brand 等 1987）。中央束好像是一条越过大轮子表面的索，每一外侧束是越过较小轮子表面的索；因为这些滑车较小，轮子转动纵轴移动也较小，这使某些转动可用于其它功能，如伸远端指间关节。当屈近侧指间关节时，外侧束可借助另外一种机制向外侧移动［详见 Winslow（1752）和 Zancells（1979）的深入综述］。这种向外侧运动的传导进一步减小了外侧束和关节轴之间的距离。这就使近侧指间关节的活动幅度更小，使远端指间关节处活动度增大。当手屈曲时，这一机械连接系统使两个指间关系一起协调运动。

伸肌腱膜也接受来于骨间肌和蚓状肌的纤维，它们从指蹼处行向手并在指骨远端加入相应的腱膜。因而这些小肌可通过两个杠杆作用于伸肌装置：汇入中央束的纤维伸近侧指间关节，汇入外侧束的纤维作用于远侧指间关节。

除了手关节运动有关的伸肌装置组成部分以外，整个结构需要另外的固定装置。固定装置必需使伸肌装置等既不偏离下面的骨骼，也不限制其纵行运动。这些复杂的条件由位于关节处横行的支持韧带来提供。横行支持韧带止于关节轴区相对固定的位置上。当指背腱膜前后滑动时，横行纤维就像吊桶的柄。在腱膜和支持韧带下面需要光滑的滑动层，以减少运动时的摩擦。

伸肌装置的最后一个组成部分就是纤维性固定系统，即 Landsmeer 斜支持韧带（Landsmeer obligue retinacular ligament）（Landsmeer 1976）。它将远端指背腱膜固定于中节指骨上。

拇指的功能　拇指能对掌，需有与其他手指不同的控制系统。因为其掌骨较其它指掌骨活动性大，需要肌肉来控制其额外的自由运动。假若拇指有 3 节指骨（如果不是异常，则很少发生），那么在活动度较大的掌骨末端，就需要一个极端复杂的解剖装置来协调前面已描述的其他指所有的复杂运动与功能。

拇指不易呈传统的解剖学姿势，因此，正常的解剖学描述名词如前和后、内侧和外侧等名词不适用于拇指。临床多采用“掌侧、背侧、尺侧桡侧”来代替。

拇指的运动　在描述关节运动时，建议采用国际手外科协会的准则（1972）。屈和伸应限于指间关节和掌指关节（图 7.119$_{A-C}$）。拇指腕掌关节向掌侧展（palmar abduction，图 7.119D、E），第 1 掌骨以与掌面垂直的角度离开第 2 掌骨，拇指腕掌关节向桡侧展（radial abduction，图 7.119$_{D,F}$），此时第 1 掌骨连同拇指在手掌平面内离开第 2 掌骨。拇指桡侧展相对的是尺侧收（ulnar adduction）或经掌平面上的收（transpalmar adduction），此时拇指朝向手掌尺侧缘移动。在临床，外展这一名词常被无限制地广泛应用。环转用来描述第 1 掌骨的角度运动，仅指拇指腕掌关节，在掌平面内最大的桡侧展位转向手尺侧缘，并保持第 1、2 掌骨间最可能大的角度（图 7.119$_{G,H}$），第 1 指的外斜（lateral inclination）增加了环转弧移动的范围。对掌是拇指通过第 1 掌骨环转，拇指内旋，掌指关节及指间关节最大限度的外展达到的一复合位置（图 7.119$_{I}$）。复位（后移，retroposition）是对掌的相反运动，（图 7.119$_{J}$）。屈收（flexion adduction）是与第 1 掌骨经掌面紧靠的最大内收位置，掌指关节和指间关节屈曲，拇指与手掌接触（图 7.119$_{K}$）。

旋转运动发生于环转中，前面描述的单纯角度运动与沿掌骨体长轴的旋转运动结合，在对掌活动中，掌骨体必需内旋至旋前位；在原位（后移）上，拇指必需外旋至旋后位，拇指掌骨轴旋转是因为：

- 肌的作用使拇指通过其环转弧运动
- 大多角骨与第 1 掌骨关节面的几何形状
- 韧带的张力，这种张力与对掌、复位运动中肌产生的力结合，使拇指掌骨轴旋转（见下文）。

在充分对掌掌骨完全旋前位时，韧带张力增加、肌收缩与关节协调一致的联合发挥最大作用，使第 1 掌骨的稳定性最大。

静息位　公认的手静息位置是腕处于伸位，手指呈一定屈度。拇指在静息位时的准确姿势变化很大，但 Duchenne（1867）曾定义为在最大的掌侧展和最大复位之间的中间姿势。这时腕掌关节位于桡侧展 20° 和掌侧展 30°，从临床角度，掌指关节好像位于 40° 以内的屈位，指间关节位于伸和屈 10° 之间。很明显，许多因素影响这一平衡位置，相应结构的分开或瘢痕将打破这种平衡。

握持　在静息位因为掌侧和背侧手舟骨与掌骨间韧带仍保持松弛（见下文），拇指尖可触及各指桡侧面而不引起轴性旋转。

手从环转弧的不同位置，可形成许多不同类型的握持动作（图 7.120）。临床上将其分为两大类：尖捏（tip pinch）

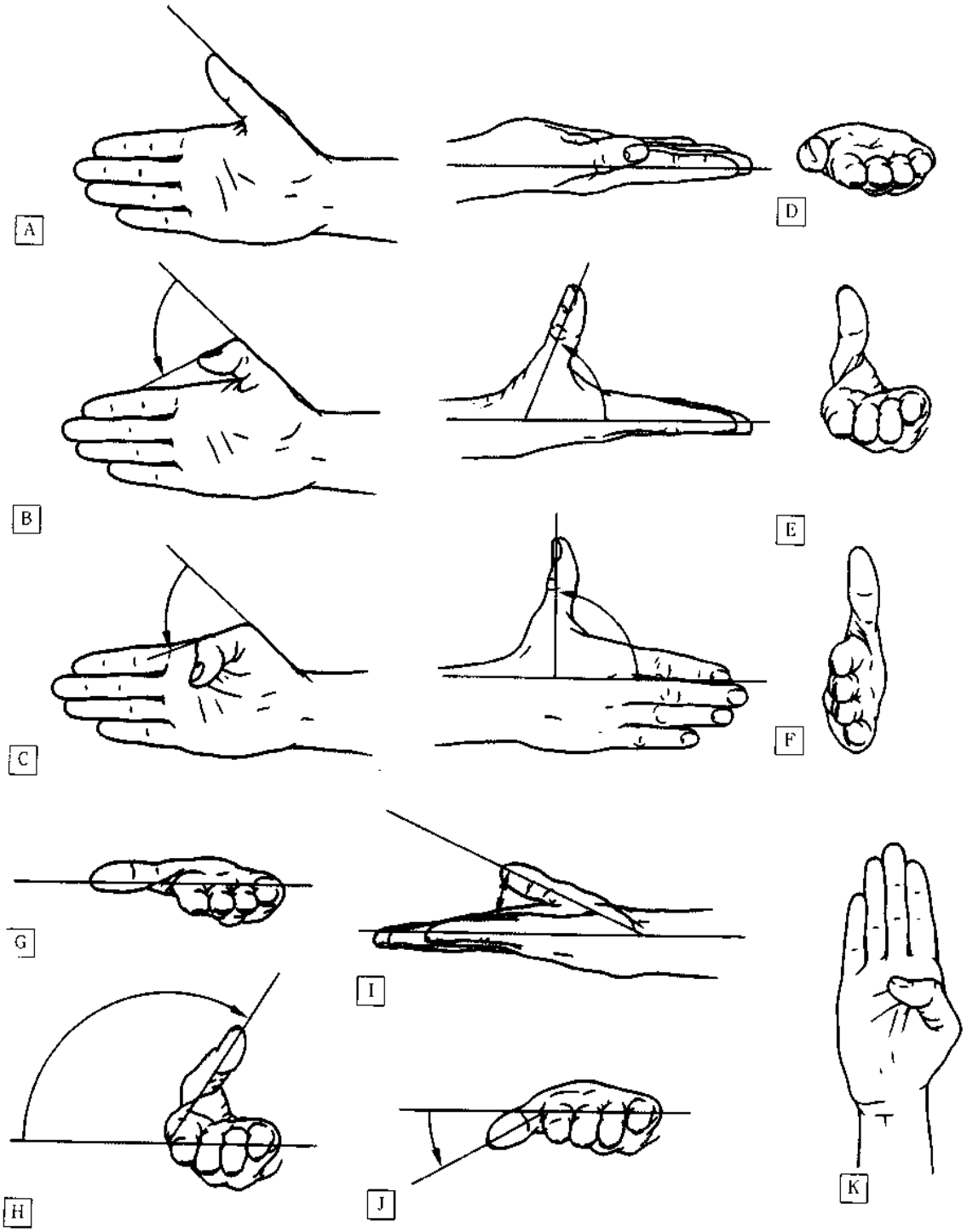

图 7.119 拇指运动 A～C 屈伸运动 A. 在掌指和指间关节上的伸指运动，B. 在指间关节上的屈指运动，C. 在掌指关节上的过度屈指运动，D～F 在腕掌关节上的展指运动，D. 开始位置，E. 拇指展向掌侧，F. 拇指展向桡侧，G～H 环转运动，I. 对掌运动，J. 拇指后移，K. 屈收运动（详见正文）。

和侧捏或“钥匙型握”(leteral pinch or key pinch)。同样，许多因素形成这些握持类型。

Srinivasan 和 Landsmeer (1982) 曾用数学模型结合临床上在麻痹病人的观察，解决了固有肌在维持稳定和运动中的动力作用这一大难题。他们强调拇指不像其它手指那样是双关节系统，因为远侧两个关节不是机械地连在一起。相反，它更像是由单关节肌（拇长展肌、拇对掌肌）、双关节肌(拇短伸肌、拇收肌、拇短展肌和拇短屈肌）及三关节肌（拇长伸肌和拇长屈肌）引起运动的三个关节系统。当然，即使是单关节肌的活动也可能通过改变综合因素的平衡而改变三个关节的姿势，因而，很难以把某一功能归因于某单个的固有肌。然而，拇指肌可完成两个主要功能：

- 控制掌骨位置（牵索功能）
- 控制拇指骨骼轴的稳定。

这些叙述是基于Zancolli(1979)对拇指功能的分析，他把拇指肌划分成用于复位、对掌和握持。

复位肌：引起复位的肌是：

- 拇长伸肌
- 拇短伸肌
- 拇长展肌。

当拇指复位时，骨骼轴自动旋转以引起第1掌骨旋后。这是由两个平行、方

图7.120 人手的某些功能姿态 A.用力抓握。此时指屈操物、拇指用力压，总之运动抓持物的任何动作均来自肢体，包括手腕，但拇指与四指之间无复杂地运动。B.精细握持。依所持物不同而变化很大，但均为将物体稳定于拇指与一或多个手指尖之间。物体的大体位置由腕、肘或肩的运动调节，但最精细的操作是由手指完成—如穿针引线。C.钩持是用于提物或打开某物，四指屈曲钩住物体，可用或不用拇指。此动作只是为了传递拉力，并非操作物体。D.拇指用力压向示指桡侧产生侧捏力—如用于捏住门钥匙，此图所示之物体较大，故所有四指均参与动作。E.复合握持包括许多动作。第4、5指有力屈曲稳住钢笔，而食指、拇指作精细捏持，旋开笔帽。F.复杂操作见“握持”节正文。

向相反的分离轴作用力而引起的：一个力由拇长、短伸肌产生，另一个力由拇长展肌和腕掌前斜韧带产生。

对掌肌：在对掌运动时，鱼际肌收缩活动。Zancolli曾描述过桡侧、中央和尺侧三个亚肌群：

- 桡侧群：拇长伸肌和拇短伸肌
- 中央群：拇短展肌和拇对掌肌
- 尺侧群：拇短屈肌。

这些肌同时运动，但依拇指状况其紧张性不同。当拇指进行对掌时，第1掌骨轴自动旋转以产生旋前。这仍由两对方向相反的力的牵动引起，在这种情况下，对掌肌产生一个力，腕掌后斜韧带产生另一个力。

捏持肌，Zancolli把捏持肌分为外侧，内侧和中间亚群：

- 外侧群：对掌肌
- 内侧群：拇展肌和第1骨间背侧肌
- 中间群：拇长屈肌。

外侧亚群运动第1掌骨使其掌侧展，掌骨体内旋至旋前位，掌指关节桡侧倾斜增加了手的宽度。掌指关节主要由拇短伸肌和拇短屈肌固定。近节和远节指骨是受控制的，内侧亚群肌使第1掌骨体靠向手掌，因为它们伴外侧群活动，所以对第1掌骨位置和旋转具有强大的控制作用。中间群仅由拇长屈肌构成，如前所述，可有力地屈指间和掌指关节。当尖捏和侧捏时，触摸鱼际可帮助理解捏持肌的运动。理解这些灵巧机制对于手重建外科是至关重要的。

下肢肌和筋膜

下肢肌可分为以下几组：

- 髂区肌
- 臀肌和大腿肌
- 小腿肌
- 足肌

有关下肢肌节段性神经支配的详细情况和解释，见后文和表7.2A、B。

髂区肌

尽管一般解剖学不用“髂区肌”这个名称，但这一冠名便于描述一组起于腰部脊柱（腰大、小肌）和髂骨（髂肌）的三块肌，两块肌（腰大肌和髂肌）作为屈肌一起止于股骨；腰小肌较短小，作用于脊柱和骶髂关节。

髂筋膜 髂筋膜（iliac facia）覆盖腰大肌和髂肌。上面薄，朝腹股沟韧带方向逐渐增厚。上方覆盖腰大、小肌的部分增厚成为内侧弓状韧带（medial arcuate ligament），向内越过腰大肌以几组纤维弓止于椎间盘，椎体边缘及骶骨上份。向外在髂嵴上方与腰方肌前面的筋膜融合，在髂嵴下方与髂肌表面的筋膜融合。

髂筋膜向外与整个髂嵴内侧唇相连，向内与骨盆边缘相连并与骨膜融合，止于髂耻隆起，于此处还接受一束腰小肌肌腱（当该肌存在时）。髂外血管位于髂筋膜的前面，而腰丛分支位于其后面，髂筋膜与腹膜之间隔有疏松的腹膜外组织。在股血管外侧，髂筋膜与腹股沟韧带后缘及腹横筋膜相延续。向内越过股血管后方变为耻骨筋膜止于耻骨梳。在内、外两部分交界处，止于髂耻隆起和髋关节囊。因而它在腹股沟韧带和髋骨之间形成间隔，将间隙分为外侧的肌腔隙（lacuna musculorum）和内侧的血管腔隙（lacuna vasorum）。肌腔隙内含有腰大肌、髂肌和股神经。血管腔隙中通过股血管。髂筋膜向下延续形成股鞘后壁。

腰大肌 腰大肌（psoas major）（图7.121）为一长肌，位于脊柱腰部、骨盆两侧缘。起于如下部位：

- 所有腰椎横突的前面和下缘
- 以5个肌齿分别起于相邻椎骨的椎体和椎间盘。最上面的一束起于第12胸椎体的下缘，第1腰椎体的上缘和二者之间的胸腰椎间盘；最下面的一束起于第4、5腰椎体之间的椎间盘及其相邻边缘。
- 前述肌齿之间腰椎体狭窄部的一系列腱弓。

上4对腰椎间孔与这些肌的附着点之间有重要关系。椎间孔位于横突前方，肌肉在椎体、椎间盘和腱弓上附着点的后方。因此，腰丛的神经根直接进入该肌；在肌内形成神经丛，其分支从肌的前面和边缘穿出。

腰大肌沿骨盆边缘，行经腹股沟韧带后方和髋关节囊前方，最后汇成一腱止于股骨小转子。其外侧有几乎全部的髂肌纤维汇入该腱。有一大的髂肌腱下囊（subteudi nous iliac bursa）将该腱与耻骨和髋关节囊分隔，偶尔可与关节腔相通。

变异 腰大肌复杂的椎骨起点有时呈现较小的数目变化。

毗邻关系 腰大肌上界位于后纵隔最下份，膈后方，可与胸膜腔后下界相接触。在腹部，其前外侧面邻接内侧弓状韧带（即腰大、小肌筋膜的弓形增厚）、腹膜外组织和腹膜、肾、腰小肌、肾血管、输尿管、睾丸或卵巢血管和生殖股神经。右侧腰大肌前面尚有下腔静脉覆盖和回肠末段横过；左侧腰大肌前面有结肠横过。腰大肌的后面邻接腰椎横突和腰方肌内侧缘，腰丛埋藏于后部腰大肌内。腰大肌内侧邻接腰椎体和腰血管。沿其前内侧缘有交感干、腹主动脉旁淋巴结。沿腰大肌的骨盆缘与髂外动脉相邻。右侧腰大肌的内侧缘还有下腔静脉覆盖；而左侧腰大肌则位于腹主动脉的后外方。在股部，腰大肌前面是阔筋膜和股动脉；后面是髋关节，两

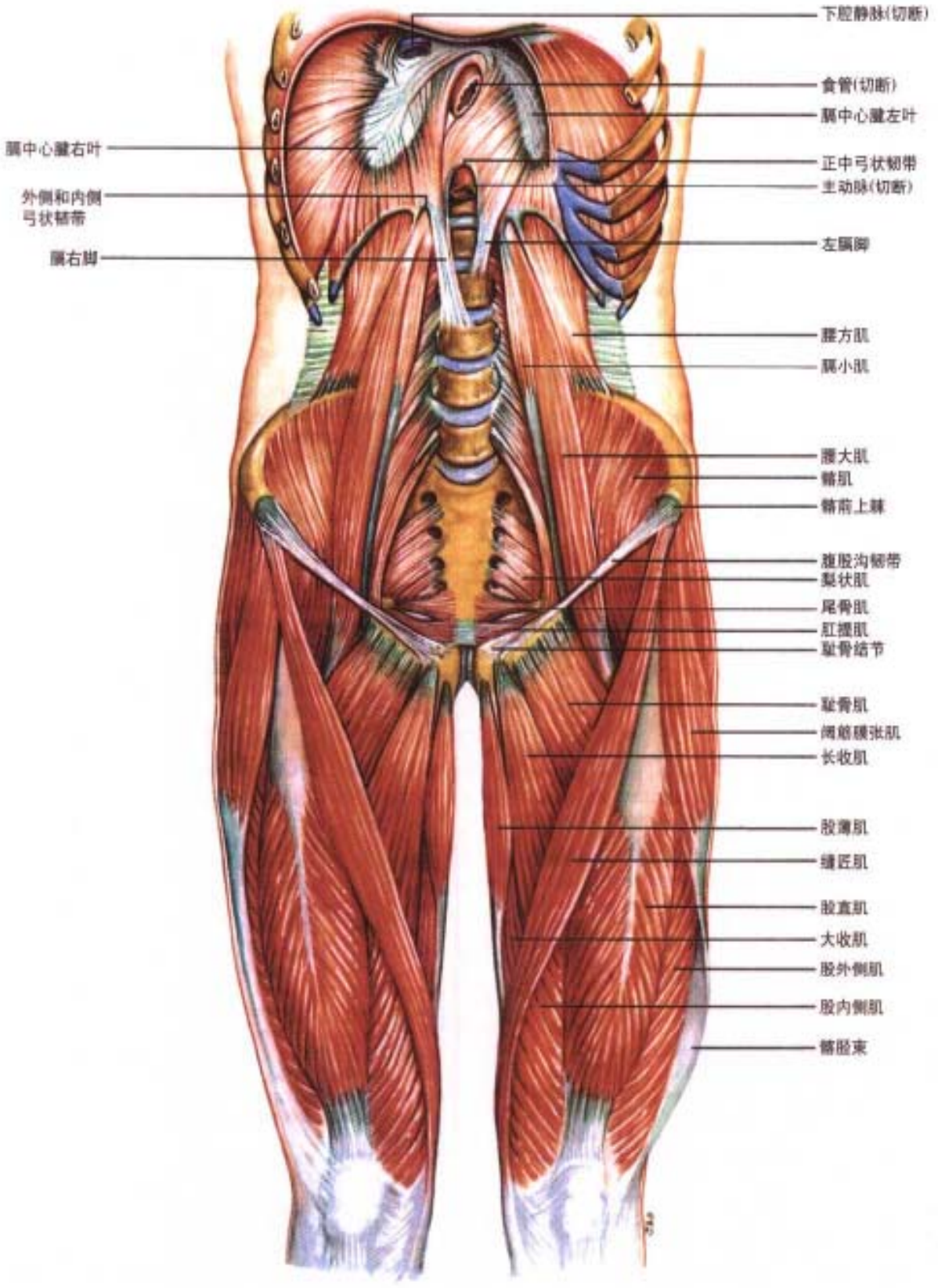

图 7.121 腹、盆、股部前面观，显示膈的腹侧面，髂腰肌和大腿浅层肌。

者间隔有一滑膜囊；内侧缘是耻骨肌、旋股内侧动动脉、股静脉，后者可与其部分重叠；外侧缘是股神经、髂肌。股神经开始穿过腰大肌纤维，然后位于髂肌和腰大肌之间的沟内。

腰丛分支多数从腰大肌腹部外侧穿出，自上而下依次是：髂腹下神经、髂腹股沟神经、股外侧皮神经和股神经；部分从肌前外侧面穿出组成生殖股神经；从肌内侧缘穿出的分支是闭孔神经和副闭孔神经及腰骶干上根。

血液供应　腰大肌的血供来源于腰动脉（1～4对），有时还有腰最下动脉；肾动脉一些小细支；髂总动脉；髂外动脉；髂腰动脉的腰支；有时有闭孔动脉和旋股内侧动脉分支（见第10篇）。

神经支配　由腰神经前支支配（$L_{1,2,3}$）。

作用　腰大肌和髂肌一起作用，其结合作用参见髂腰肌（见下文）。

腰小肌　腰小肌（psoas minor）（图7.121）位于腰大肌前面，从整体上却位于其腹部。起于第12胸椎和第1腰椎体及其间的椎间盘，移行为一长的扁腱，止于耻骨梳、髂耻隆起及外侧的髂筋膜。

变异　约40%的人此肌缺如。

血液供应　腰小肌的血供来源于腰动脉、腰最下动脉、髂腰动脉的腰支、髂总动脉，有时有闭孔动脉及旋髂深动脉分支（见第10篇）。

髂肌　髂肌（iliacus）（图7.121）为三角形扁肌，起于髂窝间面上2/3、髂嵴内侧唇、骶髂前韧带和髂腰韧带，以及骶骨外侧份的上面（见图6.111A）。向前远达髂前上棘和髂前下棘，并接受少量来自髋关节囊上份的纤维。其大部分纤维汇入强大的腰大肌腱的外侧，然后一起止于小转子，但有些肌束直接止于股骨小转子前下方2.5cm处。

毗邻关系　在腹部、髂肌前方的毗邻有：髂筋膜，并以此与腹膜外组织和腹膜隔开；股外侧皮神经；右侧还有回肠，左侧还有降结肠。后面邻髂窝；内侧缘邻腰大肌和股神经。在股部，前面邻阔筋膜、股直肌、缝匠肌和股深动脉；后邻髋关节囊，并借一与腰大肌共有的滑膜囊与之分隔。

血液供应　髂肌的血供来源于髂腰动脉的髂支；闭孔动脉的髂支；旋股外侧动脉和股深动脉分支。

神经支配　由股神经分支支配（$L_{2,3}$）。

作用　腰大肌与髂肌一起从上方作用，将大腿屈向骨盆。有人认为，腰大肌是髋关节的旋内肌，但肌电图研究并不支持这一观点，相反，腰大肌在髋关节外旋中起作用，尤其是在年轻人中更明显。当双侧腰大肌和髂肌从下方作用时，能使躯干和骨盆，抗阻力前屈，如从仰卧位坐起时。

从几何学角度分析，当身体直立和下肢固定时，腰大肌收缩可前屈和侧屈躯干；但肌电图并不支持这一结论，而当使髋曲增加时却显示最大程度的肌电活动。腰交感神经切除术中，直接的肌电图记录提示，除了作为髋关节的屈肌外，在坐位时腰大肌还起到维持躯干平衡的作用（Keagy 等，1966）。

当人体正直站立，处于平衡状态时，髂腰肌应是从下方作用，以维持脊柱直立。这也是与Basmajian的原理一致的。这一原理认为当某一肌肉紧邻某一关节时，很可能对这一关节的固定及姿势的维持起重要作用（Basmajian 和 De Luca1985）。Basmajian 和 Greenlaw（1968）报道当人体放松站立时，仍可记录到髂腰肌有轻至中度的持续性电活动，这也证实了以上观点。但这一电活动是较轻微的，这是因为当人体直立时，通过人体重心的垂线落于髋关节横轴之后，因此上身躯干必然有一个向后倾倒的趋势。而此时髋关节恰处于旋紧位置，关节韧带（尤其是髂腰韧带）被动旋转和拉紧，以及关节面良好吻合及承压均成为对抗躯干后部的被动力量，且是主要力量。这使得髂腰肌的主动收缩可不必太强烈，所以记录到的髂腰肌电活动也比较轻微。

临床解剖　当股骨颈骨折时，腰大肌作为股骨的旋外肌，使下肢呈现骨折后的特征性姿势。

臀肌和大腿肌

尽管功能上和形态上仍可把大腿肌和臀肌划分为屈肌群和伸肌群，但不可能像上肢那样分的那么明确。这是因为在脊椎动物进化过程中，下肢发生180°的旋转以适应直立行走（见第6篇）。而这种改变没有影响到盆带肌，以髂腰肌为代表的屈肌仍位于腹侧，以臀肌为代表的伸肌仍位于背侧髋关节屈向前。然而，大腿已旋转，因此，原来的背面即伸肌面变成前面，原来的腹面即屈肌面变成了后面；膝关节弯向后方。因此跨越髋、膝两个关节的肌肉，对髋关节来说是伸肌，而对膝关节来说则是屈肌。随着髋关节多轴功能的进一步发展，出现了外展肌和内收肌。因此，髋关节的各个方面均有肌肉包绕，而不仅仅是腹、背两面。这些肌肉可使股骨在各个方向上运动，或维持静止，尤其是直立姿势。这些运动均受重力作用的影响，重力可协助某些肌群的活动，也可对抗另外一些肌群的活动，因此各个肌群的力量是不相等的。

大腿前群肌

前群肌（图7.121）包括阔筋膜张肌、缝匠肌和即可作用于髋关节，又可作用于膝关节的股直肌，及只作用于膝关节的股内侧肌、股外侧肌和股中间肌。股中间肌的一个衍生物，即膝关节肌（articularis genus）也属于前群，它可回缩膝关节滑膜囊。股直肌和其他股肌通过一总腱，共同产生伸膝动作，因而可看成是一块肌，即股四头肌。

浅筋膜　与其他肢体一样，股部浅筋膜由不同数量脂肪的疏松结缔组织构成，在某些区域，尤其是近腹股沟区，浅筋膜可分为两层，两层间有浅血管和神经的分支。浅筋膜在腹股沟区厚，两层间为腹股沟浅淋巴结、大隐静脉和其他小血管。

此处的浅层与腹壁浅筋膜浅层相续，深层为薄的弹性纤维层，位于皮下血管、神经和深筋膜之间，在大隐静脉内侧和腹股沟韧带下方此层最明显，并在腹股沟韧带稍下方与其融合。融合线位于屈髋时产生的腹侧深沟处。这一膜性筋膜与隐静脉裂孔边缘及股鞘融合，覆盖了隐静脉裂孔。筋膜在裂孔表面由大隐静脉及其他多支血管穿过，呈筛网状，故称为筛筋膜（cribriform fascia）。

阔筋膜 阔筋膜（fascia lata）是此区的深筋膜，因其宽阔而得名，在股近侧区和外侧部较厚，并有阔筋膜张肌和臀大肌腱膜附着。后方较薄，覆盖内收肌。在膝关节周围因外侧有股二头肌、内侧有缝匠肌、前方有股四头肌肌腱延续部分的加强，故较厚。阔筋膜的附着点，向上向后止于骶尾骨背面，向外至髂嵴，前面至腹股沟韧带和耻骨上支，内侧至耻骨下支、坐骨支和坐骨结节，及骶结节韧带的下缘。从髂嵴开始，阔筋膜以一致密层下降于臀中肌表面，至臀大肌上缘处分为深浅二层，分别于臀大肌深、浅面下行，至该肌下缘处又愈合为一层。在股部平坦的外侧面，阔筋膜增厚成一强束即髂胫束。束上端分为二层包裹、固定阔筋膜张肌，而且接受臀大肌肌腱大部分。浅层于阔筋膜张肌外侧上升至髂嵴；深层在该肌深向上向内与髋关节囊外侧部融合。远侧端，髂胫束止于胫骨外侧髁前外侧光滑的三角形骨面，此处它位于股外侧肌腱膜延续部的表面并与其交织。当下肢伸时，此部在膝关节前外侧面突出呈一明显可见的腱嵴（Kaplan 1958）。在下方阔筋膜止于膝关节周围所有突出的骨点，如股骨、胫骨内外侧髁、腓骨头，髂胫束尤其如此，在髌骨两侧，深筋膜被连接股部肌和髌骨的横纤维加强；较强的外侧纤维与髂胫束相续。阔筋膜还与两肌间隔相连，此两肌间隔均附于整个股骨粗线及其向上、下延长线上；外侧肌间隔较强大，从臀大肌附着处延伸至外侧髁，位于前方的股外侧肌和后方的股二头肌短头之间，另外，还有部分肌附着；内侧肌间隔薄，位于股内侧肌和内收肌、耻骨肌之间。另外，还有许多小的间隔行于各肌之间，包裹它们，有时形成肌纤维的附着点。

隐静脉裂孔 隐静脉裂孔（saphenous opening）（图7.122）是深筋膜上的一个开口，位于腹股沟韧带内侧部外侧稍远处，形成大隐静脉和其他小血管的通道。筛筋膜覆盖其上，并被这些结构穿过。去掉筛筋膜即暴露隐静脉裂孔。周围可出现一些次要的孔，有静脉属支穿过，但这些孔常位于窝底。在成人裂孔中心位于耻骨结节外、下各3cm处。其大小变化很大，裂孔高1.5～9cm、宽1～4cm。此处的阔筋膜分浅深两层（不要与浅筋膜的浅、深层混淆），分别位于股鞘的前方和后方；两层相延续处的边缘略呈螺旋形，构成了隐静脉裂孔。

浅层位于裂孔外侧，附于髂嵴、髂前上棘和整个腹股沟韧带，并和腔隙韧带一起附于耻骨梳。从耻骨结节处，浅层向外下反折构成弓形的镰状缘，形成裂孔的上、外和下缘（图7.122）。镰状缘与股鞘前层粘着，并有筛筋膜附着，而且有上、下两脚，下脚明显，在大隐静脉后方与阔筋膜深层相续。

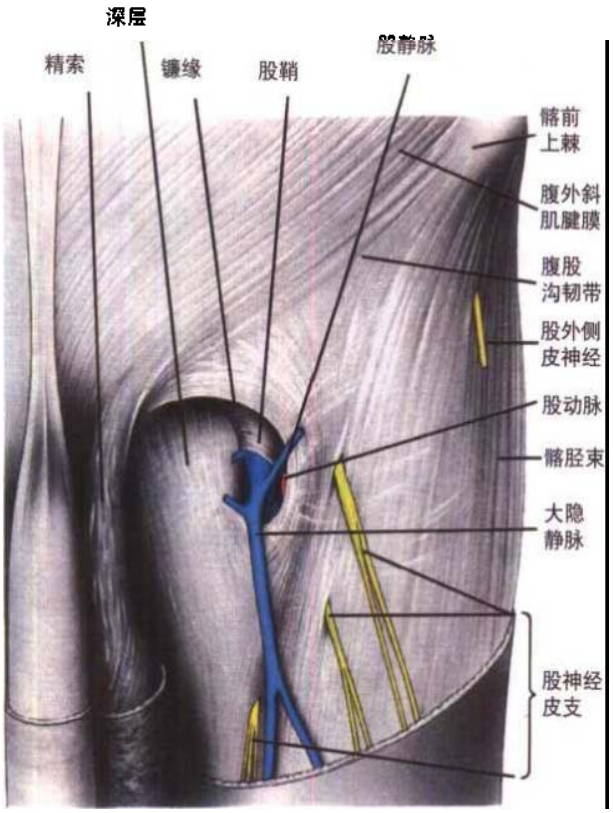

图7.122 左侧隐静脉裂孔 切除筛筋膜后，显露深筋膜的浅、深两层（详见正文）。

深层位于隐静脉裂孔的内侧，并在其下缘处与浅层相续。向上，它位于耻骨肌、长收肌、股薄肌的表面。经股鞘后面延续至耻骨梳，并与股鞘紧密结合。

阔筋膜张肌 阔筋膜张肌（tensor fasciae latae）（图7.121）起点有：髂嵴外侧唇前部5cm，髂前上棘外侧面及其下方、臀中肌和缝匠肌之间的切迹缘的一部分，以及阔筋膜深面；近侧端的附着点可以延伸至臀中肌表面的腱膜。向下阔筋膜张肌在阔筋膜髂胫束两层间下行，并附于两层的内表面。远端通常止于大腿上、中1/3交界处，有时可远达股骨外上髁。

血液供应 阔筋膜张肌的血供来源于臀上、下动脉及其在臀部吻合动脉的分支。

神经支配 由臀上神经（$L_{4,5}$和S_1）支配。

作用 通过髂胫束，阔筋膜张肌可伸膝并外旋小腿；也可协助股外展和旋内，但是否有外展作用，曾有争议（Kaplan 1958）。阔筋膜张肌还能协助维持直立姿势，即当人体站立时，从下方收缩可将骨盆稳定于股骨头上，并通过髂胫束，将股骨内、外侧髁稳定于胫骨内外侧髁上。当抗重力屈大腿伸膝时，紧靠髂前上棘下方出现一斜行凹陷，其外侧界即为阔筋膜张肌。该肌还协助臀中肌对髋关节的姿势性外展。有些作

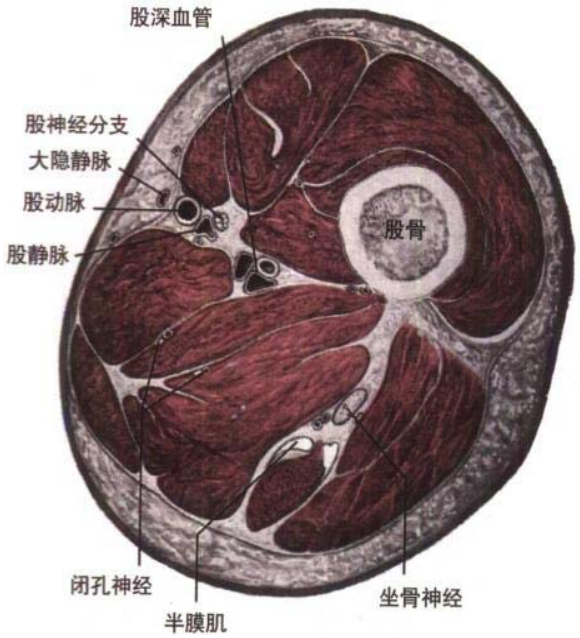

图 7.123 右股部股三角尖处横断面近侧（上）面观。

者认为在稳定骨盆方面，髂胫束比阔筋膜张肌更重要。

缝匠肌 缝匠肌（sartorius）（图 7.121，123，124）呈细带状，为全身最长的肌。以腱性纤维起于髂前上棘和其下方切迹的上半。斜行越过股部前面至内侧，然后较垂直下降至膝关节内侧。肌纤维在此处变为一薄的扁腱，斜行向前弯曲扩展成宽的腱膜，止于胫骨近端内侧面，股薄肌和半腱肌止点的前方（图 7.135）。来自上缘的一束腱膜与膝关节囊融合，另一束来自下缘的纤维与小腿内侧的筋膜合并。其上份向后弯曲行于股薄肌上缘表面并止于其后方。

变异 有些人该肌缺如，有些人成双，另外有的头起于耻骨肌线或股鞘（Bergman 等 1988; Tillmann 1987）。缝匠肌止点与膝关节轴的相对关系也可出现变异，通常止于其后方，但有时可止于前方，所以肌电图研究显示，在某些个体，缝匠肌肌电活动的增强出现于伸小腿动作时，而不是屈小腿时（Johnson 等 1972; Basmajian 和 De Luca 1985）。

毗邻关系 股三角在股部上 1/3，其外侧界为缝匠肌的内侧缘，内侧界为长收肌的内侧缘，底为腹肌沟韧带。股动脉从股三角底边的中点下降至三角尖，在股部中 1/3，股动脉位于收肌管（缝匠肌深方）内，其前面覆盖有坚韧的深筋膜和缝匠肌（图 7.124）。筋膜架于收肌和股四头肌之间的间隙上；暴露血管时必须将其切开。

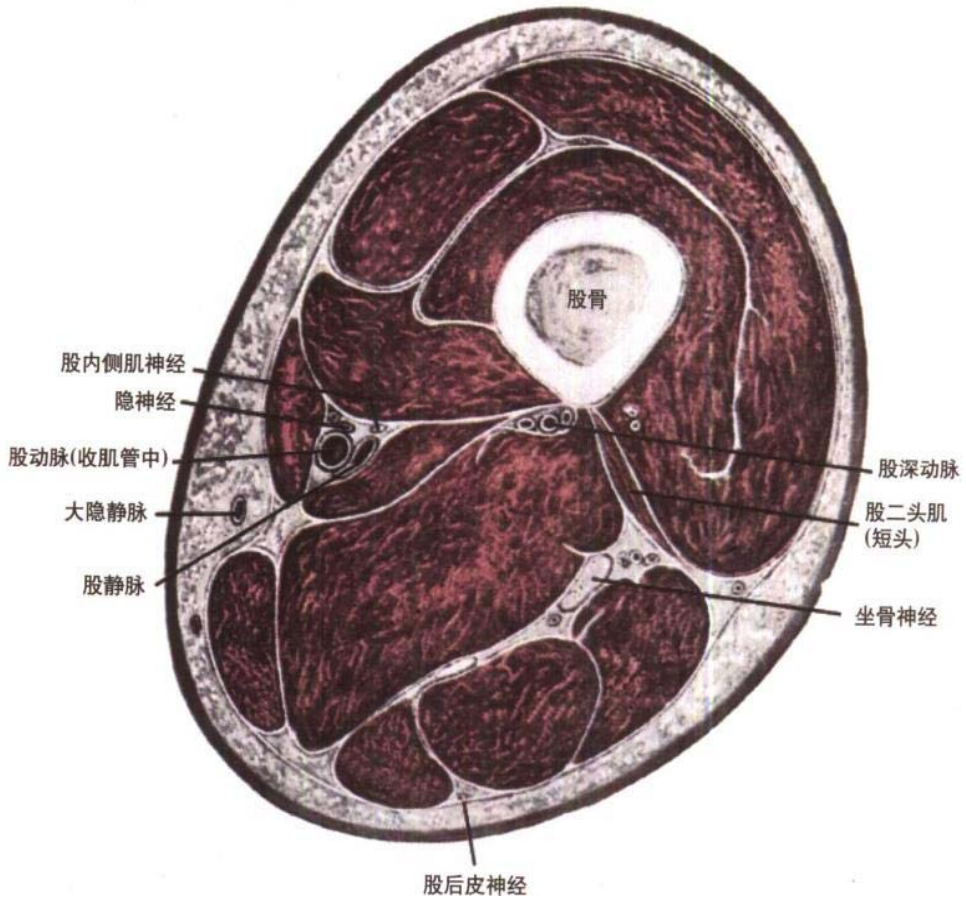

图 7.124 右股中部横断面近侧（上）面观。

血液供应　缝匠肌的血供来源于股动脉；膝降动脉的隐支和直接分支；旋髂浅、深动脉；膝上内侧动脉和膝下内侧动脉。

神经支配　由股神经（L_2和L_3）支配。

作用　缝匠肌可协助屈小腿和屈大腿，尤其是在两个运动同时发生时。也可协助股外展和旋外，配合足内翻使足底处于直视之下。在活体上当抗重力收缩时（即它的最常见动作）既可看到又可摸到该肌。在髋关节或膝关节处的横断面上，缝匠肌只占全部肌面积的1%（Winter 1990），提示其在行走中所起作用是较轻微的。高抬腿迈步中恰在足跟着地前，摆动相的终末，当股骨旋外时，缝匠肌的肌电图活动增加（Carvaho等1972）；显示该肌在攀爬中可能有重要作用。

股四头肌　股四头肌（quadriceps femoris）（图7.121，123，124）是最强大的伸小腿肌；几乎覆盖整个股骨前面和两侧。可分为各有名称的四部分，一个头起于髂骨，在股中间向下直行，称为股直肌。另外三个头起于股骨干分别起自，并围绕股骨从大、小转子至股骨髁，外侧者称股外侧肌，内侧者称股内侧肌，前面的称为股中间肌。股直肌跨越过髋、膝关节，其他三者只越过膝关节。

股四头肌四部分的肌腱在股下份汇合成单一的强大肌腱止于髌骨底，部分纤维延续至髌骨表面并与髌韧带融合。髌骨是位于股四头肌肌腱内的籽骨，从髌骨尖至胫骨粗隆的髌韧带实际上是股四头肌肌腱的延续。髌骨内、外侧支持带则是其边缘的扩展部分。髌上囊（膝关节滑膜囊延伸部）位于股骨和股四头肌腱髌上部之间；髌下囊位于髌韧带和胫骨近侧端之间，位置较深（见图6.309）。

股四头肌不易产生大的变异。

股直肌　股直肌（Rectus femoris）（图7.121，123，124）呈梭形，浅部肌束为双羽肌，深部肌束平行排列。在髂骨上有两个起点：一直腱头起于髂前上棘，反折腱头扁而薄，起于髋臼上方的沟和髋关节纤维囊。两头呈锐角会合，于肌的前面向下延伸成腱膜，肌纤维起于该腱膜。肌纤维至直肌后表面下2/3处移行于一宽而厚的腱膜，并逐渐变细成一厚的扁腱，止于髌骨底，构成股四头肌腱的中份浅部。

变异　股直肌可起于髂前上棘，起始的反折头可缺如。

血液供应　股直肌的血供来源于股深动脉，旋股外侧动脉降支的分支，远侧端有膝关节吻合血管网的分支参与供血。

股外侧肌　股外侧肌（Vastus lataralis）（图7.121，123）为股四头肌的最大组成部分，以宽腱膜起于股骨转子间线上份、大转子的前缘和上缘，臀肌粗隆的外侧唇，粗线外侧唇的近侧半（图7.124）。该肌近侧3/4的表面由腱膜覆盖，许多附加纤维从其深面起始。少量纤维可起于臀大肌肌腱以及股外侧肌和股二头肌短头之间的外侧肌间隔。该肌于下份深面移行为一强腱膜，继而缩细成一扁腱，止于髌骨底和外侧缘，融入股四头肌肌腱，构成膝关节囊的一部分，向下突出至胫骨外侧髁，并与髂胫束交织。

血液供应　股外侧肌的血供来源于旋股外侧动脉的降支，也来于其横支和升支；膕动脉的膝上外侧动脉；穿动脉末支等。

股内侧肌　股内侧肌（Vastus medialis）（图7.121，123，124）起于股骨转子间线下份、螺旋线（spiral line），粗线内侧唇，内侧髁上线近侧份，长收肌和大收肌肌腱及内侧肌间隔。肌纤维与股骨长轴呈15°角行向前下，大部分于肌深面附于腱膜，止于髌骨内侧缘和股四头肌肌腱。来于腱膜的一部分纤维加固膝关节囊，向下止于胫骨内侧髁。最下部肌束更趋水平，在活体于髌上囊内侧形成一突起。有些作者把这部分肌称为股内侧斜肌（Vastus medialis obligue）。其纤维大部分起于大收肌肌腱，止于髌骨内侧缘。

血液供应　股内侧肌的血供来源于股动脉，膝降动脉，膕动脉膝上、下内侧动脉的分支。

股中间肌　股中间肌（Vastus intermedius）（图7.123，124）起于股骨体上2/3前面和外侧面，外侧肌间隔的下份，肌束在前面移行为腱膜，构成股四头肌腱深部止于髌骨外侧缘和胫骨外侧髁。

股中间肌似乎与股直肌不能分开，但当把股直肌反折起来时，就可在两肌之间看到一从髌骨内侧缘向上延伸的窄隙，有时可远达转子间线下部，此外两肌常融合。

血液供应　股中间肌的血供来源于股动脉，股深动脉和旋股外侧动脉的降支和横支；膝关节网的吻合支等。

膝关节肌　膝关节肌（Articularis genus）为一小肌，常与股中间肌有别，偶尔与其融合，由起于股骨体下份前面的肌束构成，止于膝关节近侧端滑膜反折处（DiDio等1967）。

神经支配　股四头肌和膝关节肌由股神经（$L_{2,3}$）支配。

作用　股四头肌伸膝。股直肌协助屈髋，如果股骨固定可协助屈骨盆。股直肌可同时屈髋伸膝，伸膝时，因股骨干和下肢骨之间角度的变化，髌骨易向外侧移位（Lieb和Perry 1968）。股外侧肌和股内侧肌下份肌束施加的水平方向的力相互作用，保持髌骨位于股骨前面的沟内（Speakman和Weisberg 1977）。其中某一块肌肉或这几块肌力量的减弱（如由于膝关节炎或外伤等）可导致髌骨异常运动和关节稳定性的破坏。肌电图研究显示，三块股肌在小腿伸或旋转运动的不同时相内，肌电活动并不相同。站立时股四头肌肌电活动很小或没有（见前，站立、行走和跑步一节）。膝关节肌在伸小腿时向近侧提拉髌上囊，可能防止滑膜襞过多的嵌入髌骨和股骨之间（见前，肘关节肌）。

大腿内侧群肌

从其神经支配看，该群肌是由屈肌和伸肌共同演化而成。所有5块肌包括股薄肌、耻骨肌、长收肌、短收肌和大收肌均越过髋关节，但只有股薄肌远达膝关节，它们一般统称为大腿的收肌，但其作用远较此复杂。

股薄肌　股薄肌（gracilis）（图7.121，123，124）收肌群中最表浅者，上端薄、扁、宽，下端窄而变细。以扁腱膜起于耻骨体下半内侧缘，整个耻骨下支及邻近的坐骨部分（图6.295）。肌束垂直下降渐变成一圆腱，在缝匠肌肌腱后方越

过股骨内侧髁，然后弓形绕胫骨内侧髁，呈扇形展开止于胫骨髁下内侧面上份。肌腱下份的一小部分纤维移行为小腿的深筋膜。股薄肌止点恰位于半腱肌肌腱止点的近侧，其上缘被缝匠肌肌腱遮盖，并与其部分融合。其腱与膝关节的胫侧副韧带间隔有胫侧腱间囊（tibial intertendious bursa）。

血液供应　股薄肌的血供来源于闭孔动脉；旋股内侧动脉、膝降动脉，膝上、下内侧动脉，股动脉等。

神经支配　由闭孔神经（$L_{2,3}$）支配。

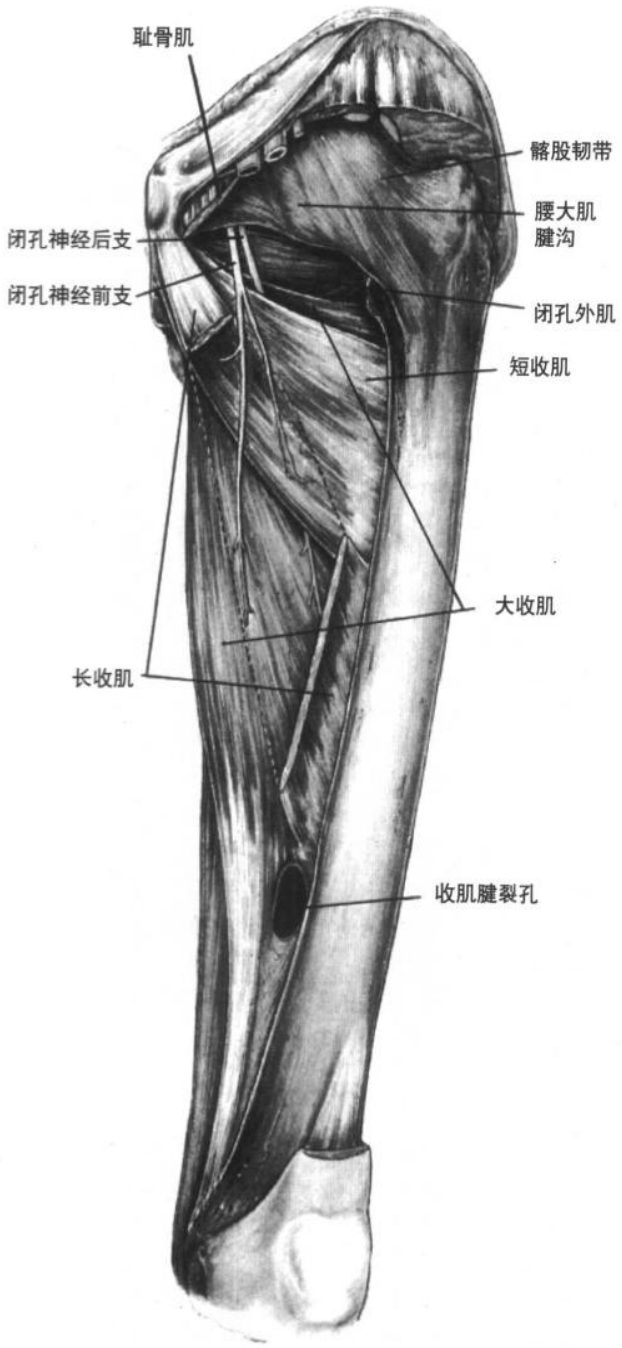

图 7.125 左大腿收肌前面观　长收肌大部已切除，其两缘位置以点状线表示。

作用　屈小腿并使其旋内，也可内收大腿。

耻骨肌　耻骨肌（pectineus）（图 7.121）位于股三角，呈扁的四角形。起于耻骨梳、髂耻隆起和耻骨结节间耻骨的前面，及肌前面的筋膜。肌束向后外下行，止于小转子至粗线间的连线。

变异　耻骨肌与其他哺乳动物一样可呈双层，两层接受各自的神经支配（见下文）。其近侧端可部分或全部地附着于髋关节囊。

毗邻关系　耻骨肌前有阔筋膜，将其与股血管和大隐静脉分开；后邻髋关节囊、短收肌、闭孔外肌和闭孔神经前支；外侧邻腰大肌和旋股内侧血管；内侧邻长收肌外侧缘。

血液供应　耻骨肌的血供来源于闭孔动脉、旋股内侧动脉，股深动脉第 1 穿支，阴部外动脉深支和股动脉分支。

神经支配　由股神经（L_2和$_3$），副闭孔神经（如其存在，L_3）。偶尔接受闭孔神经的分支。肌可不完全地分为前后两层，分别接受闭孔神经和股神经（或副闭孔神经）的支配。Woodburne（1930）发现800例中只有69例部分地接受副闭孔神经的支配。

作用　内收大腿和屈大腿。

长收肌　长收肌（adductor longus）（图 7.124，125）与耻骨肌在同一平面，为三块收肌中最前面者，大而扁。以扁或断面呈“C”形的细腱起于耻骨嵴和耻骨联合间角的前面，向后外下降扩展成一宽的肌腹，借腱膜止于股骨粗线中份、在股内侧肌、大收肌、短收肌之间，长收肌常与这些肌相互重叠交叉。

变异　长收肌偶尔呈双存在。

毗邻关系　长收肌前面有精索、位于精索和大隐静脉之间的阔筋膜、还有股动、静脉和缝匠肌。后方有短收肌、大收肌、闭孔神经前支；近起点处还有股深血管。外侧为耻骨肌。内侧是股薄肌。

血液供应　长收肌的血供来源于股动脉，股深动脉直接分支及不恒定的第 1～3 穿动脉，旋股内侧动脉，闭孔动脉。

神经支配　由闭孔神经前支（$L_{2,3}$和$_4$）支配。

短收肌　短收肌（adductor brevis）（图 7.123，125）位于耻骨肌和长收肌后方，在股薄肌和闭孔外肌之间起于耻骨下支和耻骨体外侧面一狭窄区。像长收肌一样似三角形，肌纤维向后外下降扩展，借腱膜止于股骨从小转子至粗线的一条线上。在粗线上份，恰位于耻骨肌及长收肌上份后方。

变异　短收肌常有2～3个分开的部分，或与大收肌合并。

毗邻关系　短收肌前方为耻骨肌、长收肌、股深动脉、闭孔神经前支；后方为大收肌、闭孔神经后支；上缘邻旋股内侧动脉，闭孔外肌、腰大肌和髂肌的联合腱；下缘邻股薄肌、大收肌。第 1 或第 1 和第 2 穿动脉在其股骨止点处穿过该肌。

血液供应　短收肌的血供来源于股动脉、股深动脉直接分支、和不恒定的第 1～3 穿动脉、旋股内侧动脉、闭孔动脉分支。

神经支配　由闭孔神经（$L_{2,3}$）支配。

大收肌　大收肌（adductor magnus）（图 7.123，124，125）

为大的三角形肌，起自耻骨下支一个小区域和邻近的坐骨支、坐骨结节的下外侧面。起于耻骨支的肌束短而水平走行，止于股骨臀肌粗隆的内侧缘、臀大肌的内侧。这部分肌束所处位置较深，有时被称为小收肌（adductor minimi）。起自坐骨支的肌束，向外下呈扇形分布，借宽的腱膜止于粗线和内侧髁上线的近侧部。肌的内侧份主要由起自坐骨结节的肌束组成，较厚，几乎垂直下降，在股骨下1/3处汇集为一圆腱，止于股骨内侧髁的收肌结节（见第6篇）。该肌腱在止点近侧可触摸到。在腱与内侧髁上线之间有扩张的腱纤维相连接。

沿该肌在股骨的附着线上，有数处肌腱呈弓形边缘，使骨与肌腱间形成小孔，上面四孔较小，分别有股深动脉的穿支及终末支穿过。最下面的孔较大，股血管由此穿至腘窝。

变异　起于坐骨结节的部分垂直的肌束与其它部分的分离程度可有不同。大收肌的上缘可与股四头肌融合。

毗邻关系　大收肌前方是耻骨肌、短收肌和长收肌、股血管和股深血管、闭孔神经后支；其近侧部与小转子间有一滑液囊。后方是坐骨神经、臀大肌、股二头肌、半腱肌和半膜肌。上缘与股方肌平行，两者间有旋股内侧动脉的横支。内侧缘邻股薄肌、缝匠肌和阔筋膜。

血液供应　大收肌的血供来源于股动脉，股深动脉的直接分支和所有穿动脉及旋股内侧动脉、闭孔动脉分支。

神经支配　大收肌是复合肌，受闭孔神经和坐骨神经胫侧分支双重支配；后者支配坐骨内侧髁部。两条神经都来于腰骶从前支，提示大收肌各部在起源上均来自屈肌。

作用　尽管内收肌群在需要时可大幅度强有力的内收，但通常并不很需要，更普遍的是作为复杂步态活动中的协同肌和某种程度的姿态控制肌，如，在屈、伸膝时，就有它们的参与（Janda和Stara 1965）。de Sousa和Vitti（1966）认为大收肌和长收肌可能是大腿内旋肌，他们还观察到，尽管在直立姿势与当外展的大腿内收时，内收肌并不活动（此时其实是重力在起作用），但在其他姿势，如仰卧或站立时，屈曲的大腿内收则有收肌活动。内收肌在屈髋（长收肌）和伸髋（大收肌）时也有作用。在对称性放松站立时，它们的活动最小。

臀肌

臀肌（gluteal muscles）主要包括臀大肌、臀中肌和臀小肌（图7.126，127），是一组较大的肌群，为髋关节的伸肌和外展肌，臀部较小的肌则旋髋关节，位置较深，包括梨状肌、闭孔内肌和闭孔外肌，上、下孖肌，股方肌，然而它们的作用因大腿原始位置的不同而不同。

臀大肌　臀大肌（gluteus maximus）（图7.126）为该区最大最表浅的肌，宽厚呈四边形，它和覆盖表面的脂肪、筋膜一起形成了臀部隆起。在人类臀大肌比其他灵长目动物都要厚而大，这与由四足向两足类的进化及直立姿势的保持有关。该肌纤维结构粗，被纤维性隔分成大的肌束。起于髂骨臀后线、髂嵴及其上，后方的粗糙面、竖脊肌腱膜，骶骨背面下份及尾骨侧缘、骶结节韧带及臀中肌表面的筋膜（臀筋膜）。肌束向外下行，肌肉上份即该肌的大部分和下份浅层肌束移行为厚的腱板，越过大转子外侧止于髂胫束。下份深部肌束在股外侧肌和大收肌之间止于臀肌粗隆。

有一个大的，通常为多腔的滑液囊，将该肌与大转子分开（臀大肌转子囊）；另一滑液囊位于臀大肌肌腱和股外侧肌腱之间，称为臀股囊（gluteal femoral bursa），位于臀大肌和坐骨结节之间的囊为臀大肌坐骨囊（ischial bursa of gluteal maximus）。

变异　可出现起于腰背筋膜或坐骨结节的肌束，也可分为二层。

毗邻关系　臀大肌浅表面隔一层薄的筋膜与皮下脂肪组织相邻。深面是髂骨、骶骨、尾骨、骶结节韧带、部分臀中肌、梨状肌、孖肌、闭孔内肌、股方肌、坐骨结节、大转子、股二头肌、半腱肌、半膜肌及大收肌起点。臀上动脉的浅支

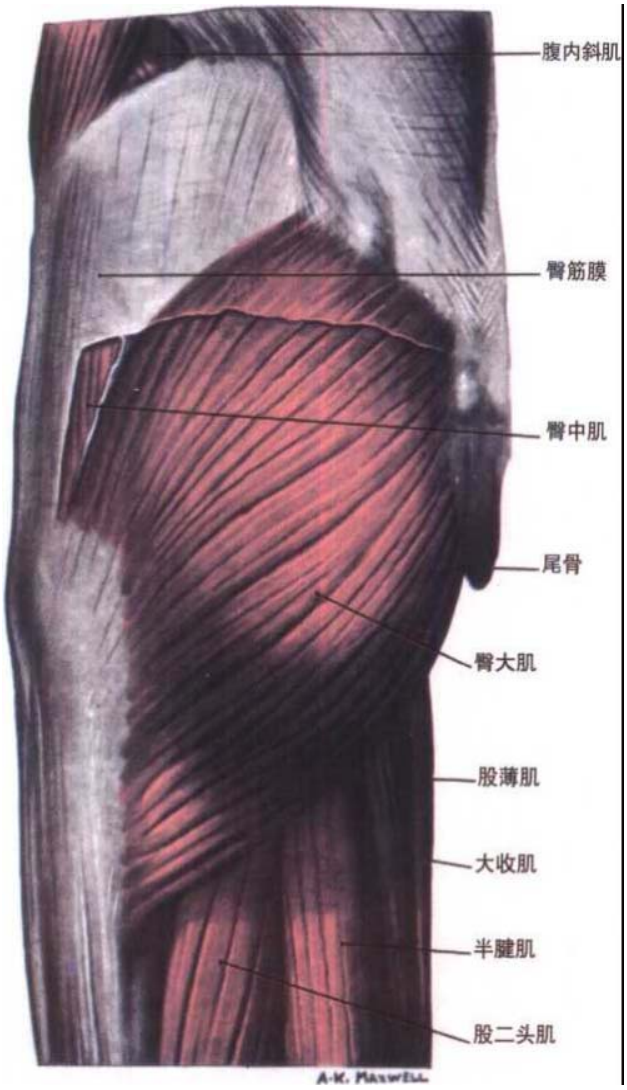

图7.126 左臀大肌。臀筋膜已呈三角形切除，显露部分臀中肌。

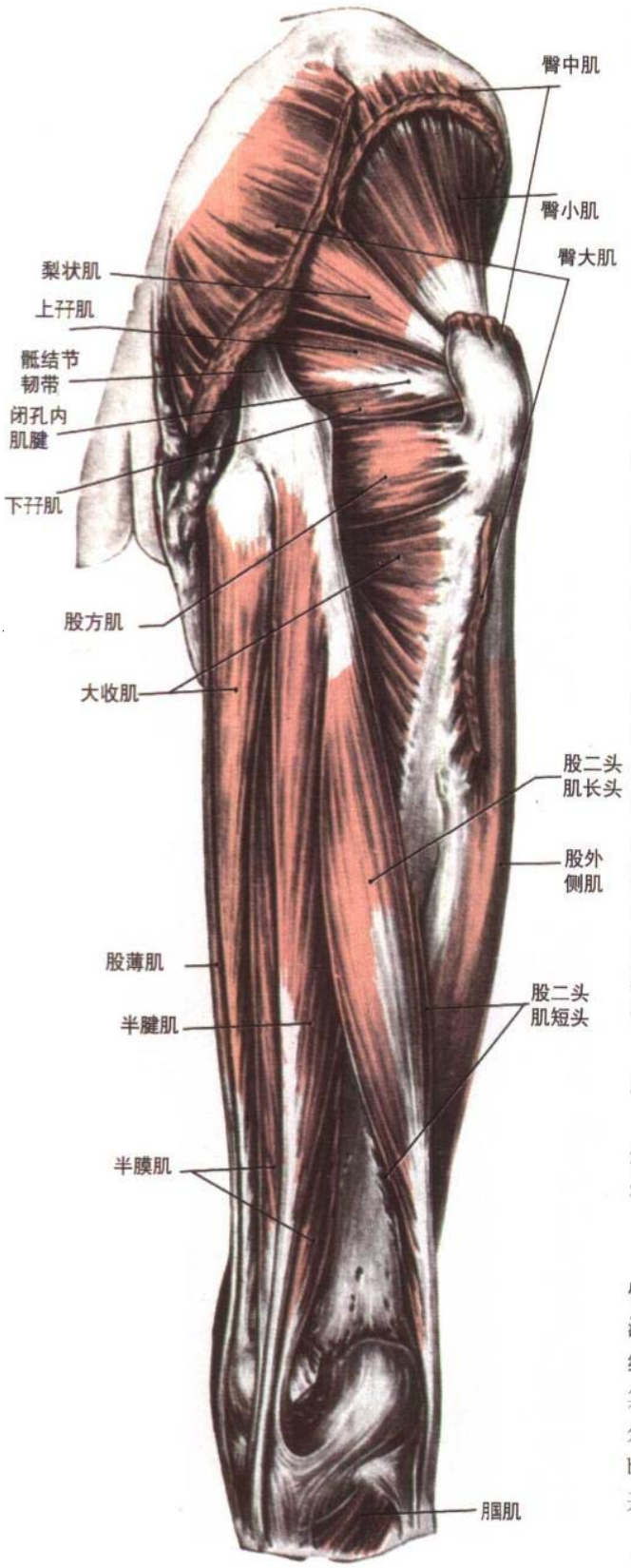

图 7.127 右臀部肌和股后肌群。

在梨状肌和臀中肌之间至该肌深面；臀下血管、阴部内血管、坐骨神经、阴部神经、股后皮神经及骶丛肌支在梨状肌下方出盆。第 1 穿动脉和旋股内侧动脉的终支也位于臀大肌下份深面。臀大肌上缘薄，覆盖臀中肌表面。下缘游离、突出，向外下斜行，表面有臀水平皱褶（髋关节后屈线）横过，该皱褶也是大腿后部与臀区的分界线（图7.71）。前面的皱折线（前屈线）与腹股沟韧带下方的筋膜层融合处相对应。

血液供应 臀大肌的血供来源于臀下动脉、臀上动脉、骶外侧动脉后支、血管的吻合支，尤其是旋股外侧动脉的分支、阴部内动脉向臀部的分支等。

神经支配 由臀下神经（L_5 和 $S_{1,2}$）支配。神经在肌内的详细分布见 Menning 等（1974）的论文报告。

作用 以骨盆为起点或固定点，臀大肌可伸屈曲状态的大腿，使之与躯干呈一线。以远端为固定点，可防止行走时躯干在髋关节处的前倾。在踝关节轻度前倾站立时，此肌可不活动。当在弯腰（屈髋）手触地动作恢复至站立过程中，臀大肌可与股后肌一起伸髋关节，使上身直立（Joseph 和 Williams 1957）。臀大肌在行走过程和爬楼梯时，可周期性收缩；强烈外旋大腿时则持续收缩；臀大肌上份肌束收缩可使大腿外展。当膝关节伸肌松弛时，臀大肌可通过阔筋膜张肌、髂胫束将股骨稳定在胫骨上。人类臀大肌与其他灵长目动物的形态上的差异，在于肌上份肌束的出现。这种变化可使人类更好地控制躯干在左右方向上的稳定性（Stern 1972）。

臀中肌 臀中肌（gluteus medius）（图 7.126, 127）宽而厚，后 1/3 被臀大肌覆盖，前 2/3 表浅，仅由一层较致密的深筋膜覆盖（图 7.126）。该肌上方起于髂嵴和臀后线之间的髂骨外侧面，下方起于臀前线，也起于其上份表面强韧的筋膜。肌束合成一扁腱，止于股骨大转子外面一斜向前下方的嵴。肌腱在大转子外侧面前上份表面滑动，两者间有滑液囊，称为臀中肌转子囊（trochanteric bursa of gluteus medius）。

变异 臀中肌的一部分深层肌束可止于大转子上缘。其后缘有时与梨状肌融合。

血液供应 臀中肌的血供来源于臀上动脉、臀下动脉的分支、阴部内动脉及十字交叉吻合血管的分支，尤其是旋股外侧动脉的分支。

神经支配 由臀上神经（$L_{4,5}$ 和 S_1）支配。

作用 和臀小肌一起在下文讨论。

臀小肌 臀小肌（gluteus minimus）（图 7.127）位于臀中肌深面，两者形态相似，均呈扇形。肌纤维起于臀前线和臀下线之间髂骨外侧面，及后方的坐骨大切迹边缘。肌束向下汇集至腱膜的深面；然后移行为肌腱止于大转子前外侧嵴，并分出部分纤维至髋关节囊。臀小肌转子囊（trochanteric bursa of gluteus minimus）将肌腱与大转子前面内侧份分开。

变异 臀小肌可分为前后两部分，部分肌束可至梨状肌、上孖肌，或股外侧肌。

毗邻关系 在臀中肌和臀小肌之间是臀上动脉的深支和

臀上神经。股直肌反折腱和髋关节囊位于臀小肌深面。

血液供应和神经支配　同臀中肌。

作用　以骨盆为起点，臀中肌和臀小肌都可外展大腿，前部肌束还能使之旋内。在行走和跑步中，对侧足从地面抬起时，该侧的臀中、小肌对维持躯干直立起重要作用。此时，重力作用使骨盆朝支撑腿的对侧倾斜；支撑侧臀中肌和臀小肌则拮抗这一趋势。当它们从下方产生强烈收缩，作用在髋骨时，则可使无支持侧骨盆实际上稍升高于支撑腿侧。当双足分开一定距离，放松地直立时（对称），两肌常无电活动，但当两足平行合拢时（Ronbergs实验中采用的体位），则两肌可产生电活动（Jonsson和Stern 1962）。

临床联系　当对侧单足抬起时，臀中肌和臀小肌对骨盆的支持作用取决于以下几方面：

⑴两块肌肉及其神经支配必须功能正常。

⑵形成支点的髋关节各组成部分必须在正常位置。

⑶股骨颈必须完整，干颈角正常。

当这些条件中的任何一个不具备时，如⑴臀肌麻痹，⑵髋关节先天异常，⑶未愈合的股骨颈骨折或髋内翻使支持机制被破坏。当病人试图用受累及的腿站立时，对侧骨盆下降。这就是临床上所见的Trendelenberg征。臀中、小肌麻痹是影响髋关节的最严重的肌损伤：患者具有蹒跚步态。假如这些肌完整，只是其他肌麻痹，则髋关节在行走甚至跑中发生的异常要轻微得多。

梨状肌　梨状肌（piriformis）（图7.127）位于臀区中部，与臀中肌处于同一平面。借三个肌齿起于骶骨前面，肌齿附于骶前孔之间的骨面及骶前孔延伸的沟上（图6.111A），也起于髂骨臀面近髂后下棘处，及邻近的骶髂关节囊，有时还起于骶结节韧带的盆面。肌肉从坐骨大孔穿出骨盆，并大体上填满该孔，此处成了其上、下方穿出结构的重要提及点。梨状肌借圆腱止于大转子上缘内侧边。肌腱位于闭孔内肌和孖肌总腱后上后，并常与它们部分融合。梨状肌也可和臀中肌融合。

毗邻关系　在骨盆内，梨状肌前面是直肠（特别在左侧）、骶丛、髂内血管的分支；后面为骶骨。在骨盆外，肌前面与坐骨及髋关节囊后面接触；后面是臀大肌。上缘邻臀中肌、臀上血管和神经；下缘邻尾骨肌和上孖肌。坐骨神经、臀下血

图7.128 左闭孔膜腹侧面观。

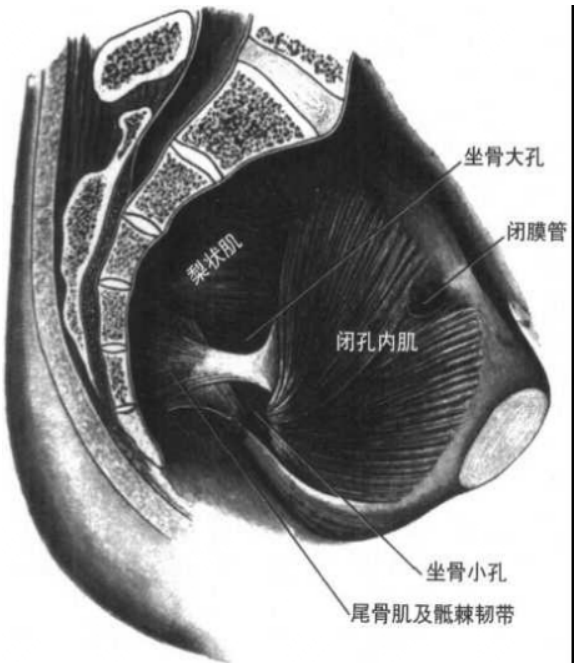

图 7.129 左闭孔内肌盆内面观。显示尾骨肌纤维方向和骶棘韧带。

管、股后皮神经、阴部内血管和阴部神经，以及骶丛肌支经梨状肌和上孖肌之间至臀部。腓总神经常穿过梨状肌并将其分为两部分。

变异 Anson（1963）、Lee 和 Tsai（1974）记载了坐骨神经和梨状肌之间有以下几种变异关系：(1)未分支的坐骨神经从梨状肌上缘或经过梨状肌穿出；(2)坐骨神经可分两支分别从肌的上方和下方穿出；(3)坐骨神经的一支从梨状肌中穿出，另一支是从肌上方或下方穿出；(4)最后一种是最常见的类型，从梨状肌下缘穿出。

血液供应 盆部：梨状肌的盆部血供来源于臀下动脉、臀上动脉、阴部内动脉、骶外侧动脉。梨状肌臀部：血供来源于臀下动脉、臀上动脉、阴部内动脉，构成十字吻合的血管（见第 10 篇，旋股内外侧动脉）。

神经支配 由第 5 腰神经（L_5）和第 1、2 骶神经（$S_{1,2}$）的分支支配。

作用 当髋关节处屈曲位时，梨状肌可使大腿旋外，而当处伸展位时，则起外展大腿的作用。

闭孔膜 闭孔膜（obturator membrane）（图 7.128）为薄的腱性膜，封闭大部分闭孔，只在其前上方留有一裂孔，即闭膜管，闭孔血管及神经由此离开盆部至股部。闭孔膜起于闭孔的锐利边缘，只是在前下角，起于耻骨支盆面，即闭孔内面。闭孔膜纤维主要是横行交织排列的纤维束；最上方者附于闭孔结节（obturator tubercle）形成闭膜管。闭孔膜的内外两面分别为闭孔内肌和闭孔外肌提供腱性附着点，髋关节的耻骨韧带的部分纤维亦附于此膜的外面。

闭孔内肌 闭孔内肌（obturator internus）（图 7.129）部分位于真骨盆内，部分位于髋关节后方。起于小骨盆腔前外侧壁的内面；其附着点几乎围绕着闭孔，包括耻骨下支、坐骨支、髋骨骨盆缘下面和后方，后上方的坐骨大孔上份，前下方的闭孔（见图 6.295）。也起于闭孔膜盆面内侧份，构成闭膜管的腱弓；一小部分起于其表面的闭孔内肌筋膜。肌束很快向坐骨小孔方向会聚，在肌深面形成 4 或 5 条腱束，继而向外侧呈直角绕过坐骨棘和坐骨结节之间的凹形骨面，骨面上覆有一层光滑的透明软骨，且与腱之间隔有一滑液囊；表面上的嵴与腱束之间的沟相对应。这些腱通过坐骨小孔离开骨盆后，合成一扁腱，并与孖肌部分融合，此腱水平越过髋关节囊，终止于坐骨大转子内侧面转子窝前上方的压迹处。在腱和髋关节之间常见有一狭长的滑液囊，偶尔与腱和坐骨之间的滑液囊相通。

毗邻关系 闭孔内肌在盆腔内，前外侧面邻闭孔膜及骨盆外侧壁内面；后内侧面为闭孔内肌的筋膜、肛提肌起始部及包裹阴部内血管和阴部神经的鞘（见第 8 篇），并形成坐骨直肠窝的外侧壁。在骨盆外，闭孔内肌被臀大肌覆盖，其后方有坐骨神经横过，向前越过髋关节后方。闭孔内肌肌腱从坐骨小孔穿出骨盆处其上、下方有两块孖肌覆盖，形成一肌性管道。近肌腱止点处，这两块孖肌行至腱的前面并形成一沟，容纳闭孔内肌肌腱。

血液供应 盆部：闭孔内肌的盆部血供来源于臀下动脉、臀上动脉、阴部内动脉分支。臀部：臀部闭孔内肌血供来源于臀下动脉、上字形吻合血管的分支。

神经支配 闭孔内肌由第 5 腰神经（L_5）和第 1 骶神经（S_1）支配。

作用 与闭孔外肌一起讨论。

上孖肌 上孖肌（gemellus superior）（图 7.127）较下孖肌小，起自坐骨棘背面，与闭孔内肌腱上缘融合，一起止于大转子内侧面。该肌有时缺如。

下孖肌 下孖肌（gemellus inferior）（图 7.127）紧靠闭孔内肌腱沟下方，起自坐骨结节上份，与闭孔内肌腱下缘融合，一起止于大转子内侧面。

可把两块孖肌看做是闭孔内肌的附属部分，只不过其起点位于骨盆外。

血液供应 两块孖肌都由臀下动脉、臀上动脉、阴部内动脉和构成十字吻合网的血管供血。

神经支配 上孖肌受闭孔内肌神经支配（L_5 和 S_1）；下孖肌受布于股方肌的神经支配（L_5 和 S_1）。

作用 使已伸的大腿外旋；外展屈曲的大腿。

股方肌 股方肌（quadratus femoris）（图 7.127）为扁四边形肌，位于下孖肌和大收肌上缘之间，与大收肌隔以旋股内侧动脉的横支。股方肌起于坐骨结节外面上份，行经髋关节和股骨颈后方，并借闭孔外肌腱和旋股内侧动脉升支与它们分开。止于股骨转子嵴中份稍上方的一小结节及其稍下方的骨面。股方肌与小转子间常有一滑液囊。股方肌有时缺如。

血液供应 股方肌的血供来源于阴部内动脉、臀下动脉、旋股内、外侧动脉和第 1 穿动脉等形成十字吻合的血管，更详细的描述见 Leborgne 等的报告（1973）。

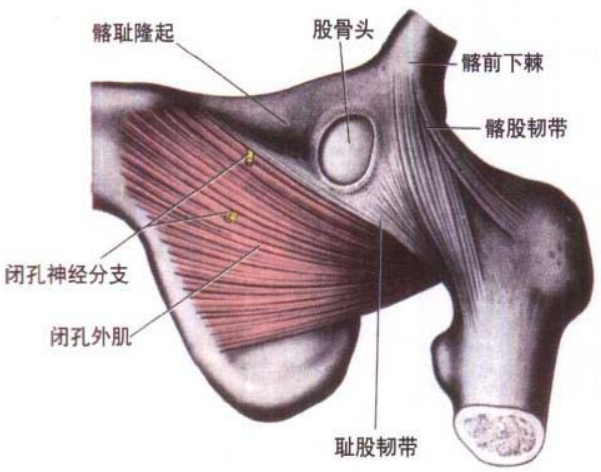

图 7.130 左闭孔外肌前下面观。此标本的腰大肌腱囊与髋关节滑膜腔已通联。股骨头已显露出来。

神经支配　由至股方肌的神经（L_5和S_1）分支支配。

作用　外旋大腿。

闭孔外肌　闭孔外肌（obturator externus）（图 7.130）呈扁三角形，覆盖骨盆前壁外侧面。起于闭孔膜外面的内 2/3，以及邻近的耻骨支和坐骨支，并于闭孔缘和闭孔膜之间向骨盆内稍作延伸，整个肌和汇集成的腱螺旋形向后外上跨过股骨颈和髋关节囊的后方止于股骨转子窝。肌腱与股骨颈、髋关节囊之间有一滑液囊，并与髋关节囊相通。闭孔血管位于肌和闭孔膜之间；闭孔神经前支经过肌的前方至股，而后支穿过该肌（图 7.130）。

血液供应　闭孔外肌的血供来源于闭孔动脉、旋股内侧动脉，尤其是其升支；在止点处，由后者与臀血管和旋股外侧动脉的吻合支供血。

神经支配　由闭孔神经后支（L_3和$_4$）支配。

作用　围绕在髋关节周围的肌有耻骨肌、梨状肌、闭孔肌、孖肌和股方肌，作为姿势肌较之作为原动肌更重要。它们像可调节的韧带那样起作用，以维持髋关节的稳定和完整。然而，这些肌大多不能直接观察，而且由于它们和重要的神经血管关系密切，至今难以得到人类的肌电图资料。在猿的闭孔肌上进行肌电图类似研究提示，有关这些肌功能的早期推测可能不确切（Stern 和 Larson 1993）。实验表明在两足直立行走和垂直攀登中，闭孔外肌于摆动相早期就收缩，在攀爬中，它引起股旋外，在行走中它可能对抗股前面的收肌，在同时相中也引起大腿旋内趋势。闭孔内肌作用方式与闭孔外肌不同，它在两足行走中的作用仍不清楚。从其附着点推测，它可能和孖肌一样，使处于伸展状态的大腿外旋、使处屈曲状态的大腿外展，这些作用可以拮抗髋关节原始动力肌收缩时引起的额外运动。

大腿后群肌

即股后肌群（图 7.127），有股二头肌、半腱肌和半膜肌。常称为“腘绳肌”（hamstring），均跨越髋、膝两个关节，使伸髋和屈膝结合起来。该群肌跨越膝关节后方时，形成了腘窝的上内侧和上外侧界，其作用将在讲述完各肌后一起讨论。

股二头肌　股二头肌（biceps femoris）（图 7.123，124，127，131A，B）位于大腿后外侧，近侧有两个起点：长头借共同的肌腱与半腱肌一起起于坐骨结节上份和下内侧面压迹（见图 6.267A）及骶结节韧带的下份；短头起于股外侧肌和大收肌之间的股骨粗线外侧唇，并在近侧延伸几至臀大肌，向远侧沿外上髁上线至股骨外上髁上 5cm 以内。部分短头纤维起自外侧肌间隔。长头形成梭形肌腹跨过坐骨神经向外侧下降，肌束终于覆盖在肌后表面的腱膜；该腱膜深面接受短头肌束，逐渐缩细成腱（外侧腘绳腱）。腱的大部分在腓侧副韧带周围分散并止于腓骨头。小部分分为三层：中间层与腓侧副韧带融合；另外两层经韧带浅面和深面止于胫骨外侧髁（Sneath 1955）。腓总神经沿腱的内侧下降，在远端将其与腓肠肌外侧头分开。

变异　短头可缺如，有时可有副头起于坐骨结节、股骨粗线或内侧髁上线。

血液供应　股二头肌的坐骨起点和近侧部的血供来自闭孔动脉后支，臀下动脉和十字吻合血管。其短头的中央部的血供来自第 1～4 穿动脉和纵行吻合链，腘动脉上肌支。其止点处的血供来自膝上、下外侧动脉、旋股外侧动脉。

神经支配　由坐骨神经（L_5，S_1和$_2$）分支支配。长头由胫神经，短头由腓总神经支配。这反映了屈肌和伸肌的两种复合起源成分（参见半膜肌的神经支配）。

半腱肌　半腱肌（semitendinosus）（图 7.124，127）以其长腱著名，位于大腿后内侧，起于坐骨结节上部下内侧切迹（见图 6.276B），从起点向下借助约 7.5cm 长的腱膜与股二头肌相连。肌腹呈梭形，在股中点稍下方终于一长的圆腱，继而行于半膜肌表面；绕过胫骨内侧髁，经膝关节胫侧副韧带表面（两者间有滑液囊分隔），在缝匠肌止点后方，股薄肌止点远侧，止于胫骨内侧面上份（图 7.135）。在止点处与股薄肌肌腱结合，部分延伸至小腿深筋膜。在肌中点处常出现一腱划，此处也可接受来自股二头肌长头的肌束。

血液供应　半腱肌的坐骨起点和近侧部的血供来自闭孔动脉后支、臀下动脉和十字吻合血管分支。其中央部的血供来自第 1～4 穿动脉纵行吻合链、腘动脉上肌支。其止点处的血供来自膝下内侧动脉，及与其吻合网上的血管。

神经支配　由坐骨神经（L_5，S_1和$_2$）通过胫神经支配（参见半膜肌的神经支配）。

半膜肌　半膜肌（semimembranous）（图 7.124，127，131A，B）因其上方起点处的扁平状腱而命名，也位于大腿后内侧，借长的扁腱起于坐骨结节上外侧压迹（见图 6.267A）。腱纤维在下内侧与股二头肌、半腱肌腱纤维有一定的交织。腱从坐骨结节和坐骨支接受两束来于大收肌两侧的纤维束，然后变宽，在半腱肌和股二头肌长头深面下降。肌性部分在大腿中点处起于该腱，并在肌的下份后面汇聚移行为下部腱膜；继而缩细成粗而圆的远端止腱。此腱在膝关节水平分为五部

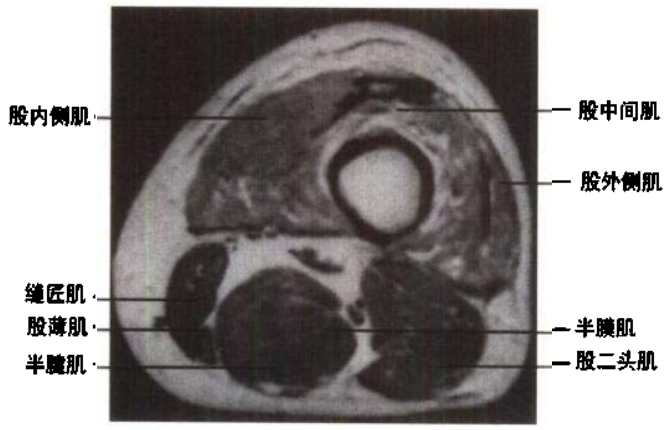

图 7.131A 右股部横切面磁共振图像面，已在 7.131B 中的近侧(上)面图解。(由 Shaun Gallagher 先生提供，Guy 医院，Sarah Smith 先生摄影)。

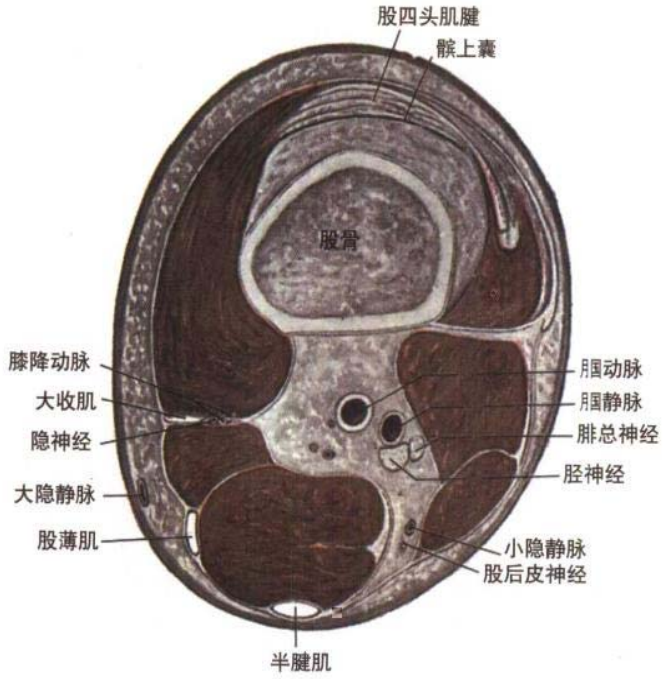

图 7.131B 右股部横切面，大约在股骨收肌结节上方 4cm 水平的近侧(上)面观。

分，主要的部分止于胫骨内侧髁后面的结节，有时称为腱结节（tuberculum tedinis）（Cave 和 Porteous 1958）。其他一些束紧靠胫侧副韧带后方止于胫骨内侧缘；一薄的纤维束止于腘肌表面的筋膜；一索条状的腱行于胫侧副韧带的深面，止于胫骨内侧髁后面沟的下唇及附近部分；一致密的腱膜斜向上至股骨髁间线和外侧髁，形成膝关节腘斜韧带（oblique popliteal ligament）的大部分。该肌深面为腘血管，而其本身全长又被半腱肌覆盖（图 7.127），半腱肌和半膜肌远侧腱形成内侧腘绳肌腱。

变异 半腱肌大小变化很大，可能缺如，也可成双肌，主要起于骶结节韧带。也可有连于股骨和大收肌的副头。

血液供应 半膜肌的坐骨起点和近侧部血供来源于闭孔动脉后支，臀下动脉和十字吻合血管网。其中央部的血供来自第 1～4 穿动脉和纵行血管吻合链、腘动脉上肌支。其止点处的血供来自膝上内和膝下内侧动脉，后者与胫前动脉和膝降动脉的隐支相吻合。

神经支配 由坐骨神经的胫神经分支（L_5，S_1 和 $_2$）支配。Himstedt 等（1974）曾详细描述过股后肌群肌肉的神经分布。

作用 股后肌群从上方收缩可以屈膝，从下方收缩可以伸髋。拮抗重力牵拉躯干，从弯腰位至直立姿势；在此动作中股二头肌起最大作用，当膝半屈时，股二头肌可使小腿在股骨的相对位置上外旋，而半腱肌和半膜肌可使之内旋。当伸髋时，股二头肌是大腿的外旋肌，而半腱肌和半膜肌是其

内旋肌。同股四头肌一样，在对称性静息站立时，内收肌、臀大肌和股后群肌腱是静止的。然而，任何身体重心移至髋关节横轴前方的运动，如踝关节的前伸倾斜或相对髋关节的前屈都立即伴有股后群肌的强烈收缩（这和臀大肌显著不同，后者仅当强力伸髋时才开始收缩）。

当膝关节抗阻力屈曲时，在腘窝外侧可摸到股二头肌肌腱。在内侧，股薄肌与更内侧，半腱肌肌腱呈明显隆起。在两肌腱隆起边缘缝间往深触压，可刚刚摸到半膜肌腱。

尽管半腱肌、半膜肌和股二头肌均跨过髋关节和膝关节，但有证据表明它们在使某一关节产生运动的同时，并不对抗另一关节的拮抗肌的运动（Markee等1955）。但通常还是各肌作为一个整体收缩，髋关节或膝关节处运动与否，主要取决于这些关节的其他的固定肌。

临床联系　在膝关节病变中，屈肌腱挛缩是常见的并发病；可引起小腿弯屈和胫骨部分后移位。同时由于股二头肌的原因可能伴有轻度旋外。当进行屈肌腱挛缩的校正手术时，应注意腓总神经和股二头肌腱内侧缘的密切关系。当放松时，屈肌腱长度变化很大，有些个体该肌很短，以至于膝关节伸直时，可限制髋关节的屈曲。因而弯腰动作只能以脊柱的弯曲或下蹲来代偿。

小 腿 肌

小腿肌主要包括使足背屈的前群伸肌，跖屈的后群屈肌，及外侧群伸肌，如腓骨肌。小腿肌的后群强大而突出，与行走或跑时足的跖屈动作，产生巨大推动力有关。

小腿筋膜　小腿筋膜（fascia cruris）主要是指小腿深筋膜，它与阔筋膜相延续，绕膝关节附着于髌骨、髌韧带、胫骨粗隆和胫骨内外侧髁及腓骨头。后方形成覆盖腘窝的腘筋膜，此处为横行纤维加强并有小隐静脉穿过。外侧接受股二头肌腱的延续，内侧接受缝匠肌、股薄肌、半腱肌和半膜肌肌腱的延续部分，并在胫骨、腓骨小头和外踝处与骨膜融合。向下与伸肌和屈肌支持带相延续。小腿筋膜在近端和前部较厚而致密，胫骨前肌和趾长伸肌的一些肌束起于其深面；后方薄，覆盖在腓肠肌和比目鱼肌表面。在外侧，与前、后小腿肌间隔相连，后两者分别附于腓骨前、后缘；小腿筋膜还有许多细弱的延伸部分包裹各肌。另外，小腿部还有一宽的横行的肌间隔，即小腿深横筋膜，行于小腿后群肌浅、深两层之间。所有这些筋膜相互连接，并最终连于骨膜，形成了辅助骨骼系统的结缔组织支架。

小腿前群肌

前群肌（Anterior group）（图7.132）包括趾长伸肌、跨长伸肌、胫骨前肌和第3腓骨肌。其功能是产生足背屈运动。

胫骨前肌　胫骨前肌（tibialis anterior）（图7.132，133A，B）位置表浅，在胫前外侧易于摸到。起于胫骨外侧髁，胫骨体外侧面的近端2/3，附近骨间膜的前面，小腿筋膜的深面。胫骨前肌与趾长伸肌之间有肌间隔。该肌垂直向下在小腿下1/3处终于其前面的肌腱；肌腱向下穿过上、下伸肌支持带

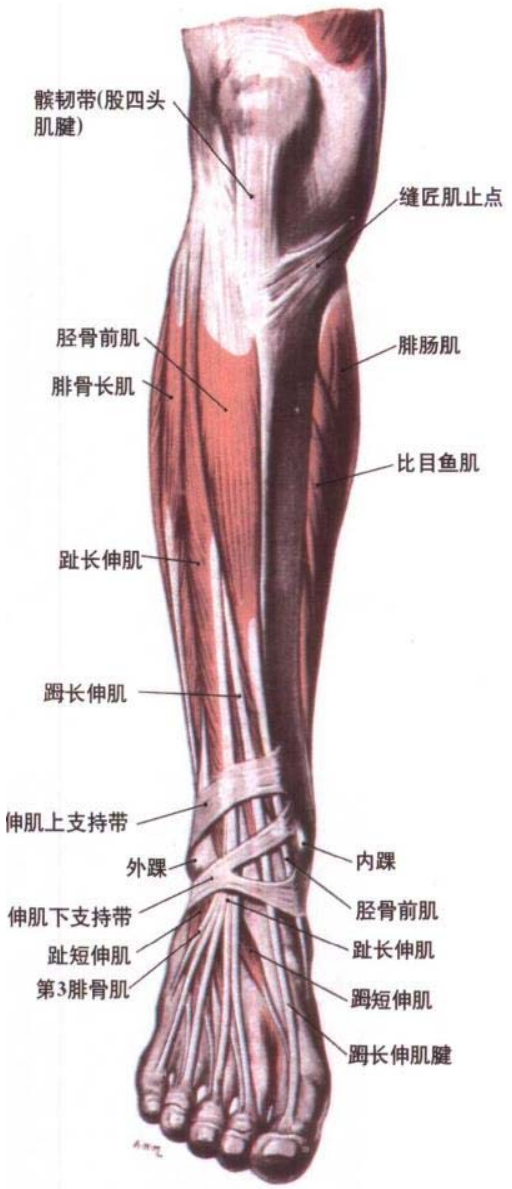

图7.132 右小腿肌前面观(引自Quain Anatomy 11th edn)。

的内侧份，然后斜向内下止于内侧楔骨的内侧面和下面，以及邻近的第2跖骨底（图7.135）。在小腿上份，胫骨前肌位于胫前血管和腓深神经前面。

变异　有记载胫骨前肌可止于距骨、第1跖骨头，或跨趾近侧节趾骨底。

血液供应　胫骨前肌的血供来源于胫前动脉的许多直接分支，胫前返动脉。其肌腱的血供来自内踝前动脉及内踝动脉网、足背动脉、跗内侧动脉、胫后动脉内踝支和跟支。

神经支配　由腓深神经（L_4和$_5$）支配。

作用　胫骨前肌是踝（胫距）关节的背屈肌和足内翻肌，当两种运动结合时，如行走，其活动最明显。在胫骨前缘的外侧透过皮肤可看到肌腱，并可向下内追踪，跨过踝关节至足内侧。可上提第1跖骨底和内侧楔骨并使其背面旋外。

站立时人体重心的垂线位于踝关节前方，故胫骨前肌此

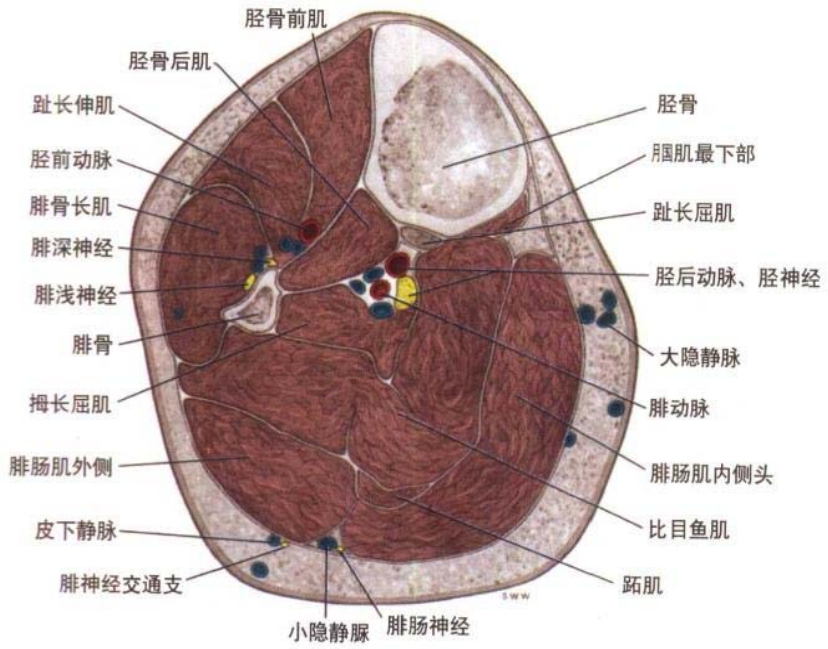

7.133A 右膝关节远侧约10cm处小腿横切面图(内侧)上面观。

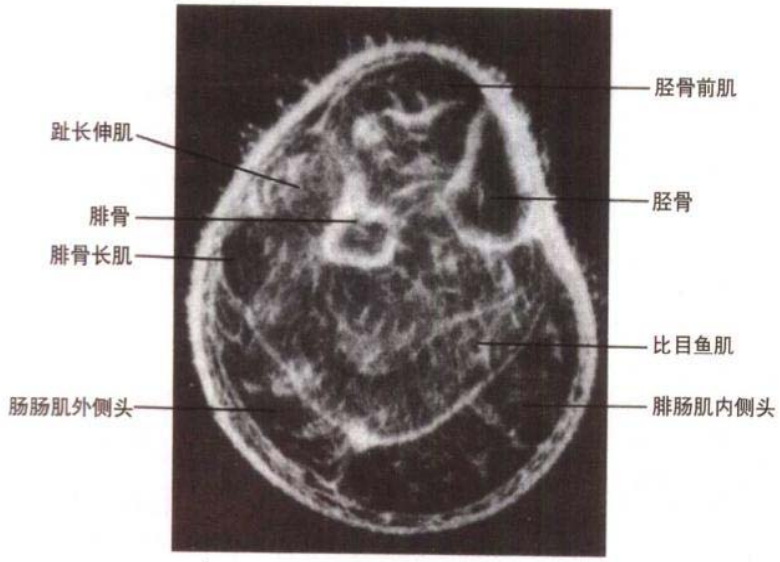

7.133B 成人右小腿横断面超声图像，近侧面观。扫描水平同7.133A横切面相同。(由H·D Rott, Siemens和Erlangen先生提供，Sarah Smith先生摄像)。

时是静止的。从下方收缩，胫骨前肌可使小腿相对踝关节前屈，以对抗躯体后倾。胫骨前肌还具有支持足内侧纵弓的作用，但在站立时肌电图显示该肌活动轻微，而在使足弓变平运动时，如行走和跑步中，足趾蹬地时，该肌的作用则显著增强。

趾长伸肌 趾长伸肌(extensor hallucis longus)(图7.132, 134)位于胫骨前肌和趾长伸肌之间，部分在它们的深面。在趾长伸肌内侧起于腓骨内侧面中份，及邻近的骨间膜前面。胫前血管和腓深神经位于该肌和胫骨前肌之间。其肌束行向远端终于在该肌前缘形成的腱。肌腱穿过伸肌上、下支持带深面，在近踝关节处跨至胫前血管内侧，止于趾远节趾骨底背面。在跖趾关节处，腱两侧各分出一薄层覆盖关节背面。另外，还常常从腱内侧缘伸出一延续部，止于近节趾骨底。

变异 有时和趾长伸肌融合，可发出一束止于第2趾。

血液供应 趾长伸肌的血供来自胫前动脉的数条直接分支、内踝前动脉和内踝动脉网，足背动脉、第3跖背动脉，有时得到来自足底的近侧和远侧穿动脉的补充及趾内、外侧趾背动脉，有时有腓动脉穿支供应。

神经支配 由腓深神经(L_5)的分支支配。

作用 趾长伸肌可伸趾趾和使足背屈。当用力伸趾指时，只要有相对较小的外力即可使远节趾背伸，而要伸近节趾骨则需要相当大的外力。当这一趾指背伸运动受到抵抗时，在胫骨前肌外侧可看到和触到该肌肌腱。

趾长伸肌 趾长伸肌(Extensor digitorum longus)(图7.132, 133A, 3, 134)为羽状肌，起于胫骨外侧髁、腓骨近侧端3/4内侧面，及邻近的骨间膜前面，小腿深筋膜深面，小腿前肌间隔，及其与胫骨前肌之间的肌间隔；这些起点形成了一个骨腱膜管的壁。在小腿上份，胫前血管和腓深神经位于趾长伸肌和胫骨前肌之间；小腿下份趾长伸肌也位于它们之间。趾长伸肌和胫骨前肌在同一高度移行为肌腱，与第3腓骨肌(图7.139, 140)一起越过上伸肌支持带后方和下伸肌支持带的环内。肌腱分为四束，于足背面前行，以与手的指伸肌腱相同的方式终止(见前)。在跖趾关节处，至第2、3、4趾的腱外侧各有趾短伸肌腱加入。这样就在近节趾背上形成趾背腱膜，就像手指的一样，接受蚓状肌和骨间肌的加入(见前)。腱膜到达近侧趾间关节处缩细，并分为三束：中间束止于中节趾骨底，两个侧束在中节趾骨背面重新合并，止于远节趾骨底。

变异 至第2～5趾的腱可成对。可有副束止于跖骨和趾趾。

血液供应 趾长伸肌的血供来自胫前动脉的直接分支、内踝前动脉和内踝动脉网，后者与足背动脉附外侧支合并，

也来自第2～4跖背动脉，并由足底的近侧和远侧穿动脉补充。第2～4趾背动脉、腓动脉穿支、并联合外踝前动脉和跗外侧动脉供应。

神经支配　由腓深神经（L_5和S_1）分支支配。

作用　协同胫骨前肌和趾长伸肌伸趾，使足背屈，并和趾长伸肌一起紧张跖腱膜。

第3腓骨肌　第3腓骨肌（peroneus tertius）（图7.132、134、140）为趾长伸肌的一部分，可认为是它的第5条肌腱。作用在该腱上的肌束起于腓骨内侧面远端1/3或更远些，还起于邻近的骨间膜前面、小腿前肌间隔。其肌腱和趾长伸肌一起行经伸肌上支持带后方和伸肌下支持带环内（图7.139、140）。止于第5跖骨底背面内侧份，但常有一薄腱膜沿跖骨体内侧缘向前延伸。

变异　第3腓骨肌变化相当大，有4.4%的人完全缺如（Werneck 1957）。

血液供应　第3腓骨肌的血供来自胫前动脉的直接分支；内踝前动脉和内踝动脉网；跗外侧动脉至外踝前动脉的分支；腓动脉的穿支；弓状动脉终末支；第4跖背动脉，足底内侧近、远侧穿动脉补充。

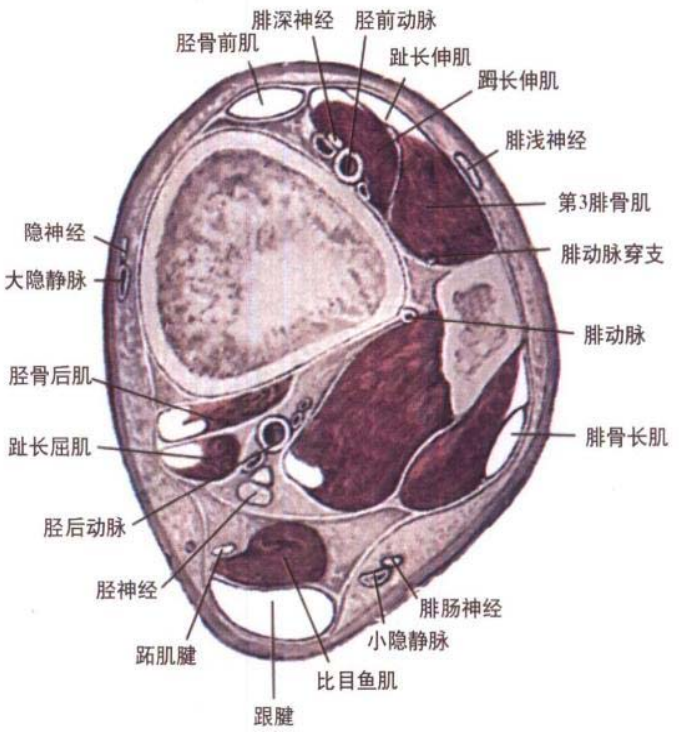

图7.134　右小腿横切面，约平内踝尖上方6cm近侧（上）面观。

神经支配　由腓深神经（L_5和S_1）分支支配。

作用　在行走时的摆动相（图7.149），肌电图研究显示，第3腓骨肌、趾长伸肌和胫骨前肌收缩可引起足背屈和外翻（Jungers等1993），这使足呈水平状，帮助足趾离开地面，这是促进两足行走较省力的动作。在站立相（stance phase）时，第3腓骨肌不活动，这一认识与其收缩主要支持外侧纵弓或向内侧中心部传递足压力的观点相矛盾。

临床联系　腓总神经易在腓骨颈处受损伤，所引起的功能丧失，尤其是作为主要的足背屈肌功能的丧失，导致"足下垂"。患者在行走时，髋关节作环转运动，以防止失足绊倒。

小腿外侧群肌

小腿外侧群肌包括腓骨长肌和腓骨短肌，都是足的外翻肌。

腓骨长肌　腓骨长肌（peroneus longus）（图7.132、133A、B、134、136、137）较表浅，起于腓骨头和腓骨外侧面上2/3，小腿筋膜深面、小腿前、后肌间隔，偶尔也有少量纤维起于胫骨外侧髁。在腓骨头和腓骨体起点之间有一间隙，腓总神经由此穿过。肌腹终下一长腱，和腓骨短肌腱一起于外踝后方的沟内向远端走行。此沟被腓骨肌上支持带围成一管道，因而，腓骨长肌肌腱和位于其后方的腓骨短肌腱包于一总的滑膜鞘内（图7.140）。腓骨长肌腱跨过跟骨外侧，在腓骨滑车和腓骨短肌肌腱下方，腓骨肌下支持带的深面，斜行向前，越过骰骨外侧缘，然后行于其下方由跖长韧带覆盖的窄沟内（图6.347），然后斜行跨过足底，以两个束止于第1跖骨底外侧和内侧楔骨；偶尔有第3束伸展至第2跖骨底。该肌腱在其行程上有两处有明显的走行方向的改变，分别在外踝下方和骰骨表面。在这两点处肌腱都变厚，在骰骨表面，腱内还常形成纤维软骨性籽骨（有时是骨性）。当腱跨越足底时，有另一个滑膜鞘包绕。

变异　腱束可伸展至第3、4、5跖骨底或至拇收肌。腓骨长、短肌可融合，但很少见。

血液供应　腓骨长肌近端血供来自膝下外侧动脉、胫前、后动脉干、胫前、后返动脉；旋腓骨动脉。肌腹的血供来自腓动脉的直接分支及其加入外踝前动脉的穿支。其肌腱的血供来自腓动脉穿支和外踝前动脉、外侧足跟动脉、跗外侧动脉、足底外侧动脉及其分支、足底内侧动脉。

神经支配　由腓浅神经（L_5和S_1）的分支支配。

作用　腓骨长肌可使足外翻和跖屈，以远端为固定点收缩，可作用于小腿，这一点几乎没什么疑问。其肌腱斜行跨过足底因而起到加固足纵弓和横弓作用。然而这些功能在运动时是如何起作用呢？随着足的离地，足通常带有外翻，这时腓骨长、短肌肌腹明显出现隆起，可用手触及。这一动作在站立时对维持足的着地能有多大程度的帮助尚不清楚，但肌电图检测显示，此时腓骨肌很少或无活动。在另一方面，当足趾离地或足尖点地时，腓骨长、短肌强烈收缩以维持足弓。如果故意摆动至另一侧，则同侧腓骨肌收缩。但其在足和小腿之间的姿势活动中的作用尚不清楚。

腓骨短肌　腓骨短肌（peroneus brevis）（图7.134、136、137）在腓肠肌前面起于腓骨外侧面远侧2/3，小腿前、后肌间隔，然后垂直下降终于肌腱，和腓骨长肌腱一起行经外踝后方，但位于腓骨长肌的前方。两条肌腱在腓骨肌上支持带深面走

在同一滑膜鞘内（见前）。然后在跟骨外侧，腓骨长肌腱和腓骨滑车的上方前行，止于第5跖骨底外侧粗隆。

在跟骨外侧面，腓骨长肌和腓骨短肌肌腱分别位于跟骨和腓骨肌下支持带形成的骨膜管内，每条肌腱分别包裹在两个独立的滑膜鞘内，均为总滑膜腱的向前延伸部分（图7.140）。

血液供应　腓骨短肌的血供来自腓动脉，其穿支加入外踝前动脉。其肌腱的血供来自腓动脉穿支和外踝前动脉、跟外侧动脉、跗外侧动脉、足底外侧动脉及其分支、弓状动脉的终末支。

神经支配　由腓浅神经（L_5和S_1）分支支配。

作用　腓骨短肌限制足的内翻，因而缓解内翻运动拉紧的韧带的张力（距跟骨间韧带的外侧部，外侧距跟韧带和跟腓韧带）。它还参与足外翻，并有助于增加小腿和足之间的稳定性（参阅腓骨长肌的作用）。

小腿后群肌浅组

小腿后群肌（muscles of the calf）分浅、深两层，由深横筋膜隔开（见前）。小腿后群浅组（superficial group）（图7.136）包括腓肠肌、跖肌和比目鱼肌它们形成小腿后方明显隆起。它们组成一有力的肌群，主要功能是足跖屈。小腿肌后群的明显隆起是人类骨骼肌最有特征性特点之一，这与人类的直立和进化方式有直接关系。腓肠肌和跖肌既可作用于膝关节，又可作用于踝关节，而比目鱼肌只作用于踝关节。

腓肠肌　腓肠肌（gastrocnemius）（图7.133A、B，135，136）最表浅，形成小腿“肚”。起于两个头。两头借强的扁腱连于股骨髁。内侧头大，起于内侧髁后上部，收肌结节后方的凹陷及腘面内侧髁稍上方的微凸处。外侧头起于外侧髁外侧面及髁上线下份。同时两头也起于邻近的膝关节囊。两起点处的腱膜扩张，从肌的两侧前面延伸覆盖该肌各头的后表面，扩大至小腿中份左右，内侧头肌束肥大，较外侧头延伸的更低。随着肌的下行，肌束开始止于该肌前面在发育中形成的阔腱膜上，此点以上两头的肌束是分离的，向下行腱膜逐渐缩小，并接受深面比目鱼肌腱，形成跟腱或Achilles腱。

变异　外侧头，甚至整个肌偶尔缺如。较常见的变异是有第3个头，起于股骨腘面。

毗邻关系　近侧端，腓肠肌两个头形成了腘窝的下界。外侧头部分被股二头肌覆盖，内侧头被半膜肌覆盖。肌的其余部分表浅，在活体上两个头易于看见。肌的浅表面借小腿筋膜与小隐静脉、腓神经交通支和腓肠神经相毗邻。腓总神经越过腓肠肌外侧头，并被股二头肌部分覆盖。肌的深面与腘斜韧带、腘肌、跖肌、腘血管和胫神经相邻。内侧头肌腱的深面有一滑膜囊，有的和膝关节相通。外侧头肌腱内有时有一个纤维软骨性或骨性籽骨，常在股骨外侧髁上可以扪到，偶尔内侧头肌腱也有籽骨存在。

血液供应　腓肠肌的血供来自腘动脉的腓肠动脉，膝下内、外侧动脉，胫后动脉，腓动脉及其上、下交通支。其肌腱的血供来源于内、外踝前、后动脉，胫后动脉跟支、腓动脉和足底外侧动脉（见图10.150）。

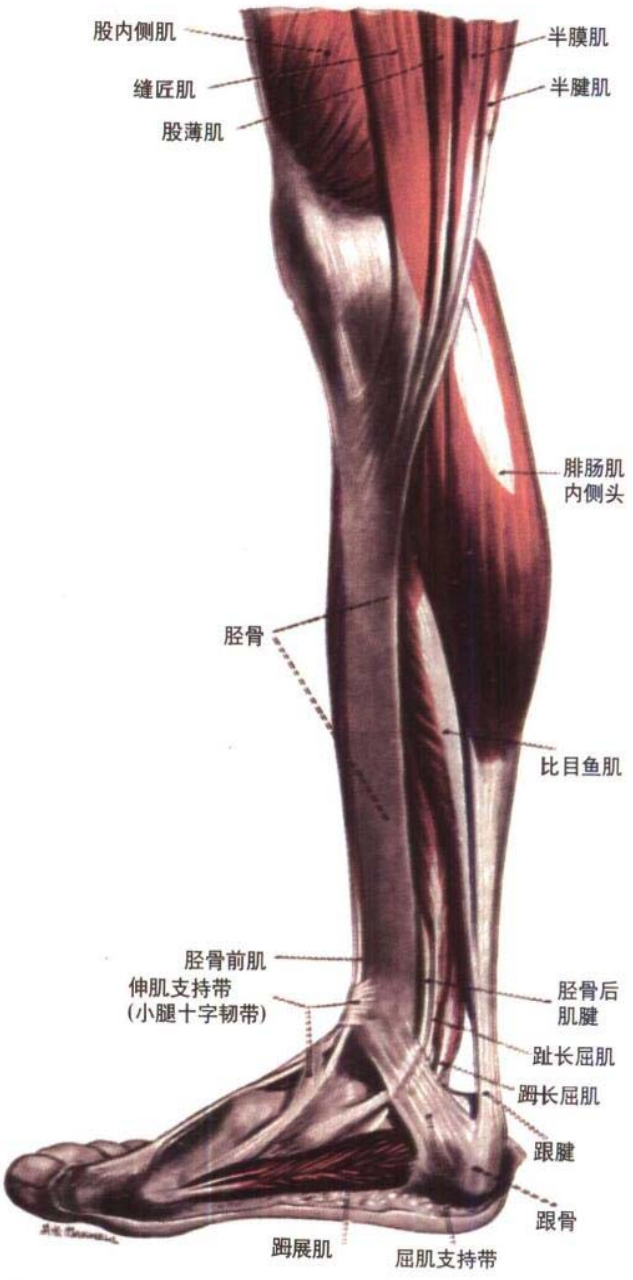

图7.135　右小腿肌内侧面观

神经支配　由胫神经（S_1和S_2）支配。

作用　和比目鱼肌一起在下面讨论。

比目鱼肌　比目鱼肌（soleus）（图7.133A、B，135、136、137）扁而宽，恰位于腓肠肌的深面或前方，起于腓骨头和腓骨体近侧1/4的后面的比目鱼肌线，胫骨内侧缘中1/3，以及胫腓骨之间形成了跨过腘血管和胫神经的纤维束。起点是腱膜性的，大部分肌纤维起于腱膜的后面，斜行移行于肌的止腱。另一部分肌束起于肌前面的腱膜；这些肌束较短，斜行呈双羽状，然后合并成一细的肌肉中央腱，在远端与主腱融合。后



图 7.136 右小腿浅层肌(引自 Quain Anatomy, 11th edn)。

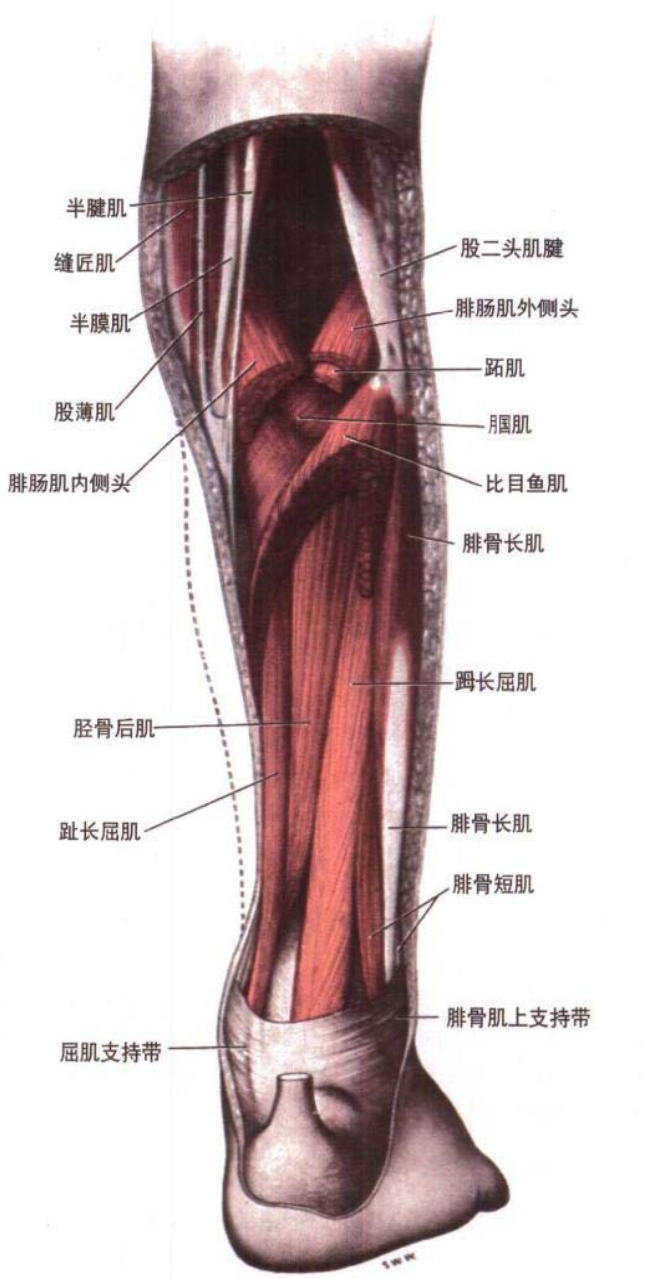

图 7.137 右小腿深层肌，8 岁儿童标本。

者逐渐变厚变细，与腓肠肌肌腱合并形成跟腱（见下）。比目鱼肌近侧端被腓肠肌覆盖，但在小腿中份以下，其腱比腓肠肌腱宽，易于从两侧接近。例如，尸体解剖，肌电图、核磁共振检查等便于在此处进行。

毗邻关系 其浅面是腓肠肌、跖肌，深面是趾长屈肌、踇长屈肌、胫骨后肌、胫后血管和胫神经，它们之间隔有小腿深横筋膜。

血液供应 比目鱼肌的血供来源于腓肠动脉、腘动脉、胫后动脉和腓动脉及两者间的上、下交通动脉。其肌腱的血供来自内、外踝前、后动脉，胫后动脉跟支，腓动脉和足底外侧动脉（见图 10.150）。

神经支配 比目鱼肌由胫神经的两个分支（S_1 和 S_2）支配。

作用 腓肠肌的两个头和比目鱼肌一起形成一个肌腱，即由一个腱分出三个肌腹，因此有时叫做小腿三头肌。这些肌是主要的跖屈肌，而腓肠肌也可屈膝关节，它们常大而相对有力。

腓肠肌在行走、跑、跳中提供推力。据说比目鱼肌主要与站立时小腿与足之间稳定有关。它富含慢性、抗疲劳（I 型）肌纤维，也提示在这种姿势中的作用（见前成人骨骼肌的纤维类型）。在许多成年哺乳动物的比目鱼肌中，这种纤维类型的比例近 100%。在人类，这种功能作用似乎无法严格区分；比目鱼肌可参与运动，腓肠肌可参与姿势维持。然而，在

直立姿势时，距胫关节包裹较疏松，而且，身体重量作用在经过踝关节前方的垂直线上，在关节后方需要一强的支撑以维持稳定。肌电图研究显示，这些力量主要由比目鱼肌提供，在对称性站立时，比目鱼肌持续活动，而腓肠肌只间歇性收缩（Joseph 等 1955; Joseph 1960）。比目鱼肌和腓肠肌对行走中小腿三头肌活动的相对影响还有待于仔细分析。

跟腱 跟腱（tendo calcaneus或Achilles腱）（图7.135、136）为人体内最厚最强大的肌腱。长约15cm，起于近小腿中份，但其前面接受的比目鱼肌纤维几乎达其下端。跟腱逐渐变圆至跟骨上方约4cm处，自然向下扩展止于跟骨中份后面。滑膜囊常将腱与上份骨面分开。腱纤维随下降向外旋90°，因而腓肠肌纤维止于跟骨的较外侧，而比目鱼肌纤维止于较内侧。在步态周期中，通过弹性储存能量及随后释放，跟腱在减少运动能量消耗方面起重要作用（见后站立、行走和跑步）。

跖肌 跖肌（plantaris）（图7.136、137）起于股骨外侧髁上线下份和腘斜韧带。肌腹小而呈梭形，约10cm长，终于一细长的肌腱。斜行于腓肠肌和比目鱼肌之间，向下沿跟腱内侧缘下行，止于或融入跟腱。

变异 有时成双。约10%的个体缺如（Daseler 和 Anson 1943），其腱偶尔与屈肌支持带或小腿筋膜合并。

血液供应 跖肌的血供来源于腘动脉的腓肠动脉，胫后动脉和腓动脉及其间的上、下交通动脉。肌腱的血供来源于内、外踝前、后动脉，胫后动脉跟支，腓动脉和足底外侧动脉（图10.150）。

神经支配 跖肌常由胫神经发出的支配腓肠肌外侧头的支及第1、2骶神经支配（S_{1-2}）。

作用 跖肌是掌长肌在下肢的相对应肌，在许多哺乳动物，其发育很好，直接或间接止于跖腱膜。在人类，该肌几乎是退化的，正常终止达不到跖腱膜，常止于跟骨，因而推测它和腓肠肌一起运动。

小腿后群肌深组

小腿后群深层肌（图7.135，137）包括一块作用于膝关节的腘肌和作用于膝关节、踝关节的趾长屈肌、趾长屈肌和胫骨后肌。

深横筋膜 小腿深横筋膜（deep transverse fascia）是位于小腿后群浅、深肌之间的纤维层，从胫骨内侧缘横行扩展至腓骨后缘。近侧端厚而致密。于比目鱼肌起点内下方起于胫骨的比目鱼肌嵴和腓骨。在两骨性起点之间与腘肌表面的筋膜相延续，并接受半腱肌向下延伸的纤维。中间水平处薄，但向远侧又变厚，在踝后方覆盖肌腱上，并与腓上支持带和屈肌支持带相连续。

腘肌 腘肌（popliteus）（图6.307，7.137）为一扁肌，形成腘窝下份的底。以强腱起于膝关节囊内，腱长约2.5cm，附着于股骨外侧髁外侧面沟前端的压迹处（图6.307）；腱内侧有来自腘弓状韧带及外侧半月板附近纤维囊的胶原纤维加入；也有的纤维起于半月板本身的外缘，肌纤维由此处扩展，形成似三角形的肌片，向内侧下降，止于胫骨后面比目鱼肌线上方三角形区域的内侧2/3及该肌表面的腱性扩张部。

变异 腘肌副头可起于腓肠肌外侧头内的籽骨。

毗邻关系 腘肌腱位于囊内，被膝关节腓侧副韧带和股二头肌腱覆盖（图6.314），深面有滑膜包裹，它使外侧半月板后缘和邻近的胫骨部形成一个沟，其腱从弓状韧带后束下方穿出（图6.307）。在腘窝的底，腘肌被主要来自半膜肌肌腱的强健筋膜层覆盖。

血液供应 腘肌的血供直接来源于腘动脉，或经腓肠动脉，膝下内、外侧动脉，胫骨后返动脉。

神经支配 由胫神经，L_5、S_1支配。

作用 腘肌使胫骨内旋，或当胫骨固定时，可外旋股骨。人们常认为它是完全伸直的膝关节开始屈时，“解开”关节的肌，肌电图也支持这一观点。腘肌与腘弓状韧带、膝关节纤维囊、外侧半月板的联系提示，它可在股旋外和屈膝时后拉半月板，防止半月板在运动中被胫骨和股骨的挤压而破裂（Last 1950）。在膝交叉韧带的活动中腘肌作用最明显，提示它可缓冲后交叉韧带的负荷，防止股骨前脱位。

趾长屈肌 趾长屈肌（flexor hallucis longus）（图7.133A，134，137）起于腓骨后面远端2/3（除最下面约2.5cm外）、附近的骨间膜、小腿后肌间隔及覆盖胫骨后面的大部分筋膜。肌纤维斜向下行，其腱位于肌的后面几乎占肌全长。下端肌腱弯曲绕行在胫骨下端，然后行于距骨后方和跟骨载距突下面的距跟骨沟内，在此被纤维束包绕形成管状，内衬以滑膜鞘。继续向远侧在足底弯曲斜行于趾长屈肌上方，从其外侧斜跨至其内侧，在交叉处，趾长屈肌接受来自趾长屈肌腱的纤维束。然后此肌腱跨过趾短屈肌外侧份至第1跖骨头下的籽骨间隙，继续向前行于趾趾跖面骨腱膜鞘内，止于远节趾骨底跖面，肌腱被来自内侧肌间隔的一束纤维固定于趾短屈肌的外侧。

变异 趾长屈肌与趾长屈肌相连的纤维束大小变化很大；多与第2、3趾长屈肌腱相连，但有时仅局限于第2趾，偶尔至第4趾。

毗邻关系 趾长屈肌的表面是比目鱼肌和跟腱，有深横筋膜相隔。其深面是腓骨、胫骨后肌、腓血管、骨间膜远侧部和胫距关节；外侧是腓骨肌；内侧是胫骨后肌、胫后血管和胫神经。

血液供应 趾长屈肌的血供来自胫后动脉、腓动脉及两者间的上、下交通动脉分支，内踝前、后动脉和内踝动脉网，跗内侧动脉，足底内侧动脉，第1足心动脉及其趾趾跖足底动脉。

神经支配 趾长屈肌由胫神经，（L_5，S_{1-2}）支配。

作用 在下面和趾长屈肌一起讨论。

趾长屈肌 趾长屈肌（flexor digitorum longus）（图7.133A，134，135，137）位于趾长屈肌内侧，其近侧端薄而细，但在下降中逐渐增宽。在胫骨后肌内侧起于胫骨后面，从比目鱼肌线正下方向下至胫骨远侧端约7－8cm处；有些肌纤维束也起于胫骨后肌表面的筋膜，肌纤维终于几乎沿整个肌后面扩

展的肌腱；趾长屈肌在下行中逐渐跨过胫骨后肌，走在内踝后方，在此处与胫骨后肌腱位于同一沟内，但有一纤维隔将其分开。肌腱各自具有自己的滑膜鞘。然后肌腱向前外弯曲斜行，紧靠载距突的内侧边（图7.138），经屈肌支持带的深面，进入足底（图7.145）。在足底，趾长屈肌腱在蹈长屈肌腱浅面横过，并接受其发出的一束强健的纤维束。继续跨过足底形成至第2～5趾的趾长屈肌腱，也可分出一束至蹈长屈肌腱；趾屈肌腱可有副束止于第2、3、4趾长屈肌腱和蹈长屈肌，可通过以上提到的相连的纤维束起不同的作用。外侧4个趾的趾长屈肌腱各在近节趾骨底处穿过相应的趾短屈肌腱的分叉，止于各自远节趾骨底跖面（参考手指腱的排列）。

变异　趾长屈肌副束外侧头可止于趾长屈肌腱外侧缘。

毗邻关系　在小腿趾长屈肌浅面与小腿深横筋膜相邻，并借此与比目鱼肌、远端的胫后血管和胫神经分隔；深面与胫骨、胫骨后肌相邻。在足部，被蹈展肌和蹈短屈肌覆盖，并从蹈长屈肌浅面横过。

血液供应　趾长屈肌的血供来源于胫后动脉的许多直接分支（图10.144）、腓动脉、胫后动脉和腓动脉之间的上、下交通动脉、内踝动脉网及其分支（图10.109）、足底内侧动脉干、4条趾足底动脉（近侧端3条，远侧端4条动脉，8条趾足底动脉至外侧4趾）。

神经支配　由胫神经（L_5,$S_{1,2}$）支配。

图7.138　左距骨小腿、距跟和距骨下关节的冠状切面后面观。韧带用绿色、关节软骨用蓝色而滑膜用红色显示。

图7.139　左侧距骨小腿关节下部水平切面下（远侧）面观。

作用 蹈长屈肌和趾长屈肌都是跖屈肌，但同腓肠肌和比目鱼肌相比其跖屈作用更好。当足离地时，两块肌都屈足趾，主要作用于远节趾骨。当足着地或负重时，它们和足底的小肌，特别是趾长屈肌、蚓状肌及骨间肌协同收缩，以维持足趾蹼与地面紧密接触，增大承重面积，协助稳定跖骨头，后者是向前推动身体的支点。在安静站立时，趾长屈肌活动最小，很明显，此时足纵弓在静止状态，趾长屈肌的作用较小，但当足趾离地或趾尖点地运动时，趾长屈肌活动明显加大。

胫骨后肌 胫骨后肌（tibialis posterior）（图7.133A，137）是屈肌群中位置最深的肌，在起始处，位于蹈长屈肌和趾长屈肌之间，并被两者，尤其是前者覆盖。近端起点由两个点状突起构成，两突起间被一三角形间隙分开，间隙内有胫前血管穿过。内侧突起于骨间膜近、中部分的后面和胫骨后面比目鱼肌线至胫骨干中下1/3交界处之间的外侧区。外侧突起于腓骨后面上2/3的内侧长带，胫骨后肌也起于深横筋膜及分隔附近肌肉的肌间隔。在小腿远侧1/4，其肌腱行经趾长屈肌腱深面，两者在内踝后方位于同一沟内，但分别被滑膜鞘包绕，然后，肌腱经屈肌支持带的深面和三角韧带的浅面（图7.138）至足，在足部肌腱首先行于跟舟足底韧带的下方，在此处腱内有一纤维软骨性籽骨。继而其肌腱分为两束。较表浅的一束大，为腱的直接延续，止于足舟骨粗隆，并由此延续至内侧楔骨的下面。也有一腱性带行向外侧和稍近侧，止于载距突的尖和远侧缘。较深的外侧束形成了趾短屈肌内侧肢的起始腱。然后，在该肌和足舟骨及内侧楔骨之间走行止于中间楔骨、第2、3、4跖骨底，而至第5跖骨的束最强壮。

变异 胫骨后肌止于跖骨的束数目不定，据报道也有止于骰骨和外侧楔骨的束（Lewis 1964b;见图6.349）。

毗邻关系 胫骨后肌的浅面隔深横筋膜与比目鱼肌，趾长屈肌、蹈长屈肌、胫骨后血管、胫神经和腓血管相邻。深面是骨间膜、胫骨、腓骨和胫腓关节。

血液供应 肌近侧端大部分的血供来源于胫前动脉干，其它部位的血供来源于胫后动脉、腓动脉及两者间的上、下交通动脉，尚有内踝动脉网及其分支（图10.109），以及足底内侧动脉。

神经支配 胫骨后肌由胫神经，（$L_{4,5}$）支配。

作用 虽然胫骨后肌可协助跖屈，但它的主要作用是足内翻。肌电图显示在站立时此肌处于静止状态，但由于它止于楔骨和跖骨，因而长期以来认为它可协助升高足纵弓。在行走中它间歇运动，可能与足固有肌和小腿外侧群肌一起控制足旋前的程度和体重通过跖骨头的分布。据报道，当单腿支撑身体时，胫骨后肌可从下方使足产生内翻力，通过抵抗侧方摆动的趋势协助维持平衡。然而，任何平衡作用都需要许多肌的协作，包括作用于髋关节和脊柱的肌群。

踝关节的筋膜和支持带

在胫距关节附近，小腿肌的肌腱受局部增厚的深筋膜约束，该处筋膜形成了形态和功能都与腕支持带相似的结构，即由伸肌上、下支持带，屈肌支持带和腓骨肌支持带等组成。

伸肌上支持带 伸肌上支持带（superior extensor retinaculum）（图7.132，140）恰在胫距关节前上方，向下限制约束胫骨前肌、蹈长伸肌、趾长伸肌和第3腓骨肌肌腱。胫前血管和腓深神经也行经支持带深面。伸肌上支持带外侧附着于腓骨远侧端前缘，内侧附着于胫骨前缘。近侧缘与小腿筋膜相延续，远侧缘借与支持带相似类型的致密结缔组织连于伸肌下支持带。此处只有胫骨前肌腱有滑膜鞘（图7.140）。

伸肌下支持带 伸肌下支持带（inferior extensor

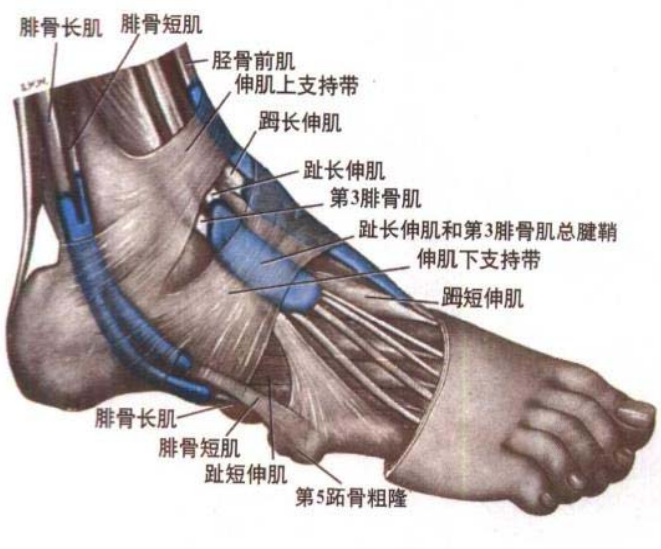

图7.140 右踝部肌腱滑液鞘外侧面观。腓骨肌上、下支持带未标出。

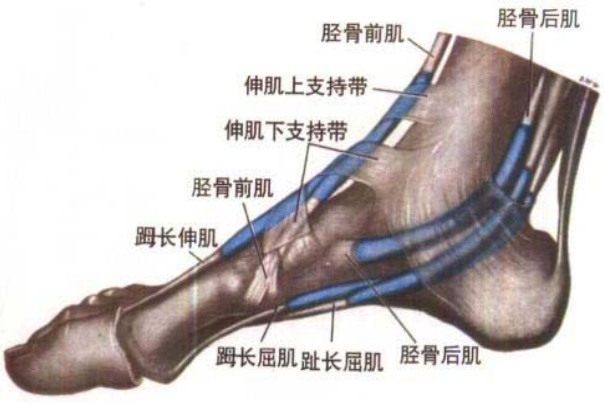

图7.141 右踝部肌腱滑液鞘内侧面观。

retinaculum)（图7.132、140）为“Y”型带，位于胫距关节前方。“Y”型带的干位于外侧端，在跟骨沟前方附着于跟骨上面。纤维束行向内侧，在第3腓骨肌和趾长伸肌周围形成环状（图7.139）。从环的深面发出一束纤维，在距跟骨间韧带和颈韧带后方外行，止于跟骨沟（Stamm 1931）。在环的内侧端，分成两束形成“Y”型继续向内行，较近侧的束分两层，深层行经跨长伸肌腱和胫骨前肌腱深面，但位于胫前血管和腓深神经浅面，止于胫骨的内踝。浅层跨过跨长伸肌腱浅面，然后与深层坚固的结合。有些人，浅层经胫骨前肌腱表面止于胫骨。较远侧的束向下内扩展，止于跖腱膜，位于跨长伸肌腱和胫骨前肌腱、足背动脉和腓深神经终支的浅面。

屈肌支持带 屈肌支持带（flexor retinaculum）（图7.135、141）前方附着于内踝尖部，并向远处续于足背深筋膜；向后连于跟骨内侧突和跖腱膜。在近侧，其边缘与小腿深筋膜，尤其是深横筋膜之间无明显边界。在远侧，其边缘与跖腱膜相续。许多跨展肌纤维附着于其上。屈肌支持带将胫骨和跟骨上的沟围成管道，容肌腱通过。并架桥于胫后血管和胫神经之上。这些结构进入足底时，从前内侧到外侧为胫骨后肌腱、趾长屈肌腱、胫后血管、胫神经和跨长屈肌腱（图7.139）。

腓骨肌支持带 腓骨肌支持带（peroneal retinacula）（图7.137、140）是在腓骨长、短肌肌腱弯曲绕过踝关节时，约束其位置的纤维束。

腓骨肌上支持带(superior peroneal retinaculum) 从外踝后方扩展至小腿深横筋膜和跟骨外侧面。

腓骨肌下支持带（inferior peroneal retinaculum） 向前与伸肌下支持带延续，向后止于跟骨外侧面；有些纤维与跟骨腓骨滑车表面的骨膜融合，形成腓骨长、短肌之间的间隔。

踝区的滑膜鞘 跨越踝关节的肌腱都从垂直走行发生一定角度的改变，因此必需借支持带加以固定并将其包于滑膜鞘内。

在踝前方，胫骨前肌鞘从伸肌上支持带近侧缘伸展至伸肌下支持带两分支之间（图7.141 ）。趾长伸肌和第3腓骨肌包于同一鞘内，起于踝稍上方，止于第5跖骨底水平（图7.140）。跨长伸肌腱始于趾长伸肌腱鞘稍下方，止于第1跖骨底（图7.140，141）。

在踝内侧（图7.141），胫骨后肌鞘始于内踝上方4cm处，终于腱附着处（舟骨粗隆）稍近侧。跨长屈肌腱鞘近侧端位于踝水平，远侧端达第1跖骨底。趾长屈肌腱鞘始于踝的稍上方，止于足舟骨。

在踝部外侧（图7.141），腓骨长、短肌腱近侧端同包于一个鞘内，远侧端分别包于二个鞘内。腱鞘从踝尖向近、远侧部各延伸4cm左右。

足　肌

足固有肌是指完全位于足部的肌，它们遵循原始肢体肌的背侧伸肌和跖侧屈肌的形式配布，前面所叙及的非固有肌肌腱在形态和功能上与固有肌相互联系。足固有伸肌较弱，但与手的固有肌相似，有些固有屈肌参与伸肌的活动。

足底肌和手肌一样可分为内侧群、外侧群和中间群，内、外侧群构成踇趾和小趾的固有肌。中间群包括蚓状肌、骨间肌、趾短屈肌。然而，在解剖中常习惯地将足底肌分为4层。这些“层”次概念可能强调的有些过分，但就功能而言，前面的分组常更有用。它们的功能作用后面一起讨论（见后，足固有肌的作用。）

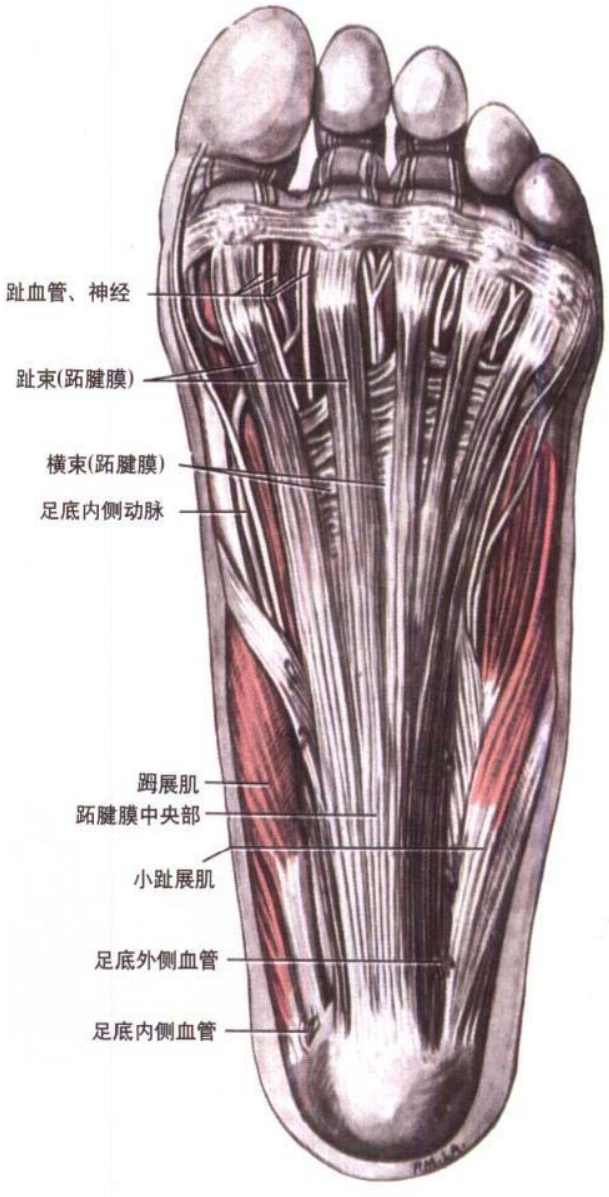

图7.142 左足跖腱膜。

足背筋膜和足背肌

足背深筋膜 足背深筋膜（deep dorsal fascia）较薄，上方与伸肌下支持带相延续，覆盖于足背伸肌腱上。

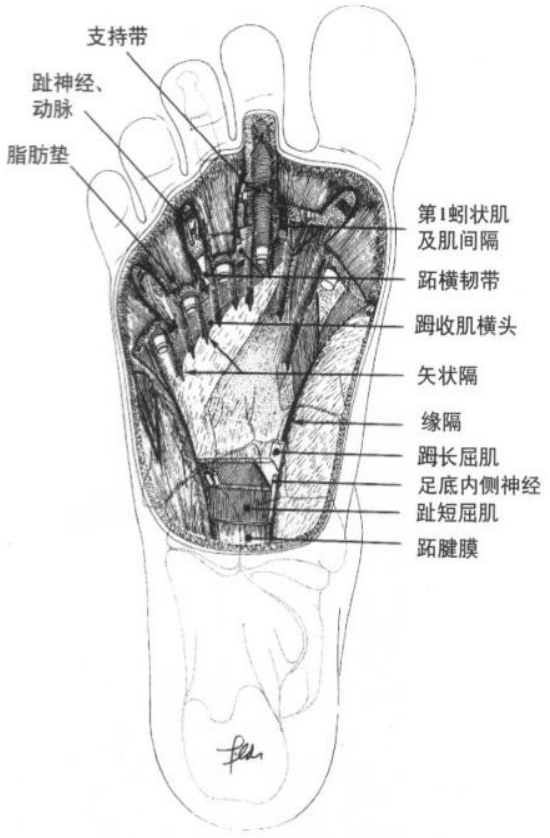

图 7.143A、B、C 右足底不同部位的肌腱及纤维的详细结构，跖面观。
A. 足底中央区和跖脂肪垫的结构。足底趾间韧带仅显示出支持韧带。

趾短伸肌 趾短伸肌(extensor digitorum brevis)(图7.132、140）为薄肌，起于跟骨前上外侧面、腓骨短肌外侧浅沟的前方、距跟骨间韧带和屈肌下支持带。越过足背向内侧远行，终于4条肌腱，肌内侧部常有独立肌束汇于一腱，跨过足背动脉浅面，止于跨趾近节趾骨底背面；该束有时称为跨短伸肌。另外三束止于第2、3、4趾的趾长伸肌腱外侧。

变异 趾短伸肌易发生较大变异，有起于距骨、足舟骨的副束，至第5趾的额外的腱，或缺少一条或有多条肌腱。并可与邻近的骨间背侧肌连合。

血液供应 趾短伸肌血供来源于胫动脉穿支、外踝前动脉；跗外侧动脉、足背动脉、弓状动脉、第1、2、3跖背动脉、近侧和远侧穿动脉及至内侧4趾的趾背动脉（包括跨趾，见第10篇）。

神经支配 由腓深神经外侧终支（L_5,S_1）支配。

作用 通过趾长伸肌腱协助伸中间三个趾；在跨趾，仅作用于近节趾骨。

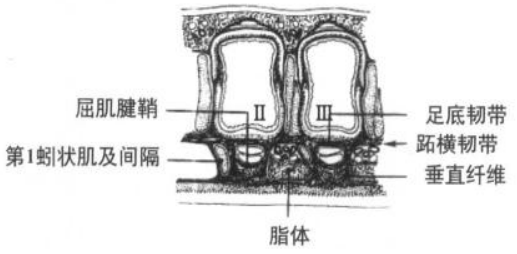

图 7.143B 经2、3跖骨头的横断面。显示跖脂肪垫内及关节周围胶原纤维束的走行，垫内的屈肌鞘由脂肪覆盖，趾神经及血管均位于垫之间。

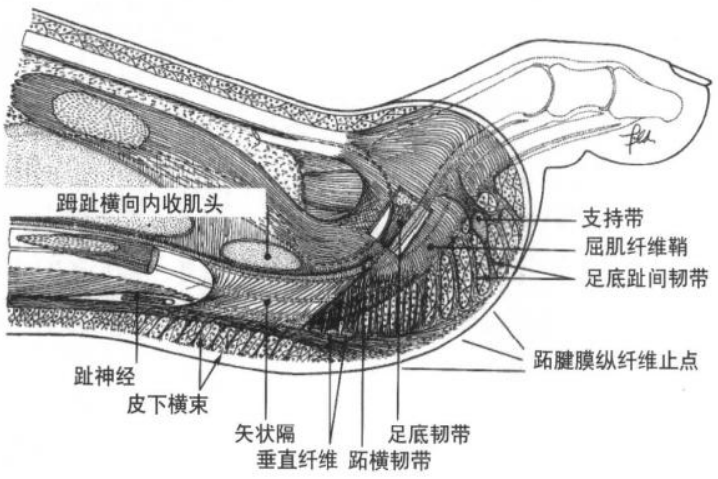

图 7.143C 经第2骨间隙的矢状面。显示跖脂肪垫内三个主要区域的内部结构。矢状隔经跖横韧带和足底关节韧带附着近侧趾骨。垂直纤维和足底趾间韧带层通过屈肌纤维鞘附着于近侧趾骨。（蒙作者及剑桥大学出版社允诺，引自 Bojsen-Møller 和 Flagstad 1976 所著）。

足底筋膜

足底浅、深筋膜 足底浅、深筋膜(superficial, deep plantar fascia)的配布和手的筋膜相似(图7.142、143,A～C),但由于足无对掌和握持功能而稍有不同。筋膜的配布适于如下功能特点:限制皮肤的过度移动;形成所谓"皮肤连结"有些区软组织形成一定角度构成弯曲的皱褶线(见第6篇);足底肌,尤其是肌腱限制在足和趾的凹陷处,便于这些腱移动;防止足底血管和神经过度受压迫;促进静脉血的回流。足底皮肤在运动中不断受到磨损和冲压,特别在跟骨结节后方、跖骨头、趾端膨大处的皮肤更如此。同手部一样,这些部位都含有脂肪垫。与人体其他组织相比,比较特殊,其中含有19%～25%的不饱和脂肪酸,主要是甘油三酯。通过合成三油酰甘油酯和三亚麻油酸甘油酯的动力学粘稠性测定,可以推测,这些脂肪组织较其他地方的粘性小(Bojsen-Møller和Jorgensen 1991)。脂肪垫内充满了散在的细小而强韧的结缔组织束,可固定皮肤,限制脂肪移位,增加了弹性垫的效应。这些结缔组织束从深筋膜穿过皮下组织,延伸至皮肤的真皮层,正如在跖部已被Bojsen-Møller和Flagstad(1976)(图7.134C)所证实的那样,它们的排列方向与主要的压力相适应。

足底结构下方的深筋膜常泛称为足底腱膜(见后)又称跖腱膜但只有中央部是宽阔的腱膜,一些解剖学家仅把这一部分称为足底腱膜,其内、外侧部分的腱膜只是近侧端存在,也是足底一些肌的起点。

足底腱膜 又称跖腱膜(plantar aponeurosis)(图7.142)主要由呈纵向排列的致密的胶原纤维构成,其间也有横向纤维交织,其内、外侧部分覆盖趾和小趾的固有肌;致密的中央部位于趾长、短屈肌表面。

中央部最强最厚。后端较窄,在趾短屈肌近侧附于跟骨结节内侧突,当朝向跖骨头方向分叉时变宽而薄。继而腱膜分为5束至各趾。在跖骨体下方开始分叉处,5条腱膜束被横行纤维连结起来(图7.142)。在跖骨头的近端腹侧和稍远侧各束浅层借支持带(retinacula cutis)与皮肤相连,止于足底跖与趾分界处圆形突出部的皮肤(图7.143C)。这些皮肤支持带近侧端聚集构成矢状隔,但远侧端分成许多束和片层状呈直角穿过足底趾间韧带束。每条趾腱膜的深层,又分成两个隔,经过趾屈肌腱的侧面,并将其与蚓状肌、趾血管和神经分开。这些隔行向深面的纤维束与骨间筋膜,跖深横韧带,跖、趾足底韧带,骨膜及各近节趾骨底处的屈肌纤维鞘相融合。脂肪垫在跖骨头和近节趾骨底之间的趾蹼处发育良好,缓和了邻近腱性结构和足底压力对趾神经和血管的压迫。来于趾屈肌纤维鞘的垂直胶原纤维束将4个脂肪垫固定于跖腱膜浅层,并将此连至皮肤。在跖骨头稍远侧,足底趾间韧带(plantar interdigital ligament)又称跖浅横韧带(superficial transverse metatarsal ligament)与跖腱膜浅层深面相融合,继而进入足趾(图7.143B, C),因而跖腱膜中央部借一些皮肤支持带延伸至连接跖骨和趾骨的筋膜隔,在皮肤和骨筋膜隔之间形成了一些中间结构。中央部不与外侧部连续,在衔接处,两个内、外侧肌间隔在足底内侧、中间和外侧肌群之间形成似乎垂直的斜面,扩展延伸止于骨。行于各肌层之间的薄而水平状的肌间隔是由垂直的肌间隔向两侧延伸构成的。

腱膜的外侧部覆盖小趾展肌,远端薄、近端厚,在跟结节外侧突和第5跖骨底之间形成一强束,有时含有肌纤维。外侧部的内侧缘与中央部相续,其外侧缘则与足背筋膜相延续。

腱膜的内侧部覆盖蹈展肌,较薄弱,近侧与屈肌支持带相连,内侧移至足背筋膜,外侧续足底腱膜中央部。

外侧肌间隔不完整,尤其是在近侧端;远侧端深面止于腓骨长肌纤维鞘和第5跖骨。

内侧肌间隔也不完整,分为近侧、中间和远侧三束,在达深面止点时,各束分为两部分。近侧束外侧连于骰骨、内

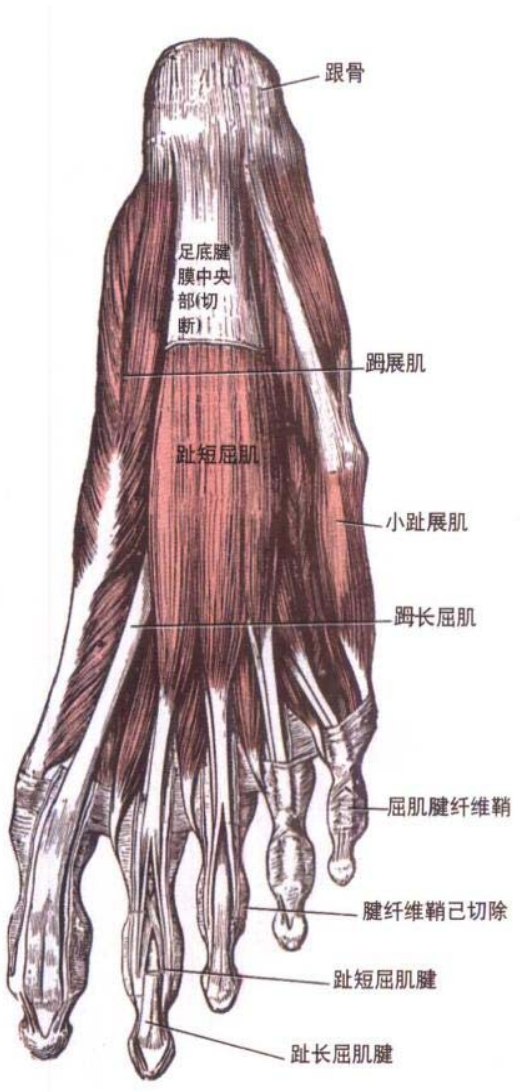

图7.144 右足底浅层肌。

侧与胫骨后肌腱相融合，中间束外侧连于骰骨和足底长韧带，其内侧连至内侧楔骨。远侧束分叉包裹趾长屈肌腱，止于趾短屈肌表面的筋膜。

足底肌第一层

这一浅层（图7.144）肌包括趾展肌、小趾展肌和趾短屈肌，三块肌均从跟骨结节延伸至趾。因而构成了一个协助维持足呈凹形的功能肌群。

趾展肌 趾展肌（abductor hallucis）（图7.144）位于足的内侧缘，覆盖足底血管和神经的起始部。主要起于屈肌支持带，但也起于跟结节内侧突，跖腱膜和趾短屈肌之间的肌间隔；肌束终于腱，并与拇短屈肌腱一起止于趾近节趾骨底内侧，有些纤维止于趾更近侧的内侧籽骨。也可有些肌束来于足内侧缘的真皮。

血液供应 趾展肌的血供来源于内踝动脉网及其分支，足底外侧动脉的内侧跟支（图10.150），足底内侧动脉及其浅、深支，第1跖足底动脉及其穿支，以及足底弓的末端（图10.151A）。

神经支配 由足底内侧神经（$S_{1,2}$）支配。

趾短屈肌 趾短屈肌（flexor digitorum brevis）（图7.144）紧贴于跖腱膜中央部的上方（深面）。其深表面与足底外侧血管和神经隔有薄层筋膜。借细腱起于跟结节内侧突、跖腱膜中央部及其邻近肌之间的肌间隔。肌分为4条腱，至外侧4趾；在趾长屈肌腱深面伴趾长屈肌腱进入趾腱鞘（见下文）。在近节趾骨底，各腱分散绕行伴随的趾长屈肌腱。两束然后重新结合并部分交叉，形成一管道，趾长屈肌腱穿过此管道至远节趾骨。而趾短屈肌腱重又分叉并止于中节趾骨体两侧。趾短屈肌腱分开和止于趾骨的形式与手上的指浅屈肌腱一样。

变异 至某一趾的腱束可接受另一条副束，也可缺如，或可被起于长屈肌腱或短屈肌的副束代替。Nathan和Gloobe（1974）发现至第5趾的腱束最易发生这种变异；至第3和4趾的也可有约10%的发生变异，至第2趾的几乎不变。

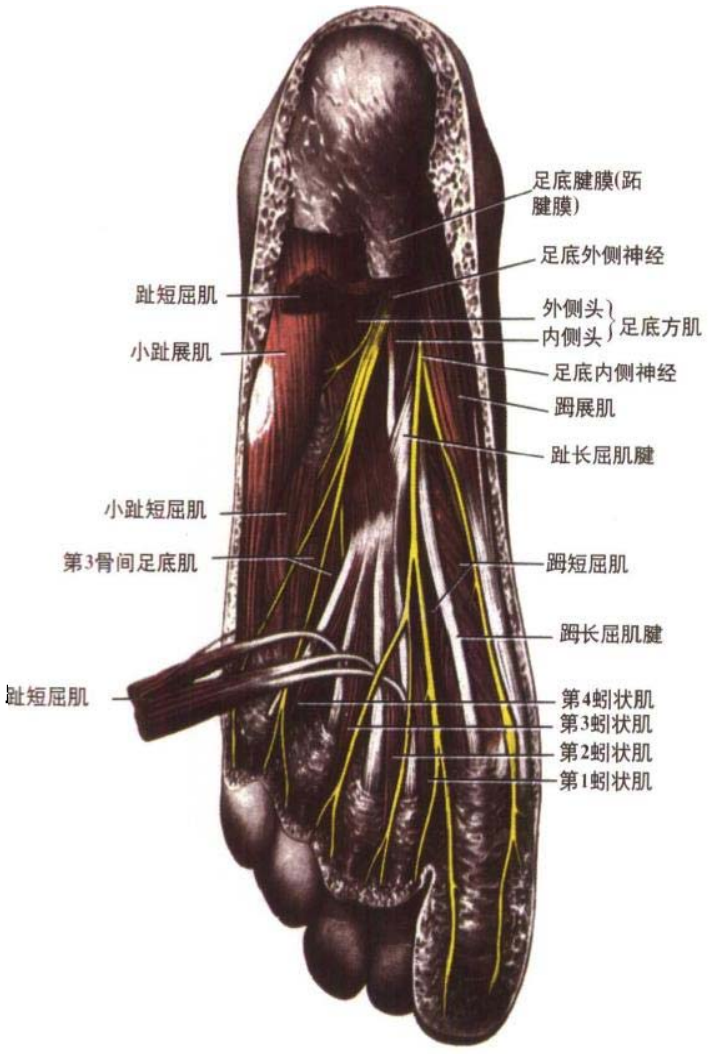

图7.145 左足底浅、深层肌。

血液供应 趾短屈肌的血供来源于足底外侧动脉、足底内侧动脉、跖足底动脉及至外侧4趾的趾动脉。

神经支配 由足底内侧神经（$S_{1,2}$）支配。

小趾展肌 小趾展肌（extensor digiti minimi）（图7.144）位于足外侧缘，内侧与足底外侧血管和神经相邻。起于跟结节的内、外侧突、两突起间的足底骨面、跖腱膜及与趾短屈肌之间的肌间隔。其腱滑动于第5跖骨底及足底面的一光滑的沟内，和小趾短屈肌一起止于第5趾近节趾骨底外侧，因此，该展肌更像屈肌。某些起于外侧突的肌束常止于第5跖骨粗隆的尖（图6.353），可形成一独立的肌束，起于第5跖骨底的副束也并不少见。

血液供应 小趾展肌的血供来于足底内侧动脉（至内侧"头"）、足底外侧动脉，来于足底弓起始部至小趾外侧的趾足底动脉、第4跖足底动脉、弓状动脉末支和跗外侧动脉（图10.150）。

神经支配 由足底外侧神经（$S_{1,2和3}$）支配。

屈肌腱鞘 趾长、短屈肌腱末端位于和手指相似的骨腱膜管道内。管道的上界是趾骨，下界是纤维束即趾纤维鞘（digital fibrous sheaths）呈弓形跨过肌腱并止于趾骨两侧缘（图7.144）。在近、中节趾骨的纤维束强壮、横行排列（环状部），而与关节相对的部分薄弱，纤维相互交叉（交叉部），各骨腱膜鞘内衬滑膜，并反折包绕肌腱上。在鞘内，腱钮的配布和手指相似。

足底肌第二层

第二层固有肌位于第一层深面，包括副趾屈肌（flexor digitorum accessorius），4块蚓状肌。与它们有密切联系的是趾长屈肌和趾长屈肌腱末端以前部分。

趾副屈肌 趾副屈肌（又称足底方肌）（图7.145）有2个头，借足底长韧带分开。内侧头大，肌纤维多，起于跟骨内侧凹面，跨长屈肌腱沟的下方。外侧头为扁腱，起于跟结节外侧突的远侧和足底长韧带。有时内侧头终于一纤维板，经趾长屈肌腱深面分为腱束加入到第2～4趾有时第5趾的长屈肌腱中。内侧头几乎同样常加入跨长屈肌腱外侧缘。外侧头也终于这一纤维板，不过位于其外侧缘或表层，有时与长屈肌腱外侧缘融合（Lewis 1962），可能与纠正肌的斜行走向有关。

变异 除前面提到的变异外，有时副趾屈肌可完全缺如，或其腱分布的趾数也可不同，至第4趾的腱束常缺如；有时可见至第5趾的腱束。

血液供应 副趾屈肌的血供来于足底内侧动脉（至内侧头）、足底外侧动脉和足底动脉弓。

神经支配 由足底外侧神经（$S_{1,2,3}$）支配。

蚓状肌 蚓状肌（lumbrical muscles）（图7.145）是4块小肌（从足内侧计数），它们为趾长屈肌的副肌。第1蚓状肌仅起于趾长屈肌第一条肌腱的内侧缘，其它蚓状肌均起于相邻两条肌腱的相邻边缘肌束向后到达肌腱的分叉夹角处，向前随趾长屈肌腱前行，分别沿4趾的内侧止于近节趾骨的趾背腱膜。

血液供应 蚓状肌的血供来源于足底外侧动脉和足底弓，4条足心动脉（3条近侧穿动脉加入4条远侧穿动脉）。肌腱的血供来源于外侧4趾的趾背动脉。

神经支配 第1蚓状肌由足底内侧神经支配，其他的由足底外侧神经深支（$S_{2,3}$）支配。

足底肌第三层

第三层构成了跨趾和小趾的短固有肌即跨短屈肌，跨收肌和小趾短屈肌（图7.146、147）。是足部除骨间肌外、位置

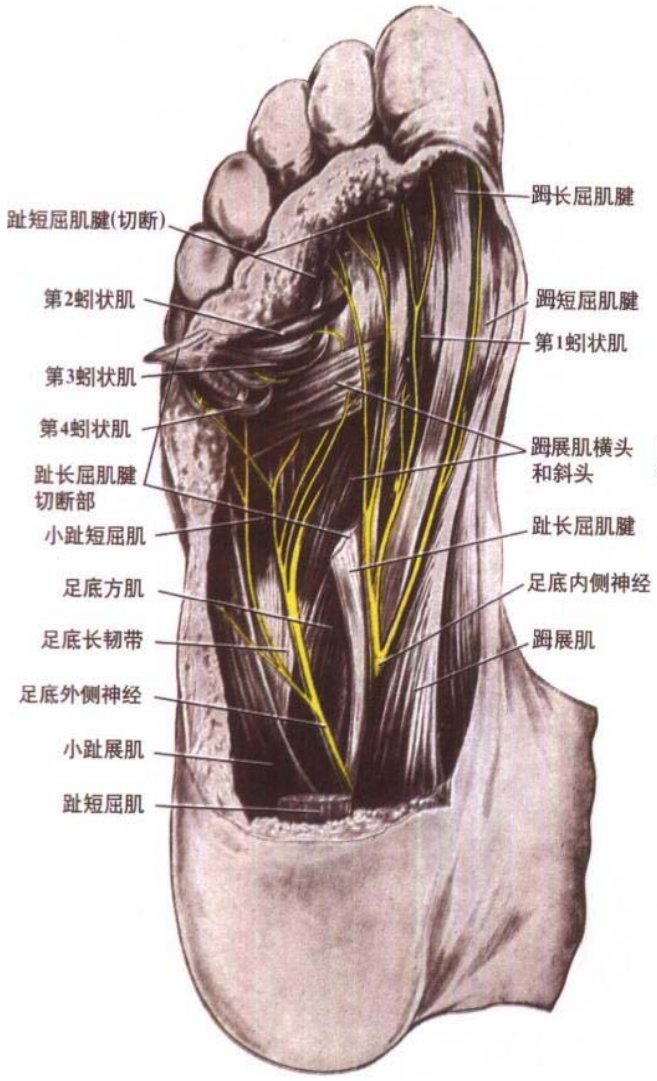

图7.146 右足底肌和神经配布。多数趾短屈肌已切除，趾长屈肌腱已切断，远侧头同第2、3、4蚓状肌一起翻向外侧。

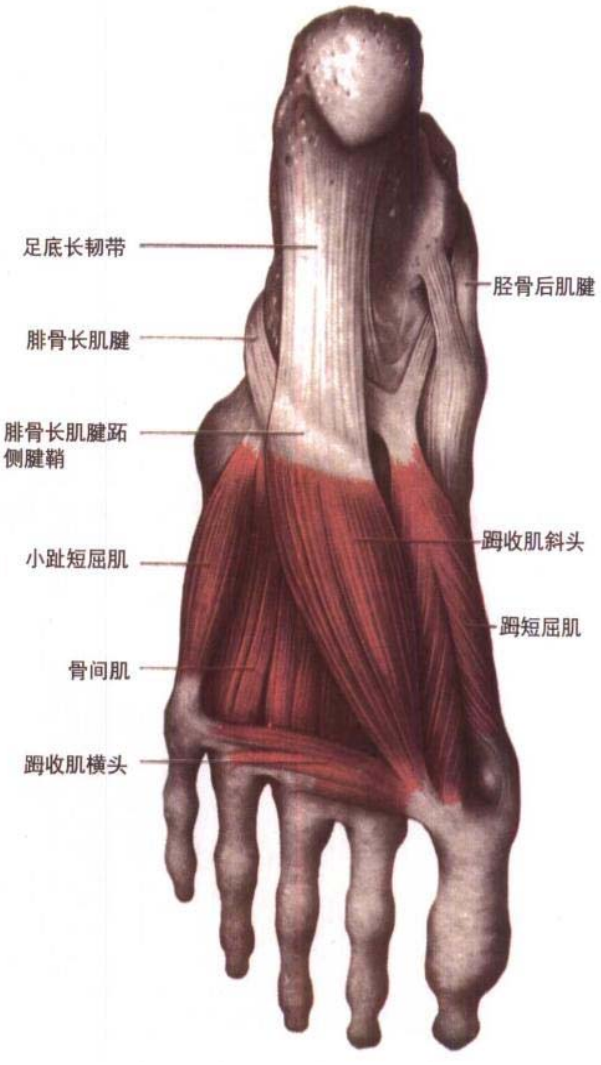

图7.147 左足底深层肌。

最深的肌，位于骨间肌浅层。

踇短屈肌 踇短屈肌（flexor hallucis brevis）（图7.145、147）起于分叉状腱。外侧支于腓骨长肌腱沟的后方起于骰骨足底面内侧份、及附近的外侧楔骨；内侧支深部直接起于胫骨后肌腱外侧部、浅部起点附于内侧肌间隔中份（Lewis 1964b）。肌腹分为内、外侧两部分，以双腱止于踇趾近节趾骨底两侧。各腱近止点处常含有籽骨，多靠近其终止处。在其终止处内侧部纤维束与踇展肌交织，外侧部纤维与踇收肌交织。

变异 副头可于近侧起于跟骨或足底长韧带，可有一腱束扩展止于第2趾近节趾骨。

血液供应 踇短屈肌的血供来源于足底内侧动脉、第1足心动脉、足底外侧动脉和足底动脉弓。

神经支配 由足底内侧神经（$S_{1,2}$）支配。

踇收肌 踇收肌（abductor hallucis）（图7.146、147）有两个头：斜头起于第2、3、4跖骨底、腓骨长肌腱纤维鞘。横头为细而扁的束，起于第3、4、5趾（有时仅起于第3、4趾）的跖趾足底韧带及其间的跖深横韧带。斜头分为内外两部：内侧部与踇短屈肌外侧份融合，止于踇趾外侧籽骨；外侧部并入横头，也止于外侧籽骨，并直接止于踇趾近节趾骨底。Gralley等（1975）未能证实趾骨上有横头止点，横头和斜头的肌束一起止于外侧籽骨。

变异 Gralley等（1975）报道，约6%的踇收肌横头缺如；部分肌束可止于第1跖骨，形成踇对跖肌。也可有肌束止于第2趾近节趾骨。

血液供应 踇收肌的血供来源于足底内侧动脉、足底外侧动脉、足底动脉弓和第1～4足心动脉。

神经支配 由足底外侧神经深支（$S_{2,3}$）支配。

小趾短屈肌 小趾短屈肌（flexor digiti minimi brevis）（图7.145、147）起于第5跖骨底面内侧份和腓骨长肌鞘。其腱端止于小趾近节趾骨底外侧，并常与外侧的小趾展肌腱融合。深部部分肌束偶尔扩展至第5趾骨近侧半外侧份，形成一块可认为是独立的肌、为小趾对跖肌（opponens digiti minimi）。

血液供应 小趾短屈肌的血供来源于弓状动脉和跖外侧动脉末支（图10.150）、足底外侧动脉及其至小趾外侧的趾（跖）支（图10.151A）。

神经支配 由足底外侧神经浅支（$S_{2,3}$）支配。

足底肌第四层

第四层包括骨间足底肌和骨间背侧肌。与手部肌对应，但它们的配布相关轴是通过第2趾的轴而不是像手那样通过第3指，因为第2跖骨的运动最少。

骨间背侧肌 骨间背侧肌（dorsal interossei）（图7.148A）位于两跖骨之间，包括4块双羽肌，各由两个头起于相邻跖骨的相对边缘。肌腱止于近节趾骨底和趾背腱膜，第1骨间背侧肌止于第2趾内侧；其他3块肌至第2、3、4趾外侧。穿动脉穿过外侧3块肌的每块肌两头之间的三角形间隙至足背；至足底的足背动脉末端穿过第1骨间肌两头之间的间隙。

骨间足底肌 骨间足底肌（plantar interossei）（图7.148B），有3块，位于跖骨下方而不是跖骨之间，各肌仅与一块跖骨相连。起于第3、4、5跖骨底和内侧缘，止于同趾的近节趾骨底内侧面及趾背腱膜。

血液供应 骨间背侧肌由弓状动脉、跖外侧动脉、跖内侧动脉、第1～4足心动脉、第1～4跖背动脉（接受近侧穿动脉）及外侧4趾的趾背动脉供血。骨间足底肌由足底外侧动脉、足底弓、第2～4足心动脉、外侧三趾的趾背动脉供应。

神经支配 除第4骨间隙由足底外侧神经浅支支配外，其余骨间背侧肌和骨间足底肌均由足底外侧神经深支支配（$S_{2和3}$）。第1骨间背侧肌常接受足背腓深神经内侧支的一额外支支配。第2骨间背侧肌则接受足背腓深神经外侧支的末支支配。

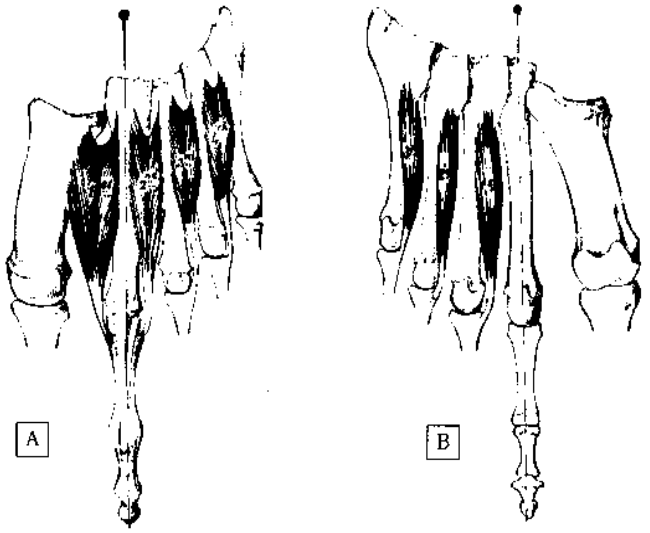

图7.148 左足骨间肌。A. 骨间背侧肌背侧面观；B. 骨间足底肌跖侧面观，足趾可依轴为中心作展、收运动。

足固有肌的作用

主要的足固有肌由蹈展肌、蹈收肌、趾短屈肌、蹈短屈肌和小趾展肌组成。这些肌通过正常的观察方法研究是特别困难的(参阅肌的作用的研究)。肌的几何形状和附着部位可提示其潜在的作用，这也是某些肌命名的基础，但这些推测性的结论，不仅受其它一些肌作用的影响，而且也受重力作用的影响。

当身体用两足静息站立在地面上时，两足为体重提供了一个平台，此时躯体和下肢肌相互协调承受和维持着身体的重心。在此情况下，足的骨骼结构、骨间肌和足底韧带等支持着体重，保持身体稳固站立(Walker 1991)；足固有肌显示基本没有电活动，而仅在姿势协调中有5～10秒钟的散在性肌电活动。

不管是走还是跑，足离开地面而开始蹬上一个台阶时，整个体重和肌冲力传达到足跖骨头前区和趾垫，从一个平台实现了力的转换，此时足前端有一个强烈的力作用，特别表现在跑和跳的动作中。关于足弓、足肌、足韧带自然的和习惯性作用是有争议的。足像一个链结杠杆(tie-beams)或是通过这些结构组成的支架，足的最基本的作用是一个杠杆。它有一个结构链，似机械性将足底构成凹陷或弓形。但在此着重强调指出的是当足跟离地时，肌电图研究证明此时足固有肌具有很强的电活动、足底腱膜相对放松，足趾强烈背屈，足呈轻度旋后，从而使跖间关节更紧密地盘结在一起(close—packing)，达到一个完善的杠杆作用。足趾在跖趾和趾间关节上伸展，在这个位置足失去了易弯性，而变为一个有效的杠杆。

足固有肌的主要分布特征是作为足弓的支持肌，它们的牵拉线主要以足纵弓为基础，与跖关节部的横弓相垂直。这样，它们能够对足前部发挥重要的屈曲作用，也对蹈横关节起到基本的稳定作用(其中包括蹈趾和小趾的展肌，因为这两块肌主要是起屈曲稍带展的作用)。旋前的或偏平足比正常足在稳定踝下和蹈中关节方面，需要足固有肌更大的作用力(Suzuki 1972)，这能在行走中表现出来。在一个具有正常足的个体，大约在跨步周期的30%时相，固有肌开始活动，而在抬起足趾时，活动则大大增强(图7.149)。在扁平足的人，这些固有肌的活动开始的更早，约在跨步周期的15%时相，固有肌就开始活动，而当足趾抬起时，足弓再度下降，此时固有肌则停止活动(Mann 和 Inman 1964)。

表7.2A，B有两个目的：

a. 完善局解中对肌肉的描述，将其按功能分组。

b. 把外周神经及神经根对肌肉的支配，归纳到一起，以便查询为此有必要作某些简要说明。

运动 在中枢神经控制水平，并不认为肌肉是独立的活动者，而是运动的组成部分。肌肉可以参与多种运动，可以发挥不同作用，如主动机、拮抗肌、固定肌和协同肌。例如在肩胛骨围绕胸廓运动时，前锯肌是斜方肌的拮抗肌，而当肩胛骨向前旋转时，二者则同为主动机。跨过两个关节的肌可以产生1个以上的运动：如腘绳肌(ham string muscles)既能伸髋，又能屈膝，而且当肌的起点或止点被重力或其他肌的作用所固定时，其作用中的某一个将得以加强。即使肌只跨过一个关节，也能产生复合运动，如屈曲伴有内旋，或伸展伴有内收。因而有些肌在表中的多个地方出现，且此表中记录并未彻底写全其作用。

神经根 读者发现各书中所记载支配肌肉的神经根有所不同，这是由于实验信息本身的不可靠造成的。绝大多数准确结果都是通过电刺激脊神经根并记录肌电图所获得的(Thage 1965)，这是一个艰巨的工作，所得数据有限，表中的大多数资料是从检查损伤效应的神经生物学实验中所获，而且某些资料已很陈旧(Foerster 1913)。

主要和次要的神经支配 如不同脊神经对某块肌的支配程度相似或不能确定，则其项下方格涂成同一色调，如确知某神经根起主要支配作用，则相应方格涂为深黑色。从临床角度来讲，这些神经根中的某一些被认为是惟一支配某块肌的神经根，如C_5支配三角肌、C_6支配肱桡肌、C_7支配肱三头肌。但表中仍保留了次要作用的神经支配，以便增强此表在其他章节中的实用性，如在肌电图和比较解剖学中的应用。

临床检验 出于诊断目的，不必要也不可能对每块肌进行检测，有经验的神经学专家能用很简短的表格概括各种临床可能性，对于有诊断价值的肌肉及其运动用红色标出。该表的重点是对不同水平的神经根损伤的鉴别，也包括对不同神经丛或周围神经、神经通路的某一部位、以及不同周围神经之间的鉴别。表中列入的肌都是能够看到并能触摸到的，其活动是孤立的或者能被检查者分辨出来，且由一条周围神经或主要由一条神经根支配，并有相应可诱发的临床反射，而且有利于不同神经、不同神经根和损伤层面的鉴别。实际上，这些检验当然也要结合感觉功能的检查(对周围神经系统检查的研究，1986)。

表 7.2A

关节	运动	肌	神经支配	C3	C4	C5	C6	C7	C8	T1
肩胛骨	上提	斜方肌上部	副神经							
		肩胛提肌	肩胛背神经							
	下降	斜方肌下部	副神经							
	回缩	斜方肌中部	副神经							
		菱形肌	肩胛背神经							
盂关节	伸出	前锯肌	胸长神经							
	屈	三角肌前部	腋神经							
		胸大肌（锁骨头）	正中神经和胸外侧神经							
		胸大肌（胸肋头）	正中神经和胸外侧神经							
		喙肱肌	肌皮神经							
	伸	三角肌后部	腋神经							
		冈下肌	肩胛上神经							
		小圆肌	腋神经							
		大圆肌	肩胛下神经							
		背阔肌	胸背神经							
		冈上肌	肩胛上神经							
	垂直内收	胸大肌（胸肋头）	正中神经和胸外侧神经							
		背阔肌	胸背神经							
		喙肱肌	肌皮神经							
	水平外展	三角肌后部	腋神经							
	水平内收	胸大肌（锁骨头）	正中和胸外侧神经							
		胸小肌	正中和胸外侧神经							
		三角肌前部	腋神经							
	旋内	肩胛下肌								
		大圆肌	臂丛							
		背阔肌	胸背神经							
		三角肌前部	腋神经							
	旋外	冈下肌	肩胛上神经							
		小圆肌	腋神经							
		三角肌后部	腋神经							
肘关节										
		肱肌	肌皮神经和桡神经							
	旋后	肱二头肌	肌皮神经							
		旋后肌	骨间后神经							
	旋前	旋前方肌	骨间前神经							
		旋前圆肌	正中神经							
腕关节	屈	桡侧腕屈肌	正中神经							
		掌长肌	正中神经							
		尺侧腕屈肌	尺神经							
		桡侧腕短伸肌	骨间后神经							
		尺侧腕伸肌	骨间后神经							
	展	桡侧腕长伸肌	桡神经							
		桡侧腕短伸肌	骨间后神经							
		桡侧腕屈肌	正中神经							
	收	尺侧腕伸肌	骨间后神经							
		尺侧腕屈肌	尺神经							
指关节	屈	指浅屈肌	正中神经							
		骨间背侧肌	尺神经							
		骨间掌侧肌	尺神经							
	（掌指关节）	小指短屈肌	尺神经							
		示指伸肌	骨间后神经							
	（掌指、指间关节）	小指伸肌	骨间后神经							
	（指间关节）	第 1、2 蚓状肌	正中神经							
		第 3、4 蚓状肌	尺神经							
	展小指	小指展肌	尺神经							
	收	骨间掌侧肌	尺神经							
	小指对掌	小指对掌肌	尺神经							
拇指										
	（掌指关节）	拇短屈肌	正中或尺神经							
	（掌指关节）	拇短伸肌	骨间后神经							
	（指间关节）	拇长伸肌	骨间后神经							
	展	拇长展肌	骨间后神经							
	收，旋转	拇收肌	尺神经							
	收，旋（掌指关节）	第 1 骨间掌侧肌	尺神经							
	对掌	拇对掌肌	正中和尺神经							

表 7.2B

关节	运动	肌	神经支配	L1	L2	L3	L4	L5	S1	S2	S3
髋关节	屈	髂大肌	第1、2、3腰神经（L1, 2, 3）								
		髂肌	股神经								
		耻骨肌	股神经								
		股直肌	股神经								
		长收肌	闭孔神经								
		缝匠肌	股神经								
	伸	臀大肌	臀下神经								
		大收肌	闭孔神经和胫神经								
		腘绳肌（股后肌群）	胫神经为主								
	旋内	髂肌	股神经								
		臀中、小肌	臀上神经								
		阔筋膜张肌	臀上神经								
	旋外	上、下孖肌	腰骶丛								
		股四头肌	腰骶丛								
		梨状肌	腰骶丛								
		闭孔内肌	腰骶丛								
		闭孔外肌	闭孔神经								
		缝匠肌	股神经								
	收	股薄肌	闭孔神经								
		长收肌	闭孔神经								
		大收肌	闭孔和胫神经								
		短收肌	闭孔神经								
		耻骨肌	股神经								
	展	阔筋膜张肌	臀上神经								
		臀中、小肌	臀上神经								
		梨状肌	腰骶丛								
膝关节	屈	腘绳肌（股后肌群）									
		半腱肌	胫神经								
		半膜肌	胫神经								
		股二头肌	胫神经和腓总神经								
		腓肠肌	胫神经								
		[illegible]									
		[illegible]	[illegible]								
		[illegible]	[illegible]								
		[illegible]	[illegible]								
		[illegible]	[illegible]								
踝关节		[illegible]	[illegible]								
		[illegible]	[illegible]								
		拇长伸肌	腓深神经								
		第三腓骨肌	腓深神经								
		[illegible]	[illegible]								
		比目鱼肌	胫神经								
		趾长屈肌	胫神经								
		拇长屈肌	胫神经								
		腓骨长肌	腓浅神经								
		胫骨后肌	胫神经								
	内翻	胫骨前肌	腓深神经								
		胫骨后肌	胫神经								
	外翻	腓骨长肌	腓浅神经								
		第3腓骨肌	腓深神经								
		腓骨短肌	腓浅神经								
趾关节	屈	趾长屈肌	胫神经								
		拇长屈肌	胫神经								
		趾短屈肌	足底内侧神经								
		趾短屈肌	足底内侧神经								
		趾副屈肌	足底外侧神经								
		小趾短屈肌	足底外侧神经								
		拇展肌	足底内侧神经								
		小趾展肌	足底外侧神经								
		蚓状肌	足底内、外侧神经								
	伸	趾长伸肌	腓深神经								
		拇长伸肌	腓深神经								
		趾短伸肌	腓深神经								
	展	拇展肌	足底内侧神经								
		小趾展肌	足底外侧神经								
		骨间背侧肌	足底外侧神经								
	收	骨间足底肌	足底外侧神经								
		拇收肌	足底外侧神经								

站立、行走和跑步

站立和行走

人类并非是惟一用两足行走的动物。很多蜥蜴快跑时也用两只后腿。鸟用两爪行走和跳跃，袋鼠和一些啮齿类动物也用两脚跳。大猩猩偶尔也站起来只用两足走路。尤其当其手中拿着物体时。长臂猿有时也在水平的树枝上行走(Alexander 1991)。

人类行走与动物的不同点在于站立、行走时躯干直立，膝关节也几乎是直立的。相反，上述动物却弯着膝关节，躯干俯倾甚至水平(Jenkins 1972)。人类的另一特点是全脚掌着地。多数大、中型哺乳类动物只能用足趾站立或行走，如狗。马、牛等有蹄，则用趾尖的蹄子立行。虽然许多小型哺乳动物也会用全脚掌，但大型动物中只有熊和灵长目动物能用全足。

我们站立不动时，地面对两足的作用力同身体重力相等、方向相反。重力作用的重心位于髋关节稍上方，而对地面的压力中心位于其正下方。当人轻松舒适站立时，压力中心在两脚背中间，但我们并非绝对静止，而是轻微摇晃，于是压力中心也随之移动，但其活动直径常不超过25mm(Debrunner 1985)。因为我们稳固地站立时，可以用两足保持平衡。

体重力作用线经过胫距关节前数厘米，产生必须由足底屈肌群抵消的力矩。一些研究站立的肌电图发现，其作用主要是在比目鱼肌。但另一些人发现腓肠肌也有中等程度的收缩(Soames和Atha 1981, Basmajian和De Luca 1985)。但无论哪一种情况，似乎都主要是I型纤维(慢氧化纤维，slow oxidative fibers)收缩，这优于快氧化纤维收缩，在同等情况下可以较经济地保持肌张力。(Heglund和Cavagna 1987, Barclay等1993)比目鱼肌含80%I类纤维，而腓肠肌约含50%(Yamaguchi等1990)。

正常站立时，膝盖以上身体的重量作用于膝关节轴的略前方，产生一个力矩，被动地被防止过伸的韧带张力抵消(Smith 1956)。如膝保持伸直状态，则腘绳肌没有或很少有电活动，仅股四头肌有一定水平的电活动(Soames和Atha 1981 Basmajian和De Luca 1985)。躯干、臂、头的总重量一般作用于髋关节的略后方，其小的力矩主要由髂腰肌抵消(Basmajian和De Luca 1985)。因此放松站立时，躯干直立、伸膝、只需大腿肌轻微活动，这应使我们站立时节省能量，但这仍不如某些驯养动物来得经济。站、躺之间的代谢率差对人是0.2 Watts/kg体重，而牛、羊只有0.10和0.14 Watts/kg体重(Blaxter 1962)。

单腿站立时，或步行时，上半身重力对髋产生一个力矩，必须由外展肌抵消，尤其是阔筋膜张肌和臀中肌及臀小肌(Meleish和Charnley 1970)。

在行走时，每足落地时间(姿势相)占每步时长的60%，离地时间(摆动相)占其40%(Alexandey和Jayers 1980见图7.149)。于是单足及双足支持相交替。每条腿在姿势相时其膝关节大部分时间内几乎是挺直的(150°～170°)，只在脚趾蹬地面时才立即弯曲(Debrunner 1985)。与此相反，黑猩猩在两足行走时，其膝关节弯曲度小于120°，或两足行与姿势相大部分时间(Jenkins 1972)。人走路习惯先用脚跟着地，而猿几乎同时用全脚掌着地。但我们和用脚掌走路的其他哺乳动物一样，也是足跟先离地。

行走的力板记录(Cavagna等1977; Alexander和Jayes 1980)显示，作用于地面的力总是或多或少地与小腿构成一线(图7.150)，在姿势相早期，足位于躯干前方时，它向前下蹬地，即使身体减速，又起支持作用。此后，当足位于躯干后方时，它向后下用力，使身体重新加速(图7.149)，因而身体的速度和动能在每一个双足支撑相时达最大，而在每一单足支撑相时达最小。

重心的高度和身体的势能也随之波动。这在膝关节接近挺直时是不可避免的，此时的髋部、绕支持足的踝部作近似弧形的运动。双足支撑时，双足作用于地面的合力的垂直部分大于体重力，使身体向上加速，但在单足支撑时，足作用于地面的垂直支撑力小于体重力，给身体一向下加速(Cavagna 1977)。但快走时，力量的波动加大，使身体在更短的时间内上下垂直运动(Alexander和Jayes 1980)。

身体势能大时，动能就小，反之亦然。能量在两种形式间互相转换，就像钟摆一样(Cavagna等1977)。而钟摆的运动是无摩擦的，会永远进行下去而无需补充新能量。行走时势能与动能的转化却并非如此完美，腿肌必须不断工作补充每次脚蹬地时损失的能量(McGeer 1992)。即使如此，由于钟摆原理，仍可以少做许多功。腿的向前摆动可以看做是第二个钟摆效应(Mochon和McMahon 1980)。如果腿是一根僵直的棍子绕某轴摆动，对于走路来说，其节奏就太慢了。但由于它能于膝部自由屈伸，其轴心髋部能升能降，因而腿能较快地向前摆动，而无需太多肌的力量。

这种钟摆效应确保行走中动、势能之间的波动只需很小的作用力，用于克服空气和关节阻力的额外功极少，因为我们走速很慢，而关节间润滑极好，因此人行走是极其节能的。氧耗量的测量显示，如果是70kg重的人用最经济的速度1.3m/s走路，每米仅耗230焦耳(joules)(Margaria 1976)，只比他们站立不动时多耗能140J/m，跑比站多用260J/m。经测量非人类的哺乳动物从鼩鼱到牛，标准70kg的动物一般在走或跑时比站立时多耗能200J/m(Taylor等1982)，可见与动物比较，从能量消耗角度看，人行走是很经济的，而跑时却比其他动物耗能要多。

只有以接近最适速度的行走才算经济，快走甚至比以2m/s速度跑的消

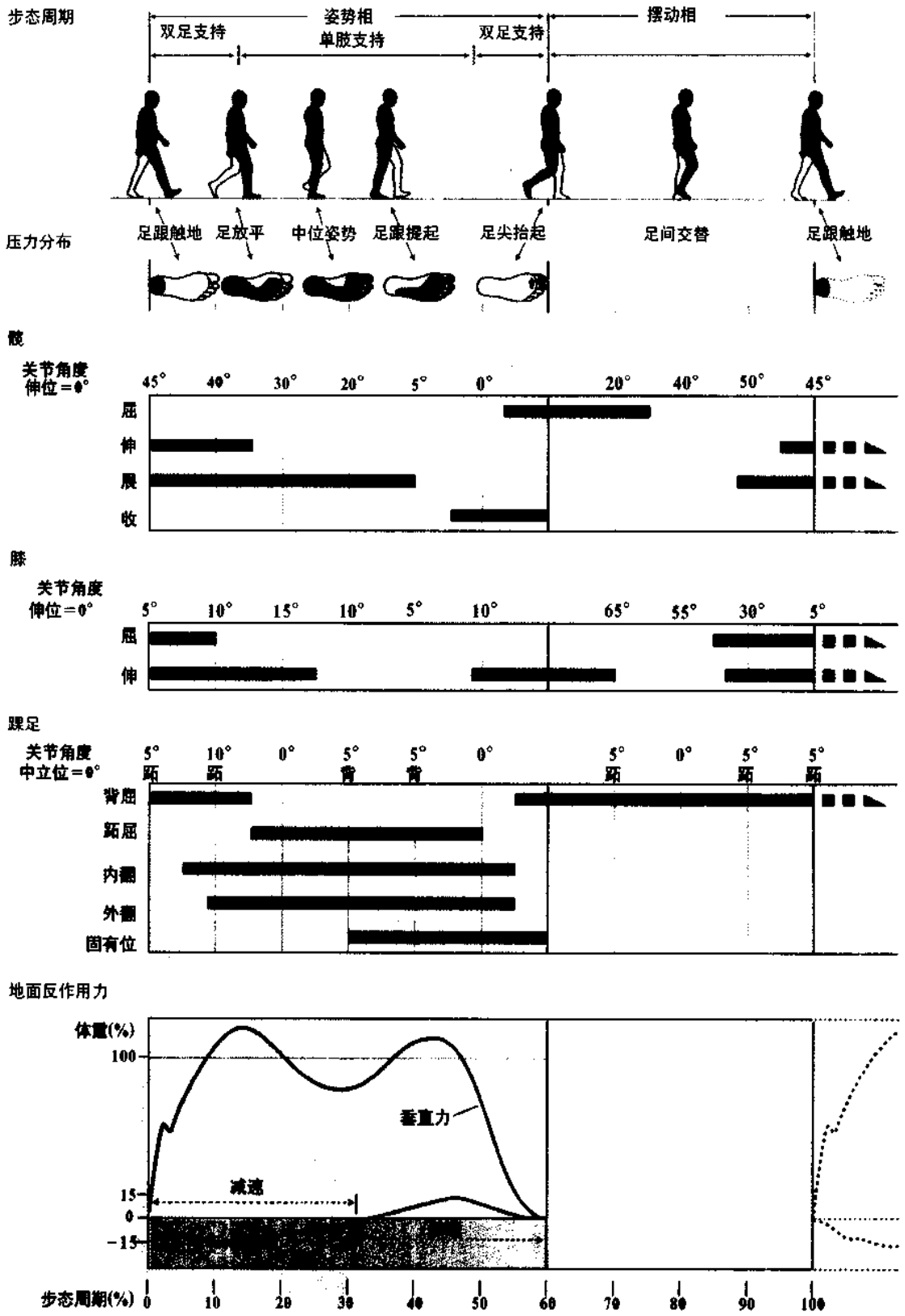

图 7.149 图示一正常步态周期内不同时相的情况，所绘依次为：足底平面的压力分布；髋、膝、踝关节的角度改变及相应肌群的活动；姿势相时地面反作用力是由矢状面上的垂直及水平分力构成。（每组肌肉的组成详见表 7.2）（本图引自不同刊物，作者均为 Michael Gunther 先生，利物浦大学人体解剖与细胞生物学系）。

耗还多（Margaria 1976）。一般来讲，成人在走路达到这个速度时就不由自主地改为跑（Tharstensson 和 Roberthson 1987）。而儿童由于腿很短，在较低的速度就开始跑了：理论的预测走和跑的分界速度值与腿长的平方根成正比（Alexanderd Jayes 1983），农村的成人的走速一般为0.8m/s，远低于最经济的速度，而大城市人走路较快多为1.5～1.8m/s（Bornstein 1976），这最初理解为城市生活紧张的结果。但也曾被解释为村民中老年人的比重较大（Wirtz和Ries 1993）。然而走路时摆臂的作用尚未完全搞清（Jackson 1983）。

关于站立、行走的详细讨论见Alexander的论文（1992）。

跑　步

行走时有双足支撑相，但跑时每足着地时间占每步时长的40%时为慢跑，若达到27%则为跳跃，因而当没有足着地时有一个支撑的腾空相，此时身体只受重力作用，上升后又下落。在此相中期身体高度和势能达到最大值，当支撑腿处于站立轻度屈膝130°～140°的中位时，此二值则最小（Brandell 1973; Debrunner 1985）。

在每个完全步态周期中，作用于地面的平均垂直力必须等于体重。若足在瞬间落地时，其作用力必然加大。单足的最大垂直力量在行走时是体重的一倍，慢跑时是体重的2.5倍，跳跃时为体重的3.5倍（Debrunner 1985; Alexander和Jayes 1980）。因此，腿肌在跑时必须比走时用更大的力。因为地面的作用力量加大，另一方面，也由于屈膝增加了力矩，更加大了蹬地力。在跑步中的姿势相时，比目鱼肌、腓肠肌，股四头肌、腘绳机组的电活动都很强（Brandell 1973）。

在行走时，地面的作用力也大致与腿成一线，因而每个姿势相过程中，身体被减速后，又被重新加速（Cavagna等1977）。在姿势相中期，势能与动能均最小，因此钟摆理论就不适用，而适于应用弹簧棒弹性原理节省能量理论说明，当弹性伸拉能量贮存在肌腱、韧带时，其动能和势能力量下降，而当肌腱、韧带弹性回缩时，则弹性能量被释放出来能量再增加，依次循环（Alexander 1988）肌也有较小的弹性，但远不及韧带肌腱弹性重要（Alexander和Bennet-Clark 1977）。

肌腱极坚韧，每平方毫米截面至少能承受100牛顿（100N/mm²）的拉力，能伸长8%而不被拉断，其反弹时能释放将其拉长所用能量的93%（Ker 1981; Alexander 1988）。这种高能量释放是很重要的，不仅因为它能减少肌肉所作的功，也因为丢失的机械能多变为热能，小腿肌腱释放弹性能量的能力很低，在跑步时有时会因过热而受损。

跟腱是小腿部最重要的弹簧，多数人跑步时先用脚跟着地，但压力中心很快前移到远侧跖骨头。在姿势相的多数时间维持于这种状态（Cavanagh和Lafortune 1980）。此时跟腱须用很大的力量抵消围绕胫距关节的力矩。对于一个70kg的人用中距离的速度跑步，其跟腱承受的最大拉力为5000牛顿（0.5吨），足能将其拉长6%（Ker等1987）。不仅游离的远端腱会被拉长，而且沿腓肠肌和比目鱼肌肌腹的肌腱也要被拉伸。

地面的反作用力向上作用跖骨头，而跟腱向上牵拉跟骨，必要的平衡力反应在踝部，此处胫骨向下压距骨，这三个力合一压在足纵弓上，会使踝部向地面下降近10mm，然而足若坚强时，仍能有力地走动（Alexander 1992）。在截除的足上的力学实验显示，足是一个相当好的弹簧，其能量返还能力为78%（Ker等1987），进一步割断韧带实验证明，掌腱膜足底长，短韧带，和跟舟足底韧带均参与这一弹性活动。这些韧带主要由胶原纤维构成，可能有与肌腱相似的弹性。

由实验推测，每一姿势相中减少的动能和势能有35%暂时以弹性拉伸能量的形式贮存在跟腱中，而17%存在于足弓韧带中，这样，这些弹簧结构大约可以代替一半肌肉所做的功。袋鼠跳跃时其肌腱贮能比率与此大致相似，骆驼和马的贮能能力可能更大，它们腿部远端的某些肌纤维只有几个毫米长，但其肌腱却可以有700mm或更长（Alexander 1988），在姿势相期间，这种肌腱复合体的伸长几乎全部来自于肌腱的被动弹性拉伸，而来自肌纤维的伸长甚小。

跑步者的足跟触及地面时，其足部仍在以1.5m/s的速度运动，其冲力由跟骨下足垫缓冲，若穿鞋时鞋跟等装备也可参与缓冲（Ker等1989）。

有关跑的进一步讨论见Cavanagh（1990）和Alexander（1992）的论文。



图7.150 正常步态时人体姿势的频闪连续观察图。传感器的数据自动处理后实时叠加在图像上，以显示身体不同部位的运动和地面相应的反作用力（Antonio Pedotti先生拍摄，意大利米兰生物工程中心）。

第8篇

神经系统

编委 **Martin Berry, Lawrence H Bannister, Susan M Standring**

译者（按译文先后排序） **朱长庚 杨天祝 徐慧君 武义鸣 迟焕芳 王月初 杨琳 张义读**

G Burnstock（自主神经系），Stuart Butler（脑的电活动），Arthur Butt（神经胶质），Malcolm B Carpenter（脊髓传导束），Alan Colchester（影像），Barry Everitt（边缘叶），Heidi Felix（膜迷路），D Gaffan（学习与记忆），Michael Gleeson（膜迷路），M H Glickstein（小脑），N A Gregson（中枢髓磷脂），Carole Hackney（蜗神经），Wolfgang Hamann（皮肤感觉末梢），P Harrison（大脑不对称性），R Haskell（三叉神经），M Hastings（昼夜节律站），Joe Herbert（应激），Robin Howard（舌咽神经），N Jones（面神经），C Kennard（动眼、滑车、展神经），Roger Lemen（复杂运动的神经控制），Olle Lindvall（移植与帕金森病），S McMahon（痛的神经基础），T Matthews（动眼、滑车、展神经），P Milner（自主神经系），J Morris（下丘脑），Mo'Brien（周围神经和丛），C Pearson（大脑皮质，丘脑），G D Perkin（副神经），G Raisman（神经移植），E L Rees（脊髓），G Ruskell（视器辅助装置），K Smith（神经元及其生理学），J Voogd（小脑），K E Webster（基底核），R O Weller（液体间隙）

引言 902
神经组织学技术和光学显微镜术的发展 914
神经系统结构和功能分析的现代发展 916
神经移植 919
神经系统的细胞学 921
中枢神经系的细胞学 921
中枢神经元 921
中枢的神经胶质 937
中枢神经系的轴突再生 944
周围神经系的细胞学 945
周围神经的结构 946
周围的神经胶质 948
髓磷脂 951
周围神经系内轴突的再生 956
效应器神经元的周围末梢 957
感觉神经元的周围末梢 960
感觉末梢的特殊配置 965
中枢神经系统的区域性组构 974
脊髓 975
脊髓灰质 979
脊髓灰质组构的进一步研究 983
脊髓的神经纤维束 987
神经生理学的相关性 1004
痛与伤害性感受 1005
菱脑或后脑 1011
诊断脑干死亡的标准 1011
延髓 1012
脑桥 1021
小脑 1027
按 Bolk 和 Larsell 的小脑分叶示意图 1033
小脑－前庭联系 1051
小脑功能的失常 1065
中脑 1066
红核微梳投射的功能 1070
脑干网状结构 1073
间脑 1079
背侧丘脑 1080
腹侧丘脑（底丘脑） 1091
上丘脑 1093
下丘脑 1094
昼夜节律钟 1102
下丘脑的二态现象及其与性别及性的定向关系 1106
成体下丘脑的可塑性 1107
端脑 1107
大脑表面形态 1107
边缘叶与嗅径 1115
学习和记忆系统 1130
Klüver-Bucy 综合征 1134
伏隔核，多巴胺，应答和成瘾 1137
应激 1140
大脑皮质 1141
复杂运动的神经控制 1167
脑的成像和计算机成像 1171
脑的电活动 1173
大脑的不对称性 1183
基底核 1186
纹状体某些功能与病理生理的相关关系 1197
基底核回路中的多相性，环路和通道 1198
帕金森病的细胞移植 1200
中枢神经系统内的液体腔隙和液体平衡 1202
脉络丛和脑脊液的产生 1203
脑室系统 1205
脑脊膜 1209
中枢神经系统的血管 1218
脑损伤、肿瘤、血管疾病和炎症等损害的后果 1223
周围神经系统 1225
脑神经 1225
嗅神经 1225
视神经 1225
动眼神经 1227
滑车神经 1229
三叉神经 1230
展神经 1240
共轭性注视的神经控制 1241
面神经 1243
面神经的外科解剖学 1247
前庭蜗神经 1248
舌咽神经 1249
迷走神经 1251
副神经 1253
舌下神经 1256
脊神经 1258
脊神经背侧支 1261
脊神经腹侧支 1263
颈丛 1263
臂丛 1266
臂丛的损伤 1268
胸神经腹侧支 1275
腰丛 1277
骶丛 1282
尾丛 1288
神经损伤的定位诊断 1291
自主神经系统 1292
副交感神经系统 1297
交感神经系统 1298
胸、腹、盆腔的神经丛 1306
肠神经系统 1310
感觉神经和感觉－运动神经 1311
特殊感觉的外周感受器 1312
味觉感受器 1312
嗅觉感受器 1315
周围视器 1321
总论 1321
眼的解剖学 1322
眼球的纤维膜 1322
眼球血管膜 1326
视网膜 1333
眼的屈光系统 1349
眼副器 1353
眼外肌 1353
眼和眶的筋膜鞘 1359
视反射 1359
眉和眼睑 1361
泪器 1364
听器和前庭器 1367
外耳 1367
鼓室 1370
内耳 1377

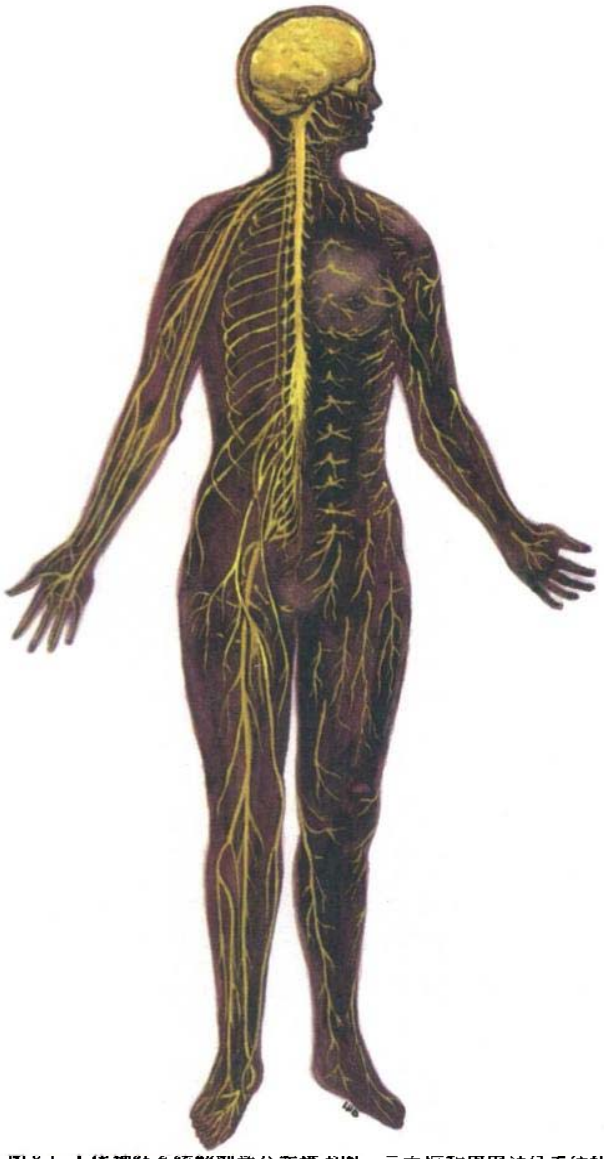

图 8.1 人体神经系统解剖学分布模式图。示中枢和周围神经系统的主要构成。左半示深层神经；右半示浅层神经，主要是皮神经。内脏神经及周围神经的细小分支均省略。

引 言

概述 人的神经系统（图 8.1）是已知的人类体内最复杂的系统，它由数以亿万计的互相作用的单位所组成，它们不断变化的活动反映了人类行为和经验的各个方面。虽然在这一领域集中了来自许多学科、许多不同方法和目的、信念的研究，但必须认为目前我们对神经系统的了解仍然只是十分基本的，而且，我们对神经系统病理学的掌握能力也是极为有限的。人们关于神经系统的知识是从许多世纪的解剖学研究、实验和临床观察收集而来。它开始于古代，经过了许多世纪的徘徊，到 19 世纪后半期得到了加速发展，现在，全世界已有数万名科学家对神经系统的各个方面进行研究。

诚然，本书对神经系统的阐述主要涉及其结构，但在每个部分需要引用不同的研究方法，因为其中的机制只有通过动力学观点才能理解。在很少的地方，需要将解剖学、生理学和分子技术相结合来进行评价。我们还必需根据临床观察和实验心理学资料。同时，为了理解每个部分的详细结构，我们将神经系统还原为各个组成部分来分别阐述是必要的，但这种分析方法只能提供部分的理解，而如果将这些部分互相孤立起来，则可导致错误的图像。所以，我们最终将神经系统看成是结构上互相联系的统一整体，它本身就是一个功能实体而不仅仅是一个复杂的各个部分的组合。即使是在很少了解的情况下，我们还必需考虑到，神经系统内部各从属部分之间的相互作用，这些部分都由大量细胞构成，这些细胞的共同作用可产生不能简单地由个别细胞行为所预料的影响。这种整体概念是逐渐进入现代神经科学之中心的，当我们要根据这个标准评价神经活动之前还需做很多工作。然而在传统的研究中，有许多也很有价值并对了解神经系统的基本构成及掌握与神经系功能有关的主要传导和传递径路，以了解神经系的功能是完全必要的。

本篇首先概述神经系统的主要情况，包括细胞基础、功能作用、种系发生和个体起源以及细胞相互作用而形成功能单位的一些方式。随之简短介绍现代神经科学的历史和方法，继而阐述神经系统细胞的一般结构和行为。然后进入本篇的主要部分，即人类中枢和周围神经系统的详细构造与组构。按照习惯（有些情况下是随意的）的区分，由尾侧向嘴侧叙述中枢神经系的各部—脊髓、后脑、中脑、前脑。在每一部分，首先阐述局部位置关系，再介绍该区的细胞群及其联系，并简述其功能，最后叙述其血管和脑膜。周围神经系在中枢神经系之后叙述，包括其区分—脑神经和脊神经、自主神经系及特殊感觉器（味器、嗅器、视器、前庭蜗器及其附属结构）。在本篇中还穿插有一些与神经系特定部位有关的具有特殊兴趣的专题短评。

神经系统细胞的性质

要了解神经系统的组构必须明了其细胞成分，因为组构的高度复杂性是由于存在大量互相交流的细胞（图 8.2A～C）。这些细胞是神经细胞或神经元（neurons），它们可以编码和在一定的距离内传导信息并将信息传递到其它神经元或各种非神经细胞。这种信息在神经系统内的运动，取决于神经细胞膜上微小的瞬时电化学行为波动。信息向其他细胞的传递受与其他细胞特殊连接部位神经递质释放的影响，而引起各种行为改变。与之连接的可以是神经元（形成突触），也可以是神经系以外的细胞，例如，肌细胞（形成神经肌连接 neuromuscular junctions）、腺细胞、脂肪组织等等。除了大量的神经元外，还有大量的支持细胞（神经胶质等），它们虽然没有同样的电活动，但却能提供和维持神经元赖以有效工作的适宜环境（本篇后述）。

如上所述，神经系统的独有特征是神经元之间的高度相互联系，每个神经元都由大量的其他神经元接受信息并将信息传递到大量的其他神经元。例如，在大脑皮质，一个锥体神经元可由数百个其他神经元接受传入联系，并与相似数目

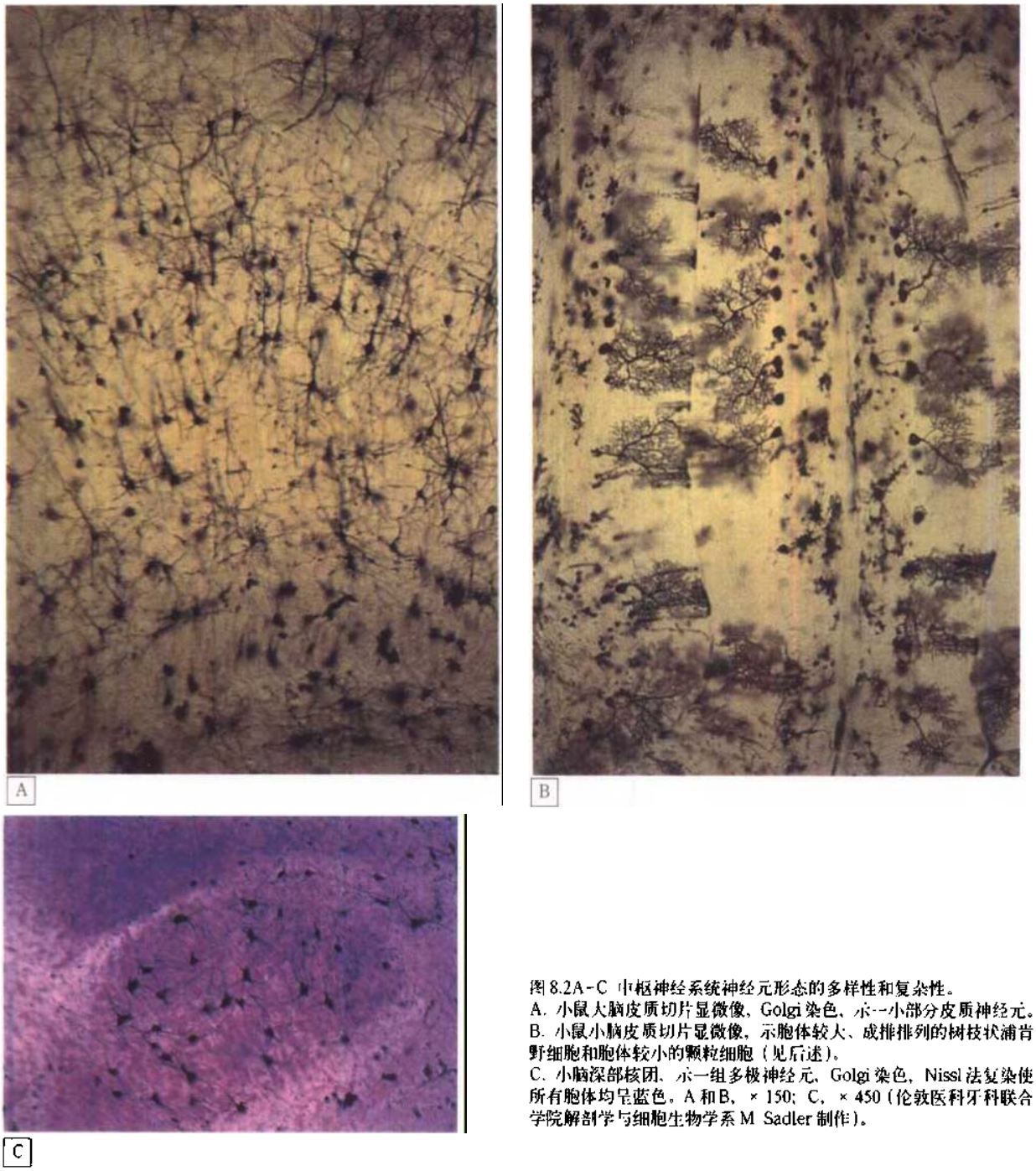

图 8.2A-C 中枢神经系统神经元形态的多样性和复杂性。
A. 小鼠大脑皮质切片显微像，Golgi 染色，示一小部分皮质神经元。
B. 小鼠小脑皮质切片显微像，示胞体较大、成排排列的树枝状浦肯野细胞和胞体较小的颗粒细胞（见后述）。
C. 小脑深部核团，示一组多极神经元，Golgi 染色，Nissl 法复染使所有胞体均呈蓝色。A 和 B，× 150；C，× 450（伦敦医科牙科联合学院解剖学与细胞生物学系 M Sadler 制作）。

的神经元形成传出联系。这种相互作用仅仅由于神经元的形态才有可能，由于自其周围发出的数量众多的细的分支突起使细胞表面非常广大。因此，大多数神经元有一个圆形的位于中央的含核的胞质团块即胞体（cell body or soma），后者发出许多长而分支的突起（neurites），大多数的细胞间联系就是通过这些突起形成的。在大多数情况下，这些突起之一较其他突起长，称轴突（axon），其他突起称树突（dendrites）（图 8.3）。在正常生理情况下，树突将电变化传导至胞体，轴突将电变化自胞体传出。如图 8.4 所示，树突和轴突在神经元的准确排列差别很大。

神经元的数量非常庞大，估计在脑内有 10^{12} 以上。因此，神经系内突触的数目实际上是天文数字。然而，在这个细胞的群体中也存在着在形态、电活动、化学和联系等方面的很大差别。由这些不同种类的神经元的树突和轴突所形成的通路，在众多的细胞团内排列为有序的、具有一定类型和界限明确的路径、微回路和突触相互作用的特异性区域。

神经元的功能分类 所有动物的神经系统都有三种基本的功能成分，即感觉神经元、运动神经元和中间或联络神经元（图

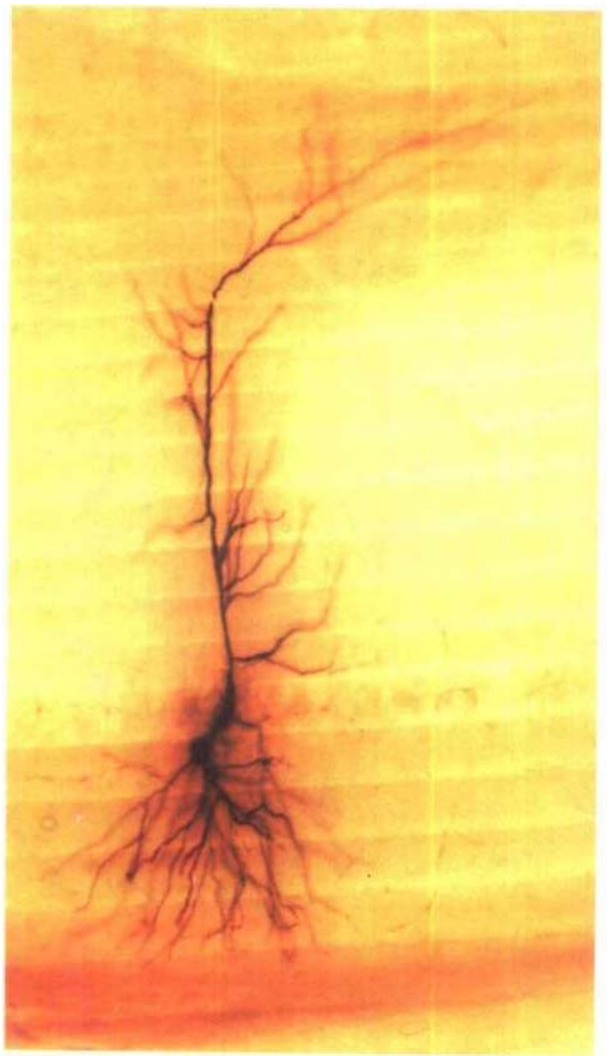

图 8.3 大鼠海马皮质大锥体细胞，示中央的胞体和放射状排列的分支状树突。该标本为脑组织切片，切片前先注入生物素标记的赖氨酸；切片后行体外培养，链霉亲合素-过氧化物酶法显色。图中粗大的横行条纹是切片时造成的人为假象（牛津大学生理学系 Neil Bannister 供图）。

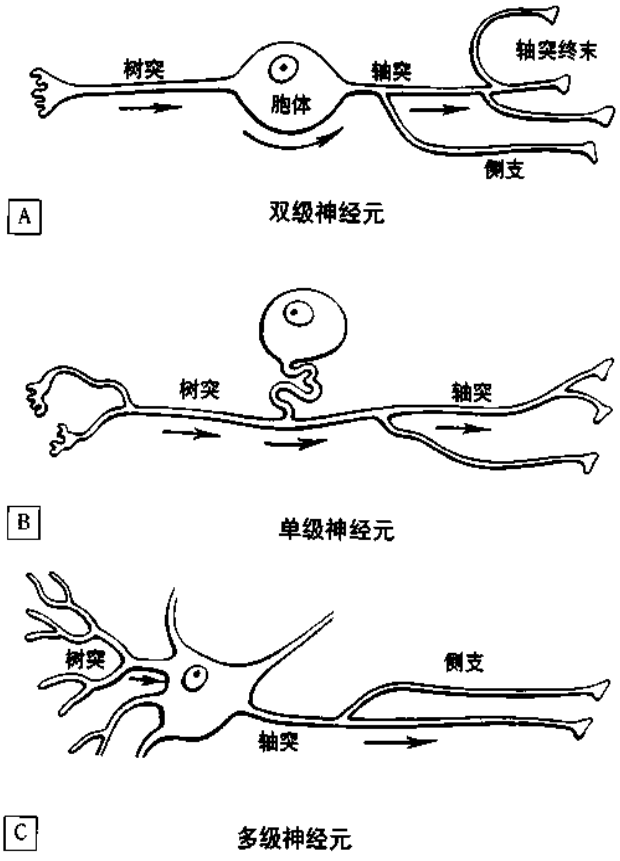

图8.4 按突起多少进行分类的三类神经元一般形态结构模式图。A. 双极神经元；B. 单极神经元；C. 多极神经元。有关神经元突起分支模式的细节详见图 8.33。

8.5）。在最简单的活动方式中，上述三种神经元就足以使神经系统对环境的变化作出直接的适宜反应。感觉神经元能察觉范围广泛的不同能量形式的刺激，这些能量形式一般分为机械的、化学的、温度的和电磁的（包括光的）。某些感觉器（如视器、味器、听器和前庭器）借特殊的感受器细胞通过突触将刺激传递到感觉神经元（sensory neurons），而在其他情况，如脊神经，感觉神经元突起的周围末端本身就是感受器。外界能量在感受器内转变为电变化称转导（transduction），它包含各种分子机制，其详细情况在不同的感受器有相当差别。运动神经元（motor neurons）自中枢神经系发出轴突至效应器（主要是肌和腺体），它们还可能通过现在知之不多的机制对其他系统（如免疫和内分泌）有较微妙的影响。位于中枢神经系内的不具有直接的感觉或运动末梢的神经元称中间神经元（interneurons），它们以不同的方式对传入信息进行贮存、中间处理、整合和分析并将其传导至神经系的其他部位。这类神经元将刺激传至运动神经元，与运动神经元对刺激的选择性适宜反应有关。虽然在某些情况，感觉神经元可直接激活运动神经元而不需要第三个中间神经元（如肌张力反射的单突触径路，本篇后述）。人类神经系统内的神经元绝大多数是中间神经元。由于大部分神经系统的活动取决于这类神经元，故其组构程度与动物行为的复杂性密切相关。

神经系统的“中间”（或“联络”）部分不仅仅是感觉和运动神经元之间的界面，而且能引发许多复杂的活动，这些活动取决于来自经验的贮存记忆或来自自身固有的遗传编程输出，例如，控制周期性通气的呼吸中枢、维持昼夜节律的生物钟以及与生殖相关的神经控制的激素的释放。

神经系统适应性的建立 感觉、运动与联络径路的相互联系和功能，实质上是在遗传的控制下形成，并在个体发生过程中通过一系列连锁的相互作用过程而确定的（如前所述）。诚然，在数百万年的种系发生过程中，对神经组构特异的遗传

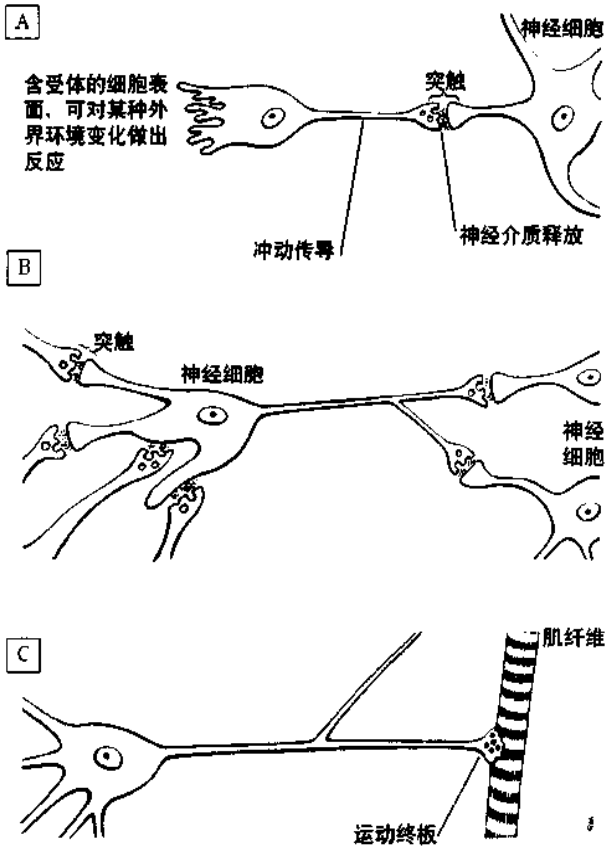

图 8.5 原始成神经细胞的三种主要分化途径。A. 感觉神经元；B. 联络神经元；C. 运动神经元。

信息通过自然选择、基因与环境的相互作用（它在神经系统的基本组构中形成了一个遗传“记忆”，并与在特定环境下的存活和繁衍有关）等过程而被精确地表达出来。

但是，对于每一个体来说，具体的神经组构和行为显然并非完全由基因编码所决定。在个体发生中神经元对内外环境的影响具有相当的适应能力，在神经系统的某些部位，这种适应甚至存在于整个生命过程中。这种适应能力或可塑性（plasticity）最明显地见于由神经细胞媒介的认识和运动记忆中，神经细胞的电行为和结构可由于一定的传入信息而发生长时程的改变。但最近的证据揭示一定程度的可塑性存在于成熟神经系统的许多部位。研究行为中遗传因素与环境影响的可塑性之间的平衡，是一个不断发展的并引起热烈讨论的课题。神经系统是复杂的，其不同部分有不同程度的可塑性，因此，不可能希望在不久的将来对这一广泛的课题有满意的结论。

神经元的生理学特性(图 8.6)

由于细胞内外离子浓度的不同，所有的细胞都产生一种跨膜的电化学电位（膜电位）。神经元借膜电位的微小变动接受、传导和传递通过其表面的信息。

静息电位 神经元的膜电位（图 8.6）即静息电位（resting potential）与非兴奋性细胞的静息电位相似。它在大多数神经元约80mV，胞内为负。此种生物电位来自胞膜的选择通透性，后者防止大分子（主要是带负电荷的大分子）从胞内逸出。为了达到静电平衡，需要有等量的阳离子使胞内维持中性。细胞利用钾离子来达到这一目的（细胞主动地排出钠离子—机体内另一主要阳离子），所以，细胞内的钾浓度很高。但在细胞外，钾却很少，使带正电荷的钾离子有通过胞膜按弥散梯度逸出胞外的趋势而使胞内形成负电荷。钾离子的向外逸出继续至达到董南（Gibbs-Donnan）平衡，这时细胞内的电能足以防止钾离子的进一步弥散。一些其他的离子也参与静息电位的形成，但作用较小。静息电位的高低与细胞内外不同离子的浓度相一致。

膜电位的调节 凡是引起胞膜内外离子分布改变的任何一种作用，都不可避免地会影响静息电位。钠或在某些情况下钙离子的进入引起神经元的去极化，而氯离子内流或钾离子外流增加则导致过极化。胞膜对这些离子的通透性的改变通过离子特异性的跨膜通道的开放或关闭来实现，后者被许多因素（化学的或电的）所激发。化学性激发的离子内流见于突触（后述），化学因素（神经递质）可直接与通道结合使之开放，或者神经递质与跨膜的受体分子相结合（受体本身不是通道），再使跨膜的通道开放，然后激活胞内复杂的第二信使系统。电所引起的膜电位改变取决于电压敏感的离子通道，当跨膜电位达到临界水平时，离子通道开放，允许特定的离子内流或外流。在所有情况下，离子通道的开放只维持很短的时间，通道开放和关闭的数目决定跨膜离子的总流量。

跨膜离子通道的类型和密度以及相关的蛋白质和膜的电活动，在一个神经元的不同部位有所不同。在树突和胞体主要取决于神经递质的作用，表现出分级电位，而在轴突则有电压门控离子通道，后者引起动作电位。

分级电位（graded potential） 分级电位是膜电位的变化，其高低、持续时间和电荷极性都可不同。去极化电位成自兴奋性神经递质引起的细胞外高浓度的钠或钙离子内流增加，使膜电位接近于0（但不超过0）。反之，抑制性神经递质引起带负电荷的氯离子内流或带正电荷的钾离子外流，使膜内的负电荷总量增加而形成过极化。分级电位的幅度和持续时间在一定的部位取决于下列因素：由突触前膜释放的神经递质的化学性质和动力学以及突触后膜受体分子和离子通道的数目和种类。由于神经元胞浆和胞膜的电学性质，当突触被激活时，电流由邻近部位流向突触处，或由突触处流向邻近部位，从而决定覆盖整个胞体的膜的极化状态。但是，每个突触对邻近区域的影响随距离增大而减少。例如，在树突远端的突触可能对整个细胞只有很小的影响。因此，可以设想，一个神经元的电学状态由一个复杂的数学方程式决定，在此方程式中，各种变量包括千万个突触的数目和位置、它们的激活程度和效应，树突的分支类型和胞体的几何学等。上述所有过程的靶集中于神经元表面的一个小而关键的部位—轴丘，与树突和胞体不同，在该处有高密度的电压敏感

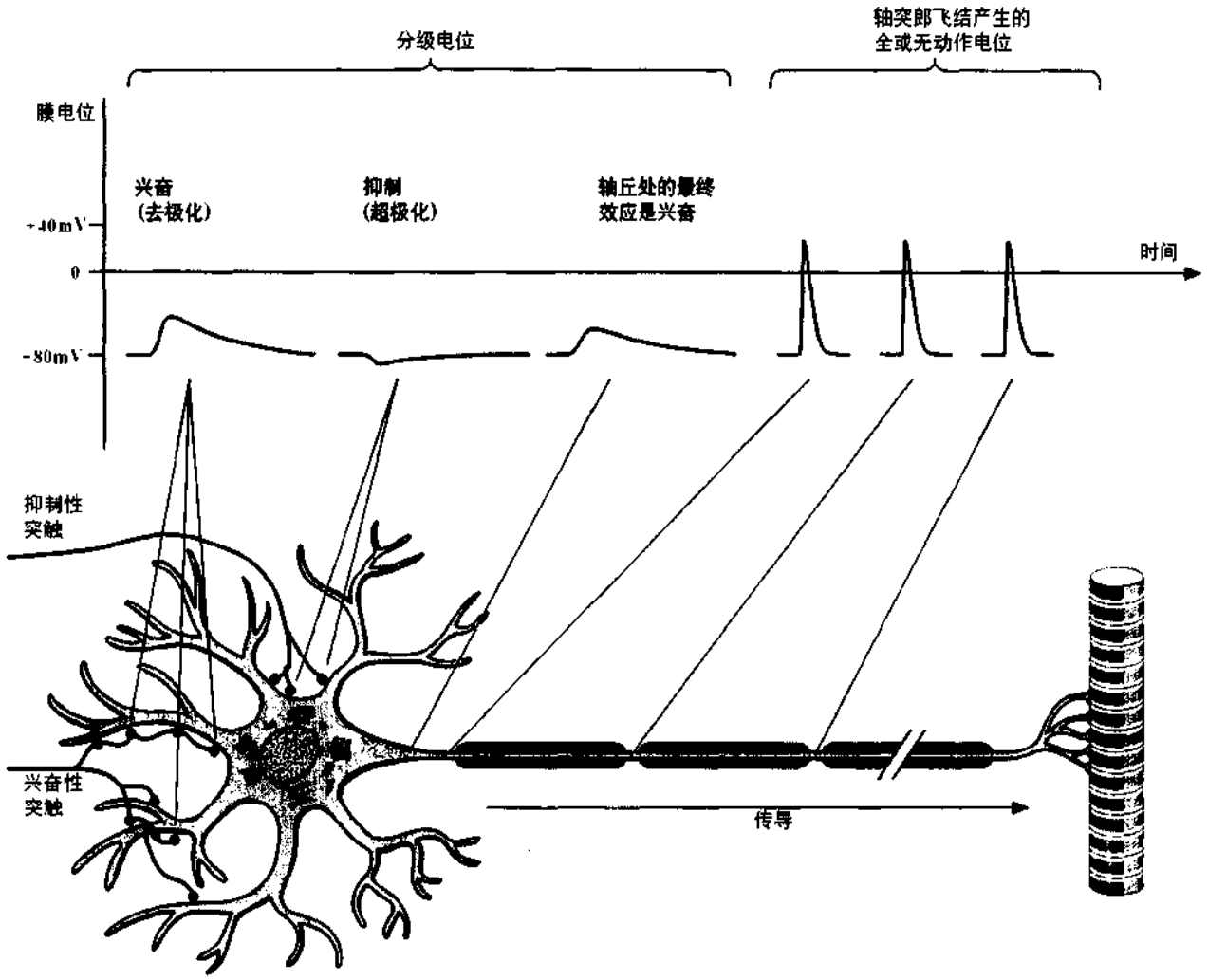

图8.6 运动神经元电位变化类型示意图。在标线所示部位，穿越细胞膜的电位可被记录下来。树突和胞体表面的兴奋性和抑制性突触可引起局部的分级性电位变化，这些电位变化在轴丘处积累并启动一系列"全或无"动作电位，然后沿轴突传导至效应器终末。

离子通道，是动作电位产生并向轴突传导的地方。

动作电位（action potential） 如在周围神经广泛研究过的那样，动作电位（神经冲动、峰电位）是一种时间短、极性可完全恢复的并沿胞膜传播的电位。其机制首先由Hodgkin和Huxley（1952）记述于枪乌贼的巨大轴突。最初因钠离子内流使极性反转至约40mV（胞内为正），随后由于钾离子外流，迅速回复至静息电位以恢复胞内的负电荷数量。全过程在5ms内完成（注意，关于离子电导的详细情况可能有变化，因此，在中枢轴突动作电位的恢复相不取决于钾外流，而是电流漏出）。

对于一个特定的神经元动作电位的高低和持续时间是一定的（"全或无"），不论刺激超过阈值多少。一旦发起，动作电位就以恒定的速度迅速传播，这是由于电紧张电流的扩散，激发邻近的同类电压敏感离子通道开放的缘故，这就是传播电位（propagating potentia）。电位的传导速度为4～120m·s，取决于一些与电紧张电流扩散径路有关的因素，如轴突的横截面，膜电容（在某些纤维受髓磷脂影响）以及离子通道的数目和位置（后述）。在动作电位之后有一个不复位的延迟，称不应期（refractory period），在此期内不可能出现另一个动作电位。不应期决定动作电位沿神经纤维传导的最高频率。不应期的长短依不同的神经元而异，因此，动作电位的频率的上、下限范围（动力学范围）可以不一致，它影响一个神经纤维所能携带的信息量。

可见，一旦胞体去极化到膜电位低于一定的阈电压时，就在轴丘处引起动作电位。而且，一般来说，只要维持去极化，就会继续引起动作电位，就像自动枪的板机受到扣动而开火那样。因此，发放的频率是神经元胞体兴奋性的测量指标，这是神经系统内信息传导的基本原理。当动作电位达到轴突末梢时，引起突触前膜的分级去极化（graded depolarization），导致神经递质的量子释放，改变下一个神经元、肌纤维或腺细胞的兴奋状态。在突触处，密集的动作电位能维持高水平的递质释放，对抗细胞外的递质清除（酶的作用）、摄取或弥散，因而作用更有效。

自然状态的轴突传导是单向的，即由树突和胞体至轴突



图8.7 多极神经元及其表面一般结构模式图。示其它神经元的突触性终末汇集于其胞体、树突及轴突初段表面；其轴突终末表面则与其它神经元形成突触。

末梢（顺行传导）；当轴突的周围端受到刺激时，轴突也可以向心传导（逆行传导）。在无长突细胞（amacrine neurons）和其他小细胞缺少真正的轴突，兴奋可由刺激点向任意方向传导。在某些大神经元的树突上的某些部位，动作电位可传导一定的距离，帮助兴奋性电紧张的扩散。

感觉传导 在感觉神经元的远侧末梢的某些部位，细胞外的改变转变为分级电化学反应（感觉传导），再引起具有规则频率的动作电位。去极化或超极化的分级电位（感受器电位、receptor potential；见后）是由各种因素作用于跨膜蛋白质，导致离子通道开放所引起的。在轴突末梢的较近侧处轴膜上有许多电压敏感的离子通道，感受器电位到达一定阈值时，就在该处引起动作电位。感觉传导也存在于特殊感受器细胞的表面，这些细胞通过突触与感觉神经元的远侧末梢相连接。此种传导见于味蕾、内耳和视网膜。

神经元之间突触的相互作用 神经元之间突触相互作用的类型显然决定着构成神经系统的复杂神经网络的行为。在一条特定的神经通路上，可能有许多、也可能只有很少的突触联系。一个突出的例子是，在Ia肌梭传入纤维与α运动神经元的突触只涉及两个细胞（单突触径路，monosynaptic pathway）。在大多数情况下，有3个或更多的神经元参与神经元间的相互联系的突触系列（多突触径路，polysynaptic pathways），它们可呈线样排列，由神经系统的某一部位至另一部位（如由脊髓至躯体感觉皮质）；也可形成局部的多神经元功能单位（微回路，microcircuits）。此时，在各种不同类型的神经细胞之间存在着复杂的返回关系，例如，大脑皮质柱和小脑皮质（见本篇后述）。

分散和会聚（divergence and convergence） 一个神经元具有轴突末梢和侧支，后者可与许多细胞形成突触，此即分散（divergence）；一个神经元的所有末梢可集中作用于一个细胞或许多神经元的轴突可与一个突触后神经元形成突触，此即会聚（convergence，图8.7）。‘多对一’的会聚通道可整合不同来源的信息，例如，视皮质的复杂锥体神经元能感觉不同的形状（见本篇后述），‘一对多’的分散通道可

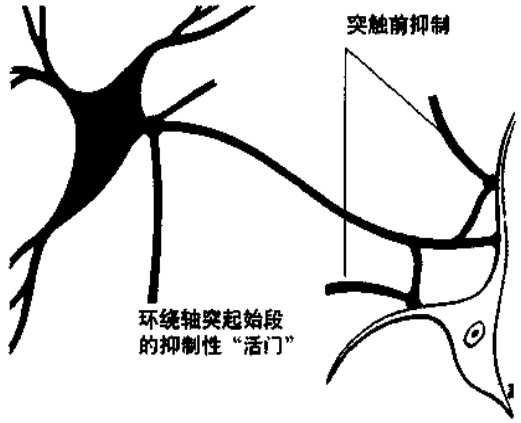

图8.8 多极神经元抑制性突触示意图。抑制性突触终末（蓝色）附于多极神经元（红色）轴突起始段及其轴突终末的表面。

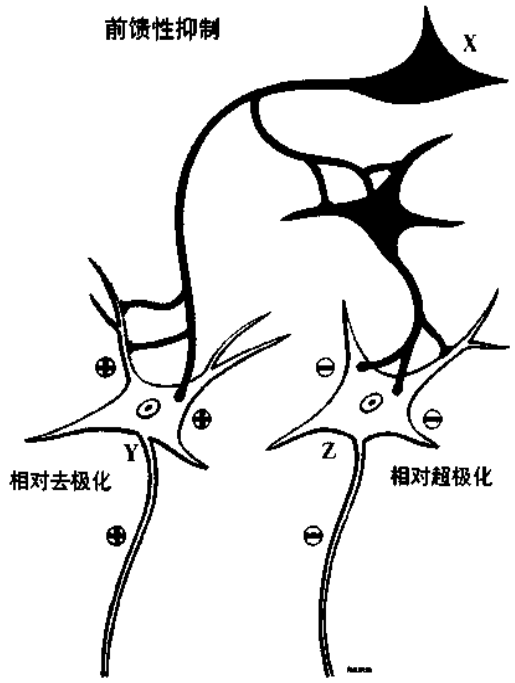

图8.9 直接兴奋性回路（左）和单纯性前馈性抑制回路（右）示意图。粉红色示兴奋性神经元，蓝色示抑制性神经元。

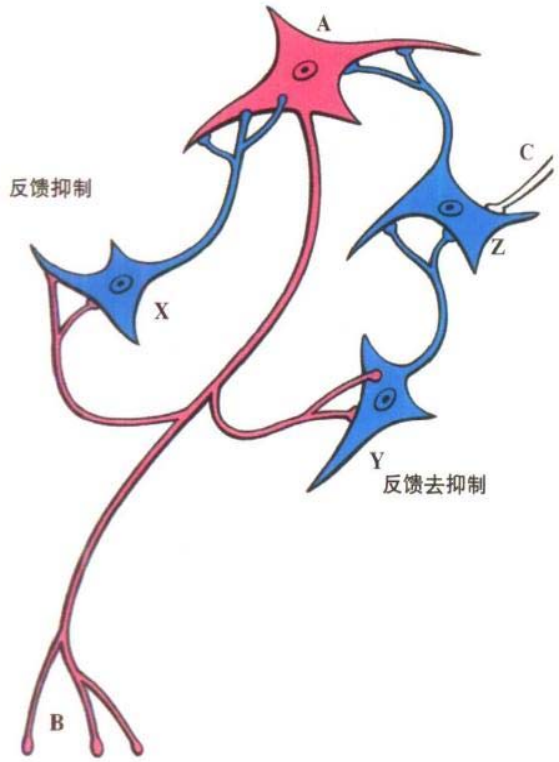

图8.10 两种反馈回路示意图。左侧示一个抑制性神经元介入反馈回路。右侧示两个抑制性神经元介入反馈回路，粉红色示兴奋性神经元，蓝色示抑制性神经元。

对神经系统的不同部位产生广泛的影响，突出的例子见于蓝斑的神经元和网状结构上升通路（见本篇后述），它们均有轴突分支至广泛的不同脑区。

在所有相互作用的类型中，一条轴突通常与它支配的神经元构成许多突触，甚至当突触前与突触后神经元为一对一的关系时也是如此。每一单个突触的兴奋或抑制作用是比较有限的，要将信息由一个细胞传递至另一个细胞需要许多突触去完成（虽然，在少数部位神经元之间存在单个的特别大的突触，例如，在蜗神经核簇的某些听觉纤维的末梢）。

突触兴奋和抑制 在最简单的情况下（只包括两个神经元），在树突和胞体的突触部位，一个神经元可引起第二个神经元的突触后兴奋（postsynaptic excitation，去极化）。这种兴奋导致在第二个神经元轴突基部产生并向末梢传导动作电位的可能性增加。另一种情况，一个神经元可在树突、胞体或轴突初段的突触处引起另一个神经元的突触后抑制（postsynaptic inhibition，过极化），使动作电位的形成完全停止，不论神经元其他部位的电状态如何（图8.8）。在比较复杂的情况下，可涉及多个神经元。在简单的两个神经元构成的突触，可有第三个神经元与第一个神经元的突触前末梢形成突触，使其作用减弱。因此，如果第一个神经元是兴奋性的，则引起突触前抑制（presynaptic inhibition）；如果第一个神经元是抑制性的，则引起突触前脱抑制（presynaptic disinhibition）。

神经系统通过3个或更多的神经元之间兴奋性和抑制性的不同排列与相互作用，来产生许多不同的影响。例如，图8.9所示的前馈抑制（feedforward inhibition）中，一个兴奋性神经元（X）与另两个神经元（Y和Z）相联系，另有一个神经元（未标记）接受X的突触末梢，但对Z为抑制作用。当兴奋性神经元激活时，使抑制性神经元兴奋，而降低Z的兴奋性，但Y的兴奋性则升高。事实上，也可能还有其他的局部回路起作用，但此图可以说明前馈抑制的部分原理。例如，在某一肌群的收缩力增加时，其拮抗肌的收缩力进行性降低。

图8.10所示的反馈抑制中，一个兴奋性神经元（A）发出神经末梢直接至另一个神经元（B），另发出侧支兴奋抑制性神经元（X）；X又反过来抑制第一个神经元（A），以限制其发放的持续时间。这种例子见于脊髓α运动神经元的Ranshaw袢。这种反馈回路的复杂程度不同。在某些情况下，由两个抑制性神经元（图8.10 Y，Z）形成一个反馈回路。神经元Z对A的抑制作用可能由于另一个神经元（C）的影响，

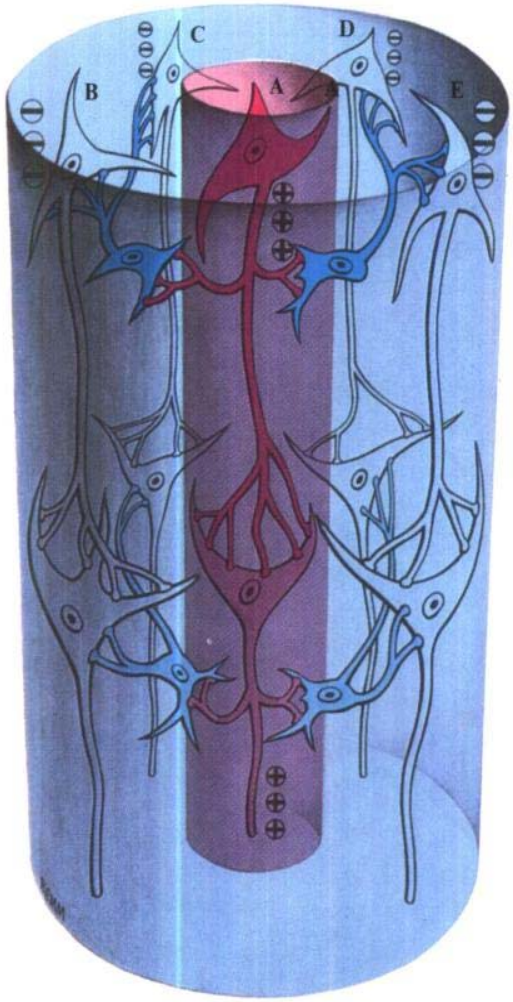

图8.11 侧抑制模式图。粉红色示一列中央兴奋性神经元，其周围的中空柱状结构为抑制带，两者间有一层由中央柱激活的抑制性中间神经元（蓝色）。

也可能被抑制性神经元 Y 所减弱，这种作用称为脱抑制。

侧抑制（lateral inhibition） 图8.11示一种特殊形式的前馈抑制—侧抑制，它明显见于神经系统的许多部位，并在感觉通路如视觉系统（包括视网膜）和嗅球（见本篇后述）得到了很好的研究。设想携带功能相似的信息平行通路A-E各自传导分散的微量信息；如果其中某一径路（如A）的兴奋性超过其他通路，则B-E的活动就由于邻近插入的抑制神经元而降低。中枢激活的通路就是这样被一个静寂区所围绕，借以减少因其他神经元的任意活动所引起的混淆。这样，中枢通路的辨别力得以提高，即“神经增敏”（neural sharpening）现象。

重复微回路 中枢神经系内另一常见的情况是相互作用细胞的重复排列（微回路），在每一个回路内兴奋性和抑制性神经元及其联系都相似，并且传入和传出联系也相似，只是涉及的主题不同。此种情况的例子见于视皮质和躯体感觉皮质的神经元柱以及浦肯野（Purkinje）细胞与小脑皮质相关细胞之间的联系。还有一些其他部位，但通常不像在感觉皮质和小脑那样被清楚地认识到。

神经系统的区分与术语

习惯上将神经系统分为中枢神经系（含有绝大多数神经元胞体）和周围神经系（主要由感觉神经元和运动神经元的轴突组成，由中枢神经系至身体的周围部）两个主要部分。

中枢神经系（central nervous system, CNS）又较人为的再分为脊髓和脑，后者因包含在颅腔内而确定。在胚胎时两者都由神经管衍化而来（见第3篇）。神经元的胞体通常在某些部位聚集在一起，称为核（nuclei）；或构成较广泛的密集细胞层或细胞团，称灰质（grey matter）。神经元的树突和突触活动主要局限在核和灰质区，而它们的轴突则进入神经纤维束，后者成群聚集形成传导束（tracts）。在脊髓、小脑、大脑皮质和某些其他部位，传导束密集形成白质（white matter），因轴突通常被包裹于髓磷脂的鞘中（见本篇后述），后者在新鲜状态有白色闪光，故名。若传导束为扁平结构，则称为丘系（lemnisci）；若为圆形或粗大结构则称为索（funiculi）。传导束在神经系统内通常越过中线（交叉，decussation）。脑的两侧相应部位之间跨越中线的连系称为连合（commissures）。

周围神经系（peripheral nervous system, PNS）包括脑神经、脊神经以及自主神经系（autonomic nervous system）的周围部包括肠神经系（enteric nervous system）（见本篇后述）（肠神经系由消化管壁的神经元胞体和纤维丛所组成）。周围神经系由胞体位于中枢神经系内的运动神经元的轴突以及聚集为神经节的神经元胞体和突起构成。脊神经后根上的感觉神经节细胞发出中枢突和周围突，而在其胞体上却并无突触。但在自主神经节内的神经元却自不同的来源接受突触连接。位于周围神经节内的神经元胞体都是在胚胎时由神经嵴迁移而来的。

中枢神经系组构概况(图 8.12)

如上所述，中枢神经系的组构可以很清楚地在其胚胎发生中以及与各种脊椎动物较简单的神经系统的成熟状态的比较中分辨出来。脑和脊髓均由两侧对称的背侧开放的神经管（神经元最初聚集在神经管的内壁）形成。在这一构架内，神经元按功能的不同分为若干纵行排列的柱，它们由脊髓的尾

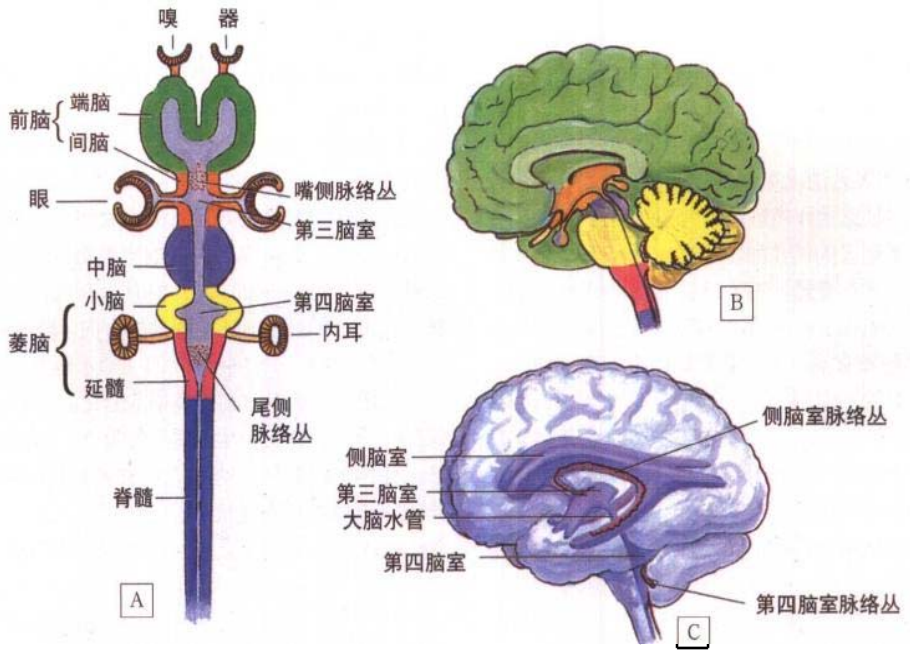

图8.12 脑大体构成和命名模式图。A. 示脊椎动物脑的基本构成及其与头部主要特殊感觉器官的关系；B. 人脑矢状切面，示脑各部分的排布形式；C. 示人脑脑室系统的构成，图中绘成半透明状。

部伸延至脑，终止于与神经管末端有一定距离的中脑与前脑交界处（见本篇后述）。在前脑，这种柱形系统消失或发生改变，而出现了另一些更加复杂的区分。在柱形组构中，神经元的配布还具有节段性，即同一类型的神经元按一定的规则间隔重复出现，与其两侧的体节相似（见第3篇）。由上述神经元聚集处发出节段性的脊神经和脑神经。每一个体节有一条运动神经至肌节，另一条相应的感觉神经至皮节。在神经系统内含有对于处理该局部感觉和运动活动所必需的中间神经元的微回路，这些微回路在脊髓和脑中重复出现，直到中脑的嘴端。控制这些节段发育的同源盒基因（homeobox gene）已在第3篇讨论。这些节段也被纵向排列的神经元所连接，在较远的部位则借上升和下降的轴突所连接。

正如后面所要详细叙述的，脑被传统地区分为3个主要部分：前脑、中脑和后脑，每个部分伴有神经管前部的膨大（与嗅器、眼和耳等感觉传入有关）。中脑和后脑有与脊髓（与后脑相延续）相同的节段组构，但这两部分的顶为特化区（上、下丘和小脑），来自身体不同部位的感觉传入在此形成二维图形。中脑和后脑的底含有主要的感觉和运动神经元及许多纵行纤维束，它们路过或终止于此区，此区称脑干（brainstem）。在人类的生前发育过程中，脑的原始管状结构由于壁内不同区域的不均衡生长而变得高度扭曲，由于壁内神经元的大量增加，两大脑半球自神经管的前端向两侧膨出并向后生长覆盖脑的较尾侧部分。小脑也相当地膨出并向前生长与大脑相遇，从表面覆盖中脑的顶。大脑和小脑表面的膨出区由于皱折而增大，形成复杂的折叠（脑回和叶片）以容纳自神经系其他部位进入其内的大量纤维以及与之相关的神经元微回路和传出神经元的增殖。

神经元群的纵行组构 已经提到，在任何一个纵行柱内的神经元都有功能的相似性；这可在脊髓清楚看到，在脊髓背柱的神经元主要与感觉功能有关，而腹柱的神经元与运动活动有关；背柱和腹柱又可区分为直接或间接与身体外部（如皮肤、肌肉、关节及相关结缔组织）有关的部分（躯体感觉和躯体运动）和与身体内部（主要是消化道及其衍生的呼吸系及许多腺体）有关的部分（内脏感觉和内脏运动）。这些柱内的神经元可在某些部位聚集为明显的核（如在脑干），也可形成较弥散的连续纵行灰质带（如在脊髓，图8.13）。脑干内纵向功能柱的存在由19世纪末Herrick和Johnson所提出，已被公认。虽然由于与脑发育的解释有关，关于其精确的形态和同源性仍然存在一些实验和争论的问题（见1994年Nieuwenhuys的综述）：在柱形组构的传统模式（详见本篇后述）中，躯体运动柱（somatomotor column）含有运动神经元，其轴突支配来自头部体节的肌肉（但某些眼外肌的特殊起源存在争论），而内脏运动柱（visceral motor column）又分为两个纵柱：鳃运动柱（branchiamotor column）支配来自胚胎咽壁的肌肉（鳃肌）；一般内脏运动柱（general visceromotor column）供应副交感纤维至腺体和内脏平滑肌。内脏感觉柱（visceral sensory column）主要涉及来自味蕾的化学感受器信息（特殊内脏感觉，special visceral sensory；原文误写为一般内脏感觉，general visceral sensory—译者注）和其他内脏感觉末梢（一般内脏感觉，general visceral sensory；原文误写为特殊内脏感觉，special visceral sensory—译者注）。躯体感觉柱（somatosensory column）涉及来自头部表面、口腔和咽内面以及头前区肌肉骨骼装置的一般感觉信息。脑干内另一个位于最背侧的柱最早见于鱼类，主要与来自侧线和内耳的机械感受器的传入（听觉侧线系统）及来自大部分身体的本体信息有关。此柱的一部分越过中线，与对侧的同名柱融合，形成小脑；另一部分由接受前庭蜗神经的核组成。在陆栖脊椎动物，小脑高度发展并在运动功能协调中承担重要作用，而水的适应装置—侧线则消失。听觉侧线系统的其余部分则保留为前庭与蜗核复合体。

脑室系统 在生前发育中，当神经管形成时，其壁显著增厚，但并未完全阻塞管腔。此腔在脊髓为狭窄的中央管，在脑则显著扩大为一些互相连续的腔——脑室系统（ventricular system）。在两个部位（前脑和后脑），神经管顶的一部分不产生神经细胞而形成薄的含有丰富血管分泌组织的折叠层——脉络丛，它们分泌脑脊液，后者充满脑室并渗透至脑和脊髓的细胞间隙，形成决定神经元环境的细胞外液。正像任何一个具有高代谢率的器官那样，中枢神经系也有丰富的血液供应，但是，对由血流进入神经组织柱的物质有严格的限制（血脑屏障，见本篇后述）。

神经系统的种系发生和进化

神经科学的中心任务是揭示形成神经系统极其复杂的组构的一般原则。过去研究这一问题的重要线索是来自在发育过程中神经系统是如何组装的（神经胚胎学，neuroembryology）以及在进化过程中其最初的来源是什么，诸如根据其他种属动物较简单的神经系统的推测（比较神经解剖学，comparative neuroanatomy）。最近，分子遗传学（molecular genetics）对此提供了相当有用的研究工具，当它与传统的手段相结合时就显示出更强大的威力。

无脊椎动物的神经系统 神经系统在动物进化中出现很早，大约是在多细胞阶段开始时。当受到适宜刺激时，大多数细胞有电反应。这在简单的单细胞生物也是如此，例如有纤毛的草履虫（Paramecium），它具有对机械和其他刺激敏感的离子通道，从而控制纤毛挥动的方向（游泳）。在一些最简单的多细胞动物，如腔肠动物门（即水螅类，如海葵、水母和淡水水螅）可见不同细胞类型的分化。因而，除了管理营养、保护、运动、分泌、生殖等的细胞外，还有弥散的神经元网络来协调上述各种活动。在最初的分化阶段，腔肠动物门的神经系统由具有放射状突起的神经元所组成，每个神经元与邻近的神经元之间通过突触连接形成弥散于全身的二维神经网（a nerve net，图8.14,17），后者位于构成动物身体的两层细胞（外胚层和内胚层）之间。某些外胚层细胞特化为感受器，觉察各种刺激；其他的细胞则具有收缩功能。这两类细胞也借神经细胞形成突触联系。某些种属还有特殊的感觉器，如连接到神经网上的重力感受器（耳囊）。即使是这种低水平

的神经系统，动物仍能进行惊人的范围广泛的活动，能对食物和威胁的存在、重力和其他生物学的重要刺激进行协调的运动反应。在某些腔肠动物，神经元在局部集中为线状的传导系统以产生迅速的逃避反应或协调游泳肌肉的复杂装置（图 8.15）。

进化的下一阶段，在简单的三胚层动物，神经网发生改变：因为神经元胞体聚集成群形成中枢神经系，后者通常由发出轴突至躯体各部的神经节所构成（图 8.16,17）。典型情况下，这些节位于头部，在那里还集中有特殊感觉器官，包括化学感受器和光感受器。在两侧对称的动物，还有两条纵行排列的起中间连接作用的神经干，后者发出轴突至身体各部。这种类型的组构广泛研究于一种线形蠕虫（Caenorhabditis eleganes），这种动物仅 1mm 长，由 3000 个细胞构成，允许人们对其整个神经系统的神经元的数目、类型和连接进行全面的分析。应用分子遗传学研究基因突变对线虫神经系统发育的影响显示，许多基本规律也见于哺乳类神经系统的发育，说明在它们两者之间种系发生上的延续性。

在节段性动物，神经系统得到进一步发育，并存在着结构（如肌肉、神经干和附属器等）的重复。这是特别有趣的，因为所有的脊椎动物也有同样的节段类型。在节段性无脊椎动物（环节动物蚯蚓、节肢动物、软体动物、棘皮动物等）成对的神经节和神经干得到保留，但其排列则变为节段性重复。所以，每一个节段都有自己的神经控制中枢来接受感觉刺激，加以整合并发出局部运动的命令。这些活动通过到头部的大神经节、眼、化学感受器和头部特殊机械感受器的神经联系得到协调。节段性的神经节有复杂的内部组构，后者使神经节有相当程度的自主性，以致即使在移去头部的情况下，许多活动仍能进行。在一些双壳软体动物这种自主性发展到了极点（局部神经节的功能很少受到头部的干扰）。另一方面，神经系统的中枢控制和组构的极端精密见于头化的软体动物（如章鱼），其行为的复杂性可与脊椎动物相媲美。

在节段性组构的无脊椎动物中，昆虫尤其是果蝇（Drosophila melamogaster）是神经系统节段组构情况的主要代表（见第 3 篇）。与之有关的许多基因（如同源盒基因）与脊椎动物者有相当的同源性，这种发育现象（如轴突生长的路径、交叉、神经元胞体的聚集以及突触连接的类型）都有其深埋于以往无脊椎动物中的起源。但也存在争论，其中之一是神经细胞的精确类型及其联系，是否可以完全预测并且很少受到环境的影响。其二，行为类型趋向于更加保守，学习只有很小的作用。这些问题目前还得不到或很少得到解决。然而，应当承认，头足类动物是一种例外，它在无脊椎动物中代表一种独特的发育方式。除了这些纯种系遗传学的考虑以外，许多节段性无脊椎动物神经系统的较简单的回路给神经科学提供了一些有用的实验模型。例如，在软体动物门 Aplysia 的突触易化（synaptic fascilitation）和水蛭神经胶质细胞的电行为。

脊索动物的神经系统(图 8.17，18) 对脊椎动物神经系统种系遗传学起源的研究集中在广泛相信的与无脊椎动物有密切

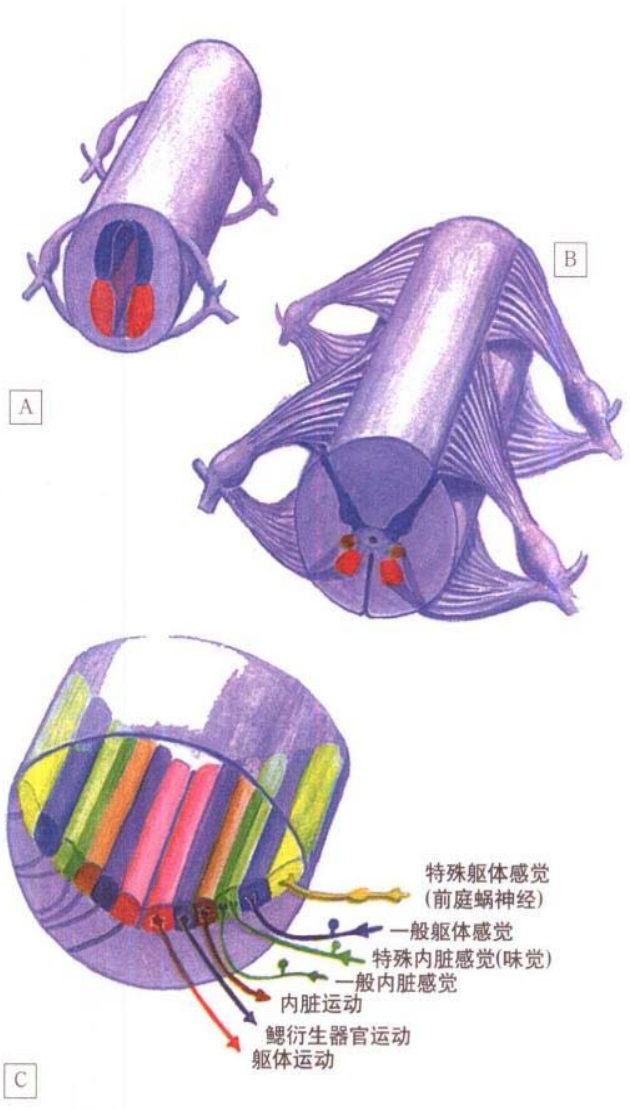

图 8.13 脊髓和脑干中感觉和运动柱分布状况模式图。
A. 原始脊髓，示背侧感觉柱（蓝色）、腹侧柱（红色）和呈节段性分布的背侧及腹侧神经根。
B. 成人脊髓胸、腰段，示感觉和躯体运动柱（着色与上图相同）以及中间（外侧）内脏运动柱（棕色）。
C. 脑干，示纵柱的排列次序，运动柱分为 3 列，感觉柱则分为 4 列。有关早期神经系统的胚胎发育见前文及图 3.3。

关系的动物门类；由于各种比较解剖学和胚胎学的理由，这种动物为棘皮动物（海星、海胆及相关种属）。有趣的是，在这些动物神经系统实质上是一个由表皮演化而来的由神经细胞和胶质细胞构成的扁形浅板并互相连接形成一个围绕口腔的神经环。在某些种属（海百合），此板卷曲成管，这种排列强烈提示脊索动物的中空的神经系统是如何形成的。最简单的脊索动物也显示出一些有趣的图像。幼体的海鞘有一个简单的中空神经索连接至头端的光感受器和耳囊，并发出纤维连接两侧的肌细胞团块形成突触。这样，幼虫就可以在短期内像鱼一样富有活力地游泳，直到它选择一个部位将

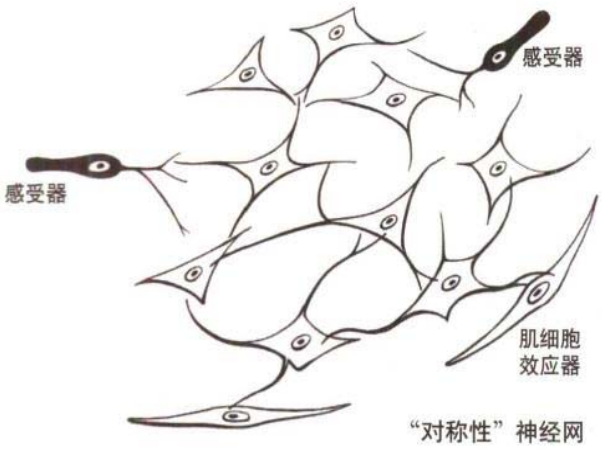

图 8.14 对称性反应体系示意图。示感受细胞终末进入对称性中间神经元网络，该神经元网络再与效应细胞联系。

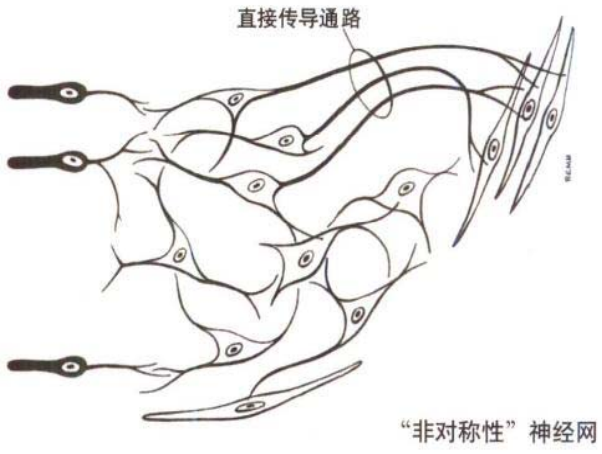

图8.15 非对称性神经反应体系示意图。示感受细胞与效应细胞之间的中间神经元构成了明显的弥散性多突触传导通路，但也存在一些直捷传导通路。

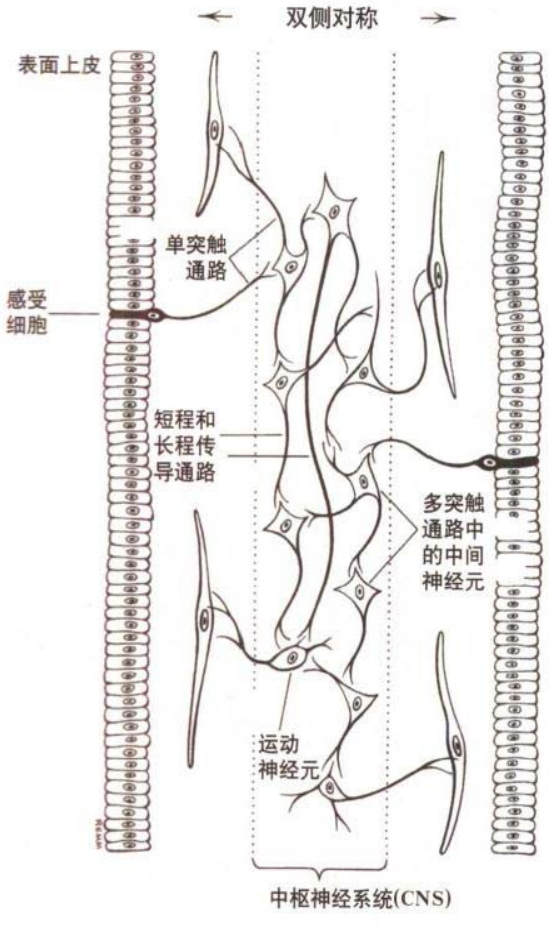

图 8.16 双侧对称性原始生物体神经反应体系的某些特征。可见上皮内的感受细胞，中间神经元和运动神经元聚集于对称轴附近，成为其中枢神经系统。还可见程序不同的复杂传导通路，这使生物体双侧的协同反应成为可能。



图 8.17 无脊椎动物和原始脊椎动物如七鳃鳗不同级别神经构筑模式图，红色为神经结构。

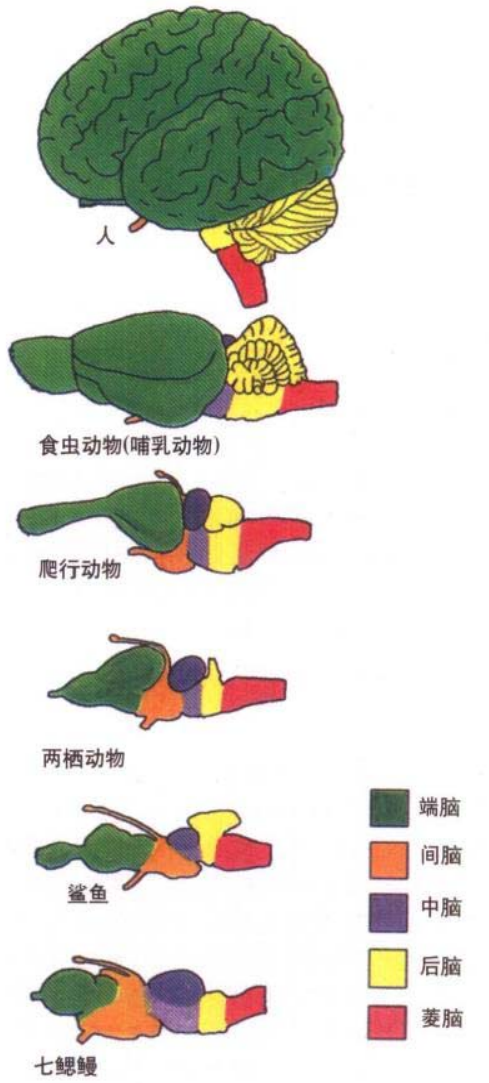

图8.18 人类及与人类有关的几种脊椎动物脑外观及构成模式图。在哺乳动物，后脑（metencephalon）包括小脑和脑桥两部分，严格地讲，在亚哺乳动物没有脑桥，故后脑仅指小脑。在哺乳动物，hindbrain和 pontine 均指脑桥，为便于比较，该区用黄色表示。

头部粘连而变形为坐位过滤觅食时。这一幼体时期的延长和成熟的抑制可能会产生最早的脊椎动物。实际上，有一些被囊类动物如萨尔帕属（Salps）幼形纲（Larvacea）的Oikopleura不发生变形，一生都以在海洋中游泳的形式存在。与脊椎动物相近、原索动物文昌鱼（Branchiostoma）是一种简单的鱼类，其组构揭示原始脊索动物的神经系统的情况。它有一条中空的背侧位的节段性脊髓，及稍膨大的前区（提示脑的开始部位），还有一种奇特的情景：缺乏周围运动神经（中枢神经系借细的肌细胞延伸至脊髓与肌肉相联系），脊髓内有感光细胞。这些表明文昌鱼是主要进化路线上的一个特殊而有吸引力的分支。

不论原始的脊椎动物以什么途径发生，所有现存脊椎动物包括人有着类似的神经系统组构，后者在进化过程中基本图像很少改变。神经元胞体聚集为位于背侧的中空神经管（胚胎期来自神经外胚层的上皮样板），后来形成中枢神经系。周围神经系神经节细胞及其周围的胶质成分均来自神经嵴（一种在脊索动物发育的结构，对脊椎动物神经系统的组构有相当的影响）。在中枢神经系内，神经细胞群呈节段性排列（除了最嘴端外）（见本篇前述），最明显见于所有脊椎动物后脑的菱脑原基（见第3篇）以及鱼类脊髓的发育过程中。在成体节段性表现为对称性的成对的重复的背根和腹根及脑和脊髓内相应的感觉和运动神经元群。神经管的嘴端扩大为3个成对的脑区、分别与3个主要的特殊感觉器相联系—嗅器、眼和耳（或其同源结构前脑、中脑和后脑）。除前脑（其起源另行讨论）外，节段性存在于神经系的所有部位。

周围神经系有背根（为感觉性，有神经节）和腹根（含运动神经纤维）。头部有相应的脑神经，但在鱼类由于颅骨不太广阔只有10对脑神经（副神经和舌下神经构成第一和第二对脊神经）。此外，尚有完整的自主神经系统包括交感神经、副交感神经和肠神经。虽然所有脊椎动物的一般形态在早期已经建立，但仍有一些基本的改变。例如，化石记录表明，在最早的脊椎动物内耳只有两个半规管。这也存在于现代的尤颌类如七鳃鳗（Petromyzon）和八目鳗（Myxine）。背根与腹根会合为脊神经也另有情况，在原始的八目鳗背根和腹根是互相分离的。咽部的鳃弓和鳃裂通过颌的发育转变为肌骨摄食机制，也对中枢和周围联系有相当的影响，但仍能看出所有脊椎动物共有的基本型式。

在脑内可见到由原始鱼类的简单神经组构到复杂的人脑进化过程。这些变化可能与环境的需要和行为的愈益精确有关。但在作一般化结论时应该小心，因为所有现存的低等脊椎动物都经历了进一步的进化演变，也因为它们的谱系是从导致哺乳类的谱系中分支而来。在最原始的形式（如七鳃鳗Petromyzon），脑壁相当薄，但在主要传导束集中的地方神经元胞体聚集成团，紧靠脑室表面它们由神经干细胞分裂形成之处。而轴突则较为表浅，远离脑表面，因而形成套层和缘带，类似人的胎脑和脊髓（见第3篇）。在这些细胞群中，感觉和运动神经元配布为类似身体图形的二维躯体活动（somatotropic）代表区。在更复杂的脊椎动物，控制活动的神经回路的数目增多，使脑的表面增大，产生折叠和膨大，例如小脑、大脑半球和中脑顶盖。事实上，视网膜就是脑的这样的膨大部。神经组构的精密化和联系的复杂化导致脑壁的增厚。同时，神经元胞体也自其脑室的起源处向外迁移，形成明显的核团、分层或较弥散的系统（如脑干网状核）。

与神经元数目增多、神经微回路的复杂性增加的同时，脑内有形成新的神经联系的趋势，这些联系连接尚未连接的脑区并以新的方式探索老的神经细胞群。这方面最突出的就是哺乳类的新皮质、端脑的一部分，它们在鱼类、两栖类和少数爬行类是被嗅觉控制的，而这些动物非嗅部的大脑则相当小。新皮质回路的精密化，尤其是皮质柱的发育（见本篇后

述）和由丘脑传入的感觉和运动信息的扩大，使脑的这一部分变为在感觉分析和运动控制方面起主导作用的脑区，而它在低等动物主要是丘脑和中脑顶（顶盖）的职能。在哺乳类，大脑皮质进化的进一步趋向是管理除初级感觉分析和运动控制之外的附加皮质区的出现。在最简单的哺乳动物（如食虫目），大脑主要是感觉和运动中枢所在，能进行各种传入和传出信息整合的附加皮质区的范围很小。在其他哺乳动物尤其是灵长类，联络皮质区得到很大的扩展，使大脑的体积与脑的其他部分和身体的比例增大。而且，大脑皮质某些功能也分配到两侧半球（例如，左半球管理语言识别和运动控制），或许这样增加了整合的效率。大脑皮质的精密化还表现在胼胝体内连合纤维的增加，以协调两侧半球的活动。这种新联系的形成使得该区与各种复杂行为有关的新型活动的产生成为可能，例如，人们解决问题和智力活动的能力。

许多其他的转变也可以通过脊椎动物的神经谱系进行追溯，例如，运动协调中枢的增大和变化：(1)在后脑，哺乳类的小脑通过脑桥和丘脑获得了与大脑皮质运动中枢的联系，从而可以调节和修正大脑皮质根据传入感觉信息作出的运动控制；(2)四足动物尤其是哺乳动物的前脑、基底核（见本篇后述）已变成了发动和规范皮质运动命令的精确机构。

更普遍的是，可见神经元的绝对数目增加，平行径路增加2倍甚至3倍等进化趋势。这与昆虫一般只有很少神经回路因而行为有限而刻板的情况不同。非哺乳类的脊椎动物的一生都不断生长，神经系统的体积和神经元的数目也不断增加，以适应不断增长的感觉和运动的需要。在哺乳动物或许由于脑回路的复杂性，神经发育局限在生前或生后的很早时期，此后，每个神经元可以在体积和联系上增加，但数量不增加，对这种极端精密化的应答是成熟的中枢神经系统不能再生（见本篇后述），但这对于哺乳类和人类的脑具有意识、思维和创造等多方面的能力来说或许是小的损失。

神经组织学技术和光学显微镜术的发展

最初是用简单的透镜观察神经纤维（Leeuwenhoek 1674; Swammerdam 1675）。Fontana（1781）描述了神经纤维但不能区分轴突与髓鞘。在19世纪的进一步发展依靠显微镜设计的产生和制造以及神经组织的标本制作和染色技术。

显微镜术的标本制作 早期的显微镜工作者用挑拨或压扁的新鲜标本或至多是部分保存的材料观察神经组织的结构。乙醇（Reil 1809）和铬酸（Hannover 1840）作为组织硬化剂的应用是改善组织切片的形态学完整的重要步骤。Stilling（1846）将脊髓进行纵、横切片并提倡作连续切片，正如Virchow（1846）在研究神经胶质所做的那样。Stilling和Wallach（1842）发明了一种简单的组织切片机。设计的改进使Von Gudden和Catsch（1875）能对整个大脑半球进行切片；随后的半自动切片机和新包埋剂（石蜡、火棉胶）的应用是方法学的显著进步，一直沿用至19世纪末。

神经解剖学的组织染色法 神经组织的最早研究是在未染色的标本上进行的。Remak（1836）记述了未染色的胚胎组织的轴突和髓鞘。Purkinje（1837）用醋酸乙醇透明、加拿大树胶封固报道了用他自己的名字命名的神经元。Waller关于轴突变性的研究（1850）是在挑拨的未固定、未染色的神经上进行的，Kuhne（1862）在用弱盐酸简单处理的组织发现了运动终板。

第一种神经组织染色可能是Gerlach（1858）、Deiters（1865）用卡红区分轴突和树突。郎飞（Ranvier）对神经纤维上结的经典工作是依靠对铬酸固定组织的银浸染。高尔基(Golgi)则发明了使他能看到神经元全貌的银染法。Ramón y Cajal（1908）采用并改良了Golgi法并应用Nissl甲基蓝法染"嗜铬颗粒"。Earlier、Ehrich（1886）用甲基蓝（第一种活体染色，vital stain）显示周围神经纤维直到其末梢。

瑞特（Weigert，1892）染正常髓鞘（用重铬酸钾预处理，然后用酸性复红染色）的技术，Marchi染变性髓鞘（Marchi和Algeri，1885～1886）的饿酸法，Glees（1946）、Nauta和Gygax（1951）发展的染变性轴突末梢和突触终扣的方法都被证明在实验性损毁的动物组织和死后的人体组织的研究中具有不可估量的价值（图8.19，20）。

神经元追踪技术(neuron tracing techniques, 图8.19～24)

Waller关于神经纤维损伤后可导致显微镜下可证实的变化的报道，预示了神经解剖学和神经病理学研究光辉时期的开始。随后，Gudden、Golgi、Weigert、Marchi、Nissl和其他学者发表于19世纪最后30年的工作奠定了神经形态学和主要实验技术的广阔基础，它们被应用于研究神经系统的组构。直到近代又发展起来利用轴突运输的已知分子进行逆行和顺行追踪（见Mesulam 1982）。在追踪技术发展中特别有意义的是Nissl（1892）关于神经元胞体对轴突损伤的急性反应的发现，其典型变化是尼氏质或染色质颗粒崩解（染色质溶解chromatolysis）。这些变化的认识是反向追踪轴突到胞体的重要手段。

要在大量的神经组织中造成很小的实验性损伤是很困难的。没有一种方法能单独去掉胞体，而且在所有的实验中，都不可避免地要影响到来自其他神经元的树突、轴突末梢及血管。当轴突沿其行程被切断时，可得到明确的结果。根据变性发生的不同部位应用不同的名词，简介如下：变性部位在损伤的远侧称顺行变性（anterograde degeneration），在损伤的近侧称逆行变性（retrograde degeneration）。损伤后经过适当的间隔时间，就可用Marchi、Glees、Nauta、Fink-Heimer及各种组织化学和超微结构研究技术观察到这些变化（图8.22）。如借突触与被损伤的神经元发生联系的未受到损伤的神经元也发生变化，则称跨神经元变性（transneuronal degeneration），根据插入神经元的数目，可以分为一级（primary）、二级（secondary）跨神经元变性等等。跨神经元变性也可以是顺行或逆行的。顺行跨神经元变性见于视通路：视网膜损伤不仅影响损伤的节细胞到外侧膝状体的纤维，也影响与之形成突触的外侧膝状体神经元。这一过程甚至涉及在同一通路上的视皮质的初级和二级跨神经元变性。



图 8.19 猫脊髓颈段背侧索横断面。取材前在该断面尾侧切断单侧背侧柱。Marchi 法染色，可见顺行性 Wallerian 溃变的上行神经纤维的髓鞘染成黑色（伦敦Guy 医院医学院生物学系 E W Baxter 供图）。

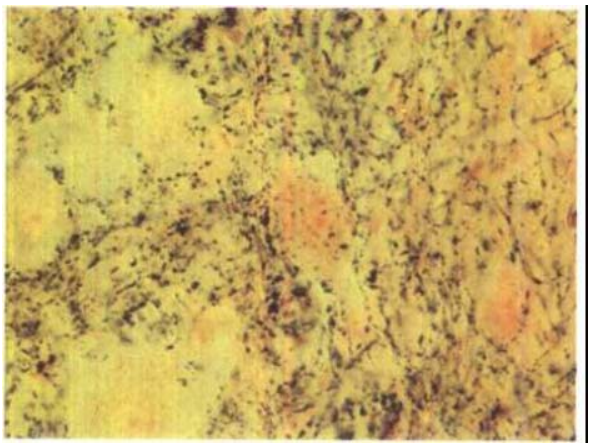

图 8.20 高倍光镜像。示大鼠小脑损伤后，与红核神经元有关的传入性轴突终末的末梢前溃变，Nauta-Gygax 法染色（伦敦大学 King 学院 K E Webster 供图）。

选择性损毁和立体定位术 追踪技术需要一种能到达和损毁靶神经元的稳定而准确的方法。虽然在直视下作神经切断或切除对周围神经或浅层中枢径路是足够的，但在中枢神经系的大多数部位却不适宜。在那里靶区都有一定深度，而且在手术时不可预料的对周围组织的损伤可能导致实验结果无效。

大多数局部损毁方法必需使用立体定位术（stereotaxis）：将实验动物的头部固定于坚实的框架上，在此可以三个方向调整电极或微量注射器至预先确定的坐标以与脑内的靶区一致（见 Carpenter 和 Whittier 1952）。自从 Horsley 和 Clarke（1908）创制原始的立体定位仪以来，此技术被广泛应用于神经科学研究和神经外科。在实验中，立体定位的局部损毁可用下列方法达到：微电极刺激和电凝；用尖端强烈致冷的探针；植入破坏性的物质，如乙醇，氢氰酸盐，二氧化碳雪（干冰）、放射性钇；局部超声波或质子束。

但是，传统的损毁法在选择性上受到限制。近来，报道了基于核糖体失活蛋白的两种相关研究—自杀剂运输和免疫损毁—可以获得较大的选择性。这两种技术是将细胞毒素引入神经细胞。在广泛应用的以植物凝集素进行神经径路追踪中，自杀剂运输得到了显著的发展。这种技术是将细胞毒植物凝集素（蓖麻蛋白、红豆毒素、viscumirs 或 volkensin）通过轴突摄取并运输到神经细胞的核周质，导致投射到凝集素使用部位的神经细胞的选择性死亡。虽然作为一种技术它是很有效的（见 Wiley 1992），但对实验室人员却有一定的危险性。在免疫损毁方面，抗神经元的单克隆抗体与各种毒素结合（免疫毒素）被用来损毁特异性神经细胞群。

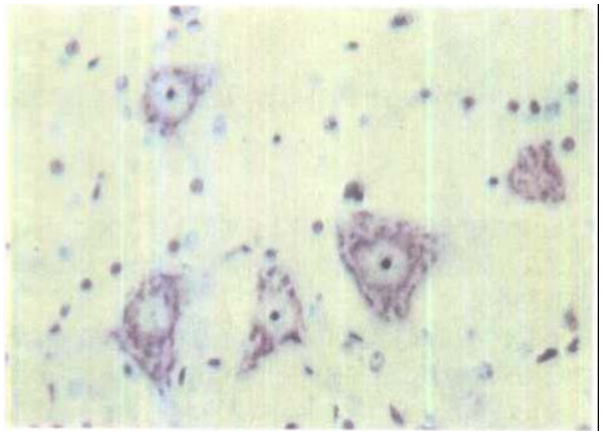

图 8.21A 猫红核大细胞区多极神经元。示核周质中的尼氏颗粒、树突基部和轴丘。细胞核主要由常染色质构成，呈空泡状，有明显的核仁。周围神经纤维网中的小细胞核属不同类型的胶质细胞。

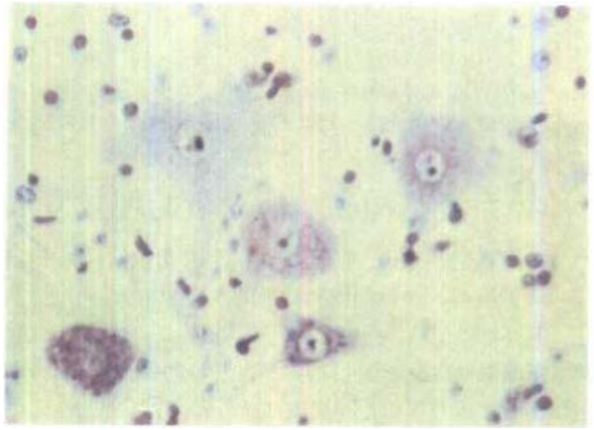

图 8.21B 与图 A 部位相同。取材前，于第 5 颈椎水平横断对侧半脊髓，红核脊髓束逆被切断。图中 3 个大神经元胞质中的尼氏质溶解，这是溃变的特征性变化。两个小神经元未受影响（伦敦Guy 大学医科牙科联合学院解剖学与细胞生物学系 Kevin Fitzpatrick 供图）。

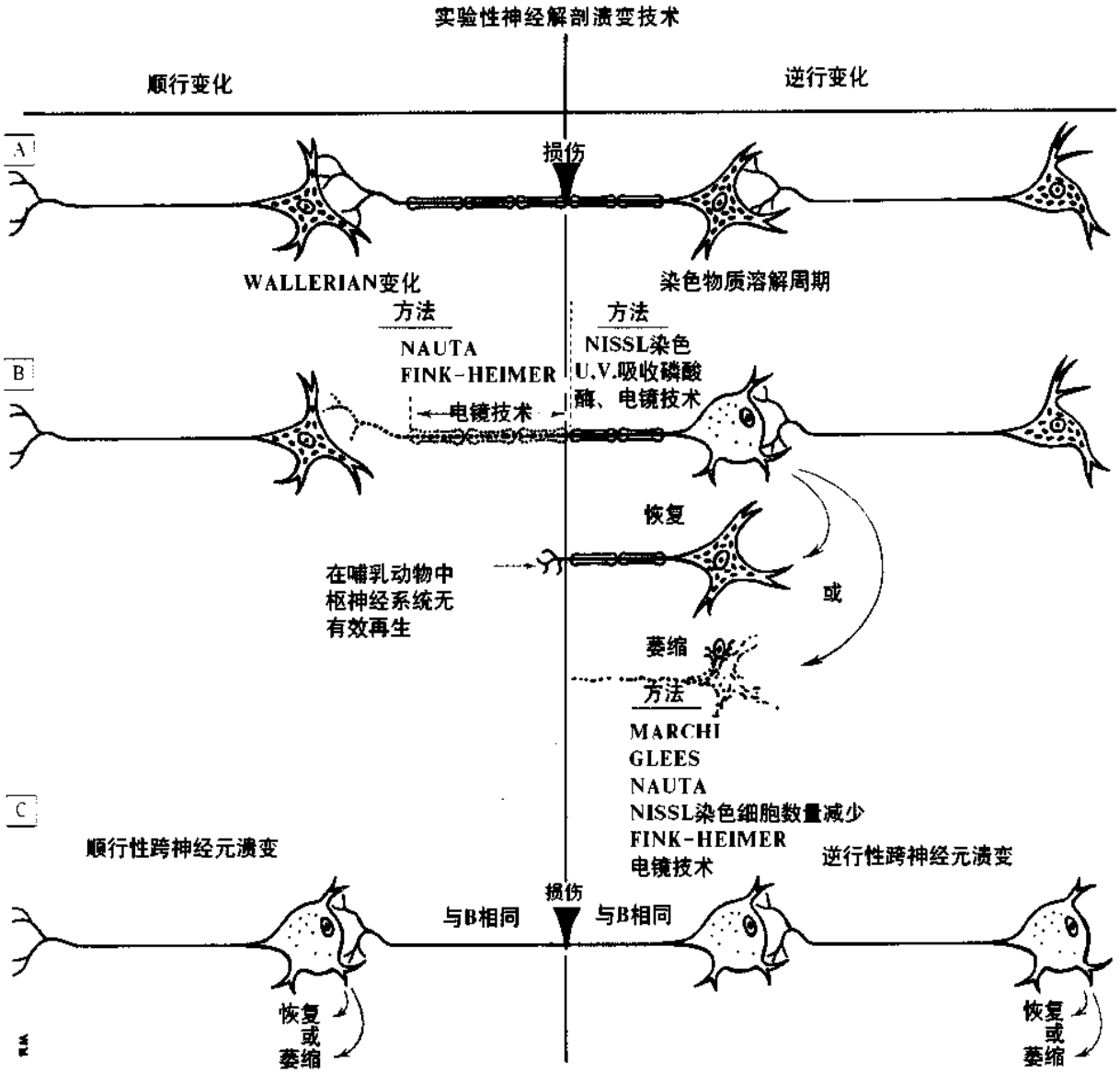

图8.22 中枢神经系统神经纤维断离后神经元变化及结局示意图。无论受到原发性损伤或跨神经元性间接损伤的神经元均会出现再生或萎缩两种不同的结局。跨神经元性损伤偶尔也见于距原发受损神经元较远的神经元。

神经系统结构和功能分析的现代发展

在20世纪90年代，通过显微镜对神经组织结构的分析有了很大的发展，神经细胞和纤维的一般结构大部分已经明了。其详细类型和神经元理论已被广泛接受。被称为“组织培养”的最早实验是将胚蛙神经管移植物生长于蛙淋巴液中（Harrison 1907）。中枢和周围神经系统的全部细胞构筑（包括自主神经系）已被确定并应用于临床诊断，虽然其中的机制大部分还不清楚。此外神经生理学研究也证明在功能和反射活动定位上是非常成功的。电子学令人瞩目的发展是提供精密仪器检测神经纤维的功能、突触行为和各种电活动整合的开始。神经递质如乙酰胆碱、肾上腺素的发现（Loewi, Dale等）以及大量的生理学、生物化学和药理学工作极大地刺激了突触的研究。

由于新型显微镜和显微镜技术的促进，结构的研究在整个20世纪得到发展，这些包括荧光显微镜、（扫描）共聚焦显微镜、免疫组织化学（光学和超微结构水平）、电子显微镜（扫描、透射及成分微量分析）、光学探针（如钙荧光基团fura-2）与数字荧光图像仪连接对生活细胞的胞内生化动力学进行定量分析（见Mason 1993）等。下面是近年来脊椎动物神经系统结构和功能实验研究进展的简短介绍。

图 8.24 大鼠视网膜整装铺片。制片前经视神经注射辣根过氧化物酶，示踪物经逆转运达神经节细胞的胞体和突起内。偏振光显微摄影（伦敦 Guy 大学医科牙科联合学院解剖学与细胞生物学系 E L Rees 供图）。

图 8.23 几种被广泛应用于示踪神经元之间连接的细胞内标记方法。

现代显微镜术及相关技术

光学显微镜（light microscope）现在已成为一种具有高度灵活性的仪器，它配有精密的光学部件、暗视野照明、偏振、相差、对比干涉、紫外、荧光和其他附属设备包括组织培养温台、记录照相机（为作静止电影和时间间隔摄影）、连接计算机的显微测量装置、显微密度计以及显微解剖和显微注射操纵器。相差显微镜及其同类物干涉和对比干涉（nomarski）显微镜开辟了细胞学的新时代。相差显微镜（phase microscope）广泛用于神经细胞和胶质细胞研究（Geiger 1963a, b; Murray 1965）。干涉和对比干涉（contrast interference）显微镜用于估价生活细胞（即使是一个细胞不同部分）的折射指标、物质浓度、水和干物质含量（Ross 1967）。生活组织的原位入射照明（incident illumination）也是一种有力的分析方法，已用于成年小鼠有髓神经的观察（如 Williams 和 Hall 1970, 1971a, b）。

紫外光显微镜术（ultraviolet microscopy）可以增加分辨力，更重要的是能选择性地吸收不同物质（尤其是核蛋白）发出的光波的频率。Caspersson（1936）发展了一种应用于单个细胞的技术，曾被 Hydén（1960）广泛用于对 DNA 和 RNA 进行定量分析，但现在很少应用。

传统光学显微镜标本的制备包括将适当固定的材料切成薄片，然后对切片进行染色。由于切片必需相当薄，因此，要由连续切片来重塑三维图像是很费时而很少有人问津。但是，现在有了一种新的显微镜—共聚焦显微镜（confocal microscope）。它能对厚的标本进行光学切片（optically sections）。主要是这些显微镜能在数分钟内收集由荧光、反射光或透射光得到的影像形成物体的三维重建，后者可由任何方向进行立体观察。例如，活体细胞内染料注射是一种显示神经元和（或）胶质细胞全细胞形态学的技术，现在，就可以用共聚焦显微镜来进行分析。毫不奇怪，由于赋予了巨大的潜能，在将共聚焦显微镜应用于实验神经解剖学和神经病理学（Murray 1992）的道路上将会有广泛的兴趣。

亲脂性荧光染料如diI和diO已被用于追踪神经元间的联系（图8.23）。它们在细胞株的研究上也有价值，若在胚胎早期将染料注入“母”细胞，则当用显微镜观察生活组织的切片时该细胞的所有后代也被着色。

组织化学和免疫组织化学

相差、干涉和紫外光显微镜都附属于组织化学尤其是细胞化学。组织化学或许始于早在 1830 年的 Raspsil（植物学家），随着证实生物化合物方法的发现（Pearse 1968）而使其发展大大加快。许多这些试验可用于正常和病理状态的神经组织（Adams 1965）。尤其有价值的是证实神经递质及其酶、垂体激素及其释放因子以及其他特殊蛋白质的方法，它们一般优于常规染色或生化分析方法（Jones 和 Hartman 1978）。应用这些方法，已经绘制出许多种类递质特异性神经元和纤维束在哺乳动物脑内的广泛分布图（见本篇后述）。

免疫组织化学方法包括在组织切片中抗原－抗体相互作用部位的形成和证实。有许多因素会影响这些部位的证实和分布，因而使对结果的解释复杂化。这些因素如下：

- 抗体特异性：单克隆抗体的应用较好地解决了这一问题，但在其使用上还存在一些其他的问题，例如，与含有某些相同氨基酸序列的其他蛋白质的交叉反应。近来分子遗传学提供了比较简单的方法制备高纯度的抗原用于极大地改善抗体的特异性。

• 组织制备，尤其是固定。固定要最大限度地解决维持结构和保存抗原性的矛盾。最常用的固定剂是甲醛，其他的醛类由于有较强的交联性而效果较差，但高碘酸盐－赖氨酸－多聚甲醛复合物的应用具有优越性（Nakane 和 Kawaoi 1974）。冻干、冷冻置换和恒冷切片可减少组织在标记前暴露而与化学试剂反应。

• 选择适当的可见标记物，如异硫氰酸荧光素（FITC、若丹明）、辣根过氧化物酶（HRP）或胶体金，当用蓝光激发时（激发波长 490～500nm），FITC 发射大量的绿色荧光（发射波长 517nm），用荧光显微镜检查就可见肾上腺素能纤维（Hartman 1973）。但这种标本不能持久（在封固剂内或因时间所致的光分解作用，有时荧光可猝灭，即强度减弱）。而且，荧光标记物不能用于电子显微镜术。用 HRP（40KD 的糖蛋白）或胶体金进行免疫标记可提供永久性标本。最初，HRP 是借双向交联试剂直接与抗体偶联，此步骤可导致过氧化酶失活；随后引用的过氧化物酶－抗过氧化物酶（PAP）法将 HRP 抗体与 HRP 结合而不使其失活，导致免疫组织化学在方法学上（尤其在超微结构水平）的突破。PAP 技术可能成为应用最广泛的追踪神经元联系的包埋前方法（Priestley 1984）。但是，PAP 作为一种大分子（分子量约 420kD）可能存在穿透性问题（例如，在细小的神经末梢）。进一步的方法学改进包括用不同大小的胶体金分子（5～50nm）、银加强技术以及高灵敏度的抗生物素——生物素系统。

电子显微镜术（electron microscopy）的包埋前标记（即在包埋前对组织进行免疫标记）在方法学上是比较复杂的。况且，这一过程包括固定和随后的抗体渗透入组织切片，两者的目的截然相反。经过了这些严格的固定和渗透程序，许多抗原可能被丢失或变性（在低浓度部位），而某些细胞表面抗原又很脆弱，以致没有合适的方法能保存它们。近年来，检查抗原亚细胞定位的包埋后技术的应用（如 Newman 和 Hobot 1989）扩展了电镜免疫细胞化学的范围。正如其名称所示在此技术中固定、包埋和切片在免疫标记之前进行。许多研究报道证明虽然包埋前技术无论对于髓鞘的保存或髓鞘相关抗原的定位都是不理想的，但环氧树脂对包埋后标记也不是最好的。近来发展起来的可以在包埋后较好保存髓鞘的方法是应用进行性低温（PLT）与甲基丙烯酸酯的紫外线聚合相结合的技术。

免疫标记技术并不局限于常规的组织切片，也应用于悬浮液中从整体组织分离出的或固定之前在体外生长和分化的神经细胞和胶质细胞。借此，少突胶质细胞可在体外用抗半乳糖脑苷脂、抗碳酸酐酶Ⅱ和 RIP 抗体标记，而星形细胞可用抗胶质原纤维酸性蛋白（GFAP）的多克隆抗体染色。实验表明，很难找到一种合适的 Schwann 细胞标记物，它们可在体外用抗 RAN-1 和抗低亲和力神经生长因子受体（NGF-R）的抗体所标记，但在组织切片中则用抗 S-100 的抗体效果最好（S-100 抗体也可在不同的组织标记其他细胞）。某些神经元可用抗破伤风毒素抗体标记（Raff 等，1978）。抗髓鞘某些成分和神经营养素的抗血清被用来研究髓鞘形成的调节及神经组织的个体发生和病理机制。

有关的其他技术还有：放射自显影术（Rogers 1967，1973），电影和时间间隔照相（Rose 1963），显微重塑（Gaunt 1978）、显微分光光度计、显微操纵、神经元计数技术（Konigsmark 1970；Corsellis 等 1975），形态学分析（Weibel 和 Elias 1969）、一定功能的模型制造（Weiner 和 Schade 1963）以及计算机图像分析的各种方法。

原位杂交 自从 1969 年首次报道以来，这一强有力的技术就广泛应用于 DNA 和 mRNA 在组织切片上的细胞定位。探针可以是单链的 cDNA/cRNA 或 30～50 个碱基的短寡核苷酸序列（探针序列的长度由价格、特异性和杂交形成 DNA-RNA 结合强度决定）。寡核苷酸探针的应用使原位杂交技术由分子生物学实验室进入了常规的病理学和神经科学实验室。寡核苷酸探针可在 DNA 合成仪上迅速产生并对基因家族的每个成员具有特异性。探针可用同位素［(^{35}S）或（^{32}P）］或非同位素报告分子（生物素、地高辛或碱性磷酸酶）标记。用此技术可对细胞或组织中的靶进行半定量检测，故能分析正常发育过程、损伤后修复和对药物发生反应时的基因表达变化（Emson 1993）。

组织培养 主要源于 Harrison（1907a，b，1910）和 Carrel（1912）先驱工作的组织培养技术，在解决关于轴突起源的争论中是必不可少的。Harrison 关于神经纤维直接由移植的神经管长出的记述十分清楚地说明轴突来自神经细胞，而不是由独立的轴突节段所组成。在第二次世界大战以前，关于神经组织的大部分体外研究是在相当简单的条件下观察神经生长的各个方面。本技术为常规的显微镜检查提供了一个有用的助手，但并不被认为是神经生物学研究的犀利手段。然而，自 20 世纪 50 年代以来方法学（尤其是在化学性质确定的介质中细胞生长的方法）进展（通常是在复杂的允许不同细胞株重组的器官型培养），大大改变了组织培养作为一种研究工具的状况（参考 Freshney 1994）。在体外研究细胞的还原主义者方法往往遭到批评——组织培养可能提示了神经元和胶质细胞能够做的事情，而不是它们在活体完整而复杂的神经系统内真正做的事情。尽管如此，一般仍然承认：组织培养对选择的细胞群的处理可以为神经功能的许多方面提供有价值的见解，诸如影响胶质细胞和神经细胞发育的调节因子，髓鞘形成和脱髓鞘的机制，神经元与胶质细胞之间及其与细胞外基质之间相互作用的性质，调节大脑皮质神经联系的机制等。

神经生理学进展 随着神经生理研究仪器的改善，电活动的研究发生了革命性的变化。精细制作的电极意味着可对更小的纤维束甚至单个细胞进行详细检测。例如，来自未解剖的哺乳动物神经纤维纵向电流分析的信息，可转变为膜电流等高线图（membrane current contour maps），再由该图计算结间长度和传导时间。诱发电位测量技术（刺激身体的某一点，在神经系统记录电位）已得到广泛的应用，计算机分析则对这一领域产生了特别有效的影响。

将微电极或微玻管插入单个神经细胞能记录其电活动，

该细胞可被示踪剂标记即用离子电泳方法将染料或其他物质由记录电极注入细胞进行随后的光学和电子显微镜水平结构研究（图8.3）。通过同时记录在一个小的整合单位或微回路中的几个互相联系的细胞并与神经元联系的形态学结果相结合，使神经生理开始了一个新时期（例如Lisäk 1967a、b; Shepherd 1974; Rakic 1975; Schmitt等1976）。

Huxley和Hodgkin在1952年首先报道的电压箝技术是神经生理学的重要里程碑。最近20年来，电压箝技术的发展进一步澄清了我们仍然不很清楚的发生在动作电位传播过程中的离子事件。尤其是许多研究检测了正常哺乳类和两栖类神经郎飞结的钠通道密度和Na^+、K^+通道在轴突的分布（用河豚毒和四甲基氨选择性分别阻断Na^+、K^+通道）。这些结果再与庞大的正常和脱髓鞘突变模型的冰冻蚀刻有髓神经纤维的资料分析相结合，并用铁离子／铁氰化物染色，或用石房蛤毒素结合于完整的和匀浆的神经的细胞化学研究显示假说的Na^+通道（例见Waxman 1981）。

脑的无侵害影像 在过去的20年里用相对无侵害的方法来检测神经元的活动已成为可能，它在许多效果上已代替了较常规的颅骨及其内容物的X线检查。这些技术－如磁共振影像（MRI）的巨大冲击，表明对清醒的正常人脑甚至是很小范围行为的可视化，在许多研究中心和神经科室现已成为常规。这些技术的发展和完善，使其获得了自身的能量，来驱使用这些方法将精神病模式与正常的和脑损伤患者的脑解剖学联系起来（例见Frackowiak 1994），并用计算机协助得到的断层图像制作正常脑图谱。1980年核磁共振（NMR）光谱学已用于研究活体大鼠脑的生物化学。此后，该技术迅速发展为研究健康和病脑由灌注的组织切片到人脑的生物化学和生理学的多方位无侵害的手段。在临床，脑的^{31}P和^1H NMR光谱学可观察到一定脑区的代谢状况，并与动物的研究结果一致。普及而得以重视的MRI已用于人的脑卒中研究（Kauppinen等1993）。肌的单个运动单位可被大脑皮质的磁刺激引起电发放，它可能会提供人类皮质脊髓束投射性质的信息（Mills 1991）。MRI的改进使其不仅可以研究直径小至1mm的脑血管，也能研究大的脑血管内的血流。人脑的功能图谱已获得显著进展。虽然目前许多资料来自正电子发射断层图像（positron emission tomography, PET），但空间定位图（据此可推测功能联系）也已由功能MRI、单光子发射计算机断层图像（single photon emission computed tomography, SPECT）、脑电图（EEG）、事件相关电位图（event related potential mapping, EEP）和脑磁波描记图得到（见后）。所有这些方法在时间和空间的分辨力和（或）敏感性上都存在一定的局限性。

神经移植技术 在上世纪末，哺乳动物的脑内移植就开始有了尝试，但直至本世纪70年代才由朦胧中进入神经科学研究的主流。现在，它作为一种分析影响神经发育及脑和脊髓损伤后功能重建的研究手段已得到广泛的应用。在后一种作用中，神经移植（neural transplantation）作为一种神经变性疾病的强有力的治疗手段激起了全世界的关注。

许多研究表明，移植入宿主脑腔内的胚胎中枢神经系统组织（实体组织块或细胞悬液）可在功能上与宿主的组织整合，达到移植细胞的行为可受到宿主影响的程度。有时，整合如此成功，以致移植的细胞参与简单功能回路的重建，例如，在缺乏Purkinje细胞（pcd）的突变小鼠、移植的E12同系Purkinje细胞可选择性的侵入缺乏该种细胞的小脑皮质、导致靶区神经元的轴突出芽、偶尔，还可在宿主小脑皮质内通过突触进行整合（Sotelo和Alvarado-Mallart 1991）。

移植的细胞可作为“生物学微泵”释放出一些分子（如神经营养因子或神经递质）以代偿宿主因实验所致的特殊功能缺陷（例如，将富有多巴胺的胚胎黑质组织移植于帕金森病大鼠的纹状体）或促进损伤后的轴突再生（见本篇后述）。

应用遗传学修饰的细胞可以提高本技术的效能，实际上，应用“按规格制造”的（customized）细胞，能释放需要的神经活性分子至缺陷部位。近来研究表明这些细胞可生存于脑的微环境中，表达选择的转基因，合成和释放所希望的基因产物并发挥可检测到的功能影响。

为了研究胶质细胞与其他胶质细胞和（或）与神经细胞之间的关系，胶质细胞（中枢和周围神经系统混合的或确定的胶质细胞群）有两种基本的实验方法被采用：直接将细胞移植于无胶质细胞区（如放射线引起的胶质中毒模型）或将其移植至脑和脊髓，观察它们与该处固有的胶质细胞的关系（在这些模型中，移植的胶质细胞起一种表型标记的作用或执行在损害被缓和后一般可获得的遗传修复机制）。

神经移植

中枢神经系统是人体最复杂的结构。在对损伤的反应中，脑和脊髓组织长期以来被认为是无能的，只会发生变性或处于最好的忍耐状态。现在明了，事实上，损伤可通过存活的轴突引起活跃的新突触形成（Raisman 1969）。

关于成年脑损伤后新联系形成的最早有说服力的资料，来自计数海马－隔系统正常和变性突触的电镜研究。正常时，海马的轴突分布至两侧隔核。当切断一侧海马伞后，变性的轴突末梢被星形细胞吞噬而移去并被新的突触所替代，后者来自对侧海马伞残存的交叉纤维末梢的出芽。新突触形成在另一实验中得到证实。正常时，隔核的轴体突触由来自前脑内侧束而不是海马的轴突形成。但损毁前脑内侧束后，海马至隔核的传入纤维就被诱导来支配去神经的轴－体突触的突触后部位（图8.25）。

虽然这些新形成的突触导致异常类型的联系，它们可能是功能上没有意义的或有害的，但损伤后成年脑能形成新突触的事实，却鼓舞了那些设计恢复

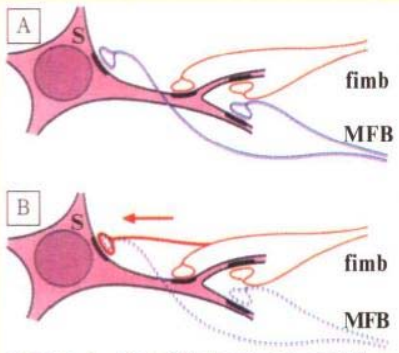

图 8.25 A. 海马伞轴突（fimb）和前脑内侧束（MFB）突触分布正常模式；B. 切断成体 MFB，阻断轴－体突触前成分（虚线）后，海马伞轴突终末形成新的轴－体突触（粗线）。

丧失神经联系的实验者。这些工作主要集中在脑内移植上。在实验中，对胚胎的中枢或周围神经组织移植的反应，提供了一条研究在成年脑和脊髓再生重组的潜在能力的途径。

胚胎神经元移植物可在成年宿主内存活，两者都发出和接受正常型式的具有特定功能的突触联系，这些联系将它们整合到宿主脑的神经回路中去。将 Thy-1.1 品系的胚胎小鼠组织移植到一种同基因异系的成年小鼠海马神经毯（Zhou 等 1985）的实验说明了这一点。特异性的 Thy-1.1 抗原决定簇被 OX7 单克隆抗体所识别而标记了供体组织的轴突，并且显示，适当类型的胚胎供体组织可以正确地重新支配失去了这些特异型式轴突的宿主组织（图 8.26）。

在变性导致特异类型神经元丧失的地方（如帕金森病，Parkinsondisease），人们试图通过注射胚胎的类似神经细胞或基因工程设计的能分泌缓解症状的物质的细胞来代替失去的神经细胞（见本篇后述）。但在中枢纤维束受到损伤的部位（如在脑中风时影响到内囊或长的脊髓上行纤维束），需要采取不同的战略使切断的轴突再生并重建切断的联系。已知，如果周围神经被切断，切断的轴突可以再生。而中枢纤维束损伤后则不出现相应的再生反应，但可用植入周围神经的节段来诱导。在最成功的实验中，移植坐骨神经节段可提供视神经再生与其中枢靶之间的桥梁（Vidal-Sanz 1987），即使在这种最佳情况，也只有小部分切断的轴突能再生至其原来的靶区。

虽然周围神经组织移植可能发展为有用的恢复起始神经细胞和终止靶区相同的神经联系的途径，然而这对于脊髓的长距离上行和下行传导束是不够的。因为这些传导束由脑和脊髓的所有水平和多个部位接受轴突，又将它们送到同样分散的靶区去。在这种情况

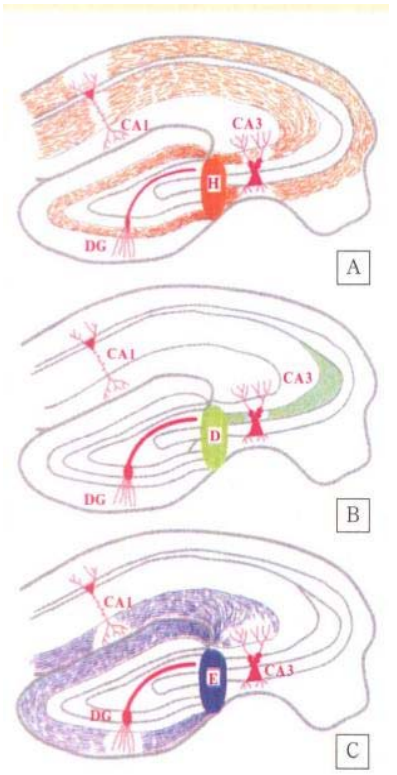

图 8.26 将晚期胚胎海马（H）、齿状回（D）和内嗅区（E）组织移植入去神经支配的成体海马，供体神经细胞将分别投射到各自的专供区域，尽管这些投射区是相邻的而且在功能上是互补的。

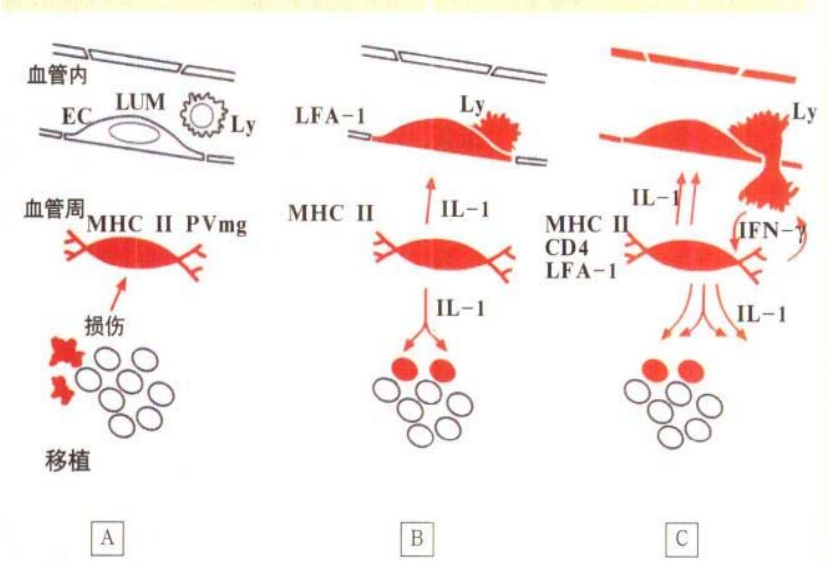

图 8.27 免疫反应中血管周围小胶质细胞（PVmg）作用示意图。
A. 组织损伤导致 PVmg 表达 MHC Ⅰ和 MHC Ⅱ抗原，并分泌多种细胞因子（如 IL-1）。
B. 活化的 PVmg 分泌的细胞因子活化（向上箭头）邻近血管的内皮细胞（EC）并通过 LFA-1 等使活化的淋巴细胞（Ly）粘附于血管壁，同时也迅速诱导（向下箭头）下方相邻的移植细胞表达 MHCI 抗原。
C. 活化的淋巴细胞穿出血管，进入血管外间隙并分泌 γ 干扰素（IFN-γ）等淋巴因子，进一步刺激 PVmg。这种不断加剧的刺激使 PVmg 将活化过程扩展至整个移植区的血管系统，并且使 MHC Ⅰ诱导作用涉及全部移植细胞。尔后，血管周围的处于自身产生的各种细胞因子如 MHC Ⅱ、LFA-1 和 CD_4 之中的小胶质细胞通过呈递移植细胞特异性抗原（AP）对穿出血管的不同活化淋巴细胞进行筛选。最后，小胶质细胞最初的抗原递呈功能将因表达 MHC Ⅱ的树突细胞进入血管周围间隙而得以加强和持续。

下、除了在损伤部位需要搭桥以外，只有变性的轴突能够准确地通过这些正常的起止不同的脊髓传导束再生，恢复才有可能。

直到最近，人们认识到中枢轴突再生的失败似与被切断了轴突的成年纤维束的性质有关。轴突正常发育的纤维束有着与成年纤维束完全不同的结构，作为纤维束组成的胶质细胞主要是在生后形成的。大鼠海马伞表明胚胎和成年的中枢传导束的明显可调节性。海马伞来自由与轴突呈直角走行的放射胶质细胞组成的胚胎结构。在成年，这种结构被胶质框架所代替。后者成自纤维束间胶质细胞列，孤立的星形细胞位于大约8个相互邻接的少突胶质细胞之间（Suzuki和Raisman 1992; 图8.47）。各个束间的胶质细胞列的间隔是规则的，每一列与约1200条轴突（三分之一为无髓的）相关。星形细胞和少突胶质细胞均有纵行和放射状突起形成的互相编织的网。

移植的星形细胞和施万细胞在成年的宿主脑内有很强的迁移能力，很容易进入中枢纤维束并沿纤维束迁移，施万细胞后来转变为长形的线状细胞（Brook等，1993）。此外，现已明了：移植的胚胎神经元不仅能支配成年的宿主神经毡，而且能形成轴突，沿成年纤维束生长相当长的距离。供体轴突被限制在由宿主纤维束限定的纵行组织轴中（Davies等，1994）。被切断了的中枢轴突（有或无周围神经移植物或神经膜细胞的刺激）是否能做到这些尚不清楚。

近年来，神经元、神经胶质和施万细胞移植应用的迅速发展提出了免疫适应性的问题。在成年中枢神经系内免疫应答的机制较其他组织知之甚少。遗传学的组织相容性原则也适用于神经系统但免疫递呈的机制不同。虽然有时这种作用不显著但却不可忽视。一些严重的临床疾病，如多发性硬化，就是由于中枢神经系的特定细胞受到直接的免疫攻击所引起的。同种异体胚胎中枢神经系组织的移植（Lawrence等，1990）诱导中枢神经元主要组织相容性抗原的表达。血管周围的小胶质细胞被诱导表达出选择性免疫递呈细胞的表型。血管周围免疫细胞袖集聚于移植区，它们向同种移植物的迅速侵入导致供体细胞的完全破坏（图8.27）。

神经系统的细胞学

神经系统的细胞由神经元、神经胶质组成，它们与血管和结缔组织相联系。神经系统细胞学的常规叙述分中枢和周围两部分。这种区分对胶质是合理的，因为它们有着不同的胚胎起源和表型。而对于固有的周围和中枢神经元来说，许多都是特化了的，但它们的结构都有相同的特征。但是，许多中枢神经元向周围投射，也有许多周围神经元分支到中枢去。自然，这些神经元就与相关部位的胶质细胞有关。无论如何，中枢和周围神经系的一般病理学（包括对炎症的反应）是各有特点的，这种区分不仅由于胶质细胞的不同特性，也由于两者所含神经成分的功能特化。

中枢神经系的细胞学

中枢神经元

中枢神经系的大多数神经元聚集成团（形成核或板层）或分散在灰质之中。它们的树突一般局限于灰质内，而轴突则往往在白质的纤维束内投射长短不同的距离。轴突可以是中枢神经系固有的，也可以来自或到达周围神经系。神经元通过其突起和胞体之间的特化连接方式（称突触）相联系。整个神经毡（白质和灰质）充满了胶质及其突起，胶质的数量超过神经元10～50倍，由小胶质细胞和大胶质细胞组成，胶质细胞又再分为少突胶质细胞、星形细胞和室管膜细胞等主要形式。

核周质或胞体 核周质（胞体）（perikaryon or soma）的膜一般是光滑的，但可有一些小的棘状突触后突起，称芽突（gemmules）。在人类，神经元胞体没有髓鞘，但在其他种属可有髓鞘，例如，豚鼠耳蜗的螺旋神经节（见本篇后述）。胞体上有抑制性和兴奋性轴体突触连接（见图8.36），在某些部位有体体和树体突触。没有突触的胞体表面被星形细胞或卫星的少突胶质细胞突起覆盖（图8.23）。

典型胞体的胞浆富含粗面与滑面内质网（图8.28、29C、30A）和游离多聚核糖体。后者往往在粗面内质网附近聚集成大的团块。这种富含RNA结构的聚集，即在光学显微镜下所见到的嗜碱性的尼氏（染色质）体或颗粒（granules）。尼氏体在大的活性高的细胞（如脊髓运动神经元，内有粗面内质网堆积）更为明显。神经元的这些特征指示高水平的蛋白质合成，其意义是多方面的。在所有的细胞，胞浆的维持和修复是必要的，而许多神经元胞体和突起内庞大的胞浆体积

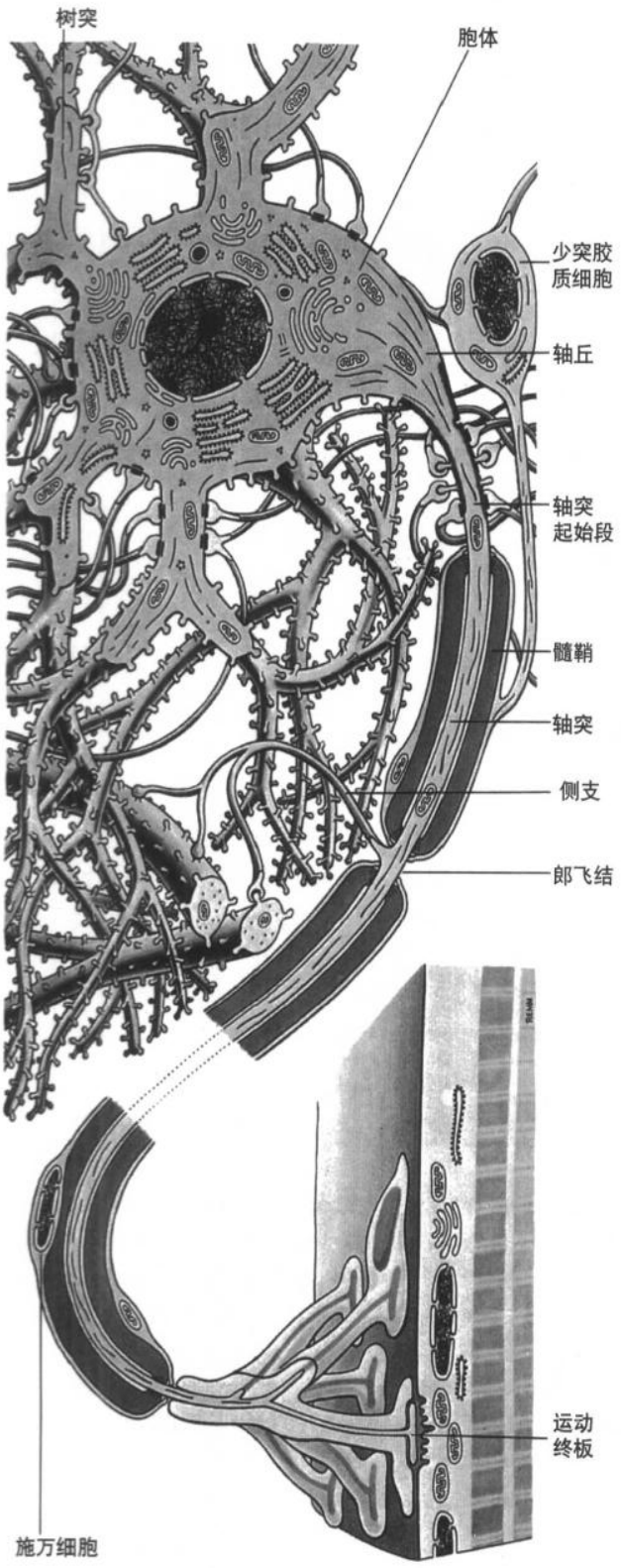

图 8.28 运动神经元超微结构模式图。左上为树突区，示树突上有许多与各种突触终末接触的树突棘。胞体的胞质内含有大量粗面内质网和其它细胞器（详见正文）。

必须要有高水平的蛋白质合成以满足正常活动的基本需要。其他蛋白质（酶系等）则参与神经递质的制造和刺激的感受。各种酶存在于神经元的表面参与离子运输（例如，钠、钾激活的ATP酶）和由腺苷酸环化酶和磷酸肌醇径路媒介的第二信使系统。蛋白质合成的装置（RNA 和核糖体）存在于整个胞体和树突，但在轴突一般缺如，于是，产生了递质和其他物质如何按一定径路在神经元的突起中运输的问题（见轴浆流和树突运输，本篇后述）。

像能进行相当程度蛋白质合成的所有细胞那样，神经细胞核（nucleus）的特点是大而圆，含常染色质，有一个或一个以上较明显的核仁（nucleoli），（图 8.28，29D，30A，B）。核膜为双层，有大量明显的核孔。胞浆内有许多线粒体，是细胞活动的能量来源。溶酶体有相当数量，高尔基复合体分为数群，位于核附近、主树突基部和正对轴丘处，是蛋白质糖基化和糖蛋白结合到囊泡膜上以运输至突起的部位（见本篇后述）。

神经丝（neurofilaments，直径 7－10nm）和微管（microtubules，直径 25nm）丰富。前者形成束，就是光镜下所见的“神经元纤维”。两者均存在于胞体、树突（dendrites）和轴突（axons）内，其比例依神经细胞和突起的类型不同而异。神经丝是由3个多肽亚单位NF-L(68kD)、NF-M(95kD)和NF-H（115kD）装配的三联蛋白多聚体。抗神经丝亚单位抗体被用免疫组化方法来特异性证实神经元（图8.31）。树突一般较轴突富于微管，也几乎被神经丝充满。虽然神经丝和微管的束在神经分支的地方也分支，但微管和神经丝本身并不分支。像在大多数细胞一样，肌动蛋白微丝（直径4nm）也见于神经细胞。

以往认为成熟的神经细胞内不存在的中心体可见于各种类型的神经细胞，它们或许与发育及随后的生命过程中微管装置的产生和维持而不是与细胞分裂有关（神经细胞一旦在生前形成，就不能再分裂，见第3篇）。有报道在某些神经元中心体与纤毛形成有关。虽然这种结构在发育的神经母细胞的表面很普遍，但也存在于成熟的细胞。除了在一些感觉末梢外，纤毛的意义尚不明了。

其他的内涵物在神经细胞的胞浆中也是共同的，色素颗粒在一定部位出现，如黑质神经元（见本篇后述）含有神经黑色素，它可能是儿茶酚胺合成过程中的废产物；在蓝斑也有富含铜的类似色素使神经元呈蓝色外观。某些神经元通常也富含某些金属，如海马中的锌，动眼神经核中的铁。这些金属可能参与组成特异性酶系。老年神经元有脂褐素（lipofuscin）颗粒积聚（老年色素），尤其见于脊神经节。它们代表着残余的小体，即被部分降解的脂蛋白样细胞物质包裹的溶酶体（淀粉体）。

树突

树突（dendrites）是起自胞体的高度分支的短突起（图8.32）。许多树突的分支类型可能是由于发育过程中树突生长锥与传入轴突之间的任意相互粘附作用所致。在发育的早

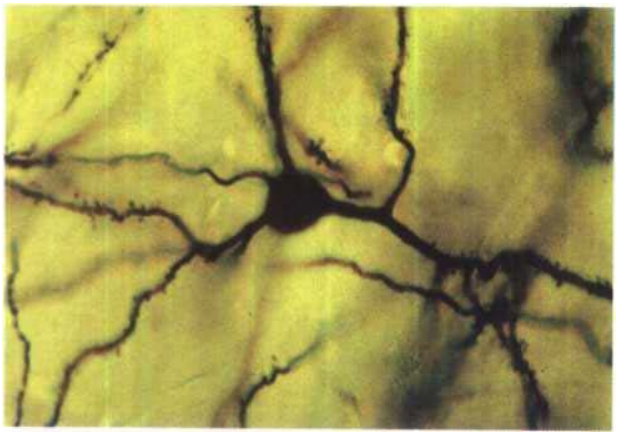

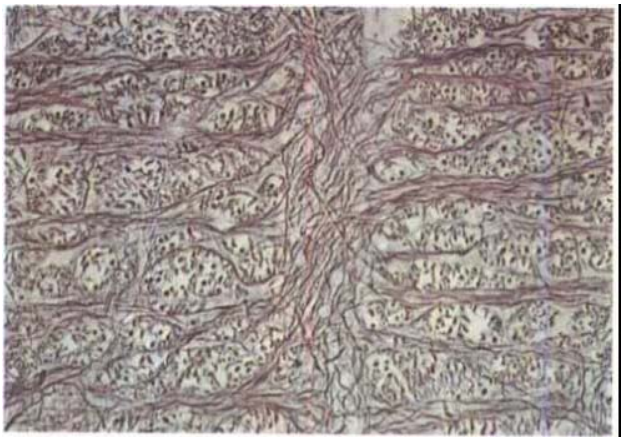

图8.29 各种神经组织学方法。
A. 大鼠大脑皮质锥体细胞光镜高倍像，示表面有树突棘的数个树突和轴突基部，高尔基快速法（伦敦大学学院 A R Lieberman供图）。

B. 猫延髓光镜低倍像，示交织成网的轴突，Holmes银染色法（B-D由伦敦Guy大学医科牙科联合学院解剖学与细胞生物学系E L Rees提供）。

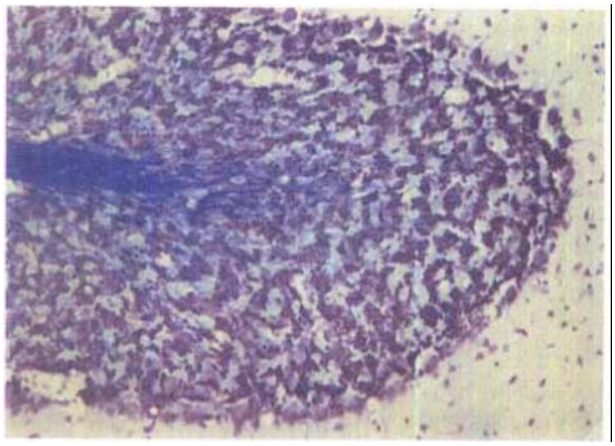

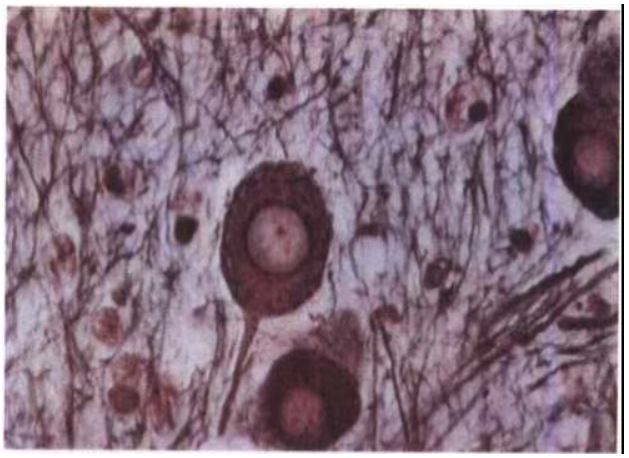

C. 大鼠小脑切片，示分散于有髓神经纤维束中的神经元胞体（紫色），甲酚固紫-Luxol固蓝染色。

D. 大鼠三叉神经中脑核切片，Holmes硝酸银染色法，示大单极神经元，其中一个可见由胞体发出的树-轴突。

期，树突分支产生过多，当动物成熟时，信息通过树突分支，使多余的分支被除去，分支类型也发生改变，这可能是对功能需要的反应。有证据表明，在成年树突分支是一种可塑性结构，由于传入的轴树突触活动的变化，树突分支可发生延伸或收缩（见Berry的综述1991）。虽然如此，整个的树突分支类型的建立有着严格确定的准确位置关系。功能相似的神经细胞群有相似的立体树状结构（图8.33），提示树突的分支类型连同长度和数目都是传入信息在树突上会聚并整合的重要决定因素。

树突在许多方面与轴突不同。它们代表神经元的传入而不是传出系统，它可形成兴奋性和抑制性轴树突触连接，也可形成树树和树体突触，某些还可以是双向的交互突触。突触或位于小的突起-树突棘（轴棘突触）或位于光滑的树突表面（图8.28）。树突含有核糖体、滑面内质网、微管、神经丝、肌动蛋白丝和高尔基膜。神经丝蛋白具有高、中分子量并且很难被磷酸化。树突并不含有生长相关蛋白（GAP-43）但含几乎是独有的微管相关蛋白（MAP-2）。因此，MAP-2抗体可被免疫细胞化学方法用来证实树突。树突棘的形态各异，由无柄的突出至有细柄或颈而远端膨大的结构。大多数的棘不超过2μm长，有1个或较多的末端膨大；也可以短而粗，分支或呈球状。某些树突棘（例如，在大脑皮质）含有聚集的滑面内质网，并形成一种称作棘装置（spine apparatus）的特化结构。游离核糖体和多聚核糖体集中在棘的基部。在典型的球状树突棘，致密的肌动蛋白丝由滑面内质网和棘装置放射状伸至突触下区。在无柄的棘，肌动蛋白丝沿长轴平行排列，在近端与树突和微管及棘基部的滑面内质网和有包被囊泡相联系，向远侧进入突触区。具有收缩能力的肌动蛋白微丝的存在可以解释在实验性传入的轴棘（突触）刺激改变后所见到的棘颈宽度的变化。

至今，各种实验和理论研究都不能显示棘在树突功能中的明确作用。曾经设想：它们可能限制各个突触对突触后细胞电状态的冲击，使单个突触不能控制整个传入。而且，根据检测树突棘颈宽度的改变能改变传导至树突干的有效突触电流（Crick 1982），从而提供了调节神经元兴奋性的一种可

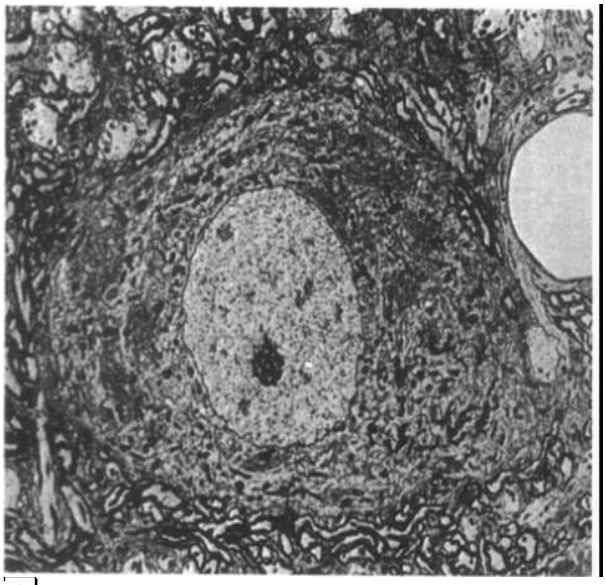

A

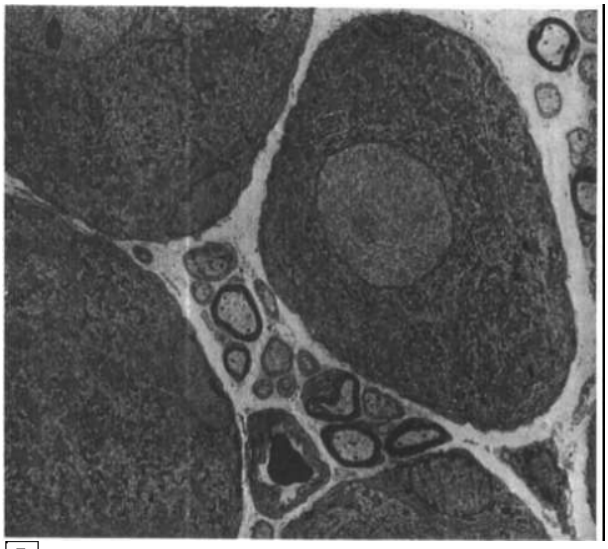

B



C

图 8.30 大鼠神经元胞体电镜像。
A. 示脊髓灰质腹侧柱典型的多极神经元，其胞核明显，胞质内有密集的粗面内质网。神经元周围有许多轴突和树突（包括有髓神经纤维）的断面。
B. 脊神经节，示单极神经元胞体，周围环绕的小而扁平的卫星（被囊）细胞，有髓神经纤维和毛细血管。
C. 轴突起始段横切面，成排排列并相互连接的微管是该段的特征性结构（伦敦大学学院 A R Lieberman 提供标本）。



图 8.31 成人小脑皮质浦肯野细胞层。示篮细胞轴突中的神经丝。免疫荧光染色，第一抗体为RT97，它可识别神经丝三组份中的高分子量组份（200kDa）。× 50 洗印放大（伦敦 Guy 大学医科牙科联合学院解剖学与细胞生物学系 Jonathan Carlile 制作）。

能的方式（见 Koch 和 Poggio 1983）。

树突内的微管并不是以一个方向一致走行的，它们在胞体内有相等数目的（+）、（-）端（见后）。设想核糖体和高尔基器的成分可能主要是向（-）端运输的，因为这些细胞器存在于树突而不存在于轴突。mRNA 的细胞内分布提示高选择的运输。例如，树突内只存在能有效编码 MAP-2、Ca^{2+}/钙调素依赖的蛋白激酶亚单位的 mRNA 和功能不明的不能翻译的聚合酶 mRNA 副本。对 mRNA 不同分布的调控有 3 种可能的机制：整理分类系统；经微管选择性运输至树突的机制；将 mRNA 定位于特定区域（如突触下区）的连接机制。核糖体在靠近突触处聚集提供了一种借蛋白质合成的局部调节来控制突触可塑性的机制。

轴突

轴突（axons）起自胞体或近侧段树突。在起点处有一特化区称轴丘，该处无尼氏体（图 8.28）。轴突的这第一部分称初段（图 8.30C），该处轴膜裸露，是动作电位的发起处（见前）。轴突裸露是由于细胞骨架分子（红细胞膜内蛋白和 F-肌动蛋白）的浓缩，后者可能在将许多电压敏感的离子通道锚定到胞膜中起重要作用（Hildebrand 等 1992）。轴突初段无髓鞘，通常有抑制性的轴轴突触连接。此区轴突是惟一的核糖体聚集于突触下膜深面的地方。如有髓鞘，则开始于初段的远侧端。每个少突胶质细胞构成的髓鞘节段沿轴突的长

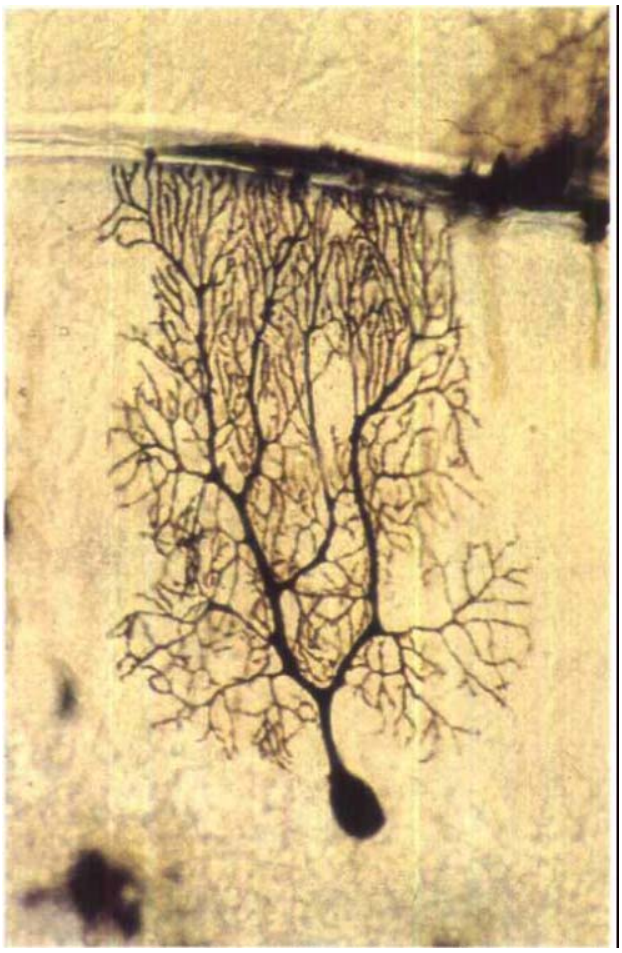

图 8.32 大鼠小脑浦肯野细胞。Golgi-Cox 法染色，示树突的二维排列。× 40（伦敦 Guy 大学医科牙科联合学院解剖学与细胞生物学系 Martin Sadler 和 M Berry 供图）。

度被郎飞结分隔。髓鞘的厚度和节间段的长度与轴突的直径成正相关。中枢神经系的无髓轴突直径可达到 0.8μm，有髓纤维可小到直径 0.2μm。与周围的无髓轴突不同，周围的无髓轴突包埋于神经膜细胞的胞浆中，而中枢的无髓轴突则游离于神经毡。郎飞结是缩窄的无髓轴膜区（见本篇后述），轴膜裸露，该处可产生单位电位，轴突可在该处分支。这里可能有高密度的钠通道，并有高密度的 E-面膜内小颗粒（可能是钠通道在形态学上的表现）在结和结旁附着区。快钾通道也存在于结旁区。细小的星形细胞突起围绕结处的轴膜（见后）。一条轴突的末梢也是无髓的，并伸展为突触前特化结构，后者可与轴突、树突、核周质以及（在周围）肌纤维、腺和淋巴组织相联系。它们自身之间也可借轴轴突触连接实现突触前抑制。

轴突含有微管、神经丝、线粒体、囊泡、内质网池以及溶酶体，但除轴突初段外无核糖体或高尔基成分，核糖体也见于下丘脑－垂体的神经元的神经分泌纤维，这些神经元含有神经肽 mRNA。这些细胞器有差异地沿轴突分布。在轴突初段、郎飞结和突触前末梢线粒体密度很高，囊泡积聚。轴突的微管借交联的微管相关蛋白（MAP）互相联系，在微管相关蛋白内有丰富的 tau 蛋白，在轴突初段尤其明显（图 8.30C），并可在互相连接的微管电子显微镜照片上看到。由于微管素（tubulin）分子的不对称性，微管本身具有极性。微管素一般附着在微管的（+）端，在轴突所有的微管都是以其迅速生长的（+）端背胞体而指向轴突末端。分子量高低不一致的神经丝蛋白在成熟的轴突内磷酸化。针对这些分子的抗体是确定轴突和神经元表型的重要的特异性标记物。生长和再生的轴突也含有钙调素结合的膜相关磷蛋白、生长相关蛋白-43（GAP-43），后者在被发现表达于某些胶质细胞以前，也曾被认为是一种专一的神经元标记物。但无论如何针对 GAP-43 分子的抗体对于证实生长和再生的轴突是非常有用的。

轴浆流 像其他细胞一样，神经细胞的胞浆是不断流动的—轴浆流（axoplasmic flow）。在组织培养中可清楚地看到囊泡沿轴突双向流动 。有不可争辨的证据表明相似的运动存在于体内，这种运动导致物质由胞体至末梢的净运输（尚有少数相反方向的运动，Weiss 1970）。放射性活性物质（如自视网膜沿视觉通路）和结扎周围神经的实验（Kapeller 和 Mayor，1967）表明存在两种类型运输：慢的和相当快的。慢运输（slow transport），是一种轴浆的团流（bulk flow of axoplasm），只存在于顺行方向，运输细胞骨架蛋白和可溶性的无膜包裹的蛋白，速度 0.1～3mm/d。快运输（rapid transport），包含几种成分，携带囊泡物质，速度 100～400mm/d，在下丘脑垂体束（见本篇后述）最高可达 2800mm/d，为双向运输。快轴浆流可在局部应用秋水仙碱阻断，表明微管受损。在超微结构水平（在八目鳗最清楚），可见具有侧臂的小泡排列在微管的外面，可能借小泡侧臂与微管之间的剪力使囊泡得以运输。因为结扎实验显示在两侧都有小泡堆积，细胞器的运输机制必然是双向运动（bidirectional movement）。

具有 ATP 酶作用位点的两种基本的微管运动蛋白－kinesin 和 dynein 已经得到证实。设想 kinesin 包被的细胞器朝向微管的（+）端运动，dynein 包被的细胞器向微管的（-）端运动，于是产生物质在轴突内的逆行和顺行流动。媒介慢运输的分子尚未得到证实，可能是 kinesin 超家族中（KIF）的一种微管相关运动蛋白（Hirokawa，1993）。Kinesin 和 dynein 结合于不同的膜受体，并以活性和无活性形式存在于同一囊泡。细胞器的快运动方向可能由某种运动分子的激活所决定，而运输的速度则可能由于 dynein 和 kinesin 两者同时激活所控制。

轴浆流是在胞体内形成的分子和细胞器（如突触囊泡前体、线粒体、胞浆膜及受体蛋白）被运送到轴突的途径。由于轴突内没有高尔基膜和核糖体，在胞体内可能有一种整理分类机制来适应神经元内这些物质的不同分布（见本篇后述）。逆行轴突运输用于线粒体，核心体（endosomes）和自噬小泡等自轴突末梢运向胞体。在病理学上，它是趋神经病毒（如带状疱疹和小儿麻痹病毒）在神经元内运动和集中的机制。轴浆流运输在实验中被用于顺行和逆行追踪研究来显

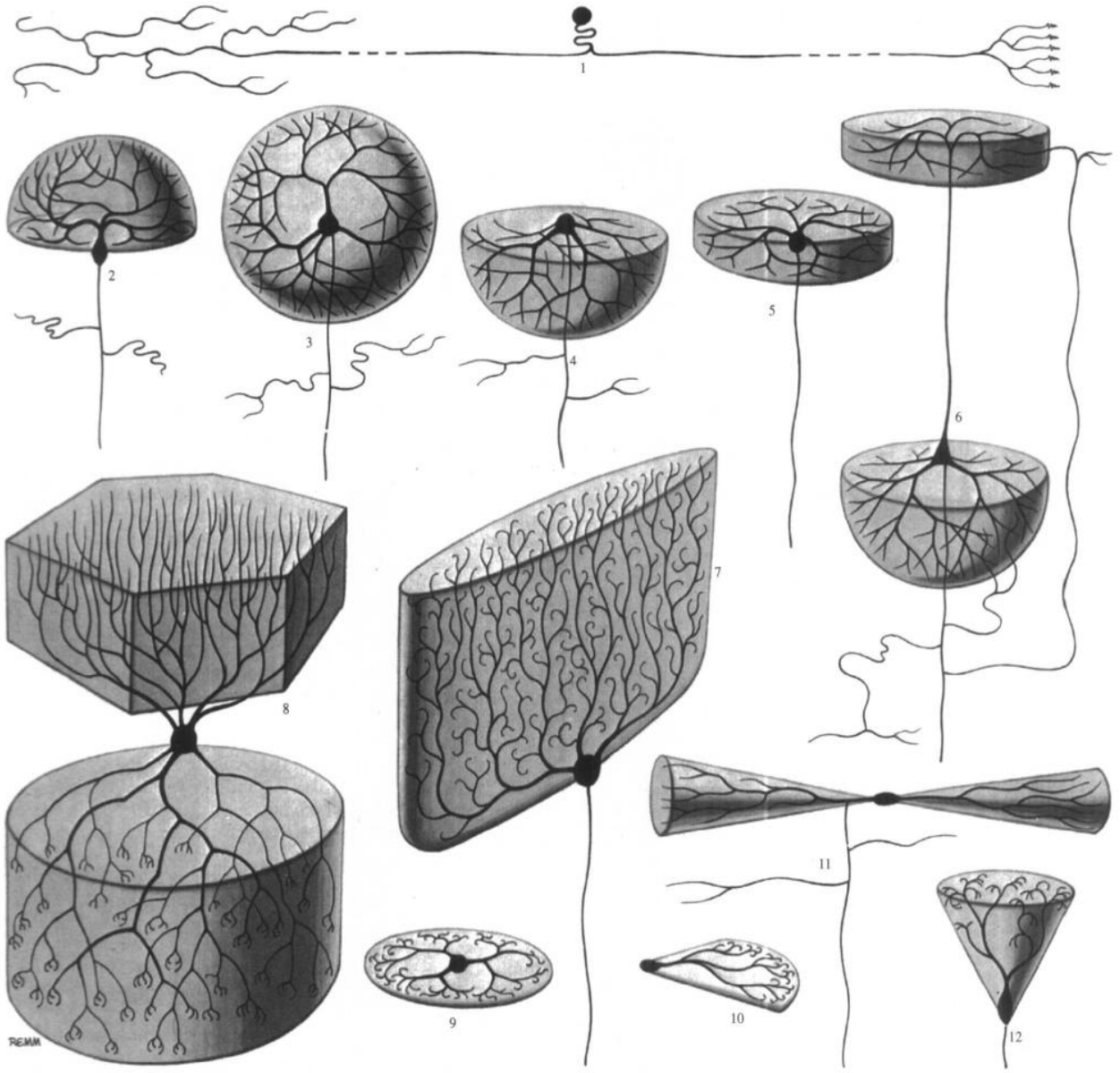

图 8.33 各种神经元三维形态模式图。(1) 神经节内感觉性单极神经元；(2) 双极神经元；(3) 星形神经元（均等树突神经元）；(4)、(5)、(11) 与 (3) 属同一类型；(6) 大脑皮质锥体细胞，示一个顶树突，一组基树突和轴突的回返侧支；(7) 小脑皮质的浦肯野细胞；(8) 小脑皮质的高尔基细胞；(9)、(10) 缺轴突性无长突神经元；(12) 嗅球的小球神经元（僧帽细胞），示其呈钩状的树突末梢。

示轴突和树突分支，证实某一中枢内（图 8.23）传入末梢的起源细胞以及确定不同轴突投射系统之间的联系。

突触的性质 关于神经冲动的传导在特殊的连接－突触（synapses）－处中断的概念来自下列的观察：对感觉性刺激的反射性反应有不可缺少的延搁；在多神经元径路中，传导一般只按一个方向进行（Sherrington 1947; Eccles 1964a, b）。根据一般接受的神经元学说，人们将注意力集中在与突触传递有关的细胞结构。高尔基技术研究（图 8.2, 32）显示结构特化在轴突末梢，其他的方法在肌肉也显示出相似的结构。随后，电子显微镜术与生理学、药理学和生物化学相结合的研究建立了突触结构的主要图像（图 8.34－38）和分子组构，但仍有许多问题没有解决。在 19 世纪 40 年代中期，人们就已经知道，神经传递主要是化学性的，它取决于神经递质由突触前侧释放，并引起突触后神经元电状态的改变（去极化或过极化）。

突触几乎可以在任何两个相关神经元的表面区之间形成。最常见的类型是在轴突与树突（或胞体）之间（图 8.34, 35, 37），此处轴突膨大为小球或扣状，后者可以是一个轴突分支的终末（终扣，bouton terminal）或一列串珠状末梢中的一个，以致一条轴突可在数点与一个以上的神经元形成突触（中途终扣，bouton de passage）。终扣可与下列结构形成突触：

- 树突，包括树突棘或树突干的平坦表面。
- 胞体，通常是其平的表面，少数在棘上。

- 轴突初段（起始段）。
- 其他轴突的终扣。

轴突终末的类型差别很大。一条轴突可与一个神经元构成突触，例如，攀缘纤维终止于小脑梨形（Purkinje）细胞上（见本篇后述）；或较常见的与许多神经元形成突触，例如，小脑的平行纤维就是一个极端的例子（见后）。一条轴突可与一个树突或一个胞体构成初级突触。不同来源的传入轴突可与一个神经元的不同部位形成突触，例如，在视皮质的锥体神经元，视神经的传入纤维主要与其顶树突的基底段形成突触（见阿蒙角的传入终末，后述）。在突触球（synaptic glomeruli）和突触筒（synaptic cartridges），两个或更多神经元之间形成的突触群形成相互作用的单位，并被神经胶质包裹（图 8.39，40；见下述）。

突触的结构

如电子显微镜术所见，突触在结构上定义为两个或更多神经元之间特化的并置部位，并证实有一定形式的神经传递。绝大多数突触是化学型的，虽然在整个中枢神经系也存在少量的电突触。

化学性突触 化学性突触（chemical synapses）有不对称的组构（图 8.35 - 38），与其单向传递的性质一致。典型的化学性突触有着重要的共同特征也有某些差别。其中，一定范围的突触前膜（presynaptic membrane）与相应的突触后膜（postsynaptic membrane）相对，两者之间被一窄隙 - 突触间隙（synaptic cleft）分隔。含有神经递质的突触囊泡（synaptic vesicles）位于突触前侧并且聚集在覆盖突触前膜胞浆面的致密物质带的附近。相应的膜下致密区存在于突触后侧。以上共同构成活性区（active zone），该处是神经传递发生的地方。

化学性突触可根据各种不同的考虑加以分类，包括：

- 神经细胞的哪些部位参与突触形成？
- 超微结构情况。
- 神经递质的化学性质。
- 它们对突触后神经元电状态的影响。

本篇将只讨论神经元之间的突触，虽然神经肌连接有许多（不是所有）特点与它是共同的，并通常被认为是周围突触，它们将在本篇另处讨论。

神经元部位 最常见的是轴树，较常见的是轴体，较少见的是其他的可能组合：轴轴、树轴、树树、体树、体体（Shepherd 1974; Gray 1974）。轴树和轴体突触存在于中枢

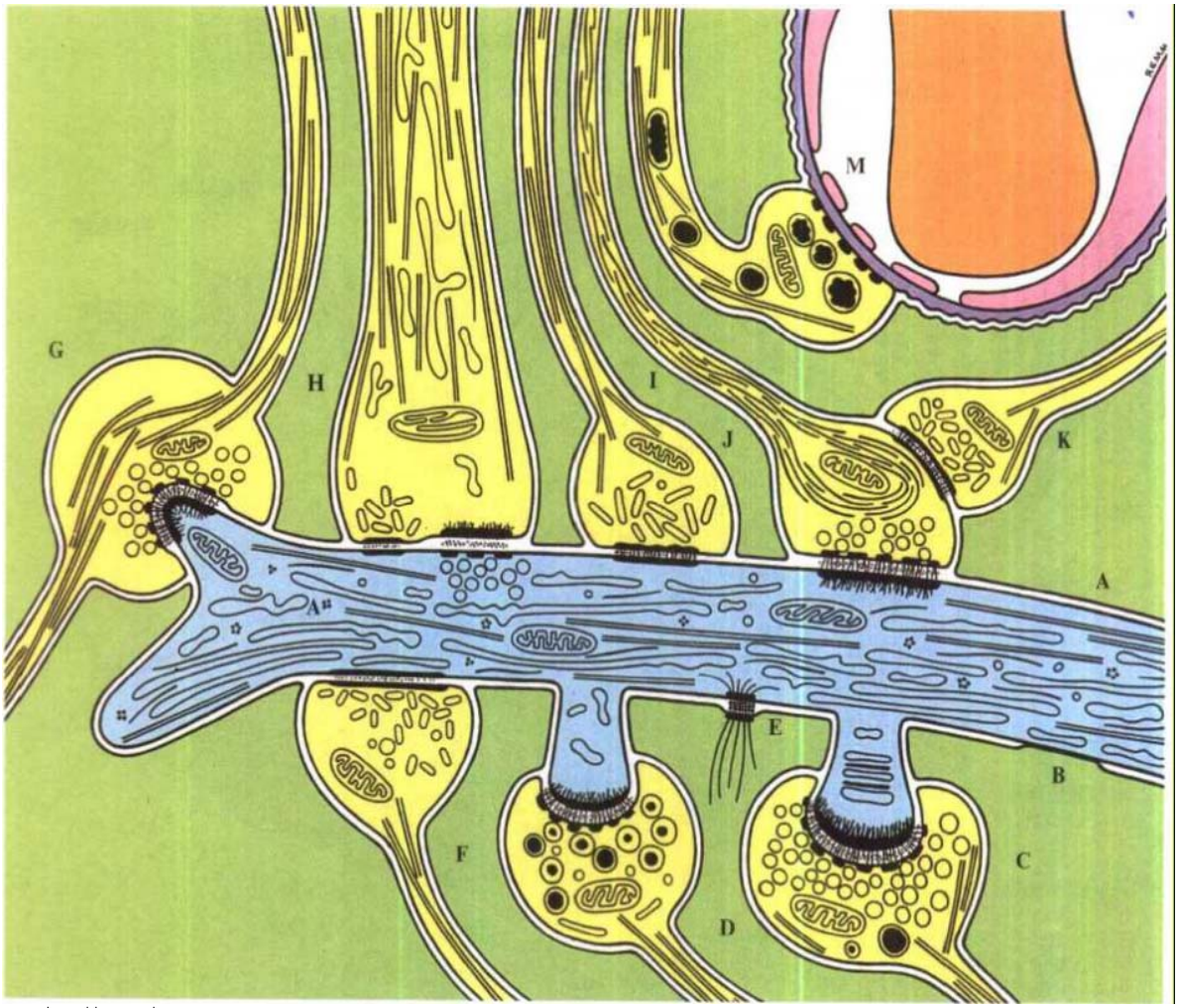

图8.35 化学性突触电镜结构模式图。示环绕在一个树突（A）周围的一组不同的连接结构。缝隙连接（B）和桥粒（E）与化学性突触无关。C与G示含有球形半透明小泡的兴奋性突触扣；D示含有致密核心小泡的突触扣。小泡内含有儿茶酚胺；F示含有扁平小泡的抑制性突触；H示位于两个树突间的双向性突触，向树突A方向为抑制性，反向为兴奋性；I示含有大扁平小泡的抑制性突触；J与K示两个连续性突触。J对树突A是兴奋性的，K对J是抑制性的；L示一个与有孔型毛细血管（M）相邻的感觉神经末梢。图中G为中途性突触，其它均为终末性突触。

神经系的所有部位和自主神经节（包括肠神经系）。轴轴突触存在于两个轴突终末之间或轴突终末与其他轴突的初段之间（图8.8.36）。其他类型则局限于大的感觉神经元与小神经元之间相互作用复杂的部位，如丘脑。

详细结构 在超微结构上，突触囊泡内部透亮或致密、大小不一（区分为大囊泡或小囊泡），形态各异（圆形、扁形或多形即不规则形）。膜下的致密区在突触后侧厚于突触前侧（非对称性突触asymmetric synapses）或两侧厚度相等（对称性突触symmetric synapses）。突触前和突触后致密区也可被树突的伸展中断（穿通突触，perforated synapses）。大多数突触可归于下列两种类型之一：具有圆形囊泡和不对称性膜下致密区者（RA或Gray Ⅰ型突触）和具有扁形囊泡和对称性膜下致密区者（FS,Gray Ⅱ型突触）。还有其他类型，例如，在对称性突触有多形囊泡。上述两种类型的突触也可含有少量致密核心囊泡。在很少情况下，Ⅰ和Ⅱ型突触彼此靠近并以相反的方向跨过突触间隙（交互突触，reciprocal synapses，见前）。在脑的不同部位还可以区分出其他亚型，这取决于终扣的大小、突触前和突触后致密区的多少、囊泡的内容和大小以及突触后胞浆的各种详细特征（见Starr和Wolpaw，1994）。

突触带（snaptic ribbons,图8.36）见于视网膜和内耳的神经传递处。它们是具有特殊内部形态的突触：突触囊泡成群地围绕一条垂直于胞膜的带状或棒状致密物（Borg等1974，Boycott和Kolb 1973；见本篇后述），该处胞膜下具有拱形的致密物。这种突触如何工作尚不清楚，但这种带可作为某种形式的“船坞”或向导装置指引囊泡至突触前膜。在视网膜，一个突触带连接一个以上的突触后突起（见本篇后述），而在前庭和耳蜗毛细胞则为一对一的突触连接。

除了上述的与突触后结构密切接触的终扣外，还有许多终扣缺乏特异性接触区，这是递质由膨体或无髓轴突释放的部位，这种释放的效果有时是弥散的（旁分泌，见本篇后述），如在基底核的胺能径路（见后）。在某些情况下，这些轴突可

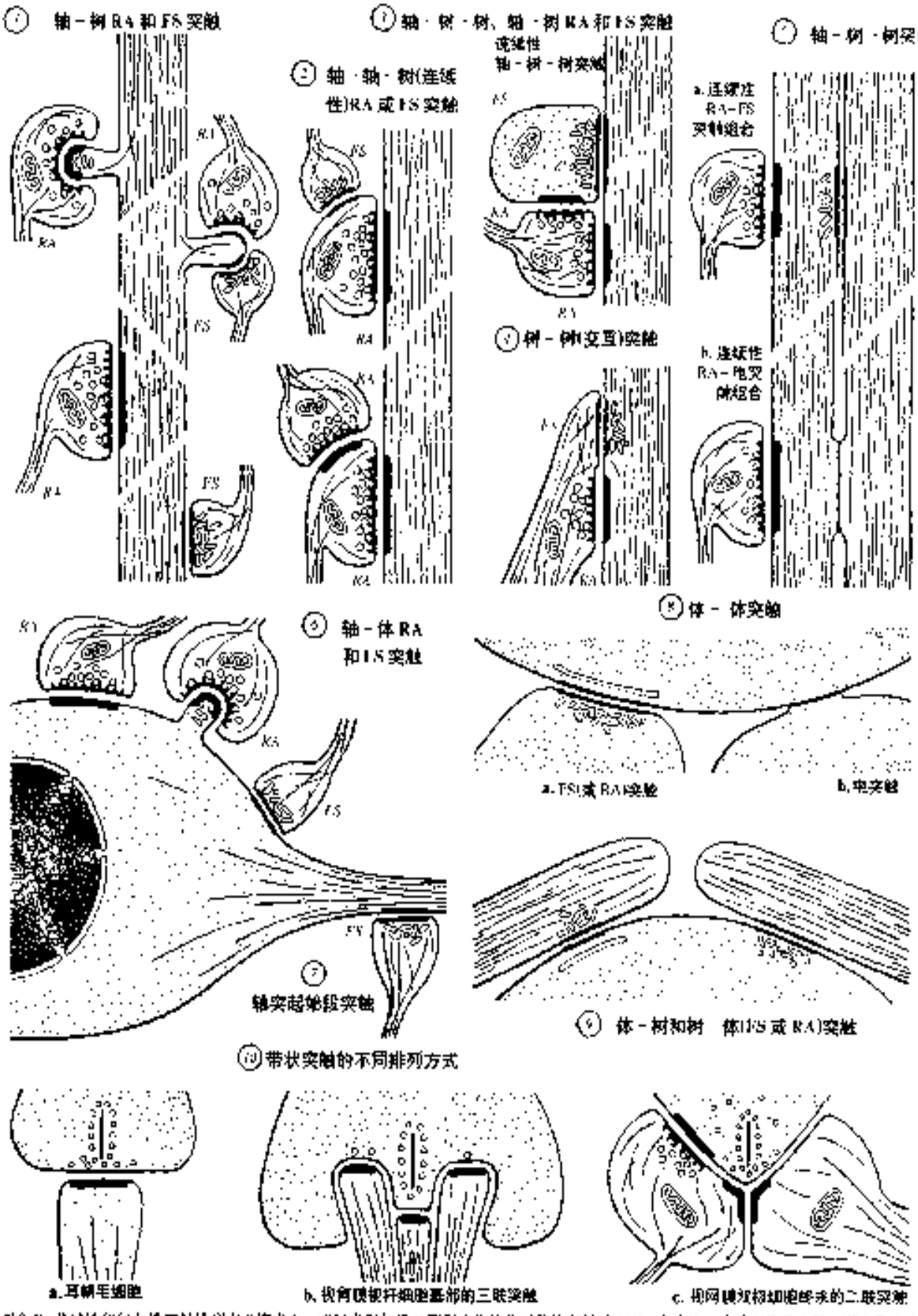

图 8.30 单纯性和复合性突触排列方式模式图。突触类型包括含微层小泡的非对称性突触（RA），含高平滑的对称性突触（FS）和电突触（详见正文）。

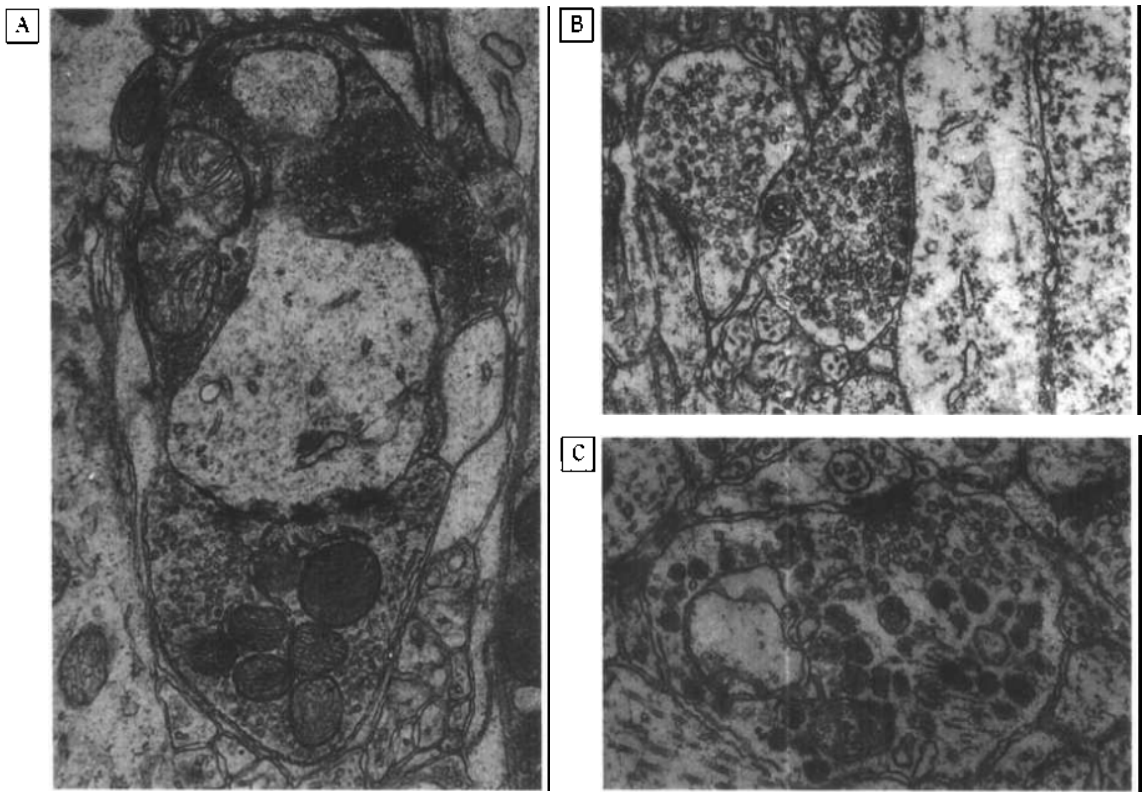

图 8.37 各类突触电镜像。
A. 示一树突横断面，表面附着有两个突触扣，上方一个含有圆形小泡，下方一个含有较小的扁平小泡。突触前、后膜上有许多增厚区域，示特化的接触部位。
B. 示两个不同类型的突触，左侧示含有圆形小泡的轴突终末和树突之间的 I 型突触，右侧示含有多形性突触小泡的轴突终末和神经元胞体之间的 II 型突触。
C. 示 I 型突触，含有两种小泡，一种较小，清亮，呈圆形；另一种较大，含致密核心，属神经内分泌小泡（A 和 B 由伦敦大学学院解剖学系 A R Lieberman 提供）。

以广泛分支到脑的广大区域而影响大量神经元的行为。例如，大脑皮质的弥散的胆碱能神经支配（见本篇后述）。其负面作用是在这些通路发生病理变性时，可引起神经功能的广泛障碍。

化学性质 各种不同的递质或推测递质存在于神经元内，每个神经元含有一种递质，更多的情况是一个神经元含有多种递质。正如有关酶系的免疫电镜定位或神经递质本身的放射自显影所显示的，在这些不同的化学物质与突触的特化结构之间存在着良好的一致关系。目前，对这方面的了解是很不全面的，在某些情况甚至是矛盾的，或者随不同的脑区而异。一般，具有较小的球形囊泡的非对称性突触含有几种递质，包括乙酰胆碱、谷氨酸、5-羟色胺和某些胺类；具有致密核心囊泡的突触含有肽类和其他的胺类（如去甲肾上腺素、肾上腺素、多巴胺），但致密核心囊泡的表现取决于标本制备的方法。往往，极少数的致密核心囊泡也见于以球形囊泡为主的突触内。含有扁形和多形囊泡的对称性突触被显示含有 γ- 氨基丁酸（GABA）或甘氨酸。

神经分泌末梢（neurosecretory endings）见于脑的各部，在内分泌腺中也有许多与这些突触前终扣相似的结构。它们都含有肽类或糖蛋白，后者含于大小和外观特殊的致密核心囊泡内，通常为椭圆形或不规则形，有时相当巨大。例如，在神经垂体内含催产素和后叶加压素的囊泡直径可达 200nm（见本篇前述）。

电生理学分类 突触可引起突触后膜的去极化和超极化，取决于所释放的递质和突触后膜内受体分子的种类。在存在混合性神经递质的突触，突触后膜的反应可能有更加微妙的不同（见本篇后述）。

轴树突触 为了明了，首先介绍非对称性典型的轴树突触（axodendritic synapses，图 8.34～36），它们被研究得最为充分（见 Gray 1959，1961，1969，1974；Uchizono 1965；Akret 等 1972；Shepherd 1974；Rakic 1975；Jones 1978；Landis 等 1988）。

在这些突触中，轴突末梢形成一个圆形的突触前膨大或终扣（突触袋）紧密附着于树突棘或树突干的膜。胶质突起往往围绕着突触结构，但正常时一般不进入突触间隙。突触前膜表面平坦，与树突或胞体的光滑表面相接触。与突触后棘相接触的终末，则围绕一个或更多的棘呈高度弯曲（图 8.35～37）。在某些部位，树突表面形成一些小棘与突触前膜表面相交错。反之，树突的膨大则被轴突终末深深地包裹。

在经过突触连接的切面上，突触前侧的膜下致密部分为

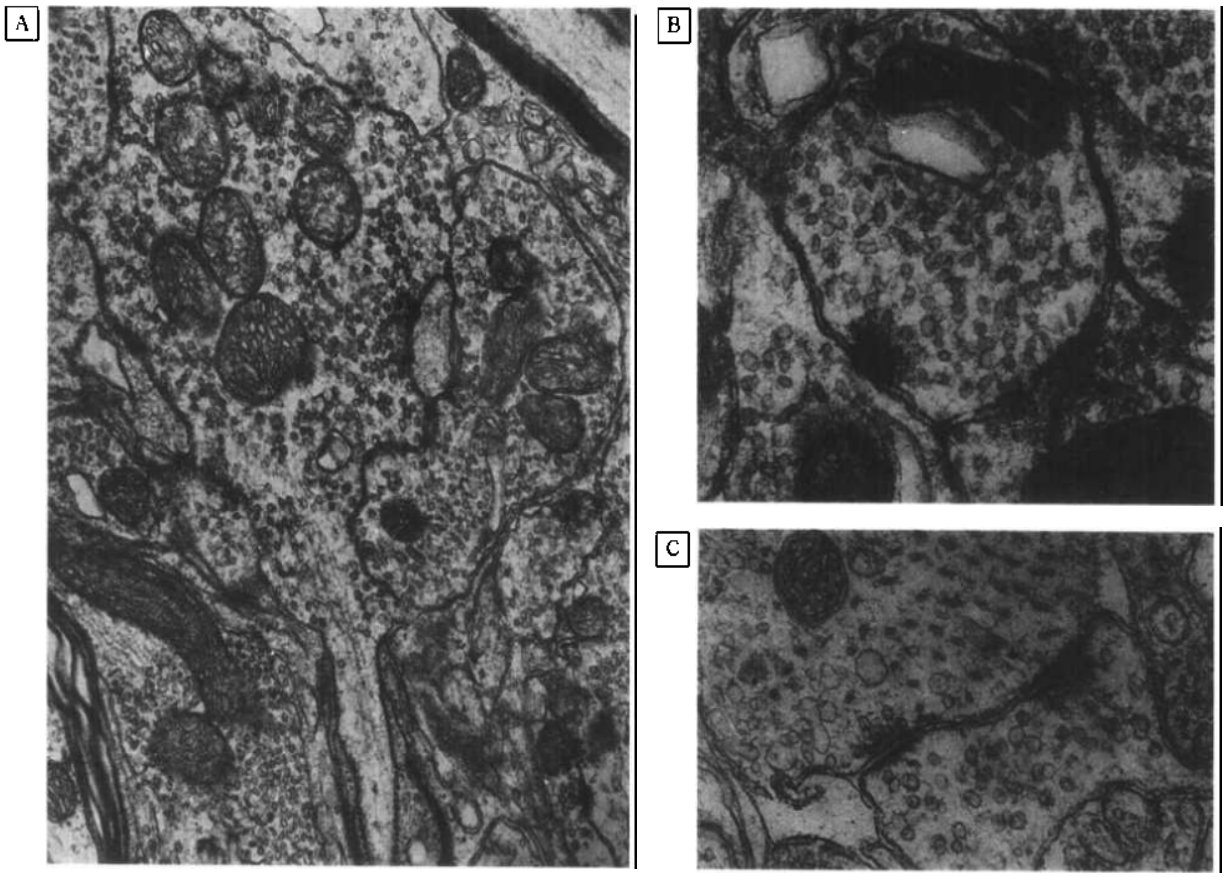

图 8.38 复合性突触电镜像。
A. 大鼠背外侧膝状体核，示视神经传入纤维的一个大终扣与数个突触后突起形成的突触，其中一个突触后突起（右）又与另一个有扁平小泡的终扣的突触。
B. 大鼠背外侧膝状体核，示 3 个神经突起构成的连续性突触，一个含有圆形小泡的突起（右下）与另一个含有扁平小泡的突起（中央）形成突触，后者又与第三个突起（左下）形成突触。
C. 嗅球内两个神经突起间的交互性突触（A 和 B 由伦敦大学学院 A R Lieberman 提供）。

一些小的斑块，若切面与突触前膜平行，则显示为被穿通的板，称突触前筛（presynaptic grad），这种不连续性，允许囊泡直接接近突触前膜。

在突触后（树突）侧，膜下致密部有一不规则的胞浆面，后者与交织的丝网－突触下网（subsynaptic web）相连。与此相关的是肌动微丝、微管、微管相关蛋白、滑面内质网池以及常有的粗面内质网。在某些突触亚型，有一致密的小杆（或板）平行于内质网池的深面称Taxsi体（见Starr和Wolpaw 1944）。其功能不明。在与树突棘形成的突触，有一些扁的内质网池和其间的致密物质通常位于突触后膜的深面，构成棘装置（spine apparatus）。

突触间隙约20～30nm，内含颗粒状或丝状物质，并有细的原纤维走行于突触前与突触后膜之间（下述）。

突触囊泡（synaptic vesicles）成群附着于突触前膜，有时几乎充满整个终扣。此外，终扣内尚有线粒体、不规则的滑面内质网池、包被囊泡、核心体（endosomes）以及偶尔出现的小溶酶体。

轴突的微管延续至终扣并参与将囊泡运送至终扣，也可能将突触囊泡引至突触前膜（Gray 1975）。神经丝也可能进入终扣，用银浸染后有时在光镜下可见形成袢状结构。

细胞化学方法（见 Pfenniger 和 Rees 1976）揭示了突触前结构的其他细节：突触前和突触后膜下致密区为蛋白质，突触前致密区由六角形互相连接的小柱排列而成，它可以引导突触囊泡至突触前膜附近的“船坞”（图 8.34，另见下述）。

冰冻断裂技术（freeze-fracture techniques，见 Akert 等 1972；Landis 和 Reese 1974）显示在突触前膜相应于囊泡融合处有由膜内小颗粒（IMP）形成的小环。在突触后侧，高密度的 IMPs 代表受体分子集中的地方并在功能上与离子通道有关。

由突触前终扣分离出了各种蛋白质，预料还有许多其他的蛋白质。对突触活动极为重要的是丝状细胞骨架蛋白 F-肌动蛋白和红细胞膜内蛋白（spectrin），它们形成网络限制突触囊泡除神经传递所必需外的运动。一些其他的蛋白质与囊泡连接并与突触前膜融合有关，如突触素（synapsins）Ⅰ和Ⅱ，突触囊泡膜蛋白（synaptotagmin，synaptophysin，synaptobrevin 及 SNAP-25），突触前膜蛋白（syntaxin，neurexin）（Walch-Solimena 等 1993；另见后述）。终扣的膜也含有电压敏感的钙通道和许多与突触终末复杂活动有关的成分。

在突触后侧（尤其是在棘突触）有肌动蛋白、肌动蛋白

结合蛋白、钙调蛋白、fodrin（血影蛋白）、微管相关蛋白（MAP2）及微管素等构成的细胞骨架。各种酶也是此区的特征，如钙调素依赖的激酶Ⅱ和蛋白激酶C，这些被认为在突触对神经传递速度改变的适应反应中起作用。此外，还有与神经递质作用有关的各种分子，即受体，离子通道和第二信使系统。这些分子可能被其他蛋白质，如eutrophin（优营养蛋白），一种与见于神经肌连接处的类似dystrophin（肌营养不良蛋白）的分子，连接到下面的细胞骨架上去（见第7篇）。

突触间隙也含有一些特殊分子，它们包括来自两侧的跨膜蛋白的胞外部分和细胞外基质分子。这些分子还没有完全提纯，但其中的神经细胞粘附分子（N-CAMs, Persohn 等 1989）和integrins（整合素，Bahr 和 Lynch 1992）与突触前、后膜之间的强力附着有关（前述）。在骨骼肌运动终板一种称为agrin（聚集素）的细胞外蛋白质可引起ACh受体在突触后膜聚集，同样情况可见于突触间隙并有相似的功能－与跨膜蛋白结合，后者以某种尚不清楚的方式使神经递质受体聚集和不移动。关于突触蛋白的进一步情况见 Walch－Solimena 等（1993）及 Harris 和 Kater（1994）的综述。

Ⅰ型和Ⅱ型突触 在其对哺乳动物中枢神经系超微结构的经典研究中，Gray（1959, 1961）认识到上述两大类突触：Ⅰ型突触后膜胞浆致密区较突触前厚；Ⅱ型突触前、后膜的胞浆致密区对称而较薄（图8.35）。其他的区别包括突触间隙的宽度（Ⅰ型约30nm，Ⅱ型约20nm）及囊泡成分。在用醛类灌注固定以后，Ⅰ型终扣内主要为小圆形直径约50nm的囊泡，Ⅱ型则为各种扁形囊泡。最初电生理学资料认为Ⅰ型突触是兴奋性的，Ⅱ型突触是抑制性的（Uchizono 1965），虽然后来发现这样区分太简单化了，但作为一般原则已广泛应用于整个中枢神经系。现知Ⅰ型突触含有多种神经递质和不同形状的囊泡。不同大小和形态的囊泡也见于Ⅱ型突触，包括大的（25～60nm）和小的（15～40nm）扁形囊泡（Pinching 和 Powell 1971）以及盘状、梭形和不规则的囊泡（Dennison 1971）。标本制作程序也可影响囊泡的外观（Bodian 1970a, b）。γ－氨基丁酸和甘氨酸恒定地报道存在于Ⅱ型突触终末。

在这两类突触中，Ⅱ型仍然存在问题较多。冰冻蚀刻研究表明：见于典型Ⅰ型突触的突触后膜内小颗粒不见于Ⅱ型，揭示它们的递质在突触后膜摄取和作用的机制有根本的不同（Landis 等 1974）。

电突触 在哺乳动物，突触的化学传递至今仍然是常见的，但在低等脊椎动物和某些无脊椎动物电突触（electrical synapses）很丰富，因为它们需要快而同步的神经反应。例如，在鱼类延髓Mauthner细胞的“棒状”末端以及电鱼的电动神经元之间。电突触也见于哺乳动物脑的许多部位，包括下橄榄核、前庭核群、小脑和大脑皮质、中脑、嗅球和视网膜。这些突触类似心肌和平滑肌的“缝隙连接”或电连接，因为在这些部位，离子直接偶联在细胞表面，较化学突触传递更迅速。在超微结构水平，可见在胞体、树突和轴突之间胞膜密切相贴的斑块。在这些部位相对细胞膜的脂质双层被一窄的约4nm的缝隙分开。由包埋在每侧胞膜的蛋白质称为连接素（connexins）装配的小管使两个细胞互相交流。因此一个细胞的情况可在与之相对的另一细胞记录到，在两个细胞之间就建立了一个小的开放通道。这种“装配”一般是由数千个六角形聚集在一起的单位组成的，也可以只由很少的单位构成而很难被电子显微镜观察到。它们的存在在功能上可通过神经细胞膜电导的升高来显示或将荧光染料注射到一个细胞，后者会迅速地弥散到偶联的另一个细胞来证明。

连接素构成一个缝隙连接形成蛋白的家族，其中的一些像用特异性抗体的免疫组织化学所显示的存在于中枢神经系的不同细胞。神经细胞合成一种32kD的蛋白质—连接素（connexin）32，后者也见于少突胶质细胞。其他的见于中枢神经系内不同的非神经细胞。这些中间神经元连接的功能意义不完全清楚。其中较大的连接无疑是起着真突触的作用，媒介偶联的细胞之间的膜电位变化。例如，一组动作电位可以同步化，像在投射至小脑的下橄榄神经元那样，从而为这些结构提供一个同步器。较小的连接可能通过将离子或第二信使由一个细胞转移至另一个细胞而发挥较微妙的相互作用。因此，偶联的神经细胞群可以影响彼此的兴奋阈值或它们对营养因子或其他全身代谢作用的反应。这是很有趣的，因为在许多情况下，缝隙连接对细胞外的化学物质比较敏感。例如，在低等脊椎动物，多巴胺使视网膜水平细胞解偶联，使脑的弥散的“旁分泌”系统可以影响神经细胞群和各神经细胞之间的协调。

关于中枢神经系内电突触的最近综述，见 Dermietziel 和 Spray 1993 的文章。

突触的功能分类

对突触结构与神经递质含量关系的研究最初受到这种概念支配，即一个神经元只分泌一种神经递质（在其所有末梢），但最近发现多种神经媒介物可共存于一个突触内，虽然一般是以一种为主。而且，一个突触的作用最终取决于突触后受体分子的类型，后者只能借免疫电镜术来区分。尽管如此，在突触结构与其释放的神经递质之间仍有部分的相关性（见 Jones 和 Cowan 的综述 1983）。

具有球形囊泡的非对称性突触与下列神经递质（介质）有关：乙酰胆碱、谷氨酸、5－羟色胺和某些胺类；具有致密核心囊泡的包括许多肽能突触以及某些胺类（去甲肾上腺素、肾上腺素、多巴胺）突触。垂体后叶的神经分泌末梢含有相当多的大（50～200nm）而不规则的致密核心囊泡（见第15篇）。

常见小透亮囊泡和大的致密核心囊泡的混合，它们有时含有肽类递质P物质、5－羟色胺或脑啡肽（Beaudet 和 Descarries 1979; Pickel 等 1979; 另见下述）。

突触活动的机制

神经传递的分子动力学现在只能理解轮廓，还存在许多功能上错综复杂的问题。其活动机制随突触的不同类型而异，表现在反映时间和突触后效应。例如，在快激活突触释放谷氨酸或乙酰胆碱，其机制可能十分相似（见 Walch－Solimena 等的综述，1993; Jahn 和 Südhof 1994）。突触激活开始于一个或更多的动作电位到达突触前终扣，引起突触

前膜电压敏感的钙通道开放。反应时间很快，在不到1ms内神经递质就被释放出来。太快则不能被突触前侧传统的第二信使系统激活所捕捉。现在认为：钙的内流激活钙依赖的蛋白激酶C（即Ca^{2+}钙调素依赖的激酶Ⅱ），后者将突触囊泡自突触前侧的红细胞膜内蛋白－肌动蛋白网中解脱出来（此前囊泡是借跨过囊泡膜的突触素Ⅰ和Ⅱ附着在网上的）。激酶的活动使突触素磷酸化，后者抑制囊泡与网的连接，使囊泡游离而移动至突触前膜。囊泡如何到达其靶部位尚不清楚。它们的运动在性质上可能是任意的布朗运动或者被某些执行结构（如微管，见本篇前述）所指引。囊泡到达适当的部位，就与突触前膜相连接，然后，囊泡膜与突触前膜融合形成开放的孔（"突触孔"），使神经递质弥散到突触间隙。其他的突触囊泡膜蛋白也参与这一过程，包括synaptotagmin、synaptophysin、synaptobrevin和SNAP-25（见本篇前述），它们一起结合到突触前膜中的蛋白（如syntaxin），在胞内Ca^{2+}存在的情况下可能引起膜融合。

一旦囊泡释放了其内容物，囊泡膜就参加到突触前膜，然后，通过突触活性区的胞饮缓慢地再循环回到终扣中去（Hauser和Reese 1975）。此膜以后用于形成新的突触囊泡并充以神经递质。应用膜的荧光标记，Betz和Bewick（1992）在体外显示胞饮与释放之间的时间约30s。这里不存在囊泡"排队"使用，再循环的囊泡与原来的贮存囊泡任意竞争以备下一轮的递质释放。再循环现象也可以应用于实验中研究突触活性率，即将电子致密的示踪剂（若用光镜则用荧光化合物）注入细胞外间隙，其被胞饮入终扣的速率即可通过计算囊泡融合的速率来确定，此即突触活性率（见Dodson等1991）。

一定大小突触囊泡的存在，为在神经末梢所观察到的神经递质的量子释放提供了满意的依据，虽然要明确地显示在囊泡内存在的神经递质是非常困难的。现在能被大家接受的是，囊泡的确含有神经递质，而且，至少在上要的突触类型囊泡与突触前膜的融合是与量子行为（在神经处于激发状态或处于自发地轻微漏出的静止状态）有关的。

说到这些活动，必须注意对于作用慢的突触可能存在其他的情况。例如，神经肽释放（囊泡一般较大，内容物高度浓缩）及一氧化氮释放（见本篇后述）。

在突触后，情况有很大的不同，它取决于受体分子及其相关的分子复合物。受体一般分为离子型和代谢型，离子型受体是离子通道的2倍，所以因结合神经递质所致的受体蛋白的构形改变，就会引起该蛋白所在的离子通道开放，进而导致突触后细胞的电位变化。例如乙酰胆碱烟碱受体和谷氨酸NMDA受体。另一种情况，受体和离子通道是分开的分子，两者通过复杂的级联（cascade）化学反应相偶联（第二信使系统），例如，腺苷酸环化酶径路。这一问题已在另处讨论（见第2篇）。

神经化学传递 至今所述的所有突触的神经传递都是化学性的，包括神经递质由突触囊泡释放至突触间隙引起突触后膜的通透性改变和电的极性改变。这种变化可以是兴奋性的（去极化）或抑制性的（过极化），而且是快速、短存留的，因为神经递质会由于细胞外酶（如乙酰胆碱酯酶）的作用或被摄取入突触前突起或胶质细胞而迅速失活。突触前终末可对靶细胞有更复杂的作用，引起细胞行为和结构的更多的长期的甚至是永久的改变。的确，人们越来越清楚，经典的迅速的神经传递（以毫秒计）代表着广谱神经效应（包括较慢的持续数秒、数分钟甚至更长）的一个极端。它们甚至可以由于改变了基因表达而引起持久的细胞改变，例如，导致突触后更多受体分子的合成或改变突触数目、树突分支的范围、轴突的生长和细胞的整个代谢。永久的和半永久的这些改变提供了神经系统内记忆过程的物质基础。它们也反映在神经细胞的相互营养作用，后者不仅存在于发育过程中（最明显，见前述的生长因子），也构成成熟神经系统每天活动不断波动的背景。这在神经元受到损伤失去其正常的突触传入而发生行为和形态学改变时看得最明显。这里也包括神经激素的作用，它们在神经元内合成，借在突触终末样结构处胞吐释放入血液循环，因而，可在远离分泌的部位发挥作用。相似地，神经元也可以将物质分泌到脑脊液或神经系统的细胞间隙中去，弥散地影响远处的其他神经元。一般用神经媒介（neuromediation）一词来概括这些范围广泛的现象，其含有的化学物质就称为神经媒介物（neuromediators）。

所有这些变化影响每个细胞的电行为，如果相似的反应在大的神经细胞群中增多，则神经网络就能根据所到达的影响的类型和幅度来调节它们的行为。

神经调质 更曲折的情况是某些神经媒介物本身对突触后膜并没有明显的影响，而是影响突触后膜对其他神经媒介物的反应，增加其活性（增强立即反应或使之延长）或者限制（抑制）其活动，这些物质称为神经调质（neuromodulators）。一个突触终末可含有一种或多种神经调质与神经递质相伴随，一般（不是经常）含于不同的囊泡内。神经调质的作用模式尚未完全明了，但可能是直接与受体结合，改变受体对神经递质的反应或引起第二信使媒介的突触后膜的变化，后者又可改变其对神经递质的反应。在某些情况，释放必需的神经冲动的数量可能不同，神经调质只有在神经末梢受到更多的刺激后才能分泌。

神经肽数量繁多（见本篇后述），几乎都（至少它们的某些作用）是调质。它们贮存于大小和形态不同的致密核心突触囊泡内。虽然广泛分布于整个神经系统，但在某些部位高度集中并有各种不同类型。Nieuwenhuys（1986）在其广泛的综述中对此作了详细分析，并对与经典神经解剖有关的神经调质进行了理论探讨（见本篇后述）。现已明了，在中枢和周围神经系的许多部位，轴突终末内的有些递质释放部位并不与突触后膜密切连接，而隔以不等的细胞间隙，最大可达200nm（"Synapse a distance"，见Chan-Palay 1983）。从这些轴突释放的化学物质可以通过细胞间隙弥散到邻近细胞表面的受体部位。这种作用类似于神经内分泌的情况，但释放的化学物质当然有限，称为旁分泌。

在灰质（或平滑肌）的一定区域，不同来源的几种神经递质或调质可作用在一个特定靶细胞的混合受体分子上，产生差别很大的反应，以致神经细胞群内的兴奋水平和引起的动作电位不断地波动（由于不同来源的信息会聚于树突和胞体）。这种多重作用通常与自身稳定（如离子调节、心血管控

制）、个体在极端危险环境下的生存和基因的延续（生殖）的神经活动有关。

突触体 突触体（synaptosomes，突触“袋”）一词是指在实验中通过脑匀浆的分段离心制作的分离的轴突终末。在突触体内神经递质乙酰胆碱通过胆碱乙酰化酶由胆碱合成，并贮存于突触囊泡内或其附近。儿茶酚胺和其他递质也可显示于突触体内。

突触群的组构 突触终末对其他神经元的作用，部分取决于它们的排列和它们与其他突触的关系。在连续突触（serial synapses，图8.35，36，38），一些终末球终止在其他终末上以修饰后者的传入冲动，这就是突触前抑制（如在脊髓）和突触前易化的可能基础（取决于突触类型）。首先在嗅球和外侧膝状体、后来在许多其他部位发现的交互突触通过突触间隙两侧交错的突触区，向两个彼此相反的方向进行突触传递，通常一个方向是兴奋，另一个方向是抑制。它们往往是侧抑制的基础（Rall 等 1966；Shepherd 1974，1978）。还有在不同的轴突、树突和胞体结构之间的连续突触，某些绘于图8.36（Gray 1974；Colonnier 1974；Shepherd1974，1978）。在突触球内（图8.39）几个终扣与树突形成突触，有时终扣之间在神经毡的一定部位互相形成突触，通常是在胶质细胞层内（Szentágothai 1970）。在有小神经元参与的地方，突触型式会变得极为复杂（包括突起之间各种兴奋和抑制的相互关系），它们可占据突触群的相当大区域。在突触（或神经毡）筒内（图8.40）部分树突被胶质鞘围绕，形成一个突触终末的棘和树突表面的柱状区。星形胶质细胞也可分隔或并列相互作用的神经元群。虽然在一定的区域这些突触的排列已经建立，但在神经元表面不同类型突触的配布却不一定。抑制性突触可通过其在树突和胞体上的作用减弱神经元的兴奋性，或在某些关键部位施加一种完全抑制的阻断作用，如轴突初段（图8.36）；又如小脑篮细胞的轴突终末与梨形细胞的“前轴突”形成的突触（见本篇后述）。

突触棘(芽) 突触棘是由树突表面发出的很短的突起（图8.35，36，39），少见情况下发自神经元胞体和轴丘，它与传入终扣形成感受性突触连接。棘通常有细柄和膨大的远端，长度大多不超过2μm，有1个或更多的末端膨大，但也可以呈有短而粗的分支状和球状。它们含有前述的突触后结构，但甚至在一个神经元内详情各异：有一个以上的突触后致密部，或位于中央的非致密区（穿通突触），其大小可有一个数

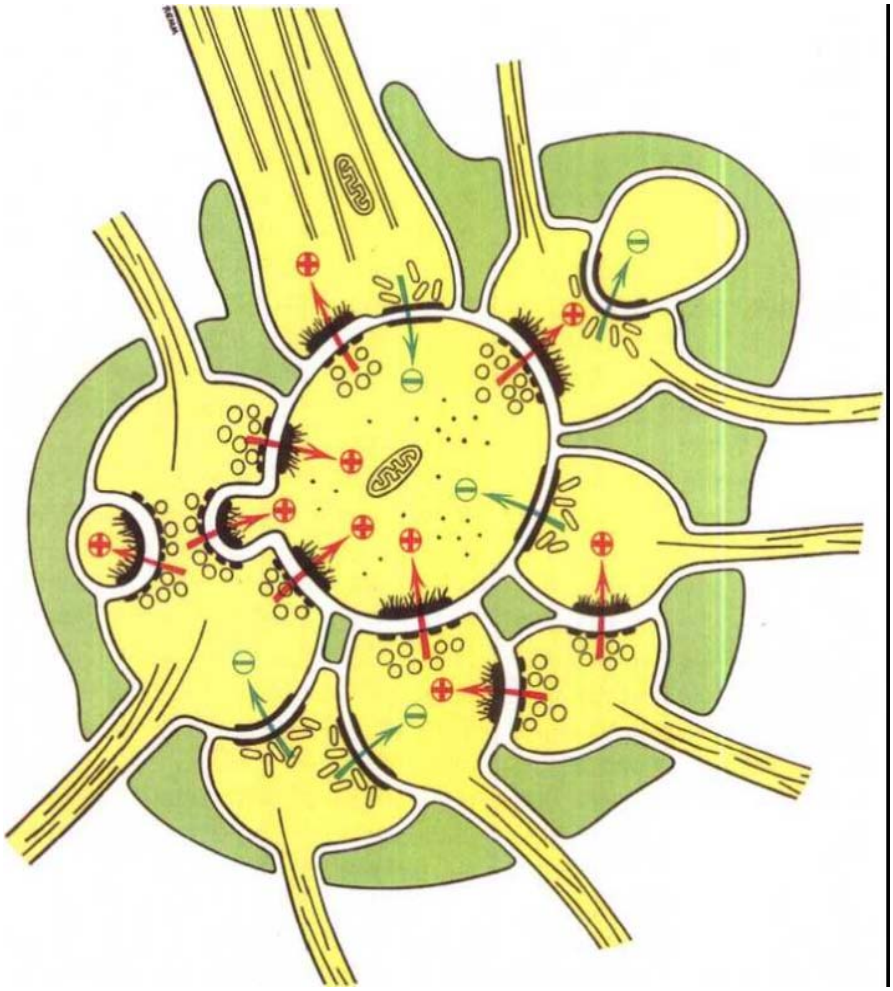

图8.39 突触小球结构模式图。中央为一树突的终末膨大（横断面），其周围为一组结构各异的突触。红色示兴奋性突触（+），绿色示抑制性突触（-），箭头示传导方向，小球由胶质囊包被。

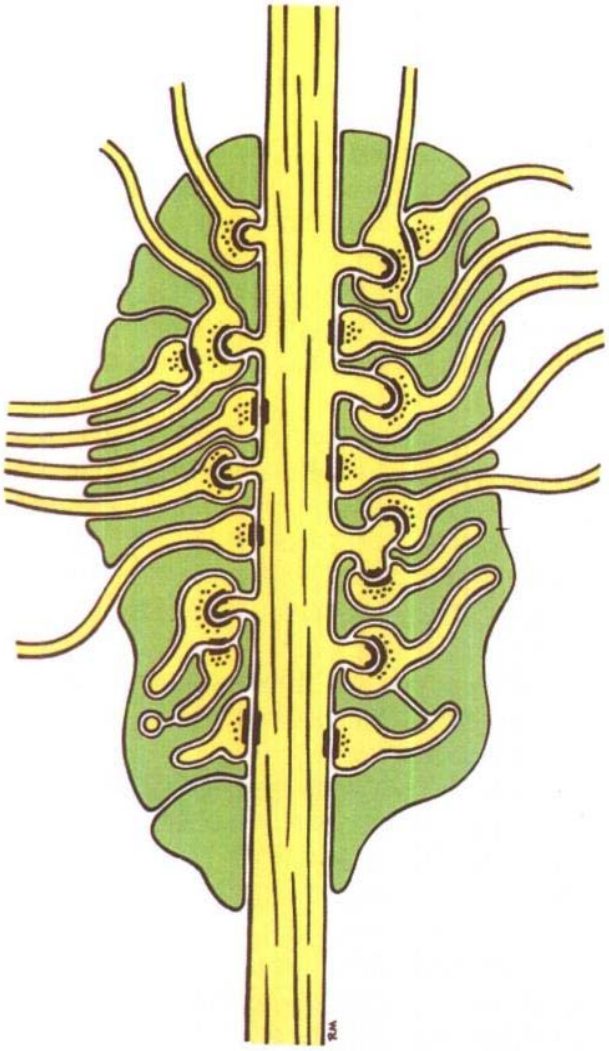

图 8.40 突触筒结构模式图。中央为一段树突，其周围为一组突触，绿色部分为胶质囊。

量级的差别(由神经组织的连续切片确定，见Harris等1992)。关于棘的功能有很多设想，由于其窄细的颈（可能是限制电流通过），可能限制每个突触对突触后细胞电状态的冲击，以致单个突触不能决定整个传入。曾经计算过，棘柄宽度的改变可明显改变它的作用，故提出棘（内含肌动蛋白）可以收缩（Crick 1982），从而提供了调节神经兴奋性的一种可能的方式，例如在记忆形成中（见Koch和Poggio 1983）。但对此的实验证据很少。计算表明，窄细的颈一般不能阻止电流从突触传至主树突。颈的收缩可能是限制参与突触感受的或突触修饰的化学物质的弥散；而棘大小的改变也可以影响整个神经元的兴奋性。的确，对参与记忆并显示长时程增强（LTP，当反复刺激时）的海马神经元（如CA1区锥体细胞）的研究支持由于刺激的结果，棘可改变大小和其他的结构特征，这可能是记忆过程的重要因素（见Lisman和Harris的综述1993）。

突触的发育和可塑性 胚胎的突触最初表现为不明显的侧面有突触间隙的致密区（Bodian 1970a, b; Pfenninger和Rees 1976）。不成熟的突触通常见于出生以后，揭示它们对神经传递是易变的，可进一步充实的，并且在过多时可以变为非必需的。这涉及某些记忆理论，后者认为突触可被频繁使用而修饰以建立优先的传导径路。海马神经元的记录提示，在某些部位，即使很短的突触活动（如1s）就能使突触的活动强度增加数小时甚至更长（长时程增强）。其机制似乎涉及细胞骨架的改变，后者被突触后突起内钙激活的蛋白激酶所调节（见Smith 1987）。然而，这种戏剧性的变化可能是限定在神经系统中参与记忆贮存的部位；而在其他部位，随着突触的使用与否可能只有较小的调整（例如，突触后受体的数目）。已知在生后早期突触数目和大小以及树突棘的正常增加取决于神经活动的程度，正如在一眼暂盲的幼年动物的视皮质可见皮质神经元树突棘大大减少（Rothblat和Schwarz 1979）。

中枢和周围神经系的神经媒介物

直到最近，参与化学性突触的化学物质的种类仍限制在少数的“经典”神经递质：乙酰胆碱、肾上腺素、多巴胺和组胺，它们对其他神经元、肌细胞或腺体都有着十分清楚的“快”作用，并且能满足经典的药理学家（如Henry Dale）所提出的标准。随着脑化学研究的不断增多和深入的电生理学和药理学研究，人们越来越清楚地认识到在神经系统内有许多突触的相互作用不能用这些神经递质来解释；而另一些物质，尤其是一些氨基酸如谷氨酸、甘氨酸、天冬氨酸、γ-氨基丁酸和单胺类、5-羟色胺则是良好的候选递质。由于单克隆抗体技术的发展，人们发现原来认为仅与垂体激素分泌有关或与消化道肠内分泌有关的许多物质都能广泛地在中枢和周围神经系检测到（见Nieuwenhuys 1986，见后述）。其中有许多是肽，某些肽在化学结构上密切相关，甚至借断裂来自同一个大的前体分子。用神经药理学方法进行分离和试验表明这些物质对神经元、平滑肌和腺体有广泛的影响，通常将它们称为神经调质（前述）。在本书写作时已有60种以上的神经肽，而且，由于分子遗传学在神经系统的应用，其数量还在增加。但问题是哪些物质是真正代表具有功能的神经媒介物，有一些可能是中间代谢产物或者甚至是其他神经媒介物的分解产物。由于一个突触内可含有一种以上的神经媒介物，很难应用严格的神经药理学的标准，所以很多这类化学物质通常也被看做是公认的神经媒介物。况且，这些不同的化学物质已被定位在特定终末的突触囊泡内并可将其与该细胞的生理性质相联系。与这些物质相结合的某些突触后受体分子也已提纯，从而给予相应的神经媒介物以药理学评价。

对这一领域的广泛讨论虽然确有可能，但已超出了本书的范围。但必须指出：这些物质，它们的神经生物学和在神经系内的分布在脑、脊髓和周围神经的功能组构以及在神经与身体其他部分的相互作用中都是至关重要的。在讨论神经解剖通路和神经中枢内的这些物质之前，我们将考虑一些已经较为了解的神经媒介物（见后）。

乙酰胆碱 乙酰胆碱（acetylcholine，ACh）或许是研究最广泛的经典神经递质，其前体——胆碱合成于神经元胞体，

被运送至轴突末梢，在末梢内被乙酰化、贮存于直径约50nm的“透亮”球形囊泡。此递质由运动神经元合成，在其骨骼肌上的所有运动末梢及交感和副交感神经节内的突触释放。许多副交感和某些交感节神经元也是胆碱能的，终止于耳蜗毛细胞的橄榄蜗束传出神经末梢也是如此。应用免疫组化方法以针对其合成酶胆碱乙酰化酶（ChAT）的抗体来标记神经元，已经证实在脑和脊髓的许多主要的非运动系统中存在乙酰胆碱。在某些部位乙酰胆碱也与其细胞外的降解酶乙酰胆碱酯酶（AChE）有关，例如，在神经肌连接处（见后）。这种关系被广泛用来指示这种递质的存在。近来，中枢的胆碱能通路有着较多的临床兴趣，因为有证据表明，损伤这一神经化学系统，尤其在基底前脑，可能是一些变性疾病（如阿尔茨海姆病，Alzheimer disease）的原因。

乙酰胆碱对烟碱型（即以烟碱为协同剂）受体有迅速的兴奋性影响。在周围自主神经系，胆碱能自主神经末梢的慢而较持久的兴奋性影响是由不同受体（蕈毒碱M_1受体）通过第二信使系统媒介的（前述），后者导致钾通道关闭。

单胺类 单胺类（monoamines）由于它对神经功能的重要性通常称为生物胺（biogenic amines），由下列物质组成：儿茶酚胺（catecholamines），包括去甲肾上腺素、肾上腺素和多巴胺；吲哚胺（indoleamine）即5-羟色胺和组胺；在适当的单克隆抗体标记应用以前，儿茶酚胺是借甲醛诱发荧光（Falck等1962）或乙醛酸法（如Axelsson等1973；Lindvall和Björklund 1974）定位的，现在则可以用免疫组化方法特异性地检测与每种物质有关的合成酶。合成单胺类的神经元包括交感神经节及其同源物—肾上腺髓质和副节的嗜铬细胞；在中枢神经系，其胞体主要位于脑干，但轴突则扩展和分支至中枢神经系的所有部位。视网膜内也有单胺类细胞（见前）。

去甲肾上腺素（noradrenaline，NA）是交感神经节神经元的主要递质，它在不同组织的末梢释放，主要是平滑肌和腺体，也包括脂肪组织、血淋巴生成组织、角膜上皮等其他部位。这种神经媒介物也存在于广泛分布于中枢神经系的突触终末，其中有许多是位于第四脑室底蓝斑神经元胞体发出的。去甲肾上腺素的作用取决于作用部位及突触后受体的类型。在某些情况，如肠的粘膜下丛和蓝斑的神经元，由于通过α_2肾上腺素受体使钾通道关闭而有强的抑制作用，而血管平滑肌的β受体则媒介去极化而使血管收缩。

肾上腺素（adrenaline）也存在于中枢和周围神经径路中并与去甲肾上腺素一同存在于肾上腺髓质。上述两种单胺物质均贮存于直径50nm的致密核心突触囊泡中。

多巴胺（dopamine，DA）是一种在神经生物学和临床上都很重要的神经递质，主要存在于中枢神经系，其神经元胞体位于端脑、间脑、中脑。在中脑的重要多巴胺能神经细胞群构成黑质（substantia nigra），因胞体内含神经黑色素（多巴胺合成过程中的一种黑色颗粒状旁产物），故名（见后）。多巴胺终末在纹状体、边缘系和大脑皮质特别丰富。多巴胺活性的病理性降低对运动控制、感情行为和其他神经活动有广泛的影响，如在帕金森综合征所见的那样。在结构上，多巴胺能突触有许多致密核心囊泡，类似去甲肾上腺素能者。

5-羟色胺（serotonin，5HT）和组胺（histamine）主要存在于中枢神经系的神经元。5-羟色胺主要在脑干正中的小细胞群（缝核）中合成，但其轴突在脑和脊髓中广泛扩展和分支。突触终末含有直径约50nm的圆形透亮囊泡，突触为不对称性。组织胺能神经元相当少，主要局限于下丘脑。

氨基酸 氨基酸类（amino acids）中了解得最清楚的是γ-氨基丁酸（GABA），它是主要的抑制性递质，释放于脑干、脊髓（例如，返回抑制的Renshaw袢，见后）、小脑（作为梨形细胞的主要递质）和其他部位的局部回路神经元的末梢中。它定位于对称性突触的扁形或多形囊泡，对突触后神经元起抑制作用或起突触前抑制或易化作用（依突触组构情况而定，见前）。

谷氨酸（glutamate，Glu）和天冬氨酸（aspartate，Asp）被认为是广泛分布于中枢神经系的胞体和纤维的主要兴奋性递质，包括从大脑皮质至丘脑、顶盖、黑质、桥核和脊髓以及许多其他部位的主要投射径路。谷氨酸定位于听神经和三叉神经的中枢末梢以及终止于小脑梨形细胞的平行纤维末梢内。在结构上，它位于含小圆形（30μm）透亮囊泡的非对称性突触。

甘氨酸（glycine，Gly）是中枢神经系内另一种重要而清楚的抑制性递质，特别在低位脑干和脊髓。在该处，甘氨酸主要位于局部回路神经元。

牛磺酸（taurine）为抑制性神经递质，广泛存在于中枢神经系，包括大脑皮质和小脑。有证据表明，它在这些部位可能起神经调质而不是递质的作用。

一氧化氮 作为神经媒介物的意想不到的新成员，一氧化氮（nitric oxide，NO）广泛存在于中枢神经系的不同部位（见Bredt和Snyder 1992），但其作用的全部范围尚待弄清。NO在自主神经和肠神经的突触中相当重要，媒介平滑肌的松弛。一氧化氮合酶（nitric oxide synthase，NOS；媒介由精氨酸产生NO）与烟酰胺腺嘌呤二核苷酸黄递酶（NAD diaphorase）是同等物。此酶的抗体将NOS定位于中枢神经系的许多部位。NO在神经相互作用中非常重要（包括长时程增强）。但是有一些技术和概念问题。在技术上，NAD diaphrase/NOS还可有其他的代谢功能；在概念上，NO作为气体能自由通过细胞膜而弥散，因而可能不像突触囊泡媒介的神经传递那样受到严格的量子控制。这是一个迅速发展的研究领域，可以展望在未来的几年里将会有关于NO作用的更多的成熟的见解问世。

神经肽 如前所述，神经肽类（neuropeptides）神经媒介物（无论是已经肯定的还是推测的）的数量是很大的（见表8.1）。其中有许多与其他的媒介物共存于同一突触终末内，1～3种肽可同时存在于一个特定的已知神经递质的末梢内。在某些情况下，它们甚至存在于同一突触囊泡内。某些肽存在于中枢和周围神经系，尤其是在节细胞和自主神经的周围末梢内（见Burnstock 1986），在该处较易研究其功能；另一些肽完全局限于中枢神经系。由于这一主题的范围太大，只能讨论少数例子。进一步的详细情况读者可参阅最近的有关综述（如Emson 1983；Martin和Barches 1986；Nieuwenhuys 1985）。

表 8.1 神经系统内所见的主要神经媒介物或设想的神经媒介物的种类

非肽能神经媒介物
乙酰胆碱（acetylcholine, ACh）
一氧化氮（nitric oxide, NO）
单胺类
去甲肾上腺素（noradrenaline, NA）
肾上腺素（adrenaline, A）
多巴胺（dopamine, DA）
5-羟色胺（serotonin, 5-HT）
组胺（histamine）
氨基酸类
谷氨酸（glutamate, Glu）
天冬氨酸（aspartate, Asp）
甘氨酸（glycine, Gly）
γ-氨基丁酸（γ-aminobutyric acid, GABA）
牛磺酸（taurine）
嘌呤类
腺苷三磷酸（adenosine triphosphate, ATP）
肽类
首先在胃肠道发现的肽类
蛙皮素（bombesin, Bom）
胆囊收缩素（cholecystokinin, CCK）
胃泌素（gastrin）
胰高血糖素（glucagon）
胰岛素（insulin）
胃动素（motilin）
神经紧张肽（neurotensin, NT）
胰多肽（pancreatic peptide, PP）
P物质（substance P, SP）
血管活性肠肽（vasoactive intestinal peptide, VIP）
首先发现于下丘脑-垂体复合体的肽类
下丘脑释放激素：
促肾上腺皮质激素释放因子（corticotropin-releasing factor, CRF）
生长激素释放激素（growth hormone-releasing hormone, GHRH）
黄体化激素释放激素（luteinizing hormone-releasing hormone, LHRH）
生长抑素（somatostatin, ST）
促甲状腺激素释放激素（thyrotropin-releasing hormone, TRH）
后叶加压素（vasopressin, VP）
催产素（oxytocin, OXT）
前阿黑皮素（POMC）衍生物
促肾上腺皮质激素（corticotropin, ATCH）
促肾上腺皮质激素样中叶肽（corticotropin-like intermediate lobe peptide, CLIP）
β-内啡肽（β-endorphin, β-END）
β-促脂肪素（β-lipotropin, β-LPH）
γ-促脂肪素（γ-lipotropin, γ-LPH）
甲硫氨酸脑啡肽（met-enkephalin, M-ENK）
亮氨酸脑啡肽（leu-enkephalin, L-ENK）
α-黑素细胞刺激素（α-melanocyte stimulating hormone, α-MSH）
γ-黑素细胞刺激素（γ-melanocyte stimulating hormone, γ-MSH）
前强啡肽衍生物：
新强啡肽（neodynorphin, NE）α和β
强啡肽（dynorphin, DYN）α和β
其他肽类
血管紧张素Ⅱ（angiotensin, ANG-Ⅱ）
降钙素基因相关肽（calcitonin gene-related peptide, CGRP）
肌肽（carmosine）
甘丙肽（galanin）
尿钠肽（natriuretic peptide）
神经肽Y（neuropeptide Y）和YY
睡眠肽（sleep peptide）
生长因子
神经生长因子（nerve growth factor, NGF）
血小板源性生长因子（platelet derived growth factor, PDGF）

为了叙述方便，大多数神经肽根据其首先发现的部位加以分类。因此，最初是见于肠壁的“胃肠”肽（见后），随后是脑垂体的一组肽（包括释放激素、腺垂体和神经垂体激素）和最后发现于神经系统的肽。这些肽的某些在化学结构上是彼此密切相关的，因为它们是来自同一基因的产物（如前阿黑皮素组），经过不同的途径裂解为较小的肽。这些物质在神经组织和非神经组织存在的意义目前还只能猜测为：它可能体现了遗传学的经济原则，同一分子在不同的生物学情况可用于完全不同的目的；或者，至少在某些情况，同一种肽存在于生物功能上相关的不同区域。

P物质（substance P, SP）是第一个提纯的“胃肠”神经媒介物，由11个氨基酸残基组成，是脑和脊髓中的主要神经媒介物。它存在于20%的脊神经节和三叉神经节细胞，尤其重要的是，这些小细胞发出细的感受伤害刺激的无髓（C类）或有髓（Aδ）轴突。它也存在于某些面神经、舌咽神经和迷走神经纤维中。在中枢神经系内，SP存在于几条彼此无关的神经通路中。SP贮存于多重神经媒介物突触的大颗粒突触囊泡中，已知对神经元的作用是延长的突触后兴奋。

血管活性肠多肽（vasoactive intestinal polypeptide, VIP）为另一种胃肠肽，也广泛存在于中枢神经系，可能是一种兴奋性的神经递质或神经调质，其分布包括大脑皮质的双极神经元、脊神经节的小细胞（尤其是髓区）、下丘脑的正中隆起（在该处可能参与内分泌调节），还存在于肠壁内神经节及交感神经节。

生长抑素（somatostatin, ST，促生长激素释放抑制因子）在神经系统有广泛的分布，可能是中枢的神经递质或调质，也见于脊神经节小细胞。

β-内啡肽（β-endorphin）、亮啡肽（leuenkephalin）、甲硫啡肽（met-enkaphalin）和强啡肽（dynorphins）是一组肽（“天然存在的阿片类”），因其药理学性质均与镇痛有关而引起人们的很大兴趣。它们与脑的阿片受体结合，若输入到脑干的适宜部位可引起镇痛。虽然它们在脑内的分布是复杂的，但往往与阿片受体的位置一致，正如用生化和放射性标记方法所确定的那样。其作用一般是抑制性的。脑啡肽定位于许多脑区，尤其是隔核、杏仁复合体、基底节和下丘脑，故似乎是边缘系和控制内分泌功能的重要媒介物。它们还强有力地参与痛觉通路的中枢控制，包括中脑水管周围灰质、一些缝核（如大缝核）、网状结构（菱脑内侧网状结构）和三叉神经脊束核及其至脊髓胶状质的延续。在其他调节伤害性通道的机制中，脑啡肽通路对脊髓和脑干的伤害性传入起着重要的突触前抑制作用（见后述）。像其他神经媒介物一样，脑啡肽也广泛存在于脑的其他部位（虽然浓度较低），如整个新皮质、橄榄蜗束等。

胆囊收缩素（cholecystokinin, CCK）存在于全脑，特别集中于大脑皮质、杏仁复合体、海马、中脑水管周围灰质及脊髓背柱。其在这些部位的准确功能尚不清楚。

中枢的神经胶质

在中枢神经系的不同区域神经胶质细胞的多少和类型有

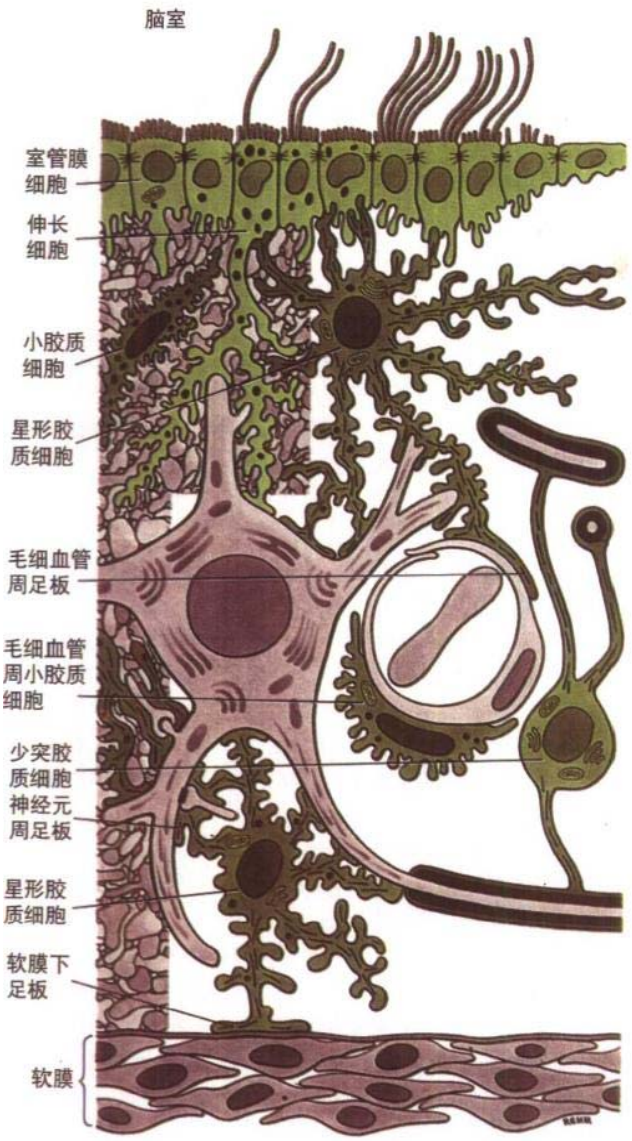

图8.41 中枢神经系统中各种非神经细胞模式图。室管膜细胞和胶质细胞绘成绿色。所示室管膜细胞包括纤毛细胞、无纤毛细胞和一个伸长细胞，其基部有一个中央突起。所示两个星形胶质细胞均与神经元胞体和树突接触，上面一个还与毛细血管接触，下面一个向下延伸与软膜表面接触。中央右侧显示一个少突胶质细胞，其突起包绕两段轴突以形成髓鞘。图中有两个扁平状小胶质细胞，一个（中央右侧）附于毛细血管壁，一个位于神经纤维网中（左上）。

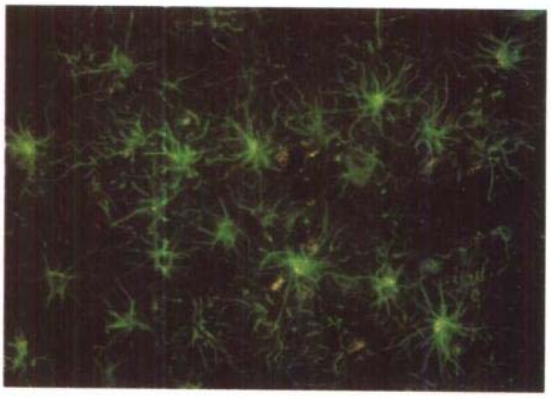

图8.42 人大脑皮质切片。免疫荧光染色，示含神经胶质原纤维酸性蛋白（GFAP）的星形胶质细胞，×400（伦敦Guy大学医科牙科联合学院解剖学和细胞生物学系 Jonathan Carlile 供图）。



图8.43 大鼠丘脑电镜像。示位于有髓及无髓神经纤维之中的两个神经胶质细胞。着色较深的是少突胶质细胞（上），胞质中有许多线粒体和发达的内质网，细胞核有缺刻；另一个大而着色浅的是星形胶质细胞（下），其胞质较少，细胞核呈泡状（伦敦大学学院 A R Lieberman 供图）。

很大的不同。在早期，由于其体积小，对特异性染色方法的反应不同使组织学家感到比神经细胞难以进行研究。随着电子显微镜、生物化学和最近的免疫组化、细胞培养和细胞内染料注射方法的应用，极大地推动了这方面传统研究工作（如del Rio Hortega 1924）的进展。即使现在对胶质细胞的种类、起源和功能仍有许多问题没有解决。根据起源主要有两类胶质细胞：大胶质细胞（macroglia）与神经元平行起自神经板，构成神经胶质的主要部分；小胶质细胞（microglia）较小，一般认为是一种单核巨噬细胞（见第9篇）（图8.41）。

大胶质细胞

这类细胞又分为星形胶质细胞和少突胶质细胞，前者还包括视网膜内特殊类型的Müller细胞、小脑的Bergmann胶质、神经垂体的垂体细胞以及室管膜细胞（ependymal cells）和脑室的脉络丛细胞（choroidal cells）。此外，尚有干细胞，在发育和整个生后过程中大胶质细胞由它演化而来。

星形细胞 星形细胞（astrocytes）是星状的胶质细胞，其放射状突起在整个中枢神经毡内分支（图8.41、42）。它们的突起在缝隙连接处进行机能偶联，并形成互相连接的网，包绕所有的神经元胞膜（除了在突触处和轴突的髓鞘节段处以外）。星形细胞突起以终足止于血管胶质界膜的基板和软膜

表面，在该处借桥粒互相连接。特化的细小突起还围绕郎飞结分支。在超微结构上，星形细胞的特征是核淡，有一圈窄的异染色质（图8.43），淡的胞浆富于糖原、溶酶体（光镜下的颗粒或胶质小体）、高尔基复合体，突起内有中间丝（直径10nm）束（纤维性星形细胞）（Mori和Leblond 1970; Ling等1973）。

虽然在组织培养中有两种形态和功能不同的表型（Raff等1989），只有一种细胞类型见于活体，它能执行所有星形细胞的功能。将染料微量注射到活体的星形细胞内（图8.49）可显示出大量突起的几何图形和方向（Butt等，1994a，b）。例如，在视神经将此技术与电镜技术相结合则可见星形细胞的突起除了以传统的终足止于血管和软膜外，还以扩大的胞浆围绕郎飞结。结周围的星形细胞连接包括丝状小足突起（50～60nm粗）、终足末梢和与行程中大突起的连接。一个郎飞结可有来自几个星形细胞的包埋于糖蛋白基质中的这种丝状小足的聚集。某些星形细胞的突起与少突胶质细胞的结旁袢借缝隙连接相联系，指示它们存在功能上的偶联。星形细胞的结旁突起有高密度的钾、钠通道和膜内小颗粒。星形细胞的Na^+电流可通过结周部位的神经接触传递引起，它们的激活对于神经元/胶质信号可能是很重要的（Chao等1994）。注射技术还显示星形细胞偶联可通过染料证明，染料可通过低电阻的细胞间缝隙连接复合体由一个细胞至下一个细胞，故星形细胞可借此在脑内形成一个功能网络。因此，虽然星形细胞在形态学上至少存在两种形式－原浆性和纤维性，它们在维持胶质外界、血脑屏障（见本篇后述）和与郎飞结有关的活动上可能有共同的功能。

星形细胞可通过缝隙连接互相传递信号，这是通过突触释放谷氨酸（Dani等1992）激活了细胞内Ca^{2+}的传播（7～27μm/sec）（Cornell-Bell和Finkbeiner 1991）实现的。细胞内Ca^{2+}的来源是内质网贮存的释放，可能通过G蛋白偶联的受体媒介。星形细胞的Ca^{2+}信号可媒介许多正常的星形细胞功能，如突触活动和可塑性的调节（Mennerick和Zorumski 1994）、神经递质摄取和代谢，膜运输，肽类、氨基酸类、花生酸类（eicosanoids）、营养因子、一氧化氮的分泌，星形细胞能量代谢的调节、血管的相互作用等（Dani等1992）。

除Na^+通道外，星形细胞还表达所有其他类型的电压门控和配体（如谷氨酸和GABA）门控离子通道（Barres 1991），从而提供了神经元/胶质细胞相互作用的方式。例如，Chao等（1944）提出：星形细胞的离子通道在感受因损伤或神经元激活所导致的胶质膜的去极化中是重要的。离子通道可扩大并传导这些信号来控制胶质细胞的功能（通过增加去极化的幅度、激活Ca^{2+}内流、增加胞内Na^+浓度、激活G蛋白偶联的受体导致Ca^{2+}的细胞内释放）。

星形细胞终足分泌硫酸类肝素糖蛋白、层粘蛋白、纤维连接素而协助终足所附着的血管基底膜层的形成（Sievers等1994）。星形细胞还表达S-100蛋白，波形蛋白（vimentin）和胶质原纤维酸性蛋白（glial fibrillary acid protein，GFAP，一种胶质特异性的中间丝细胞骨架蛋白，图8.44）。

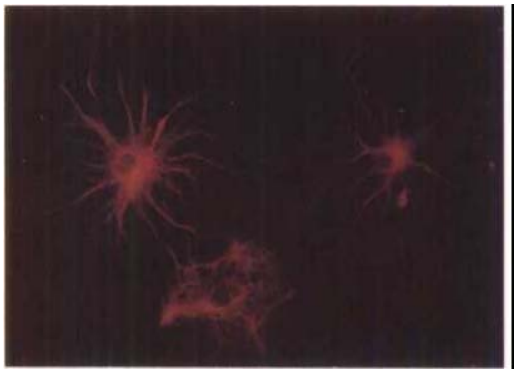

图8.44 培养中的新生大鼠大脑皮质星形胶质细胞。示含神经胶质原纤维酸性蛋白（GFAP）的胶质丝，若丹明标记抗体法染色，×165洗印放大（伦敦Guy大学医科牙科联合学院解剖学与细胞生物学系Caroline Wigley供图）。

GFAP和GFAPmRNA水平存在区域差异，在海马最高。GFAP在稳定的突起形成过程可能是必需的。在损伤后即使是远离的部位其表达上调。损伤引起的星形胶质增生是由于局部表达GFAP细胞数量的增加而不是新细胞的迁移或局部细胞的活动增加。此过程伴有其他蛋白质合成的上调，揭示星形细胞在中枢神经系损伤反应中可能有保护作用（Eddleston和Muke 1993）。例如，星形细胞可分泌：

- 蛋白酶和蛋白酶抑制剂，后者可使疤痕形成中的细胞外基质重新分布、调节实质的蛋白成分以及清除破坏的碎片。
- 许多关键的细胞因子，后者媒介免疫和炎症、调节血脑屏障。
- 神经营养因子，促进神经细胞的存活。
- 转运分子和能促进兴奋毒氨基酸代谢的酶。

星形细胞还能激活抗氧化径路，保护神经细胞不致死亡。作为对损伤的反应，它通过在穿通伤的开放表面重建胶质外界膜保持脑/脑脊液屏障的完整性。

最早来自神经外胚层的星形细胞称放射胶质（radial glia），因为其顶部和底部的突起分别与脑室和软脑膜表面相连。这些最早形成的星形细胞对于指导神经母细胞在原始的神经管壁内迁移至确定的部位是很重要的（见第3篇）。次级放射胶质网架是在晚期发育的小脑和齿状回形成的，它们将在次级胚中心形成的神经母细胞转移至成年的最终部位（Sievers等1992，1994）。当迁移停止时，大部分放射胶质（除保存在视网膜的Müller细胞、小脑的Bergmann胶质，图8.45，以及下丘脑的伸长细胞tanycytes，外）首先将其顶部突起，然后将底部突起缩回，分化为成熟的星形细胞。所有形态学上有差别的不同类型星形细胞可能来自位于脑室、脑室下和后来的室管膜下层的单一的胚细胞系（Luskin等1993，1994）。当神经发生完成时，脑室区就分化为室管膜细胞层，但室管膜细胞的准确细胞起源还不知道。脑室下区则形成室管膜下板（层）。

室管膜细胞（ependymal cells）衬覆脑室和中央管，根据部位不同形成单层的鳞状或柱状上皮。在脑室面细胞借缝



图8.45 成人小脑皮质分子层中的放射状Bergmann胶质纤维，神经胶质原纤维酸性蛋白（GFAP）免疫荧光染色，×200（伦敦Guy大学医科牙科联合学院解剖学与细胞生物学系Jonathan Carlile供图）。

隙连接相连，偶尔有桥粒。顶面有很多微绒毛和纤毛，后者经常运动而使脑脊液流动。在超微结构上，（Brightman和Palay 1963; Bleier 1977）核含异染色质，有凹陷，胞浆富于线粒体、溶酶体、微管和微丝。室管膜的被覆情况有很大的区域差异，在哺乳动物可分为4种类型（Scott等1974a; Page等1979）如下：

- 覆盖灰质表面的一般室管膜。
- 覆盖白质的一般室管膜。
- 第三、四脑室的室管膜特化区。
- 脉络丛上皮。

覆盖灰质表面的室管膜为立方形，每个细胞的顶面中央有约20根纤毛，周围是短的绒毛。细胞边缘皱折不太多，细胞之间借缝隙连接和桥粒连接。胞浆内容物已述于前。没有基膜（板），但有室管膜下区（subependymal zone），深2~3个细胞，其组成细胞的细胞器和核与室管膜细胞类似。深面的血管内皮没有窗孔和穿过细胞的囊泡，为典型的中枢神经系结构。覆盖有髓纤维束的室管膜细胞较扁平，甚至可为鳞状，少数有纤毛，也有缝隙连接和桥粒，但细胞的侧缘高度皱折，互相交错，没有室管膜下区，血管与前者相同。这些区别可能与前者在灰质与脑脊液之间的代谢产物交换中发挥的作用比后者大有关，前者比后者在代谢上更为需要。

室管膜细胞的特化区见于第三脑室边缘的4个部位（脑室周围器），包括下丘脑的正中隆起和连合下器、穹窿下器、终板血管器及其他有关部位（见本篇后述）。在第四脑室下后界的最后区也有类似结构。在这些部位，室管膜细胞只有很少纤毛，其脑室面有许多微绒毛和尖端小泡，胞浆内线粒体丰富。高尔基复合体发育良好，在较扁的位于底部的核的尖面。细胞的两侧借紧密连接和桥粒互相连接，前者形成物质穿过室管膜的屏障。这些细胞中有许多是伸长（伸展）细胞（tanycytes）又名室管膜胶质细胞（ependymoglial cells）或室管膜星形细胞（ependymal astrocytes），其基突投射至围绕毛细血管的血管周围间隙，这些毛细血管是开窗的，故无血脑屏障。设想这些部位构成一个特殊地带，该处物质可通过室管膜细胞的主动运输从神经组织和供应血管至脑室内的脑脊液中去；此区附近的许多神经细胞可释放神经肽和其他生物活性物质经过可通透的室管膜进入脑室与脑室内的神经元广泛接触。相反的过程也借此途径进行（见本篇后述）。高密度的某些神经肽的受体存在于室管膜表面。

最后，室管膜在脉络丛（choroid plexuses）的血管层附近有很大改变。这里的室管膜细胞类似脑室周围器者，但没有基突，构成立方形上皮覆盖在软膜和有开窗内皮的毛细血管基膜上。细胞有许多长的微绒毛和少数纤毛，线粒体丰富、大的高尔基复合体和核位于底部，构成上皮间屏障的紧密连接和桥粒位于细胞之间，细胞的外缘高度皱折。所有这些结构特征与细胞的分泌活动一致，这种分泌与脑脊液形成有关。

少量细胞见于脑室内位于室管膜细胞的尖面上，称室管膜上细胞（supra-ependymal cells）。它们可能是胶质细胞、神经细胞和巨噬细胞的混合。覆盖在脉络丛表面的后一种细胞称Kolmer丛上（epiplexus）细胞。脑室下区为室管膜下板（subependymal plate），是一层原始的、有分裂活性的含亮或暗核的细胞。此层含有少突胶质细胞和星形细胞的干细胞（Luskin等1994），在成年动物这里仍然继续产生上述两种大胶质细胞。此层很重要，因为它可能是人类大多数胶质瘤的来源。

垂体细胞（pituicytes）见于垂体（漏斗和神经垂体），类似星形细胞，但其突起大多终止于神经垂体和灰结节的血管内皮细胞。它们与嗅神经的胶质细胞都引起了人们较多的兴趣，因为这两种细胞都能促进轴突再生。现在有人正在进行移植研究，探讨垂体细胞和（或）嗅神经胶质细胞移植于中枢损伤是否能促进其他不能再生的轴突再生。如果这些胶质细胞的作用只是局限于与其有关的轴突（Kiss等1993），其意义就令人失望。

少突胶质细胞 像有髓纤维束的束内细胞（intrafascicular cells）那样，少突胶质细胞（oligodendrocytes）的主要作用是将髓磷脂包裹在中枢神经的轴突周围，故是周围能形成髓鞘的神经膜细胞在中枢的同类细胞（图8.46）。但是，中枢和周围髓鞘两者的成分和详细的形式则不相同（见后），轴突与能形成髓鞘的细胞之间的关系也不一样：一个少突胶质细胞

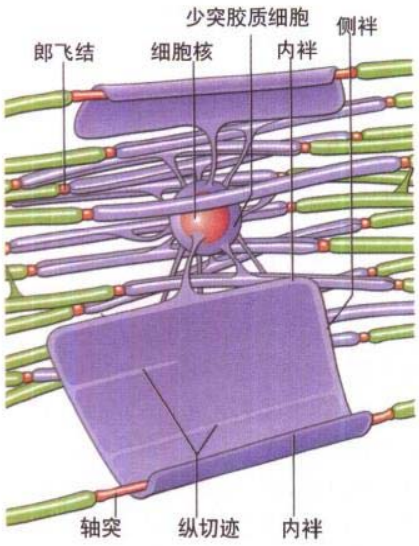

图8.46 少突胶质细胞与髓鞘形成模式图。可见少突胶质细胞的胞体（上中央部）与许多髓鞘相连，有的髓鞘被不同程度地展开，以示其巨大的表面积。少突胶质细胞的胞质在板层状的髓鞘上表现为狭长的脊状隆起。本图据Bunge等（1961）、Hirano和Dembitzer（1967）等人理论绘制（蒙Ramie 1984年允诺，据Morell和Norton 1980年图改绘）。

可将几条轴突包裹于分开的髓鞘内，而神经膜细胞只能包裹一条轴突。某些少突胶质细胞并不与轴突相关，其中有的可能是其前体细胞的成年形式，或神经元周围（卫星）少突胶质细胞，后者以突起分支分布于神经元胞体周围，其意义不明。

在神经系统内，少突胶质细胞的密度随部位而不同。例如，在具有厚髓鞘的人类脑桥小脑束中，估计为64000个/mm^3（Friede 1961）。在传导束内，束间的少突胶质细胞以长行的形式存在（Suzuki和Raisman 1992）。其中，有单个星形细胞以规则的间隔插入（例如，在大鼠大约为8个连续的少突胶质细胞，图8.47）。以行为单位的少突胶质细胞是以放射状排列的突起使被它围绕的轴突髓鞘化。因此，有髓纤维束是由一组具有明显髓鞘的轴突电缆所组成。邻近的少突胶质细胞的单位互相重叠，单位轴间的距离约15μm。

在超微结构方面，少突胶质细胞有圆形的核，胞浆富于线粒体、微管和糖原（图8.43）。像星形细胞一样，少突胶质细胞的结构各异，从大的常染色质的核、淡的胞浆至异染色质的核和致密的胞浆不等。氚标记显示它们在成熟的哺乳动物可以增生，而且在此阶段可见成熟和变性的细胞。

少突胶质细胞表达半乳糖脑苷脂、碳酸酐酶Ⅱ（CAII）、髓磷酯碱性蛋白（MBP）、环核苷磷酸二酯酶（CNPase）及转铁蛋白。除了RIP抗体（一种针对细胞内尚未分辨出的抗原决定簇的单克隆抗体，图8.48）外，针对上述分子的抗体被用来证实少突胶质细胞。由少突胶质细胞形成的髓鞘与神经膜细胞形成的髓鞘有许多重要的区别（见后）。抗体所针对的中枢髓磷脂的许多成分（如MBP、髓磷脂相关糖蛋白和Wolfgram蛋白）也见于周围。为了明确证实中枢的髓磷脂，需

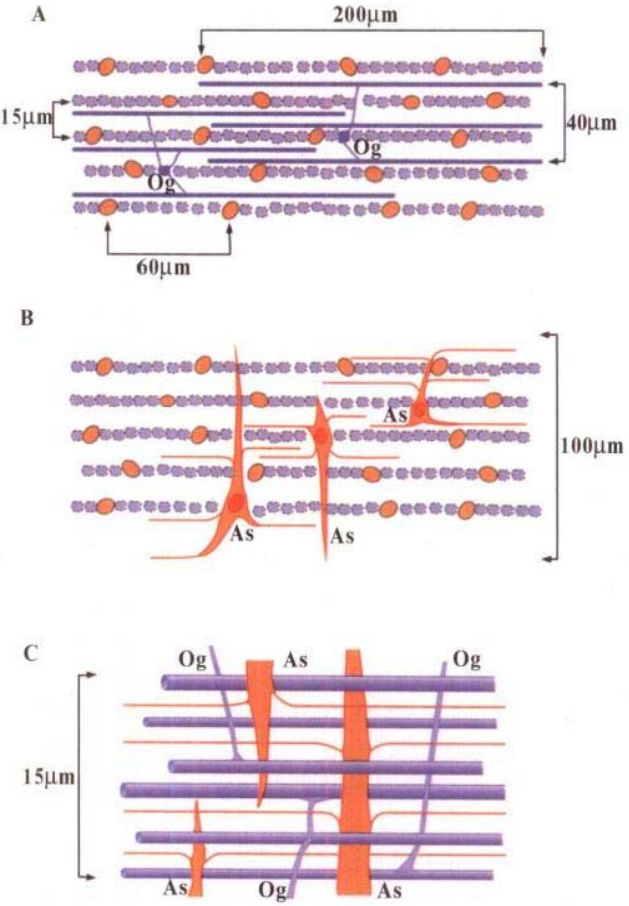

图8.47 少突胶质细胞和星形胶质细胞排列方式模式图。示少突胶质细胞（A）和星形胶质细胞（B）的放射状及纵行突起形成网络状结构（C）。
A. 示两个少突胶质细胞（Og，黑方块）放射状（干）突起和纵行（有髓鞘）突起；束间成排的胶质细胞核。
B. 示3个星形胶质细胞（As）典型的放射状和纵行的突起。
C. 少突胶质细胞（Og）和星形胶质细胞（As）的突起形成的网络结构高倍观。标准尺度：两排胶质细胞核心间距为15μm，每排内两相邻星形胶质细胞间距为60μm，少突胶质细胞放射状突起跨度40μm，结间长度为200μm，星形胶质细胞放射状突起跨度为100μm（蒙允诺选自Suzuki和Raisman 1992年原图）。

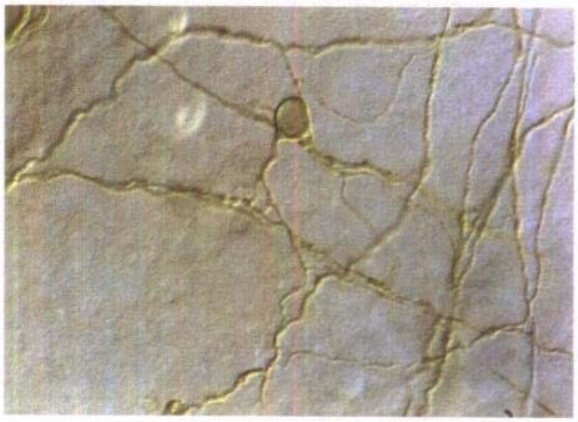

图8.48 大鼠前髓帆Ⅱ型少突胶质细胞。Rip和DIC免疫组化染色，该少突胶质细胞具有7个包绕轴突形成Rip阳性髓鞘的突起。×660（伦敦Guy大学医科牙科联合学院解剖学与细胞生物学系Fiona Ruge制作）。

应用针对特异性成分的抗体，如蛋白脂质蛋白（PIP），CNPase，髓磷脂－少突胶质细胞相关糖蛋白（MOG）及髓磷脂－少突胶质细胞特异蛋白等等。细纤维的髓鞘在化学组成、板层的致密性和施－兰切迹的详细构造方面都与粗纤维的髓鞘有所不同，这可能反映了不同类型的少突胶质细胞单位（Ⅰ～Ⅳ型，下述）的细胞产物不同。中枢髓磷脂没有基板围绕，小致密线见于邻近的髓鞘的接触处。

像在神经膜细胞那样，在中枢神经系郎飞结的纵切面上所见到的终末袢是少突胶质细胞膜形成的环，它螺旋状围绕结周的轴膜约4μm，这样，少突胶质细胞胞浆与轴膜的接触区就在冰冻断裂标本上形成一个线状的螺旋连接复合体。此区有40个结旁袢附着，超过这一数目的结旁袢就不能附着于轴膜而互相堆积起来。结的缝隙长约0.8～1.1μm。星形细胞和轴突在此处的特化结构区分别述于前。

少突胶质细胞单位（oligodendrocyte units）可根据其联系的轴突的数目加以分类。Ⅰ型单位由多分支的能使许多轴突披髓的细胞组成；Ⅳ型单位是神经膜细胞样细胞，只能使一条轴突披髓；Ⅱ型（图8.48）和Ⅲ型是中间型（del Rio Hortega 1928; Penfield 1932）。由于Ⅳ型单位与粗的轴突相连，Ⅰ～Ⅲ型单位与细的轴突相连，就形成了这样的概念，即所有的少突胶质细胞单位（Ⅰ～Ⅳ）都产生同样数量的髓磷脂——粗纤维较细纤维的髓鞘厚（板层多）、结间段较长。对猫的脊髓的连续重塑研究（Remahl 和Hildebrand 1990a, b）表明：一个单位的有髓轴突具有相似的直径。将染料注入大鼠和小鼠视神经的少突胶质细胞（图8.49），显示在一个单位内所有的髓鞘结间段有相似的长度（Butt和Ranson 1993; Butt等1994a, c）。这些观察提示Ⅰ～Ⅳ型少突胶质细胞所包含的轴突的数目和粗细在每一型单位中是相似的。髓鞘的板层数与轴突直径呈正相关（Hildebrand和Hahn 1978），结间长度也与轴突直径呈正相关（Murray 和Blakemore 1980）。

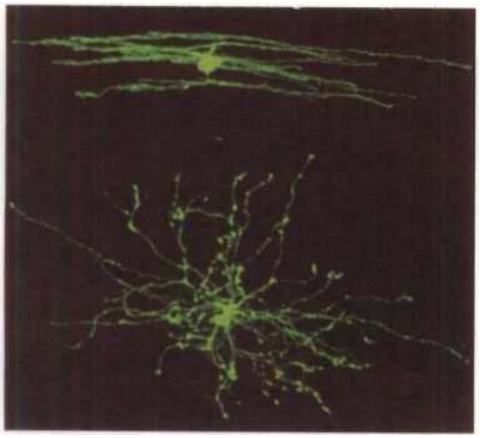

图8.49 成年大鼠视神经成熟成髓鞘少突胶质细胞（A）和星形胶质细胞（B）的共聚焦显微像。免疫荧光染料离子电泳细胞内微注射法，1cm=30μm（伦敦医科牙科联合学院生理学系Dr A Butt和Kate Colquhoun制作，伦敦Guy大学医科牙科联合学院解剖学与细胞生物学系Sarah Smith用膜色技术摄影）。

少突胶质细胞起源于胚胎脑室的神经外胚层和室管膜下层（见本篇前述），生后继续由室管膜下板衍化而来。某些干细胞可迁移并种植于白质和灰质，在成年形成一个祖代细胞库，以后可分化代替失去的少突胶质细胞，甚至在病理性脱髓鞘区可重新形成髓鞘。大量组织培养的资料提示，少突胶质细胞和特化的星形细胞（见于白质内，以其突起与郎飞结连接）都来自共同的祖代细胞。但是，这一观点现在不再被接受，而认为在体内少突胶质细胞和星形细胞来自不同的细胞系（Luskin 等 1993, 1994），只有一种星形细胞表型可能保存着促进结的发育和一些其他的功能（Butt 等 1994a, b）。无论如何，体外研究提供了关于少突胶质细胞的产生和分化在体内是如何受到调控的资料（见 Goldman 的综述 1992）。

少突胶质细胞的干细胞在培养中是具有运动能力的原始细胞，能与单克隆抗体 A2B5 反应，识别一种四涎神经节苷酯，但并不表达设想能与O_4抗体反应的硫酸脑苷酯。它们表达血小板源性生长因子（PDGF）α受体，并作为有丝分裂原对PDGF、碱性成纤维细胞生长因子（FGF）和胰岛素样生长因子（IGF）Ⅰ和Ⅱ反应。祖代细胞通过中间的前－少突胶质细胞阶段分化为A2B5阴性、O_4阳性，半乳糖脑苷酯阳性的少突胶质细胞。前－少突胶质细胞为A2B5阳性或阴性、O_4阳性、半乳糖脑苷脂阴性表型。星形细胞和神经细胞分泌PDGF，因而能帮助控制增殖。在PDGF存在下，干细胞可分化为少突胶质细胞，但碱性FGF阻断分化并通过PDGFα受体促进增生。IGF-Ⅰ和Ⅱ使前－少突胶质细胞分化为少突胶质细胞。PDGF和IGF-Ⅰ两者都促进干细胞的存活，因而参与少突胶质细胞的数目与披髓轴突的数目的匹配机制。

少突胶质细胞的突起最初包裹轴突是以不致密的胞浆至少完整地包裹一圈，称E－鞘。后来变为致密的M－鞘表现出主致密线和中间线（Remahl和Hildebrand 1990a, b）。先披髓的轴突最后发育成直径粗于后披髓的轴突。在中枢最小的有髓轴突直径比周围者小并且不一致，约0.2μm（周围为1～2μm）。

一个少突胶质细胞单位是指被一个少突胶质细胞披髓的所有轴突。轴突直径和髓鞘节段的长度是十分一致的，但也有变化。当由E－鞘变为M－鞘时，单位的轴突数目减少，表明E－鞘阶段是可塑期，在此期间部分髓鞘消失，以使可用的轴突表面区与少突胶质细胞单位的数目相等（Bjartmar 等 1994）。虽然一般认为在披髓过程中轴突控制胶质细胞的行为并决定结间长度和板层数目等参数，但不清楚什么因素控制沿轴突排列的结间髓磷脂节段的空间。一种颇有道理的论点是结间区是在披髓开始之前形成的，每一个结间的轴膜只接受一个少突胶质细胞的突起。随着轴突的延长，某些结间髓磷脂节段可离开粗纤维而参与到细纤维中去。

小胶质细胞

小胶质细胞（microglia）是中枢神经系包括视网膜在内的小树突状细胞（图8.50，见后）。大量的证据支持小胶质细胞是来自侵入发育中神经系的胚胎单核细胞和（或）其前体的

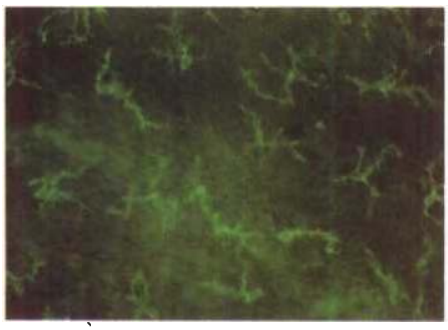

图8.50 大鼠前髓帆小胶质细胞。植物凝集素Griffonia Simplicifolia和过氧化物酶－卵白素－生物素染色，×125洗印放大（伦敦Guy大学医科牙科联合学院解剖学与细胞生物学系Fiona Ruge制作）。

观点（Boya等1991；Theele及Streit 1993；Ling和Wong 1993）。造血细胞通过器官实质壁可能还有脑膜和血管，在生前以阿米巴样细胞的形式侵入神经组织。后来失去运动性，转变为典型的具有分支状突起的小胶质细胞。所有的小胶质细胞支配范围（由其树突野确定）的大小都是相等的，在脑形成规则的镶嵌模式（图8.50）。在成年动物可能没有新的小胶质细胞由外来的骨髓参加进来，即使是在损伤和炎症之后（Lassman等1993；Matsumoto和Fugiwara 1987）。在成年新的小胶质细胞可能是来自内源性的增殖。原因是成熟的单核细胞在生后侵入脑变为巨噬细胞而不是小胶质细胞。随着小胶质细胞到达成熟的树突状形态，其特异性抗原的表达也发生年龄性变化，许多表达下调。Richardson等（1993）和Sievers等（1994）的工作证明：造血细胞在脑内转变为小胶质细胞是由星形细胞诱导的。例如，Sievers等在组织培养中将单核细胞接种在单层的星形细胞上，结果单核细胞转变为树突状细胞，其形态、抗原表型和独有的内向整流K^+通道特征都与小胶质细胞相似（图8.51）。

在啮齿类，可能也在人脑，10%～20%的胶质细胞是小胶质细胞，在灰质的分布较白质多。在正常脑内形成稳定的细胞群，转换情况很难见到。在电镜照片上，小胶质细胞有长形的核，周边异染色质，胞浆少而淡染，内含颗粒和散在的粗面内质网，高尔基器集中于两极，2～3个一级突起主要发自胞体的相对极并不断地分支形成短的爪状终末。小胶质细胞在形态学上可用传统的银染法尤其是碳酸银技术（del Rio Hortega 1932）证明。最近，一些免疫细胞化学和植物凝集素标记法被用来证实小胶质细胞，包括白细胞共同抗原（O_x-1）、CR-3补体受体（O_x-42）、巨噬细胞胞质蛋白（ED1）和IgG Fc受体（如G2和Mac-1），植物凝集素Bandeiraca（Griffonia）Simplicifolia agglutinin（BS-1，见图8.49、52）及Ricinus communis agglutinin-120（RCS-1）。

小胶质细胞在正常脑内的功能仍然是个谜（见Nakajima和Kohsaka的综述1993），但像星形细胞一样，它们可被创伤、缺血性损伤和许多疾病（包括帕金森病、阿尔茨海姆病、多发性硬化、获得性免疫缺陷综合征、肌萎缩侧索硬化、神经旁可塑性脑炎）激活（图8.52），变为具有吞噬作用的、甚至可作阿米巴样运动的细胞。激活的小胶质细胞参与突触分

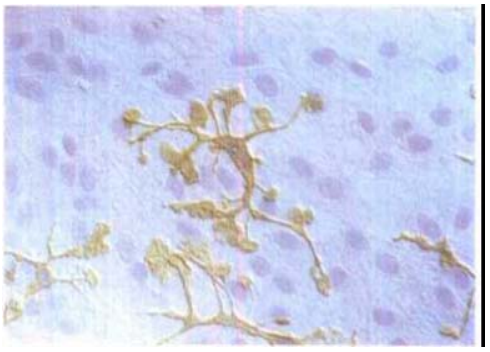

图8.51 培养的大鼠胶质细胞。示位于单层星形胶质细胞上的小胶质细胞，星形胶质细胞核用甲酚紫染色，用抗Fc段受体的OX42抗体和过氧化物酶－抗过氧化物酶法显示小胶质细胞。小胶质细胞由接种于星形胶质细胞中的血源性单核细胞分化而来，×100（德国基尔大学解剖学系J Sievers制作）。

离和嗜神经细胞现象。小胶质细胞激活的特征还有ED_1、O_x-42、白细胞共同抗原和主要组织相容复合物（MHC）I和II抗原的表达上调（Lassman等1993）和蛋白酶、细胞因子以及氧和氮中介物的分泌（Banati等1993）。激活的小胶质细胞和脑的巨噬细胞还在周围表达数量增多的苯并二氮杂䓬（benzodiazepin）结合位点（见Dubois等1988）。后者的配体[(^{11}C)PK11195]使人脑梗死灶内的小胶质细胞／巨噬细胞能被正电子发射断层图像（PET）观察到（Ramsay等1992）。

在神经毡对损伤的反应中很少看到居留的小胶质细胞的转变。因此，小胶质细胞在脑和脊髓形成了一个相当稳定的有力的抗原递呈细胞网络。在脑的不同部位，反应的小胶质细胞的抗原表达在功能上和表型上都是异质性的，并与损害的性质有关。小胶质细胞对去极化事件非常敏感，因为在不存在外向电流时，大的内向电流被相当小的膜电流所引起。小胶质细胞可能具有连接P_2嘌呤受体（purinoceptors）的离子通道，在损伤时可被由损伤细胞释放的5'－腺苷－三磷酸所激活。随后发生的去极化可导致小胶质细胞对组织损伤反应的激活（Kettenmann等1993）。

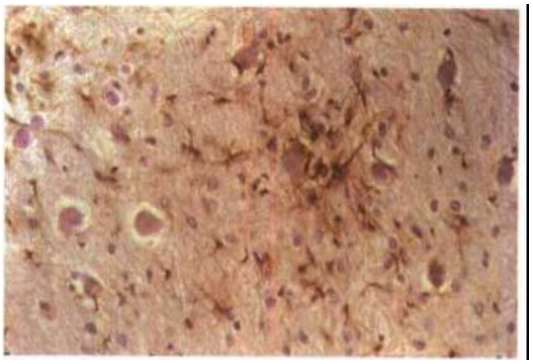

图8.52 人大脑表达MHC II型抗原的活化小胶质细胞。标本取自一位患类肿瘤性脑炎和自体免疫性神经元变性患者，示活化小胶质细胞与下橄榄核神经元有联系，应用抗非多型性HLA-DR决定簇单克隆抗体和间接免疫过氧化物酶技术，×100（伦敦Guy大学医科牙科联合学院解剖学与细胞生物学系Dr N Gregson制作）。

中枢神经系的轴突再生

在人类，成熟的中枢神经系内神经元不能复制，中枢的轴突由于损伤离断后也不能再生。因此，脑和脊髓创伤的恢复只是限制于短暂缺血的纠正和存活的回路通过可塑性的重建。中枢轴突损伤后不能再生的原因还不知道，但实验室研究已报道了一些有兴趣的发现，它们提供了将来重建损伤了的脑和脊髓联系的希望。脑对损伤反应的经典看法受这样的概念支配：从根本上说，轴突在损伤后不可能再生（除了在损伤后短时间内的无效再生以外，Ramón y Cajal 1928）。同时也认为在损伤部位疤痕的沉着造成了轴突生长不可穿越的障碍（Clemente 1964）。上述两种观点受到Aguayo及其同事（Richardson等1980）的反对，他们明确地显示大多数（如果不是全部）中枢轴突可以再生入移植到脑或脊髓的周围神经移植物中去。这一研究工作提示，再生的失败可能由于在成熟的中枢神经系缺乏对于轴突生长必需的亲神经的神经营养因子和（或）抑制物质的存在，后者在再生无效之后主动地阻止轴突生长。目前的所有研究都旨在确定上述那一种情况是损伤的中枢神经系轴突生长失败的最重要的决定因素。

中枢轴突再生入周围神经移植物的倾向直接与有活性的施万细胞有关，后者能分泌可溶性的生长促进因子和富于亲神经分子的基板物质（Berry等1988）。如果在成熟的脑中缺乏与神经膜细胞性质相似的细胞，就不可能在成年的中枢神经系统提供促进生长的环境。如果将神经膜细胞移植入（Brook等1993）或自然地种植于中枢神经系（Berry等1992），就能迅速促进轴突的出芽和延长。

在发育的中枢神经系存在着指导轴突向靶生长的物质谱（Cohen等1987），但我们不知道这些物质是否永久存在或是在成年期损伤后再产生的。现在还没有证据说明成熟的轴突能重演早期发育时期的生长状态。在成熟的脑内已发现有一些神经营养素（维持神经元存活，促进轴突生长），它们对再生反应是有力的支持。

接触抑制是再生失败的另一种解释。在此情况下，轴突生长锥的破坏可能由于轴突表面的跨膜受体与胶质细胞的配体相互作用的缘故（Berry等1994; Johnson 1993）。生长锥内第二信使的转导可能通过G蛋白受体与内质网池上的离子通道相联系来媒介，这种联系导致胞内贮存钙的释放（Igarashi等1993）和F-肌动蛋白解聚，阻碍微管的组装和膜的结合。

抑制性配体可能存在于大胶质细胞膜的表面，而受体和（或）抑制性配体的发生则是在个体发生的晚期，以保证各脑部中枢间的联系得以建立。设想少突胶质细胞和中枢髓磷脂有一种主要的轴突生长抑制作用（Berry 1982; Schwab 1990）。以上两种成分的发生很晚，系在主要的中枢传导束形成之后很久才有。由中枢髓磷脂中分离出了两种轴突生长抑制蛋白，在损伤后立即鞘内注射针对其中任何一种的单克隆抗体似能促进脊髓再生（Schnell和Schwab 1990, 1993）。设想其机制是中性抗体与抑制性配体结合，从而封闭了受体，使轴突不受阻碍地继续生长。但是，由于轴突生长的失败在灰质和白质是一样的，上述设想似乎还没有提供一种完满的解释。事实上，在没有中枢髓磷脂和少突胶质细胞的突变的成年大鼠，视神经也不能再生（Berry等1992）。而且，成年中枢神经元的轴突，也不能越过在披髓前或披髓后视神经的冷冻切断处（Shewan等1993, 1994）。这些发现暗示星形细胞可能与脑内轴突再生的失败有关，但这种对生长的“终止”信号的性质（Luizzi和Lasek 1987）仍不清楚。

将分裂后的成神经细胞立即移植至成年脑，能形成突起，并穿过这种假想的抑制物质良好生长（Wictorin等1992; Davies等1993）。这种矛盾结果的可能解释是正常的轴突生长在一开始并不表达抑制性配体的受体，故先生长的轴突可与其靶连接，即使这种配体已经结合到未成熟的星形细胞的膜上。Shewan等（1994）假设，抑制受体表达出现于轴突与靶接触之后，从而提出一种有趣的可能性－靶可能提供形成受体的信号。信号分子可被与靶连接的末梢摄取并逆行运输至胞体。

现在已有来自神经移植研究的充分证据（本篇前述），将轴突植入去神经的成年宿主的靶组织，这种准确的突触后神经再支配能重建原有的联系（Zhou等1985, 1989）并恢复失去的功能（Lund等1991）。因此，如果脑和脊髓内的再生能被促进，如果再生的轴突能成功地回到原有的去神经的靶，那么，功能恢复就能得到保证。

周围神经系的细胞学

细胞组构 周围神经系（PNS）包括脑神经、脊神经和自主神经及其有关的节和结缔组织鞘，全部位于软脑膜覆盖的中枢神经系周围，中枢和周围神经纤维在中枢内进行联系（图8.53, 61）。

传入神经纤维（afferent nerve fibres）连接感受器至中枢神经系，其神经元胞体位于特殊的感觉器（如视网膜）或脑、脊神经的感觉神经节。传出神经纤维（efferent nerve fibers）连接中枢神经系至效应器，它们是胞体位于中枢灰质内的神经元的周围轴突。人类有12对与脑相连的脑神经，31对与脊髓相连的脊神经。交感干、交感神经节和内脏神经是周围神经系的一部分，将在本篇后面叙述。

在大多数原始的脊椎动物，脊髓由腹（前）灰质柱发出一系列的腹侧运动神经根，而一系列的背侧感觉神经根则连至背（后）柱。腹根和背根不是彼此一致的：腹根是节段性的，分布于与其起源的神经节相应的肌节，而背根是节段间的。在大多数鱼类和所有较高等脊椎动物，相应的腹根和背根互相结合形成单一的脊神经（spinal nerves），脊神经的排列在进化过程中很少发生变化。相反，脑神经的排列则在头部发育过程中发生了深刻的变化。

在脑内，相应的腹侧和背侧神经不互相融合（虽然邻近的腹侧神经或背侧神经之间有时可以融合）。由于某些肌节消失，相应的腹侧神经就被抑制，而原来管理头部皮肤和口咽部粘膜的背侧神经获得了运动纤维，并借此支配鳃弓肌。某些颈前节段参加至头部，导致相应的腹侧神经融合，形成舌下神经。

脑、脊神经纤维在小束（fasciculi）内由中枢至周围不间断地行走。单根纤维或一组纤维可离开一个束并通常以锐角参加到另一束中去。神经发出分支，后者往往与邻近的神经分支交通，形成丛(plexus)。这些丛是由脊神经腹支（例如，颈丛、臂丛、腰丛、骶丛）形成的。神经的末梢部纤维可形成周围丛。在形成丛的过程中，参与组成的神经分支、结合、再分支，通常以这种复杂的方式各束纤维进行错综复杂的编织，因此，离开丛的每一支可含有来自参与丛的一个“根”甚至全部“根”的纤维。在周围部较小的丛，神经纤维之间自由进行交换。借此，每一条自丛发出的神经就获得了与脊髓的广泛联系。

一条神经的起点（origin of a nerve）一词，一般用来表示神经自中枢神经系发出或进入中枢神经系的部位。

节（ganglia）是指与某些周围神经有关的神经元胞体的聚集部位，存在于脊神经背根和三叉、面、舌咽、迷走、前庭蜗神经等脑神经的感觉根上，也存在于自主神经（见本篇后述）。节的形态和大小各异，每个节被一个光滑紧密的纤维结缔组织包裹，内含神经元胞体和突起；某些节，尤其是自主神经系的节，含有来自其他部位的纤维，后者穿过节或终止于节内。

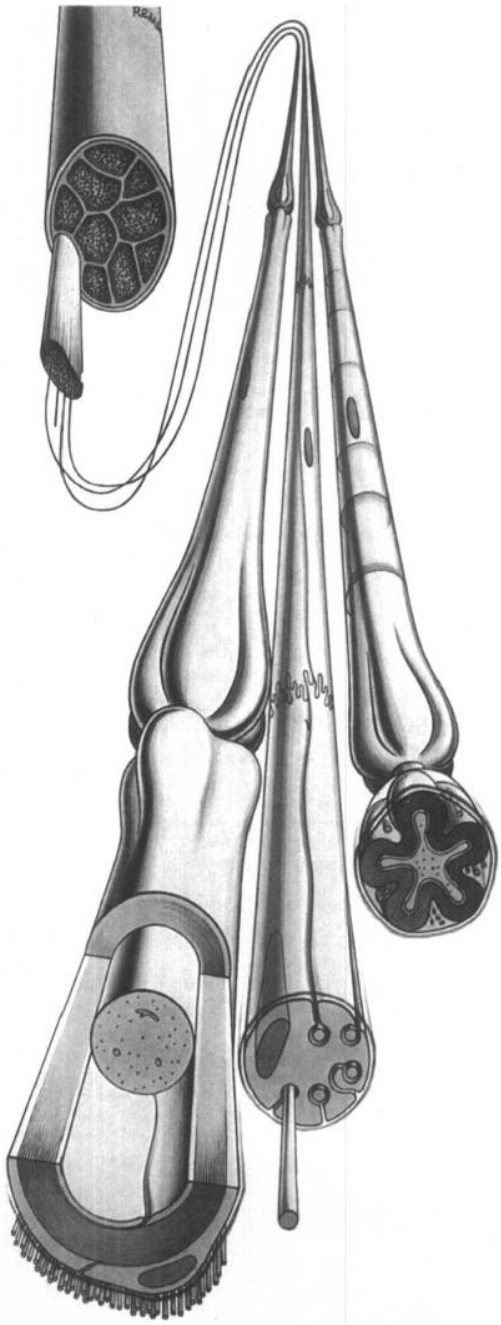

图8.53 周围神经纤维结构模式图。左上为一神经干，已被剖开以显示神经纤维束。右下示神经纤维束中的3条神经纤维，中间一条为包被于施万细胞鞘内的一组无髓神经纤维，两侧均为有髓神经纤维，左侧一条被剖开以显示轴突、施万细胞和髓鞘之间的关系。

感觉神经节（sensory ganglia） 脊神经背根的感觉神经节（图8.54）和三叉、面、舌咽、迷走神经等脑神经的节均被节周结缔组织包绕，类似神经外膜（见本篇后述），节内的神经元为单极，胞体球形或卵圆形，大小不一，成群聚集，其间散布着有髓和无髓神经。节的结构另述（见本篇后述）。

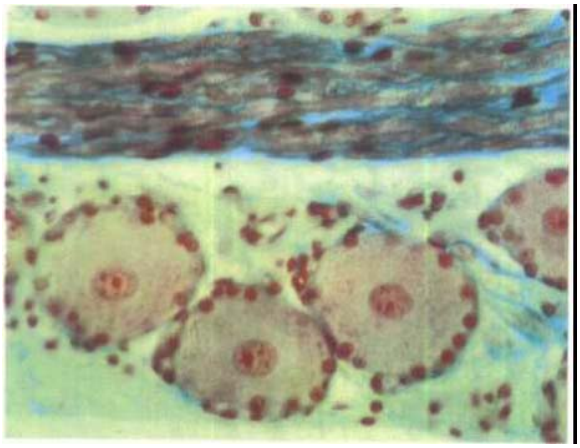

图8.54 背根脊神经节。示神经元胞体及与之毗邻的有髓和无髓神经纤维。神经元胞体大、卵圆形；环绕其周围的细胞核属被囊（卫星）细胞。Grübler法染色（伦敦Guy医院医学院解剖学与细胞生物学系Lyn Gregson供图）。

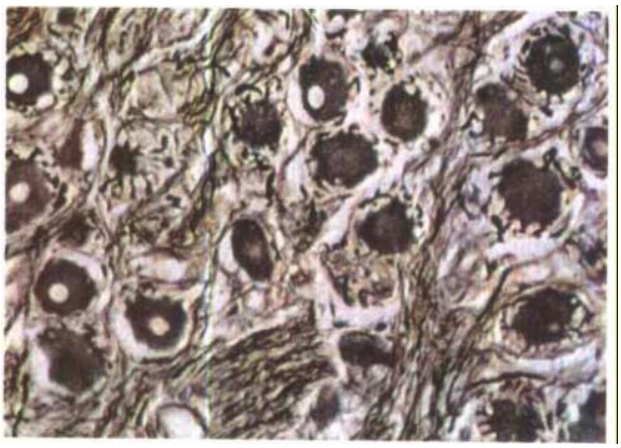

图8.55 自主性神经节（人睫状神经节）示神经元均匀地分布于神经纤维束间。Bielschowsky银染与视紫质染色法（伦敦眼科学院N A Locket提供标本）。

单一的无髓轴突（"树－轴"突）离开胞体，在其分支之前的起始处高度卷曲，然后以T形分为中枢突和周围突。仅有髓纤维，分叉的部位在郎飞结（见本篇后述）。周围突到达感受器，由于它将信息传至胞体，故在功能上是长的树突，但具有周围轴突的结构和功能性质，按照惯例，将其称为周围突。每个单极的胞体有一个由扁的上皮样囊细胞（节胶质细胞或卫星细胞）构成有核的囊（许多细胞被称为卫星细胞，其中包括小而圆的囊外节细胞、节囊细胞和神经膜细胞。有的作者还包括所有的非神经细胞，即中枢突和周围突的神经周膜细胞和与横纹肌细胞相连的细胞）。囊细胞的胞浆类似神经膜细胞者，其深面与神经细胞的外面呈不规则的交互穿插。此囊与包裹树－轴突起卷曲起始部（初球）的类似细胞相延续，然后，与周围和中枢突的施万细胞相连续。在囊层之外为细软的富有血管的结缔组织，后者与周围神经和神经根的神经内膜相延续。

感觉神经节的神经元并非完全局限于脑、脊神经节内，它们常以单个或小群细胞存在于节的远侧或近侧的"异常部位"。

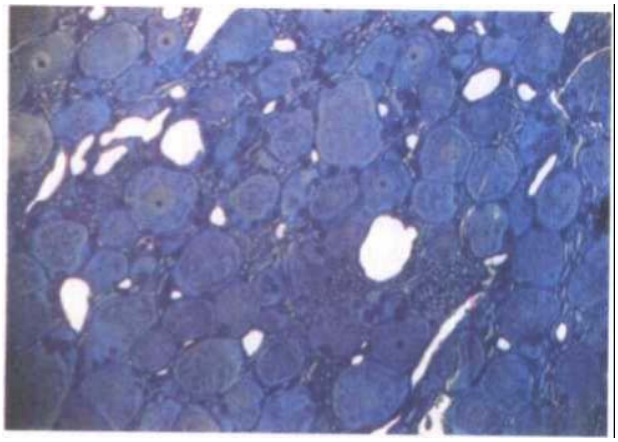

图8.56 兔颈上交感神经节细胞半薄切片，环氧树脂包埋，甲苯胺蓝染色（曼彻斯特大学解剖学系J S Dixon提供标本）。

自主神经节（autonomic ganglia） 有着不同的结构，神经元为多极，节前自主神经运动纤维与其树突构成突触。节被传入、传出纤维、树突、突触和非神经细胞的神经毡所围绕（图8.55，56）。

神经纤维（nerve fibres，即具有神经膜细胞鞘的轴突）集中为纤维数量不等的各个纤维束，束的粗细、数目和类型在不同的神经各异，在神经行程的不同部位也不相同。在分支的近侧的一定距离，束的数目增加而直径变小（见Sunderland 1978）。相似地，在神经受到压迫的部位（如在支持带的深面），束的数目增加，直径变小，相关的结缔组织和血管增加，致使神经呈淡红色、梭状膨大，有时称为假节或节样膨大。

周围神经的结构

周围神经的结缔组织鞘

神经干（无论是单一的或多束的）均被神经外膜（epineurium）围绕，每一个束被多层的神经周膜（perineurium）包围，后者又包围着神经内膜（endoneurium）或束内结缔组织（图8.57）（详见Thomas和Lansky的综述1993）。

神经外膜 神经外膜（epineurium）为疏松结缔组织密集而成，来自中胚层。在人类，神经外膜构成神经束横切面的30%～70%。一般，周围神经的纤维束越多，神经外膜越厚。神经外膜含有成纤维细胞、胶原纤维（Ⅰ、Ⅲ型）和数量不等的脂肪。设想神经外膜脂肪的功能是"衬垫"它所包围的神经，失去这一保护层可导致卧床不起的病人的压迫性麻痹。神经外膜也含有淋巴管（流向局部淋巴结）和血管（神经血管vasa nervorum），它们穿过神经周膜与神经内膜的小动静脉网交通。

神经周膜 神经周膜（perineurium）由中枢－周围神经过渡

图 8.57 猫周围神经横断面。锇酸与 van Gieson 法染色，示神经束、神经外膜、神经束膜、神经内膜及其在有髓神经纤维中的粗细差异。× 55

区伸展至周围，在周围与肌梭的囊和有被囊的感觉末梢相连续。在无被囊末梢和神经肌连接处神经周膜末端开放。神经周膜由交错的扁平多角形细胞层（被认为来自成纤维细胞）和胶原组成。在人类，神经周膜通常含有 15～20 层细胞，每一层细胞被厚约 0.5μm 的基板包围。冰冻断裂研究表明，每一层内彼此连续的细胞沿紧密连接互相交错（闭锁小带）。这些细胞特殊地含有许多吞饮小泡，也常含有微丝束。吞饮小泡的存在和神经周细胞富含磷酸化的酶导致假设神经周膜的功能是代谢活跃的弥散屏障。可能，神经周膜与血脑屏障在维持神经内膜的渗透压和液体压力方面起重要作用。

神经内膜 严格地说，“神经内膜”（endoneurium）一词应局限在除了神经周膜以外的束内结缔组织（Thomas 和 Lansky 1993）。神经内膜由一种纤维样基质（主要由 I 型胶原纤维组成）构成，主要以束的形式存在，与神经的长轴平行，并密集围绕每一个神经膜细胞－轴突单位和神经内血管；不分支的原纤维束（直径 10－12.5μm）被证实是耐酸纤维，见于所有种属的神经内间隙。神经内膜的纤维和细胞成分沐浴在神经内液之中（Low 1984）。神经内液的压力较周围神经外膜压力稍高。这种压力梯度被认为具有减少神经内被神经束外有毒物质污染的功能（Powell 等 1979）。神经内膜的主要细胞成分是与轴突相关的神经膜细胞和内皮细胞。神经膜细胞－轴突单位和内皮细胞被包围在基板中。其他通常存在于神经内膜的细胞是成纤维细胞（构成神经内膜细胞总数的 4%），存留的巨噬细胞（其中的 4% 是有树突的细胞株 Monaco 等 1992）及肥大细胞（在大鼠相当常见，但在人不常见）。Ochoa 和 Mair(1969) 曾测算了人腓肠神经内各种束内细胞的比例。

周围神经的血管

供应一条神经的血管终于毛细血管丛，这些血管穿过神经周膜，主要平行于神经纤维行走，彼此间有短的横连接，故形成类似于肌肉内的窄的斜的缝隙。周围神经的血液供应在几个方面具有特点。

第一，神经内膜的毛细血管有不典型的大口径，毛细血管间距离较许多其他组织者大（Bell 和 Weddel 1984a，b）；第二，周围神经有两个分开的功能上独立的血管系统：外来系统（局部的营养血管和神经外膜血管）和内在系统（神经内膜中纵行行走的微血管）（Lundborg 和 Branemark 1968；McManis 等 1993）。两个系统之间有丰富的吻合，以致各节段动脉分布区的相当重叠。这种独特的血管类型连同与神经代谢需要相关的高基础神经血流使周围神经对缺血有很高的抵抗力，但尚不清楚这两个系统中哪一个在维持神经灌流中更重要。

神经内膜动脉的平滑肌层发育很差，支持关于它们不能进行自我调节的观察。相反，神经外膜和神经周膜血管有致密的肽能、5－羟色胺能和肾上腺素能神经丛（McManis 等 1993）。

血神经屏障 正如中枢神经系内的神经毡受到血－脑屏障的保护，周围神经纤维的神经内成分受到血－神经屏障（blood-nerve barrier）和神经周膜细胞成分的保护。血－神经屏障工作于神经内膜毛细血管壁水平：这些血管是没有窗孔的，内皮细胞借紧密连接联系，周围有连续的基板包绕。这

一屏障在背根和自主神经节以及周围神经的远侧部很不完善（Jacobs 等 1976; Hughes 1990）。关于这一屏障的最近综述见 Poduslo 1993 年的文章。

周围神经纤维的分类

根据不同的参数如传导速度、功能、纤维直径和其他特征曾经使用过几种周围神经分类的模式。在两种常用的模式中，一种是由 Erlanger 和 Gasser 设计的(1937）根据两柄动物轴突的传导速度将纤维分为3大类，分别称为A、B、C（相当于其传导速度分布的峰值）。A 类再分为α、β、γ3个亚类，B 类是节前自主传出纤维，C 类是无髓纤维。由于在大多数纤维直径和传导速度成正比例（在有髓纤维以 m/s 计的传导速度约为以μm 计的直径的6倍）。Aα类纤维分布最广，速度最快。C 类纤维最细而慢。在哺乳类，Aβ纤维可以忽视，但却发现了一个类似于 B 类纤维传导速度的亚类，称 Aδ纤维。

在 Erlanger 和 Gasser 的模式中，传入纤维分布于 Aα、Aδ和 C 纤维。最粗的 Aα纤维包括有被囊的皮肤、关节、肌肉感受器及一些消化道感受器的轴突。Aδ纤维属于温度感受器和伤害性感受器（包括分布到牙髓、皮肤和结缔组织者）。C 纤维有温度、伤害和内感受功能。某些传出纤维包含 Aα、Aβ和 Aγ轴突。Aα纤维只支配梭外肌纤维，直径最大达 22μm，传导速度最大达 120m/s。支配“快”收缩肌的纤维较至“慢”肌者粗。Aβ纤维局限于 Aα纤维的侧支，形成梭内肌纤维上的斑块状末梢。Aγ纤维全是肌梭运动纤维，至梭内肌纤维上的板状和线状末梢（见下述）。自主传出纤维包含节前的 B 类纤维和节后的 C 类（无髓）交感和副交感轴突。这种模式适用于脊神经和脑神经的所有纤维（除了嗅神经以外，它由一类特殊细而慢的纤维组成）。

另一种分类用于躯体肌肉的传入纤维是 Lloyd 在 1943 年介绍的：将有髓纤维分为Ⅰ、Ⅱ、Ⅲ类，无髓纤维构成Ⅳ类。Ⅰ类纤维粗（直径 12～22μm），包括肌梭的初级感觉纤维（Ia 类）和高尔基腱器的细纤维（Ib）。Ⅱ类包括肌梭的二级感觉末梢，直径约 6～12μm。Ⅲ类纤维直径 1～6μm，分布到肌肉周围和肌肉内的结缔组织鞘的游离感觉末梢，似感受外界刺激肌肉引起的伤害性和“压力－痛”信息。肌鞘内的帕奇尼样（Paciniform）（有囊）末梢可能也属于这类纤维。Ⅳ类包括无髓的直径小于 1.5μm 的肌肉的“游离”神经末梢，主要感受伤害性刺激。

虽然这些分类的一般模式适用于神经生理学，但单一的结构参数如在某一点测量的直径不能适用于整个神经行程。上面引用的许多数值仅仅是速度峰值或样品的直径。上述的分类也是相对的，在各种功能分类中有某些重叠，但这些模式毕竟显示了周围神经组构的一般型式。

周围神经的传导

当某条神经受到刺激时，其所含纤维动作电位的总和－复合动作电位可用置于神经表面附近或其表面皮肤上的电极加以记录。因为动作电位在不同直径的纤维中传播的速度不同，粗纤维提供的电信号大于细纤维，复合动作电位的波形是复杂的，至少有 4 个连续的不同幅度和速度的波：α、β、γ和δ。一般，纤维类型最初是根据其传导速度分类的，虽然，不同功能的纤维可能有相似的速度。

一系列不同的因素控制神经纤维的传导速度。在无髓纤维，由于膜的某一点去极化激发邻近点的去极化，动作电位连续地掠过轴膜。其速率与轴突的横切面成比例（Hodgkin 1964）。但在有髓纤维，髓鞘将兴奋限制在郎飞结，电位沿轴突依次由结到结传导，这种传导方式称跳跃传导（saltatory conduction），比在无髓轴突内的传导方式更快、更有效能（Stämpfli 1954; Schmidt 和 Thews 1989; Kandel 1991）。

周围的神经胶质

神经膜细胞

神经膜细胞（Schwann cells，施万细胞）是周围神经系的卫星细胞。周围的轴突被神经膜细胞包绕，并借神经膜细胞的胞膜与神经内膜相分隔。在成熟的周围神经纤维，神经膜细胞沿轴突以纵链的形式分布，其几何学取决于轴突有髓或无髓。有髓轴突与使其髓鞘形成的神经膜细胞的比例关系为1:1。每个神经膜细胞的范围是结间（internode）区。神经膜细胞之间为郎飞结（node of Ranvier），结间的神经膜细胞胞浆以互相交错的细条构成的网围绕髓鞘，它大约从结间区中部的核周区呈放射状伸向结旁领。在那里，指状的胞浆突起伸展并越过结间间隙，与邻近神经膜细胞的指状胞浆突起相交错。在施－兰切迹（Schmidt-Lanterman incisure）处胞浆的螺旋状条带通过髓鞘，自远离轴突层向靠近轴突层缠绕。有证据提示，有髓纤维中轴突周围间隙和靠近轴突层神经膜细胞胞浆的维持依赖于神经膜细胞靠近轴突的膜内的髓磷脂相关糖蛋白（MAG）（Griffin 等 1993）。

在无髓纤维，轴突与神经膜细胞之间的结构关系完全不同。每个神经膜细胞一般与一组细轴突相关联，但在人的周围神经也不少见直径达 1.5μm 的单根无髓轴突。

免疫组化染色显示，成熟的产生髓磷脂的神经膜细胞的分子表型不同于成熟的不能产生髓磷脂的神经膜细胞。毫不奇怪，成年的产生髓磷脂的神经膜细胞的特征是含有几种髓磷脂蛋白，包括主要髓磷脂蛋白（Po）、髓磷脂碱性蛋白（MBP）、髓磷脂相关糖蛋白（MAG）、周围髓磷脂蛋白（PMP-22）。它们不表达低亲和力的神经生长因子受体（NGF-R）、神经细胞粘附分子（N－CAM）、胶质原纤维酸性蛋白（GFAP）样中间丝蛋白、跨膜蛋白L1、生长相关蛋白（GAP-43），而所有这些都能在成年不能产生髓磷脂的神经膜细胞表达，是后者所特有的。L2/HNK-1碳水化合物抗原决定簇主要表达于脊神经腹根的神经膜细胞和支配肌肉的神经的运动轴突相关神经膜细胞，而在背根和主要是感觉的皮神经则很少表达（Martini 等 1988）。所有的神经膜细胞都表达 Ca^{2+} 结合蛋白 S-100、半乳糖脑苷脂（GC）和 O_4 单克隆抗体识别的硫酸（脑苷）脂。不产生髓磷脂的细胞的分子特征在披髓之前表达于所有的神经膜细胞，但当髓鞘形成开始时表达下调（Jessen 和 Mirsky 1992）。最近的体外研究表明，P_0 蛋白的表达可在转录和转录／转录后修饰阶段受到调控。

神经膜细胞株 鸟类神经嵴细胞的体外克隆分析（Anderson 1989）和用活性染料微量注射单个迁移细胞（Fraser 和 Bronner-Fraser 1991）或用逆病毒媒介的基因转移（Frank 和 Sanes 1991）标记的嵴细胞的体内研究都支持这样的概念：在很早期的迁移的神经嵴内，许多细胞是多能的，具有分化

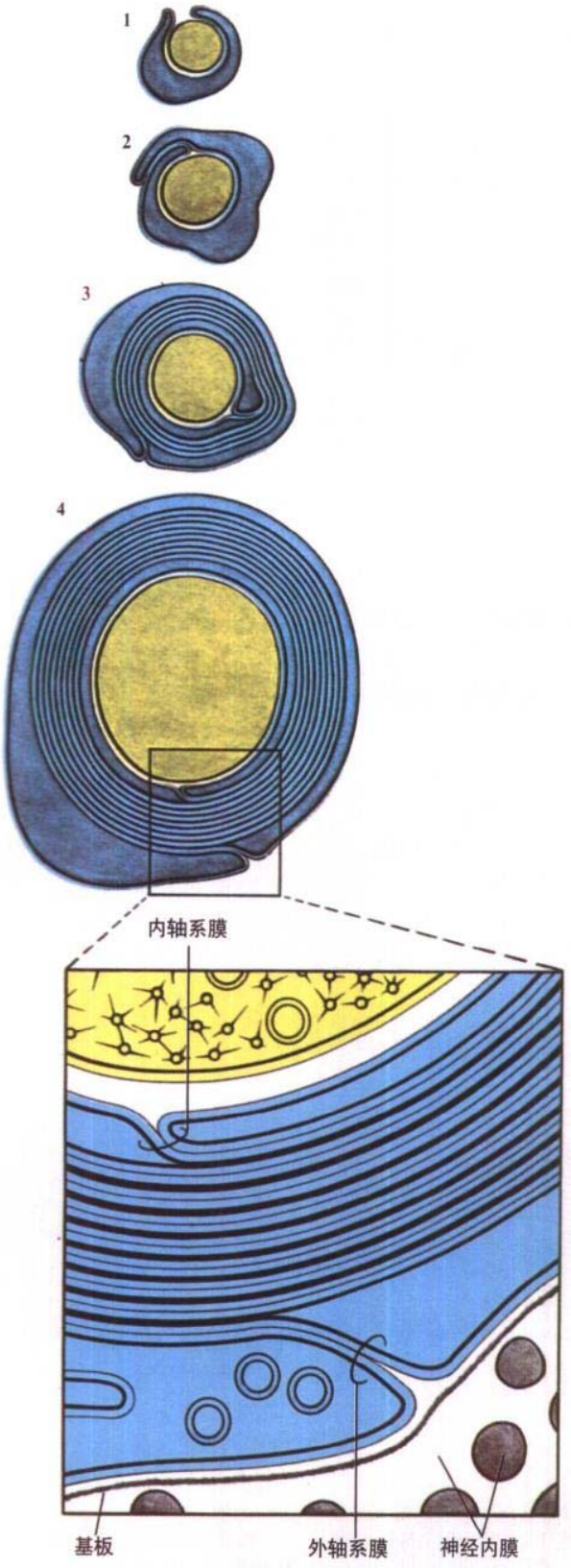

图8.58 周围神经纤维髓鞘形成及结构模式图。图中1~4示施万细胞（蓝色）逐步包绕生长中的轴突（黄色），最终形成螺旋板层状排列的髓鞘。下图为局部放大，示其结构细节。

为神经细胞和神经膜细胞的能力。前体细胞变为神经膜细胞的调节因素尚待确定。已知，与轴突相关的信号是控制神经膜细胞增生的关键（Ratner等1988），也是在分化过程中影响神经膜细胞内基因表达的关键。如果产生髓磷脂的神经膜细胞因在体内神经切断或体外处于分离的细胞培养中，使其失去与轴突的接触，就会失去其产生髓磷脂的表型而显示出典型的不能产生髓磷脂的神经膜细胞表型（即表达NGF-R，N-CAM和GFAP基因）。反之，在被体内再生轴突接触的神经膜细胞（Mitchell等1990）或在体外被探索轴突接触的神经膜细胞（Morrison等1991；　Suter等1992）髓磷脂蛋白的基因上调。

轴突与神经膜细胞之间的其他相互作用也被精确地调控。最近的工作提示，神经元可调节发育过程中神经膜细胞前体的程序性死亡（programmed death，　Jessen和Mirsky 1992），这可能是一种在每一条周围神经束内使轴突数与胶质细胞数匹配的机制。神经元信号似乎控制着神经膜细胞产生基板、披髓的诱导和维持以及神经膜细胞的存活（在慢性去神经支配的神经，神经膜细胞很少保存）。而神经膜细胞的信号则可影响轴突的口径，在损伤的周围神经的修复中更是有着关键的重要性。

神经膜细胞的发育可分为出生前后的迁移和增殖两个时期，最终处于轴突相关状态，出现髓磷脂的产生和维持。未成熟的神经膜细胞大而圆，有一个卵圆形的核和致密的胞浆。当它由神经嵴迁移时，先变为梭形，然后，当其突起进入生长的轴突之间时，则变为不规则形。继而形成披髓前轴突（pro-myelinated axons，　即轴突与包围它的神经膜细胞建立1:1的关系，再形成髓鞘）和具有成熟形态的无髓轴突。关于周围神经发育的最近综述参见Webster（1993）的文章。

所有哺乳动物较粗的轴突都是有髓的，髓磷脂的存在使

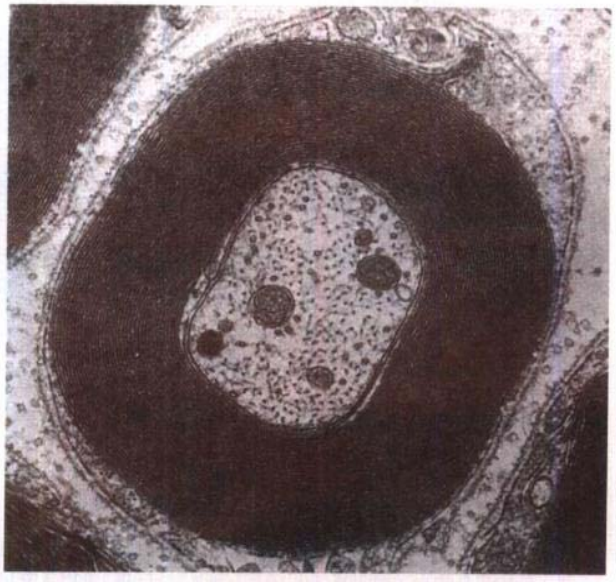

图8.59 周围有髓神经纤维电镜像。中央为轴突，其中含有神经丝、微管和线粒体，其周围依次是髓鞘、施万细胞胞质和神经内膜。×25000（伦敦Guy大学医科牙科联合学院解剖学与细胞生物学系S Standring供图）。

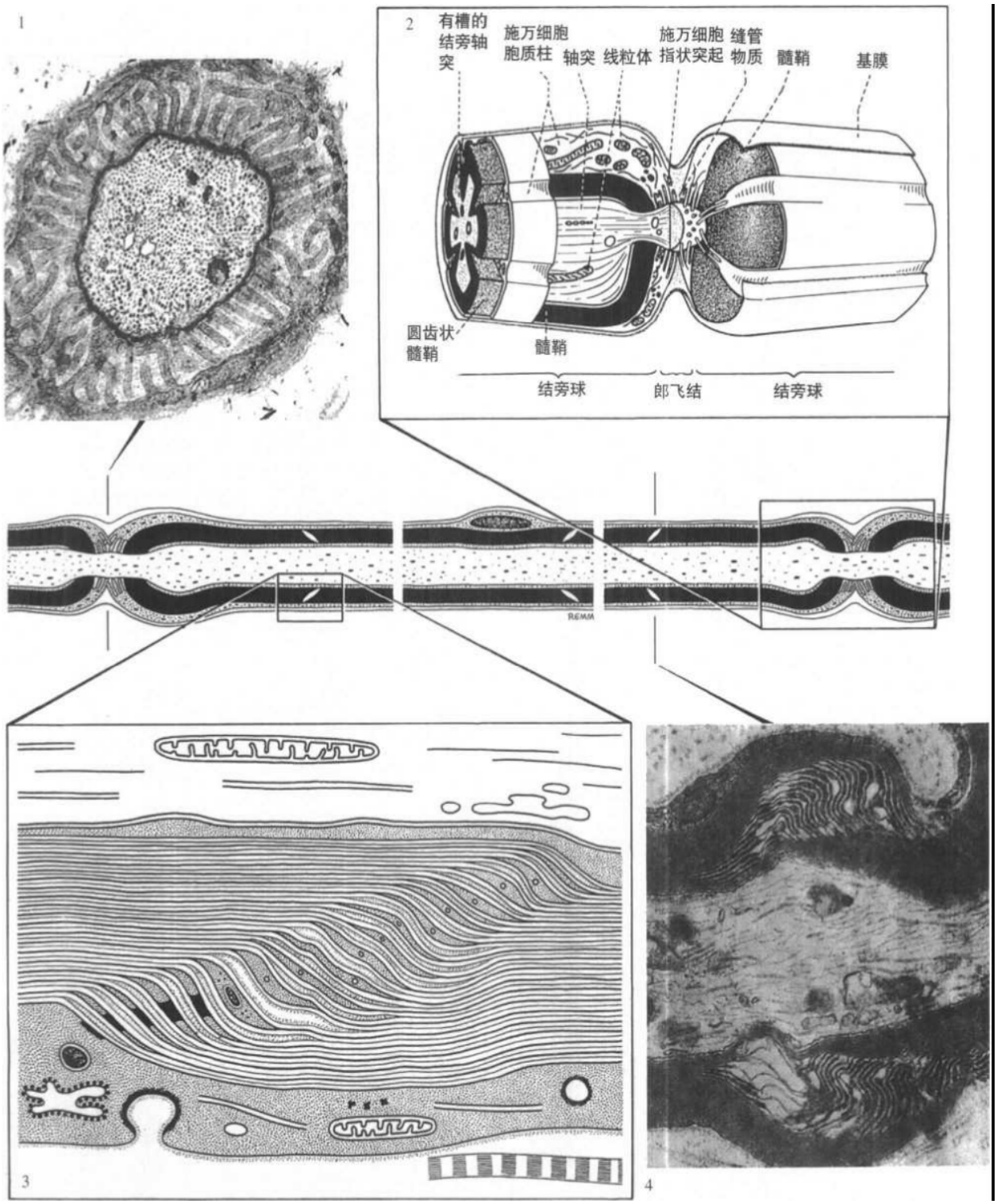

图 8.60 图中央示有髓神经纤维纵断面，可见一个完整的结间体和两相邻的结旁球，其它各子图示不同部位的结构细节。
1. 郎飞结中央横断面，可见许多相邻施万细胞形成的若干指状突起，这些突起均向郎飞结处的轴膜汇集，轴质中有许多微管和微丝。
2. 郎飞结和结旁球结构模式图，示轴突、髓鞘和施万细胞胞质的分布。（P L Williams 和 D N Landon 供图）。
3. 施－兰切迹（半个）亚微结构模式图（详见正文）（Susan M Standring 和 P L Williams 供图）。
4. 大鼠有髓神经纤维纵切电镜像，神经纤维两侧髓鞘内的斜行带状结构为施－兰切迹（详见正文）。（图 1 和 4 由 Susan M Standring 提供）

周围神经和中枢的白质呈发亮的白色。直径小于1μm的轴突一般是无髓的。

无髓纤维 在哺乳动物的皮神经和脊神经背根，约75%的轴突是无髓的。无髓纤维（non-myelinated fibres）在支配肌肉的神经中占50%。在脊神经腹根占30%。自主神经节后轴突几乎全部为无髓纤维，节前神经也含有相当数量的无髓纤维。一条无髓"纤维"实际上是在连续的神经膜细胞内的一组细的轴突（直径0.15～2μm）。在成熟的神经，每组轴突被包裹的模式有种间和种内差异。轴突一般借神经膜细胞胞浆的再分离，有时还进一步被会聚于核周区的胞浆突起分离（Gamble和Eames 1964）。

在神经膜细胞发育过程中的一条包裹线称轴系膜（mesaxon），为神经膜细胞的双层胞膜，其向内卷折的相对的两面互相平行，间隔15～20nm。此两层然后分开包裹轴突，其间有一类似大小的轴突周围间隙。在神经膜细胞外面，这两层又分开，与胞膜连续。由于这种结构，神经内膜内的组织液可通过两层轴系膜之间到达轴突周围间隙。当动作电位沿着包裹的轴突传导时，这些细胞间隙允许离子运动。若无髓鞘和结，则跳跃传导不存在，冲动不间断通过的速度很慢，约0.5～4.0m/s。

躯体和自主神经切断的三维重建表明，轴突与神经膜细胞的相互关系在每个细胞都不断的发生改变（Aguayo等1973）。神经膜细胞间的轴突转移通常发生在邻近胶质细胞的两端，在那里，神经膜细胞的胞浆互相交错（Gamble等1978）。

有髓纤维 髓鞘形成增加了动作电位沿轴突传导的速度。有髓纤维（myelinated fibres）是无颅类以上所有脊索动物神经系统的一种结构。虽然某些无脊椎动物也有被胶质细胞突起鞘包裹的粗的轴突（尤其是那些参与激发快肌反应的纤维），但这只是与脊椎动物有髓纤维表面上的相似。

在周围神经系内，髓磷脂由施万细胞产生。髓鞘可以设想为扁平的胶质突起螺旋状沿轴突缠绕所致。当膜的内外面互相密切接触时，胶质突的细胞内和细胞外间隙消失。在髓磷脂的电镜图像上，致密的胞膜外面形成中间线（小致密线 minor dense lines），与致密的胞膜内面形成的主致密线（major dense lines）相交错（图8.58，59）。这些与早期有髓纤维的X线研究所确定的周期内线和周期线一致。螺旋突起的内面和外面相贴面闭塞的区域与中间线相连续，称为内、外轴系膜。主致密线在任何部位都与不致密的膜的胞浆面连续，因而是十分稳定的。反之，中间线则似乎是易变的（Napolitano和Scallen 1969；Williams和Hall 1971a，b；Blaurock等1986）。

郎飞结 在有髓纤维，神经膜细胞的范围为结间（internode）段，结间段之间为郎飞结（node of Ranvier，图8.60）。结间段的长度直接与纤维的直径有关，由150至1500μm不等（Kashef 1966）。轴突在郎飞结处分支。在周围神经系，髓鞘在郎飞结的两旁终止为结旁球（paranodal bulbs），后者生长不对称。球的表面和深面的轴突在靠近结处形成凹陷。在髓鞘外面，由凹陷形成的沟充以富有线粒体的神经膜细胞浆（Landon和Williams 1963；Berthold 1968）。含有微管、囊泡和微丝的结旁胞浆的膨大的终末袢（leterminal loops）与结周轴膜贴近。在结旁区有细胞骨架成分和膜桥结构，后者与鞘的附着和维持有关，也反映了神经膜细胞参与结的功能（Ichima和Ellisman 1991）。结旁区含有高水平的Na^+和Ca^{2+}。细小的绒毛状突起自施万细胞浆的结旁领，弯至结缝（nodal gap）内与轴膜接触，这些指状突起在粗纤维很多，在该处形成规则的六角形排列。结缝含有富于酸性蛋白多糖的缝物质（gap substance，Landon和Langley 1971）。每一个髓鞘节段与闭锁的轴突之间借窄的15～20nm的轴突周围间隙（periaxonal space）分隔，后者虽然名义上是细胞外间隙的一部分，但在功能上与结旁区处的细胞外间隙是分离的。

施－兰切迹 施－兰切迹是结旁髓磷脂之间的斜行间断（图8.60），该处膜的致密部消失。髓鞘的主致密线分离包裹一个含颗粒状胞浆的连续的螺旋带，后者在神经膜胞浆的靠近轴突层和远离轴突层之间穿过。在靠近切迹的远离轴突面，通常有斜行的桥粒附着，胞浆内往往含有微管。在切迹处，中间线一般裂开，形成一条连接轴突周围间隙与神经内膜间隙的管道。

在病理情况下，髓鞘节段的上述所有结构的范围和相互关系都会发生不同程度的改变。在压碎神经或初期脱髓鞘之后，结旁的髓磷脂失去与轴突的接触，由于相邻的中间线开放，施－兰切迹扩大，致使髓磷脂的周期性排列发生不可逆的崩解（Williams和Hall 1971；Hall和Gregson 1971）。

髓磷脂

髓磷脂（myelin）是神经膜细胞在周围神经系（PNS）、少突胶质细胞在中枢神经系（CNS）产生的一种细胞内结构。中枢与周围的髓磷脂有显著的差别，反映了少突胶质细胞和神经膜细胞在产生髓磷脂中使用不同的蛋白质这一事实。中枢和周围髓磷脂膜的基本情况有下列的不同：哺乳动物PNS的髓磷脂有一个18.5nm的周期性增厚线；而在CNS此线为15.7nm。PNS髓磷脂的主要结构蛋白P_0是糖基化的；而CNS髓磷脂的主要结构蛋白则未糖基化，是蛋白脂类蛋白（PLP）。PNS髓磷脂的较大的周期性可以解释为由于P_0细胞外部分的糖基化形成一个在许多种属

存在的宽度为4.0nm的中间线间隙；而在CNS髓磷脂则为2.4nm（Blaurock 1981）。主致密线间隙的平均宽度各为2.5nm（PNS）和1.7nm（CNS）。PNS较大的主致密线厚度是可变的，它可能是由于碱性蛋白P_1、P_2和P_0在表面胞浆球状区的存在；CNS髓磷脂则借存在于整个结间髓磷脂段半径的紧密连接复合体——半径成分（Peters 1961）与之相区别，后者在六氯酚中毒所致的髓鞘扩张后维持周期和周期内致密线的相贴（Tabira等1978）。通过这一粘附小带的周期性经X线衍射测定为3.04nm，整个周期性为15.7nm（Inouye和Kirschner 1984）。

髓磷脂的成分

髓磷脂膜含有蛋白质、脂类和水，后者至少占湿重的20%。

髓磷脂脂类 髓磷脂是脂类相当丰富的膜。中枢和周围髓磷脂含有70%～80%的脂类，各种脂类都可见到。主要是最普通的分子——胆固醇（40 moles%），磷脂（40～48 moles%）和糖鞘脂类（12～19moles%）。较少的脂类包括半乳糖基甘油酯、磷酸肌醇和神经节苷酯。周围和中枢髓磷脂的脂类成分不同。髓磷脂内胆固醇和糖鞘类的比例特别高。主要的糖脂是半乳糖脑苷脂及其硫酸脂。虽然这些脂类并非只存在于髓鞘，但浓度特别高。磷酸甘油酯、鞘磷脂和神经酰胺等中的脂肪酸成分不定，但C18脂肪酸在磷酸甘油酯、C24脂肪酸在神经酰胺中占优势。脑苷脂和硫酸脂也含有长链羟基脂肪酸。CNS和PNS髓磷脂都含有酸性糖脂，虽然只有低浓度，但却是髓磷脂的重要抗原。神经节苷酯（以含有唾液酸为特征的糖鞘脂类）的含量小于脂类的1%。神经节苷酯的浓度和特异性在不同的种属不同。在人类，LM1（唾液酸副红细胞糖苷脂）是PNS特有的，而GM4（唾液酸半乳糖脑苷脂）则是CNS髓磷脂主要的节苷脂。大多数脊椎动物PNS髓磷脂含有硫酸化的葡萄糖醛基副红细胞糖苷脂脂类，具有一个糖类半抗原，后者也见于许多髓磷脂糖蛋白（MAG、P_0和PMP-22）中。

脂类代谢的遗传疾病，尤其是那些参与脂类分解代谢障碍导致脂类异常积聚的疾病，如异染性白色营养不良，Krabbe病和Niemann-Pick病，常以严重的脱髓鞘为特征。在Refsum病时脂肪酸成分改变以及长链脂肪酸氧化的损害（见于肾上腺白色营养不良）也可以伴有弥散的脱髓鞘。

髓磷脂蛋白 少数几种蛋白质占髓磷脂蛋白的大多数。有些蛋白质是PNS和CNS共有的，但主要结构蛋白则不相同（表8.2）。但这样简单的说法不可靠，因为大多数髓磷脂蛋白是以多种形式存在的，变化来自不同的拼接和翻译后修饰。许多其他蛋白质浓度很低，可能定位于髓磷脂节段的特定区域。主要蛋白质代表结构蛋白，见于整个髓鞘。

根据结构和分布，将膜蛋白粗分为3型：主要结合于表面的蛋白质（外来膜蛋白）；蛋白质以其嫌水部穿过或跨过膜的嫌水部，而大部分为位于膜浅面的多肽；蛋白质的嫌水区多次伸展进出细胞膜。上述3型都是髓磷脂的结构蛋白质。碱性蛋白P_1和P_2是带电荷的蛋白质，位于膜的“胞浆”面。髓磷脂碱性蛋白P_1见于PNS和CNS的髓磷脂（在PNS占5%～15%，在CNS占30%），并以多种形式存在（由于与至少6种形式的mRNA的不同拼接）。它也被磷酸化和甲基化翻译后修饰形成带电荷的异构形式。P_1与CNS髓磷脂主致密线的致密度有关，在该处它与髓磷脂蛋白（PLP）相互作用。P_1是产生实验性变态性脑类（EAE）的主要抗原，EAE是研究多发性硬化的实验模型。P_2主要见于PNS髓磷脂，其含量依种属不同，由<2%（豚鼠）至15%（牛），在CNS含量很低，尤其在脊髓更低。它与肝的脂肪酸结合蛋白质有关，是产生实验性过敏性神经炎的主要髓磷脂抗原，该神经炎是急性特发性脱髓鞘多神经病（Guillain-Barre综合征）的模型。P_0和MAG是免疫球蛋白超基因家族的成员，也是第二型膜蛋白（上述）的成员。它们都是糖基化的，蛋白质中大的糖基化的球区伸入中间线的间隙。P_0是PNS髓磷脂的主要结构蛋白，占全部蛋白质的50%。除鱼类外它不存在于CNS，可被各种糖基化、磷酸化、硫酸化和酰化作用进行翻译后修饰。该蛋白有一个单一的跨膜区和一个强碱性区位于主致密线，类似CNS髓磷脂的P_1，在PNS髓磷脂主致密线的致密度中起作用。这揭示，P_0在PNS中作为结构蛋白质发挥的作用相等于CNS的PLP/DM20和P_1。在丰富性上，PLP和变型DM20在CNS髓磷脂中占50%，相等于P_0。但与P_0不同，PLP/DM20不能糖基化（除了在肺鱼、糖基化的DM20存在于CNS髓磷脂外），但能酰化。PLP/DM20有4个跨膜延伸，其多肽的大部分位于“胞外”和“胞浆”的交界面上。PLP/DM20的氨基酸序列在种属之间高度保守，表明高度适应于其功能，也提示它可能不仅是髓磷脂的结构蛋白。在披髓开始前，在早期发育中，此基因表达于神经组织和非神经组织。它表达于施万细胞，但不参与髓磷脂形成。周围髓磷脂含有一种结构相似但无关的蛋白质－PMP22，它占PNS髓磷脂蛋白的5%。与PLP/DM20不同，它在“胞外的”交界面上糖基化，相当于在成纤维细胞、心、肺和肠内的生长停止蛋白，在施万细胞内可能也有类似的作用。

在髓磷脂内还有许多有意义的蛋白质，但其定位较为局限。在CNS和PNS的髓鞘，髓磷脂相关糖蛋白（MAG，另一个免疫球蛋白超基因家族的成员）定位于CNS和PNS髓鞘内那些致密度开始形成的髓磷脂节段的区域，如轴系膜、内轴突周围膜、结旁袢和切迹，分子的糖基化的球状部伸入细胞外间隙。细胞骨架成分、F-肌动蛋白和红细胞膜内蛋白与MAG共同存在于膜的胞浆面，与假设的MAG在膜附着中的功能一致（Trapp等1989）。CNP（2'，3'-环核苷酸3'-磷酸二酯酶）也主要定位于切迹和结旁区，髓磷脂在CNS（5%）比PNS（1%）含量高。像P_1那样，它可以被磷酸化，可能是一种鸟核苷三磷酸（GTP）的结合蛋白质。设想其功能参与细胞骨架网络的组构并协助P_1参与构成髓磷脂（Braun等1990）。还有

许多其他的酶和糖蛋白参与髓磷脂节段，但其定位和功能意义不明。

现已认识到在一些人类遗传性神经疾病中主要髓磷脂结构蛋白质的突变（表8.2）。正如可以预料的，这些突变（及其他见于啮齿类的突变）导致披髓的缺陷，与假设的相关蛋白在髓鞘形成中的功能作用一致。

表8.2 髓鞘的蛋白质

蛋白质	分子量（kD）	蛋白质特征	定位和浓度	病理学意义
P_0	约29[1]	不同糖基化的Ig样跨膜蛋白质	PNS高，为主要蛋白质	在Charcot-Marie-牙型1b神经病中突变，可能是GBS[2]中的自身抗原
P_1	14-22[1]	磷酸化、甲基化、二亚胺化	PNS和CNS胞浆面，浓度高，主要蛋白质	可能是多发性硬化的自身抗原
P_2	14.5[1]	脂肪酸结合蛋白质之一	PNS胞浆面浓度高，CNS局限浓度低	可能是GBS中的自身抗原
蛋白脂类蛋白和DM20	28和21[1]	酰化的跨膜嫌水蛋白质	CNS浓度高，主要蛋白质	在Pelizaeous-Merzbacher综合征中表达缺陷，可能是多发性硬化中的自身抗原
髓磷脂相关糖蛋白（MAG）	67和72[1]	糖基化的Ig样跨膜蛋白质	PNS和CNS定位于非致密区，浓度低	可能是脱髓鞘的神经病的自身抗原，与IgM异型蛋白有关
CNPase（2'，3'环-磷酸腺苷磷酸二酯酶）	46和48[1]	磷酸化，酰胺化	CNS高水平，PNS低水平，胞浆面	
髓磷脂突-少胶质细胞糖蛋白（MOG）	26，28[3]	糖基化的Ig样蛋白质	CNS，跨膜，低水平	可能是多发性硬化中的自身抗原
少突胶质细胞-髓磷脂糖蛋白（OMGP）	120[1]	糖基化的GP_1连接蛋白质	CNS，胞外面，低水平	
PMP_{22}	22[1]	糖基化的跨膜蛋白质	PNS，高水平（约5%）	在Charcot-Marie牙型1a神经病中突变，可能参与某些其他的遗传性神经病

1. 天然蛋白质分子量
2. Guillain-Barré综合征
3. 多肽分子量

髓鞘形成

一般，髓鞘形成（披髓，myelination）仅见于大于一定直径的轴突，在PNS为1.5μm，在中枢为1μm（见Matthews 1968，图8.61）。轴突直径是决定髓鞘形成的关键。但由于在最细的有髓轴突与最粗的无髓轴突之间直径的重迭，轴突直径看来不是唯一的决定因素。在人和其他哺乳类，轴突直径、结间长度与髓鞘厚度之间存在着线性关系（Williams和Wendell-Smith 1971;Murray和Blakemore 1980）。在周围神经系，神经膜细胞的分裂和与轴突的联系在披髓开始前停止，每个胶质细胞延长以适应轴突的进一步线性和放射状生长（Vizoso和Young 1948; Williams和Kashef 1966）。任

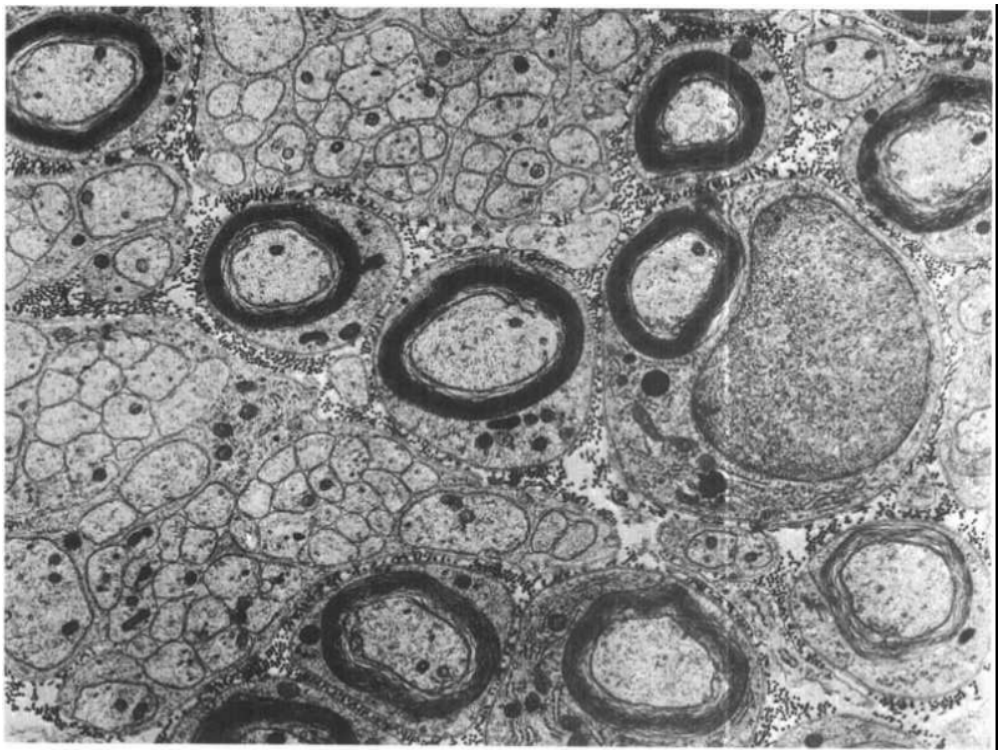

图8.61 大鼠非成熟周围神经横切面。于出生后1周取材。图中所示轴突，有些属于无髓神经纤维，单独或成组陷入毗邻的施万细胞质膜突起内；有些外面包以髓鞘，属于有髓神经纤维。图右侧髓鞘旁有一个施万细胞，可见其细胞核及该发育阶段胞质超微结构的特点。

何一条轴突的最终大小由神经元决定。因此，或许结区的范围也是在髓鞘形成前由神经元决定的（Ellisman 1979; Wiley-Livingston和Ellisman 1980）。由于髓磷脂节段的大小与轴突的大小有关，有理由设想：与轴突有关的神经膜细胞的数目和空间在披髓开始以前也是由神经元决定的。轴突与髓磷脂节段的精确空间在披髓开始以前也是由神经元决定的；轴突与髓磷脂节段的精确空间关系随神经纤维的功能而异（Williams和Wendell Smith 1971）。

PNS和CNS在髓鞘形成上最显著的差别是：在PNS神经膜细胞是与向靶区生长的轴突联系在一起的；而在CNS，轴突向靶区生长早于少突胶质细胞前体的迁移。随后，少突胶质细胞与轴突相联系，并在轴突的延长期之后使轴突髓鞘形成。在神经膜细胞，髓磷脂蛋白基因的转录，由于轴突的关联而上调，也反映着升高的cAMP水平在下调抑制性基因和上调转录促进因素方面的作用。当失去与轴突的接触时，调节基因的表达水平就恢复到原来水平。在少突胶质细胞，髓磷脂基因并不因与轴突的联系而诱发。轴突，尤其是轴突的活动对促进少突胶质细胞及其前体的增殖和存活（直接作用或间接通过星形细胞）可能是更为重要的（Barres和Raff 1993）。粘附／识别分子如MAG、L_1和P_0在最初的髓鞘形成过程中及随后的致密的髓磷脂形成的过程中可能起一定的作用（Colman 1991）。在CNS，一种在成年占主要地位的67kD的多肽的前体，72kD的MAG最初产生于少突胶质细胞。在PNS，此67kD的多肽也往往是主要形式。可能较大分子的MAG在少突胶质细胞与轴突联系的最初过程中是重要的，而67kD的较小分子则与维持与轴突的联系有关。

髓磷脂形成的机制不同。来自组织培养资料的髓磷脂形成的最早模式设想：神经膜细胞首先形成一个胞浆袢围绕靶轴突，然后，沿轴突多次迁移，并以密的螺旋膜缠绕轴突（Geren 1954）。继而胞浆自鞘的各处突出（除了切迹和结旁区以外）。在CNS，这似乎不是惟一的机制，因为一个神经膜细胞要包裹几条分离的轴突（Bunge 1968）。另一种设想是，髓磷脂的生长是由于板层内各种分子成分在间质中的沉积；两性蛋白质（如P_0、PLP、MAG）合成于粗面内质网，经过高尔基复合体处理后，以分隔的囊泡运至髓磷脂膜的外轴系膜处。可溶性蛋白质，如MBP，产生于结旁区的游离多聚核糖体，然后结合到（可能在CNP的帮助下）主致密线的交界面。

当髓鞘由数层增厚至约300层（在PNS）时，轴突的直径也由1μm增到15μm，节间段则由150μm增加至1500μm长（Williams和Wendell-Smith 1971）。肌动蛋白和微管蛋白见于髓磷脂，尤其在结旁区和施－兰切迹。可能，在髓鞘螺旋状形成中存在收缩过程。但是，由于整体生长包括长度、内外半径和厚度的增加，随着半径增加时在中间线的滑动，一些结构成分会参加到生长的膜中去。

在胚胎晚期和生后早期，髓鞘形成并非在身体各部同时出现。各神经和传导束都有其自身特有的时间模式，而后者与其功能的成熟程度有关（Ochoa和Mair 1969a,b）。

中枢与周围的过渡区

中枢与周围神经系之间的过渡是逐渐的，通常这一过渡

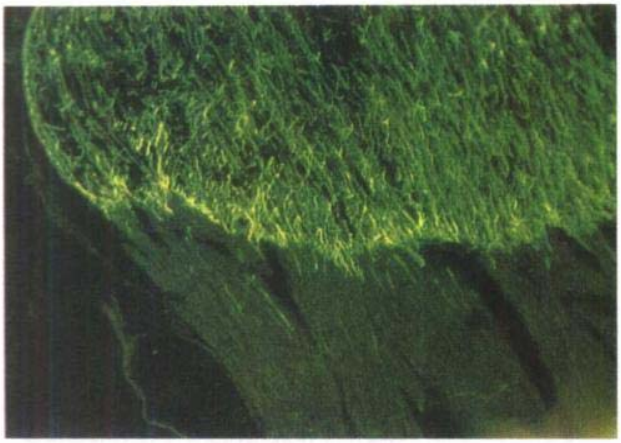

图8.62 大鼠三叉神经感觉根。中枢和周围连接部切片，神经胶质原纤维酸性蛋白（GFAP）免疫荧光染色染色阳性物见于中枢神经系统的星形胶质细胞，而不是周围神经系统的施万细胞（伦敦Guy大学医科牙科联合学院解剖学与细胞生物学系Martin Sadler供图）。

在与脑和脊髓的神经根附着处有一定距离的地方（图8.62）。含有CNS和PNS组织的神经根节段称为CNS-PNS移行区（TR）。除了节后自主神经元外，在PNS的全部轴突都要经过TR。在巨视下，当向脊髓或脑追踪神经根时，可见每条神经根分为数条细的小根（rootlets），小根又再分为微根（mini-rootlets，图8.63）。根和小根的排列依干根是腹根、背根或脑神经根而定。在脊神经背根，主要的干根分为扇形的小根和微根，后者沿背外侧沟依次进入脊髓；在某些脑神经，微根在TR的中枢端集中起来，像由白质构成的树桩样进入脑（Berthold等1993）。

显微镜下，TR的特征是有一个轴心的CNS成分和周围的PNS成分。在人，感觉神经的TR比运动神经的更靠周围。TR的尖端称胶质顶（glial dome），其凸面向远侧。超微结构上，顶的中心由具有CNS典型组构的纤维组成，由星形细胞的外套围绕（相当于外胶质界膜）。由套发出许多突起—胶质条纹（glial fringe）进入周围神经的神经内成分，在那里与神经膜细胞相交错。星形细胞形成一个疏松的网让轴突通过。周围的有髓纤维一般在郎飞结处通过TR，称为PNS-CNS复合结（PNS-CNS compound node，Carlstedt 1977）。在该结的远侧有神经膜细胞微绒毛构成的冠和富于线粒体的结旁胞浆；中枢侧有少数星形细胞突起，与轴膜接触。在第1骶神经根（猫）4～5个结与一个星形细胞的突起相联系，这种结－星形细胞的关系可能是这些边缘结所特有的。但在某些有髓纤维，中枢－周围过渡在结间区，中枢髓磷脂套入外面的周围髓鞘内。在小根内，轴突进行了一定的重新排列。此外，许多最粗的无髓轴突在穿过TR时也被薄层髓鞘围绕。

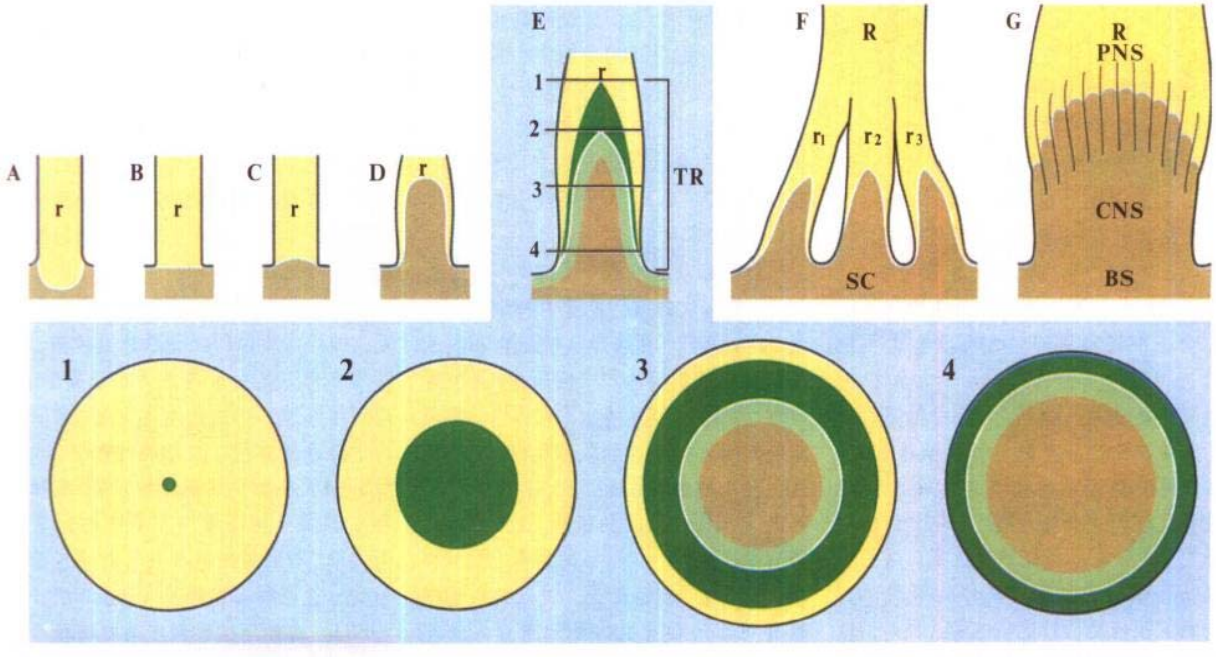

图8.63 脊髓与神经根连接部结构示意图。A至E示中枢－周围神经系统交界线形态特点，A示凹形交界线（白线）和内翻型过渡区；B示位于神经小根（r）与脊髓交界水平的平坦交界线；C和D分别示凸形及拱形交界线，中枢神经组织稍微（C）或明显（D）突入神经根内，棕色部分示中枢神经组织，神经胶质缘未被显示；E示尖锐分界线，TR示过渡区范围，下方各图（1～4）示4种不同位置的TR横断面外观及其内部结构。黄色＝神经内膜层，深绿色＝神经胶质缘，浅绿色＝套层，棕色＝核心层；F示神经根－脊髓交界处，神经根（R）分支形成小根（r），每个小根都有自己的过渡区，并分别与脊髓（SC）相连；G示脑神经根（如听神经）－脑干交界处，神经根内的周围神经系统（PNS）成分分成一束紧密排列的细根，每一细根都有一个过渡区，在中枢神经系统一侧，这些细根又重新合为一体。BS代表脑干。

周围神经系内轴突的再生

当哺乳动物的一条周围神经被压碎或切断时，损伤远侧的所有纤维（有髓或无髓）均发生沃勒变性（Wallerian degeneration）。自从Waller在1850年记述了这种现象以来，损伤时神经内细胞变化的时空后果已有广泛的资料证明。最近，分子生物学技术和分子遗传学技术开始揭示这些变化的分子基础。

轴突切断后神经元胞体内的反应和决定神经再支配特异性的因素超出了本书的范围，读者可参阅Lieberman（1971），Sunderland（1978），Fawcett和Keynes（1990）等的文献。

损伤后发生在神经束内的主要事件可归纳如下：

- 轴突碎裂和髓磷脂溶解。
- 血源性的骨髓单核细胞进入神经内膜。
- 巨噬细胞侵入神经膜细胞基板管清除细胞碎片。
- 在损伤的近侧段神经膜细胞增生并向整个远侧段延伸。
- 轴突出芽和轴突及神经膜细胞由近侧段生长。
- 在整个远侧段形成Büngner带（位于基板管内的静止神经膜细胞柱）。
- Büngner带被再生的轴突穿过。
- 轴突－神经膜细胞的关系建立，在整个远侧段由近至远开始披髓。
- 靶结构的神经再支配和功能恢复。

上述6种实质性事件在损伤后2－3周内出现，无论损伤的类型如何（即不论当神经被压碎时近侧段和远侧段仍在神经周膜内连续或切断后两段被间隙完全分离）。当然，远侧段轴突的重新定位在压碎后要比切断后容易得多。

周围神经系的恢复包括两个互相连续又彼此重叠的过程：急性“创伤愈合期”和轴突寻找靶的慢性期。这些在损伤部位分子和细胞事件的级联与其他组织损伤后的情况很相似。同时，轴突由近侧段开始长出，这在最初的创伤愈合后可能持续长时期，最后可能失败。例如，在临床实践中，损伤可引起软组织受累，通常伴有严重的神经断端挫伤；组织的丧失导致神经断端出现长的间隙；外来体污染和感染（尤其是猎枪和高速圆形物所致的损伤）。而且，要重新生长的距离（无论是断端之间的间隙还是在远侧段内的距离）可能有许多厘米长。当轴突到来时，慢性去神经的施万细胞可能不会对长入的轴突发生反应。因此，在人的功能恢复可能是令人失望的（Sunderland 1978）。下面简短介绍最近所知的关于实验动物周围神经损伤后修复的情况。它们对损伤的基本反应与人没有显著差别。

早期改变 压碎或切断后最早的形态学改变之一是在整个远侧段和近侧段远侧端内细胞骨架的崩解。这可能被进入损伤轴突的Ca^{2+}内流激活Ca^{2+}依赖的蛋白激酶（与轴浆微管和微丝的破坏有关）所媒介（Schlaepfer 1974）。钙离子在沃勒变性中起着中心作用。Ca^{2+}浓度的实验性处理表明，将Ca^{2+}由损伤处排除可显著延迟轴突的崩解（Schlaepfer 1979; de Medinacelli和Church 1984），而增加神经膜细胞胞浆内可溶性Ca^{2+}则引起髓磷脂溶解（可能是通过激活Ca^{2+}依赖的磷脂酶，Smith和Hall 1988）。胞内可溶性Ca^{2+}水平的变化可能还有其他的作用，例如，在沃勒变性时神经膜细胞NGF-受体基因上调是由于Ca^{2+}内流的结果（可能由Na^{+}/Ca^{2+}膜交换蛋白媒介，Thomson等1993）。

髓磷脂崩解在损伤后48小时内开始。髓鞘形成的结间段变为特殊的串珠状。这些串珠（髓磷脂“卵圆体”）后来降解为板层状碎片和中性脂滴，再被管内细胞的吞噬作用清除。在体内，髓磷脂的崩解开始于神经膜细胞内，在外源性巨噬细胞出现以前（Stoll等1989），可能是来自神经膜细胞的Ca^{2+}依赖的磷脂酶A_2（PLA_2）激活的结果（Paul和Gregson 1992）。但是，进入的巨噬细胞可能与沃勒变性的第一星期大量的髓磷脂降解和清除以及远侧段轴突PLA_2水平的升高有关（Trotter和Smith 1986）。

巨噬细胞的作用 在损伤后第2周，神经膜细胞基板管内所见的许多负荷碎片的细胞就是进入的巨噬细胞。这些细胞后来离开基板管，缓慢地从神经内膜消失。虽然某些负荷脂质的泡沫状巨噬细胞仍然存留在神经内膜内达数月之久。沃勒变性中巨噬细胞数目的实验处理表明这些细胞是损伤反应的必要成分（Beuche和Friede 1984, 1988; Lunn等1989）。已知在其他组织的创伤修复过程中，巨噬细胞释放许多种类的生物活性物质，这些物质能促进吸引更多的炎性细胞，扩大巨噬细胞媒介的组织清创，增加细胞外基质形成中的基因表达，刺激血管形成（ten Dijke和Iwata 1989）。除了这些一般的功能外，进入近侧段的生长端和远侧段分支的激活的巨噬细胞可能还有组织特异性功能。它们可通过释放白细胞介素－1刺激神经膜细胞和成纤维细胞分泌NGF（Heumann等1987）；处理并递呈来自髓鞘的产物至神经膜细胞，作为分裂原（Baichwal等1988）或在再生轴突的髓鞘形成中再利用（Stoll和Muller 1986）。

关于存留在神经内膜的巨噬细胞的作用或吸引循环中骨髓单核细胞至损伤的神经的信号性质知之甚少。设想，急性去神经支配的神经膜细胞与巨噬细胞的吸引有关，这是直接通过产生一种化学吸引剂（或许是对丧失轴突接触的反应）和／或间接地通过引起髓磷脂崩解（Hall 1993）。

神经膜细胞增殖 在手术后的2个星期，神经内膜内的细胞数急剧增多。这种增多部分是由于内源性神经膜细胞、成纤维细胞和内皮细胞的增殖，部分是由于外源性骨髓单核细胞的吸引。损伤后3～4天神经膜细胞开始分裂。在神经再生时调节神经膜细胞增殖的因素尚未明确。神经膜细胞最初可对来自髓磷脂的分裂原和轴突碎片（Baichwall等1988），或对存在于创伤处的细胞因子如TGFβ1发生反应（Ridley等1989）。后来，由于神经膜细胞迁移出神经断端，它们可继续对创伤处增多了的纤维连接蛋白发生反应而分裂（Lefcort等1992），或者，当它们与再生的轴突相互

作用时对神经元性的分裂原发生反应(Ratner等1989)。最近，有几种胶质细胞生长因子(GGF，神经调节蛋白家族的成员)已被证实至少在体外为神经膜细胞分裂原(Marchionni等1993)。设想GGF通过激活原癌基因neu/erbB$_2$编码的酪氨酸激酶受体刺激神经膜细胞分裂(原癌基因neu编码一个185kD的酪氨酸激酶受体－P185^{erbB2}，后者表达于周围神经系神经膜细胞的表面)。在发育过程中，神经调节蛋白转录表达于运动和感觉系统，但在成年的神经则表达下调(Mudge 1993)。有意义的是neu在损伤后以高水平表达于神经系统，这与neu和GGF在周围神经系再生中的作用是一致的(Cohen等1992)。

再生的轴突并不立即进入远侧段的微环境(除非神经的两端是连续的)，而是被新形成的神经膜细胞和小束的神经周样细胞伴随着由近侧段向外生长。这种神经膜细胞和轴突的走出可被切断后存在于神经膜细胞和再生轴突上的纤维连接蛋白受体α5β1的上调所调节，也受到伴随的存在于损伤区的纤维连接蛋白的表达增加所调节(Komiyama等1991; Lefcort等1992)。神经膜细胞是最重要的，如果神经膜细胞不伴随着轴突迁移，就不会发生有意义的轴突长出。

远侧段 再生的轴突向着远侧段的方向生长(只要两端间隙不超过1－1.5cm长)，这可能是对由断端释放的或由断端长出的细胞所释放的营养因子的反应。远侧段对再生轴突的强有力的神经营养和神经趋向性影响(Politis等1982; Scaravilli 1984)被认为是神经膜细胞本身的功能。神经膜细胞是神经营养因子的重要来源，如NGF、BDNF(脑源性神经生长因子)和CNTF(睫状神经生长因子)(Korsching 1993)。虽然在正常的神经很难测到BDNFmRNA和NGFmRNA的水平，但在轴突切断后两种因子的表达明显上调，并且BDNF的最终水平比NGF高10倍(Meyer等1992)。CNTF水平(在正常能产生髓磷脂的神经膜细胞含量高)则在切断神经的远侧段明显降低(Friedman等1992)，因为CNTP缺乏一种信号序列，故不能正常分泌。设想CNTP作为一种"损伤因子"由损伤的神经膜细胞释放并被递呈给轴突(Thoenen 1991; Curtis等1993)。

在创伤后胶质增生中产生的神经膜细胞呈现类似正常成年不能产生髓磷脂的细胞的分子表型：NGF受体、GAP-43、GFAP、L1和N-CAM基因表达在远侧段神经膜细胞上调，而髓磷脂蛋白基因则显著下调，直至髓鞘形成开始(Tacke和Martini 1990; Thomson等1993)。在发育过程中媒介重要的轴突－胶质相互作用的分子的重新出现和上调与神经膜细胞在轴突再生中的关键作用是一致的(Johnson等1988)。神经膜细胞不仅产生神经营养因子(上述)，也提供促进轴突延长的分子角色(直接通过表面表达L1、N-CAM、NGF-受体；或间接通过层粘蛋白、粘连素等插入基板)。

如果轴突不能到达远侧段，或延迟到达几个月，则位于慢性去神经的Büngner带内的神经膜细胞就不再分裂而变为静止的细胞，最后消失。其含义对于人类神经的修复(尤其是对二级修复)是很明显的。

显然，周围神经系再生的轴突无论是由近侧段与神经膜细胞相伴长出，或进入远侧段的Büngner带都要遇到适当的赖以生长的物质。在中枢神经系统，创伤轴突的微环境不允许其再生。但是，许多中枢神经系的轴突能长入存活的周围神经移植物，这可能是对其中神经膜细胞提供的有利环境的反应(Benfey和Aguayo 1982)。

效应器神经元的周围末梢

在各种类型的效应器末梢中，研究得最广泛的是支配肌肉(尤其是骨骼肌)的末梢。所有这些神经肌(neuromuscular)或肌神经(myoneural)连接(junctions)是一些区域，在那里，神经元的胞浆特化，使递质释放于邻近的肌纤维表面，引起电学状态改变，导致收缩。由于它们与中枢神经突触的相似性以及功能研究比较容易，我们关于神经递质的许多知识都是来自对神经肌连接(而不是对中枢突触)的研究。

除了对肌肉的神经支配外，效应器神经元还有末梢终止于或靠近其他具有各种活动能力的细胞，例如腺体(分泌运动末梢)、肌上皮细胞和脂肪组织。根据实验资料，设想神经纤维也能通过它们对胸腺内T淋巴细胞成熟的影响，调节免疫反应(见后)。还能调节那些传统观点认为不受神经控制的许多其他尚不十分理解的组织活动。诚然，神经内分泌细胞对激素分泌的影响已为人所熟知，但其他部位的更精密的神经控制可能在维持身体许多部位的稳定中起主要作用。

骨骼肌的神经肌肉连接

这些连接的一般结构已述于前。神经末梢是躯体运动纤维的末端分支，每一分支支配几根至数百根肌纤维。这种数字关系决定运动控制的精确性。运动终末的精细构造随所支配的肌肉类型而异。可分出两种主要的末梢：梭外肌纤维所具有的典型"斑块状"(en plague)末梢和梭内肌纤维所具有的"板状"末梢(plate endings)，后者还包括眼外肌的"葡萄状"(en grape)末梢和梭内肌纤维的"蔓状"(trail)末梢(Harker 1972; Barker 1974)。在第一种类型，每一根轴突

末梢（终树突 telodendron）一般以盘状的运动终板（motor end plate）终止于肌纤维的中部（图8.64-66）。在第二种类型，轴突有许多次级分支，形成沿肌纤维伸展的一团小膨大（图8.64）。斑块状末梢一般引起动作电位迅速传导至肌纤维的所有部分，而葡萄状末梢只在几个点兴奋肌纤维。两种类型都有一个特化区－底板（sole plate），该处许多肌细胞核聚集于颗粒状的肉浆内。在超微结构水平，底板含有许多线粒体、内质网、高尔基复合体（图8.65，66）。神经终支被接受于底板表面的一条浅沟（原裂）中，由此发出许多褶伸长一短距离至其深面的肉膜（次裂）。轴突终末含有线粒体和许多透亮的直径60nm的球形囊泡，类似突触前终扣。囊泡聚集成团，附着于突触前膜。运动末梢的鞘是施万细胞（终末胶质 teloglia），后者的胞浆突起伸至突触间隙附近。神经末梢和肌细胞的膜被30－50nm的间隙隔开，其间有基板插入。基板随底板表面的皱褶深入次裂，该处有相关细胞合成的各种粘附分子。

“快”肌和“慢”肌的斑块状末梢有所不同：前者的肉膜沟较深，突触前囊泡较多（Padykula和Gauthier 1970）。冰冻断裂研究表明，在靠近突触前膜的肉膜皱褶的嵴处有许多膜内小颗粒（Heuser等1974），代表着ACh受体。与此相对，轴膜轻微凹陷，囊泡成团地沿沟的边缘分布，该处可能是囊泡释放递质的主要部位，即突触的“活性区”（active zone）。还可见到附有突触囊泡的微管，像在中枢突触那样（Gray 1978）。

生理和药理学研究（Katz和Miledi 1965）表明，神经与骨骼肌的连接是胆碱能的，释放的ACh改变肌纤维的离子通透性。神经递质释放后最早的变化是分极电位（graded potential）的出现。当肉膜的去极化达到特定阈值时，就在肉膜上引起全或无动作电位，后者继而在整个细胞表面迅速传播并经肉膜的凹陷（横管）传向胞内物质（见前），引起肌纤维收缩。单个神经冲动到达引起的ACh释放足以激发一次动作电位。但由于ACh被存在于底板肉膜表面的乙酰胆碱酯酶（acetylcholinestrase，AChE）迅速降解，单个神经冲动只能产生一次肌肉动作电位，故神经和肌肉动作电位的关系是1:1。肌纤维的收缩受控于运动神经元的发放频率。但是，即使是静止的肌纤维，分散发生的单个去极化也不断出现（微终板电位 minature end plate potential），但是太小，不能引起收缩。其可测量的幅度是以最低水平为单位的系列，指示神经递质是以量子（quanta）的倍数释放的，即使是在静止的状态（可能由于缓慢的漏出）。经计算引起这些最小单位变化所需的ACh的量相当于一个突触小泡所含的ACh（Katz和Miledi 1965）。

AChE可用组织化学方法显示存在于神经肌连接的间隙中。用电鲼（Torpedo）电器的特殊运动终板作实验，此酶定位于肉膜靠近活性区的部位。此种递质可被箭毒（curare）、α-银环蛇毒素（海蛇毒素）、黑蜘蛛毒素和其他毒素所阻断。这些毒素均与烟碱乙酰胆碱受体分子不可逆地结合，导致神经肌连接的麻痹（Miledi等1971）。若AChE被抑制（如毒扁豆碱eserine），则递质积聚，其作用加强，导致强直性痉挛。神经肌连接可部分被高浓度乳酸所阻断，如在某些类型的肌肉疲劳（Miledi等1971）。ACh受体在神经肌连接处的集聚

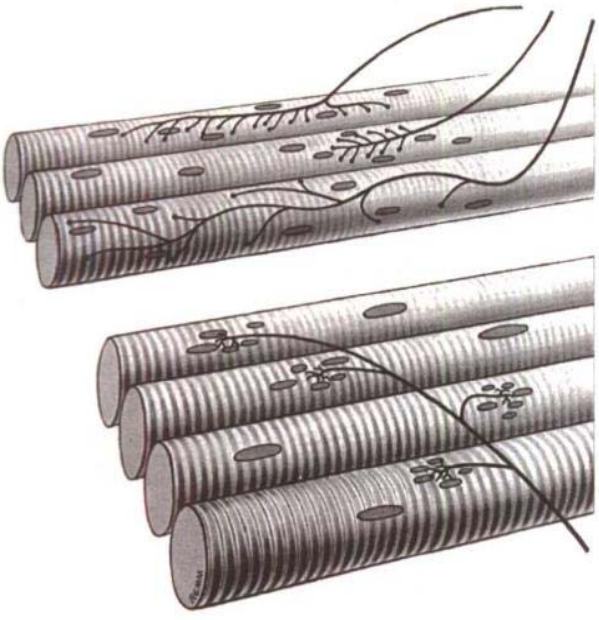

图8.64 横纹肌神经支配类型模式图。下图示斑状α传出神经末梢，上图示支配范围较广的束条状和葡萄状γ传出神经末梢。

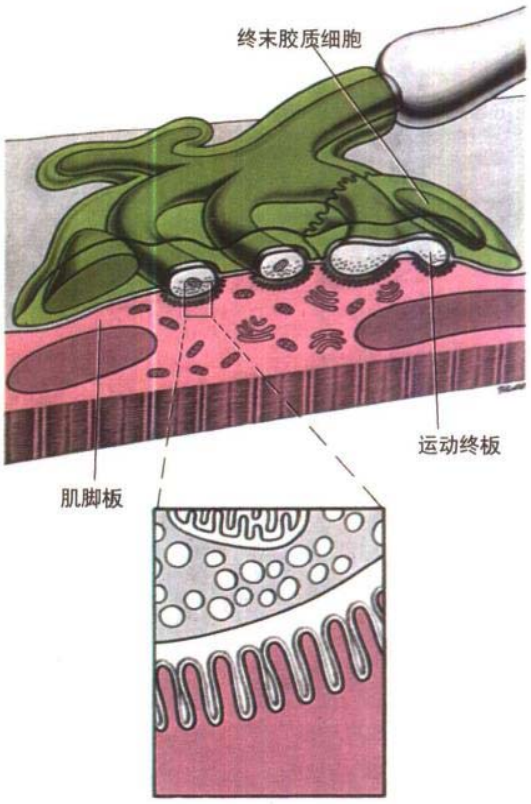

图8.65 斑状神经－肌连接结构模式图。下图为上图之局部放大，示肌膜内褶形成的突触下小槽、基板和轴突终末内的突触小泡。

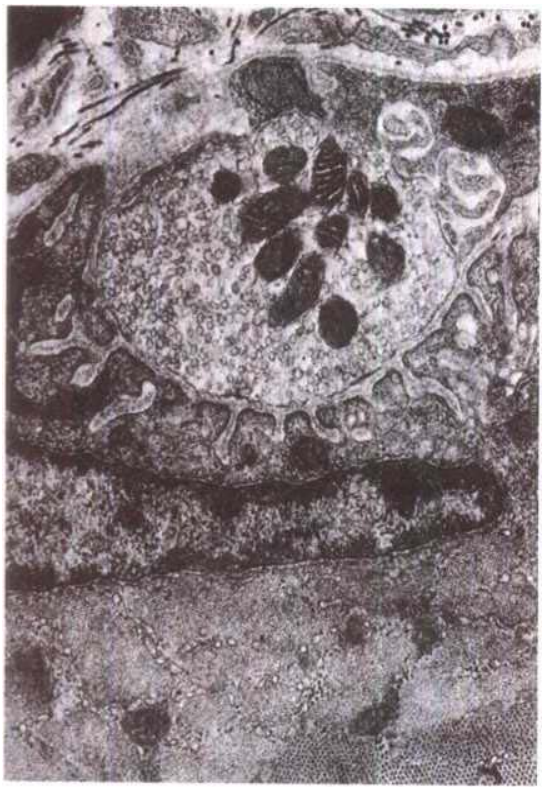

图 8.66 横纹肌神经－肌连接电镜像。示位于肌膜槽内的运动终板（上），其中含有突触小泡。肌膜槽则进一步凹陷形成脚板的次级突触间隙（下）（伦敦国家神经病医院神经生物学科 D N Landon 供图）。

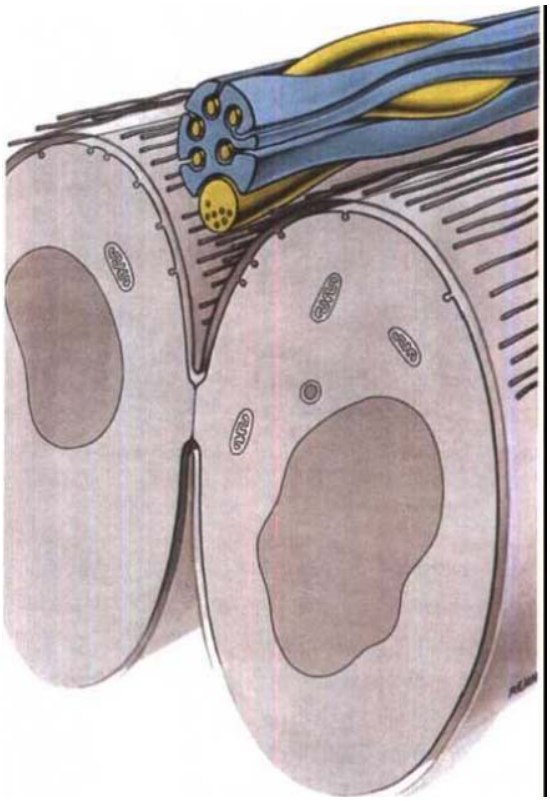

图 8.67 自主神经－肌连接模式图。可见一组无髓神经纤维（上）和平滑肌纤维（下），施万细胞（蓝色）间断性地形成裂隙以暴露含有突触小泡的轴突。

除了其他因素外依赖于细胞外蛋白质－argin（凝集蛋白）的存在，后者由运动神经元合成，能引起细胞骨架附着于肌细胞内的 ACh 受体分子，防止受体分子向外弥散（见 Nastuk 和 Fallon 1993）。详见 Duchen 和 Gale 的综述（1985）。

自主运动神经末梢

与骨骼肌的情况不同，自主神经末梢一般不紧密接触肌细胞，而与肌细胞表面有一定距离（Richardson 1962）。无髓的自主神经轴突分支为尖细的、有膨体的侧支（图 8.67）。在传递区，成团的突触小泡位于膨大的轴浆区，施万细胞退缩，使轴突位于浅沟内，从而提供了轴突与肌细胞之间的弥散途径。在交感神经纤维（sympathetic fibres），小泡一般具有致密核心（dese-cored，见前），其位置相当于特殊的儿茶酚胺荧光（对甲醛蒸汽固定的标本用荧光观察，Falck 和 Owman 1965）或乙醛酸法的阳性反应部位。除去甲肾上腺素外，它们还含有参与儿茶酚胺合成和降解的酶。其他直径 100nm 的小泡也常见到。

去甲肾上腺素（noradrenaline）是交感神经节后末梢的递质，肾上腺素（adrenaline）存在于肾上腺的嗜铬细胞（chromaffin cells）。每一种含有儿茶酚胺的突触小泡可在电镜下区别。在实验中，用利血平（reserpine）可引起儿茶酚胺释放，它是一种有价值的研究工具，在临床上也是有用的。释放后某些递质借胞饮再吸收入轴突，再利用或降解。交感神经末梢含有降解儿茶酚胺的单胺氧化酶（monoamine oxidases），此酶的控制在临床上对中枢和周围交感神经功能的调节是重要的。

在副交感（parasympathetic）末梢是透亮的球形小泡，类似于骨骼肌的运动终板。许多证据表明，它们是胆碱能的（cholinergic）。类似的末梢见于某些交感神经终末。它们除了作用于非神经组织外，某些胆碱能末梢可引起邻近交感终末的儿茶酚胺释放。

Burnstock 等记述了第三种自主神经元（Burnstock 1975）。它们可称为“非肾上腺素能、非胆碱能末梢”，现在认识到它们含有多种具有递质性质的化合物（见 Burnstock 1986），含于不同形式的突触囊泡内。其内结合的腺苷三磷酸（ATP，一种核苷酸）可能是这些末梢的递质，分类为嘌呤能（purinergic）神经。典型的轴突含有大的有致密核心的直径 80－200nm 的囊泡（大不透亮囊泡 large opaque vesicles），聚集于沿轴突一定距离的膨体内（图 8.68）。这些纤维存在于哺乳动物的许多部位，包括消化管肌层和括约肌、肺，血管壁、尿生殖道和中枢神经系。在肠壁，神经元胞体位于肌间神经丛，其轴突向尾侧行走数毫米，主要支配环形肌。嘌呤能神经元接受节前交感神经元的胆碱能调控。嘌呤能终末主要使肌细胞过极化，使肌肉松弛。例如，引导蠕动波，开放括约肌等，可能在胃充盈时引起反射性扩张。类似其他的自主神经末梢，其递质释放是通过距离靶细胞 100nm 膨体处的胞吐。

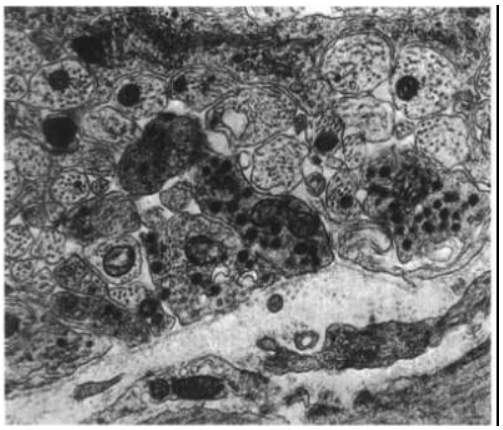

图8.68 肠肌间神经丛中一组自主神经轴突电镜像。可见较大的含有致密核心的小泡是所谓的嘌呤能系统的典型小泡（见正文）；另一种较小的儿茶酚胺型小泡（左下）也可见到。×40000

除了这些普遍存在的神经递质外，还有一些其他的递质在身体的不同部位释放：5-羟色胺、P物质、生长抑素、血管活性肠肽、降钙素基因相关产肽（CGRP）及一氧化氮。这些化学物质和相关的酶系可用免疫组化和药理学方法显示。

自主传出神经的分支类型与其效应有关（Burnstock 1970）。在活动扩散缓慢的平滑肌，一个神经元可支配许多肌细胞，具有突触的膨体与肌细胞间的距离较大（50nm或更大）。在快传导的平滑肌，由于控制较精确（如虹膜或输精管），神经支配比较局限化，分支较少，也较靠近肌细胞表面（15～20nm）。神经终末有时被包围在肉膜内（Burnstock 1975）。由自主传出神经支配的其他组织包括腺体、肌上皮细胞、脂肪和淋巴组织。

感觉神经元的周围末梢

感受器的一般特征

正如经常提到的，有机体对其环境的反应需要适当受体的存在来察觉对生存有重要意义的各种参数。虽然单细胞生物（如原生动物门）没有这种特化结构，但能通过其胞膜的特化成分来检测温度、渗透压、浓度、光线和其他环境性质的改变。在比较高等的动物，这些环境的变动被分化的能选择并精确地反应的细胞所记录。这些细胞就是感受器，它们有多种形式，但在哺乳动物（除少数例外）它们有共同的结构特征，介绍如下：

根据与神经系统的关系感觉器官有3种主要形式。第一种，神经上皮受体（neuroepithelial receptors）：感受器是神经元，神经元胞体位于靠近感觉面，轴突延伸进入中枢神经系与第二级神经元相联系，此种形式在哺乳动物的惟一例子是嗅上皮的感觉细胞，但在许多无脊椎动物它是主要型式。因此，可看做是种系发生上原始的型式。第二种，上皮感受器（epithelial receptor），感受器是修饰了的感觉上皮，被初级感觉神经元支配，后者的胞体位于中枢神经系附近。这种型式受体的激活引起兴奋自感受器跨过突触间隙的神经传递。例如，味觉和听觉感受器。在味觉感受器，每个细胞都不断地由周围上皮更新（像其他类似的感觉器那样，见后）。视觉感受器在形成和关系的许多方面与之类似，它由脑室的壁发展而来，但不存在更新。第三种，神经元感受器（neuronal receptor），是初级感觉神经元，其胞体位于脑脊神经节，周围突止于感觉末梢。所有的皮肤感觉和本体感觉可能都属于这种型式，但其感觉末梢可以是有被囊的或连接到特殊的中胚层或外胚层成分，后者构成感受器的一部分。其中神经外的细胞并不必需兴奋，但可为神经元的兴奋提供良好的环境或以某种方式对神经元的兴奋进行修饰。

感受器反应 由刺激发生到电信号向中枢神经系传导的事件受到了广泛的研究（Granit 1962），但仍有许多问题没有解决。为了方便，将这一过程分为几个阶段：有效刺激的保持；感受器表面的刺激变为分级电位改变（感受器电位receptor potential）并加以传导；引起全或无动作电位传导至中枢神经系。所有这些过程可以都发生在感受器（在感受器处可以是神经元，或部分是感受器、部分是支配它的神经元，像上皮感受器那样）。

传导依刺激的型式而不同，但在所有的感受器都有刺激引起的感受器膜对某些离子通透性的改变和去极化（在视网膜则为过极化）。为什么刺激引起这些变化尚不清楚。在机械感受器它可能涉及膜结构的变形，通过张力或电压敏感的传导蛋白分子导致离子通道开放；在化学性感受器，情况可能类似ACh在神经肌连接处的作用（见前），即受体蛋白被与刺激结合的分子所改变，再引起离子通道开放。视感受器在许多方面类似化学感受器：光引起感受器蛋白的改变（后述），后者又引起第二信使释放而影响膜的通透性。

渗透压感受器可能类似机械感受器，但不是对机械变形而是对水的渗透性内流或外流发生反应。在一些鱼类，有一种值得注意的传导型式存在于电感受器，它能感受因动物自身生物电过程引起的电场变化或其他个体或牺牲品引起的电场变化（Lissmann和Machin 1958）。至今此种型式的感觉机制还未见于人类。

感觉末梢对刺激的量化反应有很大差异，而且依据感觉系统的功能设计而有很大的灵活性。虽然随着刺激水平的增加，兴奋性也升高是一种普遍的型式（正反应"on" response），但某些感受器却对刺激减少发生反应（负反应"off" response）。甚至未刺激的感受器也表现出不同的自身活动，在这种背景基础上，随着刺激水平的变化出现活性升高或降低。当刺激维持在一个固定的水平，在所有的感受器都有一个初始的爆发（动力相）和随后的逐渐适应于稳定水平（稳定相）。虽然所有的感受器都表现出这两个时相，其中之一可能是占优势的，这就产生了快适应（rapidly-adapting，敏捷型）末梢（准确地记录刺激开始的频率）和慢适应（slowly-adapting，迟钝型）末梢（发出恒定幅度的刺激信号），例如，位置觉。动力相和稳定相反映在感觉电位的幅度（amplitude）和持续时间（duration）上，也反应在感觉纤维的动作电位的频率（frqueney）上。引起一个感受器发生反应的必需的刺激强度

(即阈水平threshold level)在不同的感觉器差别很大(根据所需的额外刺激强度确定)。

感受器的功能分类 可通过不同的方式对感受器加以分类。例如，依据感受器特别容易感受的特殊的能量形式，如对变形(触、压、声)发生反应的机械感受器(mechanoreceptors)、化学感受器、光感受器、温度感受器和渗透压感受器(对渗透压发生反应)。某些感受器选择性地对一种以上形式的刺激发生反应(多型感受器polymodal receptors)，它们通常有高阈值，对损伤刺激发生反应，伴以兴奋和疼痛(即伤害感受器)。

另一种广泛使用的较为人知的分类法，是根据在体内的分布和作用将感受器分为外感受器、本体感受器和内感受器。外感受器和本体感受器是神经系统的躯体传入部分；内感受器是内脏传入通路的感受器。

外感受器(exteroceptors) 这些感受器对外界刺激发生反应，位于或接近身体表面(Sinclair 1967)。它们可再分为一般或皮肤感受器(general or cutaneous sense organs)和特殊感觉器(special sensory organs)。一般感受器包括皮肤内和毛囊附近的"游离"的和有被囊的神经末梢；特殊感觉器是嗅、视、听、前庭和味觉感受器。

本体感受器(proprioceptors) 它们对深层组织尤其是运动系统的固有刺激发生反应，与探究运动、机械应激和位置姿势有关，包括高尔基神经腱器、神经肌梭、环层小体(Pacinian corpuscles)及关节和前庭感受器的末梢。本体感受器被肌肉收缩、关节运动及体位(或部分体位)改变所刺激，对肌肉运动的协调、肌肉收缩的等级和平衡的维持是非常必需的。

内感受器(interoceptors) 包括内脏、腺体和血管壁的感受器，其末梢有"游离"神经末梢、有被囊末梢及与特殊上皮细胞相联系的末梢。神经末梢存在于内脏器官壁的各层、在血管壁外膜很多。这些末梢的性质及其详细结构在许多情况下尚不完全清楚。有被囊的末梢存在于心、血管外膜、胰腺和肠系膜。"游离"神经末梢也存在于心内膜、疏松结缔组织、所有肌肉的肌内膜和结缔组织。

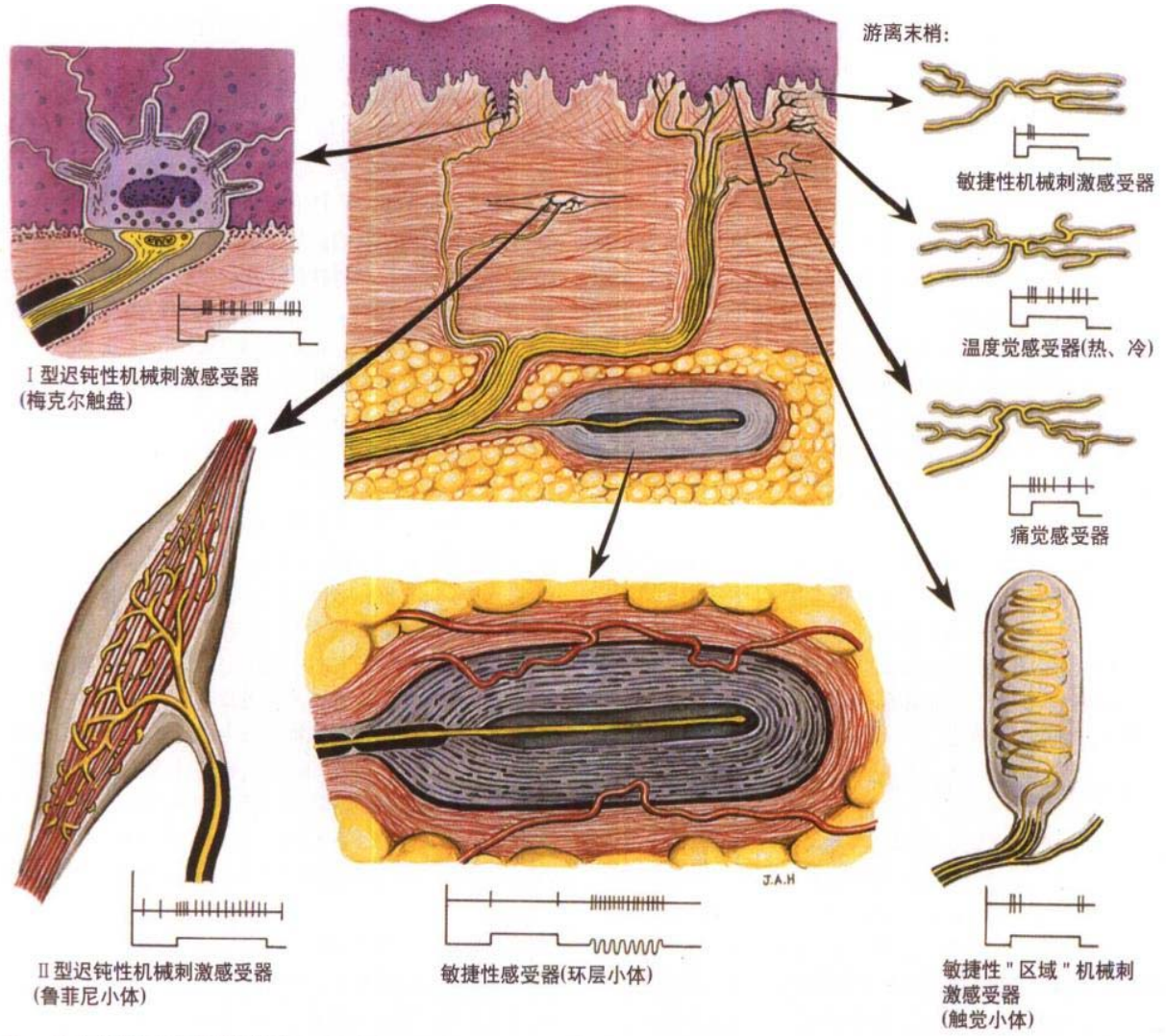

图 8.69 一般传入神经纤维感觉末梢的主要类型模式图(神经－肌、神经－腱、毛发等类型省略)。

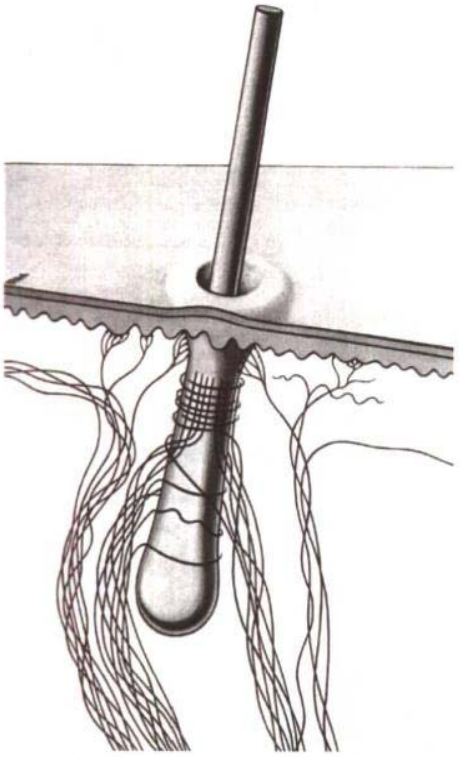

图8.70 大毛囊的神经支配模式图。粗细两种轴突终末终止于毛囊中上段，其分支有的环行，有的纵行。与梅克尔细胞有关的神经末梢环绕在毛囊的颈段。

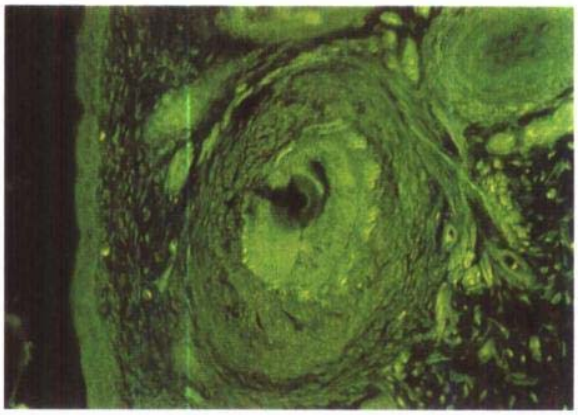

图8.71 毛囊横断面。示其周围的感觉神经末梢。神经丝免疫荧光染色(黄色)，×250(伦敦Guy大学医科牙科联合学院Samantha Negus提供标本)。

内脏神经末梢一般不对作用于外感受器的刺激发生反应，也不对局部的机械和温度刺激发生反应。但由于过度肌肉收缩引起的紧张则常导致内脏疼痛（尤其是在病理情况下），这种疼痛往往定位不准确，位置深。

内感受器包括血管的化学感受器和压力感受器，与血流和血压的调节及呼吸的控制有关。

对伤害性化学物质或损伤的机械刺激发生反应的伤害感受器广泛分布于消化道和呼吸道上皮，它们可引起保护性反射。

小结 这种分类模式是人为的，因为许多结构上相同的终器形式存在于上述所有3类感受器中，而且，它们的活动与中枢神经系密切相关。因此，为了方便起见，下面介绍感受器的结构分类。但这种分类也是人为的，因为在某些情况下，相似结构的末梢可能具有不同的生理功能，而功能分类可能具有更深远的意义。

一般感觉末梢的结构分类

除了按功能分类外，感受器(除了特殊感觉的感受器外)还可在形态学基础上根据结构特征加以分类（图8.69-77）。这种分类有多大的机能意义值得讨论。使这种分类复杂化的因素包括与年龄、再生、局部位置关系和种属差异等相关联的受体结构的变化。由于对许多感觉末梢缺乏一致的结构定义导致命名的混乱。某些感受器局限于一种组织或几种组织，另一些感受器则存在于许多部位。一般可分为：游离神经末梢（free nerve endings）：形成丛或以不与其他类型细胞有特殊联系的形式分布；有被囊的末梢（encapsulated endings）：一群特化的非神经细胞包围神经细胞的突起；表皮末梢(epidermal endings)：感觉纤维附着于特化的非神经细胞或组织（Bannister 1976）。

游离神经末梢 分支成丛的游离神经末梢（free nerve endings）存在于许多部位。它们见于所有结缔组织，包括真皮、筋膜、器官的被囊、韧带、肌腱、血管外膜、脑膜、关节囊、骨膜、软骨膜、哈弗（Haversian）系统、腹膜壁层、内脏壁和所有肌肉的肌内间隙。它们也支配皮肤、角膜、口腔、消化道、呼吸道及其腺体的上皮，但在上皮内它们没有神经膜（Schwann）细胞，代之以上皮细胞包绕（这样，或许就不是“游离”末梢了，见Cauna 1966）。

来自游离神经末梢的传入纤维有髓或无髓，往往是直径小、传导速度慢的Ⅲ类（Aδ）或Ⅳ类（C）纤维（见前）。若为有髓纤维，则其末梢为无髓，至末端还缺乏施万细胞。电生理学记录表明这些末梢具有几种感觉形式。在真皮，某些末梢对适当的冷、热（温度感受器）、轻度机械接触（机械感受器）、损伤性热、冷或变形（单一型伤害感受器）或各种损伤性刺激（多型伤害感受器）发生反应。在深部组织的类似纤维也可以对极端状态和感受（如疼痛）发出信号。角膜、牙髓和骨膜的游离神经末梢在功能上可能完全是伤害感受器（见Kruger 1987以及后述的真皮感受器）。

与表皮结构相关的特殊末梢 与毛囊有关的末梢（terminals associated with hair follicles）是位于深部真皮丛内的有髓纤维，其数目、粗细和形式与所支配的毛囊的大小和型式有关（Cauna 1966）。在针形（lanceolat，柳叶刀形）或栅形（palisade）末梢，纤维恰在皮脂腺导管下面，由不同方向到达毛囊，并在毛囊外层分支与毛发平行（图8.70，71）。在许多哺乳动物还有细的汗毛（down hairs），较粗的护毛（guard hairs）和须毛（whiskers）或鼻毛（vibrissae），后者有竖直的血管组织围绕毛囊，是最复杂的一种，它又至少再分为3种形式（见图8.70，76）。人的毛发属于前两种形

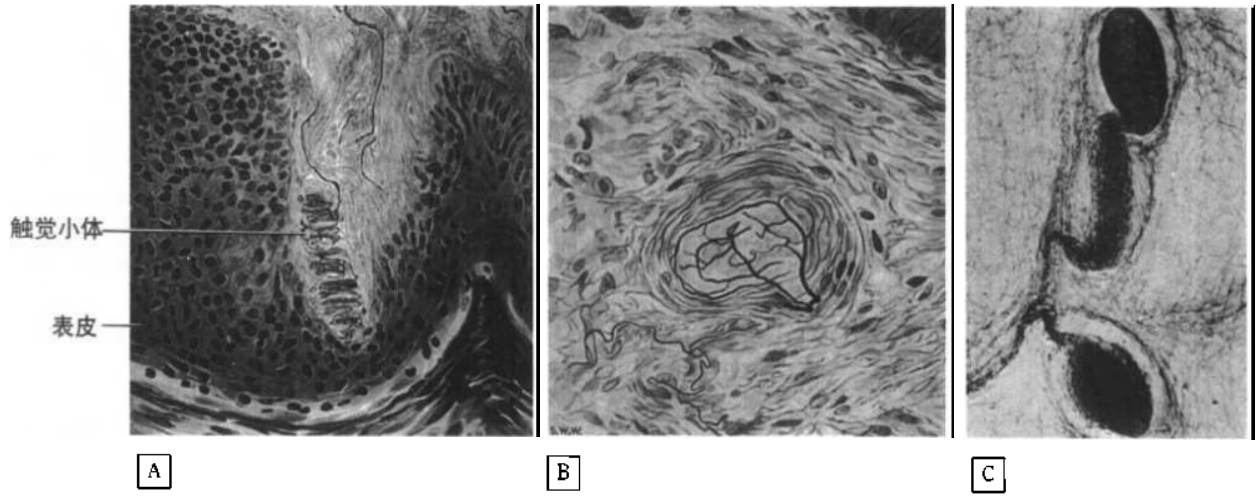

图8.72 特殊感觉神经末梢。A. 人皮肤触觉小体（迈斯纳小体），Gros-Bielschowsky法，×250；B. 人肛管球形小体，Gros-Bielschowsky与苏木素法，×480；C. 猫肠系膜整装铺片，示发育中的环层小体，Gros-Bielschowsky法，×120（标本A、C由Pittsburgh大学N Cauna提供，标本B由Galway大学学院M J T FitzGerald提供）。

式。针形末梢主要对毛发变形时的快运动发生反应，属于快适应的机械性感受器（见图8.75）。

触盘（tactile menisci；梅克尔细胞盘，Merkel cell disc）紧位于表皮下方或围绕某些毛囊的尖端（图8.73c）。其神经纤维扩展为盘，紧靠插入表皮基底并以穗状突起与周围的角化细胞相交错的特化细胞（Merkel细胞）的底部。Merkel细胞含有许多大的（直径50～100nm）致密核心囊泡，它们聚集在与神经纤维接触处附近。在许多哺乳动物，这些单位配布在圆顶状表皮盘（触穹 touch domes）的底部，由单根高度分支的神经纤维支配，也与特化的毛（tylotrichs）相联系。这些终末是慢适应的（Ⅰ类）机械感受器，对垂直压力发生反应，由粗的有髓（Aβ）传入纤维支配。终末的结构提示有突触传递，但却未能在超微结构水平证实（见Iggo和Muir 1969；English 1978；Diamond等1988；Baumann等1988），详述如后。

有被囊的神经末梢 这些终末是特殊终末器的主要部分，其大小、形状和分布有很大差别，但有共同特征：轴突末梢为不兴奋的细胞所包被。此类末梢包括各种型式的环层小体（即帕奇尼小体）、神经腱末梢、神经肌梭和鲁菲尼（Ruffini）末梢。

迈斯纳触觉小体（tactile corpuscles of Meissner） 见于手和足、前臂、唇、睑结膜和舌尖的真皮乳头，它们主要存在于厚的无毛皮肤。成熟的小体为圆柱状、长轴与皮肤表面垂直，长约80mm，宽30mm。小体有一结缔组织被囊和中央核心（图8.72、74），囊疏松地附于核心，至末端消失。光镜显示有一细弹性纤维的外囊，主要沿纵轴行走，其间穿插有纤维细胞。弹性纤维的作用是将小体锚定在表皮上（Quilliam 1966）。详情及其他真皮感受器见后。

大的乏特－帕奇尼环层（Vater-Pacini）小体（帕奇尼小体，Pacinian corpusles；图8.72c；73a，b） 这些感受器位于手、足、指（趾）腹侧面、两性生殖器、臂、颈、乳头皮下、骨膜、骨间膜、关节附近、肠系膜和胰腺（猫）。为圆形、球形或不规则形缠绕的小体，可以相当大，长达2mm，宽100～500μm，较大的可在肉眼下看到。每个小体有中间生长区和含有一根轴突末梢的中央核心。囊由扁平细胞构成的30层同心排列的板组成，厚约0.2μm。邻近的细胞在其边缘重叠，相邻的板层之间被无定形的含有胶原纤维的糖蛋白基质分隔。胶原纤维呈环形，紧密附于板层细胞的表面，尤其是其外面。胶原纤维的量随年龄增加。中间区由细胞组成，偶见细胞分裂，细胞参与囊或核心的组成，中间区在成熟的小体不明显。核心成自约60个双侧的致密板，位于中心神经末梢的两侧，被两条纵行裂隙分隔。有核的胞体位于核心的最外层与中间区相接处，由此发出柱状胞浆臂进入裂隙，在裂隙内伸展为扁形突起至一侧或两侧形成核心板层，并与其他臂发出的突起相交错。邻近的板层不起于同一胞浆臂。

每一个小体由一条（极少情况下为2条）粗的有髓纤维供应（Aβ），该纤维不分支，在到达小体时失去髓鞘，在与小体核心接触处施万细胞也消失。裸露的轴突然后沿核心的中轴行走，不分支，终于微扩大的球。轴突与核心的最内板层接触，横断面上呈卵圆形，长轴位于板层间隙平面，在那里，轴突发出短的棘状突起至间隙中，其作用不明。轴突内含许多大线粒体，其中最浅者一般在轴膜下呈放射状排列。直径约5nm的小泡正对着裂隙聚集。囊和核心板层的细胞实际上是修饰了的成纤维细胞，与神经膜细胞不同（Pearse和Quilliam 1957）。板层状小体可紧靠球状的动静脉吻合（见第10篇），并由与进入囊的神经纤维伴行的毛细血管供应。致密的富于弹性纤维的组织构成外囊。

环层小体在胚胎第3个月发育，终末纤维首先被囊的板层围绕，后者继续聚集至成年，小体的体积增大（Cauna和Mannan 1959）。小体可因板层间的液体压力而肿胀。许多实

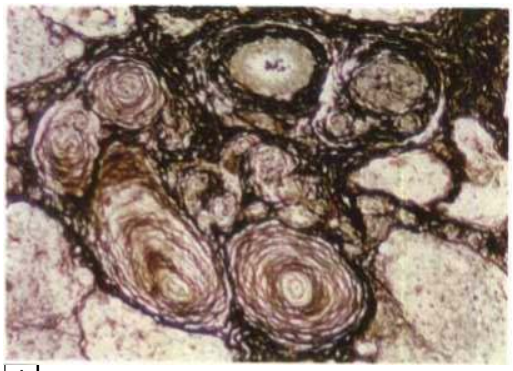

A



B

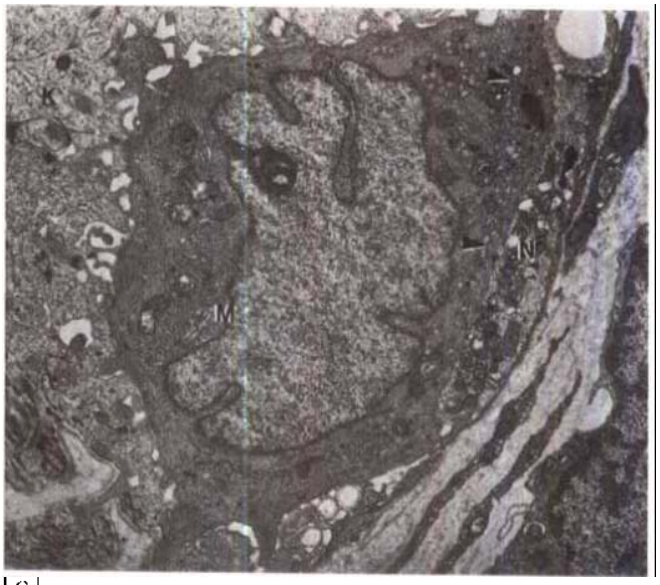

C

图 8.73 某些周围感觉神经末梢的结构。
A. 不同断面的环层小体，Glees 与 Marsland 银染法。可见被囊及其包绕的轴突（取自恒河猴趾）。× 150（伦敦 Guy 医院医学院 R Bilous 供图）。
B. 环层小体横断面电镜像，示中央核心区的轴突及其周围环绕的板层细胞。板层细胞间有较大的细胞间隙，轴突内有大量线粒体（恒河猴趾）。× 5000。
C. 梅克尔细胞（M）相关 I 型迟钝性皮肤机械刺激感觉神经末梢（N）电镜像，取自兔触觉穹窿，在感觉神经末梢附近有许多致密小泡（箭头），K 示表皮角质形成细胞。× 5000（伦敦 Guy 医院医学院麻醉系 W Hamann 提供标本）。

验表明这些末梢的行为是非常迅速的快适应机械感受器，只对突然的变动发生反应，尤其对振动特别敏感（Loewenstein 1971; Gray 和 Sato 1973）。反应迅速部分是由于板层的囊作为一个通过高频率的滤器而发挥作用，由于板层细胞之间液体的运动，能阻抑慢的变形。如果将囊除去，则适应的速率虽仍然较快，但将大大减低。

各种其他较小的环层末梢（laminated endings）见于哺乳类的不同种属和不同部位，但关于其功能性质很少生理学证据。某些已经详细记述过的具有周围向心排列的板层形式、类似大的环层（帕奇尼）末梢，但较不规则而较小。例如猫和其他哺乳动物触须的结缔组织鞘内的末梢（Gottschaldt 等 1973）以及关节囊和其他部位（见 Poláček 和 Halata 1970），在这些部位它们通常被称为帕奇尼样末梢（Paciniform endings）。具有类似组构的末梢还有克劳终球（end-bulbs of Krause）、球状小体（bulbus corpuscles）、生殖小体（genital corpuscles）、"无名小体"（innominate corpuscles）和高尔基－马卓尼末梢（Golgi-Mazzoni endings，见 Bannister 1976）。

II 型慢适应皮肤机械感受器（鲁菲尼末梢，Ruffini endings） 这些末梢存在于有毛皮肤的真皮、由高度分支的 Aβ（II 类）有髓传入纤维的无髓末梢组成，它们沿梭形结构的胶原纤维束进入和分支，部分被来自神经周膜的纤维细胞鞘包围（Chambers 等 1992）。其详细结构后述，较简单、类似高尔基神经肌腱末梢。电生理学表现也相似。与维持真皮胶原纤维的紧张度有关。相似的结构见于关节囊。

神经肌腱末梢（高尔基腱器，Golgi tendon organs） 主要见于肌与腱的结合部附近（图 8.77）。每个部位可有 50 个以上。每条终末与一组肌纤维（多达 20 条）密切相关。肌纤维包裹末梢插入腱束。神经肌腱末梢约 500μm 长，直径 100μm，由细致的囊包裹的小束腱纤维组成。胶原纤维束（梭内束）不如腱的其他部位致密，胶原纤维较细但成纤维细胞较大而多。囊由多层向心排列的囊细胞胞浆（约 100～300nm 厚）组成，细胞密切相对，相邻的胞浆层之间被含有基板的不同宽度的间隙隔开。大量吞饮小泡的存在提示囊细胞可能协助维持末梢的内环境。外面是薄层的胶原纤维。一组或一组以上的粗的有髓的 Iβ 神经纤维穿入囊内分支。分支失去神

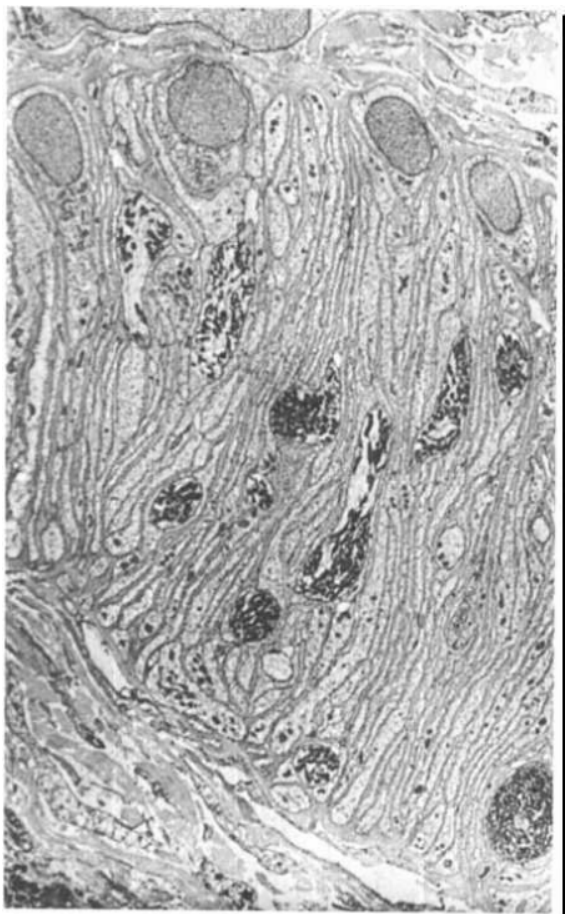

图 8.74 触觉小体近顶部垂直断面电镜像。示水平排列的扁平膜细胞，其细胞核见于视野上方。扁平细胞间可见神经末梢断面，内含许多致密线粒体。× 5000（蒙允诺，引自 Cauna 1966 年原图）。



图 8.75 大鼠甲唇毛囊附近柳叶刀形神经末梢电镜像。上方示一个角质形成细胞的细胞核和细胞质，其质膜与界限清晰的基板相毗邻，其间有许多半桥粒。富含线粒体的两条神经纤维被施万细胞的突起所环绕。施万细胞周围可见基板、网状纤维（上）和胶原纤维（下）。× 35000（蒙允诺，引自 Cauna 1966 年原图）。

经膜细胞鞘。终于扣状或叶状膨大，富于小泡和线粒体，以基板或神经膜细胞胞浆包绕腱束（Schoultze 和 Swett 1972, 1974）。末梢由腱的被动牵拉激活，对肌的主动收缩更敏感。传统认为它们引起肌触觉反射，抑制肌收缩时腱的过度牵拉。现在则认为它们在所有肌肉活动时提供本体信息，在神经肌末梢互补方面是很重要的（见 Prochazka 和 Wand 1980）。它们的反应为慢适应，发出信号维持良好的紧张度（见 Matthews 1973）。形态和生理证据表明，这些末梢可由于周围的胶原纤维在紧张情况下拉长而变形。

感觉末梢的特殊配置

现已分别叙述每种感觉末梢，尚需简短地叙述具有功能意义的几种类型感觉末梢的组合配置。虽然目前我们在这方面的知识还是有限的，但至少有三种研究得较充分的感受器配置，它们可提供作用于特定部位的力的感觉资料并一起送至中枢神经系进行分析。这三种是皮肤、关节和肌肉感受器。

皮肤感受器

皮肤是与外界交流的主要器官。在功能和形态上有许多感受器来完成这一任务。但不应该把皮肤感受器看成是皮肤所特有的，因为同样或相似的感受器结构也见于本体和内感受器（见最近综述：Munger 和 Ide 1988; Hamann 1992; Halata 1992）。

神经末梢的特异性 我们关于皮肤感觉机制的理解是在各种感觉径路的特异性和非特异性的科学争论的背景上发展起来的。在这些争论中，根据最佳处理信息的自然差异提出的意见往往占上风。现在一般接受的观点是，皮肤感受器是有特异性的，因为与其他形式的刺激相比，往往有一种刺激形式是最容易被接受的。在皮肤、躯体感觉感受器对刺激一般有稳定的可预料的反应。但在某些情况，炎症或交感神经活动可提高感受器的反应性。一个极端的例子是“静止的”伤害感受器（一种不常见的感觉纤维）在正常情况下是不活动的，

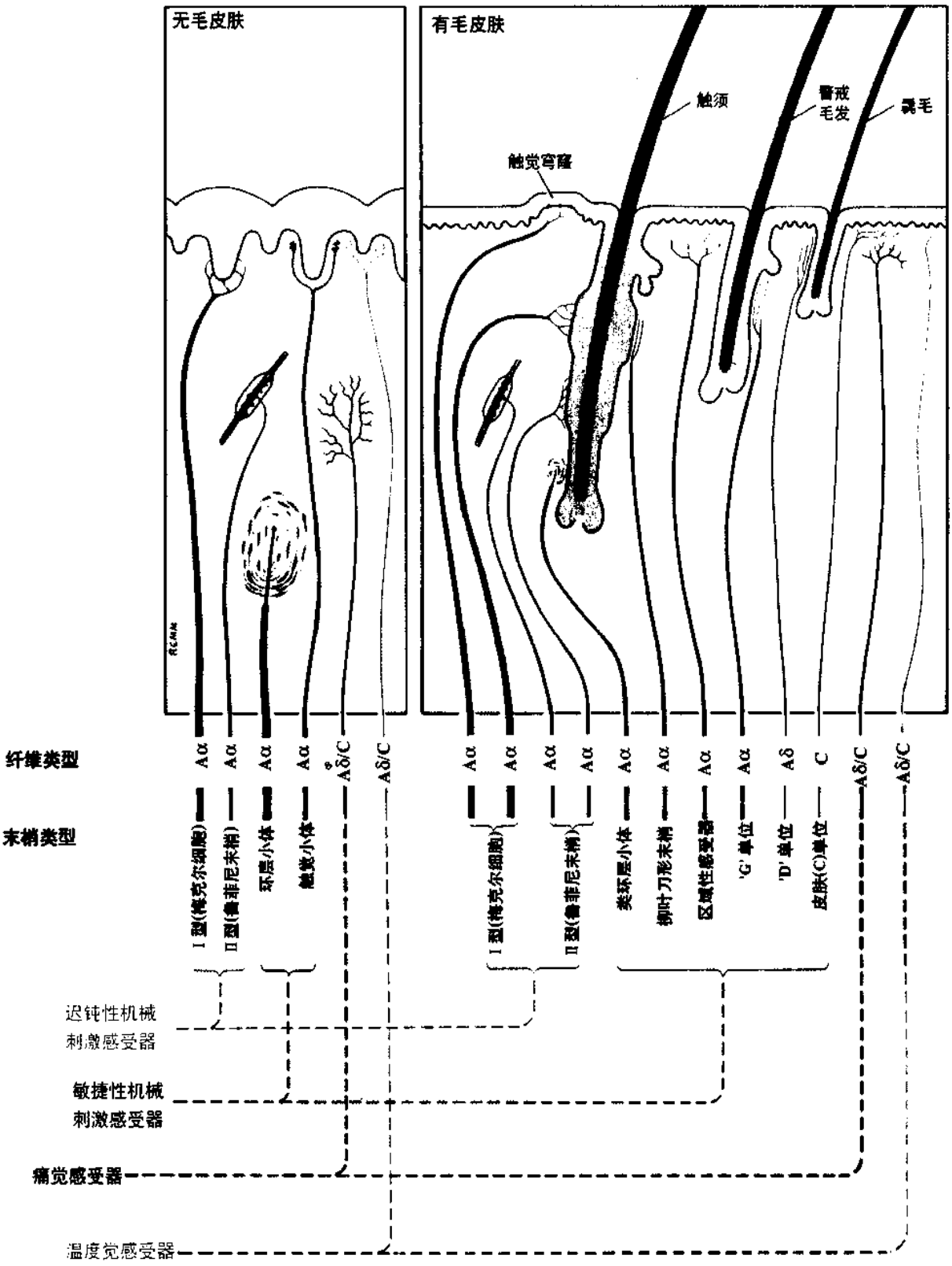

图8.76 人类皮肤感觉神经末梢及其传入性神经纤维主要类型模式图。各类神经末梢据其结构特征绘制，其对特异性刺激的反应模式则用不同的颜色表示。绿色示迟钝性机械刺激感受器，红色示敏捷性机械刺激感觉器，黑色示痛觉感觉器，蓝色示温度觉感受器。传入性神经纤维据Erlanger和Gasser法分类（详见正文），用Aα至Aδ表示。区域性感受器归类为毛发感受器。无毛皮肤示于左侧，有毛皮肤示于右侧。

图 8.77 高尔基腱器（神经腱梭）的神经分布模式图。为清楚显示神经末梢的分布，未绘神经内膜和神经束膜。神经末梢在肌腱胶原纤维之间连成网状。

但在炎症中介物存在的情况下对刺激发生反应。

所有的具有二级精密结构的皮肤感受器是机械感受器，并有Ⅱ、Ⅲ类感觉神经纤维供应（图8.76，见后）。帕奇尼小体对频率为40～1000Hz的振动发生反应。迈斯纳（Meissner）小体则对低于40Hz的振动发生反应，而梅克尔（Merkel）细胞感受器和鲁菲尼（Ruffini）末梢为慢适应的机械感受器，虽然也对振动发生反应。毛的运动是通过在皮脂腺下方围绕在毛球周围的针形末梢构成的领来感受到的（见本篇前述）。

游离神经末梢存在于表皮和真皮，即使是这种结构比较简单的感受器也具有功能特异性。这些感受器属于伤害感受器（多型性伤害感受器、热感受器或高阈值的机械感受器）、温觉感受器或低阈值的机械感受器。感受器的功能是将特异性刺激转变为神经冲动。在皮肤，这一过程发生在特化的初级传入末梢内（可能不包括梅克尔细胞感受器）。在身体的不同表面区，单位面积（每cm^2）内感受器的数目可有相当的变化，并且，随着年龄增加，感受器的密度降低。在无毛区和有毛区皮肤及不同种属之间的皮肤的组织学结构也有相当差异。这方面的情况在人类的皮肤感受器特别明显。

皮肤感受器的类型

表皮感受器 游离神经末梢（FNE）为感觉性C纤维(Ⅳ类)或Aδ纤维（Ⅲ类）的末梢感受器。可见于无毛和有毛皮肤表皮的基底层和棘细胞层及真皮（图8.69）。FNE往往不能与自主神经纤维明显地区别开来，但现在一系列的形态学标准可以指示在不同部位感觉末梢的存在（Halata 1992）。

这些标准是：

- 有不完整的神经膜细胞鞘。
- 胞浆膜的内面电子密度增高。
- 当成为感觉末梢时，其来源的轴突直径增大。
- 线粒体数量增多。
- 有排列不规则的微管和神经丝。

无髓传入纤维的FNE主要是伤害性感受器，也包括温觉和机械感受器，所以，电刺激初级传入C纤维将不仅仅兴奋痛觉纤维。

梅克尔（Merkel）细胞感受器 这些感受器由Merkel细胞构成，后者与初级传入的Aβ（Ⅱ类）纤维的终末膨大密切接触（图8.69，73c；5.35）。梅克尔细胞位于表皮的基底膜与角化细胞或毛囊的球上皮之间。它们是盘状的细胞，长轴直径10～15μm，有一大的分叶核。在真皮侧，该细胞坐于初级传入神经元的碗形终末膨大中。梅克尔细胞和初级传入末梢间的界面显示化学性突触的结构特征，并进一步被主要存在于梅克尔细胞真皮侧的致密核心囊泡所支持（Iggo和Muir 1969）。这些囊泡的内含物尚不清楚。可能存在种属差异。缺氧可使囊泡的电子致密核心消失（见第5篇）。

与梅克尔细胞相接触的神经末梢富于线粒体，还含有功能不明的透亮囊泡。在梅克尔细胞与角化细胞的交界面上有间隔均匀的胞浆穗自Merkel细胞突入角化细胞之间或细胞内。在功能上，梅克尔细胞感受器属于慢适应感受器，它们对皮肤的垂直压痕或囊毛（sinus hair）或触须的弯曲非常敏感。

虽然这里存在化学性突触关系的解剖学证据，但尚无明确的生理学证据来反对或支持这一概念（Baumann等1990）。如果在梅克尔细胞与神经末梢的交界面上存在化学性突触，那么，Merkel细胞感受器的转导机制应在梅克尔细胞本身。而无突触的梅克尔细胞则具有营养和支持的功能。如果后一种解释是正确的，则可将梅克尔细胞感受器分类为游离神经末梢。在有毛的皮肤，梅克尔细胞感受器组构为一团梅克尔细胞－神经末梢复合体，由1～2条传入神经纤维供应。这些复合体有各种不同的名称（慢适应的Ⅰ型皮肤机械感受器、毛盘、触觉小体、Iggo小体）。在无毛皮肤，慢适应的Ⅰ型机械感受器神经元通常只与一个梅克尔细胞接触。

真皮感受器 真皮和与真皮有关的感受器包括游离神经末梢、迈斯纳小体、针形末梢、鲁菲尼小体和帕奇尼小体。在电子显微镜发明以前，还有几种型式的板层状感受器（即Golgi-Mazzoni和Dogiel小体）。但是，这些型式都具有帕奇尼那样的板层形式，故应归入帕奇尼感受器的一部分（见本篇前述）。

游离神经末梢（FNE） 皮肤的各层都有游离神经末梢，它们与表皮的FNE是相同的，不需赘述。

迈斯纳小体 此型快适应的机械性感受器可典型见于无毛皮肤的真皮浅层（图8.69，72a）。迈斯纳小体记述于足趾、手掌、阴茎包皮、和口腔粘膜（Halata 1992）。高度发育的迈斯纳小体见于指垫，该处在年轻者可达24个小体/cm^2。迈斯纳小体为蛋形的板层结构，紧位于表皮下方，长径（100～

150μm）垂直于皮肤表面，短径40～70μm。约有7条神经纤维（A或Ⅱ型）由其真皮极进入迈斯纳小体。失去髓鞘后分支，螺旋形走向表皮极。在行程中形成盘状膨大、内含线粒体和透亮囊泡。无髓感受末梢的螺旋被来自小体周围的扁的施万细胞突起所包围，在小体周围神经膜细胞核和胞体聚集在一起类似囊。这类感受器的水平状板层是由于神经纤维的螺旋行程以小角度进入表皮极。

进入迈斯纳小体的有髓神经纤维的神经周膜变宽形成杯状，覆盖该小体的真皮侧1/5。小体的其余4/5缺乏神经周膜覆盖。迈斯纳小体为快适应感受器，提供作用于手、足腹侧面的迅速变化的机械力的信息（Vallbo等1970）。它们对频率为10～400Hz的振动特别敏感，最敏感范围为100～200Hz。

毛囊的针形末梢 在结构和功能上，毛囊的针形（柳叶刀形）末梢与迈斯纳小体有许多相似之处（Andres 1966; Halata 1992，图8.70，75）。Aβ（Ⅱ型）有髓感觉纤维在到达该区（恰在皮脂腺下方）时失去髓鞘，每条纤维分支为4根扁平的感觉末梢。扁平末梢的窄缘直接与毛球上皮的基膜接触。在相邻的针形末梢之间有来自施万细胞体的扁平突起，神经膜细胞的胞体靠近毛囊周围的环状结缔组织。整个结构呈围绕毛球的环层状。生理学上，针形末梢为快适应感受器，对毛的弯曲发生反应。

乏特－帕奇尼小体（帕奇尼小体） 它们是各种板层末梢中最大的一种，具有完整的神经周囊。传入神经纤维是直径3～6μm的有髓纤维（Ⅱ类）。帕奇尼小体是在生理学转导水平研究最早的躯体感受器之一（Loewenstein 1971），为快适应机械感受器，对高频刺激有最大反应，详细结构已述如前。

鲁菲尼末梢 可见于无毛和有毛皮肤，还存在于牙龈、阴茎头、关节囊和腱附着点，其外观类似高尔基腱器。皮肤鲁菲尼末梢的结构可通过其真皮牵张感受器的功能来理解（图8.69，78）。每一末梢由围绕真皮胶原索的圆柱状神经周膜所组成，1～2条有髓感觉神经纤维进入其内（Chambers等1972）。神经周膜柱在两端逐渐变细。一个感受器可有一个以上的柱，沿胶原纤维的行程以不同的方向配置。传入纤维直径5～6μm（Ⅱ类或Aβ）。在柱内神经纤维分支失去髓鞘。无髓的终末支排列为灌木状。它们具有上述躯体感受器的特征：神经纤维自两端或自外侧进入神经周囊。由于灌木状终末，鲁菲尼感受器有时像喷雾状末梢。鲁菲尼末梢为慢适应感受器，在皮肤对牵拉有最好反应，也可被垂直压痕所兴奋。

感受野

感受野的情况对于决定感受器的执行功能是重要因素。在老的资料中有许多关于动物感受野的记载。最近，由于人周围神经记录技术的发展，关于人的感受野的知识得以利用（Johannsen和Vallbo 1979）。在4种类型的对垂直皮肤刺激发生反应的机械感受器（Merkel感受器、迈斯纳和帕奇尼小体及鲁菲尼末梢）中，后两种是真皮深层和皮下感受器，其感受野较前两种大，其在大脑皮质的代表区边界不明显。帕奇尼小体更适合感知机械振动而不是精确的空间刺激。鲁菲尼末梢是惟一容易被真皮牵张所兴奋的皮肤机械感受器。Merkel细胞感受器和迈斯纳小体是适合于触觉刺激的感受器。尤其是在指尖，它们的小感受野在大脑皮质有边界明显的代表区，这种情况提高了它们分辨触觉的能力。

具有C类纤维的触觉感受器存在于无毛和有毛皮肤，其皮质代表区边界不清而不连续。因此，它似乎不执行意识性感知和识别功能，而可能是皮质下（边缘系和下丘脑中枢）的感觉系统。

感觉神经纤维和肽类成分的传出功能

感觉神经纤维具有传出功能的概念最初是因轴突反射的发现而提出的。这一机制由于以下新的认识而得到发展，即初级传入纤维含有一些神经肽，而且，除了中枢作用外，这些肽还由周围神经末梢释放。肽类参与炎症、修复、自主和营养功能，但我们在这方面的知识仍是不完整的（见本篇前述），有时实验结果也是矛盾的。P物质在这一反应中的作用研究较多。许多无髓的C纤维含有这种神经肽，如果在实验动物全身给予红辣椒素来去除这些纤维，则皮肤伤害性刺激所致的血浆外渗反应也消失。然而，神经肽在一定种类神经纤维中的分布则是一个复杂的问题。首先，要用电生理方法记录它们对自然刺激的反应，证实初级传入神经元的类型；然后进行细胞内标记，用免疫组织化学方法确定其肽类成分。在Leah等（1985）的最初研究中，没有发现SP成分与初级传入神经类型的关系。最近，Lawson等（1994）在豚鼠确定了传入纤维与SP成分之间的一致关系，SP见于无毛皮肤高阈值的机械感受器和C纤维机械－热感受器中。但令人惊奇的是在有毛皮肤的多型伤害感受器中没有SP。存在于初级传入纤维或Merkel细胞的其他肽类物质还有CGRP和VIP。

其他种属的皮肤感受器 在不同种属之间，皮肤感受器的类型是非常一致的，但也有一些例外。Eimer器就是一种特殊形式的表皮游离神经末梢，它存在于一些夜间活动或穴居动物，它们退化的眼像痣一样（Talpa）。在这种结构中，游离神经末梢在基底层表面的增厚的锥形表皮的直管中通过，可能是机械感受器（Halata 1992）。

见于许多哺乳动物的以簇存在于头部的须毛也散在于身体其他部位，是一种特化的毛的感觉形式，它具有一个围绕毛囊的感受器电池和血管囊（故称囊毛）。与毛囊接触的感觉末梢包括针形末梢、梅克尔细胞感受器及所谓的皮罗－鲁菲尼（Pilo-Ruffini）末梢。帕奇尼小体也存在于毛囊鞘内。在对弯曲的反应中，有两种慢适应反应和两种快适应反应可由须毛的感受器复合体引起（Gottschaldt等1973）。慢适应存在于Merkel和鲁菲尼末梢，快适应存在于针形和帕奇尼末梢。

Grandy和Herbst小体为机械感受器，存在于鸟类的喙。在结构上，Grandry小体类似Merkel末梢的聚集，特化的表皮细胞聚集成团并与轴突末梢相连。但有两个特点：并非所有的Merkel细胞都与传入纤维相连；这些感受器为快适应感



图8.78 大鼠神经肌梭横断面电镜像。示被囊、被囊下间隙和4条梭内肌纤维，其中一条的中央部含有细胞核（伦敦国家神经病医院D N Landon供图）。



图8.79 大鼠神经肌梭两条梭内肌纤维纵断面电镜像。右上为核链纤维、左下为核袋纤维、其周围是环绕其赤道部的初级传入性神经末梢（螺旋环状）的断面，其中含有大量线粒体（伦敦国家神经病医院D N Landon供图）。

受器。Herbst小体是鸟类的帕奇尼小体。上述不同型式的感受器也见于不同的哺乳动物。有趣的是在原始的哺乳动物鸭嘴兽（Ornithorhynchus），电感受器能感受由其捕获物（蠕虫）产生的动作电位。这种感受器在鱼类很普遍，但在较高等的哺乳类尚未发现。

关节感受器

在关节囊内或靠近关节囊的感受器提供关节附近的位置、运动和紧张度的信息（Wyke 1967）。结构和功能的研究表明，这种感受器至少有4种类型，其比例和分布随部位不同。前3种为有被囊末梢，第4种为游离的树突末梢。

Ⅰ型末梢 为Ⅱ型慢适应机械感受器（鲁菲尼）的有被囊小体（见前），以小群位于纤维层的浅层，由Ⅱ类有髓传入纤维供应，提供关节位置和运动的信号，对关节囊的紧张状态发生反应（Skoglund 1973）。这种感受器在那些为了维持姿势必须有静止位置感觉的关节（如髋、膝关节）特别常见。

Ⅱ型末梢 这些是板层状（帕奇尼样）感受器，类似但小于他处结缔组织中的帕奇尼末梢（见本篇前述），以小群聚集于整个关节囊（尤其是在深层）和其他的关节结构（如颞下颌关节的脂肪垫）。为快适应、低阈值的机械感受器，对运动和压力改变敏感，对关节运动和静止时囊的紧张度发生反应。由Ⅱ、Ⅲ类有髓传入纤维供应，但可能不参与关节的意识感觉。

Ⅲ型末梢 在结构和功能上与高尔基神经腱器相当（见本篇前述），存在于关节的韧带而不是关节囊，为高阈值、慢适应感受器，可能通过邻近肌肉的反射性抑制参与（或至少部分参与）防止关节的过度紧张。它们接受粗的Ib类有髓传入神经纤维供应。

Ⅳ型末梢 为Ⅲ类有髓和Ⅳ类无髓的游离神经末梢，在关节囊及其邻近的脂肪垫内和滑膜层的血管周围分支。为高阈值慢适应的感受器，对过度运动发生反应，是关节疼痛的基础。

神经肌梭

神经肌梭（neuromuscular spindles）对控制肌肉收缩是非常必要的，其复杂的活动反映在肌梭的结构和功能上，而对此尚未完全了解。肌梭的结构在哺乳类以下的动物有很大差异，此处的说明仅适用于哺乳动物（Bowden 1966; Landon 1966; Matthews 1971; Barker 1974; Banks等1975; Boyd 1985; Hunt 1990; Kanamuru 1993）。

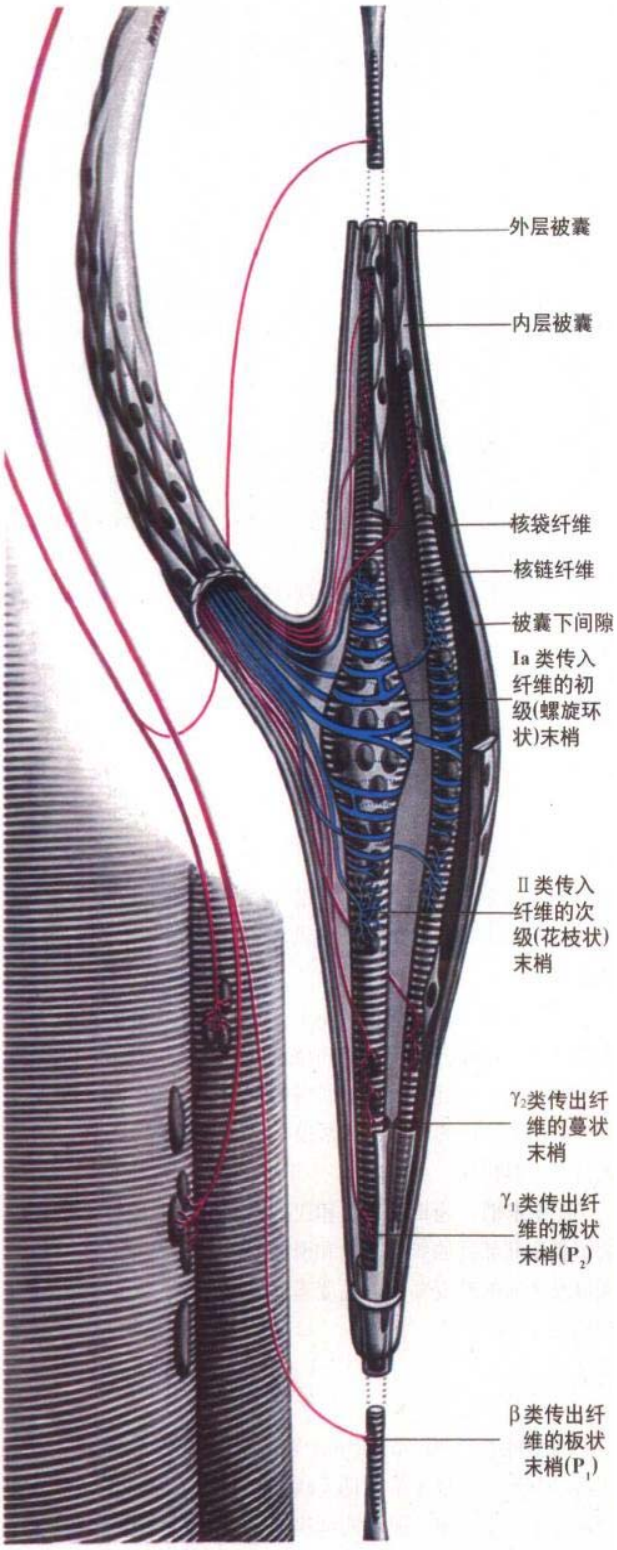

图8.80 哺乳动物神经肌梭三维重建模式图。示核袋与核链纤维、它们由螺旋环状和花枝样感觉神经末梢（蓝色）和γ、β肌梭运动神经末梢（红色）支配，参见图8.81。

每个肌梭含有少数细的特化的梭内肌纤维（intrafusal muscle fibres），被感觉和运动神经纤维双重支配（图8.78～81）。这种复合体的赤道处被梭形的结缔组织梭囊（spindle capsule）围绕，后者又像神经周膜那样（见前）分为由扁平成纤维细胞和胶原构成的外囊（external capsule）和形成围绕每根梭内肌纤维的内囊（internal capsule，Sherrington轴鞘）。在两层囊之间为胶样粘稠的富于葡萄糖胺聚糖液体。

肌梭内一般有6～14条梭内肌纤维（依肌肉和种属而不同）和两种主要的肌纤维－核袋和核链纤维（nuclear bag and nuclear chain fibres），两者的区别是核在肉浆赤道上的排列：在前者，核在赤道的聚集使纤维稍膨大；在后者，核形成一条轴链。核袋纤维比核链纤维粗，并超过周围的囊伸展至附近梭外肌纤维的内膜；核链纤维则在其两极附着于囊或核袋纤维的鞘。最近显示核袋纤维有两种亚型：袋1纤维（或动态型纤维）和袋2纤维（或静态型纤维），可通过超微结构、组织化学和生理学特性加以区别。人的肌梭可含有3～4条袋1和袋2纤维和多至10条链纤维。

在收缩装置中，梭内纤维与梭外纤维相似，只是围绕核的肌原纤维细。在超微结构上，梭内的动态型核袋1纤维一般缺乏M线，肉浆网很少，但有丰富的线粒体、氧化酶及低碱性ATP酶活性，糖原少。“静态型”核袋2纤维有明显的M线、中等至高水平的碱性ATP酶活性和糖原。核链纤维有明显的M线、肉浆网和T－管成分，较多的糖原和高水平的碱性ATP酶活性、线粒体及氧化酶较少。两种纤维的细胞外环境也不同：静态型核袋2纤维在两极被明显的弹性纤维围绕；动态型袋1纤维则否。梭内肌纤维的这些结构和其他性质的差别反映在其功能性质上。

肌梭的感觉神经支配 有两种形式，都是粗有髓轴突的无髓末梢。初级环状螺旋（primary annulospiral）末梢排列于赤道，形成围绕梭内肌纤维核部的螺旋，它们是粗感觉纤维（Ia类）的末梢，每一根纤维又发出分支至一些梭内肌纤维。每一终末位于基板下方肉膜的深沟内，含有线粒体、囊泡、神经微丝、微管和絮状物质。次级花枝和环螺旋状末梢主要在核链纤维，是较细的有髓传入纤维（Ⅱ类）的分支，呈串珠状，在初级末梢两侧的细带内伸延。在超微结构上，膨体与初级末梢相似，紧靠肉膜，但不在沟内。初级末梢对静态的牵拉为快适应（Matthews 1972；Hunt 1974）。然而，这样的叙述，对于不同类型梭内纤维的初级和次级末梢的复杂性质来说是太简单了，因为这决定于：

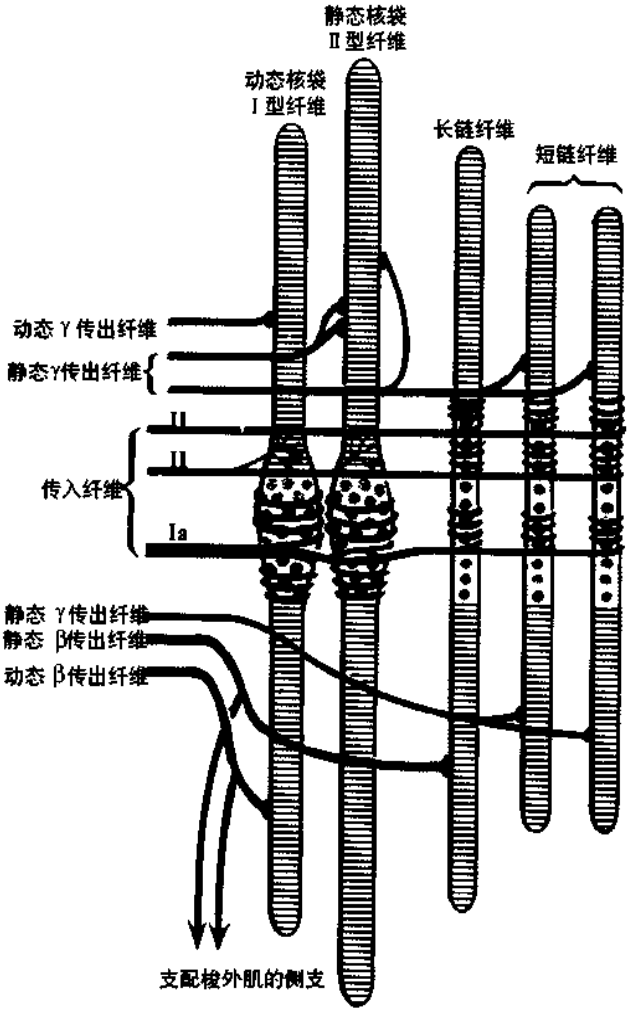

图 8.81 神经肌梭梭内肌纤维结构及神经支配模式图。

- 袋 1、袋 2 和核链纤维所终止的不同区域的机械性质。
- 这些肌纤维在被传出末梢刺激时的收缩特性。
- 传入的初级和次级末梢以及传出末梢的数量和类型的差别。

例如，动态型袋1纤维的初级螺旋末梢对小的牵拉非常敏感，但为快适应，可能由于是在袋纤维的两侧行走，从而降低了纤维中央部的紧张度。而在静态型袋 2 纤维，这种倾向很小，可能由于袋周围弹性纤维的存在，也可能由于袋纤维细胞学的不同。

肌梭内的运动末梢 这些末梢包括 3 种，两种是细的有髓肌梭运动（γ-）传出纤维，一种是梭外慢抽动肌的β-传出有髓纤维侧支。前两种位置最靠近赤道区，分支为胆碱能运动终末，无明显的终板结构；P_2 终末位置远离赤道，有典型的斑块状终板。在核袋纤维的两端为β- 传出纤维的 P_1 终末，形成葡萄状终板（见本篇前述）。传出终末的刺激引起梭内纤维收缩，使其感觉末梢激活。袋 1、袋 2 和链纤维不同的收缩与不同的运动末梢相一致。至动态型袋 1 和静态型袋 2 的运动末梢的结构不同，袋 1 纤维接受明显的突触终板（P_2 或 mb 终末）、袋 2 纤维则一般为长蔓状（ma）末梢；链纤维则有第三种形式的运动复合体（mc）或（在许多情况下）共用蔓状纤维。详情见 Arbuthnott 等的文献（1982）。

肌梭发出梭外肌纤维在静止和运动（收缩和舒张）时长度、收缩速度和速度变化的信号。这些信息与 3 种主要梭内肌纤维及其感觉末梢的行为有关。动态型袋 1 纤维尤其与运动时长度迅速改变的信号有关；反之，静态型袋 2 纤维对运动较不敏感；链纤维则始终为慢适应反应。因此，这些梭内纤维可以感受围绕肌梭的梭外肌纤维状态的复杂改变，并可发出关于长度、紧张度、长度改变速度及加速度等变化的信息。但是，它们仍处于复杂的中枢控制之下。最近，在肌梭内发现有交感神经纤维，从而进一步增加了由中枢神经系媒介的敏感性变化的可能性。核袋纤维可能与位置、速度和加速度有关，产生快适应的动力型反应。至核袋的传出纤维可调节梭内纤维的长度（通过引起两极区的收缩）和感觉纤维的活动，借此补偿在正常肌肉活动时由于梭外肌纤维收缩所致的肌纤维缩短。这些紧张度的变化也能增大或减小传入末梢的反应（见 Boyd 1984）。总之，肌梭组构的意义在于能主动监测肌肉的状态、比较打算进行和实际存在的运动，并向脊髓、小脑、锥外系和大脑皮质中枢提供关于运动装置状态的信息。

神经肌梭的发育 不同学者对此进行了详细的研究（Zelená 和Szentágothai 1957; Landon 1972; Miburn 1973）。最初，成肌细胞融合，形成梭内纤维（如同梭外肌）。在啮齿类初级感觉纤维在出生前发育，随后是运动末梢、次级感觉末梢和囊间隙的开放。早期发育绝对依赖于初级感觉末梢的形成（Zelená 和 Szentágothai 1957）。但后来，肌梭可能在去神经支配的情况下也能存活。虽然，在被压碎的神经再生后重新支配肌梭时其形态会发生明显的改变（Schiaffino 和 Pierobon Bormiolo 1976）。

颈动脉体（颈动脉球）

红褐色、椭圆形的两个颈动脉体（carotid bodies, glomera carotica）位于颈部颈动脉窦附近（见第 10 篇）。每个高 5～7mm，宽 2.5～4mm，位于颈总动脉分叉处的后方或在分支起始部之间，附着于（有时包埋于）外膜。偶为一群分离的小结。异常的微球（显微构造相似，但直径约 600μm 或更小）可见于人尸体的颈动脉窦附近的外膜和脂肪组织中（Garfia 1980）。颈动脉球由舌咽神经的颈动脉分支颈动脉窦神经（carotid sinus nerve）及舌咽神经、迷走神经和交感神经构成的丛支配（见本篇后述）。其丰富的血液供应来自附近的颈外动脉分支。

结构和功能 颈动脉球是动脉化学感受器（arterial chemoreceptor）。当受到缺氧、高碳酸血或氢离子浓度升高刺激时，它通过与脑干呼吸中枢的联系引起反射性呼吸频率和通气量增加。虽然这种主要作用是肯定的，但其中的什么成分是化学感受器则不清楚（Chen 等 1976）。也可能是内分泌，其球细胞属于胺前体和脱羧（APUD）系统（见第 15 篇），该系统已扩展到实际上包括所有特化的能产生肽类激素的细

胞(Pearse 1976),但尚无特殊的肽类激素与球细胞有关。其对红细胞生成(erythropoiesis)的可能控制作用(Tramezzani等1971)已被否定(Paulo等1973)。

颈动脉球有一个纤维囊,囊的隔将其分为若干小叶,每个小叶是一团上皮样"球"(Ⅰ型)细胞,被支持细胞包围(图8.82)并与外面的广泛的开窗的窦分隔。在支持(Ⅱ型)细胞与窦状上皮之间是无髓神经纤维、神经膜细胞、纤维细胞的细突起和胶原纤维(Chen等1976)。许多神经纤维是传入的,在支持细胞之间通过,与"球细胞"形成突触。节前的传出神经纤维与分散的交感和副交感节细胞联系,这些纤维来自颈动脉窦神经和交感神经(McDonald和Mitchell 1975)。节细胞位于靠近体的表面,散在或以小群分布。轴突自节细胞发出至局部血管,副交感传出纤维可能是扩张血管(Biscoe等1969),交感传出纤维则可能是收缩血管的(Purves 1970)。

球细胞(glomeral cells,图8.83)较支持细胞多得多,中等大小,胞浆较多,树突少,伸至细胞间隙。膜包裹的电子致密颗粒邻近高尔基器和胞膜。可见颗粒的界膜与胞膜融合(Hansen 1977)。球细胞贮存多巴胺(Kobayashi 1969)。一些其他的神经递质(Fidone等1988)和蛋白质"glomin"(球素)可能存在于颗粒内(Pearse 1969)。它们被认为是嗜铬细胞(Böck和Gorgas 1976),但阳性嗜铬反应只能在超微结构水平才能检测到。它们也被认为是旁神经元(Paraneurons, Fujita 1976)。粗面内质网不丰富,但在人的球细胞可呈尼氏质样配布(Böck等1970)。在大鼠有两型球细胞(McDonald和Mitchell 1975):A型较B型有较多的电子致密颗粒,外形光滑,树突少而短;B型较不规则,有一些细而长的突起。神经末梢与B型细胞任意构成突触,但与A型细胞形成的突触至少有两种类型:95%以上为位于颈脉窦神经内的化学传入轴突(chemoafferent axons),其胞体在舌咽神经的感觉神经节;不到5%为节前传出轴突(preganglionic efferent axons),来自颈交感干,与颈上神经节的节后轴突一道入球。舌咽神经的传出轴突不与球细胞形成突触,但其中有些是副交感节细胞的节前纤维。在兔,超微结构显示起源不明的传出纤维(可能是抑制性的)与化学传入轴突形成突触(Verna 1975)。在"传入"神经末梢中,一些是A型球细胞的突触前成分,另一些为突触后成分。还有一些与球细胞形成交互突触(reciprocal synapses)。交互突触也见于球细胞之间(McDonald和Mitchell 1975)。为树树突触(Reese和Shepherd 1972)。相似的突触连接见于中枢神经系(见前),但至今未在周围神经发现。图8.83示大鼠和兔的球内各种神经回路(McDonald和Mitchell 1975; Verna 1975; Fidone等1988)。在人的详细情况尚待报道(见Kumnor和Habeck 1993)。

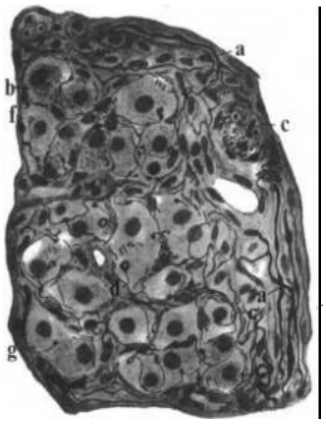

图8.82 颈动脉体断面。示神经纤维在细胞间的分布。a示有髓神经纤维分出2个细支;b示神经纤维紧密环绕在细胞周围;c示数条有髓神经纤维构成的小神经断面;f示一条终止于细胞质中的神经纤维;g示终止于细胞间的神经纤维。

超微结构和神经生理学证据说明球细胞至少有3种功能。第一,在对缺氧反应中释放神经递质(Eyzaguire等1972),这种递质可能是感觉性的;第二,在超微结构上它们类似APUD细胞(Pearse 1969),故可能是传出细胞,通过释放多巴胺调节化学感受器神经末梢的敏感性(Biscoe等1970);第三,由于有突触传入和传出、胶质鞘和树突,它们可能以中间神经元发挥作用(McDonald和Mitchell 1975)。考虑到上述多种功能,使人们想到它们可能是种系发生上的祖先神经元。

如上所述,关于颈动脉球是化学感受器的意见尚不一致,球细胞、传入神经末梢和支持细胞都被考虑参与这一功能。McDonald和Mitchell(1975)设想传入轴突和球细胞之间存在协同关系如下:

- 通过交互突触与球细胞联系的传入神经末梢是真正的化学感受器。
- 球细胞为DA能神经元,调节化学感受器末梢的敏感性。
- 球细胞之间的交互突触和传入轴突可形成抑制性反馈,球细胞以DA抑制轴突的活动,轴突在受到刺激(如缺氧)时释放兴奋性递质。
- 节前交感神经元可通过引起球细胞释放DA而降低化学感受性。
- 邻近球细胞之间的突触联系可媒介交互调控。

另一种假设(Mills和Jöbsis 1992)认为缺氧可影响支持细胞,导致附近的"游离"传入神经末梢"发放"。受交感传出神经支配的球细胞可能参与传入轴突活动的反馈调节。一半的球的细胞色素(a_3)对氧有低亲和力,它们位于支持细胞的线粒体内,使这些细胞对缺氧敏感。在缺氧时,细胞色素维持还原状态,抑制氧化代谢。这可导致钾的释放而激活邻近的轴突,后者的许多线粒体内含有对氧有高亲和力的细胞色素a_3支持正常的功能(即使在缺氧时)。在这种监视系统下,可设想局部血流的动力控制。

颈动脉球来自第3咽弓的一团围绕动脉的致密间充质(Boyd 1937),其神经支配主要是属于该弓的舌咽神经。

其他类似颈动脉球的小体存在于第4和第6咽弓的动脉附近,因而靠近上动脉弓、动脉导管和右锁骨下动脉,由迷走神经支配,也是化学感受器。

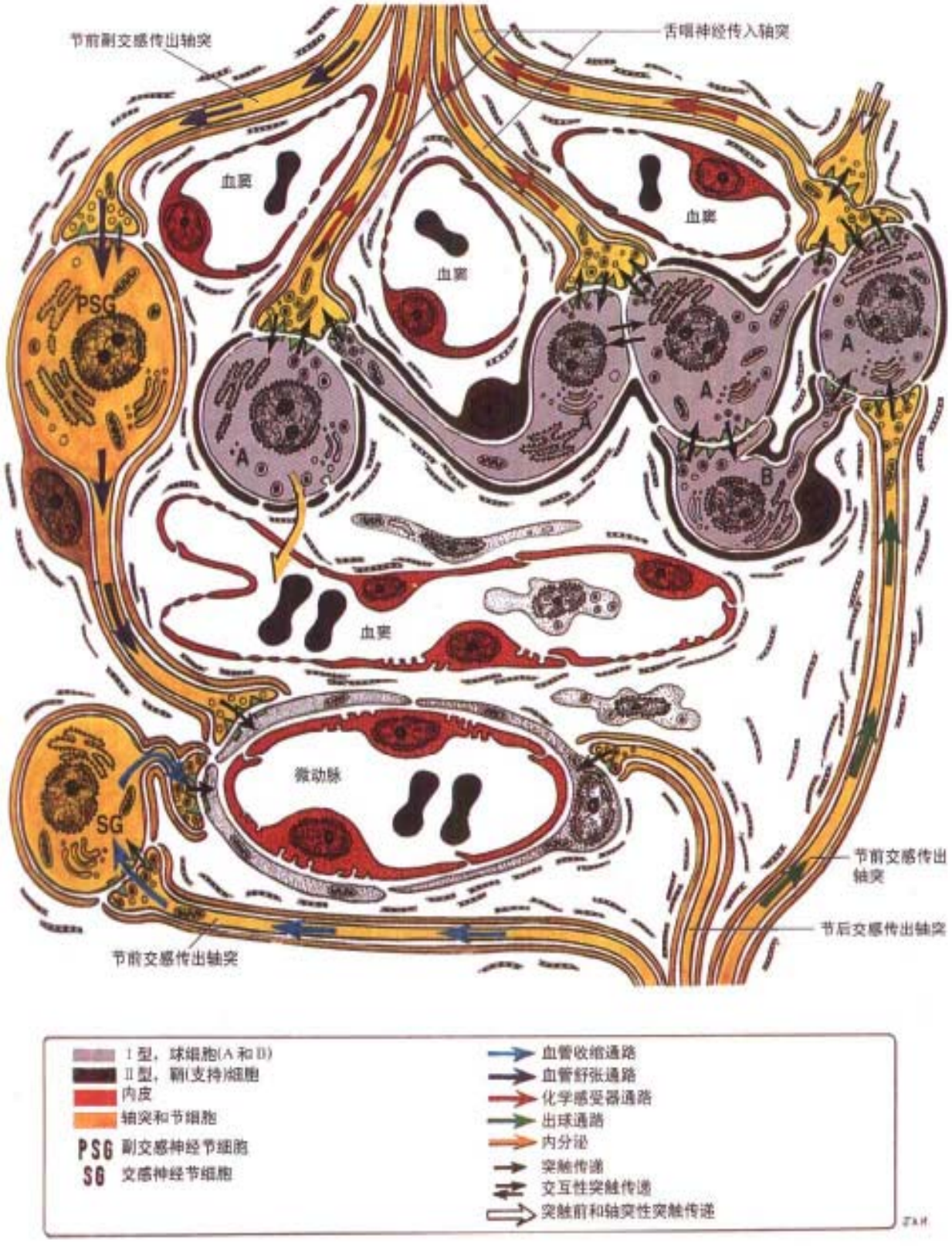

图 8.83 颈动脉体的细胞、神经、血管构筑和功能通路模式图。

中枢神经系统的区域性组构

中枢神经系统的主要区分

神经系统实际上是一连续的结构，但为论述方便将其分为各个部分、区域与系统。脑（encephalon）和脊髓（medulla spinalis）组成中枢神经系统（central nervous system, CNS）。与CNS相连的12对脑神经和31对脊神经组成周围神经系统（peripheral nervous system, PNS）。PNS不仅包括脑神经与脊神经的全部分支，介导躯体感觉和运动功能（somatic sensory and motor functions），而且还包括内脏神经（visceral or splanchnic nerves），后者经脑神经与脊神经与 CNS 相连，本身又构成一外周的自主神经系统（peripheral autonomic nervous system）。将神经系统分为CNS与PNS有其合理性，因为PNS由相对简单的传导装置组成，后者将外周感受器与效应器经过脑与脊髓的中间处理相互联系起来。脊髓包含着周围神经传入传出通路的延伸部分。CNS的特殊意义在于它是一复杂的神经元网络，其中对内外环境的刺激给予种种适宜构型的反应。从感受器传入的种种信息构型到对效应器发出的'指令'，位于其间的CNS错综复杂的同一网络，还是学习、记忆以及意识等奥秘的发生地，而且CNS发育的水平决定着这些神经活动的复杂程度。这些活动的奥秘显然与CNS庞大数量的中间神经元群有关，而不在于周围的传入传出装置的改进。沿着种系进化的路线前行，尤其到达人类这种最高等动物阶段，这些神经活动的精巧程度不断增加。尽管如此，神经系统各个部分在本质上的连续性与相互依赖性决不可忽视。

脊髓约占椎管的上2/3，向上经枕骨大孔与延髓相续。恰在枕骨大孔下方脊髓伸出第1对脊神经。脊髓这段神经管管壁增厚，其中央的管腔因之缩小，仅能在显微镜下观察到，称中央管（central canal），此管几乎贯穿脊髓全长。

全部位于颅腔的脑（图8.84, 85）可分为若干脑区，各有其形态与功能的相应意义。从脊髓依次向上有菱脑（rhombencephalon or hindbrain）、中脑（mesencephalon or midbrain）以及前脑（prosencephalon or forebrain）。菱脑又分髓脑（myelencephalon）即延髓（medulla oblongata）、后脑（metencephalon）即脑桥（pons）、以及小脑（cerebellum）；前脑又分为间脑（diencephalon）与端脑（telencephalon）。间脑位于脑中央的连接部位，主要有背侧丘脑（dorsal thalamus）和下丘脑（hypothalamus），还包括上丘脑（epithalamus）和底丘脑（subthalamus）；端脑主要由左右两大脑半球组成、也包括跨正中平面的不成对端脑（telencephalon impar）。中脑、脑桥与延髓合称脑干（brainstem），连接前脑与脊髓。这些脑部的相互关系从脑发育过程分析可理解得更清楚。前脑、中脑与后脑的划分不仅表现在个体发育过程中，也表现为种系发生脊椎动物CNS的基本等级递阶。这些递阶往往又称为脑的不同"节段"；而端脑尤其是大脑皮质及其联系往往称为"节段上"联系，小脑也有"节段上"联系。脊椎动物原始脑基本上是细长管状，随种系进化后来才由神经管膨大形成端脑与小脑。

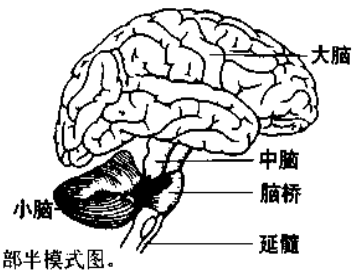

图8.84 脑主要分部半模式图。

延髓（medulla oblongata）是脑干的最下部，恰位于枕骨基底之上方，向上与脑桥相连，向下与脊髓接续。脑桥（pons）也与枕骨基底、蝶骨、鞍部相邻；脑桥与延髓相比，在横径与前后径上均较大，并且在脑桥腹侧面上有大量横行纤维很易将其分辨。小脑（cerebellum）由一对小脑半球（hemispheres）和正中位的蚓部（vermis）组成，位于脑桥、延髓及中脑下部的背侧，占据着颅后窝。小脑与中脑、脑桥及延髓均有纤维联系。菱脑腔扩大成第四脑室（fourth ventricle），该室位于脑桥及延髓上部的背侧，下连延髓下部的中央管，后者又与脊髓中央管相续。向上第四脑室缩窄成中脑内的细管，称大脑导水管（cerebral aqueduct）（此名有点不恰当）。中脑（midbrain）是一短段脑干，比脑桥窄细些，但向上扩展开来。间脑几乎全部包埋在大脑内，含一正中位的第三脑室（third ventricle），此室下通大脑导水管。

脑之最嘴侧部是大脑（cerebrum），占人脑体积的绝大部分，占据颅前窝与颅中窝，并直接贴近颅盖。大脑由两侧大而卷曲的大脑半球（cerebral hemispheres）组成（严格地讲，每侧半球并非呈半球形，左右半球合在一起略成半球体）。每个大脑半球实际上是球体的1/4、内含新月状的侧脑室（Lateral ventricle），后者向内侧与间脑内的第三脑室相通。大脑半球表面的灰质层称大脑皮质（cerebral cortex），而半球核心的白质称髓质（medullary substance）、后者当中又有几对大灰质块，即基底核群（basal nuclei）（过去不正确地称其为基底神经节）。

如上所述，PNS含有一躯体性脑脊神经（cerebrospinal）系统，还有一内脏的自主神经系统（autonomic system）。在躯体神经内，由CNS内的运动神经元发出传出纤维至效应器（大多为骨骼肌）。自主神经的传出纤维先终止于自主神经节，与支配心肌、平滑肌以及腺体的神经节细胞形成突触。因此自主神经传出通路有节前神经元与节后神经元（pre-and postganglionic neurons）之分，然而自主神经节内往往还有多种中间神经元（后述）。关于传入神经纤维的组构，躯体神经与内脏神经二系类似。

自主神经系统具有交感部与副交感部（sympathetic and parasympathetic）之分、二者功能常呈对立关系。交感性节前纤维发自脊髓胸腰段（$T_1 \sim L_{2-3}$）。副交感性节前纤维来自部分脑神经（动眼神经、面神经、舌咽神经、迷走神经及副神经），还发自S_{2-4}脊神经。通常将自主神经的传出部分分为交感神经的胸腰（thoracolumbar）部与副交感神经的脑骶（craniosacral）部。有关自主神经系统的详细记载将后述。自主神经系统与肠道神经系统，即消化管内神经元形成的神经丛，将结合在一起后述。

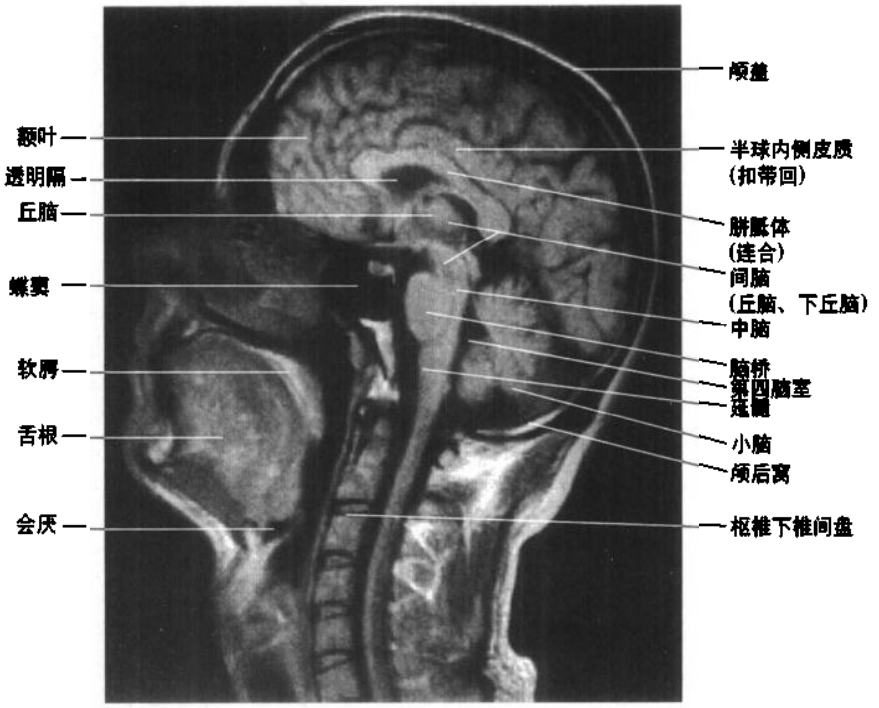

图 8.85 头颈正中矢状位磁共振（MRI）扫描（由Siemens Erlangen、德国提供，Sarah Smith摄影）。

脊　髓

脊髓的外形特征及毗邻关系

脊髓是CNS细长略成圆柱状的部分，占据着椎管的上2/3（图8.86～8.91）。欧洲男性脊髓平均长45cm，重约30g（测量资料参见Barson和Sands 1977）。脊髓上起寰椎上缘平面，下达第1、2腰椎体交接平面，下界高度变异不定，与躯干长度（特别在女性）有某种相关性（Jit和Charnalia 1959）。脊髓下界高可达第12胸椎体下1/3水平，低可至第2、3腰椎间的椎间盘平面，当脊柱向前弯屈时，脊髓下界略有上提。脊髓为硬脊膜、蛛网膜及软脊膜（dura, arachnoid and pia matters）所包被，三层被膜间又以硬膜下间隙与蛛网膜下间隙（subdural and subarachnoid spaces）相隔，硬膜下者是潜在的间隙，而蛛网膜下间隙内充盈着脑脊液（后述）。脊髓上连延髓，脊髓下端变细称脊髓圆锥（conus medullaris），其下尖伸出一结缔组织的终丝（filum terminale），附着在第1尾椎的背面（图8.86）。在横径上脊髓各段不等，除有两个膨大外，在颅尾向上逐渐变细。脊髓并非标准的圆柱体，在各个水平，尤其是颈髓节段，横径均最大。

颈膨大（cervical enlargement）是上肢粗大脊神经的发源节段，在C_3～T_2脊髓节段之间，其最大圆周在C_6节段（约38mm）（一对脊神经根丝附着的一段脊髓称为一脊髓节段）。

腰膨大（lumbar enlargement）与颈膨大类似，相当下肢脊神经起始的脊髓节段，在L_1～S_3脊髓节段之间，或者相当T_9～T_{12}椎骨水平。近T_{12}椎体的下部平面，腰膨大的圆周最大（约35mm），自此平面往下脊髓迅速变细而称脊髓圆锥。

在脊髓外表面大多可见一些沟或裂；前正中裂与后正中沟以及后正中隔，几乎将脊髓完全分为左右两半，但两半间有连合带（commissural band）的神经组织相连，此带中间有一中央管（central canal）（图8.90）。

前正中裂（anterior median fissure）在脊髓全长腹侧面，平均裂深3mm，在其下部平面更深。此裂内有软脊膜网。此裂背侧为白质前连合（anterior white commissure）。脊髓前动脉的穿支经此裂穿入白质前连合，供血脊髓中央区。后正中沟（posterior median sulcus）较浅，由此沟向脊髓内部深入一神经胶质的后正中隔（posterior median septum），此隔深入脊髓过半，几乎深达中央管。在背腹方向上隔深4～6mm不等，随着脊髓平面下移，此隔渐短小，而中央管不断向背侧位移，脊髓亦渐细小。

后外侧沟（posterolateral sulcus）位于后正中沟两侧各1.2～2.5mm，经此沟脊神经后根根丝进入脊髓。在每侧后正中沟与后外侧沟之间的白质称后索（posterior funiculus）。在颈髓与上胸髓节段，还有后中间沟（posterointermediate sulcus），将后索分成两个粗大的纤维束，即内侧的薄束（fasciculus gracilis）和外侧的楔束（fasciculos cuneatus）。在后外侧沟与前正中裂之间的白质，称前外侧索

(anterolateral funiculus)，后者又分为前索与外侧索(anterior and lateral funiculi)。前索位于脊神经前根丝的内侧（包括前根），外侧索位于前根丝的外侧（图8.90，91）。在上颈髓段，有些神经根丝穿外侧索浅出，形成副神经的脊髓部，在椎管内沿脊髓侧方上行，经枕骨大孔入颅后窝（图8.122）。

终丝(filum terminale)(图8.86，87，89)为一长约20cm的结缔组织丝，从脊髓圆锥尖下行。终丝上15cm围绕着硬脊膜和蛛网膜的延伸部，称内终丝（filum terminale internum），下达S_2椎下缘平面。终丝的下5cm与硬脊膜融合，称外终丝（filum terminale externum），下行至Co_1椎背面。终丝向上与软脊膜相续；附着在终丝上部的几股神经纤维，可能是原始$Co_{2,3}$神经的根丝。中央管向下可深入终丝5～6mm。内终丝外周是蛛网膜下间隙宽大的部分(终池)，是腰椎穿刺的选择部位。

与脊髓相连的是成对的脊神经前、后根系列（图8.91）。前根与后根分别经蛛网膜下间隙和硬脊膜，在或接近椎间孔处，前后根汇合形成混合性的脊神经。既然脊髓比脊柱短，那么下位的脊神经根就要沿脊髓和脊髓下方下降不等的距离，才能到达各自相应的椎间孔；于是大部分在脊髓下尖下方的脊神经根，形成一束散开的神经根，称马尾(cauda equina)，位于终池内(关于发育变化参见第3篇，以及Pearson和Sauter 1971b)。

脊神经前根（ventral spinal roots）含有躯体传出纤维、在有些脊髓段还有交感神经纤维，后者也源于脊髓。Willis和Coggeshall（1991）报道，前根内也有传入纤维。自前外侧沟浅出，每个前根根丝在此沟形成一垂直向拉长的椭圆区。脊神经后根（dorsal spinal roots）上具有梭形膨大、即脊神经节（spinal ganglia），此节靠近后根与前根会合点的近侧，接近椎间孔；每个后根以6～8股根丝进入脊髓，在后外侧沟内排成一纵排。一般认为后根仅有传入纤维（躯体性与内脏性），发自脊神经节的假单极神经元；或许后根内有少量

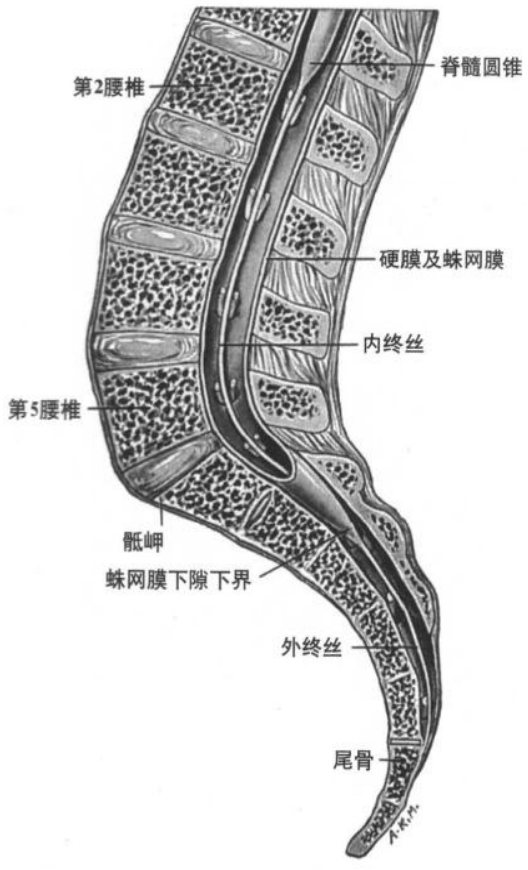

图8.86 脊柱腰骶部正中矢状断面。示脊髓圆锥及终丝，断面打开蛛网膜下隙至第1骶椎。注意脊髓下端平面与脊膜的平面不同，本图保留了前版两个不准确处。骨膜界出的椎管与硬膜间应有椎内静脉丛等分隔；在腰部平面棘间韧带的纤维应斜向后上。

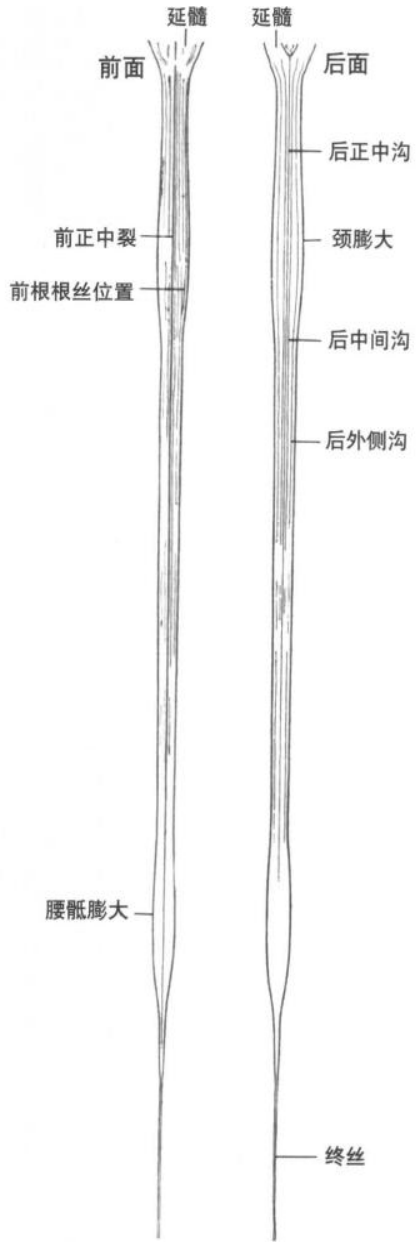

图8.87 脊髓的主要形态特征。

(3%)的传出纤维(Yong和Zuckermann 1936)和自主神经的血管扩张纤维。这种后根内有传出纤维的观点几乎没人支持。脊神经节神经元具有一短轴突干，接着分为两支，内侧支经后根入脊髓；外侧支向外周行分布至感受器。其内侧支(中枢突)是轴突，外侧支(周围突)是树突(此细长的树突在脊神经内按一般结构特征无法与轴突鉴别)。与伸出一对脊神经相对应的一段脊髓即一个脊髓节段(spinal segment)，但实际上没有任何表面标志(再进一步讲，脊神经根丝在脊髓内的终末分布或起始平面，均可能超出如此界定的节段范围)。近年研究证明，前根仅含一种神经递质(乙酰胆碱，Ach)，而后根内却含多种神经递质，诸如降钙素基因相关肽(CGRP)、羚蟾素、P物质、血管活性肠多肽(VIP)、胆囊收缩素(CCK)、生长抑素、强啡肽，以及血管紧张肽Ⅱ(参见第8篇)。

脊髓动脉血供和静脉回流请见第8篇。

脊髓的内部结构

考虑脊髓内部结构有几个互补的观点。忽略血管和神经胶质细胞不计，有关神经元及其突起的组构型式可以通过解剖、切片放大观察、光镜与电镜技术，多种多样的神经组织化学方法，通过实验技术与上述方法的结合去研究。解剖仅能观察到神经元与神经纤维的一般安排情况；显微镜观察可仔细分析细胞类型、纤维粗细及其毗邻配布。虽然光镜与电镜技术对阐明神经元之间的联系起了极大作用，但是只有配合各种实验方法，如变性、微电极及化学示踪法等，才能充分发挥光、电镜术之潜能。在这里，将分几个层次分析脊髓的组构状况。

- 灰质与白质的一般配布
- 灰质内神经元的分布
- 白质内各纤维束的部署
- 脊髓神经元的细致组构

灰质与白质的一般配布 脊髓灰质处核心位，在白质的深部，形似一凹圆饰柱，但与延髓相接平面及脊髓圆锥平面例外。在横切片上(图8.92)，灰质由左右一对逗号形块，加一狭窄横向灰质连合将其连在一起，全形似字母'H'形。连合内有中央管，肉眼或许将能看见。每侧新月形(即逗号形)灰质块有一外侧的凹面和前柱与后柱。在某些脊髓节段上，外侧凹面上还突出一外侧柱(lateral column)。在横切面上，这些灰质柱呈突起状，往往称为角(cornua)。位于外周位的白质，主要由神经纤维组成，其中许多是纵行纤维(但不是全

图8.88 (右图)脑、脊髓以及附着的脊神经根和脊神经节，背面观摄影。注意大脑半球、小脑半球与脊髓梭形的颈膨大、腰膨大的相对大小。在半球间可见容大脑镰的大脑纵裂及在大脑和小脑间容小脑幕的水平裂，将大脑回沟的不规则形和大小与比较规则主要为横形较小的小脑叶及其沟作对比，注意脊神经根从嘴侧到尾侧方向倾斜度的变化，附着于颈、腰膨大的脊神经根较粗大及马尾和终丝的构成。在右侧马尾未移动，在左侧将其展开呈扇形以便确认其各别的组成部分(MCE Hutchinson解剖，Kevin Fitzpatrick摄影，解剖系和细胞生物系，伦敦Guy医院医学院)。

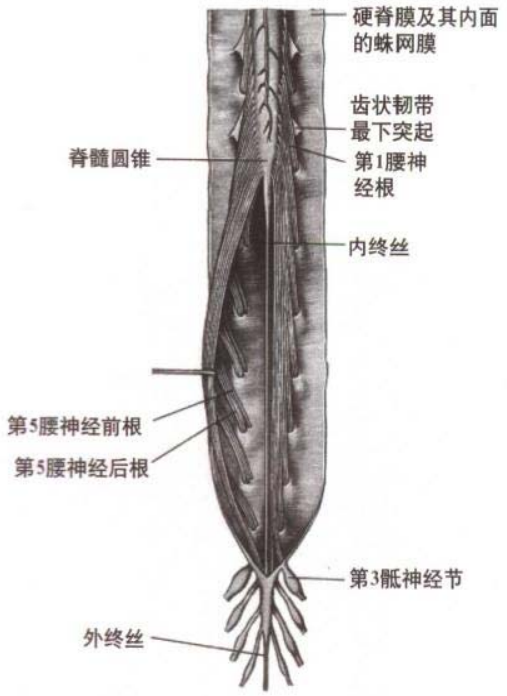

图8.89 从后面暴露脊髓下端、终丝和马尾，硬膜和蛛网膜已剖展开。

部)、组合成索或白质柱 (funiculi or white columns)。

灰质前柱或腹侧柱 (anterior or ventral grey column) 自灰质连合向腹外侧突出。前柱宽而短，以部分白质前索与脊髓表面隔开 (图8.92)。往往称前柱的前区为前柱头；而后区为前柱底。

灰质后柱或背侧柱 (posterior or dorsal grey column) 向背外侧突出 (横径窄小)，几乎伸达后外侧沟近脊髓表面，仅以一薄细的背外侧束 (dorsolateral tract of lissauer) (图8.103，104) 与此沟隔开。灰质后柱也可分为基底、颈及头三部分。后柱底与灰质中间带相连，颈是基底背侧的缩窄部分，由颈再向背外伸的卵圆形或梭形区为后柱头，盖有半月状半透明的神经组织—胶状质 (substantia gelatinosa of Rolandi)，胶状质与初级传入纤维有密切联系。

灰质外侧柱 (lateral grey column) 是一角状小突起，出现在T_2～L_1脊髓节段，其它节段无此柱。

白质与灰质间的分界通常清晰可见。在颈髓节段，灰质后柱基底有些股灰质侵入外侧索，即灰质股与神经纤维穿插似网状，故名为网状结构 (reticular formation)。在脊髓下部的节段内也有网状结构；脑干也存在着网状结构。对网状结构行生理学研究，得出一网状系统 (reticular system) 的概念，该系统遍及CNS的各个部分 (参见第8篇)。

白质与灰质的主要构型或许可简之：外周配布的是传导装置，即纵行排列的脊髓各纤维束；核心部位是纤维束起始部位和相互联系部位；但是这也是脊髓发育过程的一种反映 (参见第3篇)。在脊髓不同的节段上，外周的白质纤维与中心聚集的神经元二者的相对尺寸和体积有所不同 (图8.92)，其部分原因在于不同脊髓节段所支配的肌肉、皮肤，以及其它组织的量值不同，另部分原因在于随着脊髓节段向上推移，上、下行纤维束的纤维数逐渐增加。在胸髓节段，无论绝对值还是相对比值灰质的体积均较小，而白质的体积则有上行性增加趋势。在颈膨大与腰膨大节段，灰质尤其其前柱体积显著增加，这是因为有支配上肢或下肢的大量神经元聚集所致。就白质的量比较，颈髓最多，而腰膨大，特别是脊髓圆锥，白质各索内纤维要少得多。图8.92显示脊髓几个节段代表横切片的详细构型，显然很容易分辨出不同节段脊髓的异同。但是依据上述知识，鉴别脊髓各个节段可能更清楚。

中央管 (central canal) 穿经整个脊髓和延髓下部，再向上开放进入第四脑室 (见第8篇)。在脊髓圆锥部，中央管扩大成为一梭形的终室 (terminal ventricle)，在切面上呈三角形，底边在腹侧，长8～10mm，约在40岁时终室闭合。在颈胸髓节段，中央管位于脊髓正中线中点的稍腹侧；在腰膨大节段，中央管恰位于中心；而在脊髓圆锥节段，中央管则偏背侧；再向下中央管伸入终丝内5～6mm。中央管内有脑

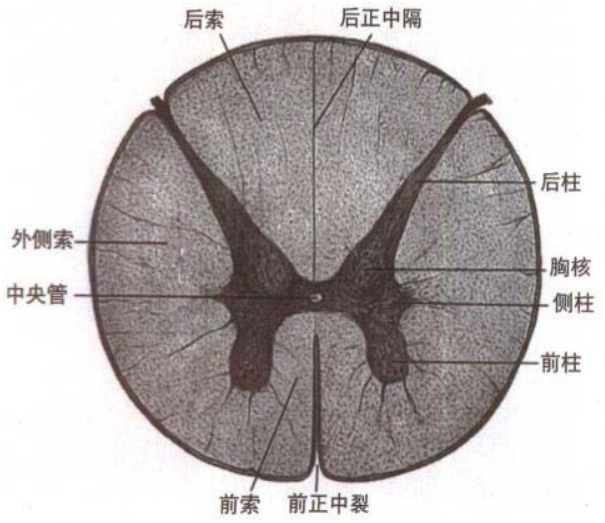

图8.90 中胸部脊髓典型横断面 ×8。

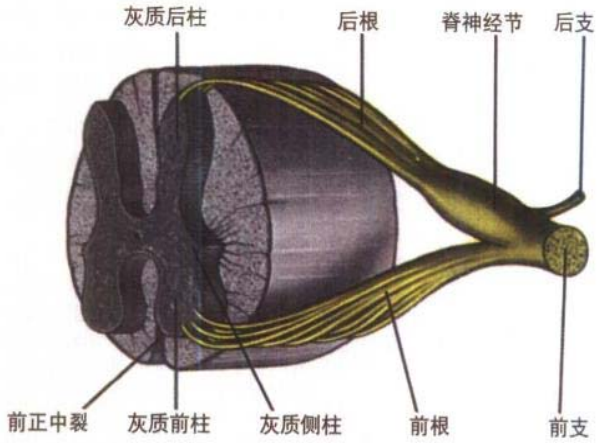

图8.91 脊髓节段图解。示典型脊神经形成模式及灰质、白质的大体关系。注意后根神经根丝呈单行排列，前根丝为二行或更多行。

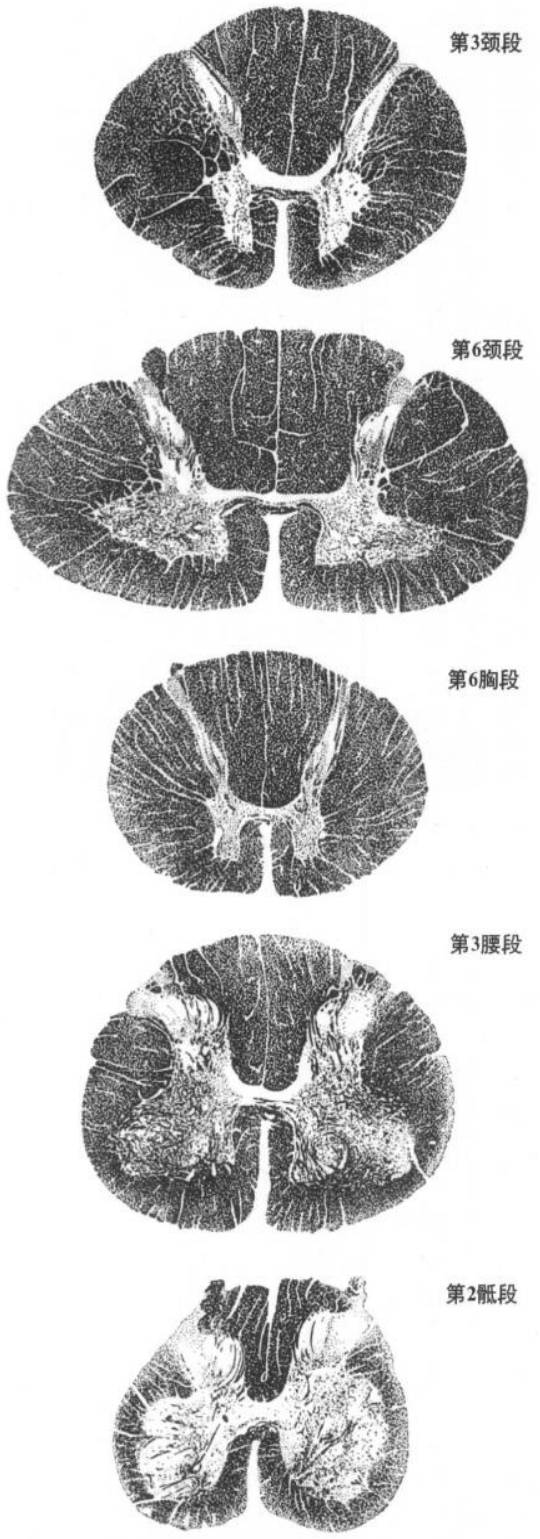

图8.92 脊髓各代表平面的横断面。注意各断面整体变化及从上到下各平面灰、白质区形状、大小、比例的相对变化，× 5。

脊液，腔面衬以室管膜（ependyma），属纤毛柱状上皮；在室管膜外周，环绕着含少量神经元的胶质细胞带，以及一纤细的神经纤维网，此中央管周围区即中央胶状质（substantia gelatinosa centralis），后者又为室管膜细胞基底突起所穿过。中央胶状质的外周即灰质连合（grey commissure），其腹侧较薄。灰质连合前方是白质前连合（ventral white commissure）。在灰质连合内穿行着两条纵行的静脉，而在中央管背侧，灰质连合与后正中隔相接；灰质连合在胸髓最窄薄，在脊髓圆锥最宽厚。灰质连合为横行的有髓纤维所渗入，往往将这些纤维称为白质后连合（dorsal white commissure）。

脊髓灰质

脊髓灰质（图8.93，94）是神经元、神经元突起、神经胶质，以及血管的复合体。由于神经元胞体占主体，其外观呈灰色。神经胶质（见第8篇）形成错综复杂的点阵状结构，插在神经元胞体及其突起之间；神经胶质在中央管周围的胶状质特别致密。关于灰质内神经元突起将在下文中详述；这些突起包括从白质各索到达灰质的轴突，从灰质起程到白质纤维束的轴突，传出纤维的起始段，外周传入纤维及其侧支的终末部位，以及十分复杂的神经毡。神经毡由局限在灰质内的神经纤维网组成。在连合部位许多神经纤维越过中线，因此包括灰质在内，脊髓两半在功能上有其连续性。灰质内的神经元是多极型的，但是在大小、轴突与树突长度及其排列方式等方面均有差异。很多神经元为Golgi Ⅰ型与Ⅱ型，Ⅰ型者的轴突越出灰质进入前根或脊髓的纤维束；Ⅱ型者的轴突与树突大部分局限于附近的灰质内。有些神经元属节段内的，其突起分布在一个脊髓段内；另一些神经元属节段间的，其突起在几个脊髓节段范围内扩布（见第8篇）。

在大部分CNS内，常数量不小的神经元胞体聚合成组，通常表明它们具有共同的功能。聚在一起的一大组神经元常可恒定地再分若干亚组，给予这些亚组以专有命名是有理由的。

虽然发育过程的制约因素可能往往具有更大意义，但是神经元胞体这种恒定不变的分布型式，必然具有某种功能意义。在脊髓灰质内，神经元分布并不均匀：聚合成大小不等的细胞组，其中有些具有明显的功能意义，另一些的功能意义尚有争议。首先按纯局解关系记叙脊髓灰质细胞构筑学状况，为方便起见分别叙述灰质前柱、后柱及外侧柱。每个灰质柱内一定细胞组的功能解释将后述。

灰质前柱的神经元组

灰质前柱内的神经元大小不一。多极神经元最大胞体平均直径超过25 μm，其轴突经前根作为α-传出纤维支配横纹肌。不少较小的神经元胞体直径约15-25μm，其中有些轴突是支配梭内肌的γ-传出纤维。退行变性的实验曾证明，不少较小的神经元并未发出γ-传出纤维，而是中间神经元。

前柱神经元排列成若干纵行的细胞组，伸展长达几个脊髓节段，在脊髓横切片上最易看到这些特点（图8.93）；虽然纵切片图像很少见，但是纵切片清楚地显示，各神经元柱并非都连续成列（图8.94），每个柱实际上是一系列很少细胞的



图8.93 中腰段平面左半侧人脊髓横断面。注意灰质后柱、前柱及灰质连合；可见前柱中较大的运动神经元成群（详见正文）。甲酚固紫染色。



图8.94 猫脊髓的纵切面。示前正中裂、白质前索其外侧的灰质前柱。前柱内运动神经元集成某种程度的纵行柱。（图8.93，94材料由L Laruelle制备，由J André-Balisaux提供，Institut Neurologique Belge，Brussels）。

集合体，已够不上脊髓节段的意义（Laruelle和Reu mont 1933）。灰质前柱基本上分为内侧柱、中央柱及外侧柱，并且在一定脊髓节段各柱又可再分为背侧部与腹侧部。如图8.95所示，内侧柱伸达整个脊髓，或许在L_5 S_1节段缺如。在胸髓和腰髓上4个节段，内侧柱可分为腹内侧组与背内侧组（ventromedial and dorsomedial groups）。在胸髓以上和L_4节段以下的节段，内侧柱仅有腹内侧组，而C_1节段仅有背内侧组。中央柱最短而断续延长，仅存在于某些颈髓与腰骶髓。在C_{3-5}节段有一中央位的膈核（phrenic nucleus）柱，大量实验与临床证据表明，此核神经元支配膈肌，在整个脊髓运动神经元组中或许此核存在争议最少。包括灵长类在内的哺乳动物实验资料请见Kohnstamm（1898），Sharrard（1955），Keswani和Hollinshead（1956），Warwick和Mitchell（1956），Ullah（1978）以及Kuypers（1985）。在L_2～S_4节段的腰骶核（lumbosacral nucleus），也属中央柱，其轴突分布尚不清楚。在$C_{1-5,6}$节段内，有一不规则形的副神经核组（accessory group），其轴突组成副神经的脊髓部。此核位于前柱腹侧边缘的中间位，但在C_1节段位于背内侧组之外侧；在C_{1-3}节段此核向腹侧位移，可能是这些节段缺乏外侧柱（图8.95）。

在灰质前柱的外侧柱内，又分为腹侧组、背侧组及后背侧组（ventral，dorsal and retrodorsal groups），各组大部分局限于支配肢体的节段，在图8.95中已指明其各自分布范围，其功能意义将下述。Onufrowicz（1899）（后来他自称Onuf）记载了一腹外侧组，位于S_{1-2}节段，据认为支配会阴横纹肌。Mannen等（1977）和Schrφder（1981）证实人类确有此核（nucleus of Onuf），而Holstege与Tan（1987）证实猫有此核（见第8篇）。

灰质后柱的神经元组

在灰质后柱内有两组神经元贯彻脊髓全长，还有两组神经元仅限于胸髓和上腰髓。在灰质后柱内业已鉴定出至少有15种神经递质。

胶状质（substantia gelatinosa of Rolando）贯彻脊髓各个节段，由Golgi Ⅱ型神经元及一些稍大的神经元组成，早已普遍公认，胶状质与后根传入纤维及脊髓丘脑束有联系，但经过一些实验研究，对这些联系的细节有所修改（本篇后述）。第二个贯彻脊髓全长的神经元组位于胶状质腹侧，称后索组或固有核（dorsal funicular group or nucleus proprius）（图8.95）。位于胶状质背侧的一薄层神经元，称边缘带（marginal zone），其神经元较大，与胶状质小细胞能相鉴别。

背核或胸核（nucleus dorsalis or thoracicus），又称Clarke柱，位于灰质后柱的基底部，灰质中间带的背侧，板层Ⅵ－Ⅶ内（见本篇下文）。在多数脊髓节段上，背核靠近

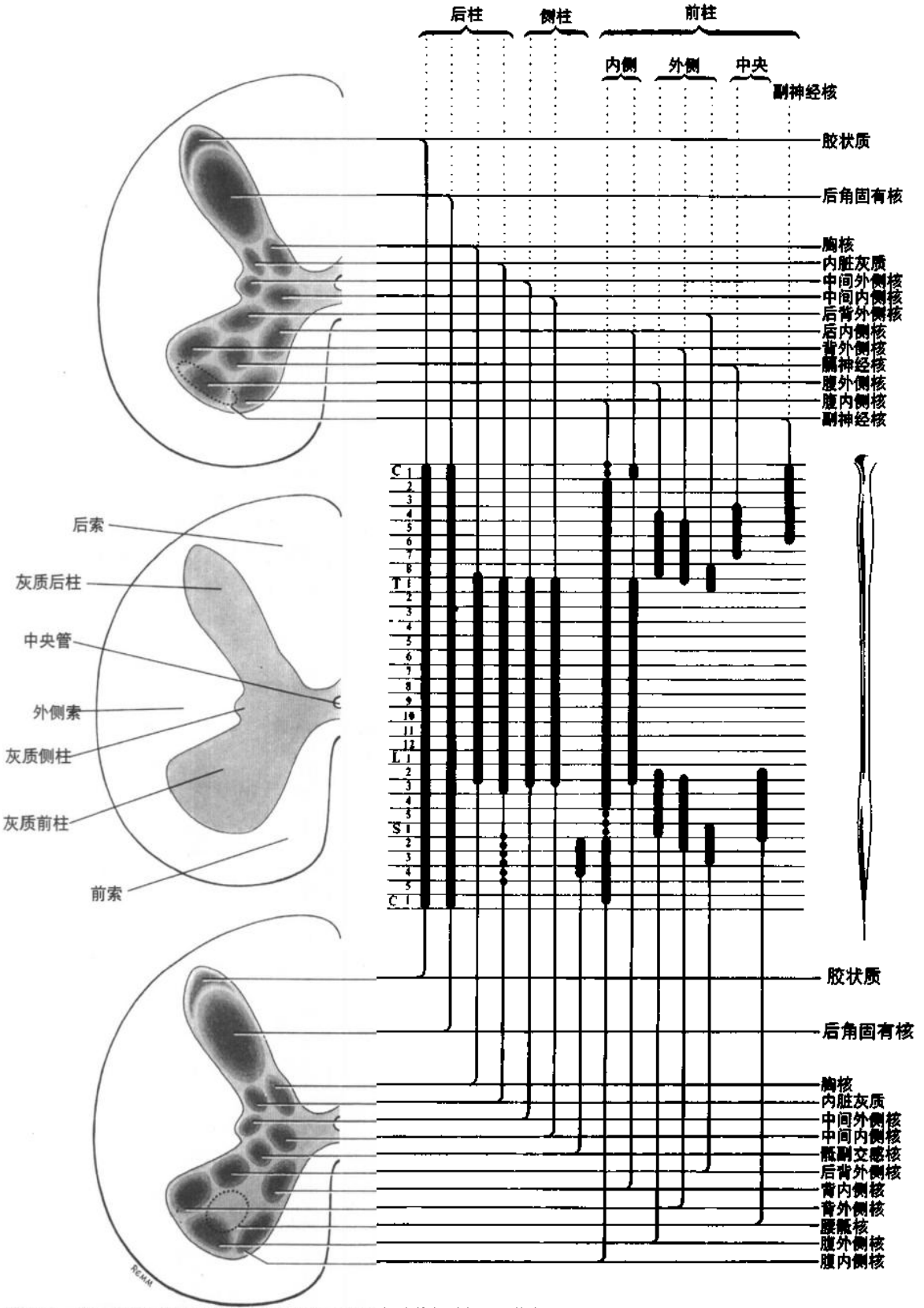

图8.93 一般公认的人脊髓灰质柱内的神经核。示这些核柱的相对位置及其在不同脊髓节段内的延伸(经作者及出版者同意按Crosby等 1962 资料改编)。

白质后索并可能进入后索。在人类脊髓内，一般背核出现在C8、T_{1-12}、$L_{3,4}$节段。业已记载过在胸核以上的颈髓节段有类似的神经核。在某些长尾猿上，在骶髓出现类似胸核的骶核（Sacral nucleus）（Chang 1951）。但是上述的'颈核'与'骶核'神经元与胸核者有差别，而'颈核'与'骶核'只在某些哺乳动物上有过记载，因此类推人类也有类似的二核尚不成熟。胸核本身的神经元就有差异，少数为较小的中间神经元，多数为大型细胞，尤其在下胸髓与腰髓节段更明显；胸核大型细胞发纤维组成脊髓小脑后束（本篇后叙）。在新生小狗上，Petras与Cummings（1977）调查过胸核神经元及其纤维联系，证实此核团确在脊髓小脑后束系统中起中继站作用。他们还发现在下颈髓与腰骶髓节段，有与胸核起类似作用的核团，如位于灰质后柱内的中央基底核（centrobasal nucleus）；但是尚未确证人类也有此类似的核团。

在胸核外侧，中间外侧柱的背侧，有一中等大小神经元小区，分布在T_{1-12}，L_{1-3}节段，与中间外侧柱分布节段一样（Takahashi 1913）；在人脊髓上可分辨出此小区，但其功能尚不清楚。

灰质中间带的神经元组

灰质中间带（图8.93，95）包括中间外侧柱、中间内侧柱、中央胶状质等。外侧柱含小型神经元，许多具有自主神经节前神经元的特征。在胚胎的脊髓内，起初这些细胞位于中央管的背外侧，其中许多细胞迁移到中央管的外侧，形成中间外侧柱（intermediolateral column）。更靠近中央管的神经元则形成中间内侧柱（intermediomedial column）。中间外侧柱即突入外侧索的灰质外侧柱，许多神经元发出纤维加入前根，再经白交通支至交感神经干（见本篇）。这种节前纤维也来自某些中间内侧柱的细胞，此柱其余细胞属中间神经元。中间内、外侧柱的上端在C_8或T_1节段，其下端延至L_2或L_3节段，大致相当于胸腰部传出纤维区（交感神经低级中枢区）。在S_{2-4}节段内，类似中间外侧柱的细胞组称骶副交感灰质柱（sacral parasympathetic grey column），发出副交感性节前纤维。此副交感柱位于灰质前、后柱基底之间，中央管和中央胶状质的外侧。此骶髓柱没有内外侧柱之分，也没有向外侧突出形成类似胸腰髓的外侧角。曾有记载，其它脊髓节段也发出副交感性节前纤维（Kuré等1930和Shee han 1933）。纤维起始细胞在灰质后柱基底部，或许还有灰质中间带；据说此种纤维加入后根，是血管扩张纤维，在相应的脊神经节内形成突触（Kiss 1932；Kuré等1934）。这种有趣的资料既未得到公认，也没有被证实。

上述的脊髓细胞构筑学资料大部分来源于染神经元胞体，而不显示神经纤维的染色切片。后来脊髓细胞构筑学的板层概念（laminar concept）对上述资料又有所引申发展（见下）。板层概念更广泛地依据神经元之间的相互联系，其结构资料与变性实验资料以及微电极记录结果更有相关性。板层概念给脊髓活动下了更为精确的定义。但是脊髓细胞构筑学的两种概念并不相互排斥，在多数特征上，较老的灰质柱概念均适合于板层概念。后者主要的改进在于灰质后柱神经元与后根纤维及脊髓纤维束之间的结构关系方面。

灰质前柱细胞的功能

关于脊髓神经元呈柱状排列，很早就满有把握地提出，这具有躯体定位关系；主要观察的是尼氏染色脊髓横切片，标本种属相当杂集，从蝌蚪到鸵鸟、乃至大猩猩与人（Elliot 1942）。早期的概念认为，前柱内侧组神经元支配中轴肌，外侧组神经元支配四肢肌。早期根据形态结构资料的这种推断，后来都被哺乳动物的实验研究所证实，主要是应用逆行变性方法（Romanes 1951）以及逆行示踪技术（Kuypers 1981；Holstege 1991）在猫上的实验观察。躯体运动神经元的基本组构单位由纵行分布而支配一定肌肉的神经元群组成，在其中α-与γ-运动神经元混杂在一起。支配不同肌群的神经元群可归纳为两条纵行神经元柱，即内侧柱与外侧柱。在脊髓横切片上，可在灰质前柱内分辨出内侧神经元组与外侧神经元组（图8.96）。

运动神经元的内侧纵柱（medial longtudinal motor column）贯彻脊髓全长，其神经元支配轴上肌群与轴下肌群（epaxial and hypaxial muscle groups）。轴上肌群由脊神经后支支配，轴下肌群由脊神经前支支配。在内侧纵柱内，轴上肌神经元在腹侧，轴下肌神经元在背侧（Sprague 1948；Smith和Hollyday 1983）。轴上肌群除其它肌肉外，基本上是后伸头部与脊柱的竖脊肌；而轴下肌群使颈部与躯干前屈，此肌群包括颈部的椎前肌群、胸部的肋间肌以及腹前壁诸肌。

运动神经元的外侧纵柱（Lateral longitudinal motor column）仅见于脊髓两膨大部，分别支配前肢肌与后肢肌。在颈膨大部，支配前肢固有肌的神经元位于灰质前柱的背

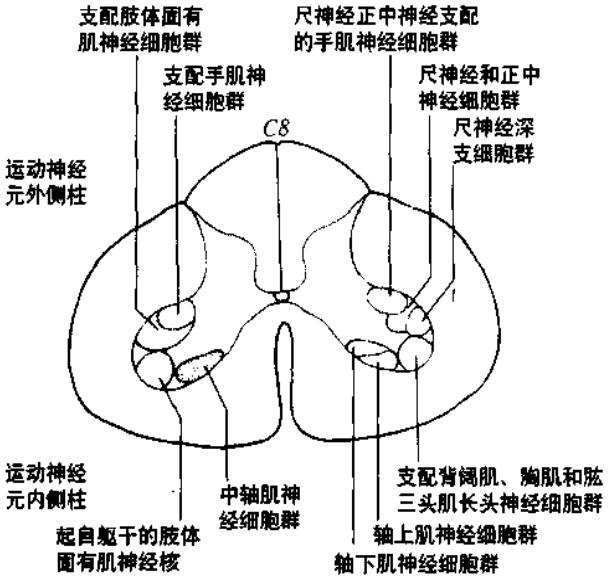

图8.96 猫脊髓C8节段平面运动细胞群位置示意图。图左侧半示外侧和内侧纵行运动细胞群的分部；右侧加以更详细描绘（经Elsevier科学出版社B. V. 同意，按Holstege 1991图修改重绘）。

侧部，支配前肢最远端肌（手肌）的神经元位于更背侧，而肩带肌神经元位于前柱的腹外侧部（图8.96）。在灰质前柱内还有另一种躯体定位组构关系。在脊髓膨大部位，肢体近侧肌群神经元要比肢体远侧肌群者位于更嘴侧节段；例如手肌神经元位于C_8、T_1脊髓节段，而肩肌神经元位于$C_{5,6}$节段。在腰骶膨大部位，后肢肌运动神经元的组构型式与颈膨大者类似。

关于脊髓运动神经元定位的资料，与其它实验动物的资料相比，人类者少而不精确。主要从临床病理学研究中搜集人类资料。这些患者死于脊髓灰质炎，运动神经元染色体溶解，最终导致这些受病毒感染的细胞死亡而消失。Sharrard（1955，1956，1964）曾进行过极其详尽的研究，其发现所得展示于图8.97，98中。人脊髓运动神经元的定位方式佐证了猫脊髓有关内容。

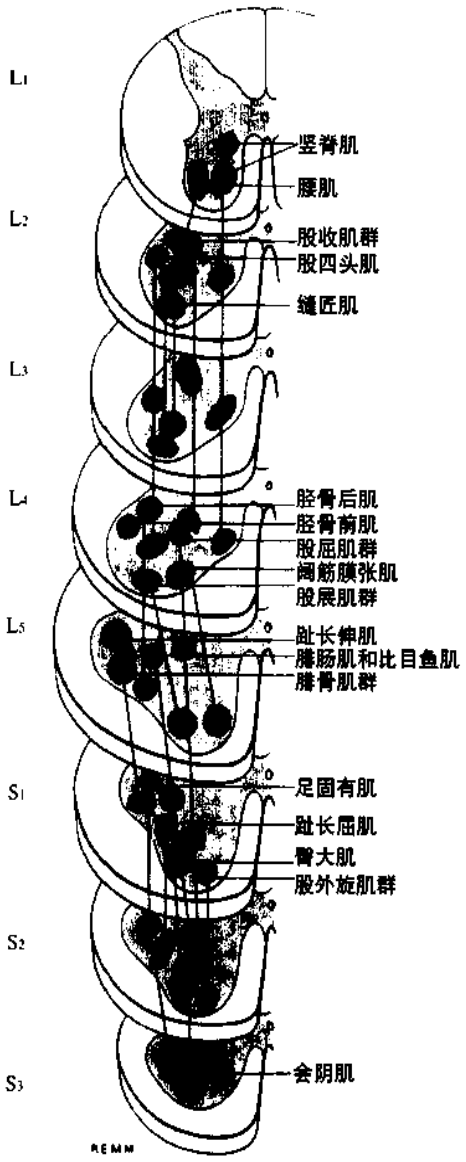

图8.97 人脊髓腰骶段支配肌肉（主要是腿部肌）的神经细胞群在横断面及纵向的大致位置根据脊髓灰白质炎的临床病理研究所制（Sharrard，1955）。

脊髓灰质组构的进一步研究

依据近年的研究成果，关于上述脊髓组构资料目前有必要扩展并部分修改，近年的研究多是神经解剖学与神经生理学的方法同时应用（详见带有大量参考文献的综述：Brown 1981；Willis和Coggeshall 1991）。这类研究包括利用改良的Golgi方法，或者将各种标记物行神经元内注射，按照细胞构筑学以及对轴突与树突分支更为精细地分析，对脊髓灰质提出另一些分类方案，并在多种脊椎动物上进行比较。更新些的示踪技术还扩展了有关后根传入纤维及其侧支终末分布的知识，扩展了脊髓以上脑区与脊髓之间上行和下行投射的知识。为发现脊髓神经回路的错综复杂性，曾设置过微小的病灶；通过改进光镜术行定量分析；同时对各种突触的超微结构细致观察也有促进作用。有关推测性神经递质在脊髓内分布状况的研究也有很大进展（Ruda等1986，Tohyama与Shiotani 1986）。

板层构筑模式

如在横切片上观察到的那样，脊髓灰质各区的一般概况，为形态学和实验提供了有用但有随意性的命名基础。后柱、外侧柱和前柱，及其再分区，如胶状质、胸核、前柱神经元的各亚组等命名带有随意性，但仍在应用。这种以局部解剖记载为框架完成的大量基础研究，随着结构与功能两方面不断地深入分析，发现这种命名缺乏精确性。因此促使Rexed（1952，1954，1964）重新思考脊髓灰质的组构。目前采用的脊髓组构记载最初来源于对尼氏染色厚薄不同切片的观察，



图8.98下肢肌的节段性神经支配（Sharrard 1964）

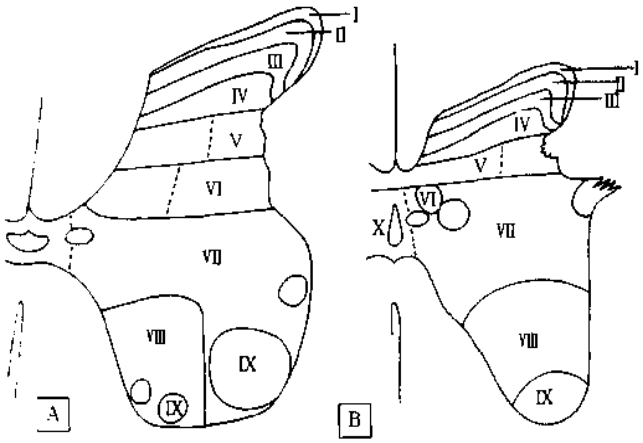

图8.99 Rexed (1964) 提出的猫脊髓灰质板层模式横切面观。A. 第5腰段；B. 第3胸段。(经B Rexed和Elsevier同意重绘)。

主要是在新生小猫、幼猫及成年猫上观察脊髓神经元的胞体。根据细胞大小，形状，细胞学特征，以及不同区域的密度，分辨出9个板层；从背腹向上看这些板层大致平行，而沿脊髓长轴纵向上看，这些板层贯彻脊髓的大部分；此外，还有一围绕中央管的灰质区，即板层10。图8.99描画的是脊髓L_5节段横切面上的板层。Schoenen (1973) 和Schoenen与Faull (1990) 提供了得到普遍认可的人类脊髓灰质的板层模式。各板层的结构简述如下：

板层Ⅰ (Lamina Ⅰ) 非常薄而边界不清，邻接白质 (外置的神经元侵入白质)。由于粗细神经纤维束在多种方向上混杂在一起，板层Ⅰ具有网状外貌。此层含有大、中、小型神经元，其中许多胞体呈梭形。板层Ⅰ又称边缘层 (Lamina marginalis)，或称Waldeyer层 (该学者早在1888年曾识别过类似的此层)。

板层Ⅱ (Lamina Ⅱ) 占据灰质后柱头之大部，由密集的小神经元组成。在尼氏染色切片上，板层Ⅱ呈深染的外貌。以髓鞘染色法，此层呈胶状质外貌，因为几乎全然没有有髓纤维，与邻近板层易于鉴别。

板层Ⅲ (Lamina Ⅲ) 的神经元与板层Ⅱ者相比，其神经元胞体多数更大，更具多样性，但细胞配布不太密集。此层还含有很多有髓纤维。

板层Ⅳ (Lamina Ⅳ) 厚，细胞排列疏松，细胞类型多而有神经纤维穿过。在大小与形态上，神经元胞体差异很大，从小圆形，中等三角形到非常大的星形皆有。

板层Ⅰ～Ⅳ相当于后柱头；板层Ⅱ (有人认为还应加上部分或全部板层Ⅲ) 相当胶状质 (substantia gelatinosa)；而板层Ⅲ、Ⅳ中某些细胞则相当界线不清的后柱固有核 (nucleus proprius)。

板层Ⅴ (Lamina Ⅴ) 是包括后柱颈的一厚层，可将其分为外侧1/3与内侧2/3两部分。这两部分均含有混杂的神经元群，但是外侧部有许多触目而染色良好的神经元胞体，它们与横向、背腹向以及纵向的纤维小束交织在一起，由此得名"网状结构"，(formatio reticularis) 尤其在颈髓更明显，此部首先由Deiters于1865年识别出；网状结构此术语目前使用得更为广泛 (见本篇后述)。

板层Ⅵ (lamina Ⅵ) 在脊髓两膨大部最触目，尤其在幼年动物更突出。板层Ⅵ分为内侧1/3部 (有密集堆积的小神经元) 和外侧2/3部 (神经元胞体较大而排列较疏松，呈三角形或星形)，因此内侧部染色更深，与板层Ⅴ构筑及染色特点恰好相反。板层Ⅵ大致相当后柱基底部。

板层Ⅶ～Ⅸ (Laminae Ⅶ～Ⅸ) 在脊髓两膨大部具有多种复杂的形态 (图8.99_A)，而胸髓平面上述板层较简单，为辅助解释也在该图中列出 (图8.99_B)。

板层Ⅶ包括大部分灰质中间柱。此层含胸核 (thoracic nucleus)、以及中间外侧柱与中间内侧柱 (intermediolateral and intermediomedial columns) 等触目的神经元 (图8.95)。在上述核柱之间区，以及在两膨大节段的板层Ⅶ与板层Ⅸ各组之间区，含有中等三角形或星形胞体，配布均匀一致。

板层Ⅸ是一些排列复杂的核柱 (图8.97)，由非常大的α-运动神经元胞体与众多的较小细胞构成。较小细胞包括γ-运动神经元 (其轴突较细，其末梢参与形成肌梭)，以及许多中间神经元，其中有抑制性者。对γ-运动神经元的定位长期未能肯定，但是外周创伤以后逆行变性的结果 (Nyberg-Hansen 1965a) 和细胞内电记录 (Eccles等1960) 表明，γ-运动神经元散布在运动细胞核柱的α-神经元之间。

板层Ⅹ (Lamina Ⅹ) 环绕着中央管，包括灰质前、后连合 (ventral and dorsal grey commissures) 以及中央胶状质 (substantia gelatinosa centralis)。

上述的板层构筑概况起初是在猫脊髓上发现的 (Rexed 1952, 1954)，后来的研究表明也适用于其它哺乳动物，例如猴 (Kuypers和Brinkman 1970; Miller和Strominger 1973)，大鼠 (Brichta和Grant 1985)，小鼠 (Sidman等1971)，以及人 (Schoenen 1973; Schoenen和Faull 1990)。Rexed曾推测过各板层的下述功能 (有些当时的推断现在已经修改)。

板层Ⅰ～Ⅳ是皮肤初级传入纤维终末与其侧支的主要接受区。从这些板层起始很多复杂的多突触通路，既有同侧的也有对侧的，既有节段内的又有节段间的，并且从这里发出许多上行纤维束到更高的平面。

板层Ⅴ和Ⅵ接受许多本体感受性初级传入纤维终末，还接受来自大脑皮质运动区与感觉区，以及皮质下结构束的大量皮质脊髓投射，提示二板层与运动调节有密切关系。

板层Ⅶ的外侧部与中脑及小脑有着广泛的上、下行联系 (经由脊髓小脑束、脊髓顶盖束、脊髓网状束、顶盖脊髓束、网状脊髓束、以及红核脊髓束)，因此与姿势及运动的调节有关。板层Ⅶ内侧部具有丰富的脊髓固有反射性联系，既与邻近的灰质又与多个脊髓节段联系，既与运动调节又与自主神经活动有关 (见本篇后述)。细胞内电记录表明，在板层Ⅶ向腹侧扩展部有抑制性中间神经元潜入板层Ⅷ与Ⅸ之间 (Willis和Willis 1966)。在Golgi银浸脊髓切片上 (Scheibel和Scheibel 1966c)，并没观察到典型的Golgi Ⅱ型神经元，长期以来推测这种抑制性中间神经元是'Renshaw祥'抑制的基础。虽然如此，Szentágothai (1967a) 还是认为，即便没发现典型的Golgi Ⅱ型细胞，那些具有长轴突的神经元也可能有抑制功能；他还认为，板层Ⅶ腹侧延伸部接受α-运动神经元轴突的起始段的多数侧支 (推测这些侧支与Renshaw细胞形成突触联系)。不久，最终分辨出Renshaw细胞，并精

确定位在板层Ⅶ的腹侧延伸部，恰在运动神经元柱的内侧（Jankowska和Lindström 1971）；并且在板层Ⅶ的腹侧部还发现了所谓Ia抑制性神经元，恰在运动神经元柱的背侧与内侧（Hultborn等1971；Jankowska和Lindström 1972）。

板层Ⅷ具有脊髓固有联系的中间神经元群，接受来自邻近板层的纤维终末，来自对侧板层Ⅷ的很多连合纤维终末，还接受许多下行纤维束的终末，如间隙脊髓束、网状脊髓束、前庭脊髓束，以及内侧纵束。这些纤维影响两侧运动神经元，或许直接影响，但更有可能通过兴奋较小的γ-运动神经元间接影响α-神经元。

板层Ⅸ含有α-与γ-运动神经元，还有许多中间神经元。大型的α-运动神经元（α motor neurons）在横纹肌的运动单位（见本篇前述）中，提供梭外肌纤维上的运动终板。电生理记录已证明α-运动神经元有紧张型（tonic）与时相型（phasic）之分（Granit等1956）。紧张型者发放速率较低，传导速度也较慢，推测其体积亦较小。将各种α-运动神经元与横纹肌纤维的种种功能与形态类别行相关性研究，发现传导速度较慢的小型运动神经元倾向支配S型肌单位，而传导速度较快的大型运动神经元倾向支配快速抽搐（FR. FF型）的肌单位。据认为有些大型运动神经元（β运动神经元）支配梭外肌与梭内肌。

γ-运动神经元也有几种功能各异的类型。肌梭的'静息'与'动态'反应具有分开的控制机制，即分别由核链（nuclear chain）与囊袋（bag）梭内肌运动神经元纤维介导；但是在组织切片上还不能鉴别出γ-运动神经元的不同类型，虽然已能识别出板块状（plate）终末与拖尾状（trail）终末，分别命名为γ_1与γ_2有髓纤维（Boyd 1962）。关于肌梭神经支配的综述，请见Barker（1974b）以及Boyd与Gladden（1985）。

脊髓神经元的几何学

由于Cajal经典的研究（1908）预见性很强，目前仍是脊髓神经元几何学的主要资料，而从那时起业已逐渐积累了更为精细的资料。以尼氏染色及其改良法的研究，对脊髓神经元胞体的细胞学特征，排布密度，分布范围，形态及大小，均已获悉很多详细资料。但是尼氏染色只能提供有限的资料，需要用其它方法来补充、去分析（主要靠形态测量学）树突构筑，分析轴突及其侧支终末的分支类型与位点。而且，为确切地决定脊髓神经元与其它神经元的联系，还有必要配合变性技术及其它方法（见本篇前述）。

Aitken与Bridger（1961）和Schadé（1964）是进行过这类定量分析的范例，他们研究了猫的腰骶髓。前二者发现，在一完整的脊髓节段内（L_6），灰质前柱的腹侧带的神经元总数约7000；其中700个细胞是发出γ传出纤维至肌梭的肌梭运动神经元；在较大的细胞中3276个是脊髓固有神经元（中间神经元）；126个被分类为"脊髓边缘"（'spinal border'）细胞，而2898个是α-运动神经元。由此可见，在L_6灰质前柱腹侧带内，大约有半数细胞属中间神经元，另一半属运动神经元；在整个灰质前柱内，中间神经元与运动神经元之比为7:1，而灰质前柱加上中间带及后柱基底部，则中间神经元与运动神经元之比为13:1。在中间带内神经元密度非常高（每100μm³组织内有7个细胞），而在前柱内细胞密度非常低（每100μm³组织内仅有1～2个细胞）。个别神经元胞体及其树突的总表面积约11000～97000μm²，而单纯胞体表面积最高可达25000μm²；干树突数目最多可达13个，而树突表面积可高达76000μm²。除去轴突表面积不计，树突表面积构成总接受面积的80%，树突向外伸展可远离胞体1000μm，在这种情况下，终末段树突已进入了邻近的白质；经过计算有多达50%的受体是在距胞体300μm以远的树突上。300μm这个数字具有特殊的意义，因为许多类型的神经元都有分布十分广泛的树突野；电生理学证据（Rall 1967）表明，兴奋这些远侧树突分支，对轴丘部位神经冲动的产生发挥着关键性影响。Schadé（1964）测量了由胞体及其表面积所占灰质的百分比，还测量了树突及其表面积所占的百分比。关于中间神经元胞体体积，其平均值是7500μm³，而运动神经元胞体体积是29000μm³。胞体平均的表面积在4.4～5.9 × 10^3μm²之间，树突树的平均表面积在59～73 × 10^3μm²之间。

其它研究（Romanes 1964；Sprague和Ha 1964；Scheibel和Scheibel 1969）还表明，前柱运动神经元和邻近板层的中间神经元具有复杂的树突构型，强调指出运动神经元的树突野很宽广，在横切片上，特别是在纵切片上都观察

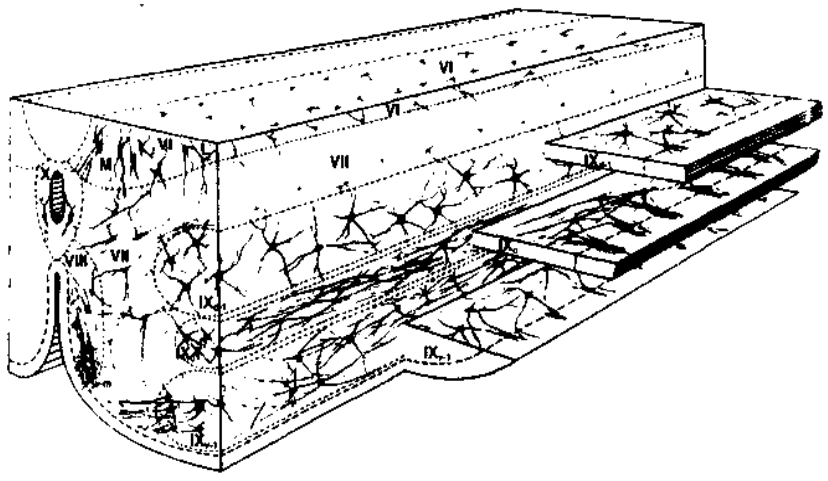

图8.100 脊髓灰质中间柱、前柱树突构筑的三维图像。Ⅸv-m=运动神经元腹内侧柱；Ⅸv-l=运动神经元腹外侧柱；Ⅸc=运动神经元中央柱；Ⅸd-l=运动神经元背外侧柱；m=内侧；L=外侧（经John Wiley和Sons分公司Wiley-Liss Inc同意，引自Schoenen，1982）。

得很好。对人脊髓腰膨大运动神经元的Golgi法研究(Schoenen 1982; Schoenen和Faull 1990)具体证明了其树突野的复杂性质，而且每个运动神经元柱都有其独特的树突构筑（图8.100），如下：

(1) 腹内侧柱（ventromedial column）内的运动神经元具有向背侧伸展的长树突支，自一两个初级顶树突分出，多而短的基底树突呈扇形展开分支，这种运动神经元的树突又聚成垂直的和纵向的纤维束。垂直束由10～30条树突支组成，在运动神经元柱内，由相邻的运动神经元发出，此束向背侧伸展约2～3mm，穿过板层Ⅶ远至灰质前连合。纵行树突束发自相邻的或远隔的腹内侧柱运动神经元，此束相互编织成一嘴尾向的树突丛，贯穿运动神经元柱的全长。此树突丛含有许多树突的“微束”（microbundles），长仅几十微米，每个微束约由5个树突支组成。

(2) 中央柱（central column）的运动神经元在横切片上，显示有辐射状的多极树突构型，但是具有特色的是众多的嘴尾向树突，也有向外侧伸展的树突，穿过灰质前柱，进入白质前外侧索。嘴尾向的树突形成一纵行丛，与腹内侧运动柱者相似。

(3) 腹外侧柱（ventrolateral column）运动神经元的树突在横切面上呈辐射状分布；此柱内侧部的多数树突向内侧扩展，而外侧部的树突向外侧扩展。矢状切片观察见有许多嘴尾向的长树突，与中央柱者类似。此柱的运动神经元既发出横行的树突束，又发出纵行的树突束。

(4) 背外侧柱（dorsolateral column）的运动神经元与其它运动柱者差异极大。在横切片或水平切片上，其树突均很多，呈辐射状扩布而无极性；在矢状切片上，多数树突显示有背腹向定向关系。在背外侧柱内，树突束不明显。

在运动神经元柱内，以纵向走行的树突为主，各树突之间相互重叠分布相当长的距离。从功能上分析，这种树突网络有利于沿着柱长轴，发生空间总和效应（spatial summation）。对人类腰骶髓研究发现，纵向的树突网络是腹内侧柱、中央柱、以及腹外侧柱的运动神经元的共性。这些神经元支配中轴肌、近侧肢体肌以及小腿肌。这些肌肉除有其它运动功能外，主要功能在于维持姿势，通过空间的总和效应发生同步与协同作用，是其必备的先决条件。反过来，背外侧柱辐射状的树突构筑，只有相邻神经元的树突才能彼此贴近，因此在各运动神经元之间发生相互作用的几率很小。背外侧柱的运动神经元支配肢体远端肌，这些肌肉参与精细而又分级的（fractioned）运动；因此其树突构型允许与传入神经有精确而又有选择的接触。

对成人运动神经元树突扩布野的形态测量学分析（详见Schoenen 1982b）表明，中央柱的外侧树突长约1400μm，穿入白质前外侧索；而贯穿全柱长的纵向树突长约1800μm或以上。腹外侧柱的纵向树突可长达3mm，在人类脊髓灰质内这是最广泛的树突野。对人脊髓行形态测量学的一项早期研究中，Abdel-Maguid与Bowsher（1979）业已证明，根据树突野大小和树突分支类型，α-运动神经元与γ-运动神经元均可分为两种（详见前文）。

Scheibel与Scheibel（1968）分析过脊髓灰质内的树突野，Szentágothai与Albert（1955）以及Böhme（1962）同样分析过Clarke柱（胸核），而Szentágothai（1964）与Ralston（1965）分析过胶状质，Ralston（1974）对此课题进行过综述。

在胶状质（substantia gelatinosa）内神经元的一般组构如下：板层Ⅰ神经元的树突网络大，呈切线方向越过灰质后柱的背侧面，在此与背外侧束的最深入纤维，以及某些后根纤维混杂在一起；其轴突主要在相邻深位板层内分支，但是有的轴突交叉到对侧，在白质前外侧索内上行至脑干和间脑水平（图8.103）。板层Ⅱ小神经元与板层Ⅲ稍大神经元的树突主要呈放射状分布，形成与灰质后柱相垂直的纵向“薄片”（“sheets”）；这些细胞有些轴突向腹侧穿过更深的脊髓板层，但大多数轴突仍局限在胶状质内。这些纤细的轴突在板层Ⅱ内上行或下行一段短距离，或者进入背外侧束，然后又返回板层Ⅱ或Ⅲ，然后再分支。在小神经元辐射状树突之间，还有另外两种成分也呈辐射状分布：板层Ⅳ内较大神经元长树突的终末部分，还有来自后根的许多皮肤初级传入纤维的终末分支；纤细的无髓传入纤维从其背面进入胶状质，其终末分支向腹侧穿行；直径较粗大的传入纤维弓状绕过胶状质到达其腹侧面。根据Golgi镀银法和超微结构观察，再配合后根离断术或灰质后柱分离术，Réthelyi和Szentágothai（1969）对胶状质进行过详尽研究。他们检查了板层Ⅱ与Ⅲ的神经元，特别指出位于板层Ⅲ与Ⅳ交界区的较大型锥体神经元，它有回返的轴突进入板层Ⅱ，这些轴突的终末扩大形成球形突触复合体（glomerular synaptic complex）的核心，此突触复合体包括多种多样的突触。在图8.101中总结了这些突触的特征，从后根传入纤维来的输入通道，胶状质神经元的联系，经由板层Ⅳ神经元的主要输出通道，以及从脊髓以上脑区下行的纤维终末。

Szentágothai（1964）曾提出胶状质是一“封闭”的系统，从胶状质细胞发出的全部轴突，或者依然局限在胶状质内，或者走出胶状质，在脊髓的其它平面重新进入胶状质内。一个重要的推论是，胶状质小型神经元可影响板层Ⅳ、Ⅴ的天线型（antenna-type）神经元的背侧树突，而后者是此系统的主要传出点。此“封闭”系统的概念促进了胶状质组构研究的发展，但目前已有所修改，因为目前已知，板层Ⅱ某些神经元的轴突投射至丘脑、脑干，也至板层Ⅰ及更深位的板层。并且关于球状突触复合体（突触球）的结构，即板层Ⅱ神经毡的突出特征，也有所修改。基本是，突触球的核心是一路过性（en passant）的初级传入纤维终末，属兴奋性终末的形态特征。此核心终末与一组（通常4～8个）围绕着的树突、以及周围的其它轴突终末形成突触联系。关于这些树突的起始细胞还有争议，但是看起来全部起源于脊髓细胞，包括胶状质细胞，或许还包括板层Ⅳ、Ⅴ内的天线型细胞。关于周围轴突终末的起源细胞尚不知晓，推测起自板层Ⅱ细胞；这些轴突终末具有抑制性突触的形态特征。由于存在着“三个一组”（triads）的形式，即核心终末与两个邻接的树突形成突触，而且其中一个树突位于另一树突的突触前，这使突触球回路更加复杂化。作为灰质后柱突触学中的关键成分，突触球对初级传入冲动既有突触前修饰作用，又有突触后修饰作用。但应注意胶状质的详细作用仍不清楚，请见下文（可查询近年的综述：Willis和Coggeshall 1991）。

后根传入纤维的终末分布

关于脊神经后根的形成，局部记载以及分部已经记叙过

（见本篇前述），并且在人类也已证实（Sindou等1974）。现在有必要将后根纤维在脊髓灰质内的终末分布情况详细叙述。对该课题已进行过解剖学与神经生理学研究。在解剖学研究中，使用的研究方法包括Glees，Nauta，以及Fink-Heimer等染色技术，在切断个别后根以后，追踪脊髓不同水平的变性纤维终末分布情况。在神经生理学研究中，以微电极记录刺激肌肉、皮神经、以及后根的结果，然后探讨在脊髓灰质内产生的局灶性电位。对后根传入纤维终末提供终止情况的多数研究，都是在猫脊髓上进行的（Sprague 1958; Sprague和Ha 1964），其它哺乳动物可能也有类似的纤维终止情况，但是对于一些细节，不能毫无保留地适用于人类脊髓。上述实验发现所得与脊髓灰质板层构筑具有相关性，这里附加的限定条件是所观察到的变性终末仅指靠近胞体与树突干者，虽然许多树突分支辐射范围很广（图8.101）。在其各部行程中，树突均有许多突触复被着（Armstrong等1956; Wyckoff和Young 1956; Rasmussen 1957); Young 1958; Illis 1964; Gelfan和Rapisarda 1964），在大型神经元的树突上，突触数可多达数千个，但是以上述的变性技术并不能显示这些情况。这类研究必须与Golgi镀银染色及其它方法相结合。

切断猫右侧L_6后根之后，变性纤维终末出现在$L_{5,6,7}$脊髓节段，以三个代表横切面显示在图8.102上。后索粗大的纤维（位于后索内侧者除外）均有侧支，穿过板层Ⅰ、Ⅱ、Ⅲ的内侧2/3，许多纤维弯绕这些板层的内侧面，形成一路过纤维的密集丛；以及围绕板层Ⅳ多数神经元的终末。许多路过纤维从胶状质腹侧面再次弯行进入胶状质，它们作为变性纤维终末位于板层Ⅱ与Ⅲ小神经元辐射状树突之间，还有的作为板层Ⅳ细胞背向长树突的终末段。在被切断后根的颅侧与尾侧脊髓平面上，有些纤细的背外侧束纤维也发生变性；从变性的背外侧束发侧支进入板层Ⅰ、Ⅱ、Ⅲ、在此形成变性纤维终末。

由板层Ⅳ发出许多较粗的纤维进入板层Ⅴ与Ⅵ的内侧带（含连合性中间神经元），而另有许多纤维在板层Ⅴ与Ⅵ的中央带形成变性终末的团块。由此变性终末区浓缩而成的“指状物”（“fingers”），再向板层Ⅶ、Ⅷ辐射；与其一起行走的是路过纤维，最终会聚于板层Ⅸ运动神经元群及其中间神经元。Sprague（1958）证明后根传入纤维的变性突触终末，直接终止于大型多极运动神经元的胞体与树突上；在运动神经元附近、后根的变性突触终末穿插散在于中间神经元的众多纤维终末之间，后者来自其它板层，也来自其它脊髓节段。在猫，后根传入纤维与运动神经元的这种单突触联系，可扩展到被切断后根之上下各两个脊髓节段；而后根传入纤维到达其它板层中间神经元的终末，也已验明可超越被切断后根的一两个脊髓节段。在猕猴，也进行过类似的研究（Shriver等1968; Carpenter等1968），其结果可与猫的相对应，只在某些细节上有所差异。

脊髓的神经纤维束

脊髓‘白质’含神经纤维、神经胶质细胞以及血管，白质围绕着凹槽柱形的灰质，它因有大量有髓纤维而呈白色。如同前述，白质可分为前索、外侧索及后索（图8.90）。神经纤维在直径上有所不同，其中许多为纤细的薄髓或无髓纤维，典型的细纤维束有背外侧束，薄束、以及外侧索的中央部，而直径粗大的纤维束有楔束、前索，以及外侧索的周边部。大部分白质区内纤维直径谱宽广，从1μm或不足1μm至约10μm粗细不等，其中多数纤维直径在3μm或3μm以下，更粗的纤维仅占很小比例，超过10μm者寥寥无几。在人类脊髓详细研究纤维直径分布状况者很少（Häggqvist 1936; Giok 1956），但是根据直径不同还是能鉴别出许多纤维束，曾确定过某些特定直径的纤维比例（Szentágothai-Schimert 1941），但这类资料极少。既往动物脊髓纤维束的多数资料均来源于选择性脊髓损伤或者后根损伤，或者损伤与脊髓有纤维联系的脑区。在这类动物实验中，逆行性纤维变性可指示出特定的轴突是从哪些神经元发出的，而顺行性纤维终末变性可指示纤维终末分布状况。晚近在实验动物上研究脊髓纤维束的起源、行程及终末分布，可以用许多种顺行或逆行示踪技术，例如应用辣根过氧化物酶（HRP）、或麦芽凝集素（WGA）结合的HRP，或荧光染料及荧光标记物，或利用某些血凝素以及其它可经轴浆运输的化合物等（详见本篇前述）。某些纤维束大部分是分立的，并且多数纤维束的中心区都规则地位于白质各索内，但在各纤维束的周边区通常均有

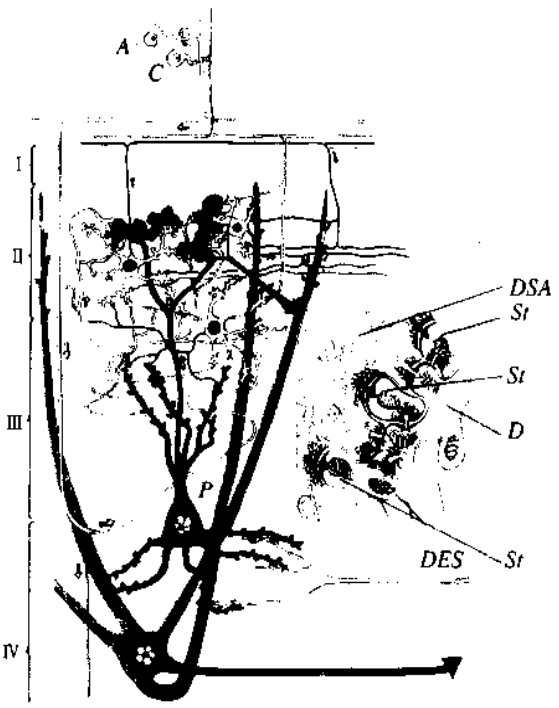

图8.101 经脊髓灰质后柱纵切面包括胶状质及附近板层（Ⅰ～Ⅳ）神经元的排列及其相互联系 有框插图（右）示该区突触的详细情况，示两种一级感觉传入纤维：直径粗的皮肤传入纤维（A）及其细的无髓传入纤维（C）。小的胶状质中间神经元绘成为白色带黑色轮廓，其轴突为单一黑线。一个有树突、树突棘的锥体细胞有一回返轴突扩展成突触复合体绘成带有白点的黑色。一个位于Ⅳ板层大多极神经元有长辐射状的树突及轴突起始部绘成横划影线。DES=脊髓以上起源的下行轴突。主图箭头示假设的冲动传导方向。注意（1）一级传入纤维A和C突触终末的不同位置；（2）胶状质中间神经元的轴突形式及终末；（3）在锥体细胞回返轴突膨大部，小的胶状质中间神经元树突及一级感觉轴突终末间形成的突触复合体，详见有框插图DSA=锥体细胞轴突终末；D=胶状质中间神经元树突；St=一级传入纤维轴突终末；白箭头=轴-树突触；横划影线的箭头=轴-轴突触。闸门控制学理论及结构详细情况的讨论见正文（引自Szentágothai 1975）。

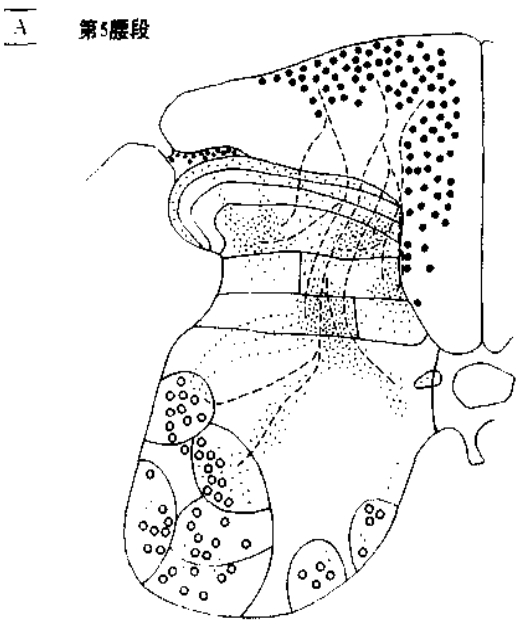

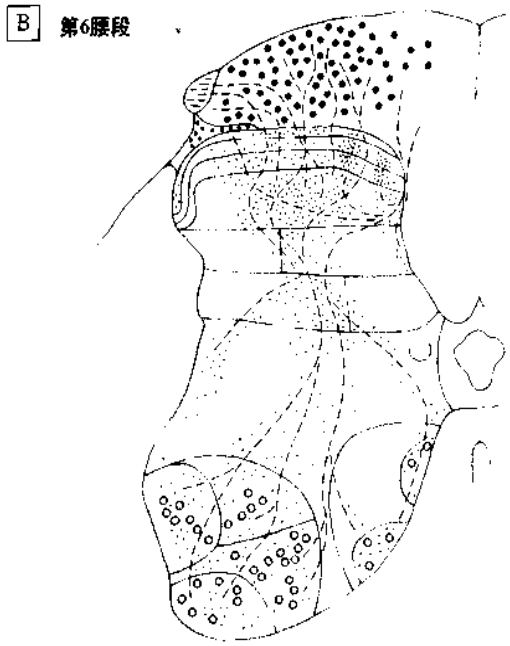

图 8.102 猫第 6 腰脊神经后根切断后 5 天，脊髓同侧半各节段平面用 Nauta-Laidlaw 法证明的神经纤维及其终末溃变的模式。A. 第 5 腰段；B. 第 6 腰段；C. 第 7 腰段。大点示后索内的溃变纤维；较小的点＝Lissauer 背外侧束中的溃变纤维；最小的点＝溃变的神经终末；虚线＝过路的溃变纤维；圆圈＝运动细胞胞体（经作者及 Elsevier 同意，引自 Sprague 和 Ha，1964）。

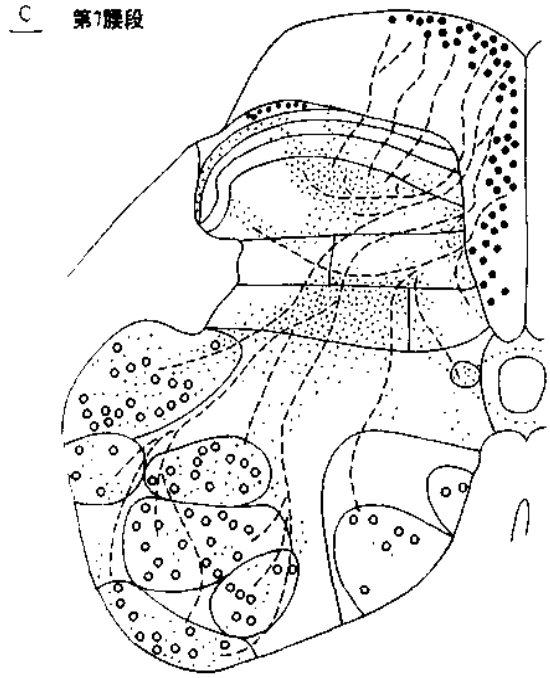

重叠分布。这可能给予部分解释：为什么在不同作者的脊髓横切面模式图上，各纤维束的范围会有些差异；在所有这类模式图上，各纤维束的边界都是任意画下来的；由于人的标本不允许做从容审慎的实验，人脊髓各纤维束的划界更有主观性。人类脊髓标本只能来自患者或受伤者，或者为缓解顽痛而行选择性脊髓切断术者。在其它灵长类的实验中，有可能获得与人类脊髓纤维束配布的类似结果，但是推断二者相同则不明智。从观察上述人类脊髓标本中，确实证实下述假设：人类脊髓纤维束的总体配布状况与其它灵长类者大致相似。从临床获得的这类脊髓资料令人惊叹地丰富，然而一般不太精确；这正是人脊髓早期资料的主要来源，有大量报道分散在神经病学文库中（Nathan 和 Smith 1955b，1959）。

下述说明是人类脊髓纤维束的资料，但是临床病理学不能给予的资料，还必须不断参照动物实验的发现所得。在后一节内，将讨论脊髓神经元组构的更微细情况，其研究证据不得不主要来自动物，在许多情况下动物实验资料能适用于人类脊髓，但也有几点引人注意的例外。可简便地将脊髓白质内的神经纤维可归纳为五组：

- 由脊神经节神经元发出的传入纤维，经后根入脊髓后伸展不等的距离。
- 长上行纤维，起自脊髓神经元，将传入冲动上传至脊髓以上平面。
- 长下行纤维，起自脊髓以上诸脑区的神经元，下行与脊髓神经元发生突触联系。
- 在脊髓节段内和节段间发挥作用的纤维。
- 运动神经元发出的纤维，起自灰质前柱和外侧柱，经前根传出脊髓。

除最后一种运动纤维外，其余的纤维均形成纵行纤维束（longitudinal tracts），但在纤维配布上并非那么简单。在不同的脊髓横切面上检查发现，许多纤维斜向前行，甚至呈水平向行进，特别是经灰质连合或白质连合越过中线的纤维，即交叉（decussating）纤维。在同一脊髓节段内，将一侧灰质柱神经元与对侧神经元联系在一起，这种纤维称连合（commissural）纤维。某些纵行纤维束是由一连串神经元的多突触通路构成的。从后根入脊髓的大多数纤维（如果并非全部），在脊髓内又分为上行支与下行支，它们又有伸入灰质的侧支。在灰质内，发纤维入前根，或者发出长投射性纤维的神经元，仅占脊髓神经元总数的小部分，多数细胞属发出脊髓固有纤维者。

为描述方便和与功能联系，以下按三个主要方面介绍纤维束：上行纤维束，下行纤维束，以及脊髓固有束。各纤维束的局部解剖关系，还有纤维束之间的相互联系，对神经病诊断、实验研究、种系发生研究，都很重要。

有关哺乳动物脊髓纤维通路有广博的综述：Fyffe（1984）；Clark（1984）；Tracey（1986）。关于上行纤维束及通路的综述：Willis 和 Coggeshall（1991）。关于下行纤维束与脊髓固有束的综述：Kuypers（1964，1973，1981），以及 Holstege（1991）。关于皮质脊髓束有广博的综述及大量实验资料的编撰：Phillips 和 Porter（1977）。Nathan 与 Smith（1955b，1959）对下行纤维束与脊髓固有束的经典综述，仍是目前人脊髓知识的重要资料来源。

在图8.103上显示脊髓主要纤维束的总体配布。在图8.104的两个脊髓横切面上，显示了脊髓纤维束更细致的配布。在图 8.105～107 上，总结了脊髓纤维束的一些特征。

上行纤维束

后索(dorsal funiculus) 每侧后索含有粗大的薄束与楔束，分列于后中间隔之两侧（图 8.103）。后索有上行纤维的几个系统：

- 脊神经节神经元的初级传入长纤维，投射至延髓的后索核；
- 较短的初级传入纤维，投射至 Clarke 胸核及其它脊髓神经元；
- 脊髓内二级神经元的轴突，上行达后索核。

此外，后索内还含有脊髓固有神经元的轴突（见本篇后述）。

薄束（fasciculus gracilis）（图 8.108）起始于脊髓下端，含有后根内侧位的长上行纤维束，还有起自同侧板层Ⅳ～Ⅵ内的二级神经元的上行轴突（Rustioni 和 Dekker 1974）。所有纤维均在后索内上行，每加入一后根纤维，薄束纤维增加一次；由尾髓和骶髓下段进来的纤维不断被从较高平面加入的纤维推挤向薄束的最内侧位（图8.109）。薄束始源于尾、骶、腰、以及胸髓下段的纤维。在脊髓上部，薄束位于楔束内侧（图 8.104A）。

楔束（fasciculus cuneatus）（图 8.108）起始于胸髓中间平面，居薄束之外侧，进入上胸髓节段与颈髓的后根纤维组成楔束。有些纤维也起自同侧灰质后柱板层Ⅳ～Ⅵ的二级神经元（Rustioni 等 1979）。

在上颈髓平面，薄束内含有更多来自皮肤感受器的传入纤维，而来自深感受器（本体感受器）的纤维较少（Whitsel 等1969，1970）。这是由于本体感受纤维在较低平面已离开薄束，与 Clarke 胸核形成突触联系。请注意，来自下肢的本体感受冲动，经由胸核中继后再至 Z 核到达丘脑（本篇后述）。由初级或次级神经元发出的薄束长上行纤维终止于薄束核。相反地，在上颈髓水平楔束含有来自浅（皮肤）、深（本体觉）感受器的传入纤维。长上行楔束（初级与次级纤维）终止于楔束核；其中有些楔束纤维也终止于楔束外核（又称楔束副核），后者发出楔小脑束投射至小脑。薄束与楔束均含有髓纤维，由于楔束内本体感受纤维比例高，故其粗纤维比薄束的多。

由薄束核与楔束核神经元发出的轴突，向腹内侧弯绕延髓中央灰质，此段纤维称内弓状纤维（internal arcuate fibres）（图 8.131）；后者在中央灰质腹侧中线越边交叉，即感觉交叉或丘系交叉（sensory or lemniscal decussation）；交叉后在对侧脑干上行段纤维，称内侧丘系（medial Lemniscus），直达丘脑腹后外侧核。在此丘脑核中继后上达中央后回（3、1、2区）皮质。延髓薄束核与楔束核的某些神经元发出后外弓状纤维（posterior external arcuate fibres），进入小脑（图 8.131）。

后索－内侧丘系通路介导本体感觉（位置觉与运动觉），外感觉（触－压觉），以及振动觉。Nathan 等（1986）综述过病变累及脊髓背侧半的病例。检查患者发现丧失本体感觉；两点距离触分辨觉有障碍，立体触觉及皮肤书写觉均有严重缺欠，但粗触觉仍存在；振动觉消失。动物实验发现，薄束与楔束的节段性组构要比上述更复杂。在脊髓较尾侧节段，两束内传入纤维是以皮节方式排列的，但在高嘴侧节段，借助重新分类（by means of resorting），获得了躯体定位性构型（Whitsel 等 1970）。Smith 与 Deacon（1984）在研究人脊髓后索时发现，无论在薄束还是在楔束内部，都有一定程度的段性板层化，但在不同脊髓节段之间纤维重叠相当广泛。但是在薄束与楔束之间，纤维没有任何重叠或者重叠甚

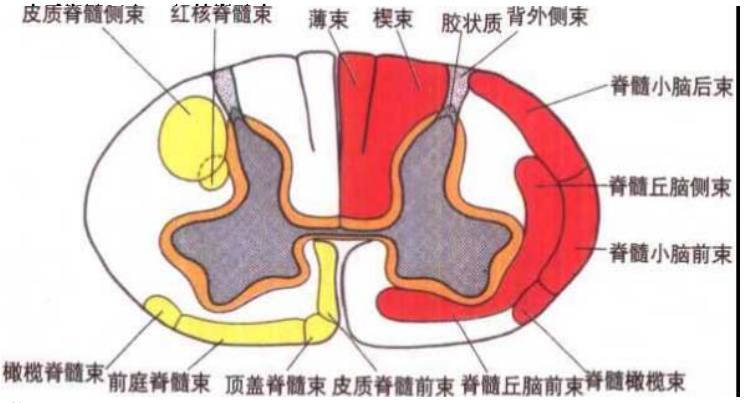

图 8.103 脊髓主要纤维束的简化图解。图右侧红色的表示上行纤维束；左侧黄色的表示下行纤维束；两侧橙色的表示节间束。许多束省略（见图 8.104 A、B）。

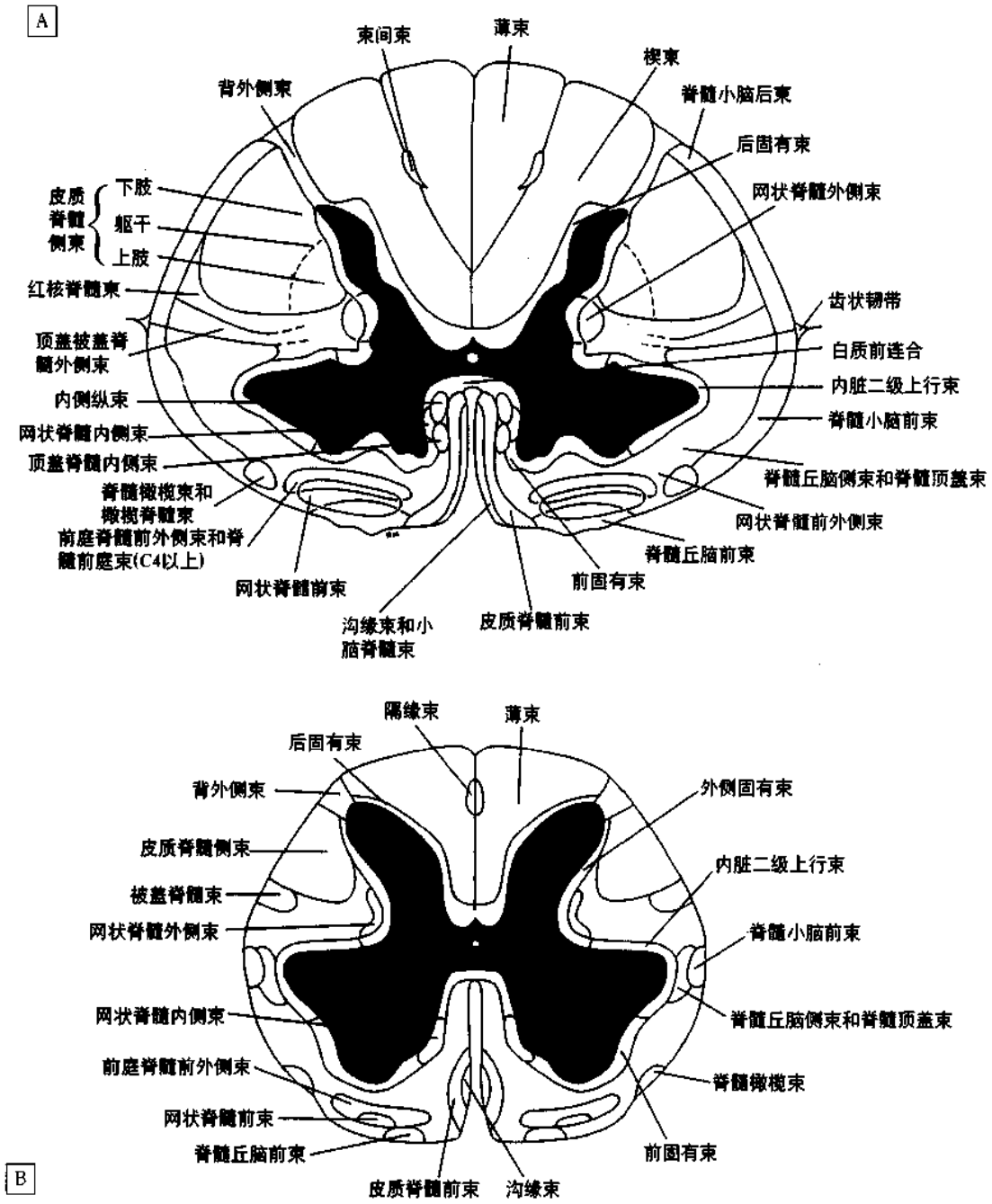

图8.104 人颈髓中段平面（A）和腰髓段平面（B）脊髓神经纤维束的大致相对位置（改编自 Crosby 等，1962）。

少。因此，薄束与楔束确实为分开的解剖结构。对于上述纤维重新分类的说法，他们认为这或许有可能发生。

从延髓薄束核与楔束核，上至大脑皮质第一躯体感觉区，整个通路上均有躯体定位性组构。就延髓后索核分析，下肢代表区位于内侧的薄束核，上肢代表区位于外侧的楔束核，而躯干代表区位于上述二者之间。还有报道按感觉类型分区。在后索核内来自毛感受器的传入纤维最表浅，而来自触觉与振动觉感受器者位于核团更深层（Uddenberg 1968）。

包括大脑皮质、小脑和脑干网状结构的各脑区，可能发下行纤维，调控（抑制或易化）后索核神经元感觉信息的传递过程。大脑皮质第一躯体运动区与辅助运动区，以及感觉区的下行投射经皮质脊髓束下行。

脊髓小脑束(spinocerebellar tracts)(图8.110) 脊髓小脑后束（posterior spinocerebellar tract）在外侧索的周边部上行，其内侧与皮质脊髓侧束相邻，其背侧为背外侧束（图8.103）。脊髓小脑后束始于 L_{2-3} 脊髓节段，在其上行过程中纤维逐渐增加，至延髓经小脑下脚终止于小脑蚓部的嘴侧部与尾侧部（本篇后述）。此束纤维起自板层Ⅶ内的胸核（Clarke柱）的大

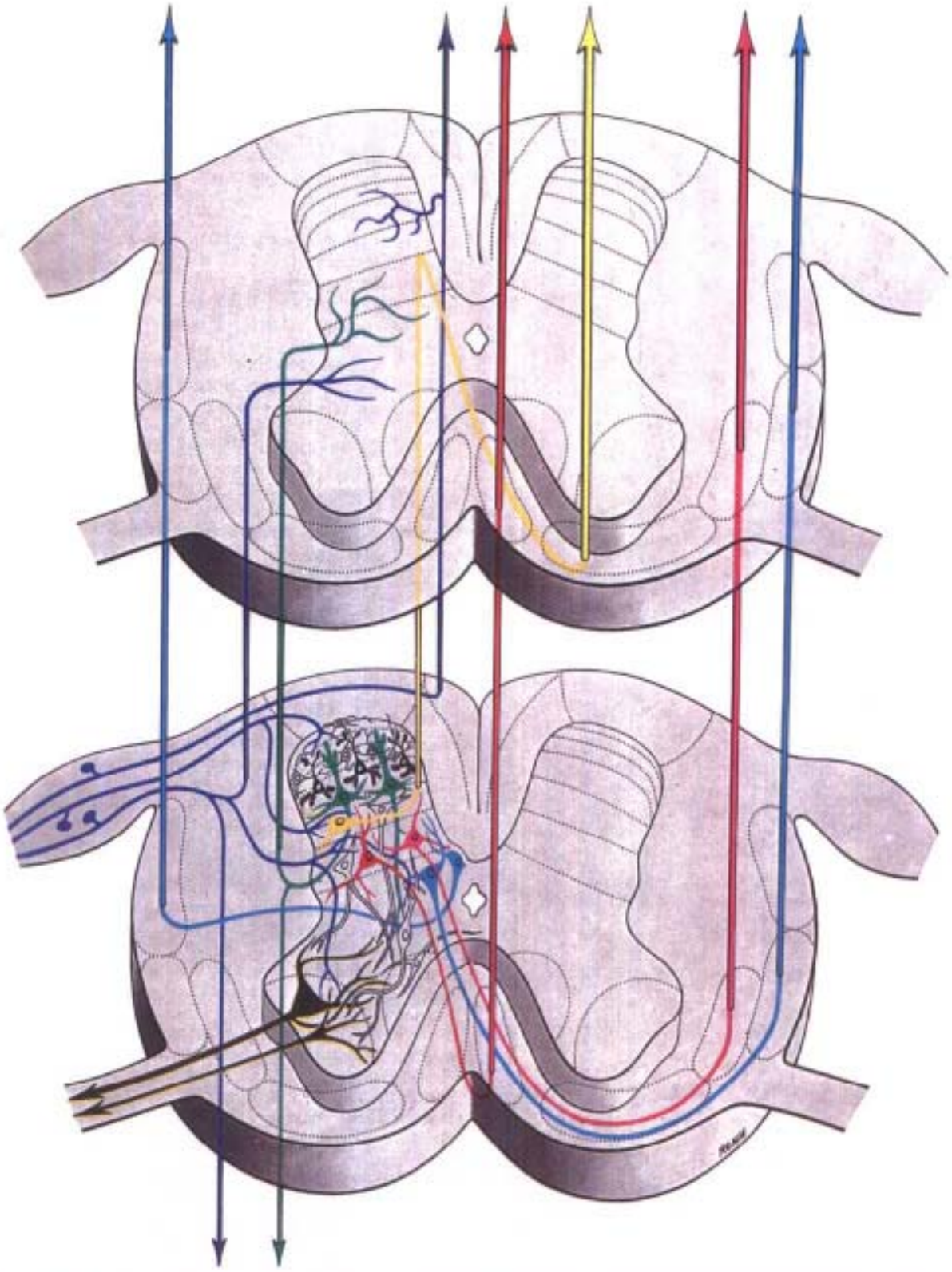

图 8.105 脊髓的主要上行束系统和灰质结构某些特征的简图。灰质内点线示板层模式。白质中点线示纤维束的大致局部位置。试用简化方式说明正文描述的树突野的重叠。本图也包括 α 及 γ 运动神经元（灰色）以及在图 8.101 中更为完整显示过的胶状质的一些结构特征。一些小的胶状质细胞及较深板层中的一些中间神经元未着色。较大的胶状质神经元为实心黑色。Ⅳ层大细胞及其相关的上行和下行节间纤维为绿色。一级感觉传入纤维包括薄束纤维－紫色，脊髓顶盖纤维－桔黄色，脊髓丘脑前纤维－黄色，脊髓丘脑外侧束纤维－浮红色，脊髓小脑前、后束纤维－蓝色。请与图 8.107 对照。

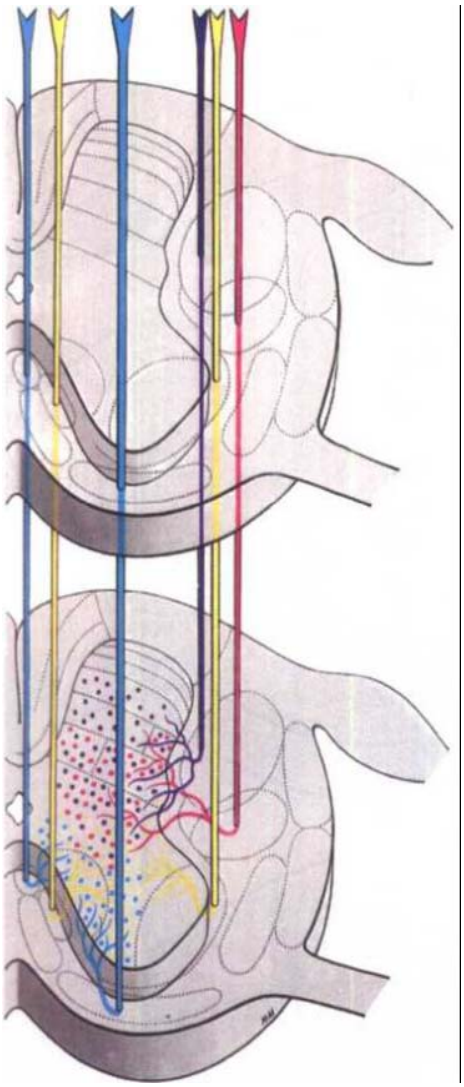

图 8.106 一些脊髓主要下行束系统包括其在灰质内终末重叠区的简图。点线的意义同图 8.105。皮质脊髓束－紫红色；红核脊髓束－洋红色；网状脊髓束－黄色；前庭脊髓束－蓝色。

型神经元。后者在脊髓纵柱上分布在T_{1-12}，L_{1-2}节段。胸核接受：

- 后索初级传入长上行纤维的侧支；
- 后索初级传入短上行纤维的终末。

许多这类传入纤维从胸核柱下界（L_2）尾侧的脊髓段上行。

脊髓小脑前束（anterior spinocerebellar tract）（图 8.110）占据外侧索周边部的一个半月形区，在脊髓小脑后束的前方（图8.103）。动物实验（Ha和Liu 1968在猫；Matsushita和Hosaya 1979在大鼠）表明，此束起始于脊髓腰骶段板层Ⅴ～Ⅶ的神经元；有些是Cooper与Sherrington（1940）描述的“脊髓边缘细胞”（“spinal border cells”）。此束多数纤维交叉，少数未交叉（Jansen和Brodal 1954）。此束起始于脊髓的上腰段，上行经过延髓至脑桥上部平面，在此经小脑上脚背侧部下行，主要终止于对侧小脑前蚓（本篇后述）。初级传入纤维经薄束达此束起始细胞，其纤维排列方式与至脊髓小脑后束者类似，携带有关下肢的信息。

脊髓小脑前、后束的纤维都呈板层状组构；从下部脊髓节段来的纤维位置在表浅层（Yoss 1952、1953；Smith 1957）。Smith（1957）报道，在人颈髓节段平面上，脊髓小脑前束向背侧转移至脊髓小脑后束，即前后二束纤维混在一起，多数纤维经小脑下脚至小脑；只有前束内侧部的一小部分纤维加入小脑上脚。前后二束均含有直径粗大的有髓纤维，后束粗纤维更多，而较纤细的纤维在前束内（Häggqvist 1936）。

脊髓小脑前后束均传递本体感觉与外感受信息，但在功能上二束有所不同。分别来自肌梭与腱器官的I_a与I_b类初级传入纤维，以单突触兴奋胸核神经元，后者还为Ⅱ类肌肉传入纤维，以及皮肤触压觉传入纤维的输入所兴奋。这类本体感受冲动往往来自一块肌肉，或者来自共同作用于一个关节的协同肌群，因此脊髓小脑后束传递感觉类型特异性的信息，还传递具有空间特异性的信息，以这些信息用于对个别肢体肌的运动与姿势进行精细协调。反之，I_b类初级传入纤维，以单突触兴奋脊髓小脑前束的起始细胞，其传入刺激来自包括一肢体不同节段在内的大感受野的信息。前束没有对不同感觉类型再分类，传递的冲动也与运动和姿势有关，而是整个下肢的经过协调的冲动（Lundberg 1971；Oscarsson 1973）。

既然胸核向上体积逐渐减小（图8.95），不能超越颈髓最下节段，那么脊髓小脑后束自然传递来自躯干与下肢的信息。来自上肢的本体感受与外感受信息，行于楔束的初级传入纤维内。再以躯体定位方式终止于楔束副核和楔束核的邻近部。这些核的神经元发出后外弓状纤维，形成楔小脑束（cuneo-cerebellar tract）（图8.110），经同侧小脑下脚进入小脑。楔束副核与楔束核外侧部被认为是脊髓胸核的同源物。因此从功能上讲，楔小脑束与脊髓小脑后束类似，但前者传递来自上肢的信息。

脊髓小脑嘴侧束（rostral spinocerebellar tract）在功能上与脊髓小脑前束有关，传递来自动物前肢的信息（Oscarsson和Uddenberg 1964；Hirai等1976），其纤维经小脑下脚与上脚进入小脑。此束起始细胞位于下4个颈髓节段的板层Ⅶ内，称中央基底颈核（nucleus cervicalis centrobasalis）（Petras和Cummings 1977；Matsushita和Hosaya 1979）。此核细胞接受来自前肢的后根纤维终末。

在动物上还报道过颈脊髓小脑通路（cervicospinocerebellar pathway）（Wiksten 1975；Cummings和Petras 1977），纤维起自颈中央核（nucleus cervicalis centralis）的神经元，位于上4个颈髓段的板层Ⅶ内，接受来自颈肌的初级传入纤维，发纤维向对侧投射经小脑上脚至小脑。

所有脊髓小脑束及楔小脑束纤维组成小脑内苔藓纤维系统，其终止于小脑皮质（本篇后述）时很有特色：组织性强、具有躯体定位性，还有功能构型。

来自大脑皮质与脑干的下行通路可以调变脊髓小脑束神

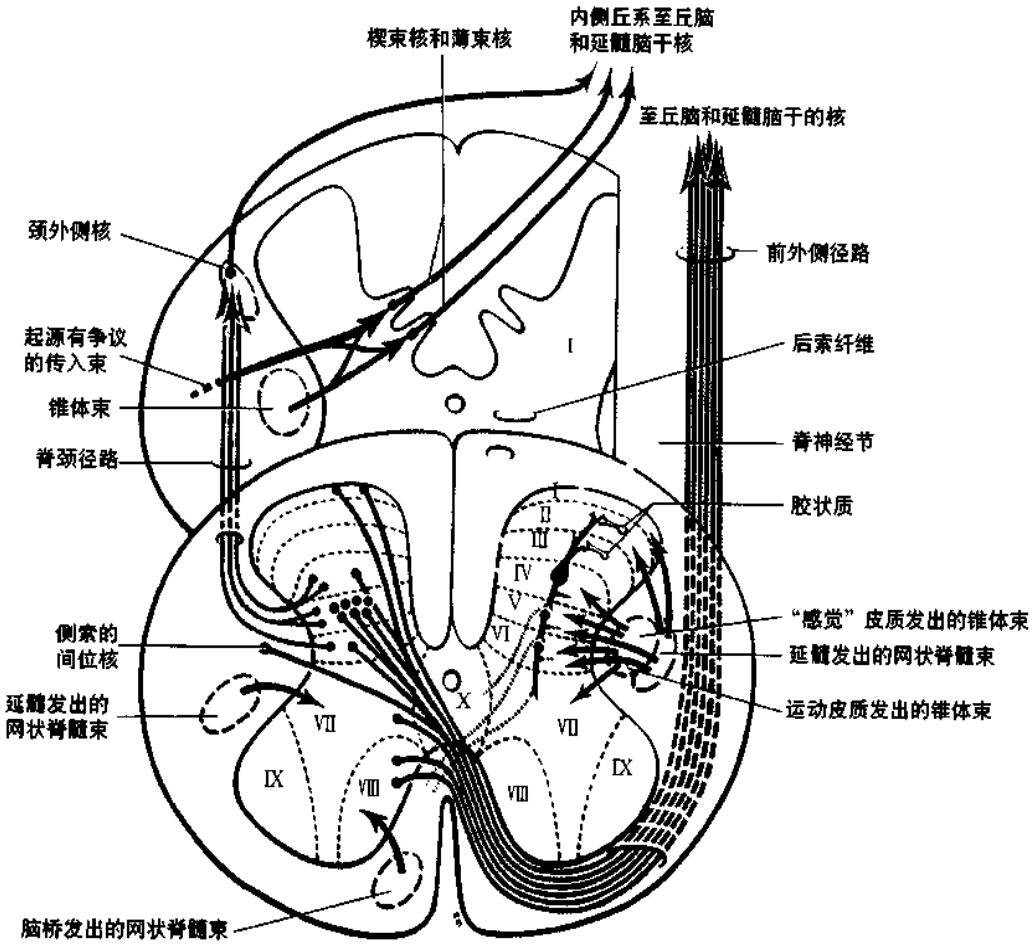

图 8.107 较详细分析主要躯体感觉径路。与调控感觉有关的下行皮质脊髓束及网状脊髓束在图内亦予以显示（按 K E Webster 提供的资料加以修改、伦敦大学 King 学院）。

经元的活动。例如，皮质脊髓束可以兴奋或抑制胸核的外感受部活动；前庭脊髓侧束和红核脊髓束可易化此束兴奋。

脊髓丘脑束(spinothalamic tracts)(图 8.111,112) 脊髓丘脑前束（anterior spinothalamic tract）（图 8.111）位于脊髓前索内，前根纤维的内侧，前庭脊髓束（图 8.103）的背侧，而后者与其所有邻接的纤维束均有位置重叠。下行的网状脊髓束与上行的脊髓网状束均与此脊髓丘脑束纤维有所混杂。向外侧，脊髓丘脑前束与脊髓丘脑侧束（lateral spinothalamic tract）（图 8.103）。依据临床证据，前束传递粗触觉与压觉信息，而侧束传递痛、温觉信息；然而这些临床所得与生理学研究不完全吻合。据 Applebaum 等（1975）研究，所谓前束与侧束传递不同的感觉，未能得到实验研究的支持；而前束与侧束无论从结构还是从功能上分析，都是一连续不可分的实体。这后一观点得到其他研究者的支持。

从根本上讲，脊髓丘脑束纤维起源于多种神经元，分布在脊髓各个节段的不同板层。它仅有少量同侧投射纤维，大多数纤维经白质前连合交叉到对侧，经脊髓腹侧 1/4 上行投射至丘脑。脊髓切断术的临床证据表明，纤维交叉要在后根纤维进入平面以上的节段完成（Foerster 1936）。当上行至脑干下部时，脊髓丘脑束纤维分开来：前束纤维加入内侧丘系，而侧束纤维作为脊髓丘系（本篇后述）继续上行；内侧丘系与脊髓丘系均终止于丘脑（图 8.111,112）。在脊髓丘脑束内，具有明确的躯体定位性纤维组构（Walker 1940; Morin 等 1951; Nathan 1963）。在脊髓的任一水平上，正要越边的纤维总是从已经越边的纤维深侧加入进来，因此该束具有按脊髓节段板层化的组构型式（图 8.113）。来自脊髓尾侧节段的更长纤维，位于该束的表浅侧，同时在上行过程中还略有螺旋状扭转，结果表浅纤维转向更背侧。此种躯体定位性组构在延髓与脑桥均得以保持。上行至中脑后，传递下肢痛温觉的纤维转向背侧，而来自躯干与上肢的痛温觉纤维位于较腹侧（Walker 1943）。

脊髓丘脑束神经元的分布 将大量麦芽凝集素结合辣根过氧化酶（WGA-HRP），注射到一侧躯体感觉性丘脑，Apkarian 与 Hodge（1989a）研究了猴脊髓丘脑束起始细胞的分布，其分布图显示在图 8.114 上。还有些学者也在猴获得了类似的结果（Trevino 和 Carstens 1975; Willis 等 1924;

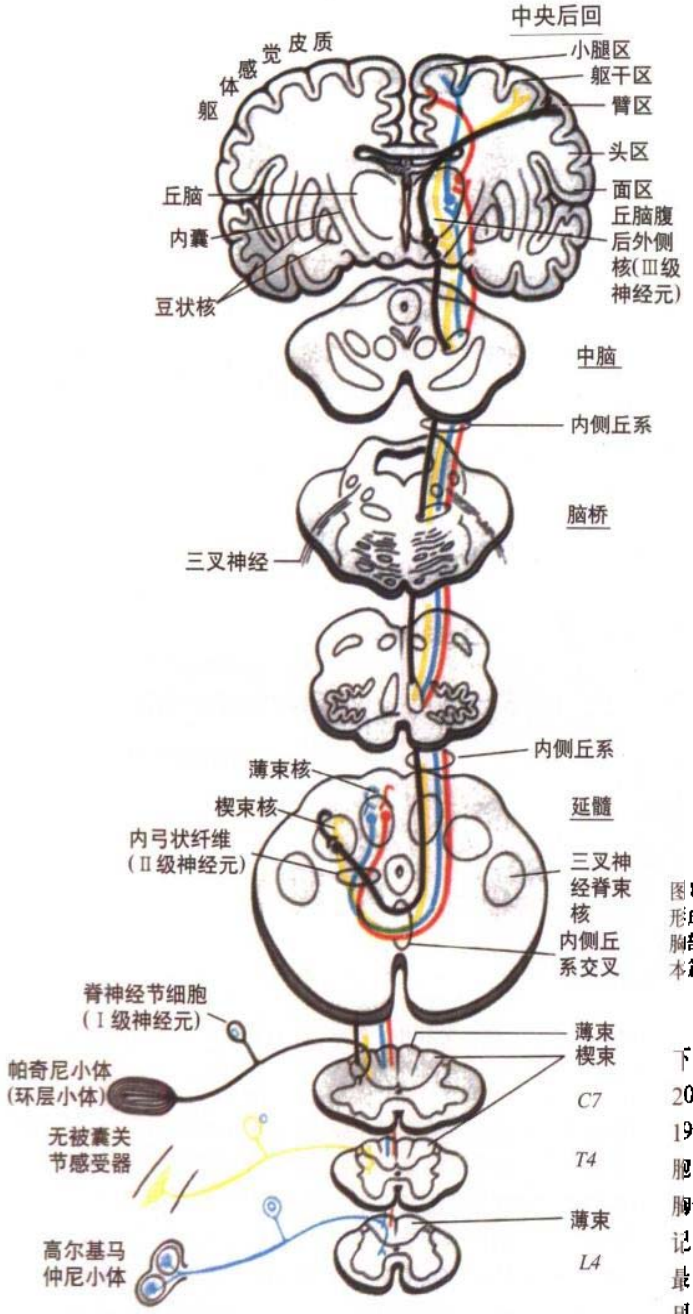

图8.108 后柱－内侧丘系径路的示意图。白质后柱包括脊神经节的上行和下行纤维。薄束、楔束中的上行纤维分别与薄束核、楔束核的神经元相突触，从该两核神经元发出轴突在延髓下部交叉形成内侧丘系上行终于丘脑腹后外侧核。该核神经元的轴突经内囊投射到躯体感觉皮质。此径路传导的是有关辨别性触觉、压觉和本体感觉等。不同平面脊神经节及其进入脊髓的纤维用颜色标明（红＝骶；蓝＝腰；黄＝胸；黑＝颈）。脊髓的节段平面用英文字母和数字表示（经作者与出版者同意引自 Carpenter MB 1991. Core 神经解剖学教材. Williams和wilkins）。

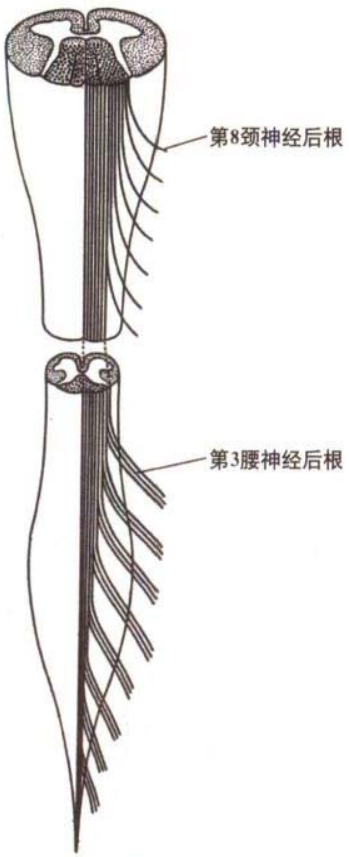

图8.109 后索纤维的层状构造，脊髓后面观，示后根部分长上行纤维形成后索，来自骶部的纤维靠正中平面，来自腰部的纤维在其外侧，胸部的纤维更外侧，颈部的纤维最外侧。起自其他平面的后根纤维见本篇前述。

及其他学者）。在上3个颈脊髓段内，发现有30%以上脊髓丘脑束起始细胞。其中许多细胞位于丘脑投射的同侧，大部分位于板层Ⅷ内，代表着同侧标记细胞总数的50%左右。在丘脑投射的对侧，上3个颈髓节段的脊髓丘脑束细胞位于板层Ⅰ和Ⅳ－Ⅷ内，细胞密度最大者在板层Ⅵ与Ⅶ内。

在上述节段的尾侧，约占脊髓丘脑束细胞的20%，位于下颈髓段（C_{4-8}）；20%细胞位于胸髓（大多数细胞在T_{1-3}）；20%细胞在腰髓；10%在骶尾髓（Apkarian 和 Hodge 1989a）。在下颈髓段和下腰髓段内，对侧的脊髓丘脑束细胞集中在板层Ⅰ和Ⅴ，也在灰质前柱内的板层Ⅶ～Ⅷ；而在胸髓段，对侧细胞主要分布在板层Ⅴ和Ⅶ。丘脑注射后、标记细胞仅有10%是在同侧，其余者全在对侧，而同侧细胞最多者在上3个颈髓段（Hodge 和 Apkarian 1990）。使用逆行激活脊髓丘脑束纤维的方法，生理学研究大致佐证了逆行示踪剂得出的此束细胞分布图。在猴，从丘脑腹后外侧核，腹外侧核，中央外侧核，以及束旁核，均可逆行激活脊髓丘脑束细胞（见本篇后述，其参考文献见 Willis 和 Coggeshall 1991）。

对人类脊髓丘脑束细胞的分布状况了解较少。人类资料来自脊髓前外侧索切断术后的临床病理报告（Foerster 和 Gagel 1932；Kuru 1949），观察到变性的神经元胞体在板层Ⅰ，Ⅳ～Ⅵ，以及灰质前柱内；而Smith（1976）证明变性神经元主要分布在板层Ⅰ、Ⅳ、Ⅴ和Ⅶ。但大部分这种临床资料都有缺点，因为脊髓前外侧索切断术，不仅切断脊髓丘脑束纤维，例如还切断了脊髓网状纤维、脊髓小脑束纤维，以及脊髓固有束纤维。总之，人类脊髓丘脑束细胞的精确板层

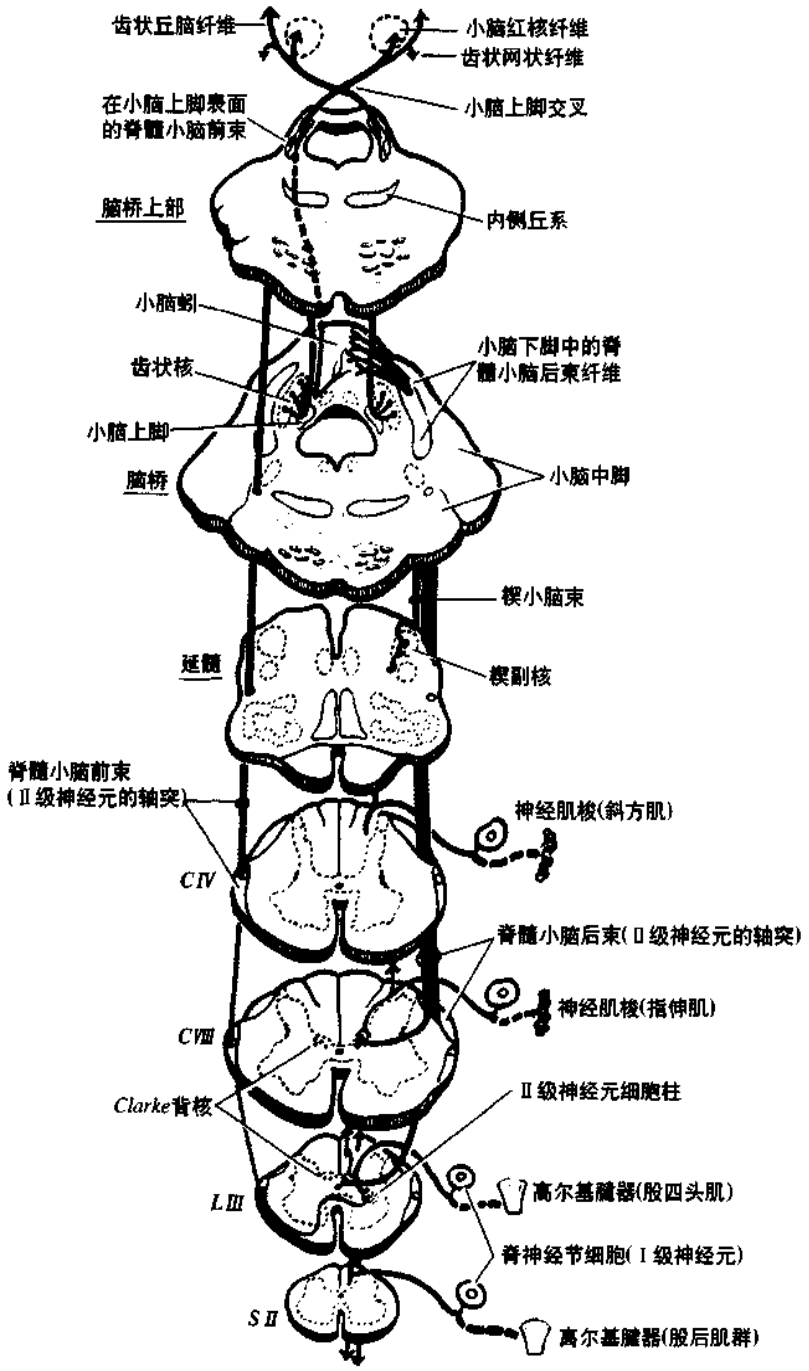

图8.110 脊髓小脑前束（红色）、脊髓小脑后束（蓝色）、楔小脑束（蓝色）示意图。脊髓小脑后束纤维起自胸核神经元，主要是不交叉的，该束携带来自肌梭和Golgi腱器的信息。脊髓小脑前束由交叉纤维组成主要起自脊髓骶部Ⅴ～Ⅶ板层的细胞，它传送来自Golgi腱器的冲动。楔小脑束由起自楔副核的不交叉纤维（与脊髓小脑后束一样传导上肢相应功能）。字母和数字表示脊髓的节段平面（详见正文）。（经作者和出版者同意引自 Carpenter M B, 1991。Core 神经解剖教材，williams和Wilkins）。

定位与节段定位，仍有待澄清。人类此束主要投射至丘脑腹后外侧核，也至丘脑板内核群的中央外侧核（参见本篇后述；Walker 1940; Bowsher 1957; Mehler 1962, 1974）。

另一背外侧脊髓丘脑束（dorsolateral spinothalamic tract）的发现具有特殊意义，这是利用逆行或顺行轴浆运输示踪技术，以及逆行激活电生理记录，在大鼠、猫及猴的研究结果（参见综述：Hodge和Apkarian 1990; Willis和Coggeshall 1991）。在猴，此束纤维主要起始于板层Ⅰ神经元，继之跨入背外侧束内上行，终止于丘脑，大部分止于腹后外侧核复合体（参见本篇后述；Apkarian和Hodge 1989b,c）。这些神经元对皮肤的伤害性、机械性、以及温热刺激反应最强（Willis等1974）。迄今为止研究过的各种哺乳

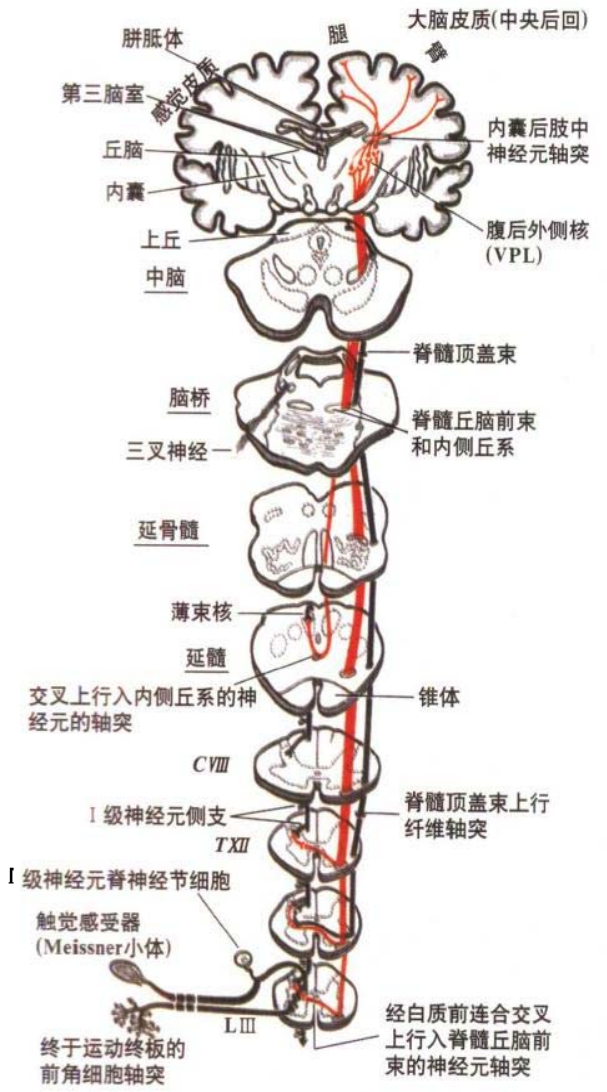

图8.111 脊髓丘脑前束（红色）和脊髓顶盖束（黑色）示意图。脊髓丘脑前束由起自Ⅰ、Ⅳ－Ⅷ板层细胞的纤维组成，主要是交叉的纤维（这些细胞节段位置及功能意义见图8.99）。脊髓顶盖束起自Ⅰ、Ⅳ－Ⅷ板层的神经元，纤维交叉至对侧混于脊髓丘脑束中上行，脊髓顶盖纤维投射至上丘，传导伤害性感觉信息，字母和数字表示脊髓节段平面（经作者和出版者同意引自 Carpenter M B 1991, Core 神经解剖学教材, Williams和Wilkins）。

动物均有脊髓丘脑背外侧束，因此推测人也可能存在着类似的纤维束。Kuru（1949）记载过人类这种纤维束，起始于板层Ⅰ神经元，又提示与痛觉、温度觉有关；并且在脊髓背外侧部切断术后，还有几例疼痛缓解的记载（Sweet 1973, 1975; Moffie 1975）。

下行通路对脊髓丘脑束细胞的调控作用（modulation of spinothalamic tract cells by descending pathways） 从脑下行至脊髓的通路可能选择性地调控脊髓丘脑束神经元的活性。许多研究表明，刺激一定脑区，可抑制脊髓丘脑束细胞对伤害性刺激的反应（参见综述：Besson和Chaouch 1987; Willis 1988）。很显然在治疗慢性顽痛方面，这一发现具有相当大的临床意义。在脑干，这类脑区包括中缝大核，导水管周围灰质，包括臂旁核区在内的中脑与延髓网状结构部分（本篇后述）；这些神经元群及其纤维联系，组成内源性镇痛系统（本篇后述）。在前脑刺激一定脑区，可抑制脊髓丘脑束细胞，包括丘脑室周灰质，腹后外侧核，大脑皮质第Ⅰ躯体感觉区（SI）和顶后叶皮质。同时也注意到，电刺激周围神经同样可抑制此束细胞，最有效的是引起Aδ纤维的一串冲动波（见本篇闸门控制学说）。相反地，刺激延髓网状结构及大脑皮质第Ⅰ运动区，可以兴奋脊髓丘脑束细胞；有资料提示，皮质运动区的效应是经皮质脊髓束介导的。关于脊髓丘脑束功能的进一步思考见本篇后述。

脊髓颈丘脑通路(spinocervicothalamic pathway) 在人类体积小的颈外侧核（lateral cervical nucleus），位于外侧索内，上两个颈髓段灰质后柱的腹外侧（Kircher和Ha 1968; Truex等1970）。在人类脊髓的某些切片上，未能清晰地确认此核，可能因为此核并入了灰质后柱。颈外侧核接受脊髓颈束（spinocervical tract）纤维，后者在背外侧索内上行。在脊髓的各个节段上，板层Ⅲ～Ⅴ内都有脊髓颈束细胞。颈外侧核神经元发纤维多数经内侧丘系达对侧丘脑，另外一些纤维至对侧中脑。其丘脑内特异性靶区包括腹后外侧核及丘脑后复合体一部分。脊髓颈束细胞对毛动、压力、夹捏，以及温热刺激均起反应（Brown和Franz 1969, 1970）；对高阈值的肌传入冲动起反应（Kniffki等1977）；许多细胞还对伤害性刺激起反应（Brown和Gordon 1977）。与其它上行通路的束细胞一样，此束也受紧张性下行抑制的控制。在食肉动物，此通路是一触觉与伤害性感受的重要通路。关于此束细胞的分布及其功能，在人类所知甚少。

脊髓网状纤维(spinoreticular fibres) 脊髓网状纤维与脊髓丘脑束纤维混杂在一起，在脊髓腹外侧象限上行（图8.115）。在猴，以逆行轴浆运输HRP示踪法，Kevetter等（1982）研究发现，标记细胞分布在脊髓各个水平，尤其以上颈髓段为多。标记细胞多数在板层Ⅶ内，其次在板层Ⅷ，以及以板层Ⅴ较多的灰质后柱内。在腰骶膨大与颈膨大部，多数纤维越过中线，但在颈髓未越边纤维相当多；多数轴突为有髓纤维。在脊髓腹外侧部切断术后，观察人与猴顺行变性结果显示，脊髓网状纤维投射至脑桥与延髓网状结构内侧区不少核团；还有至小脑前中继核—外侧网状核的投射。在脊髓网状纤维内，未见任何躯体定位组构的报道。脊髓网状细胞对皮肤或深组织的传入冲动起反应；无害性皮肤刺激可能抑制或兴奋其特定细胞，而伤害性刺激常兴奋其神经元（Fields等1977）。有人提出脊髓－网状结构－丘脑－大脑皮质通路，并认为是痛感受的一条重要径路。如其它上行纤维一样，此束细胞也受下行纤维控制。例如，电刺激导水管周围灰质，可抑制某些脊髓网状细胞对心肺传入冲动的反应。刺激脑干网状结构，也可改变此细胞的活性。

脊髓中脑束(spinomesencephalic tract) 脊髓中脑束由自脊髓上达中脑各区的若干径路组成，包括脊髓顶盖束（spinotectal tract）（图8.111），投射至上丘；脊髓环状束（spinoannular

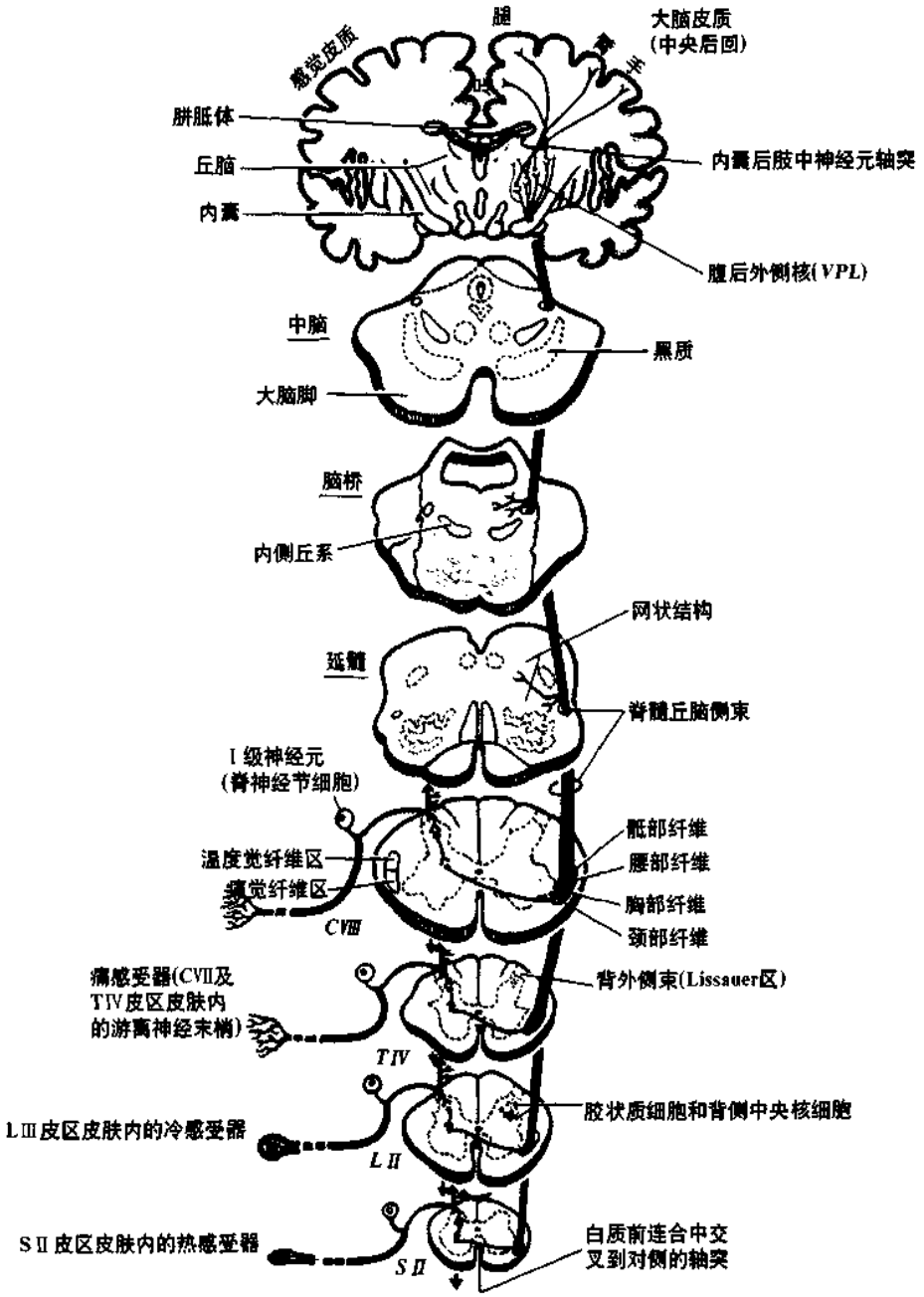

图8.112 脊髓丘脑侧束示意图。该束起自Ⅰ、Ⅳ~Ⅷ板层细胞，主要由交叉纤维组成。字母和数字示脊髓节段平面，细胞节段位置及其功能意义详见图8.99（经作者及出版者同意引自 Carpenter M B 1991。Core 神经解剖学教材，williams 和 Wilkins）。

tract），与导水管周围灰质细胞形成突触，以及其它脊髓投射，如至臂旁核，顶盖前区核，Darkschewitsch 核等 。将HRP注射到猴上丘和丘间区以后，观察到逆行标记细胞遍及脊髓全长，多数标记细胞集中在颈髓段和腰骶膨大部，主要在板层Ⅰ内，其次在板层Ⅳ~Ⅷ内，其中Ⅴ内数量较多。多数标记细胞位于HRP注射位之对侧，但是上颈髓段内同侧标记细胞也很显著。与脊髓丘脑束和脊髓网状束一起，脊髓中脑束纤维多数在脊髓腹外侧象限上行。

脊髓中脑束神经元功能特点是低阈值，广动力范畴，或高阈值性的（见本篇后述）。其接受野可能很小，或者是囊括很大体表区的复杂区。许多此束细胞属伤害感受性，可能与疼痛的动机—情感成分有关。电刺激脊髓环状束在导水管周围灰质的终末，可导致人剧痛（Nashold等1969）；脊髓顶盖束终止的上丘深层，为伤害性刺激所激活（Stein 和 Dixon 1978）。关于猴脊髓中脑束细胞的分布与投射靶位，其详细记载见 Wiberg 等（1987）。

脊髓橄榄束(spino-olivary tract) 动物的脊髓橄榄束始于脊髓灰质较深的板层，细胞发纤维交叉到对侧，在外侧索与前

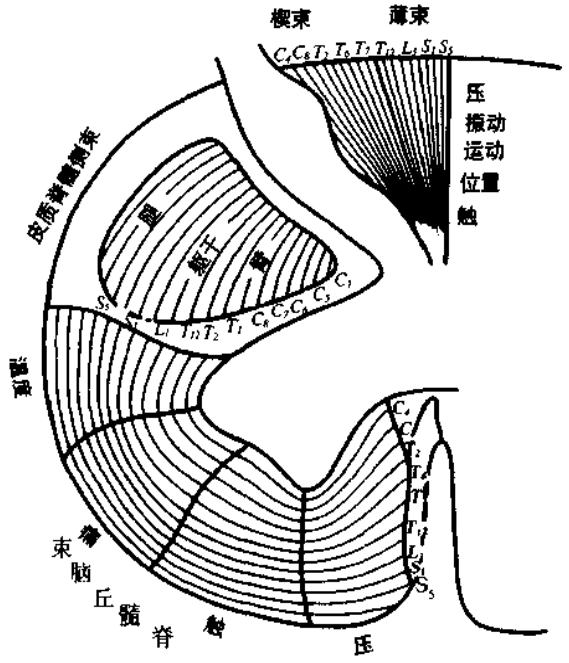

图8.113 后索、皮质脊髓侧束、脊髓丘脑侧束和前束纤维的节段性构成示意图。这些纤维束的横切面区人为地扩大了以提供充分的空间。该总图适用于所有具有节段性组构的纤维束，不论是上行、下行、同侧或对侧的（经Foerster 1936同意）。

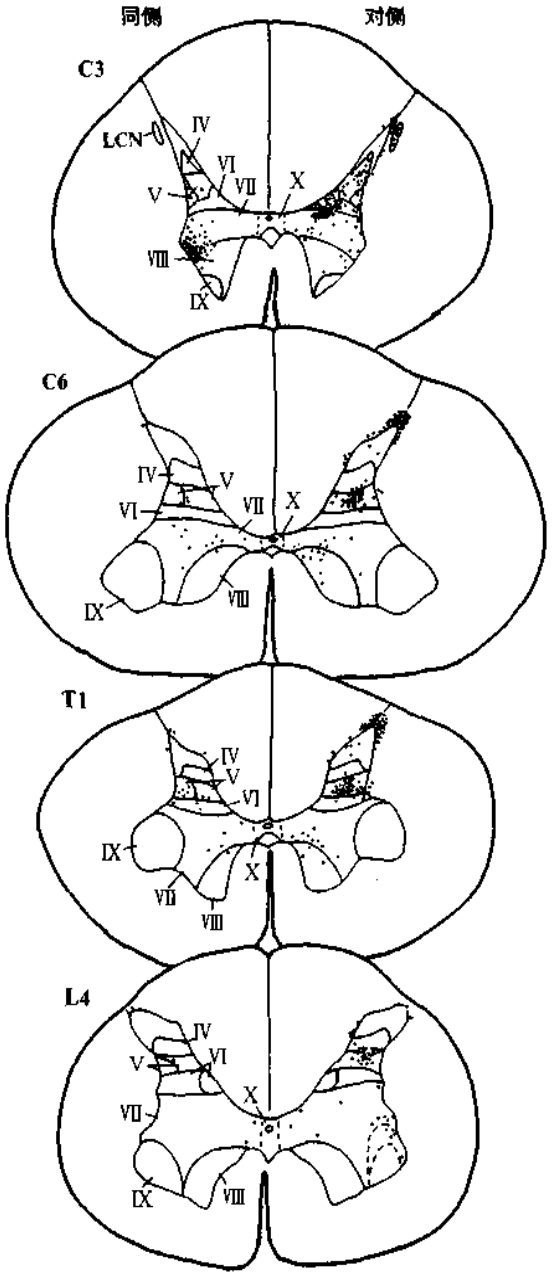

图8.114 猴脊髓选择性的4个切面中，脊髓丘脑束神经元的分布。字母和数字示脊髓节段平面；LCN 颈外侧核（经John Wiley 和 Sons 有限公司的子公司Wiley-Liss同意引自 Apkarian和Hodge 1989）。

索交接区的表浅部位上行，终止于下橄榄背侧副核与内侧副核的“脊髓”区（Boesten 和 Voogd 1975）。此束既携带肌与腱的本体感受信息，又传递皮肤感受器的信息（Grant 和 Oscarsson 1966 b）。另有一功能类似的纤维束，称脊髓橄榄背侧束（dorsal spino-olivary tract），经后索上行，在后索核内中继，到达对侧下橄榄核（Berkeley 和 Hand 1978）。有关这种纤维束在灵长类的资料很少；但是人脊髓切断术后表明，变性轴突终末位于下橄榄核内（本篇后述）。

下行纤维束（图 8.115,116,117）

皮质脊髓束(corticospinal tracts) 皮质脊髓束纤维始自大脑皮质细胞，下行投射至脊髓神经元（图8.116）。在行程中，首先经过内囊后脚，再经中脑脚底与脑桥基底部，在延髓上部形成分立的纤维束－锥体（pyramid）（图8.124）；下行至延髓与脊髓交接部的稍上方，锥体内约75%～90%皮质脊髓束纤维，越过中线平面形成锥体交叉（pyramidal decussation），继续下行为皮质脊髓侧束（lateral corticospinal tract）；余下未交叉的纤维下行为皮质脊髓前束（anterior corticospinal tract）；侧束内也含有未交叉纤维。如此限定的皮质脊髓束常称为锥体束（pyramidal tracts），因其纤维行经延髓锥体，但锥体束这名词不仅包括皮质脊髓束，还包括皮质延髓束（corticobulbar tract）；此皮质延髓束在锥体平面以上分散开来，分别终止于相应的脑神经运动核。

皮质脊髓侧束（图8.117）在脊髓外侧索下行，几乎穿过脊髓全长，随着下行过程纤维逐渐减少，最后终止于约S4脊髓段。在外侧索内，此束占据一卵圆形区，位于灰质后柱的腹外侧，脊髓小脑后束（图8.104）的内侧；在腰、骶髓区，已没有脊髓小脑后束，侧束则位于脊髓背外侧面上。

皮质脊髓前束（图8.116）通常在体积上较小而与侧束分立。在前索内，前束与前正中裂之间隔以沟缘束（图8.104）。前束仅存在于脊髓上部，随其下行而纤维逐渐减少，最终消失于胸髓中间段。前束可能缺如，反之前束几乎含有全部皮质脊髓束纤维，但后种情况十分罕见（Nyberg-Hansen 和

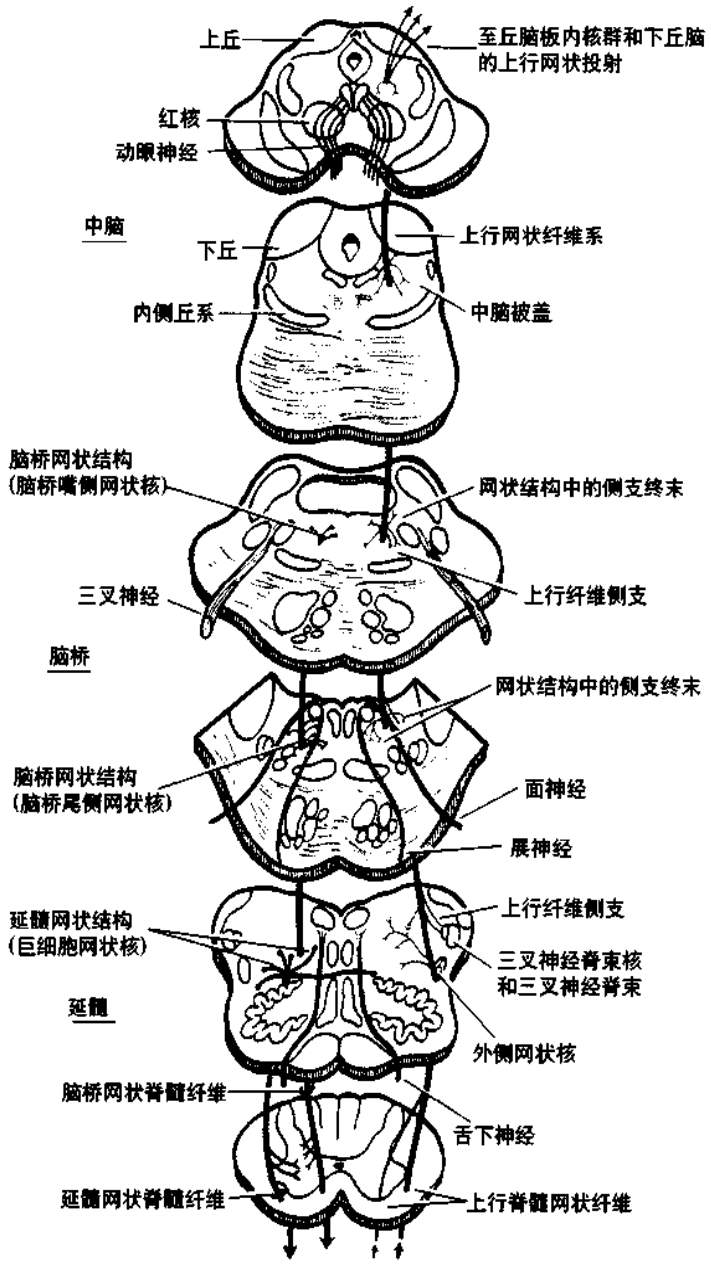

图8.115 上行（蓝色）、下行（红色）及延髓各网状束（黑色）示意图。网状结构的轴突在脑干和脊髓的各平面发出丰富的侧支，延髓网状脊髓纤维起自巨细胞网状核，双侧下行于脊髓前外侧象限，脑桥网状脊髓束同侧下行于脊髓前索中，它发自脑桥嘴侧和脑桥尾侧网状核。脑桥和延髓的下行纤维集合形成网状脊髓内侧束，上行和下行的网状纤维详见图8.192-195（经作者及出版者同意引自 Carpenter M B 1991, Core 神经解剖学教材，Williams 和 Wilkins）。

Rinvik 1963）。

在脊髓内，皮质脊髓前束多数纤维在白质前连合越过正中平面，与脊髓神经元形成突触，而侧束纤维多数终止于同侧脊髓神经元。在整个大脑与脑干内，或许脑桥例外，此束均有躯体定位性组构，其细节可在适当章节找到。此束在延髓与脊髓内组构情况是否一样，目前仍不能确定（Foerster 1936; Barnard 和 Woolsey 1956）。可是在脊髓内似乎此束有板层状组构；较长纤维位置表浅些，而较短纤维处于脊髓更深层（图8.113）。

一侧锥体约含百万根直径不等的纤维，其中70%为有髓纤维；约90%纤维直径在1～4μm之间；约9%直径在5～10μm之间，不足2%直径在11～22μm之间。最粗大的纤维始于Betz巨型锥体神经元。

起始细胞（cells of origin） 大多数皮质脊髓束纤维始于中央前回运动皮质（4区）之上2/3及运动前区（6区）的细胞；少部分纤维始于中央后回的细胞（躯体感觉皮质，3.1.2区）以及邻近的顶叶皮质（本篇后述）。在猴延髓锥体内，30%下行纤维起自4区，30%在6区，40%在顶叶（Russell 和

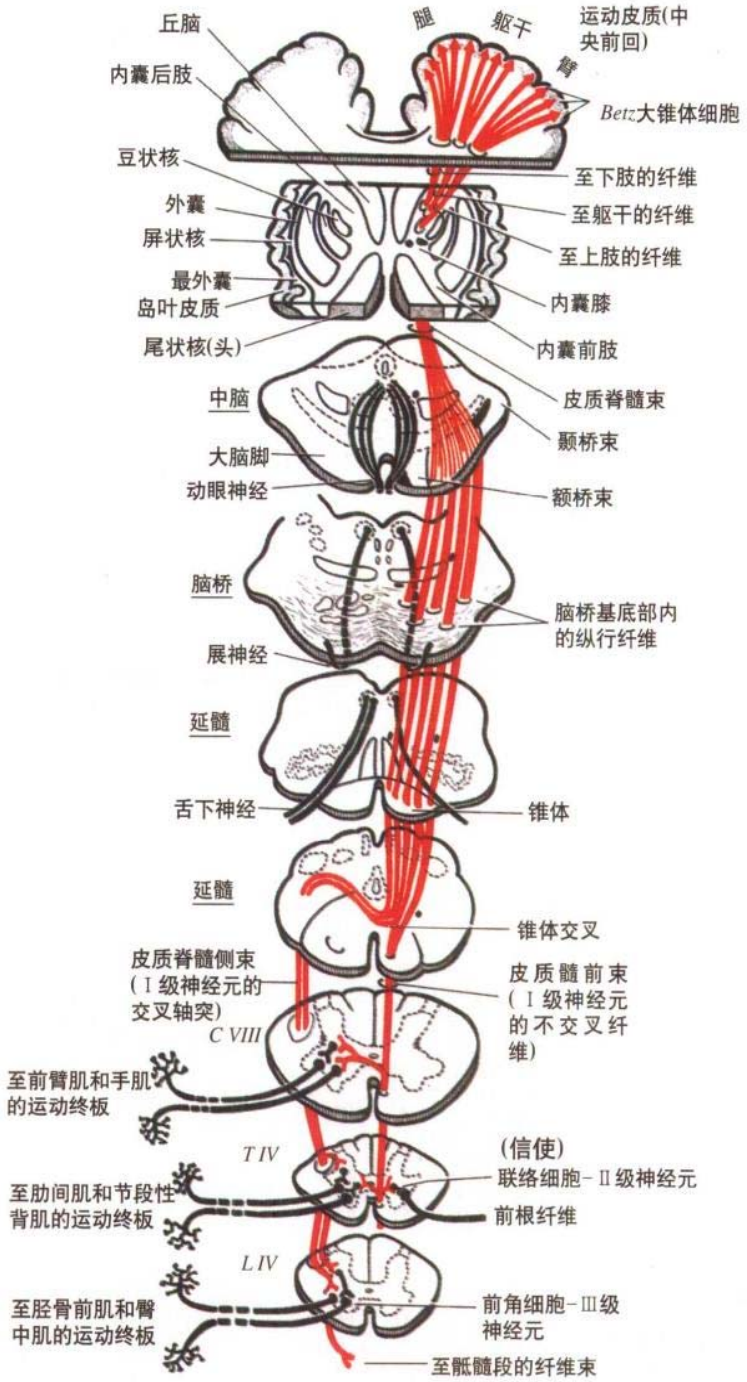

图 8.116 皮质脊髓侧束、皮质脊髓前束（红色）前角运动神经元及轴突（黑色）示意图 。字母和数字示脊髓不同平面（详见正文）。（经作者及出版者同意引自 Carpenter M B 1991, Core 神经解剖学教材, Williams 和 Wilkins）。

DeMeyer 1961）。在不同皮质区，皮质脊髓束起始细胞大小不同，这些细胞聚集成组或条纹状（Jones和Wise 1977）；最大的神经元（Betz巨型体神经元）位于中央前回。

终末分布（terminal distribution） 皮质脊髓束纤维与中间神经元形成突触联系；此外，包括人类在内的某些哺乳动物，此束纤维还与脊髓运动神经元直接形成突触联系。在顺行变性的临床病理研究中（Schoen 1964,1969; Schoenen 1981），观察了皮质脊髓束在人脊髓内的终末分布。皮质脊髓束纤维主要终止于对侧板层Ⅳ－Ⅵ的外侧部；就运动神经元而言，终止于板层区的背外侧组，中央组与腹外侧组的外侧部（图 8.106）。有些终末还分布在对侧板层Ⅷ的内侧部以及两侧的板层Ⅷ（Schoen 1969）。起自顶叶的少部分纤维主要终止于板层Ⅳ～Ⅵ的外侧部和Ⅶ层。

在猴，顶叶发出的纤维主要终止于对侧灰质后柱的板层

Ⅳ～Ⅵ（Kuypers 1960; Coulter和Jones 1977）。从种系发生看，顶叶下行纤维代表着皮质脊髓束系统中最古老的部分（Martin和Fisher 1968），它们调控着传入冲动向包括运动皮质在内的高级中枢的传递过程（Lundberg 1975）。来自额叶皮质（4.6区）的皮质脊髓束纤维，在脊髓终止于较腹侧，主要分布在脊髓全长对侧的板层Ⅶ与Ⅷ内，在颈膨大与腰骶膨大部，也终止于运动神经元上（Schoen 1964; Kuypers和Brinkman 1970）。这些纤维促进对运动的控制，即调制脊髓反射活动和指导运动。

动物实验表明，从中央前回至脊髓运动神经元的直接投射，与肢体高度分解分级（highly fractioned）的运动有关。在猕猴，中央前回的皮质脊髓束纤维主要支配肢体远端肌。在延髓横断猕猴两侧锥体，导致肢体远侧软瘫。经过一段恢复期，遗留下手与指独立自主运动的永久性丧失（Lawrence和Kuypers 1968）。在类人猿与人，中央前回直达脊髓运动神经元的投射，不仅分布至肢体远侧肌神经元，也至近侧肌神经元。在类人猿（Tower 1949），行延髓两侧锥体切断术后，导致整个肢体弛缓性瘫痪。然而在猫行同样手术后，则肢体瘫痪轻微，因为猫在大脑皮质与脊髓运动神经元之间，仅有极少的直接联系（Liddell和Phillips 1944; Lundberg和Voorhoeve 1962; Flindt-Egebak 1977）。

中央前回的皮质脊髓束纤维影响着α与γ运动神经元的活性，使屈肌神经元活动易化，而伸肌神经元活动抑制。相反，前庭脊髓侧束则易化伸肌神经元而抑制屈肌神经元。免疫细胞化学研究提示，谷氨酸或天冬氨酸可能是某些皮质脊髓束细胞的兴奋性神经递质。

生后发育(postnatal development) 在内囊与大脑脚内，在生后10～14天首先开始皮质脊髓束的髓鞘形成过程。较长的束纤维髓鞘形成过程开始得较早。生后第2年才完成髓鞘形成过程。在猕猴生后6个月期间内，逐渐形成皮质与运动神经元的直接联系（Kuypers 1962）。实现这一联系的过程，与执行手与指的独立运动能力相平行（Lawrence和Hopkins 1976）。在人类新生儿，运动神经元的这种能力，只能在生后头两年内逐渐发育完成（Touwen 1976），往往归因于学习过程。但是鉴于在猴的发现，这可能意味着生后继续发育确立皮质与运动神经元直接联系的外部表现。

损伤皮质脊髓束系统的临床征象(clinical signs of damage to the corticospinal system) 在内囊水平损伤皮质脊髓纤维，常因脑血管意外或中风引起，导致对侧肢体偏瘫，初起为弛缓性瘫痪，后来转变为痉挛性瘫痪。瘫痪最明显部位是肢体远端肌，尤其是指与手个别运动肌最严重。瘫痪侧有关征象是：

- 腱（深）反射亢进；
- 腹壁反射与提睾反射等浅反射消失；
- 在划足底时，踇趾背屈（Babinski征阳性）。在此病理反射阳性时，常被解释为确有皮质脊髓束损伤的征象，但实际上已证实有此束损伤的患者，Babinski征并非一定阳性（Nathan和Smith 1955a）。反之，2岁以前的健康小儿都可能此征阳性。此征阴性可能意味着皮质脊髓束髓鞘形成过程已经完成，或者解释为大脑皮质与运动神经元之间，已建立了直接的联系。

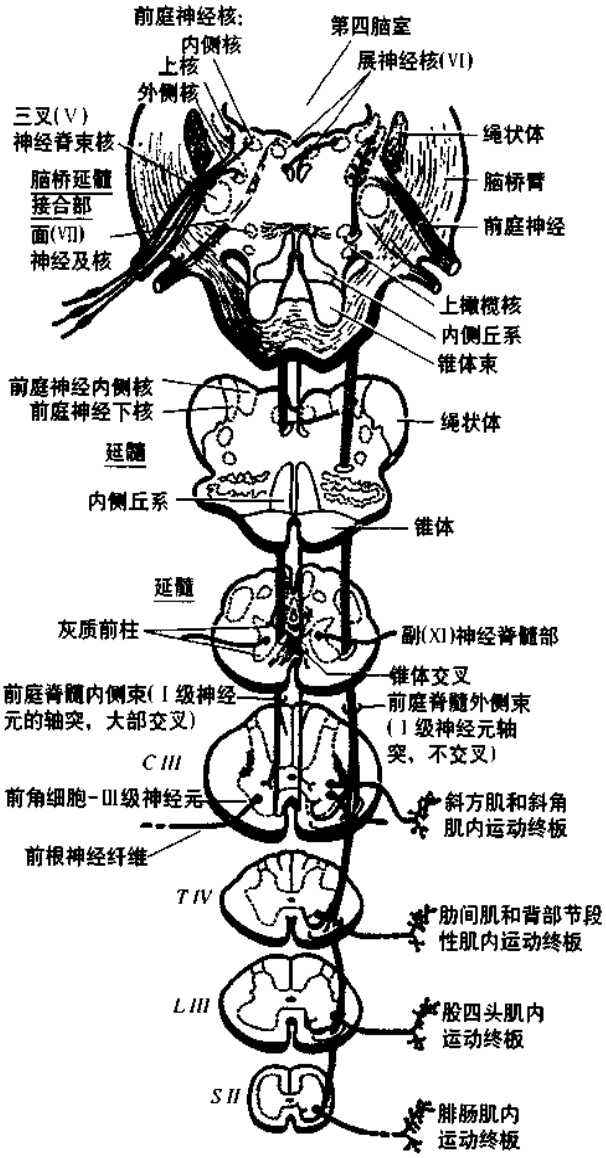

图8.117 前庭脊髓束的示意图。前庭脊髓外侧束（蓝色）在脊髓内同侧投射。前庭脊髓内侧束（红色）于脑干平面在内侧纵束内下行至脊髓内双侧投射。字母和数字示脊髓节段平面（经作者及出版者同意引自Carpenter M B 1991. Core 神经解剖学教材. Williams和Wilkins）。

前庭脊髓束（vestibulospinal tracts） 形体很大的前庭神经核复合体（本篇后述）位于第四脑室底，填充于脑桥与延髓交接部分的外侧区。由该复合体发出两条脊髓束，在功能上与局部解剖学上各有特点（图8.117）。前庭脊髓外侧束（lateral vestibulospinal tract）（图8.117）在同侧前外侧索内下行，下达脊髓较低水平时此束转移至前索内侧部；此束纤维始于前庭外侧核的小、大神经元（Nyberg-Hansen 1964 b; Nyberg-Hansen和

Mascitti 1964），并且纤维具有躯体定位性组构（Pompeiano和Brodal 1957b; Akaike 1983）。在猫上投射致颈、胸、腰、骶髓各节段的纤维，分别起始于前庭外侧核的嘴腹侧部、中央部以及尾背侧部。在人类也获得了此束类似的躯体定位性组构，但与猫具有微小差异（Foerster 和 Gagel 1932; Løken和Brodal 1970）。前庭脊髓外侧束终止于同侧灰质前柱内侧部，即板层Ⅷ和板层Ⅶ的内侧部。前庭脊髓内侧束（medial vestibulospinal tract）（图8.117）经由内侧纵束降入脊髓，在所谓的沟缘束内（图8.104A）。与外侧束不同，内侧束内含有交叉纤维与不交叉纤维，向下未超越中胸髓节段。前庭脊髓内侧束主要始于前庭内侧核（Pompeiano和Brodal 1957 b; Nyberg-Hansen 1964b），其次始于前庭下核（脊束核或下行核）和前庭外侧核（Rasmussen 1932; Peterson和Coulter 1977; Gerrits 1990）。内侧束纤维主要投射至颈髓段，终止于板层Ⅷ及邻近的板层Ⅶ后部。

刺激前庭神经核获得的资料（Wilson和Yoshida 1969 a. b, 1970; Hultborn 1976）证明，内侧束纤维经单突触抑制颈项与背上部中轴肌的运动神经元。另一方面，外侧束纤维经单突触或多突触联系，兴奋颈项、背部、以及肢体伸肌的运动神经元，但是经双突触联系（经Ia类抑制性中间神经元），抑制肢体屈肌运动神经元。

其它下行纤维束(other descending tracts) 网状脊髓内侧束（medial reticulospinal tract）（图8.115）。此束始于延髓与脑桥被盖内侧野，主要起自延髓的巨细胞网状核和脑桥尾侧与嘴侧网状核（本篇后述）。延髓网状脊髓束兼有同侧与对侧者，在脊髓前索与前外侧索内下行。脑桥的网状脊髓纤维主要在同侧前索下行，纤维多侧支，结果达颈髓灰质前柱的该束细胞，约有2/3还投射至腰骶髓。其纤维终末分布至两侧板层Ⅷ，以及板层Ⅶ的中央部和内侧部。延髓网状脊髓束终末分布更广泛，附加终止于板层Ⅵ与Ⅶ的外侧部，还直接终止于运动神经元上。通过多突触或单突触联系，网状脊髓束可影响α与γ运动神经元。生理学证据表明，脑桥网状脊髓束可兴奋中轴肌和肢体肌的运动神经元；延髓网状脊髓束可兴奋或抑制颈肌运动神经元，并能兴奋中轴肌运动神经元（Wilson和Peterson 1981）。从功能上讲，在对外界刺激反应中，头部与躯干的转动与姿势控制，肢体的粗大定型运动，都与网状脊髓内侧束有关。

顶盖脊髓束（tectospinal tract） 此束起自中脑上丘的中间层与深层（本篇后述），向腹侧行在导水管周围灰质腹侧经被盖背侧交叉越边，在脊髓前索内侧部下行（图8.103）。此束纤维投射至上颈髓段，终止于板层Ⅵ～Ⅷ。此束与下述运动神经元形成多突触联系：这些运动神经元易化对侧颈肌而抑制同侧颈肌活动。电刺激猫一侧上丘，导致其头部转向刺激侧。此反应主要经顶盖脊髓束介导。关于此束的综述请参见Kuypers（1981）与Holstege（1991），而关于哺乳动物顶盖脊髓束进化状态的定量研究，见Nudo与Masterton（1989）。

中介脊髓束（interstitiospinal tract） 此束起自Cajal中介核及其周围区，经由内侧纵束下行至脊髓前索。其主要的同侧纤维投射远至腰骶髓段，主要分布在板层Ⅷ的背侧部及其背侧相邻的板层Ⅶ部。此束与颈肌运动神经元有单突触联系，但主要是与肢体肌运动神经元形成双突触联系。尽管在人脊髓早就分辨出此纤维束（Muskens 1914），但没有详细资料可查，上述资料来自动物研究（见Holstege 1991）。

红核脊髓束（rubrospinal tract） 此束起自红核（red nucleus），此核是位于中脑被盖的一卵圆形细胞簇。红核由嘴侧的小细胞部和尾侧的大细胞部组成，后者在人类发育不佳。红核脊髓束纤维经被盖腹侧交义（ventral tegmental decussation）越边，继在脊髓外侧索内下行，与皮质脊髓侧束纤维有所混合，并位于后者前方（图8.104）。红核脊髓束纤维分布至板层Ⅴ～Ⅵ的外侧部及板层Ⅶ的背侧部（Nyberg-Hansen和Brodal 1964）。在猴，红核脊髓束纤维还与肢体远端肌的运动神经元直接联系（Holstege 等 1988）。

已确证猫的红核脊髓束具有躯体定位性组构（Pompeiano和Brodal 1957 a; Nyberg-Hansen和Brodal 1964）。例如，投射至颈髓段与腰骶髓段的红核脊髓束细胞，分别位于红核的背内侧部与腹外侧部；在猕猴也获得过有些类似的结果（Castiglioni等1978）。在猫的生理实验证明，红核脊髓束易化屈肌而抑制伸肌活动（Thulin 1963）。

在人类（Stern 1938），红核脊髓束纤维起自红核尾侧的大细胞部，后者由约150～200个大型神经元组成（Grofová和Marsàla 1960），其间穿插着小神经元。小神经元是否参与此束不能肯定。人类的红核脊髓束看来仅投射至上3个颈髓段（Nathan和Smith 1982）。随着不断攀登进化的阶梯，红核的红核脊髓束部分逐渐退化，部分原因是因人类皮质脊髓束发达，取而代之其部分功能（见Massion 1988）。

网状脊髓外侧束(lateral reticulospinal tract) 此束位于脊髓外侧索内，紧邻红核脊髓束和皮质脊髓侧束（图8.104），其纤维起自脑桥腹外侧被盖野的细胞。在延髓上部纤维越边，并发出大量侧支，下行贯穿脊髓全长。其纤维终末分布于板层Ⅰ、Ⅴ、Ⅵ及两侧颈外侧核（Holstege和Kuypers 1982; Tan和Holstege 1986）。有证据提示，此束与控制痛觉及运动功能有关。

孤束脊髓束(solitariospinal tract) 起自孤束核的腹外侧部，是一小组多数交叉过的纤维。在脊髓前索和前外侧索内下行，支配膈肌及肋间肌的运动神经元（详见Holstege 1991）。与孤束脊髓束行程与终末分布多少类似的一条通路，始于疑后核（nucleus retroambiguus）。孤束脊髓束与疑后脊髓束通过司理吸气肌而控制呼吸运动；有些下行的疑后脊髓纤维易化呼气肌活动。临床证据表明，在上颈髓段行两侧脊髓前外侧索切断术，可使节律性呼吸停止（Nathan 1963）。

下丘脑脊髓纤维(hypothalamospinal fibres) 以示踪法和免疫组织化学技术，在大鼠、猫及猴显示过（其综述见Kuypers 1981; Saper 1990）。纤维始于下丘脑室旁核及下丘脑其它区，在同侧下行于脊髓背外侧索内，分布至灰质中间外侧柱的交感性或副交感性节前神经元。起自室旁核的纤维显示具有催产素和血管加压素免疫反应性，分布到脊髓板层Ⅰ和Ⅹ。由多巴胺能神经元组A11（位于下丘脑尾侧部）来的纤维，分布至交感性节前神经元及灰质后柱细胞。人类下丘脑、脑干外侧被盖，以及脊髓外侧索的病变，均可导致同侧交感神经活动有缺欠（例如Horner综合征），这一事实使人推断人类也有类似的下丘脑脊髓纤维（Nathan和Smith 1986）。

儿茶酚胺能脊髓通路（catecholaminergic spinal pathways） 有几个来源（图8.191）：

• 蓝斑脊髓投射（coeruleospinal projections）起始于脑桥蓝斑复合体 A_4 与 A_6 组的去甲肾上腺素能神经元，经两侧前外侧索达各个脊髓段，分布于灰质后柱（板层Ⅳ～Ⅵ）、中间带与前柱；骶髓副交感性节前神经元也收到其传入纤维。由脑桥外侧被盖区 A_5 与 A_7 组去甲肾上腺素能神经元发下行纤维，经背外侧索分布至板层Ⅰ～Ⅲ，并大量分布至中间带灰质。

• 延髓 C_1 与 C_3 组肾上腺素能神经元发下行纤维，经前索广泛分布于中间外侧柱。

• 投射至脊髓的多巴胺能纤维（参见前述下丘脑脊髓纤维）。上述儿茶酚胺能脊髓通路的精确作用仍有必要澄清，看来它们与对感觉信息传递的调制，自主神经活动，以及躯体运动神经元的控制有关（其综述见 Kuypers 1981; Lindvall 和 Björklund 1983; Pearson 等 1990）。

中缝脊髓束（raphespinal tract） 此束属5-HT能神经元系统，脑干的中缝苍白核（B1组）、中缝暧昧核（B2组）以及中缝大核（B3组），发出两条下行纤维束（图 8.192）：

• 起自 B3 细胞的中缝脊髓外侧束，紧邻皮质脊髓侧束下行，分布于灰质后柱（板层Ⅰ、Ⅱ和Ⅴ），其功能与控制伤害性感受有关。

• 起自 B1 细胞的中缝脊髓腹侧束，行经前索内侧部，分布于灰质前柱（板层Ⅷ与Ⅸ），此束使伸肌与屈肌运动神经元易化。

有些 5-HT 能神经纤维下行投射至交感性节前神经元，与心血管活动的中枢控制有关。有关资料多数来自动物实验，请参见 Holstege 和 Kuypers（1982）; Törk 和 Hornung（1990）以及 Holstege（1991）。

橄榄脊髓束（olivospinal tract of Helweg） 在人颈髓横切片上，此束位于外侧索的表浅部，前根纤维穿出部位之外侧的一三角形区。无论人或动物，都没有证据表明此束内有橄榄脊髓纤维。从前以为此束由脊髓橄榄纤维组成，可能由于这些上行纤维非常靠近此束。Smith 与 Deacon（1981）在人脊髓内发现，Helweg束大多数由细小的薄髓下行纤维组成。其起始细胞与终末分布均尚未确定。在动物上似乎没有此同源纤维束。

主要下行通路的总结 在分析脑干下行通路时，Kuypers（1981）根据其终末分布与功能特点，将其划归为A组与B组。

脑干腹内侧通路，即A组（Group A or the ventromedial brainstem pathways） 包括两条前庭脊髓束、网状脊髓内侧束、顶盖脊髓束、以及中介脊髓束，所有这些纤维束都行经脑干下部被盖的内侧部与腹侧部，再下行于前索与前外侧索内。这些纤维束常呈两侧分布，终止于灰质中间带（Ⅴ～Ⅶ）的腹内侧部；此区含长纤维与中长纤维的脊髓固有神经元（见下），在某种程度上，其纤维多呈双侧分布。A 组纤维束富含侧支，有些与肢体肌运动神经元形成单突触联系。A 组通路起始细胞主要接受中央前回之前方的皮质下行投射。在功能上 A 组通路与维持姿势，整合躯体与肢体的运动，协调整个肢体的运动有关；还有助于躯体与头部的定向运动，并指导运动进行过程。

脑干外侧通路，即B组（Group B or the lateral brainstem pathways） 组成B组者有红核脊髓束与网状脊髓外侧束，后者即始于脑桥腹外侧被盖，纤维交叉到对侧的脑桥脊髓纤维。外侧通路在脑干下部被盖的腹外侧部下行，继降入脊髓后外侧索，主要分布于同侧中间带的背侧部与外侧部（板层Ⅴ～Ⅶ），此区含短纤维的脊髓固有束神经元（见下）。猴的红核脊髓束与肢体远端肌的运动神经元有直接联系。红核脊髓束起始细胞主要接受中央前回的下行投射。在自由运动的猴获得的资料表明（Lawrence 和 Kuypers 1968），在功能上 B 组通路有助于提供独立的，以屈曲为主的肢体与肩带运动能力，尤其是肘关节与手部的运动能力。因此 B 组通路对 A 组通路执行的运动控制机能起补充作用。并且，起自额叶运动区的皮质脊髓通路与 AB 两组脑干通路，在脊髓的分布区有相当大的重叠。在功能上，额叶皮质脊髓束系统增强了脑干的控制能力，但又附加提供了将运动分成若干部分、若干级别的能力，例如个别手指的运动，可能靠皮质脊髓束与运动神经元的直接联系。

脊髓固有束系统

脊髓固有束神经元伸展范围限定在脊髓内。这就是说，其上行纤维或下行纤维、无论是交叉纤维还是非交叉纤维，均在脊髓灰质内起始与终止；它们构成脊髓节段间束，总称为固有束。其纤维与同一脊髓段内的局部细胞有相互联系，和（或）与脊髓更远侧节段的细胞也有相互联系。脊髓神经元的大多数均属脊髓固有神经元，多数位于板层Ⅴ～Ⅶ内。脊髓固有束或节段间纤维主要集中在灰质周边部（图 8.103），但也分散在白质各索内。就脊髓功能而言，脊髓固有束系统起重要作用，例如将下行通路分布到脊髓固有束神经元的各个特异性亚组，中继后到达运动神经元及脊髓其它细胞。并且，此系统介导在脊髓横断以后得以继续的所有自主神经活动，如发汗、血管运动、肠道与膀胱等功能。

关于脊髓固有束纤维起源与分布的许多资料，来自猫与猴上的实验研究（有关综述见 Kuypers 1981; Holstege 1991）。根据纤维长度，可将脊髓固有神经元分为长纤维的、中间长纤维的、及短纤维的脊髓固有束神经元：

• 长纤维的脊髓固有束神经元发纤维贯穿脊髓全长，主要行经前索和前外侧索，其胞体位于板层Ⅷ和邻近的Ⅶ背侧部。颈髓的长纤维此束细胞纤维在两侧下行，而腰骶髓内相应细胞的纤维主要在对侧上行。

• 中间长纤维此束细胞占据着板层Ⅶ的中央部与内侧部；其投射主要在同侧走稍短一段距离。

• 短纤维此束细胞的纤维行经板层Ⅴ－Ⅷ的外侧部，行程跨越 8 个脊髓段、行于同侧外侧索内。

在白质各索内，不同部分的脊髓固有束纤维倾向分布至脊髓灰质的各自特异区内。在脊髓膨大部分、背外侧索内的脊髓固有束纤维投射至灰质中间带的背侧部与外侧部，同时投射至肢体远端肌，尤其是手足肌运动神经元。相反地，前外侧索内的脊髓固有束纤维分布至板层Ⅶ的中央部和内侧部，还投射至肢体近端肌与肢带肌的运动神经元。前索内侧部还有一组脊髓固有纤维，主要分布于灰质中间带的腹内侧部，而后者又含有长纤维的脊髓固有束细胞；此前索内侧部的固有纤维还分布至中轴肌与肢带肌运动神经元。

关于人类脊髓固有纤维系统的精确起源与终末分布所知较少。有价值的资料由Nathan和Smith（1959）进行过综述，叙述如下：

脊髓固有束(ground bundles)脊髓固有前束（anterior ground bundle） 由前索内各种上下行脊髓固有纤维组成，贯彻脊髓全长。其纤维长短不一，短者仅跨一个脊髓节段，长者贯穿脊髓全长。最短的纤维紧邻灰质，越长的纤维越近脊髓周边部。有关其起始细胞的位置所知甚少，有可能在灰质前柱的较内侧部和较后部，中间带外侧部，或许还有灰质后柱；此束纤维终止于整个脊髓灰质前柱。脊髓固有前束是首先髓鞘形成的脊髓束，其大多数纤维纤细，直径不足3μm。

脊髓固有外侧束(lateral ground bundle) 位于外侧索内，贯穿脊髓全长。此束由长短不等的上、下行纤维组成，在脊髓两膨大部很发达。起始细胞位于灰质中间带与后柱，而前柱内较少。既有同侧纤维又有对侧纤维，具有分布至整个脊髓的许多侧支。在胎龄5个月时，此束已有披髓纤维。

脊髓固有后束(posterior ground bundle) 仅由纤细纤维组成，分散在白质后索的大部分区域。兼有上下行纤维，为短程无髓细纤维（0.5－2.0μm）。起始细胞可能在灰质后柱内侧部，但是某些学者对是否存在此束持有异议。

背外侧束(dorsolateral tract) 此束又称lissauer束，由薄髓纤维及无髓纤维组成，位于灰质后柱尖与脊髓表面之间，围绕着进入脊髓的后根纤维（图8.99）。背外侧束在各个脊髓段都存在，以上颈髓段最发达。此束由后根外侧部纤维形成，纤维又分岐为上行支与下行支。这些分支行经一两个脊髓节段，以侧支投射至并围绕着灰质后柱细胞（图8.100，101）。此束还含有许多脊髓固有纤维，1876年Flechsig就指出过，早于Lissauer 1885年的首次记载。许多动物实验研究证实，在背外侧束内确有脊髓固有纤维（Earle 1952；Poirier和Bertrand 1955；Szentágothai 1965）。在猫的背外侧束发现，其中75%的纤维属于脊髓内源性的（Earle 1952）；许多是胶状质小神经元的短轴突，后者又重新返回灰质后柱（图8.101）。

其它的脊髓固有束(other propriospinal tracts) 19世纪的许多学者根据人脊髓病理外貌，曾记载过在白质后索内有数目不太清楚的小纤维束，它们是由脊髓固有纤维与其它纤维混杂在一起组成的。例如，位于楔束内侧部，在颈髓与胸髓内伸展的Schultze逗点束（comma tract of Schultze），又称半月束（Semilunar tract），晚近又名束间束（interfascicular fasciculus）（图8.104）。此束由后根纤维分支和/或脊髓固有纤维组成，还有不同意见。多数证据提示，逗点束由颈髓与上胸髓后根纤维的下行支组成。

在下胸髓段的后索内，曾记载过一股薄而浅的纤维，是隔缘束（septomarginal tract 图8.104）的上端。在腰髓段，此束紧靠后正中隔。所谓卵圆野（oval field of Flechsig）与三角野（triangular field of Gombault and Philippe）只是同一隔缘束在不同脊髓段的名称，即随着此束在后索内下行，看来此束不断改变其形状与位置。隔缘束是由脊髓固有纤维与后根下行支混合组成的。

角－连合束（cornu-commissural tract） 贯穿脊髓全长，在下腰髓段最发达。此束沿灰质后柱内侧边分布，靠近后连合；主要由同侧上、下行脊髓固有纤维组成，其中多数为短纤维，此束内还有些后根纤维。

神经生理学的相关性
(neurophysiological correlation)

脊髓板层区的大多极运动神经元曾是逆行变性研究的主要位点，也曾是反射性反应经典研究的靶点（Sherrington 1906），从中首次获得了清晰证据：神经元之间接触的整合作用（integration），获得了兴奋与抑制（excitation and inhibition）的概念。由于大多极运动神经元体积大、非常适宜微电极记录；因此通过刺激周围神经或后根，可顺行传导地（orthodromically）兴奋大型运动细胞；或者通过刺激前根，逆行传导地（antidromically）兴奋运动细胞。这样在产生兴奋性和抑制性突触后电位（excitatory and inhibitory postsynaptic potentials，EPSPs and IPSPs），即可仔细分析所发生的电变化结果与离子变化结果。与此类似地研究，识别邻近的抑制性中间神经元（Renshaw,1941，1946），导致探索了外侧抑制与反馈抑制现象（lateral and feedback inhibitory phenomena）。

从1940年起，有关突触前抑制（presynaptic inhibition）的证据不断积累，其中脊髓神经元是主要的实验样本（参见Eccles 1964b 的综述）。在突触前抑制中，突触前终末A与神经元B形成突触，而突触前终末A又受着另一神经元突触前终末C的作用，即在C与A间形成了轴－轴突触。当抑制性突触前终末C激活时，引起终末A相应地去极化，结果减弱了在B细胞上产生突触后反应的效能。与突触后兴奋和抑制一样，突触前抑制也受脊髓以上脑区下行纤维的影响。

突触前抑制影响着许多（甚至可能全部）初级传入终末。因此，感觉信息传入CNS并非仅仅反映环境变化，也依灰质内第一突触位点不断改变的局部状况而变化。研究突触前效应最多的部位在胶状质（Wall 1964；Mendell和Wall 1964；Melzack 和Wall 1965；Mendell 1966；Heimer和Wall 1968；Ralson 1974；Nathan 1976；Wall 1978，1985）。如其它章节已触及的那样，从皮肤（及其它部位）来的传入冲动在胶状质部位经受着紧张性控制，涉及初级传入终末相关性地去极化与超极化，而后者是由胶状质小神经元介导的。但是确切的突触事件仍在继续研究中。首先由Melzack和Wall（1965）提出的闸门控制学说（gate control theory），作为胶状质可能的一种机制，即它作为让伤害性感受及其它传入冲动是否进入的“闸门”‘gate’，这一学说的提出促进了学术上热烈地讨论。早期设想的闸门控制机制总结在图8.118上。

该学说提出，粗大传入纤维（如从皮毛和触觉小体来的纤维）对胶状质（SG）中间神经元以及板层Ⅳ的大型神经元（T细胞），脊髓丘脑束起始细胞都起兴奋作用。相反，无髓细传入纤维对T细胞起兴奋作用，但对SG细胞起抑制作用。推测SG细胞的轴突对与T细胞形成突触的所有传入纤维终末，均起突触前抑制作用。在此系统中，细传入纤维的低水平活动抑制SG细胞，从而阻止SG细胞抑制T细胞，对T细胞传送冲动的“闸门”打开，通过了粗大传入纤维来的间断地冲动小排放。但是，当粗大传入纤维传递较长时间的高频冲动排

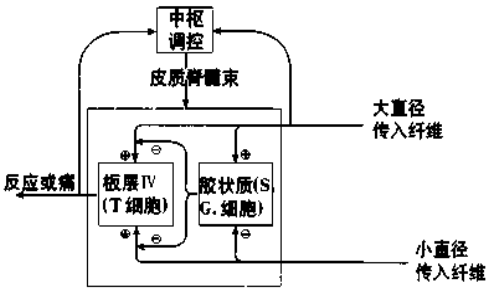

图8.118 关于脊髓灰质板层的工作模式。最初由R Melzack和P D Wall提出作为脊髓灰质背侧板层感觉闸门控制机制的假说。沿大、小直径不同传入纤维的感觉传入效应不平衡的讨论见正文（经作者及出版者同意引自Melzack和Wall 1965的图解）。Nathan（1976）对闸门理论关键性的批评性综述；随后Wall（1978）对该理论以证据行广博地重新评价并提出再次声明。

放时，起初能传递至T细胞，而当SG细胞兴奋关闭闸门时，这种传递过程很快停止。相反，当无髓细传入纤维中有持续高频冲动排放时，可打开闸门，导致对T细胞大规模地轰击（massive bombardment）。板层Ⅳ神经元（T细胞）包括一些高阈值神经元，这些神经元只能由这种轰击所激活。据推测，脊髓丘脑束细胞向上传递冲动时，将在脊髓以上脑区诱发疼痛反应。由此可见，疼痛可能源于在纤细纤维上有不成比例的大量冲动传入时，造成多种类型传入冲动之间的不平衡（imbalance）。或许这些纤细纤维不应当被认为是“疼痛特异性”的传入纤维（' specific pain afferents），而应被认为是其所分布的组织状态（state of the tissues）的信息介导者。这就是说，在不同类型的纤维的各种信息流之间，除有相互作用与对比作用（interaction and comparison）外，还有初级传入纤维终末的突触前抑制现象（presynaptic inhibition），这正是闸门控制学说的另一要点。经过脊髓以上下行控制系统（descending supraspinal control systems）的调控作用，此闸门的总体“敏感性”可能不断调变（见下文）。

闸门控制学说问世以来，一直不断地修改完善（Melzack 1973; Wall 1973; 1974; 1976）。但是，Nathan（1976）还是对此学说提出大量批评意见。Wall（1978）对疼痛机制的闸门控制学说提出再声明（re-statement）：1965年我们曾提出，有关损伤的信息从外周向中枢第一级神经元的传递过程，处于控制之下。这种控制，即闸门的调控，要受非伤害性外周传入冲动的影响，还要受脑下行控制系统的调控。以后接续的研究工作充分支持并扩展了此学说。到目前为止，已发现的从伤害性感受器传入冲动的所有细胞，均受到低阈值传入冲动的抑制，又受到脑下行控制的抑制。但是实现这些控制的机理目前仍不清楚。作为与突触后抑制分开的一种现象，突触前抑制仍处于疑惑之中；这种抑制和易化是发生在突触前还是在突触后，或者二者兼有，目前也未明了。有闸门控制存在已不再有怀疑，但此闸门控制的功能及其详细机制依然还在推测，还需实验证据。

内源性镇痛系统(the endogenous analgesia system) 关于下行性疼痛控制系统业已积累了大量资料（其广博的综述如Basbaum和Fields 1979, 1984; Wall和Melzack 1988）。内源性镇痛系统涉及三个相互联系的主要脑区，每个脑区均接受多种传入冲动，含有一系列神经递质。

在中脑、导水管周围灰质（periaqueductal grey matter），中缝背核以及部分楔形核，组成一个神经元群体，含有5-羟色胺、γ-氨基丁酸、P物质、胆囊收缩素、神经紧张素、脑啡肽与强啡肽。导水管周围灰质的传入联系来自额叶的躯体感觉新皮质与扣带回新皮质、杏仁核、许多局部网状核和下丘脑（其传入纤维是一分开的纤维束，携带着组胺、黄体化激素释放激素、血管加压素、催产素、促肾上腺皮质激素、黑色素细胞刺激激素、内啡肽、以及血管紧张素Ⅱ。从导水管周围灰质发出纤维一部分至菱脑的中枢，另一部分直接下达脊髓。

在菱脑内，中缝大核和内侧网状核柱是重要的含多种神经递质的中枢，含有5-羟色胺、P物质、胆囊收缩素、促甲状腺激素释放激素、脑啡肽与强啡肽。有些神经元含两种甚至三种神经递质。下行的延髓脊髓纤维至三叉神经脊束核及其尾侧延续一胶状质，此束贯穿脊髓全长。另有一些神经元含γ-氨基丁酸、P物质、神经紧张素、脑啡肽与强啡肽（见Fields等1991; Akil和Lewis 1987年的综述）。目前有生理学与药理学的丰富证据，表明上述脑区与控制伤害性传入信息有密切关系。

其它一般电生理研究包括在刺激肌肉与皮神经期间，以微电极探查脊髓灰质（Eccles等1954; Coombs等1956），还有在“自然”刺激外周感受器期间行同样的研究（Kolmodin 1957; Kolmodin和Skoglund 1960）。如此诱发的灶性细胞外电位，与由变性技术确定的脊髓灰质特异板层区，以及后根传入纤维的终末分布区，具有很好的相关性。

痛与伤害性感受 (pain and nociception)

从Sherrington发表具有深远影响的著作“神经系统的整合作用”算起已近百年。令人惊奇的是，在过去漫长的岁月里，关于疼痛机制的概念几乎没什么变化。而在近几年中，此概念却发生了重大变化。

在本世纪大部分时期内，各教科书阐述着根植于Descartes著作的一种观点，并且以神经生理学术语表达着Sherrington的思想：“看来疼痛是防御反射的精神附属物。”他与在其以前的Descartes一样，将疼痛视为一种警告系统。痛由威胁或伤害性刺激所触发，驱动着躲避行为。Sherrington曾设想可能有伤害性感受器的存在，即这种感觉神经元对正常的生理事件或无害性刺激没有反应，但是即刻的威胁可特异性地使其兴奋起来。以此设想为指导，学者们曾寻找并发现着其证据，表明确有这样一群传入神经元，起初在皮肤内找到它们，接着在躯体深部组织内也发现了它们。但是从这种感觉神经元纤细纤维（Aδ与C类纤维）上，记录电位当时技术有困难，研究滞后了几十年。上述研究所得为所谓特异性学说（specificity theory）辩解。该学说的

对立派是构型学说(pattern theory),提出在一组广泛调谐的传入神经元中,以冲动合并的方式编码成感觉信息。关于内脏组织感觉神经元的特性的近年研究提示,在很多脏器内,所谓特异性伤害感受器极为罕见,尤其因为在大多数情况下,伤害性事件是由强度编码的("intensity-encoding"神经元传递的,它们对无害性的生理刺激起反应,而随着它们发放的动作电位的频率增高,则它们对伤害性刺激也起反应。

在CNS内也存在着疼痛特异性传导通路,多数学者是默认的。而Melzack与Wall的闸门控制学说第一次对特异性疼痛通路学说提出严肃挑战。该学说强调疼痛是一种主观的经验,疼痛取决于它所发生的前因后果,因此疼痛也就可能被其它事件所改变。闸门控制学说线路示意图着重说明,在不同类型传入纤维之间有交互作用,并且传导无害性刺激的粗大纤维活动,可能抑制由细纤维传递的向中枢信息。

在过去的10年间,思想上有一次大转变,受下述认识所驱动,即锐痛或急性痛(生理性痛)与慢性痛(病理生理性痛)在本质上有所不同。早期的观念已被批驳还在其次,重要的是早期观念用于临床相关的疼痛状态,已经遭到过严重挑战。越来越明显的是,痛信号传导系统本身就被其所传递的创伤强烈地改变着。

在损伤信息传递系统中的上述可塑性,在两个课题位点上进行着深入广泛的研究:首先对伤害感受器的终末部位;其次对信息处理的第一中枢位点,即脊髓后角。这两个位点上发生的变化,分别称周围敏感化与中枢敏感化。

周围敏感化与伤害感受器外周终末敏感性增加有关。可是作为研究进展,是发现记载了一新类型伤害性感受器;它们不被传统的伤害刺激所激活(如过度的机械刺激或温热刺激);而被组织发炎所兴奋。这些感觉神经元曾译为"静息传入神经元","睡眠状态的伤害性感受器",或更通俗地称为"对机械刺激不敏感的传入神经元"。这类神经元在体内各处均有。在组织受到损伤的条件下,这类神经元变得对机械刺激敏感,有可能触发传入冲动的猛烈轰击。例如,一关节发炎,正常时无害性关节运动即可激活已敏感的传入神经元,显然它们主要是化学敏感性神经元。在受损组织内化学的变化,通常要在病因刺激以后持续很长时间。因此,这类传入神经元在功能上与形成伤害感受器、触发"防御性反射"的Sherringtonian 神经元不同。明确指出是什么化学介质引起这些静息纤维激活,目前仍是一个未明确的课题。这类化学介质候选者的名单不断加长,这标志着研究上的失败而并非成功。除了诸如缓激肽、前列腺素以及5-羟色胺等经典的介质外,不断增加的证据表明还包括一些新分子—细胞因子类和生长因子类,如肿瘤坏死因子(TNF)和神经生长因子(NGF)。

当前感兴趣的第二大领域是中枢敏感化课题。此现象的基础在于无髓纤维的初级感觉神经元的反复活动,能够产生一种持久的易化效应,即易化处理伤害感受信息的脊髓神经元的反应性能,包括激活该神经元所必须的外周刺激阈值下降。在人组织损伤之后,经常见到的敏感性增高,如所谓的痛觉过敏(hyperalgesia),如围绕一外周病灶疼痛扩散等,以外周敏感化机制则不易解释,而此中枢易化过程却提供了一种便捷的解释。在一短暂初次刺激以后,可能产生持续疼痛状态,自然这意味着从实际上讲,病理生理的主位点可能已从一外周灶转移至一中枢灶。在这种情况下,试图"纠正"外周的病理变化当然是徒劳无益的。还应提及的是,随着组织状态从正常变为受损,粗大的触觉传入纤维将从产生抑制效应而变为兴奋效应。

中枢敏感化可能是一种非常普遍的现象,在持续疼痛状态的大量动物模型上以及多种多样条件下都曾观察到。颇为明显的是,至今观察过的各种形式的中枢敏感化现象,均有着共同的药理学基础。目前已知,多数初级感觉神经元均能释放兴奋性氨基酸(谷氨酸和天冬氨酸)作为其神经递质。这些递质具有不同类型的受体。在脊髓神经元内,多数从第二信使到第二信使的化学传递过程(second-to-second signalling),看来关键依赖一种受体亚型(AMPA受体,α-amino-3-hydroxy-5-methyL-4-isoxalone proprionic acid)。相反地,中枢敏感化的各种表现则依赖另一种受体亚型(NMDA受体,N-methyl-D-aspartate receptor)。阻断NMDA受体对静息状态下感觉加工过程,几乎没有什么效应,但是可能彻底阻止中枢敏感化。对这种两分离现象的解释或许在于,只有无髓传入纤维反复发放冲动时,NMDA受体才能激活。可是一旦激活起来,NMDA受体允许Ca^{2+}进入突触后细胞,触发一系列维持中枢高度兴奋状态的变化。细胞内Ca^{2+}水平增高所激活的第二信使之一是一氧化氮(NO),这种可弥散的递质似乎对中枢敏感化也很关键。有趣的是,一方面是在持续疼痛状态下脊髓功能的上述变化,另一方面是成年神经系统中的其它神经元的可塑性,如海马内长时程增强现象,二者之间多少有相似之处。

在帮助患者缓解疼痛开发新疗法方面,这些新知识正在改变着研究侧重点。人们逐渐认识到,与其寻找镇痛药(其目的是在某个位点上阻止与创伤有关的神经元信号),倒不如开发实质上抗痛觉过敏药,后者机遇更大些。有希望的是,这类药将信号发放系统恢复到正常水平的兴奋性,因此也就恢复了痛信号系统的防御性能。

细胞内微电极行单位电记录(unit recording with intracellular microelectrodes) 将微电极插入个别神经元,行单位电记录,已获得这些神经元特征与活动的丰富资料。发出长纤维束(如脊髓丘脑束)的神经元,它们具有复杂的功能组构。一般按激活其皮肤或深组织的传入纤维的刺激类型,将这些神经元分类:仅对皮毛移动或轻触皮肤起反应的神经元,称低阈值单位(LT)。当给其更强的伤害性刺激时,并不增加这类神经元的发放速率。既对皮毛移动或轻微机械刺激起反应,又对皮肤的伤害性刺激反应更强,这类神经元是广动力范围单位(wide dynamic range, WDR)。仅对皮肤强烈机械性或温热性刺激起反应的神经元,称高阈值单位(HT)。从深部组织(肌肉,腱或关节)接受刺激的神经元,称为深单位(D)。在上述种类当中又分为一些功能亚型。有些神经元唯独接受内脏输入信息,称内脏特异性单位;有些神经元既对躯体刺激又对内脏刺激起反应,称为躯体内脏单位;记录无害性温热或冷却感受野的神经元,称温度感受性单位。

后索－内侧丘系复合体与脊髓丘脑通路的比较
(Comparison of the Dorsal Column-Medial Lemniscus Complex With the Spinothalamic Path)

对比这两个系统的感受野大小、躯体定位性组构、通路的特异性、以及控制冲动传递的形式，可能具有启发意义。

后索核神经元(Neurons of dorsal column nuclei) 后索核神经元（Mountcastle 1968; Norton 1968）接受薄束与楔束的纤维终末，二束为长行不交叉的初级传入纤维，携带着关于皮肤变形、毛发运动、关节运动与振动的信息。在猫，毛的感受器是浅感受器，而触觉与振动觉感受器属深感受器。白质后索中躯体定位性组构已于前述（图8.109, 113）；有关后索核的纤维联系详见延髓部分（本篇后述）。

电生理单位记录后索核神经元表明，其触觉感受野（receptive fields,即可诱导出反应的皮肤区）在大小上不等，在指（趾）部感受野大多数最小。有些感受野具有兴奋的中心（excitatory centres）和抑制性的外周（inhibitory surrounds）；因此恰在此感受野外周的刺激，将抑制该感受野的神经元。后索核的神经元在空间上组构成外周躯体定位分布图，与后索纤维组构相一致，总体上特异性很高。很多神经元从一种或几种特异性感受器获得传入冲动，例如毛囊的、Ⅰ型与Ⅱ型慢适应感受器以及Pacinian触觉小体；另一些细胞对Ia肌梭传入冲动起反应；还有些细胞接受来自触、压觉感受器以及毛囊感受器的会聚性的输入（convergent input）。

在后索－内侧丘系通路上冲动的传递，经受着种种控制机制管理（Jabbur和Tawe 1961; Andersen等1964c; 有关综述: Willis和Coggeshall 1991）。在相邻的后索纤维中间伴随的活动，由于其中一根纤维的突触前终末去极化，可能导致其它纤维的突触前抑制现象。刺激躯体感觉－运动皮质，也能调控此通路上的冲动传递，既有突触前又有突触后抑制，还常有易化机制；这些下行性控制经过皮质脊髓束介导。刺激脑干网状结构、中缝核群、以及其它脑区，也可抑制此路的冲动传递。

早就提出后索核不仅是“中继核”的观点，将其形象地比喻成可信度很高的电话系统，其中传入信息按各种通道分开，无论信息在空间起始点上还是在功能特异性上均分开，因此后索与脊髓丘脑束形成强烈地反差（见下）。

脊髓丘脑束神经元(Neurons of the spino thalamic tract) 脊髓丘脑束神经元有着十分不同的感受野。在脊髓灰质的各板层内，缺乏如后索核内按功能特异性分开的通道；不同功能类型的传入纤维会聚在脊髓丘脑束神经元上，这是脊髓细胞的共同特征。根据在灰质板层内的起点，功能特点，以及纤维在丘脑内的终末分布，可将脊髓丘脑束神经元分为三个组别：

- 灰质后柱顶尖细胞（板层Ⅰ）
- 灰质后柱深层细胞（板层Ⅳ－Ⅵ）
- 灰质前柱内的细胞（板层Ⅶ、Ⅷ）。

下述资料是对猴的研究结果，有关资料存在着动物种属差异。有关脊髓丘脑束及其神经元的重要综述，请见Hodge与Apkarian（1990）。

板层Ⅰ细胞（Lamina Ⅰ cells）。投射至丘脑的板层Ⅰ细胞有下列特点，它们对伤害性或温热性皮肤刺激反应最强，以高阈值单位为主，其次为广动力范围单位。一般其感受野小，占据指（趾）的一部分，或者皮区包括几个指（趾）。它们接受Aδ纤维和C纤维的输入。有些细胞对来自躯体深部及内脏感受器的会聚性输入冲动起反应。尤其在胸髓，板层Ⅰ的脊髓丘脑束细胞具有明显的躯体内脏输入会聚现象。此位束细胞主要投射至丘脑腹后外侧核，少量投射至丘脑中央外侧核及内侧背核。

灰质后柱深层（板层Ⅳ－Ⅵ）（deep dorsal column）的脊髓丘脑束神经元：经研究在腰髓60%为广动力范围神经元；30%为高阈值者；还有10%为低阈值者。这些神经元对皮肤无害性与伤害性刺激均可准确编码。有些神经元还对来自躯体深部和内脏感受器的输入起反应。在腰髓内这些细胞的感受野小或中等大小，比足区大而比整个腿区小；在胸髓，这些板层细胞的感受野较大，往往包括整个上肢再加部分胸部。胸髓深位板层的脊髓丘脑束细胞，许多接受交感神经传入纤维的会聚性输入。板层Ⅳ－Ⅵ的神经元投射至丘脑腹后外侧核（VPL），或者投射至丘脑中央外侧核，或者投射至上述二核。投射至VPL的神经元，接受各种类型（A-β、A-δ、C）的皮肤纤维。

灰质前柱（ventral grey column）（板层Ⅶ与Ⅷ）的脊髓丘脑束神经元主要对躯体深部（肌肉与关节）的刺激起反应，同时也对无害性和（或）伤害性皮肤刺激起反应。在胸髓它们也接受来自内脏的会聚性输入。大多数板层Ⅶ、Ⅷ的脊髓丘脑束细胞具有大而复杂的感受野（往往是双侧性的，囊括了身体广泛区域。唯独投射至内侧丘脑的此组细胞接受来自A-β、A-δ以及C类传入纤维的输入，不少细胞还对来自深部结构感受器的输入起反应。据观察，其中25%属广动力范围单位；63%属高阈值单位；12%属低阈值单位或深单位。灰质前柱内多数脊髓丘脑束神经元投射至丘脑板内核群。

已注意到，广动力范围单位神经元对分辨不同强度的痛刺激特别奏效。并且研究提示，投射至丘脑VPL的纤维与痛感受的分辨功能有关；投射至其它丘脑核的纤维，特别是至板内核群者，可能与觉醒和（或）厌恶行为有关。

神经冲动的传递受多种方式的控制。首先，皮肤传入冲动受前述的胶状质紧张性调节机制的影响；此外，还受大脑皮质躯体感觉－运动区以及脑干多种中枢的下行纤维控制。

关于后索与脊髓丘脑束的功能有过不少争议。经典观点（Mountcastle 1968）认为，后索是一重要的分辨性通路（essential discriminatory pathway），没有此通路虽识别一种刺激，但不能分辨此刺激的位点、强度或构型。此观点后来受到了严重的挑战（Wall 1970; Wall和Noordenbos 1977），因为切断整个后索并不能废止对重量、质地、两点刺激的距离分辨，以及振动或位置的分辨（Nathan等1986）。环境刺激可分为“被动印象”的刺激与主动探究的刺激，后者必须通过运动神经元发起运动，或者连续分辨的序列分析。前者是脊髓丘脑束的作用，而后索的功能在于启动和计划探索刺激，以便实现信息传递的序列分析。

脊髓以上脑区下行纤维束在脊髓内的终末分布
(Spinal terminations of tracts Descending from Supraspinal Sources)

对阐明下行纤维束在脊髓内的终末分布，Nauta染色法等染变性神经组织的技术曾起过重大作用（Nyberg-Hansen 1964a, b; 1965b; 1966a,b; 1969; Nyberg-Hansen和Brodal 1963, 1964; Nyberg-Hansen和Mascitti1964; Brodal 1969）。多数取材于猫的神经组织而很少取材于灵长类。或许

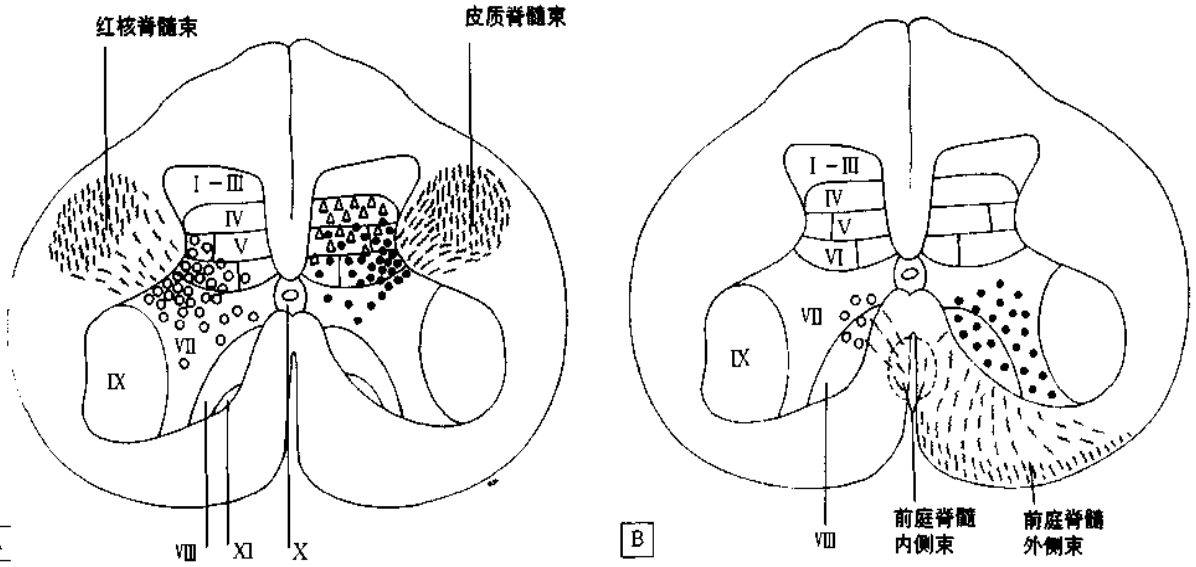

图8.119 经实验确定的猫脊髓各下行束的脊髓终止点。参考本篇其他地方猫述过的灰质板层模式（蒙作者和出版者允许按Brodal 1969重绘。原始论文及图说明源自R Nyberg-Hansen及其同事。请查阅书目《起自脊髓以上脑区的下行束的脊髓终止点》）。A. 起自大脑皮质"运动"区的皮质脊髓束纤维的终止点－黑点；起自大脑皮质"感觉"区的皮质脊髓束纤维－白色三角；红核脊髓束纤维－白点。B. 前庭脊髓纤维的终止点，来自前庭脊髓外侧束的纤维－黑点，来自前庭脊髓内侧束的纤维在对侧用白色点表示。

猫的发现具有普遍适用意义，但不能全盘套用于人类者。主要观察所得总结在图8.119上，其中神经终末的分布与脊髓灰质板层构筑有关。下述要点值得介绍，虽然有些已于前述。

皮质脊髓纤维（Corticospinal fibres） 在猫，几乎全部皮质脊髓纤维都终止于脊髓板层Ⅳ～Ⅶ的中间神经元上；但是由于板层区的多极神经元树突分布广泛，即树突树可达上述板层，不可忽略的是皮质脊髓纤维与运动神经元存在着少数轴－树突触。从大脑皮质躯体感觉区发出的皮质脊髓纤维，主要终止于板层Ⅳ与Ⅴ；而从运动区下行的纤维主要终止于板层Ⅴ～Ⅶ，其中终末最密集部位是板层Ⅵ的外侧部。从皮质两区下行的纤维终末分布区虽有重叠，但还是可以分辨其不同。此发现所得与下述不断积累的证据具有相关性，即皮质脊髓束参与脊髓以上脑区对感觉性传入的调控作用（modulation of sensory inflow）；这种调控作用可能通过对初级传入纤维终末的突触前抑制，或者对接续神经元的突触后抑制或易化实现。另一方面，解剖学证据（Hoff 1934; Kuypers 1960; Liu 和 Chambers 1964）与生理学证据（Bernhard 等 1953; Preston 和 Whitlock 1961; Landgren 等 1962）表明，在猴有些皮质脊髓纤维以单突触终止于大型α运动神经元上；但有关人类这种突触终末的定量分析资料很少；人的大多数皮质脊髓纤维终止在中间神经元上，但也有不少直接终止于运动神经元上（细节见本篇前述）。生理学研究（Corazza 等 1963）表明，猫科动物的皮质脊髓束主要通过中间神经元，间接影响α与γ运动神经元。在皮质脊髓束上冲动流量增加，可兴奋屈肌运动神经元而抑制伸肌运动神经元。对正常功能来说，对运动神经元的冲动流量减少同样重要。

红核脊髓束（Rubrospinal fibres） 起自对侧红核的大、小神经元，在其纤维束内具有某种程度的躯体定位性组构。造成猫红核变性以后表明，红核脊髓束可下行至腰骶髓，其纤维终末分布在板层Ⅴ～Ⅶ。其终末分布区与皮质运动区下行的皮质脊髓纤维分布区相同，二束对α与γ运动神经元有类似效应。在某些动物上已得到证实，从皮质感觉－运动区发出的皮质红核脊髓投射（corticorubrospinal projection），具有躯体定位性组构。这提示从大脑皮质至脊髓具有双重的通路，一条是直接的皮质脊髓通路（direct corticospinal pathway）；另一条是间接的皮质红核脊髓通路（indirect corticorubrospinal pathway），二者具有类似的终末分布及共同的功能作用。但是人类红核脊髓束的起始细胞定位、终末分布以及功能，均未能彻底确定，看来此束在人类已退化（见本篇后述）。

前庭脊髓束(Vestibulospinal tracts) 关于前庭脊髓内、外侧束动物研究资料很多，而人类者则阐述不详。前庭脊髓外侧束起自同侧前庭外侧核（Lateral vestibular nucleus），下行纤维贯彻脊髓全长。在脊髓各个平面上，大部分纤维终止于板层Ⅶ与Ⅷ，小部分止于板层Ⅸ。前庭脊髓内侧束主要起自两侧前庭内侧核，纤维仅下行至胸髓中部平面，终止于板层Ⅶ、Ⅷ的某些部分，终末分布不如外侧束广泛（图8.119）。刺激外

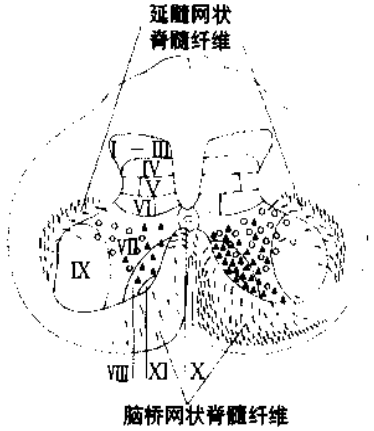

图8.120 网状脊髓束终点，通常起自延髓的纤维（白点）较起自脑桥的纤维（黑三角）位置较靠背侧。

侧束. 兴奋伸肌运动神经元而抑制屈肌运动神经元。此兴奋是单突触性的，表明外侧束纤维终末与运动神经元形成突触联系，即运动神经元的树突野可达板层Ⅶ与Ⅷ。前庭脊髓束可能易化γ-运动神经元。据推测，此束对屈肌运动神经元的抑制效应，是由板层Ⅶ、Ⅷ内的中间神经元介导的。

网状脊髓束(Reticulo spinal tract)。显然在人类脊髓上难于分辨，资料主要来自猫的实验，实验方法有两种：造成脊髓创伤之后，观察脊髓神经元的逆行变性分布；造成脑干病变以后，观察其顺行变性的分布。一侧脑桥与延髓的网状脊髓纤维在脊髓两侧下行；脑桥纤维多集中在同侧下行，延髓纤维除有同侧者外，还有相当多的对侧纤维。其终末分布区总结在图8.120上。与网状脊髓束有关的非胺类纤维，去甲肾上腺素能纤维，5-HT能纤维，脑啡肽能纤维，以及其它神经递质纤维，请见本篇前述。类似的实验表明，顶盖脊髓束与中介脊髓束都终止于板层Ⅵ～Ⅷ（本篇后述）。

脊髓组构的总结（Summary of Spinal Organization）

Szentágothai（1967）认为，脊髓灰质有一个中央的核心（central core）和成对的背侧部与腹侧部（dorsal and ventral appendages），每个部分都有其独特的特征（图8.121），自然这些术语比通常的脊髓名词更简捷而命名的任意性似更少。此灰质核心具有弥散的非分辨性的网状组构，很多散开通路与会聚通路在此交织在一起；大量中间神经元与数百乃至数千个其他种神经元具有联系，分布在脊髓全长的绝大部分。相反，背侧部与腹侧部组构更具分辨性，表现为其躯体定位性分布与功能定位关系。在中央核心与各部之间没有明确的分界线。毫无疑问，这种脊髓灰质的组构概念有必要修改，随着有关知识的积累，或许有一天此概念将失去实际意义。中央核心包括板层Ⅶ和Ⅷ的中间神经元，即灰质中间带及各运动神经元柱之间的区域，但是灰质后柱及运动柱内部的中间神经元也应包括在此网状核心内。腹侧部相当板层Ⅸ的神经元柱；背侧部包括板层Ⅰ-Ⅳ。

背侧部（Dorsal appendage）（本篇前述）。这是一主要接受区，接受后根外感受、本体感受、以及内感受纤维。板层Ⅰ～Ⅳ是皮肤感受主要接受区；板层Ⅴ接受皮肤、肌肉、内脏多种纤细传入纤维；板层Ⅵ接受本体感受纤维及某些皮肤传入纤维，但是至今很少有人做过专门的此课题研究，因此上述的功能分类并不能肯定，而中间神经元群的复杂性也只是假想的，并没有得到证实。对背侧部来说，细胞内记录有其难为之处，有些神经元的探查依然受技术的限制。

尽管如此，有价值的记录资料还是提示，背侧部内的神经元确从内外环境中抽提传入信息。其各神经元组在许多方面有所不同，诸如躯体定位性组构、群体大小、接受野的反应、

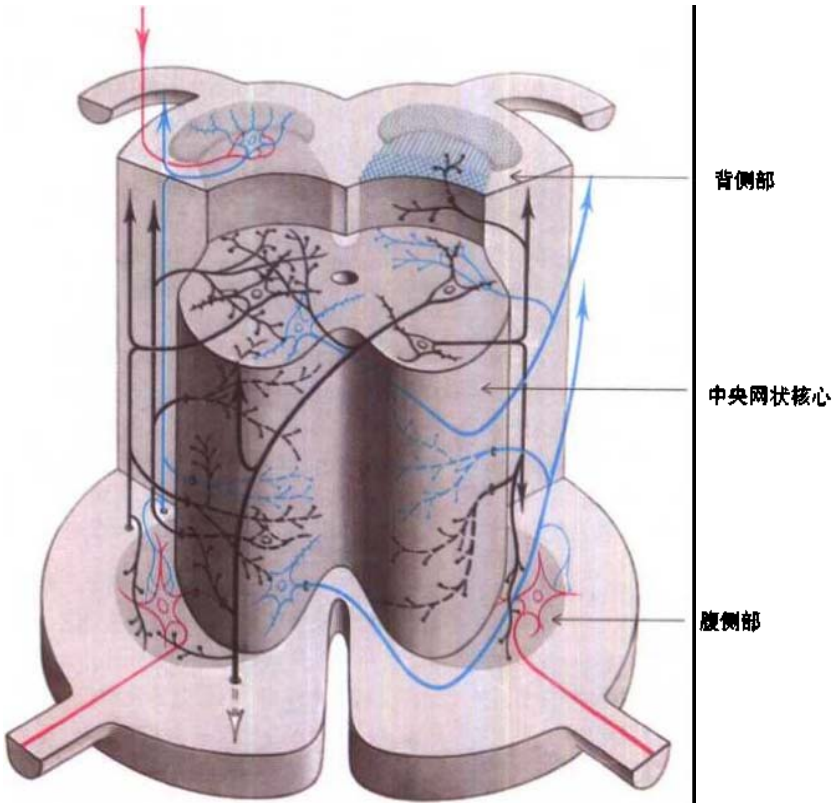

图8.121 高度简化的立体示意图。说明脊髓由灰质中央“网状”核心以及相关的灰质背侧和腹侧“部”所组成。省略了许多结构特征，只包括有关此概念的少数例子。蓝色表示发出下行纤维、长上行纤维以及局部侧支的背柱神经元及其他较腹侧位的神经元。各种中间神经元为黑色，两个运动神经元为红色，自脊髓以上起源的下行纤维亦为红色，较详细的描述见正文。-些束的起源及终点见图8.107，胶状质精细结构见图8.101(经作者及出版者同意根据Szentágothai 1967年重绘)。

功能特异性、会聚现象及相互作用等。很明显下述观点是不恰当的：即简单地认为脊髓神经元仅仅是中继站，而它们又处在一成不变的、按“单感受类型”分开的通道之中，仅将环境中的点状复制品（punctate replica）传递至脊髓或脑。实际情况是，在背侧部内发生着输入信息的复杂改造过程，而从背侧部的输出信息又扩布到许多靶位：有的直达灰质前柱的运动神经元；有的经过包括网状核心的复杂的中间神经元网络，间接到达脊髓的两侧，向输入水平的颅侧或尾侧扩布。背侧部与网状核心内的神经元，发出上行纤维束到达脑干多个中枢。通过相互作用和多种控制机制，传递至背侧部或者路过此部的冲动，都在发生着调变。由于后根不同的神经纤维的活动同时会聚于背侧部的一个神经元，可能对其产生易化效应或抑制效应，如胶状质具有紧张性调制作用。很多证据提示，冲动在脊髓各板层内的传递，均受脊髓以上脑区下行控制，通过多种多样的神经递质引起兴奋或抑制，这种控制机制的意义目前还不清楚，有可能消除过多的冲动，减少混淆，或者与中枢“准备状态”（“states of readiness”）有关，或者在时间上“全神贯注”（“preoccupation”）于即刻显著的冲动变形。越来越清楚的是，大多数下行纤维束通过改变初级传入冲动和改变脊髓灰质板层内的信息传递，间接地实现调控作用，而直接影响运动神经元的情况并不常见。

网状核心的中间神经元（Interneurons of the reticular core） 这些中间神经元形成一内在的网络，其中每个神经元接受许多神经元的输入，又输出给另外许多神经元（本篇后述）。每种神经元的特异性在于其释放的一种或多种神经递质。此网状核心接受后根纤维的本体感受性输入，还接受某些由脑下行的纤维。由于网状核心多重联系交织在一起，使研究工作遇到难处。但是早期“随机神经网络”（“random nerve network”）的观点已然站不住脚，这是因为一系列新研究方法的成果所致，诸如以立体定向仪造成神经系统内微小的病变；细胞内电生理记录；观察数千张Golgi银染切片；根据细胞内所含的已明确或推测性的神经递质，绘制出化学特异性神经元胞体或纤维终末的分布图（本篇后述）等发现所得。对不同类型中间神经元以及某些下行纤维束联系性能（传递能力transmitting power）的定量分析，已发现中间神经元网络组构的一个方面。有些轴突终末在灰质内行程很长，与成百上千个中间神经元接触，给每个后者二三个突触前囊；另一些中间神经元的纤维终末集中在一个神经元或一小组神经元上；而另一些中间神经元具有广布的旁分泌影响。由此可见，此弥散的非分辨性的（non-discriminative）联系与分辨性（discriminative）联系形成对比。在网状核心内，许多本体感受纤维终末呈节段性地定位于灰质横板层（transverse ‘sheets’）内；与背侧部相反，皮肤传入纤维终末分布于纵向薄层（Longitudinal sheets）。在这种复杂的中间神经元群落里，感觉性传入冲动有可能与脊髓以上的下行控制相互作用，发起多重的运动反应。上述分析大部分是推测性的，但是有了现代研究方法的进步武器，推动相关课题的进展是有把握的。

腹侧部（Ventral appendage）（参见本篇前述） 腹侧部由α-及γ-运动神经元及中间神经元的各个细胞柱组成。研究证明横纹肌的运动神经元有“紧张型”与“时相型”之分；还证明在肌梭及其独立的控制机制中，具有“静态”与“动态”反应两种不同类型的神经元；但有关其突触类型的细节仍不能确定。

运动神经元（motor neurons）的主要联系：

- 在同一或邻接脊髓节段内，与本体感受性后根传入纤维终末形成单突触的直接联系；
- 与背侧部中间神经元轴突侧支终末联系；
- 与网状核心的中间神经元纤维终末联系；“分辨性”的联系来自同一脊髓段；“非分辨性”的联系来自相邻脊髓段；
- 与前庭脊髓束和皮质脊髓束形成单突触的直接联系（包括人在内的灵长类）。

对于整合性的运动行为，这些会聚性的通道如何相互作用目前仍不清楚。目前可以归纳几个一般性规律如下：下行纤维束的冲动各分为两大组，一组对屈肌神经元兴奋而对伸肌神经元抑制，此组包括皮质脊髓束，红核脊髓束以及延髓网状脊髓束；另一组对伸肌神经元兴奋而对屈肌神经元抑制，此组包括前庭脊髓束与脑桥网状脊髓束。应当指出，只将下行纤维束简单分为两组，则忽略了它们对反射活动还有复杂的修饰作用，后者已有大量研究证明。

肌肉收缩与舒张有两种途径：在运动单位（motor unit）的α-运动神经元兴奋水平上，神经通路的活动产生直接的即刻变化，肌肉发生突发有力的反应，但这种情况并不常发生；通常还有一γ-运动神经元的通路也在起作用，一方面经过局部中间神经元的接续活动，另一方面通过对肌梭运动神经元的抑制作用。后一种作用，经过局部肌梭辅助袢（“servoloop”）机制（本篇前述），引起紧张性与时相性运动神经元活性适当的变化，而这些变化又是通过维持或阻断α-γ运动神经元间的联系实现的（Granit 1970）。有利用价值的报道表明，在随意运动期间，在α系统内活动的起动可能比先前的认识更频繁些（见本篇前述）。

脊髓损伤平面是临床表现严重程度的一个决定因素(Level of spinal injury is a determinant of clinical severity)

根据临床资料和精确的解剖学知识，可以确定脊髓损伤的节段。在颈4段（C_4）以下彻底离断脊髓，因膈神经与肋间神经功能丧失，可引起呼吸衰竭。在颈5段(C_5)与胸1段（T_1）之间有病变可能发生四肢瘫。上肢瘫的表现则因损伤平面而各异：在C_5段病损，上肢呈完全性瘫痪；在C_6段病损，则两上肢处于外展和外旋位，肘屈曲和前臂呈旋后位，这是由于三角肌棘肌、菱形肌、以及臂肌的收缩失去拮抗肌的抵消效应所致，因上述诸肌均由C_5段供应而未受损；病变在下颈髓时，上肢瘫较轻而少见；病变在T_1段时，瘫痪以手部小肌群为主，又因伤及交感神经，导致瞳孔缩小，眼球下陷、睑裂变窄，以及面部与颈部不能泌汗（Horner综合征）。在损伤平面以上感觉无障碍，例如颈部与胸壁第2肋间隙以上感觉得以保留，这是因为此皮区由锁骨上神经（$C_{3,4}$）分布。在胸髓离断损伤脊髓，在损伤平面以下躯干及两下肢瘫（截瘫）。S_1节段大致相当胸椎与腰椎交接平面，此处创伤常见，发生膀胱、直肠麻痹、以及由骶髓支配的肌肉瘫痪；皮肤感觉障碍在会阴、臀部、大小腿背面，以及足底。在椎管内下行的腰神经根加入马尾，可能在此交接平面腰神经根也受到

损伤，导致两下肢完全性瘫痪。在第1腰椎平面以下的损伤可能离断或损伤马尾，但是严重的神经损伤并不常见，一般仅局限于创伤平面的脊神经根。神经病学体征也可能由干扰脊髓血液供应引起，特别是在下胸髓与上腰髓发生血供障碍时。

脊髓节段与椎骨的对应关系(Vertebral levels of spinal cord segments) 脊髓节段与椎骨平面的对应关系知识在临床上很重要。有应用价值的近似对应关系如下：颈椎棘突尖一般与其序数加一的脊髓节段对应；例如第6颈椎棘突对应C_7节段；在上胸部，胸椎棘突尖与其序数加2的脊髓节段对应，例如第4胸椎棘突对应T_6节段；在下胸部，椎骨棘突平面与相应序数脊髓节段，有3个脊髓段差异，例如第10胸椎棘突与L_1节段平齐；在第11胸椎棘突平面与L_3节段一致；第12胸椎棘突对应着S_1节段。新生儿脊髓下端较低，相当第3腰椎上缘平面。Barson 和Sands (1970) 调查分析了258例产前或产后的婴儿，发现围产期婴儿脊髓下端在生后2个月内平面上升。个体差异很明显；出生时脊髓下端变动在第1至第4腰椎平面之间；而3个月至15岁期间变动在第1～3腰椎平面之间。

菱脑或后脑（RHOMBENCEPHALON OR HINDBRAIN）

菱脑包括延髓、脑桥及小脑，占据着颅后窝，其腹侧面俯于枕骨斜坡上。菱脑内腔即第四脑室。延髓与脑桥含有联络CNS各部的纤维束，多数脑神经的核团，以及其它神经元。与脑桥和延髓相连的脑神经有三叉神经、外展神经、面神经、前庭蜗神经、舌咽神经、迷走神经、副神经颅部、舌下神经。在上述纤维束与神经核之间的脑区，称脑干网状结构（reticular formation）（本篇后述）；其中有大量神经元与纤维交织，向尾侧与脊髓网状结构相续；其中有些网状核与心功能、呼吸运动、消化活动的神经控制有关，其它网状核涉及多种神经活动。脊髓丘脑束（脊髓丘系）与内侧丘系系统（躯体感觉）以及三叉神经系统，均上行至丘脑（图8.108，132）。听觉神经传导通路与前庭传导通路的特殊感觉系统也在菱脑内（图8.140）。在菱脑的各个部分均有小脑传入与传出纤维的大量投射（图8.110），而诸如皮质脊髓束、皮质核束、以及锥体外系的多种运动通路，又构成菱脑的突出特征（图8.116）。在临床上脑干部的病损很悲惨而常是致命性的，因为病变可破坏心／呼吸的生命性中枢，将嘴侧的辅助—运动（servo-motor）中枢与尾侧的运动执行区离断开来，并且将传入感觉纤维与司理意识，感知与认识的高级中枢联系中断。在完全破坏菱脑呼吸中枢及心活动中枢以后，接着发生心搏停止与呼吸停止，临床上称此为脑干死亡（brainstem death）。在这种病况时必须作出正确诊断。脑干死亡可发生于靠生命支持器械的患者，患者的呼吸及心功能可以靠机器奇迹般地长期维持下去。

诊断脑干死亡的标准（Criteria for the diagnosis of brainstem death）

证实死亡的传统标准即心搏停止与呼吸停止，仍适宜于大量病例诊断。但是从60年代后期起，心脏复苏术与人工换气术的发展与普及，对少数窒息性昏迷患者有必要重新限定死亡标准。这种患者可以依靠换气机维持数天乃至数周。还有一种更为紧迫的需求，即器官移植术要求确定供给者的死亡诊断标准。

在20年以前，许多上述患者都要行人工换气，直到突发心搏停止，这时患者脑往往早已液化。又过几年后，概念变了，凡窒息性深昏迷患者就不能再活过来，因为其脑干已发生不可逆性破坏；这种新概念导致确立脑干死亡标准，而且在床边就可绝对有把握下诊断，而毋需特殊检查，如脑电图、诱发反应、或血流量测量等，前提是必须严格遵守正确的诊断程序。如果合乎了这种脑干死亡标准，应有自信地判断患者再不能复生，可以撤下生命支持系统。此时可以从患者取出供移植用的器官，最好在加强监护室内进行。在患者死亡过程的每一阶段，都要向患者亲属通报详情。

下死亡诊断的先决条件极端重要，在向下进行以前，要对下述问题有否定的回答：

- 窒息性昏迷显然是由原发性降温，药物，或者代谢／内分泌活动异常引起的吗？（当病况允许时，应检查血浆与尿中是否有药物，检查血浆pH、血糖、血钠及血钙）。
- 在前12小时内，曾否给予过神经肌肉阻滞药？
- 肛温是否低于35℃？如果低于35℃，要使患者温暖起来再行判断。

当脑损伤病因已明确，意识又不能恢复，这时才能行脑干反射功能测验。头眼反射（occulocephalic reflex）（玩偶样doll's 头眼运动）并非是英国法典标准（United Kingtom code）（Conference of Medical Royal Colleges and their Faculties in the UK, 1976），但是此反射测验简单易行，如果征象阳性则没必要向下进行。瞳孔对光反应、角膜反射、咽呕反射、咳嗽反射，以及刺激三叉神经分布区和刺激肢体的运动反应，都应视为适宜的测验。以冰凉的水刺激耳鼓膜不应有任何眼球运动反应；反之，只要眼有任一种紧张性偏斜，都提示脑干还有些残余功能。自发换气测验通常由麻醉师完成，最好同时进行血气

分析。在各加强监护室都应装备血气分析装置，上述情况可能在此室发生。

两位临床医师对下述问题各自独立做出否定回答时，即可下脑干死亡诊断：

- 当将患者头部轻轻地而又充分地转向某一侧时，两眼有否反向共轭性偏斜运动？玩偶样头眼运动。
- 两眼还有瞳孔对光反应吗？
- 刺激两眼角膜有反应吗？
- 用冰凉的水50ml刺激鼓膜30秒时，两眼是否发生偏斜？首先要弄清确实看见鼓膜并且见到的鼓膜很完整。
- 有否咽呕反射存在？
- 以一抽吸导管刺激支气管以后，有否咳嗽反射？
- 在躯体任一部位给予适当刺激（在眶上切迹或甲床上施压），观察脑神经分布区有否运动反应？
- 有否自发的呼吸运动？

此后，给患者输氧10分种（100%氧或95%氧加5% CO_2），记录血气变化（$Paco_2$ 与 Pao_2）。在撤离生命支持系统以前，$Paco_2$ 必须超过5.3kPa，如果未超过此值，通气速率应该减慢，直至升至此值水平。然后将换气机与患者分离，经过患者气管内抽吸导管，给氧（6L/min）10分钟后再测血气。如果在与换气机离断之末尾，$Paco_2$ 已超过6.65kPa，又未能观察到自发性呼吸，那么脑干死亡已经发生。

Pallis（1983，1990）充分阐述过脑干死亡的概念，研究史，以及如何证实脑干死亡的背景资料；British Medical Journal（1976）也记载过脑干死亡。

延髓（MEDULLA OBLONGATA）

延髓外形特征与毗邻关系

延髓上接脑桥下缘，下达第Ⅰ颈神经上方，该神经在背侧越过寰椎上缘，在腹侧是枢椎齿突的中央部（图8.122）。在此平面上，延髓内部结构与其下方的脊髓类似，但向上其内部结构发生变化。在延髓前面与枕骨基底部及枢椎齿突尖之间，隔有脑膜及枕枢间诸韧带。偏尾侧，延髓背侧面位于两侧小脑半球之间的中线凹窝内；其背侧面上半部形成第四脑

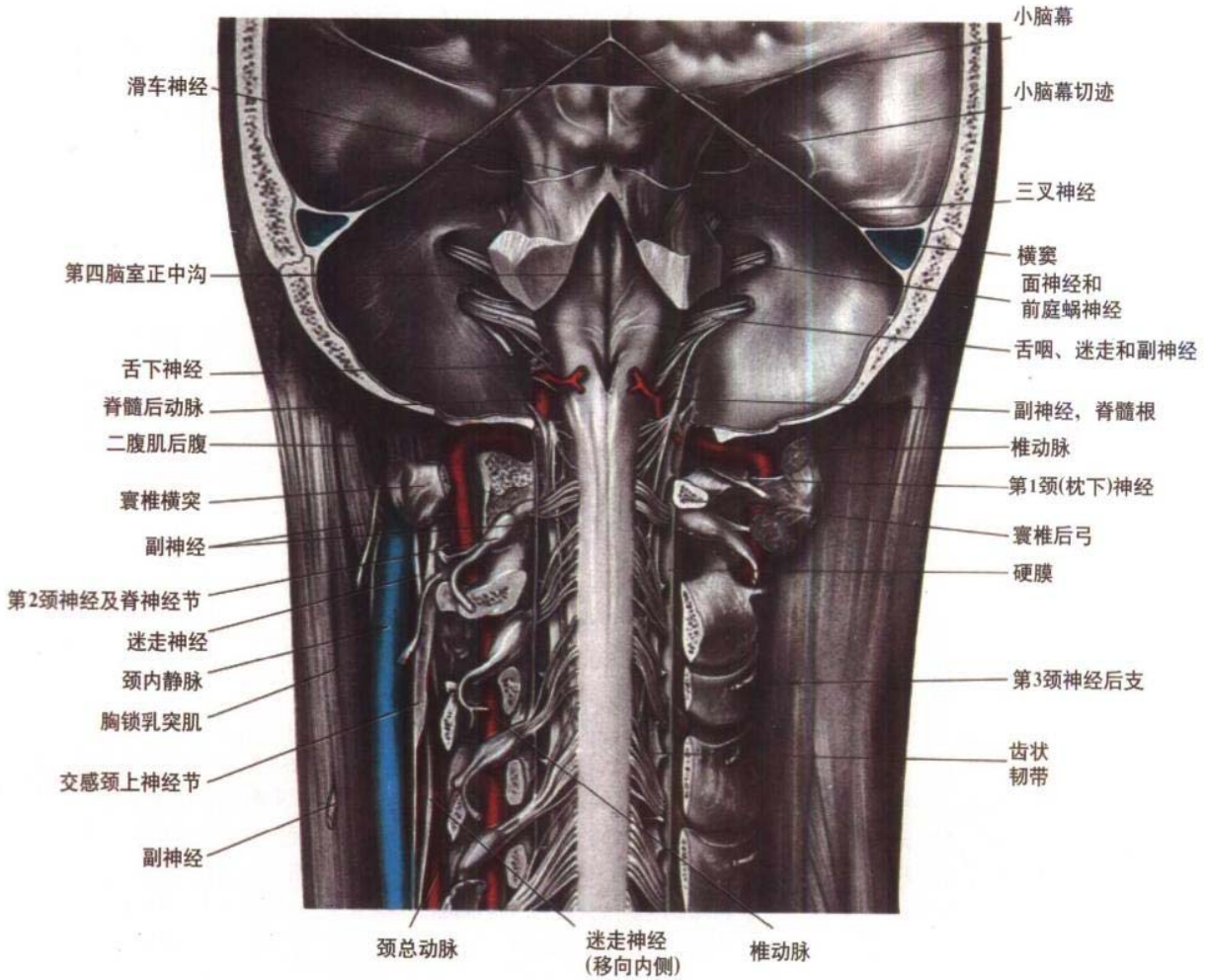

图8.122 在去除枕骨、顶骨大部、小脑及第四脑室顶后，暴露脑干及上位5个颈髓段，在左侧打开寰椎和第3、第4、第5颈椎横突孔以暴露椎动脉，在右侧去除寰椎后弓及几个颈椎椎板。

室底（菱形窝）的下半（图8.122, 123）。延髓长约3cm，最宽径约2cm，在矢状轴上约1.3cm厚。脊髓中央管延伸至延髓下半，再向上行中央管扩展为第四脑室，于是延髓可分为含中央管的闭锁部和含第四脑室下半的开放部。两侧的椎动脉在穿过寰枕后膜、硬脊膜与蛛网膜之后，行于延髓外侧面（图8.122），发出几条细小的脊髓后动脉，然后在舌下神经根与第1颈神经之间，齿状韧带前方，椎动脉向嘴侧前行，并在延髓腹外侧面发出脊髓前动脉和迂曲的小脑下后动脉。损伤脊髓前动脉可导致延髓内侧综合征，损伤小脑下后动脉引起延髓外侧综合征（本篇后述）。在延髓与脑桥交接平面上，左右椎动脉在中线合成一条基底动脉。

在延髓的前面有前正中裂、后面有后正中沟。

前正中裂（Anterior median fissure） 内含软脑膜形成的浅位皱襞。前正中裂贯穿延髓腹侧面，下续为脊髓的前正中裂，上达脑桥下缘处，此裂止于三角形的小孔——盲孔（foramen caecum）（图8.124）。锥体交叉（pyramidal decussation）斜行越边的纤维束，使前正中裂下段中断。在锥体交叉上方，从前正中裂浅出前外弓状纤维（anterior external arcuate fibres），向外侧弯行掠过延髓表面称髓纹（图8.123）。

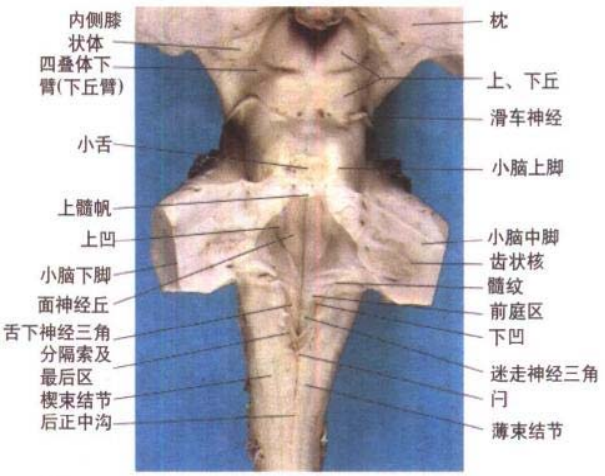

图8.123 示菱形窝底的脑干背面观。注意：(1)对间菱形窝最宽部小脑切面白质中钝齿状的左右齿状核；(2)位于上丘颅侧中线上的松果体；(3)位于照片最上部圆形的背侧丘脑枕；(4)位于松果体基外侧的左、右缰三角；(5)内侧膝状体位于上丘外侧（E L Rees解剖，Kevin Fitzpatrick摄影）伦敦Guy大学医科牙科联合学院解剖学与细胞生物学系

后正中沟（Posterior median sulcus） 仅存在于闭锁部，向下续为脊髓后正中沟（图8.123）；此沟向上逐渐变浅，终止于延髓中间平面上，在此平面中央管扩展成第四脑室。

前区（Anterior region）（图8.124） 在前正中裂与前外侧沟之间，前区有一长形隆起，不太恰当地命名为锥体（pyramid）。在延髓与脑桥交接平面上，锥体略微变窄的上端，有外展神经浅出；在锥体下端逐渐变细，续为脊髓前索。每个锥体含有同侧皮质脊髓束纤维，其中约有70%～90%纤维以一个个按序分出的纤维小束不断离开锥体，在前正中裂内或其深部越边，此即锥体交叉（pyramidal decussation）。交叉过的纤维向背侧走行，尔后在脊髓对侧半外侧索下行，此即交叉性的皮质脊髓侧束。在此侧束内还有不交叉的同侧纤维；另一些未交叉纤维在脊髓同侧前索下行，即皮质脊髓前束（图8.125），几乎在各个平面上，皮质脊髓束纤维均显示有躯体定位性组构；在锥体内纤维排列顺序与更高水平时类似，其最外侧的纤维司臂与颈部最内侧肌群的运动。这种纤维组构在皮质脊髓前束或者交叉的纤维内向下维持多远尚不知道；但已知在脊髓的皮质脊髓侧束内具有类似的躯体定位性组构。

末4对脑神经与延髓相连。舌下神经根与脊神经前根在纵向上位于一条线上，后者从脊髓前外侧沟（anterolateral sulcus）浅出。副神经、迷走神经与舌咽神经与脊神经后根在纵向上成一排，后者由脊髓后外侧沟（posterolateral sulcus）（图8.126）进入脊髓。上述外形特征可将一侧延髓分成为前区、外侧区及后区。延髓三个分区看起来与脊髓相应三个白质索对应，但二者间并不含有完全一样的纤维束。有些脊髓纤维束终止于延髓内，有些纤维束起始于延髓，有些纤维束在延髓内改变了行程。

外侧区（Lateral region）（图8.126） 此区位于前外侧沟（舌下神经根）与后外侧沟（副神经、迷走神经与舌咽神经根）之间。在外侧区上部有一卵圆形隆起叫橄榄；外侧区的下部仅有部分与脊髓外侧索相续；皮质脊髓侧束主要来自对侧锥体；脊髓小脑后束在此进入小脑下脚；节段间侧束、脊髓小脑前束、以及其它纤维束从脊髓继续进入延髓外侧区。

橄榄（Olive） 是一光滑的卵圆形隆起，位于前外侧沟与后外侧沟之间，其深部为下橄榄核复合体（inferior olivary complex of nuclei）（本篇后述）。橄榄位于锥体外侧，二者之间隔以前外侧沟和舌下神经根丝。橄榄长约1.25cm。在其上端与脑桥下缘之间，有面神经根浅现而位于脑桥小脑角内。前外弓状纤维从前正中裂越过锥体与橄榄，加入小脑下脚（图8.126）。

后区（Posterior region）（图8.122, 123） 位于后外侧沟背侧，与外侧区一样可分为上部与下部。下部（caudal part）是薄束与楔束（fasciculi gracilis and cuneatus）的向上延续部分。薄束侧贴后正中隔，与楔束之间隔以颈髓的后中间沟及后中间隔的向上延续部分。薄束与楔束起初呈垂直向而相互平行；但至第四脑室尾侧端二束分开，各自形成一长形隆起，即薄束结节与楔束结节（gracile and cuneate tubercles），各含薄束核与楔束核（nuclei gracilis and cuneatus）（图8.127, 128）。二束内大多数纤维在相应的后索核内形成突触，再经丘脑（图8.108）中继后至对侧第一躯体感觉皮质。灰小结节（tuberculum cinereum）（图8.126）是一不太明显的隆起小区，位于楔束与副神经根之间，灰小结节向下变狭窄而向上变加宽，其深方是三叉神经脊束核及脊束（图8.129），后者与脊髓的胶状质及Lissauer束相续；此处最表浅的是脊髓小脑后束（本篇前述，图8.110）。延髓上端背外侧结构是小脑下脚（inferior cerebellar peduncle），为介于第四脑室与舌咽、迷走二神经根之间的钝圆形嵴。左右小脑下脚分散开，向背侧斜行进入各自对应的小脑半球。

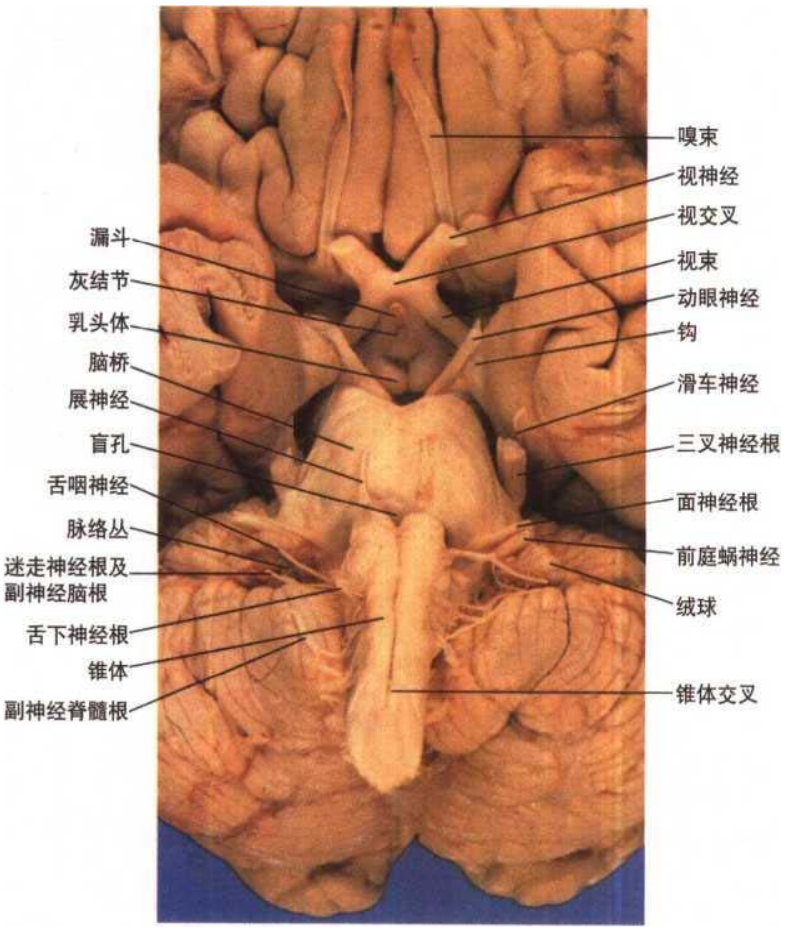

图 8.124 脑干腹侧面、脚间窝及邻近的小脑和大脑半球（伦敦 Guy 大学医科牙科联合学院解剖学与细胞生物学系 E L Rees 解剖，Kevin Fitzpatrick 摄影）

延髓上部处小脑下脚为髓纹（striae medullares）所跨过，髓纹朝着第四脑室正中沟行（图 8.123）。在此小脑下脚还形成第四脑室外侧隐窝的前界与嘴侧界，经过外侧孔（Luschka 孔）、外侧隐窝与蛛网膜下隙相通。与第四脑室脉络丛相连的一部分脉络丛，从外侧孔伸出来，位于脑神经根之间。关于小脑下脚的纤维成分在本篇后述。

延髓内部结构

记述延髓内部结构取其四张横切片，既是习惯又很方便。脑干内脑神经核的总体安排显示在图 8.129 上。

延髓下部横切片(A transverse section in the lower medulla oblongata) 此切片横断了白质前索、外侧索与后索，此三者与脊髓三索相连续（图 8.127）。在前索与中央灰质之间，隔以锥体交叉（pyramidal decussation）的皮质脊髓束纤维（图 8.125）。它们越边至对侧外侧索。通常至少有 75% 纤维经锥体交叉越边，下行于外侧索内，称为越边的皮质脊髓侧束。在延髓较上平面上，纤维向腹内侧斜行而越边；在延髓较下平面上，纤维向背侧行，从中央灰质腹侧交叉过去。纤维交叉是有顺序的：终止于颈髓段的纤维首先越边；未越边的纤维或者向腹内侧降行于同侧前索内，即灰质脊髓前束；或加入已越边的同侧纤维行于外侧索内。锥体交叉的存在使节段间前束，中央灰质以及中央管均向背侧位移。在脊髓始终保持的中央灰质与灰质前柱的连续性在此失去；灰质前柱分成为脊髓上核与副神经的脊束核，前者（supraspinal nucleus）发出第 1 颈神经（C_1）的传出纤维，此核向上与舌下神经核相续；后者（spinal nucleus of the accessory nerve）发出副神经中脊髓部的纤维，该核向上与疑核（本篇后述）融合在一起。

在此横切面上（图 8.108），灰质后柱改变为薄束核（gracile nucleus）、为位于薄束内的一灰质板层。薄束核向上伸至第四脑室的下外侧边缘，形成薄束结节（本篇后述）；与薄束相比，此结节更偏外侧些，且结节的起始与终结平面均稍高些。楔束核（nucleus cuneatus）由楔束腹侧面侵入此束，并形成楔束结节。

胶状质（substantia gelatinosa）与 Lissauer 束在此平面分别与三叉神经脊束核下端及脊束（spinal nucleus and spinal tract）相续（图 8.129，132）。

锥体交叉上方横切面(A transverse section just above the pyramidal decussation) 恰在锥体交叉上方的横切面，内部结构变化明显而有新特征（图 8.128）。薄束核（nucleus gracilis）变得更宽厚、薄束纤维位于薄束核的背侧面，内侧面与外侧面；楔束核（nucleus cuneatus）也更大些，在此横

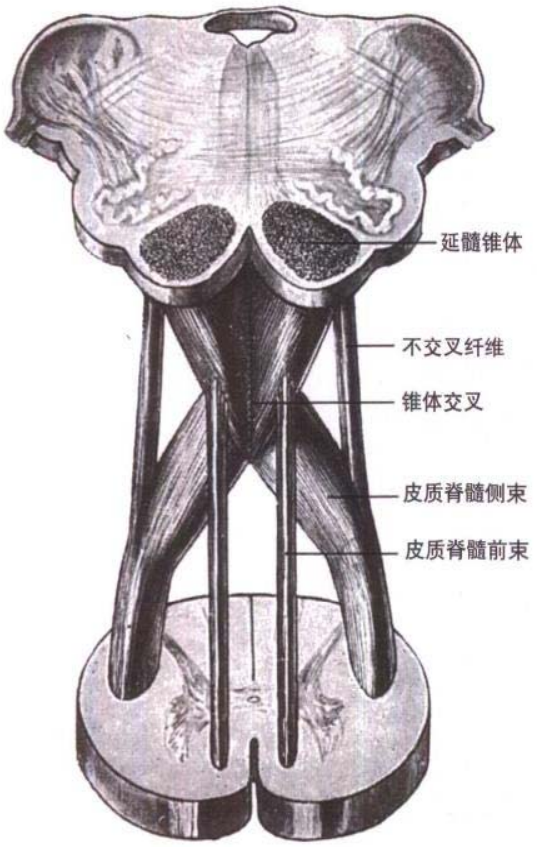

图 8.125 椎体交叉的示意解剖。

切面上，薄束核与楔束核均与中央灰质保持着连续性；但是升至更高平面此连续性即失去。未越边的薄束与楔束纤维在不同平面上分别与薄束核和楔束核形成突触联系。由二核发出的纤维叫内弓状纤维，首先向腹外侧弯绕中央灰质，而后在三叉神经脊束与中央灰质之间向腹内侧弯绕中央灰质；然后越边组成上行的对侧纤维束——内侧丘系。丘系交叉（Lemniscal decussation）位于锥体之背侧、中央灰质之腹侧，因而使中央灰质比下部的切面更向背侧移位。广泛认为后索——内侧丘系通路是分辨性触觉与运动觉的主要通路，而薄束核与楔束核并非是此通路上简单的中继站。Taber（1961）、Kuypers 和 Tuerk（1964）记载过二核内有几种类型的神经元，而 Biedenbach（1972）将二核各分为上下两带，二带细胞构筑情况正相反。在包括猴在内的已检查过的动物种属中，两核的上带称网状（reticular）带，含长树突的大、小型多极神经元；而下带内含有树突短而分支繁多的大圆形神经元簇，一般下带较上带更大些。上下二带纤维联系也有差异；二带均接受来自各水平的后根纤维终末，而下带接受的终末更浓密。来自脊髓灰质的后索纤维只终止于上部的网状带。在上下两带中，由于脊神经根水平有变异不定的重叠，后索纤维终末的顺序也变异不定（Millar 和 Basbaum1975）。在猴，后腿与尾的代表区在内侧，躯干者在腹侧，手指者在背侧。在二核内还有感觉类型的特异性：二核下部对低阈值的皮肤刺激起反应；上部网状带对来自皮肤、关节、以及肌肉感受器的纤维传入起反应。灵长类的楔束核可分为：

- 中间带，含一大的圆形部，其中有在嘴尾拉长的中型神经元，它们在密集的有髓纤维束之间成簇分布。

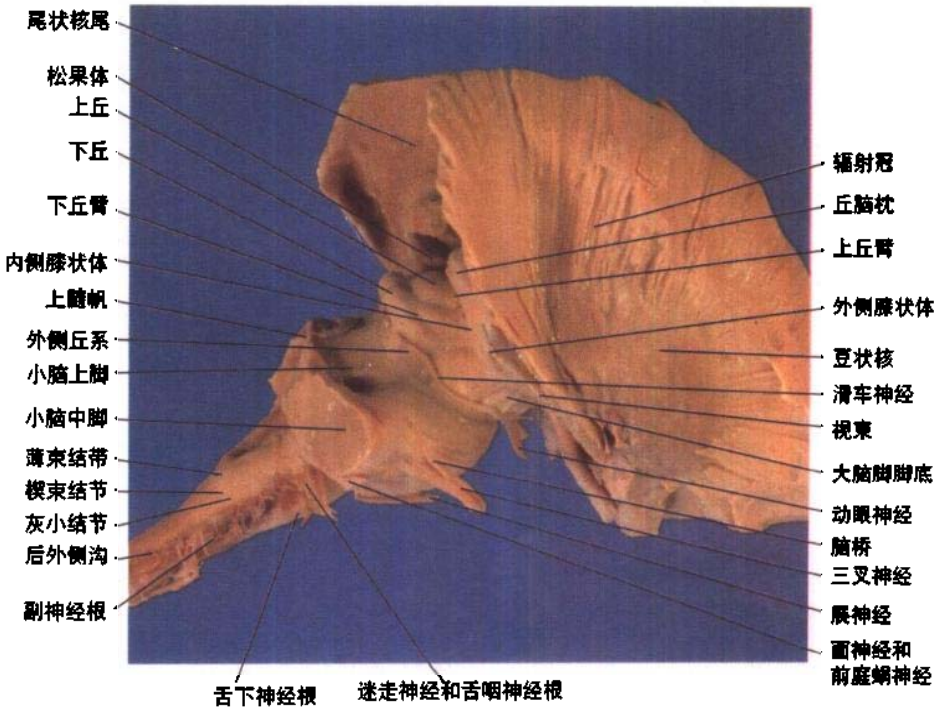

图 8.126 脑干后外侧观。

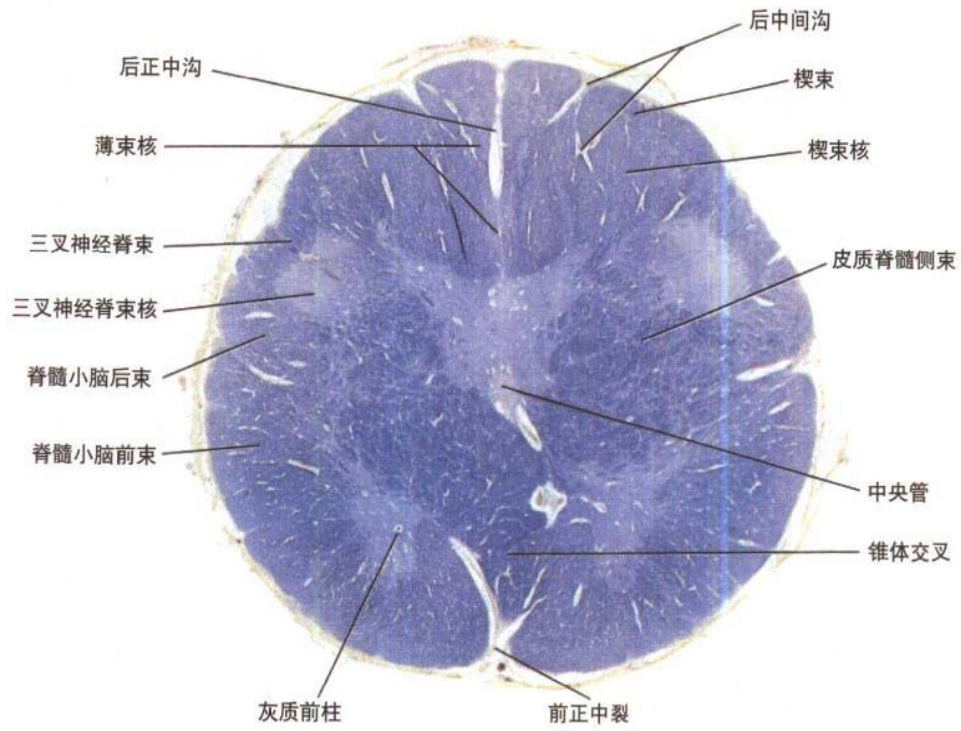

图 8.127 经延髓锥。体交叉平面横切面 × 8（伦敦 Guy 大学医科牙科联合学院解剖学与细胞生物学系由 J Carlile 制备的依来铬氰蓝标本、Kevin Fitzpatrick 摄影）。

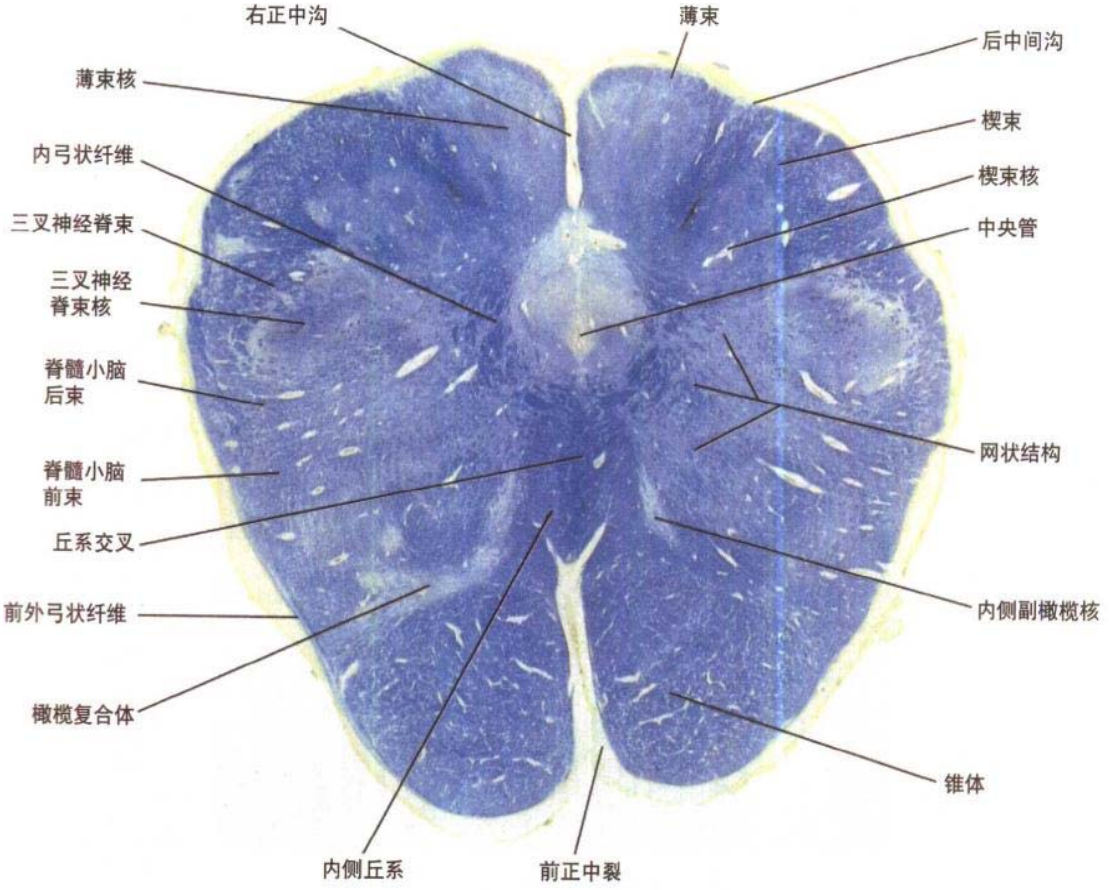

图 8.128 经延髓丘系交叉平面横切面 × 8（伦敦 Guy 大学医科牙科联合学院解剖学与细胞生物学系由 J Carlile 制备依来铬氰蓝标本，Kevin Fitzpatrick 摄影）。

图 8.129 脑干背侧面脑神经核的表面投影。运动核为红色、感觉核为蓝色。在主图内前庭神经核以虚线表示，在小图中详细表示。图中没有表示嗅中枢和视中枢。

• 较小外侧位的三角部，几乎没有或没有细胞簇。

• 上、下两带的网状极，含有大小不等平均分布的散在神经元。人比猴，三角部分化为若干更清楚的细胞簇。来自前肢的皮肤输入终止于圆形部（图 8.130）的细胞簇，并具有躯体定位性组构（Florence 等 1989）。在网状极内，纤维终末呈弥散性分布。薄束核与楔束核均含有中间神经元（Anderson 等 1964; Rustioni 和 Sotelo 1974）；许多属抑制性中间神经元。但是脊髓初级传入纤维与多极神经元形成突触，并由后者发出薄束核与楔束核的主要传出投射，二核作为脊髓与脑较高部位间的中继站。由躯体感觉皮质（本篇后述）下行的传入纤维、经皮质脊髓束下行至二核团，看来终止部位局限于上部的网状带。既然至二核团的传入纤维既有抑制性的，又有兴奋性的，那么网状带显然是感受调控区。此外，网状带还接受来自脑干网状结构的传入纤维（Spacek 和 Lieberman, 1974）。还有可能存在着由薄束核与楔束核“反馈”回脊髓的联系。通过逆行刺激（Dart 1971），HRP 逆行轴浆运输（Kuypers 和 Maisky 1975），以及同位素顺行轴浆运输（Burton 和 Loewy 1977）等技术，在猫和猴证明，薄束核与楔束核的神经元发纤维至脊髓背侧部（本篇前述），推测此下行纤维使脊髓灰质后柱活性受到抑制（Hillman 和 Wall 1969）。

楔副核（accessory cuneate nucleus）位于楔束核背外侧，属小脑前核群（图 8.131;本篇后述）的脊髓小脑系统的一部分。此核含有与脊髓胸核类似的大型神经元，发出后外弓状纤维（本篇后述），经同侧小脑下脚入小脑。楔副核接受起自颈髓组成楔束外侧部的纤维。楔副核发出楔小脑束（cuneocerebellar tract），传递胸核平面以上的上肢本体感受冲动。Brodal 与 Pompeiano（1957）在猫辨认出一组神经元称 Z 核（nucleus Z），位于薄束核上极与前庭下核之间，据研究，人延髓也有 Z 核（Webster 1977）。楔副核的输入可能来自脊髓小脑后束（Rustioni 1973）。Z 核可能是薄束核网状带的一个分开部分，其形态结构与网状带相似；Z 核从同侧后肢接受本体感受纤维（Landgren 和 Silfvenius 1971），并经过内弓状纤维投射至对侧内侧丘系。

三叉神经脊束核（nucleus of the spinal tract of the trigeminal nerve）（图 8.129, 132）与中央灰质之间隔以内弓状纤维；与延髓外侧面之间隔以三叉神经脊束，此束终止于三叉神经脊束核，还隔以脊髓小脑后束的某些纤维；后者逐渐向背侧倾斜，在更高的平面进入小脑下脚（本篇前述）。

在此横切面上，还有另外两个神经核。一核位于锥体背外侧，另一核位于锥体内侧，并靠近正中平面；这二核都是小脑前的内侧副橄榄核（medial accessory olivary nucleus）部分，它们与下橄榄核复合体（见下文）一起描写。前庭、脑桥及网状结构的小脑前核将在本篇分别后述。

在此横切面上，中央灰质靠近的背侧面，其中含有三对神经核。很触目的舌下神经核（hypoglossal nucleus），位于中央灰质的腹内侧部，由穿插有髓纤维的大型运动神经元组成。此核向上延伸至延髓开放部，位于第四脑室（图 8.122, 123）底的舌下神经三角（trigonum hypoglossi）的深方。邻近舌下神经核还有几个小核团，或许错误地命名为“舌下神经核周围复合体或舌下神经周围灰质”（“perihypoglossal

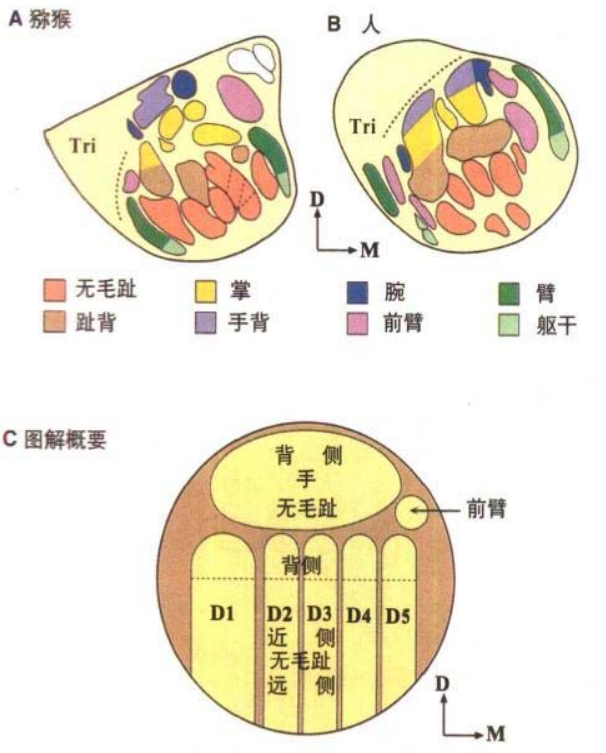

图8.130 A. 图解概要显示猕猴前肢不同区到楔束核圆形部细胞簇的皮肤传入关系。
B. 人楔束核圆形部细胞簇传入的设想关系，虽然可用猕猴代表臂和躯干的资料，但前臂可用的资料有限，前臂的代表区不正确的描绘成为围绕手的片状结构。
C. 用前肢冠状面皮下注射法估价在猕猴楔束核圆形部延长的细胞柱内躯体定位的代表区模式图解。
D=背侧，M=内侧，Tri=三角核（经作者和出版者同意，引自Florence 1989）。

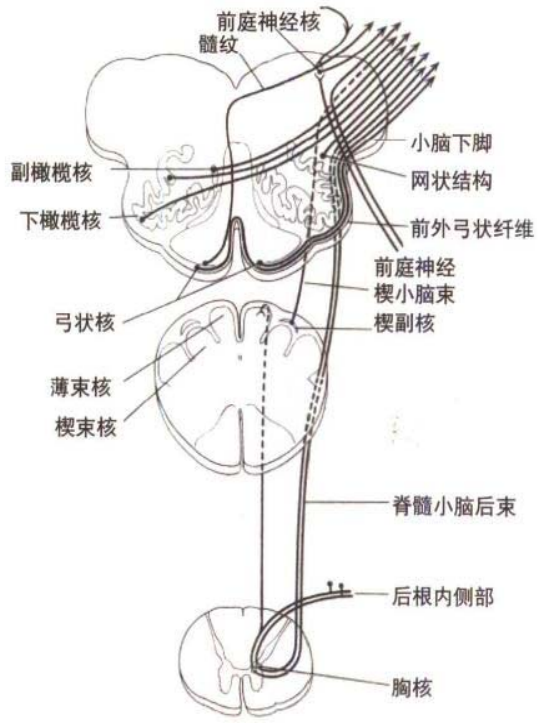

图 8.131 小脑下脚的某些传入成分，省略其传出成分。

complex" or "perihypoglossal grey"），因为没有一个核已知与舌下神经核或舌下神经有联系。它们包括闰核（nucleus intercalatus）、舌底核（sublingual nucleus）、舌下神经前置核（nucleus prepositus hypoglossi）以及旁正中背侧核[nucleus paramedianus dorsalis（reticularis）]，上述各核的神经元都与网状结构有联系，肯定应归属于旁正中核（Brodal 1957）。闰核具有味觉及内脏的神经联系。更令人信服的证据表明，舌下神经周核投射至小脑，至少在猫（Torvik和Brodal 1954）和猴（Mehler等1960）。已有过记载，在舌下神经核内有各个舌肌的代表区（本篇后述）。

位于舌下神经核背外侧的是迷走神经背核（dorsal vagal nucleus），此核至少有两种神经元，其中较大的神经元发出纤细的副交感性节前神经元，支配非横纹肌；另一种是较小的梭形神经元，可能与内脏传入纤维有联系。但是许多学者认为，迷走神经中的所有内脏传入纤维均终止于孤束核（见下）。在上方，迷走神经背核位于舌下神经核的外侧，第四脑室底迷走神经三角（trigonum vagi）（图8.122，123）的深方。在此横切面上，迷走神经背核的背外侧是孤束核（nucleus of the tractus solitarius），此核与下行的孤束（tractus solitarius）有密切关系。在延髓下端平面，两侧孤束核会聚于中央管的背侧。随着延髓平面的不断升高，孤束核的位置逐步更深，在迷走神经背核的腹外侧，二核占位几乎一样大。来自面神经、舌咽神经以及迷走神经的传入纤维，按下行顺序加入孤束，传递来自舌粘膜与腭粘膜的味觉信息；根据很多学者的研究，孤束还传递来自咽（舌咽神经与迷走神经）、食管及腹部消化管（迷走神经）的内脏传入冲动。上述按垂直向排列的各内脏代表区有些呈重叠分布（Schwartz等1951；Kerr 1962）。孤束核的神经元比迷走神经背核者更小；其轴突可能投射至丘脑，再从后者联系大脑皮质。曾经试图在猫确定此通路未成功（Morest 1967）。迷走神经背核与疑核有联系。在人（Collier和Buzzard 1903）和猫（Torvik 1957），经由孤束脊髓束（solitariospinal tract）（本篇前述），孤束核可能投射至脊髓上部。孤束核可能还接受脊髓、大脑皮质及小脑的传入纤维（Angaut和Brodal 1967）。在孤束核腹外侧有一组神经元，称为旁孤束核（nucleus parasolitarius）（Crosby等1962）。在延髓腹外侧部有许多灰质小岛，其间有各个方向上的神经纤维穿插，因此称此部为网状结构（reticular formation）。网状结构遍及延髓各平面，并向上至脑桥被盖与中脑。孤束核和迷走神经背核与网状结构的联系将在本篇后述。

在皮质脊髓束交叉以上平面，延髓白质重新配布。锥体（pyramids）含有同侧皮质脊髓束纤维和皮质核束纤维（图8.125），后者分布至脑神经核及其它延髓神经核；锥体位于前正中裂两侧是腹侧位的一对粗大纤维束，其背侧是内侧副橄榄核和丘系交叉。

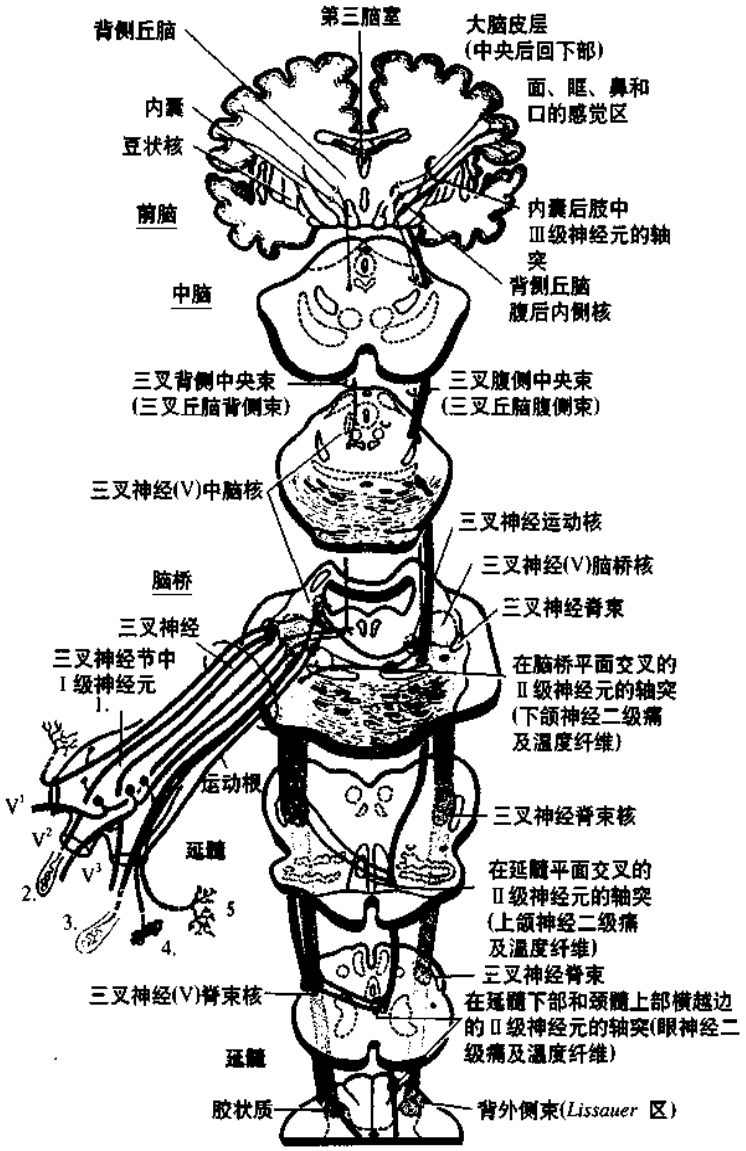

图8.132 三叉二级纤维束图解。三叉神经腹侧束（红色）传导痛、温及触觉，这些纤维起自三叉神经脊束核，在脑干下部不同平面交叉后伴对侧内侧丘系上行。起自三叉神经脑桥核的三叉二级丘脑纤维，传导触觉及压觉（蓝色）由两条径路上行。起自三叉神经脑桥核腹侧部的纤维伴对侧内侧丘系上行，起自三叉神经脑桥核背内侧部的纤维不交叉成为三叉丘脑背侧束上行，三叉丘脑背侧束和三叉丘脑腹侧束都投射到丘脑腹后内侧核。上行的脊髓丘脑侧束在脑干的位置用黑色标示于右侧，可以认出三叉神经的分支眼神经（V^1），上颌神经（V^2），下颌神经（V^3）。1，游离神经末梢；2，温度感受器；3，Meissner触觉小体；4，神经肌梭；5，咀嚼肌运动终板（经作者和出版者同意，引自 Truex 和 Carpenter 1964，Strong 和 Elwyn 人类神经解剖学，Williams 和 Wilkins）。

内侧丘系（medial lemniscus）（图8.108）靠近正中缝，自丘系交叉上行为一扁平的纤维束。当内侧丘系上行至脑桥时，由于有丘系交叉上部纤维加进来，此纤维束增大。内侧丘系的腹侧是皮质脊髓束，背侧是内侧纵束和顶盖脊髓束。在丘系交叉中纤维重新排布，与薄束核联系的纤维位于腹侧，与楔束核联系的纤维位于背侧。在丘系交叉平面以上，内侧丘系纤维重新安排：腹侧的（薄束系）纤维变成位于外侧；而背侧的（楔束系）纤维变成位于内侧。在猴（Ferraro 和 Barrera 1936）及类人猿（Walker 1937）的此横切面上，在内侧丘系的纤维中，脊髓各节段的传入纤维具有板层样的躯体定位性配布，即从C_1直到S_4纤维依次由内侧向外侧排列。人的内侧丘系纤维也有这种定位性配布。

内侧纵束（medial longitudinal fasciculus）是一小而致密的纤维束，靠近正中线而位于舌下神经核腹侧；此束向下与脊髓节段间前束相续；在延髓有丘系交叉与锥体交叉的平面上，内侧纵束向背侧移位。此束向上行于脑桥与中脑时，与中央灰质及正中线有着相同的毗邻关系，因此该束一直靠近躯体运动柱。在此束内纤维行程不等，来源各异，详细记载见下文和图 8.141。

脊髓小脑束（spinocerebellar tracl）、脊髓顶盖束（spinotectal tract），前庭脊髓束（vestibulospinat tract）、红核脊髓束（rubrospinal tract），脊髓丘脑侧束（脊髓丘系）

(lateral spinothalamic tract, or spinal lemniscus) 均位于延髓腹外侧区，其背侧界为三叉神经脊束核，腹侧界是锥体。

经第四脑室下端的横切面(A transverse section level with the lower end of the fourth ventricle) 经第四脑室下端的横切面（图8.133）具有除已叙述的延髓特征外，还有些新特征。由于很大的下橄榄核复合体、弓状核，以及前庭蜗神经、舌咽神经、迷走神经、以及副神经的神经核的出现，灰质总面积大大增加。

下橄榄核复合体（inferior olivary nuclear complex）由下橄榄核、内侧副橄榄核和背侧副橄榄核组成，是脑干的小脑前核复合体之一，后者包括脑桥核（本篇后述）、弓状核，前庭神经核（本篇后述）、网状小脑核及脊髓小脑核（本篇后述）；所有这些神经核均有特异的传入纤维，然后投射至小脑。下橄榄核（inferior olivary nucleus）是一中空而具不规则钝齿的灰质块，具有一纵向的内侧门，有髓纤维围绕着整个核，形成橄榄囊（olivary amiculum）。下橄榄核在锥体的背外侧，橄榄之深方，其上端延至脑桥。此核含小型神经元，其中多数发出橄榄小脑束（olivocerebellar tract），穿过橄榄门或者穿过门附近的核壁而向内侧行，与内侧丘系纤维交错（图8.131），越过中线继续在对侧下橄榄核背侧，或者穿过对侧下橄榄核，跨过脊髓丘脑侧束与红核脊髓束，再穿过三叉神经脊束核，进入并构成对侧小脑下脚的主要成分，纤维终止在小脑的Purkinje细胞上，称其为爬行纤维。在Purkinje细胞与下橄榄核神经元之间，形成一对一的联系。下橄榄核的传入纤维有上行纤维与下行纤维。上行纤维主要是交叉性的脊髓橄榄束（spino-olivary tracts），起始于脊髓各个节段；其次还有经白质后索上行至下橄榄核复合体的纤维（Hand和Liu 1966）。同侧下行纤维起自大脑皮质、丘脑、基底神经核群、红核、中脑导水管周围灰质（Walberg 1960）；后两者又参加中央被盖束（central tegmental fasciculus）（本篇后述）（Jansen和Brodal 1954），此束纤维形成橄榄囊。

内侧副橄榄核（medial accessory olivary nucleus）是一弯曲的灰质板层，向外侧有些凹陷。此核介于内侧丘系（背侧）与锥体（腹侧）之间，其外侧面与下橄榄核腹内侧面相近。背侧副橄榄核（dorsal accessory olivary nucleus）是一类似的灰质板层，位于下橄榄核的背内侧。在种系发生上，二副橄榄核比下橄榄核更古老，它们与旧小脑（本篇后述）联系。只有哺乳动物才发育了下橄榄核，随着进化过程下橄榄核不断向尾侧扩大。在与大脑、脊髓及小脑的多种联系中，下橄榄核复合体往往展示出非常特异的躯体定位性组构，特别是其与小脑的联系（详见本篇后述）。弓状核（arcuate nuclei）位于锥体的腹内侧，是一弯曲而间断的灰质带，据信弓状核是移位的脑桥核（Rasmussen和Peyton 1946）。前外弓状纤维与髓纹均始于弓状核，其主要投射经小脑下脚（图8.131）至对侧小脑。

在此横切面上，中央灰质遍及第四脑室底，自内侧向外侧依次含舌下神经核（hypoglossal nucleus），迷走神经背核（dorsal vagal nucleus），以及位于迷走神经背核腹外侧的孤束核（nucleus solitarius）。这些核和小脑下脚均近前庭神经下核和内侧核的下端（本篇后述）。在舌下神经核与迷走神经背核之间是闰核（nucleus intercalatus）（本篇前述）。

孤束及其纤维终止的孤束核（围绕着孤束）贯穿延髓全长。孤束（图8.134）由一般内脏传入纤维组成，来自迷走神经与舌咽神经（本篇前述），而孤束核及其与网状结构中枢的联系，司理心血管活动、呼吸运动、以及心功能的反射性调控（本篇后述）。此外，孤束上部纤维来自面神经、舌咽神经以及迷走神经的味觉纤维，终止于孤束核上端，即味觉核（gastatory nucleus）。

疑核（nucleus ambiguus）是一组大型运动神经元。疑

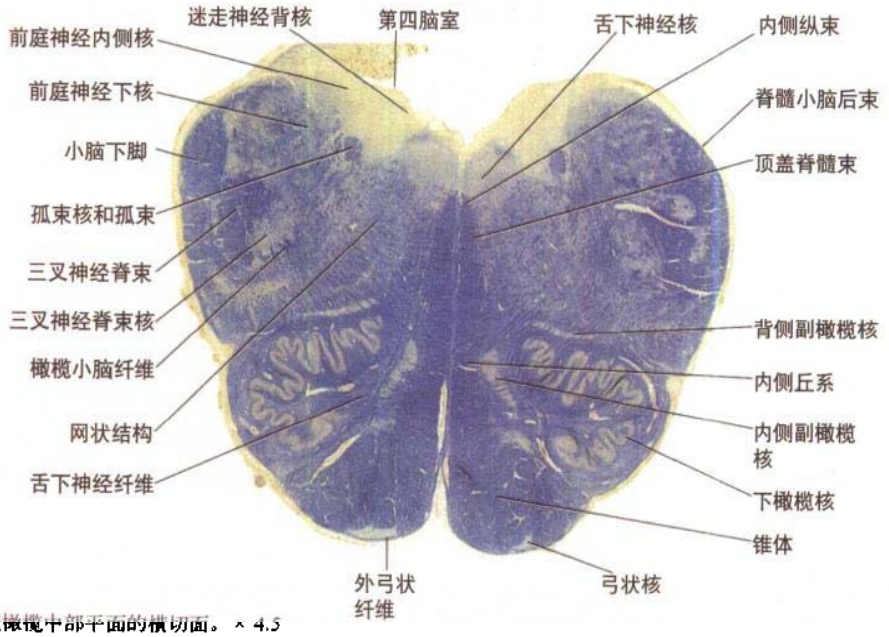

图8.133 经延髓橄榄中部平面的横切面。×4.5

核孤立地深在于网状结构之中，此核上端超过迷走神经背核上端平面，其下端与副神经脊髓核接续。疑核神经元的纤维先向背内侧行、继而转向外侧行；其上部纤维加入舌咽神经，下部纤维加入迷走神经及副神经颅部。疑核神经元支配腮弓源的横纹肌（第3 篇）。在人类及其它哺乳动物上，疑核可分成几组神经元；业已确定在疑核内，有其所支配肌肉的某种代表区（本篇后述）。在疑核上端，疑核与面神经核之间，有一小的面后核（retrofacial nucleus），此核虽然与特殊内脏运动核柱排成一排，但据说属迷走神经的一般内脏运动纤维。

在此横切面上，薄束核与楔束核面积变小而呈不规则形，占据着切面的背外侧区；二核的腹侧是三叉神经脊束与脊束核。蜗神经核位于小脑下脚的表浅面上（本篇后述）。除在第四脑室的外侧发育了小脑下脚以外，白质与前述切面几乎没有什么变化。锥体、内侧丘系、内侧纵束及顶盖脊髓束位置无变化。橄榄小脑束掠过中线，转向背外侧参加对侧小脑下脚（图8.131）。前外弓状纤维（anterior external arcuate fibres）起自两侧的弓状核，由前正中裂浅出向背外侧行，掠过锥体、橄榄、三叉神经脊束的表面，到达脊髓小脑后束处，与后者一起加入小脑下脚（图8.131）。

舌下神经纤维由舌下神经核腹侧面发出，在内侧丘系的外侧，下橄榄核的内侧（往往穿过此核），弓形向外侧作为一系列小根浅出于前外侧沟。

延髓综合征(Medullary syndromes) 延髓内侧综合征（medial medullary syndrome）由延髓腹侧部血管梗塞引起，可累及皮质脊髓束和舌下神经，引起很有特点的交叉瘫，即同侧舌肌瘫（下运动神经元型）和对侧肢体瘫（上运动神经元型）。内侧丘系也受累，则对侧丧失分辨性触觉、运动觉与位置觉。通常梗塞的是脊髓前动脉的延髓支。

延髓外侧综合征（Lateral medullary syndrome）由小脑下后动脉延髓支梗塞引起。梗塞区包括三叉神经脊束及其核，疑核，脊髓丘脑侧束，以及达胸髓中间外侧柱交感性节前神经元的下行通路。这可能分别导致同侧三叉神经分布区的痛温觉丧失、咽下困难及构语障碍；颈部以下对侧痛温觉丧失及Horner综合征。迷走神经背核与疑核发出的纤维，以及终止于孤束核的纤维，从背侧跨过网状结构，所有这些迷走神经纤维均在后外侧沟浅出为迷走神经根。脊髓丘脑侧束（脊髓丘系）（见前文）位于下橄榄核背侧，与延髓表面间隔以脊髓小脑前束和脊髓顶盖束。临床证据与实验证据表明，脊髓丘脑侧束纤维有躯体定位性组构：来自下肢的纤维在浅侧，来自上肢的纤维位于此束的深部，而来自躯干的纤维处于上述二者中间位。

延髓上限的横切面(A transverse section of the medulla at its upper limit) 经延髓上限的横切面（图 8.135）几乎没有显示什么变化；其背侧面相当平坦但有起伏，可能见到少数髓纹纤维（本篇后述）。下橄榄核没有变化，但是副橄榄核缩小。前庭神经内侧核加宽，在迷走神经背核的背外侧，将后者与菱形窝底分隔开。前庭神经下核位于前庭神经内侧核与小脑下脚之间。在脑桥延髓交接平面，前庭神经外侧核



图8.134 面神经、舌咽神经及迷走神经的传入纤维。传导味觉冲动至孤束。这些纤维的胞体位于面神经的膝状神经节以及舌咽神经、迷走神经的下神经节。

（Lateral vestibular nucleus）（本篇后述）代替了前庭神经下核位置，通常出现蜗神经核（cochlear nuclei）。在位置上没什么变化的有孤束核、三叉神经脊束及其核以及疑核。

在此横切面上白质也没什么变化：脊髓丘脑侧束（脊髓丘系）在下橄榄核背侧上行，其纤维保持着躯体定位性组构（见本篇前述）。小脑下脚（inferior cerebellar peduncle）（本篇后述）是位于切面背外侧部的粗大隆起。在切片腹侧内侧丘系（medial lemnisus）（图8.108）变宽，移至锥体与已变窄小的下橄榄核之间；内侧丘系的背侧与顶盖脊髓束及内侧纵束之间的距离加大。当上行至脑桥时，在腹侧被盖区内侧丘系在冠状面上扩展（图8.136），此系含本体感觉纤维和分辨性触觉纤维。当内侧丘系在延髓内上行时，脊髓丘脑前束可能加入内侧丘系，因此在脑桥内：内侧丘系含有来自对侧下肢、躯干及上肢的司理本体感觉、触觉及压觉的纤维；其中来自下肢的纤维位于此纤维束外侧部，上肢纤维处其中间位，颈部纤维在其内侧部。

延髓网状结构（medullary reticular formation）在本篇后述。

脑　桥

脑桥外形特征与毗邻关系

脑桥在小脑的腹侧，中脑的尾侧，延髓的嘴侧并与其接续。在脑干腹侧面上，在脑桥与延髓之间有一横置的腹外侧沟（ventrolateral sulcus），可作为二者之分界标志。在此沟内有展神经、面神经、前庭蜗神经浅出。在脑桥腹侧面与枕骨斜坡（和蝶骨底及鞍背）之间，有桥池将二者分开。脑桥腹侧面在横向上明显外凸（图8.124），而在垂直向上外凸程度稍差，在两侧方脑桥将颞岩后面上至内耳门均压有凹槽。脑桥核神经元发出横行纤维，越过正中线投射至对侧小脑，会聚成粗大而密集的小脑中脚（middle cerebellar peduncle）。在脑桥腹侧面正中位上，有一浅的垂直向沟称基底沟（sulcus basilaris），此沟内通行基底动脉。此沟之两侧稍膨隆，因皮质脊髓束在此下行所致。小脑上动脉与迷路动脉在脑桥腹侧面上行，小脑上动脉行于小脑幕下方，迷路动脉迂曲行程进入内耳道，后者动脉往往位于脑桥小脑角内，面神经、前庭蜗神经、舌咽神经以及中间神经均在脑桥小脑角内，而这些神经又贴邻着从第四脑室外侧孔伸出至蛛网膜下

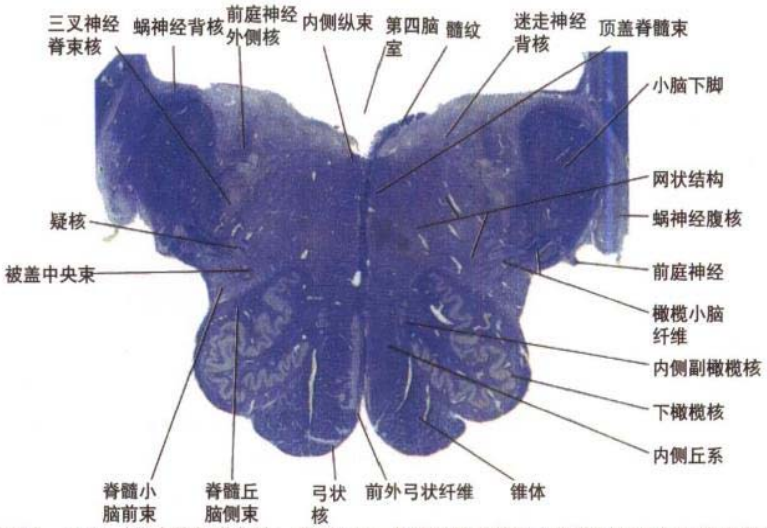

图8.135 经延髓上半部的横切面，×4.5（依米锇氰蓝标本，伦敦Guy大学医科牙科联合学院解剖学和细胞生物学系，Kevin Fitzpatrick摄影）。

隙的脉络丛（图8.122，123）。当蜗神经由内耳道出来时，位于前庭神经与面神经前方；当其位于脑桥小脑角内时，蜗神经位置后移与前庭神经排成一行；当它们进入脑干时，前庭蜗神经位于面神经后方（Silverstein 1984）。在近脑桥（颅尾向）中间平面上，三叉神经浅出，每条三叉神经有一小运动根（上内方）和一粗大感觉根（下外方）。在脑桥延髓交界的近中线部位，展神经浅出，并沿脑桥腹侧面上行，然后穿过蝶骨底（basisphenoid）上面的硬脑膜。脑桥背侧面由小脑掩盖，在此后者形成菱形窝上半部的顶，而中脑水管经此部通至第四脑室。此处的第四脑室顶由一薄层组织，即前（上）髓帆[anterior (superior) medullary velum]形成，在此帆内有一对滑车神经的交叉，而小脑蚓舌俯卧在前髓帆上；前髓帆的两侧附着于小脑上脚，此帆又由软脑膜（上层）与室管膜（下层）包被（图8.123）。在横切片上，脑桥可分为背侧的被盖部（tegmentum）和腹侧的基底部（basilar part），前者是延髓除锥体以外的延续部分，后者内有纵行纤维、横行纤维以及散在的脑桥核（nuclei pontis）；有些纵行纤维下行进入延髓锥体，另一些终止于脑桥与延髓的多个神经核。

脑桥内部结构

脑桥腹侧(基底)部[Ventral (basilar) pons] 在脑桥各个横切面上，腹侧（基底）脑桥结构均类似。皮质脑桥束、皮质核束、以及皮质脊髓束的纵行纤维（图8.116，136），从中脑大脑脚密集地下行至脑桥，但很快分散成若干纤维束，为脑桥核（pontine nuclei）以及横行的脑桥纤维所分隔。皮质脊髓束纤维（corticospinal fibres）经过脑桥进入延髓锥体，而该束又一次会聚成密集的纤维束（参见本篇前述）；皮质核束纤维（corticonuclear fibres）与其伴行，其中有些纤维分散至两侧的脑神经核及脑桥被盖内的其它核团，余者下行至锥体。临床证据支持下述观点，即面神经核及其它核团（本篇后述）接受同侧的皮质核束纤维。起始于额、颞、顶、枕叶皮质的皮质脑桥纤维（corticopontine fibres）终止于脑桥核（图8.137）；由脑桥核发出横行的脑桥纤维（transverse pontine fibres），在中线交叉后形成对侧的小脑中脚。在三叉神经根出现平面以上，额桥束纤维终止于脑桥核，经其中继后形成横行的脑桥上部纤维。所有的脑桥小脑纤维均以苔藓纤维终止于小脑皮质（本篇后述）。在这些纤维联系中，维持着一定程度的躯体定位性分布规律（见下）。

属于小脑前核群的脑桥核（pontine nuclei）包括分散在腹侧脑桥内的所有神经元，它们在大小与形态上均有差异。脑桥核是由大脑皮质传至对侧小脑通路的中继站。此核由菱脑唇（rhombic lip）（见第1篇）的神经母细胞向腹侧并向上迁移而来，但并不是所有母细胞都能达到脑桥腹侧；有些细胞依然停留在异位上，即跨越小脑下脚的斜置背外侧位，形成环橄榄束核（桥延体）（nucleus of the circunolivary bundle）（pontobulbar body），据称，此核神经元的纤维垂直上行，位于面神经与前庭蜗神经之间的脑桥外侧表面上；传入至此核的下行纤维与皮质脊髓束在一起至脑桥，再下行至延髓而上行，向背侧弯绕下橄榄核而到达此核，此纤维束是锥体环橄榄束（pyramidal circumolivary fasciculus）（图8.154）的一部分。

Brodal和Bjaalie（1992）分析过包括灵长类与人在内的哺乳动物脑桥核组构情况。皮质脑桥纤维主要起自运动前区、躯体感觉区、顶后叶，纹外视区、以及扣带回新皮质的第Ⅴ层神经元；而由额前区、颞叶、以及纹状皮质来的纤维很稀少。皮质脑桥纤维的终末分布野尽管弥散，但在局部解剖关系上仍形成有节段性的构型，在脑桥内形成类似相互重叠的柱、块或板层。刺激大脑皮质一个以上位点，可能激活约一半脑桥核神经元，但这种向脑桥核输入的会聚现象是有限的。由皮质运动区、顶后叶、视区、躯体感觉区或听区来的输入，在脑桥水平上没有任何整合现象。在第Ⅰ躯体感觉皮质内，在投射密度（the density of projection）与皮质放大系数（cortical magnification factor）之间具有相反的

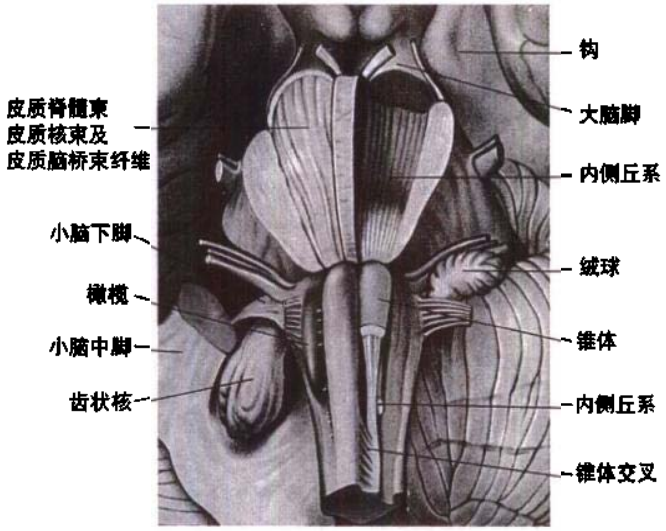

图 8.136 脑桥、延髓及右侧小脑半球腹侧面解剖图。脑桥延髓左侧解剖较深（图中为右侧）。注意内侧丘系从矢状位（下）螺旋形的转到斜冠状位（脑桥内）。

关系。分立的到脑桥核的皮质下投射包括上丘至脑桥背外侧，乳头体内侧核至嘴内侧脑桥及顶盖前区核；腹外侧膝状体核、后索核；三叉神经核；下丘脑与小脑内核也投射至脑桥有限的神经元。皮质下传入纤维与功能上相关的皮质传入纤维会聚在一起，例如由躯体感觉皮质、后索核，乳头体内侧核，以及角回来的传入纤维均会聚在脑桥核神经元上。还有非特异性的传入纤维来自脑干网状结构。中缝核群，蓝斑，以及中脑水管周围灰质（本篇后述）。随着种系进化台阶的递升，皮质下传入密度逐渐下降。在脑桥核内，约有5% GABA能抑制性中间神经元，它们与脑桥小脑投射神经元形成Ⅱ型轴树突触和树树突触。脑桥小脑投射神经元则以Ⅰ型轴树突触单突触地衔接起来。在人类，约有两千万个脑桥核神经元；或许它们全是谷氨酸能神经元，其大多数投射至小脑皮质，少数至深部的小脑核。脑桥核联系的高度分散与聚合，中间神经元的存在，以及复杂的突触结构，这些都提示脑桥核具有信息加工功能，或许先将来源各异的相关输入进行加工，然后再输送给小脑皮质进一步处理。

脑桥被盖部(tegmental pons) 在不同水平上脑桥被盖结构，

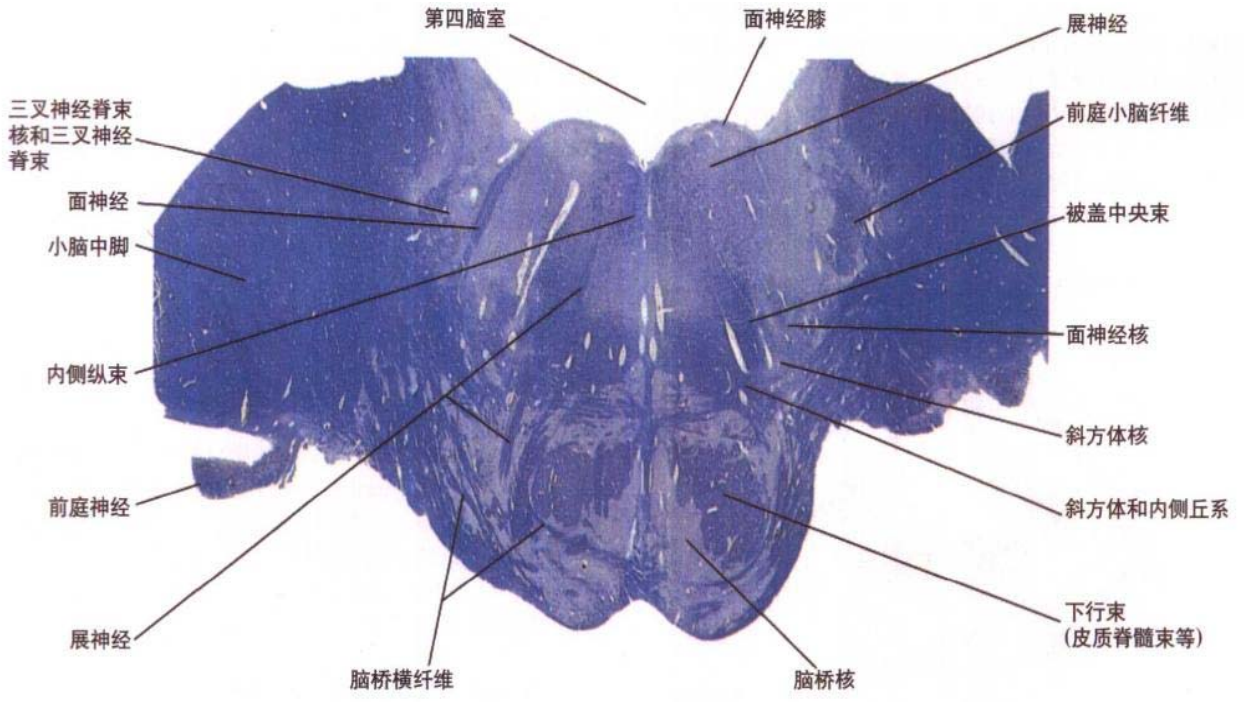

图 8.137 经面神经丘平面脑桥横切面，×3.5。（依来锇氰蓝染色标本，J Carlile 制，Kevin Fitzpatrick 摄影，伦敦 Guy 大学医科牙科联合学院解剖学和细胞生物学系）。

特别是细胞构筑学有所不同。但是取脑桥下部与上部切片进行论述，对于一般性学习目的还是适宜的。

经脑桥下段的横切面(Transverse section through the pontine lower segment) 经脑桥被盖下段的横切面（图8.137，138）横断了面神经丘，其深方有展神经核及面神经膝。位置更深入被盖的有面神经核、邻近的前庭神经核、蜗神经核、以及其它分立的神经元组。前庭神经内侧核（medial vestibular nucleus）由延髓延续至脑桥被盖，而前庭神经外侧核（lateral vestibular nucleus）位于前庭神经内侧核与小脑下脚之间。

属于小脑前核群的前庭神经核位于第四脑室菱形窝的外侧部，大致相当于占据脑桥下部与延髓上部的前庭区（图8.129）。前庭神经核包括其内侧核、外侧核（Deiter nucleus），上核与下核；四核均接受前庭神经纤维，都发出纤维至小脑、内侧纵束、脊髓以及外侧丘系。有证据表明，在前庭神经核群内具有内耳前庭器各部的空间代表区（本篇后述）。随着由下橄榄核上部平面升至脑桥下部平面，前庭神经内侧核加宽而后又缩窄，此核将迷走神经背核与第四脑室底隔开。在近第四脑室底处，前庭神经内侧核有髓纹跨过。内侧核向下与闩核相延续。前庭神经下核（inferior vestibular nucleus）最小，介于前庭神经内侧核与小脑下脚之间，由薄束核上端平面上达脑桥延髓交接平面。下核为前庭神经下行纤维和前庭脊髓束纤维所穿过。前庭神经外侧核恰在下核之上方，向上可达展神经核平面。外侧核由大型多极神经元组成，是前庭脊髓束的主要起始细胞。前庭神经上核（superior vestibular nucleus）小，位于内、外侧核的上方。

在小脑下脚与三叉神经脊束之间，前庭蜗神经的前庭神经纤维（vestibular fibres of the vestibulocochlear nerve）进入延髓并接近菱形窝的前庭区，在此分为上行束与下行束。下行束在小脑下脚内侧下行，终止于前庭神经内侧核、外侧核及下核；上行束终止于上核与内侧核。少量前庭神经纤维经小脑下脚直接进入小脑[从表面上看，位于傍绳状体（juxtarestiform body）内]，终止于顶核、绒球小结叶及蚓垂（本篇后述）。前庭神经核向小脑广泛投射，同时也从小脑皮质和顶核接受纤维（见稍后述）。未交叉的前庭脊髓纤维行于前庭脊髓束内前已述过。前庭神经核的纤维也可经内侧纵束（图8.117）下达脊髓；有些纤维也可上达两侧大脑皮质代表区。前庭神经核复合体还投射至脑桥网状核群（本篇后述）；经内侧纵束投射至眼外肌的和颈髓的运动神经元。

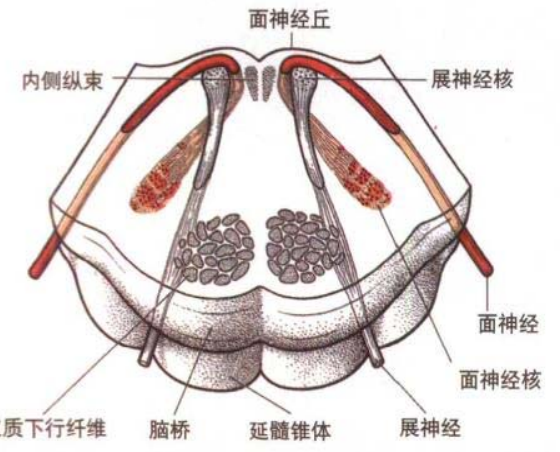

图8.138 脑桥横切面上示面神经纤维的中枢行程上面观图解。

在前庭神经核附近，还曾观察到一些分立的神经元小群。仅知：间质核（interstitial nucleus）接收初级前庭神经纤维。旁孤束核（nucleus parasolitarius）经顶核传入纤维至前庭神经核复合体。

前庭蜗神经的蜗神经纤维（fibres of the cochlear division of the vestibulocochlear nerve）从外侧部分地环绕小脑下脚，终止于蜗神经背侧核与腹侧核（dorsal and ventral cochlear nuclei）。在小脑下脚的后面上，背侧核形成一凸起称听结节，此核向内侧与菱形窝的前庭区相续。腹侧核位于背侧核的腹外侧，介于第8对脑神经蜗部与前庭部纤维之间。一般来说，第8对脑神经的两部分与二蜗神经核，均在脑桥延髓交接平面上（Moore和Osen 1979；Terr和Edgerton 1985a，b）。

蜗神经腹侧核(Ventral cochlear nucleus) 蜗神经腹侧核细胞构筑复杂（Moore和Osen 1979），含有多种类型神经元，例如巨型、大型及小型球状、多极形、颗粒状等神经元。其树突野独特（Adams 1986），各种变形神经元分布于不同的核区。在腹侧核内，蜗神经纤维终末具有明显的局解顺序。在腹侧核内，螺旋器的各个部分以及声音的不同刺激频率，具有前－下排列的相关神经元顺序（Schuk necht 1960、Whitfield 1967）。所有的蜗神经纤维既分两权又发生扭转，其升支终止于腹侧核，其降支跨过腹侧核而终止于背侧核。由耳蜗底部传入的纤维在腹核之腹侧部分两权，而由蜗顶部传入的纤维于腹核的嘴侧部分叉（Moore和Osen 1979）。人蜗神经内约有25000根纤维，却投射到数量比其多很多的蜗神经核神经元。因此外侧丘系内的听觉纤维数量大大超过蜗神经纤维的数量（Ferraro和Minckler 1977a，b）。蜗神经核神经元仅有一小部分接受蜗神经纤维终末，尽管一根蜗神经纤维可与几个蜗神经核细胞相联系（Lewy和Kobrak 1936）。蜗神经纤维终末局限于腹侧核的前下区，换言之，腹核大部分是局部中间神经元。

蜗神经背侧核(Dorsal cochlear nucleus) 蜗神经背侧核与腹侧核几乎相连续，其间仅隔以一薄层神经纤维。与其它哺乳动物者不同，人的蜗神经背侧核没有板层构型。背侧核以巨型神经元为主，其树突野与传入的蜗神经纤维方向一致（Adams 1986）。

虽然其细胞起源尚未确切知晓，但蜗神经核多种神经元的轴突都终止于脑桥平面，如上橄榄核、斜方体核、以及外侧丘系核（图8.139，140）。蜗神经核以三种途径发出二级听觉纤维。

（1）腹侧束较粗大，在脑桥延髓交接平面上，其纤维交叉形成斜方体（trapezoid body），且在交叉时有些纤维稍有上行（图8.137）。少数未交叉纤维终止于同侧上橄榄核，而交叉纤维止于对侧上橄榄核，经此核再发出下一级纤维在外侧丘系（lateral lemniscus）中上行。有些交叉纤维越过对侧上橄榄核而直接加入外侧丘系，在外侧丘系核内中继。

（2）由蜗神经腹侧核发出一些纤维向背侧行，位于下行的三叉神经脊束、小脑下脚中的小脑纤维，以及由蜗神经背侧核发出的纤维之背浅侧。此束纤维比斜方体交叉纤维细少些，突然向腹内侧弯转越过中线，形成中间听纹



图 8.139 三叉神经水平的脑桥横切面，×3（依来铬氰蓝染色标本，J Carlile 制，Kevin Fitzpatrick 摄影，伦敦 Guy 大学医科牙科联合学院解剖学和细胞生物学系）。

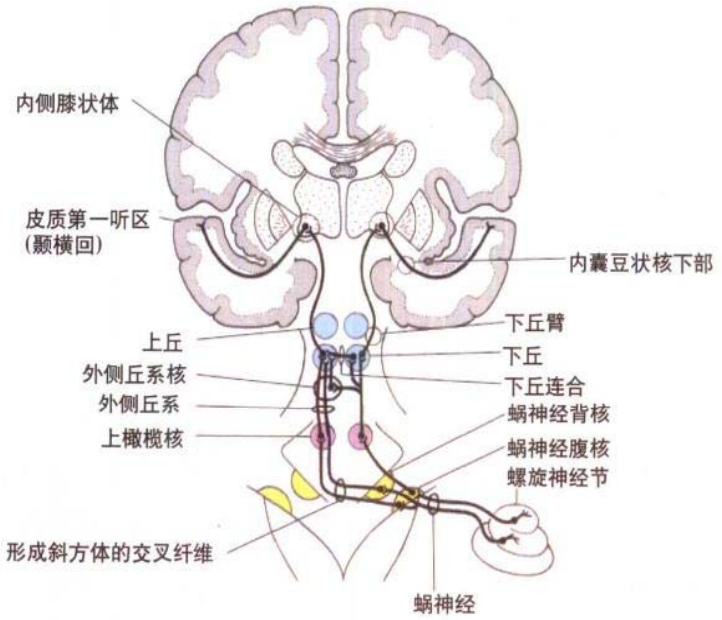

图 8.140 上行听觉通路（经同意引自 Kiernan JA：人类神经科学 119 页介绍 Philadelphia，J B Lippincott Co 1987）。

（intermediate acoustic striae）（Held 1863）位于内侧纵束腹侧，其进一步行程尚未确定，但有可能是在对侧外侧丘系中上行。

（3）起自蜗神经背侧核的最背侧纤维，绕小脑下脚向背内侧弯行至中线，称其为背侧听纹（dorsal acoustic striae）（Monakow 1905），注意不要与第四脑室髓纹（稍后记述）相混淆，背侧听纹位于髓纹之腹侧。此听纹向腹内侧倾斜，越过中线后在对侧外侧丘系中上行，有可能在外侧丘系核中继。至第 I 听皮质区的听觉传导通路总结在图 8.140 中。

上橄榄核复合体（superior olivary complex）位于脑桥下部的被盖内，在脑桥延髓交接平面上位于网状结构外侧区。上橄榄核复合体包括几个已命名的核以及较小的未命名的细胞组（Irving 和 Harrison 1967；Stromberg 和 Hurwitz 1976）。人类的上橄榄外侧核（lateral superior olivary nucleus）由六个细胞小簇组成。上橄榄内侧核（medial superior olivary nucleus），又称旁橄榄核（para-olivary nucleus of Minkler），在人类体积大而细胞密集。在内侧核之内侧是斜方体核（见下）。在上橄榄核复合体背侧部是橄榄后组（retro-olivary group），据认为是传出性蜗神经纤维的起始部位。曾有记载存在着某些核间联系。在猫上行上橄榄外侧核单位电记录结果表明（Warr 1966），核内存在着音调定位组构的特点。其相邻的神经元与传递不同音响频率、但这些频率又相关的同侧蜗神经纤维相联系。上橄榄内侧核接受两侧内耳螺旋器来的冲动，证据提示此核与音响听觉定位有关。上橄榄核复合体与斜方体核是蜗神经腹核纤维的主要中继站，也是蜗神经核最大的投射中继站。这种错综复杂的

联系在人类尚未确凿地证实；但是这些核团神经元的计数在人类已有记载（Ferraro和Minkler 1977a、b）。

人类的斜方体内侧核（medial nucleus of the trapezoid body）体积小（Richter等1983; Paxinos等1990），其腹侧部有大型神经元，散布于斜方体纤维束之间，而其背侧核细胞更为密集，恰在上橄榄核复合体的内侧。在展神经根出脑平面上，此核位于被盖中央束前方。是否人的斜方体核为听觉传导通路的中继站，尚不能确定。有些斜方体纤维可能进入内侧纵束、上行终止于三叉神经、面神经、动眼神经、滑车神经、以及展神经的核团，介导涉及镫骨肌、鼓膜张肌以及眼外肌的反射活动。

外侧丘系核（nucleus of the lateral lemniscus）由外侧丘系纤维当中的小群神经元组成。其背侧组、腹侧组及中间组可能接受来自两侧蜗神经核的传入纤维；其发出的纤维沿外侧丘系升入中脑，终止于下丘（Geniec和Morest 1971）（图8.125，本篇后述）。在人类的外侧丘系核内，已记录有18000～24000个神经元（Ferraro和Minckler 1977a, b）。

传出性的蜗神经轴突（efferent cochlear axons）经蜗神经返回内耳螺旋器（Held 1863; Rasmussen 1967）。这种传出纤维虽然数量很少（猫约有500根纤维），或许经由蜗神经核的抑制性或兴奋性反射而影响听觉功能（Allanson和Whitfield 1955）。在斜方体水平上行单位电记录业已证明存在着侧抑制机制。在松鼠猴研究（Carpenter等1987）表明，蜗神经传出纤维的神经元均含有胆碱乙酰转移酶（AChE），其中有些细胞还有亮氨酸－脑啡肽共存。这些传出神经元位于上橄榄核门区，以及沿上橄榄核侧核的外侧边缘和斜方体腹侧核外侧边缘区；这些传出神经元可能相当人的橄榄周内侧核（medial periolivary nucleus），此核细胞为AChE阳性（Paxinos等1990）。在家兔，Borg（1973）佐证了从上橄榄核之背侧与腹侧的神经元，发出返回两侧耳蜗的传出纤维；还记载了从下丘下行至上橄榄核复合体的纤维束（佐证了Munzer和Wiener 1902年的发现）。既然业已证明存在着从内侧膝状体至下丘的下行投射，那么从大脑皮质－直返回内耳耳蜗的一完整传出通路，看来确实存在（本篇后述）。

第四脑室髓纹（striae medullaries of the fourth ventricle）是大脑脑桥小脑通路中一组迷走的纤维（an aberrant cerebroponto cerebellar fibres）。此通路包括弓状核、桥延体、以及外弓状纤维（见本篇前述）。胚胎学研究提示，从菱脑唇（rhombic lip）发生的一些神经元向腹侧迁移至脑桥，形成脑桥核；仍旧靠近第四脑室的菱脑唇神经元，则组成桥延体核；另一些神经元向腹侧迁移得更远，弥散分布于锥体腹侧大部分表浅区，此即属小脑前核群的弓状核，此核恰在脑桥之下方。脑桥核和桥延体核都可能接受皮质延髓束纤维，并与皮质脊髓束一起下行至锥体内的弓状核。从弓状核发出的纤维分两组，从下橄榄核上方或下方向延髓四周穿行，因纤维位置表浅从外表可见到，这些纤维总称外弓状纤维，进入小脑下脚（图8.131）。某些所谓“外”弓状纤维由弓状核发出后向背侧行，行至延髓近中线位已接近第四脑室底，接着纤维越边向外侧行，恰在第四脑室底室管膜之下，经对侧小脑下脚入小脑。这些纤维组成髓纹，又称弓状小脑束（acuatocerebellar tract）（图8.123, 133, 135）。髓纹纤维可能终止于绒球内（Szentagothai 1965）；据说有些髓纹纤维终止于桥延体核，但很可能与后者发出的纤维相混淆；有些桥延体核纤维向腹侧行，通常在外表可见到在环橄榄束（circumolivary fasciculus）内。环橄榄束与下橄榄核在下方相贴近。据报道在脑桥发育不全时，环橄榄束和桥延体核缺如，此为它们是脑桥小脑联系之一的佐证（Baumgarten, 1959）。环橄榄束向腹侧行加入弓状小脑束，也达髓纹而加入对侧小脑下脚。可是正如前述，环橄榄束内还有来自脑桥与延髓的传入纤维。在环橄榄束内，传出纤维与传入纤维的确切关系依然不明确。

展神经核(Abducent nucleus) 在中央灰质内，展神经核处于旁正中位，与滑车神经、动眼神经，以及舌下神经的核排成一纵列，形成一躯体运动柱（图8.129）。展神经核位于内侧纵束的腹内侧，通过内侧纵束，前庭神经核，蜗神经核，其它脑神经核，尤其是动眼神经核，均与展神经核相联系。展神经发出的传出纤维向腹侧行，穿经网状结构，斜方体以及内侧丘系至脑桥腹侧部，出现在脑桥下缘（本篇后述）。

面神经核(Facial nucleus) 面神经核位置深，在脑桥网状结构的腹外侧部，斜方体背侧核的后方，其背外侧是三叉神经脊束及其核。面神经核既接受对侧越边的皮质核束纤维，又接受一小部分同侧此束纤维和同侧红核网状束纤维。此核大型运动神经元的轴突形成面神经。起初面神经根在脑桥内朝着第四脑室向背内侧行，到达展神经核（图8.138）下方，沿展神经核内侧上行而靠近内侧纵束（经内侧纵束面神经核可与其它脑神经相联系），然后面神经从背侧绕过展神经核上极，此段称面神经膝（geniculum of the facial nerve），再弯行向腹外侧，穿过脑桥网状结构，最后面神经纤维在面神经核（内侧）与三叉神经脊束核（外侧）之间出脑。这种不寻常的行程为神经细胞趋生物性（neurobiotaxis）（第1篇）提供一明显的证据。在10mm长人胚中，面神经核位于第四脑室底内；从纵向上看，此核在腮弓的特殊内脏运动柱内，并且是在躯体运动柱的展神经核上方。随着胚胎发育的进程，面神经核首先向下迁移，位于展神经核背侧；然后又向腹外侧迁移到达其最终的位置。随着面神经核的迁移，面神经纤维不断拉长，其后来的行程即其迁移的途径。

面神经核接受皮质核束纤维（随意性运动控制）和来自面神经感觉根的传入纤维（经由孤束核），以及三叉神经脊束核的传入纤维，此外，还有些其它来源的传入纤维。与脊髓节段的反射弧相似，这些皮质下的传入纤维参与完成种种反射弧。

面神经核细胞可以分成若干组。支配头皮肌及面上部肌的运动神经元位于背侧组，据认为接受两侧皮质核束纤维；支配面下部肌者位于腹侧组，只接受对侧皮质核束纤维（Papez 1927, Buskirk 1945）。面神经核各个亚组可能代表着各个分立的运动神经元群（见本篇后文）。在临床上，面神经的上运动神经元病变与下运动神经元病变可以鉴别开来，前者导致对侧面下部肌肉瘫痪，而后者造成完全性对侧面瘫（Bell's palsy）。

泌涎核(Salivary nucleus) 泌涎核近迷走神经背核上极，恰在脑桥延髓交界平面以上（Lewis和Shute 1959），并且近面神经核的下极。习惯上将其分为上泌涎核与下泌涎核（superior and inferior salivary nuclei），二核经由面神经与舌咽神经发出分泌运动纤维至各唾液腺和泪腺（本篇后述）。

三叉神经脊束核(Trigeminal spinal nucleus) 三叉神经脊束核上达脑桥下部，其外侧是三叉神经脊束，其背侧是前庭神经外侧核，前庭神经纤维穿过脊束核。在较低平面上，小脑下脚在此核之外侧，而随下脚上行过程，下脚又位于脊束核之背侧。三叉神经脊束核向上延续为三叉神经脑桥核。三叉神经脊“束”并非由脑干内部纤维组成，而是由三叉神经节细胞发出的下行轴突组成；脊束向下延续为脊髓的Lissauer束；脊束的侧支和终末支进入脊束核。三叉神经脊束核向下与脊髓后角胶状质相续。此核主要介导三叉神经分布区的痛、温觉，并有确凿证据表明，在此核内有局部解剖定位组构关系（本篇后述）；自脊束核向大脑皮质的上行投射总结在图8.132内。

其它脑桥结构 脑桥下部的纤维束除已记述过的以外，在脑桥下部被盖内还有斜方体，外侧丘系，以及从脑桥腹侧面浅现的展神经和面神经。内侧丘系（medial lemniscus）位于被盖腹侧，在此平面上呈横长的扁卵圆形，由正中缝向外侧扩展（图8.136，137，139）；内侧丘系腹侧部的纤维为水平行的斜方体纤维所穿过。内侧丘系的外侧与脊髓丘脑侧束和三叉丘系（lateral spinothalamic tract and trigeminal lemniscus）为邻。后者起始于对侧三叉神经脊束核的神经元，司理面部皮肤，眼结膜，舌、口腔、鼻腔等粘膜的痛、温觉。这些丘系在此形成一横带，由正中线向外侧依次为内侧丘系，三叉丘系，脊髓丘脑侧束及外侧丘系（图8.108，112，140）。

斜方体（trapezoid body）含有蜗神经核发出的纤维（图8.140），主要起自蜗神经腹核和斜方体核。在脑桥被盖腹侧区内，斜方体纤维横行后上行，其间穿越了纵行的内侧丘系的腹侧部纤维，在正中缝处两侧斜方体纤维交叉。在浅显的面神经纤维之下方，斜方体纤维转而上行，进入外侧丘系（lateral lemniscus），行于上行的听觉通路中（图8.140）。

内侧纵束（medial longitudinal fasciculus）处于旁正中位，恰在第四脑室底下方，靠近展神经核及在此核内侧上行的面神经纤维。此束是脑干内的“节段间”主束，其功能尤其与眼外肌神经核群与前庭神经核之间的相互作用有关（图8.141）。在脑桥下部，内侧纵束接受来自前庭神经核或许还有斜方体背侧核的纤维。第8对脑神经纤维构成内侧纵束的大部分（前述）。

在经脑桥被盖上部的一横切面上，除含有三叉神经系统的变化外（图8.139），其余方面没有值得注意的变化。

三叉神经运动核(Trigeminal motor nucleus) 三叉神经运动核位于脑桥网状结构内，第四脑室底外侧部的深方，与经脑桥腹侧部出脑的三叉神经纤维处于一个平面上（图8.139）。

三叉神经感觉主(上)核[Principal (superior) trigeminal sensory nucleus] 此核又称三叉神经脑桥核，位于三叉神经运动核之外侧，在运动核与小脑中脚之间，向下与三叉神经脊束核相续。由此核发出的二级纤维越边至对侧，转向上行称三叉丘系至丘脑（图8.132）。

在脑桥上部，外侧丘系核（lateral lemniscus nucleus）形体小，在外侧丘系纤维的内侧，此核接受外侧丘系某些终末；此核发出的纤维有些加入内侧纵束，其余者仍进入外侧丘系。外侧丘系核是听觉传导通路上的一中继站（图8.140），与斜方体核有联系。

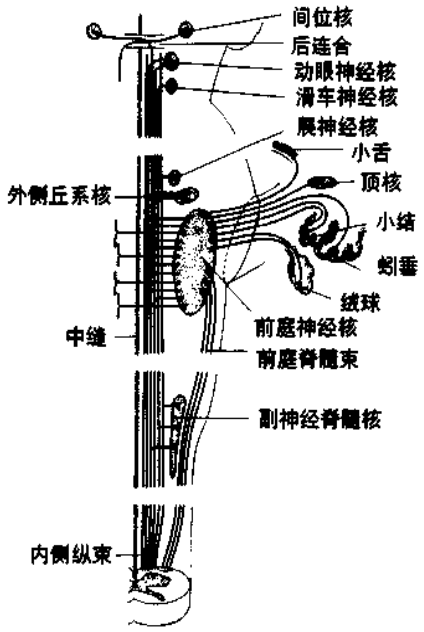

图8.141 简化图解示内侧纵束中某些成分及其分布到脑神经核的纤维。

在脑桥上部的被盖白质内，含有外侧丘系，它取代了斜方体的位置；在被盖背外侧部，有小脑上脚侵入。

内侧丘系（medial lemniscus）（图8.108，139）在脑桥被盖的腹侧部，正中缝的稍外侧。三叉神经脑桥核司理三叉神经分布区的本体感受、触觉、压觉信息，其发出的纤维从内侧丘系之内侧加入后者。内侧丘系的背外侧有三叉丘系、脊髓丘脑侧束（司理痛温觉信息），以及外侧丘系及其核。随着外侧丘系（lateral lemniscus）上行，它逐渐接近脑干的背外侧表面，再向上行进入下丘和内侧膝状体（图8.132）。内侧纵束（medial longitudinal fasciculus）（图8.141）仍维持其旁正中位。

小脑上脚（superior cerebellar peduncle）是一对粗大的纤维束，其中多数纤维起自小脑齿状核（本篇后述，图8.123，129），向前上行进入第四脑室顶的外侧部。上脚同时向腹内侧斜行，进入背外侧被盖；脊髓小脑前束（ventral spinocerebellar tract）与小脑上脚关系密切；在延髓此束位于下橄榄核的背侧，与延髓表面之间仅隔以前外弓状纤维；在脑桥下部，此束介于三叉神经感觉核（内侧）与小脑中脚（外侧）之间向背侧斜行；继而上行至小脑上脚背侧，向后弓行降入小脑。脊髓小脑前束从两侧附着在前（上）髓帆上。

网状结构（reticular formation）贯穿整个脑桥各个平面，将在本篇后述。

小　脑

小脑（cerebellum）位于脑桥和延髓的背侧，是后脑最大的部分，其正中区以第四脑室与脑桥延髓相隔。小脑位于颅后窝内，上覆以小脑幕（见第8篇）。小脑大致呈球形，但其

正中区稍微缩小和扁平，其横径最大。男性小脑平均重约150g。成人小脑与大脑之比约为1:10，婴儿大 约为1:20。

小脑是将感觉联系到脑运动区主要环路的旁回路部。它接受经脊髓小脑、三叉小脑和前庭小脑径路来的感觉信息，经脑桥核接受来自大脑皮质和顶盖的信息。小脑传出几乎完全到脑调控运动的结构。虽然人小脑约只占整个脑重的1/10，但小脑皮质的表面如铺平约为大脑皮质的一半，较占10%的说法要大得多。小脑皮质中最大量的神经元是小而排列极其致密的颗粒细胞。颗粒细胞排列如此致密，以致小脑皮质含有较大脑皮质更多的神经元。小脑皮质与大脑皮质不同，大脑皮质有许多不同形式的细胞类型，在不同的区域排列亦不同，而小脑皮质中只有几种细胞，这些细胞以固定模式相互联系，因此小脑皮质的一个区看起来与另一个区非常相像。

精细的共济运动需要小脑。健康时，小脑在运动时矫正运动，这一点是精确性和准确度的基础，与运动学习和反射修正紧密相关。小脑或与其联系的疾病导致运动失调。通常疾病影响眼球、语言装置、个别肢体的运动和平衡，而导致眼球震颤，吶吃、运动失调和共济失调。在小脑或其联系发生广泛性病变时，所有这些运动都有缺陷，但在小脑内局部有病变时可导致各种临床上已知的疾病类型。小脑半球疾病在运动时（而不是在静止时）表现为同侧肢体有节奏的震颤。接近目标时震颤加剧，臂抵达目标及准确运动特别困难。影响上行脊髓小脑径路或中线上小脑蚓的疾病，可出现中轴结构不均衡，导致严重平衡失调。损害小脑上脚中的传出束，可导致范围广泛、严重无力的近端震颤，震颤干扰所有的运动，甚至可以妨碍姿势、导致头和躯干有节奏的摆动，所以患者如无支持就不能站立和坐。虽然小脑损伤最初可以引起严重的运动损害，但大部分运动损害是可能恢复的。临床报道，由于创伤或外科切除所致的大部小脑损害后随时间推延症状可逐渐改善。

虽然多年来已认识到小脑的基本结构及其对正常运动的重要性，但它是如何起作用的许多详细情况仍然不清楚。本章的目的是描述已知的小脑结构和联系。进一步了解健康时和疾病时小脑的功能，最终还要明确小脑所含有的细胞，它们的神经化学特性及其联系的知识。

小脑的一般形态

小脑像大脑半球一样覆以皮质，皮质是一分层的神经元和支持细胞薄片。小脑内部由含有小脑核的白质所组成（图8.146）。如果把小脑皮质看作展开和扁平的，就容易看到其主要的分部（图8.142-145），小脑可以分为内-外侧部或前-后部。中线部小脑称为小脑蚓（vermis）（拉丁文：蠕虫），其余部分的小脑组成小脑半球（cerebellar hemispheres）。小脑蚓与半球隔以旁正中沟（paramedian sulci）。小脑由深而横位的原裂分为前叶（anterior lobe）和后叶（posterior lobe），每一个叶可再进一步分为若干小叶。

小脑皮质表面很宽广。小脑腹侧邻界第四脑室，第四脑室就像一横向的裂口顶（fastigium）呈倾斜状顶穿入小脑白质。小脑的脑室面比较小覆以室管膜（图8.151）。在尾侧小脑皮质与脑室面相接，第四脑室的室管膜顶以第四脑室带（the taenia of fourth ventricle）附于小脑。第四脑室顶嘴侧壁的白质称为前髓帆（anterior medullary velum）或上髓帆（图8.147）。前（上）髓帆［anterior (or superior) medullary velum］在小脑外第四脑室顶嘴侧部内延伸为一薄片。前髓帆外侧以小脑上脚为界。嘴侧向，在与顶盖的交界处前髓帆内有滑车神经交叉。前髓帆尾侧部被小舌的皮质所遮盖（图8.149）。

小脑上面相对较扁平，构成展开的小脑皮质的前部。小脑上面邻接小脑幕并突出于其游离缘之外。横窦在小脑上、下面会合处邻接小脑。小脑下面的特点是有一扩大的小脑半球向内侧伸展遮盖部分小脑蚓。深的旁正中沟将小脑蚓与半

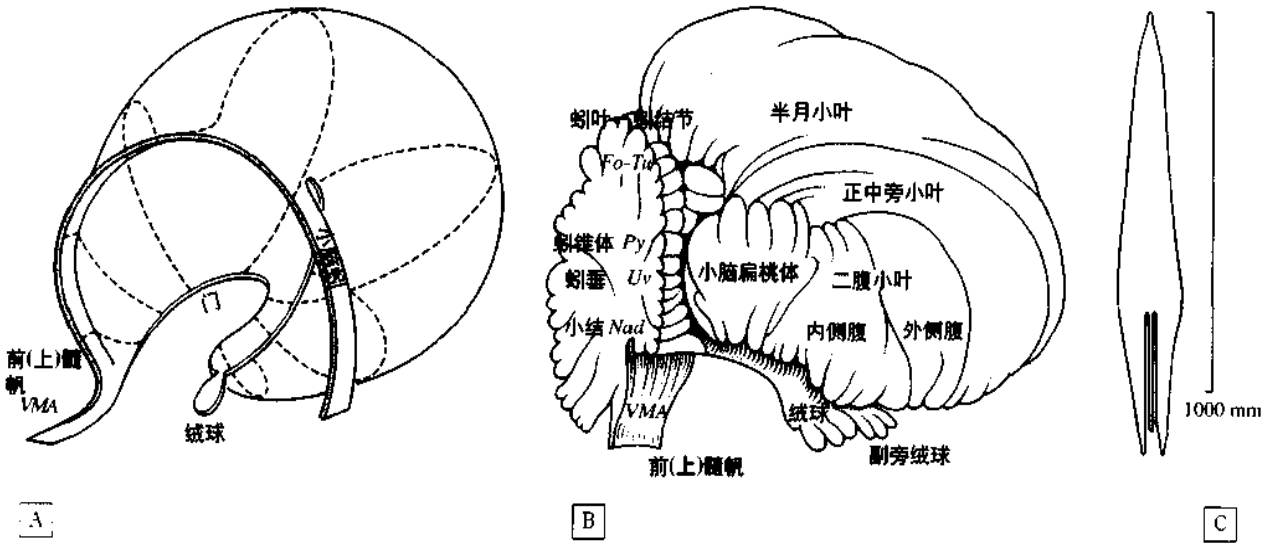

图8.142 A. 人小脑右侧半皮质图解，内侧面观。为绘图将小脑蚓皮质不连续部弯向后方，虚线示小脑叶片的方向，小脑皮质的中线边缘已切去（引自 Braitenberg 和 Atwood，1958）。B. 人右侧半小脑（引自 Voogd 1967）。
C. 人小脑皮质叶片的平面图，展平的皮质片的最大长度按其真正的比例（约7:1）绘出（引自 Braitenberg 和 Atwood，1958）。

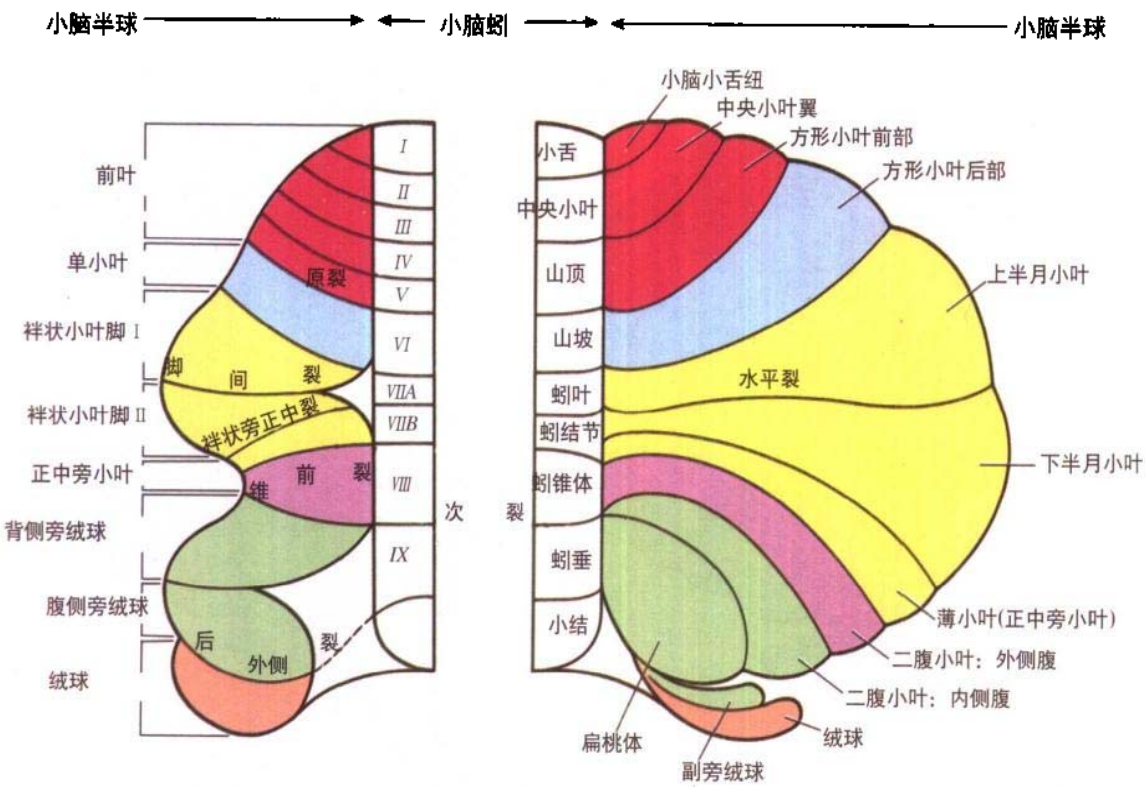

图 8.143 展平了的小脑表面图解。示 Bolk 的小脑半球小叶的比较解剖学命名和用 Larsell 的以罗马字（I ~ X）对蚓叶的命名（左面）以及人脑小叶的大体解剖学命名（右面）。相当的小叶用同一颜色表示。

球分开：在背侧两半球被深而窄的小脑后切迹（posterior cerebellar notch）所分隔，切迹中有硬膜形成的小脑镰（falx cereblli）。小脑下面邻接枕鳞。小脑腹侧面形状不规则，包括狭窄的小脑脑室面，脑室面向外侧扩展成为外侧隐窝的顶。在嘴侧小脑脚邻接小脑的脑室面。在腹侧小脑邻接颞骨岩部（petrosal temporal bone）后面。

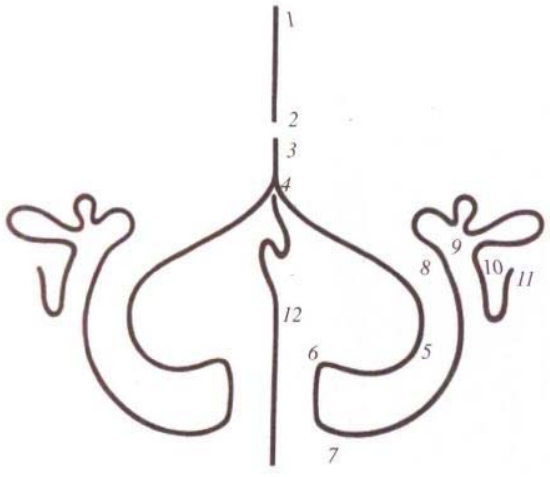

图 8.144 Bolk 小脑蚓和小脑半球叶片链间相互关系的示意图。小脑蚓与小脑半球在前叶（1 ~ 2）及单小叶（3 ~ 4）不能分开，小脑蚓后叶（12）及小脑半球（4 ~ 11）就像两个独立叶链，小脑半球后叶的小叶相当于下列段：4 ~ 5：攀状小叶的 I 脚；5 ~ 6：攀状小叶的 II 脚；6 ~ 7：正中旁小叶；7 ~ 10：旁绒球（Bolk's crus Circumcludens）；10 ~ 11：Bolk 绒球终钩）（引自 Bolk，1906）。

小脑表面局部解剖

小脑表面被许多弯曲的横裂分开使其呈薄片状称小脑叶片（folia）。较深的裂将小脑分为小叶（lobules）。一条明显的裂－水平裂（horizontal fissure）从小脑中脚绕每侧半球的背外侧缘到小脑后切迹，分隔小脑上、下面。虽然水平裂很明显，但其胚胎发育较晚，它并不标志小脑皮质主要功能分部间的边界。

小脑上面(图 8.148, 149) 原裂（fissura prima or primary fissure）是小脑蚓最深的裂。该裂绕小脑上面弯向腹外侧与水平裂汇合。实际上所有哺乳动物的原裂都是相同的，胚胎发育时出现最早，标志着前、后叶间的边界。

因为小脑皮质大致为一球形，其各部间真实的关系有时不好理解。例如小脑蚓最前部的小叶－小舌（lingula）－位置很接近最后的小叶－小结（nodulus）。在讨论小脑的裂和分部时，作为惯例这一名称常指的是“展开”的小脑。

数条深裂将上蚓分为许多小叶。上蚓的小叶从前向后依次为小舌（lingula）、中央小叶（central lobule）、山顶（culmen）、山坡（declive）和蚓叶（folium vermis）。除小舌外，每个小叶向两侧与两半球邻接的小叶连续（图 8.149、150），原裂是前叶最尾侧的小叶－山顶与后叶最嘴侧的小叶－山坡间的分界标志。小舌为 4 ~ 5 个薄叶片拼成的简单薄片，其白质核心与前髓帆相连续。接着的小叶是中央小叶，以

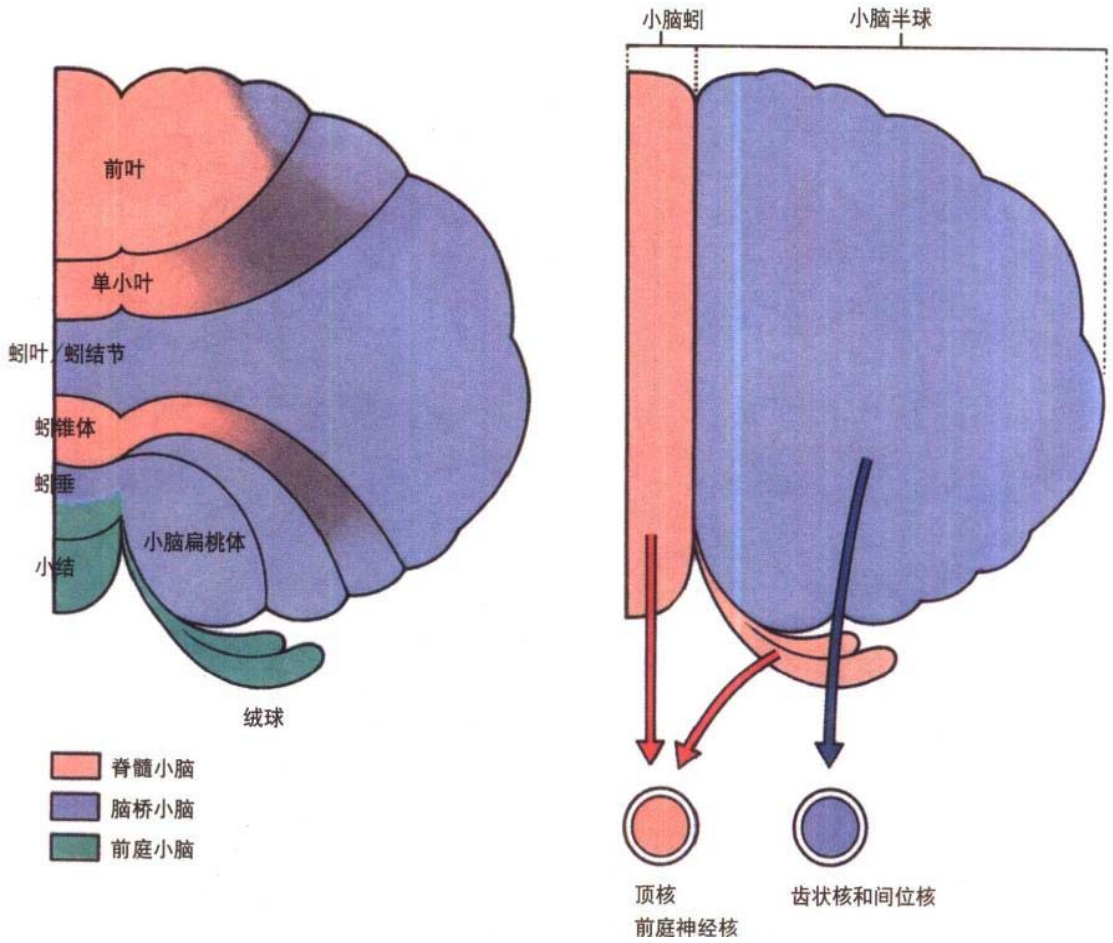

图 8.145 展平了的小脑表面图解。示小脑功能分部的两种方式。左侧图说明脊髓小脑、脑桥小脑和前庭小脑皮质联系的横向小叶结构。右侧图示小脑蚓皮质及小脑半球皮质与小脑核、前庭神经核传出联系的纵向区域组构。

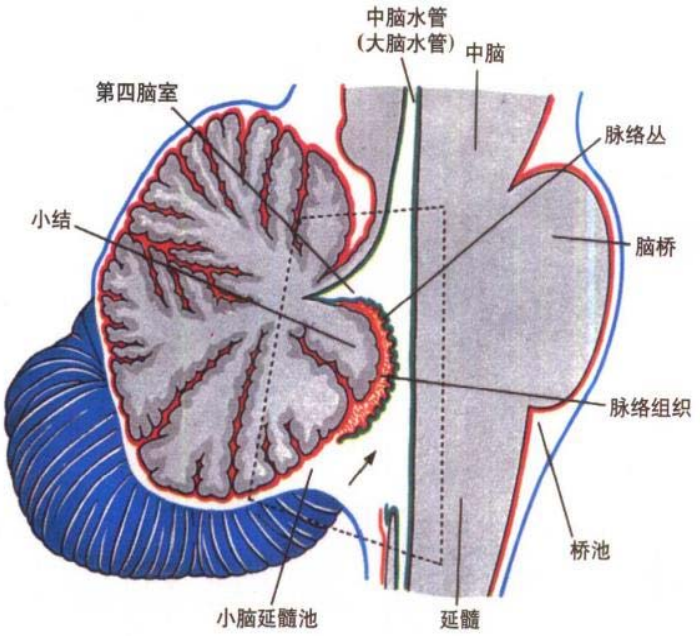

图 8.146 经脑干和小脑贴近正中矢状切面，黑色箭头置第四脑室正中孔中；蓝色＝软脑膜；绿色＝室管膜。

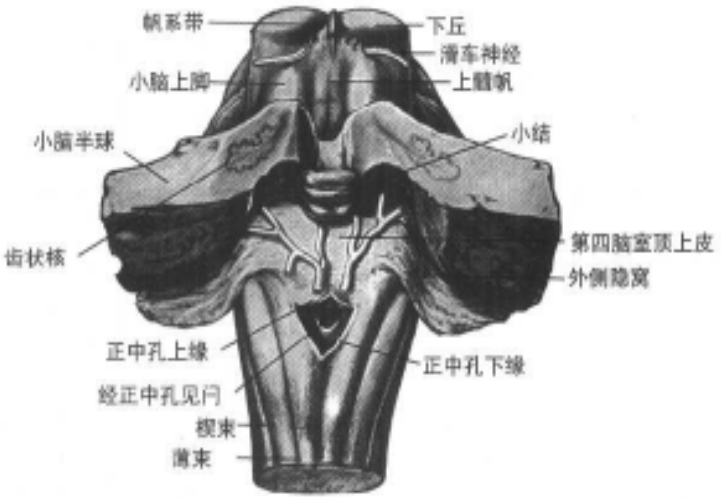

图 8.147 切除部分小脑暴露第四脑室和外侧隐窝的背侧面观。

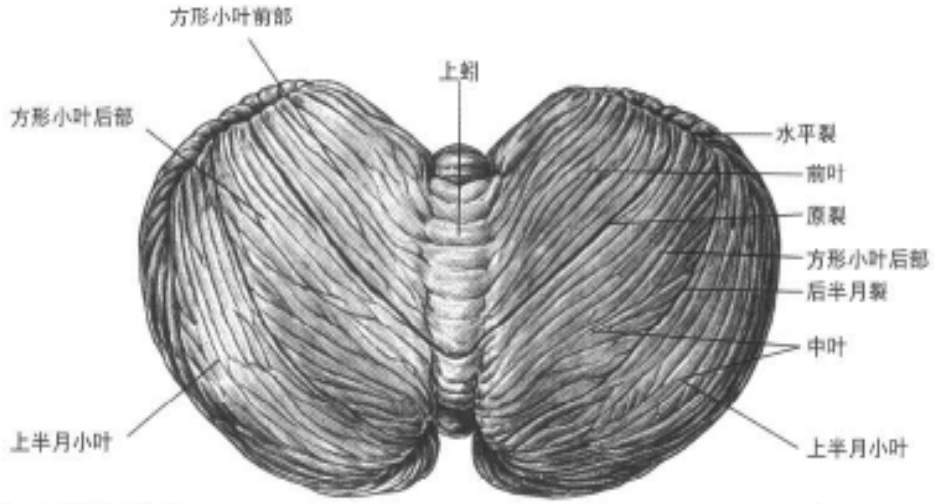

图 8.148 小脑上面观，示主要的裂和叶。

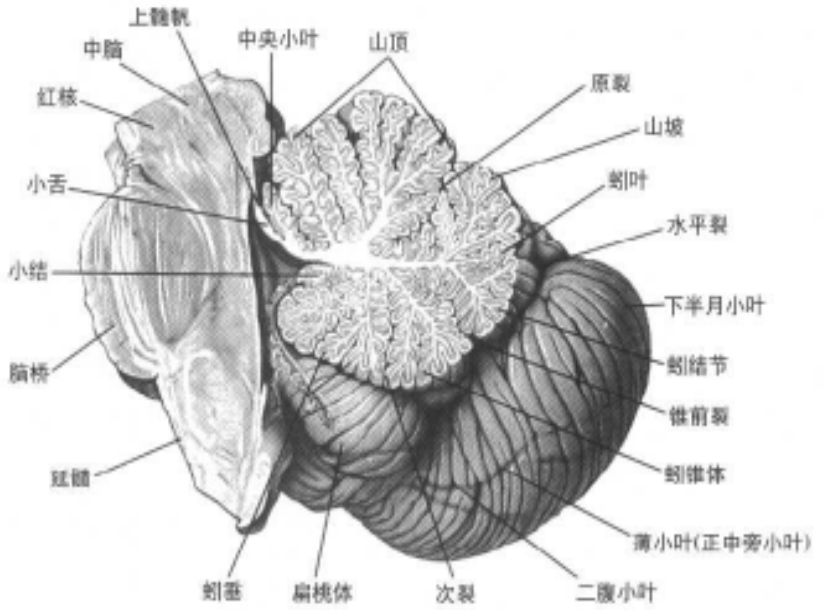

图 8.149 小脑及脑干的正中矢状面。

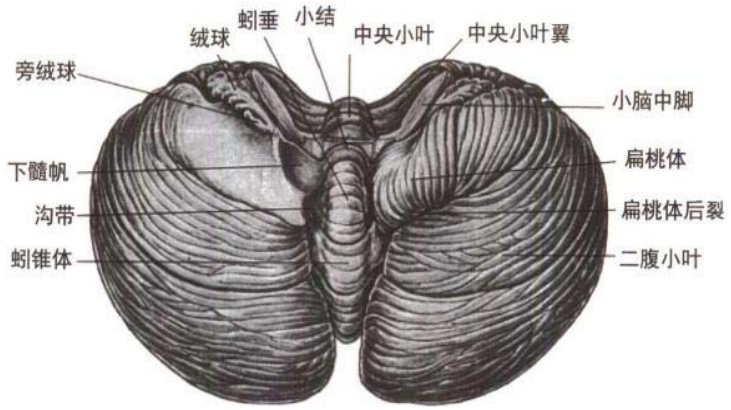

图 8.150 小脑下面观。切除右侧扁桃体及邻近部分二腹小叶。

小舌后裂（postlingual fissure）为后界。在中央后裂和原裂间为山顶及其外侧的方形小叶前部。

原裂以后的区域包括山坡和方形小叶后部。Bolk（1906）把它们联合称为单小叶（lobules simplex），以示在该区小脑蚓和半球间缺少清楚的分界、表现为类似前叶的结构。山坡尾侧是狭窄的蚓叶，蚓叶向外侧与宽大的上半月小叶相连。

小脑下面(图 8.150) 下蚓依次分为蚓结节（tuber vermis），蚓锥体（pyramis），蚓垂（uvula）及小结（nodule）。蚓结节向外侧连续下半月小叶（inferior semilunar lobule）与薄小叶（gracile lobule），它们在嘴侧邻接水平裂。在尾侧蚓结节邻接锥体前裂（prepyramidal fissure）。蚓锥体与蚓垂以锥体后裂（次裂）（postpyramidal fissure）（fissure secunda）为界，向外侧与每侧半球下面的二腹小叶（biventral lobule）相续，蚓垂后方是小结，由后外侧裂（posterolateral fissure）正中部所分隔。

小脑扁桃体（tonsil）大致为一球形小叶，位于半球后叶下面，以深的扁桃体后裂（retrotonsillar fissure）与二腹小叶隔开。小脑扁桃体的皮质在该裂深部与二腹小叶的皮质相连续。小脑扁桃体内侧与蚓垂以旁正中沟底部的细长条皮质即沟带（furrowed band）相连续（图 8.150）。邻近沟带处，蚓垂体与小脑扁桃体间的皮质被出现于表面的白质所中断。

绒球（flocculus）为一小的小脑小叶，位于小脑扁桃体的尾侧，适在脑桥臂（brachium pontis）或小脑中脚（middle cerebellar peduncle）尾侧的表面。绒球位于第四脑室外侧隐窝顶内，蜗神经核和前庭蜗神经背侧，它们位于隐窝的腹侧，绒球与小脑扁桃体间有一小的玫瑰花形的小叶称为 Henle 副旁绒球（accessory paraflocculus of Henle）（图 8.150）。

小结为小脑蚓最后的部分，以后外侧裂与蚓垂相隔。在后外侧裂处小结的皮质以第四脑室室管膜顶的附着带的形式而终，在小结外侧旁正中沟底有一白质片称后髓帆（posterior medullary velum），后髓帆在小脑扁桃体下方延伸，介于小结和绒球之间（图 8.147）。后髓帆内面是脑室室管膜（ventricular ependyma），其外表面覆以软膜（pia mater）（图 8.151）。第四脑室带从小结连续而来，沿后髓帆尾侧缘到绒球。

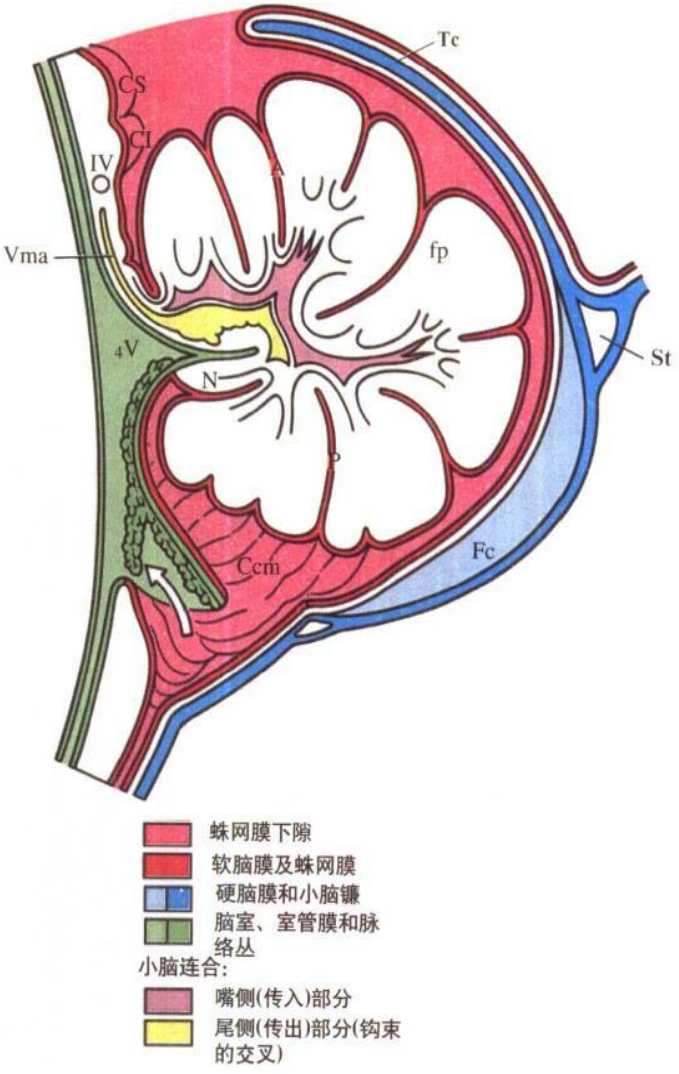

图 8.151 小脑、第四脑室、脑膜和小脑延髓池间的解剖关系。4V=第四脑室；A=前叶；Ccm=小脑延髓池；Cl=下丘；CS=上丘；cx=小脑连合；Fc=小脑镰；fp=原裂；IV=滑车神经交叉；N=小结；P=后叶；St=横窦；Tc=小脑幕；Vma=上髓帆；箭头指第四脑室Magendie正中孔。

按Bolk和Larsell的小脑分叶示意图

荷兰解剖学家Lodewijk Bolk（1906）证实了这样一个事实，即除了小脑的隆起和褶叠外，小脑皮质结构有一适用于所有哺乳动物的简单的基本平面图。他证明小脑皮质是一连续的但高度蟠曲的薄片。小脑蚓皮质从前端到后端是连续的。在前叶，小脑蚓在外侧与半球相续，常无任何明显的移行。紧接着前叶之后在后叶第一部分中，小脑蚓和半球间亦相连续。在后叶其余部分小脑蚓和半球间的连续性在有些地方中断。虽然小脑蚓和半球间内外侧的连续性可以中断，尽管其复杂的皱折使得难以跟踪其连续性，但半球皮质像小脑蚓皮质一样在嘴尾侧方向上是连续的。Bolk的主要贡献是证实了即使在动物最蟠曲的小脑半球中，小脑皮质基本上也是一连续的薄板。在前叶小脑蚓和半球间的连续性是明显的。在原裂以后的后叶区内小脑蚓和半球皮质间有类似的连续性，Bolk将该区称为单小叶。

Bolk的命名(图8.143，144) 在人类及许多其他哺乳动物半球形皮质就在单小叶之后形成一个环，首先弯向外侧然后朝中线弯回。Bolk称小脑的这一区为袢状小叶（ansiform lobule）或环形小叶（loop-shaped lobule）。他把直接在外侧的环称为袢状小叶脚Ⅰ，把直接返回内侧的环称为袢状小叶脚Ⅱ。小脑半球其次的部分平行于小脑蚓，因此称为旁正中小叶。在旁正中小叶之后，小脑半球再弯向外侧，然后再朝向小脑蚓弯回去。Bolk称整个这一区域为蠕虫结构（formatio vermicularis），此名称一般不再使用。环直接向外的部分以及环的返回部分现称为旁绒球（paraflocculus）。小脑半球最后的叶构成绒球。

在正中矢状切面上所见的小叶和裂的类型，形成Bolk小脑分部示意图的基础。几乎在所有哺乳动物原裂是最深的裂（图8.149），它将前、后叶分开，较小的后外侧裂将小结与后叶分开。

Lasell的命名 典型的小脑蚓为一直向后的结构，其中横向的裂和叶片有规律地一个接着一个。不同种哺乳动物小脑半球变化很大。在前叶小脑蚓直接与半球相续，常无明显的边界。后叶邻接前叶的区——单小叶与前叶一样，小脑蚓也直接与半球相续。后叶其余部分在不同种的哺乳动物变化很大，小脑蚓和半球间的连续性常常是中断的。Larsell（1934，1947，1952）设想每个半球的小叶与小脑蚓的小叶相关，他设计出应用于小脑蚓和半球的数字示意图。Larsell把半球每个小叶用字母H作为前缀。Larsell第Ⅰ～Ⅴ小叶组成前叶。第Ⅵ小叶为单小叶。袢状小叶与Larsell小脑蚓第Ⅶ（HⅦ）一致。类似的平行于小脑蚓位于袢状小叶后方的旁正中小叶是第Ⅷ小叶（HⅧ）在半球上的延伸部。旁绒球部分由第Ⅷ小叶和部分由第Ⅸ小叶在半球上的延伸部所组成。绒球是第Ⅹ小叶在半球的延伸。

Bolk和Larsell的比较解剖学命名以及人类小脑经典命名的比较见图8.143。

小脑的功能分部

小脑分为前叶和后叶（图8.145），这种分部便于描述，但这种分部并无任何直接的功能意义。Herrick（1924）及Larsell（1937）介绍了小脑的功能分部，可分为小脑体（corpus cerebelli）和绒球小结叶（flocculonodular lobe）。小脑体接受来自脊髓、三叉神经和脑桥核来的传入纤维，绒球小结叶则与前庭神经核有强大的传入和传出联系。绒球小结叶作为前庭小脑的概念是很有用的，但这一点亦不应掩盖前庭神经核亦与小脑其它部分有联系以及小脑蚓和半球间有不同的重要功能这一事实。

小脑体可依其由脊髓或由脑桥传入支配而可再分为从嘴侧至尾侧的一系列区域（图8.145）。这些区域与小脑大体解剖切面中的一些小叶大致相当。前叶、单小叶、蚓锥体及薄小叶，是脊髓小脑和三叉小脑联系的主要接受区。脑桥小脑传入主要到蚓叶、蚓结节、蚓垂和整个半球，包括接受来自脊髓投射的半球区。

小脑可再分为内侧的小脑蚓和外侧的小脑半球，代表其它在功能上与小脑传出密切相关的分部模式（图8.144、145）。哺乳动物伴随着大脑皮质发育，小脑半球的大小亦有很大增加，反映皮质脑桥小脑传入和小脑通过齿状核、小脑间位核以及丘脑到大脑皮质传出联系的重要性。

小脑内部结构：白质核心、小脑连合及小脑核

小脑白质核心分支为散开的占小脑中央部的髓质板，并覆以小脑皮质。在经小脑矢状切面中，髓质板的高度分支构型称为活树（arbor vitae）（图8.149）。白质核心由小脑皮质传出纤维（浦肯野细胞轴突）及传入纤维组成。小脑白质中越过中线的纤维和上髓帆构成小脑连合（cerebellar commissure）（图8.151）。小脑连合由传出部分和传入部分纤维组成，传出部来自顶核的交叉纤维，传入部来自小脑下脚（绳状体）和小脑中脚的纤维。在神经解剖中连合这个词可有

两种意义，一种连合就像胼胝体那样是指连结脑两侧同位点的纤维。而小脑连合传入和连合传出纤维只是简单地越过中线。小脑没有连结两侧同位点的胼胝样连合。

髓质板向外侧合并为一大的中央白质块，其中含有4个小脑核（cerebellar nuclei）（图8.152，153）。这些小脑核中位于最外侧和最大的是齿状核（nucleus dentatus）或称外侧核（lateral nucleus），在其内侧是较小的栓状核（emboliformis nucleus）、球状核（globose necleus）和顶核（fastigii nucleus）。栓状核或前间位核（anterior interposed nucleus）向外侧与齿状核相连。球状核或后间位核（posterior interposed nucleus）位于栓状核的尾内侧，它与顶（内侧）核相连。顶核位靠中线接近第四脑室顶。球状核和栓状核合称间位核（interposed nucleus）。

齿状核（图8.153）位于半球白质核心，是一大片由神经元构成不规则褶叠的灰质片，它围住一团主要发自齿状核神经元的白质纤维。齿状核像一只皮革钱包，其开口直接朝向内侧。纤维经此所谓的“门”传出，形成小脑上脚大部（图8.153-155）。栓状核部分遮盖齿状核门，球状核位于其背内侧。栓状核和球状核的传出纤维亦加入小脑上脚。

顶核大部分传出纤维交叉越过小脑白质和上髓帆，交叉后的纤维组成钩束（uncinate tract）。钩束经小脑上脚背侧入对侧前庭神经核（图8.154，155）。不交叉的顶核延髓纤维沿第四脑室外侧角入前庭神经核。有些顶核的纤维在小脑上脚中上行。

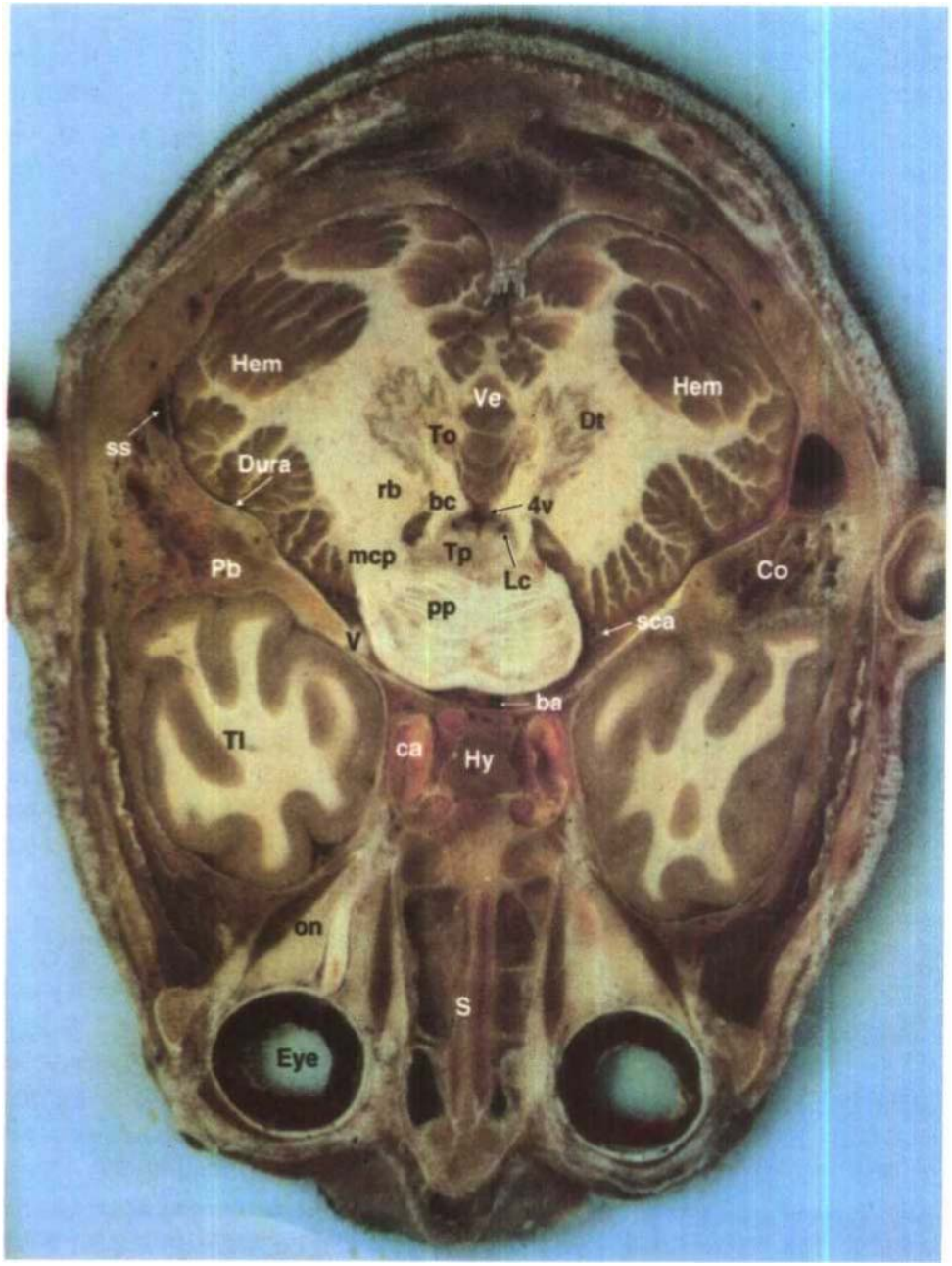

图8.152 经小脑和脑干的水平切面。经Dr. G. J. R. Maat同意转载。
4V=第四脑室；
ba=基底动脉；
bc=结合臂；
ca=颈动脉；
Co=耳蜗；
Dt=齿状核；
Dura=硬膜；
Eye=眼球；
Hem=小脑半球；
Hy=垂体；Lc=蓝斑；
mcp=小脑中脚；
Pb=颞骨岩部；
PP=脑桥核及脚；
rb=绳状体；
S=鼻中隔；
sca=小脑上动脉；
ss=乙状窦；
Tl=颞叶；
Tp=脑桥被盖；
V=三叉神经；
Ve=小脑蚓。

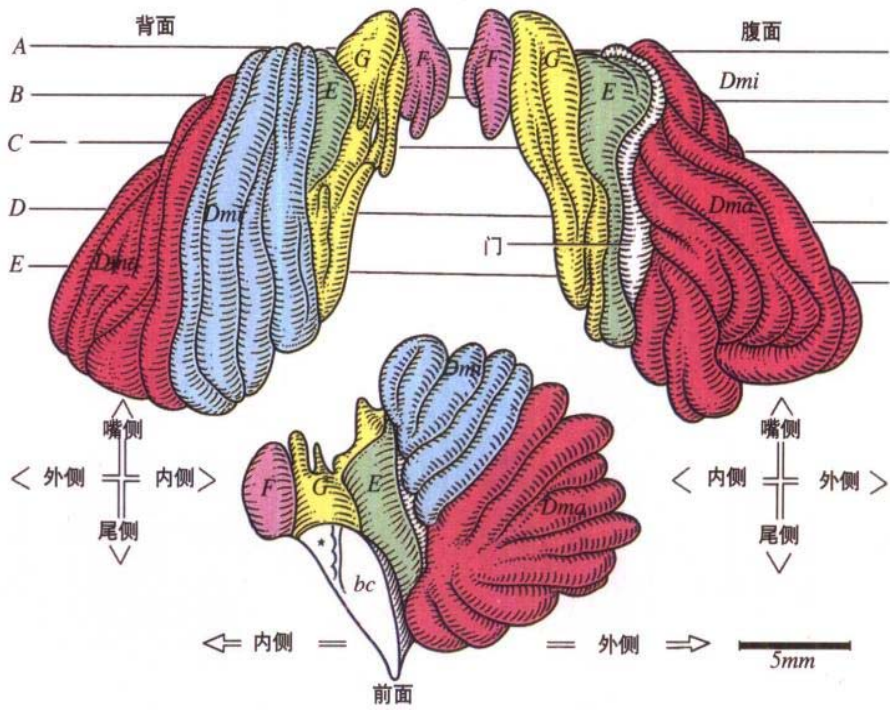

图 8.153 人小脑中央核的重建（背侧面、腹侧面及前面观）。结合臂（bc）内侧部用 * 号表示（按 Voogd 等 1990 重画）F= 顶核；G= 球状核；E= 栓状核；Dma= 齿状核大回部，腹外侧，Dmi= 齿状核小回部背内侧。

小脑脚

小脑在第四脑室嘴侧及其外侧隐窝处附于脑干。并以三对脚与脑的其余部分相连（图 8.154，155）。此外，前庭神经核位于第四脑室底深面，顶核位于第四脑室顶内，至第四脑室外侧角区渐渐消失。小脑中脚（middle cerebellar peduncle）从脑桥基底部斜行至小脑，它是三对小脑脚中最外侧和最大的一对。中脚几乎全部由脑桥核的纤维组成，小部来自脑桥被盖核团的纤维。小脑下脚（inferior cerebellar peduncle）位于中脚的内侧，它由位于延髓上部背外侧面外侧部的致密纤维束即绳状体 restiform body；及经前庭神经核入小脑的稀疏纤维束构成的内侧部即旁绳状体（juxtarstiform body）组成。绳状体完全是传入纤维，含有来自脊髓和延髓的纤维。包括脊髓小脑束（spinocerebellar tract）、三叉小脑束（trigeminocerebellar tract）、楔小脑束（cuneocerebellar tract）、网状小脑束（reticulocerebellar tract）和橄榄小脑束（olivocerebellar tract）等。旁绳状体主要是传出系统。除了前庭神经的一级传入前庭小脑纤维和来自前庭神经核的二级前庭小脑纤维外，它几乎完全由小脑蚓及前庭小脑的浦肯野细胞到前庭神经核的传出轴突以及不交叉的顶核纤维所组成。顶核的交叉纤维行经小脑上脚背侧后在旁绳状体的边缘形成钩束进入脑干。

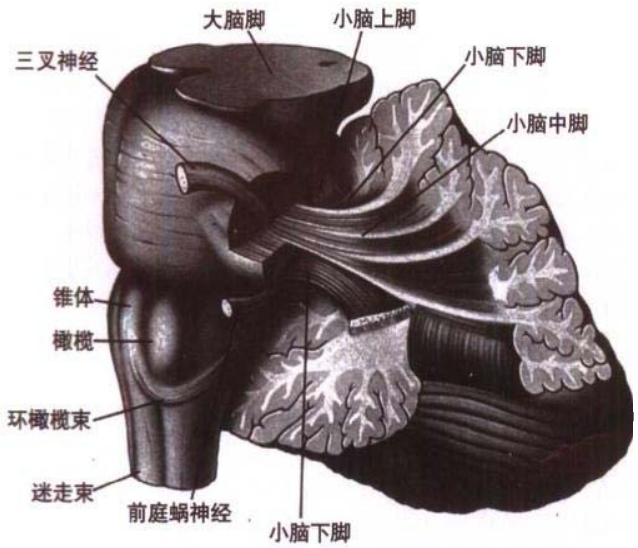

图 8.154 左侧小脑半球及小脑脚的解剖图（自 Dr. E B Jamieson，爱丁堡大学）。

小脑上脚（superior cerebellar peduncle）（图 8.146）含有来自齿状核、栓状核、球状核的全部传出纤维以及一小束来自顶核的纤维。小脑上脚在中脑尾侧内交叉。虽然上脚主要由来自小脑核的传出纤维所组成，但此脚中亦有一些脊髓小脑纤维经三叉神经入脑处的腹侧和嘴侧进入小脑。在小脑内这些传入纤维加入经绳状体入小脑的脊髓小脑纤维中。

小脑发生概论

小脑由后脑翼板的背侧嵴（dorsal ridge）（菱形唇 rhombic lip）发生，菱形唇形成菱形的第四脑室的嘴侧缘（图 8.156）。最初这些嵴的脑室面向两侧伸延，在中线区保留一

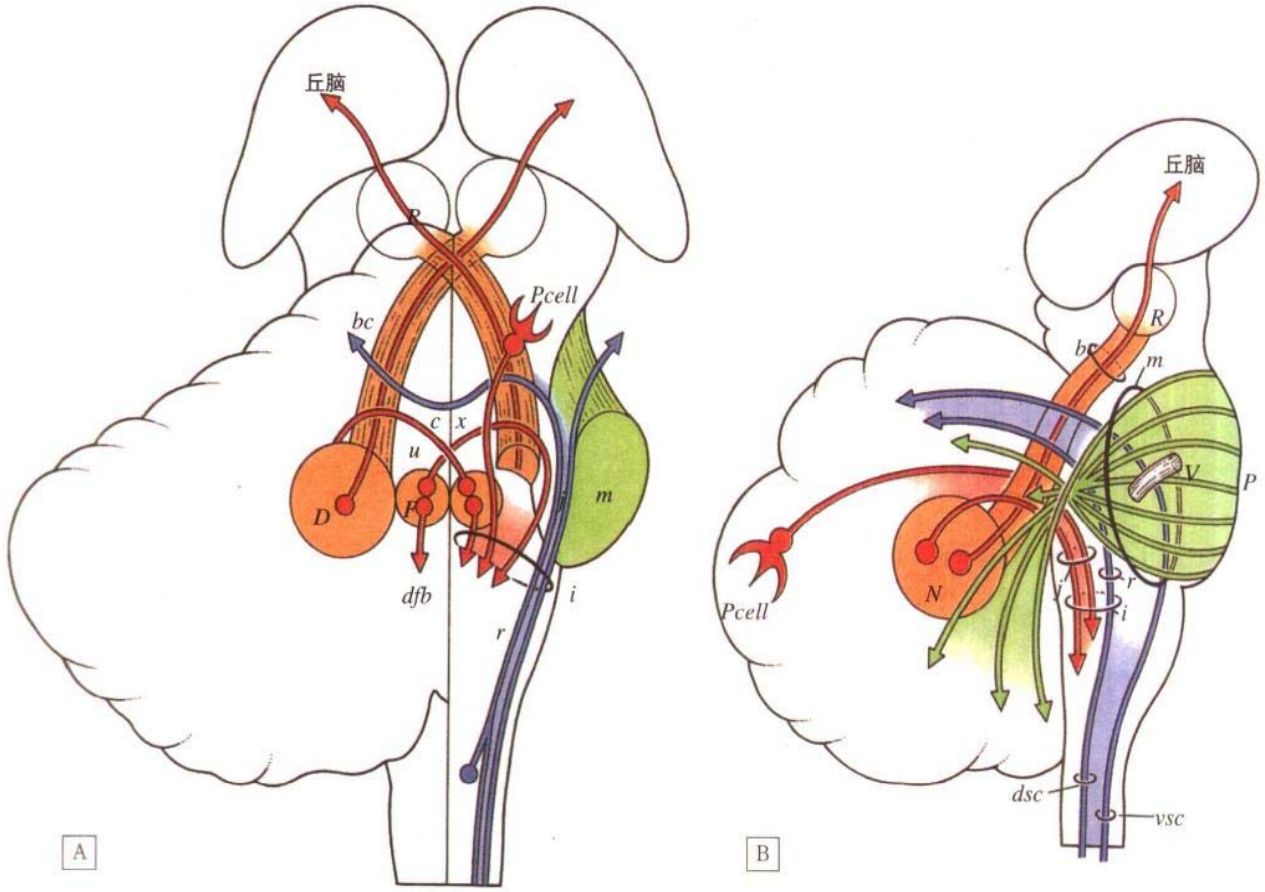

图8.155 小脑脚背侧面（A）及外侧面（B）图解。小脑下脚（i）由旁绳状体（j）绳状体（r）组成。旁绳状体是一条传出路径，由顶核（dfb）来的不交叉纤维和交叉的钩束（u）以及小脑蚓的浦肯野细胞（P细胞）轴突组成。绳状体为传入路径，由延髓和脊髓起源的纤维组成。脊髓小脑后束（dsc）经绳状体传入小脑；脊髓小脑前束（vsc）向嘴侧经三叉神经入脑处后再向嘴侧，沿结合臂进入小脑。小脑上脚结合臂为发自齿核及间位核（图A中的D）的传出径路。图B中齿状核及顶核用n表示。
bc= 结合臂；cx= 小脑连合；D= 齿状核及间位核等；dsc= 脊髓小脑后束；dfb= 直接的（不交叉的）顶核延髓束；F= 顶核；i= 小脑下脚；j= 旁绳状体；N= 小脑核；P= 脑桥核；P cell= 小脑蚓的浦肯野细胞；r= 绳状体；R= 红核；u= 钩束；v= 三叉神经；vsc= 脊髓小脑前束。

薄的上皮顶板结构。脑室面两侧的伸延部由小脑核神经元（neurons of the cerebellar nuclei）的脑室上皮、小脑皮质传出神经元（efferent neurons of the cerebellar cortex）（浦肯野细胞）及放射胶质（radial glia）形成。放射胶质起着引导浦肯野细胞至小脑原基脑膜面的作用。另一细胞群在第四脑室顶附着于小脑原基处产生，这些细胞越过脑膜面迁移，在脑膜面形成外生发层（图8.156A）。直至发育晚期该层才产生细胞。在此阶段原始小脑皮质由迁移的浦肯野细胞（Purkinje cell）和浅外生发层（superficial external germinative layer）的多细胞层组成（图8.156B）。由于两侧脑室内凸出部融合及该部室管膜消失，左右原始小脑皮质在中线合并，两侧的原基遂变为单一的结构。由于传入纤维向内生长和内侧小脑核的传出轴突向外生长就发生了小脑连合。

在小脑发生的早期，以小脑传出神经元的产生和迁移为主，小脑原基的表面保持光滑。较晚期与外生发层细胞产生的同一时期开始出现横向的小叶。外层产生的主要细胞类型是颗粒细胞（granule cell）。成百万的颗粒细胞从小脑表面沿放射胶质经浦肯野细胞层向内迁移到浦肯野细胞下的颗粒层（图8.156C）。颗粒细胞的产生导致小脑脑膜面在嘴尾侧方向极大地伸展形成横裂并且浦肯野细胞由多细胞层转变为单层。浦肯野细胞及小脑核细胞在颗粒细胞发育以前形成，而颗粒细胞为小脑主要传入（苔藓纤维）系的接受者，因此小脑皮质及小脑核传出神经元的发生先于传入结构的发生。

纵行浦肯野细胞区的发生

在小脑发生早期浦肯野细胞位外生发层下，多细胞层的浦肯野细胞并不均匀，但分为簇，形成嘴尾向延伸的柱（图8.157）。内侧浦肯野细胞簇发育为将来的小脑蚓，这些浦肯野细胞长出轴突联系前庭神经核和顶核中的神经元。外侧浦肯野细胞簇属于将来的小脑半球，长出轴突终于间位核和齿状核。因此在早期就建立了从小脑蚓和小脑半球传出投射明

图 8.156 小脑皮质及小脑核组织发生的四阶段。
A. 浦肯野细胞及小脑核的细胞由脑室上皮发生并迁移到其将来的位置，浅部基质的细胞（外颗粒层）起源于小脑原基尾侧端脑室上皮，向嘴侧迁移至小脑表面。
B. 迁移后浦肯野细胞在外颗粒层下构成多形细胞层，脑室上皮停止产生细胞，余下的细胞成为室管膜细胞。
C. 颗粒细胞由外颗粒层产生，经浦肯野细胞层向内迁移到达颗粒层的位置，浦肯野细胞扩展为单层。
D. 示成体小脑皮质小脑核神经元的位置。

图 8.157 经 65mm 人胚小脑和脑干冠状切面的照片。浦肯野细胞呈 5 个多细胞簇位于中线两侧（星状）。齿状核原基位最外侧浦肯野细胞簇的中央。B= 脑干；D= 齿状核；EGL= 外颗粒层；m= 中线；4= 第四脑室（Schenk 收集，病理学系，Erasmus 大学，鹿特丹）。

显的分界。在成体小脑这些簇发生为浦肯野细胞区，投射至单一的前庭神经核或小脑核。

裂和叶的发生 小脑表面出现的第一个裂为后外侧裂的外侧部，相当于成体绒球尾侧区边界（图 8.158）。此裂左右部随后在中线相遇，形成最尾侧蚓叶，小结与小脑蚓其余部分之间的边界。在此时期可辨认出作为小脑最尾侧的部分—绒球小结叶（flocculonodular lobe），它成为第四脑室上皮顶的附着部。由于小脑其余部分的扩展，成体绒球小结叶处于前下位。在第 3 个月末，一条横行沟加深形成原裂。此裂深入小脑蚓和半球成为前、后叶间的边界。大约在同一时期，在小脑蚓尾侧出现两个横沟。次裂形成蚓垂的嘴侧缘，锥体前裂形成蚓锥体的嘴侧缘（图 8.158）。小脑继续向背侧、嘴侧、尾侧和外侧扩展，半球较其邻近的小脑蚓表面扩大得多。许多其他横沟亦发生了，大多没有什么分类学的意义，其中最大的是水平裂。

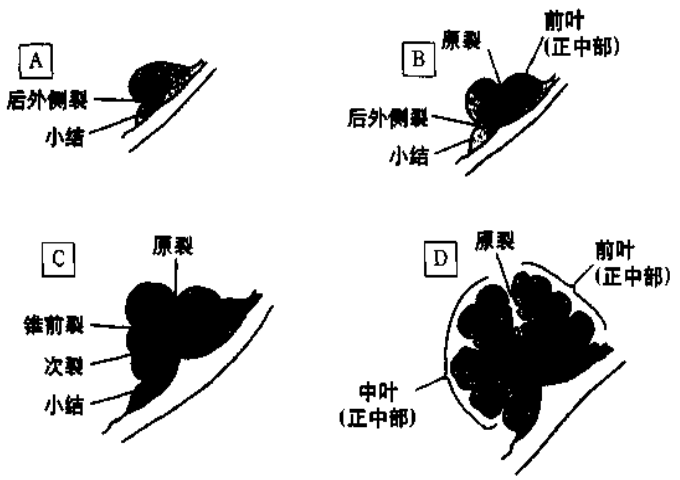

图 8.158 发育中小脑的四个连续阶段的正中矢状切面。

小脑皮质和小脑核的组织学

小脑皮质被许多明显的紧密排列而几乎平行的深度不等的横向凹陷的沟所折叠。最小的板层及其曲折覆盖的皮质是小脑叶片。复杂褶叠的小脑皮质在它铺开时其背腹(尾嘴)范围超过1m以上，横向测量约为背腹向的六分之一(图8.142C)(Braitenberg和Atwood 1958)。初看起来整个皮质其微细结构几乎是一致的，并不出现像大脑皮质所表现的局部差异，故不能区分不同区域的切片。这种相同的同质性遍及所有哺乳动物，在整个脊椎动物中亦只有很少的差别。

小脑皮质的成分有精细的几何学序列，在各个叶片该序列安排与切线的、纵向的和横向的平面有关(图8.159)。这些成分包括:

- 传入“攀缘”及“苔藓”纤维的终末;
- 5种神经元: 颗粒细胞、外星形细胞、篮状细胞、高尔基细胞及浦肯野细胞(只有浦肯野细胞的轴突离皮质，其它神经元完全是皮质内联系);
- 神经胶质及血管。

小脑皮质有三个主要层，即分子层(molecular layer)、浦肯野层(Purkinje layer)和颗粒层(granular layer)。对小脑皮质的解剖学和生理学研究已积累了丰富的资料，这里只能简略介绍。详细和广博的知识可查阅文献目录Jansen 和 Brodal (1954); Dow和Moruzzi (1958); Eccles等(1967); Fox和Snider (1967); Llinas (1967); Larsell和Jansen (1972); Braitenberg和Atwood (1958); Palay和Chan-Palay (1982); Ito (1984); Glickstein等(1987); Strata (1989)。

小脑的主要环路都与颗粒细胞、浦肯野细胞和小脑核的细胞有关(图8.160, 8.161A)。颗粒细胞接受小脑皮质二个主要传入之一苔藓纤维传入终末(即除橄榄小脑纤维外全部传入系)。颗粒细胞轴突上行到分子层，再分叉为平行纤维(parallel fibres)。所以称为平行纤维是因为纤维平行于横裂，垂直并终于浦肯野细胞的树突树。浦肯野细胞是小脑皮质大型的惟一传出神经元，其轴突终于小脑核及某些前庭神经核。除了稠密排列的平行纤维外，浦肯野细胞的树突树接受来自攀缘纤维(climbing fibres)的终末，攀缘纤维起源于下橄榄的细胞。因此，小脑皮质有两种不同型的传入纤维;直接与浦肯野神经元相突触的橄榄小脑攀缘纤维及经颗粒神经元轴突平行纤维与浦肯野细胞联系的苔藓纤维(mossy fibres)。平行纤维和攀缘纤维均能兴奋浦肯野细胞，但它们的激发特征及其对浦肯野细胞的效应有很大的不同。浦肯野细胞轴突能抑制小脑核神经元并构成小脑皮质唯一的传出。小脑核依次投射到脑干和大脑内全部主要的运动调控中枢。小脑皮质其余的神经元(外星状细胞、篮状细胞和高尔基细胞)(图8.161B)是抑制性中间神经元，联系除刷状细胞外在复杂的几何构型中的皮质成分。

小脑皮质的分层

分子层 分子层约厚300~400μm，有稀疏分布的神经元，树突分支，无髓轴突以及上皮胶质细胞(Bergmann)的放射纤维。用普通的组织学技术，分子层与有巨大细胞量的颗粒层相比几乎没有什么特色。它包括下列成份(图8.161, 16.2)。

- 浦肯野细胞树突树: 浦肯野细胞树突树向表面伸展，在与小脑叶片长轴相垂直的平面内展开。其树突树形成一扁片。在横向平面中浦肯野细胞树突的侧面范围较平行于小脑叶片的平面约大30倍。
- 平行纤维: 为颗粒细胞的轴突，其主干上行入分子层形成T形分支，两分支向相反方向伸展成为沿小脑叶轴的平行纤维，平行纤维在其行进途中终于浦肯野细胞和高尔基细胞的树突，并终于分子层的篮状细胞和星形细胞。
- 高尔基神经元的树突树: 这些树突树伸向表面。与浦肯野细胞扁平的树突树不同，高尔基细胞树突在纵向和横向上跨越许多浦肯野神经元的地区。这些树突接受平行纤维来的突触。一些高尔基细胞树突进入颗粒层与苔藓纤维终末接触。高尔基神经元的胞体位于颗粒层浅部。
- 外星形神经元的胞体、树突和轴突: 位于分子层的浅层。
- 篮状细胞的胞体、树突和轴突: 篮状细胞的胞体位于分子层

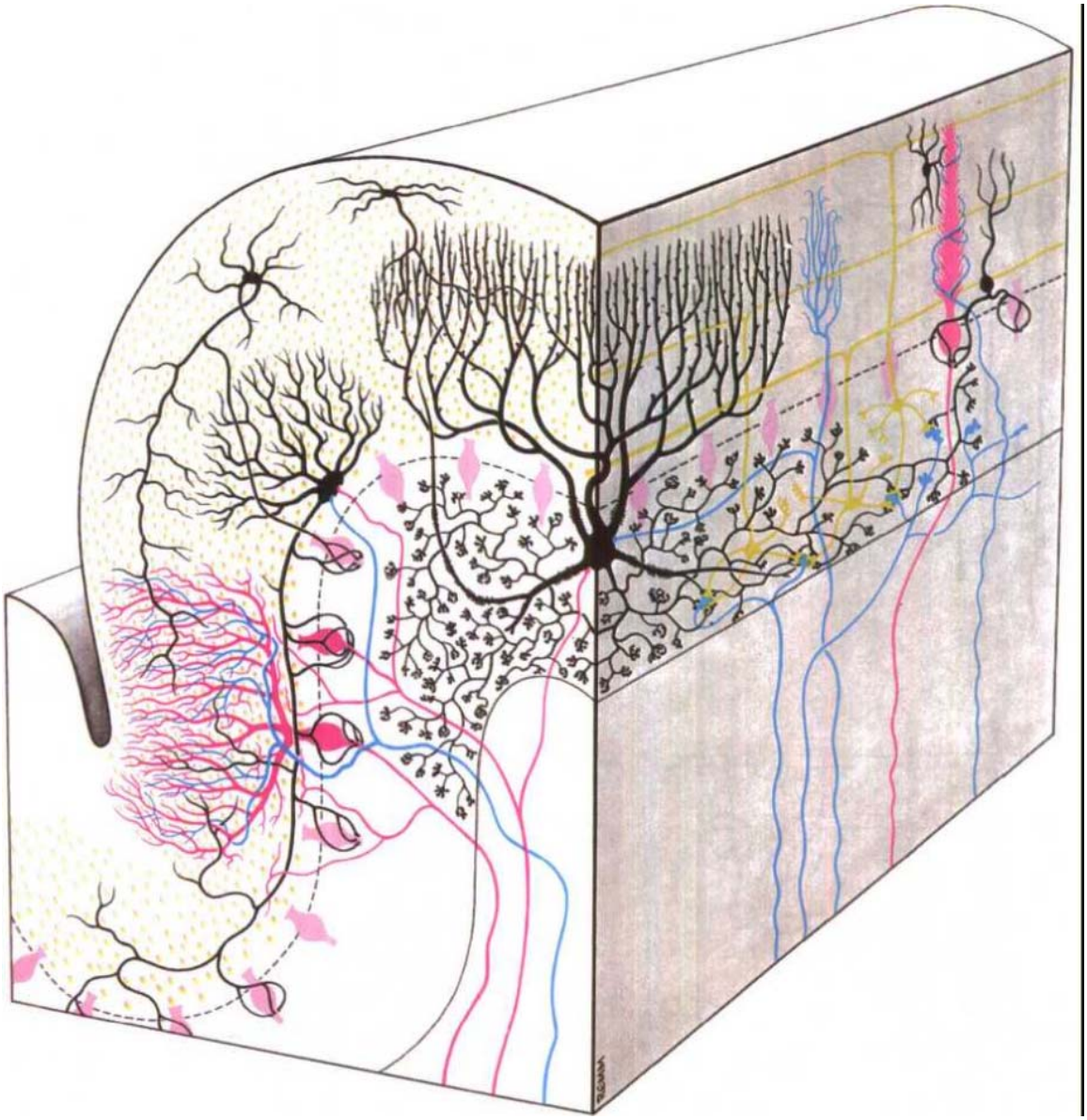

图 8.159 小脑皮质的一般结构，同时沿小脑叶的纵轴（图解右侧部）和横轴（图解左侧部）作单个小脑叶的垂直切面。红色＝浦肯野细胞；黑色＝抑制性中间神经元：包括浅层星状细胞，篮细胞和高尔基细胞；黄色＝颗粒细胞及其上行轴突，轴突在纵向分叉为水平纤维；蓝色＝攀缘纤维及苔藓纤维。注意在苔藓传入纤维终末，颗粒细胞复杂的树突顶和高尔基细胞轴突分支间形成的突触球（经作者和出版者同意，根据 Eccles 等 1967 重画）。

深部。

- **攀缘纤维**：为橄榄小脑纤维的终末，经颗粒层上行在分子层中与浦肯野树突接触。
- 来自大上皮胶质细胞（Bergmann）的放射分支：发出突起包绕除突触部外的所有神经元成分。放射分支圆锥形的扩展部在表面参与形成外界膜。

以上成分的配置总结于图 8.159，161，162。

浦肯野细胞层　浦肯野细胞层含有浦肯野细胞大的梨形胞体。较小的上皮胶质细胞（Bergmann）的胞体位于此层。有成簇颗粒细胞，偶尔也有高尔基细胞在浦肯野细胞胞体间穿过。

颗粒层　颗粒层在叶裂内约厚100μm，在叶顶约厚400－500μm；它含有数量庞大的颗粒细胞，在类人猿小脑皮层含2400000/mm³神经元，人类皮质为2000000～7000000/mm³（Fox 和 Barnard 1957；Braitenberg 和 Atwood 1958）。估计人小脑颗粒细胞总数约为 4.6×10^{10}（Zagon 等 1977）。每有一个浦肯野细胞约有 3000 个颗粒细胞（Lange 1975）。总结颗粒细胞层组成为：

- 颗粒神经元胞体及其轴突，轴突上行到分子层形成平行纤维（图 8.160）
- 颗粒神经元的树突及其终末；
- 传入的苔藓纤维轴突分支终末；

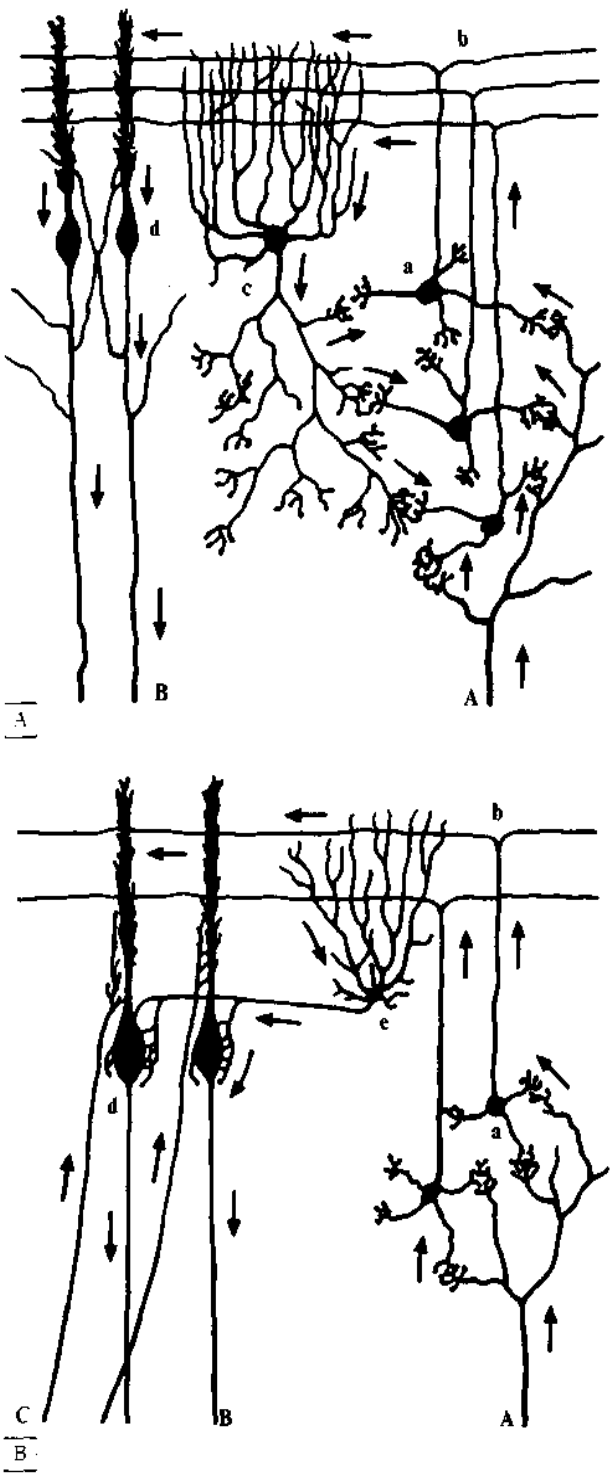

图 8.160 A. 高尔基染色神经元示小脑皮质主要环路图解。箭头指示冲动传导方向。浦肯野细胞及其压缩的树突画成侧面像。图 A 中一根苔藓纤维与几个颗粒细胞（a）接触，颗粒细胞的轴突分叉为二支平行纤维（b）终于一个高尔基细胞（c）和两个浦肯野细胞（d）。高尔基细胞的轴突分支终于颗粒细胞树突，浦肯野细胞的轴突离开小脑皮质。B. 图示一个篮状细胞及其轴突（e），其轴突围绕两个浦肯野细胞胞体（d）形成筐篮，两支攀缘纤维终于浦肯野细胞的树突。篮状细胞的轴突朝向小脑叶面垂直面的长轴（见图 8.156，162）。此图解仅为示意图，因为在小脑叶长轴中走行的平行纤维以及篮状细胞的轴突不可能在同一个切面中看到（根据 Cajal 1955 年重绘）。

- 行经颗粒层进入分子层途中的攀缘纤维；
- 高尔基神经元的胞体、基树突和复杂的轴突分支；
- 单树突的或刷状细胞；
- 小脑小球：是 4 种类型神经突起的突触复合体：中心是苔藓纤维终末与颗粒细胞和高尔基细胞的树突相突触，颗粒细胞亦接受来自高尔基终末的突触接触（见第 8 篇菱脑）；
- 浦肯野细胞轴突的侧支。

小脑皮质的细胞类型

浦肯野神经元 浦肯野细胞具有特殊的几何学，在所有各类脊椎动物以其典型的形式出现（图 8.160-163）。在分子层与颗粒层之间排成单层（图 8.165A）。浦肯野细胞间距横向约 50μm，纵向约 50～100μm，其胞体垂直径约 50～70μm，横径约为 30～35μm。

从浦肯野细胞浅极即“颈”发出 1 支有时为 2 支大的一级树突，从一级树突发出丰富分支并有数亚级分支伸向表面。在横断于叶长轴的平面上每一个神经元的分支为一窄片。近侧第一第二级树突表面光滑，有粗短棘与攀缘纤维接触；远侧树突呈致密排列的短颈的树突棘，接受来自平行纤维终末的突触。这些棘状小分支（spiny branchlets）每 10μm 长约有 45 个棘，因此，平均每个浦肯野神经元的树突树上约有 180000 个棘（Fox 和 Barnard 1957）。

浦肯野细胞的亚细胞结构与其他神经元相似，一个可区别的特点是表面下池（subsurface cisterns），它位于胞体和树突的胞浆膜之下，常与线粒体一起突入棘。这些池代表细胞内钙储存与细胞的第二信使系统有重要联系。攀缘纤维兴奋性（非对称性）突触接触棘状小分支的近侧棘，平行纤维接触棘状小分支的远侧棘。此外，还有篮状细胞和星状细胞的抑制性（对称性）突触及浦肯野细胞轴突的回返侧支与其近侧树突干相接触。浦肯野细胞体上罕见兴奋性突触，但有来自篮状细胞轴突和回返侧支的抑制性突触。浦肯野细胞胞体和树突的非突触区表面被 Bergmann 胶质纤维的片状突起所覆盖。

从浦肯野神经元基部轴突穿过颗粒层进入附近白质，起始部窄无髓具有始段轴突的典型特征，轴突被篮状细胞轴突远侧支的所谓“刷”所围绕。初段以外轴突突然变粗大，有髓鞘并发出侧支。主轴突进入白质，最后在某一个小脑核或前庭神经核内形成丛。浦肯野轴突的侧支在其胞体上方或下方形成丛（图 8.163）。这些轴突侧支像浦肯野细胞树突树和来自篮状细胞和星形细胞的抑制性突触那样朝向同一平面。浦肯野细胞轴突回返侧支终于浦肯野神经元、篮状细胞和高尔基细胞。

颗粒细胞 颗粒细胞有一球状的核，直径 5～8μm，有含有少量小线粒体、核糖体和小的高尔基复合体的胞浆壳。颗粒细胞一般发出 3～5 支树突，每一支树突约长 10～30μm，终于爪样终末膨大，这些终末与苔藓纤维的终末和高尔基细胞轴突相突触形成复合突触，称为小脑小球（cerebellar glomeruli），在光镜下于颗粒神经元群的间隙内可见。颗粒

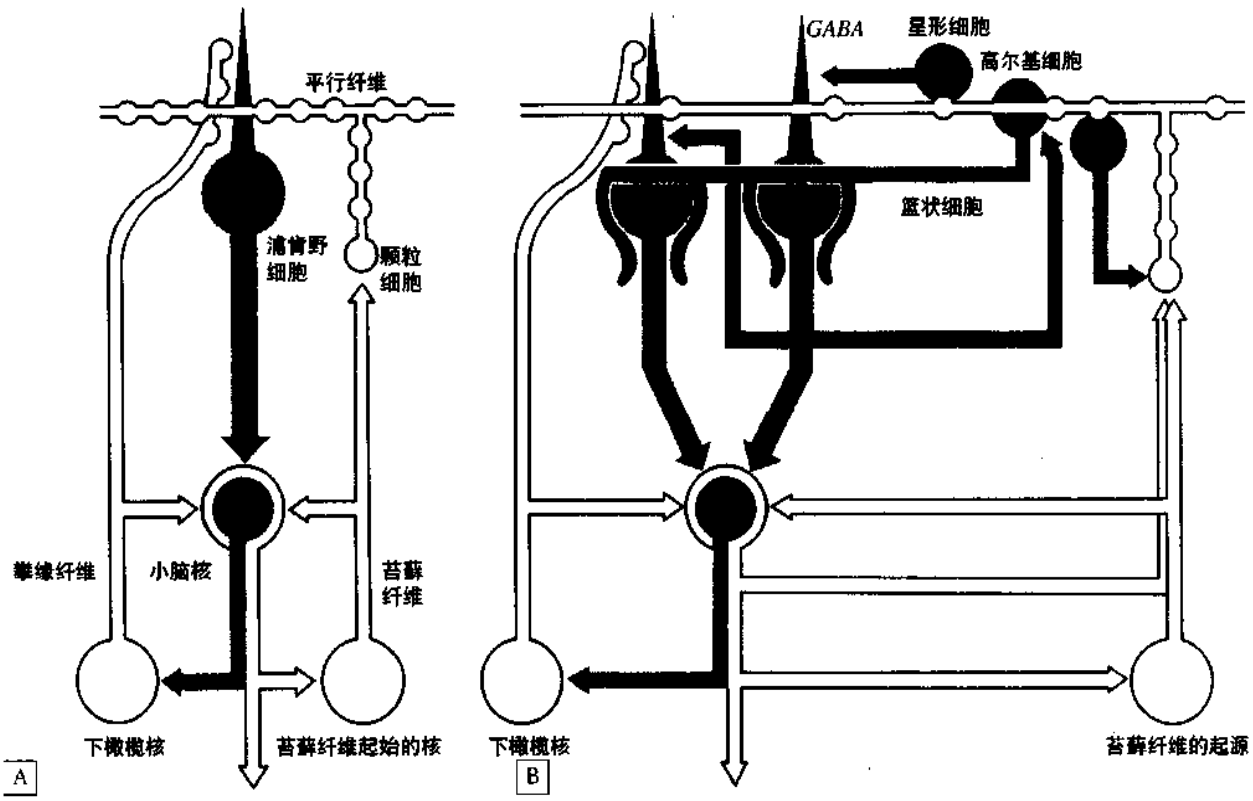

图 8.161 A. 小脑皮质主要神经环路图解。
B. 小脑皮质抑制性中间神经元（星形细胞篮状细胞及高尔基细胞）与浦肯野细胞轴突回返侧支的联系。抑制神经元用黑色表示。

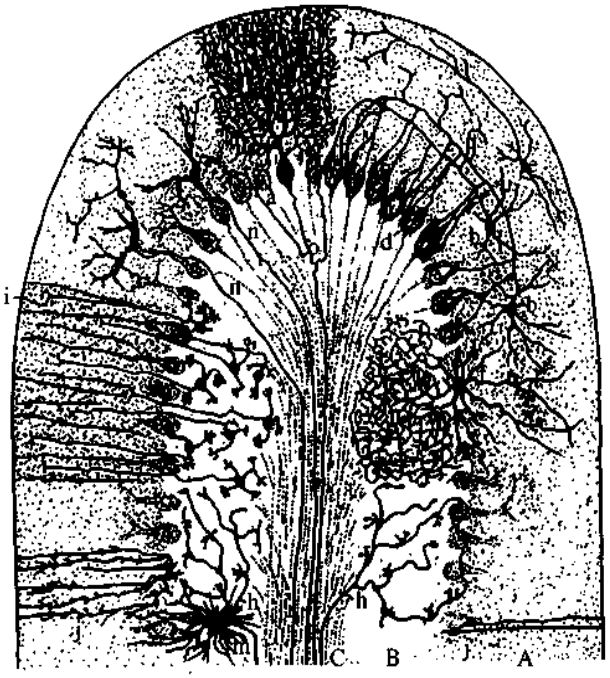

图 8.162 垂直于蚓叶长轴的小脑皮质各类细胞图解。
a= 浦肯野细胞；A= 分子层；b= 篮状细胞；B= 颗粒层；c= 小脑白质；d= 由篮状细胞轴突形成框篮；e= 浅层的星形细胞；f= 高尔基细胞；g= 颗粒细胞；h= 苔藓纤维；i= 颗粒细胞的轴突分支形成平行纤维；j=Bergmann 胶质细胞；m= 星形胶质细胞；n= 攀缘纤维；o= 浦肯野细胞轴突的侧支（根据 Cajal 1955 重绘）。

细胞纤细的轴突从其浅面入分子层并T形分支形成平行纤维（图 8.156，157），向相反方向走行数毫米。沿着平行纤维的终末，使其呈串珠状。这些终末是分子层内平行纤维和浦肯野树突和胞体、星形细胞、篮状细胞及高尔基细胞间的突触部位。但极大多数是与浦肯野树突棘相突触。估计约有250000条平行纤维越过一个浦肯野树突树，但每一条平行纤维可能并不与它所越过的树突树相突触。

篮状细胞和星形细胞 篮状细胞和星形细胞（图 8.159，162）是分子层的神经元。它们稀疏分支的树突树及轴突分支位于几乎垂直于叶片长轴的平面，即与浦肯野细胞树突树和浦肯野细胞回返侧支同一平面。篮状细胞和星形细胞是抑制性的r氨基丁酸（GABA）能神经元，亦具有某些其他神经元化学特点。星形细胞位于浅分子层，其轴突与浦肯野细胞树突干突触。星形细胞和篮状细胞接受从平行纤维穿经其树突树时来的兴奋性（非对称性）突触。篮状细胞位分子层的下三分之一，其胞体接受除平行纤维的突触外，还接受来自浦肯野细胞的回返侧支、攀缘纤维、苔藓纤维的突触。篮状细胞轴突离开其胞体后变粗，粗轴突在浦肯野细胞之上的分子层中走向深部约1mm，每支轴突覆盖10－12个浦肯野神经元的树突树。篮状细胞轴突侧支沿着浦肯野细胞树突上行，再向浦肯野细胞胞体下行绕胞体形成垂直网或“篮”。篮状细胞的轴突终末象“钳”（pinceau）样围绕浦肯野细胞轴突（图 8.162）。每个篮状细胞的轴突分支亦沿叶片长轴方向伸展，至

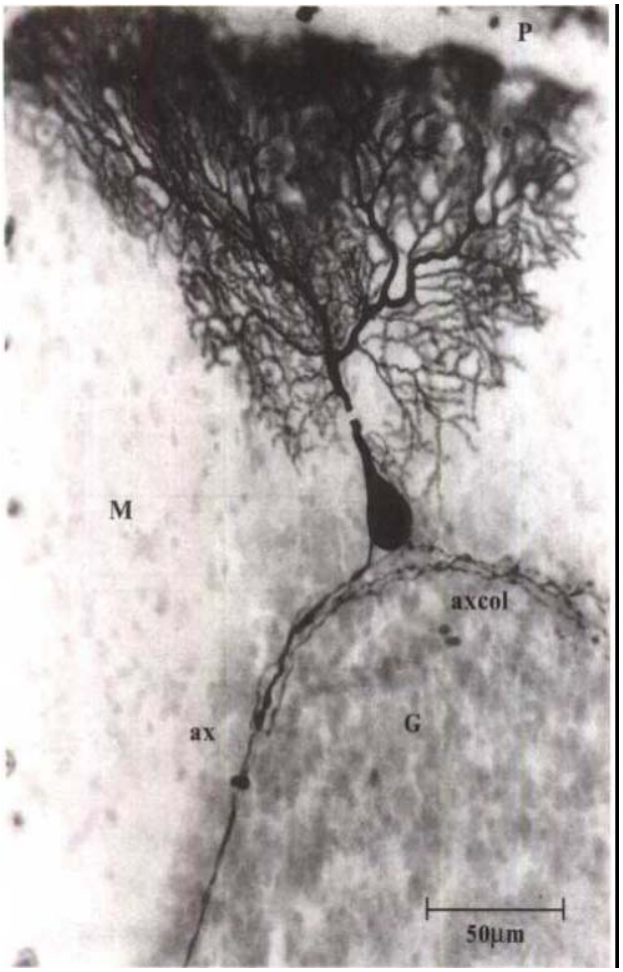

图8.163 大鼠小脑浦肯野细胞内标记图。浦肯野细胞轴突侧支丛位于颗粒层浅表。ax=轴突；axcol=轴突侧支；G=颗粒层；M=分子层；P=软脑膜（经TJH Ruigrok博士同意）。

3~6排浦肯野神经元轴突侧面，因此，约72个浦肯野神经元可以接受来自一个篮状神经元的突触。

高尔基细胞 高尔基细胞（图8.159，162）是抑制性GABA能中间神经元，其胞体在颗粒层中。大多数高尔基细胞位于颗粒层的浅区与浦肯野细胞胞体相毗邻。高尔基细胞树突放射状入分子层呈树枝样分支，分支的行程与表面呈直角。高尔基细胞树突树与浦肯野细胞不同，不是扁平的，在叶的横切面和纵切面中表现是一样的，在这二个平面中高尔基细胞树突树可覆盖几个浦肯野细胞及附近高尔基细胞，但有些高尔基细胞树突并不进入分子层，而是在颗粒层中分支参加小脑小球。

高尔基神经元轴突起自胞体基部或中央树突，立即分为大量分支，经颗粒层全层伸延。被轴突小分支占据的地区几乎相当于其在分子层中树突树分支的量，并与附近高尔基细胞的轴突分支重叠。高尔基细胞树突的主要突触传入来自分子层中的平行纤维。浦肯野细胞回返侧支及苔藓纤维和攀缘纤维亦终于其近侧树突，但终于其胞体的较少。

单树突细胞或刷状细胞 单树突细胞或刷状细胞（图8.164）晚近才有描述（Altman和Bayer 1977；Braak 1993；Mugnaini和Floris 1994）。这些细胞位于颗粒层中。神经元的胞体含有一淡染的核，单支短树突，以簇状或刷状分支而终。苔藓纤维与刷样突起形成大量突触连接。刷状细胞与Calretinin抗体呈强免疫反应。刷状细胞在小结和绒球中特多，细胞发出一细轴突，其终止尚不清楚。

小脑皮质的传入

小脑皮质有两种十分不同的兴奋传入，即苔藓纤维和攀缘纤维（图8.165 A、B）。

攀缘纤维 起自下橄榄核。橄榄小脑纤维穿过白质及颗粒层，分支形成攀缘纤维。每条攀缘纤维支配一个浦肯野细胞。浦肯野细胞约10倍于下橄榄核的细胞，每条橄榄小脑纤维约分为10条攀缘纤维，每条攀缘纤维支配一个浦肯野细胞。攀缘纤维沿着浦肯野细胞胞体走但并不终于胞体，其终末分支支配浦肯野细胞光滑的近侧树突，并超出近侧树突长度，与该区短粗的棘形成许多突触。

苔藓纤维 苔藓纤维起自脊髓、三叉、后柱以及延髓网状核，脑桥被盖网状核和脑桥基底部。它们像攀缘纤维一样也是兴奋性的，但在其解剖分布和生理性质方面与攀缘纤维形成强烈的对比。每条苔藓纤维经过白质时，它的分支分散进入几个相邻的叶片。在每个叶片中苔藓纤维分支发小支至颗粒层，并膨大成位于小脑小球中央的葡萄样突触终末（苔藓纤维玫瑰结）。

小脑小球是复合突触，包含位于中央的苔藓纤维“玫瑰结”，一些颗粒神经元的树突、高尔基轴突终末，有时还有高尔基树突。每个小球大致为球形或椭圆形，最大径约10μm，与颗粒神经元之比约为1:5，全部均为轴树突触。中央苔藓纤维“玫瑰结”与周围多达20个颗粒细胞树突小支相突触，还

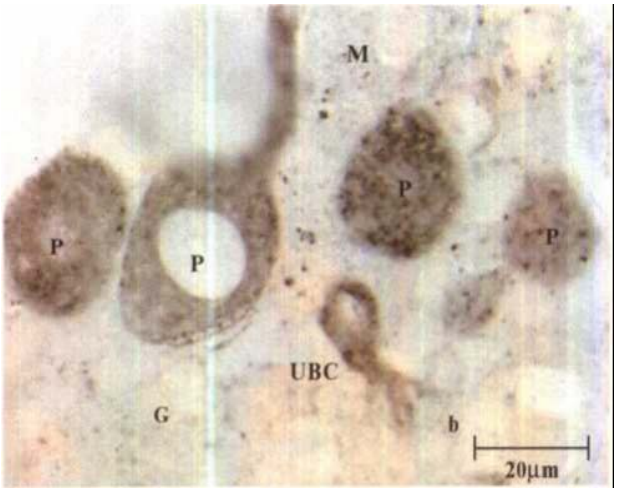

图8.164 用Calretinin抗体免疫组化染色的小脑半薄切片。示位于颗粒层浅层的单极刷状细胞（UBC）。注意其细胞体中等大小及UBC的单树状突的刷状尖端（b）。b=单个树突状突起的刷状末端；G=颗粒层；M=分子层；P=浦肯野细胞；UBC=单极刷状细胞（经E Mugnaini博士同意）。

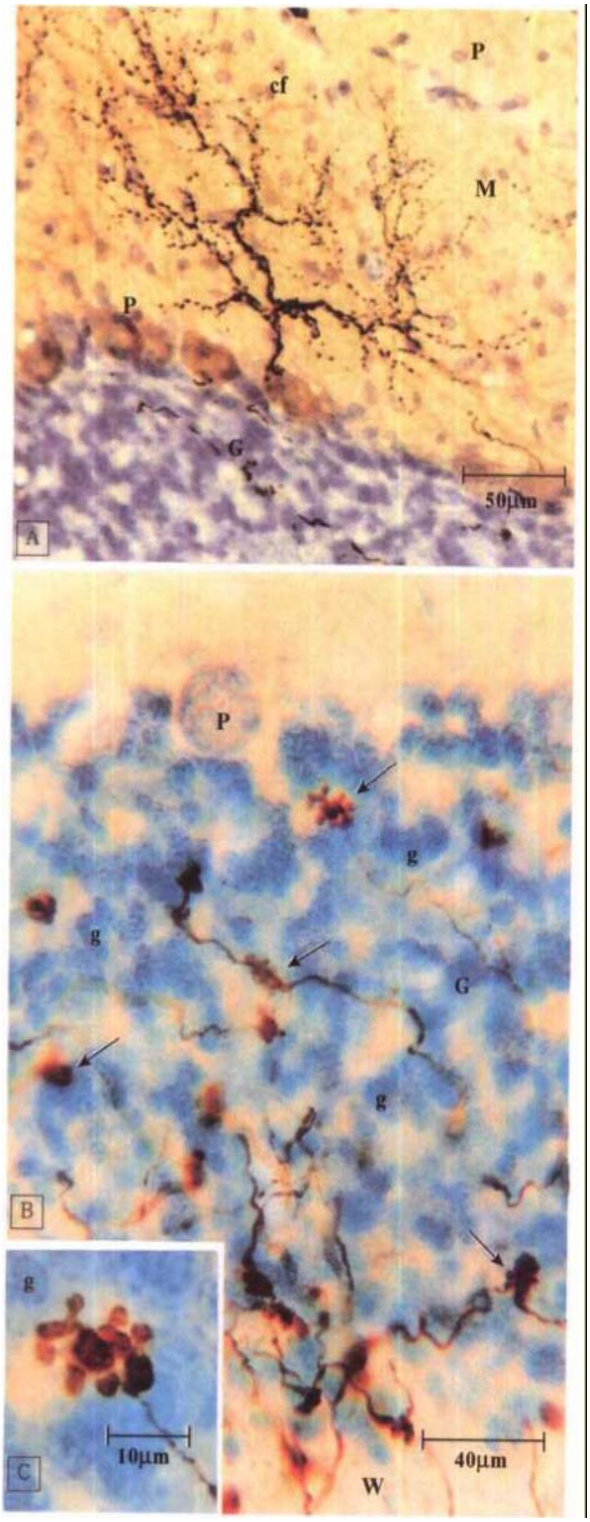

图8.165 大鼠小脑菜豆凝集素标记的攀缘纤维（A）及苔藓的纤维（B，C）图。沿着攀缘纤维（A）的膨体是与浦肯野细胞近侧端树突相联系的突触所在。浦肯野细胞体及近侧端树突呈Zebrin抗体免疫组化淡染。苔藓纤维从白质（W）进入颗粒层终止于被称为苔藓纤维玫瑰结的多个复合终末（B图中的箭头所示）。每个玫瑰结位于颗粒细胞间的空隙中，即所谓Geld岛。C图为伴有苔藓纤维玫瑰结的放大。
cf=攀缘纤维；G=颗粒层；g=颗粒细胞核；M=分子层；P=浦肯野细胞体（B图）；p=软脑膜（A图）；W=白质（经T J H Ruigrok博士同意）。

与高尔基细胞树突棘相突触。这些突触是兴奋性（非对称性）的。高尔基细胞轴突终末与几个颗粒神经元的树突形成抑制性（对称性）突触，见图8.166。

小脑核的神经元

小脑核的主要神经元由大小各异的多极神经元组成，神经元有长分支树突及一轴突，轴突经小脑上脚、钩束或旁绳状体离小脑。有些传出轴突的侧支进入皮质，在皮质中像苔藓纤维那样其终末相当稀少。小脑核中还有一种神经元即小的GABA能神经元，它终于对侧下橄榄核（图8.161）。这些所谓核橄榄纤维大多数途经小脑上脚。关于小脑核中存在局部中间神经元（Golgi Ⅱ型细胞）的问题尚未明确地解决。在小脑核化学构筑一节中证明小脑核存在甘氨酸能中间神经元的神经化学证据。浦肯野细胞轴突是小脑核神经元的主要传入，在小脑核神经元的树突和胞体上以抑制性突触而终。攀缘纤维和苔藓纤维的侧支终于小脑核神经元的近侧和远侧树突，均为小脑核的兴奋性传入。

小脑皮质的定量研究

小脑皮质各部细胞构筑相同，所以可对其作定量分析

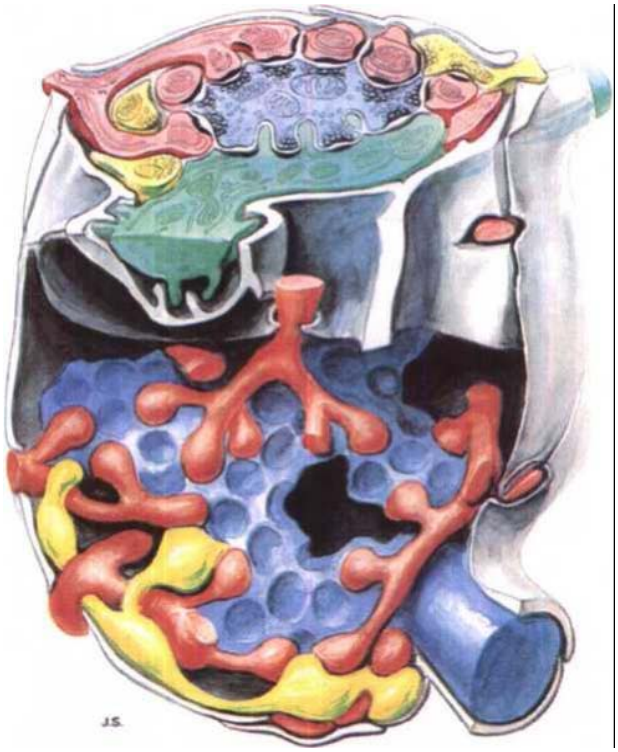

图8.166 示小脑突触球结构的立体图解。
蓝色=苔藓传入纤维玫瑰结；红色=颗粒细胞树突；黄色=高尔基细胞轴突终末；绿色=高尔基细胞树突；灰色=神经囊。
注意主要的突触连接是轴树突触：苔藓传入纤维与颗粒细胞树突的轴树突触，苔藓传入纤维与高尔基细胞树突的轴树突触；高尔基细胞轴突与颗粒细胞树突的轴树突触（经作者及出版者同意选自Eccles等，1967）。

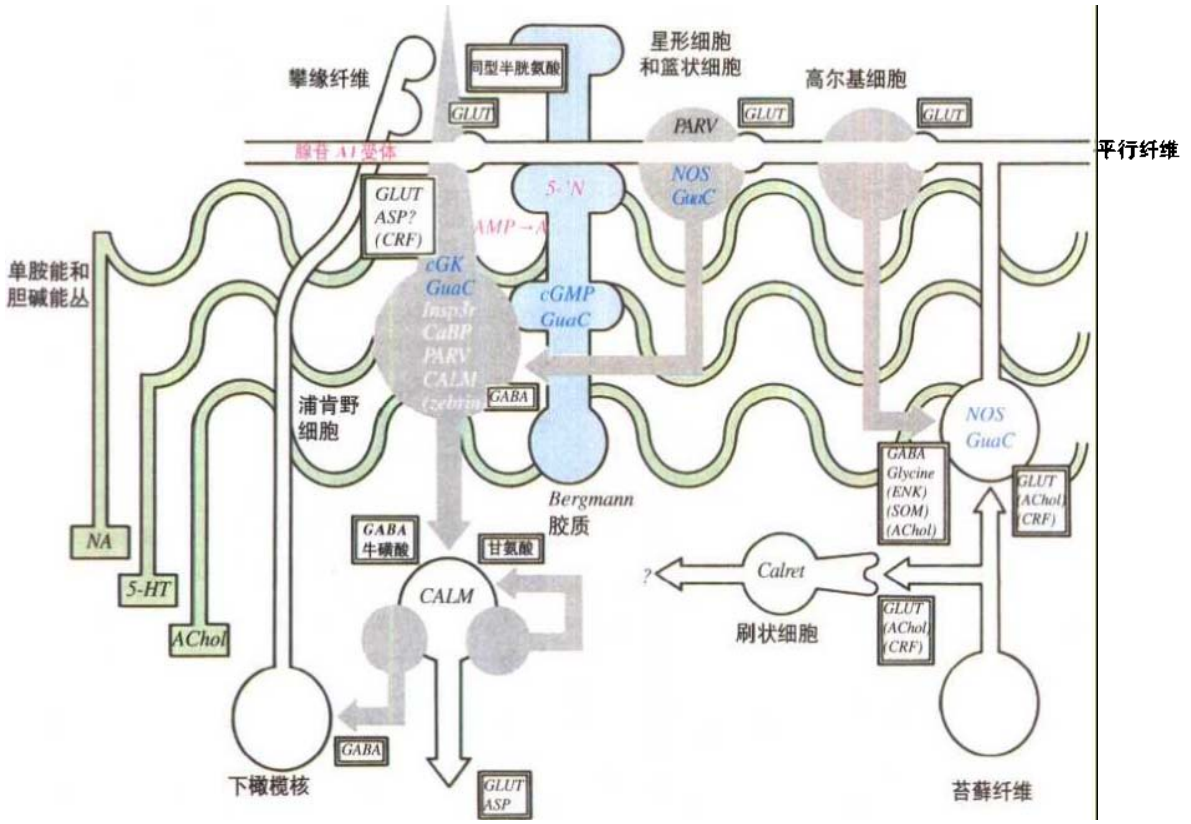

图 8.167 小脑化学构筑图解。
与一氧化氮有关的物质用蓝色表示，与腺苷传递有关的物质用红色表示。腺苷是在细胞外由5-核苷酸催化降解腺苷-磷酸（腺苷酸）（AMP）而成。AMP的来源未标示。活动在不同突触的神经递质及肽类标示在方框内。存在于神经元亚群中的神经递质和肽标示在括号内。钙结合蛋白及其它物质标示在含有它们的神经元中。去甲肾上腺素能、5-羟色胺能及胆碱能神经丛绘成绿色波浪形。5'-N=5'-核苷酸；5-HT=5-羟色胺；A=腺苷；AChol=乙酰胆碱；AMP=腺苷酸；ASP=天冬氨酸；CaBP=28K维生素D-依赖钙蛋白；CALM=钙调素；Calret=Calretinin.（钙视网膜蛋白）cGk=环状GMP依赖蛋白酶；cGMP=环状鸟苷单磷酸；CRF=促肾上腺皮质激素释放因子；ENK=脑脂肽；GABA=γ-氨基丁酸；GLUT=谷氨酸；GuaC=鸟苷基环化酶；$InsP_3rNA$=去甲肾上腺素；NOS=一氧化氮合酶；PARV=小白蛋白；SOM=生长激素抑制素。

（Fox 和 Bernard 1957；Eccles 等 1967；Fox 等 1967；Braitenberg 1967，1977）。

人小脑皮质垂直柱在叶片顶1mm²区中约有500个浦肯野细胞，600个篮状细胞，50个高尔基细胞，可能有3000000个颗粒神经元，约600000个小脑小球。要估量整个小脑皮质区是困难的，以前说过因其矢状位尺寸（图8.142C）超过1米，而其横向展开的范围约为1/6米，总表面区应为200000mm²。据此统计小脑皮质有10^{11}以上的颗粒细胞及其有关环路。

在传入方面单个橄榄传入发出10条攀缘纤维，每条攀缘纤维只与一个浦肯野神经元相突触，并通过侧支与不计其数的中间神经元相突触。与攀缘纤维相比，一条苔藓纤维有很多分叉，与一个叶片内400个或更多的颗粒神经元相突触，如将其到邻近叶片的分支亦包括在内的话，则数目可能达数千。反之，每个颗粒细胞接受4或5个苔藓纤维终末的突触。

颗粒细胞上行轴突分叉形成平行纤维，与浦肯野神经元、高尔基神经元，篮状内神经元和外星状神经元相突触有文献报道猫的平行纤维延伸7mm与300～450个浦肯野神经元相突触。因此，从一条苔藓纤维经颗粒神经元可能扩散到数百数千个浦肯野神经元，关于平行纤维区间的重叠范围尚未确定，但存在个别浦肯野神经元的巨大会聚径路，估计大鼠一个浦肯野细胞的树突树接受来自不同平行纤维的突触，总数达175010个（Napper 和 Harvey 1988）。

小脑化学构筑

小脑皮质的神经化学比较清楚，但仍留有不足。主要的小脑环路由浦肯野细胞的攀缘纤维和苔藓纤维——平行纤维传入以及浦肯野细胞至小脑核的传出组成。苔藓纤维、攀缘纤维及平行纤维是兴奋性的，很可能都是以L-谷氨酸（L-glutamate）为神经递质。浦肯野细胞为GABA能神经元，抑制小脑核和前庭神经靶核的神经元。这些核同时含有兴奋性的（谷氨酸能）和抑制性的（GABA能和甘氨酸能）神经元。GABA亦是一种神经递质，介导高尔基细胞、星形细胞和篮状细胞顺馈或反馈抑制。图8.167相对简单的图解进一步详述不同机能级别的谷氨酸和GABA受体的分布，描述了存在于特殊神经元亚群中的某些肽类或蛋白质以及小脑皮质和小脑核单胺能和胆碱能神经的支配。

在多数苔藓纤维系，包括脊髓小脑系、脑桥小脑束以及组成前庭神经根纤维的一级前庭小脑投射中，都以L-谷氨酸

表 8.3 谷氨酸受体和γ-氨基丁酸-A 受体的亚单位在小脑皮质和小脑核神经细胞及 Bergmann 胶质细胞内的局部定位

类型	亚单位	P 细胞	颗粒细胞	高尔基细胞	篮状细胞星形细胞	Bergmann 胶质细胞	小脑核
AMPA	GluRA	+	−	−	−	+	−
	GluRB	+	+	+	+	−	+
	GluRC	+	−	+	+	−	+
	GluRD	−	+	−	−	+	+
KAINATE	Ka1	±	−	−	−	−	−
	Ka2	−	+	−	−	−	+
	GluR5	+	−	−	−	−	−
	GluR6	−	+	−	−	−	−
	GluR7	−	−	−	+	−	+
NMDA	NR1	+	+	+	+	−	+
	NR2A	−	+	−	−	−	+
	NR2B	−	+[1]	−	−	−	−
	NR2C	−	+	−	−	−	−
	NR2D	−	−	−	+	−	±
METABOTROPIC	mGluR1	+	±	±	±	−	±
	mGluR2	−	−	+	−	−	−
	mGluR3	−	−	+	−	−	−
	mGluR4	−	+	−	−	−	−
	mGluR5	−	−	+[2]	−	−	−
	mGluR7	+	−	−	−	−	−
$GABA_A$	alpha1	+	+	−	+	−	+
	alpha2	−	−	−	−	+	−
	alpha3	±	−	−	±	−	+
	alpha4	−	±	−	−	−	−
	alpha5	−	−	−	−	−	−
	alpha6	−	+	−	−	−	−
	beta1	−	±	−	−	+	+
	beta2	+	+	−	+	−	+
	beta3	±	+	−	−	−	−
	gamma1	−	−	+	−	+	−
	gamma2	+	+	−	+	−	+
	gamma3	−	±	−	−	−	−
	delta	−	+	−	−	−	−

+ 阳性

± 弱阳性

− 阴性

1= 仅在发生中出现

2= 在高尔基细胞亚群中存在

作为神经递质。业已确定乙酰胆碱（ACh）为起自前庭神经核的二级前庭小脑苔藓纤维的神经递质（Barmack 等 1992a, b）。颗粒层中的受体介导谷氨酸能和胆碱能的传递，包括亲离子的（细胞膜内离子通道）NMDA（N-甲基-D-天门冬氨酸）和非NMDA类谷氨酸受体，亲代谢的（第二信使系统）谷氨酸受体及亲离子的（烟碱的）和亲代谢的（毒蕈碱）ACh 受体（谷氨酸受体参考 Sommer 和 Seeburg 1992; Nakanish 1992），亦可见表 8.3。Neustadt 等（1988），Levey 等（1991），Cimino 等（1992）回顾了 ACh 受体。颗粒细胞中亲代谢受体（mGluR4 型亲代谢谷氨酸受体，Kristensen 等 1993；以及 M_2 毒蕈碱的受体 Cortès 等 1987）抑制环磷酸腺甙（cAMP）的形成。它们在苔藓纤维——颗粒细胞传递中的精确机能尚

不清楚。在发育中的颗粒细胞，NMDA受体是亲离子谷氨酸受体的显性型（Garthwaite和Brodbelt 1989）。NMDA受体为电压依赖性，引起突触后神经元慢去极化和开放Ca^{2+}通道。非NMDA谷氨酸受体介导快兴奋性氨基酸传递，它包括α-amino-3-hydroxy-5-methyl-4-isoxalone propionic acid，（AMPA）和高亲和性kainate类。两类受体都见于颗粒细胞，但颗粒层以kainate受体占多数。

某些苔藓纤维和攀缘纤维的亚群除了氨基酸递质外还会有肽类。许多种系动物的苔藓纤维和攀缘纤维有皮质营养素释放因子（CRF），它对神经元对兴奋性氨基酸反应有易化效应（Bishop 1990; King等1992）。

平行纤维与分子层中抑制性中间神经元树突及浦肯野树突树的远侧棘状小支相突触。AMPA型亲离子谷氨酸受体和亲代谢受体（mGluR2和7型）介导平行纤维至浦肯野细胞的传递。两种受体连结到磷酸肌醇水解第二信使系统（phoshoinositide hydrolysis second messenger system）。通过这些神经元篮状细胞和星形细胞上的NMDA受体介导平行纤维诱发的对浦肯野细胞的抑制作用（Quinlan和Davis 1985）。平行纤维——浦肯野细胞传递可被存在于平行纤维上结合到A_1-腺苷受体的腺苷所阻断（Weber等1990）。分子层释放腺苷视攀缘纤维活性而定（Cuénod等1989）。

存在着有利于L-谷氨酸作为攀缘纤维神经递质的证据，但L-天冬氨酸仍然是一个可能的递质（Zhang和Ottersen 1993）。在攀缘纤维浦肯野细胞突触上的谷氨酸受体是非NMDA型，但迄今尚无充分报道。刺激攀缘纤维突触导致钙离子流入浦肯野细胞树突。

在浦肯野细胞中有很丰富的磷酸肌醇第二信使系成分。该成分是由磷酸肌醇4，5二磷酸水解形成的肌醇1，4，5三磷酸（InsP3）和甘油二酯（Blackstone等1989; Ito 1991）。这些成分包括InsP3受体及蛋白激酶C，InsP3受体从表面下池激活钙，甘油二酯激活蛋白激酶C。推测浓缩这些成分的理由是存在着介导平行纤维－浦肯野细胞传递的亲代谢谷氨酸受体，这种受体连结到磷酸肌醇环上。因此，浦肯野细胞中Ca^{2+}浓度可能通过亲代谢受体而增加，亦可能通过平行纤维从表面下池诱导释放以及通过攀缘纤维介导钙离子通道流入而增加。浦肯野细胞中有几种钙结合蛋白（Lawson 1981; Celio和Heizmann 1981; Seto-Oshima等1983）。钙结合蛋白（Calbindin）存在于浦肯野细胞，并常用作该细胞的标志物。小白蛋白存在于浦肯野细胞、星形细胞、篮状细胞，钙调蛋白存在于浦肯野细胞及小脑核神经元中。

浦肯野细胞中的细胞特殊物质 在浦肯野细胞亚单位中有一些浦肯野细胞特殊物质。Zebrins就是这样一种特殊物质，它们是一组蛋白质，由Hawkes和Leclerc（1987）用免疫细胞化学在鼠浦肯野细胞中发现。含Zebrin的浦肯野细胞呈对称纵带型分布，其间隔以Zebrin阴性浦肯野细胞（图8.168）（译者注：根据英文结合图形拟定名为斑马素）。这些带与浦肯野细胞区是完全相同的，可根据它们皮质核传出或攀缘纤维传入联系加以区别。在小鼠小脑中5'-核甙酸酶的分布亦呈现

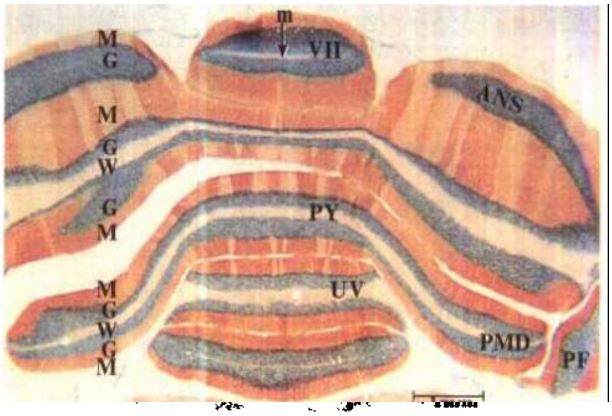

图8.168 经鼠小脑后叶冠状切面照片。用浦肯野细胞特殊标记物Zebrin I抗体免疫染色（Hawkes and Leclerc, 1987）。注意在蚓叶和半球内Zebrin阳性和Zebrin阴性的浦肯野细胞的交替条带。旁绒球内（PF）所存浦肯野细胞均为Zebrin阳性。ANS=袢状小叶；G=颗粒层；M=分子层；m=正中线；PF=旁绒球；PMD=正中旁小叶；PY=蚓锥体；UV=蚓垂；VII，VIII小叶＝蚓小叶和蚓结节。

与浦肯野细胞相似的带状分布，而且发现更早（Scott 1967），但该酶只定位于Bergmann胶质纤维中，而不是在浦肯野细胞内。如果破坏攀缘纤维则Bergmann胶质中5'-核甙酸酶增高；在畸变的小鼠浦肯野细胞死亡则5'-核甙酸酶亦消失。

由于浦肯野细胞AMPA受体失敏，平行纤维和攀缘纤维的连接激活可导致在平行纤维－浦肯野细胞突触内传递减少（Ito 1991）。这过程称为长时程抑制。长时程抑制被认为与适应、学习的小脑环路的可塑性变化有关。浦肯野细胞内长时程抑制依赖细胞内Ca^{2+}增加及存在3' 5' －环鸟甙磷酸（cGMP）依赖蛋白激酶。长时程抑制可由于小脑皮质中一氧化氮（NO）抑制cGMP的产生而被破坏（见Dawson等1992神经传递中NO的综述）。浦肯野细胞cGMP依赖蛋白激酶很丰富，此酶已被用作这种类型细胞的另一种标志物（de Camilli等1984），但这些细胞中并未证明有稳定水平的cGMP。可溶性的鸟苷酸环化酶可催化形成cGMP，此酶又可被NO激活，这种可扩散的第二信使由NO合酶合成，NO合酶位于篮状细胞和某些颗粒细胞群，而不是在浦肯野细胞中（Bredt等1990）。鸟苷酸环化酶存在于各类小脑细胞，但cGMP主要位于小脑的Bergmann胶质细胞和星形胶质细胞（De Vente等1989）。抑制平行纤维－浦肯野细胞传递的两种机制可能是平行纤维的突触前阻滞，这种突触前阻滞是由于攀缘纤维依赖的腺甙释放和长时程抑制所致。

颗粒细胞反馈抑制通过高尔基细胞完成，浦肯野细胞的突触后抑制是通过篮状细胞和星形细胞来完成的。高尔基细胞在许多方面与篮状细胞和星形细胞不同。大多数高尔基细胞中GABA与甘氨酸共存，但在篮状细胞或星形细胞中则不共存（Ottersen等1987）。高尔基细胞亚群含有ACh的合成酶胆碱乙酰转移酶（ChAT）（De Lacalle等1993）或表现为GABA与脑啡肽或生长抑素共存。高尔基细胞缺乏钙依赖蛋白，而篮状细胞和星形细胞内有小白蛋白。各类细胞都有AMPA谷氨酸受体。生理学实验表明篮状细胞和星形细胞中

有NMDA受体介导抑制浦肯野细胞。大多数高尔基细胞含有亲代谢的mGluR2类谷胺酸受体，因此在刺激谷氨酸能平行纤维或苔藓纤维传入时起抑制环磷酸腺甙形成的作用（Ohishi等1993）。

用特殊配体与$GABA_A$和$GABA_B$受体结合在小脑中已定位。用原位杂交和免疫细胞化学方法在小啮齿类已获得$GABA_A$受体不同亚单位的精确定位。$GABA_A$受体结合到氯通道并具有苯二氮结合位点。$GABA_B$受体不连结到phosphoinositide和cAMP第二信使系统。[^{3}H] muscimol特异性结合到$GABA_A$受体在颗粒层占优势，但特异性与苯二氮䓬结合的$GABA_A$受体在分子层占优势，这说明$GABA_A$受体的多样性，这一点可以进一步通过研究其亚单位的定位予以分析。对大鼠$GABA_A$结合位点的研究表明其位置在小脑蚓尾侧呈带状分布的浦肯野细胞上（Turgeon和Albin 1993）。

小脑神经元中已发现$GABA_A$受体亚单位的不同结合（见Laurie等1992; Fritschy等1992; Persohn等1992及表8.3）。α1和3、β2和μ2亚单位。α1亚单位见于浦肯野细胞，α1亚单位位于胞体，即位于与篮状细胞终末相对应处。α3亚单位在近端树突中，即与星形细胞终末相对应。α1-β2-μ2结合产生$GABA_A$受体，此受体与苯二氮䓬配体高亲和力结合（Pritchett等1989）。颗粒细胞亦表达α1、β2和γ2亚单位，此外、这些细胞还表达α6、β3和δ亚单位。α1、β2和3亚单位分布于细胞的突触和非突触表面，但α6亚单位限于高尔基细胞轴突的突触。α6、β2和γ2结合形成受体复合体，该复合体对苯二氮䓬激动剂不敏感。α6亚单位普遍存在于高尔基细胞对颗粒细胞的突触中，因此可以解释颗粒层中缺乏苯二氮䓬敏感的$GABA_A$受体（Baude等1992）。

小脑皮质中Bergmann胶质细胞与某些信号通路有关。Bergmann胶质细胞含有5'-核甙酸酶，它通过5'-核甘酸单磷酸水解分裂催化产生腺甙（Schoen等1988）。Bergmann胶质是小脑皮质内cGMP的主要来源（De Vente等1989）。Homocysteic acid是一种氨基酸递质在攀缘纤维依赖方式下从Bergmann胶质细胞释放出来（Cuénod等1990）。Bergmann胶质细胞有谷氨酸的特殊摄取系统并将其转化为谷氨酰胺，再由谷氨酸能终末将它合成谷氨酸（Ottersen等1992）。作为小脑皮质所仅有的一种细胞类型，Bergmann胶质有kainate受体、带有一独特的亚单位成分及特殊离子传导，并含有$GABA_A$受体的α2亚单位（表8.3）。

小脑核的神经元可分为投射到脑干、丘脑和脊髓的兴奋性接替细胞以及发出核－橄榄投射的小GABA能神经元（Nelson和Mugnaini 1989）。晚近确定了有第三种中间神经元，这种中间神经元含甘氨酸，常与GABA共存。此外中间神经元投射到大的含天冬氨酸并有甘氨酸受体的接替细胞（Chen和Hillman 1993）。$GABA_A$受体由α1-β2或3-μ2亚单位所组成（Persohn等1992），NMDA类和非NMDA类（Audinat等1992）的亲离子的谷氨酸受体存在于小脑核神经元。

去甲肾上腺素能和5-羟色胺能纤维在小脑各层形成一丰富的丛（Takeuchi等1982; Bishop和Ho 1985; Grzanna和Fritschy 1991）。胺能纤维纤细并有膨体，形成广泛的皮质丛，推测它们通过非突触的形式释放去甲肾上腺素和5-羟色胺，其效应是和组织量有关的旁分泌。小脑5-羟色胺能传入起自延髓网状结构神经元，而不是起自中缝核。蓝斑小脑投射的去甲肾上腺素能纤维在激活时抑制浦肯野细胞激发，这种抑制作用不是通过直接的作用，而是经β-肾上腺素能受体介导抑制浦肯野细胞中腺苷酸环化酶而实现的。小脑皮质成分中是否存在多巴胺能仍然是有争议的。已经追踪过从腹侧被盖区内多巴胺能细胞来的小脑传入（Ikai等1992），但分子层存在多巴胺D_2和D_3受体（Bouthenet等1991）。浦肯野细胞层中有一薄的含ChAT纤维的类似的丛（De Lacalle等1993）。但这个胆碱能丛的起源尚不清楚。

图8.169 小脑模件图解。示浦肯野细胞以单个纵行方向带投射至单个小脑核或前庭神经靶核（N）。一束橄榄小脑纤维终于这些浦肯野细胞并发侧支投射至其靶核。一条联系靶核与下橄榄核的回返GABA能径路。抑制性联系用黑色表示。

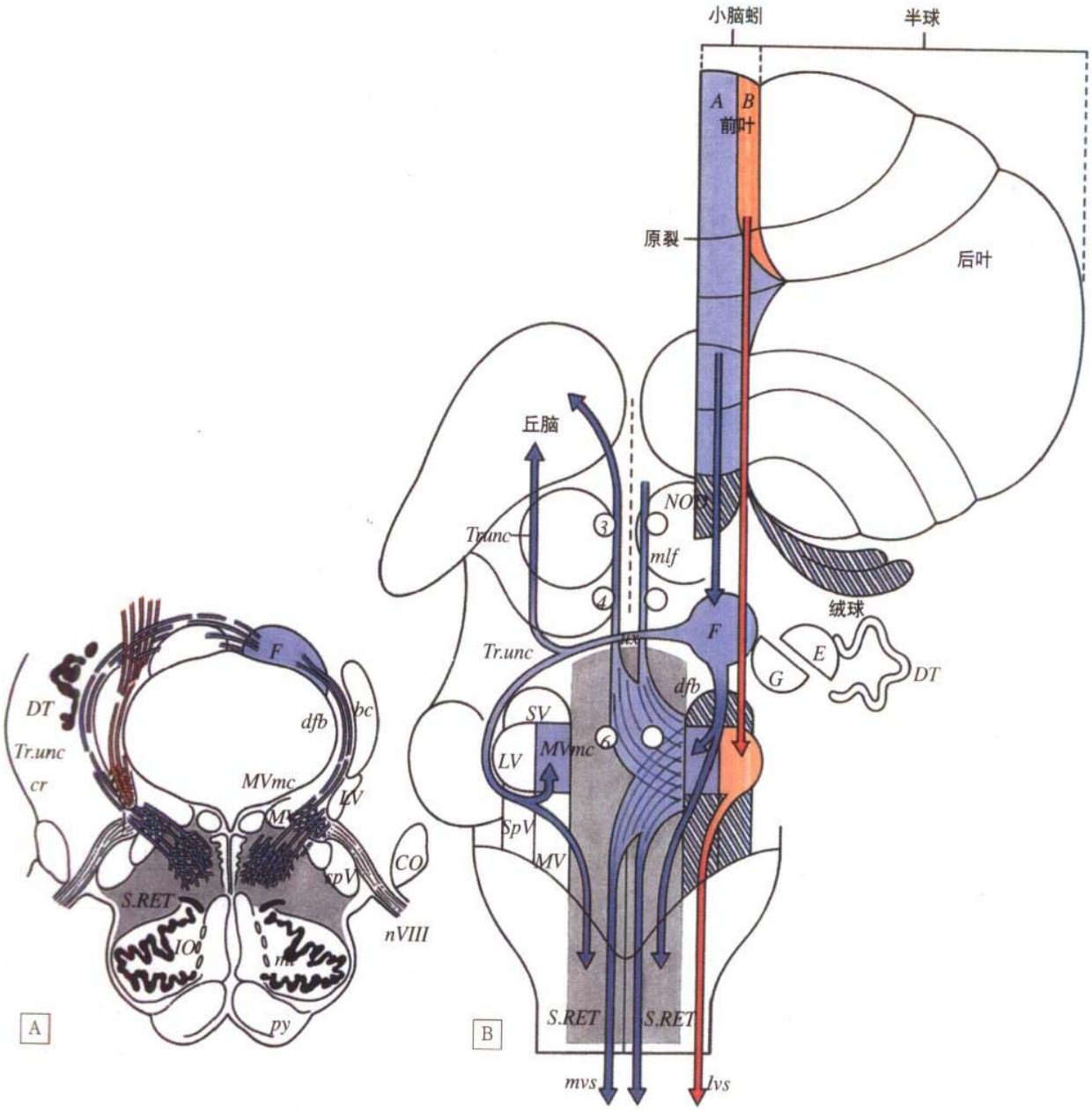

图8.170 A. 经顶核横切面，示顶核到前庭内侧核大细胞部和网状结构传出纤维的双侧分布。红色表示来自腹侧B区终于前庭外侧核的浦肯野细胞轴突，灰色表示网状结构。
B. 蚓叶的传出联系，示蚓叶内侧A区（蓝色）、小结、绒球（蓝色影线）与顶核、前庭神经核和网状结构（灰色）的联系，外侧B区与前庭外侧核（红色）的联系，前庭神经核的传出联系双侧上升至运动眼球的核群和丘脑，并双侧下行至脊髓。3，4，6=第3，4，6脑神经运动核；A=A区浦肯野细胞；B= B区浦肯野细胞；bc=结合臂；CO=蜗神经核；cr=绳状体；dfb=（直接不交叉的）顶核延髓束；DT=齿状核；E=栓状核（前间位核）；F=顶核；G=球状核（后间位核）；IO=下橄榄核；LV=前庭外侧核；lvs=前庭脊髓外侧束；ml=内侧丘系；mlf=内侧纵束；MV=前庭内侧核；MVmc=前庭内侧核大细胞部；mvs=前庭脊髓内侧束；NOD=小结；nVIII=前庭蜗神经；SpV=前庭下核；py=锥体；spV=三叉神经脊束；S.RET=网状结构；SV=前庭上核；Tr.unc（al）=钩束（升支）；ux=钩束交叉。

小脑环路

小脑解剖联系的许多知识来自灵长类、啮齿类和食肉动物轴突追踪术的实验研究。某些情况下用人类的病理资料证实小脑的解剖联系亦已成为可能（见Voogd等1990综述）。小脑的联系构成两个正交平面，与小脑皮质二维结构相一致，皮质传出联系呈旁矢状片或束排列。它们联系纵行的浦肯野细胞带与某些小脑核或前庭神经核。这些来自下橄榄核的攀缘纤维传入至浦肯野细胞区亦表现相似的区带状排列。这种排列亦可称为小脑传出的模件组构（modular organization of the cerebellar output）（图8.169）。一个模件包括一个或几个浦肯野细胞区以及它们的小脑靶核或前庭神经靶核及其橄榄小脑攀缘纤维传入。这样的一个模件的功能是由小脑投射到脑干靶核或前庭神经靶核来确定的。

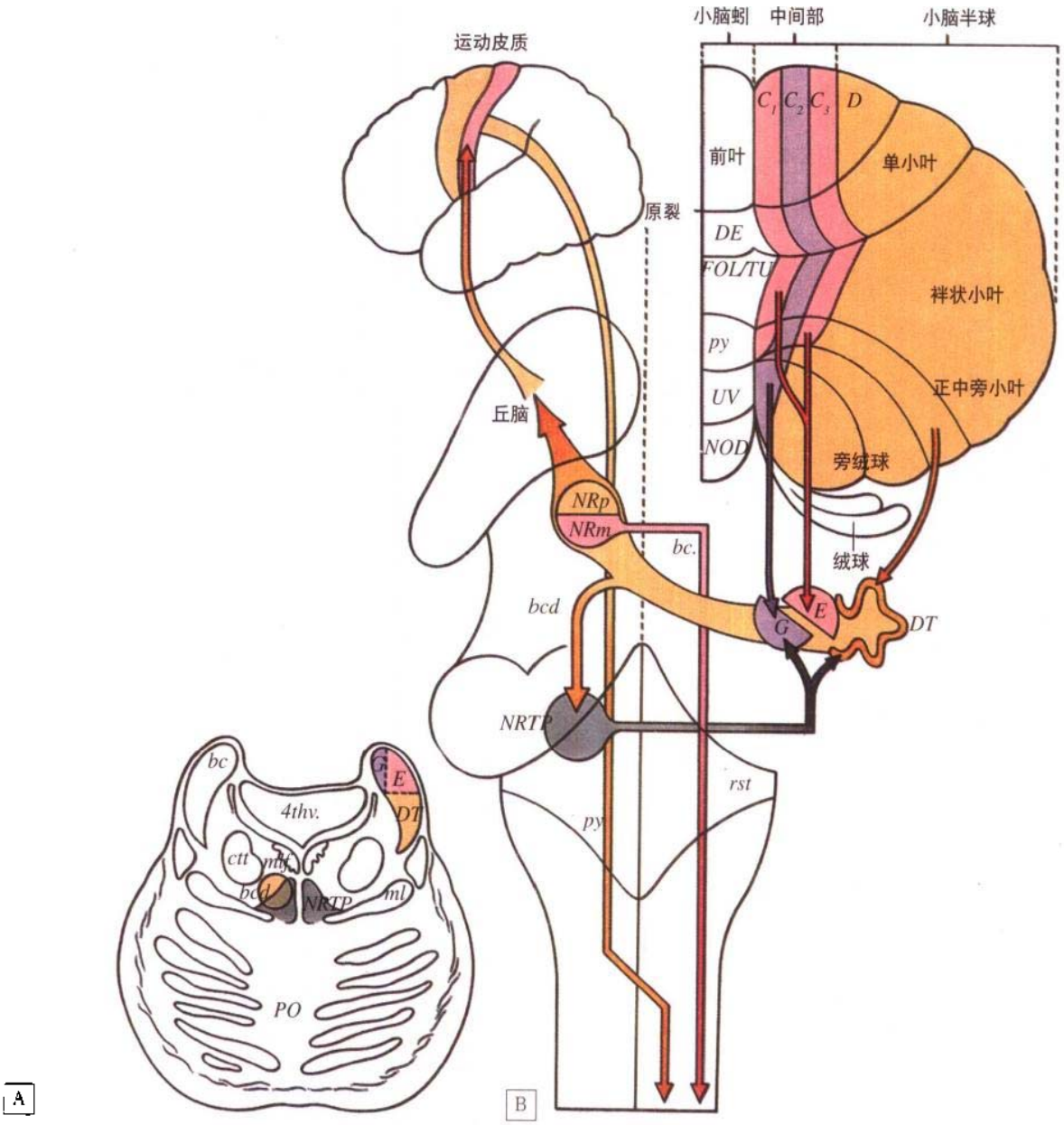

图 8.17 A. 经脑桥嘴侧横切面，示来自球状核（G）、栓状核（E）和齿状核（DT）的结合臂成分及结合臂下行终止于脑桥被盖网状核。B. 小脑半球传出联系。小脑半球浦肯野细胞区及其靶核用同一种颜色表示，结合臂起自这些核，交叉并分为上行支和下行支，上行支终于红核和丘脑，下行支终于脑桥被盖网状核。发自红核及运动皮质的运动径路再交叉下行至脊髓。浦肯野细胞 C_1 和 C_3 区（红色）投射至栓状核，栓状核主要与红核大细胞及运动皮质尾侧部联系。球状核的联系类似栓状核，亦投射到红核，而齿状核则投射到运动皮质。
bc= 结合臂；bcd= 结合臂降支；C_{1-3}= 浦肯野细胞 C_{1-3} 区；ctt= 被盖中央束；D= 浦肯野细胞 D 区；DE= 山坡；DT= 齿状核；E= 栓状核（前间位核）；FOL/TU= 蚓叶 / 蚓结节；G= 球状核（后间位核）；Int= 中间部；ml= 内侧丘系；mlf= 内侧纵束；NOD= 小结；NRm= 红核大细胞；NRp= 红核小细胞；NRTP= 脑桥被盖网状核；PO= 脑桥核；py= 锥体束；PY= 蚓锥体；rst= 红核脊髓束；UV= 蚓垂；4thv= 第四脑室。

小脑模件组构的一般特点是在小脑核中的GABA能神经元投射到对侧下橄榄亚核，各下橄榄亚核发出各自的攀缘纤维传入。这些往返联系称为核－橄榄径路。

脊髓和脑干中来自小脑前核团的苔藓纤维传入系终于小脑某些小叶的颗粒层，这种终止表现为横向的终末野。苔藓纤维传入的横向小叶排列是通过横向的平行纤维来实现的。平行纤维是颗粒细胞的轴突，组成浦肯野细胞的苔藓纤维－平行纤维传入的第二环节。平行纤维越过并终止于浦肯野细胞，浦肯野细胞属于行经分子层的几个连续模件的细胞。

小脑的传出联系

小脑的传出联系包括浦肯野细胞至小脑核和前庭神经核的抑制性投射以及小脑核的传出联系。小脑核与脑干运动中枢相联系并通过丘脑与运动皮质联系。小脑对运动的影响总

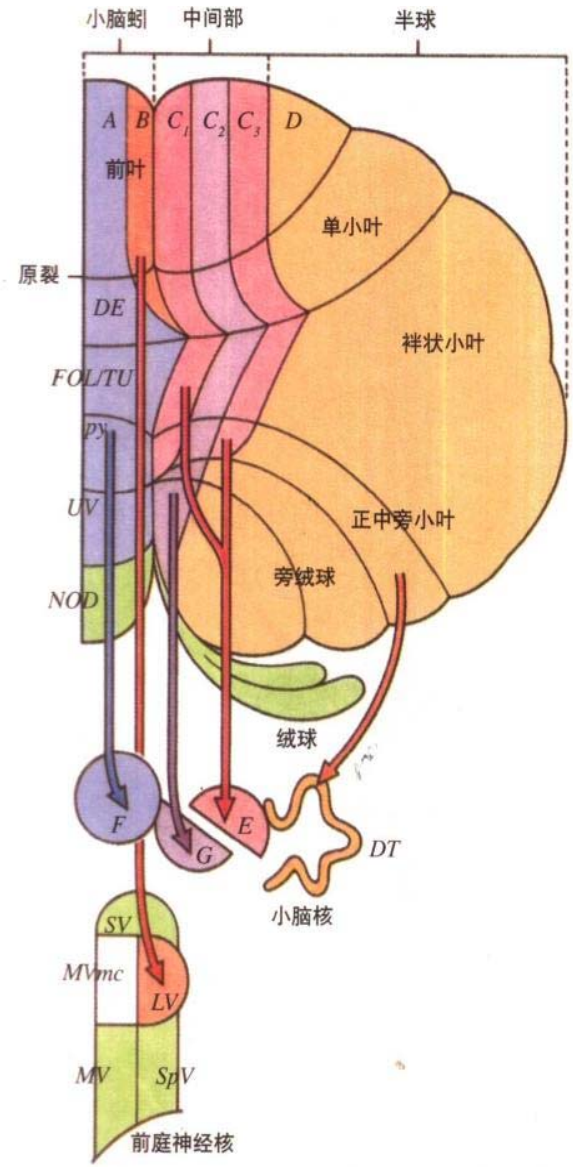

图8.172 小脑皮质核投射和皮质前庭投射图解。顶部示小脑蚓皮质、中间部、小脑半球的分部。浦肯野细胞A-D区及其靶核用同一种颜色表示，小结和绒球至前庭神经核的投射用绿色表示（根据Voogd 1964; Voogd和Bigare 1980猫的资料）。
A=浦肯野细胞A区；B=浦肯野细胞B区；C_{1-3}=浦肯野细胞C_{1-3}区；D=浦肯野细胞D区；DE=山坡；DT=齿状核；E=栓状核（前间位核）；F=顶核；FOL/TU=蚓叶/蚓结节；G=球状核（后间位核）；Int=中间部；LV=前庭外侧核；MV=前庭内侧核；MVmc=前庭内侧核大细胞部；NOD=小结；PY=蚓锥体；SPV=前庭下核；SV=前庭上核；UV=蚓垂。

是间接的，小脑核没有到运动神经元的直接投射。前蚓和前庭小脑的浦肯野细胞与眼肌核、中轴肌、近侧肢体肌的运动神经元的双突触联系是通过前庭神经核中介的。此外，小脑核通过有关顶核、前庭神经核和网状结构的多突触径路对这些肌肉双侧运动神经元施加影响（图8.170B）。不能认为小脑蚓是单一的模件。每半小脑蚓由几个模件（每个模件包括一纵向浦肯野细胞区和一个靶核）及其支持的攀缘纤维传入投射组成。

小脑半球通过投射到齿状核和间位核（栓状核和球状核）以及从这些核到对侧红核、丘脑和运动皮质而影响同侧肢体运动，红核和运动皮质分别发出交叉的红核脊髓和皮质脊髓径路（图8.171B）。

投射到间位核的旁小脑蚓区与半球其余部以中间部（pars intermedia）相区分（Janson及Brodal 1940, 1942）。中间部和半球可再分为几个模件，此模件以球状核、栓状核及齿状核的亚分部作为其靶核（Vooged和Bigaré 1980;图8.172）。中间部通过皮质脊髓束、红核脊髓束主要调控同侧肢体运动。半球其余部分和齿状核的机能较难确定。在灵长类损毁齿状核不会引起粗大运动失调。齿状核可能与预定程序的运动或认知功能的运动方面如说话有关。

皮质核与皮质前庭投射 每侧小脑蚓的浦肯野细胞投射到同侧的顶核及前庭神经核，半球的浦肯野细胞投射到间位核与齿状核。虽然投射到各小脑核及前庭神经核的小脑皮质浦肯野细胞构成条带状浦肯野细胞区，但皮质结构中这些条带状之间的边界用常规染色法不能明显显示。前叶小脑蚓和单小叶由两条并行的浦肯野细胞A带和B带组成（图8.170, 172）。内侧带（A区）投射到顶核嘴侧端，外侧带（B区）投射到前庭外侧核（Deiter核）。B区不超出单小叶范围。A区包括投射到顶核的整个尾侧小脑蚓皮质。蚓叶和蚓结节投射到顶核尾端，两者代表接受视觉传入的区域，该区与精确校准眼的快速扫视有关。蚓锥体、蚓垂、小结可再分为几个浦肯野细胞区（参见小脑－前庭联系），但它们与小脑核和前庭神经核联系的意义尚不完全清楚。蚓锥体到顶核及前庭外侧核的投射与小脑蚓前部的投射几乎大部分重叠；蚓垂除投射至顶核外还投射到间位核与齿状核。起自小结和邻近蚓垂区的皮质前庭投射只到前庭上核、下核、内侧核，而不到前庭外侧核（图8.170, 172）。

中间部由两条浦肯野细胞带（C_1和C_3区）以及C_1C_3区之间的C_2区组成。C_1C_3区投射到栓状核（前间位核），C_2区投射到球状核（后间位核）（图8.171, 172）。半球分为D_1D_2区，D_1区投射到齿状核尾外侧区，D_2区投射到齿状核的嘴内侧部。C_1C_3区及其到栓状核的投射在前叶、单小叶、薄小叶（相当Bolk的旁正中小叶）发育良好，在半月小叶（Bolk的祥状小叶）发育较差，而在二腹小叶和小脑扁桃体（相当于旁绒球）则缺如。半球其余部分投射到齿状核。齿状核尾外侧部和嘴内侧部细胞大小不同（齿状核尾外侧部的神经元一般较小），齿状核卷折的形状也不同（在齿状核尾外侧部较宽），两部到丘脑的投射亦不同。绒球的传出主要与前庭上核、下核、内侧核联系，与小结及邻近蚓垂的传出联系相似。

顶核的传出联系 顶核（fastigial nucleus）联系双侧前庭神经核与延髓脑桥网状结构（图8.171B, 172）。顶核还有较小的上行到中脑和间脑及下行入脊髓的交叉联系。小的GABA能神经元发核－橄榄纤维终于内侧副橄榄核（图8.174）。顶核的核－橄榄投射发育不如其他小脑核。

钩束是顶核的主要传出径路，其纤维在小脑连合嘴侧部内交叉（图8.151），经小脑上脚背侧，从外侧入前庭神经核。

表 8.4　小脑核至脑干、丘脑和脊髓投射的总结。左侧两个柱示小脑核的传入联系。投射按功能系统排列：至脑干内脏运动核的投射，至脊髓投射，至小脑前核直接的和间接的投射以及至丘脑的投射。缩写 DAO= 背侧副橄榄核；MAO= 内侧副橄榄核；NRTP= 脑桥被盖网状核；nuc= 核；tr= 束；VL= 丘脑腹外侧核。

皮质核投射起自		小脑核	脑干内运动核			脊髓	与小脑前核直接与间接的联系			丘脑
			皮质下运动系统	视运动系统	内脏运动系统		小脑前核（苔藓纤维核团）	下橄榄核	中脑橄榄径路	
小脑蚓	A区	顶核	内侧延髓网状结构：网状脊髓束、前庭内侧、下核，前庭脊髓内侧束	水平凝视中枢PPRF、垂直凝视中枢riMLF、上丘	中央灰质、孤束旁核、中缝核，蓝斑核	颈髓	NRTP、外侧网状核	尾侧MAO	达克谢维奇核、内侧被盖束	双侧VL和板内核
	B区		前庭外侧核：前庭脊髓外侧束					尾侧DAO		
中间部	C_1和C_3区	栓状核（前间位核）	红核大细胞：红核脊髓束				脑桥核NRTP	嘴侧DAO		对侧VL和板内核
	C_2区	球状核（后间位核）		上丘	中央灰质中缝核	颈髓		嘴侧MAO	达克谢维奇核、内侧被盖束	对侧VL和板内核
半球	D区	齿状核		对侧动眼神经核（自γ群）			脑桥核NRTP	下橄榄核	红核小细胞：中央被盖束	对侧VL和板内核
前庭小脑：绒球小结叶				前庭上核、前庭内侧核：至动眼神经核的上行径路						

直接的（不交叉的）顶核延髓纤维经旁绳状体入前庭神经核（图 8.155）。钩束纤维及顶核延髓纤维的分布是双侧性的，以对侧为主（图 8,170B）：两者均终于内侧核和前庭下核并穿越这些核终于内侧网状结构。有些交叉纤维可以向尾侧追踪入脊髓。一小束交叉的顶核纤维沿小脑上脚上行，在其交叉处与小脑上脚分开，分布于背侧被盖、中央灰质并分布于双侧丘间区、上丘深层和后连合核。在丘脑纤维终于双侧腹外侧核和板内核；同侧的纤维在上丘连合后连合和丘脑粘合中再次交叉。

小脑－前庭联系

小脑与前庭神经核关系很复杂（图 8.170）。除前庭小脑（小结、邻近的蚓垂和绒球）联系外，小脑蚓和顶核亦有投射至前庭神经核。前庭小脑投射至前庭神经核的嘴侧端，以前庭上核为代表，亦投射至包括前庭神经内侧核、下核在内的该复合体的尾侧端（图 8.170）。这些核的神经元接受来自前庭神经的传入，并投射至眼肌核（前庭－眼的中继细胞），这些核也是绒球浦肯野细胞的主要靶核。起自小结和绒球的浦肯野细胞轴突终于相同的前庭神经核，但区域不同。通过前庭神经核与前庭－眼中继细胞联系，绒球与代偿眼运动的长时程适应有关，与产生经常追逐目标的平稳眼运动以及在平稳追踪时前庭－眼反射的抑制有关。小结在眼运动方面的功能尚不清楚。

绒球和小结接受来自相同前庭神经核的苔藓纤维投射，这些前庭核又接受绒球小结的浦肯野细胞轴突。小结的苔藓纤维传入的主要来源是前庭神经核，到绒球的前庭苔藓纤维相对较少。大部分终于绒球的苔藓纤维起自网状结构，中继视动力的和视的信息。绒球因以前庭神经核作为其传出径路，故被包括在前庭小脑内。小结与前庭神经核

有强大的传入和传出联系。

虽然前庭神经核的中央大细胞区常被认为是一个单独的核，但这一术语使人产生误解，因为它是由两个完全不同的核所组成。背侧部相当于Deiter前庭外侧核（Deiter lateral vestibular nucleus），腹侧部相当于前庭内侧核（medial vestibular nucleus）大细胞部。Deiter核没有来自迷路的传入，而接受小脑蚓前部B区来的浦肯野细胞轴突，因此可认为该核是一个移位的小脑核。Deiter核发出同侧下行兴奋性径路（前庭脊髓外侧束）至脊髓所有平面。Deiter核不接受顶核的双侧传出径路，该径路终于前庭内侧核大细胞部较腹侧的大神经元并终于内侧网状结构（图8.170）。前庭内侧核（包括其大细胞部）和前庭下核接受来自前庭神经的强大传入，并发出行经内侧纵束的双侧性上行束和下行束。这些径路一部分是抑制性的。上行纤维包括来自前庭内侧核和下核的前庭－眼中继细胞的轴突，从这些核来的下行纤维为前庭脊髓内侧束。小脑蚓通过Deiter核和大细胞内侧核影响姿势和迷路反射。在低等哺乳动物前庭脊髓外侧束是主要的传出径路，包括B区在内的小脑损害可导致同侧伸肌张力过高，因B区能解除对Deiter核的抑制。在灵长类和人不出现这种情况，损害前叶常引起肌张力过低。

每侧小脑蚓经顶核而影响不同的功能系（表8.4）。顶核双侧投射至发出下行脑干径路的一些皮质下运动中枢，包括前庭内侧核、前庭下核（见前文小脑－前庭联系）和发出双侧下行内侧网状脊髓束的内侧延髓网状结构。通过这些径路小脑蚓A区对位于腹内侧支配中轴肌、躯干肌和近端肢体肌（Kuyper内侧运动系）的脊髓中间神经元及运动神经元施加双侧性影响。某些钩束纤维下行达颈髓，终于中间神经元和运动神经元。B区通过钩束到前庭外侧核的投射以及前庭脊髓外侧束对同一系统同侧的中间神经元和运动神经元施加影响（图8.167）。

顶核到丘脑的投射相当少。由于钩束交叉上行纤维的再交叉，所以投射是双侧性的。投射至丘脑的部位包括部分丘脑腹外侧核和板内核（中央外侧核和束旁核），在核内与其他小脑核的终末重叠。顶核至腹外侧核的终末位于来自齿状核和间位核投射的内侧，腹外侧核的这个区域投射到嘴侧运动皮质，于此处运动皮质发出锥体束，终于双侧延髓内侧网状结构以及脊髓腹内侧中间神经元和运动神经元。脑干运动中枢及运动皮质区对脊髓内侧运动系施加双侧调控，所以这些中枢均受顶核的影响。

顶核尾侧区接受来自蚓叶和蚓结节的浦肯野细胞轴突（图8.175）。蚓叶、蚓结节是小脑蚓接受视传入的一个区域，顶核尾侧区投射到含有水平凝视中枢（旁正中网状核，PRRF）和垂直凝视中枢（内侧纵束的嘴侧中介核，riMLF）的对侧脑桥和嘴侧中脑网状结构，并双侧性投射到上丘深层。这些投射可能介导小脑蚓视区的适应快速扫视。

小脑对内脏运动系的影响是通过顶核到孤束旁核，迷走神经背核、中央灰质、5-羟色胺能中缝核和去甲肾上腺素能蓝斑核的投射介导的。孤束旁核是孤束内脏感觉核边缘的一个区域（表8.4）。

来自小脑核的其他径路终于发出苔藓纤维或攀缘纤维的小脑中继核。有关顶核的回返环路包括脑桥被盖网状核（图8.173B）以及从顶核到内侧副橄榄核的所谓“核－橄榄”投射（图8.174）。核－橄榄投射起自全部小脑核，是交叉的，以GABA作为递质。顶核与网状结构的联系是兴奋性的。

起自小脑核的第三个系统终于位中脑间脑边缘发出不交叉下行径路到下橄榄核的细胞（图8.173）。这些径路称为被盖束。被盖内侧束起自位于中央灰质内或围绕中央灰质的细胞群。达克谢维奇核（nucleus of Darkschewitsch）为该细胞群的主要代表。被盖内侧束终于内侧副橄榄核。被盖中央束起自红核小细胞部嘴侧，在人脑干它是一个主要的下行径路，终于下橄榄核主核。被盖束是兴奋性径路，它补充抑制性核－橄榄投射。通过顶核的核－橄榄投射及其与对侧达克谢维奇核的联系，顶核控制着内侧副橄榄核的攀缘纤维传出。

齿状核和间位核的传出联系 齿状核和间位核的神经元轴突位于小脑上脚中。起自球状核的纤维位于内侧，起自栓状核和齿状核的纤维位于外侧（图8.171A）。前庭上核中前庭－眼中继细胞的兴奋性轴突位于小脑上脚最外侧。间位核和齿状核的核－橄榄纤维位于小脑上脚腹侧一个分隔的束内。小脑上脚包括其核－橄榄成分在中脑尾侧交叉（图8.171B）。交叉由背、腹两部组成。背侧部由小脑上脚内侧2/3纤维组成，在下丘平面开始越过中线相互交叉，位于内侧纵束腹侧。腹侧部由小脑上脚外侧1/3纤维组成，在脚间核背侧的腹侧被盖中交叉。再向嘴侧，在红核尾侧平面交叉的背腹侧部合并，整个交叉被被盖背侧（顶盖脊髓）交叉推移向腹侧。

小脑上脚交叉后分为升、降支。降支终于脑桥、延髓内侧网状结构和脑桥被盖网状核（图8.171）。核－橄榄纤维加入降支以严格的次序终于下橄榄核。较大的升支分布到中脑和间脑，以红核和丘脑为其主要靶区。齿状核和间位核虽然共同具有某些靶核，但作用于不同的功能系（表8.4）。栓状核（前间位核）接受来自前叶中间部（C_1和C_3区）和单小叶（方小叶后部）的浦肯野细胞轴突，投射到对侧红核大细胞。红核大细胞尾侧是一个皮质下运动中枢，发出红核脊髓束，

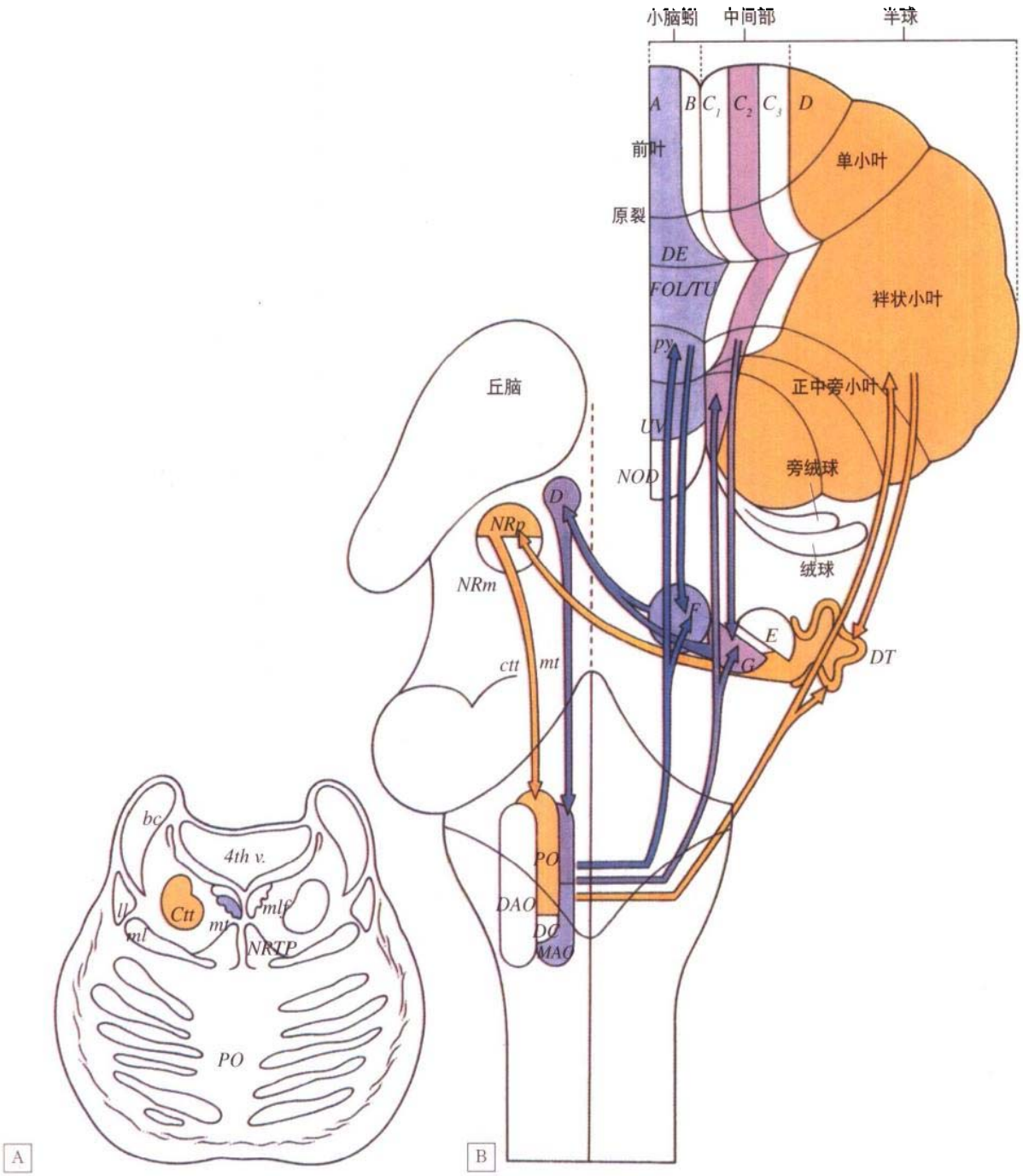

图 8.173 被盖诸束。

A. 经脑桥横切面示被盖中央束和被盖内侧束的位置。

B. 被盖内侧束和被盖中央束投射到下橄榄核复合体的不同部位。被盖中央束是有关齿状核、红核小细胞、下橄榄主核及小脑半球 D 区环路的一个环节。被盖内侧束是有关球状核、达克谢维奇核、嘴内侧副橄榄核及 C_2 区环路的一个环节。顶核、尾内侧副橄榄核及 A 区在某种程度上参与后一环路。小脑核与红核大细胞及丘脑的联系见图 8.170。

4thv= 第四脑室；A= 浦肯野细胞 A 区；B= 浦肯野细胞 B 区；C_{1-3}= 浦肯野细胞 C_{1-3} 区；ctt= 被盖中央束；D= 浦肯野细胞 D 区；DA= 达克谢维奇核；DAO= 背侧副橄榄核；DC= 背侧帽；DE= 山坡；DT= 齿状核；E= 栓状核（前间位核）；FOL/TU= 蚓叶 / 蚓结节；G= 球状核（后间位核）；Int= 中间部；ll= 外侧丘系；MAO= 内侧副橄榄核；ml= 内侧丘系；mlf= 内侧纵束；mt= 被盖内侧束；NOD= 小结；NRm= 红核大细胞；NRp= 红核小细胞；NRTP= 脑桥被盖网状核；PO= 脑桥核（A 图）；PO= 下橄榄主核（B 图）；UV= 蚓垂。

此束在中脑内交叉终于外侧的支配远侧肢体肌的脊髓中间神经元和运动神经元。

栓状核投射到与尾侧运动皮质联系的腹外侧核外侧部；起自运动皮质尾侧的锥体束纤维终于对侧脊髓外侧位的中间神经元和运动神经元。栓状核通过两个不同的径路：红核脊髓束和皮质脊髓束会聚于相同的中间神经元和运动神经元，

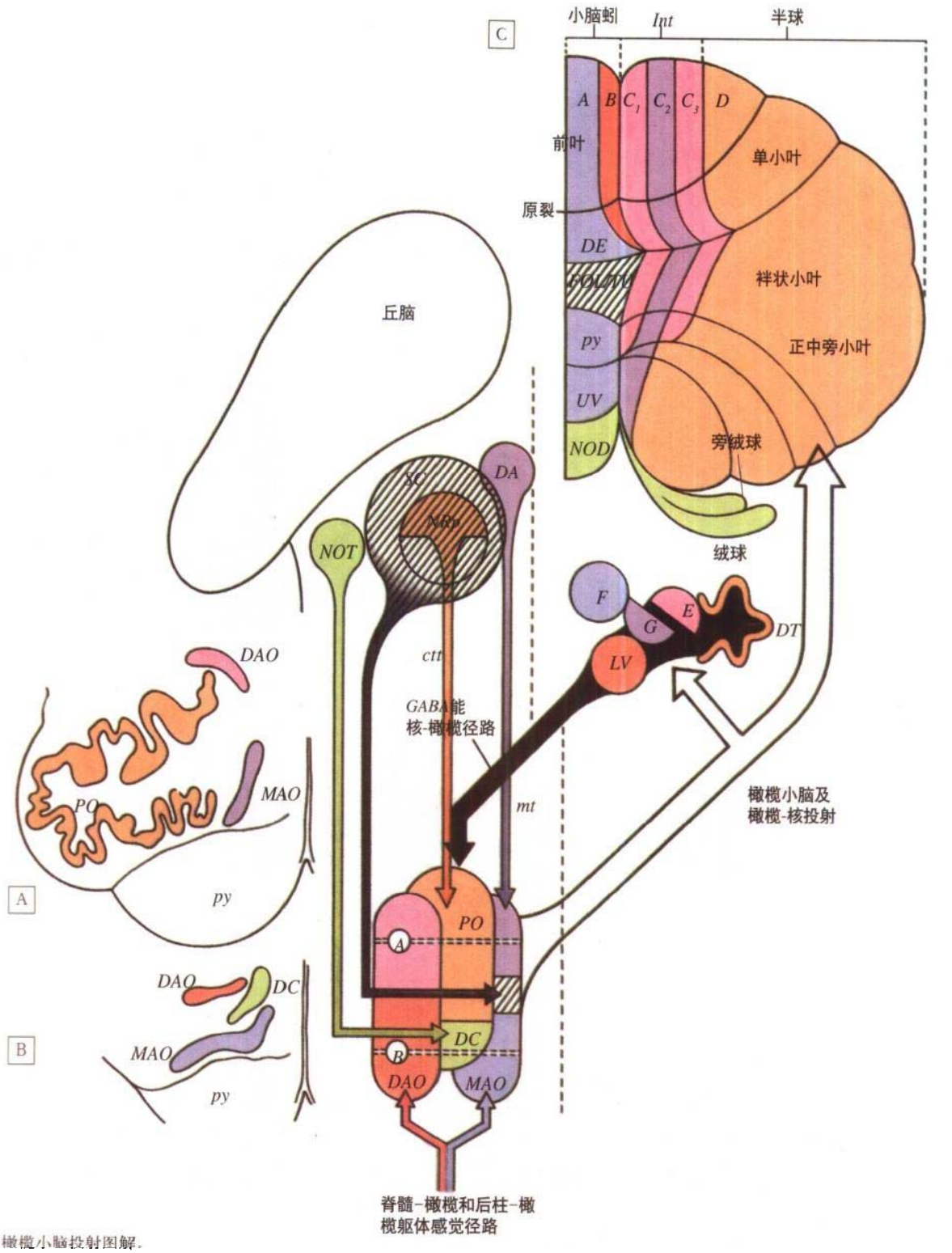

图 8.174 橄榄小脑投射图解。

A 和 B. 经左侧下橄榄核横切面示其分部。

C. 下橄榄主核和橄榄副核画成三个柱，空心箭头示橄榄小脑投射，实心箭头示交互的GABA能核－橄榄径路。下橄榄核复合体各分部的相互联系及其主要的传入联系。下橄榄核复合体各部以攀缘纤维到小脑蚓和小脑半球浦肯野细胞各区的终止及其投射到小脑核的侧支用同一种颜色表示。

A= 浦肯野细胞 A 区；B= 浦肯野细胞 B 区；C_{1-3}= 浦肯野细胞 C_{1-3} 区；ctt= 被盖中央束；D= 浦肯野细胞 D 区；DA= 达克谢维奇核；DAO= 背侧副橄榄核；DC= 背侧帽；DE= 山坡；DT= 齿状核；E= 栓状核（前间位核）；FOL/TU= 蚓叶 / 蚓结节；G= 球状核（后间位核）；Int= 中间部；MAO= 内侧副橄榄核；mt= 被盖内侧束；NOD= 小结；NRp= 红核小细胞；NOT= 视束核；on= 橄榄核侧支联系；PO= 下橄榄核复合体的主核；py= 锥 体束；SC= 上丘；UV= 蚓垂。

以实现中间神经元对同侧肢体的控制（图8.171B）。

栓状核投射到发出苔藓纤维的脑桥被盖网状核和脑桥基底核等小脑前核群。栓状核的核－橄榄传出终于背侧副橄榄核的嘴侧半（图8.171、179）。栓状核并不参与小脑－中脑－橄榄回返环路。

球状核（后间位核）的传出联系与顶核十分相似。此两核均投射到脊髓、上丘、中央灰质和中缝核。来自球状核的核－橄榄投射和回返的球状核－达克谢维奇核－下橄榄核径路在内侧副橄榄核嘴侧半会聚（图8.173、174）。丘脑投射与那些来自顶核和前间位核的投射重叠。

齿状核的主要投射包括对侧红核小细胞（contralateral parvicellular red nucleus）、丘脑（thalamus）和动眼神经核（oculomotor nucleus）。被盖中央束起自红核小细胞，终于下橄榄主核（图8.173、174）。到丘脑腹外侧核的投射与其他小脑核来的投射重叠，但在此核最内侧区伸延，该区投射到额叶运动前区。到腹外侧核最内侧部的齿状核投射是从齿状核尾侧和外侧部发出的。到对侧动眼神经核的齿状核直接投射起自Y群；Y群细胞是齿状核腹侧绒球脚内的一群细胞。

除小脑投射外，丘脑从其它运动系接受大量传入。实际上基底核的传出是经苍白球的中继到丘脑的。有证据支持这两大皮质下运动系终于腹侧丘脑的不同区域并投射到运动和运动前皮质的不同靶区（见第8篇端脑）。

小脑的传入联系

小脑的传入联系包括苔藓纤维和攀缘纤维。在小脑化学构筑切面中认为有单胺能传入。苔藓纤维系的结构基本与攀缘纤维系的结构不同。苔藓纤维终于双侧横向的“叶”区。不同苔藓纤维系的终止点有相当多的重叠（图8.145A）。来自下橄榄各亚核的攀缘纤维终于对侧分散的纵行浦肯野细胞带（图8.174）。这种纵行的构型与皮质核投射中带状排列非常相符（图8.172）。

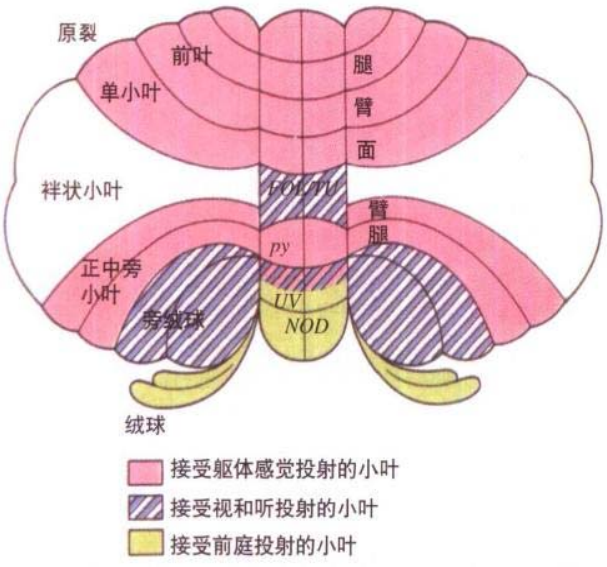

图8.175 小脑躯体感觉（红色）、视听（蓝色）及前庭（黄色）的诱发电位定位以及在小脑躯体感觉区内的粗略体感定位图解。FOL/TU=蚓叶／蚓结节；NOD=小结；PY=蚓锥体；UV=蚓垂。

小脑定位 本世纪早期认为小脑与本体感觉和前庭的机制有关。40和50年代在麻醉实验动物中用诱发电位法证明小脑有触觉的、视的、听的传入并在小脑有特殊的定位（图8.175）。在两个区域发现躯体感觉的、触觉的和本体感的传入。一个区域包括前叶和毗邻的单小叶，另一个区域位于后叶，包括旁正中小叶和蚓锥体。每一区表示一个粗略的体部定位。后肢位于前叶最前部和后叶的后部。在原裂尾侧的单小叶和旁正中小叶背侧部存在着头部有序的体部定位结构。这种在小脑前、后叶中镜子样的体部定位在半球内侧（中间部旁正中小叶）较之在小脑蚓更为明显。用刺激周围神经或自然刺激法研究了从周围来的触觉和本体感的传入。刺激对侧感觉和运动皮质的诱发电位发现在相同两区域中有相似的体部定位。眼闪光刺激的视觉诱发电位位于小脑蚓视区，相当于蚓叶和蚓结节（Larsell Ⅶ小叶）。该视觉区可伸延入半球（半月小叶或祥状小叶）。以后发现有第二视区相当于旁绒球（二腹小叶和小脑扁桃体）。根据是从大脑半球有关的视皮质有经中继后到该区的传入。听区包括声诱发电位和（或）从听皮质来的传入联系似乎与视区重叠。前庭传入主要定位于小结和绒球，即前庭小脑的小叶。

同样本世纪早期小脑的苔藓纤维和攀缘纤维还不能用生

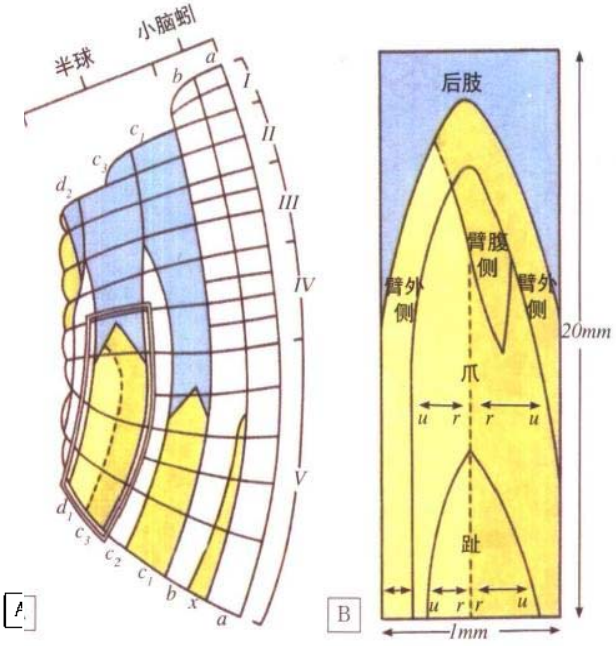

图8.176 A. 猫皮肤攀缘纤维传入小脑前叶Ⅰ～Ⅴ小叶区域构成图解。来自前肢的传入以黄色表示，来自后肢的传入以蓝色表示空白区不接受皮肤传入攀缘纤维。重绘自Ekerot和Larson（1982）。
B. 自前肢传入到部分C3区感受伤害刺激的攀缘纤维的感觉构成图。前肢出现两次，一次在C3区内侧，一次在C3区外侧。图解中表示的区域可以进一步再分为代表攀缘纤维感受野的小区。引自Garwicz等（1991）。
a=攀缘纤维a区；b=攀缘纤维b区；c1-3=攀缘纤维c1-3区；d=远侧；d1、2=攀缘纤维d1和d2区；dig趾；Ⅰ～Va、Larsell的Ⅰ～Va小叶；lat=外侧；p=近侧；r=桡侧；u=尺侧；vent、腹侧；x=攀缘纤维X区。

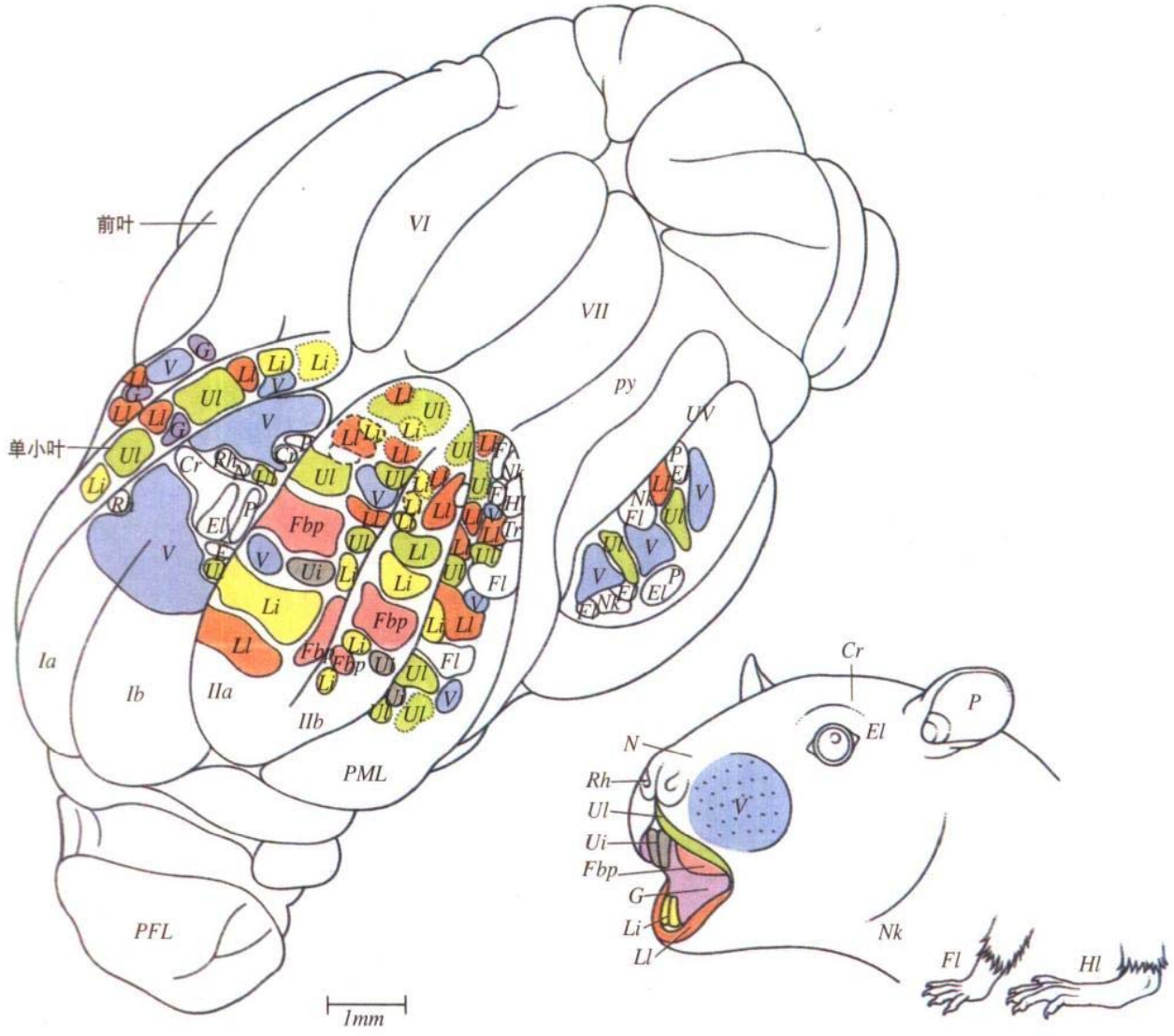

图8.177 小脑断离的体部定位图。鼠小脑后叶同一感受野苔藓纤维投射斑块的躯体定位分布概况。在鼠的小图上表示感受野、主要的感受野及相关的小脑投射斑块用同一颜色表示，有些只用其缩写表示。注意许多投射斑块具有同一感受野，并失去了毗邻感受野的相邻定位关系。按 Shambes 等（1978, Brain Behav Evol; 15:94）及 Welker（1987, New Concepts in Cerebellar Neurobiology, Alan Liss Inc pp239～280）重绘。

Cr= 顶部; El= 睑; Fbp= 有舌苔的颊垫; Fl= 足和前肢; G= 牙龈; Hl= 后肢; I a, b= 攀状小叶 I 脚, 蚓叶 a, b; II a, b= 攀状小叶 II 脚, 蚓叶 a, b; Li= 下切牙; Ll= 下唇; N= 鼻; Nk= 颈; P= 耳廓; PFL= 旁绒球; PML= 正中旁小叶; py= 蚓锥体; Rh= 鼻片; Ui= 上切牙; uv= 蚓垂; VI, VII =Larsell VI, VII小叶。

理学和解剖学方法认出。60年代 Granit 和 Philips Eccles 等研究发现在浦肯野细胞中攀缘纤维诱发电位的特点是典型的短爆发峰（复杂峰），与平行纤维的诱发电位为单峰及颗粒层中苔藓纤维反应特点之间存在着区别。同一时期解剖学的追踪法成为可用于区别苔藓纤维和攀缘纤维的方法。

橄榄小脑系内定位：区和小区 生理的和解剖的研究表明攀缘纤维广泛地起自对侧下橄榄核。来自下橄榄各亚核的纤维以攀缘纤维终于小脑皮质浦肯野细胞纵行带。攀缘纤维侧支终于这些浦肯野细胞的小脑靶核或前庭神经靶核（图 8.174, 176）。所以纵行区带排列是橄榄小脑投射的结构特点（图 8.172）。而且橄榄小脑投射区精确地与本章前已描述的皮质核投射区一致。小脑传出构成模件样结构，每一模件包括一个或数个浦肯野细胞区及其靶核和传出系统（图 8.169）。下橄榄核来的攀缘纤维能以这种方式修饰小脑的传出，即每个下橄榄核亚核监控一个小脑模件的传出。

下橄榄核及其攀缘纤维能被触觉、本体觉、视觉和前庭刺

激以及来自感觉、运动皮质和脑干中继核的刺激所激活。已建立猫小脑前叶某些攀缘纤维区的详细图，展示了触觉和感受伤害传入的体部定位结构（图8.176）。由同一感受野激活的攀缘纤维在攀缘纤维区内构成长而窄的带（小区）。猫的这些小区从小叶基部到尖是连续的，其大小约为80～200×20000μm，相当于1～4×350个浦肯野细胞。在图上标示的为攀缘纤维区内侧到外侧感受野的有序小区。因此单个攀缘纤维带中身体的代表区伸展很大长度。前叶攀缘纤维区中身体的代表区是多样的。每个触觉区包括一个或有时是二个对称性的身体代表区（图8.176B）。可以认出前叶前部后肢代表区和前叶后部前肢代表区之间的边界。刺激对侧体感和运动皮质在这些攀缘纤维区中呈现完全一样的体部定位构型。体感传入的攀缘纤维区与下橄榄其他亚核的支配区交替更迭。这些区不接受短潜伏期体部定位结构的攀缘纤维传入，但在内侧向排列的小区中它们的内部结构可能非常相似。

在成年动物每条攀缘纤维支配一个浦肯野细胞。橄榄小脑亲代纤维分支有限，每条亲代纤维支配10个浦肯野细胞。由相同攀缘纤维支配的浦肯野细胞位于单个或多个攀缘纤维区体部定位相同的小区内。

苔藓纤维系定位　苔藓纤维是小脑最主要的传入。苔藓纤维起自脑干和脊髓中不同的小脑前核。大多苔藓纤维经小脑中、下脚入小脑。在小脑内苔藓纤维位小脑核的外侧、嘴侧和背侧。有些攀缘纤维向内侧在小脑连合传入部嘴侧交叉，终于对侧小脑。小脑连合尾侧传出部分含钩束纤维（图8.151）。小脑连合传入部分从前髓帆和前叶白质伸延入蚓叶和蚓结节的白质。苔藓纤维反复分支，进入小叶和叶片白质的分支朝向旁矢状平面，在颗粒层发出类似于纵行攀缘纤维区的纵行终末野。苔藓纤维终末区总是多个的，较之攀缘纤维区更多变，难以确定（图8.180）。

苔藓纤维终末野的主要特点是横向或"小叶"样排列。这种横向排列的苔藓纤维终末野为横向平行纤维所加强。横向平行纤维组成此传入径路的第二环节。苔藓纤维系分布各异，在小脑旁矢状切面中在背腹向成层排列（图8.178）。结果沿各小叶基底－尖轴的苔藓纤维投射终末野也就不同。前庭小脑苔藓纤维终于腹侧层，包括小结、蚓垂腹侧部、前叶最腹侧的小叶以及深叶间裂底的颗粒层。脊髓小脑苔藓纤维终于前叶各小叶背侧及尖部、山坡及小脑蚓尾侧的蚓锥体。脑桥小脑苔藓纤维终于前叶各小叶浅层、主要终于蚓叶、蚓结节和蚓垂背侧半。在单个小叶中不同的终末野广泛重叠，但不同苔藓纤维系终末总的呈基底－尖的配布仍很明显（图8.180）。

苔藓纤维终于颗粒层和小脑核。不同的是攀缘纤维总是发侧支投射到浦肯野细胞支配的小脑靶核，而苔藓纤维侧支投射的核团并非来自所有苔藓纤维系。外侧网状核及脑桥被盖网状核来的网状小脑苔藓纤维是苔藓纤维侧支的主要来源（图8.179）。投射至小脑核的脑桥小脑和楔小脑苔藓纤维很稀少。

苔藓纤维系体部定位：断离的体部定位　触觉苔藓纤维终末野体部定位已有很详细的研究。来自皮肤刺激的诱发电位在颗粒层中呈多个离散的斑块。在相应斑块定位中不再保持身体毗邻区的边界如后肢代表区可接近下唇和面须代表区。Shambes等（1978）称这种类型定位为"断离的体部定位"。不同个体镶嵌式体部定位的斑块相当恒定。从体感皮质和上丘到小脑皮质的苔藓纤维投射同样也是镶嵌式斑块。

在触觉苔藓纤维投射断离的体部定位与触觉、感受伤害的攀缘纤维区呈多个内外侧排列的体部定位代表区之间的精确关系尚未研究。在前、后叶两种传入系统存在着粗略的体部定位构型的趋向，但较详细的攀缘纤维和苔藓纤维体部定位构型并不完全一致。

苔藓纤维－平行纤维传出与小脑传出系的关系　关于苔藓纤维－平行纤维系与小脑皮质传出系间的关系，必须记住每个小脑小叶的浦肯野细胞层可再分为许多纵行带，这些纵行带分属于不同小脑模件。纵行区带投射到不同的小脑核并接受从不同的下橄榄亚核到小脑的攀缘纤维传入（图8.181A）。沿着区（或小区）的浦肯野细胞到其靶核的投射存在着强大的会聚。属于同一区但位于小叶尖或基底部浦肯野细胞的轴突可能终于同一靶核的细胞（图8.181B）。

苔藓纤维终末斑片激活横向的平行纤维束，平行纤维束

图8.178　小脑矢状面图解。示不同苔藓纤维系在小脑呈同心的或分层的终止分布。脑桥小脑苔藓纤维(见图8.184)止于表面。前庭小脑苔藓纤维(见图8.182)终于裂底皮质，脊髓小脑苔藓纤维(见图8.183)终于中间部。

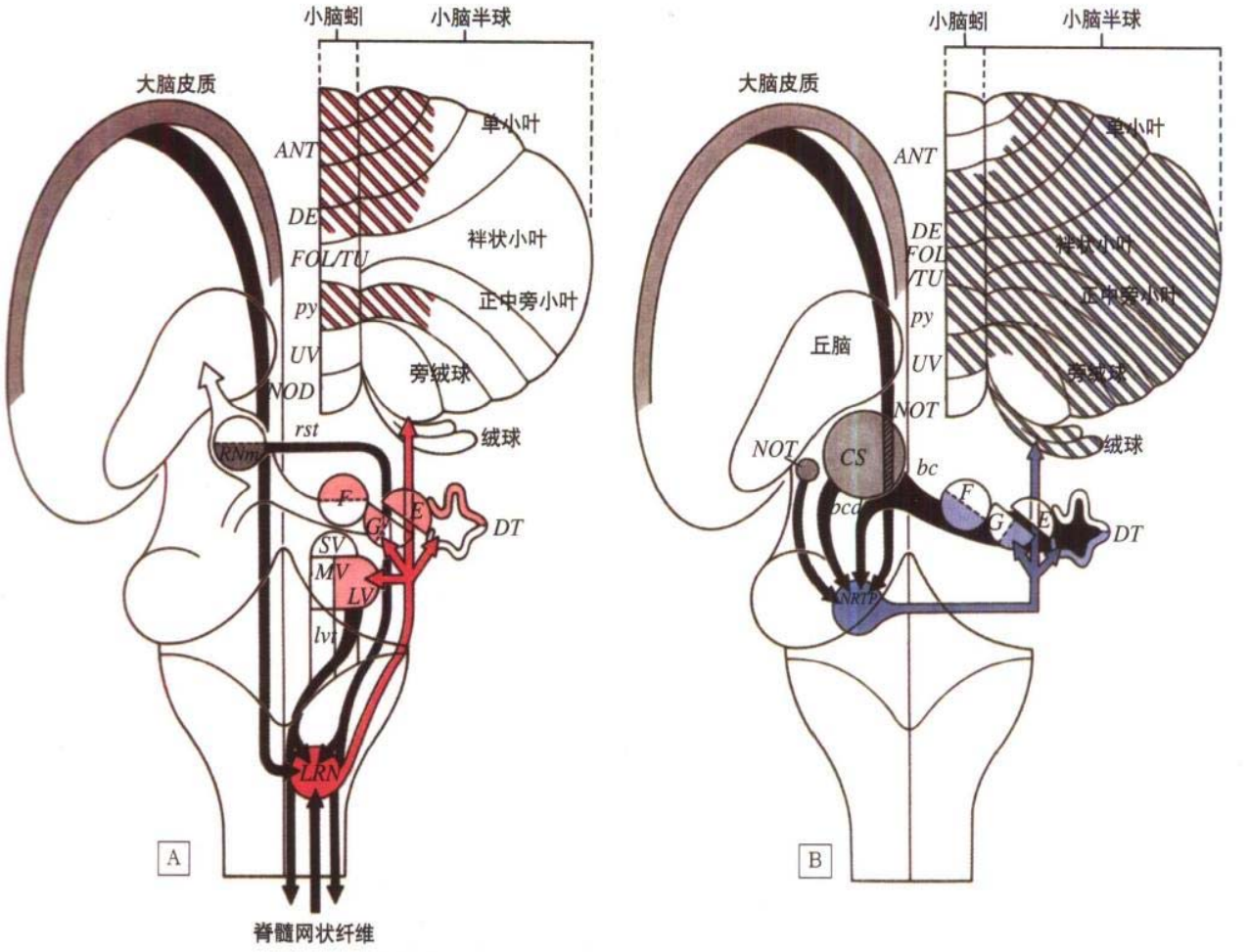

图 8.179 网状小脑投射：网状小脑苔藓纤维终于小脑皮质，其侧支终于小脑核。
A. 外侧网状核接受来自红核脊髓束及前庭脊髓侧束的侧支投射及强大的脊髓网状投射以及来自大脑皮质的投射，外侧网状核投射到前叶和正中旁小叶并有侧支到顶核嘴侧部，部分球状核，齿状核及栓状核。
B. 脑桥被盖网状核接受来自视束的核、顶盖、大脑皮质以及结合臂下行支的传入纤维，它投射到除部分前叶及小结外的全部小脑小叶，并有侧支投射到部分顶核，球状核及齿状核。注意在脑桥被盖网状核与外侧网状核侧支至小脑核投射间的互补性，是否在小脑皮质中亦存在其苔藓纤维投射的互补性尚不清楚。本图解根据猫的研究，参照 Brodal(神经解剖学第三版，牛津大学出版，1981)Gerrits 和 Voogd(比较神经学杂志．258:52，1986)。ANT= 前叶；bc= 结合臂；bcd= 结合臂降支；CS= 上丘；DE= 山坡；DT= 齿状核；E= 栓状核(前间位核)；F= 顶核；FOL/TU= 蚓叶／蚓结节；G= 球状核(后间位核)；LRN= 外侧网状核；LV= 前庭外侧核；lvt= 前庭脊髓侧束；MV= 前庭内侧核；NOD= 小结；NOT= 视束的核；NRTP= 脑桥被盖网状核；PY= 蚓锥体；RNm= 红核大细胞部；rst= 红核脊髓束；SV= 前庭上核；UV= 蚓垂．

终止于属于几个不同模件的浦肯野细胞。平行纤维被终于小叶深部和浅部的苔藓纤维激活，平行纤维再激活该小叶浦肯野细胞区或小区的不同基底－尖段（图8.181B）。每个区的浦肯野细胞会聚终于同一群核的细胞。因此标准的苔藓－平行纤维的传入有广泛不同的来源，但其作用与小叶浦肯野细胞区的小脑靶核至特殊运动系的传出有关，而很大程度上与苔藓纤维传入的来源无关。

一级和二级前庭小脑苔藓纤维 一级前庭小脑苔藓纤维是前庭神经的纤维，它随前庭神经升支经前庭上核和旁绳状体入小脑，主要终于同侧小结，蚓垂尾侧部、前叶腹侧部及小脑蚓深裂底的颗粒层（图 8.182A）。二级前庭小脑苔藓纤维起自前庭上核，前庭内侧核尾侧部和前庭下核，终于双侧小脑的各区即前面所述接受一级前庭小脑纤维的各区，亦终于绒球和毗邻的旁绒球，绒球和旁绒球不接受一级前庭小脑投射（图 8.182B）。有些起自前庭内侧核和下核的苔藓纤维是胆碱能的，在这方面它们与来自前庭上核的投射纤维的投射不同。前庭小脑苔藓纤维侧支投射至小脑核尚有争议。

脊髓小脑和三叉小脑苔藓纤维系 脊髓通过脊髓小脑束和经由外侧网状核中继的间接苔藓纤维径路与小脑联系。脊髓小脑束根据其起源，在脊髓内的交叉，在侧索的位置，进入小

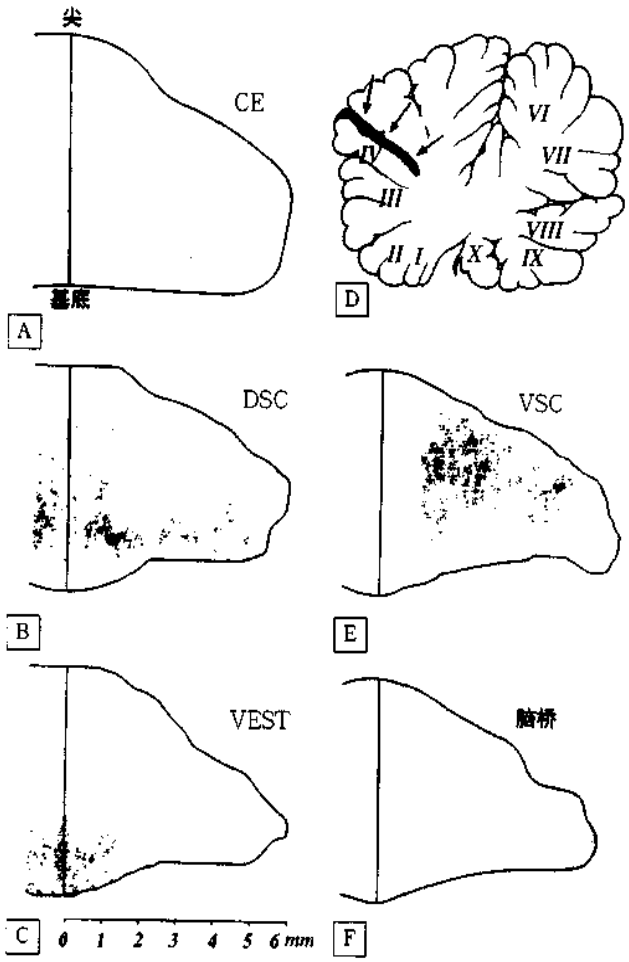

图 8.180 猫小脑前叶Ⅳ小叶背面不同苔藓纤维系的分布。图D示猫小脑矢状切面Ⅳ小叶背面，标记的特殊径路苔藓纤维终末连续切片重建图。A. 楔小脑苔藓纤维(CE，自 NM Gerrits，小脑绒球的脑干控制莱顿大学 1985)；B. 脊髓小脑后束(DSC，自 Yaginuma 和 Matsushita，比较神经学杂志 258:1，1987)；C. 二级前庭小脑苔藓纤维(VEST，自Matsushita 和Wang，神经科学 Lett 74:25，1987)；E. 脊髓小脑前束(VSC，脊髓边缘细胞所构成，自 Yaginuma 和 Matsushita，脑 Res. 384:175，1986)；F. 脑桥小脑苔藓纤维(自 Gerrits，1985)。

脑的途径以及在小脑小叶和区的分布而分类（图 8.183）。除了经典的脊髓小脑前、后束外，还有二个脊髓小脑束：传导前肢信息的楔小脑束和来自颈膨大的脊髓小脑吻束（图 8.183）。楔小脑束与脊髓小脑后束的特点相似，脊髓小脑吻束与脊髓小脑前束的功能类似。这些束的主要不同在于它们支配身体的部位不同。脊髓小脑吻束和楔小脑束支配前肢；脊髓小脑前、后束支配后肢。脊髓小脑后束和楔小脑束传导来自肢体的本体感受的和外感受的信息。脊髓小脑前、后束均起自脊髓中间内侧带，可能向小脑提供来自该区中间神经元的信息。第五脊髓小脑束起自上颈髓内的中央颈核。

脊髓小脑后束起自胸核（Clarke柱）和后角内神经元（图 8.183）。它主要终于同侧小脑蚓和前叶最外侧部，终于双侧蚓锥体及半球后叶毗邻的小叶。脊髓小脑后束传导下肢本体感和外感受信息。脊髓小脑后束的前肢－均衡，依靠楔小脑束。

脊髓小脑前束是一个复合的径路，包括来自下骶尾段，腰髓边缘细胞及腰髓中间内侧带的不同细胞群（图 8.183）。下腰和骶尾成分主要终于小舌尖部和前叶的中央小叶。脊髓边缘细胞的终止对其起点而言主要是同侧的，即纤维在小脑连合中再交叉，广泛延伸终于全部前叶。脊髓小脑前束传导腰骶髓中间神经元库状况的信息。

脊髓小脑吻束起自颈膨大的中间内侧带细胞群和后角细胞。虽然在某些方面可以认为它是脊髓小脑前束的前肢－均衡，但与脊髓小脑前束不同，其大部分纤维是同侧上行的。脊髓小脑吻束终于山顶、单小叶、蚓锥体背部和旁正中小叶，在脊髓小脑前、后束终点的背侧。脊髓小脑吻束主要分布于同侧。

第五脊髓小脑束起自中央颈核。此核位于上颈段，接受颈肌本体感传入（图 8.183）。该束在脊髓内交叉，双侧分布于前叶裂底部的颗粒层，在此与一级和二级前庭小脑苔藓纤维的分布重叠。

楔小脑束与脊髓小脑后束相同，是由传递外感受的和本体感受的纤维组成，分别起自楔内侧核和楔外侧核。起自后柱核的成分主要是不交叉的，直接终于山顶、单小叶、蚓锥体背部和旁正中小叶。在此与脊髓小脑吻束和三叉小脑苔藓纤维重叠（图 8.180、183）。楔小脑束中传导外感受和本体感受的苔藓纤维终于小脑叶片尖部和基部的位置是不同的。传导外感受的纤维终于小脑前叶叶片的尖部和脑桥小脑的苔藓纤维相重叠。

迄今已讨论过的所有传入束都始于身体行经脊髓。另有一个从三叉系来的小脑投射平行系。某些哺乳动物类的解剖束路追踪研究亦已证明有直接的三叉神经核传入，以苔藓纤维终于小脑皮质。亦有从三叉神经核经下橄榄核中继后将面部的躯体感觉信息传到小脑皮质。因此三叉神经核将信息经苔藓纤维和攀缘纤维传至小脑。

脊髓小脑纤维和三叉小脑纤维在颗粒层的终点是不同的，但构成苔藓纤维玫瑰结的旁矢状带随含有少量标记或不标记的苔藓纤维终末区而改变（图 8.180）。脊髓小脑前束和脊髓小脑吻束苔藓纤维的侧支终于顶核、栓状核和内侧的球状核。

网状小脑苔藓纤维　网状结构中发出苔藓纤维的有三个核，即外侧网状核、旁正中网状核和脑桥被盖网状核。外侧网状核和脑桥被盖网状核发大量侧支到小脑核（图 8.179）。

外侧网状核和旁正中网状核位于延髓尾侧，外侧网状核在侧索中，旁正中网状核在内侧纵束中。侧索的上行纤维系和红核脊髓束，前庭脊髓外侧束围绕着外侧网状核。脊髓网状纤维终末在整个外侧网状核中有体部定位模式。在外侧网状核中脊髓网状纤维与红核脊髓束和前庭脊髓外侧束的侧支及大脑皮质的投射相重叠。

外侧网状核投射到双侧小脑蚓和小脑半球。外侧网状核背侧部接受除脊髓传入外，还接受来自红核脊髓束侧支，其投射集中终于同侧半球中央。外侧网状核腹侧部接受脊髓来的强大投射以及从前庭脊髓外侧束来的侧支投射，此核主要

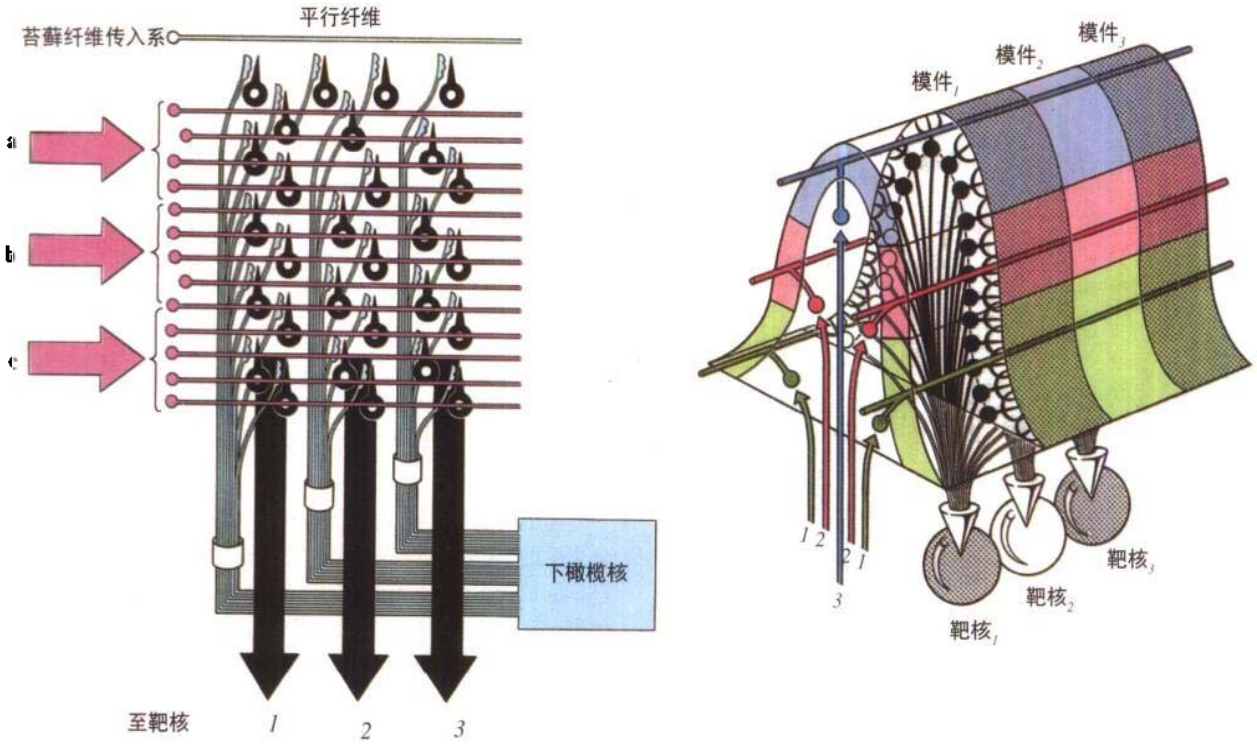

图 8.181 传入到浦肯野细胞区的苔藓纤维－平行纤维和攀缘纤维构成图解。A. 示由浦肯野细胞区组成的三个小脑模件 1～3，每一模件有一到小脑靶核的传出纤维及来自下橄榄核的攀缘纤维传入。三个横向排列的苔藓纤维(大红箭头)－平行纤维系(a-c)保证每个系可接近浦肯野细胞并可能与每个模件的攀缘纤维相互作用。
B. 单个小叶内传入到浦肯野细胞纵行区的苔藓－平行纤维构成图解。由终于小叶基部(绿色)、中间部(红色)和尖(蓝色)的苔藓纤维激活的平行纤维横过属于3个不同模件的浦肯野细胞(Mod 1～3)。每个模件的浦肯野细胞投射至其靶核(Nucl 1～3)。在皮质平面一个模件的不同苔藓纤维－平行纤维传入沿每一组浦肯野细胞的长轴被清楚地分隔开。在靶核平面这些到靶核神经元的不同传入高度会聚。

投射到双侧小脑蚓。外侧网状核发出强大的投射到顶核嘴侧、栓状核和球状核的内侧端（图 8.179A）。

旁正中网状核由内侧纵束外侧缘的细胞群组成，它接受来自前庭神经核、中介脊髓束和顶盖脊髓束的纤维以及从脊髓和大脑皮质来的纤维。旁正中网状核投射到全部小脑，旁绒球可能除外。

脑桥被盖网状核位于中线旁，脑桥的背盖尾侧半中（图 8.167A）。它接受来自大脑皮质、顶盖、视束的核以及小脑核经小脑上脚交叉降支来的传入联系。此核的传出纤维经小脑中脚至小脑，终于小脑前叶皮质浅层，更多的终于单小叶、蚓叶、蚓结节以及毗邻的半月小叶、绒球和旁绒球邻近区，旁绒球可能相当于人的副旁绒球。此外，脑桥被盖网状核的传出纤维终于顶核尾侧，齿状核和球状核的外侧部(图8.175B)。它们在这些核中的终止补充了外侧网状核的投射。

脑桥核的苔藓纤维投射　投射到脑桥核最大而又来源单一的纤维来自大脑皮质（图 8.184A-C）。许多皮质脑桥纤维是皮质投射到脑和脊髓等其他靶的轴突侧支。例如，所有的皮质脊髓束均发侧支到脑桥核。所有皮质脑桥轴突均起自Ⅴ层锥体细胞，但从大脑皮质不同区来的投射极不一致。有的皮质区有大量纤维投射到脑桥，有的皮质区则很少投射或根本没有到脑桥核的投射。投射到脑桥核的大脑皮质区是那些实际与调控运动有关的区，例如视区其传入起自顶叶的外纹状视区，其细胞与运动有关，在视引导运动功能中是个重要环节。虽然大脑皮质到脑桥核及脑桥到小脑皮质的投射并不精确，但图 8.184 总结了总的大致模式。

脑桥核发出小脑中脚或称脑桥臂，它是人类小脑最大的传入系统。从脑桥嘴侧和尾侧到小脑的投射是颠倒的（Bechterew 1885; Spitzer 和 Karplus 1907; Voogd 1964）。在脑桥核腹侧和浅层中起始的纤维走行在小脑中脚浅层中，终于小脑尾侧和腹外侧部。Bechterew（1885）证明了这条径路（他的“大脑”即嘴侧系统），因为这条径路在生后才包以髓鞘。其主要组成之一是从大脑皮质视区到旁绒球和小脑蚓尾侧的皮质脑桥小脑投射。

猴来自外－纹状视区的皮质脑桥投射终于脑桥灰质的背外侧部（Glickstein 等 1985; Stein 和 Gickstein 1992）。在已经研究过的所有哺乳动物旁绒球和小脑蚓Ⅸ、Ⅶ小叶是视觉

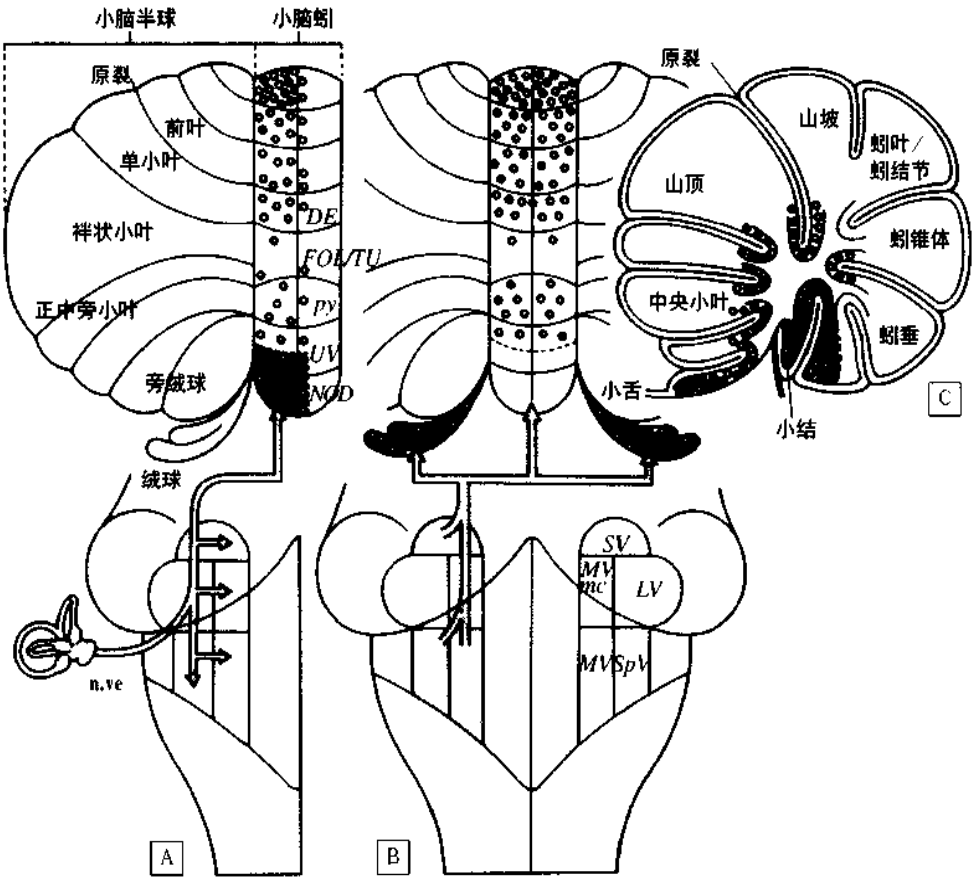

图 8.182 前庭小脑苔藓纤维投射。
A. 由前庭神经根纤维来的一级前庭小脑苔藓纤维投射;
B. 来自前庭神经核神经元的二级前庭苔藓纤维投射;
C. 矢状切面示一级、二级前庭苔藓纤维投射的分布;
DE= 山坡; FOL/TU= 蚓叶/蚓结节; LV= 前庭外侧核; MV= 前庭内侧核; MVmc= 前庭内侧核大细胞部; NOD= 小结; n. ve= 前庭神经; PY= 蚓锥体; SPV= 前庭下(脊髓)核; SV= 前庭上核; UV= 蚓垂。

皮质脑桥小脑投射的主要接受区(Hoddevik 1977; Burne等1978; Robinson 等 1984)。脑桥核并不投射到绒球。

脑桥除接受外纹状视区来的传入外，还接受来自皮质顶盖纤维侧支的传入。大脑皮质顶、颞、额区投射到上、下丘的纤维亦发轴突侧支到脑桥(Baker等1983; Keizer等1987)。听的皮质小脑联系远不如视径路的明显。鼠旁绒球是听觉脑桥小脑投射主要的靶区(Azizi 等 1985)。来自下丘的直接的顶盖脑桥联系终于脑桥背外侧，后者投射到小脑蚓Ⅵ和Ⅶ小叶(Kawamura 1975; Burne 等 1981; Azizi 等 1985)。来自上丘的顶盖脑桥径路(Münzer 和 Wiener 1902; Kawamura 和 Brodal 1973; Mower 等 1979)终于脑桥背外侧，后者亦投射到小脑Ⅵ、Ⅶ小叶。

来自脑桥核尾侧和中央部的纤维位于脚的较深层，终于小脑较嘴侧部。此径路相当于 Bechterew (1885) 小脑中脚的早期被髓的“脊髓”(即尾侧)成分。有趣的是 Jamieson (1910) 对小脑中脚的解剖证实了脑桥臂的 Bechterew 分部。脊髓系传送皮质脑桥小脑投射到小脑前叶。它亦包括来自脑桥被盖网状核(Olszewski 和 Baxter 1954 的乳头状核 papillioform nucleus)和旁正中脑桥网状结构的投射。这些核发纤维经中缝入脑桥脚，在脑桥脚内这些纤维转向外侧占小脑中脚的深层(图8.179B)。这些核接受来自皮质下视觉中枢的联系。来自上丘和大脑皮质不同部位的纤维终于脑桥被盖网状核，该核亦接受小脑核经小脑上脚降支来的强大投射(图8.171B)。猫的旁正中网状结构投射到小脑双侧Ⅶ小叶Ⅵ小叶尾侧部和祥状小叶，即投射到与控制扫视有关的小脑蚓尾侧区(Gerrits 等 1984)。脑桥网状核的纤维双侧分布，以同侧为主到除了小脑Ⅰ和Ⅹ小叶外的所有的小脑小叶(Kawamura 和 Hashikawa 1981; Gerrits 等 1984)。此投射包括绒球及腹侧旁绒球的邻近区(Gerrits 等 1985a)及部分中央核(Gerrits和Voogd 1987; Dietrichs和Walberg 1987)。只有在小脑蚓前部小叶尖内的终末分布呈纵行区。

猫发出锥体束的感觉和运动皮质及其邻近区(Van Crevel 和 Verhaart 1963; Catsman-Berrevoets 和 Kuypers 1981)亦发出皮质脑桥投射，经中继后主要终于小脑前叶。这些皮质脑桥纤维终于脑桥脚的脚周区(Brodal 1968a, b, 1971; 1982, 1987)。脊髓脑桥纤维和内侧丘系的侧支终于同

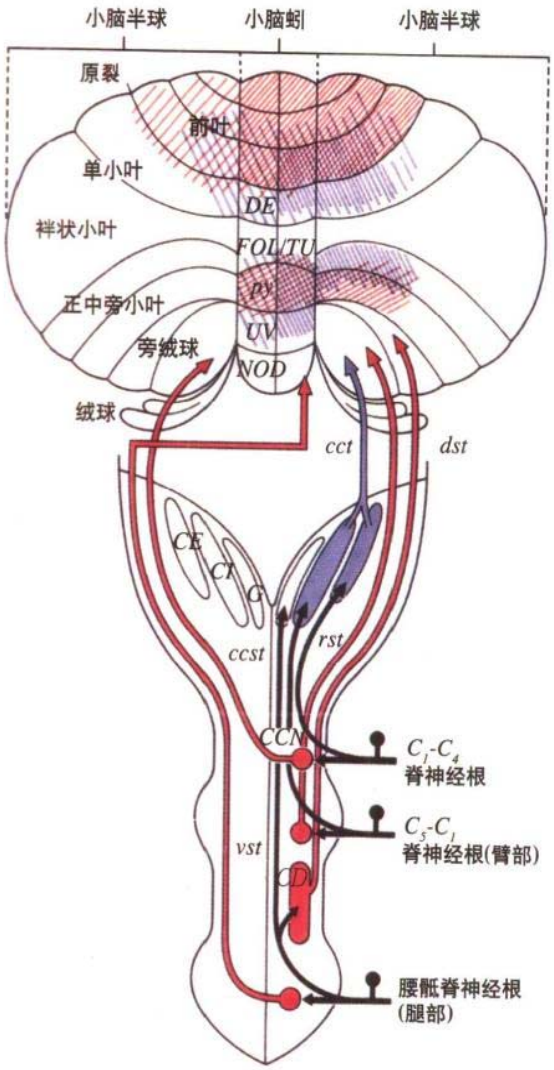

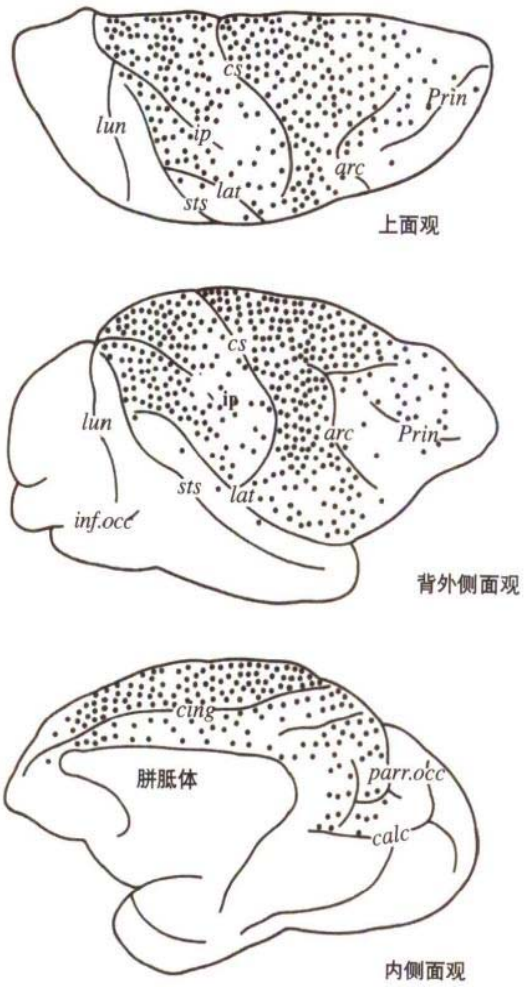

图 8.183 脊髓小脑和楔小脑苔藓纤维投射
4个脊髓小脑系(红色)及楔小脑投射(蓝色)投射至前叶、单小叶及正中旁小叶区大部重叠。CCN= 中央颈核；ccst= 中央颈脊髓小脑束；cct= 楔小脑束；CD=Clarke 背柱；CE= 楔外侧核（楔副核）；CI= 楔内侧核；DE= 山坡；dst= 脊髓小脑后束；FOL/TU= 蚓叶／蚓结节；G= 薄束核；NOD= 小结；PY= 蚓锥体；rst= 脊髓小脑嘴侧束；UV= 蚓垂；vst= 脊髓小脑前束。

图 8.184 A. 猕猴大脑皮质中皮质－脑桥束起始细胞的分布。至脑桥的投射主要起自大脑皮质中央区，有相当多的皮质脑桥纤维起自枕叶大部分或颞下皮质，由弓形沟嘴侧的额叶皮质区来的纤维较少。脑沟的缩写：arc= 弓形沟；calc= 距状沟；cing= 扣带沟；cs= 中央沟；Inf. occ= 枕下沟；ip= 顶内沟；lat= 外侧沟；lun= 月状沟；parr. occ= 顶枕沟；Prin= 主沟；sts= 颞上沟。

一区。Ugolini 和 Kuypers（1986）用逆行荧光纤维标记法证明有来自锥体束的皮质脑桥纤维侧支。来自感觉－运动皮质的皮质脑桥小脑投射终于旁正中小叶，并扩展到裨状小叶和旁绒球。

人的皮质脑桥纤维在大脑脚内。起自中央周围皮质的纤维位于大脑脚中央区，额桥纤维位置较内侧，顶颞桥束形成大脑脚的外侧部（Dejerine 和 Dejerine-Klumpke 1901; Lankamp 1967）。大面积半球损伤可见皮质脑桥纤维广泛终于脑桥核和乳头状核（Schoen 1969, 病例 H5671）。在一颞叶脓肿病例中颞桥纤维溃变，在脑桥灰质外侧部可见到终末，但在乳头状核（脑桥网状核）未见终末。人的额桥联系较实验动物更为广泛。在脑桥脚内侧部和乳头状核中可见其终末。这些溃变纤维终末的定位是根据非人类灵长类皮质脑桥投射的报道（Spitzer 和 Karplus 1907; Sunderland 1940; Nyby 和 Jansen 1951; Künzle 和 Akert 1977; Künzle 1978; Wiesendanger 等 1979; Glickstein 等 1985）。

橄榄小脑攀缘纤维联系 下橄榄核复合体可再分为下橄榄主核（为一皱褶的结构）、内侧副橄榄核和背侧副橄榄核（图 8.174A, B）。橄榄小脑投射以攀缘纤维而终，而且全部是交叉的。此外，橄榄纤维发出侧支到 Deiters 前庭外侧核和小脑核。在人小脑枪击伤的病例和以后许多实验研究中研究了橄榄小脑投射的局部解剖。来自下橄榄亚核的攀缘纤维终于浦肯野细胞纵向带。在皮质核和橄榄小脑投射中的区状模式精确地一致。副橄榄核投射到小脑蚓和中间部。内侧副橄榄核

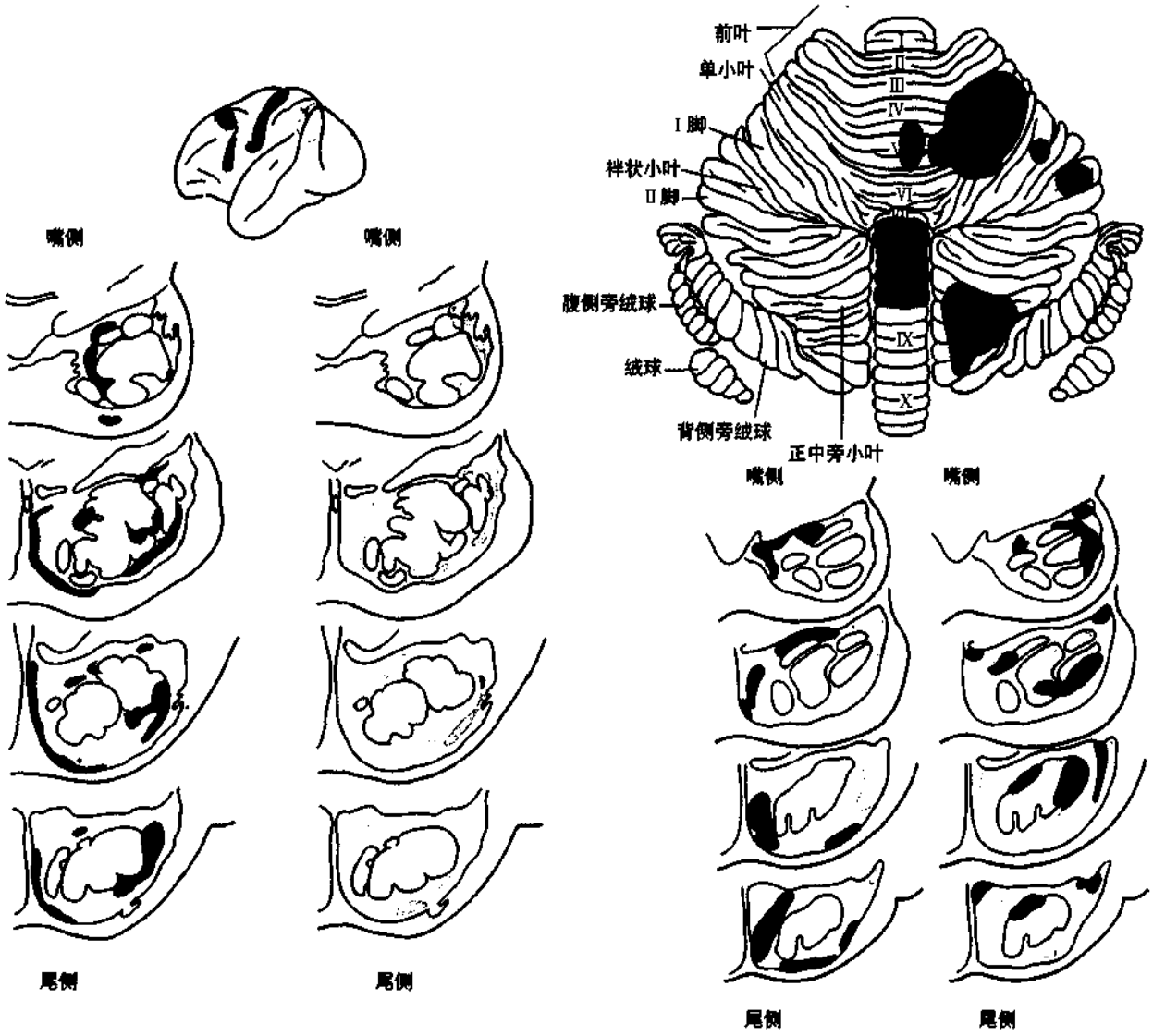

图 8.184 B. 猴大脑皮质到脑桥投射示意图。脑桥切面自嘴侧向尾侧排列，围绕弓形沟的皮质纤维向内侧投射到脑桥核，近中央沟的皮质纤维投射位置较中央，来自顶叶的纤维大部分投射终止于背外侧。
C. 脑桥核到小脑皮质的投射部分。根据 Brodal(1992)及 Glickstein(1985)。arc= 弓形沟；cing= 扣带沟；cs= 中央沟；Inf. occ= 枕下沟；lat= 外侧沟；lun= 月状沟；Par= 顶枕沟；Prin= 主沟；sts= 颞上沟。

和背侧副橄榄核的尾侧半支配小脑蚓（图 8.174C）。背侧副橄榄核的尾侧部投射到 Deiters 核和小脑蚓前部的 B 区，内侧副橄榄核尾侧半发投射至顶核并发出到 A 区的攀缘纤维。副橄榄核的嘴侧半投射到中间部，从背侧副橄榄核嘴侧来的纤维与侧支投射到栓状核，终于 C1 和 C3 区，C1、C3 区侧方为内侧副橄榄核嘴侧支配的攀缘纤维区（C2 区），C2 区发侧支投射到球状核。下橄榄主核投射到对侧半球（D 区），其侧支到齿状核（图 8.174C）。

下橄榄核接受来自脊髓、脑干内感觉性中继核团，如后柱及三叉神经感觉核团的传入联系，还接受从上丘、红核小细胞和中脑有关核团来的下行联系（图 8.173，174C）。此外，小脑核与某些前庭神经核主要发交叉的 GABA 能投射至下橄榄核（图 8.174C）。此核－橄榄径路是局部结构。齿状核投射到下橄榄主核，栓状核投射到背侧副橄榄核嘴侧，球状核投射到内侧副橄榄核嘴侧，顶核与内侧副橄榄核尾侧联系不多。背侧副橄榄核尾侧接受来自 Deiter 前庭外侧核的核－橄榄投射。

背侧副橄榄核及内侧副橄榄核的尾侧半接受脊髓传入和感觉传入。内侧副橄榄核中间区接受上丘来的投射，该核发出投射到蚓叶和小脑蚓。红核小细胞及有关核团经同侧下行的被盖中央束和被盖内侧束而投射到下橄榄核（图 8.173，174C）。它们终于内侧副橄榄核嘴侧半和下橄榄主核。红核小细胞接受来自小脑核和运动皮质、运动前皮质的集中投射，大脑皮质到下橄榄核的直接径路很分散。大脑皮质到下橄榄核的间接径路较强大，在红核小细胞区内突触。

终于前庭小脑（绒球和小结）的攀缘纤维起自属于内侧副橄榄核的小亚核。其中两个核（背侧帽向腹外侧长出，图8.174B、C集中指出背侧帽DC）从中脑视动的中枢接受强大的下行传入联系，投射到绒球和小结。视动的信息被绒球用作代偿眼运动的长时程抑制。其它两个亚核（β群和背内侧C柱）在前庭控制下只投射到小结和邻近的蚓垂。

小脑皮质的机制

小脑皮质有两种不同的传入，即攀缘纤维和苔藓纤维，但只有一种传出，即浦肯野神经元的轴突（见第8篇）。

很明显浦肯野细胞的电反应使一种传统的生理学原则——全或无定律——必须加以修改。全或无定律原本奉行的公式是如果一个神经元达到阈值，就会激发出动作电位。认为所有的动作电位是一样的。浦肯野细胞违反了这个法则，因为浦肯野细胞可被两种不同的方式激活。其一是像脑中其它细胞的反应一样——单峰。当浦肯野细胞通过其苔藓纤维－平行纤维传入而被激活时，就会激发出一个单峰。攀缘纤维要激活浦肯野细胞是很困难的。由攀缘纤维产生的峰称为复杂峰，是细胞延长了的去极化，几个峰样的波重叠。除了其电活动特点的这些不同外，单峰和复杂峰的激活率明显不同。浦肯野细胞可以激发单峰每秒达数百次。浦肯野细胞被复杂峰激活的频率很低，每秒很少超过3～4个峰。复杂峰激活的低频率提示复杂峰不能提供详细的感觉信息，它们一定在小脑功能中起与单峰作用十分不同的作用（Gibson等1987）。

浦肯野细胞的活动由局部抑制性神经元即高尔基细胞、篮状细胞和星形细胞来调节。高尔基细胞像浦肯野细胞那样亦有丰富的通过分子层伸展的树突树，高尔基细胞与浦肯野细胞不同的是其树突不限于叶片的横向平面，其轴突不离小脑皮质。高尔基细胞通过苔藓纤维传入的突触前抑制调节激发。高尔基细胞通过抑制苔藓纤维传入就可以对浦肯野细胞的活动起调节器或限制物的作用。星形细胞和篮状细胞也是抑制性功能。与高尔基细胞不同，其轴突直接在浦肯野细胞上对其施加有力的抑制，图8.160A是Cajal绘制的图示围绕浦肯野细胞体的篮状细胞轴突。在Cajal绘此图80年后，生理学实验开始揭示篮状细胞调节抑制浦肯野细胞激发的性质。

小脑结构定位和功能定位 由于小脑皮质显微结构和微环路基本上是一致的，其基本运作模式也是一致的，但运作的性质仍然不清楚。有一点是清楚的，即苔藓纤维提供这种运作的主要传入。苔藓纤维传入携带来自脊髓所有平面包括中间神经元池活动的信息以及从大脑皮质和皮质下运动中枢经中继后来的特化的感觉和运动信息。苔藓纤维沿横向的小叶结构分布，并为颗粒细胞横向分布的轴突所加强，苔藓纤维就终于颗粒细胞的平行轴突（图8.181A）。分子层中的苔藓－平行纤维终末野覆盖许多浦肯野细胞。这些浦肯野细胞构成模件：聚集于小脑不同传入核团互不关联的平行区或连接到脑干、脊髓和大脑皮质内不同的运动系统。所以小脑的功能取决于时间的和空间的因素，这些因素调节特殊结合的苔藓－平行纤维传入通向合适的传出。小脑皮质抑制性中间神经元中发现一些在时间空间方面限制苔藓－平行纤维传入的因素。浦肯野细胞反应特性和形成平行纤维－浦肯野细胞突触长时程抑制的可塑性变化可能同样重要。浦肯野细胞反应特性中短时程和长时程变化处于攀缘纤维的影响之下。攀缘纤维的生理学特性不适合快速传导详细的信息，但这种特性可能作为水平装置调节浦肯野细胞的兴奋性。橄榄小脑攀缘纤维系统的空间结构与浦肯野细胞传出之间精细记录与此观点是一致的（图8.172、174、181A）。此外，浦肯野细胞的高速点燃使其失去攀缘点燃的传入（Colin等1980；Montarolo等1982），因此有效地关上小脑核群的传出。

小脑某些功能在本章开始时已讨论过（图8.175），一个特征是在小脑前、后叶中存在双重镜子样定位（图8.175）。前叶、单小叶、蚓锥体和后叶半球的小叶（旁正中小叶）接受同一苔藓纤维和攀缘纤维来的分支，并投射到相同的小脑核。苔藓纤维来自脊髓脑干和运动感觉皮质脑桥系中感觉性和运动性核团。这些感觉的传出径路监控着皮质脊髓束、红核脊髓束以及前庭神经核和网状结构等皮质下运动系统的活动。小脑的传入和传出体部定位构型相同，但这些构型的方向是颠倒的：头部代表区主要在单小叶，尾侧代表区在后叶相当的区域。身体的双重代表区大致与体部定位次序相同。小脑的前庭联系表现类似的双重代表区：在前叶最嘴侧小叶和前庭小脑最尾侧的小叶内（图8.182）。

在体部定位结构和小脑前庭之间隔着小脑蚓的两个区域——蚓叶／蚓结节和蚓垂。这些小叶几乎单纯接受脑桥苔藓纤维传入，下橄榄核来的攀缘纤维和脑桥基底核和脑桥被盖网状核来的苔藓纤维，将视皮质和顶盖的信息中继到蚓叶和蚓结节，所以这两个区域被认为是小脑蚓的视区（图8.174，175）。其传出联系经顶核直接到网状结构中的凝视中枢（表8.4）。蚓垂有一重要的皮质视脑桥小脑传入，旁绒球亦接受此传入，旁绒球与人小脑的二腹小叶及小脑扁桃体同源。蚓垂和旁绒球的传出直接到小脑核，其终末补充前、后叶中体部定位结构的投射。

虽然脊髓小脑传入径路有粗略的体部定位结构，但小脑内功能差别和定位原则仍不完全了解。许多有关小脑定位的研究是根据比较解剖的、发育的和联系的研究（Smith 1903；Riley 1930；Larsell 1937、1953；Jansen和Brodal 1954；Nieuwenhuys 1967）以及对联系构型的详细分析进行的（Brodal 1969）。

许多有关小脑联系的知识是根据实验动物研究得出的，但一般亦可应用于人的小脑，且已显示生理学和形态学的一致性。刺激小脑可修正同时发生的反射和刺激大脑所产生的运动。刺激去大脑动物的小脑能引起不连续的运动。相当于脊髓小脑嘴侧区和尾侧区表现出体部定位的顺序（Hampson等1950），嘴侧区介导同侧反应，尾侧区介导双侧反应。

这些研究结合部分切除的效应（Chambers和Sprague 1955 a，b）提示小脑蚓调控整个身体的姿势、张力、运动和平衡，中间区调节同侧肢体的姿势和运动，外侧区的功能仍不清楚。

小脑功能的失常

已有大量有关人类小脑疾病和选择性实验性部分切除后行为效应的报道，Holmes (1939)，Wyke (1947)，Brown(1949)，Dow和Moruzzi(1958)，Dow (1969) 等回顾了这些报道。小脑传入来自大脑皮质运动区和感觉区，来自皮肤感受器，本体感受器以及来自脑干网状结构。这些传入在小脑和脑干中整合并传入小脑、脑干的运动中枢。其正常作用对顺利协调有效运动是必需的。小脑功能失常比较明显的表现有

- 平衡失调；
- 肌张力失调或伸展受阻；腱反射和稳定关节的能力受阻；
- 由于协同肌在收缩的时间、速度和力量等方面不规则而产生运动不协调 —运动失调 (ataxia)。

平衡不稳(disequilibrium)表现为站立时有跌倒倾向或步态蹒跚、伴旋转感、恶心等，受影响的肌较多，腱反射减弱，肌肉易疲劳、无力 (asthenia)。关节控制能力低下，可发展到移位或连枷关节，后肢一部分呈钟摆样摆动。大多数小脑功能失常主要是肌肉不协调 (muscular inco-ordination)，但影响的区域不同，因此症状亦多变。共济失调(asynergia)是肌群间平稳有序活动的功能减弱。一个复杂的动作可以变为一连串的不规则动作，称为分解运动 (decomposition of movement)。可出现快速旋前旋后轮替运动不能、Babinski 称之为轮替运动困难 (dysdiadochokinesis)。控制运动幅度的能力可能丧失，称为辨距不良 (dysmetria)。运动紊乱常见，表现为闭眼行走时偏离原定路线并有跌倒倾向。因而不能正确指准物体，称为错定物位征 (past-pointing)。休息时一般无震颤 (tremor)，但可出现运动性震颤 (intention tremor)，在运动时加剧，震颤亦可影响到头和躯干。肌肉不协调产生语言缺陷 (defects of speech)。可出现同向小脑性眼球震颤 (cerebellar nystagmus)，这是在快速回返后出现同向凝视。将临床现象与不同区域小脑或实验结果联系起来的想法至今只取得有限的成功。

绒球小结综合征 (flocculonodular syndrome) 损害人和其它动物的小结、蚓垂和绒球，主要特征是不平衡，表现为摇摆，行走蹒跚，有向后跌倒的倾向，常存在位置性眼球震颤。这些结果可归因于前庭神经核和前庭小脑间整合的混乱。

部分切除实验动物前叶的小脑蚓出现腱反射增强和强直，此现象亦见于去大脑动物，刺激小脑蚓可减轻强直。部分切除或刺激前叶的旁小脑蚓部得出相反的结果。这些结果表现有体部定位，但在人尚未清楚地证明。

许多人类小脑疾患是新小脑疾患，累及一侧或两侧半球及其传出的纤维。如果单侧性疾患很严重，在损害侧就会出现上述肌张力过低和不协调，如累及齿状核和小脑上脚则出现 严重的动作性震颤和步态蹒跚。即使损害十分广泛的小的皮质损害疾病影响也很小，虽可导致短暂的功能失常，但接着而来的是运动控制得到迅速改善，这种小脑代偿 (cerebellar compensation) 还不能解释。

小脑损害使运动减弱。运动系统一定涉及两种相当不同的调控：一种是位置的调控，如从桌上拿起一根羽毛，一只杯子或一本重的书，手臂完成这种任务的轨迹是类同的，这种情况下脑和脊髓不得不适应这三种不同的负荷。如果人们要记录一个神经元，就很难说出究竟哪一个活动的细胞与位置有关或哪一个细胞与负荷有关。因此研究神经元的活动与简单运动的关系是很有意义的。眼的重量不会改变，因此分析眼的运动较分析肢体的运动为简单。

有两种不同的眼随意共轭运动。在眼的一角出现一目标，两眼就快速转动以捕捉该目标，即快速扫描(saccade)。追踪运动较慢，一只鸟飞越视野，两眼跟踪着飞行的鸟。

猴和人的小脑起着重要的作用。破坏小脑就取消了平稳的追踪 (Westheimer和Blair 1973, 1974)。只有快速扫视运动才能跟踪目标。小脑损害并不取消快速扫视运动，但损害使小脑不可能纠正不恰当的快速扫视，如眼外肌之一无力，快速扫视不准确。如左侧20° 出现一目标，眼可能只向目标移动10° 。正常时快速扫视幅度能自行纠正。小脑损害的表现表明重新校准快速扫视的能力需要小脑 (Optican 和 Robinson 1980)。

有待解决的一个基本问题是为什么小脑有两种完全不同类型的传入纤维。虽然看法不一致，但对为什么到小脑皮质有两种不同的传入亦有种种推测。一种推测是由David Marr (1969) 首先提出之后又由James Albus(1971) 稍作修正的。他们提出小脑皮质是脑内运动学习和反射修饰的主要部位。在前庭－眼反射的可修饰性中研究过小脑作用的可塑性。头向左转时反射表现为眼向右转。将水平半规管联系到眼外肌运动神经元有三个神经元的反射弧，所以转动头倾向于产生两眼相等的对侧运动，这样就可以稳定凝视。假如前庭－眼反射不能完全代偿头的运动，那么在转动头时落在视网膜上的像就会滑脱。Ito (1982) 提出可以发现前庭传入与眼运动间配合失当是由攀缘纤维传递到绒球的，然后绒球浦肯野细胞就调节前庭－视反射。

小脑在巴甫洛夫条件反射中起重要作用。有这样一种与兔外眼和瞬膜有关的条件反射 (McCormick 等 1981; McCormick 和 Thompson 1987; Yeo 等1985 a, b)。在此条件反射中存在声音，紧接着一股空气吹向角膜。反复将声音与随后的吹气相结合，动物就学会在只有声音时也眨眼。一种解释是苔藓纤维将声音的信号中继至小脑皮质，攀缘纤维将气流信号中继至小脑。攀缘纤维改变了平行纤维突触的突触效率，以致声音引起眨眼。

因此正常运动需要小脑及其有关的环路。损害小脑就损害了运动和运动学习的功能。把已知的小脑解剖学和生理学的特点与其机制联系起来，是对未来的实验研究和临床研究的挑战。

中　脑

中脑外部特点和位置关系

中脑穿越小脑幕裂孔，连接脑桥、小脑和前脑。它是最短的一段脑干，长度不超过2cm，大部分位于颅后窝中，其外侧是海马旁回，在检查脑下面时，可见海马旁回遮盖其两侧。中脑向上时，其长轴向腹侧倾斜。为便于描述，可将中脑分为左右大脑脚（cerebral peduncles），每个大脑脚被黑色素层黑质（substantia nigra）分为腹侧的大脑脚底（crus cerebri）和背侧的被盖部（tegmental part）。两个大脑脚底是分开的，被盖部连在一起，被连接第三、第四脑室的中脑水管又称大脑水管（cerebral aqueduct）穿过。在脑的斜冠状平面上包括大脑水管在内的背侧的区域称顶盖（tectum），由顶盖前区（pretectal area）和上、下成对的4个圆形丘所形成的四叠体（corpus quadrigemina）组成。

大脑脚底（crura cerebri）浅面有条纹，自大脑半球穿出，下行入脑桥，在与脑桥相遇会合处形成脚间窝（interpeduncular fossa）的尾外侧缘（图8.185，186）。在幕切迹（tentorial incisure）平面基底动脉在脚间窝内分为左右大脑后动脉。紧靠其后小脑上动脉发自基底动脉：两动脉行向外侧绕大脑脚腹侧（基底）面，前者经小脑幕之上，后者在小脑幕之下。动眼神经和滑车神经位于两动脉之间。后交通动脉在脚间窝内于大脑脚内侧面连于大脑后动脉。脚间窝的尾侧部正中为一浅灰色区称后穿质（posterior perforated substance），有大脑后动脉的中央支穿入。靠近大脑脚进入大脑半球处，视束在背外侧绕大脑脚。靠近脑桥常可见一薄而白的脑桥带（taenia pontis），从小脑中脚、上脚间从大脑脚伸入小脑。每个大脑脚有一内侧沟（medialsulcus），动眼神经根由此穿出（图8.124，185，186），其外侧面毗邻海马旁回，有滑车神经横越（图8.123，126）。大脑脚有一纵行的外侧沟（lateral sulcus），其中行有外侧丘系纤维并形成一表面隆起，此隆起向嘴背侧倾斜，部分加入下丘，其余部分延为下丘臂（图8.123，126）。

丘（colliculi）或四叠体（corpora quadrigemina）（图8.123，126）是上、下两对隆起，位于上髓帆嘴侧，松果体下方、后连合尾侧。每一侧四叠体在胼胝体压部下方与背侧丘脑的丘脑枕部分重叠。两对上、下丘间有十字形沟分开，十字形沟的上界扩大为一凹陷容纳松果体（pineal gland），从其尾侧端有一正中位的帆系带（frenulum veli）向下延长到上髓帆，在帆系带外侧有滑车神经穿出，滑车神经向腹侧行越大脑脚外侧面，穿脚间池至海绵窦岩端。上丘（superior colliculi）大而色较暗，是视觉反应部位（见后文）。下丘（inferior colliculi）较小但较隆起，与听觉传导径路有关（见后文）。上、下丘的颜色不同是由于上丘内神经元在浅层。

每个丘的外侧有一伸向腹外侧的臂（图8.123，126）。上丘臂（brachium of the superior colliculus）或四叠体上臂（superior quardrigeminal brachium）经过丘脑枕下方，部分覆盖内侧膝状体，部分续为外侧膝状体（见间脑）和视束。上丘臂传送视网膜和视辐射来的纤维到上丘。下丘臂（the brachium of the inferior colliculus）或四叠体下臂（inferior quadrigeminal brachium）在腹侧上行，传送外侧

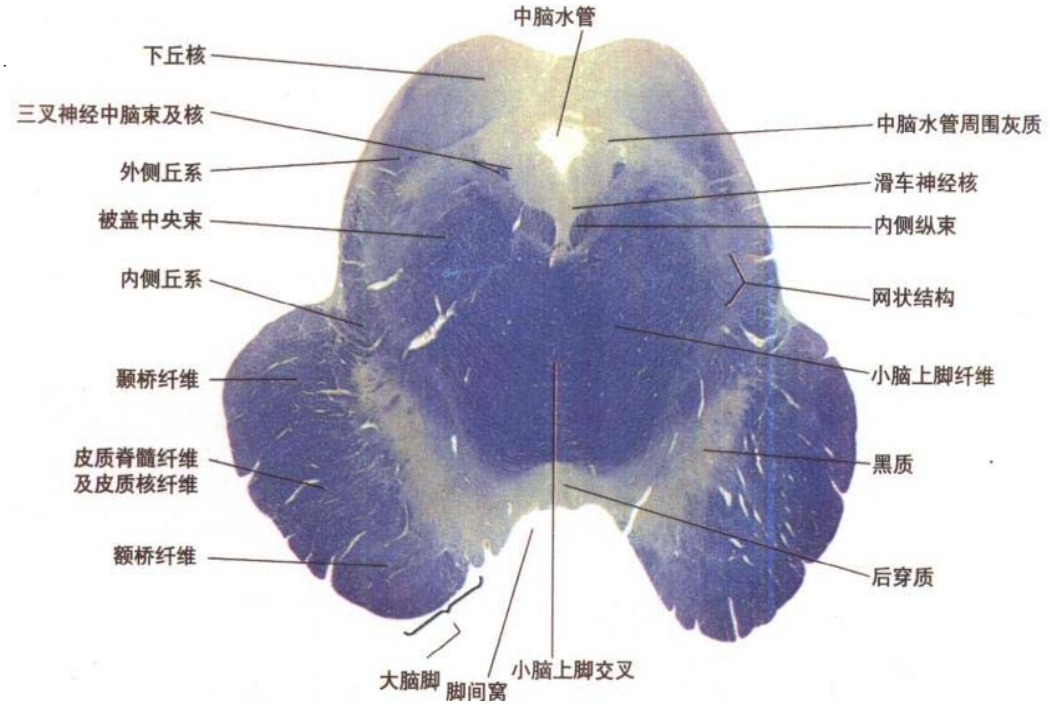

图8.185 经下丘中脑横面×3(依铬氰蓝染色，J Carline制，Kevin Fitzpatrick摄影，伦敦Guy大学医科牙科联合学院解剖学和细胞生物学系)。



图8.186 经上丘中脑切面 × 3.4(依铬氧蓝染色，J Carline制，Kevin Fitzpatrick摄影，伦敦Guy大学医科牙科联合学院解剖学和细胞生物学系)。

丘系和下丘到内侧膝状体的纤维。

中脑内部结构

如上所述在横切面上大脑脚被黑质分为背侧区和腹侧区(图8.185, 186)，背侧区称被盖(tegmenti)，腹侧区称大脑脚底(crura cerebri)，两侧大脑脚底是分开的，被盖越中线相连续。

大脑脚底(crus cerebri) 切面上每侧大脑脚底呈半月形，含有皮质脊髓束、皮质核束和皮质脑桥束纤维。前两束纤维占大脑脚底中三分之二，经脑桥延髓下降，皮质核束纤维终于脑神经核及其它脑干核团，皮质脊髓束纤维续入延髓锥体(图8.116)，皮质脑桥束纤维起于大脑皮质终于脑桥核(见菱脑)。皮质脑桥纤维形成两组：额桥纤维(frontopontine fibres)起自额叶，主要是4区和6区，经内囊居同侧大脑脚底内侧六分之一，颞桥纤维(tempropontine fibres)起于颞叶，也经内囊居于大脑脚底外侧六分之一，两者均终于脑桥核。顶和枕桥纤维(parieto and occipitopontine fibres)亦在大脑脚底中，位颞桥纤维内侧，后者主要来自颞叶后区。皮质脑桥束投射还包括少量一级感觉皮质的纤维(Verhaart和Mechelse 1954; Brodal和Bjaalie 1992)。

横脚束 在大脑脚外侧面可能看到从视束穿出的一束纤维，在脑桥和视束间绕大脑脚腹侧面中点处称横脚束，此束在乳头体背外侧消失于脚间窝，终于黑质内侧的一个小的横脚束核(nucleus of transverse peduncular tract)。许多较低等哺乳动物恒定有该束，只有30%的人脑有此束。由于在眼球摘除后该束即溃变，因此它可能是视径路的一部分，有些哺乳动物该束投射到动眼神经核(Gillilan 1941，见脑神经)。

黑质 为含许多色素(神经黑色素)的多极神经元的双侧板状结构，伸展经整个中脑。在横切面或冠状切面上容易看到其色素(图8.185, 186)。色素与许多中脑网状神经元的胺能状况有关，随年龄而增加，灵长类较丰富，人类最多，甚至白化病人也有(Marsden 1961)。黑质在横切面上呈半月形，向背侧凹陷，其凸出的腹侧面伸入大脑脚底纤维间。黑质内侧厚，从大脑脚内侧沟到外侧沟，从脑桥到底丘脑区，其内侧部被辐射状的动眼神经纤维穿过，向腹侧到脚间窝内的动眼神经沟。黑质分为背侧的致密部(pars compacta)和腹侧的网状部(pars reticularis)。致密部有中等大小含黑色素颗粒的多巴胺能和胆碱能神经元，网状部与大脑脚底的纤维混杂，含有少量成簇的神经元群，其中有些神经元是多巴胺能的含少量色素，大多数神经元是γ-氨基丁酸(GABA)能的。腹侧部到达底丘脑，认为与苍白球相连，与苍白球在结构上相似。两个核的神经元含有不寻常高水平的铁及有分支少的平滑树突，这些树突在网状部中重叠。在哺乳动物以下脊椎动物可见一发育良好的外侧部(pars lateralis)，虽然灵长类外侧部投射到顶盖(Woodburne等1946)，但在人类并不重要(Huber Crosby 1933)。

黑质与大脑皮质、脊髓及下丘脑相联系，与基底核有大量交互投射(Parent等1983a, b; 1984)。皮质黑质纤维起自中央前回，可能还起自中央后回，少量终于黑质网状部神经元，许多是到红核和网状结构的过路纤维。亦有说来自脊髓感觉束纤维的侧支终于黑质，来自乳头脚的纤维亦曾追踪到黑质神经元。

基底核的传入联系（见后基底核）到尾状核、壳、外侧苍白球和底丘脑。纹体黑质径路中最大的纤维束来自尾状核及壳，它投射至黑质有局部定位，黑质嘴侧三分之一接受尾状核头来的纤维，壳投射到黑质各部。纹体黑质纤维与黑质网状部内的神经元形成轴树接触。外侧苍白球发出少量GABA能苍白球黑质纤维到致密部和网状部，大多终于网状部。底丘脑黑质纤维终于黑质网状部的稀疏区，这些纤维大多亦投射到苍白球。

起自致密部的多巴胺能黑质纹体纤维构成到纹状体的局部定位的分散投射，向苍白球和尾状核提供独有的神经支配。巴金森病黑质和纹状体内多巴胺水平非常低。通过应用多巴胺前体二羟苯丙氨酸（左旋多巴）可以提高纹状体的多巴胺水平。左旋多巴通过血脑屏障在黑质纹状体关闭环系统内浓缩。网状部GABA能神经元的投射通过以下径路：

- 黑质丘脑束到丘脑腹前核和内侧背核；
- 黑质被盖径路到脚桥核（pedunculopontine nucleus）和网状结构，由此冲动经中继后到脊髓前柱神经元；
- 黑质顶盖投射到同侧上丘，可能控制扫视的眼运动。

黑质致密部含有Dahlström 和Fuxe（1964)的A9群多巴胺能细胞（图8.296, 293)。腹侧被盖区内还可见其它两群多巴胺能细胞群：构成Tsai腹侧被盖区嘴内侧区中的A10群细胞和在背外侧网状区中形成含色素臂旁核的A8细胞群（Oades 和Halliday 1987)。A10多巴胺能细胞位于脚桥被盖核（Ch5细胞群）的尾侧和背外侧被盖核（Ch6细胞群）外侧。看来整个腹侧被盖系统对适应性行为起整合神经中枢的作用。该系统有向尾侧经中脑菱脑径路至小脑和多数脑干单胺能细胞簇的交互投射（见后网状结构)。亦有主要经同侧前脑内侧束的投射纤维，如：

- 中脑间脑系统终于丘脑和下丘脑的核团；
- 中脑纹状体投射；
- 至伏隔核、嗅结节、隔外侧核、终纹的中介核、杏仁体和内嗅皮质的中脑菱脑径路；
- 中脑皮质纤维至大部分皮质区，特别是前额叶皮质、眶额皮质和扣带回皮质。

中脑被盖(mesencephalic tegmentum) 中脑被盖向下与脑桥被盖直接连续并含有相同的纤维束。在下丘平面灰质限于大脑水管周围，就像网状结构（见网状结构）和顶盖（见中脑顶盖）中那样零星的聚集。滑车神经核（trochlear nucleus）在靠近中线的腹侧灰质中，相当于展神经核及舌下神经核的位置。滑车神经核与紧位于其腹侧行走的内侧纵束一起，正好在动眼神经核尾侧向中脑下半延伸。在某些灵长类滑车神经核与动眼神经核融合，只能依其神经元的排列来识别，滑车神经核的细胞较小。滑车神经传出纤维行向背外侧绕中央灰质，在三叉神经中脑核内侧下行，达上髓帆上端交叉，从帆系带外侧穿出。在脊椎动物少量纤维仍是同侧的，根据滑车神经的背侧行程，它可能原先是供应松果体眼的肌肉。胚胎学的证据和种系发生的资料支持滑车神经核较背侧的起源。

三叉神经中脑核（trigeminal mesencephalic nucleus）在中央灰质外侧，从脑桥三叉神经脑桥核上端上升到中脑上丘平面。该核由从其轴突来的周围支和中枢支形成的束相伴。三叉神经中脑核大而圆形的神经元是单极的，如同周围感觉神经节中的神经元，它排列成许多小群，在中脑水管周围灰质的外侧缘伸延成弯曲的一层。在该核较低平面中神经元最多，常常靠得很紧，提示形成了胞体与胞体相接触（Hinrichsen 和Larramendi 1969)。三叉神经中脑核的联系见脑神经及图8.132。除这些核团外，中脑被盖还含有许多分散的神经元，多数神经元包括在网状结构中。

白质（white matter）包括所有在脑桥被盖中已提到的束。重要的是小脑上脚巨大的交叉（图8.154)。小脑上脚进入被盖行向腹内侧围绕中央灰质到中缝，大多数纤维交叉成为小脑上脚交叉（decussation of the superior cerebellar penduncles)，然后分为上行束和下行束。有些上行纤维终于红核或发侧支到红核，并包绕和穿过红核，还有许多其他的纤维上行到丘脑腹外侧核。有些不交叉的上行纤维的分支终于中脑水管周围灰质、网状结构、中介核及后连合核（有时可能错误地称为达克谢维奇核)。后连合核可能发传出纤维到内侧纵束和后连合。下行束终于脑桥延髓网状结构和橄榄复合体，可能还终于脑神经运动核团（图8.141)。

内侧纵束（medial longitudinal fasciculus)（图8.141）毗邻小脑上脚交叉背侧躯体传出柱。内侧丘系、三叉丘系和外侧丘系（medial, trigeminal and lateral lemnisci）以及脊髓丘脑侧束（lateral spinothalamic tract)（脊髓丘系spinal lemniscus）在黑质背外侧形成一弧形带。内侧丘系和三叉丘系的纤维向嘴侧分别与背侧丘脑腹后外侧核和腹后内侧核的神经元相突触（图8.110, 132)。有些外侧丘系的纤维终于下丘核，包绕下丘核并与其神经元突触。其余直接来自外侧丘系的和下丘发出的纤维进入下丘臂，在此平面开始传送这些纤维到内侧膝状体。有些到下丘的纤维是直接外侧丘系纤维的侧支。

在上丘平面上方，被盖内有红核（red nucleus)，红核伸入底丘脑区。围绕中脑水管的中央灰质（central grey matter）腹内侧有动眼神经核（oculomotor nucleus）向腹外侧延伸与内侧纵束相关联。动眼神经核向下达滑车神经核。动眼神经核分为神经元群，这些神经元群部分与动眼神经的运动分布有关。动眼神经核包括位于主核背侧的副交感的节前纤维起始的内脏传出核即动眼神经副核（acessory oculomotor nucleus or Edinger-Westphal nucleus)。

红核(red nucleus) 红核是一淡红色的卵圆形块，直径约5mm，位于黑质的背内侧（图8.186)。新鲜材料才有这种颜色，这是由于在各种大小，主要是大型和小型的多极神经元中有铁离子色素。哺乳动物中这些神经元的比例和排列各异，在灵长类大细胞成分下降而小细胞成分增加，各部均见小的多极神经元，人类红核中较大的神经元限于较低水平，估计少到200个（Grofová和Marsala 1960)。Condé（1973）把猫科动物红核细胞分为多极的、锥体的、梭形的和球形的，

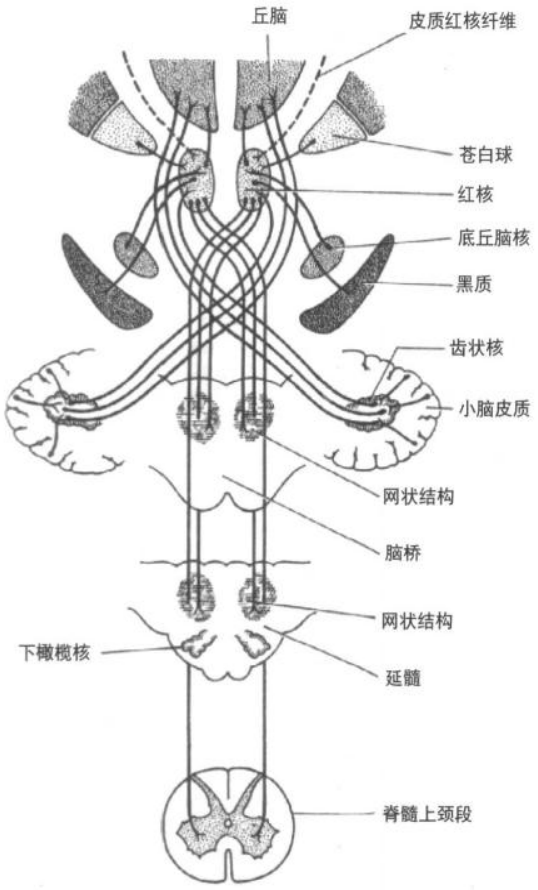

图 8.187 人脑红核主要联系的简化图解

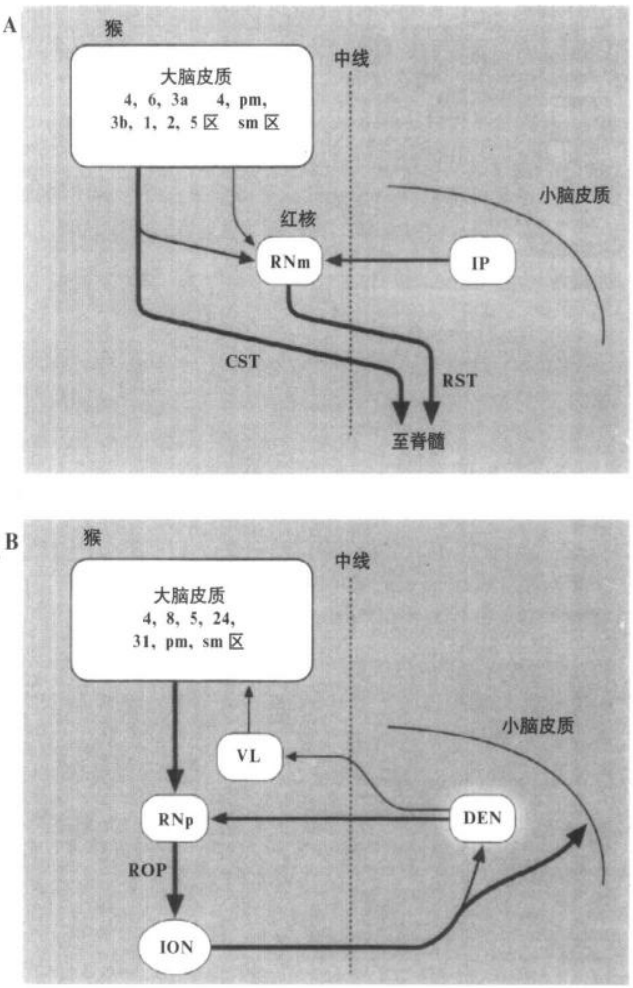

图 8.188 A. 猴交叉的皮质脊髓束（CST）发侧支到红核大细胞部（RNm），终于发出红核脊髓束的神经元，红核大细胞部亦接受从运动皮质4, 6区来的一些直接传入纤维及从小脑间位核（IP）来的（主要的）传入纤维，在人类球状核、栓状核相当于间位核。
B. 猴其他联系红核的系统起自皮质广泛区域，这些区域发出大量纤维到位于红核小细胞部（RNP）内发出红核橄榄核投射（ROP）的神经元。在脊髓内无中继，而代之以到下橄榄核（ION）内中继。下橄榄核发出投射至小脑，小脑及其齿状核（DEN）发出纤维返回投射到红核小细胞部神经元（RNP）及丘脑膜外则核（VL），经中继后返回投射到大脑皮质，pm= 运动前区；sm= 补充运动前区（经作者及出版者同意引自 Kennedy 1990）。

强调有异质核的细胞结构；在红核较低平面以多极神经元为主，在较高平面则以锥体的和球形的神经元多见，但各平面均可见到各种细胞。红核向上很难证实，与网状结构和中介核的尾侧端相混（Davenport 和 Ranson 1930）。红核结构下部致密上部弥散，整个核团被神经纤维束所穿过和包绕，包括许多来自动眼神经核的纤维，这就使红核看上去呈网状。其大细胞成分被认为在种系发生上是古老的，这与灵长类以小细胞占优势相一致。红核的传入联系多而复杂（图8.187）。猫和其它哺乳动物有从感觉运动皮质来的不交叉的皮质红核纤维，中央前回以前的额区（见端脑）在猫科动物大脑中称为补充运动区，有双侧投射到红核，体部定位显示这些纤维和核的终止与红核脊髓束中的定位一致。皮质投射来自第一躯体运动区和第一躯体感觉区。Brown（1974）描述这些投射以轴树突而终，主要终于红核周围部。亦存在与上丘间双侧性的联系可能是交互的联系。猫科动物红核亦接受对侧间位核和齿状核来的神经纤维，间位核相当于人类的球状核和栓状核。所有这些小脑联系可能还有其他联系穿经小脑上脚并表现某种体部定位。其他认定的传入纤维来源有苍白球、底丘脑和下丘脑的核团、黑质以及脊髓（红核联系概括于图8.187、188）。

红核脊髓束 人交叉的红核脊髓束很小（Nathan 和 Smith 1982）起自红核尾侧的大细胞部，少量纤维到达颈髓。交叉后的纤维在顶盖脊髓交叉腹侧的被盖腹侧交叉中斜行向外侧，位于内侧丘系的背侧。红核脊髓束在到达小脑下脚腹侧灰质时转向尾侧进入外侧丘系的外侧部，继续下行到三叉神经脊束和三叉神经脊束核的腹侧经延髓入颈髓上部，与皮质脊髓侧束的纤维相混。在实验动物中通过刺激红核脊髓束后在红核中记录诱发的逆向冲动显示束和核起源呈体部定位。红核的有些传出轴突形成红核延髓束（rubrobulbar tract）到三叉神经、面神经、动眼神经、滑车神经和展神经等运动核团，还有许多红核延髓束纤维可能终于整个脑干网状结构。伴随红核脊髓束的是从红核外侧被盖网状结构来的被盖脊髓纤维（tegmentospinal fibres），可能还与其他延髓和脑桥网状脊髓束走在一起。

被盖中央束 在人类发自红核的最大的传出纤维束位于中脑腹侧巨大不交叉的被盖中央束中，起初该束在内侧纵束外侧，红核和小脑上脚交叉的背外侧（图8.135、137、139、185）。大部分下行纤维起自红核小细胞部（Nathan和Smith 1982）。来自运动皮质和豆状核经豆核襻和Forel区的纤维成束穿过红核到同侧延髓下橄榄核，有些纤维亦终于脑干网状核团。被盖中央束穿过红核、豆核襻（见基底核）、豆状核形成从运动皮质到脑干网状核团和下橄榄复合体的径路。有些来自脑干网状结构的上、下行轴突走行于被盖中央束中，它们的侧支和终末支配其他“网状的”或邻近的特殊核团。这些脑干网状结构的上、下行轴突包括：背侧和腹侧上行去甲肾上腺素能束（dorsal and ventral ascending noradrenergic bundles）、腹侧上行5-羟色胺能束（ventral ascending serotonergic bundle）和一些背侧及腹侧上行胆碱能束（dorsal and ventral ascending cholinergic bundles）（见脑干网状结构）。

红核橄榄投射的功能

Kennedy（1990）提出一个关于皮质脊髓、红核脊髓和红核－橄榄投射的统一学说（图8.188）。人的皮质脊髓束受损可导致永久性的瘫痪，但在猴虽然最初完全瘫痪，但接着瘫痪消失，恢复良好。这种灵长类同皮质脊髓束损害后恢复变异性的解释可能在于红核脊髓束代偿能力有差别。猴同时损害皮质脊髓束和红核脊髓束瘫痪不会完全恢复，这一点提示两个系统在控制运动方面在功能上相互关联。在编码力量、加速和方向等参数方面，提示红核脊髓束在运动终止相和运动之前直接指导活动。而且在肢体甚至个别指运动时，两系统所有参数活动是重叠的。皮质脊髓系在学习新的运动时最活跃，红核脊髓系在执行学习过的自动运动时最活跃。

位于被盖中央束内的红核－橄榄投射联系红核与对侧大脑皮质（图8.187，188），亦间接连接同侧运动皮质；此处皮质发出皮质脊髓束和被盖中央束。小脑被认为在运动学习中起作用，因此红核－橄榄系能转换从皮质脊髓束到红核脊髓束控制运动的编程自动化。红核－橄榄开关是双向的，在进行自动学习时允许皮质脊髓束中断，由红核脊髓系实施对环境变化的应答。猴特殊的皮质脊髓束损害后，上行到皮质的错误信号就会转移到红核－橄榄投射（图8.188），然后到小脑而返回红核脊髓系。小脑再学习后，当固有的上下连贯的运动指令经红核脊髓系馈入脊髓，接着运动调控就恢复了。猴红核脊髓系是主要的，能投射到所有节段的前角细胞。人相对缺乏红核脊髓系，这可以解释卒中后运动功能很难恢复。

顶盖脊髓束和顶盖延髓束 顶盖脊髓束和顶盖延髓束亦始于上丘平面，从上丘神经元向腹侧延伸绕中央灰质，在动眼神经核和内侧纵束腹侧交叉成为被盖背侧交叉（dorsal tegmental decussations）的一部分。顶盖脊髓束在内侧纵束腹侧下行远达延髓内侧丘系交叉平面，于此偏离腹外侧至靠近前正中裂前唇的脊髓白质前索。顶盖延髓束主要是交叉的，靠近顶盖脊髓束下行，终于脑桥核和脑神经运动核，特别是那些支配眼肌的核团，支配眼的运动反射（见脊髓，参考顶盖被盖脊髓侧束）。

内侧纵束 内侧纵束（图8.141）是一厚髓组成的束，在上丘平面位于动眼神经核腹外侧，其纤维虽较下位平面为分散，但仍保持着与传出核团的关系。内侧纵束上行到大脑水管上方第三脑室外侧壁内的中介核（interstitual nucleus of cajal）。与中介核上端和内侧纵束交叉密切相关的是后连合核群（nucleus groups of posterior commissure）的中介（interstitial）部及背侧部。后连合核可能与这些复合束以及达克谢维奇核（nucleus of Darkschewitsch）交换纤维，达克谢维奇核的情况仍不清楚。内侧纵束经中脑、脑桥和延髓上部仍保持其与中央灰质的位置关系，但被内侧丘系交叉和皮质脊髓侧束推向腹侧入脊髓前节间束。

内侧纵束将动眼神经核、动眼神经副核、滑车神经核、展神经核、副神经核（脊髓部）、前庭神经核和网状核相互联系起来，协调眼的共轭运动。内侧纵束与脊髓前节间束连续，使这些核团与颈运动神经元，特别是那些支配项部肌肉的运动神经元联系起来。例如在说话时舌和唇的运动是由于经内侧纵束的联系而使面神经和舌下神经间相协调。长期以来认为所有前庭神经核基本上都参加内侧纵束，在较小范围还有外侧丘系核参加，外侧丘系核的功能是在应答前庭蜗刺激时协调眼和头的运动（Maciewicz等1975；Yamamoto等1978；见菱脑）。损害内侧纵束可导致核间眼肌麻痹。双侧的前庭联系在内侧纵束内上行或下行或分为上行、下行支，这些分支发侧支到第3至第6颈神经的核团和副神经核（脊髓部）。所有4对前庭神经核均发出升支，前庭上核来的升支是不交叉的（McMasters等1966），其它前庭核来的部分交叉。有的纤维到中介核和后连合核，有的纤维交叉至对侧核团（见脑神经）。来自前庭内侧核，可能还有来自前庭外侧核和前庭下核的下行轴突部分交叉，在内侧纵束内下行成为前庭脊髓内侧束（medial vestibulospinal tract）（Brodal等1962，见第3篇发育生物学，图8.117）。来自背侧斜方体核，外侧丘系核和后连合核的纤维亦加入内侧纵束。所以蜗神经和前庭神经

可经内侧纵束影响眼和头的运动。有些前庭纤维可能在内侧纵束中上行达丘脑。

无髓的纵行束 Schütz的无髓纵行束行于中脑、脑桥和延髓的中央灰质中。位于中脑水管和第四脑室腹外侧，是一条上、下行径路、主要是不交叉的、联系于下丘脑、背侧丘脑和脑干核团之间。这些脑干核团包括动眼神经副核、上丘、疑核、泌涎核、孤束核、舌下神经核、脑干网状结构以及脊髓内的自主性核团（Crosby 和 Woodburne 1951）。有些胆碱能（cholinergic）纤维被描述为从下丘脑核团经小脑上脚进入小脑的下行纤维。背侧上行的5-羟色胺能（dorsal ascendiug serotonergic）束伴背侧束上行至间脑（见脊髓）。

下丘臂 下丘臂是中脑上部一个圆形浅在的外侧部分（图8.123、126），从下丘和外侧丘系上行到内侧膝状体。它将内侧丘系的背外侧纤维与表面分开。Ferraro和Minckler(1977)对28例尸体解剖标本（从新生儿到97岁）作定量研究，结果纤维计数为350万～560万。纤维密度为68000/mm，左右侧间很少变异，90岁前无明显减少。Ramon-Moliner 和 Dansereau（1974）检查了脑桥中脑交界处的“臂周区”、提出被盖脑干这个部分局部解剖分部。

中脑顶盖

虽然最早阶段脊椎动物的顶盖表现为背侧的隆起，但只是在哺乳动物才分化为上丘和下丘（四叠体）。原兽亚纲的单孔类只有一对隆起，即视叶（optic lobes）或二叠体（corpora bigmina）。鱼视叶高度发育，在硬骨鱼纲比嗅叶还要大。在这个阶段和较晚的阶段脊椎动物的演化为嗅叶是前脑发育较大的部分，随着大脑皮质的出现，即前脑有较嗅联系更多的联系得到进一步的发育，视叶相对地小了，但两栖动物、爬行动物和鸟类仍然基本上保留。从爬行动物到哺乳动物它们的联系和功能表现为逐渐向前的神经迁移，称为端脑分化（telencephalization）过程。视叶这个最初的优势（在较早期脊椎动物可能与除嗅以外的所有感觉方式有关）逐渐减少，可能同时伴有视叶细胞构筑复杂性的下降。这些过程在灵长类最明显，灵长类高度发育的大脑取代了许多原始的顶盖活动。视叶分化为上、下丘，见于真哺乳亚纲哺乳动物。

下丘 Irvine（1986）Webster和Garey（1990）回顾了下丘的结构、联系和功能。图8.189已部分加以说明。下丘有一个与中脑水管周围灰质相连续被神经纤维包绕着的中心卵圆形的主核，许多纤维来自外侧丘系（图8.140）终于下丘。下丘核和神经元的结构在猫已有详细报道（Morest 1965；Oliver 1984、Oliver和Morest 1984），人的报道较少（Geniec和Morest 1971）。中心核有被背侧皮质（dorsal cortex）覆盖的背内侧区（dorsomedial zone）和腹外侧区（ventrolateral zone）。人类背侧皮质有4层细胞结构：Ⅰ层含小型神经元，有扁平放射状的树突野；Ⅱ层为中等大小神经元、有平行于下丘表面的卵圆形树突野；Ⅲ层为中等大小神经元、有球形树突野；Ⅳ层为大型神经元、有各种形状的树突野。中心核是分层的，有盘形或星形树突野的细胞带正交越过纤维层、外侧丘系纤维的终支在纤维层中分支。因为低频驱动的细胞在背侧层中，高频驱动的细胞在腹侧层中，因此神经元能对频率明显变化起反应，层次可能代表分辨音调的结构基础（Webster等1984a、b）。背侧皮质和外侧核中的神经元有宽广的音频。猫大多数细胞受双耳刺激：41%延迟敏感和（或）双侧兴奋，31%对侧兴奋，同侧抑制。双耳兴奋/抑制传入在结构上可能与音频细胞带相平行。已成功地绘出猫下丘中听感受野的空间图，但灵长类尚未检出。实验动物若损害下丘或下丘臂将产生音调、声音定位、听运动反射和学习缺陷，但这种损害对人影响的资料很少。

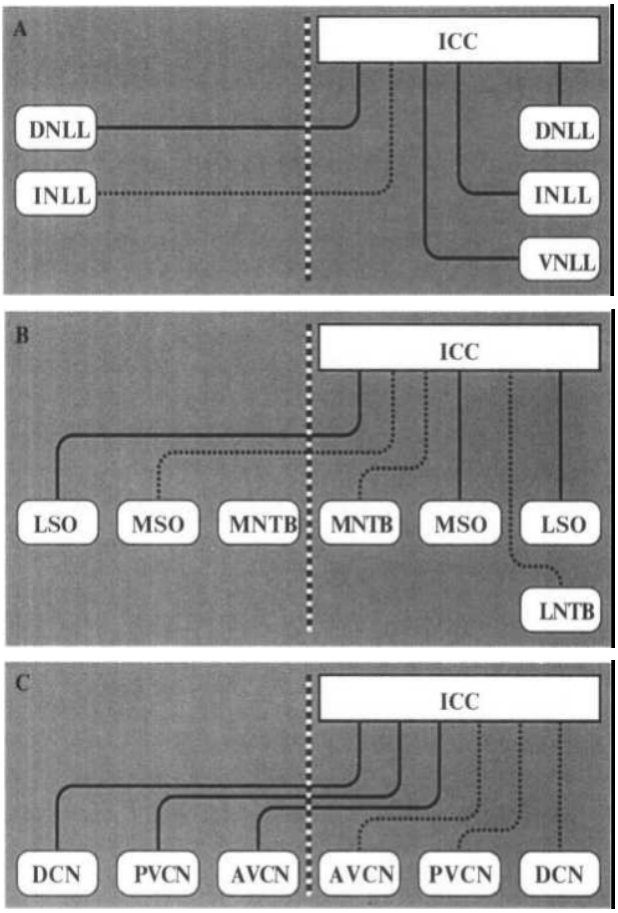

图8.189 从同侧和对侧(粗垂直虚线的左侧)外侧丘系核(A)、上橄榄复合体(B)及蜗神经核(C)到下丘中央核(ICC)的上行投射概况。较多的上行投射用实线，较少的上行投射用虚线表示。
(AVCN=蜗神经前腹核；DCN=蜗神经背核；DNLL=外侧丘系背侧核；ICC=下丘中央核；INLL=外侧丘系中间核；LNTB=斜方体外侧核；LSO=上橄榄外侧核；MNTB=斜方体内侧核；MSO=上橄榄内侧核；PVCN=蜗神经后腹核；VNLL=外侧丘系腹侧核)(经作者和出版者同意引自 Irvine 1986)。

下丘传出纤维大部分经下丘臂至同侧内侧膝状体（ipsilateral medial geniculate body）（图8.189），可能存在经丘间连合的交叉联系（Ades 1944）。丘系纤维只在中央核内中继（Goldberg和Moore1967），有些纤维则不经中继而到内侧膝状体，还有些丘膝状体纤维并不在膝状体内中继，而是与经听辐射到42区听皮质的纤维连续（图8.140）。如同在其它感觉系中所见的那样，有来自听皮质的下行投射

经内侧膝状体到下丘，有些纤维可能穿过内侧膝状体而不在其中中继。此下行径路可能对内侧膝状体以下平面产生影响，它可能经上橄榄核和蜗神经核与耳蜗传出纤维联系（见菱脑）。入内侧膝状体腹侧部（见间脑）接受来自中央核的局部投射，背侧部接受背侧皮质来的投射，但到内侧部的下丘传入尚未确定。

下丘到脑干脊髓的投射首先要通过上丘，从而与顶盖脊髓束和顶盖被盖束的起点相联系。这些投射相当少，可能介导下丘腹侧层中对声音和高频作应答时的头眼转动反射（Webster等1984）。

上丘 与哺乳动物充分发育的下丘不同，一般认为高等脊椎动物特别在灵长类上丘发育简化了，但在人的上丘仍表现许多早期形成的复杂层状结构。人上丘至少有6层，其他哺乳动物甚至排列更复杂（Ramon y Cajal 1909-1911; Angaut和Repérant 1976）。人上丘分层由表及里为带状层、灰质层、视层及丘系层。丘系层又分为中灰质层、中白质层、深灰质层、深白质层。此七层也可称为带状层、浅灰质层、视层、中间灰质层、深灰质层、深白质层和室周层（Crosby等1962）。两种分类并不完全一致，归纳起来各层由神经元或其纤维和树突交替组成，但有一些混合。Huerta和Harting（1984）回顾了上丘的联系。带状层（zonal layer）主要由来自枕叶皮质（17, 18, 19区，见端脑）的有髓和无髓纤维－外皮质顶盖束（external corticotectal tract）组成，纤维间有少量水平位的小神经元。浅灰质层（superficial grey layer）（灰质层）有许多小多极神经元，部分皮质纤维与之相突触，整个浅灰质层呈月牙形（中部较厚）覆于深层之上。视层（optic layer）由视束来的部分纤维组成，在其终止时，有许多侧支进入整个浅层前后部，提供对侧视野的视网膜局部定位图，图中前外侧部代表中央凹。特殊的视网膜顶盖神经元的轴突及视网膜膝状体纤维的侧支成簇终止（Garey 1990）。大部分轴突来自慢W细胞，小部分来自快Y细胞。视层亦含有一些大多极神经元；人和其他哺乳动物到视网膜去的传出纤维始于此层（Wolter和Liss 1956）。有时将内4层合称为丘系层，简要概述如下：中间灰质层（intermedial grey layer）和白质层（white layer）集中了主要的接受区，由混以轴突和树突的大小各异的神经元组成。其主要传入来源是从同侧枕叶皮质（18区）和其他有关眼运动的新皮质V层神经元来的内侧皮质顶盖径路（medial corticotectal path）。此两层亦接受主要来自对侧脊髓顶盖和脊髓丘脑径路的脊髓传入（Yezierski 1988），可能还接受来自下丘的纤维以及蓝斑和中缝核团中去甲肾上腺素能和5-羟色胺能神经元的传入（见中脑）。靠近中脑水管周围灰质的深灰质层（deep grey layer）和深白质层（deep white layer）合称二叠体旁核（parabigeminal nucleus）。此两层含伸入视层的神经元和树突，但其轴突形成许多上丘传出（有关新生儿上丘的详情可参阅Labriola和Laemle 1977）。

因此上丘接受广泛区域的传入（Wolter和Liss 1956; Garey 1990），包括视网膜、脊髓、下丘和枕叶、颞叶皮质，前三个传入径路传送视觉、触觉可能还有热、痛和听的冲动，皮质投射起“指令”作用，可能是调节径路。上丘传出至视网膜、脊髓、脑干中广泛分布的神经元以及丘脑枕下部、内侧部、外侧部，外侧膝状体核，顶盖前核和二叠体旁核。丘脑枕的纤维经中继后到一级和二级视皮质，形成与视觉朝向和注意有关的外膝状体视网膜皮质径路。顶盖动眼纤维（rectooculomotor fibres）投射到眼肌运动核。猫上丘上三分之一的神经元投射到位于动眼神经核复合体上端背侧的中脑水管周围灰质，有的纤维还直接与动眼神经核神经元的树突相突触（Edwards和Henkel 1978）。位于中央灰质区的神经元亦投射到两侧展神经核。顶盖脊髓纤维（tectospinal fibres）（见中脑）下行至脊髓颈段。顶盖被盖纤维（tectotegmental fibres）到各被盖网状核，亦到黑质、红核，可能还到脊髓。顶盖脑桥（tectopontine）纤维可能与顶盖脊髓束一起下行，终于背外侧脑桥核，经中继后到小脑（见菱脑）。所有下行纤维都是交叉的，大多数在被盖背侧交叉（dorsal tegmental decussation）中交叉，少数经丘间连合交叉。Kawamura等（1974）回顾了这些联系，并研究了损毁猫上丘后的顶盖延髓网状投射，结果发现在同侧中脑和对侧脑桥延髓网状核（巨细胞网状核、脑桥尾侧网状核脑桥嘴侧网状核和其它核团）中出现溃变。这些投射的分布与从皮质、顶核和前庭神经核神经元来的投射一致，因此亦与网状脊髓纤维的主要来源一致。灵长类顶盖－橄榄投射从上丘深层到内侧副橄榄核上三分之一（Frankfurter等1976），此投射是交叉的，在眼运动时与小脑蚓后部联系。

刺激猫上丘中心产生正常的对侧头运动（Hess等1946）。在某些种系动物中已观察到在刺激上丘时产生眼、耳、头、躯干和肢体的运动等许多类似的反应。这表明上丘在视觉与广泛身体活动间起着复杂的整合作用（Schaefer和Schneider 1968）。鉴于上丘内有双侧视网膜代表区，裂脑实验的结果就特别令人感兴趣，即猫被盖分离导致视觉行为明显改变，而对了解环境和适应环境方面的反射应答的变化不大（Voneida 1965）。对恐吓刺激的应答和坐于边缘的能力丧失。类似的结果亦见于猴，与人类患裂脑综合征的病人表现相似（见间脑）。

有些哺乳动物包括猫（Diamond等1969）和猴（Whitlock和Nauta 1956）有来自听皮质到上丘的下行纤维。Paula-Barbosa和Sousa-Pinto（1973）肯定了这一点，并更详细的探索了猫的反射，猫有来自二级听区（AⅡ）的双侧投射到两侧上丘浅层，未发现一级听区（AⅠ）有这种投射。虽然这些投射来自听皮质，就目前所知尚无视的联系。通过已知的上、下丘间联系此皮质丘径路很可能与视听行为的整合有关。

顶盖前核 顶盖前核位于中脑间脑交界处，为一很难划定界限的神经元团块，它从后连合尾侧的背外侧伸向上丘，部分与上丘相续。顶盖前核经上丘臂接受来自视皮质的纤维，接受从视网膜来的视束外侧根（Kuhlenbeck和Miller 1949）以及上丘的纤维。其传出纤维经中脑水管腹侧交叉或经后连合交叉到两侧动眼神经副核（Ranson和Magoun 1933），经动眼神经的自主传出，在睫状神经节内中继（见脑神经），不论哪只眼来的冲动，两眼虹膜的括约肌同时收缩（图8.119）。这种双侧对光反射可能并非单独激活顶盖前核，有的顶盖前核传出投射可到丘脑枕和上丘深层，这样就提供了另一条通过视网膜顶盖二叠体旁核丘脑枕皮质投射的膝状体外皮质径路

（Garey 1990）。

膝状体外视觉径路(Extrageniculate visual pathways) 作为以上的修正补遗，有必要简短地参考一下有关哺乳动物特别是鸟的视觉径路资料（Webster 1974）。几乎可以肯定脊椎动物视觉系统最初是与中脑相联系的。"端脑化"的概念是"脑形成"重要过程的一部分，逐步发展的中枢向脑迁移的演变介导感觉运动活动从脊髓平面到脑平面。哺乳动物视觉投射经丘脑入端脑，同时中脑的视觉联系交互减少，是保持端脑化的主要例子。这种变化在哺乳动物特别在灵长类较鸟类更为进化。鸟类与哺乳动物相比上丘或视叶相对较大，在层次构型方面亦较复杂，鸟类纹状体较位于其上的皮质为发达，而哺乳动物大脑半球体积显然较纹状体为大。因此归纳起来鸟类和哺乳动物视觉系统可假定为双重径路截然不同的平衡：一条径路在中脑水平整合，含糊的称为反射径路；另一条径路在端脑平面整合，大致可称为感觉的径路。这是过于简单化的解释。鸟类视觉结构和功能同时表现两类径路，不论经过中脑顶盖或直接到背外侧丘脑，都与丘脑和皮质投射以及纹状体联系有关。哺乳动物存在两种视网膜皮质径路，除了上丘径路外，还有间接的经丘脑枕到枕叶皮质的顶盖前径路。功能研究亦表明不论在鸟类还是在哺乳动物，认为有两条视觉径路（一条是感觉的，另一条是反射的）是错误的，两种脊椎动物中脑平面都与感觉有关，而不仅是作为眼反射的平面，如鸟类脑的顶盖-纹状体投射的神经元对运动和颜色作出应答，然而对形状和方向不应答。反之，鸟类有一从丘脑到皮质区称为 Wulst 的较直接径路（相当于哺乳动物膝状体纹状体径路），可能除运动外，并不显示任何特殊的敏感性。破坏初级纹状皮质后，病人不需要有意识地看就可以指出目标，亦能分辨不同的亮度。这种现象称为盲视，可以解释为是否视觉刺激经间接的视网膜顶盖丘脑枕皮质径路兴奋纹状外枕叶皮质。哺乳动物包括人类较鸟类有更多的视信息的复杂径路以及侧支和下行的相互联系，提供了一个错综复杂的投射和反馈系统，但这个系统仍然是猜测性的。除了有关在各水平个别神经元反应特性的许多资料外，要将视信息各方面归之于可资识别的神经元群是很困难的，这样的探索可能会引入歧途。在人损害视皮质的临床证据提示习惯上所陈述的到皮质水平"意识性"视觉可能妨碍识别枕叶皮质、顶盖和顶盖前（区）之间密切的相互作用。虽然迄今为止结构的和生理学的发现还没有能看出与功能相结合，但视觉功能一定与所有水平分布最广泛的神经元网络有关。

脑干网状结构

一般组构

脑干中在比较明显的束及核团之间，有神经元和神经纤维混杂的广泛区域，总称为网状结构。一般认为网状结构是种系发生上古老的结构，推测代表原始无规则的神经网，在其背景上有较多的结构，在进化过程中出现选择性径路。现已指出（见第3篇胚胎学和发生）最原始的神经系统同时表现为分散的和高度组织起来的区域，对不同需求起反应时互相配合。很显然两者是一起发展的，对整个有机体反应，两者都作出必不可少的和互相依赖的作用。

网状结构区的一般特征是：

- 位置较深，神经元和神经纤维聚集不明显。
- 联系分散的上行和下行广泛分散的成分，部分交叉，部分不交叉，单侧刺激常导致双侧反应。
- 含不同性质化学构筑的核群包括合成和分泌吲哚胺5－羟色胺的5羟色胺能细胞体簇（B细胞群），含能合成乙酰胆碱的胆碱乙酰转移酶的胆碱能神经元（Ch细胞群），含去甲肾上腺素能（A群）、肾上腺素能（C群）和多巴胺能（A群）细胞的三种儿茶酚胺能细胞群，三群细胞分别合成去甲肾上腺素、肾上腺素和多巴胺递质。
- 含促进躯体和内脏功能的成分。

Niewenhuys（1985）；Niewenhuys 等（1988）;Martin 等（1990）;Holstege 和 Griffiths（1990）;Törk 和 Hornung（1990）;Pearson 等（1990）；Saper（1990）等提供了有关网状结构的成分、结构和联系的综述，以下是这些工作的主要概要。

高尔基（Golgi）法研究表明少量脑干网状神经元是典型的高尔基Ⅱ型细胞，局部有短轴突分支，树突很长，横越脑干长轴分布，形成一横片。一般树突有一简单构型，Ramón-Moliner 和 Nauta（1966）将其归类为等树突型（isodendritic configuration），形成等树突核心（isodendritic core），其范围包绕许多不明显的分散联系的网状核团。这些辐射状树突可伸展占半个脑干横切面的50%，与上、下行纤维复合体相交并可能与之相突触。许多网状神经元的轴突或上行或下行或分叉上、下行，伸得很远，可能通过整个脑干，甚至更远。例如，巨细胞网状核中的一细胞分叉的轴突向嘴侧可投射到延髓上部、脑桥、中脑被盖、底丘脑、下丘脑、背侧丘脑、隔区、边缘系统和新皮质，而下行支支配延髓下部网状核心，亦可到达颈髓中间内侧带灰质（Ⅴ、Ⅵ层）。许多网状神经元有单向的短轴突，与其它径路中无数神经元的放射状树突相突触。网状神经元轴突的侧支与"特殊的"脑干核团或皮质结构如小脑内神经元相突触。许多传入纤维聚集于个别神经元上，其无数突触和终止是实验所引起的多形式反应的结构基础，亦为弥散的"非特异性的"多突触系统提供了结构基础。

一种截然不同的树突形式是特有树突型（idiodendritic configuration），树突短而蜿蜒弯曲、分支众多、蟠曲而重新进入神经核团周缘使核团与周围环境间形成一明确的边界。在其余网状结构核团内或核团附近，有密度各异中间型树突复合体的神经元，称为异树突型（allodendritic）神经元。在不同区域各种大小的神经元胞体数亦不同，有些区只有小到中等大的多极细胞（小细胞区），而在少数区域这些小或中等大的细胞与"巨细胞"核团内的大多极神经元相混。

一般讲网状结构是一个连续的贯通脑干的等树突核心，向下与网状的脊髓中间灰质层相续。根据细胞构筑化学结构和功能特点，可分为三个纵向柱：一个正中柱，第二个是内侧柱（含大量网状神经元），第三个是外侧柱（含大量小到中等大的神经元）（图 8.190，191）。

网状核团正中柱

网状核团正中柱贯穿延髓、脑桥、中脑，神经元占旁正中区，在中线混杂在一起，主要集中在两侧，呈薄垂直片，这

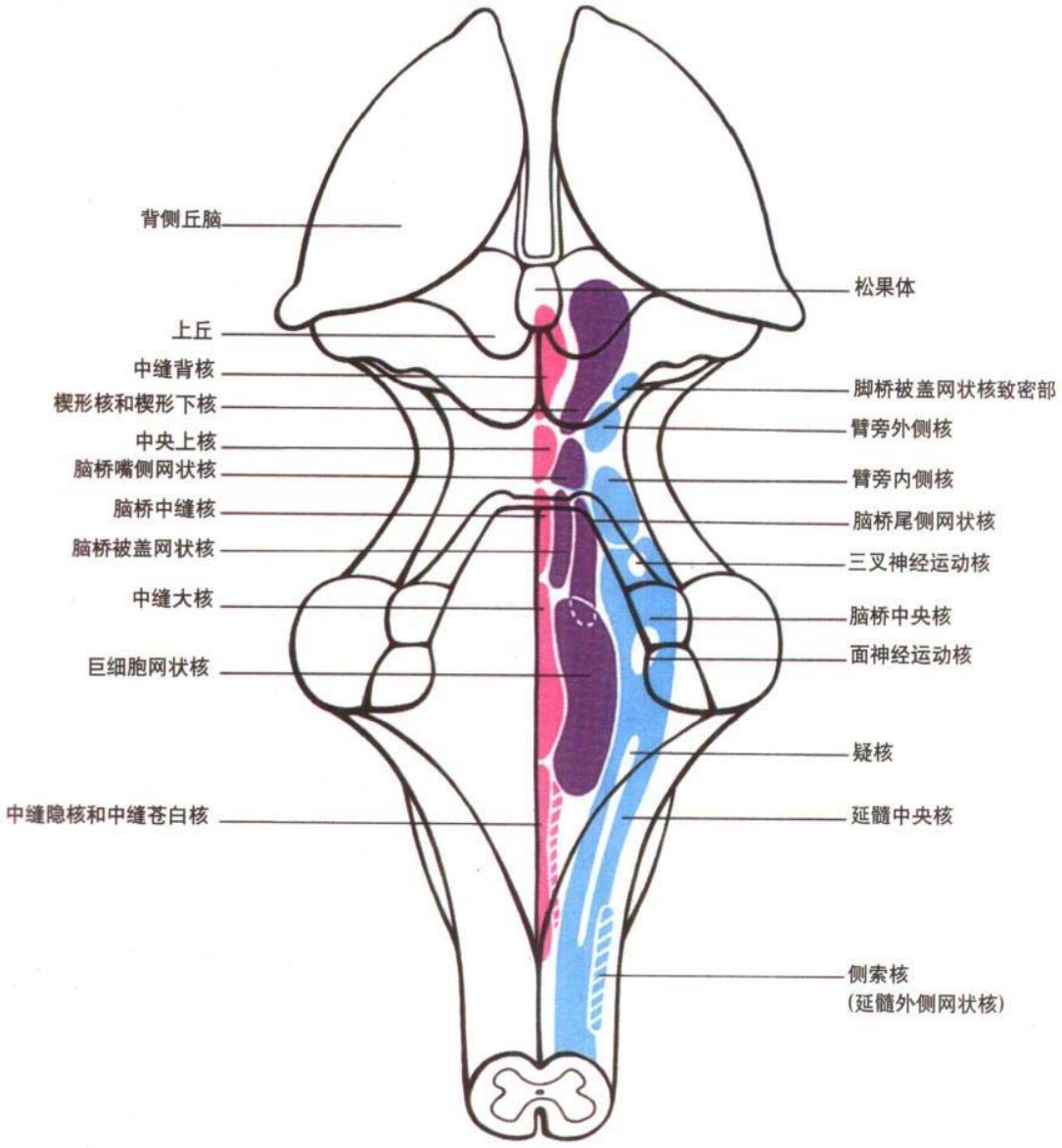

图8.190 从延髓尾侧至背侧丘脑的人脑干简图。注意菱形窝的边缘(范围)其外侧角表示脑桥延髓的交界，也可见小脑脚的横切面、上下丘及松果体的外形和脑干网状结构主要核团的轮廓，正中核和旁正中核的核群为品红色，内侧核群为紫色，外侧核群为蓝色，如用三维结构表示则核的轮廓一定存在重叠。图内亦包括了若干“非网状”核。

些神经元总称中缝核(nuclei of the raphe)(图8.190,192)。中缝核许多神经元是5-羟色胺能的，聚成B1-9九个簇(Dahlström 和Fuxe1964,1965)。中缝苍白核(raphe pallidus nucleus)和相关的中缝隐核(rapheobscurus nucleus)位于延髓上三分之一和脑桥延髓交界处，中缝大核(raphemagnus nucleus)部分与此重叠并上行到脑桥，含许多B3神经元，其上方是脑桥中缝核(pontine raphe nucleus)，由B5细胞群组成。中央上核(central superiorraphe nucleus)位于脑桥，含B6与B7群部分细胞。中缝背核(dorsal raphe nucleus)向上扩展变窄贯穿中脑大部，含B7细胞群。

5-羟色胺能中缝系统分支遍及整个中枢神经系统。虽然许多纤维可能分布弥散，但晚近研究表明，由该系统分离的各部发出大量专一的神经支配。例如，中央上核分叉投射到所有皮质区，中缝背核中不同的神经元不仅特异性地投射到额、顶、枕叶皮质的一定区域，而且亦投射到在功能上与之相关的小脑皮质区。同样尾状核和壳接受中缝背核来的专一传入，另一方面，中脑中央上核的细胞主要支配海马、隔区和下丘脑。

所有中缝核均发出大量的5-羟色胺能下行投射终于脑干和脊髓。脑干的联系多样而复杂。如中缝背核除发大量纤维至蓝斑外，还与中央上核、脑桥中缝核及中缝大核一起，投射到背侧被盖核和许多菱脑的网状结构。

中缝脊髓5-羟色胺能轴突主要起自中缝大核、中缝苍白核、中缝隐核的神经元在前索和外侧索中以腹侧中缝脊髓束、背侧中缝脊髓束和中间中缝脊髓束，分别终于脊髓全部

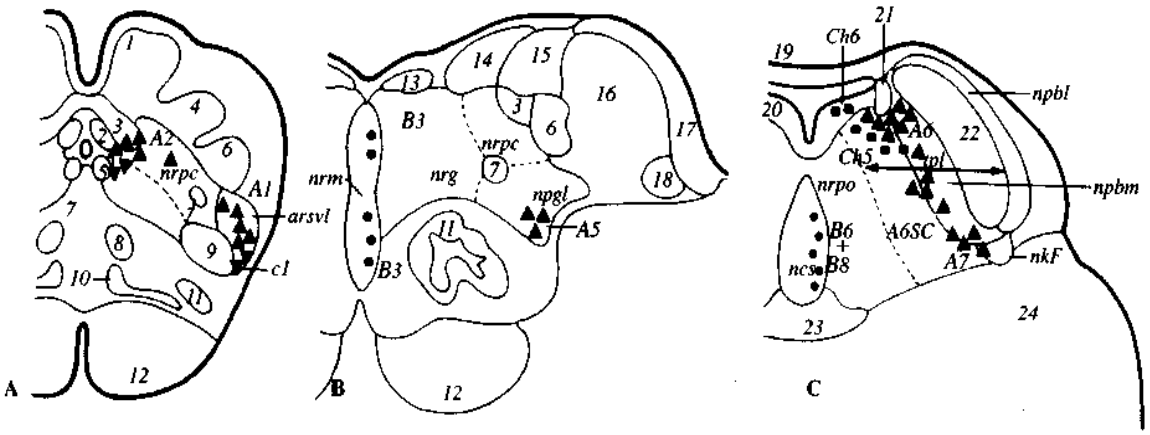

图8.191 网状结构图。经菱脑尾侧(A)中间(B)及嘴侧(C)横切面图解，示网状结构位置及位于网状结构范围内各种单胺能(去甲肾上腺素能▲、肾上腺素能▲、5－羟色胺能●)和胆碱能■细胞群。1. 薄束核。2. 迷走神经背核。3. 孤束核。4. 楔束内侧核。5. 舌下神经核。6. 三叉神经脊束核。7. 疑核。8. 前索核。9. 侧索核。10. 内侧副橄榄核。11. 下橄榄核。12. 锥体束。13. 舌下神经前置核。14. 前庭内侧核。15. 前庭下核。16. 小脑下脚。17. 蜗背侧核。18. 桥延体。19. 上髓帆。20. 脑桥中央灰质。21. 三叉神经中脑核。22. 小脑上脚。23. 脑桥被盖网状核。24. 脑桥核。A1、A2、A5、A7＝去甲肾上腺素能细胞群未示其细胞的构筑关系；A6=蓝斑内去甲肾上腺素能细胞；A6 sc=位于蓝斑下区的去甲肾上腺素能细胞；B3、B6、B8=5－羟色胺能细胞群；aesvl=腹外侧上网状区；ncs=中央上核；npgl=旁巨细胞外侧网状核；nrm=中缝大核；nrpc=小细胞网状核；nrpo=脑桥嘴侧网状核；tpl=脑桥被盖外侧(经作者及出版者同意引自 Nieumenhuys 等 1988，人类神经系统，Springer Verlag)。

节段前角和后角Ⅰ、Ⅱ、Ⅴ层，并终于胸腰段中间外侧交感节前细胞柱和骶副交感节前细胞柱。背侧中缝脊髓投射功能为控制痛觉的径路，是位于中脑水管周围灰质，中缝背核和楔形核中的痛调节中枢来的下行痛调节通路。中间中缝脊髓投射是抑制性的，部分调节中枢交感神经控制的心血管功能。腹侧中缝脊髓系兴奋前角细胞，能提高感受伤害刺激的运动反应以及改善逃避和战斗的反应。

中脑5－羟色胺能中缝系统，主要向嘴侧与边缘系统、隔区、前额叶皮质和下丘脑有往返联系（图8.192）。上行传出纤维形成一大的腹侧径路和小的背侧径路。两条径路都起自中缝背核和中央上核，中缝大核亦分布到在背侧上行的5－羟色胺能径路，该径路最初并入Schütz背侧纵束（见中脑）。少数纤维终于中脑中央灰质和下丘脑后部，多数纤维继续入前脑内侧束，与分布到相同靶的腹侧径路的轴突合并（图8.192）。腹侧上行的5－羟色胺能径路的纤维发自中脑中缝核团腹侧面，经腹侧被盖行向嘴侧，由此纤维至腹侧被盖区，黑质和脚内核。大量纤维入缰核脚间束，再行向嘴侧支配缰核，板内核群，中线核群，丘脑前核，丘脑腹侧核，丘脑背外侧核和外侧膝状体。腹侧上行的5－羟色胺能径路进入下丘脑外侧区中的前脑内侧束并分开行向内侧及外侧。内侧束中的纤维终于乳头体、下丘脑背内侧核、下丘脑腹内侧核、漏斗、下丘脑前区、下丘脑外侧区、视前内侧核、视前外侧核和交叉上核。外侧束中的纤维经脚袢－腹侧离杏仁体径路到杏仁体、纹状体和尾侧新皮质。前脑内侧束携其余腹侧上行的5－羟色胺能轴突入髓纹（见菱脑）、终板、穹窿、斜角带、外囊、扣带回（见端脑）和内侧嗅纹，终于这些系统中相互联系的所有结构。

中脑中缝核团的主要传入来自下列结构：联系边缘系统和5－羟色胺能系统的脚内核，经缰核脚间束和前脑内侧束联系隔区、下丘脑视前区和前额叶皮质的缰外侧核，以及脑桥中央灰质。

上行中缝系统可能的功能是调控前脑，特别是边缘、隔区和下丘脑的活动。晚近证明的联系的特异性提示存在着精确的张力调节。

网状核团内侧柱

内侧柱（图8.190,193）由中等大小神经元组成，在某些区域可见很大的神经元，大部分神经元是等树突神经元，有朝横向平面的突起。内侧柱在延髓下部不明显，可能由中缝核外侧薄层为代表，但在延髓上部内侧柱扩展为延髓巨细胞网状核（medullary gigantocellular nucleus），此核位于中缝核团外侧，舌下神经核腹外侧，迷走神经背核腹侧及下橄榄核复合体背侧。内侧柱向上续为脑桥巨细胞网状核[pontine gigantocelluar （or magnocellular） nucleus]，位被盖内侧，其神经元向嘴侧突然变小依次延为尾侧和嘴侧脑桥被盖网状核(caudal and oral pontinetegmental reticular nuclei)、内侧柱由此核伸延为楔形核（cuneiform nucleus）和楔形下核（subcuneiform nucleus），消失于中脑被盖。延髓中央核的一条内侧带亦包括在内。

内侧网状柱神经元的轴突在柱内形成多突触的上行和下行系统，最后进入脊髓和间脑（图8.193）。内侧网状区大量支配所有脑神经运动神经元，内侧网状区下行纤维组成两个主要系统，脑桥网状脊髓束或网状脊髓外侧束和延髓网状脊髓束或网状脊髓内侧束。前者由脑桥网状核尾侧部和嘴侧部神经元的轴突组成，在脊髓前索中下行，终于脊髓Ⅶ、Ⅷ和Ⅸ板层。后者起自延髓网状结构，双侧下行终于Ⅶ、Ⅷ、Ⅸ和Ⅹ板层，并单侧下行终于Ⅳ、Ⅴ、Ⅵ板层。此系统调节脊髓运动功能和节段性伤害性感受传入。

内侧网状核的特殊传入成分包括脊髓网状投射和所有脑

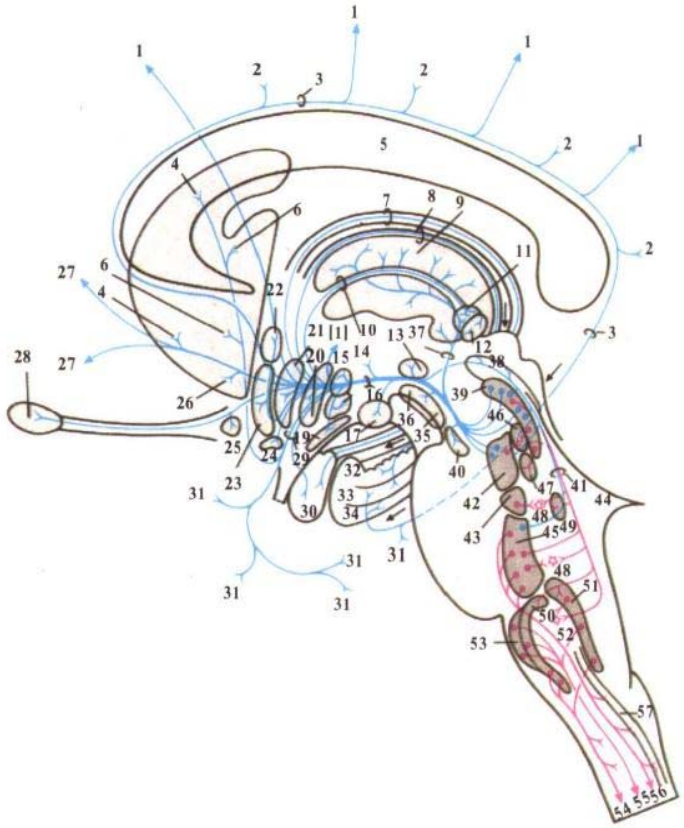

图8.192 中缝网状系上行(蓝色)和下行(红色)纤维。1. 新皮质。2. 扣带回。3. 纵纹及扣带。4. 尾状核。5. 胼胝体。6. 壳。7. 穹窿。8. 终纹。9. 丘脑。10. 髓纹。11. 缰外侧核。12. 缰内侧核。13. 腹侧被盖区。14. 下丘脑外侧区。15. 背内侧核。16. 前脑内侧束。17. 乳头体。18. 腹内侧核。19. 漏斗核。20. 下丘脑前核。21. 视前外侧核和视前内侧核。22. 隔内侧核和隔外侧核。23. 斜角带核。24. 交叉上核。25. 嗅前核。26. 伏隔核。27. 前额皮质。28. 嗅球。29. 脚襻及腹侧离杏仁纤维。30. 杏仁体。31. 海马旁回。32. 齿状回。33. 海马。34. 下托。35. 黑质。36. 黑质致密部。37. 缰脚间束。38. 中脑中央灰质。39. 中缝背核。40. 脚间核。41. 背侧纵束。42. 中央上核 B6-B8。43. 脑桥中缝核 B5。44. 第四脑室。45. 中缝大核 B3。46. 背侧被盖核。47. 蓝斑。48. 中脑网状结构。49. 脑桥中央灰质。50. 中缝苍白核。51. 中缝隐核。52. 延髓网状结构。53. 弓状核。54. 腹侧中缝脊髓投射。55. 中间中缝脊髓投射。56. 背侧中缝脊髓投射。57. 胶状质。经出版者和作者同意引自 Nieuwenhuys 等 1988，人类神经系统，Springer Verlag。

神经感觉性中枢核团来的投射。起源于脊髓中间灰质神经元的脊髓网状投射是非特异性的，纤维在白质前连合中交叉，在前外侧索中上行，一般要经过几个神经元，不仅终于所有平面的网状核团内侧柱，亦终于丘脑板内核团。内侧网状带的三个区域接受特别高密度的终末，这些终末分别连接巨细胞网状核尾侧端和嘴侧端以及中央核，还有脑桥尾侧网状核和脑桥被盖网状核。三叉神经脊束、前庭神经和蜗神经纤维中枢投射的侧支终于内侧网状结构。网状顶盖和顶盖网状纤维中继视觉信息，而前脑内侧束传导嗅觉冲动。

网状核团内侧柱的传出投射经内侧柱中的多突触径路投射到丘脑（图8.188）。脊髓网状纤维的最大终末区直接投射到丘脑板内核团。多突触径路在脑桥被盖外侧与网状核团外侧柱的胆碱能神经元整合。丘脑板内核团直接投射到纹状体和新皮质。

网状核团外侧柱

外侧柱（图8.185，194，195）有6个核群：小细胞网状区，浅腹外侧网状区，外侧脑桥被盖，去甲肾上腺素能A1、A2、A4-A7细胞群（灵长类A3群缺如），肾上腺素能C1-C2细胞群和胆碱能Ch5-Ch6细胞群。小细胞网状区的小神经元是异树突型(allodendritic)或特有树突型(idiodendritic)的。外侧柱经脑桥被盖外侧下三分之二和延髓上部下行，位于内侧的巨细胞核，与外侧的三叉神经感觉核团之间，继续向尾侧伸延形成大部分的网状结构，在中缝核团外侧，外侧柱与浅腹外侧网状区、孤束核、疑核和迷走神经背核邻接。于此外侧柱含有肾上腺素能C2细胞群和去甲肾上腺素能A2群。

在稀疏的浅腹外侧网状结构区（superficial ventrolateral reticular area）嘴侧端（位于面神经核平面）的是外侧旁巨细胞核（lateral paragigantocelluarnucleus）。此区向尾侧伸延为后疑核（nucleus retroambiguus）伸入脊髓。腹外侧网状区与心血管、呼吸、血管感受器、化学感受器等反射以及伤害性感受调控有关。此网状区有去甲肾上腺素能A1、A2、A4、A5细胞群和肾上腺素能C1细胞群。A2或去甲肾上腺素能延髓背侧细胞群（noradrenergic dorsal medullary cell group）位于孤束核、迷走神经背核及邻近

的小细胞网状区中。肾上腺素能C1群位于A2细胞群嘴侧。去甲肾上腺素能A4细胞群（noradrenergic cell group A4）沿小脑上脚的室管膜下表面伸入脑桥被盖外侧。在脑桥被盖尾外侧去甲肾上腺素能A5群（noradrenergic group A5），形成旁巨细胞核（paragigantocellular nucleus）的一部分。去甲肾上腺素能A5细胞群和肾上腺素能C1细胞群的功能，可能是血管运动调节中枢。整个区域可以根据刺激实验再分为几个功能区，其中有血管收缩、心加速、减压、吸气、呼气和泌汗运动神经元（McAllen 1986a, b）。

外侧脑桥被盖网状灰质（lateral pontine tegmental reticular grey matter）与小脑上脚有关，形成臂旁内侧核和臂旁外侧核（medial and lateral parabrachial nuclei）及腹侧的Kolliker-Fuse核呼吸整复中枢。蓝斑（locuscoeruleus）、去甲肾上腺素能A6细胞群（noradrenergic cell group A6）、蓝斑下区去甲肾上腺素能A7细胞群（area subcoeruleus, noraderengic cell group A7）和脚桥被盖核（peduncolopontine tegmental nucleus）中的胆碱能Ch5群（cholinergic group Ch5）（见菱脑）都位于脑桥外侧和中脑被盖网状区中脑Ch5群向尾侧与脑桥中央灰质中的Ch 6细胞群（cell group Ch6）相连。

A6细胞群含有位于蓝斑中央区内的所有去甲肾上腺素能细胞。A6群有腹侧部（蓝斑下核A6，Sc）（nucleus subcoeruleus, A6, Sc），嘴侧部及与A4群融合的尾外侧延伸部。蓝斑功能可能是一个注意中枢，是警觉动物对主要的需要集中神经功能的所在。去甲肾上腺素能A7群（noradrenergic A7 group）位于脑桥被盖嘴侧腹侧部，经菱脑被盖外侧与A5A1群相连。A7A5A1复合体亦与尾侧的A2群和嘴侧的A6群去甲肾上腺素能细胞簇相连接。A5和A7群主要位于臂旁内侧核和Kölliker-Fuse核中。脑桥被盖外侧网状区中的网状神经元与腹外侧区的网状神经元一样，其功能为调节呼吸、心血管和胃肠的活动。此外，有两个排尿中枢M区和L区分别位于脑桥被盖外侧背内侧部和腹外侧部。

网状核团外侧柱的联系很复杂。小细胞网状区短的上行和下行轴突组成延髓反射径路，经延髓固有的系统将所有鳃弓运动核团和舌下神经核与脑神经复合体中枢传入相互连接。此区亦接受来自对侧运动皮质行于皮质被盖束中的下行传入和来自对侧红核行于红核脊髓束中的下行传入。纵行的儿茶酚胺束亦行经小细胞网状结构。

浅腹外侧网状区接受来自脊髓、岛叶皮质和杏仁体的一些传入，但主要的投射来自孤束核，孤束核促使实现心血管、压力感受器、化学感受器和呼吸等反射（图8.194）。网状脊髓传入来自腹外侧网状区，终于两侧胸髓交感节前神经元。呼吸整复中枢（Kölliker-Fuse核）来的投射到孤束核腹外侧部内的吸气中枢和浅腹外侧网状区中的呼吸中枢。两中枢内的吸气神经元单突触投射到膈肌和肋间肌的运动神经元，呼气神经元的轴突终于支配肋间肌和腹肌的下运动神经元。浅腹外侧网状区也是内脏警觉反应的部位。来自下丘脑、中脑水管周围灰质和中脑被盖的纤维介导增强呼吸活动、提高血压、加快心跳、骨骼肌和肾的血管扩张和胃肠血管收缩。浅腹外侧区的上行传出与下丘脑视上核室旁核的神经元相突触。兴奋这些神经元可引起神经垂体释放加压素。延髓去甲肾上腺素能A1和A2细胞群直接或间接支配正中隆起、调节生长激素、促黄体生成激素、促肾上腺皮质激素（ATCH）的释放。

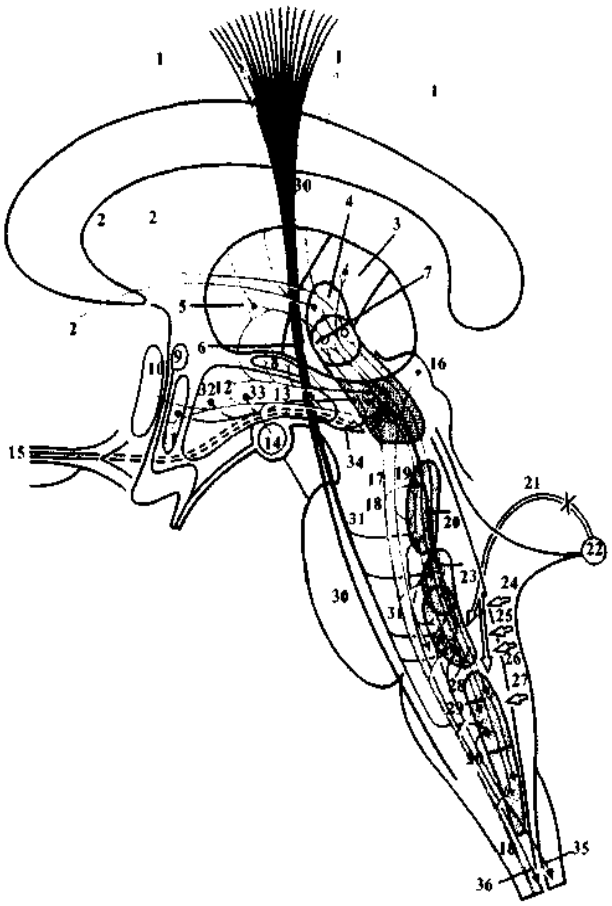

图8.193 内侧网状结构的上行(蓝色)和下行(红色)纤维系。
1. 新皮质。2. 纹状体。3. 丘脑后外侧核。4. 丘脑板内核群。5. 丘脑腹外侧核及腹前核。6. 丘脑腹后核。7. 丘脑中央中核。8. 未定带。9. 前连合。10. 隔核。11. 视前核。12. 下丘脑外侧区。13. 腹侧被盖区。14. 乳头体外侧核。15. 嗅束。16. 上丘。17. 中脑网状结构。18. 脊髓网状束。19. 顶盖延髓束和顶盖脊髓束。20. 脑桥嘴侧网状核。21. 小脑钩束。22. 顶核。23. 脑桥尾侧网状核。24. 三叉神经传入。25. 听传入。26. 前庭传入。27. 孤束核传入。28. 巨细胞核。29. 延髓中央核。30. 锥体束。31. 皮质被盖纤维。32. 下丘脑前核。33. 下丘脑。34. 前脑内侧束。35. 脑桥脊髓束。36. 延髓脊髓束。经出版者和作者同意引自Nieuwenhuys等1988，人类神经系统，Springer Verlag。

脑桥被盖外侧区特别是臂旁区与岛叶皮质有往返联系（图8.189）。也有经腹侧离杏仁体径路、前脑内侧束和被盖中央束来自杏仁体的往返投射，以及来自下丘脑视前内侧核和室旁核的交互投射，室旁核主要投射到臂旁外侧核和排尿中枢M区。大多数来自Kölliker-Fuse核的交互延髓投射是到孤束核和浅腹外侧核网状区的。

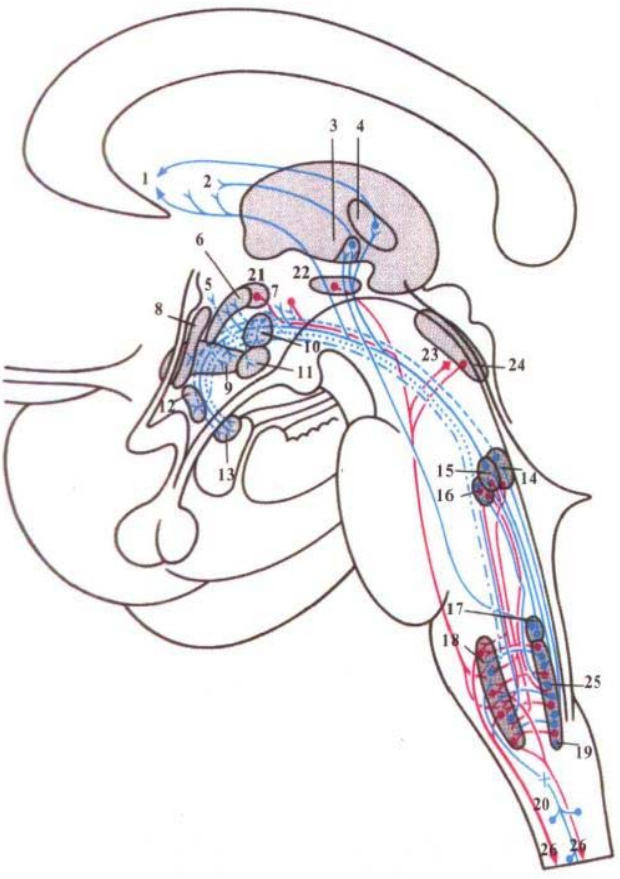

图 8.194 来自网状结构浅腹外侧区和臂旁区的上行(蓝色)及下行(红色)投射。1. 前额叶皮质外侧部。2. 额顶叶岛盖的内脏皮质。3. 丘脑后内侧核(小细胞部)。4. 丘脑板内核群。5. 视前外侧核。6. 室旁核(大细胞部)。7. 下丘脑外侧区。8. 视前正中核。9. 无名质。10. 背内侧核。11. 腹内侧核。12. 视上核。13. 杏仁体中央核。14. 臂旁外侧核。15. 臂旁内侧核。16. Kölliker-Fuse 核。17. 孤束核味觉部。18. 网状结构腹外侧浅区。19. 孤束核心呼吸部。20. 脊髓网状纤维。21. 室旁核(小细胞部)。22. 未定带。23. 中脑网状结构(楔形核)。24. 中脑中央灰质。25. 孤束核心呼吸部。26. 延髓脊髓束。经出版者和作者同意引自 Nieuwenhuys 等 1988，人类神经系统，Springer Verlag。

网状脊髓纤维从脑桥被盖外侧区向下行。蓝斑下脊髓径路（主要是同侧的）经脊髓侧索分布到所有脊髓节段。交叉的脑桥脊髓纤维在脑桥被盖腹外侧下行，在脑桥嘴侧交叉，经对侧脊髓背外侧束终于全部脊髓节段的Ⅰ、Ⅱ、Ⅴ、Ⅵ板层。如上所述，Kölliker-Fuse核来的脊髓纤维经此纤维投射系统支配双侧膈神经核和T1～3交感节前神经元。在脊髓外侧索中也有从排尿M区和L区来的双侧投射，前者终于骶髓支配逼尿肌的副交感节前神经元，后者在Onuf核中，发纤维至盆底肌，肛门括约肌和尿道括约肌。蓝斑A6去甲肾上腺素能神经元的下行纤维作为背侧室周径路尾侧支进入背侧纵束，同时入背侧去甲肾上腺素能束的尾侧支，此束为儿茶酚胺束的一部分，支配（主要同侧）所有其它菱脑的网状区、三叉神经脑桥核和脊束核、脑桥核、蜗神经核、外侧丘系核以及支配脊髓双侧所有自主神经节前神经元和全部脊髓节段后角的腹侧区。其它分布到纵行儿茶酚胺束的轴突起自C7A1A2A5A7细胞群。但主要是来自C1A5细胞群的下行投射，C1A5细胞群是促进泌汗的神经调节中枢，支配交感神经节前神经元。

来自蓝斑的许多上行纤维进入背侧去甲肾上腺素能（或被盖）束，其它纤维或走在背侧室周径路嘴侧支内或走在小脑上脚内（图8.195）。走在小脑上脚内的纤维终于小脑核。背侧去甲肾上腺素能束较大，行经中脑水管周围灰质腹外侧，在下丘脑加入前脑内侧束，纤维继续向前支配脑的全部嘴侧区。例如，此径路有传出和传入轴突往返联系，联系蓝斑和沿着此径路上的邻近结构。这些结构有中脑中央灰质、中缝背核、上丘、下丘、脚间核、上丘脑、背侧丘脑、缰核、杏仁体、隔区、嗅球、前嗅核、整个海马结构及新皮质。在背侧室周径路中来自蓝斑的纤维在邻近背侧纵束的中脑水管周围灰质腹内侧上行，终止于下丘脑室旁核的小细胞部。

蓝斑的功能及有关的被盖去甲肾上腺素能细胞群所知甚少。其嘴侧和尾侧投射的多样化提示在中枢处理过程中起全面作用，如果能发现提供驱动蓝斑神经元的传入神经元的位置的话，就可能了解此过程（Saper1987）。动物在清醒时神经元激发率达最大值，入睡时激发率下降，在快速眼运动（REM）睡眠时几乎完全消失。在不睡时（失眠）如有新的刺激则激发率增高。蓝斑的功能可能是调节注意力的水平，通过增加信号噪比而提高靶神经元信号处理过程的能力。其它认定的蓝斑功能包括调节醒觉－睡眠环，调节血流和保持突触的可塑性。

A1A2A5 和 A7 去甲肾上腺素能细胞群向嘴侧的投射主要是经过被盖中央束一条主要的纵行儿茶酚胺径路，此径路继续经前脑内侧束终于杏仁体、外侧隔核、终纹床核、斜角带核和下丘脑。

上行的背侧室周径路亦含有少量非蓝斑的去甲肾上腺素能纤维，终于丘脑室周区。多巴胺能A9细胞群在黑质多巴胺能A8A10细胞群和胆碱能Ch5细胞群在中脑腹侧被盖区（见第3篇胚胎和发生）。

延髓固有投射（见脊髓）来自延髓背侧和被盖外侧松散的去甲肾上腺素能细胞群，与脑神经核及其他网状细胞群，特别是迷走神经、面神经、三叉神经、菱脑中缝核和臂旁核等核团有相互联系。

网状结构内有将脊髓信息中继入小脑蚓和同侧小脑半球旁小脑蚓区的3个小脑前核：即外侧网状核，旁正中网状核和脑桥被盖核。这些网状结构核团接受对侧一级运动和感觉新皮质、同侧小脑核、前庭神经核以及同侧脊髓经上行脊髓网状径路来的纤维。因此，此系统扩大了脊髓小脑前、后束投射系，楔小脑和副楔小脑投射以及三叉小脑束等系统。

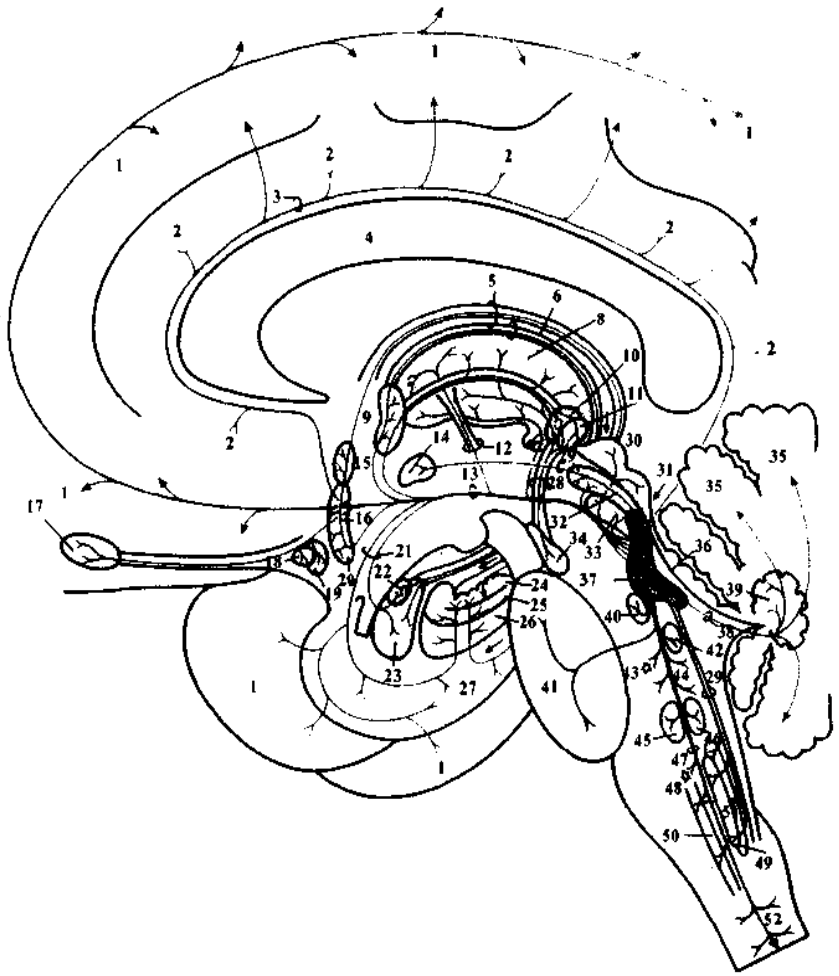

图 8.195 来自网状结构、蓝斑的上行(蓝色)和下行(红色)去甲肾上腺素能投射。1. 新皮质。2. 扣带回。3. 纵纹。4. 胼胝体。5. 穹窿。6. 终纹。7. 髓纹 。8. 丘脑。9. 终纹的间位核。10. 缰外侧核。11. 缰内侧核。12. 乳头丘脑束。13. 内侧前脑束。14. 室旁核(小细胞部)。15. 隔内侧核。16. 斜角带。17. 嗅球。18. 嗅前核。19. 前穿质。20. 斜角带核。21. 脚攀腹侧离杏仁体纤维。22. 杏仁中央核。23. 杏仁基底核。24. 齿状回。25. 海马。26. 下托。27. 海马旁回。28. 缰核脚间束 。29. 背侧纵束。30. 上丘。31. 下丘。32. 中脑中央灰质。33. 中缝背核。34. 脚间核。35. 小脑皮质。36. 蓝斑。37. 蓝斑下区。38. 小脑上脚。39. 小脑中央核。40. 外侧丘系核 。41. 脑桥核。42. 第四脑室。43. 延髓网状结构上部。44. 小细胞网状核。45. 蜗腹侧核。46. 蜗背侧核。47. 纵行儿茶酚胺束。48. 延髓网状结构。49. 孤束核。50. 三叉神经脊束核。51. 迷走神经背核。52. 网状脊髓纤维。经出版者和作者同意引自 Nieuwenhuys 等 1988、人类神经系统、Springer Verlag。

间　　脑

间脑是前脑的一部分，它由原始脑泡最前部发育而来。前脑泡（forebrain vesicle）和它将来发育成为第三脑室（third entricle）的腔，不久分化成尾侧的间脑（diencephalon）和嘴侧的端脑（telencephalon）。再由端脑左右两侧憩室发育成为大脑的两个大脑半球，每个半球均有一脑室。脑室突出的部分形成室间孔，通过室间孔三个脑室互相连通。间脑主要相当于第三脑室大部分及其邻近结构，端脑形成一中间部，称中间端脑（telencephalon medium（impar）含有第三脑室向前伸的有限部分，而大的双侧的端脑半球（bilateral telencephalic hemispheres）每侧含有一个侧脑室（见第 3 篇）。

间脑各部命名

1985 年 Jones 对间脑的发育、构造及连接作了深入广泛细致的综述，将有关人丘脑专门的命名学在用组织化学染色方法研究的基础上和亚干人的灵长类丘脑命名一致起来（Hirai 和 Jones 1989）。本文描述主要根据 Jones 的命名，读者如要比此处提供的更为详细的文献可参考他著的书（Jones 1985）。

在脑发育中的前脑，其前面形成端脑，间脑位于大脑泡起源的后面。发育中的间脑侧壁，展现了 4 个不同的生长区，最上面形成上丘脑，最下面形成下丘脑，中间形成腹侧和背

侧丘脑。在成体间脑的这些分区有连接和功能的意义。在成熟脑的上丘脑包括前、后室旁核、缰内侧核及缰外侧核、丘脑髓纹及松果体。发育中的背侧丘脑进行了第二次细胞的增殖，在增殖过程中又分为几个团块依次发育成大的丘脑的主要核团。腹侧丘脑原基在成体形成丘脑网状核及腹侧膝状体（前膝状体）核、未定带及Forel区内的细胞体。底丘脑这个名称有时候与腹侧丘脑同义，而且包括底丘脑核。尽管底丘脑解剖位置与腹侧丘脑紧密关联，但有其不同的发育来源，而功能上确与基底核及黑质紧密相关（见基底核）。下丘脑原基形成成体下丘脑的大多数亚核。应当注意的是尽管在功能上通常把视前区作为下丘脑的部分，但视前区是由端脑不成对结构发育而来的（见第3篇胚胎发育）。

背侧丘脑

两侧背侧丘脑（dorsal thalamus）（图8.196－199）是一斜位的约4cm长的卵圆形团块，并且是第三脑室的侧界。（位第三脑室两侧）。背侧丘脑前极（anterior pole）狭窄位近中线，形成室间孔后界，后端有一膨大朝向后外侧，超出第三脑室遮盖在中脑上丘上方（图8.200）。这一膨大的后极（posterior pole）称丘脑枕（pulvinar），上丘臂（四叠体上臂）分隔上方的丘脑枕和下方的内侧膝状体。内侧膝状体外侧的结构是一个小椭圆形的隆起称外侧膝状体。

背侧丘脑上面（背侧面）（superior or dorsal surface）（图8.198）被一薄层白质覆盖为带状层（stratum zonale）。从室管膜的返折线丘脑带（taenia thalami）向外侧伸形成第三脑室顶。此曲面与含有脉络组织的脉络裂所覆盖的穹窿体相分隔。再向外侧背侧丘脑形成了侧脑室底的一部分。背侧丘脑上面外侧缘以终纹（stria terminalis）为界，其上覆以丘脑终纹静脉，此静脉分界丘脑和尾状核体。在外侧有一薄的白质片外髓板（external medullary lamina）分隔丘脑

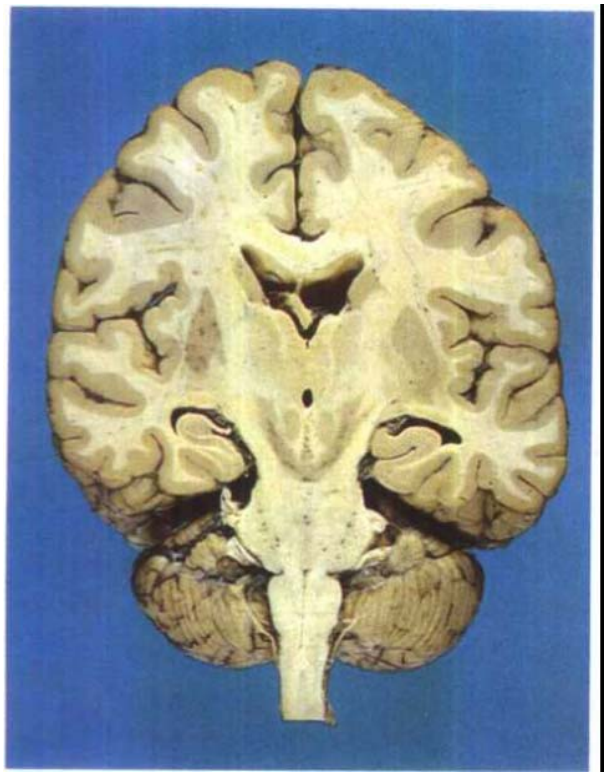

图8.196 经大脑半球、间脑、中脑、脑桥及延髓背侧半成斜冠状切面图示主要结构的总体位置。有些结构示于图8.199。注意(1)额顶区、岛区及颞区大脑皮质回和沟的复杂折叠；(2)胼胝体、透明隔、穹窿体、辐射冠、内囊、脑桥腹侧和延髓的切面，在延髓可见皮质脊髓束交叉。亦要注意(3)侧脑室体和下角；(4)豆状核、尾状核及横过中线融合的背侧丘脑。此图涉及正文的许多方面，但本图说明从简，这些应当作专门的研究(EI Rees解剖，Kevin Fitzpatrick摄影，伦敦Guy医院医学院解剖系)。

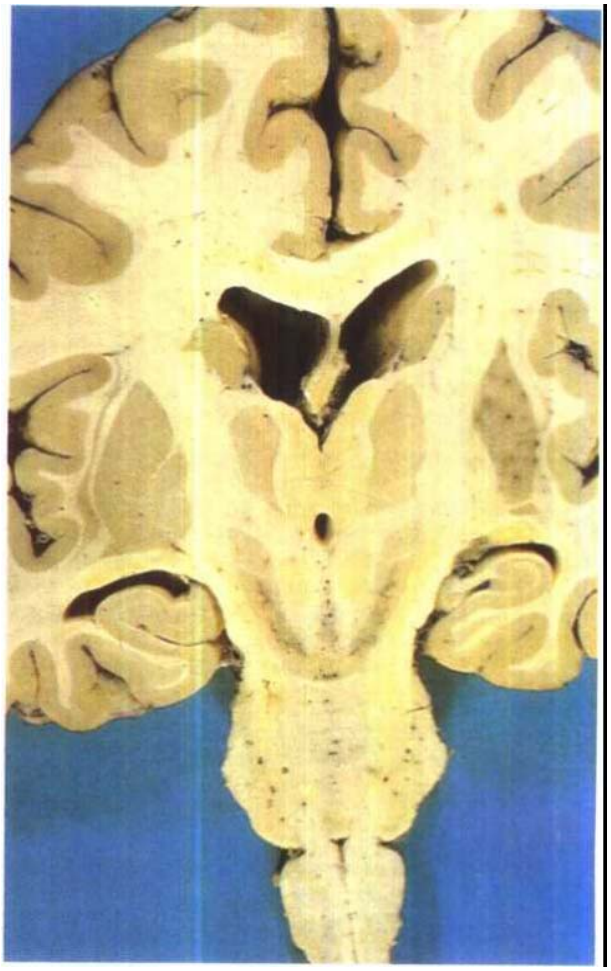

图8.197 图8.196中所示中央区和腹侧部的脑斜冠状切面的高倍放大像，以便详细显示一些结构特点；请与图8.199相应的标记作比较，特别注意：(1)被内髓板隔开的背侧丘脑前部、内侧部、外侧部；(2)尾状核与侧脑室前角和下角的关系；(3)豆状核分为外侧的壳和内侧的苍白球，苍白球再分为内侧部和外侧部；(4)内囊、外囊、屏状核，最外囊及岛叶皮质；(5)底丘脑、红核，黑质切面的形状；(6)海马突入侧脑室下角底。本切面其他结构特点见正文(EI Rees解剖，Kevin Fitzpatrick摄影，伦敦Guy医院医学院解剖系)。

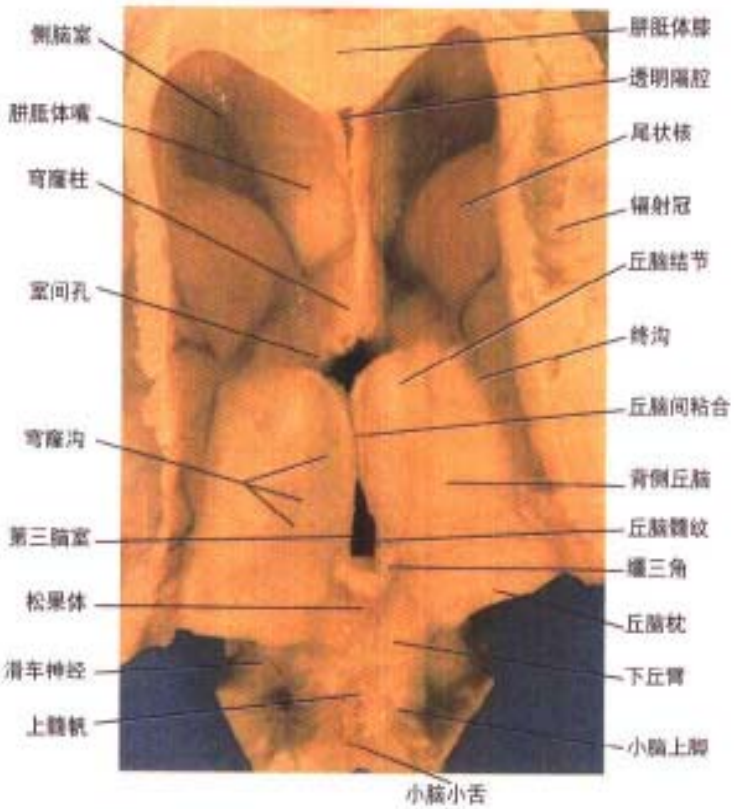

图 8.198 切去胼胝体大部，穹窿及脉络组织显示尾状核、丘脑、松果体及顶盖的背侧面观。

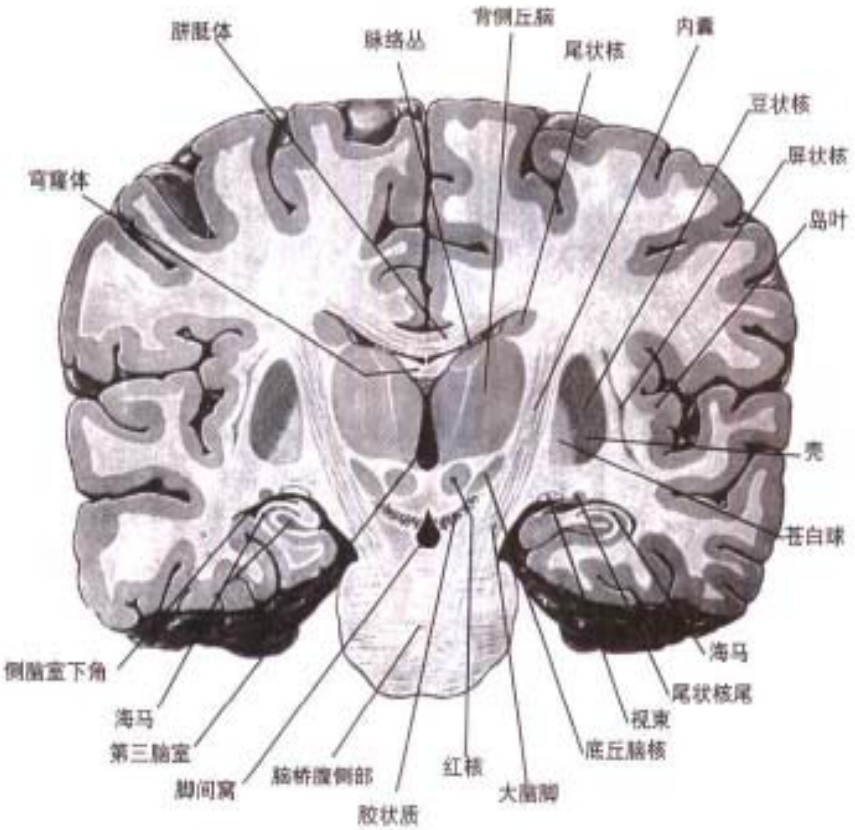

图 8.199 经脑桥腹侧部的脑冠状切面。



图 8.200 脑干背侧观。可见菱形窝由剖开的含齿状核的小脑白质从外侧围成。第四脑室颅侧隐窝经上髓帆下方续中脑水管。颅侧可见滑车神经、上丘、下丘、上丘臂、下丘臂、内侧和外侧膝状体及松果体，在松果体两边外侧为背侧丘脑圆形的丘脑枕，背侧丘脑外侧被弯曲的尾状核体和尾所绕过，最外侧为辐射冠的切面（EL Rees 解剖，Kevin Fitzpatrick 摄影，伦敦 Guy 医院医学院解剖系）。

主体和丘脑网状核。丘脑网状核的外侧是内囊后肢（图 8.126，201）位于背侧丘脑和更外侧的豆状核之间。

背侧丘脑内侧面（medial surface）（图 8.202 A,B）是第三脑室侧壁的上（背）区。通常在室间孔后面有一扁的称丘脑间粘合（interthalamic adhesion）的灰质块和对侧丘脑相连。丘脑间粘合前后径平均约 1cm 长，有时候有多个，偶尔缺如，而所含的神经元中有些轴突横过中线，但也有许多从丘脑间粘合返回。内侧面下方常有不很明显的丘脑下沟（hypothalamus sulcas）为界，此沟从中脑水管的上端弯向室间孔的下方。背侧丘脑和中脑被盖的头侧延伸部相续，而

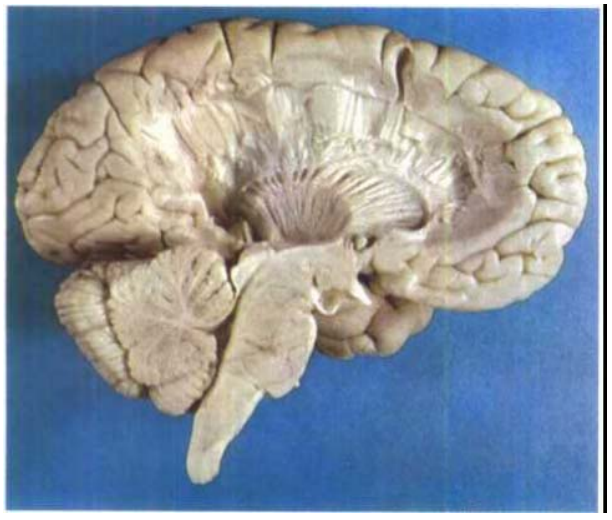

图 8.201 大脑半球正中切开后，从内侧面解剖左侧大脑半球，显示辐射冠和内囊的纤维束。这需要切除扣带回及其下面的白质、穹正中部胼胝体、穹窿、背侧丘脑、尾状核头和体。在切除尾状核后留下的弓形凹陷中可以清楚地看到原来由背侧丘脑所占据的卵圆形凹陷（Andrew Seal 解剖，Kevin Fitzpatrick 摄影，伦敦 Guy 医院医学院解剖系）。

后面与腹侧丘脑相续，而较前部续于下丘脑的上部。

背侧丘脑主要组构 人丘脑主要由灰质构成，其上面和外侧面覆以薄层白质。分别为纹状层和外髓板（stratum zonale and external mudullary lamina），丘脑内部被一垂直的 Y 形白质片内髓板（internal mudullary lamina）不完全的分为几大部分。背侧丘脑包括以下的主要核群（图 8.203）：

- 前核群（Anterior（rostral）nuclei）；
- 内侧核群（medial genicasate body）；
- 外侧核群（lateral nuclei）位于外侧核团背侧半，向后伸延包括丘脑枕；
- 腹侧核群（ventral nuclei）位于外侧核腹侧半；
- 内侧膝状体（medial geniculate body），通过四叠体上臂与丘脑外侧核团相隔，内侧膝状体和位于其外侧和腹侧的外侧膝状体（lateral geniculate body）一起组成后丘脑（metathalamus），但用这历史性过去的解剖学名称所起作用甚微，内侧膝状体核复合体和外侧膝状体核最好还应认为是背侧丘脑本身的成分；
- 板内核群（intralaminar nuclei），为围绕内髓板或在内髓板内的神经细胞核群；
- 中线核群（midling nuclei），在内侧与第三脑室外侧壁室管膜毗邻或位于靠近丘脑间粘合（有些核延入其中）；
- 网状核群（reticular nuclei），以外髓板与背侧丘脑主核相隔，与腹侧膝状体核（前膝状体）及未定带形成腹侧丘脑。

背侧丘脑的核团及其联系 背侧丘脑既接受大脑皮质来的投射亦投射至大脑皮质（图 8.204），大脑皮质不仅是新皮质亦包括种系发生上较古老的梨状叶旧皮质及海马结构的原皮质均与背侧丘脑有交互联系（Jones1985）。

自皮质至丘脑的投射是精细的交互投射：每一皮质区均以一种局部定位结构形式投射至背侧丘脑的各部，并从该部接受一种传入。与特异性的丘脑皮质通路交互投射的皮质丘脑纤维发自皮质第 VI 层多形的锥体细胞，那些接受非特异性传入的交互投射发自第 V 层典型的锥体细胞，也有可能部分来自皮质－皮质下径路的轴突侧支（Swadlow 和 Weyand 1981）。

板内核［可能还有其它某些核团（Jones 1985）］除了投射至皮质靶区外，亦发出纤维至纹状体，相反腹侧丘脑尽管接受来自皮质的纤维，但不发出纤维投射至皮质。

许多年来习惯将丘脑核团分为特异性的和非特异性的，而且进一步将特异性核团再分为中继核及联合核，有可能随着时间推移这种严格的分部会消亡，而乐于用更为可靠的基于功能的描述。已清楚地知道背侧丘脑至大脑皮质的投射有不同类型（Macchi 1983，Jones 1985）已发现有 4 种类型：从明确的丘脑核团致密投射至单个皮质区；从单个的丘脑核发出的投射，较致密的终于一个皮质区同时分散的终于另一皮质区；从丘脑核团分散的投射至数个皮质区但伴有明显投射到某一个或多个靶区；最后从丘脑核团分散投射至广泛的皮质区。显然同时存在着特异致密集中的投射和非特异少量分散的丘脑皮质投射；确实所有的皮质区可能接受多于 1 种

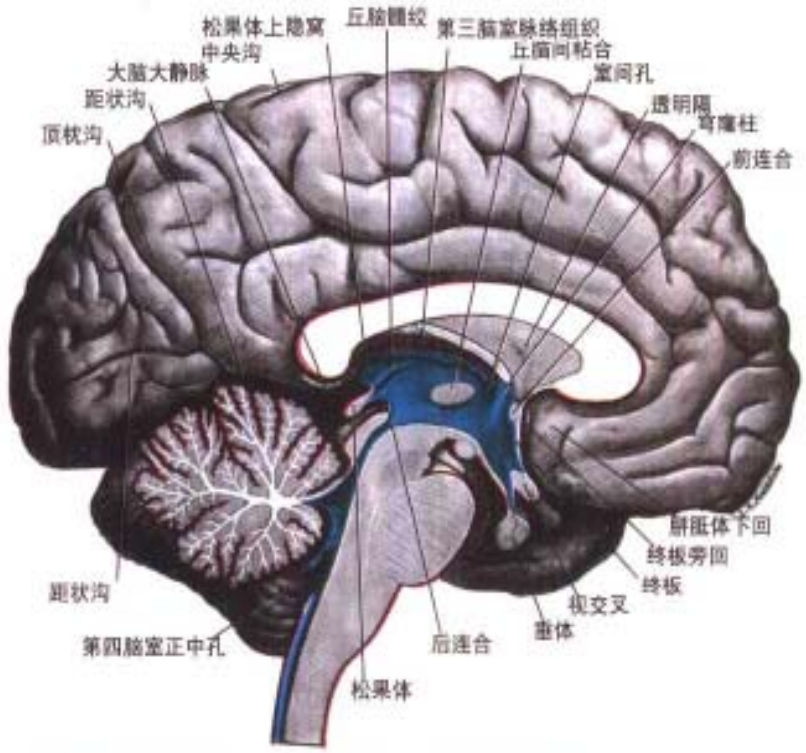

A

图 8.202A 脑正中矢状切面，示第三脑室和第四脑室。软膜用红色表示，室管膜用蓝色表示。

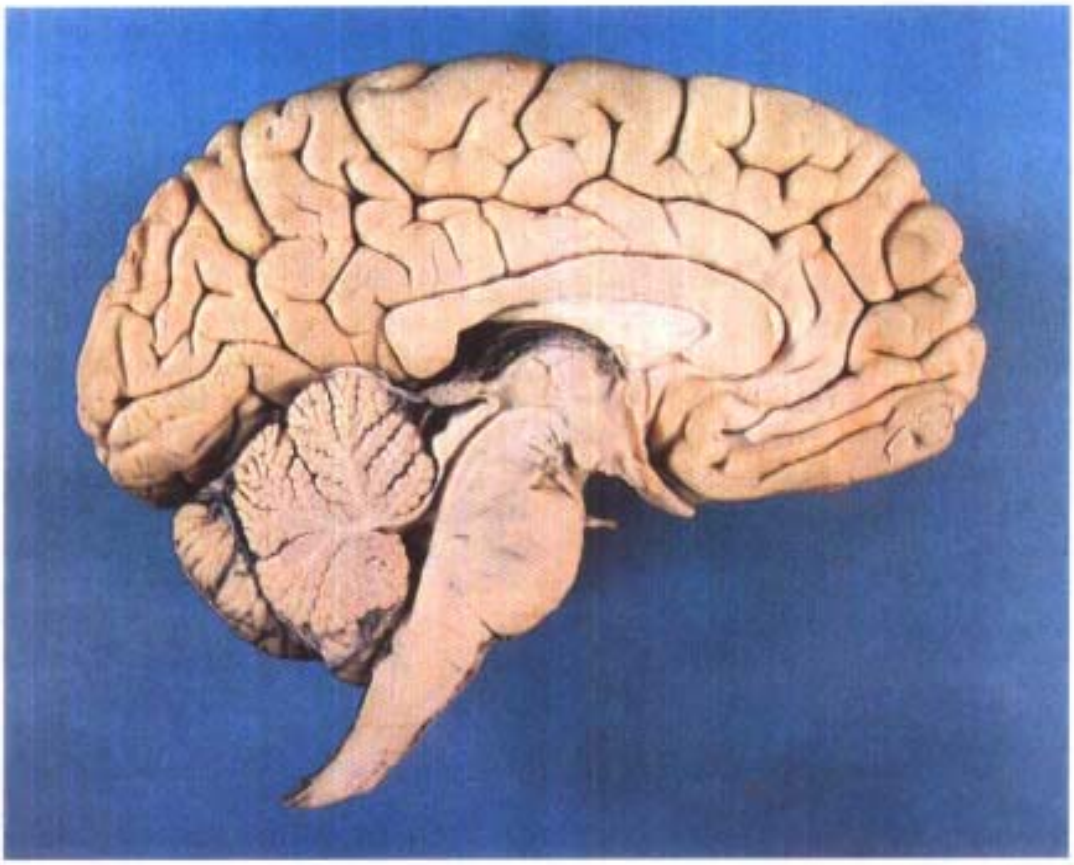

B

图 8.202B 经脑的矢状切面。此标本上所见的结构详细标志请参阅图 8.202A(E L Rees 解剖，Kevin Fitzpatrick 摄影，伦敦 Guy 医院医学院解剖系)。

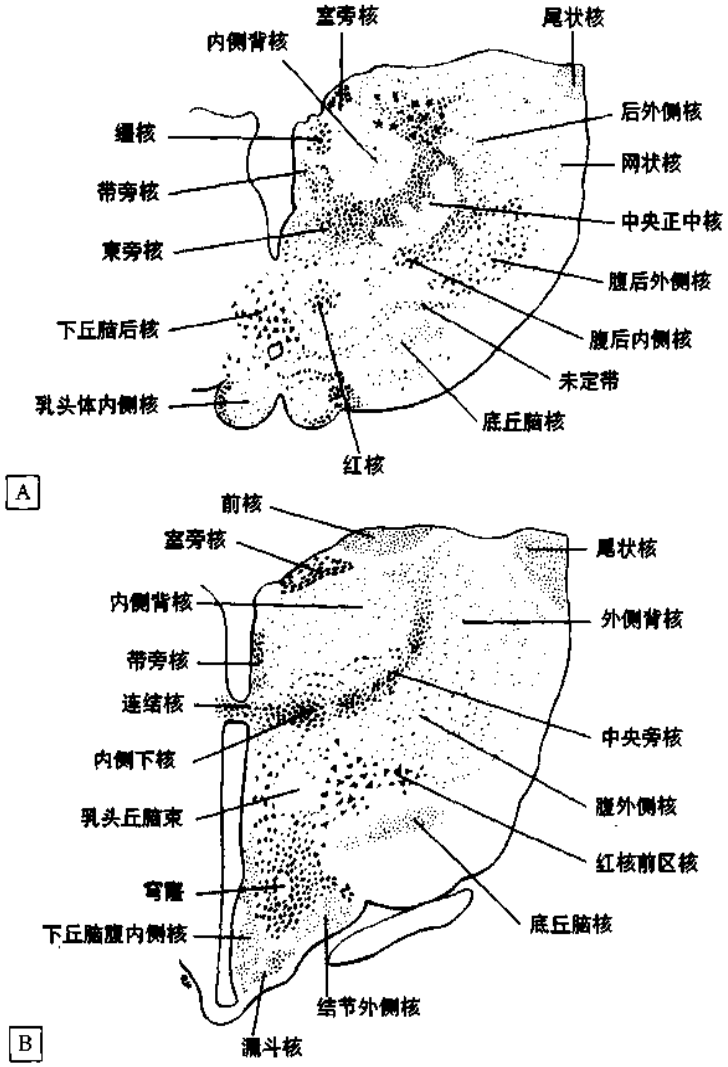

图 8.203 经间脑的冠状切面图。Nissl 染色，示神经细胞胞体聚集的主要核团：A. 乳头体平面；B. 灰结节平面。注意细胞的大小、形状和密度的变化，表示在这些平面中背侧丘脑、底丘脑和下丘脑的核团的特点。

上述类型的丘脑传入。然而同样明显的是分散的非特异性投射不是发自单一的很明确的丘脑核团。而且以前列为特异性投射的丘脑核团，亦发出非特异性的投射至皮质的广泛区域（见下述）。因此任何这种分类最好保留丘脑皮质投射的终止的描述，而不是它们起源的核团（Macchi 1983; Jones 1985; Bentivoglio 等 1991）。同样，过去把丘脑主要核团再分为中继核及联络核也不再有价值。这样的分类是根据中继核团接受大量的皮质下传导的设想而联络核接受来自其它丘脑核团的非皮质传入。一方面有大量丘脑内不同核团间连联的一些证据，另一方面越来越多的非皮质传入通路到所谓的联合核团亦得到确认（Jones 1985）。

丘脑核团的突触构造 所有丘脑核团的突触呈现为突触的集合体，通常无包囊，被星形胶质细胞伸展的突起和周围的较少的神经毡分离。在亚灵长类动物中突触球（synaptic glomeruli）较多，但在灵长类中亦可见到。Jones（1985）描述了一种基本类型的结构，下面将具体描述。突触球结构的中心是丘脑中继细胞的一级树突（或树突棘）周围围以一簇两种类型的突触前成分。第一种通常数量不多是发自主要的皮质下传入系到丘脑核的一种常规的轴突终末。这种大的终末通常充满了球形囊泡并有致密胞浆，它们与突触球的树突成分及第二类突触前成分形成许多不对称突触。第二种成分包括丘脑中间神经元的树突，它是中继神经元的突触前成分，也是传入终末的突触后成分。它们含有扁平多形囊泡，游离核糖体、粗面内质网及微管，它们和丘脑中继神经元的树突形成对称性突触，有时候相互形成对称性突触，这种对称性突触可能是γ氨基丁酸（GABA）能的（O' Hara 等 1989）。有时在球周围可见另一类突触结构。这些突触是含扁平囊泡的轴突终末，这种轴突终末可能来自丘脑中间神经元，在突触球中与一个或多个突触前树突成分形成对称性突触。除可见有通常的突触联系外，还有许多特化的非突触联系，存在于突触球中的各种神经突之间。

皮质丘脑束轴突形成含圆形囊泡的终末，它在突触球的

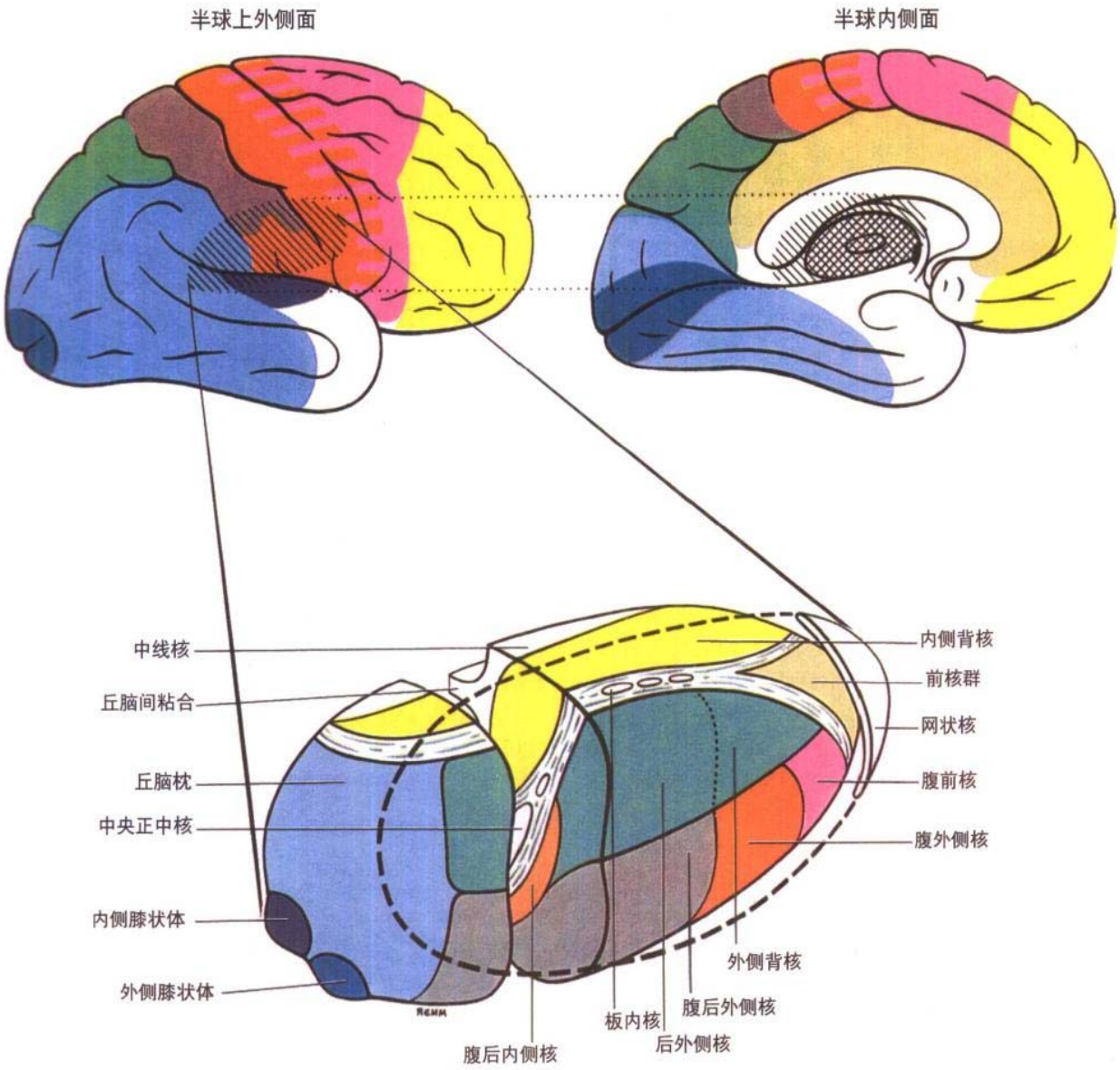

图 8.204 背侧丘脑主要核团(下图)已作标注并用颜色编码，用同一种颜色表示大脑皮质与这些核团的相互联系。中央正中核、板内核、网状核不着色，额叶、颞叶的有限的区域亦未着色。有颜色的皮质区的边界将在实验和病理资料积累的基础上可能需要修正。

神经毡中与中继神经元树突以及丘脑中间神经元树突形成非对称性突触。同样在背侧丘脑中起自网状核的轴突，很可能位于突触球外的神经毡中，在此它们形成含有扁平囊泡的终末，与丘脑神经元的树突形成对称性的GABA能突触(O′Hara等1989)。

背侧丘脑前核群 丘脑前核群被Y形内髓板向前分出的二个臂所包围，位于丘脑前端前结节的深面(图8.198)。人类背侧丘脑前核群可明确分为3个亚分部(Hirai及Jones 1989)。最大的核是前腹侧核(anteroventral nucleus)，前内侧核(anteromedial nucleus)亦很大，此两核有时合起来看做为主要的前核(Armstrong 1990)。前背侧核较小，为紧贴在第三脑室室管膜深面清楚可见的一串月牙形的细胞(Hirai及Jones 1989)。丘脑外侧背核在功能上亦被认为是前核群的一部分(Jones 1985; Hirai和Jones 1989)。然而在本文中，外侧背核不包括在前群中而将在外侧核群中描述。

丘脑前核群的联系 丘脑前核群是乳头丘脑束的主要接受者(Jones 1985)。乳头核接受海马结构经穹窿来的纤维。乳头体内侧核投射至同侧的前腹侧核和前内侧核而乳头体外侧核投射至双侧前背侧核。绕过乳头核直接终于丘脑的穹窿纤维，其性质基本上是皮质丘脑纤维。此外，前核群用乙酰胆碱酯酶组化染色明显着色(Hirai及Jones 1989)。但它们并不含有胆碱能细胞胞体，而接受丰富的来自基底前脑(Parent等1988)和脑干(Woolf等1990)的胆碱能传入纤维。前内侧核和前腹侧核可能接受来自腹侧苍白球的少许纤维(Alheid等1990)。

发自前核群的传出纤维所终止的皮质靶区主要位于半球

内侧面，包括前边缘区，胼胝体的前方及下方、扣带回、海马旁回，还包括内嗅皮质及前下托和旁下托（Thompson 及 Robertson 1987; Yanagihara 等 1987; Schmahmann 及 Pandya1990; Armstrong 1990）。这些丘脑皮质通路是交互的（Jones 1985;Yeterian 及 Pandya1988）。此外，看来在丘脑前核群和新皮质背外侧额前区及后区还有少数联系（Selemon 和 Goldman-Rakic 1988; Schmahmann 和 Pandya 1990; Armstrong 1990）。丘脑前核群似乎参与调节警戒及获得信息，也就是与注意和编码记忆有关（Armstrong 1990）。

背侧丘脑内侧核群 此丘脑区的单一成分就是大的内侧背核（mediodorsal nucleus）。Jones 在 1985 已考虑把中线核群作为此群的一部分，但本文仍考虑把它分开。人的背内侧核特别大；外侧以内髓板及板内核为界，内侧邻接中线带旁核和连接核（腹内侧核）。内侧背核还可分为较小的位于前内侧的大细胞部和较大的位于后外侧的小细胞部。

内侧背核前内侧大细胞部的纤维联系：内侧背核的大细胞部接受来自梨状皮质及其附近皮质的嗅传入（Price 1990），并对嗅刺激产生反应（Jones1985; Price 1990）。此外，它还接受发自杏仁体的纤维，基底内侧核的投射纤维终于前内侧大细胞部的背侧部，而外侧核经过较中心和前腹侧区（Armstrong 1990; de Olmos 1990）。此外，还有来自腹侧苍白球的一束纤维明显投射至前内侧的大细胞部（Alheid 等 1990）。而前内侧大细胞部投射至前和内侧前额皮质（Giguere 及 Goldman-Rakic 1988; Ray 及 Price 1993），值得注意的还终于额叶眶面后外侧嗅区和中央后嗅区（Jones 1985）。此外，还有纤维行经腹内侧扣带回皮质；仅有少数纤维投射至顶下皮质、颞上沟及岛叶前部（Giguere 及 Goldman-Rakic1988）这些皮质连接均是交互投射。

内侧背核后外侧小细胞部的纤维联系：至后外侧小细胞部的非皮质传入尚不清楚，然而有一些证据表明存在丘脑内的联系（Jones 1985; Armstrong 1990）。此核确实接受苍白球内段来的纤维（Alheid 等 1990）并且与前额皮质背外侧及背内侧区、扣带回前部及补充运动区有交互联系（Giguere 及 Goldman-Rakic 1988; Wiesendanger 1985）。此外，还有纤维传至后顶皮质（Schmahmann 及 Pandya 1990）。

内侧背核显然与广泛的各种高级活动有关。内侧背核受损可导致焦虑、紧张、攻击进攻或妄想减少。也可能与有一时性健忘，特别是随着时间推移而发展成慌乱（Armstrong 1990），多数内侧核损害在神经心理方面反映的功能缺陷与前额皮质损害相似。这与内侧核切除是紧密相联系的，且某种程度上和前额叶切除相类似。

背侧丘脑腹侧核群 丘脑腹侧核群包括在功能上及解剖学上均相异的三大部分：腹前核、腹外侧核复合体及腹后核复合体。最好认为三部分是分离的。

腹前核（ventral anterior nucleus） 位于腹侧核群前部的大细胞区。前界为网状核，后界是腹外侧核，并位于内、外髓板之间，有关此核的联系大多数尚不清楚。尽管在不同时间有人提出有来自小脑核及内侧苍白球的传入纤维，但有关此核的联系大多数尚不清楚，此核传出纤维的目的地也未肯定，可能和纹状体及前顶皮质有关（Jones 1985; Ohye 1990）。就像其联系一样其功能也不清楚。然而它可能在传递皮质“募集反应”（recruiting response）中起关键作用，在刺激丘脑时靠持久的高电压反复出现负电波可能传导至大部分大脑皮质（见 Jones 1985 讨论及参考）。

腹外侧核复合体（ventral lateral nuclear complex） 包括有不同联系和功能的三大亚分部，前部接受来自苍白球的纤维并发纤维投射至运动前区和补充运动区。此核内的细胞在对侧身体随意运动时被激活（Ohye 1990）。

腹外侧核后部接受来自小脑核的纤维，这种纤维具有精细有序排列。此外，还接受来自脊髓丘脑束和前庭核的投射。第一运动区（Brodmann 4区）有发至腹外侧核后部的投射，亦接受来自此核的投射，在对侧肢体主动和被动运动时，此处可记录到应答反应。在此核内所进行的记录及这种联系的局部结构与腹后核相比较提示腹后外侧核有一躯体代表区（见下文）。腹后外侧核的立体定向外科有时用于治疗帕金森症，特别在有显著的震颤时。腹外侧核复合体的内侧部类似低等动物的腹内侧核，接受黑质网状部来的纤维，有时发出纤维分散投射至皮质，特别是额叶背外侧和内侧面的皮质。

腹后核（ventral posterior nucleus） 躯体感觉传导的主要中继核就是腹后核的外侧部。外侧部接受内侧丘系和脊髓丘脑传导径路终止，而腹后核的内侧部即腹后内侧核是三叉丘脑传导径路终止处。腹后内侧核最前面及腹内侧接受味觉纤维突触的这一区域有时被认为是一个分离的核称内侧基底腹后核（mediobasal ventral posterior nucleus）（Jones 1985; Norgren 1990）。进一步的亚分部腹后下核沿着腹后核的腹侧面接受来自前庭核以及丘系的纤维。有提示在猴的腹后下核有一附加的包括面部在内完整的身体代表区（Cusick 和 Gould 1990）。

腹后核具有十分有序排列的身体代表区，骶段在最外侧，颈段在最内侧，相邻的面部的代表区（三叉的边界）在腹后内侧核中。若更为详细的描述，腹后核神经元形成的弯曲的板层代表身体各个部分，此板层与腹后核外侧缘相平行，这样从背外侧到腹内侧来自身体邻近的接受区就有连续渐进的重叠。身体接受区的位置在腹后核前后位方向上变化相当小。然而尚无精细的皮肤定位。这种神经细胞形成的弯曲板层可能与来自相邻脊髓节段的传入有关。由于身体不同部位周围神经支配的密度不同，因此腹后核内身体投射定位图案有相当大的变形，例如对刺激手产生应答的神经元远较刺激躯干为多。在一条板层内位于腹后核前背部的神经元对深刺激包括关节运动、肌腱伸长及肌肉运动起反应。最腹侧的神经元包括腹后下核的神经元也对深刺激尤其是对叩击起反应。在前述二种位置之间的板内细胞只对皮肤刺激起应答反应。这种结构通过人腹后核的记录已得到肯定（Lenz 等 1988）。单个丘系的轴突在核内具有前后向伸展的终末区。沿板层前后向及背腹向长度行走的神经细胞条束与来自丘系传

入小束有相似接受野、性质及位置。因此显然每一板层能完整代表身体一个部分，例如代表手指的板层由前后向的多条狭窄的神经细胞束组成，每个条束神经元接受来自代表身体该区相同小部分的传入和相同类型的受体。这些丘脑神经细胞条是到躯体感觉皮质特殊传入细胞柱位置和形态的基础（见下文）。脊髓丘脑束的传入纤维终止于整个腹后外侧核。发出这些轴突的神经元主要表现出能对低阈机械感受器和高阈伤害感受器均作出反应的"广泛动力学阈值"，小部分神经元只对高阈伤害感受器起反应。某些神经元对温度变化起反应。在人类约有5%～6%神经元对不同区域的有害的热刺激起反应。在这些区域很小的刺激可激起很疼的感觉（Lenz等1993）。

腹后核投射至中央后回第一躯体感觉皮质区（S Ⅰ），也投射至在顶叶岛盖的第二躯体感觉区（S Ⅱ）。腹后核的中央皮肤核心只投射至第一躯体感觉皮质的3b区；在其背侧及腹侧有一狭窄细胞带投射至3b区及1区。位于最背侧和腹侧接受深刺激的细胞投射至3a区及2区。整个腹后核均投射至第二躯体感觉区。

内侧膝状体复合体(medial geniculate complex) 内侧膝状体是位于背侧丘脑腹外侧面后方的一圆形隆起（Jones 1985; Webster和Garey 1990）由上丘臂将它与丘脑枕相隔。它接受下丘臂。组织学观察可见其中有三个较大的核团，即内侧核、腹侧核和背侧核。下丘臂将内侧核（大细胞）和外侧核隔开。内侧核中神经元分散而深染，外侧核由中等大小紧密排列和深染的细胞组成。背侧核覆盖在腹侧核上并向后伸，因此有时候被认为是内侧膝状体的后核。此核含有小的和中等的淡染细胞，排列不如外侧核紧密。腹侧核经下丘臂接受来自同侧下丘中央核来的纤维，亦接受来自对侧下丘的纤维。此核有完整的音频代表区，低音代表区在外侧，从外侧到内侧音频逐渐增高。背侧核接受来自下丘中央周核及听传导路的其它脑干核团的传入。在此分部中没有描述过音频代表区。在背侧核内的细胞对范围宽广的声音频率起反应。大细胞内侧核接受来自下丘及上丘深层的纤维。大细胞分部中的神经元可能不仅对声音，而且对声音的特征起反应。然而多数神经元对听觉刺激起应答反应，通常较位于腹侧核中的神经元更能应答广范围的频率。关于对侧耳蜗接受刺激导致两耳相互影响已有许多证据。腹侧核的主要投射或者唯一的投射是到第一听皮质。背侧核投射围绕一级听皮质的听区。大细胞部发出的纤维分散地投射至皮质听区邻近的岛叶及岛盖部。

外侧膝状体核及视觉传导径路 两侧视神经向后内侧行进入颅腔在中线相遇形成视交叉（optic chiasma）。交叉纤维所形成的扁平结构位于第三脑室前壁和底的连合处。在视交叉后方视束继续向后外侧行。视交叉上面续于终板，视交叉背侧被前交通动脉横过，腹侧与鞍膈相邻，鞍膈十之八九位于蝶骨交叉前沟略后方，视交叉或位于沟中或一起向后移，通常靠近垂体。视交叉后面是灰结节及漏斗，第三脑室在其背侧。其外侧是颈内动脉末端及前穿质。第三脑室的视隐窝越过其上方到达终板。

发自视网膜鼻侧半，包括一半黄斑的视神经纤维在视交叉内交叉进入对侧视束。发自视网膜颞侧半的视神经纤维则继续进入同侧视束。交叉的纤维在交叉到对侧前形成一稍向后的环，进入同侧视束。发自黄斑的纤维以及其附近中央区的纤维形成一扁束几乎占据视交叉中央纤维的2/3。这些纤维位于所有周边交叉纤维的背侧，以及来自黄斑以外的两侧鼻侧半视网膜纤维的腹侧。最腹侧是与双眼视野相关的单眼边缘的鼻侧纤维。

视交叉的血液由软脑膜丛供应。此丛接受垂体动脉、颈内动脉、后交通动脉、大脑前动脉及前交通动脉的分支。视交叉的静脉回流入基底静脉及大脑前静脉系。

视束（optic tracts）自视交叉继续向后外行，每侧均行经前穿质和灰结节之间，并形成脚间窝的腹外侧界。然后每侧均变扁绕过大脑脚并贴附其上，在大脑腹侧面观为海马旁回及海马钩所遮盖。

视束纤维最后终于丘脑外侧膝状体核、上丘、顶盖前区及中脑副视束核以及下丘脑的交叉上核。也有报道有一至丘脑枕下部的直接视网膜传入（见基底核）。

来自外侧膝状体核神经元中继的纤维横过内囊后肢呈现第三个视神经元轴突所形成的宽广的视辐射（optic radiation），然后弯向背内侧行止于视皮质。它们被胼胝体的毯与侧脑室后角相分隔。

在视辐射中来自枕叶皮质神经元的某些纤维下行止于上丘，因此上丘接受视皮质的和视网膜的纤维。这些纤维在上丘中继后发出的纤维经顶盖延髓束止于第Ⅲ第Ⅳ第Ⅵ及第Ⅺ对脑神经运动核以及脊髓灰质前柱。视觉传导的详细结构见图8.205，或进一步参考Jones（1985）及Garey（1990）的外侧膝状体核及视觉传导。

外侧膝状体(lateral geniculate body) 外侧膝状体是位于后丘脑的一个小的卵圆形腹侧隆起（图8.206）。被止于中脑的视束纤维把它和大脑脚外侧面隔开。位于内侧膝状体和丘脑枕之间的上丘臂从背侧进入外侧膝状体的背内侧部。

外侧膝状体包括背外侧膝状体核。人类没有腹外侧膝状体核；与之相当的是前膝状体核，它是腹侧丘脑的一部分将随后论及。外侧膝状体核是一个倒U形的核，在人类稍扁，其特征是板层状的。在欧洲猴外侧膝状体的冠状切面上分为6层，在人更为复杂，可分为7层甚至8层（Garey 1990）。此板层从最内面腹侧至最外面背侧计数为1～6层，其外形见图8.207、8.208，1～2板层为由大细胞组成的大细胞层，4～6层由较小细胞组成小细胞层。在板层之间的间隙并不是没有称之为板间层（interlaminar zones）神经元突起，最腹侧可见另有一浅的或S形板层。

外侧膝状体核接受来自视网膜的大束传入纤维。对侧鼻侧视网膜投射至第1、4、6板层，而同侧的颞侧视网膜投射至2、3、5板层。外侧膝状体小细胞层主要接受来自视网膜X形节细胞轴突。这种细胞是对视觉刺激作持续应答的慢传导细胞。而快传导快速适应的视网膜Y形节细胞主要投射至

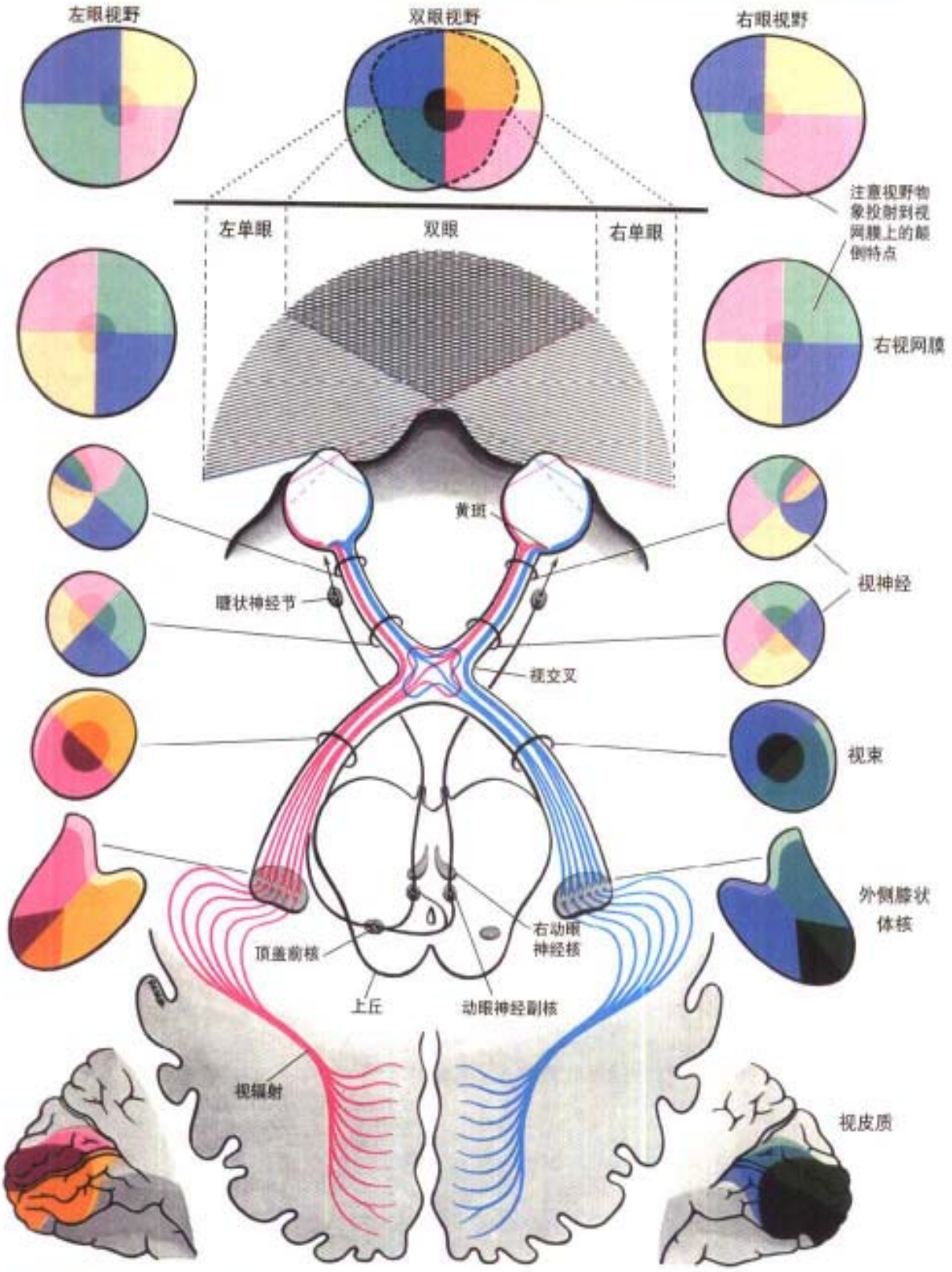

图 8.205 视觉传导路图解。示与视网膜及视野象限相关的神经细胞及其纤维的空间安排。不同平面的比例不是确切的尺度，尤其是黄斑的大小在视网膜上及视野中是夸张的。在每一个视野的象限中及与之相关的视觉传导路，各自所用的颜色有两种阴影，在一个象限中周边区浅而黄斑区深。从视束向前这两种深浅区更为融合了，这意味两侧视网膜神经元相关视野相混合，最浅的阴影保留了与单眼视觉相关的视觉传导路部分。图中赤表示了光反射的径路。

大细胞层第1～2层并有轴突分支行至上丘。第三种视网膜节细胞是W形细胞，它有大的接受野但慢应答，投射至外侧膝状体和上丘。这种纤维终于外侧膝状体的板间层及S形板层中。

外侧膝状体核形成一种视野频方式结构，也就是有对侧视野的图形。垂直子午线视野位于后部，周围视野位于前部，上部视野位于外侧，下部视野位于内侧（图8.206）。同样的精细的点对点的树突关系亦见于外侧膝状体核至视皮质的投射中。外侧膝状体核全部板层神经元呈倒锥形放射状排列，对投射到皮质局限区的对侧视野一个小区作出反应。膝状体皮质轴突在视皮质的终止将在以后详加说明。

外侧膝状体核除了接受视网膜的传入外，还接受大量的皮质丘脑投射。其轴突在板间层有丰富的分支。此投射的最大部分起自第一视皮质即Brodmann 17区，但少量投射起自外纹状视区至大细胞板层及S板层（Jones 1985）。其它的传入有来自上丘浅层的纤维，终于在1和2、2和3板层间的板间层，并围绕S板层，还有来自蓝斑的去甲肾上腺素能纤维。

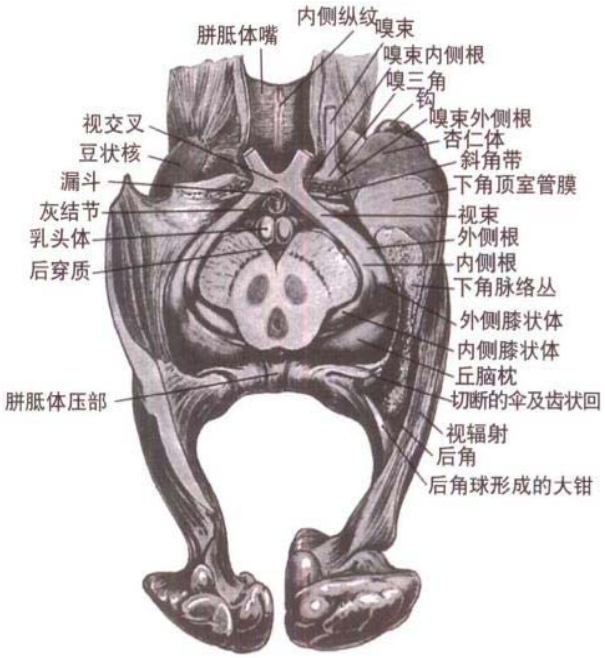

图8.206 脑腹侧面解剖图。示后丘脑和视束。图右侧暴露侧脑室下角，切除了室底，但脉络丛仍在原位并遮住了大部分室顶。

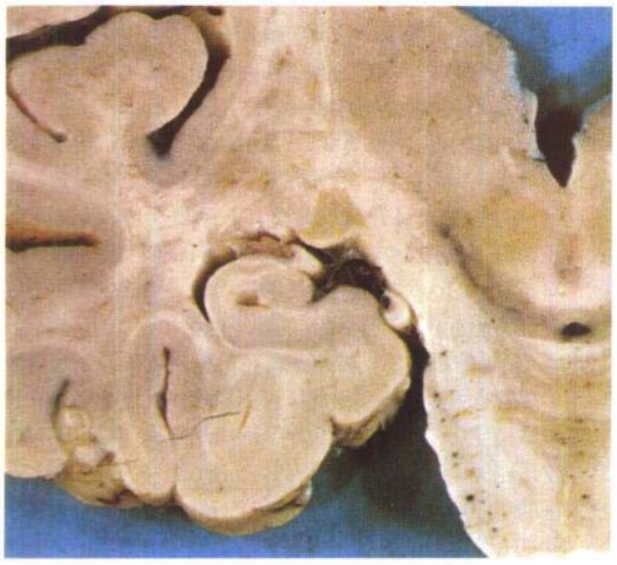

图8.207 人脑冠状切面。示外侧膝状体一般位置和方位：在图的中心外侧膝状体呈帽状灰质和白质的团块。注意其与侧脑室下角的关系。在此切面上可见中脑被盖和背侧丘脑的结构。即使在此低倍下仍可见分层的外侧膝状体。图8.208(原版为8.209)示切面上的外侧膝状体。

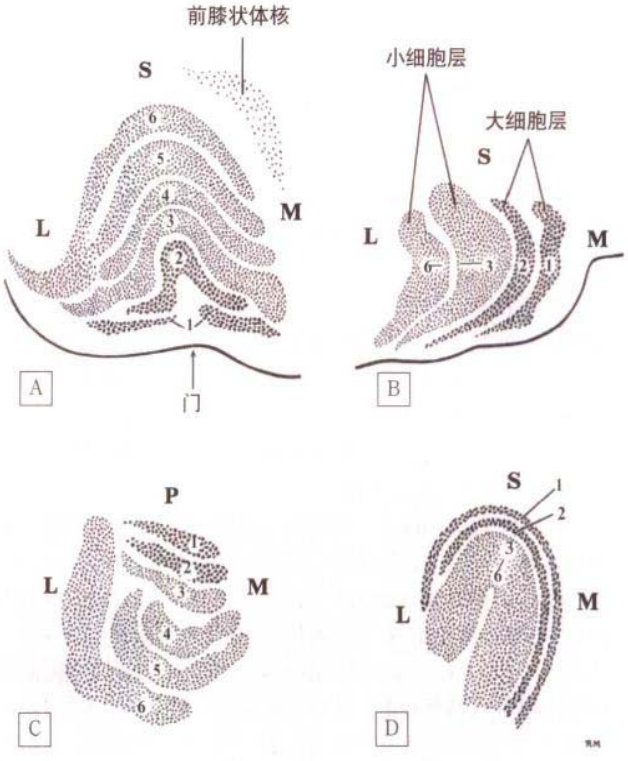

图8.208 A. 成人的外侧膝状体核靠近中心区的冠状切面。B. 其后极附近的冠状切面，注意后者的板层数减少了。C. 在人出生时其外侧膝状体近水平切面中亦可见分层结构。某些灵长类，如Tarsius。D. 大细胞层(1和2)从外侧弓形包绕小细胞层(3～6)，较高等的灵长类在冠状切面上几乎与这种排列相倒。(见正文)(Le Gros Clark 1932, Cooper 1945, Chacko 1955, E. L. Rees解剖, Kevin Fitzpatrick摄影，伦敦Guy医院医学院解剖系)。

来自中脑中缝核的5-羟色胺能传入纤维（Garey 1990），来自脑桥和中脑网状结构的胆碱能神经纤维（Woolf等1990）。

外侧膝状体核的传出纤维主要到达位于距状沟两侧的第一视皮质（17区）。也有可能另一小束纤维投射至枕叶的外纹状视区，此小束可能发自外侧膝状体的板间层（Jones 1985）。

外侧膝状体核群间的相互作用 （Jones 1985）根据以上描述，显然起自每一只眼的传入纤维终于外侧膝状体是有异常精确的定位。起自对侧鼻侧视网膜的视束轴突终止在1、4和6层，而那些起自同侧颞侧视网膜的轴突终止在2、3和5层。来自两眼传出纤维在外侧膝状体中不存在解剖学的重叠并不妨碍两眼在功能上相互影响。事实上在猫已观察到了这种相互影响，同时有来自非投射眼（非主要眼）的兴奋性会聚及抑制。在灵长类动物或者也包括人类可以肯定这种相互作用是通过激活非主要眼而抑制了大Y型细胞。对于这种相互作用的解剖学的基础尚不清楚，可能是越过板间层的神经元树突进入了邻近的板层，或者是板层内中间神经元的长轴突进入相邻板层。

背侧丘脑的外侧核群 背侧丘脑外侧核群包括外侧背核，外侧后核及丘脑枕，丘脑枕又可再分为内侧核、外侧核及下核。另一种分类把丘脑枕前部或嘴侧部作为后核群的一部分（见下文）。

外侧背核(lateral dorsal nucleus) 为外侧核群的最前部，此核的前端位于内髓板的裂缝中，向后续于前外侧后核。到外侧背核的皮质下传入纤维来自顶盖前核及上丘（Jones 1985; Thompson和Robertson 1987）。外侧背核与扣带回、胼胝体后压及海马旁回皮质后部和海马结构的前下托（Yeterian和Pandya 1988; Jones 1985）以及顶叶皮质相联系（Schmahmann和Pandya 1990; Selemon和Goldman-Rakic 1988）。

外侧后核（lateral posterior nucleus） 位于腹后下核的背侧，外侧后核接受来自上丘的皮质下传入纤维。它和顶上小叶有交互联系（Brodmann 5区，Pearson等1978; Schmahmann和Pandya 1990）。此外，亦有报道与顶下小叶（Jones 1985）、扣带回及海马旁回皮质内侧部相联系（Yeterian和Pandya 1988）。

丘脑枕（pulvinar） 丘脑枕是丘脑向后延伸的团块在人类丘脑枕突出在上丘的上方。组织学上可分为三大部分：其背内侧为内侧枕核（medial pulvinar nucleus），由致密而间距均匀的神经元组成。其外侧略伸向下方的是外侧枕核（lateral pulviner nucleus）被内外侧平面上的轴突纤维束穿过形成碎片状特征外形，及其内的细胞群被这些白质纤维分隔成水平束状或片状，在其最下方和外侧的是下枕核（inferior pulvinar nucleus）是一个较为均匀的细胞团。

丘脑枕的纤维联系（connections of the pulvinar）到丘脑枕的皮质下传入纤维不甚肯定，但内侧枕核和外侧枕核可能接受来自上丘的纤维。有人提出猴的下枕核既接受来自上丘纤维也接受直接来自视网膜的传入，而且肯定具有完整的视网膜局部代表区（Jones 1985; Cusick等1993）。

丘脑枕传出纤维的皮质靶区分布广泛。基本上发自内侧枕核的传出纤维投射至顶叶、颞叶皮质的联络区，而发自外侧枕核和下枕核的传出纤维投射至枕叶视区和颞叶后部。这样下枕核与枕叶的外纹状皮质和纹状皮质有联系（Trojanowski和Jacobson 1976; Jones 1985），并与颞叶后部的视联络区相联系（Ungerlieder等1984; Cusick等1993; Baizer等1993）。外侧枕核与枕叶外纹状区联系（Trojanowski及Jacobson 1976; Jones 1985）也与颞叶联络区皮质后部（Cusick等1993; Ungerlieder等1984; Baizer等1993）以及与顶叶相联系（Schmahmann及Pandya 1990）。内侧枕核与顶下小叶皮质（Pearson等1978; Schmahmann及Pandya 1990; Selemon和Goldman-Rakic 1988; Trojanowski及Jacobson 1976; Jones 1985; Baizer等1993），扣带回后部（Yeterian和Pandya 1988）以及颞叶广泛区域联系（Trojanowski和Jacobson 1976; Jones 1985; Cusick等1993; Baizer等1993），包括海马旁回后部和嗅脑周围皮质（Yeterian和Pandya 1988），以及内嗅皮质（Insausti等1987b）。现在也已清楚知道内侧枕核还有与前额叶皮质及额叶眶部皮质的联系（Trojanowski及Jacobson 1976; Yeterian和Pandya 1988），同样外侧枕核可能亦与嘴内侧前额叶皮质相联系（Yeterian及Pandya 1988）。

丘脑枕各大分部的功能所知甚少。下枕核具有完整的视网膜局部代表区。外侧枕核和内侧枕核亦含有视觉应答细胞。然而至少内侧枕核并非单纯与视觉有关，亦能记录到其它方式应答，其中有些细胞可能接受多种感觉（Mathers和Rapisardi 1973）。这些核投射的皮质联络区具有复杂的功能，特别是颞叶联络区具有知觉、认知和记忆的功能，可能丘脑枕在调节这些功能方面的作用是同样十分复杂的。

丘脑枕的各主要分部在前面融合成分化不明显的区，在此区中不同的学者识别了各种各样的核团（见Jones 1985的文献综述）。这些核包括前枕核或嘴侧枕核，膝状体上核/界核（suprageniculate/limitans）及后枕核。所有这些不确定的结构组成丘脑后群核。有关此复合体的联系也不清楚，但不同的成分接受来自脊髓丘脑束、上丘和下丘的皮质下传入。皮质联系的中枢主要在脑岛及后方的顶叶岛盖的邻近区。对丘脑中的这个知之甚少区的重要性，猫的生理学研究提示存在有感受伤害的神经元（Poggio和Mountcastle 1960）。最近的研究不支持这些核在中枢痛觉传导中起重要作用。尽管有报道在人刺激此区可引起疼痛，但此区巨大损害时能减轻疼痛（Hassler 1960）。同样切除这些核位于顶叶岛盖皮质靶区（Talairach等1949; Lende等1971）或者在此皮质区的小的感染（Biemond 1956）可导致痛觉减退，提示要排除这一丘脑区的这种与痛有关的功能作用可能还为时过早。

板内核(intralaminar nuclei) 板内核就是指内髓板中神经元集聚形成的核。在灵长类包括人类可见两群核团，前（嘴侧）群或后（尾侧）群板内核。前群包括中央内侧核、中央旁核及中央外侧核，后群包括中央中核及束旁核。这种中央

内侧核、中央中核的名称易于搞混淆，但在普通习惯上为丘脑核团的命名学所接受。主要的是要强调中央中核较大，在人类较之其它动物更为扩展，并且和苍白球、小脑核及运动皮质密切相关。内髓板将内侧背核和腹外侧核复合体相分隔。在两内髓板于中线相聚处，在前方其外侧为中央旁核，其腹内侧为中央内侧核。略后方中央外侧核位于内髓板背侧，此处内髓板分开包裹外侧背核。更向后在腹后核的平面，内髓板分开包裹卵圆形的中央中核而较小的束旁核位于更内侧。

前板内核群、中央内侧核、中央旁核和中央外侧核与皮质广泛区均有交互联系（Macchi 及 Bentivoglio 1986）。中央外侧核主要投射至顶叶、颞叶的联络区，中央旁核投射至枕颞叶及前额叶，中央内侧核投射到额叶眶部、前额皮质及半球内侧面皮质。相反，后核群、中央中核及束旁核有严格的投射联系，主要与运动区、运动前区和补充运动区有联系。前、后板内核群除皮质外均投射至纹状体。前核群内的许多细胞均有轴突分支一方面止于皮质另一方面止于纹状体（Macchi 等 1984），然而这种双重投射在后核群（中央中核、束旁核）较少见。这种丘脑纹状体投射是由局部定位的，后板内核（中央正中核和束旁核）接受来自苍白球内段的一大束传入。此外还接受来自黑质网状部、小脑核及中脑脚桥核的传入，可能还接受脊髓丘脑束的传入。前核群有广泛的皮质下传入，其中中央外侧核接受来自脊髓丘脑束的传入纤维，所有核团成分均接受来自脑干网状结构、上丘及某些顶盖前核的传入。发自脑干网状结构传至所有板内核的传入纤维包括一丰富的胆碱能径路（Woolf 等 1990）。

板内核的功能十分复杂也不甚清楚。此径路媒介脑干网状结构激活皮质的作用，并在感觉运动整合中起部分作用。在人类损伤了板内核可引起丘脑忽视 —— 一种单侧的对来自对侧身体的刺激的忽视或者对体外空间刺激的忽视。这种情况可能发生在单侧损伤中央中－束旁复合体时。板内核后核群的双侧损害可导致运动不能伴有淡漠及失去促动功能。伴随板内核损害的第二种综合征是单侧运动疏忽伴有对侧缺乏自发的运动及运动无反应性。板内核所参与的详细功能机制不属本文描述范围，读者可参阅 Jones（1985）、Macchi 和 Bentivoglio（1986）的综述。

中线核(midline nuclei) 对内侧间脑中线核群的组成不同学者之间存在很大的分歧。包括室旁核、中央内侧核及在中央内侧核腹侧的核群，如连结核、菱形核及带旁核。根据 Joneo（1985）以发育为基础的命名学，室旁核应看做是上丘脑的一部分。中央内侧核虽然位于中线但是埋在内髓板中。这一点再加上它至皮质的传出联系证明它是丘脑前板内核群的一部分（见上文 Bentivoglio 等 1991）。因此本文的目的：中线核群包括中央内侧核腹侧的内侧丘脑结构，就是菱形核、连结核以及位在更背外侧的带旁核。

中线核接受来自下丘脑，中脑水管周围灰质，脊随丘脑束以及延髓和脑桥网状结构等皮质下的传入纤维。中线核是分别发自蓝斑核及中缝核的去甲肾上腺素能和 5- 羟色胺能轴突投射的主要的丘脑靶区，中线核也接受来自中脑的胆碱能传入纤维。自中线核发出的传出纤维至海马结构，杏仁体及伏隔核。另外，还有丘脑皮质轴突到达扣带回还可能达额叶皮质眶部。中线核与皮质及基底核的双重联系使它们被认为是板内核的一部分。皮质至中线核的投射是往返的交互投射。这些核的联系清楚地表明它们是属于边缘系的一部分。另外，还有一些证据表明中线核在记忆及醒觉中起作用，在病理学上中线核可能对调节癫痫发作活动起重要作用（Miller 等 1989）。

总的结论

背侧丘脑虽然不是惟一的但却是重要的皮质下神经元活动影响大脑皮质的径路。传统的将丘脑皮质联系分为特异性和非特异性传导，特异性传导特殊精细的感觉信息，而非特异性传导是维持一般的醒觉。正如前面所述这种分类已不再有价值。大多数感觉中继核（即外侧和内侧膝状体核及腹后核）和一种形式的感觉有关，它们的皮质靶区也明确限定在单一形式的功能区。然而这些核团中没有一个是限制在单个皮质靶区。可能有点相似的是腹外侧核特别是其后部相对限于投射到额叶皮质的运动区。以上例子是大多数丘脑主要核团投射的典型形式，皮质区是这些核的第一靶区（见端脑）。人类丘脑核团中内侧背核及枕核获得了很大的发展，反映在这些核团所投射的大脑皮质的发育上。这两大核团例证了丘脑皮质联系结构的复杂性这一点现在是更加清楚，毫无疑问内侧背核的主要靶区是前额皮质，但它也发出纤维至顶颞叶联络区皮质。更为明显的是丘脑发出大量丘脑传入纤维至所谓枕叶、顶叶、颞叶的联络区的大多数部位。然而枕核（特别是内侧枕核）亦投射至前额皮质。这些投射看来在功能上有相关联系，但局部上是分开的皮质区，与纹状体、屏状核以及其它核团的皮质下联系所见类似（见基底核）。所以丘脑是特殊认知及行为功能相关神经网的关键结构（Selemon 和 Goldman-Rakic 1988; Goldman-Rakic 1988）。

可能对于我们理解丘脑作用，至少是在它联系方面作用的最大障碍，是大量来自皮质的传入到大多数（如果不是全部）丘脑核团。此投射具双重性质，一条是直接兴奋通路，另一条是经过网状核的间接抑制通路。推测大脑皮质通过皮质丘脑纤维以某种方式调节进入皮质的丘脑传入。或者当皮质处于静止时，皮质下通路不足以激活丘脑，但这种皮质已被激活时，丘脑的传入就增加了。在这种框架中可以提出选择性机制的假说。简单的皮质丘脑－丘脑皮质环在两端被兴奋了并可能需要相等和均衡，由网状核间接提供的延搁及抑制防止了丘脑和皮质交互回返激活的逐渐增加的效应。

不论这种臆测的价值如何，显然丘脑不仅是一个简单的感觉传入到皮质途中的中间站。但有关知觉及行为方面丘脑的突触结构、生理学性质及功能作用还有许多问题有待研究。为解决这些问题可能要在清醒的动物应用电生理记录技术以探索大脑皮质功能的奥秘。随着现代神经影像技术例如 PET 及 MRI（见神经系统引言）在时间空间上分辨能力的提高，人大脑皮质的功能就可能得到更清楚的阐明。

腹侧丘脑（底丘脑）

组成腹侧丘脑（ventral thalamus）或称底丘脑（subthalamus）的主要核群有网状核、未定带、Forel 区、膝状体前核还包括红核、黑质的上端以及脚内核。底丘脑核不

是根据其发育而是根据其与基底核的功能及联系关系进行分类（Jones 1985，见下文）。主要的底丘脑束有：

- 内侧丘系、脊髓丘系、三叉丘系上部及孤束核丘脑束，已接近其所要终止的丘脑核团
- 来自对侧小脑上脚的齿状丘脑束伴有同侧红核丘脑束
- 后屈束
- 豆核束
- 底丘脑束
- 豆核襻
- 来自红核前区（Forel H区）的束
- 豆核束的延续（在Forel H_2区中）
- 丘脑束（Forel H_1区）。

以上束均系双侧束。

底丘脑的局部结构很复杂，最好通过立体模型中或其冠状和矢状连续切片来理解。对于纹状体的相应的研究有助于观察发自纹状体的主要底丘脑的束。图8.209说明了该区的复杂命名。但从平面（二维）图解难以理解三维的局部结构。

红核和黑质上端伸入底丘脑面积减少，正好在乳头体的略下方逐渐消失。几个丘系在中脑中上升时与红核、黑核的多变关系已进行过描述（见中脑）。进入底丘脑的丘系纤维主要位于红核的外侧；当它们上升时靠近红核的背侧面再到达丘脑腹后核的腹侧面，且大部分丘系纤维终于此核。齿状丘脑纤维、红核丘脑纤维和苍白丘脑纤维位于丘脑束中（thalamic fasciculus）它们在丘系旁向上升，大多分布于丘脑腹外侧核及丘脑腹前核（见中脑及下文）。

网状核(reticular nucleus) 网状核形似一大的弯曲板，由深染的梭形细胞包绕背侧丘脑外侧缘，以外髓板与背侧丘脑相隔。在前方它弯曲绕背侧丘脑嘴侧端并位于背侧丘脑与前丘脑核群和终纹床核之间。后下方由于内、外侧膝状体的介入，网状核位置发生改变，不再靠近背侧丘脑。网状核被交叉往返于丘脑与皮质间的纤维束所横过，这就使它形成网状也因此而得名。

网状核接受所有皮质丘脑纤维、丘脑皮质纤维的侧支，可能还有横越此核的丘脑纹状体纤维及苍白丘脑纤维的侧支。另外，还有起自中脑楔形核的传入径路，而此径路可能是胆碱能的。发自网状核的传出纤维进入背侧丘脑是GABA能的（见间脑）。发自丘脑和皮质的传入纤维总的来说按局部排列而且网状核内也有视觉、躯体感觉和听觉区，每种感觉均有一粗略的局部代表区。网状核这些部分的细胞对视觉、躯体感觉或听觉的刺激起反应，反应有潜伏期提示这些特性是通过丘脑皮质轴突侧支的激活而来。只有在那些确实代表相邻区域的细胞才表现出会聚特性。至丘脑主要核团投射十分广泛但并非丘脑网状联系都是交互联系。也可能有从网状核至对侧背侧丘脑的投射（Paré和Steriade 1993）。网状核功能是通过丘脑中继的信息闸门。更详细资料请参考Jones(1985)的著作。

膝状体前核(腹侧膝状体核)(pregeniculate nucleus) 灵长类膝状体前核与亚灵长类腹外侧膝状体核同源，在视觉敏锐动物例如树鼩鼱（一种似鼠的小动物）中特别是大且明显分层（Jones 1985; Conley和Friederich-Ecsy 1993 a, b)。它接受来自视网膜的许多传入并且有视网膜定位代表区。另外的传入纤维来自视皮质区及顶盖前区、上丘、小脑、前庭核，可能还有来自底丘脑核和蓝斑的传入。传出投射传至上丘、顶盖前核、脑桥核及下丘脑部分核尤其是交叉上核。有证据证明在背侧丘脑有纤维投射至丘脑枕，背外侧膝状体核、外侧背核及前板内核群。在此联系的基础上前膝状体核可能在视觉及动眼过程中起作用（要进一步讨论和参考见Jones 1985; Conley及Friederich-Ecsy 1993 a, b)。

未定带及Forel区(zona incerta and the field of Forel) 在丘脑外髓板腹侧部和大脑脚之间集聚的小细胞就是未定带核。它和背外侧的网状核仅有稀少的联系。这种连续性用乙酰胆碱酯酶、谷氨酸脱羧酶、生长抑素以及其它的组织化学标记较容易观察到。较内侧在纤维基质中有一分散细胞群称为Forel H区。在两侧未定带的背侧是丘脑束组成的Forel H_1区而腹侧为Forel H_2区，在未定带和底丘脑核之间含豆核束（图8.209）。

未定带核接受来自感觉运动皮质、膝状体前核、小脑核、三叉神经核复合体及脊髓的纤维。其传出投射至脊髓及顶盖前区。未定带核的功能不详（参看Jones 1985）。Forel H区的神经元接受来自苍白球内侧部、脊髓及脑干网状结构的传入纤维。它们也可能发出投射至脊髓。象未定带一样其功能意义不详（Jones 1985）。未定带在功能上与沿着其下内缘分布的神经元群称为红核前区核或被盖区核（nucleus of the prerubral or tegmental field）相联系，还和其它位于豆核襻中的细胞群相联系（见下文）。此细胞群有时被认为是苍白球的分离部称脚内核（entopeduncular nucleus）。这些核是苍白球至中脑网状结构径路上主要的中继核；它们发出的有些纤维在中央被盖束内下降至下橄榄核复合体（见菱脑），还发出许多分支支配脑干"网状核"和"非网状核"。

底丘脑除了丘系、齿状丘脑束及红核丘脑束的终末部外，其主要特点是由白质束组成并常含有局部关系的复杂的神经元细胞群。曾提出过有争议的命名，此处所采用的名称是根据与纹状体传出有关的纤维束（见基底核）。这些纤维束部分发自壳，但大多数发自苍白球，并出现在后者表面、在内侧呈扇形展开；在背侧呈放射状，中间纤维横穿内囊纤维，而腹侧纤维弯曲绕过内囊的后腹侧缘。最早的研究者（Von Monakow 1882）称所有的放射纤维为豆核襻（ansa lenticularis）。包括背侧、中间及腹侧部的纤维，而现在豆核襻仅指腹侧放射纤维，中间放射纤维称底丘脑束，而背侧的放射纤维称豆核束(图8.209)。

豆核束是横过内囊的离苍白球纤维的背侧份；然后在靠近内囊内侧面时转向内侧，部分纤维与底丘脑核的背侧区及未定带的腹侧部相混，在此纤维束横过Forel H_2区（H_2 field of forel)。豆核束在到达未定带内侧缘时与豆核襻纤维相混合，也和红核前核的分散结构及齿状丘脑束、红核丘脑束相混合。这一多种成分相混的径路及与之相联系的细胞群可称为红核前区，被盖区或Forel H区（prerubral, tegmental or H field of Forel)。

豆核襻（ansa lenticularis）的起源复杂，起自苍白球的两个部分，壳及可能还有其它邻近结构；它的部分纤维在沿

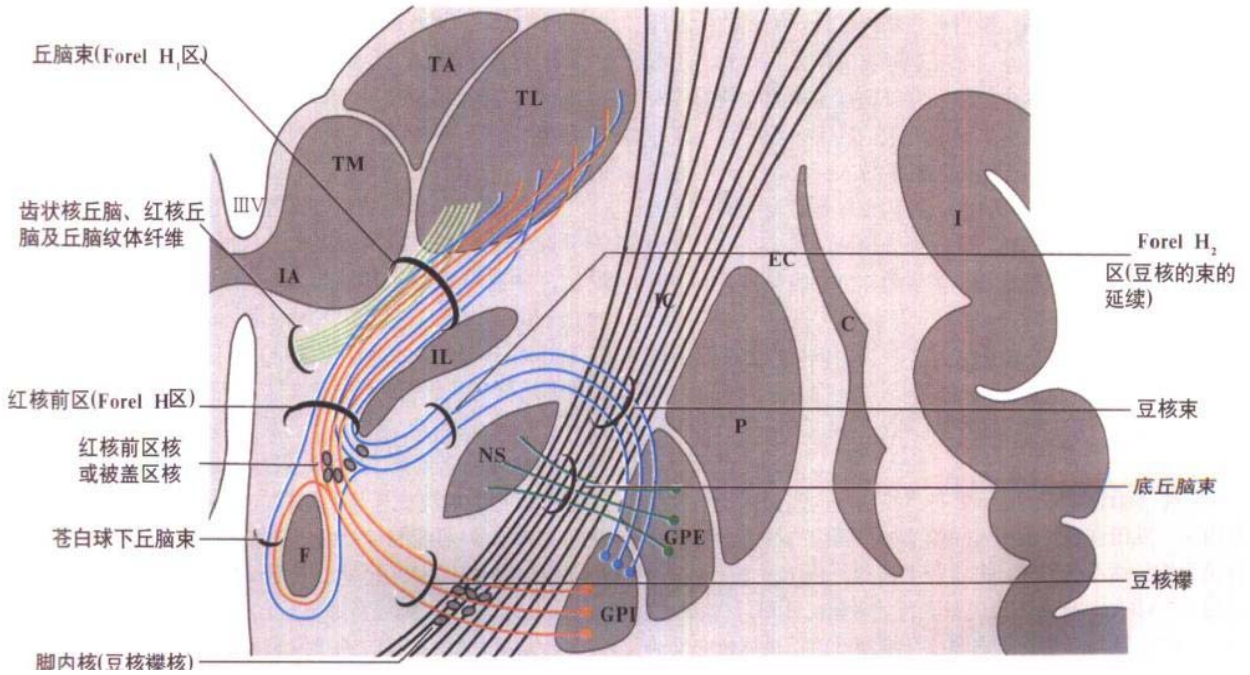

图8.209 与部分背侧丘脑、底丘脑、苍白球有关的或在局部解剖上密切相关的灰质核团和纤维束。此资料是综合了经此区的间隔紧密的连续的冠状切片，此图在二维图解上包括基本上是三维的结构，必须强调指出图示的所有结构不会在同一张冠状切片上出现。IIIV=第三脑室；M=丘脑内侧核群；TA=丘脑前核群；TL=丘脑外侧核群；IA=丘脑粘合；Zl=未定带；F=穹窿柱；NS=底丘脑核；IC=内囊；GPI和GPE=苍白球的内侧部和外侧部；P=壳；EC=外囊；C=屏状核；I=岛叶皮质。

行程分布的神经元中中继，这些中继神经元称脚内核(entopeduncular nucleus)。豆核襻弯曲向内侧绕内囊腹侧缘行，继而向背内侧走与上述在红核前区内的纤维相混。豆核束和豆核襻中的某些纤维与底丘脑核、红核前区及未定带神经元相突触，余下纤维继续走向外侧和其它束一起进入丘脑核团，特别是中间前腹侧核及中央内侧核。

丘脑束(thalamic fasciculus)是从红核前区未定带的背侧部分横过未定带延伸而来的一个复合纤维束，向背侧与丘脑腹侧核联系。丘脑束含有豆核束、豆核襻、齿状丘脑纤维、红核丘脑纤维及丘脑纹体纤维的延续部，这一区域有时又称Forel H_1区(H_1 field of Forel)。

"苍白球下丘脑束"(pallidohypothalamic fasciculus)在红核前区内的苍白球下丘脑束离开主要的离苍白球系，然后经一奇特的行程弯向腹内侧绕过穹窿柱的腹内侧向下丘脑行(Bard及Rioch 1937; Vidal 1940; Ingram 1940)。长期推测该束终于丘脑内侧背核。但证据不足，猴的实验(Nauta及Mehler 1966)表明此纤维束在穹窿柱下面再弯向外侧然后转向背侧到Forel H_1区。

底丘脑束是一条丰富的横过内囊双向排列的纤维，以直角和内囊交织，将底丘脑核与苍白球或较小范围的壳相联系。

上丘脑

上丘脑(epithalamus)根据Jones(1985)综述的命名学，上丘脑包括前室旁核和后室旁核、缰内侧核和缰外侧核、丘脑髓纹及松果体。后连合也包括在内。后连合的轴突横经松果体脚的前后板。松果体的发育在前面神经系统和特殊感觉器的发育中曾简短的提及，它的结构、神经内分泌作用及其神经支配参见内分泌系松果体。

缰三角(trigonum habenulae)是一个小的双侧的三角形扁平部，位上丘前方，丘脑枕的内侧，但为缰沟(sulcus habenulae)所分隔；其前内侧为丘脑髓纹及松果体脚所形成的嵴的后端。

室旁核 室旁核(paraventricular nuclei)是一小的深染神经元形成的致密的细胞区，紧贴于第三脑室背侧室管膜下方。它们也常被认为是丘脑中线核的一个部分(Bentivoglio等1991)。到室旁核的传入纤维来自下丘脑，特别是来自下丘脑前区和外侧区、隔核、终纹床核以及海马结构(见端脑)。此外，还有来自脑干的传入纤维，可能包括来自蓝斑的去甲肾上腺素能纤维。它们投射至伏隔核、杏仁体及海马结构。它们的功能尚不清楚可参考中线核(见上文中线核Jones 1985; Bentivoglio等1991)。

缰核及髓纹 缰核(habenular nuclei)位于丘脑背内侧角后方，紧靠第三脑室室管膜深面，其上外侧为丘脑髓纹。自此核的腹侧缘发出一白质束即缰核脚束(habenulopeduncular tract)向尾侧下行至中脑脚间区。内侧缰核是一致密排列深染的神经元团，而外侧缰核是染色较淡分布较散的神经核。复合核在外侧被一进入缰核脚束的纤维板界出。通常发自第三脑室室管膜的脉络带位于内侧缰核的上外侧角。在后方两侧缰核及内髓板被越过中线的缰连合联系在一起。

来自双侧前梨形皮质、Maynert基底核以及下丘脑的传

入纤维行经髓纹至缰核，来自苍白球内侧段至缰核的传入纤维经丘脑上行，可能是苍白球丘脑轴突的侧支。此外，还有来自黑质致密带、中脑中缝核和背外侧被盖核至缰核的传入纤维。这些传入纤维的终末区是分散的且大多数终止于缰外侧核。惟一能辨认的终于缰内侧核的传入纤维是来自隔海马伞核（septofimbrial nucleus）。缰内侧核是胆碱能的，发出的传出纤维至中脑脚间核。发自缰外侧核的传出纤维至中脑中缝核及其附近的网状结构、黑质致密部、腹侧被盖区、下丘脑及基底前脑。

有关缰核的生理功能所知甚少。损伤包括内侧间脑的这个区域时，表明此区具有调节内脏活动及内分泌的功能。亦提示这些核部分参与控制睡眠机制的作用（Jones 1985综述）。

髓纹（stria medullaris）行经丘脑上内侧面再绕至缰三角内侧，发出许多纤维进入同侧缰核。髓纹的纤维含有几种神经调质包括乙酰胆碱、去甲肾上腺素、5-羟色胺、γ氨基丁酸（GABA）、促黄体生成激素释放激素(LHRH)、生长抑素、加压素及催产素。其它髓纹纤维横过前松果体板交叉为缰连合（habenular commisure）达对侧缰核。有些纤维是真正的连合纤维，将杏仁复合体与海马皮质相互联系起来。交叉的顶盖缰纤维亦共同行于缰连合中。来自腹侧上行被盖5-羟色胺能束（ventral ascendingtegmental serotonergic bundle）的5-羟色胺纤维加入缰核脚束（见下文）至缰核。此纤维可能在某种程度上控制缰松果体束（habenulopineal tract）神经元的作用，从而影响松果体细胞（pinealocyte）的神经支配（见第15篇松果体），可能还有来自背侧上行被盖去甲肾上腺素能束（dorsal ascending tegmental noradrenergic bundle）的缰核传入纤维。松果体亦受来自颈上神经节交感纤维支配（见后）。尽管人的缰很小，但它是嗅觉、内脏及躯体传入径路的整合中心。

缰的主要传出终于脚间核、丘脑背内侧核、中脑顶盖及网状结构，其中最大的传出纤维为缰核脚束（habenulopeduncular tract）或后屈束（fasciculus retroflexus）（图8.213）。此束纤维向腹侧向上绕丘脑背内侧核下区再穿过红核上内侧区达脚间核；这就提供了到中脑网状结构的中继。由此顶盖被盖脊髓束及背侧纵束与自主节前神经元相联系，控制唾液、胃肠分泌活力及胃肠活动；其它纤维到咀嚼和吞咽的运动核。缰复合体部分切除可引起代谢、内分泌以及热调节的广泛变化（Szentágothai 等 1962）。

后连合 后（背侧）连合 [posterior (dorsal) commissure] 是一复合的纤维束，在后松果体板内交叉，在灵长类此束相对减少，而在人其组成尚不清楚。在某些种类动物其纤维较早髓鞘化（Tomasch 和 Malpass 1958）。有许多与后连合联系的核团：沿后连合分散的小核团如后连合间位核（interstitial nuclei of the posterior commissure），集聚在室周灰质中的后连合背侧核(dorsal nuclei of the posterior commissure)，在中脑水管周围灰质内的达克谢维奇核（nucleus of Darkschewitsch），以及靠近动眼神经核复合体上端的中介核（Cajal），这些核团与内侧纵束联系密切（见中脑）。发自这些核的纤维及束在后连合中交叉。其它包括背侧丘脑核、顶盖前核、上丘以及介于顶盖及缰核间的联系均与后连合有关。大多数纤维的功能及到达的目的地是不清楚的。

后连合的腹侧及下方（亦即靠近松果体隐窝的下壁）位于中脑水管背侧的室管膜细胞是高柱状有纤毛，胞浆含嗜碱颗粒，并有特殊的组织化学反应。这种斑片是连合下器（subcommissural organ）（Keene 和 Hewer 1935; Wislocki 及 Leduc 1953; Mollgard 等 1973）可能分泌入脑脊液。这种细胞可能与从邻近的轴突终末或毛细血管传递物质到脑脊液有关；或可能与把脑脊液中物质传递至神经元、血管或松果体细胞有关（见第15篇松果体及参看第三脑室漏斗隐窝和中枢神经系统成分与平衡）。这些特化的室管膜伸长细胞（tanycytes）可能的神经内分泌作用已由Knowles（1974）；Reichlin 等（1978）；Joseph 和 Knigge（1978）；Collins 和 Woollam（1981见神经系细胞学）所回顾。其它类似的室管膜斑片从第三脑室的第二室顶（穹窿体）突入第三脑室，形成介于分开的穹窿柱之间的第三脑室前壁：分别称为穹窿下器（subfornical organ）及终板血管器或柱间结节（intercolumnar tubercle）。在某些脊椎动物这些室管膜斑片及其它的第三脑室室管膜的特化区合起来称为室周器官（circumventricular organs）。有关这些器官的分布、超微结构及可能的功能作用见 Collins 和 Woollam（1981）及 Mckinley 和 Oldfield（1990）有关论述。他们指出室周器官是三种细胞的镶嵌物：有纤毛的室管膜细胞、分泌细胞及伸长细胞，后者超微结构按其所在位置特性而各异。简言之在通常哺乳动物脑的正中切面上均有以下特化的室管膜室周器：正中隆起及易变异的漏斗隐窝；丘隐窝器（collicular recess organ）；导水管隐窝器；连合下器；缰室管膜；缰连合器；穹窿下器；终板血管器或柱间结节以及最后区及第四脑室的隔索（见中枢神经系脑脊液成分及平衡）。

下丘脑

人类的下丘脑只有4cm³神经组织组成，占整个脑的0.3%。然而它具有整合系统，通过自主神经系及内分泌效应器系统控制体液及电解质的平衡、食物摄入及能量平衡、生殖、热量调节、免疫及情绪反应。在低等动物许多下丘脑核团及其功能随其形状而略有变化。

下丘脑自终板向后伸至乳头体后的垂直平面，且从丘脑下沟至第三脑室下面的脑底。此区的前部为视前区严格说应属于端脑，但从功能上看可归属下丘脑。下丘脑外侧界以底丘脑的前部、内囊及视束为界；后方以底丘脑的被盖部及中脑被盖为界；背侧以背侧丘脑核群为界（图8.210, 211）；前方以视交叉、终板及前连合为界，前连合将视前区与连合前隔（precommissural septum）相分离。斜角带续于终板旁回及旁嗅回（见端脑）。然而许多功能系超越这种人为的分界。

第三脑室底在脚间窝内（图8.212）到达软脑膜表面的结

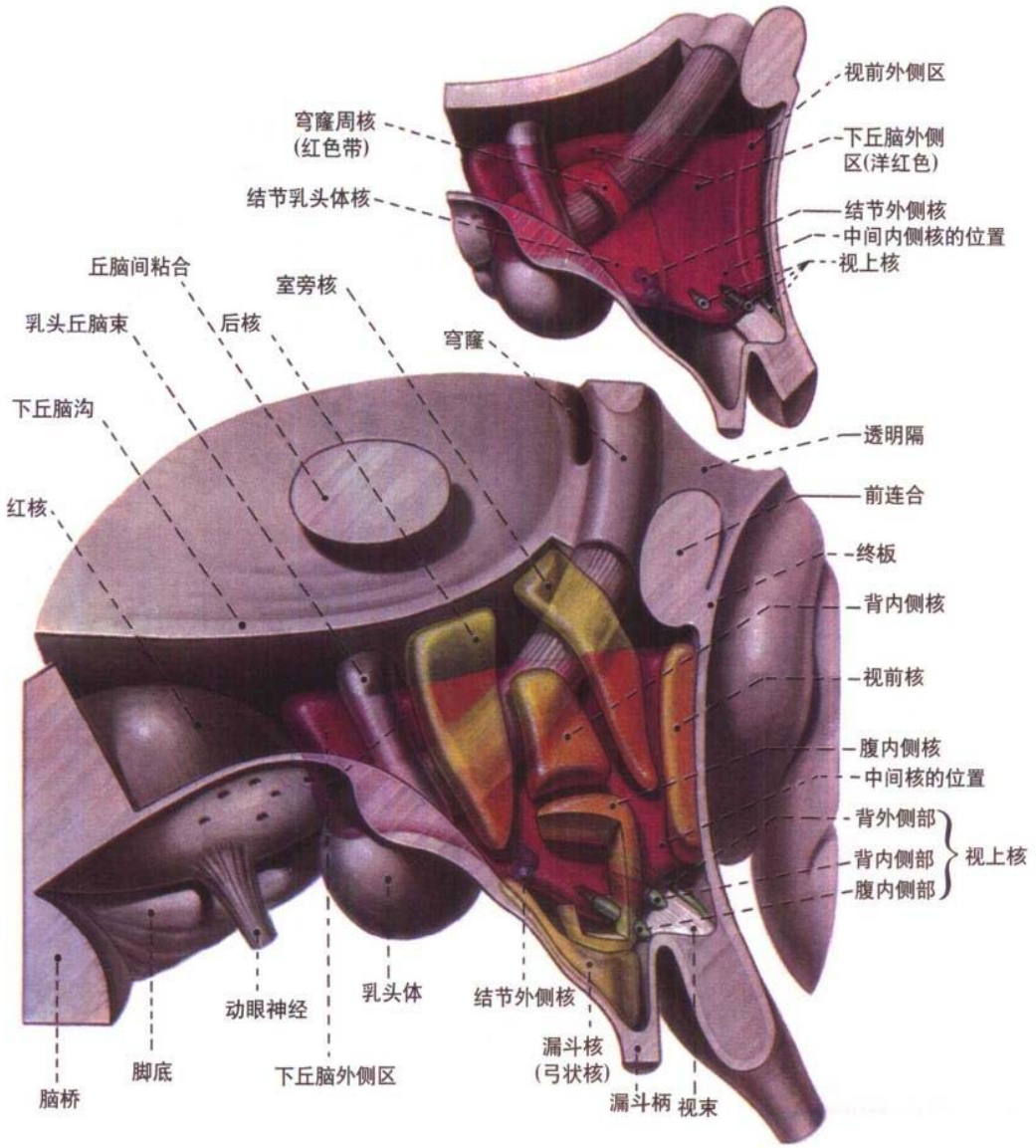

图 8.210 从内侧面解剖左侧大脑半球下丘脑区显示主要下丘脑核团的示意图。在上图中位于内侧的核群已去除，下图同时包括外侧和内侧的核团。在穹窿和乳头丘脑束外侧的是下丘脑外侧区(洋红色)，此区中结节乳头核位于后方，视前外侧核位于嘴侧。围绕穹窿的是穹窿周核(红色带)，它与下丘脑后核一起加入下丘脑外侧区。位于内侧的核团(黄色)充填于乳头丘脑束和终板间大部分区域，但亦向尾侧投射到该束。结节外侧核(蓝色)位于腹侧，大部位于下丘脑外侧区，视上核(绿色)可形成三个分离的部分。中间核在视上核与室旁核之间形成三群(经作者及出版者同意按 Nauta 和 Haymaker 1969 修改)。

构从前至后是：视交叉（optic chiasm）、灰结节（tuber cinereum）、结节隆起（tuberal eminences）、漏斗柄（infundibular stalk）、乳头体（mamillary bodies）及后穿质（posterior perforated substance）。将后穿质包括在内是为了方便，它位于分开的大脑脚之间，为大脑后动脉小的中央支穿过。在后穿质内是脚间核，此核在人类小，与亚哺乳动物较大的复合体同源，它接受来自两侧后屈束的终末，并有与中脑网状结构及乳头体的联系。乳头体（mamillary bodies）为较光滑的半球形豌豆样大的一对并列的隆起，在后穿质的前面。每侧乳头体中有神经核，为主要发自穹窿的门质所包绕。灰结节（tuber cinereum）位于乳头体和视交叉之间是圆凸的灰质块，其腹侧面呈现许多隆起状伴有不同深度的间沟。从灰结节的正中发出一锥形中空的漏斗（infundibulum）向腹侧续于实心的垂体后叶（见第 15 篇腺垂体）。由于人头颅及面部前面短，因而垂体位于下丘脑下面而不是后面，而漏斗可能形成一向前下或向后的角度。围绕在漏斗基部的是正中隆起（median eminence）以一浅的结节漏斗沟分界。灰结节有一对外侧隆起(lateral eminences)，它是外侧结节核的标志和一个小的正中漏斗后隆起。

下丘脑的分部及核团 下丘脑有许多神经核可根据种系发生、发育、细胞构筑、突触及组织化学研究进行分类命名。这些核团中有许多核界线不十分清楚，特别是在成体。下丘脑中有少数大的有髓鞘的束，但大多数纤维联系弥散而无髓鞘，还有许多传入、传出及内部联系的精确通路尚不肯定。由于

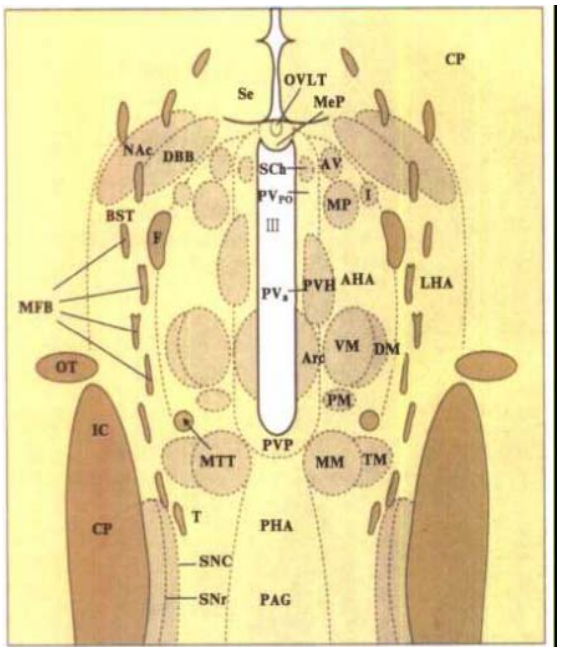

图8.211 下丘脑及其周围主要核群及束的水平切面示意图。NAc=伏隔核；All=下丘脑前区；Arc=弓状核；AV=视前前腹侧核；BST=终纹床核；CP=尾状核和壳；DBB=斜角带核；DM=内侧背核；LHA=下丘脑外侧区；MB=乳头体(主要为乳头体内侧核)；MeP=视前正中核；MP=视前内侧核；OVLT=终板血管器；PAG=导水管周围灰质；PHA=下丘脑后区；PV=室周核(PVpo=视前部；PVa=前部；PVp=后部)；PVH=下丘脑室旁核；VM=腹内侧核；纤维束(阴影)CP=大脑脚；OT=视束；F=穹窿；MFB=前脑内侧束；MTT=乳头丘脑束(按Swanson 1991修改)。se=隔皮质，sch=交叉上核，T=中脑被盖TM=结节乳头核，SNc=黑质致密部，SNr=黑质网状部；VTA=腹侧被盖区。

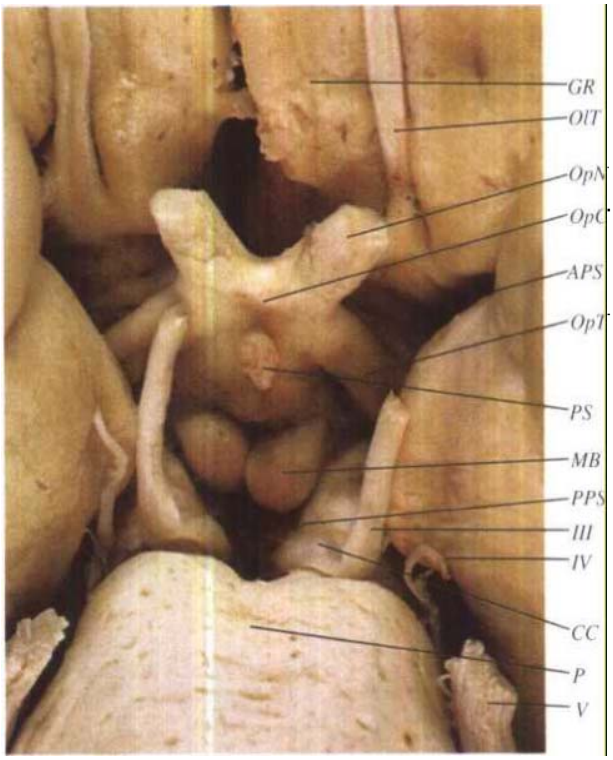

图8.212 脚间窝及周围结构。图中从上向下为额叶直回(GR)、嗅束(OlT)、视神经(OpN)、视交叉(OpC)及视束(OpT)、前穿质(APS)；灰结节及附着的漏斗柄(PS)、乳头体(MB)；在乳头体和大脑脚(CC)分叉之间的后穿质(PPS)；动眼神经(III)及滑车神经(IV)；脑桥(P)和三叉神经(V)(EL Rees解剖，Kevin Fitzpatrick摄影，伦敦Guy医院医学院解剖系)。

命名各异，要对此区进行研究比较困难(Le Gros Clark等1938；Brockhaus 1942)。然而由于采用了组织化学、免疫组织化学以及杂交组织化学方法，再结合顺行和逆行追踪的研究，现在许多细胞群及束能较精确地确定、表明动物间有许多相似处，但也有一定的区别。此处仅能描述较大核团及其联系，更为详细的解剖学研究包括Nauta及Haymaker(1969)、Braak(1987，1992)、Saper(1990)、Loewy(1991)、Swaab等(1992)的研究。

下丘脑从前到后可以分为交叉区(视上区)(chiasmatic region)、结节区(tuberal region)(漏斗-结节区)及后区(乳头体区)、从内侧到外侧可分为室周带(periventricular zone)、中间带(内侧带)(intermediate or medial zone)及外侧带(lateral zone)(Saper 1990)。在内侧带和外侧带之间是旁正中平面，含有穹窿柱、明显的有髓纤维、乳头丘脑束及后屈束等。因此有些作者将室周带、中间带合在一起作为单一的内侧带。当然这种分类是人为的，也贯彻了功能系在内。主要的核团及有髓纤维束见图8.210、211、213、214。

室周带 室周带围绕第三脑室。第三脑室前壁是终板血管器[vascular organ (OVLT, organum vasculosum) of the lamina terminalis]，在背侧它续于正中视前核(median preoptic nucleus)及穹窿下器(subfornical organ)。在交叉区的两侧是视前核(preoptic nucleus)的一部分，小的交叉上核(suprachiasmatic nucleus)及室周神经元在室旁核内侧并与之相混。在结节区室周细胞群围绕第三脑室基部延伸形成弓状核(arcuate nucleus)覆盖正中隆起。在后区，狭窄的室周带向外侧续于下丘脑后区，向后与导水管周围灰质相续。在室周带中亦含有一明显的室周纤维系(见间脑)。在人类用尼氏染色难以确定交叉上核，但用加压素、血管活性肠肽、生长抑素或神经降压肽免疫组化可明显显示，而且性别不同形状不同。

中间带 中间带(intermediate zone)含有高度分化的核：室旁核(paraventricular nuclei)及视上核(supraoptic nuclei)、"中间"核群(intermediate nuclear group)这些核有性别的差异(图8.215)、腹内侧核(ventromedial nuclei)及背内侧核(dorsal mediate nuclei)，以及乳头体核及结节乳头体核(mamillary body and tuberomamillary nuclei)。在视交叉区大的室旁核形成一厚的细胞带从第三脑室基部向上向后伸至下丘脑沟，在啮齿类可见分散的亚核但不易区别。其小细胞神经元位于内侧，而大细胞神经元位于腹外侧(图8.208)，同样视上核的大细胞神经元位于视束的背外侧。室旁核的嘴侧端与视上核位置相近，但视上核的主要部分在外侧和视束分开，而其视交叉后部位置较内侧在结节区的底部。室旁核和视上核的血液供应较周围的神经组织丰富。在灰结节水平下丘脑腹内侧核界线明确，其周围围有一少神经

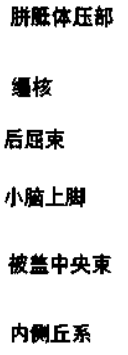

图 8.213 经乳头体右侧大脑半球旁正中矢状切面左面观。髓鞘染色。可见后屈束越过内侧至红核，红核被主要来自小脑上脚的白质纤维囊包绕。可见穹窿柱降入乳头体，并可见部分乳头丘脑束至丘脑前核(Foix 和 Nicolescu 1925)

元区，但与在其上方的背内侧核却不易区别。形成乳头体大部分的乳头体内侧核在人类很明显。尽管沿着乳头体内侧核外侧缘有一群清楚分界的大细胞，但对乳头体外侧核的组成仍存在着争议。在此核的外侧是结节乳头体核(tuberomamillary nucleus)由于细胞含组胺、γ氨基丁酸(GABA)及galanin，因此此核团可以用免疫组化方法显示出来。像蓝斑及中缝核的单胺神经元一样，它们发出广泛分布的轴突，弥散地支配整个大脑皮质、下丘脑及脑干[视上核、结节乳头体核以前包括在外侧带中(Grays 37版)，但现在因功能的原因包括在中间带内]。

外侧带 外侧带是从视前核经过下丘脑外侧区(lateral hypothalamic area)到下丘脑后区所形成的连续带。在结节区人的结节外侧核(lateral tuberal nuclei)大而且界线清楚。它们被细纤维所包围突出于脑底在亨廷敦舞蹈症(Huntington chorea)病人此核明显萎缩。

视前核、前核、背内侧核及腹内侧核主要由小的或中等大小的神经元组成，而下丘脑后区及下丘脑外侧区有稀疏的大神经元分布在小神经元之间。

在此不再对这些核作进一步描述除非它具有功能意义，要了解详细情况见已引用的参考。

位于下丘脑视前区内的胞体、轴突及终末在幼小动物(和许多亚区中)含有许多不同的神经递质。每一种正在进行定位，并且每一种均有日益增加的文献报道。这些递质包括血管紧张素Ⅱ、δ睡眠诱导肽、强啡肽、脑啡肽、内啡肽及α黑色素细胞刺激素(α MSH)、galanin、促肾上腺皮质激素(ACTH)、加压素、催产素、促性腺激素释放激素(GnRH；＝促黄体激素释放激素LHRH)、促甲状腺素释放激素(TRH)、生长抑素、促皮质激素释放因子(CRF)、神经降压肽、胆囊收缩素(CCK)、血管活性肠多肽(VIP)、P物质(SP)、甘氨酸、谷氨酸及天冬氨酸、GABA、组胺、5-羟色胺、肾上腺素、去甲肾上腺素、多巴胺及乙酰胆碱(ACh)。显然在此卷中不可能一个个区描述它们的定位(可参考Nieuwenhuys 1985)。最近这许多递质配体的各种受体也已定位。此外，通过对神经系一旦被激活立即起反应的c-fos mRNA及蛋白的研究推动了功能性下丘脑神经解剖学的发展。

图 8.214 经下丘脑结节区的尼氏染色冠状切面。前连合AC；斜角带核 DB；中间核IN；视前外侧区LPO；视前内侧区MPO；视束OT；视前室周核PVPO；下丘脑室旁PVH；交叉上核SCN；无名质SI；视上核SO(经同意引自Saper 1990，Paxinos G 编，人类神经系统，高等院校出版社)。

下丘脑的联系

下丘脑具有和身体其它部位传入及传出的联系。可经过两条不同的道路：神经联系及血流联系(亦可能包括脑脊液CSF)。

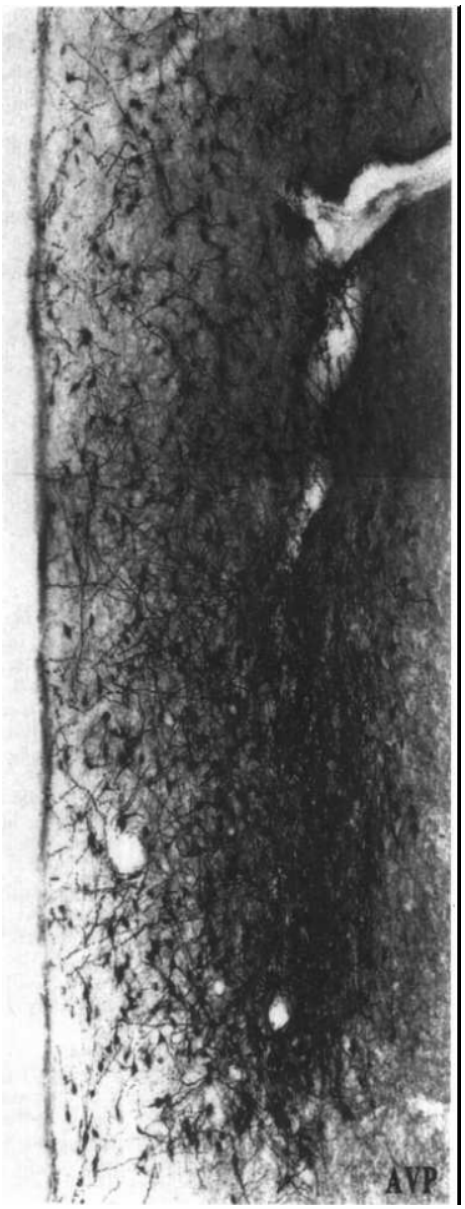

图8.215 人脑室旁核。核的腹外侧部有一簇血管加压素免疫染色神经元(经同意引Saper 1990, Paxinos G编, 人类神经系统, 高等院校出版社)。

某些下丘脑神经元有各种特殊的感受器。它们能感受温度、摩尔渗透压浓度、葡萄糖和游离脂肪酸以及血液激素含量: 神经分泌神经元将神经激素分泌入血液从而控制垂体前叶, 亦作用于其它器官如肾、乳腺、子宫及血管。某些神经元的联系尤其是那些到乳头体的神经纤维, 形成分散的有髓纤维束, 但大多数是弥散的无髓纤维, 而且其起源及终止均不肯定, 除了在人能用化学的方法确定或在动物用顺行或逆行的追踪法肯定的部分, 大多数的径路是多突触的, 因此任何类型神经元的突触都是来自下丘脑的中间神经元。

概括地说进入下丘脑的传入纤维来自上行的内脏和躯体感觉系统, 嗅觉和视觉系; 以及来自脑干、丘脑、"边缘"结构及新皮质的许多束。传出神经的投射对大多数传入来说是交互投射, 特别是它们影响及控制周围自主神经的中枢。因此下丘脑是通过自主神经系统及内分泌系以及通过它与端脑的联系起调控作用的。

传入联系 下丘脑通过脊髓、脑干接受来自内脏、味觉及躯体感觉的信息。它接受来自孤束核大量的多突触的投射[可能是直接投射, 也可能是间接经臂旁核和延髓去甲肾上腺素能细胞群(腹侧去甲肾上腺素能束的投射)], 还接受丘系躯体传入的侧支(至下丘脑外侧部), 以及来自纵行网状结构的投射。这些传入束大多经内侧前脑束(medial forebrain bundle)(图8.211)及室周纤维系(periventricular fibre system); 其它的在中脑被盖会聚形成乳头脚(mamillary peduncle)到乳头体。

到下丘脑的直接投射也来自同侧和对侧的底丘脑及未定带, 也可能来自丘脑背内侧核经室周纤维至下丘脑。

至下丘脑大的前脑传入纤维是来自边缘系统(limbic system)所属的结构(见端脑), 包括海马结构、杏仁体及隔, 亦来自梨状叶及附近的新皮质(Rolls 1985)。这些联系都是往返的, 形成明显的纤维系: 穹窿(fornix)、终纹(striaterminalis)及腹侧离杏仁体束(ventral amygdalofugal tracts)。

海马结构(hippocampal formation), 尤其是下托和CA1区通过穹窿与下丘脑有往返联系(见端脑), 穹窿是一复合束, 含有连合纤维。当穹窿向腹侧弯曲达前连合时, 有来自扣带回、胼胝体上回及隔区纤维加入, 然后穹窿分开围绕前连合成为前连合前部和前连合后部。连合前穹窿分布至隔及下丘脑视前区。隔区依次发出许多纤维至下丘脑。连合后穹窿向腹侧向后经过下丘脑到乳头体内侧核, 在其行程中发出许多纤维至内侧和外侧下丘脑核。

杏仁体(amygdala)(见端脑)支配位于乳头体前方的大多数下丘脑核, 杏仁体的皮质内侧核支配视前区、下丘脑前区及腹内侧核; 其中央核投射至下丘脑外侧区。其纤维经过二条通路到达下丘脑。短的腹侧离杏仁体径路行向内侧越视束, 在豆状核下面到达下丘脑。长而弯曲的终纹与穹窿平行行走, 侧脑室将其与穹窿分隔, 再穿终纹床核经内侧前脑束分布于下丘脑前区。

嗅觉传入主要经伏隔核及隔核到达下丘脑, 多数终止于下丘脑外侧区。视觉传入离开视交叉走向背侧进入视交叉上核。尽管有听觉刺激影响下丘脑但未证实有听觉联系。然而许多下丘脑的神经元对复合感觉刺激起应答反应, 提示到达新皮质的感觉信息已会聚并已经杏仁体、海马及新皮质处理(Jones和Powell 1970; Rolls 1985)。至下丘脑新皮质的皮质下丘脑传入, 在灵长类动物很少被证实, 但可能来自额叶及岛叶皮质。某些纤维在丘脑内侧背核中继, 然后经室周通道投射至下丘脑, 其它直接的皮质下丘脑纤维可能终于乳头体外侧核、乳头体背内侧核和下丘脑后核, 但所有这些联系尚有争议(Nauta和Haymaker 1969; Saper 1990)。

像前脑的其余部分一样, 下丘脑亦接受弥散的来自蓝斑的(去甲肾上腺素)及中缝核(5-HT)的胺能传入。此外, 它还接受来自腹侧被盖上行胆碱能径路的胆碱能传入; 还接受来自腹侧被盖去甲肾上腺素能束的传入, 终止于下丘脑内侧背核、室周核、室旁核、视上核及下丘脑外侧核。接受来自中脑多巴胺能系统的多巴胺纤维(见基底核); A11群神经

元支配下丘脑内侧核，A13群及A14群支配下丘脑背侧及嘴侧核。这些纤维大多数亦行于前脑内侧束内。

前脑内侧束（图8.211）既不在内侧也不是一个紧密的纤维束，而是一条疏松的纤维通道，纵行经过下丘脑的外侧区，将前脑自主神经及边缘结构与下丘脑及脑干联系起来。在整个行程中接受和发出小的纤维束。前脑内侧束含有不同级别的纤维，来自隔区及额叶眶部皮质的下行传入，来自脑干的上行传入，来自下丘脑的传出（见下文）以及许多化学通路。前脑内侧束内含有许多神经递质：包括乙酰胆碱、多巴胺、去甲肾上腺素、肾上腺素、5-羟色胺、组胺、SP、VIP、CCK、神经降压肽、CRF、GnRH、生长抑素、ACTH及脑脂肽（Nieuwenhuys 1985）。

传出联系 在灵长类对下丘脑传出联系的研究多于对传入联系的研究。包括至边缘系统的往返联系，至自主神经元及躯体运动神经元的下行多突触径路以及与垂体的神经及神经血管的传出联系。

隔区以及杏仁复合体有经过上述径路至下丘脑的往返联系。视前内侧区及下丘脑前区发出短的投射至邻近的下丘脑核群。下丘脑腹内侧核发出经前脑内侧束至终纹床核、Meynert基底核、杏仁中央核及中脑网状结构的广泛投射。下丘脑后区主要投射至中脑中央灰质。有些结节核及下丘脑后外侧区的神经元直接投射至整个新皮质，而且似乎对维持皮质醒觉是主要的，但其投射的局部定位不清楚。多数下丘脑皮质投射细胞似乎含有乙酰胆碱酯酶而不是胆碱乙酰转移酶（ChAT）。此外结节外侧的下丘脑细胞亦含有αMSH样肽及结节乳头神经元含有组织胺、GABA、galanin及脑促尿钠排泄肽。下丘脑后外侧区细胞群内所含递质尚不清楚。这些胆碱酯酶阳性的下丘脑皮质神经元在Alzheimer老年性痴呆中出现选择性神经元纤维变性。

投射至自主运动神经元的下丘脑神经元位于室旁核（催产素及加压素神经元），穹窿周核及背内侧核（心房促钠尿排泄肽神经元atria natriuretic peptide），下丘脑外侧区（αMSH神经元）及未定带（多巴胺神经元）中。这些纤维行经内侧前脑束入被盖区，延髓腹外侧区及脊髓背外侧束。在脑干这些纤维支配臂旁核、疑核、孤束核及迷走神经背核。在脊髓这些纤维终于中间外侧柱交感、副交感的节前神经元。加压素和催产素纤维可以一直追踪到脊髓最尾侧的自主神经元。

乳头体内侧核发出大束上行纤维，分散为：一束乳头丘脑束（mamillothalamic tract）（图8.211，213及见第3篇呼吸消化系发生），此束经下丘脑外侧区上行至丘脑前核，然后一大束放射至扣带回（见端脑）；另一束乳头被盖束（mamillotegmental tract）弯向下进入中脑腹侧至内侧纵束，分布至被盖网状核。小的乳头底丘脑束投射至底丘脑红核前区，它们的最终目的地尚不清楚。

下丘脑与垂体的神经内分泌联系 尽管神经内分泌的概念一开始提出时就被粗暴的否定。现在已被完全接受。神经内分泌就是指神经元分泌的活性物质进入毛细血管周围间隙而不是进入突触间隙（Scharrer 1940）。神经内分泌神经元最初的发现是通过Gomori的铬明矾苏木素染色显示其结构特征及其与大细胞神经分泌神经元的亲和性而被发现（Bargmann 1949）。这种染色揭示了细胞体的轴突内呈现有小珠状结构。在神经轴突及神经垂体中最大的不规则膨大的神经分泌物团块称之为赫令小体（Herring bodies）。其后的实验研究包括漏斗轴突横切，垂体的移植，神经垂体移植物的培养，用半胱氨酸标记的放射自显影，用生物的、化学的及免疫分析的化学分离法及提取法的研究，水解的效应，药物及应激反应，化学的及电的刺激以及局部的切除，电镜观察，免疫细胞化学和杂交组化分析及电生理的记录等等方法均证明神经分泌的基本性质。神经分泌肽在神经元胞体粗面内质网内合成其前体，由高尔基复合体用蛋白水解酶包裹成神经分泌颗粒，神经颗粒沿着轴突通过其快速转运，然后经胞吐释放。这是在神经终末处神经元产生的钙流入电活动的结果，这种分泌物被周围的毛细血管所吸收。血管周围神经终末亦含有50nm功能不明的微囊泡，它们并未显示含有神经递质，但可能起控制终末内钙的作用。神经分泌肽在所有哺乳动物中非常相似，因此神经分泌肽的抗体可用以确定不同种系包括人在内同源细胞群。

来自下丘脑神经分泌神经元的神经纤维终止在整个正中隆起漏斗及垂体后叶的血管上。后叶的神经终末分泌加压素及催产素进入垂体下毛细血管丛，它们直接汇入体循环中。那些终止于正中隆起及漏斗的神经终末分泌肽类及胺类以调节垂体前叶，其分泌物流入垂体上毛细血管丛，由丛再经由长和短的垂体门静脉进入形成垂体前叶的内分泌细胞之间的血管窦中（见第15篇腺垂体，图8.230）。垂体前叶未见有大的神经供应［（虽然最近在哺乳动物中描述有些功能不肯定的起自下丘脑的神经供应（Ju和Liu 1989）］。差不多所有垂体的血液都来自下丘脑垂体门脉血管，在血管里主要血流从正中隆起及漏斗到前叶。但有时血液可能发生倒流，允许垂体前叶以及其它血液运送的激素经正中隆起进入下丘脑，正中隆起缺乏血脑屏障。

分泌加压素及催产素进入垂体后叶体循环血管中的神经元是大细胞神经分泌神经元，它具有丰富的粗面内质网、高尔基区及大量的160nm的分泌颗粒。特别在后叶中的神经分泌轴突扩大的终末分支中所含分泌颗粒尤多。大细胞分泌神经元位于视上核及室旁核中以及在位于此二核之间的神经元中。这反映了在两栖类这两个核在种系发生中来自同一个核。

控制前叶并分泌神经肽及胺类的神经元具有基本相似的外形，但都比较小，是小细胞神经分泌神经元，因为只需分泌少量的神经肽就可使小容量的垂体门脉循环中达到一个平衡的浓度。与大细胞分泌神经元相比，小细胞分泌神经元在下丘脑中分布较广泛，但主要位于下丘脑内侧区、弓状核、室旁核的内侧小细胞部及室周核。

现已知道神经分泌系的活动是十分复杂的，远比其轴突的终末分泌单一活性产物要复杂得多。

- 神经分泌神经元具有简单的树突树，它们所分泌的肽类不仅可以在其轴突及胞体中发现而且也存在于树突中。现有证据表明加压素和催产素的释放并不仅限于血管周围的轴突终末，也存在于许多部位扩张了的轴突及树突和胞体中，并在下丘脑中起局部效应（Morris和Pow 1990，参见成体下丘脑的可塑性，见端脑）。

• 神经分泌神经元亦发出轴突侧支在下丘脑内形成典型的突触和结及突触。

• 几乎所有的神经分泌神经元都显示分泌一种以上的活性化合物。总之，这些共存的肽较之主要的肽其生产的量是很少的，也可能在其释放部位起旁分泌或自分泌的作用。

• 神经分泌不仅受传至细胞的突触传入的控制，也受到围绕它们胞体、树突及终末的神经胶质的控制。

大细胞神经分泌 大细胞神经分泌神经元位于视上核（supraoptic nucleus）、室旁核（paraventricular nucleus）中，位于细胞之间的孤立的细胞群（图8.214）。视上核弯越视交叉外侧部的上方，具有均一的大神经元，还可以分为三个亚群。在视交叉后面脑底的一薄层细胞是视交叉后部。视上核神经元全部投射至神经垂体。室旁核从下丘脑沟向下伸，经过穹窿柱内侧面，它的腹外侧角朝向视上核。室旁核神经元各不相同，投射至神经垂体的大细胞神经元位于外侧，投射至正中隆起及漏斗的小细胞神经元位于较内侧，而中等大小的神经元位于后部可能向尾侧投射。室旁核大细胞神经元的轴突向后走向视上核（室旁垂体束），在视上核处它们加入视上核神经元的轴突束，一起形成视上垂体束再向下行至漏斗浅部并进入垂体神经叶，在神经叶中这些轴突扩大并围绕血管反复分支。加压素和催产素由不同的神经元所产生。加压素神经元在室旁核的腹外侧部成簇（图8.215），而催产素神经元围绕着它们，但鼠的这种细胞集聚不紧密。

如果其它哺乳动物的资料能用于人类，那么加压素神经元亦是渗透敏感神经元，接受来自正中视前核及穹窿下器的渗透感觉传入以及来自脑干去甲肾上腺素能神经元的心血管传入。它们可以被谷氨酸、乙酰胆碱、血管紧张素Ⅱ及α2-肾上腺素能传入所兴奋，而被GABA所抑制。加压素被合成一种前体，它含有后叶激素运载蛋白（neurophysin）（它把激素粘附于颗粒）以及一种未知功能的糖肽（glycopeptide）。除加压素外，神经元还分泌少量的其它肽［强啡肽、galanin、胆囊收缩素CCK、肽组氨酸异亮氨酸peptide histidine isoeucine（PHI）］，以及随生理状态变动含量的促甲状腺释放激素TRH。催产素和其后叶激素运载蛋白一起来自一种前体，这种前体与加压素前体相似，但缺少一种糖肽部分。催产素和少量的脑啡肽、CCK、CRH、galanin、强啡肽及TRH一起分泌，其神经元在泌乳及Ferguson反射时接受来自乳头、子宫颈、阴道的兴奋性多突触传入。这些神经元可被谷氨酸、催产素所兴奋，而被GABA及鸦片肽所抑制。紧张可引起加压素释放，但抑制催产素释放。

小细胞神经分泌及对垂体前叶的控制 小细胞神经分泌神经元位于室周区特别是在室旁核小细胞部（parvocellular of the paraventricular nucleus）内侧及弓状核（漏斗核）（arcuate or infundibular nucleus），它们含肽的神经分泌颗粒（80～100nm），小于大细胞神经元分泌的颗粒。小细胞神经分泌细胞的血管周围神经终末亦含有50nm的微泡，亦部分被星状胶质细胞突起所包围。弓状核位于灰结节漏斗后部的正中，向前伸入正中隆起，几乎围绕漏斗的基部，但在前面未相遇，此处漏斗毗连视交叉正中部。在冠状切面上漏斗核众多的神经元都是小而圆的，在矢状面上呈卵圆形及梭形。衬在第三脑室漏斗隐窝壁上的室管膜伸长细胞之间没有胶质细胞层插入（有关伸长细胞的神经内分泌作用见Joseph和Knigge 1978; Everitt和Hökfelt 1986）。有关小细胞神经元的传入控制主要是从啮齿类的大量研究中推测的，但在人有关释放因子的分泌尚无从计量。然而，前叶所有激素的分泌的昼夜节律变化提示交叉上核投射一定是到达小细胞神经内分泌神经元，来自边缘系统的传入可能媒介广泛的紧张效应，而来自脑干的5-羟色胺及去甲肾上腺素影响大多数垂体前叶激素的释放。传入控制可能既可通过胞体/树突在突触水平上影响电活动，也可通过影响轴突终末的释放而实现。小细胞神经元的轴突在漏斗处集聚形成结节漏斗束（tubero-infundibular tract）终止在形成垂体门脉的毛细血管襻上。

产生生长激素释放激素（growth hormone-releasing hormone，GHRH）的神经元主要局限于弓状核，有些神经元向背侧伸入室周核，向外侧伸入视交叉后区。它们的纤维行经室周区到达正中隆起的神经血管区。神经元接受来自位于腹内侧核中的葡萄糖受体（glucose receptors）的传入信息，以及来自海马/杏仁体/隔复合体的传入，可以解释在紧张时分泌生长激素（GH）。在人类中线缺陷如隔-视发育不良总是伴有生长激素分泌缺陷。中枢神经中的多巴胺可能具有刺激效应，而左旋多巴（L-dopa）及溴麦角隐亭（bromocriptine）可引起生长激素释放。

产生生长抑素（somatostatin）（-14及-28生长激素释放抑制激素）的神经元位于室周核内。GHRH与生长抑素分泌呈周期性（3～5小时）交互脉冲，但此脉冲的来源不清楚。在慢波睡眠时出现一个分泌GH的大脉冲。生长抑素亦抑制垂体释放甲状腺刺激激素（TSH）。

产生促性腺激素释放激素GnRH的神经元位于室周核及弓状核内，发出投射至正中隆起。其它的GnRH神经元位于室周视前区，但这些神经元似乎发出投射至终板血管器。黄体生成素（LH）及卵泡刺激素（FSH）在由GnRH刺激产生circhoral脉冲时分泌并受中枢的单胺类、GABA的影响，通过其它神经元间接的作用于雌激素和孕激素，受促肾上腺皮质激素释放因子及内源性鸦片的影响。

促肾上腺皮质激素释放激素（corticotrophin-releasing hormone，CRH）神经元主要位于小细胞室旁核中。CRH神经元受神经性的（边缘系传入）及低血糖（腹内侧核）的应激反应所刺激，还受皮质醇的负反馈控制。加压素有利于ACTH的释放，在啮齿类动物它们与CRH一起由小细胞神经元分泌，特别是血浆皮质醇耗尽时。ACh似乎是起刺激中枢ACTH的释放，而去甲肾上腺素、5-羟色胺、GABA、生长抑素-28及鸦片抑制其释放。

甲状腺素释放激素（thyrotropin-releasing hormone，TRH）神经元广泛分布于室周核、腹内侧核及背内侧核。TRH的释放受下丘脑前部感受中心温度的影响，及受甲状腺素的负反馈的影响；有关神经递质控制TRH释放的说法几乎没有一致之处。TRH刺激垂体释放TSH，也对视前区的冷敏神经元起兴奋作用，而抑制温敏神经元（见间脑）。

其它的结节-漏斗弓状核神经元含有神经肽Y（NPY）和神经降压肽。含促鸦片黑色素皮质肽（proopiomelanocortin peptides）的弓状核神经元投射至室周核而不是投射至正中隆起。

这些肽类递质中有一些有其它的运动效应，这些效应和它们的神经内分泌效应相关。催产素与分娩及泌乳有关，当中枢注射时可促进动物筑巢及母性的行为。同样的GnRH亦有利于生殖及性行为。

除了这些含肽类的细胞，弓状核的多巴胺神经元（A12群）有终末终止于正中隆起及漏斗。多巴胺是主要的催乳激素抑制激素，亦抑制TSH分泌（同样，TSH亦起催乳激素抑制激素的作用）。在正中隆起中亦发现有去甲肾上腺素能终末，在此它们可能主要起旁分泌作用。

室周器（circumventricular organs）

垂体后叶正中隆起／漏斗为一系列室周神经体液器官中的两个，这种室周器缺乏血脑屏障（Mckinley 和 Oldfield 1980）。终板血管器（OVLT）位于终板内介于视交叉和前连合之间。其外带有一富有窗孔的血管丛；其深面是神经胶质和神经纤维网。终板血管器的室管膜细胞就和其它室周器一样是扁平的且有少量纤毛。其最大的传入是来自穹窿下器、蓝斑及一些下丘脑核；有的含有GnRH、血管紧张素Ⅱ、生长抑素以及心房促尿钠排泄肽。终板血管器发出投射到正中视前核及视上核，与血管紧张素Ⅱ紧密结合，而且它还参与调节体液平衡。细小的穹窿下器（subfornical organ）位于室间孔水平中线上。它有许多神经元、神经胶质细胞、有致密窗孔的毛细血管丛，并覆以扁平的室管膜上皮。在大鼠它和下丘脑有广泛的联系。像终板血管器一样它亦与血管紧张素Ⅱ结合，而有来自下丘脑外侧的含AⅡ的神经支配，并能诱导饮水及加压素分泌。

其它的室周器，如松果体（见第15篇松果体）连合下器（见前）及最后区（见后）均不位于下丘脑。

下丘脑的功能

神经系统的作用使个体能适应变化的环境以保持种族的绵延。这就意味着保持机体功能和长期内环境的稳定，适宜的饮食、生殖行为、应答的能力以及克服各种形式的压力的能力。这也指能按自然规律控制个体的生长及生殖的成熟。任何骨骼肌的运动行为是在自主神经及内分泌功能恰当的变化下完成的。长期以来下丘脑的损害一直是与广泛的异乎寻常的内分泌系统综合征相关联，伴有代谢、内脏功能、运动及情绪的破坏。推测这些影响是由于阻断了通路或“中枢”，而这些通路或“中枢”虽然是独立的，但在结构上是与下丘脑相联系的。本世纪末下丘脑的神经分泌功能已渐渐被人们所知晓（Cushing 1912; Harris 1955; Scharrer 1963; Lightman 和 Everitt 1986），同样下丘脑起着控制自主神经系的作用也已知晓（Sherrington 1947; Loewy 1991）。然而尽管这些系统的许多功能在缺乏大脑皮质时仍然相当好，但却失去了控制的精确性。现在已很清楚下丘脑对外界和体内传入刺激起整合作用，而大脑皮质对我们的世界进行复杂的分析。

因而下丘脑是有等级次序的“中枢”之一，这些中枢共同控制着内脏和躯体活动，即通常所说的低级、中间及高级控制中枢。“中枢”的概念是功能性的，基于刺激、损害的效果及记录神经的活动。我们已清楚的看到，除了像神经内分泌神经元那样少数例子外，下丘脑缺乏清楚明显界限的核团，而且对于多数下丘脑神经元的联系仍然所知甚少。要将有关下丘脑的结构、化学、解剖学以及有关功能资料的进展联系起来是困难的。虽有大量文献但常常是相互矛盾的，推定的“中枢”常常是重叠的，并与已描述的细胞群没明确关系，而且很多问题仍然尚不肯定的。

神经系实验性横切的研究表明，随着切面水平逐渐增高，切面以下的脊髓可更有效的维持机体内环境稳定。在脊髓和延髓之间进行横切出现脊髓休克、血压下降、膀胱和直肠潴留，而当脊髓休克消失时，血压恢复至正常，直肠和膀胱自主性排空，但存在有不协调及一个小的刺激就可以产生“一群反射”，伴有肢体退缩、出汗、排便及排尿。在中脑及下丘脑之间横切可引起血压略略下降，基本的心血管、呼吸、消化反射均存在，但不能保持正常的体温，各种反射和躯体行为或情绪效应不能整合，亦没有预兆。这种横切下丘脑是完整的，但出现内分泌功能的昼夜节律性变化。在下丘脑以上平面进行横切使之与边缘系分开，但其与垂体、脑干、脊髓的联系还是保留着，允许内环境稳定反应保持在适度的范围内；这些包括体温调节，抵抗压力，内脏运动及内分泌反应以及愤怒反应。有些运动行为，例如摄食喝饮甚至交媾亦能维持，但可能变得异常直率。如果保留下丘脑和边缘系统的联系，那么在不利的环境中还可维持内环境的稳定。尽管这些研究对各区的功能带来一线光明，但在人类的损害几乎不

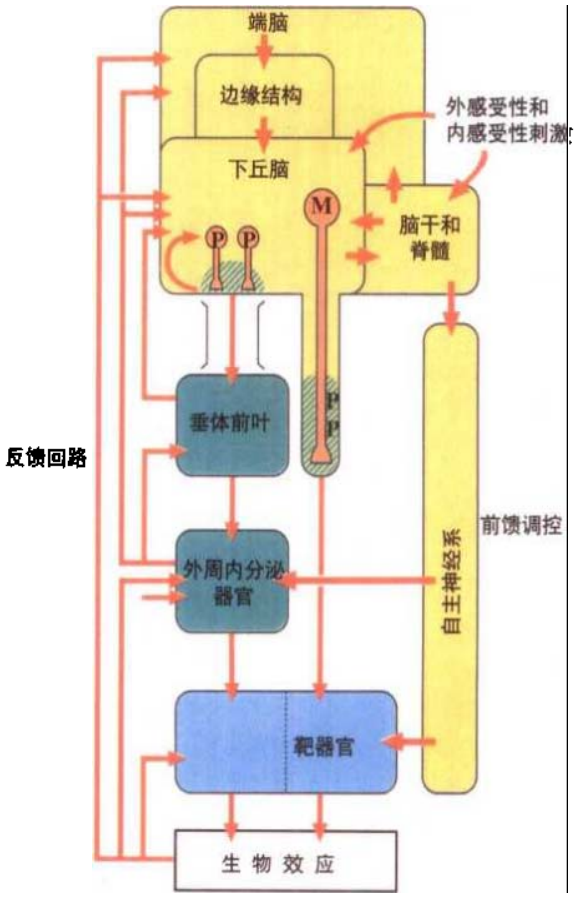

图 8.216 示意图。示下丘脑调控自主神经系和内分泌系以及下丘脑本身受外感受性和内感受性的内分泌及神经刺激调控的径路(注意调控此系统的许多反馈回路)。

可能这样来定位。

下丘脑经过不同径路控制内分泌系：通过大细胞神经分泌投射至垂体后叶；通过小细胞神经分泌投射至正中隆起，正中隆起控制垂体前叶的内分泌释放，然后再控制周围的内分泌器官；还可通过自主神经系影响内分泌。多年来已知道垂体控制内分泌，但近来更清楚的了解周围的内分泌腺亦接受自主神经纤维，通过这些神经调节内分泌腺的活动。垂体后叶的神经激素，加压素，催产素主要分别与控制渗透作用的内环境稳定及各种生殖功能有关（见下文）。下丘脑通过其对垂体前叶的作用影响甲状腺（TSH）、肾上腺皮质（ACTH）、生殖器（LH、FSH、催乳素）、乳腺（催乳素），并影响生长过程及代谢内环境的平衡（GH）。每一有影响水平的前馈控制亦接受反馈控制（图8.216），既受有关激素（如可的松可影响海马、下丘脑及脑垂体）的影响，又受各种受控物的影响（例如血浆葡萄糖影响CRH及GH的分泌），欲需详细资料请参阅Lightman及Everitt（1986）。

下丘脑影响交感及副交感神经系。通常下丘脑前部受刺激时副交感明显受影响。而交感神经主要接受下丘脑后部的影响。这并不意味上述部位是分离的副交感和交感的中枢。刺激下丘脑许多不同部分都能引起心律、心输出量、血管运动张力、外周阻力、肢体和器官的不同血流、呼吸频率及深度、消化管道的分泌及运动、勃起和射精等变化。损害腹内侧核可引起迷走张力增加及交感张力降低，而室旁核是一个重要的整合中枢（Swanson和Sawchenko 1983）。

生物节律 交叉上核是运动活动、体温、许多激素的血浆浓度、肾分泌、睡眠和觉醒以及其他各种活动昼夜节律的神经基础。此核接受来自视网膜节细胞调节亮－暗节律的谷氨酸能传入，但谷氨酸能传入对于产生节律并不是必不可少的，因为盲人也有亮－暗节律。在动物某些视网膜轴突投射远至下丘脑前核、外侧核及弓状核。交叉上核含有许多不同的神经递质，包括加压素、VIP、NPY及神经降压肽，且有非常复杂的突触连接，包括有树－树突触。此外，交叉上核产生这种节律的机制仍不清楚。发自交叉上核的轴突传至许多其他的下丘脑核，包括室旁核、腹内侧核、背内侧核及弓状核。有关详细资料可参阅Moore（1989）及Van den Pol及Dudek（1993）。

交叉上核亦影响C8、T1节段的交感神经节前神经元的活动。此二节段交感节前神经元投射至颈上神经节神经元，再转而投射至松果体。松果体有图像修饰受体，交感神经节后传入的昼夜节律变化引起松果体N－胆碱乙酰转移酶活力相应的变化，从而松果体产生了褪黑激素。人类松果体的作用功能不肯定（见第15篇松果体），但松果体肿瘤能影响生殖发育。给予褪黑激素可以减轻时差病。

在老年特别是患Alzheimer老年痴呆症时，交叉上核内加压素神经元明显丢失（Swaab等1993），而且可能伴有昼夜节律失调及睡眠失常。



通常我们身体的功能是有规律的昼夜循环往复的。例如你醒来时能进行阅读这些句子是因为你机体内生物钟确定这个时候是你的活动时相。然而生物的节律常常是有失察的：对有经验的人以及临床医师来说生物节律所需的变化常被认为是‘干扰’，使对潜在的稳定状态的分析复杂化。可惜的是这种每日节律的观点表明未能真正认识在健康或患病时生命的本质。认识到生物节律普遍存在的临床医师面临这样的一个问题，哪些与节律性有关的知识有助于了解疾病和预防疾病，而对于生物学家来说主要的问题是证实节律性是如何产生和控制的。有一种可能是生理上及行为上每日节律的产生是对自然环境和社会环境有规律更迭的直接反应。然而在某些条件下当环境保持恒定，一个明显的节律从体温到睡眠－觉醒的每日节律持续在接近24小时的间期中，证明保持时间的能力是一个内在的特性。显示存在着生物钟。这种生物钟处于时间上分离的、自由流逝的条件下仍有接近一天（拉丁dies）的周期性（拉丁circa），因此称为昼夜节律（circadian）。昼夜节律钟的准确性十分精确，在相隔几个月后变动度只有1%～2%。此外在生命中有效的节律必须与外部时间同步，这时间的间期正好是24小时，而各种节律所启动的时间保持着最合适的时间（时相）关系。因而体内的生物钟能使身体参加或做好预报环境变化的准备。过去20年最大的进步就是认识了节律性的重要性及去确定那些组织具有生物钟的功能。

光及节律（light and rhythms）内源性生物钟的权威性的特征是当独立于其它组织时，有能力表达自由运转的昼夜节律。在脊椎动物调节生物钟的主要刺激或Zeitgeber（德文Zeitgeber=time-giver）（时间流逝）是明－暗的循环。因此昼夜节律钟和光感受器结构的紧密相关也就不值得惊奇了。在低等脊椎动物光感受器是由视网膜及松果体表达的，根据不同的种系这些组织中一种或另一种组织在进行培养时表达健全的自由运转的节律，亦即合成褪黑激素，由这些组织所表明的昼夜节律也是同步的，说明生物钟和其调节通路均是存在的。在麻雀中已经证明了松果体的生物钟的意义，切除了松果体的麻雀的活动和休息的昼夜节律受到了破坏，而移植来自供体的松果体后就能修复宿主的昼夜节律，这可能是通过有节律的释放褪黑激素所致。哺乳动物的松果体也按昼夜节律分泌褪黑激素，但它既不是一种自身维持的生物钟，也不必要表达另一种昼夜节律。用损害的方法进行研究的结果提示确定光周期的生物钟不是在松果体而是在下丘脑，而用现代束路追踪法研究可证明存在视网膜下丘脑束（retinohypothalamic tract），该束大部分纤维终止于小的、双侧、成对、紧位于视交叉背侧的核团，即交叉上核（suprachiamatic nuclei）（图8.217）。随着确认交叉上核是视网膜的靶，用损害方法的研究证明交叉上核的完整是昼夜节律功能的关键。在实验动物，破坏这些结构，阻断了内分泌及行

为节律，而人类交叉上核区的损害导致类似的综合征，常常出现睡眠和醒觉周期的紊乱。

交叉上核 虽然每一个交叉上核仅含有几千个神经元，但交叉上核是值得注意的结构，具有独立性，它们表达了明显的电活动，代谢及神经肽合成和分泌的明显的昼夜节律性。更为有趣的是含有交叉上核的胚胎下丘脑组织的移植物能修复受损的啮齿类机体活动和休息的自由运转的昼夜节律。已知道昼夜节律的恢复质量精确，证明交叉上核移植物是中枢神经通过移植修复功能的最好例证之一。这重要的试验就是交叉上核的移植物确实含有来自仓鼠变异种tau鼠的昼夜节律钟组织。此昼夜节律钟的昼夜节律周期在恒定的环境中约为20小时。在tau鼠及其它广泛类型鼠之间进行交互移植交叉上核表明修复的昼夜节律周期总是反映移植物的基因型，因此肯定这个昼夜节律钟位于移植组织内。这就提出这样的问题，昼夜节律钟是如何工作的，它怎样将其信息传递到身体的其余部分。

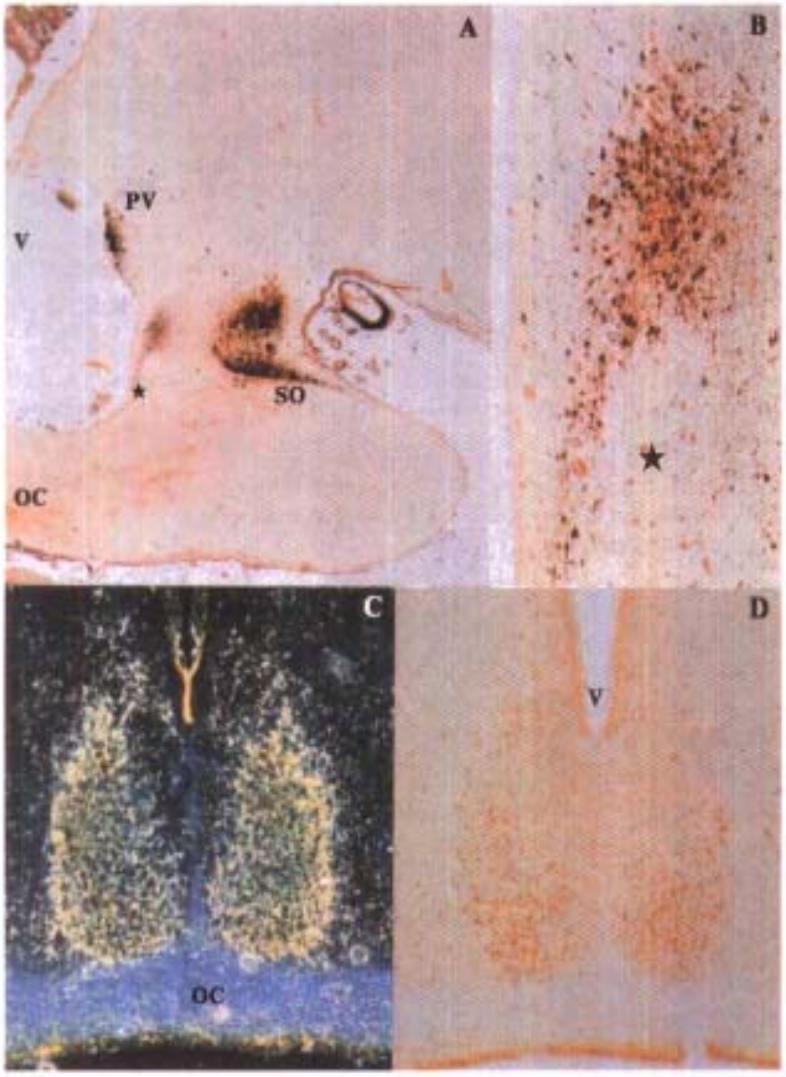

图8.217 A. 大下丘脑精氨酸抗利尿激素－后叶激素运载蛋白免疫染色冠状切面。OC=视交叉；PV=室旁核；SO=视上核；V=第三脑室。交叉上核(SCN)标以星(★)号。材料由Dr MV Sofroniew 提供，剑桥大学解剖系。
B. A图中交叉上核(SCN)高倍观。示该核背内侧部的后叶激素运载蛋白免疫反应细胞，星号(★)示视网膜和其他传入纤维所终止的腹外侧亚核。
C. 脑内注射霍乱毒素示踪剂后仓鼠下丘脑冠状切片暗视野观。免疫染色显示在腹外侧交叉上核中视网膜下丘脑束的终末。
D. 相邻切片示交叉上核光反应细胞Fos 蛋白免疫染色。注意在Fos 免疫反应核团与视网膜传入区之间的重叠。

包括人类在内的哺乳动物，其交叉上核包括二个主要部分。视网膜纤维终于交叉上核的腹外侧部，其特征为神经元呈血管活性肠多肽（VIP）免疫反应阳性。这是一般的传入区，亦接受来自中脑中缝核及丘脑外侧膝状体核的传入。交叉上核的背内侧部有较稀疏的传入神经支配，其特点是含有精氨酸加压素免疫反应阳性的小细胞神经元（图8.217 A, B）。VIP及AVP的免疫反应阳性纤维发自交叉上核。对于这样一个调节一系列过程的结构仅有极少的传出联系，自主神经系统（包括通过松果体分泌的褪黑激素）对昼夜节律的调控可能是通过下丘脑室旁核中继的，但传导信号的神经通路仍然不清楚。接受直接的视网膜传入的交叉上核神经元对图案、运动或颜色不起反应，而代之以起光光探测器的作用，对光的照射反消失起反应，其激发率随光强度而异，因此与明－暗循环（周期）同步，与其它视网膜终末野相同，兴奋性氨基酸是传入纤维中重要的递质，最近的研究揭示了N 甲基D 天冬氨酸（Nmethyl-D-aspartate, NMDA）型以及非 NMDA型谷氨酸受体在生物钟光调节中的作用。在交叉上核的神经元中表达了一种特殊的互补的NMDA受体亚单位，它们能和周围的下丘脑相区别。晚近正进行巨大的努力去弄清楚交叉上核中感光活动细胞的重要性，一个重要的进展是在交叉上核中，夜间出现光脉冲，这种光脉冲能校正生物钟，亦能诱导表达一种即早基因也就是c-fos。这些转录调节因子的诱导有空间的特异性，仅出现在交叉上核的视网膜接受区（图

8.217C,D)；而且也有时间的特异性。当光出现在未校正的昼夜节律循环时相时，生物钟是不起作用的。对神经化学的传入、肽能的表型及光反应神经元联系的确认，将提供昼夜节律调节的神经基础的新理解。

无光调节(non-photic entrainment) 与我们对光产生昼夜节律的知识相比，我们对无光产生昼夜节律机制的了解是很初步的。有时候社交的相互作用及个人的醒觉肯定在人类生物钟的同步发生中是很重要的，但只是在最近才对非感光生物钟的充分影响有所认识。无光产生昼夜节律可能对胚胎生命特别重要。生物钟早在视网膜纤维长入交叉上核及突触形成前就已开始摆动了。在此时期母亲和胎儿间通过胎盘的信号已建立了同步作用，包括母亲的褪黑激素节律性；这是低等脊椎动物中褪黑激素作用的一种有趣的反映。在人类新生儿的昼夜节律性曾是一个有争议的问题，但最近的工作表明在适宜的情况下昼夜节律在出生后就立即表达，甚至在不足月婴儿也如此。这一发现对于设计有利于新生儿的护理是有重要意义的。在成人，在更替工作或跨子午线的飞行后机体内部的昼夜节律时间和外部环境产生了暂时性的认知及情绪的失常。破坏昼夜节律亦可能是难以消除的病理变化及压抑的基础。典型的压抑具有睡眠－醒觉及内分泌周期的障碍，常常有不正常的时相关系或迟钝的扩展。不论是由生活事件引起的或自发的行为变化(例如social withdrawal逃避现实)，无光的社交（群居）信息以及随后的昼夜节律破坏可能是某些压抑症的病因学。

一个重要的问题仍有待解决。这就是是否生物钟是个别神经元群的一种特性或者是它们联网的活动。来自较低等脊椎动物松果体的以及单细胞有机体的证据提示：单个的细胞可能起昼夜节律震荡器的作用。在哺乳动物体内外的研究中，用河豚毒素阻断钠离子通道提供了惊人的结果：交叉上核中在缺乏动作电位时，生物钟继续发挥功能，提示时间机制与核内的电活动及突触活动相分离。另一惊人的发现是在体外实验中交叉上核能自发产生节律性，细胞内钙浓度的高频波在细胞间（神经元和胶质细胞间）传播，可能是经过缝隙连接传播的。理论上长时间的昼夜节律摆动可能是由一群高频振荡器偶联的相互作用所产生。另一推测是时间保持过程是一种自保持的转录环。和观察相一致的假说是转录抑制物能重新安置生物钟，其时相变动由光诱导的转录调质(c-fos蛋白）所调节。要检验这些设想需要一种模型，此模型需要能对生物钟进行详尽的基因分析。但到目前为止在哺乳动物中只有tau鼠以及生物钟种系小鼠提供了昼夜节律畸变的好范例。在低等的有机体，已分离了许多自发的和诱导畸变的昼夜节律系。在果蝇(drosophila)一个基因的畸变可导致昼夜节律周期变长，缩短甚或消失，尽管这种基因的功能表达的位点尚有待进一步完整地描述，但是已经知道这种蛋白质产物能够调节转录，包括它自己基因的转录。是否与每个基因相关的转录周期是生物钟工作的一部分还有待于作出定论。无论如何这一点是肯定的，即对于生物钟的剖析必需依靠解剖学和分子生物学方法的共同运用。

睡眠－觉醒周期 睡眠和觉醒交替是一种基本的昼夜节律。在清醒状态下，脑电图（EEG）展示去同步化(desynchronized)低振幅的波动大约为10Hz，在此基础上爆发的不规则活动是重叠的。公认睡眠分4个时期、两种类型。最初EEG图形为同步化(synchronized)，振幅大且慢。这一慢波睡眠实验对象容易觉醒，而且不做梦。慢波睡眠被"异相睡眠期"(periods of paradoxical sleep)所阻断，在此时期肌肉张力（尤其是颈部）下降，但发生快速眼运动睡眠（REM睡眠），这与快而低振幅的EEG波相配合；实验对象做梦而且难于被唤醒。REM睡眠在每夜中发生3～4次。为了研究睡眠作了很多努力，许多人的睡眠时相受到扰乱。一般认为睡眠的种类及水平有赖于脑干网状结构激动系活动的平衡（见端脑）。网状结构激动系投射至大脑皮质并引起警觉、觉醒和EEG的去同步化，而且整个脑干中分布着各种催眠（睡眠）"中枢"。下丘脑前区的"睡眠中枢"作用可能受网状激动系的抑制，而引起EEG的同步化及睡眠行为现象的特征。这是肯定的，即损害下丘脑前区伴有失眠症，损害下丘脑后区伴有嗜睡症。许多不同递质与睡眠有关。蓝斑富有去甲肾上腺素，对于产生REM睡眠是很重要的。由中脑中缝核分泌的5-羟色胺随睡眠而变化，而且5-羟色胺轴突形成至交叉上核的明显的投射。一种下丘脑肽（δ睡眠诱导肽）在流入脑脊液时对诱导睡眠是很有效的。CRH似乎对慢波睡眠具有抑制作用，在紧张情况下与失眠相一致；前列腺素D2及E2分别对位于下丘脑前区的睡眠中枢和下丘脑后区的觉醒中枢起作用，而给予苯二氮䓬至视前区能诱导睡眠，但当将此药导入中缝背核时诱导觉醒。然而，尽管对睡眠有许多研究，我们对控制睡眠的神经解剖和神经化学的理解仍然所知甚少。

血浆渗透压、血容量及水摄入的调节 中枢神经元周围环境渗透压的调节是重要的，而血浆渗透压正常时受到严格的调节。下丘脑的渗透压感受器（Verney 1947）位于下丘脑前区包括大细胞加压素神经元本身（Leng等1982）。它能测出少到1%的血液渗透压增加的变化，并刺激垂体后叶释放加压素。下丘脑前区包括终板血管器及正中视前核（Renaud等1993）的完整性是至关重要的。周围的渗透压感受器可能在门静脉中，经迷走神经及脑干控制血浆渗透压。提高血浆渗透压亦就刺激了饮水行为(drinking behaviour)。终板血管器、穹窿下器以及视前内侧区均与此有关。在这些器官中缺乏血脑屏障，允许血管紧张素Ⅱ进入下丘脑前区。而脑的肾血管紧张肽原酶－血管紧张素系统把血管紧张素Ⅱ作为该系的神经递质。血容量或血压下降超过5%～10%能经过大静脉及心房壁内的容量感受器及颈动脉窦的压力感受器刺激释放加压素及饮水。这些投射经过迷走神经及舌咽神经至孤束核，然后经脑干单胺能径路至下丘脑大细胞核团。若血容量减少，而为使渗透压变化至所需程度，那么渗透压及血容量信号相互作用可释放较多的加压素。恶心、疼痛、情绪紧张

亦能引起加压素的释放。渗透压感受器位点可能不正常以及加压素形成的生物化学的缺陷或者视上垂体径路的阻断（如由于头部损伤）均可引起脑性尿崩症。然而，在损伤后，这种情况可以恢复，就如大细胞神经元具有重新将轴突终末生长入正中隆起血管，从而产生一新的微小的神经叶。由于精神心理障碍引起的过量饮水应当与由于脑性尿崩症引起的过量饮水相区别。

调节心血管系 下丘脑除能调节血容量外，还能对延髓的心血管中枢起明显的影响。刺激下丘脑的任何部分均可引起心血管变化，但要分析其控制的机制是困难的。刺激下丘脑前区及室旁核可引起血压下降，在某些实验中还降低心率。刺激下丘脑外侧区有相似作用，但主要影响冠状循环。通常认为下丘脑后区是一个加压区但最近的实验展示有小的减压反应（Loewy 1991），但刺激结节乳头核可使血压升高心率加快（Atkins 和 Bealer 1993）。

温度调节 在所有的恒温动物，热的产生及丧失是平衡的，下丘脑是一个中枢性温度感受器，能控制自主神经、内分泌及代谢对中心温度变化起反应。温度升高可通过皮肤血管扩张、出汗、气喘及减少热的产生而散热，低温时导致相反的变化，伴有发抖，如继续低温则甲状腺活动增加。中枢性温度感受器位于视前区；这些温度感受器对灌流下丘脑的血液温度起反应。周围的温度感受器的传入及边缘系的传入均能到达温敏区，但如果两者传入的信息相矛盾时，中枢的感受器可使周围信息无效。同一区域的下丘脑神经元对各种细菌的及有毒的热原起反应；细胞因子似作用于终板血管器。中枢性的前列腺素在此反应中是很重要的（Rothwell 1992），因而可用阿司匹林降低体温。刺激下丘脑前区能诱导气喘、出汗及血管扩张而散热，这是经过前脑内侧束投射至脑干及脊髓的自主神经中枢而起散热作用的；至下丘脑腹内侧区的投射共同调节食物摄入。如果进行向蝶鞍上扩展的垂体肿瘤手术时损伤了下丘脑前区能导致无法控制的体温上升（Clar 1985）。刺激下丘脑后部可导致交感性的觉醒并伴有血管的收缩、竖毛、颤抖及增加代谢性热产生。发抖的"运动中枢"位于下丘脑后区背内侧部（Stuart 等 1961）。实验研究提示在下丘脑后区没有温度感受器，因此热的散失及热量的保存似乎是受来自位置更为前方的体温感受器。中枢儿茶酚胺能刺激热散失，而中枢 5- 羟色胺能刺激热产生及热保持。

摄食及代谢调节 尽管能量的消耗有很大变化，但多数动物能调节食物摄入以保持一个稳定的体重。在人类肥胖及摄食失常是很平常的，也可能和紧张及情绪失常有关；许多饮食行为是受社会条件制约的，如果能有各种食物那么食物摄入增加。在能量摄入及消耗之间的复杂的平衡涉及许多因素：吃的行为、消化道及胰腺的自动控制及经生长抑素、甲状腺素和糖皮质激素的内分泌控制等，而所有这些又均受下丘脑的影响。下丘脑腹内侧核含有能接受血浆葡萄糖及其它营养物质水平的神经元，并经孤束核接受内脏躯体传入；下丘脑外侧区接受嗅传入，嗅觉传入起重要的食物信号作用，两者均接受来自边缘系结构的广泛传入。刺激及损害的实验研究结合人类病例研究提示腹内侧核起"饱食中枢"（satiety centre）的作用。双侧腹内侧核受损促使吃得过多（食欲过盛）。而限制食物摄入可能产生狂怒样发作。结果发生肥胖症并常常和性功能低下并存（Fröhlich综合征）。有趣的是在婴幼儿下丘脑内侧区的损害，尽管给予正常喂饲仍导致消瘦（Carmel 1985）。下丘脑外侧区的实验性损害可引起食欲过低或无食欲，而刺激该区能延长喂饲。因此就形成了下丘脑区是喂饲中枢（feeding centre）的概念。虽然重新评价电解质损害的影响是必要的，但最近的研究支持下丘脑外侧区和腹内侧区以及室旁核与控制饮食有关，然而许多精确的最初概念亦是需要的（Robbins 1986）。从神经化学观点上看 5- 羟色胺、胆囊收缩素 CCK、及 CRF 似乎使食物 / 碳水化合物的摄入减少，而去甲肾上腺素 - α2 及神经肽 Y（NPY）可提高食物 / 碳水化合物的摄入。这可能与厌食时 5-HT 活力明显下降有关，而在贪食时 5-HT 反应迟钝。

下丘脑腹内侧核、下丘脑外侧区及室旁核亦通过自主神经及内分泌系影响中间代谢。看来这些结构完成对摄食行为的影响。因而腹内侧区受刺激有利于胰高血糖素释放，增加了糖原分解、糖原异生作用及脂肪分解，而刺激下丘脑外侧区引起胰岛素释放及相反的代谢效应（Shimazu 1986）。高热能饮食通过释放TRH促进基础代谢增高，从而增加甲状腺素的作用。

性行为及生殖 下丘脑对控制垂体催产素、促性腺激素及催乳素的分泌是重要的。催产素是由神经垂体分泌神经终末所释放，它能诱导子宫在足月妊娠时收缩以及围绕乳腺小泡的肌上皮细胞收缩。与之相关的有两种神经内分泌反射：在婴儿出生时，子宫颈的延伸刺激了一条多突触的径路，此径路经过盆丛、脊髓前外侧柱、脑干至大细胞催产素神经元（Ferguson 反射）；乳汁射出反射（milk ejection reflex）与吸吮乳头刺激肋间神经有关，有同样的中枢径路。Ferguson 反射是一个正反馈机制，孩子一出生即终止；而乳汁射出反射可以因孩子的哭闹而有条件反射，但能因神经紧张而受抑制。在动物，中枢性的催产素亦有利于母亲的行为。

促性腺激素及催乳素的分泌受到它们相关的下丘脑因子的控制。GnRH 大约在出生时释放，但之后就受抑制，其机制不清，直到青春期再分泌。此时其释放是有节奏的，先在晚上分泌，以后昼夜均分泌。GnRH 分泌始于青春期受体重影响，而饥饿像其它类型的精神紧张一样也能阻断 GnRH 的分泌，从而影响生殖功能。许多下丘脑神经元对性类固醇起反应，但它们对GnRH神经元的影响显然是间接的。中枢的GnRH激发动物的性行为。下丘脑的疾病既能抑制生殖发育及生殖功能亦能导致早熟的青春期，这需视损害的性质而定。在有吸吮刺激时，催乳素就分泌，它能抑制弓状核神经元释放多巴胺。有关生殖的神经内分泌的文献资料是大量的（Lightman 和 Everitt 1986；Knobil 和 Neill 1988、1994）。

饥饿、干渴及渴望繁殖均是动物强烈的基本欲望，这些均需要有一完好的下丘脑。然而它们与行为完全的结合例如寻找食物、饮水、交配、筑巢以及抚育年青一代等行为均需要有新皮质。特别是需要边缘系统。在人类新皮质及边缘系统结构的巨大发育，意味着人类这些结构对下丘脑的功能较低等动物具有相应的较大的影响。

下丘脑的二态现象及其与性别及性的定向关系

古代已设想人脑有性别差异，但只是在最近才有这方面的证据。这种差别可能是分化或激活的结果，因此分别是不可逆的或可逆的。在一定程度上对动物的研究已能区别这种可能性，而且揭示生后脑在结构上还具有可塑性（见成人下丘脑的可塑性）。大多数对人脑的研究必需涉及死后结构与性及性别的定向以及生前所显示性激素等因素的相互关系（Swaab等1992）。

成人全脑重量具有性别二态性（Swaab及Hofman 1984），而且对性的二态性已有许多描述。最初被证明的性激素依赖性差别之一是终纹床核的突触联系的不同（Raisman和Field 1973）。在动物主要是啮齿类对二态性核作了大量研究。一个典型的例子是研究了大鼠视前区的性二态性核（SDN），此核在生后早期在循环的雄激素的影响下进行分化，（在下丘脑中雄激素转变为雌激素）雄激素在男性8倍于女性（Gorski等1978; Gorski 1985）。推定人类与大鼠性二态性核的同源核（SDN-POA）；中间核（Braak 1987）；INAH-1（Allen等1989)位于视上核与室旁核之间就在交叉上核平面，并且男性所含有细胞2倍于女性。从出生到4岁时SDN-POA中细胞数目在两性均增加很快，但大约至4岁时女性细胞数开始下降至男性的50%，而在男性，细胞数保持恒定直至50岁时。在50岁以后不论男性或女性细胞数均进一步减少。同样的性别差异见于对部分终纹床核的描述（Allen等1989）及另一下丘脑中介（interstitial）核，INAH-3（LeVay 1991）的描述。交叉上核的形态在男性（球形）和女性（长的）有别，但有趣的是细胞数或总量无区别（Swaab等1992）。至今这些性别差异的功能意义仍不清楚，但损害实验提示大鼠性的二态性核在雄性动物性行为中起作用。

已有这样的设想即雄激素和发育中脑的相互作用影响了性的定向，男性同性恋者具有“女性”的下丘脑（Dörner 1988）。对此解剖学的证据有争议的：Swaab及Hofman（1990）未发现SDN-POA在同性恋男性与异性恋男性相比有区别，它们的形态特征分析确实展示在男性同性恋者其交叉上核几乎为异性恋男性的2倍大。然而LeVay（1991）报道中介核INAH-3在同性恋男性小于异性恋男性。

人类性行为的复杂性以及难于获得证据以了解解剖学差异及行为之间的功能关系，这对于未来研究是一个巨大的挑战。

对紧张(stress)的应答 紧张可以解释为任何威胁体内平衡的事就是紧张（紧张见端脑）上面已说过在躯体对紧张起反应的精心安排中下丘脑显然是主要的结构，这种反应是经过交感神经系和内分泌系特别是受肾上腺皮质及髓质的控制（Swanson 1991）。

情绪：恐惧、愤怒、厌恶、快乐、奖赏 一种情绪状态可以认为有两种主要成分：主体是感觉及客体是伴随发生的身体的活动，二者共同形成情绪的表达。为了完成这些活动，完好的下丘脑、边缘结构及额叶新皮质都是必需的。很清楚，许多伴随不同情绪状态的自主传出是深受下丘脑，边缘结构的影响，在动物有些信息是通过局部刺激或损害实验所获得，人类则是通过病理观察而得到的。早期研究所展示的“假怒”（嘶嘶声，咆哮声，暴露脚爪及牙齿，毛发竖立，瞳孔扩大以及其它交感神经兴奋症状）在去皮质的狗及猫可被轻柔的周围刺激所诱出，也可因下丘脑后区切除而消失。所以用“假”字是因为推测在去皮质动物不可能发生情绪感觉，也因为当刺激一停止这种反应几乎立即就消失。

行为可认为是受主观感知“奖赏”所驱动。有假设认为存在阳性和阴性“奖赏”中枢（reward centres）。因而当饥饿、咽下食物时通过味觉，胃的充盈及血糖升高可产生阳性奖赏的快感，但咽下某些引起不快味觉的东西时将是厌恶感（阴性奖赏）。通过这种控制我们懂得了什么刺激导致阳性奖赏，以及那些刺激应避免。确实，情绪被解释为是一种被强化刺激诱发的状态（Rolls 1990）。一种刺激在一定的情况下产生一种阳性奖赏，而在另一种情况下产生阴性奖赏—如当胃已经过度膨胀时，再进食将产生一种阴性奖赏。探测“奖赏中枢”的实验涉及将刺激电极安放在不同的脑区，使动物能够在笼中掀电钮而激活刺激。当电极放在某一部位（快乐中枢，阳性奖赏中枢）动物将会进行自我刺激甚至置食物及饮水于不顾，直至疲劳为止。支持自我刺激的主要区域包括部分脑干儿茶酚胺能复合体，下丘脑的前脑内侧束以及隔、胚额及内嗅新皮质（Rolls 1975; Olds 1976）。在其中最有效的是前脑内侧束及众多的上行及下行系统及神经递质。腹侧（边缘）纹状体，无名质及伏隔核（多巴胺奖赏及成瘾伏隔核，见端脑）亦已被提及（Murray 1991）。在人类刺激这些区域可引起幸福感或欣快感（well-being），有时伴有强烈的性欲的满足。刺激下丘脑后区可引起交感神经兴奋并可能伴有阴性”奖赏“；实验动物主动避免重复刺激这些区域。这些效应的神经化学基础仍不清楚。但是来自黑质致密部上行的多巴胺能径路可能是很重要的（Routtenberg及Santos Anderson 1977）。药物学控制脑的单胺类在临床上被广泛用于操纵情绪。

成体下丘脑的可塑性

几十年来Cajal关于“成体中枢神经，其神经通路在某种程度上是固定终止而不可改变的”观点深深地影响着神经解剖学家的思想。然而今天已有相当大量的证据表明至少在某些系统中神经元及神经胶质的安排，神经元树突树、突触连接及神经元所表达的受体均有十分明显的功能相关的变化（Theodosis及Poulain 1993）。这些证据主要来自啮齿类的研究。但有理由相信一般原则也可以应用于人类。

下丘脑大细胞核团在分娩及泌乳时，催产素释放增加，肥大的大细胞催产素神经元及其树突形成了广泛的神经元－神经元接触而没有星形胶质细胞层的介入，而在其余系统则以此分隔神经元。此外，γ氨基丁酸（GABA能）突触终末数量增加，和邻近的两个催产素神经元胞体或树突接触（shared synapes）而且γ氨基丁酸（GABA）能与催产素神经元相突触数亦增加（Hatton及Tweedle 1982; Theodosis 1986 a）。形成轴体接触的终末数在老年动物也增加了，这些动物的大细胞神经元活动过度（Silverman及Sladek 1991），而邻近的加压素神经元未显示这种变化。神经元的可塑性并不限于胞体及树突，而且当激素释放增加时在垂体后叶中的神经分泌神经终末被星形胶质细胞样的垂体细胞突起围绕的情况也变少了。因此和血管周围基膜形成更多的接触。这种变化是很迅速的：下丘脑内突触的可塑性在刺激后48小时内发生，1小时内垂体细胞包围的终末释放激素。胞体和树突的变化似乎是由于下丘脑内催产素神经元树突或催产素突触释放催产素引起的（Theodosis等1986 b; Pow和Morris 1989）。而神经垂体的可塑性与β肾上腺素能刺激有关。同样的可塑性的变化亦见于正中隆起的促性腺激素释放激素（GnRH）神经元及其终末系统，可能还有其它释放因子神经元。突触可塑性的快速性可见于弓状核，在弓状核雌激素受体神经元被包裹在星形胶质细胞层内，在4天生殖周期中雌激素增加的当天，GABA能轴体突触数量就明显减少了（Olmos等1989）。

雌激素能影响下丘脑腹内侧区神经元的构造、大小及突触的构造；引起轴树突触的增加及树突棘密度的增加（Frankfurt及McEwen 1991），以及引起催产素受体在神经元上的重新分布（McEwen等1990）。

这些少数的例子提示在突触、受体及神经元／胶质细胞构造方面的快速和巨大的变化可能广泛存在于成人下丘脑，而且也可能在调节下丘脑的控制机制中起重要作用。

端　脑

端脑（telencephalon）的膨大和大脑半球的发育将述于后。在较早的脊椎动物，每侧半球主要与嗅信号（在嘴侧嗅叶入脑）有关。此叶延长为嗅球（olfactory bulb），与半球借嗅束（olfactory tract）相连。在每侧半球的底部的灰质团块——基底核（basal nuclei）构成早期的运动中枢。半球的壁是大脑皮质（pallium），嗅和其他的信息大概在这里整合。在发育过程中，视、听和其它径路经丘脑延伸至大脑皮质，是头化的例证。每侧大脑半球由于增加了新皮质（neopallium）而扩大，大部分嗅皮质则局限为下外侧的梨形叶（piriform lobe）。半球的内侧壁特化为海马结构（hippocampal formation），后者长期以来被认为是主要的嗅皮质，现在已经动摇（见本篇后述）。在高等哺乳类，新皮质高度增大，梨形皮质相对缩小。由新皮质发出运动径路，而基底核仍为运动控制的必需部分。哺乳动物新皮质的这种扩展主要是由于与传入、传出联系相互作用有关的联络区（association areas）的生长。海马结构通常称为古皮质（archipallium）或原皮质（primal cortex），梨形叶则称为旧皮质（palaeopallium or ancient cortex）。某些学者将两者统称为古皮质。

端脑包括：

- 大脑半球，半球间连合及内腔。
- 第一脑室前部，包括单一的视前区（见本篇后述）。

每侧大脑半球的外层为神经元聚集的皮质（cortex），内部为神经细胞突起集中形成的半卵圆中心（centrum semiovale）、深藏的基底核（basal nuclei）及侧脑室（lateral ventricles）。大脑半球是脑的最大部分，由上面看为卵圆形，后部较宽，最大横径在两侧顶结节之间，被一正中裂隙——大脑纵裂（longitudinal cerebral fissure）不完全地分隔，每侧大脑半球内含侧脑室。

大脑纵裂　内含新月形的硬脑膜皱襞——大脑镰（falx cerebri）和大脑前动脉，在前方和后方将两侧大脑半球完全隔开，在中部深面有粗大的连合纤维——胼胝体（corpus callosum）连接两侧半球。

大脑表面形态

每侧大脑半球有上外侧面，内侧面和下面。

上外侧面（superolateral surface）与颅穹窿一半的隆凸相适应。内侧面（medial surface）平而垂直，借大脑纵裂和大脑镰与对侧半球分隔。下面或底面（inferior或basal surface）不规则，分为眶区和幕区：前者为额叶的眶部凹陷，位于眶顶和鼻顶之上；后者是颞叶和枕叶的凹凸不平的下面。前部半侧与颅中窝一致；后部在小脑幕之上，小脑幕插于枕叶与小脑上面之间。

以上各面借下列的缘区分：

- 上内侧缘（superomedial border），在上外侧面与内侧面之间。
- 下外侧缘（inferolateral border），在上外侧面与底面之间，其前部分隔上外侧面与额叶眶面，为睫上缘（supercillary border）。
- 枕内缘（medial occipital border），在下面的幕区与内侧面之间。

• 眶内缘（medial orbital border），分隔下面的眶区与内侧面。

半球的前、后端为半球的额极和枕极（frontal and occipital poles），颞叶的前端为颞极。下外侧缘距枕极前方约5cm为枕前切迹（preoccipital incisure）。

自枕外隆凸最高点稍上外侧至鼻根上外方的旁正中线即上内侧缘的标志。睫上缘在眉水平至额骨颧突，然后上升到翼点。颞极相当于一条头表面的凸向前的弓形线，自翼点至颧弓上缘中点，然后在颧弓上方继续向后，经外耳道的稍上方，它相当于下外侧缘，然后弯向下，至上内侧缘后端（见图10.159）。

半球表面形成许多回（gyri或convolutions），其间被沟（sulci）或裂（fissure）分隔。这种人所熟知的表现是逐渐获得的，直至胚胎第3个月末，半球的表面仍然是光滑的，像爬行类和鸟类一样。此后，出现局部的凹陷，并加深和在脑表面扩展为沟（见前），每一条沟就是一个皮质的皱折，使皮层的灰质增加约3倍。某些沟沿着结构与功能不同的区域之间发展（Le Gros Clark 1945），可称为界沟（limiting sulci）；中央沟就是一条界沟，位于两个肉眼可见的厚度差别显著的脑区之间（图8.218）。有些沟沿迅速生长的脑的长轴发展，称轴沟（axial sulci）。距状沟的后部实际上是纹区中央的一个皱襞。在其它部位，一条沟可位于两个结构不同的脑区之间，其唇可分为两区，第三区位于壁的深面，这种沟称为盖沟（operculated sulcus）。如人的月状沟，在表面分隔纹区和纹周区，其深面有纹旁区插入纹区和纹周区。除大脑外侧沟和顶枕沟外，这些情况见于脑表面的所有沟。大脑外侧沟是由于脑岛皮质的缓慢膨大，以致被邻近的皮质遮盖，最后两侧的皮质相互接触而形成。顶枕沟与胼胝体的发育有关。胼胝体后端不仅有联系两侧顶叶的纤维，也有许多联系两侧颞叶的纤维。因此，几个小的轴沟和界沟挤在一起，有的则埋在顶枕沟的壁内。还有一些次级沟（secondary sulci），它们的形成除与附近脑的迅速生长有关外，还取决于其它因素。

有些沟很深，以致在脑室壁上产生隆起。距状沟的前部形成侧脑室后角的禽距，侧副裂形成侧脑室下角的侧副隆起。这些称为全裂（complete fissures）。但沟裂的完全与否并不与形态和功能意义相联系。

脑回和脑沟的位置和排列基本上是恒定的。但其范围和细微结构却有差别（偶尔甚至缺如），这种差别不仅存在于不同的个体，也存在于同一脑的两侧半球之间。脑回的型式是大脑皮质体积迅速增大的必然结果（与其深面白质的缓慢增长相比）。人大脑皮质的表面积约2200cm²，其中1/3可在表

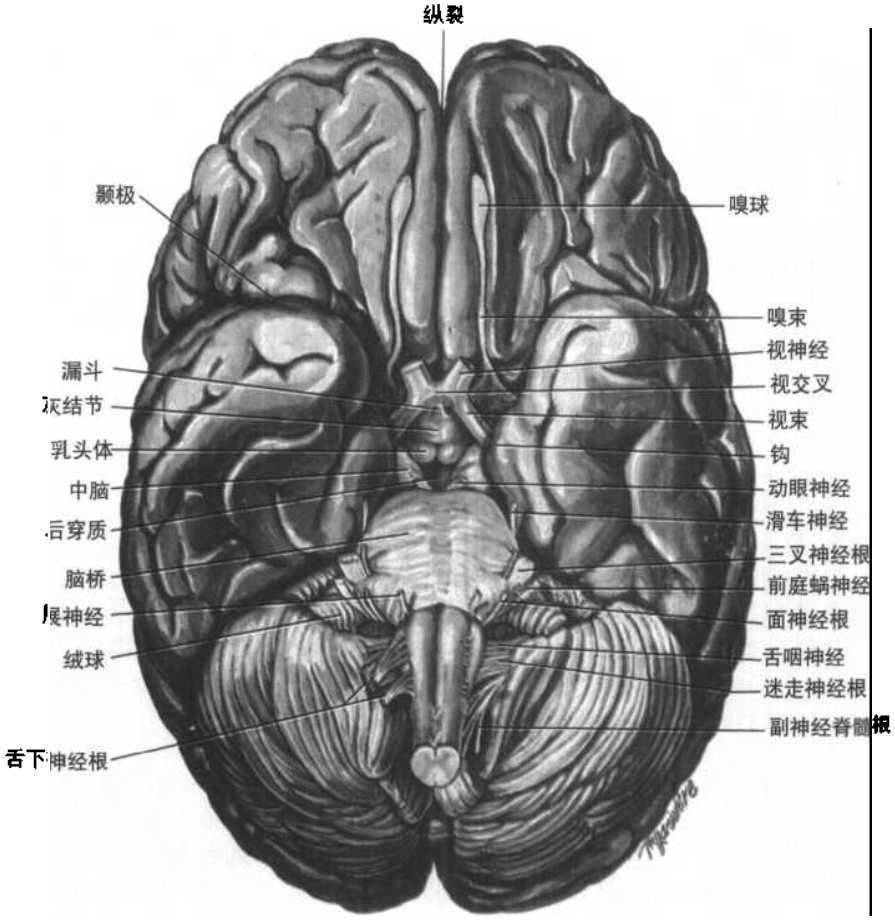

图8.218 脑底面观。前穿质（未标出）在嗅束的内、外侧两根之间和视束的前外侧。

面看到，其余隐藏在沟和裂中。通过这种进化模式，使皮质区的面积大量增加而颅腔容积改变很小，但却误导人们用这种目的论的方式对大脑皮质细胞的排列进行解释。同样，将高智力与脑回形式的更加复杂相联系也是荒谬的。大脑沟回的最复杂的排列存在于象和鲸（Hammelbo 1972），它们的脑比人脑大得多，但与全身体积的比并非如此。在人类，脑回的复杂性、脑的大小与脑的能力之间没有密切关系。这里存在着高能个体但脑相对较小或者相反的大量例证。企图通过化石的颅内铸型来推测脑回和智力的发展（如语言能力）同样是谬误的，并已基本被抛弃（除考古学家以外）。

为了方便，将大脑半球分为若干叶，这种区分完全是为了叙述的目的。每叶的范围并不完全与同名的颅骨的表面范围一致。

大脑的上外侧面

中央沟和外侧沟是此面的明显特征，也是进行表面区分的主要依据（图8.219,220）。

外侧沟 外侧沟（lateral sulcus）是在下面和外侧面的一条深裂，有一短干，分为3支（图8.219，220）。干（stem）开始于下方的前穿质，在额叶眶面和颞叶前极之间向外延伸，与蝶骨小翼后缘的形状相适应，内含蝶顶静脉窦。到达外侧面就分为前水平支、前升支和后支。前支（anterior ramus）向前行约2.5cm至额下回；升支（ascending ramus）上升约2.5cm至额下回；后支（posterior ramus）最长，向后稍向上跨过大脑外侧面约7cm，向上止于顶叶。外侧沟的底是岛阈和脑岛。它引导大脑中动脉由下面向上外侧面行走，其体表投影为自翼点斜向后再稍向上至顶结节的一条长约7cm的线。

中央沟 中央沟（central sulcus，图8,219，220）始于上内缘或附近，在额极与枕极之间中点（即枕外隆突与鼻根之间的中点）的稍后方，迂曲向下向前行约8～10cm，止于外侧沟后支的稍上方，与后支之间往往有一弓形的回相隔，其总走向与正中面之间形成约70°角（图8.219，220），它区分皮质的第一躯体运动区与躯体感觉区（见本篇后述）。将中央沟打开，可见其两侧壁上有一些小回相互交错，如咬合的齿轮，故名交链回（interlocking gyri），借此皮质面积得以增加，而表面区无变化。约在沟的中部，沟壁的两侧常由一横行的回相连，这是由于中央沟发育的模式所致，当它出现于第6个月时，沟分为上下两部分，两部分之间最初就有横行的回连接中央前回和中央后回。后来中央沟的两部分一般互相融合，偶尔仍保留分离。在前者，横行的回就不被埋藏于深面，称演变深回（deep transitional gyrus）。

额叶 额叶（frontal lobe）为半球的嘴侧区，后界为中央沟，上界为上内侧缘，下界为睫状缘和外侧沟的干，其上外侧面有3条沟4个脑回横过。中央前沟（precentral sulcus）与中央沟平行，其间由中央前回分隔，一般分为上下两部分，两部可以融合。额上沟（superior frontal sulcus）约自上中央前沟的中点弯曲向前；额下沟（inferior frontal sulcus）与之平行，较低。在中央前沟以前的额叶皮质借此分为额上、额中、额下回，通常还有一条不完全的沟分隔额中回（图8.219，220）。

中央前回（precentral gyrus）后界中央沟，前界中央前沟，自上内缘开始（在该处与内侧面的中央旁小叶连续）向下至外侧沟的后支附近。除了大量的其它联系外，其皮质是许多粗大的皮质核束和皮质脊髓束纤维的起点。

额上回（superior frontal gyrus）在额上沟上方，并越过上内缘与额内侧缘连续，此回可能与额中回不完全隔开（图8.219，220）。额中回（middle frontal gyrus）位于额上回与额下回之间。额下回（inferior frontal gyrus）在额下沟下方，被外侧沟的前支和升支穿入。在左半球，围绕这两支的脑区为Broca语言区（speech area of Broca）（44，45区），与语言的运动方面有关（见后）。在前支下方为眶部（pars

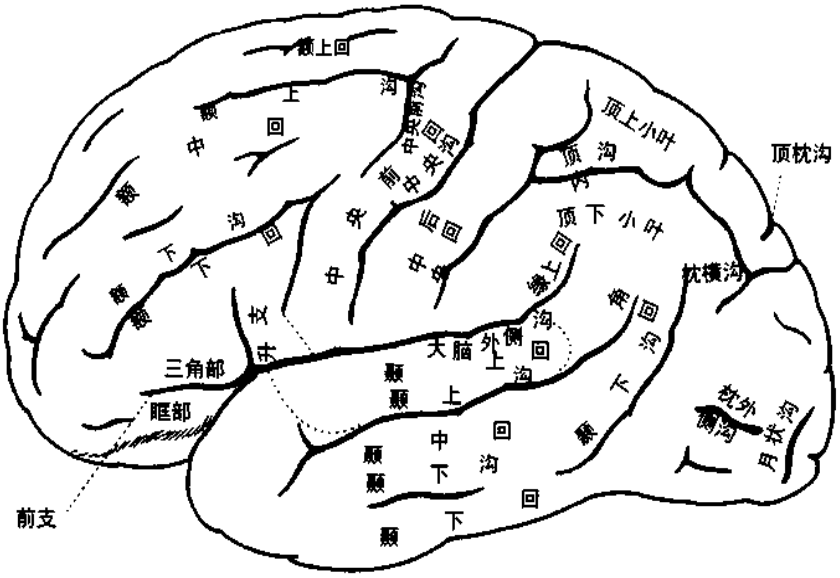

图8.219 左大脑半球的上外侧面观。

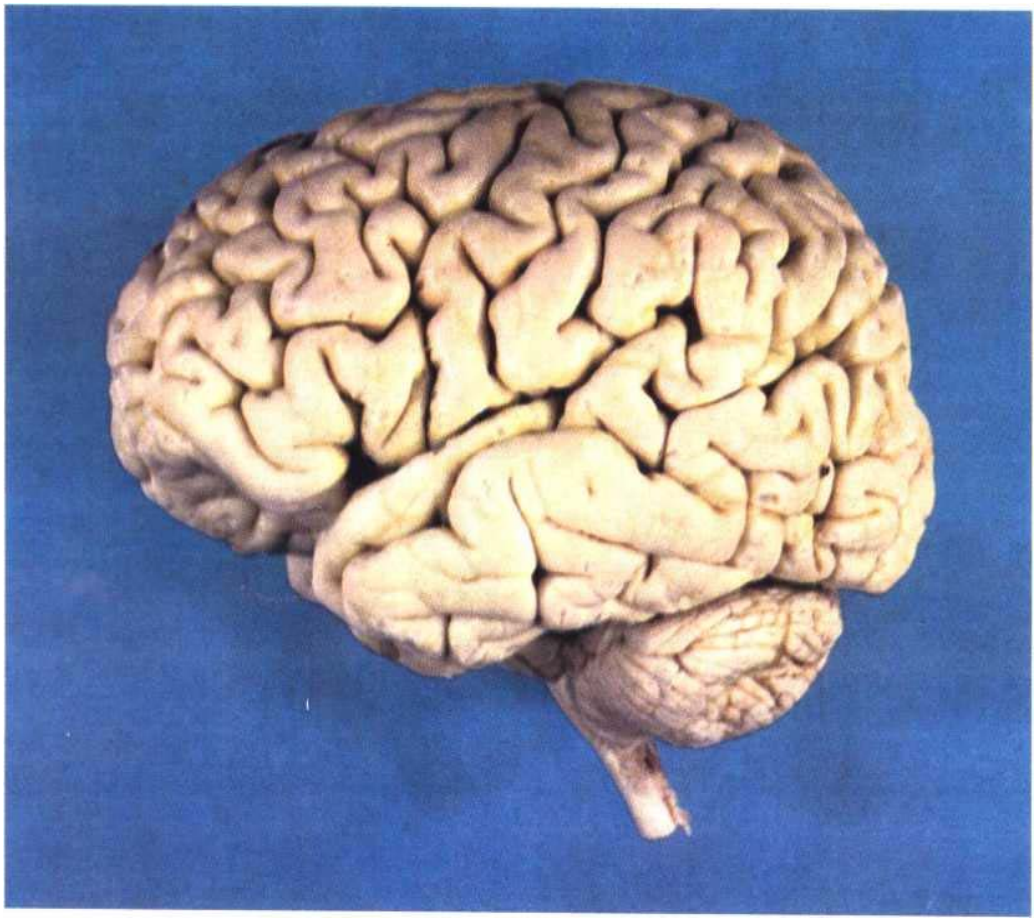

图 8.220 脑的左外侧面观，展示大脑半球上外侧面之沟、回的型式。与图 8.219 比较，图 8.219 是根据一不同的标本绘制而成的，是为了标出许多可见的结构。注意大脑和小脑明显不同的皮质型式。(由伦敦 Guy 医院医学院解剖学系的 E L Rees 解剖、Kevin Fitzpatrick 照相)。

orbitalis)，呈弓形围绕睫状缘至眶面。升支与前支之间为三角部 (pars triangularis)。升支后方为盖部 (pars opercularis)，向后与中央前回下端相续。

颞叶 颞叶 (temporal lobe) 在外侧沟下方，后界为自枕前切迹至顶枕沟与上内侧缘相交处 (约距枕极 5cm) 的人为连线，其外侧面借两条沟分为 3 个平行的脑回。

颞上沟 (superior temporal sulcus) 近颞极处开始，略斜向上后与外侧沟后支平行，弯向上止于顶叶。颞下沟 (inferior temporal sulcus) 位于颞上沟下方并与之平行，常断裂为 2～3 个短沟，其后端也升至顶叶，在颞上沟上升的末端之后并与之平行。

颞叶的外侧面借此分为 3 个平行的回：颞上回、颞中回、颞下回 (superior, middle and inferior temporal gyri)。在颞叶上缘，颞上回与外侧沟后支底的几个脑回相连续，该脑回的数目不等，由围绕脑岛的环状沟 (circular sulcus) 向前外斜行，称颞横回 (transverse temporal gyri，图 8.221)，一般为前后两个回，但有时一侧或两侧均为一个回 (Campian 和 Minckler 1976)。前颞横回和邻近的颞上回部分有听觉功能 (见本篇后述)，前颞横回接近 41 区。

顶叶 顶叶 (parietal lobe) 由前方的中央沟延伸至枕前切迹与顶枕沟在半球上内缘交点的连线。其下界是外侧沟的后支及自其直部向后的假想延长线，其部分边界是人为的，外侧面被中央后沟和顶内沟 (postcentral and intraparietal sulci) 分为 3 区。

中央后沟 (postcentral sulcus，图 8.212、213) 常分为上下两部，与中央沟平行。向下在外侧沟后支的向上末端之前一定距离，终止于外侧沟后支上方，将枕叶分为中央后回和较大的后区，后者又被顶内沟 (intraparietal sulcus) 所区分。顶内沟开始于中央后沟中点，或中央后沟下部的上端，向后下横过顶叶，将其分为顶上小叶和顶下小叶。顶内沟向后，为枕支 (occipital ramus) 伸至枕叶，以直角与枕横沟相连。中央后回 (postcentral gyrus) 在中央沟与中央后沟之间，其皮质接受躯体感觉传入 (见本篇后述) 并有许多其他联系。

顶上小叶 (superior parietal lobule) 在上内侧缘与顶内沟之间，向前与围绕中央后沟上端的中央后回相连续，向后通常参加围绕顶枕沟外侧部的顶枕弓 (arcus parieto-occipitalis，图 8.219、220)。

顶下小叶 (inferior parietal lobule) 在顶内沟下方，中央后沟下部后方，分为3部分：前部为缘上回 (supramarginal gyrus)，弓形围绕外侧沟向上的末端，向前与中央后回下部

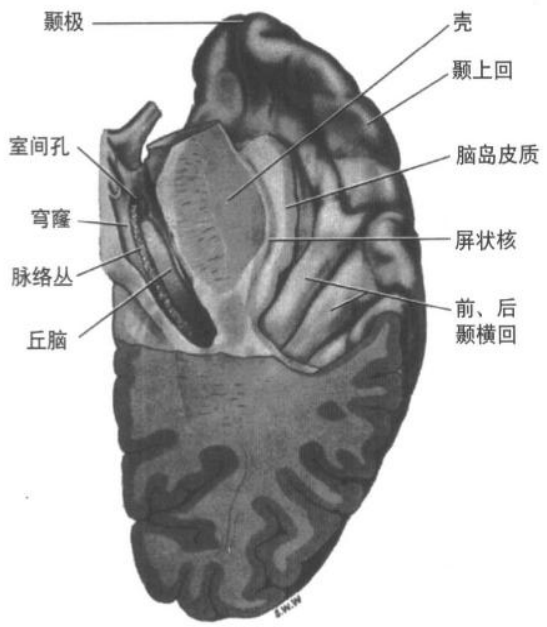

图 8.221 水平切面展示右颞叶的上面。

连续，向后下与颞上回相连。后方以自顶内沟向下的小的第一中间沟（sulcus intermedius primus）为界；中部为角回（angular gyrus），设想与立体视觉有关（见后），呈弓形跨过颞上沟末端，向后下与颞中回相连续。有时，小的第二中间沟（sulcus intermedius secondus）出现于其后端（顶下小叶的前部和中部邻近顶结节，见前）。后部弓形跨过颞下沟进入枕叶的上端，形成颞枕弓（arcus temporooccipitlis）。

枕叶 枕叶（occipital lobe）位于枕前切迹至顶枕裂连线的后方。枕横沟（transverse occipital sulcus）自顶枕沟后方的上内侧缘向外下走行，于其中点与顶内沟连接，其上部位于顶枕弓（围绕顶枕沟末端的弓形面）的后方。枕外侧沟（lateral occipital sulcus）为枕叶外侧面的一条水平的短沟，将枕叶分为枕上回和枕下回（superior and inferior occipital gyri，图 8.219，220）。月状沟（lunate sulcus）若有，则恰在枕极的前方，垂直位，有时连接至距状沟，但两者通常是分开的。月状沟的唇为盖，分隔纹区（striate area）与纹周区（peristriate area），而纹旁区（parastriate area）则埋于沟内，在其它两个纹区之间。月状沟在降回（gyrus descendens）的后方，降回在枕上回和枕下回的后方。在月状沟末端附近，常有弯曲的上极沟和下极沟。上极沟（superior polar sulcus）自月状沟的上端呈弓形跨至枕叶内侧面。下极沟由月状沟的下端呈弓形向下向前至大脑下面。上、下极沟包围纹区（见本篇后述）的半月形扩大，指示视皮质的扩展与大的皮质区相关（Smith 1930）。

脑岛 脑岛（insula，图 8.221，223B）深位于外侧沟底，几乎完全被环状沟（circular sulcus）围绕，并被邻近的皮质区生长所覆盖，只有将外侧沟人为地打开才能看到。故将覆盖脑岛的脑区称为岛盖（opercula of the insula），岛盖的各区被外侧沟的升支和后支分开。额叶岛盖（或唇）（frontal operculum）位于前支与升支之间，形成额下回三角部。当分支起于共干时，此部很小。额顶叶岛盖（frontoparietal operculum）在外侧沟升支与后支之间，是额下回后部和中央前、后回的下端，以及顶下小叶前部的下端。颞叶岛盖（temporal operculum）在外侧沟后支的下方，由颞上回和颞横回构成。脑岛的下部在前方邻近额下回眶部。

除去岛盖后，脑岛为一锥形区，其尖端向下，靠近前穿质（图 8.222，223B），该处没有环状沟，尖的内侧部称岛阈（limen insulae）。脑岛表面被由尖向后上倾斜的岛中央沟（sulcus centralis insulae）分为较大的前部和较小的后部。前部被浅沟分为 3～4 个短回（short gyri），后部则为一个大的长回，通常在其上端分叉。脑岛的皮质与脑盖的皮质在环状沟延续。脑岛是与邻近的屏状核和壳一起扩展的（8.223，见后）。

Vlahovitch 等（1973）研究了灵长类脑岛的血管构筑。虽然脑岛在人发展的较大，而在狒狒和黑猩猩则很小，但观察表明，灵长类血管构筑的型式有很大的相似性。

大脑半球内侧面

半球内侧面（图 8.224，225）只有将两半球间的一切连合纤维和第三脑室周围的结构切断，才能清楚看到（图 8.289）。

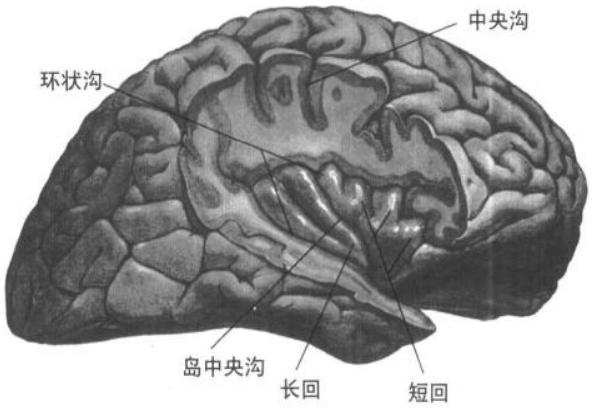

图 8.222 切除岛盖后暴露的右侧脑岛。

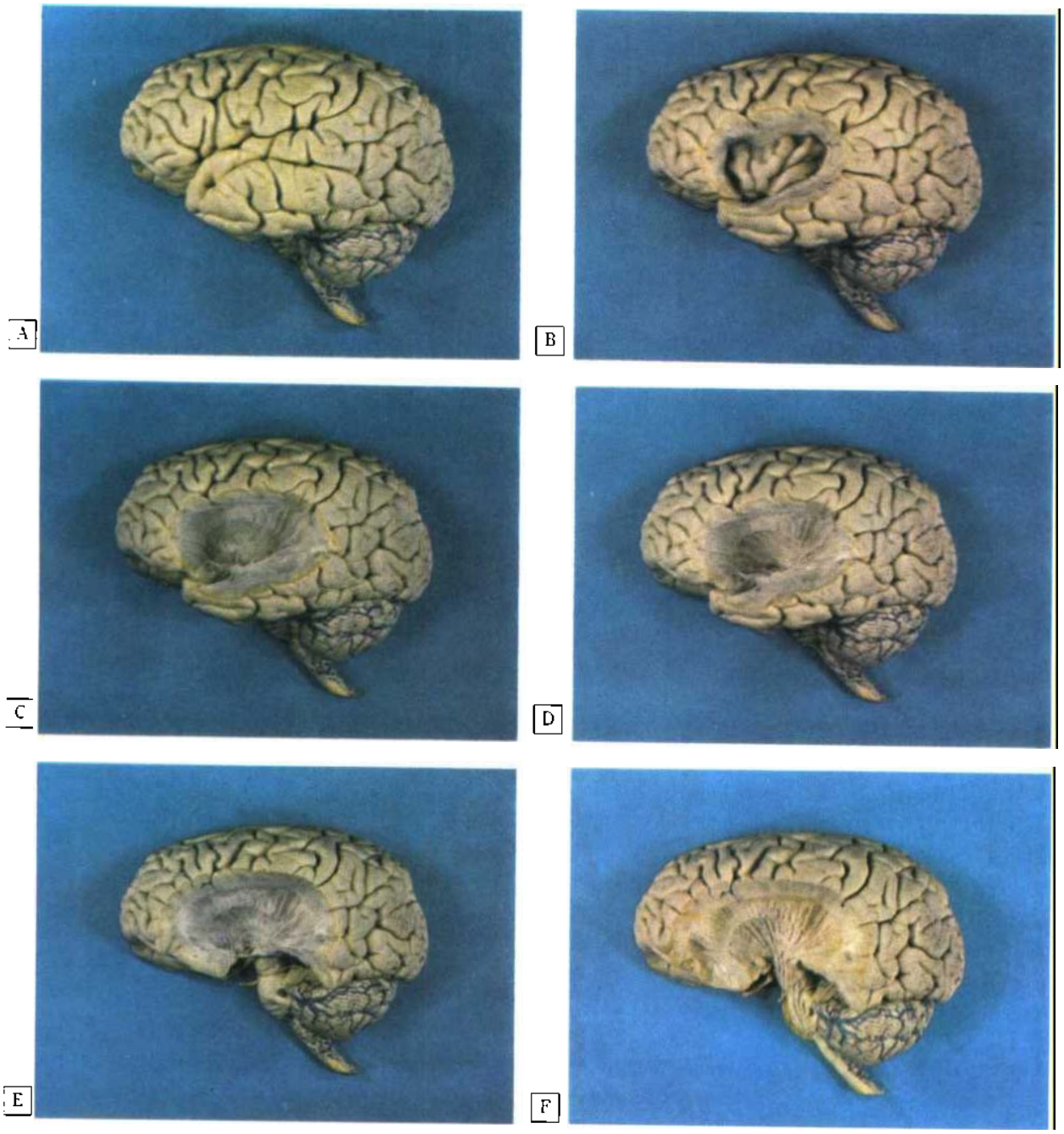

图8.223 左侧大脑半球由浅入深的连续解剖图，以展示脑岛和其深层的结构。A. 完整的脑：注意大脑外侧沟后支的位置。解剖集中在外侧沟上。B. 切除额叶、颞叶、顶叶岛盖后暴露的脑岛皮质回。C. 切除脑岛、最外囊、屏状核和外囊后暴露出豆状核的外侧面(壳)。D. 除去豆状核显示越过其内侧面的内囊纤维。E. 除去颞叶部分，显示集中于中脑大脑脚的内囊纤维。F. 切除视束、作脑桥和延髓上部的浅层解剖，着重保持放射迂、内囊、大脑脚、纵行脑桥纤维和延髓锥体的连续性。(由伦敦Guy医院医学院解剖学系的E L Rees解剖，Kevin Fitzpartrick照相)。

最显著的特点是粗大的连合纤维——胼胝体（corpus callosum），它是位于大脑纵裂中区底部的宽大弓形纤维板（8.202A、B）。其弯曲的前部称膝（genu），向下延续为嘴（rostrum），然后向后迅速变窄至终板上端。膝向上续为干（trunk）——胼胝体的主要部分，干呈弓形向上向后至厚圆的后端——压部（splenium）。在干、膝和嘴的凹面内有两侧透明隔的垂直板附着，充填在胼胝体与其下方扁带状弯曲的穹隆之间。在终板前方，几乎与其范围一致的是终板旁回（paraterminal gyrus,见后），它借浅的嗅旁沟（parolfactory sulcus）与其他的皮质区分隔。其稍前方可有一垂直的短沟——前嗅旁沟（anterior parolfactory sulcus）。两沟之间的皮质为胼胝体下区（subcallosal area）或嗅旁回（parolfactoryy

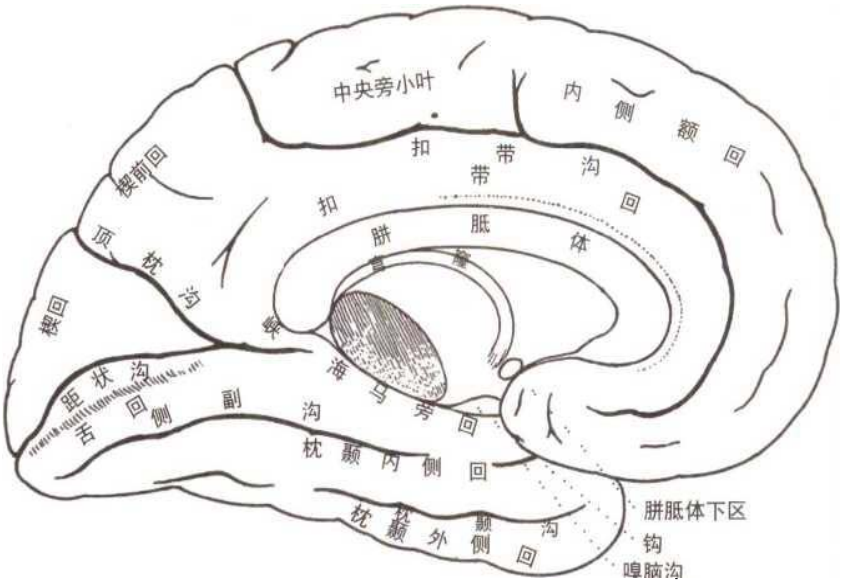

图 8.224 脑矢状切并去除脑干后左大脑半球内侧面观

gyrus,图8.202、222、230)。终板旁回稍倾斜的前缘有时称为海马前遗迹(prehippocampal rudiment,见本篇后述)。

内侧面的前区被弯曲的扣带沟(cingulate sulcus)分为外带和内带。扣带沟起自胼胝体嘴下方,先向前,再向上向后与胼胝体的弯曲一致,其后端向上至上内侧缘中点后方4cm,中央沟上端后方(图8.140、145)。外带除后端外是额叶的一部分,借自胼胝体中点上方扣带沟上升的短沟分为前、后两区:大的前区为内侧额回(medial frontal gyrus),后区为中央旁小叶(paracentral lobule)。中央沟的上端一般向后伸入中央旁小叶,中央前回与中央旁小叶相连续。此区

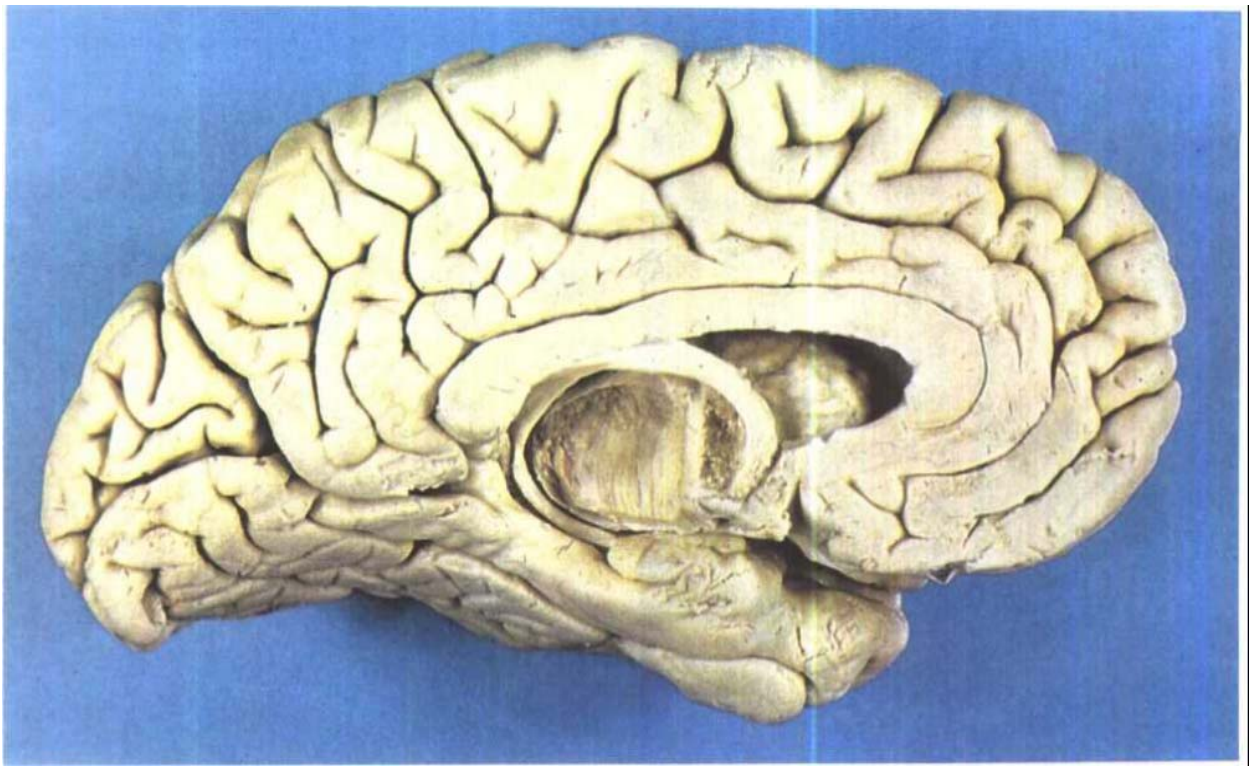

图 8.225 左大脑半球的内侧面,脑矢状切并除去脑干和透明隔。对照图8.224便可辨认大脑皮质的主要回和沟。在背侧丘脑和下丘脑区作了深入的解剖,以显示穹窿柱、穹窿体、穹窿脚和穹窿缝及乳头丘脑束(对照图8.228、229)。
可见尾状核头突入侧脑室前角底。(由伦敦Guy医院医学院解剖学系的E L Rees解剖、Kevin Fitzpatrick照相)

与对侧肢体和会阴区的运动有关。临床证据提示，它对排便排尿实行随意控制（见后）。

扣带沟下方为扣带回（cingulate gyrus），起自胼胝体嘴下方，与胼胝体的弯曲一致，两者以胼胝体沟（callosal sulcus）分隔，绕胼胝体压部与半球下面相续，后者经窄的峡（isthmus，图8.122）与海马旁回相续。扣带沟间断地伸向中央旁小叶后方，部分可由可变的顶下沟（subparietal sulcus）或压部上沟（suprasplenial sulcus）继续。

内侧面的后区被两条深的沟（即顶枕沟和距状沟）横过，它们在前方汇合于胼胝体压部的稍后方。顶枕沟（parieto-occipital sulcus）起自枕极前方5cm的上内侧缘，斜向下前至距状沟；将顶枕沟打开，可清楚看到顶枕沟和距状沟虽在表面是互相连续的，但实际上是被深位的楔回（cuneate gyrus）所分隔。沟壁有两条或更多的垂直沟，最初暴露于内侧面，但由于胼胝体压部的生长，包含在顶枕沟内。因此，顶枕沟的壁类似外侧沟的壁，虽然它含的沟和回较少而小。

距状沟（calcarine sulcus）起自枕极附近，虽然一般局限于内侧面，但其后端却达外侧面。此沟在下内缘的稍上方，向前呈稍弯曲向上的凸形，在胼胝体压部的后方以锐角与顶枕沟相交，继续向前，跨过下内缘至半球下面，构成峡（isthmus）的下外侧缘（峡连接扣带与海马旁回，上述）。在其与顶枕沟连接处，距状沟有埋藏的楔舌前回（anterior cuneolingual gyrus）跨过。在其后部，与顶枕沟连接处的后方，有一轴沟位于视皮质的长轴（见后）；但前部则是分隔纹区皮质与峡的界沟。距状裂的前部是全沟，产生侧脑室后角的隆起——禽距（calcar avis）。

在扣带沟向上转折末端后方的方形区，顶枕沟的前方，上内缘的下方，压部上沟的上方是楔前叶（precuneus），与中央沟后方的中央旁小叶一起构成顶叶内侧面。在前为顶枕沟，下为距状沟，上为半球上内缘之间的楔形皮质为楔叶（cuneus）（其表面通常有1-2条不规则的沟），位于枕叶内侧面。

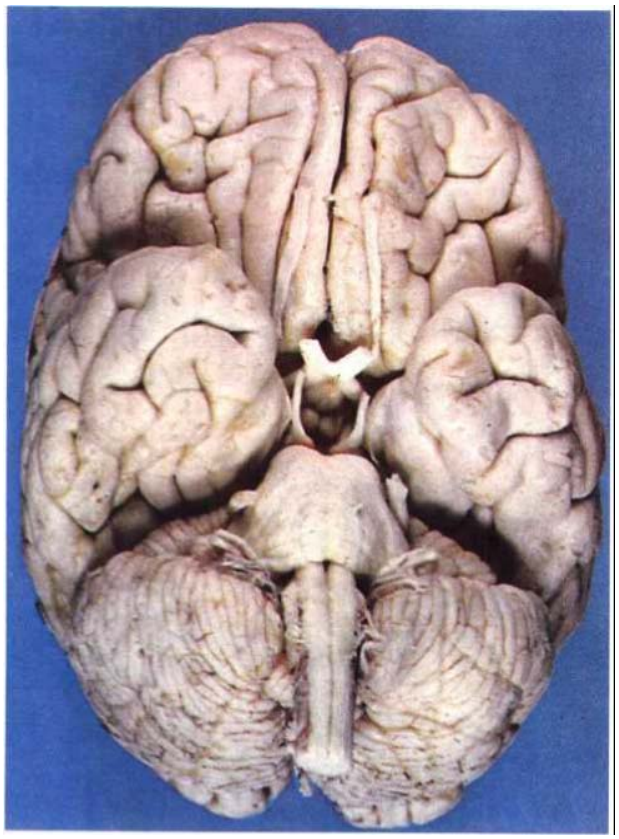

图8.226 脑底面观，与图8.212对照标注（由伦敦Guy医院医学院解剖学系的E L Rees解剖，Kevin Fitzpartrick照相）。

大脑下面

大脑下面被外侧沟的干分为较小的前部和较大的后部（图8.218，226，227）。前部为眶区，横向回绕，位于筛骨筛板、额骨眶板和蝶骨小翼的上方。嘴尾向的嗅沟（olfactory sulcus）靠近其内侧缘行走，并被嗅球和嗅束覆盖。在嗅沟内侧的皮质条为直回（gyrus rectus）。其余的皮质表面有不规则的眶沟（orbital sulci），一般为“H”形，将皮质分为前、内、后和外眶回（orbital gyrus，图8.227）。

大脑下面的后部在小脑幕和颅中窝的上方，有侧副沟和枕颞沟经过（图8.224，225）。侧副沟（collateral sulcus）起自枕极附近，向前与距状沟平行，两者间以舌回（lingual gyrus）分隔，向前可与嗅裂（rhinal fissure）连续，但通常是分离的。嗅裂向前与侧副沟一起分隔颞极与其后内方的钩（uncus），此沟是梨形叶（piriform lobe）的外侧界（图8.230）。

枕颞沟（occipito-temporal sulcus）平行于侧副沟，位于后者的外侧，一般不到达枕极，往往分叉。

舌回（lingual gyrus）在距状沟和侧副沟之间，并延伸至海马旁回（parahippocampal gyrus），后者起自峡（isthmus）并与扣带回延续，舌回向前至侧副沟和嗅裂的内

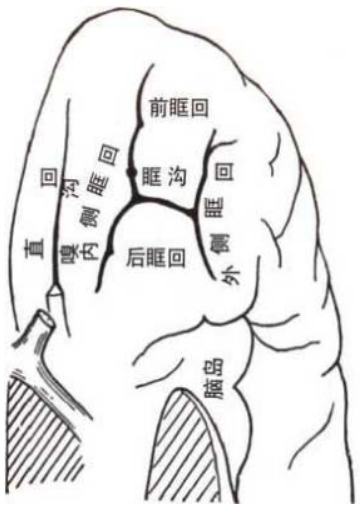

图8.227 左额叶眶面。

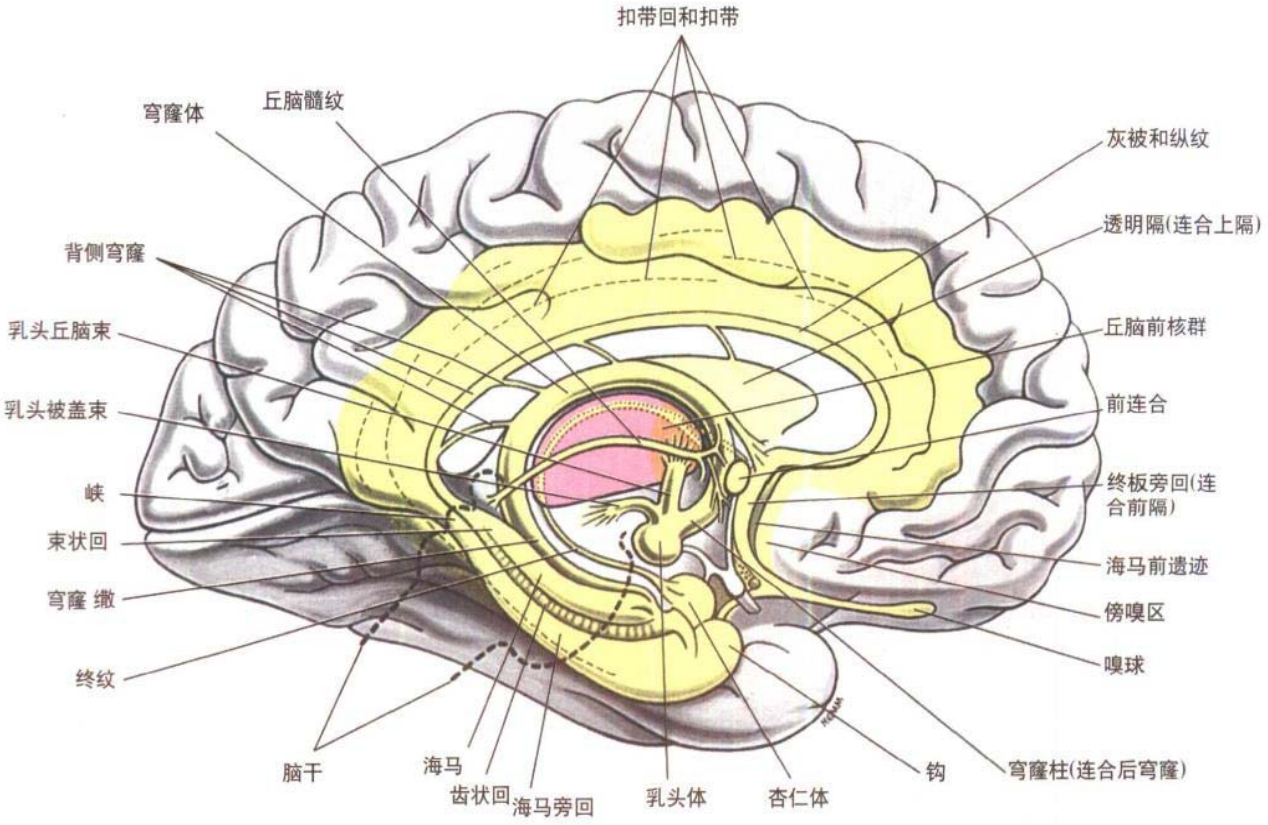

图8.228 大脑半球内侧面解剖示意图。说明某些边缘叶结构；这些结构着黄色。背侧丘脑前核群着桔黄色，并与边缘皮质密切联系。背侧丘脑的其余部分着红色。脑干的近侧部用深虚线描绘出来。

侧。向前，海马旁回续于钩，其内缘位于中脑外侧。钩是前穿质的后外缘。钩的内侧部扩展至外侧部的上方（图8.230）。钩的下面只有将其外侧的浅部除出之后才能显露出来（图8.239）。钩是嗅觉系统梨形叶（piriform lobe）的一部分，种系发生上大脑皮质最古老的部分之一（详见图8.228，230）。

枕颞内侧回（medial occipito-temporal gyrus）由枕极伸至颞极，内侧为侧副沟和嗅裂，外侧为枕颞沟，后者的外侧为枕颞外侧回（lateral occipitotemporal gyrus），与颞下回一起包绕半球的下外缘。

边缘叶和嗅径

在发育过程中，间脑的上外面逐渐与半球下内面的中央部相融合。在整个融合区的边界上有一系列的结构发生在半球壁上。Broca（1878）称此为“legrand lobe limbigue”，他包括胼胝体下回、扣带回、海马旁回及其深面的海马和齿状回（图8.228）。Broca报道这些结构在许多哺乳动物的脑都恒定的存在。由于这些种系发生上古老的皮质结构在空间上的密切关系和嗅脑终止于颞叶内侧，Bargmann和Schadé（1963）引入嗅脑（rhinencephalon）一词来表示它们的共同功能为嗅觉系统，现知这是不正确的，但也说明为什么在许多神经解剖教科书中仍将嗅径放在边缘叶内叙述的原因。

然而，在边缘叶概念形成过程中有两个最有意义的事件，即Papez（1937）和MacLean（1952）所提出的关于这些皮质结构功能的假说。根据对海马和扣带回受损的病人的情绪紊乱的观察，Papez提出了一条封闭的回路（现在仍称为Papez回路），此回路由海马经下丘脑乳头体至丘脑前核再到扣带回皮质。他设想海马是情绪表达的组织部位，乳头体是情绪表达的反应部位，扣带回是皮质表达情绪的感受区，正像纹区皮质是视觉的皮质感受区一样。在此路径中，首先是将Broca关于边缘叶的解剖学定义转变为其各组成部分之间相互联系的机能系统。但是，关于情绪的边缘系统的理论并未正式确定，Paul MacLean采用了Papez回路再加上有关的皮质下区，设想用“内脏脑”的概念来解释“经验的感情性质如何影响自主中枢”。内脏脑的焦点是海马（MacLean还将杏仁核包括在内），他指出，这里存在着“协调嗅觉、味觉、内脏感觉乃至听觉、视觉和性感觉的可能性”。而许多对情绪的早期和随后的研究则设想下丘脑是海马的神经活动能够获

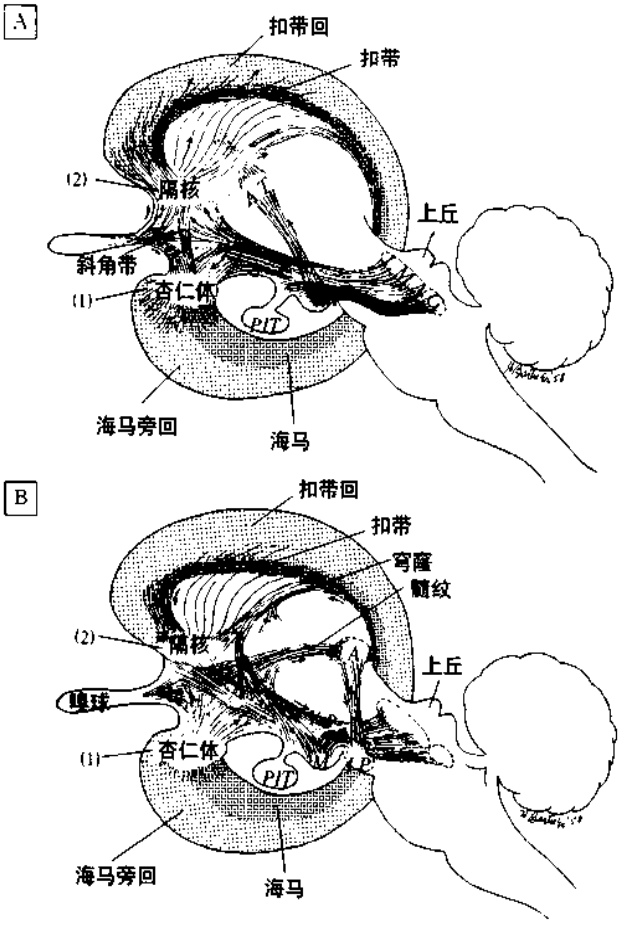

图8.229 MacLean的"边缘系统"概念示意图。强调前脑内侧束(MFB)为边缘皮质、下丘脑和中脑之间联系的主线。可见穹窿和扣带之间的联系。深浅两种点指示边缘皮质(边缘皮质被认为是一个同心带的等级系统)。新皮质未被表示出来。
A. 至边缘结构的上行通路,强调自前脑内侧束至杏仁体(1)和至隔区(2)纤维的分支。也要注意来自嗅球和嗅束的传入纤维。
B. 来自边缘系统的下降缰通路。AT= 丘脑核前群; G= 被盖网状核; HAB=缰核; HYP= 下丘脑; IP=脚间核; LMA=边缘中脑区(Nauta); M= 乳头体; PIT= 垂体(引自 MacLean, 1958)。

得内脏传出协调器的部位,后者控制情绪状态在外周的表达。最后,MacLean (1952) 提出应该用"边缘系统"一词代替"内脏脑"来叙述 Broca 的边缘叶及与之相关的皮质下核,包括杏仁核、隔核、下丘脑核、缰核、丘脑前核及部分基底核(图8.229)。从MacLean的许多论文可以清楚地看到他认为这些结构作为真正的解剖学系统具有通过对内脏的调节来管理情绪的特殊能力。

是否边缘系统的主要功能就是媒介情绪的经验和表达,是一个正在争论的问题。但是,边缘系统概念的真实存在对神经解剖学家、精神学家、神经学家和心理学家关于情绪的神经基础的认识是(并将继续是)一个巨大的冲击。例如,当神经解剖学家发现了这些核心边缘系统结构的新的重要的联系时,他们就会了解边缘系统,并立即联想到它们在情绪中的作用。同样,当本来不属于边缘系统的神经结构受到处理而产生情绪或感情效果时,往往导致人们设想这些结构可能是至今尚未被认识的边缘系统的组成部分。因此,边缘系统的范围已发展到包括广泛分布于端脑、间脑和脑干的结构。目前,对于这些结构是不是真正作为一个系统而起作用存在严重的怀疑。也许,更重要的是,越来越清楚,即使它们是一个系统,也不一定说明其主要功能就是情绪机制(Le Doux 1986, 1991)。事实上,作为关键成分之一的海马对认知过程有明显而重要的作用,如空间短期记忆(O'Keefe 和 Nadel 1978),而关于它本来就参与情绪过程的现代证据却很少(见 LeDoux 1991)。

尽管关于边缘系统的性质和情绪功能存在着不同的意见,但它的存在却被广泛承认,这就是将其组成部分和联系置于边缘叶标题下叙述的实际基础。"边缘系统"的结构可能会叙述多年,但读者应该记住这并不表示这些结构的主要功能就是参与情绪过程。

嗅径

嗅球 嗅球(olfactory bulb,图8.230)位于额叶眶面嗅沟的下方和前端,它接受所有的嗅觉神经元的传入,后者的神经纤维集中为约20条细束,通过筛板的孔进入额叶下面。嗅球和嗅束(嗅球的传出通过它直接进入嗅皮质)起初是原始大脑半球底部的一个浅的憩室,其基部延长为嗅束。在人胚,嗅球和嗅束的腔("嗅室")由于壁的融合而逐渐闭塞。原来的腔有时遗留为一群变形的室管膜细胞。因此,由于迭加的多层细胞使嗅球呈放射状组构。这种分层形式在许多哺乳动物(包括人胚胎)很清楚,但在成熟的人脑却不清楚。嗅球的详细组织学自上世纪末(Blanes 1898; Ramón y Cajal 1890, 1911, 1955)就已了解,但其组构由于免疫细胞化学、原位杂交、束路追踪、电镜和电生理等技术的应用,最近才有了十分清楚的理解(Takagi 1989; Halász 1990; Shepherd 和 Greer 1990)。

嗅球有十分清楚的分层结构(图8.231),由浅入深是:

- 嗅神经层(olfactory nerve layer)由嗅神经元无髓轴突组成,由于感受器细胞的进行性转换(见后),此层的轴突处于不同的生长、成熟或变性阶段。
- 球层(glomerular layer)由薄层的小球组成,该层被进入的嗅神经纤维穿过,后者只在球内分支并与二级嗅神经元(僧帽细胞、簇细胞和球周细胞的终末树突丛形成突触)。
- 外丛层(external plexiform layer)由僧帽细胞和簇细胞的初级树突和次级树突组成。它又分2层:浅层主要含有簇细胞胞体;深层则含有许多僧帽细胞的二级树突和异位胞体。



图 8.230 人脑下面模式图，示直接围绕视神经、神交叉、视束和脚间窝的结构。这些结构中有许多与嗅觉及边缘系统有密切联系。它们被染成蓝色。右颞叶已被移向外侧，以暴露其下面的结构。除已标出的结构外，缩写有以下含意。OT=嗅结节；APS=前穿质；DBB=Broca 斜角带；海马回钩被分为三个区：IG=边缘内回；BG=Giacomini 带；UG=前钩回。外侧嗅纹延续为半月回(GS)；半月回外侧以环周回(GA)为界；更外侧是内嗅区，为海马旁回向嘴侧的延伸。注意在半球内侧面上，海马前遗迹、内侧嗅纹和 Broca 斜角带的弯曲的延伸。在汇聚走行的斜角带和视交叉上方之间的三角形的正中区是终板。偶尔出现且并入嗅结节的中间嗅纹已被绘出，但未标明(蒙作者和出版者允诺。根据 Nauta 和 Haymaker 1969 年原作，参考 Kuhlenbeck 图，修改绘制而成)。

• 僧帽细胞层(mitral cell layer) 由薄层的大的僧帽细胞体构成，每个僧帽细胞发出一条初级树突至球层，许多次级树突至外丛层和单根轴突至嗅球深层，此层内尚有部分颗粒细胞胞体。

• 内丛层 (internal plexiform layer) 由僧帽细胞和簇细胞的轴突、返支和深侧支及一些颗粒细胞胞体组成。

• 颗粒细胞层 (granule cell layer) 含有大部分颗粒细胞及其浅、深层突起，数量很大，例如在大鼠为 3×10^6，排列为紧密包装的团簇。此层尚有深的短轴细胞和许多传入、传出神经纤维通过。

• 为完整起见，室周或室管膜下层 (periventricular or subependymal layer) 是嗅球的最深层，它围绕着已闭塞的嗅室内部。

像其他脑区一样，嗅球的神经成分分为3类：传入、传出和固有的。这些神经成分在早期是根据高尔基浸染法描述的，现已被近代研究（高尔基法、辣根过氧化酶注射法）所证实，并被免疫细胞化学技术所发展，后者能确定许多神经元的化学表型。

如前所述，至嗅球的传入主要来自嗅觉神经元，但也有来自不同部位的中枢传入。感觉性轴突都是无髓的并集合成束，它们在进入嗅球表面时分离编织终止于小球。这些嗅小球是神经成分和突触以簇的形式存在的原则的很好例证，类似于在大脑皮质的“桶状”和“柱状”组织形式（见后）。它们较之丘脑和小脑的突触小球代表着更高水平的组构(Shepherd 和 Greer 1990)。嗅神经的轴突只在小球内才分支。嗅觉神经元的一个重要而显著的特征是在整个生命过程中不断地由嗅上皮的干细胞所替换，指示小球内突触联系的特异性的获得必需面对这种不断变更的模式。这种级别的可塑性不见于哺乳类中枢神经的其他部位。其分子基础尚不清楚。嗅觉神经元含有特异性肽——嗅标记蛋白 (olfactory

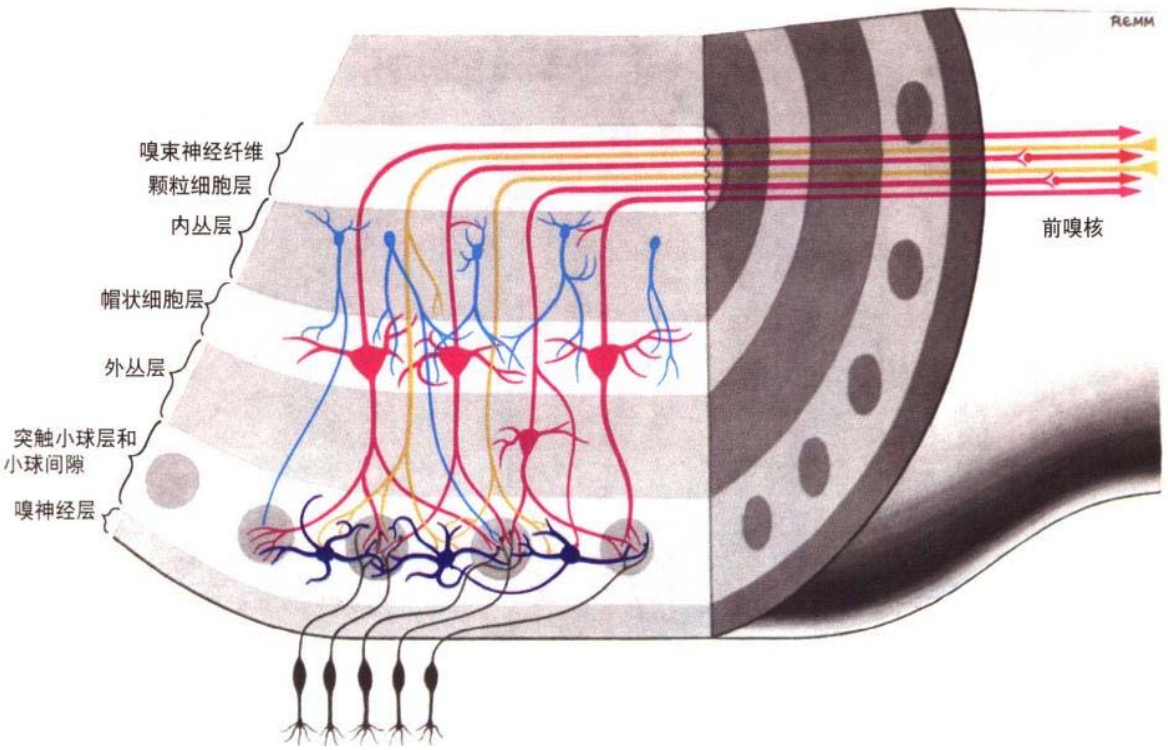

图 8.231 根据对许多种哺乳动物的神经细胞学和实验研究而绘制的嗅球构筑图。示嗅球的放射状分层结构、主要细胞类型及其之间的联系型式。图中红色表示僧帽神经元和簇神经元以及它们的突起；蓝色为内颗粒细胞；紫色为含多巴胺的球周细胞；黑色为嗅球受体神经元及其突起。注意：嗅束由以下纤维组成：(1)僧帽神经元和簇神经元的向心性轴突，它们中有些与前嗅核的神经元形成突触；(2)终止于不同区域的离心性轴突(黄)。要详细了解嗅球的构筑和嗅束纤维的投射状况，见正文。

marker protein）和高浓度的二肽——肌肽，虽然在嗅小球内没有一种物质是神经递质。嗅神经的胶质也含有胶质原纤维酸性蛋白，类似中枢神经系的星形细胞。层粘蛋白也表达于成年的嗅神经层。设想，这可能与由嗅上皮进入嗅球的嗅神经轴突的不断转换相一致。

离心（即起于脑向外投射至嗅球）传入起自神经轴不同水平的不同部位，每一来源都有十分清楚的分层终止型式（Macrides Davis 1983; Mori 1987; Shepherd 和 Greer 1990）。前嗅核（anterior olfactory nucleus）广泛投射至嗅球，并有证据表明，它们在嗅球不同层次的终止与不同的颗粒细胞有关。嗅皮质（olfactory cortex）锥体神经元轴突的侧支（见后）也抵达嗅球，主要终止于颗粒细胞层。Broca 斜角带水平支核（horizontal limb nucleus of the diagonal band of Broca）的胆碱能神经元（基底前脑胆碱能系统的一部分）投射至颗粒细胞层及球层（尤其是球周部）。其他重要的化学性质确定的传入起自脑桥的蓝斑（locus coeruleus）和中脑的缝核（raphe nucleus）。去甲肾上腺素能和5-羟色胺能纤维分别弥散地分布于颗粒细胞层及小球内部（见 Shephered 和 Greer 1990）。这些至嗅球的离心传入媒介相当程度的脑控制，其功能意义已经确定。例如，在啮齿类和羊的各种生殖场合（Brennan 等 1990, Kendrick 等 1992）。

嗅球的主要神经元是僧帽细胞和簇细胞（mitral and tufted cells），它们的轴突形成传出，经过嗅束向大脑皮质传导。一般，每个僧帽细胞发出一根初级树突（primary dendrite），通过丛层，以簇形分支终止于球层。簇穿入大多数的小球，是脑内众多主要神经元中较独有的特征。每个僧帽细胞还发出向外侧的次级树突（secondary dendrites），与初级树突相比，后者分支的范围有限，终止于外丛层。根据次级树突分支的型式可将僧帽细胞分为几种亚型（Mori 等 1983; Shepherd 和 Greer 1990）。僧帽细胞有无棘的（aspiny）初级和次级树突，其轴突至嗅球深层，沿途发出回返侧支，最后集中走出，为嗅束。将 HRP 注入僧帽细胞内的实验表明，与早期的高尔基研究（Ramón y Cajal 1911）相反，轴突侧支仍存在于颗粒细胞层和内丛层，并十分弥散地分布。僧帽细胞的递质（无论是至嗅球的体树传出还是至嗅皮质的轴突末梢）广泛认为是氨基酸（谷氨酸和天冬氨酸）。

簇细胞与僧帽细胞在形态上相似，但在外丛层的位置较浅，可分为 3 群（shepherd 和 Greer 1990）：

- 中簇细胞（middle tufted cells）构成簇细胞的主要部分，有几根细的底树突和一根初级树突，后者的分支以边界清楚的簇终止于球内。其轴突加入嗅束，也发出侧支，后者主要局限于内丛层。需要注意的是它们投射至嗅皮质的部位与僧帽细胞者不同。
- 外簇细胞（external tufted cells）有明显分支型式的树突并在内丛层和邻近的颗粒细胞层发出侧支，它们实际上是嗅球内的联络系统（Schoenfeld 等 1985），根据 Shepherd 和

Greer（1990）应将其归入固有神经元。

• **内簇细胞**（internal tufted cells） 在位置上与某些靠外的僧帽细胞重叠。像僧帽细胞一样，簇细胞也似以谷氨酸／天冬氨酸为递质，但某些簇细胞可能以多巴胺为递质（Halász 等 1997）。

主要类型的固有神经元是球周细胞（periglomerular cells）和颗粒细胞（granule cells）。球周细胞的轴突在脑中是最短者，树突也呈短灌木丛状在球内分支（Pinching 和 Powell 1971 a、b），与僧帽细胞和簇细胞的树突分支及嗅神经的轴突终支相互编织。球周细胞的轴突向外分布，终止于球外区。免疫细胞化学研究表明，大多数的球周细胞为多巴胺能神经元（Halász 等 1977；据 Dahlström 和 Fuxe 1965 年的命名为 A15 群）。但某些也呈谷氨酸脱羧酶（GAD）免疫反应，故为 GABA 能神经元。事实上，某些球周细胞可含有 DA 和 GABA（酪氨酸羟化酶和 GAD 免疫反应），像其它部位（如下丘脑弓状核）的神经元那样（Everitt 等 1984）。

颗粒细胞的大小类似球周细胞，一般成群分布，其最主要的特征是没有轴突，类似视网膜的无长突细胞（见后）。颗粒细胞有两条有棘的主树突，在球内呈放射状分支终止于外丛层，也有深支至颗粒细胞层，对啮齿类用细胞内、外 HRP 注射的方法进行详细分析表明有浅层、中间和深层 3 种颗粒细胞（superficial、intermediate 和 deep granule cells）。浅层者主要与浅外丛层的簇细胞树突接触；深层主要与深外丛层的僧帽细胞树突接触；中间层颗粒细胞并不到达外丛层的某区，其树突在本层内分支。因此，彼此分离又重叠分布的僧帽细胞和簇细胞通过颗粒细胞形成了回路（Macrides 等 1983；Shepherd 和 Greer 1990）。颗粒细胞呈 GAD 免疫反应，故释放 GABA 为神经递质。

还有相当少量的短轴细胞（short-axon cells）分布于球层和颗粒细胞层内，它们有若干亚型，短轴突分布于外丛层或颗粒细胞层内。

除典型递质外，嗅球内还有许多神经肽，它们大多数分布于固有神经元内，常常与经典递质 GABA、DA、或谷氨酸／天冬氨酸共存（图 8.232）。脑脂肽见于某些颗粒细胞和球周细胞，P 物质存在于簇细胞。此外，黄体化激素释放激素和 P 物质也存在于自脑至嗅球的传入纤维中（Halász 1990）。

图 8.233 示嗅球的突触组构和基本回路。正如 Shepherd 和 Greer 在其出色的综述中所强调的，基本蓝图取决于这样的事实，即僧帽细胞跨过嗅球的各层，在浅层的球层接受感觉传入，由胞体发出嗅球的传出纤维，这样，传入处理和传出控制两个重要功能就分别在空间上两个不同的水平——嗅球的浅层和深层进行。

传入处理在嗅小球内通过嗅神经轴突、僧帽细胞和簇细胞树突以及球周细胞树突之间的突触联系进行。这种突触三联体（synaptic triad）包括不同的嗅神经轴突与主细胞（僧帽细胞和簇细胞）或固有神经元（球周细胞）间的突触。小

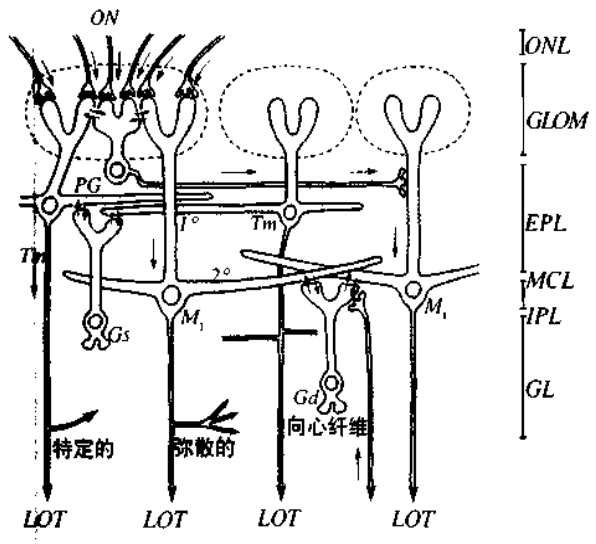

图 8.232 嗅球模式图。示细胞类型、某些纤维联系、以及经免疫细胞化学证明了的每种细胞所含的被公认的神经递质。亦显示了来自脑干和基底前脑的传入投射纤维的终末。但在这些终末中所发现的已列出的递质，并不能说明它们是共存的，而是不同的递质存在于不同类型的传入纤维之中。ACh= 乙酰胆碱；DA= 多巴胺；DLH=DL- 半胱氨酸；Enk= 脑啡肽；Glu-Asp= 谷氨酸 - 天门冬氨酸；5-HT= 5- 羟色胺；LHRH= 黄体素释放激素；NA= 去甲肾上腺素；SOM= 生长抑素；SP=P 物质（根据 Shepherd 和 Greer，1990，仿 Halasz 和 Shepherd，1983 重绘）。

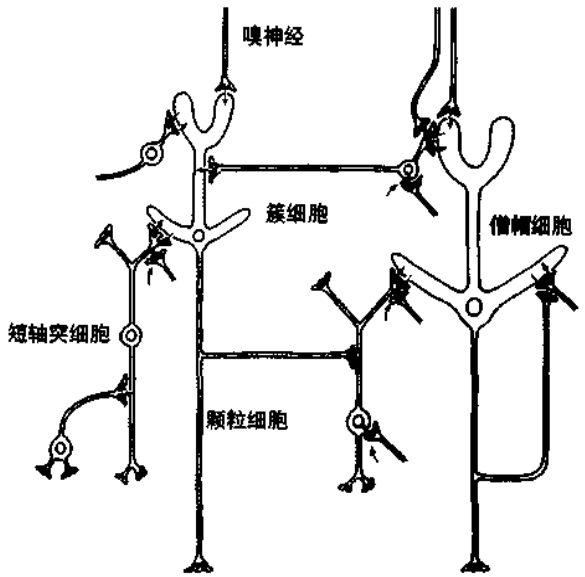

图 8.233 嗅球的基本突触环路模式图。在该图的顶部，嗅神经传入纤维进入嗅球；在该图的底部，来自嗅球的传出纤维自嗅球深部离开嗅球。(a)嗅球各层：ONL= 嗅神经层；GLOM= 突触小球层；EPL= 外丛层；MCL= 僧帽细胞层；IPL= 内丛层；GL= 颗粒细胞层。(b)细胞类型：ON= 嗅神经；PG= 小球周细胞；T_M= 中型簇细胞；M_1= 僧帽细胞；G_s= 浅颗粒细胞；G_d= 深颗粒细胞；LOT= 外侧嗅束；1° 和 2° = 僧帽细胞的初级和次级树突；向心性纤维是起源于脑干和基底前脑的纤维，如去甲肾上腺素能传入纤维来自蓝斑（1990 重绘自 Shepherd 和 Greer）。

球的另一特征是存在着球周细胞与僧帽细胞／簇细胞之间的交互突触。小球之间的联系通过球周细胞的轴突离开小球与属于其它小球的僧帽细胞和簇细胞的初级树突形成突触来实现。借此，一个小球内处理的信息可以影响邻近小球的传出。来自脑的离心纤维（嗅球的传入纤维，如蓝斑的去甲肾上腺素能纤维）也与球周细胞发生突触联系。

在传出控制水平，关键的突触联系是僧帽／簇细胞的次级树突与颗粒细胞树突棘之间在外丛层的交互突触。有证据表明：僧帽／簇细胞至颗粒细胞的突触是兴奋性的，而颗粒细胞至僧帽／簇细胞的交互突触是抑制性的，由于僧帽／簇细胞的轴突是传出的，所以这种抑制性影响是控制嗅球传出的最初方式（Shepherd 和 Greer 1990）。外丛层内的其他突触关系包括固有的短轴神经元与来自脑干和基底前脑的单胺和胆碱能神经元之间。在颗粒层，颗粒细胞的树突棘和干接受来自僧帽／簇细胞和深短轴神经元轴突侧支的突触联系。去甲肾上腺素能、5-羟色胺能、胆碱能和其他的（脑）离心（嗅球）传入纤维也大量地终止于本层的颗粒细胞（Shepherd 和 Greer 1990）。在颗粒细胞层，颗粒细胞的树突棘是脑调节嗅信息处理的最重要的部位，通过棘、僧帽／簇细胞树突和离心传入末梢形成的三联体进行。这种离心控制也存在于小球本身，尤其是来自中脑缝核的5-HT传入末梢直接到达小球内。

僧帽细胞和簇细胞的轴突似乎是嗅球的平行传出径路。这两种细胞是否分别接受不同的嗅感受器神经元的传入则尚不清楚。现已确定，在外丛层，不同的颗粒细胞影响这两种主神经元的传出过程。此外，浅层和深层的僧帽细胞和簇细胞有着不同的向前嗅核、梨形皮质、杏仁核和嗅皮质的投射（见后），强烈提示，这种化学感觉的平行传递过程与视、听和躯体感觉系统的传导过程相似（Shepherd 和 Greer 1990）。

嗅束 嗅束（olfactory tract，图8.230）离开嗅球后极，在嗅沟内行于额叶下（眶）面，由僧帽细胞和簇细胞的离心纤维和来自不同脑区的离心纤维组成，例如对侧嗅球、前嗅核等的离心纤维（它们均在前连合内交叉），以及来自基底前脑神经元的纤维，包括Broca斜角带水平支和脑干的胆碱能神经元，尤其是脑桥蓝斑的去甲肾上腺素能神经元和中脑中缝背核的5-羟色胺能神经元。向后，在嗅束内嗅球的特有细胞层消失，颗粒细胞层由散在的中等大的多级神经元——前嗅核（anterior olfactory nucleus）代替，然后延续至嗅纹和嗅三角，再至梨前皮质、前穿质和前连合隔区。僧帽细胞和簇细胞的许多纤维在前嗅核中继或发出侧支至前嗅核，后者的轴突与不中继的纤维一道至嗅皱。

前穿质（anterior perforated substance）是脑底的重要标志，位于嗅三角和分叉的嗅纹尾侧、视交叉、视束（内侧）和钩（外侧）之间的角内（图8.257）。向内，在视束上方，它与灰结节的灰质延续；向前与终板旁回延续；向外至岛阈延续至梨前皮质；再向尾侧与杏仁周区（半月回）融合；向上通过灰白质聚集的无名质与纹状体和屏状核的灰质延续。无名质的一部分以豆核袢和前连合的纤维将前穿质与苍白球分隔。无名质内灰质聚集成团，为大细胞皮质向心系统（根据 Mesulam 1989 年命名，为胆碱能的 Meynert 基底核即 CH4 细胞群），腹侧苍白球和豆核下方中央杏仁核内外侧部的延伸（据 Alheid 和 Heimer 1988 和 de Olmos 1990），后者向嘴侧与终纹床核融合（见本篇后述），称为“扩展的杏仁核”。前穿质是颈内动脉分支为大脑前动脉和大脑中动脉处，由大脑中动脉发出中央动脉穿过脑实质供应深部结构的部位（见本篇后述）。在嗅三角尾侧，前穿质显示出一个小的不一定明显的嗅结节，其内偶有中间嗅纹进入。在敏嗅动物嗅结节较大，但在人脑明显变小以致难以分辨。中间嗅纹虽然有时缺如，偶可见由2－3条呈放射状沉入前穿质的细纹组成。前穿质的尾区，邻近视束处，为Broca斜角带的光滑表面。该带向尾外侧与杏仁周区延续；向嘴内侧，在视交叉的上方延续至终板旁回。

随着向前穿质靠近，嗅束逐渐变扁平和展开至嗅三角，其纤维分叉为内、外侧嗅纹界定前穿质（图8.230）。在某些脑，中间嗅纹（intermediate stria）由中央沉入前穿质。外侧嗅纹延续至岛阈（见前），在该处与海马钩嘴侧缘的隆起区——半月回融合（图8.230）。外侧嗅纹表面的薄层灰质是外侧嗅回，向外与岛阈的一部分——环状回融合。外侧嗅回和环状回构成大脑皮质的梨前区，后者向尾侧至海马旁回的嗅区。梨前区、杏仁周区和内嗅区（28区）共同构成梨形叶。此叶的外侧为嗅裂，在敏嗅哺乳动物和胚胎期相当明显。图8.230清楚地显示这些结构的相互位置关系。被薄层灰质——内侧嗅回覆盖的内侧嗅纹沿前穿质的嘴侧缘向内侧至Broca斜角带的内侧。然后，它们一同弯向上至半球的内侧面终板附着处的前方（见前）。斜角带进入终板旁回。当内侧嗅纹接近终板旁回、旁嗅回及其间的海马前遗迹时，就逐渐消失（图8.230）。

嗅皮质 嗅皮质（olfactory cortex，图8.230）一般确定为经嗅束直接自嗅球接受传入的皮质区，与其他的感觉系统不同，它不在丘脑中继（但这也并非绝对）。因为，初级嗅皮质是直接或间接经丘脑背内侧核投射至眶额新皮质，后者参加嗅觉信息处理。最大的嗅皮质区是梨形皮质，但前嗅核、嗅结节、内嗅皮质以及特定的杏仁核也接受来自嗅球的直接投射（Haberly 1990）。

前嗅核（anterior olfactory nucleus）是被嗅球支配的最嘴侧结构。其分层结构差，分浅丛层（Ⅰ层），致密的锥体层（Ⅱ层）和多形细胞层（Ⅲ层）。由嗅球传出的纤维终止于浅丛层的浅部（Ⅰa层），而至嗅球的离心传出则起自Ⅱ、Ⅲ层。前嗅核的中枢投射包括梨形皮质（不是内嗅皮质或杏仁核，这些在非灵长类是接受副嗅球传入的部位）。

梨形皮质（piriform cortex），为3层结构的旧皮质，包括浅丛层（Ⅰ层）、浅致密细胞层（Ⅱ层）和深散在细胞层（Ⅲ层）。在某些种属，有一内梨形核，其中含有紧密排列的多极细胞，类似3层，有时称为Ⅳ层（Haberly 1990）。Ⅰ层的浅部（Ⅰa）接受主要来自僧帽细胞的嗅束的纤维，它们终止于Ⅱ、Ⅲ层锥体细胞的远侧树突。浅丛层的深部（Ⅰb层）接受来自嗅皮质区的联络纤维，终止于锥体细胞顶树突的近侧段。由这一初级嗅皮质发出的投射广泛，包括至新皮质和丘脑（尤其是眶额皮质和丘脑背内侧核）、下丘脑和杏仁核。由梨形皮质锥体细胞至脑岛新皮质的投射与至同一区域的味觉径路有相当的重叠。梨形皮质内信息处理的突触排列和形式已有详细的研究，有兴趣的读者可参考Haberly（1990）的精彩综述。在设想梨形皮质的功能时，Haberly（1990）强调由嗅球传入的非局部定位性质及固有的联络纤维系的存在，后者媒介空间分布的对锥体细胞的正反馈。他指出，这种回路与气味性质的“整体编码”一道（嗅球传入的非局部的定位排列的结果）表示嗅皮质是将嗅刺激与对以往嗅刺激的记忆追踪相关联的所在（Haberly 1985，1990）。

嗅结节（olfactory tubercle）是人脑的一个相当神秘的结构，其功能在其它种属尚未十分清楚。一般认为它是梨形叶的一部分，因而是嗅皮质的组成部分。在嗅觉敏锐的动物，如大鼠，嗅结节是一个脑底相当明显的隆起，恰在嗅脚的尾侧。与其它原始嗅皮质一样也具有3层结构。但在大鼠此结构因有丰富的来自中脑腹侧被盖区（A10区）的多巴胺能神经支配和与覆盖它的腹侧纹状体有密切关系而著名（Alheid等1990）。在嗅觉迟钝的灵长类，只有嗅结节前外侧的小部分接受嗅球的直接投射，分层结构也不清楚。在人，嗅结节更难确定，位于嗅束在额叶底面附着点的后方（见Alheid等1990），前穿质的范围内。曾有人提出嗅结节只从其他嗅区接受传入，而不投射到其他嗅区去。除嗅球外，传入还来自杏仁核和背内侧丘脑，而传出到达隔区并伸展至丘脑髓纹和前脑内侧束（MFB）、嗅区、杏仁复合体和海马结构。虽然啮齿类的电生理研究表明嗅结节神经元对气味刺激发生反应，但它们在嗅觉中的作用仍然不明。

杏仁核（amygdala）在灵长类和人不像许多其他哺乳类那样主要司嗅觉，但仍与嗅觉系统有重要的联系。副嗅球在非灵长类通过与梨鼻系统的联系，密集地投射至皮质内侧杏仁区，在许多种属的生殖神经内分泌整合中有重要作用（Brennan等1990；Kendrick等1992）。但此系统在人、东半球猴和类人猿缺如。由主嗅球至前皮质核、外侧嗅束核和杏仁周围皮质是直接投射，后二区还返回投射至嗅球。还有初级嗅皮质（包括梨形皮质、外侧嗅束核、前皮质核和杏仁周围皮质）之间重要的联络投射（haberly 1990）。

内嗅皮质（entorhinal cortex，Brodmann 28区）是梨形皮质的最后部，由两部分——内侧和外侧区组成（Brodmann 28a 28b，Brodmann 1909；Kretteck Price 1977；Brodal 1981）。一般认为有6层。但根据嘴尾侧细胞构筑的明显变化可将其分为多达23个亚区（Amaral和Insausti 1990）。内嗅皮质的外侧部主要接受来自嗅球的纤维以及来自梨形皮质和杏仁周围皮质的纤维，从广泛的新皮质区也有至内嗅皮质的丰富投射，而内嗅皮质本身又是至齿状回和海马结构Ammon角及经钩束至额叶传入的主要来源。

上述各区代表着直接中继嗅球传入的嗅觉信息处理的主要部位。但特别有趣的是额叶的一定区域，也能接受嗅觉信息并经梨形皮质中继。在猴已确定有两个这样的区：外后和中央后眶额皮质（lateroposterior and centroposterior orbito-frontal cortex）。虽然准确的投射还需证实，但似乎外后眶额皮质接受来自梨形皮质的投射而不经过丘脑，可能直接到达或通过背后下丘脑（Tanabe等1975；Takagi 1989）。或许，较明确的投射是自梨形皮质至丘脑背内侧核大细胞部的主投射。背内侧丘脑至额叶的投射一般定位于前额皮质（见后）。但前额皮质的这一部分（依赖于背内侧丘脑的嗅觉代表区）是中央后眶额皮质（Tanabe等1975）。在人损伤此区导致对气味感受和分辨的严重障碍（Zatorre等1993）。用正电子发射断层图像术（PET）对人的嗅信息处理皮质代表区进行在体影像研究，测定局部脑血流也指出眶额皮质的重要性。所以，嗅觉刺激象在初级嗅觉区所预料的那样可强烈激活双侧额叶的梨形皮质。但是，在眶额皮质的一定区域也有明显的血流量增加（仅在右侧半球，图8.234，Zatorre等1992）。眶额回对双侧嗅刺激的单侧反应表明在嗅觉信息处理中半球的特化和功能不对称性，而这发生在次级嗅皮质而不是初级嗅皮质。

边缘皮质

Broca边缘叶一般包括海马、杏仁核和其他皮质下联系，总称“边缘系统”，其公认的功能是与情绪有关，早已讨论过。这里不再赘述。本文主要介绍边缘皮质（limbic cortex）的一般组构，随之介绍海马结构，杏仁核复合体的详细构造、组织和联系。

对“边缘皮质”有几种定义，每种都是根据不同的皮质命名。边缘系统的不同标准及关于不同皮质和皮质下区的不同内涵（见MacLean 1952；Nauta 1958；Stephan 1975；Nauta和Domesick 1981；Isaacson 1982；Swanson 1983；Nauta和Fiertag 1986；Le Doux 1986；Lopes da Silva等1990）。但是，边缘皮质的某些特征在这些不同的定义中却是一致的。首先，其最核心的成分——海马，为3层的异型皮质（经典名词为古皮质）；而且，由颞叶的这一内侧部分出现的Broca边缘叶皮质为旁异型皮质，即原始的3层皮质结构

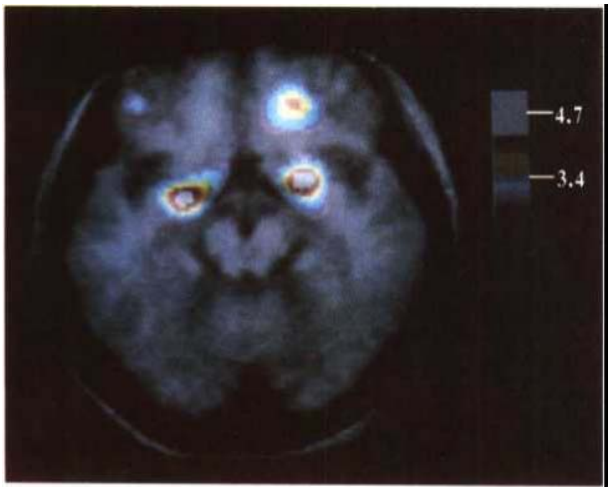

图8.234 被嗅刺激激活的皮质区。该图显示了重叠于MRI水平扫描上的均衡PET图像。垂直拍摄于连合面以下17mm。激活的3个区位于双侧梨形皮质和右侧眶额皮质。(Robert Zattore提供PET影像。引自 Nature 360: 339-340, 1992)。

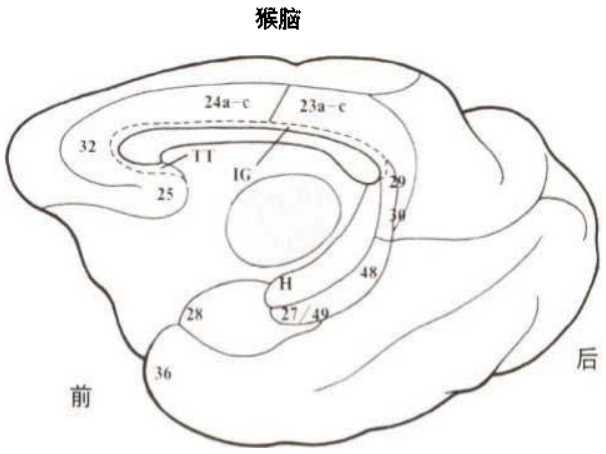

图8.235 猴脑的腹内侧面模式图，示边缘皮质的分部。H=海马结构；IG=灰被；TT=外侧纵纹；数字参阅Brodmann分区(根据Lopes da Silva 等，1990原图绘制)。

与6层的新皮质结构（同型皮质）之间的过渡。因此，对大多数部位来说，边缘皮质主要是指半球内侧面的异型皮质和旁异型皮质结构（图8.235）。然而，将作为边缘系中心成分的杏仁核定义在边缘皮质或边缘叶中有一定的困难，因为一般认为它是皮质下核的集聚。但双侧杏仁核的解剖和化学结构连同其传入传出联系表明它也可以看做是皮质结构。Carlsen和Heimer称之为准皮质结构（1986；另见Alheid和Heimer 1988）。边缘系的第二个特征反映了定义对纤维联系的依赖性（Swanson 1983; Lopes da Silva等1990）。所有旁异型皮质的主要特征之一是它们相互间、与海马结构间及与丘脑前核之间都有很强的联系。丘脑前核中主要是前背核、前腹核及连合核，它们被认为是丘脑的真正边缘结构（Nauta和Domesick 1981; Lopes da Silva等1990）。有人指出，这种旁异型皮质区也具有接受来自多种形态联络皮质传入的特征（感觉会聚区，见Mesulam等1977），而后者在最初是由前同型皮质或同型皮质的邻近区所代表的，因此，它们的功能可作为超型（supramodal）联络区。

据此，边缘皮质（图8.235）包括：

- 海马结构，包括齿状回、海马本部（Ammon）、下托复合体（下托、前下托皮质、下托周皮质）及内嗅皮质（28区）。这些区通常都属古皮质（齿状回、Ammon角及按某些划分的下托）和古皮质周围皮质（前下托和旁下托皮质、内嗅皮质），前者参与"异型皮质"，后者为"旁异型皮质"。
- 半球内侧壁皮质的大部分（Broca边缘叶），包括嗅周皮质内侧部（35a区）、后扣带回颗粒部或压部后皮质（29区）、前扣带回腹侧部（24a，b，c区）及边缘下皮质（25区）。

Pandya和Seltzer（1982）提出"旁边缘皮质"一词，它包括前同型皮质区，后者位于新皮质的第二和第三级联络区与构成边缘皮质的古皮质／古皮质周围皮质之间。半球内侧面的这些区包括边缘前皮质、部分扣带皮质（23，29d）如海马旁回尾侧部（如35b，36）。

海马结构的组构和联系详细见后述。此处简要归纳边缘皮质的古皮质周围成分的结构、联系及与丘脑的关系。在灵长类，包括人类，一般只有部分的扣带回和海马旁回参与边缘皮质。在Brodmann（1878，1909）的经典记载中，扣带回按嘴尾方向分为几个细胞构筑不同的区域：边缘前皮质（32区），边缘下皮质（25区），前扣带皮质（23，24区）及后扣带皮质的一部分或压部后皮质。23区（后扣带皮质）和32区一般认为是同型皮质，只有直接界定胼胝体上回的25区和24区的各部（a，b，c）以及29区（主要为c）才属于周围异型皮质（详见Vogt 1985关于灵长类扣带皮质的描述）。胼胝体上回（灰被，induseum griseum）是分化较好的一层灰质，覆盖胼胝体的上面，向两边外侧，它进入胼胝体沟与扣带回的皮质延续。向前方，沿胼胝体膝和嘴并入终板旁回上端，后者再向下移行为Broca斜角带、前穿质（图8.238）和杏仁周区。向后，在胼胝体压部转向下方与弯曲向下的小灰质条小束回（压部回）融合，再向前向外至齿状回后端。包埋于胼胝体上回内并跨过其表面的有两条窄带状纤维——内侧和外侧纵纹（图8.228），内侧纵纹靠近中线，外侧纵纹在胼胝体沟内，它们被认为是退化的白质遗迹。两纹向前至终板旁回，向后通过小束回与穹窿伞相续。胼胝体上回被认为是背侧海马的遗迹，它在灵长类和人由于胼胝体的明显生长而部分消失。海马旁回复合体包括27、28（内嗅皮质），

35、36、48、49和颞叶皮质区TF、TH区（据Bonin和Bailey 1947）。根据多数学者的意见，其中，35b、36、TF和TH区为前同型皮质，其余为古皮质周围皮质。

图8.236模式代表扣带回和海马旁回内及其与海马结构的丰富的相互关系（见后）。Lopes da Silva等（1990）指出这些相互联系固定边缘皮质区使不致与旁边缘区分离。边缘内皮质（25区）在猴投射至24a、24b和压部后或非灵长类的后扣带皮质（29a、b、c，Vogt和Miller 1983；Vogt等1986、1987）。25区还与内嗅皮质有交互联系。旁边缘皮质32区与边缘皮质（前、压部后和内嗅皮质）的联系有时不明显。但在非灵长类，24区和29区之间则存在有意义的联系，这种情况不见于猴，但两者均与旁边缘的后扣带皮质23区联系（Vogt 1985）。在相互联系上的类似的种属差异包括压部后皮质，尤其是29b、c、d区。在大鼠和兔，这些区与下托复合体有明显联系，但在猴则不明显（Vogt 1985）。下托与内嗅区的紧密联系将在海马结构中讨论。图8.236着重表示前同型皮质扣带及相关区（32、24c、23、29d、35b、36）分界边缘古皮质与古皮质周围皮质及广泛的新皮质区的情况。由海马向外，经内嗅皮质至嗅周皮质、尾侧海马旁回和后扣带回的这种型式的皮质联系有极大的重要性。在灵长类海马旁回实际上投射至所有的皮质联络区（据Hoesen 1982）而提供了多种感觉传入在海马会聚的主要通道。

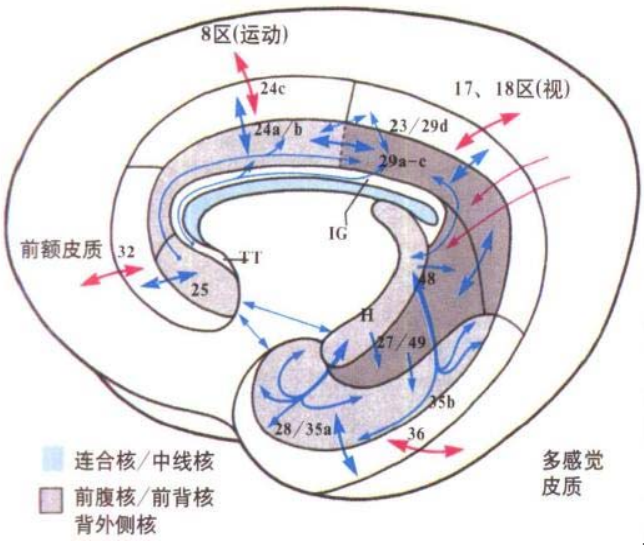

图8.236 边缘皮质示意图。显示其各组成部分内部的主要联系以及与丘脑和边缘外皮质区的主要联系。此联系代表了边缘皮质的主要特征，且无种属差异。关于边缘皮质与所谓"边缘丘脑"的联系，在边缘皮质中有一明显的半月形区，在图中以点的密度表明。可以确定，在边缘皮质内，至少有4个功能不同的区域与边缘外皮质有联系。缩写同图8.225(根据Lopes da Silava等1990原图绘制)。

海马结构

在过去的10年不仅对啮齿类而且对灵长类等甚至人的海马结构（hippocampal formation）的组构和功能的研究有了很大进展。除了经典的文献（Cajal 1890、1911；Lorente de Nó 1934；Rose 1927；Braak 1974）外，现在已有越来越多的关于灵长类和人海马结构的详细而精彩的资料（Amaral 1987；Amaral和Insausti 1990；Duvernoy 1988；Rosene和van Hoesen 1987；Swanson和Köhler 1987）。为了扩大信息，此处将作些归纳，读者可参考Amaral和Insausti的文献（1990），其中提供与人有关的猴海马结构的组构和联系的实验研究的详细情况。关于海马结构有几个不同定义，这里所用的定义反映了各结构成分通过一系列联络投射所建立的相互联系，这些结构成分是齿状回、Ammon角、下托复合体和内嗅皮质。但正如Amaral（1987）所强调的，这种区分也是人为的，例如，嗅周皮质很少包含到海马结构中，但它却提供了至海马的大量投射并从下托复合体和内嗅皮质接受传入。

海马的命名是来自此复合体在冠状面上类似海马的外形（Arantius 1587;引自Amaral和Insausti 1990）。阿蒙角(cornu Ammonis）位于下托和海马旁回内侧的上方。在侧脑室下角的底形成一个长约5cm的隆起（图8.237）。其前端膨大并有2～3条浅沟使呈爪样外观——海马脚（pes hippocampi）。脑室面在冠状位上隆凸，被室管膜覆盖，在后者的深面，室床（海马槽）的纤维向内侧集中为纵列纤维束——穹隆伞。图8.238示这些细胞和纤维束在冠状面上的层次。由侧副沟向内侧，海马旁回的新皮质与下托的旁异型皮质融合。下托向上内至齿状回下面，再向外与Ammon角的各层相延续。Ammon角继续弯曲，先向上，然后向内至齿状回的上方，最后终点指向齿状回上面中点。在海马全长这种弯曲的程度不同，在不同的标本也不一样。齿状回（dentate gyrus，图8.238、239）是一个锯齿状的皮质条带，下方与下托相邻，外侧邻Ammon角，上方为阿蒙角的卷曲部——海马槽（室床），内侧为穹隆伞（图8.239）。伞的形状变化很大，内侧借伞齿沟与齿状回锯齿状的内侧缘相隔（图8.240），长度不等的海马沟位于齿状回与海马旁回的下托延伸部之间。齿状回在后方与小束回相连，借此再与胼胝体上回相续。在前方，与钩的缺口相连，再经其下面转向内为齿状回尾（Giacomimi带），消失于钩的内侧面（图8.239）。齿状回尾将钩的下面分隔为前钩回和后边缘内回（图8.239）。

在海马结构的名词中至少有3种命名法，一直沿用至今（Ramón y Cajal 1893、1955；Rose 1926；Rose 1939及Lorente de Nó 1934）。名词混乱的原因是对一种动物的准确描述不一定适用于另一种动物，表明海马结构经历了相当的种属间转化（Stephan 1983；Amaral 1987）。Amaral（1987）在这里提出了对这些模式之间相互关系的清楚说明和适当命名。

齿状回的3层皮质是海马各区中最简单的，其主要细胞类

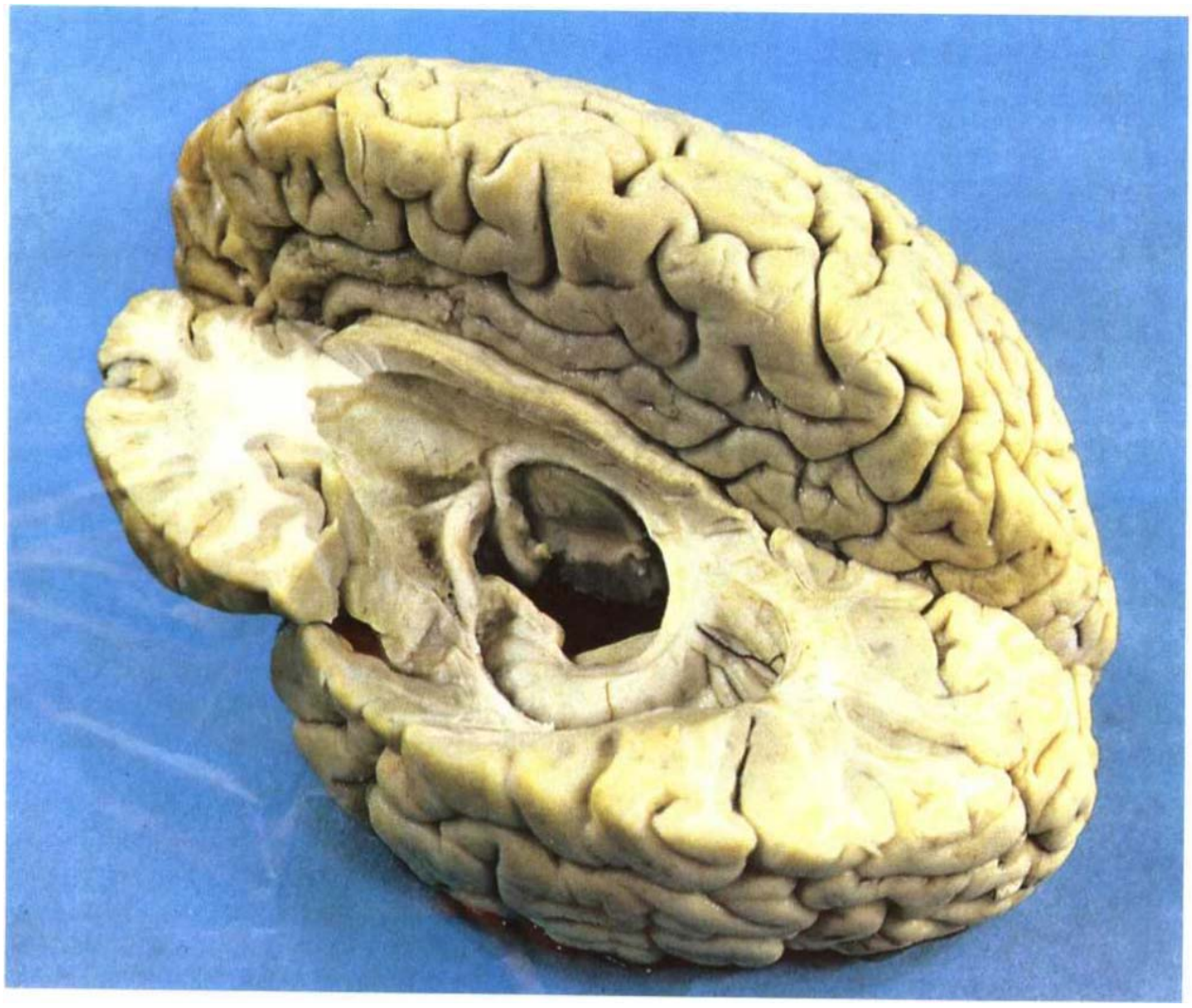

图8.237 从上外侧面解剖左侧大脑半球以显示边缘前脑的不同结构。只将胼胝体体部分离开；水平切开颞叶颞叶和枕叶，并将它们的上部移开；除去左侧豆状核和大部分尾状核以及背侧丘脑，侧脑室下角打开。可见(1)水平切开的尾状核头；(2)可见穹窿自乳头体弯向后经左穹窿柱、穹窿体、穹窿脚和伞呈螺旋式排布；(3)突入侧脑室下脚底的海马的弯曲隆起，向前终于海马脚；(4)前连合在穹窿柱的正前方进入左半球，并行向外侧，分为小的前部和大的后部；在后者之间可见前穿质的深面；(5)在穹窿的弧内，丘脑髓纹自上方越过右侧丘脑的内侧面；(6)沿胼胝体的上方可见白色的纵纹，在此弓形的上方是扣带回。与8.228对比观察(A M Seal解剖，Kevin Fitzpatrick照相，解剖学系，Guy医学院，伦敦)。

型是见于颗粒细胞层的颗粒细胞。它们(在人的齿状回约9×10^6，Seress 1988)有单极的树突，伸入上方的分子层，后者接收大多数至齿状回的传入投射（主要来自内嗅皮质，见后）。颗粒细胞层和分子层有时称为齿状筋膜（fascia dentata），多形层或齿状回门含有的细胞发出联络纤维主要至同侧齿状回，不扩展至其它的海马区，颗粒细胞层还包围一部分Ammon角的锥体细胞——CA4区(Lorente de No 1934)。

人的海马本部（Ammon角）为3层构筑，主要是中间的单一锥体细胞层及其上、下方的多形层。它可按Lorente de No(1934)的命名分为3区，即CA1、CA2和CA3(图8.240，241)。CA3区界定齿状回门的一端，CA2界定齿状回门的另一端。早期还分出CA4区，但CA3与CA4在细胞构筑和纤维联系上没有差别（Blackstad 1956；Amaral和Insausti 1996）。因此，现代多数学者已将CA4由海马结构中删除。CA3锥体细胞是海马中最大的细胞，此区的整个细胞层约有10层细胞厚。CA3锥体细胞最重要的特征是接受来自齿状回颗粒细胞在其近侧树突上的传入。CA3与CA2间的界限不明显，因为CA3的锥体细胞还延伸入CA2内一定距离。CA2区的锥体细胞最致密，它完全没有齿状回颗粒细胞传入的苔藓纤维，而主要接收下丘脑乳头体上区的传入。CA1区一般认为是海马最复杂的部分，而且其形态在横轴和嘴尾轴上都不相同。CA1/CA2的界限不明显，在另一端，CA1覆盖下托一段距离，锥体细胞层的厚度有10至30层以上不等，此区神经元的约10%为中间神经元。

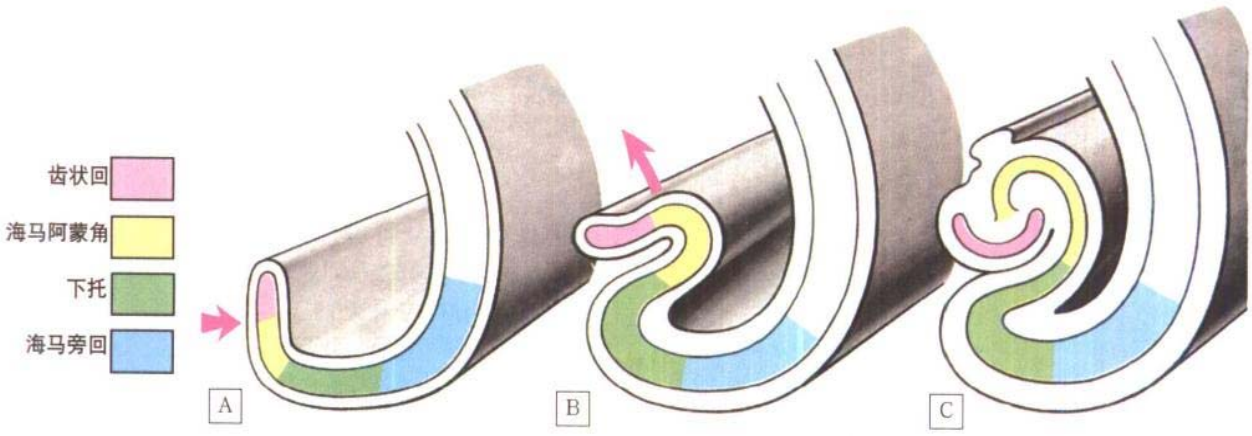

图8.238A－C 在冠状切面上看到的海马及其相关结构。A、B、C为系列模式图，显示人脑侧脑室下角底部的齿状回、海马（阿蒙角）、下托和海马旁回的固有位置。但应注意这些图并非胚胎连续切片，为表达清晰而简化。也要注意，标本弯曲和折叠的程度在不同标本随海马的长度不同而变化。重要的是正确鉴别齿状回的原外侧面与下托的相关部分沿皱折相互接触和沿海马沟组织融合的程度。

通常由脑室面开始将Ammon角分为如下层次（图8.240，241）

- 室管膜（ependyma）；
- 槽层（室床，alveus）由下托和海马锥体细胞和轴突构成，集中为穹隆伞；
- 始层（stratum oriens）主要由锥体细胞的底树突和中间神经元构成；
- 锥体细胞层（stratum pyramidalis）；
- 透明层（stratum lucidum）其内有苔藓纤维通过，并与CA3区锥体细胞的近侧树突形成突触（此层在其他灵长类不如人类发达，在CA1，CA2无）；
- 辐射层（stratum radiatum）和腔隙分子层（stratum lacunosum-moleculare）。

在辐射层和始层，CA3和CA2的细胞接受来自海马的嘴尾方向的其他部分的联络纤维以及皮质下结构（如隔核和乳头上区）来的传入纤维。CA3、CA2、CA1锥体细胞的投射纤维通常称为Schaffer侧支，也终止于辐射层和始层。由内嗅皮质至齿状回的投射（穿通径路，perforant path）在腔隙分子层内通过，并与海马锥体细胞的远侧顶树突形成中途突触。

下托复合体（subicular complex）一般认为由3部分组成：下托（subiculum）、前下托（presubiculum）和旁下托（parasubiculum，图8.240，241）。下托复合体的锥体神经元是海马结构皮质下投射（至隔核、乳头体核、伏隔核和丘脑前核）和全下托投射的主要来源。下托可分为3层：浅部的分子层，含有下托锥体细胞的顶树突；锥体细胞层，约有30层细胞厚；深部的多形层。前下托位于下托的内侧，其明显特征是有紧密排列的浅层锥体细胞。在此致密细胞层的浅面为丛层；深面则为下托向内侧延伸或内嗅皮质向外侧的延伸（Amaral和Insausti 1990）。旁下托也有浅丛层和主细胞层，并作成整个下托复合体与内嗅皮质的边界。旁下托的深层细胞不能与内嗅皮质的深层细胞相区分（Amaral和Insausti 1990）。

与非灵长类比较，内嗅皮质（Brodmann 28区，图8.230，240，241）在灵长类的脑经历了相当分层和区域分化（Stephan 1983）。如上所述，人的内嗅皮质现在的区分较Brodmann最初的内侧部和外侧部为多，并且，细胞构筑呈现嘴尾方向的分化。向嘴侧它伸至杏仁核的前界，向尾侧仅覆盖海马的一部分。较初级的内嗅皮质接受来自嗅球的投射（上述）。在人不容易分辨出内嗅皮质的外侧边界，而在猴和大鼠此处为嗅沟，事实上，正如Amaral和Insausti所指出的（1990），人的嗅沟恰位于内嗅皮质的嘴侧，因此，在空间上是与内嗅皮质分离的侧副沟位于整个内嗅皮质的外侧但并不构成其自然边界，其全长的大部分向外侧邻近嗅周皮质（Brodmann 35区）。内嗅皮质是多层结构，但与其他皮质

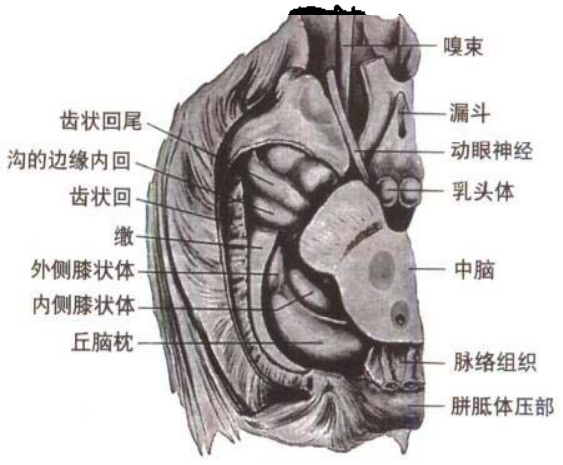

图8.239 解剖了的部分脑底面，显示钩、齿状回、缴等结构。

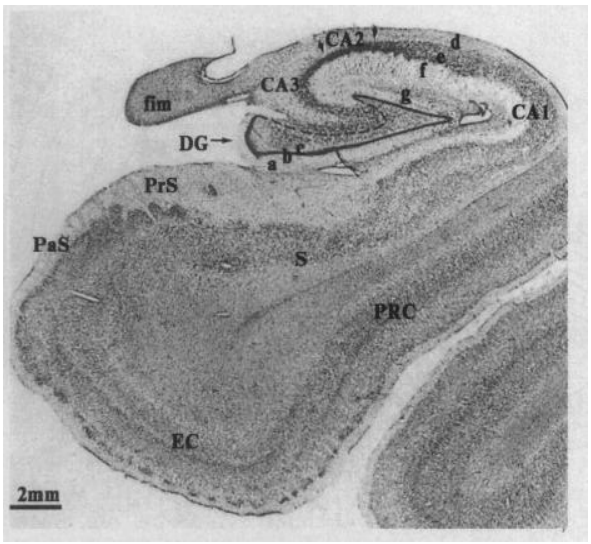

图8.240 人海马冠状切片，硫堇染色，显微照相。DG=齿状回；齿状回的a、b、c各层是a=分子层；b=颗粒细胞层；c=丛状层；CA_{1-3}=海马各区；海马的d、e、f、g各层是d=始层；e=锥体细胞层；f=辐射层；g=腔隙－分子层；S=下托；PrS=前下托；PaS=旁下托；EC=内嗅皮质；PRC=嗅周皮质；fim=海马缘（David Amaral提供照片，见Amaral和Insausti，1990）。

有明显区别，可分为6层（据Amaral和Insausti 1990）。

- 无细胞的丛层（Ⅰ层）。
- 由大锥体细胞和大星状细胞岛构成的窄细胞层，是辨认内嗅皮质的特征（Ⅱ层）。这些细胞岛在脑表面形成小的隆起，肉眼可见（海马疣），并作为内嗅皮质边界的指征。
- 中等大锥体细胞层（Ⅲ层）。
- 内嗅皮质的另一特征是没有颗粒层，代之以无细胞的致密纤维，称为lamina dissecams（Rose 1927），有的学者称为Ⅳ层。
- 若无Ⅳ层，则Ⅲ层与Ⅴ层邻近，后者由5～6层大锥体细胞构成。
- Ⅵ层紧靠嗅周皮质的边缘，容易与Ⅴ层区分，其细胞继续围绕角束（下托复合体深面的皮质下白质，主要由穿通径路的轴突构成）至前下托和旁下托的深面。

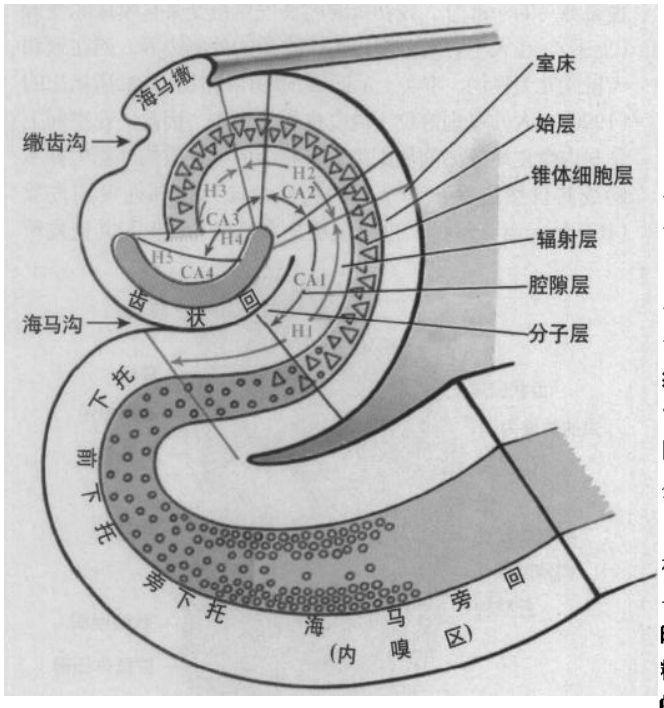

图8.241 海马构成模式图，示不同细胞和各构成部分的排布。图中粉红色=齿状回，黄色=海马本部（阿蒙角）(cornu ammonis)，绿色=下托复合结构区，蓝色=内嗅区，CA_{1-3}=海马细胞区。

化学解剖学 这是一个迅速发展的领域，这里只涉及海马结构神经元的少数选择性化学表型（见Swanson和Köhler 1987；Amaral和Insausti 1990）。除下述固有的单胺、胆碱能和GABA能传入外，其他经典神经递质也见于海马结构，这大部分是在大鼠研究的。谷氨酸和（或）天冬氨酸是海马结构3条径路中的主要兴奋性递质，起自内嗅皮质主要含于齿状回的穿通纤维，从齿状回颗粒细胞至CA3锥体细胞的苔藓纤维以及终止于CA1锥体细胞的轴突侧支。GABA能（GAD-免疫反应）神经元见于齿状回颗粒细胞层深部（篮细胞），最高浓度的GABA受体见于齿状回分子层。在海马本部，大部分GAD-免疫反应细胞见于始层，也见于锥体细胞层和辐射层。海马结构内有许多含肽的神经元（包括人）。齿状回的颗粒细胞含有强啡肽，强脑肽也含于至CA3的苔藓纤维中，而脑脒肽或相关的肽则可存在于起自内嗅皮质的纤维。在齿状回的分子层及海马的腔隙分子层有致密的生长抑素免疫反应纤维。在齿状回的多形层，Ammon角的始层及内嗅皮质的深层有众多的生长抑素免疫反应神经元。生长抑素免疫反应也见于许多含GAD-免疫反应性的神经元，而这些神经元的分布又与含神经肽-Y（NPY）的神经元非常相似。在许多种属动物，NPY和生长抑素共存于许多皮质和纹状体神经元（Everitt等1984；Everitt和Hökfelt 1989），在海马结构可能也是这种情况。含血管活性肠肽（VIP）的神经元在海马的一些区域也很丰富，特别常见于内嗅皮质浅层。含CCK免疫反应性的细胞见于齿状回门区，Ammon角各层（尤其是锥体细胞层）以及整个下托复合体和内嗅皮质。在腔隙分子层、下托复合体及内嗅皮质还有相当的CCK免疫反应纤维丛，海马的CCK免疫反应细胞可发出固有投射（例如至外侧隔核和内侧乳头体核），因为CCK免疫反应纤维也见于大鼠（猴和人）的伞／穹隆，切断穹隆导致这些结构的CCK减少。

固有回路 如图8.236所示，海马回路的一个重要特征是突触活动的单向传递（Amaral和Insausti 1990）。进入海马的地方是齿状回，后者经穿通径路接受内嗅皮质Ⅱ、Ⅲ层的投射。轴突以有序的方式终止于齿状回分子层外2/3的颗粒细胞树突棘上（也有终止于CA1、CA3锥体细胞远侧树突的，但数量较少）。齿状回的颗粒细胞经苔藓纤维浓密地投射至CA3锥体细胞的近侧树突。CA3的这些锥体细胞发出投射至Schaffer侧支，同样浓密地主要终止于CA1区的辐射层。

然后，CA1区又浓重地投射至下托复合体，后者又投射至内嗅皮质而完成回路。固有海马联系的单向性进一步由缺乏自CA3至齿状回或自CA1至CA3的反馈投射所支持。这样，固有回路就形成了一个密闭的联络袢。但需记住，海马的每一区（除齿状回外）都发出外部投射。Ammon角的锥体细胞投射至外侧隔核、下托复合体发出主要投射，首先至乳头体、腹侧纹状体、丘脑前核和杏仁复合体。

外部联系 关于海马外部联系的概念在过去10年有了很大变化。由于受Papez和MacLean边缘系统回路的支配，海马结构一般被理解为是由新皮质联络区接受感觉信息，然后通过伞和穹隆发出传出至乳头体。正如下面将要谈到的，这种早期的观念不仅太简单，而且也不准确。例如，除了海马本部以外，下托也投射到乳头复合体，而海马本部主要发出传出投射至隔复合体。近来证明部分纹状体也是下托传出的主要靶区。此外，伞和穹隆也不能完全代表海马的传出，还有由下托复合体和内嗅皮质至邻近皮质如嗅周皮质、海马旁回和更远的脑部皮质的大量投射。Amaral（1987）概括地指出，齿状回和Ammon角很少甚至不接受新皮质的直接传入，取而代之的是下托复合体和内嗅皮质由颞叶、额叶和顶叶皮质及脑岛接受新皮质的直接传入。而所有的海马各区都接受皮质下传入。海马回路的小结和穹隆及纤维联系的形成模式示于图8.242～244。

海马的皮质下联系 传入 有两个至海马结构的皮质下传入主要来源：内侧隔复合体和后部下丘脑的乳头体上区（见



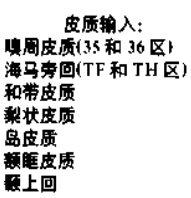

图8.242 海马各部的主要内部联系和主要传入、传出途径示意图。在齿状回(DG)和海马CA3区内的弧形箭头指明连结此区不同水平的有关投射；在内嗅区(EC)内的弧形箭头指明此区不同水平之间的有关投射以及从深层到浅层的投射。在右边的长划线代表由穹隆所携带的传出投射。列在左边的一系列的皮质下传入经穹隆进入海马结构。单独的皮质输出表未列出，但Amaral和Insausti(1990)提出，大部分(如果不是全部)已列出的向海马结构输入的区域都接受来自下托和内嗅皮质的返回投射。其它的缩写：S、PrS、PaS分别代表下托、前下托和旁下托(蒙允诺，根据Amaral和Insausti 1990原件复制)。

图8.243 齿状回、海马本部（阿蒙角）、下托和海马旁回的主要神经元构筑和纤维联系型式。海马锥体细胞的细胞体、树突和轴突为黄色；它们的轴突形成海马槽和海马缘的传出海马纤维。从海马缘到海马的传入纤维为紫色，经穿通通路来自内嗅皮质的传入纤维蓝色。篮状神经元为黑色。齿状回的神经元及其形成海马苔藓纤维的轴突为红色。经海马槽到穹隆的下托传出纤维为绿色。

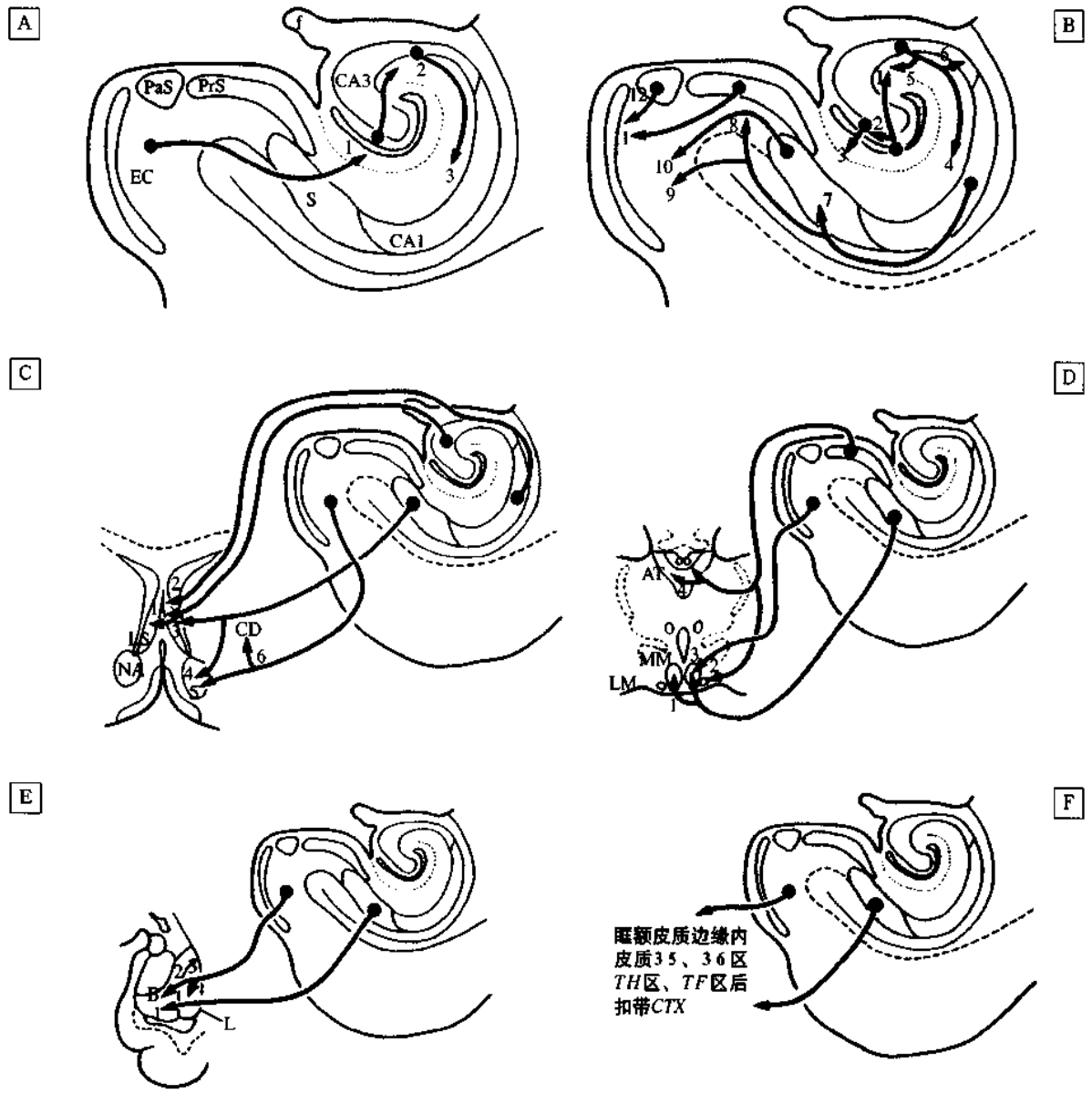

图 8.244 猴海马冠状切面线条模式图，示海马的主要内部和外部传出纤维。
A. 标出组成海马结构的不同区域并画出基本的三突触环路[内嗅皮质到齿状回(1)，齿状回到海马 CA3 区(2)，CA3 区到 CA1 区(3)]。B. 除了投射到 CA3 区(1)以外，发自齿状回细胞苔藓纤维终止在门区(2)的多形细胞上；这些细胞发出单侧的联络投射和终止于分子层(3)内的连合投射。CA3 锥体细胞除到 CA1(4)的投射外，还发出到 CA3 区(5, 6)的其他各水平的联络投射。CA1 的锥体细胞投射到下托(7)。前下托(8)和内嗅区(9)。下托、前下托和旁下托内的细胞主要投射到内嗅皮质（10, 11 和 12)。C. 说明到隔核的投射。海马 CA3 区双侧投射至外侧隔核(1)，CA1 区的投射是单侧的(2)。下托也投射到外侧隔核(3)及伏隔核(4)。内嗅皮质投射至伏隔核(5)、尾核和壳(6)。D. 至间脑的投射。下托双侧投射到内侧乳头体核(1)，前下托主要投射至内侧乳头体核(2)。前下托像内嗅皮质(3)一样，也少量地投射至内侧乳头体核。至前丘脑的投射主要起源于前下托，并且其终止是双侧的。E. 至杏仁复合体的投射。下托(1)和内嗅皮质(2)都投射到基底杏仁核的小细胞部；内嗅皮质也投射到外侧杏仁核(3)。F. 至新皮质的投射。虽然海马结构向皮质的投射研究不多，但仍有自下托复合结构和内嗅皮质投射到已列出的皮质区的证据。AT= 丘脑前核；B= 基底杏仁核；CA1，CA3= 海马的区域；DG= 齿状回；LM= 外侧乳头体核；LS= 外侧隔核；MM= 内侧乳头体核；NA= 伏隔核；PaS= 旁下托；PrS= 前下托；S= 下托(蒙允诺，由 Amaral 和 Insausti 1900 原件复制)。

Amaral 和 Insausti 1990)。还有自杏仁复合体和屏状核至下托复合体和内嗅皮质的投射和来自腹侧被盖区的单胺能投射(可能为多巴胺能)、来自中脑缝核(5-羟色胺能)和蓝斑(去甲肾上腺素能)的投射等。去甲肾上腺素能和 5-HT 能投射到达海马各区，但在齿状回最致密。

来自隔复合体的投射起于内侧隔核和 Broca 斜角带核垂直支，经 4 条路径至海马结构：背侧穹隆、伞、胼胝体上纹和腹侧的杏仁复合体。这些投射到达海马各区最显著的终止区是齿状回、CA3 区、前下托、旁下托和内嗅皮质。许多内侧隔/斜角带神经元含胆碱乙酰转移酶（ChAT）免疫反应

性，故为胆碱能，构成基底前脑胆碱能系统的一部分（细胞群Ch1、Ch2，据Mesulam等的命名 1993a，b）。它们也含有神经生长因子受体（NGF-R）免疫反应性，指示这些神经元对来自海马的NGF的依赖性，至少对其部分生命而言。但是，支配海马结构的内侧隔/斜角带复合体的许多神经元并非胆碱能，而含有GAD-免疫反应性，故为GABA能（Köhler等1984）。乳头体上区的神经元也对海马结构实行有意义的神经支配，部分经过穹隆，部分通过腹侧径路大部分密集终止于齿状回和Ammon角的CA2、CA3区。

在猴的逆行追踪研究表明，丘脑前核复合体的所有部分和有关的背外侧核投射至海马结构，主要至下托复合体。某些丘脑中线核，尤其是带旁核、中央内侧核和连合核也投射至海马结构，特别至内嗅皮质（Amaral 1987; Amaral和Insausti 1990）。

传出 人的穹隆含有约1200万根纤维（Powell等1957）。CA3区的细胞经连合前穹隆投射至双侧的外侧隔复合体核。这些CA3细胞也是发出Schaffer侧支至CA1的细胞和发出连合投射至对侧海马的细胞（Swanson等1981）。下托复合体和内嗅皮质的神经元发出投射至伏隔核和部分尾、壳核（Groenewegen等1982; Kelley和Domesick 1982）。下托复合体发出穹隆的主要连合后纤维系统（Swanson和Cowan 1975）。前下托特别投射至丘脑前核复合体（前内侧核、前腹侧核和背外侧核），而下托和前下托两者共同发出巨大的外部传入至乳头复合体（Simpson 1952; Swanson和Cowan 1975; Poletti和Cresswell 1977; Rosene和van Hoesen 1977）。内、外侧乳头体核均接受下托复合体的传入。

两侧海马结构间的连合联系的证据在灵长类不如非灵长类充分。在猴也可能在人，只有海马本部的嘴侧部和有关的齿状回似乎由连合纤维所联系。这与大鼠有丰富的连合投射不同，这些纤维自CA3至对侧海马的CA3和CA1；自齿状回的多形层至对侧齿状回的内分子层。在猴，下托复合体也发出连合投射终止于对侧的内嗅皮质。

皮质联系 在灵长类，越来越多的证据表明种系发生上新的投射构成新皮质、下托复合体和内嗅皮质间的直接联系（van Hoesen等1975 a，b，c; Amaral和Insausti 1990）。颞叶新皮质的几个区，尤其是海马旁回的TF和TH、颞上回的背侧壁、嗅周皮质（Brodmann 35区）以及颞极皮质、无颗粒层的脑岛皮质和后眶额皮质（Walker 12、13、14区）都投射至内嗅皮质。还有起自背外侧前额皮质（Brodmann 9、10、46区）、内侧颞叶皮质（Brodmann 25、32区）、扣带皮质（Brodmann 23、24区）及压部后皮质至内嗅皮质的投射。下托复合体也直接接受皮质传入，例如，来自颞极皮质、嗅周皮质、海马旁回、颞上回和背外侧额前皮质。灵长类内嗅皮质的传出投射尚未广泛研究，但似乎投射至内嗅皮质的大多数脑区接受来自内嗅皮质的交互投射（Amaral和Insausti 1990）。有从内嗅皮质至嗅周皮质（学习和记忆，参见本篇后述）、颞极皮质、尾侧海马旁回和扣带回的投射。在猴，下托复合体还投射至许多皮质区，包括嗅周皮质、海马旁回、尾侧扣带回、内侧额叶和内侧眶额皮质。还应牢记，对于这些起自海马结构的投射，海马旁回是一个重要部位和关键所在，因为它发出投射实际上至灵长类脑的所有联络皮质（van Hoesen 1982）。

隔区

在亚灵长类的哺乳类，隔区（septal area）是位于终板和前连合前上方的大脑半球的厚的内侧壁，由核团和纤维束组成，分为连合前和连合上两部。在高等灵长类，特别是人类的脑，隔区演变为新皮质和胼胝体的扩展部。人的连合上隔区大体相当于两侧的纤维板、散在的灰质和神经胶质形成的透明隔。连合前隔区部分相当于终板旁回——在终板前面与后旁嗅沟之间的狭窄而垂直位的皮质条。其入沟的前部斜坡有时称为海马前遗迹；向下、回与遗迹续于Broca斜角带和内侧嗅纹（图8.230）；上方狭窄围绕胼胝体嘴和膝至胼胝体上回。

隔区由4个主要核群组成：背侧、腹侧、内侧和尾侧，详情见Andy和Stephan（1968，1974）、Stephan和Andy（1962）的论文。背侧群实际上是背侧隔核（分4部）；腹侧群由外侧隔核（分内、外两部）组成；内侧群含内侧隔核和Broca斜角带核（分背、腹两部）；尾侧群含有伞和三角隔核。Andy和Stephan将终纹床核也包括在尾侧群内，但本书将它分开列入杏仁核内，因为其结构和联系特征与中央内侧杏仁核相同。

隔区的联系主要是根据大鼠的实验确定的。在灵长类尤其人类则很少了解。至本区的大量传入主要终于外侧隔核。如前所述，这些纤维包括在连合前穹隆，后者起自CA3（双侧投射）和CA1及下托。传入纤维还来自视前区、下丘脑前核、室旁核和腹内侧核及下丘脑外侧区。来自室旁核的投射含神经肽、精氨酸加压素（AVP），两者均有性差，并对循环中的性类固醇的改变发生反应。此区也富含雄激素和雌激素受体。外侧隔区还接受丰富的单胺神经支配，包括来自脑桥蓝斑、延脑A1、A2细胞群的去甲肾上腺素能传入，来自中脑缝核的5-HT能传入和来自腹侧被盖区（A10）的DA能传入。背外侧被盖、臂旁核、Kölliker-Fuse核和迷走神经背核都投射至外侧隔区。

一般认为自外侧隔核发出3条主要传出投射。至目前为止，其中的一条被认为是至内侧隔核和斜角带核的主要投射。但是，近来根据在大鼠应用免疫细胞化学与白细胞凝集素相结合的顺行追踪的详细研究对此提出了疑问（Leranth等1992）。这些研究结果提示：由外侧隔核至内侧隔核的投射是相当分散的，这一结果对于隔-海马功能的理论是很大的

冲击。由外侧隔核至内、外侧视前区、下丘脑前核、乳头体上核和中脑腹侧被盖区的投射经过丘脑髓纹，后者行于第三脑室的背内侧壁至内侧缰核和一些丘脑中线核。由缰核发出的经后屈束至脚间核和邻近的中脑腹侧被盖区的投射提供了一条明确的径路，通过它，前脑边缘结构可影响中脑核团。但其功能意义尚不清楚。

内侧隔／斜角带复合体的最显著的特征之一是大部分神经元是胆碱能的，并且大量投射至海马结构和扣带回皮质（Mesulam 等 1983; Wainer 等 1985）。其中有许多神经元还含有神经肽甘丙肽和一氧化氮合酶（通过免疫细胞化学和NADPH-黄递酶组织化学方法显示 Vincent 和 Kimura 1992）。但是许多内侧隔核神经元并不含ACh，而含有GABA，这些神经元同样为这些皮质结构和外侧隔核的传入提供了重要的来源（Leranth 和 Frotscher 1989; Leranth 等 1992）。相似的胆碱能和GABA能神经元结构见于大细胞皮质求心系统（包括 Meynert 胆碱能基底核），支持脑皮质的胆碱能和GABA能神经支配的相关神经元的统一体概念。除接受来自外侧隔核（部分也是GABA能的）的投射外，内侧隔／斜角带复合体还接受来自被盖背核、内侧乳头体核、外侧视前核和下丘脑前区的传入，它们主要行于前脑内侧束中，与数量较少的来自脑桥和延髓的去甲肾上腺素能细胞群发出的单胺能投射伴行。后者的大多数纤维通过内侧隔核绕过胼胝体膝走向背侧。通过外侧隔核至内侧隔核的胆碱能／GABA能传出以及连合前穹窿至隔区的传入投射这种与海马结构的交互联系，提示隔复合体的功能至少必须看做是隔－海马系统的一部分（Gray 1982提出）。但是，隔复合体与下丘脑的密切关系及其对类固醇激素的敏感性则提示其功能还应参与广泛的神经内分泌和行为范畴。虽然目前对这些功能尚不甚了解。

学习和记忆系统

在细胞水平，长时期功能改变的能力广泛存在于中枢神经系统。但脑损伤对认知功能影响的分析表明，在某些方面记忆不单纯是一个神经组织的弥散特性，而是脑内一定解剖结构的特化功能。有利于这一概念的证据首先来自获得性记忆障碍的病人（"器质性健忘"）。记忆障碍通常是作为精神能力整体丧失（痴呆）的一种成分而产生。但在某些病人，健忘是一种明显的障碍，而不影响许多其他的认知能力（如推理、感觉和智力）。这种比较单纯的健忘是由相应局限的脑损伤所引起，与痴呆时的广泛脑损伤不同。与形成单纯健忘有关的脑损伤的神经病理分析指出，产生这种障碍的关键损伤是Delay-Brion首先明确证实的（1969）某些结构之间相互联系的任何部位的中断。Delay-Brion系统的组成是颞叶内侧的海马结构（包括下托、海马本部、伞和穹窿）、乳头体、乳头丘脑束、丘脑前核、扣带束和扣带皮质。在不同的病人，健忘可由不同的损伤引起，这些损伤在大体解剖的局部关系上是十分清楚的。例如，某病人因大脑后动脉闭塞引起颞叶梗塞，另一病人由于中线附近乳头体的损伤。Delay和Brion设想这种致健忘损伤的异源性可以解释为有关结构间的神经联系损伤。例如，海马下托通过穹窿发出浓密投射至乳头体，穹窿中断就可引起健忘（Gaffan 1991）。

健忘的现代神经病理学证据极大地支持了Delay和Brion所提出的假设（Mair 等 1979; Gaffan 1991）。从那时起人们对脑内记忆系统的理解在两个方面有了显著的进展，这将在后面讨论。在非人类的灵长动物的实验研究较临床证据提供了更清楚的特定脑损伤对记忆影响的图像。同时，对这些影响的心理学分析表明，在器质性健忘综合征所见到的记忆缺失的类型仅仅是记忆损伤的一种，而另一些类型的记忆损伤可由于Delay-Brion系统以外的损伤引起。

非人的灵长类的记忆缺失 临床资料所揭示的脑与记忆的功能关系是不完全的。这些资料的解释必然在一定程度上相互矛盾。因为引起记忆缺失（amnesia）的原因是各种疾病和创伤，而所导致的记忆损伤则必须根据每个个体记忆能力的差别背景加以分析，而这些病人在发病前的记忆能力一般不知道。为此，把相当的努力放在对非人的灵长类动物进行记忆缺失的实验研究上。

早期的研究结果是混乱的，猕猴在实验切除Delay-Brion系统后，在目标记忆的简单试验中似乎只表现很少的记忆损伤。但最近对广泛记忆任务的实验表明，这些切除使猴对复杂的空间组构景象的记忆发生严重损伤。这些损伤涉及广泛的试验，包括在迷宫中的空间记忆试验（Murray 等 1989），对隐藏的食物奖赏的记忆（Gaffan 和 Harrison 1989），对复杂的自然景物如电影胶卷取景框内的景色（Gaffan 1992）以及由正规程序的计算机驱动显示的人为景物的记忆（Gaffan 1994）。这最后一种实验在允许分别分析脑损伤对目标、背景和空间组构记忆的影响方面，具有特别价值。在Delay-Brion系统中断后，猴对于不依赖于环境的物体（该物体曾在这种环境中存在过）的记忆不受影

响，但对环境特异物体的记忆则受到损伤。在认知心理学名词中“事件记忆”(episodic memmory，此时健忘的病人被严重损伤)是指对个人经历过的事件的记忆，类似于猴在特殊的背景或环境中对复杂事件的记忆。这种类型的记忆与“语义记忆”不同，后者是获得的关于事物一般知识，不依赖于任何特殊的背景或任何特别明显的事件。实验和临床证据表明Delay-Brion系统参与事件记忆。这一发现自然导致一种观点即还存在其他与“语义记忆”有关的系统。

语义记忆损伤 颞叶前部新皮质损伤而Delay-Brion系统保存的病人可表现一种在许多方面与经典的健忘综合征互补的综合征。与健忘病人不同，这些病人并不表现出明显的对确定事物(如家庭成员访问或某些特殊进餐)的记忆损伤，也不像健忘病人，他们缺乏对试验事物的一般了解(语义记忆，semantic memory,例如，证实和叙述家庭成员或熟知的食物名称的能力(Hodges等1992)。这种类型记忆损伤的解剖学基础已在猕猴实验中阐明。

切除嗅周皮质(颞叶前极嗅沟外侧的一条皮质)的猴显示出认识事物的障碍。这种障碍表现在辨别学习试验。在此实验中，让动物学习选择正确的而不是错误的目标(该目标已由实验者人为设计)以获得食物奖赏(Gaffan 1994)；类似的障碍表现为样品匹配试验，让猴学习选择与所给样品相同的物体(Gaffan和Murray 1992)。当动物面对众多的物体，需要用对于每件事物准确特性的认识来正确地完成任务时，都表现这两种损伤。但如果只有一对物体在实验中反复使用，则这种损伤就不出现(Eacott等1994)。这种损伤首先发现于对样品的延迟匹配(或不匹配)和内侧颞叶的大范围切除(不仅包括嗅周皮质也包括海马和杏仁核)实验中(Mishkin 1978)。但现在知道，只损伤嗅周皮质，保留海马和杏仁核，所产生的试验效果与大范围颞叶切除的严重性几乎完全一样(Meunier等1993)。同时知道，早期实验中的延迟样品匹配并非关键，因为在样品匹配不延迟的实验中也有损伤(Eacott等1994)。

猴由局限的嗅周皮质切除导致的记忆损伤在性质上与局部切断Delay-Brion系统(如切断穹窿)所致的记忆损伤是不同的。切断穹窿的猴在空间组织的记忆上有严重障碍，但样品匹配试验却只有中度损伤。而切除嗅周皮质的猴则表现的形式相反(Gaffan 1994)。因此，有清楚的证据表明在灵长类的颞叶，至少有两个不同的特化的记忆系统，而这两个解剖结构不同的系统至少部分地与两种不同的认知功能(事件记忆和语义记忆)相一致。

多记忆系统 Delay-Brion系统和嗅周皮质是灵长类脑的两个最重要并了解得最清楚的记忆系统，但还有其它的已证实的系统与此有关，包括杏仁核和额前皮质(Gaffan 1994)。因此，一般地说，应该认为灵长类的脑具有多个(2个以上)的特化记忆系统。记忆往往以两种方式分类，例如“存贮”和“习惯”，但任何一种分类对于灵长类脑的记忆系统的多样化来说似乎是太简单了。

杏仁复合体

杏仁复合体(杏仁体)(amygdaloid complex)由颞极背内侧的一群明显的核团组成。位于海马前方，紧密靠近尾状核尾(图8.228)，它构成侧脑室下角尖的腹、上、内侧壁。杏仁复合体的位置关系很复杂。上方部分与屏状核的下内侧缘延续。外囊纤维和纹状体下灰质(包括胆碱能Meynert基底大细胞核)不完全地将它与壳和苍白球相分隔。外侧靠近视束。部分位于半月回、环状回和钩回的深面(图8.230)。

在上面讨论过的边缘系统的最初概念中，杏仁体由于是情绪行为的神经机制中的重要结构而处于核心地位。但是，像海马那样，关于杏仁核的组构和联系的传统观点由于细致的追踪实验(某些在灵长类进行)而发生了十分明显的变化。如对海马结构一样对灵长类包括人类杏仁复合体的组构和联系进行了大量细致的研究(Amaral 1987; Price等1987; de Olmos 1990; Sims和Williams 1990; Amaral等1992)，详情可参阅有关文献。

核组构 杏仁核由许多不规则的核所组成，故Amaral(1987)认为它与丘脑的组构相似。杏仁各核没有固定的命名。有两种解剖学方法对杏仁核团加以区分：第一种是将其分为若干小区(Volsch 1906, 1910; Uchida 1950 a, b; Brockhaus 1938)、第二种是根据Johnston(1923)将杏仁复合体分为很少的几区(Crowby和Humphrey 1941, 1944; Lauer 1945)。而且，非灵长类和灵长类的杏仁各核有不同的空间位置关系，这可能是由于新皮质分化使该复合体进行了腹内侧方向的旋转所致。旋转后最明显的结果是在人类外侧核向腹侧移动至基底核的腹外侧，但在大鼠则在基底核的背侧，在猫则处于中间位(Amaral 1987)。此处根据Amaral(1987; Amaral等1992)的命名。图8.245示猴杏仁复合体的模式图并列出各核所用的名称。图8.246示与人杏仁复合体相当的猕猴杏仁复合体的显微照片、其各核的区分叙述如下。

外侧核显然是杏仁复合体最大的核，如上所述，它位于

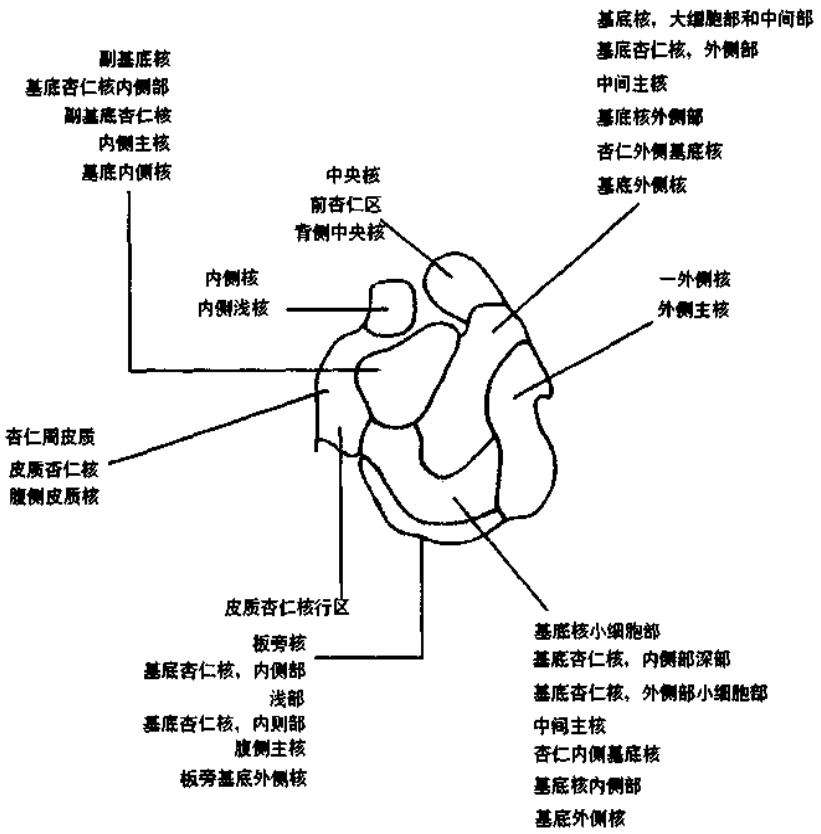

图8.245 猴杏仁核的典型冠状切面示意图，标出了主要核团和皮质区的轮廓。每一个区域都用本章所用的术语标出，在标注同一区域时，其他作者使用的另一些名词也标出。说明这些名词有历史意义，或者仍被目前的文献所使用。

基底核的腹外侧。基底核分为3个亚核：背侧的大细胞基底核；中间的小细胞基底核和腹侧的深染细胞带，通常称为板旁基底核，因其边界杏仁复合体腹侧的白质。副基底核位于基底核各亚核的内侧，也分为背侧的大细胞部和腹侧的小细胞部。这些外侧和基底的核团总称为杏仁复合体外侧区（核群）。

一些解剖学者提出，基底外侧复合体（外侧核、基底核和副基底核）与皮质结构有一些共同特征，最好视为类皮质结构（见Alheid和Heimer 1988的论文讨论）。虽然此区没有分层结构，但仍有其皮质特征，包括与邻近颞叶和其他皮质区的直接（往往是交互的）联系，还投射至运动皮质和运动前皮质。它由基底前脑的大细胞皮质求心系统直接接受胆碱能和非胆碱能传入，与背内侧丘脑有交互联系，这也与皮质结构相似。小的肽能神经元在基底外侧核群的分布（例如含NPY、SOM、CCK的神经元）在形态和密度上也与邻近的颞叶皮质相似。此部分杏仁核的投射神经元也利用（至少部分利用）兴奋性氨基酸谷氨酸／天冬氨酸为递质，并直接投射到皮质、腹侧纹状体（不到下丘脑和脑干）。因此，将此部分杏仁复合体看作多型皮质样区比较恰当，它与大脑皮质借外囊纤维隔开。

中央核位于杏仁复合体的尾侧半，在基底核的背内侧，分为内、外侧两部。内侧部的细胞较大，与邻近的壳相似。中央核与内侧核一起向基底前脑扩展，并在终纹能到达的地方与终纹床核相融合，后者也分为内、外侧两部，非常类似中央核的区分。这一扩展的核簇，称“扩展的杏仁体”，示于图8.247。它可视为由中央内侧杏仁复合体（内侧核、中央核的内侧部和外侧部），内侧终纹床核和在这两者之间横过豆核下无名质的细胞柱所形成的一个大结构（Alheid和Heimer 1988; Alheid, Heimer和Switzer 1990; de Olmos 1990）。Alheid、Heimer和Switzer提出，内侧伏隔核可包括在扩展杏仁体中，但尚待被一致接受。中央核也向嘴侧与所谓前杏仁区延续。杏仁复合体的皮质区也分为内侧核、皮质核和杏仁周围皮质。外侧嗅束核是灵长类杏仁复合体嘴侧部的相当小的结构，但在敏嗅哺乳类的脑内却十分显著。在杏仁体的尾侧半，基底核似与杏仁周围皮质的深部相融合，故称过渡区。相似的过渡区存在于杏仁体与尾侧的海马之间所谓的杏仁海马区。还有由深染神经元构成的几个核，称为中介细胞团，最大的一个见于前杏仁区。

化学解剖学 像神经系其他区域一样，大部分杏仁复合体的递质研究是在大鼠进行的。但现在已有相当的化学解剖学资料来自灵长类的杏仁体，归纳于此（详见Priee等1987; Amaral等1992）。杏仁体接受丰富的单胺神经支配。去甲肾

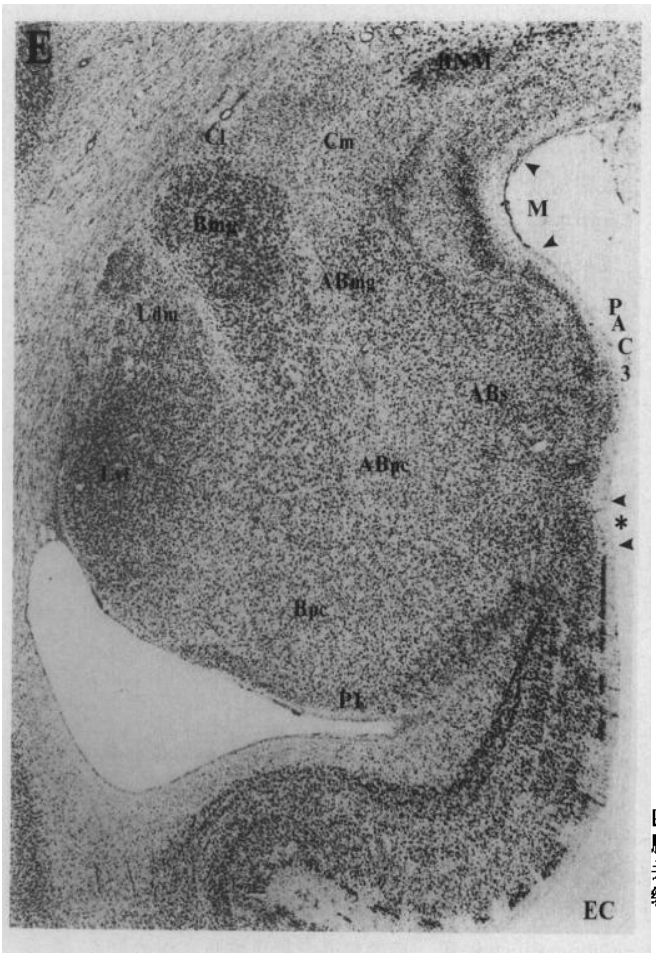

图8.246 猕猴杏仁复合体冠状切片，Nissl染色，光镜观察。主要分部是：外侧核，含有背内侧(Ldm)和腹外侧(Lvl)亚核；基底核，含有大细胞(Bmg)亚核、小细胞(Bpc)亚核、浅(ABs)亚核和板旁(PL)亚核；副基底核，含有大细胞(ABmg)和小细胞(ABpc)亚核；中央核，含有内侧(Cm)和外侧(Cl)亚核；内侧核(M)；皮质核或杏仁前皮质(PAC，第3个亚核)。EC=内嗅皮质，BNM=Meynert 基底核(David Amaral 提供照片，见 Price 等 1987)

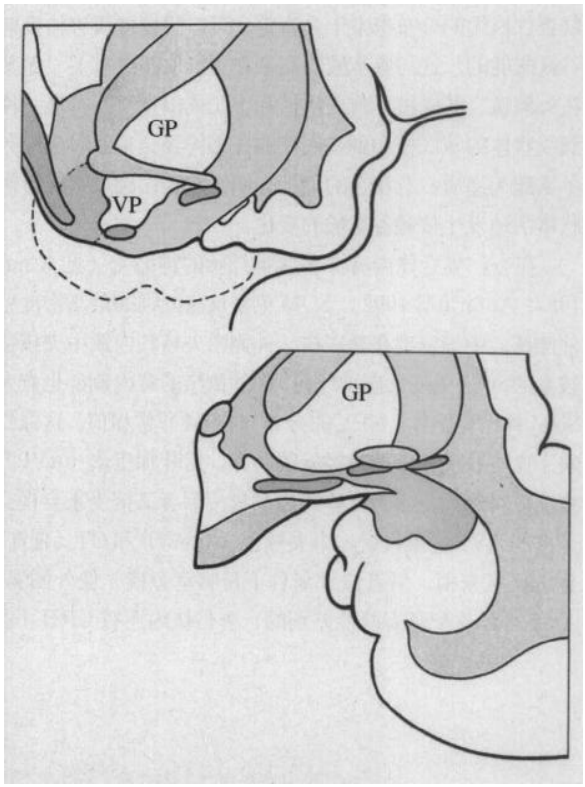

图8.247 线条模式图。示纹状体(黄)，苍白球(GP=背侧苍白球；VP=腹侧苍白球)、扩展之杏仁核(兰)和大细胞皮质基底前脑系(红)之间的关系。注意，伏隔核—嗅结节区的内侧部可能是腹侧纹状体苍白球系统和扩展的杏仁核的混合带(引自 Alheid 和 Heimer1988)

上腺素能（NA）投射主要来自蓝斑（部分来自外侧被盖细胞群），后者在分布于颞叶之前主要经前脑内侧束行走。中央核、中介核和杏仁周围皮质显示高水平的多巴胺-β-羟化酶免疫反应性，而深部的核含NA能纤维较少(Sadikot和Parent 1990)。中央核还有散在肾上腺素能神经支配。

背侧缝核（部分正中缝核）是杏仁体5-HT能神经支配的来源，纤维与去甲肾上腺素能投射一道在前脑内侧束中行走（Mehler 1980）。最密集的5-HT免疫反应神经丛见于外侧核、小细胞基底核、大细胞副基底核和中央核以及杏仁海马区。有人提出，杏仁体中的5-HT能神经支配在数量上大于去甲肾上腺素能或DA能神经支配。

杏仁体的DA能神经支配主要来自中脑腹侧被盖区（A10），最高水平的TH免疫反应性（虽然它见于所有的儿茶酚胺能神经元，但提供了DA能神经支配的很好指标）见于外侧核、中央核和中介核，较少纤维存在于小细胞基底核(Sadikot和Parent 1990)。基底核和小细胞副基底核、杏仁海马区及外侧嗅束核接受来自 Meynert 大细胞基底核的非常密集的胆碱能神经支配，尤其是其前外侧部（Mesulam 等 1983）。其他的杏仁核较缺乏ChAT免疫反应性，也只有低水平的乙酰胆碱酯酶。

猴的杏仁体含有高浓度的GABA，谷氨酸和天冬氨酸，但神经元和纤维的准确解剖分布尚未清楚地确定（Amaral 等 1992）。在大鼠，大多数GAD免疫反应性见于中央核、内侧核和前杏仁区的终末丛，而在副基底核、基底核和外侧核则水平很低。此外，GAD或GABA免疫反应细胞体还见于所有的杏仁亚核，尤其是基底核、外侧核和皮质核，而这本身可能就提供了相当比例的杏仁复合体内的GABA能终末丛(Otterson 等 1987)。更多的兴趣集中在杏仁体的GABA系统，因为高浓度的苯并二氮杂䓬的结合点特别是$GABA_A$结合点在外侧和副基底核。苯并二氮杂䓬的许多抗焦虑作用可在实验动物将它直接灌输至杏仁体观察到。这些资料代表了恐惧和焦虑的神经基础的现代分析和颞叶切除猴恐惧变化的早期观察（Klüver-Bucy综合征的一部分）的有趣的结合点。

谷氨酸／天冬氨酸在猴杏仁核内的分布尚不清楚，在大鼠杏仁核内的分布也未十分肯定。可以假设皮质杏仁投射是谷氨酸能的，这与氨基酸的高亲和力摄取系统有关，尤其是在外侧核、基底核、前皮质核和杏仁周围皮质。可能，投射到纹状体的基底核和副基底核的许多神经元也以谷氨酸／天冬氨酸为递质。有相当的证据表明，在杏仁核兴奋时腹侧纹状体活动发生依赖谷氨酸的变化。

在杏仁复合体内有许多含神经肽的神经元（见 Amaral 1987; Amaral 等 1992）。SOM 免疫反应纤维的最高密度见于外侧核，中等密度在基底核。外侧中央核较内侧中央核含有较多的SOM免疫反应神经元。在外侧核的背内侧部也有大量 SOM 神经元胞体。NPY 的分布与 SOM 非常相似，这强烈反映了这些肽类在中枢神经元的共存。后叶加压素（AVP）免疫反应神经元见于杏仁体的内侧核，后者又接受来自视交叉上核的 AVP 纤维投射。中央核也含有 AVP 和 OT（催产素）免疫反应末梢，后者似乎来自下丘脑室旁核。像外侧隔核，AVP 神经支配是有两性差别的。杏仁核内还有 CRH（促肾上腺皮质激素释放激素）、VIP（血管活性肠肽）和 CCK（胆囊收缩素）的神经元和纤维，也主要是在内侧核和中央核。CRH 传入似乎也主要来自下丘脑室旁核。如所预料，中央核内肽类的分布也见于终纹床核。在阿片肽中，丰富的脑啡肽免疫反应神经丛和许多胞体存在于中央核，但在外侧核和基底核却很少。相当数量的β-内啡肽免疫反应性存在于内侧核和中央核，它们似乎起源于内侧基底下丘脑的前阿黑皮素免疫反应神经元。

杏仁体各部的显著特征是存在大量含类固醇激素的神经元和结合位点（Pfaff 等 1976）。因此，内侧核、副基底核和后皮质核含有许多富有雌激素的神经元，而含二氢睾酮的神经元则特别见于内侧核，也见于副基底核、小细胞基底核和外侧核。上述部位还存在有高水平的 5a-还原酶（将睾酮转变为非芳香的 5a-二氢睾酮）和芳香酶（将睾酮和雄烯二酮转变为雌二醇）活性（Michael 和 Rees 1982）。神经元的这种表达类固醇的化学能力提示它们的某些功能像下丘脑一样可受到内分泌状态的影响，如伴随月经周期的变化。

Klüver-Bucy 综合征

Klüver-Bucy 综合征见于双侧颞叶切除的猕猴（Klüver 和 Bucy 1937, 1939）。受损伤的动物不再表现恐惧反应，很容易接近人、其他动物或无生命的物体。过去对这些动物攻击行为减弱的一般解释是不够准确的，也与其原来的表现不一致。这种损伤的动物，虽然无盲，但却不能用视觉认识物体而是不加分辨地反复将它们收集在一起，一般也不知道它们曾经见过这些物体。这些物体常被放入口中。摄食行为明显改变，吃肉、鱼和其他一般猕猴不吃的食物。性行为也有显著的变化：要求与同性或其他种属动物交配。Klüver-Bucy 解释他们的综合征为一种“心理盲”（psychic blindness）（视认识不能）、“思维奔逸”（hypermetamorphosis）（对视觉刺激过分注意）、“食欲过度”（hyperorality）、“性欲过度”（hypersexuality）。由于海马结构在颞叶中占优势地位，Klüver-Bucy 有理由将这些行为改变归因于海马结构的损伤。但当他们试图合理地解释边缘系统在情绪行为中的作用时，却了解到这种综合征的大部分症状是由于杏仁体的损伤。Weiskrantz（1956）第一个设想杏仁体在评价环境事件意义上的功能，尤其是环境刺激与效应增强之间的关系。最近已证明，在杏仁体损伤后，这种刺激-应答关系明显受损（Jones 和 Mishkin 1972; Gaffan 和 Harrison 1987; Everitt 和 Robbins 1992）。Gaffan（1992）提出了一个咄咄逼人的论点：这种基本的损伤是许多 Klüver-Bucy 综合征重要特征的基础。

固有联系 杏仁各核固有联系的重要而恒定的特征是，它们主要起自外侧核和基底核，终止于中央核和内侧核（Amaral 1987），只有少数弱的投射是方向相反的，这提示像海马结构那样，信息主要是单向流动的。这些固有联系归纳于图 8.248。简言之，外侧核投射到基底核的各部、副基底核、板旁核、前皮质核，不太强重的投射到中央核。外侧核接受来自其他核的少量传入。外侧核内也有复杂的联系。基底核的大细胞部、小细胞部和中间部投射到副基底核、中央核（特别是内侧部）、内侧核以及杏仁周围皮质和杏仁海马区。基底核也有相当的核内联系，副基底核密集投射至中央核（尤基是内侧部）、内侧核和皮质核。其主要的杏仁核内传入来自外侧核。内侧核投射到副基底核、前皮质核和中央核以及杏仁周围皮质和杏仁海马区，而传入则来自外侧核。皮质核的固有联系不太清楚。皮质核的后部投射至内侧核，但很难与来自杏仁海马区的投射分开。中央核投射至前皮质核和皮质过渡区。从而如我们所看到的，形成自杏仁各核（主要是基底核和副基底核）发出的固有传入联系的焦点。杏仁体的主要外部联系如下。

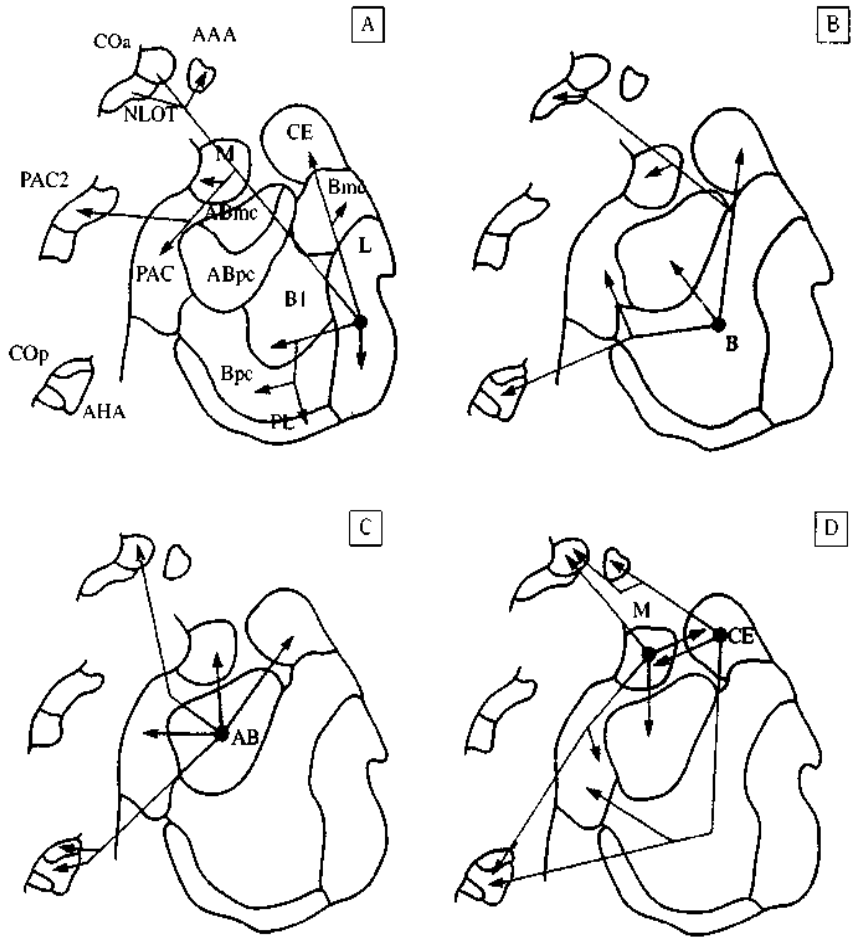

图 8.248 猴杏仁体的典型切片线条示意图，示杏仁体主要固有传出联系的构筑。围绕杏仁体左侧的窗口，指出一些在中部首尾水平通常不能观察到的一些部位。A:外侧核的固有传出联系。注意，终止于核内的箭头，说明存在有意义的核内联系。B:基底核的固有传出联系。C:副基底核的固有传出联系。D:中央核和内侧核的固有传出联系(蒙允诺，引自 Amaral 等 1992)

外部联系 至今杏仁复合体被认为主要是由颞叶皮质和嗅系统接受传入，经两条主要的传出系统（终纹和腹侧杏仁离心径路，图 8.228，229）主要投射到下丘脑和脑干的结构。正如我们将要看到的，虽然上述的是其主要传出径路，但它与广泛的其他结构也有丰富的相互联系，特别是与前脑的联系，而这就明显地改变了关于它的功能的假说。Amaral（1987）指出，虽然杏仁体的大部分外在联系是交互的，但有3个重要的例外：纹状体和丘脑接受来自杏仁体的投射，但并不发出返回投射。几个皮质区也接受杏仁体的投射，但并非交互的。下面就根据Amaral的意见（Amaral 1987; Amaral 等 1992）加以介绍。

杏仁体皮质下联系 脑干 中央核是杏仁体向脑干投射并接受许多脑干返回投射的主要部位。其他杏仁核团不具有这种联系特征。但终纹床核却具有与此非常相似的与脑干的联系型式。中脑导水管周围灰质、腹侧被盖区、黑质致密部、脚周核和被盖网状结构都接受中央核的传入。在脑桥，臂旁核接受特别突出的投射。在延髓，孤束核和迷走神经背核接受中央核的传入。

自脑干至杏仁体的最密集的投射起自脚周核，在大鼠终止于中央核和内侧核，在猴止于外侧核、内侧核和终纹床核；臂旁核也丰富地投射至中央核。在猴，孤束核并不投射到中央核（在大鼠则有），但却发出丰富的投射至臂旁核，因而间接地与杏仁体联系。这些联系与杏仁体参与调节心血管、呼吸和味觉过程的功能一致。如上所述，杏仁体是中脑缝核 5-HT 能传入、腹侧被盖区和黑质 DA 传入（大部分止于内侧中央核）以及蓝斑下核 NA 能传入的接受者。

下丘脑和终纹床核 中央核也是杏仁体向下丘脑投射的主要部位。在细胞构筑和化学组构方面与中央核相同的并分为内、外侧部的终纹床核也参与这一投射，即终纹床核是中央核的扩展，中央核通过终纹和豆核下基底前脑与终纹床核的细胞相延续（"扩展的杏仁体"，图 8.247）。杏仁体的纤维主要经终纹到达终纹床核，也可经腹侧杏仁离心径路。一般，中央和基底核投射到床核外侧部、内侧核和后皮质核投射到床核内侧部。

前皮质核和内侧核主要投射到内侧视前区和前内侧下丘脑，包括室旁核和视上核。至腹内侧核和乳头体前核的投射

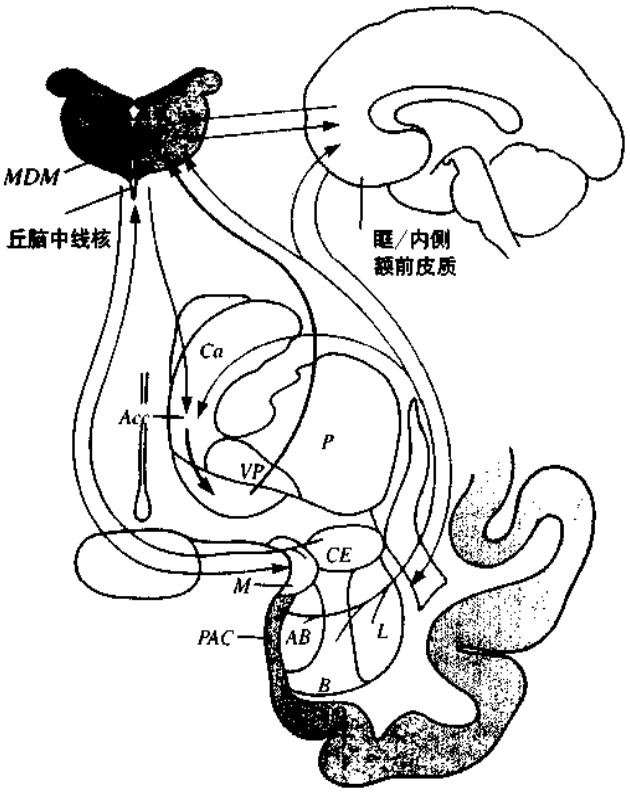

图8.249 杏仁复合体影响额叶功能的各种通路示意图。(Ⅰ)杏仁体与眶及内侧额叶的不同部位有直接的往返联系。(Ⅱ)杏仁体投射至丘脑的背内侧核(MD)，背内侧核接着又投射到接受直接杏仁输入的额叶的同一些部位。(Ⅲ)许多杏仁核团直接或经丘脑中线核投射到伏隔核。伏隔核有大量纤维投射到腹侧苍白球，腹侧苍白球又投射到丘脑背内侧核。(蒙允诺，引自 Amaral 等 1992)

特别显著。内侧和副基底核主要投射到细胞密集的腹内侧核的"核心"，而杏仁海马区则投射到其细胞松散的"壳"。杏仁体投射到嘴尾范围的下丘脑外侧区，纤维主要起自中央核，在腹侧杏仁离心径路和前脑内侧束中走行。由下丘脑至杏仁体的返回投射则较杏仁下丘脑投射稀少，主要起自腹内侧核和下丘脑外侧区，止于中央核、内侧核、基底核和副基底核。

丘脑 自杏仁体有到丘脑背内侧核的丰富投射，自丘脑背内侧核又投射到前额皮质，杏仁体还直接投射到前额皮质的同一皮质区。至背内侧核的投射起自大部分的杏仁核团，尤其是外侧核、基底核、副基底核和杏仁周围皮质。杏仁核传入的主要终止是背内侧核的内侧大细胞部，尤其是嘴侧部。背内侧核的这一部分投射到额前皮质的内侧区和眶区（它们也接受杏仁核的直接传入，图8.249）。这种到背内侧核的投射不是交互的。中央核和内侧核不投射至背内侧核，但投射至中线核（尤其是中央核和连接核）。这些丘脑中线核投射至杏仁体（主要至中央核和基底核）。丘脑的小细胞腹后内侧核也投射到外侧核（猫），从而提供了味觉信息到达杏仁核的第二条途径。内侧膝状体核投射到外侧核、副基底核和中央核（大鼠和猫）。

基底前脑 在最近的神经解剖学研究中，对杏仁体的功能有冲击的是与基底前脑的往返联系。Meynert基底大细胞核前外侧部（Ch4）发出密集的胆碱能投射至杏仁体，主要终止于大细胞基底核，较稀疏地终止于副基底核。有人提出大细胞基底核接受任何前脑结构的密集胆碱能神经支配。基底核小细胞部、大细胞副基底核（不是大细胞基底核）及中央核又反过来投射至基底前脑的胆碱能细胞群（主要是Meynert基底核和斜角带核水平支）。但这些纤维并不终止于胆碱能细胞群，而是在继续行向丘脑、下丘脑和脑干核团的过程中与这些胆碱能细胞形成中途突触。Amaral（1987）解释，杏仁体似乎以主要的皮质传入供应Meynert基底核，虽然前额皮质至杏仁体的传入也是可观的。

纹状体 虽然直至最近并未将纹状体包含在边缘系统的概念之中（Mogenson 等 1984；Everitt 和 Robbins 1992；Groenewegen 等 1982，1990），长期以来，已经确定：纹状体接受来自杏仁复合体的显著投射（Nauta 1962；Heimer 和 Wilson 1975；Nauta 和 Domesick 1981，1984；Kelley 等 1982）。尤其是伏隔核、尾壳核腹内侧、背侧纹体尾侧部（包括整个尾核体和尾）接受来自杏仁体的传入。事实上，这些纹状体投射代表了杏仁体传出的最重要成分之一。基底核和副基底核是这一投射最重要的来源。对大鼠的研究表明，在伏隔核内的末梢型式有很大的复杂性，它们与来自丘脑中线核、额前皮质、下托的末梢以及来自中脑腹侧被盖区的DA能传入互相精密交错（Groenewegen 等 1990）。腹侧纹状体发出许多纤维至腹侧苍白球，后者又投射至丘脑背内侧核。这样，腹侧纹状体苍白球系统就提供了杏仁体影响背内侧丘脑—额前皮质的第二条途径（图8.234）。

前连合 这是一条横过穹窿柱前方包含于终板内的致密的有髓神经纤维束。在终板内它作为第三脑室前壁的一部分，在视交叉前方1.5～2.0cm（图8.228）。在矢状切面上为卵圆形，其长径（约1.5mm）垂直，其纤维弯曲缠绕类似一条多股的绳索，向外侧分为2束：小的前束（anterior bundle）在前穿质和嗅束的两侧弯曲向前；后束（posterior bundle）向后外在豆状核前下面的深沟内弯行一段距离，超过此沟呈扇形至颞叶前部（包括部分海马旁回）。在哺乳动物（包括灵长类），前连合纤维联系两侧相应的下列结构：（1）嗅球和前嗅核；（2）前穿质、嗅结节和Broca斜角带；（3）梨前皮质；（4）嗅区和海马旁回的相邻部分；（5）部分杏仁复合体，尤其外侧嗅纹核；（6）终纹床核和伏隔核；（7）颞中回和颞下回前区；（8）可能还有其他新皮质区，如额叶。

灵长类（包括人类）前连合最主要的成分是两侧颞叶之间新皮质的联系。但人类的许多详细联系情况仍不清楚。某些纤维可能并非连合纤维，而是不同结构之间的交叉径路。

伏隔核，多巴胺，应答和成瘾

伏隔核作为腹侧纹状体的一部分，与起自中脑腹侧被盖区（A10细胞群）的多巴胺能神经支配一起与应答（有时称为激励动机）理论有密切关系。事实上，伏隔核的DA能神经支配（通常称为“中脑边缘DA系统”）被许多学者认为是代表着对一些滥用药物应答作用的关键的神经基础，因而也是它们成瘾潜能的主要决定者。

对应答（reward）神经机制进行系统研究的最初动机是Olds和Milner（1954）发现的脑内自身电刺激（intracranial electrical self-stimulation, ICSS）现象。借此，大鼠以精疲力竭的活动来表现到达某特定神经点的微弱电流。在下丘脑外侧区和腹侧被盖区可获得特别高频率的反应。随后的研究表明，损毁至伏隔核的DA能投射（该投射起自腹侧被盖区，通过前脑内侧束行于下丘脑外侧区）或全身或在伏隔核内给予DA受体阻断剂则能大大减轻ICSS。最近，用活体透析和电化学方法直接检测自由活动动物脑内的递质释放，表明在ICSS时，伏隔核的DA水平明显升高。这些资料将ICSS的应答影响与伏隔核的DA能神经支配活性增高紧密联系起来。

心理运动刺激剂（如苯丙胺和可卡因）的运动激发作用取决于伏隔核DA传递的观察直接导致这样的假设，这些药物的动力加强或应答性质似乎是由中脑边缘DA系统媒介的。一个难以解决的问题是如何将应答刺激的行为特征与实验动物主观的欣快感觉统一起来。然而，可以通过行为的实验分析对这种状态进行推理，例如，测量ICSS的阈值。另一种方法是检测对特定环境刺激作出的优先反应（如探究、活动或显示等），称为激励。这些刺激可以与原始的目标有固有的联系（如食物的外观和气味），也可以是人工的刺激，由于预示了这些原始目标存在的时间和位置而获得了刺激的价值。有相当的证据支持中脑边缘系统通过在条件和非条件激励刺激存在的情况下促进食欲行为而有助于这种功能，这种功能与立体反应的协调不同，后者出现于直接接触目标本身之后，如咀嚼、性行为等，更依赖于背侧纹状体的DA传递。立体反应的协调是提供了在动机实现后的准确位置、与食欲行为的较不固定形式不同，后者是引导动物去接触目标。

这种差异的早期例子是在实验性引起腹侧纹状体DA耗竭后，对食物和食物贮存的运动兴奋减少，以及对食物减少的反应的消失。实验还表明，在全身给予不影响摄食剂量的DA受体拮抗制后，对条件性食物刺激的食欲反应（条件刺激CS）被选择性破坏。通过对DA神经元的单细胞记录和在体电化学研究，能直接估计腹侧纹状体DA活性与刺激引起的动机过程的关系。电生理记录表明，在猴DA神经元活性因食物奖赏或食物与条件刺激相结合而明显改变。大鼠的在体神经化学研究表明在食物条件刺激或食物本身或异性动物存在时，伏隔核的DA信号增加，但背侧纹状体无变化。

上述资料强烈提示，伏隔核的DA能神经支配在奖赏（应答）神经机制中的作用。因此，毫不奇怪，作用于DA能系统的药物是有力的增强剂，它是人和动物自身给予的，具有相当大的滥用潜力。这些药物包括精神运动刺激剂苯丙胺和可卡因，它们在突触前水平作用于DA能神经元，导致DA释放（苯丙胺）或阻断DA的摄取（可卡因）。但麻醉药阿片类，如海洛因也与中脑DA神经元和伏隔核的受体相互作用。此外，烟碱和乙醇能增加伏隔核的DA水平。这使得某些学者作出结论：DA传递的增加可能是所有滥用的药物共同的甚至是必需的性质。详细讨论超出了本书的范围。

实验动物如大鼠和猴会静脉内自身给药（如可卡因和海洛因）的发现提供了一个重要的机会研究其应答作用的神经基础。这些实验的结果使中脑边缘DA系统和伏隔核受到人们重视，但媒介这每种药物的增强效应的精确机制则有待深入研究。在全身或伏隔核局部给予（不是给予背侧纹状体）DA受体拮抗剂后，静脉内自身给予可卡因依受体拮抗剂剂量而增加。对此结果需解释如下：在DA受体拮抗剂存在的情况下，自身给予可卡因变为无效（药理学的竞争性拮抗机制），故动物自行给予较多的可卡因以获得同样的增强效果。当DA受体拮抗剂增加时，静脉内自身给予可卡因的频率就增加，直到受体阻断剂的作用完全消失，自身给药的行为也停止。阿片受体阻断剂纳洛酮对自身给予可卡因完全没有影响，即在这些作用中存在神经化学选择性。实验还表明，苯丙胺也可自身给予伏隔核，上述资料强烈支持这样的观点：伏隔核的DA能机制对于精神运动刺激的增强作用是关键。

海洛因的情况比较复杂，这可能反映一种可能性，即阿片类的增强作用依赖于对脑的多个部位的影响。静脉内自身给予海洛因增加伏隔核内DA的释放和中脑DA神经元的发放，很可能是通过与腹侧被盖区内神经元上μ阿片受体的相互作用。此外，吗啡可直接给予腹侧被盖区。这些资料证明海洛因的增强效应依赖于伏隔核DA能神经支配的

整合。但是，将甲基naloxonurm（纳洛酮的嫩脂形式）直接注入伏隔核，导致依赖剂量的自身给予海洛因的增加，表明阿片的大部分增强效应是直接在伏隔核媒介的。而且，在某些研究中，全身给予DA受体拮抗剂不能改变静脉内自身给予海洛因。现在似乎有理由作出结论：麻醉剂阿片类的增强效应可能包括伏隔核内的阿片受体机制（不依赖与DA神经元的相互作用）和中脑内的阿片受体依赖机制，后者导致中脑边缘DA传递的激活。

条件应答 成瘾（addiction）的另一重要方面是寻找药物行为的状态。与自身给予可卡因的药物作用相匹配的刺激可引起对药物的强烈渴求，这在禁毒的后期尤其如此。这时，与药物相关的暗示在引起症状的再发作和用药习惯的重建上非常重要。在阿片类，预先的中性刺激不仅可以与药物的阳性增强效应相联系，而且也与不同药物的阴性结果相联系。这些刺激（包括停止用药所经历过的情况）可以帮助停止用药（即所谓的“条件性停止用药”），因而强烈地激发寻找药物行为和曾经戒毒者的再发作。显然，了解这种自身给药的条件性影响的神经基础是相当重要的。

与药物（如可卡因）的阳性或应答作用相结合的条件性刺激的功能之一就是作为一种条件性应答（奖赏）或增强剂，以维持在没有原始目标时的反应。这些刺激依靠它们与原始目标的预先的暂时结合而获得条件性增强的性质，这可能依赖于边缘前脑（尤其是杏仁体，见前）内的高级联络过程。

许多的实验已经明确，中脑边缘DA系统在媒介条件性增强剂在控制行为方面的作用，应用一种程序可在原始目标不存在时检测条件性增强剂所获得的增强效果，借这种能力支持学习新的反应。因此，全身的心理运动刺激或直接将右旋苯丙胺注入伏隔核，可强烈升高提供条件增强剂的反应，这种作用是在行为、神经化学和神经解剖方面都有特异性的。例如，腹侧（不是背侧）纹状体DA耗竭显著降低这种由伏隔核注射苯丙胺引起的条件性增强反应的能力。而且，前种作用可用伏隔核内注射DA（不是去甲肾上腺素）及D1、D2受体选择性协同剂所模仿。这些观察说明为什么心理运动能特别产生这种有力的激发性影响，不仅由于它们增加伏隔核内DA活性的药理学作用，也由于它们能突出与药物非条件作用相匹配的暗示，从而控制寻找药物行为。

这些发现清楚地表明，条件的及应答的原始方面是受DA依赖的腹侧纹状体的功能调节的，并提出了问题：是否这种学习作用直接冲击中脑边缘系统的DA神经元，或是否经会聚于腹侧纹状体的其他神经元所媒介。实验显示，腹侧纹状体释放的DA对由与应答有关的刺激引起的行为和条件性增强剂的强烈影响，可通过损毁边缘结构（特别是基底外侧杏仁核，它提供腹侧纹状体的主要皮质传入来源）而极大地减轻。这提示了“边缘系－腹侧纹状体袢”在媒介行为影响的过程中的作用。药物匹配的刺激获得增强效果从而控制寻找药物行为（在人称为“渴求”）的有关过程似乎取决于边缘系与腹侧纹状体间的相互作用，后者又被中脑边缘径路的递质变化所调节。

有关参考文献如下：Di Chiara和North（1992）；Edwards和Lader（1990）；Eikelboom和Stewards（1982）；Everitt和Robbins（1992）；Goldberg和Stolerman（1986）；Goudie和Emmett-Ogelsby（1989）；Hurd等（1989）；Koob和Bloom（1988）；Koob等（1989）；Koob（1992a，b，c，d）；Koob等（1992）；Lader（1988）；Markou和Koob（1991）；Markou等（1993）；O'Brien等（1986）；Phillips等（1989）；Phillips和Fibiger（1990）；Robbins等（1989）；Robbins和Everitt（1992）；Robins等（1975）；Robinson和Berridge（1993）；Samson和Harris（1992）；Schuster（1986）；Siegel（1988）；Stolerman（1992）；Stewart和Eikelboom（1987）；Stewart（1987）；Wikler（1965）；Wise（1981）；Wise（1982）。

杏仁体皮质联系 杏仁体与古、旧皮质，旁古旧皮质尤其新皮质区有丰富的相互联系（Amaral 1987；Amaral等1992）。除了由嗅球至外侧嗅束核、前皮质核和杏仁周围皮质（梨形皮质）外，还有所有部分初级嗅皮质之间的联络性联系和两侧同一杏仁体浅层结构间的联系。

最近才显示海马结构与杏仁体有直接联系（见Amaral等1992）。外侧核、大细胞核、副基底核和小细胞核发出大部分传出至海马结构。主要投射是从外侧核至嘴侧内嗅皮质，但许多纤维也终止于海马本部和下托。由海马至杏仁体的返回投射较少。CA1区与邻近下托的边界区，可能还有内嗅皮质主要投射至小细胞基底核。Amaral等（1992）指出杏仁海马联系有明显的极性，即杏仁体对海马活动的影响比海马对杏仁体的影响大。

杏仁复合体与许多新皮质区有广泛而丰富的联系。与传统认为杏仁体的皮质下联系是主要的观点相反，现已明确至杏仁体的大部分传入来自额叶、扣带、脑岛和颞叶新皮质的单型和多型区，而杏仁体的传出则至更广泛的新皮质区（Amaral等1992）。杏仁体皮质投射主要由基底核小部分由外侧核和皮质核发出。与新皮质联系的范围在猴比大鼠和其他灵长类丰富。

与颞叶和枕叶皮质联系 杏仁体实际上投射到颞叶和枕叶的所有视皮质（图8.250）。大细胞基底核是这种投射的主要来源。根据Amaral它们以等级方式分布，最密集的投射由副基底核至前颞叶的嘴侧视皮质，而由大细胞基底核发出的投射逐渐减少、至视皮质的较尾侧部（Amaral等1992）。杏仁体至这些视皮质的投射比视皮质至杏仁体的返回投射为多。但外侧核相反，只接受来自视皮质的投射而不投射至视皮质。虽研究尚不十分细致，但已知杏仁体与颞上回嘴侧半的听皮质有往返联系。至颞叶多型感觉区的投射往往是交互的。因此，外侧核和副基底核的传出投射指向颞极，特别是内侧嗅周区，这种投射的密度向尾侧的嗅周皮质逐渐减少。颞叶和枕叶皮质的杏仁体传入一般终止于Ⅰ、Ⅱ层。

前颞叶提供至杏仁体的大部分传入，主要至外侧核。TE区密集投射到外侧核，即视觉信息至杏仁核的通道（图8.250）。颞叶上面的嘴侧部（可能代表单一型听觉联络皮质）投射到外侧核（非TE接受区）。也有来自颞叶多型感觉皮质的投射，包括嗅周围皮质（35、36区）、TF和TH（位于海马旁回的尾侧半）、颞上沟背侧壁及颞极皮质的内、外侧区，后二处投射终止于副基底核和外侧核。

与额叶脑岛和扣带皮质联系 有4个区接受来自杏仁体的丰富投射。无颗粒层的脑岛皮质接受杏仁内侧核和前皮质核的特别浓密的神经支配。外侧眶皮质（Walker 12区）和内侧眶皮质（Walker 14及13区的一部）及内侧额皮质24、25、32区（包括部分前扣带回）也接受密集投射。背外侧前额皮质的8、9、45、46区及运动前皮质（6区）均接受来自杏仁体的斑片状神经支配。基底核是这些投射的重要来源，它们一般终止于额叶皮质的Ⅰ、Ⅱ层。但副基底核（大细胞和小细胞部）和外侧核也发出至额叶和前额皮质的投射，在前额皮质主要至内侧眶皮质。

额叶、扣带和岛叶皮质一般接受杏仁体的传入联系。但还不清楚，杏仁各核是否接受皮质的传入。现在明了，嘴侧脑岛浓重投射至外侧核、小细胞基底核和内侧核。尾侧脑岛（与第二躯体感觉区有往返联系）也投射至外侧核，从而提供了躯体感觉信息到达杏仁体的途径。尾侧眶皮质投射至基底核、大细胞副基底核和外侧核。内侧额前皮质投射到副基底核和基底核大细胞部和外侧核。杏仁体与额前皮质的复杂相互联系（直接或间接通过背内侧丘脑和腹侧纹状体苍白球系统）归纳如图8.249。

小结

杏仁体 杏仁体的组构和联系与情绪行为的功能完全符合，某些包含在原来的边缘系统的概念中。它接受各种形式的来自丘脑单一型式的和多型的感觉和联络皮质的经过高度处理的感觉信息，以及来自嗅球和梨形皮质的嗅觉信息、经脑干和丘脑中继的内脏和味觉信息。其投射到达广泛脑区（包括下丘脑和脑干的内分泌和自主中枢），多年来这已经成为情绪表达理论的关键。但最近表明，杏仁核有丰富的投射到纹状体和许多新皮质区。这样，它对运动传出和皮质过程的影响较以往所认为的要多样和广泛得多。

边缘系 此处所述的有密切相互联系的"边缘叶"的一系列结构反映了一个被广泛采用的观念，即脑除了运动系和感觉系外还含有一个边缘系。边缘系的整合功能是媒介情绪表达和经验。自从这一理论提出以来，几十年来人们对此进行了详细研究。Brodal(1981)认为这一概念应从神经解剖学中删去，其组成部分的功能应分别去探索。而MacLean则继续发展这一概念并认为扩展边缘系的各组成部分的意义（MacLean 1992；图8.229）不存在问题。相反，Swanson（1983）则提出，应重新确定其概念为"边缘端脑"，其组成部分为：第一，海马结构；第二，邻近海马结构的联络皮质环（实质上的Broca边缘叶）；第三，皮质下边缘核，包括杏仁体。这一模式的积极方面是明确的将与间脑和脑干（下丘脑、丘脑、中脑）的联系划在边缘系概念的范围之外，避免了将其概念无限扩大。

不可否认的是Papez和MacLean的假设刺激了大量的关于情绪的神经基础的研究，以致边缘系的信念已深置于文献之中，企图对它进行重新评价的想法可能是偏激古怪的。事实上，只要在研究开始时明确这一点，这不会成为问题。如果研究的主要目的是探索情绪的神经基础，那么，可将研究设计为证实参与情绪行为的结构和系统。无疑，这样证实的一些结构将是现在确定的边缘系统的一部分。杏仁体就是这样一

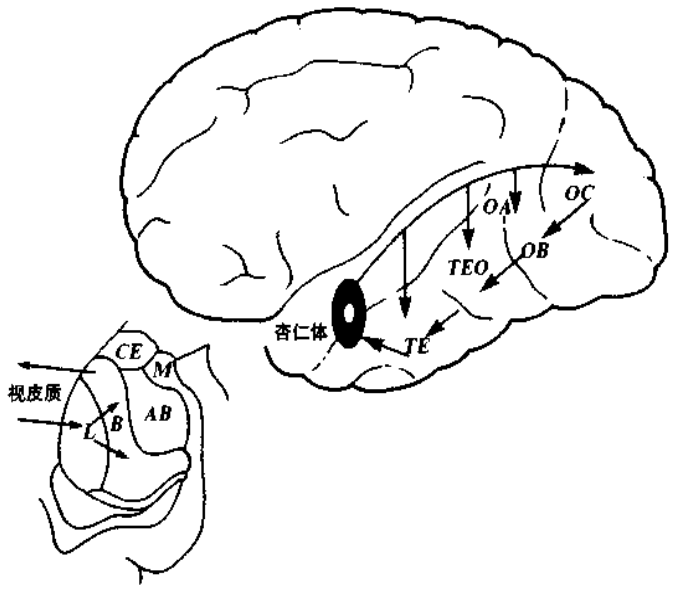

图8.250 杏仁体与颞叶和枕叶中有关视皮质的联系示意图。视觉信息在皮质区域内从第一视皮质以进行性加大距离(OB，OA，TEO，TE)的等级方式而被处理。杏仁皮质从最高等级水平(TE区)接受大量的传入。这些信息经外侧核进入杏仁体(左下方图)。返回到视皮质的投射起源于基底核并且此投射延伸到颞枕叶有关视皮质的所有水平。在杏仁体内，外侧核和基底核之间的重要投射，在杏仁体与视皮质的中间联系上起潜在的"关闭此环路"的作用。

种结构，许多学者将它视为边缘系概念和脑的情绪的核心。但现在同样清楚，与其他形式的信息处理相比，包含于边缘系的脑区的功能并不只是情绪处理的特化系统。的确，作为边缘系统概念中央位置的海马，并不处于脑的情绪系统的中央位置。这一结构和一些与其有联系的结构（包括Papez回路）现在被广泛接受为更多地参与认识过程包括记忆功能（或许尤其是空间短暂记忆）。在本书继续探讨边缘系的功能看来实用价值不大，因为它的解剖学标准定义就很不明确，而且，原来所设想的单一的情绪功能也不能成立。

LeDoux（1986, 1991）特别强调，管理情绪的边缘系统的概念存在了如此之久，首先是由于它包括了杏仁体，但在将情绪的杏仁体概念来代替它之前必需小心谨慎。我们需要的是对有关的情绪过程和比现在更为广泛的结构的没有偏见和彻底全面的分析，也包括与情绪经验有关的结构。对额叶尤其是眶额皮质及内侧边缘皮质的系统研究（它们的功能自Broca、Papez和MacLean给予极大注意以来不明）可能是非常重要的。此外，如果广泛的了解脑的情绪系统必须将情绪和动机过程的研究与认识过程的研究结合起来。

应　激

动物（包括人）生活在环境中，环境的温度、湿度和能量供应等情况可有很大的变化甚至是不可预料的。Claude Bernard认为，保护内环境（较不能忍受这些变化）是在敌对环境中生存的先决条件。例如，一个人可以处于干燥、寒冷和缺少食物的环境中生存。虽然自稳的概念有了一定的修正（尤其是某些内环境情况可有较大范围的变化，因而其正常界限是不固定的），但人们仍认为防止外环境的紊乱是关键。此外，还有其他的潜在破坏性来源，其中一个重要方面就是人和动物所生存的社会环境。某种形式的社会结构是哺乳动物（和大多数其他动物）普遍的社会属性。虽然它提供了明显的优越性（防御食肉动物的侵袭、繁衍后代、帮助求生），但潜在的竞争者的存在可控制每一个体的活动或采取可以利用的手段。最后，动物还必需防止寄生虫，感染和避免捕杀。

所有这些失调和动乱及每个个体对遇到的威胁其安宁的事件的认识和反应过程，都用一个总的名词“应激”（stress）来概括。这一名词本身经历了一系列的定义，以致不易使人接受。Cannon认为动物为生存于多变的环境中，必须要有紧急反应，这包括生理和行为（如飞行或搏斗）适应。Selye注意到肾上腺皮质激素（尤其是糖皮质激素如可的松）的分泌。他支持Cannon的见解并提出所有应激反应本质上都是未分化的（即任何形式的应激的反应都是一样的）。但是，最近应激的概念在重要方面有所发展。

应激反应的变化　首先，已经明了，即使许多应激可引起某系统相同的反应（如肾上腺皮质），但应激反应仍可以出现于比原来想像要广得多的范围。而且，这些反应中有一些是高度分化的，即能反映应激的特征。例如，对失水的生理学和行为适应与对过热、过冷或对同种动物威胁的反应是不同的。第二，应激本身并不是一种绝对的或不变的过程。许多早期的混淆来自关于是否应将应激由外界条件（如温度的降低、受到攻击）来定义或由反应的性质（如肾上腺皮质或心血管系统是否被激活）来定义等等。现在似乎认为，应激可能依赖于整个的辅助环境，不论何种特定的条件可以引起应激。例如，人对不利事件的反应可能不仅决定于事件本身，而且取决于这一事件被感知的方式、可利用的社会支持的程度以及以往的经验或有关个人的历史。对动物的观察表明，应激也由类似的因素所调节。对恒定或反复出现的应激反应，由于个体与应激或其来源的关系的变化的结果而随时间而改变（“处理”）。最后，“应激的”和“非应激的”个体间的差别也不是绝对的。事实上，可以说，任何活着的动物都经常处于一定程度的应激状态之下，因为它要维持其内环境来面对性质极不相同的外环境，以便与其他的动物竞争和满足精力的需要（如在生殖过程中）。

对应激的适应　即使有这些保留和限定，了解机体是如何处理应激仍是很重要的。很多证据表明，持久的应激，特别是那些很难控制的应激，是一系列躯体和心理疾病的主要危险因素。实验证明，应激可改变胃的分泌和引起侵蚀，与临床观察一致，胃溃病与持久的应激有关。对应激的过度心血管反应见于某些种属的大鼠。在人相应的发现是某种类型个性的人（对刺激的反应异常明显）的心脏病发生率高。经历一种大的不幸是严重的抑郁性紊乱的明显的危险因素。现在试图找到能有效的适应应激的生理学和病理学资料以及不适宜的反应引起疾病的情况。不应激和不适当的适应甚至可以导致一种“牺牲”—对后来的疾病或组织损伤的易感性升高。

显然，脑在应激反应中起着中心的作用。虽然应激的普遍性质使大部分（如果不是全部）脑区都以某种方式参与对应激的认识、评价和反应过程，某些脑区似乎特别重要。边缘系具有发现和对应激刺激反应的感受和效应两种机制，这些应激因素包括体温、血糖、酸碱平衡和水状态。对于更复杂的应激因素，如来自社会环境的因素进行皮质机制的分析也是可能

的。在皮质内存在着一些主要的神经通路（如通过杏仁体）使应激信息传至其他的边缘结构，如下丘脑。损毁边缘系统导致内环境的紊乱或对外界需要的不适当反应。

对应激的反应由3种主要成分组成：（1）行为改变，使机体能对失衡状态或刺激进行适当的行为反应，如吃、喝、寻找保护、逃避攻击等；（2）内分泌功能改变，包括一般反应（如肾上腺皮质激素分泌增多）和特异性反应，如低血糖、冷冻、失水等各自引起一定的内分泌反应；（3）心血管活动改变（通过自主神经系统），不依应激的型式而不同，为非特异性的。下丘脑通过至垂体、脑干自主中枢和行为机制在对应激的这三重反应中起关键作用。

为何不同类型的反应能适应特殊刺激的需要，现已对此有了进一步的了解。这似乎取决于边缘系固有神经化学信号系统。边缘系统有极其丰富的肽类，它可能是应激反应的化学基础。肽类物质的结构和多样性使它们成为特定信息的理想携带者，一个分子可以选择性地激活特定类型的与适当的行为、内分泌和自主反应有关的不同神经机制。例如，血管紧张素Ⅱ（8肽）在脑内被失水所激活而刺激饮水、后叶加压素释放和血压升高，它们都是对失水这一特定应激刺激的协同反应的一部分。另一些肽则能对低血糖（神经肽Y）、低环境温度（促甲状腺素释放因子TRF）或焦虑引起的状态（促肾上腺皮质激素释放因子CRF）发生反应。其他的肽，如催产素或β-内啡肽可能特别参与调节生殖功能的需要。

并非只有肽类单独发挥作用。边缘系还表达高浓度的类固醇激素受体。其中的一些，如对性腺激素反应的受体与生殖活动的整合有关，也参加与应激有关的行为（如攻击）。在应激时，性腺激素的水平很容易降低。肾上腺皮质激素（一般在应激时增加）与边缘系的受体结合，在应激的神经调节中起作用（如修饰肽类的作用）。奇怪的是，虽然糖皮质激素参与应激反应已被认识了数十年，但其精确机制仍然不明（某些学者设想它限制靶组织的应激反应）。最后，上行单胺系统如含去甲肾上腺素、5-HT或DA的通路也被应激所激活。它们除了提供边缘系丰富的神经支配外，也支配大部分脑的其他部分。它们在应激中的作用与化学性质复杂、解剖分布比较局限的肽类明显不同。实验表明单胺类参与广泛的神经活动。总之，边缘系神经化学的极大差异性是其对应激的适应反应同样复杂的基础。了解这些不同的神经化学信号如何相互作用以及它们在边缘系结构中的作用如何不同是当前研究工作的主要目标。

大脑皮质

引言

在种系发生上，大脑半球一般分为古老的异型皮质（allocortex，由古皮质，archipallium，和旧皮质，paleopallium，组成）和新发展的新皮质（同型皮质，isocortex）。新皮质与感觉和运动系统的发展相伴随，后者与前脑本来没有或很少有联系，是在前脑化（prosencephalization）的进化过程中获得的。下面只对新皮质进行叙述。

对大脑皮质（cerebral cortex）的研究进行了几个世纪。先驱的显微镜学家对其结构进行了观察，最早记录的详细结构是以Gennari命名的枕叶纹区（1776）。19世纪30年代改进的显微镜较有成效地研究了皮质的组构。近年来用生理功能研究与结构和联系的研究相结合有了越来越多的新发现。追踪轴突联系方法的改进、清醒行为的灵长类的生理研究、新的电生理和组织化学、免疫细胞化学和其他显微技术的应用也已与在体研究脑功能的非常先进的方法（脑电图、正电子发射断层图像、磁共振影像）相结合（见本篇后述）。大脑新皮质的最有意义的研究是根据显微镜下的改变反映其联系，这些改变与功能特化相一致，相似的区域见于在体人的新皮质。无疑，显示人脑功能的空间分辨技术的改进对灵长类新皮质的结构、联系和功能的了解将从根本上改变我们在未来几十年内对大脑皮质的看法。近来，很多观念的发展和变化集中在视感觉和感受方面（Zeki 1993）。但是，在我们等待新的技术所带来的对争论的解决和新知识的成就之前，了解大脑皮质的经典组构是必需的，至少可以在一定程度上了解命名学和有关进展赖以形成的基础。

大脑皮质的神经元

在肉眼下，大脑皮质形成一个完整的覆盖半球的脑套。在切面上看，大脑皮质的厚度差别很大（1.5～4.5mm），在回顶较沟底厚（在沟内大部分皮质被掩盖）。这种厚度的差别可能与显微构造的不同非常一致。设想沟回的位置是由结构的差异决定的（LeGros Clark 1945），但这与功能分化区不同，后者往往背离沟回的型式。在新鲜切开的大脑皮质，甚至不需要放大镜也可看到某些分层结构（即Gennari视皮质），还可见神经纤维细的水平分层－巴亚热（Baillarger）内带和外

带（见后）；Smith（1907）指出，可通过简单的视觉检查区分出20个以上结构不同的脑区。

大脑皮质的显微结构与其他部位的“灰质”一样，是神经细胞、纤维、神经胶质和血管错综复杂的混合。神经胶质和血管的配布另处叙述。现在介绍神经元的特征、联系和分布；但应注意，血管分布不同，也被用来作为划分皮质区的标准（Pfeifer 1940）。而且，皮质显微构筑的一些其他细微特征也与血管构筑的差别相一致（Duvernoy 等 1981）。

皮质由3型细胞组成。最丰富的（约66%，Rockel等1980；Powll 1981）是锥体细胞。非锥体细胞（星状或颗粒细胞）又分为有棘和无棘细胞（亚型）。根据大小、形状和突起的型式（图8.251A、B）又将所有的亚型划分为若干群。

锥体细胞（pyramidal cells，Feldman 1984，图8.252）有一个长颈瓶或三角形胞体，发出单一的顶树突和多根底树突；胞体直径10－80μm不等。单根粗的顶树突由胞体的浅极发出上行、变细、分支、花枝状终止于最浅层（分子层）。底树突由细胞的基底和深面几呈水平方向扩展，距离不等地走向白质（最多1mm）。底树突的分支类似顶树突，但更多。所有锥体细胞的树突上都有无数的棘，后者随至胞体的距离增加而增多。一根细长均匀的轴突自轴丘发出，一般位于锥体细胞底面的中央。最终，在大多数（若非所有）情况下轴突离开灰质进入白质。因此，锥体细胞全部为投射神经元（projection neurons）。但当这些轴突行经灰质时，发出丰富的分支及侧支在灰质内水平或呈斜角地走行一段距离。其他的神经元也与此种神经元有共同的特征，以一根树突上升至软膜，而轴突进入白质，可认为是变形的锥体细胞，这种细胞包括Ⅵ层的多形细胞。

有棘的星状细胞（spiny stellate cells，Lund 1984）是新皮质中最常见的第二种细胞类型，它占据第Ⅳ层的大部。其胞体较小，直径6－10μm，实际上为多极神经元，有数个初级树突放射状走行长短不等的距离。如其名所示，树突富有棘。其轴突在灰质内主要在垂直面内分支。

在数量上最小的细胞为异质性的无棘或少棘星状细胞（non-spiny or sparcely-spinous stellate cells），均为中间神经元，其轴突局限于灰质内。在形态学上，它并不是一种细胞，而是有不同的形式，包括篮细胞、枝形细胞、双束细胞、神经胶质形细胞、双极／梭形细胞和水平细胞（图8.251A）。各型细胞均可有水平、垂直或放射状分支的轴突。据此，最初的分类如下：

- 轴突主要在水平方向分散的细胞群，包括篮细胞和水平细胞。篮细胞（basket cells，Jones和Hendry 1984）有短的垂直的轴突，迅速分为水平的侧支，后者以大的花枝状终末与锥体细胞的胞体和近侧树突形成突触。水平细胞（horizontal cells，Marin-Padilla 1984）的胞体主要位于Ⅱ层的浅层，偶而在Ⅰ层（分子层或丛层）的深层。为小梭形细胞，其树突在Ⅰ层的两个相反方向上伸展短的距离，轴突通常由一个树突发出，然后分为两支，后者在同一层内背向而行。
- 轴突分支主要垂直于软膜表面的细胞群，包括枝形细胞、双束细胞、双极／梭形细胞。枝形细胞（chandelier cells，Peters 1984）有不同形态，但多数为卵圆形或梭形，树突发自胞体的上、下极。一根特殊的轴突起自胞体或近侧树突，是辨认这些神经元的依据。在浅层（Ⅱ、Ⅲ）的少数细胞有下降的轴

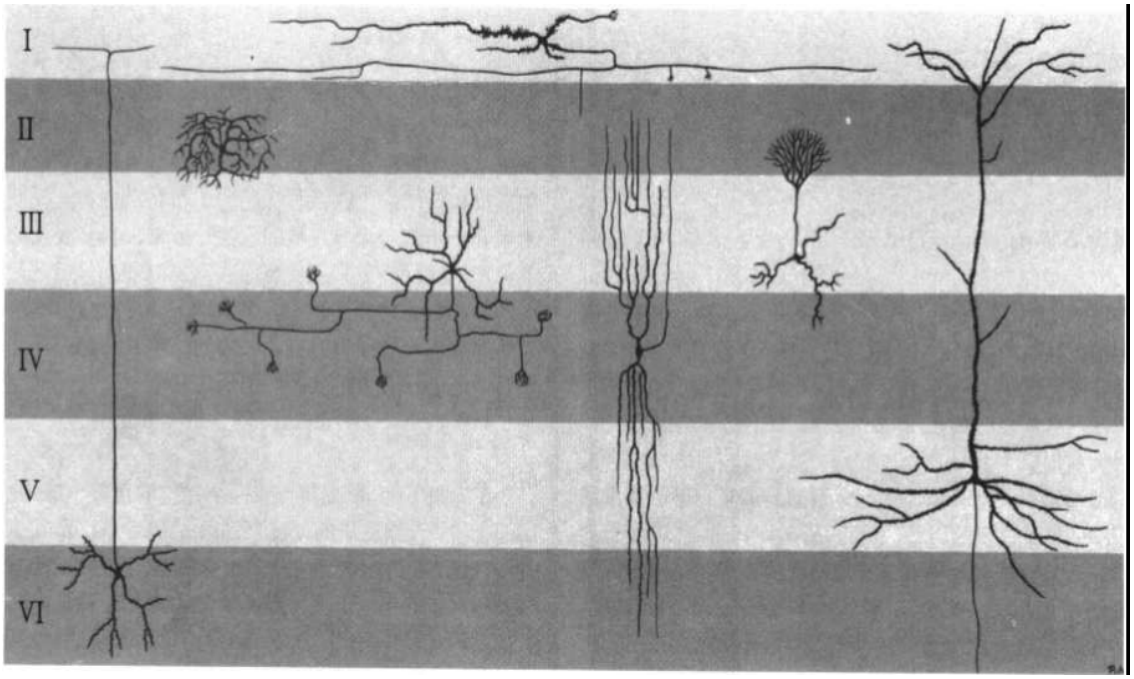

图8.251A 新皮质中特征性神经元的典型图像。根据Golgi和Cajal染色切片观察绘制。从左向右分别为：马氏（Martinotti）细胞、神经胶质形细胞、篮细胞、水平细胞、梭形细胞、星形细胞和锥体细胞。很多其它类型的细胞见正文描述。

突，而深层（Ⅲc、Ⅳ）有上升的轴突，中间的（Ⅲb）神经元则兼有上升或下降的轴突。轴突在胞体的附近分支，终止于许多垂直方向的轴突膨大串—“枝形灯上的蜡烛”。这些垂直的终末串行于锥体细胞的轴丘的两侧，并与之形成突触。双束（或双簇）细胞（double bouquet或bitufted cells, Somogyi和Cowey 1984）见于Ⅱ、Ⅲ层，其轴突跨越Ⅱ、Ⅴ层。一般（并非绝对）这些神经元有2–3个主树突，发出浅、深树突丛（故称簇）。一根轴突一般起自卵圆形或梭形的胞体，并迅速分支为升支和降支。升、降支有丰富的侧支，这些分支处于垂直方向，在水平方向则局限于横径50～80μm的柱内。双极细胞（bipolar cells, Peter 1984b）为卵圆形细胞，有一根上升、一根下降的树突，分别发自上、下极，这些初级树突也稀疏的分支，在矢状位上形成宽约100μm的窄树，并可伸展至皮质厚度的大部分。通常，轴突起自一根初级树突，迅速分支为垂直面上伸展、水平方向上有限的长形柱，并与树突分支树平行。

• 具有放射状分支轴突的神经元主要是神经胶质形细胞或蜘蛛网细胞（neurogliaform或spiderweb cells, Jones 1984a）。这些细胞为小球形，直径10–12μm，主要位于不同皮质区的Ⅱ～Ⅳ层。由胞体放射状地发出7–10根树突，一部分有一级和二级分支，大部分不分支，形成一个球形的直径100～150μm的树突野。细的轴突起自胞体或近侧树突，几乎立即丰富地分支，于树突野的附近形成直径大至350μm的球形轴突树。其他的无棘或少棘非锥体细胞具有局部的轴突丛，难于归类入上述类型中（Peters和Saint Marie 1984），但也不能另分为一种单独亚型。这种令人困惑的异质性此处不再赘述，只是说明上述的分类是必要的，但是简单而不完全的。

近年来，相当多的资料根据细胞内的特异性分子来确定大脑皮质不同神经元的特征。大部分研究集中在神经递质，或与递质相关的分子，如递质受体、合成和降解酶；此外，重要的新发现与钙相关蛋白的存在有关，如特殊神经元类型中的Calbindin（钙结合蛋白，DeFelipe 1993; Andressen等1993; CondEé等1994）。锥体神经元似乎全部以兴奋性氨基酸谷氨酸或天冬氨酸（Streit, 1984）为递质。可能根据所含的谷氨酰胺酶或天冬氨酸转氨酶再将锥体神经元加以分类（Donoghue等1985; Conti等1987; Najlerakim等1990），但目前尚未确定。此外，特异性的受体存在于锥体神经元的亚型（Francis等1992; Chessell等1994）。

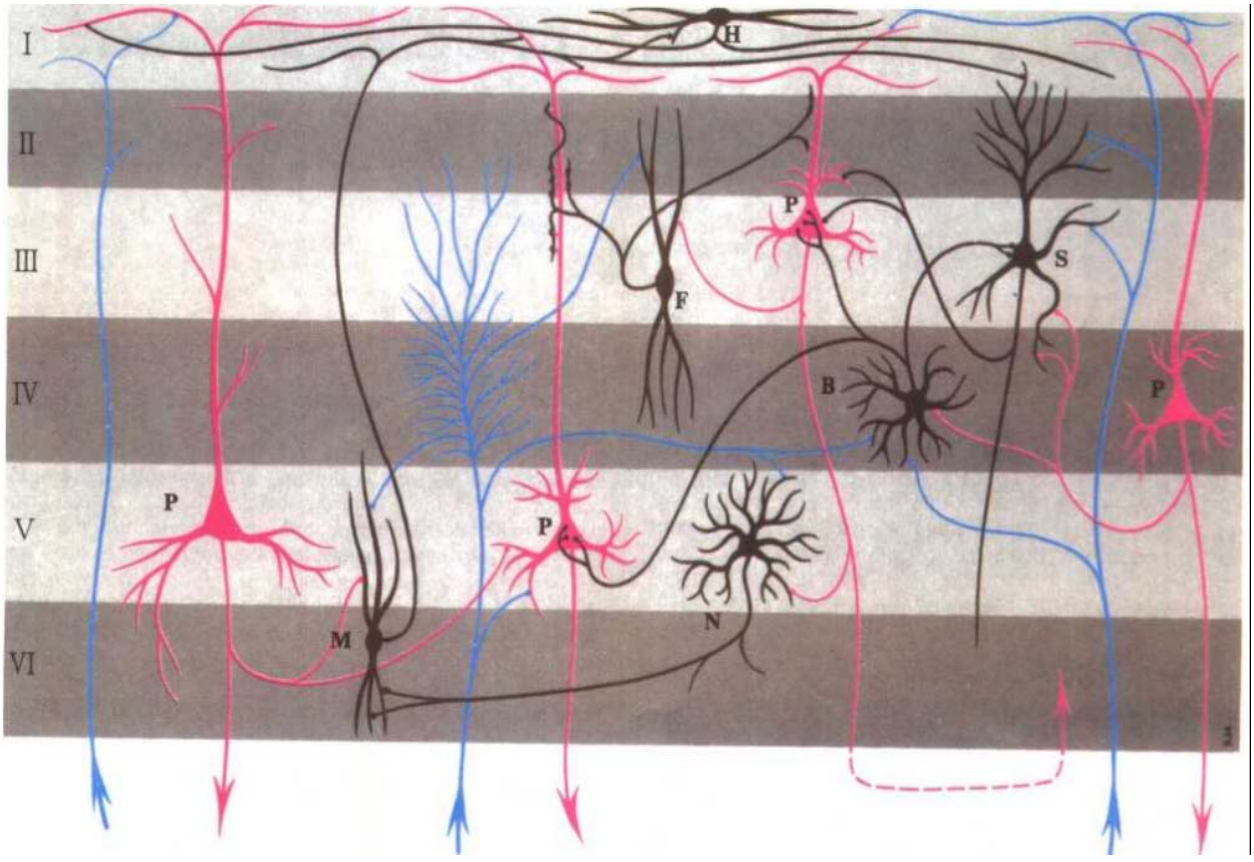

图8.251B 新皮质神经元常见的类型示意图。展示新皮质神经元相互间及其与传入纤维的典型联系（蓝）。其分布范围局限于皮质的神经元为黑色，传出神经元为红色。右侧和左侧的传入纤维属联络性的或称皮质－皮质联系，中央传入纤维是一特异性感觉纤维。神经元被展现在其特征性的板层中，但许多神经元胞体存在于1个以上的板层。字母所代表的神经元是：P= 锥体细胞，S= 星形细胞，M=Martinotti马氏I细胞，H= 水平细胞，F= 梭形细胞，N= 神经胶质形细胞，B= 篮状细胞（详见正文，并对照图8.257观察）。

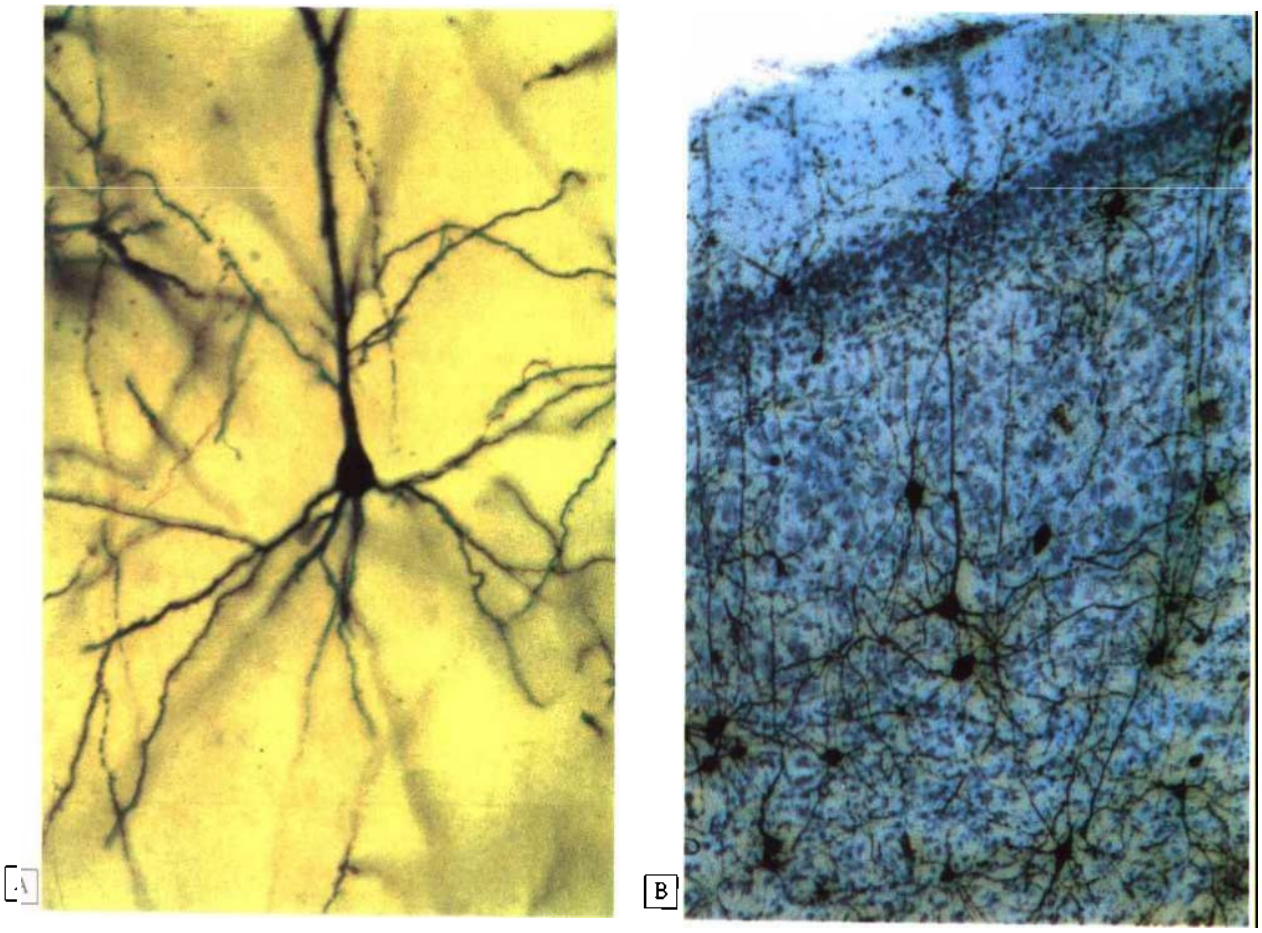

图 8.252 大脑皮质中 Golgi 和 Nissl 神经细胞染色法的对照。A. 一单个的锥体细胞在许多未染色的成分中显得特别醒目。B. Golgi 染色的神经元在皮质其它 Vissl 着色成分中显得特别清晰(由伦敦大学学院 A R Lieberman 提供)。

但是，主要的锥体细胞仍是较均质而不可分割的细胞群。同样，有棘的星状细胞以谷氨酸为递质，而不再根据其他的神经化学标志加以区分。在无棘和少棘的锥体细胞，可能大多数以GABA为主要递质。这种情况见于篮细胞、枝形细胞、双束细胞、神经胶质形细胞和双极细胞（Houser 等 1984; Jones 等 1987）。某些 GABA 神经元的特征是与神经肽共存，如 NPY、VIP、CCK、SOM 和 SP（Emson 和 Hunt 1984; Jones 等 1987）。可能，含肽的皮质神经元也是 GABA 能的。此外，大多数这些神经可归入双极神经元；其他的 GABA 神经元则可能不含神经肽（Jones 等 1987）。存在于双极神经元的其他经典递质还有 ACh（Houser 等，1985; Eckenstein 和 Baughman 1984）。这些细胞也可为 GABA 能（Kosaka 等 1988; Kubota 和 Jones 1992），还可含 VIP（Eckenstein 和 Baughman 1984）。不同的钙结合蛋白在皮质神经元的存在可能是进一步区分 GABA 能神经元的一种方法（DeFelipe 1993; Andressen 等 1993）。

特殊神经元类型的神经化学标志物的出现及对其联系和生理学知识的增加无疑将使人们能对功能相似的神经元进行系统而理想的分类。每一类型细胞在调节皮质功能中的作用将更加清楚，结果将导致对皮质的动力（而不是静止）组构的更深刻地理解。

大脑皮质的分层型式

胞体和纤维染色后的新皮质的最明显的显微特征是其水平分层。对新皮质内细胞不同组构的研究称为构筑学。研究神经元胞体的组构称细胞构筑学，研究髓磷脂染色的组构称髓鞘构筑学，研究色素的分布则称为色素构筑学，如此等等。根据细胞构筑学将新皮质分为许多区已有很长的历史（Kemper 和 Galaburda 1984）。它对于理解皮质功能的意义尚有争论，但利用细胞构筑图像来确定不同的脑区及对实验观察给予分层命名是普遍采用的而且是很重要的。

典型的新皮质有 6 层平行于表面的结构（图 8.253 - 255, 567, 158），叙述如下：

I 分子层或丛层（molecular or plexiform layer），细胞稀少，仅含有散在的水平细胞及其突起（见前），嵌于致密的切线排列的主要由水平轴突和树突构成的网眼中（Marin-Padilla 1984）。这些包括来自皮质区外的传入纤维和来自皮质中间神经元的固有纤维（见前），以及大脑皮质所有锥体神

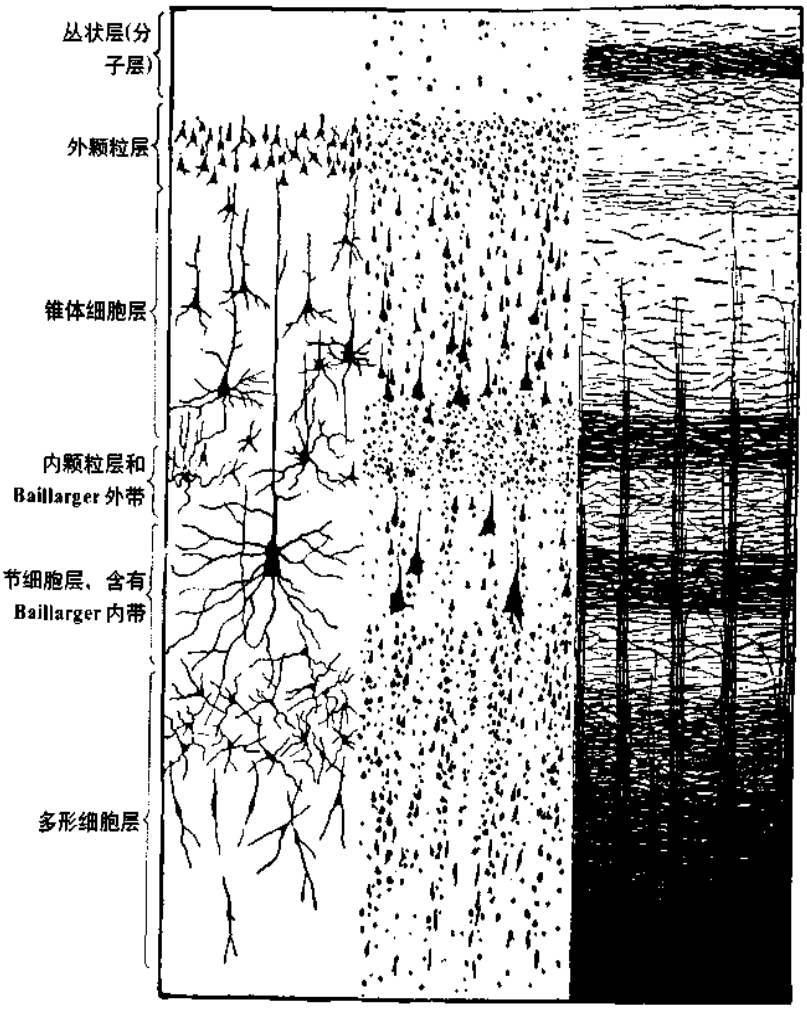

图 8.253 用 Golgi、Nissl 和 Weigert 法染色的人大脑皮质各层。

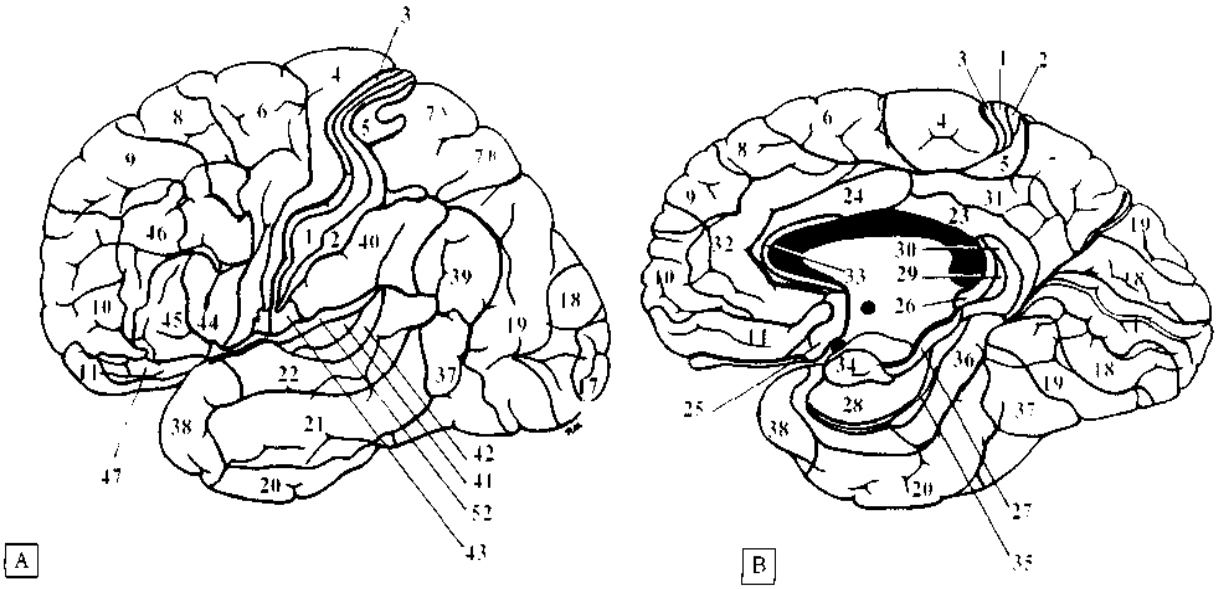

图 8.254 人大脑半球上外侧面(A)和内侧面(B)构筑示意图，示可辨认的细胞构筑区，由 Brodmann 用数字标出(1909)。对照图 8.249A。

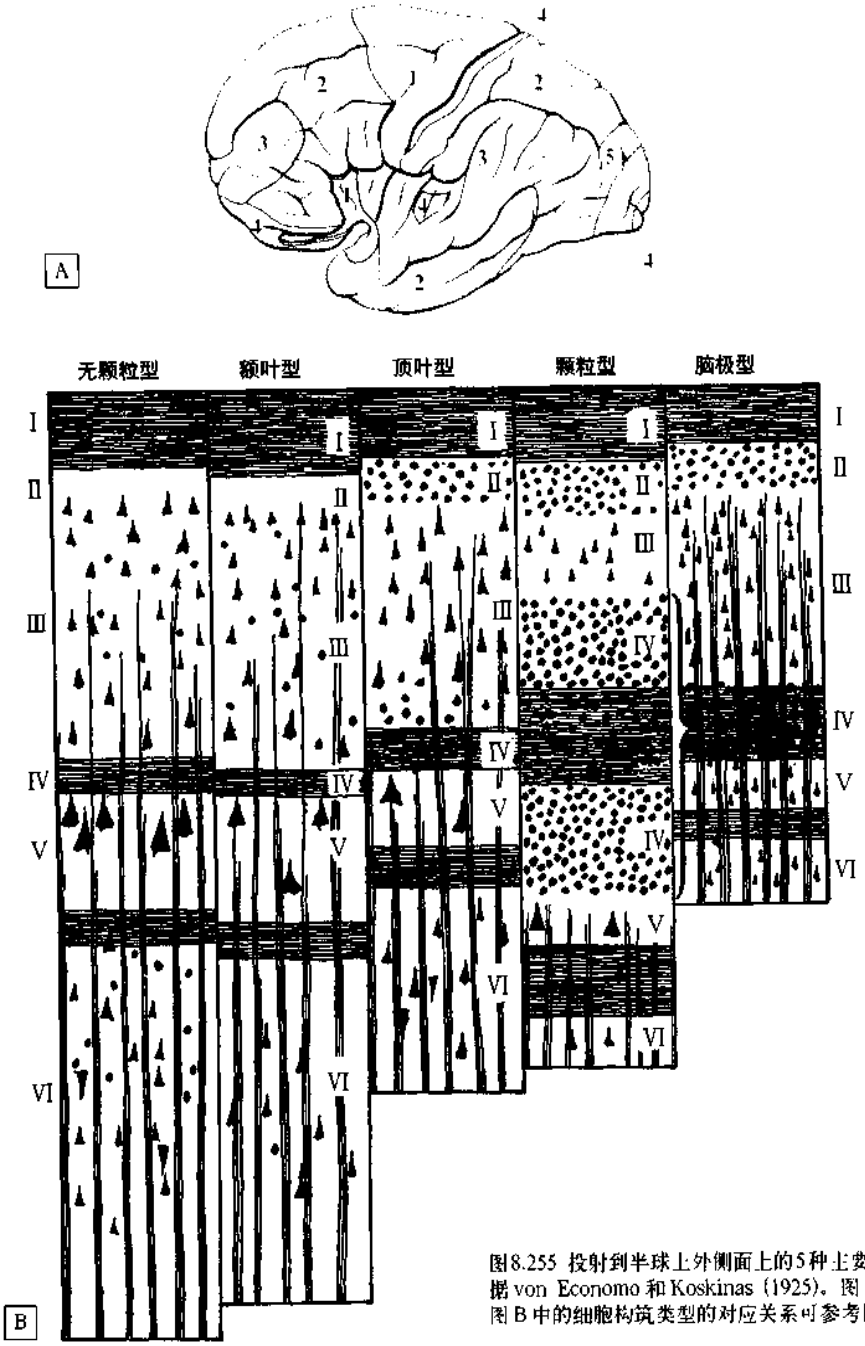

图8.255 投射到半球上外侧面上的5种主要大脑皮质类型的分布。根据 von Economo 和 Koskinas (1925)。图 A 中皮质区的数字标示与图 B 中的细胞构筑类型的对应关系可参考图 8.254 A、B。

经元的顶树突。在髓磷脂染色的标本上，Ⅰ层表现为窄的水平纤维带。

Ⅱ外颗粒层（external granular lamina），含有密度不等的小神经元胞体，包括小锥体细胞和非锥体细胞，后者占多数。髓磷脂染色示纤维主要为垂直排列。

Ⅲ外锥体层（external pyramidal lamina），含有大小不等的锥体细胞及散在的非锥体细胞，浅部的锥体细胞最小，深部逐渐增大。此层往往由浅至深再分为Ⅲa、Ⅲb和Ⅲc，如同Ⅱ层。髓磷脂染色示纤维主要为垂直排列。

Ⅳ内颗粒层（internal granular lamina）最窄，内含紧密排列的小圆形非锥体细胞（主要是有棘星状细胞）和一些小锥体细胞胞体。髓磷脂染色可见明显的水平纤维带—巴亚热（Baillarger）外带。

Ⅴ内锥体层（或节细胞层）（internal pyramidal lamina or ganglionic lamina），典型地含有最大的锥体细胞，但真正大小在各皮质区不同。还有散在的非锥体细胞。在髓磷脂染色切面上，可见上升和下降的垂直纤维经过此层，但还可见一条中央位的水平纤维带巴亚热（Baillarger）内带。

Ⅵ多形层（或梭形／多形层）（multiform or fusiform/pleiomorphic layer），由形状不同的神经元组成，包括锥体

形、梭形、卵圆形和许多其他形状的胞体。典型地，大多数为中、小型细胞。此层逐渐与深面的白质混合，两者界限不清。

皮质构造的亚型

在这里讨论发育极端成熟的皮质构筑几乎是无止境的细微变化是不可能的，也是无益的，但必须指出几种亚型。这些是Campbell（1905）的经典研究和Economo和Koskinas（1929）的工作证实的。新皮质有5种基本亚型（图8.255. A,B）。虽然它们都是由同样的6层皮质发育而来，但在分化过程中有两种亚型实际上缺乏某些层，因此是异型的，它们是颗粒型和无颗粒型皮质。同型皮质保持6层结构，称额型皮质（运动前皮质）、顶型皮质（中央后皮质）和脑极皮质（精神视觉皮质），但各型的名称与所含的脑区并非完全一致（如额型皮质也存在于顶叶和颞叶）。

无颗粒型（agranular type）皮质的颗粒层（Ⅱ、Ⅳ）很薄或缺如，但往往含有散在的星状细胞体。大锥体细胞非常密集，最早发现于中央前回（4区），也存在于6区、8区、44区（图8.255A、B）和其他部位，包括边缘系统（见前）。其典型特征是有大量的传出轴突自锥体细胞发出，但象所有的新皮质，其传入、传出投射也有许多变化。此型皮质一般相当于皮质运动区。

颗粒型（granular type）皮质（koniocortex）的颗粒层发育最好、含有密集排列的星状细胞，其间有散在小锥体细胞。Ⅲ、Ⅳ层发育差或难以分辨。此型皮质特别与传入投射相联系，但也有传出投射，来自锥体细胞，但较其他型为少。

虽然颗粒和无颗粒型皮质的某些层次相对缺乏，但它们分别代表了皮质结构的两个极端，分别以锥体细胞和星状细胞占优势。典型的颗粒型皮质见于中央后回（躯体感觉区）、纹区（视区）和颞上回（听区）以及小部分海马旁回（见前）。虽然有高密度的星状细胞，尤其在纹区，此型皮质几乎是5型皮质中最薄的。在纹区，巴亚热外带（Ⅳ层）发育良好。

其余的3型皮质为中间型。在额型，大量的中、小锥体细胞见于Ⅲ、Ⅴ层，Ⅱ、Ⅵ层则不明显。这些皮质型内的主要神经元的多少都有不同的变化，而不局限于额区（图8.225A, B）。顶型皮质含有较额型者为小的锥体细胞，反之，颗粒层则较宽，含有较多的星状细胞。这类皮质占据顶叶和颞叶的大部（图8.225A, B）。脑极型皮质如其名是指额极和枕极附近的小区皮质，最薄（图8.255B）。所有6层均有，但锥体细胞层（Ⅲ）变薄，并不像颗粒型皮质有大量星状细胞进入。但与颗粒型皮质一样，多形层（Ⅵ）发育较好。

虽然上述皮质组构的5种分型是有用的，但必须再次强调，在显微切片上，真实的细微结构在全厚皮质的研究中（无论是显示胞体或突起染色）并非如此明显。功能组构是与细胞的空间分布自然联系在一起的，而这又与它们的实际联系有关，必须在皮质机制的真实演化中考虑到。高尔基染色的标本提供了关于神经元相互作用可能存在的回路的大量信息。但由这些结构资料推断的功能假设则是复杂的，需要突触性质、分布和作用模式的证实。而这些则依赖于对小范围皮质组织的电子显微镜观察、电生理单位记录以及迅速发展的神经组织化学技术。但无论如何，近年来令人兴奋的结果已经出现，并无疑将越来越多。对皮质活动的细胞构筑研究是必需的序幕，而其研究结果则是超微结构和其他深入研究必须依赖的基础。

大脑皮质的基本一致性

虽然在不同的新皮质区的细胞构筑有相当的差异，但所有新皮质区的基本构筑轮廓是一致的。Rockel等（1980）和Powell（1981）对皮质和各层的厚度、全层皮质条的绝对神经元数以及锥体细胞／非锥体细胞的比例进行了最广泛的比较和定量研究。他们的资料（和综述文献）必然引起对皮质结构的根本的重新考虑。额区、运动区、躯体感觉区、顶区、视区（17区）和颞区皮质在小鼠、大鼠、猫、猴和人都进行了研究。此外，还对树鼩鼱（Tupaia）、丛猴（Galago）、绒猴、鼠猴、狒狒和猩猩的17区作了进一步研究。对宽30μm厚25μm的垂直软膜表面深至白质的皮质条进行了差异分析。突出的发现是，除了灵长类的17区外，整个皮质条的神经细胞构筑实际上都很相近，不论是同一脑区的不同皮质区、是同一种属还是象小鼠和人这样相隔遥远的动物。此外，在所有的情况，约2/3的神经元是锥体细胞，其余为非锥体细胞（各种星状神经元，Winfield等1980）。有趣的是，与灵长类双眼视觉有关的17区的某些部分，其神经元较其他脑区大2.5倍。后来的研究（Powell和Hendrickson 1981）表明，猕猴17区的单眼视觉和双眼视觉部分有同样密集的神经元，而18区和其他视区则与其余的新皮质区一样。在广泛范围哺乳动物的标准全层皮质条或柱内，不论皮质厚度和分层的明显差别，几乎所有新皮质的神经元数量的一致性（两种主要神经元的绝对数和比例）必然深刻地影响着对经典的皮质结构和分区的解释（见后），也促进了对基本皮质单位的种系发生、个体发生、结构确定和整合功能的设想，但统一标准的建立尚有许多困难。

最近对大鼠的研究（Beaulieu 1993）对皮质区神经元数量的一致性提出了疑问，指出灵长类第一视皮层的神经元数目增加与大鼠顶区（躯体感觉桶形区）皮质神经元数目的增加相一致。这种增加可能反映了各种动物优先使用的感觉区的特化。即使如此，神经元数量一致性的观察对于理解新皮质的构筑仍然是很重要的。锥体细胞与非锥体细胞的恒定比例（Sloper等1979; Winfield等1980）已经得到证实（Braak 1986; Schuz和Palm 1989）并扩展到包括不同脑区抑制性GABA中间神经元数目的恒定（Beaulieu 1993; Jones等1987; Hendry等1987）。

根据神经细胞总数和各类细胞比例的一致性，考虑在不同皮质区所发生的组织学上的显著改变是很重要的。很显然，神经元胞体的大小取决于细胞突起，轴突和树突的总体积。在投射至较远靶区的神经元，其胞体以外的体积大部分是由轴突决定的。例如，起源于新皮质终止于骶部脊髓的粗

轴突将发自非常大的锥体细胞；而轴突整个在皮质区内分支的神经元，如皮质的大多数锥体神经元，其轴突和胞体的相应体积就较小。因此，新皮质锥体细胞根据轴突的直径和到达的靶区，在胞体体积上将有很大的不同。在尼氏标本上，中等大和大锥体细胞较易辨认，而小的锥体细胞则难与非锥体细胞相区别。非锥体细胞的密度明显受到周围锥体细胞胞体大小变化的影响，若锥体细胞小（如颗粒皮质）则非锥体细胞致密，若锥体细胞大，则非锥体细胞分散而少（无颗粒皮质）。

由上可知，皮质区细胞构筑的变化，主要反映这些区域内胞体大小的变化，后者又由锥体细胞轴突的口径和行程长短所决定。从而，细胞构筑也就反映了该皮质区的联系（主要是传出）。在组织学改变大的地方，其纤维联系的差别也大，故细胞构筑的区分有着机能的效用。如果差别微小，则纤维联系的变化（至少在轴突传出的范围内）也不大。

前面的讨论无疑是太简单化了。神经元突起的体积并不是神经元胞体体积的惟一决定因素，虽然是主要因素。同样，控制轴突口径和侧支的多少的因素尚不清楚，虽然这些因素可能对胞体大小有重要影响。此外，传入和固有联系的型式也可以对皮质构筑产生戏剧性的影响。对后一个问题，有一些皮质一致性的测算根据。在小鼠，已经显示在3个很不相同的细胞构筑区，突触的密度几乎是恒定的。而且，每个神经元的突触数目惊人地相似（Schuz和Palm 1989）。Powell等用微电极损毁猴的新皮质，观察局部轴突变性，发现在第一视皮质、躯体感觉和运动皮质发生了性质相似的变化（Fisken等1975；Gatter和Powell 1978；Shanks等1985）。最近，Lund等（1993）在一项重要的较有效的解剖学方法研究中，进一步显示在猴的同一皮质区和另外的皮质区中有性质相似的区向外扩展的投射型式。有趣的是，作者下结论说，这些联系的数量是由单个锥体细胞的树突野在一个脑区内向外扩展决定的。

皮质联系概况

根据上面的讨论，虽然许多外部联系是所有的皮质区所共有的，新皮质的联系决定皮质的细胞构筑。因此，在讨论这些联系与皮质细胞构筑的关系、或考虑不同的联系与不同的脑区的关系之前，有必要了解所有皮质区联系的共同型式。所有的皮质区都与同侧的其他皮质区有轴突联系（同侧皮质－皮质联系或联络联系），也与对侧的皮质有轴突联系（对侧皮质－皮质联系或连合联系），还与皮质下结构有轴突联系。为方便起见，依次介绍这些联系。

同侧皮质－皮质联络联系 新皮质同侧皮质－皮质联系的基本组构已由Jones和Powell（1970）阐明。在这一蓝图中，大脑皮质的第一感觉区、躯体感觉区、视区和听区是一系列脑区－脑区分级联系的起点，通过顶、枕、颞叶的联络区至内侧颞叶的边缘区、主要是海马旁回、内嗅皮质和海马。第一躯体感觉区（SI，见后）投射至顶上皮质（Brodmann 5区）。后者又投射至顶下皮质（BA7）。由此联系到颞上沟壁的皮质，再至后海马旁回和边缘皮质。同样，在视觉系统，纹区皮质（第一视皮质；BA17；见后）投射至纹旁皮质（BA18），再至纹周皮质（BA19）、颞下皮质（BA20）、颞上沟壁皮质、海马旁回后部的内侧颞叶皮质，最后至边缘区。相似的，听觉系统由第一听皮质通过周围区至颞叶联络皮质和内侧颞叶。除了这种由感觉区通过后联络皮质的分级传出外，Jones和Powell（1970）还设想这种级联传播过程的每一步都与额叶皮质的某一部分相联系。以躯体感觉皮质径路为例，中央后回的第一躯体感觉皮质（SI）与中央前回的第一运动皮质（BA4）有往返联系；在下一步中，顶上小叶（BA5）与运动前皮质（BA6）互相联系；再下一步，顶下小叶的7区与额前联络皮质有往返联系（在半球外侧面BA9/46），颞叶的联络区与更前方的额前联络皮质联系；最后与眶额皮质联系。类似的联系步骤也见于枕、颞叶的视、听联络径路与额叶联络皮质之间。显然，类似的投射级联存在于额叶，即由额前联络区向更后方投射，至运动前区，最后至中央前回。

应用更有效的神经解剖学追踪技术的进一步深入研究，上述蓝图又有了发展和修正，主要在两个方面：第一，感觉与联络区间的联系是交互的。而且，在一个皮质区内终止纤维和起始纤维的性质是不同的，根据它是由感觉区至边缘皮质（前馈）或者方向相反（反馈，见后）。第二，传出联系的特性复杂。一个感觉和感觉周围区不投射至同一叶或邻近的多个皮质区，有多重平行的皮质感觉径路，可能是为了适应不同的感受标准。这在枕叶、顶叶、颞叶的视区得到了部分确定（Zeki 1993），无论如何，感觉信息通过大脑皮质后部的联络区与额叶皮质联系的一般原则对于理解大脑皮质的组构仍然是一个具有相当形态和功能意义的基本而重要的模式。

对侧皮质－皮质(连合)联系 胼胝体（corpus callosum）是人脑最大的纤维通路，联系两侧大脑半球。不经胼胝体联系的皮质区通过其他的连合纤维与对侧皮质相联系。可是，两侧半球的联系并非同一点之间的联系。在含有对侧感觉代表区的脑区（如身体表面、视区），只有在功能上与中线相关的代表区才联系到对侧大脑半球。这在视区（Zeki 1993）最清楚。在那里，含有视网膜中线部的代表区与对侧半球的同一代表区相联系。相似的排列见于躯体，躯干代表区通过胼胝体相联系，四肢（手和足）则否（Shanks等1985a）。听觉和嗅觉径路没有这种偏侧性，因为在这两种情况，每侧的感受器可以感受360°身体周围的外界的刺激。由于在体感区和视皮质特异的空间代表区依特定的功能而分别定位，就出现了上述的偏侧性。由于上述联系的存在，可将胼胝体看做是连接两侧半球代表区的解剖“胶”（glue）。

除了这种两侧相同区或相似区的联系（同位联系，homotopic connections）外，胼胝体还可以联系异质性脑区

(异位联系, heterotopic connections)。这可能是两半球机能相似但解剖位置不同的脑区(Schwartz和Goldman-Rakic 1982, 1984)或者是一侧半球的功能占优势(单侧特化)而另一侧半球该功能较弱的脑区。可以预料,这类联系在人比其他动物要广泛得多。

皮质下联系 与皮质下核团的一定联系对所有皮质是共同的,虽然数量上可有明显的差别。首先是与丘脑的联系。所有的新皮质区都接受一个以上丘脑核团的传入联系。而且,所有这些联系都是交互的,即每个皮质区返回投射至其传入纤维所来源的丘脑核团。在组织学上,这种丘脑皮质联系被认为来自特异性和非特异性核团。这些核团与丘脑核团的经典分类的关系已讨论如前。现在较普遍接受的是,丘脑皮质传入可根据其在皮质的终止模式加以分类。而且,许多丘脑核团发出一条以上的丘脑皮质径路。所有的皮质区接受一条以上的这种联系。丘脑皮质终末的类型示于图8.25B。每种型式的终末在皮质传入中的作用差别很大。

除丘脑外,所有的皮质区与屏状核有交互联系(Pearson等1982; Sherk 1986)。广义地说,在皮质与屏状核之间有局部位置的相互关系,屏状核的前部与额叶联系、后部与枕叶联系,等等。但更详细的点-点关系较复杂(Pearson等1982;见后)。屏状核-皮质联系的密度在不同的脑区不同,但在所皮质完全缺乏这种联系(Neal等1986a)。

除了皮质、丘脑、屏状核之间的交互联系外,所有的皮质区都投射至纹状体(尾/壳核)、脑桥、小脑。同样,各皮质的投射也有很大差别。如像屏状核,这些投射也是有复杂的局部位置关系的(Selemon和Goldman-Rakic 1985; Brodal 1978)。同样,或许大多数或全部新皮质区都发出纤维至顶盖。当然,实际上所有的皮质区都投射至脑干网状结构(前述)。

具有特殊药理学兴趣的是由皮质下核至新皮质的一组传入投射,其中含有特定的神经递质。这些包括自基底前脑至所有皮质区的胆碱能投射(Pearson等1983a, b, c; Mesulam等1983),它代表了皮质乙酰胆碱的主要来源(Struble等1986),并且受阿尔茨海姆病神经变性过程的深刻影响(见Pearson和Powell的综述1989)。同样,去甲肾上腺素能纤维自后脑的蓝斑至所有的皮质区(Gatter和Powell 1977; Morrison等1984)。5-HT能纤维自中脑缝核(Morrison等1984)、组胺能纤维自后部下丘脑(Onodera等1994)至大脑皮质。来自腹侧中脑的DA能纤维虽然集中于额叶和边缘皮质区,但也可能到达较以往的设想更为广泛的皮质区(Richfield等1989)。这种普遍而弥散的皮质投射的特殊兴趣在于它们与药理学或至少与广泛的神经精神疾病的药物治疗学的关系,这些疾病包括阿尔茨海姆(Alzheimer)病、抑郁症、精神分裂症等。

当然,不同的皮质区有着广泛而不同的传入、传出联系,某些皮质区甚至还有其独特的联系。或许,最明显的是起自中央沟前方锥体细胞的皮质脊髓投射(皮质脊髓束, corticospinal tract,见后)。一般,不同径路的纤维数量,其起止脑区之间的局部关系都深刻地反映着不同的脑区的功能联系。然而,许多皮质区的外部联系似有相当的相似性。例如,研究得最多的脑区—感觉和运动皮质是构筑最不典型的皮质,它们代表皮质构筑型式的两个极端,即颗粒型(感觉皮质)和无颗粒型(运动皮质)。而且,它们的联系都极为广泛。

皮质分层和皮质联系 由上述讨论可知,皮质细胞构筑的改变在数量和性质上反映了其联系的差别。因此,皮质分层就在一定程度上代表了具有共同联系的神经元的水平聚集。这在皮质传出细胞(锥体细胞)看得最清楚(Jones 1984)。内锥体层(V层)发出皮质皮质下纤维,主要有皮质纹状体、皮质延髓、皮质脑桥、皮质脊髓轴突。此外,相当比例的皮质皮质反馈纤维也起自此层的细胞,这也包括某些皮质丘脑纤维。多形层(VI层)是皮质丘脑纤维的主要来源。颗粒上锥体细胞(主要在III,少数在II层)主要发出同侧(联络)和对侧(连合)皮质-皮质径路。短的皮质-皮质纤维起自浅层,长的纤维起自III层深部(不论是联络或连合纤维)。至皮质区的主要传入终止于I、IV、VI层,数量较少的投射终止于II/III层交界处和V层,或散在终止于各层(Pandya和Yeterian 1985)。在这种广泛的纤维网中,有几点值得提出:在数量上,至皮质区的大量传入主要终止于IV层,少数终止于III层深部。这种终止型式见于丘脑至视区和躯体感觉区皮质的投射(见后)。在所谓"联络"区,如顶叶,这种型式见于前馈联络联系(Pearson和Powell 1985)。反馈的皮质-皮质联系几乎全部终止于I层(Pandya和Yeterian 1985; Rockland 1994),它有重要的机能意义,需要进一步阐明(Cauller和Connors 1994)。一般,至广泛的新皮质的非丘脑皮质下传入终止于皮质各层,但终止的分层型式则各有不同(Mesulam等1984; Morrison等1984)。前述的皮质联系的分层模式不是绝对的,只是代表起止纤维的主要层次。例如,"前馈"皮质-皮质联络纤维来自V层锥体细胞(Hioms等1991),而III层锥体细胞发出少量皮质纹状体纤维(Yeterian和Pandya 1994),甚至相当大比例的此种纤维分别起自III层(联络纤维)和V层(皮质纹状体纤维)。

有证据表明,广泛的分散而功能上相联系的脑区与皮质下核和新皮质有着共同的联系形式。与此特别相关的是额前联络皮质、后罗朗斗(postRolandic)顶叶、枕叶和颞叶的有关脑区。纹状体(Selemon和Goldman-Rakic 1985; Goldman-Rakic和Selemon 1986)、丘脑(Selemon和Goldman-Rakic 1988)、屏状核(Pearson等1982; Sherk 1986)、胆碱能基底前脑(Pearson等1983)、上丘和桥核(Selemon和Goldman-Rakic 1988)的邻近延续区都与位置

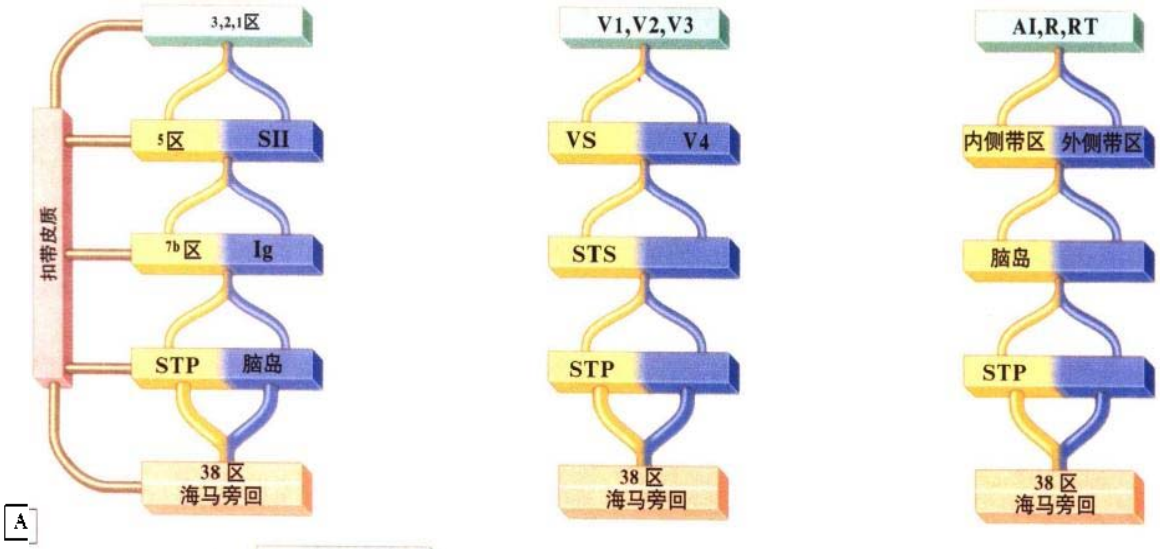

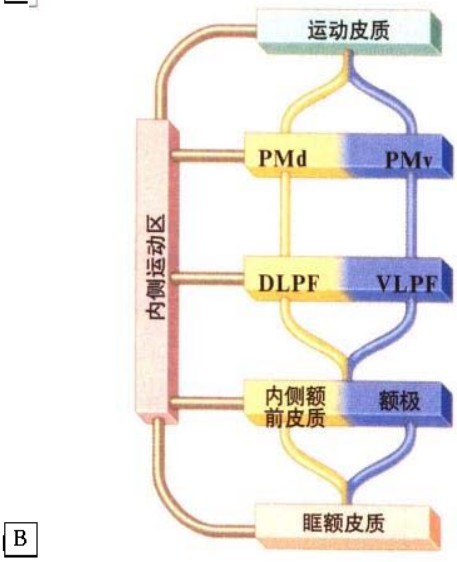

图 8.256 设想的关于躯体感觉(Ai)、视觉系统(Aii)、听觉系统(Aiii)和额叶(B)的皮质联络通路示意图。额叶通路和躯体感觉联络通路之间的可能关系在图 C 中说明。包括扣带回在内的半球内侧面上另外的通路在D中说明。用绿色标明的途径形成“自相关”(self-relevant)通路系统的一部分，而用粉红色标出的途径代表“刺激相关”(stimulus-relevamt)通路(见正文)。用蓝色标出的通路说明包括扣带在内的半球内侧面途径与半球外侧面主要途径的关系。未对已提出的视听联络通路进行综合。此图已被简化和普通化，只挑选部分皮质区。每一排图代表几个广泛联系的皮质区。已指出信息通道，但未指出方向。信息可经任何可能的通路在任何方向上通过。因此必须注意到，不能按严格的等级对这些已提出的通路进行编排。没有假设通路的最后终点，并且诸如感觉、认识、行为等成分被认为是所有层面在任何方向上同时并有序激活的结果。各区的编码数字参阅Brodmann皮质地图。STP= 上颞叶多感觉区(S)、等于人中颞叶皮质(21区)；STG= 颞上回(22区)；IT= 下颞叶皮质(20区)；SII= 第2躯体感觉区；AI,R，RT= 听觉核心区；V1 ~ V5= 视皮质区；SMA= 补充运动区；PMd= 背侧运动前皮质；PMv= 腹侧运动前皮质；DLPF= 背外侧额前皮质；VLPF= 腹外侧额前皮质。

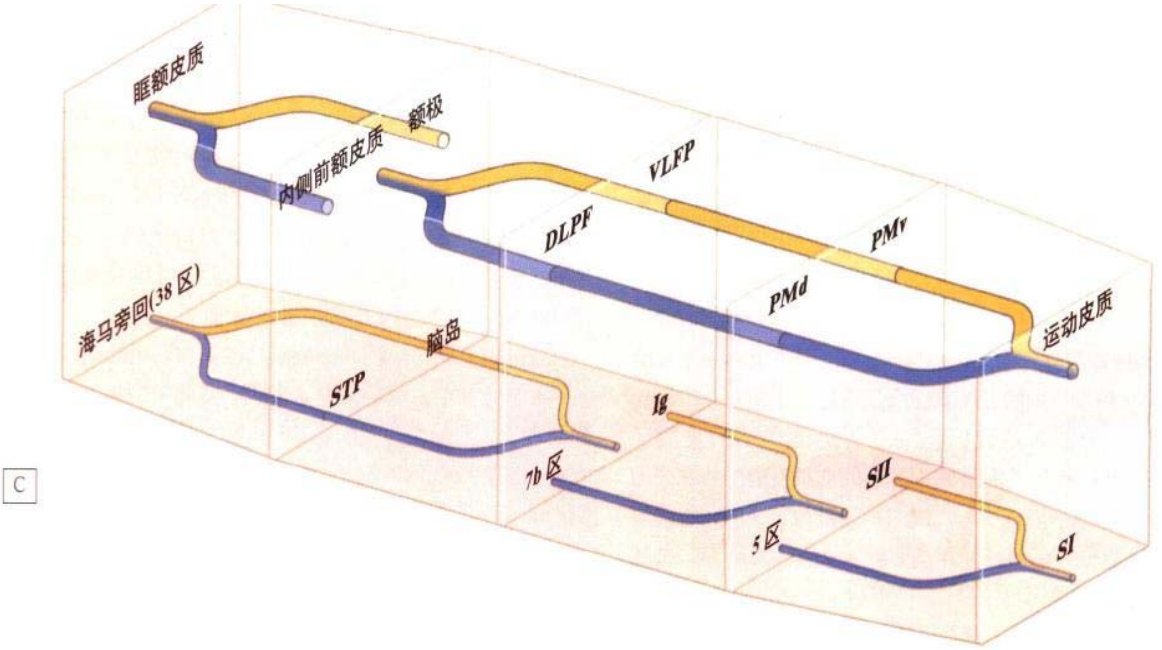

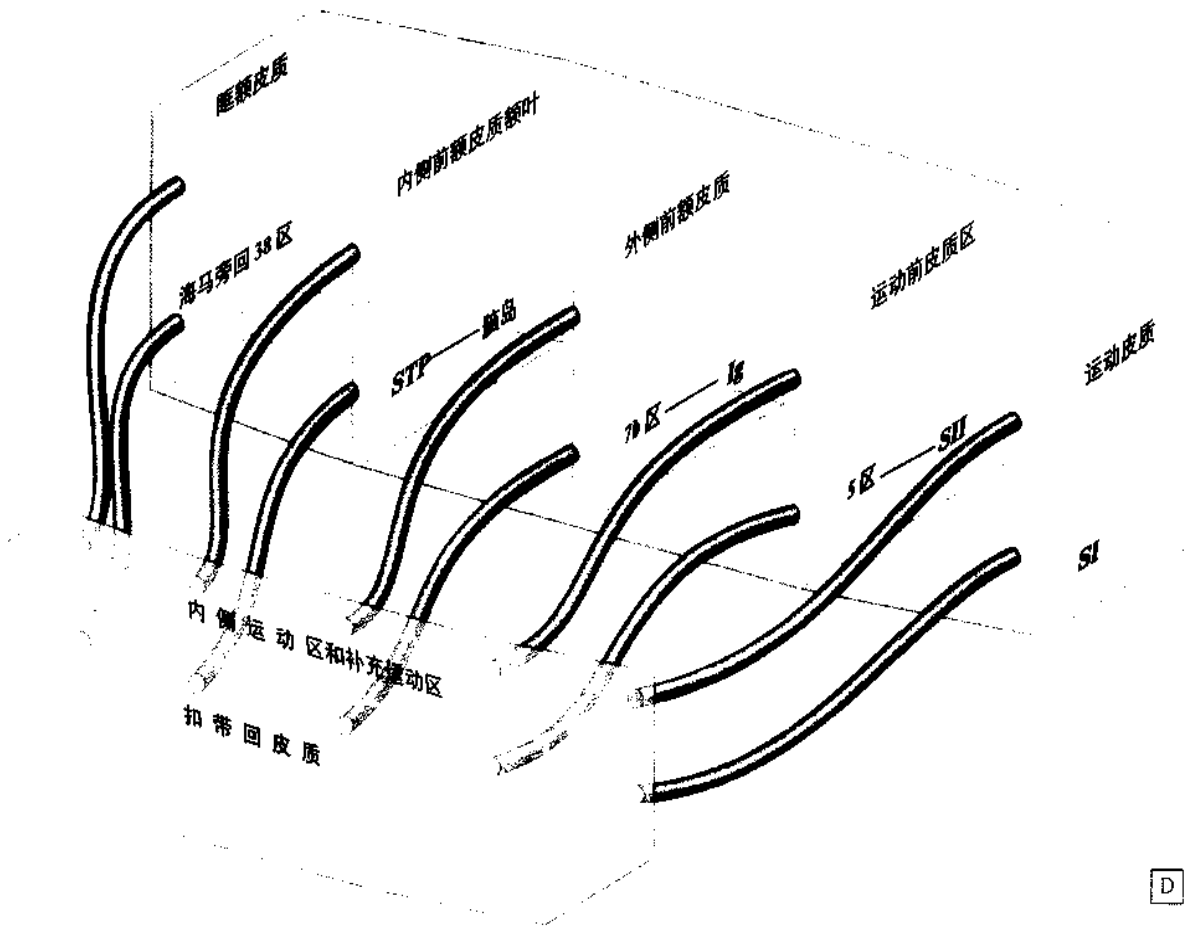

上相隔遥远的额前皮质和顶叶皮质相联系，后二者本身又互相联系（Selemon 和 Goldman-Rakic 1988）。反之，功能上不同的其他皮质区（如颞叶和顶叶的皮质区）则在其与皮质下的联系中并不具有这种共同的延续性，而是互相分开的。（Baizer 等 1993）。必须强调，这里涉及的并不是由不同的皮质区至某一神经元的会聚投射，也不是由一个神经元至多个靶区的分支投射，而是与每个核的延续部或邻近部联系的局部组构。至于它是否代表着重迭联系或复杂的交错（Goldman-Rakic 和 Selemon 1986），这虽然重要，但却是第二步的问题。更重要的是，这种形体上分离而机能上互相有关的前额皮质和后罗朗斗皮质的共同联系型式提出了一个作为特殊识别和行为功能的基础的神经网络配布的概念。

皮质构筑的概念—柱(columns)和单位(modules)

组织学上范围广阔的皮质组构主要是以平行于软膜表面的（水平）层次来描述的。但是，近几十年来，生理学和相关的研究却强调皮质的组构是通过皮质全层的与软膜呈直角的柱或单位。机能柱首先记述于躯体感觉皮质（Mountcastle 1957; Mountcastle 和 Powell 1959; Powell 和 Mountcastle 1959）。“柱”一词的来源是由于下述的观察：被垂直穿过皮质的微电极所记录的所有细胞都对外周的同一刺激发生反应。Hubel 和 Wiesel（1977）将柱的生理学组构概念扩大到视皮质，他记叙了窄条视皮质（50μm）的神经元对一条同一方向光带的刺激发生反应（定向柱），而宽条视皮质（500μm）的神经元主要对一眼感受的刺激发生反应（眼优势柱）。邻近的定向柱在一个眼优势柱内集合起来形成一个超柱（hypercolumn），对视野中某一点的双眼所有方向的刺激发生反应（Hubel 和 Wiesel 1977）。虽然后来的资料对此有所修正（Livingstone 和 Hubel 1994; Zeki 1993），但感受皮质功能柱的概念被广泛采用。而且，类似功能柱的组构在新皮质的许多脑区都有报道，包括运动皮质和所谓的联络区。

大脑皮质柱组构的神经生理学记述导致人们寻找这种功能排列的解剖基础。对视皮质的再次研究发现与一眼有关的膝状体皮质轴突在视皮质上形成一定的斑片，这一斑片在Ⅳ层的变化与另一眼所引起的斑片的变化（Hubel 和 Wiesel 1977）之间有一定的规律性，从而为眼优势柱的机能组构奠定了形态基础。对视皮质纤维联系和化学构筑的进一步研究（主要是细胞色素氧化酶斑片）说明了更多的解剖学基础（见 Zeki 的综述 1993 及后文）。对许多皮质区的类似研究导致以下的一般性概念，即大多数的皮质传入终止于一定的斑片或带，

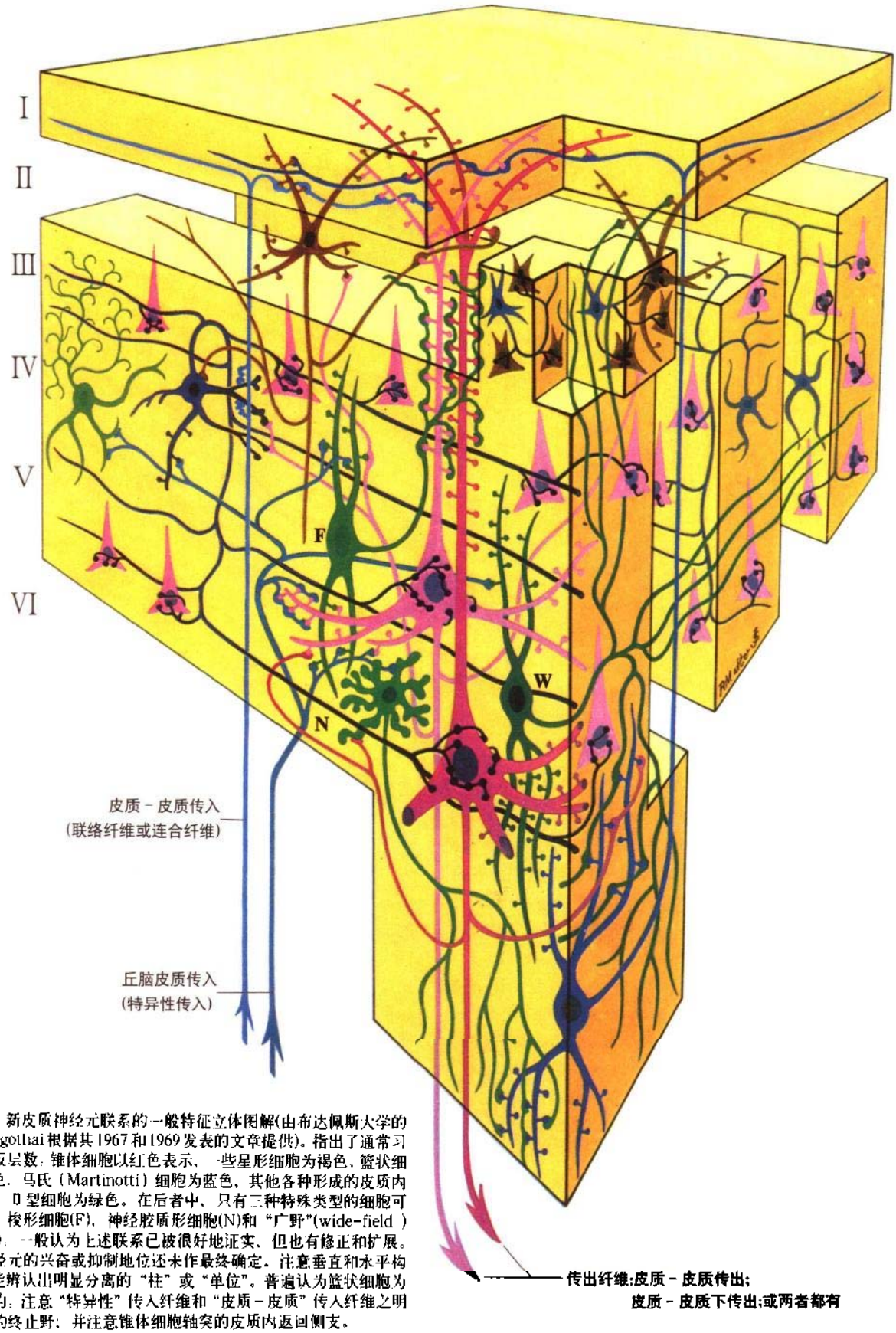

图8.257 新皮质神经元联系的一般特征立体图解(由布达佩斯大学的J.Szentagothai根据其1967和1969发表的文章提供)。指出了通常习惯用的板层数：锥体细胞以红色表示，一些星形细胞为褐色，篮状细胞为紫色，马氏（Martinotti）细胞为蓝色，其他各种形成的皮质内的Golgi Ⅱ型细胞为绿色。在后者中，只有三种特殊类型的细胞可以辨认：梭形细胞(F)，神经胶质形细胞(N)和“广野”(wide-field)细胞(W)。一般认为上述联系已被很好地证实，但也有修正和扩展。许多神经元的兴奋或抑制地位还未作最终确定。注意垂直和水平构筑，不能辨认出明显分离的“柱”或“单位”。普遍认为篮状细胞为抑制性的；注意“特异性”传入纤维和“皮质－皮质”传入纤维之明显不同的终止野；并注意锥体细胞轴突的皮质内返回侧支。

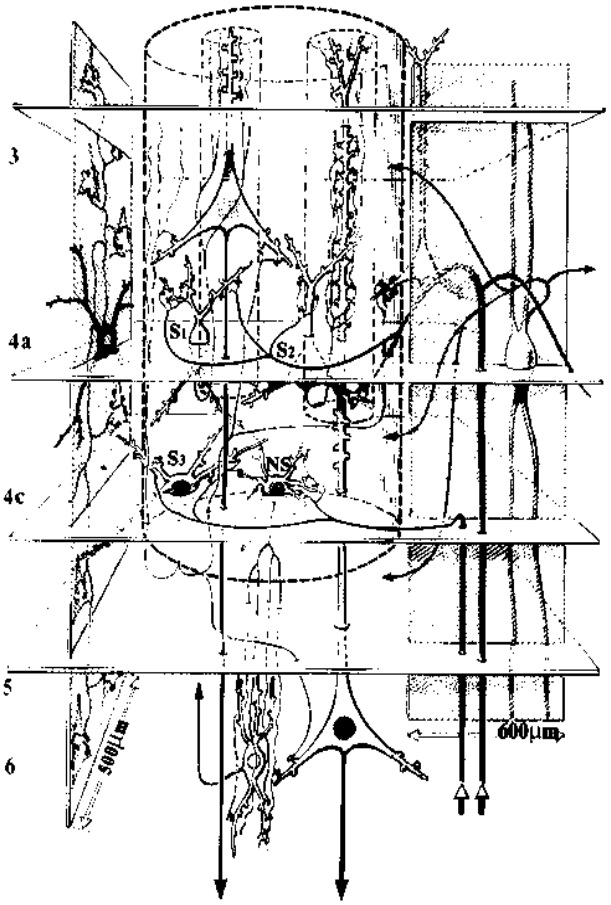

图8.258A 感觉皮质区内基本神经元环路的立体观。各平面完全是任意的，这有助于立体形象化；它们与皮质板层结构无关(左边的阿拉伯数字指示在这样的一幅图中的"非绝对"板层构筑特征)。特异性感觉传入纤维(右边的深黑垂直线)分别终止于多棘星形神经元(S_1)及上板层Ⅳ和下板层Ⅳ的所谓星形锥体细胞(S_2)上，并终止在其他类型多棘星形神经元(S_3)和无棘神经胶质形星形神经元(NS)上。感觉传入冲动和上升中继是二重的：(1)在细圆柱中(用细虚线标出轮廓)通过S_1和S_2型神经元的马尾样轴突，选择性地终止于单个(或一小群)锥体细胞。(2)在粗圆柱中(用粗深虚线标出轮廓)，来自上升的S_2型神经元，可能主要终止于一大群锥体细胞的基树突。多棘星形细胞和星形锥体细胞的下行分支更广泛且更无区别地分布到下行中继者，这种情况发生在由胶质形无棘星形细胞(NS)的垂直轴突网所形成的一些窄柱中。左侧的垂直面，表示一个大篮状细胞的有严格方向轴突分支。右侧的垂直面，与篮状细胞面成直角，表示一带有垂直方向树突和部分延长的轴突分支的大星形神经元，其轴突分支严格地局限在此垂直面内。(蒙允许引自 Szentágothai 1975)

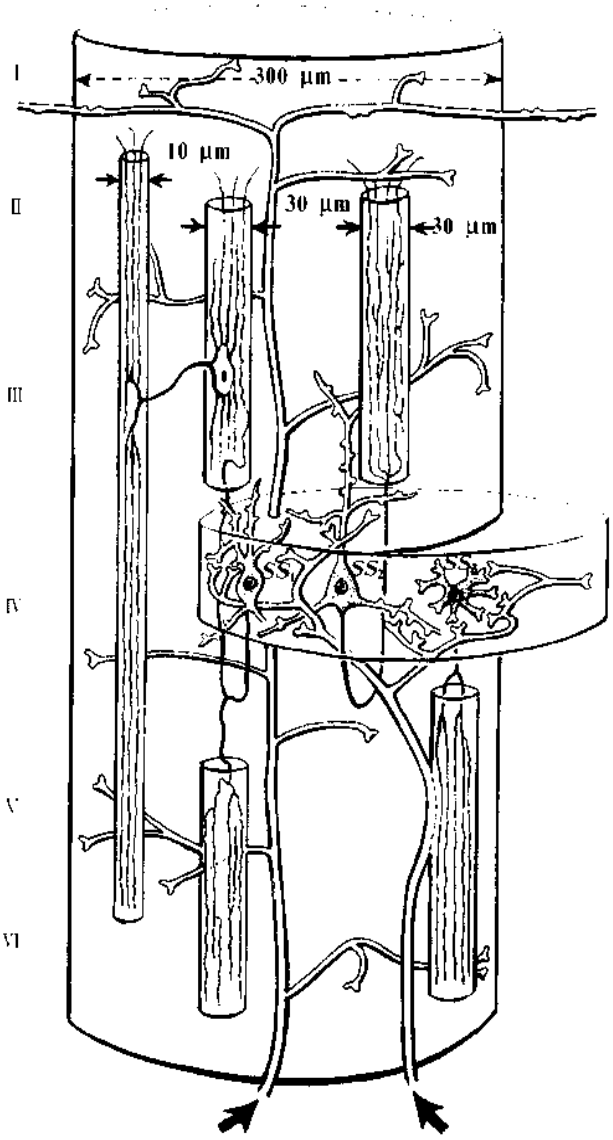

图8.258B 皮质－皮质单位某些特征的模式图，根据1978 Szentágothai 提供的立体图绘制而成。所有的神经元及其联系都被假定为兴奋性的。为清晰而未包括锥体细胞及其轴突传出纤维和抑制性中间神经元。此单位由一直径为300μm占皮质全厚度的高圆柱组成；且有侧支和终末支的向心性上升纤维代表皮质－皮质传入纤维(或联络纤维或为胼胝体)。扁圆柱体的直径也大约为300μm，是特异性丘脑皮质传入纤维的"终止空间"；扁圆柱体和模型的重叠变化很大，从很少重叠到完全重叠。突触连接通过一个或更多的中间神经元将扁平的(几乎是切线的)特异性传入终末区间改变成狭窄的(10－30μm)辐射圆柱状空间或亚单位。星形中间神经元SS_2有一返回轴突，其分支上升到板层Ⅱ；小胶质形N细胞(右侧)有一下降分支；SS_1有一下降分支和一上升分支，后者与一双树突的梭形细胞的树突形成突触，梭形细胞的轴突再分支形成一长的垂直柱形(10μm范围)分支，它可能围住任一单个锥体细胞，并且对此锥体细胞起兴奋作用；然而应当注意相当数量的具有所有这些形态学特征的神经元都有抑制作用(见图8.259)。

与其他部位来源的传入斑片不同。大多数的皮质传出起自一定的细胞群，与投射至其他部位的传出细胞群不同。在大多数情况下，这些传入或传出斑片或带在猴新皮质的范围宽约400–600μm。这些连同其他皮质固有轴突的分布和组构的观察使一些学者将新皮质解剖和功能组织的详细模式构想为许多单位(Szentágothai 1969, 1975, 1978; Jones 1981; Eccles 1984;图8.257, 258, 259)。一般而言，这种模式的中心点是：具有所有层次的一定范围的皮质块，在软膜表面约占0.5mm × 0.5mm，通过标准的方式接受一定数量的传入纤维借以执行其与传入信息有关的生理功能；另一方面通过联络、连合

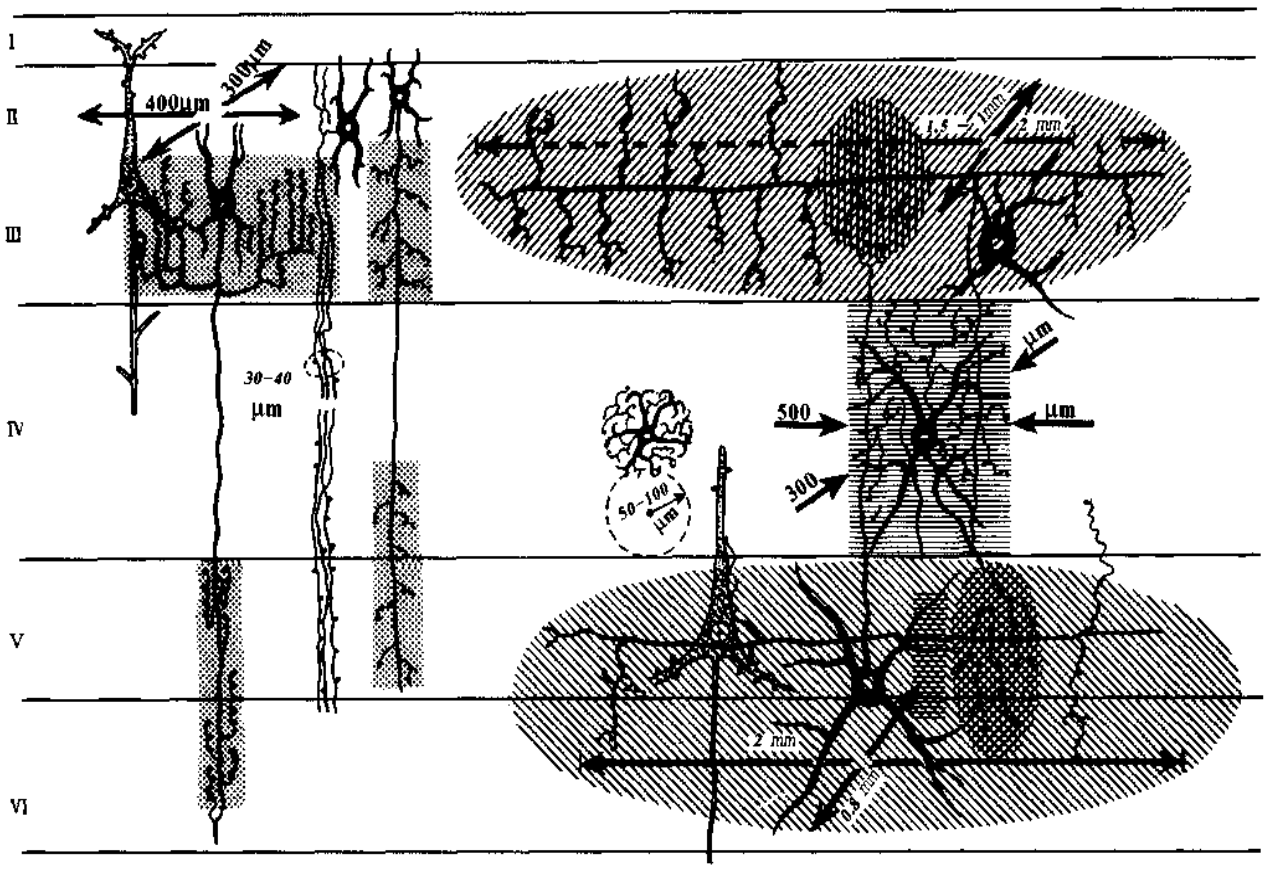

图 8.259 7种独具特色的GABA能抑制性中间神经元图解。为了便于识别树突和轴突，将树突树简化，并加粗描绘。轴突分支野(在必要的地方)用影线和点阵表示出来。水平箭头表示在矢状位上轴突分支的最大延伸;而斜箭头则表示在冠状位上轴突分支的延伸，轴突深度的延长可根据左边标出的皮质分层而得知。(1)上组(颗粒上组)大篮状细胞(Somogyi等1983)(2)颗粒下组的大篮状细胞(3)"爪形细胞"主要终止于Ⅳ层(Kisvárday等1985)(4)柱形篮状细胞(Szentágothai 1978)(5)小胶质形细胞(树突和轴突的分支通常为球形)(6)Ramón y Cajal双花束细胞(7)轴一轴型中间神经元(Szentágothai 1978)。还有一些局部的中间神经元类型，被认为也可能是GABA能的，但因为它们的轴突分支的特性还未被充分确定、故暂不包括在内。细胞1～3型间的空间关系来自Somogyi和Soltész的模式图(1986)。(蒙允诺，根据Szentágothai 1987原件仿制)

和皮质－皮质下径路发出传出纤维至适当部位。在这种模式中，任何一个皮质单位的功能取决于其传入来源，而其工作情况是一致的。增加更多这样的单位，新皮质的工作能力就增强。所以大的皮质表面区，如人，比低等动物小的皮质表面区能做更多的工作。一个皮质单位的实际工作情况在所有的哺乳动物被假设为是一样的。

这一理论与皮质组构的生理资料和皮质一致性的概念非常吻合（见前），并且促进了对皮质结构和联系的更重要而深入的研究。但必须强调，这种皮质的模块性并没有界限清楚的解剖学范围。在结构上，任何部位的皮质都是互相连续的，不可能确定每个单位明显的边界。神经元不会突然改变其树突的方向使之限定在一个单位之内。例如，猴顶叶皮质Ⅲ层和Ⅴ层锥体细胞投射至共同的靶，虽然它们聚集于两层中，但并不是象传入-传出单位理论所预料的互相严格的垂直配置（Hiorns等1993）。此外，生理学的柱形组织是借皮质联系的镶嵌加以补充，较之限定的模块式排列要复杂得多。

主要的皮质区

在考虑到将新皮质分为若干主要的机能区时，一般是按照下列的次序：顶叶、枕叶、颞叶，最后是额叶。这样的次序使得在叙述纤维联系时，尽可能地接近Jones和Powell（1970）所设想的型式，由第一感觉区（顶叶的躯体感觉，枕叶的视觉，颞叶的听觉）开始，随之是它们至后罗朗斗（postRolandic）联络皮质的传出，其远侧至颞叶，最后至颞叶内侧的边缘结构。然后，则是额叶的脑区。在全部叙述中将尽可能使用Brodmann的分区作为参考（图8.254）。讨论将集中在同侧皮质－皮质联络联系（按前馈方向即由第一感觉区至颞极），往返反馈联系不作讨论。连合联系则仅在两侧半球的同位区联系有特殊差别时才加以讨论。同样，与皮质下核的联系只在对理解组构和功能有重要意义时才详细讨论。

顶叶 在顶叶（parietal lobe）内，中央沟后壁和中央后回表面的皮质构成第一躯体感觉皮质（primary somatosensory cortex, SI）。根据细胞构筑，此处为Brodmann3a、3b,1和

2区。3a区位于最前方、邻近4区（运动皮质）；3b区埋藏于中央沟后壁，为颗粒型皮质（见前）。1和2区在构筑上是等位的，在Ⅲ、Ⅴ层有十分显著的锥体细胞；1区实际位于中央沟后唇，2区位于中央后回的顶部。第一躯体感觉区的命名是由于在历史上周围给予生理刺激后，这里是记录到诱发电位的第一个皮质区。"第一"不意味着也不应该意味着中央后回在躯体感觉中具有特殊的或突出的机能意义。

第一躯体感觉皮质内含有对侧身体的局部定位图谱，其次序是骶部节段位于内侧和中央旁小叶，躯干和上肢代表区在外侧，面部、舌、唇在最外侧。这种定位最先是通过表面电极记录诱发电位观察到的，它在SI感觉代表区形成了传统解剖学的"矮人"图。（图8.260，261）。Mountcastle（1997）、Mountcastle和Powell（1959）、Powell和Mountcastle（1959）的微电极单个单位记录研究证实在躯体感觉区内存在着许多不同模式的皮质柱，一个垂直的通过皮质全层的柱内的神经元对身体同一部位浅层或深层（不是两者）刺激发生反应。浅层（皮肤）单位（柱）在较前方，深层的柱位于较后方。皮质柱的镶嵌（每个柱由身体的特定部位接受一种传入）意味着在SI内存在着许多嘴尾方向的皮肤条带，每条带依照由外向内的次序代表着所有脊神经节段。这种排列独特地以"矮人"的型式具体表现出来。进一步的电生理学研究导致对SI内复杂局部关系的假设（Werner和Whitsel 1968），即嘴尾方向的皮肤节段条带是各不相同而互相重叠的。学者后来又提出这一图谱是连续的并遵循皮肤的节段次序（Dreyer等1975）。最近的工作对此假设作了修正，SI内身体代表区的精确模式将与SI纤维联系的详细的解剖学研究一起在后面讨论。

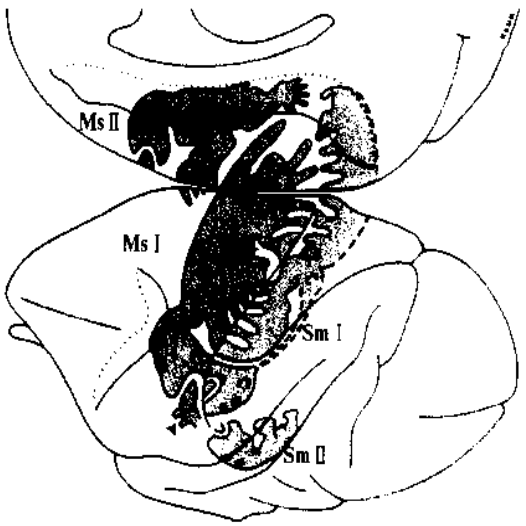

图8.260 主要感觉运动区在类人猿大脑半球上外侧面的定位投射。注意在所有4个区内的躯体定位排列。（引自 Woolsey 1964）

SI的躯体感觉反应性质首先决定于丘脑腹后核的传入。丘脑又接受内侧丘系、脊髓丘系和三叉丘系的纤维。在腹后核内，中心的神经元对皮肤刺激发生反应。而位于背前部和后部的神经元（像"壳"一样弓形覆盖中心）则对深部刺激发生反应。反映在至SI的不同投射则是传递皮肤信息的中心部投射至3b区，对深部组织反应的神经元发出纤维至3a和2区、两者交界区的神经元投射至1区（Jones 1986）。这与Mountcastle和Powell（1959）、Powell和Mountcastle（1959）

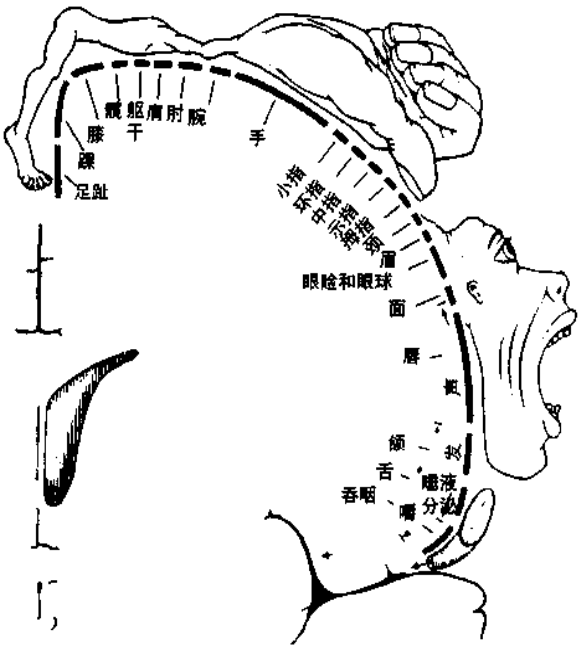

图8.261A 大脑皮质主要运动区，按比例的躯体定位图解（引自Penfield和Rasmussen1950）。

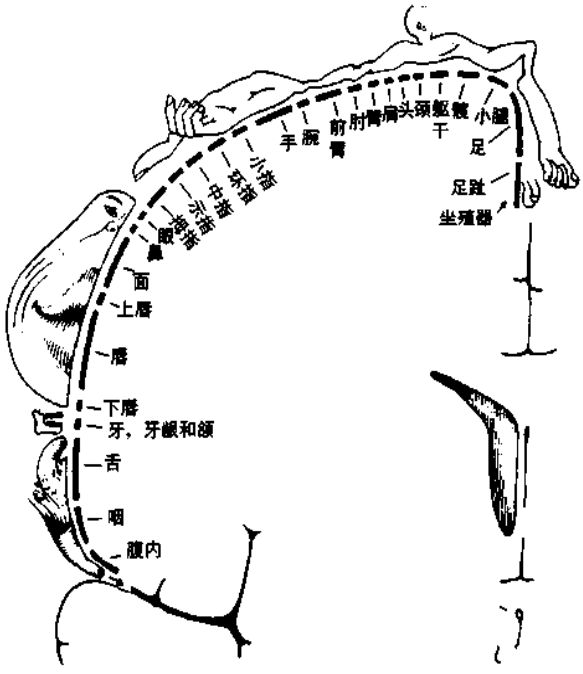

图8.261B 大脑躯体感觉皮质中按比例的躯体定位图解（引自Penfield和Rasmussen1950）。

所叙述的SI神经元的反应性质完全一致，即3b区垂直柱的神经元对来自相同部位的皮肤刺激发生反应。2区垂直柱的神经元主要对深部刺激发生反应，1区垂直柱的神经元则对浅部或深部（不是两者）刺激发生反应，故是混合性质神经元的特殊垂直柱。在腹后核内，前后排列的细胞具有相似的反应模式和性质（即对施加于身体同一部位的同一种型式的刺激发生反应，Jones1985，1986，参见前文）。这些细胞投射至SI内的约0.5mm宽的局部斑片，形成一窄条内外方向的皮质。事实上，单根轴突的局部分支也形成3个或更多的宽350～500μm的局部投射野，彼此之间被250～350μm的相对缺乏终支的间隙隔开（Jones 1986）。现在还知道，单根丘脑皮质轴突并不分支至细胞构筑不同的SI的亚区，从而保持了自腹后核至大脑皮质的特殊信息通道的位置和模式。还应该注意到腹后核纤维在SI各亚区内的分层终止情况是不同的。在3a和3b区这些纤维主要终止于Ⅳ层和邻近Ⅲ层的深部；在1和2区腹后核的传入终止在Ⅲ层的深半，不至Ⅳ层。附加的至SI的丘脑皮质纤维起自板内核，主要是中央外侧核，可能还来自枕核，至少终止于2区。

同侧SI内各区间的皮质－皮质纤维是高度特异性组织的，从而加强了SI各亚区不同细胞构筑的正确性（Shanks等1985b; Jones 1986）。整个纤维联系仍保持局部定位关系，即一个亚区的某一部分身体代表区与另一亚区的同一身体代表区相联系。3b区投射至3a、1和2区，为前馈型，终止于Ⅳ层和邻近Ⅲ层的深部。1区投射至3a和2区，亦为前馈联系；也至3b区，但为反馈型，主要终止于Ⅰ层。2区只发出前馈联系至3a区，但与1和3b之间则为反馈联系。值得注意的是，3b区不接受同侧皮质的前馈联系，而此处的丘脑皮质纤维终止于Ⅳ层。1区自3b区、2区自3b和1区接受前馈联系，终止于Ⅳ层，而丘脑传入则不密集地止于Ⅲ层中部。这就是前面讨论过的往返联系的例证，它们主要传入Ⅳ层（见上文“皮质分层和联系”）。

SI内各区间联系的这种复杂性，表现在分步骤有等级地由3b区通过1和2区并与平行的不分等级的丘脑皮质传入相重叠，与近来生理学的发现相一致。列举如下：

（1）快适应和慢适应两种类型神经元的识别是在灵长类SI的不同柱内（Sur等1984）。

（2）多单位记录提示，SI含有数个对侧身体代表区的图谱，可能每个图谱都有自己的细胞构筑区（Paul等1972; Merzenich等1978; Kaas等1979; Nelson等1980）。

（3）损伤引起SI内躯体感觉图谱变化的研究显示各投射代表区的明显改建（Dykes和Ruest 1986; Garraghty和Kaas 1992; Wall等1992 a, b; Garraghty等1994）。

（4）训练、运动或选择性注意等可引起依赖于使用的细胞反应特征的改变（Garraghty和Kaas 1992; Lin等1994 a, b; Cohen等1994; Prud'homme等1994）。

（5）反应性质复杂性增加的发现（尤其是Iwamura和Colleagues 1993），包括沿SI的嘴尾（前后）梯度皮肤和深部感觉的会聚（见Jones综述1986）。

要将各种生理学和解剖学的发现统一为一种有机结合的SI的功能组构是很困难的（Dykes和Ruest 1986）。很清楚，至SI的躯体感觉径路和SI内部都有点对点的局部定位关系。因此，根据丘脑皮质联系和皮质内区间联系的解剖学资料获得了一些皮质代表区的范围和界限。这些联系与功能代表区的精确相互关系以及生理图谱的准确性质可能是有变化的，这取决于研究者的实验环境和所用的技术。解剖学联系提供支架，借此形成依赖状态的生理学代表区（通过丘脑皮质径路和区间皮质－皮质径路）。感觉性“矮人”仍然大体是正确的，在实验生理学用活体影像技术进行空间分辨研究以前，目前足以解释人的躯体感觉皮质的主要功能障碍。

在中央后回之外，SI与同侧的第二躯体感觉区（SⅡ）、顶上小叶的5区，中央前回的运动皮质4区及额叶6区内侧部的补充运动区均有联络联系。SI的各区均以点对点的局部定位关系投射至SⅡ，也接受SⅡ的投射，反映了在SⅡ也存在着身体的局部代表区。由SI至SⅡ的纤维以前馈方式集中投射至Ⅳ层和邻近的Ⅲ层深部。由SⅡ至SI的纤维则以反馈方式集中于Ⅰ层（见Burton的综述1986）。由SI至顶上小叶5区的投射来自SI的所有各层，以前馈方式集中终止于Ⅳ层。SI的局部定位关系似乎在此投射中大部分保留。并且，3a区的投射（止于5区的最后方）与2区的投射（止于5区的最前方）呈镜像关系。由5区至SI的往返联系是反馈型的（Pearson和Powell 1985）。至5区的某些纤维可能是至SI其他亚区的轴突侧支（DeFelipe等1986）。由SI至运动皮质的投射也保留局部定位，为前馈型，大多数来自1和2区（Jones 1986）。

SI的各亚区发出胼胝体纤维至对侧SI，并接受对侧SI的胼胝体连合纤维。但并不是每个部分都有胼胝体纤维联系。各区内含有远侧肢体代表区的皮质相对缺乏这种与对侧的往返联系。如同在“矮人图谱”上所看到的，手和足代表区的联系在图谱边缘的扩展，可以反映它与躯干和近侧肢体代表区的差别（Shanks等1985a; Jones 1986）。同样，除了手和足的代表区以外，SI也与对侧的5区相联系。SI还发出纤维至对侧的SⅡ，但不接受来自后者的纤维（Jones 1986）。

SI内的胼胝体纤维主要起自Ⅲ层深部，终止于Ⅰ至Ⅱ层，在Ⅳ和Ⅲ层最密集。这种终末形成特殊的斑片状，不连续的带（Shanks等1985a: Jones 1986）。发出胼胝体投射的锥体细胞接受单突触的丘脑和连合联系（Jones 1986）。

除了与丘脑、屏状核等有交互联系，并接受Meynert基底核、蓝斑、中脑缝核的传入外，SI还发出显著的皮质下投射（Jones 1986）。皮质纹状体纤维起自Ⅴ层，主要至同侧的壳核。皮质脑桥和皮质顶盖纤维起自Ⅴ层。除主要的脑桥核（Brodal 1978）外，SI还投射至脑桥被盖网状核（Brodal 1980）。此外，起自SI的轴突还至脑干，主要是背柱核和脊髓。发出皮质脊髓束的锥体细胞在SI各亚区的Ⅴ层，呈明显的团

块（Murray 和 Coulter 1981）。它在皮质的局部代表区以中央后回投射的脊髓节段的形式保存。因此，臂部代表区投射至颈膨大、腿的代表区投射至腰骶膨大，等等。在脊髓灰质内，来自 SI 的纤维终止于背角 Rexed Ⅲ－Ⅴ层，来自 3b 和 1区的终止于较背侧，来自2区的终止于较腹侧（Jones 1986）。

第二躯体感觉区（second somatosensory area，SⅡ，参见 Burton 1986），其命名是根据发现的时间次序。此区位于外侧沟的上岸，中央沟的后方顶叶岛盖内。在此区的定位最近在人得到证实（Burton 等 1993）。SⅡ内身体代表区的定位是头面部最靠前，邻近 SI，骶区在最后（图 8.260）。最近的资料指出，实际上在 SⅡ内有两个镜像身体图谱（Burton 等 1993）。SⅡ与丘脑腹后内侧核有交互联系并有局部定位。可能部分丘脑神经元轴突侧支投射至 SI 和 SⅡ。其他的则是与丘脑后核群和板内核的中央外侧核的联系。SⅡ发出纤维至皮质下区，后者也接受来自其他皮质区的传入（见前）。SⅡ还投射至颈、胸段脊髓（轴突终止于背角 Rexed Ⅳ－Ⅶ层）、背柱核、三叉神经主核和中脑导水管周围灰质。

在大脑皮质内，SⅡ与 SI 有局部定位的往返联系（见前），并投射至运动皮质（4区）。SⅡ与顶下小叶 7 区外侧部（7b 区）的联系是局部定位的前馈联系（Neal 等 1987，1990b）。SⅡ还与后扣带回有联系。通过胼胝体，左、右侧 SⅡ互相联系，但远侧肢体代表区可能除外。还有另外的胼胝体纤维投射至对侧的 SI 和 7b 区。

在考虑 SⅡ的功能之前，需要叙述两个邻近而分开的区。在人类以下的灵长类，外侧沟的上岸，岛后区（Ri）位于 SⅡ的紧后方。在 SⅡ的前外方，脑岛皮质的最后部，有颗粒状的岛皮质（Ig）。SⅡ与 Ri 和 Ig 均有往返联系（Burton 1986）。Ri 和 Ig 对顶下小叶的 7b 区有往返联系（Neal 等 1987，1990b）。丘脑至 Ri 和 Ig 的投射尚未确定，可能来自后核群，包括枕的嘴侧部。

SⅡ的神经元对暂时的、中高速的皮肤刺激（如毛刷的打击或敲打）反应敏锐，而对持续的刺激不敏感。或许对 SⅡ神经元最有效的刺激是振动或颤动－外周帕奇尼小体反应的特征（Burton 1986）。Ri 皮质的最佳反应是毛的刺激或低阈值的皮肤刺激。有毛与无毛区感受野少有会聚现象（Burton 1986）。猴的 Ig 皮质也对触觉刺激发生反应，同样的脑区已用正电子发射断层图像（PET）在人类得到证实（Burton 等 1993）。

顶上小叶的 5 区自 SI 的所有亚区接受密集的前馈投射，并有局部定位关系（Pearson 和 Powell 1985）。至此区的丘脑传入来自后外侧核和板内核群的中央外侧核（Pearson 等 1987）。由 5 区来的同侧皮质－皮质纤维至顶下小叶的 7 区外侧部（7b，Neal 等 1986，1990b）、额叶的运动前皮质和补充运动皮质（6 区）、后扣带回和 Ig（Mesulam 和 Mufson 1985）。两侧 5 区的连合联系缺乏远侧肢体代表区（Shanks 等 1985a），另与对侧的运动前皮质有异位联系。5 区细胞的反应性质较 SI 复杂（Hyvarinen 1982），感受野较大，并有不同感受野的会聚。当随意运动引起皮质细胞发放时，对被动刺激的反应升高，故此区可能在控制技巧运动方面是重要的（Mountcastle 等 1975；Georgopoulos 等 1984，1985；Singh 和 Knight 1993）。5 区除向皮质下投射外，还向大多数皮质区投射（见前）。5 区参与发出皮质脊髓束（Murray 和 Coulter 1981）。

在猴，顶下小叶包括 7 区。在人，顶下小叶的此区偏上，并与 39、40 区交错，后两区在猴尚未证实，它们的联系和功能也缺乏实验依据，其在人脑信息处理中的作用将讨论如下。猴的 7b 区接受来自 5 区、SⅡ和 Ri 的躯体感觉传入，这些投射为前馈型，并有局部定位（Neal 等 1986b，1987，1990b）。这些部位的其他前馈投射至后扣带回（23 区）。由 7b 区至 Ig 皮质的投射为前馈型，并有反馈的往返联系。7b 区向颞叶的联系至颞上沟的深面，为双向前馈型（Neal 等 1987，1990b）。这将在颞叶皮质内讨论。7b 区与额叶的前额皮质 4b 区和运动前区（6 区）有往返联系。顶额投射是前馈型和反馈往返联系（Neal 等 1990a）。7b 区的连合联系至与对侧的同名区和 SⅡ、Ig 及 5 区。这些联系不包括远侧肢体代表区（Neal 1990）。7b 区与丘脑的联系至枕内侧核和板内核的旁中央核（Pearson 等 1978）。其他的皮质下联系与大多数新皮质区一致。

猴顶下小叶的内侧部 7a 区与躯体感觉的皮质径路无关，但构成空间视觉背侧皮质径路的一部分。至 7a 区的主要同侧前馈皮质－皮质联系来自枕叶和颞叶的视区，下面将详细讨论。根据猴的资料，7a 区还含有一个近似的视网膜图谱（Neal 等 1988a，1990c）。实质上，这部分皮质并不通过其外侧部 7b 区与躯体皮质径路相联系（Neal 等 1990b）。在同侧半球，除后面将详述的与枕叶和颞叶的联系外，7a 区与后扣带回（24区，Neal 等 1988a）和额区联系。在后一条径路中，7a 发出往返的前馈和反馈投射至 8 区和 46 区的背内侧部和外侧部，此投射为往返的（Neal 等 1990a）。7a 区的连合投射至对侧的等位皮质区和其他皮质区，后者与 7a 区具有同侧皮质－皮质联系。除至皮质下核的一般投射外，7a 区还与丘脑的内侧枕核和板内核的中央旁核相联系（Pearson 等 1978）。与 7a 区的皮质联系一致，此区的大多数神经元对视觉发生反应，主要与周围视觉有关并对视觉刺激的运动发生反应。它们也被眼的运动有效地调节（见 Stein 1992），这些反应的意义在后面讨论。

在考虑躯体感觉信息处理的皮质径路和人类顶叶的作用之前，述及两条重要径路（前庭和脊髓丘脑痛温觉径路）的皮质代表区的争论问题是必要的。无疑，皮质前庭区在非人的灵长类位于顶内沟末端的周围（Fredrickson 和 Rubin 1986）。这一功能区很可能在第一躯体感觉区（2区）内，并具有该区的联系，虽然 Pearson 和 Powell（1985）曾将它包括在 5 区内。曾有人讨论过传导前庭信息的丘脑径路（参见

丘脑及Fredrickson和Rubin的讨论，1986）。有趣的是，不论细胞构筑的定位如何，设想的前庭区都位于后头部皮肤代表区的近旁。对这一感觉和调节眼和体位的本体感觉径路的更好确定对人和动物都是需要的。有较多争论也同样难以确定的是痛觉径路的终止和皮质代表区。传导有关痛温觉的脊髓丘脑束终止于腹后核和其他丘脑核团，包括后核群和某些板内核（见前）。理论上，任何一个接受上述来源的传入信息的皮质区都能参与痛感受。在这些可能的区域中，SⅡ及其附近的皮质是痛觉和温觉代表区的最佳候选者（见Stevens等1993和Burton等1993的讨论）。伦理学问题限制了对实验动物痛感受的皮质机制的研究，未来的最好希望寄托在对人的在体研究（Jones等1991）。关于痛感受是像丘脑那样的皮质下结构的特征的概念似乎本来就是不大可能的。但痛感觉涉及多个皮质区和皮质下核却是可能的（Coghill等1994），而其定位则更可能是新皮质的局部代表区。

躯体感觉信息由SI传出，通过顶区至颞叶的径路（Jones和Powell 1970）需要修正。这里至少有两条径路：背侧径路由SI通过5区至7b区；腹侧径路由SI通过SⅡ至岛叶皮质和7b区（位于猴顶下小叶内侧部的7a区本质上是执行视觉功能）。通过5区的背侧径路的功能似是对体外空间的主动探究（Georgopoulos等1984，1985；Singh和Knight 1993）。通过SⅡ的腹侧径路似与触觉分辨有关。两条径路在非人灵长类会聚于7区的外侧和7b区，再继续传至颞叶。

对于人顶下小叶较大范围的联络皮质（39，40区）则在非人灵长类的普遍研究中尚未获得令人信服的同等资料。损伤人的顶上皮质导致不能通过触觉识别物体的形状（实体觉缺失，asterognosis）；对身体的空间感受困难（形体综合感受不能，amorphosynthesis）及对侧身体感觉障碍（躯体感觉缺失，asomatognosis）和一系列症状，包括精神性穿着运用不能（dressing apraxias）。顶下小叶（包括39，40区）损伤导致更复杂的感觉障碍，这些包括语言困难（因为Wernick语言区包括优势半球的部分顶下小叶，图8.262）以及计算困难（如果非优势半球受损）。对侧感觉缺失可扩展到对外界的视觉感受。例如，当要求病人复制一幅钟面草图时将忽略一半。还有复杂方位辨认（如读地图）困难。感受的视觉成分和意识可能通过经由7区内后部和7a区的径路。顶上小叶损伤后较严重的躯体感觉障碍与在人类以下灵长类观察到的媒介主动触觉的经由5区的背侧径路非常一致。最近，Stein（1992）对顶叶在辨认身体方位、意识和周围世界中的作用进行了综述。

枕叶 人脑的枕叶（occipital lobe）几乎全部由Brodmann 17、18和19区组成。但是，与新皮质的其他部分相比，更多地应用了现代解剖学、生理学和机能学的研究。在猴，部分视区位于颞叶（至少在20区，Baizer等1991；Rosa等1993）。只有17区（纹区皮质）保留着细胞构筑边界与第一视皮质（V1）机能边界的很好一致。视区的功能分区V2、V3（背侧和腹侧）及V3a存在于Brodmann18区内（Zeki 1993）。其他的位于顶叶或颞叶内的视区部分或全部位于19区。这种细胞构筑和机能区分难于一致的情况是以往的一种观点的表现，即细胞构筑界限清楚的，如17区与18区之间，反映其纤维联系和功能的明显不同；而细胞筑构变化不大者则其纤维联系和功能的差别也不明显。为了说明起见，将采用Baizer等（1991）的多视区命名，并适当参考Brodmann的细胞构筑图谱和其他命名。

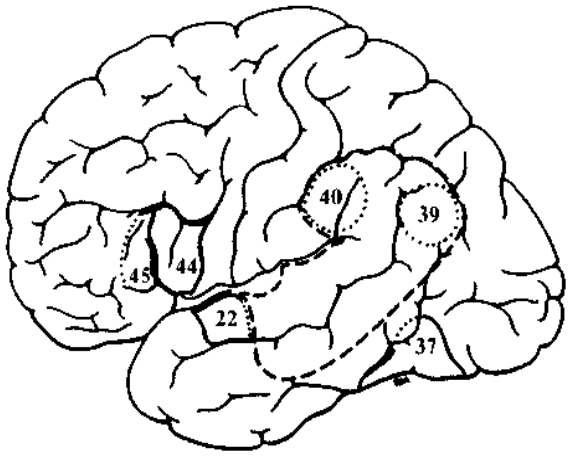

图8.262 左半球的上外侧面，示Broca运动性语言中枢(44.45)和Wernicke语言中枢。后者被不同的作者作过不同的描述，在此暂用虚线在顶颞区画出一大片区域以代表Wernicke语言中枢，包括39和40区。22和37区分别被一些人认为是与说话和语言有关的听区和视听区。

第一视皮质（primary visual cortex，17区；V1）与Gennari视纹和纹区皮质等名词同对使用。它占据距状沟两侧及其深面的皮质（图8.263 A，B），并伸延至楔回和舌回，后方以月状沟（及其上，下方的极沟）为界，仅在人才伸延至枕极，而在其他灵长类则仅达枕叶外侧面。作为一个细胞构筑区，它很容易借视纹和薄层皮质（由软膜至白质）确定。靠近枕极则纹变得不清楚，这与视网膜的组构一致（见后），其明显程度与至中央视网膜代表区的距离有关。

17区作为第一视区早已通过在人的电刺激和其与外侧膝状体并经外侧膝状体与视网膜的联系所确定（见前）。每个皮质区接受来自两侧半个视野的冲动，代表双眼视野的对侧半。视网膜的冲动型式不在膝状体内进行简单的中继，而是进行了一些处理，但不存在双侧视网膜冲动的相互作用。这一过程在纹区皮质进行了最详细的研究，尤其是用单个单位记录技术的研究。膝状体辐射在其通过枕叶白质的中心部时转向扩布，纤维以严格的点对点关系终止于纹区：视网膜的周围部激活距状沟皮质的最前部，黄斑区激活邻近距状沟后端的相当大的皮质部分。而且，视网膜的上、下1/4与纹区皮质的相应区域相联系。在枕叶战伤的经典研究中，得到同样视网膜投射的结果（Holmes和Lister 1916；Teuber等1960）。最近，用现代影像技术对病人的研究证实了视网膜的定位组构，但指出，大部分的（60%）纹区皮质被中央15°范围的视野所占据，而周围视野的代表区相应缩小（McFadzean等1994）。

对广泛的哺乳动物（尤其是灵长类）的实验研究结果被

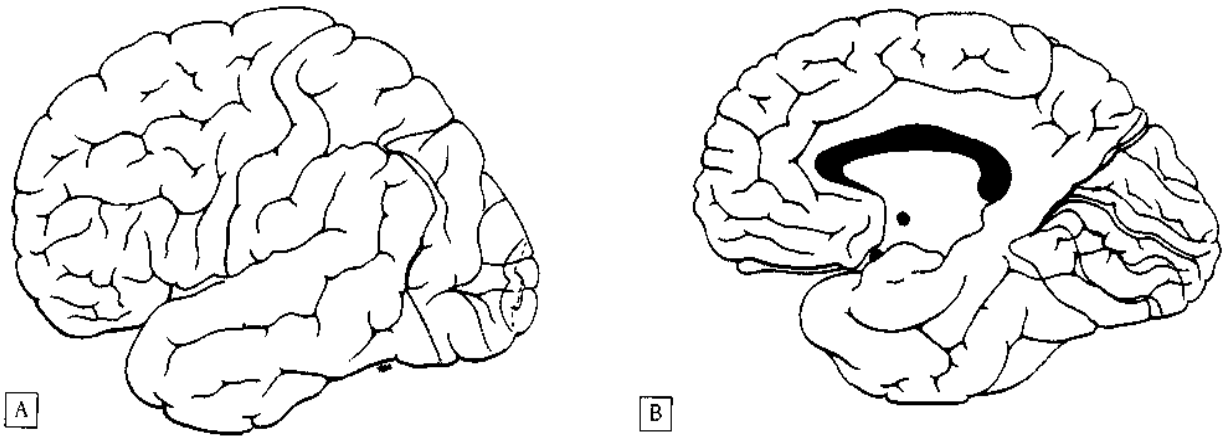

图8.263 大脑半球的上外侧面(A)和内侧面(B)，示枕叶内的视区。纹状区(17)、纹旁区(18)和纹周区(19)，约相当于所注的Brodmann区，也相当于Ⅰ、Ⅱ、Ⅲ视区。

刺激人脑的结果所证实（Penfield和Jasper 1954）。这样引起的视觉印象是简单的，如闪光。但却依赖于与刺激皮质一致的视野的特定位置。眼的运动也可由这种刺激产生。当18和19区受到刺激时，将产生较复杂的视觉影像，表明它们与到达17区的信息的整合有关。

纹区皮质（17区）为颗粒皮质（koniocortex）很难将Ⅲ层与Ⅱ层分开。在Ⅳ层有显著的平行于软膜表面的白质纤维束，即Gennari纹，并被分为3个亚层，由浅至深为：含有纹的IVA、IVB和IVC。含有密集细胞的IVC又再分为浅层的IVCα和深层IVCβ。IVB层仅含有稀疏的以非锥体神经元为主的细胞（Garey 1990）。或许，近来在理解纹区构筑方面最有意义的进展是来自细胞色素氧化酶组织化学的应用（Wong-Riley 1979）。应用这种技术，IVC层暗染，IVB淡染，而IVA的特征是暗染的斑片，后者呈柱形伸展至Ⅱ、Ⅲ层。这些浅层的富于细胞色素氧化酶的斑片或柱形结构通常称作“斑”。首先记述于猴的这种细胞构筑也见于人的纹状体（Horton和Headley-White 1984; Burkhalter和Bernardo 1989; Wong-Riley等1993）。用一些其他染色法也能显示这些型式的斑（见Martin 1988）。

至17区的主要传入来自外侧膝状体核，后者以类似视网膜的方式组构。膝状体皮质纤维主要终止于IVA和IVC。起自外侧膝状体核小细胞层的纤维终止于IVA和IVCβ，而来自大细胞层的止于IVCα。另有来自板内区和S层的纤维止于Ⅰ、Ⅲ和IVA层。其他的丘脑传入由枕下核和板内核至Ⅰ、Ⅵ层（见Garey 1990）。

膝状体皮质传入纤维以交替的形式终止于纹区皮质，传导同侧视觉的膝状体纤维终止于2、3、5层，传导对侧视觉的膝状体纤维止于1、4、6层。IVC内的神经元为单眼性的，即只对同侧或对侧眼（而不是两眼）的刺激发生反应。这种水平方向的分隔形成了眼优势柱的解剖基础（Hubel和Wiesel 1977），借此，神经元存在于由软膜至白质的垂直皮质条内。双眼性神经元在Ⅳ层以外，对一眼或双眼的刺激发生反应。在猴，这些眼优势柱横径为400μm。另一个首先被Hubel和Wiesel记述的视皮质柱组构的功能基础是柱的方向性。他们记述，用垂直于脑表面并通过皮质全层的电极进行记录，发现在此柱内所遇到的神经元都优先对视野内的一段静止或运动的直线发生反应。他们进一步记述了17区内环形对称型、简单型、复杂型、和超复杂型的感受野。环形对称感受野与外侧膝状体核所见到的相同。简单型感受野的细胞呈窄条状，对适宜方向的曲线状或杆状光刺激发生反应。复杂型感受野的细胞对感受野（一般呈直角）内任意部位特定方向的线状光刺激发生反应。超复杂型感受野细胞与复杂型者相似。他们观察到反应的复杂性与皮质层次内细胞位置的关系：环形对称型感受野细胞在IVC层，简单型感受野细胞主要在Ⅳ层的其他亚层，而复杂型和超复杂型感受野细胞主要在颗粒上（Ⅱ/Ⅲ）和颗粒下（Ⅴ/Ⅵ）层。他们的结论（1997）：纹区皮质由许多结构大致相同的超级柱组成，每个超级柱含有足够数量的宽度为50μm的细胞柱，柱间方位相差10°，直到方位轴转至180°。或者说，纹区皮质由两类眼优势柱所组成（左眼和右眼优势柱），它们是视野内某一点的代表区。在两种情况下，每一个眼优势超级柱的大小约宽1mm。虽然两种类型的超级柱同时存在，但在当时还没有资料证明它们间的相互关系。

这种视皮质功能的组构模式自1977年后有了相当的改变。通过细胞色素氧化酶的组织化学研究，对纹区皮质构筑和生理的许多概念有了更新。其详细论述超出了本书的范围，只能作简要介绍，读者可参阅有关文献（Martin 1988; DeYoe和Van Essen 1988; Goodale 1993; Merigan和Maunsell 1993; Zeki 1993）。纹区皮质从本质上可分为3区：富于细胞色素氧化酶的斑区，细胞色素氧化酶极少着色的斑间区和IVB层。在斑区内，神经元不是对光刺激的方向有选择性，而是对光的波长敏感，即色彩反应。斑间区的神经元对方向有选择性，但对波长不敏感。IVB层的神经元在细胞色素氧化酶的切片上很清楚，对运动敏感，其中有许多也对

方向有选择性。斑位于眼优势柱的中心。对一定波长敏感的斑与对同样波长敏感的其他斑之间往往通过较长的皮质内纤维相联系。斑间区和IVB层内的神经元可显示两眼差异。有证据表明，人的17区参与两眼对差异（深度）的分辨（Gulyas和Roland 1994）。

研究指出，自外侧膝状体大细胞层至IVCα的膝状体皮质径路与由小细胞层至IVCβ的投射在17区内仍然保持分离，并且分别再投射至顶叶、背侧颞叶和下部颞叶皮质。设想这两条分离的径路媒介不同类型视觉信息的分析（Merigan和Maunsell 1993; Goodale 1993; Zeki 1993;见后）。这种分离投射的实现可能依赖于不同的Ⅳ层亚型之间及其深、浅层神经元（不同的斑区和斑间区）之间的固有联系。已很清楚，这种平行径路的存在在生理学和解剖学上都是不完全的，因为大细胞和小细胞膝状体皮质通路都参与更复杂的颗粒上层和颗粒下层内的信息处理过程（Nealey和Maunsell 1994;也见于Ohzawa等1990; DeAngelis等1991; Lamme等1993a, b, 1994; Celebrini等1993）。虽然10年来，在纹区皮质所获得的功能和组构的信息相当地修正了Hubel和Wiesel的设想（1977）。但他们原来的设想仍然是有效的。神经元的方向选择性已在颗粒上层和颗粒下层斑间区的窄条垂直皮质柱内的细胞反复得到证实。同样，眼优势柱的存在也没有问题。近来对猴的大脑皮质应用光记录研究（Blasdel 1992a, b）通过分割不同表面区的方式提供了与眼优势柱和方向选择性有关的纹区皮质机能组构的新模式（见Lamme等1993 a, b, 1994）。

同侧皮质－皮质联系（联络纤维）自17区至18、19区及顶、颞叶皮质的各种机能区。通过联络皮质的视觉通路是非常复杂的，在人以下的灵长类已证实有32个视区或部分视区，它们通过305条通路相联系（Van Essen等1992）。这些区的精确划分和命名在不同的研究者之间存在差别，而且，只有很少的区在人脑得到证实。因此，这里只详细介绍几个较为清楚的脑区。读者可参考最近的文献（Van Essen等1992; Zeki 1993; Merigan和Maunsell 1993; Goodale 1993; Van Essen 1985; De Yoe和Van Essen 1988; Baizer等1993）。17区发出的纤维至18区（含视区Ⅴ2、Ⅴ3和Ⅴ3a）、19区（含Ⅴ4）、后顶内区和顶枕区以及部分后颞叶、颞中区和上后颞区，这些投射主要是前馈型的。最近对至17区的反馈投射的研究表明这些投射是广泛的、往返或非往返的（Rockland 1994; Rockland和Van Hoesen 1994; Rockland等1994）。Ⅳ层与对侧的17区前缘的垂直子午线的代表区有往返联系。这种连合联系的局限性对许多视觉反应区是共同的，并被部分用于证实半侧视野的不同代表区（见Zeki的综述1993）。纹区皮质的皮质下传出至上丘、顶盖和部分脑干网状结构。投射至纹状体（主要是尾核尾）和脑桥核的纤维很稀疏。膝状体皮质和屏状核皮质由于有显著的起于Ⅳ层的下行投射而是往返的。

第二视区（second visual area, V2）占据18区的较大部分。内含半个视野的完全视网膜代表区，并且是17区同一代表区的镜像，其垂直子午线代表区在17、18区交界处的最后部。V2的细胞构筑可用细胞色素氧化酶组织化学方法观察到。在Ⅲ～Ⅴ层的粗纤维最明显，这种纤维自与Ⅵ层交界处走出。厚的皮质条与富于细胞色素氧化酶的薄的皮质条容易区别。其间被很少染色的称为淡染的皮质条分隔（De Yoe和Van Essen 1988; Martin 1988; Zeki 1993）。至V2的主要同侧皮质－皮质前馈投射来自V1，这种传入投射也是分隔的，与两区的细胞色素氧化酶染色型式有关（Merigan和Maunsell 1993; Goodale 1993; Zeki 1993）。V1（第一视区）的斑区投射至薄条皮质、斑间区投射至淡条皮质，V1的IVB层投射至厚条皮质。自V2发出的前馈投射至几个其他视区（通过反馈投射往返联系），包括第三视区（V3）及其亚区（V3/V3d; V3/V3v; V 3a;见后）、第四视区（V4）、颞叶的某些区（MT; MST; FST）及顶叶的联络皮质（PO; PIP; VIP）以及额叶的眼区（8区; Van Essen等1992）。其中，至颞中区（V5; 见后）的投射来自厚皮质条，至V4的来自薄条皮质和淡条皮质（Goodale 1993; Merigan和Maunsell 1993; Zeki 1993）。至V2的丘脑传入来自外侧膝状体核、下枕核和外侧枕核及板内核群的一部分。其他的皮质下传入与至皮质的一般传入相同（见前）。皮质下传出主要起自Ⅴ层和Ⅵ层，至丘脑、屏状核、上丘、顶盖、脑干网状结构、纹状体和脑桥。如同17区，V2的侧支联系主要局限在含有垂直子午线代表区的皮质。

第三视区（third visual area, V3）是一条邻近V2前缘的窄皮质，可能仍在Brodmann18区。根据V1来的投射、髓质构筑、胼胝体和联络联系以及感受野的性质，V3再分为背侧（V3/V3d）和腹侧（VP/V3v）两部分（Van Essen 1985; Zeki 1993）。值得注意的是，背侧部接受V1的投射，腹侧部则否；背侧部以浓重的髓鞘纤维所界定，而且有着较腹侧部更不规则的胼胝体联系。在机能上，背侧部对波长刺激的选择性少，而对方向的选择性大，感受野也较腹侧部小。两部接受来自V2的中等至密集的前馈投射，两者之间又借联络纤维联系。另有V3a区位于V3/V3d的前方，此区接受来自V1、V2、V3/V3d和V3/V3v的传入性联络联系，有复杂而不规则的局部组构。所有上述亚区均投射至顶、枕、颞叶的视区，包括V4（见后）和额叶眼区。这一复杂而多样化的视区在人类以下的灵长类仍然了解甚少，而同一视区在人类尚未证实。V3的各区均接受来自下枕核和外侧枕核及板内核的丘脑传入及其他的皮质下传入、传出联系与大多数皮质区相同。V3各亚区的纤维联系的差别尚不清楚。在考虑通过联络皮质区对视觉信息进行处理的过程中，V3往往被忽视（Goodale 1993; Merigan和Maunsell 1993）。

第四视区（fourth visual area, V4）位于19区内，V3的前方，没有明显的构筑特征。它自V2的薄层皮质条和淡皮

质条接受同侧前馈投射。这条起自V1的斑区和斑间区的径路提示，波长（颜色）和方向选择性可能传递至V4（Van Essen 1985; Zeki 1993）。此区曾被等同于人位于枕下叶梭状回的彩色分辨区，此区的双侧损伤引起全色盲（achromatopsia, Zeki等1993; Zeki 1993; Allison等1993）。V4较简单的颜色辨别区复杂，因为它也参与方向、形状甚至物体运动的分辨（Heywood等1992; Cheng等1994）。可能，几个有着不同的功能分化和定位的亚区共同组成V4复合体。V4发出显著的前馈投射至颞叶下部皮质；并接受反馈投射（Steele等1991; Dister等1993）。V_4也与颞叶较背侧的其他视区和顶叶视区相联系（Steele等1991）。丘脑的传入来自外侧枕核、下枕核和板内核。其他的皮质下联系与所有皮质区的一般型式相同。此区通过胼胝体与对侧的V_4和枕叶的其他视区相联系。

第五视区（fifth visual area, V5）或颞中区（MT）在人类以下的灵长类见于颞上沟后端的后岸，具有特殊的髓质结构，深层含有深重的髓鞘（Van Essen 1985）。它接受来自17区、V2、V3和V4的同侧联络联系，并有局部定位关系。其他传入没有明显的局部定位关系，来自颞叶、顶-枕叶和额叶眼区的广泛视区（Rosa等1993）。其中，来自V1、V2的投射是前馈型的，来自纹区皮质IVB和V2细胞色素氧化酶厚皮质条。V5主要是视觉的运动感受或分辨区，其内有大量对运动光刺激敏感和光刺激的方向有选择性的细胞（Lagae等1993; Cheng等1994），此区相等于人的视觉运动分辨区，后者位于顶、颞叶交界处，枕下沟升支附近（Zeki等1991; Shipp等1993; Watson等1993; Probst等1993）。在人以下的灵长类，V5被认为含有手的运动的视觉感觉代表区（Maunsell和Van Essen 1987）。其前馈投射至周围的颞区和顶区以及额叶眼区（8区，Kaas和Morel 1993）。其丘脑传入也来自外侧枕核、下枕核和板内核。其他联系与新皮质的一般型式相同。

对皮质视觉联络区的详细讨论超出了本书的范围并涉及其他的叶。在转入颞叶（从听觉皮质开始）以前，将颞下和颞顶皮质区有关视觉处理的近代概念作一粗略的概括是适当的。由枕叶发出两条宽的平行但互相交织的径路：背侧径路通过顶枕区、顶区和邻近颞区，主要与视觉的空间分辨有关；腹侧径路经过颞下皮质区，与物体的识别有关（Merigan和Maunsell 1993; Goodale 1993）。虽然在每一水平存在着广泛而复杂的各区之间的相互联系（Van Essen等1992），但是，在接近两条径路终止部位（颞下部和顶下部皮质）时，投射至两条径路的神经元是明显分离的（Baizer等1993）。

先看背侧通路，它实际上起自V1和V2，至颞上区和周围的顶颞区，最后至顶叶皮质的7a区。在颞叶上部皮质内，围绕颞中区（MT; V5）有一位于前下方的底上颞区（FST）和位于前上方的内上颞区（MST）。内上颞区（原文为MT，为MST之误－译者）接受来自颞中区（MT）的前馈投射，发出纤维至顶叶视觉联络区（包括7a区，Van Essen 1985）和较远的前上颞叶联络区（Seltzer和Pandya 1994）。其细胞有大的感受野，但无明显的视网膜定位关系（Van Essen 1985）。底上颞区（FST）再分为背侧部和腹侧部。背侧部由颞中区（V5）和MST接受纤维，发出投射至顶叶皮质。腹侧部与颞下皮质和V5周围的皮质联系（Kaas和Morel 1993）。这些不同的联系有趣地与功能的差别一致，背侧部的细胞与动物运动的视觉信息有关，腹侧部则被物体运动的刺激所激活（Tanaka等1993）。损伤这些背侧通路和区破坏运动的视觉感受（Cowey和Marcar 1992; Marcar和Cowey 1992）并引起视觉共济失调（optic ataxia, Goodale 1993）。（顶叶皮质在方向性及体外空间上的作用见前，参见Stein 1992），损毁还破坏空间视觉的学习（Gattan和Harrison 1993;另见Pu等1993）。

第四视觉区（fourth visual area, V4）对腹侧径路是一个关键的中继站，它向前与颞叶下部皮质有纤维联系（Steele等1991; Distler等1993）。一般，这些联系主要是连续地沿颞下回以前馈方式进行，由V4至颞下皮质的后部、中间部和前部，最后到达颞极和内侧颞区（Webster等1991; Saleem等1993），从而与边缘系相接触（见前）。腹侧径路的功能与包括颜色的复杂的视觉分辨和感觉有关（Young 1993a; Kobatake和Tanaka 1994），是视觉辨别的贡献者（Komatsu等1992）。这些功能包括诸如面部辨认（Mikami等1994; Allison等1994; Seeck等1993）、视觉搜寻（Haglund等1994）和认知记忆（Sobotka和Ringo 1993; Fahy等1993）等复杂的任务。同时还存在一个广阔的反应梯度，功能越复杂则定位越靠前方（Nakamura等1994; Kobatake和Tanaka 1994）。至于下部、上部和内侧颞区的详细解剖联系和功能将在下面讨论。

颞叶 颞叶（temporal lobe）由上外侧的外侧沟伸展至腹内侧的海马结构，它包括外侧沟下岸颞叶岛盖内的皮质、后方以枕下沟为界。在外侧面有颞上沟和颞下沟两条主沟。一般为分为5区：颞叶岛盖，颞上（22）、颞中（21）、颞下（20）区在外侧面和下面，颞极（35区）在颞上、下沟的前方。内侧颞叶皮质包括边缘系的主要部分海马和内嗅皮质（见前）。邻近这些边缘区的新皮质可总称为内侧颞叶联络皮质。在人类颞叶与额叶高度发展（Zilles等1988），它提出了人类以下的灵长类至人脑局部关系的有关生理学和解剖学研究问题。一般，普通研究的东半球猴（old world monkeys）缺少颞中回。本书为了叙述的方便，颞中皮质包括颞上沟两岸的21区。20区相当于颞叶下部皮质，邻近21区，在嗅裂附近。颞上区（22区）在颞上沟的底至外侧沟的唇之间。颞极和岛盖的范围与人相同。

颞叶岛盖内有第一听皮质（primary auditory cortex, AI），其范围与位于Heschl颞横回的41区相同（Webster和Garey 1990）。IV层厚，细胞着色显著。巴亚热（Baillarger）内、外带（尤其是内带）可在髓鞘染色的切片上清楚看到。IV层也可被乙酰胆碱酯酶和细胞色素氧化酶明显着色（Morel

等1993)。AI与内侧膝状体核有往返联系(Morel和Kaas 1992; Morel等1993, Pandya等1994),还接受来自枕内核和丘脑后核群的丘脑皮质投射。膝状体皮质传入密集终止于IV层。在猴,呈现高密度区与低密度区相交替的约200μm周期的斑片(Pandya和Rosene 1993)。AI含有音调代表区,高频率靠后,低频率靠前。单个细胞对窄带的单音调反应(Morel等1993),在一个垂直电极上遇到的细胞有共同的最佳频率反应。有证据表明,在人的听皮质内具有相同灵敏的调谐能力(Sams和Salmelin 1994)。但有人提出,至少在猫,不同皮质条内的细胞对同一频率的不同的音调强度发生反应(Heil等1994)。除了频率和强度反应外,第三个反应性质是对声音在空间定位的双耳相互作用。至少在猫,AI的神经元显示有两类双耳相互作用:第一种是单个细胞被两耳刺激所兴奋的累积效应;第二种是抑制效应,即细胞被对侧耳的刺激所兴奋,而被同侧耳的刺激所抑制。在两种情况下,同侧和对侧反应之间存在时间差(耳间时间和兴奋水平)。显示兴奋-兴奋效应(E-E,累积)的细胞带与显示兴奋-抑制效应(E-I,抑制)的细胞带互相交错。这些细胞带与等频线几乎呈直角,其交错分布可能与AI内膝胚体纤维终止的斑片状相关(Seldon 1985; Webster和Garcy 1990; Brugge 1992; Pandya和Rosene 1993)。在理论上,至少颞叶神经元的发放型式可能在编码皮质的声音定位上是重要的(Middlebrooks等1994)。更复杂的反应性质,包括编码语音特征,可能存在于IV层以外(Steinschneider等1993)。

在颞叶岛盖内,AI周围皮质的解剖和功能划分受到了一些研究者的注意,结果是在猴存在几种不同的听觉联络区"包装"型式(Pandya和Yeterian 1985; Cippoloni和Pandya 1989; Morel和Kaas 1992; Morel等1993; Pandya和Rosene 1993; Pandya等1994),这里不需加以介绍,而且,也没有证据表明哪一种型式适用于人。下面的讨论将根据Kaas等的命名(Morel和Kaas 1992; Morel等1993),因为还没有人像他们那样将生理学和解剖学结合起来对同一动物进行研究,虽然某些基本的组构特征与其他学者的报道是相似的(但不相同)(Pandya和Yeterian 1985; Pandya和Rosene 1993; Pandya等1994)。由AI沿颞叶岛盖向前为第2个声音反应区,即嘴侧(R)区。此区与AI的许多结构特征相同,也可列入颗粒皮质,但局部代表区则相反,低频反应靠后,高频反应靠前。这种周围代表区的镜像型式使人强烈联想到在邻近的躯体感觉皮质和视区的情况(见前文),它很好地体现了皮质组构的基本原则—相邻的感受野在皮质的代表区也互相靠近。在此前方有第3个嘴颞区(RT),其细胞构筑清楚,但局部代表区的关系也相反。在AI后方为尾(C)区,其细胞构筑清楚,髓鞘较不致密,也含有粗略的局部代表区。靠近AI区并在AI后两侧的神经元以及尾区的神经元有相似的频率反应,可能提示另一种镜像代表区。在这些听区周围的皮质,包括在内侧的颞叶岛盖和在外侧的颞上回似乎都有听觉功能。尾内侧区(CM)与AI平行,在岛盖;后外侧区(PL)在颞上回。相似的情况,嘴侧区(R)也分为内侧的嘴内侧部(RM)和外侧的前外侧部(AL)。嘴颞区(RT)也分为岛盖的内侧嘴颞区(MRT)和上颞外侧嘴颞区(LRT)。中央岛盖区(AI, R和RT)是"核心"区,周围区(C, CM, RM, MRT, PL, AL和LRT)则称为"带"区。近来Pandya等提出的另一种区分方法(Pandya和Yeterian 1985; Cippoloni和Pandya 1989; Pandya和Rosen 1993; Pandya等1994)主要是根据细胞构筑和纤维联系,但核心区也是同样的。在他们的区分中,"带"区被再分为内侧的"根"区(包括4个亚区),和外侧的"带"区(也包括4个亚区)。以上两种区分模式虽然相似,但却不相同。每一个亚区都不一定彼此相等,可能还存在种属差异。下述的纤维联系不考虑这些细节,因而可能是不十分精确的。核心区和带区都与丘脑的内侧膝状体各亚核有往返联系。内侧膝状体核腹侧部的投射主要至核心区,很少至带区;其背侧的大细胞部则投射到核心区和带区。内侧枕核和上膝状体边界核(supra-geniculate-limitans nucneus)大多与带区联系。除了与其他大多数皮质区相同的皮质下传出联系外,核心区和带区还投射至下丘,其中,核心区投射至中央核,带区投射至其他部位。

听觉各区之间的同侧皮质-皮质联系很多。主要的有:AI只接受反馈型投射,发出前馈联系至所有的邻近区(包括核心区和带区)。嘴区(R)向前投射至嘴颞区(RT)和邻近的核心区。内侧核心区向前投射至脑岛各部;外侧核心区投射至颞上回的听觉联络区。在有明确的代表区的皮质,联络投射为点对点关系,即从一个最佳频率代表区至邻近皮质的同样最佳频率代表区。整体上看,听觉区与前额皮质的相互联系(通过核心区尤其是AI)是很少的。一般,岛盖后部投射至8区和前方的9区,中央区投射到8区、9区和4b区,更前方的听区投射至9区、4b区和眶回的12区及内侧面的扣带回(Petrides和Pandya 1988)。对侧的皮质-皮质联系投射至另一半球的同一区和与之有前馈联络联系的邻近脑区。

损伤人的听区皮质产生各种表现,包括皮质性耳聋(cortical deafness),词语性听觉性认识不能(verbal auditory agnosia)和非词语性听觉认识不能(non-verbal auditory agnosia)。听觉通路的明显双侧性表明只有在双侧损伤时才出现明显的障碍(Webster和Garey 1990)。

绘出一个皮质内各感觉系统之间的连接图是诱人的。内侧带区及其向前至脑岛的投射代表着一条背侧通路,相当于至顶叶皮质的视觉通路和通过顶上小叶的躯体感觉通路。诚然,颞顶连接处的损伤对听的选择性注意有影响(Woods等1993),它可能类似顶叶皮质的视觉注意折回机制(Steinmetzg等1994)或躯体感觉通路的"主动接触"机制。经过带区的腹侧通路被认为对听觉的感受是重要的。听觉皮质的向前的联络投射与其他感觉的联络投射在颞上沟附近的皮质会聚(Seltzer和Pandya 1994)。毫无疑问,与视觉皮质区的联络投射相比,听觉联络投射的任何模式都显得比较简单。也许,最困难的问题是听觉联络区对说话和语言的贡献,而对这一问题没有很好的动物实验参数可以利用。与语言和

说话有关的皮质区将在后面讨论。不论所设想的背侧和腹侧听觉联络通路与视觉和身体感觉区的联络投射的相似性是否可靠，但无疑，听觉皮质区像上述的其他两个感觉系统一样，显示了复杂的分级传导，它们按自第一感觉区至内侧颞叶发出传出联系的原则，在各级水平互相联系。

有证据表明，人的21区（颞叶皮质）是多感觉的，与听觉、躯体感觉和视觉的皮质联络径路相联系。它相当于猴的埋藏于颞上沟壁内的皮质。此部分皮质的一些细胞构筑清楚的亚区及其联系已有报道和分析（Seltzer 和 Pandya 1989; 1991, 1994; Baines 和 Pandya 1992）。对这一问题的详细讨论超出了本书的范围，只能作简短的概括。广言之，颞中皮质（在猴为颞上沟皮质）可由后至前分为3～4个区和3条自上内至下外与这些区相垂直的带。这些长而平行的带在联系上可有重叠。但一般，听觉联络区投射至这些带的最上内侧部，颞下皮质投射至这些带的最下外侧部，顶叶皮质投射至上两者之间的中间部位。在上述3～4个区内，由后至前走行的有自最后方至最前方通过交织区的分级前馈投射。这可能实际上代表着一种连接梯度而不代表区与区间的绝对次序。上述颞下皮质至下外侧部的投射反映了这一过程，即后部的颞下皮质投射至最后方，而前部的颞下皮质投射至最前方。类似地，颞上回的听觉联络区以同样方式投射至上内侧部。由顶叶至中间部的投射也与此大致相同：7b 投射至最前方（Neal 等 1988a, b, 1990b, c）。这样的连接梯度也见于与额叶的联系中：最后的区域投射至前额皮质后部的8区、9区；中间的区域投射至较前方的19，46区；再向前，颞中皮质又与前额皮质的10区、46区及眶额区前部的11区、14区相联系。最前方的颞中区皮质与眶额皮质的后部12区及额极的内侧面相联系（Seltzer 和 Pandya 1989）。颞中区皮质进一步向前投射至颞极（Moran 等 1987）和内嗅皮质（Van Hoesen 和 Pandya 1975a; Insausti 等 1987a）。听皮质还与丘脑的内侧枕核（可能还有外侧枕核）及板内核群相联系。其他的皮质下联系与其他皮质区相同，但某些投射（如至脑桥者），尤其是自颞叶前方的投射则很少。颞中区细胞的生理学反应是复杂的（Baylis 等 1987），包括不同感觉方式的会聚。许多神经细胞对形貌发生反应（Baylis 等 1987; Mikami 等 1994）可能是“观察事物的中心”细胞，往往与全面观察的调节有关（Perrett 等 1991）。与此一致，人类颞叶的损伤导致相当的智力功能障碍，特别是优势半球损伤时（见后）。这些障碍包括空间视觉困难（visuospatial difficulties）、面容失认（prosopagnosia）、半侧躯体感知障碍（hemisomatognosia）和严重的感觉性语言困难（sensory dysphasia）。

颞下皮质（20区）是较高的视觉联络区。在猴，此区分为前、后两区，某些学者还在两者之间划出一个中间区。后颞下区主要接受同侧枕颞视区的皮质－皮质纤维，主要来自V4。它含有粗略的对侧视野的视网膜代表区（Boussaoud 等 1991）。主要发出前馈通路至颞下皮质前部（Webster 等 1991; Distler 等 1993），此投射有着斑片状或柱状轴突终止型式（Saleem 等 1993）。生理学资料证明颞下皮质的神经元按功能集中为500μm宽的斑片（Gochin 等 1991）。前颞下皮质投射至颞极和颞叶内侧面的边缘旁区（Insausti 等 1987a; Webster 等 1991; Distler 等 1993）。颞下皮质其他的同侧联络投射与前颞中皮质联系，在颞上回的壁内并与顶颞皮质内背侧通路的视区相联系（Distler 等 1993）。后颞下皮质与额叶背外侧前额皮质的 4 6 区相联系，前颞下皮质与眶额皮质联系（Pandya 和 Yeterian 1985）。另外，后区还与额叶眼区相联系（Distler 等 1993）。颞下皮质与丘脑的枕核有往返联系，后部主要与下枕核和枕外侧核联系，前部与枕内侧核和邻近的枕外侧核联系。此外，还与板内核群的中央旁核和中央内侧核相联系。其他的皮质下联系与所有的皮质区的一般型式相同（Steele 和 Weller 1993; Baizer 等 1993）。胼胝体联系存在于两则半球相同脑区及邻近的视联络区之间。

正如前面已经讨论过的（见枕叶），颞下皮质是腹侧视觉通路的一部分，其功能是视觉感受。神经元对形状发生反应，较复杂的形状认识靠前（Nakamura 等 1994; Kobatake 和 Tanaka 1994）。此区与记忆有关的准确功能吸引了相当多实验者的注意。在以特殊形式对双侧刺激发生反应的意义上，似乎颞下皮质不是联络性的（Sobotka 和 Ringo 1993; Gochin 等 1994）。但是，细胞确实显示有意义的识别记忆，此时伴有对重复刺激的反应降低（Miller 等 1991; Sobotka 和 Ringo 1993）。设想颞下皮质有两群神经元，一群神经元当刺激与熟悉的形象匹配时为抑制；另一群较小，神经元显示相反的作用。这种双重作用的细胞群可能一方面提供了一种感觉“过滤”，即选择那些具有适当特性而不熟悉和没有预料的刺激；另一方面，是一种“感觉的参考”。两群细胞间的相互作用产生颞叶的“形象基础”机制，即在它们对以往刺激比较的基础上对刺激进行分离和选择（Miller 等 1993）。

颞极的皮质接受来自其后方的颞叶联络皮质的广泛传入投射。背侧部主要接受来自颞上回前部的听觉传入；下部接受来自颞下皮质前区的视觉传入。位于颞上沟深面的颞中皮质主要投射至上述两者之间。其他的同侧联系的脑区是前部脑岛、后部和内侧部眶额皮质及内侧前额皮质（Moran 等 1987）。颞极向前投射至边缘区和旁边缘区（Insausti 等 1987a）。颞极与丘脑联系的部位主要是枕内侧核和板内／中线核群。其他的皮质下联系与大脑皮质的一般联系相同，但某些投射（如至脑桥者）非常少。颞极皮质和较内侧颞叶皮质的细胞的生理反应是复杂的，尤其是这些反应与行为的执行（Nakamura 等 1994）和社会刺激的高水平认识相一致（Brothers 和 Ring 1993）。

颞叶新皮质与边缘结构和旁边缘结构的进一步相互关系已述于前。尚未提到的是杏仁核的新皮质联系（Turner 等 1980; Aggleton 等 1980; Moran 等 1987; Baizer 等 1993; Steele 和 Weller 1993）。杏仁各核与新皮质区的往返联系主要涉及颞叶，可能也包括顶下皮质。密集的投射在靠近颞极前部增多，从而与较高层次的联络区和多型区发生联系。这些联系的作用和杏仁核的功能已在前面讨论过（见边缘系统）。

额叶 额叶（frontal lobe）的后界为中央沟，外侧为外侧沟

(Sylvian fissure，西耳维裂)。中央沟前方的中央前沟一般由内向外走行，与中央沟平行。再向前，可见两条主沟—额上沟和额下沟，呈前后方向走行，此两沟的前方为额极。额叶的腹侧面覆盖眶，内侧面由前方的额极伸延至后方的中央旁小叶。故额叶皮质可分为中央前回运动皮质(4区)和位于中央前沟前方的运动前皮质(6区)、额上回、额中回、额下回、额极、眶额皮质和额内侧皮质(包括扣带前皮质)。运动前区(6区)前方的皮质称为前额皮质。人的额叶较颞叶更为发达(Zilles等1988)，这使得将人类以下的灵长类的实验资料应用于人的局部关系上成为问题。为了叙述起见，本书将额叶分为运动和运动前皮质，额眼区(8区)，内侧运动区(包括补充运动皮质)，内侧、背外侧和腹外侧运动前皮质和眶额皮质，并引用Brodmann的细胞构筑划分。

在分别叙述额叶的运动区以前，需要述及直接投射至脊髓的皮质脊髓束(锥体束，pyramidal tract)的皮质起源。如前所述，顶叶有几个区投射至脊髓，包括SI、顶上叶的5区和顶叶岛盖的SII。还有来自额叶的广泛起源，包括运动皮质(4区)、运动前皮质、补充运动区和邻近区域(见后，Murray和Coulter 1981; Dum和Strick 1991)。真正起自运动皮质的皮质脊髓束纤维的百分数可能很小。约40%～60%的纤维起自顶区，尤其是3a区(Murray和Coulter 1981)。在颈膨大，至少在新世界猴(new world menkeys)，60%以上的额叶纤维起自4区以外(Dum和Strick 1991)。因此，只有20%～30%的锥体束纤维起自4区(第一运动皮质)。在所有的脑区，锥体束的起源细胞实际都局限在Ⅴ层。不同皮质区的锥体细胞有很大的差别，最大的位于4区，最小的在3b区(Murray和Coulter 1981)。这反映在最粗大的锥体束纤维来自运动皮质。

大部分自顶叶发出至脊髓的纤维终止于背角，至少在人以下的灵长类是如此(见前)。而自额叶发出的纤维至少有一部分终止于脊髓腹角，与运动神经元发生密切联系。在管理灵活的右手和指的运动的脊髓节段尤其如此。在支配手和指肌运动的脊髓节段，锥体束纤维的终止集中在腹角的外侧部。这种关系似乎与种系进化过程中手的运动越来越灵活有关(Bortoff和Strick 1993)，在人类最为明显。

在考虑不同皮质区在支配脊髓运动神经元中的作用时，应注意解剖观察的功能相关性。虽然第一运动区发出的皮质脊髓束纤维相当少，但自中央后回发出的锥体束纤维终止于脊髓背角，距离腹角的运动细胞较远，而运动皮质发出最粗大的运动纤维并主要终止腹角、靠近腹角运动细胞。因此，其机能意义可能要比数量上的意义大得多。

第一运动皮质(primary motor cortex，MI)最先是由于刺激该皮质区以最低的阈值引起周围肌肉收缩，此即中央前回4区。4区皮质为无颗粒型皮质。Ⅱ、Ⅳ层难以分辨。最显著的特征是在Ⅴ层有非常大的锥体细胞—贝茨(Betz)细胞。在猴，其直径为60μm(Murray和Coulter 1981)，在人更大。

4区与丘脑之间主要是接受丘脑腹后外侧核的纤维，后者又接受来自小脑深核的传入，可能还通过脊髓丘脑束接受脊髓的传入(Jones 1986)。丘脑腹后外侧核含有对侧身体的局部代表区，并与4区保持点对点的位置关系。刺激运动皮质表明在4区存在身体的定位图谱，头部在最外侧，腿和足在内侧面，与SI的矮人代表区相似(见前，图8.260，261)。4区神经元也对周围刺激发生反应，并含有类似SI的感受野。运动皮质后方的细胞有皮肤感受野，而较前方的神经元则对深部刺激发生反应。有人提出，实际上在整个4区存在对侧半身的双重代表区(感受和运动，见Jones的综述，1986)。在无颗粒运动皮质Ⅳ层很难辨认，但有来自丘脑腹后外侧核的主要传入通路，它密集地终止于中间各层，可能最集中于Ⅳ层。与4区联系的其他的丘脑核团是板内核后部的中央正中核和束旁核(见前)。后者提供了苍白球通过丘脑直接影响运动皮质的惟一途径。有证据提示，由苍白球内段至丘脑腹外侧核的投射局限于核的前部，与小脑丘脑投射终末无重叠。此外，腹前外侧核投射至运动前区和补充运动区，不至4区。但最近，Rouiller等(1994)对小脑丘脑皮质通路与苍白球丘脑皮质通路的截然分隔提出了质疑。

同侧的躯体感觉皮质(SI)以局部定位方式投射至4区，并为往返径路。至运动皮质的投射起自1区及2区(后者为主)，很少起自3b区(Jones等1986)。来自SI的纤维终止于4区的Ⅱ、Ⅲ层，并与锥体神经元接触。有证据表明，被SI纤维以单突触方式激活的神经元和以多突触方式激活的神经元与Ⅴ层发出皮质脊髓束的锥体细胞(包括Betz细胞)接触(Kaneko等1994a，b)。SI传入与补充运动区的传入没有会聚。运动皮质内与运动有关的神经元被SI激活在运动执行过程表现出延迟效应，这可能在运动调整中起一定作用(Aizawa和Tanji 1994)。至4区的另外的同侧皮质－皮质纤维来自中央沟后方的第二躯体感觉区(SII)，可能还来自顶上叶的5区(Jones 1986)。

运动皮质由运动前皮质和补充运动区接受主要的额叶联络纤维(见后，Morecraft和Van Hoesen 1993;Lu等1994)，还接受来自脑岛的纤维。这些区及其在控制运动中的作用将在后面详细讨论。概括地说，这些通路在运动的准备、导向和空间组合方面调节运动神经元的活动(Kurata 1994; Tanji 1994)。

4区发出纤维至对侧4区，并接受对侧4区的纤维，还投射至对侧的补充运动区。含有远侧肢体代表区的运动皮质缺乏胼胝体纤维联系，尤其是在4区后部，该处神经元有皮肤感受野。但这种连合纤维的缺乏比起躯体感觉区要不明显得多(Jones 1986)。从实际来看或许不会奇怪，人的运动皮质在同侧手运动中是有作用的(Kim等1993)，它似乎含有同侧上肢的代表区(Wassermann等1994)。并且，在手区范围内有半球间易化作用的证据(Ugawra等1993)。

如前所述，刺激人和实验动物的运动皮质揭示在运动皮质内存在身体对侧半的局部图谱(参见Zeffiro的综述1990)，腿部代表区在半球内侧面的中央旁小叶，面部在中央前回的最下外部。在解释微电极刺激结果时存在的争论集中在躯体

定位的性质是代表运动还是特定的肌肉。运动皮质的现代观念大多来自由Evarts等开创的对清醒的行为正常的猴4区神经元活动的实验记录（见Zeffiro 1990）。与运动有关的皮质神经元活动的详细讨论超出了本书的范围，但某些资料是重要的。广言之，猴运动皮质神经元活动的单位记录实验结果可由两个方面来考虑：第一，观察与脊髓运动神经元有单突触联系的神经元（称为皮质运动神经细胞的活动），但作为投射至脊髓的神经元的亚群，即锥体束神经元，这种单突触联系不是必需的；第二，观察与主动运动有关的皮质神经元的活动，但与脊髓的联系无关。在第一种情况，约有18%的运动皮质细胞与脊髓运动神经元有单突触联系，尤其是支配手和臂部的运动神经元（Georgopoulos 1991）。皮质运动神经元的活动与协同肌的收缩力有关，但锥体束神经元与肌收缩力的关系尚不清楚。皮质运动神经元的活动比相关肌电图活动早50～100ms，提示皮质神经元的活动是引起而不是监视运动。最后，皮质神经元的活动与运动的关系对于复杂的和简单的单关节运动都是存在的（Zeffiro 1991）。最近对猴4区支配手的皮质运动神经元的特别研究（Maier等1994）进一步说明了这种模式。他们研究了在力的准确性较低的抓握试验中，促进手指和前臂肌肌电图活动的神经元，并证明有至脊髓运动神经元的单突触传出。所有细胞的活动都与肌收缩有关。所检查的细胞有1/3显示出与静力施加有正相关，另有20%则显示负相关。每个神经元对1～5块靶肌的活动有促进作用。与抓握力有高度正相关的神经元，其靶肌的范围较局限。这些资料表明，即使在4区的皮质运动神经元中，与单块肌相关的神经元是很少的。而且，肌肉收缩的定量编码（这里是用肌力表示）也不是所有细胞相同的。因此，毫不奇怪，手指运动的控制（当用运动皮质的单位记录检查那些与发出传出联系至脊髓无关的神经元时），似乎是利用分布至整个手区的运动皮质的神经元，而不是定位上局限的细胞群（Schieber和Hibbard 1993）。这样，一个锥体束神经元就可以控制几个运动神经元池。相反，一个运动神经元也可以被一个相当大的皮质区所影响（Georgopoulos 1991）。当考虑运动皮质神经元的反应（与锥体束神经元不同）时，神经元的活动的改变选择性地与运动方向有关，而与所需要的肌肉收缩的型式无关（Geogopoulos 1991）。事实上，在一项最近的研究中，约80%的神经元是显著受到运动方向影响的（Fu等1993）。运动皮质细胞的活动与运动幅度的关系还不清楚，但有人指出，基底节为一定幅度的运动提供信号（Georgopoulos 1991）。然而，大多数皮质运动神经元的活动可受到运动范围（幅度）的显著影响，虽然这些运动不一定是皮质神经元所优先反应的。神经元活动与幅度的关系也可晚些出现，尤其是在运动执行过程中，说明方向和幅度是分离的过程（Fu等1993）。可能运动皮质神经元活动最神秘的方面是记忆延迟试验。在最近的研究中，Georgopoulos等（Smyrnis等1992）比较了运动皮质神经元在无延迟试验、记忆延迟试验和非记忆延迟试验中的反应。在所有试验中神经元群信号都表现出方向选择性。在延迟试验中，神经元群的活动在运动延迟期升高并维持在高水平，由于暗示运动的信号必须有短时间的记忆（450～750ms）。这些资料提示运动皮质参与编码和维持与视觉暗示的臂部运动有关的方向性信息。（Smyrnis等1992）。除发出皮质脊髓束外，运动皮质还有各种皮质下投射。至纹状体和脑桥核的投射很浓重是可以预料的。它还投射至丘脑底核。必需强调，运动皮质发出显著的投射至脑干内参与锥外系至脊髓投射的所有核团：网状结构、红核、上丘、前庭核和下橄榄核。4区的其余联系与所有各种皮质区的一般型式相同。

紧在第一运动皮质的前方为Brodmann 6区（图8.264），

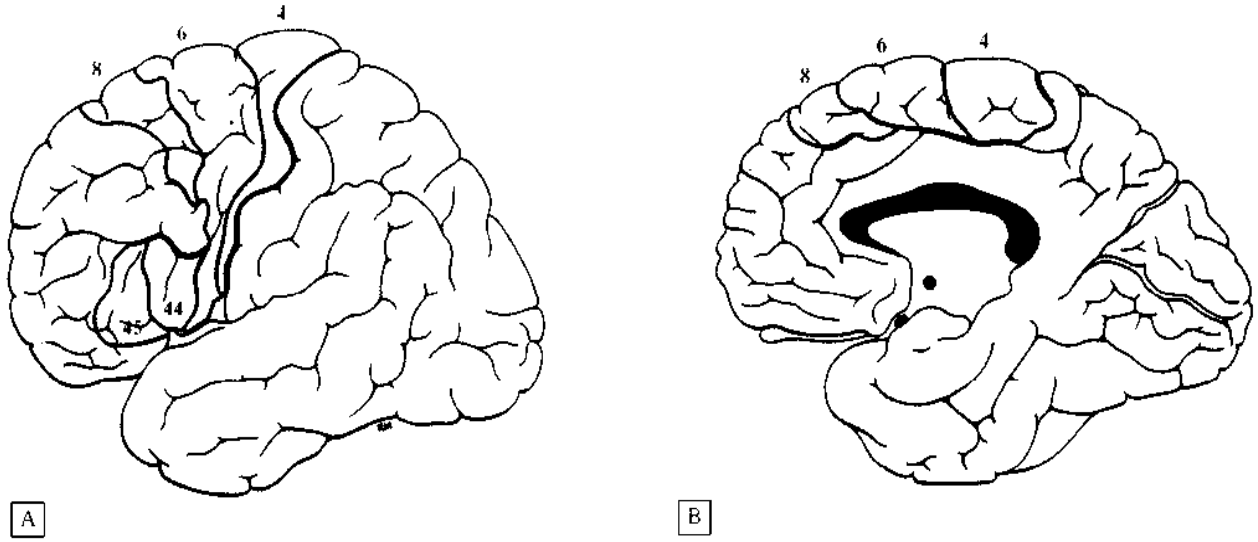

图8.264 大脑半球的上外侧面(A)和内侧面(B)，示Brodmann分区与主要运动区(4)、运动前区(6、8)、和Broca运动性语言中枢(44，45)的近似对应关系。对照图8.254。

此区亦为无颗粒型皮质，但最初是由于在V层有Betz细胞而在6区没有Betz细胞而辨认的。但这种区分方法和证实Betz细胞的可信性在后来受到了质疑（Zilles 1990）。6区伸展到半球内侧面，在该处与位于中央旁小叶前下方的扣带回的24区相续。此皮质区内含有一些功能运动区。6区覆盖半球外侧面的大部分，相当于运动前区，后者在猴又再分为背侧（上）和腹侧（下）运动前区。6区内侧，由6区邻近内侧缘的最上外侧部至半球内侧面为补充运动区（supplementary motor area, SMA; MII, 图8.260）。邻近6区的扣带回24区含有几个运动区，称扣带运动区。在补充运动区前方，半球内侧面上有一附加功能区—前附加运动区（Tanji 1994）。为了讨论方便，附加的内侧运动区包括在补充运动区内。已经知道，这一扩大的SMA包括与前额皮质联系的脑区和有动眼功能的脑区，后者并不严格局限于功能补充运动区内（见Tanji 1994）。但是，由于周围运动区的主要同侧皮质－皮质传出是至补充运动皮质的，将这一扩大的内侧运动区看作是一个单一的解剖实体似乎简单化了。

补充运动区接受主要的丘脑传入来自腹外侧核前部，后者又是苍白球内段纤维的主要接受者（Jones 1985）。另外的丘脑传入来自腹前核、板内核（主要是中央外侧核和中央正中核），可能还来自后外侧核和枕的嘴极（Wiesendanger 1985）。背内侧核也投射至内侧运动区（包括补充运动皮质和周围区，Wisendanger 1985; Giguere和Goldman-Rakic 1988）。补充运动区与丘脑的联系是往返的。内侧运动区（包括补充运动区）自同侧额叶（包括第一运动皮质、背侧运动前区、背外侧和腹外侧运动前区、内侧前额皮质和眶额皮质以及额眼区）接受广泛的联系（Morecraft和Van Hoesen 1993; Bates和Goldman-Rakic 1993; Lu等1994）。这些联系是双向的，但主要的同侧传出径路是至运动皮质。内侧运动区与顶叶的联系是顶上小叶的5区和可能的顶下小叶7b区（Tanji 1994）。另与对侧半球的内侧运动区、运动区和运动前区联系。皮质下联系除丘脑外，还至纹状体、丘脑底核、脑桥核、脑干网状结构和下橄榄核（Tanji 1994）。补充运动区也发出皮质脊髓束（锥体束），如前所述，后者有40%的纤维来自额叶（Dum和Strick 1991）。

人的补充运动区含有身体代表区，腿部在后，面部在前，上肢在以上两者之间（Fried等1991）。补充运动皮质在控制运动中的作用在复杂运动中是最重要的，它与连续空间运动的组织及运动记忆的恢复有关（Halsband等1993; Shibasaki等1993;Tanji 1994）。损伤人的补充运动区病人表现出与基底核损伤类似的功能障碍，共同症状是运动不能（akinesia），还可见执行连续复杂的运动发生障碍。刺激清醒病人的补充运动区，引起一种急于运动的感觉或一种运动将要发生的预感（Fried等1991）。在补充运动区前方的面部代表区在发音和形成语言方面特别重要（Fried等1991; Ojemann 1991; Grasby等1993; Demonet等1993）。

6区内的运动前皮质根据功能和同侧皮质－皮质联络联系再分为背侧区（PMD）和腹侧区（PMV）。运动前皮质将作为一个整体讨论其纤维联系，而报道的联系上的差别则可显示出那些部位投射是多见的。运动前区主要的丘脑联系至腹外侧核前部、板内核的中央正中核、束旁核和中央外侧核。皮质下投射到纹状体、脑桥核，上丘和网状结构。运动前区的背侧部和腹侧部都发出皮质脊髓束。其他的皮质下联系与所有新皮质区相同。连合联系至对侧的运动前皮质、运动皮质和顶上小叶（5区）皮质。同侧皮质－皮质联系至顶上小叶5区和顶下小叶7b区是运动前皮质的背侧部和腹侧部所共有的（Neal等1990a），上述两部还发出主要投射至第一运动皮质（4区）（Morecraft和Van Hoesen 1993; Lu等1994）。背侧运动前区还接受来自后上颞叶皮质的纤维（Petride和Pandya 1988），并投射至补充运动皮质（Morecraft和Van Hoesen 1993）。额眼区（8区）投射至运动前皮质的背侧部（Barbas和Pandya 1989; Arikuni等1988）。或许，运动前区两部分联系差别的最大功能意义是：背侧部由背外侧额前皮质接受投射，而腹侧部由腹外侧额前皮质接受投射（Barbas和Pandya 1989; Lu等1994）。所有这些联络投射都可能是或已知是往返的。

与运动的准备和运动本身有关的运动前皮质神经元的活动在近年来已有广泛的研究（参见Georgopoulos 1991和Kurata 1994的综述）。对运动方向的选择性是许多神经元的共同特征。在行为试验中，背侧运动前皮质的神经细胞群显示与预期的活动和与肌肉收缩有关的发放以及运动方向的选择，但很少或没有与视觉信息保存有关的刺激相关性变化（di Pellegrino和Wise 1991）。反应性质被空间视觉注意所调节（di Pellegrino和Wise 1993）。研究一致认为背侧运动前皮质在建立运动倾向或运动意图中是很重要的，参与内部引导的运动准备（Boussaoud和Wise 1993 a, b; Kurata 1993）。这包括编码想要进行的运动的性质，如方向和幅度（Crammond和Kalaska 1994; Kurata 1994），还可扩展到对运动发展的控制（Flament等1993）。反之，腹侧运动前皮质则与外部（尤其是视觉）引导的与特定外部刺激有关的运动更有关系（Boussaoud和Wise 1993b; Kurata 1993, 1994）。

额眼区主要位于Brodmann 8区内，上运动前皮质的前方（图8.244）。它自小细胞背内侧核接受主要的丘脑投射，另有来自内侧枕核、腹前核和上膝状体边界核的传入投射。它还与板内核群的中央旁核有联系（Barbas等1991）。至额眼区的丘脑皮质径路还构成下述结构至皮质的径路的一部分：上丘、黑质和小脑齿状核（Lynch等1994）。同侧皮质－皮质联系广泛，接受枕（Van Essen等1992）、顶、颞叶（包括颞内侧区V5和附近的区域，Rosa等1993）、7区（Neal等1990a）等多处视区来的传入纤维。还有来自颞上回的听觉投射（不是视觉，Deacon 1992）。在额叶内，它接受腹外侧前额皮质（Barbas和Pandya 1989; Deacon 1992）和背外侧前额皮质（Barbas和Pandya 1989; Arikuni等1988）的投射。投射至背侧（Arikuni等1988; Barbas和Pandya 1989）和腹侧运动前皮质（Ariduni等1988）及内侧运动区，可能还至补

充运动区本部附近的补充眼区（Bates和Goldman-Rakic 1993）。额眼区显著投射至上丘、脑桥网状结构的凝视中枢及与眼球运动有关的脑干核团。其他的皮质下联系与一般新皮质相同。如其名称所示，此核在控制眼的运动上很重要。

半球外侧面的前额皮质自上至下由Brodmann 9区、46区、45区组成（图8.264, 265）。在人以下的灵长类，外侧额前皮质可分为两部：背侧区相当于9区，可能还包括46区上部；腹侧区包括46区下部和45区。两区都接受主要来自背内侧核的丘脑传入，其他的丘脑传入来自内侧枕核、腹前核和板内核群的中央旁核（Barbas等1991）。背外侧前额皮质接受来自颞上回后部和中部（包括听联络区，Petrides和Pandya 1988）和顶叶7a区（Neal等1990a）以及颞上沟（Seltzer和Pandya 1989）皮质（即本书所指的颞中皮质）的长的联络纤维。在额叶内，它接受来自额极（10区）和半球内侧面内侧额前皮质（32区）的纤维（Barbas和Pandya 1989）。投射至补充运动区、背侧运动前皮质和额眼区（Barbas和Pandya 1989; Lu等1994; Bates和Goldman-Rakic 1993; Morecraft和Van Hoesen 1993）。所有这些丘脑和皮质－皮质投射都是往返的。连合联系至对侧半球的同名区和顶下皮质。腹外侧前额区接受来自顶叶7a和7b区（Neal等1990a）、颞叶岛盖听联络区（Petrides和Pandya 1988）、脑岛（Pandya和Yeterian 1985）以及颞上沟下岸前部（Seltzer和Pandya 1989）的长联络纤维。在额叶内，它接受来自前眶额皮质（Barbas和Pandya 1989）的纤维，投射至额眼区和腹侧运动前皮质（Barbas和Pandya 1989; Deacon 1992; Lu等1994）。它通过胼胝体与对侧同名区相联系。这些联系也可能是往返的。背、腹外侧前额皮质除丘脑以外的皮质下联系与新皮质联系的一般型式相同。

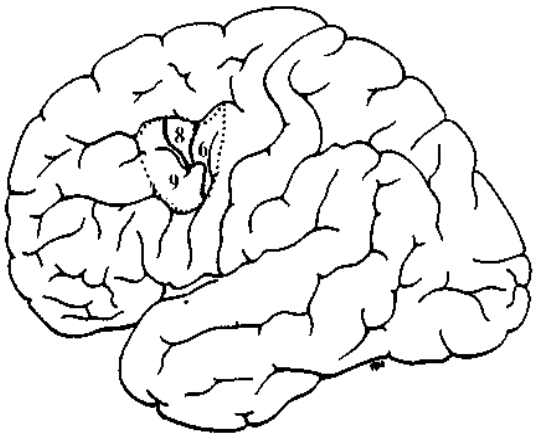

图8.265 左大脑半球的上外侧面，示额叶动眼区，相当于Brodmann 6、8和9区。用虚线画出的区域为此区的大致范围。

外侧前额皮质神经元的生理反应性质反映了长联络传入纤维的分布，躯体反应集中在腹侧，对运动视觉的反应在背侧，眼的运动反应在两区的较尾侧，其他反应则较散在（Tanila等1993）。主要的差别似是运动指令功能的分离。背外侧前额皮质对传入信息的空间处理（Wilson等1993）和自身命令的工作记忆的组织（包括语言工作记忆，Petrides等1993a, b）是很重要的，而腹外侧前额皮质则与目标的记忆处理有关（Wilson等1993）。这与背外侧区投射至补充运动区和背侧运动前区而腹外侧区投射至腹侧运动前区是一致的（见前）。

额极皮质（10区）自背内侧核、内侧枕核和中央旁核接受丘脑传入。它与颞极皮质（Moran等1987）、前部眶额皮质和背外侧前额皮质（Barbas和Pandya 1989）有往返联系。其他联系同新皮质的一般型式。眶额皮质与丘脑的背内侧核、前内侧核、腹前核、内侧枕核、旁中央核和中线核群有联系。皮质联络径路来自颞下皮质（Weller和Steele 1992）、颞上回前部（Petrides和Pandya 1988）、颞极和颞上沟前部皮质（Seltzer和Pandya 1989）。在额叶内，它与额极、内侧前额皮质、腹外侧前额皮质和内侧运动区（Barbas和Pandya 1989; Bates和Goldman-Rakic 1993; Morecrtft和Van Hoesen 1993）相联系。连合纤维和其他联系与新皮质的一般型式相同。内侧前额皮质与丘脑的背内侧核、腹前核、前内侧枕核、中央旁核、中线核和上膝状体边界核相联系。它还接受颞上沟前部皮质（Seltzer和Pandya 1989）和颞上回前部皮质（Petrides和Pandya 1988）的纤维。在额叶内，内侧前额皮质与眶额皮质（Barbas和Pandya 1989）、内侧运动区（Morecraft和Van Hoesen 1993）及背外侧前额皮质（Barbas和Pandya 1989）相联系。其他联系与新皮质的一般型式相同。

关于前额皮质各亚区详细功能的信息尚少。外科手术分离（前额叶切除）或病理损伤提示它们在时间的估计、情绪的正常表达和预料活动的后果方面有作用。在此功能中两侧半球互相作用，故一侧损伤带来的缺陷可能相当轻微。内侧前额皮质作为整体在听觉和视觉的联络上是重要的（Gaffan和Harrison 1991）、前额皮质活动的广泛变化与计算和思考有关（Sasaki等1994b）。电位变化（可能主要与外侧前额皮质相关）与事情的最后决定有关（Sasaki等1993, 1994a）。关于额叶的详细组构和功能应参考Passingham（1993）的著作。

复杂运动的神经控制

伸手拿起一杯水送到口边饮用，这对一般人来说是一件简单的事情。但对脑损伤的病人则非常困难。作为每个人，我们很少去了解运动系统是如何产生这一系列运动的。我们对参与这些运动的脑的活动的了解也是很初步的。在这方面，试图建立脑的运动控制系统的模型取得了一些进展。

在一些运动控制模型中设想这一系统由3个过程来实行：活动的想法或计划（idea or plan），完成计划的程序（programme）和运动的执行

(execution)。在上例中，计划是运动的目的：要得到一杯水。这可通过不同的方式达到：用手或用牙齿控制杯子。因此，这一运动的想法是很普通的，不涉及安排特殊的肌肉和关节来进行。脑的某些部分参与运动控制，如顶叶后部较多参与运动的计划而不参与要使用哪一个肢体或哪一块肌肉来完成。计划的概念预示当活动开始进行时，就会体现计划的特点，而不论用哪个肢体或身体的哪个部位来执行。这种计划的共同性称为等效运动（equivalence of movement）现象。借此，运动的型式得以保存。例如自己的签名，不论是用什么效应系统来写它（Rosenbaum 1991; Rothwell 1994）。

运动的程序必然控制整个运动的进行：一旦计划被采用，就开始了整个运动程序。接近杯子的运动要用右手沿直线进行。为了将这一运动程序化，设想，脑必须解决反向运动学（inverse kinematics）问题，计算适当关节（肩关节、肘关节和腕关节）角度变化的时间和范围，以满足手按选择的方向运动的需要。一旦所希望的角度变化被确定，肌肉运动怎样来实现？这不是一个简单的问题。因为一块肌肉收缩时施加在关节上的力矩通常对远处关节也有机械影响（例如，当你的肘关节迅速屈曲时在腕关节会发生的情况）。因此，解决这一反向动力学问题是很复杂的。由神经支配使肌肉收缩所产生的力和运动将有很大的差别，它取决于诸如肌肉的长度、缩短的速度以及与之有关的肌肉（协同肌或拮抗肌）的收缩状态等因素。为此，一些运动控制模型假定运动是通过编制一系列接近于设想轨迹的程序来实现的。一种可能性是脑确定一系列的平衡点或姿势，每一点由作用于该关节的肌肉的长度－张力曲线所固定。运动控制模型的最后步骤是执行，即以能达到程序所规定的目标的方式激活适当的肌肉来进行（Rosenbaum 1991）。

身体内有如此众多的肌肉，因此，控制系统应能采用大量的可能的解决方法来获得所需要的运动。采用功能性肌肉协同（functional muscle synergies）可以帮助减少这一问题的自由度。这些协同是已被人们所熟知的，并且，是运动控制系统的重要部分。它们被用于一个肢体内肌肉活动的协调（例如，当前臂旋后时肱三头肌的收缩）和肢体之间的协调（如步行时体重由一侧下肢支撑）以及眼、头和身体运动的协调。有趣的是，许多中枢运动结构（包括第一运动皮质和小脑）似乎有参与肌群（而不是单块肌肉）控制的代表区。所有设想的运动活动都包含多块肌的收缩。

所有运动的执行，从最简单的反射到最复杂的技巧，最终都必须通过“最后公路”、即运动神经元和它所支配的肌肉。我们可以看到运动系统不同部分的分级组织情况。在脊髓和脑干内的机制与反射活动有关，这种机制有助于复杂的运动型式，如位移和吞咽。这些运动是被特定的中间神经元群的活动所编码的，而中间神经元的活动又可被脑干、中脑和大脑皮质的下行运动径路（如皮质脊髓束）所调节。下行径路对中间神经元和运动神经元有特定的影响，这些神经元与躯干、肢带和远侧肢体（手、足）的运动有关。这种分级控制最后由高级运动中枢（包括小脑、基底节和大脑皮质：运动前皮质、补充运动区和顶叶皮质后部）所完成。上述脑区参与运动的准备和引导。用正电子发射断层图像（PET）测量局部脑血流，提示在执行复杂运动的志愿者，上述脑区的大部分都是有活动的（Porter和Lemon 1993; Rothwell 1994）。

运动系统的不同水平的损伤导致特殊的运动改变。例如，基底节损伤的病人表现很慢的运动。小脑损伤的病人则显示同步和协调障碍。损伤第一运动皮质及其下行运动径路通常引起手的技巧运动完全丧失，而头和身体姿势的特殊运动障碍则来自其他下行通路（如前庭脊髓束）的损伤。这些结果都可用上述不同径路的终止区来很好地解释（Porter和Lemon 1993）。

实验动物的神经生理学记录表明，运动系统不同部位的神经元是在运动前和运动中激活。并且，其发放率编码运动的不同参数，如力或方向。然而，这种一个细胞的编码要特异性地产生对特定运动参数的控制是远远不够的。很可能，整个相关神经细胞群都为这一目的而共同工作。虽然特殊的运动结构与运动的引起和控制的特殊方面有关，但一定的运动参数可适用于许多不同的结构中。

运动系统的组织特征是重复回路（re-entrant loops）。其含义是，某一结构的传出至许多其他的区域，后者处理这些信息后，又直接或间接地返回到发出投射纤维的结构。两个最重要的回路存在于大脑皮质（第一运动区和运动前区）与小脑和基底核（Rothwell 1994）之间。因为在随意运动发起之前1sec，脑内有明显的活动增强，为信息到达最后公路之前数次在回路内通过提供时间。所有这些证据提示，运动控制是平行分布的过程，所以运动系统的许多部分可以同时处理信息，然后产生最后传出。这一系统的分布性质可以解释为什么损伤中枢神经系很少引起特定运动功能的永久丧失。而且，在损伤后运动系统也有重新组织的相当能力。

运动控制的一个重要方面是感觉传入参与到计划－程序－执行的不同部分。视觉和听觉信息以及来自眼、耳和皮肤、肌肉和关节感受器的感觉传入都可以提供运动目标有关定位、大小、重量和质地等方面的特征（在前述例子中

则是水杯)。当某些运动依靠感觉的反馈来控制时，另一些运动则靠"前馈"机制来驱动，这就是完全建立在所需要的运动的脑模式的基础上的神经过程。有证据认为，前馈机制对迅速运动或可高度预料的运动是更为重要的(在这种情况下反馈没有时间起作用)。例如，眼的扫视运动，此时没有外部负荷或障碍阻止程序运动的进行。但重要的是要体会到感觉性反馈必须用于首先建立脑的运动模型，而这一过程有助于获得新的运动技巧(Rosenbaum 1991)。反馈对于更新模型和控制不可预料的或新的运动(例如，水下运动)是很重要的。去传入神经但运动神经支配完全正常的病人可在视觉控制下完成复杂的运动，但有很大的困难。

其他皮质区

扣带皮质(cingulate cortex)早期被认为属于边缘系统(见前)。这里有某些与新皮质的关系值得注意。在额叶内侧面的扣带回含有特殊运动区并与额叶新皮质区有广泛联系。顶叶内侧面的扣带回与顶叶、枕叶和颞叶的躯体感觉和视觉联络皮质也有同样广泛的联系。这些联系主要是由半球外侧面的新皮质至扣带回的传入纤维。在扣带皮质内，投射纤维主要是向尾侧行走，最后至海马旁回后部。这样，就提供了广泛脑区联络皮质的传入会聚起来，最后到达颞叶内侧和海马结构的第二条途径(第一条途径是通过外侧面皮质区的多级平行径路)。

脑岛(insula)被额、顶、颞叶的有关部分覆盖于外侧沟底(图8.215, 216B, 266)，借上界沟与额顶岛盖分隔，下界沟与颞叶岛盖分隔。在后方，两沟相遇，为脑岛的尾侧界。此两沟总称(Reill)环状沟。前缘为岛阈，与眶额皮质融合，界限不清。其结构、联系和功能最近已有综述(Mesulam 和 Mufson 1985)，许多与其他皮质区的联系在早期已有报道。此处只作简短的概括。脑岛根据细胞构筑分为3区：由前向后、在中央脑岛的是无颗粒皮质；在其周围是少颗粒皮质(其内Ⅱ、Ⅲ层可辨认)；最外围是同型皮质，为颗粒皮质，伸至脑岛的尾侧界。至脑岛的丘脑传入来自腹后核、内侧膝状体核、枕的嘴侧和内侧部、上膝状体边界核、背内侧核以及板内核和中线核群。这些联系的局部分布尚不清楚，但似乎前部脑岛的无颗粒皮质主要与背内侧核和腹后核联系，后部的颗粒皮质主要与枕和腹后核联系。上述的其他核群则似与所有的岛区联系。脑岛的同侧皮质联系是多样的。躯体感觉与SI、SII及其周围区、顶上小叶的5区、顶下小叶的7b区联系。颗粒型岛叶皮质的躯体感觉性质已讨论如前(见上述顶叶)，但此径路的后段(7b区)则与脑岛尾侧的少颗粒皮质联系。脑岛的颗粒皮质和少颗粒皮质还与眶额皮质联系。颞叶的几个听区与脑岛的后部颗粒皮质及前部的少颗粒皮质联系。除了来自内侧颞下皮质的少数传入至无颗粒皮质和附近的少颗粒皮质以外，脑岛实际上没有与视区的联系。脑岛对躯体感觉和听觉径路的感觉联络功能显然需要进一步阐明。最少对于躯体感觉径路，脑岛似乎是经由SII而来的触觉辨别径路的关键中继站(见前)。可能，类似的第二条听觉联络径路(除通过颞叶上部以外)也关键地包含脑岛(见前、颞叶)。脑岛前部的颗粒皮质似主要与嗅觉、边缘和旁边缘结构(包括最显著的杏仁体)相联系。关于人类脑岛功能的信息很少。脑岛后部的躯体感觉功能在人类显然存在(Burton等1993)。而前部脑岛似有嗅觉和味觉作用(Mesulam和Mufson 1985)。脑岛后区还参与语言功能，这与较高级的听觉联络径路通过脑岛各区的可能性完全一致(见前文，颞叶)。

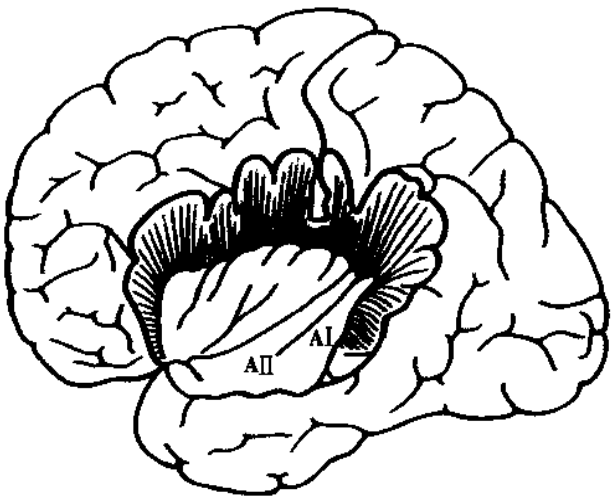

图8.266 左大脑半球的上外侧面，岛盖已被切除，以暴露脑岛和邻近的前、后颞横回及其与颞上回的延续。蓝色的区域包括了经典的听区、AⅠ(相当于Brodmann41区和42、52区的一部分)、第二听区和AⅡ(延伸入22区)。

总结

要从各种不同的研究对大脑皮质的组构进行全面的总结是非常困难的。尤其是从那些本来就非常复杂但了解又很少的部位提出简单的概念就更加不易。但是，根据对近年来研究进展的了解，作出某些普遍性的结论并提出某些共同性的设想至少可以刺激一些学者迫切要求与过于大胆的和过于简单的陈述挑战。这里有两种情况：一种是将大量详细的陈述进行摘要和简化，使概念容易被接受；一种是对存在矛盾的见解进行分析，提出新的概念。

Jones和Powell（1970）早期提出的皮质感觉的分级处理过程（即由第一感觉区经联络皮质至内侧颞叶）已被证明是过于简单了。由感觉区平行发出多条径路至周围区，在那里进行不同的功能处理。这就是说，存在着经过多条径路至颞叶和海马旁回的前馈的进行性传出的原则。事实上，前馈和反馈联系是根据广泛存在于联络区的这种分级传递途径提出的。这一关于感觉径路会聚的重要的概念应该以什么方式按照新的资料加以修正呢？以第一感觉区位于新皮质的感觉径路（即躯体感觉、视觉和听觉径路）具有一些共同特征。每条径路中都有一个颗粒皮质的浓重丘脑传入接受区，此区很少或没有前馈的皮质－皮质传入，也很少或没有与额叶皮质的联系，并且具有严格的点对点感觉代表区，即3b为躯体感觉代表区，17区为视觉代表区，AI（41区）为听觉代表区。每一代表区有一些皮质区围绕，后者都有代表性组构并有来自相同核团的丘脑传入（虽然很少）。第一感觉区发出纤维，以点对点的方式与这些周围区相联系。应用在听区的命名，这些第一感觉区称为核心区。对听觉，它们是AI、R和RT；对于躯体感觉则是3、1、2区；视觉为V1、V2和V3复合体（见前）。由这些“核心”区发出分散的径路，大略为两条传出投射，在视觉系统称为背侧和腹侧径路。但当考虑到另两种感觉模式时，这种区分不一定与脑的“地理学”一致。为了讨论起见，我们将名称统一为“自相关”和“刺激相关”两条径路，以示区别。在前者，与身体相关的刺激信息被传递。在视觉系统，这就变为与自身有关的刺激的运动（或与刺激有关的自身运动）。此即背侧径路的主要成分。在躯体感觉系统，这种刺激来自自身，例如，通过顶叶上部径路的关节的位置感觉或身体运动的感觉。在听觉系统，区分不很清楚（可能不存在），但可假定声源的定位作为一种自我参数。这可能过于简单，或许可以设想自我相关的声音型式，如说话，可能与这种“联络传出”有关。与视觉背侧径路相当的听觉径路（自相关径路）可能传至脑岛。“刺激相关径路”则在这一模式中集中于对刺激特征的分析（特征提取）而与自身无关。在躯体感觉系统，这就是皮肤刺激的形状和质地，可能通过SII至脑岛的躯体感觉区。在视觉通路，物体轮廓、颜色、纹理和形状感受是由通过V4和颞下皮质的腹侧径路媒介的。在听觉系统，类似径路不清楚，但可预料与频率分析和声音组合有关。此径路通过听“带”区至相关的颞上皮质。例如，可以设想，音乐是一种非自我相关刺激，需要刺激相关处理。

“自相关径路”在颞中皮质会聚，在猴，此处位于颞上沟深面，有既分离又重叠的模式相关区存在，因为对周围世界中自身定位的分析需要不同感觉系统信息的预先适当的迅速升华。在“刺激相关径路”中，存在分辨和识别的过程。这里，模式间的会聚不如刺激特征的证实重要，故延迟发生。以上两条径路又在两个中心，即颞极和内侧颞叶的海马旁皮质，再次会聚。皮质信息处理的这一阶段的功能很难叙述，但记忆显然是其可能的功能之一。或许，还有对意义（即刺激特征对自身的意义）的解释。图8.256表示设想的上述一般径路的模式。

上述的双重径路，如果真的存在，也不是互相独立的。“刺激相关径路”对自身并非不重要，“自相关径路”对理解刺激的特征也不能说没有意义。因此，可以预料，在设想的两条径路之间存在相当的解剖学相互联系。同时，正像航行需要一张详细的地图一样，虽然可能存在几条途径，证实达到目的地的最佳路线是很必要的，并且环境可能改变一个人的选择。为了充分利用现有的有关资料，应该将Van Essen等（1992）提出的视觉信息处理的正确路线的详细图谱与其他学者提供的简单路线（Menigan和Maunsell 1993）相比较。

在对顶叶、枕叶和颞叶进行了小结性的讨论以后，就可以转入对额叶的讨论。Jones和Powell（1970）关于感觉会聚的假说的第二部分是感觉性连续分级传递的每一步都与额叶的相应区发生联系。

这也被证明是过于简单了，可以设想更复杂的分级而平行的加工处理过程。其中，眶额皮质与内侧颞叶的旁边缘皮质联系，运动皮质与第一躯体感觉区（SI）联系。信息处理的主要方向似是朝向运动皮质。眶额皮质投射至额极和内侧前额皮质。后两者又分别投射到腹外侧和背外侧前额皮质，前额皮质又投射至运动前皮质的背、腹侧部，然后至运动区再次会聚。因此，有一条背内侧径路经内侧前额皮质、背外侧前额皮质和背侧运动前区；另有一条前腹侧径路经额极、腹外侧前额皮质和腹侧运动前皮质。两条径路在终点站运动皮质重新会聚。这两条径路可能分别相当于设想的位于后联络区（后罗朗斗联络区）的“自相关径路”和“刺激相关径路”。前者联系背内侧径路、后者联系前腹侧径路。一般长的联络径路至少在一定程度上符合这种关系。如连续的自身相关区与其前方的背内侧额区相联系；而连续的刺激相关区与其前方的前腹侧额区相联系。因此，背内侧额叶径路是内部启动（自相关）径路，腹侧径路则以外部启动（刺激相关）径路起作用。

第三条额叶联系径路经过内侧运动区，包括补充运动皮质和周围的运动区。此径路较靠近背外侧径路。是否存在着对顶、枕、颞叶感觉信息进行加工处理的第三条平行等级径路？虽然证据不足，但可大胆设想，它可能以感觉性联络联系的形式存在于后扣带区、胼胝体压部后区和后部海马旁皮质。这一设想的正式成立需要进一步的研究并涉及边缘系径路的讨论。

以上的讨论只是设想，对此问题Passingham还提出了不同的看法（1993）。但是，如果没有同样的功能作用的证实，则关于新皮质内及皮质结构与其他结构之间多种径路的设想都将是没有成效的。这需要证明有关的径路具有特别重要的意义而与其他的径路无关。在解剖学范围内这可以比较简单，例如在各条径路起止点都明显不同的情况下，正如感觉径路的前馈和反馈联系那样。但是，许多联络联系是中间型的，它们具有来自颗粒下层和颗粒上层的锥体细胞的混合起点和通过颗粒上层的混合终止。这些“中间”径路可能主要存在于额叶与后罗朗斗（PostRolandic）联络区之间。在缺乏明确区分的情况下，要选择主要的信息处理途径和方向几

乎是不可能的。有三种研究有望获得对这一问题的进一步解决：（1）较简单系统的研究，可以不致被联系的复杂性所混淆，但可以了解到神经网络在信息加工过程中的基本规则，而这种规则仍然适用于哺乳动物脑的基本工作原则（Heiligenberg 1991）；（2）阐明功能神经网络的基础和控制联系的过程的理论探讨，可能给神经解剖学有时遇到的困惑带来光明（Young 1993a; Griffin 1994）；（3）功能神经影像将提供希望，来解释在特定事件中（无论感觉或运动）人脑内时间和空间上工作的系统的分布。

脑的成像和计算机成像

成像方式 许多年来传统的X线为身体内部成像提供惟一可利用的技术。X线从穿过病人身体的一锥形光束内的一小焦点发散，并使三维（3-D）结构形成二维（2-D）的阴影。对三维解剖学的解释是很困难的，如果要推断结构的三维定位，就必须把从多个视点获得的影像信息结合起来。对于稀疏的结构，如血管，在作血管造影时，血管内充满造影剂，如果视点合适，就可获得二个影像。

传统的头部X线成像已经得到补充，而且在过去20年中确实大部分被X线连续断层技术所取代；此技术使颅脑成像发生了一次革命（Raichle 1994）。利用计算机X线断层摄影（CT）时，一束细的校准X线穿过病人，再通过一与光束成直线的探测器，就可以测量穿出于远侧的光束的密度。发射器／探测器相对，绕病人的长轴旋转，这样就可以获得大量的X线密度数据。利用这些数据，通过计算机程序就可重建一幅旋转面内的图像。在众所周知的CT片中，可分辨出脑组织、脑脊液（CSF）、空气和骨。如果获得多个毗邻连续切片，就可建立一套三维数据。因骨和其他组织对比明显，那么就可得到理想的颅骨三维重建图，而且病人反应很小（图8.267）。



图8.267 人颅X线CT扫描、计算机成像。一颅骨发育异常的病人，经高分辨力临床标准CT头部扫描，利用一简单阈值，提取在CT中具有高强度值的骨组织，然后重绘，从一个选出的观察点来显示表面。此图说明，目前利用常规方法所获得的数据和使用者简单的操作就能达到新的目的。（复制于UMDS Guy大学神经学）。

在此同时，其他的成像方式也得到了发展，各有其优缺点。虽然通过较薄的颞骨可以获得大脑基底动脉的多普勒（Doppler）信号，但颅的密质骨可使超声衰减。某些γ和正电子发射同位素可被注射进活的人体内，并以充分的浓度集中于脑，那么利用外部放射探测器就可对这些同位素进行定位。通过传统的同位素脑扫描，利用γ相机，就可获得一个二维发射图像，但连续断层技术目前在不断提高γ成像的利用率，且通常被称为单光子发射计算机X线断层摄影图（SPECT）。正电子发射断层摄影图（PET）技术要求更高，且价格昂贵，这限制了它的使用，但可利用的正电子发射同位素包括^{15}O,^{11}C,^{18}F，它们可被结合进许多不同的分子中。包括局部脑血流、血量、代谢率以及不同受体的分布在内的生理学指标都可被测量。读数可被定位在脑的5－10mm^{3}之内，其结果是展示一个“功能”图像。将作一项工作时（如观察屏幕上交错的棋盘图案）所得的图像与在对比状态所得的图像相比较，就可展示出一些特殊脑区的活动。因此，PET是一种功能成像形式，而不是结构成像。利用PET已经获得有关人脑活动定位的一组重要信息；图8.268即是一个实例，此图展示的是正常人脑在进行语言处理时局部脑血流改变图（Peterson等1988）。图8.268中所显示的人脑的4个外侧面观是9个正常受试验者脑活动的平均值。语言接受成分（看一写出的词或听一个词）引起脑活动的区域显示在上两个图像中。语言表达成分及与此有关的思维活动所引起的脑活动区显示在图6.286的下两个图像中。随着价格的下降，PET的使用率在不断增加，但是目前磁共振成像（MRI）（见下文）的发展，可能为功能成像提供另一可供选择的方法，MRI有更高的空间和时间分辨能力并可避免离子辐射。在所有成像方式中，MRI已经对脑成像产生巨大影响。受试者躺在一强磁场中，放射波脉冲通过受试者而传导；这刺激病人体内的氢原子发射它们自身的辐射信号，利用此信号就可重建一图像。获得的数据可作为一二维连续切片（象X线CT样）或直接作为一三维值。有一系列可被调整的参数，对最终图像有重要影响。技术的飞速发展，提高了空间、时间以及对比的分辨力，可获得脑组织与CSF之间，及脑内灰、白质之间良好的对比。选择适当的参数，就可以看到在脑沟内以及在脑浅面上的软脑膜面，可很好地展示基底节的解剖。利用目前的技术，还不能分辨脑干和丘脑内的核团。目前所使用的辐射和磁场强度，被认为是对人体无害的，因此可在健康志愿者、病人及尸体身上多次进行MRI的研究。

为了不同的用途，许多特殊改进的MRI成像技术正在发展。可使MRI信

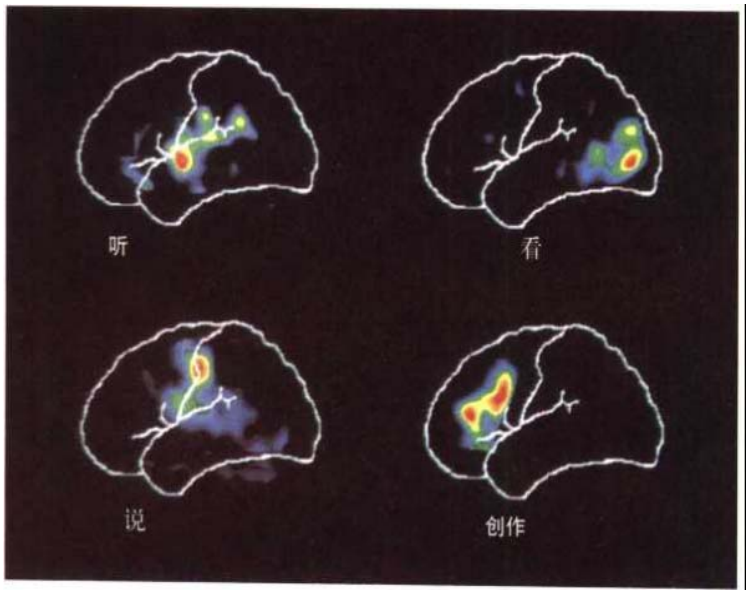

图 8.268 当一正常的志愿者在看、听、说和创作时，利用 PET 作的功能成像。左上图：当听一段话时，颞叶和颞-顶叶皮质活动。右上图：当读出现在荧光屏上的一些名词时，第一视皮质和有关皮质活动。对照扫描(受试者看空白荧光屏时得到)已被去掉。左下图：除了听和看一些名词外，像上图一样，受试者必须把这些名词大声说出来。此图像说明去掉视或听激活扫描，由说话所激活的一些额外的脑区。右下图：在思维过程中(如分析一个词的含义)前下额皮质被激活。要求受试者对所看到或听到的词(一般英语名词)作出反应，即此刻首先想到的合适的动词是什么(例如，"锤子"一词可能引出"打击"这一动词)。由读或听话产生的视、听活动，以及相应的运动系统的活动已被去掉。(经圣路易斯，华盛顿大学的 Raichle 教授允许复制)

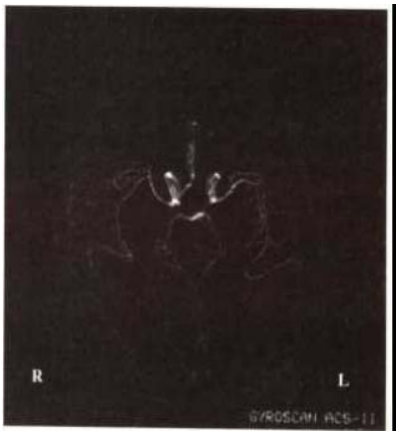

图 8.269 病人的磁共振(MR)血管造影。在未注射任何造影剂的情况下，对病人进行 10 分钟 MR 扫描而获得此图像。利用一简单阈值提取血管(血管为使用这种扫描能产生一高信号的主要结构)。这种图像被称为"最强投影"，仿佛使用者透过一固定的组织板，只看到沿每一视线最亮部分的特征。尽管此图像是高质量的，但此复制图像在展示像线一样细的血管表面的同时，也使人注意到血管影像的受干扰和不连续性，目前还没有被用作常规 MR 血管造影。此图说明常规 MR 血管造影的图像状态。

号对运动的液体敏感，并能与动、静脉血的速度一致，从而可获得直径为2mm甚至1mm的MRI脑血管造影像（图8.269）。与简单的成像相反，对于大量血管的测量尚有局限性，但也在不断地改善。可以满意地测出大血管内的血流速度，但是几何学测量（血管口径）却不可靠；在需要对血管结构进行详细论证的部位，仍需选择X线血管造影技术。选择不同的参数，可以测得脑脊液的总量，也可用图像反映出低速脑脊液运动。另一种运动敏感性MRI技术称为扩散加重成像，这种技术对脑的解剖学成像可能会变得很重要。在白质内获得的信号会受神经纤维主要传导方向的影响，因此可以把主要传导束与其相邻的不同传导方向的纤维区别开。影像的质量目前还较差，但这些技术尚在初期阶段。溃变的神经纤维束也可以根据对损伤的顺行或逆行信号的改变而确定出来。

在磁共振成像方面，目前出现了更令人兴奋的发展。可以使MRI信号对活动时血流内的改变敏感，并且象PET一样，可以得到功能图像，从而显示神经活动区域。

三维图像的显示 描述三维解剖结构的主要困难，对于病理解剖学和医学影像学基本上是相同的。从大体或微体解剖所获得的人体组织连续切片，或通过CT或MRI所获得的影像片，传统上已作为一个序列来观察，然后通过思维重建成一个整体，使观察者想象器官的三维表面和内部结构。通过专家或利用电脑也可以进行三维结构表面观的清晰的重建。计算机技术已得到快速地发展，其原理略述如下。

为了产生一物体特定视点的可靠的表面观，就必须建立一种方法，利用此方法可以辨认每一切片中感兴趣结构的表面定位。辨认物体及其在影像中的边界的过程叫断层。在CT扫描图像上辨认骨（如图8.267），这很简单：可以把CT强度在某一阈值以上的所有成像因素标记为骨组织，在此阈值以下的所有成像因素标记为非骨组织。以同样的方式，选定一个阈值就可以对MR血管造影进行断层（图8.270）。然而对于大部分其他组织，则需要更多更复杂的断层。这可以完全是一个手工程序，或者可以编辑成一原始的近似的计算机断层。直至目前，一个有经验的观察者，为了获得精确的数据结果，也不得不逐片画出选择的边界。对一套大数据，这是一个很耗时间的过程。计算机断层技

术的进展，可显著地减少人的工作量。在图8.270中显示的一个实例，是利用在伦敦的UMDS（Guy's医院）发展起来的一种技术所获得的。计算机先分析图像，并把一大批不同大小的对象连同它们的边界储存，对所有类型的图像都用同样的10进位计算法：对此初级程序不需要利用特殊调整（例如设定一些阈值）。然后使用者操作计算机，就能够选择并识别选取对象的边界（侧脑室），作这些工作时使用者只要在几秒钟内按三次“鼠标”就行了。

汉堡大学的一个小组也利用计算机辅助断层技术，对一完整的尸脑作了MRI断层。把大量的结构描出轮廓并储存，形成一数字式脑图谱。不是专家的人（如一个医学生）也可以各种方式使用该图谱。使用者可以从供选择的内容中选取所需要的部分（包括：所要显示的对象、放大倍数、颜色、正文标记、切面等）建立一个显示对象，那么使用者就可需先储存或创造如图8.271A、B所示的一些显示对象。只有作了上述的那些选择以后，最终的屏幕图像建立过程才能发生。

医学影像获得系统，数据传输和储存方法以及包括显示对象的断层及合成在内的计算机程序技术，都在飞速发展。这些方法越来越多地被用于临床诊断，并且在教学和在健康志愿者、病人以及尸体的神经解剖学研究方面也起着重要的作用。

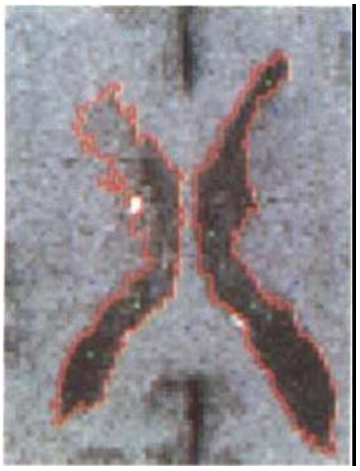

图8.270 病人脑的计算机辅助横轴MR断层。计算机作完全自动处理以后，使用者作简单的操作（只需按三次鼠标）即可从最初的计算机断层切片中选出当前感兴趣的目标如侧脑室。计算机边界以红色盖在MR影像上。

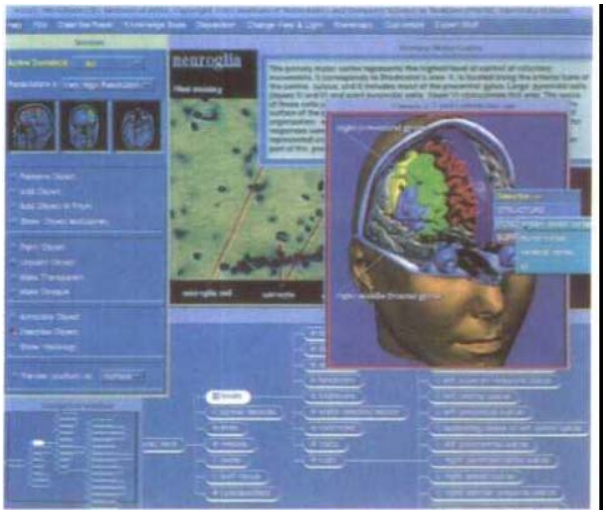

图8.271 利用尸体的MR影像所获得的三维数字图谱“Voxelman”合成的复合图，这代表了用高分辨尸体MR和漫长的手工分割所达到的图像状态。将断层图预先储存在一计算机工作站，使用者操作，计算机处理以产生这幅复杂的图像，完成这样一套程序仍然很花费时间。底部：其他类型可挑选结构的信息（如，显微影像或生理学数据）可以用“多媒体”技术提取出来，同时也可作解剖学图像观察（经汉堡大学K. H Höhne教授的允许而复制）

脑的电活动

通过附于头皮的一些电极，脑电图（EEG）可记录脑的电活动。出现在头皮上的信号来自与神经元活动有关的神经元外电流；神经元的活动强度足以产生磁场，并可被置于颅骨外的梯度测定仪所测到。这为记录脑的电活动提供了可供选择的方法，即脑磁图（MEG）。

作为一种记录脑活动功能和引起的脑电水平改变的手段，EEG和MEG的波形在振幅和频率二方面是不同的。许多不同的“节律”已被描述（Buser 1987），这些节律出现于不同的行为状态，并且在脑有不同的分布。可辨认出4个主要的频率带（图8.272）：

（1）β活动（Beta activity）是一种频率大于13Hz的波形，正常出现于警觉和觉醒状态、紧张的认识活动以及快速眼运动（REM）睡眠时，此刻被认为是人处于做梦的状态。β活动有时被称为β节律，振荡很少是有规律的。其振幅通常小于10μV，在大脑皮质的额区最大。

（2）α节律（Alpha rhythm），为放松觉醒状态时的主要波形，当闭眼时达到其最大振幅。其节律为8～12Hz的节律振荡，但在健康的成年人，它通常接近于10 Hz。其振幅（达到50μV）在枕区最大。睁眼引起“α阻断”，由β活动取代其位置。一类似的μ节律（murhythm）出现于躯体感觉区和运动皮质，在自主运动时此波阻断。作为对听觉刺激的反应，在听皮质可得到同样的结果。

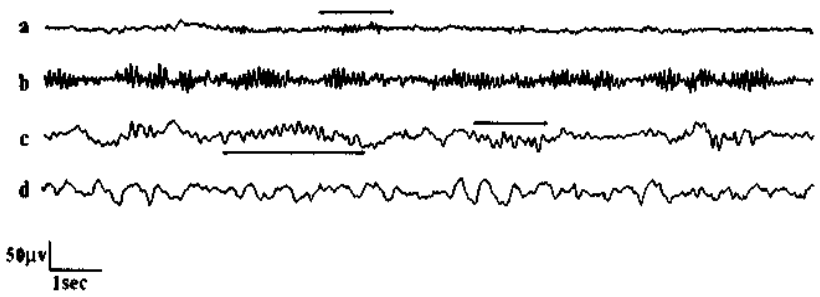

图8.272 EEG上的节律活动(a)β活动和低振幅γ节律的爆发(箭头);(b).10.5Hz、γ节律的纺锤形爆发;(c)一蛛网膜下隙出血的病人、在δ波中、6.3Hzθ节律期(箭头);(d)外伤性脑损伤所致之昏迷时约1.5Hz的δ波。

(3)θ节律(Theta rhythm)是频率为4和7 Hz之间的活动。在正常情况下,在脑电图中θ节律并不作为连续的振荡出现,在入睡的早期出现单个波。

(4)在深睡状态时的EEG中,主要波形是无规律的高振幅慢波(1~3Hz),称为δ节律(delta rhythm)。

随着脑电水平的下降,EEG的振幅升高,频率下降,但这不是一连续的统一体。例如,在思维活动时,α节律可以是持续的,在选择性注意和认识过程中,甚至出现振幅降低(Ray和Cole 1985)。它有一很稳定的频率,不随思维活动的强度而改变。

癫痫、脑炎、脑病和其他神经疾病,其脑电图可出现异常波形,包括有诊断和定位意义的棘波、慢波和复合波。

脑电图(EEG)的解剖学发生 形成神经活动基础的膜现象产生离子流,其回路是通过细胞外容积导体来完成的。这些离子流的强度随远离它们的起点而迅速减小。因此,到此头皮的电信号的主要产生者就是大脑皮质;较深层的结构也起一定的作用。

在头皮上的电极探测到的电压,代表一些信号的平均值,这些信号起源于分布在最靠近皮质相当大的区域内的神经元。因此α和δ节律被认为是反映了在此皮质区内大量神经元同步节律性放电的作用。在思维活动中,β活动的低振幅和高频率是由于神经元更独立兴奋的结果。

锥体细胞体上的突触后电位被认为是头皮EEG的主要来源(Creutzfeld等1966)。树突电流量被认为太小以致对头皮电压的形成无多大意义,与动作电位的传播有关的离子运动太短(Thatcher和John 1977)。持续的神经元活动期引起细胞外钾的聚积,此作用可被神经胶质所增强(Speckmann和Elger 1987)。并引起伴随持续思维活动脑电图的慢电位(McCallum 1988)。

有轴突的细胞以及方向与脑面垂直的神经元外电流主要是形成了脑电图(EEG);方向与脑面平行,而与梯度测定仪轴垂直的电流主要形成了脑磁图(MEG)。因此EEG主要受脑回内细胞的影响,而MEG主要测定脑沟内细胞的活动。基于这个理由,EEG和MEG可测定同一脑区的很不同的信号。

皮质同步放电的唤起和丘脑皮质机制 6~10Hz范围内的放电活动,称之为纺锤形放电,出现于正常睡眠的早期和低水平巴比妥麻醉状态。这些皮质神经元的同步放电是在丘脑振荡器的控制之下,而丘脑振荡器起着起搏点的作用。丘脑皮质中继细胞似乎以两种方式发挥其功能。第一种方式在觉醒状态,丘脑皮质中继细胞通过将感觉输入或来自皮质下系统反馈编码的方式,中继来自特异性传入的动作电位。在第二种作用方式中,同一些细胞释放使皮质神经元同步放电的动作电位,在EEG中产生一节律波形,皮质被剥夺了来自特异性传入的输入信号。包括位于丘脑皮质中继神经元附近的中间神经元和丘脑网状核内的细胞在内的一个回路产生了丘脑皮质中继细胞的振荡作用(Lopes da silva 1991)。从大脑皮质到丘脑的反馈和经来自脑干投射调制的此环路成分的兴奋性,决定在皮质的放电是纺锤形、α节律还是δ节律(Steriade等1993)。

来自脑干的投射,在觉醒方式和睡眠方式之间起转换作用;在觉醒方式时,传入冲动经丘脑中继后到达大脑皮质;在睡眠方式时,皮质接受节律性放电(Monizz和Magoun 1949)。来自脑干的通路与生理学上可识别的网状激活系统相一致(Lindsley等1950;Rogawski和Aghajanian 1980),并包括来自腹侧被盖和基底前脑的胆碱能纤维和来自蓝斑的去甲肾上腺素能轴突,以及来自中缝核的5-羟色胺能轴突。在觉醒状态时,去甲肾上腺素能纤维似乎可加强经特异性传入通路的信息传递(Rogawski和Aghajanian 1980),而胆碱能和5-羟色胺能通路可调制此振荡方式的放电(steriade等1993)。来自被盖的胆碱能输入在快速眼运动(REM)睡眠时对防止振荡放电,并发生做梦,起特别的作用(Webster和Jones 1988),虽然丘脑皮质中继对特异性传入保持关闭状态。

信息集成问题 在脑的各独立的解剖区域,以相同的方式对一感觉输入的不同刺激形式进行处理。例如,在视觉系统中,对波长、方向和运动有反应的细胞以独立小组的形式成簇存在于V_1区和V_2区。这些细胞投射至枕叶、后顶叶和下颞叶皮质的不同补充区域,在此分别对颜色、形状、方向和运动作进一步的分析。这就出现了如何保持一刺激感受统一的问题。如果运动、颜色、形状分别由解剖学上的独立系统来确定,那么我们怎么能知道一个飞来的球的运

动、红色和圆形这些特征是有联系的呢？这就是所谓信息集成问题。

已经从动物身上观察到，在大脑皮质不同的部位处理相同的感觉输入的神经元，以30～70Hz的频率和高度相互关联的方式放电（Engel等1992）。在人的脑磁图（MEG）上可看到此频段的振荡（Tesche和Hari 1993）。唤起水平或刺激的物理特点使节律的变化很小。经不同皮质定位区处理过的各种刺激形式之间联系的颞叶编码的证据就是联合放电（Engel等1992）（图8.274）。

诱发电位 大量的神经细胞产生由脑电图的电极和脑磁图的梯度测定仪所记录的信号。因所有的脑区每时每刻都在进行电活动，所以在实际时间脑电图和脑磁图中并不能区别特定解剖系统的活动。例如在枕区的记录中，视皮质对闪光和模拟刺激的反应可因正在进行的α和β节律而模糊不清。然而，利用计算技术（如信号平均），可将被特殊感觉刺激或伴随的认识和运动活动所诱发的电波形与"噪声干扰"分辨开来。波形，即所谓诱发电位（EPs）或有关的电位，已经使（非侵害性）研究人的个别感觉系统，运动皮质和有关区域的神经元活动成为可能。

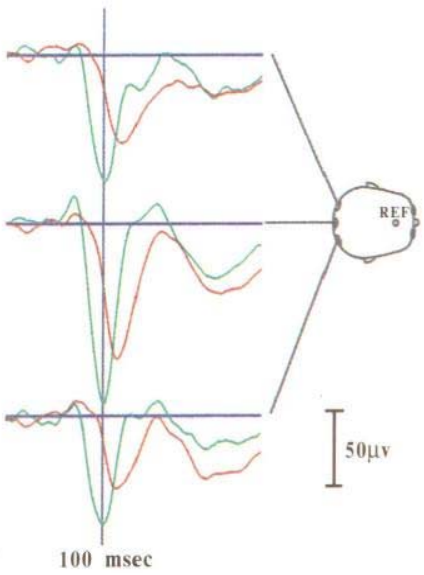

图8.273 刺激右眼（绿色轨迹）和左眼（红色轨迹）时的视诱发电位，揭示视觉通路的损伤。刺激（黑白控制板型）出现在轨迹的开始。大脑皮质对正常右眼刺激的反应，在100ms的潜伏期时达到高峰。左视束的脱髓鞘，使对左眼刺激的反应推迟。

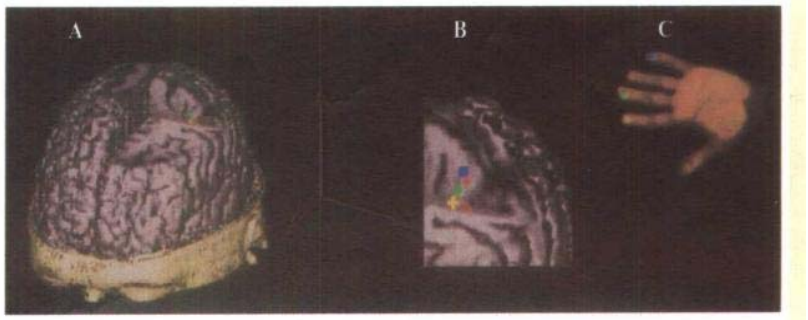

图8.274 手指在躯体感觉皮质上的定位。刺激每一个手指都会在相应的脑皮质区产生一电反应并可在脑MRI上反映出来。利用C的彩色键，可计算手指的定位，并把其定位加在受试者脑的三维核磁反应图（MRI）上（A和B）（蒙允诺，引自Mogilner等）。

在一个刺激后的数毫秒内可测出EPs波形内最早的弯曲变化，这些弯曲变化发自感觉通路的第一次中继。因此，与刺激相吻合的脑干听觉诱发电位是由产生于耳蜗、蜗神经核、外侧丘系及中脑的一系列的波组成。类似的电位在视觉和躯体感觉通路中发生。传入投射到达大脑皮质的初级感觉区和补充感觉区，产生中等潜伏期（20～150ms）的弯曲变化，有时称为EP的"外源"成分。这些成分的振幅和波形是由刺激决定的，并反映了皮质自主处理过程的早期。接着就是长潜伏期的"内源"成分，如应急性负变化，P_{300}（一个大约300ms潜伏期的负波），N_{400}和配合不当的负性。这些内源成分的出现就是一种诸如注意、期望和语义分析等认识过程的功能。一种所谓bereitschaftspotential的慢波是在随意运动发生之前的时刻，发生在补充运动区。

高时间分辨率诱发电位，在测量神经元传导时间方面有重要的临床应用价值。例如，图8.273所示的是在一条视神经脱髓鞘病人枕部头皮上的视觉诱发电位（据EEG计算出）。刺激此眼，可诱发延迟的皮质反应，从而清楚地指示传导损害。关于EP现象及其临床应用的述评请参考Chiappa（1989）和Halliday（1993）。

在头皮上测量诱发电位图，从而可算出诱发电位的解剖学起源（Henderson等1975;Scherg等1990）。然而，颅骨的高阻抗，使神经元外电流通路偏曲并减弱。脑内磁流的磁场没因此而受影响。因此，脑磁图（MEG）在对脑内的电活动定位方面，可能产生比脑电图（EEG）更精确的信息（Wiskwo等1993）。图8.274示利用MEG高空间分辨可无侵害地测绘出躯体感觉皮质（Moligner等1993）。这种类型的功能成像在诸如神经外科等领域中是一种潜在的重要工具。在神经外科可用它描绘出如癫痫病灶等异常部位，以便切除之，并且保留了正常组织。在实践中，MEG的位置仍待确立，它是可供选择的技术，也许与正电子发射断层图，反射平面磁共振成像及磁共振光谱学等是互补的成像技术。

大脑的神经束

在胼胝体上方约1.25cm处的半球水平切片上，中央白质为一卵圆形的区域，被一狭窄的、褶皱的灰质板所围绕，并散在有许多红色的血管点（puncta vasculosa），这是由于血液从分支血管中逸出所致。在胼胝体水平横切面上，有两侧白质的连续，含有不同大小的神经纤维，根据其行程和联系描述如下：

- 联络（弓状）纤维（association fibres）联系同侧半球的不同皮质区；有些纤维是投射纤维和连合纤维的侧支，但大部分由主要的轴突组成。
- 投射纤维（projection fibres）双向连结大脑皮质和纹状体、间脑、脑干和脊髓。
- 连合纤维（commissural fibres）联系两侧半球相应的同位（homotopic）区和异位（heterotopic）区的纤维。

联络(弓状)纤维 联络（弓状）纤维（图8.186A、B），局限于一侧半球，都是同侧的，分为连结相邻脑回的短弓状纤维和更广泛连结独立脑回的长弓状纤维。许多联络通路的细节与其皮质区一起描述。

短弓状（short arcuate）纤维可能完全在皮质内，但有许多行于皮质下，相邻脑回之间，一些纤维仅仅是从一个沟的壁至另一沟壁。这些纤维的量很大，而且在固定的脑组织中很容易粗糙地用钝性解剖法显示出来。

长弓状纤维（long arcuate fibres），可粗略地分成一些束，将用福尔马林固定的脑切除皮质和下方的短弓状纤维后，就可解剖出这些纤维束。每一束内纤维的长度是不同的，最长的纤维通常也是位置最深的。关于这些束的联系知之甚少；用组织学技术追踪这些束是困难的，任何形式的解剖也只能揭示极其粗略的内容。通常可区别以下几个大的纤维束：钩束、扣带、上纵束、下纵束、额枕束。

- 钩束（uncinate fasciculus）连结额叶的运动性语言区、眶回和颞叶皮质；纤维急转弯越过外侧沟，靠近脑岛的前下部（图8.275、276）。
- 扣带（cingulum）为一长而弯曲的纤维束，始于胼胝体嘴下方的半球内侧皮质，然后在扣带回内，并随扣带回弯曲。向下进入海马旁回并扩展进入邻近的颞叶。成组的纤维从扣带的凸侧进出，当解剖时使它产生一种不规则的穗状外观。
- 上纵束（superior longitudinal fasciculus）为最大的弓状束，起于前额部，于脑岛上方，内囊大量皮质投射纤维（放射冠，见下文）的外侧弓形向后。发出纤维至枕叶皮质（18和19区）后，在脑岛的后方弯向下前，在颞叶内散开。像其它长束一样，其全长都有纤维进出，但用大体解剖方法不可能确定其精确的纤维联系（图8.276）；甚至利用现代的纤维追踪技术，在此领域也未有多大进展。
- 下纵束（inferior longitudinal fasciculus），于近枕叶处开始，其纤维或许大部分来自18和19区。纤维一直向前，视辐射和连合毯片纤维将其与侧脑室后角分开，被上纵束跨过后，纤维分布至全部颞叶。

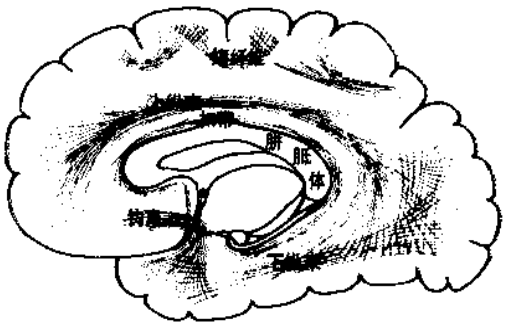

图8.275 大脑的主要联络纤维（弓状纤维）。

- 额－枕束（fronto-occipital fasciculus）起自额叶，于上纵束深面行向后，但放射冠内的投射纤维将其与上纵束隔开（见下文）。额枕束位于尾状核的外侧，因此靠近侧脑室的中央部。纤维向后呈扇形展开进入枕叶和颞叶，侧脑室后角和下角外侧以及毯片交叉纤维的外侧。

联络纤维的确切的知识只能通过实验方法来确定，然而这些实验方法还不能适应于大部分的皮质区。视区（Le Gros Clark 1941，Zeki 1970，1974）和主要躯体感觉区（SmI）（见Jones和Powell 1968）的研究提出这种联系的高度特异性。

投射纤维 投射纤维连结大脑皮质与脑内和脊髓内的较低水平；它们是离皮质（corticofugal）和向皮质（corticopetal）纤维。投射纤维从各个方向向纹状体会聚（图8.277），大部分（但不是全部）在联络纤维的内侧，并与胼胝体和前连合的连合纤维相交叉。在纹状体的周围，投射纤维形成放射冠（corona radiata）；额－枕束将放射冠的内面与侧脑室分开，其外侧面被上纵束所覆盖。放射冠与内囊相延续，内囊是一包括几乎所有投射纤维的弯曲带（见下文）。

内囊 在脑的水平切面上，内囊（internal capsule）看上去像一宽阔的白质带，外侧凹陷，与豆状核凸突的内侧面相适应（图8.278-283）。内囊分为前肢、膝、后肢、豆核后部和豆核下部。当然，前肢和后肢均在豆状核的内侧；前肢的内侧是尾状核的头，后肢的内侧是丘脑。内囊纤维在下降时继续会聚，额叶纤维趋于行向后内侧，颞叶和枕叶纤维行向前外侧。在一较低的豆核水平，内囊纤维被视束所跨越并进入中脑，许多（但不是全部）离皮质纤维位于大脑脚内，在此处，额叶的纤维位于内侧，而颞叶、顶叶和枕叶的纤维位于外侧。

前肢（anterior limb）含有来自额叶皮质的额桥纤维（frontopontine），此纤维与脑桥核的细胞形成突触，脑桥核细胞的轴突进入对侧小脑半球。丘脑前辐射连结丘脑内侧核、前核、各下丘脑核、边缘结构与额叶皮质。

膝（genu）通常被认为含有皮质核束（corticonuclear）纤维，主要来自4区并大部终止于对侧的脑神经运动核。在丘脑和皮质之间的丘脑上辐射纤维也扩展至膝部。

后肢（posterior limb）包括皮质脊髓束（corticospinal tract），（为一些散在的纤维束）与上肢有关的纤维在前部，其

图 8.276 显示右大脑半球的一些长弓状束的解剖图。

后是与躯干和下肢有关的纤维。自 Charcot (1883)、Déjerine 和 Déjerine-Klumpke (1901) 的观察结果发表以后，这种皮质脊髓束在内囊后肢的定位已被接受；但是来自人立体定位损伤的更多的证据提示，在内囊后肢的这些纤维是在后部。Smith (1967) 和 Hanaway 与 Young (1977) 已对此证据作过评论。其他的下降纤维包括主要来自 4 区和 6 区的额桥纤维，从额叶至红核的皮质红核纤维 (corticorubral) 以及在底丘脑束内来自苍白球的纤维。后肢的大部也含有上升至中央后回的丘脑上辐射的纤维 (躯体感觉辐射)。

在内囊的豆核后部 (retrolentiform part) 有顶桥纤维 (parietopontine)、枕桥纤维 (occipitopontine)、枕丘纤维 (occipitocollicular)、枕顶盖纤维 (occipitotectal) 和丘脑后辐射 (posterior thalamic radiation)，包括视辐射以及枕叶、顶叶与丘脑尾部，特别是丘脑枕之间的联系。

视辐射 (optic radiation) 起自外侧膝状体，在侧脑室中央部和下角之间的凹内弯绕向后，沿侧脑室下角的上外侧面和后角的外侧面，毯片将视辐射与侧脑室分隔开。

豆核下部 (Sublentiform part) 含有颞桥纤维 (temporopontine)、一些顶桥纤维、来自内侧膝状体到达颞叶上部和颞横回 (41、42 区) 的听辐射 (acoustic radiation) 以及少量的连结丘脑和颞叶、脑岛的纤维。听辐射的纤维在豆状核的下后部弯绕向前外，止于听皮质。

皮质和丘脑间的联系、皮质和下丘脑间的联系以及皮质与纹状体间联系在本篇中已有详细的描述。皮质网状联系、至脑干和脊髓板层的各种感觉整合和中继核的皮质柱纤维，在本书中有多处述及。所有前述的纤维都有往返投射，但它们在人内囊的定位却仍然属于推测。

胼胝体 胼胝体 (corpus callosum) 是主要联系两侧大脑

图 8.277 显示皮质投射纤维经放射冠集中进入大脑脚和脑桥的解剖图。



图 8.278 右大脑半球水平切面上面观。

半球的横向连合纤维；它同时形成侧脑室的顶。哺乳动物胼胝体的发展与新皮质的表面积和体积成比例；人脑的胼胝体最大（Rakic 和 Yakovlev 1968）。其位置和大小在正中切面上能很好地显示出来（8.85,202A,B,224,225）。胼胝体形成一长约10cm的弓形，其前端距额极约4cm，后端距枕极约6cm。胼胝体的膝（genu）的前端在透明隔的前方弯向后下，然后很快变薄，并向后延长至终板的上端成为胼胝体嘴（rostrum）。胼胝体干（trunk）弓形向后并向上凸隆，向后终止于膨大的压部（splenium），为胼胝体最厚的部分。

胼胝体干上面（图 8.284）被灰被（indusium griseum）所覆盖，绕膝部向前延伸，然后在嘴部的下面与终板旁回相延续；在灰被内有纵行的狭窄的纤维束，每侧两条，为内、外侧纵纹（见前）；灰被向后通过束状回与齿状回和海马相延续（图 8.285）。

在正中部，胼胝体干构成大脑纵裂的底，在此与大脑前血管和大脑镰下缘相邻，在后方可与大脑镰相接触。在每一侧，胼胝体干都被扣带回所迭盖，其间有胼胝体沟隔开。胼胝体下面沿其长轴凹陷，但在横向上凸隆。透明隔在前方附着于胼胝体，在一定程度上胼胝体决定了透明隔的长度和穹窿的配置（图 8.202）。在后方它与穹窿及其连合相融合。在每一侧半球上，胼胝体的下面形成侧脑室的顶（图 8.281 和 7.198）并有室管膜覆盖。

胼胝体膝连结干和嘴。其前面与大脑前血管相邻，被灰被和纵纹所覆盖。透明隔附着于胼胝体的后面正中；每一侧胼胝体膝都构成侧脑室前角的前（anterior）壁。

胼胝体嘴连结胼胝体膝和终板；其上面附着于透明隔，在每一侧形成侧脑室前角狭窄的底的一部分（图 8.224,225）。在嘴的下面，灰被和纵纹行向后至终板旁回。

胼胝体压部居丘脑后端，松果体和顶盖的上方，但被几个结构将它们隔开。每一侧的穹窿脚和束状回弯曲向上至胼胝体压部（图 8.285）；在胼胝体干的下（inferior）面穹窿脚继续向前，但束状回绕至压部的上方，然后很快地消失于灰被。第三脑室脉络组织在压部的下方通过横裂向前，大脑内静脉自脉络组织两层之间穿出形成大脑大静脉。在上方，压部被灰被的起始部所覆盖，并与大脑镰和下矢状窦以及每一侧的扣带回相邻。在后方，压部靠近小脑幕、大脑大静脉和直窦的起始部。

胼胝体的神经纤维放射进入每侧大脑半球的髓质，并散射至大脑皮质。形成嘴的连合纤维在侧脑室前角的下方向外侧扩展，联系两侧额叶的眶面；膝部的纤维弯曲向前，联系两侧额叶的外侧面和内侧面，称为小钳（forceps minor）；胼胝体干的纤维行向外侧与放射冠的投射纤维交叉（图 8.201,277），广泛联系两侧半球的新皮质各区。胼胝体干和压部的纤维，形成侧脑室后角顶和侧壁以及下角的侧壁，这纤维构成毯片（tapetum）（见本篇）。压部的其余纤维弯向后内侧进入枕叶，称为大钳（forceps major），大钳在侧脑室后角内侧（medial）壁上凸出，成为弯曲的后角球（bulb of the posterior horn）。

尽管胼胝体很大，其连合纤维的数量很多，但关于胼胝体确切的功能作用知之不多，除了以前认为它连结两侧半球的推论外，也许可以认为它们起一个统一体的作用。在人胼胝体纤维的总数尚不清楚，但在猫，每平方毫米有 700000 条纤维（Myers 1959）。在许多部位尚缺乏对胼胝体的详细分析；但在视区（Zeki 1970,1974）和中央后回（Jones 和 Powell 1969）已作了初步的研究。在躯体感觉区（第一和第二躯体感觉区），其联系局限于对侧半球相同的区域，但与手、足有关的左右两侧区域似乎缺少连合系的联系。这些观点已被证实并作了进一步的阐述（Dr T P S Powell,Oxford，个人的交流 1983）："利用现代技术所获得的大量实验证据证明，在远端肢体的皮质代表区之间没有胼胝体的联系。这些结论不仅基于实验解剖学研究与诱发电位代表区的相互关系，而且还基于在同一动物的解剖学追踪和微电极记录的相互关系。不仅在中央后回的躯体感觉区是这样，而且在中央前回的躯体运动区和 4 区也是如此。

"已经明确，在两半球视区之间的胼胝体联系，只联系视网膜（或视野）垂直子午线的代表区。胼胝体联系只局限于一些狭窄的皮质带，每条皮质带宽 1～2mm，精确地存在于枕叶不同视区之间的边界上。在 17 区、初级视皮质和相邻的 18 区之间的边界上有这样的一条带，在纹前皮质内已被辨认出的其他 3 个或 4 个视区之间也有一些带。有一种说法可能是正确的，即相联系的皮质区域与视网膜很狭窄的中央区有联系，此处视网膜节细胞的轴突被认为可发出分支至双侧视束。"连合系的联系被认为是具高度特异性的，除不同的部位之外，联系两侧的皮质功能柱。

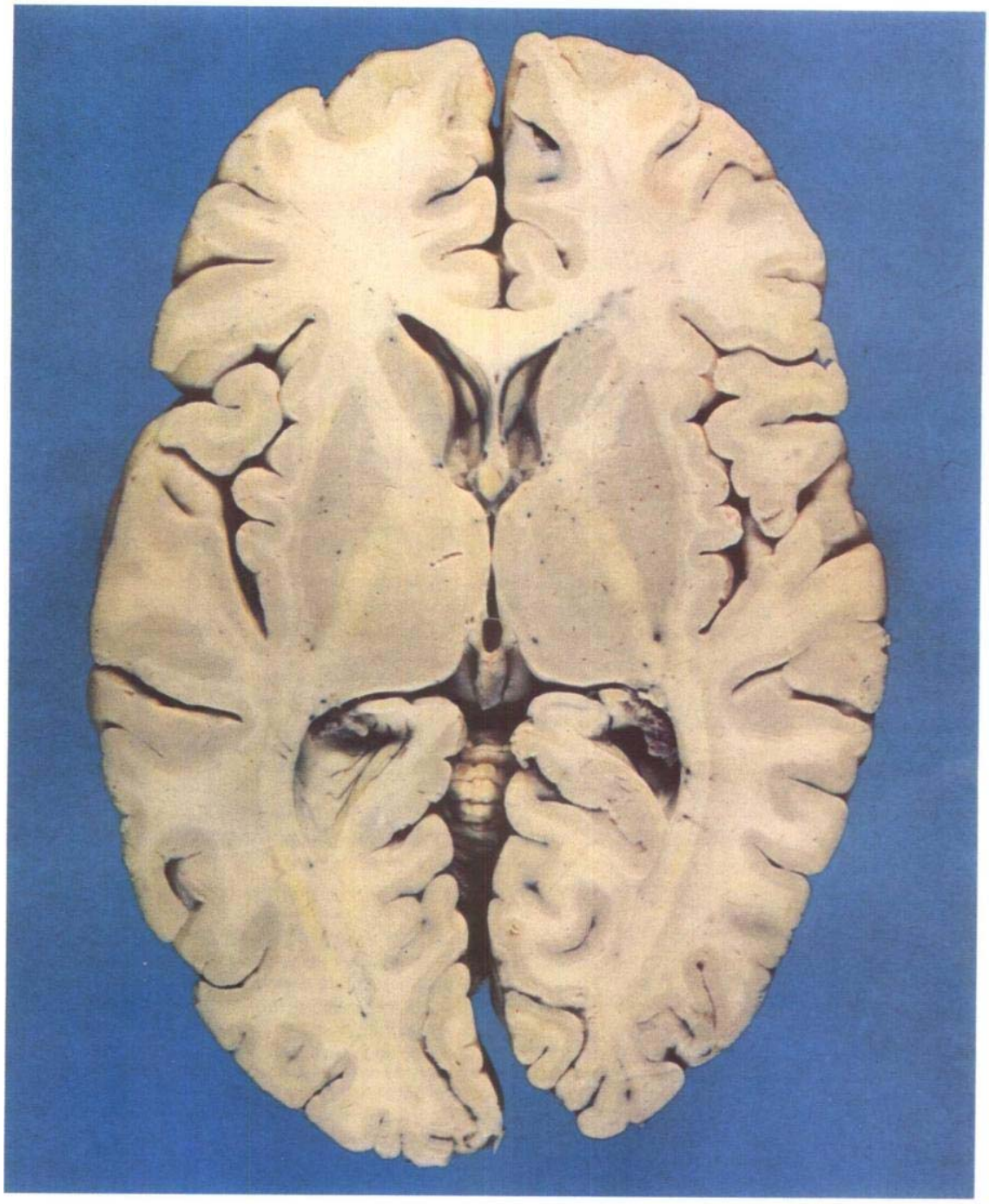

图 8.279 包括大脑半球额枕极的脑水平切面。在此切面上出现的形态结构特征在正文中许多处予以讨论。各结构的标记可参照 8.278。(E L Rees 解剖，Kevin Fitzpatrick 摄影，伦敦 Guy 医院医学院解剖学系)

先天性胼胝体缺如是罕见的，通常见于尸体的剖检，并且在临床上也没有诊断症状(Unterharnscheidt 等 1968)。在近几十年中已经对大部分胼胝体进行了分割，在某些情况下还对整个胼胝体进行了分割；这些分割并未出现明显的功能影响。不过，从脑损伤(Milner 1974)，特别是颞叶和胼胝体损伤结果的积累资料，以及猫(Butler 1966)和猩猩(大脑的不对称性)连合系切断的研究资料，特别是 Sperry 对人胼胝体分割的影响的研究资料(见下文)；所有这一切资料不仅说明了连合系跨大脑中线的信息传递功能(包括记忆的数据)，而且证明了长期怀疑的功能不对称性，从而导致通常为左侧半球的“优势”概念。这已成为大脑研究的主要领域，虽然在此不可能综论由临床学家、实验学家(解剖和生理学)，

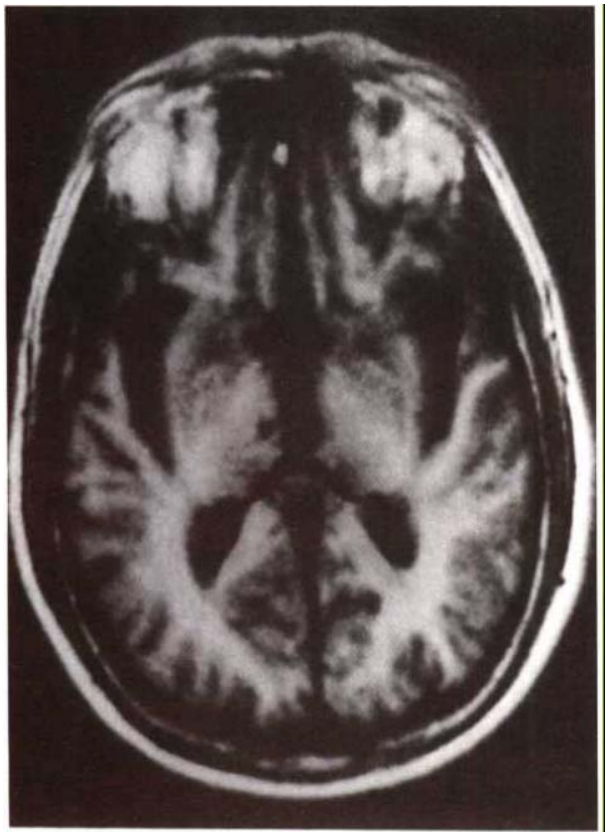

图8.280A 在第三脑室水平的头部水平磁共振扫描图。由菲利浦斯医学系统制作，Sarah Smith摄影。

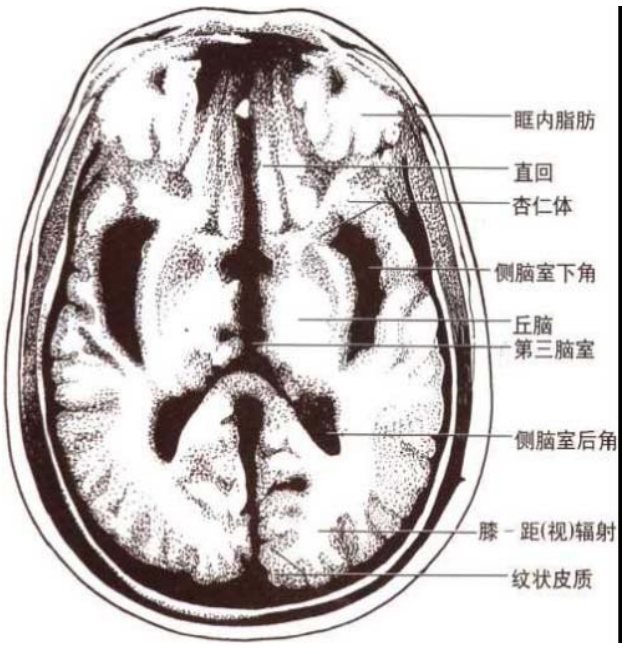

图8.280B 8.280A的示意图。J Halstead绘图。

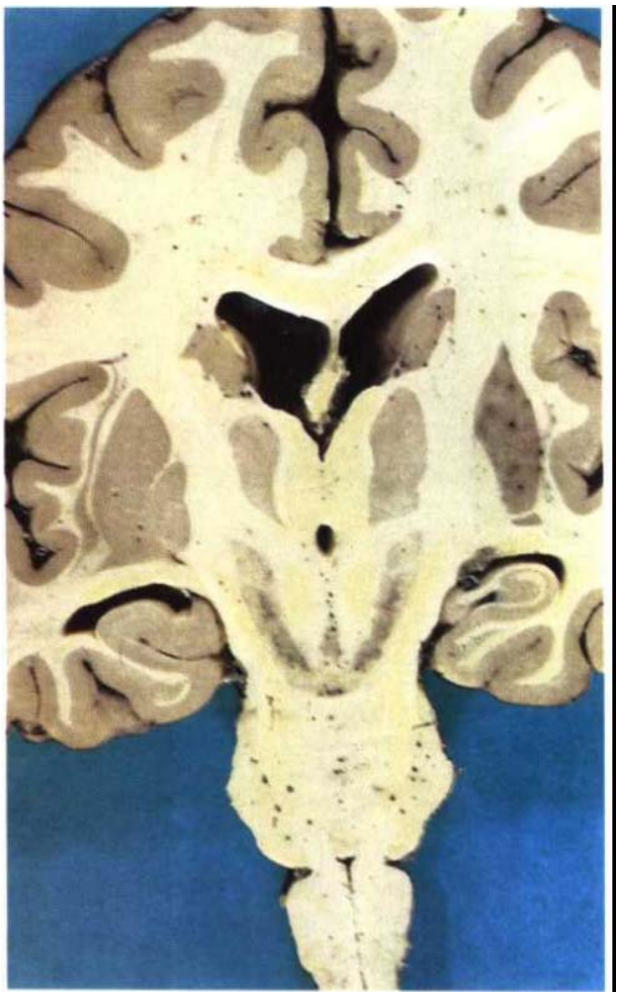

图8.281 图8.190中脑的斜冠状切面腹侧部中央区的高放大率摄影，较详细地显示一些结构的特征；标记参照图8.199。特别注意：(1)被内髓板分开的背侧丘脑的前、内侧和外侧部；(2)尾状核与侧脑室前角和下角的关系；(3)豆状核分成外部的壳和内部的苍白球；后者再分为内部和外部；(4)内囊、外囊、屏状核，最外囊和脑岛皮质；(5)底丘脑、红核和黑质的切面观；(6)凸入侧脑室下角底的海马。在此切面上的其他结构在正文中多处予以讨论。也对照图8.279(E L Rees解剖，Kevin Fitzpatrick摄影，伦敦Guy医院医学院，解剖学系)。

心理学家、行为学家和其他专家所记录的繁多而冗长的文献，但参考主要的文献能够使有兴趣的读者扩大其知识面。其他的连合纤维包括后（背）连合；前连合；穹窿连合和视交叉。

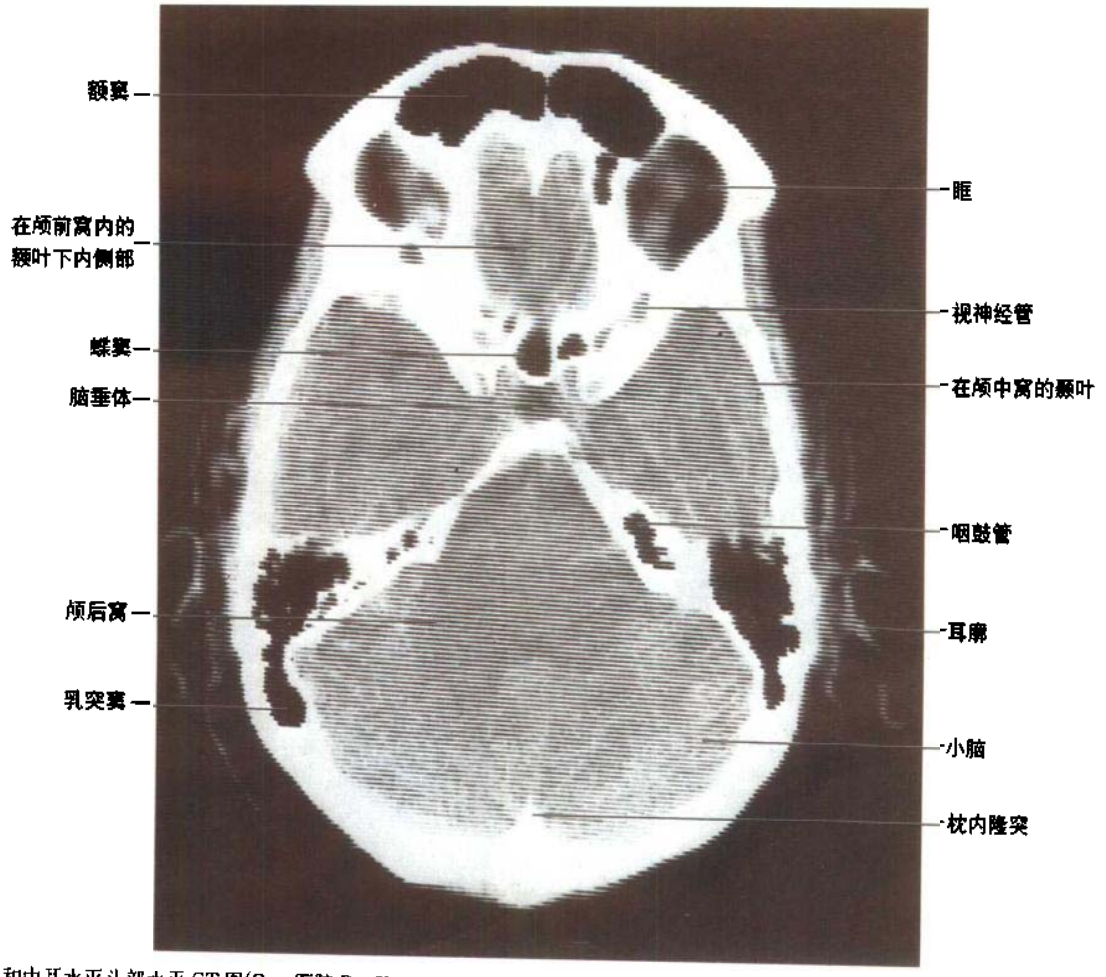

图 8.282 眶和中耳水平头部水平 CT 图(Guy 医院 Dr Shaun Gallagher 提供标本; Sarah Smith 小姐照相)。

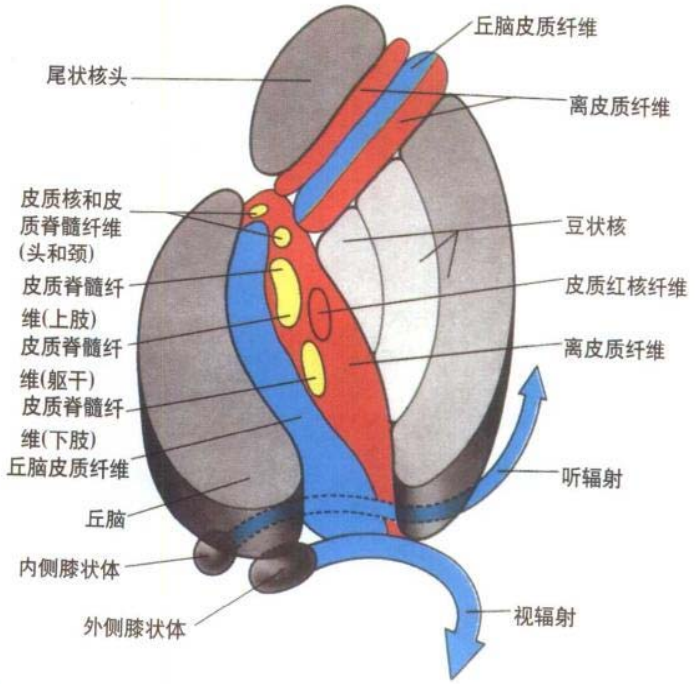

图8.283 右内囊的主要组成模式图。黄色表示下行运动纤维、红色表示至丘脑和脑桥的离皮质纤维、蓝色表示上行纤维。引自Strong和Elwyn的人类神经解剖学和Kretschmann(1988)。有关皮质脊髓纤维和其他纤维位置的观点，见正文的参考文献。

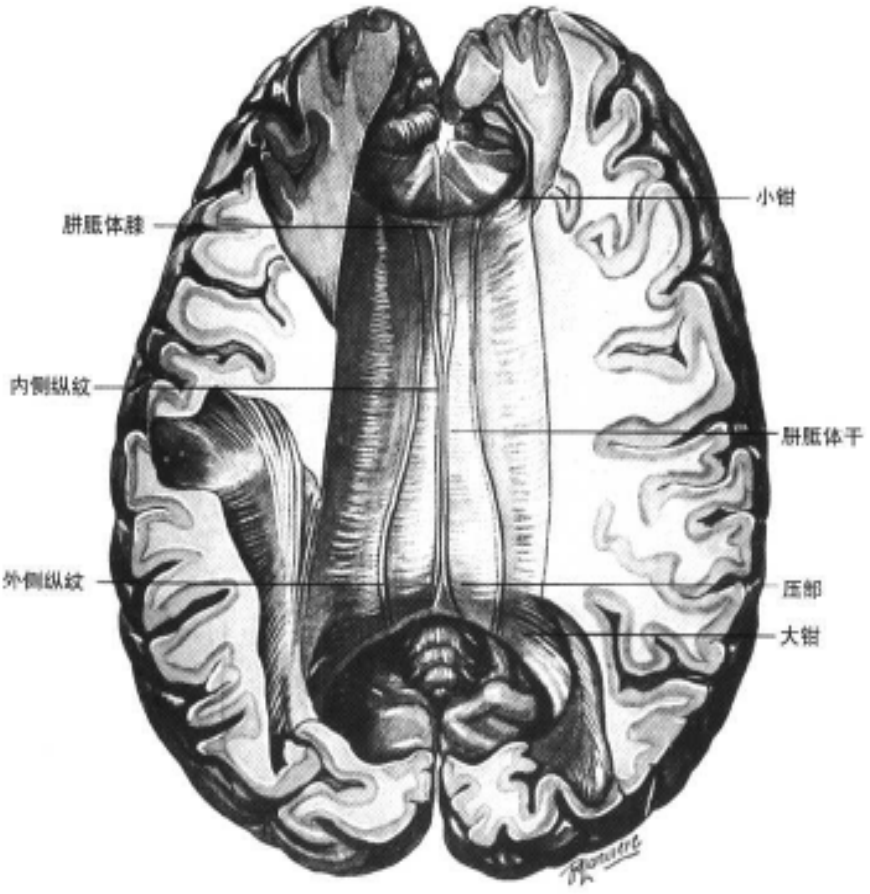

图 8.284 胼胝体上面观，部分除去并解剖大脑半球。

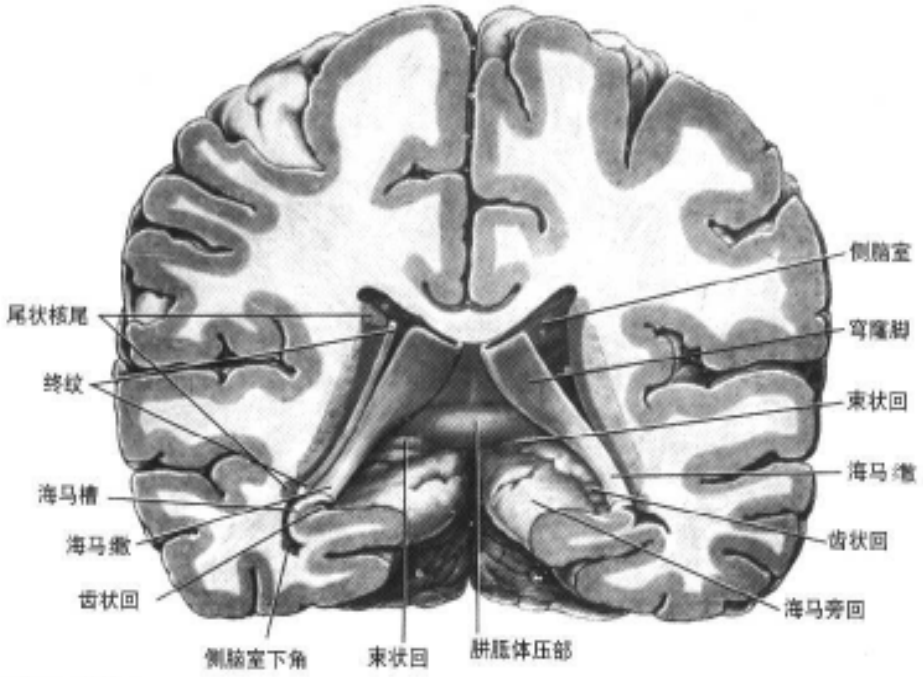

图 8.285 大脑冠状切面的前面观，丘脑后部已被切除以显示胼胝体压部和部分边缘系统(注意，齿状回并没有在两侧被同样地暴露出来)。

大脑的不对称性

人脑的两侧大脑半球并不是完全对称的，此简单而意义深远的事实，使中枢神经研究领域又加进一新的内容。虽然脑功能一侧化的原则现在已被广泛接受，但不对称的量值和对其意义的解释继续发生争论。另一种特别有关的中心问题即这些半球的特化可影响解剖学不对称性。

历史背景 大脑不对称的概念有丰富而复杂的历史。第一阶段包括由Dax和其他作者于1830年提出的意见，他们认为人脑的某些功能确实可能是一侧化的，此事实为Broca于1861年通过胚胎的研究所建立。他描述了一个因后下额叶血管梗塞所致之表达性失语症病例，从而后下额叶被称为Broca区。后来在左侧的后颞叶和下顶叶发现了Wernicke区，提供了另一明显的一侧化的功能，并论证了语言理解和语言产生的不对称性。

左侧半球损伤可产生语言的损害，从而产生了左侧优势半球和右侧非优势半球的更普通的概念。这直观地说明了关于人们普遍习惯使用右手及其与左侧优势半球的关系。因此大脑优势有时就成了大脑不对称的同义语。甚至在19世纪这种判断还遭到Hughlings Jackson的反对，他认为其他的一些功能可能主要由右侧半球来执行。他的告诫证明他是有眼光的，下面即要讨论。过分简单的左侧优势半球的模型也不可能容易地解释左撇子的问题以及左撇子的语言代表区。从用手的观点出发，对大脑不对称性的进一步讨论参阅Annett (1991)。

大脑功能的不对称性 除了这些最初的发现外，至本世纪50年代以前我们对功能不对称现象的理解没多大进展。自50年代以后有了迅速持久的发展，尽管还没有完全了解。当代研究的一个重要结论就是大脑的一侧化既不简单也不局限于某一特定功能区，因此称多项不对称更为恰当。

这方面的研究主要是依靠传统技术，即从研究损伤一个脑区所产生的结果来推断此区的功能，不管此损伤最初是先天性的，病理性的，还是治疗学上的。首先收集的自然临床病理学数据是关于一特定脑区损伤后所产生的功能损害是如何依受影响的半球不同而不同的。已经研究了起源于中风、肿瘤、癫痫、枪击伤和先天性异常的所有病灶性损伤。脑成像的出现已使此项工作得以加强，脑成像可使精确定位损伤与神经心理学试验同步进行。在本世纪40年代由Wada所开拓的第二种技术是单侧注射巴比妥入颈内动脉。这可使同侧半球以合理的选择方式（虽然不是完全合理）短时处于“睡眠状态”，从而使半球的功能，特别是说话功能减低。第三种技术，也是关键的技术，即利用胼胝体和其他新皮质连合系分割技术。所谓连合系切断术是本世纪50年代在动物身上发展起来的，随后用于治疗难治的患双侧癫痫的病人。并对患部分或全部胼胝体缺如的人也作了研究。连合系切断术切断了所有的双侧皮质－皮质联系，并产生“分裂脑”综合征（图8.286; Sperry 1974)。根据不同的实验动机，这类课题已被广泛、反复地进行了调查研究，因为该实际上可独立地研究两侧半球的功能。当然，所有这些方法都有其局限性，特别是当考虑对有完全正常脑的人作数据推断时更如此。然而，总起来看，已经有证据支持存在有主要与一侧或另一侧半球有关的一些能力或功能。最近功能脑成像技术的出现提供了进一步、确证性的研究形式，因为这些技术能够对发生在特别（一侧化）思维活动时的代谢活动进行识别和定位。

脑功能的不对称性仍需作进一步的描述，但目前已建立了如下基本概念。左侧半球主要表现为文字和语言功能，以及运算技巧和分析思维功能。右侧半球主要是非语言文字性的，主要包括有空间思维、机能整体性或“Gestalt”思维，以及许多音乐和某些情绪方面的功能。记忆也表现为一侧化的特点，像可能已预知的，文字语言记忆主要是左侧半球的功能，而非文字语言记忆主要是右侧半球（Milner 1974)。这些不对称是相对的，不是绝对的，根据所涉及的功能和个体的不同，其不对称的程度也不同。而且这些结论主要适用于使用右手的人。那些喜欢使用左手、或左、右手混用的人组成不纯一性的一组。大约可以这样认为，他们表现为减弱的或不规则的一侧化现象，而不是使用右手人情况的简单翻版。例如，语言代表区可发生在一侧或双侧半球。同样，平均看，女性的功能不对称性较男性小，右侧半球的工作尤其是如此（Kimura 1992)，性别与用手在诸多方面相互影响使问题更加复杂。

大脑半球的不对称性可能已超出了已提到的功能，虽然证据越来越不能令人信服。例如，在免疫系统调节方面，两侧半球起的作用不同，大脑不对称性差的人，在两性中，已有报道与同性恋倾向有关。许多科学家和哲学家也已有兴趣推测大脑的不对称性与一些更广泛的概念，如意识、创造性和自我协调等之间的关系（见David 1989)。确实，此数据（特别是来自裂脑病人的数据）为这样的论争提供了肥沃的土壤(Sperry 1984)。

大脑解剖学的不对称性 从Broca自己开始，许多早期的研究者试图发现伴随功能不对称性的解剖学基础。对两半球或其某些部分的长度、重量和其他参数作了比较。然而一系列的阴性研究或不能重复的阳性研究最终使人们产生了怀疑态度，甚至认为解剖学的不对称性是不能确定的，可能不存在。事实已经发现，在两半球之间，就结构联系或神经生理学方面没有质的区别。同时在大脑皮质也未发现明显的神经化学不对称性。随着令人信服的质的解剖学不对称性的发现，使工作有了新的进展。这些解剖学的不对称性在宏观水平和组织学水平两方面都是明显的；在成像和形态测定法方面，方法学的改进，已经推动了对这些不对称的承认。

重新对解剖学不对称性发生兴趣可追溯至Sperry和Geschwind的工作。在一篇关键的论文中，Geschwind和Levitsky（1968）测量了100个脑的平

面颞叶的大小，发现在65例中左侧比右侧大，在24例中没有不对称现象，在11例中出现相反的类型（图8.287A）。可能是因为左侧平面颞叶较大，因此导致左侧外侧裂较长，更近水平位（图8.287B），并提供了一颞叶表面不对称的表面标志，在上面的血管的方向也是如此。上部颞叶内不对称的界限仍然不定，但似乎包括Heschl回和一些与平面颞叶相邻的其他结构（或被认为是平面颞叶的延伸）。解释和概括这些数据时，因所用名词的重叠而变得复杂，已做精确测量的一些区域：如Brodmann 42,41区，及后部的22区，von Economo TA-TD区，Wernicke区和听皮质等都曾用于研究上颞叶的不对称性，有时没有明确的结论。有一些阐明可在Paxinos（1990）的第22章和27章中见到。

Galaburda等已经提供了平面颞叶不对称性的更详细的描述（Galaburda等1978）。他们认为，不对称性几乎完全是起源于左、右两侧细胞构筑亚视野（称为Tpt）大小的不同（图8.287A）。树突构筑和神经网的微妙的不对称性也已有报导（Seldon 1982）。这样，无论使用的是哪种名词，对上颞叶在整个

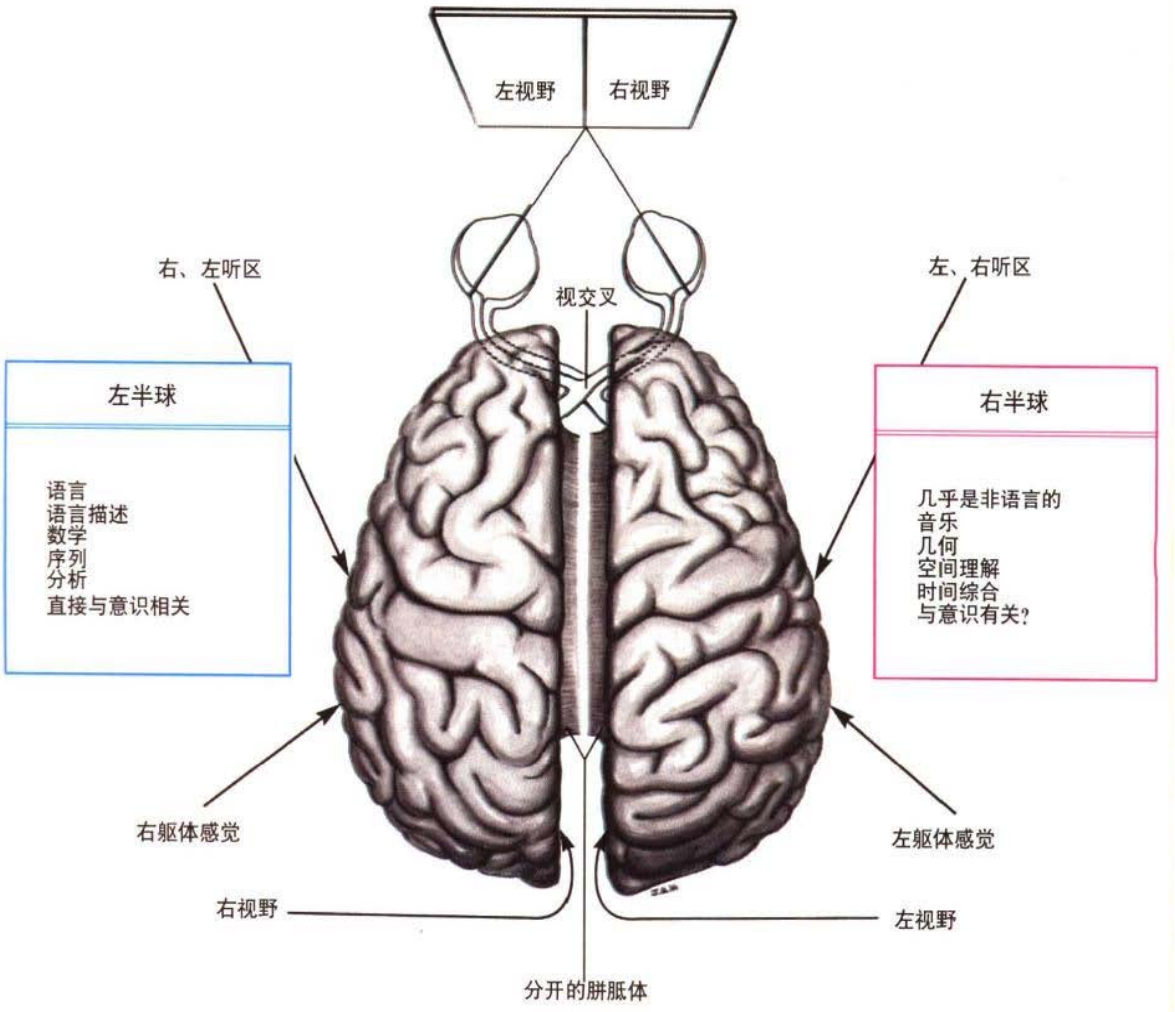

图8.286 Sperry分裂脑示意图简介(经作者同意，作部分修改)。表示一些功能偏向一侧大脑半球。通过选择性的刺激一侧或另一侧大脑半球，并比较受试者对刺激的反应，对一些分裂脑病人进行了研究。例如：对一侧视野的短暂刺激或对一只手的刺激只易进入对侧大脑半球(因为投射是对侧的，且所有的连合系的联系被破坏)。在右侧视野和右手里的物体易被左侧"语言"半球所辨认和命名。相反，病人对在左视野或左手的物体却叫不出名字或不认识，因为他只能利用右侧"非语言半球"。病人经过选择而正确地辨认出该物体，这些功能的专门化是相对的，并适用于左半球为语言代表的人。此后，已经作了更详细和更复杂的研究。总的说来，对分裂脑的研究已集中在确定功能不对称的程度和性质方面。1981 Sperry因这方面的研究而获诺贝尔奖，从而突出了此项研究的重要性。更广泛的讨论见Sperry(1974，1984)。

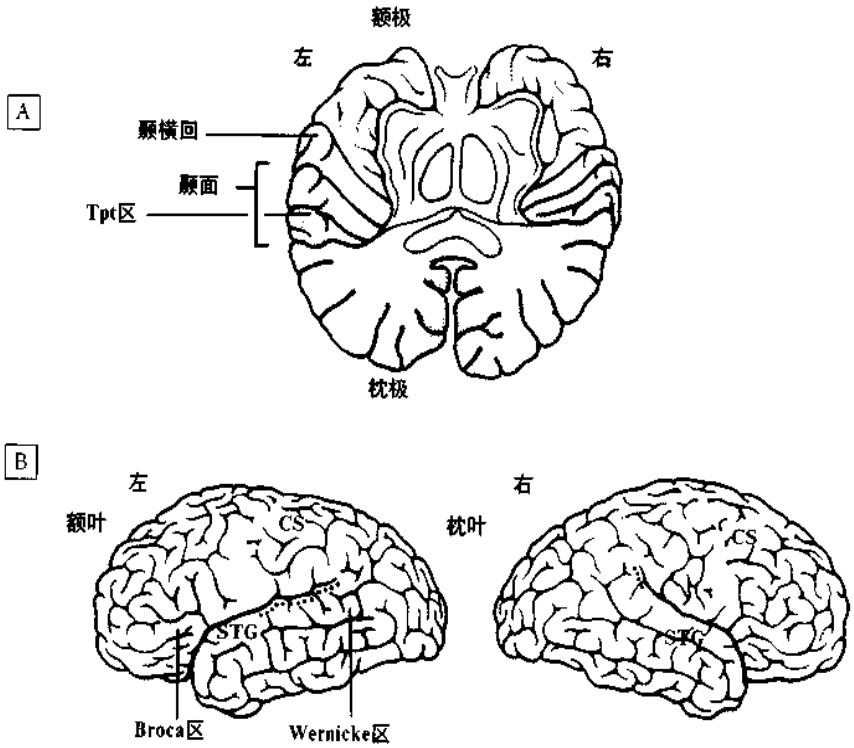

图 8.287 大脑皮质解剖不对称性举例。
A. 水平切面，暴露的颞叶上面，颞平面(红点表示)构成颞叶的上后部，前界为颞横回(蓝点表示)，外侧界为大脑外侧裂，后界为外侧裂的后端。此图说明颞平面大小的明显不对称性，大部分脑的左侧颞平面较大。也说明颞横回的不对称性。颞平面外侧界之不对称的长度是外侧裂本身不对称的基础(见 B)。颞平面的不对称性主要是由于 Tpt(绿色阴影表示)细胞构筑野大小的不同，Tpt 构成颞平面后部的大部分，虽然它也延伸到颞上回后的外侧面上。(重绘并改编自 Geschwind 和 Levitsky 1968)
B. 左、右大脑半球的外侧面观，强调两外侧裂(红色)之间的不同，与左半球相比，右外侧裂较短，并转向上。此结果是由于颞平面的不对称性(以邻近的红点表示)。
STG= 颞上回。CS= 中央沟。在左半球上指出了 Broca 区和 Wernicke 区的大约位置；但许多 Wernicke 区被埋在沟的折叠内，因而在半球外侧面上看不到。

的大小、形状、沟的类型和细胞构筑诸方面的不对称性均作了神经元水平的研究。似乎有理由作这样的假设：这些解剖学的区别是语言代表区功能不对称性的基础。

区域大小、细胞构筑或神经细胞学的不对称也发生在大脑皮质的其他区域和皮质下结构（摘要见 Witelson 和 Kigar 1988）。在此举几个近期的例子。许多脑呈现一逆时针旋转，有时称为 Yakovlevian 转矩，即有一较宽大的右额叶和一较宽大的左枕叶。在下额叶的 Brodmann 45 区，与 Broca 区相对应，含有许多大锥体神经元，但只见于左侧（Hayes 和 Lewis 1993）。树突树的复杂性也是不对称的（Scheibel 等 1985）。围绕中央沟的皮质表面在左侧半球较大，特别是含有臂的初级躯体感觉和运动的区域（White 等 1994）；这些数据提示，在一侧大脑半球手有较大的代表区，说明在相应的皮质部位有较大量的神经回路。组织学上的不对称性也发现于一些区域，这些区域不一定是通常认为与语言或用手密切相关的区域。左半球的内嗅皮质比右半球有更多的神经元，特别是影响Ⅱ层 α 前细胞的区域（Heinsen 等 1994）。有一例其不相同的程度达到了 51%，在 22 例中平均达到 13%。这项研究是值得注意的，内嗅皮质有时（错误地）被认为是原始皮质结构，因此，认为也许不存在不对称性。在一项最初的体视学研究中（Pakkenberg 1993）表明，新皮质神经元的总数并没有半球间的差别。

这方面工作的总结清楚地表明，在大脑皮质确实存在多种确定的解剖学的不对称性。这有力地说明，至少这代表了功能性不对称的结构基础中的一部分。但应强调的是，大部分情况下解剖学的不对称性是可以确定但它们是可变化的，其不对称的量质在个体之间有明显的变化。这与功能一侧化的情况相一致，事实上，在用左手的人和女性中，其解剖学的不对称性是不明显的。

大脑不对称性的产生机制 从种系发生上看，不对称并不局限于人脑（人脑与语言有关）但在人类，不对称性特别明显，并具特别重要的意义（Corballis 1989）。虽然常染色体显性遗传的单基因模型得到人们的赞同，至少关于用手是这样的，但大脑不对称性的发生仍不清楚（Annett 1991）。涉及基因的一些线索可能来自性染色体非整倍体性，如 Turner 综合征（45X0）。在此病症中，发现功能和结构的不对称性发生改变。环境因素可改变不对称的发展，也可改变用手习惯。Geschwind 提出了一较详尽的、有吸引力的统一假说，认为在生命的早期，睾丸酮减缓左侧半球的发展，影响大脑的一侧化，还有许多其他

的影响（Geschwind 和 Galaburda 1987）。他的假说还在继续发挥影响（McManus 和 Bryden 1991），虽然关于激素背景和环境因素对大脑不对称影响的重要性还未确定。同样，是单基因还是多基因能产生不对称性的机制尚不了解，但实际上公认大脑不对称性是环境影响和基因决定因素之间相互作用的结果。作为中介结构，胼胝体在大脑不对称的个体发生中起重要作用（Lent 和 Schmidt 1993）。认为与失去胼胝体联系有关，这是不对称皮质区的特点（Witelson 和 Nowakowski 1991）。构成大脑不对称性的基础无论是什么过程，大都必须在出生前进行，人脑在胎儿6个月时就显示出解剖学的不对称；婴儿则显示功能的一侧化。至今尚不了解的是，是否形态和功能的不对称是不可改变的，是什么时候，又是怎样成为不可改变的。

不管对发生不对称的机制最终解释如何，有一些迹象对不对称的脑结构是共同存在的（Galaburda 1994）。首先，大小的不对称主要是由于神经元的数量不同，而不是由于神经元的密度或神经元的大小等其它的原因。第二，当一个脑区比通常更为对称时，这种情况与双侧都大的脑区有关，而不是与双侧都小的脑区有关；从而可以提示，不对称主要是较小一侧的产物。第三，一特定的脑，对可能成为不对称的所有参数而言，趋向于显示相似的方向和量值方面的不对称。

不对称性的临床和病理影响 一旦接受了两侧大脑半球在结构上和功能上并不是完全相同的这一概念，那么就增加了这样的可能性，即脑部疾病可能影响其不对称性，而且也可以被其不对称性所影响。这可以多种方式发生。第一种类型构成了经典的神经疾病，在此情况下，一种损害的临床结果依所影响哪一侧大脑半球而不同，如上面我们所讨论的一样。另一个疾病与不对称相互作用的实例是表现在Rasmussen综合征，这是一种影响一侧或另一侧大脑半球的儿童原发性退行性疾病。其他情况如Alzheimer病，在少数病例也可表现明显的临床和（或）病理的不对称性。这些表面上偶然的不对称疾病形成的机制尚不清楚。

尽管有这些例子，但最令人感兴趣的大脑不对称的临床影响是受扰乱的一侧化似乎在一种疾病的性质甚至病因方面是遗传的。在精神分裂症患者这种关系最为显著。许多研究提示，此病与结构和功能的不对称没有得到正常的发育有关，其病理学是以左侧半球较右侧半球损害较重为特点。因此已有人提出精神分裂症是由大脑不对称基因异常所引起的，且与不对称本身的突变有关（Crow 1993）；然而此假说有待建立，并且对精神分裂症的大脑不对称改变尚存在各别的解释。其他公认的神经发育性疾病，包括诵读困难和孤独癖，也可能与大脑不对称性异常有关，并有同样的病因机制，当然，目前证据还不能令人信服（Geschwind 和 Galaburda 1987）。

总结 大脑结构和功能的不对称性是一显著的现象，然而，它的存在及其多方面影响有时被忽略。应强调的是，大脑一侧化的实质，它的解剖学基础以及根本的机制还没弄清楚。不过仍可列出一些重要的结论如下：

- 在两侧大脑半球之间存在结构的不对称。这些不对称可被定位并常影响区域的大小，细胞构筑，神经元的数量，也可能影响构成神经元的大小及其树突的分支。
- 有许多使一侧半球起主要作用的功能。这尤其与语言的理解和产生方面有关，但也包括记忆，空间思维和其他领域。大概已知的解剖学不对称性至少部分地构成了功能不对称的基础，但尚未取得一致的意见。
- 解剖学和功能的不对称的量值，在人与人之间，一个参数与另一参数之间都是不同的，这与过分简单的二分分类相抵触，并且这种不对称太复杂以致不支持大脑优势的不合格的概念。特别应对使用左手的人予以说明，使用左手的人的大脑不对称性常常减弱，而不是相反的不对称，同时也发现在男性的不对称性通常较女性明显。
- 从发育上看，不对称性出现于出生时或出生前，进而初步提出关于不对称发生机制的假说。
- 精神分裂症与大脑不对称的失衡有关，看来是重要的原因之一。因此了解精神分裂症可以作为一整体告诉我们许多关于人大脑不对称的起源、性质以及后果诸方面的问题。

基 底 核

基底核（Basal nuclei）这是一些位于每侧大脑半球下部，丘脑外侧的皮质下灰质团块（图8.288A）。基底核包括纹状体（corpus striatum）、屏状核（claustrum）、和杏仁复合体（amygdaloid complex）（杏仁复合体属于边缘系统的一部分，本篇前文已述及）。纹状体在功能上与间脑的底丘脑、中脑黑质有密切联系，二者将在此一并述及。

纹状体（corpus striatum）由豆状核（lentiform nucleus）和尾状核（caudate nucleus）组成，二者被内囊分隔开（图8.288B）。豆状核再分为内侧的苍白球（globus pallidus 或 pallidum）（称之为苍白球，是因为其苍白的颜色，这是由于它比较缺乏核周体且有髓轴突占优势）和外侧部的壳（putamen）（称为壳，可能是因为看上去像是从尾状核上"剥"

图8.288 纹状体的局部解剖。
A. 大脑半球外侧面观。示纹状体的大体位置。注意，纹状体的大部分在外侧裂的上方，中央后沟的前方。皮质-纹体投射的大体解剖由一些箭头指明。
B. 纹状体的外侧面观。注意(a)尾状核头和纹状体底与前穿质的关系；(b)在前方连接尾状核和壳并分裂内囊前肢的一些细胞桥清晰可见；(c)前连合的位置。(i)-(v)指出E-H图(下面)和图8.292的切面位置。
C. 豆状核后外侧面观的示意图。
D. 与C一样，但苍白球与壳分开。苍白球同样被内髓板分为内、外段(虚线)。
E. 在(i)外的半边水平切一见上面图B。Ge=内囊膝，参照图8.257，258。
F. G. H. 在上面B图(ii)，(iii)，(iv)处的三个半边额状切面，参照图8.293，294。注意内囊前肢被壳和尾核之间细胞桥的连结所分开(F、G)；基底核位于前穿质的正上方(F、G)；苍白球出现于较后的切面(G、H)。
SOR_3=第三脑室视上隐窝；
3=第三脑室。

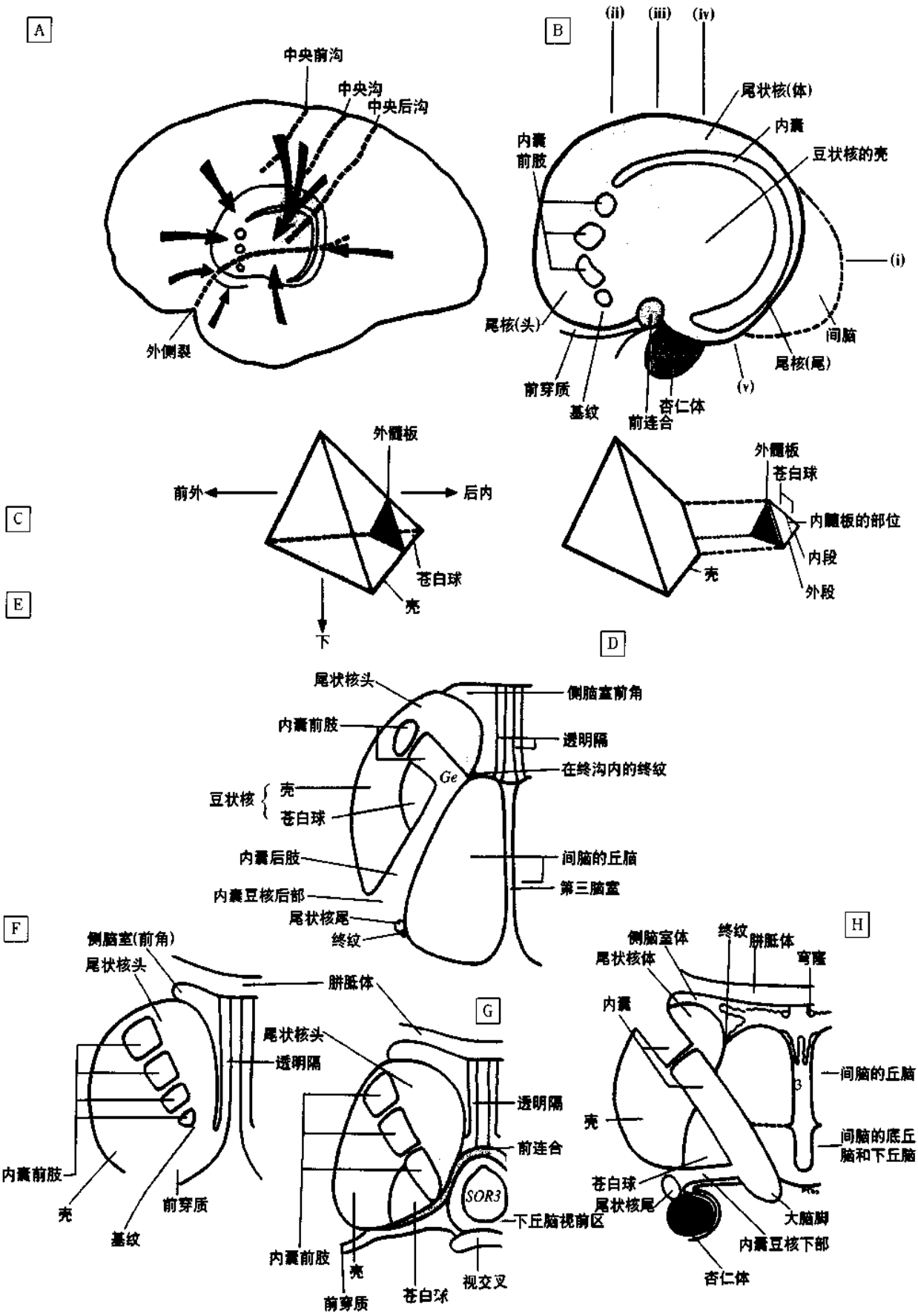
A
中央前沟
中央沟
中央后沟
外侧裂
B
(ii)
(iii)
(iv)
尾状核(体)
内囊
豆状核的壳
内囊前肢
(i)
尾核(头)
间脑
尾核(尾)
前穿质
基纹
杏仁体
前连合
(v)
C
外髓板
前外
后内
苍白球
壳
下
D
外髓板
苍白球
内髓板的部位
内段
壳
外段
E
尾状核头
侧脑室前角
内囊前肢
透明隔
在终沟内的终纹
豆状核
壳
苍白球
内囊后肢
间脑的丘脑
第三脑室
内囊豆核后部
尾状核尾
终纹
Ge
F
侧脑室(前角)
尾状核头
胼胝体
透明隔
内囊前肢
壳
前穿质
基纹
G
尾状核头
透明隔
前连合
SOR3
下丘脑视前区
内囊前肢
壳
前穿质
苍白球
视交叉
H
侧脑室体
终纹
胼胝体
穹窿
尾状核体
内囊
间脑的丘脑
3
壳
间脑的底丘脑和下丘脑
苍白球
尾状核尾
大脑脚
内囊豆核下部
杏仁体



图 8.289 大脑的水平切面，侧脑室顶已切除。

下来的，在总的结构和形态上都与尾状核类似，并与尾状核一起形成结构和功能的统一体）。

纹状体的形态：背侧部和腹侧部

现在对纹状体的认识比以前更广泛，且分为背侧部和腹侧部。

纹状体背侧部 为纹状体的一部分，与传统的纹状体是相同的，即包括尾状核和豆状核。

尾状核 尾状核（caudate nucleus）是一弓形的灰质团块，带有一前端较大的头、头变细成为体及一弯向下的尾（图 8.288B）。头覆盖有室管膜，位于室间孔前方、侧脑室前角的底和侧壁内。尾状核变细的体在侧脑室体的底面；尾随侧脑室下角弯曲，从而在颞叶内，位于侧脑室的顶面。尾呈圆柱状，但在颞叶前部内的部分除外，在此处它有明显的膨大。在内侧，尾状核的大部与丘脑相邻接（图 8.288B）。一条称为终沟的沟标明了这种邻接分界，在终沟内有终纹，位于室管膜的深面（图 8.288E，H，289～291）。终纹是侧脑室脉络裂的一条边界，海马伞和穹窿是另一边界（图 8.288H，290）。终沟在前上部特别明显（因尾状核的头和体比尾大；图 8.290），在此处终纹与丘脑纹体静脉伴行（图 8.289～291，见第 10 篇）。

尾状核头和体的上方是胼胝体（图 8.288F–H）；二者于外侧被额枕束所分开（见前），在内侧被覆盖尾状核的细轴突纤维束（称为胼胝体下束）所分开（图 8.290，292）。尾状核的大部分被内囊前肢与豆状核分开（见前和图 8.288～292）。然而，尾状核头的下部实际上恰在前穿质的正上方与壳的最下部相延续。此结合部即是 Brockhaus 基纹（图 8.288，292A）。沿壳和尾状核近全长的一些细胞桥将壳和尾状核重复连结一起，这些细胞桥在前部最明显，在基纹部和尾核的头、体处，细胞桥分裂了内囊前肢（图 8.288B，E–G，292）。在颞叶，尾状核尾的前端扩大部与壳的后下部相延续。尾状

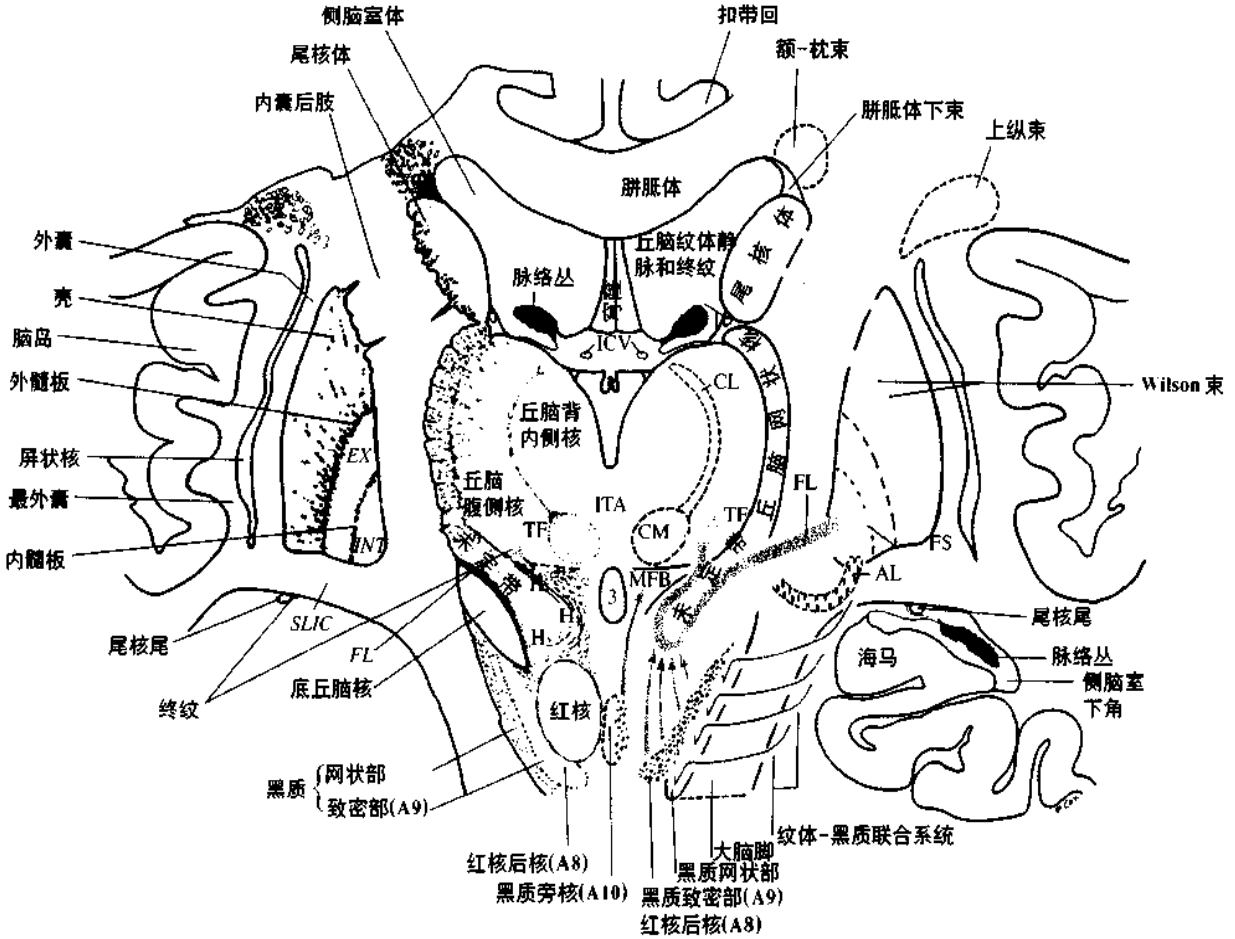

图 8.290 脑的斜切面(图 8.288 B 中的平面 V)，示图 8.281、294 之中央区的扩大。图的左边为髓鞘染色标本(白质为黑色)，右侧标示基底核和黑质的重要纤维系统。Wilson 束(标在右侧)在左侧的壳内明显；参照图 8.292。A8、9、10= 多巴胺能细胞群；AL= 豆核襻；CL= 丘脑中央外侧核；CM= 丘脑中央正中核；EX= 苍白球外段；FL= 豆核束；FS= 底丘脑束；H、H1、H2= 底丘脑 Forel 区；ICV= 大脑横裂内的大脑内静脉；INT= 苍白球内段；ITA= 丘脑间粘合；MFB= 内侧前脑束；SLIC= 内囊豆核下部；TF= 丘脑束；3= 第三脑室。

核和壳一起称为背侧纹状体（dorsal striatum）。尾状核的尾与杏仁复合体相连，但仍与杏仁复合体有区别。

豆状核 豆状核（lentiform nucleus）恰在脑岛皮质的深面，由白质和屏状核的灰质将豆状核与脑岛隔开。屏状核（claustrum）大致与脑岛皮质和豆状核外表面同样广阔（图 8.290，292）。屏状核分脑岛皮质下白质为最外囊和外囊、后者又将屏状核和豆状核分开(图8.278，279，281，290，292～294)。豆状核的名称（“豆状”）往往给它的真实形状造成假象，其实它的真正形状近似一歪曲斜卧的四面棱柱体，其尖朝向后内侧，其凸隆的底朝向外前方（图 8.288C、D）。因此此核在传统的水平切面和冠状切面上大致呈三角形（图 8.205，278，279，281，288E-H，290，292～294）。其内侧部为苍白球，在更靠前的冠状切面上是看不见的(比较图8.288F和G、H)。内囊将豆状核与其内侧的尾状核分开，尾状核几乎完全围绕豆状核（图 8.288）。一称为外髓板的有髓轴突片把苍白球与外置的壳分开（8.288C、D，290，292B）。一同样的但较小的实质片，称为内髓板，将苍白球（或背侧苍白球，dorsal pallidum）分为外侧（或外）段和内侧（或内）段（8.288D、290，292B）。在下面，基纹的稍后方，前连合使豆状核形成沟，前连合连结两侧颞叶的下部和两侧的前嗅皮质（图 8.288、292B）。

纹状体腹侧部 纹状体的腹侧部较小。在包括人类在内的许多动物中均对其进行了分类（Heimer 和 Van Hoesen 1979；Heimer 等 1982；Alheid 等 1990）。在前连合的前方、前穿质的许多灰质（特别是嗅结节）以前还包括嗅皮质，根据其细胞成分、组织化学和纤维联系（见下文）与基纹是不能区别的，并与基纹相延续（图 8.288B）。尾状核在内侧也与伏隔核相延续（图 8.292），伏隔核，如其名称自外侧倚靠在隔核上（见前），并靠近旁嗅区、Broca 斜角带（图 8.292A）和穿隆。伏核和嗅结节组成腹侧纹状体（ventral striatum）。在前穿质的更后方，Meynert 底核的上外侧（图 8.292B，见前）是腹侧苍白球（ventral pallidum），部分被前连合与背侧苍白

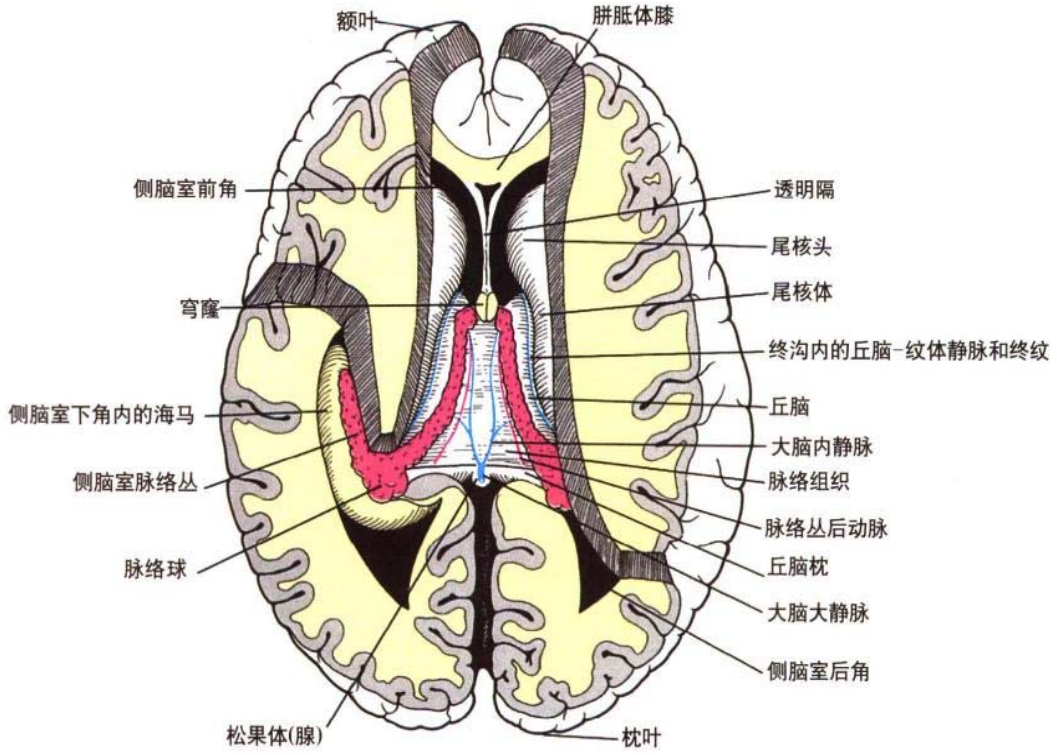

图 8.291 示第三脑室脉络组织和侧脑室脉络丛。

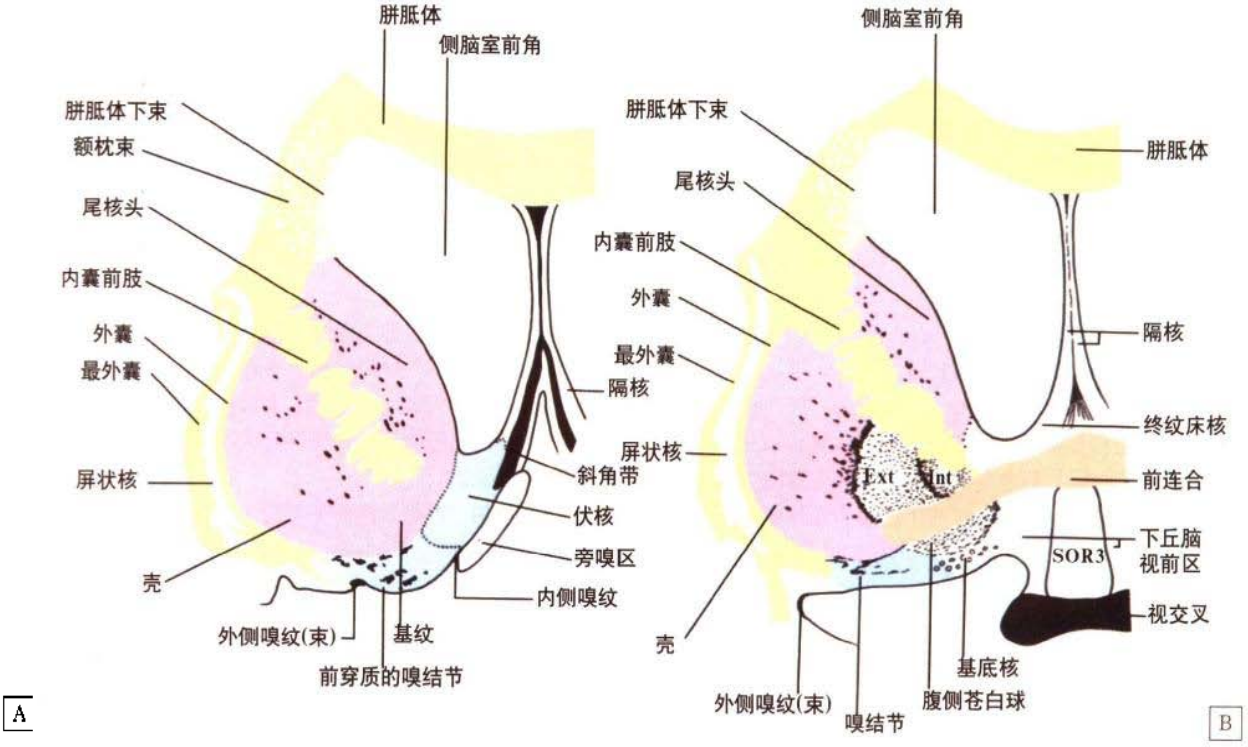

图 8.292 通过纹状体和前穿质之冠状切面，髓鞘染色(黑色为白质)。A 图在 B 图的前方。A 图对应于图 8.288B 的平面(ii)；B 图对应于图 8.288B 的平面(iii)。分别参照图 8.289F、G 和图 8.293，在 A 图，注意尾状核和壳(基纹)的下部连续性并延伸进入前穿质(嗅结节)，与伏核和结节一起形成腹侧纹状体。苍白球在图 B 中表明。在 B 中 EX= 背侧苍白球(苍白球)外段；INT= 背侧苍白球(苍白球)内段；注意内髓板将苍白球内、外段分开，外髓板在壳和苍白球外段之间。腹侧苍白球在前穿质内，前连合的下方。在尾—壳核内的纤维束是 Wilson 束。SOR3= 第三脑室视上隐窝。

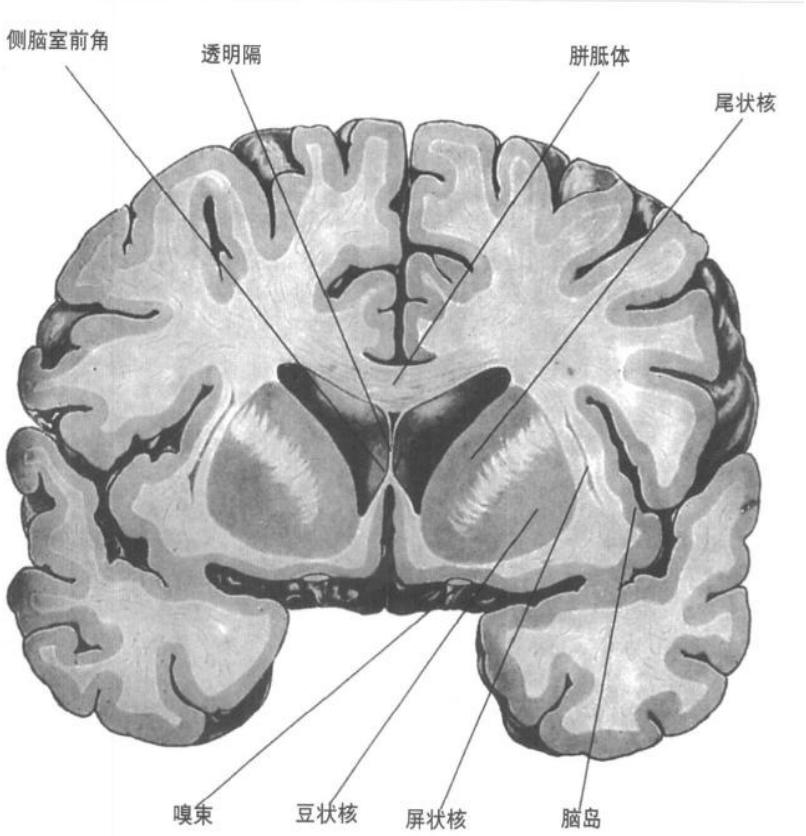

图 8.293 通过侧脑室前角的脑冠状切面后面观。

球分开（图 8.292B）。与背侧纹状体的空间关系不同，腹侧苍白球主要是在腹侧纹状体的后方。

纹状体的动脉供应 最重要的动脉供应由豆纹动脉组成，豆纹动脉常常造成大脑出血。这些血管通常来自大脑中动脉和大脑前动脉的根部，通过前穿质进入基底核。它们也供应内囊前肢和大部分后肢。尾状核也从脉络丛前，后动脉接受血液供应。大脑后动脉的丘脑纹体动脉分支供应豆状核的后下部。（见第 10 篇。）

基底核的纤维系统 纹状体的所有传出和一些传入联系都与间脑和中脑有关，内囊和大脑脚将间脑和中脑与基底核分开（图 8.209、290）。完成这些纤维联系是通过绕内囊和大脑脚前缘的纤维（如豆核襻：在图 8.290 中以 AL 表示），或者通过直接穿内囊的纤维（豆核束：FL 和底丘脑束：FS，丘脑底束是惟一与底丘脑核联系的纤维束）或经斜穿大脑脚的纤维（纹体黑质联合系统）来实现的。豆核襻和豆核束在丘脑底部相结合，在转向上进入丘脑前（作为丘脑束：在图 8.290 中用 TF 表示）它们在会合处经过一水平急转弯轨道。此弯曲的轨道描绘出丘脑底部未定带的轮廓（未定带在上方与丘脑网状核相续）并产生了所谓 Forel “H” 区（“Haubenregionen”：“帽翎区”）（在图 8.290 中用 H，H_1，H_2 表示）。这些区仅仅是描述性的，并不是为此系统特定的核区下定义。所谓苍白－下丘脑束，从 H 区进入下丘脑，只是离开和重新加入各 H 区，并没有突触联系（图 8.209）。最后，内侧前脑束位于底丘脑的内侧，携带重要的上升纤维至纹状体（内侧前脑束在图 8.290）。

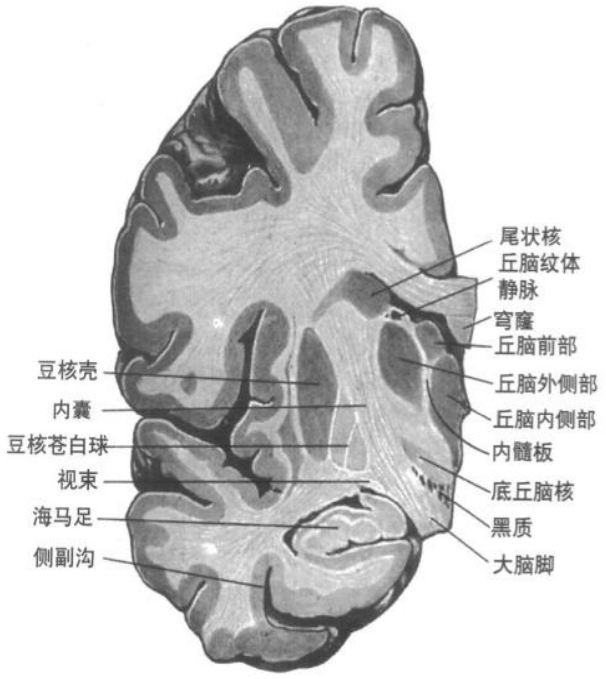

图 8.294 右大脑半球冠状切面前面观。

纹状体的结构

新纹状体 尾状核、壳和腹侧纹状体为新纹状体(striatum)。它们细胞多而血管丰富。一些小的纤细的有髓或无髓小直径纤维束穿入尾－壳核。这些纤维是纹状体的传入和传出纤维。它们放射进入纹状体实质，仿佛汇集到苍白球或放射状离开苍白球。这些纤维束是“Wilson束”(图8.290, 292)与连结此二核的细胞桥一起说明人类纹状体有条纹的外观。

虽然新纹状体与其他部位的总体联系现在已很了解(见下文)，但其内部的组织结构细节尚了解不多。只能举出一些一般的观点。(参阅Pasik等1979; Graybiel和Ragsdale 1983; Alheid等1990; Di Figlia和Aronin 1990; Saper 1990; Webster 1990; Gerfen 1992)。

背侧和腹侧纹状体的神经元主要是小的多极细胞，其胞体为圆形、三角形或梭形，与小量的大多极细胞混合存在；小细胞与大细胞的比率至少是20:1。大神经元有广泛的球形或卵圆形的树突树，横阔达600μm。小神经元也有球形的树突树，阔约200μm，接受许多纹状体传入纤维的突触终末。纹状体小细胞和纹状体大细胞的树突可能是多棘的或非多棘的，这有助于识别纹状体神经元的4个亚型。最常见的神经元是带有多棘树突的一种小细胞(约占构成总数的75%)。这些细胞含有γ-氨基丁酸(GABA)、以及脑啡肽或P物质(SP)。脑啡呔神经元似乎表达D_2多巴胺受体，SP神经元有D_1受体。这些神经元是主要的，也许是唯一的纹状体传出纤维的来源(传至苍白球和黑质；见下文)。其余的小神经元是无棘的，为中间神经元，含有胆碱酯酶(AChE)、乙酰胆碱转移酶(CAT)、生长抑素和鸟胰多肽。带有多棘树突的大神经元含有AchE和CAT。对大部分像无棘大神经元及所有的中间神经元知之甚少。

内在突触可能大部分是非对称性的(Ⅰ型)，外源性突触是对称性的(Ⅱ型)。来自黑质、中缝核和蓝斑单胺能传入纤维，以大量的带有膨体的分支轴突而终止，膨体含有致密核心小泡，据推测可能是贮存胺类递质的部位。许多膨体没有突触膜的特化，在某种程度上，可能以与周围突触后交感神经轴突相似的方式释放递质(见前)。

纹点体和纹体镶嵌结构 (参考Graybiel和Ragsdale 1983; Graybiel 1984; Alexander等1986; Pearson等1990; Pioro等1990; Saper 1990; Törk和Hornung 1990; Webster 1990; Gerfen 1992。)神经活性化学物质，无论是内在的还是来自传入纤维的，在新纹状体内都不是均匀分布的。例如，5-羟色胺和谷胺酸脱羧酶(GAD)的浓度在尾端最高，而SP、乙酰胆碱(Ach)和多巴胺的浓度在头侧最高。但在新纹状体内有一种很精妙的编排，可以把新纹状体看作一些“岛”的或是纹点体(striosomes)的镶嵌结构(有时称为“斑”)，每一个纹点体或斑0.5～1.5mm大小，包在一与“斑”差不多同样大小的“基质”中。纹点体含有SP和脑啡肽。在发生过程中，首先出现的来自黑质的多巴胺终末发现于纹点体内，虽然这种专一性在出生后并不能持续，但在尾状核中的纹点体仍含有比基质较高浓度的多巴胺。非纹点体的基质岛含有Ach和生长抑素，并且是丘脑纹体纤维轴突的靶区(见下文)。有一些神经递质的受体部位分布也是不同的：例如，鸦片受体几乎专一地存在于纹点体内，蕈毒受体主要也是这样。此外，灵长类纹点体内的神经活性物质的分布是不均匀的。在灵长类(包括人)的壳核中，纹点体／基质的拼合形式不如在尾核中那么明显：在此种情况下壳核似乎主要含有基质。

所有至新纹状体的传入纤维都以“镶嵌结构”的方式而终止，虽然末梢簇的大小通常只有100～200μm。然而这些传入末梢簇并不总是象在黑质纹体轴突和丘脑纹体轴突所见到的那样，按明显的纹点体／基质分布方式排列。例如，通常可认为，来自新皮质的传入纤维终止于纹体基质，而来自古旧皮质的传入纤维终止于纹点体。然而此差别也不是绝对的：来自新皮质的传入纤维发自Ⅴ层和Ⅵ层；但来自Ⅴ层浅部的纤维主要终止于纹体基质，而来自深部新皮质的纤维投射至纹点体(Gerfen 1992)。作为传出纤维来源的纹体细胞体也形成簇，但与纹点体的关系也不是一致的。例如，一些纹体苍白球轴突和纹体黑质轴突的细胞体在纹点体内成簇排列，而另一些在纹点体外，但仍成簇排列。腹侧纹状体的神经元和神经纤维网基本上与背侧纹状体相似。然而其纹点体／基质的排布形式却不太明显，似乎主要由纹点体构成。Gerfen(1992)已经提出：事实上，从进化观点看，背侧纹状体得到很好发育的基质部分是比较“新”的部分。

苍白球 (见Webster 1990的文献。)人背侧苍白球(dorsal pallidum)即苍白球的细胞密度不到纹状体细胞密度的1/20。而且，虽然外段的体积约是内段的二倍(及图8.288D, 290, 292B)，但外段神经元的密度只高50%。然而在这两段中大部分细胞的形态看起来是相同的：这些细胞是一些大多

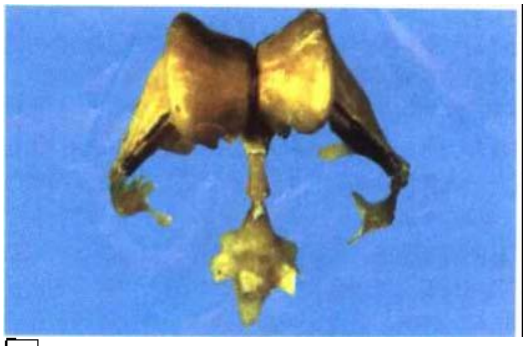

A



B

图8.295 人脑室系统的树脂铸型(英国皇家外科学院的D. H. Tompsett制作)：A. 腹侧面观；B. 左侧面观。

极神经元，与黑质网状部的神经元很相似（图8.296）。树突野呈圆盘状，其面与Wilson束成直角（图8.290，292），含有来自新纹状体的传入纤维。因此每条来自新纹状体的传入纤维都潜在地顺便联系许多苍白球细胞的树突，根据此种情况和树突野的直径（>500μm）可以断定此核内的总的组织结构是不精确的，也有稀疏的、小的中间神经元存在。

根据来自新纹状体传入纤维的有关知识已经对背侧苍白球内神经递质的分布作了很好的证明：SP在苍白球内段，脑啡肽在外段，GABA存在于整个苍白球。苍白球神经元似乎利用GABA或（不经常）利用ACh作为递质。含有脑啡肽或SP的来自腹侧纹状体的轴突被发现掺杂在整个腹侧苍白球中。苍白球本身，GABA和SP二种递质与其至黑质网部的传出纤维有关。腹侧苍白球神经元象背侧苍白球神经元一样利用GABA或ACh，但在此情况下，胆碱能神经元的数量占优势。

黑质 （见Dray 1979; Graybiel 1984; Hökfelt等1984; Björklund和Lindvall 1984; Törk和Hornung 1990; Pearson等1990; Saper 1990; Pioro等1990; Di Figlia和Aronin 1990; Webster 1990的文献，作为参考）。

黑质（substantia nigra）是位于每一侧大脑脚的脚底深部的一个神经核复合体。它包括一深部和一浅部：深部富有神经细胞称致密部；浅部范围较大，但细胞较少，称网状部（图8.296）。致密部和较小的外侧部一起是为Dählstrom和Fuxe的A9组细胞（1964，1965）；致密部和红核后核（A8）（图8.290）一起构成中脑大部分多巴胺神经元成份，而且是中脑纹体（mesostriatal）多巴胺系统的发源地（图8.297）。所有这些神经元除含有多巴胺外，还被认为含有ACh；有证据表明，事实上达25%的神经元是胆碱能的。每一侧的致密部通过腹侧被盖多巴胺A10组细胞与对侧致密部相连续；有时称A10组多巴胺细胞为黑质旁核（图8.290，296，297），代表了其余中脑的多巴胺成份，且为中脑边缘（mesolimbic）多巴胺系统的发源地（图8.297）。此系统事实上也供应腹侧纹状体、背侧纹状体的邻近部位，以及额前皮质和前扣带皮质。致密部（A9）的多巴胺能神经元和黑质旁核（腹侧背盖A10组）也含有胆囊收缩素（内侧细胞）或生长抑素（外侧细胞）。

网状部内的细胞是大多极神经元，与苍白球的细胞极其相似：它们的盘状树突树也与来自新纹状体的传入纤维成直角。这些传入纤维组成联合系统，行经此核的全长（图8.290），可能顺便与其接触。像纹体苍白球轴突一样，它们中有些可能是侧支，纹体黑质联合轴突利用GABA和SP或脑啡肽，并不同地分布至网状部：脑啡肽能轴突分布至内侧部，SP轴突分布至全部。网状部的投射神经元似乎是GABA能的。致密部多巴胺能神经元的许多树突向下延伸进入网状部（图8.297），除了构成传统的轴－树突触外，还构成树－树突触。网状部的大神经元是黑质复合体网状部传出纤维的发源地，像在苍白球一样，也出现小的中间神经元，但少见。

底丘脑核 （见Webster 1990的文献。）

底丘脑核（subthalamic nucleus）是一位于大脑脚底内侧、间脑的底丘脑内的双凸透镜形的核团（图8.290）。底丘脑核被大量轴突所包围，它们中许多来自底丘脑束。小的中间神经元与大多极细胞混合，在人类，这些大多极细胞的树突可延伸大约此核直径1/10的距离。对其神经化学了解不多。

纹状体的联系

在图8.298中对纹状体的联系作了概述，图8.299则是其简化形式。有三个要点需要在此说明。第一，虽然纹状体背侧部和腹侧部的联系是重叠的，但腹侧部主要是与边缘系统、眶额皮质及颞叶皮质相联系。第二，对背侧和腹侧系统二者来说，重要的是认识到苍白球和黑质网状部二者是传出侧上的关键结区。第三，两部分的基本排列是一样的：大脑皮质投射到新纹状体，新纹状体接着再投射到苍白球和黑质网状部，由此发出传出纤维控制此系统最终的"效应器"靶，主要是大脑皮质（补充运动区或额前和扣带皮质）和上丘。广

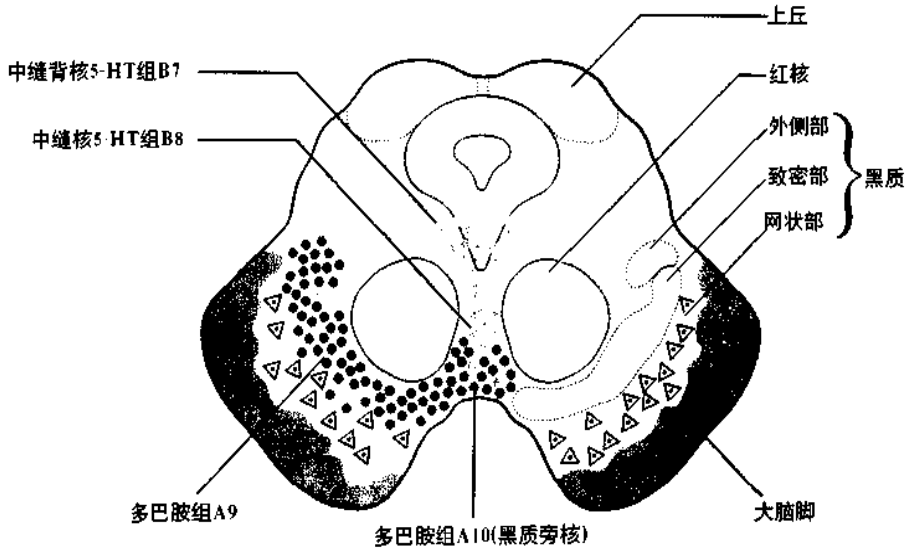

图8.296 通过中脑的横切面，示黑质（右）的排列、多巴胺能细胞群（A9，10）及5-羟色胺能细胞群B7，8在中缝（左和中央）的位置（蒙作者和出版者的允许，改自Webster，1990）。

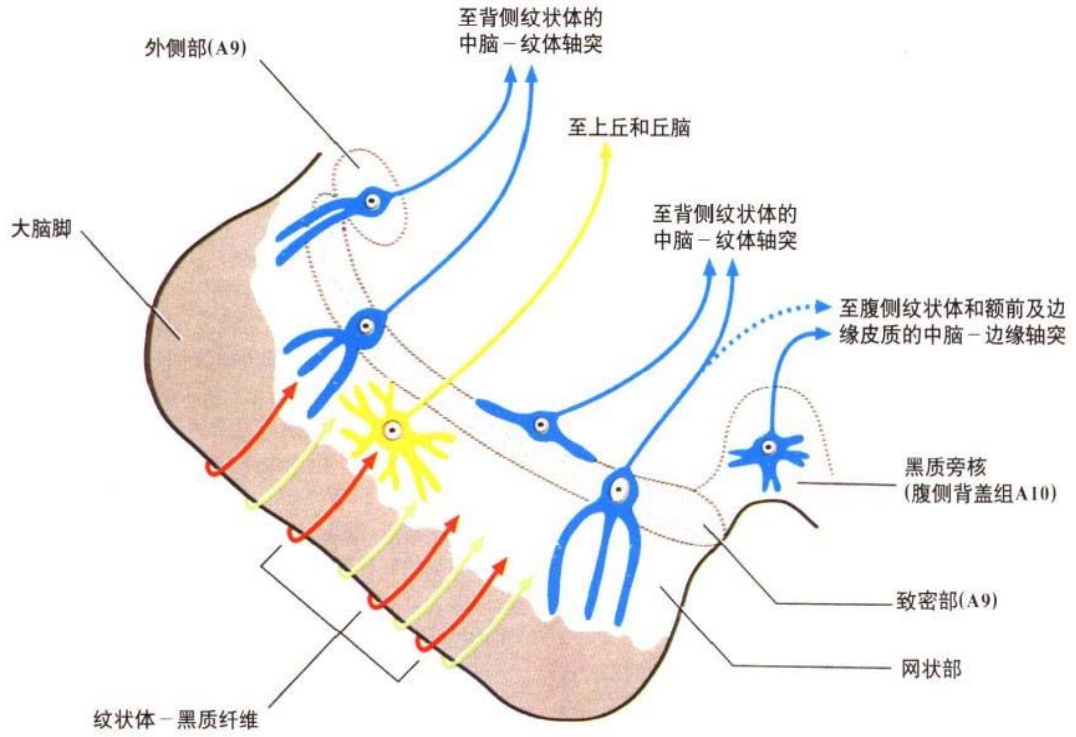

图 8.297 横切面上的黑质构筑示意图。对照图 8.296。可见投射到背侧纹状体的多巴胺能细胞(致密部 A9)和投射到腹侧纹状体和边缘系统的多巴胺能细胞(黑质旁核 A10)之间并无明显的差异。注意多巴胺能神经元的树突进入网状部以及来自后者的不同的投射系统(蒙作者和出版者的允诺，修改自 Webster 1990)

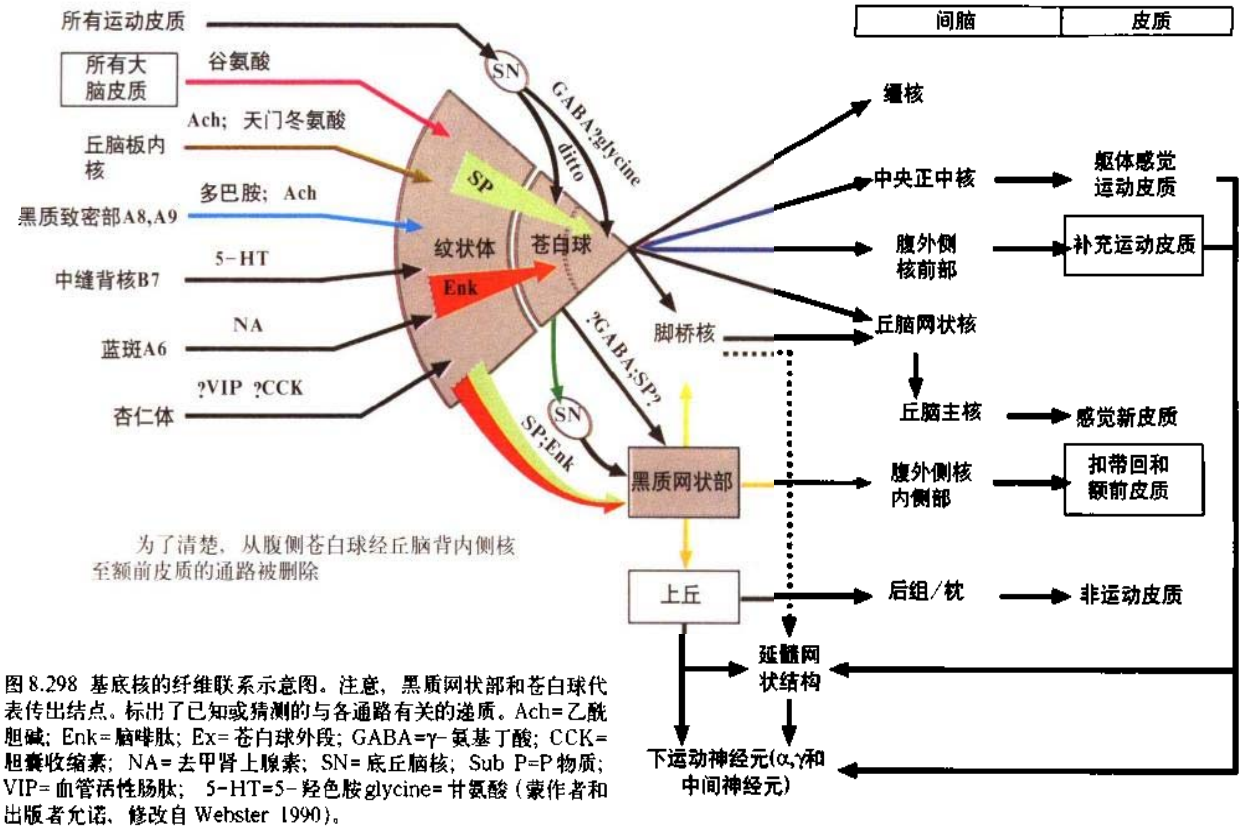

图 8.298 基底核的纤维联系示意图。注意，黑质网状部和苍白球代表传出结点。标出了已知或猜测的与各通路有关的递质。Ach=乙酰胆碱；Enk=脑啡肽；Ex=苍白球外段；GABA=γ-氨基丁酸；CCK=胆囊收缩素；NA=去甲肾上腺素；SN=底丘脑核；Sub P=P 物质；VIP=血管活性肠肽；5-HT=5-羟色胺 glycine=甘氨酸（蒙作者和出版者允诺，修改自 Webster 1990）。

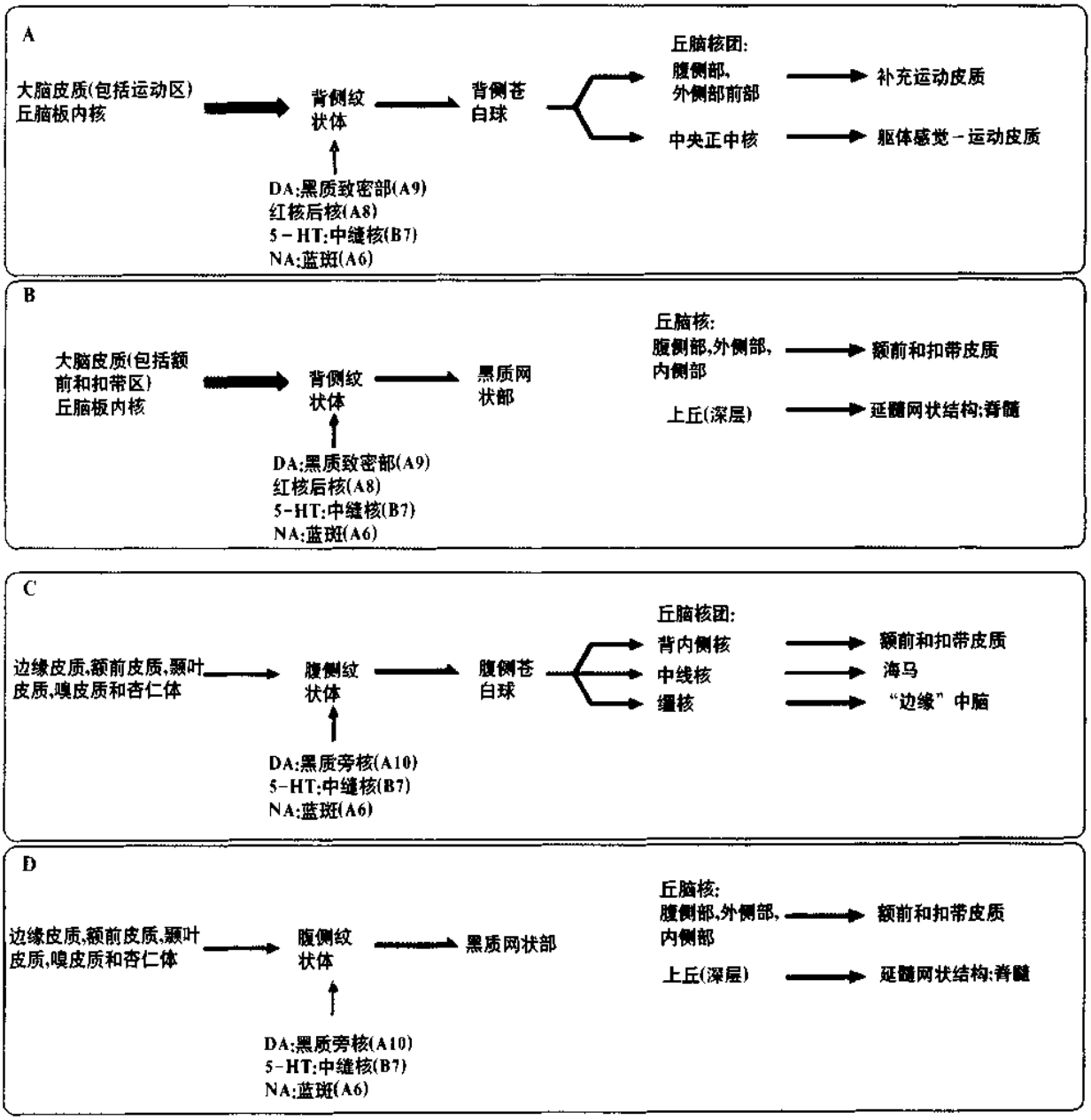

图8.299 基底核背侧部(A, B)和腹侧部(C, D)的主要联系示意图。在每一种情况中，通过苍白球建立的通路都与穿过黑质网状部的通路不同。彩色编码与图8.290，296～300的编码一致。
DA= 多巴胺；NA= 去甲肾上腺素；5-HT=5-羟色胺。

泛的文献目录将见于 Divac 和 Öberg 1979; Alexander 等 1986; Carpenter 1981, 1984; Nauta 和 Domesick 1984; Alheid 等 1990; Webster 1990; Parent 和 Hazrati 1993。

背侧系统 所有新皮质都发出谷氨酸能轴突至其本侧半球的新纹状体。长期以来，这些轴突被认为是其他皮质传出纤维的侧支，但现在知道，它们专一地发自Ⅴ层和Ⅵ层的小锥体细胞，尽管已经提出某些起源细胞是在上颗粒"皮质相关"Ⅱ层和Ⅲ层。所有的投射都是按局部定位关系编排的。在非人灵长类、皮质纹体投射的空间顺序以及尾－壳核和大脑半球的局部解剖说明，从大脑皮质至背侧纹状体的较大部分的输入来自额叶和顶叶，并且，枕颞叶输入的所占据新纹状体的量比较小(图8.288A)。这样，眶额联合皮质投射至尾核头的下部，邻近腹侧纹状体；背外侧额叶联合皮质和额叶眼区投射至尾核头的其余部位；顶叶的大部分投射至尾核体，等等。灵长类的躯体感觉和运动皮质主要投射至壳。这些传入纤维建立了一种躯体定位模式，即"身体下部轴突"止于壳的外侧部，"身体上部"的轴突止于壳的内侧部。运动皮质也是惟一发出轴突通过胼胝体至对侧壳核的皮质，在对侧壳核中它们以以上同样的空间顺序而终止。枕叶和颞叶皮质投射至尾核的尾和壳核的下部。同样，相互间建立相互联络性联系的一些皮质部位，也有双重输入至新纹状体。这样，新纹状体

的每一条带都接受较大量的，按皮质纹体对应关系所限定的主要输入信息；另一次要的很少量的投射来自主要投射源与其建立相互皮质－皮质联系的那些皮质。在所有情况下，镶嵌结构或末梢簇的形式（见上文）保证了重叠投射是以象两手的手指交错对插一样的方式起作用而不是实际意义上的重叠。

纹状体也接受来自丘脑板内核的多种感觉性传入纤维。这些传入纤维又重新进行更粗略地空间编排：小脑接受性的中央外侧核投射至新纹状体的前部（特别是尾状核），小脑和苍白球接受性的中央中核投射至壳。

应着重注意，通过这两种输入，背侧纹状体能接近所有的感觉（嗅觉除外）和认识信息。此系统的功能之一是处理这种信息并把此信息传递给补充运动皮质，否则补充运动皮质几乎完全丧失这两种输入。

至尾－壳核的单胺能输入来自红核后核（多巴胺能组A8；图8.290）黑质致密部（多巴胺能组A9；图8.290，296，297）、中缝背核（5-羟色胺能组B7；图8.296）和蓝斑（去甲肾上腺素能组A6）。黑质输入常常称为“中脑纹体（mesostriatal）”多巴胺通路，横穿底丘脑的几个H区到达新纹状体。这些单胺能输入似乎是调节纹状体对皮质和丘脑传入投射的反应，没有这些传入投射，纹状体神经元几乎是不活动的。

发自新纹状体的传出纤维至苍白球的内、外段，在此按局部定位顺序而终止，但内段和外段之间，神经化学上是分离的（见前和图8.298）。苍白球内段发出传出纤维通过豆核襻、豆核束、底丘脑的几个H区并通过丘脑束至丘脑板内核的中央中核和主核的腹外侧前部（图8.290，299A）。后者投射至额叶背内侧的补充运动区，前者则弥漫性地投射至躯体感觉运动皮质。发自新纹状体的第二条传出通路可直接地（图8.298，299B）和经苍白球间接地（图8.300）到达黑质网状部。直接纹体黑质投射的轴突构成位于外侧的联合系统，该系统在空间上是与上升性多巴胺能黑质纹体通路相分离的（图8.290）。直接纹体黑质纤维以空间有序方式终止于黑质网状部。间接通路至苍白球，自苍白球外段发出轴突经底丘脑束而达底丘脑核；从苍白球内段发出的轴突至中脑的脚桥核。自底丘脑核和脚桥核接着再投射到黑质网状部（图8.300），从黑质网状部再依次投射到上丘深（多种感觉）层，自上丘再至脑干和脊髓；自黑质状网部也投射至腹外侧丘脑核内侧部，自此再至前扣带皮质和额前相关皮质。此最后的投射反映了与腹侧纹体系统结构编排的重叠（发自基底核的其他传出通路注明在图8.298中。为讨论和参考，见Webster 1990）。

腹侧系统（Heimer和Van Hoesen 1979；Heimer等1982；Alheid等，1990；也见Alexander等1986；Rolls 1990。）像背侧系统一样，腹侧纹状体是皮质传入纤维的主要靶区（图8.299C，D）。在此情况下，这些传入纤维来自边缘皮质，包括古皮质，或大部分来自边缘系统有关部位：海马（通过穹窿）和眶额皮质（通过内囊）投射至伏核；嗅皮质、内嗅皮质、前扣带皮质和颞叶视皮质以不同程度投射至伏核和嗅结节。嗅结节也接受来自杏仁核的传入纤维。投射至腹侧纹状体和邻近的背侧纹状体的皮质各区相互靠近，使背腹侧两部间的界限模糊不清（图8.292）；所有的皮质区重叠并相互靠近，投射至背侧纹状体的邻近部位和腹侧纹状体。这样，基纹和腹内侧尾状核靠近嗅结节和伏核（图8.292）并接受来自眶额皮质和较小程度上来自外侧额前皮质和前扣带皮质的联系，这些皮质区也投射至邻近的尾核头，尾核头是背侧纹状体。

腹、背侧纹状体的连续性因皮质纹体投射的排列而变得明显，被大量的至腹侧纹状体的输入所加强；腹侧纹状体接受来自中缝背核（5-羟色胺能B7组）、蓝斑（去甲肾上腺素能A6组）的纤维，以及来自黑质旁核（多巴胺能A6组）和黑质致密部最内侧部（A9）的纤维（图8.296，297）。这些多巴胺投射构成“中脑边缘（mesolimbic）”多巴胺通路，此通路也通过内侧前脑束投射至隔核、海马、杏仁体、额前皮质和扣带皮质（图8.290）。细胞组A9和A10（图8.296）的内外侧连续性表现在其在底丘脑和下丘脑内的上升纤维的有关部位（分别是各H区和内侧前脑束；图8.290），也反映在背、腹侧纹状体的内外侧的解剖学定位上（图8.292），背、腹侧纹状体依次具有靠近的、重叠的皮质传入纤维来源。

像在背侧系统一样，腹侧系统的传出纤维离开纹状体至苍白球（在此是至腹侧苍白球）和黑质网状部（图8.292C，D）。在后一种情况，此联系经底丘脑核也是直接的和间接的。来自黑质网状部的投射像在背侧系统所描述的一样，但是来自腹侧苍白球的轴突到达丘脑的背内侧核（此核投射至扣带和额前有关皮质）和中线核（该核投射至海马）。腹侧苍白球轴突也到达边缘系统的缰核。

除了基底核、黑质和底丘脑核以外，腹、背侧系统可能投射的脑区是额前有关皮质、扣带皮质和上丘深部。

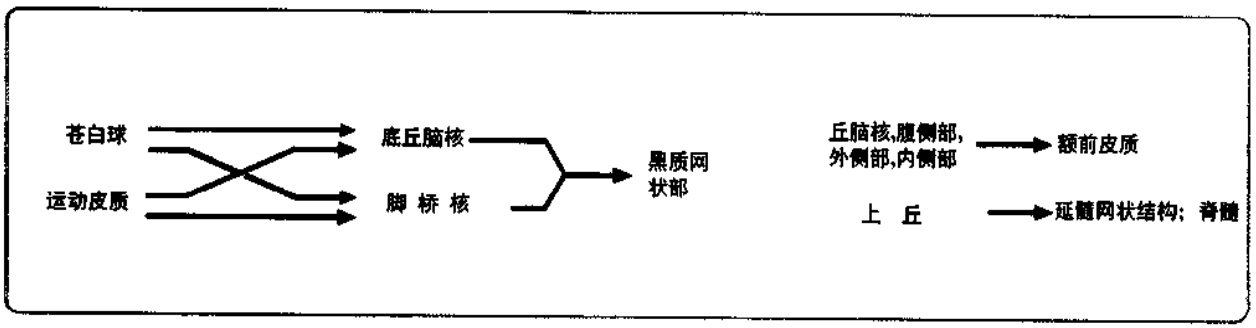

图8.300 经底丘脑和脚桥核到黑质网状部的其他通路示意图。可见从运动皮质至这些核的直接投射。对照图8.301。

屏状核 屏状核（claustrum）是一与脑岛和壳等大的灰质薄片，外囊将屏状核与壳分开。屏状核下部最厚，前部与前穿质、杏仁体和前梨区皮质相续。有些人认为屏状核属于纹状体，而另一些人认为它是岛皮质的分离部分，但详细的研究提出，屏状核至少有两个在结构上和功能上不相同的区域，即“脑岛”屏状核（insular claustrum）和“颞叶”（‘temporal’）或“前梨”屏状核（prepiriform claustrum）。动物实验表明，脑岛部与新皮质的许多部位有相互的，局部定位编排的皮质－屏状核（corticoclaustral）和屏状核－皮质（claustrocortical）联系。在人脑，其联系和功能意义尚不了解。

纹状体某些功能与病理生理的相关关系

参考Divac和Öberg 1979; Delong和Georgopoulos 1981; Marsden 1990; Alexander等1986; Rolls 1990。

纹状体的多巴胺和葡萄糖代谢 正电子放射断层摄影（PET）研究帕金森病揭示，这种病人的多巴胺储存和重吸收不足，这是由于黑质纹体终末丧失所致，但多巴胺受体水平正常（Brooms和Frackowiack 1989）。然而在进行性核上凝视麻痹病人，中脑纹体投射可以是正常的，但纹体多巴胺受体部位不足。初看，有一种情况似乎是自相矛盾的，那就是在帕金森病时，纹状体的一般代谢状态（通过PET扫描研究葡萄糖吸收确定）常常是正常的，而在其他一些疾病，包括进行性核上凝视麻痹、Huntington舞蹈病和Wilson病纹状体的一般代谢状态总是降低的。葡萄糖吸收增加与突触活性增加有关，而且多巴胺终末（在帕金森病减少或缺失）只占纹状体总量的约10%；技术分辨力太低以致不能测定如此小的改变。然而在已述及的其他一些疾病则与纹状体细胞及其内在突触的丧失有关，这些突触说明葡萄糖代谢较大的改变（是可以测定的）。例如，在进行性核上凝视麻痹和Huntington舞蹈病时，可以推测，纹状体神经元的丧失也说明了多巴胺受体部位（与其膜有关）的丧失。

运动迟缓，异常运动和凝视障碍 从躯体感觉区以外的任何皮质区至运动皮质的皮质输入纤维很有限的种类已在上文说明。因基底核从整个大脑皮质（包括边缘系统）接受传入纤维，所以它们为感觉、认识、感情和记忆信息到达（背内侧的）补充运动区提供了一通道。此通道的重要性是，人想作某一运动时，首先引起补充运动区的活动性增加，而其他任何运动皮质尚未有活动，直到明显的运动开始以前没有任何运动皮质表现活动，此现象可从人体成像研究中观察到。这种情况对研究运动不能的来龙去脉更重要，运动不能是重症帕金森病患者（或严重的MPTP“N-methyl 4-phenyl 1, 2, 3, 6-tetrahydropyridine”中毒，此中毒破坏中脑纹体系统和中脑边缘系统）所遇到的困难之一。所有的帕金森病患者都患有运动迟缓：他们发现要想开始（或停止）一个运动都是非常困难的。在严重的病例其结果是运动不能或称为“冻结的”病人，不能运动或不能说话，四肢和身体僵硬地保持在一希奇古怪的姿势状态。更有甚者，当这种病人用左旋多巴治疗“缓解”后，他们称，他们总是能充分清醒地认识到这一点，并总是想方设法运动，但却完全不能进行运动。已经指出，（外侧）运动前皮质（像初级运动区一样，接受来自小脑上升的信息）确实接受来自视皮质的一直接输入；这可能说明为什么帕金森病患者不能有效地发挥（背内侧）补充运动区的作用，而过分地依靠视觉线索来控制运动：例如，让这种病人在画在地板上的两条轨线之间行走时，他可以走得较好，但让其随便选路走时，则走不好（见Iversen 1979）。当然，这种解释集中在苍白球的输出与补充运动区的关系上。这忽略了同样的苍白球至丘脑板内中央中核的输出，中央中核依次再投射至整个躯体感觉运动皮质。第二种投射的意义尚不清楚：来自丘脑主核（腹外侧的前部和后部，及腹后核）的投射，弥漫地终止于各个不同的皮质层。

从纹状体经黑质网状部至上丘的通路对凝视的皮质控制可能产生类似的功能关系，像影响补充运动皮质从而起动全身运动的通路所起的作用一样。核上性凝视麻痹不能控制的或固定的凝视障碍，Huntington舞蹈病和进行性帕金森病能很容易地对此作出证明。像手足徐动症和舞蹈病这样的不能控制的运动，可用过量的左旋多巴或其协同剂而模拟出来，这提示，在这样的病例，此系统可起动“自由运动”而与非运动皮质控制无关。

肌张力和震颤 所有这些已述及的障碍都伴随肌张力的改变以及步态和眼运动的失调。在进行性核上麻痹和Huntington舞蹈病时，眼运动明显受到损害，在这两种情况都涉及纹体功能障碍：在这点上，从黑质网状部至上丘的联系可能有决定性意义。肌张力的改变可能反映了躯体感觉运动皮质和脑干网状结构二者间关系的失调；基底核可直接通过脚桥核（见图8.298）并间接通过运动皮质和上丘影响脑干网状结构。帕金森病的震颤加上僵硬产生了对抗被动运动的“齿轮”样特征性运动。震颤本身是很有趣的，因为在任何种类的实验中，破坏黑质纹体系统或干扰基底核都不能产生震颤。需要额外损伤小脑红核通路和小脑丘脑通路。在人类证据是间接的，但有几种趋向是相同的。第一，震颤不是MPTP中毒的显著症状（见上文）。第二，从帕金森病人的丘脑腹外核记录到的信号揭示神经之周期

性爆发放电，爆发的频率与震颤的频率一致（~5Hz）。第三，小脑接受性的腹外侧核后部投射至初级运动皮质，破坏此皮质（像在帕金森综合征）可解除震颤。最后，如果切除丘脑腹外核后部（小脑接受性）可解除帕金森病患者的震颤。然而，只有损伤延伸到腹外核的较前部（苍白球感受性）时，才能缓解僵硬。当然，仍然留有未能回答的问题，即如果是由于黑质纹体退变的话，为什么帕金森病的震颤常是其症状之一呢？

步态 非灵长类的运动的确是基于脊髓内存在的“中枢型发生器”——一些中间神经元池；这些中间神经元能够驱动躯体传出神经元产生所需要的肢体运动类型（Grillner和Wallén 1985）。在灵长类（包括人）这种发生器的存在尚未确立。此发生器的脊髓上控制机制赋予运动类型所需要的力量以及“目标方向”。然而，仍然不清楚的是，假如人类存在这种基本的安排，那么基底节将如何正确地控制这类发生器的机制，特别值得注意的是为什么帕金森病的症状之一应是特征性的步态损害（包括联合摆臂运动的丧失）。实验证据指出，自脑干下降的多巴胺系统在激活脊髓型发生器方面是起决定作用的（事实上也将激发四足行走类型的开始，在此情况下，与人的步态相联系的臂的摆动是一种反射）。帕金森病的退变并不局限于黑质纹体系统，而且也累及整个脑干的单胺能神经元，可能也累及这些下降至脊髓的轴突。

行为异常 曾被忽略的其他一些实验观察也开始具有临床意义。在文献中散在有大量不同物种的（包括灵长类）实验报道，如切除或刺激实验动物的尾状核产生不能控制的过度活动（像固执步态，头转动，不停地踱步，甚至进行更复杂的、不断重复的行为，猫以前爪交替进行的方式有节律地按压主人的衣服，如果是喂奶的小猫，则会按压母猫奶头周围的腹部）。这些结果和其他结果已导致一些作者概括为“运动活性”一词，纹状体能够使动物作出运动选择，而能避免“刺激相关”行为（见Webster 1975; Divac和Öberg 1979; Iversen 1979）。最近的PET扫描研究表明，在患有（反复性运动）肌张力异常的病人中，其纹状体的多巴胺吸收不足（Brooks和Frackowiack 1989）。对病灶性肌张力异常，如书写者痉挛，代表了计划运动的执行失调，用多巴胺的治疗反应良好。同时对人的PET扫描研究得到的证据也表明，患有强迫观念症的人（伴有无意义但是重复的仪式性运动行为和侵犯思想），其额前皮质和尾状核有过度活动的信号（Bench 等1990）。在儿童多动综合征时也有同样的观察结果。以上显示基底核除了接受来自额叶和边缘皮质的联系外，还能通过黑质网状部和丘脑背内侧部及腹内侧部而向上影响前额皮质和扣带皮质（图8.298, 299B, C, D）。这些通路也可能对查明大多数抑郁型帕金森病患者的额前皮质功能低下是很有意义的（Bench等1990）。此疾病过程破坏了脑干广泛区域内所有类型的单胺类神经元，许多单胺类神经元（包括中缝核、黑质旁核和蓝斑）都直接投射至额前皮质。

感觉障碍 最后，检查图8.298，可揭示另一种与此“运动”类型不易相适应的纤维联系，即使把这种联系广泛地解释为具运动认识意义：例如，与丘脑枕和感觉中继核的关系。有少数学者把感觉功能归于纹状体（Krauthamer 1979），因为观察结果是，帕金森病患者单凭视觉观察，不能准确地判断垂直线（Teuber和Proctor—见Webster 1975）。

基底核回路中的多相性，环路和通道

开放和闭合反馈环路 图8.298～300是以直线的方式解释基底核的主要联系，这种图解可能更便于领会。仔细检查就会发现，这些图解事实上只是通常图解的“展开”形式，通常的图解强调的是存在相互反馈联系和明显的闭合环路。也许有人会问，像这样的“环路”或“反馈”排列，是否是他们见到的那种形式。例如，详细地检查苍白球与底丘脑核、脚桥核之间的“往返”联系就会发现，它们实质上是至黑质网状部和上丘的直线或“前馈”通路（比较图8.300, 301）。可能这种“反馈”联系是中间神经元（底丘脑核和脚桥核）与它们控制的投射神经元（苍白球）之间空间分离的例子（在脊髓胶状质或丘脑网状核内的排列就是这种组织编排的范例）。但以这种见解，像图8.301中所示的系统不容易懂：本图强调了运动皮质以影响整体苍白球和黑质网状部输出的关键作用，此外同一些皮质还通过壳核来运行。用简单的线条（图8.300）来表示联系，有时使细微的联系模糊不清。

此系统最有意义的基本的“反馈环路”，是大脑皮质⇒基底核⇒丘脑⇒大脑皮质。它们的意义部分地取决于这样一种可能性，即基底核的联系或多或少是通过分离的通道或通路的方式建立的。在这种情况下，这些环路可能是“开放的”或“闭合的”。在“闭合”通路中（图8.302A），这些通

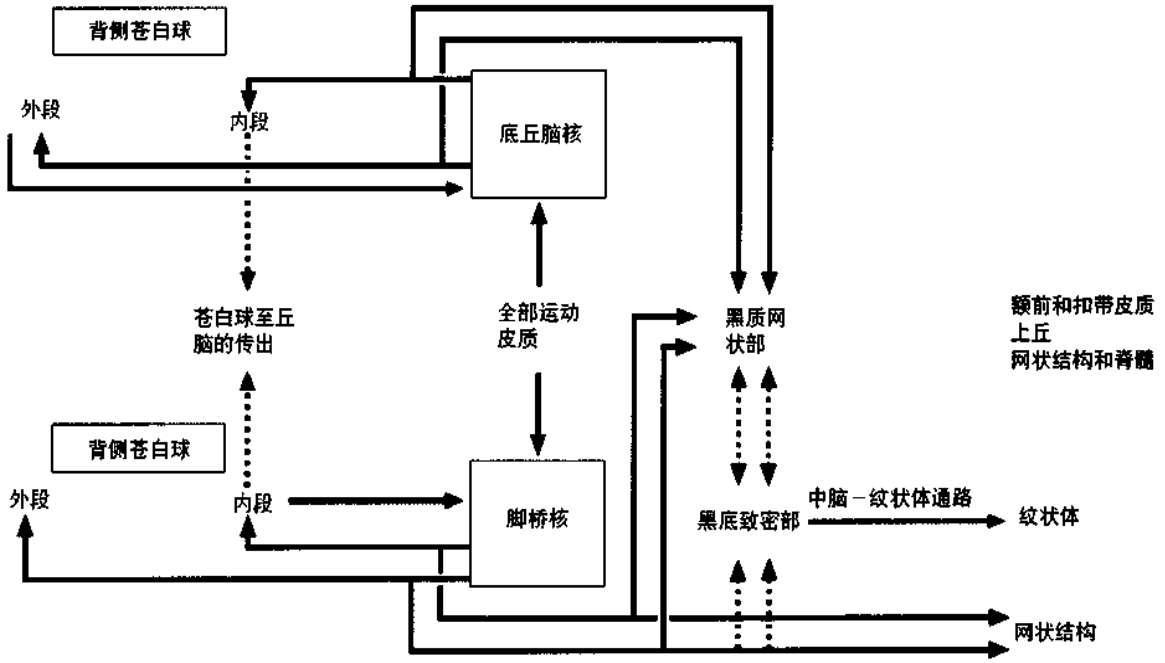

图 8.301 在苍白球、底丘脑和脚桥核之间闭合反馈回路的前馈投射示意图：前馈和反馈轴突实际上是并行的。注意，在此处所示的一些联系，使运动皮质－纹体苍白球通路，即(a)可控制中脑－纹体多巴胺系统(通过黑质密部和网部之间的作用)，单线条表示联系，像图 8.300 一样含糊。

道的安排是保证一个皮质区可投射到一个能最终返回本皮质区的通道中(这些皮质区是辅助运动区，经丘脑腹外侧核前部；一般躯体感觉运动皮质，经中央中核；额前皮质和前扣带皮质，经丘脑背内侧核和腹内侧核)。在“开放”环路中(图 8.302B)，情况相反，各通道将保证最终反馈至辅助运动区以外的皮质区，而不是辅助运动区本身。当然还可能存在这两种通道的混合型环路(图 8.302C)。但这种通道和环路存在的证据尚不清楚。

多相性和通道 皮质纹体投射的分组分配成为基底核是非同相性的重要证据。这种投射的分组赋予纹状体以功能的多相性，如在非人灵长类，纹状体不同部位的功能异常，可引起明显的行为和行动缺陷。这超出了与壳有关的所谓简单运动控制的范围。纹状体的不同部位似乎能使有关大脑皮质的认识“决定”被翻译成适当明显的(运动)行为，并根据需要对中间活动作出判断。这样，尾核头(与额前皮质有关)对于包括计划、谋略和“工作记忆”在内的行为反应是必不可少的；壳核对于这些反应则取决于详细的视觉分析等等。新纹状体的局部异质性也被带进了苍白球，尽管纹状体神经元与苍白球神经元比率以及苍白球内树突与传入纤维的关系暗示苍白球有明显的趋同性。黑质网状部内传入纤维的空间排列确实知之甚少(比较 Nauta 和 Domesick 1984; Alexander 等 1986; Webster 1990;

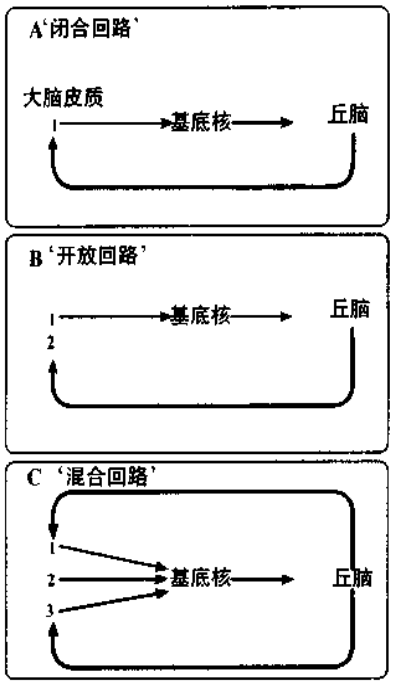

图 8.302 通过基底核的皮质－皮质反馈构型可能变化的简图。在每一种情况中，皮质区 1、2、3 都是假设的，并且与任何细胞构筑和生理描述无关。例如 A. 闭合回路 1 区可代表内侧辅助运动皮质或眶额皮质。B. 完全开放结构：1 区可代表整个大脑皮质，2 区代表的小范围皮质。C. 混合回路：例如，如果 3 区代表内侧辅助运动皮质，1 区代表眶－额皮质和前扣带皮质，这些区代表闭合回路的起源和终止。2 区将代表所有其他皮质。

和Gerfen 1992等的报道)，苍白球丘脑投射的空间排列同样存有争议(比较Carpenter 1981, 1984; Jones 1985;和 Webster 1990等的报道)。

尽管仍存有上述问题，但Alexander等(1986)曾提出，基底核的投射系统至少包括5个明显的通道。而且这些通道是基于一些复杂的环路；每一个环路带有一"闭合"部分(辅助运动区⇒辅助运动区；额叶眼区⇒额叶眼区；背外侧额前皮质⇒背外侧额前皮质；前扣带皮质⇒前扣带皮质)，每一个通过基底核的环路也带有其本身特有的"开放环路"部分；至于每一个通道内纹状体的有关部分，被假定为有一套分离的来自额外的不同皮质区的传入纤维(图8.302C)。例如，"闭合"辅助运动环路所通过的那部分壳核也接受来自(外侧)运动前区、初级运动区以及来自躯体感觉皮质的纤维。使"闭合"的额叶眼区环路开始的那部分尾核也接受来自背外侧额前皮质和顶叶后部的纤维；而背外侧额前皮质"闭合"环路包括尾状核的另一部分，这部分尾核额外地接受来自(外侧)运动前区和后部顶叶皮质等部位的纤维。Alexander等也指出，纹点体/基质镶嵌结构及其传入、传出纤维关系的不同部位发展的差别可能为纹状体通道的形成提供了另一基础。Graybiel(1984)也提出，苍白球和黑质网状部的神经活性物质分布的不同，可能是此纹状体主要通道扩展的基础。本题目已由Gerfen(1992)作了详尽的阐述。第一，他根据多巴胺受体的类型区别开控制苍白球或黑质网状部的纹体起源通路。第二，最近他提出，能够进一步区别两种传出通路：一种纹体传出通路起自纹点体内，通过古皮质进行自我控制，并通过黑质网状部，在黑质致密部内的上升性中脑纹体系统的起始部调节此上升系统；另一种纹体传出通路起自纹体基质，控制黑质网状部细胞，这些细胞是黑质至上丘和丘脑腹内侧部传出纤维的发源地。

此外，虽然纹点体分布的不同并不是绝对的，但发现纹点体主要存在于腹侧纹状体和邻近的背侧纹状体，并接受从古皮质和新皮质较深的Ⅴ层来的大部分皮质输入，而基质主要存在于背侧纹状体，特别是壳核，并接受从新皮质较浅的Ⅴ层细胞束的大部分皮质轴突。因此，Gerfen提出，可能存在三条通道，虽然还没相互分开，但这三条通道还是明确的：第一条通道通过纹点体连结边缘系统和有关深部新皮质，并通过中脑纹体多巴胺通路(甚至也许是中脑边缘投射)控制整个纹状体的活动(并进而控制整个系统)；第二条通道，通过纹体基质汇集，使新皮质的浅Ⅴ层通过黑质网状部而影响上丘较深层(从而影响眼和头的运动)；第三条通路，重新在基质内形成突触，使新皮质浅Ⅴ层神经元影响全部苍白球输出的活动(包括辅助运动皮质的控制)。这种排列的一种假设的，但是潜在的意义是：因这样的分组排列就意味着沿每条通路的化学特异性，所以根据受累及的功能通道的不同，就可预测"基底核疾病"将出现不同的病理生理综合征，而功能通道的受累，或多或少是由于影响诸如带有特定神经化学表现型和受体表现型的神经的病理过程所致。

如果这种分组排列的概念最终不被证明时，那么它还代表了一重要的，挑战性的，能对实验结果和临床表现作出解释的概念性框架。基底核的异质性是毫无疑问的，这对将来多巴胺能细胞移植的治疗有重要的实际意义。这种移植活性的有效半径只有几毫米；因此，要想恢复丧失了上升性多巴胺能输入的纹状体的全部功能，就必须引入许多的移植物，使其尽可能广泛地散在于整个尾-壳核，从而尽可能多地激活次级通道。如果不这样做，那么单个移植物的成活，只能促进几种有限的功能的恢复。

帕金森病的细胞移植

将富含多巴胺神经元的胚胎中脑腹侧组织移植到患实验性帕金森病的啮齿类动物和猴的纹状体内，使失去多巴胺能神经分布的纹状体重新获得多巴胺神经分布，并与宿主纹状体神经元形成突触联系，从而释放多巴胺，以改善运动和感觉运动功能(Dunnett 1991; Dunnett和Annett 1991)。在动物模型中，神经移植物可消除机制尚不清楚的有关临床行为缺陷(在单侧损伤中脑纹体多巴胺系统的动物，主要表现为阿朴吗啡和安非他明诱导的旋转不对称)和帕金森病人有关的缺陷(感觉忽略、自发旋转、震颤、僵硬和运动减退)。移植给鼠的人胚胎多巴胺神经元，使纹状体重获神经分布，并释放多巴胺，改善运动缺陷(Brundin等1988)。然而神经移植物并不能消除动物的所有运动症状。

帕金森病动物模型移植后的症状改善，取决于移植的多巴胺神经元存活的数量，和得自移植物的神经重分布的密度和范围。移植物存活少，纹状体的神经重新分布有限，则缓解的症状少；如果有许多移植的多巴胺细胞存活，而且大部分纹状体神经重分布的密度高，那么所缓解的症状就多。而且，当移植物破坏后，症状改善也消失。

从临床观点看，帕金森病的神经移植最具吸引力的是使丧失了内源性多巴胺能神经分布的纹状体恢复多巴胺在突触部位生理释放的可能性。这样一种特殊的局部效果，就在缺乏多巴胺传递的部位而不是在纹状体以外的脑部，这是用任何其他方法不能作到的。

人的细胞移植 首次人移植研究的主要科学目标是探索帕金森病患者中，人胚胎中脑移植物是否能够存活并发挥其功能；也就是说，经动物实验所建立起来的基本原理是否也适应于患病的人脑。到目前为止已经有150多个病人接受了移植，移植的部位或是单侧的尾核或壳核，在几个病例中，是双侧的尾核和（或）壳核（参考Lindvall 1994）。大部分病人都施以免疫抑制。据报道，差不多所有的病人在移植后都有轻度到中度的运动症状缓解，但在大部分病例，症状改善的机制尚不了解。利用正电子放射断层成像技术(PET)，已经测得大约20个病例移植的纹状体内有明显的［^{18}F］荧光多巴吸收增加（图8.303）。这很像在以前的动物实验中所见到的情况，很可能是移植的多巴胺神经元的存活和生长。作为对此假设的支持，有一位病人，移植后有持续性运动功能改善和进行性［^{18}F］荧光多巴吸收增加，在移植后18个月作神经病学检查显示移植物存活，纹状体有广泛的多巴胺能神经重新分布（Kardower等1995）。

因为原发性帕金森病是一种进行性退变性疾病，所以是否此疾病过程也将破坏移植的多巴胺神经元尚不清楚。有两个作了单侧壳核内移植的病例（图8.303A），对他们作反复的PET扫描直至术后3年，经扫描测知，尽管在非移植的纹状体部位有进行性示踪物吸收下降，但在移植的壳核内却有明显的［^{18}F］荧光多巴的吸收增加（Lindvall等1994）。临床评价表明，在移植的对侧有运动行为的改善，但在术后1年中，于移植的同侧出现初期的改善后，其帕金森病症状恶化（图8.303B）。这些数据指出，移植物能够成活并能长期发挥功能，但由移植物诱导的功能改善可被病人自身多巴胺神经元的退变所抵消。

到目前为止所作的临床观察支持了细胞移植可发展成为对帕金森病有效治疗措施的观点，但在用于治疗大量病人以前须作进一步的改良。目前，通过神经移植物所产生的症状缓解，无论在动物模型还是在病人都还不完善。增加移植的多巴胺神经元的存活量和神经重分布量，以及选择适应于移植细胞来源的实验是当今进一步发展移植治疗帕金森病的一些研究战略。经可利用的程序进行移植后，胚胎多巴胺神经元的存活率很低（仅有5%～20%）。为什么高达95%的多巴胺神经元死亡尚不清楚。由于成活率低，所以一个帕金森病患者的每一侧都需要移植3～4个胚胎的中脑组织，以获得较大改善，这限

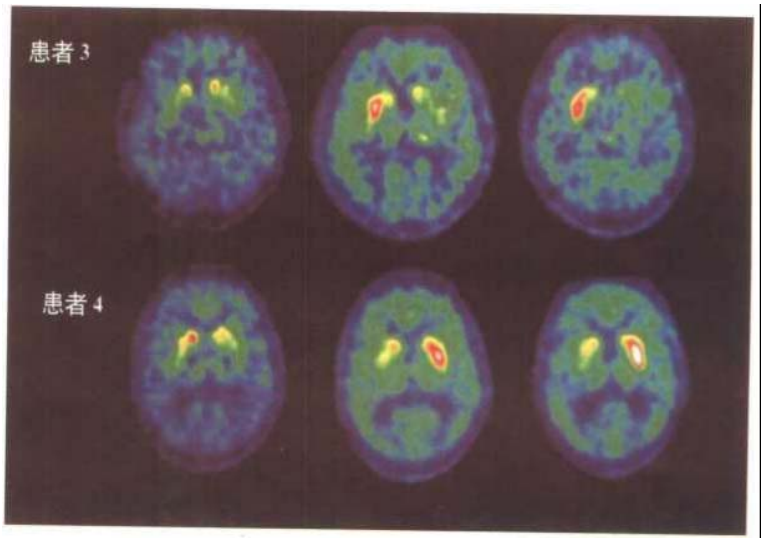

图8.303A PET扫描，示两个患者吸收了［^{18}F］荧光多巴，在患者3的左侧壳核及患者4的右侧壳核内植入人胚的中脑组织。术后1年，在移植过的壳核中有荧光多巴吸收增加，说明植入的多巴胺能神经元存活。在患者3，在3年中这种增加是稳定的；在患者4则更显著。然而，在非移植的纹状体区有进行性的示踪剂吸收下降，在患者3特别明显，提示患者自身DA神经元的退变。(引自Lindvall等1994)

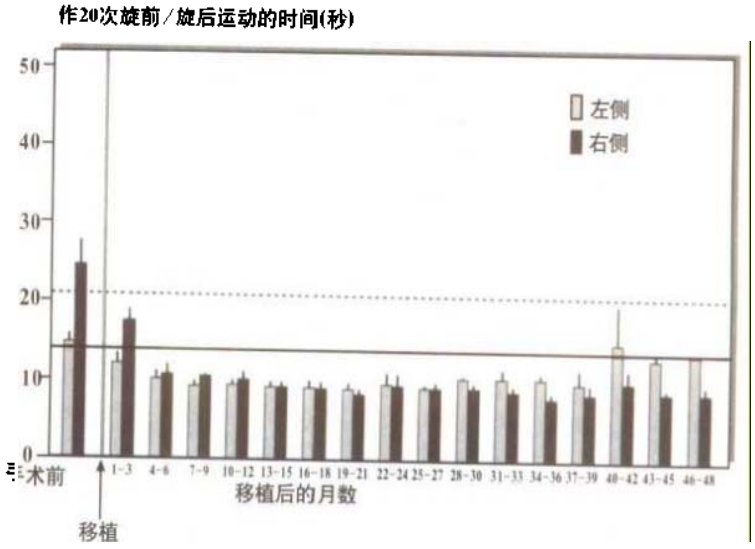

图8.303B 示患者3在休息状态，作20次旋前－旋后运动所需要的时间。这种动作在术后第2个月开始改善，主要是在右侧，即移植块的对侧。从术后28个月开始，左侧(同侧)明显恶化，与PET数据非常一致。

制了神经移植的临床使用。附加神经营养因子，如脑源性神经营养因子(Hyman等1991)和胶质细胞源性神经营养因子(Lin等1993)可提高多巴胺神经元的成活率。在离体已能够达到这种效果，在将来可将这些因子用于移植，以提高多巴胺神经元在活体的成活率。

当人胚多巴胺神经元沿三条途径被移植入壳核时(像在图8.303所示的病人)，移植物源性轴突可能只到达此壳核总量的25%左右，达到神经重新分布正常密度的25%或更多(Lindvall 1994)。此密度对于获得明显的长期持续的功能效果，可能是一临界水平。为使纹体获得较完全的神经重分布，策略之一是使移植物更有效地分布到双侧的较大区域。另一可能性是加入神经营养因子以刺激移植的多巴胺神经元轴突生长并分支。

供选择的细胞源 对大量的帕金森病患者来说，如果细胞移植逐渐成为临床有用的治疗措施，并亦用于治疗其他神经性疾病，那么就必须发现适应于移植的、可供选择的细胞源。目前主要兴趣集中在肾上腺髓质细胞和遗传操纵细胞上。

数百个帕金森病患者已经接受了自体肾上腺嗜铬细胞的纹状体内移植，打算提供一新的儿茶酚胺来源(参考Lindvall 1994)。与动物实验数据一致，在移植的病人只有一般的症状缓解，移植的成活很少。在对更多的帕金森病患者施行手术以前，应在动物模型上进一步对肾上腺髓质自体移植程序进行改良，例如，可通过给移植组织加入神经生长因子以增加细胞的成活率和功能。

一种未来可能的战略是使由基因操纵的移植细胞合成并释放左旋多巴(L-dopa)或多巴胺。像这样的细胞是通过插入酪胺酸羟化酶(TH)编码基因而产生的；这种细胞可大量产生，如果来自病人自己的组织，还避免了免疫排斥的危险。首次对基因操纵细胞功能试验指示：对多巴胺去神经分布的鼠纹状体进行细胞移植后，不同种类的细胞(产生多巴胺或左旋多巴；Wolff等1989；Horellou等1990)和原始成纤维细胞(分泌左旋多巴；Fisher等1991)或成肌细胞(产生多巴胺；Jiao等1993)表现为能缓解阿朴吗啡诱导的旋转不对称。虽这些数据支持与脑内移植方法结合的基因转移的潜在用途，但从临床应用前景看，除了副作用的危险外，尚需考虑两个主要问题。第一是通过移植所产生的症状缓解持续时间太短。主要的限制因素是在移植几个月以后，插入的TH基因表达下降，以及功能改善的减弱。最近有证据表明，至少在移植后6个月，稳定的高水平的TH基因表达可在肌细胞中获得(Jiao等1993)。第二，基因操纵细胞消除人类疾病有关功能缺陷的能力尚不了解。判断这种细胞改善帕金森病患者特殊症状能力的标准，包括移植物恢复完全调节或部分调节突触释放的能力，以及从解剖和功能上整合进宿主脑的能力。

摘要小结 总之，目前可得到的数据表明，对实验性帕金森病和帕金森病患者，胚胎中脑神经元的移植可部分恢复纹状体多巴胺的传递和缓解症状。本研究领域的主要目标是：

- 尽可能完善神经移植程序以便使基底核的多巴胺传递正常并最大限度地改善症状。
- 探索通过其他类型细胞的移植，如基因操纵细胞，诱导同样功能效果的可能性。

如果用细胞移植所获得的功能改善的程度、类型和持续时间，相当于或比利用其他治疗方法产生的症状缓解好，那么细胞移植将会成为治疗帕金森病的有用的治疗方法。关于神经移植的神经生物学见本篇前述。

中枢神经系统内的液体腔隙和液体平衡

在中枢神经系统(CNS)内有两类主要的细胞外液腔隙，分别含脑脊液(cerebrospinal fluid，CSF)和组织间液(interstitial fluid)。虽然两腔隙互相连接且其中的液体均来自血液，但两种液体的功能和引流途径却不相同。脑脊液的量较大，由血液经脉络丛分泌而产生，填充于脑室内并通过蛛网膜下隙，主要经蛛网膜粒和绒毛引流回血液。脑脊液以其重要的浮力缓冲作用支持中枢神经系统。组织间液也来自血液，当血－脑屏障损伤时其成分和量可以改变。动物实验指出组织间液，尤其是来自脑灰质区者主要引流途径为沿血管周围隙和蛛网膜下隙的血管旁间隙进入局部淋巴结；脑部的组织间液进入颈淋巴结，脊髓的组织间液进入腰淋巴结。虽然用示踪剂的研究在人类所得证据不足，但在动物实验中也发现了与脑的淋巴引流通路(lymphatic drainage pathway of the brain)相当的解剖学通路。

脑脊膜的功能解剖、中枢神经系统内的液体腔隙和液体平衡等内容提要如下：

- 脑脊液的产生、循环和引流；从脉络丛产生，经脑室和蛛网膜下隙至蛛网膜粒。
- 脑血液供应、血－脑屏障、细胞外间隙和中枢神经系统组织间液的淋巴引流。

脉络丛和脑脊液的产生

脉络丛

脉络丛（choroid plexus）（图8.291，304-307）位于侧脑室、第三脑室和第四脑室内。胚胎第6周时脉络丛由末脑非薄的顶部折入的间充质开始发育。人胚7～9周时端脑的脉络丛开始发育，为疏松的间充质基质覆以来自室管膜的一层细胞（Shuangshoti和Netsky 1966; Dohrmann 1970）。在妊娠后半期，脉络丛形成由柔脑膜细胞、结缔组织和血管组成的基质（Shuangshoti和Netsky 1966）。

在侧脑室和第三脑室内脉络丛是脉络组织（tela choroidea）的一部分（图8.291，304，305）。脉络组织的芯是软脑膜在发育过程中沿半球内侧面无神经组织发育的线形区折入而形成的。因此软脑膜直接与脑室的室管膜（ependyma）相贴，两者结合形成脉络丛。脉络丛内的其它结构主要为小血管、毛细血管和神经纤维。在侧脑室（lateral ventricle）内脉络丛向前延伸至室间孔处穿过第三脑室与对侧脑室的脉络丛相延续。从室间孔向后，脉络丛沿背侧丘脑后行，弯绕其后端而进入侧脑室下角，并达海马足。从大脑半球去除脉络丛时，可见内折的线成为脉络裂（choroid fissure）。在经侧脑室中央部的冠状切面上，可见该裂位于上方的穹窿和下方的背侧丘脑之间（图8.304）。脉络裂是大脑表面出现的第一条沟。在妊娠8周的脑冠状切面上，该裂已与第三脑室室管膜顶的外侧缘及其表面的软脑膜和血管相接触。在此阶段，连合的发育和终板扩展以前，单层的软脑膜和室管膜形成第三脑室（third ventricle）的顶。当胼胝体和穹窿体在脉络裂上方向后扩展时，其下方带有一层软膜覆于第三脑室的软膜上，该两层软膜结合而形成脉络组织的芯。其向外侧的延伸部也为双层，折入脉络裂形成侧脑室脉络丛（图8.304）。在后方该两层软膜分开；下层（原层）随室顶至松果体和顶盖。上层包绕胼胝体，并绕胼胝体压部至胼胝体上面。

如上所述，两层软膜结合形成第三脑室脉络组织（tela choroidea of the third ventricle）（尽管侧脑室脉络丛为其延续，但通常还是这样命名）。从上方观察，第三脑室脉络组织为三角形、其圆的尖端位于两侧室间孔之间，该孔的位置常以穹窿柱为标志（图8.291）。其外侧缘不规则，含有脉络血管纹。在脉络组织的两后外侧角，这些血管纹延续并弯曲进入侧脑室下角（图8.291，305）。在中央部两层软脑膜互相分开（见前）。当除去脉络组织时，在胼胝体压部与脑室顶和顶盖连接处之间，有一横向的裂隙为横裂（transverse fissure）（其原意并非大脑的裂，因为并不涉及到大脑皮质）。该裂表示在第三脑室以上由胼胝体向后延伸所包绕的大脑外间隙（extracerebral space）的后界；在此，两层软膜间所包的是第三脑室脉络丛和侧脑室脉络丛的根部（图8.304）。第三脑室脉络丛附着于第三脑室脉络组织，实际上这是在胎儿发育期薄的第三脑室顶。在大脑半球冠状切面上，可见第三脑室脉络丛与侧脑室脉络丛相延续（图8.304）。

像第三脑室顶和侧脑室内侧壁那样，第四脑室（fourth ventricle）顶的发育也为脑室内室管膜与软膜相贴、其间不含神经组织的薄层结构，该层形成第四脑室脉络组织（tela choroidea of the fourth ventricle），位于脑室顶的下部与小脑之间。一背侧层覆盖下蚓至小结后向腹下反折直接与室管膜相贴。第四脑室内的脉络丛有垂直部和水平部；其中二个纵行的垂直部位于中线两侧，两者在正中孔（foramen of Magendie）的颅侧缘相结合，常延伸至蚓部的腹侧面并附着于此。而水平部为连续的，突入脑室并进入外侧隐窝，后经外侧孔（foramen of Luschka）而突出时仍盖以室管膜。第四脑室脉络从全貌似‘T’形，带有2个垂直部，但其形态的变化较多见（Lang和Schäfer 1977）。

脉络丛的血液供应 第三脑室和侧脑室脉络组织内的脉络丛的血液供应来自颈内动脉的脉络丛前动脉和大脑后动脉的脉络丛后支。前者常为1支，后者为3～5条（Millen和Woollam

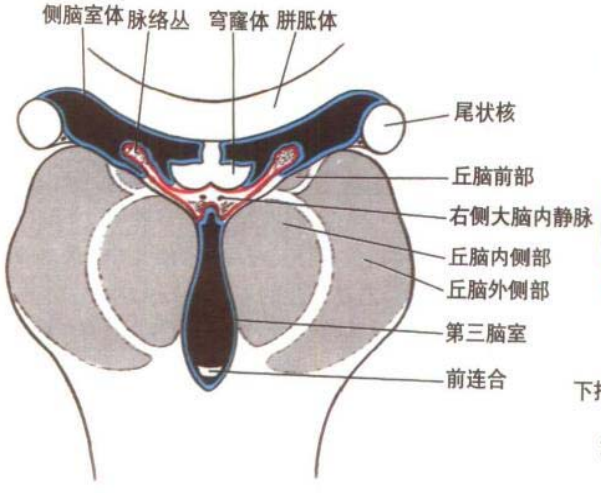

图8.304 侧脑室和第三脑室冠状切面图。脉络组织的软脑膜为红色、室管膜为蓝色。

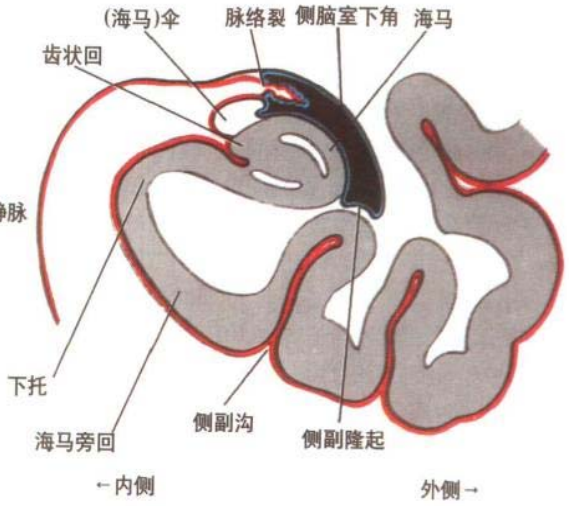

图8.305 通过右侧脑室下角的冠状切面图。软脑膜为红色、蓝色为室管膜。

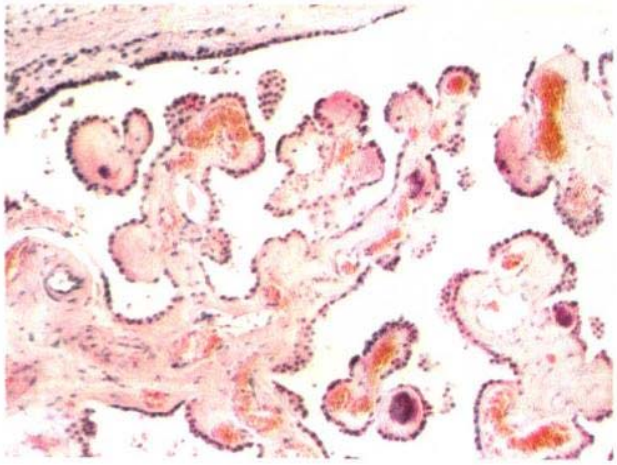

图 8.306 侧脑室脉络丛切片(H·E 染色)。上方为衬于脑室壁和覆盖脉络丛突起结缔组织的室管膜。脉络丛内有许多小血管和毛细血管。在一个突起中有钙的沉积(深蓝色)。由于突起分支的复杂性，数个突起在切片上呈孤立小岛状。

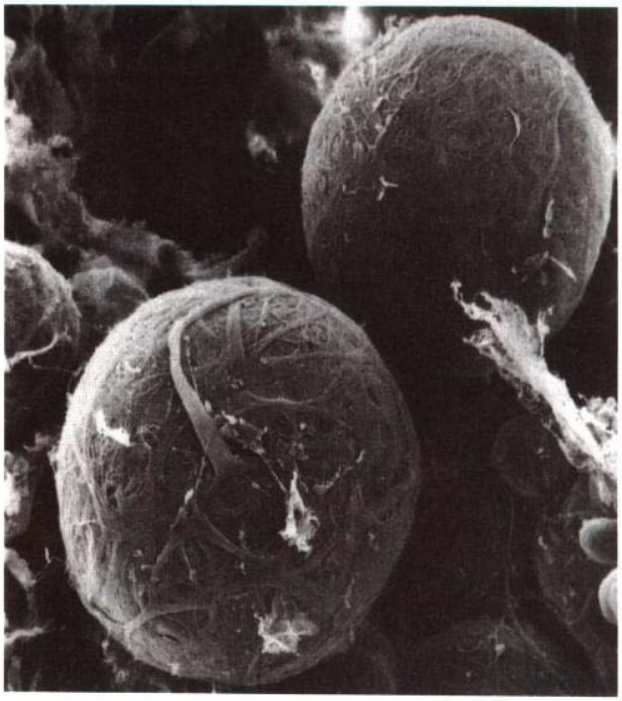

图 8.307 74 岁女性脉络丛基质中的砂状瘤样小体(Psammoma body)，呈被胶原纤维缠绕的球状结构，SEM × 290(重印自 Alcolado 等，1986)。

1953)。两个来源的血管间有一定数量的吻合支。毛细血管注入丰富的静脉丛，经起始于第三脑室脉络组织后外角附近的一条脉络丛静脉离开脉络组织。该角处相当于脉络丛前动脉与脉络丛后动脉分布区间的分界。此外，在两侧脉络丛游离缘附近有一称为'球 glomus'的组织，许多脉络丛静脉的属支向该球汇合。

第四脑室脉络丛的血液供应来自小脑下动脉(Maillot 等 1976)。

微细结构 脉络丛呈绒毛样结构，其基质(stroma)含有来自软脑膜的脑膜细胞(Alcolado 等 1986)、胶原束和血管(图 8.306)。胚胎时期，脉络丛基质充满了骨髓样细胞，有红细胞生成。透射电镜检查显示基质中的软脑膜细胞(leptomeningeal cell)含有清亮的细胞质和圆形细胞核，彼此由桥粒和缝隙连接相连。基质中有小的块状和螺环样胶原，多数被蛛网膜细胞的突起完全包裹。这样的胶原螺环大小不一，从 2、3μm 到 60μm 不等(Alcolado 等 1986)。基质中的毛细血管壁薄，多数为有孔型(Dermitziel 和 Schinke 1975; Van Deurs 1979)，但内皮细胞之间有紧密连接。

来自室管膜的上皮(epithelium)覆盖脉络丛的表面，为低立方上皮，其表面有为数众多的微绒毛、纤毛很少(Clementi 和 Marini 1972)。上皮细胞坐落在基膜上，被紧密连接(闭锁小带)牢固地连在一起(Peters 等 1976)。免疫细胞化学显示，上皮细胞含有 S-100 蛋白和碳酸酐酶 C(Weller 等 1986)。这种方法可用来区分脉络丛上皮和室管膜，因为后者对碳酸酐酶 C 不表达。脉络丛瘤上皮细胞可能也表达神经胶质原纤维酸蛋白和类似中间丝的低分子量细胞角蛋白(Weller 1990)。

脉络丛基质内可见吞噬细胞，像人和其他物种脉络丛表面的上皮细胞那样(Alen 1975; Sturrock 1978)。脉络丛上皮和丛外细胞吞饮脑室内的微粒和蛋白(Lu 等 1993)。

人脑脉络丛有明显的年龄变化(ageing change)。头颅 X 线照相(Dyke 1930)和 X 线断层照相(CT)显示，10 岁之内的个体中，0.5%的脉络丛钙化，80 岁个体中钙化者占 86%(Modic 等 1980)。CT 扫描显示，脉络丛钙化的发生率从 50 岁的 35%急剧上升到 60 岁的 75%。明显的钙化通常局限在脉络丛球部，即脉络丛沿侧脑室前壁进入颞角弯曲时的膨出部。扫描电镜和透射电镜检查显示，脉络丛基质中钙化点的直径为 30～50μm、呈砂球样小体(图 8.307)(Alcolado 等 1986)。这样的砂样小体由羟基磷灰石在胶原螺环内沉积而成，后者由基质内脑膜细胞形成。

脑脊液

组成和分泌 脑脊液为无色透明液体，蛋白的含量很少。其电解质成分也与血液不同(Davson 等 1987)。颅内脑脊液量约为 123ml，大约 25ml 在脑室内，98ml 在蛛网膜下隙(Condon 等 1986)。脑脊液的成分表示：脑脊液并非仅为血液的过滤液，而且是有脉络丛上皮的主动分泌(Davson 等 1987; Bradbury 1993)。脉络丛上皮细胞的特点具有转运功能，分泌细胞顶面有微绒毛，基底面有指状突起和褶(Peters 等 1976)，上皮细胞顶端之间有紧密连接可通过分子量较小的物质，上皮细胞下方的基质内为有孔的毛细血管。脑脊液从上皮细胞的顶面分泌，每分钟约 0.35～0.4ml。这样，经 5～6 个小时后就可更新 50%的脑脊液(Bradbury 1993)。参与分泌机制的结构包括在上皮细胞内的碳酸酐酶 C(carbonic

anhydrase c)。钠－钾泵Na-K-pump是分泌脑脊液的主要动力（Saito和Wright 1983)。在脉络丛上皮微绒毛的脑室面还有钠－钾腺苷三磷酸酶Na-K-ATPase（Bradbury 1993)。

血－脑脊液屏障位于脉络丛上皮。其存在可通过观察成年黄疸病人的尸体而证实；该尸体脉络丛的基质已由胆汁染成黄色、而脑脊液和脑并未染黄。由于来自脑实质的细胞外液也注入脑脊液，约11%的脑脊液（大鼠）为脉络丛以外的来源（extrachoroidal source）（Szentistvanyi等1984)。其他的资料为30%～60%(Davson等1987; Bradbury 1993)。

循环和引流 侧脑室、第三脑室和第四脑室脉络丛分泌的脑脊液经第四脑室的正中孔和外侧孔进入大池（小脑延髓池）和脑桥前的蛛网膜下池。脑脊液在脑室内的混合看来是脑室室管膜上皮细胞纤毛的作用。纤毛使与室管膜贴近的脑脊液搅动与脑室内其余的脑脊液相混合。蛛网膜下池内注射放射性同位素后扫描显示；液体到达基底池需1～2个小时，到达外侧裂处蛛网膜下池需3～5个小时，10～12个小时则扩散至整个大脑表面，24小时时标记的白蛋白沿上矢状窦集中并从基底池消失（Milhorat 1972)。

脑部蛛网膜下隙与脊髓部蛛网膜下隙自由交通。但脊髓部脑脊液的循环方式尚无定论。猫的椎管内有蛛网膜绒毛并约有16%的脑脊液可经脊髓被膜吸收（Marmarou等1975)。

以磁共振成像（MRI）对健康志愿者脑脊液的研究，引起对上述传统概念的重新认识(Greitz等1993)。该研究指出脑室外脑脊液流动主要由动脉的搏动运动引起而不是由对流引起(较大的流动)；在脑室内的搏动流动较小而较大的流动仅发现于中脑水管。

脑室系统

大脑半球和后脑内的脑室系统包括二个侧脑室、位于中线的第三脑室和第四脑室，第三脑室与第四脑室由中脑水管(Sylvius水管)相连（图8.308)。第三脑室、第四脑室和中脑水管均由神经管的管腔发育而来，而侧脑室则源于脑泡的腔并经室间孔（Monro孔）与第三脑室相连接。

侧脑室

从侧面观察，每个侧脑室的形态为一枕部有尾的‘C’形(图8.308)。这种形态是由于灵长类动物及人脑的扩展、半球额区、顶区和枕区的增大使颞叶向前下方伸展所致。尾状核和穹窿的形态也似‘C’形；尾状核尾‘C’形环绕背侧丘脑，从海马发出的穹窿随侧脑室的大体形态向前至室间孔(interventricular foramen of Monro)前方成为穹窿柱，止于下丘脑的乳头体。

从上方观察脑室铸型，可见侧脑室弯曲进入颞叶时也向外侧伸展（图8.309)。解剖学上侧脑室分为前角（anterior horns)、体(body)、后角或枕角（posterior or occipital horns）和颞角或下角（temporal or inferior horn）四个部分（图8.289、309)。两侧侧脑室体部由透明隔分隔，该隔从

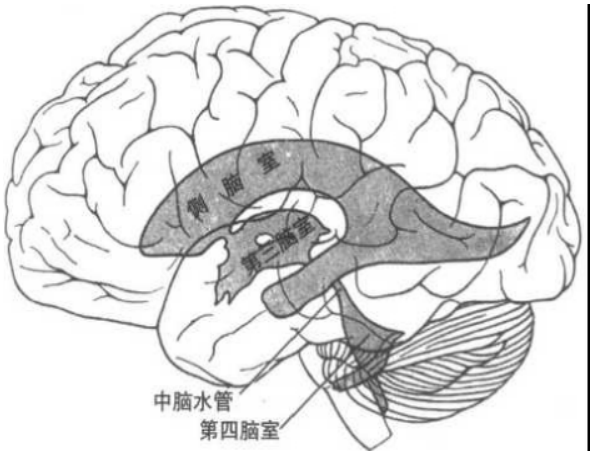

图8.308 脑室在脑左侧面的投影。

胼胝体压部向前伸展至室间孔、透明隔的下界为穹窿。

形成侧脑室壁的结构见图8.310～312。

侧脑室的前角 侧脑室的前角从其前端向后延伸至室间孔。其前界为胼胝体膝的后面和胼胝体嘴。其顶为胼胝体干的前部。外侧壁大部和底为圆形的尾状核头形成，但在内侧部的底为胼胝体嘴的上面。二侧脑室的内侧界均为透明隔，其后缘内有穹窿柱。侧脑室体部从室间孔向后至胼胝体压部。在冠状切面上侧脑室体部的形状与侧脑室前部相像，为一外侧壁向内突起的扁三角形（图8.310)，该外侧壁的下部为背侧丘脑，上部为尾状核尾形成。在侧脑室的外侧壁有二条沟；上方的沟分隔尾状核与背侧丘脑、沟内有白色的纤维

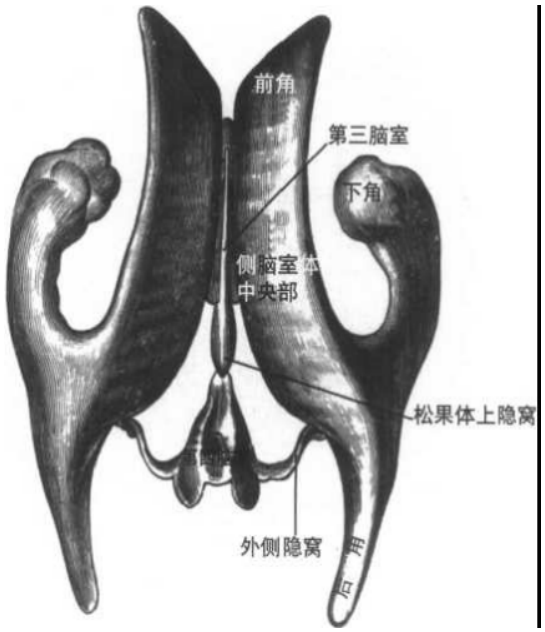

图8.309 脑室腔铸型(上面观)图(Retzius)，可见在外侧隐窝与第四脑室相连处、背外侧隐窝从室顶两侧突向背侧，达背侧正中隐窝后缘后方；第四脑室上角和中脑水管为松果体上隐窝所遮盖。

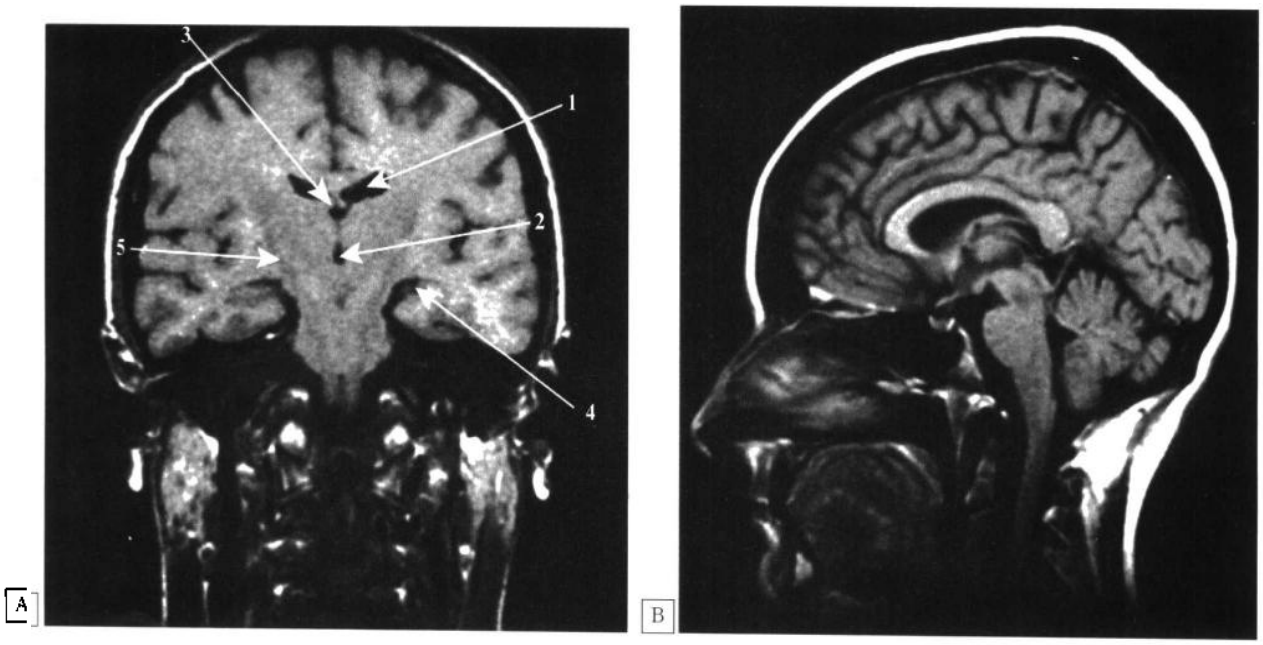

图 8.310 脑的磁共振成像。A. 通过丘脑的冠状切面脑室内的脑脊液和脑沟呈黑色。1. 侧脑室；2. 第三脑室；3. 穹窿悬于胼胝体下方；4. 侧脑室颞角内的海马；5. 内囊。B. 为脑的矢状切面示脑室系统和蛛网膜下池。本图所见结构的标注见图 8.313。

束终纹和终纹静脉（丘脑纹体静脉）（图 8.291）。侧脑室的下界和内侧壁为穹窿。穹窿体与背侧丘脑间有脉络裂相隔，脉络裂内有脉络丛充填。在完整的脑（图 8.289 右侧），可见脉络丛覆盖部分背侧丘脑和部分穹窿。在室间孔后方，丘脑面的小突起为丘脑前核所形成。

侧脑室后角或枕角： 侧脑室的后角向后内弯曲进入枕叶（图 8.289）。两侧的后角常不对称，冠状切面常为菱形或方形（图 8.311）。后角的顶（roof）和外侧壁（lateral Wall）与视辐射间有毯的纤维相隔。

形成大钳的胼胝体压部纤维向后进入枕叶时，行于侧脑室的内侧，在侧脑室的上内壁形成圆形的后角（球 bulb of the posterior horn）（图 8.289, 312）。其下方的另一突起为禽距（calcar avis），相当于前距状沟内褶的皮层（图 8.311）。

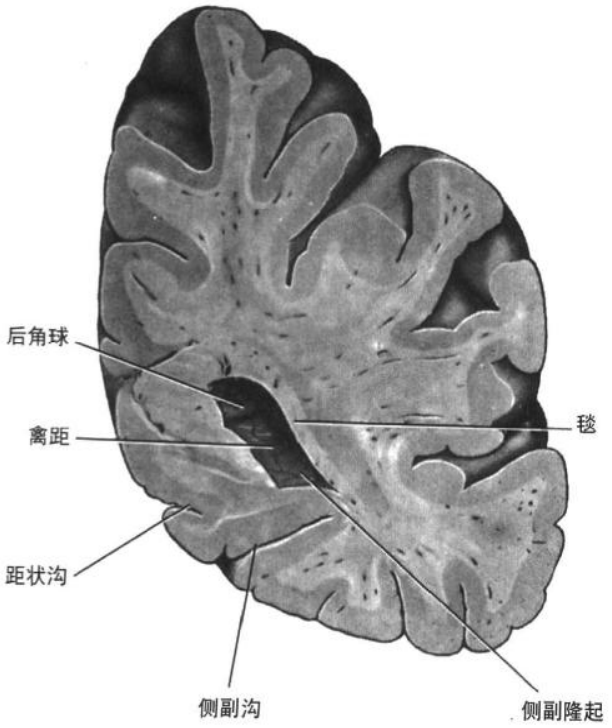

图 8.311 通过左侧脑室后角的冠状切面(前面观)。

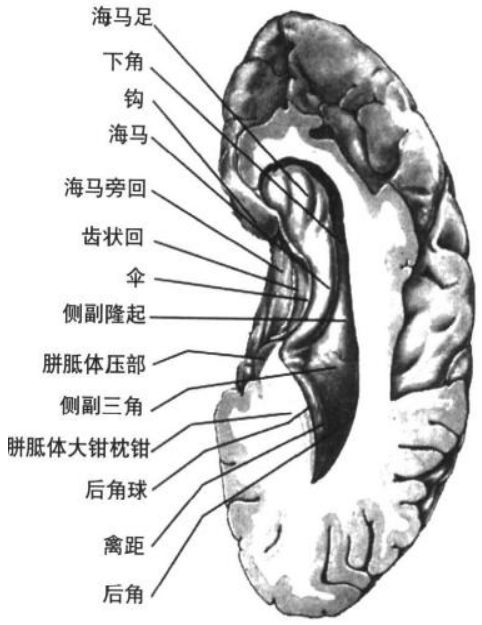

图 8.312 右侧脑室的下角和后角(从上方暴露)。

图 8.313 脑的正中矢状切面图。显示第三脑室和第四脑室的关系。红色为软脑膜、蓝色为室管膜(与图 8.310B 对照)。

侧脑室的颞角或下角 侧脑室的下角为侧脑室的最大部分，向前伸入颞叶内。下角弯曲绕丘脑枕的后面、先向后下外行、然后向前终于距颞极 2.5cm 的海马旁回钩附近。其位置在半球表面的投影相当于颞上沟。

下角的顶由胼胝体的毯形成，但尾状核尾和终纹也在其顶向前伸展，终于下角前方的杏仁体。底部由外侧的侧副隆起和内侧的海马组成（图 8.312）。海马伞在海马的上内面向后延伸并成为海马槽、继为穹窿脚。在下角顶部终纹与海马伞之间为脉络裂的下部和位于该裂及覆盖海马外面的脉络丛在颞叶的延续（图 8.305）。在冠状切面上、侧脑室下角形状变扁、当从上方打开时可见侧副隆起（collateral eminence）（图 8.312）是在海马的外侧并与其平行而列的长条隆起，其位置在侧副沟的上方。该隆起向后进入扁三角形的侧副三角（collateral trigone），此三角在下角与后角间形成侧脑室底。

第三脑室

第三脑室（图 8.289, 304, 308, 309, 313）为位于中线的裂隙状腔，由原前脑泡发育而来。其两侧为背侧丘脑，下界为下丘脑。第三脑室壁的结构可见于图 8.308 和 8.313。第三脑室的大体形态见图 8.308 和 8.309。第三脑室向前伸延至终板和室间孔，在后方第三脑室经中脑水管（Sylvius 水管）与第四脑室相通。松果体位于第二脑室薄壁的松果体上隐窝（suprapineal recess）的尖部。

在第三脑室顶（roof of the third ventricle）为一层薄的室管膜，由第三脑室外侧壁延伸至越过脉络裂（choroidal fissure）的脉络丛（choroid plexus）、在室管膜的上方为穹窿体。脉络丛垂直向下突入第三脑室顶（图 8.304）。

第三脑室底（floor of the third ventricle）的前部较其后部为低，主要由下丘脑的结构形成；由颅侧向尾侧依次为视交叉、漏斗、灰结节和乳头体。乳头体的后方是后穿质和大脑脚的被盖部。第三脑室伸入漏斗内的部分称为漏斗隐窝（infundibular recess）。

在颅侧（图 8.310、8.313）第三脑室的腹侧界是终板（lamina terminalis）。终板为原神经管的前端、由视交叉的背侧伸向胼胝体嘴的薄层结构。在其上方有穹窿柱和横向前连合（anterior commissure）形成的前壁（图 8.304、313）。前连合的纤维在穹窿柱的颅侧越过中线。在视交叉的背侧、第三脑室有一小的角状视隐窝。在第三脑室的前壁与顶相连处有室间孔（interventricular foramen of Monro）连接第三脑室和侧脑室，端脑由此处开始生长以形成大脑半球。人胚胎期的室间孔圆而较大，但在成人则为裂隙状、其前界为穹窿柱、后界是背侧丘脑前核。

松果体、后连合和中脑水管形成第三脑室的后界（图 8.310, 313）。松果体隐窝（pineal recess）伸入松果体柄、其上方有松果体上隐窝（suprapineal recess）。第三脑室的外侧界为背侧丘脑前 2/3 的内侧面、外侧壁的下部前方为下丘脑、后方为底丘脑。下丘脑沟（hypothalamic sulcus）从室

间孔延伸至中脑水管，该沟分隔间脑的背侧部(pars dorsalis diencephali)（背侧丘脑和上丘脑）与间脑的腹侧部（pars ventralis diencephali)（下丘脑和底丘脑）。第三脑室的外侧壁在背侧以覆盖丘脑髓纹（stria medullaris thalami）的嵴为界（见前）。许多人的第三脑室两外侧壁间有丘脑间粘合（interthalamic adhesion）相连。丘脑间粘合为由一侧背侧丘脑至对侧背侧丘脑的一小团灰质。第三脑室的种系发生和发育的资料已由Kier（1977）汇编。

下丘脑和第三脑室的下方为蛛网膜下隙的脚间窝（interpeduncular fossa）。此为一不规则四边形区域，后界为脑桥的前上面和大脑脚，前界为视交叉。乳头体、后穿质和灰结节位于脚间窝的顶部。而漏斗和垂体柄则通过脚间窝。

第四脑室

第四脑室（图8.308，313～316）的形态较为复杂：有一帐篷样的顶和菱形的底。在矢状切面上（图8.310，313）可见通过中脑的狭窄的中脑水管下行扩大而进入第四脑室。第四脑室在矢状切面上呈三角形，其尖突入小脑的下面。当从脑干去除小脑后，可见第四脑室底为菱形或菱形的结构，在其下端的口处与脊髓的中央管相续，其外侧端的Luschka外侧孔正位于髓纹的上方（图8.316）。第四脑室上方的尖部变狭成为中脑水管，中脑水管向颅侧连接第三脑室。

在发生上，第四脑室包括3部分：上部为菱脑峡部，中间部为后脑（脑桥）部和下部的末脑（延髓）部。第四脑室壁衬以室管膜，向下与延髓中央管，向上与中脑水管相续，并向两侧伸入外侧孔。

第四脑室有外侧界（两侧）、一顶和一腹侧菱形的底，即菱形窝（rhomboid fossa）。

第四脑室的外侧界　第四脑室的外侧界（lateral boundaries of the fourth ventricle）的下部由下向上为薄束结节和楔束结节，继之为小脑下脚，最后为Luschka外侧孔；上部为小脑与中脑间的小脑上脚。

第四脑室顶（roof）（图8.314，315）为跨越室顶的薄层

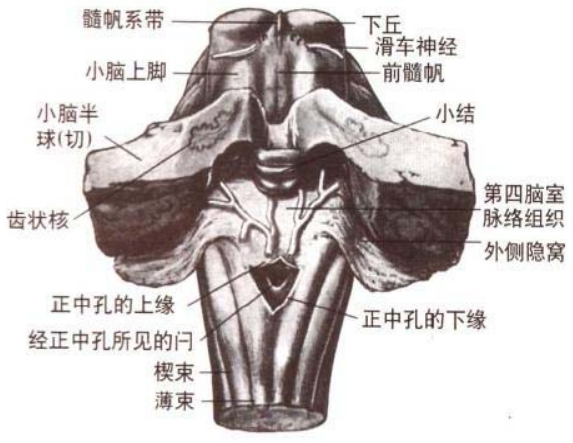

图8.315　第四脑室顶和外侧隐窝背面观(切除部分小脑显示)。

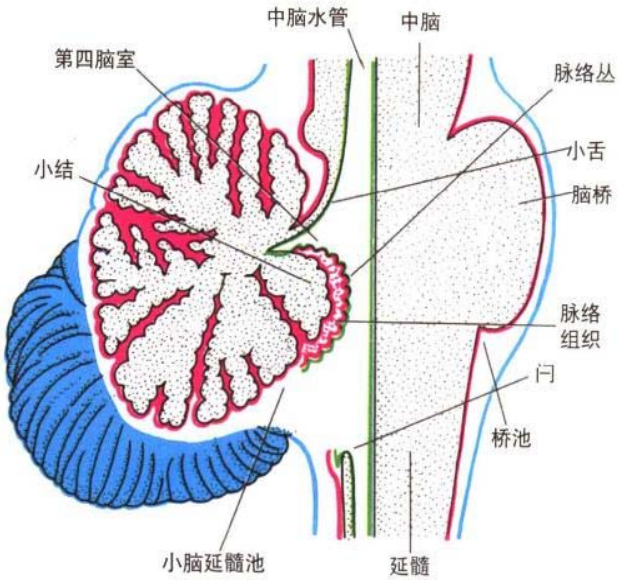

图8.314　脑干和小脑旁正中矢状切面，可见脉络组织下方的正中孔，使第四脑室通向小脑延髓池。

结构。上方由向下外伸展的小脑上脚及其间的前髓帆（上髓帆）。前髓帆（anterior medullary velum）与小脑白质相续，其背侧为小脑上蚓部的小脑舌（图8.314，316）。第四脑室顶的下部较为复杂，大部由无神经组织的脉络组织的室管膜和软膜组成的薄板覆盖于背侧而成（图8.314）。第四脑室顶的正中孔（median aperture）或称Magendie孔（foramen of Magendie)（图8.314，315）可容脑脊液由第四脑室流入小脑延髓池（cerebellomedullary cistern）即流入蛛网膜下隙。虽然在解剖的脑标本上难以观察此孔，但在第四脑室的外科手术中可清楚地见到正中孔。第四脑室脉络组织（tela choroidea of the fourth ventricle）由该处的软脑膜和第四脑室顶无神经组织的室管膜形成，此即为第四脑室脉络丛的根部。脉络丛主要位于中线，并向两侧延伸经Luschka外侧孔至脑桥延髓相连接处的前面，此脉络丛的向前突处标志着Luschka孔前孔的位置。在两侧，脉络组织与室管膜相贴，直至室底的下外缘，此处狭窄的嵴为第四脑室带（taenia of the fourth ventricle）。成对的第四脑室带在下方与弯曲的覆盖第四脑室下角的闩（obex）相延续。闩的两面均覆以室管膜（图8.314，316）。上方，室顶的脉络组织与室底在第四脑室带处相连并沿外侧隐窝的下部延伸。

第四脑室的孔　第四脑室的尾部有3个孔，脑脊液从这些孔由脑室流入蛛网膜下隙。正中孔（median aperture）较大，恰在小结的下方位于后髓帆（图8.314，315），其大小不一，有一不规则的上缘朝背侧向后髓帆延伸。正中孔连接第四脑室和小脑延髓池（大池）（图8.314）。外侧孔（lateral aperture）又称Luschka孔（foramen of Luschka）位于第四脑室外侧隐窝的尖部。该孔的一部分为经此突入蛛网膜下隙的脉络丛所占。室管膜及软膜在该孔的边缘处相续。偶尔外侧隐窝可无开口，但正中孔却是恒定的。出血后血液进入第四脑室，继而经正中孔进入小脑延髓池，经外侧孔流入脑桥延髓相连处

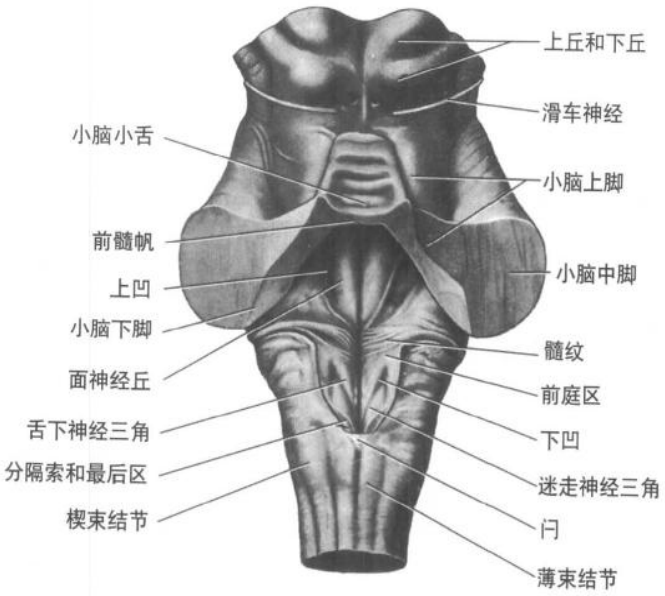

图 8.316 菱形窝(第四脑室底)。

的蛛网膜下隙，此时可在脑干的前方辨认有血液流出的外侧孔。正中孔和外侧孔为脑室系统与蛛网膜下隙间仅有的通道。

第四脑室脉络丛 第四脑室脉络丛（图 8.314）在结构上与侧脑室及第三脑室的脉络丛相像。其形态为 'T' 形，其纵行部位于中线两旁并与第四脑室顶相连，融合于第四脑室顶正中孔的上缘，且常延续至小脑蚓部的腹侧面（Hewitt 1960）。脉络丛向颅侧延伸至帐篷形第四脑室顶的尖部，'T' 形脉络丛的水平部向外侧伸展入外侧隐窝和蛛网膜下隙。第四脑室脉络丛形态的变化较大（Lang 和 Schäfer 1977）。第四脑室脉络丛的动脉来自小脑下动脉（Maillot 等 1976）。

第四脑室底（floor of the fourth ventricle）或菱形窝（rhomboid fossa）（图 8.313、316）由脑桥的背面和延髓颅侧半的背面形成。由与脊髓前角和后角同源的灰质组成。第四脑室底的最浅层为室管膜及其深面的室管膜下神经胶质层。室底可分为上部、中间部和下部 3 个区域。上区（superior area）或颅侧区为三角形，其外侧界为小脑上脚，尖端与中脑水管壁相续，其底为通过二个小的上凹（superior fovea）上端的连线。中间区（intermediate area）由此线平面向下至第四脑室带，然后水平延伸入外侧隐窝。下区（inferior area）或尾侧区（caudal area）也为三角形，向下与延髓下部和脊髓的中央管壁相续。第四脑室底的正中有纵行的正中沟（median fissure），其两侧为成对的内侧隆起（medial eminences），隆起的外侧为界沟（sulcus limitans）。在上区，内侧隆起占室底的 1/2，位于上凹的内侧并向上扩展为长的面神经丘（facial colliculus）。面神经丘的深面为面神经根和展神经核。第四脑室底的下区内，内侧隆起处为舌下神经三角（hypoglossal triangle），有斜行的浅沟将此三角分为两部分：内侧部与舌下神经核上端相当，外侧部则相当于中介核（nucleus intercalatus）。

界沟位于内侧隆起的外侧，其上部即第四脑室底的外侧界，该处有一灰蓝色的蓝斑（locus coeruleus），其深面为一组含色素的网状结构的神经细胞。

在面丘平面，界沟变宽成为上凹（superior fovea），其下方有下凹（inferior fovea）。凹的外侧为前庭区（Vestibular area）。前庭区向外侧延伸至外侧隐窝处的听结节（auditory tubercle），听结节的深面为蜗神经背核和第 8 对脑神经的蜗神经。此神经部分纤维绕小脑下脚，越过前庭区和内侧隆起，经髓纹（striae medullaris）进入正中沟。下凹的尾侧在舌下三角和前庭区之间为迷走神经三角（vagal triangle），其深面有迷走神经背核。迷走神经三角的下方，有狭窄的半透明的嵴通过，该嵴称为分隔索（funiculus separans），其与薄束结节之间为小的最后区（area postrema）。分隔索表面覆以增厚的室管膜，内有室管膜细胞。最后区也盖以同样的室管膜细胞并含有神经细胞。在这些区域血－脑屏障有所不同（见后）。特化的室管膜与第三脑室和第四脑室的室管膜相似（见前）。室管膜和室管膜细胞可能与下列功能有关：

- 产生分泌物进入脑脊液
- 从其深面的神经细胞、神经胶质或血管转运神经化学物质至脑脊液
- 从脑脊液转运神经化学物质至上述的深部结构
- 化学感受器。

在第四脑室底的尾侧近尖端闩的区域，其形状像个钢笔尖，故称为写翮（calamus scriptorius）。第四脑室的种系发生和个体发育的详情见 Kier（1977）。

脑 脊 膜

脑和脊髓包有三层被膜—脑脊膜（meninges），由外向内为硬膜（dura mater）和柔膜（leptomeninges）后者又包括蛛网膜（arachnoid mater）和软膜（pia mater）。

硬膜

硬膜为3层被膜的最外层、厚而致密。硬脑膜包绕脑，其与硬脊膜的主要区别为与周围骨的关系不同。硬脑膜与硬脊膜在枕骨大孔处互相延续。

硬脑膜 硬脑膜（cranial dura mater）位于颅腔内，由二层组成：即内层（inner layer）或脑膜层（meningeal layer），外层（outer layer）或骨内膜（endosteal layer）。该两层除了分开包绕引流脑内血液的静脉窦外，其余部位均合为一层（见前）。硬脑膜贴于颅骨的内面，血管和纤维束由其进入颅骨。在颅缝、颅底和枕骨大孔周围，硬脑膜与骨的结合最为紧密；在儿童，从颅缝处除去硬脑膜是很困难的。而在成人，硬脑膜在骨缝融合处则与颅缝脱离。随着年龄的增长硬膜增厚、柔韧性减低、并更牢固地与颅骨内面相结合，尤其在颅顶部。当硬膜从颅骨分离时，连接硬脑膜与颅骨的纤维束和血管被撕断，故硬脑膜的外面粗糙并有纤维，而其内面光滑。硬脑膜的骨内膜层经颅缝和孔与骨外膜相续，并经眶上裂与眶骨膜相延续。当脑神经穿过颅骨的孔道时，硬脑膜层则形成管状的神经鞘。当神经出颅时，该鞘与神经外膜融合。视神经的硬膜鞘与眼球的巩膜相续（见后）。

硬脑膜的脑膜层向内褶叠形成4个隔，把颅腔不完全地分隔为相通的间隙以容纳脑的各部。

(1)大脑镰（falx cerebri）为新月形的硬膜片，在两半球间的大脑纵裂（矢状）内垂直向下（图8.317）。其前部较狭窄附着于鸡冠（crista galli），后部较宽在正中线与小脑幕相连。前部薄，可有许多形状不规则的孔。其凸的上缘附着在颅内面中线的两侧，向后达枕内隆凸。上矢状窦（见第10篇）沿大脑镰的上缘行于一沟内，大脑镰正附着于该沟的两侧。大脑镰的下缘凹而游离，其内有下矢状窦通过。直窦位于大脑镰在小脑幕的附着处（图8.317）。

（2）小脑幕（tentorium cerebelli）（图8.317、318）为一新月形帐篷状硬膜片，位于下方的小脑和上方的大脑半球枕叶之间。其凹的前缘游离，与蝶骨的鞍背围成大的小脑幕孔（或小脑幕切迹）hiatus of the tentorium cerebrii（tentorial incisure）容纳中脑和小脑蚓上面的前部。小脑幕凸的外缘后部附着于枕骨和顶骨后下角的横窦沟上，下缘并围成横窦，外侧附着于颞骨岩部上缘，其内含岩上窦（图8.318）。近颞骨岩部尖端处，小脑幕的下层在岩上窦下方向前外方翻转，在颅中窝内脑膜层与骨内膜层间形成一隐窝为三叉神经腔（trigeminal cave）（见第6篇）。容纳三叉神经根和三叉神经节。翻转的脑膜层在前方与三叉神经节的前部相结合。在颞骨岩部的尖端，小脑幕的游离缘和附着于骨的周缘互相交叉（图8.318）；游离缘的前端附着于前床突，周缘向前终于后床突。两者之间的沟内有动眼神经穿过。小脑幕的比较解剖学、种系发生和个体发育已由Klintworth详述（1967、1968）。

（3）小脑镰（falx cerebelli）为小脑幕下方较小的硬脑膜的新月形皱褶，向前突入小脑后切迹，其基底部向上并附

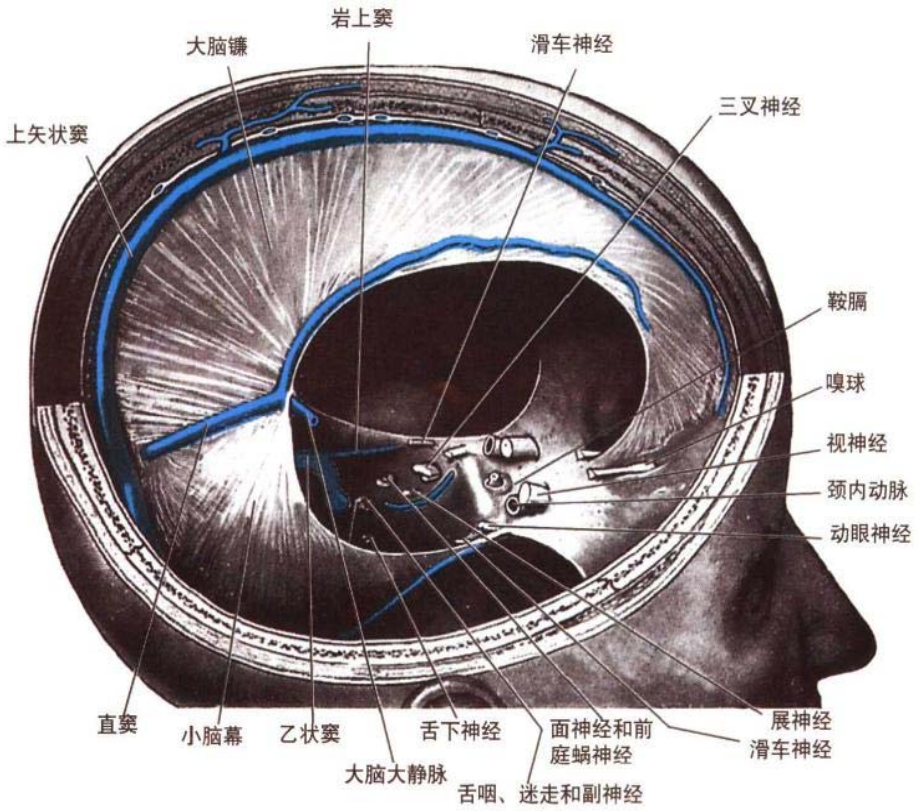

图8.317 硬脑膜及其形成的结构(右侧颅骨和脑已部分切除)。

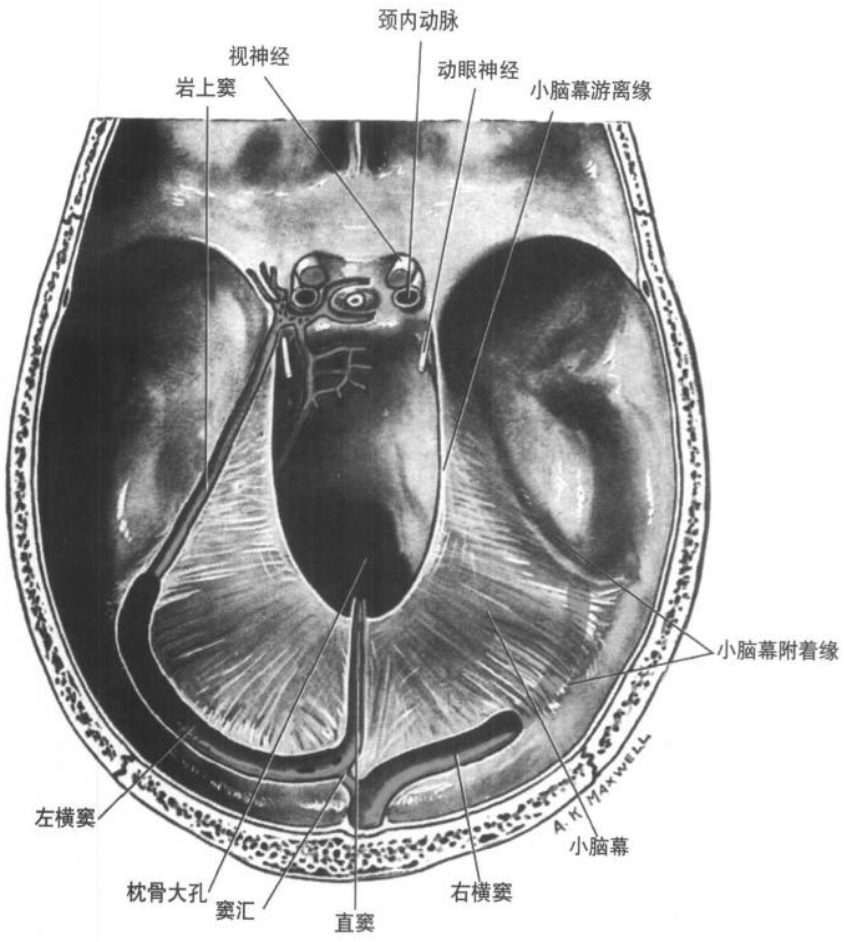

图 8.318 小脑幕的上面观。

着于小脑幕后部下面的中线。后缘附着于枕内嵴其内形成枕窦。其下部常分为 2 个小褶消失于枕骨大孔两侧。Hassan 和 Das（1969）发现：在 100 个尸体中 76 个为双小脑镰。

（4）鞍膈（diaphragma sellae）（图 8.317）为一片小的水平位圆形硬脑膜。鞍膈形成蝶鞍的顶，通常垂体全在其覆盖下。漏斗和垂体柄通过鞍膈中央的孔进入垂体窝。中央孔大小的个体差异较大。随着经蝶骨垂体切除术的增多，鞍膈已成为有重要外科意义的结构。

颅中窝（middle cranial fossa）中央部硬脑膜的配布较为复杂（图 8.318）。小脑幕位于两侧颞骨岩部上缘之间的部分参与形成颅中窝底。小脑幕切迹的边缘附着于颞骨岩部头端的两侧，向前以硬膜的嵴附着于前床突。该嵴为海绵窦外侧壁与其顶部连接处的标志（图 8.317，318）。小脑幕的周缘附着于颞骨岩部的上缘，继而经小脑幕游离缘的下方向前以一圆形不明显的硬膜嵴附着于后床突。这样，在小脑幕周缘的前部与小脑幕切迹游离缘之间形成一角状凹陷（图 8.317，318），此硬膜的凹陷为海绵窦顶的一部分，其前部有动眼神经穿过，后方有滑车神经穿过，这些神经与硬脑膜的深面相贴行向前下方进入海绵窦外侧壁（图 10.164，166）。在颅中窝的前内侧部，硬膜向上延伸构成海绵窦的外侧壁，当达小脑幕游离缘向前延续而成的嵴时，行向内侧成为海绵窦的顶，该部有颈内动脉穿过（图 8.317，8.318）。在内侧，海绵窦顶与鞍膈上层相续。在鞍膈由垂体柄和漏斗通过的孔处或稍下方，硬膜、蛛网膜和软膜互相结合并与垂体囊结合（见第 15 篇），因此在垂体窝内不能分辨各层脑膜，而且硬膜下隙和蛛网膜下隙也不存在。

硬脑膜除兼有颅骨骨膜的作用外，还围成大的静脉窦（venous sinus）。并经其突出部分如大脑镰和小脑幕可对颅腔内的脑起稳定作用；尽管脑位于脑脊液的有效保护中，但大脑镰和小脑幕可成为脑外的稳定外套。然而，当局部脑肿大或一侧半球内有局部占位性损伤时，这种配布会出现问题；可在大脑镰的下方形成脑疝或更严重地经小脑幕切迹继而压迫动眼神经、中脑和颞叶下内侧面的动脉。尽管肿瘤多起于蛛网膜细胞，大部分脑膜瘤都牢固地连于硬脑膜的内层或附着在大脑镰或小脑幕。

硬膜的结构 硬膜为致密的纤维性结构；主要由胶原纤维构成，并含少量弹性纤维。胶原纤维紧密地排列成束，束排列成层，相邻层次内束的走向不同，从而形成篱笆状形态。这种形态在小脑幕及大脑镰前部孔的周围较为明显。前已提及，硬脑膜的骨内膜层（endosteal layer）与脑膜层（meningeal layer）在静脉窦、枕骨大孔和视神经管处为可分辨的两层，两者在组织学上也略有不同。由于脑膜的血管原为骨膜的血管，故脑膜血管的小分支主要在骨内膜层。虽然硬脑膜大部为无细胞结构，而成纤维细胞遍布硬脑膜，成骨细胞却仅位于骨内膜层。然而局部的

骨化也可在大脑镰发生。虽然硬脑膜的骨内膜层经颅缝与外面的骨膜相延续，但在大部分区域，在硬脑膜的脑膜层与骨内膜层间无明显的分界。硬脑膜的脑膜层与脊髓和视神经的硬膜鞘相续，经其他的孔硬膜层与周围神经的外膜相延续。在大血管如颈内动脉穿过硬脑膜入颅处，胶原性硬膜与血管外膜紧密相连（Alcolado 等 1988）。

虽然硬膜内面紧贴脑表面的蛛网膜，但此两层是易被分开的。两者相连处仅在静脉从脑进入静脉窦处，尤其是上矢状窦处，或在脑与硬膜衔接处，如在颞叶前极。在硬 脑膜下血肿形成时，硬脑膜与蛛网膜间距增加。该两层可以分开，且有潜在的硬膜下间隙，但蛛网膜外层的硬脑膜下上皮看来是硬脑膜的一部分（Schachenmayr 和 Friede 1978; Alcolado 等 1988）。可能此层标志着在胚胎发育期间，硬脑膜与柔脑膜上皮的分界（O'Rahilly 和 Müller 1986）。

硬脑膜的动脉和静脉 硬脑膜的动脉来源较多，在颅前窝的硬脑膜由筛后动脉、颈内动脉的脑膜前支和脑膜中动脉的分支供应。在颅中窝，为上颌动脉发出的脑膜中动脉和脑膜副动脉，咽升动脉的一分支（经破裂孔入颅腔）、颈内动脉的分支、泪腺动脉的返支供应。颅后窝的硬脑膜由枕动脉的脑膜支（一支经颈静脉孔，另一支经乳突孔进入颅腔），椎动脉发出的脑膜后支，有时还有经舌下神经管和颈静脉孔入颅的发自咽升动脉的小分支供应。脑膜的动脉主要分布于骨，仅有很细的动脉分支布于硬脑膜。所以，与硬脊膜动脉的分布相比较，这些动脉称为硬脑膜动脉是不够确切的。

硬脑膜的静脉见后及第 10 篇。

硬脑膜的神经 硬脑膜的神经主要来自三叉神经（trigeminal nerve）的3个分支、上3对颈神经（cervical spinal nerve）和颈部交感干（cervical sympathetic trunk）。还有尚未确定的来自迷走神经和舌下神经，可能还有来自面神经和舌咽神经的脑膜支。

分布于颅前窝（anterior cranial fossa）硬脑膜的神经有筛前神经和筛后神经的脑膜支，三叉神经分支上颌神经的脑膜支（脑膜中支 nervus menigeus medius）和下颌神经的脑膜支（棘神经 nerves spinosus）。颅中窝（middle cranial fossa）硬脑膜的神经为上颌神经的脑膜中支，棘神经以及来自三叉神经节的纤维。并有眼神经的一返支幕神经（tentorial nerve）布于小脑幕。颅后窝（posterior cranial fossa）的硬脑膜由发自上位颈神经经枕骨大孔前部（第2、3颈神经）和舌下神经管，颈静脉孔（第1、2颈神经）入颅的脑膜升支供应。

所有脑膜的神经均含交感神经的节后纤维，该纤维来自交感神经的颈上节或颅内血管周围的交感神经丛。

已在多种动物的硬脑膜发现感觉神经末梢，包括简单的终末和 Meissner（触觉小体）和 Pacinian（环层小体）等小体。但人体的有关资料却很少。硬脑膜的感觉神经和自主神经的作用尚不明确。

硬脊膜 颅腔内单层的硬膜下行，在枕骨大孔处分为二层，而其形成的寰枕前膜和寰枕后膜仍为单层；有椎管内、外层的骨内膜层成为椎管的骨膜，其与硬脊膜（spinal dura mater）之间隔以硬膜外隙（extradural space (epidural space)）。硬脊膜为一管状结构，上端附着在枕骨大孔周缘和第2、3颈椎体，并经纤维束附着于后纵韧带，尤其是在近椎管尾部处更如此（Parkin 和 Harrison 1985）。在第2骶椎下缘硬脊膜形成的管变狭窄，包绕终丝下行至尾骨背面而终于其骨膜。当脊神经及其根通过椎间孔时，其周围包以管状的硬膜鞘。该鞘在脊柱上部较短，向下随脊神经根的倾斜度增加而加长。脊神经的硬膜鞘在椎间孔或稍外侧处与神经外膜相连续。在颈部，脊神经根短而脊柱的运动最大，硬膜鞘牢固地附着于相邻的横突骨膜（Sunderland 1974）。在腰骶部，硬脊膜与骨膜间无牢固的连结，而经硬膜外隙与椎外结缔组织疏松相连。

硬膜外隙 硬膜外隙（extradural space）位于椎管内硬脊膜与骨膜和韧带之间。内含疏松结缔组织、脂肪和静脉丛。在腰部，硬脊膜与椎管壁相贴、并有结缔组织附着。以适应在运动时硬膜囊位置的改变和静脉充盈。脂肪组织位于后方黄韧带与硬膜间的隐窝内（Parkin 和 Harrison 1985）。结缔组织经椎间孔沿脊神经略向外延伸。颜料和其他液体注入骶部硬膜外隙后可扩散至颅底。紧靠椎间孔外侧，脊神经局部麻醉注射后，麻醉药可经硬膜外隙向上或向下扩散，作用于邻近的脊神经，或经该间隙扩散至对侧。

硬膜下隙 硬膜下隙（subdural space）为硬脊膜与蛛网膜间的潜在间隙（Haines 等 1993）；正常情况下，硬脊膜与蛛网膜是紧密相贴的。硬膜下隙与蛛网膜下隙并不相通，而沿脑神经和脊神经略有延续。在硬膜外注射时，可意外地插入硬膜下隙（McMenemin 1992）。液体注入硬膜下隙可通过直接的毒性作用或压迫血管而损伤脊髓。

柔脑脊膜－蛛网膜和软膜

硬膜为厚的胶原纤维板，覆盖在脑和脊髓的表面。而柔脑脊膜（leptomeninges）较薄，其大部分几乎是透明的。柔脑脊膜有2层即蛛网膜（arachnoid mater）和软膜（piamater），其间隔以蛛网膜下隙（subarachnoid space），并以小梁 trabeculae 相连。虽然蛛网膜和软膜的基本细胞类型、微细结构及有关结构有许多类似之处，但脑部和脊髓部的蛛网膜和软膜的解剖学还是有一定区别的。

脑蛛网膜 蛛网膜脑部包绕脑，但除大脑纵裂外一般不进入脑的沟和裂。年轻者脑上面的蛛网膜透明，但到老年则变为不透明的灰色，尤其是在中线附近。在脑底部蛛网膜较厚，在颞叶与脑桥前部之间略不透明，该处在蛛网膜与软膜之间有一大的间隙。蛛网膜易被从脑表面的硬膜下方分离。而在颈内动脉和椎动脉进入蛛网膜下隙处，蛛网膜与血管外膜相连，由此蛛网膜反折至蛛网膜下隙内的血管表面，并实际上与软膜相续（Hutchings 和 Weller 1986; Alcolado 等 1988）。蛛网膜也盖于垂体窝的上面。

蛛网膜下隙 蛛网膜下隙（subarachnoid space）位于蛛网膜与软膜之间，其中有脑脊液和行于脑表面的大动脉和静脉，动脉和静脉包以薄层柔脑膜（常为一个细胞的厚度）（zhang等1990）。软膜、血管和蛛网膜之间有胶原性小梁和小梁板相连（Arutinov等1974； Alcolado等1988）。其表面有柔脑膜细胞覆盖（图8.319，320）。在脑回的顶部蛛网膜与软膜紧密相邻，但蛛网膜仅跨越脑沟的表面不进入沟内，只有血管和软脑膜进入脑沟内，在脑的表面形态与颅内面的形态不很相应的区域，蛛网膜与软膜间隔以宽的间隙而形成蛛网膜下池（subarachnoid cistern）。蛛网膜下池为蛛网膜下隙的扩大部。各蛛网膜下池经蛛网膜下隙相通。当穿过蛛网膜下池时，蛛网膜下小梁或为长的纤维状或者不存在（图8.320）。实验研究证明：穿过蛛网膜下隙的小梁，尤其在血管周围区，可形成排列有序的分格，以形成定向的脑脊液流通过蛛网膜下隙的通路（Zhang等1992）。

蛛网膜下池 小脑延髓池（cerebellomedullary cistern）又称大池（cisterna magna）（图8.314）由蛛网膜架于延髓与小脑下面之间而形成。其矢状切面为三角形，向下与脊髓的蛛网膜下隙相续，并经正中孔与第四脑室相通。桥池（pontine cistern）为脑桥腹侧面的大间隙，向下与脊髓蛛网膜下隙相通，向后通小脑延髓池，在脑桥的颅侧与脚间池相续。基底动脉经桥池行向脚间池。脚间池（interpeduncular cistern）位于两侧颞极间的蛛网膜与其深面的大脑脚及脚间窝结构之间。内有大脑动脉环（circle of Willis）。脚间池在前方向颅侧至视交叉处，并与胼胝体上面上方的蛛网膜下隙和胼胝体上池（supracallosal cistern）相延续（图8.321），该池内有大脑前动脉。大脑外侧窝池（cistern of the lateral fossa）由蛛网膜跨越外侧沟而形成，内有大脑中动脉。脑干和第三脑室后方有大脑大静脉池（cistern of the great cerebral vein）或称环池。上池（cistern ambiens, superior cistern）位于胼胝体压部与小脑上面之间（图8.321）；大脑大静脉通过该池，松果体也突入此池。

较小的池前已提及，包括与视交叉相邻的交叉前池（prechiasmatic cistern）和交叉后池（postchiasmatic cistern），终板池（cistern of lamina terminalis）和胼胝体上池（supracallosal cistern）；均为脚间池的延伸并含有大脑前动脉。

蛛网膜下隙经3个孔与第四脑室相通；正中孔（图8.314，315）位于第四脑室顶下部的正中平面，和2个外侧孔位于外侧隐窝的外侧端，上部舌咽神经根的后方。正常，硬膜下隙与蛛网膜下隙间无交通，蛛网膜外层的细胞间有紧密连接（闭锁小带）相连（Alcolado等1988），可防止脑脊液从蛛网膜下隙外溢。

蛛网膜下隙也沿视神经向眼球后部延伸，在眼球后部，硬脑膜与巩膜相续。蛛网膜下隙与耳之间可通过蜗管相连；在动物实验中可见蛛网膜下隙内的细菌和示踪剂经此通路进入耳蜗(Kida等1993b)。

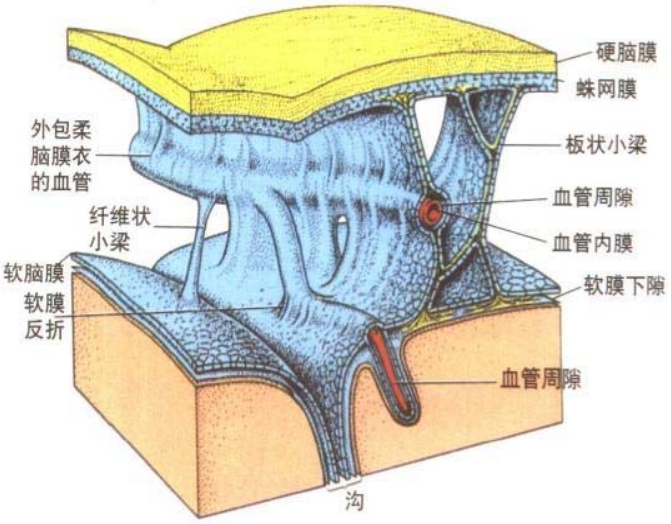

图8.319 软脑膜、蛛网膜与硬脑膜、脑及血管的关系(1990年Zhang、Inman和Weller据1988Alcolado等的原图改制)。

蛛网膜下隙与鼻部淋巴管间的连接已有动物实验的资料（Cserr等1992；Weller等1992；Kida等1993b）。可能这种联系也存在于人类，但至今很少有直接的证据。



图8.320蛛网膜小梁扫描电镜图×240。可见胶原纤维扇形展开进入蛛网膜内面(引自Alcolado 等 1988)。

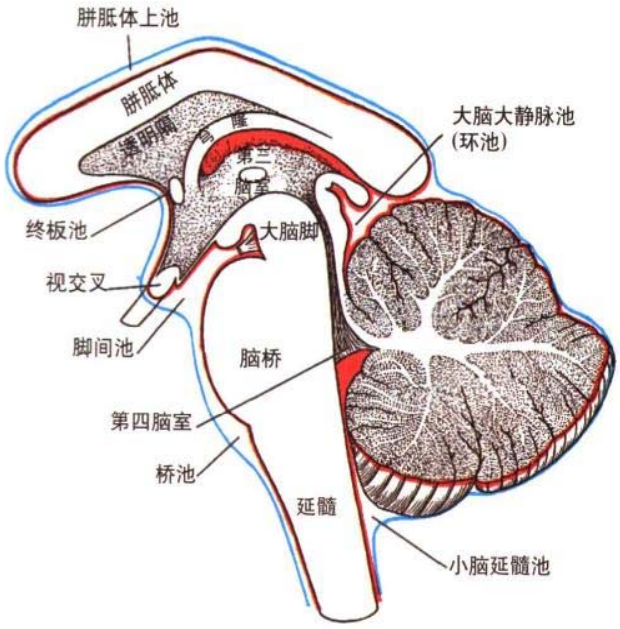

图 8.321 主要蛛网膜下池的位置。红色＝软脑膜，蓝色＝蛛网膜。

脑神经和脊神经穿过蛛网膜下隙以离开颅和椎管时，外包一层柔脑脊膜。至出颅的孔及椎间孔处，该层柔脑脊膜与蛛网膜相续。

蛛网膜粒和绒毛 经典的研究确定了蛛网膜粒（arachnoid granulations）和绒毛（villi）是人类脑脊液回流入血液的主要通道（Davson 等 1987）。这些结构在大脑纵裂的上缘最明显，在此处它们突入上矢状窦。蛛网膜绒毛也可见于其他的大脑静脉窦和脊髓区（Kiddo 等 1976）。如果纵行打开上矢状窦检查其外侧陷窝，可见到成人的蛛网膜粒突入窦内膜（图 8.322）（Upton 和 Weller 1985）。蛛网膜绒毛和蛛网膜粒实际上是蛛网膜下隙通过窦硬脑膜壁的延伸，以窦的内皮作为物质交换面。显微绒毛（microscopic villi）位于胎儿和新生儿的上矢状窦内（Le Gros Clark 1920; Turner 1961）。至 18 个月时，顶枕区的上矢状窦内可见蛛网膜粒，3 岁末时可见于颅后窝的外侧窦（LeGros Clark 1920）。随着年龄的增长，蛛网膜粒更为复杂且分叶较多（Turner 1961）。其他哺乳动物也有类似的引流途径，但较人的蛛网膜粒简单（Tripathi 1974; Davson 等 1987; Kida 等 1993b）。

在每个蛛网膜粒的底部，有细薄的蛛网膜颈经静脉窦的硬膜层的孔突出，并扩大形成由胶原性小梁和互相交织的通道组成的芯（图 8.323）（Le Gros Clark 1920; Upton 和 Weller 1985; Kida 和 Weller 1994a）。蛛网膜细胞构成顶帽（apical cap）厚约 150μm，覆盖胶原芯，蛛网膜粒内的通路延伸至蛛网膜粒的内皮下区（Upton 和 Weller 1985）（图 8.323）。蛛网膜粒内的通道内衬致密胶原，外包蛛网膜细胞

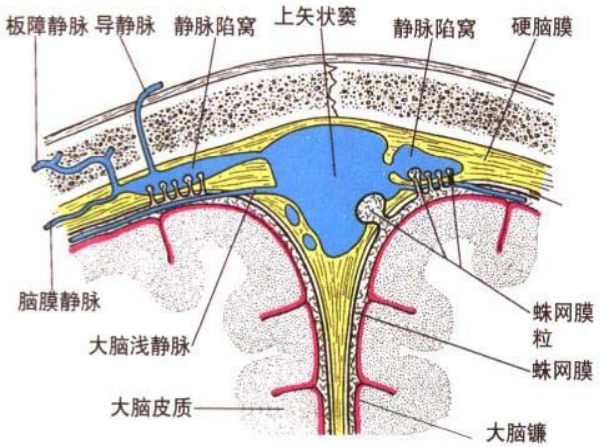

图 8.322 通过颅顶的冠状切面。显示静脉、脑膜及蛛网膜粒的配布。

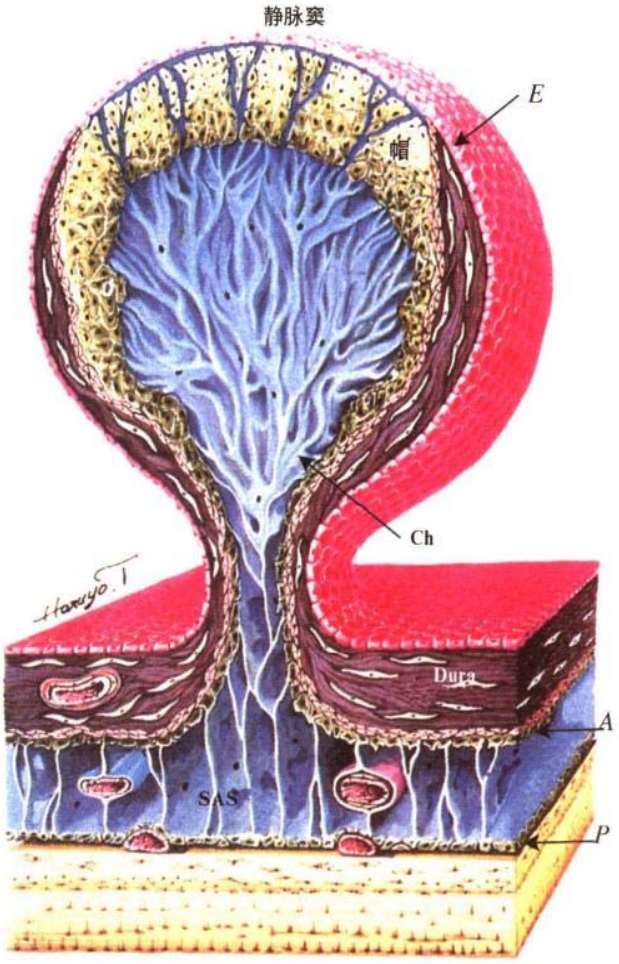

图 8.323 蛛网膜粒示意图。蛛网膜下隙(SAS)位于蛛网膜(A)与软膜(P)之间，富于小梁，并与粒中央的通道(Ch)相续。粒顶部有狭窄的通道与静脉窦的内皮(E)接触。据认为脑脊液最后经此内皮引流(蒙允诺，据 Kida 和 Weller 1994a 复制)。

(Kida 等 1988)。每个蛛网膜粒的帽区附着于窦的内皮约 300μm 直径的区域。芯的其他部分与内皮间隔以纤维性的硬膜囊顶和潜在的硬膜下隙。生理学和示踪剂的研究(Tripathi 1974; Davson 等 1987)指出：蛛网膜粒胶原芯通道中的脑脊液由大泡或微泡转运穿过窦内皮进入血液，并提出了微粒经此通过的径路。蛛网膜下隙出血后，在蛛网膜粒内的通道中可发现红细胞(Upton 和 Weller 1985)，但没有充分的证据说明蛛网膜下隙出血后蛛网膜粒持久地阻塞(Torvik 等 1978)。

如在尸体上将硬膜和上矢状窦从脑表面撕去，蛛网膜粒被拉出而失去蛛网膜帽的附着，仅保留部分连于蛛网膜的蛛网膜粒。

软脑膜 软膜为一层紧包脑和脊髓表面的薄膜，并随脑的外形深入脑沟(图 8.319)。在发育期间，端脑和第四脑室顶的软膜与室管膜相贴以形成脉络丛的基质(见前)。

脑表面的软膜由一层柔脑膜细胞组成，约 1～2 个细胞的厚度(Alcolado 等 1988)。细胞间以桥粒(desmosomes)、缝隙连接(gap junctions)或偶有紧密连接(tight junction)相连。在脑回的顶端，由通过蛛网膜下隙的小梁连接软膜与蛛网膜的深层(图 8.319)。软膜与脑之间隔以软膜下隙(subpial space)，在脑表面神经胶质界膜的基底膜与软膜间为细的胶原纤维束和出入脑表面的小动脉和静脉(Alcolado 等 1988; Zhang 等 1990)。当将软膜从大脑皮质表面剥离时，软膜和含小血管和胶原纤维束的软膜下隙及胶质界膜的基底膜(basement membrane of the glia limitans)作为一个单位一起从脑的表面分离(Hutchings 和 Weller 1986)。据此提供了软膜为一血管膜的印象。

蛛网膜下隙内板状或细纤维状的小梁从蛛网膜的深面至软膜并附着于蛛网膜下隙内的大血管(Arutinov 等 1974)。每个小梁有一胶原芯，外包柔脑膜细胞，胶原芯的纤维呈扇形展开进入蛛网膜的深层(图 8.320)并与软膜下隙的细胶原束混合(Alcolado 等 1986)。

软膜与大脑血管的关系 1923 年 Weed 等进行示踪剂实验以后，长期以来认为脑内蛛网膜下隙与血管周隙(pariventricular spaces)(Virchow-Robin spaces)直接相连。扫描电镜和透射电镜(Krahn 1982; Hutchings 和 Weller 1986)显示了软膜从脑表面反折到蛛网膜下隙内的血管表面(图 8.324)。由此说明：在蛛网膜下隙与脑的软膜下隙和血管周隙间有一层软膜相隔(图 8.319, 325)。生理学的证据表明，该软膜形成了对药物的有效屏障(Aird 1984)，并可防止蛛网膜下隙内的大部分微粒进入脑内的血管周隙(Hutchings 和 Weller 1986)。

当动脉由软膜下隙进入脑时，其周围包以一层软膜细胞(Zhang 等 1990)。这层软膜细胞随血管入脑，形成血管周鞘。当血管成为毛细血管时，该鞘成为不连续的，并最终消失(图 8.325)。这样，一层柔脑膜细胞使动脉与周围的脑组织相隔，并形成了血管与脑之间的规则分界面(Feuer 和 Weller 1991)。尤其是该层可限制血管的神经所产生的神经递质扩

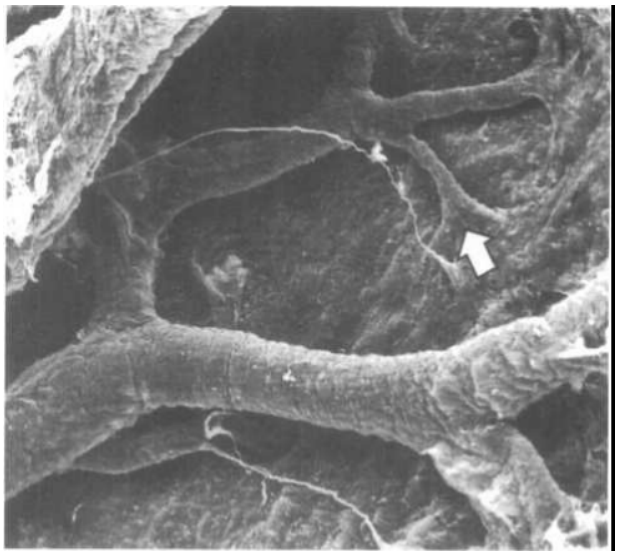

图 8.324 大脑沟内软膜面的扫描电镜图，可见蛛网膜下隙内软膜表面的动脉分支。当分支入脑时软膜(箭头)反折至血管的表面，将蛛网膜下隙与血管周隙、软膜下隙分隔开 ×96(蒙允诺，据 Hutchings 和 Weller 1986 复制)

散，使周围的脑不受其影响(Kaplan 等 1981; Feuer 和 Weller 1991)。在静脉的周围无类似的柔脑膜包绕(Zhang 等 1990)。

脑的淋巴引流 在许多哺乳动物，50%的脑脊液回流至颈淋巴结(cervical lymph nodes)(cserr 等 1992)。大鼠有简单的蛛网膜绒毛和特殊的蛛网膜淋巴通道(Kida 等 1993b)，在这些动物脑脊液量较少。而人的脑脊液量大，主要经蛛网膜粒和绒毛回流进入血液。大量脑脊液的产生和经蛛网膜粒的脑脊液明显超过从人脑组织间液的淋巴引流。

大鼠的实验显示了注射至一侧大脑半球内尾状核、壳的蛋白质流入同侧的颈淋巴结(Yamada 等 1991; Cserr 等 1992)。其解剖学的通路是在脑内血管旁腔隙中沿血管周隙随大脑动脉的分支至大脑动脉环，定向的脑脊液流沿动脉至嗅球下方的筛板(Zhang 等 1992)，使脑脊液和示踪剂进入与鼻粘膜的淋巴管相续的蛛网膜通路，鼻粘膜的淋巴管注入颈深淋巴结(deep cervical lymph nodes)(Kida 等 1993b)。

虽然类似的示踪剂实验不能在人体进行，但相应的解剖学淋巴引流通路在人体是存在的(Zhang 等 1990)，不仅有清楚的血管周围隙，而且也有高度分格的蛛网膜下隙(Alcolado 等 1988)，可能使定向的脑脊液流经淋巴回流。

柔脊膜 包括脊髓蛛网膜和软脊膜。脊髓的蛛网膜(图 8.326, 327)与脑蛛网膜相延续，紧贴于硬脊膜的深面。在神经血管出入蛛网膜下隙处蛛网膜反折至这些结构的表面，形成薄的柔脊膜细胞衣包在血管和神经的表面(图 8.327)。当神经通过硬膜进出椎间孔时，就形成了蛛网膜下角(subarachnoid angle)(McCabe 和 Low 1969)。在此处柔脊膜与神经束膜相延续，而神经外膜则与硬脊膜相续。这种配布封闭了蛛网膜下隙，使微粒不能从蛛网膜下隙直接进入神经(Brierley 和

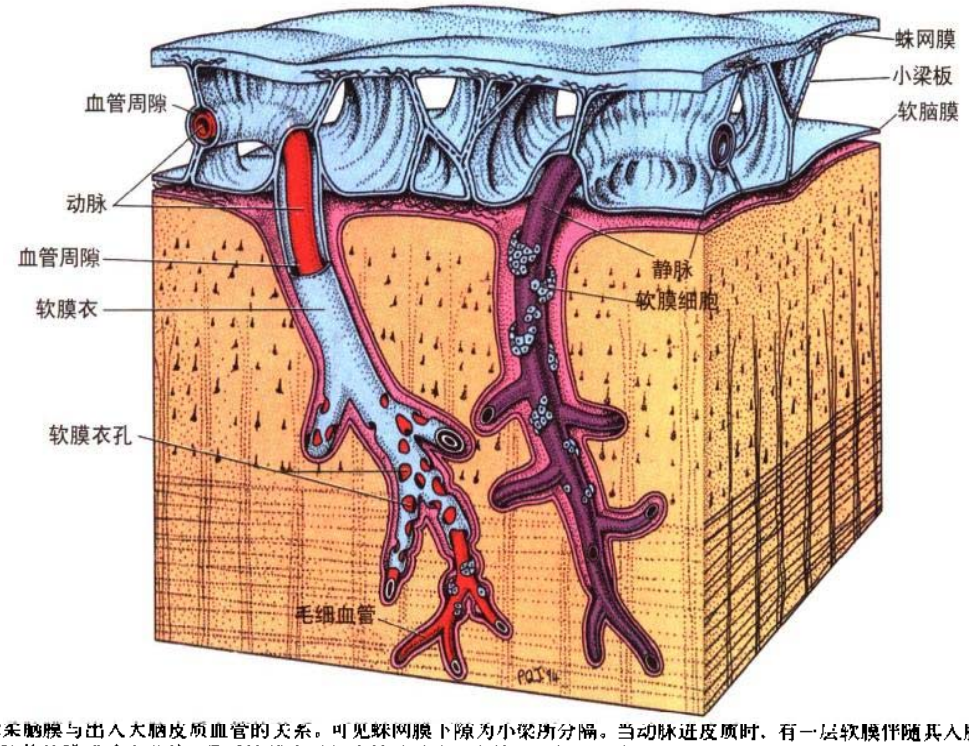

图8.325 简图示柔脑膜与出入大脑皮质血管的关系。可见蛛网膜下隙为小梁所分隔。当动脉进皮质时，有一层软膜伴随其入脑。随着血管逐渐变细，包绕动脉的软膜成为有孔的，最后该膜在毛细血管处消失。血管周隙位于脑内，动脉与软膜之间，并与脑膜血管周围的血管周隙相续。静脉无类似的软膜包绕(蒙允诺，据 Zhang, Inman 和 Weller 1990 的原图修改复制)。

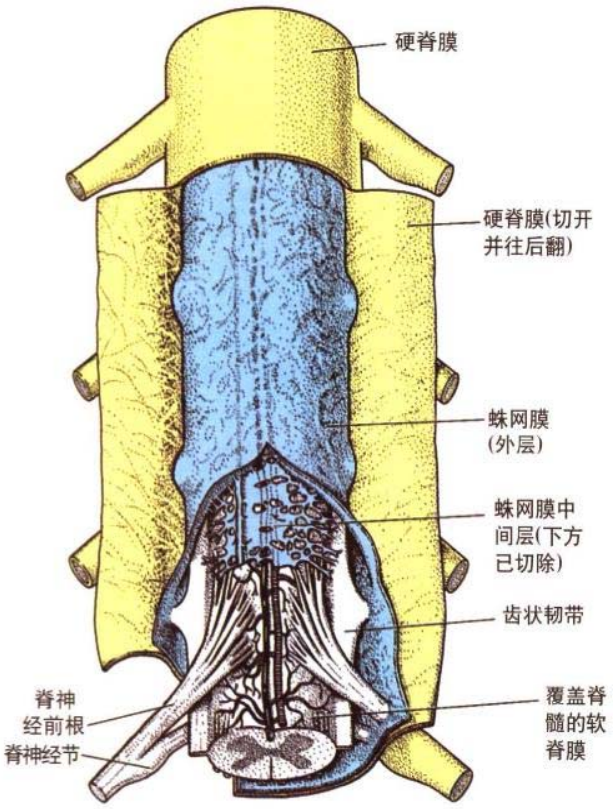

图8.326 脊髓及其被膜腹侧观。

Field 1948; Brierley 1950)。大鼠还有一非特异性的由脊髓至腰淋巴结的脑脊液淋巴引流通路（Brierley 和 Field 1948; Kida 等 1993b)。

软脊膜（spinal pia mater）紧密包绕脊髓并进入前正中裂。和颅部一样，脊髓部也有软膜下隙（subpial space）位于脊髓的表面。软膜下胶原层较颅部的厚并与齿状韧带的胶原芯相延续（Nicholas 和 Weller 1988)。

齿状韧带（ligamentum denticulatum）为纤维性薄片，位于脊髓两侧脊神经前根与后根之间（Epstein 1966; Nicholas 和 Weller 1988)（图8.326, 327)。其内侧缘与脊髓的软膜下结缔组织相续，外侧缘形成三角形突起，其尖附着于硬膜。通常有21对突起；第1对齿状韧带越过椎动脉的后方附于硬膜，并由该动脉将其与第1颈神经的前根相隔，其附于硬膜的部位在枕骨大孔边缘的上方，舌下神经的后方（图8.327）和副神经脊髓部的前方（图8.122)。最下方的齿状韧带位于第12胸神经和第1腰神经穿出处之间，为狭窄的斜行束，从脊髓圆锥行向下外。X线电影摄影术的研究显示了脊柱运动时齿状韧带形态和位置的改变（Epstein 1966)。

脊髓圆锥以下，软膜延续为终丝（filum terminale）的被膜，无齿状韧带。

除了完整的蛛网膜和软脊膜包绕脊髓外，还有蛛网膜的中间层（intermediate layer）围绕脊髓（图8.326, 327)。中间层集中在腹侧和背侧，并形成有许多孔的网眼状结构，在局部形成脊髓的背侧韧带、背外侧韧带和腹侧韧带（dorsal, dorsolateral and ventral ligaments)。在背侧，中间层贴于

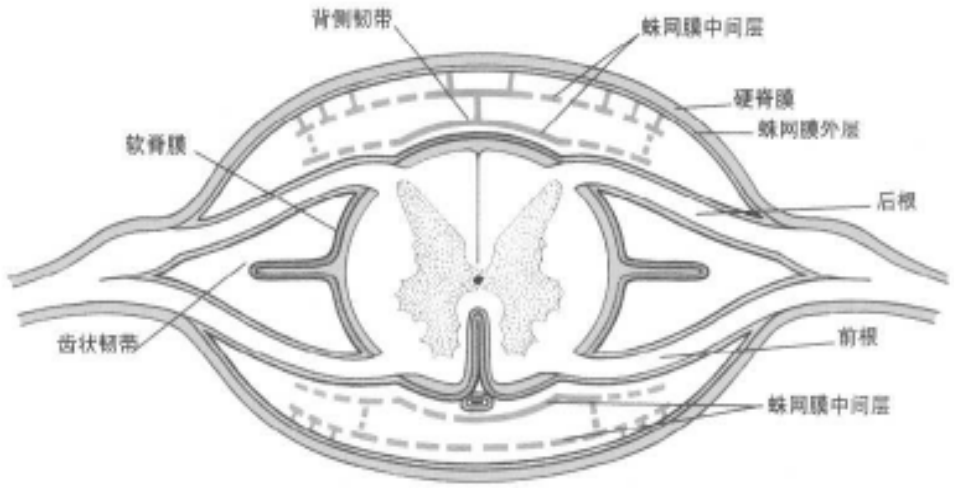

图 8.327 脊髓及其被膜横切面。显示柔脊膜、韧带与脊髓和神经的关系。硬脊膜(黄色)、蛛网膜外层(浅蓝)、蛛网膜中间层(深蓝)、软脊膜(红色)、软膜下结缔组织(黄色)。

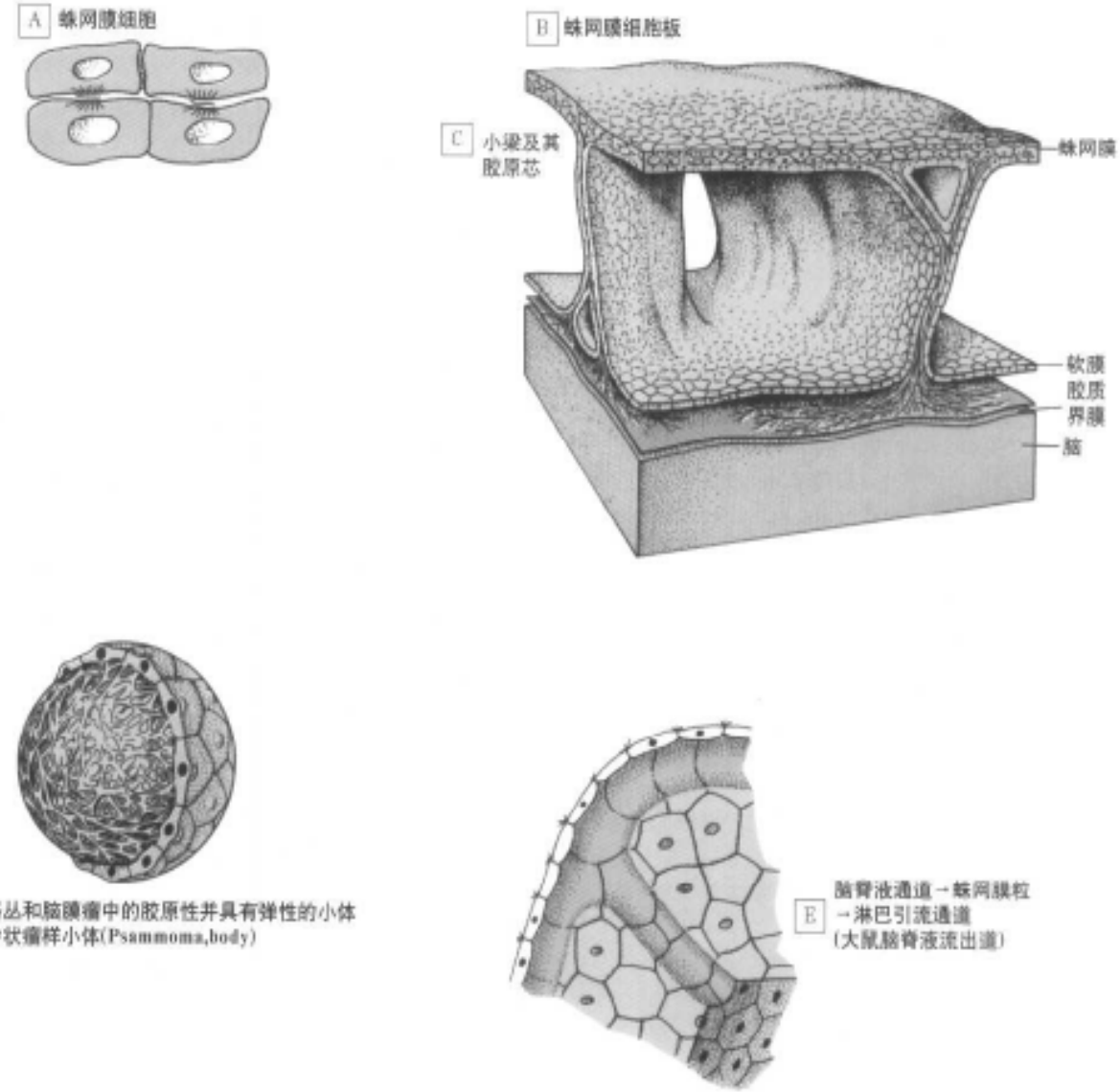

图 8.328 蛛网膜细胞形成的各种结构模式图。

蛛网膜的深面形成间断的背侧韧带附着于脊髓和蛛网膜。背外侧韧带较细、有孔，从后根伸向蛛网膜壁层。随着中间层向外侧延伸覆盖后根背面，其孔逐渐增多，最终该层消失。

腹侧蛛网膜中间层的重要性较差（Nicholas 和 Weller 1988）。

实际上中间层包括二部分：一为网眼状的外层（连于蛛网膜内面）、内层位于动脉和神经根的表面。该两层由不连续的背侧韧带和背外侧韧带相连。向外侧两层的孔增加直至消失。在脊髓的腹侧面也有类似的配布。在其他哺乳动物也可见细的小梁形成脊髓被膜的中间层（Andres 1967; Cloyd 和 Low 1974）。

中间层的结构类似蛛网膜下隙内的小梁：胶原芯外包柔脑膜细胞。绕脊髓的中间层可起保护作用，以减低蛛网膜下隙内脑脊液的波动。脊髓蛛网膜下隙内的炎症可致中间层大范围的纤维化及并发慢性蛛网膜炎。

柔脑膜的微细结构 柔脑膜（leptomeninges）由软脑膜和蛛网膜组成，含有基本的细胞类型即蛛网膜细胞和胶原纤维束。软脑膜细胞和蛛网膜细胞有着共同的胚胎起源，都是来自神经管周围的间充质（O' Rahilly 和 Müller 1986）。起初为间充质细胞网，随着胚胎的发育，此间充质网被结缔组织的小梁分隔成两层，即蛛网膜和软脑膜（arachnoid and pia mater）。

柔脑膜的一般微细结构 蛛网膜和软脑膜都由扁平的或立方形的细胞构成，通常只有一个核，呈卵圆形，较小，但核仁很明显。这样的细胞学特征在脑膜瘤细胞也可看到（Weller 1990）。用免疫细胞化学方法可以在这些细胞的胞质内检测到含波形蛋白（Vimentin）的中间丝，还有上皮性膜抗原的表达。这些细胞之间靠桥粒和缝管连接在一起，蛛网膜的外层细胞间有紧密连接相连（Nabeshima 等 1975; Parrish 等 1986; Alcolado 等 1988）。这些细胞的周围无基底膜，但在蛛网膜内层及软脑膜深面的细胞与一层胶原相贴。

蛛网膜细胞形成多种结构（图 8.328），包括细胞层和以胶原为核芯外被蛛网膜的小梁，这些小梁一直延伸到蛛网膜下隙。在脉络丛的基质内，偶尔也在蛛网膜内，蛛网膜细胞形成椭圆形的胶原球。然后，这种胶原球钙化而形成钙球（calcospherites）或脉络丛砂型瘤小体（psammoma body of the choroid plexus），在脑膜瘤中也有这类结构。在蛛网膜粒的蛛网膜帽内有脑脊液引流通道形成，脑脊液通过该通道渗入蛛网膜粒的内皮下层。在大鼠蛛网膜内有类似的引流通道形成，并与鼻淋巴管相连。

蛛网膜微细结构 尽管人的蛛网膜是一层薄而透明的膜，但该膜仍有一定的微细结构。蛛网膜的外层，即与硬脑膜的交界面，由 5～6 层细胞构成，这些细胞彼此以大量桥粒和紧密连接相连（Rascol 和 Izard 1976; Schachenmayr 和 Friede 1978; Alcolado 等 1958）。这一细胞层形成了一道防止脑脊液透过蛛网膜的屏障。此层的下方是蛛网膜的中心部分，由紧密排列的多角细胞构成，这些细胞之间有桥粒和缝管连接相连。蛛网膜的内层细胞排列比较疏松，与胶原纤维束混杂，这些胶原纤维束与横穿蛛网膜下隙的小梁相延续。

软脑膜微细结构 软脑膜（pia mater）主要由一层细胞构成，这种软脑膜细胞呈扁平形、细胞间有桥粒和缝管连接相连（Alcolado 等 1988）。软膜细胞层与包被在蛛网膜下小梁表面的细胞层相延续，与神经胶质界膜的基板之间有胶原纤维束、成纤维细胞样细胞、软膜下动脉和静脉（图 8.325）（Alcolado 等 1988; Zhang 等 1990）。软膜下的胶原纤维和神经胶质界膜基板可以用网状蛋白染色方法染色，并且在柔脑膜炎（leptomeningitis）时可分离开来（Hutchings 和 Weller 1986）。由软膜下及蛛网膜下血管穿出的巨噬细胞及其它炎性细胞最初聚集于软脑膜下和蛛网膜下隙中血管的柔膜衣中，然后穿过软脑膜细胞之间而进入蛛网膜下隙（Krahn 1981）。尽管软脑膜薄而纤细，但它在蛛网膜下隙与脑之间仍然形成了一个规则的界面。不仅如此，软脑膜还将蛛网膜下隙与软脑膜下隙及血管周隙分隔开来。软脑膜细胞具有吞饮功能并可吞噬 1μm 直径的颗粒，还含有某些酶，如儿茶酚－O－甲基转移酶（COMT）、谷氨酰胺合成酶（glutamine synthetase），这些酶可降解神经递质（Kaplan 等 1981; McCormick 等 1990; Feuer 和 Weller 1991）。有关软脑膜的其他特性及其屏障作用可参见蛛网膜下隙出血的有关报道（Hutchings 和 Weller 1986）和新生儿软脑膜下出血的有关报道（Friede 1989）；在这两种出血中，红细胞均不能穿过软脑膜。

一些小的无髓神经纤维束及其相关的施万细胞和神经内膜束膜穿过脑（脊）柔膜，可能主要分布于蛛网膜下隙及软脑膜下隙中的血管。

中枢神经系统的血管

本节将叙述脑和脊髓的动脉供应和静脉回流。

脊髓的动脉供应

血液经椎动脉、颈深动脉、肋间动脉和腰动脉的脊髓支到达脊髓，这些节段性的动脉与脊髓前动脉和脊髓后动脉沿脊髓形成纵行的吻合（见第 10 篇；Gillilan 1972）。这些脊髓动脉一般发出前根支和后根支沿前根和后根进入脊髓。大部分前根动脉较小，终于前根或脊髓的软膜丛。后根动脉供应后根神经节；据 Somogyi 等（1973）的资料，这些神经节支在神经节的两极进入，绕神经节细胞和神经纤维分布。该作者还与 Undi 等（1973）一起描述了脊神经根的动脉供应。部分根动脉（常为 4～9 条）主要位于下颈部、下胸部和上腰部。这些动脉较大可达前正中裂，在此分为较细的升支和较大的降支。这些分支与脊髓前动脉吻合形成 1 条（或部分地 2 条）管径不一致的纵行动脉，沿前正中裂而行。最大的前根动脉为前根大动脉（arteria radicularis magna）可位于不同平面，但该动脉发自主动脉下胸部或上腰部的节段间动脉，约 65% 发自左侧，到达脊髓后发出一支至下方的脊髓前动脉，发另一支和位于后根前方的脊髓后动脉的分支吻合。有时该动脉为脊髓下 2/3 的血液供应主要来源。脊髓前动脉的中央支进入前正中裂，向右或左行供应脊髓灰质的前柱和后柱的基部，包括背核和附近的白质（图 8.329）。

每条脊髓后动脉参加位于后根前方和后方成对的纵行吻合。这些动脉由大小和数量不等但较前根动脉为多的后

根动脉加强。前方的纵行动脉也有前根大动脉降支的分支参加。Lazorthes等（1971）肯定了上述记载，但强调纵行的脊髓动脉各部管径不一且有中断。在脊髓圆锥处该动脉经吻合襻相交通。作者还强调了该吻合的重要性不同于软膜间或周围的脊髓动脉分支间的吻合，如在脊髓后棘突附近节段动脉背侧支的分支间吻合。

脊髓前动脉的中央支供应脊髓横切面2/3区域，其余的背侧的灰质和白质，外侧及腹侧白质的周围部，由许多来自脊髓后动脉和软膜丛的辐射状血管供应（Torr 1957; Gillilan 1958）。血管显微造影对人体脊髓颈部的研究（Turnbull等1966）发现有1～6条前根动脉和0～8条后根动脉。从每厘米长度的脊髓前动脉发出5～8条中央支。未见中央支在脊髓内部的吻合，但其分布区域互有重叠，并有类似分布区的纵向重叠。

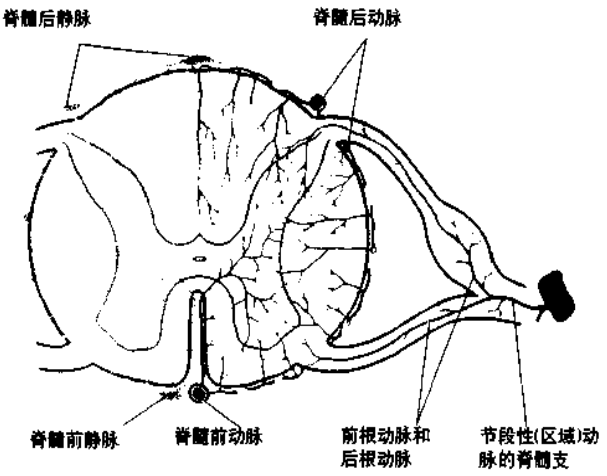

图8.329 脊髓的固有血管图。静脉位置多变。

脑的动脉供应

脑的动脉供应（见第10篇）来自颈内动脉（internal carotid arteries）和椎动脉（vertebral arteries），两者均位于蛛网膜下隙（见前）。椎动脉和基底动脉发支供应脊髓、脑干和小脑。基底动脉终于脑桥上缘并最终分为二条大脑后动脉（posterior cerebral arteries）。颈内动脉在其末端分为大脑前动脉（anterior cerebral artery）和大脑中动脉（middle cerebral artery）。两侧的大脑前动脉由前交通动脉（anterior communicating artery）相连。颈内动脉末端的近侧经后交通动脉（posterior communicating artery）与大脑后动脉相连。这样，围绕脚间窝形成了完整的血管环，即大脑动脉环（cerebral arterial circle or circle of Willis）（见图10.88）。Kamath（1981）曾取100个固定后的脑，研究了形成该环各动脉的大小；其中长度变化最大的是前交通动脉，口径变化最大的是后交通动脉，血管不正常的狭窄则右侧较左侧为多，大脑后动脉尤为明显。与左半球为优势半球相符，左侧显示有更丰富的血液供应，除后交通动脉外，左侧动脉的平均直径均较大。动脉环虽然在不正常的情况时，如动脉栓塞或痉挛时提供血运的旁路，但在正常情况下对不同来源的血液不起均衡和调配的作用。关于动脉环的血液主要来源阻断后侧支循环的情况见Fields等（1965）。从动脉环或附近的血管发出中央支（central branches）供应半球内部和背侧丘脑。这些血管形成6个组：

- 前内侧组（anteromedial group），来自大脑前动脉和前交通动脉（见第10篇）
- 后内侧组（posteromedial group），发自大脑后动脉和后交通动脉
- 右侧和左侧前外侧组（right and left anterolateral group），来自大脑中动脉
- 右侧和左侧后外侧组（right and left posterolateral group），来自大脑后动脉。

（详情见Kaplan和Ford 1966）Lang和Brunner（1978）描述了中央返支，该支常为二条，在大脑前动脉中央支前内侧组起点的远侧段发出，后返回参加前内侧组，他们称其为前返动脉（arteria recurrens anterior）。

大脑皮质血液供应 Duvernoy等（1981）详述了大脑皮质的血液供应来自大脑前动脉、大脑中动脉和大脑后动脉的皮质支（cortical branches）。蛛网膜下隙的血管不穿过软膜而进入软膜下隙（图8.319,324）。动脉进入皮质并在其中分支，垂直地穿皮质的支分为长支和短支（von Bonin 1950）。长动脉（long arteries）和髓质动脉（medullary arteries）行经皮质并穿入其深部的髓质3～4cm（Lewis 1957）。互相间没有交通而形成许多小的独立系统。深髓质血管（deep medullary vessels）如前所述从中央支伸入皮质，但它们是长动脉或髓质动脉的返支（Lewis 1957）。短动脉（short arteries）仅限于皮质，与长血管在灰质中层共同形成稠密的动脉网。灰质的外层和内层血供较不丰富。Lazorthes（1949）和de Reuck（1972）描述了新皮质区与古皮质区血管构筑的差别，前者终于不同层次的小动脉，更为复杂。皮质的动脉不像白质或中央系统那样属严格的终动脉（Sunderland 1938）；相邻的血管虽然在脑表面互相吻合，但一进入脑内便成为终动脉，甚至浅层的吻合也仅发生在显微镜可见的大脑动脉的小分支之间。很少有证据说明在大血管闭塞后这种吻合能提供有效的侧支循环。灰质的血液供应较白质更为丰富。

半球的外侧面主要由大脑中动脉（middle cerebral artery）供应；近上内缘处向后达顶枕沟的一带状区由大脑前动脉（anterior cerebral artery）供应。枕叶和大部分颞下回由大脑后动脉（posterior cerebral artery）供应（图10.87）。内侧面和下面由大脑前、中和后动脉供应。大脑前动脉的供应区向后几达顶枕沟并包括眶面的内侧部（大脑前动脉在53个大脑半球和300例脑血管造影的分布见Farnarier等1977）。该面的余部和颞极由大脑中动脉供应，其余的内侧面和下面由大脑后动脉供应（图10.87A）。大脑中动脉和大脑后动脉分布区在枕极附近的连接区相当于与黄斑有关的视

皮质。临床所谓的黄斑回避现象（sparing of the macula）可能是由于大脑后动脉栓塞时，侧支循环的血液从大脑中动脉的分支进入大脑后动脉的分支而供应该区域，使黄斑区的功能免受损害而致（Smith 和 Richardson 1966）。

纹状体（corpus striate）和内囊（internal capsule）的大部分由大脑中动脉中央支的内侧纹状体动脉和外侧纹状体动脉供应，余部由大脑前动脉的中央支供应。其中大脑中动脉的一分支为 Charcot 大脑出血动脉（见第 10 篇）。

第三脑室和侧脑室的脉络丛（choroid plexuses of the third and lateral ventricle）由颈内动脉和大脑后动脉的分支供应。

Haymaker 等（1969）曾深入研究了间脑某些区域的血管，尤其是脑垂体和下丘脑核的血管（见前）。终板的血管（Duvernoy 1969）和第三脑室后壁的血管（plets 1969）详情也已有报道。终板的动脉来自大脑前动脉和前交通动脉，以供应浅层软膜毛细血管丛，该丛又注入深层的襻状或涡状的窦状毛细血管丛，此丛注入下丘脑静脉。这种配布的意义尚不明确。布于第三脑室后部的主要动脉为脉络膜后动脉的内侧支，该动脉供应后连合，缰区、松果体和丘脑内侧部包括丘脑枕。丘脑主要由后交通动脉、大脑后动脉和基底动脉的分支供应。其分支类型，在不同的丘脑核的不同血管构筑均记载于（extenso in human brain）并有 Plets 等（1970）和 Perchron（1977）的评述。后者不同意丘脑由脉络膜前动脉供应，认为几乎整个丘脑均由大脑后动脉和基底动脉的分支供应（见第 10 篇）。

脑干的血液供应 脑干的血液供应已由 Duvernoy（1978）详细描述。其中中脑的血供由大脑后动脉、小脑上动脉和基底动脉供应。大脑脚由从其内侧和外侧进入的血管供应；内侧血管进入大脑脚内侧，并供应顶盖的上内侧部包括动眼神经核。外侧血管供应大脑脚的外侧部和顶盖。上丘和下丘两侧各有3条发自大脑后动脉和小脑上动脉的血管供应。另外，还有大脑后动脉的后外侧组中央支供应大脑脚、上丘和下丘。

脑桥的动脉供应来自基底动脉、小脑下前动脉和小脑上动脉。基底动脉的直接分支沿基底沟进入脑桥。分支也沿三叉神经、展神经、面神经、前庭蜗神经和中间神经进入。还有来自软膜下丛的血供。

延髓由椎动脉、脊髓前动脉、脊髓后动脉、小脑下后动脉和基底动脉供应。部分分支经前正中裂和后正中沟进入。其他血管沿下 4 对脑神经根进入，供应延髓的中央部，并有来自这些主要动脉的软膜丛供应。

小脑的血液供应 供应小脑的动脉有 3 对，像在大脑一样在浅层形成吻合，与大脑不同的是深层髓质支间也有吻合支存在。Gillilan（1974）综述了小脑血管的解剖学和发育。Kielbasinski（1976）认为蚓部由一侧或双侧的小脑下动脉供应。Duvernoy 等（1983）曾对人体小脑血管系进行了详细的研究。

第四脑室脉络丛 由小脑下后动脉供应。

视交叉、视束和视辐射的血液供应 视交叉、视束和视辐射的血液供应有重要的临床意义。大脑前动脉供应部分视交叉、但其正中区由发自颈内动脉经脑垂体柄而来的分支供应。脉络膜前动脉和后交通动脉供应视束。而视辐射的动脉来自大脑中动脉和大脑后动脉的分支。详情参见 Abbie（1938）和 Bergland 和 Ray（1969）的论著。

静脉引流

脊髓的静脉引流 脊髓的静脉注入6条丛状弯曲的纵行血管；前正中裂和后正中沟内各有1条，其余4条常不完整，一对在前根前方，另一对在前根的后方。这些静脉互相交通，且向上与小脑静脉及颅内静脉窦相通。与脊髓前动脉伴行的静脉收纳来自中央灰质的小静脉。脊髓周围部的静脉注入软膜静脉（见第 10 篇）。

脑的静脉（见第 10 篇）可分为两部分：一为收纳大脑血液的静脉，另一为收纳脑干和小脑血液的静脉。静脉壁薄无瓣膜，大部穿过蛛网膜下隙注入脑膜静脉窦。

大脑外静脉 大脑的静脉包括脑内和脑外两类。大脑外静脉有三组：

- 上组，向前上注入上矢状窦
- 下组，主要注入横窦和海绵窦
- 中组，又分为浅组和深组。

大脑中浅静脉（superficial middle cerebral vein）收纳半球外侧面的大部分静脉，沿外侧沟而行，注入海绵窦。大脑中深静脉（deep middle cerebral vein）收纳脑岛的血液，并与大脑前静脉（anterior cerebral vein）和纹状体静脉（striate vein）汇合形成基底静脉（basal vein）。大脑前静脉和纹状体静脉的收纳范围与大脑前动脉和进入前穿质的中央支动脉的分布范围大体相当。Rosa 和 Borzone（1973）曾详细描述了纹状体静脉。基底静脉向后沿脚间窝和中脑而行，收纳邻近区域的血液，注入大脑大静脉(great cerebral vein)。

大脑内静脉 2 条大脑内静脉在室间孔附近由脉络膜静脉（choroid veins）和丘纹静脉（thalamostriate vein）汇合而成，收纳第三脑室和侧脑室脉络丛的静脉。二静脉在脉络组织内平行向后并汇合成大脑大静脉注入直窦。

中脑的静脉注入基底静脉或大脑大静脉。脑桥的静脉注入基底静脉，岩上窦、横窦或卵圆孔的静脉丛。延髓的静脉注入脊髓的静脉，附近的硬膜静脉窦或沿后 4 对脑神经通过根静脉注入岩下窦或颈静脉上球。有关脑干的浅静脉详情见 Tournade 等（1972）和 Duvernoy（1975）的资料。

小脑的静脉主要注入相邻的静脉窦或从上面注入大脑大静脉。

脑血管的神经供应

虽然颅内动脉（包括供应脑的动脉）的神经供应尚不清楚，但有大量的交感神经节后纤维伴随颈内动脉和椎动脉分支，并有部分有髓纤维相伴随。副交感神经的供应尚无定论（Nelson 和 Rennels 1970; Purves 1972）。

脑血管微细结构

脑表面大脑动脉的大分支在蛛网膜下隙内，外包以薄的（常为一层细胞）柔（软）脑膜衣。相邻的柔脑膜细胞间由桥粒和缝隙连接相连（Zhang等1990）。动脉壁含有平滑肌层和明显的弹性层。脑表面的静脉管壁很薄，其平滑肌层常为不连续的。静脉外面也包有单层柔（软）脑膜细胞。

当动脉进入软膜下隙和穿入脑时，动脉的弹力层消失。故在大脑皮质和白质中，只有小动脉和毛细血管（Dahl等1965, 1986）。而基底核内大的穿动脉（中央支）则例外，其中的许多动脉保留了其壁内的弹力层和厚的平滑肌层。在老年围绕这些大动脉的血管周隙增大（陷凹状态 état lacunaire）。在皮质和白质内小动脉与小静脉的主要区别为动脉管壁有平滑肌层，而静脉的壁薄管腔大（Roggendorf和Cervos-Navarro 1977; Roggendorf等1978）。

脑内毛细血管（capillaries）是血－脑屏障所在部位（Risau 1991）。毛细血管内衬以由紧密连接（闭锁小带）相连的内皮，内皮细胞的胞质内含有少量的吞饮泡。大脑毛细血管的闭锁小带的膜内微粒的排列较其他部位毛细血管的更为紧密（Goldstein和Betz 1986; Risau和Wolburg 1990）。内皮细胞的周围有基底膜围绕（图8.330）。基底膜位于内皮细胞与星形胶质细胞之间，由内皮细胞和星形胶质细胞的胶质膜结合而成。由基底膜围绕的周细胞（pericytes）位于毛细血管周围，其中可含少量的溶酶体（Kida等1993a），周细胞的功能尚不清楚。血管周细胞（perivascular cell）也附着于毛细血管和其他血管，该细胞为具有免疫特征的细胞群，起源于单核细胞并成为脑内组织细胞的一部分基本游离于基底膜之外（Graeber等1992; Kida等1993a, 1994b）。来自软膜的一层柔脑膜细胞包绕小动脉，但不包毛细血管（Zhang等1990）（图8.325,330）。

由于内皮细胞的细胞质内有与Ⅷ因子相关的抗原（factor related antigen），故可用细胞免疫化学方法识别。该细胞也能被来自荆豆（Ulex europaeus）的植物血凝素着色。虽然没有周细胞的标记物，但人体的血管周细胞有被PGM-1（葡糖磷酸变位酶）抗体识别的抗原（Kida等1994b）。实验研究的资料显示：该细胞是不同于血源性巨噬细胞和小胶质细胞的血管周围液引流通路的清理者（Kida等1993a）。

小静脉有类似毛细血管的薄壁，但其管腔较大。

大脑血流量

人脑的大脑血流量（cerebral blood flow）约为50ml/(100g·min)。由于复杂的自主调节系统的作用，尽管血压的变动范围较大，而大脑血流仍保持恒定。如正常人体平均动脉血压的变动范围为8.7～18.7kPa(65～140mmHg)时，大脑血流量仍保持恒定（Graham 1992）。如血压下降至该范围以下，则大脑血流量降低。如血压升至该范围以上，则大脑血流量增加。

可用多种方法测量实验动物的大脑血流，而在人体正离子发射断层扫描（PET）为测定大脑血流的主要技术；该方法不但能测局部的大脑血流量，也可测定氧和葡萄糖的代谢。用同位素如氟-18标记的脱氧葡萄糖可测定正常人体和各种脑病如癫痫病人的葡萄糖代谢（Henry等1990）。该技术的测定图示见图8.331。供应蛛网膜下隙内血管的交感神经和脑内血管的肾上腺素能神经纤维控制大脑血流量。氧和二氧化碳也是决定脑血流量的重要因素。颅内压与脑血流量间的关系复杂，但在颅内压升高时自主调节可在一定范围内维持恒定的大脑血流量（Graham 1990）。

血－脑屏障

1个世纪以前就观察到血液中结合蛋白的颜料进入人体的大部分组织，但不进入脑、脊髓或周围神经（见前），用于说明血－脑屏障概念的物质已有许多种，有的被主动转运穿过血－脑屏障，其余的被阻挡。

血－脑屏障位于脑内毛细血管内皮，依靠其细胞间的紧

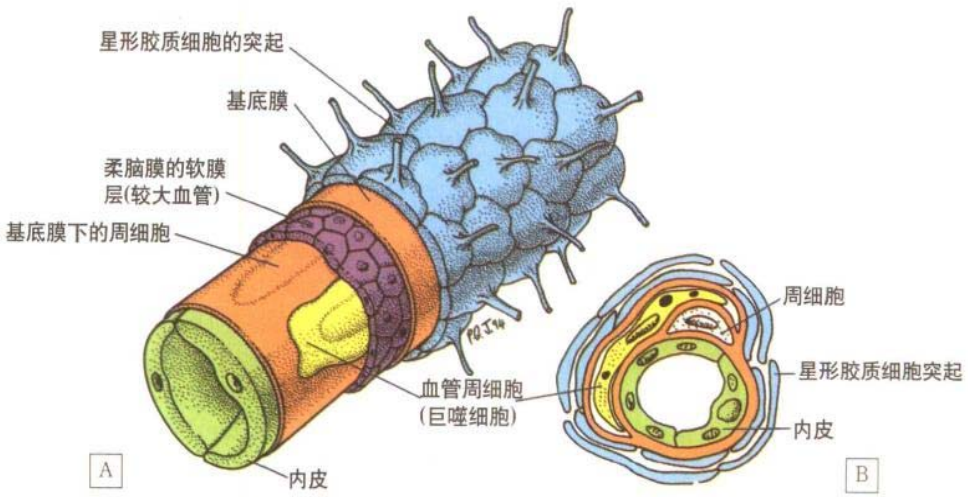

图8.330 脑内神经胶质界膜、血管周细胞与血管之间的关系模式图。A. 纵形立体观；B. 横断面观。可见星形胶质细胞的足突板层(蓝色)紧贴在基底膜(棕红色)上。在较大的血管，柔脑膜(紫色)包绕血管，但在毛细血管周围无此膜。血管周细胞(黄色)位于血管周围间隙内，基本游离于基底膜之外，但周细胞却被基底膜(棕红色)所包绕。内皮细胞(绿色)由紧密连接所连，并被基底膜所包绕。

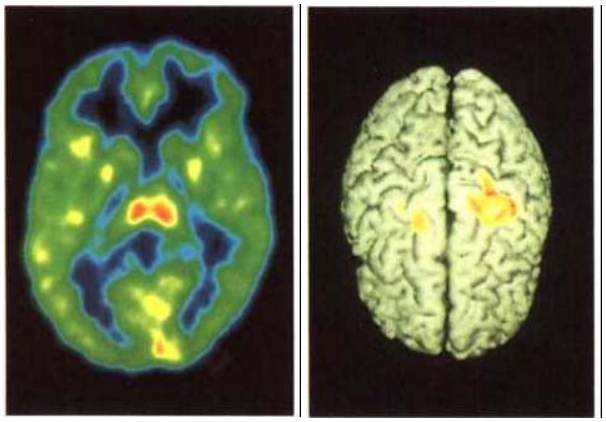

A　　B

图 8.331 正电子发射断层扫描(PET)测定脑血流量。
A. PET显示局部脑血流量-红色表示高血流量、紫色表示低血流量。B. PET图像与磁共振成像相叠加，以$H_2^{15}O$标记的H_2O为示踪剂，显示出当左上肢运动时，脑血流量增加，尤以右侧皮层为明显。红色-高血流量，黄色-中等，白色-低血流量(伦敦 Hammersmith 医院 Drs John Kew 和 Ralph Myers 允诺引用)。

密连接和较少转运泡的转运特点而形成屏障。血-脑屏障有3个主要功能:

- 保护脑免受血循环内物质的影响；由内皮细胞间的紧密连接防止分子的非特异性通过。
- 特殊的转运系统选择性地转运物质（Goldstein 和 Betz 1986; Betz 和 Goldstein 1986; Risau 和 Wolburg 1990）
- 代谢或变更血液的或脑产生的物质（Hardebo 和 Owman 1980）。

在脑的一定部位，内皮细胞间无紧密连接，分子可在血液与相邻的脑之间自由交换。这类区域大部位于脑室周围而称为围脑室器（circumventricular organs），包括下丘脑的正中隆起、松果体、脉络丛、穹隆下区、终板血管器和最后区（Bouchard 和 Boster 1986）。

血-脑屏障的存在有赖于星形胶质细胞与毛细血管紧密相贴。这种屏障在胚胎时发育，但在出生时也可未发育完全(Janzer 和 Raff; Risau 1991)。

经血-脑屏障无限制地扩散的物质仅限于凭借其亲脂性特点而能穿过生物膜的那些物质。这些亲脂性分子一进入脑内皮细胞，就有将其向外转运的机制存在。P-糖蛋白为贯通膜的糖蛋白，主动地将亲脂分子输送出细胞，也可防止药物（如肿瘤的化疗剂）入脑（Cordon-Cardo 等 1989）。内皮细胞也可代谢物质如神经递质（Hardebo 和 Owman 1980），以防止其进入脑内。控制血液与神经系统间物质交换的转运系统也位于脑毛细血管内皮细胞（Risau 1991）。这种转运依靠有网格蛋白的小泡和有关物质如氨基酸、葡萄糖和低密度脂蛋白的存在（Risau 1991）。在发育过程中复杂的紧密连接与转运者机制间似乎有协同的诱导作用(Stewart 和 Hayakawa 1987)。

在无血-脑屏障的区域，特化的室管膜和神经胶质细胞在某些器官中称为室管膜细胞（tanycytes），这些细胞构成屏障（Risau 1991）。星形胶质细胞对血-脑屏障的影响已在体内和体外进行实验（Janzer 和 Raff 1987; Risau 1991），其作用与星形胶质细胞脚板分子互相垂直的排列有关。脑毛细血管内皮细胞磷酸化的调节可能与内皮细胞间紧密连接的细胞质蛋白相关的蛋白磷酸化有关（Stevenson 等 1986）。

血-脑屏障的破坏（Breakdovsn of the blood-brain barrier）发生于出血或感染引起的脑损伤以后，并继发液体、离子、蛋白和其他物质进入脑内，这些也是原发性和继发性脑瘤的有关特征。注射结合蛋白的颜料如台盼蓝或蛋白辣根过氧化酶（HRP）可引起实验性血-脑屏障破坏。这种血管性脑水肿主要由缓激肽（bradykinin）作为媒介（Wahl 等 1993），由于蛋白入脑，皮质的星形胶质细胞肿胀，白质中细胞外间隙扩大而致。计算机断层（CT）和磁共振成像（MRI）技术可显示人体血-脑屏障的破坏情况；将对照物注射入血液后，以适当的影像技术显示，就可观察到中枢神经系统内病理损伤的解剖学和功能的特点。

血-脑屏障的破坏也可见于黄疸和血浆高胆红素患者的尸体；除脉络丛常染成黄色外，正常脑、脊髓和周围神经不为胆汁所着色。如患者曾在近日（1~3天）有脑梗死，则梗死区由于血-脑屏障破坏而被胆色素染成黄色。

血-神经屏障的讨论见前。

脑的细胞外间隙

电镜研究发现神经元细胞膜的可染色部分，神经胶质细胞及其在灰质内的突起的间距为15~20nm（Peters 等 1976）。这可能并不表示脑内真正的细胞间距，因为细胞膜还有不被染色的部分，而且在标本制备过程中也可能部分地受影响。这些因素可影响细胞间隙所得数据的大小。在白质中有髓纤维与星形胶质细胞间的距离稍大。在大脑水肿的病理情况下，白质内纤维间距离增大以容纳水肿液体。水肿早期灰质内的星形胶质细胞可吸收液体和蛋白，故细胞间隙没有明显的改变。

生理学研究的资料强调：脑的细胞外间隙与脑脊液通道相延续（Davson 等 1987）。因此进入脑的细胞外隙的物质可注入脑室的脑脊液或沿血管周围最后入淋巴回流通路（Szentistvanyi 等 1984）。以生理学技术测量的细胞外间隙的大小随所用物质的不同而异（Davson 等 1987）。

炎性细胞进入脑的通道

虽然一直认为中枢神经系具有免疫的功能，但在人体多发性硬化症和动物的实验性过敏性脑脊髓膜炎时，有淋巴细胞进入脑成为对病毒感染的反应和自体免疫的反应。这种炎性反应必需有淋巴细胞进入脑的通道及抗原的存在。少量淋巴细胞进入脑激活了炎症反应，淋巴细胞不断地经过内皮迁移进入脑组织。在中枢神经系统内小胶质细胞和星状细胞可由T细胞的细胞活素诱导而有抗原细胞的作用（Wekerle 1993）。经脑的作用后，淋巴细胞可能沿淋巴通路至局部淋巴结（Cserr 等 1992; Weller 等 1992）。

淋巴细胞经小静脉进入中枢神经系统，这种通路需要识

别作用和粘连分子（见第2篇）。该分子可在细胞活素作用后引起（Hughes 等 1988）。粘连分子包括细胞间粘连分子 1（ICAM-1）、血管细胞粘连分子（VCAM）和在慢性免疫性疾病的 addressins（Male 1992; Shimizu 等 1992）。内皮细胞表达的粘连分子存在着动物种属之间的差别，而多发性硬化症患者出现细胞间粘连分子ICAM的情况已有报道（Sobel 等 1990）。淋巴细胞的粘连和通过内皮也可使内皮细胞发生改变（Male 1992）。粘连后淋巴细胞在紧密连接附近穿过内皮细胞，但看来不是穿过紧密连接本身。一通过内皮细胞，淋巴细胞就穿过血管周隙的基底膜，而后激活的淋巴细胞进入中枢神经系实质。

多核白细胞进入中枢神经系统不如淋巴细胞常见（Perry 和 Andersson 1992），但也见于梗死和自体免疫疾病的早期，尤其是化脓性炎症。这类细胞可能是在内皮出现粘连分子后穿过内皮。在炎症的后期，单核细胞也可随类似的通道进入中枢神经系统。

在脑膜炎的炎症期，蛛网膜下隙内多核白细胞和淋巴细胞通过大静脉的内皮进入脑脊液。

脑损伤、肿瘤、血管疾病和炎症等损害的后果

组织破坏（tissue destruction）、水肿（oedema）和脑移位（brain displacement）是创伤、肿瘤、血管疾病和炎症的三类主要继发改变，这些异常可导致脑的进一步损害或病人死亡。了解颅内的解剖学对阐明这些病理改变的原因和临床表现是必需的（参见 Graham 1990; Miller 1992）。

神经元及轴突的破坏发生于大脑梗死、出血、脓肿和病毒性脑炎后（表 8.5）；其所引起的临床体征和症状随脑损伤的部位而异。大脑水肿（cerebral oedema）引起脑肿胀，主要是由于血-脑屏障的破坏伴有组织损伤或由于恶性肿瘤时血管通透性增加而致（表8.5）。大脑水肿产生占位性损伤（space-occupying lesion, SOL）可单发或伴以肿瘤、脓肿或局部出血，继而可引起颅内压升高和颅内不同区域的脑组织疝。

颅内主要由硬脑膜分隔而形成3个区域（图 8.332）。小脑幕（lentorium cerebllі）分隔颅后窝为幕下区（infratentorial compartment）与幕上区（supratentorial compartment）。幕下区内有脑桥、延髓和小脑。幕上区又被大脑镰分隔二大脑半球。从一个区域至另一区域的脑组织疝是局部占位性损伤（SOL）的一个主要后果（图8.332）。

由占位性损伤引起的升高的颅内压导致脑脊液（CSF）从脑室系统和蛛网膜下隙排出。脑表面的脑回变平，随着围绕小脑幕切迹和枕骨大孔处的蛛网膜下隙变为阻塞，颅内压开始上升。如占位性损伤的体积迅速增大，颅内压很快升至血压水平，则大脑血流停止，在明显的脑疝（herniation of brain）发生以前就可引起脑死亡。

内疝(internal herniae) 疝的位置及对脑功能的影响主要依占位性病变的部位及其增大的速度有关。位于一侧半球上部的占位性病变（图8.332）先引起脑的变形伴有中线结构偏向对侧，同侧脑室狭窄和室间孔梗阻，导致对侧脑室扩大。占位性病变及其周围的水肿区进一步增大导致大脑镰下方的扣带回疝，伴有胼胝体和侧脑室顶向下移位。作为镰下疝（subfalcine herniation）的后果，在扣带回可发生一楔形的梗塞（图8.332）。继之，胼胝体周围动脉可被阻塞而引起一侧或两侧大脑半球内侧面的梗塞，导致一侧或双侧下肢的肌力减弱或瘫痪。

通过小脑幕切迹的脑组织疝常导致脑的严重损害而致病人死亡或由于小脑幕切迹内及周围结构受压而产生严重的后果。钩和海马旁回通过小脑幕切迹的疝，伴有一侧大脑内占位性病变或损伤如硬膜下出血或脑膜瘤压迫大脑半球，颞叶的损伤的影响最大。疝的程度取决于患者小脑幕切迹的大小，占位性病变及其周围水肿区的大小。最初，通过切迹的中脑被一侧的海马旁回疝

表 8.5 主要的大脑和小脑损伤的后果

原发性损伤的类型	组织损害的程度或类型	导致的占位性损伤（SOL）
损伤		
a）弥漫的轴突损伤和挫伤	+++	水肿
b）血肿		
i）硬膜下	-	血肿
ii）硬膜外	-	血肿
iii）大脑内	+	血肿
颅内肿瘤		
a）大脑内	+/+++	肿瘤和水肿
b）大脑外	-/+	肿瘤+/-、水肿
血管疾病（中风）		
a）栓塞 85%	+/+++	水肿
b）大脑内出血 15%	+	血肿+/-
感染		
a）脑炎	+/+++	水肿
b）脑膜炎	梗塞+/+++	水肿
c）脓肿	+/++	脓肿和水肿

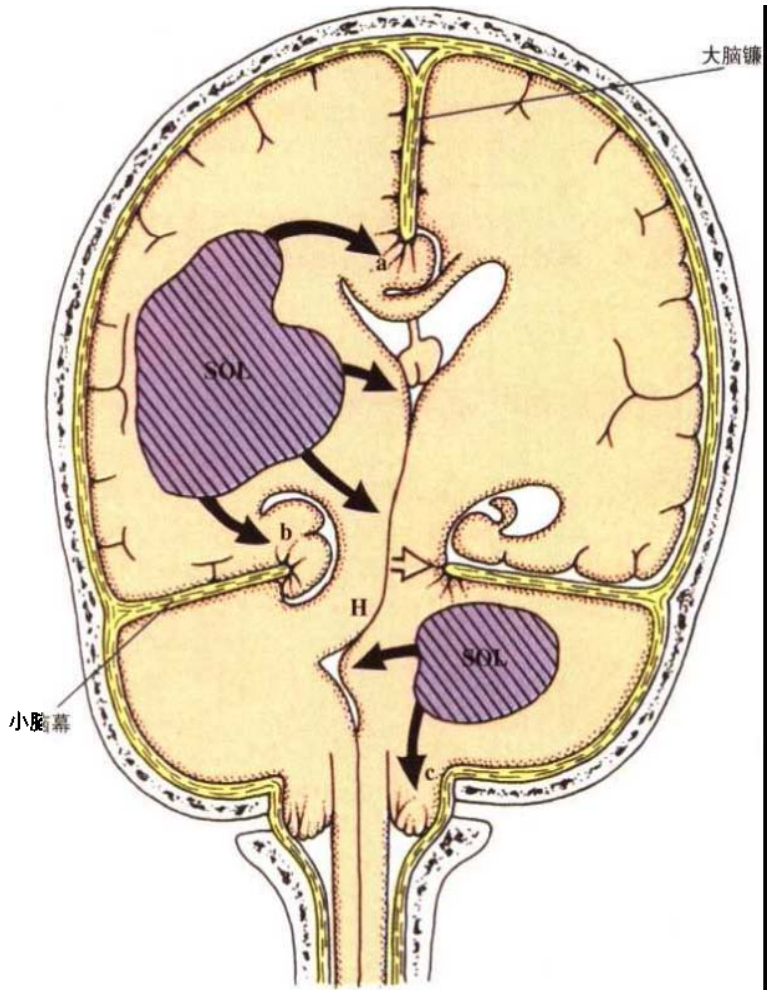

图8.332 占位性损伤的后果。
a) 大脑镰下方的扣带回疝
b) 海马旁回小脑幕疝
c) 小脑扁桃枕骨大孔疝
H: 出血流入中脑
空箭头: 小脑幕游离缘迫使大脑脚缩窄。

所压：压迫中脑水管可使脑脊液引流受阻导致脑室系统扩大。对侧大脑脚被压向小脑幕游离缘能引起皮质脊髓束传导受阻，导致占位性病变的同侧偏瘫。更常见的是同侧动眼神经被压向小脑幕游离缘，引起上睑下垂、瞳孔开大、对光反射消失（副交感性麻痹）和由于由占位性病变同侧第3对脑神经支配的眼外肌麻痹而引起的眼向外下斜视。此为小脑幕疝的重要临床体征。

随着幕上区压力的增高，海马旁回发生梗塞，梗塞部位位于其下面被压向小脑幕游离缘而形成的沟处（图8.333）。在此颞叶下面和绕脑干的动脉受压。脉络膜前动脉的这种损伤导致苍白球内侧面、内囊一部分和视束的梗死。大脑后动脉在通过颞叶下面时受压引起占位病变同侧的视皮质梗塞，如病人生存，则留有同向偏盲。对动脉更严重的压迫则引起整个颞叶下面和丘脑梗死。小脑上动脉也可累及，该动脉受压可引起小脑上面梗塞。

严重的常可致命的中脑损伤可并发小脑幕疝。其显著的特征是中脑中央的火焰状出血并延伸至丘脑和脑桥被盖部。梗死的缺血区也见于中脑；出血和梗死两者可能是由于移位的脑牵拉了基底动脉的分支和回流的静脉所致。

在小脑、第四脑室、脑桥小脑角、延髓或脑桥的颅后窝占位性病变，由于造成第四脑室受压或变形可引起幕上脑室的扩张（图8.333）。颅后窝占位性病变的另一主要后果是小脑扁桃体疝（herniation of the cerebellar tonsils），当其被压向下通过枕骨大孔时挤压延髓，引起小脑扁桃体尖端梗塞。由压迫延髓而致的窒息可以是致命的。长期存在的小脑扁桃体经枕骨大孔的突出常为先天的缺陷所致，可引起脑脊液流经枕骨大孔受阻，继而导致脊髓中央管扩张或脑积水。

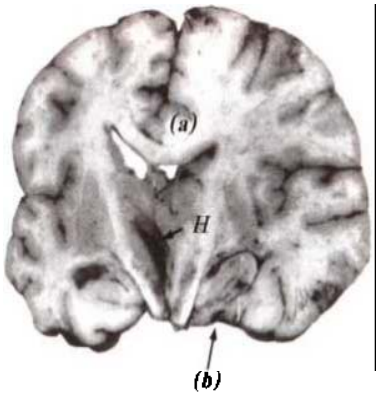

图8.333 头部损伤和硬膜外血肿7天后死亡病人的脑冠状面图。可见右侧半球严重水肿，正中线偏向左侧，扣带回(a)疝至大脑镰下方，右侧海马旁回疝入小脑幕孔并有出血区(b)。中脑和丘脑(H)内近中线处有出血。

周围神经系统

周围神经系统由传入（向心）纤维与传出（离心）纤维组成，前者将感受器与中枢神经系统连接起来，后者将中枢神经系统与效应器连接起来。人类的周围神经系统组合成与脑相连的12对脑神经和与脊髓相连的31对脊神经。交感神经干、交感神经节以及内脏神经均是周围神经系统的一部分，但将以分开的章节叙述。

在最原始的脊椎动物，有一系列的运动性前根，发自灰质前柱；还有一系列感觉性的后根，连至灰质后柱。这些前根与后根并未合并，或者说只是在位置上二根重合，一条前根是一股节段性的神经束，分布到与其起始的神经管节（neuromere）对应的肌节（myotome）；而后根则是节段间性的，在节段间结缔组织内走行，分布至其皮肤区。

脑神经的配布更为复杂，反映在腮弓系统发育期间已然发生了深刻的变化。在脑内，相应的前根与后根从未融合在一起，但是往往出现邻近的几条前根神经或后根神经发生融合。由于某些肌节消失，相应的前根神经也渐衰退。从起源上看，后根神经是头部皮肤和口、咽粘膜的感觉神经，后来获得了分布至腮弓肌群的运动纤维（参见第3篇）。随着脑的增长与变形，随着头部的精细配布，皮肤分布区由一条神经转移到邻近的另一神经，结果改变了后根神经的原有功能。

某些颈部以前的节段（precervical segments）加入头区，导致相应的前根神经融合；舌下神经即如此形成，因此将其划入脑神经系列。

脑神经（Cranial Nerves）

脑神经共12对，全部经颅底孔管出入。它们的名称如下：

Ⅰ嗅神经	Ⅱ视神经	Ⅲ动眼神经
Ⅳ滑车神经	Ⅴ三叉神经	Ⅵ展神经
Ⅶ面神经	Ⅷ前庭蜗神经	Ⅸ舌咽神经
Ⅹ迷走神经	Ⅺ副神经	Ⅻ舌下神经

各脑神经的运动（传出）纤维起始于脑干内的起始核（nuclei of origin）。起自大脑皮质运动区的皮质核束纤维影响着下列核团的神经元：三叉神经运动核，面神经核，舌下神经核，疑核，以及副神经脊髓核。一般来讲，这些神经核均接受双侧皮质核束纤维，但是支配面下部肌肉的面神经核运动神经元主要受对侧皮质运动区影响。三叉神经运动核、舌下神经核以及副神经核支配斜方肌的运动神经元，以接受对侧交叉的皮质核束纤维为主，而副神经核支配胸锁乳突肌的运动神经元往往接受经过两次交叉的纤维（Nolte 1993）。动眼神经核、滑车神经核以及展神经核不直接接受皮质核束纤维。

脑神经中的感觉（传入）纤维典型者起自位于脑外的神经元，后者有的位于神经节内，有的位于诸如眼、鼻及耳的感觉器官内。这些神经元的中枢突入脑止于其终止核（nuclei of termination）。

在子宫内大约14周时，多数脑神经纤维即开始披被髓鞘。但直到子宫内22周期时，三叉神经的感觉纤维以及前庭蜗神经中的蜗神经部才开始披髓鞘，而视神经披髓则更晚。

嗅神经（Olfactory Nerve）

司理嗅觉的嗅神经（图8.334）起始于鼻腔嗅粘膜的嗅细胞；嗅粘膜覆盖上鼻甲及鼻中隔与其对应的部分。嗅神经纤维即嗅细胞的中枢突或深突（图8.231），它们集合成一些神经束，各束在不同的方向上交叉，在嗅粘膜内形成丛状的网络，最终形成约20条神经支，以内、外侧两组穿过筛骨筛板的筛孔，终止于嗅球的小球上（图8.231）。每条神经支都有一由硬脑膜、软脑膜－蛛网膜组成的鞘，此硬脑膜延续至鼻腔的骨膜，而此软脑膜－蛛网膜则形成神经束的周鞘（perineural sheaths）。这些鞘内的组织间隙一方面与鼻腔粘膜的组织间隙相连通，另一方面又与蛛网膜下隙相连通。

嗅神经属无髓纤维，为包在施万（Schwann）细胞内的一些纤细轴突小束。此神经在外周的起始细胞在外胚层中很独特，在全部脊椎动物中，嗅细胞终生都依然位于外胚层。

临床解剖学（clinical anatomy） 在严重创伤累及颅前窝时，有可能嗅球与嗅神经分离开，或者嗅神经被撕断，导致嗅觉丧失（anosmia）。颅骨骨折可能累及脑的被膜，因此有可能脑脊液流入鼻腔，导致脑脊液性鼻液溢（rhinorrhoea）。这种创伤可以打开鼻腔入颅的感染通道。嗅神经束周围的蛛网膜下隙延伸部分，往往被认为是一淋巴引流途径，此途径可能有助于感染向颅腔蔓延。但是有关此感染途径的证据仍有可疑之处。

与嗅神经有联系的还有两条细小的终神经（nervi terminales）（Pearson 1941）。最初在低等脊椎动物上发现的终神经，后来在人胚胎和成人也发现有终神经，主要由无髓神经纤维与小群双极和多极神经元组成。每条终神经位于嗅束的内侧，其分支穿出筛板而分布到鼻粘膜；终神经在近前穿质和隔区处连于脑；在有些动物上，其纤维可达终板区、在另一些动物上可达下丘脑区。此终神经向外周可通至鼻腔粘膜（见本篇后述）。据Pearson等的研究（1941），终神经与神经节细胞有联系。Gruneberg（1973）在小鼠上观察过这种节细胞，但是他未将这些节细胞与散布在人终神经上的节细胞等同起来。此终神经节（ganglion terminale）的纤维联系尚不知晓。Bojsen-Møller（1975）认为，终神经完全是感觉性纤维。近年的证据表明，此神经与某些哺乳动物检测外激素的功能有关。犁鼻神经（vomeronasal nerve）在成年或许缺如，此神经常与终神经相混淆。

有关嗅球的详细结构及其中枢联系记载于本篇以前的部分，而嗅粘膜的结构在本篇后述。

视神经（Optic Nerve）

介导视觉的视神经起始于眼球，其中绝大多数是传入性纤

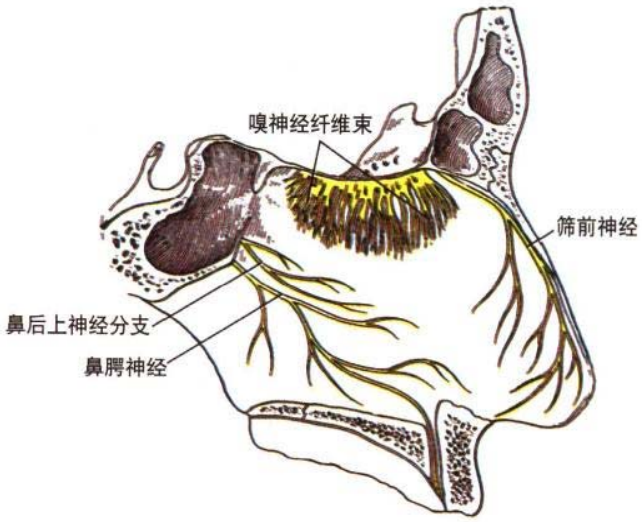

图 8.334 鼻中隔的神经及嗅神经纤维束(右侧)。

维，始于视网膜节细胞；但也有少量传出性纤维，尚不明确其起始细胞。从发生上讲，视神经与视网膜均是脑长出的结构（见第3篇）。视神经纤维被少突胶质细胞包绕（见本篇前述）。视神经纤维形成视网膜的内层，即视神经层（stratum opticum），它们由节细胞的轴突组成；全部纤维会聚于视神经盘，穿过视网膜外层、脉络膜、以及近眼球后极的巩膜筛板，此穿过位点在眼球后极鼻侧3～4mm。在个体发育过程中，随着穿越筛状板的过程，视神经纤维逐渐被髓，集合成纤维小束，再由小束集合成视神经。视神经长约4cm（Parraveno等，1993），朝后内方穿经眶尖的视神经管进入颅腔，两眼的视神经汇合在视交叉。视神经的眶内段长约25mm，行程稍有迂曲，比眼球后至视神经管间距长出6mm。在眶内部后段，视神经为4块眼直肌所围绕，向前方在各眼直肌与视神经之间有脂肪分隔，而在脂肪中埋藏着睫状血管与神经。睫状神经节位于视神经与眼外直肌之间。距眼球后方约12mm处，有视网膜中央动、静脉从下内方穿入视神经，经视神经中央这些血管到达视神经盘。在长约5mm的视神经管内，视神经位于眼动脉的上内方。在视神经内侧与蝶窦和后筛窦之间仅隔以一薄骨板。从视神经管向前，鼻睫神经和眼动脉向前内方行，并在视神经上方跨过；从动眼神经下股发出一小支，从视神经下方到达眼内直肌。在调查71例高加索人眼眶之后发现，在眼眶中眼动脉从内侧行经视神经下方的发生率是18.6%（Lang及Kageyama 1990）。

视神经颅内部长约10mm，从视神经管向后内行至视交叉。在视神经上方有嗅束后部、直回，以及靠近视交叉的大脑前动脉。位于视神经外侧的是颈内动脉。

视神经外包被着与三层脑膜相连的三层鞘，一直延续至眼球。来自硬脑膜的厚纤维外鞘，与巩膜混编在一起。来自蛛网膜的菲薄中间鞘（intermediate sheath），与外鞘隔以硬膜下间隙，与内鞘隔以蛛网膜下隙。来自软脑膜的内鞘富含血管而紧紧地包裹着视神经；从软膜深面向神经深部发出许多小隔，将视神经纤维分隔开又重新汇合起来，这在视神经的横切面上可观察到，在小隔形成的许多多角形小区内，占据着总共约有上千条纤维小束。内鞘还包被视网膜中央血管远达视神经盘。

视神经鞘的超微结构与别处的脑膜相似（Anderson和Hoyt 1969），但是在软脑膜和蛛网膜内，胶原纤维的量多于颅内的柔脑膜。与别处的蛛网膜下隙一样，完全衬以软膜－蛛网膜的上皮细胞，后者与成纤维细胞类似，并形成多板层的“间皮”膜或“脑膜”（“meningothelium”）。

在靠近眼球处，黄斑纤维即乳头黄斑束（papillomacular bundle）排在视神经的外侧区；随着视神经向后行，黄斑纤维逐渐移向视神经的内侧区。在接近视交叉时，黄斑纤维已近视神经的内侧缘。由视网膜上区与下区来的纤维，分别位于视神经的上部与下部；由颞侧象限来的纤维位于视神经的外侧部，而鼻侧者位于视神经的内侧部。

对人类视神经纤维计数（Oppel 1963；Kupfer等1967；Jonas等1990）显示，约有120万根有髓纤维，其中92%直径约1μm，余者直径2～10μm不等。在视神经的颞侧部和内部，纤维平均最小直径要小于其鼻侧部和外部；就单位面积内纤维数量而言，上述前者要比后者纤维数量更多些（Jonas等1990）。在视交叉处，视神经约有53%纤维交叉，大多数纤维终止于外侧膝状体，余者终止于顶盖前区核，上丘以及下丘脑的核团。占小部分的传出纤维来源不明，鸟类上发现的这种到达视网膜的离心纤维，引起人们很大兴趣，鸟类这种传出纤维来自峡－视核（isthmo-optic nucleus），此核位于中脑与菱脑交接平面的背外侧区（Cowan和Clarke 1976）。

视神经的血液供应来自软膜鞘上的动脉丛和视神经内的动脉支。此软膜动脉丛来源复杂，在颅内有垂体上动脉和眼动脉；在视神经管内有回返的眼动脉分支；在眶部有视网膜中央动脉的视神经外部和睫状后动脉。就对视神经的血供来说，视网膜中央动脉的神经内部比重可能很小（Belmonte 1968；Francois和Neetens 1969）。有人强调指出，视神经乳头和巩膜筛板区血液供应丰富（Henkind和Levitsky 1969）。视神经的静脉回流通过视网膜中央静脉（Steele和Blunt 1956；Taylor等1993）。对人眼影像分析配合三维重建研究显示，在巩膜筛板区视网膜中央动脉的周长和动脉的横截面积具有均匀一致性；然而视网膜中央静脉在此巩膜筛板位点却受到压缩，其横截面呈新月形。业已提出，筛板区静脉压

缩可能作为对静脉血流的一种“节流阀”(“throttle”)机制，从而维持了眼球内静脉相对高压状态，保证视网膜小静脉及毛细血管的不闭合状态(Taylor等1993)。

视交叉与视束已在别处记载。

视神经乳头水肿(Papilloedema) 视神经乳头水肿往往是颅内肿物导致的后果，由于在一般的蛛网膜下隙内积存过量脑脊液，导致颅内压增高，而蛛网膜下隙延伸远至巩膜筛板所致。巩膜筛板又是青光眼对视神经造成损伤的主要部位(参见Jonas等1991年对人巩膜筛板形态测量学的一种解释)。

动眼神经(Oculomotor Nerve)

动眼神经支配除上斜肌和外直肌以外的所有眼外肌。其中经过睫状神经节的纤维，还支配瞳孔括约肌和睫状肌。动眼神经含有约15000根纤维。动眼神经起自一群神经核复合体(complex of nuclei)，它们位于中脑水管周围灰质上半的腹侧，向嘴侧延伸短距离可至第三脑室底。自动眼神经核发出纤维，向腹侧穿行经过中脑被盖、红核、以及黑质内侧部，行程呈有些向外侧凸出的弯曲弧线，最终出脑于大脑脚内侧面的沟内。在动眼神经的外周部，含有本体感觉纤维，它们来自三叉神经节细胞的周围突(Bortolami等1977; Manni等1978)。近年在动眼神经根丝内业已发现有感觉神经节的细胞(Lanzino等1993)。这些传入纤维或许始自三叉神经第一支眼神经，在海绵窦外侧壁内加入动眼神经，此传入纤维入脑后终止于三叉神经脊束核。

动眼神经核复合体由几对大多极神经元群组成(人类每个动眼神经核细胞可有12~20个树突(Abdel-Maguid和Bowsher 1979, 1984)，此核复合体还有成对的较小多极神经元组，灵长类及另一些哺乳动物此部发育良好但不易分辨(Burde 1983)，它们是动眼神经中副交感纤维的起始细胞。在两侧以背腹向为顺序的动眼神经核大型运动神经元分组支配同侧下直肌、下斜肌以及内直肌。还有一内侧位的细胞柱几乎贯穿中脑长轴，支配对侧上直肌(Crosby和Henderson 1948; Warwick 1950b)。内直肌亚核由三组不同的细胞亚群组成：(1)腹侧部，占据此亚核的嘴侧2/3，运动神经元数量最多。(2)背侧部，占据此亚核的嘴侧2/3，其运动神经元稍小，支配内直肌中细小的睫纤维，它们与眼辐凑运动有关(Büttner-Enner和Akert 1981)。(3)背外侧组，占据此亚核的尾侧2/3，支配对侧上直肌的神经元位于其内侧，其发出的轴突在此核尾侧部交叉(Bienfang 1975)。这些亚核组在人胚早期已可分辨(Pearson 1944)。

在动眼神经核的背尾侧极有一大细胞的正中核，即中央尾侧核(caudal central nucleus)，与上直肌亚核和背内侧直肌亚核(dorsal medial rectal subnuclei)为邻(Warwick 1950,1953)。在中央尾侧亚核内，支配两侧上睑提肌的运动神经元完全混杂在一起；大约有30%细胞发轴突至两侧上睑提肌(Sekiya等1992)。在所有成对的骨骼肌当中，这是一种很独特的神经支配方式(Schmidtke和Büttner-Ennever 1992)。

在动眼神经核的背侧有动眼神经副核，或称Edinger-Westphal自主神经核，由较小的多极神经元组成，其轴突参加动眼神经，并在睫状神经节中继(Warwick 1954a)；动眼神经副核在嘴侧最大，并且两侧核融合在一起，向腹侧弯行跨过动眼神经核(图8.335)。动眼神经副核尾侧成对的部分在人类及其它灵长类动物有进一步划分为几个部分的趋势。应用HRP逆行轴浆运输技术，Sugimoto等(1977)证明，不少副交感神经元靠近动眼神经副核，但在此核边界以外。Burde(1983)在猴上发现，副交感纤维起始于前正中核(anteromedian nucleus)、Perlia核，以及Edinger-Westphal核的内脏外侧柱；但是在人类尚未充分证实与猴对应的核。

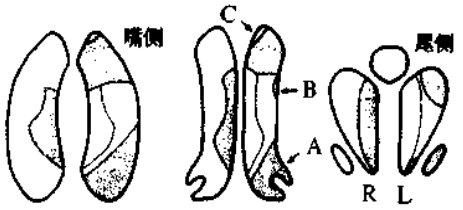

图8.335 猕猴动眼神经核冠状切面图示支配左眼外肌运动神经元的位置。注意眼外肌都受同侧运动神经元支配，但上直肌、上睑提肌例外，它们受对侧运动神经元及中央部的运动神经元支配。支配内直肌神经元分为A, B, C3亚组，A组神经元最多，位于核嘴侧腹部2/3腹侧区，此区也有C组神经元也在核嘴侧2/3的背侧部，它们支配内直肌中的睫细纤维，有助于眼的转向运动。B组神经元位于动眼神经核尾侧2/3区的背外侧部。IO=下斜肌，IR=下直肌。MR=内直肌。SR=上直肌。LP=上睑提肌(摘自Büttner Elsevier出版 JA(ed) 1988。眼球运动系统，神经解剖学)。

动眼神经核具有较大运动神经元组成的正中组，几十年来一直作为此复合体局部构筑上的一个标准特征，但是此Perlia中央核在哺乳动物中颇为变异不定，甚至在同一种属也如此。曾将两眼聚合功能归结于此核，但实际证据既不充分又不可靠。将这种两眼会聚功能归结于背内侧直肌亚核似更可靠(Büttner-Ennever和Akert 1981)。灵长类Perlia核发育程度与其被推测的功能并不相称，也不可能将此核的大小与灵长类的双眼视力匹配对等(Le Gros Clark 1926)。况且，在人类的中脑往往分辨不出此核(Tsuchida 1906; Crosby和Woodburne 1943)。在左右动眼神经核团之间，确有少数散在的大型运动神经元，但它们从未构成像中央尾侧核那样清晰可见的神经核；无论如何，这些散在细胞看来支配眼上直肌而不支配眼内直肌(Warwick 1955)。

从中脑内各亚核发出分开的小神经束，向腹侧行出现在脚间窝内。这些小神经束很有可能具有从内侧到外侧分别支配下列结构的定位顺序：瞳孔、下直肌、内直肌、上睑提肌、上直肌以及下斜肌。近来有报道(Keane 1988; Shuaib等1989; Castro等1990)，中脑内动眼神经个别小束或小束组的血管病变表明，这些纤维确有定位排列关系。

动眼神经核纤维联系 至动眼神经核的传入纤维来自：

- 内侧纵束的嘴侧间质核(ri MLF)和Cajal间质核(INC)，二核与控制垂直凝视与扭转凝视(vertical and torsional gaze)有关。
- 后连合核群，既有直接联系，又有经过INC的间接联系，而且由额眼野、上丘、齿状核，以及其它皮质区来的纤维，经过这些核中继也可至动眼神经核。
- 内侧纵束。包括来自滑车神经核、展神经核以及前庭神经核的纤维。
- Dieters上行束，将前庭神经内、外侧核与内直肌亚核直接

联系起来。

- 参加下行的背侧前束（predorsal bundle）的上丘纤维直接到达动眼神经核。
- 舌下神经前置核，主要联系内直肌亚核。
- 参与光反射的两侧顶盖前区核，主要是顶盖前区橄榄核。

除运动神经元外，动眼神经核内还有许多其它种类神经元，其中有的投射纤维至与眼球运动有关的神经核，有的从后者接受纤维。特别是HRP法研究表明，在动眼神经核与展神经核之间具有往返联系，既有同侧联系又有对侧联系（Graybiel和Hartwig 1974; Maciewicz等1975）。这种核间联系是从实验刺激内侧纵束，或者损伤内侧纵束的结果推导来的，同时也有核间性眼肌麻痹的临床病理资料支持。

动眼神经行程 当动眼神经露出脑干表面时，常由几条小根丝聚合成一神经干（Tschabitscher和Hocker 1991）。在脚间窝内，动眼神经包被有软脑膜，在大脑后动脉与小脑上动脉之间穿行于蛛网膜下隙内（图10.86），向前，下，外行通过基底池，在后交通动脉的下外侧，颞叶海马旁回钩的下方。在此蛛网膜下间隙中，其副交感性缩瞳纤维位于动眼神经干的背内侧部（Sunder land和Hughes 1946; Kerr及Hollowell 1964）。

在小脑幕的游离缘与附着缘之间的三角形间隙内，动眼神经穿过蛛网膜。继而在后床突外侧穿过硬脑膜内层进入海绵窦顶，再向前神经降入海绵窦外侧壁，在此位于滑车神经之上方（图10.165）。在此，动眼神经与来自颈内动脉交感神经丛的一-两束神经丝，及三叉神经的眼神经相联系。动眼神经分为上支与下支，经由眶上裂在Zinn总腱环内入眶腔，位于鼻睫神经与展神经之间。

较小的上支（superior ramus）在视神经的外侧上行，分成数支前行几毫米后进入眼上直肌与上睑提肌。下支（inferior ramus）分为3支：一支在视神经下方行至眼内直肌；另一支至眼下直肌；第三支最长，在下直肌与外直肌之间前行至眼下斜肌。除眼下斜肌支是从该肌后缘入肌外，其余分支均在肌肉眼球面入肌。从眼下斜肌支分出一短支（有时为两三支），行向睫状神经节下部，此即睫状神经节的副交感根，此根含来自动眼神经副核的薄髓纤维，与该节神经元形成突触联系。节细胞发出的节后纤维称睫状短神经，至瞳孔括约肌和睫状肌（本篇后述）。

动眼神经核及动眼神经的血液供应发自基底动脉最终分叉处的正中小动脉组。这些小动脉进入脑干后向背侧上行，供应中脑中线结构直至中脑水管并沿其分布。在蛛网膜下隙内，动眼神经接受大脑后动脉、小脑上动脉的小支，还接受颈内动脉的脑膜垂体动脉干（meningohypophyseal trunk）的小脑幕支和背侧脑膜支的血供。在海绵窦内，后两种动脉支与眼动脉的分支共同供应动眼神经（Asbury等1970; Nadeau和Trobe 1983）。

睫状神经节（ciliary ganglion）

此为形状不规则小而扁的神经节，呈粉红灰色（图8.336, 337），直径约1～2mm，位置靠近眶尖，在眶上裂内侧端前方约1cm的疏松脂肪内，此节介于视神经与眼外直肌之间，通常在眼动脉的外侧（Sinnreich和Nathan 1981）。睫状神经节属周围的副交感神经节，其节细胞为比典型的自主神经节细胞大的多极神经元；但也有更典型的自主神经元而数量很少（Warwick 1954 b）。睫状神经节的各根自该节后方出入。交感神经纤维与感觉纤维仅仅通过该节而未换元（有些哺乳动物可能没有这两种纤维），其副交感根来自动眼神经至眼下斜肌支。其节前纤维始自Edinger-Westphal核，在此节中继，节后纤维经睫状短神经至瞳孔括约肌和睫状肌。95%以上的节后纤维至睫状肌，因此肌在体积上大得多（Warwick 1954 b），因此该运动通路主要与眼调节反射有关，其次才是参与光反射。其交感根（sympathetic root）来自颈内动脉交感神经丛，可直接行至睫状神经节，或者加入感觉根间接到达该节；交感纤维由颈上交感节的节后纤维组成，此种纤维未在睫状神经节内形成突触，只是穿过该节而后进入睫状短神经。交感纤维分布到眼球血管，还可能包括支配瞳孔开大肌的纤维，此时交感纤维没有循其在眼神经、鼻睫神经及

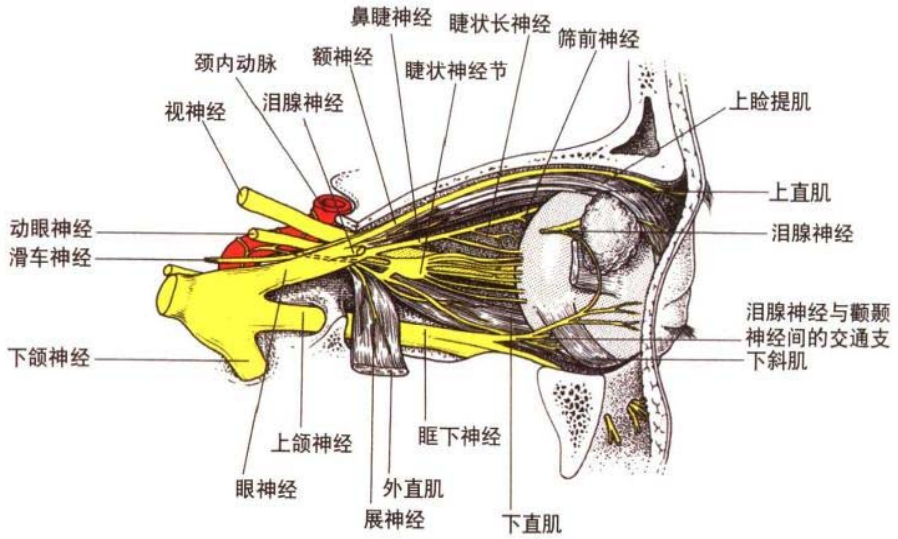

图8.336 右侧眶内的神经及睫状神经节。外侧面观。

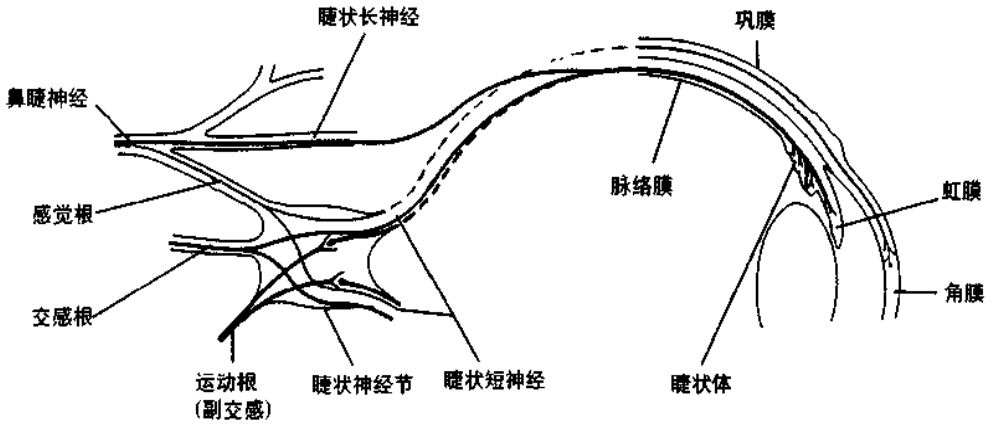

图8.337 睫状神经节的根，红色＝交感纤维，深黑色＝副交感纤维，蓝色＝感觉纤维(脑脊髓的)图中也显示至瞳孔开大肌的交感神经纤维通路一个矢状面的图解显示眼球上外侧四分之一部，视网膜未显示。

睫状长神经内的通常行程。感觉根（sensory root）是鼻睫神经的一交通支（ramus communicans），含来自眼球的感觉纤维，经睫状短神经到达睫状神经节，未在节内形成突触联系而仅是通过该节。此感觉支自该节后方离开，向后行近鼻睫神经入眶处加入该神经。

睫状神经节有8～10根纤细的神经分支，在节之前方合成两三个小神经束，下位的小束较大称睫状短神经（short ciliary nerves），是有髓的副交感节后纤维，与睫状动脉一起迂曲前行，在视神经的上、下方分成15～20个小支，穿过视神经周围的巩膜，在巩膜内面的小沟内穿行。在睫状短神经内，含运动纤维（副交感与交感）和感觉纤维，运动纤维分布到瞳孔括约肌和睫状肌，以及脉络膜与虹膜的血管。在动眼神经内存在着本体感觉纤维已无可置疑，因为眼外肌内确有牵张感受器的神经终末（本篇后述）。但是本体感觉纤维在动眼神经内通行有多远，其中枢终点在哪里，仍未明确。根据Elišková对人的调查（1973），睫状神经节的血供来自眼动脉肌支，睫状后动脉，以及视网膜中央动脉的小支。

动眼神经和动眼神经核的病变 动眼神经瘫大致可分为：

- 不完全瘫，通常没有累及瞳孔运动纤维，而动眼神经所支配的眼外肌仅有部分瘫痪；
- 完全性瘫痪，累及瞳孔运动纤维，同时所支配的眼外肌全部瘫痪。

动眼神经不完全性瘫最常见，一般由该神经在脑内、颅内、眶内段的供应血管梗塞所致，病变位置的确定要根据附加的病征。动眼神经完全性瘫痪一般是该神经受压所致，或者由于肿瘤压迫，直接或间接地引起颅内压升高导致海马旁回钩疝；或者由于动脉瘤压迫，最常见的是后交通动脉瘤压迫。在动眼神经中，其中副交感纤维靠近后交通动脉，结果此动脉瘤压迫导致95%～97%的全瘫有瞳孔括约肌瘫（Trobe 1988）。

动眼神经核病变罕见，造成的病征很有特点，同侧眼下斜肌、内直肌和下直肌瘫痪，对侧上直肌瘫痪；两侧上睑下垂。脑干内血管梗塞可能引起动眼神经小束病变，可能局限在一孤立的眼外肌，如下斜肌（Castro等1990），或者可能累及两眼上提肌，（包括下斜肌、上直肌）及内直肌、上睑提肌（shuaib和Murphy 1987），最终动眼神经支配的全部眼外肌均受累，但瞳孔肌却无恙（Breen等1991）。

动眼神经瘫痪的临床特征包括上睑下垂，眼外斜视伴垂直性复视，假性视象偏高。由于调节反射丧失而出现阅读困难；当光照任一眼时，病侧瞳孔对光反射均消失。

滑车神经（Trochlear Nerve）

滑车神经（图8.336，338）是最细的脑神经，仅支配眼上斜肌。据Mustafa和Gamble（1979）的研究，成人滑车神经约有2400根纤维；在顶臀长度为9.2cm的胎儿，此神经有4000根纤维，顶臀长度为10cm时，此神经纤维有6000；顶臀长度为24cm时，此神经有3200根纤维。这就是说，后来许多纤维变性消失了。滑车神经眶内段纤维数量要比其神经干部多，此种纤维数差也见于胎儿的滑车神经。

滑车神经核位于中脑下丘上部平面上，位于中脑水管周围灰质的腹内侧（图8.129，180）。此核与动眼神经核的腹内侧部，以及躯体运动神经核排在同一纵柱上。内侧纵束位于滑车神经核的腹外侧。滑车神经核柱与动眼神经核柱常稍有重叠，但是前者细胞较小可分辨之。

滑车神经纤维联系 至滑车神经核的传入纤维来自以下部位：

- 内侧纵束嘴侧间质核和Cajal间质核（INC）、二核与控制垂直和扭转凝视有关。
- 后连合核，既有直接联系也有间接联系，如经INC；来自大脑皮质额眼野、上丘、齿状核、以及其它皮质区的纤维，经INC和后连合核中继至滑车神经核。
- 来自动眼神经核、展神经核以及前庭神经核的内侧纵束纤维。
- 行于下行的背侧前束（predorsal bundle）的上丘直达传入纤维。
- 舌下神经前置核。

滑车神经行程 滑车神经核发出的滑车神经行程不寻常。首先向外侧行经过中脑被盖。继而向背尾侧弓形绕过中脑水管进入前髓帆，在此左右滑车神经在中线上交叉，于下丘下

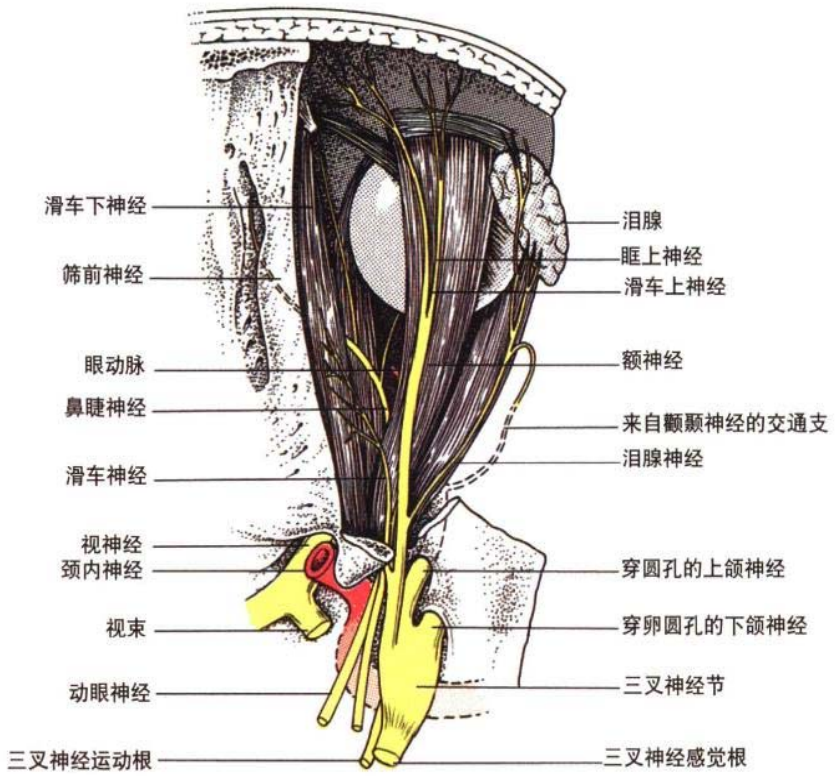

图 8.338 右侧眶内的神经的上面观。

方前髓帆系带两侧出脑，为一根或多根神经丝（图8.123）。滑车神经是惟一从脑干背侧出脑的脑神经，它支配对侧的眼上斜肌。近来在非灵长类的哺乳动物上发现，约有2%～4%纤维至同侧眼上斜肌（Miyazaki 1985）。滑车神经跨过小脑上脚的外侧，恰在脑桥之上方绕过大脑脚前行，位于大脑后动脉与小脑上动脉之间，出现在脑桥上缘与颞叶之间。在小脑幕游离缘之下方，滑车神经穿过硬脑膜内层，恰在后床突的后方，继之前行进入海绵窦外侧壁，在此位于动眼神经下方和三叉神经眼支上方（图10.164）。在此滑车神经贴附在三叉神经眼神经的小脑幕支上。接近海绵窦前端时，滑车神经跨过动眼神经经眶上裂入眶，在此位于Zinn总腱环上方及额神经的内侧（图8.338）。在眶腔内滑车神经向内侧倾斜，位于上睑提肌起点的上方，进入眼上斜肌眶面（图8.336）。

在海绵窦外侧壁内，滑车神经与三叉神经眼神经支、以及颈内动脉交感丛相吻合。在眶上裂内，滑车神经偶尔发一小支至泪腺。在海绵窦内滑车神经有纤维替换现象曾被否认（Sunderland和Hughes 1946），然而分析人滑车神经纤维（Zaki 1960）已证明，在海绵窦的远侧部，滑车神经内存在着相当多的粗大纤维（可能是本体感觉纤维），此段共有3500根纤维；而在海绵窦之近侧仅有2400根纤维。据推测，眼上斜肌来的本体感觉纤维在滑车神经内进入脑干。但是Manni等（1970）提示，这些本体感觉纤维在外周离开滑车神经而加入三叉神经眼支。

滑车神经病变后的眼运动 滑车神经中断造成眼上斜肌麻痹，限制眼球 向下外方运动；受累眼采取外旋斜视位，即眼之上极外旋，导致复视。只要两眼在水平轴上方运动，单一视力还占优势；而向下运动时则出现复视现象。为拮抗这种现象，患者将其头部向前，并向对侧倾斜。

三叉神经（Trigeminal Nerve）

三叉神经是最粗大的脑神经。在大鼠（Arbab等1986）和猴（Ruskell和Simons 1987）上确定，该神经含颜面部，头皮大部，牙齿，口腔与鼻腔，硬脑膜以及脑血管的感觉纤维；还含有支配咀嚼肌，二腹肌前腹及舌骨舌肌的运动纤维；此外，还有咀嚼肌，或许还有眼外肌及面肌的本体感觉纤维。三叉神经分为三大支，即眼神经，上颌神经和下颌神经。眼神经含26000根有髓纤维，上颌神经含50000根纤维，下颌神经含78000根纤维。三叉神经感觉根含170000根纤维，运动根含7700根纤维（Pennisi等1991）。

Baumel（1974）综述过三叉神经与面神经之间在外周具有广泛联系的功能意义。关于此课题文献成卷，但仍有不明确点。多数学者认为，自面神经加入三叉神经的纤维均是传入纤维，主要起自面肌，其中少部分是本体感受性的，大部分是痛感受性的。在面部皮肤，口腔粘膜和牙周膜的机械感受器的传入纤维，很大程度上取代了骨骼肌内一般本体感受纤维。

三叉神经从脑桥腹侧面，靠近脑桥上缘处出入脑，它包括一粗大的感觉根和一较小的运动根，后者位于前者的前内侧。小脑上动脉或小脑下前动脉，或者基底动脉的脑桥支，均可能接触或压迫三叉神经感觉根，这些局解关系对三叉神经痛病因分析有意义（Dandy 1934; Jannetta 1967; Klun

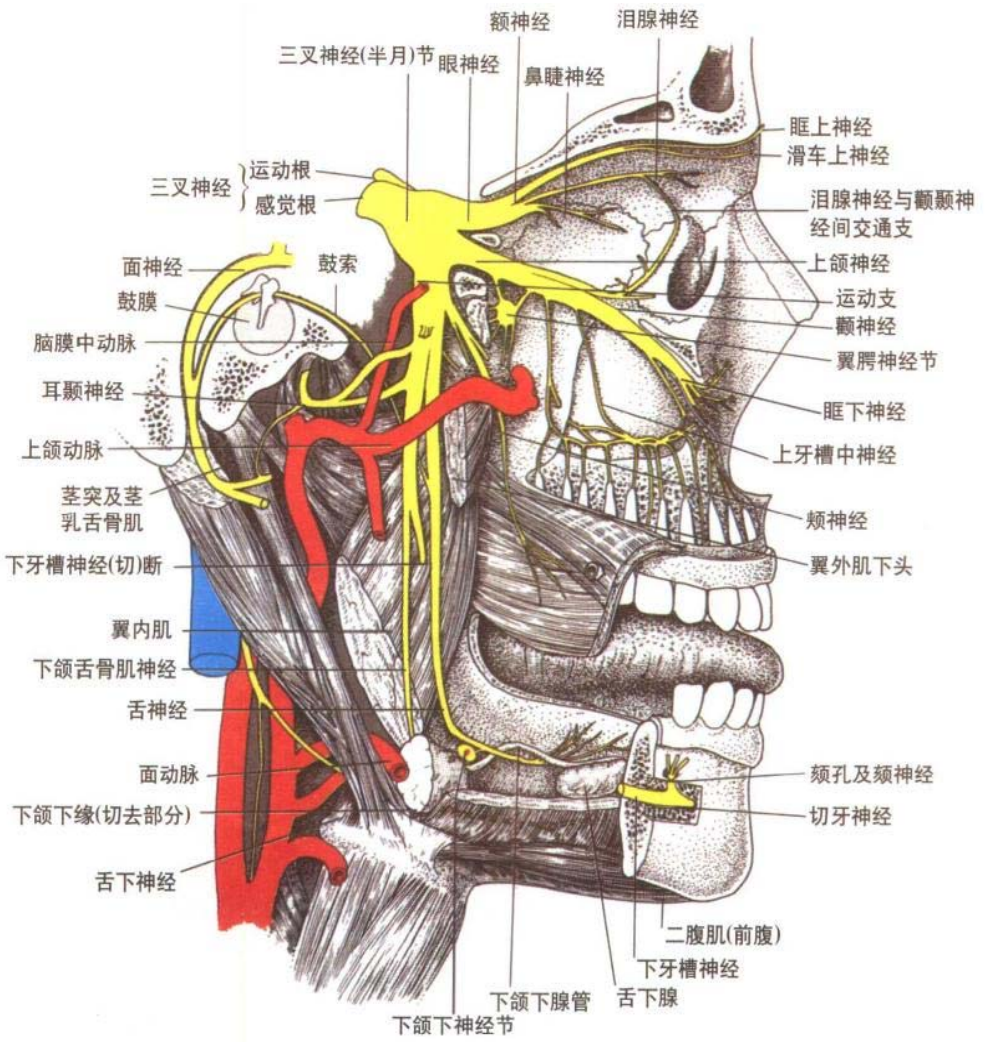

图 8.339 图示右侧眼神经、上颌神经和下颌神经，并显示下颌下神经节、翼腭神经节(半模式)。

和 Prestor 1986)。

三叉神经感觉根(sensory root)纤维主要是三叉(半月)神经节细胞的轴突，此节(图8.336，338～340)占据着Meckel三叉神经腔内隐窝，位于近颞骨岩锥尖处，在覆盖三叉神经压迹的硬脑膜内。从头颅外侧面颧弓的后端，向颅内深入4.5～5cm是三叉神经节的位置；此节呈新月形，其凸面朝向前外，在其表面可见相互交织的神经束。

在海绵窦后部，三叉神经节内侧是颈内动脉；节之下方是三叉神经运动根，岩(浅)大神经，颞骨岩锥尖，破裂孔，以及骨管内的颈内动脉。在此三叉神经节接受颈内动脉交感丛的神经纤维，该节尚发小支至小脑幕。

三叉神经节假单极神经元的突起分为周围突与中枢突；周围突形成眼神经，上颌神经以及下颌神经的感觉纤维，中枢突形成三叉神经感觉根。在岩上窦和小脑幕的下方，中枢突离开此神经节的凹缘，行向后内方进入脑桥。来自咀嚼肌的本体感觉纤维穿过三叉神经节没有中断，直至三叉神经中脑核(本篇前述)；来自眼外肌的本体感觉纤维可能同样如此：电生理学观测(Manni等1970)表明，大多数(如果不是全部)这种本体感觉纤维均在三叉神经节内有其胞体。

三叉神经感觉核 在进入脑桥时，感觉根纤维向背内侧行，终止于此平面上的三叉神经感觉主核(principal sensory nucleus)(图8.139)，此核又称三叉神经脑桥核；在到达此核以前，约有50%纤维分为上行支与下行支；另外50%纤维没有分杈，分别参加上行支或下行支。90%下行支纤维直径小于4μm(Sjoquist 1938)，组成三叉神经脊束，后者向下可达脊髓上颈节段。在延髓下部脊束包围着三叉神经脊束核(spinal trigeminal nucleus)(图8.127-129，133，135，137，340)。在延髓下部脊束表浅，位于灰小结节(tuberculum cinereum)深方。在三叉神经脊束内部，纤维排布具有精确的局解定位关系。在脊束内，眼神经的纤维位于腹外侧部，下颌神经的纤维位于背内侧部，上颌神经的纤维介于上述二者之间。来自面神经、舌咽神经以及迷走神经内的感觉纤维，从脊束背侧边缘带(dorsal rim)加入此束：这些传入纤维与脊束核的尾侧亚核形成突触联系。

三叉神经脊束的详细解剖知识曾令早期临床工作者感兴趣，因为已知分离性感觉缺失可能发生在三叉神经分布区。

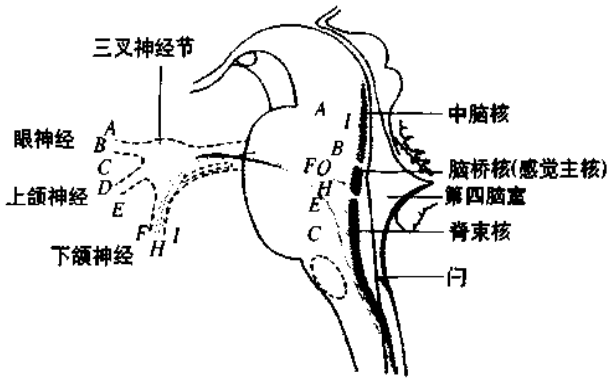

图8.340 接受三叉神经初级传入纤维三叉神经核示意图。A.眼外肌束的本体觉纤维 B.眼神经分布区的触、压觉纤维 C.眼神经分布区的痛、温觉纤维 D.上颌神经分布区的触、压觉纤维 E.上颌神经分布区的痛、温觉纤维 F.下颌神经分布区的触、压觉纤维 H.下颌神经分布区的痛、温觉纤维 I.咀嚼肌本体觉纤维可通过三叉神经三大支传入

例如，当发生Wallenberg综合征时，椎动脉的小脑后下动脉梗塞可导致同侧半面部痛温觉丧失，而保留了一般感觉。在19世纪90年代，为减轻发作性三叉神经痛而行神经外科手术；Sjoquist（1938）开展延髓三叉神经脊束切断术证实，分离性面部痛温觉缺失与脊束毁损有关。

关于在三叉神经脊束核内，脊束纤维的终止型式意见不一致。长期以来认为，在脊束内有嘴尾侧纤维排列组合关系，即眼神经纤维位于脊束的腹侧部，一直下行到第1颈髓段的下界；上颌神经纤维位于脊束中央部，下行不超越延髓下端；下颌神经纤维位于脊束的背侧部，下行最多不超过延髓中部平面（图8.340）。在严重的三叉神经痛病例中，切断三叉神经脊束的结果（Smyth 1939; Brodal 1947; Falconer 1949）支持上述分布型式的概念。曾发现在闩以下4mm横断脊束，造成眼神经和上颌神经分布区痛觉缺失，除搔触引起发痒的感觉消失以外，触觉受累轻微得多。如果要使下颌神经分布区也痛觉消失，则必须在闩平面作一横切。

晚近有人提出，在三叉神经脊束内部，纤维有背腹向排列关系，这有一定扎实的解剖－生理研究基础（Kerr 1963, 1970; Yokota和Nishikawa 1977）和临床资料依据（Kunc 1970）。三叉神经三大支的中枢突均终止于脊束核的全长上，虽然眼神经纤维不如上颌神经与下颌神经纤维终止区更偏核之尾侧。来自面后区（邻近C_2分布区）的纤维终止于脊束核的尾侧部；来自上唇、嘴以及鼻尖的纤维终止于脊束核更高平面。在发生脊髓空洞症时，上述定位组构关系可能引起一种节段性（跨三大分支）的[segmental (cross-divisional)]感觉缺失；而三期梅毒患者也常见这种感觉缺失（Dejerine 1914）。就三叉神经脊束切断术而言，如果切断水平低些，则口周围区免遭感觉障碍（Torvik 1956; Kerr 1963; Kunc op. loc. cit; Brodal 1981），此发现可能与“洋葱皮”式面部痛觉缺失一致。但是临床实践所见，颜面部感觉缺失最常见的仍是“三大支”型的，而不是“洋葱皮”型的。

舌咽神经、迷走神经以及面神经中司理一般感觉（一般内脏传入）的纤维，在三叉神经脊束内形成背侧的一纤维柱，后者与脊束核最尾侧的神经元形成突触（Bossy 1968; Brodal 1981）。因此，手术切断脊束的背侧部，将导致扩展至腭扁桃体窦，舌后1/3及咽壁邻近粘膜（舌咽神经），以及迷走神经耳支分布皮区的痛觉缺失。

到达三叉神经脊束核的其它传入纤维来自上位颈神经的后根，还来自大脑皮质感觉运动区(本篇前述)。

将脊束核分为三部分是适宜的：嘴侧亚核（subnucleus oralis）是邻接三叉神经脑桥核的最上部；极间亚核（subnucleus interpolaris）和尾侧亚核（subnucleus caudalis），后者是脊束核的下部，向下与脊髓灰质后柱相续（Olszewski 1950）。在结构上尾侧亚核与三叉神经其它感觉核不同，与脊髓后角结构同源，具有类似的细胞板层，已确认尾侧亚核与三叉神经痛觉感受有关。神经解剖学示踪技术显示，皮肤的伤害性感受传入纤维，以及直径细小的肌肉传入纤维都终止于尾侧亚核内的板层Ⅰ、Ⅱ、Ⅴ、Ⅵ，A_β神经元的低阈值机械性感受传入纤维终止于尾侧亚核的板层Ⅲ和Ⅳ，还止于极间亚核，嘴侧亚核以及三叉神经脑桥核。

尾侧亚核内的许多神经元对面部皮肤的刺激有反应，或者对牙髓刺激有反应；也能被下颌或舌肌的伤害性电、机械或化学性刺激所兴奋。这些事实证明，经由广泛动力范畴的神经元（wide-dynamic range neurons），或者伤害感受特异性神经元，深、浅感受性传入冲动发生了会聚现象。在三叉神经感觉核的更嘴侧部，深、浅感受性传入冲动也发生了类似的会聚现象，这可能是三叉神经痛定位性差、疼痛弥散，往往使诊断困难的原因。

板层Ⅱ的细胞亚型独特，来自较高位中枢的传入纤维在Ⅱ层内分支；来自伤害性感受和低阈值的传入纤维也在板层Ⅱ内分支。所谓较高级中枢的下行性影响，包括来自中脑水管周围灰质、中缝大核，以及相关网状结构的影响。

中缝大核直接有纤维至尾侧亚核，可能经含有脑啡肽、去甲肾上腺素、以及5-羟色胺能神经终末；这些纤维直接，或者经过局部中间神经元间接地影响着痛感受。刺激中脑水管周围灰质或中缝大核可以抑制对伤害性感受的开颌反射（the jaw opening reflex to nociception），还可能诱导牙髓初级传入纤维、以及其它伤害性面部传入冲动的去极化。脑啡肽在起效应，其中有些效应可为纳洛酮所逆转，但牙髓神经元初级传入的去极化则不能为纳洛酮所逆转。在其感受野以外

给予刺激，尤其是伤害性刺激，可能抑制尾侧亚核神经元。尾侧亚核是伤害性传入纤维的中继站，其功能在于经过已限定的核内嘴侧投射，作为疼痛的"闸门控制"部分。但是那些嘴侧的感觉核也具有伤害感受功能。牙髓传入纤维，广动力范畴神经元以及伤害感受特异神经元可能也终止于感觉核嘴侧的神经元。所有嘴侧的感觉核都向尾侧亚核投射。

三叉神经根某些上行纤维（其中很多为厚髓纤维），围绕着感觉主核的小型神经元形成突触。感觉主核位于三叉神经运动核的外侧，小脑中脚的内侧。感觉主核向下与脊束核相续（图7.86，217）其功能主要与触觉有关。

三叉神经根其它上行纤维进入三叉神经中脑核（mesencephalic nucleus），此为假单极神经元的细胞柱，其周围突可能传递来自咀嚼肌的本体感受冲动；也有人认为（Corbin和Harrison 1940; Pearson 1949）从牙、面肌以及眼外肌来的本体感觉纤维也达中脑核（图8.129，180）。其神经元非常独特，是胞体惟一在中枢神经系统内的初级感觉神经元群（Johnston 1909）。中脑核是脊髓以上唯一的单突触反射（下颌反射）的中继站（Szentágothai 1948）。但是，如果眼外肌的初级本体感受神经元位于其运动神经内，或者位于三叉神经节内，那么某些中脑核细胞实际上是第二级神经元。在中脑核假单极神经元附近还有小型多极神经元，它们可能是中间神经元。

三叉神经纤维联系 从三叉神经感觉核发出的多数纤维，均交叉至脑干对侧，在三叉丘系（本篇前述）内上行，到达对侧丘脑腹后内侧核，再经后者换元至大脑皮质中央后回（3.1.2区，本篇前述）。也有些三叉丘系纤维上达同侧丘脑腹后内侧核。

由尾侧亚核发出的纤维，尤其是从板层Ⅰ、Ⅴ和Ⅵ发出的纤维，分别投射至小脑，中脑水管周围灰质，脑桥臂旁核，脑干网状结构，脊髓，以及三叉神经感觉核柱其它嘴侧核。由尾侧亚核的板层Ⅰ还投射至内侧丘脑的内侧亚核（subnucleus medius of the medial thalamus）。

三叉神经初级与次级传入神经元的侧支，可能联系许多其它脑区，诸如各脑神经核、网状结构，小脑，顶盖，底丘脑，下丘脑等，但有关知识细节在人脑中尚未确定（Humphrey 1969; Webster 1977; Nieuwen huys等1988）。

升至中脑核的纤维可能发出至三叉神经运动核和小脑的侧支。电生理学的证据提示，在咀嚼反射期间，通过与迷走神经的联系，中脑核的活性受到调制，但尚缺少解剖学的佐证（Manni等1977）。

三叉神经运动核 为一卵圆形的神经核，含有特征性的大多极神经元，其间夹杂较小的多极神经元。运动核位于脑桥较高平面，三叉神经感觉主核的内侧，二者之间以三叉神经纤维分隔开。该核处于腮弓肌（特殊内脏）效应神经元柱内（图8.129，139），运动核由若干相对分立的亚核组成，每个亚核的轴突分别支配各自的肌肉（Szentágothai 1949）。

三叉神经运动核的纤维联系 此核接受两侧皮质核束纤维，后者在运动核平面或者更高一些平面离开皮质核束或迷走的皮质脊髓纤维（aberrant corticospinal fibres），后者在内侧丘系中下行。这些下行纤维或终止于运动核的运动神经元，或终止于其中间神经元。运动核从三叉神经感觉核获得传入纤维，包括从某些三叉神经中脑核细胞，运动核与中脑核形成单突触反射弧，对咀嚼肌行本体感受性控制。运动核还从脑干网状结构，红核，顶盖，以及内侧纵束与蓝斑接受传入纤维；集合起来这些代表着唾液分泌与咀嚼运动协调的神经通路。

眼神经(Ophthalmic Nerve)

眼神经是三叉神经中最上位而又较小的分支（图8.338，339，341），全部为感觉纤维。它分布到眼球，泪腺与结膜，部分鼻腔粘膜，鼻，眼睑，前额，以及部分头皮的皮肤。眼神经起自三叉神经节前内侧端，呈一扁平的条带，长约2.5cm，向前穿行于海绵窦的外侧壁内，位于动眼神经和滑车神经下方（图10.164）；经眶上裂进入眼眶之前，眼神经分为泪腺神经、额神经以及鼻睫神经（lacrimal，frontal and nasociliary branches）。

眼神经接受来自颈内动脉交感神经丛的神经丝，还与动眼神经，滑车神经及展神经相联系，此联系可能正是眼外肌本体感受纤维进入三叉神经核复合体的通路。眼神经的回返脑膜支，即小脑幕神经（tentorial nerve），在滑车神经下方贴近滑车神经，分布至小脑幕（本篇前述）。

泪腺神经(Lacrimal nerve) 此神经是眼神经主要分支中最细小者（图8.336，338，346），它往往从滑车神经中接受一神经丝。经过眶上裂外侧部（图8.338），泪腺神经进入眼眶，与泪腺动脉一起沿眼外直肌上缘前行。泪腺神经从上颌神经的颧颞支接受一小支，通常认为此小支中含泪腺分泌纤维。泪腺神经进入泪腺并分布于此腺及邻近的结膜。此神经穿过眶隔并终止于上睑内，在此它加入面神经的纤维中。偶尔泪腺神经缺如，为颧颞神经所替代；反之，当颧颞神经缺如时，此神经又为泪腺神经的一支所替代。

额神经(frontal nerve) 额神经是眼神经最大的分支（图8.336，338），经眶上裂（图8.338，346）在Zinn总腱环上方进入眼眶；继而在眶骨膜与上睑提肌之间前行，约在眶尖至眶底的中点，额神经分出一较小的滑车上支和一较大的眶上支。

滑车上神经（supratrachlear nerve）向前内侧行，在滑车之上通行，发出一下行神经丝至鼻睫神经的滑车下支，然后此神经出现在滑车与眶上孔之间，紧贴骨面弯行向上，与滑车上动脉一起分布至上睑皮肤和结膜；滑车上神经在皱眉肌与枕额肌额腹的深面上行，分成穿过这些肌肉的分支，分布到靠近正中线前额较低部的皮肤。

眶上神经（supraorbital nerve）在上睑提肌与眶顶之间前行，跨过眶上切迹或穿过眶上孔，发支至上睑和结膜，与眶上动脉一起在前额上行，分为一较小的内侧支和一较大的外侧支，二支分布到头皮，向后远至人字缝处。二支首先位于枕额肌额腹深面，内侧支穿入此肌而外侧支穿过帽状腱膜。眶上神经及其二分支发小支至额窦粘膜和颅骨膜；有的分支经眶上切迹底面上的小孔进入额窦。

鼻睫神经(nasociliary nerve) 在眼神经分支中，鼻睫神经处于中等大小，介于额神经与泪腺神经之间（图8.336－338），在眶腔内此神经位置较深。鼻睫神经经总腱环进入眶腔，在此位于动眼神经上下两支之间（图8.336，346）。鼻睫神经与眼动脉一起跨过视神经，在眼上直肌与上斜肌下方，斜行至眶内侧壁，在此作为筛前神经（anterior ethmoidal nerve）

穿过筛前孔和管进入颅腔，然后在硬脑膜深面，筛状板上的一小凹槽内前行，再经鸡冠外侧的一个裂隙进入鼻腔，在此神经占据鼻骨内面上的一小凹沟内。此神经发出两条鼻内支（internal nasal branches），一为位于鼻中隔前部粘膜的内侧支，另一为位于鼻腔外侧壁前部的外侧支。在鼻骨下缘，作为鼻外侧神经（external nasal nerve）在鼻肌横部的深方下行，分布至鼻翼、鼻尖以及鼻前庭的皮肤。

鼻睫神经与睫状神经节有联系，具有睫状长神经，滑车下神经以及筛后神经。

当其在视神经外侧进入眼眶时，至睫状神经节的交通支（ramus communicans，图8.337）加入鼻睫神经；当交通支从睫状神经节后上角（图8.337）出现时，颈内动脉交感神经丛或动眼神经上支分出一神经丝加入此交通支。

当鼻睫神经跨过视神经时，发出2～3条睫状长神经，后者与睫状短神经伴行，在靠近视神经眼球后附着点的部位穿过巩膜。在巩膜与脉络膜之间前行，分布至睫状体、虹膜及角膜。通常睫状长神经含有至瞳孔开大肌的交感性节后纤维，其节后神经元即颈上交感神经节的细胞。鉴于角膜上皮易遭损伤，睫状长神经分布至角膜，使其具有很重要的意义。

滑车下神经（infratrochlear nerve）在靠近筛前孔处由鼻睫神经分出，在眼内直肌上方沿眶内侧壁前行。在近滑车部位由滑车上神经分出一小支，与滑车下神经会合，在滑车下方离开眼眶，分布至眼睑、内眦上方的鼻之侧部皮肤、结膜、泪囊以及泪阜。

筛后神经（posterior ethmoidal nerve）经筛后孔离开眼眶，分布至筛窦和蝶窦。

造成颅面分离的骨折，可能损伤眶上裂部眼神经所有或部分分支；通常展神经与滑车神经也受损，动眼神经部分性麻痹，这就是眶上裂“综合征”，以一系列显著的神经病征很易诊断，但是由于连带有头部创伤，起初有可能忽略此综合征。

行眼眶区手术时，刺激眼神经某个分支，可能诱发眼球心反射（oculocardiac reflex），此反射的传出部分是迷走神经，可能发生严重的心动过缓，往往带有长时性的心搏停止。在病情不太严重时，刺激三叉神经其它分支也可能发生这种反射，此时称三叉心反射（trigeminocardliac reflex）（Lang等1991）。

上颌神经(maxillary nerve)

上颌神经是三叉神经中间的分支（图8.336，339），全部由感觉纤维组成。在眼神经与下颌神经之间发自三叉神经节、呈一扁平的丛状带，水平向前内侧行，穿海绵窦外侧壁时位置低（图10.164），途经圆孔时上颌神经变成圆柱形且更致密。圆孔将其直接导向翼腭窝后壁，跨越翼腭窝上部时，上颌神经发出两大神经节支，含有至鼻腭与咽的纤维，它们穿过翼腭神经节而没有与节发生突触联系。接着上颌神经在腭骨眶突的后面和上颌骨后面上部，而后陡然向外侧倾斜，进入眶下裂（向后此裂与翼腭窝相通），在眶骨膜外发出颧支（zygomatic branches）和上牙槽后支（posterior superior alveolar branches），约在眶尖与眶底前缘的中点处，上颌神经转向内侧进入眶下管，改名为眶下神经（infraorbital nerve），逐渐低于眶腔底而在上颌窦顶内，向前经眶下孔出现在颜面部，此孔在瞳孔线上位于眶下缘之下约1cm。眶下神经浅出部位在上唇提肌的下方，分支至鼻翼，下睑，颊部皮肤与颊粘膜，以及上唇。这些上颌神经的分支与面神经分支均有交通。

既然口腔是由一对内脏裂愈合而成的，那么上颌神经即可描写为三叉神经的裂前支（pretrematic），而下颌神经为裂后支（posttrematic）。在胚胎早期，上颌神经主要分布至上颌突的诸结构，但后来又扩展分布到邻近的额鼻突（见第3篇、图3.100）。

上颌神经的分支 与发起点对应分为4组如下：

颅腔内	脑膜神经	脑膜神经	
翼腭窝内	神经节支	颧神经	上牙槽后神经
眶下管内	上牙槽中神经		上牙槽前神经
颜面部	睑支	鼻支	上唇支

脑膜神经(meningeal nerve) 又称脑膜中神经（nervus meningeus medius）（Kimmel 1961a，b），在靠近圆孔处发自上颌神经，此神经从颈内动脉交感神经丛接受一小支，并与脑膜中动脉的额支伴行，分布至颅中窝的硬脑膜。脑膜中神经的前支可到达颅前窝。

两条神经节支将上颌神经与翼腭神经节连在一起。此神经节位于上颌神经下方的翼腭窝内（图8.339）。二神经节支含有泪腺分泌纤维，还含来自眶骨膜、鼻、腭、咽腔粘膜的感觉纤维（见第12篇）。

颧神经(zygomatic nerve)(图8.339) 颧神经自翼腭窝发出，经眶下裂入眶，沿眶外侧壁行分为两支：颧颞神经与颧面神经。

颧颞神经（zygomaticotemporal nerve）沿眶外下角通行，供应泪腺一神经支后，穿过颧骨上的一小管进入颞窝，在颞骨与颞肌之间上行，约在颧弓上方2cm处穿过颞筋膜，供应颞部皮肤。颧颞神经与面神经支以及耳颞神经相交通。当其穿过颞筋膜深层时，它发出一纤细支位于颞筋膜深浅层之

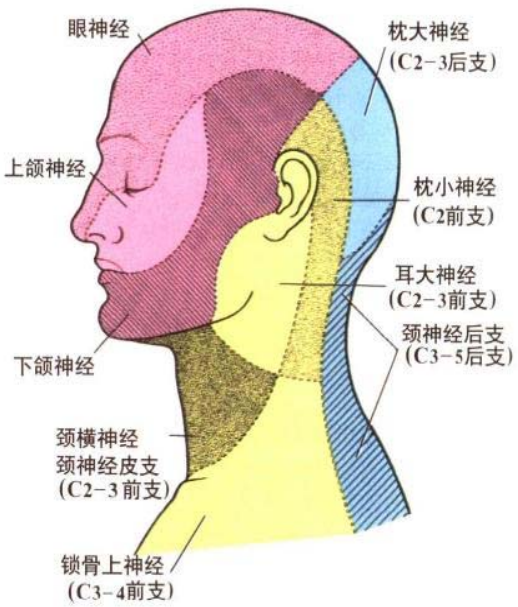

图8.341 供应面区、头皮和颈部的皮神经。品红＝三叉神经，蓝＝颈神经后支，黄＝颈神经前支

间、行向眼外眦。其泪腺支含自翼腭神经节来的副交感性节后纤维至泪腺。

颧面神经(zygomaticofacial nerve)也通行于眶外下角、经颧骨上的小孔出现在面部、穿过眼轮匝肌，分布至颊隆起的皮肤。颧面神经与面神经颧支以及上颌神经之睑支组成一神经丛；偶尔此神经缺如。

上牙槽神经[superior alveolar(dental)nerves](图 8.339) 上牙槽诸神经自翼腭窝或眶下沟（管）处发自上颌神经。上牙槽后神经（posterior superior alveolar nerve）从翼腭窝发自上颌神经，向前下行穿过上颌骨的颞下面（见第 12 篇），在上颌窦粘膜下降行，分布至该窦粘膜以后，此神经分为若干小支，相互联络成上牙槽丛的磨牙部，以不少细支分布至各磨牙；此神经还发支到上颌牙龈及相邻的颊粘膜。

上牙槽中神经（middle superior alveolar nerve）起自眶下神经（眶下沟部），在上颌窦外侧壁内向前下行，与上牙槽后神经一样，它以若干小支联络成网状，参加上牙槽神经丛，分布至上颌前磨牙。此神经变异不定，有的可能有 2～3 支，也可能缺如（Wood-Jones 1939 a, b; Fitzgerald 1956; Pacini 和Gremigni 1975）。

上牙槽前神经（anterior superior alveolar nerve）（图 8.339），自眶下管全长中点发自眶下神经的外侧面，穿过上颌窦前壁内的弯曲小管，首先在眶下孔下方弯行，向内侧行至鼻部再转而下行，分支分布于上颌切牙与尖牙。此神经分支参加上牙槽神经丛；并且发出一鼻支，穿过下鼻道外侧壁内的一个小管，分布至下鼻道外侧壁前区（高达上颌窦开口水平）以及鼻腔底的粘膜。此鼻支与翼腭神经节的鼻支相联络，最终在近前鼻棘根部浅出，分布至邻近的鼻中隔部。

睑支（palpebral branches）在眼轮匝肌深面上行，穿过此肌分布至下睑，在靠近外眦处，此支与面神经分支以及颧面神经联合在一起。

鼻支（nasal branches）分布至鼻侧及鼻中隔可动部皮肤，与筛前神经的鼻外支会合。

上唇支（superior labial branches）粗大而多，在提上唇肌深面下行，分布至颊前部、上唇的皮肤、口腔粘膜及唇腺。上唇支与面神经分支相连，形成眶下丛。

眶下神经的局部镇痛与病变(local analgesia and lesions of the infraorbital nerve) 以局部麻醉剂注射很容易阻滞眶下神经。将注射针导入上唇前庭，在上颌前磨牙上方，与瞳孔对准成一线，朝上后方进入眶下孔。应将一手指放在眶下缘部位，以确保针尖不超越眶下缘。在颧骨凹陷性骨折时，必然要伤及眶下神经。在眶底爆裂性骨折时，也会伤及眶下神经。在对这两种骨折行外科修复术时，伤及此神经的危险也相当大。眶下神经损伤导致面颊、下睑，同侧切牙、以及相关的牙龈麻木。上颌窦恶性肿瘤时，在眶下神经分布区可能有疼痛和麻木感。

翼腭神经节(pterygopalatine ganglion)(图 8.339, 342)

此为最大的副交感神经节，深藏在翼腭窝内，靠近蝶腭孔、位于翼管与圆孔前方。此神经节扁平，呈粉红－灰色，恰在上颌神经下方。从功能上讲，翼腭神经节与面神经有联系；但从位置上看，此节与上颌神经关系密切，因此在这里记载更方便。实际上，肉眼看到此节的大多数“神经支”都属于上颌神经感觉纤维，来自腭、鼻部的粘膜，咽粘膜及眼眶，这些感觉纤维只是穿过神经节，并没有与节细胞形成突触联系，经过其节支（图 8.343）再进入上颌神经。

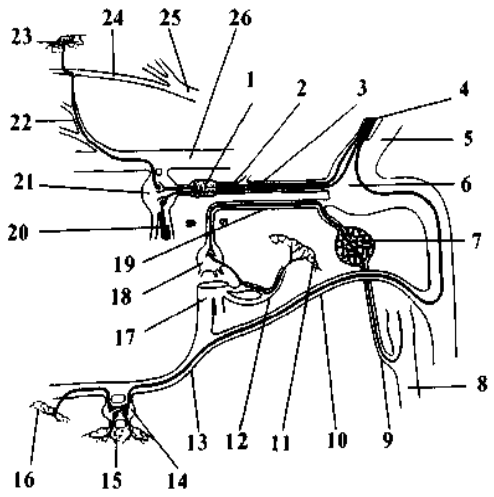

图8.342 翼腭神经节、耳节、下颌下神经节的副交感纤维联系，副交感节前、节后纤维以实黑线表示，腭神经的副交感纤维(20)分布于鼻、腭、咽部的腺体。关于泪腺神经供应的新观点见正文。

1. 翼管	14. 下颌下神经节
2. 翼管神经	15. 下颌下腺
3. 岩大神经	16. 舌下腺
4. 面神经感觉根	17. 下颌神经
5. 面神经运动根	18. 耳神经节
6. 面神经节	19. 岩小神经
7. 鼓室丛	20. 腭神经
8. 舌咽神经	21. 翼腭神经节
9. 鼓室神经	22. 颧颞神经
10. 鼓索	23. 泪腺
11. 腮腺	24. 泪腺神经
12. 耳颞神经	25. 眼神经
13. 舌神经	26. 上颌神经

此节的运动根或副交感根是翼管神经（nerve of the pterygoid canal）（本篇后述），此神经从后方进入神经节，其节前纤维可能起自脑桥下部的特异性泪腺核（a special lacrimatory nucleus），加入面神经的感觉根，即中间神经（nervus inter medius），行于组成翼管神经的岩大神经（本篇后述）内，后者与岩深神经（图 8.342）一起形成翼管神经。这些节前纤维与翼腭神经节细胞形成突触联系，节后纤维自翼腭神经节发出后，加入上颌神经而经其颧神经支，继而以交通支进入颧颞神经，最终加入眼神经的分支泪腺神经，为泪腺提供分泌纤维（见下），对于腭、咽、鼻粘膜腺的分泌纤维（起源未确定），可能遵循类似通路到达翼腭神经节，在节内形成突触联系，其节后纤维经腭支和鼻支（图 8.342）分布。

翼腭神经节的交感根（sympathetic root）也加入翼管神经。其节后纤维起自颈上交感神经节，行于颈内动脉交感

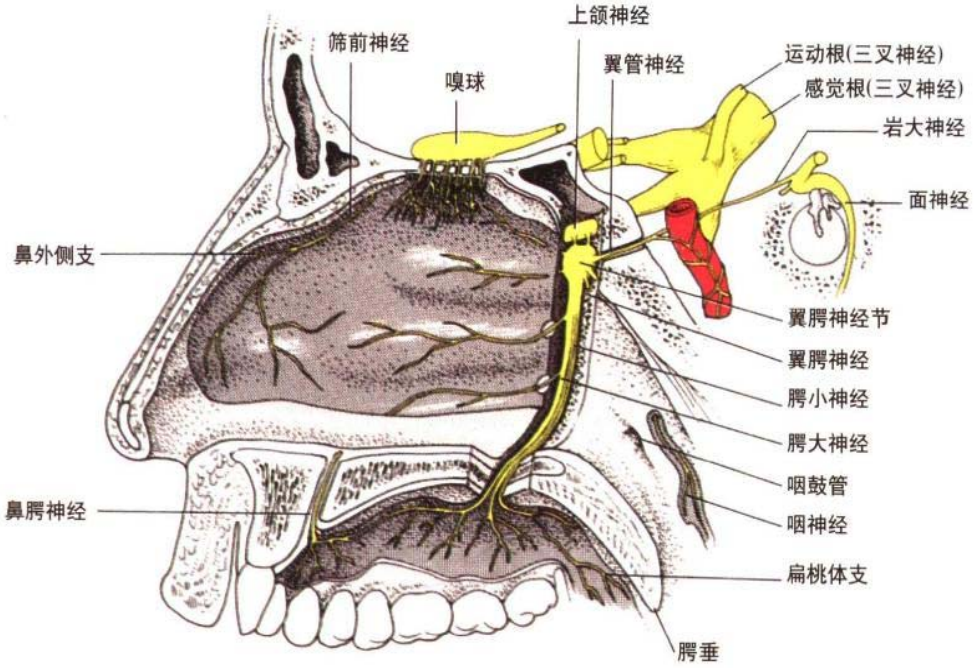

图 8.343 右侧翼腭神经节及其分支。

丛和岩深神经中。

翼腭神经节发出眶支、腭神经、鼻支与咽神经。

眶支（orbital branches）为2～3条细支，经眶下裂入眶，分布到眶骨膜和眶肌；部分纤维穿过筛后孔分布至蝶窦与筛窦。分布至眶肌的纤维来自交感根。在猴上实验与解剖人死后标本提示，眶支与颈内动脉交感神经支共同形成一"眶后"（retro-orbital）神经丛（Ruskell 1970, 1971a），此丛为包括泪腺在内的眶内结构提供副交感和交感神经支。

腭神经(palatine nerves)(图8.220) 腭神经分布到口腔顶，软腭、腭扁桃体，以及鼻腔粘膜。腭大神经（greater palatine nerve）经腭大管下行，从硬腭上的腭大孔显现，在硬腭下面的沟槽内前行几乎至切牙。此神经分布至硬腭的牙龈，粘膜和腺体；它与鼻睫神经的终末支也有交通。在腭大管内，腭大神经分出鼻后下支，出现在腭骨垂直板上，分支布于下鼻甲、中、下鼻道。在腭大神经穿出腭大孔时，腭支分布至软腭的两面。另一较小的腭小神经［Lesser（middle and posterior）palatine nerves］也经腭大管下行，与腭大神经分开经腭骨结节的腭小孔穿出，发分支至腭垂、腭扁桃体及软腭。携带腭部味觉冲动的纤维可能经腭神经达翼腭神经节，再由此节至翼管神经及岩大神经至面神经节（facial ganglion），此神经元的胞体即在该节内；这些神经元的中枢突经由面神经感觉根（中间神经）到达孤束核上端的味觉核（gustatory nucleus）。

腭大神经的表面标记：当此神经进入腭部时，位于正中线（内侧）与第二磨牙后面龈缘平面（外侧）的中间点，在此点阻滞神经几乎必然累及腭中、小神经。

鼻神经（nasal nerves）经蝶腭孔进入鼻腔，形成外侧组与内侧组。

大约有6条鼻外后上神经（lateral posterior superior nasal nerves），分布至上、中鼻甲后部的粘膜及后筛窦内的粘膜。约有2～3条鼻内后上神经(medial posterior superior nasal nerves)，在蝶窦开口下方跨越鼻腔顶，分布鼻腔顶及鼻中隔后部的粘膜；其中最大的是鼻腭（蝶腭长）神经［nasopalatine（long sphenopalatine）nerve］，在鼻中隔犁骨的凹沟内向前下行。鼻腭神经在硬腭前部经切牙窝下降至口腔顶。在切牙窝存在一切牙前孔和一切牙后孔（见第3篇）时，左鼻腭神经入前孔，右鼻腭神经经入后孔。鼻腭神经以几条细神经丝分布至鼻中隔，终止于硬腭前部的粘膜，在此与腭大神经相交通。

咽神经(pharyngeal nerve) 咽神经起自翼腭神经节后部，与上颌动脉咽支一起穿经腭鞘管（palatinovaginal canal），分布至鼻咽腔咽鼓管以后的粘膜。上颌神经与较少的眼神经纤维，是咽鼓管和中耳腔主要的感觉神经，推测这些感觉纤维即经此咽神经分布（Eden 1981; Saunders和Weider 1985）。

有关鼓膜、中耳和咽鼓管（Eustachian tube）的神经分布，在此一并讨论。咽鼓管大部分由三叉神经，同时也有舌咽神经的纤维分布。中耳的大部分也由三叉神经分布，但是有些感觉纤维来自面神经（中间神经、鼓索，以及在颞骨内面神经干的纤维）。舌咽神经的鼓室神经（Jacobsen's nerve）和迷走神经的耳支（nerve of Arnold）也至中耳。可是所有这些躯体感觉纤维都会聚于脑干内的三叉神经脊束核和孤束核，并与二核形成突触联系。鼓室球体（tympanic glomus body），（在结构上与颈动脉体和主动脉体类似）此体与舌咽神经相连，经由孤束为"呼吸中枢"提供传入信息。

鼓膜几乎唯独由耳颞神经分布，似乎仅感受痛觉。鼓膜

还接受来自面神经、舌咽神经及迷走神经少而不恒定的重叠分布的感觉纤维。

下颌神经(Mandibular Nerve)

下颌神经是三叉神经最大的分支（图8.399、341、344），其分布区包括下颌牙与牙龈、颞部皮肤、外耳道及鼓膜在内的外耳部分，下唇、颏面下部以及咀嚼肌；舌前2/3（沟前部）的粘膜以及口腔底的粘膜。下颌神经有一粗大的感觉根，自三叉神经节外侧部前行，几乎立即从卵圆孔浅出。下颌神经还有一较细小的运动根，在三叉神经节深方通行，刚一出颅即与感觉根合在一起，立即行于腭帆张肌与翼外肌之间。在感觉根与运动根会合以后，从下颌神经内侧发出一脑膜支和翼内肌神经，然后下颌神经分为一较小的前干和一较大的后干。当下颌神经从卵圆孔下行时，约距头部表面4cm，在下颌颈稍前方。

脑膜支(meningeal branch) 即棘神经（nervus spinosus），与脑膜中动脉一起重新入颅腔，分成前、后二支与脑膜中动脉的前、后二支伴行，分布至颅中窝、部分颅前窝以及颅盖的硬脑膜；后支还分布至乳突小房内面的粘膜；前支则与上颌神经脑膜支相交通。在棘神经中含有来自脑膜中动脉丛的交感性节后纤维。

翼内肌神经(nerve to the medial pterygoid) 是从此肌深面进入的细支，它以一两个神经丝穿过耳神经节（本篇后述）而未中断，支配鼓膜张肌与腭帆张肌。

下颌神经前干(anterior trunk) 下颌神经前干发出感觉性的颊神经和运动性的咬肌神经、颞深神经、以及翼外肌神经。

颊神经(Buccal nerve)(图8.345) 在翼外肌两部间前行，向深侧下行在颞肌腱前方；再向外侧行至咬肌前方，与面神经的颊支会合在一起。当其穿过翼外肌时，分支至翼外肌，还可能发出颞深前神经。颊神经分布至覆盖颊肌前部的皮肤、颊粘膜、以及邻近第二、三磨牙颊面牙龈后部。

咬肌神经(masseteric nerve)(图8.345) 在颅底下方下翼外肌上方行向外侧，颞下颌关节之前和颞肌腱之后方，此神经与咬肌动脉一起跨过下颌切迹，冠突后方，在咬肌深面分支进入该肌，也分布至颞下颌关节。

颞深神经(deep temporal nerves) 通常有一前支和一后支位于翼外肌上方，进入颞肌深面。较小的后支往往与咬肌神经一起发出。前支常为颊神经的一个分支；前支向上超越翼外肌的上头。颞深神经还常有一中间支。

翼外肌神经(nerve to the lateral pterygoid) 该神经进入翼外肌的深面，它可能独自起自下颌神经前干，或与颊神经一起发出。

图8.344 耳神经节翼腭神经节及其神经分支分布的半模式图(右侧，内侧面观)。

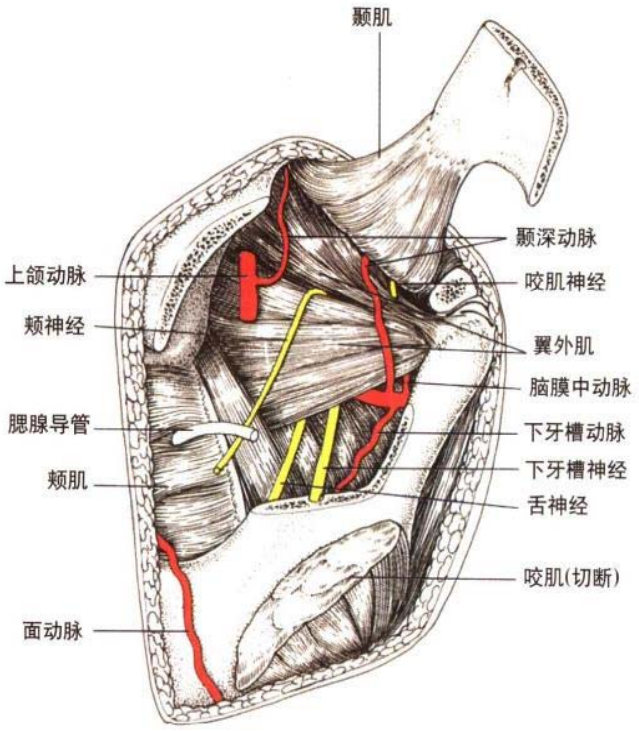

图 8.345 左侧翼肌区剖面可见下颌神经和上颌动脉分支。

下颌神经后干(posterior trunk) 下颌神经较大的后干主要是感觉纤维，但也自运动根接受少量神经丝（下颌舌骨肌神经）。后干分为耳颞神经、舌神经和下牙槽神经。

耳颞神经(auriculo temporal nerve) 通常有两个根环绕脑膜中动脉（图 8.339）。它向背侧行于翼外肌深面，位于腭帆张肌表面，继而行于蝶下颌韧带与下颌颈之间，尔后在颞下颌关节后方与腮腺上部毗邻。从颞下颌关节后方浅出，在颞浅血管的后方上行，跨越颧弓根部，分成为颞浅神经支。

耳颞神经与面神经及耳神经节相交通。至面神经的分支通常有两条，在下颌颈后方向前外侧行，于咬肌后缘处加入面神经。从耳神经节来的神经丝靠近其起始部位加入耳颞神经根。

耳颞神经的分支包括耳前支，外耳道支，关节支，腮腺支，以及颞浅支。耳前支（anterior auricular branches）一般有两条，分布至耳屏（图8.341）及邻近的耳轮小部分皮肤。外耳道支（branches to the external acoustic meatus）有两支，在外耳道软骨部与骨性部之间通行，分布至外耳道皮肤；其上支发细支至鼓膜。关节支（articular branches）为一两条神经丝，进入颞下颌关节后部。腮腺支（parotid branches）含分泌纤维至腮腺，其节前纤维经鼓室支来自舌咽神经，再经岩小神经至耳神经节，后者发节后纤维经耳颞神经至腮腺。（图8.342）。至腮腺血管的血管运动纤维来自耳神经节的交感根（本篇后述）。颞浅支（superficial temporal branches）与颞浅动脉及其终支伴行，分布至颞区皮肤，并与面神经分支及颧颞神经联系。

颞下颌关节的神经分布(the innervation of the temporomandibular joint) 颞下颌关节囊，外侧韧带以及关节后组织含三种类型机械感受器和由游离神经末梢形成丛的痛觉纤维。痛觉纤维是无髓或薄髓纤维（直径4～5μm）。与所有哺乳动物的关节一样，在滑膜层或关节内软骨盘上均无任何感受器。来自机械感受器的传入冲动提供本体感受信息，控制着下颌的状态与运动。共有三种类型机械感受器（Clark 和 Wyke 1973）。Ⅰ型为小球状感受器，遍布关节囊，由直径为5～8μm的一根轴突分成3～6个感受器终末簇的群体。这种机械感受器阈值非常低而适应缓慢。Ⅱ型为有被囊的圆锥状感受器，单个或成组与直径为8～12μm的轴突相连。Ⅲ型为被囊薄大，阈值高而适应慢的感受器，仅在外侧韧带的两端发现有此型感受器，对过度牵张起反应。

Ⅰ型感受器是介导有关下颌位置与运动信息的主要来源。这些信息对咀嚼肌的运动发挥着很强的影响，既对同侧又对对侧下颌影响，这种影响或者直接通过与三叉神经运动核的联系，或者间接通过影响桡内肌肌梭的紧张度。在下颌运动开始时，Ⅱ型感受器短暂电发放，引起运动神经元补充活动，以加强运动的构型（movement pattern）。当外侧韧带受到过度牵张时，唯独激活Ⅲ型感受器，导致闭颌肌反射性抑制，而下颌舌骨肌和翼外肌活动加强。

来自口腔粘膜和牙周韧带机械感受器，以及咀嚼肌本身本体感受器的传入信息，均影响咀嚼肌的运动。这些感受性传入信息对于非常精细地控制下颌姿势很有必要，而下颌的各种姿势又是咬合与咀嚼运动所不可缺少的。各咀嚼肌的紧张度主要控制着下颌静息位置，而Ⅰ型机械感受器的放电又控制着咀嚼肌。体内关节多数可以单独运动，颞下颌关节则不

能，因为在下颌的各种运动中必然全部涉及两侧关节。

舌神经(Lingual nerve)(图8.339) 它是舌的界沟前部、口腔底粘膜、下颌舌面牙龈的感觉神经。舌神经起自下颌神经后干，起初行于腭帆张肌与翼外肌之间，在此有面神经的鼓索支和下牙槽神经的一支加入舌神经。从翼外肌下缘穿出后向前下行，位于翼内肌表面上，逐渐接近下颌支内侧面，直至与骨密切接触，位于下颌骨体与支交接部前缘的后方与下方几毫米处。在此舌神经位于下牙槽神经的前方和深侧。接着它在咽上缩肌下颌附着点和翼下颌缝的下方走行，紧贴在下颌骨体内侧面的骨膜上，最终到达第3磨牙后根的相对侧，在这里舌神经仅由牙龈粘膜骨膜（the gingival mucoperiosteum）所被盖。在此位点上，舌神经通常在牙槽嵴下方2～3mm，距下颌骨0.6mm，可是也有4.6%的人群舌神经位于牙槽嵴上方（Kiesselbach和Chamberlain 1984）。接着舌神经行于下颌舌骨肌下颌附着点的内侧，此肌承托着此神经逐渐远离下颌骨。下颌舌骨肌将舌神经与包被第3磨牙近中根的牙槽骨分隔开。在下颌舌骨肌深面上方，舌神经向前下行于粘膜下层跨过舌沟，在此它位于下颌下腺深部上面，继而在下颌下腺导管下方通行（此导管从内侧向外侧跨过舌神经），然后舌神经向上、前、内侧进入舌。首先舌神经位于茎突舌肌上，接着位于舌骨舌肌和颏舌肌之外侧，最后分为终支分布至覆被的舌粘膜（图8.339）。除接受鼓索和下牙槽神经的一支外，舌神经与下颌下神经节由2～3支相连（图8.339）。在舌骨舌肌前缘，舌神经与舌下神经的细支连接成袢。

舌神经分支分布至舌前2/3（界沟前部）的舌粘膜、口腔底粘膜、下颌舌面牙龈。在后方它与舌咽神经的舌支（本篇后述）稍有重叠分布。舌神经内还有来自下颌下神经节、分布至舌下腺和舌前腺的节后纤维。

当手术去除下颌第3磨牙时，舌神经受损的危险性很大。此种手术术后，多达10%的患者可能有舌神经受累症状，一般多为暂时性的损伤。在去除下颌下腺时，舌神经也有受损的可能，必须注意切断下颌下腺导管时，要分隔开舌神经。

下牙槽(齿)神经［inferior alveolar (dental) nerve］ 此神经在翼外肌内侧下行，接着在翼外肌下缘行于蝶下颌韧带与下颌支之间，经下颌孔入下颌管。在翼外肌下方，此神经与下牙槽动脉（上颌动脉的分支）伴行，后者与伴行静脉一起也进入下颌管。在下颌管内，下牙槽神经向前下行通常位于牙根尖下方，到第1、2前磨牙下方分成终末的切牙支和颏支（incisive and mental branches）。在骨管内切牙支继续前行，或者呈丛状分布，发支至第1前磨牙，尖牙和切牙，以及相关的唇面牙龈。

Nortje等（1977）和Khaledpour（1984）记载过人下牙槽神经的变异情况。在很多情况下，此神经为单条神经干，位于牙根下方数毫米；另有同样多的情况，在下颌骨内此神经行程低下得多，几乎下至下颌骨下缘水平；此神经呈丛状者罕见。其各分支相互连接成丛，分布至牙和相应的牙龈。下牙槽神经可能位于下颌骨的舌侧或颊侧，而后者稍多见（Miller 1990）。即便第3磨牙处于正常位，此神经仍可能与此牙靠得很近，以致在其牙根上有该神经的压迹。偶尔此神经与第2磨牙有类似的密切关系。

颏神经（mental nerve）向上、后、外行，在两个前磨牙根尖之间的下方，经颏孔穿出下颌骨。在颏孔部位，经牵拉口腔粘膜必然可触摸到颏神经，甚至有可能看见它。出颏孔后立即分为三支，其中两支向前上方行接近下唇的粘膜面，自由分支并与面神经的下颌缘支的终支有广泛的联系。第3支穿经降口角肌与颈阔肌的混杂纤维，分布至下唇与颏部皮肤。

在入下颌管以前，下牙槽神经发出一细支，即下颌舌骨肌神经，后者穿过蝶下颌韧带，进入下颌骨内侧面上的一条浅沟，其行程大致与下牙槽神经干相平行。下颌舌骨肌神经在该肌起点下方走行，位于该肌的浅面；在下颌舌骨肌与二腹肌之间，此神经支配二肌。下颌舌骨肌神经还发几条细支分布至颏部的皮肤（Roberts和Harris 1973）。

下牙槽神经的表面标志。 对于经口腔内阻滞此神经，其表面标志有临床意义。下颌孔位于下颌支前后缘之间的中点，在下颌牙咬合面上方约1cm。下颌支从前向后逐渐偏离矢状面；在此表面标志点上，一旦注射针头刺着下颌支内侧面，则针头必然是偏向外侧了。但是，在当靠近冠突基底的较高平面上穿刺，针头在矢状面上时，下牙槽神经绝对在针的内侧。上述两种方法注射，均可在针道通行中也阻滞颊神经和舌神经。

在拔除嵌塞的下颌第3磨牙时，可能伤及下牙槽神经。此牙牙根上常有该神经通行的浅沟，甚至十分罕见者牙根为该神经所穿通。下颌骨有牙的后部骨折时，也常累及下牙槽神经。

牙的感觉 似乎牙只有痛觉。牙髓神经以游离神经末梢形成丛。围绕着牙的感觉过敏性的主要争议是牙质（dentin）。有两种假说，一种认为牙质小管内有游离神经末梢；另一种则认为没有，但是成牙质细胞本身通过其在牙质小管内的原浆突起，可将牙感觉传递给与牙髓内成牙质细胞胞体相连的神经。这后一种假说可以进一步分开考虑，是否成牙质细胞仅仅经液体动力学传递机械、冷或热等损伤的效应；或者传递由神经检测出的渗透压效应；或者成牙质细胞突起是否具有一种“神经”的或“感受器”功能。

三叉神经痛的治疗(The treatment of trigeminal neuralgia) 阵发性三叉神经痛常见，但病情仍莫测高深。令人痛苦万分的剧烈阵发性疼痛，向着三叉神经一大支，偶尔两大支分布区放射。眼神经分布区很少受累。起病年龄多在50岁开外，女性患者比男性者多。药物治疗一般有效，一旦无效不得不手术治疗。手术的多样性暗示没有一种是令人满意的（关于面部疼痛的文献请见Sessle 1987；Aghabei 1992）。

从三叉神经外周部治疗包括对眶下神经或下牙槽神经

行冷冻探头治疗，类似以酒精或石炭酸使组织化学变性那样。经过放射影像监控，经卵圆孔对准三叉神经节行闭合性经皮肤疗法，包括注射化学试剂；应用一种射频探头，而近年单纯以一个可充气的气囊压迫三叉神经节。

1967年Jannetta又重新做了Dandy 1934年的观察，经颅后窝直接接近三叉神经感觉根，可能发现有一条动脉压迫了感觉根；那么移走此动脉让其旁置，则可解除对感觉根的压迫。当没有明显的血管压迫时，可行感觉根部分性切断术：切断感觉根外侧部纤维(outer fibres)(主部)，可镇痛而不出现感觉缺失，因为司理触觉的纤维位于根的内部(medial part)(小部)得以保留。

展神经(Abducent Nerve)

展神经(8.336，346)分布至眼外直肌，其纤维始自第四脑室底上部的展神经核，此核靠近正中线，位于面神经丘深方(图8.129，137，138，见本篇前述)。展神经根纤维在脑桥内向腹侧行，于脑桥下缘与延髓锥体上端之间的沟内出脑。

展神经核(abducent nucleus)含有大小相互混杂的多极神经元，但小细胞更集中在核之外侧部与腹侧部。大细胞是运动神经元，而小细胞属中间神经元。中间神经元的轴突在展神经核平面越过中线，在内侧纵束内上行，到达动眼神经核三个内直肌亚核。展神经核神经元总数约6500个(Vijayashanker和Brody 1977)。所有的展神经元都对展神经切断起变性反应，这种论点基于鉴别哪些细胞实属"外展"性的思考(Warwick 1964及其它学者)。在先天性缺少一侧展神经的患者上，其患侧展神经核内仍有2110个细胞(中间神经元)。既然正常的一展神经中约有4000条轴突，即"外展"性的细胞约为4000个，结果在运动神经元与中间神经元的比例约为2:1 (Miller等1982)。

纤维联系 展神经核接受下列传入纤维：

- 皮质核束纤维，以对侧者为主。其中有些纤维实际是迷走的皮质脊髓束纤维，从中脑在内侧丘系内下行至展神经核平面，经过中间神经元传入展神经核。
- 内侧纵束，将展神经核与动眼神经核及滑车神经核联系起来，同时又与前庭神经核联系起来。
- 顶盖脊髓束，来自上丘深层(见本篇前述)。
- 脑桥旁正中网状结构(paramedian pontine reticular formation)位于展神经核的嘴侧与尾侧(参见下文：共轭性注视的神经控制)。
- 舌下神经前置核(同上参见)。
- 对侧延髓网状结构。

展神经行程 从展神经核内侧发出，向腹外侧并稍向尾侧行，穿过脑桥被盖位于皮质脊髓束外侧，在脑桥尾侧缘浅出脑干，展神经向前外侧上行，沿枕骨斜坡穿过脑桥池，通常位于小脑下前动脉背侧。在鞍背外侧展神经穿过硬脑膜，跨过颞骨岩部上缘陡然向前弯行；在接近颞骨岩尖时，展神经位于三叉神经内侧，在此展神经进入一纤维－骨性管(Dorello canal)内，此管是由颞岩尖端与岩蝶韧带(petrosphenoidal ligament)形成的。岩蝶韧带是将鞍背外侧缘与颞岩上缘近内侧端连结起来的纤维带。继而行经海绵窦，位于颈内动脉外侧并与其平行，并与颈内动脉疏松地附着在一起(图10.164，165)。与位于海绵窦外侧壁内的动眼神经与滑车神经相反，展神经位于海绵窦体内。展神经经过眶上裂内侧端，在Zinn总腱环内进入眶腔，在此位于动眼神经上、下支之间，鼻睫神经的下外侧，最终深入眼外直肌的眼球面(图8.346)。有可能在其颅内行程中展神经分为两个或更多的神经干，这种情况多达58%的患者。

在海绵窦内，来自颈内动脉交感丛的一两支加入展神经。在此交通支远侧几毫米，由展神经发出一支加入三叉神经眼

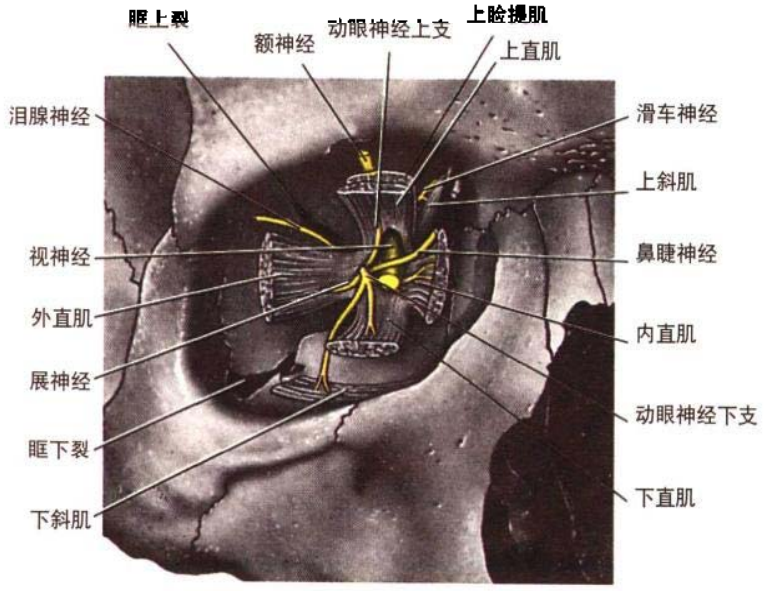

图8.346 右眶前面观，显示眼球外肌起点及眶内神经的位置关系。

支，这可能与经鼻睫神经之睫状长支有交感纤维达眼球有关。

展神经的病变 由于其颅内行程长，又在颞岩上陡然弯行，展神经特别易受多种原因损伤，包括微血管梗塞、血管和肿瘤的压迫、直接受创伤或感染等。颅内压增高可间接引起展神经麻痹，此时脑干被推挤向尾侧，牵扯了展神经。由这种方式导致的单侧展神经麻痹，称为"假定位"(false localizing 征)，因为脑干中线两侧的病变也可引起一侧展神经麻痹。

展神经麻痹的临床特征在于视象水平向分开的复视，又因眼不能外展导致会聚性斜视。

共轭性注视的神经控制 (Neural control of conjugate gaze)

视网膜视力高度敏锐的黄斑中央凹的发育，又存在着向前看的双眼，这要求有十分精确的神经控制系统，以确保两眼共轭在一起，所感兴趣的视象确能同时呈现在两侧中央凹上，即便物象在动或者观察者在动均能实现这种控制。这涉及若干套分开的神经控制系统：(1) 利用两眼快速扫视运动 (saccades) 系统，将注视转向感兴趣的客体；(2) 平稳追踪系统 (smooth pursuit system) 将运动着的客体的影像稳定在两眼中央凹上，和 (或) 在观察者头部或躯体运动时，前庭－眼球和视动力系统 (vestibulo-ocular and optokinetic systems) 能将感兴趣的物象稳定在两侧中央凹上。虽然这些神经系统的解剖学基础各有不同，但是它们具有一条最后公路，主要位于脑桥和中脑，分别控制着水平注视运动和垂直注视运动 (图 8.347)。

注视运动的神经解剖学基础 (Neuroanatomical substrates for gaze movements) 就各种类型的水平注视运动而言，其最后的"公路"是展神经核。展神经核既有支配同侧眼外肌的运动神经元，又有经内侧纵束 (MLF) 支配对侧动眼神经核的眼内直肌亚核的核间神经元。展神经核的病变将导致完全不能向同侧水平共轭性注视。内侧纵束的病变将造成同侧眼内收运动迟缓或缺如，通常还伴有正在外展的眼发生眼球震颤，此综合征即核间性眼肌麻痹 (internuclear ophthalmoplegia)。

在脑干网状结构的特殊部位制备注视的运动指令，而这些部位又接受不同脑区来的多种核上性传入信息。控制水平注视的运动神经元之前的主要脑区是脑桥旁正中网状结构 (paramedian pontine reticular formation, PPRF)，后者位于被盖的中央旁正中部，从脑桥延髓交接平面延伸至脑桥大脑脚交接平面。控制垂直注视的运动神经元之前的部位是内

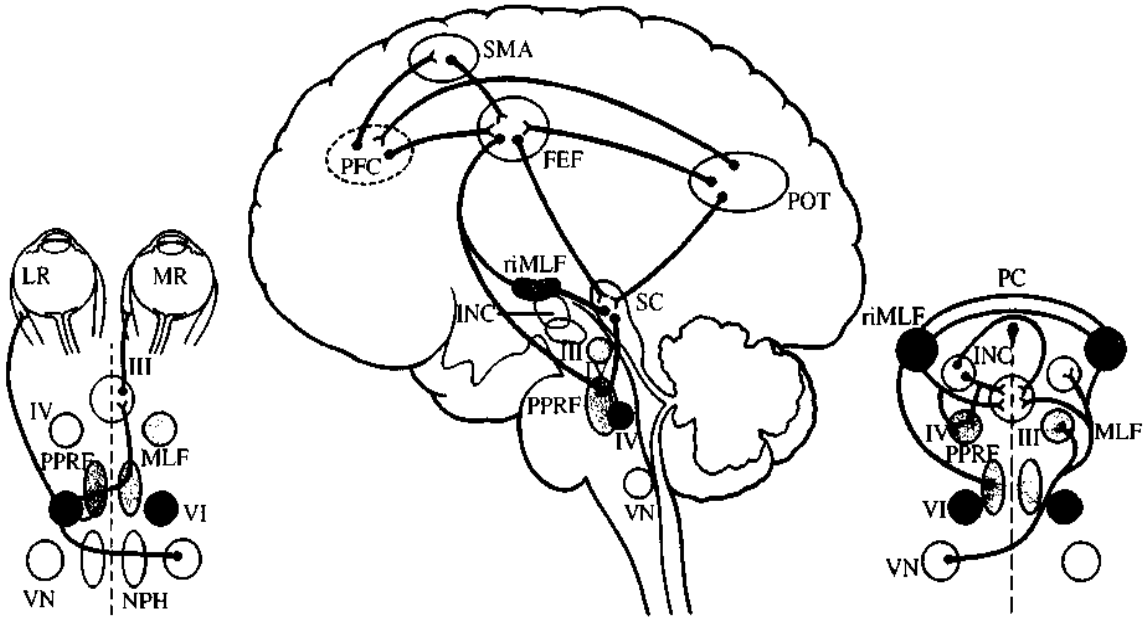

图 8.347 眼球运动调控总结图。
中间图显示来自额叶眼野 (FEF) 和顶－枕－颞接合区 (POT) 到达上丘 (SC)、内侧纵束嘴侧间质核 (riMLF) 及脑桥旁正中网状结构(PPRF) 的核上性联系。FEF 和 SC 涉及眼快速扫视运动，而 POT 被认为与眼追踪运动有关。左侧图示水平注视的脑干通路。PPRF 神经元轴突到同侧眼外直肌 (LR)，展神经核的核间神经元轴突越中线，经内侧纵束 (MLF) 达动眼神经 (Ⅲ) 与对侧眼内直肌 (MR) 功能有关。右侧图示垂直注视的脑干通路。其重要结构包括 riMLF、PPRF、Cajal 间质核 (INC)，后连合 (PC)。
注意，由前庭神经核 (VN) 神经元发出的轴突，直达展神经核，并且多数纤维经由 MLF 达动眼神经核。IV＝滑车神经核。

侧纵束嘴侧间质核(rostral interstitial nucleus of the medial longitudinal fasciculus, ri MLF)。此核位于红核上极平面。每侧PPRF含有兴奋性爆发电位神经元(excitatory burst neurons)，在两眼向同侧快速扫视期间以及在此期之前，这些神经元以高频放电，并且发出称为电脉冲的眼运动速度指令。暂停神经元(pause neurons)位于脑桥下部的中线上，即中缝间位核(nucleus raphe interpositus)，除在两眼向同侧扫视期间以及此期之前不发放外，此核神经元均有紧张性放电，它们似乎对兴奋性爆发电位神经元具有抑制性作用，在凝视(fixation)期间防止产生无关的扫视运动。

前庭神经核及舌下神经核周围复合体(尤其是舌下神经前置核)直接发纤维至展神经核。这些传入纤维可能经由小脑既传递眼平稳追踪信号，又传递前庭神经核的信号。这些神经核除与PPRF具有交互联系外，它们还含有整合神经元(integrator neurons)，后者控制着眼运动的等级变化(step changes)，这种变化对于维持眼的偏心位是不可少的，必须拮抗眶内的粘弹力(viscoelastic force)，在一次扫视运动之后，此种粘弹力倾向将眼球拉回向前直视的位置(初始位)。由此可见，展神经核运动神经元显示有一种脉冲等级构型(a pulse step pattern)的神经放电，例如在一次同侧水平扫视期间，将眼快速移至其合意的位置(脉冲)，然后将眼维持在其新的位置(等级)上。

垂直注视运动的最后公路是由动眼神经核和滑车神经核组成的。运动神经元前的ri MLF含有与上下垂直扫视运动相关而发电的神经元。riMLF经后连合联系中脑内对侧riMLF，还与动眼神经核有直接联系。因此后连合病变将引起垂直向注视运动的紊乱，特别是向上注视的紊乱。病变若偏腹侧，累及riMLF，那么也会导致垂直向注视运动的紊乱，表现为向上注视紊乱与向下注视紊乱混杂在一起，或者以向下注视紊乱为主。在riMLF稍尾侧，直接与其联系的是Cajal间质核(interstitial nucleus of Cajal)，此核含有一些特殊神经元，与维持垂直向注视以及垂直向的视追踪有关。

眼快速扫视运动的产生(Generation of saccades) 对于眼快速扫视和两眼共轭追踪运动来说，二者的产生程序和二者间的协调以大脑半球最重要。既然这两种类型眼运动涉及不同的脑区，将分别讨论这些脑区。一定要认识到，欲充分有效地控制眼球运动，进行上述两种眼运动的协调很重要。

在大脑半球内，主要有四个皮质区与眼快速扫视运动的产生有关。在人额叶有额眼野(FEF)，位于运动前皮质区(8区)的额中回尾端。其次还有补充眼野(SEF)，位于辅助运动皮质区(6区)前部的额上回。第三个皮质区是额前背外侧皮质(DLPFC)，位于额中回FEF的前方(46区)。第四个皮质区是后眼野(posterior eye field, PEF)，位于顶叶角回上部(39区)及附近的外侧顶间沟内。在猴上研究发现，这四个皮质区相互之间均有联系，并且似乎都向上丘(SC)以及控制眼快速扫视运动的运动神经元前区投射。

看来大脑皮质产生快速扫视运动有两条平行的通路，即前路系统和后路系统。前路系统始于FEF，一方面直接联系，另一方面经上丘联系脑干快速扫视发生区。前路系统还有经基底核间接至上丘的通路。后路系统始于PEF，经上丘至脑干快速扫视发生区。在猴上，只有造成两侧FEF和SC病变，才不能发生眼扫视运动。

在控制眼扫视运动方面，上述四个皮质区的确切功能尚不肯定，但可指出若干点概括性说明。FEF涉及触发意志性扫视运动，例如此种运动可能具有预见性(预料可能有一靶目标的出现)，记忆指导性(联想起先前见过的靶目标)，或者主动鉴别性(寻找一感兴趣的特定目标)。PEF则涉及触发反射性扫视运动，对突然出现的全新视听刺激起反应，可能与视觉的空间整合效应有关。DLPFC可能为记忆指导的以及其它意志性指导的扫视运动提供空间信息，此皮质区在短时记忆中维持着对环境印象的空间分布图。还有证据表明，DLPFC可以抑制误导性反射性没必要的扫视运动。SEF可能与产生扫视顺序的指令有关。

另有一辅助的神经回路与产生扫视运动有关，此回路从额叶经基底核至上丘。从额叶皮质经由尾状核中继至黑质网状部(SNpr)，再从后者至上丘，这是一种抑制性通路。看来是对意志性扫视运动的门控回路(gating circuit)，尤其是对记忆指导的扫视运动。

平稳的眼追踪系统(Smooth pursuit system) 为使运动着的物体始终成像在黄斑中央凹上，平稳的眼追踪系统在发生上与眼扫视运动系统是分开的，虽然二系统间有相互联系。平稳眼追踪系统首要的是，对运动物象的运动速度与方向进行验证与编码。此功能区位于纹外视皮质区，称其为颞中视区(middle temporal visual area, MT)，也称第5视区(V5)。V5含有对视靶运动敏感的神经元。在人类，V5在颞下沟升支的后方，枕叶与颞叶边界区(19/37区接合部)。MT将视靶运动的信号送给颞内上视区(medial superior temporal visual area, MST)。猴的MST位于颞上沟的前岸上，而人的MST区在MT区的上方并稍靠前些，在顶下小叶内。损伤一侧MST区，将不能平稳地追踪视靶向伤侧的运动。近来在猴上证明，FEF对平稳追踪运动着的视靶也有效应。

MST与FEF均向脑桥基底部的一组神经核发出直接投射。在猴上，脑桥核的背外侧组和外侧组均直接接受上述二皮质区的投射。在人类，脑桥核类似组发生病变，则可导致眼追踪视靶的异常。这些脑桥核将跟踪信号从两侧再转递给小脑后蚓，对侧绒球及顶核。最后，跟踪信号从小脑再传回脑干，特别是前庭神经内侧核和舌下神经前置核，由后二核再至PPRF或直达眼外肌神经核群。由此可见，在此神经回路上有两次交叉，一个在脑桥中间平面(脑桥小脑神经元)，第二个在脑桥下部平面(前庭神经核－展神经核神经元)。

前庭－眼球反射(Vestibular-ocular reflex) 最后要考虑的一种共轭性注视类型是前庭－眼球反射，其功能在于当头部运动时能够维持对视靶的清晰视力。此反射导致眼的补偿性共轭运动，后者是与头部运动对等而又方向相反的眼运动。前庭－眼球反射弧主要由三个神经元组成：投射至前庭神经核的前庭神经节初级传入神经元；由前庭神经核直接向展神经核投射的第二级神经元；以及由展神经核运动神经元本身组成的第三级神经元。虽然上述是原发的兴奋性反射弧，但与其它多突触回路以及抑制性反射弧也有联系。

面神经(Facial Nerve)

面神经（图8.348~351）有运动根和感觉根；感觉根即中间神经（nervus intermedius）（图8.349），因在脑桥小脑角处、中间神经居于面神经与前庭蜗神经之间而得名。二神经根连于脑桥、位于橄榄与小脑下脚之间隐窝外侧、在前庭蜗神经上方和稍前方。中间神经最初粘着于前庭蜗神经上而不是面神经上；当中间神经接近内耳道时，才与面神经相连，往往有一根以上的神经丝相连。在73例标本当中，大约有1/5中间神经于到达内耳道之前不是分开的神经，这一点对手术有意义（Rhoton等1968）。这些神经没有神经外膜，但包被着软脑膜，并被脑脊液所围绕。

运动根（motor root）支配面部、头皮、耳部诸肌、颊肌、颈阔肌、镫骨肌、茎突舌骨肌、以及二腹肌后腹。

感觉根（sensory root）含有经鼓索来自舌前2/3（界沟前区）的味觉纤维，经由腭神经与岩大神经来自软腭的味觉纤维；支配下颌下腺与舌下腺、泪腺，以及鼻腔粘膜与腭粘膜的腺体的副交感节前纤维。

面神经运动核(Motor nucleus) 此核位于脑桥下部平面、深藏于网状结构内，大多数面神经运动纤维始于该核。面神经运动核在斜方体背侧核的背侧（图8.129，137），三叉神经脊束核的腹内侧。该核属腮弓肌效应柱，但在脑桥内要比预料得位置更深些；其传出纤维的行程异乎寻常（图8.138）。这两个特点源于神经细胞趋生物性（neurobiotaxis）（参见第3篇），业已得到解释。面神经运动核既在脑桥下部接受皮质核束纤维，又认为还接受从内侧丘系中下行迷走的皮质脊髓束纤维，对侧的皮质核束纤维终止于支配面下部肌肉的核区，而两侧皮质核束纤维终止于支配眼周围肌及前额肌的核区。有些面神经传出纤维起自上泌涎核（superior salivatory nucleus）（本篇前述），此核位于网状结构内，面神经运动核下端的背外侧。此核神经元呈簇状分布，沿着面神经脑桥内部，绕过展神经核的面神经袢的远侧段分布（Crosby和Dejonge 1963）；上泌涎核属一般内脏运动柱，发纤维至感觉根，再经鼓索最终至下颌下腺、舌下腺，或许还至腮腺（本篇后述）；在感觉根内另一些节前纤维经岩大神经和翼管神经到达翼腭神经节。从面神经运动核起始，运动根在脑桥内向背内侧行达展神经核下端，再从展神经核内侧升绕至其浅面，即位于面神经丘的深面；升至展神经核上端时，运动根转向腹尾侧行，到达脑桥小脑角处从橄榄与小脑下脚之间出脑（图8.124，138）。

面神经运动核是一复合体，由外侧、中间和内侧等亚核组成（Marinesco 1899; Papex 1927）。内侧亚核又可进一步划分为腹侧、背侧以及中间三组（详细记载见Vraa-Jensen 1942）。上述亚核神经元均排列成细胞柱，与脊髓运动神经元柱或动眼神经核柱一样。普遍公认，每个细胞柱支配特定的肌肉，或者这些细胞柱与面神经的分支相对应，但在细节上

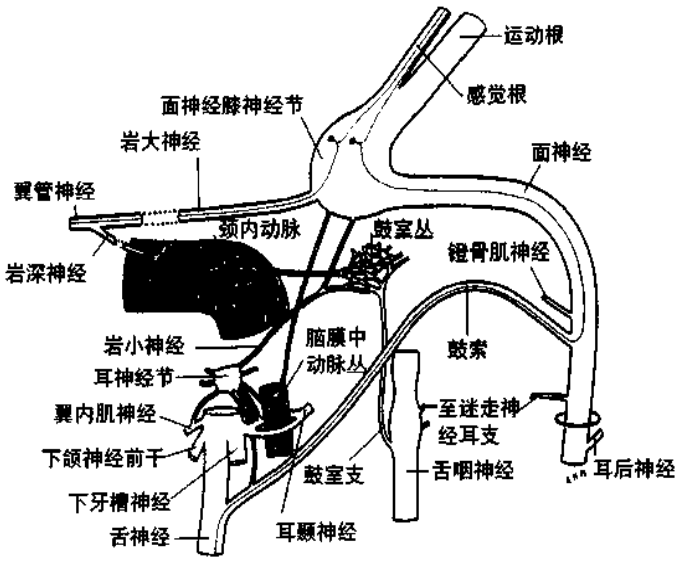

图8.348 面神经颞岩部内、分支及其交通平面图。腭部粘膜、舌界沟前部粘膜味觉纤维的行程以蓝线表示。

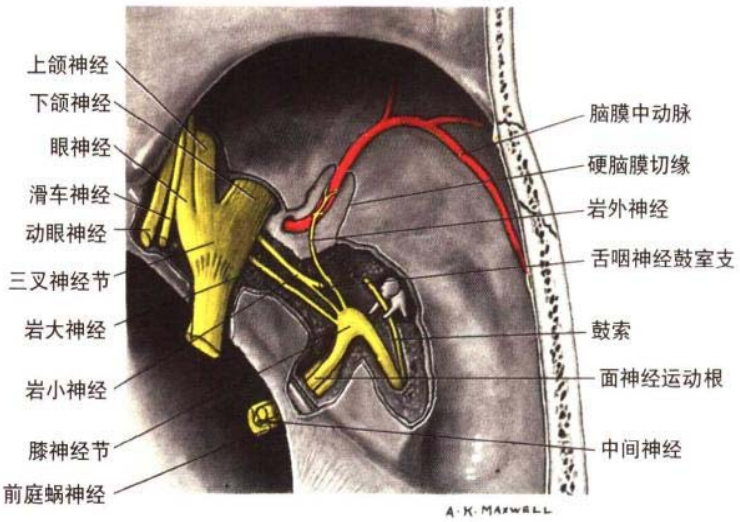

图 8.349 颅中窝右侧剖面图可见面神经在颞骨内的行程及联系。

各个观察者又有分歧。在狗（Yagita 1910; Vraa-Jensen 1942）和猫（Papex 1927; Courville 1966），实验切断面神经各不同分支之后，神经逆行变性的变化提供了大部分证据。在猫选择性损害面神经各亚核，观察对那些面神经传出纤维终末的影响。研究结果表明，外侧亚核支配颊部的肌肉；中间亚核发纤维至面神经的颞支、颧支、以及颧面支；内侧亚核则支配耳后肌、颈阔肌、或许还有镫骨肌。面神经运动核病变的研究，得出了大致类似粗略的局部定位关系，详细记载见参考文献（Szentágothai 1948）。

面神经感觉核(Sensory nucleus) 为延髓孤束核（nucleus solitarius）的上端（本篇前述）。此核接受面神经感觉根的味觉纤维及其它传入纤维。此核发出纤维至对侧丘脑腹外侧核群。当其纤维上行至中脑和底丘脑时，上行纤维靠近中线通过（Marris 1952）。由丘脑再发纤维至中央后回的下部。关于面神经感觉核的其它联系本篇后述。

感觉根（sensory root）（中间神经，nervus intermedius）含膝神经节假单极神经元的中枢突，在内耳道内感觉根离开面神经干，以一条或多条纤维束行于面神经运动根与前庭蜗神经之间，或者贴附于前庭蜗神经上，继而在脑桥下缘进入脑干。此假单极神经元的周围突主要是味觉纤维，行于鼓索及岩大神经内，也有少量来自耳甲（本篇后述）的躯体传入纤维。感觉根还含有传出性副交感节前纤维，司理下颌下腺、舌下腺、泪腺，以及鼻、咽、腭粘膜腺的分泌活动。

面神经行程 由其连于脑部位，面神经两个根与前庭蜗神经一起向前外侧行，进入内耳道，在此处运动根位于前庭蜗神经上的前上凹槽内，而感觉根则位于二者之间。面神经与小脑前下动脉关系密切，但接触情况变化多端（Brunsteins和Ferreri 1990）。此动脉一般位于面神经与脑桥表面之间呈腹侧位。在1327例颞骨上，12.3%的小脑下前动脉在内耳道内弯曲呈袢状（Reisser和Schuknecht 1991）。在内耳道内，面神经比蜗神经看起来更白些。借Rasmussen纤维（其功能未知），面神经与上前庭神经相连。从脑干至内耳，蜗神经和前庭神经旋转了90°（Silverstein等1986），而面神经在行程中始终处于前位。在内耳道底的外侧区，面神经穿过蛛网膜和硬脑膜，进入横嵴上方的面神经管，与上前庭神经之间隔以一垂直的骨杆。就其颞骨内行程看，面神经骨管在内耳道底孔处最窄细。面神经与小脑下前动脉的迷路支伴行，偶尔迷路支可能起自基底动脉。面神经的内耳迷路段跨过颞骨岩锥长轴到达膝部，此处有一粉红色不对称的膨大，即膝神经节（genicular ganglion）（图8.348），此节恰在蜗形突尖（the tip of the cochlearform process）的内侧。然后转130°角形成面神经的鼓室段或水平段（长约12mm），行于内耳前庭的外侧、卵圆窗的上方，以及外侧半规管的下方。很少见面神经位于水平半规管的外侧。在中耳内侧壁内，面神经从前向后下滑与外侧半规管形成10°夹角。在其前方，面神经居于锤骨头之内侧；在其后方是砧锤关节、砧骨以及鼓室上隐窝。圆锥部以95°～125°角连接着面神经的水平段与乳突段，在此面神经发出镫骨肌支。 而后面神经下行至茎乳孔，在此孔上方约5mm处发出鼓索神经，虽然鼓索发出部位变异不定，甚至有2%的几率鼓索在面神经穿出茎乳孔之后发出（Nager和Proctor 1982）。穿出茎乳孔之后，面神经前行入腮腺（参见第12 篇），位于茎突、下颌后静脉及颈外动脉的外侧，在下颌颈后方分成若干分支，穿过腮腺前内侧面，在腮腺内分散开来。形成腮腺丛（parotid plexus），由丛再分布至诸面肌。在茎乳孔部位，面神经相当乳突前缘中点深侧2cm处。

动脉供应与静脉回流 面神经管段的面神经由脑膜中动脉的岩浅支供血，后者经岩大神经裂孔进入，在面神经膝处入面神经管。此外还有耳后动脉或枕动脉的茎乳支，在颅外有茎乳动脉、耳后动脉、枕动脉，颞浅动脉、面横动脉的分支、以及咽升动脉的鼓室支供应面神经。在面神经神经外膜内，上述动脉支自由吻合在纵向上联结起来。面神经静脉回流进入岩浅动脉与茎乳动脉的伴行静脉（Blunt 1954）。

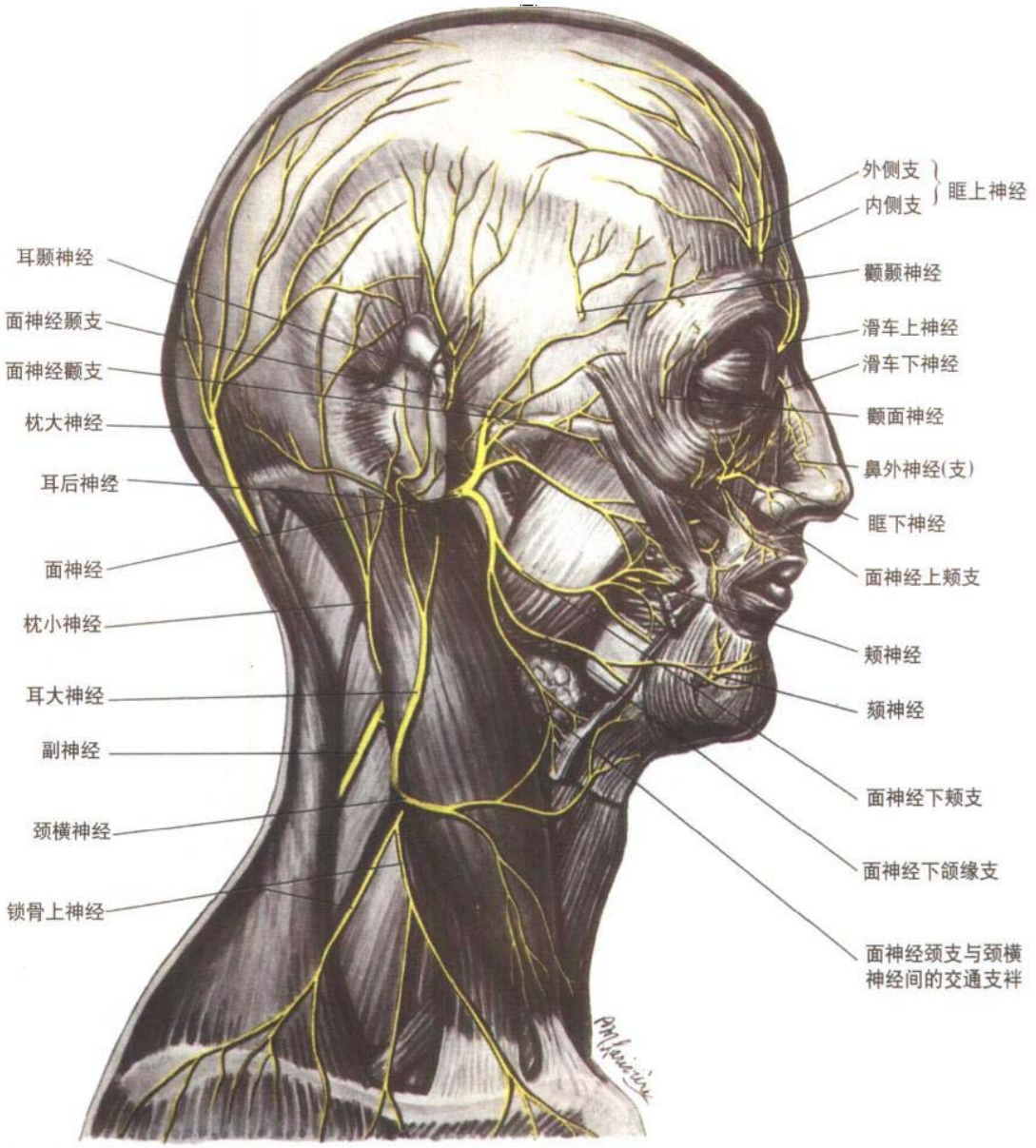

图 8.350 头皮、面、颈部右侧的神经。与图 8.351 对照。

面神经的交通支

颅腔内	前庭蜗神经
膝神经节	经岩大神经至翼腭神经节
	经岩小神经至耳神经节
	脑膜中动脉交感神经丛
面神经管	迷走神经耳支
茎乳孔出口	至舌咽神经、迷走神经、耳大神经及耳颞神经
耳后	至枕小神经
面部	与三叉神经
颈部	与颈横神经

在内耳道内，有细小的神经丝将面神经与前庭蜗神经连接起来。

岩大神经(greater petrosal nerve) 起自膝神经节，主要含来自腭粘膜的味觉纤维，同时含有副交感性节前纤维，至翼腭神经节中继后，据认为经颧神经与泪腺神经达泪腺（本篇前述）；在翼腭神经节中继后，一部分节后纤维经鼻神经和腭神经达鼻腔粘膜与腭粘膜的腺体（图 8.342）。岩大神经接受来自鼓室丛的一支，穿经颞骨岩部前面的一裂孔，进入该骨面上的一小凹沟内，再经三叉神经节下方行至破裂孔，在此与来自颈内动脉交感丛的岩深神经(deep petrosal nerve)（图 8.348）会合，形成 Vidian 神经，即翼管神经（nerve of the pterygoid canal），穿过翼管止于翼腭神经节。味觉纤维穿经翼腭神经节或越过此节而未中断，进入其腭支。

靠近膝神经节、膝神经节处、或岩大神经根部（Vidic 和 Young 1967），面神经发出一小支至岩小神经（图 8.348）。经后者达耳神经节。但是在这小交通支内不是面神经的纤维，而是来自迷走神经耳支的纤维。在 25 例人标本中，有 24 例此

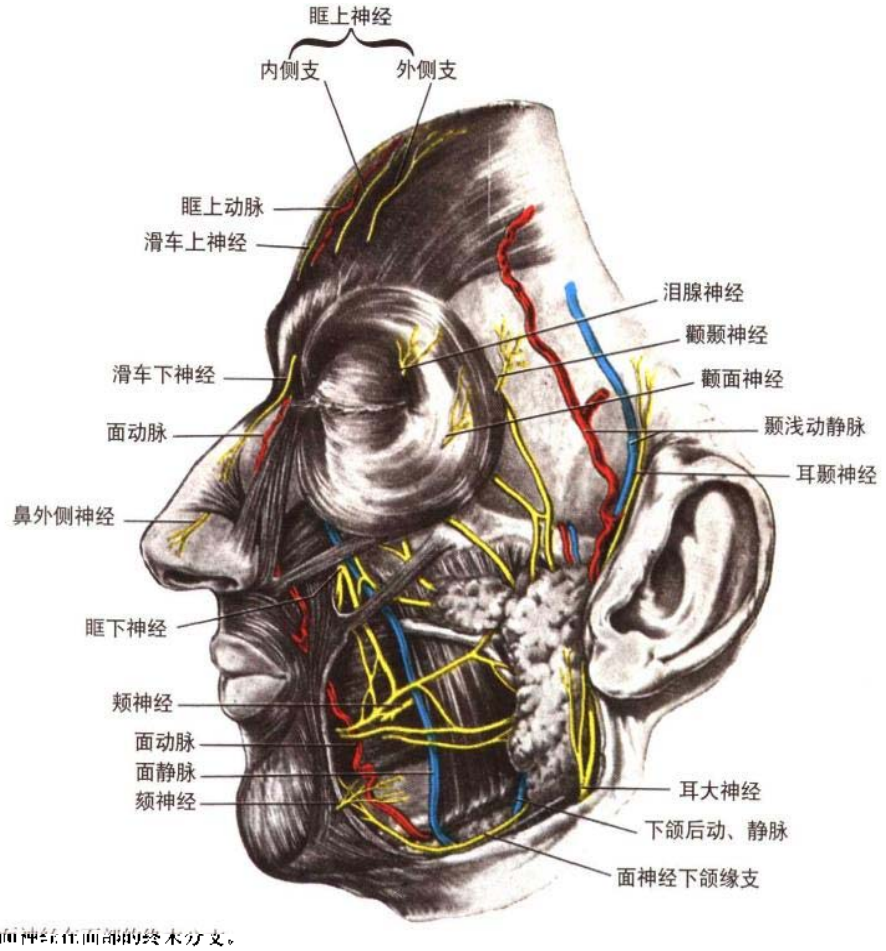

图8.351 左侧三叉神经、面神经在面部的终末分支。

支纤维经过镫骨肌的筋膜鞘接近面神经，几乎远达膝神经节，然后再加入岩小神经（Vidic 1968）。

脑膜中动脉交感丛以一不恒定的岩外神经（external petrosal nerve）与膝神经节相连。

在穿出茎乳孔之前，面神经接受来自迷走神经耳支的另一分支；在穿出茎乳孔之后，面神经接受舌咽神经一小支，并在腮腺内与耳大神经和耳颞神经相交通。在耳后，面神经与枕小神经；在面部它与三叉神经的终支；在颈部它与颈横皮神经均有交通。

面神经分支的分布图(8.345，350)

在面神经管内	镫骨肌神经和鼓索
在茎乳孔出口处	耳后支、二腹肌后腹支、茎突舌骨肌支
在面部	颞支、颧支、颊支、下颌缘支、以及颈支

镫骨肌神经(nerve to the stapedius) 此神经从鼓室后壁锥隆起后方发出，向前经一小管至镫骨肌（本篇后述）。

鼓索(chorda tympani)(图8.342) 此神经自茎乳孔上方约5mm处离开面神经管，在一小管内向前上行，经鼓索后小管穿通鼓室后壁，此处靠近鼓膜内侧面的后缘，跨过砧骨和锤骨柄上端的深方。向前行鼓索在岩鼓裂内侧端经鼓索前小管再次进入颞骨内。至此鼓索在蝶骨棘内侧面上（往往其上有一小沟）向腹侧下行，位于翼外肌深面。腭帆张肌的后外方；脑膜中动脉、耳颞神经的两根，以及下牙槽神经从内侧跨过鼓索。鼓索以锐角从后面加入舌神经。鼓索内的副交感（分泌）节前纤维至下颌下神经节，后者发出节后纤维至下颌下腺和舌下腺。但是鼓索内多数是传入纤维，来自舌前2/3粘膜（轮廓乳头除外），因此它是舌区的味觉神经。在与舌神经会合以前，尚从耳神经节发一小支加入鼓索。

耳后神经(posterior auricular nerve) 此神经在近茎乳孔处发出，在乳突前方上行，由迷走神经耳支分出一神经丝加入耳后神经，它与耳大神经后支及枕小神经相交通。在上述两神经和外耳道与乳突之间上行时，耳后神经分为耳支与枕支。耳支（auricular branch）分布至耳廓颅侧面的耳后肌和耳固有肌，这些耳肌有10%人口仅仅是遗迹；较大的枕支（occipital branch）沿上项线后行，支配枕额肌枕腹。

二腹肌支（digastric branch）近茎乳孔处发出，分成若干神经丝支配二腹肌后腹，此腹还有舌咽神经支分布。

茎突舌骨肌支（stylohyroid branch）细而长，常与二腹肌支一起发出，它进入茎突舌骨肌的中间部。

额支（frontal branch）在耳屏前方1.5cm处离开腮腺，然后此支位于耳轮根与外眦连线之中点，行经宽约1cm的区域。

颞支（temporal branch）跨过颧弓至颞区，分布至耳廓外侧面上的固有肌，耳前肌与耳上肌。颞支与上颌神经的颧

颞支以及下颌神经的耳颞神经联系。其更靠前的分支至枕额肌额腹、眼轮匝肌及皱眉肌；颞支也与眼神经之眶上支及泪腺支联系。

颧支（zygomatic branch）跨过颧骨至外眦，支配眼轮匝肌，并与上颌神经的颧面支以及泪腺神经的小支会合。

颊支（buccal branch）水平向前至眼眶以下的面区和口周围区。其浅支（superficial branches）在皮下脂肪、浅层肌以及覆盖浅层肌的腱膜系统深侧前行，浅支支配浅肌；有些纤维行至降眉间肌，与滑车下神经和外鼻神经相联系。其上深支（upper deep branches）在颧大肌和提上唇肌下方前行并支配二肌。颊支与眶下神经的上唇支组成眶下丛（infraorbital plexus）；上深支还支配提口角肌、颧小肌、提上唇肌的鼻翼部、以及鼻小肌。上述分支常记载为颧下支。下深支（lower deep branches）支配颊肌、口轮匝肌，并与下颌神经的颊神经有联系。

下颌缘支（marginal mandibular branch）在颈阔肌深面，前行至下颌角以下，起初位于二腹肌三角上部的浅侧，而后转向上行，前越下颌骨体，在降口角肌深面通行（图8.351）。此支分布至笑肌、下唇及颏部诸肌，并与颏神经联系。

颈支（cervical branch）从腮腺下部浅出，向前下行于颈阔肌深侧至颈前，支配颈阔肌并与颈横皮神经联系。

面神经的皮肤纤维（cutaneous fibres）与迷走神经耳支伴行，可能分布至耳廓两面皮肤，耳甲凹窝以及耳甲隆起的皮肤；但是此部分的细节尚未确定，如面神经是否分布到外耳道与鼓膜的问题一样尚未确定。

下颌下神经节(submandibular ganglion)

此节为一小梭形体，位于舌骨舌肌上部之上；在下颌下腺门区还有一些节细胞。与睫状神经节、翼腭神经节、耳神经节类似，下颌下神经节是外周的副交感神经节。此节位于下颌下腺深部的上方，舌神经的下方，以前、后神经丝悬吊在舌神经上（图8.339）。虽然连于舌神经，但在功能上，下颌下神经节却与面神经及鼓索相联系。其传出性副交感根即将其连于舌神经上的后神经丝；它携带着来自上泌涎核的节前纤维，先后经面神经、鼓索、舌神经到达下颌下神经节，并在此节形成突触联系。该节发出的节后纤维是下颌下腺与舌下腺的分泌纤维，有些节后纤维也至腮腺（本篇后述）。交感根来自面动脉丛，由来自颈上神经节的节后纤维组成。交感根穿过下颌下神经节而未中断，它们是下颌下腺和舌下腺血管的运动纤维。由该节发出5～6支分布至下颌下腺及其导管；另一些纤维行经前神经丝将下颌下腺与舌神经连接在一起，并分布至舌下腺与舌前腺。

面神经的外科解剖学（Surgical anatomy of the facial nerve）

在腮腺手术时，在乳突与外耳道骨性部之间准能找到面神经，此处是在外耳道软骨部与骨性部交接处深方约4mm，二腹肌后腹上缘的上方。自此点可向前追踪到面神经的各个分支。以这种方法寻找面神经，可以大大减少因疏忽损伤面神经的可能性（Shaheen 1984）。当行面部整形手术时，记住下述解剖学要点有辅助意义。在腮腺前方，面神经位于皮下脂肪，浅层肌及腱膜的深面。有一筋膜板从额肌向下牵张至颈阔肌，向前至眼轮匝肌。此筋膜板也覆盖着腮腺，但此板是与腮腺筋膜分开的（Bernstein 1986）。面神经的下颌缘支可在下颌骨下缘以下达2cm，尤其当行下颌下腺切除术时，当将患者头部转向另一侧时，更应注意勿损伤下颌缘支，这是医源性损伤下颌缘支最常见的部位。颧支位于颞浅筋膜深方，后者是浅肌与腱膜系统的延伸部分，当颧支跨越颧弓时位置很表浅。在此区手术解剖时，最好在颞深筋膜上进行（Stuzin 等1989），手术在颞部脂肪内进行，直至到达颧弓。有关面神经颧支表面标志的记载要比面神经的其它分支更多，但是颧支行程变异太多，因此很难说这些表面标志有什么实际意义（May 1986）。

面神经瘫多见为单侧，可能由于：

- 核上性病变（supranuclear lesions）发生在由额叶下行的皮质核束纤维内，病变还可能变化多端地合并累及其它下行至面神经核的纤维。
- 累及下位运动神经元的核性或核下性病变（nuclear or infranuclear lesions）。

累及“上位运动神经元”通路的核上性面神经瘫，通常是偏瘫的一部分。颜面下部的运动一般受累更严重。面部随意运动减弱或缺失但情绪表达几乎不受影响。偶尔核上性面瘫可能消除或减弱了面部表情运动，但没有累及面肌随意运动。这种分离现象表明，表情运动的核上性控制是与面肌随意运动的皮质核束通路分开的。脑血管意外与肿瘤是核上性面瘫最有可能的病因。

依病变部位不同，核性或核下性面瘫的后果各不相同。若面神经核或脑桥内面神经受累，其毗邻结构必然也受累。各个面肌分别在面神经核的各亚组有其代表，它们各自受累的程度要决定着个别面肌瘫痪的程度，这种瘫是同侧性的，否则与更外周病变导致的面瘫没有什么区别。由于病变累及邻近结构可能还发生眼外直肌瘫，这是因为脑桥内面神经袢围绕着展神经核而伤及后者所致；由于三叉神经运动核受累，还合并有咀嚼肌瘫痪；由于三叉神经脑桥核和脊束核受累，或者累及脊髓丘脑束，可能合并有面部感觉缺失；由于合并有皮质脊髓束的病变，导致出现上、下肢瘫。由于面神经感觉根贴近前庭蜗神经，颅后窝内或内耳道内病变，可导致同侧耳聋，耳鸣及平衡失调。面神经受累的早期病征是角膜反射消失，而面肌

麻痹往往已是其晚期病征。颞骨岩部骨折或者是纵向骨折(与岩锥长轴平行),或者是横向骨折(横断岩锥长轴)。纵向骨折较多见,常累及中耳和听小骨;而横向骨折常损伤内耳,更有可能伤及面神经。当已经排除有其它病理变化之后,这时发生的面瘫只能称Bell轻瘫(Bell palsy),此病是特发性面瘫的同义语。下位运动神经元病变在面神经上部分支与下部分支所支配的面肌受累程度更为对等。嘴角下垂并流口水,由于颊肌瘫痪而食物积存在颊部,因上睑瘫而不能保护和湿润角膜,除非及时保护并湿润角膜,否则很快会造成角膜溃疡,这种情况必须优先处理。病变的部位可通过检查面神经各支是否还有功能来确定。有客观地测验泪腺分泌(Schirmer试验),镫骨肌功能(镫骨肌反射),以及味觉功能(电味觉检测)的方法。

在面神经整个行程中,关于神经纤维如何配布仍有不同意见(Gacek和Radpour 1982; May 1986)。尸体解剖和手术中刺激均支持面神经纤维具有局部定位性分布;但是以辣根过氧化物酶(HRP)逆行轴浆运输法示踪面神经个别分支的位置,未能佐证这种局部定位性分布(Thomander等1982)。

如果外耳或中耳存在相关的畸形,那么就应该预料到面神经在颞骨内的行程会发生变异。有若干种变异存在(Fowler 1961; Proctor和Nager 1982),应该提及的是裂开的面神经,在正常的颞骨内此种变异多达55%,通常位于卵圆窗之上方(Baxter 1971)。其它并非不常见的变异包括面神经鼓室段与乳突段结合位的后置,可能含有运动纤维的粗大鼓索,因此该鼓索应予保留。鼓室外的面神经变异可分为主要五组:有24%具有直的分支型,由颞面支和颈面支两主支发出;(Katz和Catalano 1987);14%涉及颞支在内形成神经袢;44%涉及颊支;14%具有多重相互联系的复杂构型;还有3%具有双主干。对于手术医师来说,知晓这些变异很重要。出生时乳突缺如,使得面神经位置表浅而易损伤,在4岁以前,在此区做手术要特别谨慎。

前庭蜗神经(vestibulocochlear nerve)

此神经(图8.129、133、135、137)含有中枢联系不同的两组传入纤维,但是两组纤维均将冲动从内耳传向脑。两组纤维分布至专门化的纤毛机械感受器(称为毛细胞)(hair cells),但是二感受器具有特殊的适应性,结果两组纤维传递不同类型的信息。前庭神经可以指示头部在空间的位置和运动,蜗神经传递听觉信息。前庭神经起自Scarpa前庭神经节的细胞,后者位于内耳道的外侧部。蜗神经起自耳蜗内的螺旋神经节。前庭神经节与螺旋神经节均含双极神经元,具有中枢突与周围突:中枢突入脑干,周围突分布至内耳。在前庭蜗神经内,还含有从脑干返回内耳迷路各部的传出纤维。此神经在外周部的配布在本篇后述。

中枢端前庭蜗神经(图8.129、133、135、137)经脑桥与延髓交接的横沟入脑,在此位于面神经的稍外侧和后方(图8.124)。该神经与面神经一起越过小脑中脚,与面神经之间部分性地隔以迷路动脉;前庭神经与蜗神经一起进入内耳道,在内耳道的外侧端,蜗神经与前庭神经分开。前庭神经将与内耳一起论述(本篇后述)。前庭蜗神经的胶质—施万细胞的分界(border)位于内耳道的内侧端。

前庭神经(Vestibular nerve)

前庭神经纤维入脑时邻接蜗神经纤维,在小脑下脚与三叉神经脊束之间穿入脑桥,分成升支与降支,主要终止于前庭神经核群,但也有前庭神经纤维经小脑下脚直接入小脑(本篇前述)。

前庭神经核复合体的组成如下:

- 前庭神经内侧核(medial vestibular nucleus)位于第四脑室底前庭区深面,其背侧有髓纹跨过。此核是该复合体中最大者,从延髓向上伸至脑桥。
- 前庭神经下核(inferior vestibular nucleus)位于前庭神经内侧核外侧,向下延伸至延髓下部平面,位于前庭神经内侧核与小脑下脚之间;前庭神经的降支终止于下核神经元。
- 前庭神经外侧核(lateral vestibular nucleus)位于前庭神经内侧核上部的腹外侧,特点是其神经元大;其上端与前庭神经上核的下端相接。
- 前庭神经上核(superior vestibular nucleus)在脑桥内比其它前庭核向上伸延的更高,已达第四脑室底前庭区的上部。此外,在猫科的前庭神经核复合体当中,还曾记载有若干个小核(Brodal和Pompeiano 1957),并且在前庭神经外侧核内,推测有躯体定位性分布构型(Løken和Brodal 1970)。

前庭神经核纤维联系 所有的前庭神经核均接受前庭神经根纤维(radicular fibres);还接受小脑前庭传入纤维(afferent cerebellovestibular fibres),后者起自绒球与小结(后叶),还有来自小脑前叶及顶核经小脑下脚至前庭神经核的纤维。前庭神经核群还接受来自脊髓及脑干网状结构的传入纤维。从前庭神经核复合体发出经小脑下脚入小脑的纤维,多数终止于绒球与小结。正如我们已提及的,某些前庭神经根纤维绕过前庭神经核复合体,经小脑下脚直接达绒球与小结。

总体上看,前庭神经核复合体是小脑传入通路上的一个中继站,同时又是小脑传出通路上的一个分布站。前庭神经核发出纤维参加内侧纵束(图8.141),在此束内上行或下行止于眼外肌的诸神经核及项肌的运动核。"第8对脑神经—动眼神经系统"("octavo-oculomotor system")受到人们关注,但是所涉及的前庭神经核,投射的通路,交叉情况以及靶位等,均有不同的报道。Tarlov(1972, 1975)记载过猫科从前庭神经内侧核与上核至动眼神经核一些特异神经元的投射纤维,此外他还综述了有关文献;据提示,在前庭信号

与眼球运动之间，既有兴奋性通路又有抑制性通路，介导着复杂而又微妙的整合活动。由前庭神经核群，特别是其外侧核，发出下行纤维经脊髓前索形成前庭脊髓束（本篇前述）。由前庭神经核群发出上行纤维，途经丘脑上达大脑皮质（关于人类的联系参见 Hawrylshyn 等 1978;松鼠猴的联系参见 Akbarian 等 1992）。灵长类前庭神经系统的丘脑中继站似乎涉及丘脑腹后核复合体的后部以及内侧丘脑枕。大脑皮质的第 1 前庭区位于顶叶内，在顶内沟与中央后沟的交接部位；此区邻近中央后回头部代表区，其功能意义在于躯体感觉皮质的头部代表区与意识性鉴别身体位置有关。有靠近听区的颞上回内，还有一附加的前庭系统代表区，经过此联系，前庭系统影响着两眼与头部的运动，影响着躯干与肢体的肌肉运动，以便维持身体平衡。

蜗神经(Cochlear nerve)

螺旋神经节Ⅰ型与Ⅱ型细胞的传入轴突组成蜗神经。Ⅰ型细胞（占 95%）的周围突分布至内毛细胞（inner hair cells），此种细胞的中枢突为有髓纤维。Ⅱ型细胞（占 5%）的周围突分布至外毛细胞（outer hair cells），其中枢突为无髓纤维。在蜗神经中还含有至听感受上皮的传出纤维，后者经前庭神经离开脑干，经由 Oort 前庭－蜗神经吻合进入蜗神经，此吻合在内耳道内连接了第八对脑神经的两部分（有关人类者细节见 Arnesen 1984）。橄榄耳蜗束有内侧束与外侧束之分，前者为有髓纤维，经由粗大的神经终末至外毛细胞；后者为无髓纤维，分布至内毛细胞。

每个Ⅰ型节细胞的中枢突部分两叉，分布至蜗神经核内的若干种细胞，后者每一种细胞都发出特异性上行通路至脑桥与中脑内的听觉区。蜗神经背核经背侧听纹至对侧下丘，蜗神经腹核经斜方体或中间听纹至上橄榄核复合体，外侧丘系核或下丘的中继站（图 8.352）（参见 Moore 和 Osen 1979 人类蜗神经核复合体细胞构筑学的记载；Morest 1993 关于脑干听觉核团结构与功能的综述）。在人类上橄榄核复合体以内侧上橄榄核为主（Moore 1987），此核接受两侧蜗神经腹核的直接传入纤维，通过检测两耳之间的声响时间差，具有对声响定位功能。下丘由一个中央核和两个皮质区组成：背侧皮质区位于上丘背内侧，外侧皮质区位于其腹外（译者注：P.1249 原文可能有误，应为腹外侧。图 8.352 是在腹外侧）侧（Faye-Lund 和 Osen 1985）。听觉通路的第二、三级纤维在外侧丘系内上行，会聚于下丘中央核，后者再发纤维投射至内侧膝状体的腹侧部。穿行于两侧外侧丘系背侧核之间的纤维也投射至对侧下丘，形成 Probst 连合。下丘的外皮质区既接受躯体感觉传入纤维，又接受听觉传入纤维；其传出纤维投射至内侧膝状体的内侧部。下丘外侧皮质区与中央核还是下行至上橄榄核复合体内橄榄耳蜗束细胞，或者至蜗神经核细胞的起始部位。下丘的背侧皮质区接受大脑皮质听区的下行投射纤维，而其传出纤维上行至内侧膝状体的背侧部（Faye-Lund 和 Osen 1985）。从外侧丘系背侧核还有纤维至上丘深层（Bajo 等 1993），此联系协调听觉与视觉反应。在下丘平面和下丘以下平面，上行听觉通路在几个点上越过中线。但是上行至下丘中央核的更高位中枢的纤维，显然以对侧通路占主导地位。在内侧膝状体与第Ⅰ听皮质区之间具有往返联系；皮质听区位于大脑外侧裂内的颞横回。

舌咽神经(Glossopharyngeal nerve)

舌咽神经（图 8.124，135，137，353，354）既有运动纤维又有感觉纤维。运动纤维支配茎突咽肌，副交感纤维司理腮腺分泌，而感觉纤维来自鼓室、咽鼓管、咽峡、腭扁桃体、鼻咽部、腭垂和软腭下面，以及舌后 1/3 粘膜；舌咽神经还

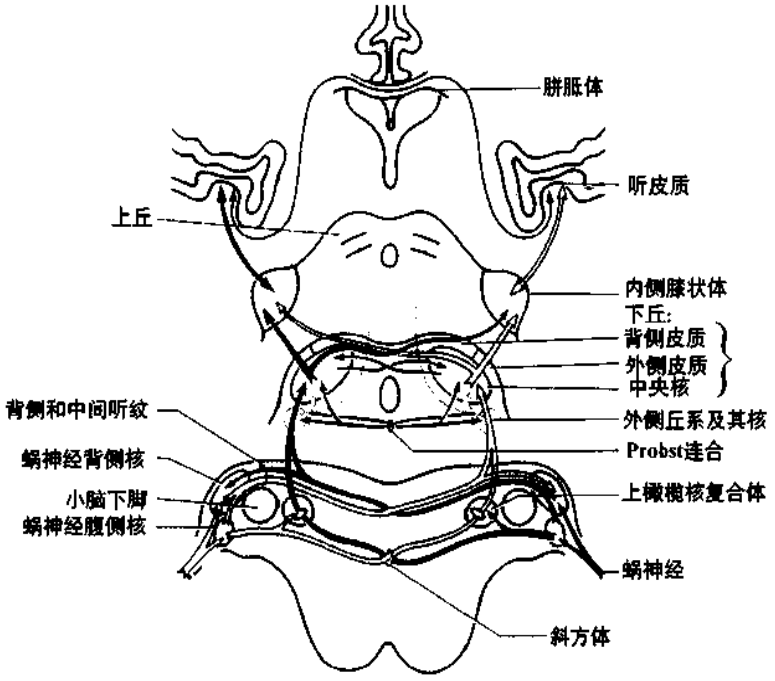

图 8.352 人类听觉上行传导径路主要特征简图。此径路中大多数平面均有同侧和双侧连合的联系，在脑干内交叉投射为主。

是舌后1/3的味觉神经。它以3～4个根丝从延髓上部表面显现，位于橄榄与小脑下脚之间的纵沟内，迷走神经根的上方。

感觉核（sensory nuclei） 感觉核即部分孤束核接受舌咽神经上、下神经节假单极神经元的中枢突；味觉纤维终止于孤束核的嘴侧部（Nageotte 1906; Norgren 1978; Hamilton和Norgren 1984），而一般内脏感觉纤维可能终止于孤束核的尾侧部，可能还与对侧的连合核有联系（Rhoton等1966），也终止于三叉神经脊束核（Brodal 1947）。来自颈动脉窦和颈动脉体的传入纤维终止于孤束核柱的中间1/3（Cottle 1964; Panneton和Loewy1980），还有些纤维终止于延髓旁正中网状结构的大型神经元上（Miura和Reis 1969）。

运动核（Motor nucleus） 即部分疑核的嘴侧部深位于网状结构内，三叉神经脊束及其核的内侧。疑核接受两侧皮质核束纤维，后者在疑核平面从该纤维束分出，或在脑桥水平分出在内侧丘系内下行。疑核的舌咽神经部在其主核柱的嘴侧顶端，但又偏向其顶端的腹外侧（Getz和Sirnes 1949; Lawn 1966）。此部疑核支配茎突咽肌。

下泌涎核作为内脏运动核柱中的一部分，发出副交感节前纤维加入运动纤维中，此核位于上泌涎核下方的网状结构内。由下泌涎核发出的纤维经舌咽神经的鼓室支和鼓室丛至岩小神经和耳神经节，在该神经节中继后，节后纤维加入耳颞神经，司理腮腺分泌活动。

舌咽神经从延髓发出后，向前外侧行，至颞岩下面上的蜗水管的三角形凹窝处。起初舌咽神经位于小脑绒球的下方，坐落在枕骨的颈静脉结节上，常位于后者的一小凹沟内，然后该神经突然转向下，经颈静脉孔前内侧部出颅，在此位于迷走神经和副神经的前方；该神经位于一隔开的硬膜鞘内（图 8.355）；在颈静脉孔内，舌咽神经陷入由蜗水管导出的一凹沟内，借岩下窦与迷走神经和副神经分开；在此凹沟上架以纤维组织，约有25%的颅骨此纤维组织已骨化。出颅后舌咽神经向前行于颈内静脉与颈内动脉之间，然后在颈内动脉前方下行，此时位于茎突及附着此突的肌肉深面，到达茎突咽肌的后缘并在其上弯行，或穿过咽上缩肌下部纤维，或在咽上缩肌与咽中缩肌（图7.58）之间通过，分布至腭扁桃体，咽与界沟后部舌粘膜，轮廓乳头，以及口腔粘膜腺。

当舌咽神经通行于颈静脉孔时，该神经上有上、下二神经节。

上神经节（Superior ganglion） 此节位于颈静脉孔内，在舌咽神经所占据的凹沟上部，此节小而无分支，一般认为是下神经节分离出的一部分。

下神经节（Inferior ganglion） 此节较大，位于颞岩下缘的一个切迹内。此节细胞是典型的假单极神经元，其周围突携带来自舌粘膜（包括界沟与轮廓乳头在内的舌后1/3）的味觉和触觉信号，以及来自口咽腔，软腭，以及咽峡的一般感觉信息。

舌咽神经与交感神经干，迷走神经，以及面神经相交通。下神经节与颈上交感神经节有联系。下神经节与迷走神经之间有两条神经丝相连，一支至迷走神经耳支，另一支至迷走神经上神经节。在下神经节下方，由舌咽神经发出一支至面神经、此支穿过二腹肌后腹、在近茎乳孔处加入面神经。

舌咽神经分支分布 计有鼓室神经，颈动脉窦神经，咽支，肌支，扁桃体支以及舌支。

鼓室神经（Tympanic nerve） 自下神经节离开主干，经下鼓室小管上行至鼓室腔，在此分支形成鼓室丛（tympanic plexus），位于鼓室岬表面的凹沟内。此丛发出一支加入面神经的岩大神经；另一些分支分布至鼓室腔，咽鼓管，以及乳突小房的粘膜；还有一支至岩小神经。

颈动脉窦支（Carotid branch） 常有二支，恰在颈静脉孔下方发出，沿颈内动脉下行到颈动脉窦壁及颈动脉体上。此支内有来自颈动脉体化学感受器的初级传入纤维和颈动脉窦壁内的压力感受器的初级传入纤维。此神经支可能与迷走神经相交通（与后者下神经节或其分支之一），还以一支与颈上交感神经节相交通。另一窦支加入颈动脉体丛，参与此丛的还有颈上交感神经节和迷走神经。关于颈动脉窦支的分布详情参见Willis和Tange（1959）报道。

岩小神经（Lesser petrosal nerve） 此神经含腮腺分泌纤维。该神经进入鼓膜张肌半管下方的一个小管，接受由面神经节（the facial ganglion）（膝神经节）的一连接支，经过岩大神经裂孔外侧的一小孔到达颞岩前面，至此经卵圆孔或一无名小管（参见第6篇），至耳神经节。

咽支（Pharyngeal branches） 有3～4支联合起来，靠近咽中缩肌，与迷走神经咽支及交感干的咽喉支共同组成咽丛，经此丛舌咽神经以感觉纤维分布至咽粘膜。

肌支（Muscular branch） 支配茎突咽肌。

扁桃体支（Tonsillar branches） 它们与腭中神经和腭后神经的分支一起，围绕腭扁桃体组成神经丛，由丛分支至腭扁桃体，软腭与咽峡。

舌支（Lingual branches） 其中一支至轮廓乳头及近界沟的舌粘膜；其它支分布至界沟后部舌粘膜，并与舌神经相交通。舌支既是舌后1/3的味觉神经，又是舌后1/3的一般感觉神经。

耳神经节（Otic ganglion） 耳神经节位于卵圆孔下方，为一卵圆形，扁平的小神经节，呈粉红灰色（图8.344，348）。从局解关系上看，该节与下颌神经关系密切；但从功能上分析，它是属于舌咽神经的副交感神经节。此节外侧是下颌神经，靠近下颌神经与三叉神经运动根连接部位，一般此节近翼内肌神经的发出点。在耳神经节内侧有腭帆张肌，此肌将耳神经节与咽鼓管软骨部分隔开。耳神经节后方是脑膜中动脉。

耳神经节的运动根或副交感根是岩小神经，后者是舌咽神经中的节前纤维。它们起源于下泌涎核的神经元，在耳神经节中继后，发节后纤维经交通支至耳颞神经而终于腮腺（图8.342）。交感根来自脑膜中动脉的交感丛，含来自颈上交感神经节的节后纤维，后者穿过耳神经节而未中继，与副交感纤维一起随耳颞神经分布，最终至腮腺的血管。

耳神经节分支一小支将耳神经节与鼓索连接起来；另一支上行加入翼管神经。这些分支可能形成一附加通路，由此路，未经中耳将界沟后区的味觉纤维连于膝神经节。这二支未在耳神经节中继。来自翼内肌神经的运动支也穿过耳神经节，分支至腭帆张肌和鼓膜张肌。

舌咽神经的病变 未累及其它下位脑神经而单独伤及舌咽神经的情况很少见。在切断舌咽神经以后，可能发生短暂的或持续的高血压，这可能是由于伤及了颈动脉窦支所致(Ripley等1977)。若单独损伤舌咽神经，可能导致同侧软腭、咽峡、咽，以及舌后1/3感觉丧失，同侧舌界沟后部味觉也丧失。这些病况在临床上难于判断，需用直流电刺激验证；腭与咽反射（呕吐反射）减弱或消失；腮腺分泌减少；但茎突咽肌肌力减弱不能单独检查出来。舌咽神经痛属短暂发作性剧痛，吞咽动作可使其突发，自觉疼痛位于咽喉部，下颌角后方和在耳内。

迷走神经(Vagus Nerve)

迷走神经含有运动纤维和感觉纤维(图8.124, 129, 133-135, 354, 355)。与其它脑神经相比，其行程和分布范围均更广泛，经颈部下行至胸部和腹部。迷走神经以8～10个根丝出延髓，位于橄榄与小脑下脚之间的沟内，舌咽神经的下方。在延髓内迷走神经有4个神经核：迷走神经背核，疑核，孤束核，以及三叉神经脊束核。

迷走神经背核(Dorsal nucleus) 此核属一般内脏运动核，其80%神经元发出副交感节前纤维，余者为中间神经元，或向中枢投射的神经元（Hopkins 1987）。此为脑干内最大的副交感神经核，其位置近第四脑室底。核柱下部在延髓闭锁部背内侧的中央灰质内，其尾侧下达第1颈髓段平面；核柱上部在延髓开放部迷走神经三角深方，以闭核与舌下神经核隔开。迷走神经的运动纤维分布至下述器官的非横纹肌：胸部的心、支气管、肺与食管，腹腔的胃、肝、胰、脾、小肠以及结肠的近侧部。在人类，迷走神经背核具有多种神经元，可分为九个亚核，这些亚核按分区又可分为嘴侧组、中间组及尾侧组（Huang等1993）。在其它动物种属上，各器官在迷走神经背核内的定位如下：心与肺在核的较尾侧和外侧部；胃与胰在核之中间区；其余腹腔器官位于核之嘴侧和内侧部（Getz和Sirnes 1949; Mitchell和Warwick 1955; Katz和Karten 1985; Laughton和Pewley 1987; Hopkins 1987; Okumura和Namiki 1990）。可能有稀疏的感觉传入纤维起自结状神经节，直接至迷走神经背核的背侧缘和外侧缘（Shapiro和Miselis 1985），还有可能超出背核达孤束核。

疑核(Nucleus ambiguus) 在其加入舌咽神经的纤维发出点下方，加入迷走神经的疑核纤维分布至以下横纹肌：咽缩肌，喉肌，腭肌及食管上部肌。疑核接受两侧皮质核束纤维，并与脑干的许多中枢有联系。在疑背侧核(dorsal nucleus ambiguus)内有局部定位性组构，各个喉肌分别由核内较尾侧带相对分立的细胞组支配（Szentágothai 1943; Getz和Sirnes 1949; Lawn 1966）；支配咽肌的神经元位于核之中间组，而支配食管肌与软腭肌者位于核之嘴侧带（Holstege等1983）。在最尾侧还有一组副交感性节前纤维，位于心抑制神经元主细胞柱的腹外侧（Hopkins 1987）。

孤束核(Nucleus tractus solitarius)(图8.155, 157) 此核接受来自面神经，舌咽神经与迷走神经的特殊内脏味觉纤维，它们以内脏定位型式主要终止于孤束核嘴侧部(Norgren 1978; Hamilton和Norgren 1984)。实验证据提示，来自舌前2/3和口腔顶的纤维(经由面神经的鼓索与岩大神经)终止于孤束核复合体的最嘴侧部；来自舌后1/3，轮廓乳头与叶状乳头，腭扁桃体，腭及咽（经舌咽神经舌支）的纤维在孤束核内终止区贯彻其嘴尾侧全长，主要是在闩平面的嘴侧；而来自喉，会厌经迷走神经喉上支的纤维终止于孤束核的较尾侧和较外侧（Rhoton等1966; Hamilton及Norgren 1984; Whitehead 1986）。迷走神经传入纤维终止于孤束核的各个部分，其最嘴侧的纤维看来在外侧部多少更密集些(Beckstead和Norgren 1979)。人类孤束核各亚核的细胞构筑特点与实验动物者恰相对应（Loewy及Burton 1978; Kalia及Mesulam 1980a, b; Tork等1990; Hyde及Miselis 1992）。在孤束尾侧核（caudal nucleus tractus solitarius）内的内侧核与连合核看来是胃肠道传入信息的主要终止区(Gwyn等1979, 1985)。其腹侧亚核和间质亚核(ventral and interstitial subnuclei)可能是气管、喉以及肺传入纤维的接受区（Kalia及Richter 1985）。此区可能在呼吸控制和呼吸节律的产生方面起重要作用（Euler等1973; Merrill 1974; Feldman等1985; Feldman 1986; McCrimmon等1987）。颈动脉窦神经和主动脉体神经终止于孤束核的背侧区和背外侧区，这些区在心血管活动调节方面可能起重要作用（Ciriello等1980; Ciriello 1983）。

三叉神经脊束核(Spinal trigeminal nucleus) 迷走神经含来自外耳甲皮肤以及颅后窝与枕骨大孔脑膜的躯体传入纤维。据认为这些纤维与来自喉的痛觉纤维一起，终止于孤束核的尾侧部（Brodal 1947）。

迷走神经的许多根丝会合形成一扁索，在绒球下方行至颈静脉孔，经此孔出颅，在其出颅时与副神经伴行，两神经共有一蛛网膜和硬脑膜鞘；迷走神经和副神经均位于一纤维隔的前方，此隔将它们与舌咽神经分隔开。出颈静脉孔之后，迷走神经上有两个明显的膨大，即小圆形的上神经节和较大的下神经节。

上（颈静脉）神经节〔Superior (jugular) ganglion〕 这是一发灰色的小球体。人此节的直径约4mm。上神经节与副神经颅根、舌咽神经下节相连，还与交感神经干有联系，借颈上交感神经节发出的一神经丝相连。这些联系的意义尚不完全清楚，但副神经颅根可能会有来自疑核偏离正路的纤维，此部疑核纤维经副神经分布于腭、咽、喉以及食管上段的肌肉。与交感神经的联系可能类似颈上交感神经节与迷走神经下节之间的联系。当迷走神经耳支发离上神经节时，分出一上行支至面神经。猫的颈静脉神经节含有约8700个假单极神经元，其中73%形成耳支，后者由厚髓躯体传入纤维组成，还有15%参加迷走神经干（Foley及DuBois 1937）。对于人类上神经节细胞计数表面上看并无研究资料，但是既然在颈中段水平上，在人类17对迷走神经中，右干有16500根有髓纤维，左干有20000根有髓纤维，那么可以推断，人类的上节神经元数目必然比猫的更多（Schnitzlein等 1958）。

下（结状）神经节〔Inferior (nodose) ganglion〕 此节比上节稍大，呈圆柱状，长约25mm，最宽处约5mm。下节与舌下神经，颈1与颈2脊神经之间的袢，以及颈上交感神经节均相连。副神经的颅根跨过下神经节，仅以纤维组织附着

在下节上。超过下节以后，副神经颅根与迷走神经混合在一起，其纤维主要随咽支和喉返神经分布。多数内脏传入纤维起自结状神经节。猫结状神经节估计有30000个细胞（Jones 1937; DuBois和Foley 1937）。其中多数为假单极神经元，少数为梭形或双极神经元，多数直径在35～45μm（Mohiuddin 1953）。

迷走神经上、下二神经节纯属感觉神经节，含假单极神经元，包括躯体传入、特殊内脏传入及一般内脏传入神经元（Ramon y Cajal 1909; Gabella 1976）。上节主要是躯体感觉性的，其中多数进入耳支。下节神经元与内脏感觉有关，诸如心、肺、喉以及消化管等，总之囊括从咽直至横结肠的感觉；有些纤维传递来自会厌谷及会厌的味觉冲动。此外还有粗大的纤维来自喉肌内的肌梭（Lucas Keene 1961; Grim 1967; Mei 1970）。结状神经节内的感觉神经元可能有局部定位性分布（Collman 等1992）。副交感纤维，或许还有交感纤维穿过上、下二神经节，但是没有任何证据表明迷走神经中的副交感纤维在下节内中继。在某些哺乳动物，来自迷走神经背核的节前纤维和来自疑核的特殊内脏动物纤维，下行至下神经节时常形成一可见的纤维带，贴此节下行（Hoffman和Kuntz 1957; Mei和Dussardier 1966）。其中较粗大的纤维看来经喉返神经支配喉肌和经喉上神经支配环甲肌。

人类的喉上神经含15000根纤维，其中有髓传入纤维占30%（Ogura及Lam 1953）。相反，在喉返神经内，看来仅有3%属传入纤维（Brocklehurst及Edgeworth 1940）。腹腔部的迷走神经纤维几乎全部由无髓纤维组成（Sharma及Thomas 1975）。

迷走神经行程 在颈部，迷走神经垂直下行于颈动脉鞘内，在颈内静脉与颈内动脉之间下行至甲状软骨上缘平面，接着在颈内静脉与颈总动脉之间下行至颈根部。其以下行程则左右侧有所不同。

在颈内静脉后方，右迷走神经下行跨过锁骨下动脉第一部，入胸腔穿经上纵隔，起初在右头臂静脉后方，继而在气管右方和右头臂静脉与上腔静脉的后内侧。右胸膜与右肺在其外侧，在下方右胸膜和右肺与右迷走神经之间，以奇静脉分隔开，该静脉在右肺门上方弓形向前（图10.173）。接着迷走神经在右主支气管后方下行至右肺门后方，并分出肺（支气管）后支，后者与来自T_2～$T_{5,6}$椎旁交感神经节的分支共同组成右后肺丛（right posterior pulmonary plexus）。由此丛尾侧部有2～3支在食管背侧面下行，与左迷走神经相应分支一起组成食管后丛（posterior oesophageal plexus）。自此丛重新合成一神经干，继续行于食管后方，穿过膈肌食管裂孔。此迷走神经后干含两侧迷走神经的纤维。（有关心丛的详细记述在本篇后述）。

在腹腔内，迷走神经后干分成为一较小的胃支和一较大的腹腔支。胃支分布至除幽门管以外的胃后下面。腹腔支主要至腹腔丛，但发小支至脾、肝、肾、肾上腺，以及肠系膜上丛（本篇后述）。

左迷走神经在左颈总动脉与左锁骨下动脉之间，左头臂静脉后方，进入胸腔。在上纵隔内下行，跨过主动脉弓的左侧至左肺门后方。在主动脉弓上方，有左膈神经自前外侧跨过左迷走神经。在主动脉弓处，又有左上肋间静脉（图10.26）越过左迷走神经。在左肺门后方，左迷走神经分成肺（支气管）后支，与T_2T_4椎旁交感神经节的分支共同组成左后肺丛（left posterior pulmonary plexus），其中有两支在食管前方下行，与右后肺丛的一支组成食管前丛（anterior oesophageal plexus）。自此包含两侧迷走神经纤维的前干继续在食管前面下行，经膈肌食管裂孔进入腹腔。

在腹腔，迷走神经前干（anterior vagal trunk）分布至胃贲门，分成左支与右支。左支组沿胃小弯分布至胃的前上面。右支组有三主支，第一支往往是两支，在小网膜两层间行至肝门，再分为：（1）入肝门的上支；（2）分布至幽门管、幽门、十二指肠上部和降部以及胰头的下支；第二支分布至胃体部前上面；第三支沿胃小弯至角切迹（参见第12篇）。

迷走神经的分支，分布

在颈静脉窝内	脑膜支、耳支
在颈部	咽支，颈动脉体支、喉上神经、喉返神经（右）、心支
在胸部	心支、喉返神经（左）、肺支、食管支
在腹部	胃支、腹腔支、肝支、肾支

脑膜支（Meningeal branch or branches） 起自迷走神经上神经节，分布至颅后窝硬脑膜。可是证据提示（Kimmel 1961a），实际上膜脑支是由上位颈神经和颈上交感神经节回返的感觉神经和交感神经，在迷走神经鞘内它们走了一段短距离。

耳支（Auricular branch） 此支也起自迷走神经上节。发出不久与来自舌咽神经下节的一支合在一起。耳支行经颈内静脉后方，在颈静脉窝外侧壁上进入乳突小管，在颞骨内茎乳孔上方4mm处越过面神经管，在此以一升支至面神经（在此中间神经的纤维可能通至耳支，或许能解释往往伴有膝状疱疹（geniculate herps）的皮肤起疱现象）。接着耳支经鼓乳裂后分成两支：一支加入耳后神经，另一支分布至耳廓颅侧面皮肤，还分布到外耳道后壁与底壁，以及鼓膜外侧面邻接部分。由此可见，迷走神经耳支含有躯体传入纤维，可能终止于三叉神经脊束核。

咽支（Pharyngeal branch） 它是咽肌的主要运动纤维，从迷走神经下节上部出来，主要由副神经颅根纤维组成。咽支行于颈内动脉与颈外动脉之间至咽中缩肌上缘分成许多神经丝，与交感干的分支、舌咽神经以及喉外神经的分支共同形成咽丛（pharyngeal plexus），经过此丛迷走神经纤维分布至各咽肌和除腭帆张肌以外的诸腭肌。当咽支弯绕枕动脉时，咽支分出一小支（舌支）与舌下神经会合。

颈动脉体支（Branches to the carotid body） （本篇前述）支数多少不定，可能起自迷走神经下节，或经咽支或经喉上神经（少见）通行，这些分支与舌咽神经分支，以及颈部交感神经干的分支，共同形成神经丛（Sheehan等1941；参见本篇另述）。

喉上神经（Superior laryngeal nerve） 喉上神经比咽支粗大，起自迷走神经下节中间部，由颈上交感神经节接受一支，沿着咽壁下行，初在颈内动脉后方，后在其内侧，然后分成喉内神经与喉外神经。

喉内神经（internal laryngeal nerve）是下达声襞喉粘膜的感觉神经，也含来自喉肌肌梭及其它牵张感受器的传入

纤维(Lucas Keene 1961; Scheuer 1964)。喉上神经下行至甲状舌骨膜，在喉上动脉上方穿入甲状舌骨膜，分成上支与下支；上支是水平支，分布至咽、会厌、会厌谷，以及喉前庭的粘膜；下支在梨状隐窝内侧壁内下行，分布至杓会厌襞和杓状软骨背侧面的粘膜，还有一、二支至杓肌，此支与喉返神经的小支会合，共同支配同一杓肌（第11篇后述）。喉内神经以穿过咽下缩肌、并与喉返神经的一升支会合而终止。当喉返神经在颈部上行时，发支（以左侧支更多）至食管与气管的粘膜和肌层，还发支至咽下缩肌。在喉返神经内，几乎没有恒常的局部定位关系，在人类一直未能将喉返神经按分开的纤维束一直追踪至各个喉肌（Sunderland 1952; Bowden 1955）。可是马的喉返神经纤维在近端确有清晰地分隔，而在距喉约15cm其纤维发生混合（Dyer 及 Duncan 1987）。

喉外神经(external laryngeal nerve) 比喉内神经细小些，它与甲状腺上动脉伴行在一起，但比动脉位置稍深，下行于胸骨甲状肌的后方；起初此神经在咽下缩肌上，继而穿过此肌弯绕甲状软骨下结节，分布至环甲肌。喉外神经也参加咽丛并分布至咽下缩肌。在颈总动脉后方，喉外神经与心上神经及颈上交感神经节联系。

喉返神经(Recurrent laryngeal nerve) 左、右侧喉返神经在发出部位和行程上有区别。在右侧，于锁骨下动脉第一段前方起自迷走神经干，从该动脉下方弯行向后至动脉后方，斜向内上行至气管侧方，颈总动脉后方。接近甲状腺侧叶下极时，该神经接近甲状腺下动脉，或在动脉前方，或在动脉后方，或在动脉分支之间穿过。在左侧，喉返神经在主动脉弓左侧起自迷走神经，下绕主动脉弓，恰在动脉韧带附着部位的后方至主动脉弓下侧，继而于主动脉弓后方上行到气管左侧边。两侧喉返神经均在气管食管间沟内，或靠近此沟上行，与甲状腺内侧面关系密切，最终在咽下缩肌下缘下方入喉，位于甲状软骨下角与环状软骨组成的关节后方。喉返神经支配除环甲肌以外所有的喉肌；它与喉内神经有交通，以感觉纤维分布至声襞以下的喉粘膜，它还含有来自喉牵张感受器的传入纤维。

当喉返神经弯绕锁骨下动脉（右侧）或主动脉弓（左侧）时，发出心支参加心深丛。

接近喉时喉返神经的局解关系常有变异，记住此点对甲状腺术很重要。此神经并非一定位于气管食管间沟内的受保护部位，有时可能在此沟的前方（更多见于右侧）。在甲状腺下部水平上，喉返神经还可能明显地位于气管外侧。在右侧，该神经常在甲状腺下动脉终末支的前方，也可能在其后方，或者与动脉分支交叉在一起。在左侧，该神经常在甲状腺下动脉的后方，偶见神经在动脉之前方。喉返神经可能有额外的喉支入喉，常发生在其行于甲状软骨下角后方处。在甲状腺囊之外，甲状腺还有气管前筋膜（参见第7篇）的独特被膜，在甲状腺后缘其分裂成两层，一层被盖甲状腺侧叶全部内侧面，在甲状腺峡或其上方筋膜显著增厚，此即甲状腺外侧韧带(lateral ligamentum of the thyroid gland, 参见第15篇)，此韧带将甲状腺附着于气管和环状软骨下部。另一后层行经食管和咽之后方，附着到椎前筋膜。由于筋膜如此分隔，在每侧气管与食管之外侧形成一间隙。正是在此间隙的脂肪内，埋藏着喉返神经和甲状腺下动脉的终末分支。喉返神经可能位于甲状腺外侧韧带的外侧或内侧，或者可能隐藏在此韧带内。

心支(Cardiac branches) 有2～3支，起自迷走神经干的颈上部与颈下部。细小的上支（superior branches）与交感神经心支合在一起，组成心深丛；下支（inferior branches）起自颈根部，右侧者行于头臂动脉前方、或此动脉侧方，参加心深丛；左侧者下行跨过主动脉弓左侧，加入心浅丛。附加的心支起自右迷走神经近气管处，并可起自两侧喉返神经，参加心深丛。关于心丛在本篇后述。

肺前支(Anterior pulmonary branches) 有2～3个小支，到达肺门前面，与交感神经分支共同形成肺前丛。

肺后支(Posterior pulmonary branches) 分支更多些且粗大些，行经肺门后面，与来自T_2～T_{5-6}交感干神经节的分支共同形成肺后丛。此丛分支随着支气管的分支而分支，分布至支气管树的收缩肌及其它组织（参见本篇后述和第11篇）。

食管支(Oesophageal branches) 起自肺支上下，下者数量多而较粗大，共同形成食管丛，发支分布至食管及心包背面。

胃支(Gastric branches) 以左迷走神经为主的胃前支分布至胃的前上面，而以右迷走神经为主的胃后支分布至胃后下面（本篇后述）。Brizzi等（1973）发现有分开的"贲门"支至贲门，他们发现左、右迷走神经都分布至胃底与胃体，而幽门接受复合的神经分布，主要是胃前支和肝支，而胃后支的分布并不多见。胃前、后神经均位于肝胃韧带内，分别位于动脉周围神经（periarterial nerves）的前方与后方，后者围绕着胃左动脉。

腹腔支(Coeliac branches) 这些迷走神经后干的分支参加腹腔丛。

肝支(Hepatic branches) 来自两侧迷走神经，加入肝丛而分布至肝。

肾支(Renal branches) 也来自两侧迷走神经而形成肾丛。

关于迷走神经在腹腔内分布的细节，请见本篇后述。有关迷走神经的病变见第11篇。

副神经(Accessory nerve)

常规上将副神经（图8.353～357）描写为一个神经，实际上具两种成分起源不同而颇为分立。（这两部分在行程中联合在一起，仅有相对短的一段距离）。颅根（内支）被认为是腮弓肌神经，即特殊内脏运动神经，然而在动物上它还含有一般内脏运动成分。脊髓根（外支）可被认为是一躯体性的、特殊内脏运动性的、或者混合性的神经，这取决于它所

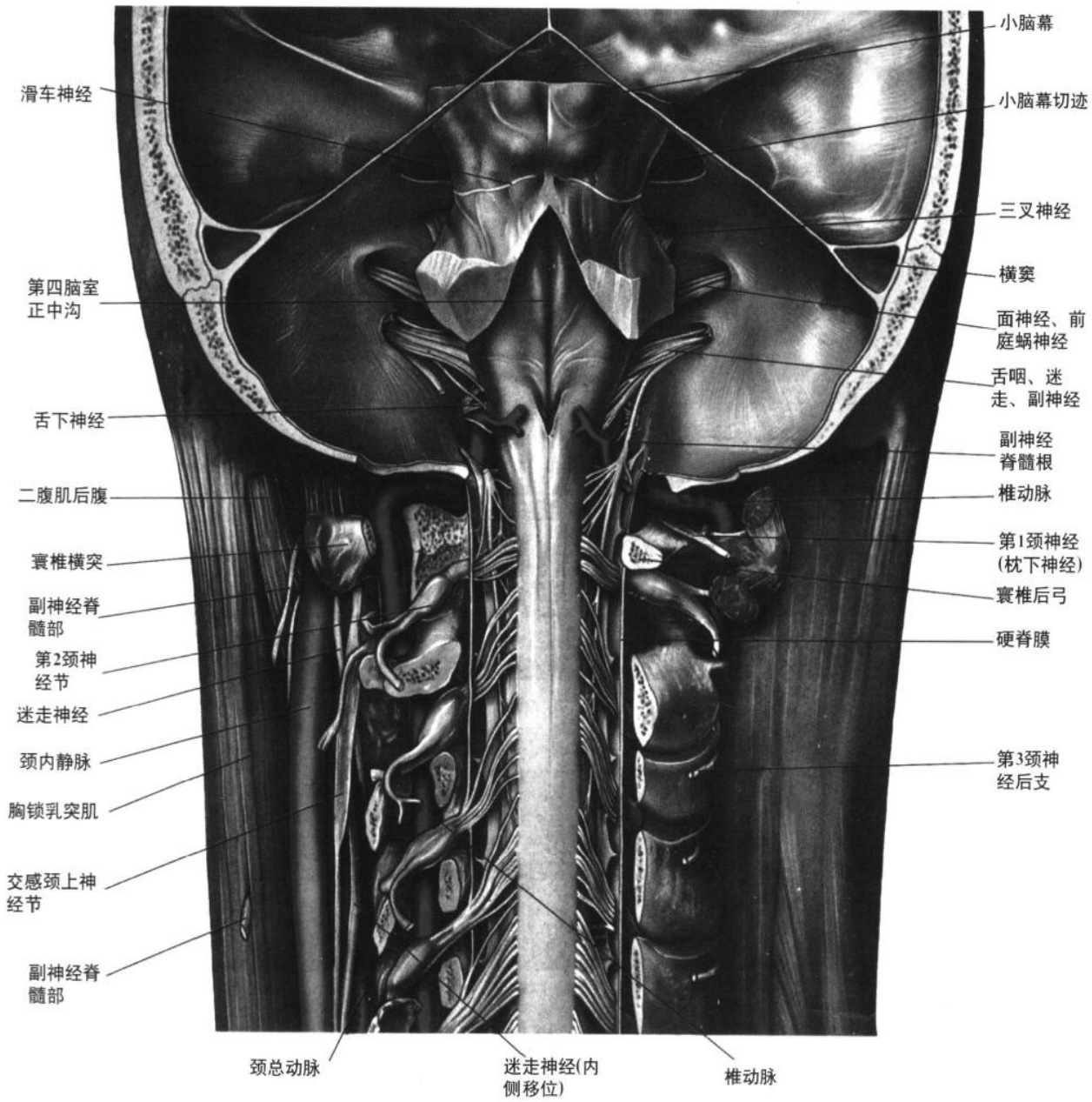

图8.353 显露脑干及脊髓上部的解剖图。枕骨、顶骨、小脑、第四脑室顶已除去。左侧寰椎、第3~5颈椎横突孔已打开，显露椎动脉。右侧寰椎后弓、颈椎椎板、棘突及对侧椎板已切除，小脑幕及横窦后部也已切除。

支配的肌肉(胸锁乳突肌和斜方肌)的胚胎来源的观点不同。那种认为脊髓根纯属运动性的假说几乎肯定不正确。在人胚标本中，沿着脊髓根行程可找到感觉神经节(Pearson 1938)。

副神经颅根(Cranial root)(图8.355) 较小的颅根起始于疑核尾侧2/3部(Kitamura等1987)，迷走神经背核尾侧4/5部(至少在一些动物上)，以及疑后核(nucleus retroambigualis)(Kitamura等1989)。疑核接受两侧皮质核束纤维，其中有些纤维在中脑内下行时，行于内侧丘系迷走的锥体束纤维(本篇前述)。颅根以4~5个细根丝出现在延髓下部的背外侧面上，迷走神经根的下方。来自上颈髓的少量根丝也加入颅根，在与内支合并以前，这些颈髓根沿着脊髓根干行走。这些根来自迷走神经背核尾侧部和疑后核(Kitamura等1989)。颅根向外侧行至颈静脉孔时，与脊髓根合并一段短距离。颅根还与迷走神经上节有联系。穿过颈静脉孔后，颅根与脊髓根分开，立即在迷走神经下节上方并入迷走神经，这些纤维随迷走神经咽支分布，它们源于疑核，可能支配除腭帆张肌以外的各腭肌。副神经其它纤维进入喉返神经，支配声带的内收肌，即甲杓肌和环杓侧肌。副神经中的一般内脏运动纤维起始于迷走神经背核，行于内支的该种纤维分布到何部位仍不太明确。动物实验提示，它们分布到腹腔脏器，

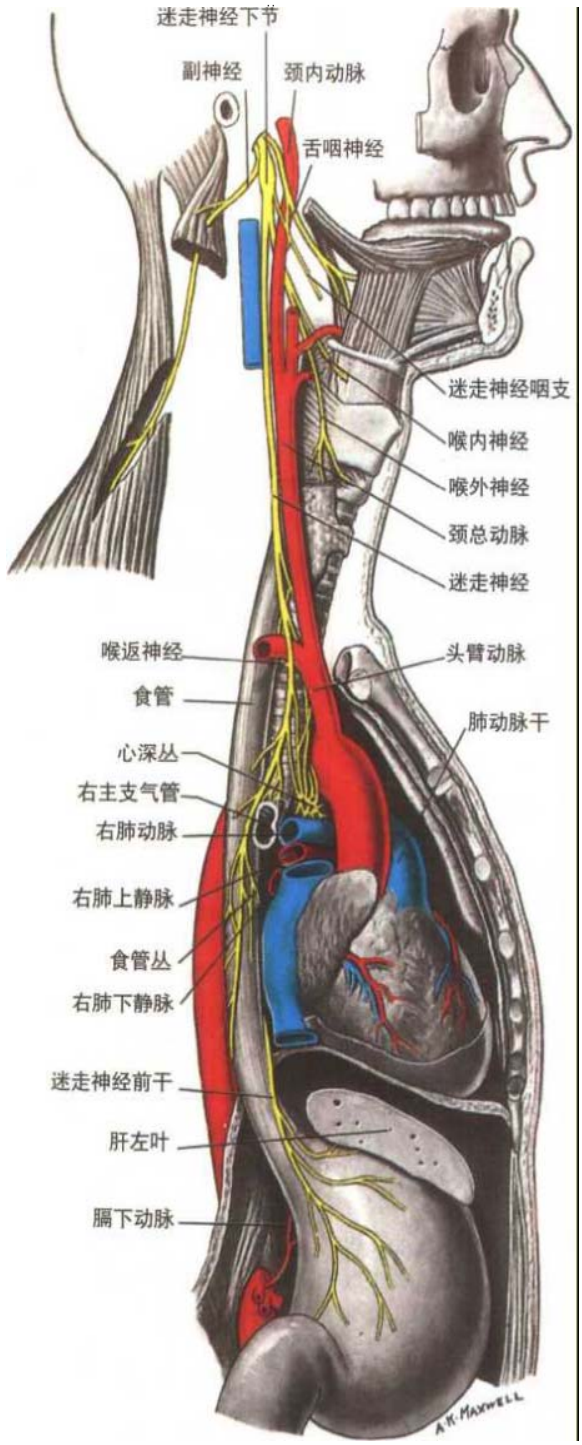

图 8.354 舌咽神经、迷走神经、副神经的行程与分布。

心、气管，以及胸部的食管，并对这些部位的神经支配有相当大的比重（Kitamura 等 1989）。

副神经脊髓根(Spinal root) 脊髓根起始于前角外侧区的细胞柱，从延髓脊髓交接平面下至第 6 颈髓段平面（Pearson 1938; Ullah 及 Salman 1986）。最终至胸锁乳突肌的纤维，其核上性通路看来在脑干内有两次纤维交叉（Willoughby 及 Anderson 1984），而刺激人大脑皮质的实验提示，一侧大脑皮质具有两侧的投射。

脊髓根有些根丝直接浅出，另一些根丝在浅出之前先向颅侧行。其浅出点并未排成一直线而不很规则。靠近背根这些根丝合成一干。副神经干与第 1 颈神经后根及其脊神经节的关系有所变异，通常副神经干穿过第 1 颈神经节。在人与动物上均发现，沿着脊髓根的行程存在着感觉神经节。脊髓根在椎动脉后方进入枕骨大孔，向上转为外侧行至颈静脉孔，与迷走神经一起包在同一硬膜鞘内入该孔，但是在副神经与迷走神经之间有蛛网膜褰隔开。从上位颈髓发出一些纤维，与副神经脊髓根同行最终并入副神经内支。从颈静脉孔穿出时，脊髓根向后外侧行，或在颈内静脉内侧，或在其外侧，很少经过此静脉。继而副神经越过寰椎横突，而其又为枕动脉所越过。在茎突，茎突舌骨肌以及二腹肌后腹内侧，副神经斜行向下，与枕动脉的胸锁乳突肌上支一起，到达胸锁乳突肌上部并穿入该肌深面，在此它与 C_2、C_3 或者这二者，共同形成一吻合袢，即 Maubrac 袢（Soo 等 1986; Caliot 等 1989）。副神经很少终止于胸锁乳突肌，更多见的是从此肌后缘中点稍上方浅出，此点位于耳大神经浅出点的上方，二者间距约在 2cm 以内，距乳突尖 4～6cm。但是副神经浅出部位变异很多。在肩胛提肌表面上，副神经越过颈后三角，在副神经与肩胛提肌之间隔以颈深筋膜的椎前层及脂肪。在颈后三角处副神经相对表浅，与颈浅淋巴结为邻。在锁骨上方约 3～5cm 处，副神经行至斜方肌前缘之后，往往在斜方肌深面分支成丛。在进入该肌深面以前，由 C_3 和 C_4 或单独 C_4 发支参加此肌丛。有大约 1/4 的人，其副神经未从颈丛接受任何纤维（Krause 等 1991）。在颈部的行程副神经遵循着一条线，从耳屏前下部连至寰椎横突尖，再跨过胸锁乳突肌和颈后三角，到达锁骨上 3～5cm，斜方肌前缘上的一点。

副神经脊髓根为胸锁乳突肌提供运动神经纤维，而 C_{2-3} 提供此肌的本体感觉纤维（Fitzgerald 等 1982）。斜方肌的神经支配更复杂，此肌上部与中间部的运动神经纤维主要来自副神经；然而有 3/4 的人群，此肌的下 2/3 由颈丛得到神经支配（Soo 等 1990; Krause 等 1991）。在去除两侧副神经和颈丛之后，有些人斜方肌仍仅是部分性失去神经支配，据此提示斜方肌还有另外的运动纤维，可能来自胸神经根。此外 C_3 和 C_4 还提供斜方肌以本体感觉纤维。

累及副神经及其神经核的病变 由于到达副神经核的核上纤维两次交叉，而副神经核发纤维支配胸锁乳突肌。所以在脑桥以上平面伤及锥体系统，将导致伴有同侧胸锁乳突肌变弱的偏瘫，但是斜方肌肌力变弱是在偏瘫的对侧。在痉挛性斜颈中，这是一种局灶性肌张力障碍，斜方肌和胸锁乳头肌出现发作性收缩，往往还伴有其它肌组，如头夹肌的收缩。

在颈静脉孔综合征中，Ⅸ、Ⅹ、Ⅺ脑神经的病变同时存在，其病理性病因包括鼻咽癌和血管球瘤。在外周部，副神经可因创伤或外科探查而受损。曾有过单独副神经麻痹的记载，先是相应肌肉疼痛，随后发生这些肌肌力减弱，多数这种患者均可康复。

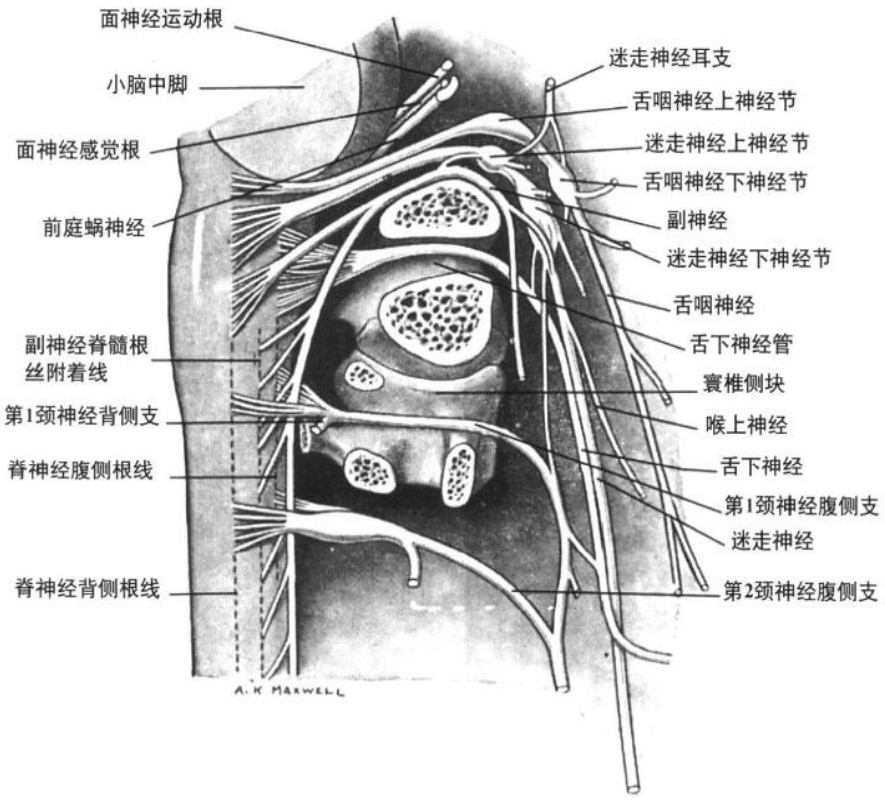

图 8.355　后 4 对脑神经间交通的右侧背面观。舌下神经管沿其长轴切开、寰椎横突贴侧块切除、舌下神经降支未显示。

舌下神经(Hypoglossal Nerve)

舌下神经（图 8.129、357、358）是所有舌肌（除腭舌肌以外）的运动神经；腭舌肌的神经有两个来源，一是疑核，二是舌下神经外侧核（Sokoloff 及 Deacan 1992）。舌下神经与动眼神经、滑车神经、展神经、以及脊神经前根排成一纵列。舌下神经可能是 4 个颈前神经或脊髓－枕神经（precervical or spino-occipital nerves）融合的前根，而这些神经的后根已经消失。

舌下神经核(hypoglossal nucleus)　舌下神经核与脊髓灰质前柱位于同一纵列上，其核柱长约 2cm，核之嘴侧部位置相当于第四脑室底的舌下神经三角（本篇前述）；核之尾侧部下达延髓闭锁部，在此位于延髓中央灰质（图 8.128）的腹侧部和旁正中位。舌下神经纤维向腹侧行穿过延髓，以一纵排 10～15 个根丝出现在锥体与橄榄之间的前外侧沟（图 8.124）。

舌下神经核可分为两个主部，或腹侧核与背侧核，或腹内侧核与背外侧核（根据已研究的动物种属有所不同），每个部分又按内侧—外侧顺序分成亚核（Kosaka 及 Yagita 1903；Sturman 1916；Bernard 1940；O'Reilley 及 Fitzgerald 1990）。在 cynomolgus 猴的舌下神经核中，其内侧核由内侧部和中间部组成；外侧核分为腹侧部与背侧部。此外舌下神经核柱还有小腹核和腹尾侧核（Sokoloff 和 Deacon 1992）。

在舌下神经核内，运动神经元有肌肉定位性组构，与舌肌结构与功能上的分类相对应。支配舌后缩肌的运动神经元定位在背侧核或背外侧核；支配舌前伸肌的细胞定位在腹侧区，腹内侧区或中间区（Krammer 等 1979；Uemura 等 1979；Lowe 1981）。舌下神经核内肌肉定位性组构在已研究过的哺乳动物均存在，如猫、狗、猴、大鼠等；甚至在非哺乳动物的脊椎动物上也得以保留。关于舌内肌运动神经元的组构状况所知相对很少。近年在 cynomolgus 猴上以纤维束示踪研究已表明，舌下神经核内侧部的运动神经元支配与舌长轴相垂直的横断面上的舌横肌、舌垂直肌，和颏舌肌；而舌下神经核外侧部的运动神经元支配与舌长轴相平行的舌肌（茎突舌肌，舌骨舌肌、舌上纵肌与舌下纵肌）（Sokoloff 及 Deacon 1992）。有可能，支配纤维方向类似的舌内外肌的神经元群有些重叠，可有助于这些肌肉同时发生募集效应。

纤维联系与行程　舌下神经核接受来自大脑半球中央前回及其邻近区的皮质核束纤维，有些纤维在脑桥离开皮质核束，而行于内侧丘系内。皮质核束纤维与舌下神经核既有直接联系，又有经中间神经元的间接联系。证据表明，舌下神经核最内侧亚核接受两侧大脑半球的下行投射。经过邻近的舌下神经周围核群、舌下神经核与小脑相连（Torvik 及 Brodal 1954），或许还与延髓网状结构、三叉神经感觉核和孤束核联系。

舌下神经根丝在椎动脉后方向外侧行，集合成两条纤维束，对着枕骨上的舌下神经管（前髁管）穿过硬脑膜，穿出此管后两束合在一起；舌下神经管往往由一骨棘分隔开，分

开的硬膜鞘佐证了舌下神经的组合特点。从舌下神经管穿出后，舌下神经位于颈内静脉、颈内动脉、IX、X、XI脑神经等的内侧平面上，向下外侧行位于颈内动脉以及舌咽神经与迷走神经的后方，至颈内动脉与静脉之间的间隙。在此它围绕着迷走神经下节行半螺旋式旋转，与该下节借结缔组织相连。此后舌下神经几乎垂直下行于大血管之间，在迷走神经前方到下颌角平面，在二腹肌后腹下方变得很表浅，出现在颈内动、静脉之间，袢绕枕动脉的胸锁乳突肌下支（参见第10篇），从外侧越过颈内、外动脉和舌动脉袢，此时位于舌骨大角尖的稍上方（图8.357）。舌下神经本身又为面神经所越过。在舌骨舌肌面上，舌下神经斜向前上行，经二腹肌腱，茎突舌肌，以及颏舌骨肌后缘的深方，在舌骨舌肌与颏舌骨肌之间，舌下神经位于下颌下腺深部及其导管，以及舌神经的下方，然后行至颏舌肌外侧面，在其肌质内继续前行直达舌尖，将其分支布于颏舌肌内。

舌下神经分支 舌下神经有脑膜支、下行支、甲状舌骨肌支以及肌支等分支。

图8.356 舌咽与迷走、副神经内支起始神经元位置的图解。AM=疑核。RA=疑后核(副神经核)。蓝色＝副神经脊髓根。淡紫色＝迷走与舌咽神经起源细胞的位置。黄色＝喉内支的神经元横过副神经颅根。绿色＝副神经颅根向脊髓扩展的神经元

图8.357 显示右侧舌下神经，舌神经的分布及颈丛的位置构成的解剖图。

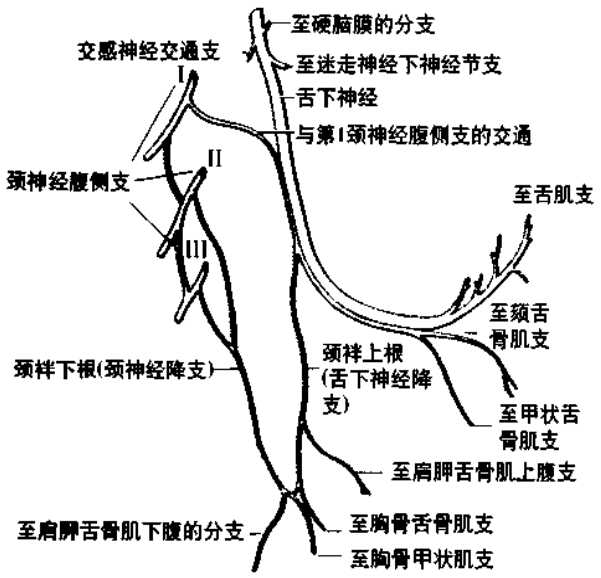

图 8.358 右舌下神经和颈袢的构成与分布。

脑膜支（The meningeal branch or branches）从舌下神经管处自舌下神经发出，通过此管返回分布至枕骨板障、枕窦与岩下窦的硬膜壁，以及颅后窝大部分底壁与前壁。这些脑膜支内可能并不含舌下神经纤维，而有来自上部颈神经的感觉纤维和来自颈上交感神经节的交感纤维（Kimmel 1961a, b）。

下行支（The descending branch） 又称舌下神经降支或颈袢的上根（图8.358）。在舌下神经弯绕枕动脉时发出此支，继而在颈动脉鞘前方，或者在该鞘之内下行。下行支仅含来自 C_1 的纤维，分出一支至颏舌骨肌上腹之后，它与来自 C_{2-3} 的颈袢下根连在一起，形成颈袢（舌下神经袢），由此袢发支到胸骨舌骨肌、胸骨甲状肌、颏舌骨肌下腹。据说还有另一支在颈部大血管前方下行进入胸腔，与心神经及膈神经相连。

甲状舌骨肌和颏舌骨肌的神经（The nerves to the thyrohyoid 和 geniohyoid） 舌下神经靠近舌骨舌肌后缘时，发出二肌支斜越舌骨大角分布至二肌。在二肌支中含有来自 C_1 的纤维。应用HRP神经示踪法，在猕猴与大鼠已证明，颏舌骨肌的运动神经元位于舌下神经复合体的腹侧亚核内（Uemura 等 1979); Uemura-Sumi 等 1981; Kitamura 等 1983; O' Reilly 及 Fitzgerald 1990; Socoloff 及 Deacon 1992）。

肌支（Muscular branches） 所有肌支均含真正的舌下神经纤维，分支至茎突舌肌、舌骨舌肌，以及颏舌骨肌，许多细支升入舌内分布至诸舌内肌。

舌下神经的病变 舌下神经完全离断，引起单侧舌肌瘫和舌肌萎缩。伸舌时舌偏向瘫痪侧。当舌回缩时，瘫痪而又废用侧舌要比未受累侧舌更抬高些。在做吞咽动作时，喉可能偏向主动侧，这是由于降舌骨诸肌单侧麻痹所致。味觉和触觉未受影响，但咬合动作变缓慢，吞咽运动很困难。

脊 神 经

脊神经的一般结构 脊神经由脊神经腹侧根(ventroal root）和脊神经背侧根（dorsal root）联合而成。脊神经腹侧根、背侧根附着于脊髓两侧。脊神经共31对，包括8对颈神经、12对胸神经、5对腰神经、5对骶神经和1对尾神经（图16.8）。C、T、L、S、Co以及其后的相应数码是常用来表示颈、胸、腰、骶和尾神经的缩写形式。这些脊神经穿经椎间孔离开椎管。第1颈神经经枕骨与寰椎之间离开椎管，因此，常称它为枕下神经（suboccipital nerve），第8颈神经穿过第7颈椎与第1胸椎之间的椎间孔出椎管。每条脊神经借脊神经腹侧根和脊神经背侧根连于脊髓，每一个脊神经背侧根上有一个脊神经节（spinal ganglion）。

脊神经腹侧(前)根 脊神经腹侧根也称脊神经前根（ventral roots or anterior roots），它含有脊髓灰质前柱、侧柱神经元的轴突。每条根由一系列根丝集成2～3条小根，附着于脊髓前外侧沟，占2～3mm宽的区域。大鼠腰段脊神经腹侧根的每一条小根都被单独有孔的细胞鞘包裹。在脊髓表面，这些小根被鞘铺衬的不规则的小根间间隙（interradicular space）所分隔。相邻小根之间的小根间隙内含有小血管。小根间隙与神经小根内的神经内膜间隙以及脊髓的软膜下间隙相互交通，但与蛛网膜下隙之间被包绕每一条脊髓前根的多层无孔结缔组织鞘所分隔（Kaar 和 Fraher 1986）。

脊神经背侧(后)根 脊神经背侧根又称脊神经后根（dorsal roots or posterior roots），它含有脊神经节细胞的中枢突。每一条脊神经背侧根由内侧束和外侧束组成，两者沿脊髓后外侧沟单独进入背侧根。在许多哺乳类动物，包括人类，相邻背侧根的根丝间常借斜丝连接起来，这种现象更常在颈下部及腰骶区出现（Pallie 和 Manuel 1968）。

每条脊神经根都覆盖着软膜，并被包裹在蛛网膜中，一直延伸到脊神经根穿硬膜处。脊神经背侧根和腹侧根包在一硬膜鞘内，在两根联合构成脊神经处，此硬膜鞘与脊神经外膜相融合（图8.361）。

脊神经节 脊神经节（spinal ganglion）是在脊神经背侧根上的一大组神经元（图8.359），也称为背根神经节。此神经节呈卵圆形，微红色，其大小与相连的背侧根的粗细有关。神经节内侧端分叉，分别连着背侧根的两束。脊神经节一般位于椎间孔处、在其外侧，脊神经的腹、背侧根合并，立即穿出硬膜（图8.89），第1、2颈脊神经节则分别位于寰椎和枢椎弓处，骶部的脊神经节位于椎管内部，尾神经节一般在硬膜内。

第1颈神经节可以缺失。在颈上部，背侧根上的脊神经节和脊髓之间有时出现异常的小神经节。异位的脊神经节细胞也可出现在其他部位（见第7篇）。

脊神经节的内部结构 脊神经节的细胞构成与脑神经节相似（见本篇前文并参阅 Van Gehuchten 1892; Marinesco 1909; Cajal 1911; De Castro 1932; Scharf 1958; Lieberman 1976）。每个脊神经节都有一个与脊神经根的神经外膜相延续的结缔组织被囊。神经节内充满了支持神经元和其轴突的基质，由被囊结缔组织伸出的小梁将神经元分隔为若干群。基质中主要含有卫星细胞，又称被囊细胞（amphicyte），还有少量肥大细胞和密集的血管网，神经节细胞周围的血管网更密，有的毛细血管呈袢状突入节细胞凹陷处（Schart 1958）。在啮齿类动物，

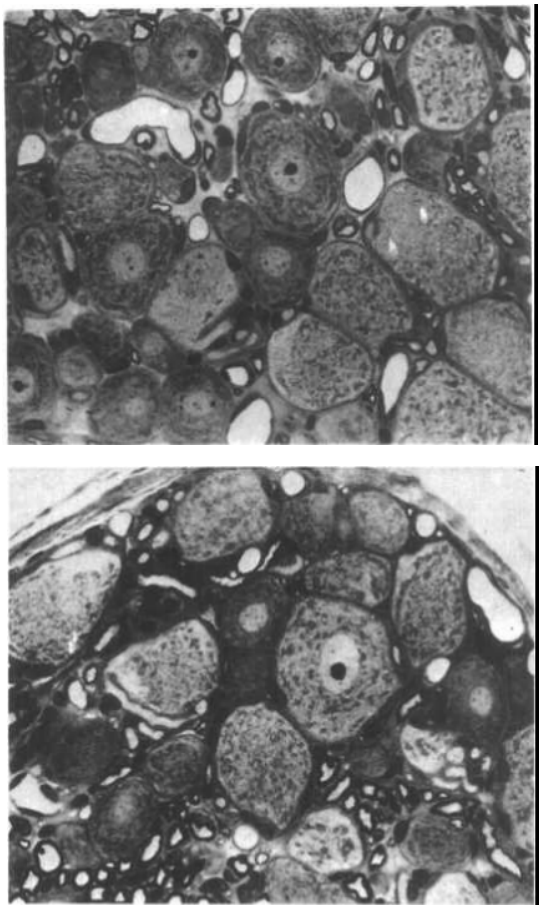

图 8.359 两张正常大鼠脊神经节照片，示明暗两种神经元胞体的特点，可见胞体由卫星细胞环绕，在大量神经细胞之间有深染的多种形状的轴突球，也可见神经元之间的毛细血管，半薄切片甲酚紫染色（照片蒙伦敦国际神经病医院 JM Jacobs 提供）。

这些毛细血管是无孔类毛细血管（Lieberman 1968），但在灵长类动物大都为有孔毛细血管（Olsson 1971）。动物种类不同，其神经节内毛细血管的通透性也不同。在某些动物，内皮细胞间形成连接复合体，从而形成了血－神经屏障（blood-nerve barrier）。在人类中的详细结构尚不很清楚，神经节细胞的大小不一，大约为 15～110μm（Ohta 等 1974），多为椭圆形，有些较小的细胞呈圆形。

神经节的神经元与其它部位的神经元相似，但其胞质中的嗜色质的分布呈多样性，从弥散分布到形成大的团块，即尼氏小体，这曾经是许多分类的主要依据，但至今仍有争议。黑色素和脂褐素可出现于脊神经节细胞，但比脑神经节者少。细胞内常见致密芯小泡（Lieberman 1968），但不含儿茶酚胺。但是，人们都认为有两种极端类型的细胞：大的亮神经元，又称 A 细胞；小的暗神经元，又称 B 细胞。在亮细胞，其颗粒内质网比较分散，而在暗细胞则高度集中分布。也有人认为后一种情况可能是由于标本固定不良而造成的人为现象。上述两种类型的细胞在出生前的胎儿标本中都已出现。A、B 两类细胞间的功能差异至今尚未阐明，但实验证明 A 细胞的轴突是有髓纤维，而 B 细胞的轴突则是无髓纤维。有人曾经提出，B 细胞属内脏型神经元。已有报道在背根神经节和其它感觉神经节中存在典型的 A 型神经元，有趣的是，这种神经元被称为多极神经元。但是，由于在背根神经节中尚未确认有突触，故尚不能肯定。尽管所有神经节神经元都是单极的（见前），但有很多细胞突起根部盘绕在胞体附近而形成所谓轴突球（axonal glomerulus），然后再分出周围支和中央支（见前）。已有对脊神经节细胞进行了超微结构研究（Duce 和 Keen 1977）、细胞内特殊物质的检测（Hokfelt 等 1976）、对谷氨基酰胺的强度吸收（Duce 和 Keen 1978）和对神经毒的特殊反应（Jancsco 等 1977）等方面的观察、研究和观察结果肯定了亮细胞和暗细胞的存在，并提供了对这两类细胞、特别是暗细胞再分类的依据。小的暗细胞至少可以分为两个亚型，这两个亚型的细胞可以根据其含有 P 物质或生长抑素加以区别，其对不同神经毒的反应和在谷氨基酰胺的代谢方面也不同。

背根神经节中的细胞数目显示规律性变化，这是人们预料之中的事。人类背根神经节中的细胞数很少有人计数，大约在出生后 3 年细胞数达到高峰，之后细胞数目的减少尚未肯定。细胞体和轴突的分布不太恒定，一般说来细胞体常常集中于神经节的周边。有报道称，在人类神经节，细胞体更常见群聚于大的轴突束之间。这些细胞的群集现象说明了胞体和轴突的构筑。Burton 和 McFarlane 于 1973 年用标记氨基酸注入神经节的方法发现了猫腰节中的神经节细胞与脊神经的分枝及脊神经根之间有联系。在啮齿类动物的实验中，将辣根过氧化酶（HRP）注入周围感觉末梢后，在感觉神经节中找到了 HRP 标记细胞，但在灵长类尚未看到这样的实验报道。

脊神经根的形态和走行方向　31 对脊神经根的大小和走行方向不同，上 4 对颈神经根细小，下 4 对颈神经根粗大。颈部背侧根粗细与腹侧根粗细相比为 3:1，颈部的背侧根比其他区域的背侧根都粗大。但第 1 颈神经背侧根是个例外，比其腹侧根小，约有 8% 不存在。第 1、2 颈神经根短，几乎水平地由椎管穿出。从第 3 至第 8 颈神经根向下倾斜走行，其倾斜度及神经根的长度也逐渐增加。因此，每条脊神经根在脊髓上的附着点与其在椎管上的出口不在一个平面上，差距超过一个椎骨的高度。

除第 1 胸神经根粗大外，其他胸神经根都较小，其背侧根的粗细略超过腹侧根。胸部脊神经根的长度逐渐增加，在下胸部，脊神经根下行，从其附着脊髓处至椎管穿出前的距离最多达二个椎骨的高度。

Kubik 和 Müntener（1969 年）认为脊髓的颈、胸段生长得比其他部分长，并以此来解释他们与上述不同的观察结果。他们认为颈上部的脊神经根是向下行的，第 5 颈神经根水平走行，第 6～8 颈神经根上行；上两对胸神经根水平走行，而以下 3 对胸神经根上行，第 6 对胸神经根水平走行，其余胸神经根向下走行。

腰下部和骶上部的脊神经根最粗大，它们的根丝数目最多，而尾神经根是最小的。Kubik 和 Müntener（1969）认为，腰、骶、尾神经根越向下越倾斜，直至出椎管。由于脊髓末端在第 1 腰椎下缘附近，因而与脊髓相连的腰骶神经根增长，并在椎管内垂直下行，结果这些脊神经根聚集构成了马尾（cauda equina）（图 8.88）。

最大的脊神经根延续为最大的脊神经，连于脊髓的颈膨大和腰膨大处，支配上肢和下肢。

就在脊神经节的远侧，腹侧根与背侧根联合构成了脊神经，穿经椎间孔，发出一条脊膜返支后（recurrent meningeal branches），立即分成腹侧支（ventral rami）和背侧支（dorsal

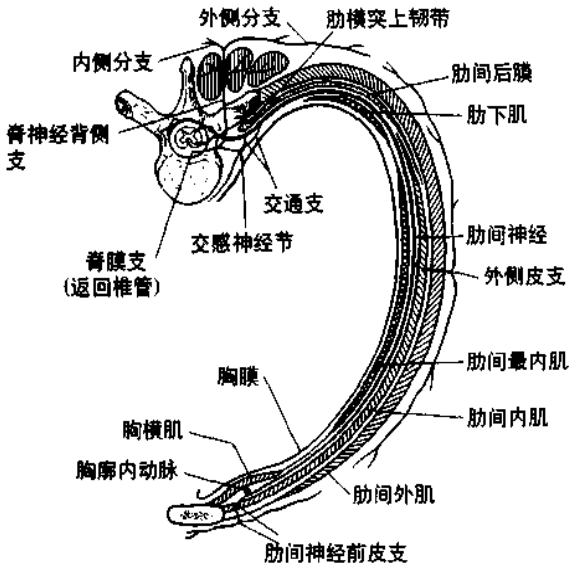

图 8.360 肋间神经行程图，肌支未显示。

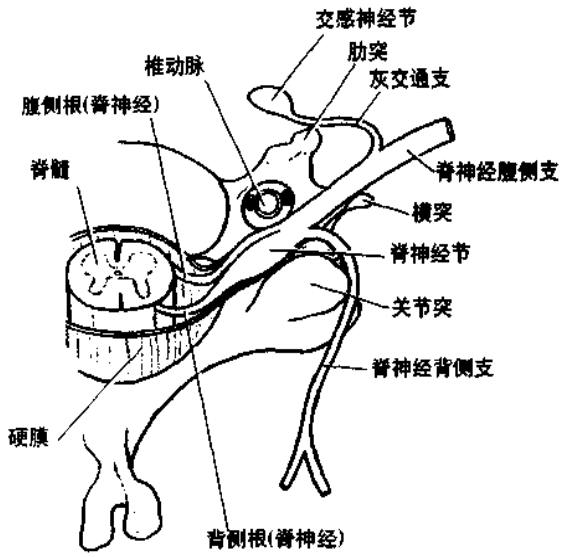

图 8.361 颈神经及其神经节与颈椎位置关系图。

rami)（图 8.361）。Sato 1974 年根据有限的解剖所见提出：某些颈神经和胸神经可分成三支，第 3 个分支为中间支（ramus intermedius）。每条腹侧支的起始部远侧都接受一条来自相应交感神经节的灰交通支（grey ramus communicans）。胸神经和第 1～2 腰神经的每一条腹侧支都发出一支白交通支（white ramus communicans），到达相应的交感神经节（图 8.361、362）。第 2～4 骶神经发出内脏神经支（visceral branches），不与交感神经节相连，而是作为副交感神经纤维直接到达盆丛。（见后）

颈神经从第 1 至第 6 逐渐增粗，而第 7、8 颈神经和第 1 胸神经像第 6 颈神经一样粗大，其余的胸神经相对细小。腰神经较粗大，从第 1 到第 4 腰神经越来越粗大，而第 1 骶神经是最粗大的脊神经，此后的骶神经又渐减小，尾神经则最小。

椎间孔(intervertebral foramina) 与脊神经在临床上与某些疾病有重要关系。椎间孔前方为椎间盘及相邻的椎体，后方是椎骨关节突的关节，上方和下方为相邻的椎弓根切迹。每一脊神经与一脊髓动脉、小的静脉丛及其自身的脊膜返支一起穿经椎间孔。

脊髓圆锥和马尾的损伤 脊髓圆锥和马尾的损伤（lesions of the conus and cauda equina）可引起身体双侧病损，常表现为背部疼痛。当损伤延伸至骶节段时，可引起下肢的疼痛。早期表现为膀胱功能缺失和阳萎，下肢有下运动神经元损伤体征，并伴有肌肉自发性收缩和肌萎缩。感觉缺失涉及到会阴区，或称“鞍区”（saddle area），并涉及到其他腰、骶神经的皮肤分布区。肿瘤也可影响到脊髓圆锥和马尾，如神经纤维瘤、脊膜瘤、室管膜瘤、星形细胞瘤和转移的癌肿。某些先天性畸形也可影响脊髓圆锥和马尾，如先天性脊柱裂、脂肪瘤等。来自脊髓外部的损伤主要是椎间盘脱出，腰区椎间盘中线突出仅涉及脊髓骶段。

脊神经根的损伤 脊神经根的损伤(lesions of the spinal roots)可以发生在它们经过椎间孔离开脊柱时。颈部神经根在相应椎骨数目的上方穿出，因此，C4/5 椎间盘脱出，将影响到 C5 神经根。有 8 对颈神经根，却仅有 7 块颈椎。在颈胸连接处，对应关系发生变化，因而，此水平以下的神经根在相应数目椎骨的下方穿出椎间孔。在腰部，神经根在相应椎间盘的上方离开脊柱，因而可受神经根穿出点上一个椎间盘脱出的影响。例如 L5 神经根在 L5 与 S1 之间穿出，通常受 L4 与 L5 之间椎间盘脱出的影响。神经根位于椎间盘的一旁，因此，椎间盘纤维环的破裂、髓核的疝出可引起神经根受压，此处的神经根通常仍位于硬膜内被神经根鞘包绕，这就是外侧隐窝综合征（lateral recess syndrome）。脊神经根是否受压可以通过鞘内物质对比得以证明。脊神经节位于椎间孔处，恰在硬脊膜外面，神经纤维瘤可以发生在神经根穿出椎间孔处，因而神

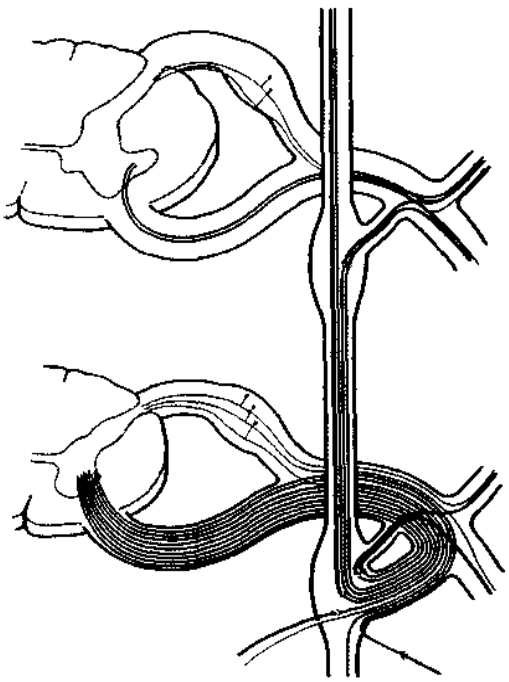

图 8.362 典型脊神经纤维成分构成图。图上部示脊神经根内躯体神经成分。图下部示脊神经根内内脏神经成分。红＝躯体传出和交感神经节前纤维。蓝＝躯体传入和内脏传入纤维。黑＝交感神经节后纤维

经纤维瘤可长成哑铃状，一部分在椎管内，一部分在椎管外，通过简单的X线检查即可显示椎间孔处的肿物。

神经根受压常引起急性疼痛，疼痛可很严重，并感到是肌肉疼而不是皮肤区疼痛，但在相应的皮肤区发生感觉异常和麻木。由于皮肤区的神经分布发生广泛重叠，故验证感觉缺失的确切区域比较困难。脊髓反射在神经根损伤早期就缺失。牵拉性损伤可引起颈区神经根从脊髓上撕脱，这种损伤是不能恢复的。

脊神经的功能性构成

从脊神经的功能性构成（functional components of spinal nerves）来看，每条典型的脊神经都含有躯体纤维和内脏纤维两种功能性成分。

躯体纤维成分（somatic components） 包括躯体传入和躯体传出两种纤维。支配骨骼肌的躯体传出纤维（somatic efferent fibers）是脊髓灰质前柱中α、β、γ神经元的轴突。躯体传入纤维（somatic afferent fibers）把皮肤、皮下组织、肌肉、筋膜、关节等部位感受的传入冲动传递至中枢神经系（CNS），它们是脊神经节内假单极神经元的周围突。

内脏纤维成分（visceral components） 也包括内脏传入纤维（visceral afferent fibers）和内脏传出纤维（visceral efferent fibers）两种。同属于自主神经系统（autonomic nervous system）（见后）。它们包括交感神经纤维（sympathetic fibers）和副交感神经纤维（parasympathetic fibers），位于脊髓的不同平面。交感神经的内脏传出节前纤维（preganglionic visceral efferent fibers）是脊髓胸段至第2、3腰节段灰质侧柱神经元的轴突，它们沿相对应的白交通支（white rami communicantes）进入交感干，与节后神经元（postganglionic neurons）形成触突，支配平滑肌、心肌和腺体。副交感内脏传出节前纤维是脊髓第2～4骶节段灰质侧柱细胞的轴突，它们离开相应的骶神经前支，在盆神经节内形成突触，节后神经元轴突将主要分布到盆腔内脏的平滑肌和腺体。内脏传入纤维来自脊神经节内神经元，它们的周围突通过白交通支，经过1个或多个交感神经节（不形成突触），最终分布于内脏。某些内脏传入纤维可以经脊神经腹侧根进入脊髓。Coggeshall等1973年认为，在猫科动物第7腰节段和第1骶节段脊髓腹侧根中，几乎30%的纤维是无髓的传入纤维，它们来自相对应的脊神经节内的神经元，可以投射入脊髓内。

脊神经节假单极神经元的中枢突借脊神经背侧根进入脊髓，并与躯体传出神经元或交感神经传出神经元联系，通常还需通过中间神经元完成反射通路。脊神经节假单极神经元的中枢突进入脊髓后，也可与脊髓或脑干内灰质中其他神经元形成突触，构成各种不同的上行传导束。

对脊髓内自主神经元的树突进行比较详细描述是有价值的。Schramm等1976年发现，新生大鼠的脊髓内，交感神经传出神经元大都具有水平走行的树突，生后5～6周该树突再改为纵行。但对人类脊髓内部结构尚无类似报道。

每条脊神经自椎间孔穿出后，都发出一条小的脊膜支（meningeal branches），然后立即分成背侧支和腹侧支，两者都含有脊神经背侧根和腹侧根的纤维。

脊膜支 也称脊膜返支（recurrent meningeal branches），或称窦椎神经（sinuvertebral nerves），在脊椎各平面均存在（Kimmel 1961a，b）。每条脊膜支都接受一支或多支来自邻近灰交通支或直接来自胸交感神经节的分支，然后通过椎间孔再进入椎管，到达脊神经节腹侧。在此处这些含感觉神经和交感神经的混合神经分成横支、升支和降支，分别分布到硬脊膜、血管壁、骨膜、韧带和椎管腹外侧区的椎间盘。纤细的脊膜支偶尔也可通过脊神经节的背侧分布硬脊膜、骨膜、韧带、其他分支向腹侧分布于后纵韧带。上3个颈神经脊膜支的升支较大，还分布到颅后窝内的硬脑膜。脊膜支与许多脊柱病变的疼痛特征和枕部疼痛有着重要关系。

脊神经背侧支

脊神经背侧支（dorsal rami of spinal nerves）或称脊神经后主支（posterior primary rami of spinal nerves），一般比腹侧支小，分出后直接向后行，又分成内侧支和外侧支，分布到颈部和躯干后方的皮肤和肌肉（第1颈神经、第4、5骶神经和尾神经例外）。（图8.363）

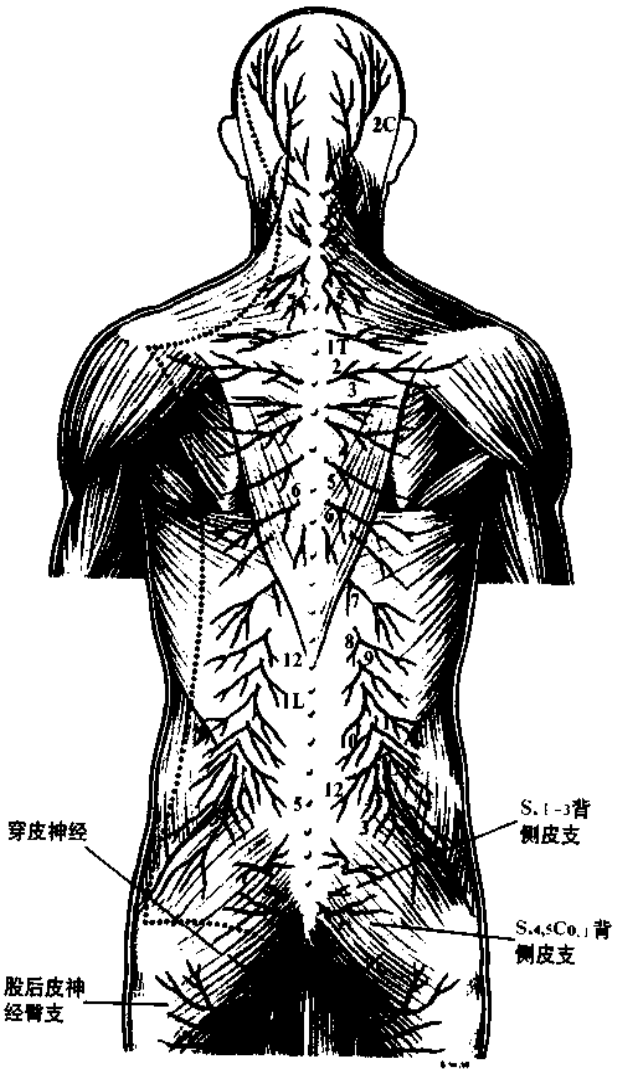

图8.363 脊神经背侧支的皮神经分布图。皮神经位于浅层肌表面。左侧点状线划出这些皮神经的皮肤分布区的边界。右侧标出神经的序数。第7颈椎、第6、12胸椎、第1、5腰椎棘突数标在左侧。

颈神经背侧支

除第1颈神经外，各条颈神经背侧支都再分成内侧支和外侧支，大都支配肌肉，仅第2～4颈神经背内侧支和第5颈神经背侧支分布皮肤。除第1～2颈神经外，各条颈神经背侧支均向后行，通过横突间肌内侧，弯曲绕过关节突关节，进入头半棘肌和颈半棘肌间隔内。

第1颈神经背侧支也称枕下神经（suboccipital nerve） 一般比腹侧支大，它穿过寰椎后弓上方和椎动脉下方，进入枕下三角（suboccipital triangle），分布于局部的肌肉，包括头后大直肌、头后小直肌、头上斜肌、头下斜肌及头半棘肌。枕下神经还发出一细支到头下斜肌与第2颈神经背侧支联合；枕下神经偶尔发出一皮支与枕动脉伴行到达头皮，并与枕大神经、枕小神经联系。

第2颈神经背侧支 比其腹侧支及其他颈神经背侧支略大。其脊神经节位于硬脊膜外。该支在寰椎后弓与枢椎板之间后行，于头下斜肌下方穿出，发支分布该肌后，又与第1颈神经背侧支联合，然后分成较大的内侧支和较小的外侧支。其内侧支称作枕大神经（greater occipital nerve），在头下斜肌与头半棘肌之间上行（图8.363，364），穿过头半棘肌和斜方肌枕部附着处，与第3颈神经背内侧支分出的细支相联合，然后伴枕动脉一起上行，其分支还与枕小神经相联系，分布于颅顶部皮肤。除分布头半棘肌外，偶尔分布耳廓后面皮肤。第2颈神经的背外侧支分布于头夹肌、头最长肌、头半棘肌，并常与第3颈神经背外侧支相联系。

枕大神经痛（greater occipital neuralgia） 是一种枕大神经分布区疼痛和感觉异常的综合征。常由于该神经穿经颈部至枕部伸肌附着处时发生病变造成。此类综合征也可由于第1、2颈椎的突起及关节的炎症累及第2颈神经背内侧支所致。

第3颈神经背侧支 其大小介于第2与第4颈神经背侧支之间。发出后绕过第3颈椎关节突，在横突间肌内侧向后行，分成内侧支和外侧支。其内侧支行于头棘肌和颈半棘肌之间，穿过夹肌和斜方肌终于皮肤。在斜方肌深面发出一支，即第3枕神经（third occipital nerve），它穿过斜方肌分布枕下区的皮肤（图8.363），并在枕大神经内侧与其相联系。第

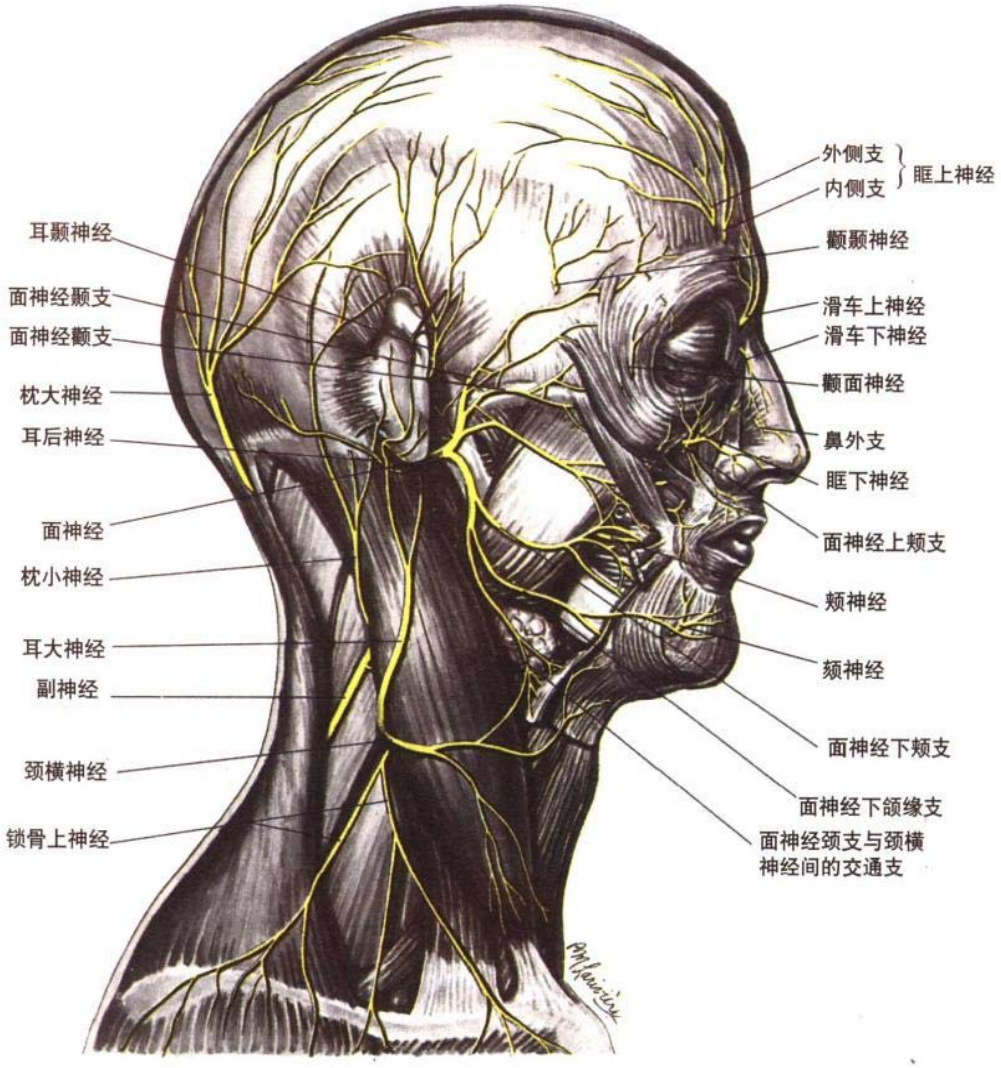

图8.364 头皮、面、颈右侧的神经。

3颈神经背外侧支常与第2颈神经背外侧支联系。有时枕下神经后支和第2、第3颈神经背内侧支相互交织形成颈后丛(posterior cervical plexus)。

下5条颈神经背侧支 均绕过椎骨的关节突向后行，分成内、外侧支。第4、5颈神经的背内侧支行于颈半棘肌和头半棘肌之间，到达棘突附近，穿夹肌和斜方肌终于附近皮肤(图8.363)。第5颈神经的背内侧支也可不到达皮肤。最下位的3个颈神经的背内侧支很小，终于颈半棘肌、头半棘肌、多裂肌和棘突间肌。它们的背外侧支则分布于颈髂肋肌、头最长肌和颈最长肌。

胸神经背侧支

胸神经背侧支紧贴关节突关节向后行，分成内侧支和外侧支。各内侧支均穿行于关节突关节与肋横突上韧带及横突间肌内侧缘之间；而各外侧支则先行于上述肌肉和韧带之间，然后在提肋肌内侧向后斜行(图8.363)。

上6对胸神经背内侧支行于胸半棘肌和多裂肌之间，除分布于上述两肌外，余部穿过菱形肌和斜方肌而到达胸椎棘突附近的皮肤。

下6对胸神经背内侧支主要分布于多裂肌、胸最长肌、偶尔分布于后正中区的皮肤。胸神经的背外侧支，越下位者越增粗，它们位于胸最长肌深面，或穿过此肌位于胸最长肌与颈髂肋肌之间，除分支供应上述肌肉外，还分布其他提肋肌。下5～6条胸神经背外侧支也发出皮支，它们均在下后锯肌、背阔肌与肋角的连线上穿出，分布于附近皮肤(图8.363)。有些上部胸神经背外侧支也分布于皮肤。第12胸神经背外侧支向中间发一细支，沿髂嵴走行，然后向下至臀前区皮肤。胸神经背内侧皮支贴棘突向下分布于皮肤，外侧支下行达4个肋的平面，然后逐渐浅出，致使第12胸神经的背侧支分布于髂嵴稍上方的皮肤。

腰神经背侧支

腰神经背侧支向后走行于横突间肌的内侧，也分成内侧支、外侧支。背内侧支贴近腰椎关节突关节向后行，它们穿行于副突与乳突间的沟内，也可穿过上述两突间的切迹，甚至穿行于上述两突间的孔内，终于多裂肌。腰神经的背外侧支分布于竖脊肌(骶棘肌)。另外，上3个腰神经发出的皮神经，在竖脊肌外侧缘，穿过背阔肌腱膜，向后下方跨过髂嵴，到达臀部的皮肤(图8.363)，最远可分布到大转子水平。

骶神经背侧支

骶神经背侧支很小，越向下行越小，除第5骶神经外，都经骶后孔穿出。上3个骶神经背侧支在出口处被多裂肌覆盖。骶神经背侧支也分成内侧支和外侧支。内侧支小而终于多裂肌。外侧支与第5腰神经的背外侧支、第4骶神经背侧支联合，一起构成了骶骨后面的神经袢(loops)，从此袢发出分支行向骶结节韧带背侧，形成了臀大肌深面的次级神经袢，从袢发出2～3条臀皮支，沿髂后上棘至尾骨尖的连线穿出臀大肌，分布于臀区的皮肤(图8.363)。

第4、5骶神经背侧支很小，位于多裂肌的深面，它们与其他骶神经背侧支及尾神经背侧支联合，形成了骶骨背面的神经袢，由袢发细支，分布尾骨周围的皮肤。Berthold和Carlstedt 1977年报道了猫科动物第1骶神经及其与脊髓联系的详细研究。

尾神经背侧支

尾神经背侧支不分成内侧支和外侧支，其联系和分布已在前面叙述。

脊神经腹侧支

脊神经腹侧支(ventral rami of the spinal nerves)也称脊神经一级前支。分布于躯干前外侧面和上、下肢。它们比脊神经背侧支粗大得多。胸神经腹侧支较细，处于原始状态，就像脊神经背侧支一样，分布有明显的分节性。而颈、腰和骶神经腹侧支在起点附近就相互交织构成了脊神经丛。脊神经背侧支不参加这些丛的构成。

颈神经腹侧支

除第1颈神经外，其余颈神经腹侧支(cervical ventral rami)都在颈横突间前肌与颈横突间后肌之间穿出。上4条颈神经腹侧支构成了颈丛(cervical plexus)，下4条颈神经腹侧支与第1胸神经腹侧支大部分纤维一起构成了臂丛(brachial plexus)。每条颈神经腹侧支至少接受一条灰交通支，上4条灰交通支来自交感颈上神经节(superior cervical sympathetic ganglion)。第5、6条灰交通支发自交感颈中神经节(middle cervical sympathetic ganglion)。第7、8灰交通支来自交感颈胸神经节(cervicothoracic sympathetic ganglion)(见自主神经系)。

第1颈神经腹侧支：在寰椎后弓上方穿出椎管，向前行于寰椎侧块外侧和椎动脉的内侧，分布于头外侧直肌并从其内侧穿出，下行于横突前方和颈内静脉后方，并与第二颈神经腹侧支的升支相联系。

第2颈神经腹侧支：在寰、枢椎弓之间穿出椎管，在上两个颈椎横突之间上升，行于第1横突间后肌前面、椎动脉外侧，在头长肌和肩胛提肌之间穿出。但当中斜角肌附着于寰椎横突时(一般附着于枢椎横突，译者注)，第2颈神经腹侧支则插入肩胛提肌与中斜角肌之间。此支分出一升支与第1颈神经腹侧支分支相连，有一降支与第3颈神经腹侧支的升支相连。

第3颈神经腹侧支：在头长肌与中斜角肌之间穿出，剩余纤维穿行于前、中斜角肌之间。

颈丛

颈丛(cervical plexus)由上4个颈神经腹侧支(前支)构成，分布于项部肌、膈、及头、颈、胸部的皮肤(图8.341)。颈丛位于上4个颈椎侧面、胸锁乳突肌和颈内静脉深面、中斜角肌和肩胛提肌的前方。除第1颈神经腹侧支外，其余3条颈神经腹侧支都分成升、降两支，它们相互联合、交织成袢。从第1个袢(C2和C3)发出浅支分布于头颈；第2个袢(C3和C4)发出皮神经分布于肩部和胸部皮肤。同一条神经也发出肌支和交通支。这些分支有浅有深，浅支穿出颈筋膜分布于皮肤，而深支多数支配肌肉。浅支构成升、降两组，而深支形成内侧组和外侧组。

颈丛浅升支

颈丛浅升支（ascending superficial branches of cervical plexus）有以下分支：

枕小神经	C2
耳大神经	C2, C3
颈横（前）皮神经	C2, C3

枕小神经(lesser occipital nerve) 来自第2颈神经腹侧支，有时也来自第3颈神经腹侧支（图8.364, 365），该支从颈丛发出后，绕过副神经，沿胸锁乳突肌后缘上升，到达颅顶部附近穿出深筋膜，在耳廓后方上升至头皮，分布于皮肤，并与耳大神经、枕大神经和面神经的耳后支相联系。此支粗细多变，有时成双支。枕小神经发出一耳支分布耳廓内面上1/3的皮肤，并与耳大神经后支相联系，此耳支偶尔也可发自枕大神经。

耳大神经(greater auricular nerve) 为颈丛最大的上升支（图8.364, 365），起自第2、3颈神经腹侧支，绕过胸锁乳突肌后缘，穿过深筋膜，在颈阔肌和颈外静脉深面上行，行至腮腺处分成前、后两支。前支分布腮腺表面的面部皮肤，并与腮腺内的面神经分支相联系。后支分布于乳突表面及耳廓背面的皮肤（上部除外），并发一细支穿过耳廓到其外侧面，分布于耳甲部及耳垂的皮肤。后支尚与枕小神经、迷走神经的耳支和面神经的耳后支相交通。

颈横(前)皮神经(transverse, anterior, cutaneous nerve of neck)发自第2、3颈神经腹侧支（图8.364, 365） 于胸锁乳突肌后缘中点处，弯曲绕过该肌斜向上行，位于颈外静脉深面，行至胸锁乳突肌前缘处，穿出深筋膜，在颈阔肌深面分成升、降支。其中升支上行至下颌下区，在颈阔肌深面与面神经颈支构成小的神经丛。其余分支穿出颈阔肌分布到颈前上区的皮肤。降支穿出颈阔肌向前外侧走行，分布于颈部前外侧区的皮肤，最下可达胸骨。

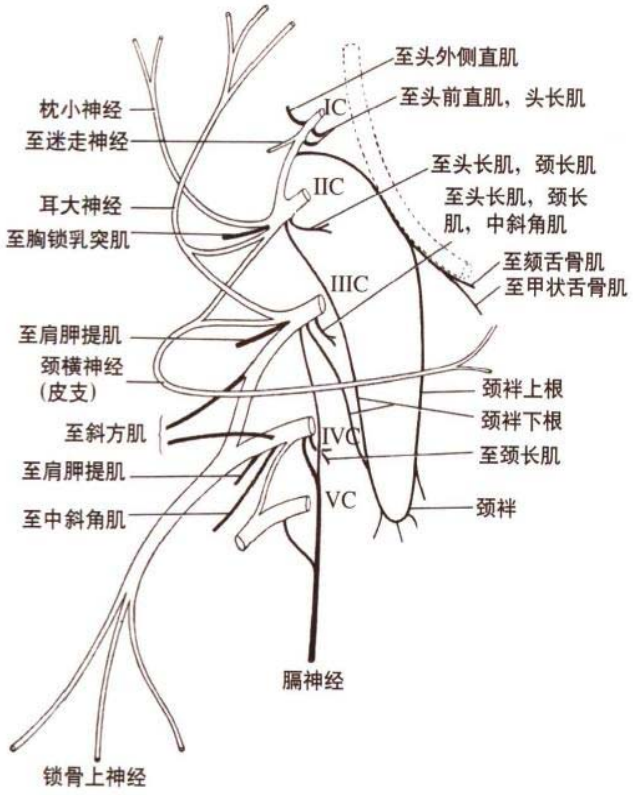

图8.365 颈丛。舌下神经用间断线表示，肌支用实黑线表示。IC-VC表示颈神经腹侧支序号。

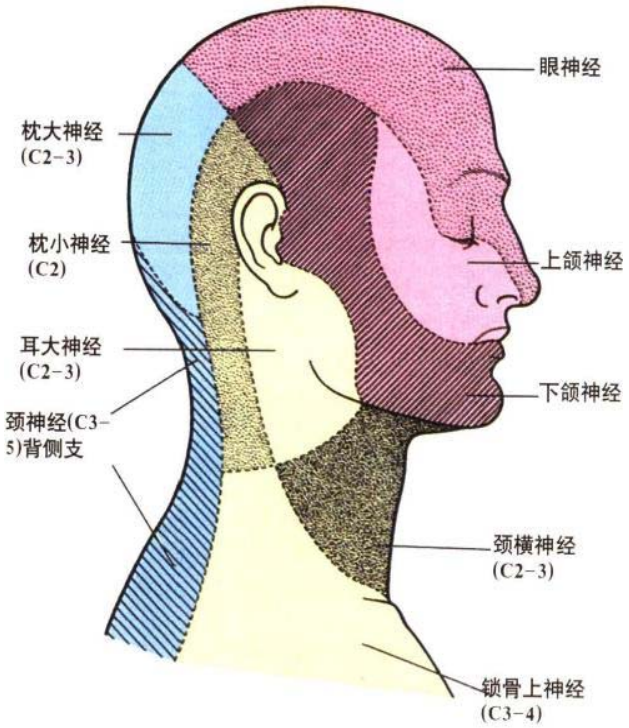

图8.366 头皮、面、颈部皮神经分布图。红色＝三叉神经，黄色＝颈神经腹侧支，蓝色＝颈神经背侧支。

颈丛的浅降支

颈丛的浅降支(descending superficial branches of cervical plexus)包括锁骨上神经（C_3、C_4），它又分锁骨上内侧神经、锁骨上中间神经和锁骨上外侧神经（图8.364, 365）。

锁骨上神经(supraclavicular nerve) 以一条总干起于第3、4颈神经腹侧支，从胸锁乳突肌后缘穿出，于颈深筋膜和颈阔肌深面下行，随即分成锁骨上内侧神经、锁骨上中间神经和锁骨上外侧（后）神经，它们分别在锁骨稍上方穿出深筋膜。

锁骨上内侧神经（medial supraclavicular nerves）从总干分出后向下内侧走行，跨过颈外静脉和胸锁乳突肌锁骨头、胸骨头，分布于前中线以远、第2肋以上的皮肤区，同时也分布于胸锁关节。锁骨上中间神经（intermediate supraclavicular nerves）跨过锁骨分布于三角肌、胸大肌表面的皮肤，最下至第2肋平面，在第2胸神经分布区旁边（图8.367），与胸神经的终末支互相重叠。锁骨上外侧神经（lateral supraclavicular nerves）在斜方肌和肩峰的表面下行，分布于肩胛上后区的皮肤。

颈丛深支内侧组

颈丛深支内侧组（deep branches medial series of cervical plexus）包括交通支和许多肌支，参见下表：

颈丛深支内侧组的交通支和肌支简表

交通支	与舌下神经交通	C1，2
	与迷走神经交通	C1，2
	与交感神经交通	C1～4
肌支	至头外侧直肌	C1
	至头前直肌	C1，2
	至头长肌	C1～3
	至颈长肌	C2～4
	至颈袢下根	C2，3
	至膈神经	C3～5

交通支（communicating branches） 是发自1、2颈神经腹侧支之间的神经袢，并连于迷走神经、舌下神经和交感干，其中与舌下神经相连的交通支是这组交通支中最晚出现的终末支，也称作颈袢的上根（superior root of ansa cervicalis），由此发支分布于甲状舌骨肌及颏舌骨肌（见第7篇肌学）。第4、5颈神经腹侧支也有交通支相连。上4个颈神经的腹侧支都接受来自交感颈上神经节的灰交通支。

肌支 颈丛的肌支（muscular branches）分布于头外侧直肌、头前直肌、头长肌和颈长肌。

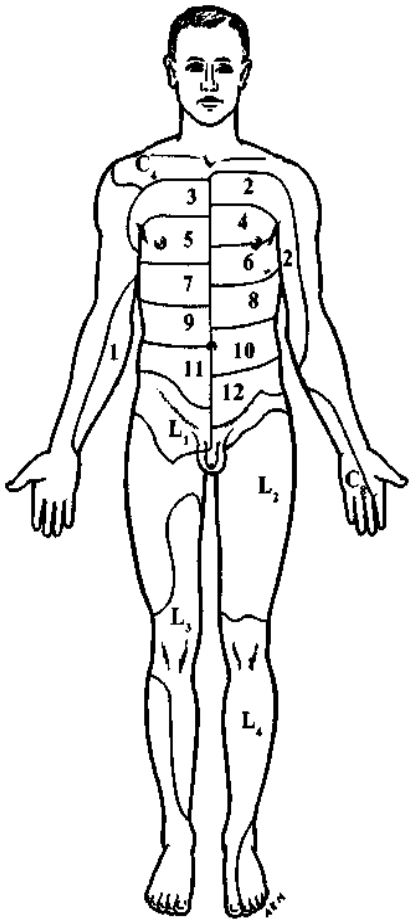

图8.367 胸神经与上4对腰神经腹侧支皮肤分布区图（引自Foerster1933）。对比两侧分布区的重叠状况，即可估计任一神经的特定皮肤分布区，T1在躯干的分布见正文。

颈袢下根（inferior root of the ansa cervicalis） 由第2、3颈神经腹侧支的分支联合构成，于颈内静脉的外侧下降（图8.365），约在颈中部稍下方跨过颈内静脉继续向前下行，在颈总动脉前面与颈袢上根连接，形成颈袢（ansa cervicalis），也称舌下神经袢（ansa hypoglossi）（图10.74），由袢发出分支分布于大部分舌骨下肌群（甲状舌骨肌除外）。Poriraer和Chernikov 1965年对160例解剖显示：颈袢下根来自第2、3颈神经腹侧支者占74%，来自2～4颈神经腹侧支者占14%，单独来自第3颈神经腹侧支者占5%，来自第2颈神经腹侧支者占4%，由第1至第3颈神经腹侧发出者占2%。

膈神经（phrenic nerve） 这是颈丛惟一既含支配膈肌运动的纤维、又含分布广泛的感觉纤维的神经。它起自第3至第5颈神经腹侧支，但其主要成分是第4颈神经腹侧支（图8.365）。它们于前斜角肌外侧缘上部组成膈神经后，在椎前筋膜深面跨过前斜角肌，并在该肌前面几乎呈垂直下行。在胸锁乳突肌、肩胛舌骨肌下腹（近中间腱处）、颈内静脉、颈横动脉、肩胛上动脉及胸导管（仅左侧）的后方继续下行（图10.73）。然后，在锁骨下动脉（前方）与锁骨下静脉（后方）之间走行，向内侧跨过胸廓内动脉前方进入胸腔（图10.95）。此后，于肺门前及纤维性心包与纵膈胸膜之间下行至膈，途中与心包膈血管伴行。

左膈神经和右膈神经在胸腔内的毗邻关系尚有些不同：

右膈神经较短、较垂直，在颈根部由前斜角肌将其与右锁骨下动脉的第二段分开，然后于右头臂静脉、上腔静脉、右心房和下腔静脉右面的纤维性心包等结构的外侧下行。

左膈神经在颈根部离开前斜角肌内侧缘，跨过左锁骨下动脉第1段前方，位于胸导管后方。可是Quist 1977年报道，左、右膈神经在颈部的行程是对称的。而在胸廓上口处，左膈神经位于前斜角肌与锁骨下动脉第2段之间，继而跨过左胸廓内动脉前方，在肺尖内侧下降至锁骨下动脉第1段前面，斜行至左颈总动脉与左锁骨下动脉之间的沟内，继续向前内侧走行，到达主动脉弓上方和左头臂静脉后方时，恰位于迷走神经浅面。然后跨过主动脉弓和左肋间上静脉表面，到达左肺门前方，位于左心室左面的纤维性心包与纵隔胸膜之间（见第10篇心血管系）。

在颈部，左、右膈神经都接受来自颈交感神经节的纤维，并与胸廓内动脉的交感丛相联系（Pearson和Sauter 1971），这些联系可以在交感神经不规则的行程中出现。在胸部，左、右膈神经都发出感觉支至纵隔胸膜、纤维性心包、浆膜性心包的壁层。

膈神经与膈的位置关系 Merendino等1956年；Perera和Edwards 1957年分别报道：右膈神经穿过腔静脉孔，或恰在此孔的外侧穿过膈中心腱。而左膈神经则在中心腱前方穿过膈的肌性部，在心左面外侧，比右侧者稍靠前方。在膈上方，左、右膈神经发细支分布于壁胸膜，在膈下方分布于壁腹膜及膈中央部。两侧膈神经干在穿过膈时，一般都分成3支，叙述如下：

（1）前支，也称胸骨支［anterior（sternal）branch］向前内侧行向胸骨，并与其他支相吻合。

（2）前外侧支（anterolateral branch）向外侧走行，到达中心腱外侧叶的前方。

(3) 后支 (posterior branch) 为短支，随即分成一后外侧支、向中心腱外侧叶后方分布；一后脚支，分布于膈后脚部纤维。后外侧支和后脚支也可以分别发自膈神经。

这些膈神经的主要分支常在膈肌内或其下面分布完了。它们发出运动纤维至膈肌，感觉纤维分布与中心腱相关连的壁胸膜和壁腹膜。膈神经分支内也含有来自肌内的本体觉纤维。为避免外科手术时损伤膈神经，了解其分支位置有重要意义。右膈神经分布右膈脚及食管右侧，左膈神经分布左膈脚和食管左侧的右膈脚部分 (Collis 等 1954; Thornton 和 Schweisthal 1969)。

在膈下面，膈神经分支与腹腔丛 (coeliac plexuses) 分支相交织，右膈神经分支与腹腔丛连接处有一小的膈神经节 (phrenic ganglion)。由腹腔丛发出分支分布左、右肾上腺，右侧经腹腔丛和肝丛相连支分布到肝镰状韧带、冠状韧带、下腔静脉和胆囊 (详见后)。

副膈神经 (accessory phrenic nerve) 纤维多来自第5颈神经腹侧支，该支到锁骨下肌时常分出一支即副膈神经。它位于膈神经外侧，在锁骨下静脉后方或前方下行，一般在第一肋附近与膈神经联合，但有时到达肺门处、甚至更远处才与膈神经汇合。副膈神经也可以发自第4或第6颈神经腹侧支，有时可发自颈袢。

膈神经的损伤 (lesions of phrenic nerve) 膈神经在颈部受损伤而完全性麻痹时，与其相应的一半膈肌便萎缩。如果有一条副膈神经存在，膈神经主干在前斜角肌前受压或切断时，不会引起膈肌的完全性麻痹。有时由于臂丛上部的外伤而使膈神经受累。可借膈在X线屏幕上的运动情况来证实判断。

颈丛深支外侧组

颈丛深支外侧组 (deep branches lateral series of cervical plexus) 包括交通支和肌支，参见下表。

颈丛深支外侧组的交通支和肌支简表

交通支	与副神经交通	C2, 3, 4
肌支	至胸锁乳突肌	C2, 3, 4
	至斜方肌	C2 (3)
	至肩胛提肌	C3, 4
	至中斜角肌	C3, 4

交通支 (communicating branches) 颈丛深支外侧组与副神经脊髓根的纤维在胸锁乳突肌内、颈后三角和斜方肌下方有交通。

肌支 (muscular branches) 它们是至胸锁乳突肌、斜方肌、肩胛提肌和中斜角肌的分支。其中斜方肌支在副神经下方斜行越过颈后三角至该肌。

臂　丛

臂丛 (brachial plexus) 一般由下4个颈神经腹侧支和第1胸神经腹侧支的大部分纤维联合构成 (图8.368, 369)。第4颈神经腹侧支通常发出一支至第5颈神经，而第1胸神经常接受来自第2胸神经腹侧支的一支。因此，臂丛的构成中可能有第4颈神经和第2胸神经腹侧支参与。当来自第4颈神

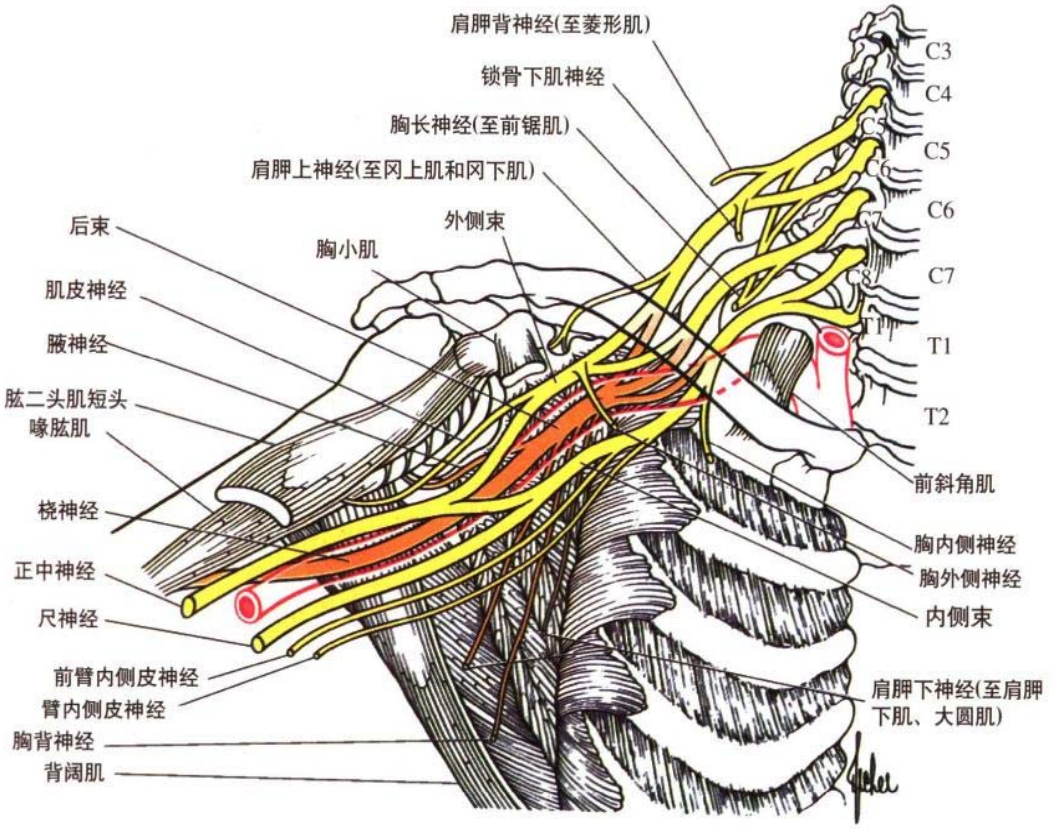

图 8.368 臂丛图。示臂丛分支及其支配的肌。

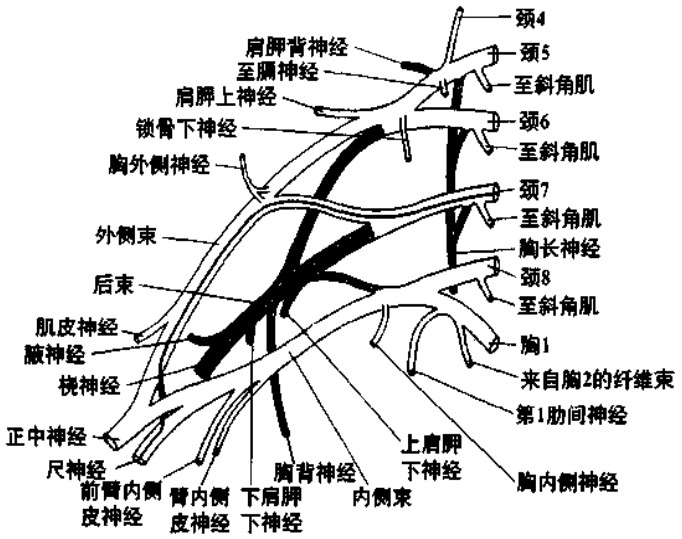

图8.369 臂丛示意图。臂丛后股及其来源用暗线条标出，来自颈7进入尺神经的纤维用粗黑线显示。数字表示是这些颈、胸脊神经的腹侧支。

经的支较大时，来自第1胸神经的支就较小，且来自第2胸神经的支常缺少。这样构成的称臂丛前置型（prefixed type of plexus）。如果从第4颈神经来的支很小或者缺少时，第5颈神经支往往也较小，而第1胸神经支则很大，第2胸神经也将有分支参加，这种组成形式称为臂丛的后置型（postfixed type of plexus）。参加臂丛的各脊神经腹侧支称为臂丛的根（roots），通常各根大小相近似，但它们的组合形式多样。臂丛各根最常见组合形式如下：第5、6颈神经腹侧支在中斜角肌外侧缘联合构成上干（upper trunk）；第7颈神经腹侧支成为中干（middle trunk）；第8颈神经、第1胸神经腹侧支在前斜角肌后方联合构成下干（lower trunk），此三干向外侧斜行，约在锁骨上方或后方，每干又分成前、后两股（divisions），上干和中干的前股合成一外侧束（lataral cord），位于腋动脉外侧；下干前股先在腋动脉后方下行，然后于腋动脉内侧形成了内侧束（medial cord），它常接受第7颈神经腹侧支的分支。三干的后股联合构成了后束（posterior cord），初位于腋动脉上方，然后位于腋动脉后方。下干的后股比其他干的后股小，含纤维少，主要来自第1胸神经腹侧支。它常常在干形成以前接受第8颈神经腹侧支的纤维。

尽管为了适应环境，上肢肌肉产生了许多进化方面的变化，但人类的臂丛仍反应了原始鱼类鳍的初级屈肌、伸肌支配模式。臂丛后束支配伸肌，内侧束和外侧束支配屈肌。肌肉的迁移也反映了这种模式，如肱肌和三角肌前部由来自伸肌的神经供应（肱肌仅外侧小部分由支配伸肌的神经分布）。神经丛的比较形态学研究也证明了这点（Harris 1939）。

臂丛的毗邻 臂丛的毗邻分颈区和腋区两段描述。在颈区，臂丛位于颈后三角内，在胸锁乳突肌下部后缘与锁骨构成的夹角内，被皮肤、颈阔肌和深筋膜覆盖，通过上述结构可从颈部触及臂丛。锁骨上神经、锁骨下肌支、肩胛舌骨肌下腹、颈外静脉、颈横动脉浅支等结构均跨越臂丛（图10.92）。臂丛自前、中斜角肌之间穿出，臂丛近侧部位于锁骨下动脉第3段上方，而臂丛下干位于该动脉后方。臂丛通过锁骨内侧2/3、锁骨下肌及肩胛上血管的后方，位于前锯肌第1肌齿和肩胛下肌表面。

在腋区，腋动脉第1段外侧为臂丛外侧束和后束，后方为内侧束。腋动脉第2段处，臂丛各束环绕其周围，臂丛外侧束、后束、内侧束分别在腋动脉的外侧、后方和内侧。在腋区下部，各束又逐渐分成到上肢各部的神经。除正中神经内侧根外，其余各神经与腋动脉第3段的位置关系就如它们所属的各束与腋动脉第2段的位置关系一样，即外侧束分出的各条神经基本位于腋动脉第3段外侧，后束发出的各条神经位于腋动脉第3段的后方，内侧束发出的各条神经则位于腋动脉第3段的内侧。

在臂丛各神经穿出椎间孔处，可见第5、6颈神经腹侧支接受交感颈中神经节的灰交通支，第7、8颈神经腹侧支接受来自交感颈胸神经节（cervicothoracic gangtion）的灰交通支，第1胸神经腹侧支也接受颈胸神经节的灰交通支，同时还发出一白交通支至颈胸神经节。

臂丛的分支可以分成锁骨上分支（supraclavicular branches）和锁骨下分支（infravicular branches）两组来描述。

臂丛锁骨上分支

臂丛的锁骨上分支起点及其分布可参见下表。

臂丛锁骨上分支起点及纤维来源简表

发自神经根的分支	1. 斜角肌和颈长肌神经	C5、6、7、8
	2. 至膈神经的分支	C5
	3. 肩胛背神经	C5
	4. 胸长神经	C5、6（7）
发自神经干的分支	1. 锁骨下肌支	C5、6
	2. 肩胛上神经	C5、6

斜角肌支和颈长肌支发自下部颈神经腹侧支刚穿出椎间孔处。在前斜角肌前方，膈神经与第5颈神经腹侧支的一个分支相联系。

肩胛背神经（dorsal scapular nerve） 发自第5颈神经腹侧支，穿中斜角肌向后越过肩胛提肌，偶尔发支供应该肌，然后与肩胛背动脉深支伴行，分布于菱形肌。

胸长神经（long thoracic nerve） 由分别发自第5、6、

臂丛的损伤

臂丛的损伤（Lesions of the brachial plexus）可累及臂丛任何部位。臂丛上部，第5、6颈神经腹侧支和臂丛上干常受创伤。臂丛下部，第8颈神经和第1胸神经腹侧支及臂丛下干可一并由创伤而损伤。恶性肿瘤的浸润或胸廓上口综合征也可引起臂丛的损伤。严重的外伤甚至可涉及全部臂丛。

臂丛上部麻痹（upper plexus palsies） 也称Rucksack麻痹，是由于臂丛上干受暴力牵拉，神经功能失调引起。由于轴突的连续性未受破坏，故一般能完全恢复。严重的牵拉伤可以发生在运动意外时，当上肢外展，肱骨头向下方移位而离开肩关节时，可引起臂丛上干的牵拉伤、整个臂丛可受累及，有时神经根可以从颈脊髓表面撕脱。此时，肉眼可见肩关节周围肌（C5受损）功能减弱，肌肉萎缩，上臂外展无力，屈肘和伸腕明显减弱（C5、C6受损）。

臂丛下部损伤（Lesions of the lower part of brachial plexus） 肺尖的肿瘤或其他转移癌可造成对臂丛的恶性浸润，常见的乳腺癌的转移灶可损伤臂丛下部。此时，出现慢性、进行性的肌肉无力、常从小的手肌开始（T_1受损），累及手指屈肌（C_8受损），多伴有疼痛，有时疼痛相当严重。也可出现前内侧面感觉丧失（损伤T_1）、向下延伸可引起手内侧半、甚至小指的感觉丧失（C_8受损）。如果恶性浸润累及颈交感神经节，可出现霍纳综合征（Horner syndrome）。在乳腺癌的放射治疗中，也有类似症状出现，但一般是无痛性的。胸外科需切割胸骨时，也可造成臂丛切割伤，而且常累及臂丛的下部。

臂丛下干（C_8，T_1构成）可以受颈肋压迫，并常与锁骨下动脉一起受压，造成胸廓上口综合征（thoracic outlet syndrome）。病人可以出现如同锁骨下动脉受压相似的血管性综合征（在颈肋较大时更如此），并出现神经性损伤。颈肋虽很常见，但很少伴有上述综合征。病人可出现缓慢的手部小肌肉的无力，多从手的外侧缘开始，最后累及拇指鱼际肌和第1骨间背侧肌，同时伴有相应区域的疼痛和前臂内侧面的感觉异常。常因为携带物品或提手提箱而使症状加剧。锁骨下动脉表面可以听到搏动声，而在臂部运动时，桡动脉的搏动很易消失，特别在臂后伸、肩外展时更如此。

神经疼性肌萎缩（neuralgic amyotrophy） 是一种神经通路脱髓鞘疾病，主要累及到臂丛的分支。其特征是严重累及某些肌肉的功能和形态，但同一肌节中的其他肌肉不受影响。 例如：疾病涉及到肩胛上神经，引起了冈上肌和冈下肌的明显无力，而三角肌可以是正常的。正中神经较少受累，而桡神经、尺神经可受累及。也可出现骨间前神经或骨间后神经性瘫痪。病人最初表现是肩关节周围严重疼痛，但无力不甚明显。疼痛消失一周后，受累及的肌肉损害明显，肌无力可持续18个月后逐渐恢复，但有时也不见好转。臂丛受累及的神经往往不止一条，通过临床检查或用电生理方法（electrophysiologically）、肌电图（electromyography）都能检查出严重受累及的神经分支及其所支配的肌肉。

7颈神经腹侧支的3个根构成，有时第7颈神经可不参与。Alexandre等于1968年对70例标本解剖证实，含有3个根的胸长神经仅占42%。上两个根往往斜穿中斜角肌后联合，或在中斜角肌外侧联合。胸长神经在臂丛及腋动脉第1段背侧下行，越过前锯肌上缘到达该肌外侧面，在此处才与来自第7颈神经的根相联合（因为此根在前、中斜角肌间穿出后，也行于前锯肌的外侧面），继续下行到达前锯肌下缘，沿途不断发出分支支配该肌各肌齿。

神经疼性肌萎缩（neuralgic amyotrophy）最易累及胸长神经，临床惟一表现是病人出现翼状肩胛（Winging of the scapula），当让病人用臂前推、肘关节伸、肩关节屈90°时，翼状肩胛最易表现出来。

锁骨下肌神经（nerve to the subclavius） 较小，发自第5、6颈神经腹侧支联合处附近，在臂丛和锁骨下动脉第3段的前方下行，并常与膈神经联系，从锁骨下静脉上方跨过，支配锁骨下肌。

肩胛上神经（suprascapular nerve） 是臂丛上干的大分支（图8.371、10.92），它行于斜方肌和肩胛舌骨肌深面，在肩胛上横韧带下方穿经肩胛上切迹，进入冈上窝，行于冈上肌深面，与肩胛上动脉一起弯曲绕过肩胛冈外侧缘，到达冈下窝。在此处发出两支，一支分布冈上肌，一支到肩关节和喙锁关节。Horiguchi 1980年对61例日本人尸体解剖发现，有6个上肢的肩胛上神经有皮支存在，这种皮支贴近喙突尖穿出三角肌。其中1例此皮支分布到臂近侧1/3的皮肤，属腋神经的皮肤分布范围。

肩胛上神经的损伤（lesion of the suprascapular nerve）：肩胛上神经最常见的损伤是神经疼性肌萎缩（neuralgic amyotrophy），神经受累及的部位可以在肩胛切迹处，或在肩胛骨、肩关节处受到外伤。表现为肩关节疼痛、冈上肌和冈下肌消瘦和无力。

臂丛锁骨下分支

臂丛锁骨下分支（infraclavicular branches）发自臂丛各束，而其纤维可以追踪至有关的脊神经，可参见下表

臂丛锁骨下分支的起点及纤维来源简表

外侧束分支	胸外侧神经	C5、6、7
	肌皮神经	C5、6、7
	正中神经外侧根	C(5)、6、7
内侧束分支	胸内侧神经	C8、T1
	前臂内侧皮神经	C8、T1
	臂内侧皮神经	C8、T1
	尺神经	C（7），8、T1
	正中神经内侧根	C8、T1
后束分支	上肩胛下神经	C5、6
	胸背神经	C6、7、8
	下肩胛下神经	C5、6
	腋神经	C5、6
	桡神经	C5、6、7、8（T1）

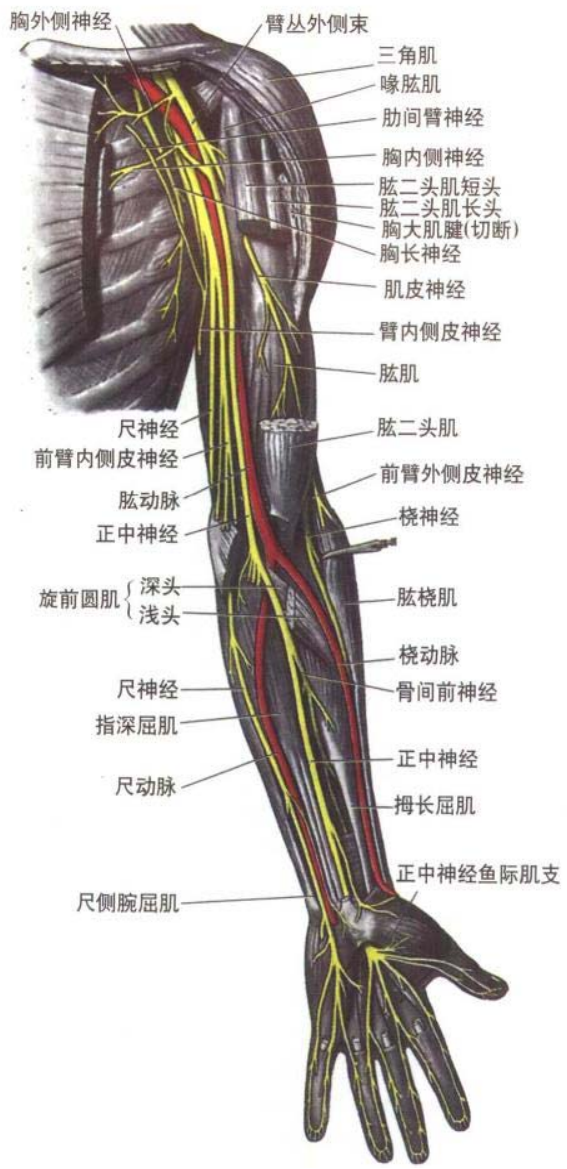

图 8.370 左上肢前面观。示上肢的神经。

胸外侧神经（lateral pectoral nerve） 比胸内侧神经大、可发自上、中干的前段或以单根发自外侧束，其纤维来自第5至第7颈神经腹侧支。它跨过腋动脉、腋静脉前面，穿过锁胸筋膜，在胸大肌深面分布。它发出一支与胸内侧神经联合成袢，位于腋动脉第1段前方，发出分支分布胸小肌（图8.370）。

胸内侧神经（medial pectoral nerve） 的纤维来自第8颈神经和第1胸神经腹侧支；该神经发自腋动脉后方的内侧束，它在腋动、静脉间弯曲向前，在腋动脉前方与胸外侧神经的一支联合，然后进入胸小肌深面，分布于该肌，并发2～3支穿过胸小肌，或绕其下缘分布于胸大肌。

上肩胛下神经（Superior subscapular nerve） 比下肩胛下神经小，发自臂丛后束，纤维来自第5、6颈神经腹侧支，在较高水平进入肩胛下肌，常为双支分布该肌。

下肩胛下神经（inferior subscapular nerve） 也发自臂丛后束，纤维来源也为第5、6颈神经腹侧支，分布于肩胛下肌下部及大圆肌，大圆肌有时由另1支分布。

胸背神经（thoracodorsal nerve） 也发自臂丛后束，纤维来自第6至第8颈神经腹侧支。该神经发出后，穿过下肩胛下神经及其伴行的肩胛下动脉之间，沿腋窝后壁下行，直至背阔肌下缘，分布于背阔肌。

腋神经（axillary nerve） 也称作旋肱神经（circumflex humeral nerve），神经发自臂丛后束，纤维来自第5、6颈神经腹侧支。最初此神经位于桡神经外侧，腋动脉后方，肩胛下肌前面。在肩胛下肌下缘处，腋神经弯向后方，在肩关节囊下方与旋肱后血管伴行，向后穿过四边孔（孔的上界前为肩胛下肌，后为小圆肌，下界为大圆肌，内侧界为肱三头肌长头，外侧界为肱骨外科颈），腋神经最终分成前、后两支。前支与旋肱后动脉伴行，向后绕肱骨颈（humeral neck）即肱骨外科颈走行，于三角肌深面直行至其前缘。除供应三角肌外，还发数个皮支穿出该肌，分布三角肌下部的皮肤；后支分布于小圆肌和三角肌的后部。到小圆肌的分支常有一个膨大部存在，常称假神经节（pseudoganglion）。后支在三角肌后缘下方穿出深筋膜，延续成臂上外侧皮神经（upper lateral cutaneous nerve of the arm）分布于三角肌下部和肱三头肌长头上部表面的皮肤（图8.372，373）。腋神经干还发一支到肩胛下肌深面的肩关节。

腋神经损伤（lesion of axillary nerve）最常见者是外伤和神经疼性肌萎缩。临床常见表现是三角肌萎缩和无力，并伴有臂外侧面皮肤片状感觉丧失。腋神经损伤的表现与第5颈神经腹侧支损伤不同，此时肩胛上神经分布区功能正常。

肌皮神经（musculocutaneous nerve） 于胸小肌下缘处发自臂丛外侧束，含有第5至第7颈神经腹侧支的纤维（图8.370），神经穿过喙肱肌，在肱二头肌和肱肌之间向下外侧走行，至臂外侧面，适在肘关节上方，肱二头肌腱外侧穿出深筋膜，延续为前臂外侧皮神经（lateral cutaneous nerve of the forearm）。自腋动脉第3段外侧越过喙肱肌和肱二头肌至肱二头肌腱外侧的连线为肌皮神经的表面投影（surface projection），但是此神经穿入喙肱肌的部位是多变的（Latarjet 等 1967）。肌皮神经分布于喙肱肌、肱二头肌两个头和肱肌大部分。到喙肱肌的分支一般在肌皮神经穿入喙肱肌以前分出，其纤维来自第7颈神经腹侧支，喙肱肌支也可直接由臂丛外侧束发出。肌皮神经至肱二头肌和肱肌的分支在该神经穿入喙肱肌以后发出。到达肱肌的分支也分布于肘关节。肌皮神经还发出一支，伴随肱骨滋养动脉进入肱骨。

肌皮神经的单纯性损伤较少见，往往在上肢、肩关节损伤和肱骨骨折时伤及此神经。病人患有神经疼性肌萎缩时，也可累及此神经。损伤后，由于肱二头肌及肱肌大部分麻痹，屈肘关节明显无力，并伴有前臂外侧皮神经所分布的前臂外侧面感觉减弱，此区的疼痛或感觉异常在伸肘时可加重。

前臂外侧皮神经（lateral cutaneous nerve of the forearm） 通过头静脉深面、沿前臂前外侧缘下行至腕部，分

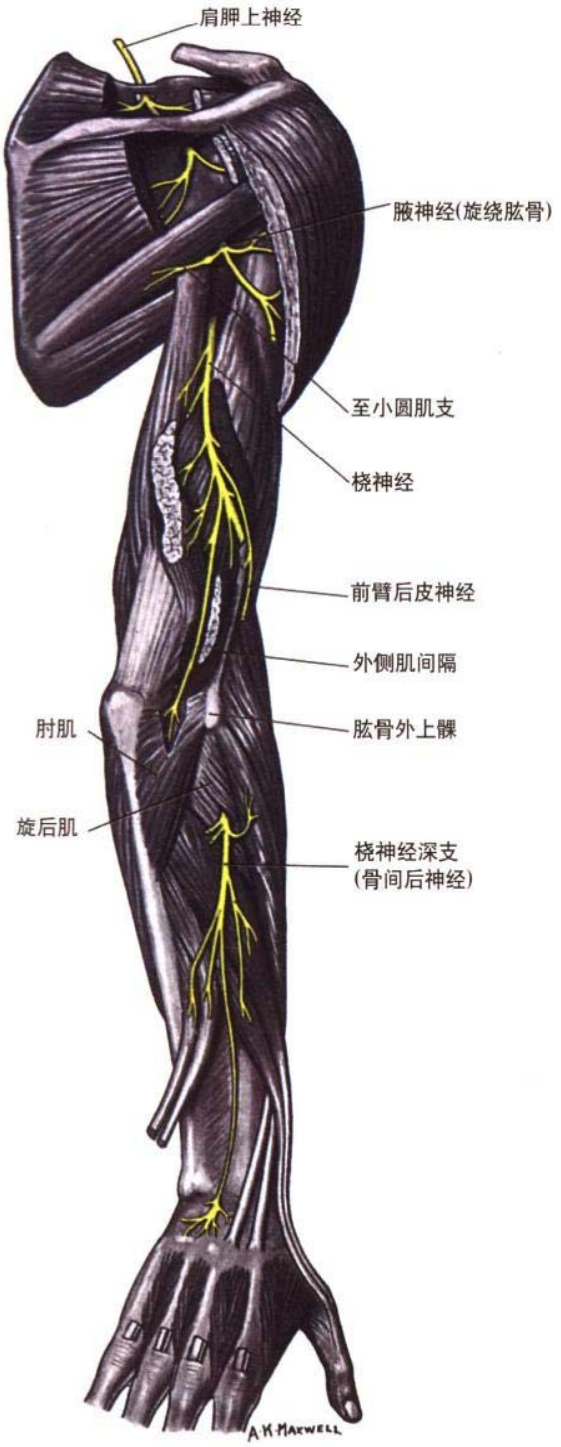

图 8.371 右上肢后面观。示肩胛上神经、腋神经和桡神经。

布于前臂前外侧面的皮肤，并有分支绕过前臂外侧缘与前臂后皮神经及桡神经的终支相联系。前臂外侧皮神经主干还发出纤细的返支，沿头静脉向上延伸，分布于臂下1/3部前外侧面及头静脉附近的皮肤（Horiguchi 1981）。19世纪以来的多数观察描述中，往往忽略了前臂外侧皮神经在臂部的这条返支。在腕部，前臂外侧皮神经位于桡动脉前方，并有许多细支穿出深筋膜，伴桡动脉至腕背面，然后在鱼际近侧终于皮肤。前臂外侧皮神经与桡神经终支及正中神经掌皮支相联系。

肌皮神经常出现变异。可以在喙肱肌后方或与正中神经粘合一段距离后，行于肱二头肌后方。有些正中神经的纤维也可行入肌皮神经之内，行一段距离后，再离开肌皮神经行入正中神经本干。有时正中神经发一支加入到肌皮神经中随其分布。偶尔肌皮神经分布到旋前圆肌，并代替桡神经分支分布于拇指背面。

臂内侧皮神经（medial cutaneous nerve of the arm） 发自臂丛内侧束，含第8颈神经和第1胸神经腹侧支的纤维。此神经经腋窝，跨过腋静脉前方或后方，然后至腋静脉内侧，与肋间臂神经（intercostobrachial nerve）有交通。臂内侧皮神经沿肱动脉和贵要静脉内侧下行（图8.370，372），至臂中点处穿出深筋膜分布臂远侧1/3的内侧区、前面和后面的皮肤。有些分支到达内上髁前方的皮肤，另些分支可分布到鹰嘴区的皮肤，并与前臂内侧皮神经的后支相联系。有时，臂内侧皮神经和肋间臂神经在腋窝以丛状方式相联系。当肋间臂神经较大，并有第3肋间神经外侧皮支的纤维加入其中时，肋间臂神经将代替臂内侧皮神经，并接受臂丛中相当于臂内侧皮神经的一束纤维。

前臂内侧皮神经（medial cutaneous nerve of the forearm） 发自臂丛内侧束（图8.370），含有第8颈神经和第1胸神经腹侧支的纤维，起初位于腋动、静脉之间，并发一支穿出深筋膜，分布于肱二头肌表面的皮肤，最远可达肘区。前臂内侧皮神经本干沿肱动脉内侧下行，在臂中份与贵要静脉穿入深筋膜处穿出深筋膜，分为前、后两支。前支较大，跨肘正中静脉前方（偶尔在其后方），然后沿前臂内侧下行，分布于沿途皮肤直至腕部，并与尺神经掌皮支相联系（图8.372）。后支斜过贵要静脉向内侧下行，自内上髁前面向后绕到前臂后面，沿前臂后内侧缘下行直至腕部，沿途分布皮肤。它与臂内侧皮神经、前臂后皮神经和尺神经的背侧支相联系（图8.373）。

正中神经

正中神经（median nerve）有两个根，外侧根起于臂丛外侧束，含第5、6、7颈神经腹侧支的纤维；内侧根起自臂丛内侧束，含第8颈神经和第1胸神经腹侧支纤维。两神经根夹着腋动脉第3段，并在其前外侧联合。有时来自第7颈神经腹侧支的纤维离开正中神经外侧根，在腋窝下部，向内下方行至正中神经内侧根后方，于腋动脉之前与尺神经相连，故正中神经和尺神经都含来自第7颈神经腹侧支的纤维。临床方面认为这些纤维参与支配尺侧腕屈肌运动。如果正中神经外侧根很小时，则在臂部将有肌皮神经与正中神经的联系存在，一部分肌皮神经纤维进入正中神经干。

正中神经进入臂部后，初位于肱动脉外侧，近喙肱肌止点处跨过肱动脉前方（少数穿过肱动脉后方），并在肱动脉内侧下行至肘窝。在肘窝处，正中神经位于肱二头肌腱膜后方

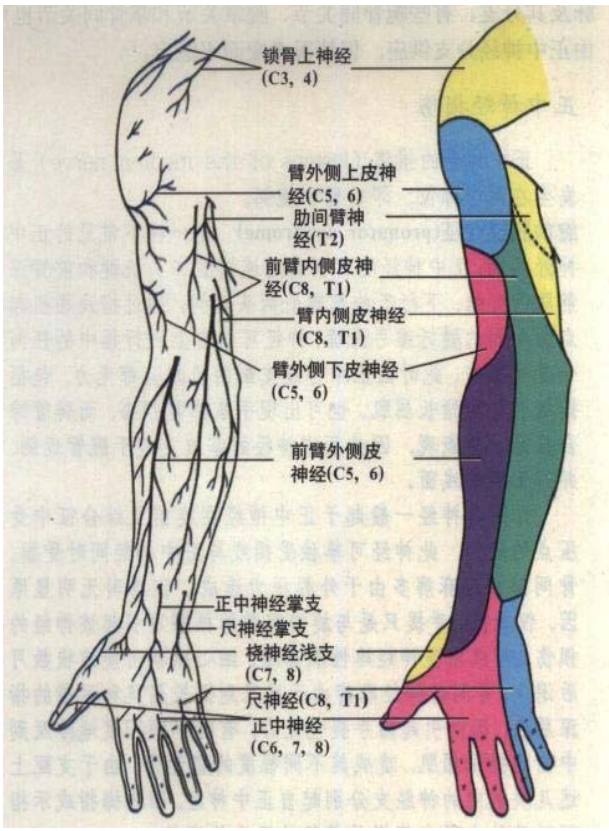

图 8.372 右上肢前面观。示皮神经的分布区及其节段起源。

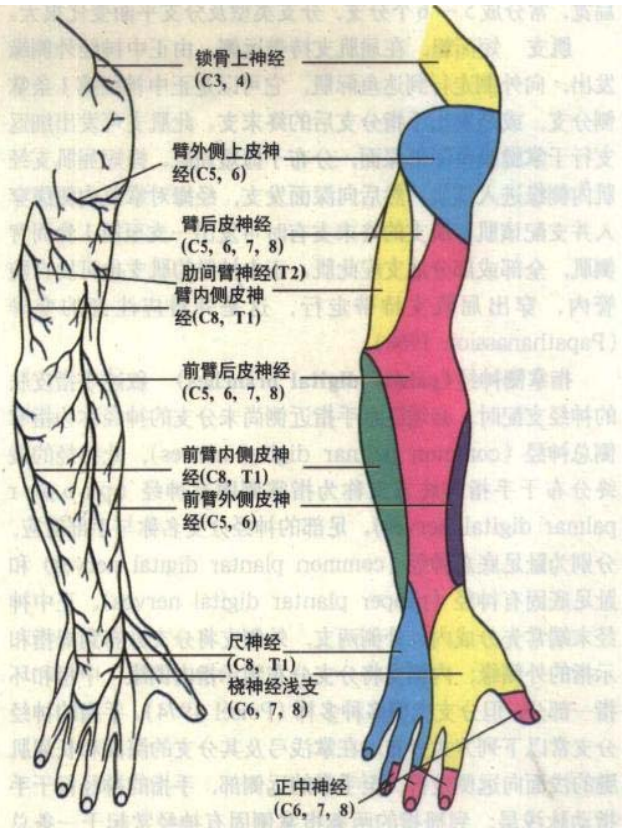

图 8.373 右上肢后面观。示皮神经分布区及其节段起源。

和肱肌前面，隔肱肌与肘关节相邻。正中神经常在旋前圆肌两头之间进入前臂，跨过尺动脉外侧，并借旋前圆肌深头与尺动脉相隔。正中神经继续行于指浅屈肌的肱尺头和桡侧头之间的腱纤维弓后方，贴附于指浅屈肌后面，在指浅、深屈肌之间下行。在屈肌支持带近侧约5cm处，正中神经从指浅屈肌外侧缘显露，在腕近侧区变浅，位于指浅屈肌腱和桡侧腕屈肌腱之间，投影于掌长肌腱的后外侧。然后，该神经通过屈肌支持带深面进入手掌。在前臂，正中神经与骨间前动脉的正中支相伴行，其行程的表面投影是通过从肘窝处肱动脉的内侧到前臂正中线的连线（图16.10）。

正中神经进入前臂后的毗邻常有变异，根据Anson (1963) 对1000例解剖所见，上述行程占82.8%，正中神经行于旋前圆肌肱骨头后方、而尺侧肌束缺少者占10.8%，正中神经行于旋前圆肌两头的后方者占4.6%，有1.8%为正中神经穿经旋前圆肌肱骨头入前臂。

正中神经上臂分支 正中神经在肘关节上方不同距离发出数个血管支（vascular branches），分布于肱动脉。也常发出1支分布于旋前圆肌。

正中神经前臂分支 正中神经在前臂的分支有肌支、关节支、骨间前神经、掌皮支和交通支等。

肌支（muscular branches）由正中神经自前臂近肘关节处发出，分布于除尺侧腕屈肌以外的浅层屈肌，如指浅屈肌、旋前圆肌、桡侧腕屈肌、掌长肌等。到示指的指浅屈肌的分支发自前臂中份，也可发自骨间前神经。

关节支（articular branches）起于正中神经行至肘关节处，或在其远侧，分布于肘关节及桡尺近侧关节。

骨间前神经（anterior interosseous nerve） 在正中神经行于旋前圆肌两头之间向后方，从前臂浅屈肌支起点的远侧发出，伴随骨间前动脉在骨间膜前方下行，沿拇长屈肌深面和指深屈肌之间走行，发支分布上述两肌。到指深屈肌的分支只限于供应该肌的外侧部分，即只分布于示指和中指。最终，骨间前神经位于旋前方肌深面，分布于该肌深面、桡尺远侧关节、桡腕关节和腕骨间关节。

正中神经掌皮支（palmar cutaneous branch） 起于屈肌支持带的近侧，在深筋膜深面或穿出深筋膜后分成内侧和外侧支。外侧支分布于拇指表面皮肤，并与前臂外侧皮神经相联系；内侧支分布于手掌中心的皮肤，并与尺神经掌皮支相交通。

与尺神经在手掌部的交通支有多种类型，常发自前臂近侧，有时发自骨间前神经，行于指浅屈肌与指深屈肌之间的内侧，在尺动脉的后方与尺神经交通。在解释手肌异常的神经因素时，应考虑到此交通支可能存在。

正中神经手部的分支 在屈肌支持带的近侧，正中神经位于指浅屈肌腱外侧，远侧则位于屈肌支持带与腕管（carpal tunnel）内肌腱之间（腕管位于屈肌支持带与腕骨前面之间），正中神经可以在此受压、正中神经行至屈肌支持带远侧时变

扁宽，常分成5～6个分支，分支类型及分支平面变化很大。

肌支 短而粗，在屈肌支持带远侧，由正中神经外侧缘发出，向外侧走行到达鱼际肌，它可以是正中神经第1条掌侧分支，或是发出手指分支后的终末支。此肌支可发出细返支行于掌腱膜鱼际部深面，分布于拇短屈肌。拇短屈肌支经肌内侧缘进入该肌，然后向深面发支，经拇对掌肌内侧缘穿入并支配该肌，肌支的终末支有时可发出一支至第1骨间背侧肌，全部或部分地支配此肌。正中神经的肌支也可发自腕管内，穿出屈肌支持带走行，这是外科应注意的变异（Papathanassion 1968）。

指掌侧神经(palmar digital branches) 叙述手指皮肤的神经支配时，必须注意手指近侧尚未分支的神经称为指掌侧总神经（common palmar digital nerves），此神经的最终分布于手指的终末支称为指掌侧固有神经（proper palmar digital nerves）。足部的神经分支名称与手部对应，分别为趾足底总神经（common plantar digital nerves）和趾足底固有神经（proper plantar digital nerves）。正中神经末端常先分成内、外侧两支，外侧支将分支分布到拇指和示指的外侧缘；内侧支将分支分布到示指内侧缘、中指和环指一部分，但分支类型多种多样（Poisel 1974）。手指的神经分支常以下列方式分布：在掌浅弓及其分支的深面和长屈肌腱的浅面向远侧走行，至手掌的远侧部，手指的神经行于手指动脉浅层；到拇指的两条指掌侧固有神经常起于一条总干，与长屈肌腱一起从掌腱膜中央部外侧缘穿出，分布到拇指两侧；至拇指外侧面的那支横过拇长屈肌腱前面；到拇指的分支还分布到拇指远节指背的皮肤；到示指外侧缘的指掌侧固有神经还分支分布第1蚓状肌；另两条指掌侧总神经在长屈肌腱之间行向远侧，外侧的指掌侧总神经分成两条指掌侧固有神经，分布到示指和中指的相邻缘，并发支分布第2蚓状肌；内侧的指掌侧总神经分成两支指掌侧固有神经，分布于中指与环指的相邻缘；同时内侧指掌侧总神经尚接受来自尺神经分出的指掌侧总神经的交通支，并分支供应第3蚓状肌。总之，正中神经在掌部通常发出的分支分布于外侧3个半手指的皮肤（即拇指、示指、中指和环指的外侧缘皮肤）。有时环指外侧缘皮肤由尺神经分布。沿示指内侧缘、中指两侧缘和环指外侧缘走行的指掌侧固有神经在掌腱膜小束之间进入手指脂肪组织内（见肌学部分）。这些神经与蚓状肌、指掌侧动脉一起行于掌骨浅横韧带背侧和掌骨深横韧带腹侧。在手指处神经沿长屈肌腱两侧、腱纤维鞘外面、指动脉前方走向远端。每条指掌侧固有神经都发出分支至手指前面和两侧面的皮肤，分别终于板层小体（lamellated carpuscles）、掌指关节、指间关节、屈肌腱纤维鞘、手指的动脉（血管运动vasomoter）和汗腺（secretoinotor分泌运动）。指掌侧固有神经在末节指骨底远侧，发出一支向背侧走行，分布于甲床（nail bed）、指垫和手指末端的皮肤。在近节指骨底远侧，指掌侧固有神经也发出一背侧支，分布于中节和末节指骨背面的皮肤（图8.373）。在上述正中神经分支中，血管运动支变异较多，除分布于手指血管外，还可分布于桡动脉和尺动脉及其分支。有些腕骨间关节、腕掌关节和掌骨间关节也可由正中神经分支供应，但情况多变而不恒定。

正中神经损伤

正中神经的损伤（lesions of the median nerve）易发生在两个部位，即前臂和腕部。

旋前肌综合征(pronator syndrome) 是一种不常见的正中神经疾病。正中神经的行程靠近连接肱二头肌腱和前臂深筋膜的纤维，下行于旋前圆肌两头之间，通过指浅屈肌起点两头间的腱纤维弓深面，神经可以在上述行程中的任何一处受损伤。此时由正中神经支配的肌肉全都无力，包括拇短展肌和指长屈肌。也可出现手掌感觉损害，而腕管综合征无这种表现，因为正中神经的掌皮支起于腕管近侧，并行于腕管浅面。

骨间前神经一般起于正中神经在旋前肌综合征中受压点的近侧，此神经可单独受损或与正中神经同时受损。骨间前神经麻痹多由于外界压力造成，但有时无明显原因，仅紧握、手提只是与旋前有关的抓握可引起该神经的损伤。可以出现神经疼性肌萎缩。细心照料可使症状数月后消失。骨间前神经麻痹由于累及到拇长屈肌和示指的指深屈肌，因而引起握手提包无力，有时不同程度地涉及到中指的指深屈肌，造成其不同程度的肌无力。由于支配上述几块肌肉的神经支分别起自正中神经，因此拇指或示指可以单独出现末节指关节运动无力的症状。

腕管综合征(carpal tunnel syndrome) 是非常常见的正中神经损伤。由于正中神经通过屈肌支持带深面的纤维骨性管道即腕管时受压造成。腕管可以由于腕关节的变化而狭窄，特别是风湿性关节炎、粘液性水肿和肢端肥大症时的软组织增厚、妊娠水肿和肥胖等情况，都可以造成腕管狭窄。正常情况下，在腕关节屈伸时，正中神经能滑润地进、出腕管。如果腕管狭窄，正中神经受压，腕关节的屈伸可对神经产生额外的损伤。由于手的活动较多并且较为有力，因此症状首先出现在手部，拇短展肌变薄和无力，拇指、示指、中指和环指外侧缘感觉受损，而正中神经的掌皮支不受影响，因为它不通过腕管。

尺神经

尺神经（ulnar nerve）起于臂丛内侧束（图8.370）并常接受第7颈神经腹侧支来的纤维。它在腋动脉内侧，腋动、静脉之间通过腋窝行向远侧，继续沿肱动脉内侧走行至臂中份，穿过内侧肌间隔至臂后区，向内侧斜行，在肱三头肌内侧头前面下行，并与尺侧上副动脉伴行至肱骨内上髁与鹰嘴之间。在肘区，它位于内上髁后方的尺神经沟内。在尺侧腕屈肌两头之间进入前臂，到达肘关节尺侧副韧带表面。然后，尺神经沿前臂尺侧，指深屈肌表面下行，其近侧部被尺侧腕屈肌覆盖，逐渐位于这些肌肉的外侧，下半部被筋膜和皮肤覆盖。在前臂上1/3，尺神经与尺动脉间有一定距离，向远侧尺神经渐贴近尺动脉内侧走行（图8.370）。约在腕上5cm处，尺神经发出一背侧支后，主干继续向远侧进入手区，初

位于屈肌支持带前面、豌豆骨外侧、尺动脉后内侧。尺神经与尺动脉一起穿过屈肌支持带浅部的深面，分成深、浅两终末支。尺神经行程的表面投影可以循如下的连线划出：自肱动脉内侧至肱骨内上髁后方的连线为尺神经臂部投影，自肱骨内上髁后方至豌豆骨外侧缘的连线为尺神经前臂部的投影（图16.10）。

尺神经的分支包括关节支、肌支、掌皮支、手背支和浅、深终末支。

关节支（articular branches） 在尺神经路经肱骨内上髁和鹰嘴之间处发出数条分支，分布于肘关节。其他关节支后述。

肌支（muscular branches） 一般有两支，它们在肘关节附近发出，一支分布于尺侧腕屈肌（见第7篇肌学），另一支分布于指深屈肌尺侧半。

掌皮支（palmar cutaneous branch） 也称尺神经掌支（palmar branch of the ulnar nerve），此支约在前臂中份发出，于尺动脉前面下行（图8.370），穿过深筋膜，终于手掌，在与正中神经的掌支交通后分布于手掌皮肤。尺神经常发支分布于掌短肌。

背侧支（dorsal branch） 也称尺神经手背支，起于腕关节近侧约5cm处，在尺侧腕屈肌深面向远侧及手背走行，穿出深筋膜后，沿腕部及手的背内侧缘下行，然后分成2～3支指背神经（dorsal digital nerves），一支分布小指内侧缘，第2支分布于小指和环指的相邻缘，而第3支分布到环指和中指的相邻缘，但此支可以部分或全部由桡神经的分支所代替。尺神经分支与桡神经分支在手背相交通（图8.373）。到小指的指背神经仅延伸到末节指骨底，在环指仅延伸到中节指骨底。这些指的远侧部大部分由尺神经的指掌侧固有神经的背侧支分布，在环指远端外侧则由正中神经的分支分布。

浅终支（superficial terminal branch） 也称浅支，除供应掌短肌和掌内侧半的皮肤外，还分成两支，可以在紧贴钩骨钩处摸到（见肌学），其中一支分布到小指常面内侧缘，另一支为指掌侧总神经（common palmar digital nerve）。后者发出一支与正中神经相交通后，余部又分成两条指掌侧固有神经（proper palmar digital nerves），分布到环指和小指的相邻缘（图8.370）。指掌侧固有神经在手指的分布状况与正中神经的同名分支相同。Murakami 1969年报道，尺神经浅支也可发出关节分支。

深终支（deep terminal branch） 又称深支，与尺动脉深支伴行，穿过小指展肌和小指短屈肌之间，然后穿出小指对掌肌，随掌深弓到达屈指肌腱的深面。在深终支起始处，发支供应运动小指的小鱼际诸肌。在尺神经深终支伴掌深弓横过手掌深部时，不断发支分布骨间肌及第3、4蚓状肌、最终分布到拇收肌、第1骨间掌侧肌，还常分布到拇短屈肌（见肌学章），深终支还发出关节支分布于腕关节。

指深屈肌内侧半由尺神经供应，第3、4蚓状肌连于指深屈肌腱也受尺神经支配。同样，指深屈肌外侧半与第1、2蚓状肌相连，也都接受正中神经的支配。第3蚓状肌常由尺神经和正中神经两者供应。一般认为，尺神经深终支发出几条关节支分布于某些腕骨间关节、腕掌关节和掌骨间关节。也像正中神经一样，这些区域的分布范围不恒定。尺神经也在前臂和手部发出血管运动支，分布到尺动脉和掌部的动脉。

尺神经损伤

尺神经损伤（lesion of the ulnar nerve）常发生于以下4个部位，即肘部肱骨内上髁后方、肘管内（cubital tunnel）、腕关节处和手部。

肘部损伤（lesion at the elbow） 发生在肘部，此处尺神经处于易受伤的位置。在肱骨内上髁后方与鹰嘴之间，神经位于尺神经沟的骨表面，仅覆盖一薄层皮肤。如果尺神经沟狭窄、或者肘关节过度屈曲，尺神经比肱骨内上髁或鹰嘴变得更突出时，则尺神经很易受损。过度屈肘时，尺神经可以遭到肱骨内上髁的挫伤。有时由于肘关节长期炎症，可造成尺神经沟的消失，这种病人提携角较宽，肘关节不能完全伸展。此时尺神经易触及并常增厚，通常会造成小指和环指的指深屈肌无力，如果检查到患者上述肌肉受累及，则尺神经损伤必定发生在肘部。

肘管综合征（cubital tunnel syndrome） 也是一种尺神经受损性疾病。尺侧腕屈肌起点有两个头，一个头起于肱骨内上髁，另一个头起于尺骨鹰嘴内侧缘和尺骨后缘上部，两头之间借腱弓相连，从而构成一管道，称肘管（cubital tunnel），尺神经和尺侧返动脉后支行于其中。有时尺神经在管中受压则造成肘管综合征，临床表现很像尺神经肘部的损伤，到环指和小指去的指 深屈肌不同程度的受累及。以上两种损伤可能不易确切区别是否是神经生理性的，但在肘管综合征时，肘关节功能多是正常的，肘关节能充分运动并有正常的提携角，尺神经沟内能触到正常的尺神经，神经即没有移位也没有在屈肘时变突出，借此可区别于尺神经的肘部损伤。

腕部损伤（lesion at the wrist） 是指尺神经在屈永管（Guyon's管）内受压迫，小指和环指的指深屈肌功能仍保存，但由尺神经支配的小的手肌功能受损。尺神经背侧支和掌皮支均不受伤害，因为损伤部位是在上述两支自尺神经干发出后的远侧。

尺神经的手部损伤（Lesion in the hand） 常发生在以手当槌击物或手握振荡物体和旋转车轮把手而小鱼际仍呈悬空状态时，此时尺神经深部的运动支可受到豌豆骨和钩骨的压迫造成损害。小鱼际肌受累及的程度决定于分布于小鱼际诸肌的神经在什么水平发出。一般感觉支不受损伤，因为尺神经背侧支、掌皮支在损伤平面以上发出。

桡神经

桡神经（radial nerve）起于臂丛后束，含第5、6、7、8颈神经和第1胸神经（T_1）腹侧支的纤维（图8.371）。它是臂丛最大的分支，在腋动脉第3段和肱动脉上段的后方，肩胛下肌、背阔肌和大圆肌腱前方下行，初伴随肱深动脉、后伴随桡侧副动脉向背侧斜行于肱三头肌长头和内侧头之间，此后斜行绕过肱骨后面，初在肱三头肌内、外侧头之间，然后行于肱三头肌外侧头深面肱骨桡神经沟内，逐渐向外下行达肱骨外侧缘处，穿过外侧肌间隔进入臂前区，继续下行于

肱肌和肱桡肌近侧端之间的沟内，继而行于肱肌与桡侧腕长伸肌之间。桡神经在肱骨外上髁前方分为浅、深两个终支。

桡神经在臂部的行程可用以下连线表示：从肱动脉起始处向下外方，经臂后到三角肌粗隆至肱骨外上髁连线的上、中1/3交点处的一条线。此线继续延伸向前至外上髁水平，在肱二头肌腱外侧约1cm处。

桡神经的分支包括肌支、关节支、皮支、浅终支和骨间后神经。

肌支（muscular branches） 分布于肱三头肌、肘肌、肱桡肌、桡侧腕长伸肌和肱肌。肌支分为内侧组、外侧组和后组。内侧组肌支（medial muscular branches）起于桡神经，行至臂内侧时，分布于肱三头肌内侧头和长头，其中到臂内侧部细长的一支，在臂远侧1/3段紧靠尺神经，常称其谓尺侧副神经（ulnar collateral nerve）。后肌支（posterior muscular branch）较大，起于桡神经，行至肱骨桡神经沟处，分支分布肱三头肌内、外侧头和肘肌。到肘肌的支较长，在肱三头肌内侧头内下行，并部分供应该肌，此支继续与肱深动脉的中副动脉伴行，通过肘关节后方终于肘肌。外侧组肌支（lateral muscular branches）起于桡神经行至外侧肌间隔处，分布于肱肌外侧部、肱桡肌和桡侧腕长伸肌。

皮支（cutaneous branches） 有3支，即臂后皮神经、臂外侧下皮神经和前臂后皮神经。臂后皮神经（posterior cutaneous nerve of the arm）较小，起于腋区的桡神经干，向内侧走行，分布于臂后区的皮肤，最远可至鹰嘴附近，在经过臂后区时与肋间臂神经（intercostobrachial nerve）相交通。臂外侧下皮神经（lower lateral cutaneous nerve of the arm）穿出肱三头肌外侧头至三角肌粗隆远侧，经过肘关节前方，贴近头静脉，分布于臂下半外侧部的皮肤（图8.372）。前臂后皮神经（posterior cutaneous nerve of the forearm）与臂外侧下皮神经同时发出，穿过肱三头肌外侧头，先在臂外侧面下行，然后沿前臂后面下行至腕部，沿途分布于皮肤，近末端与前臂外侧皮神经的背侧支相联系（图8.373）。

关节支（articular branches） 分布于肘关节。

浅终支（superficial terminal branch） 也称浅支，自肱骨外上髁前外侧下降至前臂上2/3部，初位于旋后肌前面、肱桡肌后方和桡动脉的外侧。在前臂中1/3部，该支位于肱桡肌后方，紧贴桡动脉外侧下行，继而行于旋前圆肌、指浅屈肌桡侧头和拇长屈肌前面。约在腕关节上方7cm处，桡神经浅终支离开伴行的桡动脉，行于肱桡肌腱的深面，绕过桡骨外侧缘下行进入手背区，穿出深筋膜，分成4～5支指背神经。在手背区，通常与前臂外侧皮神经和前臂后皮神经的分支相交通。

指背神经（dorsal digital nerves） 一般为有4～5条较小分支。第1支分布于拇指桡侧缘的皮肤和相邻的鱼际区皮肤，并与前臂外侧皮神经分支相交通；第2支指背神经分布于拇指内侧缘；第3支指背神经分布于示指外侧缘；第4支指背神经分布于示指和中指的相邻缘；第5支指背神经与尺神经背侧支的分支相交通，并分布于中指和环指的相邻缘，但此支常由尺神经背侧支所取代。拇指的指背神经仅到达指甲根部，至示指的指背神经仅分布到示指中部，至中指的指背神经和至环指外侧缘的指背神经的分布不超过近侧指骨间关节；其余指背远侧区的皮肤由正中神经和尺神经的指掌侧固有神经的背侧支分布（图8.373）。Sayfi 1967年发表文章指出，手背神经分布也有变异，桡神经浅终支也可分布于整个手背区。

骨间后神经（posterior interosseous nerve）（图8.371） 实则是桡神经的深终支，它绕过桡骨外侧面到达前臂背面，穿行于旋后肌上、下两片纤维之间，在神经穿过旋后肌时，发出分支供应桡侧腕短伸肌和旋后肌。至桡侧腕短伸肌的分支也可起于桡神经浅支的起始段。当骨间后神经向后穿出旋后肌时，发出3条短支分别分布指伸肌、小指伸肌和尺侧腕伸肌，并发出两条长支分布拇长展肌，最后终于拇短伸肌。骨间后神经最初行于前臂浅、深层伸肌之间，而行至拇短伸肌远侧缘时，则行于拇长伸肌深面，逐渐成细线状，沿骨间膜后表面下行到腕关节背面时，神经变扁，成为终支，或膨大成为假神经节（pseudoganglion），从此处发出数个细支分布于腕部韧带和关节（图8.371）。

自桡神经深终支发出的关节支分布腕关节、桡尺远侧关节及某些腕骨间关节和掌骨间关节。指背神经发出分支分布于掌指关节和近侧指骨间关节。

桡神经损伤

桡神经损伤（lesion of the radial nerve）最常发生在以下两个部位：一是在臂部神经紧贴肱骨中段后方桡神经沟处；二是在前臂伸肌区内，当骨间后神经受累及时，就属此区损伤。

肘关节以上桡神经损伤 桡神经自臂丛后束发出后，在腋窝内走行，可以由于长期使用拐杖而压迫至伤，即所谓拐杖麻痹（crutch palsy）。此水平的损伤仅影响肱三头肌的功能。较常见的桡神经在肘关节以上的损伤是神经行于桡神经沟内的一段，这种损伤的程度往往受肱骨状况的影响，损伤一般不影响肱三头肌的功能。如果臂部后方长期有一个锐利的边缘，如椅背之类，贴于肱骨表面的桡神经就可能受压而形成麻痹。此时肱桡肌无力及薄弱，相应反射减弱。出现腕、指下垂是由于伸腕肌和伸指肌无力、拇长伸肌和拇长展肌无力造成的。同时在桡神经浅终支分布的皮肤区出现感觉减弱和感觉异常。

骨间后神经麻痹 骨间后神经麻痹（posterior interosseous palsy）是一种在前臂伸肌受累的神经病（entrapment neuropathy），因为桡神经浅终支起于此受损平面以上，所以不出现感觉减退现象。桡侧腕伸肌和肱桡肌正常，尺侧腕伸肌常受累及，所以伸腕时腕部明显地向桡侧偏斜。由于不同个体的桡神经分支发自主干的水平存在差异，故临床表现也不尽相同。到桡侧腕短伸肌和旋后肌的分支可以发自桡神经主干或发自骨间后神经近侧部，但几乎都在Frohse弓状结构的上方，如果此处将发生神经损伤，可表现为伸指无力和拇指的伸、展无力。

桡神经浅支纯属感觉性分支，分布于手背外侧区的皮肤，位置表浅，特别是行于桡骨外侧面时，故很少得以保护，易受损伤。如果受较紧的手镯、手表带、手铐的压迫，可造成桡神经浅支损伤，其相应分布区的感觉受到影响。

胸神经腹侧支

在12对胸神经的腹侧支（thoracic ventral rami）中，有11对位于肋间隙，也称肋间神经（intercostal nerve）（图8.360，374），第12对胸神经腹侧支位于第12肋的下方，故称为肋下神经（subcostal nerve）。每一胸神经腹侧支都借灰交通支和白交通支与邻近的交感神经节相连，一般灰交通支在白交通支穿出的近侧端连于胸神经腹侧支。肋间神经主要分布于胸、腹壁。上两对肋间神经除分布于胸壁外，还分布到上肢。3～6对肋间神经分布区仅限于胸壁，7～11对肋间神经分布到胸壁和腹壁，肋下神经分布到腹壁及臀部皮肤。Davies等1932年报道，灰、白交通支一般在肋间隙后部连接于肋间神经，而下5个交通支则游离于腹壁内。

第1至6胸神经腹侧支

第1胸神经的腹侧支的分支不对称，一条大支上行跨过第1肋颈，在肋间上动脉（superior intercostal artery）的外侧进入臂丛。较小的一支为第1肋间神经，行于第1肋间隙内，其终支之一称为第1胸神经前皮支。另一条分支为外侧皮支，在前锯肌前方穿出胸壁分布于腋区皮肤，它可以与肋间臂神经交通，有时与臂内侧皮神经联系（Cave 1929）。第1胸神经腹侧支常与第2胸神经腹侧支联合跨过第2肋颈。

第2至第6胸神经腹侧支行于相应肋间隙内，与肋间血管伴行并在血管下方走行。在胸后壁，肋间神经和血管位于壁胸膜和肋间后膜之间。其肋间行程的大部分行于肋间内肌与肋下肌及肋间最内肌之间（图8.360），近胸骨处，肋间神经越过胸廓内血管和胸横肌的前面，向前穿出肋间内肌、肋间外膜和胸小肌，终于胸神经前皮支（anterior cutaneous nerves of the thorax），分布于胸廓前面的皮肤。第2胸神经前皮支可以连到锁骨上内侧神经。第6胸神经腹侧支分布到胸骨下角平面的胸、上腹部的皮肤。

上6对肋间神经发出大量肌支分布于肋间肌、上后锯肌和胸横肌。在前方，一些分支可以越过肋软骨从一个肋间隙到另一个肋间隙。

每条肋间神经在到肋角以前分出一条侧支和一条外侧皮支。侧支（collateral branch）发出后沿所在肋间隙的下缘走行，如同主支一样行于肋间肌之间。在分出前皮支以前，它又可再与主支联合。外侧皮支（lateral cutaneous branch）伴随主支行一段后，斜穿肋间肌（第1、2肋间神经外侧皮支除外），又再分成前支和后支，穿出前锯肌。外侧皮支的前支向前越过胸大肌边缘，分布到胸大肌表面的皮肤。第5、6肋间神经外侧皮支的前支也发支分布于腹外斜肌上部。外侧皮支的后支向后方走行，分布于肩胛区和背阔肌表面的皮肤。

第2肋间神经的外侧皮支称为肋间臂神经（intercostobrachial nerve），横过腋窝，到达臂内侧（图8.370），与臂内侧皮神经分支联合后，穿出深筋膜，分布于臂上部后内侧面的皮肤，并可与桡神经发出的臂后皮神经相联系。肋间臂神经的大小与臂内侧皮神经的大小成反比。肋间臂神经常接受第3肋间神经外侧皮支前支的部分纤维，分布于腋区和臂内侧面的皮肤。

第7至第12胸神经腹侧支

第7至第12胸神经腹侧支即第7～11肋间神经和肋下神经，从肋间隙继续前行进入腹壁，逼近肋间隙前端时，第7、8肋间神经向前上方弯曲，穿至肋骨深面，在腹横肌锯齿之间到达腹内斜肌腱膜后层深面，穿过腹直肌到达腹直肌后方，经腹直肌外缘稍内侧进入腹直肌鞘，并分支分布于腹直肌，然后发皮支分布于皮肤（图8.375）。

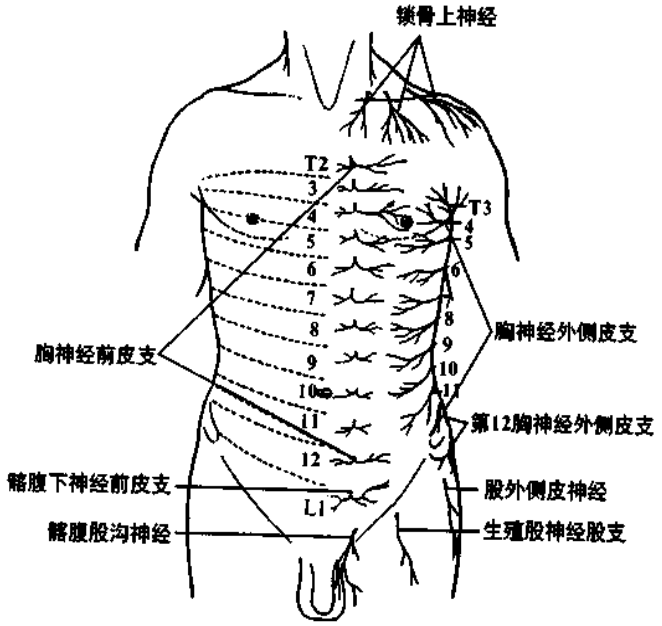

图8.374 躯干前面观。皮神经分布区近似节段性分布区。胸1脊神经分布区未显示。相邻节段间分布区的重叠性应考虑。可参考图8.367。

第9至第11肋间神经在膈肌和腹横肌肌齿之间前行，继而行于腹横肌与腹内斜肌之间，第9肋间神经的此段几乎水平前行，而第10、11肋间神经的此段则向下前方斜行。在腹直肌外缘附近，它们穿过腹内斜肌腱膜后层行于腹直肌后面，其终支如第7、8肋间神经一样，除供应腹直肌外，还发支穿出腹直肌鞘前壁分布于附近皮肤。第10肋间神经最终分布于脐平面的皮肤（图8.367，374）。

下位肋间神经除分布于肋间肌、肋下肌和腹部肌外，最下位的3条神经还供应下后锯肌。肋间神经也分出感觉支分布于膈的肋部、相关的壁胸膜和壁腹膜。像上位肋间神经一样，主支在到达肋角以前也发出侧支和外侧皮支。其侧支分出后还可以与主支重新合并，然后行至腹直肌外缘附近，再重新分支，向前行于主支的下方（图8.375），最后穿过腹直肌和腹直肌鞘前壁分布于腹白线（lined alba）附近的皮肤。它们的外侧皮支几乎在同一条纵线上穿出肋间肌和腹外斜肌，也分成前支和后支。其前支分布于腹外斜肌齿状肌束，并向前下方延伸到腹直肌外缘附近，穿过腹外斜肌和浅筋膜分布到腹部皮肤；其后支向后行，分布于背阔肌表面的皮肤。每条外侧皮支在穿过腹外斜肌、浅筋膜时，都逐渐向下斜行，到达这个节段的皮神经同一分布平面的皮肤（图8.375）。

第12胸神经腹侧支即肋下神经（subcostal nerve）比其他肋间神经粗大，与第1腰神经前支相联合称腰背神经（dorsalumbar nerve），如肋间神经一样，也有一侧支，并与肋下血管伴行，沿第12肋下缘行经外弓状韧带（lateral arcuate ligament）和肾后方（图13.37），经腰方肌上部前面穿出腹横肌起点处的腱膜，继续前行于腹横肌和腹内斜肌之间，其分布如同下位肋间神经。肋下神经与髂腹下神经（iliohypogastric nerve）有联系，并分布于锥状肌。肋下神经的外侧皮支穿出腹内斜肌、腹外斜肌，并发支分布于两肌最下部肌束。其终支在髂前上棘后方约5cm处跨过髂嵴分布于臀前部的皮肤，有些细支可达股骨大转子区（图8.375）。

肋间神经损伤(lesion of the intercostal nerve) 在多数情况下发生在肋间神经起始处，疼痛可涉及到其分布区域，如下位胸椎结核时，损伤了肋间神经，疼痛可涉及到腹壁。如果仅有一对肋间神经受损，疼痛感觉也是局限的，出现带状区域的疼痛。若两条或更多肋间神经受累及，则疼痛比较广泛。当下位肋软骨之间的软骨间关节出现半脱位时，也可以损伤肋间神经，引起腹部疼痛。Abrahams 1976年就这种半脱位损伤称作“伴响肋骨综合征”（clicking rib syndrome）。

胸神经背侧皮支（dorsal cutaneous branches）在其穿过竖脊肌筋膜时可能受损伤，这将产生相应区域的麻木和痛觉异常。此区为自后正中线向外侧约10cm的范围，即肩胛骨内侧缘和棘突之间的区域，病人可出现上下约10cm长的一段感觉受累区，称作感觉异常性背疼（notalgia paraesthetica）。

肋间神经前皮支穿过腹直肌鞘时也常受累及，这时在腹部出现麻木区和痛觉异常区，自前正中线向外侧延伸10或12cm的区域出现麻木和痛觉异常，也称腹直肌综合征（rectus abdominus syndrome）。

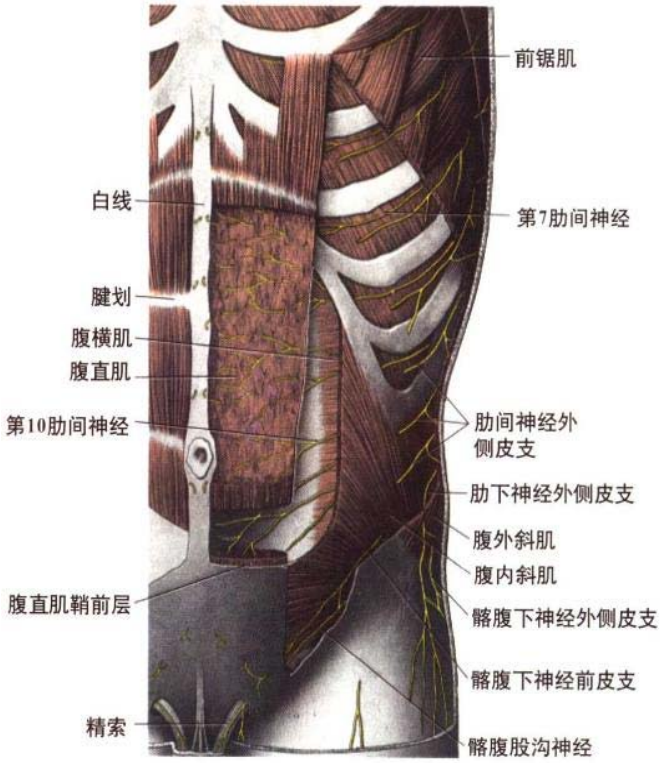

图8.375 下部肋间神经和部分腰神经皮支的行程图。部分腹前外侧壁肌、腹直肌鞘前层大部及腹直肌部分已切除。

分布于腹部皮肤的肋间神经也分布于同一平面深面的肌肉，这在保护腹部内脏方面有重要意义。如果腹肌处于收缩状态，一定力量的打击不会造成内脏的严重损伤。而当腹部遭受意外打击时，腹肌仍处于松弛状态，外力虽不足以损伤腹壁，但也可以使某些内脏破裂。故在此时引起腹肌反射性的收缩是很重要的。皮支的起点和运动支的起点在同一个脊髓节段也加速了这种反射的出现。

下位肋间神经分布到腹部皮肤和肌肉的分支与交感神经紧密相联系。而交感神经系也通过下胸交感神经节发出内脏大、小神经分布到腹腔脏器，因此在腹部脏器受外伤或急性炎症时，腹壁的肌肉也反射性地强直收缩成板状，从而保护着腹部的脏器。

腰神经腹侧支

在腰神经腹侧支（lumbar ventral rami）中，从第1腰神经腹侧支至第5腰神经腹侧支逐渐增粗，并在起始段相互交织。腰神经腹侧支借灰交通支与4个腰交感神经节联系，这些神经支细长与腰动脉伴行，围绕椎体一侧。在腰大肌后方排列很不规则。一个腰交感神经节可以发出分支至两条腰神经，一条腰神经也可以接受来自几个腰交感神经节的分支。第1、2腰神经腹侧支，有时还有第3腰神经腹侧支，还分别借白交通支与交感干相连接。腰神经腹侧支在腰大肌外侧下行，上3个腰神经腹侧支及第4腰神经腹侧支的大部分纤维构成了腰丛（lumbar plexus），第4腰神经腹侧支小部分纤维与第5腰神经腹侧支构成了腰骶干（lumbosacral trunk），参与骶丛的构成。因此，第4腰神经常被称作分叉状神经（nervus furcalis），它分别进入腰、骶两丛。第3腰神经腹侧支偶尔也是分叉状神经。当第3、4腰神经腹侧支都是分叉状神经时，构成的腰丛称前置型丛（prefixed plexus），更常出现的情况是第5腰神经腹侧支是分叉状神经，分别参与腰、骶丛，这样构成的腰丛称作后置型丛（postfixed plexus）。这些变异影响着骶丛的构成。Piasecka Kacperska和Glady-Skowska-Rzeczycka 1972年已在灵长类、包括人类描述了这种变异。

腰丛

腰丛（lumbar plexus）位于腰大肌后方、腰椎横突前方（图8.377，378），由上3个腰神经腹侧支和第4腰神经腹侧支的大部分纤维构成。第1腰神经腹侧支还接受第12胸神经腹侧支的一个分支。腰大肌的椎旁部分有一个后部附着于横突，同时有一个前群（anterior mass）附着于椎体的上、下唇、椎间盘和椎体上、下唇之间的腱弓（tendinous arches），腰丛各根位于两部之间，与椎间孔续成一条通道。

腰丛的组成排列如下：第1腰神经腹侧支与第12胸神经的一个分支联合后分叉，其上部较大的部分再分成髂腹下神经（iliohypogastric nerve）和髂腹股沟神经（ilioinguinal nerve），其下部与第2腰神经分支联合形成生殖股神经（genitofemoral nerve）。第2腰神经余部、第3腰神经腹侧支和第4腰神经腹侧支的一部分联合成丛，然后分成腹侧股（ventral divisions）和背侧股（dorsal divisions）。第2至第4腰神经腹侧股构成了闭孔神经（obturator nerve）。第2、3腰神经的背侧股各又分成较小和较大的两部分。较小的支互相联合构成了股外侧皮神经，较大的部分与第4腰神经背侧支联合构成了股神经（femoral nerve）。若有副闭孔神经存在（accessery obturator nerve），它起于第3、4腰神经腹侧支。关于腰丛的血液供应详见Day 1964年报道。腰丛的分支及其纤维来源参见下表。

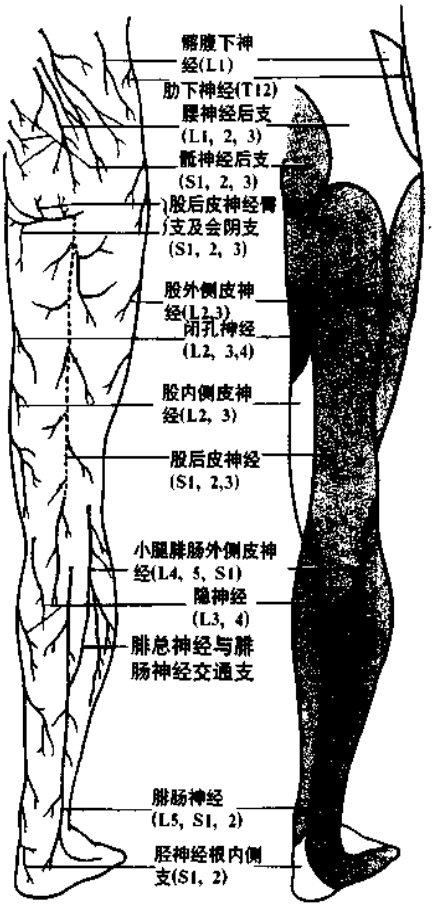

图8.376 右下肢后面观。示皮神经的节段来源和分布区。股后的皮神经干多位于深筋膜深面，故以间断线表示。

腰丛分支及其纤维来源简表

肌支	T12 L1, 2, 3, 4
髂腹下神经	L1
髂腹股沟神经	L1
生殖股神经	L1, 2
	背侧股:
股外侧皮神经	L2, 3
股神经	L2, 3, 4
	腹侧股:
闭孔神经	L2, 3, 4
副闭孔神经	L3, 4

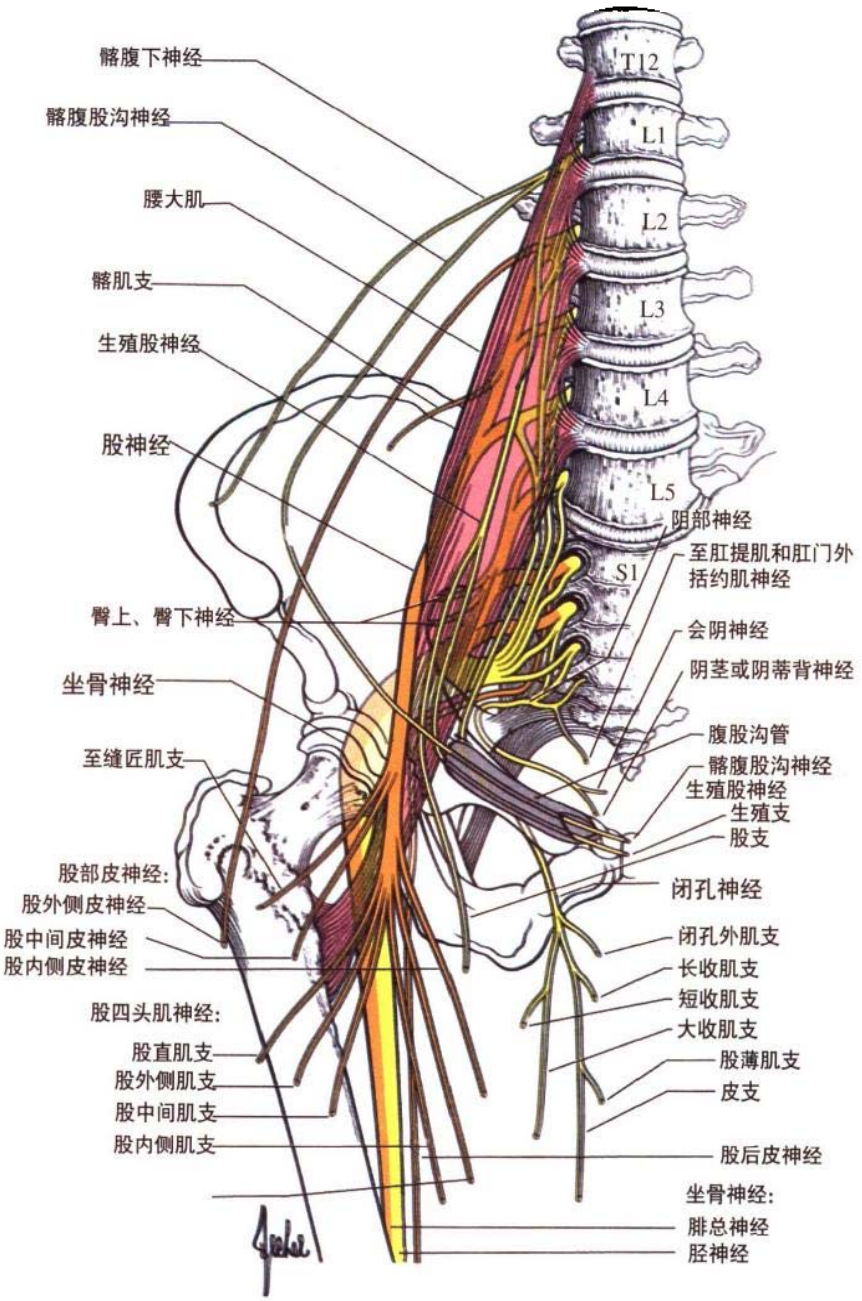

图 8.377 腰骶丛图。示腰骶丛分支及其分布的肌。

肌支（muscular branches） 分布于腰方肌（T12、L1-4）、腰小肌（L1）、腰大肌（L2, 3（4））和髂肌（L2, 4）。

髂腹下神经（iliohypogastric nerve） 含有第1腰神经腹侧支纤维，自腰大肌上外侧缘穿出，斜经肾下极后方和腰方肌前方（图8.378, 13.4），在髂嵴上方穿过腹横肌后部，在该肌与腹内斜肌之间走行，除分支供应两肌外，全部纤维分成外侧皮支和前皮支。外侧皮支（lateral cutaneous branch）在髂嵴上方穿经腹内斜肌、腹外斜肌，在第12胸神经髂支稍后方穿出，分布于臀区后外侧部的皮肤。前皮支（anterior cutaneous branch）先行于腹横肌与腹内斜肌之间（图8.375），并分支供应两肌，在髂前上棘内侧约2cm处穿出腹内斜肌，继续向前下行，约在腹股沟管浅环上方3cm处穿出腹外斜肌腱膜，分布于耻骨上方皮肤。髂腹下神经与肋下神经和髂腹股沟神经之间相互联系。

髂腹股沟神经（ilio-inguinal nerve） 比髂腹下神经细小，也起于第1腰神经腹侧支（图8.377），在腰大肌外侧缘与髂腹下神经一起穿出，或在其下方走行，斜行越过腰方肌和髂肌上部，在髂嵴前端附近穿过腹横肌，有时与髂腹下神经联合，然后穿出腹内斜肌并供应该肌，继而穿经腹股沟管，位于精索（spermatic cord）的下方，与其一起穿出腹股沟

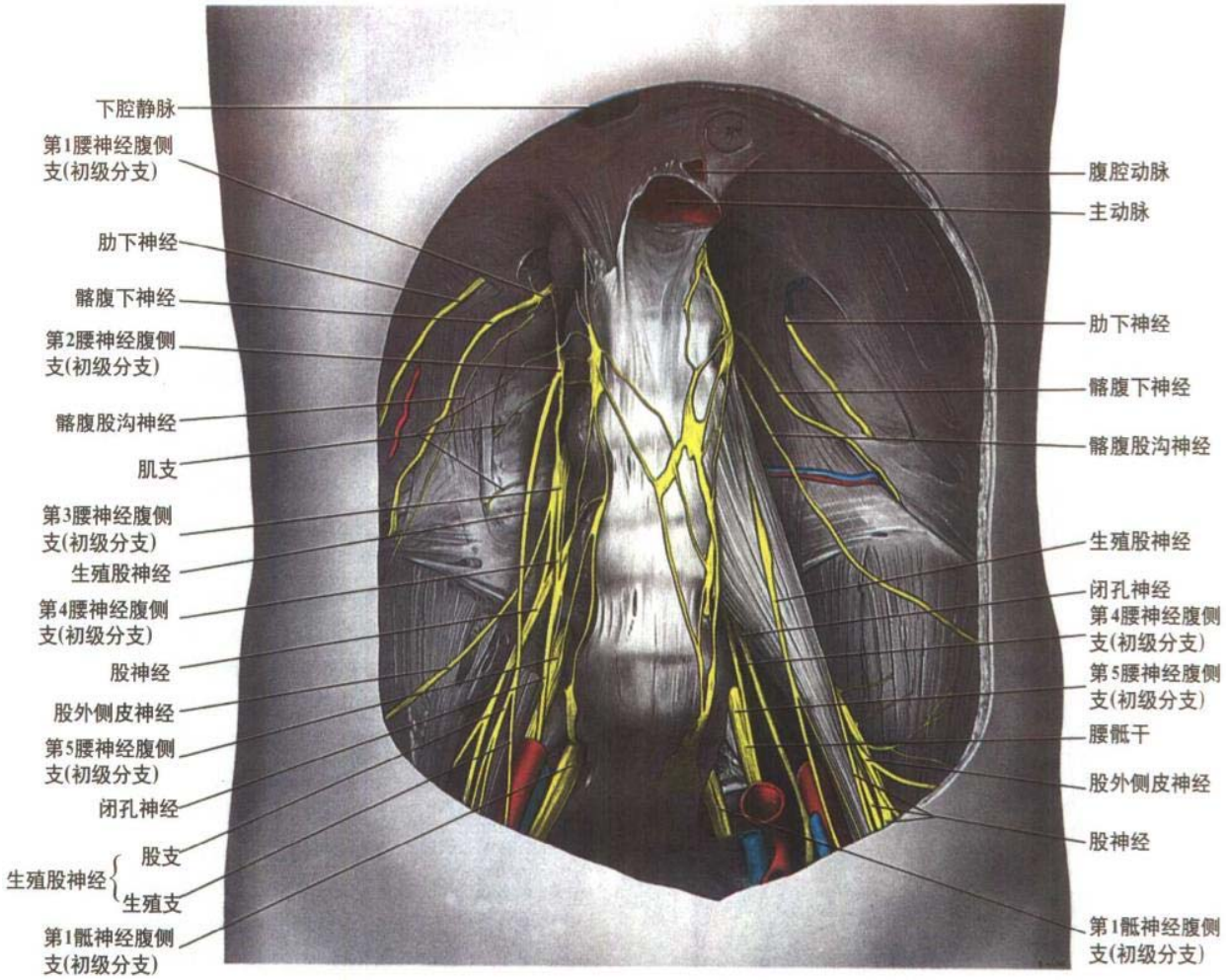

图 8.378 腹后壁解剖图。可见腰丛和交感干，右腰大肌已切除。

管浅环，分布于大腿近端内侧区、阴茎根部、阴囊上部的皮肤（图8.375），女性则分布于阴阜和大阴唇附近的皮肤。

髂腹股沟神经与髂腹下神经的大小彼此成反比，髂腹股沟神经偶尔很小，最终与髂腹下神经联合，而以后者的一条分支取代前者。或者髂腹股沟神经可以缺如。Davies 1935年报道，可以把髂腹股沟神经看做是第1腰神经的一条副支，而髂腹下神经作为主干并发出了外侧皮支。

生殖股神经（genitofemoral nerve） 含第1、2腰神经腹侧支的纤维（图8.377），穿经腰大肌纤维向前下斜行，适在第3、4腰椎水平从腰大肌近段内侧缘穿出，沿腹膜下腰大肌表面下行，斜过输尿管后方，在腹股沟韧带上方分成生殖支和股支。也常在生殖股神经起始不久分成两支，然后分别穿出腰大肌。生殖支（genital branch）越过髂外动脉下部，于腹股沟管深环处进入腹股沟管，分布于提睾肌和阴囊的皮肤。女性，此支与子宫圆韧带（round ligament of uterus）伴行，终于阴阜和大阴唇的皮肤。股支（femoral branch）沿髂外动脉外侧下行，并发几条细支围绕血管，然后越过旋髂深动脉（deep circumflex iliac artery），行于腹股沟韧带深面，在股动脉（femoral artery）外侧进入股鞘（femoral sheath），穿出股鞘前壁和阔筋膜，分布于股三角上部的皮肤（图8.379）。它与股中间皮神经（femoral intermediate cutaneous nerve）联系并分支分布于股动脉。

髂腹下神经、髂腹股沟神经及生殖股神经的损伤几乎都是直接损伤了神经本身，常发生在外科手术时，特别在腹股沟疝（inguinal herniorrhaphy）的手术中，盲肠后位的阑尾探查术也易伤及以上三条神经。

股外侧皮神经（lateral femoral cutaneous nerve） 神经纤维来自第2、3腰神经腹侧支的背侧股（图8.377），自腰大肌外侧缘穿出后，向前外侧走行，越过髂肌表面，斜向髂前上棘方向，沿途分支分布髂窝处的壁腹膜，右侧的股外侧皮神经行于盲肠右外侧，与盲肠间隔以腹膜和髂筋膜。左侧股外侧皮神经行经降结肠下部后面。股外侧皮神经经腹股沟韧带后方或穿过腹股沟韧带，行经髂前上棘内侧约1cm处，经缝匠肌前面或穿经缝匠肌进入大腿区，继而分为前、后两支（图8.379），其前支约在髂前上棘下方10cm处穿出浅层结构分布于膝关节以上大腿前外侧区的皮肤，其终支与股神经的前皮支及隐神经的髌下支相联系，形成了髌丛（patellar plexus）。股外侧皮神经的后支比前支在更高处穿出阔筋膜，

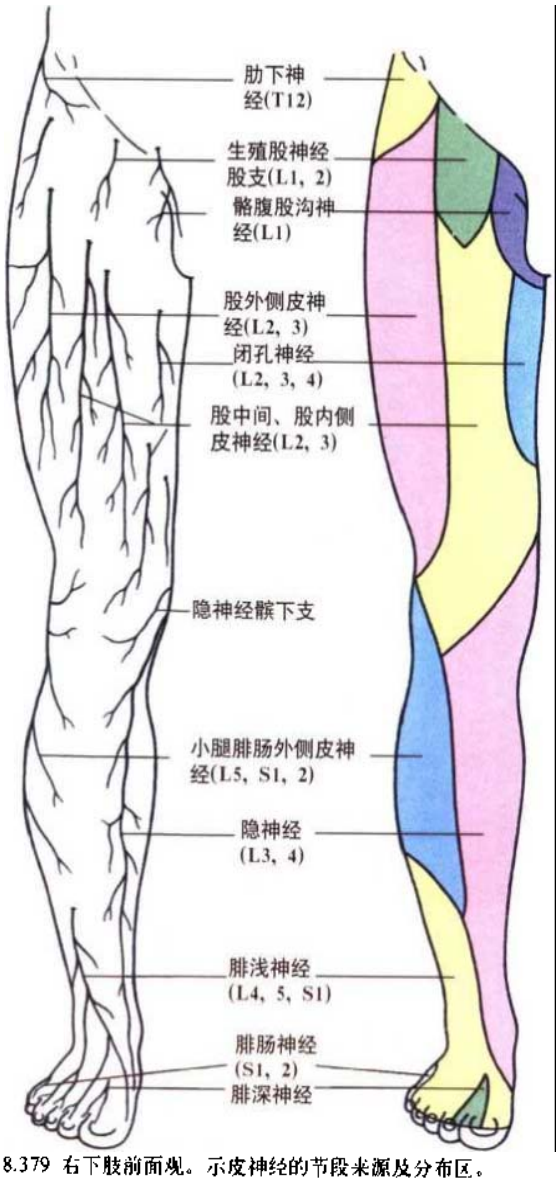

图 8.379 右下肢前面观。示皮神经的节段来源及分布区。

分支分布于大转子至大腿中部外侧面的皮肤及臀区的皮肤。

大腿区股外侧皮神经的损伤也不罕见。此神经在盆腔腹膜后的一段很少受损，在髂前上棘内侧穿过或行经腹股沟韧带深面时易受压迫，造成此神经分布区的感觉减退，并常伴有大腿前外侧区疼痛和感觉异常，称感觉异常性大腿痛(meralgia paraesthesiae)。但是感觉受累及区域非常多变，通常限于股外侧皮神经前支的分布区，一般前方不超过大腿中线，下方不超过膝区，外侧不超过股二头肌腱后面。有时股外侧皮神经的后支可单独受损伤，此支一般在腹股沟韧带下方离开主干，然后转向外侧，穿过阔筋膜张肌而浅出，在穿出该肌处往往受损。此时，它所分布的区域，即大转子向下至膝部下 2/3 长的一条细带状区出现感觉变化。

闭孔神经

闭孔神经（obturator nerve）起于第 2 至第 4 腰神经腹侧支的腹侧股（图 8.377、378），来自第 3 腰神经的部分较大，来自第 2 腰神经的部分常很小。闭孔神经在腰大肌内下行，至盆缘处由腰大肌内侧缘穿出，行于髂总血管后方，髂内血管外侧，然后沿小骨盆侧壁的闭孔内肌表面向下前行，在闭孔血管的前上方与其伴行到达闭孔，经闭孔上部进入大腿，并在闭孔附近分为前、后两支。起初前、后支间隔以闭孔外肌，然后向下行，前、后支则分别位于短收肌的前、后面。

闭孔神经前支出盆时位于闭孔外肌前面（图 8.380），下行于短收肌前面，在耻骨肌与长收肌后方，行至长收肌下缘处与股神经的内侧皮支和隐神经有交通，形成缝匠肌下丛(subsartorial plexus)，分布于大腿内侧面的皮肤，并在股动脉前面下行供应股动脉及其分支。靠近闭孔处，闭孔神经前支还发支分布髋关节。在耻骨肌后面，闭孔神经前支分支分布长收肌、股薄肌、短收肌，还常发支支配耻骨肌。若有副闭孔神经（accessory obturator nerve）存在，闭孔神经前支常与其交通。偶尔，股神经的内侧皮支和隐神经的一条交通支可以合成为一条皮神经，沿大腿下行，在长收肌下缘后方穿出，沿缝匠肌下端后缘到膝区，然后穿出深筋膜再与隐神经联系，分布于小腿下半部内侧面的皮肤。闭孔神经后支向前穿过闭孔外肌，并供应此肌，通过短收肌后面下行至大收肌前面，沿途分支分布大收肌和短收肌（当前支不分布短收肌时）。一般闭孔神经后支还发出一关节细支（articular filament）至膝关节，此支穿过大收肌远侧部或与股动脉一起穿大孔肌腱裂孔进入腘窝，在腘动脉后方下行到膝关节后方，穿腘斜韧带分部膝关节囊，同时也发出细支至腘动脉。

副闭孔神经（accessory obturator nerve） 偶尔出现，起于第 3、4 腰神经腹侧支，较细小，沿腰大肌内侧缘下行，在耻骨肌后面跨过耻骨上支然后分支，一支进入耻骨肌深面，另一支分布于髋关节，第 3 支与闭孔神经联系。有时副闭孔神经很小，3 个小支不一定都存在，有时仅发出一支支配耻骨肌。有时发出一支支配长收肌。Woodburne 1960 年报道了 800 例尸体解剖所见，出现副闭孔神经者有 69 例。

闭孔神经的损伤（lesion of the obturator nerve） 单独出现者非常少见，偶然由于直接创伤造成。在腹膜后近腰丛发起处闭孔神经与股神经一起受损者比较多见。

股神经

股神经（femoral nerve）是腰丛中最大的分支（图 8.377, 378, 380, 图 16.14）。股神经起自第 2 至第 4 腰神经腹侧支的背侧股，穿过腰大肌纤维下行，在该肌下部的外侧缘穿出，然后在髂筋膜深面、腰大肌与髂肌之间前行，经腹股沟韧带深面进入股部。在腹股沟韧带深面，该神经与股动脉之间隔以腰大肌。在腹部，股神经发小支至髂肌、耻骨肌和股动脉近侧段（此支也可发自股神经行至股部的一段）。

耻骨肌支（nerve to the pectineus） 在腹股沟韧带附近由股神经向内侧发出，行于股鞘后方，由耻骨肌前面进入该肌。

股神经进入股部后先分成前、后两股。

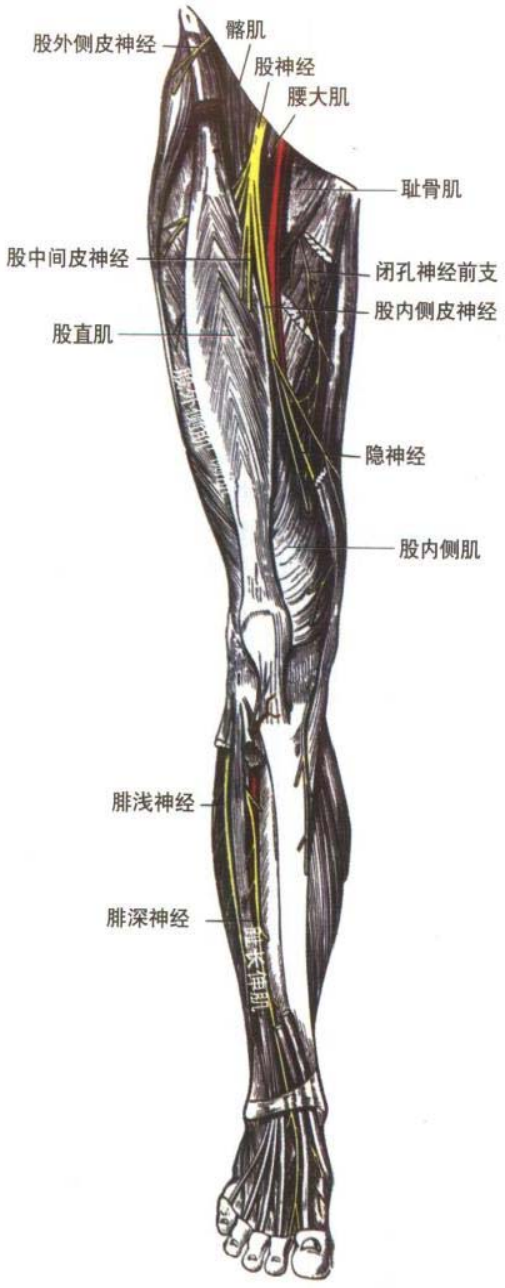

图 8.380 右下肢前面观。示下肢前面的神经。

股神经前股 股神经前股(anterior division of the femoral nerve)发出股中间和股内侧皮神经及到缝匠肌的分支(图 8.379, 380)。

股中间皮神经(intermediate femoral cutaneous nerve) 在腹股沟韧带下方约8cm处穿出阔筋膜,有时是两支,或先为一干后速分成两支,在股前区下行沿途分布股前区皮肤,最远达膝区,终于髌丛(见前)。股中间皮神经的外侧支与生殖股神经的股支相交通,常穿过缝匠肌并供应该肌。

股内侧皮神经(medial femoral cutaneous nerve) 最初位于股动脉外侧,在股三角(femoral triangle)尖端跨越动脉前方,然后分成前、后两支。股内侧皮神经逐渐靠近大隐静脉时,发出几条分支穿出阔筋膜分布于股前内侧面皮肤。其中一分支穿出隐 静脉裂孔,另一支约在股中份行于皮下。股内侧皮神经前支行于缝匠肌表面,穿过股中份的阔筋膜发一支分布于股下部至膝内侧的皮肤。另一支跨过髌骨外侧缘与隐神经的髌下支(infrapatellar branch)相联合。股内侧皮神经后支沿缝匠肌后缘到膝区,穿出阔筋膜与隐神经联合,并沿途分支分布附近皮肤,最远可达小腿内侧。在阔筋膜深面、长收肌下缘,后支与隐神经和闭孔神经分支联合形成缝匠肌下丛(subsartorial plexus)。若闭孔神经的交通支很大而且抵达小腿时,股内侧皮神经的后支就很小,终于缝匠肌下丛。

缝匠肌神经(nerve to sartorius) 与股中间皮神经起于一条总干,分布于缝匠肌。

股神经后股 股神经后股(posterior division of the femoral nerve)发出隐神经、股四头肌支和膝关节支。

隐神经(saphenous nerve) 是股神经最大的皮支(图 8.380),它沿股动脉外侧下行至内收肌管(adductor canal)(见第10篇心血管系),在此管内由股动脉前方行至股动脉内侧,在此管末段,离开股动脉穿出内收肌管表面的腱板与膝降动脉的隐支相伴行。隐神经近乎垂直地沿膝关节内侧下行,在缝匠肌下段后方穿出深筋膜,行于缝匠肌与股薄肌腱之间并达皮下,此后则与大隐静脉伴行沿小腿内侧下行,继而沿胫骨内侧缘下行至踝部,还分出一支行于踝区前方供应足内侧缘皮肤,远达趾的跖趾关节水平。隐神经还与腓浅神经的内侧支联合。近股中份隐神经发出一支参与缝匠肌下丛。在隐神经穿出内收肌管时发出一髌下支,穿出缝匠肌及阔筋膜,分布于髌骨前面的皮肤。在膝区近侧,它与股内侧及股中间皮神经的分支相联系,在膝区远侧后两条神经则与隐神经的其他分支联系。外侧,隐神经与股外侧皮神经相联系形成髌丛。

肌支(muscular branches) 都是股神经后股的分支,分布于股四头肌。其中到股直肌的分支从肌近端后面进入肌内,同时也分布到髋关节。至股外侧肌的分支较大,与旋股外侧动脉(lateral circumflex femoral artery)降支构成一个血管神经束(neurovascular bundle)进入该肌远侧部,并分布于膝关节。至股内侧肌的神经支于内收肌管近侧段下行,位于隐神经及股血管外侧,约在该肌中点附近进入肌内,同时发出一长的关节支,沿肌下行至膝关节;另有2-3条股中间肌支,在股中份进入该肌前面,也发小关节支穿肌下行至膝关节肌(articularis genu)和膝关节。

血管支(vascular branches) 股神经的血管支分布于股动脉及其分支。

股神经病变(femoral neuropathy) 虽然股神经不易患病,但由于病人抗凝血机制不正常或系出血素质时,腹膜后创伤、腹膜后出血的压迫都可损伤该神经。股神经的局部损伤可以发生在糖尿病人(diabetes mellitus)(是糖尿病性肌

萎缩的一种类型）。股神经病变的触诊检查特征是股四头肌薄弱无力，步行时伸小腿困难，大腿前内侧面出现痛性肌萎缩，隐神经分布的小腿内侧面的感觉异常。隐神经穿出内收肌管后（也称 Hunter 管）也易受损伤。

骶神经和尾神经腹侧支

骶神经和尾神经腹侧支（sacral and coccygeal ventral rami）构成了骶丛和尾丛。上 4 对骶神经腹侧支从骶前孔进入盆腔，第 5 骶神经腹侧支从骶、尾骨之间进入盆腔，而尾神经则在第 1 尾椎横突残基的下方弯曲向前到达盆腔。第 1、2 骶神经腹侧支较大，第 3 至第 5 骶神经腹侧支逐渐减小，而尾神经腹侧支最小。每一神经腹侧支都接受自相应交感神经节来的灰交通支。内脏传出神经（visceral efferent rami）离开第 2 至第 4 骶神经腹侧支后称作盆内脏神经（palvic splanchnic nerves），含有副交感纤维（parasympathetic fibers），这些纤维到达盆腔脏器附近或壁内的副交感神经节交换神经元（图 8.381）。

骶丛

骶丛（sacral plexus）是由腰骶干、第 1～3 骶神经腹侧支、第 4 骶神经腹侧支的部分纤维组成。第 4 骶神经腹侧支余部连于尾丛。

腰骶干（lumbosacral trunk）由部分第 4 腰神经纤维和全部第 5 腰神经腹侧支构成，位于腰大肌内侧缘，下行跨过盆缘在骶髂关节前方与第 1 骶神经腹侧支相联合。参与骶丛的脊神经腹侧支（图 8.382）又分为背侧股（dorsal divisions）和腹侧股（ventral divisions），于坐骨大孔处集中并相互交织、混合成上、下两束。上束较大，是由腰骶干、第 1、2 骶神经腹侧支及第 3 骶神经腹侧支大部分纤维联合构成，主要形成了坐骨神经，下束较小，更呈丛状，主要由第 2～3 骶神经腹侧支部分纤维和第 4 骶神经腹侧支部分纤维联合而成，主要形成阴部神经（图 8.382）。坐骨神经（sciatic nerve）包含胫神经（tibial nerve）和腓总神经（common peroneal nerve）。两神经一般在股后部分开，但在坐骨神经起始部也能将它们分开，并能证明胫神经是由腰骶干的腹侧股和上 3 个骶神经腹侧支的腹侧股联合构成（图 8.382），而腓总神经是由腰骶干的背侧股和上 2 个骶神经腹侧支的背侧股构成。坐骨神经可以在任何部位分成胫神经和腓总神经两支，若在骶丛处分开，腓总神经常穿过坐骨大孔内的梨状肌出盆（关于骶丛的血液供应见 Day 1964）。

骶丛的毗邻　骶丛贴近盆后壁，位于梨状肌前面（图 8.383），髂内血管和输尿管的后方。左侧者位于乙状结肠后方，右侧者位于回肠袢的后方。臀上血管（superior gluteal vessels）位于腰骶干和第 1 骶神经腹侧支之间，或位于第 1、2 骶神经腹侧支之间。臀下血管（inferior gluteal vessels）位于第 1、2 骶神经腹侧支之间，或位于第 2 与第 3 骶神经腹侧支之间。

骶丛的损伤（lesion of the sacral plexus）较多，累及骶丛的最常见原因是肿瘤的恶性浸润。常常由于阴道、子宫或直肠的癌肿转移扩散造成，也可由于网状细胞增多症、从状神经瘤而损伤骶丛。常见症状是疼痛并有多个神经根明显受累及的现象。

骶丛的分支　骶丛的分支及其纤维来源可参见下表。

骶丛分支及其纤维来源简表

分支名称	腹侧股	背侧股
股方肌、下孖肌神经	L4, 5, S1	
闭孔内肌、上孖肌神经	L5, S1, 2	
梨状肌神经		S(1), 2
臀上神经		L4, 5, S1
臀下神经		L5, S1, 2
股后皮神经	S2, 3	S1, 2
胫神经（坐骨神经）	L4, 5, S1, 2, 3	
腓总神经（坐骨神经）		L4, 5, S1, 2
穿皮神经		S2, 3
阴部神经	S2, 3, 4	
肛提肌、尾骨肌神经	S4	
肛门外括约肌神经	S4	
盆内脏神经	S2, 3, (4)	

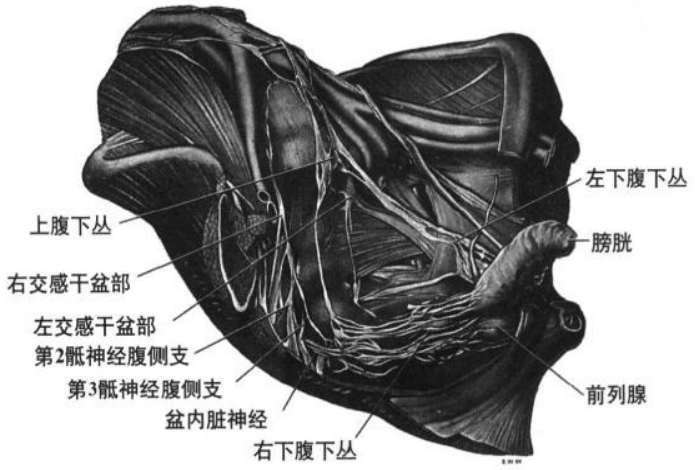

图 8.381　盆部交感神经，前右侧面观。右髋骨已除去大部分，上腹下丛向下分成左、右腹下神经（未标出）下行入下腹下丛（蒙允诺引自 G. D. Channel 解剖绘制，伦敦 Guy 医院医学院）

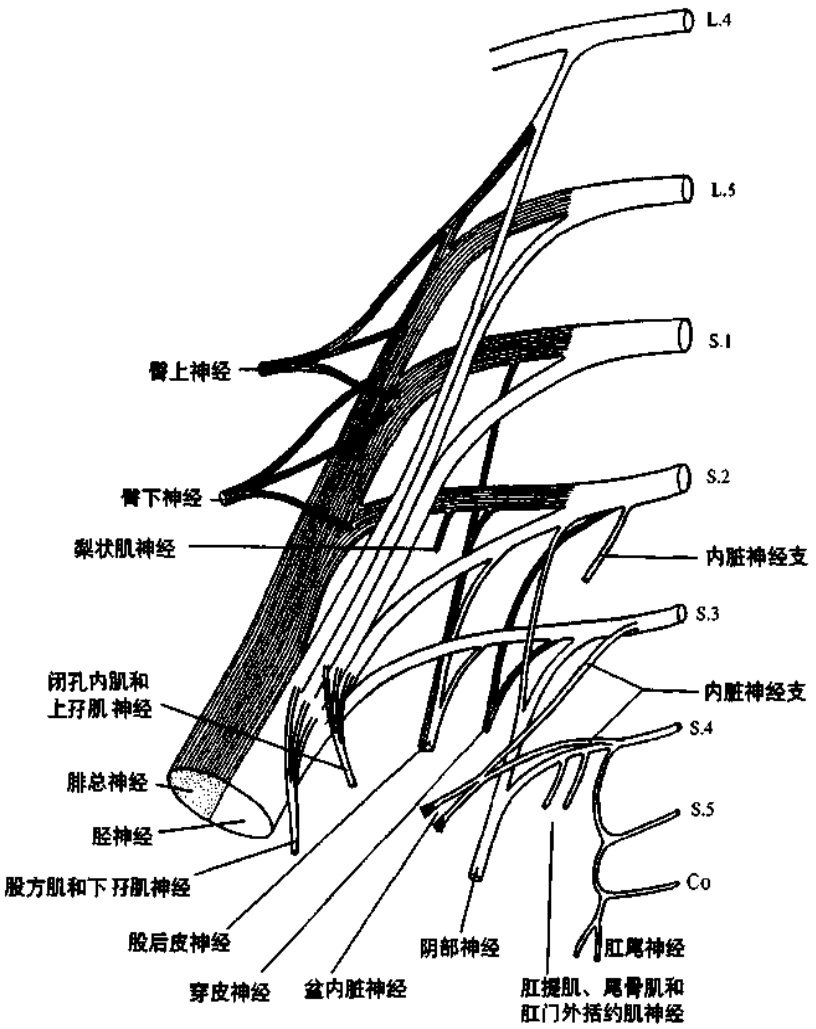

图 8.382 骶尾神经丛。L_{4-5}、S_{1-5}和 Co 表示腰、骶、尾脊神经腹侧支，其腹侧股未用线条标出，背侧股用线条表示，在骶 3、4 发出的内脏神经支联合以前，已看到骶 2 发出参与构成盆内脏神经的内脏神经支。

股方肌和下孖肌神经(nerve to quadratus femoris and gemellus inferior) 起于第4腰神经至第1骶神经腹侧支的腹侧股（图 8.382），在梨状肌下方经坐骨大孔梨状肌下方离开盆腔，在坐骨神经、下孖肌、闭孔内肌腱的深面下行，分布于下孖肌、股方肌和髋关节。

闭孔内肌和上孖肌神经(nerve to obturator internus and gemellus superior) 起于第5腰神经和第1、2骶神经腹侧支的腹侧股（图 8.382），同股方肌神经一样经梨状肌下孔出盆，并发一支至上孖肌的上后面，余部越过坐骨棘，在阴部内血管外侧、又经坐骨小孔返回盆内，进入闭孔内肌的盆面并支配该肌。

梨状肌神经(nerve to piriformis) 一般起自第1、2骶神经腹侧支的背侧股（有时仅起自第2骶神经），自梨状肌前面进入该肌。

臀上神经(superior gluteal nerve) 起于第4、5腰神经和第1骶神经腹侧支的背侧股（图 8.382），经坐骨大孔梨状肌上方与臀上血管一起出盆，并分成上、下两支。上支伴随臀上动脉深支向上的分支一起分布臀中肌，偶尔分布臀小肌。下支与臀上动脉深支向下的分支伴行，越过臀小肌并分布于臀小肌及臀中肌，其终支到达阔筋膜张肌。

臀下神经(inferior gluteal nerve) 起于第5腰神经和第1、2骶神经腹侧支的背侧股，经坐骨大孔梨状肌下方出盆，分支分布于臀大肌深面。

股后皮神经(posterior femoral cutaneous nerve) 起于第1、2骶神经腹侧支的背侧股和第2、3骶神经腹侧支的腹侧股（图 8.382），经坐骨大孔梨状肌下方出盆，与臀下血管一起经臀大肌深面下行，位于坐骨神经的后方或内侧，继续下行至股后部阔筋膜的深面，于股二头肌长头的浅面直至膝后区，然后穿出深筋膜与小隐静脉伴行至小腿后区中点，其终支与腓肠神经（sural nerve）交通。其分支皆为皮支，从本干向两侧沿途分支分布于臀区、会阴、大腿后面和小腿近段后面皮肤。其中有 3－4 条臀支（gluteal branches）弯曲向上，绕过臀大肌下缘，分布于臀区下外侧面的皮肤。发出的会阴支（perineal branch）越过坐骨结节下方和大腿后群

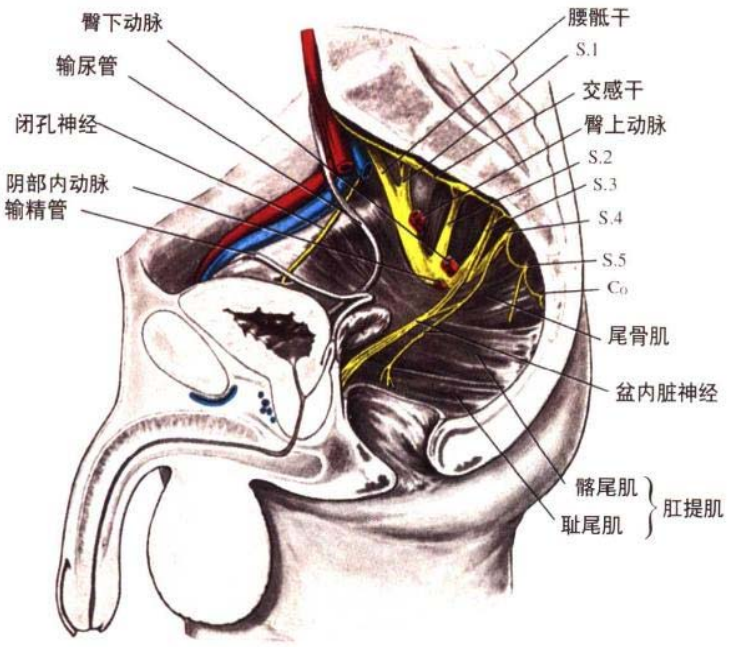

图 8.383 盆侧壁剖面图。示骶尾丛，S.1－5表示骶脊神经腹侧支，Co表示尾脊神经腹侧支。

肌腱，然后穿出阔筋膜弯曲向前，供应大腿上内侧面的皮肤，并经会阴浅筋膜到达阴囊或大阴唇的皮肤。此支还与阴部神经的直肠下支和阴囊后支相交通（图 8.376）。

坐骨神经

坐骨神经（sciatic nerve）的起始段约有 2cm 宽，是人体最粗大的神经（图 8.377，384），是骶丛上束的延续，经坐骨大孔梨状肌下方出盆，在股骨大转子与坐骨结节之间下行，继而沿股后面下行至膝后区近侧部，分成胫神经和腓总神经。在臀区，坐骨神经在臀大肌深面，初位于坐骨后面与股方肌神经之间，后越过闭孔内肌和上、下孖肌的后方至股方肌表面，隔股方肌与闭孔外肌和髋关节相邻。坐骨神经与其内侧的股后皮神经和臀下动脉相伴行，然后于大收肌后面继续下行，越过股二头肌长头深面。其行程可用从坐骨结节与股骨大转子之连线中点内侧至腘窝尖端的连线来表示（图 16. 8. 9）。

坐骨神经的分支

关节支（articular branches）起于坐骨神经近侧段，穿过髋关节囊后壁供应此关节。有时髋关节支可直接发自骶丛。肌支（muscular branches）分布于股二头肌、半腱肌、半膜肌和大收肌的坐骨部（见第 7 篇肌学），详见下文。

胫神经

胫神经（tibial nerve）是坐骨神经较大的分支，由第 4、5 腰神经腹侧支的腹侧股和第 1 至第 3 骶神经腹侧支的腹侧股构成，沿股后和腘窝后面下行，到达腘肌下缘伴腘动脉通过比目鱼腱弓前方进入小腿深面，在股后区近侧被股二头肌覆盖，行至腘窝处位于腘血管的浅面，并从外侧越过腘血管至其内侧（图 8.385）。在腘窝下部被腓肠肌两头的联合处覆盖。胫神经表面投影是：在下肢正中线上，从腘窝尖端垂直下行至腓骨颈水平，再由此至内踝与跟腱连线的中点（图 16.15）。

在小腿，胫神经与胫后血管一起下行至内踝与跟骨之间，终于屈肌支持带深面，并分成足底内侧神经（medial plantar nerve）和足底外侧神经（lateral plantar nerve）两终支。胫神经近侧位于腓肠肌和比目鱼肌深面，其远侧 1/3 只由皮肤和筋膜覆盖，有时尚有踇长屈肌覆盖。最初胫神经位于胫后血管内侧，继而越过血管后面行于其外侧，直至神经最终分叉处。胫神经行程的大部分位于胫骨后肌表面并与胫骨后面相邻。

胫神经的分支包括关节支、肌支、腓肠神经、跟内侧神经和足底内、外侧神经等。

胫神经关节支 与膝上内侧动脉、膝下内侧动脉和膝中动脉伴行分布膝关节囊内侧部。这 3 条关节支与闭孔神经的分支构成神经丛，分布于后斜韧带（oblique posterior ligament），也称腘斜韧带。胫神经在分成足底内、外侧神经以前发支分布踝关节。Champetier 和 Déscours（1968）观察了关节的神经供应。Gardner 和 Lenn（1977）统计资料显示，膝关节中的有髓神经纤维和无髓神经纤维的比率为 4：1，他们认为这对感受伤害性刺激是很重要的。

胫神经肌支 在胫神经行至腓肠肌两头之间时，发支分布腓肠肌、跖肌、腘肌和比目鱼肌。到比目鱼肌的神经进入该肌浅面。至腘肌的分支向下斜行，越过腘血管，弯曲绕过腘肌下缘到该肌前面入肌。胫神经分支分布于胫骨后肌、胫腓近侧关节和胫骨，并发一骨间支贴近腓骨下行，分布于胫腓

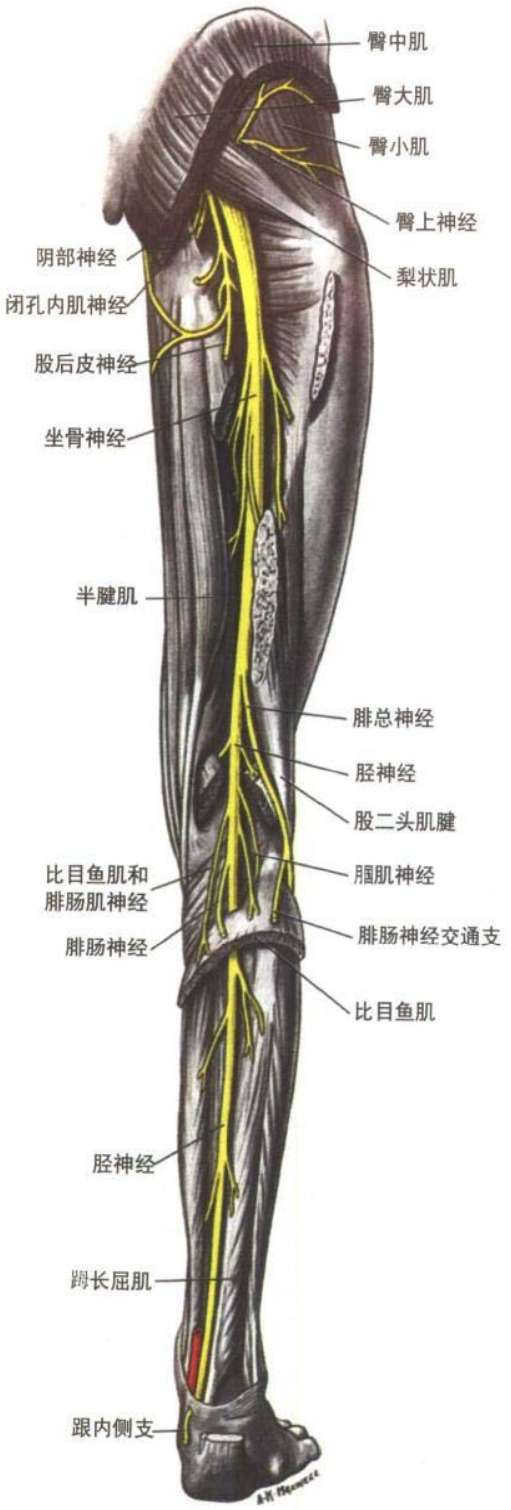

图8.384 右下肢神经后面观。臀大肌、臀中肌和小腿浅层肌已切除，股二头肌长头中部也已切除。

远侧关节。

胫神经在小腿的肌支可分别发出，也可借一总干发出。各分支分别供应比目鱼肌深部、胫骨后肌、趾长屈肌和跨长屈肌，最后的分支与腓血管伴行。

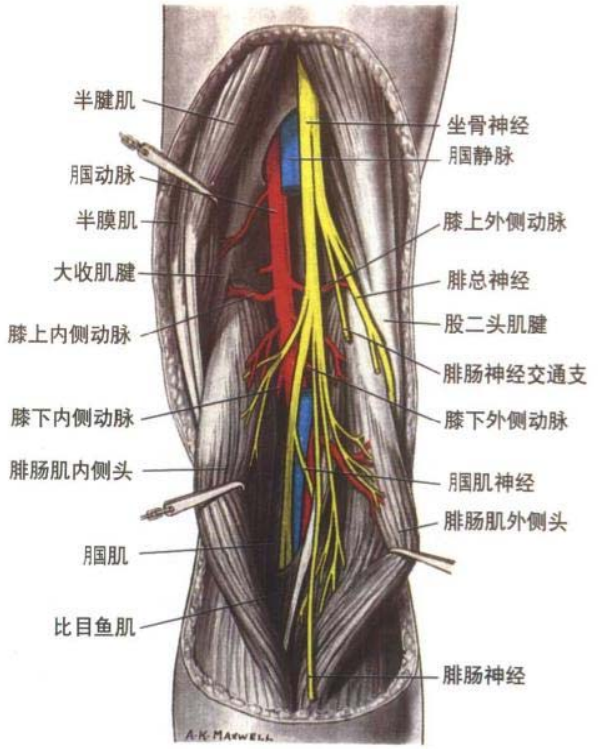

图8.385 右侧腘窝解剖图。腓肠肌二个头、半腱肌、半膜肌均拉开，以便更好地暴露腘窝内容。

腓肠神经（sural nerve） 在腓肠肌两头之间下行，在小腿近侧段穿出深筋膜并与腓总神经的一条腓肠交通支（sural communicating branch）相联合（图8.384），然后在跟腱外侧伴小隐静脉下行，到达外踝与跟腱之间，分布于小腿下1/3部后外侧面的皮肤，继而在外踝下方沿足外侧缘及小趾侧分布。腓肠神经在足背与腓浅神经交通，在小腿与股后皮神经分支交通。Ochoa 1971年描述了婴儿腓肠神经的纤维谱（fibre spectrum）和超微结构；Ochoa和Mair（1969a，b）也曾报道过成人腓肠神经的纤维谱及超微结构；Carlsen和Behse（1980）从三维角度分析了成人腓肠神经内施万细胞的分布与无髓神经纤维的关系。

跟内侧支（medial calcanean branches） 包括若干支，自胫神经末端发出后，穿出屈肌支持带分布于踝部和足底内侧的皮肤。

血管支（vascular branches） 分布于与胫神经伴行的胫后动脉及其分支。

足底内侧神经（medial plantar nerve） 是胫神经较大的终末支，自屈肌支持带下方起始，初行于跨展肌深面和足底内侧动脉外侧，继而行于跨展肌与趾短屈肌之间，发出一内侧趾底固有神经至跨趾内侧后继续前行，在跖骨底附近分成3条趾足底总神经而终。此外还发出皮支，在跨展肌与趾短屈肌之间穿出跖腱膜，分布足底皮肤。肌支在足底内侧神经起点附近发支进入跨展肌和趾短屈肌深面并分布两肌。由跨趾内侧的趾足底固有神经发支分布跨短屈肌。由第1趾足底总神经发支分布于第1蚓状肌。总之，足底内侧神经的肌

支分布于趾展肌、趾短屈肌、踇短屈肌和第1蚓状肌。关节支分布附骨间和跗跖骨之间的关节。足底内侧神经的3条趾足底总神经（common plantar digital nerves）穿过跖腱膜小束之间后，每支神经又复分成两条趾足底固有神经（proper plantar digital nerves）。第1支趾足底总神经分成两支趾足底固有神经，分布于踇趾和第2趾的相邻侧；第2支趾足底总神经也分成两支趾足底固有神经，分布于第2、3趾相邻侧；第3支趾足底总神经也分成两支趾足底固有神经，分布第3、4趾相邻侧，并与足底外侧神经的分支相联系。第1趾足底总神经发一支至第1蚓状肌。每一支趾足底固有神经都发出皮支和关节支，在靠近远节趾骨处发1背侧支，分布于甲周围结构，每一神经的末端分布于趾末端腹侧。与手部神经分布对照可见，足底内侧神经的趾足底总神经就像正中神经的分支形式相似，分布的肌肉也相对应。在手区，正中神经分布拇展肌、拇短屈肌、拇对掌肌和第1、2蚓状肌。足底缺少对掌肌，而踇展肌、踇短屈肌和第1蚓状肌都由足底内侧神经支配。足的趾短屈肌与手的指浅屈肌相对应（正中神经支配），只是第2蚓状肌的神经支配不同。

足底外侧神经（lateral planter nerve） 是胫神经另一条终支，它分布于第5趾和第5趾外侧部的皮肤，并分布到大多数的足底深层肌，这与手区的尺神经分布范围相似（图8.386）。足底外侧神经位在足底外侧动脉的外侧并与其伴行，沿足底外侧前行到达第5跖骨粗隆，然后行于趾短屈肌和足底方肌（又称副屈肌 accessorius）之间，末端在趾短屈肌和小趾展肌之间分成浅、深两终支。在分出终支以前，足底外侧神经分支分布于足底方肌和小趾展肌，并发小支穿出足底筋膜分布于足底外侧部的皮肤（图8.387）。足底外侧神经分出的浅支分成两束，分别进入两条趾足底总神经，其外侧者分布于第5趾外侧面、小趾短屈肌及第4趾间隙中的两块骨间肌。内侧者与足底内侧神经的第3支趾足底总神经相交通后，分两支分布于第4、5趾的相邻面。足底外侧神经分出的深支与足底外侧动脉伴行，位于屈趾肌腱和踇收肌的深面，发支分布于第2至第4蚓状肌、踇收肌和所有骨间肌（第4趾间隙内的骨间肌除外），至第2、3蚓状肌的分支向远侧经踇收肌横头深面，弯曲绕过该肌远侧缘到达所支配的蚓状肌（图8.388）。



图8.386 右足的足底神经图。

腓总神经

腓总神经（common peroneal nerve）粗细约为胫神经的一半，纤维来自第4、5腰神经腹侧支的背侧股和第1、2骶神经腹侧的背侧股。腓总神经自腘窝近侧部由坐骨神经分出后，沿腘窝上外侧界向下外斜行至腓骨头处，位于股二头肌内侧，继而行于股二头肌腱与腓肠肌外侧头之间，然后弯曲绕过腓骨颈外侧向前行于腓骨长肌深面，在此处分成腓浅神经（superficial peroneal nerve）和腓深神经（deep peroneal nerve）。腓总神经的行程可用以下连线表示：从腘窝尖端向下外，至股二头肌内侧下行，直到腓骨头后下方（见图16.15）。在腓骨头后下方，神经贴近腓骨颈骨面绕行，在分成腓浅、腓深神经之前发出几条关节支和皮支。

腓总神经的关节支（articular branches）中有2支伴随膝上外侧动脉（superior lateral genicular a.）和膝下外侧动脉（inferior lateral genicular a.）走行，分布于膝关节（它们也可起自一条总神经干）。第3条关节支称为关节返神经（recurrent articular nerve），起自腓总神经分叉处附近，伴胫前返动脉（anterior recurrent tibial a.）穿经胫骨前肌，分布于膝关节囊的前外侧部和胫腓近侧关节（图8.376）。

腓总神经的皮支包括腓肠外侧神经（lateral sural nerve）和腓肠神经交通支（sural communicating nerve）。腓肠外侧神经也称腓肠外侧皮神经（lateral cutaneous nerve of the calf），分布于小腿近侧部前、后面和外侧面的皮肤。腓



图8.387 右足底皮神经分布图。

图8.388 右足底内、外侧神经剖面图。趾短屈肌已大部切除，趾长屈肌已离断。其远侧端和第2、3、4蚓状肌一并翻开。

肠神经交通支起于腓总神经，行至腓骨头附近，越过腓肠肌外侧头与腓肠神经联合（见前），它也可以单独下行远达踝部。

腓深神经(deep peroneal nerve) 起始于腓总神经分叉处（图8.380），在腓骨与腓骨长肌上段之间斜向前行，于趾长伸肌的深面到达骨间膜前方，在小腿近侧1/3段，向胫前动脉靠拢并与其伴随下行至踝区，此处腓深神经发出内、外侧终支。腓深神经最初位于胫前动脉外侧，然后行于动脉前方，在踝区又行至动脉外侧。腓深神经发出肌支分布于胫骨前肌、踇长伸肌、趾长伸肌和第3腓骨肌，并发关节支分布于踝关节。

腓深神经的外侧终支（lateral terminal branch）在趾短伸肌深面横过跗骨并扩大成一个假神经节（pseudoganglion），除分支分布趾短伸肌外，从扩大处发出3条骨间肌支。第1支分布于第2骨间背侧肌，其他2支分布于中间3个趾的跗跖关节和跖趾关节。

腓深神经的内侧终支（medial terminal branch）沿足背动脉外侧向远端走行，在第1跖骨间隙处与腓浅神经的内侧支相交通后，分成两条趾背神经，分布于第1、2趾的相邻面。在分此两支前还发1骨间支分布于踇趾的跖趾关节和第1骨间背侧肌。Geller和Barbato 1970报道，腓深神经也可以有3条终末支。

腓浅神经(superficial peroneal nerve) 起于腓总神经分叉处（图8.380），最初位于腓骨长肌深面，向前下方行于腓骨长、短肌与趾长伸肌之间，在小腿远侧1/3处穿出深筋膜，并分成内、外侧两个终支。腓浅神经在肌肉之间走行时，分支分布于腓骨长肌、腓骨短肌和小腿下部的皮肤。腓浅神经内侧支行至踝前区又分成两条趾背神经，其中一支分布于踇趾内侧面，另一支分布于第2、3趾的相邻面，并与隐神经和腓深神经相交通（图8.379）。腓浅神经较小的外侧支横过足背向外侧走行，分成趾背神经，分布于第3至第5趾的相邻面，同时也分布到踝外侧面的皮肤，并与腓肠神经相交通（图8.379）。

腓浅神经几乎分布于全部趾背的皮肤，但第5趾外侧面和第1、2趾相邻面除外，前者由腓肠神经分布，后者由腓深神经的内侧终支分布。有些人的腓浅神经的外侧支缺少，而由腓肠神经的分支代替。

骶丛的其他分支

骶丛的其他分支有以下几条：

穿皮神经(perforating cutaneous nerve) 一般发自第2、3骶神经腹侧支的背侧股，穿出骶结节韧带，弯曲绕过臀大肌下缘，分布于覆盖臀大肌下内侧的皮肤。此神经也可发自阴部神经（pudendal nerve）。若无穿皮神经存在，可由股后皮神经的一支代替。穿皮神经也可发自第3、4骶神经、或第4、5骶神经腹侧支。

阴部神经(pudendal nerve) 起于第2、3、4骶神经腹侧

支的腹侧股（图8.382，图10.131），经坐骨大孔梨状肌下方出盆，在梨状肌和尾骨间进入臀区，贴近坐骨棘处越过骶棘韧带，在阴部内血管内侧伴随其穿经坐骨小孔进入阴部管（pudendal canal 见第10篇），行于坐骨直肠窝外侧壁内表面。在阴部管后部发出直肠下神经，余部再分成会阴神经和阴茎背神经，女性为阴蒂背神经。

直肠下神经（inferior rectal nerve）穿出阴部管的内侧壁，与直肠下血管（inferior rectal vessels）一起横越坐骨直肠窝向内侧走行，分布于肛门外括约肌、肛管下部粘膜、及肛门周围皮肤。直肠下神经的分支与股后皮神经的会阴支及阴囊（或阴唇）神经分支相交通。直肠下神经有时可直接发自骶丛，穿出骶棘韧带后，返联到阴部神经本干。据Robberts和Taylor 1973年在40例尸解中发现，此种情况者占8例。

会阴神经（perineal nerve）是阴部神经末段较大的分支，沿阴部内动脉下方前行，与会阴动脉伴行，分成阴囊后神经（或阴唇后神经）和多条肌支。会阴神经分出的阴囊后神经（或阴唇后神经）（posterior scrotal nerve or posterior labial nerve）在会阴神经内侧或外侧穿出尿生殖膈下筋膜，或沿尿生殖膈下筋膜下方，在尿生殖三角（urethral triangle）外侧部向前行，并与会阴动脉的阴囊支（或阴唇支）相伴行，一起分布于阴囊的皮肤或阴唇的皮肤，并与股后皮神经的会阴支及直肠下神经的分支相联系。

会阴神经的肌支有数条，分布于会阴浅横肌、球海绵体肌、坐骨海绵体肌、会阴深横肌、尿道括约肌、肛门外括约肌和肛提肌前部。在男性，一支到尿道球的神经离开尿道球到达球海绵体肌，并穿出该肌分布于阴茎海绵体和尿道粘膜。

阴部神经分出的阴茎背神经（dorsal nerve of the penis）在阴部内动脉上方沿坐骨支和耻骨下支边缘向前行，在尿生殖膈下筋膜后深面走行，分布于阴茎海绵体、在尿生殖膈尖端位于耻骨（弓状）下韧带和尿生殖膈之间裂孔的外侧，与阴茎背动脉伴行，在阴茎背面和阴茎悬韧带两者之间前行，终于阴茎头。在女性，有阴蒂背神经（dorsal nerve of clitoris）与阴茎背神经对应神经，非常小，分布于阴蒂。

临床观察显示，阴部神经发出的感觉分支可能通过直肠下神经和会阴神经的阴唇后神经支分布到阴道下部。阴部神经能借浸润麻醉而被“阻断”，用注射针穿经阴道壁，向坐骨棘和骶棘韧带方向注射药物可达到麻醉阴部神经的目的。坐骨棘和骶棘韧带都可通过阴道内诊明显感觉到（Huntingford 1959，Nakanishi 1967）。

骶内脏神经分支（sacral visceral branches） 起于第2至第4骶神经腹侧支，支配盆腔脏器，也称盆内脏神经（pelvic splanchnic nerves），详细描述见自主神经系。

骶神经肌支（sacral muscular branches） 起于第4骶神经腹侧支，分布于肛提肌、尾骨肌、和肛门外括约肌（图8.382），到肛提肌和尾骨肌的分支进入两肌的盆腔面；至肛门外括约肌的神经（第4骶神经的会阴支）穿过尾骨肌，或经尾骨肌与肛提肌之间到达坐骨直肠窝，分布于肛门外括约肌，其皮支分布肛门与尾骨间的皮肤。

尾丛

尾丛（coccygeal plexus）是由第4骶神经腹侧支下降支、第5骶神经和尾神经的腹侧支构成（图8.382）。第5骶神经腹侧支从骶管裂孔穿出后，在骶角下方向前弯曲，绕过骶骨外侧缘并穿过尾骨肌到达该肌的盆面，在此处与第4骶神经腹侧支的下降支联合，这样形成的小干，在尾骨肌盆面下行，并与小的尾神经腹侧支相联合。尾神经腹侧支从骶管裂孔穿出后，向前弯曲绕过尾骨外侧缘，穿过尾骨肌到达盆内与小干相连。这些小干即称作尾丛。尾丛主要发出肛尾神经（anococcygeal nerve），是少数细支，穿出骶结节韧带后，分布于邻近皮肤。

脊神经及其各丛的形态学

仍然保持着一定原始分布特点的脊神经，在很大程度上呈节段性分布，胸区最为明显。典型脊神经的走行和分布有一定规律性：其背侧支即轴上支（epaxial ramus）行经关节突的背外侧，然后分为内侧支和外侧支，穿入并支配背部深层肌肉，还供应从后正中线至肩胛线之间的皮肤带。其腹侧支即轴下支（hypaxial ramus）借白交通支和灰交通支与相对应的交感神经节相联系，并支配脊柱前方的肌肉；其主干在体壁内走行并支配躯干外侧的肌肉；在近腋中线处发出外侧支，穿出肌层后又分成前皮支和后皮支。主干仍行于体壁中并支配腹侧各肌，其前终支分布于皮肤。

颈、腰、骶部的脊神经腹侧支的分布已失去明显的节段性，排列上发生了明显地变化，相邻脊神经腹侧支相互联合构成了颈丛、臂丛、腰丛、骶丛和尾丛。

颈丛 颈丛（cervical plexus）的皮支和前终支与曲型脊神经腹外侧支是同源的。颈横皮神经和锁骨上内侧神经都代表了前终支，枕小神经和锁骨上外侧神经代表了脊神经腹外侧支。耳大神经和锁骨上中间神经代表前终支和外侧支成分。

臂丛 构成臂丛（brachial plexus）的脊神经腹侧支又分成腹侧（前面或屈侧）股和背侧（后面或伸侧）股，腰骶丛也如此。在臂丛，这种分支形式对三个干都有影响，并与肢体肌肉原基分化出的腹侧肌群和背侧肌群相对应。多数腹侧支都有分支分布到肢体背面的皮肤。对这种现象的出现Harris曾于1939年作过如下解释：每一条脊神经的腹侧支原来都分为腹侧股和背侧股，在人类的进化中，背侧支的纤维进入了神经干的腹侧支。结果，正中神经和尺神经的纤维在手背皮肤都有一定范围的分布区。

肢芽的腹外侧位置和第1、2胸神经的排布形式都支持如下的观点：臂丛和腰骶丛的神经只不过是典型脊神经腹侧支的外侧支而已。第2胸神经腹侧支发出一外侧皮支至上肢，形成肋间臂神经，此神经的大小与第2胸神经到臂丛去的直接分支的大小成负相关。第1胸神经腹侧支发出一个大支参与臂丛的构成，此支可能与外侧支同源。其余胸神经，不管其大小如何，都是典型分支，但其前皮支都减小，并且常常缺如。

腰骶丛 构成腰骶丛的脊神经腹侧支各股的腹、背侧分支不如臂丛清晰，但从解剖角度看，闭孔神经和胫神经起于腹侧股，而股神经和腓总神经起于背侧股。第12胸神经的外侧分支和第1腰神经腹侧支都下行进入臀区皮肤。第2腰神经的分支分布的解释较困难。它不仅参与腰丛的构成，而且也有前终支（生殖股神经生殖支）和一个外侧皮支（股外侧皮神经和生殖股神经的股支）。第3至第5腰神经和第1骶神经分支的前终支较隐匿，而第2、3骶神经的相应分支分布于会阴区等部位的皮肤。股后皮神经呈现一个很有趣的现象，它起于背侧股和腹侧股，即分布到屈侧面股部的皮肤，又分布到伸侧面臀区的皮肤。

皮肤的节段性神经支配

皮肤存在着节段性神经支配（segmental innervation of the skin）。一条脊神经通过其分支分布的皮肤区称为皮区（dermatome）。典型的皮区从体后面绕到体前正中线（图8.367, 374）。相邻脊神经分布的皮区明显地重叠，特别在肢体发生过程中最受影响的节段更是如此，如第2胸神经至第1腰神经分布区（图8.367, 374）。

在某些区域，如胸壁前上区，分布于相邻区域的皮神经并非来自相邻的脊神经，重叠范围很小。在第2胸神经支严重受损时，感觉障碍范围可截然划出，但痛、温觉仍有部分重叠，并仍有温觉存在。同样一条周围神经切断后（如尺神经腕区切断后），触觉丧失的区域总是比痛，温觉丧失的区域大。因此，按节段平面进行麻醉或止痛的区域总是比根据解剖学理论描述所预计的范围要小（Foerster 1933; Wollard等1940）。

颈部和上肢的皮神经分布 第1颈神经不分布皮肤。第2颈神经一般分布于颅顶至上项线之间、耳廓外侧面绝大部分、下颌角及颊区下部的皮肤(图8.341)。第3颈神经分布区呈斜带区，即从头皮后面、颈上部向下至颈部扩大宽度，直到舌骨与第1肋之间，并向前延伸至前正中线的皮肤区。第4颈神经分布于颈后区上半，继而向前下绕过颈部达胸前面的皮肤，并分布于锁骨、第1肋间隙、肩峰和三角肌上部的皮肤。上述3条神经的皮肤区都相互重叠，而且背侧支的重叠比腹侧支的重叠更大。

构成臂丛的那些脊神经的皮支分布规律可用上肢的早期发育来解释。人类第4周时，上肢芽小而扁，从躯干向外侧突出，相当于下4个颈节及第1胸节的水平，其外胚层与躯干部延续，神经分布来自相应的节段。上肢芽的中胚层也是相同节段的延续。下肢芽出现稍晚，而且总比上肢芽发育滞后，直至出生后。

上、下肢芽扁，分腹侧面和背侧面，有轴前缘（preaxial border）即颅侧缘（cranial border）和轴后缘（postaxial border）即尾侧缘（caudal border）。第5颈神经腹侧支沿轴前缘分布于上肢芽腹、背侧面上的狭长皮肤区域；第1胸神经则沿轴后缘分布到上肢芽腹、背侧面上的一个相似的狭长皮肤区（图8.389）。第5颈神经与第1胸神经之间的第6、7、8颈神经在上肢芽腹、背侧面的分布区域几乎是相互平行的狭长区。随着上肢的加长，臂丛中央部神经（C6、C7、C8）的近侧份深埋于上肢近侧段，只分布到上肢远侧端的皮肤；而颈4和胸2、3节段的脊神经供应上肢近侧即上肢根部的皮肤。随着胚胎的生长，生长中的肢芽向外侧旋转约90°并向躯干内收（见第3篇），因此，轴前缘在旋后肢的外侧面上向远端延伸，直达拇指，因而拇指也称轴前指（preaxial digit）；而轴后缘则在内侧面上行至小指，故称小指为轴后指（postaxial digit）。所以，成人上肢外侧面的皮神经供应，由近而远分别来自颈4、颈5和颈6，上肢内侧面的皮神经供应由近而远则分别来自胸2、胸1至颈8（图8.389）。在上肢腹（前）面，颈5、6分布区与胸2、1和颈8分布区相邻，它们之间的界线即为腹侧轴线（ventral axial line）。在此线上各神经分布区很少重叠。第7颈神经的近段被深埋，远段分布到腕近侧的一小片皮肤区（图8.389）。上肢的背面与腹面类似，颈7脊神经的纤维在前臂后皮神经内走行，分布到肘附近的皮肤，颈4、颈5皮区与胸1、胸2皮区相邻，它们之间的界线为背侧轴线（dorsal axial line），终于更近侧水平（图8.389）。前臂的旋前可影响这些线的位置（见第3篇）。

躯干皮肤的神经支配 躯干的皮肤由胸1到腰1、骶2至骶4和尾1脊神经分布，形成了连续弯曲的带状皮区。在躯干上部这些带状区带近乎水平位，越向下越倾斜。各神经分布区相互重叠，每一带状皮区的上半由上方的神经补充分布；每一带状皮区的下半由下方的神经补充分布。切断任何一条脊神经，不会使其分布区的感觉完全丧失。这种脊神经皮支的皮肤分布带显示，第7胸神经的分布相当于肋下角带状区；第10胸神经的分布相当于脐上方的带状区。

脊神经背侧支分布的皮肤区，外侧界限于背外侧线（dorsolateral line），从枕外侧向下经肩峰内侧端，继而向下延续至股骨大转子后面，并向内侧弯曲至尾骨。上述由脊神经背侧支分布的狭长皮肤区与脊神经腹侧支分布区并不严格对应，在区域广度和位置方面都有所不同。

在上胸部腹侧面上，第3、4颈神经分布区与第1、2胸神经分布区相毗连（图8.367），这是因为在第4颈神经与第1胸神经之间的几条脊神经支配的肌肉和皮肤区已长入上肢。在后面也有同样的毗连关系，但有一小的三角区由C_5-T_1分布。

躯干下部有类似的排列，但由于两下肢很接近，故这种排列不太明显，尽管在臀区仍能看得很清楚。在男性，第1腰神经分布区与第2骶神经的分布区在阴茎根部和阴囊处相毗连；在女性，第1腰神经分布区与第2骶神经分布区在与男性同源器官处相毗连（见第14篇），第1腰神经至第2骶神经之间的诸神经在胚胎发育期间就已进入了下肢。

下肢皮肤的神经支配 下肢皮肤受其起源节段的神经支配，即胸12至骶3脊神经支配（图8.390, 391）。神经分布的顺序在胚胎发育的初期与上肢一样，但在成人，由于胚胎发育中下肢的旋转而使原先的排列顺序不明显了（见第3篇）。最初的轴前缘（preaxial border）从肢芽的颅侧缘延伸到大趾趾，即轴前趾（preaxial digit）；轴后缘从尾侧缘到小趾，即轴后趾（postaxial digit）。下肢经过向内侧的旋转，使大趾趾位于足的内侧，与桡骨同源的胫骨也位于内侧。由于髋关切发生旋转，臀区保留在背侧（伸侧）的位置。

轴前缘（preaxial border）最初靠近大腿中线，下行至膝区，然后向内侧弯曲下行，经内踝至足和趾趾的内侧缘。轴后缘（postaxial border）开始于臀区，下降至腘窝中央，向外侧行经外踝至足的外侧缘。腹侧和背侧轴线（ventral and dorsal axial line）也显示相应的倾斜。腹侧轴线在下肢近侧起始于腹股沟韧带内侧缘，向下经大腿和小腿的内侧面，到足跟内侧。背侧轴线开始于臀区外侧，在大腿后外侧下降至膝区，渐向内侧倾斜终于踝区近侧（图8.390, 391）。下肢皮神经的节段性分布可见图8.390和图8.391。

各皮节分布范围，特别是在四肢分布范围的知识对临床工作很重要。不同的作者对同一条神经分布的皮区划出的图像可能变化很大，这一方面是由于缺乏统一的神经病学检查方法，另一方面是因为类似的神经损伤出现后，各个病人的表现却不相同。小腿部神经分布皮区图较前臂者更不规则，这可能是因为臂丛的损伤较腰骶丛损伤更常见，能有更多的机会了解神经损伤与皮区缺陷之间的对应关系，使绘图更精确。在图8.390和8.391中的图像是根据Council's医学研究所1942年发表的“周围神经损伤报告”所绘（Medical Research Council's Report on Periphoral Nerve Lesions 1942）。

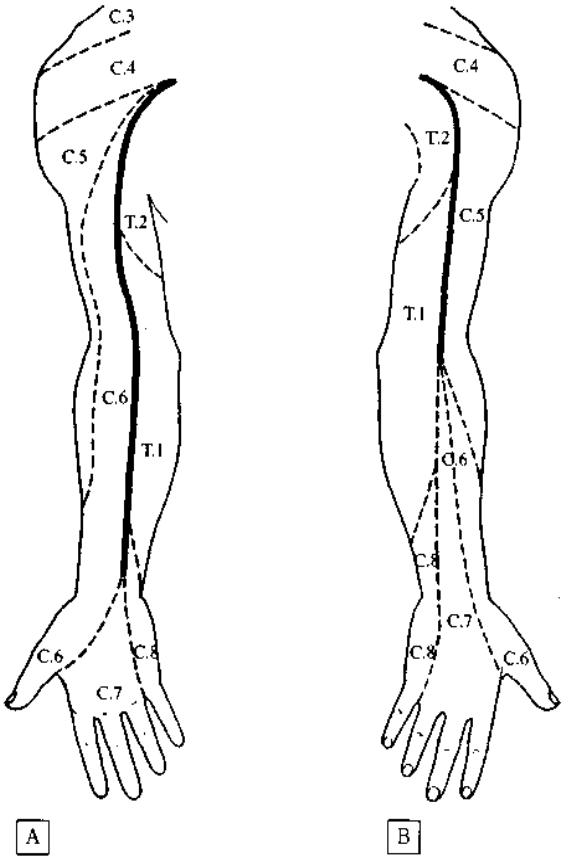

图8.389 A. 上肢皮肤神经节段性分布前面观。粗黑线代表上肢腹侧轴线，间断线与轴线很少重叠。
B. 上肢皮肤神经节段性分布后面观。粗黑线代表上肢背侧轴线，间断线很少与轴线重叠。

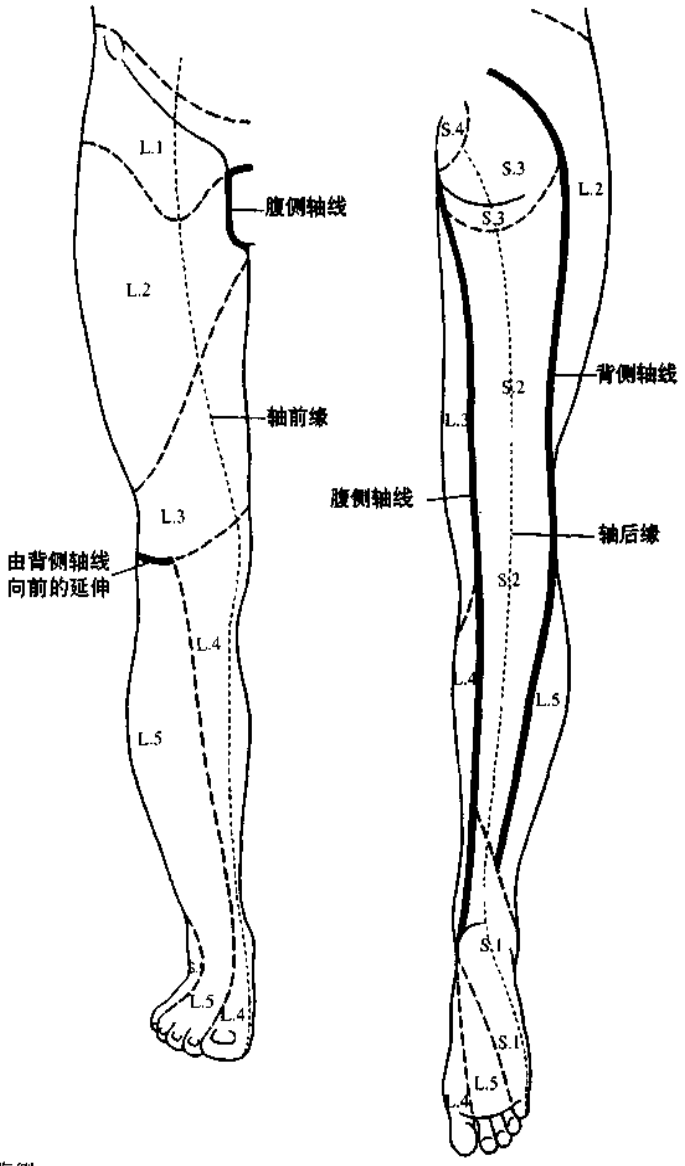

图8.390(左)腰骶丛神经在下肢皮肤节段性分布的前面观。
图8.391(右)腰骶丛神经在下肢皮肤节段性分布的后面观。标志意义见8.389图。

在应用这些图时，必须了解间断线表示每条神经分布的范围，重叠的范围划出来很困难，但可以看出沿着粗黑线表示的腹侧轴线和背侧轴线处很少重叠。轴线两旁的神经并不来自相邻的脊神经，其间隔的神经深埋于肢体内，直到肢体的远侧部位才迁出到浅层并分布到皮肤。

Keegan和Garrett（1948）认为：在肢体皮节的胚胎发育时期，感觉神经从每个肢芽的背侧面围绕肢体的轴前缘和轴后缘螺旋形的生长，并沿腹侧轴线在肢体前面相遇。他们否认背侧轴线的存在。他们根据每个神经根单独损伤而出现的感觉敏度降低、特别是痛觉减退的区域，构建了肢体皮节图，显示了皮节是一些从躯干沿肢体延伸的连续的带状皮区。

肌肉的节段性神经支配

每一脊神经最初供应来自本节段的肌肉，在肌节的衍生物存留处，它们保持原始的节段性神经供应；而当邻近肌节衍生的肌肉互相融合时，这些肌肉就不再总是由原肌节相应的脊神经供应了，虽然常多是由与肌节相应的脊神经供应。由于四肢的肌肉是由原位的肢芽中胚层发育分化而成，因而单就胚胎发生的研究即可判定这些肌肉的起源节段。在臂丛和腰骶丛内，脊神经及其分支的交织、合并，使节段性分布不如躯干明显。神经肌肉连接不变的概念最初由Furbinger 1873年提出，Haines（1935）和Minkoff（1974）对此理论提出了异议，并报道了观察证据。

肢体肌肉的节段性神经支配 绝大多数肢体的肌肉都接受1个以上脊髓节段所发出的脊神经支配。每块肌肉所涉及的脊髓节段请参见第7篇肌学，在表8.6，8.7，8.8内列出了各肌肉支配神经的节段性起源。这些节段或其运动根的损伤会引起相应肌肉的瘫痪。有关资料最先是从临床获得的（Bumke和Foerster 1936，

Villiger 1946, Sharrard 1955)。虽然对多数肌肉的神经支配已无争论，但是对某些肌肉的神经支配仍有不同意见。如手固有肌肉的神经支配就是一个例子，临床常提到是由第1胸脊髓节段单独支配，然而第8颈脊髓节段也支配这些肌肉。

神经分支及神经支配的变异 教科书中所描述的人体构筑情况是通常所见，实际上也存在相当部分的变异，这些变异可影响相关疾病的临床表现。例如，分布到一组肌肉的周围神经可以是单支发自神经上干，也可是每一块肌肉分别接受由主干分出的若干分支中的一条。在后一种情况下，神经受损所引起的肌肉异常要比预期的范围小。一条神经内神经纤维的束内分隔在其分支之前就已完成，因而分支近侧段的损伤可以只累及一个神经束并出现该神经束的远端损伤表现。例如坐骨神经恰在臀下方受压时，可以只影响构成腓总神经的那些纤维，构成胫神经的纤维不受影响，其临床表现也是类似腓总神经受损时的麻痹现象。Sunderland 1978年报道了可能出现的不同分支类型的详细资料及周围神经在不同平面发出主要分支的详情。

表8.6, 8.7, 8.8, 8.9（见后）。

表8.6 上肢肌节段性神经支配简表

C3, 4	斜方肌、肩胛提肌
C5	菱形肌、三角肌、冈上肌、冈下肌、小圆肌、肱二头肌
C6	前锯肌、背阔肌、肩胛下肌、大圆肌、胸大肌（锁骨头）肱二头肌、喙肱肌、肱肌、肱桡肌、旋后肌、桡侧腕长伸肌
C7	前锯肌、背阔肌、胸大肌（胸骨头）、胸小肌、肱三头肌、旋前圆肌、桡侧腕屈肌、指浅屈肌、桡侧腕长伸肌、桡侧腕短伸肌、指伸肌、小指伸肌
C8	胸大肌（胸骨头）、胸小肌、肱三头肌、指浅屈肌、旋前方肌、指深屈肌、拇长屈肌、尺侧腕屈肌、尺侧腕伸肌、拇长展肌、拇长伸肌、拇短伸肌、示指伸肌、拇短展肌、拇短屈肌、拇对掌肌
T1	指深屈肌、手本部肌（拇短展肌、拇短屈肌、拇对掌肌除外）

表8.7 下肢肌节段性神经支配简表

L1	腰大肌、腰小肌
L2	腰大肌、髂肌、缝匠肌、股薄肌、耻骨肌、长收肌、短收肌
L3	股四头肌、收肌群（长收肌、短收肌、大收肌）
L4	股四头肌、阔筋膜张肌、大收肌、闭孔外肌、胫骨前肌、胫骨后肌
L5	臀中肌、臀小肌、闭孔内肌、半膜肌、半腱肌、腘肌、踇长伸肌、趾长伸肌、第3腓骨肌
S1	臀大肌、闭孔内肌、梨状肌、股二头肌、半腱肌、腘肌、腓肠肌、比目鱼肌、腓骨长肌、腓骨短肌、趾短伸肌
S2	梨状肌、股二头肌、腓肠肌、比目鱼肌、趾长屈肌、踇长屈肌、某些足本部肌
S3	某些足本部肌（踇趾展肌、踇短屈肌、趾短屈肌、趾短伸肌除外）

表8.8 关节运动及其相关肌肉的节段性神经支配简表

肩关节	展肌及旋外肌	C5
	展肌及旋内肌	C6, 7, 8
肘关节	屈肌	C5, 6
	伸肌	C7, 8
前臂	旋后肌	C6
	旋前肌	C7, 8
腕关节	屈肌、伸肌	C6, 7
指关节	长屈肌、长伸肌	C7, 8
手	本部肌	C8, T1
髋关节	屈肌、收肌、旋内肌	L1, 2, 3
	伸肌、展肌、旋外肌	L5, S1
膝关节	伸肌	L3, 4
	屈肌	L5, S1
踝关节	背屈肌	L4, 5
	跖屈肌	S1, 2
足	内翻肌	L4, 5
	外翻肌	L5, S1
	足本部肌	S2, 3

神经损伤的定位诊断

在临床实践中，只需要检测少数相关肌肉，便可确定神经损伤的部位。例如可以检查肩的外展来反映颈5神经根损伤、腋神经损伤或三角肌的损伤。

可根据以下标准选择需要检查的肌肉：

- 受检查的肌肉可从体表看到。这样可以观察到肌肉衰弱状况或肌肉的外形，并且可以触摸感觉肌肉的坚实程度和收缩力。
- 受检肌肉有一独立的功能作用，从而可单独检查其功能并确定其功能异常。
- 选择的肌肉有助于分辨脑和脊髓的损伤平面，有助于分辨是脑、脊髓还是周围神经的损伤，有助于鉴别是哪一条周围神经损伤。
- 用这样的检查方法能鉴别出此肌肉正常与否，这样即便在肌肉轻度异常时也能早期确切地检查出来。
- 应优先选择那些容易引出反射活动的肌肉。

表8.9列出了根据以上标准选择的肌肉名称及其相关运动。例如，上运动神经元损伤时，肩外展、伸肘、伸腕、伸指及指外展等运动比对侧减弱。因为这种运动减弱可以是远侧比近侧更严重，或者是近侧比远侧更严重，正常的肩关节外展和手指的外展就排除了上运动神经元性的上肢力减弱。同样，正常的髋关节屈和踝关节背屈就排除了小腿

的上运动神经元性损伤。有些肌肉检查困难，但确有其特殊意义，例如肱桡肌的肌力很难测定、但能看到和触摸到，此肌绝大多数是由颈6脊神经支配，并且很易引出反射。

测定损伤的神经根平面，必须确定测试每个神经根应专门检查的肌肉，最好采用其中一个更易引出反射的肌肉。由于小腿存在许多神经支配的重叠，以至必须检查一系列肌肉才能测定损伤的平面。

了解周围神经对肌肉支配的次序在损伤平面的定位诊断中非常重要（表8.6，8.7，8.8，8.9）。例如有桡神经损伤时，如果肱三头肌功能受累及，桡神经的损伤平面必然在高位即在腋窝。如果肱三头肌正常，未受损伤，而肱桡肌、腕伸肌、指伸肌和桡神经浅支受累及，则桡神经损伤的部位应在臂部，即桡神经贴肱骨处受压。如果伸腕关节正常，桡神经浅支未受累及，而伸指无力，则损伤位于桡神经的分支，应是骨间后神经受损所至。

表8.9 神经损伤定位诊断所检查的运动和肌肉简表

	运动	肌名称	上运动神经元	神经根	反射	神经
上肢	肩外展	三角肌	++	C5		腋神经
	屈肘	肱二头肌		C5/6	+	肌皮神经
		肱桡肌		C6	+	桡神经
	伸肘	肱三头肌	+	C7	+	桡神经
	桡侧伸腕	桡侧腕长伸肌	+	C6		桡神经
	伸指	指伸肌	+	C7	(+)	骨间后神经
	屈指	拇长屈肌，示指深屈肌		C8	+	骨间前神经
		环指小指深屈肌				尺神经
	拇指外展	第1骨间背侧肌	++	T1		尺神经
		拇短展肌		T1		正中神经
下肢	屈髋	髂腰肌	++	L1/2		股神经
	收髋	收肌群		L2/3	(+)	闭孔神经
	伸髋	臀大肌		L5/S1		臀下神经
	屈膝	股二头肌	+	S1		坐骨神经
	伸膝	股四头肌		L3/4	(++)	股神经
	踝背屈	胫骨前肌	++	L4		腓深神经
	踝跖屈	腓肠肌/比目鱼肌		S1/2	++	胫神经
	足外翻	腓骨长、短肌		L5/S1		腓浅神经
	足内翻	胫骨后肌		L4/5		胫神经
	伸踇趾	踇长伸肌			L5（Babinski）	腓深神经

*表内注上运动神经元（+）的肌肉，是指当上运动神经元损伤时，首先受影响的肌肉。表内注神经根平面，是指供应此肌的主要神经节段。

自主神经系统

一般结构

自主神经系统（autonomic nervous system）包括中枢部和周围部，后者与内脏、腺体、血管和非横纹（平滑）肌的神经分布有关。因此它形成神经系统的内脏部分。“自主”一词是一方便，但并不合适的词。认为这部分神经系统有自主权只是个错觉，因为它与躯体神经活动的变化密切相关。虽然内脏神经与躯体神经的联系在结构上一直不清楚，但由躯体神经活动所激发的内脏反射的功能性证据却很丰富（了解总的情况参考Langley 1921；Kuntz 1953；Mitchell 1953；1956；Pick 1970；Gabella 1976；Björklund等1988；Bannister和Mathias 1992；Burnstock 1992～1995）。

内脏传出通路与躯体传出通路在周围突触中继方面是不同的。在内脏传出通路中，在中枢神经和内脏效应器之间至少插入两个神经元（图8.392）。初级神经元（节前神经元）的胞体是在脑神经内脏传出核和脊髓外侧灰质柱中；它们的轴突通常是纤细的有髓纤维，通过脑神经和脊神经至周围内脏神经节，在此处它们与次级神经元的树突形成突触。次级（至效应器）神经元（节后神经元）的轴突通常是无髓的，支配平滑肌或腺细胞。发现这些神经纤维靠近脂肪细胞、乳腺细胞、黑色素细胞、间质细胞、内脏神经节和运动终板。因此在内脏传出通路中有节前神经元和节后神经元（preganglionic and postganglionic neurons）之分，后者的数量更多；一个节前神经元可与15～20个节后神经元形成

突触，使许多自主神经效应得到广泛的扩散。这种节前与节后神经元之间的失衡，在自主神经系统中交感部比副交感部更明显（一项对人颈上神经节的研究表明，节前纤维与节后纤维的比率是1:196; Ebbesson 1968。）节后神经元的终止部位在本篇前文及下文描述。关于交感神经节的结构和其他神经元类型，包括中间神经元的详细描述见本篇及以后。

内脏传入通路类似于躯体传入通路；其外周纤维的起源细胞为单极神经元，存在于脑神经节和脊髓背根神经节内。周围突通过自主（内脏）神经节或神经丛，或可能通过躯体神经而分布，此间没有中继。其中枢突（轴突）伴随躯体传入纤维经脊神经背根至中枢神经系统（CNS）（见本篇下文）。

可将自主神经系统分为三个主要部分，即副交感部、交感部和肠部，此三部分在结构和功能上是不同的。Langley在1921年曾对这几部分的广泛的解剖结构作过概括报道，从那时起，其内容 也大致保留下来。副交感的节前传出纤维为颅骶传出（craniosacral outflow），经某些脑神经和骶部脊神经穿出，而交感神经的节前传出纤维为胸腰传出（thoracolumbar outflow）经胸脊神经和上部腰脊神经穿出。副交感神经的节后神经元胞体是在外周，远离中枢神经，位于要分布结构附近散在的神经节内，或常散在于内脏的壁内。交感神经节后神经元的胞体大部分在交感干神经节内或在外周神经丛内的神经节中，但它们总是靠近脊髓，而不是

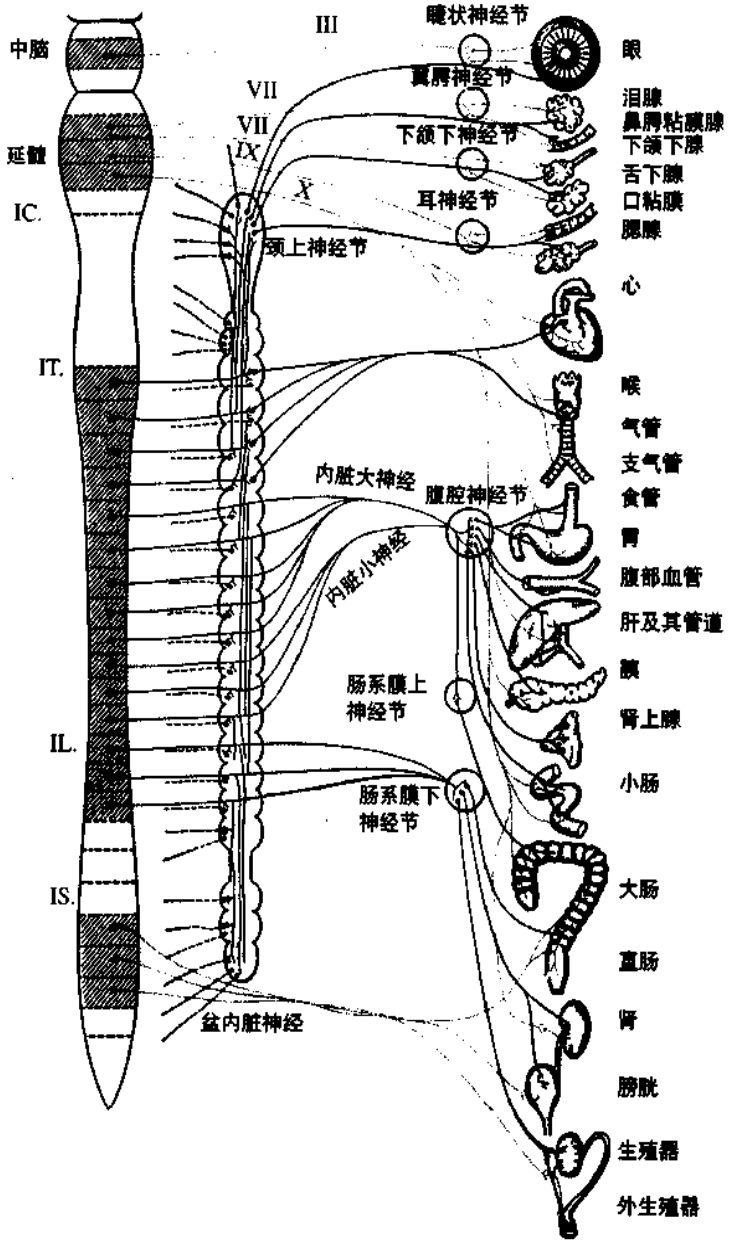

图 8.392 自主神经系统的传出径路(引自 Meger 和 Gottlieb)。蓝线代表副交感神经径路；红线代表交感神经径路，间断红线代表至脑、脊神经的交感神经节后支。

靠近要分布的效应器，分布至盆部内脏的神经元除外。肠神经系统由位于胃肠道壁内的一些有神经节的神经丛组成（见第12篇）。肠神经系统含有反射通路，通过这些反射通路控制消化道肌层的收缩、胃酸的分泌、小肠水和电解质的运输、粘膜血流量和其他一些功能。在肠神经系统和交感、副交感以及感觉—运动神经之间，存在着复杂的相互作用。

传递机制

过去一直认为交感和副交感系统生理作用是不同的，副交感神经的反应一般局限，而交感神经反应较为广泛。然而，虽然交感神经系统可被广泛地激活，如在恐惧和愤怒时，但现在认识到，交感神经系统也能被独立地激活；对于许多不同的刺激，在全身可发生许多不同类型的交感神经激活。

副交感神经活动引起心跳减慢，肠腺活动以及肠蠕动增加，这种情况被认为是保存身体的能量储备。而交感神经活动引起皮肤动脉的普遍收缩（以增加心、肌和脑的血液供应），心跳加速、血压升高、括约肌收缩、肠蠕动减弱，所有这些现象都是动员出身体的能量储备，以适应增加的活动（Macdonald 1992）。

多年来，内脏和心血管系统的大部分器官受交感肾上腺素能和副交感胆碱能两种相互拮抗的神经控制的观念，形成内脏神经研究的工作基础。然而从60年代初至今已取得很大的进展，因此有必要对自主神经传递机制的概念予以修正。这些进展包括：

NANC神经 在自主神经中发现了非肾上腺素能、非胆碱能（NANC）神经，认识到神经递质的多样性。在许多NANC神经中，5'-三磷酸腺苷（ATP）是符合作为神经递质的标准的，它们被称为"嘌呤能"神经（Burnstock 1972）。随后，越来越清楚许多其他的神经活性物质，包括许多肽类，出现于自主神经中。最近发现一氧化氮（NO）或一种NO-相关成分在一些特殊组织中作为一种初级信使，在把信息从神经传至平滑肌时起着重要的作用（Bredt 1990; Rand 1992）。这样已经提出的在自主神经系统中的神经递质和神经调质包括：单胺类、氨基酸类、嘌呤类、各种肽类和一氧化氮（见本篇前文和表8.1; Burnstock 1986）。

递质共存 递质共存的概念提出了，即便不是全部，也是大部分神经释放不仅一种递质（Burnstock 1976, 1990; Hökfelt等1986; Kupfermann 1991）。这些神经的"化学代码"代表了共存于单个神经元中的一些神经递质，这些神经元的投射和中枢联系已经知道。大部分交感神经的主要神经递质是ATP和神经肽Y（NPY），虽然NPY常常起神经调质的作用。副交感神经的主要共存递质是乙酰胆碱（Ach）和VIP，及利用ATP和/或NO的部分亚递质。大部分感觉-运动神经（见本篇前文）的神经递质是P物质（SP）和降钙素基因相关肽（CGRP），及一些利用ATP的递质。其他一些神经递质/神经调质有时也与主要的递质共存于自主神经中（图8.393）。虽然在消化管中有许多不同的递质性物质，但大部分属于神经节水平的神经传递或神经调质或可能是营养因子。涉及神经肌肉传递的递质数量是比较有限的。肠NANC抑制性神经可能作为共存递质利用ATP、VIP和NO，而肠兴奋性神经则利用Ach和SP（图8.393）。

神经调制 神经调制的概念是指局部释放一些物质能改变神经传递，这种神经传递的改变是通过连接前调节递质释放的量或通过连接后调节递质作用的时程和强度来实现的。自主神经的效应器结合处宽而可变的间隙，很能说明上述神经控制的机制。共存递质和神经调质相互作用以影响神经传递的途径有很多，包括：

- 自身抑制（Autoinhibition），通过自身抑制，一种递质除

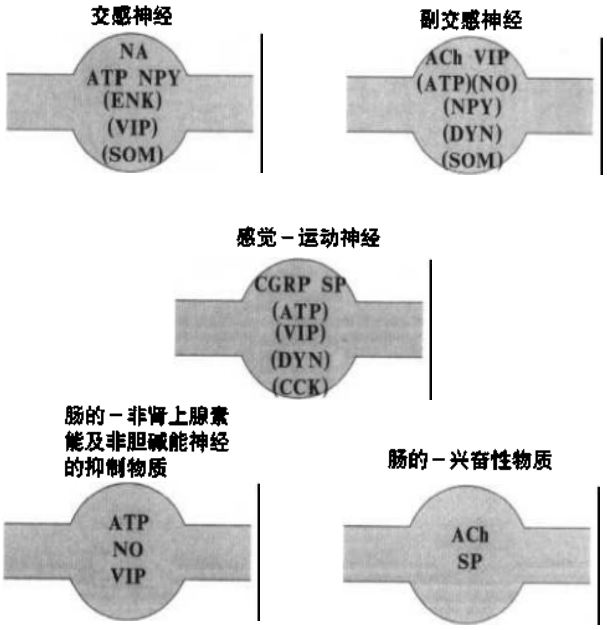

图8.393 自主神经系中神经递质/神经调质的化学代码图解。

了其连接后效应外，还能改变自身的释放，通常是抑制释放，从而影响一些共存递质的释放。

- 相互作用(cross-talk)，通过相互作用，一种神经调质可作用于并列紧密相邻的神经末梢；
- 协同作用（synergism），通过协同作用，两种递质的每一种，或是来自不同的神经末梢，或是共存递质，都有同样的连接后效应，因而就可使它们各自的作用得到加强。
- 对抗作用（opposite actions），在不同的效应器细胞中，可由一种对抗作用的递质产生，或者此反应可能取决于效应器细胞的状态。
- 效应延长（prolongation of effect），是指一种神经调质可作用于一些降解的酶，例如肽酶能从接合间隙处移除神经肽，从而延长其作用时程。
- 营养作用（Trophic effects），是指一种神经递质可影响一总体神经元内（如神经节内）的另一种递质或受体在基因转录水平的表达。

所有这些神经传递控制的机制反映了自主神经系统作用的多面性。

感觉－运动神经 已经认识到在许多器官中感觉－运动神经调节的重要性（见第6篇）。这些传入神经行于运动纤维中，其胞体在脑神经节和背根节内。虽然许多这样的神经是纯感觉性的，但一些初级传入神经纤维已被命名为感觉－运动纤维，因为在轴突反射 时它们从其周围末梢释放递质，起运动作用而不是感觉作用（见本篇前文）(Maggi 1991)。多年来，感觉神经在自主神经系统中的地位一直是有争议的，但现在已认识到感觉－运动神经调节在肠、肺、心、神经节和血管等器官中是一自主控制的重要特征。

内部回路 已经认识到，许多内部的神经节含有整合回路，并能维持和调节复杂的局部活动。虽然多年来认识到肠神经系统独立于中枢神经而有维持局部反射活动的能力(Kosterlitz 1968)，但一般设想是在周围器官，如心、气管和膀胱内的内部神经节是由副交感神经元组成，这些神经元起简单的烟碱能神经中继站的作用。这些内部神经所显示的高度的电生理学特化表明，它们可能起整合位点的作用，和（或）起调节来自外部的神经输入的作用，或者是通过局部反射机制局部控制一些内脏功能（Allen 和 Burnstock 1990)。因外部的交感和副交感神经切断后，内部神经元还存活，所以移植的器官仍有神经分布。内部神经元来自神经嵴，独立于交感和副交感神经之外。已证明不同的递质共存于心房、膀胱和气管的内部神经元亚群中，对肠神经系统的化学编码已作了广泛的研究（Furness 和 Costa 1987, 见第12篇)。

自主神经的神经肌肉结合 已经认识到自主神经的神经肌肉连接在许多重要方面都区别于骨骼肌的神经肌肉连接，也区别于中枢神经系统和周围神经系统的突触连接（见 Burnstock 1981)。它没有明显的突触前和突触后特化结构，因而没有典型的突触结构。无髓的，高度分支的到达效应器平滑肌的节后自主神经纤维成串珠状膨大或称膨体（图8.394)。这些膨体并不是静态的，但能沿轴突运动，与突触后特化结构缺乏相一致。这些膨大包含有线粒体和含有神经递质的突触小泡。膨体与平滑肌之间的间隙距离依组织的不同而有很大的差别，从有密集神经分布的结构，如输卵管的20nm到大弹性动脉的1－2μm。在冲动沿自主神经轴突传导时，神经递质便从膨大中释放；然而，如果给予一冲动，有可能只引起它所遭遇的一些膨体释放递质。

自主神经肌肉结合的另一重要的特征是（不像横纹肌那样）效应器组织为肌束而不是单个肌细胞，在各个肌细胞之间的低电阻通路允许效应器肌束内活动的电子耦联和传播。相邻细胞质膜之间的靠近并置区即能说明上述情况，在电子显微镜下可见到相邻细胞间的缝隙连接（见本篇前文)。缝隙连接的大小不同，可从点状连接到直径大于1μm 的连接区。关于在效应器肌束内的缝隙连接的数量和排列与自主神经分布密度的关系知之不多。在效应器肌束内只有一定百分比的细胞有直接的神经分布，其余的细胞则通过缝隙连接与这些细胞耦合（Hillarp 1959; Burnstock 1986)。

可塑性 已经认识到，自主神经系统的可塑性不仅表现在正常的发育和生长过程中，而且也表现在成年人的神经递质和受体表达的改变上，这种改变表现在损伤、外科手术后、慢性药物治疗和各种疾病状态时对激素和生长因子的反应(Burnstock 1990, 见本篇前文)。

自主神经系统的可塑性

自主神经的神经效应系统表现有高度的可塑性，甚至在成熟的成年动物身上也如此（见 Black 等 1988; Burnstock 1990; Hendry 和 Hill 1992)。自主神经的递质和共存递质表达的改变，可发生在发育和生长过程中、慢性用药后、大量疾病状态和损伤及术后存留的神经中。几种不同类型的适应机制似乎超越了递质和受体表达的正常遗传程序，例如，生长因子效力的改变，神经活动水平，抑制性神经分布的消除和激素的改变等。早就认识到由靶平滑肌合成的神经营养物质，对自主神经系统的交感和感觉神经有营养（trophic）作用，其中神经生长因子（nerve growth factor）就是最熟悉的例子（LeviMontalcini 和 Angeletti 1968; Thoenen 1991, 见本篇前文)。越来越有证据表明，几种神经递质，特别是神经肽，在兴奋细胞之间起短期通信作用，而对自主神经也起长期营养作用（Pincus 等 1992)。因此自主神经元持续地受其周围环境分子的影响，使其在损伤后具很大程度的可塑性(Hendry 和 Hill 1992)。

自主神经系统的退变与脑脊神经的退变相似。有证据表明，不同的部位或不同类型的纤维，其退变率也不同。节前纤维的再生可因损伤的部位而变化，节后神经元再生可随邻近未受损伤的神经纤维的再分布而得到再生。实验证据表明，施万细胞鞘 的完整性是自主神经纤维再生的基础（Evans 和 Murray 1954; Kapeller 和 Mayor 1967; Williams 1971; King 和 Thomas 1971; Landon 1976)。一些观察表明，有髓纤维的靠近对于无髓纤维的再生是必要的(Evans 和 Murray 1954; Williams 1971; Lisney 1989; 查阅 Fawcett 和 Keynes 1990)。在早期的实验中，切除一段猴和其他哺乳动物的交感干，结果发现，两断端之间的空隙可以接通，在节前和节后纤维都是如此(Tower 和 Richter 1931; Haxton 1954)。功能的恢复有时可能是由于交感神经支配不完全中断，或者还有被忽略的代替通路。

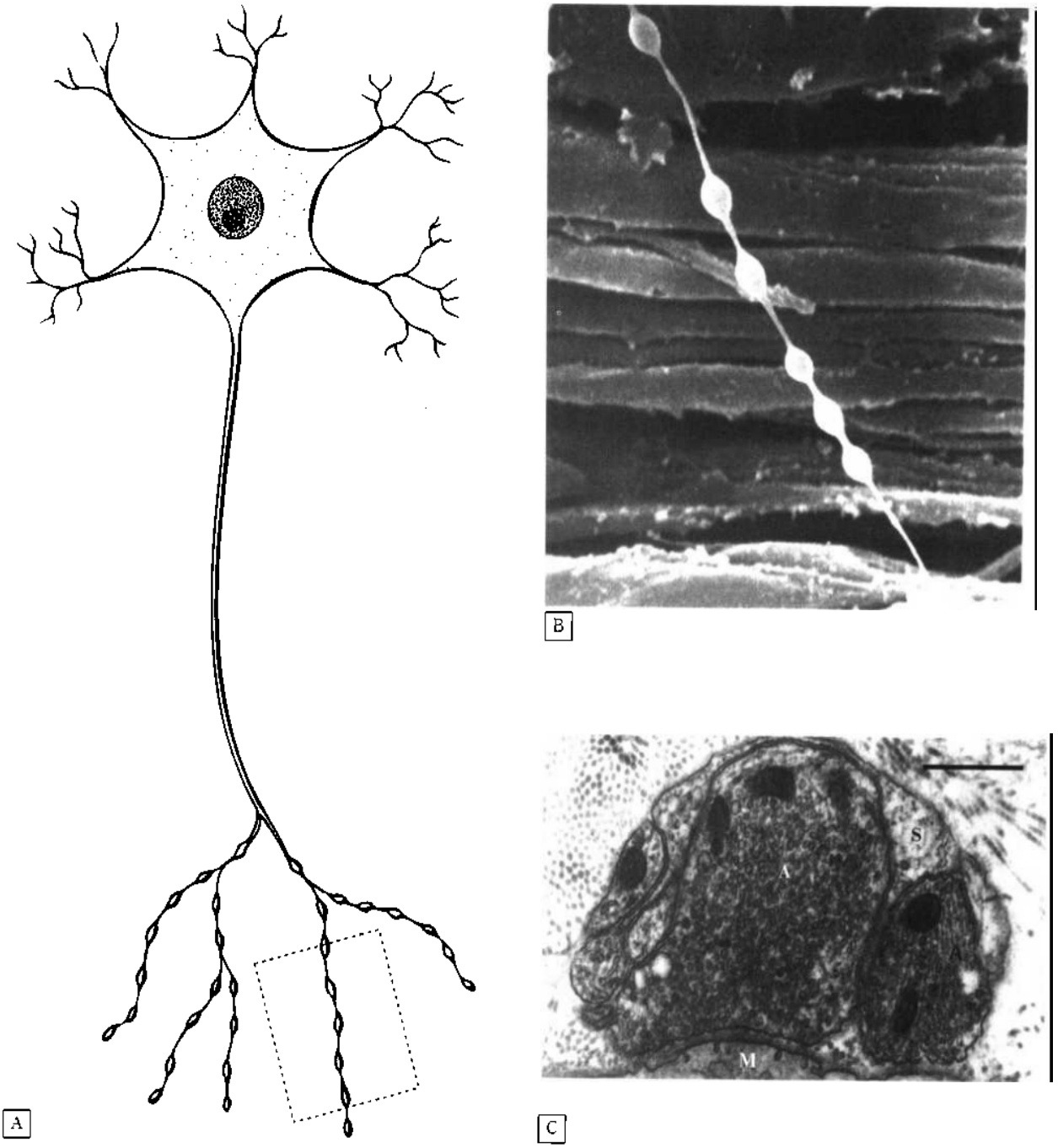

图 8.394 A. 自主神经元模式图，示其轴突末端达靶区平滑肌时形成多个膨大。
B. 分布大鼠小肠平滑肌上的一条末端有多个膨大的轴突扫描电镜照相图(A图框内部分切片放大)通过胰蛋白酶消化和盐酸水解已将肠壁的结缔组织除去，比例尺 =3μm(蒙允诺引自 Hoyle 和 Burnstock 1989)。
C. 膨大部位透射电镜照片图。显示轴突(A)施万细胞质(S)和平滑肌(M)在大鼠前脑动脉外膜内缘的相互关系。基膜物质位于轴突膜与平滑肌膜之间，在末端膨大中有大量突触小泡和线粒体，还可见一些大小不等的颗粒状小泡，不存在触突后特化结构。比例尺 =0.5μm(蒙允诺引自 Burnstocket 等 1980)。

外科解剖 在许多疾病的治疗过程中可分离或切除不同的自主神经结构。在交感传出神经通路的手术中，切除交感干神经节或切断节前纤维，而不是节后纤维，因后者可以再生。例如，除去肢体动脉的神经分布以缓解血管痉挛(Raynaud病)，切除的部分就如上述情况(见本篇前后文)。在治疗高血压时，广泛切除交感神经，涉及切除从第 8 胸节到第 1 腰节的双侧交感干神经节，包括胸内脏大、小神经。交感神经切除也用于缓解疼痛，如用于严重的心绞痛(见本篇下文)。上腹下丛部分切除(骶前神经切除)并不能缓解盆腔器官疾病的所有的疼痛，因为许多痛觉纤维行于盆内脏神经

中。然而子宫的痛觉纤维是经上腹下丛进入交感神经，因此切除上腹下丛可缓解痛经。在男性，上腹下丛的切除可导致不能射精和不育，因为切断了至精囊腺、输精管和前列腺的交感神经通路。在交感神经节和上腹下丛之间 的神经通路尚不肯定，可能变化；但在一些个体，可能与来自第1腰节，也可能是第12胸节的传出纤维有关，在另一些个体，纤维来自第3腰节（White等1952）。

副交感神经系统（parasympathetic nervous system）

传出通路

副交感节前神经元的轴突是有髓纤维，存在于动眼神经、面神经、舌咽神经、迷走神经和副神经颅侧根、以及第2至第4骶脊神经中。在副交感神经系统的颅部，有4个小的周围神经节，即睫状神经节、翼腭神经节、下颌下神经节和耳神经节（见本篇前文），在此要描述的是关于它们的脑神经。这是一些独立的副交感传出神经节，不像三叉神经节、面神经节、舌咽神经节和迷走神经节那样，只与传入冲动有关且只含有感觉神经元的胞体。副交感神经节有传入纤维和交感神经节后纤维穿过，在耳神经节甚至有分支状传出纤维通过，但这些纤维在副交感神经节内未进行中继。副交感节后纤维通常是无髓的，且比交感神经节后纤维短，因为它们的起源神经节就位于它们所支配的内脏附近或在脏器内。Baumann和Gajisin（1975）强调，在上述神经节的附近有附属的小神经节，其他作者也有报道证实；他们也描述了胎儿材料的许多其他部位的微小神经节，例如沿脑膜中动脉和在某些岩神经内的小神经节。

（1）动眼神经（Oculomotor）副交感节前纤维来自中脑的动眼神经副核（Edinger-Westphal）（见本篇前文）行于动眼神经的下斜肌支内，至睫状神经节后在睫状节中继，节后纤维行于睫状短神经中，穿巩膜向前入脉络膜周围间隙达睫状肌和瞳孔括约肌（见本篇后文）。这些节后轴突是细的有髓纤维。

（2）面神经（facial nerve）含有副交感节前神经元的轴突，神经元胞体位于上泌涎核（见本篇前文），纤维在中间神经内穿出延髓。这些纤维在鼓索内，于茎乳孔上方离开面神经主干，鼓索穿过鼓室至舌神经（见本篇前文）。沿舌神经至下颌下神经节，在节内中继，发出的节后分泌运动纤维至下颌下腺。有一些节前纤维可能与腺体门处的一些细胞形成突触（见第12篇）。至舌下腺的节后分泌运动纤维从下颌下神经节继续行于舌神经内到达该腺体（见本篇前文，第12篇）。刺激鼓索，除了有直接的分泌运动效应外，还能引起两腺体内的小动脉扩张。通常认为面神经也含有至泪腺的副交感传出分泌运动轴突，这些轴突行于岩大神经、翼管神经内，并在翼腭神经节中继。节后轴突通过颧神经至泪腺（见本篇前文），并通过神经节的分支至鼻、腭的腺体。Ruskell（1971）报道了反对颧神经通路的证据，他认为由翼腭神经节的副交感分支组成的腭后丛发出直接泪腺支至泪腺。临床证据表明，有些面神经的副交感纤维至腮腺（Diamant和Wiberg 1965，见本篇前文）。

（3）舌咽神经（glossopharyngeal nerve）含有腮腺的副交感节前分泌运动纤维。这些纤维发自下泌涎核（见本篇前文），行于舌咽神经及其鼓室支内。它们通过鼓室丛和岩小神经至耳神经节，在节内中继，节后纤维经交通支至耳颞神经，耳颞神经将节后纤维送至腮腺。刺激岩小神经产生血管扩张和腮腺分泌运动效应。

（4）迷走神经（vagus nerve）含有发自迷走神经背核的副交感节前纤维（见本篇前文），纤维行走于迷走神经内，并行于其肺支、心支、食 管支、胃支、肠支和其他分支中。一些心脏的副交感纤维可能发自疑核内或其附近的神经元（见本篇前文）。迷走神经内副交感传出纤维的比例在不同的水平而有所变化，但与感觉和感觉—运动成分关系不大。传出纤维在内脏壁内的微小神经节内中继。节前与节后纤维数量的不均衡在迷走神经比其他的脑神经明显；然而这无法解释。心支减慢心循环，加入心丛（见本篇后文），在自由分布于两心房的心外膜下组织内的神经节内中继（图10.59），末梢纤维分布至心房和房室（AV）束，并集中于窦房结（SA）和（较小范围的）AV结周围。过去一直认为，只有通过AV结迷走神经才能影响心室肌（Cullis和Tribe 1913），心室只有稀疏的副交感节后神经分布（Higgins等1973）。冠状动脉的小分支主要由迷走神经分布；具有双重神经分布的大动脉主要由交感神经纤维支配（Woollard 1926；Lundberg等1983；Owman 1988）。肺支是运动性的，至环形的气管和支气管平滑肌，此肌被称为气管缩肌；突触中继是在肺丛的神经节内进行的。胃支是分泌运动性和至胃平滑肌的运动性纤维，幽门括约肌除外，胃支抑制幽门括约肌。在小肠、盲肠、阑尾、升结肠、结肠右曲和大部横结肠，肠支具有使肠腺分泌，使肠肌层收缩，但抑制回盲括约肌的作用。突触中继是在肠的肌（Auerbach）丛和粘膜下（Meissner）丛（见第12篇）。

（5）第2、第3、常还有第4对骶神经的前支发出盆内脏神经（图8.381）至盆腔内脏。这些神经与交感神经盆丛的分支结合。很小的神经节在一些结合点处及在内脏壁内。在这些神经节中，骶副交感节前纤维进行突触中继。

盆内脏神经是运动性的，使直肠和膀胱壁肌收缩，但抑制内脏括约肌，向阴蒂和阴茎勃起组织供应血管扩张纤维，可能使睾丸和卵巢的血管扩张，并扩张（可能抑制）输卵管和子宫的血管（de Groat 1992）。来自盆内脏神经的分支在腹下丛内上升，内脏运动纤维支配乙状结肠、降结肠、结肠左曲和末端横结肠（Telford和Stopford 1934；Mitchell 1935；Christensen等1984）。

交感神经系统（sympathetic nervous system）

交感神经系统包括两个有神经节的交感干及其分支、神经丛和附属神经节。交感神经分布比副交感神经广泛得多，因为它分布至：所有的汗腺、竖毛肌、许多血管的肌壁、心脏、肺和支气管树、腹－盆腔内脏、食管、眼的虹膜肌、尿生殖道的非横纹肌、眼睑和其他部位。

不同的效应器组织交感神经分布的类型也不一样；例如，像输精管和虹膜这样的内脏平滑肌，接受一稠密曲张的神经丛，神经肌肉间隙只有20nm，而大部分血管接受一局限于外膜内侧缘的神经分布，神经肌肉间隙常常大于80nm（图8.395）。

传出通路

节前纤维（preganglionic fibres）是脊髓全部胸节和上2或3个腰节灰质外侧柱胞体的轴突，在此处，这些细胞形成中间内侧和中间外侧神经元组（见本篇前文）。这些轴突是有髓的，直径1.5～4μm，经脊神经腹侧根穿出脊髓，于脊神经腹侧支起始处进入脊神经，不久它们离开脊神经进入白交通支（white rami），连结相应的交感干神经节或其节间段。这种传出限于胸腰部，白交通支局限于胸腰部的14对脊神经，但是已有资料提出在其他脊神经中存在有限的传出。有一种象灰质外侧柱神经元一样的神经元存在于交感胸腰传出以上和以下的其他脊髓水平（Mitchell 1953），这些神经元的少量纤维在其他腹侧根内传出。脊神经背侧根可能也含有血管扩张纤维。节前纤维到达交感干后，可能有几种去向（图8.396）：（1）它们可能与最近的神经节内的神经元形成突触。（2）它们可能在交感干中上升或下降，终止于其他的神经节；但应注意，节前纤维并不分出升、降支。一条单独的节前纤维，可能通过侧支和终末支与数个神经节的神经元形成突触，或只终止于一个神经节。（3）它们可穿过最近的神经节，在交感干向内侧的一个分支内上升或下降，不形成突触，穿出此分支后，以突触方式终止于自主神经丛的神经节（主要是位于中线上，如围绕腹腔干和肠系膜动脉的神经丛，见本篇后文）。偶尔节前纤维在位于交感干近侧的神经节内中继；这些“中间神经节（intermediate ganglia）”在颈部和下腰部水平的灰交通支上数量最多（见下文）；它们可能需用显微镜才能看到，有时也见于脊神经腹侧根或脊神经干。可能不只一条节前纤维与一个节后神经元形成突触（见下文）。

终末神经（见本篇前文）可能是交感神经系统向头侧的延伸，含有分布至鼻腔血管和腺体的传出节后纤维，但是这一观点已受到非议（Bojsen-MØller 1975）。

交感神经节（sympathetic ganglia）包括交感干上的、自主神经丛内的细胞群体和“中间神经”节；一些神经节细胞分散在神经丛中。最初在交感干上的神经节数量与脊神经背根节是一致的（见本篇前文）；但毗邻的交感干神经节可融合，因此在人很少多于22或23对，有时更少。在主要自主神经丛内的附属神经节（如腹腔神经节和肠系膜上节等）是交感干神经节的派生物。数十年来已对交感神经节的功能性质作了广泛的研究，其周围定位对研究中间神经元的联系和神经生物学的其它方面是很有价值的（早期文献综述见本篇前文；Gabella（1976）、Eränkö（1978）、Elfvin（1983）及Szurszewski和King（1989）作了最近的报道）。

交感神经节的结构 Langley及其后继者的经典研究导致这样一种观点，即自主神经节是一些中继站，这一概念大部分被解剖学观察所证实，但不久就认识到小部分纤维穿过一个或多个神经节而未中继，其中一些纤维是至另一神经节的过路传出纤维，另一些是来自内脏和腺体的传入纤维。这一概念实际上仍然正确，但电子显微镜、神经组织化学和电生理等研究已经对其进行了修正和扩展，例如，已经发现，节前和节后纤维之间的比率有很大的变化（参考Skok 1973）。对颈上交感神经节已作了最广泛的研究，它在不同的哺乳动物

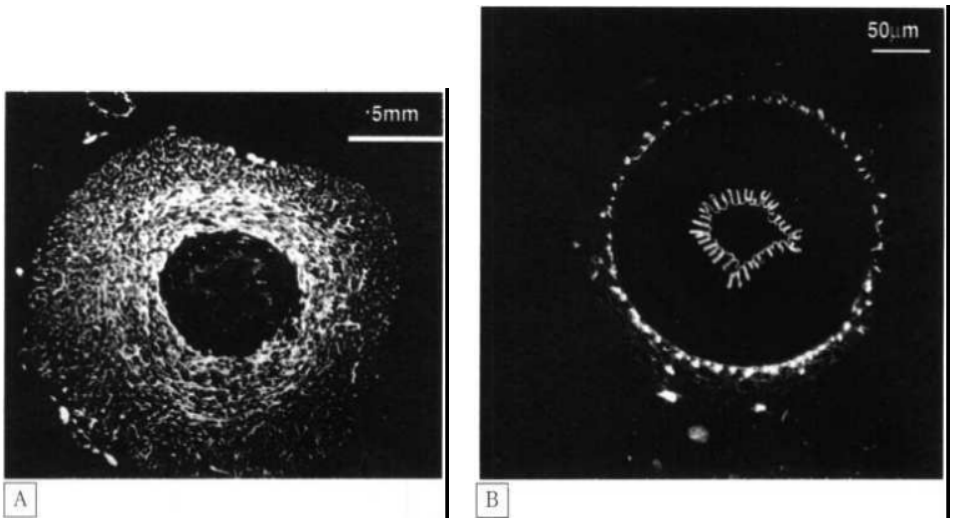

图8.395 大鼠输精管（横切）（A）和兔耳动脉（横切）（B）中去甲肾上腺素能神经纤维的荧光组织化学染色。A图可见，肌膜中有密集的神经支配，这与B图中分布于外膜－中膜交界处的少量神经纤维形成显明对照。A图标尺=0.5mm，B图标尺=50μm（分别引自Burnstock 和 Bell 1974；Burnstock 等 1972）。

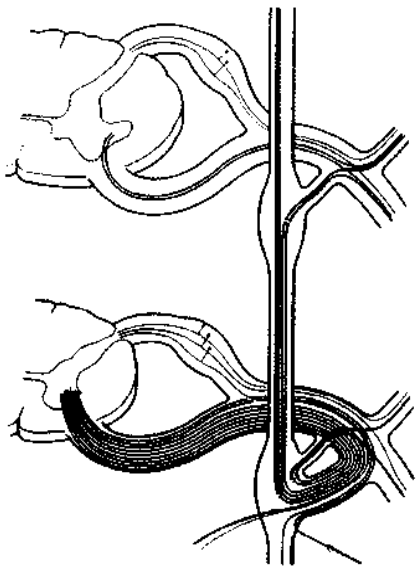

图8.396 典型脊神经构成图。图上部示脊神经根内的躯体神经成分。图下部示脊神经根内的内脏神经成分。红＝躯体神经和内脏传出节前纤维。蓝＝躯体和内脏传入纤维。黑＝内脏传出节后纤维

节前和节后纤维的比率变化是1:28到1:176（Billingsley和Ranson 1918; Samuel 1953; Ebbeson 1968）。长期以来已被接受的概念是，为使交感神经活动广泛扩散、放大，节前轴突可与许多节后神经元形成突触，副交感神经节尚未达到这种程度。通过以下方式可达到扩散的目的：

- 节前神经纤维的多突触联系。
- 中间神经元媒介作用。
- 局部产生的递质在神经节内的扩散（旁分泌效应）或对别处产生的递质的局部反应（内分泌效应）。

有包括所有上述机制的证据。每一神经节的结缔组织囊都与其连结的神经支外膜相延续，延伸入神经节成隔并围绕神经元群及其纤维。这些基质进一步延伸，在细胞间扩展，每一细胞被胶原性细胞间质所围绕。细胞间质含有少许成纤维细胞和许多包括毛细血管在内的小血管。卫星细胞（被囊细胞）包绕神经节细胞的胞体及其突起。在外部，此卫星细胞薄鞘有一连续的基板，此二种成分作为屏障，使神经节细胞和节细胞外基质互不接触。这样神经元仅直接靠近卫星细胞的内面，二者只被一15～20nm狭窄的神经元周隙隔开，然而，卫星细胞间的狭窄通道将神经元间隙与囊外间隙沟通，为神经元胞体和血管间隙之间神经递质和激素的运转提供了可能的通路。

在对交感（和副交感）神经节的神经元进行分类时，常因标准不当而引起争议和混乱。在人类，大部分的神经元是多极的，胞体直径25～50μm。有一种小型、少突、直径约15～20μm的细胞，数量很少，常成群出现（De Castro和Herneros 1945），可能与“小强荧光”（SIF）细胞相附合（见下文）。多极神经元的树突变化更大，根据Mclachland（1974）的报道，在豚鼠，每个多极细胞平均有13条树突。人神经节细胞的树突更为复杂。在许多神经节中已经观察到树突小球。在一般超微结构方面，这些树突小球与其他部位的树突小球类似（见本篇前文）；成群的颗粒小泡（肾上腺素能型）分散在核周体的浅层和树突内，可能是儿茶酚胺的储备。神经节细胞接受来自节前神经纤维的许多轴树突触，轴体突触数量较少。一条节前纤维可与几个独立的树突形成几个突触，成为神经信号的传播和（或）放大机制的基础。节后纤维（见下文）通常发自大树突干的起始部，发出很少侧支或不发侧支。

已有充分的证据说明，交感神经节中存在中间神经元（interneurons）（Williams 1967; Williams和Palay 1969; Libet和Owman 1974），这些中间神经元是由SIF细胞组成。SIF细胞见于包括人在内的许多哺乳动物的交感神经节（Eränkö和Härkönen 1965; Jacobowitz 1970）。像Kohn（1898）所认为的一样，在交感神经节中也有小嗜铬细胞。在其他当代作者中Coupland（1965）已经把这些小嗜铬细胞归于所有交感干神经节和见于人新生儿材料的其他部位。SIF细胞和嗜铬细胞之间的区别，在许多报道中似不肯定。利用嗜铬反应和福尔马林诱发荧光这两种特异染色方法，可在神经节内辨别出这两种细胞。在鼠的交感神经节内（Santer等1975）发现，SIF细胞的数量比嗜铬细胞多，它们的分布方式也有些不同。这两种细胞都含有儿茶酚胺，有一些可能只有用较敏感的甲醛诱发荧光技术才能显示出来（Falck-Hillarp），而另一些细胞可足以产生阳性嗜铬反应（Gabella 1976）。这两种细胞可能是中间神经元（Santer等1975; Gabella 1976）。Greengard和Kebabian（1974）已经提出，SIF细胞释放多巴胺，接着多巴胺与节细胞上的多巴胺受体结合，经cAMP依赖性第二信使系统引起神经节细胞超极化。在某些物种的神经节内，已经发现了两种SIF细胞（Williams等1975），其中较少的一种具有长突起，终止于邻近的神经节细胞，因此可认为是中间神经元（I型）；而数量较多的Ⅱ型细胞有较短的突起，终止于邻近的血管。在牛的颈上交感神经节中，24%的SIF细胞是I型细胞，而在鼠，20%是Ⅰ型细胞。虽然在I型细胞内的分泌颗粒可直接作用于神经节细胞，但某些SIF细胞（大概是Ⅱ型）的分泌颗粒可进入局部血管（Polóyni等1977）而发挥较远距离的效应。Eränkö（1978），Szurszewski和King（1989）已对交感神经节的SIF细胞在神经传递中的作用作了综述；Gabella（1976）对神经节神经元的数量、体积和神经元的密度作了报道。

神经节细胞的轴突是细而无髓的节后纤维（postganglionic fibres），以如下几种不同的方式分布至效应器：

（1）来自交感干神经节的节后纤维，可经灰交通支（通常于白交通支的内侧连于脊神经）返回至节前纤维起源的脊神经，再经脊神经的腹侧、背侧支分布至其供应区的血管、汗腺、竖毛肌等。分布节段区域的范围不同，且有相当大的重叠。不同效应系统，如血管运动、出汗等的神经分布范围、不可能是被同一特定神经分布的。

（2）节后纤维可经一神经节的内侧分支直接至特定的脏器。

（3）节后纤维可分布至临近的血管，或沿血管外面行走至其周围的分布区。

（4）节后纤维在离开交感干以前，像（1）、（2）或（3）一样上升或下降。许多纤维沿动脉和管道成丛分布至远距离的效应器。

也可能发生灰白有髓，无髓纤维的合并，例如在胸部；灰交通支中也可能含有粗的有髓纤维束，这些纤维束是利用灰交通支而到达椎前肌的躯体传出纤维（见下文），在颈部也有这种情况。要了解交通支的细节及其变化请参阅 Winkler（1961）。

功能意义 返回主脊神经到血管并使血管收缩的交感神经节后纤维，在其生皮节内是使汗腺分泌和竖毛肌运动的纤维。伴随运动神经至随意肌的节后纤维可能仅是血管扩张纤维。大部分的周围神经含有交感节后纤维。到达内脏的节后纤维与一般血管收缩、气管和支气管扩张、腺体分泌抑制、瞳孔的散大，抑制消化道肌肉收缩等活动有关。一条单一的节前纤维可能只与一个效应系统内的节后神经元形成突触；因此，像出汗和血管运动这样的效应可以是分离的（这种模式并不一定适应于内脏传入（afferent）纤维）。

高级自主神经控制 周围自主神经活动在脑干网状结构各核团、丘脑、下丘脑、边缘叶和额前新皮质等脑干和大脑的高级中枢水平及联系这些部位的上升和下降通路中一起被整合（见本节以前的详细描述）。现在已认识到，心血管系统的中枢控制是通过一系列纵行排列并行通路进行的，包括从大脑皮质延伸到脊髓的一些特殊部位的轴突（Loewry 和 Spyer 1990）。

交感干（sympathetic trunks）是两条有神经节的、不规则的神经索，从颅底延伸到尾骨。在颈部，每条交感干位于颈动脉鞘的后方、颈椎横突的前方；在胸部，每条交感干位于肋头的前方，在腹部，位于腰椎体的前外侧，在盆部，位于骶骨前面、骶前孔的内侧。在尾骨的前方，两侧交感干在中线会合成单一的终末奇节（ganglion impar）。

颈部交感神经节通过融合，通常减少成三个神经节；从颈上神经节的颅端发出颈内动脉神经，作为交感干的延续，伴随颈内动脉，通过颈动脉管进入颅腔。有10～12（通常是11）个胸交感神经节、4个腰交感神经节、4～5个骶交感神经节。

交感神经系统的颅部

交感神经系统的颅部起自每一侧的颈内动脉神经（internal carotid nerve），此神经为颈上神经节的分支，含有该节神经元的节后纤维。在颈内动脉后方上升，在颈动脉管内分一支在动脉的内侧，另一支在动脉的外侧。较大的外侧支（lateral branch）再发出小支至颈内动脉并形成颈内动脉丛的外侧部；内侧支也发出小支至此动脉，并形成颈内动脉丛的内侧部。

颈内动脉丛 颈内动脉丛围绕颈内动脉，偶尔在内侧含有一小的颈动脉神经节（carotid ganglion）；在其他部位，颈内动脉丛中有一些散在的节后神经元。在外侧，此神经丛与三叉神经节和翼腭神经节、展神经及舌咽神经的鼓室支相联系；也发分支至颈内动脉壁。有1～2分支加入位于颈内动脉外侧的展神经；至翼腭神经节的分支称岩深神经（deep petrosal nerve），岩深神经穿过充满静脉孔的软骨，与岩大神经一起形成翼管神经（nerve of the pterygoid），穿翼管至翼腭神经节；与舌咽神经鼓室支的联系是在颈动脉管后壁由颈动脉鼓室上、下神经（superior and inferior caroticotympanic nerves）实现的。

颈内动脉丛的内侧部位于颈内动脉的下内侧，颈内动脉于蝶鞍的外侧穿海绵窦；颈内动脉丛的内侧部发分支至颈内动脉、动眼神经、滑车神经、眼神经、展神经和睫状神经节。它也发出血管运动支沿颈内动脉分支并至脑垂体（见第15篇）。

至动眼神经的分支在动眼神经的分叉处加入动眼神经；至滑车神经的分支在海绵窦的外侧壁内加入滑车神经；有些小分支也与眼神经的内侧和展神经相连；至睫状神经节的分支在丛的前部经眶上裂入眶，可直接与睫状神经节相连，或者与来自鼻睫神经的交通支相连（见本篇前文），或者行于眼神经及其分支鼻睫神经内。其纤维穿睫状神经节，未中继而进入睫短神经，分布至眼球的血管。支配瞳孔开大肌的纤维通常穿经眼神经、鼻睫神经和睫长神经，但偶尔也经睫短神经。有些纤维可能也分布至睫状肌。有关的节前纤维主要是在T1节段离开脊髓，在颈交感干内上升到达并穿过颈胸神经节，在颈上神经节内中继。

颈内动脉丛围绕大脑前、中动脉和眼动脉延伸，沿大脑血管至软脑膜；它们沿眼动脉进入眶腔，在眶内此神经丛与眼动脉的各条分支伴行；前交通动脉上的分支连结左右侧的交感神经并可能与一小神经节相连。这些细节大部分是根据过去的观察；Mitchell（1953）和Purves（1972）已经对一些有争议和不一致的问题作过综述。电镜研究表明，大脑动脉各级分支的交感神经分布像其他血管系统的交感神经分布一样，组织化学和免疫组织化学研究表明，在包括人在内的各种哺乳动物中，这种丰富的血管周围神经丛终末含有递质NA和NPY（Iwayama 1970; Matsuyama等1985）。这些交感性血管收缩神经纤维的来源是颈内动脉丛和椎动脉丛。应当注意，在脑血管中，一些含有NPY的纤维是副交感源性的，也含有Ach和VIP（Leblanc等1987; Uddman和Edvinsson 1989）。在交感神经切除后一些脑血管上的NA能神经可能是中枢起源的（Edvinsson 1991）。

交感神经系统的颈部

每条交感干的颈部都含有3个相互连结的神经节：颈上神经节、颈中神经节和颈胸神经节（图8.397），它们发出灰交通支至所有颈部脊神经，但不接受来自脊神经的白交通支；它们的节前纤维来源于上胸部脊神经的白交通支，经白交通支进入相应的胸交感神经节后，在胸交感干神经节内上升进入颈部。在其行程中，灰交通支可穿头长肌或前斜角肌。颈部灰交通支的详细描述见Potts（1925），Pick和Sheehan

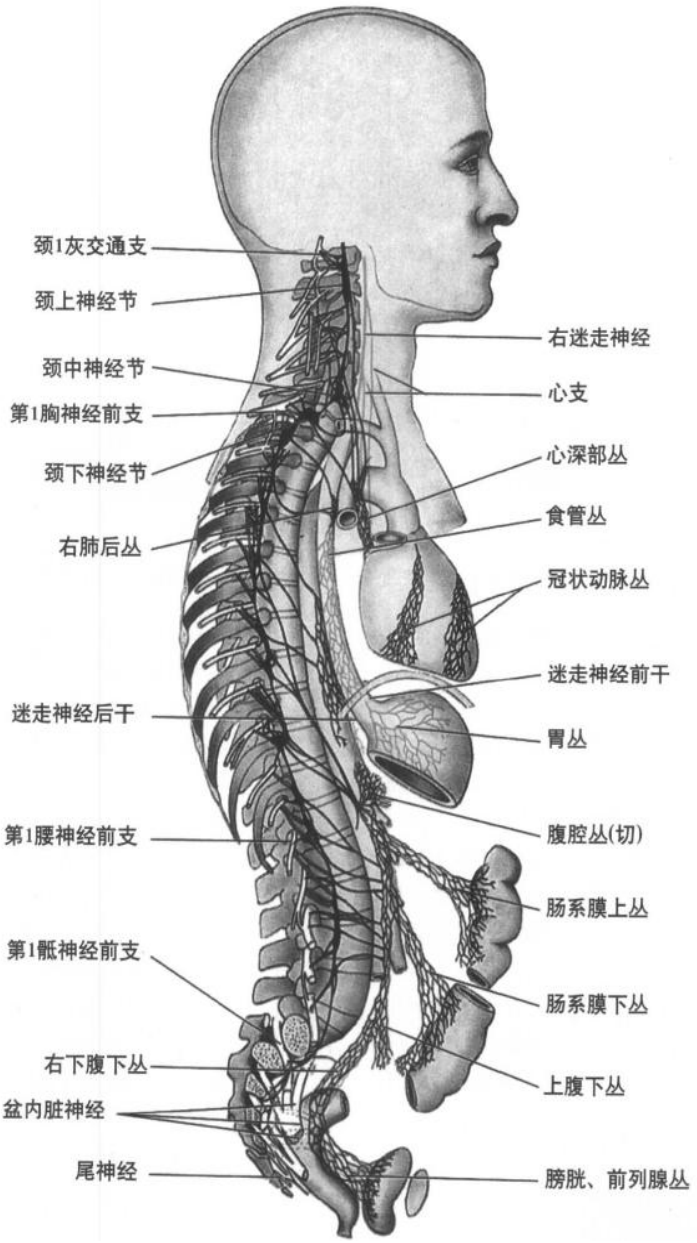

图 8.397 右交感(神经)干及其与胸部、腹部和盆部神经丛的联系。蓝 = 副交感纤维，黑 = 交感神经干及其分支，红 = 白交通支。

(1946)，Sunderland 和 Bedbrook (1949)。

颈上神经节 颈上神经节是颈部三个交感神经节中最大的一个，与第 2 和第 3 颈椎相邻，可能是由 $C_1 \sim C_4$ 的 4 个神经节融合成的。在颈上神经节的前方是颈内动脉和鞘，在其后方是头长肌。颈内动脉神经 (见上文) 自颈上神经节上升进入颅腔，此神经节的下端通过节间支与颈中神经节相连。颈上神经节的分支由外侧组，内侧组和前组组成。

外侧分支 (lateral branches) 是一些至上 4 对颈脊神经和至某些脑神经的灰交通支；细小的分支至迷走神经下神经节和舌下神经；有一分支—颈静脉神经 (jugular nerve)，上升至颅底并分为二部分，一部分连接舌咽神经下节，另一部分连接迷走神经上节；其他的小支到颈静脉上膨大并与颈静脉小球相连，有一些分支至颅后窝的脑膜。

颈上神经节的内侧支 (medial branches) 是喉咽支和心支。喉咽支 (laryngopharyngeal branches) 供应颈动脉体并至咽侧壁，加入舌咽神经和迷走神经分支形成咽丛 (见本篇前文)。心支 (cardiac branch) 以两条或更多的小支起自颈上神经节下部，偶尔从颈上和颈中神经节之间的交感干上发出小支。心神经被认为只含内脏传出纤维，节后传出纤维来自脊髓上胸段，缺乏来自心脏的痛觉纤维 (见本篇后文)。此支在颈总动脉后方、颈长肌前方下降，越过甲状腺下动脉和喉返神经的前方。以后左、右两侧的行程不同。右心支 (right cardiac branch) 通常行于锁骨下动脉后方，(有时在前方)，头臂干的后外侧到达主动脉弓的背面，在此处加入

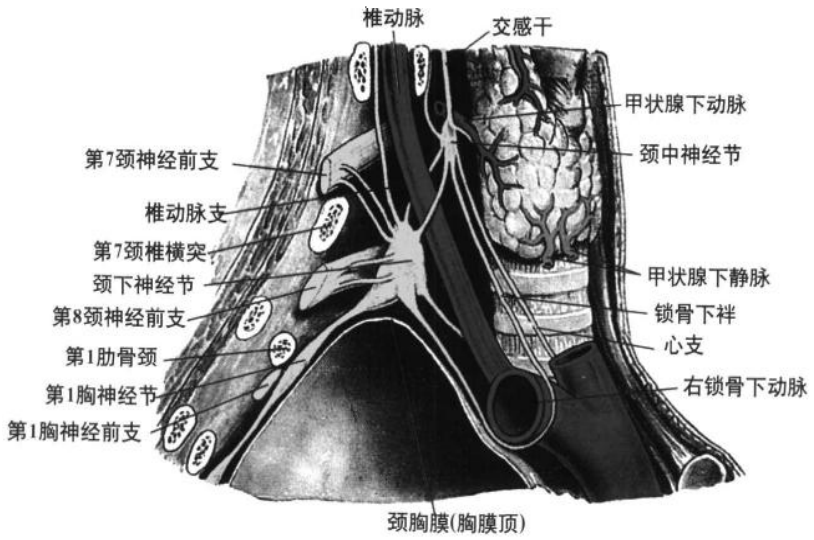

图8.398 右交感颈中、颈下神经节右侧面观。颈下神经节与第1胸神经节常融合成一个颈胸神经节(星状神经节)，此图中未融合。

心深丛（心丛背侧部）。右心支还有其他交感神经联系：约在颈中部，接受来自喉外神经的分支；在下部，有一、二条迷走神经心支加入右心支；当它进入胸腔时，有来自喉返神经的分支加入（来自喉返神经的分支也与颈中神经节的甲状腺支结合）。在胸部，左心支（left cardiac branch）在颈总动脉前方，越过主动脉弓的左侧到达心丛浅部（腹侧部）。有时左心支在主动脉右侧下降终止于心丛深部（背侧部）。左心支与颈中神经节和颈胸交感节的心支相交通，有时与左迷走神经的颈下心支相交通；这些神经的分支混合形成升主动脉神经丛。

颈上神经节的前支（anterior branches）在颈总动脉和颈外动脉壁外进一步分支，围绕每侧的颈外动脉及其分支形成细小的神经丛，在丛内偶尔可见小神经节。围绕面动脉的神经丛发出一分支到下颌下神经节；在脑膜中动脉上的神经丛发出一分支到耳神经节；另一支岩外神经（external petrosal nerve）至面神经节。沿颈外动脉行走的许多神经纤维及其分支最终离开颈外动脉经三叉神经的分支到达面部的汗腺。

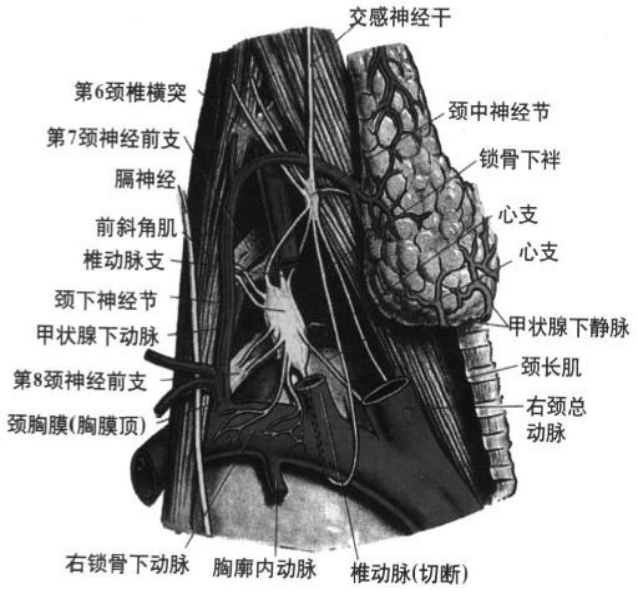

图8.399 图8.398中某些结构的前面观椎动脉已切断，显示颈下神经节。

颈中神经节(图8.398) 颈中神经节是三个颈交感神经节中最小的一个，偶尔缺如，可被交感干内的许多小神经节所代替或者与颈上神经节融合。颈中神经节通常见于第6颈椎水平，在甲状腺下动脉的前方或正上方，或者靠近颈胸神经节（见下文）；根据节后分支判断，颈中神经节可能是第5和第6颈交感神经节的结合，节后支连接第5和第6颈脊神经，但有时也连接第4和第7颈脊神经。颈中神经节也有甲状腺支和心支。有两条或不定的纤维索连接颈中神经节与颈胸神经节，这些连接索是：在后面通常分开包绕椎动脉；在前面，则绕向前下，达锁骨下动脉第一段下方，胸廓内动脉起始部的内侧，并发分支到胸廓内动脉。此环状结构称锁骨下襻（ansa subclavia）；此襻常常是多条的，与颈胸膜紧密相邻，通常与膈神经相连。同样可与迷走神经连接，但无一定意义。

甲状腺支（Thyroid branches）与甲状腺下动脉伴行至甲状腺，与心上神经、喉外神经和喉返神经相连，并发分支到甲状旁腺。到这两腺体的纤维部分是血管运动性的，但有些纤维至分泌细胞（Raybuck 1952）。

心支（cardiac branch）是最大的心交感神经，此支或发自颈中神经节本身，更经常地发自该节颅侧或尾侧的交感干。在右侧，心支在颈总动脉后方，锁骨下动脉前方或后方下降至气管，于此处加入心丛深部（背侧部）右侧半以前，它接受来自喉返神经的几条分支。在颈部，右侧心支与心上神经和喉返神经相连。在左侧，心支于左颈总动脉和锁骨下动脉之间进入胸腔加入心丛深部（背侧部）的左半。来自颈中神经节的细小分支也至气管和食管。

颈胸(星形)神经节 此神经节形态不规则，比颈中神经节大许多。此神经节可能是由下2个颈交感神经节和第1胸交感神经节融合而成，有时包括第2甚至第3和第4胸交感神经节。第1胸神经节也可能是分离的，在其上方留有一颈下神经节(inferior cervical ganglion)(图8.397)。交感干在颈胸结合处转向后，因此颈胸神经节的长轴几乎是前后位。此神经节位于第7颈椎横突底和第1肋颈(在其后)之间的颈长肌的外侧缘上或更外侧，椎血管在前方。在下方，胸膜上膜将颈胸神经节与颈胸膜的后面分开；肋颈干在近颈胸神经节的下根处分支。外侧是上肋间动脉。

在锁骨下动脉的正上方，椎动脉起始部的前方或前内侧的交感干上可出现一小的椎神经节(vertebral ganglion)。当出现此节时，它可供应锁骨下襻，也通过围绕椎动脉的纤维与颈胸神经节相连。通常认为此椎神经节是颈中神经节或颈胸神经节的分离部分。像颈中神经节一样，椎神经节可发出灰交通支至第4～5颈脊神经。颈胸神经节发出灰交通支到第7和第8颈脊神经以及第1胸脊神经，并发出一心支，以及到邻近血管的分支，有时发一支到迷走神经。

至第7颈神经的灰交通支(grey rami communicantes)有1～5条，通常是2条，如图8.398，399所示。在第7颈椎横突的前方，椎动脉的内侧，常常有第3条灰交通支上升，与第7颈神经相连，并发出一小支向上伴椎血管穿第6颈椎横突孔，当脊神经穿出椎间孔时，加入第6颈脊神经。可能有一不恒定的分支穿第7颈椎横突孔。至第8颈神经的灰交通支有3～6条。

心支(cardiac branch)在锁骨下动脉后方下降，沿气管前方至心深丛。在动脉的后方，心支与喉返神经及颈中神经节的心支相连，后者常被颈胸神经节和锁骨下襻的细小分支所代替。

血管支(branches to blood vessels)在锁骨下动脉及其分支壁上形成丛。锁骨下动脉的交感神经供应来自颈胸节和锁骨下襻，并延伸至腋动脉的第1段；有几条纤维可能延伸得更远。Pearson和Sauter(1971)认为，膈神经的一个分支加入到锁骨下动脉丛向胸廓内动脉延伸(见本篇前文)。椎动脉丛主要来自颈胸神经节的大分支，在椎动脉后方上升至第6颈椎横突孔，被椎神经节或颈交感干的分支所加强，颈交感干在椎动脉的腹侧面行向颅侧；从椎动脉丛发出深交通支(deep rami communicantes)连结上5条或6条颈脊神经腹侧支。此神经丛含有一些神经细胞体，并沿椎动脉、基底动脉及其分支进入颅腔，直至大脑后动脉，在此处与颈内动脉神经丛相会合。一些作者认为，椎动脉丛是交感神经系统主要的颅内延伸部分(Lazorthes 1949; Mitchell 1952)。甲状腺下动脉神经丛到达甲状腺，与喉返神经、喉外神经、颈上神经节的心支以及颈总动脉神经丛相联系。

至头颈部的交感神经节前纤维自脊髓穿出后，进入上5对胸脊神经(主要是上3对)经白交通支连交感干后在交感干内上升，在颈交感神经节内形成突触。供应上肢的节前纤维来自脊髓的上胸节段，可能是T_{2-6}(或T_7)，经交感干上升，主要是在颈胸神经节内形成突触，自颈胸节发出的节后纤维到臂丛(主要是其下干)。大部分上肢的血管收缩纤维在第2和第3胸神经腹侧根穿出；在第3胸神经节以下切断交感干可使上肢的动脉失去神经分布，因切断了连接第2和第3胸节的交通支；或硬膜内切断第2和第3胸神经腹侧根，也可使上肢的动脉失去神经分布。在颈胸神经节的白交通支未被切断，部分是因为它并不输送很多血管运动或汗腺运动纤维到上肢，但主要是因为它含有到头颈部的大部分的节前纤维；这些纤维在交感干上升至颈上神经节，从颈上神经节发出的节后支提供至面部和颈部的血管运动和汗腺运动神经、分泌纤维支配唾液腺、瞳孔开大肌、睫状肌，以及眼睑和眼眶的非横纹肌。此神经的损害，可导致眼睑下垂、眼球凹陷、面和颈部无汗、霍纳综合征(Horner syndrome)并可能有调节障碍。综述见Haxton(1954)，Bannister和Mathias(1992)。

腋动脉第1段远侧的上肢血管经其邻近的臂丛分支接受交感神经支配，例如，正中神经发出分支到臂动脉和掌血管弓，尺神经供应尺动脉和掌血管弓，桡神经供应桡动脉。

第1和第2(偶尔第3)肋间神经可能在肋颈前方接收来自其灰交通支的含有交感神经节后纤维的神经分支；这些纤维提供了另一条能使节后纤维从上位胸神经节至臂丛的通路。

交感神经系统胸部

胸部的交感干(图8.397，400)所含的神经节几乎与胸脊神经节数目相等(70%以上的人有11个神经节，偶尔12个，罕见有10或13个)。第1胸交感神经节通常与颈下节融合，形成颈胸神经节；Jit和Mukerjee(1960)解剖100例标本，有80例有融合的神经节。很少有颈中神经节或第2胸神经节包括在内。接下来的交感神经节是从第2胸节计数的，以便使其他的神经节与其他节段结构在数量上相对应。除了最下端的2个或3个胸节外，其余的胸神经节是在肋胸膜的后方，靠近肋头；最下端的2个或3个胸节是在相应椎骨之椎体的外侧。在尾端，胸交感干行于内侧弓状韧带的背侧(或穿过膈脚)成为腰交感干。腰交感神经节小，由交感干的节间支使神经节彼此连接。两条或更多条灰、白交通支将每个神经节与其相应的脊神经连结在一起，白交通支常于灰交通支外侧连于脊神经。有时一灰交通支和一白交通支融合形成一"混合"交通支(见本篇前文)。

来自上5个胸交感神经节的内侧支(medial branches from the upper five ganglia)很小，发出纤维至胸主动脉及其分支。在主动脉上，它们与内脏大神经的分支一起形成一细密的胸主动脉丛(thoracic aortic plexus)。第2到第5或第6胸交感神经节的分支进入肺后丛；第2到第5胸交感神经节的其他分支进入心深丛。这些肺、心神经的小分支分布至食管和气管。来自下7个胸交感神经节的内侧支(medial branches from the lower seven ganglia)较大，供应主动脉，并联合形成内脏大神经，内脏小神经，和内脏最下神经，最后一条神经不是总有。

内脏大神经(greater splanchnic nerve)主要由有髓节前传出纤维和内脏传入纤维组成，是由第5到第9或第10胸交感神经节的分支形成的；但在上部分支内的纤维可追踪至

第1或第2胸交感神经节。内脏大神经的根可有1~8条，但最常见的是4条。内脏大神经在椎体上斜行下降，发出分支到降主动脉，穿同侧的膈脚，主要终止于腹腔神经节，部分止于主动脉肾节和肾上腺。在平对第11或第12胸椎水平处的内脏大神经上有一内脏神经节(splanchnic ganglion)，出现率为17%~68%(Jit和Mukerjee 1960)；但Mitchell(1953)的显微镜观察证明，此内脏神经节总是出现。

内脏小神经（lesser splanchnic nerve）由第9和第10（有时是第10和第11）胸交感神经节的分支和节间支形成，与内脏大神经一起穿膈肌，连于主动脉肾节。

内脏最下(最小)神经(lowest(least)splanchnic nerve)(或称肾神经renal nerve)，来自最下部的胸交感神经节，与交感干一起进入腹腔，终止于肾丛。

Jit和Mukerjee（1960）描述了对50具尸体的胸交感神经的详细解剖所见，并调查了以前的发现。根据7位作者的观察，内脏神经的出现率如下：内脏大神经—总是出现，内脏小神经—94%（86%~100%），内脏最下（小）神经—56%（16%~98%）。de Sousa（1955）描述了第4条副内脏神经，但尚未被证实。

交感神经系统腰部

每侧交感干的腰部（图8.400，401），通常含有4个相互联结的神经节，在脊柱前方，腹膜外结缔组织内，沿腰大肌内侧缘行走。在上部，腰交感干在内侧弓状韧带的后方与胸

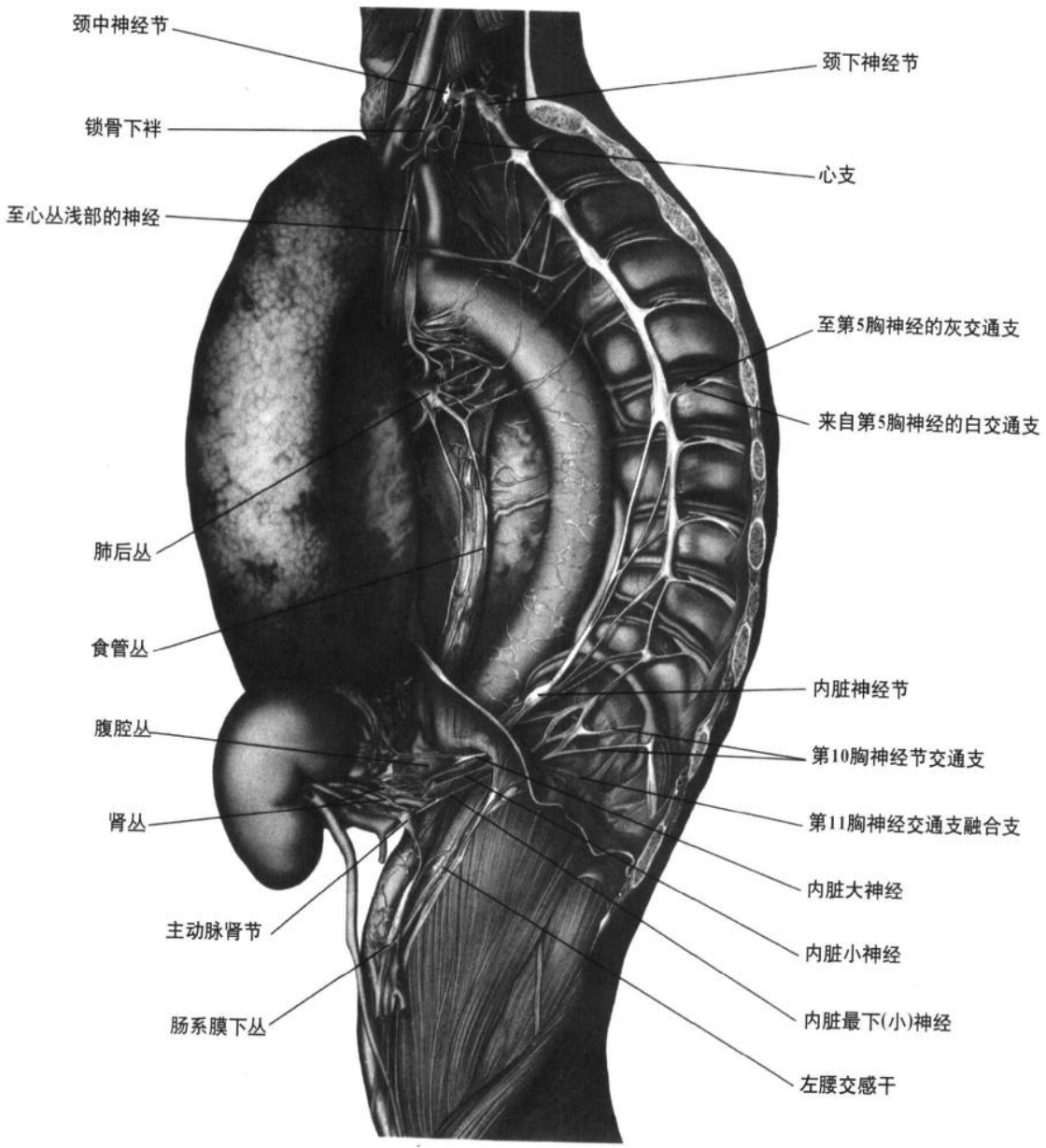

图8.400 胸部交感神经，左侧面观。膈从后部除断，左肺和左肾拉向前下并转向右侧，显示左肾及左肾上腺后面。(绘自伦敦Guy医院医学院 GD Channel 解剖标本)

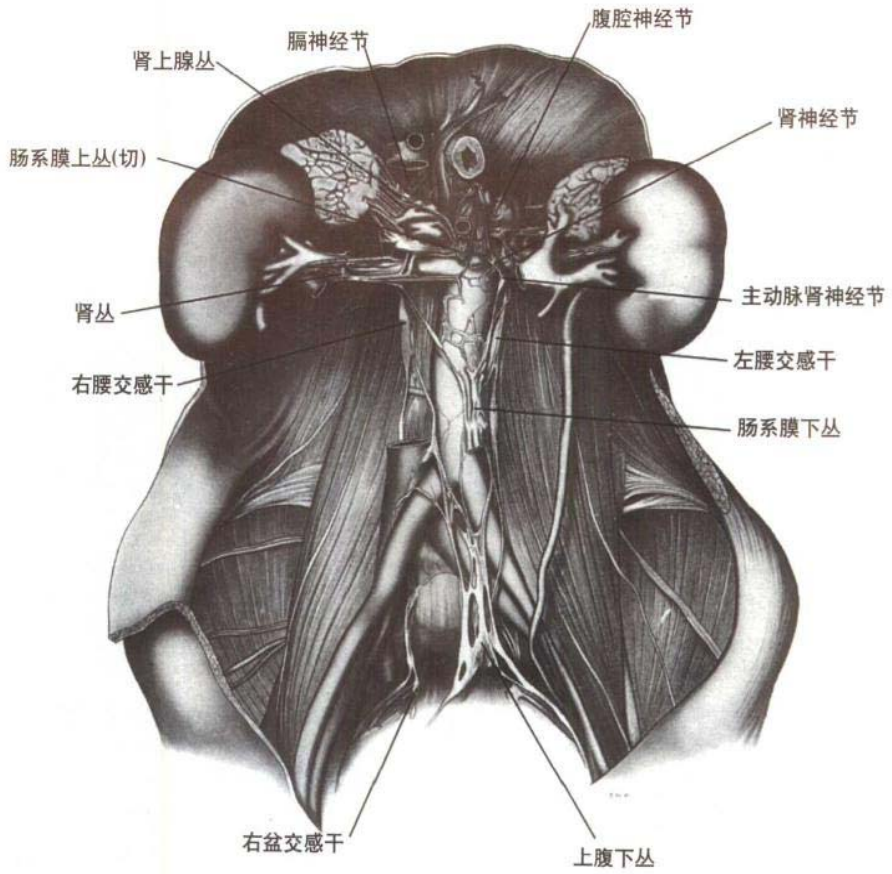

图 8.401 腹部交感神经图(绘自 GD Channel 解剖标本，伦敦 Guy 医院医学院)。

交感干相续；在下部，穿过髂总动脉的后方而成盆交感干。在右侧，腰交感干被下腔静脉选盖，在左侧与外侧主动脉淋巴结重叠。腰交感干在大部分腰血管的前方，但可穿过某些腰静脉的后方。

第1、第2、有时第3腰脊神经前支发出白交通支（white rami communicantes）到相应的腰交感神经节。从各腰交感神经节到腰脊神经的灰交通支(Grey rami communicantes)较长，与行于椎体两侧的腰动脉伴行，并位于腰大肌附着纤维弓的内侧。

通常腰交感神经节发出4条腰内脏神经（four lumbar splanchnic nerve）加入腹腔丛，肠系膜间丛（腹主动脉丛）和上腹下丛。发自第1腰交感神经节的第1腰内脏神经，加入腹腔丛，肾丛和肠系膜间丛。第2腰内脏神经，来自第2和有时第3腰交感神经节，加入肠系膜间丛下部；第3腰内脏神经，发自第3或第4腰交感神经节，行于髂总血管的前方，加入上腹下丛。第4腰内脏神经，发自最下部腰交感神经节，行于髂总血管的后方，加入上腹下丛的下部或腹下“神经”。

血管支（vascular branches）来自所有的腰交感神经节，加入肠系膜间丛（主动脉丛）。较低位的腰内脏神经的纤维行至髂总动脉、形成一沿髂内、外动脉延续的神经丛，直至股动脉的近端。连接腰交感神经节和脊神经的灰交通支的许多节后纤维，行于股神经的肌支，皮支和隐静脉支中，发出血管收缩纤维至股动脉及其在大腿的分支。其他节后纤维经闭孔神经至闭孔动脉。关于交感神经支配下肢的状况，仍有许多悬而未决的问题（Wilde 1951；Wyburn 1956；Pick 1970）。

交感神经系统的盆部

盆交感干（图8.400，401）位于腹膜外组织中，骶骨的前面，骶前孔的内侧或前方，有4个或5个相互连接的交感神经节。上方与交感干相延续；在下方，两干在骶骨前方会合，形成小的奇节（ganglion impar）。灰交通支（Grey rami communicantes）自神经节至骶尾神经，但缺少白交通支。交感干的内侧分支越过中线相连；来自头两个骶交感神经节的分支加入下腹下丛（盆丛）或腹下“神经”；其他分支在骶中动脉上形成神经丛。从两交感干之间的襻发出的分支供应尾骨球。腹下“神经”通常是丛状的，对于上、下腹下丛之间的左、右联系是一多余的名词（见本篇后文）。

血管支 许多节后纤维经灰交通支至骶丛的神经根，特别是形成胫神经的神经根，沿血管走行至腘动脉及其在小腿和足的分支。其他的节后纤维行于阴部神经和臀上、下神经中，至伴行的动脉。Woźniak 1969对至淋巴结的分支也作了描述。

到下肢的节前纤维来自下3个胸脊髓节段和上2个或3个腰脊髓节段。它们通过白交通支到达下胸部和上腰部交感神经节；一些节前纤维通过交感干下降，在腰交感神经节中中继，节后纤维由此加入股神经，供应股动脉及其分支；其他纤维下降，在上2个或3个骶节内中继，节后纤维轴突加入胫

神经供应腘动脉及其在小腿和足的分支。切除上3个腰交感神经节和交感干的连接部分，因切断了所有至下肢的节前纤维，就可使下肢的血管失去交感神经分布。

交感神经节段性供应

交感神经节段性供应如下：

头和颈	T_{1-5}
上肢	T_{2-5}
下肢	$T_{10}-L_2$
心	T_{1-5}
支气管和肺	T_{2-4}
食管（尾部）	T_{5-6}
胃	T_{6-10}
小肠	T_{9-10}
大肠至脾曲段	$T_{11}-L_1$
脾曲至直肠段	L_{1-2}
肝和胆囊	T_{7-9}
脾	T_{6-10}
胰	T_{6-10}
肾	$T_{10}-L_1$
输尿管	$T_{11}-L_2$
肾上腺	T_8-L_1
睾丸和卵巢	T_{10-11}
附睾、输精管、精囊	T_{11-12}
膀胱	$T_{11}-L_2$
前列腺和尿道前列腺部	$T_{11}-L_1$
子宫	$T_{12}-L_1$
输卵管	$T_{10}-L_1$

胸、腹、盆腔的神经丛

较大的自主神经丛是位于胸、腹、盆腔的内脏神经和内脏神经节的集合。它们包括心丛、肺丛、腹腔丛和腹下丛，分别支配胸、腹、盆腔的脏器。这些主要的神经丛沿它们所围绕的大血管的主要分支延伸，通常以它们所分布的动脉命名。这导致已命名的神经丛过多，又常分别作详细的描述，从而掩盖了它们基本的连续性。

心丛

在心底部的心丛（cardiac plexuses）（图8.397，400）分为紧密相连的浅部（腹侧部）和深部（背侧部）（superficial and deep parts）。数个小神经节位于神经丛内，最恒定的一个是下面要描述的心神经节（cardiac ganglion）。Mizeres（1963）强调了心丛的统一性，认为心丛分两部是解剖的假象；然而，对于心丛在冠状动脉、肺动脉、心房和主动脉的延伸，他准备使用局部名称（图8.402）。因心丛的主要集中部位要在这里描述，所以浅部和深部两名词仍然保留。

心丛的浅（腹侧）部 位于主动脉弓的下方、右肺动脉前方。此丛由左颈上交感节的心支和左迷走神经两个颈心支的下部形成。在主动脉弓的正下方，动脉韧带的右侧，此丛中常有一小的心神经节（small cardiac ganglion）。心丛的浅部与（1）心丛深部，（2）右冠状丛，（3）左肺前丛相连结。

心丛的深（背侧）部 此部位于气管分叉的前方，肺动脉干分叉处的上方，主动脉弓的后方。此部由颈部和上胸部交感神经节的心支、迷走神经的心支和喉返神经组成。不加入此部的心神经支加入进了心丛浅部。

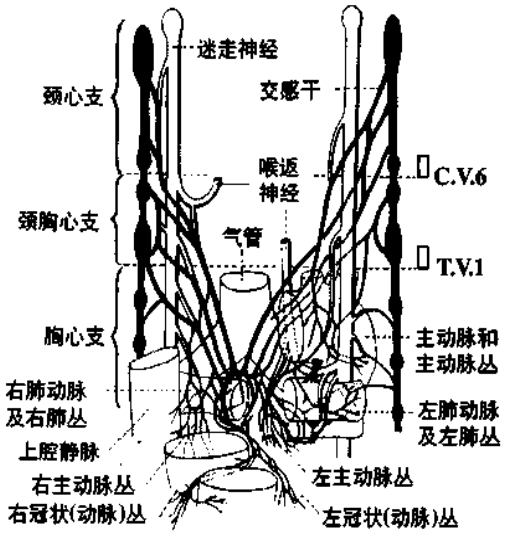

图8.402 人心丛，一半图示心丛自颈部迷走神经和交感干的来源，及其延伸成的肺丛、主动脉丛和冠状（动脉）丛。注意心丛是由交感神经和副交感（迷走）神经许多分支交织而成。常见变异可参考Mizeres1963(蒙作者及出版社允诺引用)。

来自心丛深部右半的分支行于右肺动脉的前方和后方；在肺动脉前方的分支，量较多，发出一些更细的分支到右肺前丛，并继续形成右冠状丛的一部分；在肺动脉后方的分支发出几个更细的分支到右心房，然后进入左冠状丛。心丛深部的左半与浅部相连，发出分支到左心房和左肺动肺前丛，并形成大部分左冠状丛。

左冠状丛 比右冠状丛大，主要由心丛深部左半延伸部分和来自心丛右侧的几束纤维组成；此丛与左冠状动脉伴行，供应左心房和左心室。

右冠状丛 此丛由心丛的浅、深两部形成，与右冠状动脉伴行，供应右心房和右心室。

心房丛 Mizeres（1963）描述了此丛，是由心丛沿冠状动脉向左、右延续而成。心房丛的纤维分布至相应的心房，并与来自冠状丛的纤维重叠分布。

除了颈上神经节的心支是纯传出纤维外，所有迷走神经和交感神经其他的心支都含有传出和传入两种纤维。节前心传出交感（efferent sympathetic）纤维发自上4个或5个脊髓胸节段；它们通过白交通支在上位胸交感神经节中继，但有许多纤维上升在颈交感神经节中继。来自颈胸交感神经节的节后纤维形成心交感神经，可使心跳加速，冠状动脉扩张。在来自上4个或5个脊髓胸节段的交感纤维中，来自上位节段的纤维至升主动脉，肺动脉干和心室，下位节段的纤维至心房。

来自迷走神经背核和疑核附近神经元的心副交感传出纤维行于迷走神经心支中，并在心丛和心房壁内中继。这些迷走神经纤维使心跳减慢，引起冠状动脉收缩（见第10篇）。在人（象大部分哺乳动物一样）心内的神经元局限于心房和房间隔（Davies等1952; King和Coakley 1958）；在靠近窦房结和房室结的心外膜下的结缔组织中，有大量的神经元（图10.59）。现在有证据表明，这些内在神经节不是简单的中

继神经元，而可能是外在神经元输入信号的整合部位，并可能形成心脏局部神经元控制的复杂回路，甚至可能是局部反射的复杂回路（参考Saffrey等 1992）。

肺丛

肺丛（pulmonary plexuses）位于肺门各结构的前、后方，肺前丛较小。Mizeres（1963）认为，肺丛是心丛沿左、右肺动脉的延伸（图8.402）。它们是由迷走神经和交感神经的分支形成的。副交感传出纤维起源于迷走神经背核；交感传出纤维是第2到第5胸交感神经节的节后分支。

肺前丛（anterior pulmonary plexus）是由迷走神经和颈交感心支的细小分支以及这两个来源的直接分支组成；肺后丛（posterior pulmonary plexus）是由来自第2到第5或第6胸交感神经节的分支和迷走神经心支的纤维形成，左肺丛还接受来自左喉返神经的分支。此二丛内部相互联系；自丛发出神经入肺，沿支气管分支、肺血管和支气管血管形成网，一直延伸到脏胸膜。在呼吸道的气管支气管树中，有一些小神经节，迷走神经节前传出纤维与其形成突触（Coburn 1987）。它们可能是外部神经输入信号的整合和（或）调节部位，或者是通过局部反射机制进行某些呼吸道功能方面的局部控制（Allen和Burnstock 1990）。在小肠间质细胞中已描述了终末自主神经网，但在胸部器官尚未见到，可能食管除外（Dijkstra 1969）。迷走神经传出纤维使支气管收缩，支气管腺体分泌，血管扩张。交感神经传出纤维使支气管扩张，血管收缩。

腹腔丛

腹腔丛（coeliac plexus）（图8.397，401），是最大、主要的内脏神经丛，位于第12胸椎和第1腰椎水平，是一连接两个大腹腔神经节（coeliac ganglia）的致密的神经网。此丛围绕腹腔动脉和肠系膜上动脉根部，在胃和网膜囊的后方，膈脚的前方，腹主动脉起始部和两侧肾上腺之间。两侧的内脏大、小神经以及迷走神经和膈神经的分支连于腹腔丛和腹腔神经节。该丛形成许多亚丛沿邻近的动脉延伸。

腹腔神经节（coeliac ganglia）呈不规则的团块状，每侧一个，位于肾上腺和腹腔干之间，膈脚的前方；右侧者在下腔静脉的后方，左侧者在脾血管的后方。每一个腹腔神经节的上部都与一内脏大神经相连，下部有或多或少呈分离状的主动脉肾节（aorticorenal ganglion），接受内脏小神经并形成大部分肾丛；主动脉肾节的位置可变化，但靠近肾动脉主动脉上的起始处（详细描述见Norvell 1968）。发自腹腔丛或与腹腔丛相连的亚丛有：膈丛、脾丛、肝丛、左胃丛、肠系膜间丛、肾上腺丛、肾丛、睾丸丛或卵巢丛、肠系膜上丛和肠系膜下丛。

膈丛（phrenic plexus） 膈丛与膈下动脉伴行到膈肌，发分支到肾上腺。此丛于靠近腹腔神经节的上端处发出，右侧较大。膈丛接受1个或2个膈神经的分支。在右膈丛与膈神经的结合处有一小的膈神经节（phrenic ganglion），发分支到下腔静脉、肾上腺丛和肝丛。

肝丛（hepatic plexus） 是最大的腹腔丛的亚丛，此丛也接受来自左、右迷走神经和右膈神经的分支。该丛伴随肝动脉和门静脉及其分支进入肝，在此处其纤维局限于血管附近。该丛伴随肝动脉的所有分支走行。到胆囊的分支形成小的胆囊丛（cystic plexus）；也支配胆道。伴随胃右动脉的分支支配幽门。从肝丛分出的至胃十二指肠的延伸部可到达幽门和十二指肠第一部。伴随胃网膜右动脉的许多分支供应胃右侧和胃大弯。该丛的胰十二指肠上动脉延伸部供应十二指肠降部、胰头和胆总管下部。肝丛含有传入纤维和交感、副交感传出纤维；有认为迷走神经成分能运动胆囊和胆总管平滑肌，抑制胆总管括约肌。Petkov（1968）解剖25个人标本，在23个人标本上发现一明显的到胆总管括约肌的神经。

胃左丛（left gastric plexus） 此丛伴随胃左动脉沿胃小弯与迷走神经胃支相结合。胃交感神经兴奋幽门括约肌，但抑制胃壁肌。

脾丛（splenic plexus） 此丛由腹腔丛、左腹腔神经节和右迷走神经的分支形成，与脾动脉伴行至脾，沿动脉分支形成次级丛。这些纤维主要，也许全部是交感纤维，终止于血管及脾囊和脾小梁的非横纹肌。

肾上腺丛（suprarenal plexus） 此丛由腹腔神经节和腹腔丛及内脏大神经的分支形成。与其大小相比，肾上腺有比其他任何器官都大的自主神经供应。通常描述其纤维是有髓的节前纤维。然而在鼠，无髓纤维有十倍的数量，而且被认为是节前纤维；这些纤维常常深入肾上腺与大的嗜铬细胞、嗜伊红色素细胞形成突触而终止，这些细胞与节后交感神经元是同源的（见第15篇）。突触前后膜之间有一个150～200nm的间隙，突触膜上常常有电子密集带。在这些神经末梢中有小的和大的带有电子密集颗粒成分的突触小泡。似乎只有无髓纤维分布至嗜铬细胞，所有的嗜铬细胞都与一条或多条这样的神经末梢相联系。在肾上腺髓质中也有多极神经元；一些节前无髓纤维与它们形成轴树突触。这些多极神经元轴突的终点尚不清楚（Coupland 1965a）。在人的肾上腺丛也已有无髓纤维占优势的描述（Coupland 1965 a, b; Grottel 1968）。

肾丛（renal plexus） 肾丛密集，形成此丛的分支来自腹腔神经节和神经丛、主动脉肾节、内脏最下神经、第1腰内脏神经和主动脉丛。在肾丛内有小神经节，最大的神经节通常在肾动脉起始处的后方。此丛沿动脉分支进入肾脏支配血管、肾小球和肾小管，特别是皮质肾小管（Norvell 1968）。肾内这些神经大部分是血管运动性的。肾丛的分支供应输尿管丛和睾丸（或卵巢）丛。输尿管丛（ureteric plexus）上部接受肾丛和主动脉丛的分支，中间部接受上腹下丛和腹下神经的分支，下部接受腹下神经和下腹下丛的分支。这种神经支配影响输尿管固有的能动性。

睾丸丛（testicular plexus） 该丛伴睾丸动脉至睾丸。该丛上部接受肾丛和主动脉丛的分支。在远侧，有上腹下丛和其分支加强。该丛的分支到附睾和输精管。

卵巢丛（ovarian plexus） 该丛伴卵巢动脉至卵巢和输卵管。该丛上部由肾丛和主动脉丛的分支形成；下部有上腹下丛和其分支加强。

在睾丸丛和卵巢丛内的神经含有交感神经传出和传入纤维；传出纤维是血管运动性的，来自第10和第11脊髓胸段；副交感纤维来自下腹下丛，可能是血管扩张性的。

肠系膜上丛（superior mesenteric plexus） 该丛是腹腔丛向下的延续，并接受一来自右迷走神经与腹腔丛结合处的分支。该丛伴肠系膜上动脉进入肠系膜，分为许多亚丛分布至该动脉

供应的部位即：胰、空肠、回肠、回结肠、右结肠和中结肠。肠系膜上神经节（superior mesenteric ganglion） 位于该丛的上部，通常在肠系膜上动脉起始部的上方。肠交感神经兴奋回盲括约肌，但抑制肠壁肌；有些神经是血管收缩性的。

腹主动脉丛（abdominal aortic plexus）（肠系膜间丛） 该丛由腹腔神经丛和腹腔神经节的分支形成，并接受来自第1和第2腰内脏神经的纤维。该丛在主动脉的两侧和前方，肠系膜上、下动脉起始部之间，由4～12条肠系膜间神经组成，由斜行的分支所联接。在上方该丛与腹腔丛、腹腔神经节和主动脉肾节相延续，下方与上腹下丛相延续。睾丸丛、肠系膜下丛、髂丛和上腹下丛的部分纤维起自腹主动脉丛，该丛也分布下腔静脉。

肠系膜下丛（inferior mesenteric plexus） 该丛主要发自主动脉丛，但也来自第2腰内脏神经。它围绕肠系膜下动脉并沿其分支分布；其中右结肠丛供应横结肠左部、降结肠和乙状结肠；直肠上丛供应直肠。在靠近肠系膜下动脉起始部，可能有一肠系膜下神经节，但更多情况是一些小神经节在丛的近端，散在于肠系膜下动脉起始部的周围。在一项研究中（Southam 1959），22例流产婴儿均有肠系膜下神经节（inferior mesenteric ganglion）。结肠交感神经抑制结肠和直肠的肠壁肌。来自副交感盆内脏神经的分支偶尔穿过，但通常靠近上腹下丛和肠系膜下丛上升，供应从横结肠左半至直肠的大肠（见第12篇和下文）；这些分支兴奋结肠肌。必须强调的是，结肠远端的副交感神经支配大部分来自盆内脏神经的直接分支，并不（not）经腹下丛和肠系膜下丛（Mitchell 1935;Woodburne 1956）。

上腹下丛

上腹下丛（superior hypogastric plexus）（图8.381,401,403）在主动脉分叉处、左髂总静脉和骶中血管的前方以及第5腰椎体和骶骨岬的前方、在两侧髂总动脉之间。常常称之为骶前神经（presacral nerve）者，其实很少是单一的神经，而且是在腰前而非骶前。上腹下丛位于腹膜外结缔组织中；很容易从其前面剥去壁腹膜。此神经丛的构成神经的宽度和密度不定，常常稍偏向中线的一侧（通常是左侧）；含有直肠上血管的乙状结肠系膜附着于该神经丛下部的左侧。丛内有散在的神经元。该丛由主动脉丛和第3、第4腰内脏神经的分支形成，并分为左、右腹下“神经”下降至左、右两下腹下丛。上腹下丛发分支至输尿管丛、睾丸丛、卵巢丛和髂总血管丛。除了交感神经纤维外，该丛还可能含有副交感纤维（来自盆内脏神经），自下腹下丛上升；但这些纤维通常上升至上腹下丛的左侧，越过左结肠血管的乙状结肠分支。这些副交感纤维部分地沿肠系膜下动脉的分支分布，也可作为独立的腹膜后神经，供应横结肠的左部、结

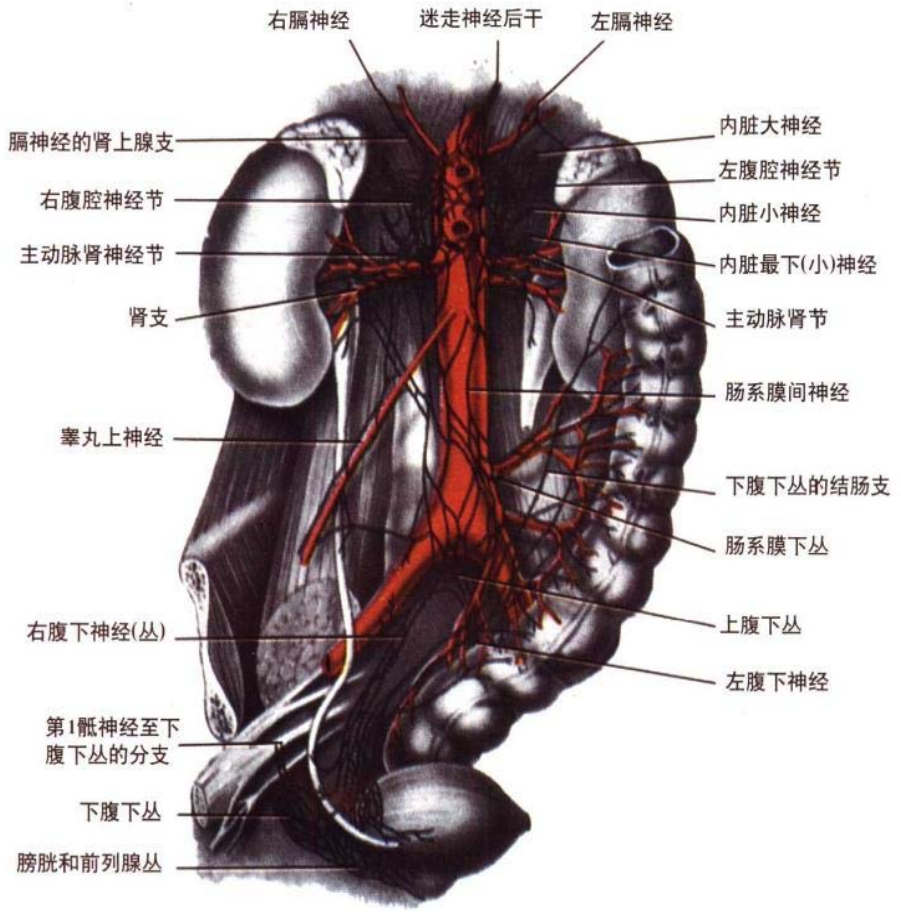

图8.403 腹、盆部的自主神经和自主神经丛，下腹下丛的升支可以向上分布于降结肠，右侧交感干未显示。输尿管有上、中、下三条神经分布。（蒙作者出版者允诺，引自 Mitchell1953）

肠左曲，降结肠和乙状结肠（见本篇前文和图8.401）。

下腹下丛

上腹下丛（superior hypogastric plexus）在尾端分为左、右腹下（hypogastric）"神经"，每侧腹下神经在腹膜外结缔组织中下降进入盆腔，在每侧髂内动脉的内侧，腹下神经的分支组成为下腹下丛(inferior hypogastric plexus)(图8.381)。每一条神经可能是单一的或是一延长的神经纤维丛(腹下神经几乎不能与其延续的下腹下丛区分)。后者有盆内脏神经加入，事实上，神经和神经丛都含有交感和副交感纤维，从而减少了二者的区别（有一些作者喜欢描述一上腹下丛分为二个下腹下丛)。来自每一腹下神经的分支都可至睾丸丛、卵巢丛和输尿管丛或至髂内动脉丛和乙状结肠；每一条神经最初可能连于来自最后腰交感神经节的最下腰内脏神经。

下腹下(盆)丛 下腹下丛（inferior hypogastric plexuses）在腹膜外结缔组织内。在男性，该丛位于直肠、精囊和前列腺的外侧，膀胱的后方。在女性，每一丛是在直肠、子宫颈和阴道穹的外侧，在膀胱的后方，延伸入子宫阔韧带。在下腹下丛的外侧是髂内血管及其分支，还有肛提肌、尾骨肌和闭孔内肌。下腹下丛后方是骶尾神经丛，上方是膀胱上动脉和闭合的脐动脉。下腹下丛含有许多小神经节。每一丛是由一条腹下神经形成，腹下神经输送该丛的大部分交感神经纤维，其余很少的交感纤维经来自交感神经节的分支。副交感神经纤维来自盆内脏神经。交感节前传出纤维来自下3个胸脊髓节段和上2个腰脊髓节段，一些节前纤维在交感干髂骶部的神经节内中继，其余的纤维在主动脉丛下部和上、下腹下丛内形成突触。副交感节前纤维来自脊髓的第2～4骶节段，在盆内脏神经中到达该丛，在丛内中继或在其分支所支配的脏器壁内中继。大量的分支直接地或沿其动脉分布至盆腔和一些腹腔的脏器。

副交感纤维在腹下丛内上升或作为独立的分支沿主动脉丛的途径到达肠系膜下丛。降结肠和乙状结肠经此途径接受副交感神经分布。

中直肠丛 中直肠丛（middle rectal plexus） 由来自下腹下丛上部的纤维形成，直接或沿直肠中动脉到达直肠。上方与上直肠丛相联系，向下延伸至肛门内括约肌。直肠和肛门的神经供应来自：

- 上直肠丛
- 中直肠丛
- 下直肠（痔）神经，阴部神经的分支。

副交感节前纤维来自直肠丛，并与发育良好的肠肌丛内的节后神经元形成突触，而交感传入纤维穿过肠肌丛未有中继。直肠丛内的交感传出纤维抑制逼出肌，兴奋括约肌。痛觉冲动行于交感和副交感纤维中，但副交感传入和传出纤维在正常排便中起作用更大 。下直肠神经发出运动纤维至肛门外括约肌（横纹肌），发出感觉（躯体）纤维至肛管下部（外胚层）（见第3篇）。

膀胱丛 膀胱丛（vesical plexus）来自下腹下丛的前部，该丛的许多分支沿膀胱动脉至膀胱。有一些分支供应精囊和输精管。在膀胱肌壁内，沿神经纤维有许多小的神经元群。丛内的交感神经节前纤维来自脊髓下2个胸节段和上2个腰节段，与散在于上腹下丛和下腹下丛以及膀胱壁内的神经元形成突触。副交感节前传出纤维来自脊髓第2至第4骶节段，与膀胱壁附近或膀胱壁内的节后神经元形成突触，节后神经元兴奋膀胱逼尿肌，抑制括约肌。交感传出神经兴奋括约肌，抑制逼尿肌；但一些人坚持这些交感神经主要是血管运动性的，并认为膀胱充盈和排空是由副交感神经所控制。

前列腺丛 前列腺丛（prostatic plexus）是下腹下丛下部的延续，该丛由进入前列腺底和两侧的大的神经支组成并含有神经元。该丛供应：前列腺、精囊、尿道前列腺部、射精管、阴茎海绵体、尿道海绵体、尿道膜部和阴茎部、尿道球腺。至阴茎海绵体的神经形成两部分，即海绵体小神经和海绵体大神经，两神经起自前列腺丛的前方，与来自阴部神经的分支联合，然后行于耻骨弓的下方。Lepor等(1985）描述了成年男性盆腔从盆丛至阴茎海绵体的自主神经的精确定位。海绵体小神经（Lesser cavernous nerves）于近端穿阴茎纤维性鞘供应尿道海绵体的勃起组织和尿道海绵体部。海绵体大神经（greater cavernous nerves）行于阴茎背部，与阴茎背神经结合供应勃起组织，有一些纤维到达尿道海绵体勃起组织。交感神经支配男性生殖器使血管收缩，副交感神经使血管扩张。来自膀胱丛、前列腺丛和下腹下神经的纤维支配精囊，纤维延伸至射精管和输精管。精囊和射精管的收缩被认为是由于交感神经支配，在射精过程中，交感神经也抑制膀胱逼尿肌、兴奋括约肌，以防倒流入膀胱。其他作者提出，精囊的收缩是在副交感神经的控制之下(Matthews和Raisman 1969)。

子宫阴道丛 子宫神经（uterine nerves）起自下腹下丛，主要是指子宫阴道丛在阔韧带内的部分，来自子宫阴道丛的分支与阴道动脉一起下行，而其他的分支直接行至子宫颈，或者与子宫动脉一起或贴近子宫动脉在阔韧带内上升。至子宫颈的神经形成一神经丛，在丛内有一些小的颈旁神经节（paracervical ganglia），有时一个神经节较大，被名之为子宫颈神经节（uterine cervical *ganglion*）。与子宫动脉一起上升的神经支配子宫体和输卵管，与来自下腹下丛的输卵管神经（tubal nerves）及卵巢丛相结合。子宫神经到子宫肌层和子宫内膜内分支，通常与血管伴行。交感节前传出纤维来自脊髓的最后一个胸节段和第1腰节段；节后神经元的部位尚不知道。节前副交感纤维起自脊髓第2至第4骶节段，在子宫颈旁神经节中继。交感神经活动可能产生子宫收缩和血管收缩，副交感神经活动可能产生子宫抑制和血管扩张，但这些活动因子宫的功能受激素控制而复杂化。

阴道神经（Vaginal nerves）来自下腹下丛的下部和子宫阴道丛，循阴道动脉支配阴道壁、前庭球和阴蒂的勃起组织（阴蒂海绵体神经）、尿道和前庭大腺。该神经含有许多副交感纤维，这些副交感纤维扩张勃起组织的血管。

肠神经系统

肠神经系统（enteric nervous system）是由胃肠道壁内，包括胰和胆囊内的神经元及其支持细胞所组成的系统；这些神经元起源于神经嵴组织，这区别于产生交感和副交感神经系统的组织（综述见Le Douarin 1982; Furness和Costa 1987; Le Douarin和Dulac 1992）。

肠神经系统的结构 分布至肠道的大部分神经纤维起自体内的神经丛（intrinsic plexuses）。有两个主要的内部相互联系的，有神经节的神经丛，即肠肌层神经丛（myenteric plexus）（或Auerbach丛）和粘膜下神经丛（submucous plexus）（或Meissner神经丛和Henle神经丛）；肠肌层神经丛位于肠外纵肌和环肌之间，围绕整个消化管周围；粘膜下神经丛位于环肌层和粘膜肌层之间。肠肌层神经丛是由内部相互联系的小神经节组成的系统，从食管的上部不间断地延伸至肛门内括约肌边缘。粘膜下丛自胃延伸至肛门内括约肌。粘膜下丛的神经网较肠肌丛的神经网小、内部联系的神经纤维较细，神经节较大。神经节通常位于两个水平，一组靠近环形肌，另一组靠近粘膜。

肠肌层神经丛和粘膜下神经丛内的神经细胞总数量巨大；估计在人有1000万至1亿个神经元（Furness和Costa 1980）。胆囊也有一含神经节的神经丛，在胰腺发现有神经节。

神经束系统连结肠神经节，从有神经节的神经丛发出纤维在各肌层内，在粘膜内并围绕血管形成丛。根据位置可对不同的神经纤维丛命名：浆膜下丛、纵肌丛、环肌丛、粘膜丛、血管周丛和粘膜肌层神经丛。有时在浆膜下丛内发现有许多小神经节，尤其是在胃、近肠系膜附着处和在直肠表面上（Furness和Costa 1987）。扫描电镜和透射电镜研究表明，肠神经节的结构类似中枢神经系统结构，而不像交感神经或副交感神经节的结构（Gabella 1972; Jessen和Burnstock 1982）：神经胶质细胞和神经元关系密切，它们的突起形成致密的神经纤维网；无论结缔组织或血管都不穿进神经节；已经证实了有一类似于血-脑屏障的血-神经节屏障。肠肌层神经丛含有大部分肠内在神经元。肠内在神经元或与同一神经节的细胞形成突触，或与其他神经节的细胞形成突触，或投射到肠内的许多效应器，包括外纵平滑肌、内环肌套，粘膜肌层和粘膜。它们也与胃肠道壁外的自主神经节联系，并发传入纤维至中枢神经系统。一些来自肠神经元的纤维分布至肠系膜动脉和结肠小动脉。环肌层的运动神经元全部位于肠肌层神经丛内，而大部分支配粘膜的神经元在粘膜下神经丛内（Furness和Costa 1987）。因此肠的正常活动和分泌功能取决于组成肠神经系统的这一整合神经丛网络之解剖学、化学和功能的完整性。

肠的外部神经供应（extrinsic nerve supply）由来自腹腔神经节和肠系膜上、下节的节后交感纤维和行于迷走神经和盆神经内的节前副交感纤维组成。这些神经分布至肠的所有各部分，包括各神经丛、各肌层、血管和上皮。许多交感神经与血管相连，可能与血管运动有关。细胞体在脊神经节和迷走神经节内的感觉-运动神经也分布至肠的神经丛和血管。

肠神经系统的自主性 因为肠神经系统是独特的，所以切断所有中枢联系以后仍可保留许多功能。去掉交感和副交感神经分布只能对肠运动产生短暂的效应，这突出了含有全部反射通路的内在神经丛的主要作用。反射通路由肠感觉神经元、中间神经元和运动神经元组成；肠感觉神经元监控诸如肠壁的张力和肠内容等因素；中间神经元形成了各肠神经元之间的信息链；运动神经元则改变肠的活动性（Furness和Costa 1987）。蠕动反射（peristalsis reflex）被认为是来自内部感觉神经元的冲动，由肠壁的牵拉和粘膜感觉末梢的化学刺激所引起，经中间神经元传向嘴侧的兴奋性运动神经元及传向肛侧的抑制性运动神经元。

已经揭示有大量的物质参与肠神经系统的神经传递（见Cook和Burnstock 1976; Furness和Costa 1987; Gershon等1989; Hills和Jessen 1992）。近几年提出的肠神经递质种类表的快速扩展看来还在继续（见第12、13篇）。已经发现在单个的肠神经元内含的不同的神经肽可达6种之多。这些物质中有许多可能起神经调质的作用，可增加或减少主要递质的释放或作用，和（或）者有营养作用。存在于单个肠神经元内的几种物质的精密组合及神经元的投射和中枢联系，称为它们的“化学编码”，已经在一系列详细阐述的外科手术中作了解释（Furness和Costa 1987; Furness等1992）。

肠平滑肌由两种内在运动神经元所支配，即肠兴奋性神经元和肠抑制性神经元，它们通常分别投射向嘴侧和肛门侧。肠兴奋性运动神经元（Enteric excitatory motor neurons）以Ach和Sp作为共存递质。关于肠内抑制性递质的性质尚有很多争议，但目前认为，肠抑制性运动神经元（enteric inhibitory motor neurons）以ATP, VIP和NO作为共存递质，在肠的不同部位各种递质有不同的比例（图8.393）。ATP是小肠和结肠主要的共存递质，而VIP是胃的主要递质（Burnstock 1981; Hoyle和Burnstock 1989）。

感觉神经和感觉－运动神经

至内脏和血管的传出自主神经纤维与感觉传入纤维，即一般内脏传入（general visceral afferent）或自主传入（autonomic afferent）纤维伴行。这些传入纤维是在一些脑神经节和脊神经节内的单极神经元的周围突。而许多行于自主神经通路内的神经是纯感觉性的，其终末含有少数小泡及大量的线粒体。某些初级传入神经纤维也具有传出功能。虽然许多年前已提出感觉神经侧支的逆向冲动形成"轴突反射性"皮肤血管扩张基础的概念（Lewis 1927），但直到发现了感觉神经毒素、即辣椒素的药理成分以后，才把感觉神经元的药理研究集中在它们的传出功能上（Maggi 1991）。辣椒素感受性初级传入神经的传出功能是通过从其周围神经末梢释放递质SP、CGRP和ATP而产生的（Duckles和Buck 1982; Jahr和Jessel 1983; Lundberg等1985; Burnstock 1993）。这些物质作用于靶细胞产生几种生物学作用，包括血管扩张、静脉渗透性增加、平滑肌收缩性改变，肥大细胞脱颗粒以及白细胞和成纤维细胞作用的变化，统称为"神经源性炎症"过程（Maggi和Meli 1988）。也有证据表明，感觉性神经递质的局部释放在维持组织的完整和损伤的修复方面起着长期的"营养"作用。现在已认识到，感觉神经的传出功能是广泛分布的，并且感觉运动神经是自主神经系统的重要组成部分，尤其是在心血管系统、呼吸道和胃肠道更是如此（参见Björklund等1988）。自主神经传入纤维的中枢轴突在有关的神经内进入中枢神经系统；其周围突，为不同直径的有髓或无髓纤维，与自主神经交感、副交感的节前和节后纤维一起分布，但不在其神经节内中继。它们的终末被描述成球、袢、环和卷须状，在内脏和血管壁内，包括上皮和浆膜有更精细的有被囊末梢。这些神经元传导的传入冲动引起内脏反射，但通常不影响意识。它们也可能调节器官的内脏感觉，如饥饿、恶心、性兴奋，膀胱膨胀等，内脏痛觉纤维可能也循这些通路。虽然内脏对切割、挤压或烧灼不敏感，但对非横纹肌的过度牵拉，和某些病理情况可产生内脏痛。病理情况和正常活动的过强并不总是很容易区别的。常由于肠道强烈的收缩引起"腹痛"。在内脏疾病时，于该内脏的附近（内脏痛）或某一皮肤区域，或其他组织可感受到模糊性痛，这些部位的躯体传入纤维进入接受该内脏传入纤维的同一脊髓节段，这称之为牵涉痛（referred pain）。如果炎症从病变的内脏扩展到临近的壁层浆膜（如腹膜），那么躯体传入纤维就受到刺激，引起此区域的局部躯体性痛，通常是痉挛性的。牵涉痛常常和局部皮肤的敏感性有关。

一般内脏传入纤维存在于迷走神经、舌咽神经、可能还有其他的脑神经中；在第2至第4骶神经内的一般内脏传入纤维与盆内脏神经一起分布，在胸部和上腰部脊神经内内脏传入纤维通过交通支分布，伴交感传出纤维分布至内脏和血管。

迷走神经中，大量的一般内脏传入纤维的胞体在迷走神经上、下节，这些神经节主要是感觉性的，（尽管对于下神经节有不同的观点）它们的中枢突终止于延髓的迷走神经背核，或者终止于孤束核。其周围突分布至咽和食道壁，在此处与咽内的舌咽神经内脏传入纤维一起分布，这些内脏传入纤维与吞咽反射有关。迷走神经传入纤维也分布至甲状腺和甲状旁腺。在胸部，一些内脏传入纤维分布于心脏，大血管壁、主动脉体和压力感受器；血管内压的升高可刺激压力感受器。一些内脏传入纤维通过肺丛至肺分布至：

- 支气管粘膜，可能参与咳嗽反射。
- 支气管肌，在此处神经纤维环绕肌细胞，形成卷须状末梢，有时考虑为"肌梭"，被认为是由肌细胞长度的改变刺激所致。
- 肺泡间结缔组织，在此处其球样末梢与肌细胞上的末梢一起引起Herring-Breuer反射。
- 肺动脉外膜，此处可能是压力感受器；肺静脉内膜，此处可能是化学感受器。

感觉运动纤维的逆向活动可引起支气管收缩、蛋白质外渗和血管扩张（Lundberg等1988）。来自脏胸膜和支气管的传入纤维可能也和肺交感神经一起行走，调节痛觉反应。

迷走神经内脏传入纤维也分布于胃肠道壁、消化腺和肾；分布于内脏及其管道的纤维，对牵拉和收缩发生反应。胃的这样反应可引起饥饿感和恶心。

舌咽神经内的一般内脏传入纤维分布至舌后部扁桃体和咽，其上皮来自内胚层。味蕾的神经分布不包括在内；味蕾由特殊内脏传入纤维分布（见本篇前文）。舌咽神经传入纤维也分布至颈动脉窦和颈动脉体，感受器对血压和血液化学成分的改变敏感，来自这些感受器的冲动对循环和呼吸反射是非常重要的。舌咽神经一般内脏传入纤维的胞体在舌咽神经节内，其在延髓的终末部位可能像迷走神经内脏传入纤维的终末部位一样。

在盆内脏神经内的感觉纤维分布至盆部内脏和结肠以远部分。内脏感受器分布广泛；在肌层的感受器与粗的有髓纤维相连，经盆内脏神经到达脊髓，被认为是牵张感受器，可能被肠壁收缩所起动。来自膀胱和近端尿道的痛觉纤维，经两侧的盆内脏神经、下腹下丛、腹下神经、上腹下丛和腰内脏神经到达下胸部和上腰脊神经背根神经节的胞体。这些躯体与内脏双重感觉通路的意义尚不肯定；马尾的损伤可解除膀胱过度膨胀的疼痛，但腹下神经损伤则无效。

虽然有人描述在卵巢内有盆内脏神经纤维，并可能是传入纤维，但是否盆内脏神经纤维分布至睾丸尚不明确。

来自子宫体的痛觉纤维经腹下丛和腰内脏神经到达最下胸部和上腰部脊神经节的胞体；切断腹下神经可缓解痛经。然而，来自子宫颈的传入纤维经盆内脏神经到达上骶部脊神经节的胞体。牵拉子宫颈可引起疼痛，但烧灼和活检切除则不引起疼痛。

伴随节前和节后交感纤维的传入纤维通常有节段性排列；它们终止于脊髓的各节段，从这些节段发生的节前纤维则分布至该区域或有关内脏（见下文）。进入胸部和上腰部脊髓节段的一般内脏传入纤维主要与痛觉有关。来自咽、食管、胃、肠、肾、输尿管、膀胱和胆道的痛觉冲动似乎走在交感神经通道中。心脏的痛觉冲动经主要行于颈中神经节、颈下神经节发出的心支中，到达第1至第5胸脊神经进入脊髓，但有少数纤维直接进入脊神经。在颈上神经节的心支中没有一般内脏传入纤维。在周围，这些纤维穿过心丛并沿冠状动脉行走。心肌缺氧可引起心绞痛症状，在心绞痛时，有典型的胸骨前区痛、牵涉到大部分左胸部，放射到左肩部和左臂的内侧面、沿颈部左侧到颌和枕部，向下至上腹部；痛也可以是双侧的或甚至局限于右侧。在局部组织的神经调节性代谢控制中，感觉—运动反射机制可能是一重要环节（Owman 1988）。心脏的传入也

通过迷走神经心支并与心减压反射相关。兔减压神经是迷走或喉上神经分支。人类减压神经纤维行于喉上或喉内神经内、迷走或交感心支内。输尿管的痛觉纤维与交感纤维伴行，推测与结石阻塞引起肾绞疼有关。睾丸和卵巢的传入纤维行经相应的神经丛，其胞体在第10～11胸脊神经节内。必须强调的是自主神经反射不只是开始于一般内脏传入通路，也不是必须激活一般内脏传出部分，最需要交感神经活动，而传入成份常来自特殊感觉或皮肤的躯体传入。血压上升和瞳孔开大可由皮肤和其他组织的躯体感受器兴奋引起，反之，腹直肌的收缩可由腹部脏器的刺激引起。去神经常对自主神经支配的平滑肌、腺体无明显影响。去神经可使其收缩不受影响，也无结构变化，这是局部神经丛继续作用或内脏肌的固有活性所致。切断节前传出纤维可引起节后神经元的敏感性增强。但有时去神经确实可造成诸如汗腺、竖毛肌、胆平滑肌和肾上腺髓质活动抑制（Pick 1970）。

特殊感觉的外周感受器

由于味觉感受器和嗅觉感受器都是感受和探查周围环境中所发生的化学变化，因而本章将一并详细讨论两者的解剖及相关功能。尽管两者的解剖部位和结构明显不同，但在功能方面有多方面的互补。

味觉感受器

位于口腔和咽的味蕾是周围味觉感受器，由散在的感觉细胞群构成，由此产生味觉。由于口腔与鼻腔相通，因而味觉与嗅觉的感知难以区分。多数情况下，通常所说的味觉实际上产生于空气中有气味的东西，通过口腔经鼻咽部到达位于其上方的嗅觉部位而产生。如果堵塞该通路便可证实，味蕾仅能察觉水溶性的化学物质。但是，这样的刺激在进食过程中有明显的作用，因为它与舌对食物和液体的选择和进入口腔内的食物的鉴别密切相关，而且与消化吸收相关的神经反射过程密切相关。

味蕾主要由来自嗅上皮的嗅细胞构成。每个嗅细胞的基底部与3个脑神经即面神经、舌咽神经和迷走神经之一形成突触连接。这些细胞尽管都称为上皮细胞，但也有神经元的某些生理特性，例如有突触传递并产生动作电位，因此又常常称为‘旁神经元’（paraneuron）。低等脊椎动物的味蕾不局限于消化管的前部，而是广泛分布于整个身体表面，例如某些鱼类的长触须，通过外部接触搜寻捕食。陆栖脊椎动物已失去这种功能。但是，舌可用于探查外界环境的化学性质，正像蛇经常伸舌一样（这可能也有嗅觉作用；见后）。哺乳动物的味蕾局限于舌、软腭、舌腭弓、会厌和口咽后壁。单个味觉细胞也可能散在于整个消化管的粘膜层，与内脏传入神经之间形成突触连接。如果这样的话，消化系统内可广泛地观察到味觉特殊细胞群。

人的舌味蕾总数大约有5000个，但存在明显的个体差异，从500～20000个不等（Finger和Silver 1987; Linden 1993）。

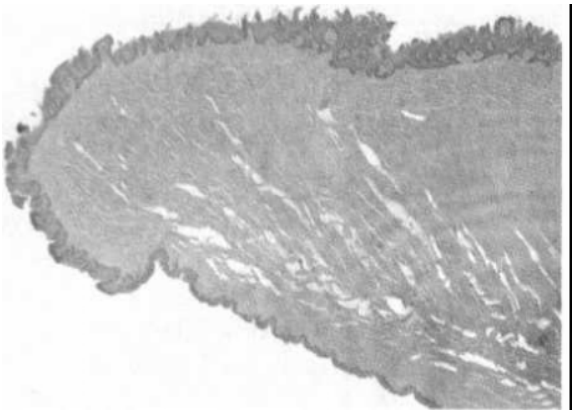

图8.404 人舌尖及前部矢状切片低倍光镜像。可见肌纤维有3种不同走向，腹侧面为薄的无角化复层扁平上皮，背侧面为部分角化的复层扁平上皮，后者突出而形成丝状和菌状乳头，真皮乳头突入表皮深面。H·E染色。×10

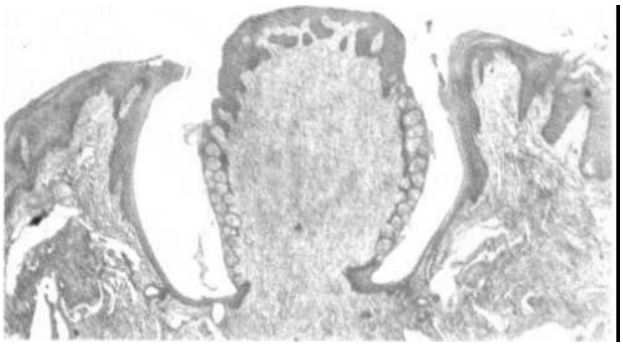

图8.405 人轮廓乳头光镜像。可见若干味蕾沿乳头的外侧面排列。结缔组织位于乳头中心，浆液腺位于真皮深层的肌束之间，开口于乳头外侧的隐窝中。H·E染色。×150



图 8.406 舌轮廓乳头中一群味蕾的光镜像。可见上皮性被囊中的各种梭形细胞和顶部小腔。H·E染色。×400

味蕾多见于舌周边缘部位，而舌背部中央实际缺如。味蕾集中于菌状、轮廓和叶状3种类型的舌乳头内，而不存在于丝状乳头内。味蕾在舌的后部为数量多，特别是轮廓乳头边缘壁和周围沟内（图8.404、405、406），但在轮廓乳头之间的上皮中只有极少的味蕾。有8~12个这样的乳头，每个乳头平均含有约250个味蕾，乳头之间的上皮内也可见极少的味蕾。在舌的两侧缘叶状乳头后褶处有许多味蕾，其总数接近1200个。菌状乳头上味蕾稀疏，散在分布，有时缺如。如果存在，每个乳头平均3个，主要存在于舌前2cm处的菌状乳头，乳头可多至250个，而味蕾总数只有200个左右（Cheng和Robinson 1991）。有报道提出，软腭上的味蕾多存在于与硬腭连接处附近并集中于角化上皮岛的中央部，每组直径可达0.6mm，最多含有7个味蕾（Imfield和Schroeder 1992）。它们在会厌和软腭的分布状况尚无充分的材料证明，但在胚胎时期其数量最多，生后多数消失。

味蕾的微细结构

味蕾（图8.406、407：味杯或味芽）是由50~150个梭形细胞构成的圆桶状细胞群，嵌于上皮内的椭圆形小腔内，在其顶部细胞围成一个小间隙并开口于味孔（gustatory pore），其粘膜面的口径约2μm。整个味蕾高约70μm，宽约40μm，在深部与固有层之间由基板分隔。细的传入神经纤维束沿该方向穿入并分支成网，螺旋环绕在味觉细胞周围。细胞外间质内充满丰富的糖蛋白。

味蕾的显微重塑（Murray和Murray 1970）显示，味蕾中至少含有5种不同类型的上皮细胞（本文分别命名为I~V型）。其中半数以上为I型细胞，染色深。II型和III型细胞为浅染细胞，其他类型的浅染细胞也有报道（Kinnamon等1985）。IV型细胞呈球形，位于基底部（图8.407）。V型细胞位于味蕾边缘，与周围上皮相接。但是，这些类型的前三类细胞的生物学特性尚不能明确鉴别，这种分类只是反映了味蕾细胞持续更新的过程及其功能分级。致密的I型细胞顶部含有许多致密小泡，突入顶部间隙，并有短微绒毛（Miller和Chaudry 1976）；其中至少有一些细胞围绕II型和III型细胞；

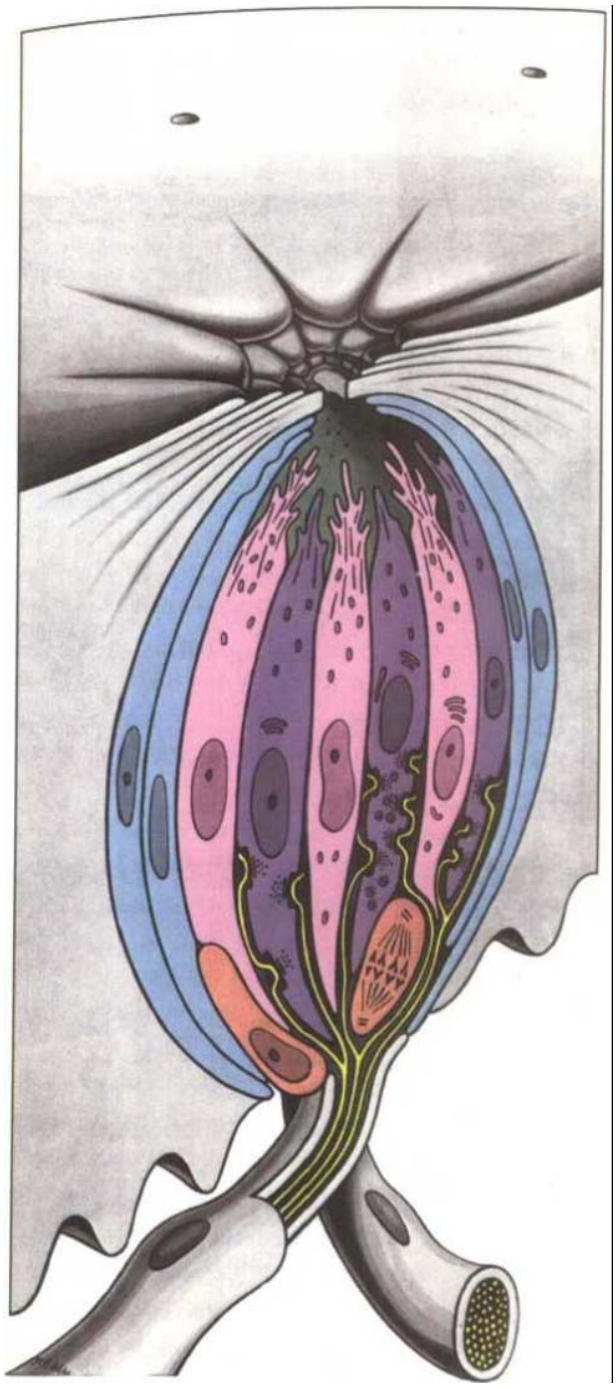

图8.407 味蕾结构重塑模式图。已切开，以便显示各种细胞类型。可见两种感觉细胞，一种含致密芯小泡，另一种不含。两种感觉细胞染成紫色，与其相连的神经呈黄色，支持细胞呈红色，基底细胞呈砖红色。顶孔下的顶部小腔中有浓密的粘液物质。

神经纤维由基底部进入味蕾，故这些细胞似乎是支持细胞，但是，也有证据显示这类细胞可能是感觉细胞的早期阶段，它们当中至少有些在其基底部与传入神经纤维形成突触连接。浅染的II型和III型或中间型细胞也为梭形，III型细胞的顶端较II型细胞更突出，二者基底部和侧部皆与神经纤维终

末形成突触连接，因此被认为是感觉细胞。令人关注的是，神经元特异粘着分子（neuron-specific adhesion molecule, N-CAM）仅见于Ⅲ型（中间型）细胞周围（Nelson和Finger 1993）。

突触部位显示典型的不对称增厚，感觉细胞的突触前部可见小（50nm）而清亮的突触小泡，但不如其他种类的突触多。Ⅲ型细胞的突触小泡含有致密核芯、直径约70nm，与其他部位的儿茶酚胺小泡一致。Ⅴ型细胞构成味蕾的包被膜层，也可能有吞噬功能。Ⅳ型细胞位于基底部，呈圆形，为具有活跃的有丝分裂的干细胞，已被适当的标记方法证实是味蕾新生细胞的源泉。味蕾内各种细胞顶端侧面之间的闭锁连接可防止化学刺激进入感觉细胞的非顶端部位（Akisada和Oda 1978）。

神经支配 每个味蕾接受两组不同的神经纤维，一组在其周围分支形成味蕾周丛（perigemmal plexus），另一组在味蕾内形成味蕾内丛（intragemmal plexus），分布于味觉感觉细胞基底部。味蕾周丛纤维含有种种神经肽，包括降钙素基因相关肽（CGRP）和P物质，发出游离感觉神经末梢。味蕾内丛纤维在味蕾内发出分支，每个分支可与Ⅰ型细胞或Ⅱ型和Ⅲ型细胞形成突触。这种分布形式的分析由于感觉细胞在神经支配、成熟、退化等方面的进行性转换而变得特别复杂，至今仍然没有得到彻底阐明。

通过对鼓索和舌咽神经近侧束的实验观察发现，单一神经纤维可发出若干分支分布于整个舌的表面形成味蕾的复杂神经支配。每根纤维可发出许多终末，广泛分布，支配许多味蕾以及一个味蕾内一个以上的感觉细胞。每个味蕾所接受的神经终末可来自几根不同的神经纤维。这种交叉神经支配具有重要的功能意义（见下文）。关于味蕾的传出神经终末或神经抑制现象尚缺乏确切证据，仍需深入研究。

味蕾内的细胞更新 味蕾细胞类似邻近的上皮细胞，持续不断地进行更新（Farbman 1980）。同位素标记显示，味蕾细胞的存活期不超过10天，但作为干细胞的基底细胞例外。实验显示，味觉细胞对特异化学物质的敏感性取决于神经纤维对该细胞的营养影响而不是相反。如果去除神经支配则味蕾迅速退变甚至可能完全消失，提示其对神经纤维的营养影响的依赖性。如果神经终末长入上皮，可能导致新味蕾的产生并行使其功能。有关这方面的论述参见Oakley（1991）。

味觉识别 味觉感受器能辨别4种主要味道，通常分为咸、甜、酸和苦；也曾经提出过其他味觉，包括金属味和典型的谷氨酸钠的美味。尽管在教科书中通常陈述舌的味觉有部位特异性，但电生理实验证明，舌的所有部位皆能对各种味道产生反应。来自单一传入神经的记录显示，一根纤维发出的不同味蕾连接能对几种不同的化学刺激产生反应，其中有些能对典型的四种味道产生反应，而其他一些则对较少或仅对一种味道产生反应。对于某一特定的味觉，不同的感受器对这一范围内的不同、化学物质有不同的敏感性。因此某种味觉的形成似乎是对于来自舌的特殊部位的复杂感受综合分析的结果。这样，即使仅有很少几种味觉感受器，但有如此复杂的神经分布，仍然能够获得多种化学性质和味觉强度的信息（Beidler和Smallman 1965; Beidler 1970; Pfaffman 1970）。

味觉神经

味觉神经是面神经膝状神经节单极神经元、舌咽神经下神经节和迷走神经的下神经节单极神经元的周围突。它们的中枢突形成（延髓）弧束（见前），其终末与该束嘴侧第三神经元形成突触。次级味觉轴突跨过中线，许多在内侧丘系后内侧上升到脑干与丘脑腹后内侧核的最内侧神经元形成突触（该部位有时称为副弓状核），轴突从腹后内侧放射穿过内囊抵感觉运动皮质和岛阈的前下部。腹后内侧核和皮质的电生理记录充分证明了这些解剖路径；有些单位对一种类型的刺激产生反应，其他则对几种不同的刺激产生反应。其他的上行路径也有报道，终止于若干丘脑下核。通过这些神经核，嗅觉信息可到达边缘系统（见前），产生适当的自主反应（见前，Stewart和Shepherd 1985）。

除了轮廓乳头之外，舌前部的味觉神经来自由鼓索（经舌神经）。大部分个体的这些神经纤维经鼓索抵达面神经节；少数个体此类纤维经过分支转向耳神经节，继续在岩大神经内穿行抵达面神经节（Schwartz和Weddell 1938）。位于软腭下面的味蕾也受面神经支配，取道翼管神经和腭中、腭后神经，经岩大神经分布，该部位也受舌咽神经支配。轮廓乳头、舌咽部（沟后部）、舌腭弓和口咽部受舌咽神经支配，而舌的咽端和会厌接受迷走神经的咽支纤维（有关味觉传导通路的早期报道参见Rollin 1979）。这些神经支配与舌的胚胎发生一致（见第3篇）。

味觉传导与神经传递

由于膜片钳技术的出现使检测单一感觉细胞的反应成为可能，味觉传导机制和电反应图像也更为清楚（Akabas 1990; Kinnamon和Cummings 1992）。一般说来，溶解在口腔粘液中的化学物质通过味蕾的味孔扩散，经过其顶部致密的细胞外物质抵达味觉感受细胞膜，通过种种机制（与味觉细胞类型有关）（见下文）使膜去极化，味觉细胞内出现动作电位，其基底部的突触被激活，使传入纤维的终末产生动作电位。

不同性质的味觉通过不同的传导机制传递；咸味依赖于单价阳离子的存在；酸味（典型的酸性物质）依赖于质子（H^+）的出现；许多不同的化合物，包括某些碳水化合物和氨基酸产生甜味；苦味则由二价阳离子如生物碱、某些氨基酸和一些别的有机分子产生。在限定的接受范围之内，这些物质在特定的感受器内产生不同的反应，包括离子直接通过膜，通过受体蛋白激活G蛋白和次级信息传递离子的介入（如同嗅觉受体，见后）。是每个细胞都具有这些信息传导机制，还是不同细胞具有不同的特异味觉传导机制，至今仍然不明。味道之间的相互作用的确存在，例如，单价阳离子传递的咸味被巨大阴离子抑制。其他类型的相互作用也可发生，例如甜味与苦味物质之间。中枢机制可能参与这些反应。

味觉强度在一定程度上取决于该物质在唾液中的溶解度，多数有味道的物质（tastant）易溶于水。但是，有些亲脂性强的物质其溶解性和向感受器的运输，可被特殊的运输分子所促进，例如近期从轮廓乳头相关特殊腺体（埃伯内腺，von Ebnergland，VEG；Spielman 1990）分离的蛋白即有这种作用。

嗅觉感受器

嗅觉感受器由位于鼻腔后背部两侧感觉上皮构成。感觉上皮含有化学感觉细胞，能够察觉和辨别空气中的不同气味；该化学信息的电信号沿嗅细胞的轴突构成的嗅神经（图8.343）传向脑。嗅上皮嵌于鼻的复杂结构之中，鼻控制着许多感受器的生理环境。鼻结构的详细解剖将在第11篇呼吸系统中叙述。

嗅粘膜的微细结构

嗅粘膜的面积约为10cm²，覆盖鼻腔侧壁后上部，包括上鼻甲背部、蝶筛隐窝、筛骨垂直板上部，鼻中隔与侧壁之间的鼻弓顶包括筛板下部。因嗅上皮细胞内有色素而使嗅粘膜显棕黄色（见下文）。粘膜由假复层嗅上皮（olfactory epithelium）和深部固有层构成。嗅觉细胞位于上皮内；固有层内含有许多嗅神经束（嗅丝）和嗅腺（Bowman腺），其分泌物通过导管排出到上皮表面。分泌的粘液在粘膜表面形成一薄层，感觉纤毛即嗅毛的末端和支持细胞的微绒毛埋于其中（见下文）。

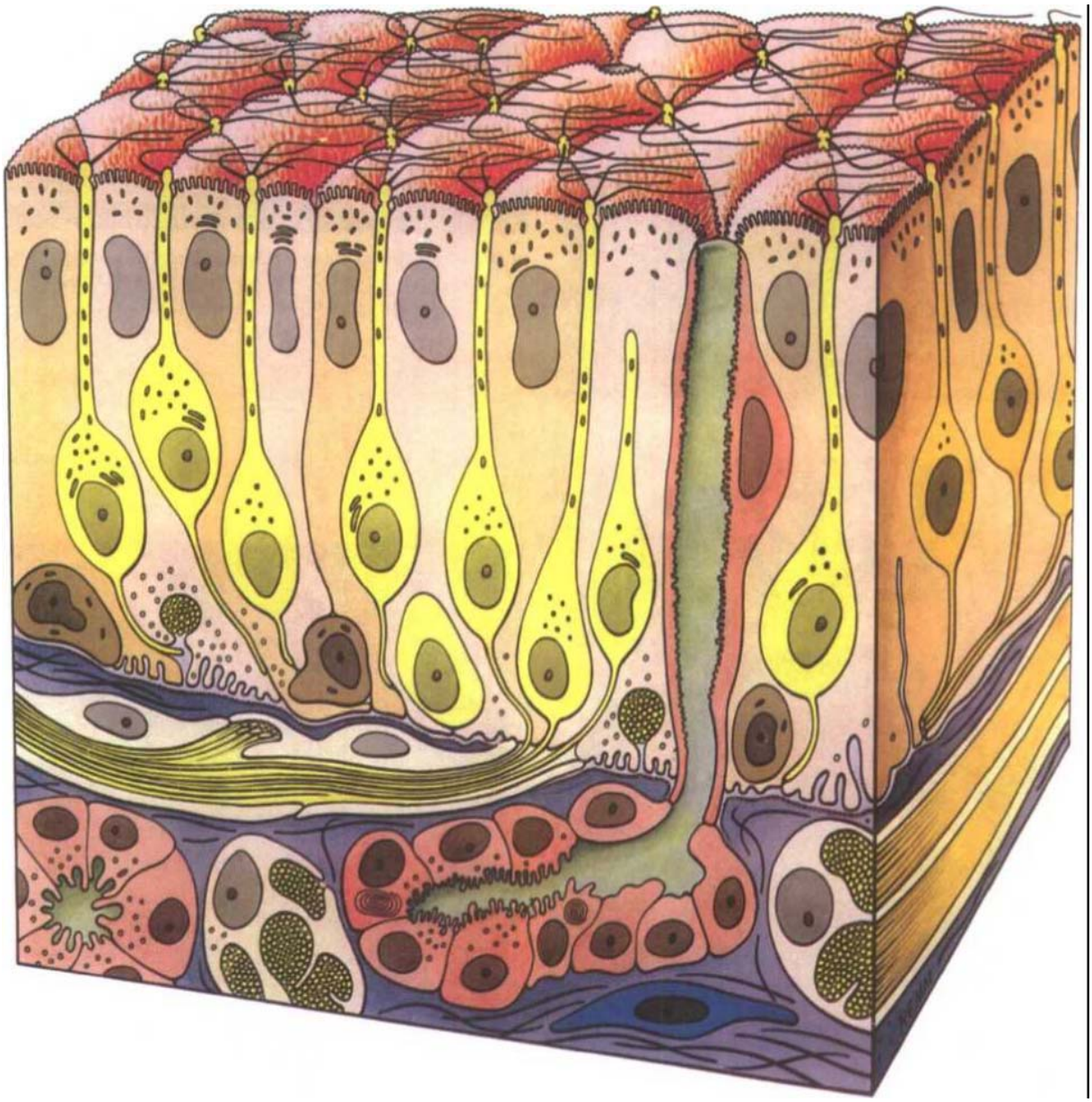

图8.408 嗅上皮结构模式图，显示感觉细胞（黄色）位于柱状支持细胞之间，其轴突在上皮下集合成束，外包施万细胞，基细胞为椭圆形，其中之一正处于分化为感觉细胞的过程中。可见上皮下的Bowmen腺细胞及其上皮内导管，表面为感觉细胞的纤毛和支持细胞的微绒毛。



图8.409 小鼠嗅上皮垂直切面图(Holme银染色)，显示嗅细胞的树突及其终末膨大部(上)，嗅细胞核呈柱状排列。上皮的基部可见嗅纤维(马耳他大学 A Cuschieri 提供)。



图8.410 小鼠嗅粘膜感觉末梢电镜图。可见感觉终末表面有大量纤毛，支持细胞表面大量的微绒毛。× 10000 (伦敦医科牙科联合学院 Guy Campus 解剖学教研室 H C Dodson 提供)。

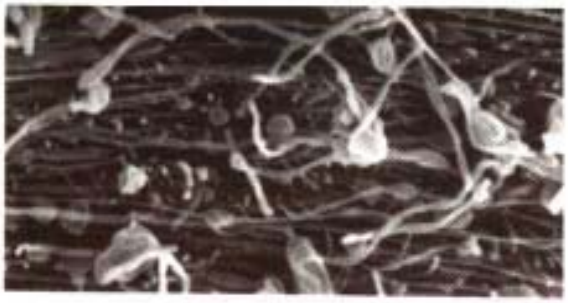

A



B

图8.411 大鼠嗅上皮感觉细胞及其相关结构分布图。
A. 扫描电镜图，示平行排列的嗅纤毛狭窄段。× 25000
B. 透射电镜图，可见嗅觉末梢、嗅觉细胞和支持细胞的微绒毛切面。× 50000



图8.412 牛嗅纤毛(基部附着于嗅树突终末)电镜图，冰冻蚀刻显示大量膜内微粒(被认为与味感受处)。在纤毛根部可见纤毛"项圈"，左侧有支持细胞的微绒毛。× 600000(荷兰 Utrecht 大学 B Menco 提供)。

嗅上皮

嗅上皮的厚度可达100μm，比邻近覆盖大部鼻腔的呼吸上皮厚得多。在整个上皮内有多层细胞核，在接近游离面处有一个无核带，为感觉细胞和支持细胞游离面突起和上皮深层腺体导管通过部位；上皮基底部为一富含棕黄色素的窄带（见下文）。上皮主要由4种细胞构成（图8.408）：嗅感受细胞或嗅细胞（olfactory receptor, olfactory cell）、支持细胞（supporting cell, sustenta culocyte）和两类基底细胞，即固有基底细胞（basal cell proper）和球状细胞（globose cell）。这些细胞的细胞核在上皮内占据特定部位；表浅层为支持细胞的细胞核；深部是数层嗅细胞核；基底细胞核位于最深层。这些细胞的详细结构如下所述。

嗅细胞 嗅细胞（图8.409～414）为双极细胞，位于上皮的中间层。其顶树突延伸至上皮表面；向基底部走行的轴突穿出上皮汇入嗅神经，最终与嗅球内的第二级神经元形成突触。从这种形态学特点可清楚看出，嗅觉感受器是一组特化的一级神经元，其生理学特点支持这种观点（见下文）。在脊椎动物的神经元中，嗅细胞是惟一接触感觉表面者，当然在无脊椎动物中这是一种普遍现象。嗅细胞的另一独特现象是细胞更新持续终生（见后）。

采用电镜技术对许多物种包括人类的嗅细胞进行了广泛深入的研究（Morrison和Costanzo 1990）；其超微结构特点见图8.408。单一不分支的树突从椭圆形的胞体顶端发出，直径约2μm，穿过上皮抵达表面，进入覆盖在表面的粘液层，并膨胀为圆柱状、杆状、球状或泡状的嗅神经末梢，称嗅泡（Reese 1965; Frisch 1967; Graziadei 1971; 1974; Menco 1983）。从嗅泡周围发出许多放射状纤毛，人类一般发出10～23根（Morrison和Costanzo 1990, 1992），与上皮表面平行长距离延伸。纤毛（见第8篇）近段1～2μm长，直径0.25μm，迅速延伸为直径约0.1μm的尾部。纤毛近段为能动纤毛典型的'9+2'微管形式，而尾部仅含有中央的1对微管。周围双微管缺乏动力臂（Lidow和Menco 1984），故哺乳类动物为不动纤毛。微管的存在主要是增大感觉表面，更有效地感受气味物质。

树突内含有许多线粒体和其他与树突有关的细胞器：微管、膜被小泡、滑面内质网和一些核糖体；嗅泡内或其附近也常见中心粒，特别是幼年动物。胞体内含有大量的粗面内质网、滑面内质网、高尔基复合体和溶酶体；细胞器有频繁的更新。细胞核椭圆形，富含异染色质。冷冻断裂术显示，嗅细胞树突的裸露部位和纤毛均覆以质膜，含有大量的膜内微粒（图8.412A, B; Menco等1975; Kerjaschki和Horandner 1976; Menco 1984）。这些微粒被认为是嗅觉感受部位与感受传导有关的离子通道；该微粒的巨大数目与其能感受浓度

图8.413 牛鼻腔呼吸上皮的非感觉性纤毛电镜图（冰冻蚀刻），可见膜内微粒的分布；在纤毛基部有纤毛"项圈"，而纤毛的微粒较少（对照图8.412）。× 80000（荷兰Utrecht大学B Menco提供）。

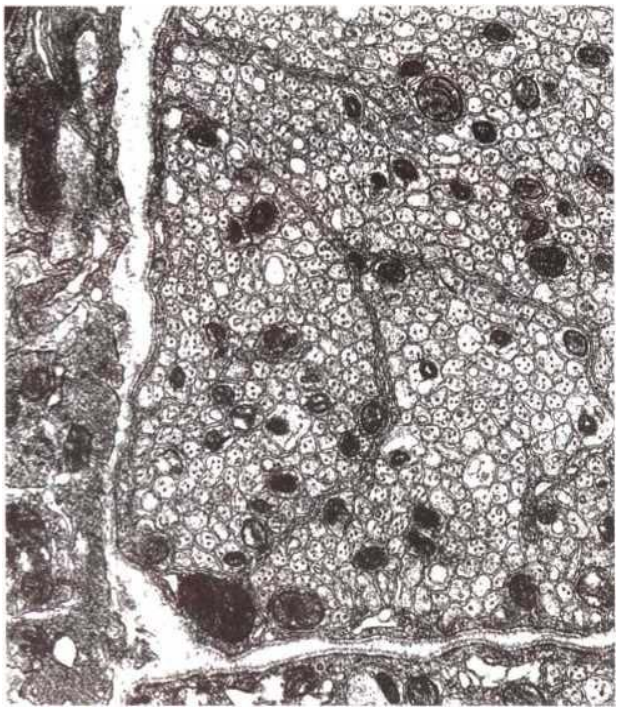

图8.414A 大鼠嗅细胞轴突切面电镜图。轴突束包以薄层嗅神经胶质细胞的突起。

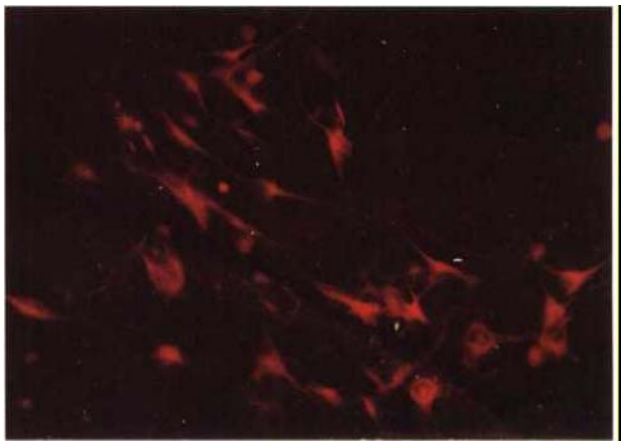

图8.414B 嗅神经胶质细胞组织培养免疫组化染色，示胶质原纤维酸性蛋白。× 450（医科牙科联合学院Guy Campus的解剖学和细胞生物学系的Caroline Wigley提供）。

非常低的气味物质一致（Menco 1976）。相比之下，非嗅觉纤毛（图8.413）的被覆膜内几乎没有微粒。

一根细的无髓轴突从细胞另一极向上皮基底部发出，与其他轴突彼此靠拢，在支持细胞和基底细胞之间形成细的上皮内束，最后穿过上皮基底部，并围以嗅神经胶质细胞（见下文）。许多这样的嗅丝（fila olfactoria）汇聚形成较大的嗅神经束，通过筛板进入嗅球，在球内与二级感觉神经元（僧帽细胞，篮细胞和球周细胞）形成突触。嗅神经元轴突是最纤细的神经纤维之一，直径约0.2 μm。嗅束内含有50根或更多条轴突，集合成束，彼此不分隔（图8.414A）。每一束都深埋于嗅神经胶质细胞所形成的沟内（Gasser 1956）。这种排列方式的意义仍不明确，但可能与确保新生的轴突到达嗅球的正确部位有关。

嗅觉细胞及其轴突含有若干特异性蛋白，其中19kDa嗅标记蛋白（olfactory marker protein）（Margolis 1982, 1988）和肌肽（carnosine）（Margolis等1985）很容易通过免疫组化技术显示出来。它们也表达与ABO血型抗原有交叉反应的表面分子和与数种植物凝集素结合的碳水化合物（Menco 1992），这些特化的表面特性在这些细胞的试验研究中应用很广。

嗅觉细胞的功能类型 电生理学显示，单一嗅觉细胞与一狭窄范围的有共同气味的化学物质相对应（见下文）。有气味物质的分类及其相应的嗅觉细胞的类型是长期以来一直争论的问题。一般认为，可以根据有气味物质的特点，利用人鼻的主观感受和鉴别进行分类，但因人鼻判断的局限性而分类数目相对很少。近来，数百个相关基因组已从嗅觉细胞中分离出来，像光感受器的视网膜结合蛋白一样编码了一系列蛋白（Buck和Axel 1991; Reed 1992）。利用原位杂交方法检测这些基因的表达部位已成为可能，它们似乎是集中为一条纵行长带，形成一个嗅觉区（Vassar等1993）。另外，还存在背侧或腹侧表达基因亚族的严格界线。现代组织培养中，这些基因中有些已被转染入非神经细胞，并能对有气味的物质产生反应，说明这一基因族确实能编码特异的嗅觉感受蛋白。嗅觉感受基因的数目如此之大出乎人们的预料，说明嗅觉系统比视网膜和皮肤躯体感觉系统要复杂得多。视网膜仅有4个初级感受器类型，皮肤躯体感受系统可能约有10个。如果真是如此的话，几乎是一个天文数字的气味信息，在中枢内如何分类和分析使人们难以相象。

支持细胞 支持细胞（图8.408，410）呈不规则柱状，分隔并部分包绕嗅觉细胞。细胞核大，细长，垂直位，富含常染色质，在相当于嗅细胞核表浅部形成一层。这些细胞从上皮游离面发出许多细长而不太规则的微绒毛，进入粘液层。其细胞质内含有许多线粒体，粗面内质网，滑面内质网更丰富。在细胞基底面靠近基板处，可见许多扩大的终足，含有许多板层样致密小体，类似于神经元的脂褐质颗粒，这些是次级溶酶体的残留，为吞噬活动所产生，与嗅区内色素沉着有关，其数目随年龄增加而增多。细胞核上方可见发达的高尔基复合体，也可见低电子密度的溶酶体，其中含有多泡体；在近上皮游离面，纤细的微丝附着到桥粒上以固着上皮。在支持细胞和嗅细胞之间靠近游离面水平也可见紧密连接（Reese和Brightman 1970）。

微绒毛基部之间可见许多入胞小泡，与从表面摄取粘液和微粒有关（Bannister和Dodson 1992）。已经证实这些细胞内含有大量的细胞色素P450和其他解毒酶（Getchell等1993），提示支持细胞能够清除上皮中掩盖嗅觉的多余气味物质。在结构观察和免疫组化研究也证明可能存在多种类型的支持细胞。但是，其形态变化意义和抗原性尚有待进一步证实。

同位素标记试验显示，与嗅觉细胞的迅速更新（见下文）相比，支持细胞寿命较长，因此能维持上皮细胞的稳定性。有许多证据说明，支持细胞在嗅觉生物学方面有许多重要作用，例如，使嗅觉细胞的电传导彼此绝缘，调节感受器及其末梢的离子环境，从上皮及其表面清除异物、有毒物质和用过的有气味的东西，为嗅觉上皮提供结构稳定性。另外，大概还能调节嗅觉细胞的成熟与更新，尽管支持细胞本身的更新速度非常慢。令人关注的是，支持细胞与嗅觉细胞的关系类似于胚胎神经管的放射状神经胶质细胞，这说明支持细胞与神经胶质细胞一样，在嗅细胞及其突起的迁移和生长中起重要作用。

基细胞 嗅上皮中有两种基细胞，即固有基细胞和球形基细胞（Graziadei和Monti Graziadei 1979; Yamagishi等1989; Suzuki和Takeda 1993）。固有基细胞稍扁或有棱角，细胞核染色质浓集，细胞质深染，含有许多中间丝并插入桥粒，与周围细胞接触。细胞坐落在基板并与之接触。球形细胞（globose cell）或胚原细胞的形态截然不同，呈球形或椭圆形；细胞核浅染，细胞质淡染，富含游离核糖体，有发达的中心粒。此类细胞在靠近上皮基底部形成一明显的基底带，该带内可见有丝分裂象（Andres 1966）。此带在幼年动物中特别宽，嗅细胞形成最活跃。球形基细胞在许多方面都类似于胚胎成神经细胞。事实很清楚，球形基细胞是嗅细胞的直接来源（见下文）。

其他细胞类型 其他类型的细胞少得多。微绒毛细胞呈柱状，其游离面上有许多微绒毛（Moran等1982a）。这些细胞是嗅觉细胞还是支持细胞有待进一步证实。但是，它们不含有嗅标志蛋白，不像已经成熟的嗅细胞，当切断嗅神经后，它们并不退化。除了这些细胞之外，三叉神经的终末以游离神经末梢的形式穿入上皮，其中至少有些含有包括SP和CGRP（见前）的神经肽，似乎是受吸入有毒化学物质刺激时的一种多态性疼痛感受器（Silver等1991）。

嗅神经

嗅神经的解剖在他处叙述（见前）。简言之，细的（0.2μm或更细）嗅细胞轴突一旦离开上皮便包入大的嗅神经胶质细胞内，形成无髓神经纤维。这些纤维逐渐与相同的纤维汇集成较粗的纤维束（图8.414A），从后面经筛板进入嗅球。

嗅神经轴突为体内最细者，传导速度特别慢（1/4ms），其内部含有少数微管，偶尔伴有神经丝，有间断性膨大，为线粒体集中部位。它们终止于嗅球并在此与第二级感觉神经元即僧帽细胞、小球周细胞和刷状细胞形成突触（见前）。

嗅觉神经胶质 在与轴突的关系上，嗅觉神经胶质类似于施万细胞。但是，它们与其截然不同，形成一组特殊的神经胶质，在形态学上非常特殊，以独特的方式围绕嗅神经轴突，它们富含神经胶质微原纤维酸性蛋白（GFAP）的中间丝，有几种不同的表面标记物（Doucette 1990），在早期发生中，产生于嗅板而不是神经嵴（Chuah和Au 1991）。嗅觉神经胶质细胞包绕嗅神经轴突全长并延续至嗅球内，与中枢神经胶质相延续，轴突在嗅神经小球内形成突触。嗅神经胶质细胞的细胞培养见图8.414B。

嗅腺

嗅腺，又称Bowman腺（图8.408），为分支管状腺，位于嗅上皮深层，其分泌物经细而垂直走行的导管排于嗅上皮表面。其分泌细胞可区分为两类，皆含有密集的分泌小泡，其中一类胞质较致密。细胞分泌物中含有一些防卫性物质，如溶菌酶、乳铁传递蛋白、IgA以及硫酸蛋白多糖等（Mellert等1992）。除了对微生性动、植物群体的抑制作用外，这些分泌物还构成嗅觉感受器及其纤毛的微环境，能调节离子的出现与运动；也构成溶解有气味物质的环境并使之向感受器部位扩散。在这方面，发现许多哺乳动物的嗅粘膜和呼吸道粘膜都存在一组气味物质结合蛋白（OBPs），可强有力地结合有气味物质，在某些方面具有一定的特异性。至少在非灵长哺乳类，OBPs可来自前鼻腔壁内腺体，并被呼吸上皮的纤毛运输到嗅区。它们在嗅觉方面的作用是向感受器呈递浓度高的有气味物质，还是清除已经使用过的有气味物质仍不明确。如要深入了解，可详见Pelosi等（1982）和Pevsher等（1990）。

嗅觉细胞的更新与再生

采用核标记方法于不同的哺乳动物中，显示嗅觉细胞的不断更新持续终生：干细胞靠近上皮基底部，在一生中不断进行周期性有丝分裂，产生新的嗅细胞，后者向嗅上皮表面产生一树突，向嗅球发出一轴突。新生的嗅觉细胞的胞体逐渐向游离面移动，直到位于支持细胞核下方，待到退化时从上皮脱落或被支持细胞吞噬。在生命的早期阶段，因鼻腔上皮扩展而需要快速增殖。嗅觉细胞的缓慢增殖可持续终生，与细胞的持续退化保持平衡，而啮齿类动物可能仅持续2～3周（Moulton等1970; Graziadei 1973; Graziadei和Monti Graziadei 1979）。嗅觉细胞不断更新对这样一个暴露的部位颇有好处。尽管经^{3}H胸腺嘧啶核苷和嗅脱氧尿嘧啶核苷（BDU）研究显示，其动力学相当不稳定而且很容易受环境因素影响。单一嗅觉细胞可偶尔长期存活，例如，当一动物吸进过滤的空气以降低嗅粘膜表面损伤时，嗅细胞可存活至一年。切断嗅神经可导致所有去轴突细胞死亡，并伴有球形基细胞活跃的有丝分裂以重新形成嗅觉细胞（Carr和Farbman 1992）。这些和其他有关发现提示，嗅觉细胞存在一个更新周期，嗅觉细胞有一定的生命期，可能有一种时间和位置依赖性细胞凋亡，平衡于基底细胞的有丝分裂与分化。这一过程可通过增加局部刺激或切断嗅球内轴突连接而明显加速（详见Farbman 1992）。

上皮再生可发生于受损伤时，例如，用硫酸锌溶液（Matulionis 1975）或已提及的切断嗅神经。在这些情况下，味觉细胞迅速死亡，并被现存的基底细胞分裂取代。伴随而来的是嗅觉丧失，例如，流行性感冒可持续数月甚至更长才恢复。但是，有些情况因瘢痕形成而阻止了轴突的再生（Douek等1975; Moran等1992）。这种初级感觉神经元的再生能力是哺乳动物所有神经元中所特有的，是非

常受关注的一种神经生物学现象，在哺乳动物神经系统中特别明显而且持续终生，新生的轴突向着嗅球方向生长，产生正常的功能性连接。这在其它神经组织仅见于胚胎发生过程中。另外，成人嗅器官还有许多其他胎儿样特点，例如胎儿微管蛋白、神经细胞粘着分子（N-CAMs）和中间丝在嗅觉细胞的出现（详见Miragall和Dermietzel 1992）。切断嗅神经后新生的嗅神经元轴突可向着嗅球之外的其它靶细胞生长，例如大脑额叶（Graziadei等1978），但不形成功能正常的突触。

嗅上皮的发生

正像神经管的早期发生那样，嗅上皮细胞产生于胚期嗅基板（见第3篇）。嗅基板的立方形外胚层细胞虽然逐渐增高，但全部发生过程维持单层。有丝分裂最初仅见于靠近嗅基板表面处，并向上皮基部延伸，后来有丝分裂见于上皮深部，最终只局限到深层，此处的细胞分裂持续终生（Smart 1971; Cuschieri和Bannister 1975a, b）。分裂中的细胞为球形基细胞，是嗅神经细胞持续发生的细胞基础。电镜观察显示，嗅觉细胞分化早、迅速生长，向游离面发出树突，向基底部长出长的轴突，轴突穿过基板向着嗅球方向生长、与第二级神经元形成突触（见Hinds和Hinds 1972; Cuschieri和Bannister 1975b; Farbman和Gesteland 1975; Constanzo和Graziadei 1986; Farbman 1994）。树突在上皮内向游离面生长，穿过上皮到达上皮表面，形成圆形末端膨大，中心粒也从细胞体迁入其中，形成嗅毛的基部，嗅毛由此发出。之后，支持细胞、嗅腺、基细胞和嗅上皮的种种细胞开始分化，嗅器于出生前后开始行使其功能。

除了上皮细胞之外，嗅基板也产生嗅神经胶质细胞，伴随着嗅神经元轴突向基部伸展，胶质细胞向嗅球方向生长并包绕轴突。在啮齿类动物中有一个意想不到的发现，有些嗅基板细胞从中间部向尾部迁移并进入下丘脑，在正中隆起形成一组黄体生成素释放激素（LHRH）神经内分泌细胞。这样的LHRH（+）细胞也见于中间神经。详见Schwanzel-Fukuda和Pfaff（1989）。

嗅感受器的成熟与维持在很大程度上取决于与嗅球的突触连接和与周围组织之间的复杂的相互作用。有关这一领域和嗅器官的有价值的综合评论详见Farbman（1992）。

嗅上皮的年龄性变化　老年人的嗅觉功能明显减退。组织学检查显示，嗅觉感受器细胞即嗅细胞随年龄增加而减少，由呼吸上皮的纤毛细胞取代（Paik等1992）。嗅觉功能的逐渐减退伴随衰老而发生。

嗅觉感受器的功能

嗅上皮的化学感受在区分空气中不同分子方面与味觉不同，能够辨别浓度非常低的气味。嗅觉在嗅觉敏感动物的行为中起主导作用。虽然与之相比人的嗅觉仅为中等程度，但比人们想像的更有意义，也与所有类型的脊椎动物和哺乳动物那样，可以利用特殊气味或信息在个体之间进行化学交流，标记栖息地，吸引配偶，使新生子代向母体围拢以及其他许多社会行为。上述方面动物与人类有多大差距可以争论，但有充分证据说明腋下和其他许多部位的顶浆分泌腺（见第5篇）在人类的社会行为中有这样的作用。令人关注的是，嗅神经通路的中枢部分与边缘系统密切相关，从而与感情、疆域和生殖等方面的复杂行为密切相关。

气味传导　由于近期在嗅觉研究中几方面的突破性进展，使嗅觉感受器探查有气味的物质的机理和抵达CNS的信息通路开始变得明朗起来。现简要叙述如下：当气味物质到达嗅区时，溶解于薄层粘液中，然后扩散到纤毛和嗅泡的感受膜，这就是感受部位。有气味物质与嗅觉细胞在感受部位相互作用，激活1个或多个信使系统，使嗅觉细胞膜上的钠、钙或其他阳离子通道开放，类似于中枢神经系统神经元内由兴奋性神经递质启动而导致感觉细胞相继去极化（感受器电位）（见第8篇）。当嗅觉细胞充分去极化后，基底部即轴突最近端的电压敏感离子通道开放，动作电位在嗅神经内启动。在试验条件下，许多嗅觉细胞可同时被一气味刺激而产生叠加的感受动作电位，可通过细胞外电极在上皮表面探测出来（嗅电图：Ottoson 1956）。

这些现象的详细情况还不完全清楚；正如前述，虽然几种公认的嗅基因已经测序和克隆，但与有气味物质结合的感受分子在味觉传导的第一阶段的特性还未能充分阐明（Buck和Axel 1991; Reed 1992; Breer和Boekhoff 1992）。同样，第二信使的路径也有待进一步澄清。可能有两个不同的路线，一个包括三磷酸鸟苷（GTP）依赖性腺苷酸环化酶，另一个为GTP依赖性磷脂酶C（磷酸肌醇路径）。这些路径取决于分子链的相互作用，始于感受器及其相关GTP结合蛋白（G蛋白），包括初始信号的扩大。嗅觉特异性G蛋白（Golf）及其相关（III型）腺苷酸环化酶，已借助于免疫电镜技术定位于嗅毛的远侧段（Menco等1992），由于嗅毛较长，因而其感受气味的表面积相当大。无论结果如何，精细复杂的生物化学过程产生了极端敏感的嗅觉并能辨别大量不同气味的物质。

因为在书写本文时，感受分子的特点仍然不明，因而不知道它们如何与气味相互作用而进行信息传导，也不知道如何区分不同的气味。但从近期发现的嗅觉感受基因序列可以推测，嗅觉感受分子类似于G蛋白相关性神经递质受体，不同的气味以相同的方式启动传导。虽然其形态和其表面暴露的化学基团有许多类似之处，但是目前人们对有气味物质进行分类的分子特性还认识不清，因而只提出了很少几类有气味的物质。在早期研究中，人们试图找到分子形态与气味的关系，根据单一性质编码各种气味，这样可能只有7到8种原始气味，类似于原始颜色，例如花味、果味、麝香味、薄荷香味、辛辣味、尿味等，仅有很少的几种嗅觉感受器与此相对应，就像色觉感受器那样。后来的研究提出了比这复杂得多的假说。近期在分子遗传学研究中发现，公认的嗅基因家族的所有成员在嗅上皮中全部表达，这一发现使这一领域的研究变得更加复杂。嗅感受部位似乎位于嗅细胞的整个表面，根据嗅觉G蛋白的免疫电镜定位，嗅感受点主要在嗅毛的远侧段（Menco等1994）。对嗅觉特点的进一步了解需要在分子水平上进行

更深入的研究，这在过去有些忽视。

鼻腔内的其他化学感觉末梢

人的嗅区可能是鼻腔内惟一具有初级感觉细胞的部位。但在其他多数哺乳类有另外两个小的附属部位：犁骨与鼻骨器官和中隔器官。另外，全部鼻腔上皮包括嗅区由三叉神经感觉末梢支配，也接受其它不太清楚的神经末梢支配。

犁鼻器 犁鼻器又称雅各布逊器官（organ of Jacobson）。尽管通常认为其在成年人不行使功能，但常见于各种哺乳动物，包括美洲猴、食肉动物、有蹄动物和啮齿动物以及许多低等脊椎动物（参见 Eisthen 1992; Adams 1992）。近期发现，在人类胚胎时期这种器官也有一定程度的发生，但通常退化。如果维持到生后，其中的感觉细胞由非感觉上皮细胞取代（Boehm 和 Gasser 1993; Moran 等 1991）。它是一对典型的嗅觉附属器官，位于近鼻中隔前部末端基部，为包在骨性或软骨中的管，在许多哺乳动物中，其前端直接开口于鼻腔；有些哺乳动物则开口于鼻腭管，进入颊腔；另有一些动物进入鼻腔和颊腔。在管状器官内，感觉上皮细胞占据内侧壁，腔外侧面由非感觉纤毛细胞构成，其深层为弹性海绵状组织。在自主神经调节下，通过海绵组织内血压的变化，溶解有气味物质的粘液可吸入和排出空腔（Meredith 和 OConnell 1979）。

除了感觉细胞具有大得多的细胞体以外，犁鼻器的感觉上皮类似于嗅上皮，其感觉细胞内含有丰富的滑面内质网，在其末端有微绒毛而不是纤毛（Kolnberger 1971）。它们也缺乏球形基细胞，但是沿上皮边缘有与球形基细胞功能相同的细胞，当切除犁鼻神经时，这些细胞会增殖并分化为感受细胞（Barber 和 Raisman 1978）。电记录显示，犁鼻感受器在生理学上类似于嗅觉感受细胞，同样与气味有关，但其感受范围比较窄。在若干种动物中，犁鼻器在性行为方面显示有重要作用，特别是与探测信息素（外激素）有关。蛇和蜥蜴的犁鼻器有一大的开口通入口腔，通过分叉舌的试探性动作将气味引导入犁鼻器，产生重要的化学感受。

中隔嗅器 中隔嗅器又称 Masera 器（organ of Masera），是某些哺乳类动物（例如啮齿类、兔和有袋动物）后鼻中隔腹侧面上的一小块嗅上皮（Adams 1992）。除了远离主嗅区之外，在结构上无异样。它可能是平静呼吸时呼吸气流中的气味监视器。在人类尚未发现这种器官。

三叉神经末梢 嗅觉之外的其他鼻腔内化学感受器包括易对氨和二氧化硫等有强烈刺激的气味和有毒化学物质的气味产生反应的神经末梢，这些感受装置，即使在嗅神经通路因筛板骨折而遭到破坏或切断嗅束后仍然能产生反应。供应鼻腔化学感受末梢的主要神经有来自眼神经筛支和下颌支的三叉神经纤维，Graziadei 和 Gagne 于 1973 年在嗅上皮基底部发现了从这些神经发出的小的有髓神经纤维束，当穿过支持细胞时便失去髓鞘。这些神经的许多终末都含有神经肽，包括 P 物质和降钙素基因相关肽（CGRP）（Finger 等 1990）。

终末神经 另一个可能的化学感受路径是终末神经（nervous terminalis），其功能不明，但在某些动物广泛终止于鼻腔（1974 年由 Graziadei 报道）。这种神经也含有由黄体生成素释放激素神经元发出的纤维这种神经元位于与主神经相连的神经节中，这一化学感觉路径可能是胚胎时期这类神经元从嗅基板向下丘脑迁移的遗迹。

周围视器

总 论

几乎所有的动物和植物都存在于充满阳光的自然环境中，因而对光的反应也就成为动物生存之必须。植物的光合作用与遍及动物界的光化学感受器的作用相应。阳光的频率范围较宽，而可见光谱（400～760nm）是指大部分动物光感受器的功能范围。部分感受器还可对超出此范围的紫外或红外光频起反应。在脊椎动物中，有的毒蛇和蟒蛇有面小凹器官（facial pit organs）感受红外线。但通常作为光化学反应基础的视色素（visual pigments），其最敏感的波长（吸收峰值）则位于可见光谱范围内；如人体视网膜视杆细胞的视紫红质 rhodopsin（visual purple），其吸收峰值为 497nm。视紫蓝质 Iodopsin 为视锥细胞的色素，见于部分鸟类。人视锥细胞的几种色素，其不同的吸收峰值可能与色觉有关。基本的感光反应为光引起的脱色，色素变为另一种形式，伴以电流从感光细胞至神经细胞的传递。很明显，其中色素的迅速恢复是必不可少的。许多视色素已被确认，详情可见 Rushton（1962）、Pirenne（1967）和 Davson（1976）。

视器进化中晶状体的出现使光能够汇聚至光感受器，并赋予视器区别空间的功能。这种适应性进化发生在无脊椎动物，主要有两种型式：其一，由许多独立的晶体——光感受器单位组成的复眼（compound eyes），见于昆虫和甲壳纲动物。其二，为单晶状体眼（single lens），可将光聚焦于一定区域的光感受器，如蛇和鱿鱼。后一种普遍存在于脊椎动物。

这种真眼不仅具有光感受器对亮度变化反应的简单功能，而且能将聚焦的像投射至一定区域的感受器。每个光感受区域具有在一定程度上的特定神经通路，并有一种对形状感受的新功能。而脊椎动物的聚焦眼有更大的精确性。

原来，视觉用于在一定距离的感觉，以激活警戒系统，使动物位于光线下或阴暗中的有利地位。大部分脊椎动物成对的眼位于两侧，可有一几乎全面的视域。一种以肌肉反射性地收缩使眼转向感兴趣的任何目标，尤其是在捕食、配偶运动中的全面的视力（panoramic vision）以哺乳动物最为典型。其中的小部分和猛禽其眶的位置发生了改变，使两个单眼各自所对的

视野有一定程度的重叠，因此在动物前方的部分视野成为双眼的视野。随着对眼肌控制的逐渐精确及经常的视网膜的反馈，使眼的运动充分协调，以融合2个轻度分离的视网膜像。最终成为完全的双眼视觉（binocular vision）。这一进化常见于食肉类哺乳动物；它们部分地靠嗅觉追捕食物，但要依靠精确的定向视力发起最后的攻击。灵长类动物也是双眼视觉，在其进化过程中，生活在树上的环境不仅促进双眼视觉，而且有利于立体视觉（stereoscopic vision），使之对所在的立体运动空间更为了解。对在树上生活而言，嗅觉并不很重要。爬树、从一个树枝攀向或跳向另一树枝的技巧的获得，可能仅与立体视觉有关（见第1篇）。树上的生活习惯也有利于紧抓树枝的指的进化。然而人并不在树上生活，其直接祖先可能也不在树上生存。陆地生活使足的功能特化。而两足步行的采纳使手从中得到解放。人的手成为眼最重要的合作者。加上随之发育的大脑能更精确地处理来自眼和其他感觉器官更详细的信息，并能在技能性和精巧的工作中协调眼和手的配合。此为人的能力非凡进化的三项主导因素。

因此，眼并非孤立的，而是一感觉系列如对亮度微小变化的感受，特别是暗适应（scotopic vision）时，在明适应（photopic vision）中对形态、运动和颜色的高度鉴别等不仅是提供有兴趣的信息，而且信息是有活力的；一个盲人不能在人类社会以外长期生存。眼不断地指导我们所有的活动，尤其是手工操作任务。视觉的联系较听觉更有用更为持久。视觉对听觉联系反应的信号逐渐进化已导向语言。通过语言，使交流更精确，信息成为可能并使概念相互影响，同时使得在独特的进化过程中，一代接一代地得益于记录的知识成为可能。在人类的文化发展中视器起了关键性作用。因此，必须探讨视器的结构。

眼的解剖学

眼球为视觉的外周器官，位于骨性眶腔内。眶壁有助于保护眼球免受损伤。眶在视觉过程中对眼还起牢固、支持和定向的基本作用，眶也形成眼外肌的附着部位。眼在眶内的位置可使视轴在神经肌肉的控制下精确地定位，并使两眼的位置关系适应其双眼视觉和联合运动的功能。以下将依次描述眼球和眼副器的结构；后者包括眼外肌、筋膜、眉、睑、结膜和泪器。

眼球包埋于眶脂体内，有薄层的筋膜鞘即眼球鞘（fascial sheath of eyeball）（出纳囊capsule of Tenon）与眶脂体相隔（见后）。眼球的外形由两个不同半径的球的一部分组成；前部为较小的球的一部分，透明，占眼球的1/6，较后部更为凸出。后部为较大的球的一部分，不透明，形成眼球的其余部分。前部（anterior segment）的前界为角膜，后界为晶状体和由虹膜不完全地分隔并经瞳孔相通的前房和后房（anterior and posterior chambers）。前房的周围部略与巩膜重叠。这样，虹膜与角膜（见后）间的角形成一环形区，其直径较角膜与巩膜相连处的角膜缘的直径为大，两者间差别为1～2mm。虹膜角膜角在上方和下方较两侧为深。后房位于虹膜后面与晶状体前面及其支持韧带睫状小带（ciliary zonule）之间在切片呈三角形，三角的尖位于虹膜与晶状体相接触处，底部或称小带区但并非小带本身，因为后房在小带胶原纤维束间向后延伸，甚至达眼后部玻璃体与小带之间的小带后间隙（retrozonular space）（canal of Pefit）。眼的后部（posterior segment）由睫状小带和晶状体后方的部份组成。

眼球的前极（anterior pole）是眼球前部（角膜）弯曲面的中心。后极（posterior pole）是后部（巩膜）曲面的中心。两极的连线构成视轴（optic axis）。与前极和后极等距离的环形线称为赤道（equator）。连接前极和后极的环形线则为子午线（meridian）。眼在原位时，两眼的视轴互相平行而不与眶轴相符，两侧的眶轴向后会合构成向前开放的角（见后）。视神经沿眶轴而行，故两侧的视神经并不平行。视神经在后极内侧（鼻侧）3mm处进入眼球。眼球的垂直径（23.5mm）小于其横径，前后径（24mm）在新生儿为17.5mm，青春期20～21mm，变化较大者见于近视眼（myopia）（c.29mm）和远视眼（hypermetropia）（c.20mm）。女性各径的平均值略小于男性（Stenström 1946; Sorsby和Sheridan 1960）。

眼球有3层被膜包绕其内容物，由外向内为：

- 纤维膜（fibrous tunic）由前部的角膜（cornea）和后部的巩膜（sclera）组成。
- 色素膜（tunica pigmentosa）又称血管膜（vascular tunic）或葡萄膜（uveal tract）含有丰富的血管和色素，从后向前由脉络膜（choroid），睫状体（ciliary body）和虹膜（iris）组成。
- 神经层（neural layer）即视网膜（retina）。

眼球的纤维膜

眼球的纤维膜（ocular fibrous tunic）（图8.415,416）包括后部不透明的巩膜（tunica sclera）和前部透明的角膜（tunica cornea）。此两部分共同组成具有半弹性的眼球保护囊，在眼内压的影响下维持视器的正常形态。巩膜还是转动眼球的眼外肌的附着处，其光滑的外面移行于相邻的眶内结构。角膜使通过的光线受到小的阻力，并将其向视网膜焦点折射，是成像过程中的一重要部分。角膜和巩膜的详情可见Jakus（1964），Langham（1969）和Hogan等（1971）资料。

巩膜

因其较为坚固而命名，巩膜为一致密层，受眼内压膨胀而维持眼球的外形。其后部在视神经进入处附近最厚约1.1mm，在赤道部眼的直肌附着处最薄约0.4mm。巩膜外面光滑呈白色，与眼球筋膜相贴（见后）。

巩膜的前部有从睑深面反折而来的结膜覆盖。内面（internal surface）经一纤维层附着于脉络膜，该纤维层称为脉络膜上层（suprachoroid lamina），含有许多成纤维细胞和黑色素细胞。前方通过睫状体上层（lamina supraciliaris）附着于睫状体。后方在视神经穿过处与视神经的纤维鞘相延续，并由此与硬膜相续。巩膜在视神经穿过处呈有孔的板状而称为巩膜筛板（lamina cribrosa sclerae）（图8.443,444），其小孔通过视神经纤维束，其中央较大的孔内有视网膜中央动脉和静脉通过。巩膜筛板是巩膜最薄弱的部分，当青光眼导致慢性眼

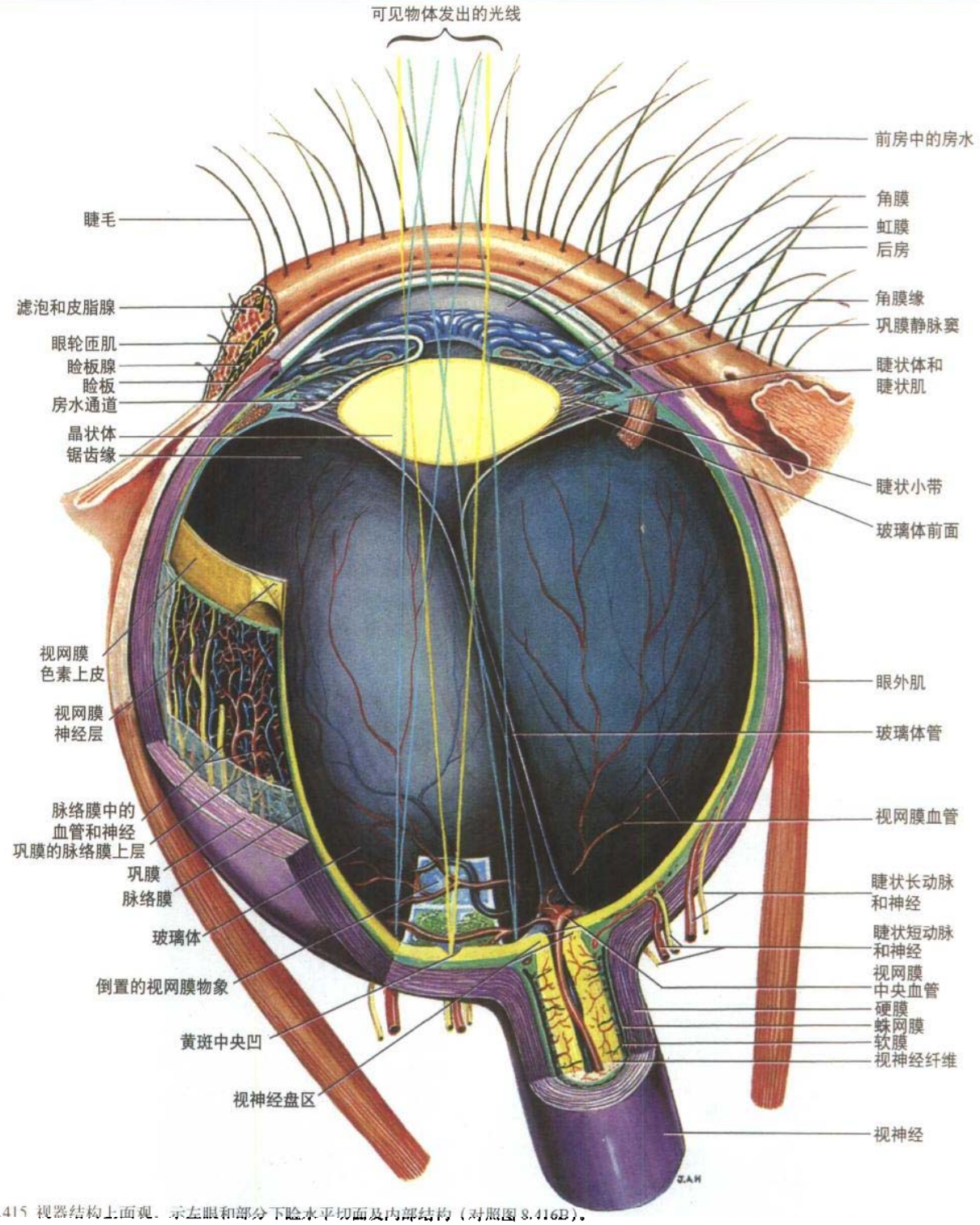

图 8.415 视器结构上面观，示左眼和部分下睑水平切面及内部结构（对照图 8.416B）。

内压升高时，该处向外凸出形成杯状视盘。在筛板的周边部有许多小孔，其中通过睫状血管和神经。在赤道的后方还有4个较大的孔，其中有涡静脉（venae vorticosae)通过。

前方，巩膜与角膜在角膜缘（corneoscleral junction, limbus)直接相续（图8.415)。在角膜缘近巩膜内面有一环形的内皮管，称为巩膜静脉窦（sinus venous sclerae,canal of Schlemm)；在切面上其形态为椭圆形裂隙，其外侧壁位于巩膜内使巩膜在该处成一环形的沟。此裂隙向后延伸至巩膜距（巩膜突）（scleral spur)。在切面上巩膜距为尖向前的三角形（图8.417)。巩膜静脉窦在行程中可部分地为2个或2个以上的裂隙。其与眼房相邻的内壁由疏松的小梁组织构成，向前与角膜的后界膜和内皮相延续。房水经小梁组织纤维之间的间隙过滤从前房至巩膜静脉窦，然后向周围注入睫状前静脉。巩膜距的前部为大部分小梁组织的纤维所附着，其余的

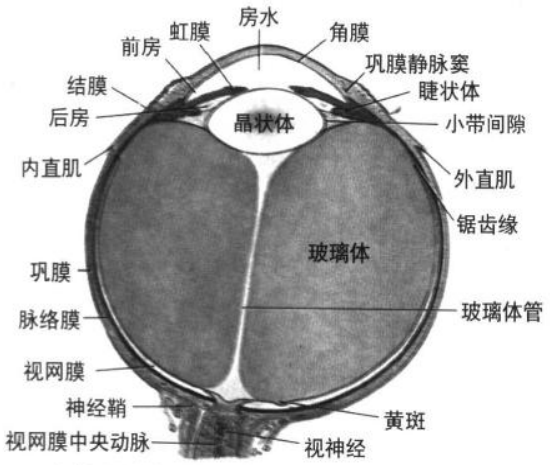

图 8.416 人右侧眼球水平切面（上面观）。

大部分与睫状肌的径线纤维相续，部分径线纤维还附着于巩膜距的后内面。前房的虹膜角膜角（iridocorneal angle)(图 8.417）的前界为小梁组织和巩膜距，后界为虹膜的周边部。

巩膜由致密胶原纤维、弹性纤维及其间的扁平成纤维细胞构成。为一粘弹性结构，是眼内压调节中的一重要因素（Gloster 等 1957)，其中胶原占巩膜重量的 75%。巩膜的纤维束环绕视神经盘和巩膜筛板的孔，巩膜外面其他部位的纤维呈网状排列，直肌的腱纤维在其附着处以直角与巩膜纤维相交，然后入巩膜深部（Thale 和 Tillmann 1993)。巩膜距的胶原纤维为环形，并有较多的弹性纤维。单个巩膜原纤维（scleral fibrils)的直径为 28～280nm。与角膜不同的是，在同一纤维束内的胶原纤维，其直径可有很大的差别。通常，巩膜内有Ⅰ型和Ⅲ型的胶原纤维，而在巩膜筛板处除Ⅰ型，Ⅲ型外还有Ⅳ型胶原纤维（Tengroth 等 1985;Thale 和 Tillmann 1993)。

巩膜的血管（scleral vessels)很少，主要位于巩膜上层中，尤其是在近角膜缘处。角膜的神经血管和自主神经通过巩膜，但巩膜本身的神经供应却很少。

角膜

角膜 cornea（tunica cornea)(图 8.418）是眼球外膜透明、突出的前部。其表面的泪液膜是进入眼内光线折射的重要部位。角膜自巩膜向前呈穹窿状突出，构成外膜约 7%的区域。约 1 岁后角膜的屈度变化很小。由于角膜的弯曲度（半径 r=6.8～8.5mm,平均值为 7.8mm）较巩膜（半径 r=11.5mm）为大，故在角巩膜连接处形成一浅沟，称为巩膜沟（sulcus sclerae)。角膜周边部的厚度为 1.0mm，中心为 0.5～0.6mm。从前方看，角膜的周界线为椭圆形，其横径略大于垂直径。角膜后面的周界线为圆形，因为在切面上角巩膜连接是倾斜的，角膜后面的垂直轴较前面为长。角膜后面的直径约为 11.7mm，前面的横径约 11.7mm，垂直径为 10.6mm。

显微镜下可见角膜由前向后由 5 层组成，它们是：

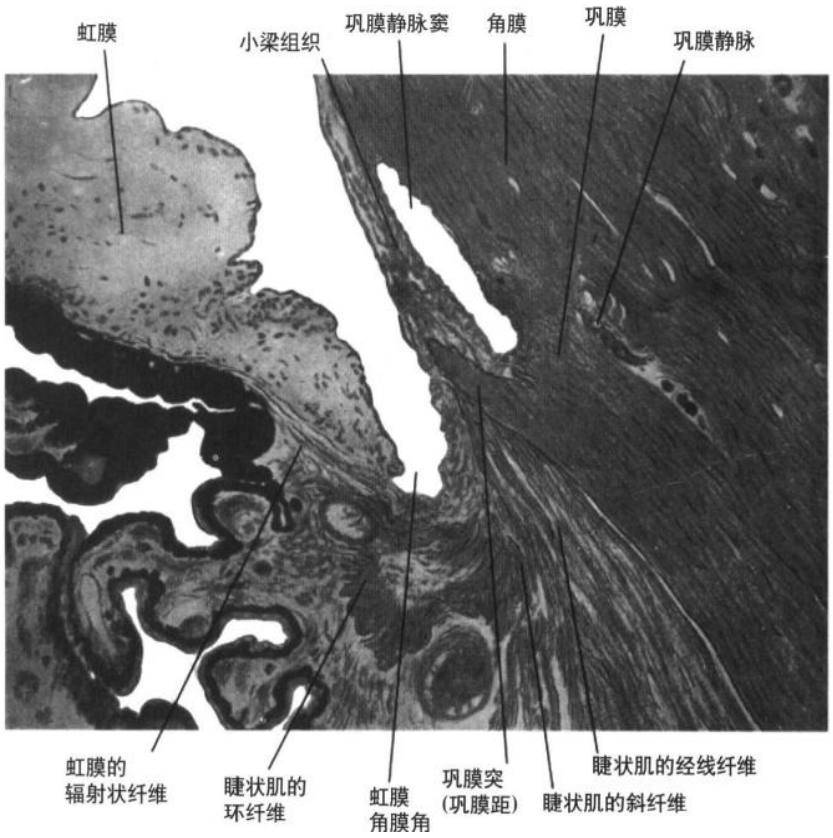

图 8.417 经虹膜角膜角的径线方向切面图。

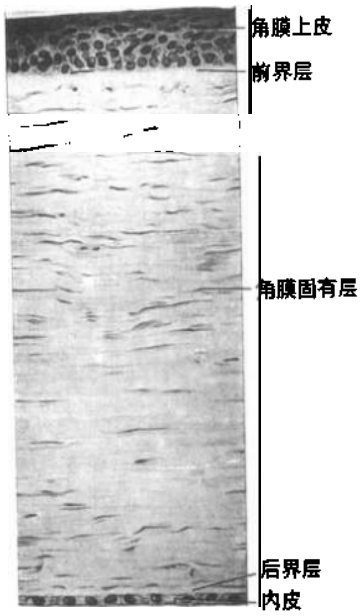

图 8.418 人角膜经线方向切面。× 128

- 与结膜上皮相续的角膜上皮
- 前界层（Bowman 膜）
- 固有层（角膜基质）
- 后界层（Descemet 膜）
- 内皮。

角膜上皮 角膜上皮（corneal epithelium)覆盖于角膜前面，一般有 5 层细胞组成。最深层为柱状细胞，其基底部扁平、顶部为圆形，核大为圆形或椭圆形。第二层细胞为多角形、核为椭圆形。接近表层的细胞逐渐变为扁平，但其形态与表皮不相同、含有扁的核，且无角化。在中倍镜下可见角膜表面很光滑，大部分角膜上皮细胞为与表皮棘层（见第 4 篇）的细胞相像的‘棘细胞’。在角膜缘，角膜上皮延续为角膜缘结膜上皮，该上皮在大部分区域增厚（达 12 层细胞）并很快消失角膜的表面形态。扫描电镜（图 8.419）显示了角膜表面的各种结构，角膜表面盖有小的微绒毛和较多的窦、相连的小皱襞，这些特征在不同的细胞出现程度不同；有的细胞有微绒毛，有的细胞有小皱襞。有的两者皆有但其比例不同，少数细胞只在其表面的中心部有此特征。角膜无上皮干细胞，上皮层的不断更新依靠角膜边缘的细胞（有丝分裂的角膜缘干细胞的后裔）向中心迁移（Cotsarelis 等 1989)。这一特点有重要的临床意义。

前界层 前界层（anterior limiting lamina，Bowman 膜)位于角膜上皮的后方。此层含有的胶原原纤维位于与基质层（见下述）的基质类似的基质内。该层厚 12μm，因其无成纤维细胞而易于与固有层相区别。在光镜下，该层为无定形结构，电镜下可见其胶原原纤维较纤细、其排列不如固有层的纤维规则。

固有层 固有层或基质（substantia propria,stroma)形成角膜的大部，其结构致密而透明，由 200 ~ 250 板层组成；每个板层为平行排列的胶原原纤维构成（Komai 和 Ushiki

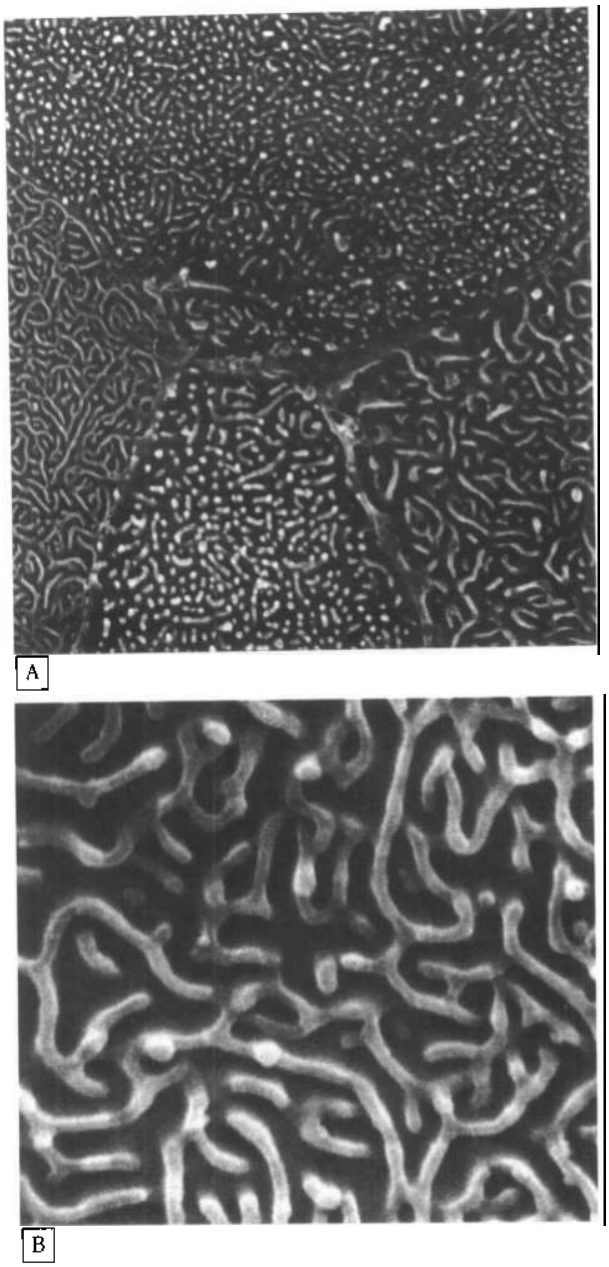

图 8.419 正常人角膜上皮细胞扫描电镜图。A. 可见数个细胞的部分区域。上方和下方的细胞微绒毛显著，小皱襞较少，右侧的细胞则以小皱襞为主，仅有少许微绒毛。× 5000 B. 可见少量的微绒毛散在于大量的小皱襞之间。× 30000（蒙允诺引自 Pfister 和 Burstein 1977)。

1991)。其中主要为 I 型胶原和少量 III 型、V 型和 VI 型胶原（Marshal 等 1993)间以氨基聚葡糖（GAGS)、糖蛋白和扁树突成纤维细胞，以形成粗网状。巨噬细胞、中性白细胞和淋巴细胞也可进入基质。相邻板层的胶原原纤维的排列呈大角度相交的关系（图 8.420)。每板层厚约 2μm，但宽度各层不一（10 ~ 250μm 或更宽)，在同一板层内，各胶原原纤维的直径相近；前部板层内的较后部者为小（21 ~ 65nm)。胶原原纤维的大小明显小于光的波长。这一特征和其间隔的规律性是决定角膜透明的重要因素。

后界层 后界层（posterior limiting lamina,Descemet

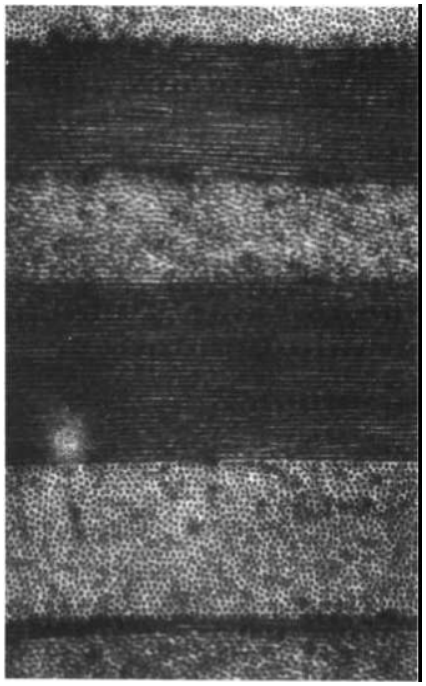

图 8.420 人角膜固有层透射电镜图。显示相邻层次的胶原纤维方向互相交错。× 480000（伦敦眼科学院的 John Marshall 制备）。

membrane)位于角膜固有层的后方、为薄的均质膜。电镜显示其前部为原纤维性结构、后部为与后方的内皮相邻的颗粒层。一般认为后界层是角膜内皮的基膜并终生生长；新生儿时其厚度为5μm，近90岁时增至17μm，其生长仅限于颗粒层（Murphy 等 1984）。在角膜缘处，该层分散进入与巩膜静脉窦内壁相邻的小梁组织（图 8.417）；小梁之间为虹膜角膜角间隙（spaces of the iridocorneal angle），此间隙与巩膜静脉窦和前房相通（图 8.421）。部分小梁加入巩膜距，其他的与睫状肌的径线方向的纤维相延续。有时，在虹膜角膜角内有新月形的连接小梁和虹膜（虹膜柱）的组织束通过，此束相当于许多非灵长类哺乳动物的梳状韧带。

房水从眼内经虹膜角膜角引流。小梁间隙互相通连，一般认为房水经此从前房流向巩膜静脉窦的内壁是无阻碍的。窦壁由连续的薄的单层内皮组成。房水流入巩膜静脉窦的通道可能是经过在窦壁内面不断形成的大的空泡，将房水在外面排入窦内（Tripathi 和 Tripathi 1982）。房水进一步的通道为经过小的巩膜内静脉丛，该丛以睫状前静脉与巩膜静脉窦相连。正常时窦内无血液，尽管窦与静脉间无瓣膜，但压力的差别可防止血液逆流。静脉充血时，血液可进入窦内，但小梁外壁连续的内皮可防止血液进一步逆流。

角膜内皮　角膜内皮（endothelium of the cornea)(图 8.418）覆盖角膜的后面并衬于虹膜角膜角间隙。为一层扁平多角形细胞，相邻的内皮细胞的侧面有复杂的互相交错的突起。扫描电镜显示其表面仅有少许微绒毛。

角膜的血管和神经　角膜无血管。结膜和巩膜的毛细血管环状终于角膜周缘附近。角膜也无淋巴管。

角膜有丰富的神经供应；它们来自眼神经的分支，环绕角膜的边缘形成环状丛（annular plexus)，或直接来自巩膜以70～80个小的纤维组放射状进入角膜固有层。关于角膜有无交感神经的分布，至今尚无定论（Marfurt 和 Ellis 1993)。神经进入角膜后，其髓鞘和神经内膜消失（少数纤维仍有髓鞘）（Matsuda 1968)，发出分支遍布固有层成为纤细的神经网，其终末形成一复杂的上皮下丛（subepithelial plexus)，由此丛发出细的弯曲的纤维在前界层内形成上皮内丛（intraepithelial plexus)。角膜内的神经无特殊的末梢器官，上皮内神经纤维无施万（Schwann)细胞和树枝状分支。

眼球血管膜

血管膜（vascular tunic)或葡萄膜（uveal tract)由互相延续的脉络膜、睫状体和虹膜组成（图 8.416)。脉络膜衬于巩膜的内面，向前延伸至锯状缘。睫状体与脉络膜的前缘相续，向前接虹膜周缘。虹膜为位于角膜后方圆形的膈，有一几乎位于中心的孔即瞳孔。

脉络膜

脉络膜（choroid)为薄而富含血管的棕黑色组织，位于眼球的后 5/6。其后部有视神经穿过处与巩膜紧密相连。脉络膜的后部较厚，其外面经脉络膜上层（suprachoroid lamina,lamina fusca)与巩膜疏松相连，内面牢固地附着于视网膜色素层。在视神经盘处脉络膜与包绕视神经的软膜和蛛网膜组织相续。

脉络膜的结构主要为致密的毛细血管丛及其小动脉和小静脉。脉络膜的血流量高，这一特征可能与15～20mmHg(1mmHg=133.3kPa——译注)眼内压有关，该眼内压需要20mmHg的静脉压以维持其循环。血液流入脉络膜后流动速度顿时减缓，这一作用对视网膜可能是重要的。脉络膜的外面为脉络膜上层(Suprachoroid lamina)，厚约30μm，由纤细的无血管板层构成，板片由细胶原纤维和弹性纤维及含棕黑色颗粒的星形细胞组成。在结缔组织中还有神经节细胞和神经丛。

脉络膜固有层　脉络膜固有层（choroid proper)(图 8.422）位于脉络膜上层的内面（部分脉络膜上层为巩膜组织），有数层组成。虽对其描述各家意见不一，但一般认为：

- 外层为血管层（vascular lamina)，由小动脉、小静脉和结缔组织以及散在于其中的色素细胞组成。
- 中层为毛细血管层（capillary lamina)(脉络膜毛细血管)。
- 薄的貌似无结构的基底层（basal lamina)。

血管层可按血管口径的大小再行分层；血管的口径自然地由外向内（朝向毛细血管层）逐渐减小。血管层内含有睫状后短动脉的终支（图 8.428)，该动脉从其在视神经盘附近穿巩膜的进入处径向前行。静脉较大，螺旋状汇入 4 条或有时更多的涡静脉（vorticose veins)，该静脉穿过巩膜注入眼静脉的属支。与视网膜仅隔脉络膜基底层的毛细血管层供应视网膜层（至少是视网膜的一部分）的营养。血管层形成一稠密的大血管网，但离睫状体近的部位，其网眼逐渐加宽。基

图 8.421 虹膜角膜角及邻近结构 [巩膜静脉窦 (a) 至梳状韧带 (f)] 梳状韧带的小梁网与虹膜 (h) 睫状体 (CB) 和睫状肌 (i) 相续。在巩膜突 (d) 前方，巩膜小梁组织 (c) 更接近巩膜静脉窦。房水经小梁区渗透、经小孔 (b) 到窦腔内。在角膜缘 (e) 处，梳状韧带缩小，后界膜也终止。前房的内皮 (角膜后上皮) 与小梁的内皮 (j) 在角膜缘处相续 (经作者、绘图者和出版者允许，引自 Hogan 等 1971。图 8.424-427、444 和 448A、B 来源相同)。

底层 (basal lamina,Bruch membrane)在光镜下为玻璃样均质层 (玻璃层)，厚仅 2～4μm。电镜显示了其较复杂的结构：中层为弹性组织，其内、外各有胶原组织层，向外与脉络膜毛细血管基底层相连，向内与视网膜色素细胞层的基底层相连 (Lerche 1965;Nakaizum 1964)。其功能尚不清楚，但明显地与液体和溶质从脉络膜毛细血管至视网膜的通道有关。也有学者认为基底层为视网膜色素细胞和感受器的精确定向提供一光滑表面。该层由视网膜和脉络膜两者形成(Takei和Ozanics 1955)。

近年来认为：脂肪可储存在膜的弹性部，影响脉络膜血管与视网膜外层间气体、营养物质和代谢产物的正常交换而引起感光细胞层的变性疾病。

脉络膜色素细胞的功能也尚无定论；它们可防止光经巩膜到达 视网膜，更重要的是可吸收经过视网膜的光，以防玻璃体内的反射。有许多哺乳动物尤其是习惯夜间活动者，其特化的脉络膜细胞形成反射毯 (tapetum)与其夜间眼内的绿色眩光有关 (Walls 1963)。其机理尚不清楚，可能是一攻击行为的机制或是在弱光情况下增加视网膜感受器刺激的一种方式。

脉络膜血管有丰富的交感性血管运动神经供应，而感觉神经却很少。虽然近来有证据说明其存在，但猴的眼神经钳压性损伤的实验 (Bergmanson 1977)未证明有从睫状神经节发出的任何至巩膜的纤维，也未发现终于脉络膜的溃变纤维。

睫状体

睫状体 (ciliary body)(图 8.423～425) 后方与脉络膜、前方与虹膜直接相延续。色素膜的这些不同区域有共同的特点，但也有与功能有关的区域性差异。睫状体与保持晶状体的正常位

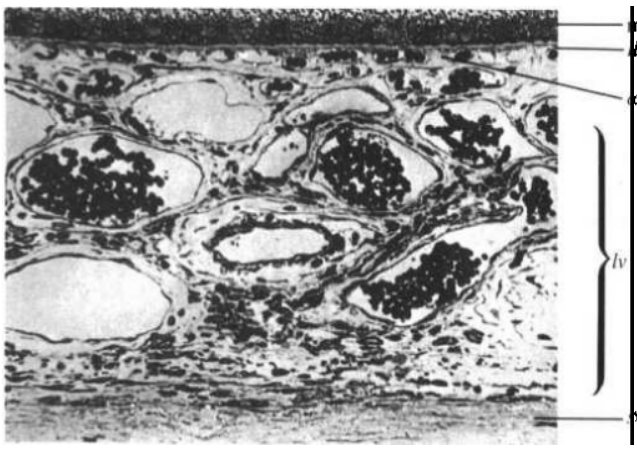

图8.422 人眼球切面光镜图。显示脉络膜和相邻的视网膜（上）和巩膜（下）。由上向下r=视杆和视锥细胞的突起，突向色素细胞间，BM=基底层（Bruch膜），cp=毛细血管层（脉络膜毛细血管）。lv=大血管层，疏松结缔组织与巩膜（sc）结合。大量色素细胞布于脉络膜各部。×350（伦敦眼科学院 John Marshall 提供）。

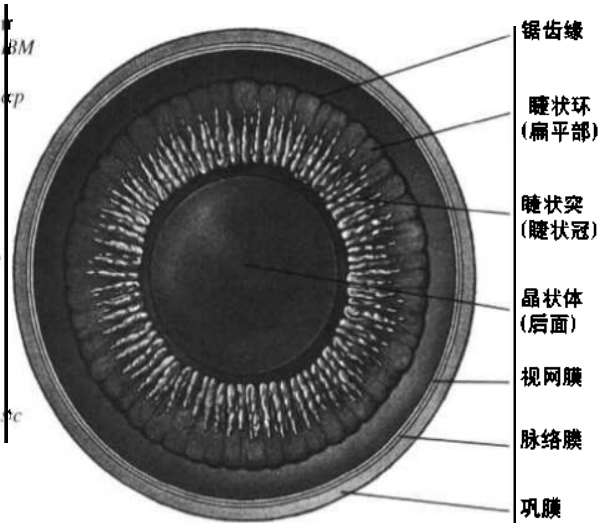

图8.423 眼球前半部内面观。可见晶状体的后面及其周围的睫状环、睫状突和锯齿缘（对照图8.424和图8.428）。

置及晶状体曲度调节有关；其中的肌肉收缩可使晶状体变凸（图8.425）。睫状体还是眼前部水样液的主要产生部位。在后方睫状体与玻璃体相邻，并可能分泌一些玻璃体的糖胺聚糖（GAGS）。睫状前动脉与睫状长动脉在睫状体内吻合（图8.427,428），所以睫状体是血管丰富的区域，不仅与分泌和肌肉作用相关而且与虹膜和角膜缘的血液供应有关。睫状体内还有供应眼球前部的神经通行。

外面，睫状体从角膜缘后约1.5mm处（相当于巩膜距处）向后伸展约7.5～8mm（颞侧）和6.5～7mm（鼻侧）。睫状体从其附着处巩膜距向后突，其径向宽度的范围为5.5～6.5mm。睫状体的内面的后部为锯齿状的周围部与脉络膜和视网膜相延续，该处称为锯状缘（ora serrata）。前方与虹膜周缘汇合，其外面构成前房虹膜角膜角的边界。睫状体上皮深层的色素使其为褐色。睫状体的前部有皱襞，称为睫状冠（corona ciliaris ,pars plicata)环绕虹膜的基底部。其后方为光滑而呈环状的睫状环（orbiculus ciliaris,pars plana,ciliary ring)。睫状环组成睫状体径向宽度的一半以上，约3.5～4mm，其周缘为锯状缘，在此处视网膜的视部或感觉部急剧减少而成为2层上皮细胞；延伸覆盖整个睫状体而称为视网膜睫状体部（pars ciliary retine），继而延伸至虹膜的后面。睫状冠为睫状环内侧较小的环形区，由70～80个从虹膜基底辐射状至睫状环的睫状突（ciliary processes）围成（图8.423）。睫状突为嵴状隆起，该嵴发出分支进入相邻两嵴之间的凹谷内，其间有许多小的嵴称为睫状襞(ciliary plicae)形成一固有的复杂的显微镜下的皱襞图像（图8.424）。睫状小带（ciliary zonule)(晶体悬韧带）的纤维伸入凹谷，经过睫状突，然后与睫状环表面上皮层的基底膜融合。从睫状冠的凹谷向后经过睫状环直至锯状缘齿突尖的细线标志着睫状小带的附着部位（图8.424）。

睫状上皮 由两层上皮细胞构成，来自胚胎时期视杯的两层。表面一层细胞所处的部位不同其细胞形态也不同，覆盖在睫状体环处为柱状细胞，而覆盖在睫状突者为立方细胞，位于睫状突之间者扁而不规则。这些细胞含少量或不含色素，是视网膜神经层的延续。睫状上皮的深层与视网膜的色素上皮层相延续，细胞也几乎呈立方形，有色素颗粒。这两层上皮细胞紧密相贴，但在病理情况下两层之间可由液体分隔。两层上皮细胞间有一薄层基膜，表层上皮的基底面上有大量质膜内褶，像其它分泌上皮那样。表层上皮细胞之间有桥粒连接，胞质中含有大量线粒体和发育良好的内质网，多聚集于核周区、脂肪颗粒和黑素颗粒也常看到，但不多。

色素上皮层与其下方的基质之间由基膜相连，基膜与脉络膜的基板相融合。色素上皮细胞含丰富的圆形黑素颗粒，颗粒直径0.6～0.8μm。色素上皮细胞之间有少数桥粒连接，两层上皮细胞之间有更多的桥粒连接，尽管两层上皮间有基膜相隔。

睫状体基质 睫状体基质主要由疏松的胶原束构成，在睫状肌与睫状突之间聚集成团并延伸入睫状肌和睫状突。在这层结缔组织的内层有若干较大的睫状血管的分支并形成密集的毛细血管网，多数毛细血管贴近上皮，特别是集中于睫状突，此处的毛细血管多为有孔型。也有大量血管进入睫状肌，但多为非有孔型。在睫状体前部靠近虹膜周缘处有一动脉大环（图8.426），主要由睫后长动脉形成，睫后长动脉由眼球赤道后方进入眼内，在巩膜与脉络膜之间前行达睫状体。睫状静脉也引流虹膜血液，向后注入脉络膜的涡静脉。

睫状肌 许多资料中对睫状肌（ciliary muscle)的描述并不相同，主要是对其分组意见不一；大部分作者把睫状肌分为3部分：经线（meridional)纤维，辐射状（radial)纤维或斜（oblique)纤维和环（circular）纤维或括约肌(sphincteric)纤维。但有的观点则不同（Calasans 1953; Rohen 1964)。大部分甚至几乎全部睫状肌纤维都附着于巩膜突，其纤维向几个方向散布，其方向即为其分组的依据。最外层的肌纤维是经线方向（纵向），向后终于脉络膜基质成为



图8.424 放大的睫状体区（眼内面观）上方为晶状体周围部借睫状小带纤维附着于睫状体（a）的睫状冠部的睫状突上。睫状环（或扁平部）（b）有扇形锯齿缘（c）与视网膜（d）相隔。锯齿缘“凹谷”（e）的两侧为齿状突起（f）。线状的条纹（g）以此互相连续。这些条纹在睫状突间向前延伸，为较长的小带纤维所附着。虹膜的后面有放射状（h）和环状（i）的沟（致谢同图8.421）。

终末支或脉络膜上尾（epichoroid stars），最内层的肌纤维自巩膜距起始后呈锐角转为环状，在晶体周缘附近成为括约肌的成份。在此两部分纤维之间为斜纤维，常交错成为网格状，也常称其为辐射方向。电镜下睫状肌与其他平滑肌有不同之处；其肌细胞含有非常丰富的线粒体和内质网，小束的纤维常围以成纤维细胞的鞘。相邻的细胞间以缝隙连接相连，缝隙连接并可传递电冲动。睫状肌中的神经末梢有三类；最常见的是不直接接触的突触前膜及其插入的基板、无基板的接触和罕见的是在肌细胞表面凹陷区较大的接触。

在睫状肌和睫状体中有丰富的有髓神经纤维和无髓神经纤维，后者为来自睫状神经节的副交感节后纤维，在睫状神经节内与动眼神经的副交感传出纤维以突触相接。但有许多证据说明，有的纤维是交感性的。副交感神经使睫状肌收缩，但交感神经的作用尚未确定。刺激实验动物的颈部交感神经引起晶体变平，相当于调节松弛状态。但其机制尚不清楚，可能是对睫状肌的抑制作用或由于血管的收缩而减小睫状体的体积，使睫状小带紧张而作用于晶体的周边部，即与睫状肌收缩时睫状小带放松的作用相反（Morgan 1944;Alpern 1969）。罗猴的睫状自主神经丛的电镜图像显示了退化和再生的周期，其在老年动物更为明显（Townes Anderson 和 Raviola 1979）。

虹膜

虹膜（iris)(图8.415,416,426）是一可调节的膈膜，其中央（较真正的中央略偏内侧）的孔称瞳孔（pupil)瞳孔可调节进入眼内的光线量，其直径变动范围至少为1～8mm，在药

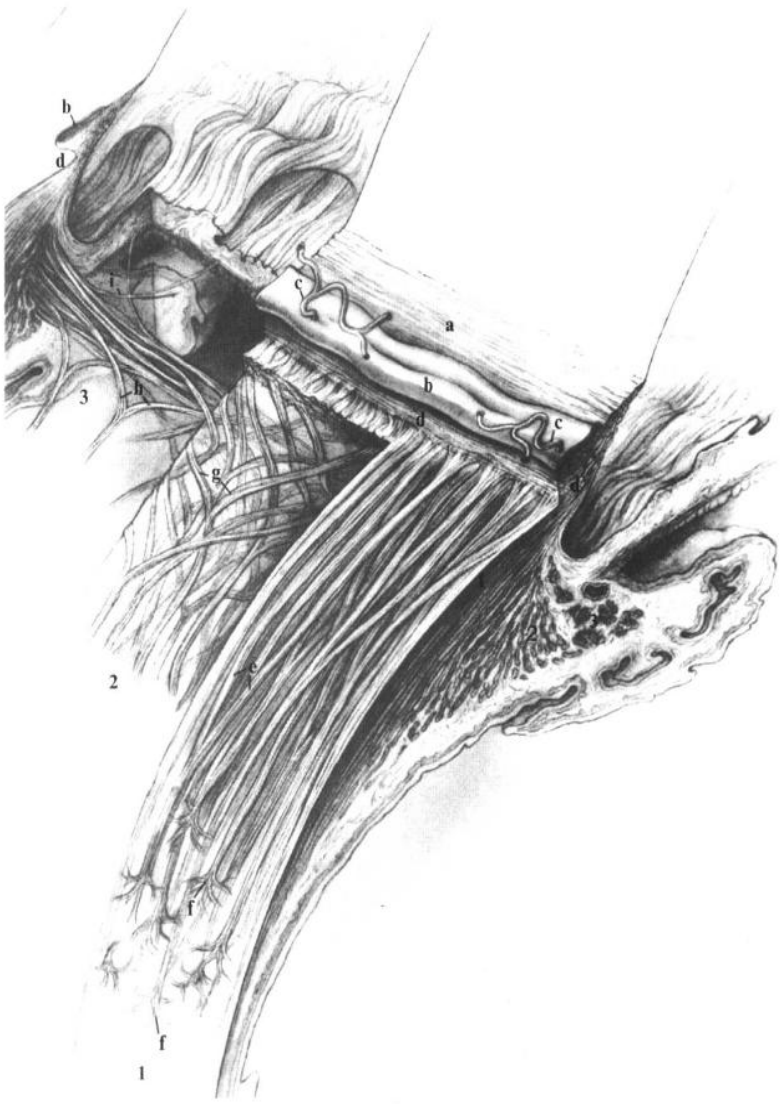

图 8.425 睫状肌及其组成。由外向内逐层显示经线纤维或纵纤维（1），辐射状纤维或斜纤维（2）和环纤维或括约肌（3）。角膜和巩膜已切除，保留了梳状韧带（a）巩膜静脉窦（b）集合管（c）和巩膜距（d）。可见经线纤维多以锐角相连（e）并终于脉络膜上层（f），辐射状纤维以钝角相遇（g），环纤维则以更大的角度（h）相连（致谢见图 8.421）。

物的影响下其变动范围更大，超过 f 20～f 2.5 的范围，允许进入眼内光线量的比率为 32:1。单靠瞳孔的调节还不足以保护受强光作用的视网膜，仅能调节通常遇到的强度范围内的亮度，以保证变化情况下的有效视力。瞳孔的收缩（constriction）和扩大（dilatation）在临床上称为瞳孔缩小（miosis）和瞳孔开大（mydriasis）。有关瞳孔和虹膜的详情可见 Loewenfeld（1958），Loewenstein 和 Loewenfeld（1970）等专著。

虽然虹膜是随彩虹而命名，但其颜色的范围仅从浅蓝至深褐色，两眼虹膜的颜色可不相同甚至同一虹膜内的颜色各异。其颜色是由虹膜的结缔组织及色素细胞对不同频率的光能的反射和选择性吸收的共同作用而形成。当色素缺乏时，如新生儿，其色为浅蓝。有些色素对限制光向瞳孔和象差最小的晶状体中央部传播是必要的。黑色素细胞的密度是决定虹膜颜色的主要因素。但色素的分布常不规则，故形成了虹膜斑点状的外貌。

虹膜不是一个扁平的膈，后方的晶状体使其稍为前凸，因此更精确地说虹膜的形态为一被瞳孔截断的浅锥体形。虹膜位于角膜与晶状体之间，浸于房水（aqueous chamber）中，并部分地将眼的前部（anterior segment）分为一前房（anterior chamber）和一后房（posterior chamber）；前房由角膜和虹膜围成，两者在虹膜角膜角（iridocorneal angle）会合，后房位于虹膜与晶状体之间（图 8.416），睫状突从周围突入后房，其小部分位于晶状体的睫状小带各部之间。大部分房水由睫状突产生，后经瞳孔进入前房，继而在虹膜角膜角的巩膜静脉窦（见前）至其流出通道。虹膜角膜角在临床也称‘滤角’（filtration angle）。

微细结构 虹膜有着某些独特的微细结构（图 8.417）。其前面形成前房后界，无明显上皮，是虹膜基质（stroma）经过修

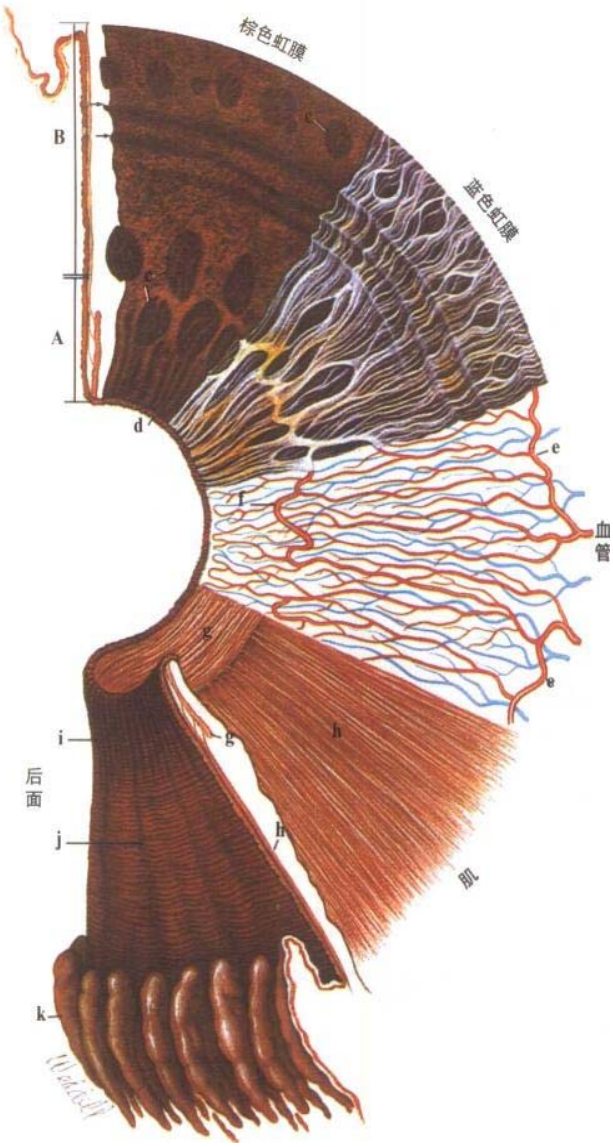

图 8.426 虹膜表面及内部结构图。按顺时针方向，上方为互相延续的瞳孔部（A）和睫状部（B）。第一区（棕色虹膜）示前界膜和小坑的开口（c）。第二区（蓝色虹膜）较平坦，可见基质的小梁。第三区可见虹膜的血管，包括动脉大环（ee）和不完整的动脉小环（f）。第四区可见肌质，包括瞳孔括约肌（g）和开大肌（h）。在各区均可见虹膜上皮反折而成的“瞳孔皱褶缘”（d），最后区显示了虹膜辐射状襞（i）和（j）和相邻的睫状突（k）（致谢见图 8.421）。

饰后的前缘层。基质内含有血管和神经，平滑肌细胞于近瞳孔缘处聚集形成环行瞳孔括约肌（sphincter pupilla）。虹膜后面上皮层与睫状体的两层上皮相延续，后者代表了视杯的两层。瞳孔相当于视杯的开口，两层上皮通过瞳孔行短距离弯曲至虹膜前表面深层，也就是虹膜后面的这两层上皮混合称为前上皮（anterior epithelium），尽管位于基质后面。虹膜上皮细胞与睫状体上皮的细胞一样为色素上皮细胞，肌纤维突起由此发出形成瞳孔开大肌。像瞳孔括约肌一样，此开大肌的胚胎来源很特殊，来自视杯的神经外胚层，近期证明来自神经嵴。该层表浅层（即后面）是一层明显的色素细胞，称为后上皮（posterior epithelium），与睫状上皮的无色素视网膜层相延续。

用低倍裂隙灯显微镜对虹膜前面即前缘层进行过大量研究。除了当色素特别丰富时，该层略呈现松软绒毛状、通过隐窝可见基质中的血管，还有各种放射状和环状皱褶以及条纹（Vogt 1942）。前缘层主要由树枝样成纤维细胞和色素细胞构成，无内皮细胞遗迹。内皮细胞在出生时覆盖其前面，但在生后迅速消失（Vrabec 1952）。对此电镜观察已经证实（Tousimis 和 Fine 1959）。成纤维细胞几乎形成表面完整的一层，其分支突起没有形成真正的连接（Smelser 和 Ishikawa 1966）。在虹膜周围，它们与虹膜角膜角的小梁样结缔组织（梳状韧带）混为一体；在瞳孔缘，它们与虹膜后面上皮相遇。色素细胞也形成错综复杂的分支，之间也没有特殊连接。有些毛细血管进入前缘层。在色素细胞和成纤维细胞附近也可见裸露的交感神经轴突，提示有神经递质释放入前房（Ringvold 1975）。

虹膜基质（stroma of iris）与前缘层一样，最大可能来自发生中的晶状体和视杯之间的神经嵴细胞，也由成纤维细胞、色素细胞和疏松胶原基质构成。细胞之间的间隙与前房自由沟通，当虹膜收缩或舒张时，二者之间的液体交换有助于虹膜收缩和舒张时的厚度变化。中胚层基质不但含有丰富的血管和神经，也含有来自外胚层的瞳孔括约肌和瞳孔开大肌，但无弹性组织。如果弹性组织存在的话，当括约肌松弛时，瞳孔的开大就会归因于弹性回缩而不是瞳孔开大肌了。胶原原纤维直径约 60nm，疏松排列，很多原纤维在瞳孔周围呈不完全的环形排列。基质中也可见肥大细胞、巨噬细胞和淋巴细胞。

虹膜的肌肉　瞳孔括约肌　瞳孔括约肌（sphincter pupillae）为扁平的环行平滑肌，厚约 0.75mm，其梭形肌细胞常像睫状肌细胞那样紧密排列成束，环绕瞳孔。在肌纤维的前方和后方有胶原结缔组织。后方的结缔组织很致密并连接瞳孔括约肌与瞳孔开大肌的瞳孔端。超显微术显示肌束有丰富的神经供应，而肌细胞间在缝隙连接处也有电联系。小的神经在肌束间的结缔组织中分支。其纤维大部为无髓纤维，常包以施万细胞的鞘。神经纤维不达到肌细胞的表面，与细胞表面的距离为 0.1μm 以内。

瞳孔开大肌　瞳孔开大肌（dilatater pupillae）为紧靠虹膜后面上皮前方的一薄层肌纤维，实际上其纤维是此前上皮的肌突起。故该上皮细胞为肌上皮细胞，其顶端的突起形成上皮本身。在这些细胞的两部分中都含有肌丝，但在梭形的基部突起内肌丝更为丰富。肌突厚约 4μm，7μm 宽和 60μm 长。在虹膜的大部分区域，形成 3～5 个肌突厚的肌层，从虹膜的周缘至括约肌的外缘并与其略有重叠，即开大肌变薄而发出突起混入括约肌中。与肌细胞顶部不同的是它们有一基底层，并像括约肌细胞间那样经缝隙连接相连。在肌突起或‘纤维’附近有有髓神经纤维，这些纤维以无髓纤维终于其接近表面处（距表面约 20nm）。

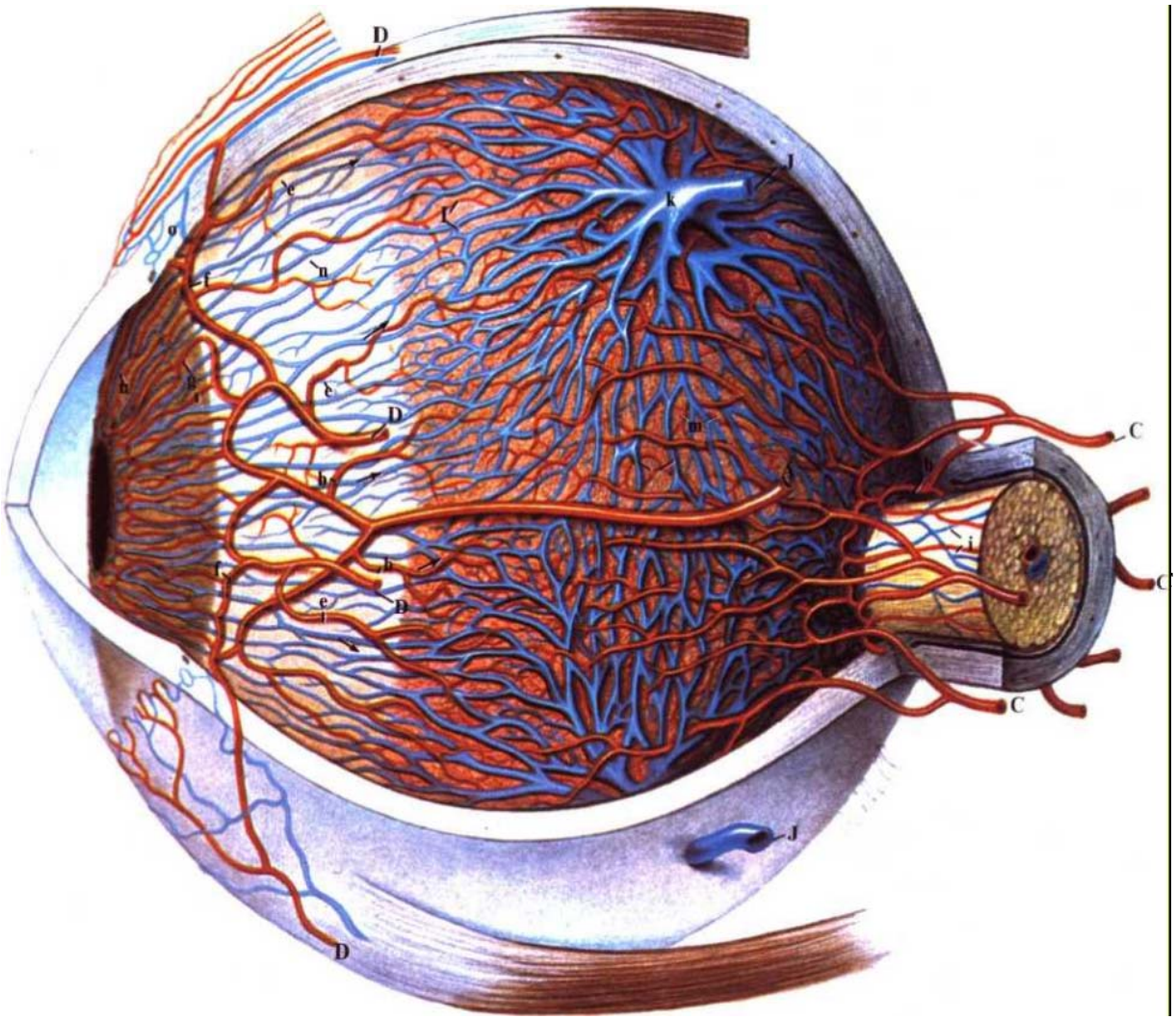

图8.427 色素膜的血管分布图。睫后长动脉（A）在锯齿缘（bb）分支，向前延续为脉络膜前部毛细血管。睫后短动脉（cc）迅速分支，并续为脉络膜后部毛细血管。睫前动脉（DD）发出返支至脉络膜毛细血管（ee），前支至虹膜动脉大环（ff）。由此环分支伸入虹膜（g）和角膜缘。睫后短动脉（cc）的分支形成绕视神经盘的吻合环（泰氏环Zinn，h），其分支形成视神经动脉网。涡静脉（JJ）由巩膜上静脉（l）及小的属支（m，n）汇合（k）而成。收纳巩膜静脉窦（o）的静脉注入睫前静脉和涡静脉（致谢同图8.421）。

虹膜的血管 虹膜的动脉起于睫后长动脉和睫前动脉以及睫状突内的动脉。2条睫后长动脉到达虹膜附着缘时各分为上支和下支，与对侧相应的动脉以及睫前动脉吻合形成血管环即动脉大环（circulus arteriosus major）。此环的分支向虹膜瞳孔缘会聚并吻合形成动脉小环（circulus arteriosus minor）。此环为不完全的环，且有学者认为其血管为静脉管。较小的动脉和静脉的结构很相像，并有共同特点；它们常呈轻度的螺旋形行程，这可能是适应瞳孔大小改变时虹膜形态的改变，这也是其血管壁形态的特点。所有的血管包括毛细血管在内，都有无孔的内皮和明显厚的基板。在动脉和静脉壁内无弹力层，肌细胞很少，尤其是静脉壁内肌细胞更少，中膜内为疏松结缔组织，其外面是致密的胶原性外膜形成一单独的管。中膜内的疏松层被认为是淋巴间隙，但此见解未必确切，此层约7μm宽，含有可能是从内皮的基层分化而来的基质（Hogan等1971）。

虹膜的神经 虹膜的神经主要来自鼻睫神经的睫状长神经分支和发自睫状神经节的睫状短神经的分支。后者发出有髓的节后纤维供应瞳孔括约肌。瞳孔开大肌由发自上部交感神经节的节后无髓纤维供应，但其行程尚无定论；在不同的动物可不相同，在人类其途径可能是多样的。有的学者认为是由颈内动脉交感丛发出一分支经睫状神经节在睫状短神经内到达眼球，但部分纤维也可行于睫状长神经内。虹膜肌及睫状肌的神经供应可能更复杂；瞳孔括约肌和开大肌可有双重的自主神经供应。乙酰胆碱脂酶组织化学染色和荧光技术显示了该两肌肉中胆碱能和肾上腺素能神经的活性（Ehinger和Falck 1966;Lowenstein和Loewenfeld 1970）。虽然已有虹膜内有神经节细胞的记载，但其中所有的神经纤维可能都是节后纤维。它们环绕虹膜周边部形成一神经丛，由此丛发出

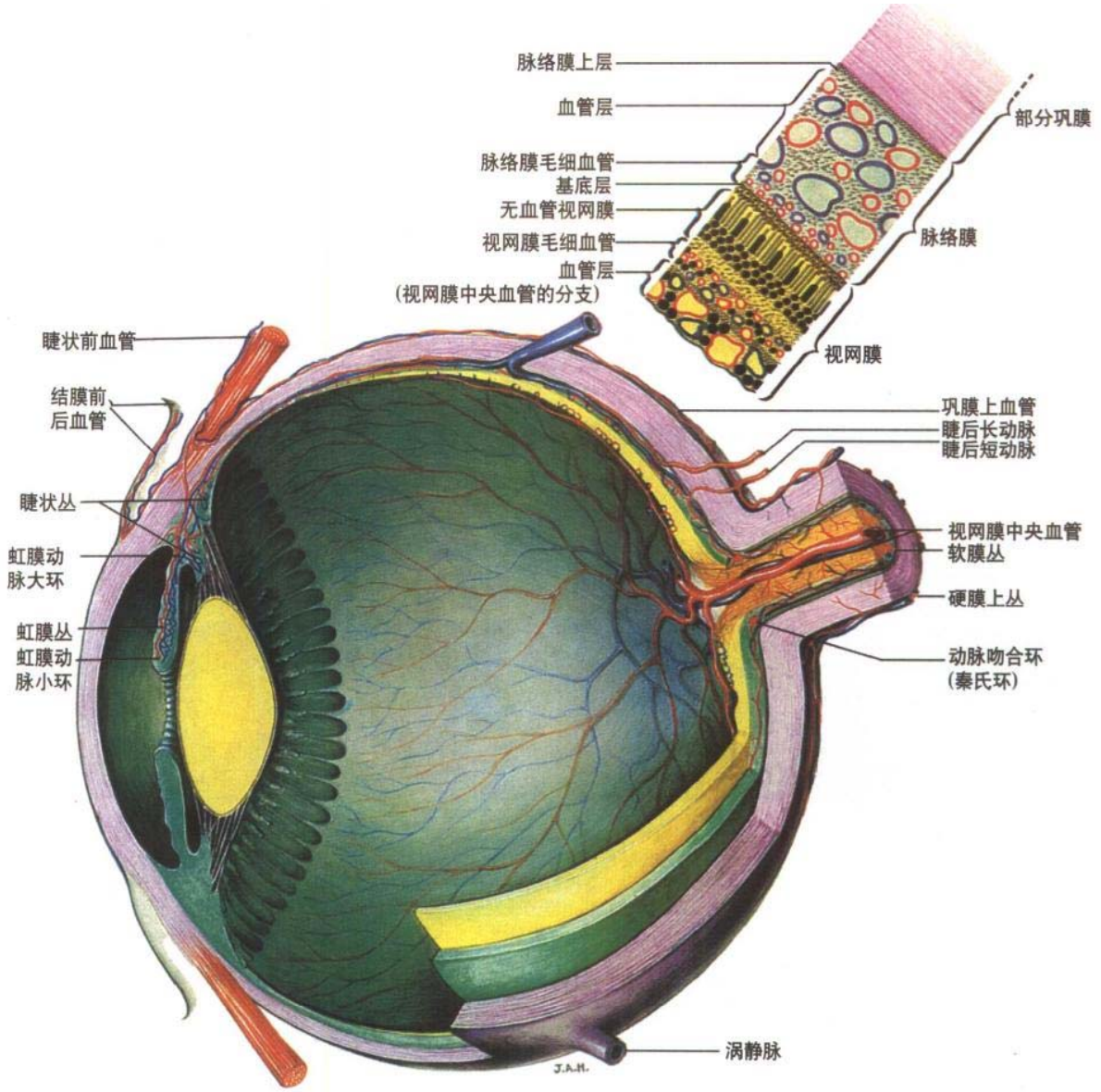

图 8.428 眼球血管供应的主要特征。图中放大了巩膜、角膜和视网膜神经部的厚度并显示了区域差别。右上为眼球壁切面图（高倍），可见视网膜无血管区（含光感受器）位于脉络膜血管层与视网膜毛细血管丛之间。

小的神经和纤维至瞳孔括约肌和开大肌、血管、虹膜后层的前上皮（不包括色素层）和前缘层。其中有的纤维可能是传入性的，有的是血管运动性的，但至今对两者所知甚少（无髓自主神经在脉络膜的分布可参见Ruskell 1971）。在虹膜和睫状体内确认传入神经末梢及其与传出自主神经终末的鉴别是困难的。但以线粒体的积聚为指标，已有对猴的这类神经末梢的描述（Bergmanson 1978;Cauna 1996;Macintosh 1974）。据认为在这些部位的三叉神经（眼支）末梢及自主神经的终末也呈现此特点。

瞳孔膜 胎儿的瞳孔为一层薄的血管丰富的瞳孔膜（pupillary membrane)所封闭（见第 3 篇）。其血管部分来自虹膜边缘，部分来自晶状体囊。这些血管以环终于瞳孔膜的中心附近，而该中心为无血管区。至妊娠 8 个月时，该膜由中央向周围逐渐吸收。出生时仅留有散在的碎片。但有的可保留而影响视力。

视 网 膜

大体形态

视网膜（retina)(图 8.416,428）为眼球的神经性感觉层。视网膜较薄，而视神经盘附近为其最厚部（0.56mm），至赤道前方减为 0.1mm，以此厚度直至锯状缘（图 8.428）。但在视神经盘及黄斑中央凹处甚至更薄（Spence 1969）。视网膜的外面为脉络膜，内为玻璃体的透明膜。在视网膜的视神经

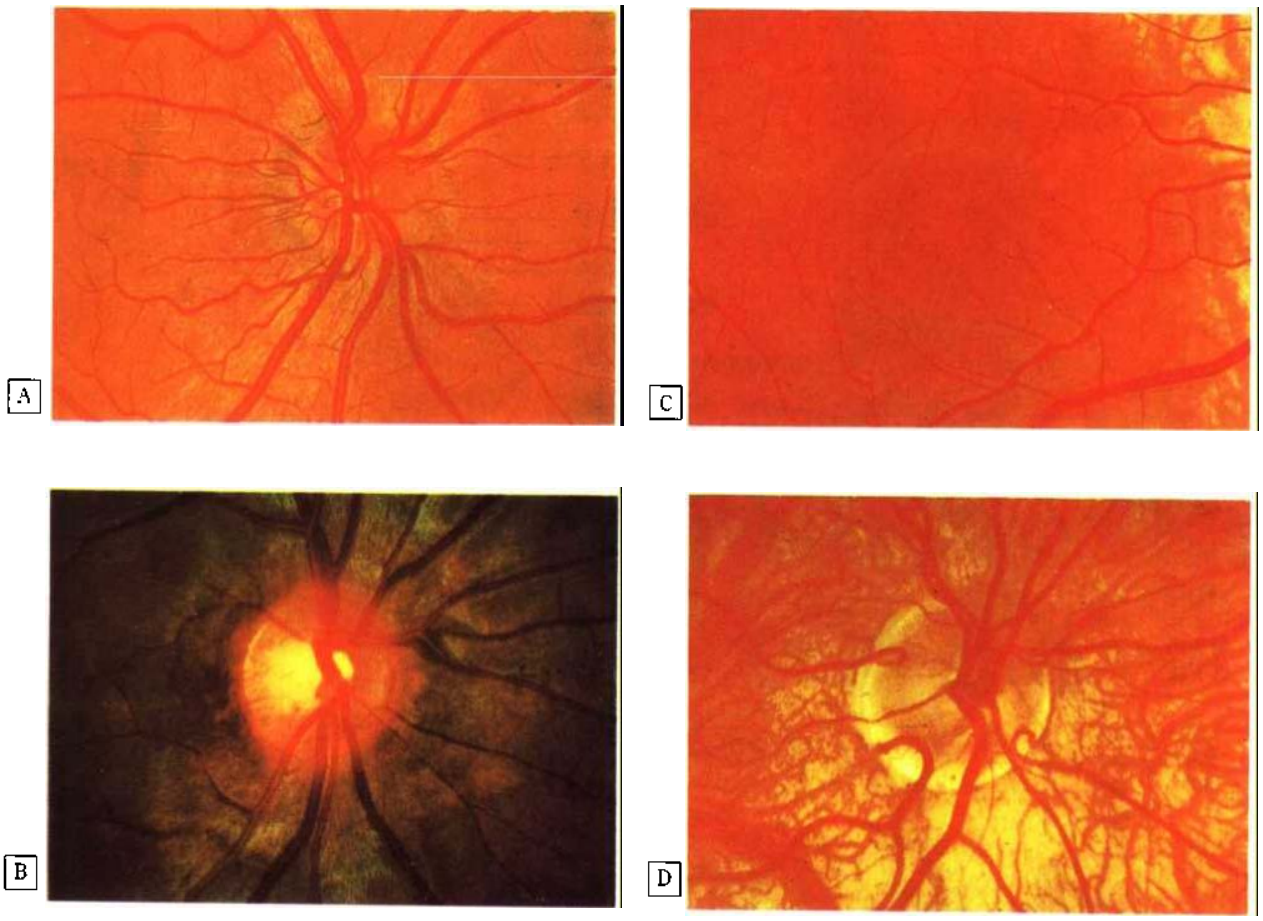

图 8.429 人右眼视网膜眼底镜照相。
A. 可见血管的二分型分支，动脉为深红色呈现较淡的条纹状反光。静脉的管径较粗，其跨过动脉表面的情况较通常为多。围绕血管进入处的视神经盘为淡粉红色，周围有较深的着色。对照图 8.430A 同一高加索成人眼底。
B. 着色很深者（黑人）的眼底，视神经盘的颜色较 A 图中的淡，其边缘为视网膜和脉络膜着色加深。动脉从静脉表面跨过。
C. 高加索青年的正常黄斑，中央凹为中心、色淡的圆形区，视网膜动脉的黄斑支来自右侧。黄斑区缺乏肉眼能见血管，但除中央凹外，其毛细血管在此形成特别稠密的网。
D. 着色较浅的眼视神经盘区，3 条睫状体视网膜动脉弯曲、围绕视神经盘的周缘（左侧 2 条，右侧 1 条）。在 2 条睫状体视网膜动脉间，可见 1 条黄斑动脉。由于着色较浅，可见脉络膜血管，在照片的左部，可见 2 条大的涡静脉属支。

盘处、视网膜与视神经相续。前方，视网膜在锯状缘（见前）处以一薄层无神经组织的膜向前延伸覆盖在睫状体和虹膜的后面成为视网膜的睫状体部（ciliary part of the retina)和视网膜的虹膜部（iridal part of the retina)。两者仅由色素层和柱状上皮层组成（见前）。由视神经盘至锯状缘的部分称为视网膜视部（optic part of the retina)。该部在新鲜状态为柔软而透明且呈紫色（未脱色状态），其紫色是由于视紫质（rhodopsin)(visual purple)的存在，但一旦暴露于光线，就脱色和变为不透明，（故难以显示视紫质。在贮存供解剖的眼标本内，被固定的视网膜呈云白色）。视网膜中心附近有卵圆形黄色区域，称为黄斑（macula lutea)(图 8.415,430CD)，其中心的凹陷区为中央凹（fovea centralis），是视觉分辨力最高处，该部视网膜很薄，结构层次较其他部位少，透过该处视网膜、其外面色暗的脉络膜清晰可见。在黄斑的鼻侧约 3mm、视网膜与视神经相延续处为视神经盘（optic disc)，直径约 1.5mm，其周缘略为高起，而中央有一浅凹，视网膜中央血管由此穿过（图 8.415,429,430）。视神经盘因无感光细胞而不能感光为生理盲点。眼底镜检查可见正常视神经盘为粉红色、较视网膜其他部位的颜色浅，也可为灰色甚至几乎呈白色。视神经萎缩时，其毛细血管消失，视神经盘就成为白色。视神经盘也常被称为视神经乳头，此命名是不适当的，因为几乎所有的正常视神经盘与视网膜及中央凹均在同一平面。

视网膜的微细结构

视网膜源于反折的视杯双层（见第 3 篇）；外层衍化为色素细胞层，内层分化为感觉和神经细胞的复层结构。视网膜在锯齿缘处并入睫状体和虹膜，此处感觉细胞与神经细胞缺如，但有些非哺乳动物此处存在光感受器和神经细胞且终生存在。视网膜的非神经部分已经论及，此处不再赘述。

视网膜内含有多种细胞类型，包括感光细胞（视杆和视

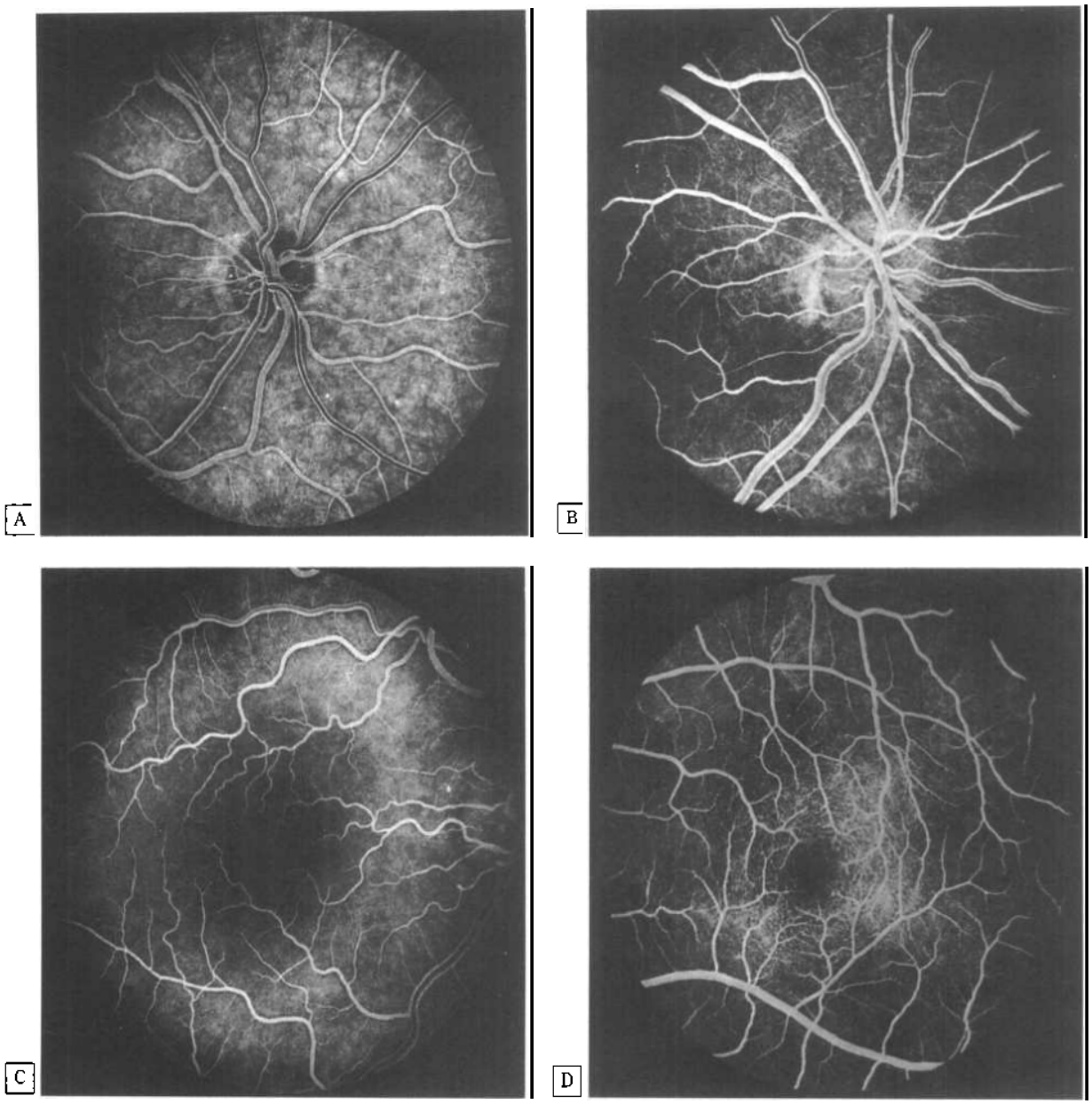

图 8.430 视网膜血管造影图。注荧光素入血循环一定时间后的眼底照相（有关技术可请教本图及图 8.429 的照相者 Rosen 1969）.
A. 图 8.429A 视网膜的荧光血管造影（中期静脉期）：动脉呈现为均匀分布的荧光素，而静脉由于层流为边缘条纹状。此现象与图 8.429A 所见的动脉反光相反，不可把条纹状的静脉混淆为反光的动脉。斑点状背景来自脉络膜血管的荧光素。
B. 左视神经盘的荧光血管造影：可见大的动脉、静脉及其较小的分支、辐射状的视网膜毛细血管，静脉内的层流不如图 8.430A 明显。
C. 老年右眼黄斑荧光血管照相：可见主要的黄斑血管来自左侧。有较多的黄斑色素遮盖了来自脉络膜循环的荧光素（对照图 8.430D）.
D. 青年左眼黄斑荧光血管照相：可见黄斑毛细血管的详细情况及无血管的中央凹（对照图 8.430C）。

锥细胞）及其第一级神经元（双极细胞）和第二级神经元（神经节细胞）的胞体和突起；还有位于细胞之间的两种主要的中间神经元，即水平细胞和无长突细胞。视网膜内也含有神经胶质和丰富的血管，主要为毛细血管。视网膜的外侧部为特殊的色素上皮细胞。

视网膜是很复杂的结构，事实上是脑的一个特殊部位，从间脑向外突出而成，用于对视觉信息的探查和早期分析。目前认为，视网膜应与其相关的中枢神经分开来讨论。这是迫于实践的考虑，如果真正意识到视网膜是丘脑、皮质和中枢神经系统其他部位进行视觉分析的一个整合部分的话，对于视网膜的

构成就不难理解了。这里考虑问题的注意力将局限于视网膜本身的结构和功能，其它相关问题可参阅有关中枢视觉系统的其他描述。

视网膜的研究到目前为止已持续了一个多世纪，始于Cajal对视网膜细胞及其连接的经典论述。从那时起，许多新技术开始用于结构学、生理学、生物化学和心理物理学方面的研究，电镜的应用大大革新了人们对视网膜的了解。电镜技术与其他新技术的结合对视网膜细胞的形态结构、连接和电生理特性等方面的研究获得了重大进展。对多种低等脊椎动物和非灵长类哺乳动物的研究显示，所有脊椎动物的视网膜都具备共同的基本特点，也存在相当多的差别。关于视网膜的研究越来越集中于灵长类，近年来多集中于人眼，包括治疗性摘除的眼球和其他来源的眼球。目前，问题还远远没有解决，还存在许多矛盾和疑问。为了避免命名上的混乱，目前报道除与其他物种有关结构比较之外，将集中于灵长类视网膜。这方面的文献相当多，有许多经典的综述，有更多的关于视网膜组织结构和行为的文章，如Ramon y Cajal (1893,1933),Polyak (1941),Dowling和Boycott (1966),Dowling (1987),wässle和Boycott (1991)和Kolb (1994)。

视网膜的层次 视网膜根据细胞构成不同而分带，各带内细胞集合成层(图8.431,433,434)。细胞连续存在于整个视网膜视区，但视神经纤维出口处的视盘例外，中央凹的细胞层次骤减，为光感优势区。各层的命名反应了各层的不同细胞构成及其在视网膜内的位置。习惯上将离玻璃体最远紧接脉络膜处命名为外层，而靠近玻璃体的部位为内层。

按照惯例，视网膜分为10层(图8.431)；从脉络膜至玻璃体即由外向内分别为：

(1) 视网膜色素上皮层
(2) 视杆视锥层（包括内节和外节）
(3) 外界膜（层）
(4) 外核层
(5) 外网层（OPL）
(6) 内核层（INL）
(7) 内网层（IPL）
(8) 神经节细胞层
(9) 神经纤维层
(10)内界膜。

有人还进一步将8层与9层之间的一个区域命名为浅网层(见下文)。

这些层次由视网膜细胞构成，即视杆和视椎细胞、双极细胞、水平细胞、神经节细胞、无长突细胞、神经胶质细胞和色素上皮细胞。视椎和视杆细胞(rod and cone cell)所占范围较大，从视杆视椎层向内，经过其细胞核所在的外核层直到外网层，在该层内与双极细胞和水平细胞形成突触。双极细胞(bipolar cell)的树突位于外网层，细胞体和细胞核位于内核层，其轴突位于内网层，与神经节细胞和无长突细胞形成突触。水平细胞(horizontal cell)的树突和轴突位于外网层，其细胞核位于内核层。神经节细胞(ganglin cell)的树突位于内网层，其胞体位于神经节细胞层。无长突细胞(amacrine cell)的树突主要位于内网层，但有些(网间细胞)延伸入外网层；无长突细胞胞体或位于内核层或位于神经节细胞层的外部(称异位无长突细胞)。色素细胞位于视网膜外层。神经胶质细胞散在于视网膜各层之中。

在进一步考虑视网膜细胞类型及其相互联系之前，首先对视网膜不同层次的构成概述如下：

1层：色素上皮层 是一层低立方上皮，位于视网膜最外层，形成视网膜与脉络膜的分界线，与脉络膜之间隔一层厚的混合基膜（Bruch膜)(见下文)。

2层：视杆视锥层 这层含有视杆和视锥细胞的感光外节和内节外部。

3层：外界膜 这层含有放射状胶质细胞即Müller细胞与感光细胞突起之间的连接带，光镜下显示可染线（见下

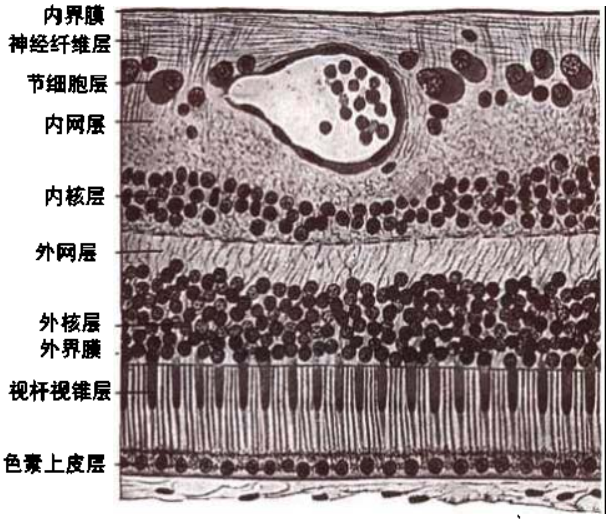

图8.431 灵长类动物视网膜切面。上方为内面贴玻璃体，下方为脉络膜，显示黄斑附近的视网膜层次结构。

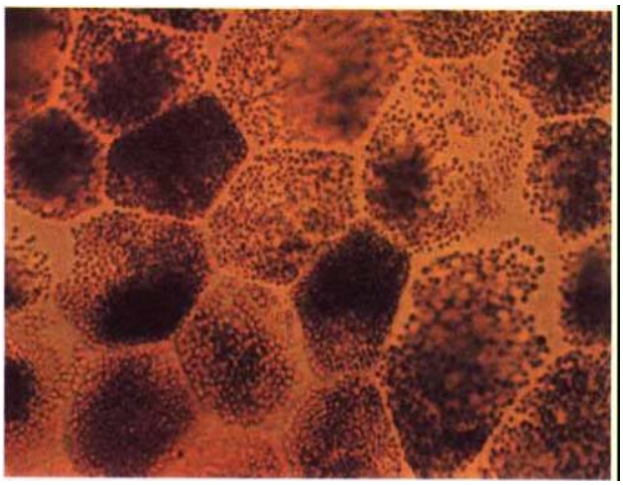

图8.432 未经染色的人(40岁)视网膜色素上皮表面的彩色照相。×3500（伦敦眼科学院John Marshall制备）。

文）。最初认为是神经性视网膜致密部的外界。电镜观察显示，此层内含有与Müller细胞的放射状突起内的致密胞质有关的粘着小带样细胞连接（见后）。

4层：外核层 该层含有视杆和视锥细胞胞体及其细胞核，从细胞体向外、向内发出纤维，向外抵达内节基部，向内接近外网层。

5层：外网层 该层是内、外毗邻层细胞的突起之间形成突触的部位。正如人们所知，外网层含有视杆和视锥细胞、双极细胞、水平细胞和某些网间细胞（这一类归为无长突细胞）形成突触的突起。该层有时进一步分为由视杆和视椎细胞突起形成的外层和由其他类型细胞的突起形成的内层。

6层：内核层 由3层细胞核构成，最外层为水平细胞的细胞核，由此向内依次为双极细胞、Müller细胞和无长突细胞的细胞核和细胞体，网间细胞的树突穿过该层。

7层：内网层 根据所存在的连接类型，内网层可分为3层：外层，或‘OFF’（撤光）层，为‘OFF’（撤光）双极细胞、神经节细胞和某些无长突细胞形成的突触（见下文）；中层，或‘ON’（给光）层，含有‘ON’（给光）双极细胞的轴突与神经节细胞和无长突细胞的树突之间的突触；内杆层，为杆样双极细胞与无长突细胞形成的突触。这些相互作用的进一步叙述详见后文。

8层：神经节细胞层 这里实际是用词不当，因为该层也含有异位无长突细胞的细胞核，尽管其内侧含有各种视网膜神经节细胞的胞体、核及突起的起始段。

9层：神经纤维层 含有视网膜神经节细胞的无髓轴突，覆盖视网膜内面，厚度不定。神经纤维是视盘处的惟一成分，穿过视盘而成为视神经。该层内也可见星形胶质细胞与Müller细胞共同包裹神经纤维。神经纤维层和神经节细胞之间是另一狭窄的浅网层（superficial plexiform layer），此处神经元的突起与神经节细胞的轴突和起始段形成突触连接。

10层：内界膜 为视网膜和玻璃体之间的神经胶质分界线，由Müller细胞和星形胶质细胞的楯足构成，与玻璃体之间由基板相隔（见下文）。

视网膜各层的厚度因部位不同而异，中央部位一般最厚，向周围逐渐变薄。例如，外核层从周围的27μm增加到中央凹的50μm；前者有1行视锥细胞核和4行视杆细胞核，后者则约有10行视锥细胞核；中央小凹是一个例外，完全由视锥细胞构成，伴有极少双极细胞和神经节细胞。详见后文有关这一部分的叙述。

视网膜的细胞

视网膜的细胞有视网膜色素细胞、视锥和视杆细胞、视网膜神经元即双极细胞、水平细胞、神经节细胞、无长突细

图8.433 猴视网膜树脂包埋、半薄切片、甲苯胺蓝染色，与图8.431比较观察（伦敦眼科研究所N A Locket供稿）。

图8.434 19岁男性视网膜树脂包埋、半薄切片、甲苯胺蓝染色、光镜观察。×1750（伦敦眼科研究所John Marshall提供标本）。

胞、还有多种神经胶质细胞即放射走行神经胶质（Müller)细胞、星形胶质细胞和小胶质细胞。

视网膜色素上皮细胞 视网膜色素上皮（图8.431～435）为低立方细胞构成的单层上皮，从视盘周围延伸到锯齿缘，然后与睫状上皮延续（见前文）。细胞呈扁长方形，表面观为六边形或五边形。人视网膜的色素上皮细胞数约为400万～600万个。在黄斑附近其横径和纵径分别为10和14μm，但近锯齿缘时则扁得多（Ts'o和Friedman 1968;Watzke等1993)。核位于基底部，靠近基板（见前文），并由基板将其与脉络膜分隔、基板深深卷入基底部质膜形成的沟内，掺入Bruch膜、后者分隔视网膜与脉络膜毛细血管层（见前文)。面向视杆细胞和视锥细胞的一端有5～7μm长的微绒毛，与视杆视锥的末端接触或插入其间。视杆外节尖端深深插入色素细胞顶端的质膜反折内。细胞质内含有许多色素颗粒和与色素合成有关的细胞器，包括大量排列整齐的粗面和滑面内质网、高尔基复合体、前黑素体、黑素体（Breathnach和Wylie 1966; Seyi 1967）和线粒体；也有吞噬的视杆和视锥脱落片段以及溶酶体消化后的残余体。吞噬体的最终产物是脂褐素颗粒，细胞内聚集而颗粒增加；细胞内也含有肌动蛋白丝、微管和波形蛋白（vimentin）类中间丝等细胞骨架，增生时也含有许多角蛋白类（Hunt和Davis 1990)。

相邻色素细胞的侧面之间彼此镶嵌不多，但在最靠近视杆和视锥细胞的顶端周围形成一复合连接带，包括紧密连接、中间连接和许多缝隙连接（Miki等1975)。富含糖胺多糖（GAG）的粘滞性物质充满了色素上皮和视网膜神经层之间的空隙内（Bishop等1993)；其作用可能是离子的传导以及把视网膜神经层粘着到色素上皮层并由此与脉络膜连接。

色素细胞的功能 色素细胞进行一系列活动以维持正常视觉（Bok 1993)。最近的研究显示，在视杆和视锥细胞感光成分的更新中也发挥重要作用。放射自显影和超显结构观察（Young和Bok 1969; Spitznas和Hogan 1970; Bosch等1993）显示，视杆和视锥的末端持续不断地脱落（见前）并被色素细胞吞噬，当这些吞噬物进入细胞深部时，经溶酶体作用而降解（Marshall和Ansell 1971; Bosch等1993; Deguchi等1994)，这一过程是光感受器的受体膜不断更新的关键。这一过程的部分缺失可能导致进行性视网膜功能丧失和最终视力缺失，例如，相关酶缺乏引起的视网膜内光感成分脱落而不降解就是如此。

其次，上皮的作用就像光吸收器，可避免光线反射回感光层而影响影像清晰度。这一过程是复杂的，吸收的能量预期像热量或自由基产物一样消散，二者可能为损伤产物。事实上极度强光的确能损伤色素细胞，甚至导致色素上皮崩溃。

第三，色素上皮位于视网膜神经层和脉络膜血管层之间，色素细胞之间的紧密连接带形成了重要的血－视网膜屏障（blood-retinal barrier)。该屏障构成了视网膜的特殊离子

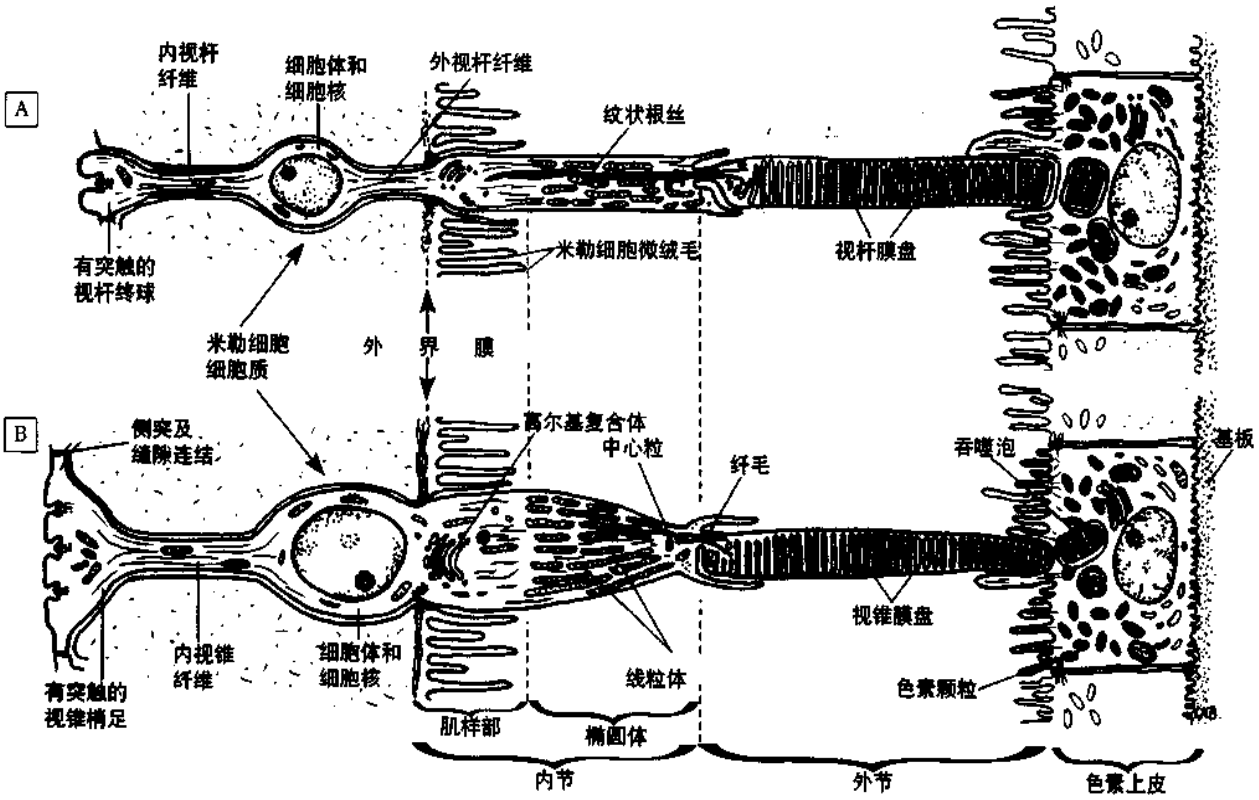

图8.435 视网膜视杆细胞（A）和视锥细胞（B）的结构模式图（色素上皮细胞被放大，以利显示结构)。

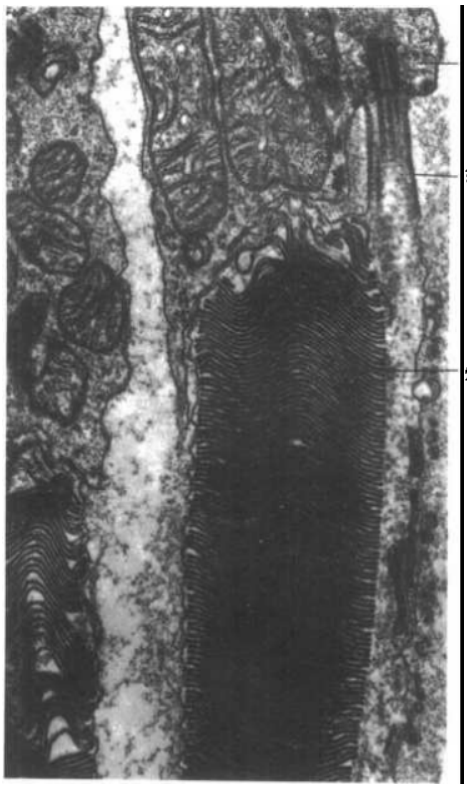

图8.436 人视杆细胞电镜像。示外节和内节的交界处。可见外节主要由光接收盘即膜盘构成，由一条小纤毛连至内节。内节中含大线粒体。× 50000（伦敦眼科研究所 N A Locket 供稿）。

环境，避免了包括淋巴细胞在内的白细胞进入眼的免疫隔离区。色素上皮也可进行离子传导、分泌生长因子，还有一些其它知之甚少的功能。如受损伤，色素上皮细胞可通过有丝分裂进行有限的修复，重建血－视网膜屏障（Heriot 和 Machemer 1992）。

视锥和视杆细胞 视锥和视杆细胞是视网膜的感光细胞（图8.435～437）；长的放射状排列，靠近色素上皮的一端为圆柱形光感部位，另一端在外网层内形成突触连接。二类感光细胞的组织结构类似，略有不同。由外（近脉络膜侧）向内细胞各部分别为：

- 外节（out segment）和
- 内节（inner segment），共同构成视锥突起或视杆突起（必须注意视锥和视杆也常常笼统地指整个细胞）；视锥较粗但较尖（因此而得名）；而视杆呈圆柱状。外节和内节之间由短的纤毛（cilium）连接。内节又分为外椭圆体（ellipsoid）和内肌样部（myoid）；
- 外纤维（external fibre）（因细胞类型和在视网膜的位置不同而异）为一细的突起，把视杆和视锥连向胞体；
- 细胞体（cell body），含有细胞核；
- 内纤维（inner fibre），另一个细的突起，连接视锥梢足或视杆终球；
- 锥梢足（cone pedicle）和视杆终球（rod spherule）是与邻近的双极细胞、水平细胞或其他视细胞形成突触的部位。

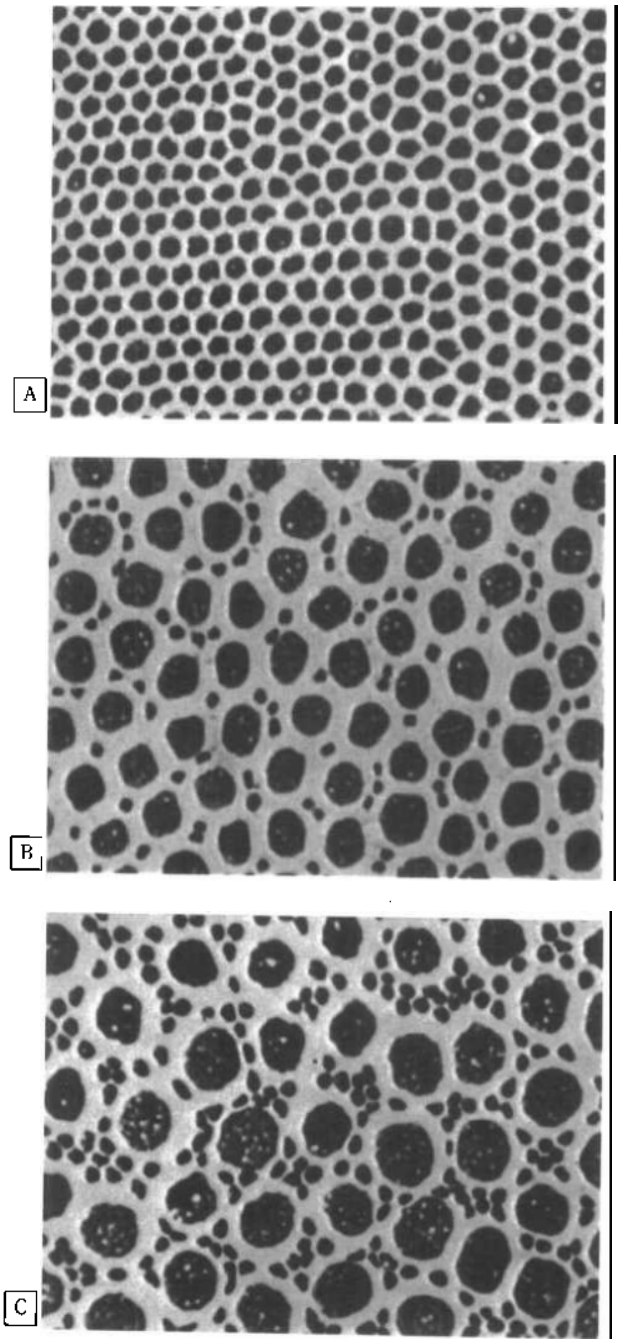

图8.437 灵长动物视网膜正切电镜像。示视杆和视锥在小凹（A）、中央凹（B）和黄斑（C）中的不同分布状况。可见小的视锥密集分布在小凹区，但此处无视杆。视锥较视杆粗大。在中央凹特别明显，视杆的数目越靠边缘越多。× 50000（伦敦眼科研究所 John Marshall 提供标本）。

视锥细胞主要司亮光条件下高空间分辨和色觉（明视觉），而视杆细胞主要为大范围、低强度的光线条件下提供高单色感受（暗视觉），但是由于不同的神经连接其空间分辨相对较低。根据其最大光谱敏感性，视锥细胞分为红、绿和蓝

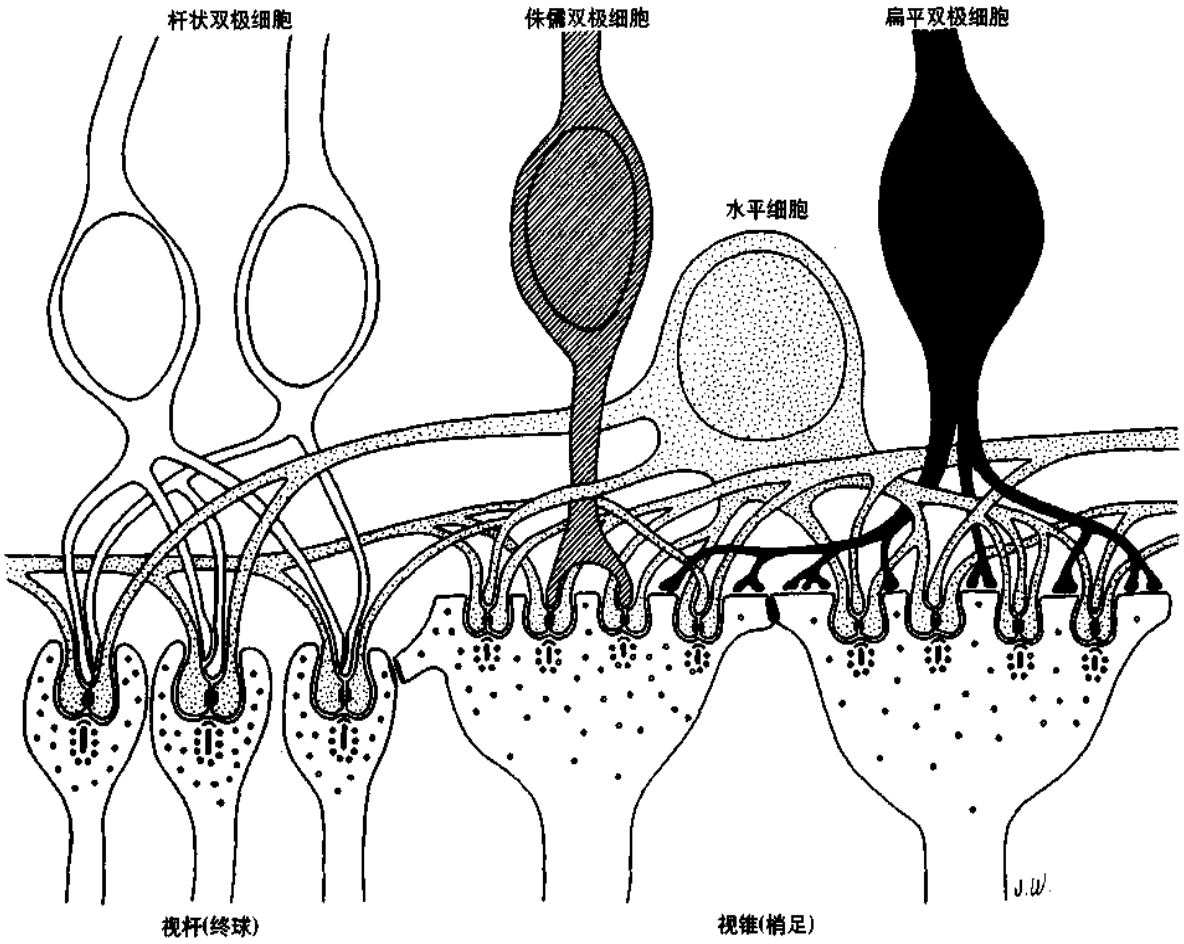

图8.438 视网膜视杆细胞的终球及视锥细胞的梢足与其他神经元间的突触连接模式图（详见正文）（引自 Hogan 等 1971，根据 Dowling 和 Boycott 1966 修改）。

三类（见下文）。视锥细胞高度密集于视网膜的中央（中央凹），此处视觉最敏感，但也与视杆细胞共同存在于整个视网膜直至其边缘。视杆细胞在中央凹处缺如。详见下述。

视锥和视杆突起的结构 光镜下，视锥和视杆的外节为双折光，能被伊红淡染，PAS反应阳性；内节可被伊红深染，呈原纤维状。新鲜固定的人视网膜中，视杆突起的内、外节全长约 100～120μm，视锥突起为 65～75μm（Eichner 1957）；在接近锯齿缘处，二者皆缩短，视锥突起缩短更明显。在中央凹处，视锥也变细，其粗细与视杆接近（见图 8.437；Borwein 1983）。视杆外节含有感光蛋白视紫红质；在与吸收相关的视锥内（Rushton 1962）也存在感光色素。

视锥和视杆的外节 概括讲来，视锥和视杆的超微结构类似（Dowling 1965；Cohen 1965；Hogan 等 1971；Dowling 1987）。视杆外节呈相当规律的连续的膜盘状，像罗叠起来的薄硬币，其末端与色素上皮细胞的微绒毛相对（见前）。这些膜盘的数目因物种不同而异，从 600～1000 不等，呈扁平囊泡状，彼此由低电子密度的间隙分隔（图8.436）。某些脊椎动物的膜盘由细胞膜的连续折叠形成，而人的视杆已不存在这种连续性。但在视锥内即使在哺乳动物也存在这种连续性（Cohen 1970；Laties 和 Liebman 1970；Ripps 和 Weale 1976）。视锥膜盘的横断面呈环形而视杆者为扇形（Cohen 1972）；前者比后者更扁，间隙更宽，故二者单位长度内的膜盘数目相当，每 mm 约为 30 个。

两种类型的膜盘在靠近胞体端持续不断地形成，伴随着新膜盘的增加，不断向色素上皮一侧推进（Steinberg 等 1980），故最老的膜盘最靠近色素上皮细胞并最先崩解脱落，被色素上皮吞噬（见前）。Young 于 1971 年报道，罗猴在 11 天中可产生约1000个视锥膜盘，而在周围脱落清除的数目与之相等。因为每个色素细胞与 25～45 个视杆外节交错对插，故每个色素细胞每天可吞噬2000～4000个膜盘。这一清除和更新速率通过视网膜切片的放射自显影研究，在多种物种都得到了确认（Droz 1968）。视锥的更新证据仍不明确，尽管 Hogan曾于1972年报道过人视网膜中央凹视锥的类似吞噬作用。这可能是由于视锥膜盘和质膜之间的开放连接（见前）使膜成分更随机地插入胞质内，因而标记物的变化过程不够规范，尽管总的来说也是由近及远的标记（Eckmiller 1993）。

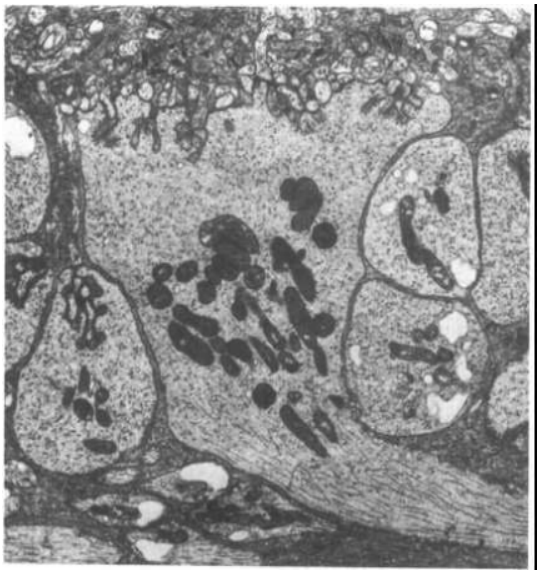

图8.439 猴视网膜外网层电镜图。显示视锥细胞（中央）梢足基部及相邻视杆细胞终球的突触。可见在视锥梢足内突触小泡围绕着的线粒体和突触带。图下方的神经纤维网由双极细胞、水平细胞及其它细胞交织成网的树突组成（伦敦眼科学院 N A Lockct 提供）。

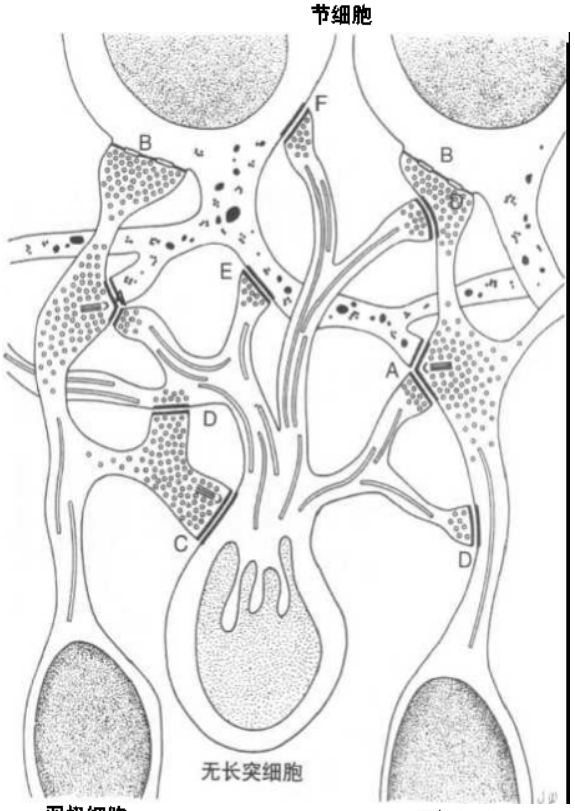

图8.440 视网膜内网层突触配布模式图。可见双极细胞的三类突触连接，即双极细胞的轴突与无长突细胞及节细胞的树突间的二分体轴－树突触（A）、与神经节细胞体（B）及无长突细胞体（C）间的轴－体突触。无长突细胞的树突也与双极细胞的轴突（D）、节细胞的树突（E）和胞体（F）构成三类突触（引自 Hogan 等 1971，仿照 Dowling 和 Boycott 1966）。

这样一个复杂的细胞结构的迅速更新，可能与感光分子的有限生命期有关，感光分子在光或其他因素作用下可逐渐退变。

视杆膜盘含有规则排列的视紫红质分子，嵌入脂质双层（Schmidt 1938; Weale 1970），冷冻断裂术可见密集堆积的膜内微粒；每个视紫红质分子含有两个密切相关的成分：跨膜糖蛋白（约50kDa）和色基11－顺视黄醛（11－cis－retinal）。外节胞质内还有多种其他蛋白，与光信号的放大有关。同样在视锥内也存在蛋白色基复合物，但其化学构成与视杆者不同。

对视杆内信号传导分子的活动进行了广泛深入的研究，得知包括一系列的第二信使步骤，通过视紫红质与光感受过程偶联，从而改变质膜内的离子传导（Yarftz 和 Hurley 1994）。简言之，当视紫红质被光激活时，催化第二种蛋白转导素（transducin）（G蛋白），然后激活环鸟嘌呤－磷酸二酯酶（cGMP-PDE），由此耗尽细胞内的 GMP。最后一步与膜的钠离子通透性有关；在静息（黑暗）状态下，有稳定的离子流通过膜内钠通道进入细胞内，但必须有足够的cGMP维持这一通道的开放。当如上所述，因酶激活使GMP减少时，便导致钠通道关闭和细胞的电位变化，外节超极化。这一变化在突触部位产生一超极化电流，抑制神经递质向传导路中下一个细胞（双极细胞）释放，这一过程在黑暗中持续发生。这一系统虽然复杂，但由于其相互作用的瀑布样特点而使光信号得以最大放大。这样，即便光亮小到4个光子时视杆也能感受到。

纤毛　纤毛（图8.436）为一短的蒂样结构，直径约300nm，在视杆和视锥内连接外节和内节，起自内节的基体，具有其他纤毛那样典型的9组双微管，但中央1对微管缺如（De Robertis 1960）。它是细胞更近侧部合成的分子和细胞器运入外节的通路，微管在这种运输活动中可能起重要作用。近期研究显示，肌动蛋白和肌球蛋白存在于纤毛的外侧端，视杆和视锥的膜盘在此部位装配，提示此处有某种形式的运动功能（Williams 等 1992）。

视锥和视杆的内节　视锥和视杆的内节比外节长而粗，视锥的内节尤其粗。内节的远侧部称椭圆体（ellipsoid），含有许多线粒体和一些糖原，纤毛基部有一个相连的中心粒；线粒体为光传导提供能量。椭圆体的远端外周形成一膜状伸延，部分地掩盖了外节基部（图8.435）。

内节的近侧肌样部（myoid）含有许多与蛋白和脂类物质合成有关的膜包细胞器，包括高尔基复合体、粗面及滑面内质网和游离核糖体；也可见许多微管，可为小泡的运输和其他运输提供能动性；还含有许多糖原和其它能量储存。

外纤维　外纤维为树突样突起，连于内节和胞体之间，其在视杆和视锥内的长度随其在视网膜的位置不同而异。它含有许多微管和一些线粒体。

胞体　胞体内含有细胞核。视杆细胞的核比视锥者小，其染色质更密集，细胞质相对较少，在核周形成一窄圈，含有少数细胞器。

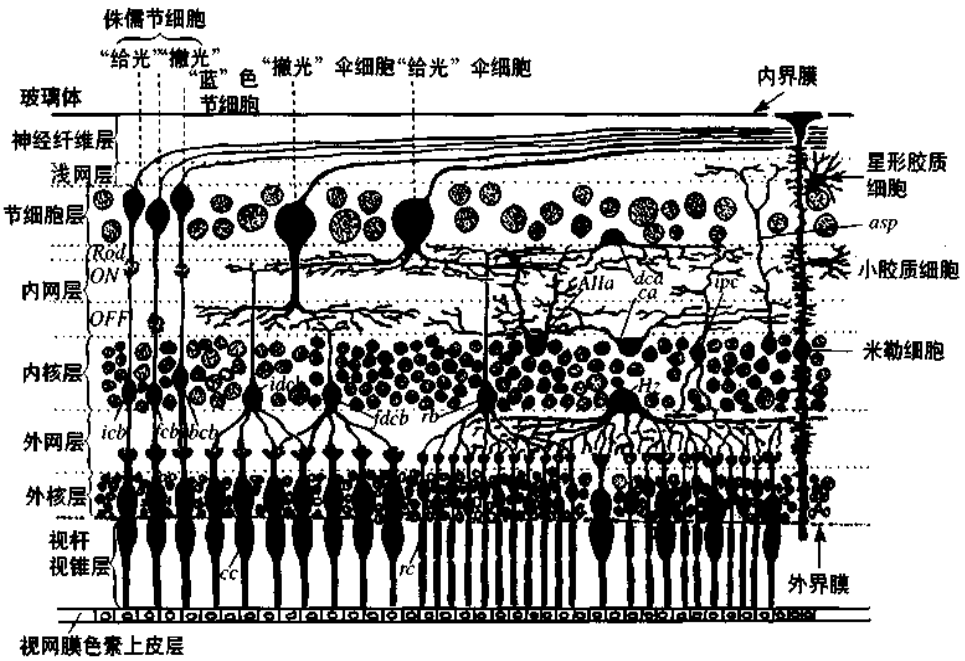

8.441 视网膜神经元形态图。AII a= 二维无长突细胞；bcb= 蓝色视锥双极细胞；ca= 胆碱能无长突细胞；cc= 视锥细胞；dca= 异位无长突细胞；fcb= 扁平视锥双极细胞；fdcb= 扁平弥散视锥双极细胞；Hz= 水平细胞；idcb= 陷入型弥散视锥双极细胞；ipc= 网间细胞；rb= 视杆双极细胞；rc= 视杆细胞；icb= 陷入型视锥双极细胞。

内纤维 内纤维类似轴突，含有线粒体、小泡、游离核糖体、神经丝和微管。视杆细胞的轴突直径为1.5～2.5μm，长为10～60μm或更长，而视锥者更粗且含有更多的微管。在中央凹及其周围，视锥细胞的内纤维为斜行，在小凹边缘则几乎是水平方向（亨利纤维），与之相连的双极细胞和神经节细胞不存在于小凹中央（见后）。其他部位的内纤维较短，与视网膜表面垂直走行。

视杆终球和视锥梢足 位于外网层的内视杆纤维（轴突）末端，呈梨形或椭圆形膨大，称为视杆终球（rod spherule）；视锥轴突末端称视锥梢足（cone pedicle），呈扁盘状。两种末梢与双极和水平神经元形成复杂的多重连接，其树突从内核层发出，多数接近并深深套入视杆终球和视锥梢足基部（见下文）。

视杆终球 视杆终球（图8.438，439）与其他三种结构形成突触连接：双极细胞和水平细胞的树突，借助于缝隙连接的与其他视杆终球和视锥梢足间。视杆终球基部深深下陷，在其凹陷内包绕着一个所谓三联体（triad）结构，这是一种特征性的突触结构，含有突触小泡和突触前带，与突触前带（膜）相对的是一个或多个位于中央的双极细胞树突和双极细胞树突两侧的两个水平细胞轴突（图8.438）。在突触带顶部，杆终球膜形成一小的嵴伴有膜下致密物（分别为突触前嵴和弓形密板），这可能是突触小泡融合的标志。形成三联体的水平细胞树突内也常见突触小泡。这种三联体结构允许这三种神经细胞相互间发生复杂的突触作用，使兴奋和抑制间的交互作用成为可能。

视锥梢足 视锥梢足（图8.438，439）与视杆终球相似。猴的每个视锥梢足有20～30个凹陷，每一凹陷都含有一个典型的三联体，中央是一个视锥"ON"双极细胞树突末梢，两侧为两个侧－侧相连的水平细胞树突末梢（Ahnelt等1990）。此外，视锥梢足基底面和视锥"OFF"双极细胞树突末梢之间（见下文）形成许多扁平的突触联系，突触前（视锥）细胞质内有小泡聚集（Boycott和Hopkins 1993）。每个视锥梢足可能与2个侏儒双极细胞和多至15个弥散双极细胞形成突触连接。

相邻视锥梢足、视杆终球之间也存在感受器之间的侧面连接；这些连接为缝隙连接（见第2篇和前文的'电突触'；Raviola和Gilula 1973；Witkovsky等1974）。每个视锥梢足有6～12个这样的连接。这种连接可见于中央凹的视锥细胞之间，视网膜其它部位通常发生在视锥细胞和视杆细胞之间，越靠近视网膜周围其数目也越多。在由视锥细胞所传递的高分辨率的视觉中，这样的连接仅被勉强地视为突触。但是，视杆细胞可借助于这种连接通过视锥通路发放信号（见下文）。

视杆细胞和视锥细胞在视网膜内的分布 人视网膜视杆细胞的总数估计为1.1亿～1.25亿个，视锥细胞大约为0.63亿～0.68亿个（Österberg 1935）。它们的分布不同。视锥细胞在视杆细胞缺如的中央凹最密集，约为14.7万个/mm²，最小间隔为2～3μm，呈六边形聚集（图8.437A；Wässle和Boycott 1991），但在黄斑周围迅速减少，在10°圆周处降至约2000～5000/mm²（Diaz-Arya等1993）。人鼻侧视网膜是视锥细胞较高密度部位（视锥带）。视杆细胞的分布几乎与视锥细胞相反，从中央小凹处为0°，到达10°圆周处，其密度比视锥细胞还大，约为160000/mm²，靠近视网膜周围数目又减少，

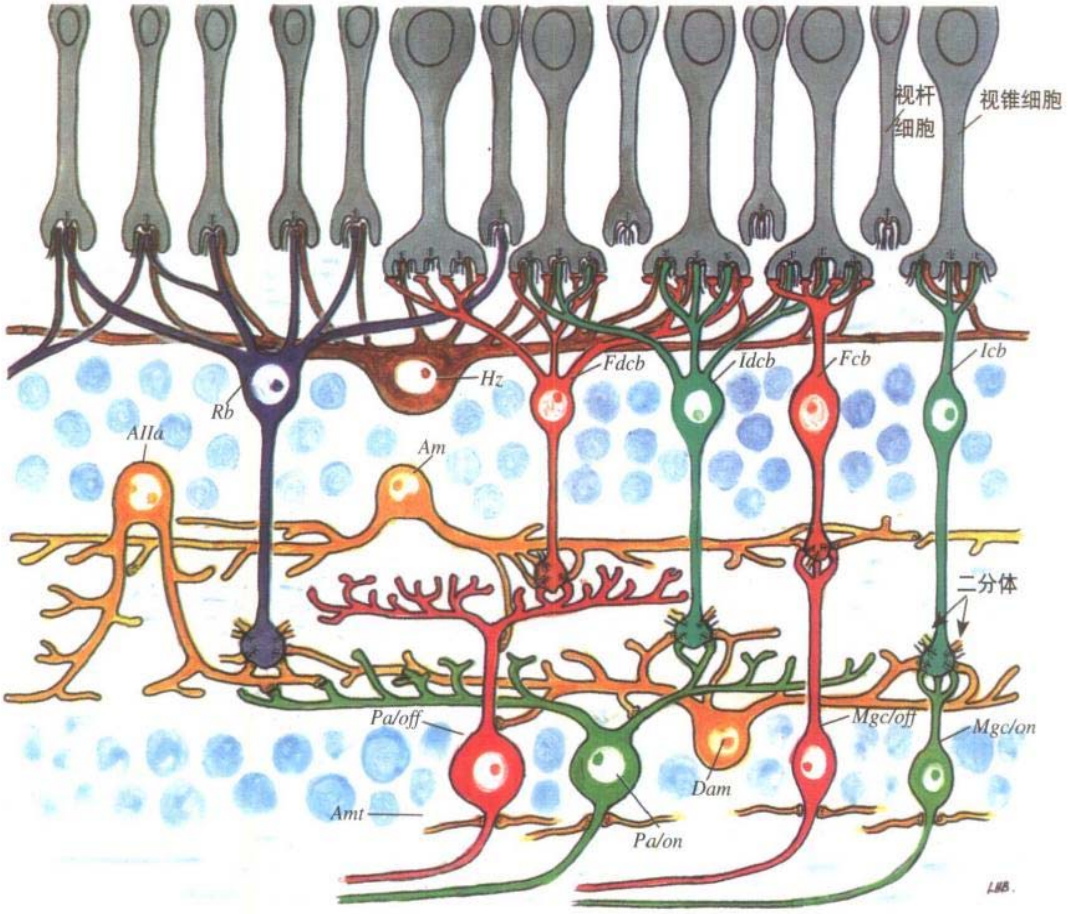

图 8.442 灵长类动物视网膜主要结构示意图（据 Dowling 和 Boycott 1996 年的图改制）。Mgc/on= "给光" 侏儒节细胞，Mgc/off= "撤光" 侏儒节细胞，Pa/on= "给光" 伞细胞，Pa/off= "撤光" 伞细胞，amt= 无长突细胞终末，Am= 无长突细胞，Dam= 异位无长突细胞。其余缩写见图 8.441。此图省略了视杆 - 视杆及视杆 - 视锥的联系。

但在边缘部估计仍有 30000/mm²，几乎是视锥细胞的 10 倍。视锥细胞和视杆细胞的分布与视网膜不同部位的明视觉和暗视觉非常符合。明显可见，视网膜的神经元比视杆细胞和视锥细胞的数目少得多；神经节细胞（见后）的轴突形成视神经，在人视网膜的总数大约为 100 万条。因此，许多视感细胞必定激活视神经中一个以上的轴突通路。

探查不同颜色的视锥细胞的分布也进行过深入的研究。蓝色视锥细胞可利用其感光蛋白所对应的抗体予以示踪，也可通过其选择性摄取 procion 染料的能力予以识别。这种细胞较红色和绿色视锥细胞稍小，占全部视锥细胞总数不到 1/5（Shapiro 等 1985）。中央凹处无此种细胞，在其它部位排列成规则的六角形。红色和绿色视锥细胞所含的色素非常相似，因此还没有适宜的抗体对两种细胞进行有效的鉴别；猕猴视网膜的分光光度测定显示，二者数目相同（Mollon 和 Bowmaker 1992）。

双极细胞 双极细胞（图 8.438，440 ~ 442）为放射状排列的神经元，每个神经元有 1 个或多个树突，在外网层内与视锥细胞或视杆细胞、水平细胞和网间细胞形成突触，其胞体位于内核层，其轴突的分枝在内网层内与神经节细胞或无长突细胞形成突触联系。双极细胞皆具有典型神经元的形态，其树突含有微管、线粒体、核糖体和其他特征性细胞器；其胞体小，核富含常染色质；其轴突短，有分支，分支终末具备突触的特点，即含有突触小泡和突触前致密物。

灵长类的双极细胞根据不同的连接特点、生理学特性以及免疫化学特点至少可分为 9 类（Boycott 和 Wässle 1991；Kolb 等 1992）。根据其输入信号，习惯上将其分为两类，即视杆双极细胞和视锥双极细胞。

视锥双极细胞 视锥双极细胞遍布整个视网膜，在结构上主要区分为三类：侏儒双级细胞（midget bipolar cell）、蓝色双极细胞（blue bipolar cell）和弥散双极细胞（diffuse bipolar cell）（图 8.442）。每个侏儒双极细胞或蓝色双极细胞皆和单一视锥细胞连接，而弥散双极细胞能和多个视锥细胞发生联系。

侏儒双极细胞 该细胞因为小而得名，其特点是单一主树突在局限的范围内仅与一个视锥细胞的视锥梢足发生联系；其轴突在内网层内与单一神经节细胞和各种无长突细胞形成突触。每个视锥梢足与两个侏儒双极细胞形成突触，其中之一形成凹陷的三联体突触，另一个则形成扁突触连接。

现在有证据说明，形成凹陷连接即三联体突触者属于'ON'（给光）双极细胞；而形成扁突触者属于'OFF'（撤光）双极细胞（Boycott和Hopkins 1993）；其轴突分别终止于内网层的'ON'层和'OFF'层（Nelson等1978）。给光（ON）双极细胞对与之形成突触的视锥细胞的光信号产生去极化反应，而撤光（OFF）双极细胞则产生超极化反应。这些细胞在实验研究中的免疫组化反应性不同，'ON'双极细胞为缩胆囊素（CCK）阳性，'OFF'双极细胞为恢复蛋白（recoverin）阳性（Milam等1992; Wässle等1994a）。

因为每个侏儒双极细胞是从单一视锥细胞到单一神经节细胞的一对一通路的一部分，可想而知它们能传递高空间分辨率；而视网膜的边缘部位的双极细胞可能与一个以上的视锥细胞接触，空间分辨力相应丢失。灵长类，包括人类，侏儒双极细胞与红敏感视锥细胞或绿敏感视锥细胞连接，故分别命名为L视锥双极细胞和M视锥双极细胞（L：长光波，M：中光波）。

蓝色视锥双极细胞又称S双极细胞（S：短光波），尽管比侏儒双极细胞稍大，但它们与视锥细胞和神经节细胞连接形成类似的单一神经通路（Kouyama和Marshak 1992）。它们是以高视觉敏感度输送三元色信息的双极细胞家族的第三成员。

弥散视锥双极细胞比侏儒双极细胞大，每个细胞顶端可与10个或更多视锥细胞相连而与颜色特性无关（Boycott和Wässle 1991; Wässle等1994b）。因此，料想它们只传递光信号而不是颜色；因为其接受面大故空间分辨率较低。在灵长类，这类细胞在形态学上分为6类（Boycott和Wässle 1991），其中三类为凹陷给光（ON）型双极细胞，而另外三类为扁撤光（OFF）型双极细胞。

视杆双极细胞 这些细胞仅从视杆细胞直接接受光感输入。每个神经元的分支树突可与许多感光细胞基部形成三联体样突触；每个视杆终球可与4个视杆双极细胞形成突触（猴中所见）。它们的轴突不直接与神经节细胞接触，而是终止于A Ⅱ无长突细胞上的二分体（见下文），而A Ⅱ无长突细胞则与大的（伞形）神经节细胞的树突和视锥双极细胞的轴突终末发生联系。它们也接受来自其他无长突细胞的突触，包括一些与其轴突形成交互突触的无长突细胞（Grunert和Martin 1991）。视杆双极细胞只有'ON'型。

二分体 二分体（Dyads）为双极细胞、神经节细胞和无长突细胞之间的一种特殊突触（图8.440），仅见于内网层。每个二分体内，一个双极细胞的轴突终末或终末前膨大与一对紧密相依的树突终末形成突触连接，一个属于神经节细胞，另一个为无长突细胞。双极细胞为二者的突触前份，突触后膜正对两突触后份之间的中线，但是，无长突细胞也与双极细胞终末形成对称性交互突触（见前）。料想这种突触排列方式可以在由同一个无长突细胞连接的两个双极细胞之间发挥旁抑制调节，从而增加水平细胞的影像清晰效果，也可能行使其他类型的侧面调节作用，例如，传导不同颜色的视锥双极细胞之间的颜色对抗。

双极细胞的'ON'和'OFF'的作用机制 双极细胞的反应决定于两个因素：神经递质从视杆终球和视锥梢足释放的光调节方式和神经递质对两种类型的双极细胞的不同影响（Wässle和Boycott 1991）。正如前述，在黑暗中神经递质从视杆细胞和视锥细胞突触中最大限度释放；当明亮时，这种释放减少或终止。在黑暗中，神经递质使'OFF'双极细胞去极化，使'ON'双极细胞超极化。当照明刺激光感受器时，神经传递终止或减弱，使'OFF'细胞超极化，'ON'细胞去极化。两种细胞突触后膜上的不同受体分子与不同的离子通道偶联，尽管这方面的细节有待进一步探讨。双极细胞的去极化可使其在内网层的轴突终末释放多量神经递质，其超极化则可终止其释放。

水平细胞 水平细胞（图8.438）为抑制性中间神经元，其树突和轴突均位于外网层，与视锥细胞和视杆细胞基底部形成突触联系，在其树突顶端彼此间形成缝隙连接（图8.438），其胞体位于内核层的外部。灵长类包括人的水平细胞可区分为两类，分别称为HI和HⅡ。HI细胞较大，在视网膜的一定部位含有较多的突触连接。二者均有报道与视杆和视锥细胞间有突触连接。近期在人的视网膜又发现了第三类即HⅢ水平细胞（Kolb等1992）。对于这三种类型水平细胞的功能意义至今仍不明确。

因为水平细胞在三联体处（见前）与感光细胞和双极细胞的相互作用，水平细胞产生周围抑制作用，当用点光源照射一组感光细胞时，在光照中心使构成突触联系的'ON'双极细胞去极化，水平细胞产生边缘抑制，从而增加了反差，达到最大空间分辨力。水平细胞在灵长类可能不产生颜色抵消（即红光抑制周围蓝、绿光反应），因为这些神经元与视锥细胞的连接无选择性（Wässle等1994b），但在低等脊椎动物中存在选择性。Kolb（1991）提出，在人类也有选择性，故此问题仍在争论中。

HⅠ和HⅡ细胞的接收视野因在视网膜内的位置不同而异。在视网膜中央，与感光细胞的接触最小且最少，在近边缘处增至直径1mm，与其接触的视锥细胞数目同样增加。例如，HⅠ水平细胞，中央仅为6个而边缘则多达46个视锥细胞（Wässle和Boycott 1991）。灵长类HⅠ细胞的轴突仅与视杆终球连接；猫的HⅠ细胞存在非常广泛的轴突终末分枝，可与多至3000个视杆细胞接触。有充分的证据证明，水平细胞的神经递质为γ氨基丁酸（GABA）（见前）。电镜显示，水平细胞的胞质类似于双极细胞，具有富含核糖体的特征性细胞器（Kolmer晶体）。

神经节细胞 神经节细胞（图8.440～442）是视网膜的最后一级神经元，其树突在内网层内与双极和无长突神经元的突起形成突触连接，而轴突与中枢神经系统的神经元发生联系。它们的轴突在视网膜的内表面形成神经纤维层，集中转向视盘，纤维离开眼球而形成视神经，投射于脑的不同部位，包括外侧膝状体核、中脑的顶盖前区和上丘、丘脑枕和附助视觉系统（见前）。近来通过大鼠双标记实验显示，该类动物有些神经节细胞向两侧的外侧膝状体核和上丘发出轴突（Kondo等1993）。

神经节细胞的胞体在视网膜的大部区域都形成独立的一层，但在接近黄斑时其细胞数逐渐增多，在黄斑区约为10行，近中央凹时再次减少，在中央凹处几乎消失。该细胞是多极神经元，其直径为10～30μm或更大，有一大的细胞核，其树突数目不定，有分枝，通常与轴突相对。人黄斑区神经节细胞的密度可达38000/mm²；鼻侧视网膜的神经节细胞数比颞侧多得多。但是，视网膜上部较视网膜下部多，不同的眼差别也相当大（Curcio和Allen 1990）。

神经节细胞的分类 根据神经节细胞树突的排布形式和对光照的电生理反应，将其分为不同的类型（图8.441,442;Ramón y Cajal 1911;Polyak 1941;Boycott和Dowling 1969;Boycott 1974;Kolb和Nelson 1984;Shapley和Perry 1986;Dowling 1987; Watanabe和Rodiek 1989;Kolb和Dekorver 1991;Wässle和

Boycott 1991;Dacey和Petersen 1992)。随着新的标记和记录方法的应用，可辨认的节细胞类型也在不断增加，并将进一步增加。同时还存在相当的种系特异性。此处的简单描述主要基于灵长类视网膜。

按最简单的分类，大多数为侏儒(β)细胞或大得多的伞形(α)细胞。它们的轴突通过视神经分别与外侧膝状体核的小细胞(paracellular)部和大细胞(magnocellular)部相连。因此，有时也分别称之为P细胞和M细胞。它们相当于猫视网膜生理学的X和Y神经节细胞。二者皆可分为'ON'(给光)和'OFF'(撤光)亚型，分别对点光源产生并被其接收的光照发生启动和终止反应。

另外，有些细胞对光的启动和终止产生短暂的反应，称为'ON-OFF'细胞；穿过视网膜定向运动的光所激活的细胞称为方向敏感细胞或DS细胞(directionaliy sensitive cell)；还有种种其他类型的细胞(见下文)。'ON'(给光)神经节细胞和'OFF'(撤光)神经节细胞的树突散在于内网层的'ON'和'OFF'层，并形成突触连接。

侏儒神经节细胞 侏儒神经节细胞(midget ganglion cell)有一个顶树突，分支分布于小的树突区域并与一个侏儒视锥双极细胞接触(wässle和Boycott 1991)。鉴于这种构筑形式，当一个视锥细胞感受光射时，这一传导路被激活(或失活)，因此能产生高分辨率影像和颜色。这些细胞多数都可根据其对不同颜色的反应而分为红色和绿色侏儒神经节细胞。蓝色视锥细胞通过它们自己的双极细胞连接其特定的小双层神经节细胞，正如后述。

侏儒神经节细胞在黄斑区最多，其数目是与其相连的视锥细胞的二倍，在视网膜的其它部位都可见到。这些细胞具有典型的活跃的兴奋性反应，例如，'ON'细胞可对光照迅速产生反应，当继续光照时，这种反应能持续维持。人侏儒神经节细胞的立体重塑(Kolb和Dekorver 1991)显示，每个细胞与单一的双极细胞连接，每个双极细胞可形成多至80个突触连接，主要与相同数目的无长突细胞的树突共同形成二分体突触。

毗邻的侏儒神经节细胞的树突域在整个视网膜内彼此不重叠且互相镶嵌；在人的中心视网膜，这种细胞约占全部视网膜细胞的80%~95%，其大小测量显示，其密度与视觉敏感度非常一致(Dacey 1993)。

伞细胞 伞细胞(parasol cell)仅占全部神经节细胞的10%左右(peichl 1991)，但因为这类细胞体积很大，故很引人注意，在人视网膜其直径为侏儒双极细胞的3-10倍(Dacey和Petersen 1992)；这类细胞可接收弥散视锥双极细胞和通过无长突Ⅱ型细胞接受视杆双极细胞传入的信息。因此，伞细胞具有从许多感光细胞汇集信息的广泛接受域。伞细胞对持续的光刺激能迅速定向适应，因此主要传递照明变化信号。'ON'和'OFF'两种伞细胞的树突在内网层的适当部位终止于相关双极细胞，人'ON'型伞细胞的直径比'OFF'型伞细胞大50%(Dacey和Petersen 1992)；两种细胞在网膜边缘的树突域比网膜中央大。

其它类型的视网膜神经节细胞 根据少数灵长类和其他哺乳类动物的电生理和结构方面的资料，从神经节细胞中又分出了其他的几种类型(Rodieck和Watanabe 1993)。双层神经节细胞(bistratified ganglion cell)的树突向'ON'和'OFF'内网层发出分枝，连于外侧膝状体核的小细胞部。这类细胞包括小双层细胞，形似伞细胞，但稍小点，想必是蓝色'ON'细胞(Dacey 1993)。也有证据证明至少在非灵长类动物有定向感光神经节细胞(directionally sensitive ganglion cell)，是'ON-OFF'定向运动探测器(Famiglietti 1992)。也有些伞样细胞，其树突域较大，直径可达850μm；其轴突伸向外侧膝状体核的大细胞部。

由此可见，除了在基础教科书中所描述的少数经典的细胞类型外，还有许多其他类型的视网膜神经节细胞。其中有些无疑是经外侧膝状体核内的突触到视觉皮质的复杂装置的组成部分，而其他一些细胞则可能是与中枢神经系统的靶细胞而不是侧膝状体核连接，上述两种细胞也许是两组特征性的视网膜神经节细胞(Rodieck和Watanabe 1993)。

神经节细胞轴突：神经纤维层 神经节细胞的轴突从整个视网膜向视盘聚集，形成视层，在视盘周围最厚，可达20~30μm。它们从视网膜内侧(鼻侧)半(而不是从黄斑区)和下外侧部，以一种简单的放射形式向视盘集中，使外侧(颞侧)轴突行程复杂。来自黄斑的那些纤维形成乳头黄斑束(papillomacular fasciculus)，几乎直行至视盘。更接近颞侧即更边缘的纤维，由上、下环绕至视盘。

视网膜内神经节细胞的轴突在灵长类动物没有髓鞘，可避免光的传导因髓磷脂而折射。髓鞘开始于轴突进入视盘形成视神经时。少数细的有髓神经纤维也可见于人视网膜；许多其他哺乳类动物，例如兔，可见视网膜有部分髓鞘形成。视网膜内的轴突被视网膜的神经胶质细胞(Müller细胞)和其他星形胶质细胞的突起包绕(Wolter 1959)。像胞体一样，神经节细胞的轴突也粗细不等，其直径约为0.2~20μm，具有典型的轴突超微结构。

近来发现，神经节细胞体及其轴丘和轴突起始段也主要在表浅网层(superficial plexiform layer)接受突触，现在知道存在于神经节细胞胞体和神经纤维层之间(Wieniawa-Narkiewicz和Hughes 1992)。它们可能主要为对称型无长突细胞GABA能的突触终末，很可能是抑制型突触(Koontz 1993)。

视网膜的离心轴突(centrifugal axon)常常论及，但几乎都是被否认(Bowin 1895;Mukai 1970)。在人的视网膜内是否存在尚未定论。曾提出种种来源，包括外侧膝状体核、上丘、下丘脑等。这样的视网膜传出纤维可能为血管运动纤维；但自从Ramón y Cajal及其他学者提出输出终末与无长突细胞的关系以来，使得人们推测视通路类似于听觉系统的皮质-橄榄体-耳蜗通路(见后文)。在鸟类(Cajal)或硬骨鱼(Dowling 1987)内进行了许多这样的研究。不过，有充分的证据证明了皮质膝状路径的存在，修正了传入视觉通路的活动(见前)，这样一种连接可能存在于视网膜。最近报道，在若干哺乳动物，包括猴，切断其视神经，用辣根过氧化物酶(HRP)标记其远侧断端，发现在脑干和下丘脑几个部位向有神经元向视网膜发出离心性轴突(Labandeira-Garcia等1990)，尽管数目很少，但传出路径却十分广泛，尽管有待进一步证实。

无长突细胞 这种神经元(图8.440，442)之所以被Cajal这样命名是因为它们缺乏典型的轴突，因此似乎不太符合神经元理论的一般构形。已经发现无长突细胞的树突行使轴突和树突两种功能，可构成传入和传出两种突触；事实上，在较大的无长突细胞，远离树突的部位电传导彼此独立，相邻的一系列传入和传出突触可局部相互作用而不受细胞远处的干扰。参见

Wässle和Boycott（1991）和Kolb（1994）。

每个神经元都有一个胞体，或位于靠近内网层的内核层，或位于神经节细胞层外缘（称移位无长突细胞）。从细胞体发出2个或数个初级树突，分支多少取决于细胞类型，一般都有许多分支。它们的细胞体含有一典型的锯齿样细胞核，许多粗面内质网，核糖体和微管；有时可见结晶体和平滑膜包池；表面还有功能不明的纤毛（Boycott和Hopkins 1984）。无长突神经元的突起与双极细胞的轴突、神经节细胞的树突（也可能是轴突）以及其他无长突细胞的突起形成化学性突触。同样，这类细胞也从双极细胞、有时也从其他无长突细胞接受许多突触。有些细胞与双极细胞形成电突触（见下文）。

无长突细胞的一般功能 无长突细胞行使若干重要的视觉功能。Ⅱ型无长突细胞可从视杆双极细胞向神经节细胞传递信息，因此是视杆细胞通路的基本成分。另一些无长突细胞在调节光信号中起重要作用，在改变光亮时，例如，在一天不同的时间里，调节和维护相应颜色和光度输入。还可能与视网膜内行使的定向运动检测和复杂影像分析有关。

无长突细胞的分类 由于细胞记录和标记联合应用的不断增加和免疫化学以及荧光标记的应用，无长突细胞或无长突类细胞的类型持续增加（Masland和Tauchi 1986；Wässle和Boycott 1991）。其中多数细胞在结构上都归属两大类：弥散型和二维无长突细胞。弥散型无长突细胞（diffuse amacrine cell）的树突在内网层内分支呈网状；而二维或无长突细胞（stratified amacrine cell）有二维树突分布，每一个分布面都限定在内网层的特定窄层内。也有少数细胞有不同的树突分布，例如后文将述及的网间细胞。细胞也可以不同的神经递质分类，下面就要讨论。

甘氨酸能无长突细胞 甘氨酸能无长突细胞（glycinergic amacrine）构成了弥散无长突细胞的一半左右，其树突的分布相当局限，与终末位于内网层三个不同层次的多种细胞形成突触，内网层的三层是视杆双极细胞轴突最内层、'ON'视锥双极细胞中间层和'OFF'双极细胞外层。该类细胞中已进行了充分研究的细胞是AⅡ型无长突细胞（二维或双层无长突细胞），在最内层与视杆双极细胞轴突形成突触，并在该层内与神经节细胞树突形成输出突触。它们在中间层还与'ON'视锥双极细胞形成缝隙连接，在内网层外层内与'OFF'双极细胞形成突触（Strettoi等1992）。

胆碱能无长突细胞 胆碱能无长突细胞（cholinergic amacrine cell）为复层类型，其胞体或位于内核层或位于神经节细胞层（移位胆碱能无长突细胞），其树突分别散在于内网层的内层和外层。表面观可见其树突域大且对称性好。它们从遍及其树突域的二分体突触处接收双极细胞轴突传入的信息，但仅在其末端附近与神经节细胞的树突形成传出突触，包括那些定向敏感（DS）神经节细胞的树突（Famiglietti 1991）。有人认为，这种结构是定向反应的决定因素，但其详细机制至今仍不明确；可能是一个传导和连接的不对称形式，即光点的前缘使神经节细胞兴奋，光点的后缘又使其抑制。至少有些这样的细胞含有氨基丁酸（GABA）以及乙酸胆碱，这种细胞对突触后细胞产生何种作用要取决于突触后细胞的神经递质受体类型，也与同一细胞局部释放神经递质的不同有关。

氨基丁酸能无长突细胞 氨基丁酸能无长突细胞（GABA-ergic amacrine cell）构成全部无长突细胞的30%左右，多数为移位无长突细胞，胞体位于神经节细胞层，其树突域非常宽阔，可达300μm。有报道提出，该类细胞可进一步分为若干种。它们在二分体处与视杆双极细胞形成突触。

生长激素抑制素阳性无长突细胞 生长激素抑制素阳性无长突细胞（somatostain positive amacrine cell）也是一种特殊形式的神经元，主要位于视网膜的腹侧半，但其突起特别长，延伸数厘米抵达视网膜背侧半。其功能可能是平衡视网膜上、下两部分的敏感性，下部视网膜通常比上部接受较多的光照。

网间细胞 有些学者把网间细胞（inter plexiform cell）归为无长突细胞，其细胞核位于内核层，其树突在内网层从双极细胞接受突触传入，并从该层延伸到外网层与双极细胞的树突形成突触。其中至少有些属于多巴胺能神经元。

报道中也提到种种其他类型的无长突细胞，具有不同的形态特点和神经递质类型（例如，多巴胺、血管活性肠肽）。读者无疑已经体会到，无长突细胞对视网膜传出的调节是一个最复杂的过程，包括多重突触间的相互作用和多种神经调质的参与。

视网膜的神经胶质细胞 视网膜的神经胶质细胞有三种类型：放射状视网膜胶质细胞（Müller细胞），星形胶质细胞和小胶质细胞。Müller细胞在视网膜中为数最多；而星形胶质细胞大都局限在神经节细胞层和神经纤维层；小胶质细胞数目较少，散在于视网膜的整个神经部。详见Schnitzer（1985）和Hollander等（1991）。

Müller细胞 为放射状排列的神经胶质细胞，贯穿整个神经视网膜厚度，除了突触部位之外，包绕和分隔神经视网膜各层内各种感光细胞和神经细胞，在视杆和视锥的内节水平形成固有视网膜组织的外界，在内界膜形成其内界（Robinson和Dreher 1990；Hollander等1991）。

Müller细胞核位于内核层，单一粗突起从此处呈放射状上升，沿途发出复杂的侧板，并在外网层的突起中形成分支，呈篮样包绕在不同类型的细胞体周围。突起末端行进在视锥和视杆细胞之间，终止于外界膜，并发出微绒毛突入视杆和视锥之间的间隙中。恰恰在这一部位的下方，Müller细胞之间形成一线样致密粘着带（粘着小带），这就是外界膜（external limiting lamina）（Spitznas 1970）。由此可见，视杆和视锥插入在这层致密连接物形成的网眼中，并为这些纤细的细胞突起提供支持。在视网膜内面，Müller细胞的主突起扩展为终末脚板，与相邻的Müller细胞的脚板及星形胶质细胞一起形成内界膜（见下文）。如同其他神经胶质细胞，Müller细胞也与血管特别是毛细血管接触，其基板与较大血管中层血管平滑肌的基板或毛细血管内皮基膜融合。这些广泛分布的神经胶质细胞构成了整个视网膜体积的大部，几乎完全充满了神经细胞之间的细胞外间隙。

Müller细胞与星形胶质细胞的功能相同，即通过离子转运、神经递质摄取、异物清除、糖原储存、感光细胞和神经元的电绝缘、视网膜的机械支持以及其他功能，维持视网膜细胞外环境的稳定（Reichenbach等1992）。

视网膜星形胶质细胞 这种细胞类似于脑其他部位的星形胶质细胞，其细胞体位于神经纤维层和内界膜外侧，而其突起分支形成围绕神经节细胞轴突的髓鞘（Distler等1993）；其扩展的基部突起也（至少猫是如此）与Müller细胞共同形成内界膜（Hollander等1991）。在许多物种内，星形胶质细胞仅见于有血管的视网膜区、在无血管的黄斑内缺如（Schnitzer 1987）。

小胶质细胞 主要散在于内网层内，但也向外扩展

(Boycott 和 Hopkins 1981)。这些细胞类似于中枢神经系统其他部位的小胶质细胞（见前）。它们的分支突起呈放射状走行，主要与视网膜面平行排列，从视网膜表面观察时为星形。细胞彼此间隔大约相等而无重叠，似乎具有独立的范围（Schnitzer 1987）。除了具有吞噬功能（Roque 和 Caldwell 1993）外，特别是当视网膜受损伤时，它们可能还有免疫功能，并为视网膜细胞提供生长素和细胞因子，对视网膜细胞的生存起重要作用。

内界膜 电镜显示，内界膜是一复合结构，由 Müller 细胞扩大的终板和星形胶质细胞构成，由一层相当厚（0.5μm）的基板将其与玻璃体分开。内界膜的内侧面，即玻璃体面蜿蜒走行，与迂曲的神经胶质细胞表面一致；但其外侧面平滑。玻璃体纤细的胶原原纤维与神经胶质基板混为一体。内界膜在玻璃体与视网膜之间的液体交换中起重要作用也许通过视网膜和脉络膜进行物质交换。还可能有其它功能，包括固定视网膜神经胶质细胞和阻止细胞迁入玻璃体。

黄斑区的特性 中央视网膜区 是一直径为 5～6mm 的范围，含有黄斑（macula lutea）。黄斑呈椭圆形，水平长径约 2mm，切面长径约1mm，之所以显黄色是因存在叶黄素（xanthophyll）和毛细血管床大量减少，也许还由于双极细胞和神经节细胞内含有特殊细胞内含物。黄斑的中央，即中央凹（fovea centralis）为一深的锥形凹陷，除视锥细胞外，其他成分大量减少，其直径约 0.4mm。中央凹位于视盘外侧 4mm、下方 1mm 处（视盘相当于单眼视野中的盲点）。中央凹的微小说明了视轴必须指向中央凹才能达到视觉辨别的高度准确性。黄斑又进一步分为中央凹周区和中央凹旁区。但是，这种分类多少有点武断，因为整个视网膜是连续。

视网膜各层在黄斑区都要发生改变，中央凹的改变最显著。中央凹的底称小凹（见前），视杆细胞缺如，仅有约 2500 个密集排列的细长的视锥细胞，甚至这些小的视锥细胞的胞体也移位于中央凹壁，因此小凹内仅有视锥细胞的突起。不管胞体如何倾斜，小凹内视锥细胞的突起仍保持绝对垂直，即呈放射状走行，光线在此处必须通过的其他成分仅仅是神经胶质细胞的纤维性突起及内、外界膜。小凹圆锥形壁的边缘可见其它改变。中央凹大都缺乏视杆细胞及其突起，视杆细胞及其突起仅存在于其边缘。视杆缺如的中央部位大约含有 3.5 万个视锥，而整个中央凹（约 175mm²）大约含有 10 万个这样的细胞（图 8.437）。因此，中央凹内视锥细胞最细长，排列也最紧密，事实上不存在其他各层，这种结构特点使中央凹最有利于光传导，具有高度空间分辨能力。

由于外核层通常移位于中央凹边缘，故感光细胞的内突起在外网层内被牵拉伏倒，因此在中央凹和中央小凹内不存在视锥梢足和视杆终球。内核层也移位到中央凹边缘，整个中央凹内几乎也不存在内网层、神经节细胞和神经纤维层。因此，中央凹的周壁也较薄并较透明。毛细血管到达中央凹的边缘，只进入神经节细胞周围。因此，中央凹通常没有血管。

在中央凹旁区（paraforeal region），即从中央凹向周围延伸0.5mm（全部直径为 1.5mm），此处为视网膜最厚的部位，部分因为移位的双极和神经节细胞在此处聚集。中央凹的边缘区称中央凹周区（perifoveal region），视锥细胞的密度较中央凹明显减少，而视杆细胞的密度增加。但是，这种划分是人为的，事实上在这一区域视锥细胞的密度是渐变的，看不到截然的区分界限。

中央凹是灵长类动物的视网膜发育最晚的一部分，在人类生后 4 个月才发育成熟。灵长类中央凹的生前发生主要是在恒河猴进行的研究，详见前文描述。

视神经盘和视网膜的血管

视网膜位于两部分动脉和静脉之间；一为脉络膜睫状血管的分支或属支，另一为视网膜中央血管的分支或属支。视网膜依靠该两部分的血液供应，两者之任一都不足以维持视网膜全部视觉功能的血供需要。脉络膜循环（见前）和视网膜中央血管的眶部和神经内部的描述可见其他章节（见前及第10篇）。视网膜中央血管经视神经盘出入视网膜，以下将依次描述视神经盘和视网膜的血管。

视神经盘 视神经盘是视网膜组织与视神经的神经性成份（包括星形胶质细胞和少突神经细胞）以及脑膜和巩膜的结缔组织相会合的区域，结构很复杂。除了视神经从此开始外，也是视网膜血管出入点，更是视网膜中央动脉与其他动脉（睫后动脉、见后）仅有的吻合部位。通过眼底镜可直接观察到视神经盘及视网膜中央血管，它是人体惟一易看到的血管，故有重要的临床意义。视神经盘的水肿（视乳头水肿）可能是颅内压升高的最早体征；压力转至视神经周围的蛛网膜下隙，压迫通过该间隙的视网膜中央静脉而引起。

位于眼后极内上方的视神经盘不为视轴所通过，其形状为圆形或椭圆形，通常其横径约 1.6mm、垂直径约 1.8mm、其形态变化较大；详情可参见 Duk-Elder 和 Wybar（1961）。在肤色较浅的人，一般视网膜的颜色为鲜红褐色，淡粉红色的视神经盘与其形成鲜明的对照。视神经盘的中央部通常色更淡、可为淡灰色。这种区别是因为两者血管化程度不同；视神经盘血管很少，缺乏脉络膜或视网膜色素细胞，视网膜薄（仅略厚于内界膜），视网膜的神经胶质细胞代以视神经的星形胶质细胞（Anderson 和 Hoyt 1969）。黑色皮肤者视网膜和视神经盘的颜色均较深（图 8.429B）。在许多眼内视神经盘根本不突出。与乳头（papilla）这一名词不相符。在视神经盘的外侧略为高起、乳头黄斑束的纤维经此进入视神经，有视网膜血管通行的中央部常为一轻度凹陷。

视网膜中央血管 视网膜中央动脉（central retinal artery）为眼动脉的分支（图 8.445），约在眼球后方 1.2cm 处进入视神经，在视神经内行至其起始部，在此视神经的纤维束（人约为 1000 束）穿过筛板（用眼底镜不能看到该处）。视网膜中央动脉分为

图 8.443 人视神经出眼球处的水平切面。

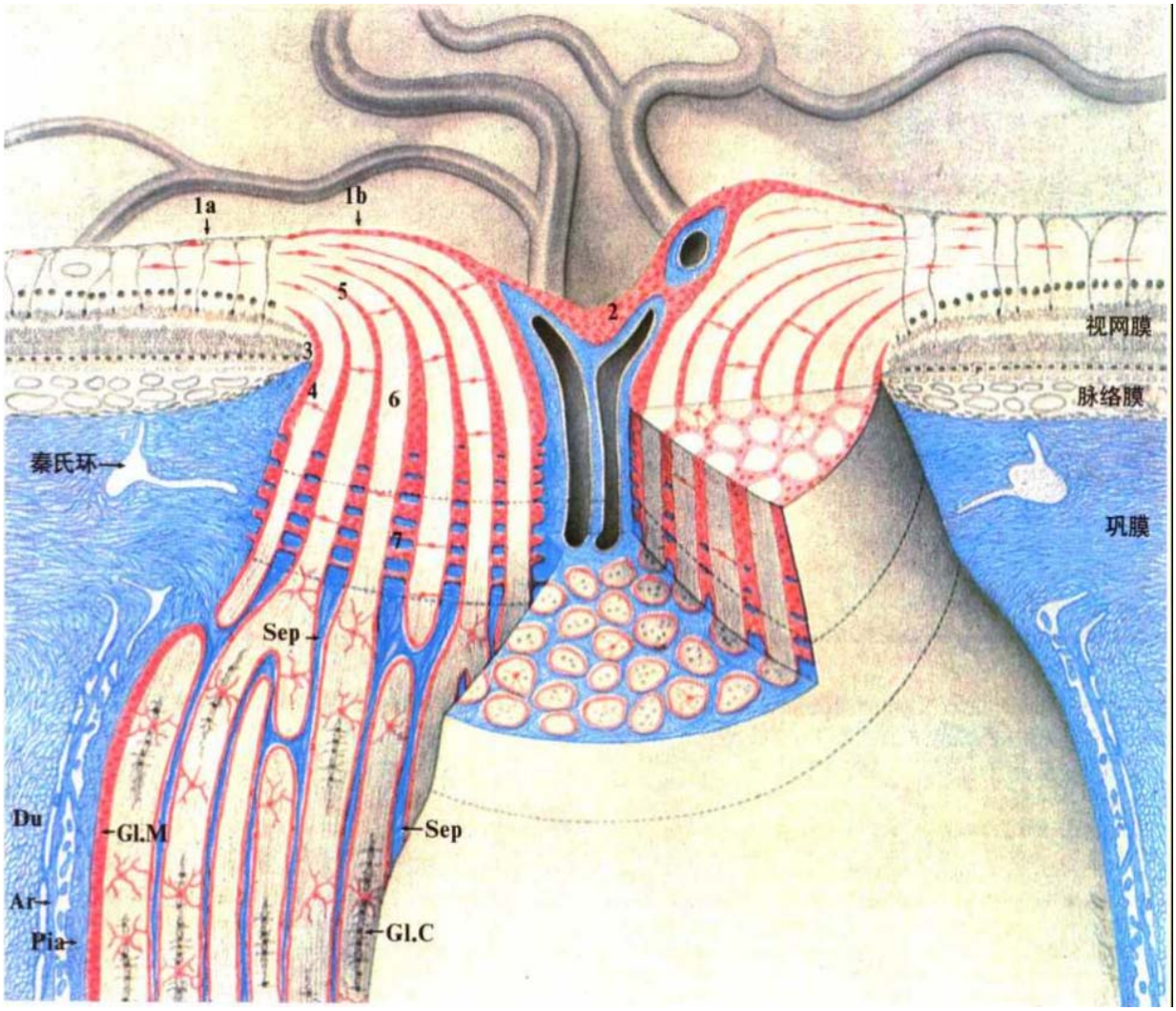

图 8.444 视神经出眼球处胶原组织（蓝色）和神经胶质（红色）的分布图。Sep= 胶原结缔组织隔，由软膜进入神经，将神经纤维分为许多束。Gl.M= 神经胶质膜，分隔神经纤维与结缔组织。Gl.C= 神经纤维束间的星形胶质细胞和少突胶质细胞。Du，Ar，Pia= 硬膜、蛛网膜、软膜。（1a）为视网膜的内界膜，与覆盖视神经盘（1b）的星形胶质膜（Elschnig 膜）相续。星形胶质细胞在视神经盘中央聚集形成 Kuhnt 半月板（2）。筛板的前部或称“脉络膜部”（6）由胶原组织（3）将其与脉络膜分隔。Jacoby 边缘组织（4）主要由胶质细胞构成，常向前伸展至脉络膜（5）前并分隔视网膜与视神经起始处的视网膜部。筛板的后部（7）含有来自视神经隔的胶原组织，这些胶原组织穿过胶原纤维层与巩膜的胶原纤维相续（蒙允诺，引自 Anderson 和 Hoyt 1969）。

2 个相等的分支：先分为上支和下支，该 2 支行经数毫米后，又分为鼻上支、鼻下支、颞上支和颞下支，每支供应其所在的视网膜的 1/4 象限。事实上，它们每支供应的区域大于 1/4，因为其分支远达锯状缘。伴行的静脉汇合形成视网膜中央静脉（central retinal vein），但静脉和动脉的行程并不是贴切地伴行；动脉常越过静脉的浅层。在严重的高血压时，动脉可压迫静脉，引起交叉处远端的静脉扩张。以普通无较高放大倍数的眼底镜不能观察到视网膜动脉的搏动。

动脉的分支常为二叉的，对等的 2 个分支间形成 45° - 60° 角，但小的分支间可为直角。通过眼底镜可见动脉和静脉在神经纤维层近内界膜的分支和属支（图 8.429，430 AB）。小动脉向深层进入视网膜可至内核层，由此层小静脉回流至大的浅静脉。在这些血管之间有一稠密的毛细血管床呈弥散型分布而无层次特点。

血管结构与其他部位的血管类似，但动脉壁无内弹力层，外膜中可出现肌细胞。毛细血管有一无孔的内皮，许多周细胞（pericytes）在内皮外沿血管轴分布。其基膜也为内皮细胞的基膜。（视网膜毛细血管的超微结构见 Tominaga 和 Ikui 1964）。

微循环 人体视网膜平片经胰蛋白酶消化后染色对微循环的研究展示了毛细血管配布的详情；其配布像肾小球那样为一连接各小动脉和小静脉的网，其中小动脉及小静脉本身无吻合，也无动静脉短路。因此，各动脉特定的分布区域不互相重叠，在其分布区内各分支间也无吻合。因而，一条视网膜

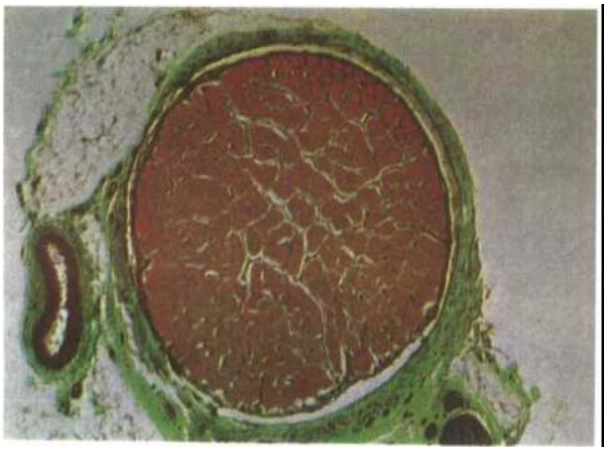

图8.445 视神经及其被膜（脑膜延伸）切面图。可见眼动脉位于视神经的一侧，硬膜和软膜为绿色，蛛网膜下隙为粉红色，视神经束组成视神经。Masson三染色，（伦敦眼科学院N A Locket提供）。

动脉的阻塞可引起视野中相应部位的视力丧失。只有视神经盘附近不属于此终动脉型；睫后动脉在视神经盘附近进入眼球（图8.415，427，428），除了供应邻近的脉络膜外其分支形成吻合环(Zinn环)在巩膜内环绕视神经起始部(图8.444)。小的视网膜睫状静脉有时也可存在。Dass曾研究了视网膜中央动脉与眼动脉的软膜支在视神经内的吻合。详情可见其专著Dass（1960)。

视网膜毛细血管的分布范围向外不超过内核层，其密度有区域性差异；在黄斑部位毛细血管特别多，但其中央凹处毛细血管则不存在，在视网膜的周边部较少，至距锯状缘1.5mm的区域则全部消失。视网膜中央动脉的神经供应有交感神经和副交感神经（Ruskell 1970)。

眼的屈光系统

眼内传播光线和折射光线（屈光）的组成部分构成眼的屈光系统，包括角膜、房水、晶状体和玻璃体。其中只有晶状体的屈光度是可变的。

房水

房水（aqueous humour）的量少，充满前房和后房。房水由睫状突无色素睫状上皮的毛细血管经扩散和主动转运而产生后先进入后房，继经瞳孔至前房，从虹膜角膜角的小梁组织的间隙进入巩膜静脉窦(Schlemm管)，该窦注入睫状前静脉。回流至巩膜静脉窦的途径中任何障碍都可使眼内压增高而引起青光眼(glaucoma)。如为持续性则使视神经盘变为杯状和视网膜变性而导致失明。对此病的药物疗法可重建经小梁的适当引流途径，外科方法可经分流而促进房水引流。房水为无血管的角膜和晶状体提供了营养和代谢物质交换的途径，并维持和调节眼内压，从而保持眼球大小的恒定。房水含有葡萄糖、氨基酸、呼吸的气体和许多其他矿物质。

玻璃体

玻璃体（vitreous body）充填在玻璃体腔内，占眼球的4/5，前部有一深凹，称为玻璃体窝（hyaloid fossa)，以容纳晶状体。玻璃体无色，约99%由水组成，虽貌似无结构，但其中含有稀疏的、排列有序的细胞和纤维成份。玻璃体的周围部胶状稠度高并牢固地附着于其周围的结构。近中心处较为稀薄。以长的糖胺多糖（glycosaminoglycan）（GAG）链形式存在，即透明质酸钠（Na-hyaluronate）充满整个玻璃体。另外，在周围的胶体或称为皮质（100～300μm厚）内含有不规则的胶原原纤维（Ⅱ型）网，这些原纤维有时集合成纤维（Balaz 1982)。皮质也含有散在的透明细胞（hyalocyte)，该细胞可产生透明质酸纳，正常情况下透明细胞处于静止状态，炎症时可被激活而具有吞噬细胞的作用。与晶状体相邻的皮质中没有透明细胞。液体玻璃体在出生时并不存在，最早出现于4～5岁时，至70岁时，增加至占玻璃体间隙的1/2。与睫状环相邻在锯状缘附近的皮质最致密，在锯状缘的附着也最为牢固，此处常称为玻璃体的基底，在此区域玻璃体增厚为辐射状的睫状小带（ciliary zonule)，也称晶状体悬韧带（suspensory ligament of the lens)（见后)。小带纤维附着于睫状体的睫状环，在睫状突之间走向晶体的赤道部，斜行止于该处的晶状体囊。还有其他的纤维起于睫状突，大部分止于赤道的稍前方，其余的附着于赤道后，少量纤维止于赤道部本身（Farnsworth和Burke 1977)。睫状小带的纤维对晶状体起支持作用，并在调节反射中提供了晶状体与睫状肌间的必要联系（见后)。

一狭窄的玻璃体管（hyaloid canal)（图8.416）由视神经头至晶状体后面中央处。胚胎时管内有玻璃体动脉（见第3篇)。该动脉在出生前6周时消失而遗留一条很细的无功能意义的纤维性结构。

晶状体

一般结构 晶状体（Lens)（图8.446）为一透明的、包在囊内的双凸体，位于虹膜与玻璃体之间，后方与玻璃体的玻璃体窝相邻，前方形成一环区与虹膜游离缘相接触，但在周围两者之间的距离增大而形成后房（见前)。晶状体的周围有睫状突环绕，附着于睫状突的小带纤维（主要来自睫状环）集体形成睫状小带以维持晶状体的正常位置，并且除了在视力调节时以外也传递力量牵拉晶状体。小带纤维附着于晶状体囊（lens capsule)。

晶状体的形态特点为其前面的凸度较低。弯曲半径较后面大（图8.415)。前面和后面的中心分别称为前极（anterior pole）和后极（posterior pole)。前极与后极的连线称为晶状体轴（axis of the lens)。晶状体的周缘称赤道（equator)。在胎儿期，晶状体近似球形，略呈红色、柔软，很轻的压力即可使其破裂。玻璃体动脉发自视网膜中央动脉，穿经玻璃



图8.446 成人晶状体扫描电镜像。冷冻断裂面可揭示晶状体的板层结构。图中小的中央部纤维走行方向不同，这可能是胚胎时期的核。成熟核与皮质不能鉴别。曲度更大的一面（下）是晶状体后部。图右侧所显示的晶状体质地差异是由于制作标本时先切后断裂造成的人为变化。×15（阿姆斯特丹眼科研究所G Vrensen和B Willekens供稿）。

体至晶状体后极，分支呈丛状覆盖晶状体后面，并继续发分支环绕晶状体周缘布于瞳孔膜和虹膜。成人的晶状体无血管、无色而透明，其结构仍很柔软。老年的晶状体其前面的曲度略增大，把虹膜稍推向前方，晶状体的透明度减低而呈淡黄色，其核较为致密。白内障患者的晶状体逐渐变为不透明，继而引起失明。

晶状体的大小对视觉和临床工作都很重要，但这是一个延续的生长过程而随年龄变化。出生时赤道的直径为6.5mm，然后先迅速增大，继而增长速度变慢。15岁时达9.0mm，90岁达9.5mm。晶状体轴在出生时为3.5－4mm，95岁时为4.75－5.0mm。弯曲半径终生逐渐减小，而其前面的改变较为显著（Lowe和Clark 1973; Brown 1974）。成人晶状体前面和后面的平均半径分别为10mm和6mm。调节过程中主要是前面的半径减小。

晶状体的微细结构 晶状体起源于胚胎外胚层（见第3篇），几乎完全由坚硬而非常细长的晶状体纤维（lens fibre）构成，这些纤维为棱柱形细胞，高度有序地紧密排列在一起，在离晶状体赤道线最远的前表面覆盖一层前晶状体细胞（anterior lens cell）。晶状体囊（lens capsule）围绕整个结构并在晶状体赤道周围构成纤维小带（zonular fibre）。晶状体无血管和神经纤维以及可能影响其透明的其他结构。在其表面形成非常有效的对抗细胞或免疫因子侵入的屏障，从而形成一免疫隔绝环境。

晶状体纤维 每根纤维的长度因年龄和在晶状体内位置的不同而异（与形成的时间有关），最长可达12mm。在赤道线靠近表面的纤维有细胞核，呈短的‘S’形，从表面向内部延伸（图8.447A－C），反应了它们从前上皮细胞（见下文）表浅层的发生顺序，较深层的纤维核丢失。单一纤维的横断面呈扁六边形，长约10μm，宽约2μm。纤维排列紧密，毗邻纤维被各种连接紧密粘着在一起，类似于球与窝或舌与槽的关系，与角状突起相接（图8.449）（Kuwabara 1975）。球窝式连接在外层皮质纤维非常多见，而在晶状体核并不多见；而舌槽连接为晶状体核纤维的特征性结构，但皮质缺如。角状突起到处可见。晶状体纤维之间也存在桥粒和为数众多的缝隙连接，包括这些连接结构的修饰形式，即方形膜内小体（Lo和Harding 1984; Vrensen等1992）。有关晶状体纤维连接的详情也可参考Zampighi等（1992）。

电镜观察显示，细胞内充满了微细的颗粒状物质，其中埋藏着少数细胞器，包括散在的线粒体和较表浅纤维内的纵行微管；所有细胞的边缘区都含有肌动蛋白丝细胞骨架（Rafferty和Goosens 1978），可能有助于维持细胞形状和使其富有弹性，但是似乎与主动调节视力无关（Kibbelar等1980）。遍布细胞内的颗粒物质恰恰证明了晶状体蛋白（rystallin）的存在，该蛋白与晶状体的透明、光线折射及富有弹性等特点有关，至少有α和β两种类型共同存在，而且含量很大，可达晶状体纤维体积的60%。晶状体蛋白与晶状体的特征性高折射率有关而其含量因晶状体的部位不同而异，从而使其折射率因部位不同而异，这校正发生在均质状晶状体内的球面差和色差。

晶状体结构和构成的变化使之区分为松软的皮质带（cortical zone）和比较坚固的中央部，即晶状体核（lens nucleus）（图8.446）。晶状体纤维束的末端彼此毗连处形成不明显的接缝线，从两极向赤道线呈辐射状走行。胎儿时期，晶状体前面形成三向辐射状缝（图8.448A），位于前极的中央，类似于直立的字母‘Y’的三个臂；后面可见一个同样的但是反向的接缝线轮廓。成年人，因晶状体生长和晶状体纤维排列的变化而使接缝线的数目增加且更加复杂（图8.448B）。这些接缝线相当于晶状体纤维的末端连接线性标记线。当摘除后，晶状体因固定变硬而不能展开。晶状体纤维的排列颇像洋葱，排列成一系列厚度不等的同心圆板（图8.446）。

所有晶状体纤维都横过晶状体赤道或通过赤道的平面，终止于前面和后面的接缝线。由于晶状体特殊的生长方式，故纤维开始于晶状体前面中轴附近，终止于后面边缘附近的接缝，或与之相反。

前晶状体细胞 前晶状体细胞（anterior lens cell）是一层透明的立方上皮，覆盖在晶状体的前面（图8.447A－C）。该层细胞进行有丝分裂并向后迁移到赤道线，变为晶状体纤维。表面观，前晶状体细胞呈多边形，其横径约15μm，稍矮，而在中央部位它们可能扁到不足6μm。靠近赤道线逐渐增高而密集，更多见有丝分裂象。由中央向边缘移行时，细胞的外侧部逐渐变得倾斜并相互交义。毗邻的前晶状体细胞之间无紧密连接，但



图8.447A 经晶状体赤道缘的切面图。显示前晶状体细胞的上皮转变为晶状体纤维。晶状体细胞呈现纤维形态后，仍较长时间保留其核。8.447B，C 经晶状体赤道缘的组织学切面（对照图 8.447A）。
B. 光镜中倍放大，示一层淡染膜板覆盖着单层上皮细胞。数个晶状体纤维有细胞核。× 50
C. 可见浅层有核的晶状体纤维前体细胞及其上面的囊。× 450 甲苯胺蓝染色（伦敦市立大学眼科学系 G L Ruskell 提供）。

常见缝隙连接和粘着连接（Zampighi 等 1992）。

这些细胞的功能非常重要，是晶状体纤维的前体，可进行有丝分裂，尤其是在晶状体赤道线附近，并逐渐进行分化，合成特征性蛋白，最终形成典型的细长的晶状体纤维。随着新的细胞产生和分化，较早的细胞逐渐移居晶状体较深的位置，当它们被新细胞推移至深部时，便失去细胞核而成为晶状体纤维。这一过程可通过经晶状体赤道线的切片清楚地观察到（图 8.447A），尽管晶体生长很慢，但上皮细胞很活跃：小鼠试验性损伤晶体后，3天内可完全修复（Rafferty 1976）。

晶状体囊和带纤维 晶状体囊（lens capsule）是覆盖在晶状体外表的一层厚基膜（图 8.447），也覆盖晶状体前细胞层（Cohen 1965）。其前面最厚，约 10μm，向后逐渐变薄。晶状体囊在结构上类似于角膜的后界膜（Descemet 膜），含有Ⅰ、Ⅲ和Ⅳ型胶原纤维束（Marshall 等 1992）以及一系列的糖胺多糖和糖蛋白，例如纤维粘连蛋白和层粘连蛋白，其主要来源可能是晶状体前细胞及其胚胎前体细胞。晶状体囊有弹性，当晶状体变扁时，可伸展其周长的 60% 而不撕裂（Assia 等 1991）。

插入晶状体囊赤道部的纤维为带纤维，这些带纤维由直径为 4～7nm 的原纤维构成，类似于弹性结缔组织纤维的原纤维（见第 3 篇）。带纤维也有一定的弹性，但随年龄的增加而减弱。

晶状体的屈光作用 晶状体的屈光力明显小于角膜的屈光力。眼的整个屈光系统的屈光率与水的屈光率相近，但角膜的表面与空气接触，故眼 58 屈光度（D）中的大部分为角膜的作用。晶状体在屈光作用中的重要性在于能以其形态的变化而改变屈光度。晶状体具有较其相邻的折光物为高的屈光率，其范围为：从 1.368（周围）至 1.406（核），为无调节状态的眼提供 17 屈光度。青年的晶状体屈光力的范围还可增加 12 屈光度。但有效的屈光范围随年龄的增长而减低；40 岁时减为原来的 1/2，60 岁时减至 1 屈光度或更低。大部分儿童有轻度的屈光不止（Sorsby 等 1961；Gwiazed 等 1993），在学前期或以后逐渐成为近视眼。视觉生理的详情可参考 Davson（1980）和 Bennett 和 Rabetts（1984）。

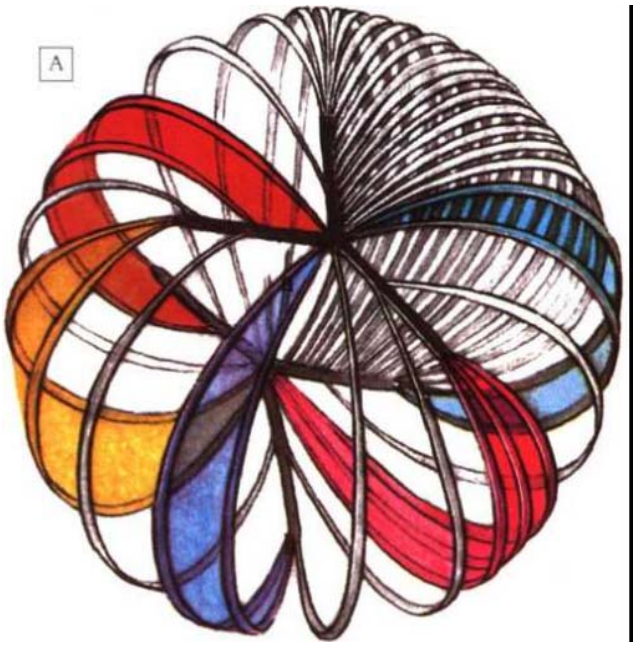

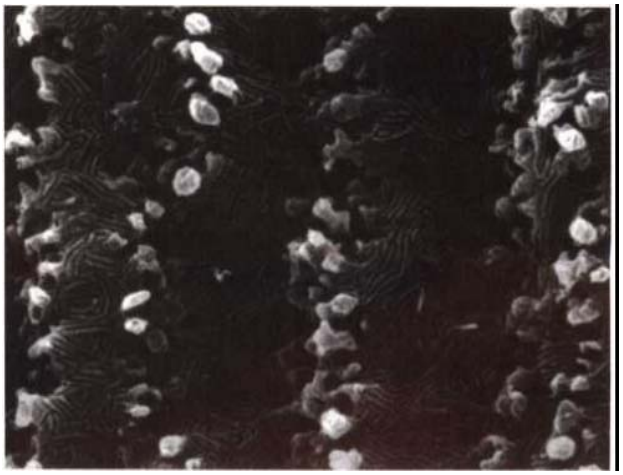

图 8.449 成人晶状体核中晶状体纤维表面冷冻断裂制样、扫描电镜观察。可见小的隆起和凹沟交替排列而形成的平行峭覆盖在表面、较亮的结节状小体是纤维交互连接而成的角状突起。小而黑的洞是剥离的角状突起所遗留下的空隙。× 5000（阿姆斯特丹眼科研究所 G Vrensen 和 B Willekens 供稿）。



图 8.448 胎儿（A）和成人（B）晶状体的结构图。显示晶状体细胞或纤维的配布。胎儿晶状体的前面（a）和后面（b）可见三向辐射状缝合纤维（由 3 个臂组成）。在彩色部分可清晰看到起自臂尖部的纤维，终止于相对极 2 个臂的交角处，起点离尖部越近，其在相对极的止点离尖部则越远。随着逐渐成长，晶状体外部层次相继增加，缝合纤维的形式变得更复杂，原来三向辐射缝合纤维的臂出现二级和三级分支（致谢见图 8.421）。

眼 副 器

眼副器（accessory visual apparatus）包括眼外肌、筋膜、眉、睑、结膜和泪器。

眼 外 肌

眼外肌（extraocular（extrinsic）muscle）共7块（图8.450~456）。其中上睑提肌（levator palpabrae superioris）为提上睑的肌。其余6块几乎能使眼球在任何方向上运动。它们是4块直肌（four recti）即上、下、内、外直肌和2块斜肌（obliqui）即上、下斜肌。

另外，还有不直接附着于眼球而与眶有关的小肌肉：眶肌（orbitalis）位于眶的后部；上睑板肌和下睑板肌（superior and inferior tarsal muscles）为小的平滑肌，止于上睑板和下睑板，通常把上睑板肌描述为上睑提肌的一部份，而下睑板肌则与下直肌和下斜肌相关；眼轮匝肌（orbicularis oculi）的一部分位于上睑和下睑内，其收缩可使睑裂闭合，该肌在面部表情肌中已经描述（见第7篇）。

运动眼球的6块肌肉存在于所有的脊椎动物，它们在种系发生中较为古老。而睑肌仅见于能闭眼的四足动物（而不包括不能闭眼的蛇）。据认为上睑提肌是从上直肌分出的肌肉。

眼外肌的一般结构与其他部位的骨骼肌相似，但有不同的特点，尤其是在神经供应、收缩和药理学方面的不同（Spencer和Porter 1988）。眼外肌中至少有2类肌纤维：一类为较细的（9-11μm）慢收缩型。另一类为较粗的（11-15μm）快收缩型。前者有葡萄状的运动神经末梢（见前），后者为运动终板。

上睑提肌 上睑提肌（图8.450，455）为三角形薄肌，起于视神经管前上方蝶骨小翼的下面，该处有上直肌的起点分隔上睑提肌与视神经管。该肌以短而狭窄的腱起始，后逐渐加宽，向前经眼球上方处明显增宽、以一宽的腱膜终于前方；部分腱纤维向前直行，进入上睑附着于睑板前面。其余的放射状穿过眼轮匝肌止于上睑皮肤。

上睑提肌与上直肌相邻面的结缔组织被膜是互相结合的。在该两块肌肉分开行向各自的前方附着点处，其间的筋膜增厚。此处有结膜上穹附着，通常也把该筋膜增厚的部位描述为上睑提肌的另一附着点。在外侧，腱膜经泪腺的睑部与眶部之间止于眶缘内颧骨的眶外侧结节（见第6篇）。在内侧，当其越过上斜肌腱的反折部时即失去其腱性性质而以一疏松结缔组织束延伸至睑内侧韧带。

上睑提肌的作用为提上睑，但在其收缩过程中、腱膜内侧部和外侧部的紧张又限制了提上睑的作用。据认为，眶隔（见后）也控制上睑提肌的提睑作用（控制的机制主要在眶，但也有少量的直接证据，说明结缔组织结构影响这一功能）（见后）。

眼睑的小肌肉 上睑板肌（superior tarsal muscle）很薄，内含平滑肌纤维。该肌附着于上睑提肌的下面（Kuwabara等1975），以一纤维性的延伸部至上睑板的上缘。

在下睑内有相应的下睑板肌（inferior tarsal muscle），但不如上睑板肌明显。该肌为连接下睑板、下直肌鞘和下斜肌鞘的平滑肌束。上、下睑板肌协助提上睑和降下睑，并可按情绪和其他因素调节眼裂的大小。

眶肌 眶肌（orbitalis）或称米勒眶肌（orbital muscle of Müller）为另一薄层平滑肌，位于眶的后部跨越眶下裂，其功能尚不清楚，但其收缩可能引起眼球轻度前凸，此作用在其他许多哺乳动物肯定存在。与其相对照，在人类此肌几乎仅为一遗迹。近期的资料可见Jordan 1992。

上述3块小肌肉皆为平滑肌。由来自颈上节经颈动脉交感

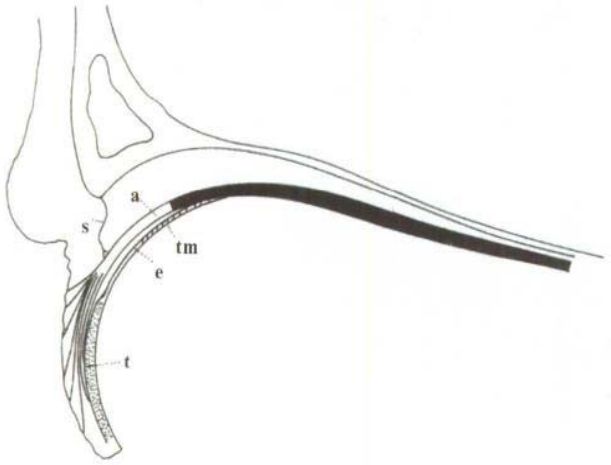

图8.450 上睑提肌的组成及联系简图。a=腱膜；tm=上睑板肌（米勒肌）；e=上睑板肌的腱性延续；t=睑板；s=眶隔（仿照Whitnall 1932，伦敦市立大学眼科学系G L Ruskell提供）。

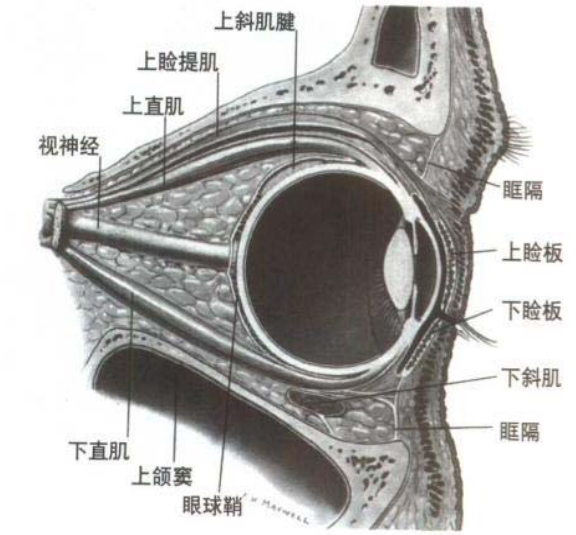

图8.451 右眶矢状切面图。

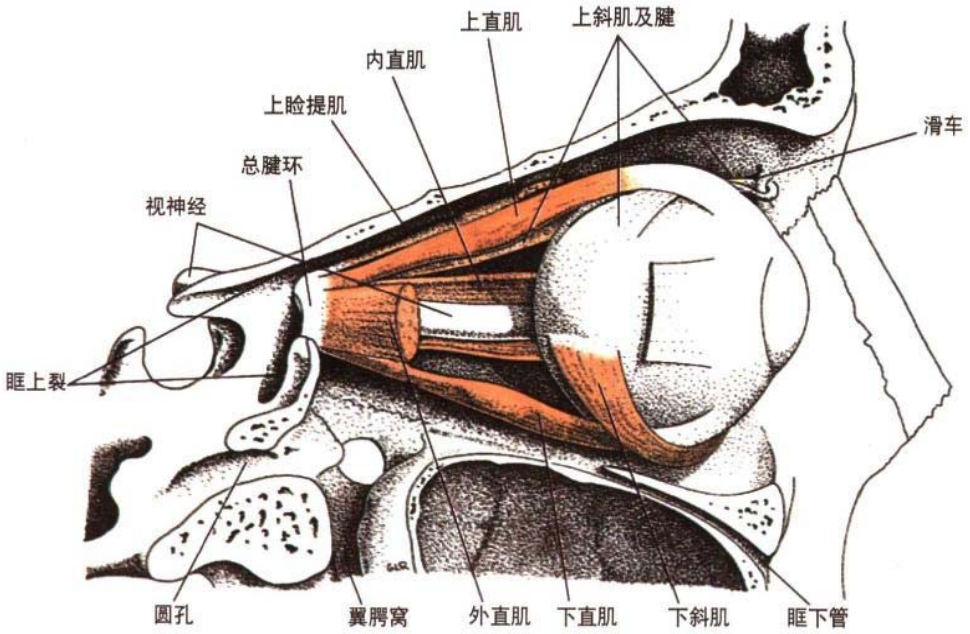

图 8.452 右侧眶的肌肉外侧面观（伦敦市立大学眼科学系 G L Ruskell 提供）。

丛到达的交感神经支配。当交感神经功能障碍时，如霍纳征（Horner syndrome），可引起上睑下垂及眼部其他较不明显的改变。

4 条直肌 4 条直肌均为带状（图 8.451－456），中部增厚，向肌腱部逐渐变薄。后方附着于环绕视神经孔上缘、内侧缘和下缘的总腱环（common annular tendon）（图 8.455）；此纤维环向外侧延续越过眶上裂内侧部，附着于蝶骨大翼边缘的结节。此腱环紧连视神经的硬膜鞘及其周围的骨膜。总

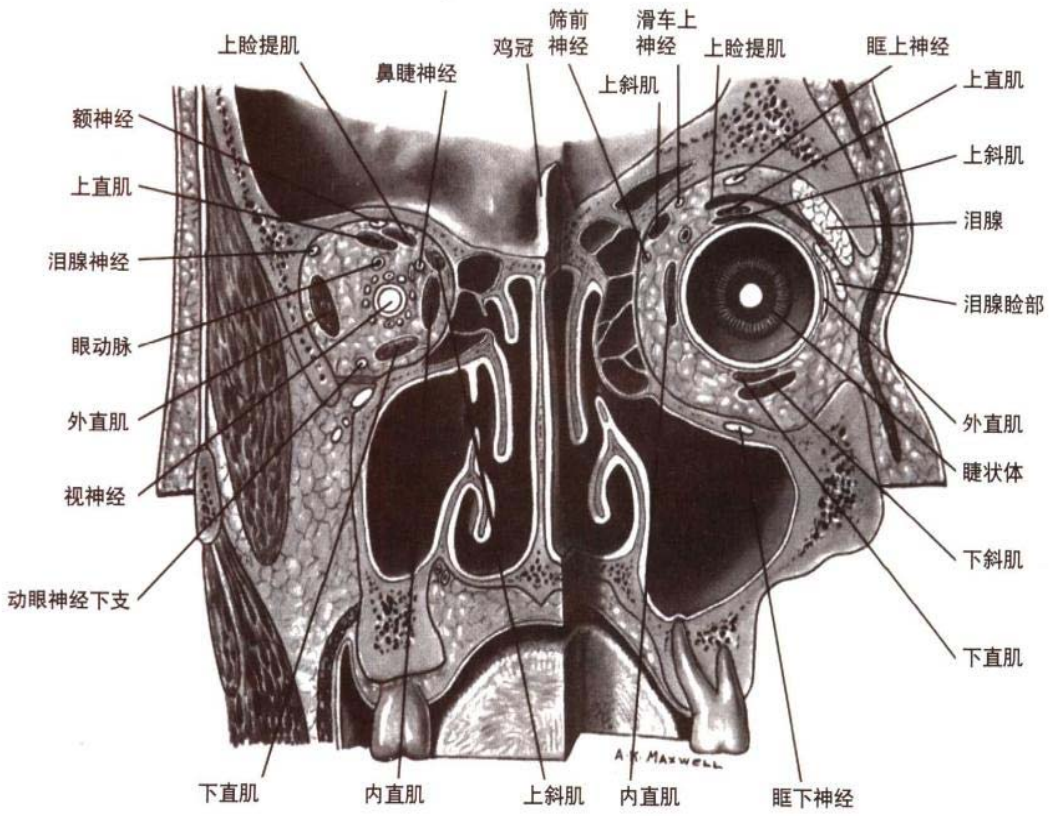

图 8.453 两侧眶冠状切面后面观。左侧的较后，为经眼球后方的切面。

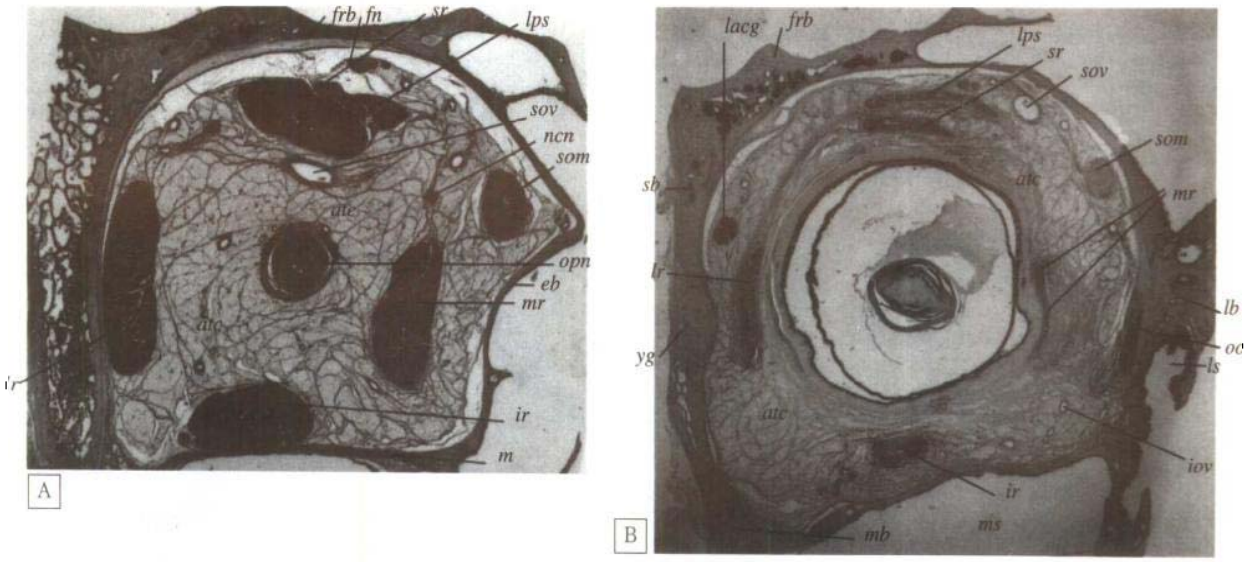

图 8.454 右眶两冠状切面图（前面观图左为外侧）。（A）经眼球后极后方 5mm 处和（B）经眼球后极前方 4.6mm 处（可见被后置的晶状体）。atc= 脂肪组织区，eb= 筛骨，fn= 额神经，frb= 额骨，iov= 眶下静脉，ir= 下直肌，lb= 泪骨，lacg= 泪腺，lr= 外直肌，ls= 泪囊，m= 上颌骨，ms= 上颌窦，mr= 内直肌，ncn= 鼻睫神经，oo= 眼轮匝肌，opn= 视神经，sb= 蝶骨，lps= 上睑提肌，som= 上斜肌，sov= 眼上静脉，sr= 上直肌，zyg= 颧骨。× 2.5（蒙允诺，引自 Kornneef 1977，对照图 8.53）。

腱环可分为两部分，其下部为下直肌、部分内直肌、外直肌的下部纤维所附着，上部有上直肌、部分内直肌和外直肌的上部纤维附着。从外直肌分出的另一肌腱附着于总腱环的外侧，蝶骨大翼的眶面。每条肌肉在其名称所示的位置向前，以腱性的扩大部进入角膜边缘后方的巩膜。其附着处离角膜缘的平均距离分别为：内直肌 5.5mm，下直肌 6.6mm，外直肌 6.9mm，上直肌 7.7mm。

上斜肌 上斜肌（oblique superior）（图 8.452，454～456）为梭形，位于眶的上内侧部，起于视神经孔和上直肌腱附着处上内方的蝶骨体，向前行以圆柱形的腱穿过附着于额骨滑车窝的纤维软骨环状的滑车（trochlea），腱与滑车之间有滑膜鞘相隔，经滑车后肌腱在上直肌的下方向后外转折，在上直肌与外直肌之间止于眼球赤道后，后上外象限内的巩膜。

下斜肌 下斜肌（oblique inferior）（图 8.452，454～456）为一薄而狭窄的肌肉，位于眶底的前缘附近。起于上颌骨眶面鼻泪沟的外侧。先在下直肌与眶底间向后外上行，然后止于巩膜外侧部即在眼球赤道后方的后下外象限，下直肌与外直肌附着点之间。在近止点处，该肌增宽变薄。与其他眼外肌相比较，其在巩膜的止点较为明显而易辨认。

眼外肌的神经供应 上睑提肌、下斜肌、上直肌、下直肌和内直肌由动眼神经支配。滑车神经支配上斜肌。展神经支配外直肌。

总腱环内的结构 总腱环内的结构如下：

- 视神经管前孔，通过视神经和眼动脉。

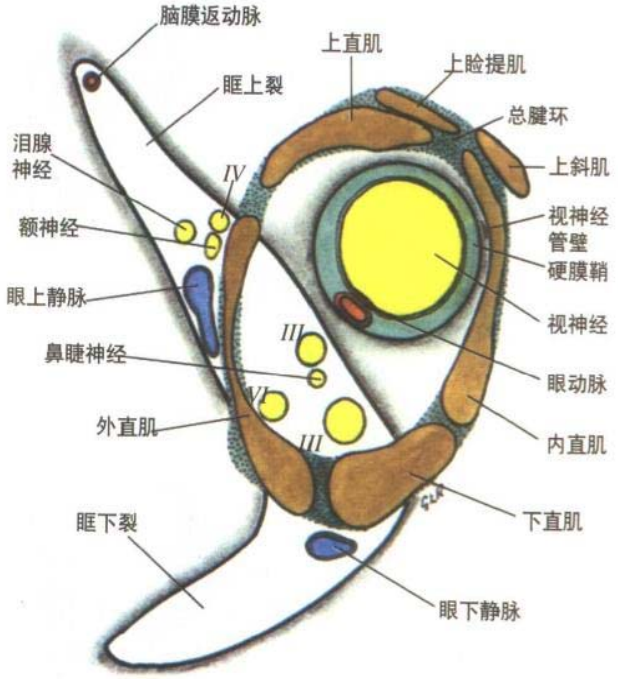

图 8.455 总腱环及其肌起点和通过眶上裂及视神经管的神经位置示意图。上睑提肌和上斜肌的起点位于总腱环的外缘，眼静脉常通过该环，眼动脉的分支脑膜返支由眶经眶上裂返回颅腔（主要基于 Whitnall（1932）和 Kornneef（1977）的资料。由伦敦大学眼科学系 G L Ruskell 提供）。

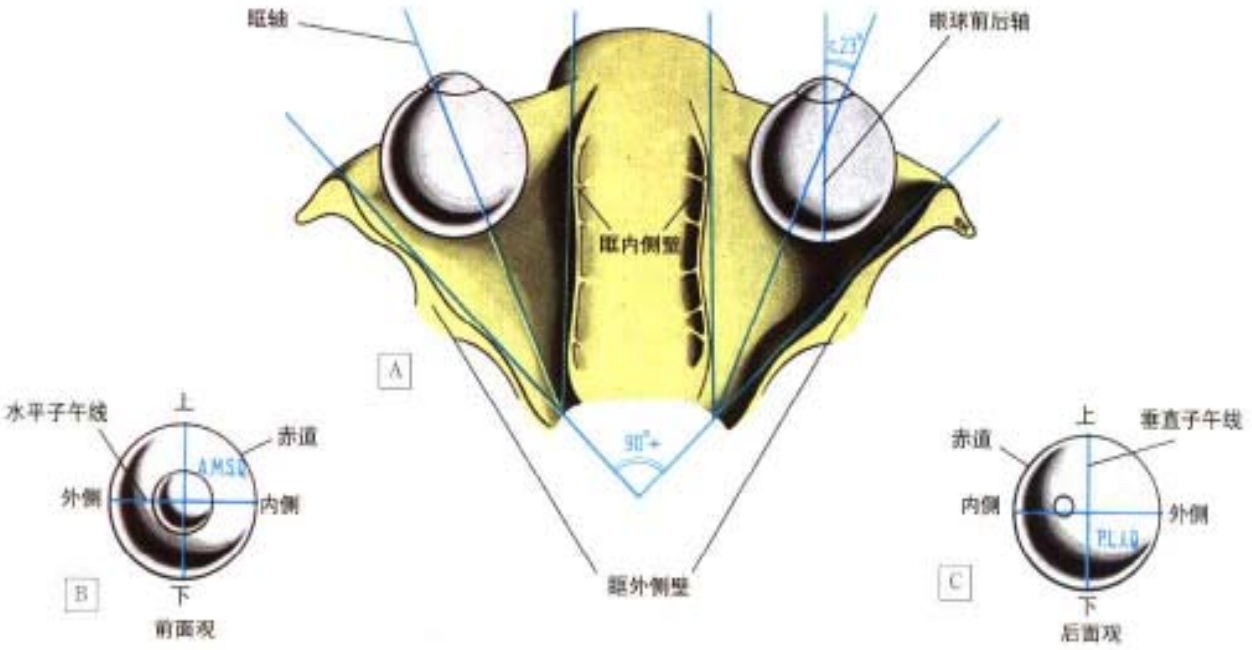
眶轴
眼球前后轴
23°
眶内侧壁
A
90°
眶外侧壁
水平子午线
上
赤道
外侧
内侧
下
B
前面观
上
垂直子午线
赤道
内侧
外侧
下
C
后面观

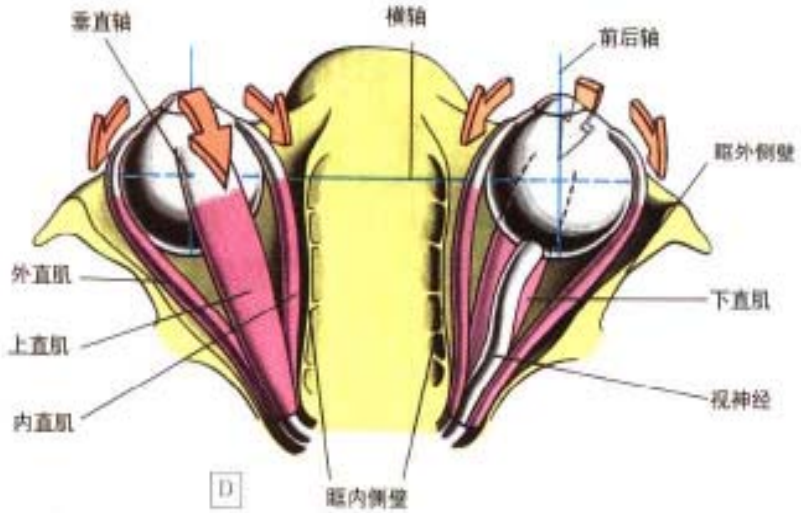
垂直轴
横轴
前后轴
眶外侧壁
外直肌
下直肌
上直肌
视神经
内直肌
D
眶内侧壁

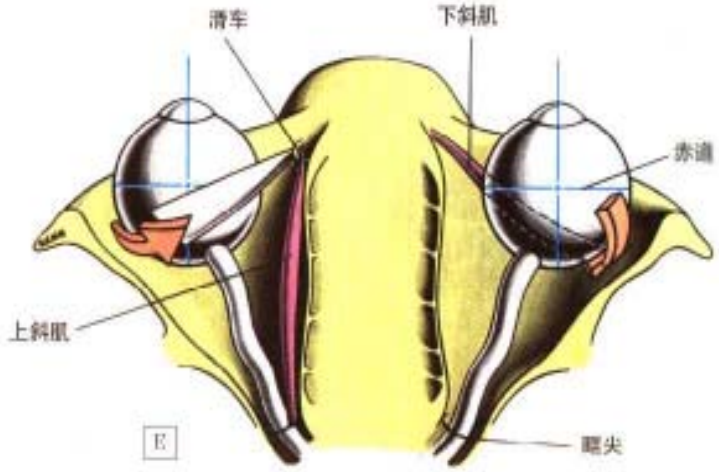
滑车
下斜肌
赤道
上斜肌
E
睫尖

图8.456 眼球运动的几何学基础。
A. 眼在原位时（两侧视轴平行），示眶轴与眼轴的关系。
B 和 C. 眼球前面观和后面观，可见子午（径）线、赤道等，A.M.S.Q= 前内上 1/4，P.L.I.Q= 后外下 1/4。
D. 眶上面观。可见内直肌、外直肌、上直肌（左侧）和下直肌（右侧）。并示眼球绕垂直轴的转动。
E. 上斜肌（左侧）和下斜肌（右侧）示眼球绕垂直轴和前后轴的转动。
F. 外侧面观示上直肌和下直肌使眼球绕横轴的转动的作用。
G. 外侧面观示上斜肌和下斜肌使眼球绕前后轴转动的作用。
H. 前面观示上直肌和下直肌使眼球绕垂直轴转动的作用。使12点处位置改变的运动为内旋（上直肌）和外旋（下直肌），如角膜小箭头所指。
I. 前面观示绕前后轴上斜肌的内旋和下斜肌的外旋作用，如角膜小箭头所示。

●眶上裂的内侧部，通过动眼神经的2个分支、鼻睫神经和展神经。

眼上静脉可通过总腱环或在其上方通过。眼下静脉可在总腱环内或在其下方通过。

眼外肌的作用 上睑提肌（levator palpabrae superior）上提上睑，其拮抗肌为眼轮匝肌睑部。上提的程度除了眨眼时外，在非睡眠状态长时间维持的因素是：使眼屈光物质适度的暴露和控制进入眼内的光量。如在很强的阳光下，可经降上睑而减少进入眼的光量，限制眩光。关于眨眼的生理学（Evinger等1991）及其对泪液分泌的意义已有许多资料。电生理实验显示，一定的注视可使上睑提肌持续放电，但随着上睑位置的上提放电的频率也随之增加，睑裂闭合时肌肉舒张（Fuchs等1992）。对上睑板肌的作用所知较少，其紧张度与交感神经有关，如在头部交感神经供应障碍引起的霍纳征（Horner syndrome）时包括上睑下垂。

6条眼外肌都能使眼球转动，其运动方向取决于其在骨的附着点与眼球的附着点之间的关系（图8.456A、D.E）。当然，这种关系也随着眼球本身的运动而改变。在论述其作用前需提及人眼外肌的直接检查是不容易的，许多论点是依据其神经损伤所致的异常而推论。而且眼的任何运动都有所有6条肌肉的张力和（或）长度的改变。对此的直接观察，或动物实验很少（Sherrington 1905; Szentágothai 1950），6条肌肉可能是相继地参与，由于它们形成了明显的拮抗肌组和协同肌组，因此将4条直肌和2条斜肌作为不同的肌组论述，但要牢记其作用总是相互协作的。

4条直肌中，内直肌和外直肌对眼球的作用力较为直接，几乎为水平方向。当眼轴在原位时（水平方向），内直肌使眼球绕假设的垂直轴转向内侧即内收或内转（adduction，medial rotation）外直肌使眼球转向外侧即外展或外转（abduction，lateral rotation）（图8.456D）。两者互为拮抗

肌，通过双向地改变其长度，眼轴可在一水平弧线范围内扫动。通常双眼同时运动时，4条内直肌和外直肌能调节双眼视轴以完成大范围的从一点到另一点的同向运动（conjugate movement），其轴保持平行，或在交替注视视野中的近物和远物时，使双眼的视轴会聚（converge）或散开（diverge）。但由于内直肌和外直肌不能使眼球绕横轴转动，故它们不能完成在注视近物和远物交替过程中视轴的升高和降低的动作。这个作用由上直肌和下直肌完成（二条斜肌协助）。尽管在几何学上，上直肌和下直肌较为复杂，其关键是眶为倾斜的（图8.456A）。在原位时眶轴和视轴并不吻合，两者约呈23°角，该角随眶轴与正中平面交角的大小而不同（图8.456A）。因此，分析单独一条上直肌的旋转运动与3条假设的眼球轴的关系就显得复杂了。其基本作用为绕横轴的上转（elevation），其次为较弱的绕垂直轴的内转（medial rotation）及轻度绕前后轴的内旋（intorsion）作用。内旋作用为角膜上缘的中点（通常所指12点处）转向内侧（鼻侧）。这些作用合成一实际上简单的旋转是较易理解的，即上直肌的收缩方向是从其前方的附着处（赤道前方和角膜的上方）向后外至其在眶尖附近的骨性附着处（图8.456D、H）。

下直肌（inferior rectus）牵拉眼球的方向与上直肌的方向类似，但在横轴的作用是使视轴向下转动。很明显，因其与上直肌类似的几何学，下直肌可使眼球绕垂直轴内转，但其绕前后轴的作用是外旋，使角膜12点处转向外侧。上直肌和下直肌均可使眼球内转。由于两者在横轴和前后轴上的作用是相反的，它们共同的相等收缩只能使眼球内转。在双眼运动中，它们协助内直肌会聚视轴，并可通过双向的调节提高或降低视轴。还必需指出；当眼为外展位时，上直肌和下直肌的收缩线达眼前后轴的平面（图8.456i）；因此它们绕该轴和垂直轴的作用减小。在外展23°的状态时，它们只能上提和下降视轴。

上斜肌（superior oblique）从滑车作用于眼球。由于下斜肌眶的附着处垂直地位于滑车下方，两者以相同的角度到达眼球附着于几乎相对应的位置即眼球的上后外和下后外象限（图8.456H，I）。在几何学上，上斜肌的作用是易理解的，即上提眼球的后部，下斜肌则下拉眼球的后部。前者下转视轴，后者上转视轴，两者均能使眼球绕横轴转动。但当眼在原位时，2条斜肌的收缩方向是朝向垂直轴的后方，故可使眼球绕此轴外转。根据肌肉与前后轴的关系，不难推断；上斜肌使眼球内旋，下斜肌使其外旋。像上直肌和下直肌那样，2条斜肌也有绕垂直轴的共同旋转作用，但其作用与上直肌和下直肌的相反。两者与外直肌协同作用使视轴外展，如当由视近物转为视远物时。另外与上直肌和下直肌一样，2条斜肌的收缩方向也随眼的位置而改变。当眼球外转时，它们的作用逐渐变为仅使眼球上转和下转。

以上仅为简要的分析，详情及眼球运动的障碍可参见：Whinall（1932），Cogan（1956），Schlossman和Priestley（1966），Alpern（1969），Davson（1972），Spencer和Porter（1988）。眼外肌作用的最简明的资料

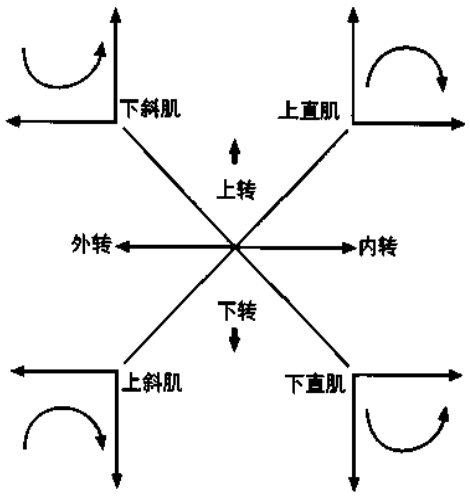

可见于以下的总结图表。

眼外肌的作用与头部运动有关。经常可见到，眼球的运动可能经常伴有头部的运动。头部的运动可比拟为光学仪器如显微镜的粗调节，而眼肌则为细调节。

有趣的是眼球的转动很明显是随意的，而摆动（torsional）运动不能随意产生。但当头部在额状面内倾斜时，即产生反射性摆动运动。在两眼协调运动的调节中任何小的失误都将引起复视。实际上是很奇妙的，如此复杂的眼外肌、颈部和其他肌肉的协调运动在幼年时就已非常有效，以致复视是很少见的。当然立体视觉（stereoscopic vision）是很重要的。

双眼共同运动的形式有两种：同向（conjugate）运动和异向（disjunctive）运动。在异向运动，集合或辐凑（convergence）/分开（divergence）的活动中，双眼的视轴平行或呈斜位；实际上两者均为动态的复杂运动。在所谓单眼或双眼对感兴趣的目标注视（fixation）时，其视轴并非完全固定，而是可观察到跨过真注视线的微小而快速的来回运动，这种微扫视运动是迅速的，并且惊人地复杂（见Barlow 1952; Riggs等1960;等）。扫视运动（saccade）（法语，其原意为猛拉缰绳）1903年由Dodge用于类似的但大得多的摆动，此种摆动发生在阅读一行文字的注视时。Westheimer（1954）和Robinson（1964）首先详细研究了扫视运动的幅度、速度和反应时间，以后又有Childress和Jones（1967），Becker和Fuchs（1969），Hallett和Lightstone（1976）和其他学者作了进一步的研究。通常，反应时间和运动以微秒（microsecond）为单位，幅度的变化范围为几秒至许多度，其精确度为0.2°或更好，大的扫视运动的速度可达500°/S。扫视运动为生存因素之一，其速度由相应肌肉收缩保证（Robinson 1964），当注视到目标时，必要的减速主要是由于眼外肌和眶软组织的粘弹性，而非拮抗肌的作用。

显然，扫视运动在人的视觉过程中总是存在的，不仅在阅读或实验室的注视实践中。在扫视运动中，不但双眼视轴不断地、快速地转向视野中有兴趣的新目标，而且双眼注视在某种程度上常造成视野中审视物体的各种复杂通路。另

外，保持双眼视轴的精确性才能避免复视的形成。Alpern 和 Wolter（1956）还发现在集合（辐凑）运动中的双眼运动明显地比同向运动为慢。可能是由于神经控制的复杂性较大（睫状肌收缩的速度是一因素）。同向运动实际上几乎是‘程序化’的，但人类大部分的视觉活动的目标为需要集合运动的近目标，对其活动具有较大灵活性的神经调节。由于基本目的是对目标的清楚感受，视觉的传入信息本身成为对视轴准确性的连续反馈。

此外，还有许多证据说明，眼球的连续运动实际上是为了产生视觉；视网膜和中枢的神经网的配布看来主要是探测瞬间的事物如运动，而非静止的持续的刺激。实际上，基本是静态的图像，如视网膜血管引起的图像是觉察不到的，除非其投射到感光细胞上的阴影是活动的，如眼底镜以锐角转换光照方向。这一发现可能与视网膜结构的复杂性和专用于感受运动的环路的存在有关，如与胆碱能无长突细胞有关的结构（见前）。

由于直肌有向后牵引眼球的作用，而斜肌有一定程度的前拉眼球的作用，有人认为它们可共同维持眼球在眶内的位置，以防眼球前后运动，而各种抑制韧带可能对此也有协助作用。

眼和眶的筋膜鞘

眼球鞘（vaginal bulbi）或称眼球筋膜（fascia bulbi），田纳氏囊（Tenon capsule）为一层薄的筋膜，从视神经至角膜缘处包绕眼球，分隔眼球与眶脂体，并形成一窝，使包在其中的眼球可活动自如（图 8.457A，B）。鞘的眼球面经纤细的巩膜上结缔组织束疏松地附着于巩膜。后方，在睫状血管和神经穿过处与巩膜融合，并在视神经进入处与视神经鞘结合，在此处及前方在角巩膜连接后方的角膜缘处与巩膜紧密相连。眼球鞘被眼外肌穿过并反折包在各肌的外面形成管状的鞘，即肌筋膜鞘。上斜肌鞘达该肌的纤维性滑车。直肌的鞘前部很厚，但后部变薄为纤细的肌束膜，经短距离行程后混入眼球鞘。相邻的厚直肌鞘互相会合而形成筋膜环。鞘的扩展部对肌肉的附着很重要；内直肌和外直肌鞘的延伸部为三角形，分别附着于泪骨和颧骨。由于其可限制该两块肌肉的作用而称为内侧和外侧牵制韧带（medial，lateral check ligament）。其他的眼外肌鞘未形成牵制韧带，但已探讨过它们对运动的限制作用。

下直肌鞘的下方厚，且与下斜肌鞘相混合，两者与前已提及的筋膜环延续，并借此与内直肌鞘及外直肌鞘相续。由于后者通过牵制韧带又附着于眶壁，这样就形成一连续的筋膜带，像吊床一样位于眼球下方，称为眼球悬韧带（suspensory ligament of the eye）（Lockwood 1886）。增厚并融合的下直肌和下斜肌鞘向前也有一延伸部进入下睑与下睑板肌相续（见后）。该肌止于下睑板（Hawes和Dortzbach 1982）；因此向下方注视时，下直肌的收缩同时也下拉下睑。上睑提肌鞘也是前部增厚，恰在腱膜的后方与其下方的上直肌鞘融合，在两肌之间该鞘向前延伸附着于结膜上穹。

另有鞘的延伸部经内侧和外侧附着于眶壁形成眼的横韧带（transverse ligament of the eye）（Whitnall 1932）。横韧带的作用尚未肯定，但据认为在向上注视时有助于上提穹窿，并可能作为提上睑运动中的横杆（Anderson 和 Dixon 1979）。其他的从眼球鞘和肌鞘向眶骨膜的延伸部分形成辐射状的隔，为眶脂体提供间隔（Koornneeff 1977）。眶隔（orbital septum）（见后）位于最前部。许多筋膜含有平滑肌细胞。眼球筋膜和眶筋膜的配布有助于眼球在眶内的位置，一般不妨碍眼外肌的作用（可能很大的旋转运动例外）。也防止眶脂体的移位，以免影响双眼单视中眼球的精确位置。

眶骨膜（periosteum of the orbit 或 periorbita）仅疏松地附着于骨，后方与视神经的硬膜鞘相续，前方与眶缘的眶骨膜相连，并在此分出一层形成眶隔。眶骨膜的一个突起部附着于滑车，另一突起为泪筋膜（lacrimal fascia），衬于泪囊沟的顶和外侧壁（见后）。Lang（1975）详细描述了眶骨膜和筋膜的血管。

视 反 射

与产生眼、头部和颈部运动以答应视觉刺激的视反射有关的神经冲动，经视神经和视束到达上丘，在此经过复杂的联系后，再经顶盖脊髓束和顶盖延髓束至脑神经和脊神经的运动神经元（见前），至效应器以完成该反射。

瞳孔光反射 即增加光照度引起反射性瞳孔缩小的反射，其中有关的冲动经视神经、视束至双侧顶盖前核（见前），由此发起的神经元的短轴突贴近中央灰质向腹侧而行，将冲动传给动眼神经副核（Edinger-Westphal）（见前），由此发出节前纤维经动眼神经及其分支至睫状神经节，由该节发出的节后纤维经睫状短神经布于瞳孔括约肌。如仅刺激一侧眼，两侧瞳孔均收缩（互感性瞳孔光反射 consensual pupillary light reflex），这是因为由一侧视束发出的纤维在后联合内有交叉至对侧的纤维，一侧视束的纤维联系双侧顶盖前核。

瞳孔开大肌（dilatator pupillae）由发自颈上节的交感神经支配；节前纤维发自脊髓第 1、2 胸节的灰质外侧柱神经元，经上位胸神经及白交通支至交感干，在交感干内上升至颈上节（见前）；节后纤维组成颈内动脉丛，此后主要通过睫状长神经（经三叉神经）到眼的前部（详情见前）。

由于瞳孔的大小由这两类神经作用的平衡而定。当副交感神经刺激停息时瞳孔扩大。瞳孔的开大也是对身体任何部位疼痛刺激的反应。由此可推想，感觉传导路的纤维与前述交感神经的节前神经元是有联系的。有人认为反射性瞳孔开大，主要是由于副交感性动眼神经副核的抑制，而其神经通路尚不清楚。这类反射中的一种为瞳孔皮肤反射（pupillary skin reflex）即挤压颈部皮肤引起瞳孔开大。这就提示了在上述简单的叙述中还必须加上传入的影响，如网状结构与上丘核的联系。

调节反射 在视近物的调节中睫状肌收缩以改变晶状体的形态，瞳孔缩小以增大聚焦的深度。其调节的通路由视神经、视束、外侧膝状体、视辐射和大脑皮质的视区组成，后者可能

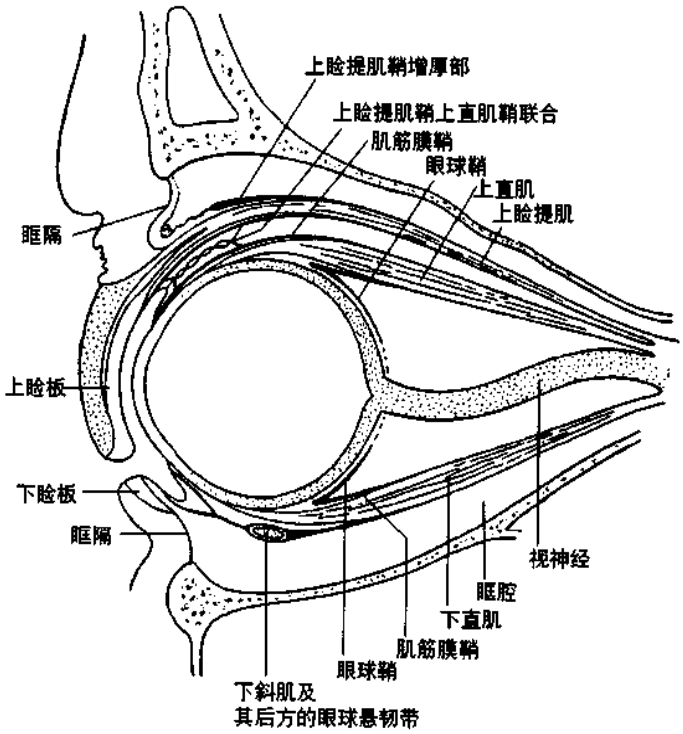

图 8.457A 眶筋膜矢状切面图（引自 Whitnall 1932）。

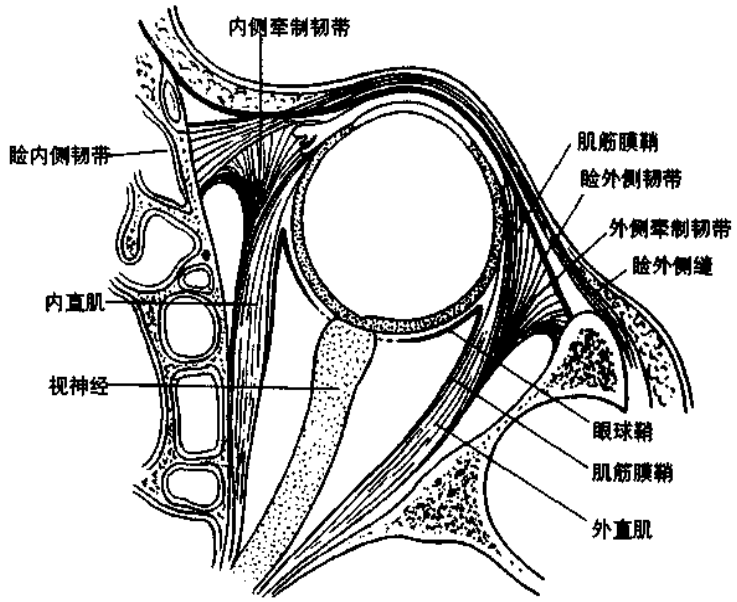

图 8.457B 眶筋膜水平切面模式图（引自 Whitnall 1932）。

通过皮质顶盖束联系在动眼神经核上外方的顶盖前区中的“近反应细胞”（Mays 1984; Judge 和 Cumming 1986）。通路延续至动眼神经的核、其副交感纤维在睫状神经节中继后走向睫状肌和瞳孔括约肌。动眼神经核腹侧部发出的纤维支配内直肌和其他有会聚作用的肌肉（见前）。和瞳孔光反射一样，其通路还不很清楚。在一定的中枢神经系统疾病（如背侧脊髓痨）瞳孔光反射可消失，调节反射中不出现瞳孔缩小（Argyll Robertson瞳孔）。产生此后果的损伤部位尚不清楚，但可能常累及室周灰质（见前）。

结膜和角膜反射 任何对结膜和角膜的刺激均引起眨眼。其传入冲动经三叉神经的眼支传导，传出冲动经面神经的分支至眼轮匝肌。

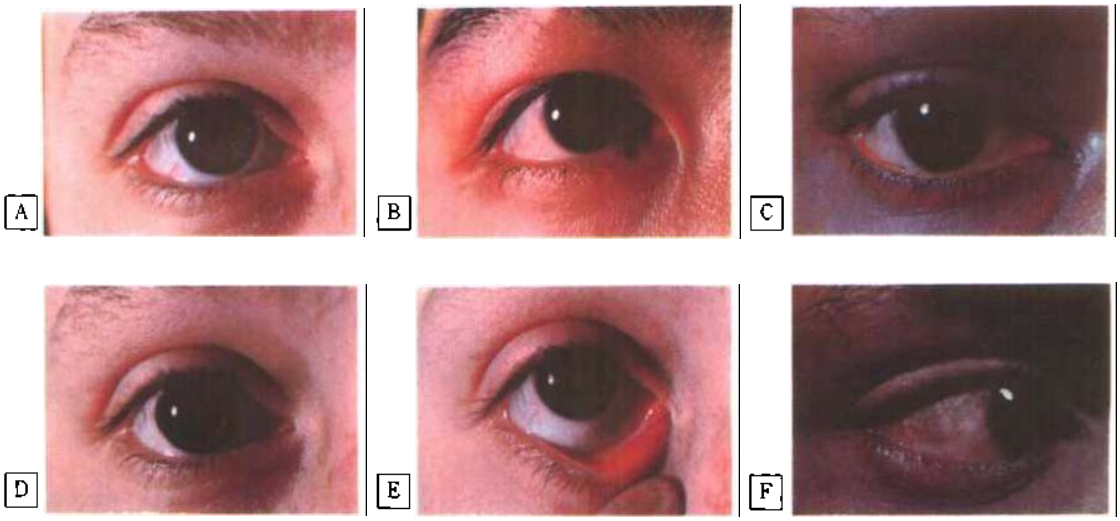

图 8.458 上排为活体（20 岁）眼照片。（A）白种人女性，（B）蒙古族男性，（C）黑人男性，可见灰白的巩膜和灰蓝的虹膜（A），内眦赘皮遮盖下睑内侧端（B）致使瞳孔几乎看不到深褐色的虹膜（B）（C）。对比同一眼瞳孔的大小；（A）为持续强光照射下的照片，（D）为一定时间暗适应后突然在强光下的照片。图（E）可见下睑略翻转显示泪点和丰富的结膜下血管网，图（F）可见角膜周围色素和结膜血管及深部的巩膜上血管。全部照片均为右眼（伦敦 Guy 医院医学院解剖学教研室 Kevin Fitzpatrick 照相）。

眉和眼睑

一般结构

眉（eyebrows）为弓形的皮肤隆起，位于眶的上方其中有许多斜行的短而粗的毛。眼轮匝肌纤维、皱眉肌及枕额肌的额部附着于眉的皮肤。

眼睑（eyelids, palpabrae）为薄而可动的折襞，位于眼的前方，以迅速闭眼的动作保护眼球免受损伤。上睑较大活动性也大，其中有上睑提肌（见前）。上、下睑的两端相连，当上、下睑分开时，两者围成椭圆形的睑裂（palpebral fissure）。睑裂的两端称为眦（angle of the eye, canthi of the eye）。

外眦（lateral angle）较内眦为锐，紧贴眼球。内眦（medial angle）略向鼻延伸至距眼球 6mm 处，该处在上、下睑间有一三角形间隙称泪湖（lacus lacrimalis），其中有小的呈红色的泪阜（caruncula lacrimalis）（图 8.458, 462, 463），在上睑缘和下睑缘泪湖的基角处各有一小的圆锥形的泪乳头（lacrimal papilla），其顶端有泪小管开口称为泪点（punctum lacrimale）（图 8.463），泪点朝向眼球表面以接收泪液（见后）。

睑缘从外眦至泪乳头处长有睫毛（eyelashes），睫毛短，粗而弯曲，排成 2～3 列。上睑的睫毛长而多，向上弯曲，下睑睫毛向下弯曲。因此闭眼时上下睑睫毛不致互相交织。睑缘腺又称睫毛腺（ciliary glands）或称 Zeis 腺是一种皮脂腺和一种变形的汗腺称 Moll 腺共同开口入睫毛毛囊，有时睫毛腺可开口在皮肤上（见第 5 篇）。

眼睑的微细结构

从外向里，眼睑的结构分别为皮肤、皮下结缔组织、眼轮匝肌眼睑部纤维、肌下结缔组织、睑板及睑板腺、眶隔和睑结膜。上眼睑还含有上睑提肌腱膜（图 8.450、459-461）。此处的皮肤非常薄，在眼睑边缘与结膜相延续。皮下结缔组织（subcutaneous connective tisue）非常疏松和纤细，很少含有脂肪组织，无弹性纤维。

眼轮匝肌的眼睑纤维束（palpebral fibre bundle of orbicularis oculi）薄而浅染，与睑裂平行走行（Nelson 和 Blaivas 1991）。肌下结缔组织（submuscular connective tissue）位于肌纤维深层。上眼睑内的疏松纤维层与头皮的腱膜下层（见第 7 篇）相延续，血液和脓液在这一层的漏出，可从头皮的这一层向下进入上眼睑。主要神经位于肌下层，因此，局部麻醉药应注入眼轮匝肌深层。

两个睑板（tarsus）（图 8.459, 460）为坚硬、致密、纤维性薄板组织，长约 2.5cm，分别位于上、下眼睑内，可为眼睑提供支持并维持其形状。上睑板（superior tarsus）较大，呈半椭圆形，中央宽约 10mm，向两端逐渐变窄；其下缘离睑缘 2mm 并与之平行。上睑板肌腱膜延伸到其上缘（图 8.450、461）。下睑板（inferior tarsus）较小且较窄，垂直宽约 4mm。下睑板的下缘和可能是部分上眼睑的上缘附着于眶隔；后一种情况下，其中央部与眶隔之间由上睑提肌腱膜分隔，其两端由睑外侧韧带（laterial palpebral ligament）附着到颧骨结节，恰好位于眶缘内（Gioia 等 1987）。睑板内侧端被一坚固的腱带即睑内侧韧带（medial palpebral ligament）固着到泪骨嵴上部和位于其前方的上颌额突；这一韧带的下缘被附着到该韧带的眼轮匝肌的一些纤维与泪囊分隔开。

眶隔（orbital septum）是附着到眶缘的一层膜状结构，在附着处与骨外膜相延续。在上眼睑处与上睑提肌腱膜浅层混为一体，在下眼睑处与睑板前面和边缘相连。来自眶内的血管和神经由此穿出进入面部和头皮。

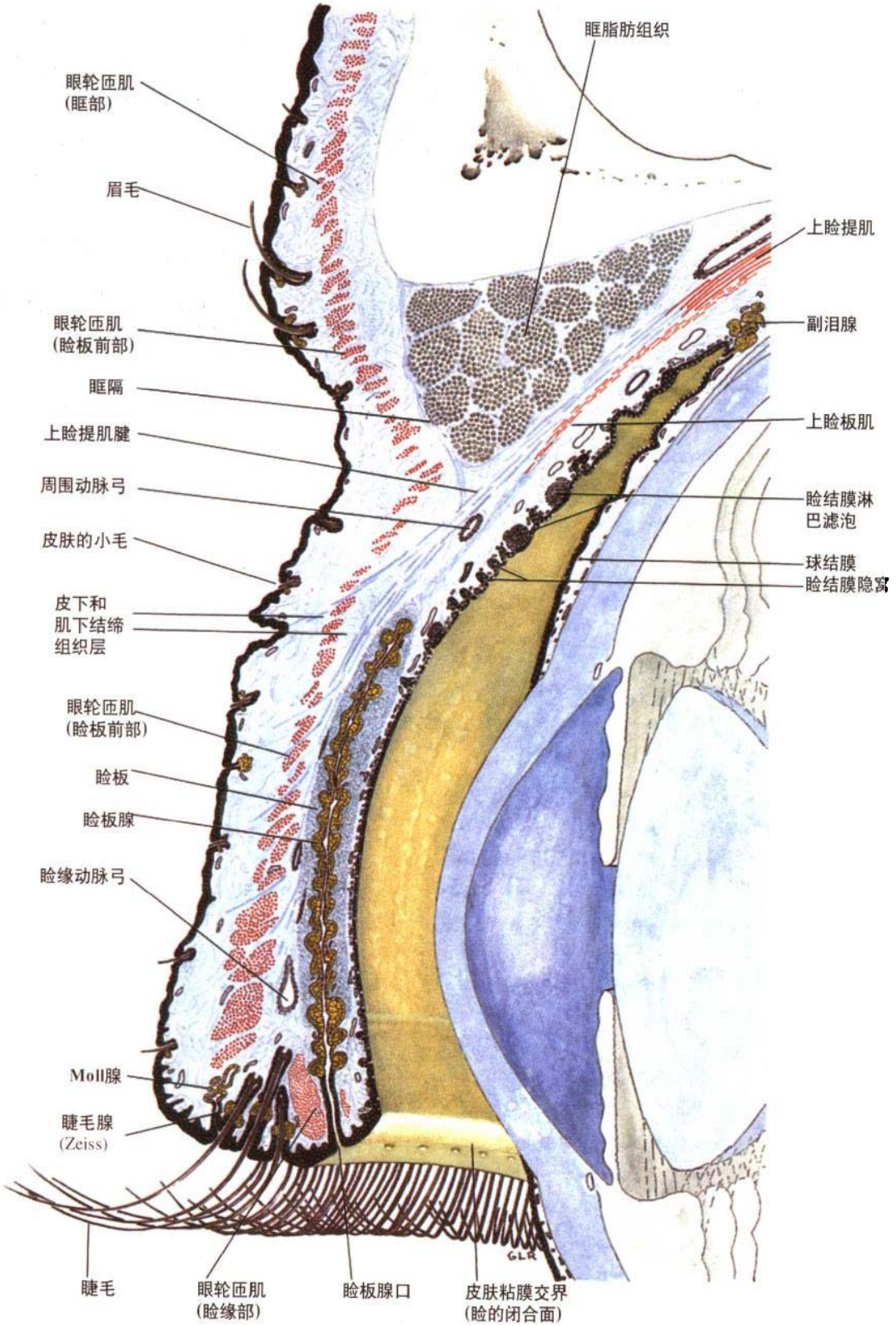

图8.459 上睑和眼前部结构矢状切面图(伦敦市立大学眼科学系G L Ruskell提供)。

睑板腺（tarsal gland）(图8.459, 460, 462）埋于睑板内，翻转眼睑时通过结膜明显可见；呈黄色、单行排列。上眼睑内约有25个，下眼睑内较少。它们占据整个睑板的高度，中央部位因睑板较高而较长，其导管开口于眼睑游离缘。睑板腺属变形的皮脂腺，每个腺有一直管，管上有许多侧陷窝。腺体围以基膜，开口处由复层上皮铺衬，余部为一层多边形



图 8.460 上睑矢状切面显微镜图。× 30 对照图 8.459 观察（伦敦市立大学眼科学系 G L Ruskell 提供）。

细胞。其油脂分泌物散布到眼睑的边缘，当眨眼后眼裂张开时，一油脂层覆盖在泪膜表面，以减少蒸发和有利于保持泪膜的稳定性。睑板腺沿睑缘的油脂性疏水分泌也可避免泪水溢出到面部。

结膜

结膜（conjunctiva）为透明的粘膜，覆盖在眼睑的内面，并反折至巩膜前面与角膜上皮相延续。为这些结构之间的连结（conjuction）结构，故命名。

睑结膜（palpebral conjuctiva）含有丰富的血管，有致密的上皮下毛细血管层，并含有包括淋巴泸泡的粘膜淋巴组织，尤其是在睑板的眶缘与睑板紧密相连。在睑游离缘、结膜与皮肤、睑板腺管的上皮、泪囊、鼻泪管并从而与鼻腔粘膜相延续（为感染传播的重要途径）。结膜从眼睑向眼球的反折线为结膜穹（conjunctival fornix），可分为上穹（superior fornix）和下穹（inferior fornix）。泪腺管开口于结膜上穹。盖于巩膜表面的球结膜（bulbar conjunctiva）疏松地与眼球相连。此部结膜透明、无乳头、含有少量的血管、到角膜边缘与角膜上皮相延续。在近睑缘处的睑结膜上皮为无角化的复层扁平上皮。在距睑缘 2mm 处常有一睑下沟（subtarsal groove），此处常为异物的存留处，此处及睑结膜大部分区域的上皮有 2 或 3 层，由柱状的和扁平的表层细胞组成，但在接近结膜穹的眶结膜（orbital conjunctiva）上皮较高。3 层的结膜上皮覆盖于前面暴露的巩膜的大部分区域。在近角膜缘处上皮变厚，继而变为复层上皮（见前）。散在于结膜上皮内的有分泌粘液的杯状细胞，常见于反折的两侧，但在球结膜的暴露部分及角膜缘处不存在此种细胞和淋巴组织（Kessing 1968）。

眼睑的血管和神经　动脉　眼睑的动脉来自眼动脉的睑内侧支和泪动脉，两者形成睑动脉弓（见第 10 篇）。

静脉　球结膜的静脉经过直肌的眶面注入眼上静脉和眼下静脉。睑结膜的静脉注入面静脉。眼睑和结膜的淋巴管见第 10 篇。

神经　球结膜的神经由三叉神经的眼支供应。上睑结膜的神经供应为眼神经的分支（滑车上支、眶上支、泪腺支和滑车下支）。下睑的神经来自上颌神经分支。眼睑和结膜内有数种不同的小体及其他神经末梢（Munger 和 Halata 1984; Lawrenson 和 Ruskell 1991），交感性和副交感性的面神经纤维可能均有血管运动性的功能。

眼睑的运动　眼睑的位置取决于眼轮匝肌和上睑提肌张力的平衡及眼突出的程度。在睁眼时，下睑缘通过眼球虹膜周围部下缘的平面，上睑覆盖上部虹膜宽度的 1/2。闭眼动作由上、下睑运动而产生；此动作由眼轮匝肌睑部收缩和上睑提

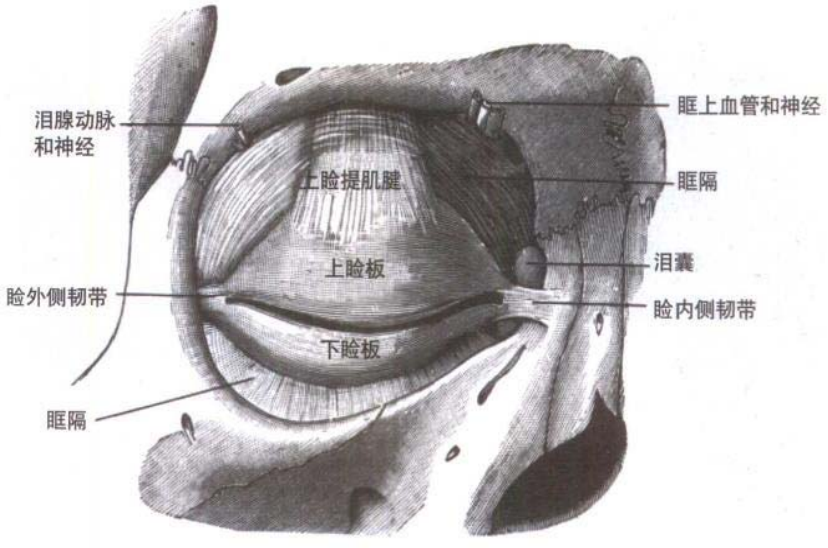

图 8.461 睑板及其韧带前面观。

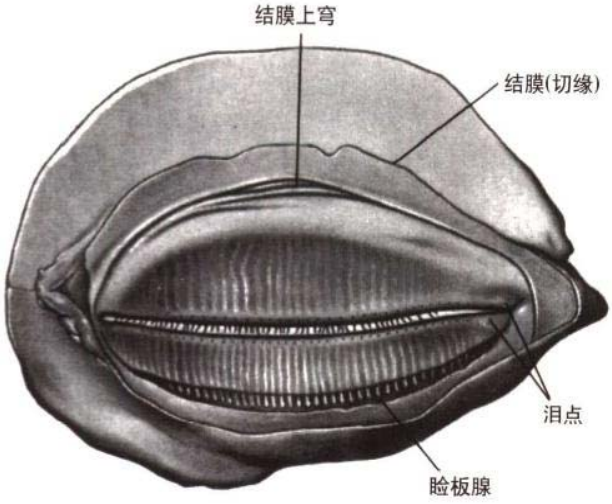

图 8.462 左侧上睑和下睑的后面观。在睑缘可见睑板腺的开口。

肌舒张而产生。向上看时，上睑提肌收缩，上睑随眼球运动。与此同时眉也常由枕额肌的额部收缩而上提以减轻其悬垂。下睑的运动落后于眼球的运动，以致在角膜下方可见更多的巩膜，并且由上提的眼球下部使下睑略为凸出。当眼球下转时，上、下睑运动，上睑保持与眼球的正常关系，仍然覆盖虹膜的1/4，下睑因下直肌收缩经其与下斜肌增厚的筋膜延伸部牵拉睑板而向下运动。

在恐惧和兴奋时，上、下睑板肌内的平滑肌收缩而使睑裂增宽。此肌的收缩是由于交感神经的活动增加。交感神经的损伤可引起上睑下垂（ptosis），如见于霍纳氏征。眼睑运动的详情见前。

泪　器

泪器（lacrimal apparatus）（图8.463–468）的组成包括分泌泪液的泪腺及将泪液运送到眼球表面的排泄管和成对的泪小管、泪囊及鼻泪管收集和运送泪液至鼻腔。

泪腺

泪腺（lacrimal gland）（图8.463，466，467）在发生上是从浆液分泌腺和产生油状分泌物的腺体进化而来。在灵长类动物，浆液性泪腺的组成部分已由原来的位置——下睑、移向上睑。人类的泪腺位于眶的上外部，包括两部分，即上方较大的眶部和下方较小的睑部。两者在后外方绕上睑提肌腱膜凹的外侧缘互相延续。

泪腺眶部（orbital part）约杏仁大小，位于额骨颧突内侧面的泪腺窝内，恰在眶缘以内上睑提肌的上方。外侧部位于外直肌上方、下面与上睑提肌鞘相连，上面与眶骨膜相连。前方与眶隔相邻，后方附着于眶脂体。

泪腺睑部（palpebral part），其大小约为眶部的1/3，有2或3叶延伸至上睑提肌腱膜的下方进入上睑的外侧部附着于结膜上穹。当翻转上睑时，可通过结膜看到此部。

泪腺的排泄管约为7条，开口于结膜上穹，眶部的排泄管（4或5条）穿过上睑提肌腱膜后加入睑部排泄管的行列。所以切除睑部从功能上等于切除全部腺体。

在结膜穹附近有许多小的副泪腺；上睑的副泪腺较下睑为多。它们的存在是摘除主要的泪腺后结膜并不干燥的原因所在。

泪腺的微细结构　泪腺（图8.466，467）为分叶管泡状腺（见第2篇）；其分泌部呈泡样，结构类似于唾液腺。泪腺的分泌物为水样液体，所含电解质与血浆类似，并含有杀菌酶（bacteriocidal enzyme）和溶菌酶（lysozyme）。根据其超微结构和组织化学特点，腺细胞可分为2类（Ito和Shibasaki 1964；Kühnel 1968）3类（Ruskell 1975）或4类（Hirsch-Hoffmann 1978）。恒河猴的泪腺，含有高电子密度均质性分泌颗粒的细胞为浆液性细胞（serous），而含有浅染的异质性

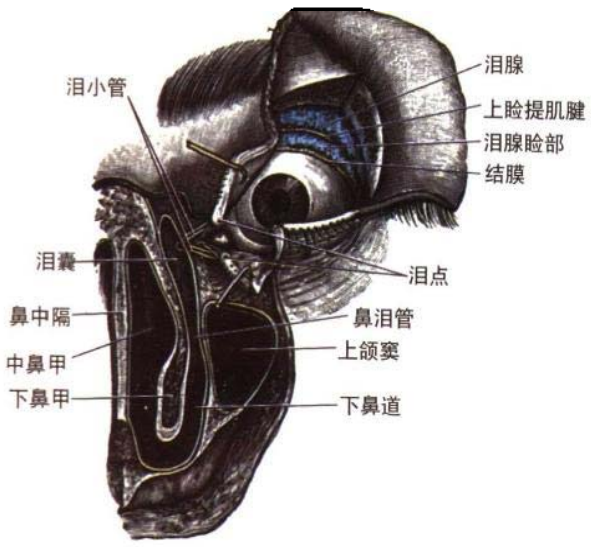

图 8.463 左侧泪器前面观。

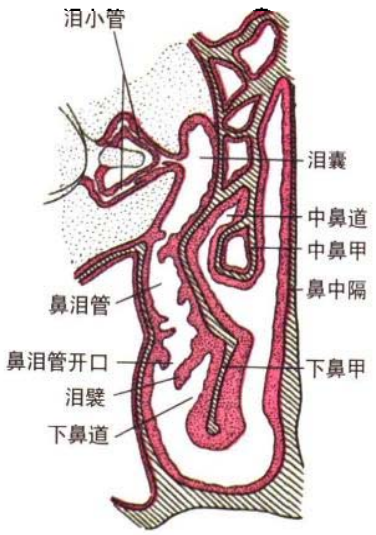

图 8.464 右侧鼻腔冠状切面前面观。示泪道与上颌窦，筛窦及下鼻甲的位置关系，鼻腔粘膜为彩色部（引自 Whitnall 1932）。

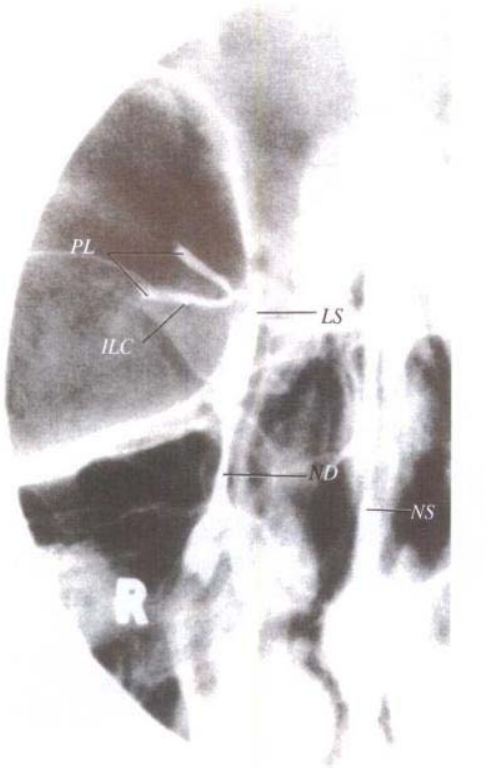

图8.465 注入不透X线的示踪剂的泪道X线片。PL=泪点，ILC=下泪小管，LS=泪囊，ND=鼻泪管，NS=鼻中膈（Corbridge，Addenbrook医院T D Hawkins提供，Sarah Smith照相）。

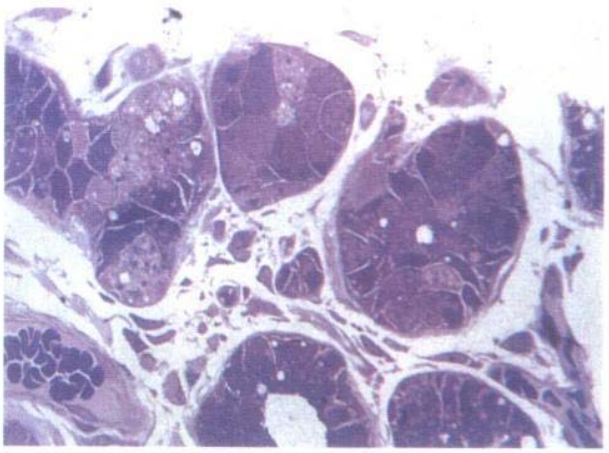

图8.466 人泪腺切面图。示分泌组织。可见含腺泡细胞的分泌颗粒密度不同。甲苯胺蓝染色。×400（伦敦市立大学眼科学系G L Ruskell提供）。

颗粒的细胞为粘液性细胞（Ruskell 1968）。Ito和Shibasaki（1964）以及Kühnel（1968）提出，人类泪腺细胞分为2类：一类为K细胞，含有小的低电子密度颗粒，染色像粘液性细胞；另一类称为G细胞，含有大的高电子密度颗粒，染色像浆液性细胞。根据Allen等（1972）和Ruskell（1975）的报道，多数腺细胞为粘液性。只有一例报道称泪腺是明显的浆液性。Ruskell于1975年根据分泌颗粒的电子密度把人的泪腺细胞随意区分为'亮'、'中等'和'暗'3类细胞；腺泡或含有其中的两类或含有所有3类细胞，淋巴细胞和肌上皮细胞与腺泡关系密切。根据颗粒数目及其电子密度和周围胞质情况，Hirsch-Hoffmann于1978年建议把人类泪腺细胞分为4类：最大的一组细胞质浅染，含有大量的电子密度不同的颗粒；第二组也浅染，含较少颗粒；第三组细胞质染色深，含有许多颗粒；最后一组也深染，含有较少的均匀的高电子密度颗粒。Hirsch-Hoffmann认为，这至少部分地显示不同类型细胞处于分泌活动的不同阶段。Egebert和Jensen（1969）和Orzalesi等（1971）等支持这种解释。如果说泪腺细胞的分泌物有区别，那么粘蛋白等方面的生物化学证据不充分（Thörig等1985）。眼泪的其他成分包括溶菌酶、乳铁传递蛋白、IgA和泪液特异性前白蛋白以及某些主要血清蛋白（IgM、IgG、铁传递蛋白和血清白蛋白）（Fullard和Snyder 1990）。这些成分的浓度在非刺激状态和刺激状态下有明显差异。

泪腺的神经分布（图8.467） 人泪腺中含有间质神经末梢和主质神经末梢（Ruskell 1975）。大多数间质神经末梢和全部主质神经末梢属胆碱能（副交感性）神经。含有小泡的少数间质神经末梢属肾上腺素能即交感性神经。只有浆液性腺细胞即暗细胞具有副交感神经支配（Ruskell 1975），就像猕猴中所看到的那样（Ruskell 1969），切除副交感神经后的超微结构变化证明浆液性腺细胞受副交感神经的支配，而粘液性腺细胞的功能则不受影响。在人泪腺中，同样的副交感末梢出现于导管及其终末支的附近。导管的终末支连接分泌部、其管壁细胞处于导管细胞与腺细胞之间的中间形式（Ruskell 1975）。这些终末导管的细胞的胞体较腺细胞小，胞质内含有小量颗粒。导管及其终末支的大多数神经末梢都靠近肌上皮细胞，可能由此引发肌上皮细胞的收缩以促进分泌物的排出。在分泌部的肌上皮细胞似乎没有直接的主质神经末梢分布，Ruskell于1975年提出，此处的肌上皮细胞可能由附近的间质副交感末梢调控，通过释放足量的神经递质以促进高分泌状态时的排放功能。间质交感末梢对人泪腺的调控作用尚不太清楚，导管的超微结构和功能也不太清楚。在泪腺的神经支配中有多种多肽参与，包括降钙素基因相关肽（CGRP）、P物质（SP）、神经肽Y（NPY）、血管活性肠肽（VIP）和乙酰胆碱脂酶（AChE）（见本篇前文及Matsumoto等1992）。

泪小管 上睑和下睑各有一泪小管（lacrimal canaliculus），长约10mm，开口于泪乳头（puncta lacrimalia）（图8.462-464）。上泪小管superior lacrimal canaliculus较下泪小管小而短，先向上，然后以锐角向下急弯而达泪囊。下泪小管inferior lacrimal canalicnlus先下行，后几乎呈水平方向至泪囊。在他们转弯的角处膨大为壶腹（ampullae）。泪小管的粘膜为一有基膜的无角化复层扁平上皮，其外层为富有弹力纤维的基质层（因此该管易被探针扩张）和一层与眼轮匝肌

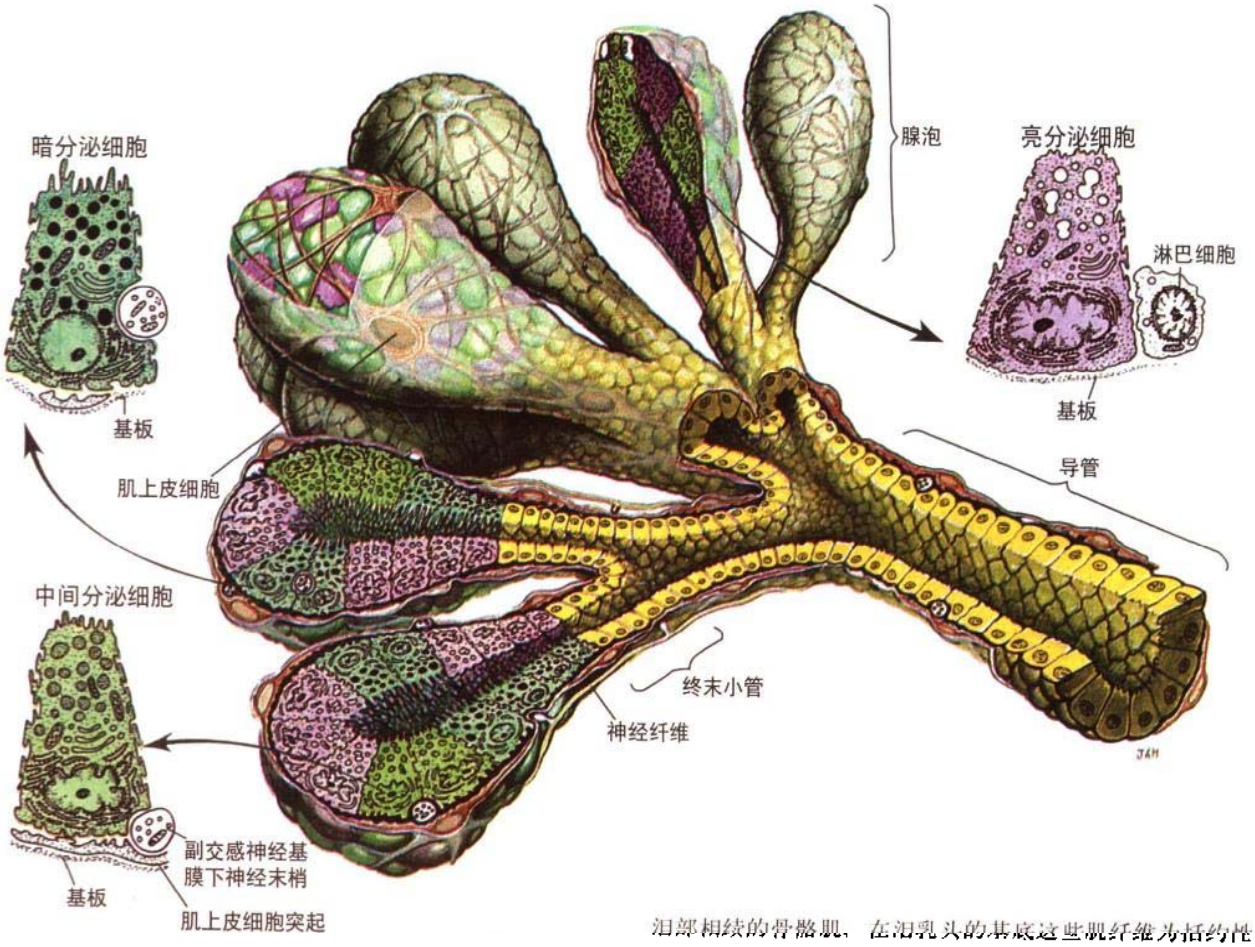

图 8.467 泪腺的结构示意图。示分泌单位的构成。

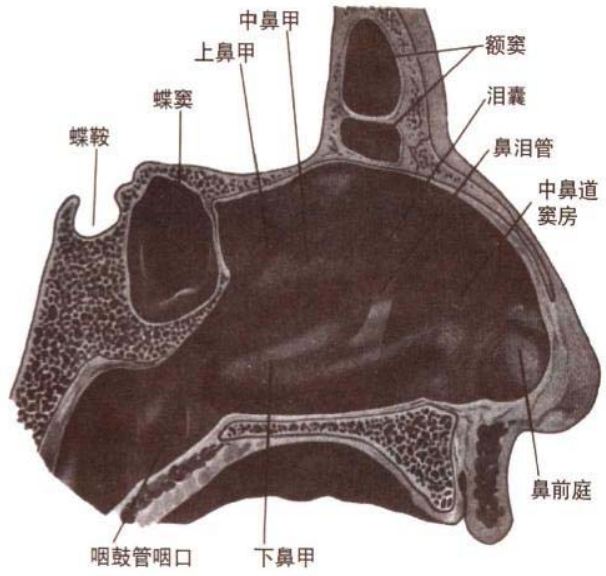

图 8.468 鼻腔左外侧壁内侧面观。左鼻泪管和左泪囊在鼻腔外侧壁上的投影位置已标出，以显示其与中鼻甲、中鼻道及下鼻甲的位置关系。

泪部相续的骨骼肌，在泪乳头的基底这些肌纤维为括约性的。

泪囊 泪囊（lacrimal sac）（图 8.463–465）为鼻泪管封闭的上端，位于由泪骨、上颌骨及泪筋膜组成的泪囊窝内。长约 12mm，其封闭的上端在外侧变平，下部为圆形并入鼻泪管。泪小管开口于泪囊近上端处的外侧壁。

与眶骨膜相延续的一层泪筋膜（lacrimal fascia）经上颌骨的泪嵴与泪骨之间形成泪囊窝的顶和外侧壁。在该筋膜与泪囊之间有静脉丛。泪筋膜在泪囊前方分隔泪囊与睑内侧韧带，在后方分隔泪囊与眼轮匝肌泪部。泪囊窝的下半部与中鼻道前部相邻，上半部与前筛窦相邻（Whitnall 在 1911 年观察的 100 个颅中，14 个颅其前筛窦仅与泪囊窝后壁相邻，32 个前筛窦达泪骨和上颌骨间的缝处，54 个为一不规则的窦延伸至泪前嵴）。

泪囊壁为纤维弹性，内衬粘膜。该粘膜经泪小管与结膜相续，并经鼻泪管延续为鼻腔粘膜。

鼻泪管 鼻泪管（nasolacrimal duct）（图 8.463–465）长约 18mm，从泪囊下行，其下端扩大开口于下鼻道的前部。在开口的上方，有粘膜性的泪襞（lacrimal fold）形成一不完全的瓣膜。鼻泪管下行于由上颌骨、泪骨和下鼻甲围成的骨管内，其中部最狭窄，其走向为向下后并略向外。泪囊和鼻泪管的粘膜为双层柱状上皮，有纤毛。有丰富的静脉丛，当充血时可阻塞管道。

泪液在结膜囊的外上方进入该囊，经毛细作用和眨眼动作越过眼球壁的前面进入泪湖，主要位于下睑缘与眼球之间，再从泪湖入泪小管。眼轮匝肌的收缩迫使泪点浸入泪湖，毛细作用则将泪液吸入泪囊。在眨眼（见第7篇）过程中眼轮匝肌泪部引起的泪囊扩张也可能有助于泪液进入泪囊。正常时，睑板的分泌物可防止泪液溢出，在角膜和巩膜表面的液体膜可能有减缓泪液蒸发的作用（Mishima 和 Maurice 1961; Wolff 1976）。

听器和前庭器

周围听器(peripheral auditory apparatus)包括耳的各部；其中膜迷路(membranous labyrinth)的耳蜗部(cochlear part)在功能上尤为重要。耳为距离感受器(distance receptor)，其功能为收集、传导、改变和分析复杂的声波。并由前庭蜗神经中的蜗神经的传入纤维将声波转换为编码的神经冲动。经脑内听觉传导路传导和进一步分析（见前）。

声波由组成空气的分子反复摆动而形成，其变化的因素如下：

- 方向(direction)和距离(distance)或声源的位置(location)
- 波的强度（intensity）或能量（energy content）
- 在波系中的频率（frequencis）合成
- 其振动的位相（phase）。

耳结构和功能的设计使其在一定范围内对不同频率、强度和位相的声波非常敏感。当两耳同用时，对这些指标的变化最为敏感，能很有效地探测声波的范围和方向。表示频率的单位为每秒的周期数（cycles per second）或赫兹（Hertz）（C/S或Hz）。频率即为所感受到的音调pitch。成人耳感受的频率范围为20～20000Hz，而在青年超过或低于该范围者也常见。强度(intencity)以单位时间内通过垂直于传播方向的单位面积的能量（quantity of energy）表示。被感觉到的声强与上述的绝对声强的对数相关，并与频率有关。人耳对1500～3000Hz的声音最敏感。高于或低于此范围时听阈迅速提高；例如，为得到相同的感觉效果，15000Hz所需的能量要比2000Hz的大10000倍。耳的灵敏度是惊人的，其分辨压力变化的程度可小至相当于上升或下降1/30000英寸（inch）的压力变化。由于通常感受的声强变化较大，为方便起见采用分贝（decibel, dB）来表示；分贝为声强与一认可的参照等级之比的对数的10倍。在实践中该参照等级被定为声压级（Sound Pressure Level）（SPL），分贝则引用为dB SPL。约一分贝声强的差别通常正好能为人体听觉系统所感受。

音质（quality of the sound）取决于其本身的频率合成。乐音常有1个或多个基础频率，每个基础频率伴有与其数学相关的若干个谐频（harmonics）。不相关和不规则的频率合成为噪音。人的言语中含有显著的噪音，且辅音的频率常较元音为高。由于相伴的噪音易使言语模糊不清，而随年龄的增长人耳对高频率范围的感受能力逐渐降低。故老年人对言语较难理解。

关于耳为频率和强度的周围分析器的研究和不同强度和位相的声波对两耳的冲击用以探测声源和范围的研究资料可参阅专著如Pickles（1992）。

根据种系发生、发育、结构和功能，人耳可分为外耳（external ear），中耳（middle ear）和内耳（internal ear）三部分。其中内耳的耳蜗为迷路内功能与听觉有关的部分。与耳蜗相邻的是内耳另一感受器区，由球囊、椭圆囊和半规管壶腹的特化感觉区及其内部的和周围的液体、骨性腔隙和第8对脑神经的前庭神经组成的周围前庭器。其功能是为中枢神经系提供头部静态空间位置及直线、成角加速和减速运动的信息。

关于陆地脊椎动物听器进化的研究已有许多资料，在此将不予讨论。近期研究的成果可参见Lombard和Bolt 1977年的论著。

外　耳

外耳(external ear)由耳郭(auricle)和外耳道(external acoustic meatus)组成。耳郭位于头部两侧，其功能为收集声波。外耳道由耳郭向内将振动传至鼓膜。外耳在功能上不仅是作为简单的收集喇叭，也是听器内的第一个刺激改变部位，以使声波增强。

耳郭

耳郭的外侧面（图8.469）为不规则的凹面，略朝向前方，有许多隆起和凹陷。耳郭弯曲的边缘称为耳轮（helix），在其后

三角窝

耳甲艇

耳甲

耳屏

耳屏间切迹

耳垂

图8.469 右耳郭外侧面。

上部有一小的耳郭结节（auricle tubercle）或称Darwin结节，该结节在胚胎6个月时很明显，此时的耳郭与成年猴的耳郭很相像。另一弯曲的突起位于耳轮的前方并与耳轮后部平行而列，称为对耳轮（anfihelix）向上分为2个脚。两脚之间为三角窝（triangular fossa）。位于耳轮与对耳轮间的弯曲凹陷称为舟状窝（scaphoid fossa）。对耳轮环绕着深而较宽大的耳甲（concha of the auricle）。耳轮脚（crus of helix）或耳轮前端不完全地将耳甲分为耳甲区和上方位于颞骨道上三角表面的耳甲艇（cymba conchae），经此可触及该三角（见第6篇）。三角的深面为乳突窦（mastoid antrum）。在耳轮脚的下方和耳甲的前方为一小的弯曲的耳屏（tragus）。耳屏向后突起部分地遮盖外耳门。与耳屏相对并与其以耳屏间切迹（intertragic notch）相隔的是对耳屏（antitragus）其下方为耳垂（lobule）。耳垂由纤维组织和脂肪组织构成，柔软，不像耳郭的大部分有弹性软骨支持而较硬。耳郭的颅面有与外侧面凹陷相应的凸起，且据此命名；如耳甲隆起、三角窝隆起等。

耳郭的基本功能为收集声波。但因其不对称和厚度的不同，可能在声波传播中还作为能变化的通路对有效的双耳声源定位（及粗略的单耳声源定位）可能起重要作用。

在结构上，耳郭为一薄的弹性纤维软骨板，其表面覆盖皮肤，由韧带和肌肉与周围结构相连，并与外耳道的软骨相延续，外耳道软骨又以纤维组织与骨性外耳道相连。耳郭的皮肤薄，与软骨紧密相贴，并有毛和皮脂腺。皮脂腺在耳甲和舟状窝最多。在耳屏、对耳屏和耳屏切迹处毛多而强壮，在老年人尤为明显。耳郭的皮肤与外耳道皮肤互相延续。

耳郭软骨 （图8.470）耳郭软骨（auricular cartilage）为单块弹性纤维软骨。其形态与上述表面的隆起和凹陷相对应。耳垂以及耳屏与耳轮脚之间无软骨而以致密纤维组织充填，在前方耳轮向上弯曲处有一小的软骨性突起，称为耳轮棘（spine of the lelix）。耳轮的另一端向下延伸为耳轮尾（tail of the helix,），由对耳屏耳轮裂（fissura antitragohelicina）与对耳轮相隔。软骨的颅面有耳甲隆起（eminentia conchae）和三角窝隆起（eminentia triangularis）与外侧面的凹陷相应。与外侧面对耳轮脚相应的对耳轮横沟（sulcus antihelics tranversus）分隔此两隆起。耳桥（ponticulus）为斜行的嵴，越过耳甲隆起，为耳后肌的附着部位。耳郭软骨有2个裂；其一位于耳轮脚的后方，另一在耳屏内。

耳郭的韧带 耳郭的韧带（ligaments of the auricle）有两类：

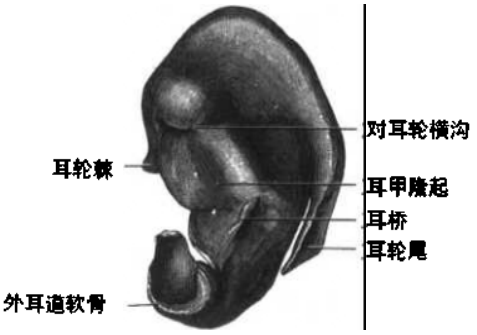

图8.470 右耳郭软骨的内侧面（颅面）。

- 非固有韧带，连结耳郭与颞骨
- 固有韧带，连结耳郭软骨各部。

两条非固有韧带（extrinsic ligaments）为前韧带和后韧带。前韧带（anterior ligament）从耳屏和耳轮棘延伸至颞骨颧突的根部。后韧带（posterior ligament）由耳甲的后面至乳突的外侧面。主要的固有韧带（intrinsic ligaments）为：

- 位于耳屏与耳轮间的强纤维束，从前方参与组成外耳道并形成耳甲的部分周界。
- 对耳轮与耳轮尾之间的纤维束。

在耳郭的颅面尚有不很明显的纤维束。

耳肌 耳肌（auricular muscles）有两类：一为非固有肌（extrinsic muscles）由耳郭至颅和颅顶。可使耳郭作为一整体而运动。另一为固有肌（intrinsic muscles）连接耳郭的不同部分。

非固有肌 非固有肌包括耳轮前肌、耳轮上肌和耳轮后肌。耳郭前肌（auricularis anterior）是3块肌肉中的最小者，为薄的扇形。起自帽状腱膜的外侧缘，其纤维汇聚止于耳轮棘。耳郭上肌（auricularis superior）为3块肌肉中最大者，也为扇形；起自帽状腱膜，以一扁薄的肌腱止于耳郭颅面的上部。耳郭后肌（auricularis posterior）由2或3个肌纤维束组成，以短的腱膜起于颞骨的乳突部，止于耳甲隆起的桥。

神经供应 耳郭前肌和耳郭上肌由面神经的颞支供应。耳郭后肌由面神经耳郭后支供应。

作用 人的这些肌肉作用很不明显。耳郭前肌可牵拉耳郭向前上方。耳郭上肌使耳郭略向上运动。耳郭后肌则拉耳郭向后。虽然耳郭的运动甚微，但临床神经学的研究指出：听觉的刺激可引起这些小肌肉的定型的反应，且肌电图能测出“交叉性耳反应”。

固有肌 固有肌包括耳轮大肌、耳轮小肌、耳屏肌、对耳屏肌、耳郭横肌和耳郭斜肌。它们对改变耳郭形态的作用很小，大多数人的耳根本没有此作用，仅个别人可改变其外耳的形态和位置。耳轮大肌（Helicis major）为窄的垂直的肌束，位于耳轮的前缘。起自耳轮棘，止于耳轮向后弯曲处的前缘。耳轮小肌（Helicis minor）为一斜行肌束，覆盖耳轮脚。耳屏肌（tragicus）为一短而扁的垂直肌束，位于耳屏的外侧面。对耳屏肌（antitragicus muscle）起自对耳屏隆起的外部，止于耳轮脚和对耳轮。耳郭横肌（transversus auriculae）位于耳郭颅面耳甲隆起与耳舟隆起之间，由散在的肌纤维组成，部分为肌性，部分为腱性。耳郭斜肌（obliques auriculae）也在耳郭的颅面。由少量肌纤维组成，从耳甲隆起的上后部至三角窝隆起。

神经供应 耳郭外侧面的肌肉由面神经的颞支供应，而耳郭颅面的肌肉则由面神经耳后支供应。

耳郭的血管和神经 **动脉** 耳郭的动脉为：

- 颈外动脉的耳后支发出3或4个分支至耳郭的颅面，由此分支发出细支经软骨的裂或耳轮边缘至外侧面。
- 颞浅动脉的耳郭前支布于耳郭的外侧面。
- 发自枕动脉的一分支。

静脉 与耳郭的动脉相应。在耳郭的皮肤有许多动－静脉吻合。

淋巴管 淋巴管注入：

- 腮腺淋巴结，尤其是耳屏前淋巴结

- 颈深上淋巴结
- 乳突淋巴结

感觉神经 耳郭的感觉神经为:

- 耳大神经，布于颅面和外侧面的后部(耳轮、对耳轮和耳垂)
- 枕小神经，布于颅面的上部
- 迷走神经的耳支，布于耳甲的凹陷部和隆起的后部
- 耳颞神经，布于耳屏，耳轮脚及耳轮的相邻部位
- 面神经，可能与迷走神经的耳郭支一起布于耳郭两面，耳甲的凹陷及其隆起的小部分区域。

面神经布于皮肤的详情和面神经纤维是否布于外耳道和鼓膜尚待研究确定。

外耳道

外耳道从耳甲延伸至鼓膜(图8.471，472、474)。其长度若从耳甲底计约为2.5cm，从耳屏计约为4cm。外耳道由结构不同的两部分组成，外侧1/3为软骨部(cartilaginous)和内侧2/3为骨性部(osseous)。外耳道形成“S”形的弯曲；先向前内和微向上(外部pars externa)，继而向后内和上方(中部pars media)，最后向前内和微向下(内部pars interna)。其切面为椭圆形，最大的直径位于外耳门处，为斜向后下的径线，但在内侧端该径线则近于水平位。外耳道有2个狭窄部位；其一位于软骨部的内侧端，另一位于骨性部距耳甲约2cm处，称为峡(isthmus)。外耳道的内侧端由呈斜位的鼓膜封闭。故外耳道的底和前壁较顶和后壁为长。

外侧的软骨部(cartilaginous part)长约8mm，与耳郭软骨相延续，经纤维组织附于骨性部。外耳道软骨的后上部缺如，此处由胶原纤维板充填；在其前部尚有2或3个深裂。

骨性部(osseous part)长约16mm，较软骨部狭窄。其方向为朝向前内和稍向下方，并有一向后上方的轻度凸出。骨性部的内侧端较外侧端为小，且末端倾斜。该端的前壁向内侧突出超过后壁4mm，除上方外，周缘有鼓膜附着的鼓膜沟(tympanic sulcus)。骨性部的外侧端扩大为外耳道软骨所附着。

骨性外耳道的前部、下部和后部的大部分由颞骨的鼓部组成，在胎儿时该部仅为一鼓环(tympanic ring)(见第6篇)；后上部由颞骨鳞部组成。

耳郭的皮肤与外耳道皮肤延续并覆盖鼓膜的外面。外耳道的皮肤薄而无真皮乳头，紧贴外耳道的软骨性部和骨性部壁。炎症时由于这些组织内张力增大，故疼痛严重。在外耳道软骨部厚的皮下组织中，有许多分泌耳蜡或称耵聍(cerumen)的耵聍腺，其盘绕的管状结构与汗腺类似(见第5篇)。当分泌时分泌细胞为柱状，而静止时则为立方形，其外面覆有肌上皮细胞。耵聍腺的排泄管开口于其附近毛囊的上皮面或皮脂腺。耵聍可吸收水分防止外耳道皮肤浸软并可阻挡小虫入侵。耵聍过多或积聚可阻塞外耳道妨碍鼓膜的振动。耵聍腺和毛囊主要位于外耳道软骨性部。在外耳道骨性部也有少量的小腺体和细毛。除了耵聍和外耳道内毛的保护作用外，较为封闭的外耳道内温暖湿润的环境也有助于鼓膜的机械反应。

外耳道的毗邻 外耳道的前方有下颌骨的髁突，其与外耳道软骨性部之间隔以部分腮腺。对下颌的打击可使髁突骨折进入外耳道。下颌的运动也影响软骨性部内腔的大小。颅中窝位于骨性外耳道的上方，乳突小房则位于其后方，两者之间仅一薄层骨板，其最深的部分位于鼓膜上隐窝的下方(见后)和乳突窦的前下方。外耳道与乳突窦间的骨板仅1～2mm厚，因此该处提供了耳外科“经外耳道”的手术途径。

动脉 外耳道的动脉为：颈外动脉的耳后支，上颌动脉的耳郭深支和颞浅动脉的耳郭支。

静脉 外耳道的静脉注入颈外静脉，上颌静脉和翼静脉丛。

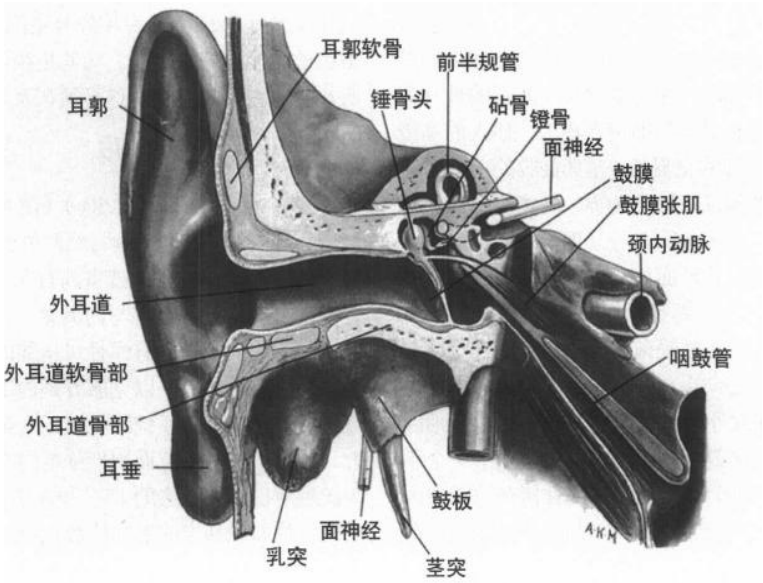

图8.471 右侧外耳和中耳前面观。

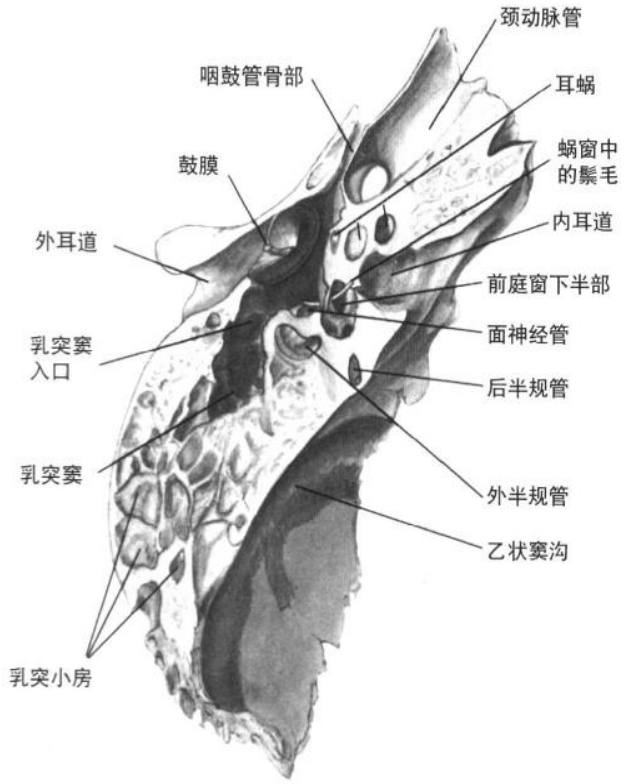

图8.472 经左颞骨的斜切面图（上面观）。对照图8.474和图8.477（切面由P F Milling制备）。

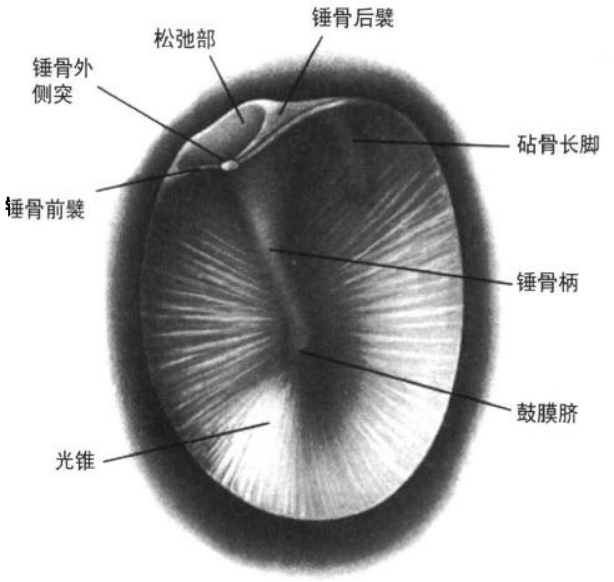

图8.473 经耳镜所见左侧鼓膜的外侧面图（左侧为前方）。

淋巴管　外耳道的淋巴管注入部位与耳郭相同。

神经　下颌神经的耳颞神经分支供应外耳道前壁和上壁。迷走神经的耳郭支布于后壁和下壁。

外耳道的临床检查　检查外耳道和鼓膜时，需以反射光进入窥镜（耳镜），同时向外上后方牵拉耳郭使弯曲的外耳道变得较直。这样经由反射光照入的耳镜就能观察到外耳道的大部和鼓膜。

在骨性部和软骨部相连处，外耳道向前的弯曲使该处较为狭窄。这是取外耳道异物的一个重要部位。儿童的外耳道较短，用耳镜时有可能伤及鼓膜。即使在成人，插入的耳镜也不能超过软骨部与骨性部的交界处。紧邻鼓膜的前外方在外耳道底有一凹陷，其外侧以一隆嵴为界，异物可在此凹陷部存留。通过耳镜可见到鼓膜的大部分（图8.473）。鼓膜为珍珠样灰色，有轻度反光。其外面朝向前下外，即其位置与外耳道底呈55°的锐角，与外耳道顶成一钝角。新生儿时，鼓膜几乎位于颅底的平面。在鼓膜前缘与后缘间的中点，有一黄红色的条纹从鼓膜中心向前上斜行，标志着鼓膜内面的锤骨柄。在此条纹的上部近外耳道顶处有一小的白色圆形隆起，此为锤骨的外侧突凸向鼓膜而致。鼓膜并非处于一个平面，其中心或称为脐（umbo）（见后）被锤骨柄牵拉而向内侧凹陷。在前下1/4有亮的反射光锥（cone of light）。在锤骨短突的前、后有相应隆起的锤前皱襞（anterior malleolar fold）和锤后皱襞（posterior malleolar fold），二者之间为鼓膜的松弛部（见后）。锤骨柄上部的后方常可见与其平行的砧骨长突为白色条纹，有时终于下方圆点状的镫骨头。另外随鼓膜透明度的差别，可不同程度地见到鼓索、圆窗隐窝和咽鼓管的鼓室端。

临床解剖学　偶尔可见外耳发育不全、多耳郭、耳郭前囊肿、瘘管或无外耳道等异常。4岁或5岁以下的幼儿，在外耳道骨壁的前下部有Huschke孔（见第6篇），孔内有膜填充。该孔可保留至成人。供应外耳道的神经中包括迷走神经。当外耳道受刺激时，可引起反射性咳嗽和喷嚏。注水入儿童的外耳道可引起呕吐，在老年人则偶尔可引起心力衰竭。这些反射都有迷走神经参与。在牙痛及舌癌患者伴有的耳痛是由于累及了供应牙、舌和外耳道的三叉神经的下颌支而致。鼓膜的上半部富于血管。为避免损伤该处的血管以及鼓索和听小骨，鼓膜的手术切口必须在其后下部。

鼓　室

鼓室（tympanic cavity）（图8.471-473, 475, 476）为颞骨内不规则的间隙。内衬粘膜性骨膜（见后），内含从鼻腔经咽鼓管进入的空气。鼓室内有3块可动的听小骨组成的听骨链连接鼓室的外侧壁与内侧壁，将鼓膜的振动传导至内耳的耳蜗；将外耳道内有弹性可压缩的空气中较弱的振动有效地传递能量至内耳，以克服耳蜗内围绕感受器的不可压缩的液体的惯性。两个系统的机械配合要求两者的声阻抗尽量接近。低振幅和每单位面积低强度的空气波到达鼓膜（其面积为接触淋巴的镫骨底的15～20倍）。经中耳，在镫骨底所形成的单位面积强度的增加倍数也为15～20倍，振幅几乎无改变。这样，振动经中耳的增压效应，补偿了由于声阻抗不同而造成的能量耗损。

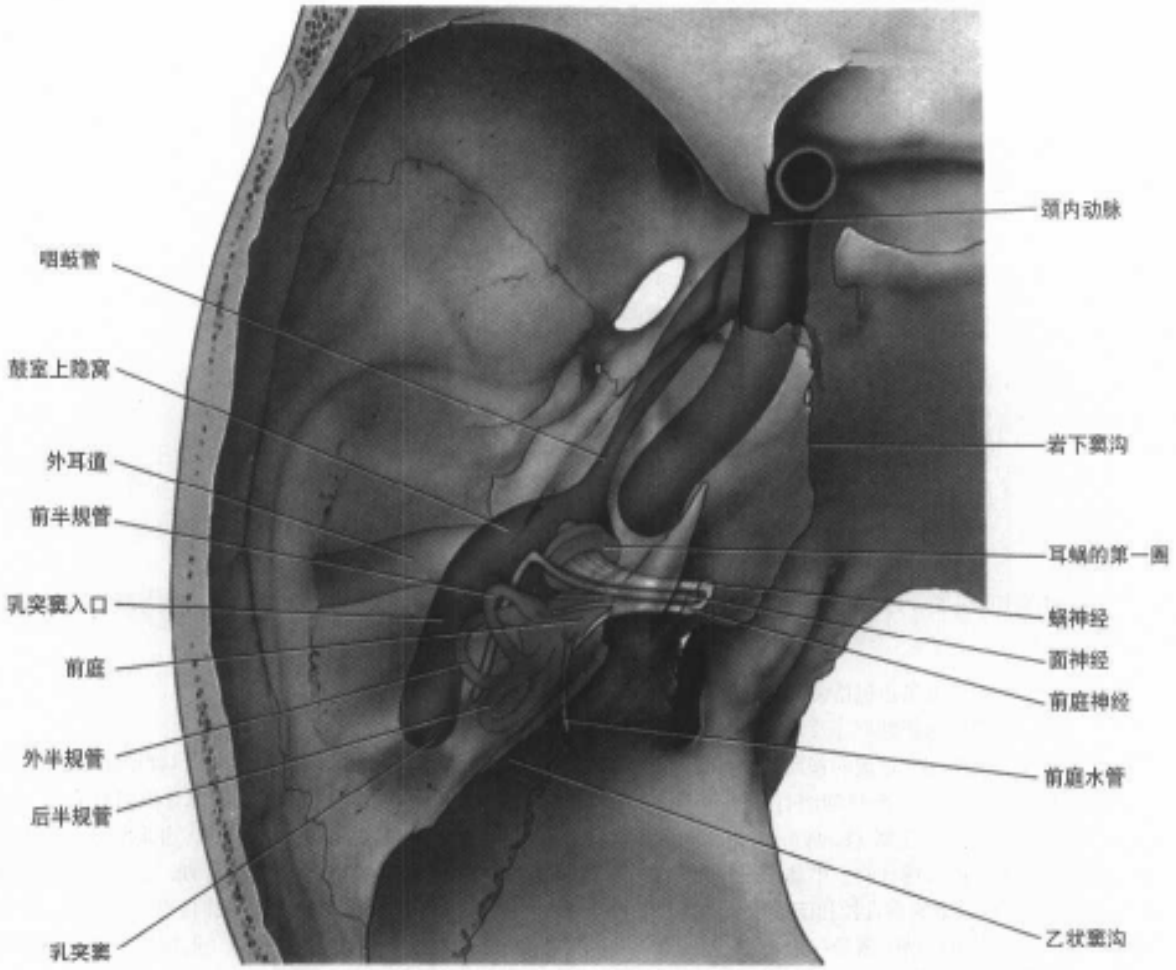

图 8.474 听器各部在颞骨内的位置透视图。对照图 8.472 和图 8.477。

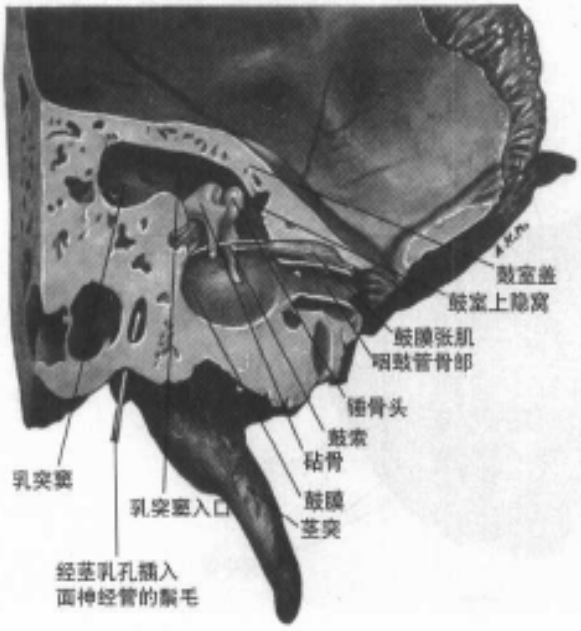

图 8.475 左侧颞骨斜的垂直切面。显示中耳外侧壁和乳突窦。

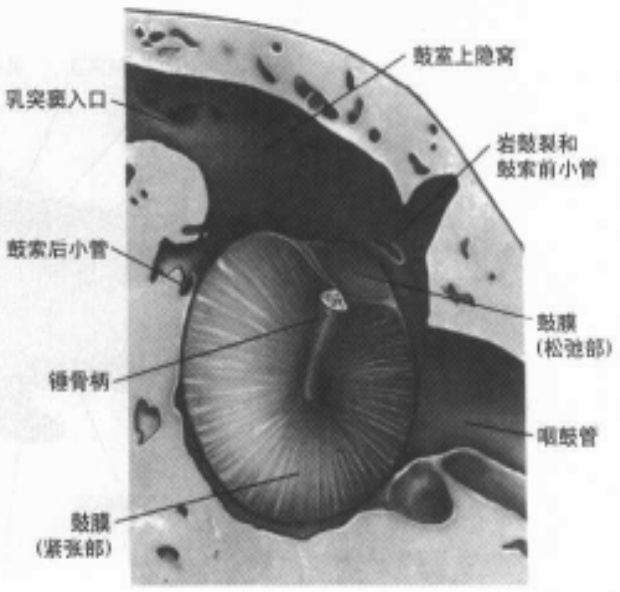

图 8.476 左鼓室外侧壁。

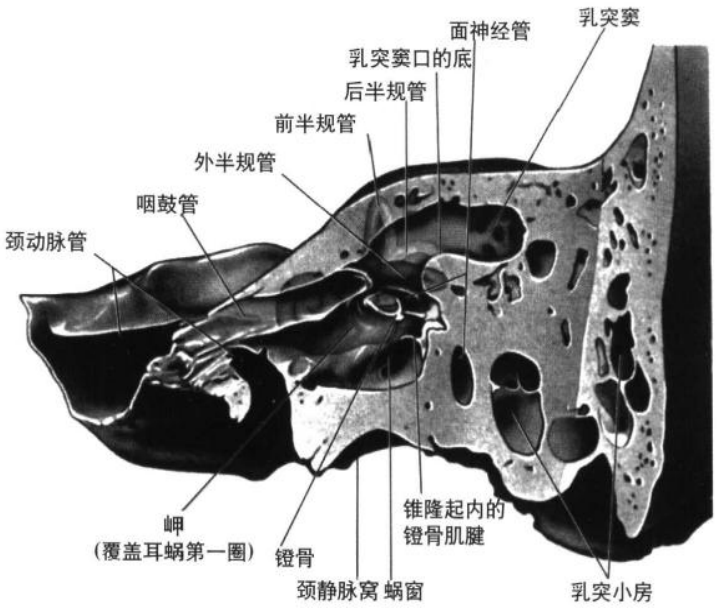

图 8.477 左颞骨斜切面。显示中耳的内侧壁（耳蜗和半规管为蓝色）可见耳蜗第一圈与岬和紧邻的面神经的关系及外侧半规管与乳头窦口、内侧壁的关系。

鼓室结构的保护性机制还包括使鼓膜两侧压力相等的咽鼓管，听小骨间关节的保护性形态及镫骨肌和鼓膜张肌反射性收缩防止听小骨的突然和过度的移动。

鼓室包括两部分：正对鼓膜的固有鼓室（tympanic cavity proper）和鼓室上隐窝（epitympanic recess）。后者位于鼓膜平面以上，内有锤骨的上半部和砧骨的大部分。包括鼓室上隐窝在内，鼓室的垂直径和前后径各约为15mm，上部横径为4mm，正对鼓膜脐的横径仅为2mm。鼓室的外侧界为鼓膜，内侧界为内耳的外侧壁。鼓室后方与乳突窦相通，并借此通乳突小房。鼓室前方与咽鼓管相通（图 8.471，474，476，477）。

鼓室的周界

鼓室的顶 鼓室的顶（roof of the tympanic cavity）（图 8.475－478）为颞骨岩部前面的薄骨板即鼓室盖（tegmen tympni）。鼓室盖分隔鼓室与颅腔，并向后延伸为乳突窦的顶，向前盖鼓膜张肌管。在青少年期，感染可经尚未骨化的岩鳞裂（见第6篇）由鼓室向脑膜传播。在成人，则有静脉从鼓室经此裂至岩上窦或岩鳞窦（见后），感染也可沿此途径蔓延。

鼓室的底 鼓室的底（floor of the tympanic cavity）（图 8.471,477,478）为狭窄而凸起的骨板，分隔鼓室与颈静脉上

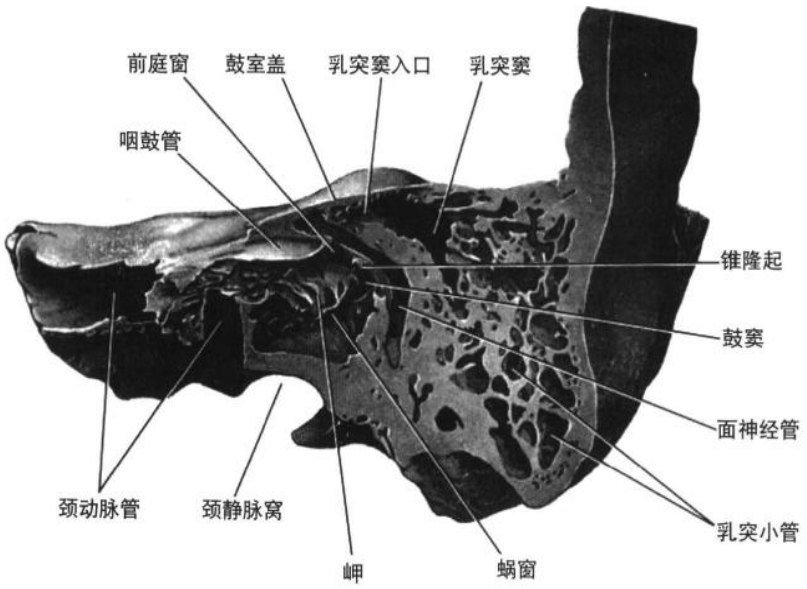

图 8.478 左侧颞骨斜切面示中耳内侧壁。对照图 8.477。

球。此骨板可有部分缺如，以致该处鼓室与静脉之间仅以粘膜和纤维组织相隔。底的近内侧壁处有一小孔，其中通过舌咽神经的分支鼓室神经。有的鼓室底较厚并可含有部分副乳突小房。

鼓室的外侧壁 鼓室的外侧壁（lateral wall of the tympanic cavity）（图8.475，8.476）主要由鼓膜构成，鼓膜所附着的骨环也参与组成外侧壁的一部分。该环在上方缺如或呈切迹状，在其附近有前鼓索小管和后鼓索小管的开口和岩鼓裂。

后鼓索神经小管（posterior canaliculus for the chorda tympani）位于鼓室后壁与外侧壁的交角内，紧靠鼓膜后方，位于锤骨柄上端的平面。该小管在面神经管的前方下行，在茎乳孔上方6mm处终于面神经管。鼓索神经和茎乳动脉通过此管进入鼓室。

鼓膜 鼓膜（tympanic membrane）（图8.471，473，476）分隔外耳道与鼓室，为薄而半透明的膜。其上部较下部略宽，约为椭圆形。鼓膜与外耳道底约成55°角。鼓膜最长的前后径为9～10mm，最短的为8～9mm。周缘的大部分有增厚的纤维软骨环（fibrocartilaginous）附着于外耳道内侧端的鼓膜沟（tympanic sulcus）。在上方无鼓膜沟。在此处，如前所述，有锤骨前襞和锤骨后襞延伸至锤骨外侧突。两者之间为三角形薄而松弛的鼓膜松弛部（pars flaccida），有时该部可有一小孔。鼓膜的其余部位为紧张部（pars tensa）。锤骨柄牢固地附着在鼓膜内面中心的脐（umbo）。脐凸向鼓室。虽然鼓膜的整体形态为凸向内侧，但其放射状的纤维是弯曲的，其凹部向上（见后）。

微细结构 鼓膜在组织学结构上分3层：外层为皮肤性的，中层为纤维性的，内层为粘膜性的。皮肤性的层（cuticular stratum）与外耳道的薄层皮肤相延续，为角化的复层扁平上皮，无毛、无真皮乳头。其皮下组织含有脉管，可能发生少数周围乳头。纤维层（fibrous stratum）分为从锤骨柄发出呈放射状走行的外层和环行的深层，膜的边缘丰富而膜的中央稀疏而分散。边缘和中央纤细的弹性纤维网与胶原纤维相混（见下文）。粘膜层（mucous stratum）是鼓室粘膜的一部分，鼓膜上部最厚并且有人认为被一层纤毛柱状上皮覆盖。但实际上纤毛仅为片状分布，或者完全缺如代之以单层低立方或单层扁平上皮。

电镜和其他技术进一步明确了光镜下观察到的这些结构。首先，Johnson等（1968）报道，豚鼠的鼓膜外表面的上皮大约有10层细胞，分为两个带，一为表浅的无核扁平细胞，一为深部的类似表皮棘细胞带，细胞之间有许多桥粒；最深层坐落在一层连续的基板上，但缺乏半桥粒。鼓膜内表面的上皮为一层非常扁的细胞，有彼此嵌镶和相互交错的分界线，细胞之间有桥粒和紧密连接。胞质内仅含有少数细胞器；其新陈代谢明显不活跃，细胞的腔面有少数不规则的微绒毛，表面覆盖无形态的高电子密度物质。纤毛柱状细胞缺如。最令人关注的是，中间层含有直径约10μm的细丝，细丝之间有25nm的间隔。细丝位于外放射带和内非放射带，前者较多；这种细丝既不像胶原蛋白，也不像弹性蛋白。这些细丝在氨基酸构成上具有特异性，含有鼓膜所特有的蛋白质。McMinn和Taylor曾于1978年报道了关于原纤维成分在豚鼠、人胚和人胎内的发生情况，证实了上述在豚鼠内的发现。但是，子宫内11周人胚中小的胶原原纤维束仍然明显可见，并伴有小的弹性蛋白微原纤维束。老年标本显示有较多的典型的横纹胶原原纤维和无形态的弹性蛋白成分。外层放射纤维与外表面上皮基板之间可见大的成纤维细胞，而毛细血管及其基膜恰恰位于内面上皮基板的深层。在鼓膜松弛部，纤维层被疏松结缔组织取代。

鼓膜的动脉 鼓膜的动脉来自上颌动脉的耳郭深支（布于外面表皮层）和枕动脉的茎乳支或耳郭后动脉和上颌动脉的鼓室支至内面粘膜。

鼓膜的静脉 鼓膜的浅静脉注入颈外静脉。深面的静脉部分注入横窦和耳静脉，部分注入咽鼓管静脉丛。

鼓膜的神经供应 鼓膜的神经来自下颌神经的耳颞支，迷走神经的耳郭支，舌咽神经的鼓室支。可能还来自面神经。

鼓室的内侧壁 鼓室的内侧壁（medial wall of the tympanic cavity）（图8.471，472，477，478）即内耳的外侧壁。其形态特点为有岬、前庭窗、蜗窗和面神经管。

圆形的岬（promontory）位于耳蜗基底圈外侧突起的表面，该处有鼓室丛神经通过的细沟。岬与后壁的锥隆起之间常有一骨性小隆起相连。在岬的前方，有位于鼓室内侧壁附近的蜗顶。岬后方的鼓窦标志着后半规管壶腹的位置。

前庭窗（fenestra vestibuli），或称卵圆窗（fenestra ovalis）（图8.482）位一肾形开口，位于岬的后上方。前庭窗连接鼓室和前庭，其长径为水平位，隆凸的边缘朝向上方。前庭窗由镫骨底所覆盖。镫骨底的周缘有环状韧带附着于前庭窗的周缘。

蜗窗（fenestra cochlear）或称圆窗（fenestra rotunda）（图8.477，482）位于前庭窗的后下方，两者之间以岬的后部相隔。蜗窗正位于岬的凸出边缘下方的凹陷处，呈斜位。在干燥的标本上蜗窗向前上开口，使鼓室通向鼓阶。在活体，蜗窗由第二鼓膜（secondary tympanic membrane）封闭。该膜的鼓室面稍凹陷，朝向耳蜗的面稍凸，并有一定的弯曲使其后上1/3与前下2/3成角相交。第二鼓膜的结构包括3层：外层来自鼓室粘膜，内层来自耳蜗的内膜，中层为纤维层。

面神经管凸（prominence of the facial nerve canal）标志着骨性面神经管上部的位置。有时其部分外侧壁可缺如。该管经鼓室内侧壁卵圆窗上方由前向后而行，继而弯向下进入鼓室的后壁。

鼓室的后壁 鼓室的后壁（posterior wall of the tympanic cavity）（图8.472,474）上部宽下部窄，其主要形态结构为乳突窦口、锥隆起和砧骨窝。

乳突窦口（aditus to the mastoid antrum）为一大而不规则的开口，由鼓室上隐窝通入乳突窦（mastoid antrum）的上部。在该口的内侧壁、面神经管凸的上后方有一圆形隆起，其深面为外半规管。

锥隆起（pyramidal eminence）位于前庭窗的后方和面神经管垂直部的前方、内有镫骨肌。其顶端突向前庭窗、尖端有一小孔以通过镫骨肌腱（见后）。

砧骨窝（fossa incudis）为鼓室上隐窝下后方的小凹陷，内容砧骨短突，由韧带纤维将其固定于砧骨窝。

乳突窦 乳突窦（mastoid antrum）（图8.472、474、478）为颞骨岩部内一空气窦。该窦的感染较为常见，故有外科学的重要性。乳突窦前壁的上部为乳突窦口，由鼓室上隐窝通向乳突窦。其内侧为外侧半规管。乳突窦的内侧壁与后半规管相邻（图8.477）。后方为乙状窦，部分乳突小房可位于乙状窦与乳突窦之间。由鼓室盖形成的顶位于大脑颞叶和颅中窝的下方。底部有数个开口与乳突小房相通。乳突窦的前下方为面神经管的降部。乳突窦的外侧壁常为鼓室手术的入路，由颞骨鳞部的道后突组成。该处在新生儿仅2mm厚，在出生后每年约增厚1mm直到最终达12～15mm。成人乳突窦外侧壁的位置相当于颅外面的道上三角（suprameatal triangle）区（见第6篇）。该三角可经耳甲艇触及（见前），其上界乳突上嵴位于颅中窝底的平面，形成外耳道后上缘的前下界与面神经管降部的位置大约相当。由外耳道后缘的后垂直切线形成的后界正处于乙状窦的前方。成人乳突窦的容量约1ml，直径约10mm。与其它空气窦不同，乳突窦在出生时就已存在且其大小与成人的相近，但其与外耳道的位置关系较成人为高。在幼儿，由于窦外侧壁薄和乳突尚未发育，茎乳孔及由此穿出的面神经的位置很浅。

乳突小房 乳突小房（mastoid air cells）（图8.472、477、478）的数目、形状和大小有很大的个体差异。通常它们互相连接，内衬无纤毛鳞状上皮的粘膜。粘膜与乳突窦及鼓室内的粘膜相延续。乳突小房可充满乳突直至其尖部，有的与乙状窦及颅后窝仅隔以很薄的骨板，偶尔该薄骨板可缺如。有的小房位于乙状窦的上方或后方，还有位于面神经管降部的后壁。在颞骨鳞部的小房与岩部较深的小房之间可由鳞乳突缝附近的骨板相隔。有时乳突小房只有很小部分进入乳突。乳突大部由骨密质或含有骨髓的骨松质组成。乳突的类型较多（图6.176）常见者为3类：含气型（pneumatic）有许多含气的小房，硬化型（sclerotic）含有很少或无含气小房和混合型（mixed）兼有含气小房和骨髓。Pannoer在1970年对100个乳突的含气程度和含气小房与侧窦的关系进行了更详细的描述和归类：距侧窦最远的含气小房最大。含气小房可延伸超出乳突范围进入乳突上嵴以上的颞骨鳞部、颞骨颧突的后根、颅中窝下方的外耳道骨性顶部和紧邻颈静脉上球的鼓室底。罕见者为含气小房延伸进入枕骨的颈静脉突。重要的一组为含气小房向内侧伸入颞骨岩部甚至达其尖部与咽鼓管、颈动脉管、迷路及展神经相邻。有学者认为该组并不与乳突小房相续，而是单独地从鼓室发育而来。上述乳突小房的延伸在病理学上甚为重要，因为感染可随其蔓延至周围结构。出生时虽然乳突窦已充分发育，但此时的乳突小房仅为很小的窦状憩室。随着乳突在生后第二年的发育，小房逐渐地伸入。至生后第四年末乳突小房完全形成，而在青春期其生长最迅速。但有20%的颅骨，其乳突根本没有含气小房。

鼓室的前壁 鼓室的前壁（anterior wall of the tympanic cavity）（图8.471、472、476、477）由于鼓室的内侧壁和外侧壁较靠近而狭窄。其下方较大的区域为由颈动脉管后壁形成的薄骨板、有上颈鼓神经、下颈鼓神经和鼓支或颈内动脉的分支穿过。前壁的上部有2条平行管道开口；其中上方者为鼓膜张肌半管（semicanal for tensor tympani）又称鼓膜张肌管（canal for tensor tympani）。下方者为咽鼓管半管（semicanal for auditory tube）也称咽鼓管骨部（osseous part of the pharyngotympanic tube）。两者向前下内斜行，开口于颞骨鳞部与鼓部的交角处。两管之间有薄的骨性隔分隔。鼓膜张肌半管和骨隔在鼓室内侧壁向后外而行，终于前庭窗的上方，骨隔的后端在此向外侧弯曲而形成一个滑车即匙突（processus trochleariformis, cochleariformis），鼓膜张肌腱经此转向外侧止于锤骨柄上部。

咽鼓管

咽鼓管（pharyngotympanic,auditory tube）（图8.471,472、474、477）连通鼓室和鼻咽部，为两者间的空气通道，其作用为使鼓膜内面和外面的气压相等。咽鼓管长约36mm。以与矢状面成45°角和与水平面成30°角，向前下内行。该管一部分由骨组成，部分为软骨和纤维组织构成。

骨部（bony part）长约12mm，起自鼓室前壁行向前下内并逐渐狭窄终于颞骨鳞部与岩部相接处，该处锯齿状的边缘为软骨部的附着处。颈动脉管位于咽鼓管骨部的内侧。在横切面上骨部为椭圆形，而在水平面上其径线较大。

软骨部（cartilaginous part）长约24mm，由三角形软骨板组成。软骨板的较大部分为管的后内侧壁，其尖部有纤维组织附着于骨部锯齿缘的周缘，其基底直接位于鼻咽部外侧壁的粘膜下，并在咽鼓管咽口的后方形成咽鼓管圆枕（tubal elevation）。软骨部的上部向外下方弯曲形成宽的内侧板（medial lamina）和窄的外侧板（lateral lamina）。该管的横切面为钩形，其下方和外侧部无软骨，而由纤维组织构成管壁。软骨部固定于颅底颞骨岩部与蝶骨大翼间的沟内，终于翼突内侧板根部附近。咽鼓管的软骨部和骨部并不在同一平面内：软骨部下行较骨部为陡。管的最大口径位于其咽口，最小口径则位于骨部与软骨部相接处（峡isthmus），后又扩大行向鼓室。

咽鼓管的粘膜与鼻咽部及鼓室粘膜相延续。内衬以纤毛柱状上皮。粘膜在管的骨部较薄，在软骨部由粘膜腺体使之增厚。在近咽口处有不定的、有时很大的淋巴组织团块，即咽鼓管扁桃体（tubal tonsil）。

咽鼓管的毗邻 咽鼓管的前外方有腭帆张肌分隔该管与耳神

经节、下颌神经及其分支、鼓索和脑膜中动脉。腭帆张肌的部分纤维附着于软骨部的外侧板和纤维部而形成咽鼓管开大肌（dilatator tubae）。腭咽弓（见第12篇）附着于软骨部的下部，咽口附近。咽鼓管的后内侧为颞骨岩部和腭帆提肌。该肌的一部分起于该管软骨部的内侧板。咽鼓管咽口的位置和毗邻将在鼻咽部叙述（见第12篇）。

吞咽时咽鼓管开放，但其机制尚未确定。可能是咽鼓管开大肌并辅以咽腭肌的作用（虽然有人否认咽鼓管开大肌的存在）。腭帆提肌上提咽鼓管的软骨部，可减低软骨的紧张度以被动开放咽鼓管。

新生儿咽鼓管的长度约为成人的长度之1/2。其方向较水平。骨部较短而宽。其咽口仅为一窄的裂隙，该口与腭位于同一平面，且无咽鼓管圆枕。

血管和神经 动脉 咽鼓管的动脉来自颈外动脉的咽升动脉和上颌动脉的2个分支即脑膜中动脉和翼管动脉。

静脉 咽鼓管的静脉注入翼静脉丛。

神经 布于咽鼓管的神经来自鼓室丛（见后）和翼腭神经节的咽支，参与组成鼓室丛的神经为舌咽神经、颈部交感神经，可能还有面神经。（在人类尚未确定）。

听小骨

听小骨有3块，即锤骨、砧骨和镫骨三者相连成链，将声波由鼓膜通过鼓室传至前庭窗；锤骨附着于鼓膜，镫骨底则附着在前庭窗周缘，而砧骨悬于两者之间与两骨构成关节。

锤骨（malleus）（图8.471，475，479） 锤骨形如锤，长8-9mm，为三小骨中最大者。有头、颈、柄、前突和后突。头（head）为膨大的卵圆形上端，位于鼓室上隐窝内，其后部与砧骨构成关节，其余部位均覆以粘膜。与砧骨连结的软骨性关节面以其近中部处的狭窄分为较大的上部和较小的下部。两部的方位几乎互相垂直。关节面在狭窄处的下缘突出构成锤骨距（spur of the malleus）。颈（neck）为头下方的狭窄部。颈下方为膨大部，前突和外侧突由此突出。

锤骨柄（handle of the malleus）以其外侧缘与鼓膜相连（图8.473，475，476）。锤骨柄向后下内逐渐缩细直至其游离端。游离端稍向前弯曲，其形态在横向上是扁的。锤骨柄内面的上部有一小突起为鼓膜张肌的附着处。前突（anterior process）为一针状突起，由颈下方的膨大部向前突出，并有韧带纤维连至岩鼓裂（见后）。在胎儿期，此突为锤骨最长的突起并向前与梅克尔（Meckel）软骨相续（见第3篇）。外侧突（lateral process）为锤骨柄根部向外侧的一锥形突起，附着于鼓膜的上部，经锤前皱襞和锤后皱襞至鼓膜沟上部切迹的两侧（图8.471）。

骨化 锤骨的软骨性前体为梅克尔软骨的背侧端。除前突外，其骨化均从软骨内的骨化中心开始。该骨化中心位于未来骨的颈部附近，在胚胎4个月时出现。前突单独由致密结缔组织骨化，在胚胎6个月时与其他部份相连。

砧骨（incus）（图8.471，475，480） 砧骨虽因其形状略似铁砧而得名，但它更像有2个根的前磨牙。砧骨有一体和二个突起。体近似立方形，前面为盖有软骨的鞍状面与锤骨头相关节。长突较锤骨柄长度的1/2略长，在锤骨柄后方且与其平行而几乎垂直下行，其下端向内侧弯曲终于圆形的豆状突（lenticular process），长突的内侧面盖以软骨与镫骨构成关节。短突（short process）略呈锥形的向后突起，由韧带纤维附着于鼓室上隐窝下后部的砧骨窝（图8.475）。

骨化 砧骨有一软骨前体与梅克尔软骨（Meckel cartilage）（见第3篇）的背侧端相延续。骨化常在胚胎第4个月时从其长突上部单个骨化中心扩展。而豆状突则可另有单独的骨化中心。

镫骨（stapes）（图471，477，481） 锤骨有头、颈、2个脚和1个底。头（head）朝向外侧，有一小的覆有软骨的关节面与砧骨的豆状突形成关节。缩窄的颈部（neck）的后方有镫骨肌腱附着。2个脚（limbs）分别从颈部弯曲分开，而后连于椭圆形或肾形的底（base）。底为镫骨的脚板，经纤维环（环状韧带annular ligament）附着于前庭窗周缘。镫骨的前脚较短，其弯曲度也较后脚为小（图8.481）。

骨化 镫骨在胎儿舌骨弓软骨有孔的背侧部内初步形成。骨化从软骨内的单骨化中心开始。在胚胎第4个月时在底部出现该骨化中心，逐渐扩展至镫骨脚以与体部相融合。

新生儿听小骨的骨化已达较成熟的阶段。

听小骨的连结 听小骨间的连结为典型的滑膜关节。砧锤关节为鞍状关节，砧镫关节为球窝关节。关节面盖有关节软骨。每个关节均包以含有较多弹性组织和衬以滑膜的关节囊。

听小骨的韧带 听小骨借韧带连至鼓室壁。锤骨的韧带有3条，砧骨和镫骨各有1条。其中有的仅为至听小骨及其关节

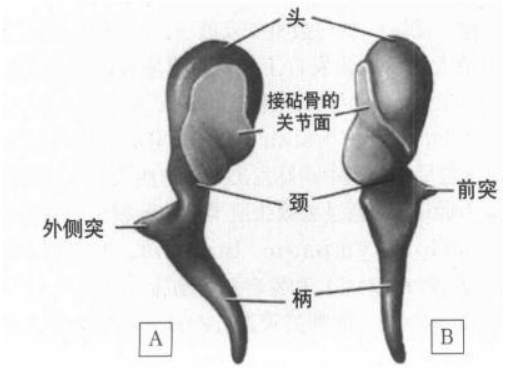

图8.479 左侧锤骨。A. 后面观；B. 内侧面观。

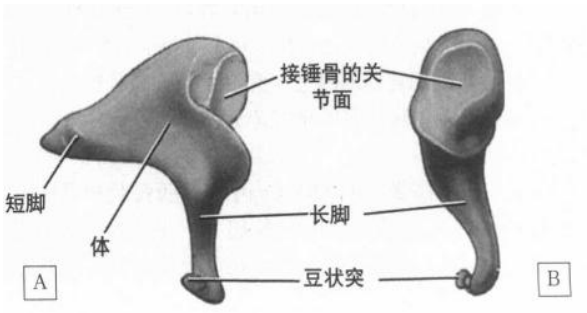

图8.480 左侧砧骨。A. 内侧面观；B. 前面观。

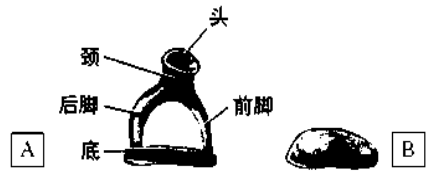

图8.481 左侧镫骨。A. 上面观；B. 底面观。

的含有血管和神经的粘膜皱襞。其他的韧带在中心有胶原纤维束。

锤骨前韧带（anterior ligament of the malleus）从邻近锤骨前突上方的颅部至鼓室前壁近岩鼓裂处，其部分胶原纤维通过该裂至蝶骨棘，其余部份与蝶下颌韧带相延续。该韧带可含有肌纤维（鼓膜松弛肌 laxator tympani 或锤骨外肌 muscles externus mallei）。锤骨前韧带和蝶下颌韧带皆由梅克尔（Meckl）软骨周围鞘分化而成（见第3篇）。

锤骨外侧韧带（lateral ligament of the mallius）为一三角形纤维束，从鼓膜切迹边缘的后部至锤骨头。锤骨上韧带（superior ligament of the malleus）连结锤骨头与鼓室上隐窝的顶。砧骨后韧带（posterior ligament of the incus）连接砧骨短突末端和砧骨窝。砧骨上韧带（superior ligament of the incus）仅为粘膜皱襞，由砧骨体至鼓室上隐窝顶。

镫骨底的周缘及其前庭面盖有透明软骨。镫骨底的边缘与前庭窗之间，有具弹性的镫骨底环状韧带（annular ligament of the base of the stapes）相连。当镫骨肌收缩和听性摆动时，镫骨底依其运动（见后）。

鼓室的肌肉

鼓膜张肌（tensor tympani）（图8.471，475） 为一细而长的肌肉，位于骨性咽鼓管上方的鼓膜张肌半管内。两个管之间仅隔以薄骨板。该肌起自咽鼓管软骨部及与其相邻的蝶骨大翼和所在管的管壁，在管内向后行，继而以一细腱向外转折绕滑车样匙突，最终止于锤骨柄近其根部处。

神经供应 鼓膜张肌的神经为下颌神经至翼内肌神经的分支。该分支通过耳神经节，但在节内并无突触中继（见前）。布于该肌的神经有运动和本体觉两种纤维（Candiollo 1965）。

镫骨肌（stapedius） 起自锥隆起内锥形腔的壁（该腔向前与面神经管的降部相延续，见前述），其细腱出锥隆起尖部的孔向前止于镫骨颈的后面（图8.477）。该肌为不对称的双羽肌，内含大量小的运动单位。每个单位仅有6～9条肌纤维。在肌腹与腱相连处的附近，有少量的神经肌梭。

神经供应 供应该肌的神经为面神经的一个分支（详见 Blevins 1967）。

作用 在对高强度声音的反应中，鼓膜张肌和镫骨肌常一起收缩，以在振动到达内耳前起一"保护性减幅作用"（Hallpike 1935）。鼓膜张肌向内牵拉鼓膜使之紧张并推镫骨更紧贴前庭窗。镫骨肌的作用与鼓膜张肌的后一作用相拮抗。镫骨肌麻痹可引起听觉过敏。

听小骨的运动 锤骨柄随鼓膜的各种运动而活动。而锤骨和砧骨则绕砧骨短突和后韧带至锤骨前韧带的轴而一起旋转。当鼓膜和锤骨柄向内侧运动时，砧骨的长突也向内侧运动，将镫骨底推向迷路和淋巴，引起蜗窗的第二鼓膜补偿性外突。当鼓膜向外运动时，则作用相反。但若是大幅度的运动时，砧骨不容许锤骨充分向外移动，而锤骨仅在砧锤关节滑动，以防止镫骨底从前庭窗脱位。当锤骨柄向内运动时，锤骨头下缘的距固定砧锤关节，使砧骨长突向内侧移动。当锤骨柄向外运动时，砧锤关节恢复其可动性。3块听小骨作为一弯曲的杠杆一起运动，以使镫骨底不像一个活塞而像岩石那样以其环状韧带较厚的前下缘为支点在前庭窗运动。Békésy 在1960年曾详细描述了镫骨复杂的运动：绕垂直轴像开门关门的岩石样运动仅发生在中强度声音时。当大音量，运动轴变为水平方向，镫骨底的上缘和下缘以相反的方向绕中心轴摆动，以防止外淋巴过度的位移。

鼓室粘膜 鼓室的粘膜经咽鼓管与咽粘膜相续；在鼓室内覆盖听小骨、肌肉和神经，形成鼓膜的内层和第二鼓膜的外层，并伸入乳突窦和含气小房。粘膜形成数个含血管的皱襞伸向听小骨；其中之一从鼓室顶下行至锤骨头及砧骨体上缘，另一环绕镫骨肌，其他的包绕鼓索神经和鼓膜张肌。这些皱襞分隔出囊状的隐窝，使鼓室的内部成为似蜂窝状的形态。其中，鼓膜上隐窝（superior recess of the tympanic membrane）位于锤骨颈与鼓膜松弛部之间，鼓膜前隐窝（anterior recess of the tympanic membrane）和鼓膜后隐窝（posterior recess of the tympanic membrane）围绕鼓索，分别位于锤骨柄的前方和后方。鼓室粘膜薄而灰白，血管较少。除了覆盖鼓室内侧壁后部、后壁、鼓膜的一部分和听小骨的为无纤毛扁平上皮外，其余部位均为有纤毛柱状上皮。在咽鼓管附近的粘膜内有许多杯状细胞，而没有粘膜腺。乳突窦和含气小房内衬以无纤毛扁平上皮。无疑，中耳内的粘膜结构是不一致的，包括鳞状上皮、立方上皮、柱状上皮和纤毛柱状上皮。上皮牢固地附着在骨膜（形成粘膜骨膜 mucoperiosteum），在其表面有表面活化物质。

需再次强调的是鼓室、乳突窦、听小骨和内耳的结构在出生时几乎已发育完全，随后仅有小的变化。胎儿鼓室内所含的胶状组织在出生时消失，含有液体者则当空气经咽鼓管时被吸收。

鼓室的血管 动脉 供应鼓室壁及鼓室内结构的动脉共有6条。其中最大的2条为发自上颌动脉供应鼓膜的鼓室前支（anterior tympanic branch）和枕动脉或耳后动脉的分支茎乳动脉（stylomastoid branch）供应鼓室后部和乳突小房。较小的动脉包括：脑膜中动脉发出穿经岩浅大神经孔的岩支（petrosal branch）。通过鼓膜张肌半管的脑膜中动脉的鼓室上支（superior tympanic branch）。发自咽升动脉（ascending pharygeal）和发自翼管动脉（artery of the pterygoid canal）伴咽鼓管走行的分支和发自颈内动脉（internal carotid）的鼓支（tympanic branch）或穿过鼓室薄的前壁的分支。胚胎早期有一镫骨动脉（stapedial artery）

布于镫骨（见第3篇，在其他哺乳动物，此动脉保留终生）。

静脉 鼓室的静脉注入翼静脉丛和岩上窦。由乳突窦粘膜引流的静脉向内侧经由前半规管形成的弓至颞骨岩部后面的弓状下窝处注入岩上窦，此为幼年时较大的弓状下静脉（subarcuate veins）的余留。此静脉的通道也是感染由乳突窦向脑膜扩散的途径。

淋巴管 鼓室的淋巴管将在第10篇中叙述。

鼓室的神经 鼓室的神经在岬的表面构成网状的鼓室丛。其来源为舌咽神经的鼓室支（图8.348）和交感性的颈鼓神经（Arslan 1960）。前者进入鼓室神经的鼓小管（tympanic canaliculus for the tympanic nerve）发分支参加该丛。来自颈动脉交感丛的上颈鼓神经（superior caroticotympanic nerve）和下颈鼓神经（inferior caroticotympanic nerve）穿颈动脉管壁参加鼓室丛。鼓室丛的分支有：

- 至鼓室、咽鼓管、乳突小房粘膜的分支。
- 一分支穿经前庭窗前方的孔参加岩大神经。
- 岩小神经可视为舌咽神经穿过鼓室丛的延续。

岩小神经（lesser petrosal nerve）行于鼓膜张肌半管下方的小管内。在行程中一来自面神经膝神经节的分支，经岩大神经孔外侧的小孔至颞骨前面，然后经卵圆孔或无名的小管至耳神经节。分泌运动性节后纤维离开此神经节进入耳颞神经供应腮腺。

鼓索（chorda tympani）（图8.344）在茎乳孔上方6mm处发自面神经，在一管内向前上而行，继经后小管（posterior canaliculus）进入鼓室，然后在鼓膜粘膜层与纤维层之间（见前）向前弯曲而行，跨过锤骨柄上部的内侧至鼓室前壁，而后进入前小管（anterior canaliculus）（其后的行程见前）。其他与鼓室密切相关的神经包括：面神经及其膝神经节，镫骨肌神经、岩大神经、迷走神经耳支、前庭蜗神经的传入和传出终末、颈内动脉交感丛（均译述于本篇的其他部分）。下颌神经的脑膜支（meningeal branch）（见前）分支至乳突小房。

中耳的临床记要 颅中窝的骨折几乎总是累及鼓室顶，并伴有鼓膜破裂或骨性外耳道骨折。这类损伤常留有迁延的耳出血。如有硬脑膜撕裂，还伴有脑脊液外流。

鼓室为感染的常见部位，感染由鼻腔和咽部经咽鼓管蔓延而至。由于粘膜炎性肿胀，咽鼓管可闭塞。鼓室内的炎性产物可蔓延至乳突窦。只有当鼓膜自动破裂或手术切开后，这些炎性产物才能排出，继而排出脓液。如咽鼓管的炎症接着消退，鼓室的正常引流恢复，鼓膜穿孔愈合。但是，如果咽鼓管由增大的淋巴组织闭塞，脓液则继续聚集并通过穿孔流出而成为慢性耳溢液，可继发颅内并发症：脓肿可在颅骨与硬脑膜间形成；可位于鼓室上方、颞叶硬脑膜的下方或在乳突深面与乙状窦之间，可广为延伸和围绕乙状窦，继而造成窦内血栓形成。感染块可脱落进入血循环形成转移性脓肿甚至达肺内。鼓室或乳突窦骨的疾患可引起严重的甚至致命的败血性脑膜炎或形成脑脓肿，尤其是在小脑半球及大脑颞叶。鼓室内骨的慢性疾病可使面神经管内的面神经暴露，而面神经的炎症可引起面神经核下瘫（见前）。

内　耳

内耳（internal ear）包括骨迷路（osseous labyrinth）及其所包含的膜迷路（membranous labyrinth）。骨迷路为颞骨岩部内一系列复杂的腔隙，而膜迷路是由与骨迷路各部相应的互相连接的膜性囊和管道组成。

骨迷路

骨迷路（图8.474，477，482-484）有3个部分，即前庭（vestibule），半规管（semicircular canals）和耳蜗（cochlea）。三者均为骨内腔隙，内表面衬以骨膜，内含有清彻的液体即外淋巴（perilymph）。骨迷路周围的骨较颞骨岩部其他部位的骨致密和坚硬，故可在颞骨岩部进行解剖找出骨迷路，尤其是在年轻的颅骨更易找出。

前庭 前庭为骨迷路的中央部分。位于鼓室的内侧，耳蜗的后方和半规管的前方。约为椭圆形。其前后径和上下径均约为5mm，横径约为3mm。前庭的外侧壁有前庭窗，在活体上该窗由镫骨底及其环状韧带封闭。前方，在内侧壁有一小的球囊隐窝（spherical recess）以容纳球囊（saccule）。此处有数个小孔穿过而形成中筛板（macula cribrosa media）。在内耳道的内侧端，该隐窝与前庭下区相邻（图8.483），这些孔内有至球囊的前庭神经的细支通过。球囊隐窝的后方为斜行的前庭嵴（vestibular crest），其前端为前庭锥体（vestibular pyramid）。该嵴将前庭分为下方小的凹陷即蜗管隐窝（cochlear recess），前庭蜗神经纤维束穿过此处至蜗管的前庭端。前庭嵴的后上方，在前庭的顶和内侧壁为椭圆囊隐窝（elliptical recess），内容椭圆囊（utricle）。前庭锥体和相邻的椭圆囊隐窝有许多小孔穿过而形成上筛斑（macula cribrosa superior）；锥体的孔内通过至椭圆囊的神经，椭圆

图8.482 左侧骨迷路外侧面观。



图 8.483 左侧骨迷路内部结构图。

囊隐窝的孔内通过至上半规管和外半规管壶腹的神经。前庭锥体和椭圆囊隐窝区与内耳道的前庭上区相对应(图8.483)。前庭水管的开口位于椭圆囊隐窝的下方，前庭水管由此到达颞骨岩部的后面，其内有一条或多条小静脉和部分膜迷路的内淋巴管。在前庭的后部为5个半规管的开口(orifices of the semicircular canals)；前壁有一椭圆形孔，通向耳蜗的前庭阶。

骨半规管 内耳有3个骨半规管（图8.474，477，482–484）：前骨半规管（上骨半规管），后骨半规管和外骨半规管（水平骨半规管）。他们都位于前庭的后上方。每个半规管约为圆周的2/3，三者的长度不一，但其直径却均约为0.8mm。每个半规管有一膨大的末端，称为壶腹（ampulla），其直径约为半规管直径的两倍。3个半规管通向前庭的开口为5个，其中的一个开口为2个半规管共用。

前（上）骨半规管（anterior （superior）semicircular canal）的长度为15～20mm，其方位与颞骨岩部的长轴垂直，位于颞骨岩部前面弓状隆起（见第6篇）的下方。有人认为弓状隆起并非正好与上骨半规管相当，而是与大脑颞叶下面的颞枕沟相应。前（上）骨半规管的前端为壶腹，开口于前庭的上外部，其另一端与后骨半规管的上端合成总脚（crus commune）。总脚长约4mm，开口于前庭的内侧部。

后骨半规管（posterior semicircular canal）向后弯曲，其方位垂直，与颞骨岩部的后面几乎平行。长约18～22mm，其壶腹端开口于前庭的下部，该处与内耳道的单孔相邻，并有下筛斑（macula cribrosa inferior）为至壶腹的神经所通过。后骨半规管的上端与上骨半规管的后端合成总脚。

外（水平）骨半规管（lateral （horizontal） semicircular canal）长12～15mm。其弓水平地朝向后外。前方的壶腹端开口于前庭的上外角在前庭窗的上方和上骨半规管壶腹端的下方。后端在前庭的开口位于总脚开口的下方。

通常对骨半规管方位描述为：两耳的2个外半规管位于同一平面内，一侧的前半规管与对侧的后半规管约平行。Blanks等（1975）测量了10个人颅骨半规管平面的相关角度。他们的资料显示，虽然同侧的3个骨半规管的平面约互相垂直，但也有差异。其相关角度为：水平骨半规管／前骨半规管111.76° ± 7.55°、前骨半规管／后骨半规管86.16° ± 4.72°，后骨半规管／水平骨半规管95.75° ± 4.66°。两侧方位相似的骨半规管所处的平面与互相平行有明显的距离，其间的角度为：左侧前骨半规管／右侧后骨半规管24.50° ± 7.19°，左侧后骨半规管／右侧前骨半规管23.73° ± 6.71°，左侧水平骨半规管／右侧水平骨半规管19.82° ± 14.93°。Curthoys等（1977）测量了半规管的大小和半径。半径的平均值为：水平骨半规管3.25mm，前骨半规管3.74mm，后骨半规管3.79mm。这些数据的功能意义尚不清楚。骨半规管的直径约为1mm（短轴）和1.4mm（长轴）。其内的膜半规管则明显为小。其横切面也为椭圆形，管径为0.23mm（短轴）和0.46mm（长轴）。壶腹大小的平均值为长1.94mm，高1.55mm。Curthoys及其合作者记录了很多迷路大小的其他资料。他们试图使这

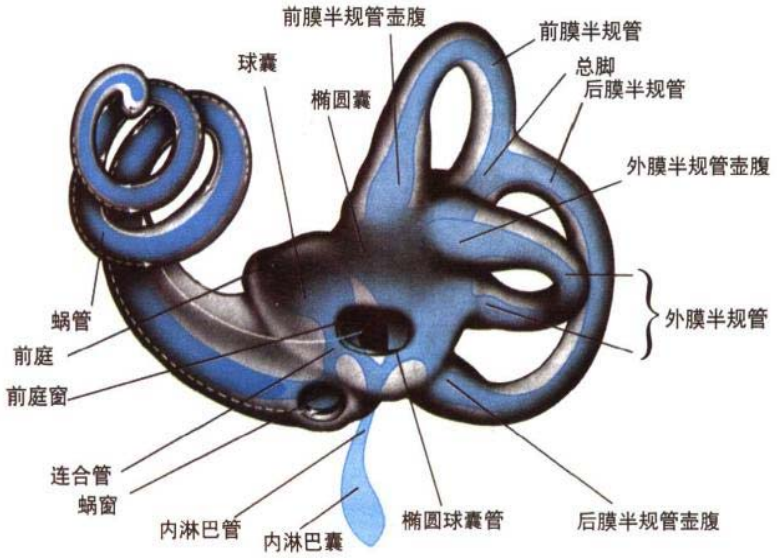

图 8.484 骨迷路内的膜迷路结构图解。箭头表示耳蜗内声波的方向。

些度量资料与迷路机制的理论一致。

耳蜗 耳蜗（图8.474, 477, 482～484, 492）形似蜗壳，为迷路的最前部，位于前庭的前方。从蜗底至顶部长约5mm，底的横径为9mm。其顶（apex）朝向鼓室内侧壁的前上区（图8.474, 492）。其底朝向内耳道底，并有很多孔。这些孔内有蜗神经通过。耳蜗的中央有一锥形的蜗轴（modiolus）其周围有一蜗螺旋管（cochlear spiral canal）（骨蜗管）绕其旋转$2\frac{3}{4}$圈。纤细的骨螺旋板从蜗轴伸出，部分地分隔骨蜗管。骨蜗管内的膜蜗管附着于蜗轴，其另一边附着于骨蜗管的外壁。这样在骨蜗管内形成了三个纵行的通道；中部的称蜗管终于蜗顶且其上、下方的通道在蜗顶经一狭窄的裂隙，蜗孔（helicotrema）相通。听觉感受器（见后）位于蜗管壁上，在蜗管两部的外淋巴道为前庭阶（scala vestibuli）和鼓阶（scala tympani）。前者与前庭相延续，后者由蜗窗的第二鼓膜与鼓室相隔。

蜗轴 蜗轴为耳蜗中央的支柱。其宽的底部位于内耳道外侧端附近，此处相当于通过蜗神经束的螺旋孔列（tractus spiralis foraminosus）。来自蜗管基部$1\frac{1}{2}$圈的神经束通过螺旋孔列内的小孔，来自蜗管顶圈的神经束通过螺旋孔列中心的中央孔（foramen centrale）。从螺旋孔列的孔起始的管行于蜗轴内，并依次离开中心进入骨螺旋板的底部，在此处小管增大互相融合，形成蜗轴螺旋管（spiral canal of the modiolus）又称Rosenthal管随骨螺旋板而行。管内有螺旋神经节（spiral ganglion）。与螺旋孔列的中央孔相续的管通过蜗轴中央直至蜗顶。

骨蜗管 骨蜗管（osseous cochlear canal）又称蜗螺旋管（cochlear spiral canal）绕蜗轴旋转约$2\frac{3}{4}$圈。其第一圈凸向鼓室位于岬的深面（见前）。该管长约35mm，由蜗底向蜗顶逐渐缩细并终于蜗顶。蜗管起始部的直径约为3mm 。骨蜗管的底部有3个开口：蜗窗或称圆窗朝向鼓室，由第二鼓膜封闭，前庭窗又称卵圆窗为镫骨底所占据（见前）及蜗小管（cochlear canaliculus），为小的漏斗形管，开口于颞骨岩部的下面（见第6篇）。有小静脉经此管注入岩下窦，该管并连接蛛网膜下隙和鼓阶（见前）。

骨螺旋板 骨螺旋板（osseous spiral lamina）为蜗轴向骨蜗管的突出部，形似螺钉的螺纹（图8.494）。此板未达骨蜗管的对侧壁而约达其一半处附着于蜗管。骨螺旋板的宽度由底向顶逐渐缩小，终于钩状的螺旋板钩（hamulus of spiral lamina ）。螺旋板钩也为蜗孔的部分边界。经蜗孔前庭阶与鼓阶相通。经蜗轴螺旋管（spiral modiolar canal ）有很多小管放射状地通过骨螺旋板至其边缘，管内有蜗神经的纤维束通行。在耳蜗第一圈的下部有第二螺旋板（secondary spiral lamina）从耳蜗的外壁向内突出，但并未达到骨螺旋板，而在二者之间有一狭窄的间隙，该间隙称为前庭裂（vestibular fissure）。

骨迷路的微细结构 骨迷路与膜迷路之间的间隙内有外淋巴（见后及图8.485）。骨迷路壁内衬成纤维细胞样的外淋巴细胞（perilymphatic cells）和细胞外纤维束。细胞的形态随迷路的不同部位而有区别；外淋巴间隙狭窄处，细胞主要为网状或星状（reticular or stellate）。其片状的细胞质延伸跨越该间隙并将其分为形状、大小不同而互相连接的细胞间裂隙。这类组织和间隙存在于蜗小管内。而在外淋巴间隙较宽的部位如在耳蜗的前庭阶、鼓阶和前庭的大部分区域，在骨膜和膜迷路外面的外淋巴细胞非常扁平。其细胞质无明显特征，除了有很少突入外淋巴的突起外，其形态近于鳞状上皮。在其他部位，如基底膜的外淋巴面（见后）有立方形细胞，这些细胞紧邻骨膜和迷路的一面为胶原纤维束，这些纤维束可由细胞形成。在某些动物其纤维具有不同于胶原的螺旋形结构，但在人类尚未肯定。

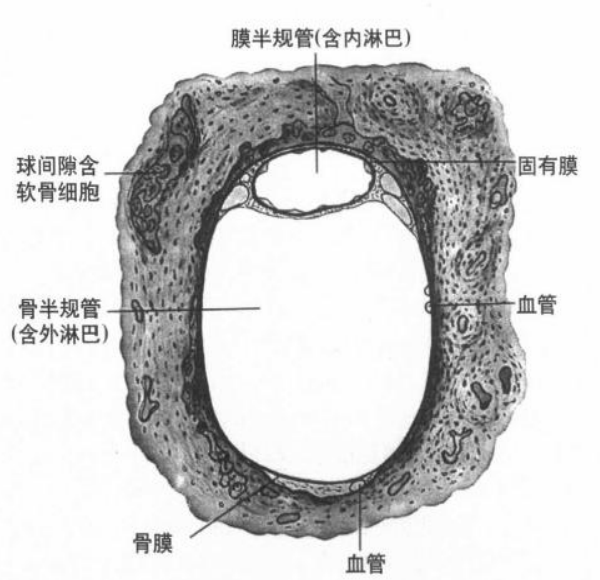

图8.485 成年男性后骨半规管和后膜半规管横切面图。× 50（引自J K Milne Dickie）。

外淋巴 外淋巴的成分与脑脊液相近，但两者略有不同（Ommerod 1960）。许多学者认为外淋巴是细胞浆的超滤液并可能还从脑脊液增加某些成分。其来源、产生率、循环和吸收尚不很清楚。外淋巴与蛛网膜下隙间经蜗小管（cochlea canaliculus）相连的观点尚有争论。常认为蜗小管内含有一单层上皮管道连接该两间隙。但有些学者（Waltner 1948; Mygind 1948; Young 1952, 1953）反对此观点。他们认为有结缔组织阻塞蜗小管，使这两个含液体的腔隙互相分隔。然而蜗小管内似乎存在细胞间的缝隙；把电子密度的示踪剂（thorotrast）注入蛛网膜下隙后，很快就在外淋巴间隙出现（Duvall 和 Quick 1969）。其他学者(Silverstein 等）指出在猫的颅后窝蛛网膜下隙注入印度墨汁或鸟的红细胞后，24小时内即经蜗小管进入外淋巴间隙，这些学者认为外淋巴液可能来自以下方面：

- 间隙周围的血管
- 前庭蜗神经纤维鞘周围的液体间隙
- 沿蜗小管来的脑脊液。

外淋巴液排出的机制尚不明确

综上所述，外淋巴间隙的连通关系为：前庭外淋巴间隙向后连接膜半规管周围的间隙，向前开口入耳蜗的前庭阶，继而经蜗孔进入鼓阶。鼓阶与鼓室间隔以第二鼓膜；但经蜗小管与蛛网膜下隙相通（见前）

发育期间，与迷路相邻的颞骨岩部由软骨性耳囊经软骨内骨化发育而成。该处的结构较颞骨岩部的其他部位更致密并有含软骨细胞的球间隙（图8.485）。蜗轴则由小梁上皮骨形成（Fraser和Dickie 1914）。

膜迷路

膜迷路（图8.483,484）是颞骨岩部内骨迷路所包含的连续管道系统，内含内淋巴。膜迷路与骨膜之间隔以含有外淋巴和细血管网的间隙。膜迷路可分为两个区域：前庭器（Vestibular apparatus）和蜗管（cochlear duct）。前庭器由椭圆囊（utricle）、球囊（saccule）和3个膜半规管（membranous semicircular canals）组成。椭圆囊为一膜性囊，与3个膜半规管相通，又经椭圆球囊管（duct utriculosaccularis）通向另一较小的球囊。椭圆球囊管为'Y'形，有一侧支至内淋巴管（duct endolymphaticus）该管通向颞骨岩部硬脑膜下的内淋巴囊（saccus endolymphaticus）。此囊虽较小，但为有重要功能意义的膨大部。连合管（ductus reuniens）为一狭窄的管道，由球囊通向蜗管的底部。这些不同部分互相连通形成一封闭的管道系统。

前庭器

在前庭器的膜迷路壁有5个特化的感觉上皮区，布有前庭神经的终末纤维。它们是：2个斑（maculae）分别位于椭圆囊和球囊，和3个嵴（cristae）位于3个膜半规管近椭圆囊处膨大的壶腹壁内，每个膜半规管有一个嵴（图8.484）。

椭圆囊　椭圆囊较球囊大，（图8.484）是一不规则的椭圆形膨大的囊。位于骨性前庭后上部的椭圆囊隐窝内，其下部为一袋状盲端。有许多迷路的管道开口于椭圆囊，它们包括：外侧的外膜半规管和前膜半规管壶腹、内侧的后膜半规管壶腹、总脚（由前膜半规管和后膜半规管的内侧端合成）和外膜半规管的后端。椭圆球囊管起自椭圆囊的前内面，后呈'Y'形行程，从其中部分出的侧支为内淋巴管。

椭圆囊斑　椭圆囊斑（macula of the utricle）为囊壁有神经感觉上皮的特化区，是最大的前庭感觉区。其表面观为三角形或盾状（图8.486,488），其前后方向的长轴为水平位，锐角指向后方，除前缘略有皱折外，其余部位均平坦。椭圆囊斑约2.8mm长、2.2mm宽。在发育的早期，椭圆囊斑就

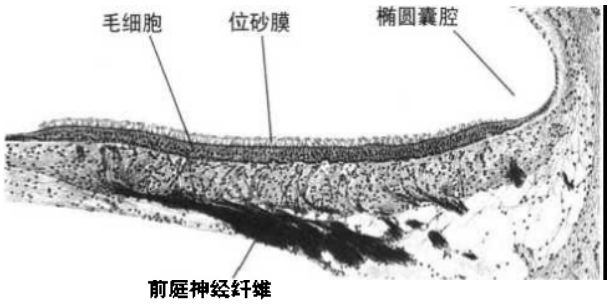

图8.486 猫的椭圆囊斑切片，Weigert-Pal和铁苏木素染色。×112（来源见图8.487）。

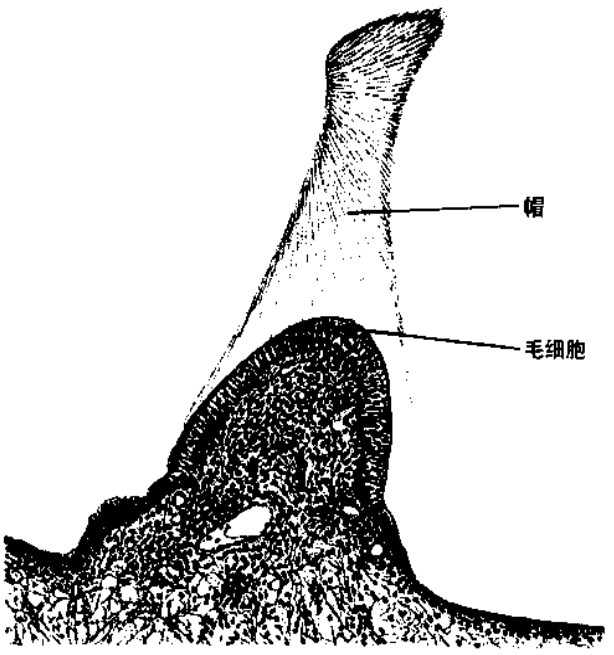

图8.487 6个月胎儿壶腹嵴切片，H·E染色，×75（伦敦大学Middlesex医院医学院Emeritus教授）。

达到发育成熟的形态。但在成人，其前外侧缘常有一凹出部，并有时在前内侧缘有一切迹（Rosenhall 1972）。在上皮的表面盖有位砂膜（statoconical membrane），该膜为胶质层，有大量的结晶、位砂（otoconia ototiths,stalotiths），埋于其中。沿位砂膜的长轴有一弯曲的正中嵴称为'雪堆线'，此线与其深面狭窄的新月形感觉上皮区相当，该区称微纹（striola）约0.13μm宽，该上皮带中感觉细胞的密度较椭圆囊其他部位小20%。微纹凸向外侧，从前缘的内侧面向后行，但绝不达到后极。椭圆囊斑位于微纹内侧的部分被称为内部（pars interna），较在其外侧的外部（pars externa）略大。此区域结构和功能意义为感觉细胞在功能上和解剖学上均有朝向该区（微纹）的极性。

球囊　球囊（图8.484）为一略伸长的球形囊。位于球囊隐窝内，在耳蜗前庭阶的开口附近。如前所述；球囊经椭圆球囊管与椭圆囊和内淋巴管相连，经连合管与耳蜗相连；连合管开口于耳蜗的底部。

在球囊壁上有球囊斑（saccular macula），该斑为近似椭圆形的结构，长2.6mm，最宽处宽1.2mm，位于球囊侧壁的垂直平面。像椭圆囊斑一样，其表面也盖有位砂膜，有约0.13mm宽的微纹沿其长轴呈'S'形带，感觉细胞在功能上也是定向的，但其方向与椭圆囊的相反（见后）。球囊斑位于微纹以上的部分称为内部（pars interna），在其下方的部分称为外部（pars externa）。

膜半规管　外、前和后膜半规管（semicircular ducts）（图8.483－485,487）的行程与其骨管一致（见前），其直径约为其骨半规管的1/4。膜半规管的大体形态与其骨半规管相近，每个膜半规管周缘的大部附着于骨壁（图8.485）。

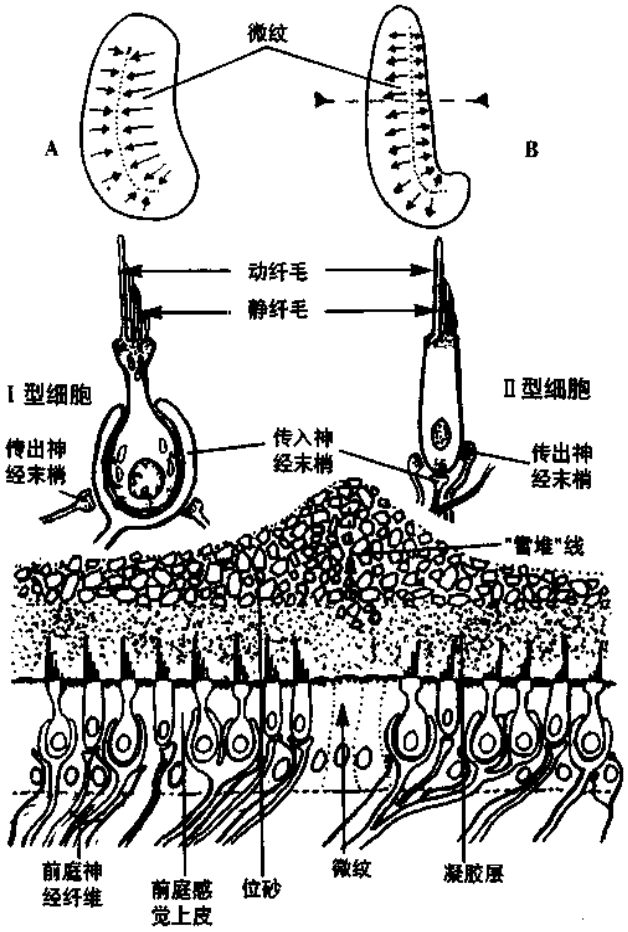

图 8.488 椭圆囊斑（A）和球囊斑（B）的形态结构示意图。显示二者不同的形态和静纤毛－动纤毛束的不同方向：椭圆囊斑的纤毛束朝向微纹，球囊斑则背向微纹（引自 Lindeman 1969）。

前膜半规管与后膜半规管的内侧端在进入椭圆囊前合成总膜脚（common membranous crus），两者的外侧端在骨壶腹内扩大形成膜壶腹（membranous ampullae）。膜半规管位于膜壶腹与椭圆囊之间较短的部分称为壶腹膜脚（ampullar membranous crura）。每个壶腹的膜壁有一横的高起称为横隔（septum transversum），其中心区为感觉区，即壶腹嵴（crista ampullacis）。壶腹嵴为横向的鞍状嵴，其游离缘全长的大部为宽的凹陷。在壶腹嵴的两侧与管壁之间为半月平面（planum semilunatum）。在通过壶腹嵴的切面上，外半规管和前半规管的壶腹嵴有光滑而圆的拐角，而后半规管的则为角状。细胞外胶样物质的垂直板附着于壶腹嵴的游离缘构成壶腹帽（cupula）或称终帽（cupula treminalis）。终帽突入壶腹的管腔中，故管内内淋巴运动时易使终帽及插入其基部的感觉细胞的静纤毛易于弯曲。

斑和嵴的微细结构 斑和嵴是膜迷路表面上皮的特殊增厚部位，感受有关头的引力和头部运动变化（见后）。感觉上皮由感受细胞和支持细胞构成，感受细胞基部通过突触与前庭神经纤维的传入和传出末梢相连。

感觉细胞 斑和嵴的感觉上皮中的神经感觉细胞在细胞基底部与前庭神经终末形成突触。感觉细胞区分为两类，分别命名为Ⅰ型和Ⅱ型细胞，散在分布；分隔感觉细胞的是支持细胞（supporting cell）（参见 Gleeson 等于 1990 年人斑的报道）。整个上皮深层为厚的纤维性结缔组织，其中含有有髓前庭神经纤维和血管。当神经纤维穿过感觉上皮的基板时失去髓鞘（Wersäll 1956; Ross 1986）。

Ⅰ型前庭感觉细胞 人的这些细胞高约 25μm、顶部直径为 6～7μm（图 8.489A、490），细胞基底部不与上皮基板接触。每个细胞为典型的长颈瓶状，颈部细，基部相当宽阔而圆，细胞核位于其中。细胞的游离面下为一致密丝状物层，即小皮板，富含肌动蛋白丝。从游离面伸出 30～50 根静纤毛（stereocilium），粗大而规则，直径约 0.25μm，是粗的微绒毛。其中还有一根动纤毛（kinocilium），是含有 '9＋2' 微管的典型真纤毛。动纤毛比静纤毛长得多，可长达 40μm；静纤毛从紧靠动纤毛处向周围，其长度递减，规律地排列成斜坡形式。每根静纤毛在细胞顶端发出处很细，这一部位含有中央致密棒或小根，插入小皮板的致密物质。静纤毛的大部分都充满了规则平行排列的肌动蛋白丝。每个静纤毛被丝样物与毗邻的静纤毛连接。

动纤毛由基部典型的基体（basal body）发出，基体位于细胞游离面小皮板缝隙内，紧接其下方的中心粒。动纤毛的方向与其中央的一对微管一致，致使动纤毛能沿着小皮板的对称轴向着或离开静纤毛行弯曲（见前文），这在前庭感觉传导中有特征的功能意义（见后）。

细胞的颈部核上方的胞质区内含有许多线粒体、粗面内质网和滑面内质网、高尔基复合体、溶酶体和分布在微管复杂结构内的其他包含物。细胞核的直径约 6－7μm，为圆形，含有浓集和弥散的染色质。相对较小的核下细胞质区域也含有线粒体、膜性池和微管。

每个细胞基底部约 2/3 的细胞膜内表面形成致密的突触带并含有若干突触小泡（图 8.36）。与这些相对的是输入神经末梢的突触后表面，呈杯形（高脚酒杯或盏），细胞深深嵌入其中，大部分被包绕。在某些哺乳动物，单一神经纤维在其终止在杯形末梢之前，立刻分枝围绕一个以上的毛细胞，或者在一个杯形末梢内包绕两个相邻的毛细胞。

传出神经纤维与杯形末梢的外表面形成突触而不是直接与感觉毛细胞形成突触。

Ⅱ型前庭感觉细胞 Ⅱ型感觉细胞（图 8.489B，490）大小有明显差异，有的大到 45μm，几乎占据整个感觉上皮的厚度，而有的比Ⅰ型感觉细胞还矮。这类细胞虽然多数为圆柱体，但在其他方面，如细胞内容物，游离面动纤毛和静纤毛等类似于Ⅰ型细胞；其动纤毛和静纤毛大都较短，且长短差别较小。这类细胞与Ⅰ型细胞最明显的区别是它们的传出神经终末。Ⅱ型细胞接受多个传出神经终末以及传入末梢，这些终末都是小的膨大而不是杯形盏。传出末梢含有小而清亮的和有致密芯的两种小泡。

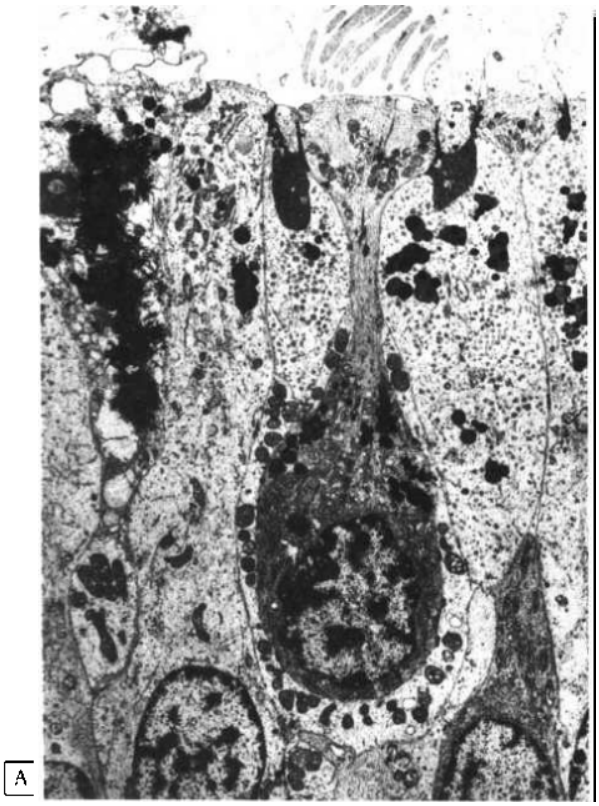

图8.489A 人Ⅰ型前庭感觉细胞（vr）透射电镜像。可见该细胞的顶端有一簇静纤毛（st）、细胞呈烧瓶状、其较大的底部被一传入神经轴突的花萼状末梢（c）所包绕。还可看到感觉细胞周围的支持细胞（sc）、×6000（伦敦Zurich大学和Guy医院耳鼻喉系H Felix、M Gleeson和L-G Johnsson供稿）。

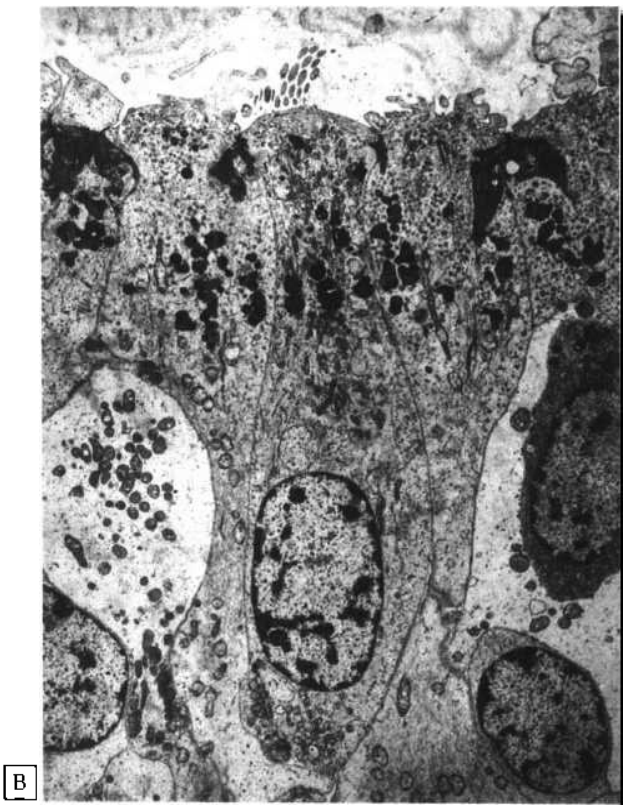

图8.489B 人Ⅱ型前庭感觉细胞的透射电镜像。可见感觉细胞呈柱状、一钮扣状传入神经末梢与其基底相接、×6000（伦敦Guy医院和Zurich大学和Guy医院耳鼻喉系II Felix、M Gleeson和L-G Johnsson供稿）。

整个上皮表面覆盖一层约40nm厚的糖萼（Takumida等1989a,b,c）。这层糖衣主要在支持细胞的顶部合成，存在于高尔基复合体相关膜包小泡内和顶部囊泡内，可能在物质转运、调节离子动态运动、静纤毛间的机械连接和维持其固定构型中起重要作用（Ernstrom 1985）。

感觉细胞的定向 由于存在成行的静纤毛和单根动纤毛，使每个感觉细胞在结构上有着极性（Lowenstein和Wersäll 1959;Flock 1964;Spoendlin 1964;Lindeman 1969）。扫描电镜观察可见，在每个内耳感受器内的毛细胞都有特定的方向性。在位觉斑、毛细胞在微纹两边对称排列；在椭圆囊斑、动纤毛位于感觉细胞最靠微纹一侧（图8.490），而在球囊斑内则离它最远。在壶腹嵴内，细胞及其静纤毛的排列方向与半规管的长轴垂直侧面壶腹嵴上的动纤毛位于向着椭圆囊的一边，但前面和后面壶腹者则背离之（Lim 1969, 1971）。

这些不同的排列方式具有重要的功能意义，因为细胞的排列方向决定着其对机械刺激的反应（见前文）。

前庭感觉细胞的功能 感觉细胞对机械性刺激的感觉功能依赖于内淋巴（壶腹嵴）或内耳石结晶（位觉斑）运动所产生的静纤毛/动纤毛束的弯曲。当静纤毛向动纤毛弯曲时，细胞超极化，向相反方向弯曲时则去极化。每根静纤毛的内部含有许多肌动蛋白丝（横断面可多至3000根），规则排列，彼此相连且连到质膜上。这种排列使静纤毛具有刚性，使其体部的作用像一坚硬的杠杆，使细的基底颈部可以弯曲（Tilney等1980; Hirokawa和Tilney 1982）。有人认为这种运动可使静纤毛膜机械敏感通道变形，如果方向适合，可开放钙离子通道，细胞去极化，引起前庭神经传入突触释放神经递质。如果静纤毛束的弯曲方向相反，通道便关闭，细胞超极化。在直立静息状态时，少数通道保持开放，产生适度水平的传入突触活性，使细胞探查一个方向的运动或其他方向的运动。出现这种方向性的原因可能是静纤毛顶部之间的特殊连接结构；这些结构是斜行的，因此，如果静纤毛从最短向最长方向弯曲，静纤毛彼此牵拉，其膜受挤压；如果向相反方向弯曲，将压缩而不是伸展这种连接，使膜紧张解除。这种结构也见于耳蜗毛细胞（见下文）。

支持细胞 支持细胞从上皮基底部直达其游离面，Ⅰ型和Ⅱ型感觉细胞位于在支持细胞间的基质内。表面观，支持细胞构成像围绕感觉细胞的玫瑰花饰物。支持细胞的形态不规则，根据细胞核的位置很容易辨认。支持细胞核的位置低于感觉细胞核恰在基板之上。细胞质内含有许多线粒体，高度发达的高尔基复合体和散在的脂褐素颗粒。这些细胞没有静纤毛和典型的皮小板，但可见短的微绒毛，细胞游离端的

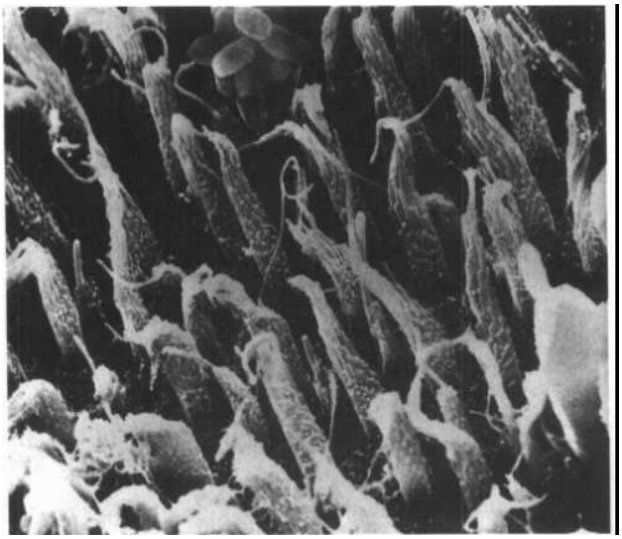

图 8.490 豚鼠球囊斑动纤毛静纤毛束扫描电镜图。静纤毛聚集成整齐的锥形束，从各束的顶端出现较长的动纤毛，× 2000（伦敦Zurich大学和Guy医院的耳鼻喉系H Felix、M Gleeson和L-G Johnsson提供）。

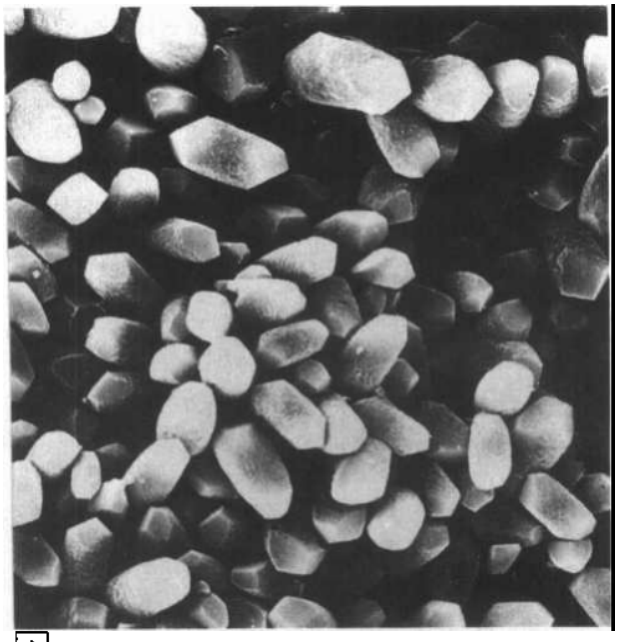

A

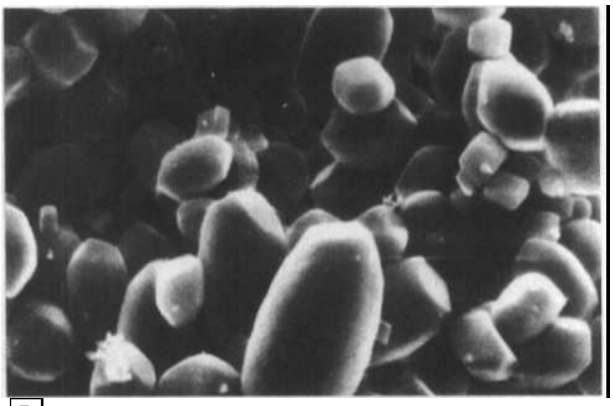

B

图 8.491 球囊斑位砂扫描电镜图。A. 示豚鼠的位砂，其大小相近；B. 为人的位砂，其大小颇不一致。× 2500（提供者见图 8.490）。

周边有薄层致密物质，毗邻细胞之间在此处形成紧密连接。这些致密区域形成了由感觉细胞与支持细胞共同构成的网板（reticula lamina），是一层坚固的机械板，为感觉细胞的精确传导所必需。

耳砂膜 这层细胞外物质是一相当复杂的结构，可分为两层，外层是一层耳砂（otolith），即圆柱形碳酸钙结晶，长度可达 30μm，附着在更基部的胶质层（gelatinous layer）；后者又进一步分为表浅层和深层的蜂窝层，该层为不太致密的垂直管样区，感觉细胞的静纤毛和动纤毛插入其中。胶质层内含有大量的纤维蛋白相关性糖胺多糖。耳砂的形状像圆筒，末端呈多角形。人的耳砂大小不同，分布不均，但有些哺乳类动物例如豚鼠的耳砂却比较规则（图 8.491A,B）（Lim 1973）。

椭圆囊、球囊和半规管的微细结构 纵观其大部范围，皆有相同的组织结构，主要由三层构成。外层富含纤维和脉管；其表浅纤维常常被一层扁的外淋巴细胞覆盖，其外表面有时与迷路骨膜混为一体。中间层由更纤细的脉管性结缔组织构成，在其内表面有许多乳头样突起，尤其在半规管内。内层通常为单层上皮，细胞为扁平、立方或多边形，与中层之间由基板分隔。

上述部位的上皮主要为非特异性上皮，仅为中等活性的细胞构成。细胞核椭圆形，富含异染色质，线粒体很少，偶尔可见核糖体、吞饮泡，腔面可见少数微绒毛。在靠近腔面的细胞侧面上可见连接复合体和毗连细胞之间的交错对插；细胞的基底面扁平，细胞的主要作用为内、外淋巴之间的屏障。散在于这些细胞之间还有另一类细胞，即暗细胞，在感觉区的周围这种细胞明显增多（见下文）。

变移上皮和暗细胞 变移上皮（transitional epithelium）和暗细胞（dark cell）位于感觉上皮的边缘，变移上皮细胞与非特异性半规管细胞有明显差别，此处上皮下的结缔组织也比较厚。在位觉斑，感觉上皮的周边被一层疏松的称为‘变移上皮’围绕（这一命名与泌尿系统的变移上皮完全无关）；围绕变移上皮、有些也散在于其细胞之间，是一层暗细胞。壶腹嵴的细胞排列与之相同，但在嵴的末端稍微不同，嵴与壶腹壁之间的凹面即半月面（planum semilunatum）被一层高上皮覆盖，这一部位的细胞彼此复杂交错对插并与变移上皮混杂。

变移上皮没有特化，细胞核相对较小，位于中央。与之毗邻的暗细胞在形态、大小方面有明显的差异，并可通过深染的细胞质、大量的液泡、囊、游离核糖体和短的粗面内质网加以辨认。细胞游离面有短的微绒毛，相邻细胞以连接复

合体彼此相连，基底部可见深的质膜内褶并有许多线粒体。这种排列很像肾曲小管上皮，有利于离子转运。在位觉斑，也有证据说明暗细胞可使耳砂更新。当暗细胞退化时，在这些细胞的表面可见耳砂，其残留物可出现在内在化的小泡中，说明暗细胞在耳砂代谢中起重要作用(Nakai和Hilding 1968; Kimura 1969; LaFerriere等1974; Wright和Lee 1986; Kawamata等1986; Igarishi 1989)。暗细胞深层的结缔组织内可见黑素细胞，其长突起与基底部质膜内褶关系密切。

前庭器的功能 前庭感觉通路主要与调节躯体平衡的反射性运动和凝视反射有关。前庭器在功能方面习惯上分为两个组成部分，即动态迷路（kinetic labyrinth）和静态迷路（static labyrinth）。前者感受头的减速和加速运动信息，后者感受和重力牵引有关的头的方位。按照结构，动态迷路由半规管及其壶腹嵴构成，而静态迷路包括椭圆囊斑和球囊斑。但是，球囊斑也对头部运动产生反应，两个斑可接受低频声波刺激，因此，可能有轻微的听觉功能。

动态迷路 正如前述，头部加速和减速运动引起半规管内淋巴逆流动，从而转动壶腹嵴的顶，弯曲静纤毛/动纤毛束，引起感觉细胞的膜电位变化，由前庭神经把信号传入脑。当头部运动速度保持不变时，内淋巴的流速很快降低到与周围结构一致，致使壶腹的顶和感觉细胞恢复静息状态。因为三个半规管的方向彼此垂直，因而所有可能方向的加速运动皆能感受。另外，头两侧的迷路可以在中枢信息整合中发挥信息互补作用。

静态迷路 位觉斑内耳砂结晶的重量对耳砂膜以及插入其中的感觉细胞的静纤毛产生重力牵拉，因此能够根据相对于重力的头的方位和静纤毛从垂直方向偏离的位置改变而感受头的静止方位。由于两个斑彼此垂直，两个斑细胞的功能方向相反，因而这一系统对方位非常敏感。再者，由于耳砂有一定的惰性/动量，因而沿前后轴的线形加速和减速可以通过耳砂膜相对于上皮表面的或快或慢的运动测得。所以，球囊斑可感受运动速度的变化。同样，位觉感受器也可接受低频声音刺激，引起耳砂膜的震动，但是这种震动需要相对较高的音量。位于Ⅰ型感觉细胞传入末梢上的传出突触和Ⅱ型细胞的基底部接受来自脑干的抑制性传入信号，用来间接减少Ⅰ型细胞或直接减少Ⅱ型细胞的传入纤维的活动。

由上述种种感受器所收集的信号经前庭神经传入中枢神经系统；由传入突触传到前庭神经核复合体，由此进一步到脑干的运动神经核、小脑和丘脑，进而转送到皮质感觉区（有关这些通路详见前文）。这些通路有利于调节姿势和运动肌肉的活性以确保静止平衡和有效运动（见前）。另一主要功能是控制视觉反射，使目光即使在头部运动的情况下仍能凝视于一物体。视轴可通过眼、颈和躯干上部的运动不断得以调节，主要通过内侧纵束（连接前庭核复合体与第Ⅲ、Ⅳ、Ⅴ对脑神经核和上脊运动神经元）和前庭脊髓束实现这种调节。前庭传入或中枢连接的异常活动会对这些反射产生种种影响，如眼球震颤可由于外耳道内注入高于或低于体温的水而产生，这是一个直接刺激侧半规管而出现的过程。

前庭神经传入纤维高度自发性活动见于梅尼埃病（Meniere disease），该病出现一系列的异常，包括眩晕和恶心，后者说明前庭输入信息进入了迷走反射通路。

内淋巴管和内淋巴囊 **内淋巴管** 内淋巴管（图8.484）走行于骨性前庭导水管骨隧道内，末端膨大形成内淋巴囊。此囊大小不定，可能通过岩骨后表面上的裂隙延伸而抵达位于乙状窦附近的颞骨岩部后表面的两层硬脑膜之间（见第6篇）。铺衬整个内淋巴管的表面细胞类似于覆盖膜迷路的非特异部分的那些细胞，由扁平或低立方上皮细胞构成。其细胞质内含有比较少的核糖体、脂滴、稀少但分布均匀的线粒体。因为细胞之间缺乏紧密连接，故上皮被说成是‘可漏’上皮。

内淋巴囊 铺衬上皮及其深层的结缔组织更为复杂，内淋巴管膨大而成为内淋巴囊。低等哺乳动物的内淋巴囊可区分为三部分，分别命名为近侧部、中间部和远侧部。人的内淋巴囊各部区分不太明显，但是中间部与远侧部可以区分。中间部上皮由圆柱状细胞构成，可进一步区分为亮细胞（light cell）和暗细胞（dark cell）两类。亮细胞形态规则，游离面上有许多长微绒毛，微绒毛之间有许多细胞膜内陷，细胞上半部有许多核糖体、线粒体和大而清亮的泡；基底部有胞膜内褶；侧面与毗邻细胞有广泛的彼此嵌插。相反，暗细胞基部呈狭窄的楔形，细胞核大而不规则，游离面上仅有少数微绒毛，细胞质致密而含有原纤维。上皮深层为富含脉管的结缔组织，毛细血管与上皮相距非常近（Lundquist等1984）。

内淋巴囊在维持前庭功能方面起重要作用。已经观察到，可向迷路内其他部位产生内淋巴，这主要由亮细胞完成。淋巴囊损伤或与迷路其他部位连接处阻塞，可导致内淋巴蓄积而产生水肿，影响前庭和耳蜗的功能。内淋巴囊的壁可允许白细胞以及巨噬细胞穿过，从内淋巴中清除细胞碎块；免疫系统的种种细胞也可通过而为内淋巴提供抗体。

内淋巴 膜迷路内充满内淋巴，其成分与其外面的外淋巴有明显差异。后者富含Na^+但K^+很少，与脑脊液的成分非常接近，并通过前庭导水管与之连续；而内淋巴在离子构成上与之相反，类似于细胞内液，富含K^+而Na^+很少。内淋巴由膜迷路的不同部位产生，但其详细情况知之甚少。与产生内淋巴有关的结构可能包括椭圆囊和半规管的暗细胞，壶腹内半月平面的柱状细胞和蜗管内血管纹的特化上皮细胞（见下文）。其产生无论与什么相关，内淋巴可能在迷路内循环，进入内淋巴导管，经内淋巴囊的特化上皮的吞饮而进入附近的血管丛。在其他迷路部位也可产生淋巴液的吞饮性

清除。

在内淋巴间隙存在特有的阳性电位，从血管纹附近蜗管内的+77毫伏到椭圆囊内的大约+44毫伏不等。这是感觉细胞正常静息电位的附加电位，致使膜内外产生了一个明显的电位差，这无疑非常有助于提高迷路感觉细胞对机械变形的敏感性。

膜蜗管

膜蜗管（图8.484,492–494）为螺旋性管，沿骨性耳蜗外侧壁走行。骨螺旋板（见前文）突出于蜗轴，外侧端未达耳蜗外侧壁，基底膜（basilar membrane）与其相连占据整个鼓阶顶。外侧壁骨内膜增厚形成螺旋韧带（spiral cochlear ligament），向内突出附着于基底膜外缘。前庭膜（vestibular membrane）也称Reissner膜，从骨螺旋板增厚的骨膜延伸到耳蜗外侧壁，牢固地附着到基底膜外缘上方。这样，封闭在下方鼓阶和上方前庭阶之间的管道为膜蜗管（cochlear duct）（图8.49-4），其横断面呈三角形，顶为前庭膜，外侧壁为骨内膜，底为基底膜和骨螺旋板外侧部。膜蜗管的顶为盲端，即听壶（lagaena），固定到耳蜗顶（见前文）。膜蜗管的下端向内侧移位，变窄，通过连合管（ductus reunien）与球囊相通（图8.484）。螺旋器（spiral organ）又叫Corti器，含有耳蜗听觉区，坐落在基底膜上。前庭膜很薄，其两面皆为扁平上皮覆盖。外侧壁骨内膜明显增厚形成螺旋韧带（spiral ligament），向下突出形成三角形的基底嵴（crista basilaris），与基底膜的边缘连接；紧接其上方为一凹陷，称外螺旋沟（sulus spiralis externus），其上方为厚的富含血管的骨膜突出，称为螺旋隆凸（spiral prominence），再向上为血管纹（stria vascularis），这是一层特化的厚上皮（有关超微结构详见Friedmann和Ballantyne 1984）。

前庭膜 前庭膜（图8.494,495）也称Reissner膜，中间是基板，上下两面为两层扁平上皮。面向前庭阶的一面为淋巴周细胞（perilymphatic cell），这种上皮细胞的核周区厚，其他部位非常薄，细胞之间有闭锁小带，形成扩散屏障。膜的内淋巴面为典型的扁平上皮，细胞间也彼此连有闭锁小带，含有线粒体和许多小泡。基底面有时平滑，但常常形成复杂反折，表面有许多短的不规则微绒毛。这些细胞可能与液体转运有关。

血管纹 正如上述，血管纹（图8.498）位于膜蜗管螺旋隆凸上方，为一特化的复层上皮，上皮内含有毛细血管丛和3种细胞：

- 表浅边缘细胞，又叫暗细胞或嗜染细胞（chromophil cell）
- 中间细胞，又称为亮细胞或嫌色细胞（chromophobe cell）
- 基底细胞（basal cell）。

上皮的内淋巴面仅由边缘细胞的顶面构成。中间细胞与基底细胞的细胞学特征基本相同，但位置不同，其浅染的细胞质含有散在的线粒体、许多内吞小泡和一些黑素颗粒，向表面发出细胞质突起，插入毗连边缘细胞深部之间。边缘暗细胞含有致密的颗粒状细胞质，内有许多线粒体和内吞小泡，其深部含有被长质膜内褶分隔的细胞质突起，每个突起内含有许多线粒体。上皮内毛细血管被下行的暗细胞突起和中间细胞及基底细胞上行的突起包绕。血管纹被认为有离子转运功能，有助于维持内淋巴的特殊离子构成。但是，膜迷路的其他部位也可能与这种功能有关。微电极探测显示，血管纹是高的阳性耳蜗电位的源泉，这一状况的维持依赖于上皮内毛细

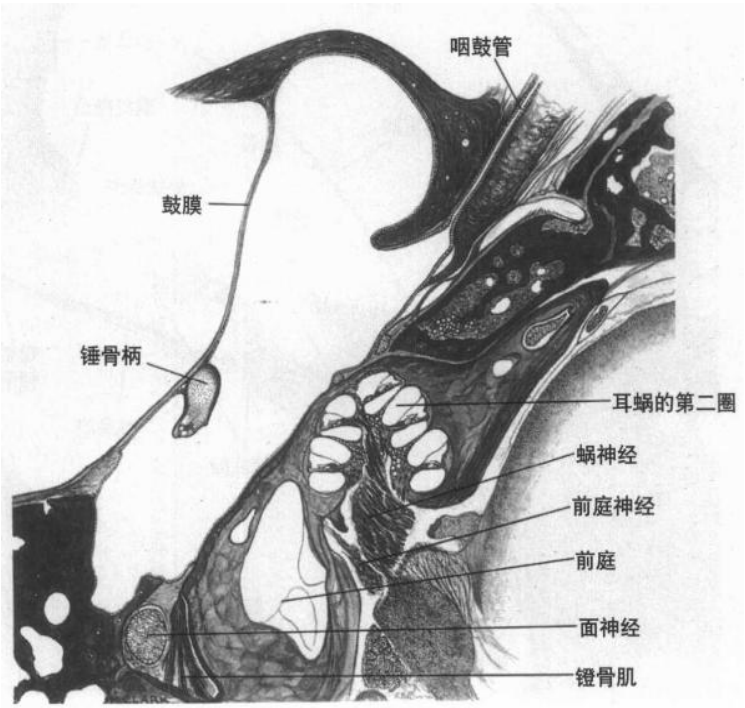

图8.492 左侧颞骨水平切面图（切面标本由Ferens大学提供，J Kirk绘图）。

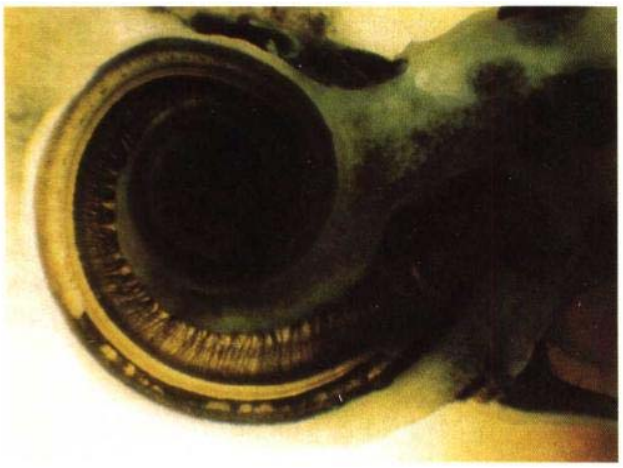

图8.493 人耳蜗的螺旋器。锇酸染色显示组织（包括有髓神经纤维）的配布（伦敦Zurich大学Guy医院耳鼻喉系H Felix、M Glesson和L-G Johnsson提供）。

血管丛提供的上皮细胞的充分供氧。

骨螺旋板 骨螺旋板由两块骨板构成，二者之间为容纳耳蜗神经纤维的管道。在膜蜗管内和上骨板的上方，骨膜增厚形成**螺旋板缘**（limbus lamina spiralis）（图8.494,497），向外终止于内螺旋沟（sulcus spiralis internus），在切片内呈'C'形；其上部悬于缘边之上的是前庭唇（vestibular labium），下方的长细突出部分是鼓唇（tympanic labium），被容纳耳蜗神经分枝的神经孔（habenula perforata）穿过。前庭唇上面与浅沟呈垂直交叉、浅沟彼此被许多称为听齿（auditory teeth）的高起分隔（图8.497,498）。螺旋板缘被一层表面上看上去像是扁平上皮覆盖，但仅仅是'听齿'表面的细胞为扁平形，而沟内为柱状齿间细胞（interdental cell）覆盖高起之间的间隙。该上皮与内螺旋沟和前庭膜下面的上皮相延续。某些学者认为，在发生过程中，齿间细胞的分泌物形成了盖膜（见下文）。

基底膜 基底膜从骨性螺旋板的鼓唇延伸到基底嵴（图8.494,498），含有两个带：内侧薄的弓状带（zona arcuata），从螺旋缘延伸到外柱细胞基底部，支持螺旋器；外侧较厚的梳状带（zona pectinata），始于外柱细胞基底部，连到外侧的基底嵴。弓状带由密集的胶原样细丝束构成，细丝的直径8～10nm，多数呈放射状排列。梳状带的基底膜分为3层，上层为横行纤维网，下层为纵行密集纤维束，中间为含有极少细胞的非结构层。在基底膜与基底嵴连接处，上层与下层融合。基底膜的长度约为35mm；基底宽度为0.21mm，逐渐增加到蜗顶的0.36mm，骨螺旋板也相应变窄，基底嵴厚度也逐渐减少。基底膜的下表面被一层脉管性结缔组织和细长的淋巴周上皮细胞覆盖。一条较大的血管命名为螺旋血管（vas spirale），位于紧靠Corti 隧道即内隧道（cuniculum

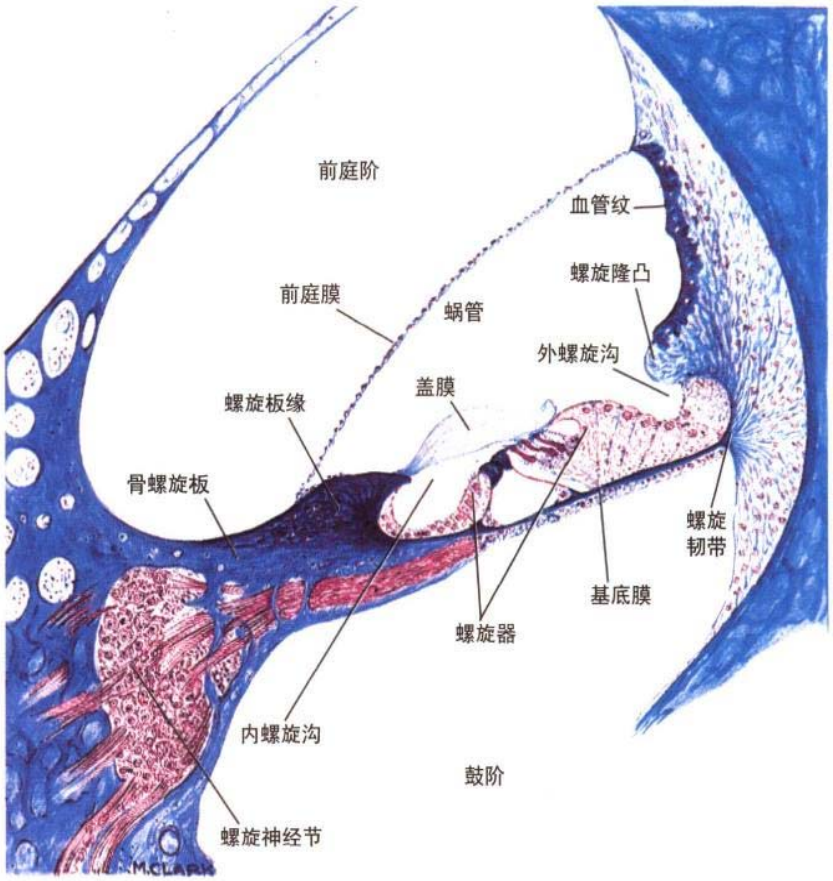

图8.494 经前图所示耳蜗第一圈的切面图。蜗轴位于图的左侧。Mallory染色。

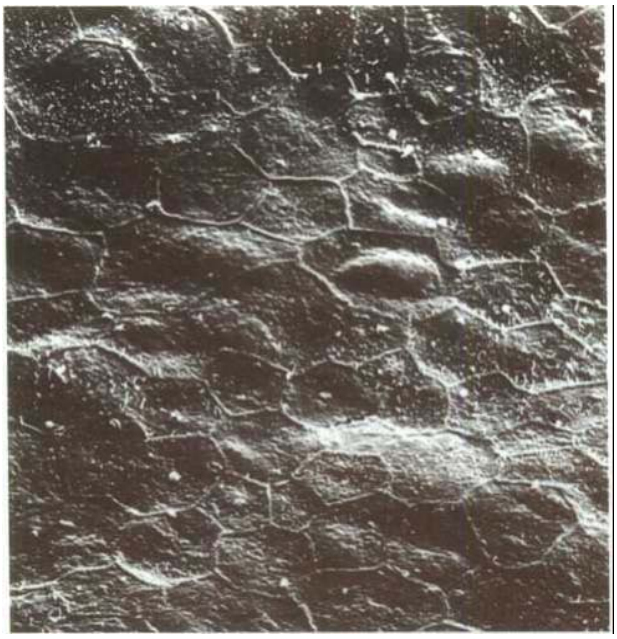

图8.495 Reissner膜表面扫描电镜像。耳蜗管腔面观。示单层扁平上皮细胞的规则排列。× 2500。标本取自豚鼠。

internum）下方。

螺旋器

螺旋器（图8.494－504），又称Corti器（Engström和Wersäll 1958; Ades和Engström 1974），由一系列上皮结构组成，坐落在基底膜的弓状带。这些结构的近中央部有两排细胞，即内柱细胞（internal rod cell, internal pillar cell）和外柱细胞（external rod cell, external pillar cell）。内、外柱细胞的基底部或脚板（foot plate）扩展而紧密相接，坐落在基底膜上；中间部彼此远距离分离；顶部向中间倾斜并相对彼此接触。因此，两排细胞和基底膜之间封闭成为内隧道（cuniculum internum），也称为Corti隧道（图8.496,498），横断面呈三角形。内柱细胞内侧是1排内毛细胞（inner hair cell）；外柱细胞外侧是3或4排外毛细胞。每个毛细胞都有相应的支持细胞，包括指细胞（phalangeal cell），又称Deiter细胞，和外界膜细胞（Cellulae limitans externae），又称汉森细胞（Hensen cell）。外毛细胞的游离面和指细胞的顶端突起形成一规律镶嵌体，共同命名为网板（reti cular lamina）或网膜（reticular membrane）。螺旋器被盖膜（tectorial membrane）遮盖。盖膜是一层硬挺的胶状蛋白样物质，除了外毛细胞静纤毛顶端伸出并与之接触的部位外，细胞均由一狭缝与之分隔。除内隧道之外，在外毛细胞周围还存在其他间隙与内隧道相通，包括最外面的毛细胞和内侧外界膜细胞之间的外隧道（cuniculum externum）、网板下间隙以及外柱细胞与外毛细胞之间的中隧道（cuniculum medium），又称Nuel间隙。后一隧道与围绕外毛细胞顶端2/3的细胞外间隙相通。这一互相沟通的复杂间隙充满了通过基底膜基质扩散进入的外淋巴。这些间隙内的液体有时也称之为皮质淋巴（cortilymph），这里的外淋巴成分可能发生微妙的变化，因为它直接暴露于有活性的突触末端和可兴奋性特化细胞之中。

柱细胞 柱细胞（图8.497,498）有一基底部或足板（crus）、长的干部（scapus）和上端或头（caput）；内、外柱细胞的头、足板彼此接触而干部被内隧道分隔。细胞干部有纤细的条纹，椭圆形的头无条纹，能被卡红深染。电镜观察显示，许多直径为30nm的微管在干部排成2000或更多平行束，上部偏斜，终止于干部胞质的小皮板（cuticle plate）内。微管始于足板内界膜区的胞质内。干部横断面显示微管排列成长方形网格，毗邻的微管连于与之平行排列的肌动蛋白丝；其中许多弯入网板（见下文）终止于柱细胞与指细胞或与外毛细胞形成的连接复合体。尽管最初认为‘干部’是指富含细胞骨架和致密胞质的部分，但目前这一术语已泛指包括形成这些细胞器的整个细胞。其细胞核位于足板扩展部，座落在基板上。

图8.496 猫螺旋器（Corti器）横切片。Mallory三染色，示内外毛细胞（桔黄色）、基底膜（深蓝色）、盖膜（浅蓝）和各种支持细胞，包括螺旋器的隧道支持细胞。× 400

图8.497 螺旋板缘和基底膜模式图（仿Testut）1，1'. 骨螺旋板的下骨板和上骨板。2. 螺旋板缘，a 第1排听齿；b，b' 其它排的听齿；c，c' 听齿和听齿上细胞间的沟。3. 内螺旋沟，3' 前庭唇，3'' 鼓唇。4. 神经孔，来自螺旋神经节的神经纤维通过此孔。5. 螺旋血管。6. 弓状带，6'. 基底膜的梳状带，α 透明层，β 结缔组织层。7. 螺旋器的隧道顶，7' 内杆，7'' 外杆。8. 内杆基底，细胞由此去除。9. 外杆基底。10. 前庭膜。

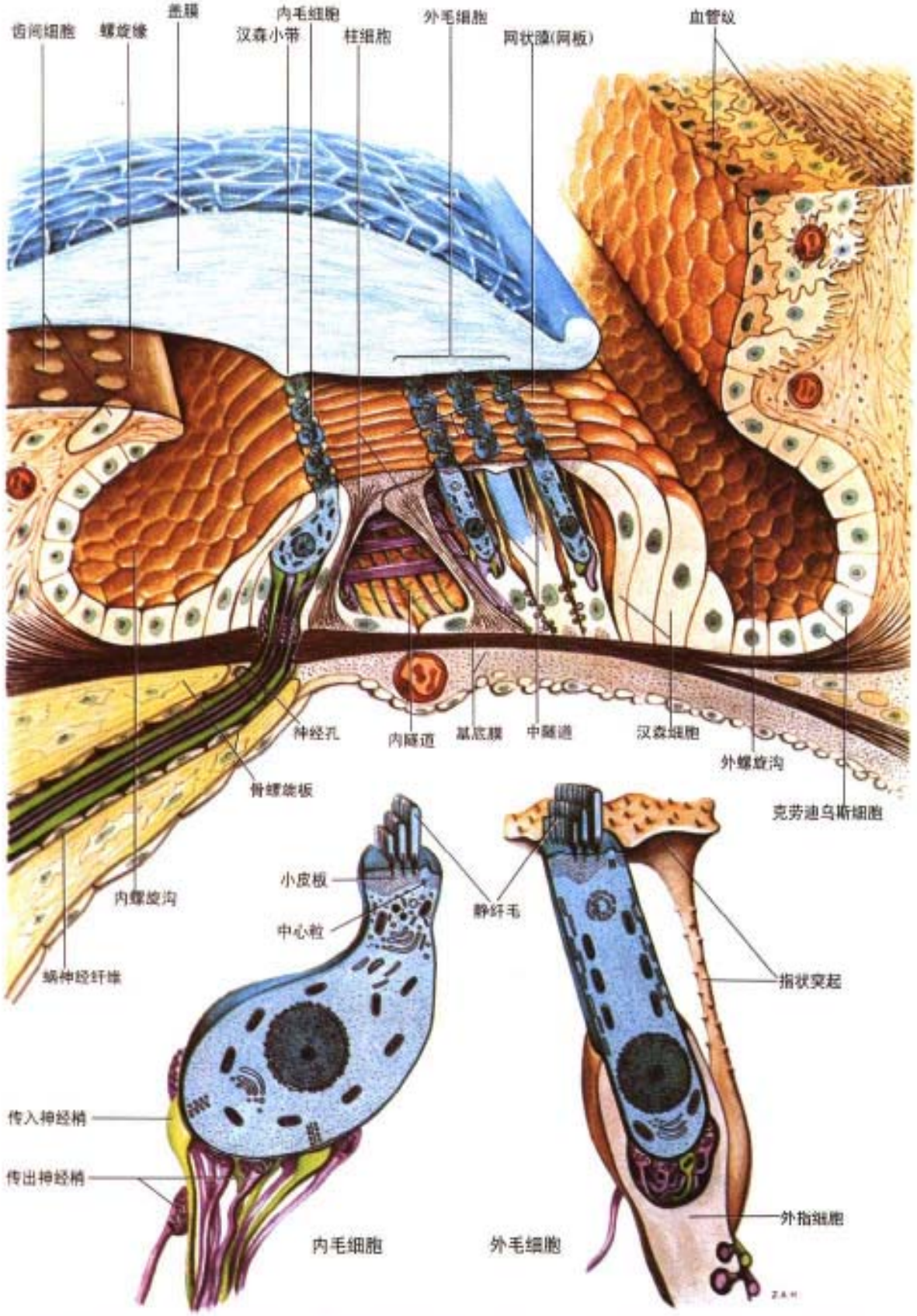

图 8.498 耳蜗螺旋器和血管纹结构的立体模式图。显示各类细胞的配布及其神经支配，内毛细胞和外毛细胞的排布及其突触联系（下）。绿色为感觉神经末梢，紫色为传出神经纤维（详见正文）。

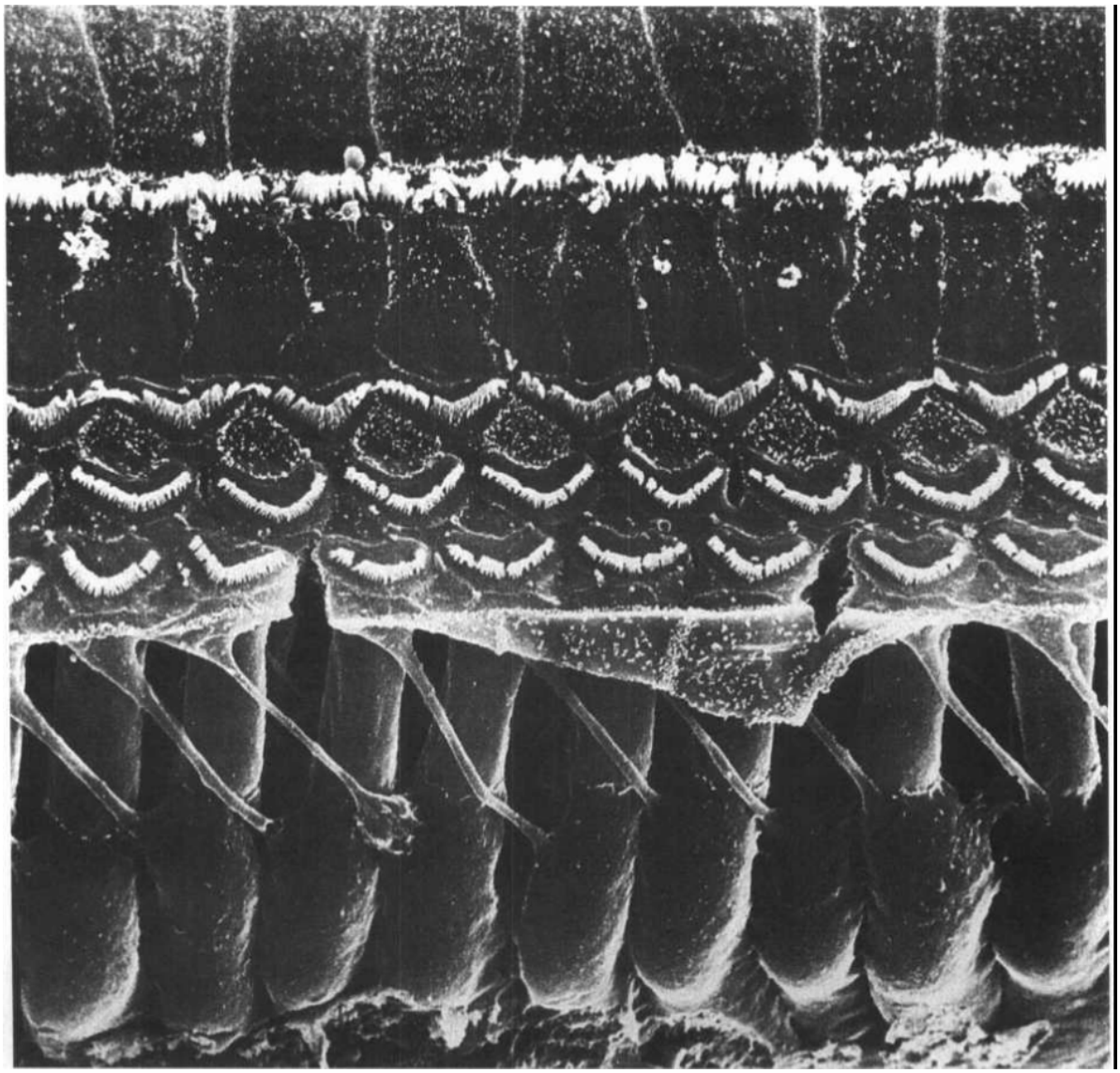

图8.499 豚鼠螺旋器的特定断面扫描电镜像。在此断面上暴露出了外排外毛细胞及其附属的外指细胞及其指状突起。可见三排外毛细胞的顶端都有静纤毛。在其后方可见柱细胞的顶和一排内毛细胞及其顶端的静纤毛。× 2500（伦敦耳鼻喉科研究所 Hilary C.Dodson 供稿）。

内柱细胞　内柱细胞数接近6000个，基底部座落在螺旋沟鼓室唇附近的基底膜上，其胞体与基底膜形成约60°角，其头形似尺骨近端，有一承接外柱细胞头的深凹。

外柱细胞　外柱细胞的数目近4000个，胞体比较长，更倾斜，与基底膜之间形成40°角。细胞头的内凸面嵌入内柱细胞头的凹内，并且向外侧突出形成一细的指骨突（phalangeal process），与指细胞的指骨突联合形成网板（见下文）。

内柱细胞和外柱细胞基底部之间的距离，从耳蜗底到顶逐渐增加，但是它们与基底膜之间的角逐渐缩小。

耳蜗的毛细胞　毛细胞（hair cell,epitheliocyti pilosi）（图8.498－540）是耳蜗的感觉细胞，感受进入耳中的声波的振幅和频率。所有的耳蜗毛细胞都有共同的结构特点，其胞体细长，细胞顶端有一组规则的微绒毛，即静纤毛(stereocilia)，其位置相当于整个螺旋器的表面水平。与耳蜗神经纤维形成的一些突触连接位于细胞的圆形基底部。毛细胞程度不同地被与其毗邻的各种支持细胞的突起包绕；支持细胞也把毛细胞与其下面的基底膜分隔开来。根据其在螺旋器中的位置不同，毛细胞可区分为外毛细胞（outer hair cell）和内毛细胞（inner hair cell）。内、外是以蜗轴为标准，靠近中轴的为内，远离中轴者为外。这两组毛细胞在声音感受方面有特殊作用，在结构上的微细差别反映了其功能的差异。内毛细胞沿内柱细胞的内缘排列成单行，而外毛细胞排成3行，人耳蜗的某些部位排成4行甚至5行，散在于支持细胞之中（图8.504）。内毛细胞数约为3500个，而外毛细胞约为12000个。两类毛细胞像内、外柱细胞一样，其顶端大约以相同的角度倾斜。这些细胞的几何排列非常精确。这种明显的有序排列与耳蜗的精细感觉密切相关（见下文）。

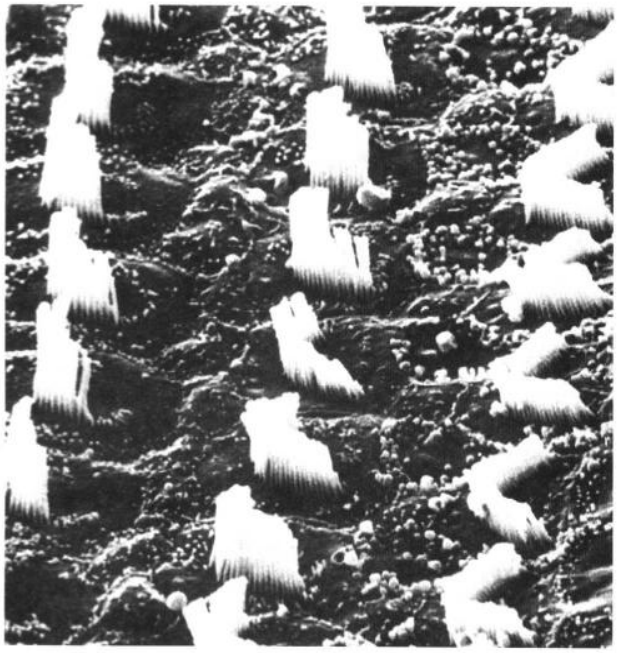

图 8.500 豚鼠 3 列外毛细胞扫描电镜图。可见外毛细胞静纤毛的排列和邻近的外指细胞的指样突起共同形成网状膜。非感觉细胞的表面有短的微绒毛。× 3000

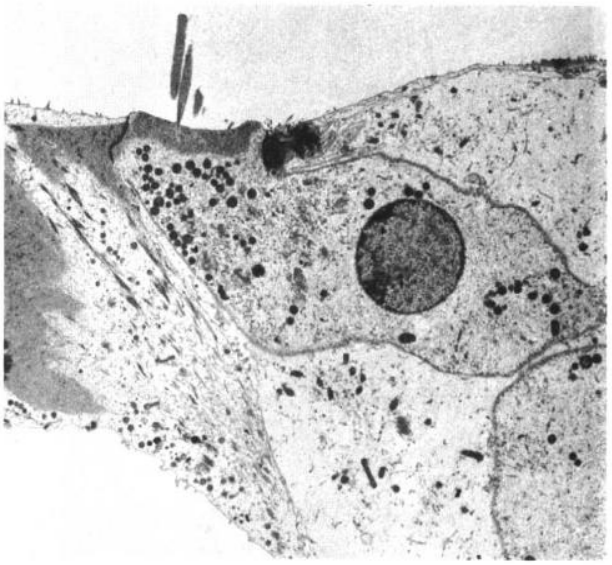

图 8.502 豚鼠内毛细胞电镜图。可见顶部的静纤毛，其基部位于致密的小皮板内。细胞核位于细胞中央。细胞内有大量细胞器。柱细胞的顶部位于左侧，其下方为内隧道。× 3000（伦敦耳鼻喉科学院 Hilary C Dodson 提供）



图 8.501 2 个外毛细胞顶部扫描电镜图。可见长短不同的 3 列静纤毛和外指细胞（右）表面的微绒毛。最内侧的外毛细胞，以柱细胞的突起为顶的内隧道位于左侧。× 5000（伦敦耳鼻喉科学院 Hilary C.Dodson 提供，伦敦 Guy 医院医学院 Michael Crowder 照相）



图 8.503 豚鼠外毛细胞顶部透射电镜图。× 10000（伦敦耳鼻喉科学院 Hilary C Dodson 提供）

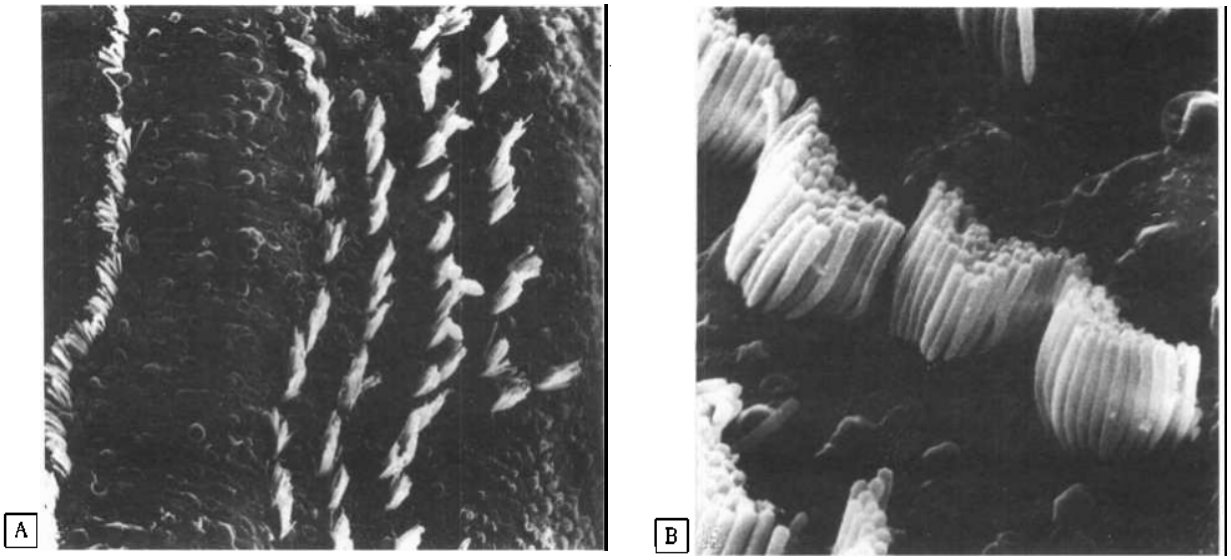

图8.504 人耳蜗螺旋器表面扫描电镜图。A.为1列内毛细胞（左）和3列外毛细胞（低倍）。B.显示外毛细胞的静纤毛束（高倍）。（伦敦Zurich大学和Guy医院耳鼻喉系H Felix, M Gleeson和L-G Johnsson提供）

内毛细胞 内毛细胞呈梨形，轻度弯曲，较窄的一端指向螺旋器的表面，较宽阔的基底部位于基底膜内缘上方且隔有一定距离（图8.498,502）。内毛细胞被内指细胞包绕，其外侧与内柱细胞的头相连。当从上面观察整装切片时，内毛细胞的顶面呈椭圆形，其长轴与毛细胞排列的方向一致；其顶的宽度超过内柱细胞的宽度，因此，一个内毛细胞可与一个以上的内柱细胞相关。紧接柱细胞顶面下方是一致密原纤维性横板，称为小皮板（cuticular plate），横跨整个顶部，但小孔处例外，此处有一中心粒，在早期发生中，动纤毛固定于此处。细胞游离面有50～60根静纤毛，排成3行，高度逐渐上升，最高者在外侧。这些静纤毛与前庭细胞的静纤毛相似，含有规则排列的肌动蛋白丝、肌动蛋白结合蛋白，靠近狭窄基底部，致密的中间丝深深插入小皮板。较短的一列静纤毛的顶端由细丝斜向连于较高的毗邻静纤毛的侧面，称顶连（tip link），每根静纤毛侧面之间也由不太规则的细丝彼此相连。静纤毛的长度因在耳蜗内的部位不同而异，蜗顶者最长而蜗底者最短，这些特点有一定功能意义（见下文）。内毛细胞核呈球形，富含常染色质，细胞质内含有为数众多的细胞器，说明代谢率高，包括近游离面的许多线粒体、游离核糖体、滑面内质网、种种小泡和溶酶体，微管很多，在细胞内规则排列。每个内毛细胞的基底部与传入神经末梢形成10个或更多的突触连接。突触的特点是，突触前结构类似于视网膜的带状突触，即致密柱被突触小泡围绕，垂直指向突触前膜。尽管偶尔也有传出末梢与毛细胞基底部直接形成突触，但通常是传出末梢作为突触前份与传入末梢的终末膨大而不是毛细胞本身形成突触。

外毛细胞 外毛细胞（图8.498～501,504）呈细长圆柱状，其长度几乎为内毛细胞的2倍。但是，其长度呈梯度变化，最外一行在耳蜗任何部位都最长，耳蜗顶者比耳蜗底者更长。它们被指细胞的顶突包绕，内行细胞的内侧面被外柱细胞的头围绕。其基底部置于指细胞主体部分的杯口内，但保留一裂隙与耳蜗神经的轴突形成突触。每个细胞的静纤毛可多至100条，也呈梯度排列成3行或多行，最长者位于外侧。根据在耳蜗内的位置不同，3到多排毛细胞褶成‘V’形或‘W’形，角顶指向外侧（细胞顶部的小皮板游离缘和一中心粒也位于此处）。呈梯度排列的静纤毛的高度也因耳蜗的部位不同而异，位于蜗底者最短。像内毛细胞一样，静纤毛之间具有顶部连接和其他细丝样联系，静纤毛的基部插入小皮板。最高的静纤毛埋入盖膜下的浅凹之中。

外毛细胞的核呈球形，位于细胞基底部。与内毛细胞相比，细胞质中含有较少的一般细胞器。电镜照片显示，胞质内侧部除了有微细颗粒外，其它细胞器很少，但在细胞顶部丝状物常常从小皮板基部突出。核下方有许多线粒体、小泡、溶酶体、微管和少数与耳蜗传入神经末梢有关的带样突触。顶部周边的细胞质内可见少数微管。在细胞侧壁下方有一扁的平行膜池系统，从细胞基底部伸展到近小皮板。近中央部位也可见相同的膜池群，称汉森体（Hensen body），可能代表了合成这种结构的一个阶段。池的最外层被规则排列的短细丝连到质膜上，短细丝之间以与细胞表面平行的细丝网彼此相连。这一错综复杂的结构激起人们广泛的研究兴趣，有待进一步阐明。肌动蛋白和脑血影蛋白（fodrin）在这一部位的存在已被免疫组织化研究证实。尽管已经知道它们在小皮板和

静纤毛内有丰富存在，但在皮质带的确切位置仍不明确。毛细胞质膜的蛋白含量也特别丰富，冷冻断裂标本可见若干球形颗粒群（见下文）。

毛细胞接受传入和传出两种神经支配。传入神经终末为轻度膨大的终球，在内毛细胞，每个终球只与一个突触前带相对。这种传入终末较少，与毛细胞的基部接触。与之相比，传出神经纤维的终末很多，呈扣结状，含有大量的小（50nm）而清亮的小泡。传入性突触可见少数较大的致密核心小泡，其神经递质可能是谷氨酸，而传出末梢是乙酰胆碱（ACh）。但是也已证实还有其他神经递质和神经调质。

外指细胞 外指细胞（图8.498, 499）位于毛细胞排之间，其扩大的基底部坐落在基底膜上，其顶端以指样突起（phalangeal process）包绕毛细胞基底部。指细胞突起在毛细胞之间延伸，抵达网状膜，在此形成板样扩大填充毛细胞顶部之间的间隙（见下文）。其胞质内含有微管束和肌动蛋白微丝，微丝由细胞基部产生后继续上升入指细胞突起；其他微管可加强对毛细胞的支持作用。外指细胞外侧有5或6排柱状支持细胞，也称汉森（Hensen）细胞或外界膜细胞（external limiting cell）（图8.498），由此再向外便是外支持细胞（external supporting cell），也叫Claudius细胞（cell of Claudius），其游离面上有微绒毛。

靠近耳蜗基底，在指细胞基部之间，可见另一类小细胞，称之为Bottcher细胞（Bottcher cell），其功能未明。

网板 当用光学显微镜观察时，网板（图8.498）是含有圆孔的细网，圆孔被外毛细胞的顶端占据。网板由外柱细胞的头延伸到外毛细胞的外侧排，由数排微小的小皮指构成。最内排小皮指是外柱细胞的指样突起。网板的超微结构观察可见，网板由外柱细胞和外指细胞的水平扩展的、内含微管束的致密细胞质薄板构成。网板环绕毛细胞的顶端边缘，之间形成闭锁小带和桥粒，微管终止于此。相邻的支持细胞之间形成闭锁连接，顶端的桥粒和广泛的缝隙连接使细胞之间形成电偶联。在网板之下，外毛细胞侧面的近顶端2/3部分为游离面，直接浸浴在外淋巴中（见下文）。这种排列的意义有两方面：在感觉活动期间，离子只能通过细胞膜，网板做成了离子不可通过的一道屏障；在毛细胞的顶部之间产生牢固的连接作用，把毛细胞与其下面基底膜的运动形成机械偶合，从而使毛细胞和遮盖在上面的静态盖膜之间产生剪切运动。

如果毛细胞因创伤而丢失，例如，极度喧闹声或耳性毒药，指细胞的突起便迅速充满网孔缝隙，形成指细胞瘢痕（phalangeal scar），从而不能恢复其功能。

盖膜

盖膜（图8.494, 496, 498）悬浮于内螺旋沟和螺旋器上方，为蛋白类物质构成的硬挺的凝胶板；其超微结构是颗粒样基质内埋有直径为4nm的细丝（Iurato 1967; Steel 1978）。盖膜含有Ⅰ、Ⅴ和Ⅸ型3种胶原蛋白，散在于称为盖膜蛋白（tectorin）的糖蛋白中，盖膜蛋白约占总蛋白的一半。有报道称，在小鼠内至少有7种分子量为173～231kD的盖膜蛋白，其超微结构显示，彼此平行连接的直径为7～9nm的细丝形成扁平板，包绕胶原纤维、形成具有相当大机械粘着力的有机基质（Richardson等1994）。

盖膜横切面的形态特点是，下面近似扁平、上面凸，靠近蜗轴处薄，连于骨螺旋板缘的前庭唇，向中央延伸到前庭膜。其外侧部形成厚的嵴，悬浮在网板边缘上方。扫描电镜显示，上面为细脊网状，下面除了外毛细胞的静纤毛所形成的‘W’或‘V’形凹陷外、相对平滑。在某些物种，另一个特点是，在靠近内隧道处沿底面有一条纵行嵴，光镜下观察为汉森纹（Hensen stripe）。前庭唇的齿间细胞有一高度发达的高尔基复合体、许多线粒体和多聚核糖体；这种细胞可能分泌盖膜成分。外毛细胞静纤毛的顶端埋在盖膜内，但是这种结构在组织学标本制备中常遭到破坏，因而在切片上看不到。

前庭蜗神经

前庭蜗神经从脑桥小脑角出现，经颅后窝由内耳道进入颞骨岩部。在内耳道内分为前干即蜗神经，和后干即前庭神经，（见前）。两干由双极细胞的中枢突组成，并含有少量发自脑干内神经元的传出纤维，这些纤维终于耳蜗和前庭的感觉细胞。

应该注意的是在涉及前庭蜗神经方面，临床工作者与解剖学者对周围和中枢的含意和应用是不相同的。在耳科学实践中，区别颞骨内损伤和颅内损伤是很重要的。但遗憾的是听觉系统与前庭系统的外科学区分与解剖学严格的中枢与周围的定义或两者的鉴别试验并不一致。‘周围性听觉损伤’是用于描述螺旋神经节周围（周围突）的损伤，而‘周围性前庭障碍’则包括前庭神经节和整个前庭神经的损伤。此外，在人类前庭蜗神经的颞骨内段由组织学不相同的两部分组成；一为与脑干相邻的中枢胶质细胞段和周围段或无胶质细胞段。在胶质细胞段，轴突由胶质细胞支持。而在无胶质细胞段轴突则外包以施万细胞。Bridger和Farkashidy（1980）发现在他们观察的神经中，无胶质细胞段延伸至脑桥小脑角内耳门内侧者占50%以上。

前庭神经和蜗神经的中枢传导通路在本篇其他部分已描述（见前）。

颞骨内前庭神经 椭圆囊斑、球囊斑和壶腹嵴由组成前庭神经节[vestibular（Scarpás）ganglion]的双极细胞的树突供应。该神经节位于内耳道的外侧端前庭神经干内（图8.506,507）。

神经节细胞的周围突聚集为一定的神经，每个神经有其特定的分布区域。前庭神经在前庭神经节分为上支和下支，两者由峡相连。上支（superior division）较大，穿过前庭上区的小孔、发出外壶腹神经（lateral ampullary nerve）和前壶腹神经（anterior ampullary nerve）分别布于外（水平）半规管和前（上）半规管的壶腹嵴。外壶腹神经发出二级分支布于椭圆囊斑，但此感觉区的大部分由单独发自上支的椭圆囊神经供应。上支的另一分支（Voit神经）布于球囊的一部分。

前庭神经的下支（inferior division）通过前庭下区的孔，发出球囊神经（saccular nerve）和单神经（singular nerve）分别供应球囊的余部和后半规管的壶腹嵴。单神经通过单孔（Bergstrom 1973）。有时还有一很小的副支供应后半规管的壶

腹嵴，有些动物还有另外的感觉上皮区，但在人类实属罕见（Montandon 等 1970）。

传入和传出的蜗神经纤维也存在于前庭神经的下支中，但这些纤维在 Oort 吻合（anastomosis of Oort）又离开前庭神经加入蜗神经（Oort 1981; Rasmusen 1946）。另外，在更近中枢部位还有面神经和前庭神经的吻合，称为前庭面神经吻合（vestibulofacial anastomosis）。在此吻合中来自中间神经的纤维经前庭神经转至面神经主干。

前庭神经约含 20000 根纤维，其中 12000 根在上支中，8000 根在下支中。纤维的直径分布曲线为双峰的，最大为 4 μm 和 6.5μm。直径较小的纤维主要分布在Ⅱ型前庭感觉细胞，较大的则供应Ⅰ型细胞。除了传入纤维外，前庭神经中还发现了传出纤维和自主神经纤维。传出纤维在Ⅰ型细胞的周围仅与传入纤维的萼状终末构成突触，并通常与Ⅱ型细胞的传入终末小结形成突触，但也有少量纤维可直接与Ⅱ型细胞的胞体相接触。自主神经纤维不与前庭感觉细胞相接触而终于感觉上皮的深面。在前庭神经节内还发现了二类交感神经的成份；一为来自星状神经节的血管周围肾上腺素能系统和来自颈上节的不依附血管系统（blood vessel-independent system）。

前庭神经节（图 8.506,507） 前庭神经传入纤维的球形或椭圆形胞体的大小有较大的差别，在人类其周径为 45～160μm（Felix 等 1987），而未发现大、小细胞分布的区域性特点。其核周质富有颗粒性内织网，该内织网并与高尔基复合体在一些部位共同形成尼氏体。中央的核有数个核仁，其中之一较为明显。人类的前庭神经节有别于其他动物，其核周质无髓鞘，而包以薄层的星形细胞（Perre 等 1975; Felix 和 Baumgartnes1981; Ylikowski 等 1981; Ylikowski 1983）。神经节细胞常成对排列，两者紧密相邻，两细胞表面的星状细胞间仅隔以薄层的神经内膜。这种按排使人们推测：神经节细胞间可通过电传播直接互相作用（神经元间的传递：见 Felix 等 1987）。

颞骨内蜗神经 蜗神经连接螺旋器和耳蜗及脑干内有关的核。在内耳道内，蜗神经始终位于面神经的下方与位于管内后部的前庭神经上支和下支紧密相邻并与其共同构成神经束出内耳道（图 8.492）

人的蜗神经约有 30000～40000 根神经纤维（Rasmussen 1940; Spoendlin 和 Schrott 1990; Felix 等 1992）。而豚鼠的蜗神经纤维为 24000，猴为 30000，猪为 50000，鲸为 250000 根（Gacek 和 Rasmussen 1961; Hall 1966）。人的蜗神经纤维的直径分布曲线为单峰形；直径范围为 1～11μm，高峰为 4～5μm。

在功能上，蜗神经内有传入和传出 2 个系统，还接受来自颈交感干的肾上腺素能交感纤维。

传入性蜗神经的分布（图 8.511） 传入性蜗神经由胞体位于蜗轴的螺旋神经节的双极细胞的有髓神经纤维组成（图8.508, 509）。在对哺乳类动物的螺旋神经节的研究过程中，发现了二类细胞（Kellerhals 等 1967; Spoendlin 1975; Liberman 1982; Kiang 等 1984）。大的Ⅰ型神经节细胞占优势（90%～95%），其余为较小的Ⅱ型细胞。Ⅰ型细胞有一球形的核，并富有核糖体和粒线体。在许多哺乳动物（一般不包括人类；见 Ota 和 Kimura

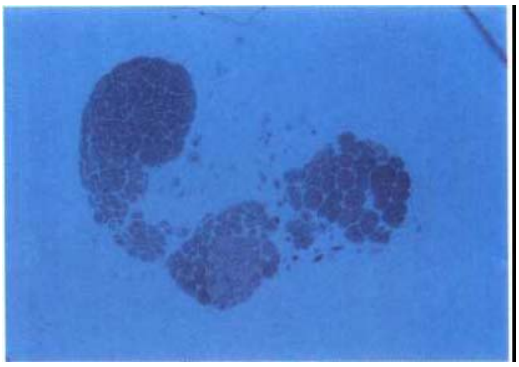

图 8.505 人前庭蜗神经横切片。在图左侧，逗点样蜗神经横断面与前庭神经（右）的下份相邻接。还有一单独神经位于前庭神经上份和下份之间，是一束独立的神经。× 50

1980）其周围有髓鞘。而Ⅱ型细胞较小，无髓鞘，有一分叶的核。Ⅱ型细胞的细胞质富有神经微丝但所含核糖体和粒线体较Ⅰ型细胞为少（Spoendlin 1985）。

有充分的证据说明，Ⅰ型神经节细胞为内毛细胞的传入神经元，Ⅱ型细胞为外毛细胞的传入神经元。每个内毛细胞与 10 个Ⅰ型神经节细胞不分支的周围突经突触相连接。而Ⅱ型神经节细胞在螺旋器内分叉供应 10 个以上的外毛细胞（Spoendlin 1975; Liberman 1982）。Ⅰ型神经节细胞的周围突和中枢突的直径较大，并有髓鞘。而Ⅱ型细胞突起的直径则较小，且无髓鞘。两者的周围突由蜗轴辐射状进入骨螺旋板，在此处Ⅰ型细胞的轴突在穿过缝孔进入螺旋器前失去其髓鞘。

至内毛细胞和外毛细胞的神经纤维的行程和分布是复杂的；由于它们一穿过缝孔后，许多纤维就改变了行程，而沿螺旋器的长轴行经不同距离后达其终点。已发现有 3 组不同的传入纤维。内辐射纤维，基底纤维和外螺旋纤维。

内辐射束（inner radial bundle） 由传入纤维的大部分组成。以辐射状方向直接至内毛细胞。如前所述，每个内毛细胞接受数个纤维的终末。

基底纤维 basilar fibres 基底纤维为分布于外毛细胞的传

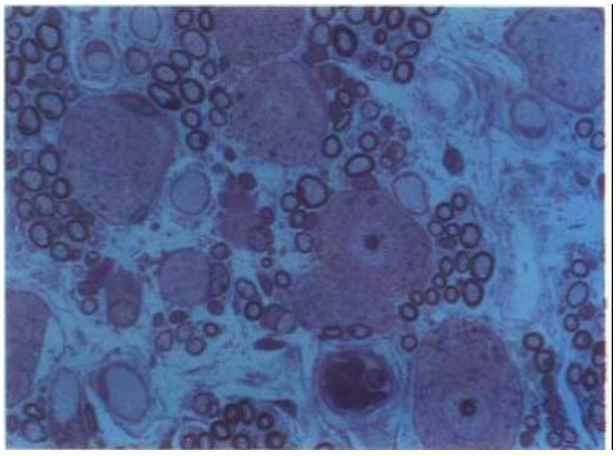

图 8.506 人前庭神经节半薄切片。甲苯胺蓝染色，光镜观察，可见神经节细胞和有髓神经纤维。× 200（伦敦 Zurich 大学和 Guy 医院耳鼻喉系 H Felix、M Gleeson 和 L-G Johnsson 提供）。

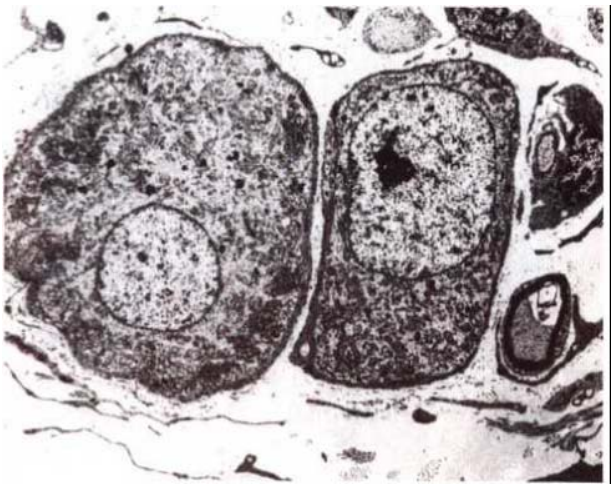

图8.507 人前庭神经节透射电镜像。可见2个神经节细胞和有髓神经纤维，包绕神经节细胞的鞘内无髓鞘物质。×2000（伦敦Zurich大学和Guy医院耳鼻喉系H Felix，M Gleeson和L-G Johnsson供稿）。

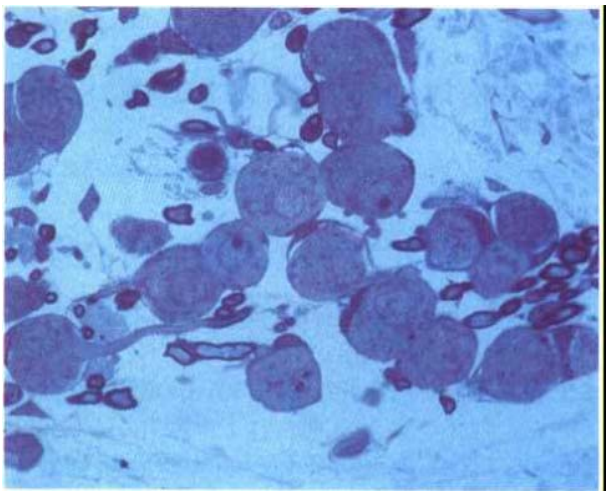

图8.508 人螺旋器中螺旋神经节，树脂包埋，半薄切片甲苯胺蓝染色，光镜观察，可见神经节细胞和有髓神经纤维。×200（伦敦Zurich大学和Guy医院耳鼻喉系H Felix，M Gleeson和L-G Johnsson提供）。

入纤维：它们经单独的螺旋形行程，在近内毛细胞的基底转而朝向蜗顶，行经约5个柱细胞的距离后，再呈放射状行程斜行穿过内隧道底部参加外螺旋纤维组。

外螺旋纤维组（outer spiral fibre group） 外螺旋组也含有传出纤维（见后）。其中的传入纤维行向耳蜗基底部，在行程中不断发出分支至数个外毛细胞。



图8.509 人螺旋神经节透射电镜像。可见数个Ⅱ型神经节细胞和有髓神经纤维，包绕神经节细胞的鞘中无髓鞘物质。×1500（伦敦Zurich大学和Guy医院耳鼻喉系H Felix，M Gleeson和L-G Johnsson提供）。

传出性蜗神经元（图8.510,511） 蜗神经内的传出纤维来自橄榄蜗系（Rasmussen 1946; Spoendlin1984）。在蜗轴内，传出神经元形成节内螺旋束，该束可为一个或多个纤维组位于螺旋神经节的周围部。现已发现至少有4类传出纤维，其中两类各来自同侧和对侧脑干；同侧纤维发自同侧上橄榄核的内侧部和外侧部，进入内螺旋纤维束止于供应内毛细胞的传入性轴突（见前）。来自对侧脑干的纤维起自内侧斜方体和橄榄周核而分布于外毛细胞，这些纤维与基底纤维一起穿过内隧道与外毛细胞以突触相接，其中除了少数的与传入纤维构成突触外，主要是直接与外毛细胞的基底部相接触。外毛细胞的传出神经的分布沿螺旋器由蜗底向蜗顶，由第一排

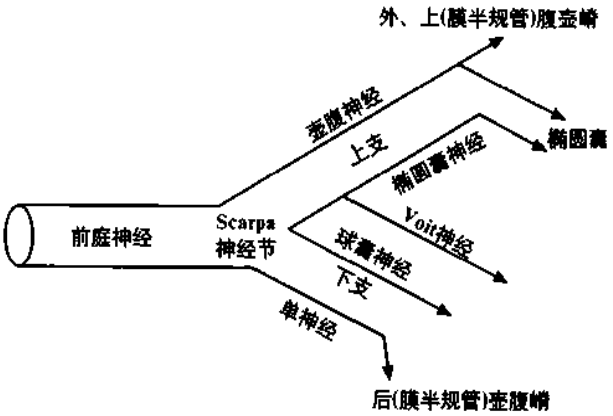

图8.510 前庭神经的主要分支示意图（伦敦Zurich大学和Guy医院耳鼻喉系H Felix，M Gleeson和L-G Johnsson提供）。

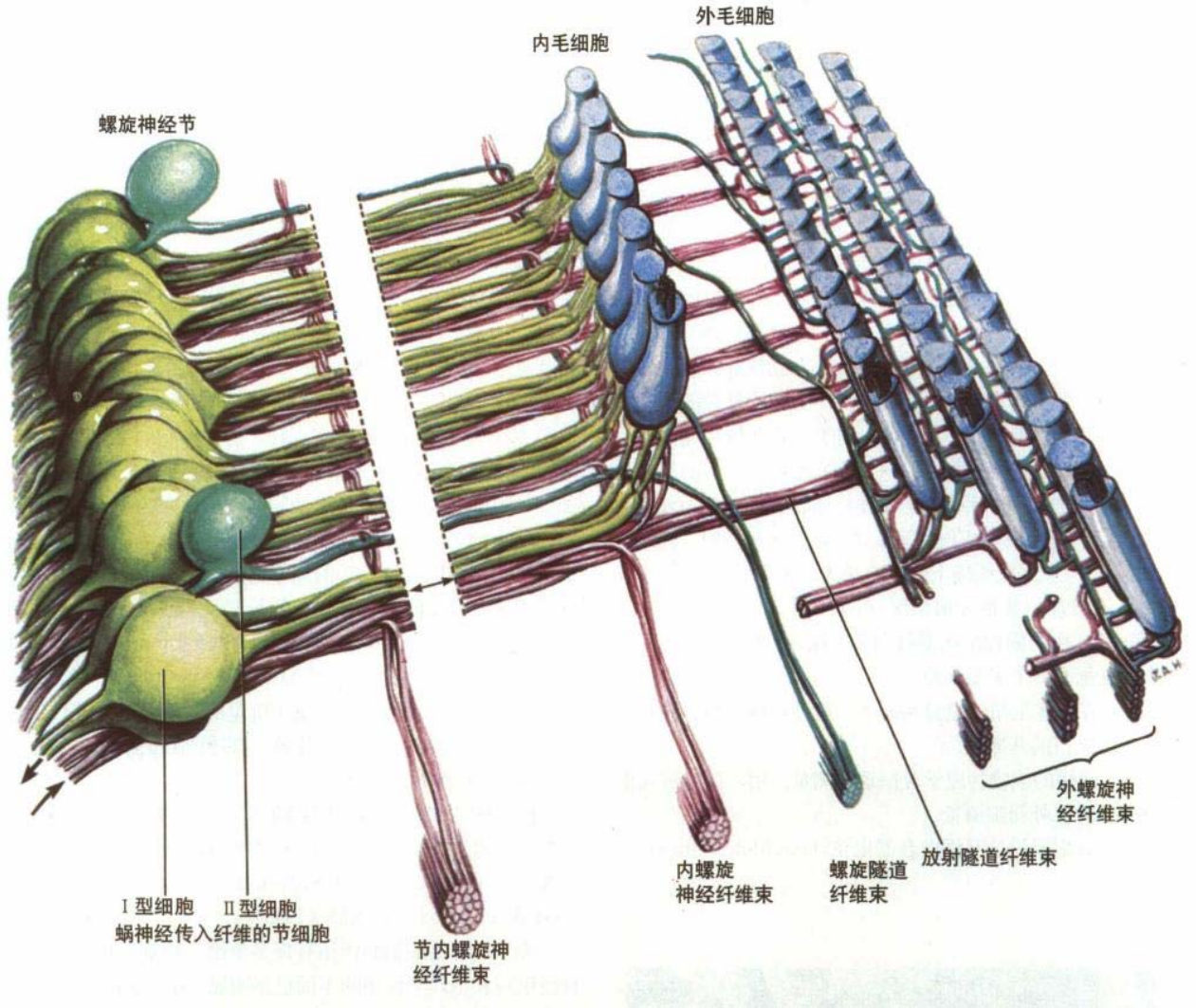

图 8.511 螺旋器的神经供应图。显示传入和传出纤维的分布。感觉神经纤维的某些节细胞供应内毛细胞（深绿），其它的神经节细胞供应外毛细胞（浅绿）。传出纤维为紫色。内毛细胞和外毛细胞的传入纤维供应有很大的差别；前者为汇聚型，每个细胞布有10条左右的纤维，后者为分散型，1条传入纤维布于10个左右的细胞。此图为螺旋器复杂的神经供应的简图（详见正文）。

（内）向第三排逐渐减少，乙酰胆碱（ACh）为其主要神经递质，均为抑制性，使其所接触的外毛细胞超极化。

复杂的传出系统的功能尚不清楚。与内毛细胞相关的传出纤维可能经其对内毛细胞传入纤维的突触后抑制作用而改变其传导功能，与外毛细胞有关的传出纤维被认为是通过改变外毛细胞对声的反应机制来调节耳蜗的微观结构对音频的作用。

耳蜗的自主神经供应 已在耳蜗发现自主神经末梢，看来都是交感性的（虽然任何副交感纤维可能难以与其他胆碱能纤维区别）。与前庭系一样，在耳蜗内也有2个肾上腺素能系统：血管周围丛和不依附血管系统。前者来自星状神经节，后者来自颈上节。此二系统似乎仅限于内隧道蜗轴侧的螺旋器部分。单独的交感神经节细胞偶尔可见于多种哺乳动物的蜗神经内。

耳蜗神经供应的详情见图 8.511。

迷路的血管

动脉 迷路的动脉为：

- 迷路动脉（见第10篇）、发自基底动脉，或有时来自小脑下前动脉。
- 枕动脉或耳后动脉（见第10篇）的茎乳支，供应半规管。

迷路动脉在内耳道底分为耳蜗支和前庭支；耳蜗支分为12～14条细支，通过蜗轴的管，以毛细血管丛布于螺旋板、基底膜、血管纹和其他耳蜗的结构。前庭动脉分支布于椭圆囊、球囊和半规管（见前）。

静脉 前庭和半规管的静脉与动脉伴行，并在蜗底收纳耳蜗静脉，它们形成迷路静脉注入岩上窦的后部或横窦。还有一小静脉从耳蜗的底圈经蜗小管注入颈内静脉（见前）。

人及其他哺乳动物的耳蜗微循环见Axelsson （1968）；Axelsson 和Ryan（1988）。

听觉感受机制

许多研究工作的方向为听器各部份在分析声强度和频率类型中的作用和作用于他们的声波系的来源。到达外耳道内空气柱的声波引起鼓膜和听小骨的相应振动。在镫骨底每单位面积的振动强度增加了20倍，由此克服了外淋巴的惯性而在其中形成了压力波，并几乎立即传向基底膜的各部。从耳蜗的底部向顶部，基底膜的宽度、大小和劲度逐渐变化，但其纤维并不紧张，其对到达的周期性压力波的反应随振动的频率而变化，很低的频率（50Hz）时整个膜在位相角内以相似的频率振动。当频率增加时，从蜗底至蜗顶，不同部分的振动逐渐增加，其位相差也逐渐增大。因此，行波（travelling wave）沿膜由蜗底向蜗顶逐渐前进。在中等频率时，其振幅（amplitude）从蜗底缓慢上升直至最大，然后又迅速降低。随着频率的增加，其最大振幅区（locus of maximum amplitude）由耳蜗顶端逐渐移向基底端。在基底膜这种振动分布的证据有5个主要来源：

（1）在尸体上用闪光镜照射下，通过耳蜗骨的钻洞观察经声刺激兴奋的基底膜。

（2）间接的生物物理学对振动的测量；用一探针放入排出液体的淋巴外间隙测量。

（3）电生理记录耳蜗微音器电位（cochlear microphonic potential）；记录一段基底膜的全部电活动。

（4）基底膜不同部位损伤的后果。

（5）联合（3）（4）以测量耳蜗的诱发性耳声发射。

在基底膜上的振动类型随到达外淋巴的声波的强度和频率而不同。由于毛细胞在基底膜上的排列，这样的振动在依于（间接）基底膜的外毛细胞与其表面的有静毛细胞埋于其中的盖膜之间产生一大的横向振动力。这种振动取决于整个螺旋器的结构特点，包括支持该结构使之增强的细胞骨架（图8.512）。内毛细胞的静纤毛可能不接触盖膜，尽管两者相距很近，他们可能接受内淋巴局部运动的刺激。在中等的频率基底膜的感受的一段振动引起特定组的蜗神经纤维被激活。而基底膜的主要作用为在较宽的范围内辨别不同的频率（被动调音见Dallos 1992的综述），耳蜗能完成的很细的调音与各毛细胞间不同的生理特性有关，使其能对特定的音反应最好，甚至当实验性地与螺旋器分离时。这种细胞的个体调音可能是由于其形状、静纤毛的长度及其感觉膜分子成份的不同，再加上外毛细胞的作用。外毛细胞的作用尚未完全明确，但可能在调节内毛细胞在特定的频率的感受性（主动调音）中起重要作用。当以每秒数千的频率电刺激时，可明显地看到毛细胞改变其长度的能力。改变其长度和其他特征的迅速标志着一个新型的能动的机制（见Holly和Ashmore 1988）可能位于原生质膜本身（Kalinec等1992,Holley等1992）。目前尚不清楚这种能动性是怎样用于听觉的，但可能是在传出通路的影响下与持续地调节螺旋器的机制的需要有关（见Bownell 1983; Kim 1985）。

在一特定的频率，刺激强度的增加以在各个蜗神经纤维放电频率增加为信号。在较高的强度则在较多的被激活的蜗神经纤维放电（增补）。关于这些理论的讨论见Békésy（1960）、Spoendlin （1968），Pickles（1985）。

关于两组毛细胞的作用有许多争论，特别是由于他们的神经供应和生理学作用的不同已很明显。由于富有传入神经，

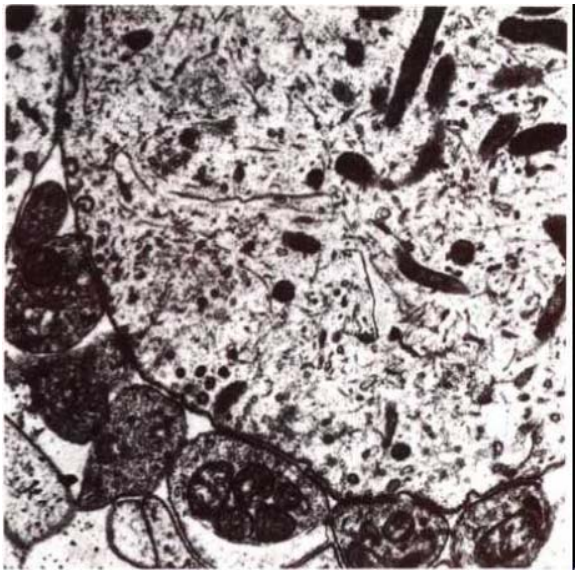

图8.512 豚鼠外毛细胞基底部一组传出神经末梢的电镜像。可见这些神经末梢中有大量线粒体和小泡，突触前膜和后膜的电子密度都高。× 10000

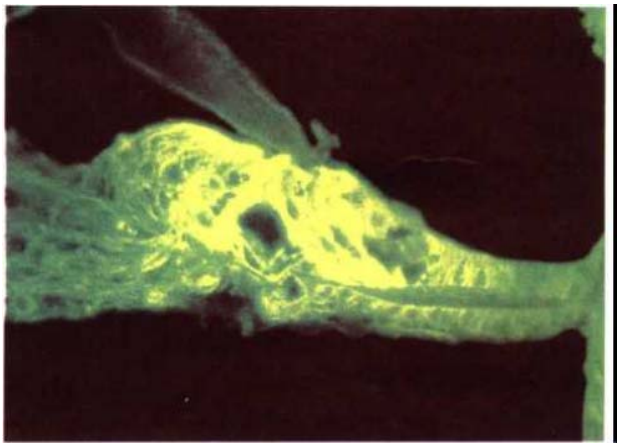

图8.513 螺旋器切片。免疫荧光染色，光镜观察，可见在螺旋器中特别是柱细胞和指细胞中有管蛋白存在（伦敦Guy大学医科牙科联合学院Alun Thomas提供）。

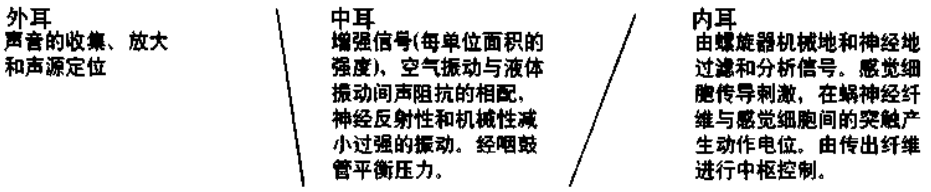

图8.514 周围听器各部主要功能活动示意图。为描述方便，图中耳蜗已成直形。基底膜上接收高频刺激（蓝色）和低频刺激（红色）的最高兴奋点以及这些兴奋的传导途径，外耳和中耳的传导功能等均在图中显示出来。

内毛细胞被认为主要的听觉来源。此观点为许多实验和临床工作所支持；如动物应用对外毛有特殊毒性的抗生素后听力仍存在而鉴别能力受损（Harrison 和 Evans 1979）。

耳蜗的电反应是非常有趣的；细胞外电位以严格的电极技术易被记录（Evans 1974）。最具重要意义的是内淋巴电位（endolymphatic potential），此为一稳定的可记录的电位，在蜗管与前庭阶之间由于液体内不同离子成份而产生。由于毛细胞的静息电位约为70mV（内负），内淋巴电位在蜗管内为正的，穿过毛细胞顶部的总膜电位为150mV，此为较体内任何其他部位为高的静息电位。

在声音的刺激下，能记录到一个迅速摆动的与刺激频率和基底膜运动精确相配的微音器电位（cochlear microphonic potential）。这点似乎有赖于毛细胞（可能是外毛细胞）膜在传导中的波动。同时产生细胞外总电位（summating potential），此为稳定的直流电位，随毛细胞细胞内感受器电位而变化。然后蜗神经纤维开始以动作电位反应，动作电位（action potential）也可从耳蜗记录。内毛细胞的听反应细胞内记录（Russell 和 Sellick 1977; Oesterle 和 Dallos 1990）已显示这些细胞像其他感受器，其稳定的感受器电位与声波刺激的振幅的大小有关。同时，传入神经纤维也为内毛细胞基底部的突触作用所刺激，当基底膜振动的振幅增大时放电也更迅速。

第9篇

血液和淋巴系统

编辑 Lawrence Bannister
译者 刘凯

承蒙Philip Shepherd博士对有关淋巴细胞生物学的内容进行了全文修改，Marion Kendall教授对有关胸腺结构和功能的内容进行了大幅修改并提供插图，Marta Perry博士增写了腭扁桃体一节，Niall Kirkpatrick博士增写了鼻咽扁桃体一节。

概述 1400
血细胞和造血组织 1400
血液 1400
红细胞 1400
白细胞 1402
中性白细胞 1402
嗜酸性白细胞 1403
嗜碱性白细胞 1404
单核细胞 1405
淋巴细胞 1405
血小板 1405
血液分型 1406
组织相容性抗原 1407
血发生 1407
造血组织的早期发生 1407
骨髓 1409
血细胞发生 1412
单核吞噬细胞系统 1414
巨噬细胞 1414
抗原呈递细胞 1416
淋巴细胞和淋巴组织 1417
概述 1417
淋巴细胞的起源 1417
淋巴细胞系的功能 1417
淋巴组织 1423
胸腺 1423
胸腺解剖 1423
胸腺的微细结构 1424
胸腺激素和胸腺分泌的其它因子 1429
神经内分泌与胸腺之间的相互作用 1430
胸腺的临床意义 1431
淋巴结 1431
淋巴结的微细结构 1431
淋巴结内的细胞分区 1432
淋巴结的功能 1434
脾 1437
概述 1437
脾局部解剖和毗邻关系 1437
脾的微细结构 1439
脾的功能 1442
脾的临床意义 1442
上皮相关淋巴组织 1442
粘膜相关淋巴组织 1442
器官化的粘膜相关淋巴组织 1443
O-MALT的功能 1443
弥散性粘膜相关淋巴组织 1444
腭扁桃体 1444
鼻咽扁桃体（腺样体） 1447
Peyer斑 1450

概　述

血液与淋巴系统由各种细胞和组织构成，这些细胞和组织无论在来源上还是在功能上关系都十分密切。血液的有形成分来源于骨髓，包括红细胞（red cell, erythrocyte）、白细胞（leucocyte）和血小板（platelet）。红细胞的功能是携带氧和少量二氧化碳，以完成肺和一般组织间的气体交换。白细胞包括中性粒细胞（neutrophil granulocyte）、嗜酸性粒细胞（eosinophil granulocyte）、嗜碱性粒细胞（basophil granulocyte）、单核细胞（monocyte）和淋巴细胞（lymphocyte）。这些细胞行使重要的防御功能。血小板则具有协助止血的功能。在这些细胞中，红细胞和血小板一旦由造血组织进入血管系统便持续滞留其中。而所有的白细胞则都具有离开循环系统进入血管外组织的能力。因此在感染和其他病理状态，病变部位白细胞的数量会急剧增加。淋巴液和血液中含有各种淋巴细胞（lymphocyte），它们不仅来源于骨髓，也来源于骨髓以外的其它部位，如胸腺、淋巴结、脾等淋巴器官以及消化管和支气管内的淋巴组织（淋巴小结）。尽管在血液中淋巴细胞归属于白细胞，而且像其它白细胞一样，可以迁移到血管之外，然而与其它血细胞不同的是，淋巴细胞也可见于淋巴管系统的淋巴通道中。淋巴细胞与机体多种防御功能有关，是身体抵御感染的主要功能细胞。血液中的单核细胞和其它组织中的各类吞噬细胞（如巨噬细胞）通常被认为是身体内的一种独特的细胞成分，称为单核吞噬细胞系统（mononuclear phagocyte system）（参阅本篇后文）。

血细胞和造血组织

血　液

血液是一种混浊不透明的液体，其粘滞度稍大于水（18℃时平均相对粘滞度为4.75）；15℃时的比重大约为1.06。在动脉中、处于氧合状态时，呈猩红色；在静脉中，处于去氧合状态时，则呈暗红色或紫色。

血液是一种多相性液体，由清亮的液体血浆（plasma）和有形成分血细胞（corpusle）组成。正是由于这种混合性构成，血液具有复杂的流体力学特性，因而属于非牛顿型液体。了解血液这种特性，对于血管中血流的物理学即血液流变学（haemorrheology）的研究是相当重要的。

血浆　血浆是一种清亮、稍带黄色的液体，其中含有许多呈溶解或悬浮状态的物质。其中的晶体物质（crystalloid）使其冰点下降，均值为0.54℃。血浆除富含钠离子、氯离子外，还含有钾、钙、镁、磷酸根、碳酸氢根等多种离子，另外，还含有葡萄糖、氨基酸等物质。血浆中的胶体（colloid）物质主要包括高分子量的血浆蛋白，如凝血酶原等一些与凝血有关的蛋白分子、免疫球蛋白、补体蛋白等与免疫防御功能有关的物质（参阅本篇后文）、糖蛋白，多肽，以及与激素、铁和血液中大量其它物质转运有关的球蛋白。由于身体大部分代谢功能可从血浆成分中反映出来，故血浆的常规化验分析已成为非常重要的疾病诊断手段，而有关血浆化学的资料则比较容易获得。

凝血过程由损伤细胞及血小板释放的特异物质（参阅本篇后文）和钙离子共同启动，凝血块的形成则有赖于血浆纤维蛋白的出现。在体外，如果将血液或血浆静置，则会出现血凝块，析出的淡黄色液体，称为血清（serum）。柠檬酸盐、各种有机钙螯合物（EDTA、EGTA）和草酸盐，在体外均可通过去除钙离子而防止凝血块的形成。肝素也被广泛用作抗凝剂，其作用是干扰与纤维蛋白形成有关的一系列复杂的化学反应。

血液组织　血液和结缔组织关系非常密切，例如，其细胞都来源于间充质；白细胞可自由地出入于血液和结缔组织间；具有相当低的细胞－基质比例等。然而，由于血浆物质和血细胞都不是仅有一种来源，故血液实际上是一个混合组织池。

血液的有形成分　血液含有3组有形成分，红细胞、白细胞和血小板。这些有形成分的某些结构特征在新鲜血液便能观察到，但更多的特征则必须在固定和染色的标本中才能观察到。各种血细胞的数量、比例及结构的变化是身体病理改变的很有价值的指标，所以血细胞检查具有相当重要的临床价值。和其它技术相比，Romanowsky染色法更具价值，而且被广泛应用于临床实验室血液检查。该方法所用染色剂为亚甲蓝和伊红混合水溶液，它能使嗜酸性结构和嗜碱性结构着色。Giemsa和Leishman染剂均属此类。值得注意的是，本篇给出的有关各种血细胞大小和数量的数值仅为近似值，由不同作者提供的数据也不尽相同。另外，细胞的大小与检测时的状态也有关系。对某些细胞来说，在新鲜状态下要比在干燥涂片上小得多；但对于红细胞来说则正好相反。

红　细　胞

红细胞（图9.1、9.2、9.3、9.5A）是血液中最多的细胞（占总数的99%），其数值在成年男性为$4.1 \sim 6.0 \times 10^6$个/μl，在成年女性为$3.9 \sim 5.5 \times 10^6$个/μl。红细胞呈双面凹圆盘状，在干燥涂片上直径约为6.3～7.9μm，（平均7.1μm），边缘厚度1.9μm；在湿涂片上，平均直径为8.6μm。红细胞没有细胞核，在透射光下呈淡红色。由于其呈双面凹状，故中央区颜色更淡。红细胞常相互粘附在一起，形成缗线状红细胞簇

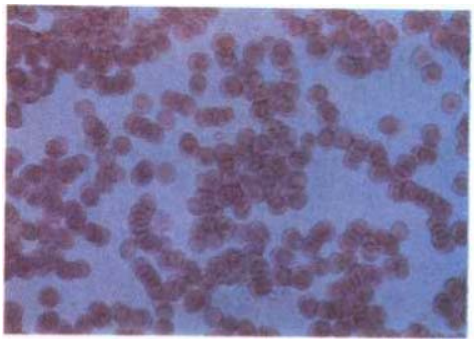

图9.1　生活状态的红细胞标本，光镜观察。示红细胞缗钱样构型和红色色素。×500

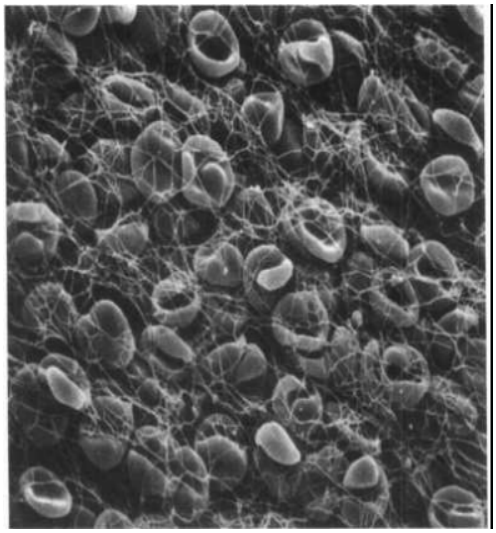

图9.2 红细胞扫描电镜像。细胞呈双面凹圆盘状，丝状结构系血液离体后血浆凝固形成的纤维蛋白，×1500（伦敦Guy医院Michael Crowder供图）。

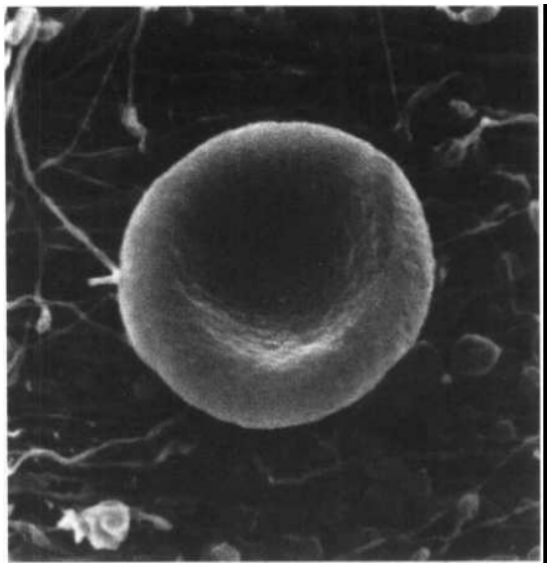

图9.3 红细胞扫描电镜像。

(rouleaux)。这一特点，是由细胞衣的特性决定的。在正常血液中有少数皱缩的红细胞，因其表面出现钝齿状结构而呈星形。这种细胞称为棘红细胞（echinocyte）(Bessis 1973)。呈双面凹状的正常红细胞若被置于高渗溶液中，也会皱缩而呈现这种形态。在低渗溶液中，红细胞会吸收水分而变成球形，最后溶解，血红蛋白逸出，这一过程称为溶血(haemolysis)，红细胞残骸则称为红细胞影(red cell ghost, erythrocytic umbra)。

红细胞由一层质膜包被，胞质主要由一种叫血红蛋白(haemoglobin)的蛋白质组成。红细胞的质膜，常被用于对质膜的定量分析，因为它易于获取，故颇受关注（Bretscher和Raff 1975)。红细胞质膜由大约60%的脂、糖脂和40%的蛋白、糖蛋白构成。红细胞质膜蛋白质多达15种以上，其中最主要的有两种。第一种称为携糖蛋白（glycophorin）A和B（分子量都大约是50kDa)，属跨膜蛋白。其带负电荷的糖链突向质膜的外侧，由于糖链成分系一组唾液酸，故使大部分静电荷位于细胞的外表面。第二种是带2蛋白（'Band2' protein）和带3蛋白（'Band3' protein)。带2蛋白可能携带着某些抗原组。带3蛋白也是一种跨膜大分子，是红细胞细胞膜上的重要氯离子通道。这些蛋白很可能主要是以二聚体的形式存在。应用冷冻断裂技术，在红细胞表面可观察到这些跨膜的微粒状二聚体。ABO抗原（参阅本篇后文）均为糖脂（Race和Sanger1975)。其它蛋白质还涉及几种酶系统，其中有的与离子调节有关，有些则与脂质从血浆向细胞膜上的添加有关（该过程对于没有合成器的红细胞是必需的)。

红细胞的形状主要决定于血影蛋白（spectrin)（因其可经生物化学方法在红细胞影标本中被显示而得名)。血影蛋白借助短肌动蛋白丝及其它蛋白质，如带4.2蛋白(Band 4.2 protein）和锚蛋白（ankyrin）等附着于细胞膜内表面的结构膜蛋白带3蛋白上，以形成一个起稳固作用的网架结构。又由于细胞膜本身含有大量胆固醇，更有助于使红细胞细胞膜明显变硬。这样，红细胞在通过最细小的毛细血管之后，才能使其已发生改变的形状和大小得以恢复。显微镜观察显示，红细胞通过毛细血管时常常是扁平面朝向血流方向、形状稍有改变而呈盾牌样（Brånemark 1972)，并非像人们想象的那样卷折起来。

血红蛋白 血红蛋白是一种球形蛋白，分子量为67kDa，由珠蛋白（globulin）分子与血红素（haem）结合而成。血红素是一种含铁卟啉（porphyrin)（Purutz等1960)。每个血红蛋白分子由4个亚单位构成，而每个亚单位由1个盘绕状的多肽链和固定于肽链裂隙中的血红素构成。在正常血液共有4种多肽链，分别命名为α、β、γ和δ。每一个血红蛋白分子由两个α链和另外两个链组成。这样，就有数种肽链组合方式，因而有数种不同的血红蛋白分子。血红蛋白A(HbA)是成年人的主要类型，含有2个α链和2个β链。血红蛋白A2(HbA2)是成人的次要类型，由2个α链和2个δ链组成。血红蛋白F（HbF)，仅见于胎儿和出生后不久，由2个α链和2个γ链组成。在地中海（珠蛋白生成障碍性）贫血(thalassaemia)患者，仅能合成一种肽链，所以一个血红蛋白分子可能含有4个α链（β型地中海贫血)，或者更为多见的是含有4个β链（α型地中海贫血）的H型血红蛋白(haemoglobin H)。

每个多肽链由1个独立的基因所决定。现在已知的异常血红蛋白已有数种，这些血红蛋白分子中仅有1个或少数几个氨基酸残基是不正常的，这说明相应的基因仅有轻微的变化。在镰刀形细胞病患者的血红蛋白S中，β链有一个简单的变化（缬氨酸取代谷氨酰胺）即会引起红细胞行为和携氧能力的明显改变。然而这一变化却使疟疾流行区的患者对疟疾感染具有一定的抵抗能力。其他常见的变异血红蛋白还有血红蛋白C和D。血红蛋白结合氧的能力决定于血红素中的铁原子。由于红细胞中谷胱甘肽的存在，使血红素总是处于含铁（Fe^{2+}）状态。

除血红蛋白外，红细胞还具有许多酶系统，尤其值得注意的是，与糖酵解和离子转运有关的酶系统。这两个酶系统可使离子转运逆扩散梯度进行，使细胞内保持低钠状态，从而引致细胞内的pH和离子浓度都处在适于血红蛋白行使其

正常功能的水平。另外，前面已经提及，谷胱甘肽的代谢也是很活跃的。当然，由于没有细胞核及核糖体，成熟红细胞不能合成蛋白质。然而红细胞膜的脂质构成成分可通过血浆提供的脂类，使质膜在一定程度上进行更新。这一过程是靠膜酶系统完成的，这些酶系统是红细胞在骨髓内发育时合成并定位于细胞膜上的。

一种含铁化合物铁蛋白（feritin）常见于新生成的红细胞内，它是红细胞在骨髓内分化阶段蛋白合成装置（核糖体和其它RNA）的残留物。新生红细胞内残存的RNA经Romanowsky法染色呈淡蓝色，若用体外活体染料煌焦油蓝染色，它则呈现网状结构，故将这种新生红细胞称为网织红细胞（reticulocyte）。待红细胞完全成熟后这种嗜碱性物质即消失。在红细胞内，尤其是处于病理状态的红细胞内也可含有其它内含物，其中包括细胞核残留物或称Howell-Jolly小体（Howell-Jolly body）、转化的血红蛋白或称Heinz-Ehrlich小体（Heinz-Ehrlich body）。

细胞寿命和解体　应用同位素标记或免疫标记红细胞，尔后回输入血循环，证明了红细胞的存活时间为100～120天（Berlin等1959）。随着红细胞的衰老，其脆性逐渐增加，而表面电荷却日趋减少，这是由于带有负电荷的膜糖蛋白成分逐渐减少所致（Marikovsky和Danon 1969）。当然，在衰老过程中，其膜脂成分也在减少。衰老的红细胞在溶解之前即被脾和肝血窦中的巨噬细胞所吞噬。在这里，血红蛋白首先被分解为珠蛋白和卟啉。珠蛋白再进一步降解为氨基酸并进入体内的综合氨基酸池（general amino acid pool）。铁从卟啉上分离下来之后，要么在骨髓中直接被用于合成新的血红蛋白，要么在肝内以铁蛋白或以含铁血黄素的形式贮存。残存的血红素则在肝内转化为胆红素，尔后从胆汁中排泄。巨噬细胞对衰老红细胞的辨认依赖于或至少是部分地依赖于红细胞膜上暴露出的一种抗原序列，这种抗原序列是带3蛋白的正常外在部分。血浆中的自体抗体可与这些抗原序列结合，使这些细胞对巨噬细胞的清除作用致敏。这种被转化的抗原序列即称为红细胞衰老抗原（erythrocyte senescence antigen）。

红细胞产生于骨髓，而且以每天5×10^{11}的速率被淘汰。

直到妊娠第4个月，胎儿的红细胞仍与成人的红细胞显著不同。其细胞体较大（10μm）、有细胞核并含有一种与成人型稍有不同的血红蛋白（HbF）。妊娠4个月之后，这些红细胞逐渐为成人型红细胞所代替。

白细胞（图9.4、5）

根据细胞大小、细胞核形态和胞质内含物的不同，白细胞（leucocyte, white blood corpuscle or cell）至少可以分为5种（图9.5）。为方便起见，这5种白细胞又常被分为两个主要类群。胞质中含有明显着色颗粒的叫有粒细胞（granulocyte），而不含明显着色颗粒的则叫无粒细胞（agranulocyte）。但从生物学角度来看，这种分类方法是不尽合理的。

有粒细胞　又称为有粒白细胞（granular leucocyte）。因该类细胞都具有不规则状或分叶状细胞核，故也常称为多形核白细胞（polymorphonuclear leucocyte）。据细胞颗粒对Romanowsky染料染色反应的不同，有粒细胞可分为以下3种：嗜酸性白细胞（eosinophil leucocyte），其颗粒能与酸性染料如伊红结合；嗜碱性白细胞（basophil leucocyte），其颗粒对碱性染料（美蓝）具有很强的结合力；中性白细胞（neutrophil leucocyte），尽管其颗粒对两种染料成分呈现不同的染色反应，但着色均较浅（Wintrobe等1981; Zucker-Franklin等1981）。

中性白细胞

中性白细胞（图9.4A、5B）又称为中性多形核白细胞（neutrophil polymorphonuclear leucocyte）、中性粒细胞（neutrophil, neutrophile）、异嗜性白细胞（heterophile leucocyte）或多形核细胞（polymorph），是白细胞中数量最多的一种（成人正常值为3000～6000个/μl，占白细胞总数的60%～70%）。在干燥涂片上，细胞被展平，呈圆形，直径为10～15μm。生活状态的细胞，若处于循环中则呈圆球形；但若与合适的表面接触则变成扁平状，并能活跃地运动。

中性粒细胞胞质中含有丰富的颗粒，用Romanowsky类染剂如Wright染剂和May-GrünWald-Giemsa染剂（这是血液学常用的染色方法）染色，这些颗粒可呈现从紫色到淡红色不同的颜色。电镜观察显示，尽管在大小、形状和内容物成分方面都有很大差异，但这些颗粒均为含有水解酶或其它酶的膜包颗粒。根据其起源和成分的不同，这些颗粒可分为两种主要类型（Bainton等1971）。第一种称非特殊颗粒（non-specific granule）或初级颗粒（primary granule）。这种颗粒在中性粒细胞发生早期即已形成（见本篇后文）、是较大（0.5μm）的球形溶酶体，含有髓过氧化物酶、酸性磷酸酶和其它几种酶。光镜观察显示，用中性红和天青染料染色时，这种颗粒着色较深，故又称之为嗜天青（azurophilic）颗粒。第二种称为特殊颗粒（specific granule）或次级颗粒（secondary granule）。这种颗粒发生稍晚，可呈现球状、椭球状和棒状等各种形态，含有几种具有强杀菌作用的物质，包括碱性磷酸酶、氨基肽酶、乳铁素（lactoferrin）和胶原酶，这些物质都是初级颗粒中所没有的；但次级颗粒却缺乏过氧化物酶和酸性磷酸酶，有些酶如溶菌酶则是两种颗粒所兼有。这些颗粒的存在与中性粒细胞的吞噬功能密切相关。

成熟中性粒细胞的细胞核呈分叶状，多者可达6叶，叶与叶之间以细核丝相连；亚成熟细胞分叶较少。正常情况下，刚从骨髓释放出的新生细胞的细胞核不分叶，呈杆状，故称为杆状核细胞（band or stab cell）。在某些病理状态，尚处于早期发育阶段的中性粒细胞，如晚幼粒细胞或中幼粒细胞（参阅本篇后文），可从骨髓中释放出来，这些细胞的细胞核呈缺刻状或圆形。在女性，大约3%（范围为1%～17%）的中性粒细胞的细胞核上，有一个明显的鼓槌样结构，称为巴尔小体（Barr body）（参阅第2篇）。它代表由非活性X染色体形成的性染色质。

电镜观察，中性粒细胞胞质中可见线粒体、高尔基复合体、稀疏的内质网、糖原以及由肌动蛋白丝和肌球蛋白丝构成的细胞骨架，而微管束常整齐地排列于细胞核的“臂”与“臂”之间。有趣的是，中性粒细胞的运动方向与核的游离“臂”的指向一致。中性粒细胞的运动有赖于肌动蛋白与肌球蛋白间的相互作用（参阅第7篇）。

中性粒细胞是身体防卫系统的一个重要组成部分，可以吞噬血循环中的微生物和微粒。一旦从毛细血管或微静脉的

内皮细胞间穿出，中性粒细胞即可在血管外组织中行使局部吞噬功能，这一功能对身体任何部位来说都是必要的。含有被吞噬异物的吞噬体或吞噬泡（phagocytic vacuole）首先与特殊颗粒融合，并通过质子的主动转运，使泡内pH下降至4.0，再与非特殊颗粒（也称嗜天青颗粒或初级颗粒）融合，由此完成将细菌杀灭并消化的过程。该过程中发生的化学反应已被深入研究，并已证明是相当复杂的。颗粒中的某些酶（髓过氧化物酶等）具有氧化作用，并能促进氢卤（氯、碘）酸根的形成，从而使吞噬物中的蛋白质和其它大分子物质变性，而溶菌酶和乳铁素则对细菌具有很强的毒性作用。上述过程的完成均须有氧的参与，故中性粒细胞在行使防卫功能时需要充足的氧。中性粒细胞表面附着的抗体，可能对其吞噬作用和颗粒的释放都具有促进作用。这些抗体可与靶抗原如机体曾接触过的某种细菌特异性地结合。包被在靶抗原表面的调理抗体（opsonizing antibody）也可增强吞噬作用（参阅本篇后文：调理素）。上述两种抗体均由淋巴细胞产生（参阅本篇后文），而中性粒细胞也仅是一系列防卫细胞中的一种，这些防卫细胞共同形成了一个相互关联的旨在清除组织中异物的防卫系统。

行使吞噬功能之后，中性粒细胞胞质颗粒的数量会因逐渐消耗而明显减少，这种现象称为脱颗粒（degranulation）。如果受到适当的刺激，胞质颗粒也可从细胞表面释出，以破坏或消灭其周围的细菌或细胞。在某些疾病如类风湿关节炎等，则可因这些胞质颗粒中酶的异常释放而导致组织破坏和慢性炎症。

血循环中的中性粒细胞的数量是可变的，如在急性细菌性感染时常会升高。有些细胞可以随血流循环，属循环池（circulatory pool）；有些则可附着在毛细血管后微静脉和其它血管的壁上，属边缘池（marginal pool）。当需要补充时，例如在短暂运动，或应用去甲肾上腺素时，边缘池的细胞就会重新进入血液循环。中性粒细胞的寿命很短（半衰期为7.5小时），它们或者在血流中解体，或者穿越内皮到达血管外组织，行使防卫功能。一旦进入分泌性管道，它们即被排出体外。中性粒细胞表面有许多颇具特征的标志，其中包括一些粘着分子，它们在中性粒细胞穿越血管内皮的过程中发挥重要作用。

嗜酸性白细胞

嗜酸性白细胞（图9.4B，9.5B）在大小、形状和活动力方面与中性粒细胞相似，但在正常血液中的数量很少（100－400个/μl）。其胞质颗粒粗大，且大小较为一致（0.5μm）并使活细胞稍呈淡黄色。用Romanowsky染色，这些颗粒呈橙

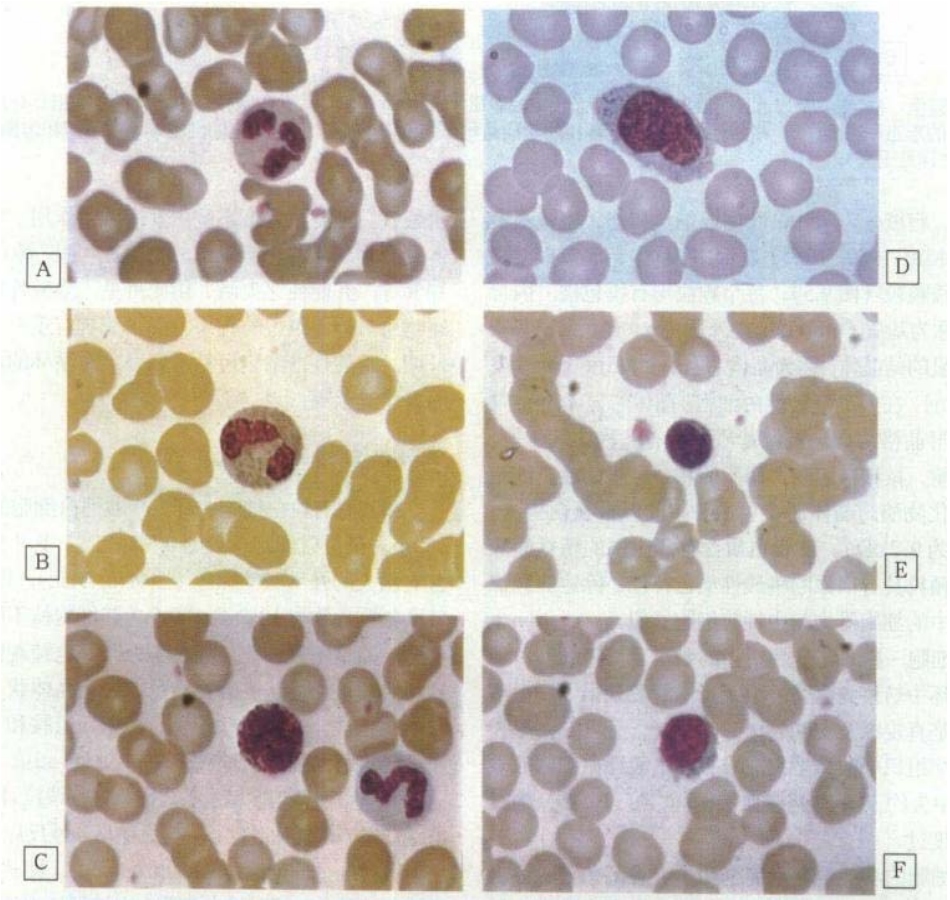

图9.4 血涂片。Giemsa 染色，除红细胞外，各图所示细胞为：A. 中性粒细胞和血小板；B. 嗜酸性粒细胞；C. 嗜碱性粒细胞（含深染的胞质颗粒）和中性粒细胞；D. 单核细胞；E. 小淋巴细胞；F. 中淋巴细胞（标本由Guy医院血液学系J P Black提供）。

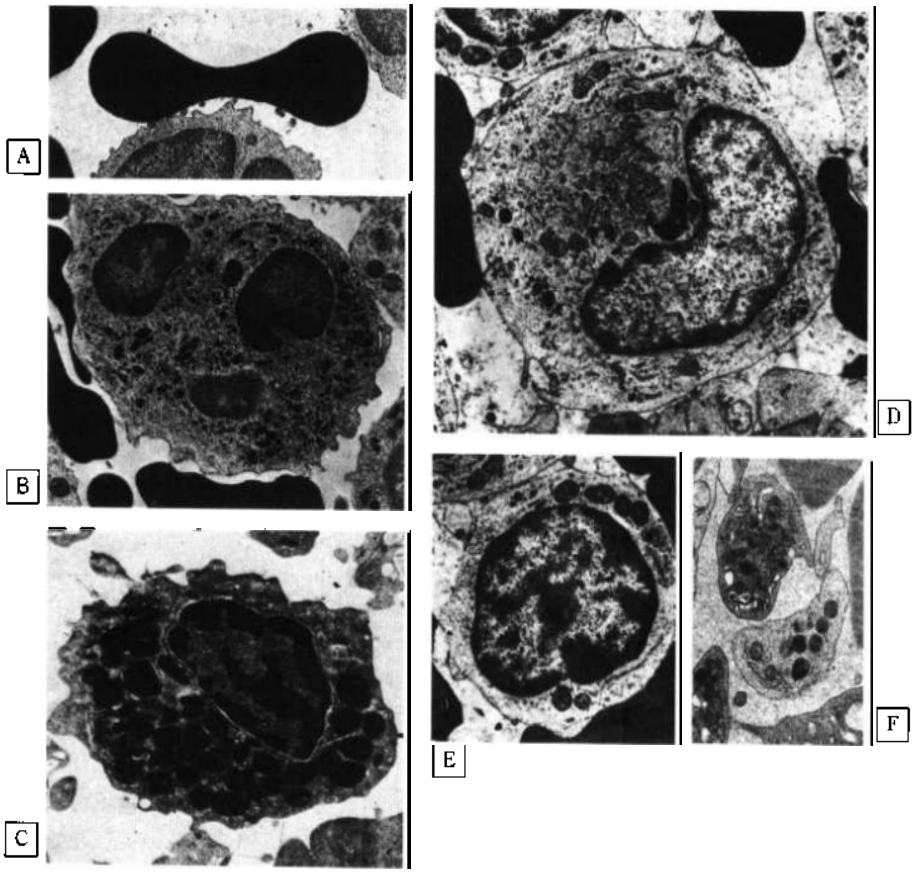

图9.5 血细胞电镜像。A. 红细胞，示双面凹形态及均匀而致密的胞质；B. 中性粒细胞，示细胞核呈多叶状，各叶相互分离系切面所致、特殊颗粒呈现不同的形态和密度；C. 嗜酸性粒细胞，示颗粒中含结晶体；D. 单核细胞，示有凹痕的细胞核，内质网和溶酶体；E. 小淋巴细胞；F. 血小板（详见正文）。

红色（图9.4）。胞核分为两叶，叶间以细丝相连。电镜观察（Zucker-Franklin 1980, 1985）显示，胞质内充满圆形或稍趋椭圆形的特殊颗粒（图9.5）。每个颗粒均有膜包被，内含无定形物质，称为基质（matrix）或外质（externum）。基质中含有一个明显的结晶体，称为晶体芯（crystalline core）或内质（internum）。在人类嗜酸性白细胞，晶体芯显示4nm重复模式的正方形晶格结构。颗粒基质中含有几种溶酶体酶，包括酸性磷酸酶、核糖核酸酶、磷脂酶和一种嗜酸性白细胞独有的髓过氧化物酶。晶体芯主要由独特的碱性蛋白构成，其分子量大约为9.2kDa。该蛋白质含有高比例的精氨酸残基，故使这些颗粒具有很强的嗜酸性染色特性。除这些颗粒之外，其胞质中的细胞器均与中性粒细胞类似。

和其它白细胞一样，在受到适当的刺激后，嗜酸性白细胞也可从血循环中转移到血管外组织。尽管数量很少，但嗜酸性白细胞却是真皮以及支气管树、消化管、子宫、阴道和胸腺髓质的结缔组织中的典型组成成分。嗜酸性白细胞的寿命仅几天，其中大约30小时是在血液循环中度过，其余则在血管外组织中度过。

嗜酸性白细胞的功能至今未完全明了。患某些过敏性疾病或蠕虫感染性疾病时，嗜酸性白细胞比率会明显增高，称为嗜酸性白细胞增多征（eosinophilia）。现有许多证据表明，嗜酸性白细胞在免疫系统中发挥重要作用。它能吞噬抗原抗体复合物和其它炎性物质，如组胺和白三烯（leukotriene）I和II等，并能使之失活。由此可见，嗜酸性白细胞在限制上述物质对周围组织的损害方面可能具有重要作用。体外实验证明，嗜酸性白细胞可粘附到侵入血循环的血吸虫幼虫的表面并将其杀灭。

嗜碱性白细胞

和其它有粒白细胞一样，嗜碱性白细胞的直径约为10～15μm，仅占白细胞总数的0.5%～2%。其主要特点是胞质中含有粗大的强嗜碱性颗粒（图9.4c，9.5c），其数量多寡不等，每个细胞大约含10个到100个。其细胞核不同于其它有粒白细胞，略呈不规则状，通常不分叶。电镜观察显示，嗜碱性颗粒为膜被小体，内容物着色深，由晶体状、板层状和细粒状物质构成。这些颗粒中含有肝素、组胺和几种其它炎性因子，这与肥大细胞的颗粒极为相似（参阅第2篇）。颗粒中的这些物质很明显与多糖有关。因为这些颗粒对显示糖类的染色方法如过碘酸雪夫（PAS）染色法呈阳性反应。若用天青A染色，颗粒则呈异染性（metachromatic），即其呈现的颜色不同于染料的颜色。嗜碱性白细胞在血液循环中的寿命较长（在小鼠约为9～18个月）。

嗜碱性白细胞与肥大细胞关系十分密切，这不仅表现在结构上的相似（Selye 1965），而且它们都来源于骨髓；然而已有许多证据表明，嗜碱性白细胞是一种血液中特有的不同于肥大细胞的细胞系，这一点已为两种细胞对单克隆抗体的不同反应和细胞发生过程的不同所证实（参阅本篇后文）。处于从骨髓向血管外组织迁移过程中的肥大细胞的前体细胞也属于嗜碱性白细胞。嗜碱性白细胞在循环系统中的功能至今仍不清楚。

单核细胞

单核细胞（monocyte）（图9.4D、5D）是最大的一种无粒白细胞，在涂片中直径为15～20μm，但在白细胞总数中所占比例很小（2%～8%，正常值为100～700个/μl）。其细胞核较大，主要由常染色质构成，其特点是一侧常有切迹。细胞质呈宽环状，围绕在细胞核周围。在核切迹附近，有一个明显的高尔基复合体和许多可为中性红着色的小泡。电镜观察（Cawley 和 Hayhoe 1973; Zucker-Franklin等1981）显示，单核细胞胞质中有许多溶酶体、一些位于周边部的粗面内质网和非常丰富的线粒体，细胞内骨架也非常典型。单核细胞具有活跃的运动能力，也具有活跃的吞噬功能。

单核细胞表达Ⅱ型主要组织相容性复合物（major histocompatibility complex，MHC）和CD44标志抗原，这些特征说明它属于单核吞噬细胞家族。实际上它和巨噬细胞应是同一种细胞。巨噬细胞产生于骨髓，然后通过血流迁移到周围组织中去。单核细胞似乎就是在上述过程中尚处于血流中的巨噬细胞。这些细胞要进入血管外组织须穿越毛细血管和微静脉的管壁。本篇后文将对这一问题作进一步阐述。

淋巴细胞

淋巴细胞（lymphocyte）（图9.4，9.5）是白细胞中数量居第二位的细胞，占白细胞总数的20%～30%，正常值为1500～2700个/μl。和其它白细胞一样，淋巴细胞也可见于血管外组织，但值的注意的是，它不仅产生于骨髓，而且可大量地产生于骨髓以外的其它地点。所以淋巴细胞构成了一个分布广泛的淋巴系统（lymphoid system）（参阅本篇后文）。

结构性分类　就形态而论，淋巴细胞是指血液中直径为5～15μm的无粒白细胞。细胞大小的差异说明淋巴细胞是由处于不同功能状态和不同发育阶段的多种细胞、主要是B淋巴细胞和T淋巴细胞构成的一个细胞群体。正常血液中大约85%的循环淋巴细胞是T淋巴细胞。"淋巴细胞"一词，在这里还包括了少量形态类似的细胞，这些细胞其实不是真正的淋巴细胞，它们可能是一些淋巴细胞的相关细胞，如自然杀伤细胞（natural killer cell），也可能是其它一些与之毫不相干的细胞，如处于血液循环中的造血干细胞、抗原呈递细胞，以及正处于从骨髓向其它组织迁移过程中的破骨细胞和破软骨细胞的前体细胞。这些不同类型和处于不同状态的细胞现在可以通过免疫细胞化学技术、包括应用针对其胞质中不同成分的单克隆抗体技术进行分类，至少可以进行大体分类（参阅本篇后文）。上述分类方法是通过检测淋巴细胞表面暴露的特异大分子完成的。处于生活状态的细胞也可通过各种技术，如荧光细胞分类装置（fluorescence cell sorter）进行分类。

在下面的论述中，除个别地方涉及其它细胞外，将重点讨论B和T淋巴细胞。在论述中，常用"B细胞"和"T细胞"分别代替"B淋巴细胞"和"T淋巴细胞"。

循环血液中的淋巴细胞大部分是小淋巴细胞（Small lymphocyte），其中既包括B细胞，也包括T细胞，其定义范围是直径为5～8μm的细胞（有些作者将其扩大到10μm）。细胞核呈圆形，着色深；胞质很少，呈窄环状，围绕在核周。细胞核含有粗大而致密的染色质，故称为细线染色质细胞核（leptochromatic nucleus），核内含有一个或多个小核仁。用Romanowsky法染色，胞质呈淡蓝色。电镜观察（图9.5E，15）显示，除少量线粒体、单核糖体、稀疏的内质网和偶见溶酶体外，胞质中几乎没有其它细胞器。这些特点说明其代谢率很低，所以这类淋巴细胞常被称为"休止期"细胞。然而，一旦附着于固体表面，这些细胞即可表现出相当活跃的运动能力，故可从内皮细胞间穿行而进出血管系统。这些细胞在各种组织包括上皮组织内也可进行广泛迁移，甚至可以进入身体的分泌物如唾液中。

大淋巴细胞（large lymphocyte）直径约为9～15μm，也包括B细胞和T细胞，也是一个由处于不同发育阶段的细胞组成的混合细胞群。该细胞群包括远未成熟的原淋巴细胞（lymphoblast），这种细胞可通过细胞分裂形成小淋巴细胞，也包括正处于成熟发育过程中或已发育成熟的细胞，经过免疫刺激，如抗原刺激，已处于活跃的功能状态（参阅本篇后文）。无论是原淋巴细胞，还是处于成熟过程中或致敏的淋巴细胞，均进行着活跃的蛋白质合成，故其细胞核均由常染色质至少是部分由常染色质构成；其细胞质呈嗜碱性，含有丰富的簇状多核糖体。大淋巴细胞的电镜结构据细胞种类的不同也不尽相同，后文将作详细论述。

淋巴细胞的寿命，短者仅数日，长者可能达数年。据此可将淋巴细胞分为短寿（short-lived）和长寿（long-lived）两种，后者与免疫记忆（immunological memory）机制有关（参阅本篇后文）。

血小板

血小板也称为血栓细胞（thrombocyte）（图9.5,9.6,9.7），相当小（2～4μm），呈不规则形或卵圆形盘状，数量多（25万～50万个/μl）。在新鲜血液标本中，除非加入柠檬酸盐或其它可降低钙离子效能的物质，否则血小板很易于相互粘附或粘附于任何表面上。用Romanowsky法染色，血小板的周边部着色较淡，称为透明区（hyalomere），中央部含有嗜碱性（嗜天青）



图9.6 血小板扫描电镜像。示向外延伸的丝状伪足。

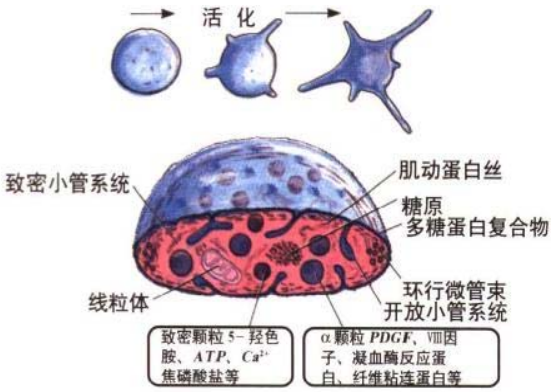

图 9.7 血小板内部结构模式图。

颗粒，称为颗粒区（granulomere）。电镜观察（Cawley 和 Hayhoe 1973; Zucker-Franklin 等 1981）显示，血小板均不含细胞核，而亚哺乳纲脊椎动物的类似细胞却具有细胞核，这大概正是“血栓细胞”一词得以保留下来的原因。血小板外被一层质膜，其表面有较厚的富含糖蛋白的细胞衣，与血小板的粘附性有关；质膜下面有一组微管，大约有 10 条，它与血小板周缘的走向一致，可能对血小板的形状起决定作用。与这些微管相伴的还有肌动蛋白丝、肌球蛋白和其它一些与细胞收缩有关的蛋白质。胞质内还含有线粒体、糖原和少量滑面内质网，其中包括一些细的小管系统和呈管状的质膜内褶。另外，胞质中还含有一些泡状膜被颗粒，可分为 3 种主要类型，分别称为 α、δ 和 λ 颗粒。

α 颗粒最大，直径可达 500nm，含有血小板源性生长因子（platelet-derived growth factor, PDGF）、纤维蛋白原和其它物质；δ 颗粒较小（300nm），含有 5 羟色胺（5-hydroxytryptamine, 5-HT），又叫血清素（serotonin），是通过入胞作用，由血浆收集而来的；另外，还含有钙离子、二磷酸腺苷（ADP）、三磷酸腺苷（ATP）和焦磷酸盐。λ 颗粒最小（250nm），内含几种溶酶体酶（Bentfield 和 Bainton 1975）。

血小板的主要功能是参与止血，即限制血管损伤后造成的出血。当然它还有许多至今尚未完全明了的更为全面、更为重要的功能。血管受到损伤后，血小板首先聚集到损伤部位，形成血小板栓子（platelet plug）以堵塞伤口。由于厚细胞衣的存在，血小板可以相互粘附在一起，称为血小板凝集（agglutination）；当然也可粘附于其它组织。血管损伤后，血小板可反应性地释放 ADP 和钙离子，这些物质也可强烈地促进血小板的粘附作用。尔后，α 颗粒释放的物质和损伤组织释放的因子共同启动一系列复杂的血浆化学反应，导致不可溶性纤维蛋白丝形成，进而形成一个三维纤维蛋白网，即纤维蛋白血块（fibrin clot），更多的血小板将粘附于纤维蛋白块，并将其表面的突起，即丝状伪足（filopodia）深深地插入纤维蛋白网的间隙中，并紧紧地粘附于纤维蛋白丝表面。通过胞质中肌动、肌球蛋白相互作用（参阅第 2 篇）引发的血小板收缩会促成整个血块收缩，该过程称为血块凝缩（clot retraction）。纤维蛋白血块的浓缩及其对被粘附血管壁的牵拉作用会限制进一步出血。随着血管壁的修复，在纤维蛋白溶酶（plasmin）等酶的作用下，血块将最终溶解。纤维蛋白溶酶是血浆中的纤维蛋白溶酶原（plasminogen）在纤维蛋白溶酶原激活因子（plasminogen activator）的作用下形成的。另外，在血块溶解过程中，来自 λ 颗粒的溶酶体酶可能也具有辅助作用。

血小板可能还与其它多种生物学过程有关，例如，血小板具有 IgE 抗体分子的受体，这些受体可使血小板粘附于抗体包被的靶物体上并通过溶酶体酶的释放破坏这些靶物体。PDGF 在实验室培养细胞中是一种作用很强的营养物质，在体内某些部位，如在损伤后再生的组织中可能也具有类似的作用（Longenecker 1985）。

血液分型

用特异性抗血清已检出 300 多种红细胞抗原，而其它各类血细胞所携抗原数量与之大体相仿。这些由位于某一位点或位于紧密相连的数个位点上的等位基因所表达的红细胞抗原称为血型系统（blood group system）。

早先输血的尝试使人们发现细胞表面携有抗原（Race 和 Sanger 1975），这些抗原可与其它个体血浆中自然发生的抗体相互作用，从而导致红细胞的凝集和溶解。像这种在某一特定物种中，并非所有个体都具有的抗原称为同种抗原（iso-antigen）。其它组织的细胞中也具有其它的同种抗原（见后）。红细胞的抗原又称为凝集原（agglutinogen），而其相应的抗体则称为凝集素（agglutinin）。

某一个体的红细胞可以携带有几种不同的抗原，每一种抗原属于一个抗原系统。而一个抗原系统则包括可供不同个体选择的若干种不同的抗原。迄今为止，已被确认的主要有 19 个抗原系统，即 ABO、Rhesus、MNS、Lutheran、Kell、Lewis、Duffy、Kidd、Diego、Gartwright、Colton、Sid、Scianna、Yt、Auberger、Ii、Xg、Indian 和 Dombrock 系统。这些抗原系统在不同人种中的分布频率各不相同。临床上仅有 ABO 和 Rhesus 系统最为重要。红细胞也携有若干其它次要抗原，其中有些非常少见。有些血型抗原在其它组织或分泌物中也有表达，例如嗅觉感受器和唾液腺即表达 ABO 抗原。

除 Xg 抗原由 X 染色体上的基因决定外，其它抗原均由常染色体上的基因所决定。每种血型系统的抗原都是由等位基因决定的，而且遵循单纯孟德尔原理进行遗传。因此，在 ABO 血型系统中，基因型可能是纯合子。这样，携带有 AA 基因者，血型为 A 型；携带有 BB 基因者，血型为 B 型；两种基因均不携带者（OO），血型为 O 型。而在杂合子，可出现下列组合形式：AB（血型为 AB 型），AO（血型为 A 型），BO（血型为 B 型）。在高加索人和黑人中 O 型血最为常见，占总人口的 50%；按所占总人口比例，其后依次是 A、B 和 AB 型（Mourant 1975）。ABO 等位基因位于 9 号常染色体。西非洲人几乎都缺乏 Duffy 血型决定基因（Fy），而缺乏 Fy 基因的个体却对间日疟有抵抗能力（Miller 和 Carter 1976）。

每个个体的血浆中都携带有自然产生的特异抗体，而这种抗体相对应的抗原恰是该个体血液中的红细胞不具备的。所以在 A 型血液中存在抗 B 抗体；同样，在 B 型血液中存在抗 A 抗体；在 O 型血液中存在抗 A 和抗 B 两种抗体；而在 AB 型血液中上述两种抗体则都不存在。

仅仅在受者的抗体和供者的抗原不一致时输血才能成功，所以交叉配血是件生死攸关的大事。AB 血型个体缺乏抗 A 和抗 B 抗体，可以接受任何血型的血液，故被称为“万能受血者”（universal recipient）；与之相反，O 型血个体，则称为“万能供血者”（universal donor），可以给任何受者供血，供者的抗

体因被稀释而变得无关紧要。然而在正常情况下，输血仅在血型完全相同的个体间进行，因为ABO系统中也偶尔存在异常抗体，也会导致红细胞凝集和溶解。

ABO血型系统尚包括几种亚型（A_1、A_2、A_{1B}等），所以在输血前进行交叉配血是相当重要的。抗ABO凝集素，像所有其它凝集素一样（Rhesus血型系统除外），均属于免疫球蛋白M（IgM）类，在怀孕期间不能通过胎盘。

Rhesus抗原系统 Rhesus抗原系统的得名是因为这类抗原也存在于猕猴（Rhesus monkey）的红细胞，它由Cc、Dd和Ee3对等位基因所决定。这3对等位基因均位于1号染色体上，其中临床上最为重要的是Dd。在联合王国，最为常见的情况是CDe，而且其83%的人口属Rhesus阳性。Rh因子的遗传遵循单纯孟德尔定律，所以对于一个Rhesus阴性母亲来说，生育一个Rhesus阳性子女是完全可能的。在这种情况下，胎儿的Rh抗原可以刺激母体产生抗Rh抗体。由于该抗体属于免疫球蛋白G类抗体，所以它可以通过胎盘屏障，引起胎儿红细胞凝集。在初次Rh阳性妊娠，通常几乎不引起任何损害，但再次出现Rh阳性妊娠时，胎儿红细胞则会大量破坏，导致胎儿或新生儿死亡。胎儿的抗原也可因流产或偶因羊膜穿刺进入母体血液循环，而使母体免疫系统致敏（Contreras和Hewitt 1989）。治疗方法为给新生儿施行换血疗法，或者在首次Rh阳性妊娠后，用Rh免疫血清为母亲施行预防性脱敏。这种免疫血清，似乎可以在免疫记忆产生之前，破坏进入母体血液循环的胎儿Rh抗原（Clarke 1975）。

就其它已知的抗原系统而言，有些偶尔也具有临床重要性，但大多仅限于个体基因组或至多限于其家族之内。对于人类学家来说，这些抗原系统，当然也包括上述主要抗原系统在内，在研究人群关系方面是相当有价值的（Mourant 1983）。

其它抗原系统例如MNS（也存在于身体其它组织），在法医学方面可用于血液的同一性鉴定，或用于亲子鉴定。这些抗原在个体死后可长期保留且完好无损，甚至在4000年前的埃及木乃伊组织中也曾被检出（Harrison等1969）。Lewis抗源系统并非由红细胞自身合成，而是汲取自血浆，系唾液腺和其它腺体的分泌物。

血型在遗传学方面十分复杂，这与血型决定基因与某些重要临床性状决定基因间的连锁有关。例如，与一般人群相比，在O型血个体中，十二指肠溃疡发病率较高。

白细胞也携带有抗原，到目前为止，被确定的已有12种，其中10种属于同一个综合系统。这些抗原类似于移植排斥有关的组织相容性抗原（histocompatibility antigen）（有关血型的论述可参阅Race和Sanger 1975; Mollison等1987; Contreras和Lubenko 1989）。

组织相容性抗原

在大多数细胞表面都有许多重要分子，其中有些分子对于个体间的组织差异起决定作用，这就是组织相容性位点抗原（histocompatibility locus antigen），它们与免疫系统的功能密切相关。这些抗原的决定基因位于同一条染色体上的相同区域，这些基因合称为主要组织相容性复合物（Major Histocompatibility Complex, MHC），其在体内的表达产物是各不相同的若干种蛋白质。因其在组织与器官移植中和其它一些临床方面的重要性，该抗原系统已成为一个引人注目的热点。

在人类，MHC基因位于6号染色体的短臂，在减数分裂过程中很少发生或根本不发生联会，这可能是由于它们相互贴近的位置关系所致，或是与某种内在的对联会过程的抑制作用有关。在体内不同的细胞，MHC区域表达的分子也不同。按照在染色体上的排列顺序，这些基因可分为3类，分别称为Ⅰ类、Ⅱ类和Ⅲ类MHC基因。Ⅰ类基因系组织相容性位点抗原（HLA）基因，可进一步划分为A、B和C 3个亚区。A和B由若干不同的等位基因组成，能产生一组独特的基因产物，表达于全身大部分细胞的表面。这些基因产物在不同的个体是不同的，它赋予每个个体一种独特的化学特性。这正是身体免疫反应的基础，因为淋巴细胞能识别并攻击那些带有异体抗原的细胞。这一识别和攻击过程主要是当这些异体抗原呈现在淋巴细胞自身HLA分子附近时发生。编码HLA分子的基因由许多更小的结构单位组成，这些结构单位能以不同的组合方式相互拼接，因此能够编码可供个体选择的种类繁多的HLA分子。就产生机制而言，这似乎与机体能产生数量庞大的抗体和T细胞受体的方式大体相同（见后）；当然其结果有根本区别：个体发生过程中，在可供选择的众多HLA序列中仅有一种被选中。HLA序列也具有一定的诊断学价值，因为该序列和影响某些疾病频率的位点有染色体连锁关系（参阅本篇后文）。

决定Ⅱ类MHC分子的基因包括3种亚单位，称为DR、DQ和DP。就其产物而言，了解最为清楚的属MHC-DR分子，这些分子定位于抗原呈递细胞的表面。抗原呈递细胞一般归类于巨噬细胞（见后），其中包括各种树突状细胞，如淋巴组织中的滤泡树突状细胞、交错突细胞和表皮中的朗格汉斯（Langerhans）细胞。这些分子嵌入细胞膜内而且像HLA抗原一样是高度多形性的，也就是说在不同的个体具有不同的化学结构。它们可以与那些被细胞吞噬并被部分消化的异体抗原结合，并能将这种结合物呈递给辅助性T细胞或细胞毒性T细胞。届时，这些分子将与淋巴细胞表面的CD3分子（T细胞受体）暂时结合，从而激活这些淋巴细胞（见后）。决定Ⅲ类MHC分子的基因在补体系统各种成分中表达，当然也表达于其它部位，属于免疫无关性蛋白质。

HLA系统已引起人们极大的关注，这不仅因为它在移植外科方面的重要性，而且还因为其亚型与某些疾病之间存在的各种各样的联系。例如其亚型HLA-B27几乎在所有类风湿性脊椎炎病人中表达；以铁代谢障碍为特点的血色素沉着症与HLA-A_3高度相关，而风湿性关节炎则与HLA-D_4高度相关。在统计学上与HLA系统相关的疾病还有幼稚型糖尿病、霍奇金（Hodgkin）病和多发性硬化症。产生上述相关关系的原因尚不清楚，但一般认为，这表明在HLA决定基因和其它使身体易感某些疾病的基因间存在某种松散的连锁。对小鼠该系统的深入研究证明，那些控制免疫系统对感染反应性的基因即免疫相关基因（immune related gene,Ir gene）恰恰位于那些决定组织相容性抗原H_2因子的基因之间。

血 发 生

造血组织的早期发生

在人类胚胎，血管形成的最早征象出现于原条形成初期，在各种胚外地点如卵黄囊壁、体蒂和绒毛膜的间充质中几乎同时分化出成血管组织。而最早期的血细胞发生（图9.8）却仅限于

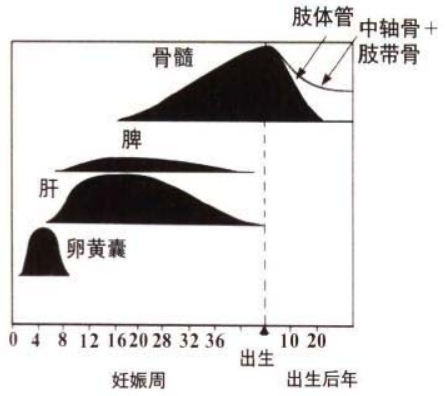

图 9.8 早期血细胞发生部位示意图。

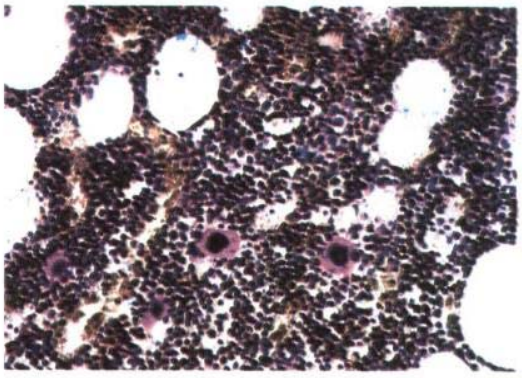

图 9.9 人胎长骨骨髓光镜像。示多种细胞成分，其中有 4 个巨核细胞。× 150

次级卵黄囊的壁，由卵黄囊内胚层深面的间充质细胞分化而来。这些细胞究竟来自中胚层还是内胚层，目前仍有争议；但毫无疑问，这些细胞具有间充质细胞的特点，而且能分化为造血系的原始干细胞（stem cell），这些干细胞再直接产生胚胎血细胞。

在第 2 个月初，胚内开始出现一些造血部位，并逐渐取代早期造血部位。这些胚内造血部位相继发生，但在时限上又相互重叠。每一造血部位的造血功能都经历从逐渐活跃到逐渐消退的过程。最初的胚内造血是广泛性的血管内造血，但很快即出现血管外造血灶。肝很快成为胚胎血发生的主要器官（肝期），其造血功能大约持续到第 7 个月。稍晚于肝，脾即开始造血，其造血功能从第 3 个月持续到第 6 个月。再晚又出现另一个造血部位即骨髓（bone marrow），或称髓样组织（myeloid tissue），它可产生各种类型的血细胞。随后出现的周围淋巴组织则仅能产生淋巴细胞，称淋巴细胞发生（lymphopoiesis）。从该时期开始，胸腺即成为活跃的产生淋巴细胞的器官，初期，它还具有一般的造血功能。至第 7 个月，髓样组织和淋巴组织即成为造



图 9.10 骨髓微细结构模式图。示血窦、数个以巨噬细胞（黄色）为中心的造血岛、正在形成的红细胞（红色）、各种白细胞（蓝色）、巨核细胞（米色）、脂肪细胞（桔黄色）、成纤维细胞（棕色）、被基板和网状纤维（白色）环绕的内皮细胞（深紫蓝色）、一群血小板（白色）和正在穿越血窦内皮小孔各种类型的血细胞。左上方为一微动脉。

血的主体，而所有其它造血部位的造血功能则于出生后不久完全停止。偶尔在脊柱旁骨髓外发现小片的髓外组织（extramedullary tissue），也具有造全血的功能。在某些病理状态，尤其是幼儿时期的某些状态，对造血功能有较高的需求。这时，肝、脾、淋巴结，偶尔还有肾、肾上腺、脂肪组织、一般结缔组织甚至软骨组织，均可具有造全血功能。在其它物种如小鼠，正常髓外组织，如脾和胸腺可持续存在正常的小造血灶。

骨髓

骨髓（bone marrow）（图9.9，9.10，9.13）是一种柔软的组织，存在于所有骨的骨髓腔中，甚至存在于板层骨较大的哈弗管中。在不同的骨和不同的年龄，骨髓的构成成分各异，可分为黄骨髓（yellow marrow）和红骨髓（red marrow）两种形式。

在胎儿期和刚出生时，所有骨的骨髓均为红骨髓。大约5岁之后，长骨中的红骨髓逐渐为黄骨髓所代替。越是位于身体远端的骨，这种替代过程开始得就越早，而且也越充分。对于每一块骨来说，这一替代过程也一般都是从远端向近端进行。尽管在有些骨是从骨干中央开始，然后向两端扩展，但远端的进展仍然要快些。至20～25岁，红骨髓仅见于椎骨、胸骨、肋骨、锁骨、肩胛骨、骨盆骨、颅骨以及股骨和肱骨的近端。在老年期，颅骨的骨髓退化，改称为胶状髓（gelatinous marrow）。

黄骨髓 黄骨髓的主要成分是结缔组织，对其中丰富的血管和各种细胞，主要是脂肪细胞起支持作用。黄骨髓中也有少量典型的红骨髓细胞，如前文所述，当机体大量需要血细胞时，这些细胞会重新活化。

红骨髓 红骨髓（图9.9，9.10）由网状的疏松结缔组织构成支架，这种结缔组织又称为基质（stroma），它对其中的造血细胞和血管起支持作用。造血细胞多排列成索条状或小岛状，分别称为造血索（haemopoietic cord）和造血岛（haemopoietic island）。血管很丰富，多为壁薄、腔大的血窦（Quesenberry 和 Levitt 1979; Tavasolli 和 Yoffey 1983; Weiss 1984; Golde 和 Takaku 1985）。基质中也含有脂肪细胞，其数量因年龄、部位和机体所处造血状态的不同而异。另外，也含有小斑片状的淋巴组织。综上所述，骨髓主要由两种成分即血管和血管外成分构成。所有骨髓均位于由骨组织构成的框架结构内，并以骨组织表面的薄层骨被覆细胞（bone lining cell）相隔（参阅第6篇）。

基质 基质是由纤细的胶原纤维和网状纤维构成的细网状结构。这些纤维由一种呈高度分支状的外膜网状细胞（adventitial reticular cell）产生并附着于这种细胞的表面。这种细胞似乎应属于成纤维细胞，而且来源于胚胎的间充质。当造血功能停止时，如在成人的肢骨，这些细胞因充满脂肪球而膨大，并以黄色脂肪组织的形式填充在骨髓中。当机体对造血需求增大时，这些细胞可恢复为原先的星状。基质中还有许多巨噬细胞，它们大多附着在基质纤维上，有些则包埋于造血细胞团的中央。这些细胞能活跃地吞噬造血过程中产生的细胞碎片，尤其是红细胞排出的细胞核和巨核细胞的残余物；另外，在控制造血细胞的分化、增殖和成熟方面也具有重要作用（见后）。

骨髓中的血窦由一层内皮细胞构成，内皮细胞外有网状纤维，起支持作用。内皮细胞间有紧密连接相连，它似乎是血管内外的一道有效屏障。内皮细胞的胞质可形成暂时性通道即较大的小孔（large fenestrae），使造血成分中新生成的血细胞得以通过而进入血流。血细胞在穿越内皮时与小孔边缘密切接触，细胞一旦穿过，小孔立即封闭。

造血组织 造血索和造血岛由处于不同发育阶段的非成熟血细胞群构成。典型的造血索和造血岛的中央都有一个或数个树突状的巨噬细胞，这些细胞可能含有铁蛋白和含铁血黄素分子。除前文谈到的吞噬功能之外，有证据表明，这些巨噬细胞可向发育中的幼稚红细胞转运铁，以合成血红蛋白。这些巨噬细胞很可能还对相邻造血细胞的增殖和成熟速率具有调控作用。

骨髓的血液供应 在黄骨髓和红骨髓中均未发现淋巴管，有人认为它可能存在于坚硬骨质内的间隙之中。骨髓的血液供应来

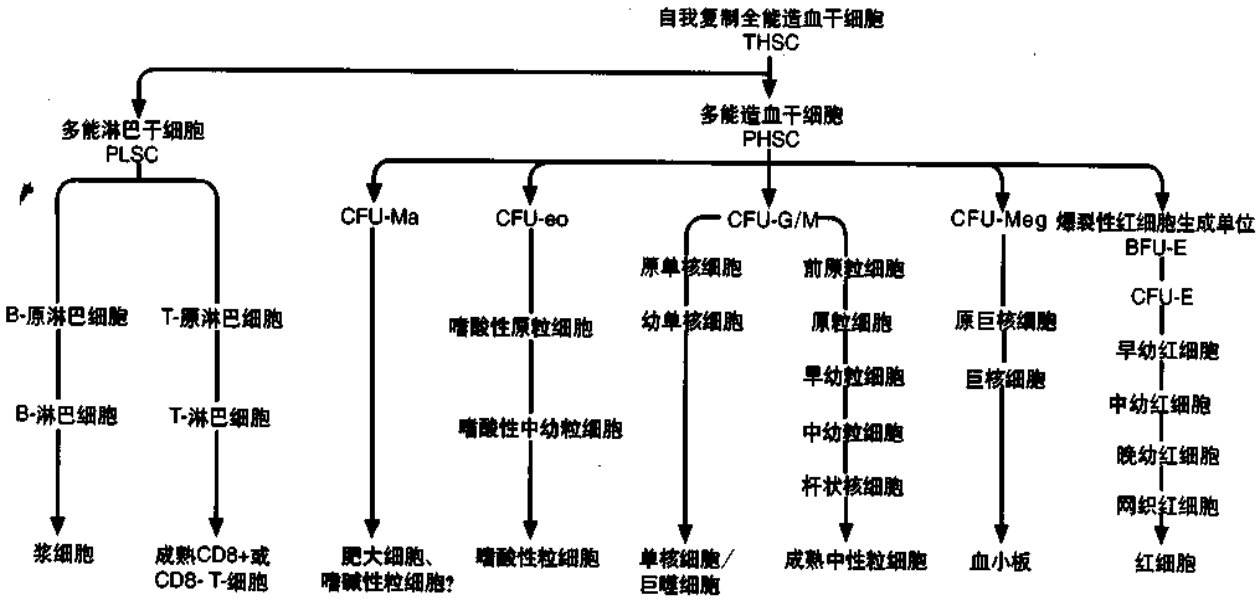

图9.11 血细胞发生过程中细胞分裂、分化示意图。

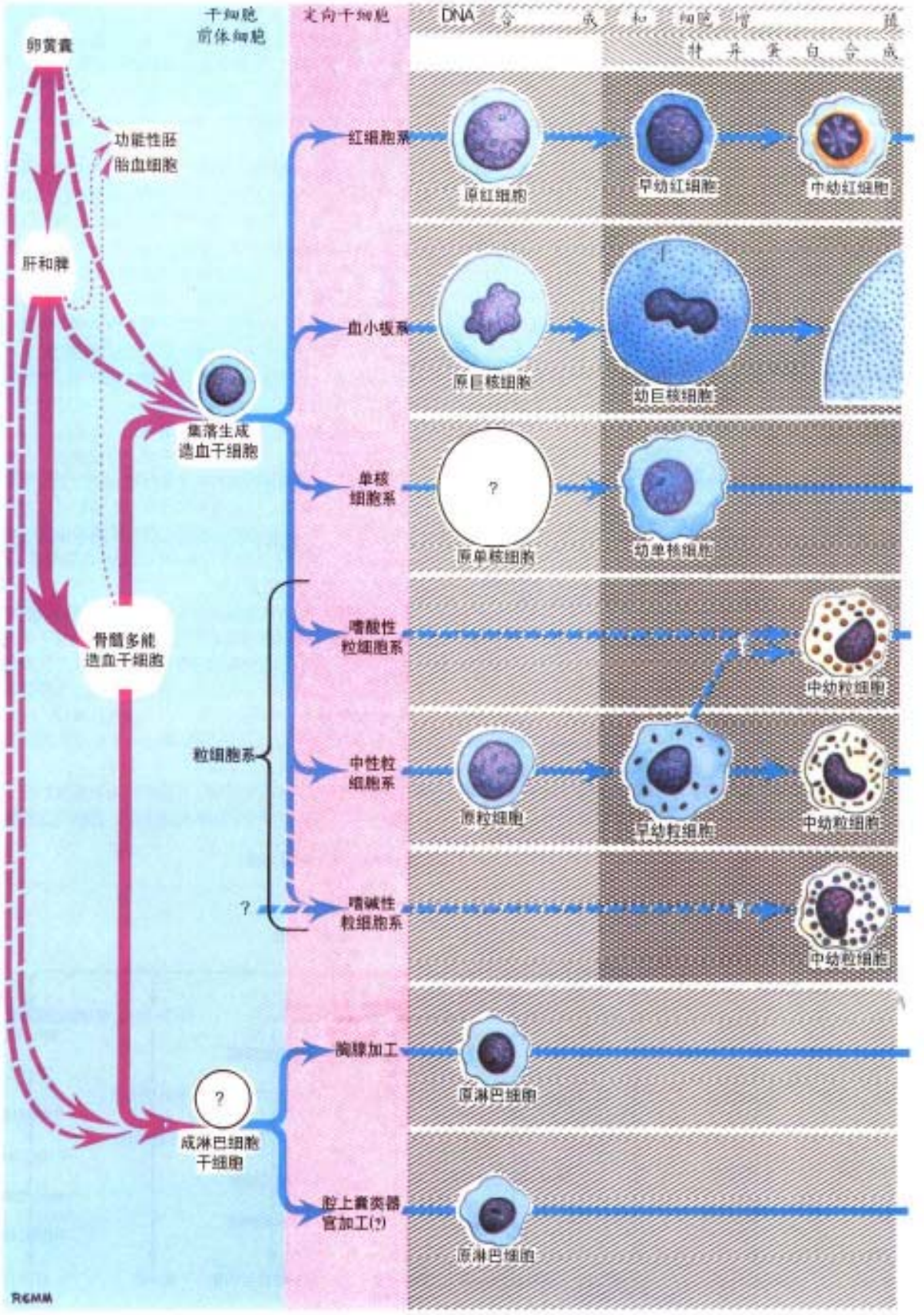

图9.12 血细胞发生示意图。示各类血细胞的起源、发育阶段和U窗。尚未定论的发生途径用虚线表示。出生前发生过程用红色表示（左）。

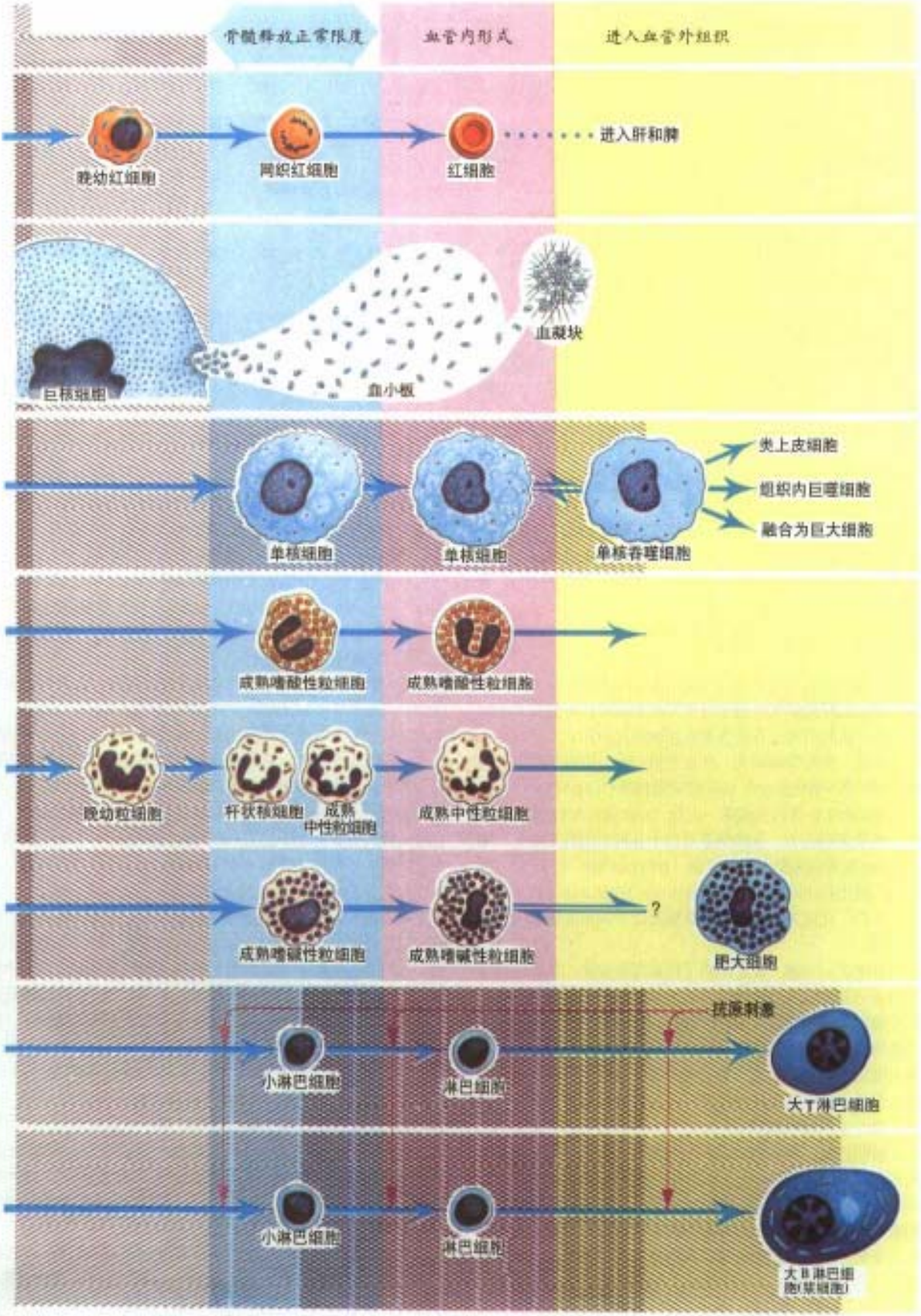

各发生阶段用不同斜行影线表示，说明详见各栏上方的标题。有证据表明，巨噬细胞可在血管外组织增殖。图中未予表明。

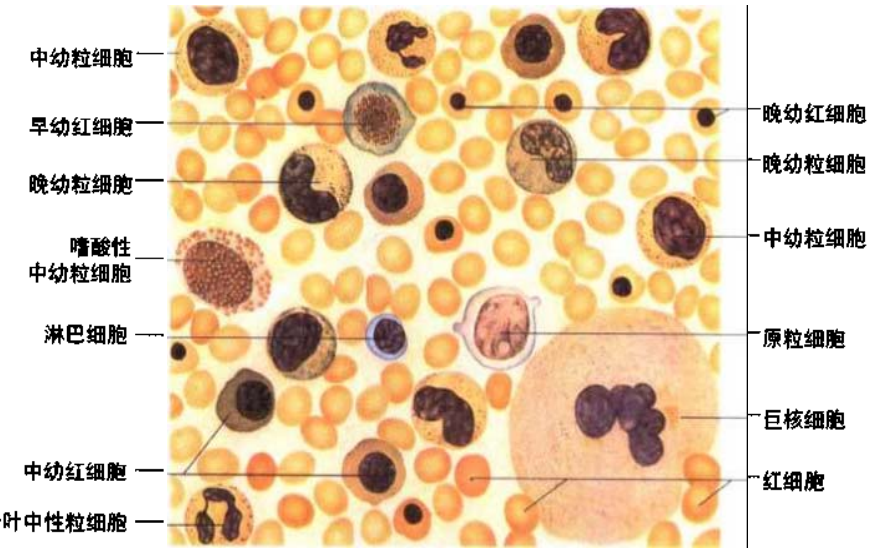

图9.13 人类正常红骨髓涂片、胸骨穿刺取材（据Guy医院R L Waterfield提供的若干张正常骨髓涂片综合绘制，Leishman改良染色法染色）。

自骨的滋养动脉，通过伴行的静脉回流（参阅第6篇）。该动脉在骨髓内几经分支，形成管壁非薄的微动脉，由此再形成分布广泛、形状不规则的丛状血窦。这些血窦与管腔相当大的静脉相连（Brookes 和 Harrison 1957）。有些血窦随时都可能处于塌陷状态，因而经常被错误地称为窦间毛细血管（intersinusoidal capillary）。

血细胞发生（图9.10～9.13）

有关成熟骨髓中血细胞分化起始阶段的情况尚不太清楚。对各细胞系的早期研究仅限于对正常的和病理性骨髓标本的组织学检查，由此引发了有关各种血细胞的起源和它们之间关系的激烈争论。有些学者认为，在成年组织中，所有细胞系可能均来自同一种干细胞（stem cell）即成血细胞（haemocytoblast），这就是Maximow等人主张的一元论（monophyletic theory）。另外一些学者则认为，各细胞系来自于各种不同的干细胞，即由Ferrata及其同事提出的多元论（polyphyletic theory）。当然也有人提出折中的观点（Hardistry 和 Weatherall 1974）。多年来，人们一直认为，淋巴细胞单独发生于周围淋巴系统，而不是骨髓。

为解决这一问题，最近运用了许多实验方法，其中包括细胞和组织培养、输入用遗传学方法或放射性方法标记的血细胞以取代放射灭活的骨髓，以及从周围血中分离干细胞等方法。由于骨髓移植在治疗遗传性和肿瘤性疾病方面的重要地位，故对人类血细胞系的分析成为一个重要的研究领域。然而上述研究方法主要是应用于啮齿动物模型，而不能直接应用于人类，而且其结果并未得出明确的结论。

胚胎期造血 胚胎期造血大约在妊娠第3周开始于卵黄囊间充质血岛（blood island），仅产生巨大的有核类红细胞，称为幼巨红细胞（megaloblast），但很快这些细胞就为有核胚胎幼红细胞（nucleated fetal erythroblast）所代替。尔后，大约在妊娠第4个月，这些细胞又为较大的呈双面凹状的无核胚胎红细胞所代替。直到足月，才出现成人型红细胞。在妊娠第2～4个月间，巨核细胞、粒细胞、淋巴细胞和单核细胞依次出现。在胚胎发育早期，干细胞发生于卵黄囊、肝、脾和早期骨髓（图9.8）。如果这些组织被移植入成人脾，可以产生包括淋巴细胞在内的全部血细胞系，也就是说，这些细胞在造血功能方面是全能的（totipotent）。与此同时，干细胞也开始迁移到淋巴器管并进行增殖。在正常情况下，这些细胞仅能产生淋巴细胞，这似乎说明，这些细胞向特定细胞系的分化方向是早已确定的。然而在一些病理情况下，这些淋巴组织却能行使造全血的功能，这说明有些非定向的干细胞也存在于这些造血部位，只是正常情况下处于被抑制状态而已。

造血干细胞 造血组织的细胞系尚未完全划定，而且有许多问题，尤其是关于不同干细胞之间关系的问题尚未完全弄清。目前有证据表明，在成年骨髓中有一种数量非常少的全能干细胞（totipotent stem cell），这种细胞可以产生包括淋巴细胞在内的所有各类血细胞。全能干细胞与所有其它干细胞的区别在于，它不仅能够产生各细胞系细胞，而且还具有自我复制的能力，故有时又称为自我复制干细胞（self-replicating stem cell, SRSC）或全能造血干细胞（totipotent heamal stem cell, THSC）。这些细胞的子细胞不仅能使全能细胞群体得以保留，而且可以产生T和B细胞系的淋巴干细胞；或者首先分化为多能造血干细胞，尔后再进一步分化为可形成不同血细胞系的各种造血干细胞。这些多能造血干细胞相当于啮齿动物的集落形成单位干细胞（colony forming unit stem cell, CFU－S），而多能造血干细胞的子细胞则相当于啮齿动物每个细胞系的前体细胞，包括：产生红细胞系的爆裂样红细胞形成单位（burst forming units of the erythroid line）；产生单核和粒细胞系的粒细胞和巨噬细胞集落形成单位（colony forming unit-granulocyte and macrophages, CFU-G/M），该单位可产生单核细胞（尔后形成巨噬细胞）、嗜酸性粒细胞、可能也产生嗜碱性粒细胞；还包括产生巨核细胞血小板系的巨核细胞集落形成单位（colony forming unit-megakaryocyte, CFU-Mk）。各个细胞系的进一步分化详见后述（图9.12）。

从一个全能细胞产生完整的一套血细胞需经历很长一段时期，甚至几个月的时间。然而晚期干细胞产生其相应的细胞系却只需要很短的时间，由于这些细胞不能进行自我更新，所以移植这类细胞最终还是归于失败，因为其产生的子细胞最终还

是要衰老并死亡。由此可见，供者骨髓中全能干细胞的存在是骨髓移植疗法成功的关键。

下面讨论这些干细胞分化为各系血细胞的有关问题。各血细胞系的发育过程一般都划分为若干个主要阶段（图9.11，9.12）。然而，由于各系血细胞直到进入分化阶段之前尚无法鉴别，故其早期发育阶段很难加以确认。这些主要阶段是：

- 干细胞最终确定向特定细胞系的分化方向。
- 进行早期增殖，以形成一个庞大的分裂细胞池。
- 进行分化，其特征是代表特定细胞系特点的特异蛋白质的合成和细胞分裂的逐渐停止。
- 最终成熟，其特征为蛋白质合成逐渐停止。
- 由骨髓实质通过血窦内皮释放入血液循环。

在某些细胞系，细胞离开骨髓后，细胞分裂和蛋白质合成仍可继续进行（例如单核细胞或称巨噬细胞）；细胞成熟过程也可能由骨髓释出之后才最终完成（如红细胞）。

各个细胞系最早的"定向"即"决定"阶段很明显都与CFU-S相似，只是在尔后的增殖阶段才开始表现出差异。然而在增殖阶段初期，各系血细胞却具有相同的特征，即迅速分裂且尚没有分化细胞所具备的特征。主要表现为，细胞核大，由常染色质构成，有明显的核仁；胞质呈中度嗜碱性，含有非附着性多核糖体，而且胞体也较大。随着增殖过程的进展，由于细胞分裂速度超过了细胞生长速度，故细胞通常会变小。随着分化过程的持续，核糖体逐渐增多，而且由于特异信使（m）RNAs开始合成，胞质嗜碱性增强。与此同时，由于DNA合成的停止，细胞核逐渐变小且变为主要由异染色质组成。由于蛋白质合成的终止，细胞核最终变为分叶状或固缩状。细胞一旦发育成熟即可由骨髓释放入血液循环，但确切的释放时间则因身体的代谢状态和对血细胞的需求量而异。正是基于这种原因，在某些异常状态，循环血液中可出现远未成熟的血细胞。这一现象在血液学中称为"左移"（shift to the left），是诊断血液学中的一个有用的概念。这一现象之所以称为"左移"是因为血液学家们习惯于用从左到右的图解方式表示细胞的成熟过程。血细胞发育过程中的上述一般特征可见于几个血细胞系；而且正是这些特征，使那些乍看起来发育过程高度差异的各个细胞系，具有了一个共同的形态学基础。

红细胞发生(图9.11-13) 红细胞系的祖细胞（erythroid progenitor cell）可划分为3个阶段：第一阶段的祖细胞尚未被确认。第二阶段的祖细胞称为爆裂样红细胞生成单位（burst-forming unit of the erythroid line, BFU-E），因这些细胞在稍做停顿后即迅速增殖，以形成大量的原红细胞。第三阶段的祖细胞是一种对红细胞生成素（erythropoietin）敏感的细胞。红细胞生成素是一种激素样物质，它可以诱导这些细胞进一步沿红细胞系分化，故这种祖细胞称为红细胞生成素依赖性集落生成单位（erythropoietin-dependent colony forming unit, CFU-E）。

根据细胞形态可以辨认出的第一种红系细胞是原红细胞（proerythroblast, pronormoblast）。这种细胞的胞体较大（14～20μm），细胞核也较大，由常染色质构成，胞质呈中度嗜碱性，其中含有少量铁蛋白和一些附着在细胞膜上的血影蛋白（见前）。铁蛋白和血影蛋白都是红细胞系特有的蛋白质，都可为电镜技术所检测。原红细胞经增殖形成体积较小的（12～17μm）早幼红细胞（early erythroblast），又称嗜碱性幼红细胞（basophilic erythroblast, basophilic normoblast）。在该阶段，血红蛋白RNA已开始出现，胞质中具有丰富的核糖体。稍晚，血红蛋白开始合成，致使胞质呈部分性嗜酸性，这种细胞直径为8～12μm，称为中幼红细胞（intermediate erythroblast/normoblast），或称为多染性幼红细胞（polychromatophilic erythroblast/normoblast）。在该阶段，胞质中大部分RNA消失，而且细胞核变为高度固缩状，并最终从胞质中排出。这种刚失去核的红细胞称为网织红细胞（reticulocyte）。网织红细胞被释放入血液循环，几天之内，失去残存的RNA，变为成熟的红细胞。排出的细胞核被巨噬细胞吞噬。红细胞发生的整个过程历时约5～9天。释出之后，可能由于其细胞衣具有特殊的粘着性，网织红细胞先后在骨髓的血窦中和脾中各滞留大约2天。在此期间，残存的核糖体仍可进一步合成少量血红蛋白。最后所有的细胞器均被胞质中的酶系统，其中包括一种叫泛素（ubiquitin）的蛋白质所清除。

正常红细胞系又称为正成红细胞系（normoblast series），以便和异常红细胞系加以区别。若早期增殖阶段分裂次数过少，可产生异常的大红细胞（macrocyte）；相反，若分裂次数过多或早期生长不足，则可产生异常的小红细胞（microcyte）。血红蛋白合成过程紊乱可导致各种贫血和其它病理状态。

粒细胞发生 对粒细胞系发生过程（图9.11-9.13）了解得最为清楚的是中性粒细胞，故下面将对此作详细论述。开始时，干细胞转变为较大的（直径10～20μm）原粒细胞（myeloblast），这些细胞和原红细胞相比，尽管内部结构不同，但其大小和大体形态都很相似。原粒细胞经增殖分化为较大的早幼粒细胞（promyelocyte）。早幼粒细胞的粗面内质网和高尔基复合体都相当发达。通过这两种细胞器，早幼粒细胞开始合成特异蛋白质。合成的蛋白质贮存于较大的（0.3μm）初级（非特殊）颗粒，即较大的溶酶体内。这些溶酶体含有酸性磷酸酶并呈嗜天青性着色特性（见前）。尔后形成最后增殖阶段的细胞，即较小的中幼粒细胞（myelocyte），其胞质中含有较小的次级（特殊）颗粒。次级颗粒与初级颗粒所含酶类稍有不同。次级颗粒从高尔基复合体的未成熟面（cis side）释放，而初级颗粒则从成熟面（trans side）释放(参阅第2篇)。中幼粒细胞的细胞核一侧呈扁平状。其后，在晚幼粒细胞（metamyelocyte）阶段，胞体进一步变小，胞核呈蹄铁形，由异染色质构成，蛋白质合成已经停止。当中性粒细胞释出时，核变为深缺刻状，即幼稚型或杆状核型（juvenile or 'stab' form）中性粒细胞。尔后，部分细胞的细胞核变为分叶状，多者可达6叶，称为分叶核中性粒细胞或成熟中性粒细胞（segmented or mature neutrophil）。整个发育过程历时大约7天才能完成：有丝分裂期大约3天，成熟期大约4天。尔后，这些细胞还可随着机体的需要，在骨髓中暂留4天，最后释放入血液循环。

嗜酸性粒细胞的发生过程与中性粒细胞者相似，但其细胞核不像中性粒细胞那样变为不规则状，而且这类细胞仅能合成一种溶酶体颗粒。嗜酸性粒细胞与中性粒细胞是否由同一种原粒细胞或同一种早幼粒细胞分化而来，还是从集落生成单位（CFU-G/M）阶段就完全不同，尚不清楚。但目前来说，后者的可能性似乎更大些。嗜碱性粒细胞是否经历上述发育途径也还不清楚，很可能这种CFU根本就不是嗜碱性粒细胞的前体细胞。

单核细胞的发生(图9.11，9.12) 单核细胞和中性粒细胞的

关系相当密切，它们不仅都发生于骨髓，而且还来源于同一种干细胞，即粒细胞和巨噬细胞集落生成单位（colony forming unit for granulocytes and macrophages, CFU-G/M）。当然这里所说的粒细胞是否仅指中性粒细胞尚有争论。这些干细胞首先经历一个增殖阶段，即原单核细胞（monoblast）阶段，然后进入分化阶段，形成幼单核细胞（promonocyte）。在该阶段，细胞中开始形成可为中性红着色的小溶酶体。经过进一步分裂，形成单核细胞并被释放入血液循环。一般认为，至少有一部分单核细胞将迁移到血管周围或远离血管的部位，并作为单核吞噬细胞（mononuclear phagocyte）或称巨噬细胞（macrophage）定居在这些部位。

血小板的发生(图9.11，9.12) 血小板是巨核细胞的胞质碎解形成的胞质碎片（Pennington 1979）。巨核细胞系中可被检测到的最早的细胞是呈高度嗜碱性的原巨核细胞（basophilic megakaryoblast）（15～50μm）。其后进入幼巨核细胞（promegakaryocyte）阶段（20～80μm），在该阶段，细胞开始合成颗粒。最后是完全分化的巨核细胞（megakaryocyte），其胞体巨大（35～160μm），含有一个巨大、致密、多叶状多倍体细胞核。分化一开始，有丝分裂就以胞质不分裂、而染色体均保留在一个多倍体细胞核内的方式进行。根据其最终完成分裂次数的不同，细胞核可含有8n、16n或32n等多倍染色体。电镜观察显示，胞质内含有大量中心粒和纺锤体微管，这说明细胞在反复进行有丝分裂。与此同时，细胞质内出现游离多核糖体、滑面内质网和细小的嗜碱性颗粒，说明细胞在进行分化。细胞内的质膜相互融合或与下陷的细胞膜融合，这样就把胞质分割为若干部分。然后这些部分从母细胞分离下来即成为血小板，而巨核细胞的细胞核则最终崩解。血小板释放入血液循环的过程是：首先，巨核细胞的胞质形成一个细而长的突起，该突起穿入血窦内皮上的小孔；尔后，这些突起在基底部断裂，形成一个独立的血小板而进入血流。

血细胞发生的调节 成人血液循环中血细胞的数量受到非常严密的调控，细胞死亡与细胞发生过程呈动态平衡。调控系统如何发挥作用远未完全知晓，目前仅限于对红细胞系的部分了解。血液循环中有一种叫红细胞生成素（erythropoietin）的蛋白质可促进红细胞的发生。红细胞生成素在肾和其它器官的组织中合成，其合成速率与组织中氧含量成反比。所以，红细胞数量的下降会伴随氧压下降，从而刺激红细胞的发生。相反，氧压的升高则会导致这种刺激作用的消退。在高原地区，因空气中氧分压的下降导致红细胞数量的增加。

有许多因素，例如甲状腺素、生长激素、雄激素和其它某些激素可影响血细胞的发生速率。近年来证实，许多其它因素也可影响血细胞发生，其中包括由T淋巴细胞、巨噬细胞、中性粒细胞和其它细胞释放的细胞因子（cytokine）和生长因子。血液中血细胞的量呈现日节律，这可能与激素水平的波动有关。感染、出血和其它临床疾患也可影响血细胞的发生。由于骨髓内处于分裂中的细胞对细胞毒性化学物质和电离辐射非常敏感，故这些因素可影响血细胞的发生。

单核吞噬细胞系统

前文已经谈到，机体内存在一系列防卫细胞，行使许多复杂而又协调的功能。机体面对各种致病微生物的巨大威胁而能得以生存，与上述防卫功能密不可分。这些防卫细胞包括后文将要讨论的淋巴细胞以及一系列能吞噬并消灭微生物的吞噬细胞。中性粒细胞的吞噬作用在前文中已经讨论。其它吞噬细胞则构成一个广泛分布于全身血管内和血管外组织中的细胞家族，该家族的细胞不仅具有密切的谱系关系，而且具有许多共同的分子特征，这个细胞家族称单核吞噬细胞系统（mononuclear phagocyte system），其成员包括血液中的单核细胞、血管外组织中各种类型的巨噬细胞和抗原呈递细胞（antigen presenting cell）。抗原呈递细胞吞噬功能温和，但在刺激淋巴细胞行使免疫反应方面却具有极强的作用。该系统的细胞始终表达一组特殊的表面分子即主要组织相容性复分物（MHC）Ⅱ类分子（见后）。该类表面分子能使这些细胞选择并刺激相应淋巴细胞，使之恰如其分地去攻击特异性抗原。最近证实，该系统之外的其它一些细胞在受到适当刺激后，也能表达MHC Ⅱ类分子，但单核吞噬细胞似乎是能持续处于这种功能状态的惟一的一类细胞。Aschoff于1924年将这种具有吞噬功能的细胞归为一类，首次提出了单核吞噬细胞系统的概念。现在我们知道，当初这一概念涉及的主要细胞是巨噬细胞，但最近，其涉及范围已扩展到其它相关细胞。“单核吞噬细胞系统”与早年提出的“网状内皮系统”（reticulo-endothelial system）在概念上大体相同，但目前后者已由前者所代替，偶尔也还会被使用。

尽管巨噬细胞和相关细胞的主要功能是吞噬作用和抗原呈递作用，但现已发现，这些细胞还可合成和分泌许多细胞因子（cytokine）。细胞因子是一类可溶性蛋白质，对各种细胞行为如生长、有丝分裂、分化、组织修复和成型以及防卫均有调节作用。

单核吞噬细胞可分为两类，一类是巨噬细胞，其吞噬能力很强（“专职”性吞噬细胞）；另一类即抗原呈递细胞，主要与淋巴细胞的活化有关。

巨噬细胞

由于历史性原因，这类细胞因为所处部位的不同而给予了不同的名称。在结缔组织中称为固定的或游离的巨噬细胞（fixed or wandering macrophage），也叫组织细胞（histocyte）或破折细胞（clasmatocyte）；在肝脏中称为血窦沿岸细胞（littoral cell）或枯否细胞（von Kupffer cell）；在中枢神经系统称小胶质细胞，在脑膜称脑膜细胞（meningocyte）。还可用其所在器官的名称分别命名为胸膜巨噬细胞、腹膜巨噬细胞、肺泡巨噬细胞和脾巨噬细胞（pleural, peritoneal, alveolar, splenic macrophages）。在滑液性关节，又被命名为A型和B型滑液细胞（synoval cell）（参阅第6篇）。在血液中则称为单核细胞。在胸膜和腹膜的浆膜下组织中，巨噬细胞常常聚集在小淋巴管附近，称为乳色斑（milky spot）。在脾，它们则常常聚集在微动脉（毛状动脉）出口周围，称为椭球体（ellipsoid）（参阅本篇后文），也常常弥散于脾索内。而在骨髓造血组织中，则叫基质巨噬细胞（stromal macrophage），与血细胞的分化密切相关。

巨噬细胞的结构因其所在部位的不同而异。但所有这些细胞都比较大（15～25μm），胞质呈中度嗜碱性，含有一些粗面内质网、滑面内质网、线粒体和一个功能活跃的高尔基复合体。细胞核大，主要由常染色质构成。上述结构说明，细胞代谢比较旺盛。巨噬细胞可持续性地合成溶酶体酶，这一点与中性粒细胞不同。中性粒细胞离开骨髓后不久，其合成溶酶体酶的作用

即行停止。所有这类细胞都具有丝状伪足，故细胞表面呈不规则状，都含有数量不等的胞质内小泡和溶酶体。有些巨噬细胞呈高度活动性，而另一些则倾向于附着和静止（例如肝窦和淋巴窦中的沿岸细胞）。

在结缔组织中，当异物颗粒太大而不能被吞噬时，巨噬细胞会在颗粒周围互相融合形成合胞体细胞，或称为异物巨细胞（foreign body giant cell）。若受到传染性微生物如结核杆菌的刺激，巨噬细胞也会融合为巨细胞，称上皮样细胞（epithelioid cell）。如上文所述，所有巨噬细胞表面都表达MHC Ⅱ类分子。另外，特征性的但并非特异性的表面分子标志，即国际统一命名的决定群CD14和特异性胞质颗粒标志CD68，在巨噬细胞均呈阳性。在某些部位的巨噬细胞还可表达其它的标志，例如骨髓中的巨噬细胞，可表达CD33，肺泡中的巨噬细胞可表达CD16，而小胶质细胞可像辅助性T淋巴细胞那样，在细胞表面表达CD4。具有CD4标志的细胞对于人类免疫缺陷病毒（HIV）感染敏感。

巨噬细胞系的起源 现在有充分的证据表明，巨噬细胞产生于骨髓，来源于中性粒细胞和单核细胞系相关干细胞，即粒细胞和巨噬细胞集落生成单位，或称CFU-G/M干细胞（见前）。单核细胞是处于向血管外目的地迁移途中的细胞，即血液中的巨噬细胞。当这些细胞穿越毛细血管和微静脉内皮进入周围组织后，在其死亡之前，只经历有限的几次有丝分裂。然而肺泡巨噬细胞似乎要比位于其它部位的巨噬细胞经历更多次的有丝分裂。有些细胞，例如中枢神经系统的小胶质细胞，则可能长期处于休止状态。成熟巨噬细胞的形态学特征和活性似乎主要取决于它所处的组织，而不同组织中的巨噬细胞好像完全随机地从骨髓迁移而来。

由于破骨细胞和破软骨细胞在结构和功能方面都与巨噬细胞有某些相同之处，而且也来源于骨髓中的干细胞，故它们在谱系方面与巨噬细胞应有一定关系。但是，鉴于若干原因，例如具有某些独特的分子标志等，这些细胞又似乎并非直接起源于单核细胞系（参阅第6篇）。

巨噬细胞的功能 巨噬细胞有多种功能，其中包括吞噬、抗原呈递、对细胞和组织在生长和修复过程中的调节和改建作用、分泌细胞因子和抗肿瘤作用等；尤其重要的是，它与先天和后天免疫机制均有密切关系（Lewis和McGee 1992；Gordon等1992）。

吞噬作用 在身体许多部位，对微粒和微生物的吞噬功能是由巨噬细胞完成的。在一般结缔组织中，巨噬细胞可杀死入侵的微生物，并且可以消除损伤组织碎片，吞噬在分化和重建过程中的凋亡细胞。在肺，肺泡巨噬细胞从结缔组织迁移到充满空气的肺泡腔中，并持续地在肺泡表面“巡逻”，吞噬表面活性物质、细胞碎片以及被吸入的细菌和微粒等。有许多肺泡巨噬细胞则进入痰即所谓尘细胞（dust cell）和在心脏病患者出现的充满血管外红细胞的心力衰竭细胞（heart failure cell）。与之相似的“清扫工”功能也见于胸膜腔和腹膜腔。在淋巴结，巨噬细胞附着在窦壁上即所谓沿岸巨噬细胞。当淋巴从狭窄的窦内流过时，清除其中的微粒。在脾和肝，巨噬细胞不仅行使类似的微粒清除功能，而且还能检测和清除衰老或损伤的红细胞，并能使这些红细胞的血红蛋白初步降解为可再循环的铁和氨基酸（见前）。当靶物质已为抗体或补体（或二者）包绕时，巨噬细胞的吞噬活性明显增强，这是因为巨噬细胞表面有抗体FC段和补体成分的受体，而这些受体可以启动吞噬过程。吞噬作用一经开始，含有吞噬微粒的小泡即与内体小泡（endosomal vesicle）融合。内体小泡中含有多种溶酶体酶，已发现的即有100多种，如各种水解酶及能迅速杀菌的氧化系统等。巨噬细胞受到免疫系统其它细胞尤其是T淋巴细胞分泌的各种细胞因子，如干扰素γ（IFN）υ刺激时，上述活性会显著增强，这时巨噬细胞称为活化的巨噬细胞（activated macrophage）。巨噬细胞也可分泌溶酶体酶，直接作用于靶微生物，这可能是其防卫机制的一个组成部分。

抗原呈递 单核吞噬细胞在免疫反应中的作用相当复杂，而且尚未完全明了。位于细胞表面的MHC Ⅱ类抗原可使这些细胞通过一系列密切的相互作用刺激不同类群的T淋巴细胞。这些作用包括：巨噬细胞吞噬抗原并在其内体系统（endosomal system）进行消化；然后将抗原残余成分转移到细胞表面；MHC分子包绕这些抗原残余成分；由此形成的抗原-MHC分子复合物再传递给T淋巴细胞。如果T淋巴细胞表面具有适合的受体，则会被该复合体所激活。激活的方式因T淋巴细胞的种类不同而异。巨噬细胞也会受到活化的T和B淋巴细胞的影响。由某些T细胞分泌的巨噬细胞活化因子（macrophage activating factor），白细胞介素Ⅱ（interleukin Ⅱ）等细胞因子可影响巨噬细胞的迁移和吞噬作用的强度（参阅本篇后文）。在上述因素影响下，巨噬细胞本身可合成、分泌其它各种生物活性物质，例如白细胞介素1等，这些物质又可促进其它淋巴细胞的增殖和成熟，使免疫系统对抗原的反应大为增强。巨噬细胞在被白细胞介素Ⅱ和其它细胞因子激活后，可合成和释放多种其它生物活性分子，包括肿瘤坏死因子α（tumour necrosis factor-α，TNF-α）。TNF-α可以杀死肿瘤细胞，这可能是机体对体内随时都可能发生的小肿瘤的清除机制。有趣的是，TNF-α对多种细胞的合成代谢都有抑制作用，这可能是晚期癌症导致恶病质出现的重要因素。其它巨噬细胞产物包括可促进血凝块清除的纤维蛋白溶酶原激活酶（见前）、多种溶酶体酶、几种补体、凝血因子和溶菌酶（一种抗菌蛋白）。在病理方面，这些物质可能被“错误”地释放而损害健康组织，例如在类风湿性关节炎和其它若干种炎症性疾病。前文已经提到，由于巨噬细胞表面具有抗体的FC段和补体C_3的受体，所以易于与已被抗体包被或称被调理的微生物和其它异物结合并活跃地进行吞噬。这种由抗体介导的过程，可能还会启动巨噬细胞向被结合靶细胞表面释放溶酶体酶，这就是所谓抗体依赖性细胞介导的细胞毒作用（antibody-dependent cell-mediated cytotoxicity，ADCC）。ADCC也可见于包括中性粒细胞在内的其它细胞。尤其是当靶物质太大而难以吞噬时，如班克罗夫吴策丝虫（Wuchereria bancrofti）等丝虫感染时，更易出现ADCC。若巨噬细胞受到细胞因子的刺激，上述反应会显著增强。

巨噬细胞和相关细胞也可产生几种作用于其它组织的生长因子和分化因子。例如，释放红细胞生成素等一些对造血功能有促进作用的因子；可产生前列腺素（prostaglandin）和血栓烷（thromboxane）等生物活性物质，从而行使复杂的代谢功能，其中包括对破骨细胞骨吸收作用的促进。

综上所述，巨噬细胞的功能似乎可以归为3种不同的作用：第一是与防卫有关的作用；第二是与损伤组织的修复及再生有关的作用；第三是与全身各种健康组织中正常细胞持续不断地增殖和分化有关的作用。巨噬细胞的全部功能尚待进一步确定，

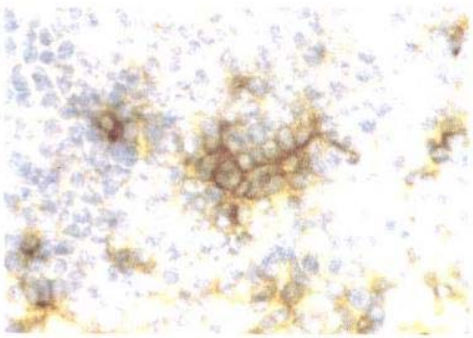

图9.14 腭扁桃体生发中心显微照相。示滤泡树突状细胞。免疫过氧化物酶法染色（伦敦Guy大学医科牙科联合学院解剖学与细胞生物学系M Perry供图）。

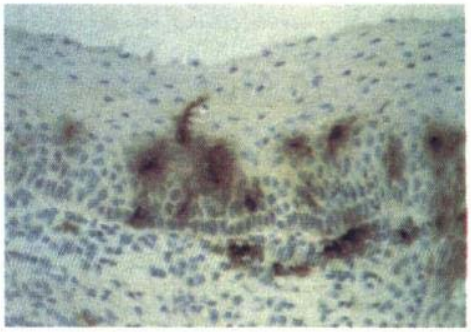

图9.15 腭扁桃体的表面上皮内朗格汉斯细胞。免疫过氧化物酶法染色（伦敦Guy大学医科牙科联合学院解剖学与细胞生物学系M Perry供图）。

其中有些功能是相当出乎人们意料的，例如在一些严重的全身感染性疾病中发现，高水平的白细胞介素1可诱发睡眠。巨噬细胞似乎与机体庞杂的细胞网络中多种细胞功能都有着极为错综复杂的联系。

抗原呈递细胞（图9.14、9.15）

除巨噬细胞能向淋巴细胞呈递抗原外，还有一类单核吞噬细胞，它们在呈递抗原功能方面，较巨噬细胞要高出千倍以上。这类细胞都具有高度皱褶状的表面，这些皱褶还常常延长成为树突状。这类细胞包括次级淋巴组织中的交错突细胞（interdigitating cell）和滤泡树突状细胞（follicular dendritic cell）、表皮中的朗格汉斯细胞（Langerhans cell）（Knight 和Stagg 1993）以及消化管上皮中的微皱褶细胞和网状细胞（micofold and reticulated cell）。这类细胞具有微弱的吞噬功能，所以能够吞噬抗原，特别是能消化这些抗原并将其呈递到细胞表面，使之与MHCII类分子结合，尔后再与淋巴细胞表面的受体分子结合，以便选择并刺激淋巴细胞中的适当克隆。

交错突细胞 交错突细胞见于次级淋巴组织中富含T淋巴细胞的区域即淋巴结的副皮质区、粘膜淋巴组织中的滤泡间区（图9.52）、脾白髓中的动脉周围淋巴鞘。这些细胞表面的MHCII类抗原复合物可特异性地与T细胞表面的受体即T细胞受体（T cell receptor，TCR）结合，该过程伴有在两种细胞间的粘着性和分泌性相互作用，这样便使适合的T淋巴细胞被激活并且开始增殖，因而使这些T淋巴细胞在行使免疫功能之前被启动。只有那些表面受体与呈递细胞表面的、已与MHCII类分子结合的特异抗原完全一致的T淋巴细胞才能以这种方式激活。所以上述过程又称为II类MHC限制性抗

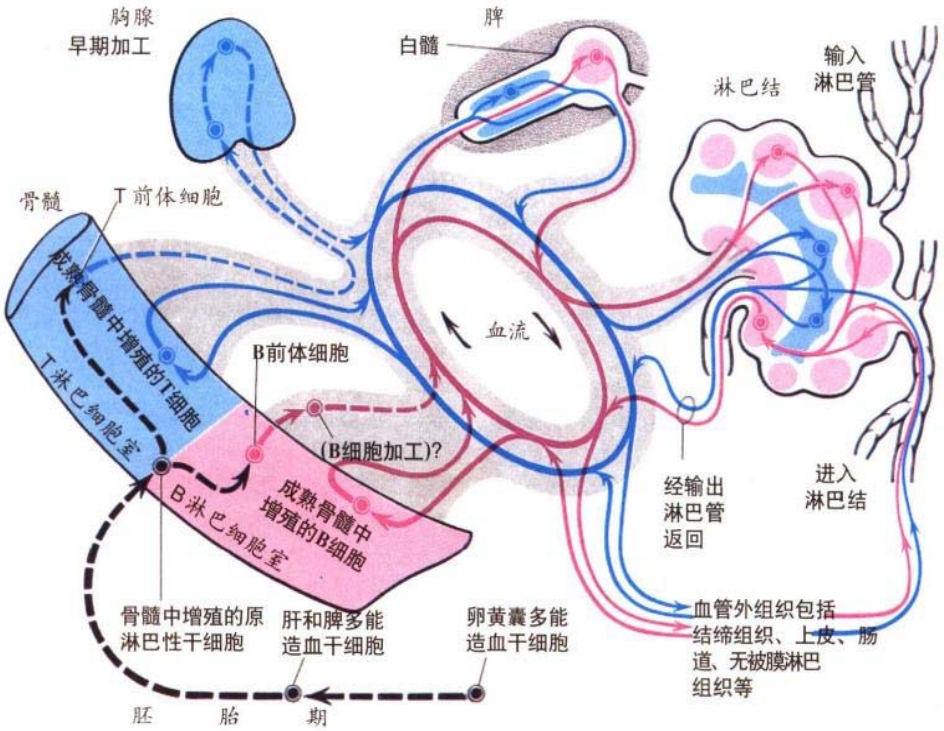

图9.16 淋巴细胞发生与循环示意图。示两种主要淋巴细胞的起源及其由骨髓迁移至周围淋巴组织之循环途径的现行观点。红色=B淋巴细胞，蓝色=T淋巴细胞。

原呈递过程（ClassII MHC restriction）。

滤泡树突细胞 滤泡树突细胞（图9.15）见于次级淋巴组织中的淋巴滤泡内，具有长树突状突起，行使向B细胞呈递抗原的功能。只有那些细胞表面具有相应受体的B细胞才能通过与抗原的接触而被刺激，进而进行分裂和分泌抗体。该过程是高度选择性机制的一个组成部分，通过这一机制，形成与特异抗原相适应的免疫反应。

朗格汉斯细胞 朗格汉斯细胞是表皮中的树突状细胞（图5.11），这种细胞含有一种特殊的、细长形的、有膜包被的小泡，叫伯贝克颗粒（Birbeck granule），其功能尚不清楚。这种细胞似乎与皮肤内淋巴细胞对表皮内抗原的免疫反应有关。根据胞质中上述特殊颗粒的存在可以确认，这类细胞也可见于胸腺髓质和淋巴结内。这提示，朗格汉斯细胞在摄取抗原后可迁移至上述部位，并刺激存在于这些部位的淋巴细胞。尔后，这些淋巴细胞可能会再返回皮肤，行使防卫功能；或者停留在局部淋巴结内，以处理随该区淋巴引流进入淋巴结的感染因子。

网状内皮系统 近年来，网状内皮系统的概念已为其相关概念单核吞噬细胞系统所取代。网状内皮系统的概念在当初定义为由各种吞噬细胞组成的一个弥散的细胞网络，其主要成员是铺衬于或紧密附着于某些血管和淋巴管壁的内皮细胞。曾经发现，这些细胞可以摄取注入血液和淋巴中的染料颗粒和其它物质，这似乎证实这些细胞具有清除和破坏这些体液中微粒物质的功能。然而，更为细致的研究揭示，真正的内皮细胞仅具有微弱的吞噬功能，而那些具有高度吞噬功能的细胞根本不是内皮细胞，而是骨髓来源的各种巨噬细胞，这类细胞在细胞表面均具有MHCII类分子，这一点与内皮细胞是不同的。

淋巴细胞和淋巴组织

概　述

正如本篇开始所述，机体对病原体防御功能的行使有赖于数目巨大的多种细胞的协同作用。某些血细胞和单核吞噬细胞可通过直接吞噬或向微生物表面释放酶或其它毒性物质而对其进行攻击。而在淋巴系统，各类淋巴细胞则提供了另外一套对抗病原微生物的防卫措施。这些细胞具有一些显著特征：有些细胞（B淋巴细胞或称B细胞）能合成、分泌抗体，这些抗体可特异性地识别并中和大量的异体大分子物质（抗原），并能动员各种非淋巴细胞通过吞噬或其它方式行使防卫功能。另一些细胞（T淋巴细胞）则可识别并选择性地杀伤病毒感染的细胞或者调整其它淋巴细胞和吞噬细胞的活性。淋巴细胞在淋巴组织（lymphoid tissue）中增殖、分化和成熟。淋巴组织主要由淋巴细胞和抗原呈递细胞（APC）组成，见于身体许多部位。在讨论淋巴组织之前，我们首先简略地讨论一下淋巴细胞的生物学特征。

淋巴细胞的起源

有关淋巴细胞生活史（图9.16、17）的知识大多来源于实验。其中一种实验方法是对放射标记或遗传标记细胞的示踪，后者包括将染色体畸变的淋巴细胞输入给正常近交繁殖品系实验动物的方法。第二种实验方法是，首先用电离辐射的方法破坏淋巴细胞，由于各种淋巴细胞对电离辐射的敏感性不同，故可通过调节辐射剂量，选择性地破坏某种淋巴细胞。然后再输入或移植入来自骨髓、淋巴结和胸腺等器官的造淋巴组织。第三种实验方法是，通过手术选择性地从淋巴通道中去除造淋巴成分和淋巴细胞。除上述实验外，免疫学技术也已应用于该领域的研究，其中包括免疫分析法、组织培养法以及抗体定位法。所谓抗体定位法就是先用荧光物质、高电子密度物质或酶标记抗原或抗原抗体复合物，使该抗原或抗原抗体复合物与抗体反应，最后分别应用荧光或电镜检测技术来显示抗体的位置。

淋巴干细胞最初产生于胚胎期卵黄囊的间充质细胞；稍后，产生于肝和脾。这些淋巴干细胞（lymphoid stem cell）尔后便定居在骨髓，使骨髓成为出生后干细胞增殖的惟一部位（见前）。这些干细胞分裂时，产生干细胞和原淋巴细胞。原淋巴细胞不断地进行分裂，最终形成小淋巴细胞。部分原淋巴细胞经血液转运到胸腺，在胸腺经历一个被选择的过程，以确定它们是否能成为可行使免疫功能的合格成员（见后）。尔后，这些经胸腺加工的淋巴细胞即T淋巴细胞再进入血液循环，并迁移到淋巴结、脾、骨髓以及消化、呼吸、泌尿生殖管道（粘膜相关淋巴组织，MALT）中的周围（次级）淋巴组织。这些细胞进入上述组织须穿越毛细血管后微静脉管壁。在周围淋巴组织，这些T淋巴细胞迁移到特殊的区域：在淋巴结是皮质深层的副皮质区，在脾是动脉周围淋巴鞘，在MALT和骨髓则是位于淋巴滤泡间或与之相邻的区域。从这些区域，淋巴细胞可进入输出淋巴管，通过胸导管、右淋巴导管和头臂静脉返回血液循环。上述淋巴细胞的循环（circulation of lymphocyte）由Gowans首先确立，这是血液中有大量淋巴细胞存在的原因（图9.16）。若受到抗原刺激，这些淋巴细胞就会变大并进行增殖，其子细胞即可行使各种防卫功能，其中包括免疫反应调节以及对病毒感染细胞和其它潜在病变细胞的清除（见后）。

B淋巴细胞的祖细胞不进入胸腺，而是在骨髓内经历与T淋巴细胞类似的分化过程。在鸟类，B淋巴细胞来自于泄殖腔上的一个特殊憩室即法氏囊（bursa of Fabricius），因此这类细胞又称为囊相应淋巴细胞或B淋巴细胞（bursa equivalent or B lymphocyte）。当然，在哺乳动物，“B淋巴细胞”一词，更确切地说是代表这类细胞来源于骨髓。经选择后的B淋巴细胞离开骨髓，迁移到周围淋巴组织，在那里经历另一轮细胞选择。这次选择的刺激因素主要来自淋巴结内由特化的抗原呈递细胞传递而来的抗原。在抗原刺激下，这些淋巴细胞增殖，形成生发中心（germinal centre）。这些淋巴细胞或者在淋巴组织中，或者待进一步迁移之后，进一步发育成熟，变为体积较大的嗜派洛宁（富含RNA）浆细胞。浆细胞在粗面内质网上合成抗体并将其分泌到相邻组织中去。

淋巴细胞系的功能

淋巴细胞和单核吞噬细胞系统的吞噬细胞共同行使机体的防卫功能，前者通过非吞噬性细胞活动，后者主要通过吞噬作

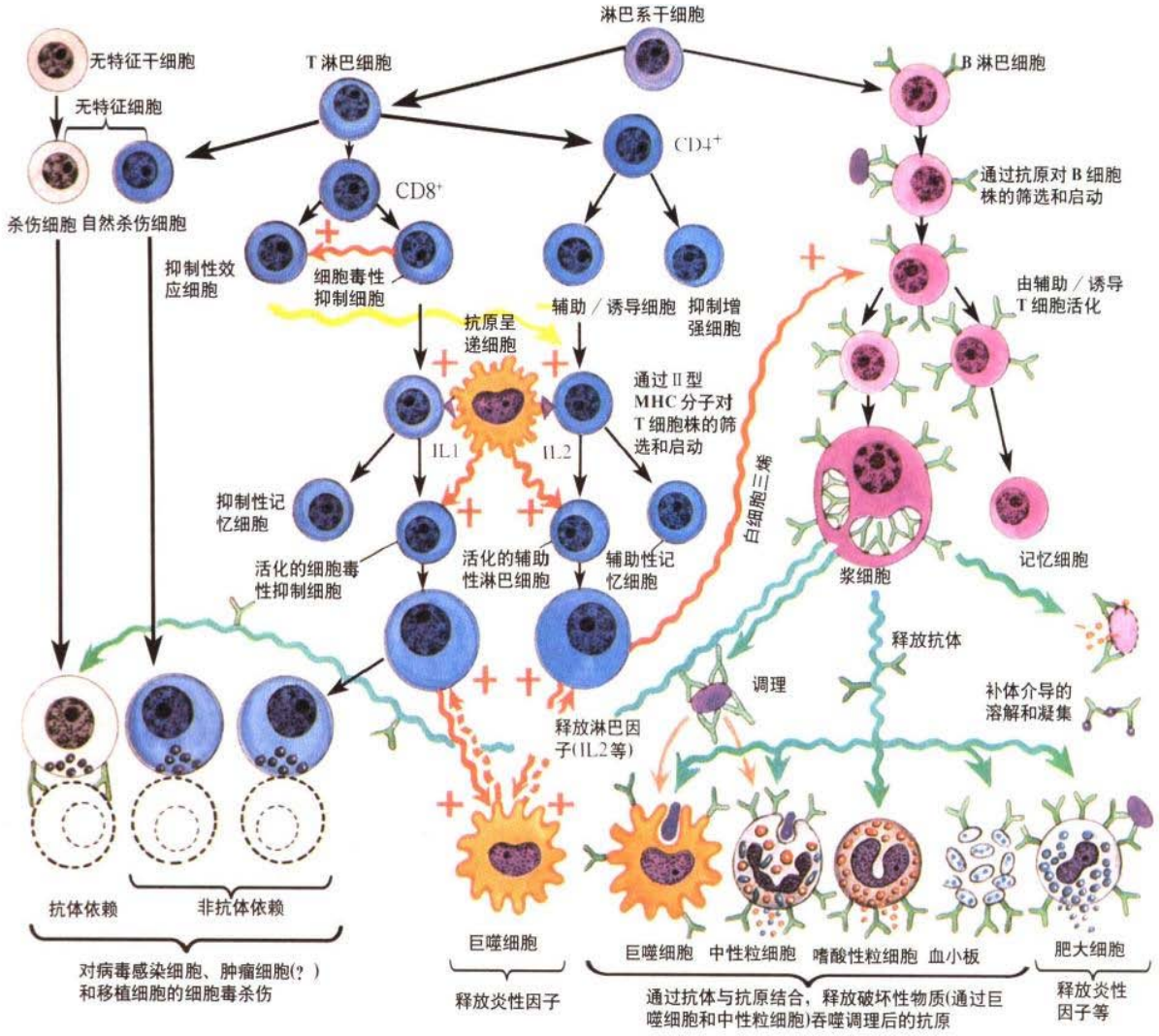

图 9.17 淋巴细胞起源及其与免疫系统其它细胞相互作用示意图。

用来完成上述功能（图 9.17、18）。这种防卫功能的第一个作用是直接对抗外源性抗原，或者来自于这些抗原的有害代谢产物，如毒素。抗原的大小和成分差别很大，小的仅由几个氨基酸构成，大的例如细菌、病毒、真菌、原虫和蠕虫则由一个复杂的抗原系统构成。另一个作用是清除体内内源性的有害或异常的物质，例如异体的或已经转化的蛋白质以及衰老的、肿瘤化的或被病毒转化的细胞即自体抗原（auto-antigen, self-antigen）。

B 淋巴细胞（图 9.12、17、18A、B、D） B 淋巴细胞可接受与 B 细胞受体（BCRs）结合的抗原，尔后进行增殖，其子细胞转化为较大的 B 淋巴细胞即浆细胞（plasmacyte）。浆细胞可合成、分泌抗体（antibody）。这些抗体可识别相应抗原并与之特异性地结合，使这些抗原失活或破坏。抗体可以在体液中自由地循环，这种抗体称为可溶性抗体（soluble antibody）；也可附着于其它防卫细胞，以增强这些细胞的活性或者促使这些细胞行使更为广泛的功能，这种抗体称为同种细胞亲合抗体（homocytotropic antibody）或嗜细胞抗体（cytophilic antibody）。

从化学结构来说，抗体即免疫球蛋白，是一类分子量为 150～950kDa 的蛋白质。每个抗体分子由一个或多个基本单位（150kDa）构成。每个基本单位由 4 条多肽链组成，包括 2 条重链（heavy chain）和 2 条轻链（light chain），通过位于 2 条重链间以及重链和轻链间的二硫键结合在一起。整个分子可被想像为 Y 形，Y 形结构的双臂能够围绕中心的连接区域旋转。这种分子具有双重功能，即有两个可相互作用的极。分子的 N 末端区域，就其氨基酸序列来说，是一个高度可变区（variable region），或称 V 区。该区可通过其抗原结合片段（fragment antigen binding）即 Fab 片段与抗原进行特异性结合。体内拥有的 B 淋巴细胞种类十分繁多，正常成年人约含有 $1 \sim 2 \times 10^{12}$ 种。每一种 B 淋巴细胞可产生一种以其 Fab 端与相应抗原进行特异性结合的抗体。抗体与抗原的结合方式酷似钥匙和锁的关联。抗体分子的另一端即 C 端，在结构上变化很小，称做 Fc 段或称稳定区（constant region）。稳定区是对抗体进行分类的依据。在血液和组织液中共有以下 5 类抗体。

(1)免疫球蛋白 G（IgG）：占循环抗体的绝大部分，可再分为 4 个亚型（γ_1、γ_2、γ_3 和 γ_4）。

(2)免疫球蛋白 M（IgM）：正常情况下，在免疫反应早期

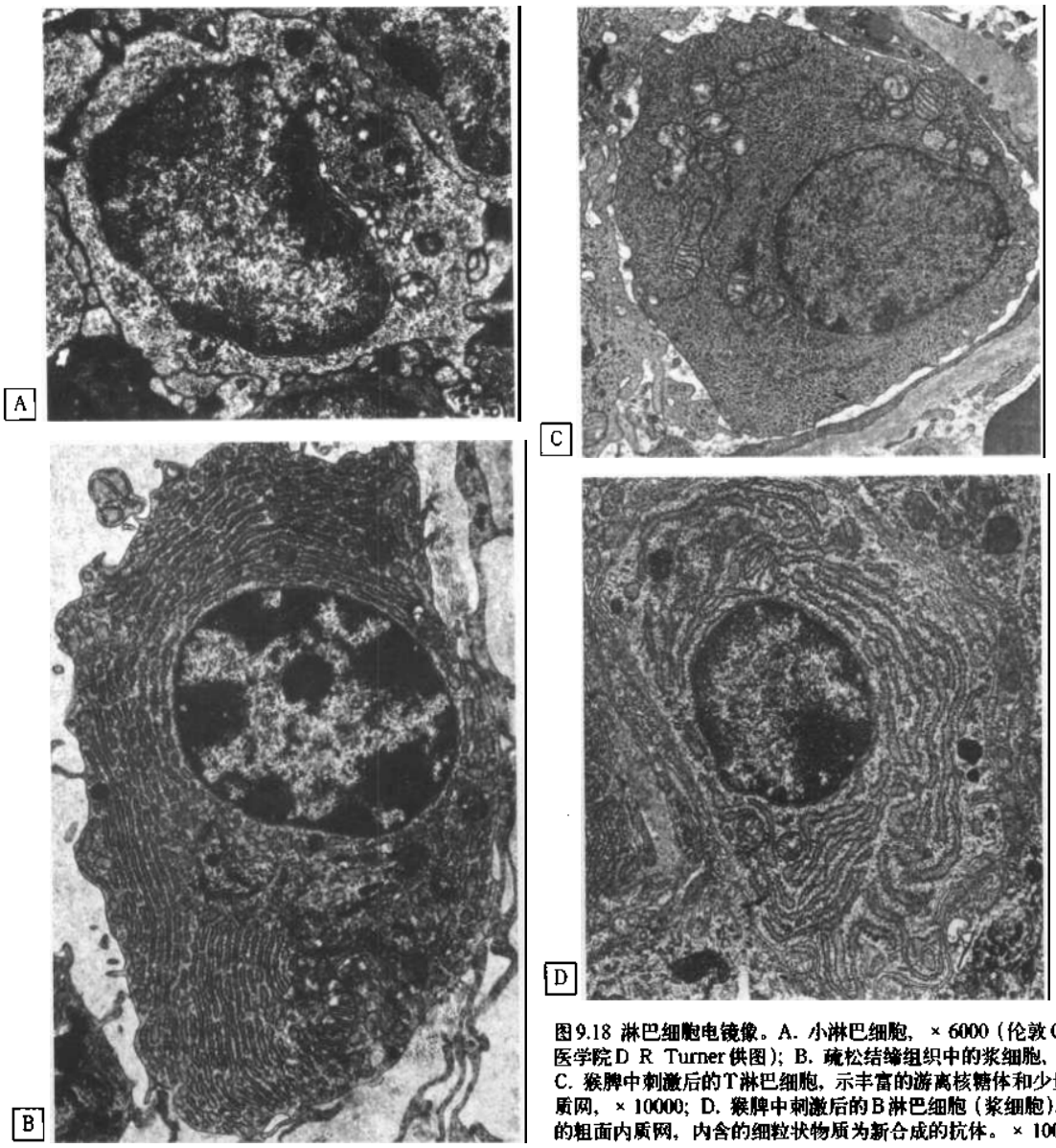

图9.18 淋巴细胞电镜像。A. 小淋巴细胞，× 6000（伦敦Guy医院医学院D R Turner供图）；B. 疏松结缔组织中的浆细胞，× 6000；C. 猴脾中刺激后的T淋巴细胞，示丰富的游离核糖体和少量粗面内质网，× 10000；D. 猴脾中刺激后的B淋巴细胞（浆细胞），示丰富的粗面内质网，内含的细粒状物质为新合成的抗体。× 10000

合成，以5聚体形式分泌。各单体在近Fc端由一个称为J链的小多肽链（15kDa）连接起来，成为星形的聚合体。

⑶免疫球蛋白A（IgA）：分为α_1和α_2两种亚型，见于身体的分泌物中，如唾液及消化道分泌液中，以单体或多聚体形式存在，其中含有J链和另外一种由粘膜上皮细胞合成的称分泌片（secretory piece）的多肽（参阅第2篇）。

（4）免疫球蛋白E（IgE）：是一种嗜细胞性抗体，见于肥大细胞和血液中嗜碱性细胞的表面。

（5）免疫球蛋白D（IgD）：功能意义尚不明确，与IgM一起见于已具备免疫功能的成熟B淋巴细胞表面，是有膜包被的免疫球蛋白。一般认为，在进入免疫系统的抗原激活B细胞的过程中，该抗体起重要作用。

白细胞和某些组织细胞在细胞表面上具有能与抗体结合的同型特异Fc受体（isotype specific Fc receptor），这些细胞一经与抗体结合，就可通过抗体的Fab段与抗原相结合。也就是说，这些细胞的受体使其具备了与抗原结合的特性。

抗体具有许多防卫功能。它们可以通过在抗原间形成交叉连接而使抗原凝集。这样就会使那些作为感染因素的抗原如病毒和细菌等灭活。抗体在结合了抗原之后，可能还会激活传统补体通路。补体是血浆中的一种复合物，至少包括12种蛋白质。经过类似发生于凝血系统那样的一系列连锁性放大反应，补体最终会导致被抗体包绕的细菌和其它细胞溶解。如果被结合的仅仅是补体蛋白复合物中的部分成分如C3b，那么这些补体成分可在被抗体包绕的靶细胞与那些表面具有C3b受体的吞噬细胞如巨噬细胞之间形成间桥，从而诱发吞噬细胞的吞噬功能，并最终导致靶细胞解体。游离抗体也可首先与抗原结合，然后再通过其Fc段与各种防卫（效应）细胞如巨噬细胞和中性粒细胞表面的受体结合。这些防卫细胞随即被启动并通过吞噬作用或释放溶酶体酶破坏抗原。这一过程叫Fc受体介导的胞吞作用（Fc receptor mediated endocytosis）。那些在胞吞作用发生之

前即已与抗原结合的抗体则称为调理抗体（opsonizing antibody）或调理素（opsonin）。嗜细胞性抗体与效应细胞结合后再与抗原结合时，可能会通过其它方式导致细胞活化。例如当结合于肥大细胞的Ig E抗体遇到适当的抗原时，就会触发肥大细胞释放组胺和其它血管活性物质如血小板激活因子（platele-activating factor）、白三烯（leukotriene）和前列腺素（prostaglandin）。这是宿主防御细菌入侵的一个重要机制，但在一些变态反应，则表现为一种超常的反应形式即过敏反应。例如，接触花粉蛋白可引起枯草热、哮喘和其它疾病。

结合于B淋巴细胞表面Fc受体上的抗原抗体复合物可激活B淋巴细胞，使之分裂和分化为可分泌抗体的浆细胞。活化的T淋巴细胞也可表达Fc受体，并通过这种抗体介导机制而诱导增殖并分泌细胞因子。需要强调的是，那些可与B淋巴细胞、T淋巴细胞和其它细胞表面的Fc受体结合的抗体，是由进入组织液或血液中的浆细胞产生的。抗原刺激后，有些B淋巴细胞会长期保留下来，构成记忆细胞池（pool of memory cell）。这些记忆细胞可以对相应抗原作出应答。与原发应答相比，该应答具有反应迅速、抗体产量高和抗体亲和力（一种与抗原结合牢固程度的指标）强等特点。

当循环抗体与抗原结合后，即形成免疫复合物（immune complex），如果其数量异常则会导致血管系统和其它组织的病理损害。例如，在某些类型的肾小球肾炎，免疫复合物通过影响膜对液体的通透性，或通过局部补体系统的激活，破坏细胞膜，从而导致血管性损害。在怀孕期间，母体的某些IgG可通过胎盘，向胎儿提供被动免疫（passive immunity）。但在Rhesus因子不相配时，则可因此造成Rhesus阳性胎儿红细胞的破坏和随之而来的胎儿贫血，若不予以治疗，则会导致死亡（见前）。在某些哺乳动物（牛、羊），抗体是在幼仔出生后通过初乳传给幼仔的。在人类母乳中含有分泌性免疫球蛋白（IgA）。尽管这些免疫球蛋白不像上述哺乳动物那样可通过肠道被吸收，但在出生后最初几周内可协助抵御消化道中的细菌和病毒。

T淋巴细胞（图9.12，17，18c） T淋巴细胞可分为若干亚群（Marrack和Kappler 1986），但所有细胞均来源于骨髓中的干淋巴细胞，后来在胸腺中分化（故又称为胸腺来源细胞），最后进入其它各淋巴器官。T淋巴细胞行使多种细胞介导的防卫功能，这些功能并非直接依赖抗体的活性，所以称为细胞免疫（cellular immunity）。T淋巴细胞反应可以大致分为两种，即效应反应和控制功能。效应反应（effector response）是指针对以下目标的直接或间接的进攻性反应。这些目标包括，被病毒感染的细胞、真菌、某些原虫如锥虫、肿瘤细胞以及供体与受体组织抗原性并非完全相同的异体移植（同种移植）物细胞。控制功能（controlling function）是指对某些细胞行使的免疫反应的诱导或抑制作用。这些细胞包括其它的淋巴细胞即效应性T淋巴细胞和B淋巴细胞以及各种非淋巴细胞如某些骨髓来源的细胞。效应T淋巴细胞主要分为两类：一类是细胞毒性T细胞，其功能是通过细胞毒杀伤靶细胞如被病毒感染的细胞等；另一类是迟发性过敏反应相关细胞，这类细胞可在迟发性过敏反应中，通过释放某些可溶性蛋白质即细胞因子而诱发联合性防御反应。

细胞毒性T细胞 细胞毒性T细胞（cytoxic T cell）可通过若干种不同的方式，如通过释放一种叫穿孔素（perforin）的溶酶体蛋白，而导致靶细胞死亡。穿孔素可使其它细胞的细胞膜产生较大的小孔，从而导致细胞膜溶解。这种反应必须在效应细胞已与靶细胞接触并已识别出靶细胞的病理属性后才能发生。识别是一个非常重要的步骤，它依赖于靶细胞表面上已与MHC Ⅰ类分子结合的抗原的存在。MHC Ⅰ类分子在所有有核细胞表面均有表达，而且具有高度多形性。尽管在不同个体间迥然不同，但在同一个体的所有组织中，MHC Ⅰ类分子是完全相同的（见前）。一般认为，在个体发生和在个体胸腺内被选择过程中，仅有那些能够识别自体MHC Ⅰ类分子特征的T淋巴细胞才被保留下来。T细胞表面的抗原受体也呈多样化（见后），其中的一部分也可与其它自体细胞上的MHC Ⅰ类分子结合。由于T细胞可识别出它们是自体成分，故不会对这些细胞进行攻击。但是，如果这些自体细胞上同时也有与MHC Ⅰ类分子结合的抗原（肽类成分），或者在移植物上存在由不同的MHC Ⅰ基因表达的蛋白质，那么T淋巴细胞就会对那些带有异抗原的细胞发动攻击。对于细胞内的病原体例如病毒，抗体是远不能接触到的，机体即通过上述方式予以清除。另外，对已转化的肿瘤细胞、同种移植物（allograft）的异体细胞的杀灭也同样是采用上述方式。另有一种体积较大的淋巴细胞，因细胞毒性物质颗粒在胞质中的存在，故称为大颗粒淋巴细胞（large granular lymphocyte）。这种细胞可通过与上述方式类似的机制杀死靶细胞，但其表面不具备T细胞受体，而且其作用不受MHC制约。自然杀伤细胞（见后）就是与上述这种细胞形态相似的细胞（Hieberman 1985）。

迟发性过敏反应相关T细胞 迟发性过敏反应相关T细胞（delayed type hypersensitivity-related cell）对抗原作出的反应也是合成并释放细胞因子，即分子量为20～80kDa的可溶性蛋白质。这些因子可对其它细胞行使一系列重要作用。其中包括一些趋化物质（chemotactic substance），如可将巨噬细胞吸引到其释放部位的巨噬细胞趋化因子（macrophage chemotactic factor），以及随后防止这些细胞离去的巨噬细胞抑制因子（macrophage inhibitory factor）。其它一些细胞因子，如巨噬细胞激活因子（macrophage activating factor）和γ-干扰素（γ-interferon），可刺激巨噬细胞、自然杀伤细胞和其它细胞的吞噬功能及杀伤功能。另外一种重要的细胞因子是白细胞介素2（IL-2），它可以刺激B细胞和其它T细胞的增殖和成熟过程。除此之外，这组复杂的分泌物质还可行使许多其它反应。在这类细胞介导的炎症反应中，T细胞的表现型主要是CD4阳性细胞；当然，在受损伤部位，于单核细胞浸润区周边部也常会发现一些CD8阳性T细胞。

辅助性T细胞（表现型为CD 4） 辅助性T细胞（helper T cell）对于成熟B淋巴细胞的增殖和抗体的分泌是至关重要的。辅助性T细胞行使功能的过程，由被抗原呈递细胞（APC）吞噬并部分消化的抗原所启动（见前）。抗原加工产物通过细胞的内体通路（endosomal pathway），到达抗原呈递细胞表面，传递给在这些细胞表面的MHC Ⅱ类分子。MHC Ⅱ类分子是一种细胞表面分子家族，主要见于树突状细胞、巨噬细胞、B淋巴细胞和其它具有类似功能的抗原呈递细胞。这种抗原和MHC Ⅱ类分子的结合物从这些细胞表面再传递给辅助性T淋巴细胞。辅助性T淋巴细胞通过T细胞受体识别附加在MHC Ⅱ类分子上的异体多肽。上述细胞间的相互作用、来自抗原呈递细胞分泌的细胞因子的次级信号，再加上与上述两种细胞表达的其它一些细胞粘着分子间的相互作用，会引起辅助性T淋

巴细胞的活化和增殖。尔后，这些T淋巴细胞再激活B淋巴细胞，使之分化为浆细胞并分泌特异抗体，即涉及抗原呈递细胞和T细胞相互作用的上述抗原的相应抗体。可产生对抗某种抗原的特异抗体的B细胞克隆，正是由于有这种高度严密的方式，才得以被刺激，进而进行增殖和分泌。细胞毒性T淋巴细胞的活化也需要辅助性T淋巴细胞的参与，但这些细胞可能是一种独立的辅助性T细胞。

如果辅助性T细胞的活性被破坏或进入非功能状态，便会呈无反应性（anergy），就会导致免疫缺陷状态。这样，体内那些在正常情况下为免疫系统所抑制的潜在病原菌就会繁殖，引起明显的疾病甚至死亡。一个众所周知的例子，是获得性免疫缺陷综合征（Acquired Immune Deficiency Syndrome, AIDS）。在这种病人，一种病毒（HIV I）会特异性地感染并大量地杀死辅助性T细胞，同时也杀死各种抗原呈递细胞。类似的继发性免疫缺陷也可发生于其它病毒感染、营养不良、代谢性疾病、恶性肿瘤、药物治疗、放射治疗和许多可抑制细胞介导免疫系统的其它因素。

抑制性T细胞 看来有这样一类T细胞，在受到抗原刺激时，它们可以释放一些可抑制B细胞和其它T细胞防卫功能的细胞因子。其作用机制尚不太明了，但可能与效应T细胞具有相同的两种表型特征（CD8和CD4表型）。免疫系统存在正负两种调节是极为重要的，这是因为，若要行使正常有效的抵御感染的功能，免疫系统必须处于一种严格的平衡状态，也就是说，既要保证消灭外源性生物体，又要保证自体成分不为各种防卫细胞释放的高效物质所损伤。有时这种精确的调节作用也会出现失误。一种极端是导致免疫缺陷疾病，另一种极端则表现为对自体抗原的反应，引起自体免疫性疾病或因超常反应即过敏反应引起某些疾病，如过敏性哮喘、过敏性皮炎等。

因类型和功能状态的不同，T淋巴细胞可具有不同的形态。处于休止状态时，它们为典型的小淋巴细胞，从形态上难以与B淋巴细胞区别。受到刺激后，则变为体积较大（可达15μm）的中度嗜碱性细胞，细胞核则由部分常染色质构成，细胞胞质中含有滑面内质网、粗面内质网、高尔基复合体、丰富的游离核糖体和散在的线粒体（图9.18C）。细胞毒性效应T细胞内还可见到具有细胞毒性杀伤作用（见前）的溶酶体样小泡。

自然杀伤细胞 自然杀伤细胞（natural killer cell）构成一个防卫细胞池，这些细胞尽管缺乏淋巴细胞的某些典型特征（见后），但在功能方面，却与细胞毒性淋巴细胞相似。正常情况下，这类细胞在淋巴细胞群中仅占很小的比例，而且常被归类于大颗粒淋巴细胞。成熟自然杀伤细胞的胞质呈弱嗜碱性，细胞核由部分常染色质构成。超微结构显示，其胞质含有核糖体、粗面内质网和直径为200～500nm并含有晶体核芯的致密膜被颗粒（Heiberman 1985）。这些颗粒中含有一些水解酶，但主要功能成分是一种叫细胞溶素（cytolysin）的蛋白质，它可以嵌入其它细胞细胞膜上的小孔，从而导致这些细胞的死亡。自然杀伤细胞必须由许多因子如T淋巴细胞产生的IL-2等所活化才能附着于各种靶细胞并将其消灭。自然杀伤细胞是通过一种相对非特异方式攻击病毒感染细胞、原虫和其它病理细胞（Henkart 和Martz 1984）。

T细胞分类(CD命名法) 抗人类淋巴细胞表面抗原单克隆抗体问世以后，根据被结合的单克隆抗体的不同，可将T淋巴细胞分为不同的类群。当T淋巴细胞表面分子中的抗原决定簇为单克隆抗体最终确认之后，即采用国际统一规定的抗原决定簇（cluster determinant, CD）编码加以命名。至今已用CD编码定义了大量已被克隆并且分子序列已被确定的细胞表面分子，这些分子的生物学功能也已完全或大体明确（Singer 等1994）。所有真正的T细胞均表达CD3分子复合物，其作用是通过T细胞受体（TCR）的介导进行信息传递。当然这些细胞还表达CD4或CD8分子。具有CD4分子的细胞包括辅助诱导细胞（helper-inducer cell），该细胞对启动B淋巴细胞的抗体产生过程有重要作用；另外，还包括细胞毒细胞和迟发性过敏反应相关T细胞。具有CD8分子的细胞包括细胞毒T细胞和那些对其它细胞有抑制功能的细胞。自然杀伤细胞为CD3阳性，但正常情况下并不表达CD4或CD8。目前CD^+4细胞群已被再划分为3种亚型（Th_0、Th_1、Th_2），其分型依据是这些T淋巴细胞受到抗原刺激后所释放的细胞因子的组合。一般认为，CD分子复合物的功能是：通过与T细胞受体的协同作用，调节刺激的转导和众多细胞功能的活化。在抗原识别方面，CD4和CD8分子均可被看做是TCR的功能协同受体，并且与从细胞表面向细胞核内的信息传导有关。该信息传导过程的作用是启动“辅助”功能或其它相关功能；而对CD8来说，则是启动“细胞毒”活性，或者启动“抑制”等功能。尽管淋巴细胞行使的各种功能已经十分复杂，但一般认为，机体行使的这种作用强、范围广的防卫机制还要受许多因素的制约、控制和调节。细胞防卫和化学防卫在内的整个防卫系统的各个组成部分，究竟以何种方式结合为一个整体，到目前为止，仍知之甚少。但有一点却越来越清楚，即它们应该被看做是一个非常有效而且精细的独立系统。然而，这种“一体化”一旦遭到破坏，即会出现严重后果，例如骨髓瘤等免疫系统肿瘤和在人类出现的各种自体免疫性疾病。

免疫记忆 机体对某种抗原作出反应之后，若再次遇到同一种抗原，即使是在若干年之后，也会再次作出反应，而且这种继发反应会更加迅速、强烈，这就是临床免疫的基础。这可能是目前为止尚未完全明了的许多因素共同作用的结果，其中可能包括一种长寿的记忆性B和T细胞（memory B and T cell）。然而，越来越多的证据表明，在某些特定部位如淋巴滤泡中心存在的与抗原呈递细胞结合的宿存抗原，是免疫记忆的主要因素。记忆系统的过度反应，可能与各类过敏反应例如过敏性休克和迟发性过敏反应有关。

抗原反应的特性 抗体抗原反应是高度特异的，每种抗原只能与“自己”的抗体发生结合。在一个个体一生中会有不计其数的抗原侵犯免疫系统，因此就需要为数众多的产生相应抗体的B淋巴细胞和数目相当的抗原特异T淋巴细胞对这些B淋巴细胞进行处理。对于任何可侵入机体并对机体造成威胁的大分子物质来说，机体都会产生可对其进行识别的抗体，这一现象称为抗体的多样性（antibody diversity）。最近有关其发生机制的研究表明，这种多样性由B淋巴细胞形成和成熟过程中的若干加工程序所控制。前文已经述及，抗体分子由4条多肽链组成，2条轻链，2条重链。每条多肽链都具有一个结构可变的抗原结合段（Fab），和一个恒定（Fc）区。恒定区和可变区由不同的基因所编码，所以对于IgG抗体来说，每一个分子至少要有4个基因所编码，2个编码可变区，2个编码恒定区。数目有限的可变区基因，通过不同的组合则可产生数目可观的特异性不同、即抗原结合位点不同的抗体。事实上有若干个可变（V）区

基因家族，每一个基因家族又由许多亚单位组成。这些亚单位能以不同的组合方式拼接起来，故可形成大量的不同的基因。为产生重链V区，一个功能性V基因由V(Variable)、D(Diversity)和J（Junctional）3个基因片段组成。而轻链V区基因则仅由V和J两个片段组成。每个V区基因又与一个恒定区基因相连，故每一条多肽链都由2个基因所决定。抗体V区的多样性可因B细胞发育过程中发生于该基因区，尤其是发生于重链D区的体细胞突变而增强。其它因素如发生于从DNA到信使(m)RNA转录过程中的变异也会使之得以加强。有人估计，即使仅有200个V区基因（和基因片段），通过这些不同组分的随机组合，至少可产生10^9个特异性不同的抗体。类似的估计也适用于T细胞受体分子。

T细胞受体 T细胞受体分子由2个多肽链组成，要么是αβ，要么是γδ。正如免疫球蛋白重链和轻链那样，它也具有一个可变的N终末区和一个恒定的C终末区，由一组可变区基因片段和4个恒定区基因所编码。在骨髓以及后来在胸腺内，这些基因被重新排列，以产生种类繁多的T细胞受体。T细胞受体对抗原的反应常被说成是MHC限制性的，这是因为它们仅能识别由其它细胞表面上的自体MHC分子（I类或II类）所呈递来的抗原。然而在T淋巴细胞发生期间，必须从编码这些受体分子恒定区的4个种系基因（germ line gene）中选择两个，要么是αβ链复合体，要么是γδ链复合体。

克隆选择理论 自从人们发现抗体和T细胞均具有高度特异性之后，对机体何以能行使恰当的T细胞和B细胞反应，以中和任何一种特异性抗原的机制进行了深入研究。现已证明，机体内的淋巴细胞主要包括B细胞和T细胞两个群体。B细胞可以产生几乎任何一种抗体；T细胞则含有一个个体一生中所需要的、具有不同特异性的所有亚群。也已证明，一种抗原可以使那些具有能与之结合的抗原受体的每一个细胞增殖为一个由相同细胞构成的细胞系列即一个克隆(clone)，这些细胞都能产生同一种抗体，对于T细胞来说，则这些细胞都具有相同的T细胞受体。作为这一问题的延伸，人们推断，那些不适合于机体防卫功能的克隆，例如那些可产生对抗自体物质即自体抗原(auto-antigen)的克隆，则会以某种方式被抑制，或者以诱导性死亡即凋亡（apoptosis）的形式被淘汰，或者保持在休眠即无反应状态。就一个B淋巴细胞而言，可能合成的抗体种类是不计其数的，但在实践中人们发现，一个特定的淋巴细胞却只能表达一种抗体（等位基因排斥），而且其子细胞也都表达与之相同的惟一一种特异抗体。受到适合的刺激，这些B细胞就会增殖、成熟并转变为能合成同一种抗体的浆细胞。然而在继发性免疫反应中，B细胞通常会在辅助性T淋巴细胞的控制下，将其合成的免疫球蛋白的类型由IgM转变为IgG或其它类型（如IgA或IgE），但原有的抗原特异性（由分子的V区决定）却保持不变。这种类型转换能使抗体在保持原有抗原特异性的同时，行使不同的生物学功能（通过其Fc区）。这一现象不仅在免疫学方面具有重要意义，而且正是现代单克隆抗体技术的基础所在。

T细胞对抗原的特异性反应均须接受抗原呈递细胞的控制，无论是辅助性T细胞，还是细胞毒性T细胞，可能还包括其它类型的淋巴细胞，都是通过与抗原呈递细胞的相互作用而被活化。T细胞对一种特定抗原的特异性是由T细胞受体(TCR)决定的。与B细胞情况相仿，每种T细胞具有一种预先选定的特异性T细胞受体，以识别与之相应的一种抗原。由于体内淋巴细胞的种类不计其数，故可识别几乎任何一种侵入机体的抗原，并可通过细胞自身或通过与其它防卫细胞相互作用中出现的辅助作用攻击相应抗原。当抗原呈递细胞表面的抗原－MHC II复合物与T细胞受体复合体相互作用时，信号被传递到T细胞细胞核，从而引发这一克隆的增殖，使免疫反应扩大。不具备该抗原相应受体的T细胞则保持在非反应状态。这种在B和T两类淋巴细胞中存在的同一现象并非偶然，因为多数B细胞的反应均受到对同一种抗原反应的辅助性T细胞的调节。B细胞可行使类似抗原呈递细胞的功能，即通过其表面的抗原特异受体接纳抗原，并把这些抗原加工成小多肽片段，然后将这些片段呈递到T细胞表面，使之与MHC II类分子结合。T细胞通过特异的T细胞受体识别这种被加工过的抗原，并通过释放可直接作用于B细胞的一系列细胞因子，使B细胞分化为浆细胞并分泌抗体。

在没有T细胞存在的情况下，B细胞也可直接被抗原活化，但仅限于那些能与B细胞受体发生交联的少数相当特殊的抗原，例如肺炎双球菌多糖抗原，即那些在线性碳水化合物分子中含有重复出现的同一种决定簇的抗原。在这种情况下，B细胞产生的抗体不是IgG，而是IgM。在体（in vivo）研究发现，这种非T淋巴细胞依赖性免疫反应不及上述的主体免疫反应重要。

免疫耐受 鉴于淋巴细胞仅对异抗原进行反应，而通常情况下不对自体的蛋白质和碳水化合物起反应，那么一定存在一种区分自体与非自体物质的机制，这就是对自体的免疫耐受（immunological tolerance）。如果自体免疫耐受遭到破坏，那么自体免疫则会导致免疫性疾病，例如自体免疫性甲状腺炎即桥本病（Hashimoto disease）。由于出现免疫介导性破坏，临床可表现为甲状腺功能低下。有证据表明，自体免疫还会引起许多其它慢性疾病，其中包括播散性硬化症。该病可导致中枢神经系统的神经纤维出现脱髓鞘改变。人类胸腺和骨髓在胚胎发育早期已获得自体免疫耐受（见后），尔后，其它周围性淋巴组织和器官也相继获得自体免疫耐受，但其获得方式至今尚未完全明了。Burnet拓宽了选择性抗原反应理论即克隆理论（见前），以解释自体免疫耐受的机制。这一理论提出，那些能够产生直接对抗自体组织抗体的淋巴细胞，在胚胎期即被抑制，而且在以后的发育阶段再也不能进行增殖（Burnet 1969; Edelman 1974）。然而事实上，在每个个体都存在许多能够对抗自体抗原的B和T淋巴细胞克隆。自体抗原可大量地存在于这些淋巴细胞克隆可及的免疫范围内，但在多数情况下并不引起明显的疾病和自体损伤。由此可见，体内存在几个层次的处于严密监控下的调节机制，这些机制持续不断地监测那些被免疫反应直接对抗的抗原究竟是来源于自体还是来源于体外。这些机制包括：

（1）那些可识别与自体MHC结合的自体肽的淋巴细胞在胸腺（T细胞）和骨髓（B细胞）中被淘汰（见后）。

（2）自体反应细胞不具备在抗原识别之后接受刺激所必须的第二信号，例如对于自体反应性B细胞来说，因缺乏T细胞的协助，故处于无反应状态。

（3）自体反应细胞不具备适当的组织特异性地址素(addressin)，因而在再循环时，不能返回含有相应自体抗原的

器官和组织（见后）。

（4）通过T淋巴细胞释放细胞因子而下调(down-regulate)其它细胞因子受体如IL-2受体和MHC 分子的表达，从而主动抑制自体免疫反应.

仅仅当所有这些控制机制都失败时，自体抗原特异反应才会发生。即使如此，这些控制机制也会部分恢复。在许多所谓的自体免疫性疾病，如类风湿性关节炎、多发性硬化症和自体免疫性甲状腺毒症即格雷夫病(Grave disease) 所表现出的慢性复发性特征即说明了这一点。

对于临床上两个孪生个体间、或亲缘关系非常密切的个体间的组织移植，自体耐受原理同样适用。正像在人类那样，来自于一个特定物种的所有组织都表达类型相似的抗原即组织相容性抗原、同系移植（isologous graft）即在同一物种内遗传学不同的个体间进行的移植，其成败与否主要取决于供者与受者间组织相容性抗原的匹配程度。

淋巴组织

在体内，淋巴组织集中存在于许多部位，尤其是那些易于感染、或者病原体可能播散路线涉及的部位。主要的淋巴细胞增殖区可以分为初级淋巴组织和次级淋巴组织。为便于理解这些术语，有必要首先了解一下淋巴细胞的形成过程以及它们在体内的分布状况。

淋巴细胞的循环(图9.16) 可形成B和T淋巴细胞的多能干细胞存在于骨髓并在骨髓内增殖，产生这两个细胞系的前体细胞。T淋巴细胞前体细胞还须通过血液循环进入胸腺，经历若干个主要的分化阶段，成为能够行使免疫防卫功能的成熟T淋巴细胞。T淋巴细胞再次进入血液循环，离开胸腺并到达不同的周围地点。在抗原呈递细胞的控制之下，可在这些部位进一步增殖。B淋巴细胞在行使免疫防卫功能之前，也同样须经历一系列分化步骤，这些分化步骤似乎通常都在骨髓中进行。尔后，新形成的B细胞离开骨髓，和T细胞一样，通过血液循环进入周围地点。因为胸腺和骨髓是淋巴细胞发生的起始性部位，故被称做初级或中枢性淋巴器官（primary or central lymphoid organ）。次级或周围性淋巴器官或组织（secondary or peripheral lymphoid organ or tissue）则包括淋巴结、脾以及与表面上皮相连的淋巴组织如腭扁桃体、鼻咽扁桃体、小肠中的Peyer斑 （Peyer' s patche）和位于呼吸道、泌尿生殖系统、皮肤和眼结膜中的淋巴小结。骨髓不仅属于初级淋巴组织，而且也属于次级淋巴组织，因为在需要时，淋巴细胞还会通过循环系统返回骨髓，再度进行增殖。在所有的次级淋巴组织中都有一些B细胞或T细胞集中分布的特定区域。淋巴细胞穿过毛细血管或小静脉管壁，进入这些区域，待完成增殖后，则通过淋巴管系统，在脾则通过静脉引流，离开这些区域。这些淋巴细胞已可行使免疫功能，一旦需要，即可迁移到身体其它部位。

下面将首先讨论胸腺，尔后是淋巴结、脾等次级淋巴组织和器官，本篇前文已对骨髓做过讨论。

胸腺（图9.19～9.28）

胸腺（图9.19）是两个初级淋巴器官之一（另一个是骨髓）。其功能是向全身提供胸腺加工过的淋巴细胞即T淋巴细胞。胸腺为T细胞前体细胞即胸腺细胞（thymocyte）的发育、分化和克隆扩增提供了一个惟一的微环境。在胸腺加工过程中，T细胞不仅获得了非常精确的反应特异性，而且也获得了对自体成分的免疫耐受性。这些加工步骤涉及到胸腺细胞和其它细胞（主要是上皮细胞和抗原呈递细胞）之间，以及胸腺细胞和胸腺环境中化学因子之间密切的相互作用。胸腺是身体神经内分泌轴的一个组成部分，它既会影响该轴的产物，又会受该轴产物的影响。所以，在一生中，由于受到不同的生理状态、病理状态、药物及污染物等化学因素的影响，胸腺的活性也处于不断的变化之中。

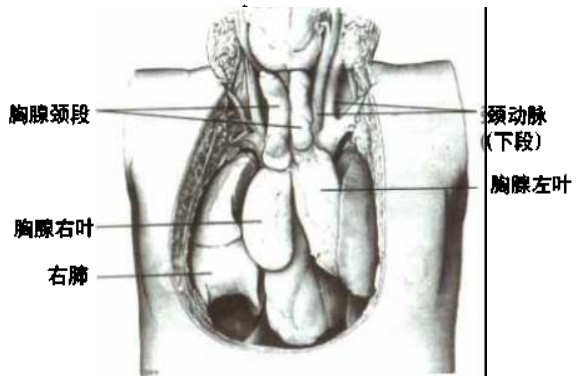

图9.19 新生儿胸腺解剖图。

胸腺解剖

胸腺的形态随着年龄的增长而有很大变化。尽管胸腺的功能可持续终生（见后），但体积最大的阶段是从生命早期（图9.19）直到大约15岁。胸腺质地柔软，由相互并列又紧密相联的两个叶构成。两叶间为结缔组织，该结缔组织与两叶的被膜相延续。在儿童期，胸腺的形状更像锥体，较成年期淋巴成分已减少时更为坚实。在新鲜状态（图9.20），因血管丰富，故呈深红色。随着年龄的增长，胸腺渐变细小，而且颜色也变为灰白，最后随着脂肪组织的浸润，当然这与肥胖无关，逐渐变为黄色。胸腺的重量也随年龄发生变化（参阅本篇后文）。在出生时，重10～15g，尔后迅速增加到20g。其后，尽管淋巴组织的量逐渐减少，但胸腺的重量却持续维持在该水平（图9.30并见后）。胸腺的每个叶都被向内生长的表浅小隔部分地分开，所以其周边部呈现分叶状。在衰老过程中，随着脂肪性萎缩的进展，小叶的分隔会越加明显。老年人的胸腺重度萎缩，但在血管的周围仍会有一些残存的淋巴组织构成的灰色区域，然而要将胸腺与周围的纵隔脂肪加以区别，也只能根据其被膜的存在。



图9.20 9岁女童（左）及80岁男子（右）胸腺。右侧标本可见脂肪浸润（伦敦St Thomas大学医科牙科联合学院生理学系M Kendall提供，蒙允诺，据Kendall 1981年原图复制）。

位置和毗邻关系 胸腺的大部分位于上和前下纵隔中，其下界可达第4肋软骨水平。胸腺在胚胎期发生于双侧第3对咽囊（见后），故其上方的延伸部分常可达颈部（图9.19），有时可达到甲状腺下极，甚至更高的位置。其形状在很大程度上决定于周围的毗邻结构。其前方是胸骨、上4根肋软骨的毗邻部分、胸骨舌骨肌和胸骨甲状肌；其后方是心包、主动脉弓及其分支、左侧的头臂静脉以及气管的前面和侧面。在25%的人口中可发现异位胸腺组织（Goldstein和Mackay 1969）。胸腺在早期下降过程中可遗留下部分组织，以小结节的形式存在于颈部。有时胸腺会呈细条状，位于其下降路径的高位地点，高达甲状软骨甚至更高处。在有些个体，胸腺和甲状旁腺之间有结缔组织相连，这是胸腺在发生早期下降路线的标志。

血管 动脉 主要来自胸廓内动脉和甲状腺下动脉的分支，这些动脉也支配周围的纵隔结缔组织。有时也有来自甲状腺上动脉的分支参与胸腺的血液供应。胸腺没有门部，动脉的分支，有的直接穿过被膜进入胸腺，而更多的则是先进入叶间隔的深部，然后再在皮质和髓质交界处进入胸腺组织。

静脉 引流至左侧头臂静脉、胸廓内静脉和甲状腺下静脉。一般是从胸腺每个叶的中央出现一条或多条静脉，然后汇成一个总干与左侧头臂静脉相连。

淋巴管 胸腺没有输入淋巴管，但有来自皮质与髓质交界处和髓质的输出淋巴管。这些淋巴管位于血管周围的间隙中，与进出胸腺的动脉和静脉伴行。在啮齿动物，被膜下皮质中，常有一些较大的淋巴管，但这些淋巴管常同时也接受来自身体其它部位的淋巴，并依次汇入胸腺周围淋巴结和相邻区域淋巴结（Goldstein和Mackay 1969）。在人类是否有类似的胸腺周围淋巴管引流尚不清楚。

神经支配 支配胸腺的神经来自交感神经链的颈胸（星状）神经节或锁骨下袢以及迷走神经。膈神经和舌下神经降支的分支主要分布到胸腺被膜。在胚胎（Hammar 1935），迷走神经自进入胸廓前的颈段发出分支支配胸腺。这些分支分别从胸腺两叶的背面、侧面和中间进入胸腺；髓质中含有丰富的神经丛。胸腺在下降之后，才获得与血管伴行的交感神经支配。这些神经的终末支呈放射状，在皮质和髓质交界处与迷走神经纤维共同形成神经丛。直到胸腺开始行使功能时，其神经支配才告完成。毫无疑问，许多自主神经属血管舒缩性神经，然而有些神经末梢（至少在啮齿类），尤其是在髓质中，却离开其伴行血管，行走于胸腺的细胞之间，提示这些神经尚有其它功能。胸腺髓质含有各种非淋巴细胞，包括一些肠血管活性多肽（vasoactive intestinal polypeptide，VIP）阳性细胞、乙酰胆碱酯酶（acetylcholinesterase，AChE）阳性非肌性大细胞和含有催产素、血管加压素和神经垂体蛋白（neurophysin）的细胞，这些细胞可能来源于神经嵴。很显然，神经系统及其它一些神经内分泌细胞在整个胸腺中的生物学作用还远未明了，它们很可能具有许多更为深奥的作用。

胸腺的微细结构（图9.21～9.31）

一般结构 为理解胸腺的细胞构成，重温一下其胚胎发生是很有帮助的。胸腺来源于多种结构，其中包括咽壁上皮衍生物、间充质、淋巴性造血细胞和血管组织。它们在成熟胸腺内所形成

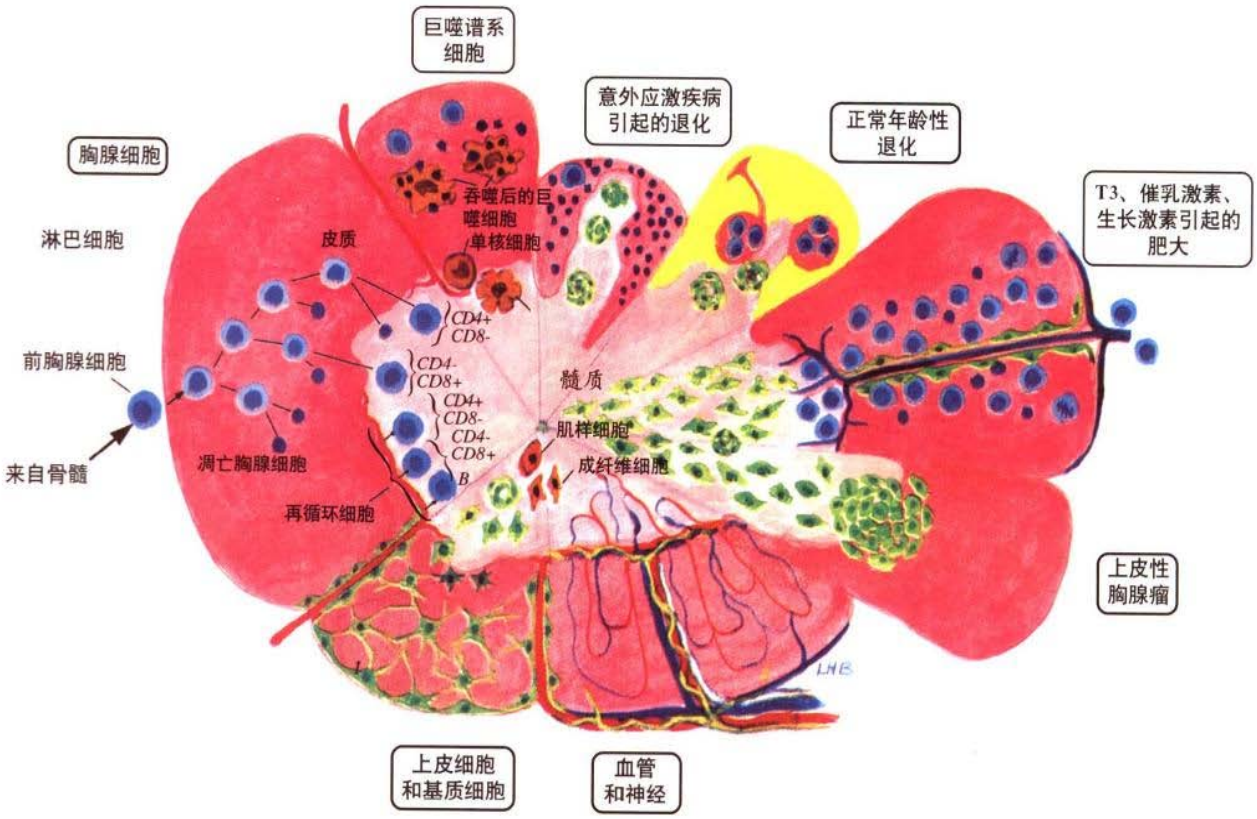

图9.21 不同发育阶段和不同功能状态下的胸腺组织结构模式图。

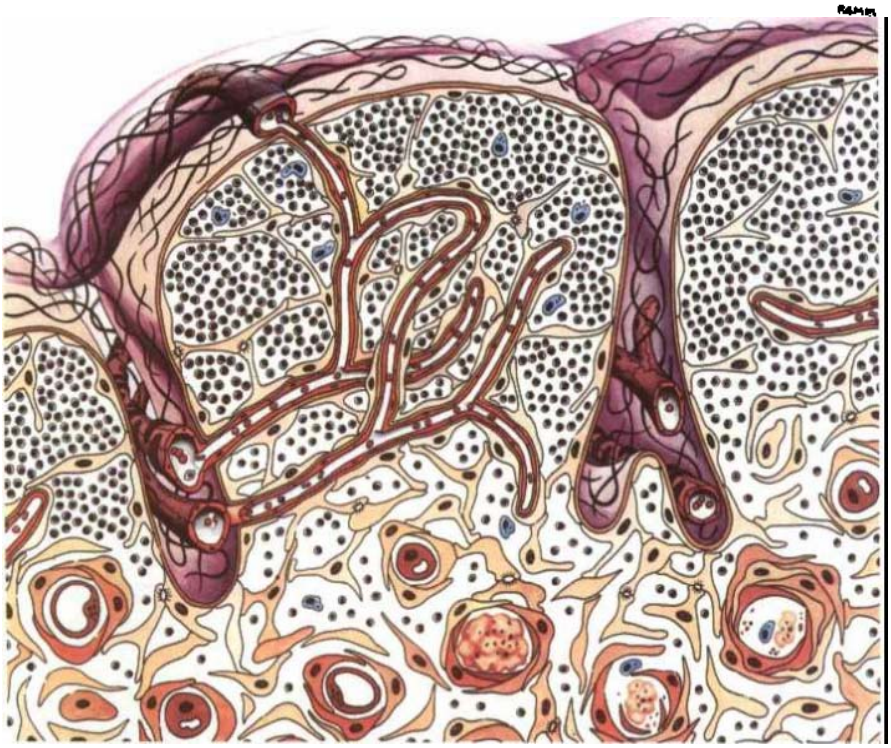

图9.22 胸腺结构模式图。为了清晰，各种成分未按正常比例绘制，示小叶、被膜、小叶间隔、皮质淋巴细胞、上皮性网状细胞及其之间的连接、处于不同成熟阶段的胸腺小体以及皮质的血液循环（详见正文）。

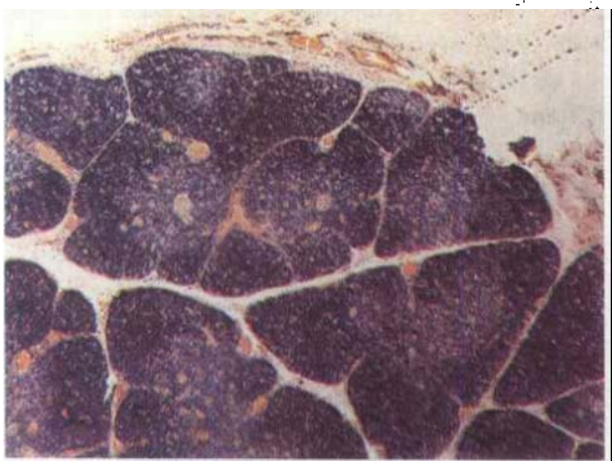

图9.23 新生儿胸腺切片。苏木素和伊红染色，示小叶的结构。小叶中央部着色浅为髓质，周围着色深为皮质，由密集的淋巴细胞构成（Guy医院医学院病理学系R O Weller提供标本并制做）。

的各种结构成分在功能上相互作用，从而使胸腺具有独特的免疫学特征。

在切面上（图9.20～9.24）可以看到，胸腺由外周的皮质（cortex）和中央的髓质（medulla）组成。皮质主要由密集的T淋巴细胞即胸腺细胞构成，而髓质则由丰富的结缔组织和少量淋巴细胞构成。两叶的表面均盖有由疏松的纤维性结缔组织构成的被膜（capsule），由被膜发出的小隔（septum）深入到皮质和髓质交界处，将胸腺分为不完全、而且不规则的小叶（lobule）。每个小叶的直径大约为0.5－2.0μm。皮质和髓质中均充满由胸腺上皮细胞（thymic epithelial cell）相互连接构成的疏松的网状结构。每个小叶的皮质都可分为紧贴被膜的浅皮质区（outer cortical region）即被膜下皮质（subcapsular cortex）和主皮质（main cortex）。被膜下皮质为狭带状细胞区，而主皮质则较为宽阔。两个叶的中心部位都是髓质；相邻小叶的髓质相互连续。小叶间的结缔组织小隔是血管、输出淋巴管和神经出入胸腺的通道；大部分细胞也是通过该通道出入胸腺。

上皮支架(图9.21～9.23、9.25～9.27) 在其它淋巴组织中，支架结构主要由胶原性网状组织（collagenous reticular tissue）构成。而在胸腺，支架结构则由胸腺上皮细胞（thymic epitheliocyte）相互连接而成。这些上皮细胞之间为淋巴细胞和其它细胞，网状纤维和成纤维细胞却很少。胸腺上皮细胞通过细胞间的相互接触以及可溶性因子的释放，形成了胸腺细胞发育所必需的微环境。

胸腺上皮细胞的大小、形状均因部位不同而异。典型的细

胞具有一个浅染的卵圆形细胞核，胞质呈嗜酸性，细胞之间有桥粒相连。胞质中有成束的中间（角蛋白）丝。这些细胞在被膜下方形成一层连续性的外上皮，它随着小叶的轮廓而上下起伏，并包绕进入胸腺的血管。其它皮质上皮细胞呈分支状，而且细胞间有很大间隙。髓质的上皮细胞则倾向于形成较密集的细胞索和胸腺小体（thymic corpuscle）。胸腺小体又称Hassall小体（Hassall corpuscle），是胸腺的特征性结构，由同心圆样排列和部分角化的复层上皮构成。淋巴细胞则存在于由各种细胞形成的细胞索内和这些细胞间的网眼中。有很多证据表明，胸腺上皮细胞与胸腺的多种功能有关（Ritter等1985），有些与T细胞分化有关，有些与可溶性胸腺因子或激素的产生有关，有些则与屏障和机械支持功能有关（Wijngaert等1984）。然而特别重要的是它们在T细胞免疫反应的MHC限制方面的作用。

人类胸腺上皮细胞按形态可分为6型（Wijngaert等1984），也可按免疫组化特征进行分类（图9.27A、B; Lampert和Ritter 1988）。在这些类型中存在明显的异质性，而且用这两种分析方法得出的结果稍有不同。免疫学方法通常可区分位于被膜下、皮质、髓质和Hassall小体等不同部位的上皮细胞。有些被膜下和髓质的上皮细胞具有相同的表位（epitope）即抗原决定簇。按形态学进行分类（图9.26），1型上皮细胞是位于被膜下或血管周围的上皮细胞。这些细胞可环绕在胸腺的周边部，形成连续的单层上皮，并沿小隔向皮质与髓质交界处延伸，也可形成血管周围间隙的外侧边界。皮质毛细血管外周同样也包绕着一层胸腺上皮细胞，但髓质的血管却不然（Kendall 1989）。1型细胞呈扁平状，具有明显的基板，而且相邻细胞间有桥粒相连。其胞质中含有少量短小的粗面内质网、为数极少的电子致密小颗粒和一些特有的功能尚不明确的管状复合体。可根据上述形态、结构特征与2型细胞加以区别。和多数其它类型胸腺上皮细胞一样，1型细胞表面呈MHC Ⅱ阳性，但面向被膜的细胞表面却呈MHC Ⅱ阴性。1型细胞分泌β_2-微球蛋白(β_2-microglobulin)等可吸引干细胞向胸腺迁移的因子（Dargemont等1989）和胸腺激素（Dardenne和Savino 1990）。

2型细胞与3型、4型细胞相互接触、分布区可从浅皮质一直延伸到髓质。2型和3型细胞都比较大，都具有很长的胞质突起，从细胞核算起，突起有时可长达100μm。这些细胞都是功能活跃的细胞，含有丰富的胞质小泡、数个小高尔基体和许多电子致密小颗粒。4型细胞较小，而电子密度非常高；3型细胞的电子密度比4型低，而2型比3型更低。所有的皮质上皮细胞都与胸腺细胞非常贴近，有时会嵌包这些胸腺细胞，这种现象常称为胸腺细胞的伸入运动（emperiopoleisis）。含有许多（50个或更多）胸腺细胞的大上皮细胞称为胸腺哺育细胞（thymic nurse cell, TNC）。这类细胞可能是2型或3型细胞的一个特殊亚群。这类细胞含有表达催产素和血管加压素的mRNA，这一点不同于多数其它皮质上皮细胞。

5型细胞是髓质上皮细胞的一个小亚群，这种细胞似乎是一种非特化细胞。尽管髓质中有几种细胞亚群，但6型细胞似乎最为常见。其形态也不尽相同，分泌胸腺激素的细胞呈梭形，而形成胸腺小体的细胞则呈扁平状。

胸腺小体是胸腺的特征性结构，呈球形，由扁平的髓质上皮细胞构成，其直径为30～100μm（图9.25、9.26、9.29）。胸腺小体在出生前即开始形成，随年龄增长其数量不断增加，但也常表现为阶段性的增加或减少。虽然过去认为胸腺小体是胸腺细胞的坟墓（Blau 1969），或认为它是免疫球蛋白的浓缩部位，但其真正功能尚不清楚。胸腺小体的中心常含有细胞碎片，有时含有嗜酸性细胞。在胼扁桃体内也存在与之类似形态的小体（见后）。

有些胸腺上皮细胞可用抗神经多肽抗体免疫染色法显示（Batanero等1992）。在啮齿动物胸腺培养中，已发现兼具神经元和上皮细胞表型和化学标志的细胞。

胸腺的其它非淋巴细胞 胸腺中的非淋巴细胞包括单核吞噬细胞系统的细胞、成纤维细胞和类肌细胞（myoid cell）。

单核吞噬细胞系统（巨噬细胞系）细胞 在皮质和髓质交界处可发现单核细胞，在皮质中可发现成熟的巨噬细胞，在髓质中可发现交错突细胞。在啮齿动物有两种皮质巨噬细胞，一种可吞噬濒死的即凋亡（apoptotic）胸腺细胞，另一种则可产生胸腺细胞发育所必须的增殖因子。交错突细胞属抗原呈递细胞，与其它淋巴器官中的同种细胞相似。一般认为其功能是将抗原呈递给处于成熟发育过程中的T细胞。T细胞一边从皮质向髓质迁移，一边发育成熟。从这种意义上讲，髓质的作用相当于次级淋巴器官。交错突细胞较大，其特点是含有许多质膜内褶，但通常不含有吞噬性内含物。

成纤维细胞 见于被膜、血管周围间隙和髓质；除非在退化的胸腺，一般在皮质中很少发现。体外培养发现，淋巴细胞、MHC Ⅱ阳性上皮细胞与成纤维细胞系（fibroblast cell line）之

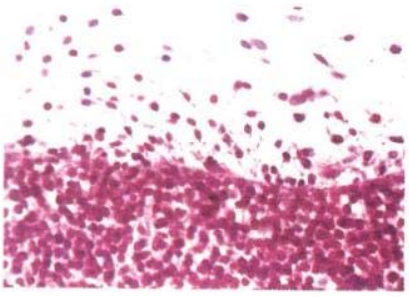

图9.24 胸腺切片。示在血管和神经进入之前，前胸腺细胞经被膜进入胸腺原基。苏木素－伊红染色，×240（伦敦St Thomas大学医科牙科联合学院生理学系M Kendall供图）。

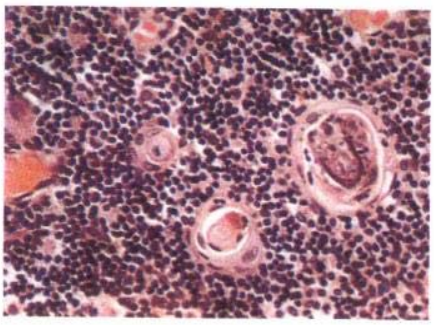

图9.25 新生儿胸腺髓质切片。示三个处于不同成熟阶段的同心圆样胸腺小体，其周围为密集的胸腺细胞和许多网状细胞。

间的近距离或接触性相互作用，对于胸腺细胞的发育是必须的（Anderson 等 1993）。

类肌细胞 类肌细胞主要见于髓质以及皮质与髓质交界处，是一种圆形大细胞，细胞核位于中央，核周围环绕不规则排列的肌丝束。在低等脊椎动物，类肌细胞常更为丰富，并通过桥粒与周围的髓质上皮细胞相连接。尽管有人认为类肌细胞的收缩可能有助于淋巴细胞穿越或离开胸腺，但其确切功能尚不清楚。

胸腺细胞(图 9.21，9.24 - 9.28) 皮质主要由位于上皮细胞网眼中、密集排列的大量小淋巴细胞即胸腺细胞（thymic lymphocyte）构成，大约占胸腺总重量的90%。在组织切片上，由于胸腺淋巴细胞的遮盖，上皮细胞网难以辨认。被膜下有一个明显的被膜下区，含有胸腺干细胞（thymic stem cell）、幼胸腺细胞（prothymocyte）和原淋巴细胞，这些细胞在该区进行有丝分裂。在胚胎期，来自卵黄囊和处于造血期肝脏的第一批干细胞，很可能像在鸟类那样，是在胸腺趋化物质的吸引下进入胸腺的。在其后的发育阶段，可能所有的胸腺淋巴细胞均来源于骨髓；或者这些细胞在通过血液循环进入胸腺前曾逗留在骨髓中。

皮质有两个界限不分明的区域，即由 1 - 3 型上皮细胞构成支架的浅皮质区和由 4 型上皮细胞构成支架的深皮质区。在整个皮质区，胸腺细胞（thymocyte）都可进行有丝分裂。分化中的T细胞克隆，一边成熟，一边逐渐向皮质深层迁移。有人报告，在啮齿动物，浅皮质区中的细胞周期为8小时，但尚未见有关人类的类似报道。胸腺细胞与其周围上皮细胞非常贴近的位置关系似乎为其正常增殖和分化创造了适宜的环境条件（Janossy 等 1986）。尽管胸腺细胞与上皮细胞间相互作用的细节尚不太清楚，但有关的作用可能包括上皮细胞释放可溶性分裂和分化因子，以及通过细胞接触产生的诱导作用。在这一过程中，胸腺细胞按淋巴细胞系进行分化，获得 CD_3^+标志和T细胞受体，并且也开始分化为T细胞各种亚群（见前）。

经过一定时间之后，分化中的胸腺细胞即进入髓质，并穿越小静脉和淋巴管的管壁进入循环，这些细胞即胸腺后胸腺细胞（post-thymic thymocyte）。胸腺细胞在皮质中尚不具有免疫功能，一般说来，直到它们进入髓质，甚至很可能

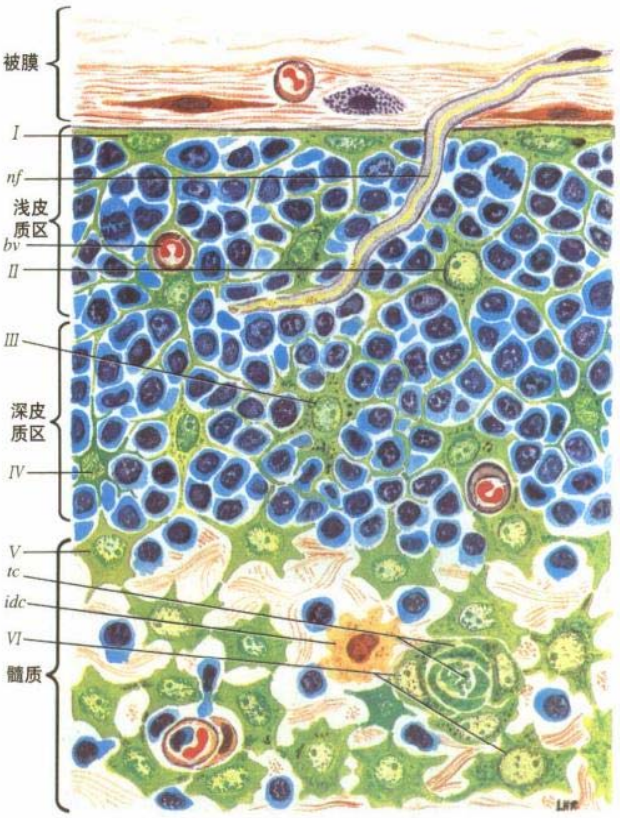

图 9.26 胸腺的细胞构成模式图。示胸腺细胞（蓝色）和由 1 - 6 型上皮细胞构成的细胞支架（绿色）nf= 神经纤维，tc= 胸腺小体，idc= 交错突细胞，bv= 血管。

图 9.27A 小儿胸腺切片。免疫酶组化染色，示IL-4受体在皮质2型和3型细胞表面的分布，（伦敦皇家医学研究生院Mary Ritter供图）。

图 9.27B 小儿胸腺切片。与图 9.27A 为同一部位的连续切片，示被膜下（1 型）和髓质内（6 型）含胸腺肽上皮细胞，免疫荧光（FITC）染色（伦敦皇家医学研究生院 Mary Ritter 供图）。

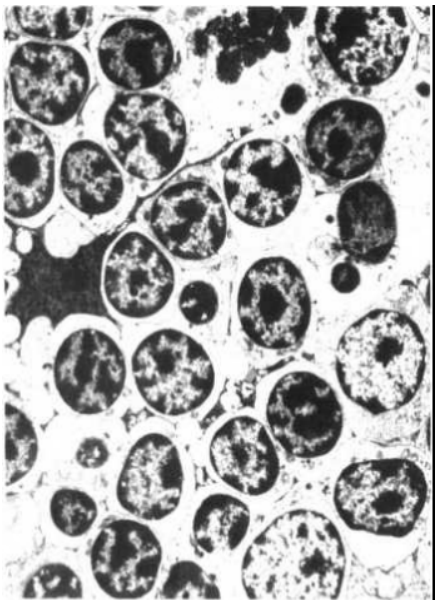

图 9.28 胸腺皮质透射电镜像。示由上皮细胞环绕的淋巴细胞，×3000（伦敦St Thomas大学医科牙科联合学院M D Kendall供图）。

直到进入次级淋巴器官后，才能完全发育成熟。然而，在髓质中却有抗原呈递细胞和浆细胞存在，这说明少量T淋巴细胞也可在胸腺内被激活。

胸腺细胞的分类 应用免疫细胞化学和流式细胞术（flow cytometry）测定，胸腺皮质中主要含有4种淋巴细胞，每一种均含有不同比例的小、中、大淋巴细胞。首先是一种不表达成熟T淋巴细胞标志CD4或CD8的细胞，即双阴性细胞。这种细胞最初也不表达CD3，大多是较大的原始细胞（blast cell），经过有丝分裂，变为较小的双阴性胸腺细胞并开始产生T细胞受体（TCR）复合物，渐变为CD3阳性细胞。这些原始细胞开始位于被膜下皮质，环绕在血管周围，尤其是位于皮质髓质交界处。在TCR产生过程中，这些细胞先暂时表达γ/δ，尔后表达α/β和其它TCR成分（参阅本篇前文）。与此同时，这些细胞变为组织化学标志TdT即末端脱氧核苷酸转移酶（terminal deoxynucleotidyl transferase）阳性细胞和CD4、CD8双阳性细胞。至此已具备胸腺细胞的特征（Janossy和Campaner 1989）。大多数双阳性细胞是皮质中的小胸腺细胞，占胸腺细胞总数的80%～90%。一般认为，T细胞行使功能的能力就是此时确定的，那些不适宜的淋巴细胞则以凋亡的形式被大量淘汰。经胸腺微环境中某些因子的阳性选择（positive selection），少数细胞存活下来，转变为CD4或CD8阳性细胞，即单阳性而非双阳性细胞。这种细胞见于髓质，比皮质胸腺细胞稍大。

髓质单阳性胸腺细胞，有的被输送到周围淋巴器官，并在那里转变为具有免疫功能的细胞；有的第二次进入髓质成为已活化的再循环T细胞（Agus等1991）。另外还有少数单阳性细胞是在转变为双阳性早期胸腺细胞之前暂时表达CD4或CD8的早期皮质细胞。

除了上述T细胞之外，也有人认为，胸腺也可产生自然杀伤细胞系。

在胸腺髓质中或在皮质与髓质交界处的血管周围，有一些不成熟的B淋巴细胞，而在胸腺各个部位和在血管周围间隙中则都有成熟B细胞即浆细胞存在。这些细胞并非在胸腺形成，而是通过血管迁移而来。在髓质中偶尔出现成熟的B淋巴细胞，而且有时还会出现生发中心（Middleton 1967）。这些现象支持以下结论：至少部分髓质更像是次级（周围）淋巴组织而不像是初级（中枢）淋巴组织，它可以接受已经分化并具有免疫反应功能的淋巴细胞。

自体耐受性的获得 如上所述，大多数胸腺细胞从未离开胸腺，然而，在成熟过程中，这些细胞却获得了识别其所属个体特定基因组表达的HLA（MHC）即自体抗原的能力。这样，当迁移到周围淋巴器官和其它部位后，这些细胞及其产生的细胞克隆即可搜寻那些与自体MHC决定簇结合的异抗原（见前），并对其行使适当的免疫进攻。胸腺细胞对自体MHC抗原的反应似乎是在这些细胞离开胸腺之前，在胸腺皮质中就已经以一种确定的方式得以矫正。如果这些胸腺细胞行使不正常反应，就会失去适当的生长因子的支持，从而以凋亡的形式被淘汰。胸腺正是以这种方式对T淋巴细胞进行选择，保留下来的仅是部分淋巴细胞，它们能够识别已与自体MHC分子结合的异抗原。也就是说，被保留的T细胞是MHC限制性细胞（参阅本篇前文）。

胸腺的胚胎发生 当前多数胚胎学研究结果都支持以下观点：胸腺上皮来自第3对、常常还包括第4对鳃裂和咽囊的外胚层和内胚层。在大约10体节期即第23天左右，这两个胚层和相关的神经嵴间充质相互作用（Hammar 1911; Weller 1933; Norris 1937; Hamilton等1972; Stark 1975），从而启动胸腺的发生。

胸腺发生大约开始于妊娠第6周末，这时，第3对咽囊的内胚层细胞形成一个小囊样结构。在向尾侧和前外侧迁移过程中，这些内胚层细胞被间充质细胞和外胚层细胞所包绕（Norris 1938），并吸引动胸腺细胞，使之穿过间充质被膜进入胸腺。直到第8周，两侧胸腺才在中线愈合，而且在上皮细胞之间出现呈嗜碱性的胸腺干细胞和胸腺细胞（von Gaudecker 1986），这些细胞很明显是已分化的细胞。类肌细胞则见于胸腺中央。

随着胸腺的下降，腺体内开始形成血管。随着小叶间结缔组织小隔向胸腺内部生长，血管及与之相伴的来自迷走神经的神经纤维也进入胸腺。到第10周，T细胞系已占细胞总数的95%，另有少量发育中的原红细胞和B淋巴细胞；胸腺小体也已出现。到第12周，间充质小隔、血管和神经已到达分化中的髓质，巨噬细胞的前体细胞进入胸腺，但直到第14周，才可见到巨噬细胞和交错突细胞。在血管周围间隙可有粒细胞出现。在第17周，胸腺好像已完全分化，嗣后胸腺即可产生主要类型的胸腺细胞，这种细胞终生都会存在，称TdT^+细胞。

在突变裸鼠，胸腺因外胚层原基缺陷而呈囊状。淋巴细胞尽管可在骨髓中产生，但却不能在胸腺内发育（Pritchard和Micklem 1973; Gordier和Haumont 1980）。神经嵴衍生物发育异常不仅会影响心脏和周围神经节的发育，而且也会导致胸腺发育缺陷，例如DiGeorge综合征和Pierre Robin综合征（Couly等1983）。

微循环和局部神经支配(图9.21) **皮质的血管** 皮质和髓质血循环模式不同。主要血管都是在皮质与髓质交界处进入胸腺，穿行于每个叶内，发出毛细血管进入皮质，而较大分支则进入髓质。皮质多数毛细血管在不同的深度变为袢状，并在皮质与髓质交界处与静脉血管相连。但有些毛细血管则持续行走于皮质内，并与被膜内较大的静脉相连，这些静脉穿过被膜，离开胸腺。这些较小的毛细血管通常具有一个狭窄的血管周围间隙，其中有时含有周细胞和其它细胞，但很少有神经存在。

在血管周围间隙和皮质之间有一个由上皮细胞构成的完整的鞘状结构，该结构参与血－胸腺屏障(blood-thymic barrier)(Marshall 和 White 1961; Raviola 和 Karnovsky 1972)。过去曾设想胸腺细胞需要在一个完全没有抗原的环境中受“教育”，并认为胸腺皮质可提供这种环境，这是因为血液中的抗原不能通过血－胸腺屏障。最近研究表明，抗原可以穿越被膜到达皮质 (Niewenhuis 1990)。根据这一发现可以推测，发育中的胸腺细胞需经过大量抗原的“洗礼”，这些抗原可能会影响胸腺细胞的“教育”和亚型的形成（参阅本篇下文）。

髓质的血管 髓质血管周围没有上皮细胞形成的保护鞘，皮质与髓质交界处的血管也仅部分地形成鞘（通常位于皮质一侧）。髓质血管周围有结缔组织环绕，而且在一定时期，如在妊娠中期至晚期(啮齿类)，髓质中成纤维细胞和结缔组织基质的量会有所增加。髓质血管管径大小变化较大；某些段落可能具有高内皮细胞，这与在淋巴结和粘膜相关淋巴组织中的血管相似。

淋巴管 尽管在胸腺没有输入淋巴管，但在血管周围间隙中有输出淋巴管。这些淋巴管好像起始于髓质或起始于皮质与髓质交界处。

神经支配 胸腺的神经大多见于血管附近，要么与血管紧密伴行或在血管外膜中形成复杂的分支；要么游离于血管周围间隙。人类胸腺皮质和髓质中神经极少，但在啮齿动物，在被膜下和皮质与髓质交界处均有神经丛存在，而且其分支进入皮质，穿行于上皮细胞、巨噬细胞和胸腺细胞之间(Felten和Felten 1989; Weihe 等 1989; Kendall 和 Al-shawaf 1991)，但也有人对此提出疑义 (Novotny 等 1990)。

主要神经束和神经丛的神经纤维是去甲肾上腺素能神经，故属于输出性交感神经。有些神经对血管肠肽 (vasoactive intestinal peptide, VIP)、神经肽 Y (neuropeptide Y, NPY)、P 物质 (substance P, SP) 或降钙素基因相关肽 (calcitonin gene-related peptide, CGRP) 的抗体呈阳性反应，故推测可能是感觉性或感觉运动性神经。有人报道，在髓质中偶尔会有神经元样大细胞，这种细胞要么呈现 CGRP 阳性，要么具有乙酰胆碱酯酶 (AchE) 活性。胆碱能神经存在与否，仍有争议 (Bulloch 和 Moore 1981; Nance 等 1987; Tollefson 和 Bulloch 1990)。

胸腺造血 在胚胎期，胸腺内有造血细胞存在，具有产生红细胞和白细胞的功能。出生后，造血细胞也常见于胸腺，可能是残存的胚胎造血干细胞重新活化的结果。在施行开放性心脏手术的成年病人的胸腺中也发现有幼红细胞，而且未成熟的嗜酸性粒细胞、中性粒细胞和肥大细胞也时有发现。在成年人，红细胞造血灶主要出现于被膜下和浅皮质区。

出生后胸腺的变化(图 9.21, 9.30) 胸腺与体重的相对重量在出生时最高。过去曾认为，胸腺的重量在青春期之前一直在增加，其后则显著下降(Bratton 1925; Young和Turnbull 1931; Boyd 1932)。然而得出这一结论的许多资料是来自对病程不同的病人尸检标本的研究，所以有几位学者指出，以往有关文献可能低估了胸腺的重量。对猝死者胸腺重量的研究 (Kendall 等 1980; Steinmann 1986) 结果显示，尽管在不同年龄组都有明显差异，但总体模式是，出生后一年内有所增加，尔后其平均重量相当稳定地处于大约 20g 左右的水平，直到 60 岁后才开始下降。胸部计算机断层 X 线照相 (computed tomography, CT) 也得出类似结果 (Stone 等 1980; Moore 等 1983)。

尽管胸腺的重量相当稳定，但脂肪组织浸润却呈递增性变化，所以有活性的淋巴组织的总量在逐渐减小。出生时，在结缔组织小隔中可见到单个存在的脂肪细胞。在 10～30 岁之间，皮质中脂肪细胞的量有所增加。脂肪浸润通常在40岁之前完成，这时的胸腺仅可观察到髓质和残存的小斑状皮质。髓质中的胸腺激素分泌细胞可保留终生。

由于上述变化，老年人胸腺内胸腺细胞的数量会大幅减少，这一点在组织培养中也得到证实。然而，胸腺细胞的产生和分化却可持续终生，而且胸腺来源的 T 细胞可持续地迁移到周围淋巴组织、血液和淋巴液(Steinmann和Müller-Hermelink 1984 b)。

胸腺激素和胸腺分泌的其它因子 (图 9.31)

胸腺分泌的激素主要有胸腺肽 (thymulin)、胸腺素 (thymosin)、胸腺五肽 (thymopentin) 和胸腺体液因子 (thymic humoral factor)。胸腺肽最初称为胸腺血清因子 (Facteur Thymique Sérique, FTS)，其生物活性依赖于锌 (Dardenne 和 Bach 1988)。胸腺素是从胸腺素片断 5 中分离

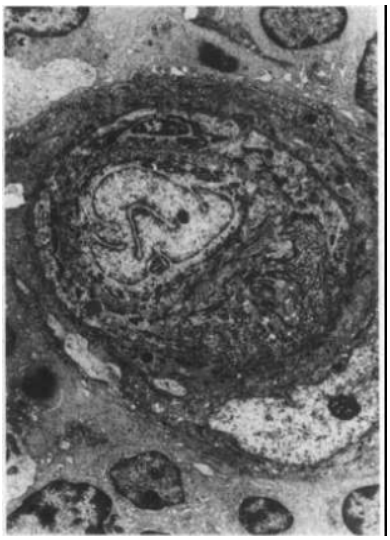

图 9.29 大鼠胸腺髓质电镜像。示形成胸腺小体的髓质上皮细胞（伦敦 St Thomas 大学医科牙科联合学院 M Kendall 供图）。

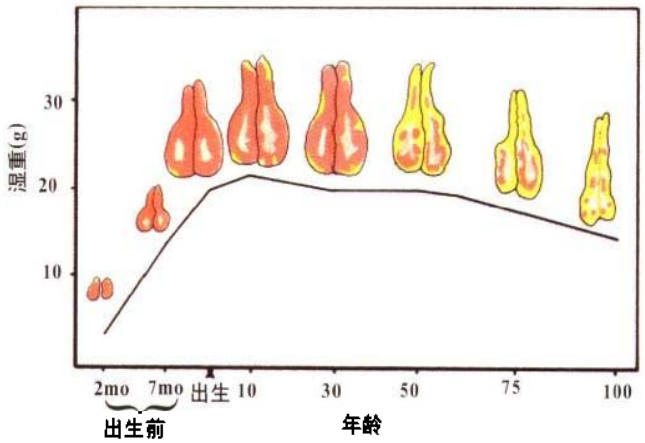

图 9.30 胸腺重量及结构年龄变化示意图。粉红色 = 髓质、红色 = 皮质、黄色 = 脂肪浸润（蒙允诺、仿 Kendall 等，1981）。

出来的一个大家族（Goldstein 等 1977）。现已发现，胸腺素 α1 的前体即前胸腺素（prothymosin）在胸腺中含量最高，但它和副胸腺素（parathymosin）一样，在其它部位也有分泌（Haritos 等 1984）。胸腺素 β1 是泛素（ubiquitin）（Schlesinger 等 1975），而胸腺素 β4 和 β10 最近证明是结缔组织的分离成分（Yu 等 1993）。尽管最初研究显示，胸腺生成素（thymopoietin）具有神经肌肉作用，但其残基 32～36 即胸腺五肽（thymopentin，TP5）也具有生物学和免疫学作用（Goldstein 等 1979）。胸腺体液因子（THF）也已被测序（Burstein 等 1988），但未发现它与其它胸腺激素有同源性。

胸腺肽类激素对于胸腺和周围淋巴器官内淋巴细胞的成熟具有一系列免疫调节作用（Trainin 1974；Dardenne 和 Bach 1988；Safieh-Garabedian 等 1992）。这类激素大多可诱导那些无标志淋巴细胞表面标志的早期分化，并增强 T 细胞的各种功能。注射大多数胸腺激素可使切除胸腺的新生小鼠恢复免疫功能，可调整免疫缺陷病人的细胞表面表位，改善人和动物的免疫功能。

在胸腺微环境中尚有许多其它可溶性因子。现已证明（通常是通过体外方法），这些细胞因子在胸腺细胞发育过程中，无论是其单独作用，还是其协同作用，都是重要的。细胞因子的作用相当复杂，而且至今尚未完全明了。白细胞介素 IL-1、IL-2、IL-4 和 IL-6 由淋巴细胞（和其它类型细胞）分泌，而 IL-1、IL-3、IL-4、IL-6 和 IL-7 可由胸腺上皮细胞分泌。在胸腺中还有这样一些细胞，它们不仅具有上述细胞因子的受体，而且还具有肿瘤坏死因子 α（TNFα）、粒细胞和巨噬细胞集落刺激因子（GM-CSF，M-CSF or CSF-1）和 γ-IFN 的受体。

神经内分泌与胸腺之间的相互作用

所有由内分泌腺分泌的主要激素都可影响胸腺的功能和（或）结构，而胸腺因子也常影响其它内分泌器官。许多上述作用是由胸腺微环境介导的。胸腺上皮细胞具有所有类固醇性激素受体（Grossman 等 1979；Pearce 等 1983），包括单纯雌激素受体、皮质类固醇受体（Dardenne 等 1986）等，还有三碘甲状腺原氨酸核受体（Villa Verde 等 1992）和低亲合性黄体生成素释放激素（LHRH）受体。现已证实，胸腺细胞也含有多种受体，包括生长激素受体（Arrenbrecht 1974）、皮质类固醇受体（较上皮细胞少）、催产素受体（Elands 等 1990）和雌激素受体（较上皮细胞少）（Kawashima 等 1992）。

性腺类固醇（孕酮除外）和皮质类固醇对胸腺的影响均有不少报道。雌激素可增加血管的通透性、下调 MHC-II 类分子和使巨噬细胞的数量增加，这些都会改变胸腺微环境的功能（Moreno 和 Zapata 1991）。高水平的雌激素可使处于分化早期和晚期的胸腺细胞的量增加（Screpanti 等 1989）。

一般认为，在人类，胸腺对皮质类固醇的作用有抵抗性，大鼠则敏感。通常，高水平的皮质类固醇可通过诱发细胞凋亡的方式选择性杀死皮质胸腺细胞（Kendall 1990）。但在胚胎

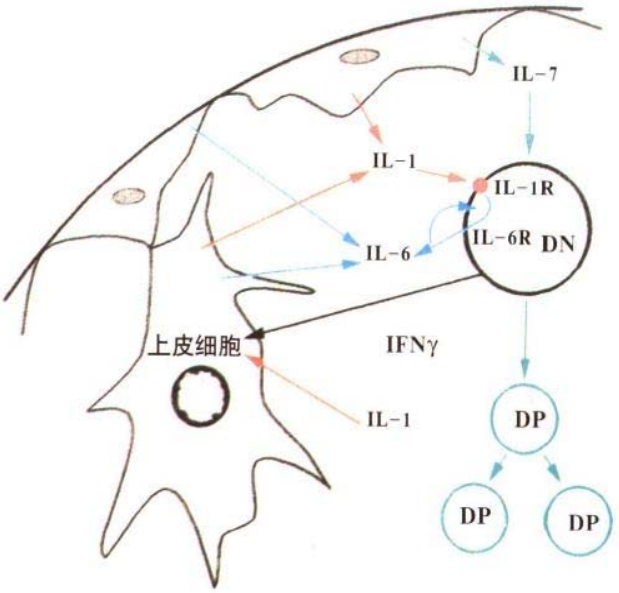

图 9.31 胸腺上皮细胞和前胸腺细胞之间的细胞因子作用示意图。DN=$CD4^-/CD8^-$ 细胞；DP=$CD4^+/CD8^+$ 皮质胸腺细胞（伦敦 St Thomas 大学医科牙科联合学院生理学系 M Kendall 供图）。

期，低水平的皮质类固醇对胸腺的发生却有促进作用（Ritter 1977）。皮质类固醇也可促进幼胸腺细胞向胸腺的迁移（Bomberger和Haar 1992）。甲状腺激素，尤其是外源性T3可使胸腺重量增加，甲状腺功能亢进同样可使胸腺重量增加，而甲状功能减退则可使胸腺重量减少。在大鼠，围产期甲状腺功能减退可导致胸腺中催产素含量增加，但在伴有胸腺萎缩的成体大鼠，甲状腺功能减退却不会引起催产素含量的改变。有些皮质上皮细胞可合成催产素和血管加压素，而且还含有神经垂体蛋白（Geenen等1991）。但显示催产素的免疫染色在胸腺和脑却呈现出不同的反应（Geenen等1991）。胸腺内催产素水平非常高（Argiolas等1990a, b; Jeremovic等1990），而且可随皮质类固醇如地塞米松的使用而增加。

下丘脑因子对胸腺功能的任何影响可能都是通过脑垂体介导的，但LHRH却例外。组织学和功能方面的证据表明，LHRH可直接作用于胸腺（Marchetti等1989）。胸腺素片段5可促进下丘脑LHRH的分泌（Rebar等1981）。LHRH协同剂可导致大鼠胸腺增大，而且可使胸腺素α_1的水平升高（Ataya等1989）。

脑垂体是胸腺激素的一个靶器官。这些激素并非都以相同的方式发挥作用，但是体外实验表明，胸腺激素要么通过直接作用，要么通过对下丘脑的作用而间接地诱导脑垂体激素的释放。胸腺上皮细胞，尤其是髓质的胸腺上皮细胞，对促肾上腺皮质激素（ACTH）、生长激素（GH）、催乳激素（PRL）、卵泡刺激素（FSH）、β卵泡刺激素（β-FSH）、黄体生成素（LH）、β黄体生成素（β-LH）和其它垂体前叶激素的抗体均呈阳性反应（Batanero等1992）。PRL、GH（可能通过IGF-1）和促甲状腺素释放激素（TRH）（通过T3的作用）可使胸腺肽分泌量增加。该反应呈多效性而且相当慢（在体外超过几天）。该反应不仅受肾上腺类固醇和性类固醇的影响，而且还受到次级脑啡呔（met-enkephalin）和β内啡呔（β-endorphin）的影响（Dardenne和Savino 1990）。然而体外和体内实验已证明，高生理水平的ACTH可导致胸腺肽的快速释放，而糖皮质激素则可提高胸腺肽的活性（Buckingham等1992）。

雌激素（或经代谢可转变为雌激素的睾丸酮）可抑制胸腺血清因子（thymic serum factor）的释放。用雌二醇处理小鼠，可降低胸腺素α_1的水平（Allen等1984）。然而，Stimson和Hunter（1980）的研究结果却与之相反，他们证明雌二醇处理可导致血清中胸腺依赖性因子的出现。黄体酮和雌二醇使用几日，可诱导培养中的胸腺上皮细胞释放胸腺肽（Savino等1988）。然而，过去的研究证明，在肾上腺切除和性腺切除期间，却会出现胸腺肽的释放。相悖的结果可能在一定程度上是源于所用类固醇的浓度不同。从这些相当参差的实验资料中也可以发现，神经内分泌和胸腺间的相互作用是十分复杂的，而且目前还很难把它们搞清楚。然而有一点是明确的，即神经内分泌和胸腺间的交互作用对胸腺功能极为严格的调节，对整体免疫功能的调控是十分重要的。这种调节可以是直接性的，即作用于T细胞的成熟过程；也可以是间接性的，即首先作用于胸腺，胸腺再通过更为微妙的方式去影响机体的免疫系统。

胸腺的临床意义

胸腺的各种先天性异常已由Gray和Skandalakis（1990）做出总结。未下降胸腺、副胸腺和罕见的第三咽囊囊肿，除非需要作胸腺切除术时，并无多大临床意义。在无胸腺、胸腺不发育和胸腺发育不全，如在Di George（Cri-du-chat）综合征和严重的联合性免疫缺陷病患者，因淋巴细胞数量的减少，常在生命早期死于感染。多数病例具有家族性，为常染色体隐性遗传。

在婴幼儿，胸腺过大可能会压迫气管，导致喘鸣发作。胸腺肿瘤也会对气管、食管和颈部的大静脉造成压迫，导致声音嘶哑、咳嗽、咽下困难和紫绀。胸腺瘤可以仅发生于一个叶，而不累及另一个叶。许多这种病人可伴有重症肌无力（myasthenia gravis）和其它自体免疫性疾病。重症肌无力是一种成年期慢性自体免疫性疾病（Castleman 1966），表现为某些随意肌收缩能力的下降。尽管具有这种症状的可能并非只此一种疾病，但重症肌无力实质上是由于自体抗体破坏神经肌接头乙酰胆碱（ACh）受体蛋白而引起的一种自体免疫性疾病。通常被累及的肌肉有上睑提肌（导致睑下垂）和眼外肌（导致复视）。另外，面部、颌部、颈部及四肢的肌肉也可受累。在个别病例，还会累及呼吸肌。大约10%的Caucasian肌无力患者具有胸腺瘤，而且50%具有髓质滤泡性增生。这种情况多见于40岁以下的年轻女性，她们都有HLA-B8-DR3的强烈表达。对这类病人来说，胸腺切除术常能改善症状。在不伴胸腺瘤的重症肌无力患者，除了那些症状仅限于眼和眼睑运动异常的病例外，起病多在40岁之后，而且表现型为HLA-B7-DR2（Willcox 1989）。

如上所述，在新生儿期和婴幼儿期，胸腺对于淋巴组织的正常发育是至关重要的。这个时期行胸腺切除术会导致周围淋巴器官的发育不全、退化以致不能行使有效的免疫反应，因而导致进行性致死性后果。至青春期，由于主要淋巴组织均已完全发育，胸腺切除对免疫功能的影响较小，但机体终究还是会表现出对新抗原反应性的减弱。

淋巴结（图9.32～9.38）

淋巴结外表包以被膜，中央主要由正在分化和增殖的淋巴细胞构成，属于次级淋巴组织，也称周围淋巴组织。淋巴结呈卵圆形或肾形，较小，长度仅为0.1－2.5cm，位于淋巴管循行路线上。通常每个淋巴结都在其一侧稍有凹陷，称做门部（hilum），是血管出入淋巴结的部位，另外该处还有1条输出淋巴管（efferent lymphatic vessel）。有数条输入淋巴管（afferent lymphatic vessel）从周围进入淋巴结。淋巴结有一个富含细胞的皮质（cortex）和富含腔隙的髓质（medulla）。这些髓质腔隙界限不太分明，是由许多细小的淋巴间隙组成的网状结构。来自输入淋巴管的淋巴经淋巴间隙过滤后，汇集于门部的输出淋巴管。门部缺乏皮质，髓质直达表面。淋巴结在颈部、纵隔、腹后壁、腹腔系膜、盆腔和肢体的近端特别多。绝大多数淋巴结，尤其是系膜处的淋巴结都与内脏非常贴近。除了能产生成熟的并已接触过抗原的B和T细胞之外，淋巴结还能向循环中输送抗体，通过淋巴间隙中大量巨噬细胞的吞噬作用而滤除淋巴中的微粒和细菌。

淋巴结的微细结构

淋巴结主要由被膜、小梁和网状组织构成的连续性支架结构和填充于其中的淋巴细胞构成。

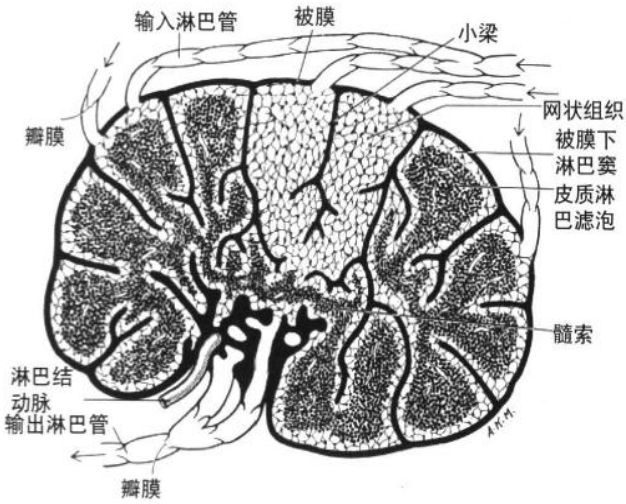

图9.32 淋巴结模式图（据 Maximow 和 Bloom 原图改绘）。图中有一部分未绘淋巴细胞以显示网状组织。该图来源较早，鉴于历史原因仍被保留，更为详尽和有关新概念的描绘见图9.33。

被膜和小梁 被膜主要由胶原纤维、少量成纤维细胞和弹性纤维构成，而在深层则会有更多的弹性纤维。在某些动物，被膜中还含有平滑肌细胞，但在人类淋巴结中却很少见。由被膜发出的致密结缔组织小梁（trabecula）呈放射状深入淋巴结内，并与淋巴结内的网状组织（reticulum）相连续。淋巴结内的网状组织由胶原纤维和网状纤维构成，对淋巴组织起支持作用。在门部，纤维性致密结缔组织深入髓质，其中含有输出淋巴管。

网状组织 这种由纤细的胶原纤维、网状纤维和相关细胞构成的网状组织充满于由被膜和小梁围成的空间内（图9.32，9.33），并对其中的细胞团起支持作用。经网状纤维染色法染色（图9.34A、B），在显微镜下可观察到这些纤维束在皮质不断分支并相互连接，形成一个非常致密的网状结构，但在生发中心纤维很少。在由内皮细胞围成的淋巴窦内也有纵横交错的纤维束，为各种细胞，主要是巨噬细胞和淋巴细胞的附着提供方便。网状纤维和由蛋白多糖组成的相关基质，很显然是由一些与成纤维细胞难以鉴别的细胞产生的。这些细胞过去曾命以各种名称，例如网状细胞（reticular cell）等。

淋巴间隙 淋巴结内充满了淋巴间隙，来自输入淋巴管的淋巴即在这些间隙中进行过滤（图9.37，9.38A、C）。由于巨噬细胞位于这些间隙的壁上或附着于在其中穿行的纤维上，故淋巴即暴露在这些巨噬细胞和粘附于内皮上的B和T淋巴细胞的作用范围内。

输入淋巴管从周围通过多个入点进入淋巴结，在被膜内分支，形成密集的淋巴管丛，然后注入被膜下窦（subcapsular sinus）。被膜下窦是位于除门部以外的整个皮质外周的腔隙（图9.33）。从被膜下窦发出大量皮质窦（cortical sinus），呈放射状进入髓质，并相互连接，形成较大的髓质窦（medullary sinuse）。髓质窦在门部汇入输出淋巴管。所有上述间隙均衬以内皮，尽管淋巴细胞、巨噬细胞和其它细胞可通过窦壁不断地进出这些淋巴窦，但其内皮是连续的。大量的小梁穿行于淋巴窦之间，故使窦腔错综曲折而呈迷路样，同时也扩大了窦腔内各种细胞的附着面积（Nopajaroonsri 等 1971；Luk 等 1973）。

淋巴结内的血管 淋巴结的动脉和静脉经门部进入淋巴结后，发出直行分支，穿行于髓质内，并于沿途发出小分支。在抵达皮质途中，动脉形成密集的弓状微动脉和呈广泛吻合的袢状毛细血管，最后又返回，形成高度分支状的微静脉和静脉。在滤泡周围，毛细血管特别丰富，而滤泡内血管却很少（Herman 等 1973；Blau 1976）。在副皮质区有丰富的毛细血管后微静脉（postcapillary venule），是细胞迁移的重要部位（见下文）。当淋巴细胞受到抗原刺激而增殖时，血管模式会发生改变，导致毛细血管床的密度急剧增加（Herman 等 1972）。

淋巴结的血管大多与普通血管无异，但毛细血管后微静脉却例外，它由一层高立方状内皮细胞构成，血浆很容易从内皮细胞之间穿过而进入血管周围间隙（Mikata 和 Niki 1970）。毛细血管后微静脉也可使淋巴细胞穿越管壁，从血流进入副皮质区，或许也能从副皮质区进入血流（Marchesi 和 Gowans 1964；Gowans 和 Knight 1964）。这种血管内外的细胞迁移可能是通过内皮细胞间完成的（Schoefl 1972）。有些血管在供应主小梁、被膜及其周围结缔组织后，形成静脉，并通过这些小梁和被膜离开淋巴结。

细胞 在网状组织中，大部分细胞是B和T淋巴细胞；但也会有巨噬细胞，尤其在沿窦壁处和生发中心内更为多见（见下文）。在不同部位淋巴细胞的分布也不同。当淋巴在淋巴结内循环时，会有部分淋巴细胞被冲刷下来，这就是窦内的淋巴细胞。在皮质内，细胞排列紧密，而且可形成分散的淋巴滤泡（lymphoid follicle）或称做淋巴小结（lymphoid nodule）（图9.35、9.36）。淋巴滤泡的数量和分散程度因抗原刺激程度的不同而异。滤泡中心的细胞较大，染色较浅，较周围细胞分裂快，这一区域称做生发中心（germinal centre），其中的细胞主要是大淋巴细胞。这些细胞经多次有丝分裂产生小淋巴细胞。这些小淋巴细胞向外迁移，进入环绕在生发中心周围的套层（mantle zone），尔后离开滤泡，进入淋巴窦，穿越髓质，进入门部的输出淋巴管。

在髓质中，淋巴细胞排列不太密集，形成不规则的分支状髓索（medullary cord）。在髓索之间则为网状组织。被网罗在网状组织中的细胞除淋巴细胞外，还有一些巨噬细胞、浆细胞和少量粒细胞；在髓质中，巨噬细胞更为多见。受到抗原刺激后，例如当来自感染或免疫接种部位的淋巴进入淋巴结时，整个淋巴结就会做出反应，表现为体积增大、血管增多。伴随着淋巴细胞和巨噬细胞的增殖，生发中心的数量和体积均会扩大，同时在淋巴组织内分化出大量浆细胞。有关淋巴细胞的生物学特征详见本篇前文。

淋巴结内的细胞分区

如上所述，在淋巴结内的不同部位，细胞的密度和种类也各不相同。Nopajaroonsri 等人（1971）建议将皮质分为3个区，以示细胞密度的不同（图9.33）：

- 1区：环绕在滤泡的周围，在淋巴结中心一侧一直延伸到髓索。该区细胞排列疏松，主要由小淋巴细胞、巨噬细胞和少量浆细胞构成。
- 2区：为1区所环绕，其范围仅限于皮质区和副皮质区。该区的细胞排列较1区密集，主要由小淋巴细胞和巨噬细胞构成。

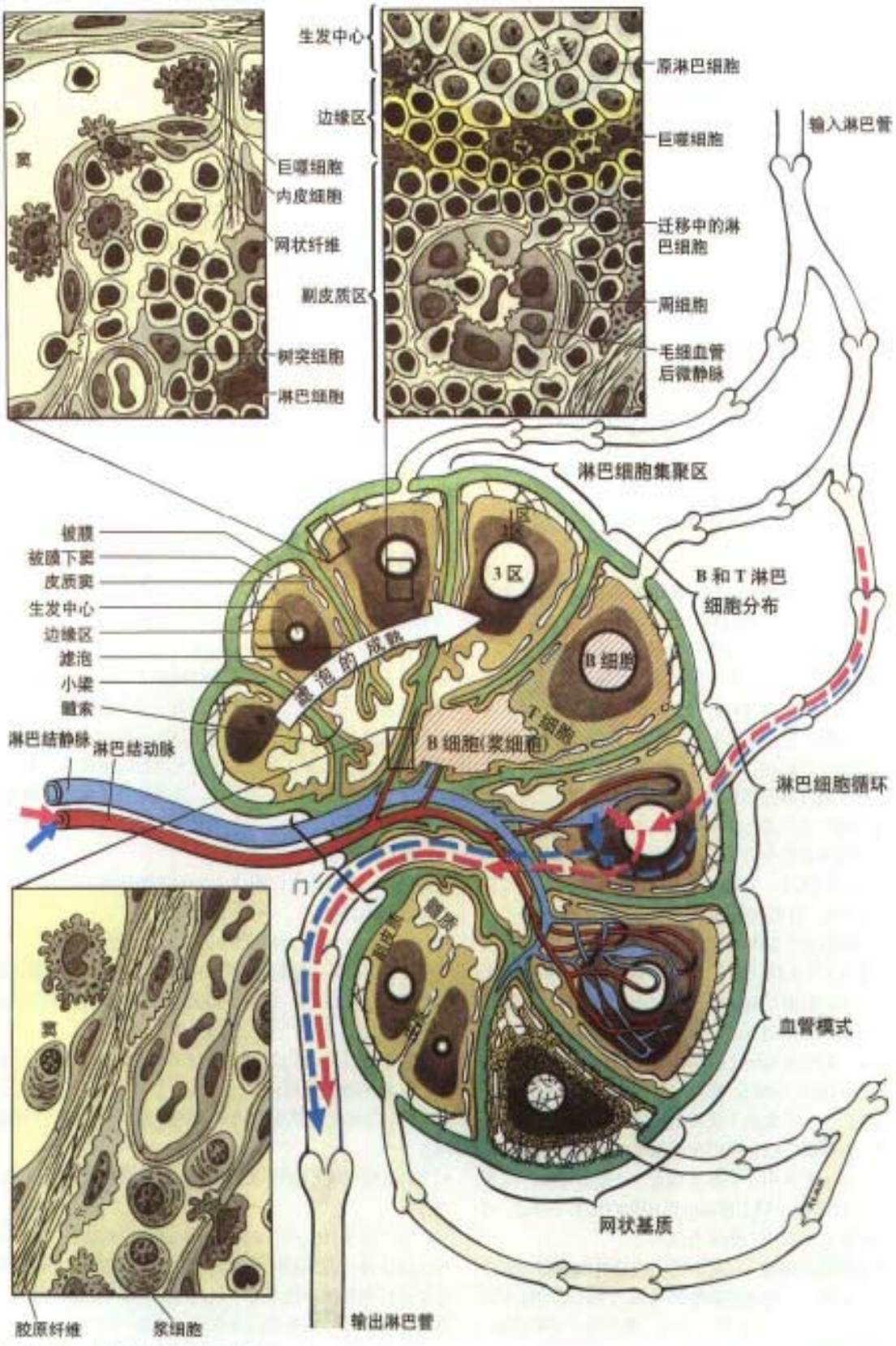

图9.33 淋巴结一般结构及细胞构成模式图。三幅子图示不同部位淋巴间隙和细胞构成的差异，有色箭头示T、B淋巴细胞循环路径（详见正文）。

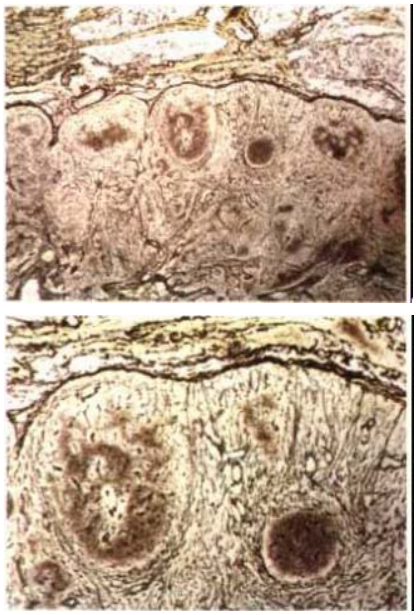

图9.34 A、B. 淋巴结切片，Glees和Marsden法染色，示纤维分布状况：被膜及小梁内呈密集状、实质内呈细网状、在皮质淋巴滤泡周围则呈同心圆样分布。

• 3区：构成滤泡的生发中心，在被抗原刺激后的淋巴结尤为明显；该区主要由体积较大的淋巴细胞、树突状细胞和巨噬细胞构成；其中有些淋巴细胞正处于有丝分裂过程中。

成纤维细胞、网状纤维和下面将要讨论的其它细胞均可见于以上各区，这些区可代表淋巴细胞的成熟顺序：通过细胞分裂，淋巴细胞产生于生发中心即3区，尔后迁移到2区，变为小淋巴细胞，最后到达1区，由此可穿越内皮进入淋巴窦。然而，由于来自淋巴管和血循环的其它细胞的迁入，故上述细胞排列顺序并非那么简单，而且细胞总体构筑与细胞成熟之间的确切关系至今仍不太清楚。总之，尽管上述分区有助于对淋巴结的描述，但须引起注意的是，在这种纯粹按结构划分的各区内，淋巴细胞都具有不同的功能上的亚群。

也可根据细胞对单克隆抗体的免疫组织学反应，划分出B和T淋巴细胞在淋巴结内的分布区（9.36A、B）。免疫荧光染色法显示，不同的淋巴细胞具有不同的分布区域。未成熟的B细胞位于滤泡的周边部，而T细胞则主要分布在淋巴小结和髓质之间，即副皮质区（paracortex），或称胸腺依赖区（thymus-dependent zone）。成熟的B细胞即浆细胞主要位于髓索和髓窦内，有些也位于皮质滤泡的周围。在先天性无胸腺的动物，如裸鼠，则不能产生副皮质区，即没有T淋巴细胞分布区。至于生发中心是有T细胞，还是B细胞，或两者兼而有之，尚有争论。用于检测淋巴细胞的细胞学标志，只有当淋巴细胞离开生发中心后才有效。

淋巴结内其它种类的细胞 尽管淋巴结内非淋巴细胞的某些细节至今尚不太明了，但这些细胞的类别已为近期的有关研究所澄清。根据Steinman等人（1974）及其他作者的研究，它们可被分为以下各类：内皮细胞、成纤维细胞、典型的巨噬细胞、滤泡树突状细胞、副皮质区树突状细胞或称副皮质区交错突细胞和血管壁相关细胞（平滑肌细胞、周细胞）。另外也可见到无髓神经纤维的末梢。过去曾认为，淋巴窦内皮细胞具有吞噬功能，因而冠以诸如“内皮巨噬细胞”（endothelial macrophage）“网状内皮细胞”（reticulo-endothelial cell）、“网状细胞”（reticular cell）和“沿岸细胞”（littoral cell）等多种名称。然而现已证明，这些细胞具有内皮细胞的典型结构，尽管粘附于窦壁内皮上的真正的巨噬细胞也可见到，但内皮细胞却不具备吞噬功能。淋巴窦内皮似乎属于非连续型，以允许淋巴细胞和巨噬细胞自由通过。成纤维细胞（有的作者称之为网状细胞）可产生胶原纤维和网状纤维，以形成淋巴结的支架结构即被膜、小梁和网状组织。具有高度吞噬功能的巨噬细胞（参阅本篇前文）可见于皮质的滤泡内、滤泡间和其它部位。

淋巴结的功能

毛细淋巴管和较大的淋巴管在将过剩的组织液送回静脉系统的同时，可把各种微粒物质带入淋巴管沿途分布的淋巴结内。这些微粒的性质可因被引流部位的不同而异，富含微生物的部位，例如消化管等，是致病微生物及细胞碎屑进入循环的主要潜在地点。当然身体任何部位，尤其是在受到损伤或局部感染之后，都可能存在各种微生物和细胞碎屑。在呼吸道还有另外一个问题，即被吸入肺泡的微粒须加以清除；该功能主要由巨噬细胞完成，这些巨噬细胞可重返组织并进入淋巴通道。淋巴结可通过两种方式清除上述微粒物质和微生物：其一是通过巨噬细胞的吞噬作用；其二是通过淋巴细胞的各种强大的防卫功能。这些淋巴细胞有的就存留在淋巴结内，有的则从淋巴结迁移至淋巴或血液内。淋巴结对上述物质的反应并非一成不变，而是根据具体需要随时调整自身的反应性和结构。

淋巴结的主要作用包括：

• 提供一个容量和表面积均庞大的迷路样淋巴间隙，使淋巴得以缓慢地渗滤。

• 使淋巴中的异物与淋巴窦中的巨噬细胞接触。

• 通过包括树突状细胞在内的各种单核吞噬细胞捕捉抗原。

• 产生淋巴细胞并形成干细胞池，这些干细胞可转变为成熟的T淋巴细胞和能产生抗体的B淋巴细胞。

• 抗原呈递细胞（APC）和淋巴细胞相互作用，以产生细胞免疫反应和体液免疫反应。

• 血液中的淋巴细胞重新进入淋巴间隙，尔后再返回血液循环。

• 产生体液抗体并将其送入淋巴，尔后再通过淋巴管系送入血液。

由于诸多新技术方法的应用，其中包括用抗T和B细胞标志抗体进行的细胞标记技术、可检测各种特异mRNA的原位杂交技术和培养技术等，最近在这一领域已取得许多重要进展。当T和B细胞通过副皮质区的高内皮微静脉初次进入淋巴结时，似乎首先与交错突抗原呈递细胞接触，而且须经历一个被选择和被刺激的过程。T淋巴细胞大多仍保留在副

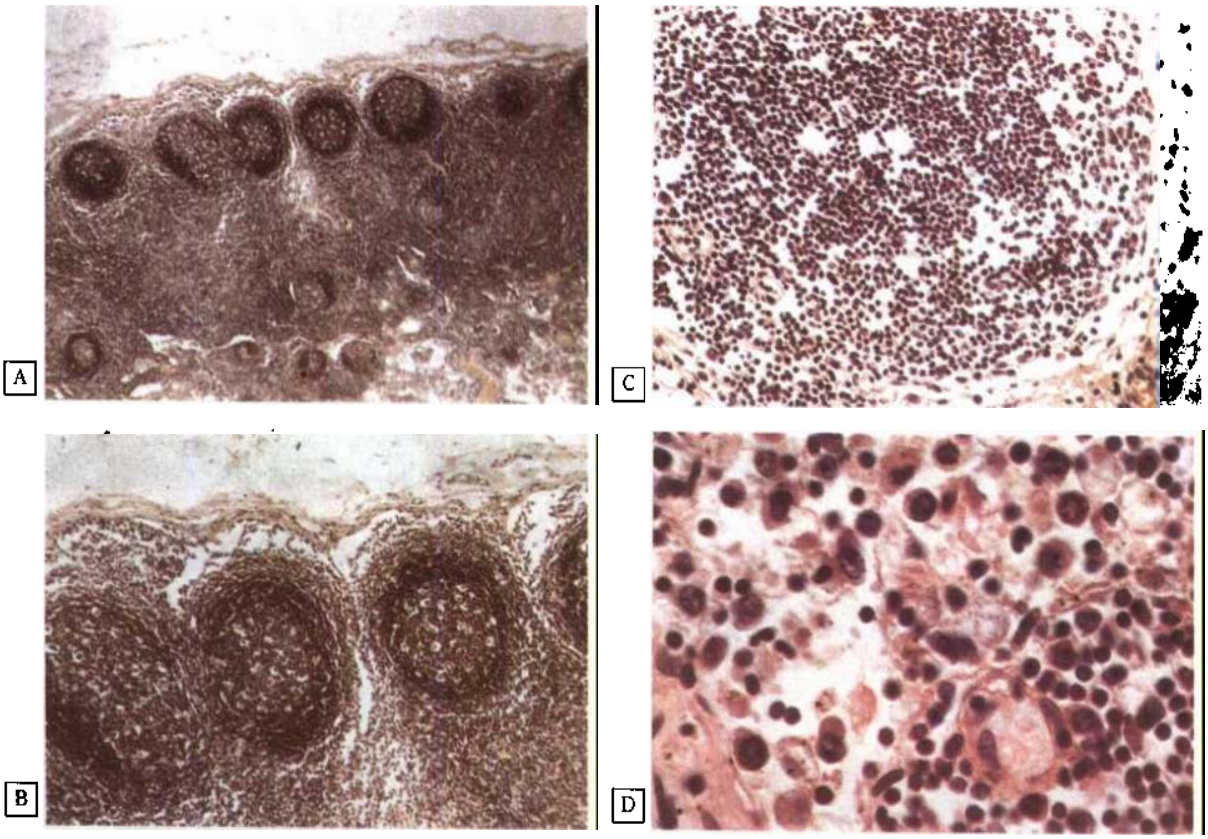

图 9.35 A～D 淋巴结切片。苏木素－伊红染色。A. 最低倍镜观，示圆形皮质淋巴滤泡，其周边部致密且着色深，生发中心着色浅。髓质区呈不规则状。B. 低倍镜观，示细胞密度各不相同的几个生发中心。C. 高倍镜观，示滤泡周边部由密集的小淋巴细胞构成。D. 髓质高倍镜观，示各种细胞成分，包括小淋巴细胞、大淋巴细胞和呈圆形的浆细胞。

皮质区，或者进入淋巴窦，再通过输出淋巴管离开淋巴结，最后进入血液循环。然而已接触过抗原的B淋巴细胞则进入滤泡，以取代已存在于滤泡内的小淋巴细胞。而这些小淋巴细胞则被排挤到滤泡的周边部，以形成套层。这样，进入滤泡的B淋巴细胞即存在于由滤泡树突状细胞（一种抗原呈递细胞）形成的网状结构之中。这些滤泡树突状细胞在细胞表面携有抗原（这些细胞与淋巴细胞遵循相同的路线进入淋巴结，可能在进入淋巴结之前，即已在其它部位吞噬了抗原）。抗原与B细胞表面受体的接触可选择性地启动某些B细胞，使之开始进行活跃的细胞分裂。这种细胞最初称为成中心细胞（centroblast），后来则称中心细胞（centrocyte）。仅仅那些能够对相关抗原行使防卫反应的B细胞才能被刺激并进行细胞分裂，以形成能行使相同免疫反应的B 细胞克隆（参阅本篇前文之克隆理论）。这些被活化的B淋巴细胞迁移到滤泡的边缘，并在该处表达IgM，这是对刺激的起始性反应。随后，这些细胞可进入淋巴窦，再依次进入淋巴结髓质和血液循

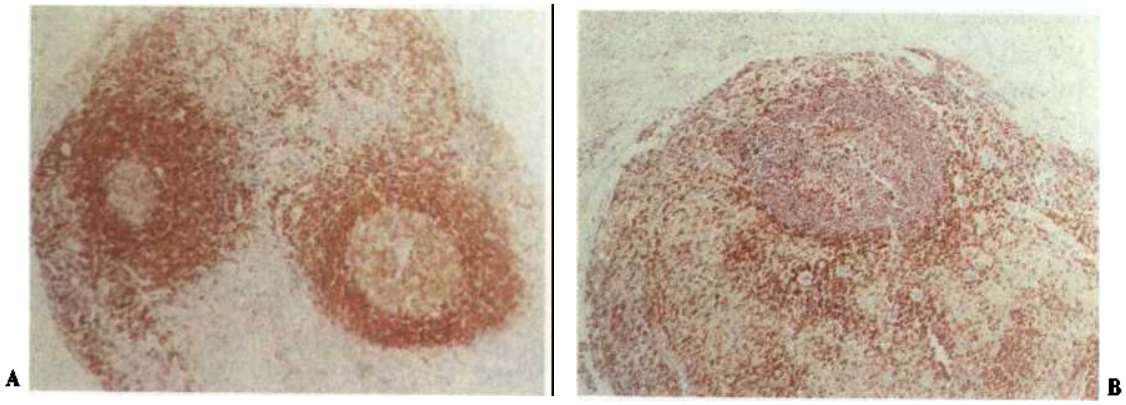

图 9.36 A、B 淋巴结切片。示不同的淋巴细胞，免疫组化染色(二抗用 HRP 标记)。A. 图示两个皮质滤泡内的 B 淋巴细胞，染成棕色；B. 图示 T 淋巴细胞主要分布于副皮质区（伦敦 Guy 大学医科牙科联合学院组织病理系 R Poston 供图）。

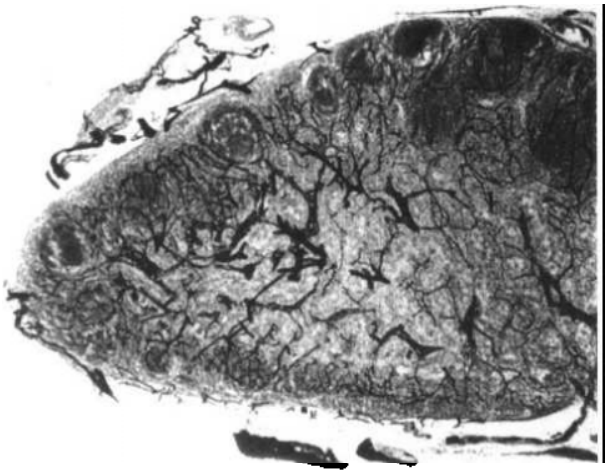

图 9.37 豚鼠淋巴结切片。取材前经血管注入墨汁。示髓质中有较大的血管，其分支在皮质中形成毛细血管网（伦敦 Guy 大学医科牙科联合学院 N Blau 供图）。

环。这些细胞也可能滞留在淋巴结内，成为成熟的 B 细胞（浆细胞）并分泌抗体。进入血液循环的那些细胞，在需要时，可通过微静脉或毛细血管的管壁进入组织，也可行使正常的免疫监视功能。

血结 在人类淋巴结的淋巴窦中有时会发现红细胞。而在某些动物，则可发现一些与腹腔及胸腔脏器相关的小淋巴体，这些淋巴体外表也有被膜包绕，其典型特征是窦内充满血液，使整个淋巴体呈红色，故称为血结（haemal node）。血结与血管系统的关系似乎比其与淋巴管系统的关系更为密切，这是因为，尽管它们具有一个单独的输出淋巴管，但却缺乏输入淋巴管。Turner（1969）、Nopajaroonsri 等（1974）和 Hogg 等（1982）均对血结的结构作过详细描述。

文献报道，血结内血循环有快速和慢速两种路线，前者包括微动脉、毛细血管和微静脉；而后者则是一套迂曲的窦系统。如同普通淋巴结一样，血结内也存在具有高内皮的特殊毛细血管后微静脉。血结可能是介于淋巴结和脾之间的一种中间形式，也可能淋巴结和脾都是由血结进化而来。血结在人类的发生率目前仍不太清楚。在某些动物，还有一种血淋巴结（haemolymph node），其结构介于淋巴结和血结之间，它既与淋巴管相连，也与血管相连。有些人认为，血淋巴结属于淋巴结向血结转化的过度阶段，有些人则否认这种中间形式的存在。

淋巴结的临床解剖学 淋巴管和淋巴结所属引流区的感染可招致淋巴管和淋巴结的感染，从而出现急性或慢性淋巴管炎和淋巴结炎。由一种小寄生虫即班克罗夫特吴策丝虫（Wuchereria bancrofti）的逸出虫卵堵塞而引起的慢性淋巴管炎可引起丝虫性象皮病（elephantiasis filariasis）。该病以皮肤的异常增厚并具深皱为主要特征，多发生于下肢和阴囊。淋巴管堵塞也可能因肿瘤转移或因广泛的淋巴结切除术引起。肿瘤细胞可通过小栓子的形式发生转移，也可沿淋巴管生长，成为实质性肿块，所以切除肿瘤时，宜将肿瘤涉及



图 9.38 A～C 豚鼠淋巴结断面扫描电镜像。A. 浅皮质区低倍像，示被膜（右）及被膜下窦，窦内有网状纤维穿行；左侧示生发中心。× 400；B. 生发中心局部中倍像，示毛细血管周围的一群淋巴细胞。× 2000；C. 被膜下窦壁高倍像，示纤细的网状纤维网及与之相连的细胞。× 6000

到的血管和局部淋巴结一并切除。须引起人们注意的是，淋巴管并非一定就近引流，有时会引流至较远的淋巴结，这往往会给手术切除带来一定困难。

脾（图9.39～45）

概述

脾是一个具有被膜并富含血管的巨大淋巴组织团块，位于腹腔的左上后区，胃底和膈之间（图10.114、12.77A、12.97）。经原位固定（图9.39）可显示，脾的形状变化较大，因死亡时受结肠压迫程度的不同，可呈稍有弯曲的楔形，也可呈四面体形。脾的形状在很大程度上决定于与之相邻的结构。其长轴大体与第10肋一致；其后缘在第10胸椎棘突水平，距背中线大约4cm；其前缘可达腋中线。

脾的大小和重量因不同年龄、不同个体或同一个体的不同状态而异。在成年人，通常大约12cm长，7cm宽，3～4cm厚。在老年人，其大小和重量都趋于减小。在成年人，其平均重量约为150g（正常范围为80～300g，在很大程度上取决于其中血液的含量）。

脾具有两个主要功能：其一是清除血液中的微粒物质，包括衰老的红细胞；其二是作为身体次级淋巴组织的一个组成部分，提供淋巴细胞和抗体。上述两种功能也可由身体其它器官行使，故脾切除尽管会削弱机体对疾病的抵御能力，但不会危及生命。

脾局部解剖和毗邻关系

脾具有膈面和内脏面，上缘和下缘，前端和后端。膈面（diaphragmatic surface）为一凸面，平滑，朝向后上左方，但其背侧边缘则稍朝向中央。它与膈的腹腔面相邻，膈恰使脾与左肺和胸膜的下部以及左侧第9～11肋隔开。胸膜膈肋隐窝向下延伸直至脾的下缘。内脏面（visceral surface）（图9.39）则朝向腹腔，上有胃压迹、肾压迹、胰压迹和结肠压迹。胃压迹（gastric impression）朝向前中上方，宽阔，呈凹面状，该处与胃的后面相邻。胃与脾之间尚有一个大腹膜腔的隐窝相隔。接近于下界处有一长裂隙，即脾门，该处有数个不规则的孔，是脾血管和神经出入脾的通道。肾压迹（renal impression）呈微凹状，位于内脏面的最下方，与上方的胃压迹之间以一个高起的缘相隔。肾压迹朝向中下和稍后方，与左肾前面的上区和侧区毗邻，有时则与左肾上腺的上极毗邻。结肠压迹（colic impression）位于脾最外侧端，通常较平坦，与左结肠曲和膈结肠韧带毗邻（图12.97）。胰压迹（pancreatic impression）很小，有时缺如，位于结肠压迹和脾门外侧部之间，与位于脾肾韧带内的胰尾毗邻（图12.77A）。

上缘（superior border）介于膈面与胃压迹之间，通常呈凸面状，在接近其外侧端处，有1个或2个切迹，表明脾在胚胎早期呈分叶状（参阅第3篇）。下缘（inferior border）将肾压迹和膈面分开，位于膈与左肾侧缘上部之间。和上缘相比，下缘较钝圆，其位置与第11肋的下缘相当。



图9.39 脾脏面结构模示图。

后端（posterior extremity）通常朝向圆柱形的脊柱；而前端（anterior extremity）则较为宽阔，通常形成一个与上、下两缘的外侧端相连接的边缘，与左结肠曲和膈结肠韧带相毗邻。

几乎整个脾都为紧贴于被膜上的腹膜所覆盖。大腹膜腔隐窝将胃、左肾与脾分开。脾发生于胃背系膜的上部（图3.76），在成体仍借助两条腹膜皱襞即脾肾韧带和胃脾韧带与腹后壁和胃保持联系。脾肾韧带（lienorenal ligament）成自两层腹膜，即大腹膜腔的壁与位于左肾和脾之间的网膜囊的壁相互贴合而成，两层之间有脾血管穿行（图12.77A）。胃脾韧带（gastrosplenic ligament）也由两层构成，即大腹膜腔的壁与网膜囊的壁在脾和胃之间相互贴合而成（图12.77A），脾动脉的分支胃短动脉和胃网膜左动脉即穿行于两层之间。脾于最外侧与膈结肠韧带相接。

脾的外周部分有一系列结缔组织索即脾小梁（trabecula），在整个脾内，这些小梁反复分支，形成纤维性网状支架，对包括淋巴组织（白髓）和区域广阔且充满血液的组织（红髓）



图9.40 脾横断面。示小梁组织、脾静脉及其分支，选自本书第一版（1858）。

在内的脆弱组织起支持作用。在生活状态，脾松软而脆弱，由于其实质中含有大量血液，故呈暗紫色。

脾的附近，尤其是在胃脾韧带内和大网膜内，有时会发现一些具有被膜的小结节状脾组织，它们或者独立存在，或者以细索状的脾组织与脾相连，这就是副脾（accessory spleen or spleniculi）。副脾的数量有时可能相当多，而且可能会在腹腔内呈弥散状分布。脾可能会保持其胚胎期的分叶状形态，或者除了通常在上缘存在的切迹之外，在膈面和下缘出现另外的切迹。

表面解剖 脾的活体位置可通过叩诊作出估计。浊音区上界可超越第9～11肋水平，但不会超越腋中线。正常脾不能触及。

脾的血管和神经 **动脉** 脾的血液供应来自腹腔动脉的一个大而弯曲的分支脾动脉。在分出到胰腺和胃的小支之后，在接近脾门处，脾动脉在脾肾韧带内分为2～3个主支，从这些主支再分出4～5支或更多的脾段支（segmental branch），进入脾门，每一支供应脾的一个区即脾段（splenic segment）。在每一个脾段内，脾段支在小梁内分支成网，以供应脾实质和被膜。其后的血循环路径将在后文讨论。

静脉（图9.40） 小静脉从脾红髓进入小梁，然后汇集成与段动脉伴行的段静脉。离脾门后，仍与动脉支伴行，在脾肾韧带内汇集成脾静脉主干。接受不同来源的静脉支后，脾静脉直接汇入肝门静脉（参阅第10篇）。

淋巴管 行于小梁中的淋巴管汇集成与脾动脉和脾静脉伴行的淋巴管，离开脾门。这些淋巴管将脾淋巴引流到胰脾淋巴结和腹腔淋巴结（参阅第10篇）。

神经 来自腹腔交感神经丛的神经纤维作为表面神经丛，与脾动脉及其分支伴行，进入脾门后，再与段动脉及其分支伴行。这些神经纤维似乎主要是去甲肾上腺素能血管舒缩纤维，与脾内血流量的调节有关。肾上腺素能制剂可抑制脾血液中红细胞的浓缩，即抑制血清的滤出（plasma skimming），这说明交感神经兴奋可提高脾内的快速循环，即降低脾的慢速渗滤作用（Reilly 1985）。脾内尚未发现其它类神经纤维的存在。

脾血管分段 有证据（Dreyer和Budtz-Olson 1952）表明，和其它物种一样，人脾也由一些称为段（segment）或区（compartment）的相互分隔的结构单位构成。每一个段由脾动脉和脾静脉在门部的一个分支供应（Braithwaite和Adams 1957）。有人提出，相邻段之间有段间静脉相连。这样，一个过度充盈的段就可把多余的血液排入相邻的段（见下文）；但血流量不过多时，各段则表现为相互独立的单位。脾段的概念由Kyber于1870年首次提出，参考文献还有：Gupta等1976；Treutner 等1993。Gupta等人以腐蚀铸型方法研究了50例成人脾。其中42例（84%）仅有2个脾段（上段和下段）；8例（16%）有3个脾段（上段、中段和下段），在各段间均未见明显的静脉吻合。Fuld和Irwin（1954）曾报道与上述结果类似的脾静脉分段。为Gupta等人援引的许多学者的研究结果均支持脾血管（包括动脉和静脉）仅分为2～3段的结论。然而，这与通常关于脾动脉在进入脾门后或进入脾门之前在脾肾韧带内分为5条或更多分支的描述相悖。对于这一点，上述作者均未作出解释。

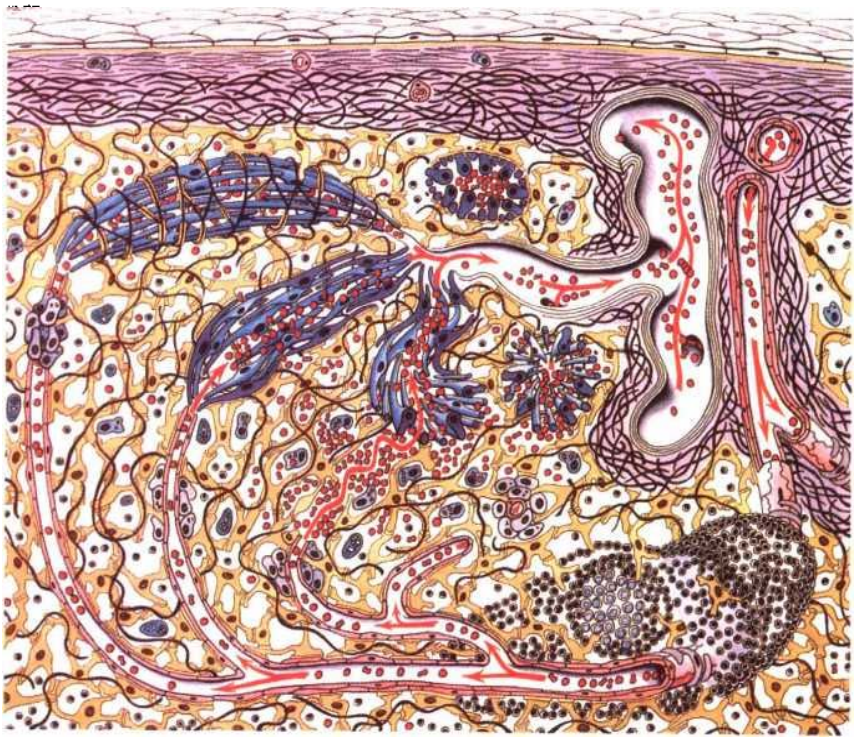

图9.41 脾结构特点模式图。示被膜、小梁、网状纤维、网状细胞、血管周围密集的淋巴组织和脾小体（白髓）、红髓的细胞索和静脉性血窦。脾血循环的“开放式”和“闭合式”理论在图中也得以体现。可见静脉性血窦的壁有2个特点：（1）铺衬上皮细胞（亮蓝色）呈棒状，平行排列；（2）上皮细胞间有较大间隙（为清晰图中加以夸大。详见正文）。

脾的微细结构（图 9.41～45）

显微镜下观察显示，脾的主体部分即脾实质（parenchyma）主要由两部分即白髓（white pulp）和红髓（red pulp）构成，其名称代表了新鲜脾的断面外观。白髓由淋巴组织构成，其中含有B和T淋巴细胞。在抗原刺激下，这些淋巴细胞成熟并增殖。红髓是一个独特的过滤装置，当血液流经脾时，红髓中的巨噬细胞可清除血液中的微粒。红髓由一个复杂的相互连接的裂隙系统构成，其中有大量吞噬功能活跃的巨噬细胞。这些巨噬细胞可清除并消灭衰老的红细胞、微生物、细胞碎片和来自血液循环的其它微粒。在白髓和红髓交界处有一个狭窄的边缘区（marginal zone），无论就脾免疫反应的建立还是就脾其它生物学特性而言，该区都是相当重要的。

脾的纤维性支架结构 除脾门以及脾肾韧带和胃脾韧带反折线处外，整个脾均为来自腹膜的浆膜所覆盖。浆膜层下方是由结缔组织构成的连续的被膜（capsule），厚约1.5mm，富含胶原纤维，但也含有一些弹性纤维。被膜由内外两层构成，两层内的胶原纤维走向不同（Faller 1985），这样可使其强度增加。从被膜发出许多小梁，这些小梁进入脾实质并分支形成支持性网架结构。包被着脾血管和脾神经的最大的小梁经由脾门入脾，并在脾髓内形成分支（图9.40、41）。和被膜一样，小梁由不规则性致密结缔组织构成，富含胶原纤维和弹性纤维。在许多哺乳动物例如猫和马，被膜和小梁均含有许多平滑肌细胞。在自主神经受刺激时，这些平滑肌细胞使脾收缩，以便将脾内贮存的数量可观的血液排入周围血液循环，这类脾又被称储血性脾（storage spleen）（Weiss 1990）。而人脾却缺乏这种潜能，其主要功能是防卫，故又称防卫性脾（defence spleen）。人脾被膜和小梁中仅含有少量平滑肌细胞，进出脾的血管可通过收缩与扩张改变脾的血流量，从而引起脾缩小与扩大。脾内血压的上升会引致脾扩大，因而使弹性纤维伸展；而当脾内血压下降时，则由于弹性纤维的回缩而使脾缩小。散在于白髓和红髓内的胶原纤维和网状纤维构成了一个纤细的网状结构，这些纤维来源于大量存在于网孔中的成纤维细胞。分支状的小梁则在脾内与上述网状结构相连续（参阅下文）。

白髓 在脾门处，脾动脉的分支呈放射状入脾，在小梁内经多次分支而形成微动脉。在最末端几毫米处，其外膜的结缔组织为T淋巴细胞构成的鞘状结构所代替，该结构称动脉周围淋巴鞘（periarteriolar or periarterial lymphatic sheath）。在某些部位，该鞘扩大为由B淋巴细胞聚集而成的淋巴滤泡，又称Malpighian小体（Malpighian body）。在新鲜脾切面上，用肉眼即可看到这些淋巴滤泡，其直径为0.25～1mm，呈白色半透明点状，与周围呈深紫红色的红髓形成鲜明对照。淋巴滤泡通常位于微动脉终末支附近，或位于微动脉较大分支的起点处，其特点是由血管的一侧向外突出。和动脉周围淋巴鞘一样，淋巴滤泡是淋巴细胞聚集和增殖的中心。受到抗原刺激后，像淋巴结的淋巴小结一样，这些淋巴滤泡内也会出现生发中心，随着感染的消退，生发中心则会消失。淋巴滤泡也会随着年龄的增长而萎缩，在老龄者，甚至会消失。整个白髓由纤细的胶原纤维网支持，有散在的成纤维细胞。在滤泡内，微动脉发出一系列终末侧支，这些微动脉常平行排列，形似青霉菌毛（penicillium mould），称为笔毛动脉（penicilli）。

红髓（图9.41，9.43～9.45） 就体积而言，红髓占据脾的大部（大约75%）。红髓内有大量静脉性血窦，这些血窦与脾静脉的属支相连。相邻血窦被纤维性网状结构即网状组织（reticulum）所间隔。该网状组织由大量的成纤维细胞（或称网状细胞）和小束状的纤细的胶原纤维构成。网孔中有巨噬细胞存在。在切片显示的二维结构中，血窦间区呈条带样结构，故名脾索（splenic cord）或Billroth脾索（splenic cord of Billroth），脾索与脾窦相间排列（图9.41，9.44，9.45）。然而在实际上，脾索是环绕在静脉窦周围的一个连续性的三维结构。为理解红髓的结构，弄懂下文述及的脾窦和窦间网状组织的详细结构实属必要。

静脉性血窦 脾血窦是一种细长并且呈卵圆形的血管，其直径约为50μm，衬以脾特有的“不完全性”内皮。内皮细胞细而长，常称为杆状细胞（stave cell）。这些细胞沿静脉性血窦的长轴排列，恰似木桶的条板（图9.41，9.44，9.45）。在纵向接触面上，相邻细胞间断性地以稍长的细胞连接（紧密连接和中间连接）相连。细胞连接之间是细胞间裂隙，血液可通过这些裂隙穿越窦壁。细胞的腔面和外侧面都具有不规则状的短微绒毛，而且在双侧表面皆有大量入胞性和出胞性小泡形成。在内皮细胞胞质内有结构完好的细胞骨架，其中含有纵行的波形蛋白（vimentin）束和肌动蛋白（actin）、肌球蛋白（myosin）束。这些结构可能对细胞的长杆状形态起决定作用，而且还可通过能动地变换细胞形态而改变窦壁裂隙的大小，从而调节穿越这些裂隙的血量（Chen和Weiss 1972，1973）。

和身体其它部位的内皮细胞一样，脾窦内皮细胞具有微弱的吞噬能力，但这对脾内微粒的清除似乎没有多大作用。脾窦的外表面为一层有孔并且不连续的基板。内皮细胞间的裂隙使周围脾索中的血细胞得以缓慢地挤进窦腔内。在这一过程中内皮细胞的形态会发生明显的改变（见下文）。脾窦外周有环行和纵行的网状纤维缠绕，对其起支持作用。这些网状纤维与周围脾索中的纤维性网状结构相连。

脾索的网状组织 在脾窦周围，胶原纤维网内有一些星状的大成纤维细胞即网状细胞。这些细胞具有叶状的扁平突起，这些突起把网状间隙分隔为一系列含有巨噬细胞的小腔。这些网状细胞可合成网状组织中的基质成分，包括胶原纤维和各种蛋白多糖（proteoglycan）。血液由毛细血管末端释入网状间隙，在缓慢地流动过程中，其中的微粒即为巨噬细胞吞噬并清除。脾负荷过重，例如血循环中有大量受损红细胞，需要脾巨噬细胞加以清除时，网状细胞就会增殖，因而导致红髓扩大，以至造成整个脾的增大。在一些严重的病例会导致脾肿大（splenomegaly）。

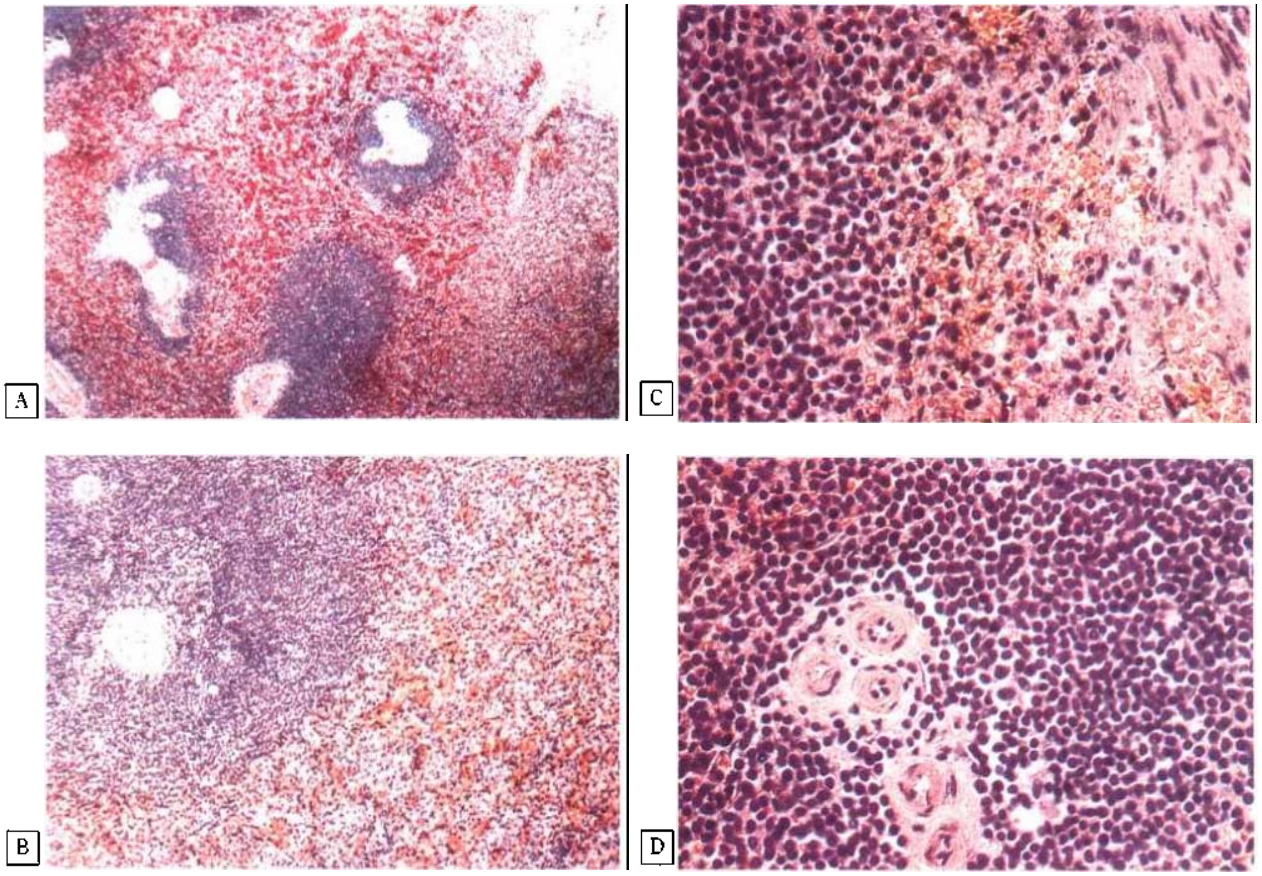

图9.42 人脾切片。苏木素－伊红染色（Guy医院医学院病理系D R Turner 供图）。A、B. 低倍镜观，示白髓（血管周围淋巴组织，蓝色）和红髓（静脉性血窦及其周围的细胞索，紫红色）的大体区别。C. 高倍镜观，右侧为红髓，由充满血液的血窦和细胞索构成；左侧为白髓，由密集的淋巴细胞构成。红髓与白髓之间为边缘区。D. 示由密集淋巴细胞环绕的一组小动脉（笔毛动脉）。

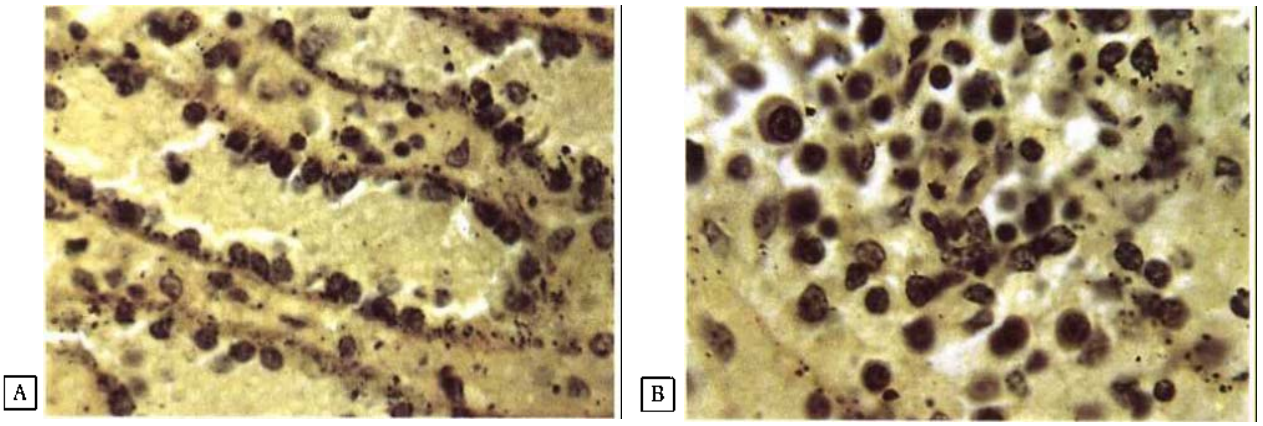

图9.43 猴脾切片。标本先行血管炭粒悬液灌注，后行血管灌注固定，Weigert 苏木素和Van Gieson 法染色，A. 示中空并扩张的静脉性血窦及其周围的细胞索。血窦的杆状内皮细胞清晰可见。B. 高倍镜观，示静脉性血窦间的细胞区。图中可见大、小淋巴细胞，圆形浆细胞及胞质内含有炭粒的网状巨噬细胞。

边缘区 在白髓和红髓交界处是边缘区，这是一个极为重要的区域。在该区内淋巴细胞的分布远较在白髓内稀疏。由纤细的胶原纤维和网状细胞构成的致密网状结构，对这些淋巴细胞起支持作用。微动脉离开白髓后，在形成终末支前，常分布于边缘区，而且常常是在进入该区前骤然分支。在接近末端处，这些血管已相当狭窄，其周围由一小群巨噬细胞所环绕，称为微动脉周围巨噬细胞鞘（periarteriolar macrophage sheath），或称为Schweigger-Seidel微动脉周围巨噬细胞鞘，也称为椭圆体（ellipsoid）。在某些动物，例如猪、猫、狗等，椭圆体很发达，而在人类则不发达。边缘区是血液进入

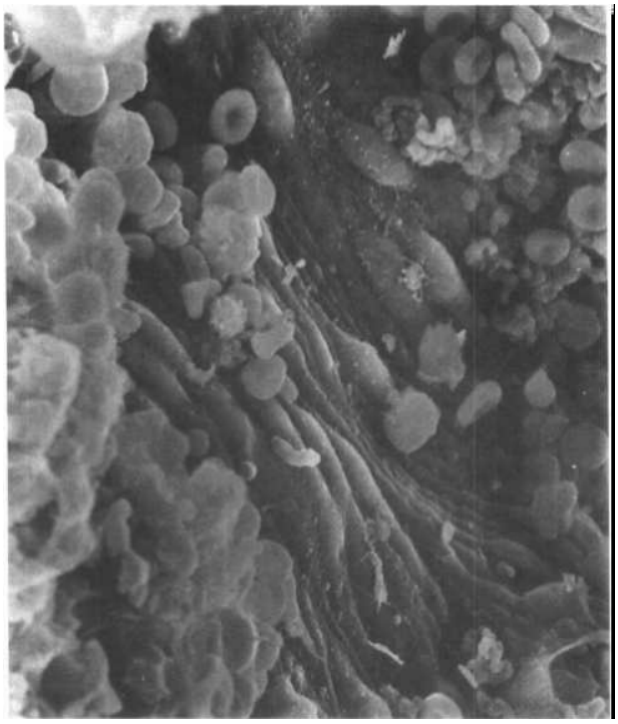

图9.44 猴脾窦扫描电镜像。示内皮细胞和相关组织。× 1000

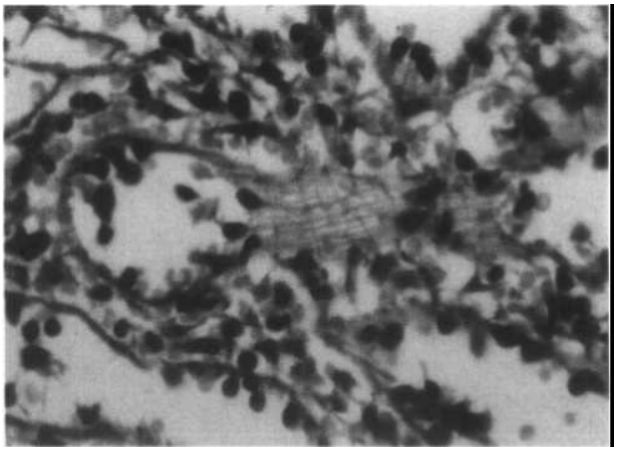

图9.45 脾窦切线断面。示平行排列的条带状内皮细胞及其周围组织，Gomori法。× 600

红髓的通道，也是许多淋巴细胞离开血液循环，分别迁移到白髓的T淋巴细胞分布区和B淋巴细胞分布区的通道。在有些物种，在白髓和边缘区之间有一个宽阔的裂隙状边缘窦(marginal sinus)。该窦接受来自微动脉的血液，并与静脉性血窦相连续。在人类，边缘窦似乎不太明显，当然对其是否存在也还有争议(Groom和Schmidt 1990)。

脾微循环(图9.41) 脾内的血液循环是一个长期有争议的问题，究其原因，其一是因为血管通路的复杂性，其二则是因为来自不同物种的相悖的实验结果（Knisely 1963; MacKenzie等1941; Snook 1950; Peck和Hoerr 1951; Lewis 1957 a; Wennberg和Weiss 1969; Chen和Weiss 1972, 1973)。在讨论当前为多数人认可的观点之前，有必要先弄清楚脾血管的解剖。

入脾之前，粗大而又弯曲的脾动脉在脾肾韧带内分为5条或更多分支；进入脾门后，在小梁内再进一步分支。数量与动脉相仿的静脉支出脾门后，在脾肾韧带内汇集成脾静脉。如前所述，小动脉逐渐变细，成为微动脉，穿行于白髓内，然后骤然形成笔毛状分支。再经大约0.5mm行程，穿出白髓，进入边缘区和红髓。微动脉和微静脉之间的血液循环通路称脾的中间循环（intermediate circulation)。通过许多途径（见下文)，血液进入静脉性血窦，然后再从血窦依次汇入微静脉和小梁内的小静脉，最后汇入较大的静脉，在脾门处出脾。

开放型和封闭型脾内血循环 来自微动脉或者其终末毛细血管的血液如果直接注入静脉性血窦，称为封闭性循环(closed circulation)；如果通过血管壁上的微小裂孔注入脾索中的网状间隙称为开放型循环（open circulation)。这是自20世纪30年代以来一直有争议的问题，也就是说，一直存在着两个学派。最近应用某些新技术进行的有关人类和动物脾的各种研究(Weiss 1990; Groom和Schmidt 1990)对于该问题的解决已有所帮助。对同位素标记血液在猫脾内运行时间的测定结果显示，脾血以快、中、慢3种不同的速度运行（Levesque和Groom 1976)。大约90%的血液仅用几秒钟即可迅速通过脾，这大概就是人们所想像的通过毛细血管床进行的封闭式循环。大约9.6%的血液需数分钟才能通过脾，而一小部分（1.6%）血液则需要1小时甚至更长时间才能通过脾。

对大鼠脾血循环显微成像研究（MacDonald等 1987）以及应用电镜技术和显微腐蚀铸型技术对人和动物脾进行的解剖学分析均证实，脾内可能存在形成3种血流速度的结构基础（Groom和Schmidt 1990)。快速循环可能发生于一定比例的直接与脾窦相连的微动脉即封闭式循环，它对于血液的通过几乎没有多少阻力。中速循环似乎表明了开放型血循环在解剖学和生理学上的存在。在开放型循环中，血液在进入主体血流之前，要在脾索中的网状组织内缓缓地渗透并通过脾窦壁上的裂孔渗入脾窦。通过这一过程，血液能最大限度地与脾巨噬细胞接触，使血液中的微粒和衰老的红细胞得以被清除。慢速循环，一般认为仅涉及那些可与脾索内细胞形成暂时性粘着接触的血细胞，而血浆的流速则不会因此而减缓。由于这种粘着作用，红细胞、白细胞和血小板可暂时稽留于脾内，有时甚至会稽留相当长一段时间。当然，对于损伤细胞和衰老细胞被巨噬细胞清除而言，上述粘着过程仅仅是清除的开始。

中速循环和慢速循环的总血量远远大于快速循环的血量，这是因为脾索的容量远远大于动脉、血窦和静脉的容量。由于阻力作用对血细胞的影响远远大于对血浆的影响，故脾内红细胞的浓度（红细胞比积）大约是普通血循环内红细胞浓度的2倍，而且网织红细胞的数量也特别高。大量的血小板也可稽留在脾内，但若需要，它们仍可被重新释入血液循环。

需要说明的是，关于脾内血液循环的上述观点并非为所有学者都赞同，其正确性尚待进一步证实。另外，上述不同血流途径中血流量所占的比重，可能会因总体血压和脾内血压的变化而有所不同。

脾的功能

脾的功能主要包括吞噬、免疫反应、细胞生成和贮存血细胞。在胎儿，脾还是一个重要的造血器官，而且在出生后，在某些病理状态，脾仍可造血。

尽管脾可对机体行使相当重要的防卫功能，但它并非必不可缺，若被切除，它的许多功能可为肝和其它淋巴组织所代替。

吞噬 脾巨噬细胞占全身单核吞噬细胞系统的大部分（见前），具有很强的吞噬功能，主要分布在脾索和边缘区，附着于网状纤维及与之相邻的网状细胞。脾巨噬细胞可吞噬微粒物质、微生物和衰老的血细胞，尤其是红细胞和血小板。对衰老和受损红细胞的处理尤为重要，因为脾是从循环中清除这些细胞的主要场所。在脾巨噬细胞内，红细胞被吞噬的全过程，包括红细胞崩解和含铁血黄素颗粒，都可被观察到（Chen 和 Weiss 1972）。血红蛋白分解代谢的终产物胆红素由血液转运到肝，以便排泄；大部分铁被骨髓重新利用；而球蛋白水解产生的氨基酸则返回身体的氨基酸池。脾巨噬细胞在清除循环内的细菌和细胞碎片方面的作用也很重要，其溶酶体内有许多强效酶，这些酶可以水解或氧化被吞噬的细菌和细胞碎片。在免疫反应中，当巨噬细胞被细胞因子激活时（见前），或者被吞噬的物质已与抗体结合时，上述作用会更强。

在行使吞噬功能之前，巨噬细胞何以能识别衰老的红细胞，仍是个令人费解的问题。然而已有证据表明，当红细胞衰老时，其表面抗原均会暴露于循环中的自体抗体，而巨噬细胞则可与这些抗体结合，从而启动吞噬过程（见前）。

红细胞内含物的清除 有证据表明，当红细胞通过脾时，在不发生细胞溶解的情况下，细胞内异常的内含物如Heinz体（Heinz body，已发生改变的血红蛋白块）便会被清除。这一过程是怎样进行的尚不太清楚。有人提出，这些小体可能是当红细胞通过脾窦杆状内皮细胞间的狭小间隙时被挤出细胞的，但为何细胞不发生溶解而这一过程又能得以进行尚不清楚。

免疫反应 和其它免疫器官一样，脾在白髓和其它部位既含有B淋巴细胞，又含有T淋巴细胞，而且在滤泡和动脉周围淋巴鞘中含有抗原呈递细胞。因此，脾不仅是树突状细胞呈递抗原的部位，而且也是可分别行使细胞免疫和体液免疫反应的T、B细胞被活化的部位（见前）。在受到刺激后，有些B淋巴细胞，尤其是边缘区的B淋巴细胞就会发育成熟、变为浆细胞，并向循环血液中分泌抗体。T淋巴细胞则可行使一系列防卫功能，其细节已于前文论述。淋巴细胞还可通过静脉性血窦进入血液循环而参与全身性防卫反应，所以说脾是提供淋巴细胞的一个重要源泉。

受到抗原刺激，白髓会因淋巴细胞的增殖而扩大，和淋巴结内发生的变化相仿（见前），原始淋巴滤泡内B淋巴细胞的增殖会变得非常活跃，并出现次级淋巴滤泡的典型特征生发中心。由位于淋巴滤泡内和边缘区内的树突状细胞行使的抗体抗原复合物呈递作用不仅与上述变化有关，而且还涉及免疫记忆的产生。

细胞发生 在人类，从胚胎第4个月起，脾即开始造血，在红髓中有成群的中幼粒细胞、原红细胞和巨核细胞。在某些贫血和粒细胞性白血病患者，残存于红髓中的干细胞可重新造血。在成熟脾，白髓中淋巴细胞的生成有助于在循环中保存部分具有免疫功能的T和B淋巴细胞，当然也还包括单核吞噬细胞。

脾的临床意义

脾肿大 在慢性红细胞破坏性疾病，如疟疾及其它溶血性疾病，脾组织可能会持续性肥大，整个脾也会明显增大，称为脾肿大（splenomegaly）。此时脾组织的主要变化包括红髓中的网状间隙扩张，其中有吞噬了损伤细胞或其碎解产物的巨噬细胞；另外还有网状细胞的增殖、巨噬细胞数量的增加和纤维性支架结构的肥大等。脾的体积可能增大到几倍于正常脾，在儿童可能占据大部腹腔。在各种脂肪沉积症患者也会出现类似的变化。

脾切除 脾部分切除后残余组织会迅速再生，但即使是全脾切除对身体也很少有明显的影响，其大部分功能可被肝所代替。然而脾切除尤其是在幼年期脾切除，有可能导致快速免疫反应能力下降，从而使机体对感染的敏感性升高。成人脾切除可导致周围血中淋巴细胞、中性粒细胞、嗜酸性粒细胞和血小板数量的增加。其原因可能是：脾可产生一些能阻止造血细胞发生和释放的体液因子，而脾切除则断绝了这些因子的来源。然而这种影响在几周之内即会逐渐减弱以至消失。

任何强烈的免疫反应都可能伴有脾肿大，这种情况也可见于许多网状细胞增多症患者。脾肿大时，前缘、前膈面和带有切迹的上缘可在左肋沿下触及，脾缘上的切迹会更加明显，因而更易于触及。横结肠和左结肠曲向下推移，故在肿大的脾上方不再有肠叩音。与之相反，腹膜后肿瘤如肾肿瘤则不会取代结肠的位置，故仍有肠叩音存在。在脾小动脉之间没有吻合支，故这些动脉的堵塞可导致梗死。在行脾切除术时，胰尾有被损伤的危险。

上皮相关淋巴组织

除了具有被膜的周围性淋巴器官即淋巴结和脾之外，还有许多分布于消化、呼吸、生殖、泌尿管道和皮肤的没有被膜的淋巴组织，这些淋巴组织统称为上皮淋巴组织（epithelio-lymphoid tissue）。皮肤相关淋巴组织（ski-nassociated lymphoid tissue，SALT）还包括乳房的淋巴组织，在皮肤系统中已经讨论（参阅第5篇）。其它类型的淋巴组织通常称为粘膜相关淋巴组织（mucosa-associated lymphoid tissue，MALT），并可再分为分布于肠壁的肠相关淋巴组织（gut-associated lymphoid tissue，GALT），分布于呼吸道的支气管相关淋巴组织（bronchial-associated lymphoid tissue，BALT）和研究比较少的生殖泌尿淋巴组织（genitourinary lymphoid tissue，目前不用缩略词表示）。尽管上述淋巴组织分布的部位不同，而且由于构成这些淋巴组织的特异性淋巴细胞群不同，故功能也不相同，但是其结构却相似。研究最为深入的当属与消化管有关的淋巴组织，其结构是下面将要讨论的重点，但其基本原则也适用于上述其它各组淋巴组织（图9.61）。

粘膜相关淋巴组织

由于消化管面积广阔，故粘膜相关淋巴组织所含淋巴细胞的量相当可观。粘膜相关淋巴组织有两种结构形式：一种称为器官化粘膜相关淋巴组织（organized mucosa-associated lymphoid tissue，O-MALT），也叫淋巴小结，位于固有层，有时也位于粘膜下层；另一种称为弥散性粘膜相关淋巴组织（diffuse mucosa-associated lymphoid tissue，D-MALT），由大量来自O-MALT的细胞构成，分散于整个固有层和上皮的基

部。O-MALT包括扁桃体的咽周围淋巴环（腭、舌、鼻咽和咽鼓管扁桃体）、食管淋巴小结和分布于从十二指肠至肛管其它各段消化管内与之类似的淋巴组织。非常有趣的是胃却不含O-MALT。小肠具有尤为明显的集合淋巴小结，又叫Peyer斑（Peyer patches），类似的结构也可见于阑尾。支气管相关淋巴组织（bronchial-associated lymphoid tissue, BALT）是位于下呼吸道（胚胎期由消化管衍化而来）内的淋巴小结组织。

器官化的粘膜相关淋巴组织

尽管这类淋巴组织因所处部位的不同其结构细节有所差异，但它们的基本结构却是相似的。在不同部位，淋巴组织所邻上皮的类型和淋巴细胞群的大小均有所不同。下面将首先讨论这类淋巴组织的一般结构，然后再讨论几个尤具临床意义的较大的淋巴结构即腭扁桃体、鼻咽扁桃体和Peyer斑的特点。

O-MALT的一般特点 主要特点如下：

- 具有B淋巴细胞和T淋巴细胞的增殖中心（分别是滤泡和滤泡旁区）。
- 接近器官的上皮表面，主要位于粘膜固有层内。
- 没有纤维性被膜。
- 具有高内皮微静脉以便于淋巴细胞的迁移。
- 具有输出淋巴管但没有输入淋巴管。

滤泡和滤泡旁区 在这类淋巴组织中，B和T淋巴细胞基本上是位于不同的区域。B淋巴细胞主要位于球形的淋巴滤泡内，并在此进行增殖和成熟发育。T淋巴细胞则位于滤泡之间，界限不太分明的滤泡旁区（parafollicular zone），并在此进行增殖和成熟发育。淋巴细胞在上述两个区域内的分布与在淋巴结内的情况非常相似（见前）。位于每一个初级滤泡（primary follicle）内的大淋巴细胞或称为成中心细胞（centroblast）进行迅速的有丝分裂以扩大B淋巴细胞克隆，然后这些B淋巴细胞迁移到滤泡的周边部。滤泡中央的分裂细胞、新到达的前体细胞和新生成的子细胞在初级滤泡内形成一个浅染的生发中心（germinal centre），这时的滤泡则称为次级滤泡（secondary follicle）。每一个生发中心均被一圈紧密排列的小细胞所环绕，这些细胞主要迁移至滤泡的邻近上皮一侧，形成一个深染的帽状结构即套层（mantle zone）。滤泡中心除含具有长胞质突起的抗原呈递细胞（APC）即滤泡树突状细胞之外，还含有巨噬细胞和少量T细胞。

滤泡旁区 和滤泡相比，滤泡旁区的形态较为稳定，主要由大小不等而且排列松散的T淋巴细胞组成，尽管有些细胞呈现细胞分裂，但大多为小淋巴细胞。T淋巴细胞之间可见交错突细胞，是T淋巴细胞分布区所特有的抗原呈递细胞，另外还有巨噬细胞。滤泡旁区富含高内皮性毛细血管后微静脉，是淋巴细胞从血流迁出的部位（见后）。

滤泡相关性上皮 如前所述，滤泡相关性上皮（follicle-associated epithelium, FAE）的类型主要取决于淋巴组织所在的部位。在口咽和食管是复层扁平上皮。在鼻咽主要是假复层纤毛上皮，而在小肠和大肠则为单层柱状上皮。上皮组织往往以憩室样结构如腺体、隐窝等形式深入到淋巴组织中，以增加两种组织间的接触面积。覆盖于淋巴组织上的滤泡相关上皮通常都含有一些特殊细胞，这些细胞可采集管腔中的抗原并能将其传递给下方的淋巴组织。B淋巴细胞的主要功能是产生IgA并将其分泌到所处管道的管腔中。对于这些淋巴组织来说，最为重要的就是识别抗原，以便产生相应抗体，以攻击位于管腔内的微生物和毒素。该类上皮能够采集这些抗原并能将其传递给下方淋巴组织中的抗原呈递细胞。这样，相应的T和B细胞克隆即被选择并进行扩增，尔后迁移至附近的粘膜。在小肠和大肠，这种上皮细胞的管腔面上具有特征性短微绒毛，故称为微皱褶细胞，（microfold cell）或M细胞（M cell）（参阅第12篇）。在腭扁桃体，具有这种功能的细胞是一种位于复层扁平上皮中的变形的网状上皮细胞（reticulated epithelial cell）（参阅本篇后文）。

结缔组织支架 对淋巴细胞群起机械性支持作用的是由纤细的胶原（网状）纤维和相关成纤维细胞构成的支架结构，而在较大的淋巴小结例如咽扁桃体的淋巴小结内尚有较粗大的结缔组织小梁。由于没有被膜，故这些淋巴小结和周围组织是连续的，这一点与淋巴结不同，因而淋巴细胞可从这些淋巴小结直接迁移到邻近的区域。但一般认为，淋巴细胞的迁移主要还是通过淋巴管途径，这将在下文论述。

细胞迁移的血管途径 O-MALT的另一个重要特点是，淋巴小结仅有输出淋巴管，这些淋巴管是淋巴小结所在器官的淋巴通道（也有人报道，某些局部可存在输入淋巴管，详见下文）。

淋巴细胞可通过周围结缔组织中的血管迁移至淋巴小结。这些小动脉和微动脉也分支形成毛细血管丛，供应滤泡旁区。这些毛细血管与具有高内皮的毛细血管后微静脉即高内皮微静脉（high endothelium venule, HEV）相连。这些内皮细胞具有一些粘着分子，例如血管内皮细胞粘着分子（vascular cell adhesion molecule, VCAM）（参阅第10篇）。这些粘着分子可与淋巴细胞表面的一种叫做选择素（selectin）的配体（参阅第10篇）结合，使这些淋巴细胞从血流中分离出来，并开始通过血管壁向周围淋巴组织中的血管外间隙迁移。B和T淋巴细胞首先迁移至滤泡旁区，而来自骨髓的交错突抗原呈递细胞也通过相同的途径到达该区。像在淋巴结内的情形一样，T细胞克隆可通过抗原呈递细胞与T细胞受体的接触而被选择。B细胞也可通过相同的方式被激活，尔后迁移至滤泡，形成成中心细胞（centroblast）和中心细胞（centrocyte）；经增殖后，最终成为抗原接触后B细胞（primed B cell），迁出滤泡。淋巴细胞主要通过输出淋巴管离开滤泡，有些则可直接迁移至周围组织。有些位于滤泡周围的B淋巴细胞可发育成熟，变为浆细胞，为局部防卫提供IgA和IgG。

O-MALT的功能

从以上论述中可以得出结论，器官化的粘膜相关淋巴小结实际上是通过血流接种了来自初级淋巴器官（胸腺和骨髓）的B和T淋巴细胞而形成的次级淋巴器官。来自相邻上皮腔面（在一定程度上也来自粘膜层本身）的抗原被各种抗原呈递细胞摄取、加工并用于对B和T淋巴细胞克隆的选择，以便能使这些淋巴细胞进一步增殖。由此产生的大多数淋巴细胞将通过输出淋巴管进入血液循环，最后再返回与淋巴小结邻近的组织中；有些则直接迁移至周围组织；仅少数仍存留在淋巴小结内，在局部行使防卫功能。由于存留在淋巴小结内的部分细胞是合成抗体的成熟B细胞即浆细胞，故由这些细胞产生的IgA、IgG、IgM和IgE可通过输出淋巴管，参与淋巴和血液中循环抗体的构成。

有人推测，这些淋巴小结可能含有能对B淋巴细胞最初的定向和分化起决定作用的初级淋巴组织，其作用方式可能与胸

腺对T淋巴细胞的作用方式相同。这种观点源于对鸟类的观察（参阅本篇前文）。在鸟类后肠的肛道（hindgut proctodeum）有一个憩室叫法氏囊（bursa of Fabricius），其中含有由B细胞构成的初级淋巴组织（B淋巴细胞的字头"B"即表示其来源于法氏囊）。这提示，哺乳动物消化管的淋巴组织可能也具有类似的功能，然而现有的实验结果却不支持这种观点。最近有证据表明，在胚胎早期，肠道O-MALT可能确实存在由B细胞构成的初级淋巴组织，但和骨髓所含B淋巴细胞的总量相比，则显得微不足道。

弥散性粘膜相关淋巴组织

弥散性粘膜相关淋巴组织是指分散于粘膜固有层和上皮基部的淋巴细胞群，这些淋巴细胞已为淋巴小结中的抗原呈递细胞所选择，由分别行使体液免疫和细胞免疫并已通过循环到达最终目的地的B和T淋巴细胞组成。这些细胞能相互作用，也能与局部的巨噬细胞和周围组织中的其它细胞尤其是上皮细胞相互作用以行使下列功能：

（1）通过分泌抗体控制上皮外表面上的潜在病原，以保持粘膜表面的免疫屏障功能；也可消灭被病毒和其它病原体感染的细胞或已经肿瘤化的细胞。

（2）如果上皮屏障已被破坏而且病原体已侵入固有层，则行使更为强劲的防卫功能。

在上述作用中，巨噬细胞及淋巴组织上方的上皮细胞对淋巴细胞起辅助和调节作用，这两种细胞在炎症状态下，均可行使抗原呈递性MHCII阳性细胞的作用。

B淋巴细胞 这些B淋巴细胞的主要功能是合成存在于消化管分泌物中的分泌型抗体IgA和主要与肥大细胞作用相关的同种细胞亲合抗体（homocytotropic antibody）IgE（参阅第2篇）。这些抗体首先由位于固有层内、单层上皮细胞间和上皮下方腺体附近的浆细胞所分泌，然后被传递给某些腺细胞，但不包括杯状细胞，至少不包括肠道的杯状细胞。这些腺细胞在基部的侧面上具有特殊的聚合性IgA受体。该受体可使这些细胞吞噬IgA分子并将其转入分泌通道。在这一过程中，IgA被糖基化，以形成分泌型IgA（secretory IgA，sIgA），尔后即伴随粘液被分泌到所在内脏的管腔中。这种抗体在消灭病原微生物方面是必不可少的。当然，由固有层中的浆细胞分泌的其它类型的抗体（IgM和IgG）在消灭已穿越上皮并造成周围组织感染的病原体方面也是相当重要的。某些IgM和IgG也可在表面分泌、并可见于唾液、乳汁等许多分泌物中。

T淋巴细胞 这些细胞可行使T淋巴细胞所能行使的各种功能（参阅第2篇）。其中$CD4^+$辅助性T细胞可提高B细胞的活性；$CD8^+$细胞毒T细胞可破坏被病毒和寄生虫感染的细胞（尤其是上皮细胞）和肿瘤细胞，而且还能合成对淋巴细胞群具有复杂作用的各种细胞因子。上皮的监视作用是相当重要的，这是因为，对于存在于肠腔和其它暴露性表面的微生物来说，上皮是最主要的侵犯目标，而行使这种监视功能的则主要是那些迁移到上皮细胞间隙中的T淋巴细胞（图12.64）。

淋巴细胞的归巢 由不同类型的MALT产生的淋巴细胞被派发到其目的地的过程好像颇具特异性，而且似乎有某种机制存在，通过这处机制，循环中的淋巴细胞可识别并随后迁移至对其最为适宜的组织或区域，以便行使它们在免疫反应中的特殊功能。尽管这种归巢机制有多大程度的特异性尚且不明，但来自Peyer斑的淋巴细胞似乎总要迁移到肠，而来自BALT的淋巴细胞则总要迁移到呼吸系统。这一过程好像是通过一系列粘着分子完成的，其中包括在淋巴细胞表面表达的一种叫做归巢受体（homing receptor）的粘着分子和在不同部位淋巴组织内的微静脉内皮表面表达的一种叫做血管地址素（vascular addressin）的粘着分子。

腭扁桃体（图9.46～53）

概述 腭扁桃体（palatine tonsil）的局部解剖将与消化管一起论述（参阅第12篇）。简言之，腭扁桃体是两个呈扁桃状的团

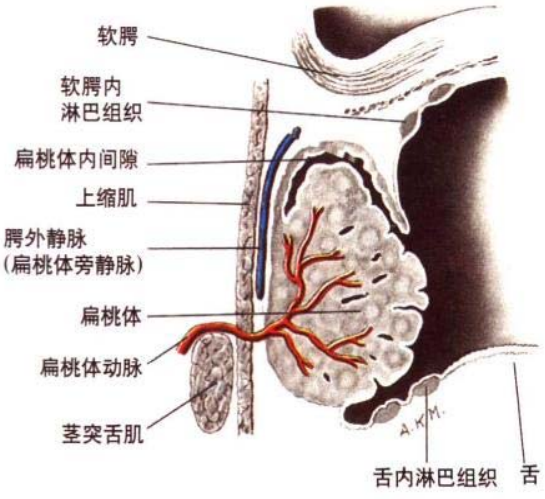

图9.46 腭扁桃体冠状断面。

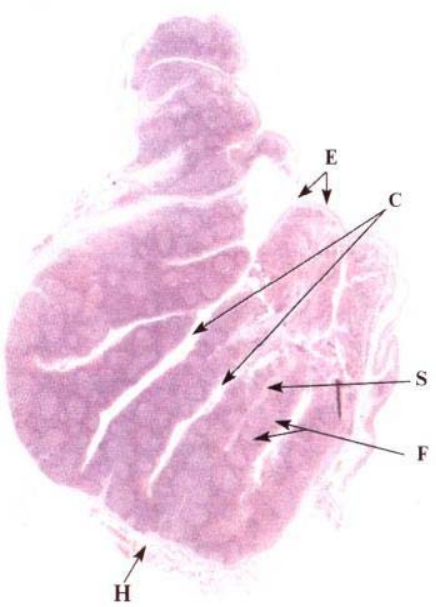

图9.47 腭扁桃体整体横断面。示众多次级滤泡（F），其排列方向与结缔组织小隔（S）平行，其深染的帽区朝向扁桃体隐窝（C），口咽表面上皮（E）和结缔组织被膜（H）也清晰可见。苏木素－伊红染色（伦敦Guy大学医科牙科联合学院解剖学与细胞生物学系M Perry提供标本，Sarah Smith摄影）。

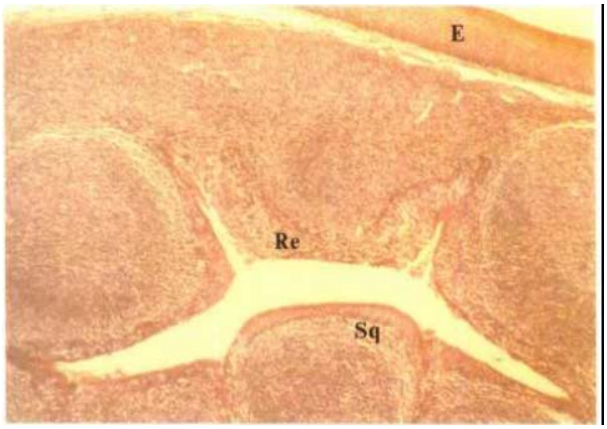

图9.48 腭扁桃体隐窝横切面。可见其上皮不同于口咽表面的厚上皮(E)，由斑片状复层扁平上皮(Sq)和网状上皮(Re)构成。苏木素-伊红染色（伦敦Guy大学医科牙科联合学院解剖学与细胞生物学系M Perry 提供标本，Sarah Smith摄影)。



图9.49 腭扁桃体隐窝网状上皮（e）扫描电镜像。扁桃体上皮被劈开，以显示隐窝基底薄层复层扁平上皮内的淋巴细胞和其它非上皮细胞（箭头示）。陷窝内可见细胞碎片（D)。(伦敦Guy大学医科牙科联合学院解剖学与细胞生物学系M Perry供图)。

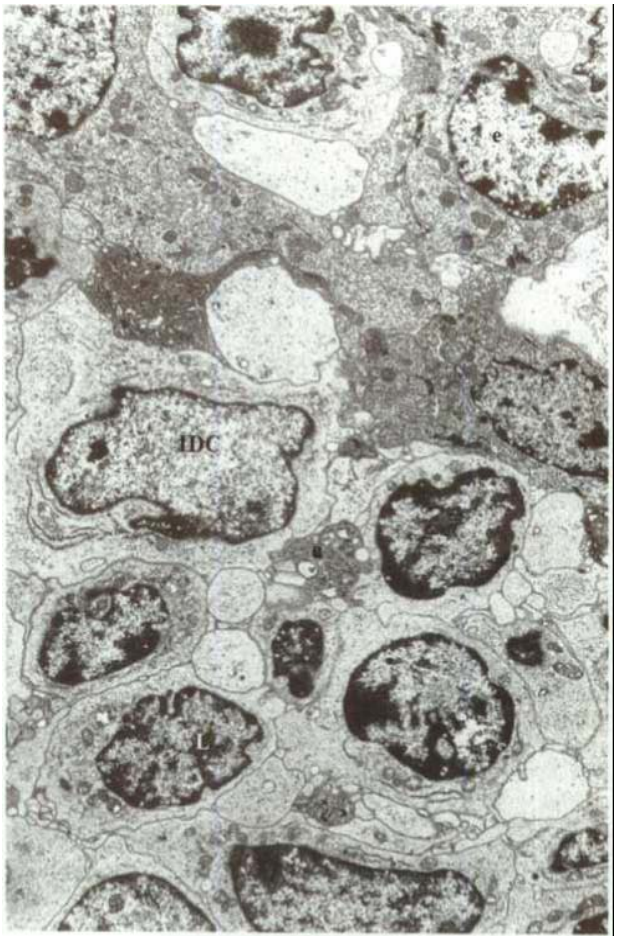

图9.50 腭扁桃体滤泡间区透射电镜像。示交错突细胞（IDC)、淋巴细胞（L)、上皮细胞的突起（e)（伦敦Guy大学医科牙科联合学院解剖学与细胞生物学系M Perry供图)。

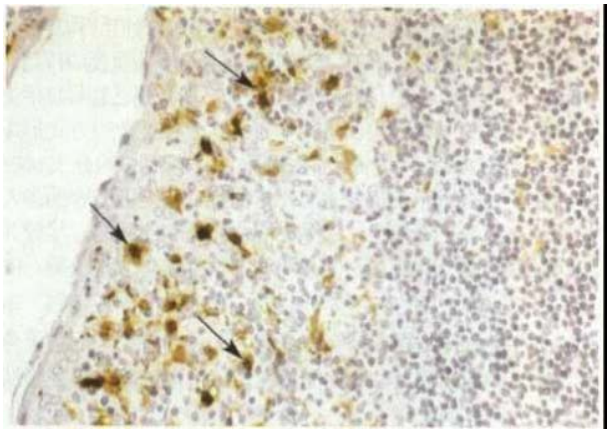

图9.51 腭扁桃体隐窝切片。示交错突细胞和巨噬细胞，均呈S-100抗原阳性染色，并与浸润的淋巴细胞（箭头示）密切接触，免疫过氧化物酶法染色，石蜡切片（伦敦Guy大学医科牙科联合学院解剖学与细胞生物学系M Perry供图)。

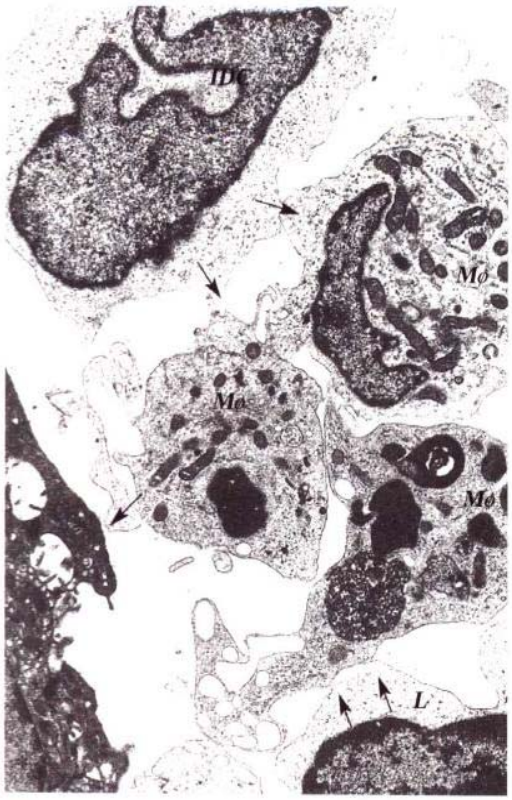

图9.52 腭扁桃体网状上皮区透射电镜像。示巨噬细胞（Mφ）、交错突细胞（IDC）和淋巴细胞间的密切接触（箭头示）（伦敦Guy大学医科牙科联合学院解剖学与细胞生物学系M Perry供图）。

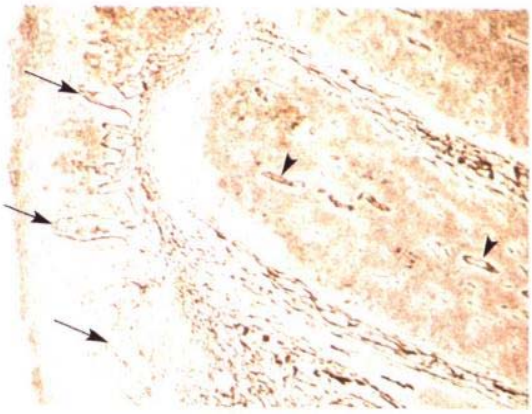

图9.53 腭扁桃体切片。银染法，示对淋巴组织起支持作用的纤细网状纤维结构。口咽非角化复层扁平上皮的波浪状基膜（↑），滤泡间的网络样结构，扁桃体微血管包括滤泡血管周围（▲）均含有网状纤维（伦敦Guy大学医科牙科联合学院解剖学与细胞生物学系M Perry供图）。

块（希腊语称为amygdala即扁桃之意），位于口咽部腭舌襞和腭咽襞之间的扁桃体窝内。

腭扁桃体由淋巴组织构成，其口咽一侧被以非角化的复层扁平上皮，侧面以单侧被膜（hemicapsule）与咽壁为界，内部有结缔组织小隔和细纤维网起支持作用，这些小隔和纤维与被膜和覆盖游离面的粘膜相连续（图9.46）。腭扁桃体的表面上皮下陷形成10～30个或更多的隐窝（crypt）。这些隐窝为狭管状上皮性憩室，常在腭扁桃体实质内形成分支。隐窝上皮与其它部位的上皮大致相同，即复层扁平上皮；但也存在斑片状网状上皮（reticulated epithelium），这是一种非常薄但结构却很复杂的上皮，在扁桃体行使免疫功能方面具有极为重要的作用。

网状上皮 网状上皮（图9.47、48、50～52）缺乏复层扁平上皮那种规整的层状结构。因其基底部以一种复杂的方式形成许多深陷的内褶，再加上上皮细胞又具有细长的分支状突起，故在细胞间存在较大的网孔样间隙，以至可以容纳渗入的淋巴细胞和巨噬细胞。该上皮的基板是不连续的。尽管其口咽侧的上皮没有缺损，但在某些部位可能会变得很薄，以至其下方的淋巴细胞与咽腔间仅有一层非薄的胞质相隔。相邻的上皮细胞通过桥粒结合在一起，而这些桥粒又固定于角蛋白丝束。朗格汉斯细胞和交错突抗原呈递细胞也可见于网状上皮内。在网状上皮内，这种上皮细胞和淋巴细胞的密切关系常被称为淋巴－上皮共生（lympho-epithelial symbiosis）（Fioretti 1957），这似乎是专为来自外界环境的抗原能直接转运到扁桃体的淋巴细胞而安排的（Brandtzaeg 1988; Perry等1988）。因此，一般认为，网状上皮细胞在功能上与肠道的微皱褶细胞是相似的（参阅第12篇）。由于扁桃体隐窝具有复杂的分支特征，故网状上皮的总表面积相当大，估计在每个腭扁桃体平均约295cm²（Slipka和Kotyza 1987）。值得注意的是，在淋巴结，抗原间接地来自输入淋巴管；而在腭扁桃体和其它MALT，只有输出淋巴管，而没有输入淋巴管。

需要提及的是，隐窝内常含有一些脱落的上皮细胞，其中常混有正常的和退化的淋巴细胞，偶尔也混有红细胞、细胞碎屑，有时还混有微生物。上皮细胞的退化常常伴有一种小椭球样复层扁平上皮细胞团的形成，这种细胞团叫扁桃体小体（tonsillar corpuscle），在隐窝的狭小分支处尤为多见（Slipka和Kotyza 1987; Perry和Slipka 1993）。这些小体与胸腺的上皮性小体即Hassall小体（参阅本篇前文）非常相似，而且很可能代表咽上皮从扁桃体表面偶然性脱离的部位，不具有任何功能意义。

淋巴组织(图9.45～9.52) 腭扁桃体的淋巴组织可以分为4个淋巴小区（Brandtzaeg 1988），它们是：

（1）具有生发中心的淋巴滤泡。系圆形的细胞团，主要由B淋巴细胞及其前体细胞构成，其中有散在的滤泡树突状细胞和具有放射状突起的星形巨噬细胞。淋巴滤泡排列成排，与其周围的结缔组织小隔大体平行，其大小和各种细胞成分的比例因腭扁桃体的免疫活性而变化。

（2）淋巴滤泡的套层。位于滤泡最靠近粘膜表面一侧，系由密集的小淋巴细胞构成的帽状结构。套层的细胞是生发中心B淋巴细胞的增殖产物。

（3）滤泡外区或称T淋巴细胞区。含有特殊的微血管段，包括高内皮微静脉（HEV）。通过这些微血管，循环中的淋巴细胞进入腭扁桃体实质（Perry等1992a,b）。

（4）隐窝网状上皮中的淋巴组织。主要由产生IgG和IgA的B淋巴细胞（包括一些成熟的浆细胞）、T淋巴细胞和抗原呈递性朗格汉斯细胞构成。在网状上皮下方有大量毛细血

管袢；在上皮高度网状化区域的 HEVs，可见到处于迁移过程中的淋巴细胞（Perry 等 1988,1992b）。

结缔组织支架 整个腭扁桃体由一个纤维性网状结构所支持，该网状结构由纤细的胶原纤维和网状纤维构成，而这些纤维则由相关的成纤维细胞产生（图 9.53）。在某些部位，密集的胶原纤维和部分弹性纤维共同形成一系列更为坚韧的结缔组织小隔。淋巴滤泡即位于这些小隔的两侧（图 9.46）。这些小隔的末端，在腭扁桃体的深部与纤维性致密结缔组织构成的单侧被膜相接；在咽表面一侧，则与固有层相接。血管、淋巴管和神经均在这些结缔组织小隔中分支或汇集。

血管 Ohtani 等（1989）通过微腐蚀铸型法对人类腭扁桃体的血管进行了细致研究。动脉由深面进入腭扁桃体，在结缔组织小隔内分支，直至形成微动脉。尔后形成毛细血管袢，进入滤泡、滤泡间区和网状上皮基部的间隙内（见上文）。毛细血管汇集成微静脉，其中有许多属于高内皮微静脉，这已于前文述及。然后在小隔组织中汇集成静脉并引流至单侧被膜，形成咽部静脉回流的属支。有关这些血管大体解剖的细节可参阅第 12 篇。

淋巴管 每个滤泡周围都环绕着密集的毛细淋巴管丛并由此汇集成输出淋巴管。这些输出淋巴管相互连接，形成较大的淋巴管，最后通过结缔组织被膜出腭扁桃体，然后穿过临近的上缩肌进入那些接受颈深部淋巴引流的淋巴结（参阅第 12 篇）。

腭扁桃体的功能 像其它粘膜相关淋巴组织一样，腭扁桃体具有以下主要功能（Brandtzaeg 1988）：

- 选择与咽表面微生物相应的B和T细胞克隆。可想而知，为启动这一过程，抗原须穿越网状上皮，而且须被传递到负责对 B 和 T 细胞进行选择的抗原呈递细胞的表面。
- 为将要在邻近的咽粘膜区行使免疫功能，并且已被选择的B和 T 淋巴细胞提供增殖地点。
- 产生分泌型 IgA 和 IgG，这可能仅是与腭扁桃体快速防卫有关的次要功能。

腭扁桃体属于次级淋巴组织。B 和 T 淋巴细胞的前体细胞分别来源于骨髓和胸腺的初级淋巴组织，这两种细胞穿越 HEVs 的管壁，进入腭扁桃体并迁移到特定的部位。在抗原呈递细胞（APC）和巨噬细胞的影响下，一旦受到适当的刺激，即会进行增殖。T 细胞在与抗原呈递细胞接触之后，B 细胞在受到刺激之后，即会通过输出淋巴管离开腭扁桃体，而有些细胞则可能会通过直接迁移的方式进入其周围的咽粘膜。一般认为，那些通过淋巴管途径离去的淋巴细胞进入血液循环，通过微静脉最终再返回咽和邻近的粘膜区，在局部的防卫中发挥重要作用，包括通过粘液腺及浆液腺分泌 IgA，免疫监视和其它相关作用。

腭扁桃体的病理 尽管腭扁桃体是咽免疫系统的重要组成部分，但其自身也可蒙受感染，尤其是一些致病菌，例如链球菌，可侵入扁桃体隐窝并在其中繁殖，引起白细胞向隐窝内迁移等炎症反应。生发中心的扩大等可引起腭扁桃体的肿大，在隐窝内被感染的表面可见到黄色的脓性斑点。扁桃体炎反复发作，可行扁桃体摘除术。人们可能认为，这会导致咽防卫功能的明显下降。然而通常不会，这可能是因为其它相关的淋巴组织，例如舌扁桃体，代偿性增加其淋巴细胞产量的缘故。

鼻咽扁桃体（腺样体）

鼻咽扁桃体（nasopharyngeal tonsil）又称腺样体（adenoids），是位于鼻咽顶部正中的扁桃体块。和腭扁桃体相比，无论在细胞构成方面，还是在功能方面，都有许多相似之处。然而，由于它位于鼻咽粘膜而不是咽粘膜，故也存在一些差别。其大体解剖将和消化管一起讨论（参阅第 12 篇），这里仅限于对其微细结构的描述。

在婴幼儿阶段，鼻咽扁桃体最大，其外观像一个悬挂在鼻咽顶部的截顶锥体，由一团包埋在鼻咽部粘膜层中的淋巴组织构成（图 9.54）。其侧面和下面由纤毛呼吸上皮覆盖，其中也有散在的斑片状非角化复层扁平上皮。上面与蝶骨膜和枕骨膜以结缔组织单侧被膜相隔，扁桃体内的纤维性支架结构也固定于该被膜。Oláh（1978）曾这样描述鼻咽扁桃体的结构：支持性网状纤维既与基板相连，又与结缔组织单侧被膜相连，形成一个充满淋巴组织的三维迷路样结构。上皮铺衬在粘膜皱褶和隐窝的表面，在这些皱褶和隐窝的周围，淋巴组织形成滤泡和滤

图 9.54 鼻咽扁桃体横切面。示淋巴滤泡、有皱襞的上皮、深隐窝、混合腺和结缔组织小隔，苏木素－伊红染色，×9（伦敦 Guy 大学医科牙科联合学院解剖学与细胞生物学系 N Kirkpatrick 提供标本，Sarah Smith 摄影）。

泡外区。

由单侧被膜发出的结缔组织小隔深入淋巴组织，将鼻咽扁桃体分为4－6叶（图9.54）。在小隔的结缔组织中有一些浆液腺和粘液腺，其导管穿越淋巴组织直达隐窝表面或鼻咽表面（Barnes 1923; Eggston 和Wolf 1947）。

扁桃体隐窝（图9.55～58） 鼻咽扁桃体是否像腭扁桃体那样，也具有真正的隐窝，还是仅具有一些深陷的皱褶，这是一个长期有争议的问题。Ali（1965a,b）和Kirkpatrick等（1993）都曾描述，鼻咽扁桃体既具有大量表浅的上皮皱褶，

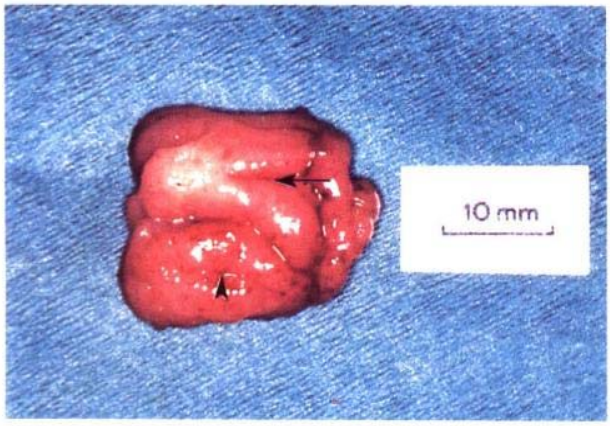

图9.55 手术切下的鼻咽扁桃体标本。左侧为口腔面，在一陷窝（▲）周围可见呈放射状的表面皱襞。与左Eustachian 垫接触留下的压痕清晰可见（↑）（标本由伦敦Guy医院ENF科M J Gleeson 提供）。



图9.56 鼻咽扁桃体上皮透射电镜像。示具有纤毛（C）的假复层上皮细胞、杯状细胞（G）和上皮内淋巴细胞（L）、× 4000（伦敦Guy大学医科牙科联合学院解剖学与细胞生物学系N Kirkpatrick 提供标本，Sarah Smith摄影）。

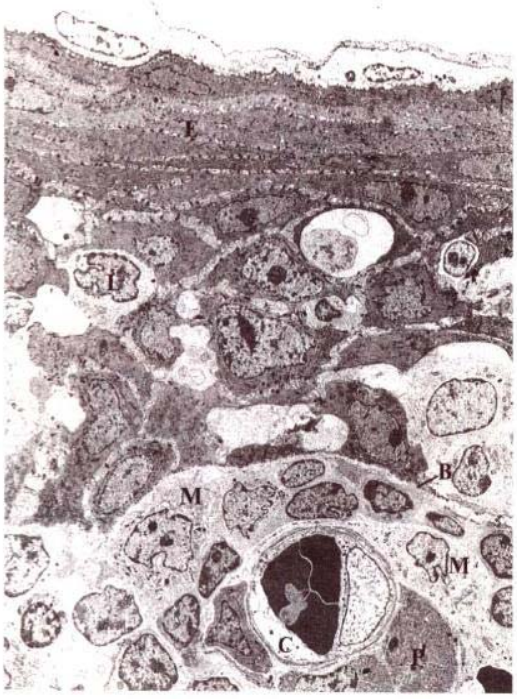

图9.57 鼻咽表面复层扁平上皮透射电镜像。示固有层中的巨噬细胞（M），毛细血管（C）和浆细胞（P），× 2500（伦敦Guy大学医科牙科联合学院解剖学与细胞生物学系N Kirkpatrick 提供标本，Sarah Smith摄影）。

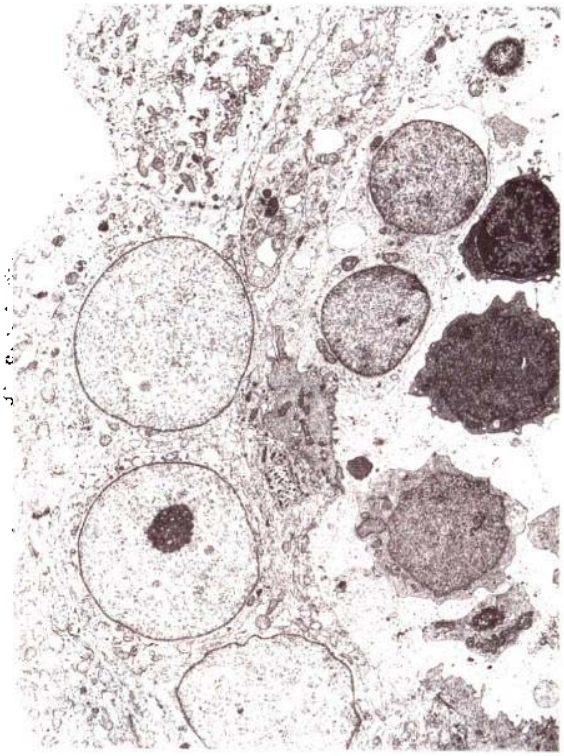

图9.58 鼻咽表面透射电镜像。示底部含有淋巴细胞的中间上皮，× 6500（伦敦Guy大学医科牙科联合学院解剖学与细胞生物学系N Kirkpatrick 提供标本，Sarah Smith摄影）。

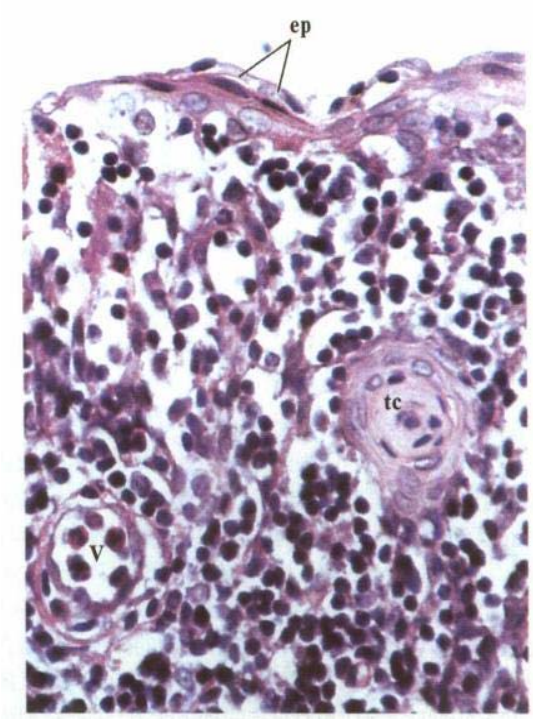

图9.59 鼻咽扁桃体切片。示网状复层扁平上皮、含有众多非上皮细胞的上皮内管道网、扁桃体小体（tc）和上皮内静脉（V）。PAS染色，×640（伦敦Guy大学医科牙科联合学院解剖学与细胞生物学系N Kirkpatrick提供标本，Sarah Smith摄影）。

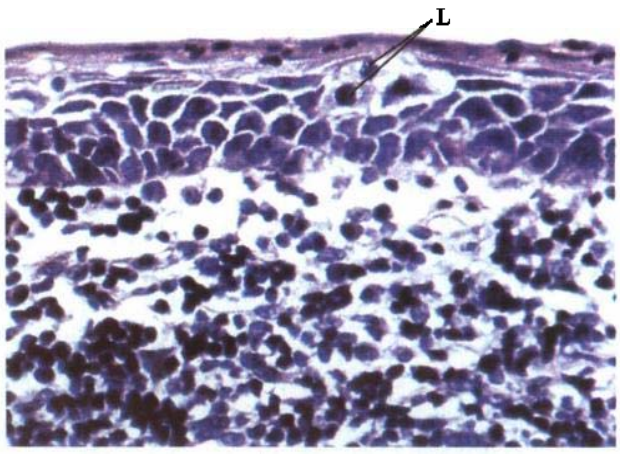

图9.60 鼻咽上皮切片。示复层扁平上皮及上皮内的淋巴细胞（L）、上皮下方的淋巴细胞和毛细血管，Movat法染色，×250（伦敦Guy大学医科牙科联合学院解剖学与细胞生物学系N Kirkpatrick提供标本，Sarah Smith摄影）。

也具有较深的而且有时呈分支状的隐窝。这些隐窝径直伸入鼻咽扁桃体内，几乎到达结缔组织被膜。皱褶和隐窝的上皮并非与鼻咽表面上皮一致，而且在所有部位都有斑片状的假复层纤毛上皮、非角化的复层扁平上皮和偶有单层立方上皮。在深部分支状隐窝，偶见假性角化现象。但在上述3种类型的上皮中，都有大小、深度各不相同的、斑片状的、典型的网状上皮，其结构和腭扁桃体的网状上皮相同（参阅上文及图9.58－9.59）。由于上皮的网状化程度不同，故在某些部位仅有很少淋巴细胞和其它非上皮细胞进入上皮基部；而在另一些部位则有密集的细胞团出现，以致失去了其原有的上皮结构。这种网状上皮常含有血管（Kirkpatrick 等1993）。

鼻咽扁桃体与腭扁桃体的内部结构非常相似，而且具有相同的淋巴分区，有生发中心的滤泡，含B淋巴细胞、滤泡树突状细胞和巨噬细胞的套层，含T淋巴细胞和交错突细胞的滤泡外区以及网状上皮。HEVs也存在于滤泡外组织中，这提示，淋巴细胞进出鼻咽扁桃体的途径与进出腭扁桃体的

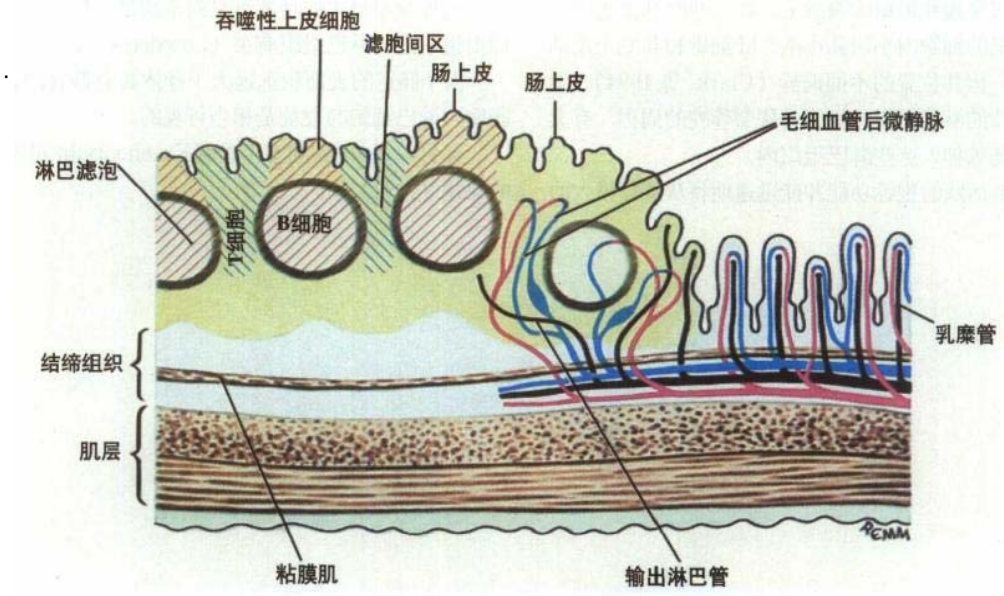

图9.61 小肠壁中上皮淋巴复合体（Peyer斑）结构模式图。示滤泡相关B淋巴细胞和滤泡间T淋巴细胞的分布及淋巴组织的血管供应（右）。

途径相似（图9.60）。

鼻咽扁桃体的功能 对于上呼吸道的防卫功能来说，鼻咽扁桃体与腭扁桃体以及咽周围淋巴环的其它部分有类似的作用。其淋巴细胞涉及的功能区域还不太明确，但很可能包括鼻腔、鼻咽、咽鼓管、中耳和内耳等解剖学上的相关部位。有关鼻咽扁桃体的临床意义详见第12篇。

Peyer斑

概述 Peyer斑是呈集合状态的O-MALT，是分布在小肠和大肠各处的粘膜层拱状突起。在回肠往往形成相当大的淋巴组织区，可达1cm宽，2cm长，（有时会更大），其长轴与肠的长轴一致（图12.111）。Peyer斑最初是用来命名伤寒患者回肠壁上出现的淋巴组织肿块，但现在则泛指小肠和包括阑尾在内的大肠壁上成群存在的淋巴小结。有关Peyer斑的局部解剖描述详见第12篇。

Peyer斑的微细结构（图9.61） 一般说来，Peyer斑与其它O-MALT例如扁桃体的结构相似（见上文）。

淋巴组织 主要见于固有层，但较大的淋巴组织块可扩展到粘膜下组织，其所在部位常会使上层的上皮呈现微隆起状。淋巴组织中有数量不等的淋巴滤泡和滤泡旁区，这与扁桃体内淋巴组织的结构相似。在滤泡周边部，朝向上皮一侧，也有由小淋巴细胞聚集而成的套层，在活跃的淋巴组织中也有生发中心。HEVs是滤泡旁区的特征。

滤泡相关上皮 Peyer斑上方的拱状表面通常没有绒毛和隐窝，但却具有一种独特的上皮。该上皮主要由低柱状并具有不规则形短微绒毛的细胞构成，其中也有一些特殊的微皱褶细胞（microfold cell），或称M细胞（M cell）。M细胞是一种相当扁的细胞，其基部内陷形成小袋状结构，以容纳侵入的淋巴细胞和抗原呈递细胞。这两种细胞侵入的方式与其在扁桃体中侵入网状上皮的方式相同。M细胞在游离面上具有许多低嵴状突起和粗短的微绒毛。在这些嵴状突起或微绒毛之间有深陷的细胞内小凹和小泡。M细胞和其它上皮细胞的结构细节，因其位置的不同而异（Clark 等1994）。阑尾具有一层连续的淋巴组织，环绕其狭窄管腔的周围，有大量隐窝即管状肠腺伸入这些淋巴组织内。

M细胞具有活跃的胞吞功能并能迅速地将从腔面摄入的物质释放到基底部的上皮内小袋，其中有抗原呈递细胞和T细胞存在。M细胞的这种转运作用称为穿胞吞吐作用（transcytosis）。通过这一方式，M细胞可从肠腔中采集抗原物质，并通过抗原呈递细胞传递给粘膜深处的淋巴细胞，使之行使适当的免疫功能。M细胞对细菌表面的碳水化合物具有很强的粘着性，能把整个细菌或病毒转运给其下方的组织。毫无疑问，上述作用在诱发免疫反应方面是极为有利的。但令人遗憾的是，有些病原体能抵御淋巴组织的防卫机制，因而在机体组织中得以蔓延。例如脊髓灰质炎病毒即可通过小肠的神经而侵犯神经系统，再如伤寒沙门菌（Salmonella typhi）则是肠壁组织的一种致病菌。

免疫功能 抗原的正常采集和呈递导致可分泌IgA的B细胞克隆选择和增殖，尔后这些细胞通过输出淋巴管和血液循环播散到消化管粘膜层广大区域中的D-MALT。在这些部位，B细胞分泌可被转运至管腔的抗体。这些抗体属二聚体形式的IgA，被浆细胞分泌之后，可与位于腺细胞和肠上皮细胞基部侧面的聚合型IgA受体结合，随后即为这些细胞所吞噬。当IgA二聚体与这些细胞高尔基复合体中的分泌成分结合之后，即被分泌到管腔中，称为分泌型抗体或sIgA。二聚体构型的sIgA对酶的降解作用有很强的抵抗能力，因此特别适于在富含蛋白酶的肠腔环境中行使功能。

在肠壁也存在上皮与淋巴细胞相互作用的其它途径。肠上皮细胞本身就是MHC-Ⅱ阳性细胞，可作为抗原呈递细胞对T淋巴细胞发挥作用。这些细胞可活化抑制性T细胞，这提示，该途径的主要作用是诱导上皮抗原的耐受性。另一个可能的抗原入路是淋巴管。一般认为，和其它各处的O-MALT一样，Peyer斑仅具有输出性淋巴管，其作用是将淋巴细胞从淋巴组织转运出去。然而最近对各种哺乳动物的研究结果表明，Peyer斑也具有输入淋巴管，这些淋巴管来自绒毛和淋巴组织上方相邻的固有层，形成丛状的滤泡周围窦。尽管这种分布形式的功能意义尚不清楚，但它可能与抗原从周围组织进入淋巴组织有关（Lowden 和 Heath 1992）。

由于肠道的表面积远远大于身体其它器官的表面积，故肠壁内淋巴细胞的数量是相当可观的。

有关Peyer斑的细节可参阅Kraehenbuhl和Neutra撰写的综述（1992）。

第10篇

心血管系统

编辑　Giorgio Gabella
译者　刘凯　杨琳　于桂英　于恩华

承蒙医学博士Robert Anderson教授、FRCS会员Julian Dussek先生、哲学博士Susan Evans、FRCS会员Adrian Marston先生和MUDr会员哲学博士Marta Perry参加本篇的编写工作。Anderson教授改写了有关心脏的内容，并且提供了有关心脏的全部彩色照片和插图10.22、43、44、57、62、63、64。Evans博士改写了有关心脏形态学发生的概论部分。Julian Dussek先生为有关脉搏和中枢静脉通路部分的撰写进行了筹备。Marston先生对有关腹部动脉和静脉的插图10.116、117、120、125－127提出了修改建议。Perry博士撰写了白细胞与内皮细胞间的相互作用一节。

血管　1452
概述　1452
血管系统　1452
血管壁的组织结构　1455
白细胞与内皮细胞间的相互作用　1459
血管的结构　1463
血管的血液供应　1469
血管的神经支配　1469
血管生成　1470
胸腔与心　1470
心包　1471
心脏　1472
概述　1472
心的一般构成　1474
心的大小、形态和外部特征　1475
心腔及其内部形态特征　1476
心活动的协调：心传导系统　1495
心脏的血管　1500
胎儿血液循环　1500
出生时心血管系统的变化　1502
心脏的先天性畸形　1502
动脉系统　1504
肺动脉干　1504
主动脉　1504
升主动脉　1505
主动脉弓　1510
头臂干　1513
颈动脉系　1513
颈总动脉　1513
颈外动脉　1515
颈部的三角　1521
颈内动脉　1523
Willis动脉环（大脑动脉环）　1529
锁骨下动脉系　1529
锁骨下动脉　1529
腋窝　1536
腋动脉　1537
肱动脉　1538
桡动脉　1540
尺动脉　1542
躯干部的动脉　1545
胸主动脉　1545
腹主动脉　1547
腹腔干　1548
肠系膜上动脉　1553
肠系膜下动脉　1554
腹主动脉前外侧支　1556
髂总动脉　1558
髂内动脉　1559
髂外动脉　1563
下肢的动脉　1564
股动脉　1564
腘动脉　1568
脉搏　1574
静脉系统　1574
肺静脉　1574
体静脉　1575
心静脉　1575
头颈部的静脉　1576
头面外部静脉　1576
颈部静脉　1578
颅静脉和颅内静脉　1580
上肢的静脉　1589
胸部静脉　1591
下肢的静脉　1595
腹部和盆部静脉　1598
髂外静脉　1598
髂内静脉　1598
下腔静脉　1600
肝门静脉系统　1602
中心静脉（导管）的入路　1604
淋巴系统　1605
引言　1605
淋巴管　1605
脾　1606
淋巴结和淋巴管的局部解剖　1606
头颈部的淋巴引流　1611
上肢的淋巴引流　1613
下肢的淋巴引流　1615
腹部和盆腔的淋巴引流　1616
胸部的淋巴引流　1624

血　　管

概　　述

在活体组织的水样介质中，物质以渗透方式进行运动和交换，而且大多是沿化学梯度进行。在硕大而复杂的生物体，生命的维持有赖于一个迅速、广泛、高效的运载系统，这个系统可持续不断地为机体的每一个细小的组成部分运来或带走大量的特异物质成分，其中包括各种离子、小分子物质，甚至细胞。这正是血管系统或循环系统的主要功能。

• 血液（参阅第9篇）是一个运载量巨大并涉及整个机体的化学性载体，由它转运的物质包括激素、氧、营养物质、抗体、分解代谢产物、红细胞和白细胞；当然也包括某些感染性物质和毒性物质。在冷血动物，血液还可重新分配和散发热量。另外，由于搏动性压力，血液还具有机械支持作用，例如可保持组织的饱满性和具有对抗重力影响的作用。

• 由于血液的流变学特性、血量的巨大以及心脏和肌性动脉的机械特性等原因，循环系统的运输功能具有速度快和容量大的特点。

• 循环系统由心脏（heart）和一系列管道系统组成。心脏相当于一个中心泵，是循环系统的主要动力器官。由心脏导出的管道即动脉（artery），它把血液输送到机体的周围部。在周围部的器官和组织中，这些管道呈袢状返回，构成静脉（vein），它携带血液最终返回心脏。用图解方式，我们可将血管系统描绘为袢状结构。袢的中心是心脏，与之相连的是最大的动脉和静脉。在周围部，这些血管明显变细，并在末端分支，形成毛细血管（capillary）（图10.1）。事实上，这样的袢不是一个，而是两个，因为心脏是一对肌性泵。其中一个泵与一个小袢相连，构成肺循环（pulmonary circulation），为肺供血；另一个泵则与一个大袢相连，构成体循环（systemic circulation），为身体所有其它部位供血。这两个袢也分别称做小循环（lesser circle）和大循环（greate circle）。

除了将在后文予以讨论的极少数例外情况，上述每个袢都是一个封闭的管道系统，所以血液通常不会离开管道系统。正如William Harvey在17世纪就已揭示的那样，血液从心脏射出，经过身体的循环之后，全部返回心脏。动脉是从心脏把血液携走的血管；而静脉则是把血液带回心脏的血管。

从中心到周围，血管树（vascular tree）显示了三个主要变化：

• 在体循环和肺循环中，由于反复分支和侧支的形成，动脉的数量不断增加。

• 动脉的管径逐渐减小，但其减小的程度与动脉数量的增加程度并非一致。所以，在最远离心脏的部位，在一个假定的通过所有血管的横断面上，会有一个最大的截面积。结果，血流的速度，在近心处要大于在周围处。

• 另一个结构性变化是动脉壁厚度的减小，但在程度上不及管径的减小更为明显。结果，在最细的动脉即微动脉（arteriole），管壁的厚度大约是该血管外半径的一半；而在大动脉，管壁厚度却仅占外半径的大约1/15～1/5。例如，胸主动脉的半径约为17mm，而其壁厚为1.1mm（Wolinsky和Glagov 1967a）。从功能方面考虑，管径的大小固然是血管的一个十分重要的参数，而对血管特性起决定作用的管壁的结构及血管在体内所处的位置也是血管相当重要的特征。即使是在身体大小差异相当悬殊的不同种动物，其微循环血管在结构上也极为相似；而在身体大小不同的哺乳动物的等同大血管，无论其管径大小，还是管壁的厚度，均存在极大差别。因此，当应用来自实验动物的资料对人类作出推断时，考虑到这种差别是相当重要的。对相应大动脉的比较研究证实，作为近似值，其内径与管壁厚度的比是一个常数，与机体的大小无关（Caro等1978）。

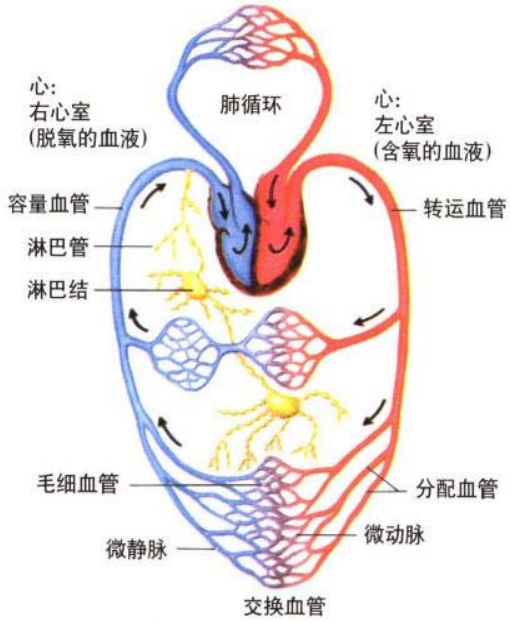

图10.1 心血管和淋巴系示意图。表明主要血管类型的名称；红色为运输含氧血液的血管，蓝色是输送脱氧血液的血管，黄色为淋巴结构。

血管系统

血管数量

主动脉是由心脏发出的一条单一的体动脉，经反复分支，形成数百条口径逐渐变小的动脉。经再行分支，这些动脉形成大约4×10^6条微动脉。再经大约4次分支，形成众多的毛细血管。与毛细血管数量相等的后微静脉相互汇集，逐渐形成数量较少，但管径逐渐变大的静脉，最终形成仅两条身体最大的静脉，即上腔静脉和下腔静脉，由体循环回流至心脏。类似的模式也见于肺循环（小循环），但其血管袢较短，而且分支也较少，故血管的数量较大循环为少。

血管的大小

成人主动脉在刚出心脏处的外径大约是30mm，横截面积约为7cm²。随着动脉树的不断分支，动脉直径逐渐变小，

至最小的微动脉，直径仅为10μm，横截面积仅为80μm²（Rothe 1983）。然而，由于微动脉数量很多，故其总横截面积大约是150cm²，比主动脉横截面积的200倍还要大（Wiederman等1976）。在毛细血管和微静脉处，血管床的面积还会进一步增大。在一个13kg重的狗，主动脉的横截面积大约是0.8cm²，而毛细血管（估计总数为1.2 × 10⁹条）的总横截面积约为600cm²（Green 1950）。在返回心脏的过程中，静脉逐渐变大，变少。和动脉一样，某一给定平面越是接近于心脏，那么经过该平面的所有静脉的总横截面积就越小。和相应动脉相比，静脉的管径稍大些。血管管径的减小是随血管树的分支进行的。也就是说，只有在出现分支或侧支时，血管的管径才会减小，若没有分支，任何一段血管都呈圆柱形，而不是呈截顶圆锥形。

在发育过程中，血管的口径不断增大，其管壁的结构也会出现巨大的变化。在老年人，血管一般都会扩大。不同物种的相应血管的大小与各物种身体的大小有关，如小鼠降主动脉的直径不足2mm，而蓝鲸相同血管的直径却超过30cm，足以使人体通过。尽管这些血管在大小上存在如此悬殊的差异，但在构成成分和结构上却无本质区别。研究证实，在线性大小差异超过3个数量级的同等血管，无论是细胞的类型，还是细胞间质的类型都是类似的。

分支模式

若一条动脉形成大致相等的两条分支，则该分支叫做终末支（terminal branch），因为原来的动脉就此消失。在形成终末支之前，动脉在其行程中所发出的分支则叫做侧支（collateral or side branch）。侧支一般小于终末支。

分支的角度与血管的口径有关，而且与按照分支最低功耗（这里指血流效率最高）原理（principle of minimum work）推测的理论角度一致（Woldenberg和Horsfield 1986），当然也会有许多例外。

全部子血管的总横截面积总是大于母血管的横截面积。例如，腹主动脉末段的内径为13.8mm，而每一条髂总动脉的内径则为9.7mm。这样，通过分支，横截面积扩大到1.5倍。据估计，一条血管若形成两条等大的分支，那么每一条分支的内径大约是母血管的0.76倍（Green 1950）。

吻合

动脉可通过吻合（anastomosis）相互连接，使各动脉的血液能流入其它动脉的供应区。两条动脉末端相互连接的吻合叫做双末端吻合（end-to-end anastomosis），例如阴道动脉和卵巢动脉的吻合、胃网膜左动脉和胃网膜右动脉的吻合、尺动脉和桡动脉掌上支的吻合等。若两条动脉相互连接而合并为一条，这种吻合称做汇集性吻合（convergence），例如左右椎动脉汇集形成基底动脉。一条短动脉横向连接于两条较大的动脉之间则叫做横向吻合（transversal anastomosis），例如两条大脑前动脉间的吻合、胫后动脉和腓动脉间的吻合以及桡动脉和尺动脉在腕部的吻合等。

血管间的关系

与静脉相比，动脉的位置通常要更深一些，但也有几支表浅动脉或称皮下动脉，例如枕动脉、颞动脉、额动脉和腹壁动脉。

在肢体关节的近端，动脉都位于屈面，但具有一个共同性特征，那就是在关节侧面具有横向吻合血管，从而提供侧支循环。

动脉通常由肌肉和筋膜将其与骨隔开。当其与骨组织接近时，会留下一个压痕或称血管沟（vascular groove），例如在第1肋上留有锁骨下动脉沟。

大动脉（胸主动脉、锁骨下动脉、腋动脉、股动脉和腘动脉）都由一条静脉相伴，该静脉引流范围与动脉供应范围相同。而其它动脉通常则有两条静脉相伴，这两条静脉称伴行静脉（satellite vein; venae comitantes），分别位于动脉的两侧，其间常有许多横向支相连。动脉及其两条伴行静脉被同一结缔组织鞘包绕，并常由同一条神经支配。若这3条血管及其支配神经被一个共同的结缔组织鞘包绕，即形成一个血管神经束（vasculo-nervous fascicle）。

肢体中较大的动脉和静脉间的这种密切关系使热量的逆流交换得以实现。这一机制促使热量从动脉血传递到静脉血，这有助于身体热量的保存。这种逆流热量交换装置也见于其它器官，例如在睾丸，蔓状静脉丛环绕在睾丸动脉周围，这种分布方式不仅能使机体热量得以保存，而且还能使睾丸的温度保持在低于平均体温的水平（Evans 1949; Grant和Wright 1971，参阅第14篇）。逆流交换机制在微循环还与离子交换有关，例如在肾髓质的直小血管（vasa recta）可形成动脉性和静脉性血窦。在这里，通过逆流交换，流出的静脉血将钠离子转运至流入的动脉血中，从而使髓质中钠离子浓度保持在一个较高的水平（参阅第13篇）。

血管的分类

对动脉和静脉进行识别和分类的主要依据是其解剖学位置。本篇很大篇幅就是用来论述各条血管的分布、位置和其它方面的一些特征。血管还可根据其大小和管壁结构进行解剖学分类（图10.2）。动脉可分为弹性动脉和肌性动脉。尽管肌细胞和弹性组织可见于所有的动脉，但弹性结构的相对量在大动脉最高，而肌组织的相对量则从大动脉到小动脉呈逐渐增多的趋势。尽管动脉的分类方法有数种，但无论哪种方法都不能将各类动脉截然分开，这是因为，动脉结构和功能参数的变化是连续性的，而不是断续性的。大多数参数的这种渐进性变化特征，决不会因某种分类方法的选用而发生丝毫改变。另外，在个体之间，由于遗传、个人史和年龄等因素的影响，血管特性也会有很大的变异。

按照功能，动脉常可分为传导性血管（conducting vessel）、分配性血管（distributing vessel）和阻力性血管（resistance vessel）。有些作者应用简单的功能性术语，把全部血管分为以下3类：阻力性血管，又称动脉；交换性血管（exchange vessle）又称微循环血管（microcirculation vessle）；容量性血管（capacitance vessle）又称静脉。

传导性血管 由心脏发出的大动脉及其主要分支属传导性血管，其主要特点是管壁具有明显的弹性。

分配性血管 到达各个器官并分支进入这些器官的较小的动脉属此类，其管壁特点是具有发达的肌性成分。

阻力性血管 主要是微动脉，由于其管径小，而且富含肌纤维，故这些血管是血流外周阻力的主要来源。这些血管可造成血压的明显下降。

交换性血管 包括毛细血管、血窦和毛细血管后微静脉，其管壁允许或有利于细胞周围的组织液与血液之间的物质交换，这正是循环系统的最根本的功能。进行交换的物质包括氧、二

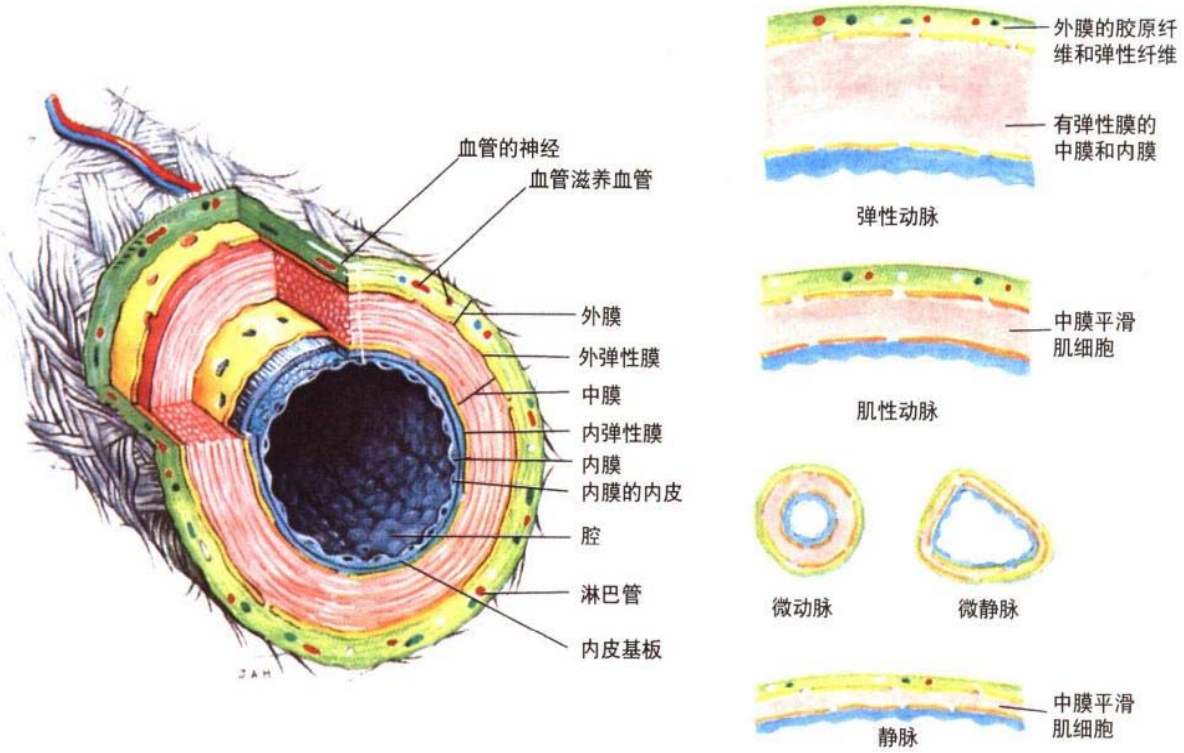

图10.2 血管主要结构特点模式图。左图示肌性动脉的主要分层及其相关特点；右侧诸图分别显示弹性动脉、肌性动脉、微动脉、微静脉和静脉的结构特点（均为横断面图）。

氧化碳、营养物质、水、无机离子、维生素、激素、代谢产物、抗体和各种防卫细胞。微动脉、毛细血管和微静脉构成微血管床（microvascular bed），该处的血液循环即称微循环（microcirculation）。

容量性或贮存性血管 由较大的微静脉和静脉组成，是一系列把血液导回心脏的血管。这些血管具有分布范围广、容量大和血压低等特点。这些血管的高容量与其管壁的可扩张性（distensibility）或称屈从性（compliance）有关。因此，在大静脉中，即使跨壁压力很低，其中仍能容纳大量的血液。由于静脉容量相对较大，故这一部分血管床所含血液的量最大。

血液循环

心血管系统或称做血液循环系统实际上是一个封闭系统，其中的血液在持续不断地循环流动。心脏本身也可看做是一个具有瓣膜的肌性大血管，它具有4个腔：右心房、左心房、右心室和左心室（另有些易使人误解的名称将在本篇后文中予以讨论）。每个心房都导入相应的心室，右半心和左半心则由心隔分开。右半心和左半心实际上是两个泵，只是在解剖学上结合为一个器官，它们依次介入血管系统，并通过它们的连接结构将整个循环系统分为体循环和肺循环两个部分（构成鸟类和哺乳类典型的双循环系统，参见本篇后文）。血液由左心室射出到达全身，再返回右心房的路线即为体循环；而由右心室射出到达肺，再返回左心房的路线即为肺循环。由于肺循环行程相对较短，故与体循环相比，它所提供的外周阻力要小得多，因而肺循环分配血管的血压较低、右心室的壁也较薄（参见本篇后文）。当然从右心室和左心室输出的平均血量应该是相等的。由上腔静脉和下腔静脉回流入右心房的血液是去氧合血液，这些血液在流经全身组织时已摄取二氧化碳并发生了其它一些改变。这些血液由右心房进入右心室，尔后经肺动脉干射入肺。在肺毛细血管内，血液与吸入的空气非常接近，血液在此释放出二氧化碳，同时获取氧。这些氧合的血液通过肺静脉流回左心房，尔后进入左心室，再由左心室将其射入主动脉，进入体循环。

那些流经脾、胰、胃和肠的血液并非直接返回心脏，而是通过门静脉注入肝。门静脉像动脉一样进行分支，最终汇入肝窦。肝窦与肝细胞板关系极为密切。注入肝窦的血经肝静脉引流至下腔静脉，最后进入右心房。这一路径称为门脉循环（portal circulation），它的主要特点是，流经腹腔脏器如脾、胰、胃和肠等的血液，在返回心脏之前不是流经一套、而是两套毛细血管。第一套毛细血管来自腹腔和肠系膜血管床，为上述的腹腔器官提供氧合的血液。这些毛细血管汇流至门静脉，门静脉再分支形成第二套毛细血管即肝窦。肝窦将去氧合状态但富含从肠吸收来的营养物质的血液带到肝内各处。富含肌纤维的肝门静脉有助于推动血液流经第二套微血管床。通过第二套毛细血管，血液得以将由消化管吸收来的营养物质转运给肝细胞。体内还有另外一个静脉性门循环，它将下丘脑的正中隆起和漏斗与腺垂体的远侧部连为一体（参见第15篇）（Akmayev 1971）。静脉性门系统（venous portal system）也可见于非哺乳类脊椎动物的肾脏。静脉性门系统实质上是位于两条静脉之间，而不是像在通常循环中位于动脉和静脉之间的毛细血管网。还有另外一种情况，就是毛细血管网可以介于两条动脉之间，如在肾血管球（参见第13篇）。

体内还有一种由淋巴管和淋巴结所提供的循环系统，它将淋巴从细胞间隙引流向胸部的大静脉。另外还有一些范围更为有限的循环，即脑脊液（cerebrospinal fluid,CSF）、外淋巴、各

种耳蜗内液、眼房水、滑液以及体腔液即心包腔、胸腔和腹腔内液体的循环。

血液循环的动力并非仅来自心脏，也来自动脉和静脉壁肌纤维的收缩。另外骨骼肌的收缩以及处于紧张状态的筋膜和韧带均可对血管尤其是对静脉造成压力，这也可成为循环的动力。另外一些可影响循环系统力学特性的因素还有动脉的弹性、血液的粘滞性以及血液与血管表面间的磨擦力。最后一个因素是层流（laminar flow）的出现或破坏如湍流（turbulent flow）的形成。

重力对心血管系统会有显著影响，其表现形式即流体静力压（hydrostatic pressure），它当然会受到体位——如直立或平卧状态——的影响（与之相反，重力对内脏生理的影响却非常小）。血液的粘滞性会给血流造成阻力。

血压和血流速度并非是恒定不变的，而是呈跳动式的。就血量而言，大约1/4存在于小循环，其余的则存在于大循环；总血量的3/4存在于静脉，尤其是管径小于1mm的小静脉。

血管网总横截面积因其与心脏的距离不同而异。在主动脉最小，而在微静脉水平则最大，约是主动脉的4000倍。血压的形成主要靠心肌的收缩，其次是血管平滑肌的收缩。沿血管树分支，血压呈进行性但并非线性下降。血压下降主要发生在两个部位，一个是刚刚超越微动脉处，与该处平滑肌的消失有关；另一个是进入小静脉处，与该处血管径突然增大有关。

组织牵掣 一段离体静脉可完全塌陷，并能将所含血液全部排出；然而处于原位的血管，尤其是静脉、微血管或淋巴管，由于组织牵掣（tissue tethering）的约束作用，即使是在体内受到压迫，也绝不会完全塌陷。

血管构筑的研究方法

大血管和中等血管的循行路径可通过解剖观察加以研究，有色示踪剂的注射则会有助于对血管的辨认。人们花费了若干个世纪的时间，才弄清楚血管系统的基本构筑，而且即使是在人们业已常握必要的观察方法之后，也还是经历了一个漫长的研究历程，这足以说明对血管的研究并非易事，了解这段历史是大有裨益的。血管管径的测量可在活体上进行，或在新鲜尸体上在生理压力下经血管灌注固定剂以行原位固定，尔后再进行测量。在固定后的尸体上进行血管测量不可能得到正确的结果。

血管铸型是指在一定压力下将一种液态的有色树脂注入器官的血管床，待树脂聚合后，再用酸蚀去所有组织的标本制作方法。这样，铸型标本就再现了被灌注器官内的所有血管。对于微循环床的血管，还可在铸型后再应用扫描电镜技术加以研究。血管内皮的腔面可先镀上一层超薄的金属膜，尔后用扫描电镜进行观察（图10.7A,8A）；冷冻蚀刻标本则可揭示细胞膜内面的结构（图10.7B）。经显微解剖并用化学方法——如用胶原酶或强碱——蚀去胶原和弹性物质，再用扫描电镜技术可观察血管壁的固有结构特征（图10.8B）。

组织学切片是用以研究血管壁微细结构的重要方法，可行横切即切面与血管的长轴垂直，也可纵切即切面与血管长轴平行，最好是通过血管的正中央。由于血管的塌陷可导致明显的结构变形，所以在固定时应将血管控制在一定的扩张状态或一种强制状态，这对于血管结构分析是相当重要的。

血管壁的组织结构

在横切面上，血管的轮廓几乎毫无例外地呈环形，管壁的厚度均匀一致。在曲度极大的血管，管壁的厚度可出现微小但可观察到的差异，例如在主动脉弓，其外侧壁由于应力较大，其厚度也要厚些。血管壁的收缩程度对管径的大小及管壁的厚度都有很大影响。因此，借助组织切片，尤其是尸检材料的组织切片，对上述参数进行评估时，应特别谨慎。无论任何血管，在对其机械性能进行判断时，上述两个参数都是最为基本的指标。除了毛细血管和微静脉，无论其大小如何，血管壁均由以下3层同心圆样排列的结构组成（图10.2）：

- 内膜层（intima;tunica intima），为最内层，其主要成分（但不是惟一成分）是内皮，铺衬在全部血管树的内表面。
- 中膜层（media;tunica media），由肌组织、弹性纤维和胶原纤维构成。在大动脉是最厚的一层，在毛细血管没有该层，而在静脉该层则相对较薄。
- 外膜层（adventitia; tunica adventitia），是血管的最外层，由结缔组织、神经和毛细血管构成。外膜层使血管与外周组织相连。

血管壁的主要组织成分是内皮、弹性组织、肌肉组织、胶原和结缔组织（图10.3）。除了内皮之外，上述各种组织的一般特征已分别在第2篇和第9篇中做过论述。

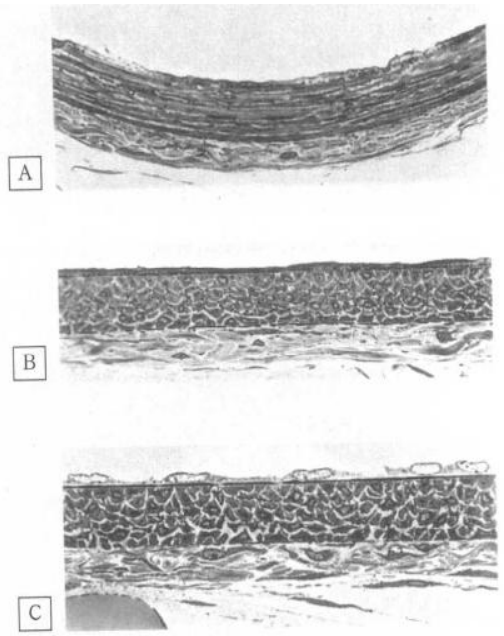

图10.3 肌性动脉组织学切片。生理性舒张状态下原位固定。A. 动脉横切片，中膜内的平滑肌细胞纵切，× 510；B. 动脉纵切片，中膜中的肌细胞横切，× 510；C. 高倍镜观，可见内皮细胞沿血流方向不同程度地延伸，内皮下方的暗线是内弹性膜，此膜多孔。由于此标本固定于舒张状态，故内弹性膜是直的。中膜由5～6层肌细胞构成，横切。外膜由胶原纤维和成纤维细胞构成。× 510

内皮

内皮仅由一层扁平的多边形细胞构成，铺衬在整个血管树的腔面（图10.4,5,6,11）。在血管床的不同区域，内皮可具有不同的结构特点。内皮是血管壁的重要组成成分，它可行使以下几种重要的生理功能：

- 可影响血液的流动，这与内皮细胞的位置有关。

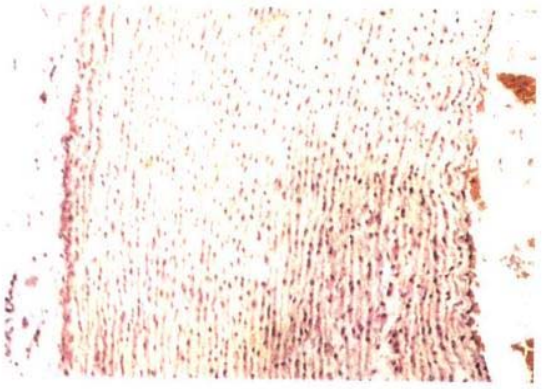

图10.4A 猴主动脉横切片。H·E染色，示细胞核的分布。×100



图10.4B 年轻人主动脉横切片。Verhoeff弹性纤维染色，示环形排列的有孔的弹性膜。×100

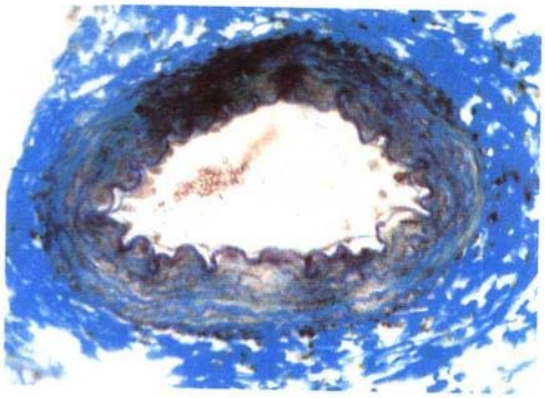

图10.4C 小的肌性动脉横切片。Verhoeff染色法染弹性纤维，Van Gieson法染胶原纤维。可见内弹性膜明显并有深褶，死后固定，血管已排空并塌陷。×200

- 某些物质和细胞可穿越内皮细胞间或细胞质而进入或离开血管内的循环血液，内皮细胞可对该透过作用进行调节。
- 通过分泌凝血因子参与凝血过程（参见第9篇），也参与纤维蛋白溶解过程。
- 具有选择性吞噬能力，可从血液中吸取某些物质，而且具有其它一些代谢功能。例如肺血管内皮可从血液中清除并灭活几种多肽、生物源性胺、缓激肽、前列腺素和脂（Ryan和Ryan 1984）。
- 内皮可分泌一些物质如内皮源性松弛因子（endothelium derived relaxing factor）即一氧化氮和内皮素（endothelin），这些物质可影响血管的活动性。另外，还可产生一些可促进内皮自身生长的物质，例如碱性成纤维细胞生长因子（basic fibroblastic growth factor, bFGF）（Schweigerer等1987）。
- 由于细胞膜上具有牵张敏感性离子通道，故内皮细胞对由脉搏引起的管壁的牵张十分敏感。这样，内皮就成为血管壁的感受器或感受成分。
- 可合成（至少是在体外培养中）纤维粘连蛋白、层粘连蛋白、胶原、弹性蛋白和内皮下层的其它成分（Ryan和Ryan 1984）。
- 可通过增殖提供新细胞，以适应血管管径的增大，或用以取代损伤的或脱落的内皮细胞。另外还可提供生长性实心细胞索，这是新生血管的前体（参见第6篇血管发生一节）。

内皮细胞宽而薄，呈瓦片样并稍有弯曲，以适应血管的曲度。细胞稍呈长形，其长轴与血流方向一致，这在动脉更为明显（图10.11）。相邻内皮细胞的边缘牢固地粘接在一起，故使整个上皮呈连续性（但血窦除外，参见本篇后文）（图10.4）。内皮细胞在有细胞核处最厚，可达2～3μm，该处常稍凸向管腔一侧（图10.3C）。其它各处较薄，呈片状；在毛细血管，内皮细胞的这些部位非常薄，常仅有0.2μm（图10.12）。

内皮的腔面（luminal surface）相对平滑，但内皮细胞，尤其是在细胞连接附近常形成小的片状突起，伸入管腔。内皮细胞表面具有大量小凹（caveola）（图10.7B）。细胞膜上覆盖有一层明显的糖萼（glycocalyx）（Luft 1966; Ryan和Ryan 1984）。糖萼是带有大量电荷并富含多糖的一层糖蛋白。



图10.5 二个小肌性动脉和一个小静脉的横切片。H·E染色，因放大倍数较小，许多微静脉和毛细血管看不清（Guy医院医学院病理系D R Turner供稿）。

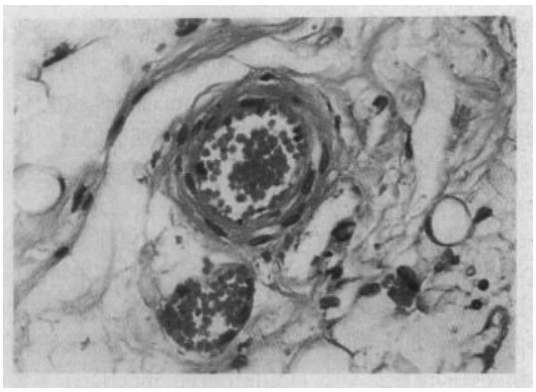

图10.6 疏松结缔组织内微动脉和微静脉横切面，H·E染色(来源同10.5)。

它固定于细胞膜上，可控制溶质的转运，可能还介导血流对内皮细胞的机械性影响。由于糖萼所携带的电荷密度较高，这可能有助于完整内皮表面保持非血栓形成特性。应用常规电镜显微技术不能观察到糖萼，但借助与糖萼特异性结合的高电子密度物质如钌红（ruthenium red）则可观察到糖萼。内皮细胞的对腔面（abluminal surface）也可形成小凹，这些小凹恰位于基板与细胞膜之间。

在所有内皮细胞都可观察到由细胞膜凹陷形成的小凹，其大小约为200nm × 50nm，小凹的膜与固有细胞膜相连续，小凹的腔通过一个狭窄的颈开口于细胞外空间（图10.7B,12B）。它在细胞表面的分布密度大约是每平方μm有几十个。由于其数量多，所以细胞表面质膜的一半以上都是以这种小凹的形式存在。有几位作者认为，这种小凹是穿胞吞吐（transcytosis）过程的表现形式：首先是内皮细胞腔面或对腔面细胞膜凹陷形成小凹，其中含有很少量的细胞外液体；后来，小凹从细胞膜上脱离下来，形成在胞质中可自由运动的球形小泡（vesicle）；最后，这些小泡与对侧细胞膜融合，再次形成小凹，并将其所含的少量液体释入细胞外空间。该理论认为，小凹－小泡－小凹是一种穿梭般的运输系统，可双向性地进行跨内皮细胞物质转运。由于这种转运方式相对无选择性，而且小泡所含细胞外液的量相当大，故这是一种大容量转运。当然对于这种跨内皮性转运形式也存在许多问题，这主要是因为其缺乏选择性。毛细血管内皮细胞连续切片研究显示，即使是那些在一张切片上看来似乎是完全游离的小泡，实际上也与细胞外空间相连。真正的小泡似乎极少，而且小凹始终是开口于细胞外空间（Frokjaer-Jensen 1984）。在其它类型的细胞，例如平滑肌细胞，小凹是一种稳定性结构，它不涉及细胞的胞吞作用（endocytosis），这与膜被小凹（coated pit）和膜被小泡（coated vesicle）均不相同。

内皮细胞胞质内的细胞器有线粒体、粗面内质网、滑面内质网和一些游离核糖体，偶见一对中心粒。尽管有证据表明内皮细胞可释放一些化学因子，但却未见明显的分泌细胞的特征。细胞内也有成束的微丝和中间丝，前者由肌动蛋白构成，后者则通常由波形蛋白丝（vimentin filament）构成。这些微丝和中间丝有助于细胞保持一定的形态，能赋予细胞机械稳定性，而且很可能在细胞改变形状或迁移时发挥重要作用。内皮细胞特有的一种细胞器是Weibel-Palade小体（Weibel-Palade body）。这种小体是一种胞质内小泡，呈杆状，0.2μm × 2.3μm，很规律地含有一些管状结构，这些管状结构与小体长轴平行，使小体呈现条纹状。这种细胞器可产生并贮存一种很大的糖蛋白分子，称von Willebrand蛋白（von Willebrand protein）或称第8因子（factor Ⅷ）。血管受到损伤后，在血小板与内皮下层细胞外基质结合过程中，该物质起介导作用。巨核细胞也可大量产生von Willebrand蛋白并将其贮存在血小板内。

从腔面观察，内皮细胞通常呈多边形，相邻细胞的接触部位通过各种粘着性（adherens）、通讯性（comunicans）和闭锁性（occludens）连接即所谓连接复合体（junctional complex）相互接合在一起。接合区可以是位于内皮细胞的腔面和对腔面之间，环绕细胞行走的距离最短的一条直线，但更为多见的则呈斜线或曲线状。有时相邻细胞会相互交错或交搭。内皮细胞的边缘常会形成薄片状突起，伸入到管腔中，像是对内皮细胞的接合区进行“警戒”，但这种突起的作用还不清楚。冷冻蚀刻技术能清晰地显示紧密连接的存在。在不同的血管，紧密连接的范围也不尽相同，它可提供一种封闭装置，以阻止或限制穿越内皮细胞间隙的液体流动；它对内皮细胞腔面和对腔面的细胞膜上的膜蛋白和膜脂的侧向移动也有限制作用。相邻内皮细胞之间除紧密连接之外，尚有缝隙连接（gap junction），偶尔还有中间连接（intermedia junction）

图10.7A 基底动脉内皮内表面的扫描电镜照相。该表面由内皮细胞相互嵌镶成花纹状，内皮细胞紧密排列并沿血流方向延伸。× 1250（伦敦大学学院Masoud Alian供稿）。

图10.7B 内皮细胞质膜冰冻蚀刻标本，电镜观察。在膜的E面上可见无数断裂后小凹。× 40000

存在（Hüttner等1973）。这两种连接总是位于紧密连接深处，即距腔面更深的部位。缝隙连接好像能无选择性地允许离子和小分子物质在相邻内皮细胞之间进行双向性扩散。在动脉，内皮细胞和平滑肌细胞间常有接触。在接触部位，内皮和中膜之间的组织减少，内弹性膜非常薄，甚至消失。

内皮细胞可合成并分泌胶原，故一般认为，内皮细胞有助于内弹性膜的形成。

平滑肌

除肺静脉在接近心脏的一小段中含有带横纹的心肌纤维外，血管壁肌组织都是平滑肌（参阅第7篇）。哺乳动物大多数动脉中膜中的肌组织也仅有平滑肌（图10.7A，11）。血管平滑肌的功能之一就是通过收缩以缩小血管的口径，从而减小通过血管的血流量，并可导致近端血管内血压的升高。在阻力性小血管，就其管径而言，管壁的平滑肌相对较多，故上述作用更为明显。平滑肌的另外一个功能就是通过等长收缩（isometric contraction）改变血管壁的紧张度。这种收缩不会引起管径的缩小，但可影响管壁的扩张性和脉搏的传播。中膜肌组织在力学方面甚为复杂，主要是：具有同心圆样排列的结构特点；因组织不能被压缩，故其有恒定的体积；肌细胞和细胞外纤维的空间排列方式具有可变性，而且对此至今仍未完全知晓；机械性能和空间排列方式不同的各种物质紧密地结合在一起。在血管床不同区域，血管的扩张性、强度、自我支持性、弹性、硬度、同轴收缩等特性不仅相互影响，而且处于一种精细的平衡状态。

肌细胞不仅与血管壁的运动有关，而且还能合成和分泌多种物质，其中包括弹性蛋白、胶原、粘多糖（mucopolysaccharide）和其它一些与血管机械性能直接相关的细胞外成分。因此，有人（Wissler 1968）将动脉中膜的肌细胞称做多功能间充质细胞（multifunctional mesenchymal cell）。内皮损伤之后，肌细胞可迁移至内膜并增殖，形成纵行的肌细胞束，称做新生内膜（neo-intima）（Fishman等1975）。在病理情况下，肌细胞可出现脂肪变性，参与动脉粥样斑（atheromatous plaque）的形成。

血管肌组织由血管肌细胞（vascular muscle cell）构成。这些细胞与内脏肌细胞具有许多共同的结构特征，但也稍有差别（图10.4A，8，11）。平滑肌细胞的基本结构特点在前文已有论述（参见第7篇）。在大动脉，由于血压和管壁应力均较高，故其肌细胞较内脏肌细胞短，约60～200μm，而且体积也较小。细胞外形甚不规则，而且细胞膜上具有许多明显的致密带状结构，细胞内的收缩装置和细胞外纤维成分在该处相互接触。微动脉和微静脉的平滑肌细胞与内脏的肌细胞更为相似。

血管肌细胞中不仅含有肌丝，而且还含有细胞骨架成分，其中包括中间丝（intermediate filament）。在内脏平滑肌细胞，中间丝均由结蛋白（desmin）构成，而在血管平滑肌细胞则由波形蛋白（vimentin）构成，或由波形蛋白与结蛋白共同构成。

血管肌的细胞间连接（Cell-to-cell junction）主要是粘着性连接，使相邻细胞间形成机械性结合（图10.11）。除此之外，也有少量缝隙连接。在血管，尤其是在动脉，更为多见的是肌细胞与结缔组织基质之间的连接，称为细胞－基质连接（cell-to-stroma junction）。相邻肌细胞间也有一些相互交错和广泛接触的部位，在这些部位并没有明显的由细胞膜形成的特殊连接结构。有时相邻肌细胞的基板相互融合或消失，这或许也是相邻肌细胞间的一种相互粘着方式。

中膜内肌细胞的走向一直是人们探讨的热点之一，而且至今尚无明确的结论。在大多数动脉，这些肌细胞大体上是环行排列的；尽管动脉口径变化范围很大，但这种环行排列方式却很少变化（Canham和Mullin 1978；Walmsley 1983）。当然，在中膜内偶尔也会发现一些走向并非呈环行的肌纤维束。在大血管，肌纤维都成层或成束存在，而且即使相邻的肌细胞层，细胞的走向也会有些差异。在血管收缩时，环行排列似乎更为规律，而在萎陷的动脉，这种排列方式可能就会被严重破坏。曾有人描述，一些大动脉的肌细胞层恰似一个柱状的弹簧一样，肌细胞呈螺旋状排列。有人报道，在猫的主动脉，相邻肌层内的肌细胞分别呈右旋和左旋螺旋状排列（Rhodin 1962），而螺旋的斜度随着出生后的发育逐渐加大。在弹性大动脉，肌细胞常与其内外两侧的弹性膜相接触，因而，这些肌细胞也稍呈螺旋状排列，恰似钟表内的盘状弹簧。一般认为，中膜内肌细胞的空间走向是影响血管壁机械性能的解剖学因素之一。然而，这些肌细胞的实际走向可能并非最有意义的影响因素。由于中膜具有内聚力，细胞和基质排列非常紧密，具有大量细胞间连接及细胞－基质连接，另外肌细胞缩短时可

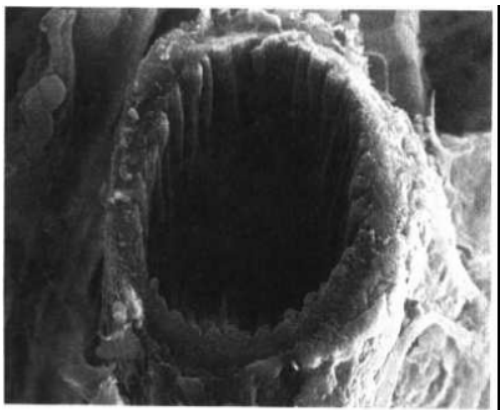

图10.8A 分布于脑表面的小血管扫描电镜观察。由于内皮细胞的膨隆，使内皮的游离面呈波纹状。×750（图的来源同10.7A）。

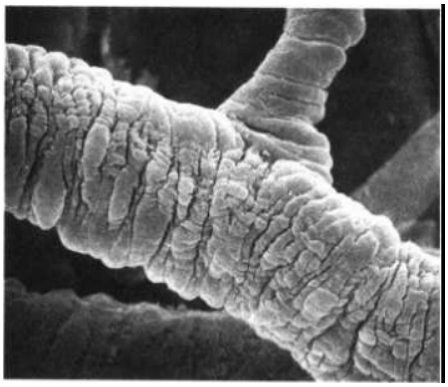

图10.8B 从肠系膜分离下的小动脉，通过酶消化将外膜除去，扫描电镜观察。可见肌细胞呈收缩状态、环行排列。×1000（由日本Waseda大学人体科学院Komuro教授提供）。

侧向膨胀造成移位，因而肌细胞是否具有严密的几何学排列方式对血管的正常功能来说就显得并非十分重要。

在生理状态下，某些大动脉的内膜中可含有少量纵行的平滑肌细胞。在大动脉近外膜处，也可见到一些纵行肌束。在小动脉和微动脉，肌细胞的排列较为规律，均为环行(图10.8B,11)。在静脉，肌细胞的排列方式变化较大(参见本篇后文)。

大动脉中膜的单个肌细胞，即使是环行，也仅稍呈弯曲状，因为许多细胞的长度合在一起才足以绕血管一周。与之相反，在微动脉，肌细胞则呈高度弯曲状（参阅本篇后文)。

胶原和弹性物质

血管壁的主要构成成分之一是细胞外物质，统称做基质(stroma; matrix)。在大动脉和大静脉，该成分占管壁成分的一半以上，而且主要由胶原（collagen）和弹性蛋白（elastin）组成(图10.11)。在血管壁细胞外基质中尚有其它一些纤维性成分，如纤维粘连蛋白微原纤维(fibronectin microfibril)等，以及大量的无定形物质或可溶性物质。

弹性物质可见于所有动脉和静脉，在弹性动脉中尤为丰富（图10.11A)。弹性纤维（elastic fiber）的直径约为0.1～1.0μm，它们相互吻合形成网状。纤维走向主要为环行（图10.8B)。弹性纤维更为广泛的融合即形成板层状的弹性膜。这些弹性膜上虽然都有窗孔，但仍可将平滑肌间隔成层，这样就形成了板层"单位"(参见本篇后文)。在动脉的内膜和中膜之间有一层明显的弹性膜称做内弹性膜（inner elastic lamina)。内弹性膜是由弹性物质构成的膜管状结构，它可以使血管在扩张之后回缩到原位。当管腔内的血压降至生理水平以下时，由于受到周围组织的压迫，内弹性膜就会蜷曲成规则的波纹状（图10.4C)。在这种状态下，管腔会显著变小，但不会闭合，血管轮廓仍呈环形。弹性膜上的窗孔使内膜和中膜之间的物质得以交换。在中膜与外膜交界处还有一层外弹性膜（outer elastic lamina)，其形态与内弹性膜相似，但远不如内弹性膜发达。外膜中弹性纤维不太丰富。

胶原原纤维(collagen fibril)具有横纹，直径为30～50nm（参见第2篇)，可见于血管各层(图10.11)，尤其是中膜，大多环绕在肌细胞的周围。外膜含有丰富的胶原，这些胶原以粗大的原纤维束即胶原纤维(collagen fiber)的形式存在。由内到外，即从接近中膜的部位到外膜的最外侧，胶原纤维越来越粗。

一般说来，在中膜内，胶原纤维和弹性纤维的走向与肌细胞的走向相平行或稍成一定角度，所以主要是环行排列。而在外膜中，胶原纤维则主要是纵行，这可给予大血管纵向上的抗拉力。在大动脉，在脉搏影响下形成的辐射性扩张作用远远大于纵向的扩张作用(Burton 1954)。中膜胶原网的功能并非像外膜中的胶原纤维层那样具有限制血管扩张的作用，其主要作用是为肌细胞提供附着，并向周围传导力。胶原纤维不具备可扩张性，而弹性纤维则具有高度可扩张性。弹性纤维不仅为肌纤维提供广泛的附着，而且更有利于肌张力沿血管壁均匀一致地扩散。在血管扩张时，弹性纤维可贮存能量，并通过回缩使血管恢复至静息状态时的长度和口径。

中膜的细胞间质，包括胶原纤维和弹性纤维，是在发育过程中由平滑肌细胞产生的。与其它组织的细胞间质相比，其更新速度较慢，而且更新过程也由中膜平滑肌细胞所控制。在外膜中则和在其它结缔组织中一样，胶原由成纤维细胞合成并分泌。在出生后的发育过程中，随着管径和管壁厚度的增大，血管的弹性成分和胶原成分也逐渐增加。随后，血管壁的结构会发生许多变化，其中包括胶原与弹性蛋白比率的上升，致使血管的弹性逐渐下降。

周细胞

毛细血管壁缺乏固有外膜而且也没有肌细胞，但在血管的外表面却有另外一种细胞即周细胞(pericyte)(图10.12A)。周细胞又叫Rouget细胞（cell of Rouget），还有其它名称，它可能并非是一个单一的细胞群。这种细胞呈长形，具有一个膨隆的细胞体和铺展在毛细血管内皮上的长片状突起。周细胞并非形成连续的细胞层，但细胞形状提示，它对毛细血管有束缚作用和机械性支持作用。这些细胞或其中部分细胞可能具有吞噬功能。某些周细胞可能会分化为内皮细胞，以取代内皮中受损的细胞；或许也能分化为间充质细胞或肌细胞。周细胞在数量和形态方面都具有很大的可变性。由于周细胞内含有一些微丝束，而且免疫组化研究证实，还含有肌动蛋白(actin)、肌球蛋白（myosin)、原肌球蛋白（tropomyosin）和结蛋白（desmin)（Uehara等1990)，故有些作者认为，周细胞是一种可收缩细胞（Rhodin 1962)。另有人认为，周细胞是一种原始肌细胞（Zimmermann 1923)，这恐怕纯属推测。大多数周细胞都有与内皮细胞密切接触的部位，在这些部位偶尔会形成粘着性连接（Forbes等1977)。对周细胞来说，这些部位是仅有的未被基板覆盖的部位。

白细胞与内皮细胞间的相互作用

概述

免疫系统的一个显著特点就是淋巴细胞可通过血液和淋巴不断地从某一地点迁移到另外的地点，从而使在功能上各不相同的器官和组织连为一个整体。淋巴细胞的迁移以及在免疫反应中与活化细胞间的相互作用，都是由细胞表面分子控制的。细胞之间以及细胞和细胞外基质之间的粘着性相互作用不仅对所有发育过程来说是必不可少的，而且对于终生都在行使功能的免疫系统来说，也是至关重要的(Springer 1990)。

成熟的处女型淋巴细胞由初级淋巴器官骨髓和胸腺进入血液循环，尔后迁移到次级淋巴器官如淋巴结、脾、扁桃体、Peyer斑和阑尾，另外也迁移到一些弥散的淋巴组织。这些弥散的淋巴组织包括与皮肤有关的皮肤相关淋巴组织(skin associated lymphoid tissue, SALT)，与胃肠粘膜表面相关的肠相关淋巴组织(gut associated lymphoid tissue, GALT)和与呼吸道有关的支气管相关淋巴组织(bronchus associated lymphoid tissue, BALT)；另外，还有与泌尿生殖管道有关的淋巴组织，它也

系粘膜相关淋巴组织(mucosa associated lymphoid tissue, MALT)的一部分。次级淋巴器官和淋巴组织警戒着进入机体的抗原，而且为抗原与淋巴细胞的相互作用提供一个最为适宜的环境(Brandtzaeg 1984)。处女型和记忆型淋巴细胞可经输出淋巴管、淋巴干和胸导管重新进入血液循环并进行再循环。正是由于淋巴细胞的再循环，才使遍及全身的抗原－淋巴细胞相互作用，得以发挥最大效力。

血管内皮

所有血管的腔面都铺衬着内皮细胞，它能使血液平滑流动，能调节循环血细胞及血小板与管壁之间的相互作用，并且形成血流和血管外组织间的界面，还能分泌若干种活性因子。内皮仅由一层细胞构成，具有两个不同的面，即在形态学和生物化学方面均表现出两个极性面：一个是腔面(luminal surface)或称做非血栓形成面(non-thrombogenic surface)；另一个是对腔面(abluminal surface)或称做粘着面(adhesive surface)(de Groot 1987)。对腔面朝向血管壁深层的组织，而且对血小板有粘着性。与之相反，内皮的腔面则可视为与血细胞具有类同性，或称之为血液相容性界面(haemocompatible interface)，它不仅是一道天然屏障，而且还能对几种血管活性和血小板活性介质的血液浓度进行调节；另外，它不支持白细胞或血小板的粘着和凝集(Brown 1994)。然而，内皮细胞的紊乱可诱发血小板激活因子(platelet-activation factor, PAF)的产生，该因子是一种可引起血小板凝集的有效刺激物。

人类血管内皮细胞的许多功能是动态的，而不是固定不变的，例如，在内皮损伤并伴有内皮下层的基质暴露时，其邻近未受损的内皮细胞就会增殖迁移，在几小时内使上皮的微小缺损得以修复(Jarrell 等 1987)。

淋巴细胞循环和向淋巴器官及非淋巴器官的迁移

在正常情况下，淋巴液持续地流经次级淋巴器官。就结构而言，所有次级淋巴器官在以下方面都是相似的：首先，都具有一个复杂的支架结构，并为淋巴细胞和抗原呈递细胞间的相互作用提供一个理想的环境；其次，都可分为不同的区域，这些区域对T或B淋巴细胞的分布来说或多或少是特异性的；第三，都具有特化的血管段，称做毛细血管后微静脉(postcapillary venule)或高内皮微静脉(high endothelial venule, HEV)(图10.9A)，它有利于血液循环中的淋巴细胞向血管外迁移。

这种高内皮微静脉位于淋巴结、腭扁桃体、鼻咽扁桃体、Peyer斑、阑尾和粘膜相关淋巴组织中的滤泡旁区。在脾内没有此类微静脉，但通过脾迁移的淋巴细胞的量却超过通过所有淋巴结迁移的淋巴细胞的量(Pabst和Binns 1989)。尽管有人提出，边缘窦的内皮细胞可能具有吸引血液中的淋巴细胞并使之迁入边缘区的作用，但对于淋巴细胞在脾内的循行途径却知之甚少(Stevens 和 Lowe 1992; Picker 和 Butcher 1992)。

在免疫监视过程中淋巴细胞也持续不断地通过初级淋巴器官骨髓和胸腺以及一些非淋巴器官和组织进行迁移，但在正常情况下这些器官和组织中没有高内皮微静脉存在。在这些部位，淋巴细胞的迁移是通过毛细血管、血窦和低内皮微静脉完成的。Pabst和Binns(1989)应用异硫氰酸荧光素(fluorascein isothiocyanate, FITC)标记的淋巴细胞悬液研究了猪和绵羊淋巴细胞的迁移途径。结果显示，在最初几分钟内，这些淋巴细胞的40%见于肺，14%～21%见于肝。这就证实，肺和肝均与脾相似，不仅能捕捉衰老的细胞，而且也能活跃地参与淋巴细胞的再循环。

有趣的是，在许多慢性炎症部位也发现有与高内皮微静脉类似的血管，并认为与大量白细胞向血管外的渗出有关。中性粒细胞、淋巴细胞和单核细胞都可迁移至炎性组织，但动力学特点各不相同：中性粒细胞在受到刺激后仅几分钟便会出现于炎症区；而抗原特异性T和B淋巴细胞以及单核细胞则需数小时才能到达，但这些细胞在炎症区的存留时间可长达数日(Osborn 1990)。这一现象的一个最好例证是滑膜类风湿病(rheumatoid synovium)(Freemont 等 1983;Koch 等 1991)。

有些淋巴细胞会通过血管和淋巴管从一个次级淋巴器官迁移到另一个次级淋巴器官；而有些淋巴细胞则会在这些淋巴器官中存留一段长短不等的时间。例如某种抗原特异性淋巴细胞会选择性地存留在对该抗原所在部位进行引流的淋巴结内(Picker和Butcher 1992)。另外，有证据表明，淋巴细胞可在精确的调控之下非随机性地迁移到某一部位，这一现象称做归巢(homing)(Rosen 1989; Springer 1990; Picker和Butcher 1992)。因此，那些归巢至肠淋巴组织的淋巴细胞被认为是选择性地穿越肠特殊微血管而实现的。其它淋巴细胞群以类似的机制归巢到不同的靶器官如扁桃体、周围淋巴结等。一般认为，淋巴细胞归巢的这种特异性是相对的，而不是绝对的，而且可能是诸多因素共同作用的结果，并非由单一的特异因素所决定(Shimizu等1992)。

循环中的淋巴细胞归巢至次级淋巴器官和淋巴组织中的淋巴室(lymphoid compartment)是通过离开HEV完成的，尽管在过去有些学者还坚持另外的观点，但目前这一观点已被广泛认可。早在1929年，Ehrich就提出“在淋巴结内，小淋巴细胞迁移至内皮层由非常高而密集的内皮细胞构成的静脉”，但直到Gowans和Knight(1964)的放射性自显影实验结果问世，人们才对淋巴细胞的穿内皮性迁移的生理学意义及其迁移方向予以重视。

高内皮微静脉

高内皮微静脉见于多数哺乳动物，因有大量壁内和壁外淋巴细胞存在，故内皮显得很饱满(图10.9A)，该特征可作为辨认这类血管的依据。高内皮微静脉(HEV)位于T淋巴细胞分布区，即除脾之外的所有次级淋巴器官和次级淋巴组织内淋巴小结之间或淋巴小结周围的区域。在人的腭扁桃体，HEV也可见于隐窝网状上皮的基部(Perry 等 1992)。因其所处的位置，又因具有大约7～30μm的管径，故此类微静脉又被称做毛细血管后微静脉(postcapillary venule)。HEV起自扁平内皮细胞构成的静脉性毛细血管汇合处，接受引流周围淋巴滤泡的微静脉，止于较大的静脉(Ohtani 等 1989)。

高内皮微静脉的腔面呈鹅卵石样外观，表面覆盖一层明显的糖萼(glycocalyx)(Anderson和Anderson,1975)，由单层高内皮细胞(high endothelial cell, HEC)构成，这些细胞坐落在内皮

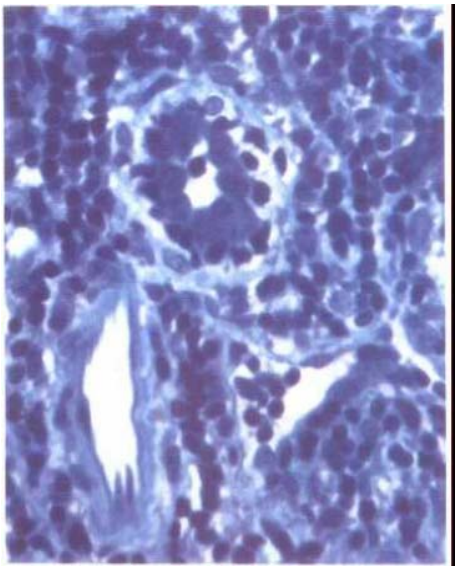

图10.9A 人腭扁桃体切片。美蓝/天青Ⅱ染色。图上部可见一高内皮微静脉横断面，其内皮细胞呈柱状，有许多深染的淋巴细胞与其相贴。对照观察图左下方的低内皮微静脉和右下方的小淋巴管。

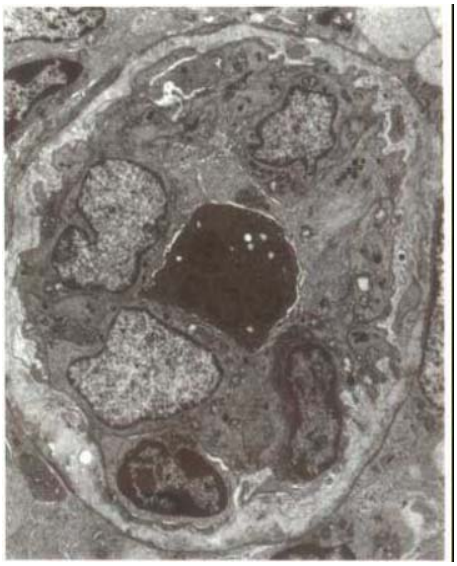

图10.9B 人腭扁桃体高内皮微静脉横切面电镜观察。可见血管腔内有一中性粒细胞，完全被高内皮细胞包绕。3个高内皮细胞的核电子密度低。有突起的周细胞位于内皮基板和少量结缔组织的外面。注意观察2个壁内（右下）和壁外（左上）淋巴细胞的位置。× 3000

基膜上，该基膜与周细胞紧密相贴，而周细胞又被自身的基膜和少量结缔组织所环绕（图10.9B），相邻内皮细胞的顶部侧面和基部侧面以不连续性斑状连接（macular junction）相连。这些连接结构大概就是迁移淋巴细胞穿行的部位（Anderson和Anderson 1976）。



图10.9C 风湿样滑膜高内皮细胞电镜照相。可见许多微管样Weibel-Palade小体的断面位于核上和核周。× 20000

超微结构显示，这种高内皮细胞具有代谢旺盛的分泌细胞的特征，细胞核大而圆，由大量常染色质构成，含有一个或两个核仁，高尔基区明显，有许多线粒体、核糖体和吞饮小泡。一个典型的特征是，这些细胞含有微管性Weibel-Palade小体，在这些小体内贮有第8因子和P选择素（P-Selectin）（图10.9C）。受到凝血酶、组胺或反应性氧核素（reactive oxygen species）等物质的刺激，内皮细胞中的P选择素就会迅速发生位置变化并重新分布到内皮的表面（Hogg 1992; Cronstein和Weissmann 1993）。高度为10-12μm的高立方状或柱状上皮细胞会突入管腔，这样循环血细胞和血管壁碰撞的机会就会加大。接踵而至的便是白细胞的碰撞性附着和迁移的发生。

白细胞归巢的分子基础

位于细胞表面并能对细胞间粘着进行调节的糖蛋白统称为细胞粘着分子（cell adhesion molecule, CAM）。内皮细胞粘着分子能促进循环白细胞向血管壁上附着。粘着状态和非粘着状态的迅速转换是白细胞行使免疫监视和免疫反应的基础。在炎症反应邻近区域，内皮细胞可能会发生一些重要变化，例如一些炎性介质，如脂多糖（lipopolysaccharide）、白细胞介素I（IL-1）、肿瘤坏死因子α（tumour necrosis factor alfa, TNF-α）或γ干扰素（gamma interferon, γ-IFN）等可提高内皮细胞的粘着性，但能降低内皮细胞对向血管外迁移白细胞的选择性（Shimizu等1992）。

现已确认，有许多粘着分子参与血液白细胞与高内皮微静脉之间，即血液白细胞与细胞因子激活性内皮（cytokine-activated endothelium）之间的相互作用。这些粘着分子可划分为3类：选择素家族（selectin family）、整合素家族（integrin family）和免疫球蛋白超基因家族（immunoglobulin supergene family）。白细胞表面可表达选择素和整合素分子，这些分子对循环白细胞与内皮细胞的粘着起介导作用；而在内皮表面则可表达选择素和免疫球蛋白超基因家族成员，这些分子提供粘着性，使白细胞与之粘着（Springer 1990; Cronstein和Weissmann 1993）。

选择素 到目前为止，有3种分子已被确认属粘着蛋白选择素家族的成员，它们分别是L型选择素（L-selectin），也称淋巴细胞归巢受体（lymphocyte homing receptor）、CD62L、Leu-8、Mel-14、

LAM-1；E型选择素（E-selectin），也称CD62E、ELAM-1；P型选择素（P-selectin）又称CD62P、GMP-140、PADGEM。选择素的结构特点是都有一个氨基末端植物血凝素区（amino-terminal lectin domain）、一个表皮生长因子样区（epidermal growth factor-like domain）和数目可变的数个补体调节区（complement regulatory domain）。这些选择素分子都结合在包括唾液酸Lewisx在内的特异性唾液酸化碳水化合物上。就粘着蛋白来说，这是选择素独有的特点（Polley等1991）。

L型选择素在多数白细胞表面都有表达，其内皮配体最近被命名为Gly-CAM-1（Imai等1993）。L型选择素的重要性在于，它在淋巴细胞归巢到周围淋巴结的过程中以及中性粒细胞和单核细胞向炎症部位聚集的过程中起介导作用。

E型选择素是在内皮细胞表面仅能短暂表达的一种诱导性粘着分子。最初它被描述为一种可使中性粒细胞粘着到炎症细胞因子激活性内皮上的介导性粘着分子（Bevilacqua等1989）。

内皮细胞受到刺激之后，贮存在Weibel-Palade小体内的P型选择素会通过扩散作用迅速迁移到内皮细胞表面。由于P型选择素会迅速被内皮细胞吞噬，故其表达时限很短。P型选择素与E型选择素相似，可与表达于中性粒细胞、血小板和单核细胞表面的配体结合，因而可使白细胞粘附于炎症部位的内皮上（Zimmerman等1992）。

整合素 整合素是一个分子大家族，它可介导细胞间粘着以及细胞与细胞间质之间的相互作用，所以它在调节细胞的空间定位和细胞运动方面具有重要作用。整合素代表一组相关的异二聚粘着蛋白（heterodimeric adhesion protein），每一个分子由一个α亚单位和一个β亚单位（β_1、β_2和β_3）构成。

β_1整合素是一类被称做极晚期抗原（very late antigen，VLA），由6种分子组成的亚家族。其主要功能是作为细胞外基质成分的受体。体外实验发现，在受到抗原刺激2-4周之后，淋巴细胞表面即表达VLA-1和VLA-2粘着分子，这些粘着分子可与细胞外基质相结合（Keelan和Haskard 1992）。另外，表达于休止期淋巴细胞、单核细胞和嗜酸性粒细胞表面的整合素VLA-4（α4β1、CD49d/CD29）也可与位于活化内皮细胞表面的相应配体即血管细胞粘着分子1（vascular cell adhesion molecule 1，VCAM-1，CD106）结合。

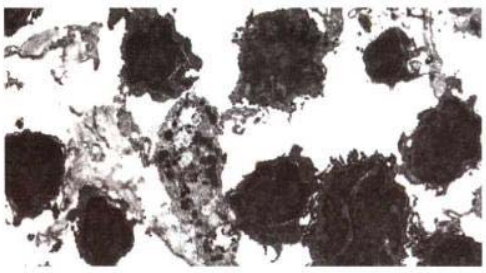

图10.9D 人腭扁桃体免疫电镜观察。可见滤泡间区中淋巴细胞的细胞膜上有淋巴细胞功能相关抗原1（LFA-1）的免疫阳性颗粒（黑点）。免疫电镜标本制作中的一抗是抗LFA-1单克隆抗体。×4000

β_2整合素的表达仅限于白细胞。尽管通常情况下白细胞整合素不具有粘着性，但当这些细胞被活化后，这些整合素可变得具有很强的粘着性并能在与细胞迁移有关的事件中发挥关键作用。β_2亚家族包括3种分子，这些分子都具有β_2亚单位（CD18）和分子量各不相同的分子链（CD11a、b、c）（Cronstein和Weissman 1993）。

CD11a/CD18整合素分子又称做淋巴细胞功能相关抗原1（lymphocyte function-associated antigen 1，LFA-1），表达于所有白细胞的表面（图10.9D）。LFA-1的内皮配体是细胞间粘着分子1和2（intercellular adhesion molecule，ICAM-1，ICAM-2）。这两种分子均属免疫球蛋白超基因家族。另外两种β_2亚家族成员分别是CD11b/CD18（Mac-1、CR3）和缺乏明显特征的CD11c/CD18。这些分子的分布仅限于中性粒细胞、单核细胞和自然杀伤细胞的表面，其功能是通过与ICAM-1的结合介导白细胞与内皮的粘着。最近，直接对抗整合素介导粘着过程的单克隆抗体已应用于降低炎症反应的研究（Jasin等1992）。

免疫球蛋白超基因家族 免疫球蛋白超基因家族是一个蛋白大家族，其中有3个成员与白细胞-内皮细胞粘着有关，它们是位于内皮细胞表面的整合素的对应受体ICAM-1（CD54）、ICAM-2和VCAM-1。

ICAM-1和ICAM-2分子都具有数量不等的免疫球蛋白类似区（immunoglobulin-like domain），ICAM-1具有5个，而ICAM-2则仅有2个。两者均表达于内皮细胞表面，而ICAM-1还表达于活化的B细胞和淋巴滤泡生发中心的滤泡树突状细胞的表面（Springer 1990）。已知的ICAM-1的配体有LFA-1和Mac-1两种整合素；ICAM-2仅与LFA-1结合。另外，ICAM-1的表达易被炎症细胞因子上调（upregulate）（图10.9E），从而导致循环中的淋巴细胞及单核细胞与被激



图10.9E 扁桃体高内皮微静脉横切面，细胞粘着分子-1单克隆抗体（mAb to ICAM-1）孵育，电镜观察。可见高内皮细胞的腔面和侧面呈阳性着色（黑点），基底面呈阴性着色。×5000

活的内皮之间的结合量增加。

免疫球蛋白超基因家族的另外一个成员是VCAM-1分子，该分子含有6个或7个免疫球蛋白类似区。VCAM-1的配体是位于白细胞表面的VLA-4整合素(Cronstein和Weissmann 1993)。尽管休止的内皮细胞表面无VCAM-1存在，但VCAM-1在内皮细胞的表达可为细胞因子所诱导。因此一般认为，VCAM-1可促进单核细胞在炎症区的聚集(Shimizu等1992; Picker和Butcher 1992)。

另外一种被广泛表达的细胞表面分子CD44已被认定是一种造血细胞的归巢受体。CD44分子是一种高度糖基化的蛋白质，而且是透明质酸的主要受体。Günther等(1991)曾提出，CD44的同分异构形式可能在器官特异性识别、细胞运动和侵袭等机制中发挥重要作用。

总而言之，白细胞粘着到内皮上的过程被认为涉及许多受体与对受体(counterreceptor)间的相互作用。这种粘着链锁反应，从白细胞附着于内皮开始，直到其最后穿越血管壁进入周围组织为止，要求白细胞和内皮细胞的表面皆须表达相应的粘着分子(Shimizu等1992; Tanaka等1993)。

该链锁反应的第一步是白细胞松散地相互连接、翻滚或制动。这一过程由P型或E型选择素启动。牵制分子(tethering molecule)和信号分子(signalling molecule)在活化的内皮细胞表面的共同表达，会使启动过程得以加强(Zimmerman等1992)。第二步叫做触发(triggering)。在这一过程中，一个传递给白细胞的信号使整合素分子由非活化构型转变为活化的粘着性构型。第三步是强烈粘着的形成，这一过程由白细胞表面的整合素所介导——与内皮细胞的相应配体结合。第四步即最后一步，是白细胞迁移至周围的组织。这一步的前提是粘着力的下降以及某些分子从白细胞表面的脱落，继之出现细胞运动。上述过程的确切机制至今尚不清楚(Hogg 1992; Shimizu等1992; Tanaka等1993)。

在再循环淋巴细胞归巢过程中和在炎症反应的起始阶段，都有某些分子对细胞间的相互作用起介导作用，对这些分子的深入了解可能会使抗炎药物另辟新径。

血管的结构

伴随血管树不断分支血管壁出现的结构变化是渐进性的，故按结构对血管进行分类只是粗略的而不是严格的，根据基本结构模式的不同，可将血管分为以下几类。

弹性大动脉（图10.4A.B,11A）

弹性大动脉(large elastic artery)的内膜由内皮和内皮下层(subendothelial layer)构成。内皮坐落在一层基板上。内皮细胞呈扁平状，厚约0.2－1.0μm，多边形，其长轴与血流方向平行。内皮下层发达，含有弹性纤维、胶原原纤维、成纤维细胞和一些小细胞。这些小细胞常被认定为肌细胞或肌前体细胞。内皮下层细胞走向不规则，但大多为纵行。

人在刚出生时，主动脉的内皮贴附在内弹性膜上。出生之后，随着内膜厚度的增长，才出现内皮下层，也称做内皮下内膜层(subendothelial intima)，由纤细的弹性纤维、纵行的平滑肌细胞、少量胶原纤维、偶尔出现的成纤维细胞及丰富的基质构成。内弹性膜的劈裂性分支并非少见。随着年龄的增长，主动脉壁逐渐变厚，而且其远侧段较近侧段更为明显。一般认为，内皮下层的细胞是由中膜细胞穿越内弹性膜迁移而来。

在内膜和中膜之间有一层明显的内弹性膜，该膜平滑、厚度约为1μm，在脉搏的作用下可向外扩张，尔后呈弹性回缩。当血管完全排空时，当然在正常活体内不会出现这种情况，内弹性膜会呈现迂曲状。但即使是处于完全排空状态，大动脉也不会完全塌陷。

中膜具有明显的层状结构，即由数层弹性膜(elastic lamella)构成。弹性膜间区(interlamellar zone)有肌细胞、胶原纤维和弹性纤维。其排列方式极为规律，每一层弹性膜及其相邻的一层弹性膜间区称做中膜板层单位(lamellar unit)。在人类主动脉，大约有52个中膜板层单位，每个单位的厚度约为11μm。所有哺乳动物的大动脉都具有类似的结构方式。中膜板层单位的数量与血管直径大体成正比，而血管的直径则依不同的物种和不同的血管而异(Wolinsky和Glagov 1967b)。板层单位的数量和厚度都随着个体的发育而增加，在出生时，主动脉仅有大约40个板层单位。在发育过程中，血管口径的增长速度远远超过板层单位数量和血管壁厚度的增长速度。

有些学者又将最大的动脉即主动脉的中膜分列出一层位于内弹性膜外侧的内肌层(internal layer of musculature)。该层的肌细胞混杂于纵行的弹性纤维之间、其走向无规律。

外膜发达，除胶原纤维和弹性纤维外，还含有成纤维细胞、巨噬细胞和肥大细胞。这些成纤维细胞呈扁平状，具有长而细的片状突起。血管壁自身的营养血管(vasa vasorum)通常仅限于外膜。除此之外，外膜中还含有淋巴管和神经束。

肌性动脉

肌性动脉(muscular artery)的管径差异较大，其共同特点是中膜内有发达的肌组织，内膜主要由坐落在基板上的内皮构成（图10.5,11B），内弹性膜薄，中膜的3/4左右由肌细胞组成。与大动脉相比，细胞外成分相对较少，弹性纤维仍较明显，其走向与肌细胞平行或与之稍成一定倾角。

微动脉（图10.10）

与大动脉相比，微动脉(arteriole)的内皮细胞较小，其含核部分较厚，而且常明显地突入管腔。即使是固定于完全扩张的状态，微动脉的内皮仍表现出不同的厚度，因而呈现出一些纵行的沟和脊。细胞核呈长形，其长轴与细胞长轴一致，与血管走向平行。

内皮的对腔面有基膜覆盖，但内弹性膜大多缺如、或者说几乎无法辨认。假若存在，内弹性膜上可见大量小孔，小孔内有伸入其中的肌细胞或内皮细胞的突起。

与大动脉相比，微动脉的肌细胞体积较大，而且仅有1层细胞。这些肌细胞环行排列，呈高度弯曲状，环绕在内皮的

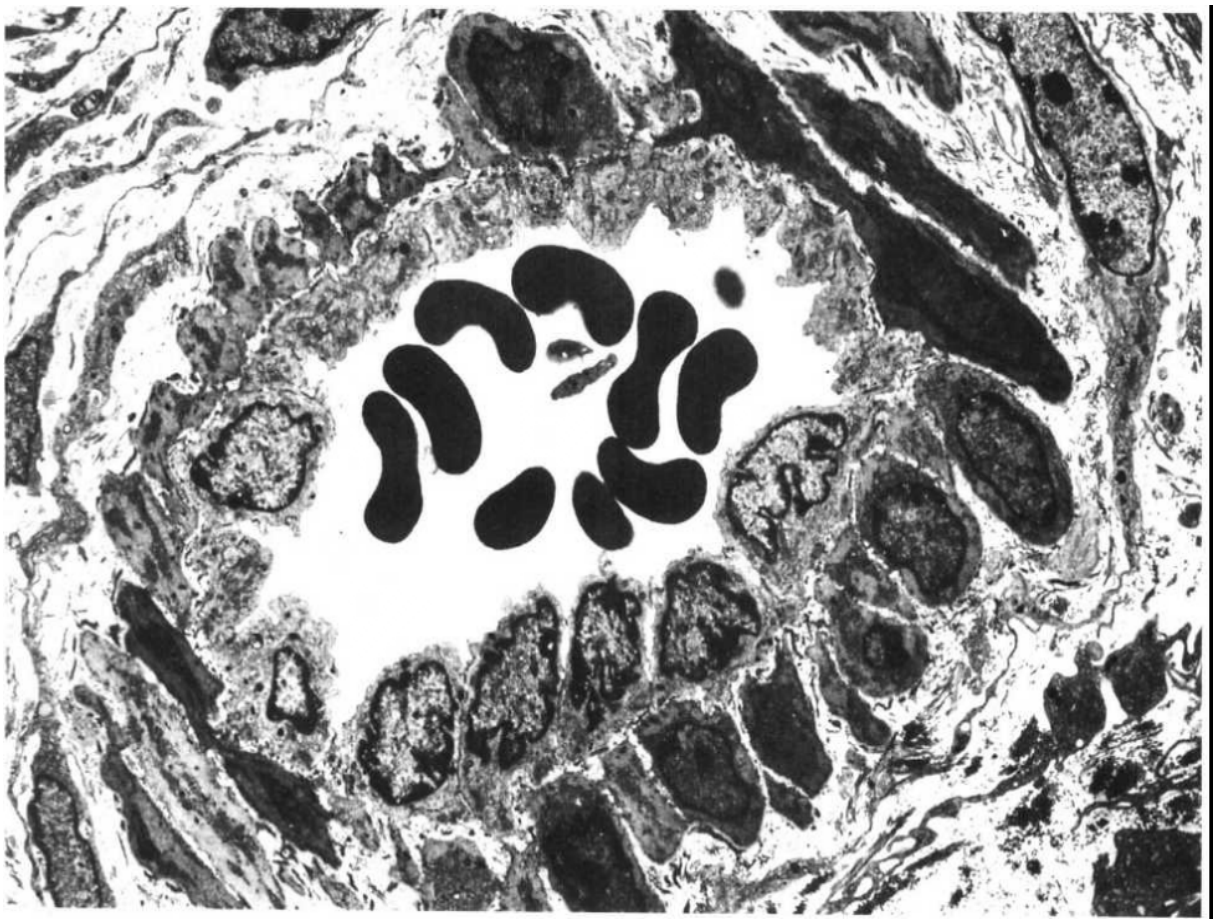

图 10.10 轻度收缩状态的小动脉横切面透射电镜观察。可见外侧的平滑肌细胞和内侧的内皮细胞。在血管腔内有若干红细胞。标本取自大鼠子宫。× 4000（由 Gail ter Haar 博士供稿）。

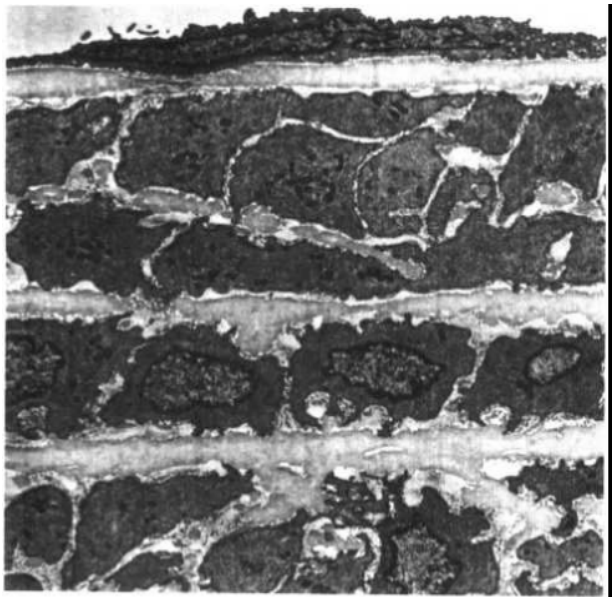

图 10.11A 弹性动脉纵切面电镜观察。可见扁平有核的内皮细胞，其下方是一层厚的内弹性膜。在中膜（未全层显示）中有一些肌细胞的横切面，有的有核，细胞间有弹性纤维和弹性膜分隔，肌细胞表面呈不规则的波纹状。× 4500



图 10.11B 肌性动脉纵切面电镜观察。可见扁平有核的内皮细胞，其下方是内弹性膜。在中膜有一些横切的肌细胞，肌细胞的排列密度较弹性动脉中膜中肌细胞的排列密度大，肌细胞之间是胶原原纤维。图的底部是成纤维细胞和胶原纤维构成的外膜。× 4500

周围（图10.8）。在最小的微动脉，一个肌细胞可绕管壁旋转几圈，以至同一个细胞的不同部位之间形成广泛的并行接触。肌细胞外形呈现不对称性，细胞膜最接近外膜的区域拥有大多数致密带（dense band），故大多数肌丝嵌入此部。

毛细血管前微动脉（precapillary arteriole）（严格地讲，所有的微动脉都应该是毛细血管前微动脉）或称做毛细血管前括约肌（precapillary sphincter），在文献中曾被给予各种不同的定义。最能令人接受的定义是：毛细血管前括约肌是指进入毛细血管网之前并拥有血管终末平滑肌细胞的一段微动脉（Wiedeman 等1976）。毛细血管前括约肌的功能特点是受控于肌原性因素，而不是神经因素。毛细血管前括约肌的主要功能是控制进入毛细血管网的血流量，而不是对外周阻力进行调节（Wiedeman 等1976）。

微动脉通常由密集的交感神经纤维支配，这些神经纤维来自小神经束，大多属肾上腺素能神经，其轴突常局部扩张而呈串珠样，并含有轴突小泡。轴膜（axonal membrane）和肌细胞膜之间有一层基板，其厚度约为50～100nm。微动脉连续切片超微结构研究显示，肾上腺素能轴突与肌细胞间的自主性神经肌接点（autonomic neuromuscular junction）非常多见（Luff 等1987）。

毛细血管（图10.12,13）

毛细血管的管壁由一层内皮及其基板构成，另外还有少量孤立的周细胞（参阅本篇前文）。毛细血管是与供血组织最接近、管壁与内外组织关系最密切的一种血管。毛细血管的结构可因所处位置的不同而异，其直径大约为5～8μm（血窦的直径明显较大），长度为数百μm。其管腔的大小恰好允许单个血细胞通过，而且在通过时，血细胞会发生明显的变形。然而，已有人指出，毛细血管的管径并非是血管最狭窄的部位，真正最狭窄的部位应是在微动脉处（Cliff 1976）。在该处，肌肉的收缩可使管腔消失。

通常情况下，一个内皮细胞即可完全环绕毛细血管的管壁。同一个内皮细胞形成的突起之间有连接复合体存在（参阅本篇前文）。在某些毛细血管，通常是在其近静脉端，有一些“无缝”内皮细胞，即管腔实际上是穿越胞质的一个较大的膜通道（Bär等1984）。这种毛细血管的管腔可能是由几个细胞内小泡相互融合形成的（Wolff 等1975）。

内皮细胞的结构特点已于本篇前文做过论述。在毛细血管、内皮细胞最薄，在有核处为2～3μm，而在某些部位则仅为1/5μm。在有些毛细血管，内皮细胞最薄的部位具有许多穿越细胞的小孔（fenestration）。这些小孔大致呈圆形、直径约为50～100nm。在小孔的边缘，细胞腔面和对腔面的细胞膜相互延续。这些小孔通常有一层薄膜覆盖，其电子密度高，外观似一薄层基板，其化学成分至今不明。通透性研究揭示，除这层薄膜之外，尚有其它因素控制着小孔的通透性（Levick 和 Smaje 1987）。这种内皮细胞上有孔的毛细血管称做有孔毛细血管（fenestrated capillary），分布在肾小球、小肠

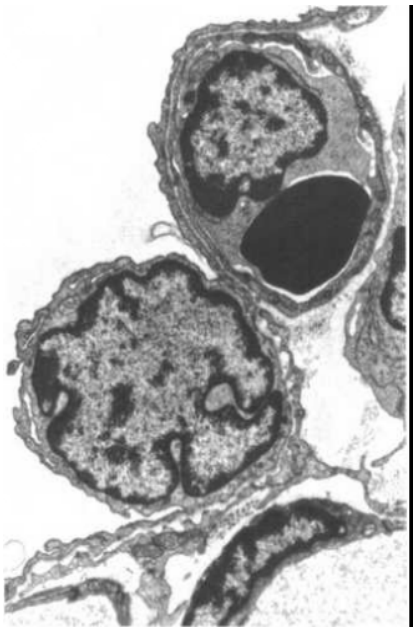

图10.12A 肺组织电镜照相。右侧是肺泡壁上的一个毛细血管，腔内有一红细胞和一淋巴细胞。下部靠中央是一个Ⅰ型肺泡上皮细胞，有核，其纤细的胞突完全铺衬着充满空气的肺泡腔（左上）。图下部可见2个不完整的毛细血管，其腔内有血浆。× 8000

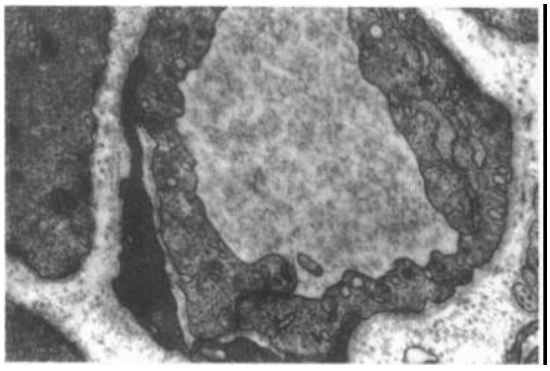

图10.12B 肌内毛细血管电镜照相。在内皮细胞的腔面和对腔面都可看到小泡，胞质内有内质网、微管和微丝束。在底部可见相邻内皮细胞的边缘相互接触并形成特殊的细胞连接。× 29000

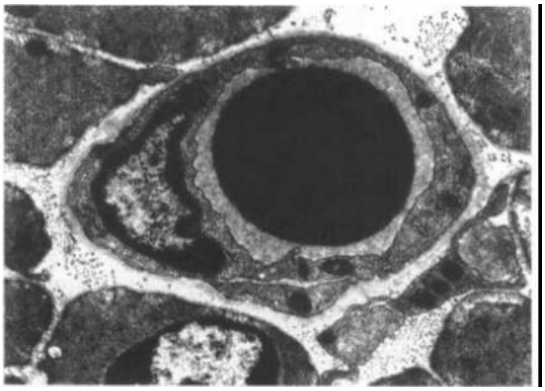

图10.12C 肌内毛细血管横切电镜照相。可见左侧内皮细胞有核，上部和底部有与另一内皮细胞形成的连接，腔内有一红细胞和血浆，内皮的外侧是基板，底部还有一周细胞的突起断片。× 10000

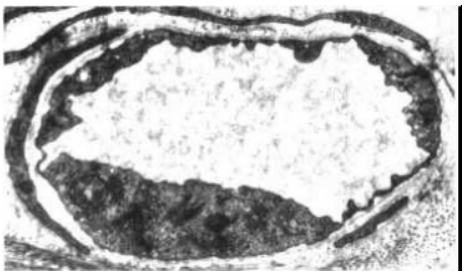

图10.13A 有孔毛细血管电镜像。可见毛细血管被基板、周细胞(左)的板状突起及胶原纤维(底部)所包绕。内皮细胞中含有多种细胞器，包括2个中心粒、吞饮泡和高尔基复合体。× 18000

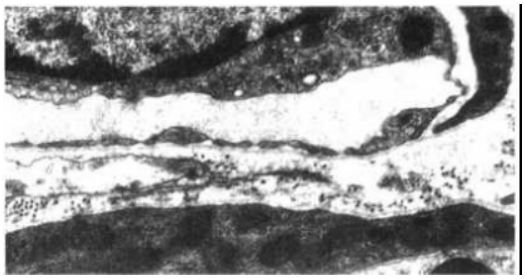

图10.13B 肠粘膜中有孔毛细血管电镜像。可见内皮上的孔紧靠肠上皮的基底面，还可见肠上皮细胞和毛细血管内皮细胞的基板以及两层基板之间的胶原原纤维和成纤维细胞的突起。× 30000

粘膜（图10.13）、内分泌腺和外分泌腺。有孔毛细血管也几乎毫无例外地见于包括皮肤在内的与上皮相接近的部位(Imayama 1981)。

没有小孔的毛细血管称做连续性毛细血管（continuous capillary)，这种说法似有些不太严密。在脑、横纹肌、平滑肌、肺以及结缔组织中的毛细血管均属此型，不同组织中的毛细血管的通透性差别很大，这种差别在很大程度上与内皮的类型相关。在那些大分子物质易于通过的组织，例如消化管和内分泌腺，毛细血管的内皮为有孔型，并具有丰富的小凹，而细胞间连接则要么不完整，要么具有很强的渗漏性。在那些对大分子物质的渗滤有限制作用的部位，如脑、胸腺皮质和睾丸，毛细血管的内皮完整而且没有小孔，在细胞之间有发达的闭锁型带状连接，小凹的数量也较少。在其它组织如骨骼肌，毛细血管的内皮则表现为介于上述两种类型之间的中间状态。

血窦 血窦（sinusoid）是一种腔大而且形状不规则的毛细血管，其管壁呈真正的不连续性，血液仅遇到很小的障碍即会由血窦渗出。在内皮细胞的裂隙或小孔上方，可能有或没有基板覆盖；在血窦周围间隙中也可能存在其它类型的细胞。在肝、脾、骨髓和肾上腺髓质内有丰富的血窦。

微静脉

毛细血管后微静脉主要由扁平形、卵圆形或多边形内皮细胞构成，其外尚有基板和一层纤细的外膜予以支持，该外膜主要由纵行胶原纤维和成纤维细胞构成（Rhodin 1968)。毛细血管后微静脉没有明显的弹性膜，但常有周细胞存在。毛细血管后微静脉是液体交换和白细胞迁移的部位。在肠淋巴组织、支气管淋巴组织、淋巴结和胸腺淋巴组织中的微静脉，内皮细胞较高而且具有细胞间连接，淋巴细胞和其它血液成分易于穿越其管壁（参阅第9篇)。在其它组织，这类血管被认为是中性粒细胞、单核细胞和其它白细胞迁移至血管外间隙的主要地点，而且也是中性粒细胞暂时附着于内皮细胞、以形成中性粒细胞边缘池的主要地点（参阅第9篇)。

微静脉的内皮细胞间连接对炎性因子很敏感，这些因子可使血管内皮对液体和防卫细胞的通透性升高，从而促进它们向血管外的迁移（Marchesi 1961, 1962)。一般说来，微静脉的内皮细胞间很少有紧密连接，故具有较高的通透性。例如，在神经组织感染时，血浆渗出的原发部位就是微静脉。

由两条或多条毛细血管汇集而成并且管径较大(但不超过30μm)的血管都称做微静脉或毛细血管后微静脉。这些微静脉的管壁都不含肌组织。只有当这些血管进一步汇集，直到其外径达30μm时，才会具有肌细胞，这些血管被称做肌性微静脉(muscular venule)(图10.14)。上述区别是重要的，因为对溶质来说，毛细血管后微静脉和毛细血管具有相同的通透性，所以它应当属于微循环床的一个组成部分。在毛细血管后微静脉水平，因血管树总横截面积最大，故在该处血压会急骤下降，由毛细血管内的25mmHg下降至大约5mmHg(Rothe 1983)。肌性微静脉再汇集而形成集合微静脉(collecting venule)，集合微静脉再汇集形成管径逐级加大的一系列静脉。微静脉和静脉均属容量性血管(capacitance vessel)(参见本篇前文)。

静脉

静脉（vein）具有两个特点，其一是和同等口径的动脉相比，其管壁相对较薄；其二是容量较大。静脉内的血容量与其管腔内的压力有关，尽管压力和容量之间并非呈线性关系，但血压的小幅升高仍会导致血容量的大幅增加。管壁的厚度并非完全与血管的大小相关，在不同的部位也可表现出差异。例如，和上肢同等口径的静脉相比，下肢静脉的管壁要厚一些(Kügelgen 1955)。

和动脉相比，静脉壁内的肌组织成分明显较少；而胶原纤维，在某些静脉还包括弹性纤维，是管壁的主要结构成分。在尸体中，即使管壁已经塌陷，静脉仍能保持较大的管径，而且和动脉相比，其腔内往往会含有更多的血液。另外，在某些静脉，由于受到其周围与之相连的结缔组织筋膜或其它组织的牵掣，即使跨壁压力呈负值，血管壁仍不致塌陷。

静脉系统内的血压通常不超过5mmHg，而且随着管径的加大和数量的减少呈向心性下降趋势。在近心脏处，接近于零。由于管壁内仅含有少量肌组织，静脉对血流的影响较小。然而，因出血而导致血压急骤下降时，血液的丧失会使静脉壁出现弹性回缩和反射性收缩，这将有助于管腔内血液向心脏的回流。除大象和长颈鹿之外，心脏与足的高度差在人类远远大于其它哺乳动物，因此Krogh (1955) 特别强调主动性静脉回流的重要性。皮静脉对寒冷作出的反应性收缩，在体温调节方面具有重要作用。

静脉管壁的基本结构与其它血管相似，但三层间的分界，尤其是中膜和外膜的分界常不明显。腔面也衬有一层内皮并坐落在基膜上，但没有明显的内弹性膜。肌层很薄，而且和动脉相比，肌纤维分布欠规律。肌纤维的走向并非一致，而且经常表现为不规则和较大的变异性。在多数静脉，例如上、下肢

图 10.14 微静脉横切面电镜观察。可见一含核的内皮细胞，腔内有一红细胞。中膜由一层环形排列的肌细胞构成。血管的右下方有一神经纤维束。× 11000

的静脉，肌纤维的走向大体为环行。在髂静脉、头臂静脉、上腔静脉、下腔静脉、门静脉和肾静脉，肌纤维则多为纵行。在下腔静脉的某些段落和肾静脉，实际上所有的肌纤维都是纵行的（Kügelgen 1955）。在与心脏相接的一小段大静脉及整个冠状窦的管壁内均含有侵入的心肌纤维（Coakley 和 King 1959）。在一些过渡区，平滑肌和心肌纤维相互并行。某些静脉不含肌组织，这些静脉包括：母体胎盘静脉、硬脑膜静脉窦、软脑膜静脉、视网膜静脉、骨小梁静脉和勃起组织的静脉隙。这类静脉由内皮及数量不等的结缔组织构成。

在外膜结缔组织中，有营养性血管、少量神经纤维和大量弹性纤维。总的说来，人类静脉管壁的主要构成成分是胶原纤维，占管壁重量的一半以上。和动脉一样，大静脉管壁也靠营养性血管供血，但其营养性血管往往到达管壁更深的部位，这或许与静脉血的氧压较低有关。和动脉一样，静脉管壁也含有节后传出性交感神经和起始性传入神经，但其数量较少。

多数静脉具有瓣膜以防止血液倒流（图 10.15）。瓣膜由突向管腔的内膜层构成，其中的胶原纤维和弹性纤维具有很强的支持作用，双侧表面衬以走向不同的内皮。在管壁面一侧，内皮细胞呈横向分布；而在管腔面一侧，内皮细胞则呈纵向分布，与管腔中主血流的方向一致。最为常见的瓣膜形式是两个瓣膜处于相对的位置，这种形式尤其多见于较小的静脉或较大静脉的属支汇合处。偶尔也有3个瓣膜相对存在的情况，有时则仅有一个瓣膜存在。这些瓣膜呈半月形并以凸形边缘附着于静脉壁上，其凹形边缘则朝向血流的方向。当血液流向心脏一侧时，瓣膜就贴近管壁；而当血液逆流时，瓣膜即会将管腔关闭。当血液逆流向已关闭的瓣膜时，瓣膜近心一侧的血管壁即会扩张为窦样，窦内充满血液。含瓣膜较多的静脉，在扩张时就会呈现结节状的外观。在肢体，尤其是下肢，静脉回流须克服重力的影响。这些静脉中的血液须借助周围肌肉断续性收缩所产生的压力才得以向心脏回流。由此可见，这些瓣膜对静脉血的回流具有重要作用。很小和很大的静脉都没有瓣膜，胸部和腹部的静脉也大都没有瓣膜；另外，在许多组织内的静脉，瓣膜也很少甚至缺如。

某些静脉另具特征，例如门静脉具有内外两层平滑肌，外层较厚，呈纵行，肌纤维间有丰富的结缔组织（Ferraz de Carvalho 和 Rodrigues 1978）；内层较薄，呈近似环行的低螺距螺旋走向。

血管旁路

在身体许多部位，动脉和静脉间可存在一些交通支，借助这些交通支，毛细血管可形成广泛的循环旁路。根据其大小、位置和结构的复杂程度，这些交通支可分为以下3类。

- 直捷通道
- 单纯性动静脉吻合
- 特化的动静脉吻合即血管球。

直捷通道 在许多组织内，终末微动脉和微静脉之间有一段连接血管，称做主通道（main channel）或直捷通道（thoroughfare channel）。真毛细血管（true capillary）不仅可以是终末微动脉直接发出的侧支，而且也可以是由直捷通道发出的侧支（Maggio 1965;Grant 和 Wright 1968、1970; Zweifach 1973）。直接通道的口径较真毛细血管大，除内皮周围有间距很大并呈螺旋状行走的平滑肌细胞外，其超微结构类似典型的连续毛细血管。由此发出的每一条毛细血管侧支，在其起始处均有毛细血管前括约肌（precapillary sphincter）存在。每一条直捷通道及由其发出的毛细血管形成一个功能性微循环单位(microcirculatory unit)(图10.16)。当功能需求较低时，多数毛细血管前括约肌关闭，血流大多限于旁路即直捷通道内。不同括约肌的周期性的开放和关闭可使毛细血管网各个部分交替灌注。当功能需求增加时，许多括约肌开放，继之毛细血管网内的血流量急骤增加。微循环单位的大小变异很大，例如在骨骼肌，由一条直接通道发出的真毛细血管可多达20－30支，而在某些腺组织则可能仅为1－2支。对大鼠睾提肌和股二头肌腱的深入研究（Grant 和 Wright 1968, 1970)揭示，这种直接通道仅存在于肌周围和肌腱周围的结缔组织中，而肌肉本身没有。毛细血管网在组织内形成的网孔也有不同的表现形式，有的呈圆形，有的呈狭长形。圆形或多角形网孔最为常见，而且大多分布于毛细血管网密集的部位如肺、粘膜和皮肤。狭长形网孔多见于肌肉和神经，其长轴与肌纤维或神经纤维的走向一致。 在有些部位，如皮肤和舌乳头，毛细血管也可呈袢状。毛细血管的数量以及网孔的大小对组织的血管化程度起决定作用。在肺和眼球的脉络膜，毛细血管网的网孔最小。

动静脉吻合(图 10.17) 动静脉吻合（arteriovenous anastomosis）是直接连于小动脉和小静脉之间的血管（Grant 和 Bland 1931; Popoff 1934; Clark 1938）。这段连接血管可以是直的，

图10.15 股静脉和大隐静脉上部，切开管壁显示瓣膜。约为原大的2/3。

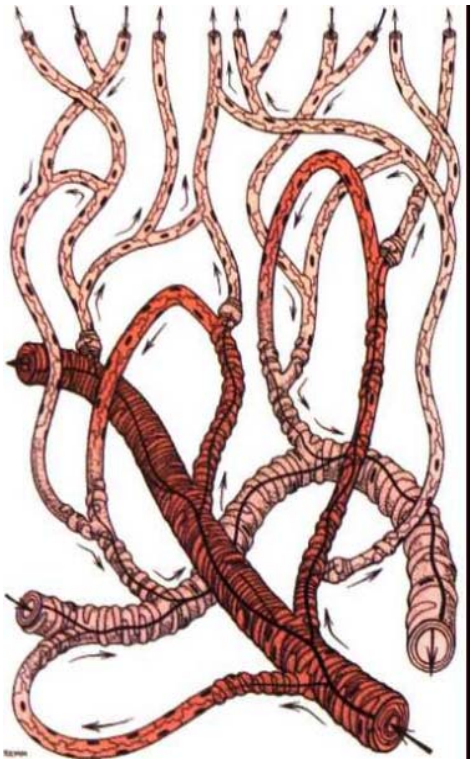

图 10.16 一个微循环单位的模式图。根据 Zweifach（1959，1961，1973）和 Reynolds 和 Zweifach（1959）的论述绘制。可见终末微动脉、直捷通路、毛细血管和集合微静脉。还显示平滑肌细胞的分布状况和毛细血管前括约肌的分布。

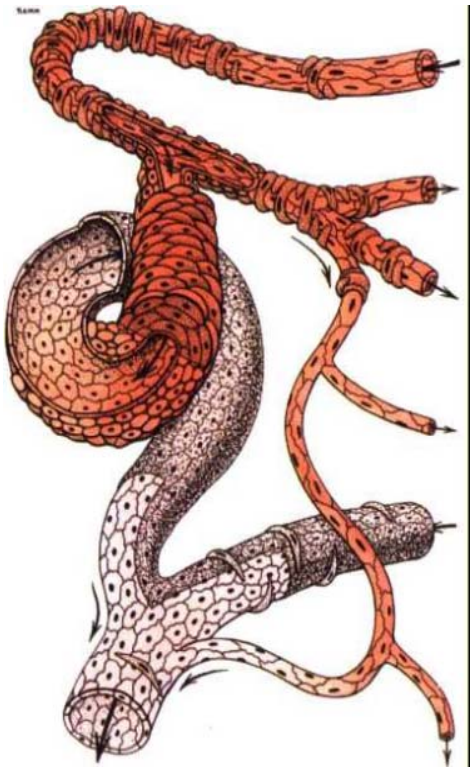

图 10.17 动静脉吻合示意图。可见吻合支的厚壁由数层变形的平滑肌细胞构成。

也可以是盘绕状的，常常具有较厚的肌层和狭窄的管腔，其直径约为 10～30μm，由交感神经分布于管壁上的丰富的无髓神经纤维支配。这段血管的管腔可完全关闭，这时循环即通过毛细血管床进行。当其开放时，则可将血液直接由动脉带入静脉，部分地或完全地把毛细血管床排除在血循环之外。

相对较简单的动静脉吻合见于鼻、唇和耳部的皮肤；鼻腔和消化管的粘膜以及尾骨体（coccygeal body）、勃起组织、舌、甲状腺、交感神经节；当然也可能还包括其它部位。Cauna（1970）曾对这类动静脉吻合的超微结构做过观察。

在手和足的皮肤，尤其是指（趾）垫和甲床，动静脉吻合形成许多小结构单位，称血管球（glomus）。这些血管球位于真皮的深层，而且每一个血管球具有 1 条或多条输入动脉（afferent artery）。输入动脉来自接近皮肤表面的动脉分支（图 10.17，18）。这些输入动脉从母动脉成直角发出，尔后母动脉进入真皮的乳头层，末端形成毛细血管丛。每一条入球动脉在距其起始点不远处分出许多纤细的血管球周围支（periglomeral branch），尔后骤然增粗，形成一个蜿蜒弯曲部；然后又变细，形成短的漏斗形静脉，并以直角开口于集合静脉（collecting vein）。集合静脉起始于血管球的深面，上行并在血管球上方盘绕后，再沿原行程返回，并在沿途接受来自真皮乳头层的微静脉，最后汇入皮肤深层静脉。

动静脉吻合在新生儿通常很少，而且分化欠佳，但在出生后几年内会迅速发育；在老年期则萎缩、硬化，数量也减少。

构成手指动静脉吻合的血管非常独特（图 10.18）。输入动脉在管径扩大的部位有一些很小的伸入管腔的内皮肌突起（endotheliomuscular projection），这种结构在血管近心端更为典型。这种吻合血管的内皮周围有纤细的胶原纤维，对其起支持作用，但没有内弹性膜。尽管吻合血管也属肌性血管，而且管壁也较厚，但并未分化出明显的纵行或环行肌层。在切片上，肌细胞色浅、肥大，细胞核位于中央，故常被描述为上皮样细胞（epithelioid）。输出静脉壁薄，缺乏肌纤维，但弹性纤维多，这些弹性纤维可一直延伸至集合静脉的外膜。

关于动静脉吻合调节局部血流量的机制知之甚少。在管壁具有环行肌的部位，上皮样细胞可能有助于管腔的缩小；而在没有环行肌的部位，管腔的关闭可能由于这类上皮样细胞的胀大引起。皮肤动静脉吻合对于全身和局部体温的调节都是很重要的。当兔耳朵的温度超过 40℃时，吻合支管壁上的平滑肌就会舒张，血流量增加，热量散失，结果导致局部温度下降。当局部温度降至 15℃以下时，吻合支也会舒张，同样会使与体温同温的血流量增加，如果不是继续行强制性人工降温，那么局部的温度就会升高。动物实验显示，当体温升高时，通常会使所有皮下动静脉吻合开放，结果使热量的散发增加，继而引起体温的下降。（Grant 1930）。狗通过伸舌降温的过程也涉及舌内动静脉吻合的开放。在新生儿，动静脉吻合缺乏或发育不成熟；在老年人，皮下动静脉吻合显著减

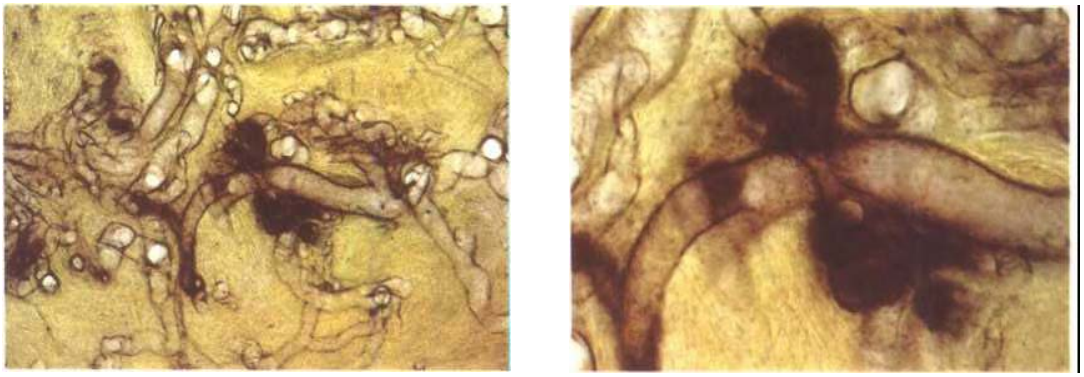

图10.18 苏木素血管注射、全层皮肤透明标本。示人手指的动静脉吻合。可见吻合支深染、壁厚、迂曲，这与中心动脉干及壁薄的静脉流出道形成显明对照。（详见正文）（Guy医院医学院R. T. Grant制作并提供照片）。

少，这可能就是老幼体温调节能力较差的原因。

消化管粘膜层中的动静脉吻合行使特殊的功能（Spanner 1932）。在人类，小肠绒毛的微动脉均有一条与相应微静脉直接相连的吻合支。当吸收功能暂停时，吻合支开放，以提高门静脉的压力；而吸收功能正在行使时，吻合支则关闭，使血液流入毛细血管丛。

动静脉吻合还有其它功能，包括血压的调节、上皮样细胞的分泌和对压力升高的感受功能。

血管的血液供应

血管壁组织所需营养部分来自血管内循环血液的渗透，大血管另外还具有自身的营养血管，称血管营养性血管（vasa vasorum）。通过管腔内血液的渗透作用即而获得充足营养的血管，其最大管壁厚度为1mm（Kirk和Laursen 1955）。大血管的管壁营养血管来自并引流至邻近的血管，故这些血管也是该大血管的周围支。营养血管在大血管的外膜中延伸，在最大的动脉，可延伸至中膜的外侧部。毛细血管进入中膜的深度与中膜的厚度有关。Wolinsky 和Glagov(1967b)在一项关于几种哺乳动物的比较研究中发现，仅在板层单位超过29层时，中膜内才会有营养血管出现，如果板层数量小于该值，则中膜内不会有营养血管；大于该值时，最内29层也不会有营养性血管。

血管的神经支配

血管由传出性自主神经纤维支配，通过调节管壁内肌肉的收缩来调节血管尤其是动脉管径的大小和管壁的紧张度。另外，大多数动脉可为神经提供循行路线，沿这些路线神经到达周围器官，并在这些器官内形成分支。这些神经并不支配循行的血管，故称血管伴行神经（paravascular nerve）。这些神经和伴行血管相平行，与血管外膜间尚有相当距离。这些神经和血管仅是在解剖位置上相互贴近，而在生理上无关联。与之相反，有些神经在动脉的外膜中穿行、分支并相互吻合，环绕血管壁形成神经网，这种神经称血管周神经（perivascular nerve），这类神经可沿血管壁行走很长距离，而且可支配血管壁的肌纤维。这些神经由小束轴突构成，这些轴突几乎都是无髓性而且是典型的串珠型（varicose）纤维。这些神经纤维多数来自交感神经节神经元的节后纤维。有些血管周纤维来自颅内副交感神经节和肠粘膜下神经丛的神经节。有些脑血管由中枢神经系统的神经元所支配。神经纤维的密度因不同的血管和身体的不同部位而异。和动脉相比，静脉和淋巴管壁的肌组织都欠发达，故神经纤维也较稀疏。但在大静脉如门静脉，因管壁肌组织较多，故其神经支配也较丰富。

血管壁神经支配的主要部位是肌性动脉，尤其是微动脉。神经的主要作用是引起血管的收缩和增加血管的张力，这种作用在微动脉尤为明显。由于微动脉的管壁厚度与管壁半径的比率较高，因而具有较高的机械强度。肾上腺素能纤维（adrenergic fiber）属血管收缩性纤维并通过肾上腺素受体发挥作用。现在已知，在血管壁的肌细胞膜上有好几种肾上腺素受体。除去甲基肾上腺素外，活化的神经末梢还能释放一些其它物质，对血管运动行使复杂的神经调节。血管肌的活性也受到血循环中某些因子如激素等的影响。另外有些因子，如一氧化氮以及由内皮细胞释放的内皮素（endothelin）等，对血管肌细胞也具有很强的作用。在这种复合性调节中，神经递质（neurotransmitter）由外膜进入中膜；而内皮因子则由内膜进入中膜。在某些部位也有胆碱能纤维（cholinergic fiber），这些纤维可抑制肌肉的活性，从而诱发血管扩张。应用组织化学方法和逆行示踪方法证实，来自背根神经节的传入纤维也可见于某些血管。这些传入性神经纤维的末梢通常呈长链串珠样。然而，有关这些神经纤维在血管壁感觉性传导方面的生理作用尚不太清楚。

血管外膜中的轴突终末呈串珠样结构，该结构由一系列直径可达1.5μm的膨大的球体和球体之间直径约为0.2μm的狭细的连接段构成。球体部除含有线粒体、微管和一些神经丝外，最为主要的成分是轴突小泡，它可运输并释放神经递质。在串珠间的连接段中，除含有少量微管之外，几乎没有其它细胞器。

所有血管周神经纤维都仅存于血管的外膜，穿行于胶原纤维、成纤维细胞、营养性小血管和淋巴管之间。只有某些较大的肌性动脉，小神经纤维才贴近最外侧的肌纤维层。神经纤维从来都不进入内膜（有时神经纤维和毛细血管壁非常靠

近，因而不能排除神经末梢和内皮细胞间在生理方面相互作用的可能性）。由于神经纤维仅位于血管的外膜中，故它与即使是最外层的肌纤维之间也有相当的距离。在较大的肌性动脉，神经末梢的串珠样结构与最外层肌细胞的距离也在1μm以上。这样，神经递质须经相当距离的渗透才能完成神经-肌间的信息传递。在小血管，例如微动脉，因弹性纤维和胶原纤维不太丰富，故轴突串珠与肌细胞间的距离较小，仅几十个nm。这种神经末梢和肌细胞互相贴近构成的连接结构称做固有神经肌连接（proper neuromuscular junction）。连续切片显示，这种连接结构相当丰富（Luff 等 1987）。

血管生成

有些组织，例如软骨、上皮包括厚的复层上皮、血管本身的中膜和一般的弹性组织都不含血管。究其原因，或许在一定程度上与这些组织具有抑制血管生长的作用有关。

在器官的正常发生中，或器官出现肥大时的生长过程中，或在某些病理组织如肿瘤生长中，由原有的血管形成新血管的过程均称为血管生成（angiogenesis）。文献中已有许多关于血管生成因子（angiogenic factor）的报道，有些血管生成多肽已被提取和测序，其中包括一些生长因子（Folkman 和 Klagsbrun 1987）。b-FGF（碱性成纤维细胞生长因子）就是一种可促进内皮细胞迁移和分裂的营养因子(Tsuboi 等 1990)。有趣的是，内皮细胞即可表达 b-FGF，又可释放 b-FGF。这说明，内皮可能是通过产生这种营养因子来调节自身的生长（Schweigerer 等 1987）。

微静脉可通过出芽的方式形成新毛细血管(Ausprunk 和 Folkman 1977)。其生成过程是，基板先出现局部性解体，随后内皮细胞增生迁移。血管芽最初是实体的，尔后才出现不完全性管腔。通过内皮细胞的分裂，血管芽不断生长，直到与另一个血管芽相连，血液才流通。

血管生成在某些病理过程中的重要性可从肿瘤生长中看到。将肿瘤移植入一个离体灌注的器官中，其生长范围不会超越几个毫米；将同一肿瘤重新移植入供体小鼠体内，其体积会增至1cm³以上，并且能使宿主致死(Folkman和Klagsbrun 1987)。鉴于上述肿瘤在被重新移植后才有血管形成(Folkman和Klagsbrun 1987)，故肿瘤的生长似乎与毛细血管的生长有关。

胸腔与心

胸廓已在前面描述，胸腔的容积与骨性胸廓并不一致，因为由骨性结构围成的胸廓下部常被上凸的膈肌和向上膨隆的上腹部器官所占据，同时也受体位、呼吸等因素的影响。胸腔上口是一个平胸廓上口和第1肋水平的斜面，但肺尖和胸膜顶常向上延伸超过此平面而进入颈部，可达第1肋颈水平。

胸廓上口

胸廓上口的骨性边界已在等6篇描述，通过该上口的结构可分成两组。

- 中线或近中线部位的结构。
- 与两侧肺尖密切相关的结构。

近中线的器官有胸骨柄后方的胸骨舌骨肌下部、胸腺、甲状腺下静脉。该静脉下行经胸廓上口入头臂静脉，儿童左头臂静脉也位于胸廓上口近中线处。气管、食管及左喉返神经位于胸廓上口中线后部，胸导管也在食管左缘通过胸廓上口，脊柱前方有颈长肌和前纵韧带附着。

肺尖和胸膜顶占据胸廓上口两侧，在胸膜顶与第1肋颈之间有交感干、上位肋间动脉和第1胸神经腹侧支，后者行向上外方连于臂丛。胸廓内动脉在胸膜与第1肋软骨间进入胸廓，其内侧为同名静脉离开胸廓。

在胸廓上口的右侧，头臂干在气管与胸膜之间走出胸廓（图10.26）。行于锁骨下动、静脉之间的迷走神经，在胸廓上口处行于胸膜与头臂干之间。右头臂静脉在头臂干的前外侧进入胸廓。右膈神经在第1肋软骨后方跨过胸廓内动脉、干头臂静脉外侧下行。

在胸廓上口左侧（图10.26），颈总动脉和锁骨下动脉在胸膜顶与气管之间离开胸廓，左迷走神经在胸膜顶与气管之间下行。前外侧有左头臂静脉。左膈神经向下内侧走行，其跨过胸廓内动脉前方的水平比右侧者高。在胸廓上口处，左膈神经行于前外侧的左头臂静脉、后内侧的锁骨下动脉和颈总动脉之间。

胸廓下口

横径较大的胸廓下口向下后倾斜，因此胸腔后部的垂直径比胸腔前方的垂直径长。膈封闭胸腔下口，形成了穹窿状的胸腔底。膈的中央部比其周围附着部稍宽，右侧膈穹窿稍高，可达第5肋软骨上缘水平，而左侧膈穹窿较低，仅达第6肋软骨水平(见膈部分)。膈从每侧穹窿顶部向下斜行，分别到达其胸骨、肋骨和胸椎的附着处。膈的前后径短，左、右径长，其后方倾斜部最长，此处膈与胸后壁之间的间隙迅速变窄并向下延伸。

胸腔分部

胸腔由纵隔分隔为左、右两部，纵隔位于两肺之间，前起胸骨后面，后达胸椎前面，上起胸廓上口，下至膈，由众多器官和结构所构成。心位于纵隔内并由心包包绕。两肺占据胸腔的左、右区，均由一层浆膜即胸膜所覆盖，胸膜也覆盖胸壁内面及纵隔的侧面（图10.21，24）。

为便于描述，纵隔常被人为地分为上、下两部。上、下两部之间的界面为胸骨柄下缘与第4胸椎下缘的斜面，此

平面以下又分成心包以前的前部、心包和膈后方的后部、和中间部。中间部含心包、心及出入心的大血管。纵隔内各器官的详情将在呼吸器官、心和食管诸章节中描述。

心　包

心包（pericardium）包含心及出入心的大血管心包部。心包分为两层，即纤维性心包和浆膜性心包。纤维性心包（fibrous pericardium）是由坚韧结缔组织构成的囊，完全包绕着心，但并不附着于心。此层结构由次级胸膜腔扩展，从胚胎体壁分隔出的体壁中胚层发育而来，因此其外壁被纵隔胸膜所覆盖。浆膜性心包（serous pericardium）包括两层浆膜，其内层即脏层覆盖心外表面并参与构成心外膜（epicardium），而其外层即壁层则衬于纤维性心包的内表面。内、外两层浆膜面相对，两者之间即为心包腔，腔内有薄层液体，即心包液，心在心包腔内跳动。在大动脉和大静脉出入心包的部位，两浆膜合并并相互反折。

纤维性心包　纤维性心包大致呈圆锥形。上与大血管的外膜相延续，下方附着于膈的中心腱及左侧小部分肌纤维区。其上方，纤维性心包不仅与大血管外膜相混合，而且与气管前筋膜相延续；其前方借上、下胸骨心包韧带（sternopericardial lig）附着于胸骨后面，尽管这些“韧带”的末端多变，且上方者常不明显，借上述固定装置，纤维性心包的位置十分固定，并保持了心在胸腔内的固定位置，因此纤维性心包起着心固定带的作用。

纤维心包在前方与胸壁之间隔有肺和胸膜，但在胸骨体左下半后方和左第 4 ~ 5 肋软骨胸骨端后方的区域内，心包直接与胸壁接触。在胸腺退化以前，胸腺下端位于纤维性心包上部前方。纤维性心包后方有主支气管、食管、食管神经丛、下行的胸主动脉及两肺的纵隔面后部。心包两外侧是纵隔胸膜、膈神经及其伴行血管在纤维性心包和纵隔胸膜之间下行。下方由膈将心包与肝、胃底分隔。

纤维性心包的延伸部分覆盖下列血管：主动脉、上腔静脉、左、右肺动脉和4条肺静脉，下腔静脉穿经中心腱后为心包覆盖。

浆膜性心包　浆膜性心包（serosal pericardium）是纤维性心包内封闭的囊，分为脏层和壁层（图10.22）。脏层或称心外膜，覆盖心和大血管，而且反折成壁层衬于纤维性心包内表面。浆膜性心包的反折形成两个复杂的“管”，一个包绕主动脉和肺动脉干，另一个包绕上、下腔静脉和4个肺静脉。围绕上述静脉的“管”呈“丁”形（图10.19，32），位于左心房后方，称心包斜窦（oblique sinus）。浆膜性心包反折形成的另一个“管”状的间隙称心包横窦（transverse sinus），其前方为主动脉和肺动脉干（图10.19），后方为左、右心房和大静脉根部。心包斜窦和心包横窦的排布受相邻结构之间形成的复杂的三维隐窝的影响（详见 Vesely 和 Cahill 1986）。这些隐窝可依据其开口位置而分组。突出于上腔静脉心房端后方的一个隐窝称腔静脉后隐窝（postcaval recess），其上界为右肺动脉，下界为右肺静脉，向上外右侧开口。左、右肺静脉隐窝（pulmonary venous recesses），在左心房后方及上、下肺静脉之间，从两侧向内突出，达心包斜窦的侧壁。主动脉上隐窝（superior aortic recess），从心包横窦延伸，从横窦口向上，先是升主动脉后方，继而在其右侧达胸骨角水平。主动脉下隐窝（inferior aortic recess）也是从横窦延伸，从其向上的开口行于升主动脉后下面与右心房之间。左肺动脉隐窝（left pulmonary recess），开口在腔静脉左侧皱襞下方，向左行于左肺动脉下面和左上肺静脉上缘之间。右肺动脉隐窝（right pulmonary recess）位于右肺动脉近侧部下面与左心房上缘之间。

浆膜性心包从肺动脉到邻近的左上肺静脉之间反折构成三角形皱襞即左上静脉襞（fold of the left superior vena cava），襞内含1条纤维性韧带，是已消失的左心主静脉（左 Cuvier 管）的遗迹。该静脉在左肺门前方下行，从左上肋间静脉走向左心房后方，在此处续于左房斜静脉（见后）。左心主静脉可永久保留成为左上腔静脉，替代

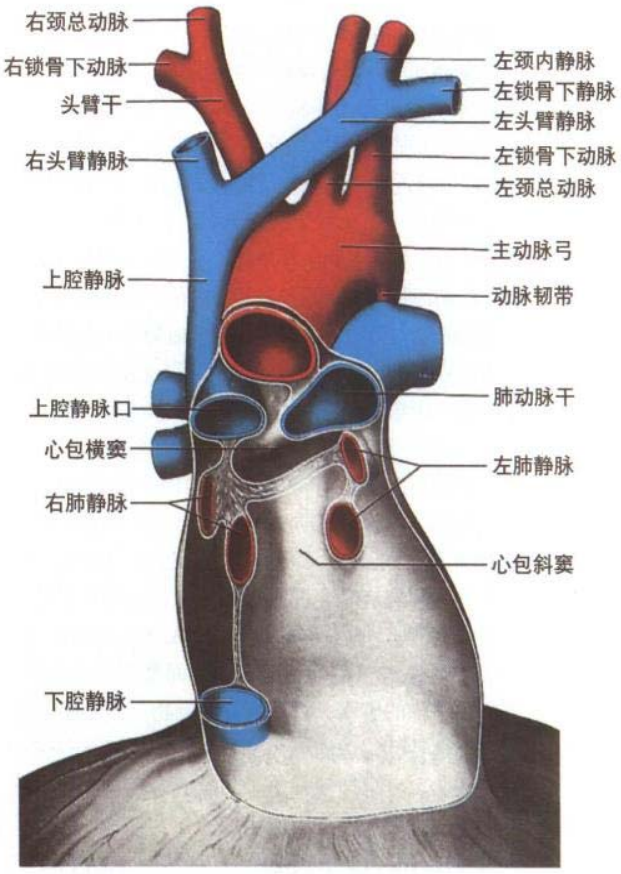

图 10.19 浆膜性心包的内面，切除心脏后的前面观。可见浆膜心包腔的隐窝及横窦（详见正文）。

左房斜静脉而注入冠状窦。当左、右两条心主静脉都保留作为左、右上腔静脉时，两者之间的横向吻合支（正常情况下形成左头臂静）很小甚至缺如。在有左上腔静脉存在时，往往与左上肋间静脉相连。

心包的血管和神经 心包的动脉来自胸廓内动脉、肌膈动脉及降主动脉的分支。心包的静脉汇入奇静脉系。神经供应来自两侧的迷走神经、膈神经与交感干。

心包的结构 纤维性心包由胶原纤维组织构成，浆膜性心包由单层扁平上皮及其下方的薄层结缔组织构成。浆膜性心包壁层与其外侧的纤维性心包融合，而其脏层则与其内侧的心肌间质相融合。在心的表面、浆膜下层含有脂肪，大多沿房室沟的心室侧、心下缘和室间沟分布。冠状动脉主干及其大分支常深埋于脂肪内。脂肪的含量与全身脂肪含量相关，并随年龄而逐渐增加。

心包穿刺 心包穿刺可在左侧第5肋间或第6肋间近胸骨缘处进行，以避免伤及胸廓内动脉。或在左侧肋剑突夹角内向上后方穿刺进入心包腔。浆膜性心包向肺动脉干延伸，在心包横窦前方可达动脉韧带处（图10.66）。

心　脏

概　述

所有三胚层动物，包括脊索动物，机体细胞获得氧气和营养物质的方式，不再只是靠渗透和扩散，而是靠远距离的液体循环，将氧气和营养物质带到远距外环境的细胞。循环流动的液体和循环的模式，在无脊椎动物门有很大变异，但其大多数，如环节动物、节肢动物和软体动物，都有体腔及与此相关的封闭的脉管系统和推动液体流动的结构，最常见的是由背侧可跳动的管道（可以是有瓣膜和神经支配的肌性节律器）和一个以上的不同发育程度的辅助结构。气体的交换通常是通过鳃结构和（或）皮肤完成，陆生种群则出现了气管和肺结构。棘皮动物是最接近脊索动物的无脊椎动物群，有特殊的水管系统和明显的体腔，由此行使血管系统的若干功能。

脊索动物具有一个独立的心样结构，尽管有些只是可跳动的辅助管道，其循环是封闭式的，但其心脏位于原肠的腹侧而不是背侧。原始的尾索动物具有连续的毛细血管床，血液通过心脏向两个方向分流。头索动物的毛细血管网大部是平行的，其管状心没有瓣膜，血流经过心脏时只向一个方向流动（Randall和Davie 1980）。这种心脏是脊椎动物心脏系统发生的起点。

在追踪心脏的系统发生，特别是哺乳动物心脏的发生时，缺乏直接的古生物学方面的证据。因此，对现存脊椎动物类群的心脏进行比较研究就成了研究心脏系统发生的惟一渠道，但这样的比较研究有时会使人误入歧途。在很多早年的教科书中，只注重描述心脏分隔的进化，给人这样的印象：哺乳动物的四腔心是通过一系列不完善的中间类型进化来的。这种观点忽视了这样的事实：在所有脊椎动物，其心脏的结构都与其气体交换特性、运动形式及其代谢特点等有着密切关系。心脏在胚胎发育早期就开始了功能活动，并贯穿于整个胚胎发育期，出生后发生重大变化。

脊椎动物心脏的最简单形式是由3～4个扩大部分构成的“单泵”：第一个扩大部分汇集主要静脉的静脉窦；第二个扩大部分是可以跳动但壁较薄的心房；第三个扩大部分是壁厚的肌性心室；另外一个扩大部分在某些动物（如原始无颌脊椎动物、板鳃类、肺鱼）是所谓的心球，有些动物是所谓的动脉球，即腹主动脉近侧端的膨大部，前者的壁内含有心肌纤维，后者的壁由平滑肌和弹性组织构成。心内的各心腔之间有瓣膜隔开，使血流单向流动。如果存在动脉球，则开口于腹主动脉，由腹主动脉发出弓动脉以供应鳃，然后合并形成背主动脉。心脏本身有自己的冠状循环（原始无颌脊椎动物除外）。心脏位于心周腔内，此腔是从原始体腔分隔出的一部分，在某些鱼类（如板鳃鱼）呈半固态且位于胸带骨（pectoral girdle）的背侧。随着心室的排空，心房容积不断增大并得以充盈。脊椎动物心脏的节律性跳动主要起源于心肌并与神经调节相协同。由鱼类到鸟类和哺乳类，心脏越来越特化，心肌分化为收缩纤维和传导纤维，后者启动心肌的节律性收缩并传导冲动，形成结和束。

在大多数脊椎动物，心管的生长速度快于心周囊，从而形成一个弯曲。然后，心管的静脉端（静脉窦和心房）移位至动脉端的背侧，即心室和心球的背侧。进而心脏由对称变为不对称，由对称的主静脉变为不对称的腔静脉。在肺鱼类（Dipnoi，或lungfish），静脉窦开口于部分分隔的心房的右侧半，这种结构状况持续存在至脊椎动物的下一个类群。在蛙、多数蝾螈和所有的羊膜动物（爬虫类、鸟类和哺乳类），这种不对称性常常伴有静脉窦被吸收入心房。随着心房的完全分隔，体静脉的右侧入心形式确立。在心脏的动脉端，胚胎时期的心球演变为成体心的可收缩的心球或动脉圆锥，在板鳃鱼，此处出现了瓣膜样结构并由此衍化出了肺鱼和两栖动物动脉圆锥中的螺旋瓣。心脏的这一变化是心脏进化中的跨地质代变化，正是这一变化使脊椎动物从水生过渡到了陆生。

人们认为，四足动物的祖先可能是那种主要依赖鳃呼吸、但也能用咽的衍化物——所谓鱼鳔（swim bladder）或后来的肺进行呼吸的鱼。现存的澳洲肺鱼（Neoceratodus）是这种四足动物祖先鱼的活化石，该鱼主要通过鳃和皮肤进行气体交换，但当周围水中的氧浓度降低时也进行肺呼吸（Burggren和Johansen 1986）。另外两种尚存的肺鱼——非

洲的Protopterus和南美洲的Lepidosiren完全用肺呼吸，其进化又进了一步。现已发现，肺鱼的血液循环有两套固有的循环通路，一套为体门脉循环（systemic portal circulation），通过鳃；另一套为肺门脉循环（pulmonary portal circulation），通过肺、皮肤和口腔粘膜。但是，肺呼吸带来的一个相应问题就是静脉回流。离开肺毛细血管的血液，没有足够的能量直接流入身体各部组织，必须先回流入心。如果从肺回流的血液与从身体其它部位回流的血全部混合，含氧血和脱氧血就会相混。因此，心房的分隔就成了有效肺呼吸的必然趋势。在肺鱼，这样的循环已初俱雏形，其回流血已分别汇入分隔开的心房；尽管其心室只是进行了部分的分隔，但灌流性研究显示，以肺呼吸为主的动物心脏都有分流血液的能力，这部分地依赖于心室内面高度发达的肉柱。心室流出道由动脉圆锥中的螺旋瓣分隔为两部分。来自心左侧的含氧血直接流入头部和背主动脉，而来自心右侧的脱氧血则通过尾鳃裂而进入肺，通过鳃可清除血液中的二氧化碳。

最早的四足动物出现于至少3.6亿年之前的古生代泥盆纪。就我们现在所知，最早的四足动物是水生的动物，像肺鱼(Neoceratodus)那样，进行鳃、肺和皮肤的混合性气体交换（Coates和Clack 1991）。所以，动物从水生到陆生的过程是逐渐过渡的，而不是突然发生的，在这一过程中无论是结构上的还是功能上的适应性变化都是逐渐发生的。呼吸的几种复合形式之间的平衡关系也发生着动态变化。呼吸方面的变化与循环方面的变化密切相关，并且伴随着运动系统的变化，鳍变成了四肢，肢带骨和脊椎骨发生相应变化，使动物由水生逐渐过渡到了陆生。

在两栖动物，其鳃器通常在变态时消失，相应的毛细血管床也随之消失，气体交换主要通过肺和口咽粘膜进行，皮肤成了排出二氧化碳的重要表面结构。在心脏，心房已分隔为左右两个腔，尽管大多数蝾螈的房间隔上还有孔。心室尚未分隔，蝾螈Siren 和Necturus除外。心灌注方面的研究显示，若干因素如心室肉柱系统、流出道螺旋瓣、回心血的位置和量等使得血液能够有效分流。当不进行肺呼吸时，从皮肤和口咽部回流入右心房的血液的含氧量较从其它部位包括肺回流入左心房的血液的含氧量高；在进行肺呼吸时则与此相反。所以，此时的室间隔缺如不应看做为原始的缺陷，应该视为这一进化水平上心与肺的最佳组合形式。

最早的羊膜动物随着其卵能够在陆地孵育和其皮肤防止体内水分的蒸发，最终完成了由水生到陆生的过渡。尽管其中有些种群又返回了水生或两栖生活，但呼吸几乎完全是肺呼吸，其心房已完全分隔，心室至少已部分分隔。

现存爬行动物的心脏变异很大而且十分复杂，在此不予详述，可参考有关文献。爬行动物的心有的具有3个不完全分隔的室腔和三重或四重动脉流出道，其中一条为肺动脉干、一条为左主动脉，一条为右主动脉，在海龟则还有一条头臂干。两条主动脉在背侧汇合而形成一条单独的背主动脉。在蜥蜴、蛇和海龟，所有流出道都起自心右侧，尽管肺动脉干的起始点较靠近腹侧。来自左心房的血液流入左动脉腔，但没有流出血管起自此动脉腔。在左右心室之间和右室的两个主要腔之间至少被瓣膜部分地分隔开来，这些瓣膜随压力的变化而开或者关，使得含氧血和脱氧血能够大部分流。就像在两栖类那样，其心室的结构特点使得心内血液能够由右向左分流。这种分流主要发生在动物暂停呼吸时，如蛙跳水、蜥蜴支撑身体时。在鳄鱼，心脏的构筑与蜥蜴和蛇相似，但有两点重要不同：一是有完整的室间隔；二是肺动脉干和左体动脉起自右心室，而右体动脉则起自左心室。当动物进行肺呼吸时，血液可由右体动脉通过帕尼札孔（foramen of panizza）流入左体动脉，此时很少或没有血液从右心室流入左体动脉。像其它类型的爬行动物那样，当潜水而暂停肺呼吸时，上述血流过程也可反向进行。在这种情况下，由于肺循环的压力高，血液自右心室流入左体动脉。

鸟类的心与鳄鱼的心非常相似，只是其左体动脉弓已经退化消失，很少留有残迹，主动脉间隔不发生，右心室与主动脉根之间的连接消失，致使心完全分隔为两部分，因而血液不可能从右侧流向左侧。鸟类只有一个右主动脉弓。鸟类心脏的这些变化可能也出现于小而活跃的双足恐龙（small, active bipedal dinosaurs），这种动物是原始鸟类的祖先，在这些动物，直立姿势和陆地生活方式不再需要由右向左的血液分流，并且使完全主动的生活所需要的连续呼吸成为可能。尽管鸟类心也有4个腔，但在若干方面仍然与哺乳动物的心有所不同，如保留了右主动脉弓而不是左主动脉弓、具有既无乳头肌也无腱索的肌性片状右房室瓣。

鸟类和哺乳类动物的心都独立地进化到了很高的水平，使得这些动物具有高水平的代谢率以维持其高水平的活动。哺乳动物起源于爬行动物是人们所公认的，但也应该强调，现存的爬行动物与这种古老的原始爬行动物在进化上已相距甚远。正像我们所看到的那样，现存的爬行动物的心已经发生了特殊分化，不能为原始哺乳动物的心提供进化方面的证据。最早的羊膜动物来源于产生现代两栖类的一个种系。同样，哺乳动物的祖先是3亿年之前从产生现代爬行类和鸟类的一个种系分离出来的原始羊膜动物。所以，作为哺乳动物祖先的羊膜动物的心脏的结构特点很难确定。这种心脏似乎可能具有完整的房间隔和至少是部分的室间隔。在四肢能够支撑躯体、行走时能够侧屈、从而不再影响呼吸之前，血液从右至左的分流仍然是十分重要的。现在仍然存活的原始哺乳动物的心脏，尽管在其右房室瓣中有肌肉，其收缩运动也受着无腱索乳头肌的直接调节，但从其主要结构特点看来已进化为哺乳动物的心。

在所有哺乳动物，包括人在内，其心脏的分隔是完全的，但其胚胎时期的心脏却类似某些低等动物的成体心。异常发育所引起的心脏畸形也类似于这种情况，但胚胎时期的心脏能够有效地行使功能活动，而畸形心则不能。房间隔上的卵圆孔是哺乳动物胚胎心脏的一大结构特点，是血液分流的一个必要结构，而不是低等动物不完整房间隔的返祖标志。出生后的永存卵圆孔以及其它类似的心脏异常是由于哺乳动物的异常发育引起的，而不是进化过程的重演。在哺乳动物胚

胎的功能性心脏中、瓣膜的组合、压力差和血管入口位置等，使右心房内的血流进行有效的分流。这方面的详细情况可参见本书的胚胎学内容并参考其它文献：Foxon(1955)、Johansen 和 Burggren(1980)、Lawson(1979)。

在描述心脏时还没有一个非常逻辑的层次规范。但不管如何开头，往下的详细内容都可以推测出来。本文所采用的是个折衷的描述顺序，即外部特征、表面解剖和放射学、内部结构，包括瓣膜、心肌、纤维支架、传导组织和心动周期。

心的一般构成

人类的心是一对具有瓣膜的肌性泵联合而成的器官（图10.20.24），然而在结构上，这两个泵的纤维肌性网和传导组织相互交织在一起；每个泵（即所谓左心和右心）在生理功能上却是分开的，形成了两套不同途径的双循环。不管两者功能上的系列配布如何，在解剖学上通常都平行描述这两泵。

心有4个心腔。左、右心房可接受静脉的血液，并且是一个具有一定收缩性的贮血池，最后将血压入左、右心室，心室有力的收缩，将血液排入大动脉干。

右心　从右心房开始接受上、下腔静脉及心冠状窦的血液，经过右房室口（right atrioventricular orifice），由三尖瓣（tricuspid valve）引导进入右心室。心室的收缩，特别是心肉柱的收缩使三尖瓣关闭，右室压力上升，血液经流出道排入肺动脉干，然后进入肺血管床（有关心腔压力、时间和瓣膜状况的描述见后）。右心的许多结构特征包括其几何学构筑、心肌排布及收缩性、三尖瓣和肺动脉瓣的相对强度等与肺血管较低的阻力相适应，并与较低的压力变化相关。

左心　左心房接受肺静脉来的含氧血液及部分冠状静脉的血液。左心房的收缩使血液经二尖瓣控制的左房室口流入左心室，此时二尖瓣开入左心室入口。左心室的收缩很快使心尖部肉柱的张力及左心室的压力升高，从而关闭了二尖瓣，开放了主动脉瓣，左心室的血液通过流出道而进入主动脉，供应整个体循环的动脉分支，也包括冠状动脉。体循环的巨大血管床有很高的周围阻力，并具有很大的代谢需要，特别是脑组织对血液的需要，这是左心室的组织结构比右心室更为强大的缘由。虽然左心室的射血时间比右心室的短，但其射血的压力差却比右心室大得多。

由于收缩功能的需要，人类的心远不是结构上相互联合的一对简单的泵，尽管左、右心室每次收缩所射出的血液基本相等。

心有复杂的螺旋状、三维构筑，与身体平面比较有明显的倾斜。因此，左和右、前和后、上和下这些术语并非总有助于对心的解剖描述。在描述中容易引起混乱的另一方面是对离体心的研究或对心局部的观察，由此得出的研究和观察的结果，很难准确地描述其在整体中的方位。在对某些结构作出细致的描述时，应该先加以强调，以便避免上述混乱。

心的主要解剖特征可以通过正常心的腐蚀铸形标本观察到，应用这种方法，心的左、右两半充满了不同色彩的树胶，十分清晰可辨，另外，心的解剖特征也可以通过水平切面或通过面的扫描进行观察（图10.21,25A.B）。

右心构成了心的右侧半，轻度弯曲并覆盖左心前面大部分，只有心尖在内的左侧一小部分不被覆盖。因此，右心构成了心前面的大部分。右心室流出道上行，其末端位于左心室流出道的左侧。三尖瓣和肺动脉瓣宽大且相互分离，并处于不同的平面。右心室腔是扁平的，横断面上呈新月状。与右心相反，左心（除了曾提及的左缘以外）位于心的后部，较大，左心室入口即二尖瓣口紧贴左心室的出口即主动脉口，分别与宽阔的左心室流入道和流出道相连。尽管左心室出口

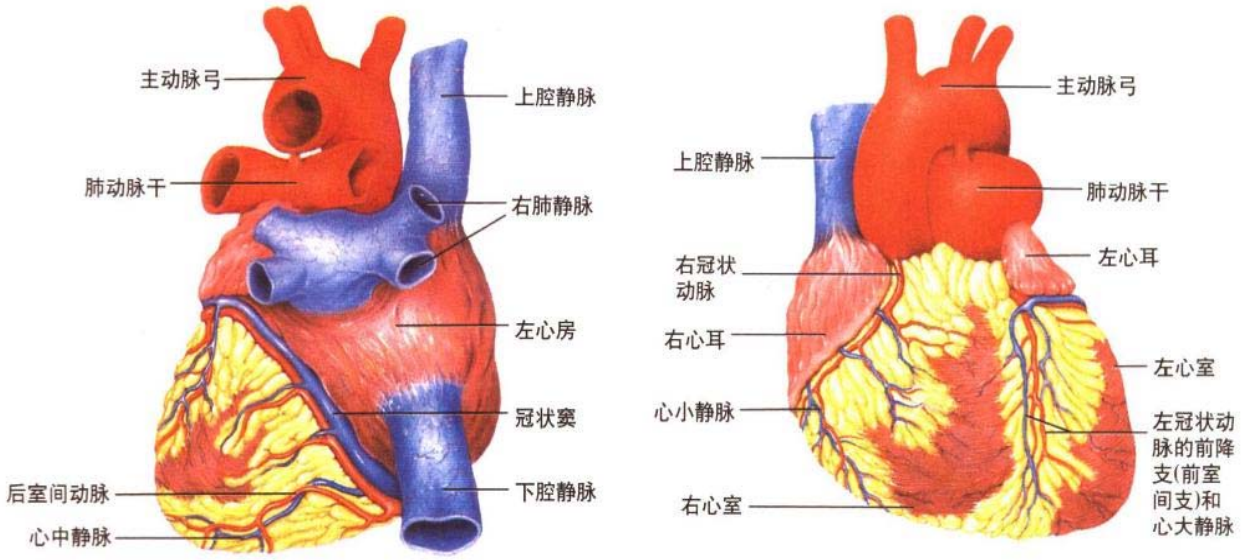

图10.20 心和大血管后面观及前面观。

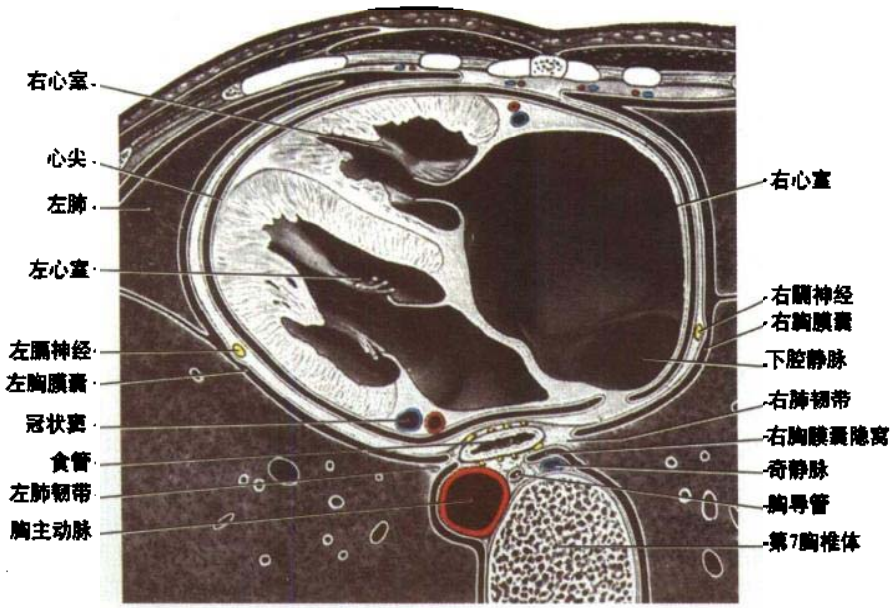

图 10.21 纵隔平第 7 胸椎体横切面上面观。可见各心腔的位置及其间隔（与矢状面、冠状面约呈 45° 角），与间隔垂直的房室瓣平面。未注字的食管神经丛也清晰可见。

及入口的平面均比右心室的出口及入口更倾斜，但其倾斜度更为接近。左心室腔狭窄，呈锥形，横断面为圆形，心腔尖与心尖一致。心底的大部分由左心房构成。

心在胸部呈斜位（图 10.28）。房间隔和室间隔实际在一条线上，该线向左前倾斜，并与矢状面约呈 45° 角。二尖瓣与三尖瓣的平面呈垂直但不在共同面上，与房间隔及室间隔大致呈直角。所以右心房不仅位于左心房的右侧而且位于左心房的前方，也部分地位于左心室的前方，房间隔插入两者之间。右心室构成了整个心室区前面的大部分（图 10.27），仅心室区的左下端是左心室的右侧部构成。右心室上部是肺动脉口，位于主动脉口的左上方。左心房构成了心后面的大部分，而左心室仅突出于心下部，并沿心左缘到达心尖。左、右心房主要位于左、右心室的右后方，心的这些特点在设计和解读放射照片、扫描、心血管造影及超声心动图时非常重要。

心的大小、形态和外部特征

心是中空的肌性器官，大致呈锥形，具有一底、一尖、几个面和缘。心由心包包绕（图 10.19,21,22 ），位于中纵隔内，居两肺和两侧纵隔胸膜之间，斜位于胸骨体及其相邻的肋及肋软骨的后面，大约有 1/3 位于正中线的右侧，2/3 位正中线的左侧。

成人心从心底到心尖平均约 12cm，其最阔横径为 8 ~ 9cm，其前后径为 6cm。在男性，心的重量变化于 280 ~ 340g 之间（平均 300g）；在女性，心重量在 230 ~ 280g 之间（平均 250g）。心的重量约为男性体重的 0.45%，女性体重的 0.40%（Hudson 1965）。17 ~ 20 岁之间的心已长成成人的重量。心的倾斜位置由于其不规则的锥体状而显得更加明显，心底朝向右后方，心尖朝向左前方。从心尖到心底中心的连线向后外侧投射，直达右肩胛线附近。锥形心的有些面扁平，有些面则多少有些隆凸，有些边缘的窄面也称作缘，精确的区分“面”和“缘”，有时很困难。本书在对各种结构的描述中给予了 1989 年“解剖学名词”中规定的国际统用命名，同时也给予了临床实践中常用的名词，供读者选用。心通常被描述为有一底（base）和一尖(apex)，其表面分为胸肋面（sternocostal surface）或前面、膈面（diaphragmatic surface）或下面、左及右面或肺面（pulmonary surface）。心的缘有上缘、下缘

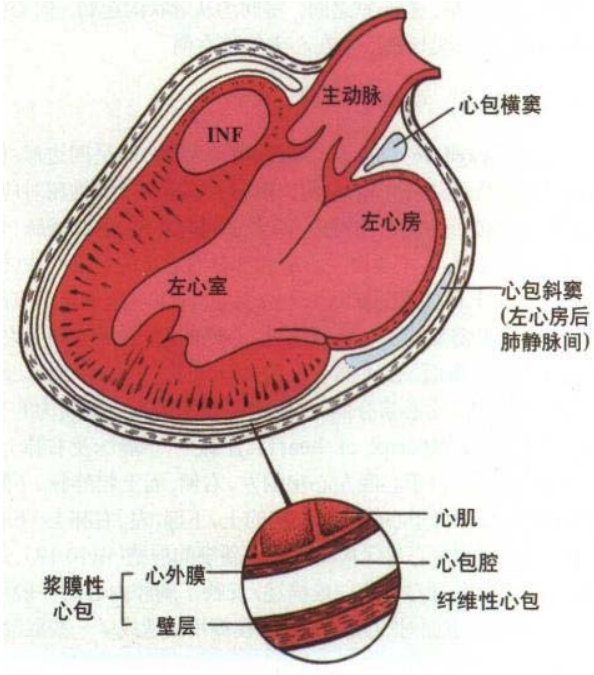

图 10.22 心包的层次和心包腔内 2 个窦的位置。

(又称锐缘 acute border)和左缘(又称钝缘 obtuse border)。有人不顾右面的宽度如何仍然称右面为右缘。一个不易混淆的命名是用"膈"面来代替"后面"。但如果用"后"来描述心的一个面,它应该是指心的底。而"心底"一词存在大量不同的习惯用法(见后)。

心表面的沟

可依照心表面的沟把心的4个腔的边界划分出来。有些沟深而显著并含有明显的结构。有些沟则不太清楚,甚至不易觉察。有沟的局部一段较清晰,常有较大的结构通过。冠状沟(coronary groove)或称房室沟(atrioventricular groove),分隔心房和心室,此沟斜行,内含冠状动脉的主干、自心的胸肋面下行至右侧(图10.27),将右心室斜的右缘及右心室的漏斗部与右心房分开。冠状沟的左上部消失,此处由肺动脉干跨过,肺动脉干后方为升主动脉及起于升主动脉的冠状动脉起始段。冠状沟继续左行,弯曲绕过心钝缘并下行至心膈面直至心右侧,分隔心室的膈面和心房的底部(图10.32),然后冠状沟的膈部弯曲绕过心锐缘,在沟的下右端与冠状沟的胸肋部汇合。因此,冠状沟是从左侧较高处行向右侧较低处,而冠状沟的膈部在胸肋部的稍左侧。沿冠状沟所作的切面与矢状面约呈45°的角,而与横断面的夹角更大一些且多变。冠状沟差不多经过左、右房室瓣及主动脉瓣和肺动脉瓣的附着线。通过冠状沟平面中心的垂直线指向左前下方,直达心尖。

在心内,左、右两心室由室间隔分开,室间隔的心壁缘与前、下室间沟相对应。前室间沟(anterior interventricular groove)位于心的胸肋面,它几乎与左心的钝缘相平行。在心膈面,后室间沟(posterior interventricular groove)较清晰,位于左、右心室之间。室间沟从冠状沟起始,向心尖处延伸,达心尖切迹,恰在心尖的稍右侧。

心底、心尖、心面和心缘

心底(cardiac base) 为真正的心后面,略呈四边形,侧边弯曲外凸。心底朝向右后方,平卧时与第5~8胸椎相对应,直立时与第6~9胸椎相对应。两者之间有心包、右肺静脉、食管和主动脉。心底主要由左心房和部分右心房的后部构成(图10.32),向上可扩展至肺动脉干分叉处,向下可延伸至后室间沟连于冠状窦及冠状动脉分支处。心底的左、右界分别为左、右心房的膨隆面。心底部有一浅的房间沟(interatrial groove)将左、右心房分隔。房间沟与房室沟及后室间沟的交汇点称房室交点(crux of heart)。左肺上、下静脉及右肺上、下静脉分别开口于心底左心房的左、右侧,而上腔静脉、下腔静脉则分别开口于心底区右心房的上、下部。左、右肺上、下静脉开口之间的左心房区构成了心包斜窦的前壁(图10.19)。这些在解剖学上对心底的一般描述,反映了胸腔内心的一般位置;但在其他方面对"心底"一词的模糊用法造成了一些混乱。例如常常用"心底"一词命名解剖冠状沟后所见到的房-室或室-房连接处的一段(图10.31),其实这个区段最好称"室底"(base of ventricles),而不是心底。在临床实践中,于第2肋间近胸骨旁处作听诊时也常将此处描述为"心底",以与临床所称的心尖相对。这样的描述尽管很不精确,但仍然在沿用。

心尖(cardiac apex) 解剖学的心尖指锥形的左心室的尖端,伸向左前下方,隔心包被左肺及胸膜覆盖,最常见其位于左侧第5肋间隙后方、左锁骨中线稍内侧。

心的胸肋面或前面 心的胸肋面(sternocostal surface of the heart)朝向前上方,右侧陡直而左侧膨隆,由房室沟右上方的心房区和房室沟左下方的心室区组成(图10.26,27)。心房区几乎完全为右心房,而左心房大部分被升主动脉和肺动脉干所遮盖,仅左心耳的小部分向前突出于肺动脉干的左侧。心前面的心室区1/3为左心室、2/3为右心室,室间隔的位置投影为前室间沟。心的胸肋面隔心包与胸骨体、胸肋肌和第3~6肋软骨相邻。由于心向左侧膨隆,因此胸肋面在左侧肋软骨后面的面积比右侧者大。同时,心的胸肋面也被胸膜和薄层肺前缘覆盖,左肺心切迹的三角形区域除外。该肺及其胸膜覆盖区的大小是可变的。

心的膈面或下面 心的膈面(diaphragmatic surface of the heart)或下面,大部呈水平位,稍向下前方及心尖方向倾斜(图10.32)。由心室主要是左心室构成,大部坐落在膈的中心腱上,小部分位于左侧膈的肌性部上方,借房室沟与解剖学的心底分开,并有斜行的后室间沟通过。

心的左面 心左面(left surface of the heart)朝向左后上方,几乎完全由左心室钝缘构成,仅有一小部分由左心房及其上方的心耳参与。心左面的上部隆凸且最宽,有房室沟穿过;在心尖处,此面最窄。心左面隔心包与左膈神经及其伴行血管、左胸膜及左肺心压迹相邻。

心的右面 心右面(right surface of the heart)为一圆形隆凸面,由右心房构成,并隔心包与右肺的纵隔面和胸膜相邻。其隆凸缘下部与短的下腔静脉胸内段相延续,而且其上方则与上腔静脉相延续。界沟(terminal groove)是右心房的固有心房与右心房窦部之间的明显标志,基本上是沿心的胸肋面与右面交界线弯曲走行(图10.29)。

心的上缘 心上缘(upper border of the heart)由心房上缘(主要是左心房)构成,前方是升主动脉和肺动脉干(图10.19),其上极有上腔静脉注入右心房。

心的右缘 心右缘(right border of the heart)相当于右心房处,其侧面轻度向右侧凸出,其余近于垂直。

心的下缘 心下缘(inferior border of the heart)即所谓心锐缘,此缘薄而锐利,近于水平行,自右缘下界至心尖,主要由右心室构成,左心室近心尖处的小部分也参与。

心的左缘 心左缘(left border of the heart)也属心钝缘,界于胸肋面与左面之间。此缘圆钝,主要由左心室构成,只向上一小部分由左心耳构成。此缘从心耳至心尖斜形下降并略向左弯凸。

心腔及其内部形态特征

左、右各心腔将按一般形态,心腔各壁及其内部特征的

顺序依次描述。左、右两侧有许多共同之处，如瓣膜、腱索、房室口等结构，房室瓣的乳头肌，肺动脉口和主动脉口及其瓣膜的构筑等。因此，在描述中将尽可能的避免重复。

右心房

右心房的一般外部特征 由于房间隔（interatrial septum）是倾斜的，因此右心房（right atrium）位于左心房右前方（图 10.27,32），并伸延至左心房的下方。右心房的壁构成心胸肋面的右上部、膨隆的右面和解剖学心底的右侧小部分。上腔静脉开口于右心房的圆顶部，下腔静脉开口于右心房的下后部（图10.27）。扁囊状的右心耳（right auricle）向前突出并遮盖了升主动脉右侧。心耳是一扁阔宽的三角形结构，与固有心房间有一较宽的连接区（图10.23A,29）心房的静脉部（venous part）又称静脉窦（sinus venarum），与固有心房（atrium proper）之间有一浅的界沟（terminal groove）为外部分界标志，此沟在上、下腔静脉入口的右缘间走行。心腔内面与界沟相对应的结构称界嵴（terminal crest），界嵴是梳状肌的起始处，梳状肌（pectinate muscles）与界嵴呈垂直方向走行（图 10.33）。

前方，右心房与右肺纵隔面的前部相邻，两者之间有胸膜及心包。外侧，右心房也与右肺的纵隔面相邻，但在肺门前方，两者之间有胸膜、右膈神经、心包膈血管和心包。左后方（图 10.32,35）房间隔及其周围内陷的心房壁将左、右心房分隔开来，心房壁内陷在心表面所形成的沟就是房间沟。右心房的右后方是右肺上、下静脉。内侧是升主动脉和肺动脉根及其分叉处。

右心房内面可分为 3 个部分，即后部为内壁光滑的静脉部，向前为三尖瓣的前庭部及右心耳部。（图 10.24,34）前庭部壁平滑，但在其与心耳连接处形成嵴；房室连接区周围都是嵴。光滑的静脉部有上、下腔静脉和冠状窦的开口，它是心发育过程中的静脉窦部分（见第 3 篇）。前庭部壁内面形成嵴，而心耳壁内面形成许多小梁。前庭部和心耳部都源于胚胎时的固有心房。

右心房静脉部有上、下腔静脉的开口。上腔静脉口朝下前方，无瓣膜，将头颈、上肢和胸部回流的血液注入右心房。下腔静脉口比上腔静脉口大，靠近房间隔，将身体下半部即腹部、盆部、下肢回流的血液注入右心房的最下部。在下腔静脉口的前方有垂帘状的瓣膜，即下腔静脉瓣（valve of the inferior vena cava），又称 Eustachian 瓣（图 10.33），此瓣的大小常有变化，一般附着于下腔静脉口外侧缘或右缘。瓣膜向下延续为窦隔（sinus septum 见后），下腔静脉瓣与冠状窦瓣在此处相邻接。下腔静脉瓣外侧部与界嵴的下端相连。下腔静脉瓣为内心膜的皱襞，其内含少数肌纤维。胎儿时下腔静脉较大，可引导来自胎盘的富含氧的血液通过房间隔上的卵圆孔流入左心房。生后该瓣膜显著变小、有时呈筛状或丝状，并常不存在。在冠状窦口的后下方可见一特别明显的隐窝，即下腔静脉后窦，或称Eustachain 后窦（见后）。冠状窦也开口于右心房的静脉部，它回流心自身的大部分静脉血，开口于下腔静脉口、卵圆窝和房室口前庭部之间（图 10.33），冠状窦口的下部常有一薄的半环形瓣膜遮盖，即冠状窦瓣，又称 Thebesius 瓣，该瓣的上部连接下腔静脉瓣，在此吻合处有一腱样结构进入窦隔（此隔在冠状窦与卵圆窝之间），此腱样结构也称作Todaro腱（tendon of Todaro），向前走行插入中心纤维体内，是 Koch 三角的标志之一（图 10.36，见后）。

冠状窦口在右心房内形成一个明显的标志（图 10.33），但冠状窦本身却位于在左房室沟内（图 10.32）。该窦是心脏大部分静脉血回流的通道，有些心房静脉也直接汇入左、右心房。冠状窦于左心房斜静脉连接处起始，接受靠近右心房处的中、小静脉。

在心房壁上有若干心房小静脉的开口，这就是心脏自身血液循环回流静脉的开口，在心房的隔面数量最多，有时可

图 10.23A 离体心前面观（其方位与体内的位置一致）。

图 10.23B 离体心后面观（其方位与体内的位置一致）。



图 10.24 解剖标本显示主动脉下流出道与心室入口的重要关系。与图 10.25 一致，无冠状动脉起始的主动脉窦及其相应的主动脉瓣已切除。

见右缘静脉在心房上的较大开口。

固有心房和心耳借界嵴与静脉窦分界，这一光滑的肌性嵴开始于心房隔面上部，经上腔静脉口前方并绕过其右缘，到达下腔静脉口的右侧（图10.33），它标志着胚胎时期心脏右静脉瓣的位置（见第3篇），并与外面的界沟相对应。在界沟上段，上腔静脉口的外侧和下方，可见窦房结(sinus node)(见后)。

梳状肌(pectinate muscles)是一些近乎平行走行的肌性隆起，自界嵴向前外侧延伸并进入心耳，在心耳处形成大量的肌性小梁。

房间隔的右侧面上有一浅窝，称卵圆窝（oval fossa），位于下腔静脉口的左上方，窝底为原发隔（primary septum）(参见第3篇)，窝缘明显，由继发隔形成（septum secundum），卵圆窝的前上方缘最清楚，下缘不太明显。其

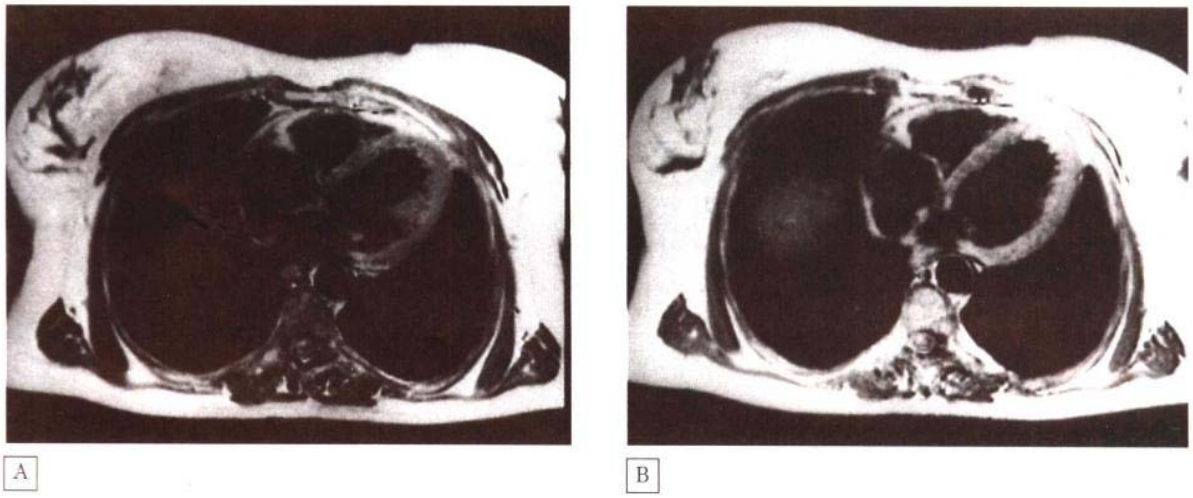

图 10.25 胸部计算机控制X线断层扫描图。A. 平第7胸椎体；B. 平第7胸椎与第8胸椎间的椎间盘，可见心的位置形态；心尖、心底、倾斜的房间隔和室间隔及与其垂直的房室瓣、房室隔、乳头肌、肉柱、胸主动脉和相对照的左、右肺和胸膜区（Guy医院Shaun Gallagher提供、Sarah Smith照相）。

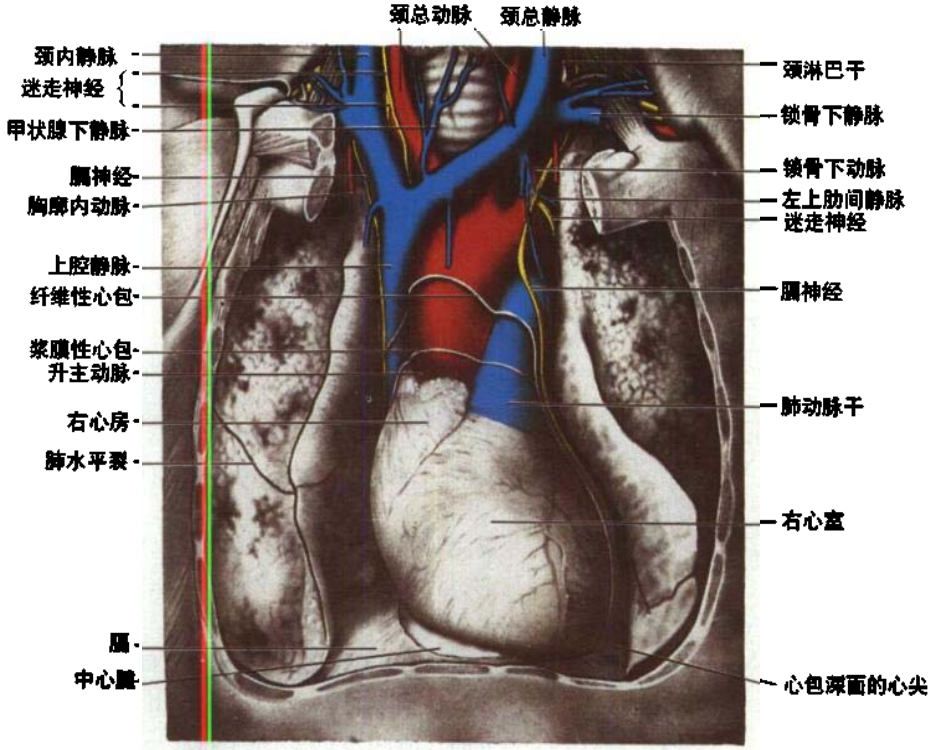

图 10.26 解剖标本示原位的心、大血管和肺。胸骨、肋软骨胸骨端、两侧壁胸膜、纵隔胸膜和覆盖心胸肋面的心包壁层及心和大血管根部的心外膜均已切除。肺前缘拉向两侧。右侧可见迷走神经心下支在头臂干与右头臂静脉间下行。左侧有一交通支从左上肋间静脉下行、越过主动脉弓和左肺动脉，与左房斜静脉相续。

实，卵圆窝的缘就是房间隔上的粘膜皱襞。在卵圆窝上缘处有时可见一小裂隙，自窝上缘下方上行，并与左心房交通。这说明胎儿时期的卵圆孔在出生后并未完全封闭，只是无任何功能意义，也不会引起心功能异常。这种形式的卵圆孔未闭者约占正常人的1/3。

右心房的前下部是较宽大的卵圆形前庭，与三尖瓣口相通。Koch三角是心壁上的一个三角区（图10.36），由三尖瓣隔侧尖瓣附着线，冠状窦口前内侧缘及Todaro腱围成。该三角是心脏外科手术中的一个重要标志，标志着房室结及其与心房连接的位置（见后），Todaro腱前上方的右心房隔侧壁是右心房与右心室流出道间膜性室间隔的一部分（图10.36）。心房壁向前上突出于膜性室间隔的上方、此区称主动脉隆凸

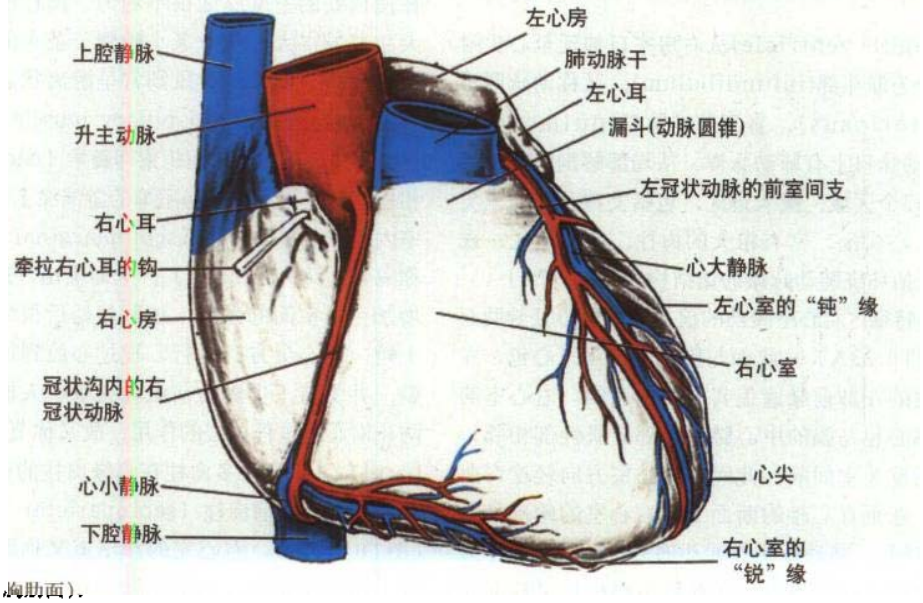

图 10.27 心的前面（胸肋面）。

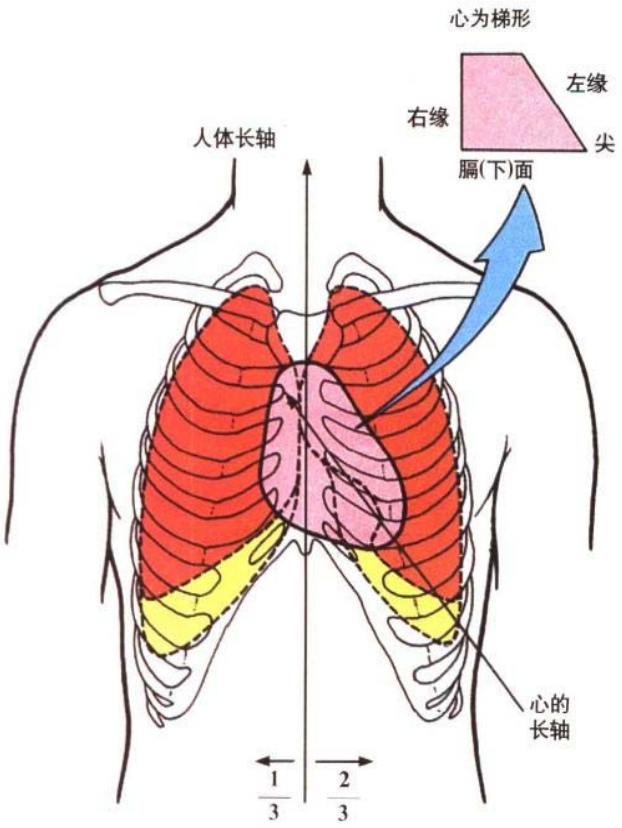

图10.28 胸廓前面。显示骨、肺（紫色）、胸膜（蓝色）和心（红色）的平面关系（对照图10.46）。



图10.29 切除心包。显示心右缘大部由右心房构成，并可见界沟。

(aortic mound)，标志着主动脉根部无冠状动脉叶瓣区（见后）。

右心室

右心室(right ventricle)从右房室口伸延至心尖附近，向左延伸为漏斗部(infundibulum)，又称动脉圆锥(conus arteriosus)，直到肺动脉口(pulmonary orifice)，肺动脉口上有肺动脉瓣。从局部解剖的角度可将右心室分为3个区域：流入道区，包括支持和环绕三尖瓣的诸结构；心尖区，富有粗大的肉柱；流出道区，或称漏斗部，包括环绕肺动脉瓣的诸结构（图10.37A）。

右心室的外部特征 右心室隆凸的前上面构成心脏胸肋面的大部分（图10.23A），此面与胸壁间仅隔以心包。左胸膜和小范围的左肺前缘遮盖其上面和左侧。右心室的下面平坦，隔心包与膈的中心腱及少部分肌性部相邻。右心室的左后壁为室间隔，此隔向右心室方向轻度弯曲膨隆。因此，在垂直心轴的断面上，右心室的轮廓呈新月形（图10.38）。肺动脉肌性漏斗部借一纤细的胶原组织带连于后方的主动脉根部，故此胶原组织带又称漏斗腱或圆锥韧带(conus ligament)，连于后方的主动脉根部。右心室壁明显薄于左心室壁，平均厚约3～5mm，与左心室的厚度之比通常为1∶3。

右心室的内部特征 右心室的入口和出口上分别有三尖瓣和肺动脉瓣附着，流入道和流出道在心室顶部由室上嵴分隔（图10.31）。室上嵴是一厚的肌性结构，弓状凸出，从室间隔侧壁上的一个隔脚（septal limb）斜向右前，直至右室前外侧壁的壁脚（mural limb）。室上嵴的后外侧面是三尖瓣的前上尖瓣的主要附着区。室上嵴的隔脚与隔缘肉柱的隔脚相延续，或前者被后者掩盖。右心室的流入道区和流出道区都向心尖部伸展，而心尖区有粗大而突出的心室肉柱。流入道区也有肉柱，而流出道区（或漏斗部）的内壁则多为光滑面。肉柱是大量不规则的肌性嵴状隆起，表面有心内膜覆盖。肉柱与肉柱之间是一些与肉柱平行排列的沟，肉柱及其间沟的存在使该处的室壁厚度很不均匀。肉柱的大小不一，有的大小差异很大，从一条小嵴到一条大的小梁。肉柱的两端固定于室壁，而中段则常呈游离状态。室壁内面的另一种突起是乳头肌（papillary muscle），其一端融合于室壁，另一端与胶原组织索即腱索（chordae tendineae）相连，这些腱索连于房室瓣的游离缘上或游离面上。右心室内有一条隔缘肉柱（septomarginal trabecula），又称隔索（septal band），大而突出，起于右室隔侧面并增加了该室面的强度。该索起始后很快分为数支环绕室上嵴，向心尖方向走行，横过心腔到达右心室的前外侧壁，并支持三尖瓣的前组乳头肌。人们曾认为该隔索有防止右心室过程扩张的作用，故又称节制索（moderator band）。还有很多肉柱在隔缘肉柱的前方行向右心室前外侧壁，称隔前肉柱（septoparietal trabeculations）（图10.37A）。右心室的流出道又称漏斗部，内表面光滑，向左上走行，在隔前壁肉柱上方、室上嵴弓状突起

下方到达肺动脉口。

三尖瓣

房室瓣复合体（atrioventricular valvar complex）存在于左右两个心室。位居右心室者称三尖瓣复合体，简称三尖瓣；位居左心室者称二尖瓣复合体，简称二尖瓣，主要由以下结构组成：

- 房室口及房室口环，
- 尖瓣或叶瓣，
- 各种支持性腱索，
- 相关的乳头肌。

上述诸结构及房、室肌间的协同作用依赖于心传导系统（见后），而纤维弹性组织构成了心脏的框架支持结构。在一个心动周期中，上述各种结构在位置、形态、构筑角度和大小等方面都发生规律性变化。

三尖瓣口 三尖瓣口(tricuspid valvar orifice)是心内最大的瓣膜口，男性者周径为11.4cm左右，女性者为10.8cm左右(Silver等1971年资料)。三尖瓣口从心房侧观察最清楚(图10.31)。从心房壁到瓣膜附着线之间，三尖瓣口有一条清晰的过渡线。三尖瓣口的各缘并不完全在一个平面上。总的看来，瓣膜口平面呈垂直状，与矢状面成45°角，所以，三尖瓣口的室面朝向左、略向下方(图10.46)。三尖瓣口大致呈三角形，有3个缘，通常称为前上缘、下缘和隔侧缘，与各瓣膜附着线的方位相对应。

三尖瓣环（annulus of the tricuspid valve）是一个不太确切的命名，应用很不统一。一般认为，心脏的4个瓣膜口都被胶原组织环所包绕。在二尖瓣和三尖瓣的两个胶原组织环之间，有致密结缔组织相连，这些结缔组织都位于房室结合部，不仅分隔和连接两个胶原性瓣膜环，而且分隔心房肌和心室肌。其实，心房肌和心室肌之间并未被结缔组织完全分开隔开来，还有一束特化的肌纤维相穿通，这就是房室束。瓣膜环周围的结缔组织的致密度及分布状况也不同，从中心纤维体的右纤维三角伸出一对锥状的心内膜下腱，部分地环绕三尖瓣环，内膜下腱较纤维三角的纤维更纤细，可塑性也强，其纤维化的程度随性别和年龄的不同而稍有差异（Walmsley 和 Watson,1978）。三尖瓣环周围的结缔组织不及二尖瓣环周围的结缔组织粗大。此外，三尖瓣各叶瓣的游离缘的走行和长度与其附着缘的走行和长度不相对应。在解剖心脏时，瓣叶的附着线是比较容易辨认的标志线，这在临床手术中也很有用。

三尖瓣的叶瓣 三尖瓣(tricuspid valve)正如其名称所示，这是一个由三个叶瓣组成的瓣膜复合体。这三个叶瓣分别位于右房室口的隔侧缘、前上缘和下缘，并根据其位置分别命名为隔侧瓣、前上瓣和下瓣。每个叶瓣都由一层胶原组织芯及其两面的心内膜构成，在其心室面上有腱索的细纤维附着，其基底部与房室口的结缔组织环相融合。从叶瓣的游离缘至叶瓣的附着缘可分为3个区带，即粗糙带、透明带和基底带。粗糙带比较厚、不透明、厚薄不均，在其心室面上有多条腱索附着于此带。当三尖瓣完全关闭时，粗糙带的心房面与相邻叶瓣的相应面接触。透明带平滑、半透明，纤维组织芯较薄，只有少数腱索附着。基底带较厚，自圆弧状的附着线向下延伸2－3mm，含有较多的结缔组织、血管和神经纤维，并有心房肌嵌入。

前上瓣（anterosuperior leaflet）是三尖瓣中最大的一个叶瓣(图10.37B)，主要附着于室上嵴后外侧面的房室结合处，并沿室上嵴的隔脚延伸至膜性室间隔，终止于前隔连合(anteroseptal commissure)，其游离缘上常有一个或多个切迹。隔侧瓣（septal leaflet）的附着线自右室后壁上的下隔连合（inferoseptal commissure）开始，跨过室间隔肌性部，然后斜行横过室间隔膜部，最后至前隔连合。下瓣（inferior leaflet）完全附着于室壁，与房室结合部的隔面相对，限于下隔连合和前下连合的范围。

腱索 腱索(tendinous cords)是支持房室瓣各叶瓣的纤维性结构。假腱索(false chordae)位于乳头肌之间或乳头肌与心室壁之间，或直接连于心室各壁之间。右心室内的这类假腱索的数量和大小不定。真腱索即常说的腱索常起自乳头肌近尖端处的边缘或尖部小突起，但有时也起于乳头肌基底部或直接起于心室壁和室间隔，其末端附着于叶瓣的游离缘或叶瓣心室面的某一部位。Tandler(1913)根据腱索自附着点至叶瓣游离缘的距离，将腱索分为一级、二级和三级。这种分类方法沿用多年，尽管这种分类方法并没有多少功能或形态上的价值。之后，有人提出了根据腱索的形态学特点进行分类，将腱索分为以下几种类型(Lam等1970; Silver等1971)：

扇形腱索（fan-shaped chordae）有一短的干部，由干部发出的分支呈辐射状走行并附着于各叶瓣对合面的边缘和相邻叶瓣的末端（图10.37A、B）。

粗糙带腱索（rough zone chordae）起于一个单干，此干分为3个分支，分别附着于叶瓣游离缘、粗糙带的心室面和叶瓣上某些点。

游离缘腱索（free edge chordae）是单一个线形索，大都较长，自乳头肌的尖部或基底部行向叶瓣边缘的附着处，其附着点常靠近叶瓣的中点或游离缘上的皱褶。

深腱索（deep chordae）也比较长，越过叶瓣的游离缘后发出长短不等的分支，附着于粗糙带的周边部，有的甚至到达叶瓣的透明带。

基底腱索（basal chordae）呈圆索状或扁带状，大多长而纤细，有的较短且为肌性，起于室壁的光滑区或肉柱处，附着于叶瓣的基底部。

乳头肌 右心室内的两个主要的乳头肌(papillary muscles)分别位于右心室的前面和后面，第三个乳头肌较小，位于隔侧面。其附近还有几个更小、数目不定、附着于隔侧壁的乳头肌。前乳头肌(anterior papillary muscle)是右心室中所有乳头肌中最大的一个，其基部起于右心室前外侧壁下叶瓣前下连合的下方，并与隔缘肉柱的右端相混合。后乳头肌又称下乳头肌(posterior or inferior papillary muscle)，起自下隔连合下方的心肌，常分为2支或3支。隔侧乳头肌又称内侧乳头肌(septal or medial papillary muscle)，小而结构典型，起于隔缘肉柱的后隔脚。所有主要的乳头肌都发出腱索到达其支持的叶瓣附近。右心室的一个特点是隔侧叶瓣由一独立的腱索直接系于室间隔上，这样的构筑方式从未在左心室看到。当三尖瓣关闭时，三个叶瓣相互嵌合，显示了三尖瓣的这种构筑形式非常适宜。

肺动脉瓣

肺动脉瓣(pulmonary valve)位于右心室流出道漏斗部

的顶端，与心脏的其它3个瓣膜复合体相距一定距离（图10.51、10.52）。

肺动脉瓣口的平面朝向左上后方，有三个半月形叶瓣，称半月瓣（semilunar valve）。其弧形的基底缘部分地附着于右心室的漏斗壁、部分地附着于肺动脉干的起始部（图10.43A），就像图10.43所示，如将肺动脉瓣切除，就可观察到3个半月形附着线、在肺动脉窦内围成3个新月形袋样结构；而3个半月形附着线之间的大致呈三角形的肺动脉管壁部分变成了右心室流出道的一部分，这就是所谓的心室内动脉部（artery as part of ventricle）、又称瓣间三角（intercusp triangle）。在肺动脉瓣口的周围没有一个完整的环状结构支持各叶瓣、各叶瓣基部半月形的纤维附着部对于心室舒张时半月瓣的严密闭合是至关重要的。由于肺动脉瓣口是倾斜的，因而根据人体的方位很难准确地对各叶瓣及其相应的窦进行命名。国际通用解剖学名词（Nomina Anatomica）所指的前瓣、后瓣和隔侧瓣是根据这些叶瓣在胎儿时期的位置而命名的，但随着胎儿的出生和进一步发育、各叶瓣的方位也发生变化，成年人的心脏就变成了两个前瓣即左侧前瓣和右侧前瓣及一个后瓣。

每个半月形叶瓣都是心内膜形成的皱褶，两层内皮之间夹着发育程度不同的纤维组织芯。此纤维组织芯在叶瓣的游离缘和半月形的基底附着缘处比较厚，基底附着处深部的纤维组织最厚；在每个叶瓣游离缘的中央，纤维组织局部增厚而形成结节状小体、称半月瓣小结(nodule of semilunar valve)、又称Arantius小结。在叶瓣的近游离缘和近连合部，常出现一些小孔，但无功能意义。每个叶瓣与肺动脉干的壁之间构成一个肺动脉窦。除了时间与压力之间的组合关系不同外，肺动脉瓣的开放及关闭机制与主动脉瓣的开放及关闭机制基本相同（见后）（图10.55）。

左心房

虽然左心房的容量比右心房小，但左心房的壁较右心房厚，平均厚度可达3mm。左心房的腔和壁大部由胚胎时期的肺静脉近侧段演变而来（见第3篇），胚胎时期的左心房主要演化为左心耳及二尖瓣前庭。左心房大致呈立方形，延伸于右心房的后方，两者借斜位的房间隔分开（图10.25A、B）。因此，右心房位于左心房右侧部的前外侧，肺动脉干及主动脉起始段则位于左心房左侧部的前方，左心房与主动脉部及肺动脉干之间尚有部分心包横窦。左心房在其左前下方与左心室底部的二尖瓣口相邻。左心房的后面构成解剖学心底的大部分，大致呈四边形，接受左右两侧各两条肺静脉。左心房构成了心包斜窦的前壁（图10.19），左心房后面终止于浅而垂直的房间沟，房间沟下行至房室交点处。左心耳与左心房的连接处狭窄，所有的梳状肌都位于左心耳内，左心耳比右心耳长且窄，呈钩形，边缘有较深的锯齿。左心耳向前可达肺动脉干的左侧，并覆盖肺动脉干的起始部（图10.30，39）。

4条肺静脉开口于左心房后外侧面的上部，故左心房有4个肺静脉开口。肺静脉口光滑，呈卵圆形，左侧的一对肺静脉常常先汇合成一条总干然后注入左心房。左房室口将在后面讲述。许多小的心静脉可直接将从心肌回收的血液注入左心房。房间隔的左房面上有一粗糙区域，以新月形的嵴为界，此区就是卵圆孔闭合后的遗迹（见第3篇）。

左心室

左心室的一般外部特征 左心室（left ventricle）的结构特点与其功能活动相适应。其强有力的收缩维持着动脉系统高压的搏动。左心室外形呈半椭圆或锥体形，比右心室长而窄，从冠状沟平面上的心底延伸至心尖部。其长轴向左前下方倾斜，在与长轴呈直角的横切面上，室腔为卵圆形或近似圆形，有较右心室厚3倍的室壁，达8～12mm。左心室构成了心脏部分胸肋面、左侧面和下面（即膈面）。除了被主动脉和肺动脉干遮盖的部分外，在心的表面有房室沟将心室圆锥的底与左心房及左心耳分开，冠状窦行于房室沟的后部并直达右心房（图10.30，32）。前、后室间沟标志着室间隔在室壁上的附着线，也是左右心室的表面分界线。心室的胸肋面呈球面形，在心的钝缘处移行为心左面。

左心室的内部特征 像右心室一样，左心室有一流入道，由二尖瓣控制；有一流出道，由主动脉瓣控制；还有一个富有肉柱的心尖部（图10.40A、B、C）。当心舒张时，左房室口

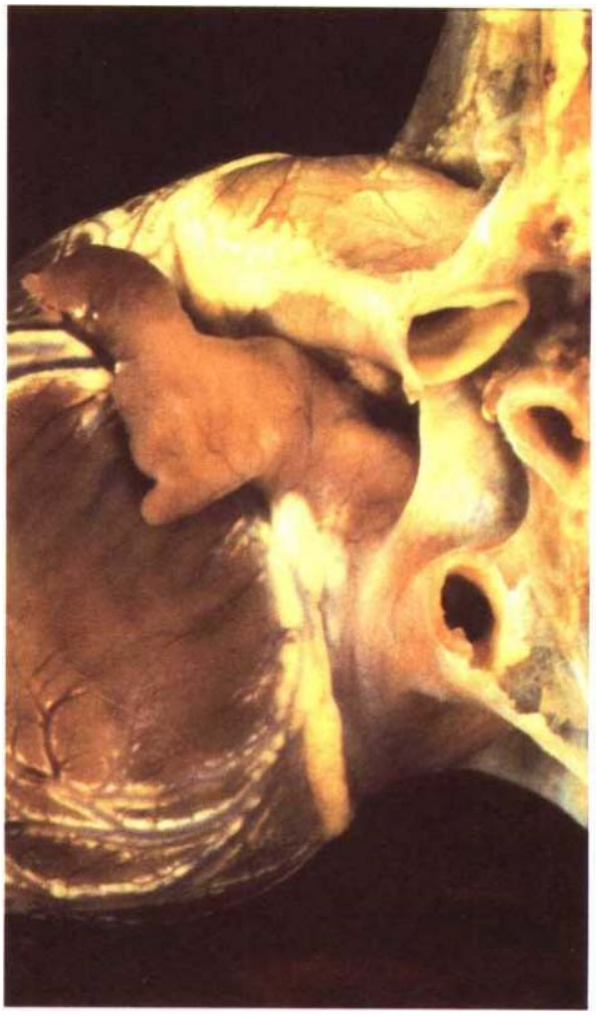

图10.30 左心耳的形态特征（对照图10.29同一心的右心耳）。

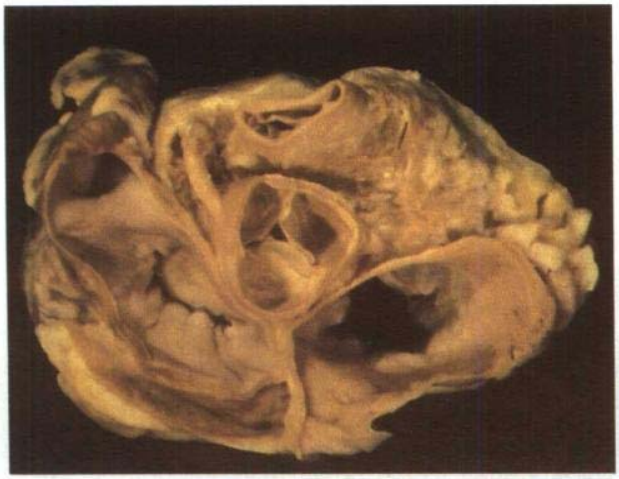

图 10.31 心的切面，通过斜行的房室沟（冠状沟），将切面放置为水平位，由心房侧照相。显示4组心瓣膜在心底的相互关系；可见主动脉位于中心。

及其二尖瓣容许动脉血从左房进入左室并流向心尖。当心收缩时，二尖瓣关闭，左室内的血液从心尖流向主动脉口。与右心室内的各瓣膜复合体相比，左心室的二尖瓣和主动脉瓣之间的关系更为密切，两者间有纤维性连接，即主动脉下帘（subaortic curtain），又称瓣间隔（图 10.42）。左心室的流入道和流出道的血流围绕此纤维隔截然改变方向（图10.40C，10.51）。

左心室前外侧壁是肌性室间隔。在心室部的横切面上可见，室间隔向右室凸隆，是右心室的后内侧面，右室腔呈半月形，而左室腔则呈圆形。在主动脉口前方，室间隔变薄，此乃纤维组织构成的室间隔膜部。这是一个卵圆形的区域，位于分隔主动脉右瓣和后瓣的纤维三角的下方并与其融合（见后）。

在二尖瓣各叶瓣的游离缘下界与左心室尖部之间的室壁上有若干肉柱，比右心室壁上的肉柱细小、复杂，但结构十分相似（见前）（图 10.40A、B）。近心尖处的肉柱特别发达，隔侧面上部光滑无肉柱（图 10.42）。

二尖瓣

二尖瓣（mitral valve）在形态结构方面与三尖瓣相似，也有一个瓣膜口及纤维环，有叶瓣、腱索及乳头肌等。

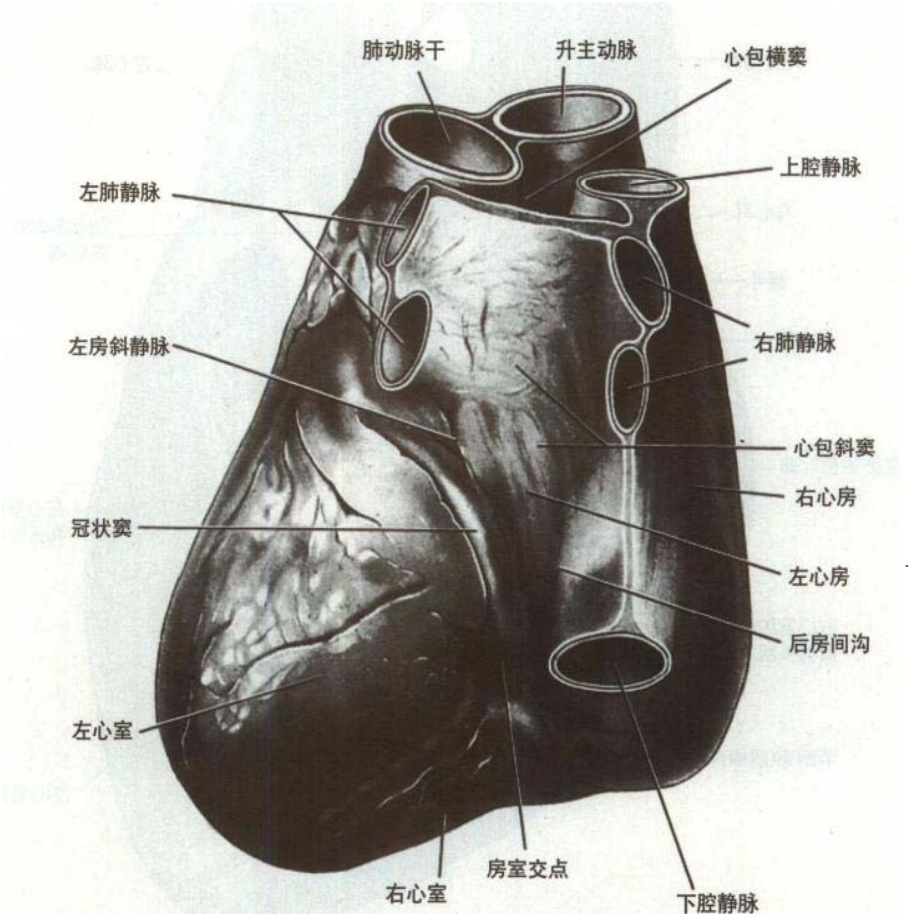

图 10.32 心的膈面和心底模式图。浆膜性心包位于原处，其切缘围绕大血管周围。房室交点为后房间沟、后房室沟和后室间沟的汇合处（详见正文）。

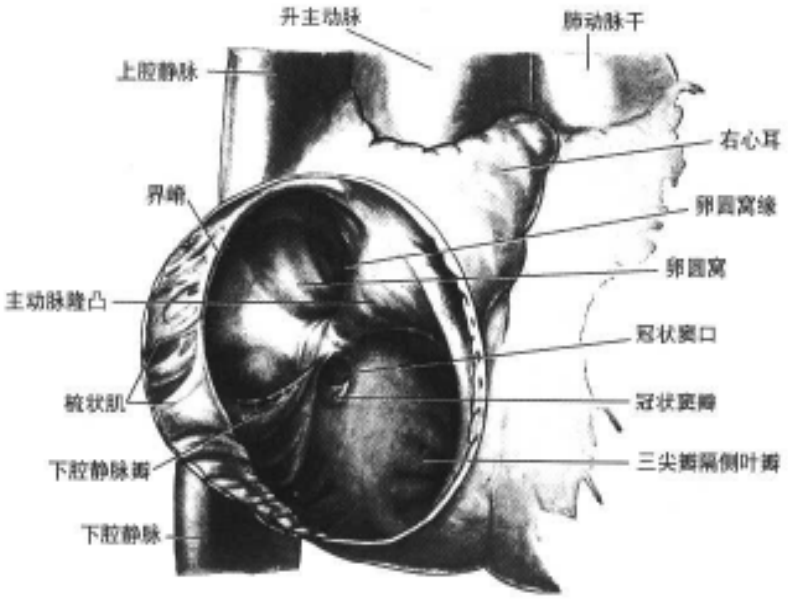

图 10.33 右心房内部结构前面观。

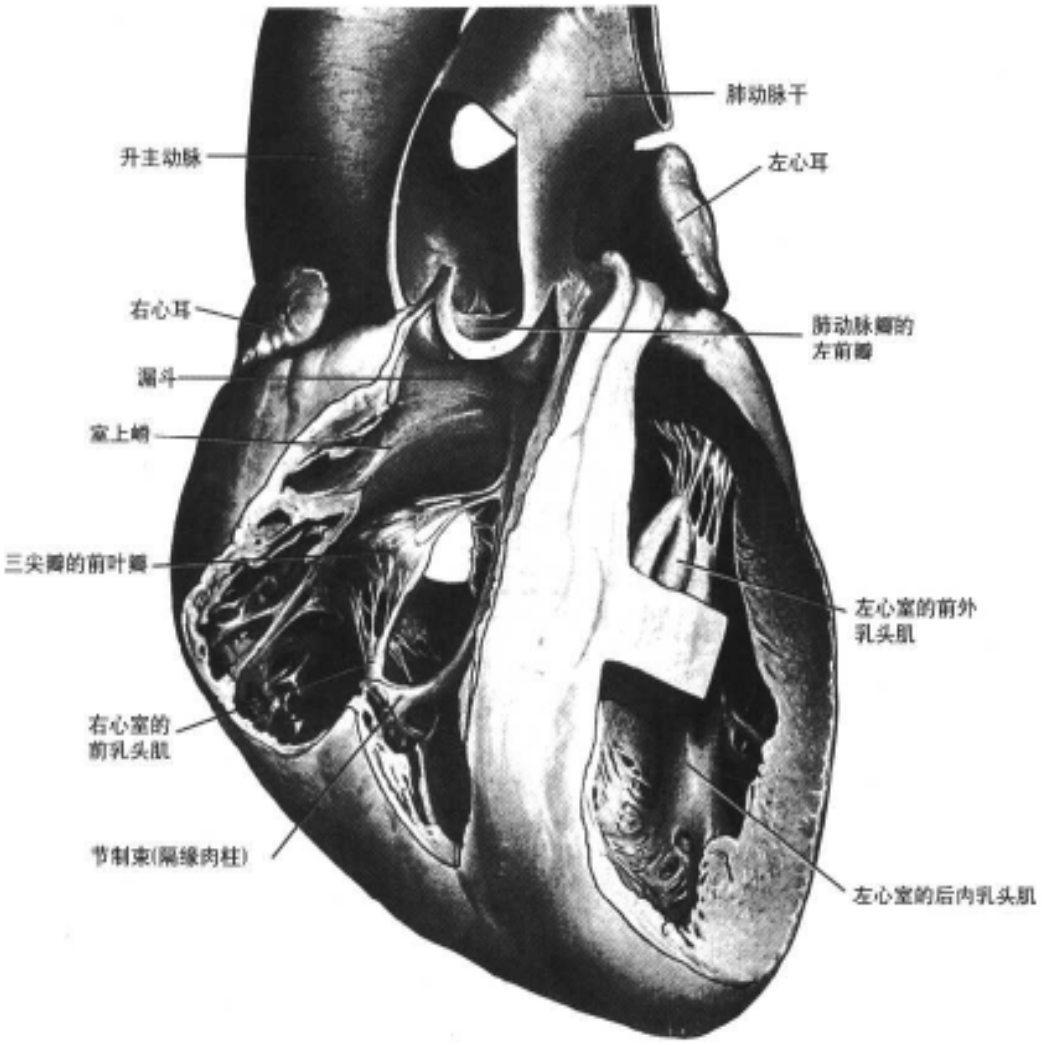

图 10.34 心室切开的解剖标本（前面观）。



图 10.35 右心房与左心房间表面有深的房间沟相隔，此沟形成房间隔的前上缘。观察二尖瓣各叶瓣根部的连接线。

二尖瓣口 二尖瓣口（mitral orifice）是心房壁与各叶瓣基底部之间的一个明显的过渡区（图 10.40B），较三尖瓣口小。根据 Ranganathan 等 1970 年的测定结果，男性二尖瓣口的平均直径约为 9.0cm，女性平均为 7.2cm。在舒张期，圆形的瓣膜口几乎呈垂直位，与矢状面呈 45° 角，轻度前倾，朝向左室尖。二尖瓣口在三尖瓣口的稍后上方、主动脉口的稍后下方。二尖瓣口、三尖瓣口、主动脉瓣口都与中心纤维体紧密相连（见后）。当二尖瓣关闭时，瓣膜间形成结合带，称作连合（commissure）（图 10.35）。

二尖瓣环并不是一个简单的纤维环，而是由密度可变的胶原纤维构成并向瓣膜发出纤维芯的一个环形结构。纤维环的这种可变性使该环的形态和大小随心动周期的不同时相发生相应变化，从而发挥最佳功能。

二尖瓣环在左、右纤维三角的内侧部分最致密（图 10.51），由此处发出前、后冠状束，这是些逐渐变细的纤维性心内膜下腱，在房室结合处环绕二尖瓣口（图 10.51，10.52）。在前、后冠状束的尖端之间，心房肌和心室肌被纤细的纤维弹性组织所分隔。二尖瓣前叶瓣的纤维在左右纤维三角之间前行并与纤维性主动脉下帘相延续，主动脉下帘从邻近的左半月瓣和后半月瓣之间下行（图 10.42）。

二尖瓣的叶瓣 很久以来，人们一直将该瓣膜描述为二尖瓣（bicuspid valve）。这一命名不太准确，因为该瓣膜即不尖锐也不锋利。还是临床上给予的命名“僧帽瓣”较为准确、形象。此外，在两个主叶瓣之间常常存在另外较小的副叶瓣，也就

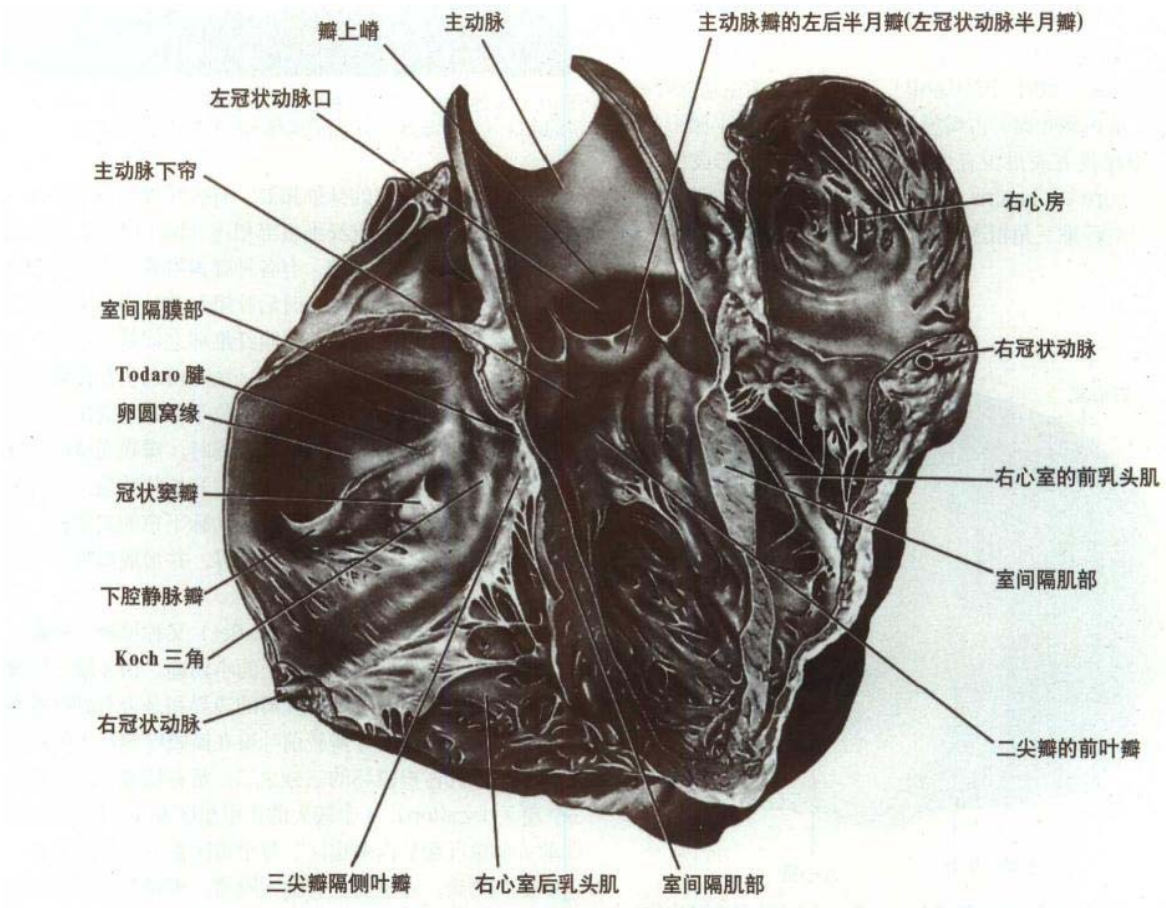

图 10.36 心的内部结构（沿心右缘和下面切开，切除肺动脉和动脉圆锥，心的前面翻向左侧）。

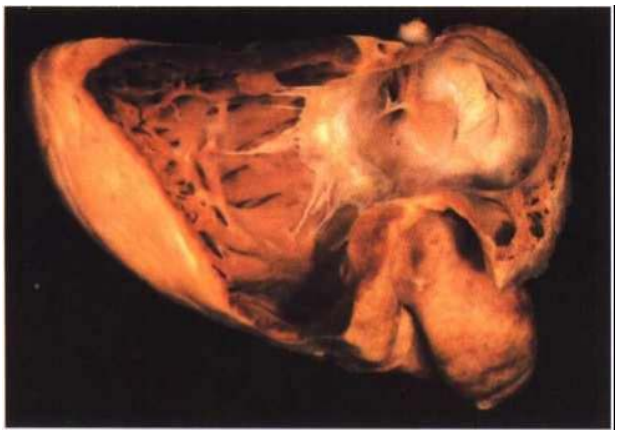

图10.37A 切除心的胸肋面，显示右心室的结构。可见室上嵴分隔三尖瓣和肺动脉瓣的附着部位。

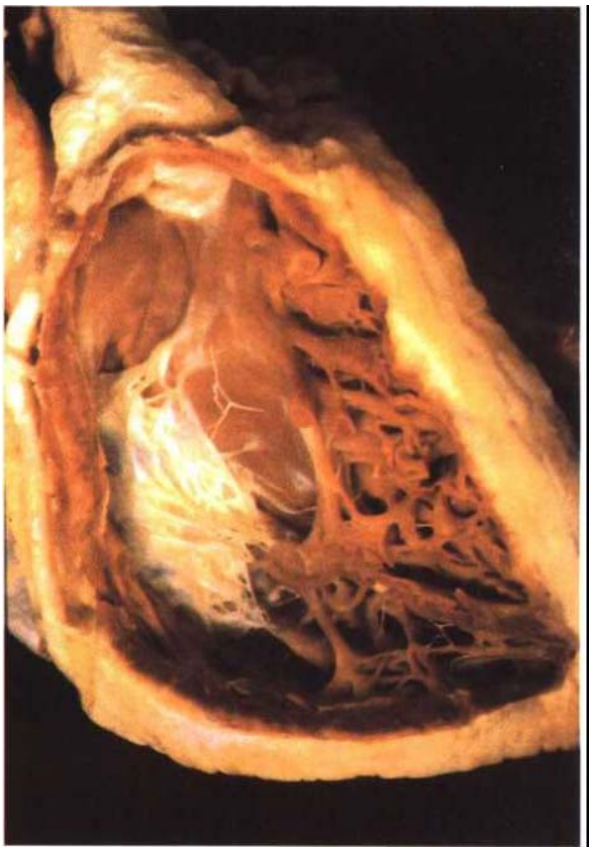

图10.37B 通过窗口从前方观察右心室的结构。可见室上嵴、壁较光滑的漏斗（动脉圆锥）、突起的隔缘肉柱和较大的隔壁肉柱。

是说，这一瓣膜复合体的叶瓣数目不止两个，因而二尖瓣这一命名也容易引起争议（Harken等1952）。瓣膜的游离缘上常有几个缺口，其中有两个较深且排列规律，被认为是连合区的两个终端（图10.31、35）。根据其所在位置，通常将连合（commissure)分为前内侧连合（anteromedial commissure）和后外侧连合（posterolateral commissure)；各叶瓣也根据其位置命名为前叶瓣和后叶瓣，但由于瓣膜口的倾斜位有时难以鉴别。

当二尖瓣开放时（图10.40B)，前叶瓣（又称主动脉叶瓣、大叶瓣、前内侧叶瓣）占瓣膜环的二分之一，呈半圆形或三角形，边缘没有或很少有切迹，叶瓣内的纤维芯或纤维板（fibrous core or lamina fibrosa)越过纤维性的主动脉下帘边缘与左右纤维三角相连（图10.31,10.36,10.43B,10.51），并与纤维性主动脉下帘的纤维相混；有些纤维则越过纤维三角与二尖瓣纤维环的分支纤维根部相连（图10.52)。前叶瓣上有一较深的新月形粗糙带，有各种腱索附着。界定粗糙外缘的一条嵴是二尖瓣完全闭合时后叶瓣与前叶瓣最大接触范围的标志。在叶瓣的粗糙带与瓣膜纤维环之间是透明带，此处无腱索附着。前叶瓣没有基底带。该叶瓣悬吊在瓣膜纤维环上并与主动脉下帘相延续，牢固地位于在心室流出道与流入道之间。在心室被动灌流和心房收缩时，瓣膜光滑的心房面直接将血流平稳地导向心室。当心室开始收缩后，二尖瓣关闭，瓣膜心室面的透明带合并为主动脉下帘的光滑面，主动脉下帘形成了左心室出口的光滑边界，并形成瓣膜下主动脉前庭的纤维性壁。

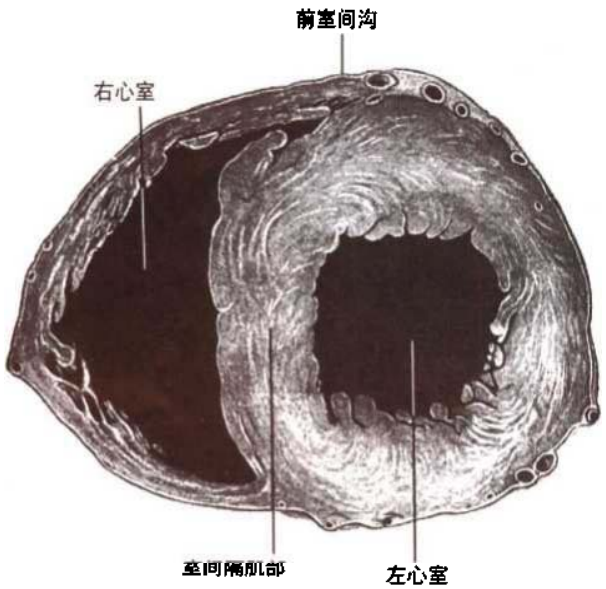

图10.38 离体心通过心室的横切面下面观，其方位与心在体内的位置不同；若是原位的心，则左心室前面的大部重叠在新月形右心室之后。

二尖瓣后叶瓣（posterior leaflet）又称壁瓣、室瓣、小瓣或后外侧瓣，一般有2个以上的小切迹。由于缺乏叶瓣间的明显连合线，故在以前对叶瓣的边界和是否有副叶瓣存在很多争议和混乱。后叶瓣较前叶瓣在瓣膜纤维环上的附着更为广泛，大约占瓣膜环的三分之二。常有切迹将后叶瓣分成3个扇区（scallop)：1个较大的正中扇区和2个较小的扇区，即前外侧扇区和后内侧扇区。每个扇区都有一个新月形、不透明的粗糙带，心室面上有腱索附着，瓣膜关闭时可限定瓣膜的对合区域。从粗糙带到瓣膜在纤维环上的附着处是膜状的透明带，长约2－3mm，无腱索附着。瓣膜基底部厚而富

图 10.39 解剖标本显示心左半内部结构。白色箭头表示血流从左心房经左心室入主动脉的通道。

含血管，有基底索附着。在前叶瓣，粗糙带与透明带之比为0.6；在后叶瓣的正中区，粗糙带与透明带之比为1.4。因此，当二尖瓣关闭时，后叶瓣的对合面较前叶瓣的对合面大。

二尖瓣的腱索 二尖瓣的腱索与三尖瓣的腱索相比，在结构上和功能上都非常相似（图10.40A、B）。假索也和右心室那样不规律的存在。大约有一半的人，其左心室出现假索并常跨越主动脉瓣下的流出道。很多假索中含有心传导组织的分支。这些左室假索可通过横断超声心动描记术显示出来，但对其生理功能尚不太清楚。二尖瓣的真腱索包括叶瓣间腱索（interleaflet chordae）或连合腱索（commissural chordae）、粗糙带腱索（rough zone chordae）和基底腱索（basal chordae）。其中的粗糙带腱索还包括特殊的支柱腱索（strut chordae），又称裂缝腱索（cleft chordae）。大多数真腱索都以一个干起自乳头肌尖端附近，然后分支或单独行进，在近附着处再分出众多分支。相比之下，基底腱索则是从心室壁到后叶瓣的孤立结构。

由于不同个体的心脏腱索在排列上有明显的差异，所以任何分类方法都没有多大临床意义。对大多数人的心脏而言，只要概括地描述腱索附着于瓣膜游离缘并不同程度地连于瓣膜心室面和基底部就足够了。有证据说明，瓣膜游离缘上未被腱索附着的区域容易造成脱垂。

左心室的乳头肌 支持二尖瓣叶瓣的两个乳头肌的长度和宽度不同，并常有分支。前外侧乳头肌（anterolateral papillary muscle）起于左心室胸肋面的室壁肌，后内侧乳头肌（posteromedial papillary muscle）起自左心室隔面，腱索多数起自乳头肌顶端附近，有时也起于乳头肌的基底部。发自每个乳头肌的腱索止于前、后两个叶瓣关闭时的对合区（图10.40B）。

二尖瓣的开放 舒张期开始，二尖瓣迅速被动开放。在左心房压力超过左心室的舒张压时，两个叶瓣分开并突入心室，下垂的前叶瓣引导血液从心房涌入心室，二尖瓣被动地悬浮于纤维环附着处，并部分地关闭了左心室的流入道。当心房开始收缩时，血液向心尖方向喷射，也促使瓣膜更大开放。当心室灌注达到最大量时，叶瓣迅速向中央移动；随着心室的收缩，瓣膜口完全闭合。心室收缩开始于乳头肌，继而蔓延至心室壁和室间隔迅速而持续地收缩。乳头肌的收缩增加了腱索的张力，从而促成了两叶瓣对合面的连接，并防止了叶瓣的翻转。随着心室壁普遍的兴奋和收缩，室腔内的压力迅速上升（图10.55），朝向心房腔的叶瓣“球”和粗糙带的心房面最大程度的靠拢、接触。乳头肌的进一步收缩和腱索张力的进一步增大，进一步防止了瓣膜的翻转并维持瓣膜的正常功能。在一个心动周期中，两个房室瓣口及各叶瓣的位置、形状和面积都发生相当大的变化（图10.50）在收缩期，左右两个房室瓣口及各叶瓣都向左前方移动；在舒张期则向相反方向移动。心收缩期二尖瓣口的面积缩小了40%，其形状由圆形变为新月形，前叶瓣的环形附着线成为新月形的凹陷，后叶瓣的附着线虽仍保持凸隆状，但已向心脏前壁靠拢。

主动脉瓣

左心室的流出道又称主动脉前庭，终于主动脉瓣，内表面光滑。主动脉瓣的基本结构与肺动脉瓣相似，也有三个半月形的叶瓣（图10.42，43，44，45）和三个主动脉窦（aortic sinuses），但

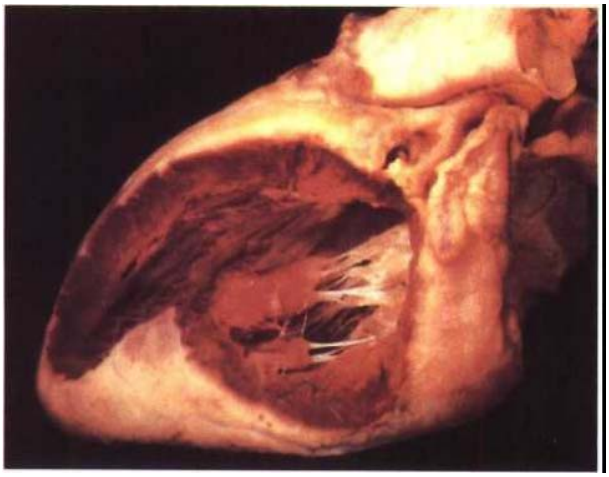

图10.40A 解剖标本示右心室的乳头肌。可见腱索自乳头肌散开连于瓣膜。

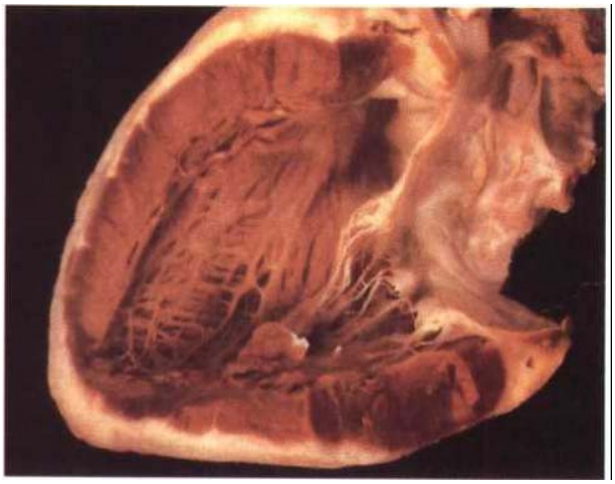

图10.40B 左心室解剖标本。切除钝缘后显示的左心室入口、心尖肉柱及出口的结构。



图10.40C 图B中主动脉瓣与二尖瓣的纤维结缔组织相续的区域(放大)。

主动脉瓣比肺动脉瓣更坚固。主动脉窦又称Valsalva窦。主动脉瓣不像肺动脉瓣那样具有一个与叶瓣芯相延续的完整的纤维环，其支持叶瓣的纤维环不完整。但是，其半月瓣的基部都有一个半月形的纤维附着线，这与肺动脉瓣相同(图10.43B)。

主动脉的半月瓣 主动脉瓣的半月瓣部分附着于主动脉壁、部分附着于心室壁，其位置关系比肺动脉瓣更为复杂。因其各叶瓣也起自主动脉下帘，故与二尖瓣的前瓣相连续(图10.42)，相连续的区域两端增厚，构成了左右两个纤维三角(图10.51)。主动脉半月瓣的附着部都延伸到了主动脉窦基底部的心室壁，这与肺动脉的半月瓣相似(图10.43B)。根据动脉窦的壁上有无冠状动脉的开口，主动脉的各半月瓣及其相应的窦分别命名为左冠状动脉半月瓣(窦)、右冠状动脉半月瓣(窦)和无冠状动脉半月瓣(窦)(left-right-and non-coronary leaflets or sinuses)(图10.43B)。各叶瓣的半月形附着部之间的动脉壁是一个正三角形的区域，称瓣间三角，故在左心室流出道根部的主动脉壁上有三个瓣间三角(intercusp triangle)。这些三角区在解剖学上属主动脉壁的一部分，而不是左心室的一部分；但当半月瓣关闭时却是心室壁的一部分，故又称此为心室内动脉壁(artery as part of ventricle)(图10.43、10.44)。在心脏的原位标本上，除去三角区后可以清楚地显示出主动脉各半月瓣之间的位置关系，三角区就像嵌入相邻两叶瓣之间的楔石(keystone)。左冠状动脉半月瓣与无冠状动脉半月瓣之间的瓣间三角向下延续为主动脉瓣-二尖瓣隔(aortic-mitral custain)，该三角的顶向上插入心包横窦。右冠状动脉半月瓣与无冠状动脉半月瓣之间的瓣间三角的底部参与室间隔膜部，该三角的顶则指向心包横窦。左、右两个冠状动脉半月瓣之间的第三个瓣间三角的底座落在室间隔肌部上。虽然每个半月瓣的基底附着处都比较厚，且其心室附着部完全胶原组织化，但在主动脉瓣口上没有一个完整的环形结缔组织支架，瓣膜的功能主要依赖于各叶瓣的半月形附着。

半月瓣本身是心内膜的皱襞，表面的内皮夹着中间的纤维组织芯构成。当主动脉瓣半开时，每个半月瓣相当于1/4个球体，其相应的窦大致呈半球状。每个半月瓣都有一厚的基底缘、主动脉面深度凹陷、有一水平位的游离缘。游离缘稍增厚，在其中点处有一纤维组织集聚处，称为半月瓣小结(nodule of sencilunar valve)，又称Arantius小结。小结的两侧，瓣膜的纤维芯纤细、形成了半透明的弧影，偶尔有小孔穿过瓣膜组织，但无功能意义。每个半月瓣的主动脉面均较其心室面粗糙。

目前关于主动脉半月瓣的命名尚不统一。在1989年的国际解剖学名词（The Nomina Anatomica）中公布的半月瓣命名，是以胚胎时期心脏旋转之前的瓣膜方位来命名的，称谓后半月瓣、左半月瓣和右半月瓣，分别相当于成体的前半月瓣、左后半月瓣和右后半月瓣。在临床上通常根据有无冠状动脉的开口而将半月瓣及其相应的窦命名为右冠状动脉半月瓣（窦）（相当于前半月瓣）、左冠状动脉半月瓣（窦）（相当于左后半月瓣）、无冠状动脉半月瓣（窦）（相当于右后半月瓣）。临床上的这种命名方法既简单明了，又不易混淆。

主动脉窦 主动脉窦（aortic sinuses）又称Valsalva窦，较肺动脉窦明显。每个窦的上界一般都超过半月瓣游离缘的水平，并且形成明显而完整的环状窦管嵴(sinutubular ridge)(图10.42、43B)，冠状动脉开口于窦管嵴下方的窦壁上。靠近半月瓣附着

处的窦壁含大量胶原组织，而远离附着处的壁内含大量弹性组织。若干心肌纤维进入窦壁的纤维组织。主动脉窦的中部壁，仅为瓣膜以上主动脉壁厚的二分之一左右，不到窦管嵴处厚度的四分之一。但在主动脉窦水平上即主动脉的起始段，管腔的直径几乎为升主动脉的两倍。上述特点在主动脉瓣的机能活动中有重要意义。

瓣膜的运动机制 在心脏舒张期，关闭的主动脉瓣承受着相当高且逐渐降低的主动脉中的血柱压力，此时每个主动脉窦及其相应的半月瓣都形成一个半球形的小腔，3个半月瓣小结完全对合，相邻瓣膜的弧缘及半月形透明部的室面紧密相贴。从主动脉方面观察，关闭的瓣膜上有3对紧密相贴的弧缘，从半月瓣小结处向周围呈放射状走行，直至窦管结合部（图10.41，10.45）。当心室收缩时，室腔压力超过主动脉压，于是主动脉瓣开放。最靠近主动脉前庭的纤维性窦壁几乎不能扩张，而窦上部的壁是弹性纤维组织，在左心室射血时此处的管腔半径可增加16%左右，此时连合线移位。主动脉半月瓣口充分开大时，呈三角形，而半月瓣的游离缘几乎成了附着点之间的一条直线。但是，即便在最大收缩压时，半月瓣也不会紧贴在窦壁上，这可能是接踵而至的瓣膜关闭机制中的一个重要环节。在射血期，大量血液进入升主动脉，与此同时，部分血液进入主动脉窦并形成涡流，这有助于心室收缩期半月瓣在腔内的特定方位的维持，并有助于收缩期过后半月瓣的贴近和闭合。在舒张期，半月瓣紧闭，心室内的压力随之急剧下降。

实验显示，大约只有4%的射血通过有正常窦的瓣膜返流回心室，而没有正常窦的瓣膜竟有23%的射血返流回心室（Bellhouse和Bellhouse 1968）。由此可见，正常的瓣膜窦是多么的重要。另外，主动脉窦还可促进血液进入冠状动脉。

在右心循环中，肺动脉瓣也发生与上述主动脉瓣相似的一系列活动，但压力变化较小，活动也较慢（图10.55）。肺动脉瓣的结构也较薄弱。



图10.41 心上面观。包绕肺动脉干和主动脉的白线以及包绕上腔静脉和肺静脉的白线表示浆膜心包壁层与浆膜性心外膜的延续。从上方可见横窦的底有左冠状动脉通过。此图引自较早的版本，对心包有详细描绘。但尚有不足之处：主动脉瓣和肺动脉瓣并非如本图所示在同一平面，而是肺动脉瓣高于主动脉瓣。另外，各瓣膜平面间几乎以直角相对。

心的表面解剖

下面描述的心的表面投影适用于正常成人，但明显受到年龄、性别、体形、体位和呼吸的影响。瓣膜位置的体表投影并非是它们的最佳听诊部位（图10.46）。在正常男性成人左第5肋间隙，锁骨中线稍内侧，距正中线9cm处通常可以看到或触摸到心尖搏动，此处与心尖部位基本一致。心收缩时，心尖并不与胸壁相接触。

心的胸肋面在胸前壁的投影呈梯形（图10.28，46），右缘为自右侧第3肋软骨上缘距胸骨缘约1cm处至第6肋软骨胸骨端的连线，该连线凸向右，最大距离在第4肋间隙距正中线3－4cm。此线代表右心房外侧面投影。该线向上的延伸

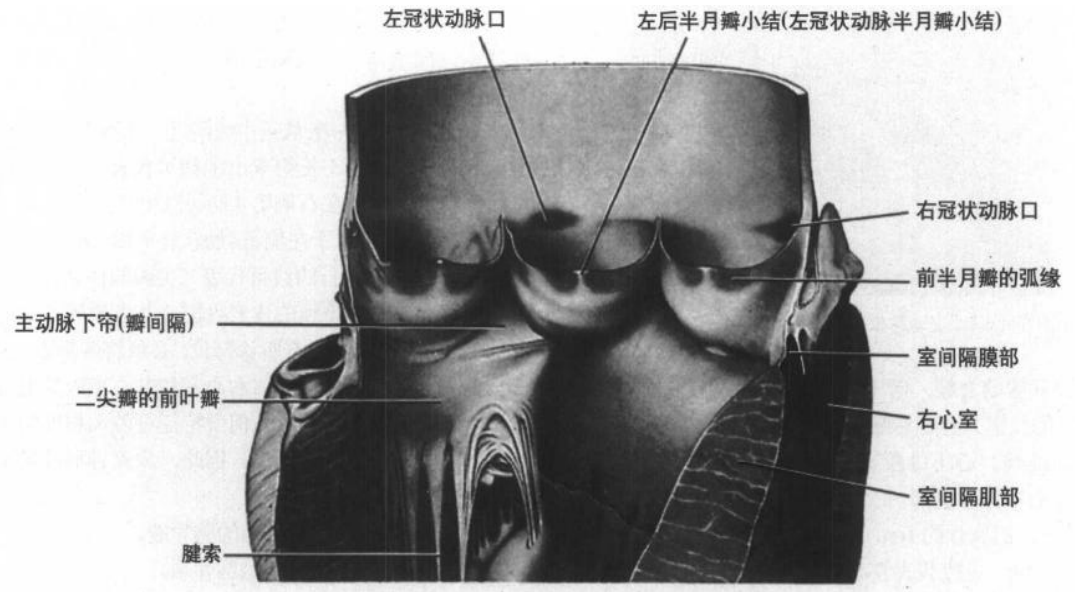

图10.42 从前方切开主动脉口。显示主动脉瓣的半月瓣及其小结、弧缘、连合和3个扇状瓣膜的环形附着线，并可见主动脉下帘与二尖瓣前叶瓣相续及冠状动脉口。

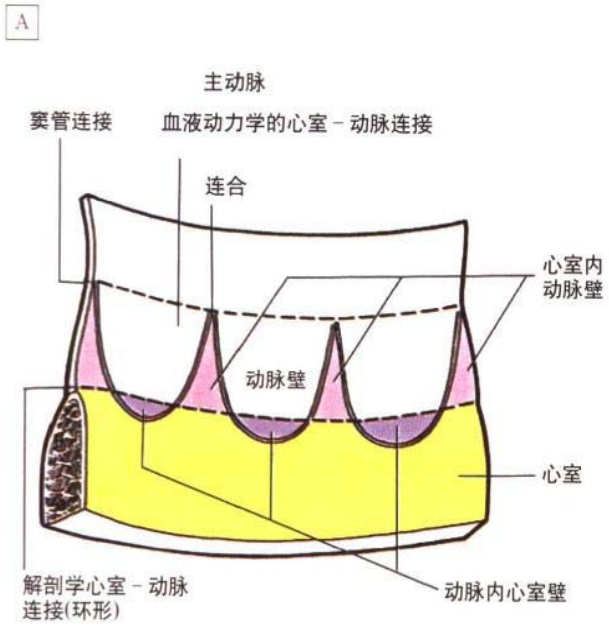

图10.43A 主动脉根部示意图(半月瓣已在动脉壁的附着处切除)。可见半月瓣的止点及心室与动脉连接的关系（对照图B)。

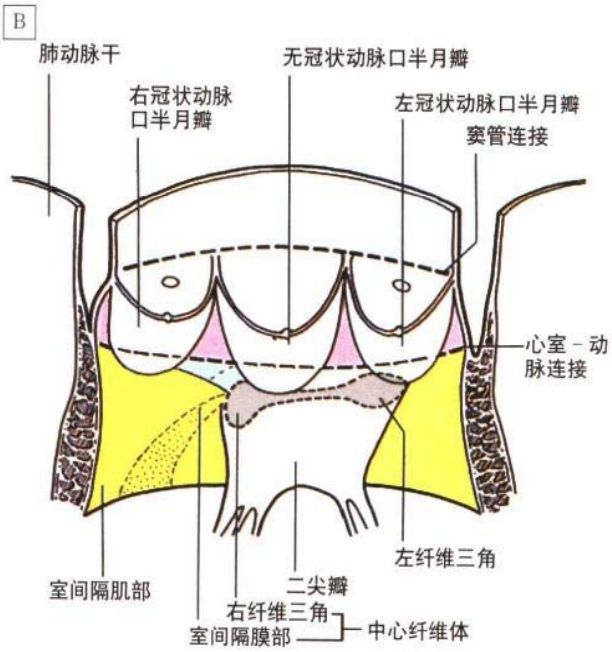

图10.43B 切开主动脉根部，以显示半月瓣的起止点，并可见主动脉瓣与二尖瓣间纤维延续部的结构及其与纤维三角的关系，瓣的半月形附着处（对照图10.43A)。

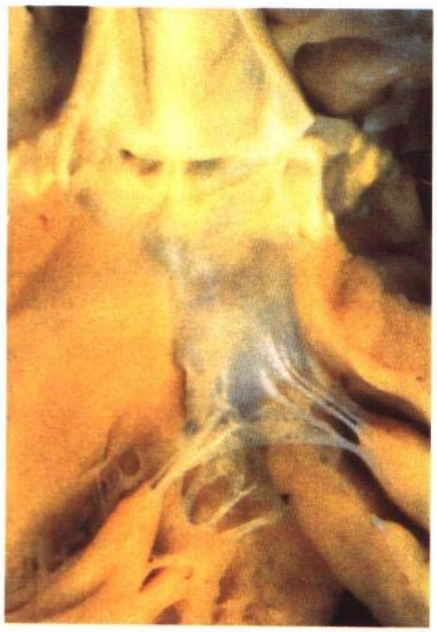

图10.43C 打开的心以示主动脉根部（对照图10.43A观察)。

线代表上腔静脉的右缘，向下的延伸线代表下腔静脉右缘。胸肋面下缘的投影为自心右缘投影线下端跨过剑胸连结至心尖搏动点的连线。心下缘投影的大部分代表右心室的下缘（锐缘）及左心室的心尖部。心左缘的投影为自心尖至左侧第2肋软骨下缘、距胸骨约1cm的连线。左缘线凸向左上，代表左心室的钝缘，上段代表左心耳。连接心左、右缘上端的斜线相当于心房的上界。通过叩诊可以检查出心左、右缘。

房室沟前部的表面投影为连接左侧第3肋软骨胸骨端和右第6肋软骨胸骨端的一条斜线，此线将心房区和心室区分割开。虽然心的各瓣膜不在一个平面上，但各瓣膜的体表投影都沿着或靠近此线排列（图10.46)。

肺动脉瓣投影：部分位于左侧第3肋软骨上缘的后方，部分位于胸骨左侧1/3的后方，一条跨过肋软骨和胸骨、长约2.5cm的水平线代表了肺动脉瓣口的体表投影。从此线两端向上作平行线至左侧第2肋软骨的区间代表肺动脉干的位置。

主动脉瓣投影：位于肺动脉口投影下方稍偏右。从左第3肋间隙内侧端向右延长约2.5cm的线标志着主动脉口位置。从此线两端向上作两条到胸骨角右半的平行线，即勾画出升主动脉的位置。

三尖瓣投影：一条从正中线附近、右侧第4肋软骨平面下方起始，向下稍右、长约4cm的线可代表三尖瓣口的体表投影。此线的中心应在右侧第4肋间隙中部平面。

二尖瓣投影：位于左侧第4肋软骨平面，胸骨左半的后方，一条3cm长向右下行的线可代表二尖瓣的体表投影。

听诊 上述各瓣膜的体表投影并非各瓣膜心音的最佳听诊部位。要理解最佳心音听诊部位，必须将各瓣膜的位置、平面与升主动脉、肺动脉干、右心室和左心室内部血流方向的立体特征相结合，血流的几何学特征可最大程度的将心音的声波传递到胸壁的某一部位。因此，放置钟形或膜状听诊器头的部位应为：

- 肺动脉瓣：左侧第2肋间隙的胸骨端。
- 主动脉瓣：右侧第2肋间隙胸骨端。
- 二尖瓣：心尖附近。
- 三尖瓣：第5肋间隙水平，胸骨体下部中央。

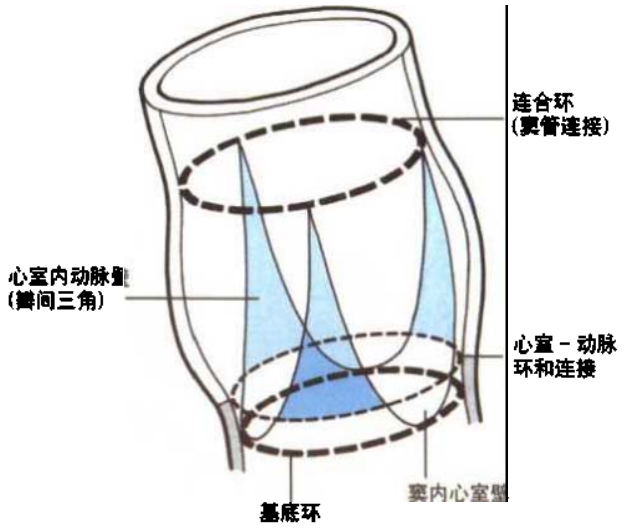

图 10.44 模式图示主动脉根部的结构模式为三尖冠样。冠内至少有3个环，但没有一个环支持整个瓣膜的附着（参见图 10.43B）。

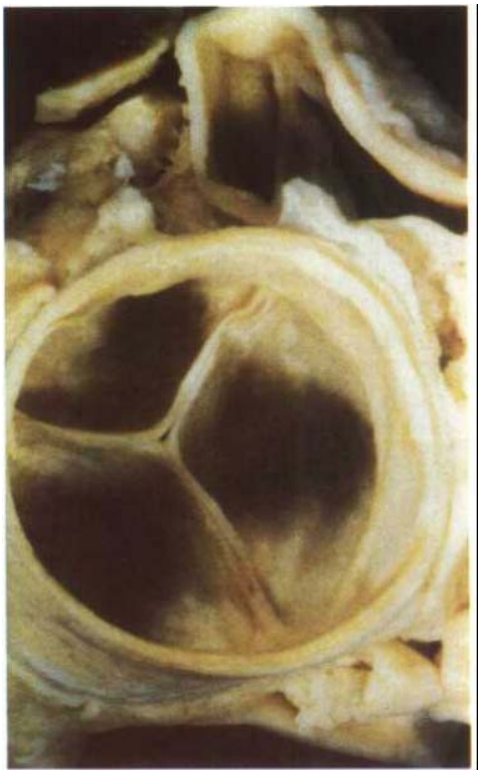

图 10.45 主动脉瓣关闭状态的动脉面观。可见各半月瓣彼此紧密相贴。

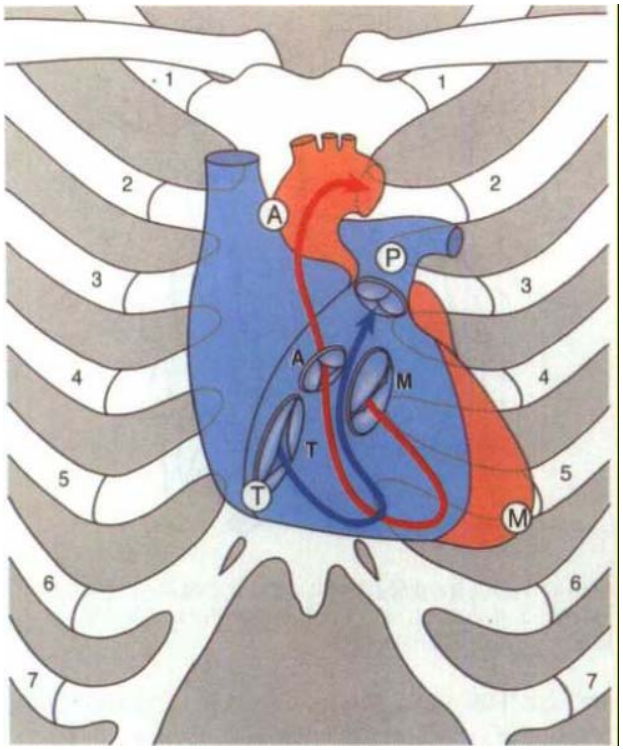

图 10.46 简图示心的胸肋面，瓣膜与胸廓的关系。蓝色为右心，箭头表示右心室的流入道和流出道。红色为左心。并可见心瓣膜的位置、平面和相对大小。A，P，T 和 M 部位为主动脉瓣、肺动脉瓣、三尖瓣和二尖瓣的听诊区。为了图解，图中主动脉口、二尖瓣口、三尖瓣口间拉开了一定距离，实际上此三瓣膜口以纤维组织相连（见图 10.52）。

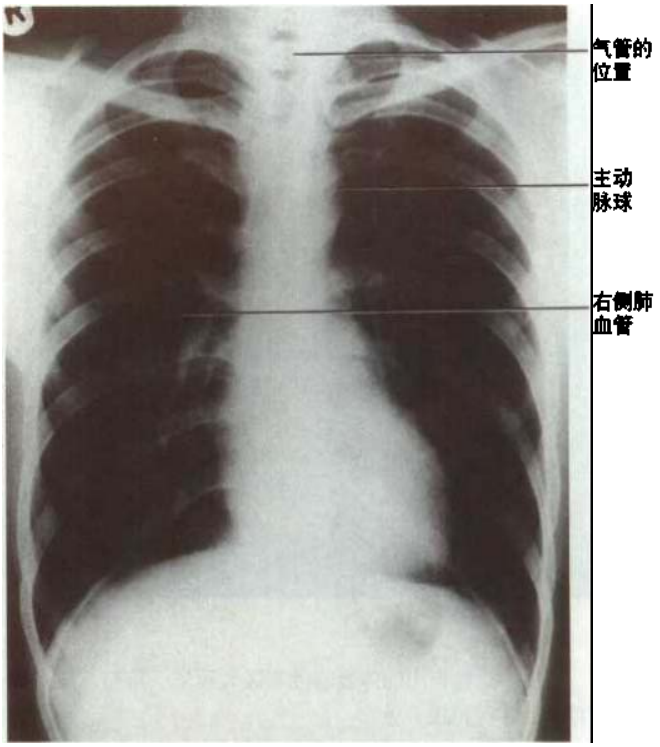

图 10.47 成年男性胸部 X 线片（后－前位）。可见膈的右半与膈的左半位于不同的平面（Guy 医院 Shaun Gallagher 提供）。

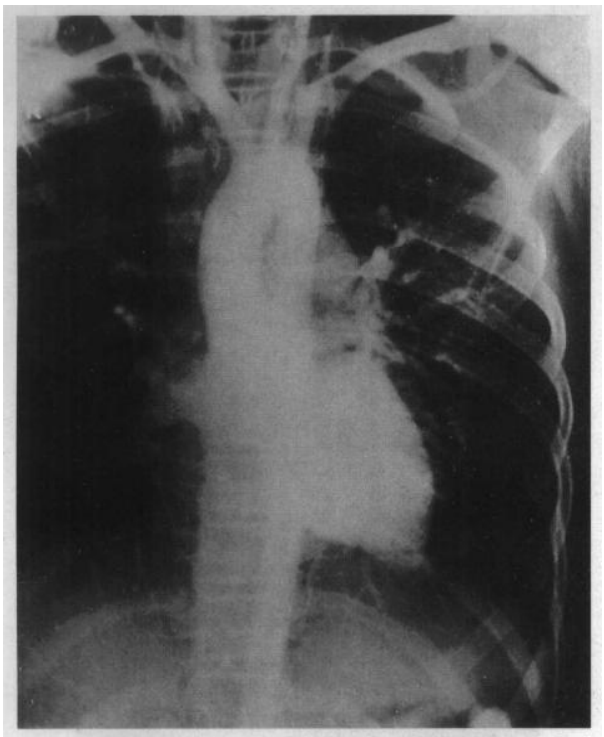

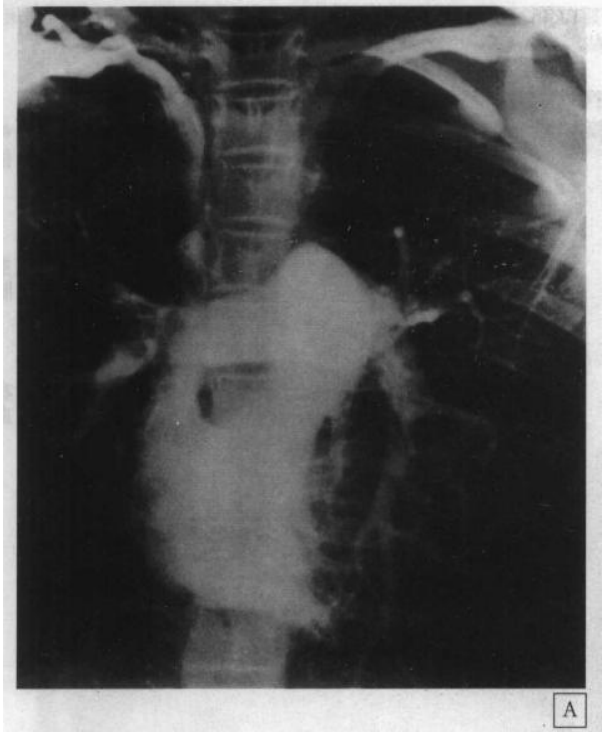

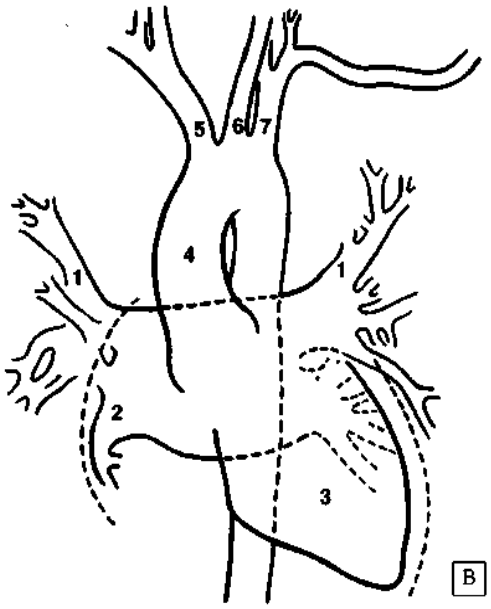

图10.48 11岁儿童心血管造影照片（前后位）。1. 肺上静脉，2. 左心房（由于房间隔很倾斜，左心房向后伸展至右心房右后方），3. 左心室，4. 升主动脉，5. 头臂干，6. 左颈总动脉，7. 左锁骨下动脉。因病人臂部上举至头上方，故动脉的远侧端向上走行（Frances Gardner提供）。

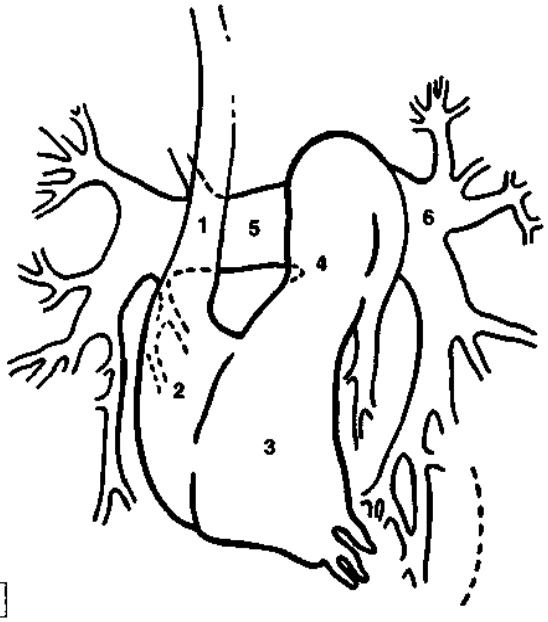

图10.49 12岁儿童心血管造影照片（前后位）。显示心的右部。1. 上腔静脉，2. 右心房，3. 右心室，4. 肺动脉干，5. 右肺动脉，6. 左肺动脉（Frances Gardner提供）。

采用叩诊检查出的体表心浊音区大致呈三角形，与未被肺覆盖的心区范围一致。

心的放射检查

在X线透视时，充盈着血液的心所产生的阴影占据下纵隔，与充满气体的两肺形成明显的对比（图10.47）。深吸气时心尖离开膈。由于心的搏动，在X线片上产生的心阴影的边缘较模糊。心阴影的右缘与腔静脉的阴影相连。由于心包附着于膈，致使吸气时心阴影拉长，呼气时心阴影缩短。心的形状也随体位和姿势的变化而变动。在X线侧位片上，心后间隙为心与脊柱之间的透明区，并被降主动脉和食管所占据。以往和现在都常规使用血管造影技术对心腔和大血管进

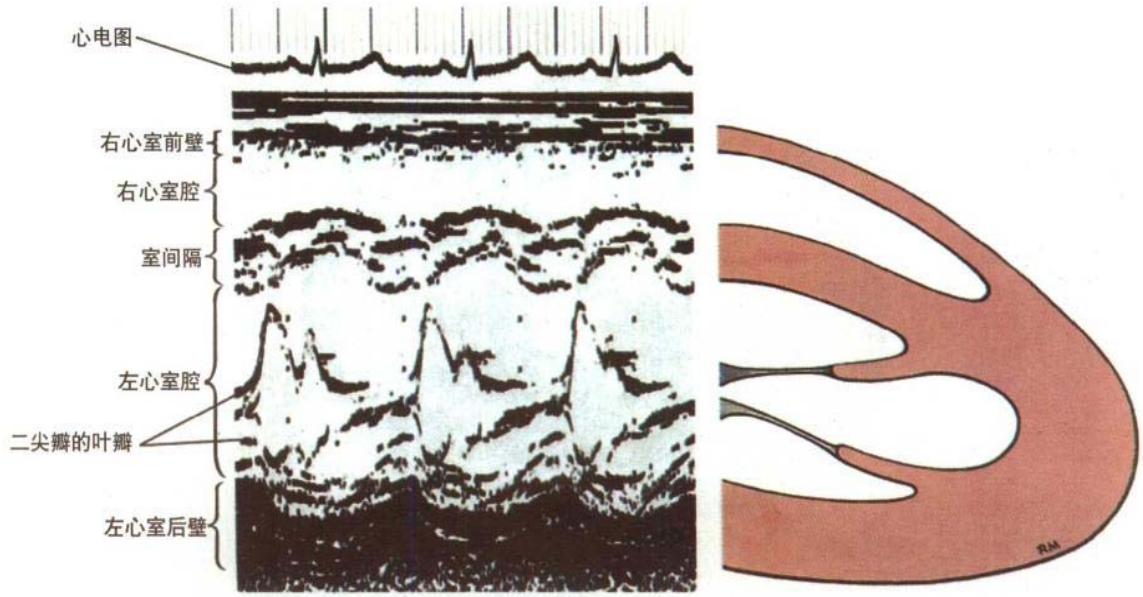

图 10.50 胸骨旁窗记录的标准 M 型超声心动图。目前，此技术与二维技术相结合，可显示心壁、室间隔及二尖瓣的运动，其中二尖瓣关闭为双相性。

行详细的研究（图 10.48，49）。然而当今某些医疗中心，血管造影术已作为补充检查，已被诸如计算机断层扫描（CT）、超声心动成像技术（图 10.50）和核磁共振影像检查（MRI）等非介入性检查所代替。各类影像检查资料的解释基本相似，都依赖于对体内心结构及其定位知识的掌握。

心的结缔组织及心纤维支架

从心外膜到心内膜，从大静脉开口到主动脉根部，到处都有心结缔组织穿行于收缩成分与传导成分之间。心结缔组织的数量、质地和排列方式在心的不同部位完全不同。

在覆盖心的浆膜性心包脏层的间皮下，可见到一薄层疏松结缔组织（图 10.23），内含心外膜下脂肪（subepicardial fat）。心外膜下脂肪的含量随年龄增长而增加，并集聚于心锐缘、房室沟、室间沟及其旁支处。冠状血管及其主要分支均埋藏于心外膜下脂肪中。心内膜下也含有一薄层疏松结缔组织并富有弹性纤维。这些外膜下和心内膜下的结缔组织成分与内皮下及心肌层的肌周结缔组织相互交织，每个心肌细胞都被细小网状纤维、胶原和弹性纤维包裹着，但在桥粒和闰盘连接处缺如（见前）。类似的结构也出现在心室传导组织中。这些结缔组织相互连接，形成束、条、片并呈现复杂的几何构形。虽然心肌内的结缔组织很重要，但不能用大体解剖的方法将其解剖出来。围绕心室底部、房室口和主动脉口周围有一致密结缔组织形成的复合支架，称为心纤维支架（详见 Zimmerman 和 Bailey 1962; Zimmerman 1966）。

虽然通常认为所有4套心瓣膜都包含在纤维支架中，但事实并非完全如此，因为肺动脉瓣的瓣膜由右心室漏斗部独立的半月形纤维带支持，因此很容易从心内取出而不影响纤维支架或左心室。在主动脉、二尖瓣和三尖瓣连接处，心纤维支架最为坚实，称为中心纤维体（图 10.51，52）。两对弯曲并逐渐变细的胶原纤维角（冠状细丝）从中心纤维体（central fibrous body）伸出，左侧较坚韧，部分包绕二尖瓣口和三尖瓣口，二者几乎在同一平面上，并向心尖倾斜。主动脉瓣朝向右上前，位于二尖瓣口的前右上方。如前所述，主动脉瓣的两个瓣膜与二尖瓣前叶瓣间有纤维相连，即主动脉下帘（图 10.42，43B，51），也为纤维支架的组成部分。主动脉下帘的两端增厚形成左、右纤维三角，为整个纤维支架最坚实的部分。右纤维三角连同室间隔膜部一起构成中心纤维体（图 10.51）。房室传导系统的 His 束穿过此重要结构。三尖瓣的附着部跨过室间隔膜部的右侧，并将室间隔膜部分成房室隔部和室间隔部两部分。

首先，心纤维支架的功能是将心房肌和心室肌之间的电生理活动分割开，仅在传导组织穿过的部位有所联系。其次，心纤维支架为房室瓣纤维芯的附着提供了稳定而且形状可变动的基础。

主动脉根部位于纤维支架的中央，通常描述主动脉根部连接于心纤维支架的一个环。然而与肺动脉瓣一样，主动脉根部的结构与其三个半月形瓣膜附着结构相适应。在此复杂的瓣膜区内，有三个重要的三角区位于相邻半月瓣之间，瓣膜与主动脉壁之间为主动脉窦。从整体上看，可将这三个三角形区域形象地称为三尖冠（three-pronged coronet）（图 10.44）。Zimmerman（1959）；Zimmerman 和 Beiley（1962）将这些原先被 Henle（1876）称为瓣间三角（intercusp triangle）的三角形区域称为主动脉下拱（subaortic spans）。三角形区域的尖端相当于瓣膜连合的尖部，其壁明显比窦壁薄，含有多少不等的胶原组织、肌束及弹性纤维，这些结构形成了主动脉前庭的瓣膜下扩展部。在无冠状动脉半月瓣与左冠状动脉半月瓣之间的三角区内有形状不定的主动脉下帘（subaortic curtain）。位于无冠状动脉半月瓣与右冠状动脉

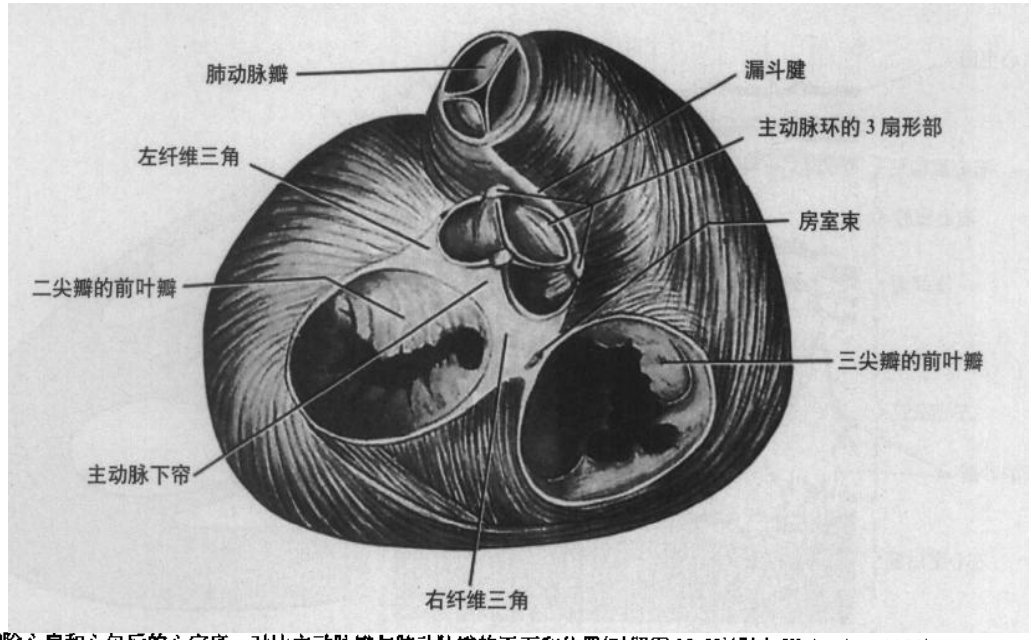

图 10.51 切除心房和心包后的心室底，对比主动脉瓣与肺动脉瓣的平面和位置(对照图 10.52)(引自 Walmsley 1929)。

半月瓣之间的三角区与室间隔膜部的前面相连。第3个主动脉下拱位于左、右冠状动脉半月瓣之间，有分隔主动脉根的下扩展部与肺动脉瓣下漏斗部的纤维弹性组织，即以往所称的漏斗腱(圆锥韧带)。类似的三角区将肺动脉干的各个窦分隔开，但均比主动脉者薄弱。

二尖瓣环和三尖瓣环也非简单固定的胶原结构，而是具有动态的形状以及可以变化的瓣膜附着线。这条瓣膜附着线在不同位点有较大的变化，并随心动周期的各阶段而变动，也随年龄的增长而变化。三尖瓣附着处远比二尖瓣附着处薄弱，在某些部位只有一些纤维疏松结缔组织将心房肌与心室肌分隔开。

心肌构筑

心壁主要由横行和纵行的肌纤维相互交织而成。心肌可分为心房肌、心室肌和心传导纤维。在房室沟处心房肌与心室肌完全分隔开，仅藉完成房室传导作用的特殊心肌细胞即心传导系统相连。具有收缩能力的心肌包括心房肌和心室肌，由纤维性基质将其聚集成肌纤维层和肌纤维束（图10.53；54）。

心房肌纤维排成两层，浅层为左、右心房所共有，深层为左右心房所固有。在心前壁的浅层肌最明显，形成薄而不完全的一层，横行跨过心底部。上部心房壁向内翻折形成房间隔的周边部。深层心房肌纤维呈袢状或环状。袢状纤维从前、后两面跨过心房，到达房室纤维环；环状纤维则环绕左、右心耳并环绕腔静脉开口和卵圆窝，排列成束的肌纤维在右心房构成了界嵴和梳状肌。

在心室，肌纤维的排列更为复杂，是多年研究和观察的热点。以往的研究方法显然比较粗糙，虽然能制备出适合照相的标本，但很难排除人为的假象。

将传统的解剖方法与通过连续切片研究心肌纤维方向的方法相结合起来，可较正确地反映出肌纤维之间的相互关系(Streeter 等 1969，1979，1980，Greenbaum 等 1981)。这些研究表明，早期由 MacCallum（1900）和 Mall（1911）提出的概念过于强调了心纤维支架作为心肌纤维起始点的作用，因为心肌与骨骼肌不同，心肌具有特殊的血管系统，心肌纤维依次与邻近的纤维相连，形成了心肌纤维网，并由纤维基质包裹。心纤维支架的作用只是将瓣膜固定到心室上，并且如上所述，心纤维支架远非想像的那样完整。那种认为心室肌排列成一个起自房室环止于动脉干的管的概念没有解剖学依据。组织学的研究和实地解剖的观察在相当程度上支持了 Pettigrew（1860，1865）的说法。

实地分离解剖表明，心室肌纤维大致分为3层，即心外膜下肌纤维、中层肌纤维和心内膜下肌纤维。剥去心外膜后，就能观察到心外膜下肌纤维的排列，这些纤维大致呈环行围绕右心室，纵行向下到左心室的膈面。有些肌纤维跨过后室间沟，前房室沟处有更复杂的交叉纤维，它们延续为独立的肺动脉瓣下漏斗部肌纤维。

在左、右心室的心尖部，浅层心外膜下肌纤维也参与心涡的形成，正如Mall（1911）（图10.53）描述的那样，由此向内翻转变成为心内膜下肌纤维。中层肌纤维排列成环状，仅存在于左心室和室间隔。而右心室壁只含有浅层心外膜下肌纤维和深层心内膜下肌纤维。最厚的环状肌纤维层位于左心室底部，环绕着左心室的流入道和流出道，曾被早期研究者称为球螺旋肌（bulbospiral）。左、右心室的心内膜下肌纤维层是心外膜下肌纤维通过心涡向内的延续。在左心室，深层肌除了形成乳头肌外，大部分仅为一薄层。在肉柱处的深层肌纤维几乎纵行，但在靠近中层处则为斜行。右心室的乳头肌不如左心室者粗大。室间隔大部属于左心室，主要由中层肌纤维的环行纤维组成（图10.38）。由于心尖部缺乏环状纤维，因此室间隔的心尖部仅由从心室尖翻转入内的心内膜下肌纤维组成。肌纤维的

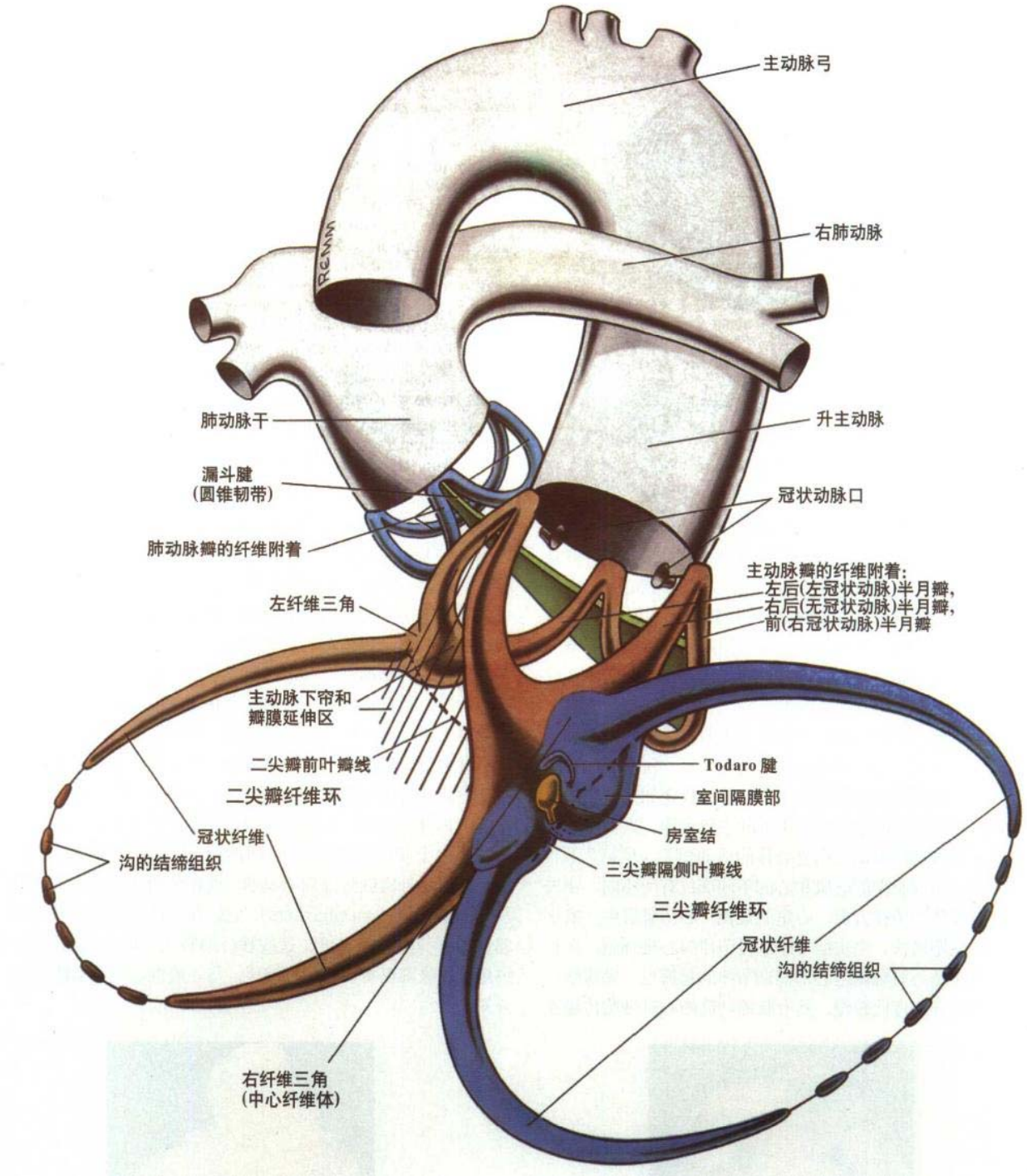

图 10.52 心纤维支架的基本组成结构。红色 = 二尖瓣环和主动脉环，蓝色 = 三尖瓣环和肺动脉环，绿色 = 漏斗腱。此图是右后上面观，可见肺动脉环较主动脉环为小，而事实正好与此相反（部分基于 Zimmermean 1996 的工作）。

排列在不同心之间有很大的区域性差异。在扩张、肥大、冠状动脉疾病或先天性异常等心脏病变中，可以发现很多心肌构筑方面的异常变化。要彻底阐明心室肌纤维的排列，还要做大量的研究工作。

近年来已完成的工作提醒人们，不能将主观的臆测和简单的设想强加于复杂的生物学结构（Greenbaum 等 1981）。

心活动的协调：心传导系统

人体的心以每分钟 70 次左右的频率不停地跳动，长达几十年，以维持肺和全身组织的血液灌注。心率和心排出量随着生理的需要而变化。图 10.55 中总结了心动周期的主要内容，包括心电图（ECG）记录的心电活动、心舒张的机械顺

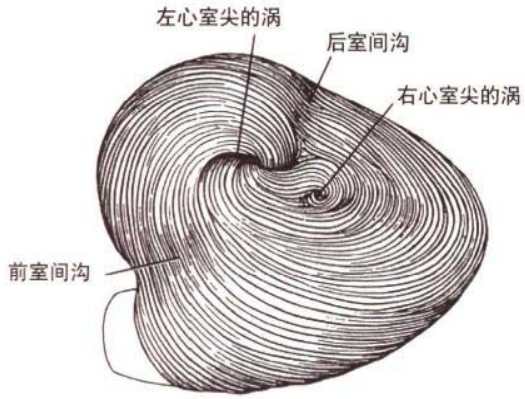

图10.53 心肌层心尖处的2个涡。

序，心房收缩、等容收缩、心室收缩时的射血和等容舒张、心音图记录的声波图像、左右心和动脉干的压力变化以及瓣膜的活动顺序等内容。心的工作效率取决于心内部互相依存的各种结构在心动周期各时相的精密配合。受窦房结释放电冲动的影响，心房和心室在被动性的舒张期充盈，接着心房收缩，完成心室充盈。左右心房的兴奋和收缩必须同步，并且必须在心室收缩前完成。这一过程受到从心房到心室兴奋传导延迟的影响。然后心室的收缩再按照精确的时间顺序进行。特殊的心室传导系统使房室瓣关闭后兴奋波和肌纤维收缩就从心室尖部朝向流出道和瓣膜口方向迅速发展，并在射血期迅速地排血。

脊椎动物的心收缩起始于特殊分化的心肌细胞，但神经系统可以调节固有心律以适应全身功能需要。所有心肌细胞都具有兴奋性并伴有细胞膜自主节律的去极化和复极化，兴奋波的传导通过缝隙连接传向邻近的心肌细胞。兴奋－收缩过程与心肌细胞的肌动蛋白复合体的活动相关（见第7篇）。这些特性在不同类型的心肌和心的不同部位有所不同。在去极化和复极化的节律方面，心室肌最慢，心房肌居中，窦房结的心肌细胞最快。窦房结可压制慢节律的心肌细胞，在正常心的窦房结心肌细胞是心动周期节律的起搏点。窦房结心肌细胞的传导速度比较慢，具有收缩功能的心肌细胞传导速度居中，心室传导系统的传导速度最快。

特化心肌细胞构成的结、束、网组成了心传导系统（cardiac conduction system）。心传导系统包括窦房结、房室结、房室束及其左、右分支和心内膜下心室传导纤维丛（Purkinje纤维）。（图10.56A，B；57）。在右心房肌接近房室连接处可见到特化心肌细胞的残迹，这是在胚胎发育期心内更为广泛的传导系统的残余，被称为房室环组织（Atrioventricular ring tissues）。Hudson（1965）及Anderson和Becker（1980）对心传导系统作了全面深入的描述。

Keith及Flack窦房结 窦房结（sinuatrial node）为心肌收缩的起搏点，窦房结或窦房结中的某些细胞启动每一次心动周期。窦房结位于胚胎期右心房的静脉窦与固有心房交界处（图10.56A，57）。在组织切片上观察，窦房结有明显的界限，周边的过渡区很小。在人类，窦房结组织不占据右心房壁从心外膜至心内膜的全层厚度，而是位于界沟处、心外膜下，呈楔形的特殊分化组织。窦房结表面往往覆盖一片心外膜下脂肪，因而在某些情况下用肉眼可以见到。窦房结自右心耳嵴向右延伸1～2cm，向后下方延伸进入界沟的上部，少数情况（约1/10）下窦房结呈马蹄形伸展跨过右心耳嵴。窦房结中央动脉是窦房结位置的明显标志，此动脉管径相对较大，通常起自右冠状动脉或左冠状动脉旋支的起始段，极少起自这些冠状动脉的稍远侧。在这种情况下，心脏外科手术常规切开心房时，就有损伤窦房结中央动脉的危险。窦房结中央动脉的降支隐没于致密的胶原纤维网，这些胶原纤维网穿过窦房结并包绕窦房结的特化心肌细胞。窦房结中央动脉小的外侧支供应窦房结组织的很少一部分。穿过窦房结的动脉在心房肌内再分支分布。窦房结细胞本身呈梭形或纺锤形，这种细胞集中于窦房结中央，环行围绕于窦房结中央动脉周围，但在窦房结外围细胞排列不规则。现在认为这些窦房结细胞是“起搏细胞”（pacemarkers），它们在功能上相互联系并与邻近的移行细胞相连接。这些移行细胞比一般心肌细胞小。窦房结边缘部仅有很窄的过渡区，与一般的心房肌层能截然分开。



图10.54 A，B. 右心室解剖标本。A. 显示浅层心肌纤维布于左心室和右心室前面；B. 进一步显示仅限于左心室的中层环行纤维（球螺旋肌）（西班牙 Damian Sanchez-Quintana，Badajoz教授制备，蒙允诺复制）。



图 10.55 心动周期主要过程示意图。

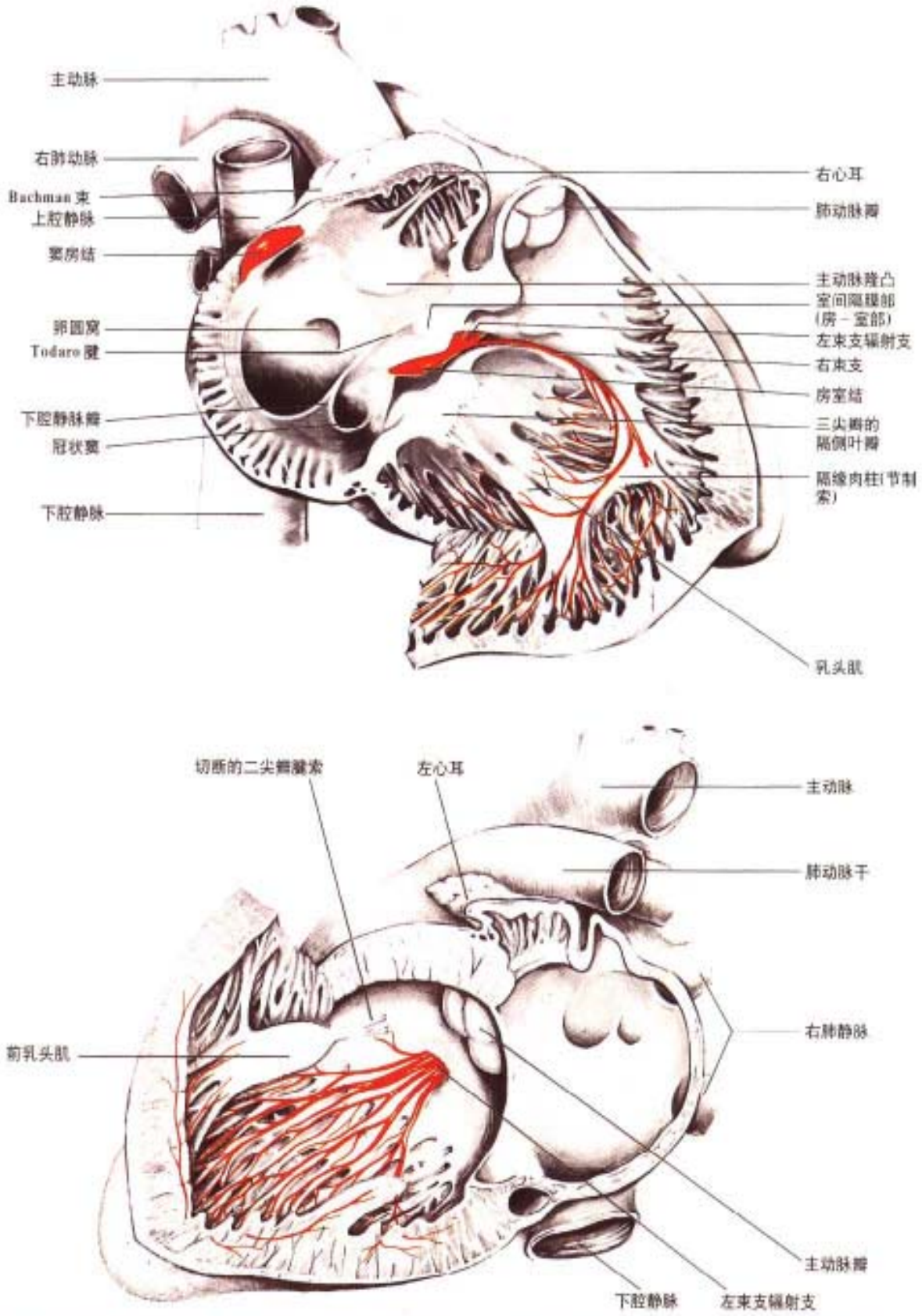

图 10.56 心的传导系统。A. 右面观；B. 左面观（传导系统的结构为红色）。可见传导系统与肉柱及腱索伴行，左束支辐射支紧邻主动脉瓣。

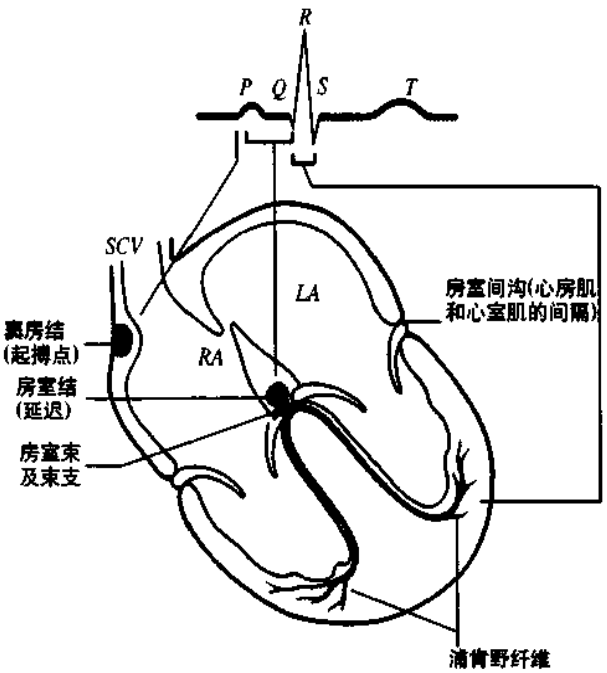

图 10.57 传导系统基本结构示意图。并显示其与心电图的关系。

房室结 房室结（Atrioventricular node）是个心房结构（Tawara 1906），位于呈树枝状扩展到心室尖、乳头肌和心室其他部位的心传导组织的根部（图10.57）。房室结及其过渡带位于肌性房室隔的心房部。Koch三角的边界可作为房室结的解剖学标志（图10.56A），三角的下边是三尖瓣隔侧叶瓣的附着缘，底边是冠状窦口，上边是Todaro腱。质地致密的房室结呈半卵圆形靠在中心纤维体上，朝向Koch三角的尖部。房室结的心房面隆凸并被心房肌纤维覆盖。房室结的左缘凹陷，连接于中心纤维体上面。房室结底端突向心房肌，其前下端进入中心纤维体，并形成穿越中心纤维体的房室束。房室结内漫布不规则的胶原纤维网，网眼中支持着房室结的特化肌细胞，但其密度不如窦房结。房室结的血液供应来自优势冠状动脉在房室交点（crux）处发出的一支动脉。房室结内结细胞互相连接组成一致密带，往往显示出条纹状。在房室结的表面和后面可见到过渡细胞带。房室延迟的大部过程很可能是在房室结的过渡带内发生的。

房室束 房室束（Atrioventricular bundle）最早由His（1893）描述，后由Tawara（1906）阐述得更清楚。房室束是房室结的直接延续。房室束进入中心纤维体，在横切面上呈卵圆形、四方形或三角形（图10.56A）。房室束穿过中心纤维体后在室间隔肌部的嵴处分叉，所分左、右束支在室间隔肌部和膜部之间走行。右束支（右脚）（right branch）是狭窄而独立的纤维束，起初行于心肌内，然后在心内膜下走向心室尖，进入隔缘肉柱并沿其到达前乳头肌。右束支在室间隔段行程中几乎没有分支进入心室壁，但在前乳头肌起始处，右束支反复分支形成细小的心内膜下细束支，先进入乳头肌，再返回心内膜下进入心室壁的其他部位。左束支（left branch）由许多细束集合而成，位于室间隔左侧面。这些细束离开左束支而形成一扁平丛，沿室间隔肌部的嵴下行（图10.56B）。扁平丛中的细束继而在室间隔左面心内膜下向心尖方向下行，并在心内膜下分成三支，即前支、隔支和后支。各分支均形成心内膜下网，首先包绕乳头肌，再返回心内膜下并分支分布于左心室各部的心肌。

房室束主支由结缔组织鞘包绕，与周围的心肌隔开（图10.58）。在心室传导纤维与具有收缩能力的心室肌纤维之间的功能性接触仅发生在传导纤维终末分支的部位。因此，乳头肌先兴奋并收缩，接着兴奋收缩波由心室尖传向心室的流出道，同时由于Purkinje纤维网位于心内膜下，因此心室肌兴奋过程是从心肌的心内膜面传向心外膜面。胚胎发育期的心脏显示，其房室传导纤维在较成熟的心分布更广泛（Wessels等1992）。近年来用免疫组织化学方法显示，心传导系统的前身是围绕发育期心室流入和流出部的细胞环（见第3篇。随着心室的分隔，这一细胞环演变成为围绕右房室口和左心室流出道。随着心的进一步发育，仅“8”字形的隔部留存，形成房室束。仔细的研究表明，传导束在主动脉环的部分也可留存，成为传导路的终端（Kurosawa和Becker 1985）。

在大部分人的心中，经研究可发现原来围绕三尖瓣口的传导组织也不同程度的留存。这些特化的组织就是19世纪末20世纪初Kent所阐述的那种结构（1893，1913）。Kent确信，这些结构就是正常房室传导的物质基础，并认为它发生于正常房室连接区的许多处。但此概念并不完全正确，作为房室环的残余部分都被纤维组织与心室肌层分隔开来。但是，Kent的发现为临床学者解释室性期前收缩的发生机理提供了理论依据，特别是称为Wolff-Parkinson-White综合征的一种异常。现在已发现，Wolff-Parkinson-White综合征是由于房室连接处存在一些异常细小的心室肌束连

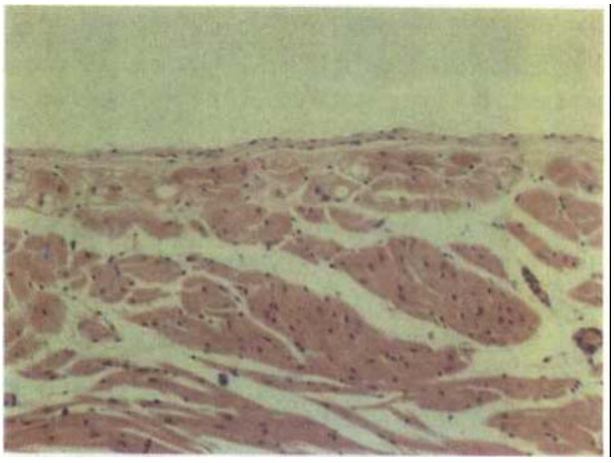

图 10.58 心壁切面。可见左心室壁内的浦肯野纤维位于心内膜下及心肌细胞之间。其胞体较大，着色较浅。H·E染色。× 500

接心房肌和心室肌而引起的。以往这些肌束被称为“Kent”束，并认为这就是Kent推测的多处连接。当这些肌性连接在组织学上得到证实时，人们才承认Kent的观点是不正确的。事实上，这些细小纤维是走行于房室沟疏松结缔组织中的具有收缩能力的心肌肌束。

窦房结、房室结、房室束组成了结构明确的具有兴奋和传导功能的解剖系统，在此系统中产生的心搏节律（窦性心律）受到神经的影响，并特异性地从心房传导向心室（房室结和房室束），并在心室内传导到所有的心室肌。兴奋的传导速度非常快，但也不是即刻，如心室不同部位的兴奋按其功能顺序在时间上稍有差异。传导系统的障碍并不中止心肌的收缩，而是使心肌收缩的协调性下降或完全不协调，如心收缩节律起始于有收缩功能的心肌的自发性活动（肌源性节律），或起始于病变阻断的传导系统远端部位的次级起搏点，此时心律将明显减慢。

在讨论传导系统的功能时，遇到一个重要问题，就是由窦房结产生的兴奋如何传导到房室结？此问题一直存在很大争论。本世纪初有些报道提出，在心房内存在一特化的心肌纤维束连接窦房结与房室结以及右房与左房。尽管Thorel（1909）首先正式宣布在心房内发现了特化的心肌纤维束，但是另两条纤维束的发现应归于Wenckebach（1906）和Bachmann（1913）。他们虽然描述了这些纤维束，但没有说明其组织特征。以后的研究都未在心房壁内发现像房室束那样的特化心肌纤维。因此，现代的学者都否认在窦房结与房室结之间和左、右心房之间存有任何特化的传导通路（Anderson等1974; Anderson 1975）。由于缺乏特殊的结间和左、右房间传导通路，从窦房结产生的兴奋由普通的心房肌细胞传导至心房肌和房室结。Spach和Kootsey（1983）的研究证实，在心房内没有与心室传导系统相类似的解剖学特殊传导通路。沿着界嵴和卵圆窝缘有密集并呈一定几何形状的心房肌纤维起着传导功能，它们的传导速度快于其他部位的心房肌。也有人认为，采用一般的染色方法还不能将有传导功能的心房肌纤维与普通具有收缩功能的心房肌纤维区别开来（Janse和Anderson 1974）。

心脏的神经支配

脊椎动物心动周期的起始部位为肌源性，起自窦房结。这种形式的心动周期，在心律、收缩力和心排出量方面的协调性受到自主神经的影响，它们作用于结组织及其延伸部分、冠状血管、普通心房肌和心室肌。这种神经支配是自主性的，包括传出（交感和副交感）和传入两部分。副交感纤维通过迷走神经的分支到达心，交感纤维来自交感干的分支。迷走神经的节前纤维起源于脑干，特别是延髓，包括疑核、网状核还有迷走神经背核。节前纤维离开左、右迷走神经的心支加入心丛。交感神经的节前神经元位于上5～6脊髓胸段的中间外侧柱（Kuntz 1953）。这些节前神经元的纤维终止于颈段和第3～4胸交感神经节（Mitchell 1953），来自双侧交感神经节的所有节后纤维都进入心。

副交感神经和交感神经的中枢联系已在别处描述（脑干网状结构、下丘脑、大脑皮质）这些部位都发挥其整合作用。但在脊髓、脑干和大脑，这些联系的确切通路还不清楚。

在心附近，自主神经形成混合性心丛，位于主动脉弓下方与肺动脉之间的称为心浅丛，位于主动脉弓与气管杈之间的称为心深丛。这些心丛中都含有神经节细胞。沿着心丛的分支在心内的分布可找到位置更深的神经节细胞（图10.59），这些神经节细胞发出的分支相当多，均属于副交感神经的节后纤维。现在的研究可通过识别胆碱能细胞和肾上腺素能细胞的染色技术明确区分心自主神经的各个成分。目前还发现了一种非胆碱能非肾上腺素能神经，从而更增加了心神经支配的复杂性（Corr 1992）

起自或经过心丛的胆碱能纤维和肾上腺素能纤维大量分布于窦房结和房室结，稀疏地分布于心房肌和心室肌。肾上腺素能纤维还供应冠状动脉和心静脉。在所有心腔的心内膜下和瓣膜中都能发现大量胆碱能、肾上腺素能和神经肽Y及其他肽类神经纤维。在左心房心内膜下也发现了若干复杂的神经终末（Tranum-Jensen 1975）。

在人类，发出迷走神经节后纤维的神经节细胞只分布于心房组织中，窦房结附近较多。现已发现，心房中的某些神经节细胞内含有肾上腺素递质，也含有小型强荧光的嗜铬细胞（SIF-细胞）

心脏的血管

心脏的血液供应来自主动脉的分支冠状动脉（见前）。心的静脉和冠状窦及淋巴引流在动脉、静脉和淋巴的相应章节中描述。

胎儿血液循环

在胚胎早期，胎儿血液通过两条脐动脉到达胎盘，通过

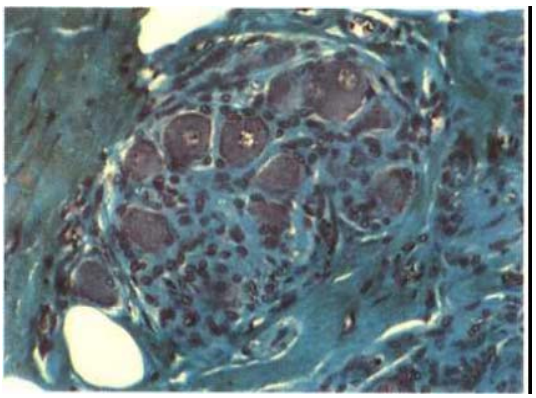

图10.59 左心房壁内小的内脏神经节（猴）。神经节位于肌层内，几个神经节细胞聚合在一起，每个神经节细胞周围都由卫星细胞（神经胶质细胞）环绕。Masson染色。×600

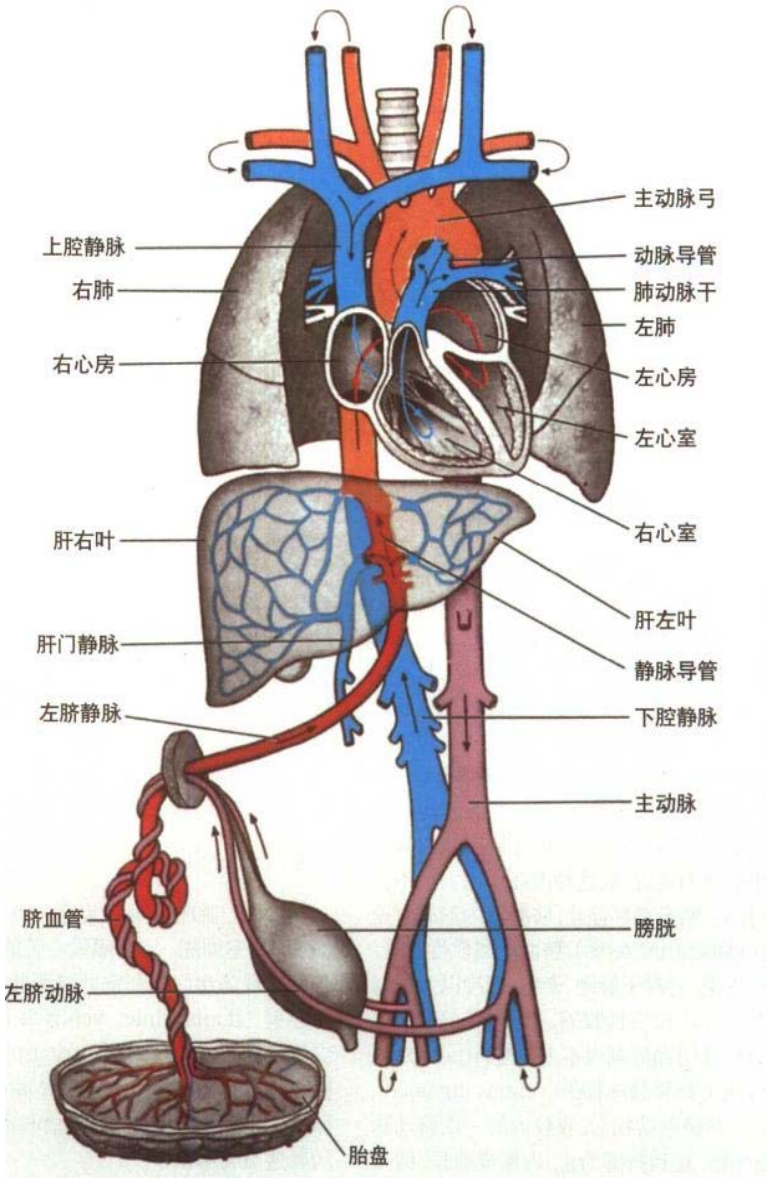

图 10.60 胎儿血循环示意图。箭头指血流方向，图中胎盘的大小比例明显缩小。

两条脐静脉返回胎体（图 10.60）。后来，右侧脐静脉消失（参见第 3 篇）。存留的左侧脐静脉经脐入腹，穿越镰状韧带的边缘，到达肝表面，在肝门处有门静脉左支汇入，其主干则在肝内延伸为静脉导管（venous duct; ductus venosus）。该静脉导管向后上行走，与左侧肝静脉汇合后进入下腔静脉（有关肝周围静脉详细发生过程的论述及图解参见第 3 篇）。在胎儿，门静脉比脐静脉细，门静脉左侧支与脐静脉汇合处的近侧和远侧部分虽然是门静脉的分支，但其功能却主要是把来自脐静脉的氧合血分别导入肝的右侧部和左侧部。这样，左脐静脉内的血液到达下腔静脉的路径就有 3 条，它们分别是：

- 部分血液直接入肝并经肝静脉入下腔静脉。
- 大部分血液与门静脉的血液汇合并在肝内循环，尔后也经肝静脉入下腔静脉。
- 其余的血液则通过静脉导管旁路入下腔静脉。

来自静脉导管和肝静脉的血液在下腔静脉中与来自下肢和腹壁的血液混合，流入右心房。通过下腔静脉瓣的引导，大部分血液经卵圆孔进入左心房，并与来自肺静脉的少量血液混合。来自下腔静脉的一小部分血液并不通过卵圆孔，而是与来自上腔静脉的血混合由右心房进入右心室。左心房的血进入左心室，尔后进入主动脉并通过主动脉几乎全部供应头、上肢和心脏本身，仅有很少量进入降主动脉。来自头及上肢的血液经上腔静脉流入右心房，这些血液的全部和少量来自下腔静脉的血液一起通过右房室孔进入右心室，尔后进入肺动脉。胎儿肺处于非功能状态，故来自右心室的血液仅有很少一部分进入左、右肺动脉，并经肺静脉回流至左心房；而进入肺动脉干的大部分血液通过动脉导管（arterial duct;ductus arteriosus）直接进入主动脉，并与来自左心室的少量血液混合。这些混合血沿主动脉下行，一小部分分配到下肢和腹腔及

盆腔脏器、大部分通过脐动脉进入胎盘。

就功能而言，胎盘是胎儿的营养和排泄器官，它接受胎儿去氧合状态的血液，而输回氧合并已经解毒的血液。进入左心房的血液大部分来自右心房。由于右心房的压力明显高于左心房，故原发隔的门片样瓣膜（参见第3篇）总是开向左侧（图3.168、169、170），使血液总是从右心房流向左心房；因位置关系，下腔静脉瓣能引导几乎全部来自脐静脉的富含氧的血液经卵圆孔进入左心房；而来自上腔静脉的静脉血液则直接经右侧房室孔进入右心室。这样，来自胎盘的大量含氧血液与来自门静脉和下腔静脉的少量去氧血液混合后，几乎全部进入主动脉，最终分配到头和上肢。与之相反，通过动脉导管进入降主动脉的血液则大部分已经在头和上肢循环过，仅有少量来自肺静脉和左心房，这些血液仅一小部分分配到腹部和下肢，绝大部分则返回胎盘。

出生时心血管系统的变化

出生时，由于肺开始呼吸，来自肺动脉干的血量增加。这些血液经肺动脉入肺并经肺静脉流回左心房，结果，左心房的压力升高。由于脐静脉和静脉导管的闭锁，回流血量减少，故下腔静脉的压力也随之下降，左右心房的压力变为相同，故原发隔与卵圆孔的边缘贴合在一起，尔后融合而使卵圆孔关闭（参见第3篇）。卵圆孔关闭发生于动脉导管功能性闭锁之后，房间隔肌肉的收缩以及同时发生的上腔静脉管壁肌肉的收缩可能有助于卵圆孔的关闭。有时上述融合不完全，致使左右心房间终生存在一个潜在的通道。由于左右心房压力的不同以及出口处瓣膜的排列方式不利于血液的通过，故这种潜在通道一般不会影响正常功能。脐带结扎后，胎盘循环停止，脐静脉内形成血栓并逐渐变为肝圆韧带（ligamentum teres）。脐血管属肌性血管，但其腹外部分没有神经支配，它对于触动、牵拉、寒冷以及氧与二氧化碳含量的改变均可作出反应性收缩。在大约1/3的新生儿中，静脉导管已经闭锁，其闭锁机制尚不太清楚（Rudolph等1961），闭锁后的纤维性残留物称静脉韧带（venous ligament; ligamentum venosum）。在脐带结扎后，腹腔内的一段脐动脉（从发出膀胱上动脉处开始，直到脐部为止）内形成血栓，结果形成纤维索状结构，称脐中韧带（media umbilical ligament），存在于腹壁的腹膜外脂肪中。

出生后，动脉导管很快出现收缩，但在大约1周之内，其中仍会断断续续地有血液流过；然而这时血流的方向却不同于胎儿血循环中的血流方向，这是体循环血管阻力升高的结果。造成体循环血管阻力升高的原因是胎盘循环的中止和肺扩张引起的肺阻力下降。动脉导管解剖学闭锁是内皮增殖的结果，需数月才能完成。出生时发生的起始性收缩可能是由于氧压升高的缘故；另外，由于动脉导管管壁内有传入和传出神经末梢，而且肌细胞可对肾上腺素和去甲基肾上腺素的刺激产生反应，故神经因素也可能与之有关（Franklin 1939; Barcroft 1941; Barclay等1942）。闭锁之后，动脉导管成为无腔的韧带，连于左侧肺动脉的近起始部和主动脉弓之间。若想了解有关动脉导管形态学和生物力学方面的研究状况，可参阅Dohr等人撰写的文章（1986），而有关围产期血管变化的情况，则可参阅Dowes撰写的综述（1969）。

心脏的先天性畸形

心脏的先天性畸形相当常见，大约占全部先天性畸形的1/4。据估计，其发病率在活产婴儿中约为8/1000，在死产婴儿中可高达2%。这些畸形中仅有一小部分可直接归咎于遗传因素或环境因素，而大多数系由复合因素所致。

心脏位置异常

最严重的心脏位置异常是胸外心脏（extrathoracic heart; ectopia cordis）。胸外心脏通常由下胸壁和上腹壁处突出至体表，大多仍被以纤维性心包膜，常伴有疝出的其它腹腔脏器。另外一种心脏位置异常是右位心（dextrocardia），表现为心脏形状和位置的镜像样异位，即位于右侧胸廓内，心尖朝向右侧而不是左侧。这种心脏异常可能仅是综合性镜像样异位即综合性内脏异位（general 'situs inversus'）的表现形式之一。心脏位置的异常更多见于一种被称为异构畸形（isomerism）的个体。在这种个体，左右双侧胸廓具有相同的形态特征，即要么都保持左侧的形态特征，要么都保持右侧的形态特征。除此之外，这种个体还可伴有腹腔脏器的异常，如右异构畸形个体可伴有脾缺失（asplenia），而左异构畸形个体则可伴有多脾畸形（polysplenia）。心脏位置异常也可单独存在，即身体其它结构都是正常的。心脏位置异常往往有一种对心脏造成影响的额外因素存在，但也可能仅是肺异常所致。虽然位置异常，但心脏本身在解剖学方面却都是正常的。

心脏分隔的异常

多数心脏畸形可归为这一类。这种分隔缺陷可仅累及房间隔、房室间隔、室间隔或心脏的血管极；更为复杂的分隔异常可表现为房间隔和室间隔不能相互对接或连接不当。双入口心室（double inlet ventricle）、一侧房室沟通缺失，如三尖瓣闭锁或二尖瓣闭锁（tricuspid or mitral atresia），以及错位性房室连接（discordant atrioventricular connection）即先天性纠正性错位（congenitally corrected transposition）均属这类畸形。

卵圆孔缺陷 通过卵圆孔左右心房持续性交通较为常见，系因心房原发隔即卵圆孔瓣未能与继发隔上的卵圆孔边缘愈合所致。若卵圆孔瓣仍能掩盖卵圆孔边缘，这种交通则不会产生功能性影响，因为通常情况下，左房压力高于右房压力。与之相反，若卵圆孔瓣较卵圆孔小，或者瓣膜上有小孔存在，则成为真正的房间隔缺损（atrial septal defect）（图10.61）。

其它类型的房间交通 在正常发育过程中，原发隔的游离缘与心内膜垫愈合，使房室间隔得以形成。若该过程未能正常进行，会导致整个房室连接部的复合畸形，其表现形式之一就是房室间隔缺损（atrioventricular septal defect）。在这类畸形中，若房室瓣的瓣尖与室间隔上缘融合（图10.62），就会仅在房室间隔与原发孔愈合处保留一个房间交通，即所谓原发孔型房间隔缺损。这种缺损归类于房室间隔缺损更为恰当（见后文）。其它房间交通可发生于上、下腔静脉的入口处，尤其是在上腔静脉入口处更为多见，这往往与右侧肺静脉开口于腔静脉

与心房连结部(cavo-atrial junction)有关。这种畸形称静脉窦缺损(sinus venosus defect)(图10.61),其基本特征是上腔或下腔静脉的开口与左右心房均相勾通。冠状窦口处也会出现房间交通,这时冠状窦与左房间的窦壁出现缺损或缺失。

房室间隔缺损 房室间隔缺损(atrioventricular septal defect)系因房室管心内膜垫未能愈合所致,留有一个共同的房室口和发育不全的隔状结构(图10.62)。该共同开口上附有一个共用的瓣膜,它具有上下两个瓣尖,呈桥状跨在缺损的室间隔上,并分别与左右心室相连,该瓣尖称为桥尖(bridge leaflet)。尽管该瓣膜的左侧成分被称裂二尖瓣(cleft mitral valve),它与正常的二尖瓣很不相同,具有3个瓣尖,在桥尖之间形成一条裂隙带。这种畸形变异性很大,这种变异性取决于瓣膜的各桥尖相互附着状况以及与相邻的房间隔和室间隔的附着状况。房室间隔缺损又可分出两种主要亚型,较为多见的一种形式是具有一个共同的房室孔并伴有房间隔缺损和室间隔缺损以进行血液分流(图10.62)。另一种比较少见的形式是具有相互分离的右侧和左侧房室孔,但仅具有在心房水平分流的能力。尽管后一种畸形常被称为原发孔型房间隔缺损(ostium primum atrial septal defect),实际上应归类于房室间隔缺损。

室间隔缺损 室间隔缺损(ventricular septal defect)最常见的部位是室间隔膜部,缺损位于主动脉前庭(aortic vesibule)的右壁上,主动脉瓣的非冠状叶(noncoronary leaflet)和冠状叶(right coronary leaflet)接合点的下方(图10.63)。该缺损与三尖瓣隔侧尖(septal leaflet)关系密切,可延伸并开口于室上嵴下方的心室出口(参阅本篇前文)。该缺损系因室间隔膜部未完全封闭所致,常与主动脉口骑跨于肌性室间隔上方共存,并伴有肺动脉狭窄或闭锁以及右心室肥大,这就是法洛四联症(Fallot's tetralogy)。在这种联合性缺损中偶尔也有肺动脉干正常甚至扩张的情况,这就是所谓艾森曼格综合征(Eisenmengen complex)。这类膜周型室间隔缺损(perimembranous ventricular septal defect)—这样称谓是因为缺损区周围仍有残存的膜性室间隔存在—也可伴有心室与动脉连接部(ventriculo-arterial connection)的异常(参见下文),一种常见的形式是肺动脉干骑跨于肌性室间隔上,称Taussig-Bing综合征(Taussig-Bing Syndrome)。在这类膜周型室间隔缺损,房室束及其左、右束支总是见于缺损区的后下缘(Latham和Anderson 1972)。

一种较少见的室间隔缺损出现于心室输出道,缺损顶部是相对的主动脉瓣和肺动脉瓣的瓣叶联合部。这种动脉旁缺损与主动脉瓣和肺动脉瓣均有牵连,缺损恰位于主动脉瓣和肺动脉瓣开口的下方。其形成原因是肌性室间隔出口部和独立的肺动脉下肌性漏斗(subpulmonary muscular infundibulum)部分双重发育不全。但在这种缺损,于室-动脉连接部的主动脉干和肺动脉干之间有发育完好的间隔。这种缺损通常具有一个肌性后下边缘,对房室束有保护作用,但这种缺损也可扩展而成为膜周型缺损。

第三类室间隔缺损是仅限于肌性室间隔部的一组缺损。这类缺损可发生于肌性室间隔的任何部位;也可呈多发性,称Swiss-Cheese室间隔缺损。

心室入口部的室间隔缺损更为重要,因为房室束恰在其上缘穿行;而开放于右室入口处的膜周型缺损则完全不同,其房室束定位于缺损的后下方。

共同动脉干 共同动脉干(common arterial trunk)的基本特征是存在一个未行分隔的动脉通道,并且仅具有一个骑跨在肌性室间隔游离缘上方的动脉瓣(图10.64),同时存在室间隔缺损;左右肺动脉大多通过一个共同段发出,但也可在共同动脉干移行为升主动脉前,分别从共同动脉干发出;动脉瓣通常具有3个叶,但也可具有2个、4个或更多个叶。共同动脉干系因主动脉-肺动脉隔(aorticopulmonary septum)不发育所致,而且几乎可以肯定,与神经嵴细胞向心脏迁移的异常有关。

大动脉及大静脉的异常连接

完全性错位(complete transposition)是指主动脉由右心室发出,而肺动脉干则由左心室发生。把这种畸形描述为心-动脉连接错位恐怕是最为恰当的。这种心脏畸形可同时伴有心间隔的发育不全,也可同时伴有心房和心室连接的错位,即先天性纠正型错位(congenitally corrected transposition)。这种错位畸形的发育史至今不明。

若两个动脉瓣的大部都附着于同一个心室,即会出现单室双出口(double outlet ventricle),这种畸形几乎总是发生于右心室。为使循环得以延续,室间隔发育不全就成为必备条件,而且这种室间隔缺损在日后很少能够闭合。室间隔缺损的部位是对这类畸形进行再分类的依据,它通常位于主动脉干或肺动脉干的下方,两者或许都会受累,但也可均不受累。

无论是体循环还是肺循环的静脉都可能出现错位连接。最为常见的体循环异常连接是永存的左上腔静脉通过扩大的冠状窦口与右心房沟通。

较罕见的一种畸形是左侧腔静脉直接与左心房上部相连,通常伴有缺乏顶壁的冠状窦,而冠状窦口则在功能上成为心房间的联系通道。下腔静脉最为常见的缺陷是腹段的缺失,因而只能通过奇静脉或半奇静脉系统与心脏沟通。这种畸形最常见于左侧异构畸形(left isomerism)。

肺静脉可单独地或联合性地形成错位连接,其中完全性错位连接最为重要。常见的形式是肺静脉在左心房背侧先行汇合,尔后再连于上腔静脉、冠状窦或连于已穿越膈的门静脉系统。

右侧主动脉弓最常见于法洛四联症和共同动脉干。右侧主动脉弓也可与左侧主动脉弓并存,并相互联合,以一种被称为动脉环(arterial ring)的形式存在。动脉环可压迫食管,引起所谓畸形性咽下困难(dysphagia lusoria)。永存性动脉导管未闭(persistent patency of the ductus arteriosus)应与动脉导管关闭延迟相区别。若伴有主动脉或肺动脉闭锁(aortic or pulmonary atresia),动脉导管即成为循环的必然组成部分,故肯定是永存性未闭。主动脉缩窄(Coarctation of the aorta)可单独存在,这时动脉导管是关闭的;但若主动脉狭窄伴有开放的动脉导管,则很可能同时还伴有其它的心脏异常。先天性心脏畸形常为多发性,在患者的同胞兄妹中或在近亲结婚者的子女中发生率较高,然而在单卵孪生个体间却呈现低相关性。室间隔缺损最为常见,占所有先天性心脏畸形的20%,其后依次是永存性动脉导管未闭、主动脉缩窄、肺动脉狭窄、法洛四联症、完全性大动脉异位、主动脉狭窄和左心发育不全综合征,这些畸形分别占心脏畸形总数的5%~10%。

动 脉 系 统

肺 动 脉 干

肺动脉干（pulmonary trunk）或称肺动脉，将右心室内缺氧的血液运送至两肺。肺动脉干位于出入心底大血管的最前方，长约5cm，直径3cm，起于右心室底部动脉圆锥顶端的肺动脉环，从室上嵴左上方斜向上后，先行于升主动脉的前方，然后在其左侧，相当第5胸椎水平正中线左侧处，在主动脉弓下方分成近乎等粗的左、右肺动脉。胎儿时期，肺动脉分叉处借动脉导管（ductus arteriosus）与主动脉弓相连，动脉导管方向与肺动脉相同，成人则闭锁为动脉韧带。

肺动脉干的毗邻 肺动脉干位于心包内，浆膜心包脏层将肺动脉和升主动脉包于一个总鞘内。纤维心包逐渐消失于肺动脉外膜处。肺动脉前方隔胸膜、左肺和心包与胸骨左侧第2肋间隙相邻；后方，初与升主动脉和左冠状动脉相贴，继而与左心房相邻。升主动脉逐渐行于肺动脉干右侧；左、右心耳和冠状动脉位于肺动脉起始部两侧；肺动脉杈与主动脉弓之间有心浅丛；肺动脉干后上右侧为气管杈、气管支气管下淋巴结和心深丛。

在胎儿时期，当肺动脉和主动脉的血压相当时，两者的结构也相似。出生后，随着肺的扩张和肺动脉的扩大，肺内血流阻力下降，血流也增加；伴随肺动脉收缩压的降低，肺动脉的管壁也发生结构上的变化。原来成层排列的弹性物质此时也聚集成许多星状单位连于肌细胞上。出生后肺动脉壁上肌细胞的数量明显增多并超过主动脉，但在以后，主动脉壁的厚度大约为肺动脉壁的2倍。

右肺动脉（right pulmonary artery） 比左肺动脉略粗，水平行于升主动脉、上腔静脉和右肺上静脉的后方，在气管杈前方下行，在食管和右主支气管前方到达右肺门。当右肺动脉行于上腔静脉后方时分成上、下2支，此分叉处常有淋巴结。右肺动脉上支较小，行向右肺上叶，多又分成2支，供应右肺上叶大部分。下支向前下行至中叶支气管处立即转至肺上静脉后方，并在右肺水平裂与斜裂相交处发出一小返支返入右肺上叶。右肺动脉下支向前发支分布右肺中叶，向后发支至右肺下叶后段，本干继续下行一小段后分支供应右肺下叶其余各段。

左肺动脉（left pulmonary artery） 比右肺动脉稍短而细，初行于主动弓下方，经降主动脉和左主支气管前方到达肺门。左肺动脉分支多变，多数先分出一支入左肺上叶前段后，主干行至斜裂处再分支分布左肺上叶、左肺下叶上段和舌段，左肺下叶的动脉分支类型变化较多。

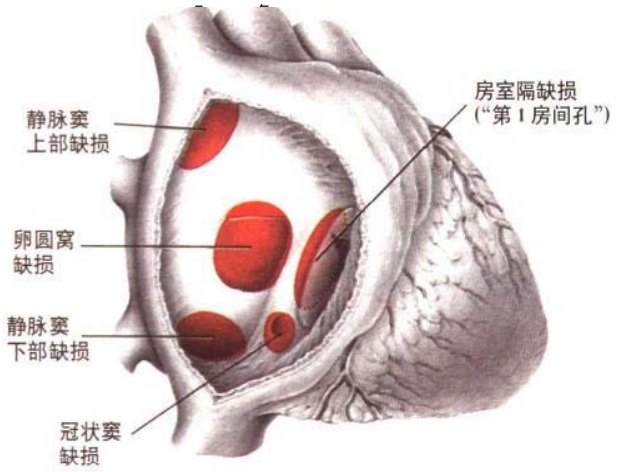

图10.61 图示造成心房间交通性缺损部位。



图10.62 左、右心腔的交通性缺陷由于异常发生部位的不同，可出现3种形式，即房性交通性缺陷（左）、室性（右）交通性缺陷和房室性（中）交通性缺陷。

主 动 脉

主动脉（aorta）通过树状分支的大量动脉将含氧高的血液运往全身。主动脉起始于左心室底部的主动脉环（见心的描述），起始处直径3cm，先向右上行约5cm后，弓形向上后走行达左肺门附近，沿脊柱左侧下行并渐走向中线，穿过膈的主动脉裂孔进入腹腔，此处口径约减小1.75cm，继续沿脊柱左前方下行至第4腰椎下缘水平，分成左、右

髂总动脉。为描述方便将主动脉分成升主动脉、主动脉弓、下行的胸主动脉和腹主动脉4段。

升主动脉

升主动脉（ascending aorta）长约5cm，相当左第3肋软骨下缘水平起于左心室底部，在胸骨左半后方向右前上斜行达右第2肋软骨上缘水平（图10.23A，26，65，66，67）移行于主动脉弓。在升主动脉起始部，断面可见有3个半球形膨出与3个主动脉瓣相对应，形成3个主动脉窦（sinuses of Valsalva），后窦（无冠状动脉口）及左、右窦各一。在主动窦上方血管右壁膨出使口径稍增加，称主动脉球（aortic bulb），此处血管断面呈卵圆形。

升主动脉的毗邻 升主动脉位于纤维心包内，与肺动脉干同包在一个浆膜心包鞘内（图10.19）。其下部前方为肺动脉干起始段、右心耳；上方与胸骨之间隔心包、右胸膜腔、右肺前缘、疏松结缔组织和胸腺脐件；后方与左心房、右肺动脉和右主支气管相邻；右侧与上腔静脉和右心房后部相贴；左侧与左心房及肺动脉干相邻。在升主动脉与肺动脉干之间还有两个小的结构，下主肺动脉体（inferior aorticopulmonary body）靠近心在升主动脉前方；中主肺动脉体（middle aorticopulmonary body）位于升主动脉右侧面，（Boyd 1961）。升主动脉分支为供应心的左、右冠状动脉（图10.67A～E）。

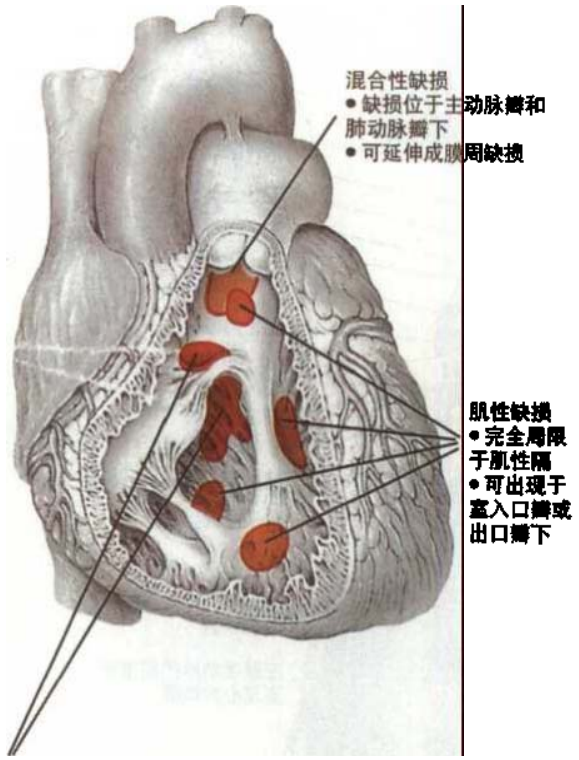

图10.63 根据从右心室看到的缺损缘的特点判断室间隔缺损类型模式图。示膜性缺损、肌性缺损和混合性缺损。

冠状动脉

左、右冠状动脉发自主动脉窦，（图10.65,67A-E），变异较少。但左、右冠状动脉可共起于一个总干或共起于同一个主动脉窦，也可出现3～4条冠状动脉者。最常见的变异发生在右冠状动脉的分支之一，即动脉圆锥支，一般占64%，它是右冠状动脉的第1条分支，但此支可单独起自主动脉窦，可视为第3条冠状动脉（占36%）。左冠状动脉口可以成对，即其旋支和前室间支分别直接起于主动脉窦。正常情况下左冠状动脉应一干起始后才分上述2支。另外，冠状动脉口所处的水平也可发生变异，一般冠状动脉口水平较高，在主动脉瓣边缘以上，在尖瓣边缘以下者约占10%（右冠状动脉）和15%（左冠状动脉）。Thebesius 1708年发现心缩期，主动脉瓣充分分离时，尖瓣有时可以阻塞冠状

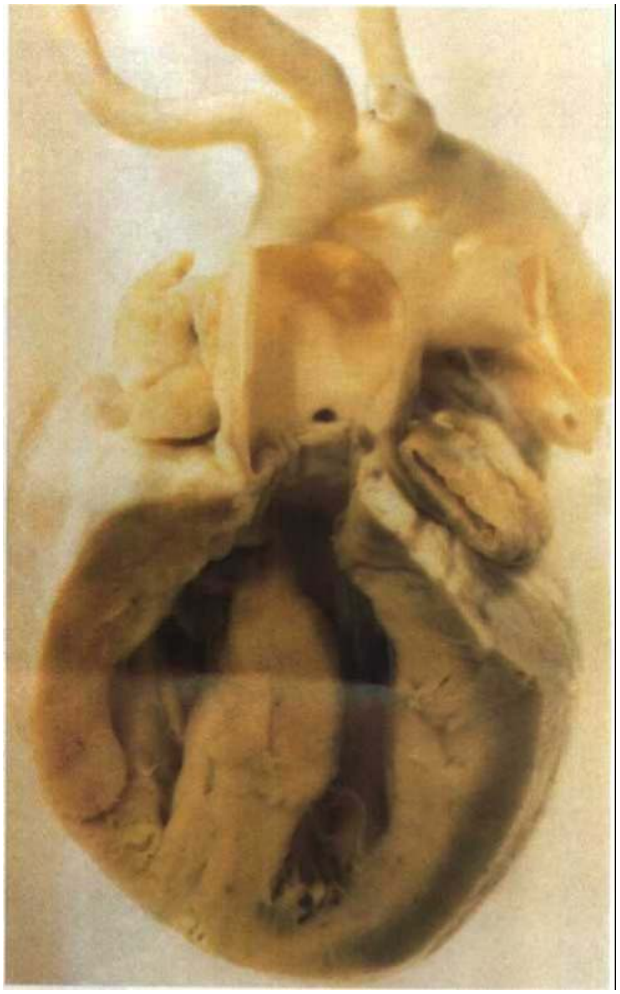

图10.64 动脉干永存标本照相。可见该心脏有一个总动脉干、有一瓣膜骑跨在室间隔的近动脉缺损上。这种畸形是由于发育中的心脏动脉极未分隔而形成的（标本由Leon M Gerlis 博士提供）。



图 10.65 经第 5 胸椎上缘水平的纵隔横断面图上面观。特别显示心丛、肺后丛神经纤维及气管支气管下淋巴结和肺门淋巴结。

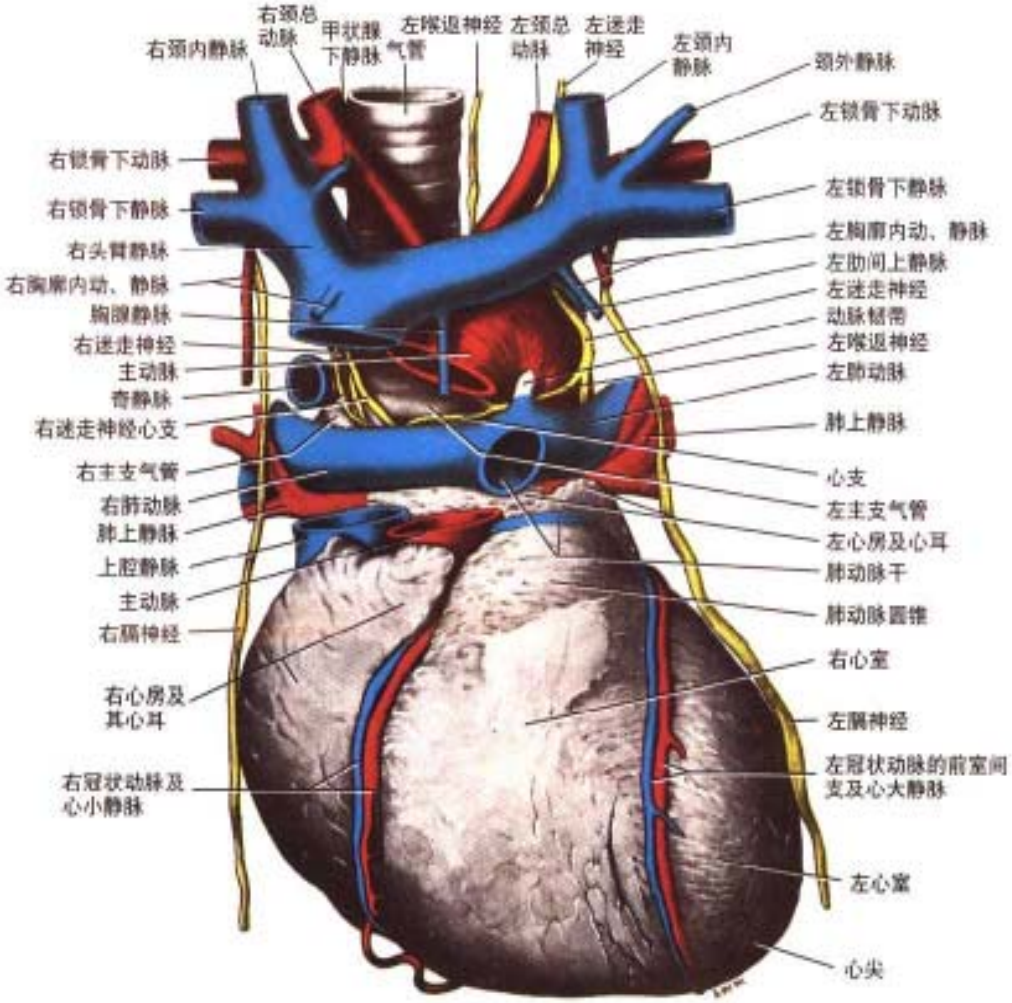

图 10.66 肺动脉与主支气管位置关系前面观。部分升主动脉、肺动脉干、上腔静脉已除去，右迷走神经干未着色，以免杂乱混淆。

动脉口（详见心脏部分，现在多认为即使心室高度收缩时，主动脉瓣也不会贴到主动脉窦壁，造成冠状动脉口阻塞）。

左、右两条冠状动脉就如其名一样，形成一个位于房室沟内互相吻合的斜冠状位的动脉环，并借其边缘支及室间支在心尖处的袢相互连接（图10.67A－E），当然这种吻合连接的程度多变，常常无实际意义（见下文）。冠状动脉的主干及大分支多位于心外膜下，而处于房室沟和室间沟内的分支则位置较深，有时反复被心肌束覆盖或埋于心肌内，心肌条索也可以跨过心房或心室的血管分支。P ó lacek（1961年）发现80%以上的心室分支由心肌条索跨过。Bloor和Lowman（1963）强调在解释冠状动脉造影图像时注意到这些特点是很重要的。

所谓冠状动脉分布的优势类型（dominant term）主要是指分布室间隔后部的后室间支和左心室后外侧壁由哪条冠状动脉供应，70%的人是左优势类型，即左冠状动脉除发出2大分支外，还发出后室间支和左室后支。有些人后室间支是双侧性的，部分来自右冠状动脉和左冠状动脉旋支或由左、右冠状动脉发出的较小的血管网来代替后室间支。左、右冠状动脉之间的吻合在胚儿期很丰富，1岁末减少了许多。在缺氧情况下或冠状动脉疾病时，吻合支之间的侧支循环会逐渐明显。同时，冠状动脉分支与纵隔、心包和支气管小动脉分支之间也可建立心内、外血管间的侧支循环。

冠状动脉的直径是指左、右冠状动脉主干及其较大分支的直径。由于测量技术不统一，生理学方法常被否定，血管内径或外径的测量不易区分，因此这些数字价值有限，仅供参考。多数测量数据是测冠状动脉外膜间的口径，研究记录显示冠状动脉起始处口径为1.5～5.5mm，Boroldi和Scomazzoni 1967年测得为4.0mm和3.2mm，60%心脏的左冠状动脉口径大于右冠状动脉，而右冠状动脉口径较大者仅占17%。左、右冠状动脉口径近似者占23%。Vogelberg（1957）认为冠状动脉口径的增长到30岁时为止。

右冠状动脉 右冠状动脉（right coronary artery）起于主动脉右前窦，初在右心耳与肺动脉干之间向前右侧行，进入房室沟（冠状沟）后几乎垂直下行达心右缘，弯曲绕过心右缘进入房室沟的后部，逐渐走向房室交点（crux of the heart），约60%的人右冠状动脉在此处发一小支与左冠状动脉的旋支形成多种形式的吻合。10%的人右冠状动脉在靠近心右缘处为止；另有10%的人右冠状动脉在心右缘与房室交点区之间为止；有20%的人右冠状动脉的分支可达心左缘，取代了左冠状动脉旋支的分布。

右冠状动脉分支供应右心房、右心室、房间隔及左心室部分区域。右冠状动脉的第1个分支为右圆锥动脉（支）（right conus artery），约有36%的人此支直接起于主动脉窦，也称作“第3冠状动脉”，此支向前分布于肺动脉圆锥最下部和右心室上部。一般此支与左冠状动脉的同名分支相互吻合形成Vieussens环（annulus of Vieussens）环绕肺动脉干。关于圆锥动脉的描述各异（Baroldi和Scomazzoni 1967），有的注意到右圆锥动脉在冠状动脉疾病中的重要性；有的认为右圆锥动脉是右冠状动脉的第1条心室支，供应从动脉圆锥至心尖的多个区域。

心房前支（anterior atrial rami）和心室前支（anterior ventricular rami）由右冠状动脉自发起部至心右缘的一段，即所谓右冠状动脉第1段发出，两组分支方向相反，右室前支由冠状动脉主干近似直角方向发出（不同于左冠状动脉分支多由主干锐角发出）。右室前支一般2～3条，向心尖方向走行，但较少到达心尖。若将右缘支也算作右室前支时，此支往往到达心尖。大多数心脏右室前支较粗大而且足够长时，一般可达心尖（Baroldi和Scomazzoni 1967年研究结果显示右室前支可达心尖者占93%）。当右缘支很大时，部分右室前支也可以发自右缘支；也可发自右冠状动脉自心右缘至房室交点区的一段，即右冠状动脉第2段。有2～3条小的右室后支（right posterior ventricular rami）供应右心室膈面，其大小与供应右室前壁的右缘支成反比，有时右缘支可延伸至心膈面，而右室后支可缺如。在右冠状动脉主干走行接近房室交点时，发出1～3条后室间支，仅1条行于后室间沟内称后室间动脉（支）（posterior interventricular artery），其它小支则行于后室间沟两侧。后室间支为单支者约占70%。此时后室间支仅发少数分支，分布右心室后壁及左心室后壁的一部分，尚有10%的分布区由左冠状动脉代替其分布。

右冠状动脉的心房支可分为右房前支、右房侧支和右房后支3组，常为单一的直径约1mm的小血管。右房前、侧支也可为双支，主要供应右心房，右房后支分布左、右心房，约有40%多的右冠状动脉存在左房后支。窦房结支（branch of sinuatrial node）又称窦房结动脉是心房支之一，可分布两侧心房肌，但主要到右心房肌层。其起点多变，起自左冠状动脉及其旋支者约占35%（Hutchinson 1978）。当窦房结支系右冠状动脉分支时，多来自右冠状动脉前部，其次发自右冠状动脉外侧部，起于右冠状动脉后室间部者很少。窦房结支发起后，在主动脉与右心耳之间沟内后行，并分支围绕上腔静脉基底部形成动脉袢。有时有一较大的“界嵴支”（ramus cristae terminalis）经过窦房结（图10.67A～C）（Spalteholtz 1924）。有人认为此支应称作“结动脉”（nodal artery）。由于大多数称作窦房结支的血管实际上供应心房，有人认为称其“心房主支”（main atrial branch）更为妥当（Baroldi和Scomazzoni 1967）。

右冠状动脉的房、室隔支数目多而短，离开后室间支后供应室间隔后部，一般不到达心尖处的室间隔（此处由前室间支的分支供应）。其中最大的室间隔后支（posterior septal artery）是起自右冠状动脉在房室交点特别弯曲处的第1条分支，此处也发出后室间支。据Hutchinson 1978年报道有80%心脏的房室结是由室间隔后支供应的。

DiDio等1967年报道右冠状动脉的房室结支来源于走行在房室沟内的左、右心室支，由许多反复分支的小动脉组成，除供应房室结外，还供应附近的心房肌和部分心室。

左冠状动脉 左冠状动脉（left coronary artery）口径较粗，自起主动脉左后窦，供应大量心肌，包括左心房、左心室全部及室间隔大部分。当然，右冠状动脉优势型时例外，那时右冠状动脉可分布左心室后壁部分区域（图10.67A－C）。自起始处至发出第1个分支之间的一段为左冠状动脉第一段，其长度不一，可从数毫米到数厘米不等。此段行于肺动脉干与左心耳之间，埋于房室沟内并沿此沟向左侧走行，埋于心外膜下的脂肪中，一般此段仅发小的心房支而无大分

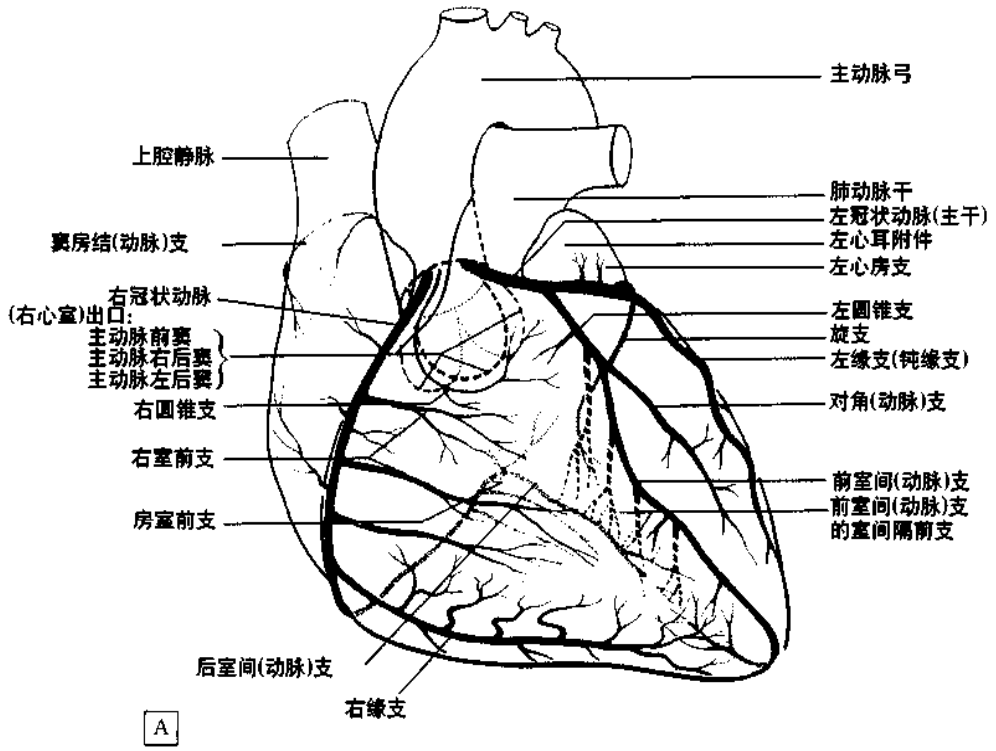

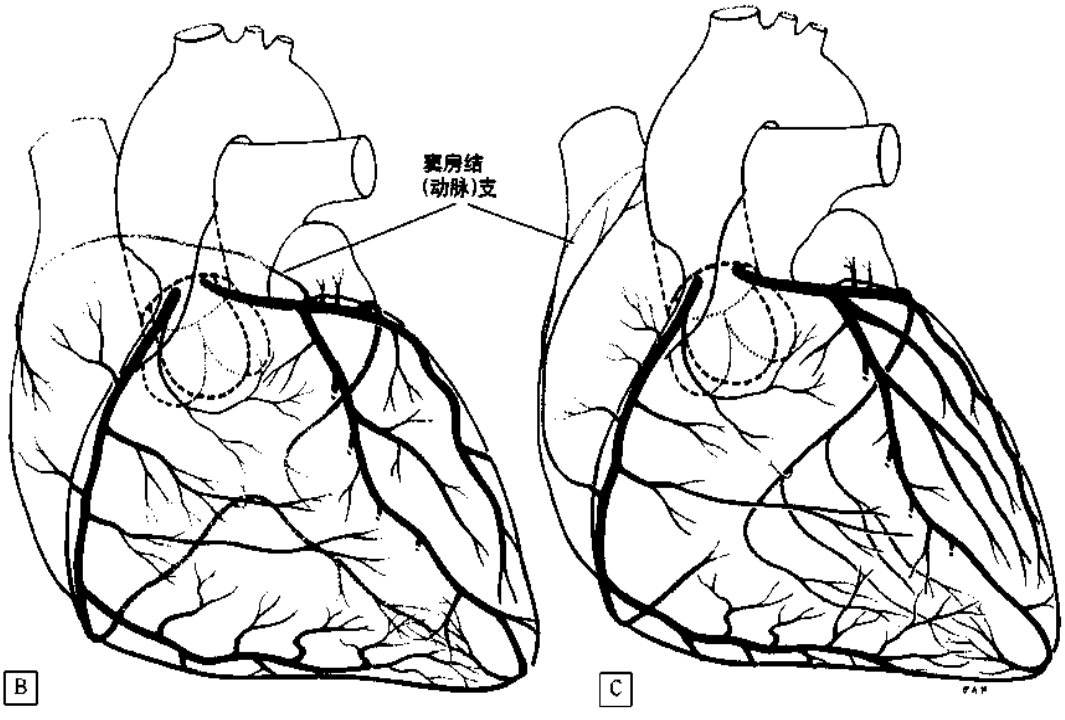

图 10.67 A ~ C 冠状动脉系及其主要变异的前面观。
A. 最常见的冠状动脉分支分布;
B. 在窦房结动脉起点方面的常见变异;
C. 左冠状动脉占优势分布的例子，其窦房结支起点也不常见;
注意: 在 67A ~ E 图中，右冠状动脉支呈洋红色，左冠状动脉支为红色，两动脉后方分支色均变淡。

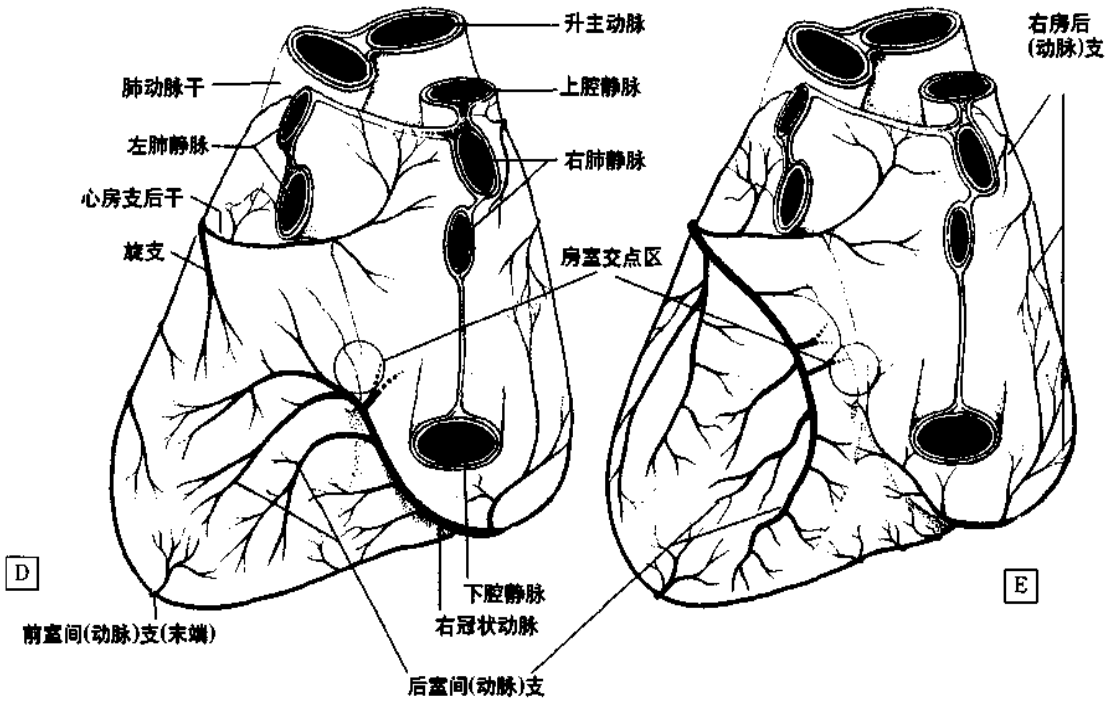

图 10.67 D, E 冠状动脉系后下面观。
D. 较常见的右冠状动脉优势分布图例;
E. 较少见的左冠状动脉优势型图例。注意: 这种心后面观中, 心室膈面 (下面) 已人为移位, 尽量减少误差, 以求清楚地显示心后下面冠状动脉分布状况。

支。少数人窦房结支也发自左冠状动脉 (James 1961), 此时窦房结支总是发自左冠状动脉的旋支。行于房室沟内的左冠状动脉分为 2 ~ 3 条主支, 即前室间支 (前降支) 和旋支, 有时尚有左角动脉出现。

前室间支 (anterior interventricular ramus) 沿前室间沟内向下前斜行, 表面有心肌纤维束和心大静脉属支跨过, 并伴心大静脉直达心尖区, 多数情况前室间支到达心尖后, 绕过心尖转向后, 进入后室间沟内上行, 可沿沟上行达后室间沟长度的 1/3 到 1/2。并与右冠状动脉的后室间支终末细支靠近。前室间支分出左、右室前支, 室间隔前支及后室间支。右室前支小仅 1 ~ 2 条, 右心室几乎全由右冠状动分支供应。从前室间支以锐角发出 2 ~ 9 条大的左室前支 (left anterior ventricular branches) 斜向左前下方, 分布于左心室前壁, 较大的终末支可到达心左缘。其中较大的一支起于左冠状动脉干分叉处, 称左角动脉 (left diagonal artery) 据称有 33% ~ 50% 以上的人出现此分支, 甚至可达 70% 的有此分支。在前室间支发起处附近常发出一支左圆锥动脉 (支) (left conus artery) 分布肺动脉起始部, 并在分布区与右冠状动脉的圆锥动脉及肺动脉、主动脉的滋养动脉相吻合。室间隔前支从前室间支发出后, 几乎垂直向后下方进入室间隔, 供应室间隔前 2/3 部。由前室间支绕过心尖进入后室间沟的部分, 距心尖不同距离发出小的室间隔后支以同样方式进入室间隔下部后方, 供应室间隔下部后 1/3 区。

旋动脉 (支) (circumflex artery) 是左冠状动脉的又一大分支, 口径与前室间支相似, 向左弯曲行于房室沟内, 继续绕过心左缘进入房室沟后部, 多数心脏的旋支终于房室交点的左侧。部分心脏的旋支延续成后室间支而终。旋支的近侧段常被左心耳遮盖。约 90% 的旋支发出一大的心室支, 即左缘支 (left marginal branch) 垂直下行后分支分布钝的心左缘, 供应左心室侧面直到心尖区。其它的心室支较小, 从旋支的心前、后段发出后, 分布左心室的前、后面。室前支 (anterior ventricular branches) 约 1 至 5 支, 常为 2 ~ 3 支, 与左角动脉平行分布于左心室前壁, 若无角动脉时, 则代替其分布。

室后支 (posterior ventricular branches) 分支少而小, 左室后部的血供主要来自后室间支。当室后支很小或缺少时, 常由旋支的一条伴行分支或旋支发出的一条室间支延续而代替其分布。这样左后室间支 (left posterior interventricular branch) 常成对或 3 条。旋支向上发出多条心房支, 从前面、外侧、后面供应左心房。

值得提出的是旋支有许多变异分支。Hutchinson 1978年提出35%的人旋支发出一支窦房结动脉(支)一般自旋支的前段发出, 少数自旋支绕心左缘处发出。在心房分布占优势时, 除分布左心房外, 发出的窦房结支像右冠状动脉所发的窦房结支一样也环绕上腔静脉末端, 并发一条大支到达或穿经窦房结。在所谓"左优势型"中, 旋支在行至房室交点附近, 20%发出一房室结支, 然后旋支通常再发出一后室间支(见后)。另一变异分支是Kugel吻合动脉(kugel's anastomotic artery)或称心耳大吻合动脉(arteria anastomotic auricular magna)是1927年由Kugel所描述的一条旋支的恒定分支。一般自旋支的前部发出后行至房间隔(近房间隔的心室缘)并与右冠状动脉建立直接或间接地吻合。对这种吻合仍有争议, Baroldi和Scomazzoni 1967年表示否定, 而James 1978年又加以肯定, 并认为它是一支供应房室结的补充支。

冠状动脉的详细资料建立了一个心脏血液供应的整体概念：通常认为右冠状动脉供应右心室全部(前室间沟右侧的小区域除外)、左心室膈面的一部分、室间隔后下1/3区、右心房和部分左心房、心传导系直至左、右束支的近侧部等区域。左冠状动脉则分布于左心室大部分、右心室前壁室间沟附近的窄长区域、室间隔前2/3和左心房大部分。血管分布的变异主要发生在心室膈面的血液供应方面(图10.67A～E)与左、右冠状动脉的"优势型"相关。"优势型"并非指对心血供量的多少，主要指心室膈面血管的分布形式而言。因为若论对心的血供量时，左冠状动脉几乎总是供应较大量的心组织。在"右优势型"、后室间支发自右冠状动脉；"左优势型"，后室间支发自左冠状动脉；"均衡性"、则左、右冠状动脉的后室间支行于后室间沟内位于室间沟两侧。心房的血液供应变异较少见，可能因为有被膜的小血管在灌注腐蚀标本中不易保存之故。Hutchinson 1978年的研究结果表明：50%以上的右心房的血供仅来自右冠状动脉，其余则由左、右冠状动脉供应。左心房62%以上是由左冠状动脉供应，约27%左心房由右冠状动脉供应，但每组都有一小部分由另一侧冠状动脉补充供应。11%的左心房由两条冠状动脉均衡供应。窦房结和房室结的血液供应也是多变的，James 1961年提出右、左冠状动脉供应窦房结分别各占55%和45%。Baroldi和Scomazzoni 1967年研究表明右、左冠状动脉对窦房结的供应分别为51%和41%，8%接受双侧冠状动脉供应。Hutchinson 1978年提出右、左冠状动脉供应窦房结分别为65%和35%。James统计房室结的血液供应90%来自右冠状动脉，10%来自左冠状动脉。Hulchinson提出右、左冠状动脉对房室结的供应分别为80%和20%。Baroldi和Scomazzoni也认为房室结多数由右冠状动脉供应，少数由左冠状动脉供应。

冠状血管吻合 左、右冠状动脉之间的吻合，心外膜下或心肌层内的吻合，冠状动脉与心外血管间的吻合在医学上都有其重要意义。但临床经验说明这种吻合不能迅速提供足够的侧支循环通路以阻止突发的冠状血管阻塞。因此，传统的观念认为冠状动脉分支像是终动脉。但是，心外膜下血管分支间仍能较好地建立特殊的较长期的血管吻合。据Gross 1921年提出活体状态下这种吻合可以改善心肌的血液供应。Vastesaegar等1957年在死后心脏血管放射灌注调查、Laurie和Woods 1958年在活体冠状动脉放射照相调查、Prinzmetal等1947年用管径测量小球灌注或Baroldi等1956年及James 1961年用树胶血管铸形腐蚀管壁方法观察等研究结果几乎都认为在冠状血管之间有吻合存在。这种吻合血管口径大于100～120μm。Baroldi和Scomazzoni 1967年已制表总结了1880年以来有关方面的研究结果，自1957年以来没有否定吻合的研究报告出现。某些报告指出吻合仅存在于各个冠状动脉分支之间，而大多数报告指出两冠状动脉之间存在吻合。James 1978年认为吻合可发生在心壁各层内，既可出现在心外膜下也可出现在心肌层内和心内膜下；最常见的是与心外血管间的吻合。常见部位在心尖处、右心室前面、左心室后面、房室交点区、房间沟和室间沟内、窦房结和其他心房血管之间。这些吻合的功能价值各不相同，但吻合的出现对减缓心壁病理状况的恶化是比较有效的。吻合的结构形式不恒定，大量腐蚀标本观察到在正常的心脏，吻合血管是比较直的，而在冠状动脉闭塞的心脏，吻合血管多盘曲。少数报告报道了吻合血管的微细结构，这种吻合血管比毛细血管稍大，没有肌层或弹性组织。

心外的吻合(extracardiac anastomoses)可以在冠状动脉的不同分支与其它胸部血管分支、心包动脉、出入心脏的体循环和肺循环大血管的滋养动脉之间出现吻合。Hudson等1932年的研究显示了冠状动脉注入的印度墨汁可以通过主动脉的滋养血管到达膈；可以沿肺动脉干到达纵隔和支气管的动脉；也可以在肺静脉和腔静脉的滋养血管与冠状动脉分支之间出现吻合。这些结果已由Baroldi和Scomazzoni于1967年证实，但在冠状动脉闭塞的情况下，这种侧支循环通路的效果如何，尚不可预测。

冠状动静脉吻合 (coronary arteriovenous anastomoses)，1912年由Nussbaum通过间接证据报道了冠状动静脉吻合。Hirsch 1960年描述在心沟内存在具有典型括约装置的血管球结构，但缺少进一步的证实。其他形式的动静脉吻合已有报道。Wearn等1933年报道冠状循环通过大量薄壁的动脉样血管与心腔相连通，称这些管道为"心肌窦"(myocardial sinusoids)和"动脉腔"血管("arterior-luminal" vessels)。Watanabe 1960年已间接证实并认同了这些结构。灌注实验可以追溯到Vieussens 1705年的报道。总之，冠状动静脉吻合在冠状动脉疾病时的价值是不可估量的。

冠状动脉的组织学 冠状动脉是高度肌性血管，但其结构变化较大，这是由于多次分支及曲折的行程所致。冠状动脉与其它类似大小的血管有两方面的不同：其一是冠状动脉的内弹力膜不连续，而且出生时很少发育，并随着个体生长而消失；其二是纵向肌束位于血管内膜的外部或中膜的内部，在中膜和内膜之间界线不清。

主动脉弓

主动脉弓(aortic arch)是升主动脉的延续(图10.65、70)，起始部偏右，相当右第2胸肋关节上缘水平，初向上后左经气管前方，然后弓形弯向左后方跨过左肺根，最后达第4胸椎体左侧，移行为胸主动脉，其末端相当左第2肋软骨胸骨端水平(图10.28)，主动脉弓最高处相当胸骨柄中部。因此整个主动脉弓位于上纵隔内。其起始部直径与升主动脉相似，约28mm，其末段发出大分支后，直径减至20mm，在与胸主动脉移行处，管径略小称主动脉峡(aortic isthmus)，胎儿期主动脉峡位于左锁骨下动脉发起处与动脉导管开口之间。

主动脉弓的毗邻 主动脉弓左前面是左纵隔胸膜，其深面有4条神经经过，从前向后依次为左膈神经、左迷走神经心下支、左颈上交感神经心支和左迷走神经。当左迷走神经跨过主动脉弓时发出左喉返神经绕主动脉弓左下方经动脉韧带后方上行至主动脉弓右后方，并有左上肋间静脉斜上行于主动脉弓前方，恰在左迷走神经与左膈神经之间(图10.69,70)，左肺及左胸膜腔将主动脉弓与胸壁隔开；主动脉弓右后方有气管和心深丛、左喉返神经、食管、胸导管和脊柱；主动脉弓上方有起于其凸面的三大分支，即头臂干、左颈总动脉、左锁骨下动脉，近主动脉弓起始处的前上方有左锁下静脉跨过；主动脉弓下方有肺动脉杈、左主支气管、动脉韧带、心浅丛和左喉返神经。(从左侧观察上述结构显示最好，主动脉弓的凹面是弯曲的顶部，通过主动弓下方有些结构邻近并出入肺门)。

胎儿的主动脉弓在左锁骨下动脉发起处与动脉导管附着处之间管腔较狭窄，即主动脉峡，动脉导管以下的主动脉出现梭形的膨大区，峡与膨大区之间向下凹入明显，这种特征在成人不同程度的存在。

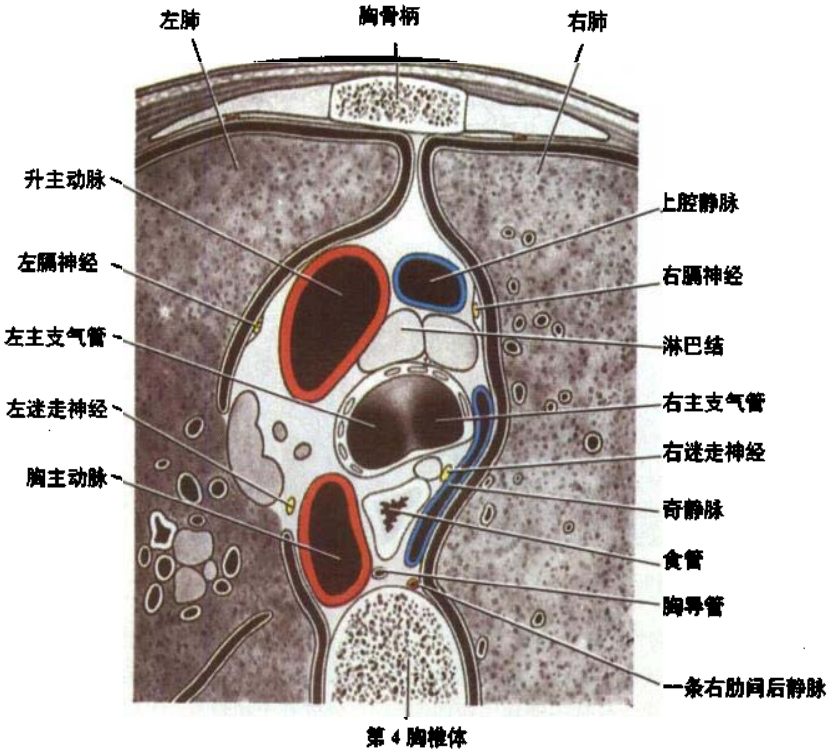

图 10.68 经第 4 胸椎下部的纵隔横断面图上面观。心深丛的神经省略。

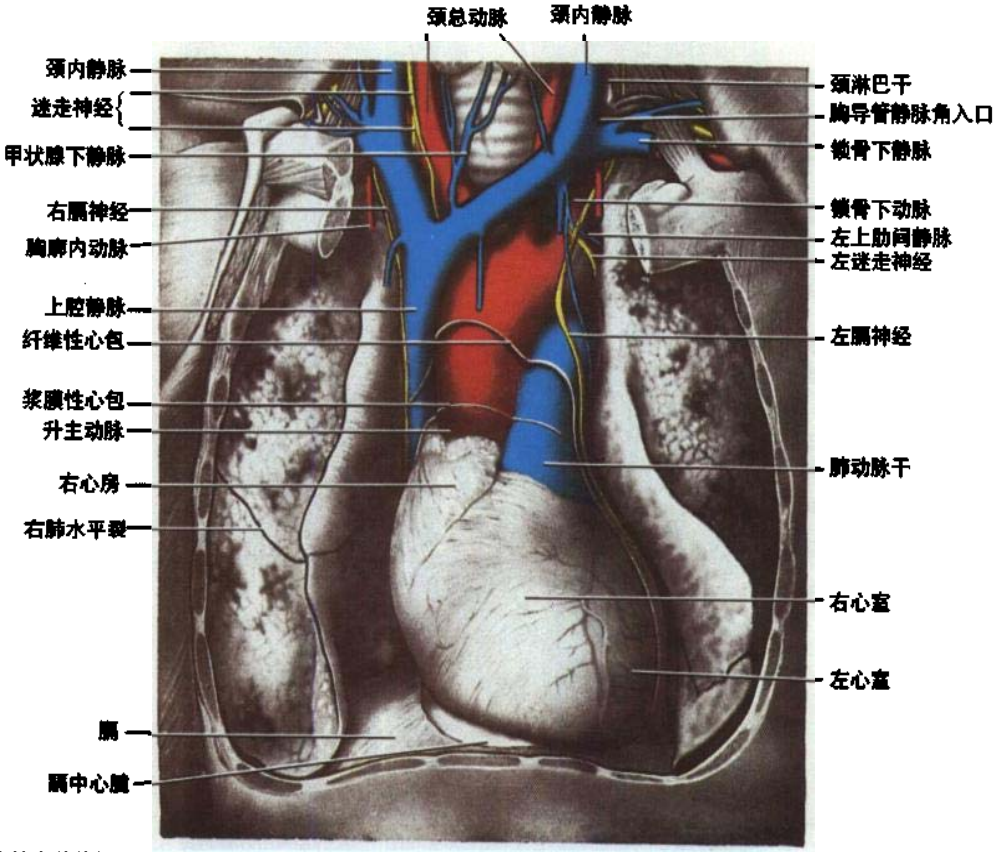

图 10.69 心、大血管和肺的解剖原位观察。胸骨、肋软骨胸骨端、两侧壁胸膜、纵隔胸膜及心胸肋面前方的心包均已切除，肺拉向两侧，以便观察心及大血管。

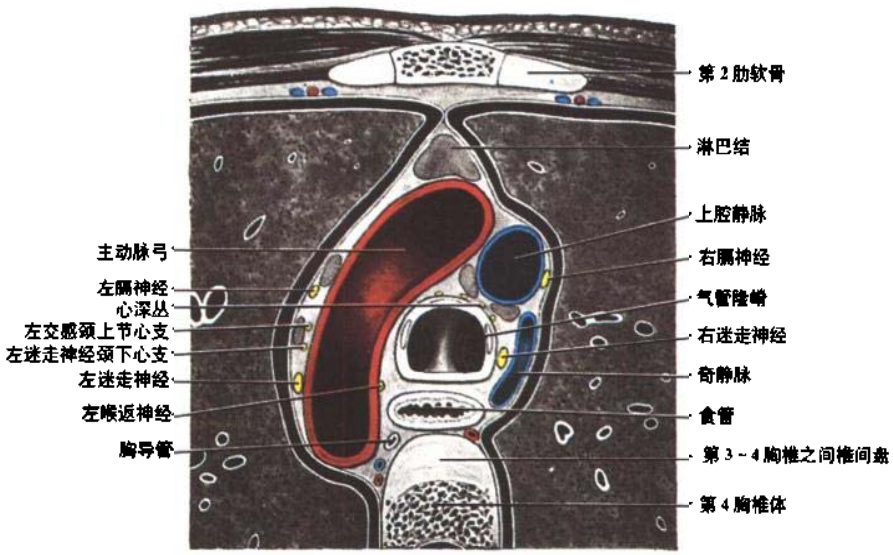

图 10.70 经第 4 胸椎体上部的纵隔横断面图。

变异： 正常主动脉弓的顶部在胸骨上缘下方约2.5cm处，但各人不尽相同。婴儿期主动脉弓较靠近胸骨上缘，老年人常由于主动脉弓的膨大也处于此位置；有时主动脉弓弯曲偏向脊柱右侧，遮盖右肺门，这在鸟类是正常情况；少数人主动脉弓遮盖右肺门后，向后经食管后方下行一段，然后再行于原来位置，此时可不伴有内脏的横位；主动脉可像四足动物一样分成升干和降干，从升干上发出3条分支供应头颈和上肢；有时由主动脉弓发出的分支，发出后不久两分支又重新合并，食

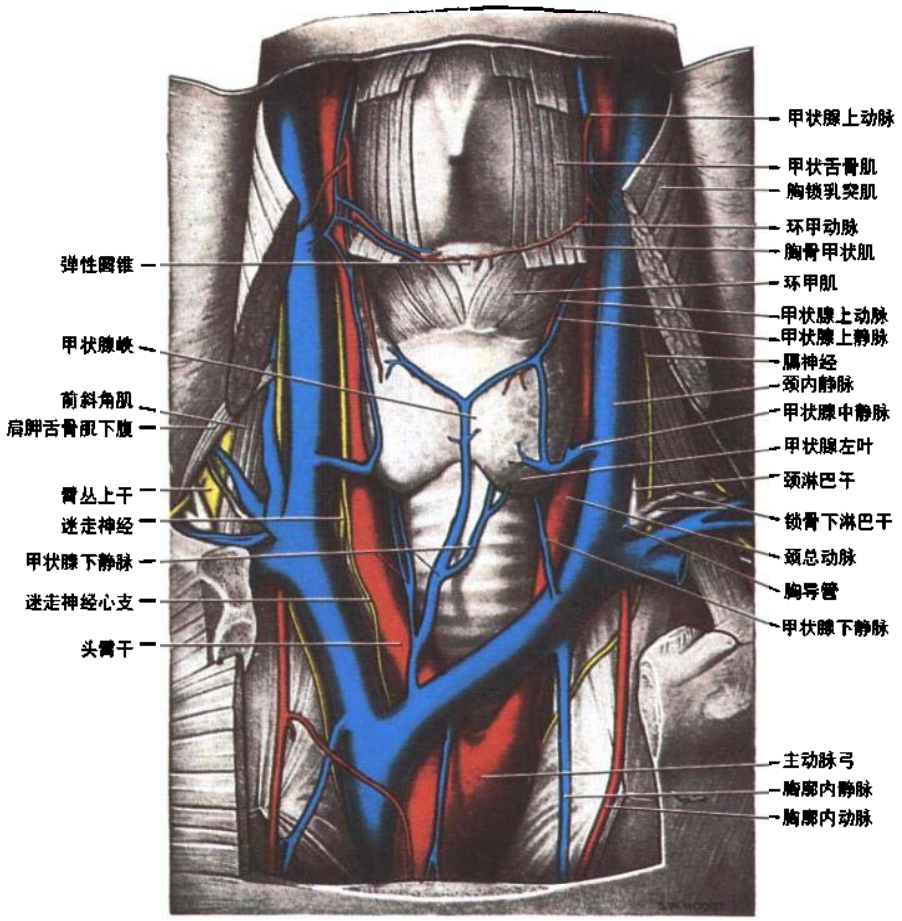

图 10.71 颈前下部及上纵隔解剖图。胸骨柄、锁骨胸骨端、第1肋软骨已除去，胸膜囊、肺已缩回，此标本之甲状腺上动脉均起自颈总动脉。

管和气管通过它们之间，这在爬行动物是正常现象，这是由于通常应消失的右背主动脉的一部分持续存在并未消失之故。

放射学形态(radiological appearances) 主动脉弓的影像很易从前后位放射片上识别（图10.48,49），其左半轮廓有时称作“主动脉弓节”（aortic knuckle）。在左前斜位观察时可见主动脉弓围绕成一环状，即称作“主动脉窗”（the aortic window），此时可见到肺动脉干和左肺动脉的影像。

主动脉弓分支 主动脉弓的凸面发出3大分支，即头臂干（brachiocephalic trunk）、左颈总动脉（left common carotid artery）和左锁骨下动脉（left subclavian artery）（图10.69,71），这些分支可以发自主动脉弓起始部或升主动脉上部；3条分支起点间的距离多变，通常是左颈总动脉与头臂干起点靠近（Wright 1969），主动脉弓的一级分支也可是1个或2个，左颈总动脉也可以起于头臂干（7%）；或左颈总动脉和左锁骨下动脉共起于一条左头臂干；或右颈总动脉和右锁骨下动脉分别直接起于主动脉弓（较少见），这种情况下上述分支常从主动脉弓左端发出并走向食管的后方；左椎动脉也可在左颈总动脉和左锁骨下动脉之间直接起于主动脉弓；很少见的情况是颈外动脉和颈内动脉分别起自主动脉弓，而颈总动脉一侧或两侧缺如；有时2条颈总动脉和1条或2条椎动脉都分别发自主动脉弓；当出现右主动脉时，其3大分支的排列也是不同的，颈总动脉可以是一个干，锁骨下动脉可分别发出，而右锁骨下动脉可起自主动脉弓的左端；其他的小动脉支也可发自主动脉弓，最常见的是单侧或双侧的支气管动脉和副甲状腺动脉（甲状腺最下动脉）发自主动脉弓。

1000例主动脉弓分支变异分析显示：65%是常见类型；27%是左颈总动脉是头臂干的分支；2.5%是4条大的动脉即左、右颈总动脉和左、右锁骨下动脉分别起于主动脉弓；其余5%分支类型变异较大，其中最常见的是对称性的左、右头臂干分别发自主动脉弓，约占1.2%。

头 臂 干

头臂干(brachiocephalic trunk)也称无名动脉(innominate artery)是主动脉弓的最大分支，4～5cm长(图10.66,71,72)，起自主动脉弓凸面，相当于胸骨柄中央部后方，血管发出后，向右后外侧伸展，先行气管前方然后行于气管右侧，相当右胸锁关节上缘水平分叉，分成右颈总动脉和右锁骨下动脉。

头臂干的毗邻 前方是胸骨舌骨肌和胸骨甲状肌、胸腺剩件、左头臂静脉和右甲状腺下静脉及右迷走神经心支等，上述结构前方为胸骨柄；后方，下有气管，上有右胸膜，此处的右迷走神经由后外到达气管的外侧；右侧为右头臂静脉、上腔静脉和胸膜的上部；左侧为胸腺剩件、左颈总动脉起始部、甲状腺下静脉和气管。

头臂干的分支 头臂干一般仅有两终末支即右颈总动脉（right common carotid artery）和右锁骨下动脉（right subclavian artery），但偶尔有副甲状腺动脉起于头臂干，有时头臂干还发出胸腺支或支气管动脉支。

副甲状腺动脉（arteria thyroidea ima）小而多变，自头臂干发出后沿气管前方上升至甲状腺峡部，它也可起自主动脉、右颈总动脉、右锁骨下动脉和胸廓内动脉。



图10.72 经第3胸椎体的上纵隔横断面图，上面观。

颈 动 脉 系

颈动脉系（carotid system of arteries）包括颈总动脉及其各级分支。颈总动脉（common carotid artery）是供应头颈部的大血管，上升至甲状软骨上缘处分为2支，1支为颈外动脉（external carotid artery）供应头的外部、面部和颈部大部分区域；另1支为颈内动脉（internal carotid artery）供应颅和眶内结构。

颈总动脉、颈内动脉与颈内静脉和迷走神经伴行于颈动脉鞘内，其后方有颈椎横突及附着其上的肌肉；内侧有气管、食管、甲状腺、喉和咽缩肌；前外侧有胸锁乳突肌覆盖；并在不同平面与肩胛舌骨肌、胸骨舌骨肌、胸骨甲状肌、二腹肌和茎突舌骨肌相邻。

颈 总 动 脉

左、右颈总动脉的起点和长度不同。右颈总动脉在右胸锁关节后方起于头臂干；左颈总动脉直接起于主动脉弓后立即走向头臂干的后外侧，因此左颈总动脉分为胸部和颈部两段。

左颈总动脉胸部(thoracic part of the left common carotid artery) 此部自左胸锁关节水平起始后上升进入颈部，长20～25mm，先行于气管前方然后斜行向左侧（图10.71，72）。

毗邻：前方为胸骨舌骨肌和胸骨甲状肌、左胸膜腔和左肺前部、左头臂静脉和胸腺剩件及其前方的胸骨柄；后方是气管、左锁骨下动脉、食管左缘、左喉返神经和胸导管；右

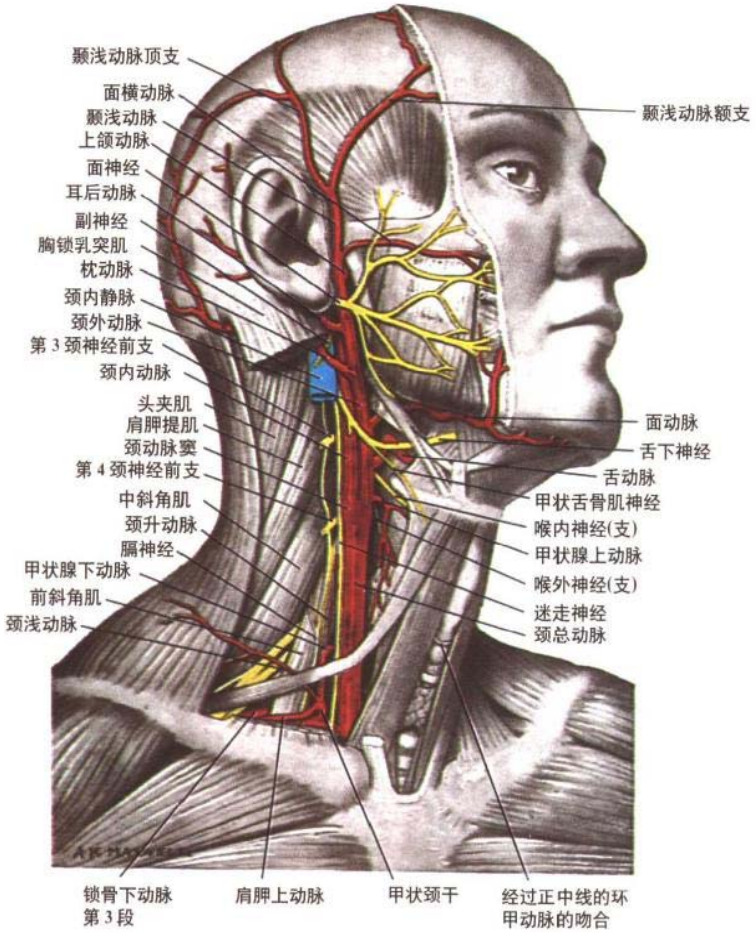

图 10.73 颈右侧解剖图。显示颈外动脉、锁骨下动脉及其分支，腮腺、下颌下腺、颈内静脉下部、胸锁乳突肌大部、茎突舌骨肌上部、二腹肌后腹已一并切除。

侧下部与头臂干相邻，上部与气管、甲状腺下静脉、胸腺剩件相邻；左侧与左迷走神经、左膈神经、左胸膜和左肺相邻。

两侧颈总动脉颈部 在颈部，左、右颈总动脉行程相似（图 10.71 - 74），自胸锁关节后方向外侧上升至甲状软骨上缘，然后分为颈外动脉和颈内动脉（图 10.73,75），在血管分叉处有一膨大，即颈动脉窦（carotid sinus），通常此窦延伸至颈内动脉起始部。颈动脉窦处血管壁中膜较薄，外膜较厚，含有许多舌咽神经末梢感受器，由于血流动力的变化，颈动脉窦可反射性的改变动脉内压，颈动脉窦位于供应头部的主要血管上，可将它看做为压觉感受器（baroreceptor）可以反射性的控制颅内压力。颈动脉体（carotid body）位于颈总动脉分叉处的后方，是一红棕色小体，为化学感受器（chemoreceptor）（参见第 8 篇感受器 Adams 1958 年的比较资料和该节关于颈动脉体超微结构和功能的现代观点）

在颈下部，颈总动脉由狭窄的颈动脉鞘（carotid sheath）包绕并与气管相隔，颈上部颈总动脉与甲状腺、喉、咽相邻。颈动脉鞘由颈深筋膜和疏松结缔组织连续构成，包绕每侧的颈总动脉及其分出的颈内动脉，颈内静脉和迷走神经干，环绕动脉的部分比较致密，在鞘内颈内静脉位于动脉的外侧，迷走神经干则位于动、静脉之间的后方。

颈总动脉颈段毗邻：前外侧，甲状软骨水平有肩胛舌骨肌中间腱（有时为该肌上腹）横过，此肌腱以下颈总动脉位置较深，被皮肤、浅筋膜、颈阔肌、颈深筋膜、胸锁乳突肌、胸骨舌骨肌和胸骨甲状肌所覆盖。肩胛舌骨肌中间腱以上，颈总动脉比较表浅，仅被皮肤、浅筋膜、颈阔肌、颈深筋膜和胸锁乳突肌内侧缘覆盖，同时从动脉内侧缘至其外侧缘均被甲状腺上动脉的胸锁乳突肌支斜行跨过；前方有颈袢的上根（或埋于鞘内）与来自第 2、3 颈神经的颈袢下根相连接并斜跨颈总动脉前面，甲状腺上静脉常在颈总动脉近末端处跨过，甲状腺中静脉在环状软骨稍下方水平跨过颈总动脉前方，在锁骨上方有颈前静脉跨过，在颈总动脉与颈前静脉之间有胸骨舌骨肌和胸骨甲状肌相隔；后方有第 4 - 6 颈椎横突及附着其上的颈长肌、头长肌和前斜角肌腱，上述诸肌与颈总动脉之间有颈交感干和颈升动脉。第 6 颈椎水平以下，颈总动脉处于前斜角肌与颈长肌之间的夹角内，位于椎动脉、椎静脉、甲状腺下动脉、锁骨下动脉、锁骨下静脉和交感干的前方，左颈总动脉还位于胸导管颈段的前方；内侧为食管、

气管、甲状腺下动脉和喉返神经，较高水平则有喉和咽；甲状腺自前内侧覆盖颈总动脉；外侧与颈内静脉毗邻，该静脉在颈下部也位于动脉前方，在颈总动脉与颈内静脉之间的后外侧为迷走神经。

右颈下部，喉返神经斜过颈总动脉后方，而右颈内静脉在下方与右颈总动脉分开；左颈下部，左颈内静脉与左颈总动脉靠近并常与其重叠。

变异 约12%的右颈总动脉在胸锁关节以上起始，或单独起自主动脉弓，也有可能与右锁骨下动脉共干起于主动脉弓。左颈总动脉起点比右侧者多变，可与头臂干同时起始。颈总动脉分叉水平可不定，高者可达舌骨水平，低者可至喉周围水平，个别颈总动脉上升中没有分叉，没有颈外动脉支也没有颈内动脉支。还有少见的一种变异是无颈总动脉存在，颈外动脉和颈内动脉直接起自主动脉弓，单侧或双侧都可如此。

颈总动脉通常没有其他分支，有时椎动脉、甲状腺上动脉（图10.71）或其喉支、咽升动脉、甲状腺下动脉、枕动脉也可直接发自颈总动脉。

颈外动脉

颈外动脉（external carotid artery）于甲状软骨上缘的外侧，相当第3、4颈椎间盘高度起始于颈总动脉分叉处。先向前上、然后斜向后外走行，稍有弯曲和旋转，通过乳突尖与下颌角连线中点上行，穿过腮腺组织在下颌颈后方分成颞浅动脉和上颌动脉两大终支，由于沿途发出分支因此口径迅速减小。在儿童其口径比颈内动脉小，而在成人颈内、外动脉的口径几乎相等。颈外动脉起初位于颈动脉三角内，在颈内动脉的前内侧，逐渐行于其前方，然后逐渐上升至颈内动脉外侧。在下颌水平，茎突及附着其上的韧带、肌肉，穿行于颈内、外动脉之间，颈内动脉走向上述韧带、肌肉的深面，而颈外动脉走向茎突浅面。在颈动脉三角内，将指尖置于颈总动脉末端以下或颈内、外动脉起始处及颈外动脉干最初分支处，均可触到动脉的明显搏动。

颈外动脉毗邻：在颈动脉三角内，颈外动脉浅层是皮肤、浅筋膜（颈阔肌）、面神经颈支及其与颈横皮神经之间形成的神经袢、深筋膜和胸锁乳突肌前缘；同时颈外动脉被舌下神经及其静脉伴行支、舌静脉、面静脉、有时为甲状腺上静脉等跨过；离开颈动脉三角后，二腹肌后腹、茎突舌肌跨过动脉。在此肌和腮腺后内侧面之间，颈外动脉上升进入腮腺。在腮腺内颈外动脉位于面神经、颞浅静脉与上颌静脉汇合处的内侧。而在颈外动脉的内侧为咽侧壁、喉上神经和咽升动脉。在较高平面，颈内、外动脉被茎突、茎突舌肌、茎突咽肌、舌咽神经、迷走神经咽支和部分腮腺隔开（图10.74）。颈外动脉与腮腺的位置关系是有争议的，许多临床医生主张颈外动脉位于腮腺内侧者比位于腮腺内者更常见，而Guffarth和Graumann 1975年提出颈外动脉位于腮腺内侧或位于腮腺内这两种位置关系的出现率相似。

颈外动脉分出以下各支（图10.73，74，77）：

- 甲状腺上动脉
- 咽升动脉
- 舌动脉
- 面动脉
- 枕动脉
- 耳后动脉
- 颞浅动脉
- 上颌动脉

甲状腺上动脉

甲状腺上动脉（superior thyroid artery）在舌骨大角

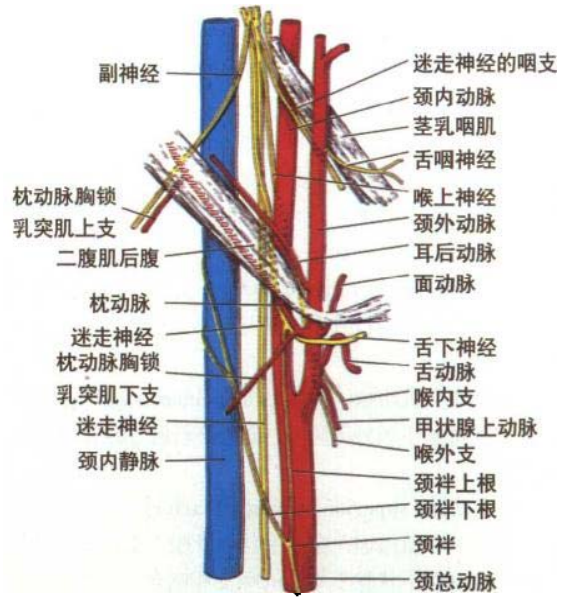

图10.74 横越颈内静脉和颈内、外动脉及行于颈内、外动脉之间各结构的示意图。

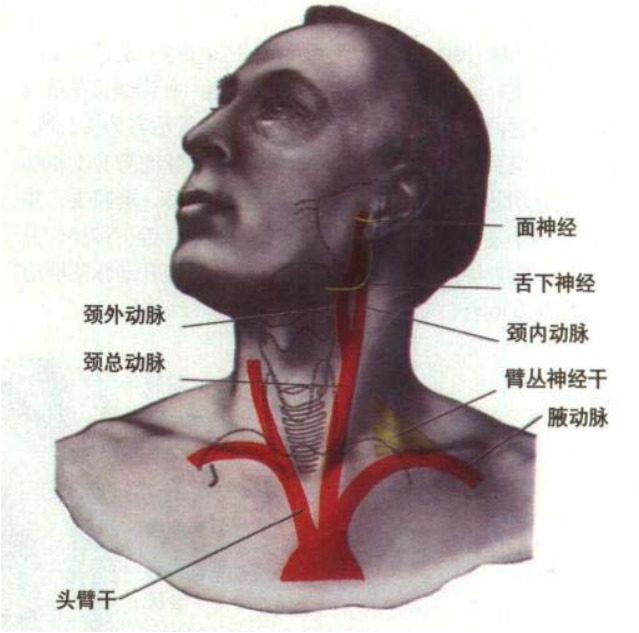

图10.75 面、颈部较大结构的表面投影图。显示腮腺及其导管、下颌下腺、甲状腺、肺尖以间断点线表示，舌骨、甲状软骨、环状软骨和气管软骨用连续线表示。

水平以下起于颈外动脉（图10.73），下行至甲状腺侧叶尖端处分成几条终支。有时甲状腺上动脉也可起自颈总动脉（图10.71）。

毗邻：甲状腺上动脉开始在胸锁乳突肌深面向前下行，在颈动脉三角内沿胸骨舌骨肌外侧缘下行，表面有皮肤、颈阔肌和筋膜遮盖；然后行于肩胛舌骨肌、胸骨舌骨肌、胸骨甲状肌深面；动脉内侧是咽下缩肌和喉外神经，该神经常位于甲状腺上动脉的后内侧。

甲状腺上动脉的分支：甲状腺上动脉供应邻近的肌肉和甲状腺，同时与甲状腺下动脉相吻合。到甲状腺的有3个分支：前支：沿甲状腺侧叶上极的内侧面走行，主要分布于甲状腺的前面，发分支到甲状腺峡部并与其他分支吻合；后支：在甲状腺侧叶后面下降，供应腺的内、外侧面，并与甲状腺下动脉吻合；外侧支：有时存在，分布于甲状腺外侧面。甲状腺上动脉尚有其他几条分支：即舌骨下动脉、喉上动脉、胸锁乳突肌支和环甲动脉。

舌骨下动脉（infrahyoid artery） 为一小支沿舌骨下缘甲状舌骨肌深面走行分布，并与周围血管吻合。它可有2条或更多血管分支。

胸锁乳突肌动脉（支）（sternocleidomastoid artery） 此支也常直接起于颈外动脉，它向外下行跨过颈动脉鞘到达胸锁乳突肌。

喉上动脉（superior laryngeal artery） 伴喉内神经走行于甲状舌骨肌深面，穿过甲状舌骨膜下部，供应喉并与附近动脉分支及甲状腺下动脉的喉支相吻合。

环甲动脉（cricothyroid artery） 是一小支，它穿过环甲韧带上部并与附近血管吻合。

咽升动脉

咽升动脉（ascending pharyngeal artery）是颈外动脉的极小分支，近颈外动脉起始处向后发出，血管细长在颈内动脉与咽之间上升达颅底（图10.84），该血管后方为头长肌，表面由茎突舌肌和茎突咽肌跨过。它与面动脉的腭升支相吻合。咽升动脉的分支有：咽动脉、鼓室下动脉、脑膜支，并发出众多小支供应头长肌、颈长肌、交感干、舌下神经、舌咽神经、迷走神经和颈淋巴结。咽升动脉与颈升动脉及椎动脉分支相互吻合。

咽动脉（支）（pharyngeal arteries） 3～4条，供应咽缩肌和茎突咽肌，并有不恒定分支分布于腭（也可由面动脉的腭升支代替）。咽动脉向前下行于咽上缩肌上缘和腭帆提肌之间，并与后者伴行到达软腭。它也发出分支分布腭扁桃体及一侧咽鼓管。

鼓室下动脉（inferior tympanic artery） 为一小分支，穿鼓室小管与舌咽神经的鼓室支共同分布鼓室的内侧壁。

脑膜支（meningeal branches） 这是一些分布于脑神经、硬脑膜和附近颅骨的小分支，它们通过破裂孔、颈静脉孔和舌下神经管进入颅腔，分布穿经这些孔道的脑神经及其周围组织。其中，脑膜后动脉（posterior meningeal artery）通过颈静脉孔到达颅后窝，一般认为它是咽升动脉的终末支。

舌动脉

舌动脉（lingual artery）主要供应舌、口腔底和颏部。正对舌骨大角处由颈外动脉向前内侧发出舌动脉，适在甲状腺上动脉与面动脉发起点之间（图10.73、74）。舌动脉发出后，初在内侧上升并向下弯曲向前，到达舌骨舌肌后缘内侧，继而在舌骨舌肌深面水平前行，然后近乎垂直上升，在舌下面弯曲向前到达舌尖（图10.76）。舌动脉与舌骨舌肌的位置关系是该肌自然地将舌动脉分成3段。

舌动脉毗邻：舌动脉第1段在颈动脉三角内，舌骨舌肌后缘之后方。舌动脉浅面有皮肤、浅筋膜和颈阔肌，内侧有咽中缩肌，动脉向前内侧上升小段后降至舌骨水平，其外侧有舌下神经绕过。舌动脉第2段沿舌骨上缘走行于舌骨舌肌、二腹肌腱、茎突舌骨肌、下颌下腺下部、下颌舌骨肌后部的深面，舌骨舌肌将舌动脉与舌下神经及其伴行静脉分隔开，此段舌动脉内侧有咽中缩肌和茎突舌骨韧带经过。舌动脉与舌静脉伴行。舌动脉第3段也称舌深动脉（arteria profunda linguae）在舌骨舌肌前缘转向上，与舌神经一起紧贴舌下面前行，邻近舌系带。舌动脉内侧为颏舌肌，外侧为舌下纵肌，该肌下面为舌下面的粘膜。舌动脉在舌尖处与对侧同名动脉相吻合。舌动脉的其他分支是舌骨上动脉、舌背动脉和舌下动脉。舌动脉常可发自面动脉或甲状腺上动脉，也可由上颌动脉的分支所代替。

舌骨上动脉（suprahyoid artery） 是一小支，沿舌骨上缘走行与对侧同名动脉相吻合。

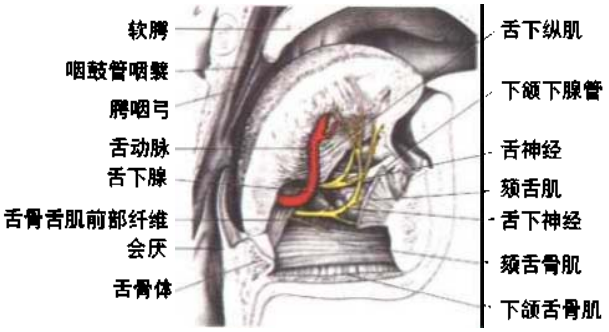

图10.76 舌左半，舌内侧解剖图。显示左舌动脉第2段末及第3段始部及其邻近结构（此系无齿标本）

舌背动脉（dorsal lingual arteries） 一般2～3条小血管，起于舌骨舌肌内侧，上升至舌背的后部，供应附近的舌粘膜、腭舌弓、腭扁桃体、软腭和会厌。它们也与对侧血管相吻合。

舌下动脉（sublingual artery） 在舌骨舌肌前缘起自于舌动脉，向前行于颏舌肌和下颌舌骨肌之间到达舌下腺。分布舌下腺、下颌舌骨肌、颊部和牙龈的粘膜。有的分支穿经下颌舌骨肌与面动脉颏下支相吻合。另有分支穿经下颌牙龈与对侧血管吻合，从吻合处再发一单独动脉进入位于中线的颏联合后面、颏结节上方的下颌舌孔（lingual faramen of the mandible）（引自 McDonnell 等 1994 年资料）。

面动脉

面动脉(facial artery)也称颌外动脉(external maxillary artery)。在颈动脉三角内，在舌动脉上方面动脉由颈外动脉向前发出后，立即升至舌骨大角上方（图10.77，84），在下颌支深面弓形向上，埋于下颌下腺后部深面，继而转向前下在腺体与翼内肌之间行至下颌下缘，弯曲绕过下颌下缘，于咬肌前缘处进入面部。此后面动脉向前上行，跨过下颌骨、颊肌，穿过口角轴附近肌束在鼻外侧上行，最后终于睑内眦处，分布泪囊并与眼动脉的鼻背支相吻合。面动脉全程多弯曲，这是适应颈部、面部多运动的结果。其终末支称内眦动脉（angular artery）。在经过下颌骨下缘，靠近口角轴处可用手指触及面动脉的搏动。

面动脉毗邻：颈部面动脉起始处位置较浅，覆盖以皮肤、颈阔肌及筋膜，并常有舌下神经横过，继而动脉向前上行于二腹肌、茎突舌骨肌、下颌下腺后部深面。在咽中缩肌、茎突舌肌的外侧面，并借上述肌及咽上缩肌纤维将面动脉与腭扁桃体隔开。此后面动脉下行至下颌骨下缘在下颌下腺外侧的沟内。在面部，当面动脉跨过下颌骨时位置表浅能触及其搏动，初贴于颈阔肌深面，被皮肤、颊部脂肪覆盖，近口角处被浅层口角轴的肌束覆盖，而面动脉深面为颊肌和提口角肌。血管可跨过或穿过提上唇肌末端埋于提上唇鼻翼肌内。面静脉伴行于面动脉的后方，弯曲较少行经面部，在咬肌前缘面动、静脉可相接触。面神经的分支向前横过面动脉表面。面动脉分布面部肌肉、皮下组织、下颌下腺、腭扁桃体、软腭等处。面动脉分支包括颈部分支和面部分支两组。

面动脉颈部分支　腭升动脉(ascending palatine artery) 靠近面动脉起始处发出（图10.84），在茎突舌肌和茎突咽肌之间上升到达咽的外侧，沿咽侧壁在咽上缩肌和翼内肌之间上行达颅底，邻近腭帆提肌处动脉分支，一支分布腭帆提肌，绕过咽上缩肌上缘分布软腭并与周围血管及上颌动脉分出的腭大动脉形成吻合；另一支穿过咽上缩肌供应腭扁桃体、咽鼓管并与扁桃体动脉和咽升动脉分支相吻合。

扁桃体动脉（tonsillar artery） 是供应腭扁桃体的主要动脉，有时此动脉起于腭升动脉。通常血管在翼内肌与茎突舌肌之间上行，并在茎突舌肌上缘穿过咽上缩肌，分支分布腭扁桃体及舌根诸肌。

腺支（glandular branches） 是3～4条较大分支，分布下颌下腺、淋巴结及附近的肌肉和皮肤。

颏下动脉（submental artery） 是面动脉颈部的最大分支，它起于面动脉与下颌下腺分离处，在下颌下方沿下颌舌骨肌表面前行（图10.77）分布附近肌肉并与舌动脉分出的舌下动脉和下牙槽动脉的下颌舌骨肌支相吻合。它最终分成浅支和深支，并与下唇动脉和颏动脉相吻合，分布颏部及下唇。

面动脉面部分支　下唇动脉(inferior labial artery) 近口角处发出，向前上行于降口角肌深面，穿口轮匝肌并在肌肉和粘膜之间弯曲走向下唇缘。动脉供应下唇腺、下唇粘膜和肌肉，并与对侧同名血管及下牙槽动脉的颏支相吻合（图10.77）。

上唇动脉（superior labial artery） 此动脉比下唇动脉大而弯曲，在口轮匝肌与口唇粘膜间弯曲走向上唇缘，并与对侧同名血管吻合，除分布上唇外，尚发一中隔支分布鼻中隔前下部；一翼支分布鼻翼（图10.77）。

鼻外侧动脉（lateral nasal artery） 发自面动脉行至鼻翼外侧处，分布鼻翼和鼻背，并与上唇动脉的中隔支和翼支、眼动脉的鼻背支、上颌动脉的眶下支相吻合。此动脉也可由几条小分支代替或由上唇动脉的中隔支分出（图10.77）。

面部动脉吻合 面部血管存在大量吻合，这些吻合不仅存在于两侧对应的同名血管分支之间，而且在面动脉与其他血管之间也存在吻合。在颈部，面动脉分支与舌动脉分出的舌下动脉、咽升动脉和上颌动脉腭支相吻合；在面部，面动脉与下牙槽动脉、颞浅动脉分出的面横动脉、上颌动脉分出的眶下动脉、眼动脉分出的鼻背动脉相吻合，在唇部这些吻合都建立在主干之间，这在唇部外伤处理中很重要。

面动脉变异 面动脉可以与舌动脉共干起始，即出现一个舌面干，尔后分成舌动脉和面动脉。在血管大小和分布方面都有个体差异。面动脉可以终于颏下动脉，并常只延伸至口角处为止。缺损的部分则由邻近的动脉分支补充。110例人胎儿观察发现有总的舌面干发起者占40%；有42%的面动脉不到达内眦部，其中终于上唇动脉者占20%；终于下唇动脉者占22%（Kozielec 和 Józwa 1977）。

枕动脉

枕动脉（occipital artery）约在颈外动脉起点上2cm处向后发出，初在二腹肌后腹内侧，终于头皮的后部（图10.78）。

行程与毗邻：在枕动脉起始处，舌下神经由动脉后方绕至其浅面。枕动脉向后上行于二腹肌后腹深面，跨过颈内动脉、颈内静脉、舌下神经、迷走神经和副神经（图10.78），在寰椎横突与颞骨乳突之间到达头外侧直肌的外侧缘，继而行于乳突内侧的枕动脉沟内，在胸锁乳突肌、头夹肌、头长肌、二腹肌附着点内侧，相继位于头外侧直肌、头上斜肌、头半棘肌表面，最后由枕大神经伴随转向上行，穿过斜方肌与胸锁乳突肌止点间的筋膜，弯曲上行至头皮浅筋膜内分成许多分支分布。

枕动脉的分支　胸锁乳突肌支（sternocleidomastoid branches）一般分上、下2支。下支起于枕动脉起始处附近，有时直接发自颈外动脉，血管向后下覆盖舌下神经和颈内静

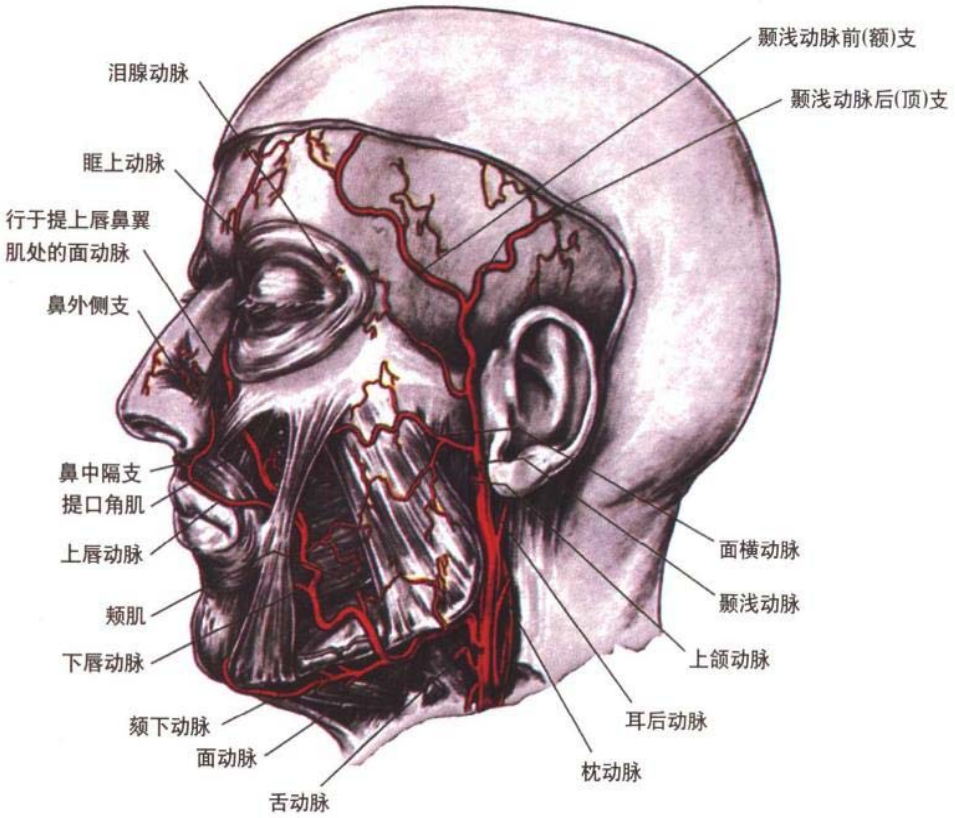

图 10.77 面左侧半的动脉及其主要分支。多数涡轴附近的肌肉及涡轴部分已切除（面动脉走行其间），注意此标本鼻外侧支起点异常。

脉进入胸锁乳突肌，并与甲状腺上动脉的胸锁乳突肌支相吻合；上支起于枕动脉跨过副神经处，向下行于颈内静脉浅面，继而与副神经一起向后行进入胸锁乳突肌深面。

乳突动脉（支）（mastoid artery） 很小，有时不存在。从枕动脉发出后穿经乳突孔进入颅腔，供应乳突小房及硬脑膜。

茎乳动脉（stylomastoid artery） 此分支有2/3发自枕动脉，其它1/3发自耳后动脉（见后）。

耳支（auricular branch） 分布于耳廓内侧面，并与耳后动脉分支相吻合。

肌支（muscular branches） 它们供应二腹肌、茎突舌骨肌、夹肌、头长肌和附近肌肉。

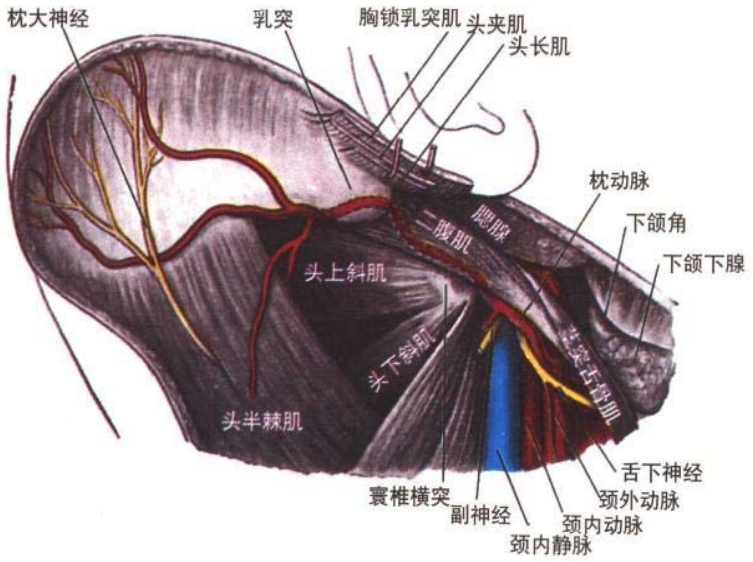

图 10.78 解剖显示枕动脉行程。枕动脉的胸锁乳突肌上、下支早已发出，故未标出。

降支(descending branch) 起于枕动脉斜向后上走行的部位（图10.78），分浅、深支，浅支经夹肌深面与颈横动脉的浅支相吻合；深支在头半棘肌和颈半棘肌之间下行，并与椎动脉和颈深动脉（起肋颈干）分支间相吻合（图10.84）。

脑膜支(meningeal branches) 它们发出后经颈静脉孔和髁管入颅内，分布颅后窝硬脑膜、颅骨及后4对脑神经。

枕支(occipital branches) 是些弯曲的终末支，分布颅穹部的头皮，它们行于皮肤和枕肌之间，并与对侧的枕动脉分支、耳后动脉、颞浅动脉分支相吻合。供应枕肌、皮肤、颅骨外膜等，也可发一支脑膜外侧支，穿经顶骨孔入颅内。

耳后动脉

耳后动脉(posterior auricular artery)是颈外动脉较小的分支，在二腹肌和茎突舌骨肌上方，自颈外动脉向后发出(图10.77)，它在腮腺与茎突之间上行到达耳廓软骨与乳突之间的沟内，然后分成耳支和枕支，分布二腹肌、茎突舌骨肌、胸锁乳突肌和腮腺。耳后动脉也有与枕动脉同名的3条分支如下：

茎乳动脉(stylomastoid artery) 此分支约有1/3是发自耳后动脉，是弯曲的分支（Blunt 1954）进入茎乳孔后供应面神经、鼓室、乳突窦、乳突小房和骨半规管。青年人，其鼓室后支与鼓室前动脉形成环状吻合。

耳支(auricular branch) 发出后，在耳后动脉深面下行，分布耳廓内侧面，有些分支穿经耳廓或绕过耳廓边缘分布耳廓外侧面。

枕支(occipital branch) 发出后向外跨过乳突，再转向后越过胸锁乳突肌，分布枕额肌的枕腹、耳廓上后方皮肤，并与枕动脉间有吻合。

颞浅动脉

颞浅动脉（superficial temporal artery）是颈外动脉较小的终支，起始于下颌颈后方的腮腺内，经颞骨颧突根后方上行约5cm处分成前、后支（图10.73）。

毗邻：在横过颧突根时被耳动脉覆盖，在腮腺内，面神经的颞支、颧支跨越颞浅动脉表面，在头皮内，动脉与同名静脉伴行。在进入头皮时，位于耳颞神经后方。

颞浅动脉分支：颞浅动脉除分布腮腺、颞下颌关节、咬肌外，发出下列分支。

面横动脉(transvere facial artery) 在颞浅动脉穿出腮腺以前发出此支（图10.77），该动脉横过腮腺，在腮腺导管与颧弓之间跨过咬肌并与1～2条面神经分支伴行。面横动脉发出分支分布腮腺及其导管、咬肌及附近皮肤，并与面动脉、咬肌动脉、颊动脉、泪腺动脉和眶下动脉分支相吻合。

耳前支(anterior auricular branches) 有数条，分布到耳垂、耳廓前部和外耳道。

颧眶动脉(zygomaticoorbital artery) 此支有时发自颞中动脉。多数由颞浅动脉发出后，沿颧弓上缘走行于颞筋膜两层之间，到达眶外侧角处。供应眼轮匝肌并与眼动脉的泪腺支和睑支相吻合。

颞中动脉(middle temporal artery) 恰在颧弓上方发自颞浅动脉，穿过颞筋膜供应颞肌并与上颌动脉的颞深动脉支相吻合。

额支(frontal branch) 由颞浅动脉向前发出，向额结节方向走行，供应此区的肌肉、皮肤和骨膜，并与附近的眶上动脉、滑车上动脉分支相吻合。

顶支(parietal branch) 比额支大，自颞浅动脉发出后弯曲向后走行于颞筋膜浅面，并与耳后动脉、枕动脉分支相吻合。

颞浅动脉变异 颞浅动脉的额支、顶支和面横动脉的大小变化较大，前两支可以缺如，面横动脉可由较短的面动脉代替。这种胎儿期的主要变异1976年由Kozielec和Józwa报道。

临床解剖 颞浅动脉跨过颧突根部时，可隔皮肤、筋膜触及其搏动，并易在此处压迫血管以控制颞区的出血。从下方向上分布头皮的颞浅动脉及其他血管均由致密结缔组织保护。在头皮创伤时，伤及到全部血管的可能性很少，而颞浅动脉的吻合又如此广泛，因此只要有一条血管是完整的，局部分离的头皮就有移植成功的希望。在头颅切开术中，切口应是凸向上的，以便在皮瓣蒂中含有颞浅动脉的分支。在颈动脉血管造影中，颞浅动脉分支与脑膜中动脉是分层显示的，而且后者行程较直缺少吻合，脑膜动脉分支的口径也较窄，据此可以鉴别（Dominić-Stošić和Jeličić 1974年报道）。

上颌动脉

上颌动脉（maxillary artery）也称颌内动脉（internal maxillary artery）是颈外动脉较大的终末支，起于下颌颈后方，先埋于腮腺内，后行于下颌颈内侧，经翼外肌下头的浅面（或深面）到达翼腭窝，一般走行于翼外肌两头之间(图10.79)，根据其行程，上颌动脉可分为下颌部、翼肌部和翼腭部3段来描述其重要行程和分支。

第一段为下颌部（mandibular part）是横行的一段血管，行于下颌颈与蝶下颌韧带之间，并平行于耳颞神经稍下方，向前行跨过下牙槽神经沿翼外肌下缘走行。

第二段为翼肌部（pterygoid part）在颞肌和翼外肌下头的浅面斜向前上行（有时在翼外肌下头深面），位于翼外肌和下颌神经分支之间，同时，血管可伸出翼外肌两头间形成一个外侧袢。

第三段为翼腭部(pterygopalatine part)通过翼外肌两头间后，经过翼上颌裂进入翼腭窝，在窝内血管位于翼腭神经节的前方。

上颌动脉的分支分布到下颌、上颌、牙、咀嚼肌、腭、鼻和硬脑膜等。其分支也与分部相对应分成3组。

上颌动脉第一段的分支(图10.79) **耳深动脉(deep auricular artery)** 常与鼓室前动脉一起发自上颌动脉，该血管在腮腺内、颞下颌关节的后方上升，穿外耳道的软骨或骨性壁，供应外耳道皮肤、鼓膜外面及有关连接。

鼓室前动脉(anterior tympani artery) 发起后，于颞下颌关节后方上升，经岩鼓裂进入鼓室，分布于鼓膜内面，并与茎乳动脉的鼓室后支一起形成一个围绕鼓膜的血管环。此支与翼管动脉的细支、颈内动脉的颈鼓支在鼓室粘膜上相互吻合。

脑膜中动脉(middle meningeal artery) 是脑膜动脉中最大的一支，自上颌动脉发出后，在蝶下颌韧带和翼外肌之间上行，穿过耳颞神经两根之间，位于腭帆张肌外侧，穿经棘孔进入颅腔，此后沿颞鳞内面前外沟走行，并分为额、顶两支。额支（frontal branch）较大，越过蝶骨大翼到达顶骨蝶骨角

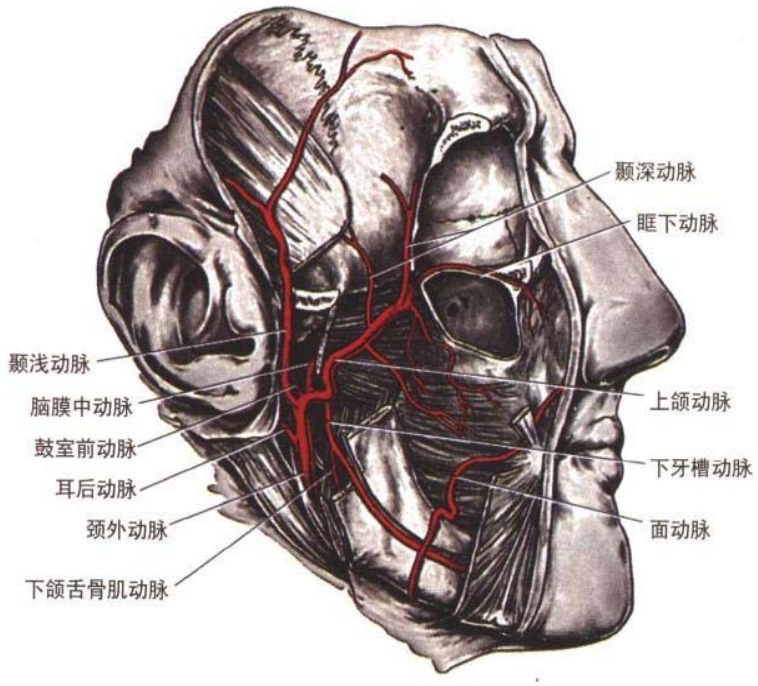

图 10.79 右侧上颌动脉。腮腺、颧弓、部分下颌支、眶及上颌窦外侧壁、眶内结构均已除去，深入解剖显示上颌动脉及其分支。

处的沟或管内；然后在硬脑膜与颅骨间分支，部分分支上升到颅顶，其它分支到达枕区。其中一条上升支在冠状缝后约15mm处的顶骨上留有沟痕，并与大脑中央前沟相对应。顶支（parietal branch）在颞鳞部弯曲后行到达顶骨下缘，在顶骨乳突角前方，分支供应硬脑膜和颅后部。这些分支与脑膜前动脉和脑膜后动脉分支相吻合。

此外，在颅腔内，脑膜中动脉还有下列分支：

- 神经节支（ganglionic branches）为多条小支，供应三叉神经节及三叉神经根。
- 岩支（petrosal branch）为一支，进入岩大神经孔后供应面神经、神经节、鼓室，并与茎乳动脉相吻合。
- 鼓室上动脉（superior tympanic artery）行于鼓膜张肌半管内，供应管内肌肉和粘膜。
- 颞支（temporal branches）穿过蝶骨大翼的微细小孔与颞深动脉相吻合。
- 吻合支（anastomotic branch）沿眶上裂进入眶外侧区，与泪腺动脉的返支相吻合。如果这些吻合支扩大时，说明泪腺动脉偶尔可能起源于脑膜中动脉。

除分布硬脑膜及经上述分支分布外，脑膜中动脉还是供应颅骨骨膜、颅骨及其红骨髓的主要血管。

脑膜中动脉的表面解剖：脑膜中动脉在颧弓中点内侧进入颅腔（图10.79），约在此点上方2cm处分支。从此脑膜中动脉额支先向上前行到达翼点，然后再向上后，到达从鼻根点至枕外隆凸点连线的中点。脑膜中动脉的顶支向上后方走行，行向人字点。

临床解剖：在颞骨骨折时，脑膜中动脉可被撕裂，或由于外伤造成硬脑膜与颅骨分离时，都可造成脑膜中动脉断裂，以致出现硬膜外出血，必要时可行颅骨环钻术以减轻对脑的压迫。

脑膜副动脉（accessory meningeal artery） 它可以起自上颌动脉或脑膜中动脉，穿过卵圆孔进入颅腔，分布三叉神经节及附近硬脑膜和颅骨，但其主要分布区是颅骨外膜（Baumel和Beard 1961）、翼内肌上部分、翼外肌上头、腭帆张肌、蝶骨大翼及翼突、下颌神经和耳节等。有时，脑膜副动脉以分离的几条小动脉代替。

下牙槽动脉（inferior alveolar artery） 在下牙槽神经后方下行到达下颌孔，此处血管位于下颌骨与蝶下颌韧带间。在下牙槽动脉进入下颌孔以前发出一条下颌舌骨肌支，此支穿过蝶下颌韧带与下颌舌骨神经一起下行于下颌支内侧的沟内，该动脉分布下颌舌骨肌浅面并与面动脉的颏下动脉相吻合。下牙槽动脉本干则与下牙槽神经一起穿经下颌管内向前行，并在第1前磨牙附近分成切牙支（incisor branch）和颏支（mental branch）。切牙支沿切牙下方继续前行达中线，并与对侧同名血管吻合。在下颌管内动脉供应下颌骨、牙槽和牙。供应牙的神经是经牙根尖处进入根尖孔分支供应牙髓。颏支穿出颏孔分布颏部，并与颏下动脉、下唇动脉相吻合。近下牙槽动脉起点处还发一舌支（lingual branch）与舌神经伴行分布于颊粘膜。

上颌动脉第二段的分支（图10.79） **颞深动脉（deep temporal branch）** 沿颞肌深面与颞骨之间从前至后发多条分支向上行，主要供应颞肌和颞骨。它们与颞中动脉相吻合。前部借穿过蝶骨大翼和颧骨的小分支与泪腺动脉相吻合。

翼肌支（pterygoid branches） 数目和起点均无规律，它们主要供应翼内肌和翼外肌。

咬肌动脉（masseteric artery） 系一小支，与咬肌神经一起在颞肌腱后方穿经下颌切迹到达咬肌深面，并在咬肌深面与面动脉和面横动脉的咬肌支相吻合。

颊动脉（Buccal artery） 与颊神经一起在翼内肌与颞

肌附着点之间向前下斜行，供应颊肌外面及颊粘膜，并与面动脉和眶下动脉的分支相吻合。

上颌动脉第三段的分支 **上牙槽后动脉（posterior superior alveolar artery）** 上颌动脉进入翼腭窝处发出此支，沿上颌骨颞下面下行后分支，有些分支进入牙槽管供应磨牙、前磨牙和上颌窦。另些分支继续沿牙槽突分布于牙龈。

眶下动脉（infraorbital artery） 常与上牙槽后动脉一起发出，向前通过眶下裂进入眶腔，与眶下神经一起沿眶下沟、眶下管前行，穿经眶下孔到达面部，位于上唇提肌深面。穿经眶下管时有以下分支：

- 眶支（orbital branches）分布下直肌、下斜肌和泪囊。
- 上牙槽前神经（anterior superior alveolar branches）它们经前牙槽管下行分布上切牙、尖牙和上颌窦粘膜。

在面部，一些分支在内眦和泪囊的内侧上行与面动脉终末支吻合；其他一些分支与眼动脉的鼻背支相吻合；另有些分支在上唇提肌和提口角肌之间下行，并与面动脉、面横动脉、颊动脉相吻合。剩余的分支起于翼腭窝内。

腭大动脉（greater palatine artery） 又称腭降动脉（descending palatine artery），伴随腭大神经一起在翼腭管内下行，发出2～3条腭小动脉（lesser palatine artery），穿过腭小管分布软腭、扁桃体，并与腭升动脉吻合。主要血管支穿出腭大孔到达腭的口腔面，并沿弯曲的浅沟前行至硬腭牙槽缘附近，到达切牙管，并沿此管上升与蝶腭动脉分支相吻合。腭大动脉供应牙龈、腭腺和腭粘膜。

咽动脉（pharyngeal artery） 为最小分支，与翼腭神经节的咽支一起向后穿过腭鞘管（palatovaginal canal）又称咽管分布鼻顶部粘膜、鼻咽部、蝶窦和咽鼓管。

翼管动脉（artery of the pterygoid canal） 较小，常发自腭大动脉。它与同名神经一起经翼管后行，分布翼管壁及其内容以及咽上部粘膜、咽鼓管及鼓室。

上述结构位置关系：咽动脉在内侧，翼管动脉在外侧，而上颌动脉干行至翼腭神经节前方。

蝶腭动脉（sphenopalatine artery） 为上颌动脉的终末支，它穿经蝶腭孔在上鼻道后方到达鼻腔壁，在此处发出鼻后外侧支（posterior lateral nasal branches）分布鼻甲和鼻道并与筛动脉和腭大动脉的鼻支相吻合。蝶腭动脉供应额窦、上颌窦、筛窦和蝶窦。蝶腭动脉向前越过蝶骨下面终于鼻中隔称作鼻中隔后支（posterior septal branches），它与筛动脉相吻合，并发一分支沿犁骨下行到达切牙管与腭大动脉终支和上唇动脉的中隔支相吻合。

侧支循环(cellateral circulation) 当一侧颈总动脉阻断后，常可建立起侧支循环。主要依靠两侧颈总动脉、颈内动脉、颈外动脉及锁骨下动脉分支的扩张及跨越中线的相互吻合来完成。颅外的主要吻合是在甲状腺上、下动脉之间；颈深动脉与枕动脉降支之间；颅内的吻合主要靠椎动脉与颈内动脉之间。尽管如此，但脑功能紊乱并发症的出现约占病例的25%。

颈外动脉阻断后侧支循环的建立主要依靠许多大分支之间的广泛吻合来完成。如面动脉、舌动脉、甲状腺上动脉、枕动脉及其分支之间的吻合；颈外动脉与颈内动脉分支间的吻合；枕动脉与锁骨下动脉分支间的吻合等来建立起侧支循环途径。

颈部的三角

颈部的前外侧面观，是一个近似四边形的区域（图10.80，81），其上界为下颌骨底、下颌角至乳突的连线；下界是锁骨上缘；前界为前正中线；后界为斜方肌前缘。此区被起于胸骨、锁骨，斜向上后，止于乳突和枕骨的胸锁乳突肌所分隔。此肌以前为颈前三角（anterior triangle）此肌以后为颈后三角（posterior triangle）。这些三角及再进一步分出的许多三角都是借一些自然的结构人为划分的，因而许多重要结构，如动脉、静脉、淋巴结、神经的走行及某些内脏的位置并不受三角边界的限制。虽然这些三角在描述颈部结构的位置上有一定意义，但有两点必须强调指出，其一是三角的划分凭借一些易

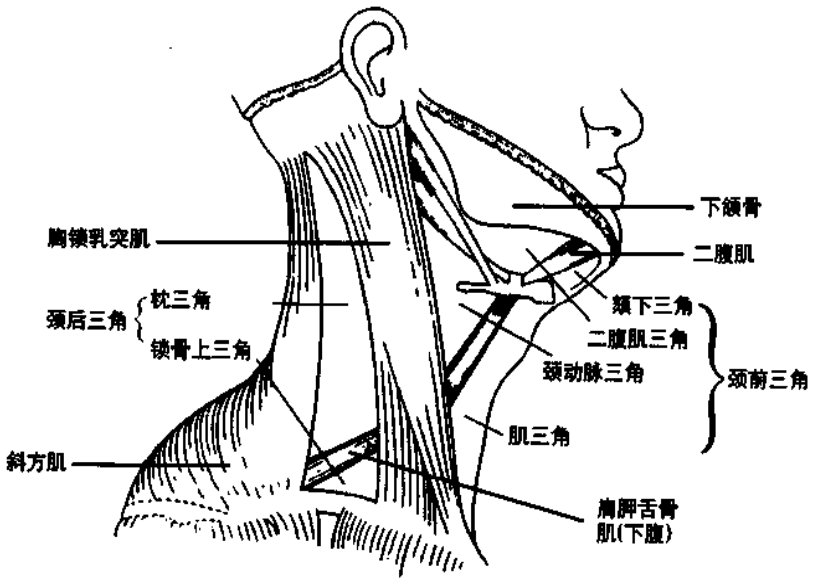

图10.80 颈部右侧各三角模式示意图。用二维图显示分布于圆柱状颈部的实际的非平面的三角形结构，二腹肌三角又名下颌下三角。

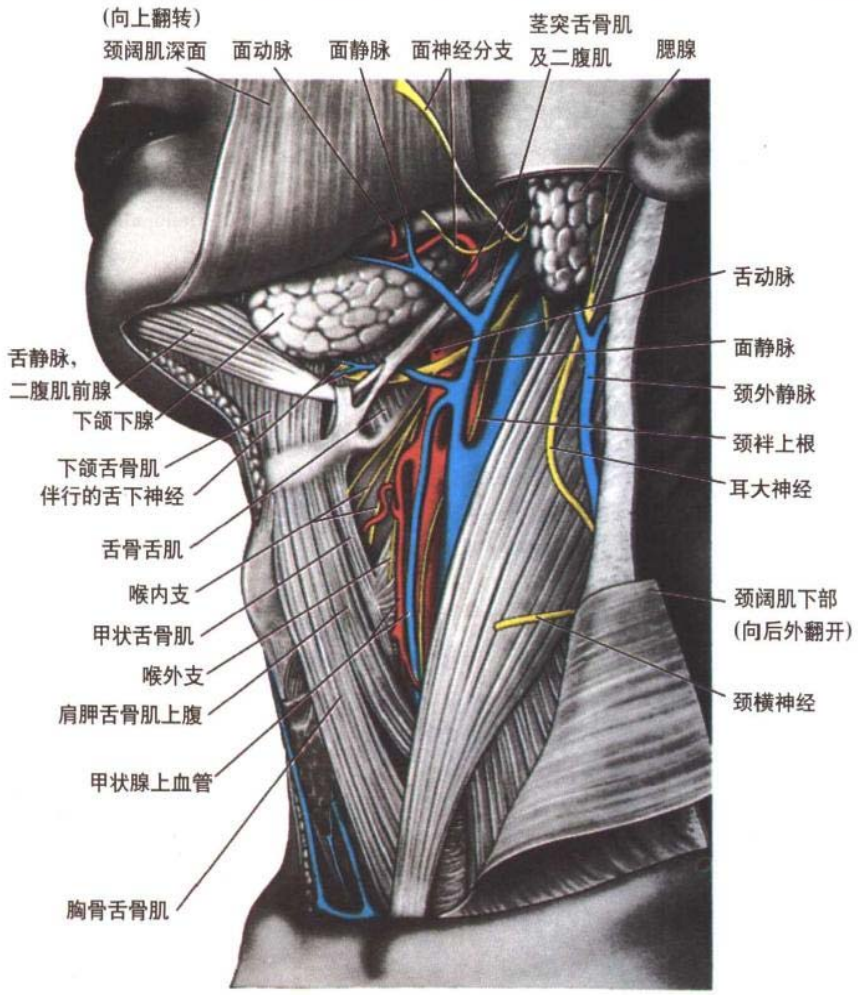

图 10.81 左颈前三角解剖。颈阔肌已横断，其上部翻向面部，下部向后下翻转，显示胸锁乳突肌下部。图中心显示颈动脉三角、三角内诸结构和其周围的结构。

于观察和触摸的结构来划出边界；其二是三角的划分能给表面解剖描述和临床检查方面提供重要的帮助。由于颈部似圆柱状，而胸锁乳突肌斜形跨过，因此所谓颈前三角和颈后三角绝非平面，而是二维图形（如图 10.80 所示），在圆柱状的颈部两三角区稍有扭转。

颈前三角

颈前三角（anterior cervical triangle）的前界是前正中线；后界为胸锁乳突肌前缘；上界是下颌下缘到乳突的延伸线，尖为胸骨柄。此三角又进一步分成肌三角、颈动脉三角、二腹肌三角和颏下三角（图 10.81）。

肌三角 肌三角（muscular triangle）其前界为从舌骨到胸骨的前正中线；下后界是胸锁乳突肌前缘；上后界为肩胛舌骨肌上腹。

颈动脉三角 颈动脉三角（carotid triangle）后界为胸锁乳突肌前缘；前下界为肩胛舌骨肌上腹；上界是茎突舌骨肌和二腹肌后腹。活体上除肥胖者外，此三角区通常为一小而易见的三角形凹区，在头和颈脊柱轻度伸展及头部旋转时最易显示，适当倾斜的光线照射可使三角形凹陷更明显。

皮肤、浅筋膜、颈阔肌、深筋膜及面神经和颈神经皮支覆盖着颈动脉三角的表面，舌骨构成了三角的前角和上界的一部分，在观察和触摸时易于发现。部分甲状舌骨肌、舌骨舌肌、咽中缩肌、咽下缩肌构成了三角形凹陷的底。三角内含有颈总动脉上部及其分出的颈外动脉和颈内动脉，两动脉被胸锁乳突肌前缘遮盖。颈外动脉初位于颈内动脉前内侧，后到颈内动脉的前方，颈外动脉的一些分支也可在三角内见到，如甲状腺上动脉行向前下方；舌动脉向前上弯曲；面动脉向前上走行；枕动脉向后上走行；咽升动脉行于颈内动脉内侧。检查时用手指可触及动脉明显的搏动。与颈外动脉分支伴行对应的静脉是甲状腺上静脉、舌静脉、面静脉、咽升静脉及枕静脉，它们均注入颈内静脉。舌下神经跨过颈内、外动脉，弯曲绕过枕动脉发出胸锁乳突肌支处，此处颈袢的上根下行

于颈动脉鞘前方，颈外动脉内侧。舌骨下方是喉上神经的喉内支，其下方为喉上神经的喉外支。许多结构仅部分位于此三角内，如颈内静脉、颈深淋巴结、迷走神经等又部分地被胸锁乳突肌遮盖。许多重要结构的位置在临床检查中都很明显。

二腹肌三角 二腹肌三角（digastric triangle）上界是下颌下缘至乳突的投影线；后下界是二腹肌后腹和茎突舌骨肌；前下界为二腹肌前腹。三角浅层有皮肤、浅筋膜、颈阔肌和深筋膜覆盖，在筋膜内有面神经分支和颈神经皮支分布。三角底由下颌舌骨肌和舌骨舌肌构成。三角前区含下颌下腺，其浅面有面静脉，深面有面动脉，它越过下颌下缘与咬肌前缘交界处。在下颌舌骨肌表面有颏下动脉和下颌舌骨动脉及同名神经。在下颌下腺附近还有下颌下淋巴结。三角的后区内含腮腺下部，颈外动脉行于茎突舌骨肌深面，并在腮腺深面上升。颈外动脉自后外方越过颈内动脉，颈内、外动脉之间隔以茎突舌肌、茎突咽肌和舌咽神经。颈外动脉深面尚有颈内动脉、颈内静脉和迷走神经。

颏下三角 颏下三角(submental triangle)为单一的三角，在两侧二腹肌前腹之间，尖向上为下颌骨下缘，底为舌骨体，顶是下颌舌骨肌，三角内含淋巴结和小静脉，静脉联合形成颈前静脉。

颈后三角

颈后三角（posterior cervical triangle）前界为胸锁乳突肌；后界为斜方肌前缘；下界为锁骨中1/3段；尖为胸锁乳突肌和斜方肌在枕部附着点之间；尖常变钝，则三角变成四边形。在锁骨上方约2.5cm处，常有肩胛舌骨肌下腹越过，将颈后三角又分隔成枕三角和锁骨上三角两部分。

枕三角(occipital triangle) 是颈后三角上部较大的三角，除下界为肩胛舌骨肌外，其他两边界与颈后三角相同。三角的底从上至下依次为头夹肌、肩胛提肌、中斜角肌、后斜角肌(有时头半棘肌在尖部出现)。皮肤、浅筋膜、深筋膜、下部还有颈阔肌覆盖三角区。副神经穿过胸锁乳突肌并跨过肩胛提肌斜向下后走行，到达斜方肌深面。颈丛皮支和肌支在胸锁乳突肌后缘穿出。在三角下部，锁骨上神经、颈横动脉和臂丛的最上部分越过此三角。淋巴结从乳突至颈根部沿胸锁乳突肌后缘排列。

锁骨上三角(supraclavicular triangle) 是颈后三角下部较小的三角，除上界为肩胛舌骨肌外，其他边界与颈后三角相同。活体上三角下部凹陷深而明显，称锁骨上大窝，三角的底由第1肋、中斜角肌、前锯肌第1锯齿构成。此三角大小的变化与胸锁乳突肌和斜方肌在锁骨附着处的延伸有关，同时也与肩胛舌骨肌下腹的平面有关。三角表面由皮肤、浅筋膜、颈阔肌、颈深筋膜覆盖，并有锁骨上神经跨过。恰在锁骨上方，锁骨下动脉第3段从前斜角肌外侧缘向前外侧走行，弓形跨过第1肋进入腋腔延续为腋动脉。锁骨下静脉在锁骨后方一般不包括在三角内，但有时锁骨下静脉可以达动脉高度，甚至在前斜角肌后方与同名动脉伴行。臂丛在锁骨下动脉的上后方，与动脉关系密切，臂丛各干很易在此处触及。可在颈部屈向对侧时，检查的手指与臂丛长度垂直横按，即可触及臂丛各干。随着肌肉的放松，锁骨下动脉的搏动也可触到。外伤情况下，可在锁骨后方将锁骨下动脉压迫于第1肋上控制出血。肩胛上血管也横过锁骨后方，在较高平面，尚有颈横动、静脉在三角内走行。颈外静脉在胸锁乳突后缘下行终于锁骨下静脉，同时锁骨下静脉还收纳颈横静脉和肩胛上静脉，这些静脉在锁骨下动脉第3段前方形成静脉丛。偶尔头静脉可借小静脉支横过锁骨注入到锁骨下静脉。至锁骨下肌的神经及颈深淋巴结群的下部也位于此三角内。

颈内动脉

颈内动脉（internal carotid artery）供应大部分大脑半球、眼及其辅助器官、额及部分鼻腔（图10.82-89）。颈内动脉自颈总动脉分叉处上升到颅底（起始处通常有颈动脉窦，已在前叙述），穿经颈动脉管进入颅腔，然后转向前，穿经海绵窦，此时位于蝶骨体两侧的颈动脉沟内，穿出海绵窦终于大脑前穿质下方，分成大脑前动脉和大脑中动脉两终支。

根据颈内动脉行程可将其分为4部分，即颈部、岩部、海绵窦部和脑部。其行程要点大致如下：

- 颈部垂直上升。
- 颞岩部行于颈动脉管内，先上升，后弯曲水平行向前内。
- 在破裂孔上方弯向上。
- 海绵窦内水平向前。
- 前床突内侧垂直向上。
- 弯曲向后上行短距离后，分两终末支。

颈内动脉颈部(cervical part) 此部从颈总动脉分叉处开始，沿上位3个颈椎横突前方上升到颞骨岩部，颈动脉管下口为止。初位于颈动脉三角浅部，后向深面行于二腹肌后腹内侧，近颅底处颈内静脉和迷走神经在其外侧，颈外动脉先行于其前内侧后弯曲向后走向其浅部。颈内动脉其他毗邻：后方，动脉位于头长肌与颈上交感节之间，喉上神经在其后方斜过；内侧，为咽壁，借脂肪组织与咽静脉、咽升动脉和喉上神经相隔；前外侧动脉由胸锁乳突肌覆盖，下部有二腹肌、舌下神经和颈袢上根、舌静脉、面静脉在其浅面；二腹肌平面有茎突舌骨肌、枕动脉、耳后动脉跨过动脉；二腹肌以上茎突、茎突舌肌、茎突咽肌、舌咽神经、迷走神经



图 10.82　33 岁成年男性、右颈内动脉造影侧位片。可以确认下列结构：颈内动脉各段：1. 颈段，2. 岩段，　3. 海绵窦段、4. 末段、5. 眼动脉、6. 大脑前动脉、7. 大脑中动脉分支。注意小脑血管内无放射造影剂。

咽支和腮腺深部隔于颈内、外动脉之间；在颅底处，舌咽神经、迷走神经、副神经和舌下神经位于颈内动脉和颈内静脉之间，而颈内静脉位于颈内动脉后方。

颈内动脉岩部(petrous part)　动脉先在颈动脉管内上升、渐弯向前内侧，继而在填充破裂孔软骨的上方行向上内侧，通过岩突与小舌之间进入颅腔。此部颈内动脉初位于耳蜗和鼓室前方、年青人借薄筛状骨板与鼓室和咽鼓管相隔，老年人此骨板部分被吸收。在管前部颈内动脉也以薄的管壁与三叉神经节相隔，此处管壁也常缺损。此部颈内动脉被静脉丛和颈上交感节纤维构成的植物性神经丛所围绕。

颈内动脉海绵窦部(cavernous part)　在海绵窦内颈内动脉被窦的内皮层所覆盖。初上升至后床突处，转向前在蝶骨体一侧前行、在前床突内侧弯向上，经海绵窦的硬脑膜顶穿出。有时，前、后床突特别突出形成围绕动脉的环状。此段动脉也被交感神经丛围绕，动眼神经、滑车神经、眼神经和展神经位于动脉的外侧。

颈内动脉脑部(cerebral part)　已穿出海绵窦顶部硬脑膜的颈内动脉在视神经下方转向后，行于视神经与动眼神经之间到达前穿质，适在大脑外侧沟起始处的内侧，分成大脑前动脉和大脑中动脉。

颈内动脉变异：颈内动脉长度随人颈部长度和颈总动脉分叉点的高度而变化。颈内动脉也可发自主动脉弓，然后行于颈外动脉内侧到喉，再越过颈外动脉后方到颅底。正常情况下，颈内动脉颈部是直向上行，偶尔也可弯曲走行，更靠近咽或扁桃体。也有报道一侧颈内动脉缺如者。

颈内动脉表面解剖：从颈总动脉末端至下颌颈后方的连

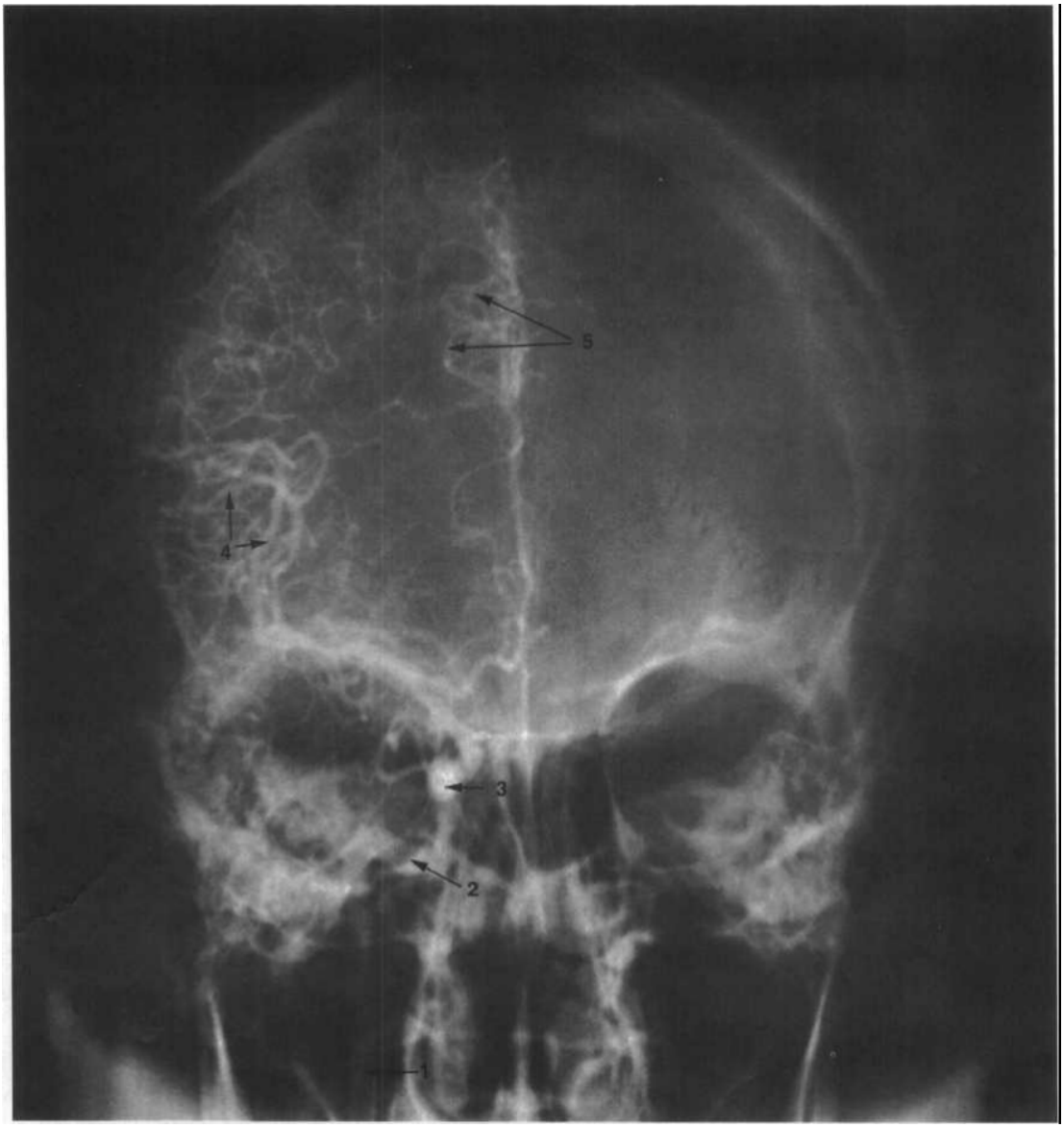

图 10.83 右颈内动脉造影片，前后位。所见结构如图 10.82，可见颈内动脉各段。1. 颈段，2. 岩段，3. 海绵窦段，4. 大脑中动脉分支，5. 大脑前动脉分支。注意左侧缺少造影剂。

线与颈内动脉的行程相一致（图 10.75）。

颈内动脉的分支　颈内动脉在颈部无分支，发自其余部分的分支如下：

岩部分支

- 颈鼓动脉
- 翼管动脉

海绵窦部分支

- 海绵窦支
- 垂体支
- 脑膜支

脑部分支

- 眼动脉
- 大脑前动脉
- 大脑中动脉
- 后交通动脉
- 脉络丛前动脉

岩部分支　颈鼓动脉（caroticotympanic artery）动脉细小，偶尔为两支，经颈动脉管内的小孔进入鼓室，并与上颌动脉的鼓室前动脉及茎乳动脉相吻合。

翼管动脉（pterygoid artery）　多变异，动脉与同名神经一起进入翼管，与腭大动脉的返支相吻合。

海绵窦部分支　海绵窦支（cavernous branches）为多数小分支，供应三叉神经节、海绵窦壁、岩下窦和海绵窦内的神经。有的分支与脑膜中动脉支相吻合。

垂体支（Hypophyseal branches）　分支小而数多，是非常重要的血管（详见第 15 篇内分泌系）。

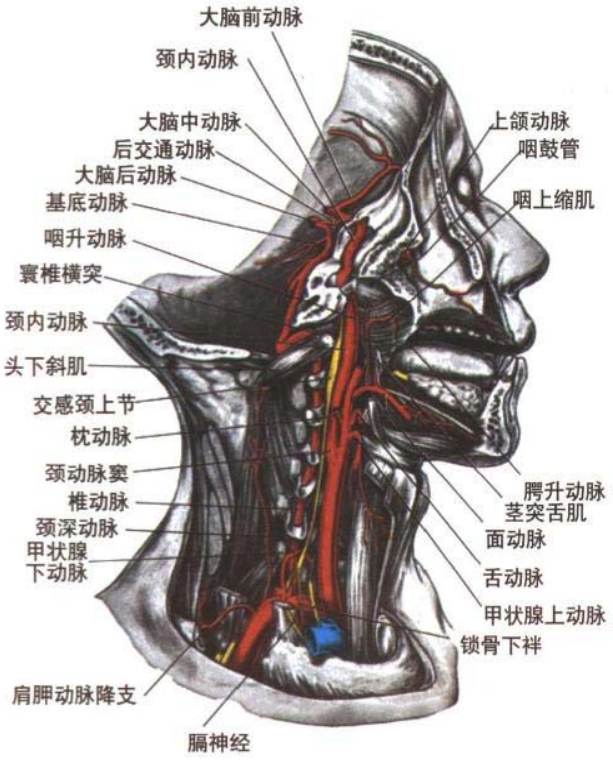

图 10.84 解剖显示右椎动脉和颈内动脉的行程及其分支。

脑膜支(meningeal branch) 为纤细分支，向前跨蝶骨小翼表面，供应附近硬脑膜和颅前窝的颅骨，并与筛后动脉分支相吻合。

脑部分支 眼动脉（ophthalmic artery）在颈内动脉刚离开海绵窦，行至前床突内侧时发出此动脉（图10.85），该动脉在视神经下外方经视神经管入眶，前行短距离后，走向视神经外侧，位于动眼神经、展神经、睫状神经节和外直肌内侧。该动脉在视神经和上直肌之间向内侧斜行至眶内侧部，沿上斜肌与内直肌之间前行至上睑内侧端分成滑车上支（supratrochlear branch）和鼻背支（dorsal nasal branch）。当眼动脉跨过视神经和鼻睫神经时，眼动脉与额神经之间隔以上直肌和上睑提肌。眼动脉终支与滑车下神经伴行。约有15%的人眼动脉行于视神经下方。

眼动脉分支

视网膜中央动脉（central artery of retina）它是眼动脉第1分支，发自动脉行于视神经下方时，行一小段后进入视神经的硬脑膜鞘内，约在眼球后方1.25cm处进入视神经的下内侧面，并沿视神经中央轴行至视网膜，其分支分布在第8篇视器中描述。

泪腺动脉（lacrimal artery）在靠近视神经管出口处发自眼动脉，是一条大的分支，有时发自眼动脉入眶以前，或以脑膜中动脉的一条分支所代替。此动脉与泪腺神经伴行沿外直肌上缘前行供应泪腺，并通过泪腺后，终于眼睑和结膜，成为睑外侧动脉（lateral palpebral arteries），在上、下睑内，向内侧走行并与睑内侧动脉相吻合。泪腺动脉还发出1～2条颧支（zygomatic branches），其中一支经颧颞孔到颞下窝并与颞深动脉相吻合。另一支经颧面孔到颊部，与面横动脉和颧眶动脉相吻合。眼动脉还发出一支脑膜返支（recurrent meningeal branch），向后行经眶上裂外侧部与脑膜中动脉分支相吻合。这些吻合支的扩张可以补充泪腺动脉。

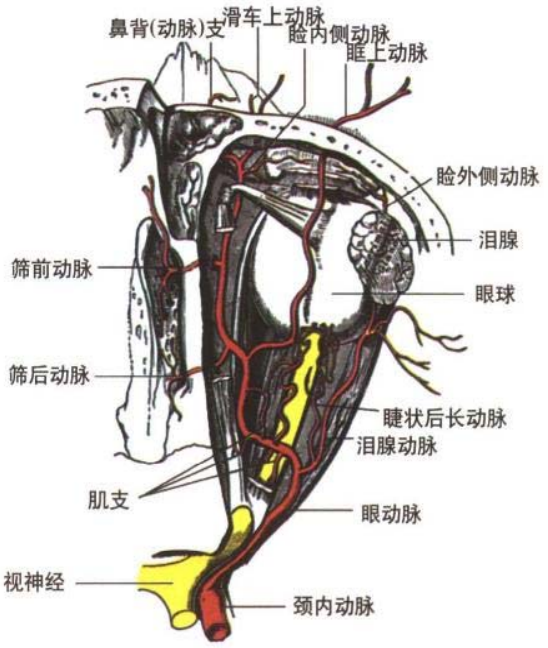

图 10.85 右眶内的眼动脉及其分支（上面观）。

肌支(muscular branches)这些分支可以起于一条总干，一般往往分成上、下两组，多数为动眼神经的伴行支到达眼外肌。下组较多变异，含有睫前动脉的多数支，其他的肌支可发自泪腺动脉、眶上动脉或眼动脉本干。

睫状动脉（ciliary arteries）它们可分成3组，即睫后长动脉、睫后短动脉和睫前动脉。睫后长动脉（long posterior ciliary arteries）一般为两支，经视神经出眼球附近穿入巩膜（详见第8篇视器）。睫后短动脉（short posterior ciliary arteries）约有7条，环视神经周围穿巩膜进入眼球，分成15～20条分支分布脉络膜和睫状突。在视神盘处与视网膜中央动脉的细支相吻合，在锯状缘处与睫后长动脉和睫前动脉分支相吻合。睫前动脉（anterior ciliary arteries）起于眼动脉的肌支，在直肌腱附着处到达眼球，相互连接构成一条环状的结膜下血管带，在角巩膜交界处穿巩膜终于虹膜大动脉环（详见第8篇视器）。

眶上动脉（supraorbital artery）在眼动脉跨过视神经处发出，上行至上直肌和上睑提肌内侧，与眶上神经靠近，并与神经一起在上睑提肌和骨膜之间前行到达眶上孔（或眶上切迹），穿过眶上孔分浅、深支，供应皮肤、肌肉和额骨骨膜，并与滑车上动脉、颞浅动脉额支相吻合。眶上动脉还供应上直肌、上睑提肌，并发支跨过滑车到达内眦。在眶上缘处还常发一支到额骨板障及额窦粘膜。

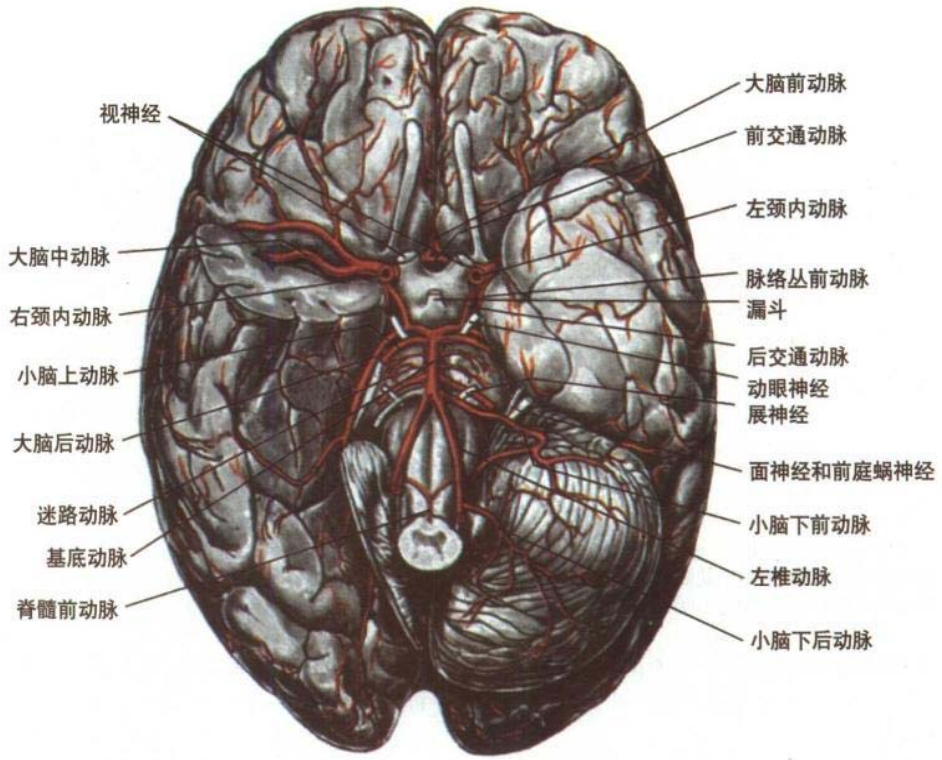

图 10.86 脑底动脉图。右颞叶和右小脑半球大部切除，脑底血管组合类型常见变异。

筛后动脉（posterior ethmoidal artery）穿经筛后管分布后筛窦；也进入颅腔发出脑膜支分布硬脑膜；还发鼻支经筛板下行入鼻腔与供应骨的蝶腭支相吻合。

筛前动脉（anterior ethmoidal artery）与同名神经一起穿过筛前管，分布前筛窦、中筛窦和额窦，也进入颅腔发脑膜支分布硬脑膜。还发鼻支与筛前神经一起下行入鼻腔，行于鼻骨内面的沟内，供应鼻腔外侧壁及鼻中隔，其终末支在鼻骨和鼻背软骨间出现。血管造影研究发现其脑膜支可以延伸至大脑镰（Kuru 1967）。Müller 1977 在胎儿和成人标本上也证实这样的分布，并把来自泪腺动脉的脑膜返支分布到大脑镰的血管命名为“大脑镰动脉”(falciate arteries)。

脑膜支（meningeal branch）为一小动脉，向后行经眶上裂到颅中窝，并与脑膜中动脉和供应颅骨的脑膜副动脉分支相吻合。

睑内侧动脉（medial palpebral arteries）分上、下两支，它们在滑车下方发自眼动脉，在泪囊后方下降进入眼睑，每条睑内侧动脉又复分成两支沿睑板上下两缘走向外侧，形成睑上弓和睑下弓，并与眶上动脉和额眶动脉吻合（参与睑上弓构成）；与泪腺动脉睑支吻合（参与睑上、下弓构成），睑下弓也与面动脉分支连接，从而供应鼻泪管的粘膜。

滑车上动脉(supratrochlear artery)是眼动脉终支之一，它与滑车上神经一起经眶上内侧缘离眶，上行到达前额分布附近皮肤、肌肉和颅骨骨膜，并与眶上动脉的分支相吻合。

鼻背动脉（dorsal nasal artery）是眼动脉另一终支，它

图 10.87A 左大脑半球背外侧面。显示大脑各动脉的供血区域。A、B 图中蓝色区代表大脑前动脉供血区，淡红色代表大脑中动脉供血区，黄色代表大脑后动脉供血区。

图 10.87B 左大脑半球内侧面。示大脑各动脉的供血区（参考图 10.86A）。

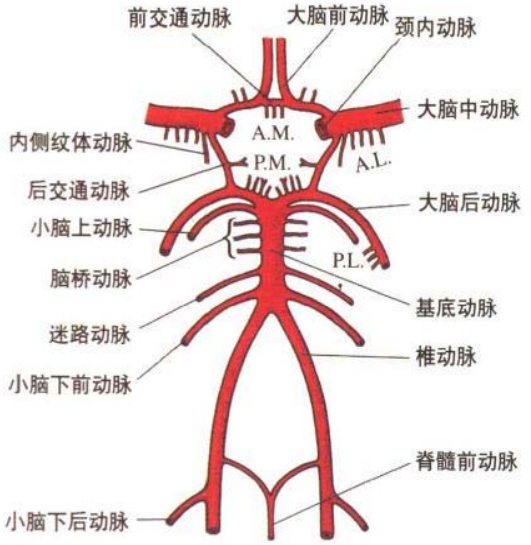

图10.88 脑底动脉图。示动脉环的构成，脑底动脉环常不对称，有时参与构成的血管缺如：AL=前外侧中央动脉；AM=前内侧中央动脉；PL=后外侧中央动脉；PM=后内侧中央动脉。

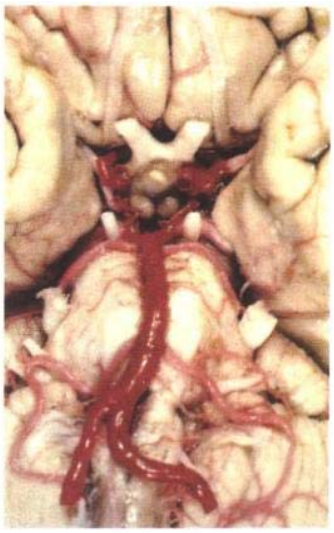

图10.89 脑底动脉铸形（树胶铸形）标本照片，显示脑底动脉环各组成动脉（伦敦Guy大学医科牙科学院解剖系M C E Hutchinson 提供铸形标本，Kevin Fitzpatrick 拍摄）。

从滑车与睑内侧韧带之间出眶，发一支至泪囊上部，并与面动脉末端相吻合。另分支沿鼻背走行供应外鼻，并与面动脉的鼻外侧支相吻合。

大脑前动脉（anterior cerebral artery） 是颈内动脉较小的终支（图10.86～89），起于大脑外侧沟起始部的内侧，在视神经上方向前内侧行，到达大脑纵裂，在此处与对侧同名动脉借短而横行的前交通动脉相连，然后双侧大脑前动脉一起行于大脑纵裂内，弯曲绕过胼胝体膝，沿胼胝体上面后行达其后端，并在此处与大脑后动脉相吻合。偶尔仅有一条大脑前动脉供应两侧半球内侧面。大脑前动脉分支包括皮质支及中央支。

前交通动脉（anterior communicating artery）平均长4mm，跨越大脑纵裂前端，连接两侧大脑前动脉，它可以成对，并发出少数前内侧中央支。根据Crowell和Morawetz 1977年研究报道，前交通动脉分支3～13支，供应视交叉、终板、下丘脑、旁嗅区、穹窿前柱和扣带回。

大脑前动脉中央支（central branches）它们起于大脑前动脉起始段，穿过前穿质和终板供应胼胝体嘴、透明隔、豆状核壳的前部和尾状核头部。

大脑前动脉的皮质支（cortical branches）是依其分布区域而命名的。眶支（orbital branches）2～3条，分布大脑额叶眶面，供应嗅叶、直回及眶内侧回。额支（frontal branches）供应胼胝体、扣带回、额内侧回、中央旁小叶，并发出细支越过大脑半球上内侧缘到达额上回、额中回和中央前回上部（包括运动皮质的小腿区，见第8篇神经系）。顶支（parietal branches）供应楔前叶及其邻近的大脑外侧面。

大脑中动脉（middle cerebral artery） 是颈内动脉较大的终支（图10.86～89），它先行于大脑外侧沟，在岛叶表面向后上行，发出分支，分布于岛叶及大脑外侧面大部分。

大脑中动脉中央支：为多数小支，从大脑中动脉起始部发出后，进入前穿质。按其排列位置分成两组：内侧纹体动脉（medial striate arteries）它们靠近内侧，上升穿经豆状核，分布豆状核、尾状核和内囊；外侧纹体动脉（lateral striate arteries）它们靠近外侧，向上绕过豆状核的下外侧面（在外囊内）转向内侧，跨过豆状核和内囊供应尾状核，通常有一最大的外侧支Charcot 命名为“出血动脉”（artery of cerebral haemorrhage）。

大脑中动脉皮质支：包括眶支（orbital branches）分布于额下回、额叶眶外侧面。额支（frontal branches）分布中央前回、额中回、额下回。顶支（parietal branches）有两支，分布中央后回、顶上小叶下部和全部顶下小叶。颞支（temporal branches）2～3支，供应颞叶外侧面。总之大脑中动脉分布整个躯体运动区（不包括小腿区）及相对应的躯体感觉区和听区（详见第8篇神经系）。

后交通动脉（posterior communicating artery） 自颈内动脉末段发出后，于动眼神经上方向后走行（图10.86，88，89）与基底动脉的终支大脑后动脉相吻合。此支一般较细，但有人此支较大，以至于使与其相连的大脑后动脉像是来自颈内动脉，而不是一个基底动脉的分支。两侧后交通动脉口径常不均衡，往往一侧较粗大。从后交通动脉后半部发出几条小分支穿后穿质，与大脑后动脉发出的中央支一起供应丘脑内侧面和第三脑室壁。

脉络丛前动脉（anterior choroidal artery） 此支小而多变异，自后交通动脉发起处附近发自颈内动脉（Abbie 1933，1934），向后行，在钩回内侧部的上方，穿过视束下方到达钩回，除分支分布钩回外、主支转向外行至外侧膝状体，并发小支分布外侧膝状体。最后脉络丛前动脉主干经脉络膜裂进入侧脑室下角，终于侧脑室脉络丛。此外脉络丛动脉还发支供应苍白球、尾状核、杏仁体、下丘脑、灰结节、红核、黑质、内囊后肢、视辐射、视束、海马和海马伞等部位。

Willis动脉环(大脑动脉环)

大部分脑组织受两条颈内动脉及维利氏动脉环（circle of willis）来供应，后者也称大脑动脉环，它们建立于两条颈内动脉和两条椎动脉之间（见第8篇神经系）。从生理功能上认为，此环是个重要的吻合。它位于大脑底部，围绕视交叉、脑垂体及其漏斗干、脚间窝内有关的结构（图10.88，89）。动脉环是这样构成的，前部为来自颈内动脉的一对大脑前动脉和将它们连接起来的一支前交通动脉；后部为基底动脉分成的2条大脑后动脉，每一侧大脑后动脉都借一支后交通动脉连于同侧的颈内动脉（图10.88）。参与构成动脉环的9条血管口径变化很大，常一部分发育良好，有时甚至出现一支组成血管缺如的现象。约60%的大脑动脉环显示组成不规则，上述典型组成仅少数人出现。

大脑动脉环的变异 从1888年Windle对200例标本的统计开始到1976年Puchades-Orts等对62例的解剖观察为止，对大脑动脉环的变异已进行了大量研究。大宗的研究是Fawcett和Blachford 1906年对700例标本的解剖观察、Riggs和Rupp 1963年对994例标本的解剖观察。Fields等于1965年重点进行了这方面的研究。他们发现大脑的动脉、前交通动脉或后交通动脉可以完全缺少一条，或不同程度地发育不全，或可能有2～3交通支。约90%的人虽然有一个完整的“环状管道”，但多数人出现某条血管较狭窄，以至于它仅仅起到一个侧副支的作用。血液动力学的平衡通常取决于交通动脉的口径，并与大脑前动脉、大脑后动脉从它们起点到它们与相应的交通动脉连接处之间血管的变异程度有关。变异特别易于出现在大脑后动脉与后交通动脉的吻合处。常见大脑后动脉的交通前段比后交通动脉粗，在这种病例，对大脑枕叶的血液供应主要来自椎基底动脉系。少数人大脑后动脉的交通前段的口径比后交通动脉口径细小，在这种病例，大脑枕叶的血液供应则主要来自颈内动脉然后经后交通动脉供应（1991年Van Overbeeke等报道）。后一种情况的出现率根据不同的研究从6%（McCormik 1969）到40%（Zeal和Rhoton 1978）。有时将后一种类型称作“胚胎型”（embryonic configuration）与“成人型”（adult configuration）相对而言。Abbie(1933)、Williams（1936)和Kaplan(1956)均曾用个体发生和种系发生的观点来说明大脑后动脉与颈内动脉的联合。然而近代研究显示，在人类“胚胎型”并不比“成人型”多（Van Overbeeke等1991）。在动脉环的前部，大脑前动脉起始段的发育不全比前交通动脉的不规则更易出现。总之，动脉环的缺陷是常见的。Sedzmir 1959年通过血管造影术显示约1/3的人大脑动脉环不规则或有缺损。一般不要主观地认为大脑动脉环是有效地存在，脑外科手术前，一般常规必须首先经血管造影术观察病人脑动脉侧支循环的状况。可通过将放射造影剂从颈部注入颈内动脉或椎动脉，拍摄其颅内血管分支状况的照片。

有关脑动脉和静脉分布的详细内容在第8篇神经系统中叙述，颅内静脉窦将在本篇后部叙述。

锁骨下动脉系

锁骨下动脉系（subclavian system of arteries）包括自起始处至上肢肘关节以上的动脉主干，根据其行程不同，而不同命名。从起点至第1肋外缘为锁骨下动脉（subclavien），继而向下至大圆肌下缘的一段为腋动脉（axillary），从此向下至肘关节分支处为肱动脉（brachial）。

锁骨下动脉

锁骨下动脉（subclavien artery）右侧起于头臂干，左侧起于主动脉弓。为了描述方便可将锁骨下动脉分成3段。第1段自起点至前斜角肌内侧缘，第2段位于前斜角肌后方，第3段从前斜角肌外侧缘至第1肋骨外缘。从此移行为腋动脉。每侧锁骨下动脉弓状走行，覆盖臂丛和肺尖。仅锁骨下动脉第1段左、右侧不同，第2、3段左、右侧几乎相同。

右锁骨下动脉第1段 右锁骨下动脉在右胸锁关节上后方发自头臂干，向上外侧走行至前斜角肌内侧缘（图10.66，84，90），一般上升至锁骨上方约2cm处，但存在个体差异。

右锁骨下动脉第1段毗邻：动脉浅面有皮肤、浅筋膜、颈阔肌、锁骨上神经前组、深筋膜、胸锁乳突肌锁骨端、胸骨舌骨肌和胸骨甲状肌。动脉初位于右颈总动脉后外侧，迷走神经及其心支、交感干、颈内静脉和椎静脉跨过右锁骨下动脉；交感神经锁骨下袢环绕该动脉；颈前静脉隔胸骨舌骨肌和胸骨甲状肌在该动脉前方注入锁骨下静脉；该动脉下后方隔胸膜上膜与胸膜顶和肺尖相邻（见第11篇）；动脉下后方与锁骨下袢、副椎静脉相邻（见后），右喉返神经绕过动脉的下后方。

左锁骨下动脉第1段 左锁骨下动脉在左颈总动脉后方，第3、4胸椎间盘水平起于主动脉弓，上升至颈部，弓形向外到前斜角肌内侧缘（图10.48，66，91）。

左锁骨下动脉第1段毗邻：包括胸、颈两部分。在胸部，其前方有左颈总动脉和左头臂静脉、左迷走神经及其心支、左膈神经；浅层有肺前缘及胸膜、胸骨甲状肌、胸骨舌骨肌及胸骨柄左上部；后方有食管左缘、胸导管、颈长肌；动脉后外侧与左肺、胸膜相贴；内侧为气管、左喉返神经、食管、胸导管；外侧是左肺纵隔面的锁骨下动脉沟和胸膜。颈部，近前斜角肌内侧缘该动脉前方有左膈神经和胸导管末端跨过，其它前方和后下方毗邻同右锁骨下动脉第1段，但左喉返神

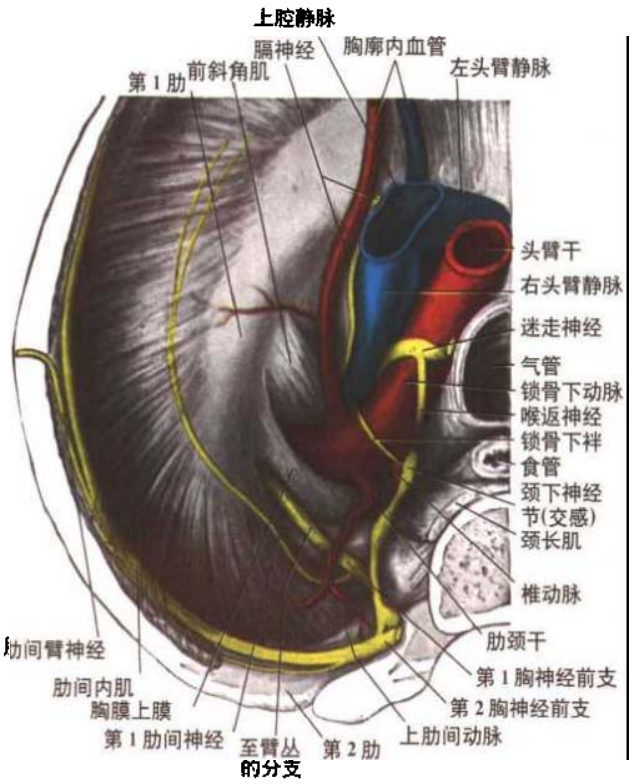

图 10.90 右颈胸膜（胸膜顶）周围结构。下面观。

经在左锁骨下动脉胸部的内侧，与动脉颈部不直接相关。

锁骨下动脉第2段 此段位于前斜角肌后面，血管短，而且位置最高（图10.73，92）。

锁骨下动脉第2段毗邻：前方为皮肤、浅筋膜和颈阔肌、颈深筋膜、胸锁乳突肌和前斜角肌；右膈神经常隔前斜角肌与右锁骨下动脉相邻，但左膈神经则跨越了左锁下动脉第1段；Qvist 1977年认为两侧的膈神经均位于前斜角肌前面；后下面为胸膜上膜、胸膜、肺、臂丛下干；上方为臂丛上、中干；锁骨下静脉隔前斜角肌位于动脉的前下方（图10.92）。

锁骨下动脉第3段 从前斜角肌外侧缘下降至第1肋外缘，此后延续为腋动脉，它是锁骨下动脉最浅的一段，部分位于锁骨上三角内（见前），此处可触及动脉搏动并进行压迫止血。

锁骨下动脉第3段毗邻：前方有皮肤、浅筋膜和颈阔肌、锁骨上神经和颈深筋膜（图10.68，92）。颈外静脉超过锁骨下动脉内侧端并在此处收纳肩胛上静脉、颈横静脉和颈前静脉，上述静脉常组成一静脉丛。至锁骨下肌的神经在锁骨下动、静脉之间下行终于锁骨下肌后方，此处动脉还与肩胛上血管交叉；锁骨下静脉位于动脉前下方，臂丛下干位于动脉后下方，两者之间是锁骨下动脉和中斜角肌（在第1肋骨上）；上外侧为臂丛上、中干和肩胛舌骨肌下腹；下方为第1肋。

表面解剖：锁骨下动脉的投影，可以用从胸锁关节到锁骨中点上凸的弓状线来表示（图10.75）。

变异：右锁骨下动脉可以起于胸锁关节水平的上方或下方，它也可以是主动脉弓的单独分支，是主动脉弓的第1分支或最后1个分支。当是主动脉弓第1个分支时，常发自原头臂干发起的位置；当是主动脉弓最后1个分支时，则发自主动脉弓的左侧端，然后斜向右上行，在气管、食管和右颈总动脉的后面到达第1肋处。这种变异情况下其右锁骨下动脉的近侧部代表了右背主动脉永久性存在的部分，右第4动脉弓不参与其形成（见前）。因此，此时右喉返神经则环绕从第3动脉弓衍生来的颈总动脉；有时当右锁骨下动脉是主动脉弓最后分支时，它在气管和食管之间走行，它可以穿过前斜角肌，但很少行于肌前方；有时锁骨下静脉与动脉伴行，位于前斜角肌的后方；锁骨下动脉可上升高达锁骨上方约4cm，也可以下降仅至锁骨上缘；左锁骨下动脉偶尔与左颈总动脉共干发自主动脉弓。

临床解剖：自胸锁乳突肌后缘，向上后方至前斜角肌外侧缘作一连线，一般情况下锁骨下动脉恰在此线的外上方，而锁骨下动脉第3段最接近此线。锁骨下动脉也可在颈后三角的前下角内触及。压低肩部在胸锁乳突肌后缘与锁骨夹角内，向下后方压，可将锁骨下动脉压迫于第1肋骨上，有效地进行止血。在上肢进行较大的外科手术时，也可对动脉后上方的臂丛各干，进行局部麻醉注射。

锁骨下动脉的分支如下：

1. 椎动脉
2. 胸廓内动脉
3. 甲状颈干
4. 肋颈干
5. 肩胛背动脉

左锁骨下动脉的分支除肩胛背动脉外均起于动脉的第1段；右锁骨下动脉的肋颈干通常起于动脉的第2段，各分支起点在颈后三角内可能有变化，而分布范围一般变化不大。

1. 椎动脉 椎动脉（vertebral artery）起于锁骨下动脉第一段上壁，发出后穿经第6颈椎以上的横突孔，在寰椎侧块后方向内侧弯曲，穿经枕骨大孔进入颅腔，在脑桥下缘，与对侧椎动脉联合形成基底动脉（basilar artery）。偶尔它可在第5、第4或第7颈椎进入横突孔（图10.83，86，88，89，90，93，94，154）。

椎动脉毗邻：椎动脉第1段在颈长肌和前斜角肌之间向后上行，在颈总动脉和椎静脉后方与甲状腺下动脉相交叉。左侧椎动脉则被胸导管跨过。该动脉后方有第7颈椎横突、星状神经节（图10.86，89，90，91）及第7、8颈神经后支。椎动脉第2段穿经颈椎横突孔上升，并与星状神经节的分支和椎静脉构成的静脉丛伴行。此段椎动脉在C6-C2脊神经前支前方，几乎垂直上升至枢椎横突孔，继而转向外侧达寰椎横突孔，此处开始为椎动脉第3段，经头外侧直肌内侧弯曲向后行至寰椎侧块内后方、第1颈神经前支外侧，继而行于寰椎后弓上面的椎动脉沟内，在寰枕后膜下缘穿入椎管，此段位于枕下三角内并由头半棘肌覆盖。第1颈神经后支在该动脉与寰椎后弓之间。椎动脉第4段穿硬脑膜、蛛网膜在舌下神经根前方上行（见第8篇），在延髓前面斜上行至脑桥下缘处，与对侧椎动脉联

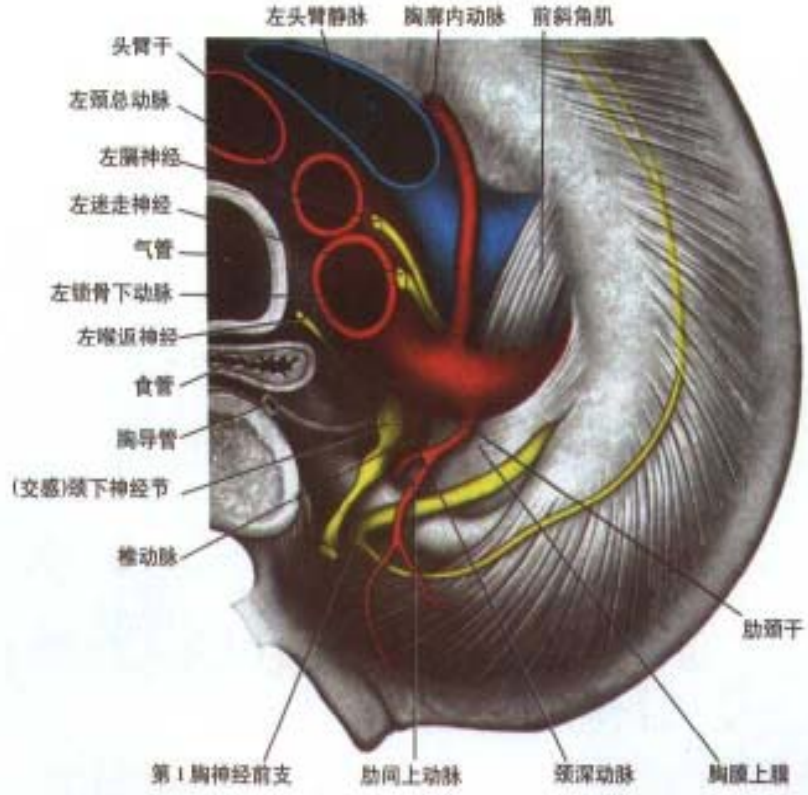

图 10.91 左颈胸膜（胸膜顶）周围结构，下面观。

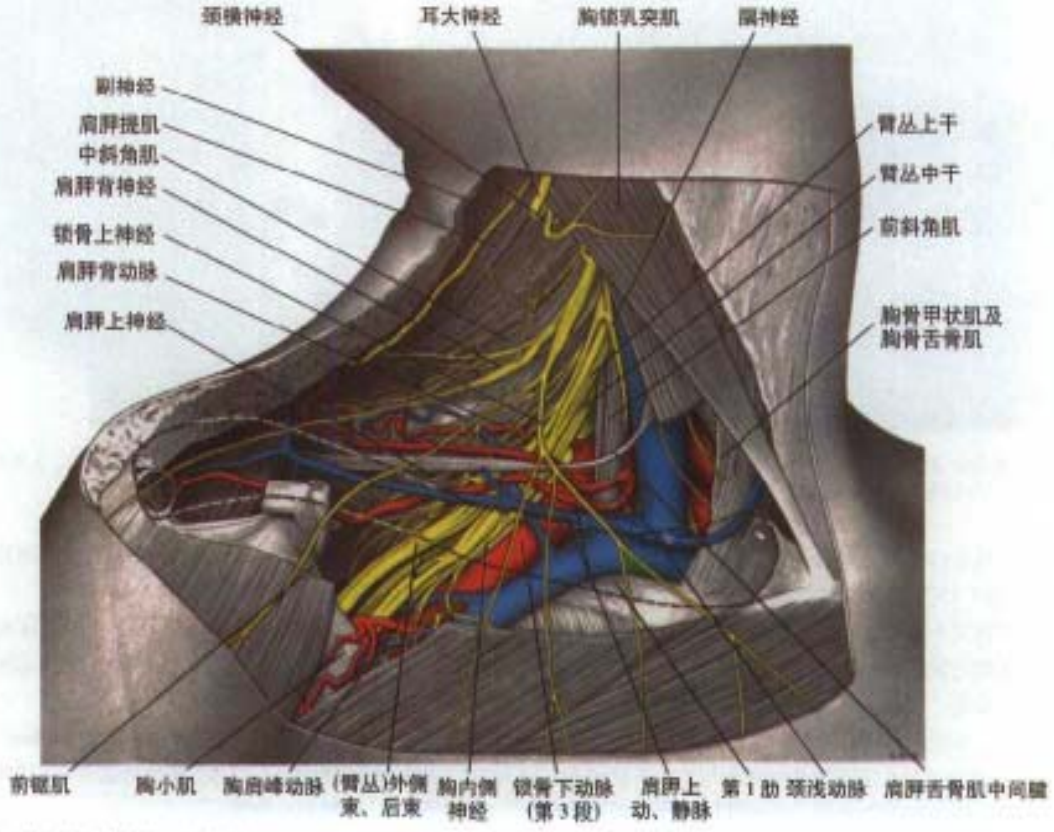

图 10.92 颈后三角下部示右锁骨下动脉第 3 段周围结构图。锁骨已除去，其轮廓以间断线表示。臂丛中干发出一支参与内侧束组成。

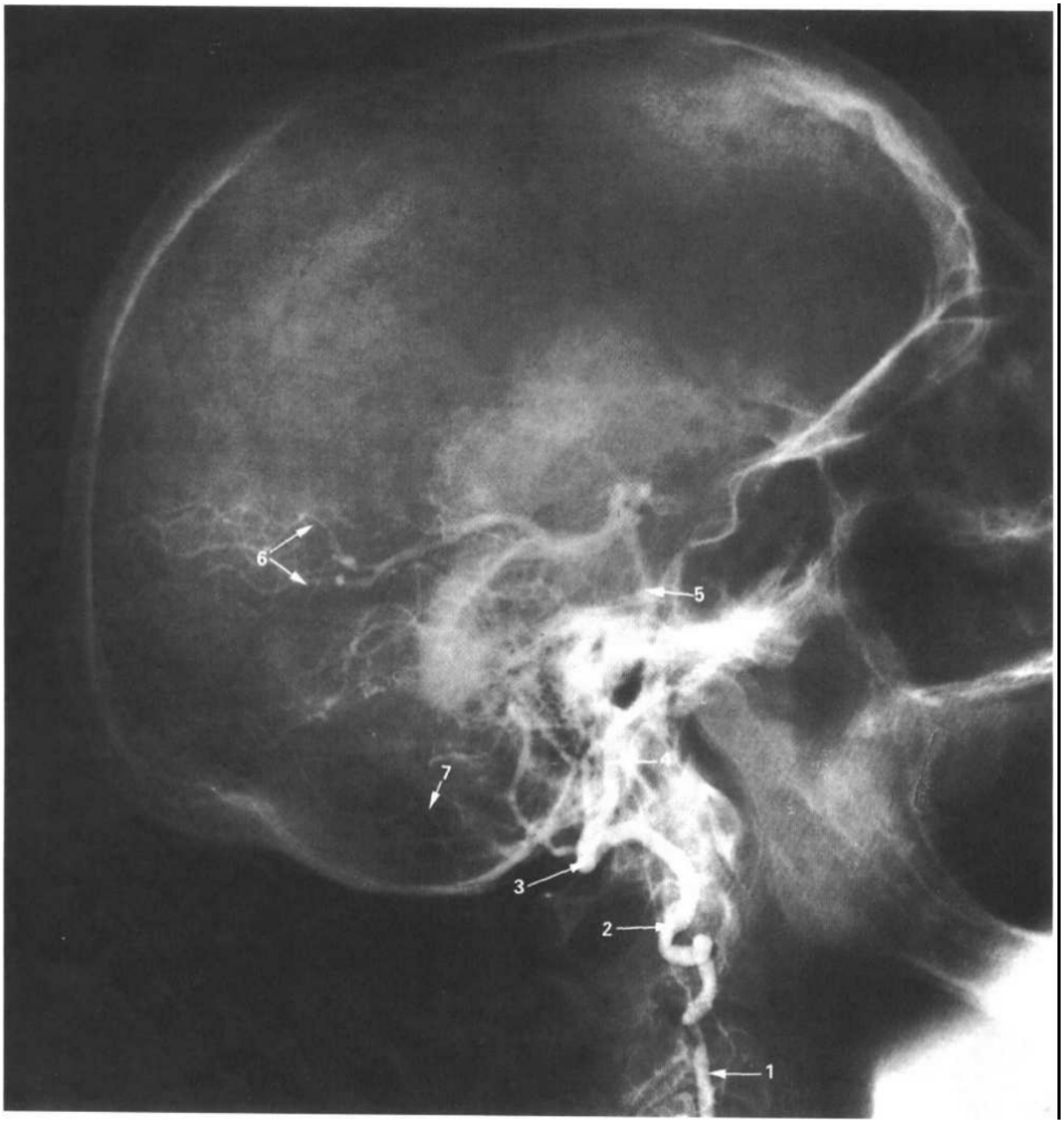

图 10.93 左椎动脉造影侧位片。1. 椎动脉第 2 段，2. 寰、枢椎横突孔间的弯曲段，3. 椎动脉枕下段，4. 椎动脉颅内段，5. 基底动脉，6. 大脑后动脉支，7. 小脑下动脉支。

合形成沿中线走行的基底动脉（图 10.88，89）。

Winckler 1972 年已描述了椎动脉弹力纤维和肌组织的变化。椎动脉第 1 和第 3 段增加了弹性结构适合于更大的活动性，但在此处缺乏其他支持。

椎动脉颈部分支　脊髓支（spinal branches）　是许多小支，经椎间孔进入椎管，供应脊髓及其被膜，并与其他的脊髓动脉相吻合。这些分支还分成升支和降支与上、下部的升、降支相连，形成两条血管吻合链，位于椎体后面，邻近椎弓根附着处，由这些吻合链发出的分支供应椎体骨膜。其他分支间的吻合可跨越中线，在中线上又与上、下部分支连接成正中吻合链位于椎体后面。

肌支（muscular branches）　起于椎动脉弯曲绕过寰椎侧块处，供应附近深层肌并与枕动脉、颈深动脉和颈升动脉相吻合。

椎动脉颅部分支　脑膜支（meningeal branches）　在椎动脉进入枕骨大孔处发出 1～2 支，在颅后窝骨与硬脑膜之间分布，供应颅骨、板障和小脑镰。

脊髓后动脉（posterior spinal artery）　起于椎动脉行

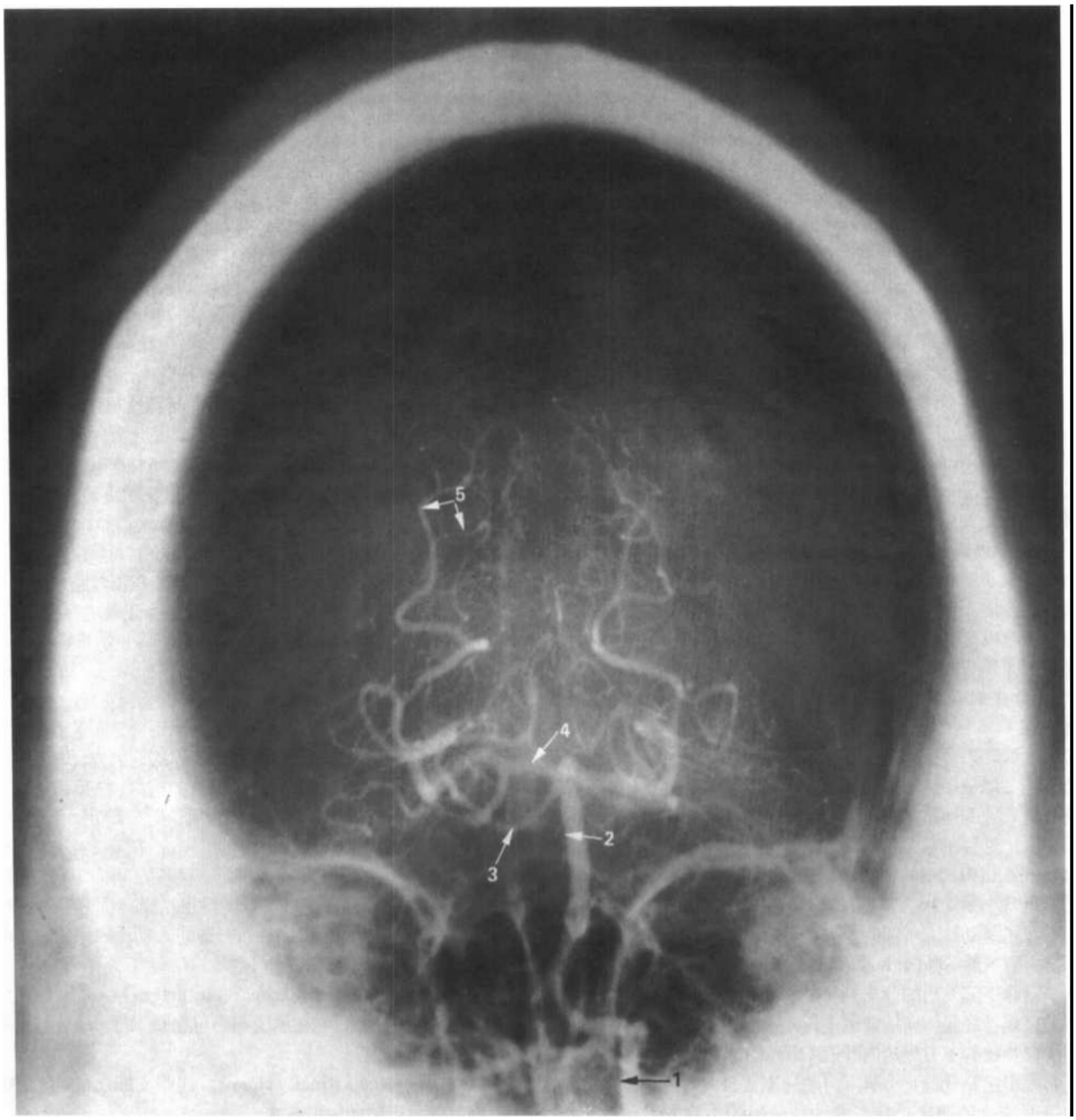

图 10.94 左椎动脉造影前后位片。1. 左椎动脉，2. 基底动脉，3. 右小脑上动脉，4. 右大脑后动脉，5. 右大脑后动脉分支。

于脊髓处，但也常见此支起于小脑下后动脉（见后）。脊髓后动脉向后行，分前、后两支下行至脊神经后根处，它们不断由来自椎动脉、颈升动脉、肋间后动脉、第 1 腰动脉等节段性动脉的脊髓支所补充和增续。上述这些动脉的脊髓支经椎间孔入椎管，增续脊髓后动脉至脊髓下部（图 8.329）

脊髓前动脉（anterior spinal artery） 是起于椎动脉末段的分支，在延髓前面下行至其中部平面，与对侧同名动脉合并成单干，沿脊髓前正中线下行，并不断接受来自节段性动脉的脊髓支的补充，这些脊髓支来自椎动脉、颈升动脉、肋间后动脉、第 1 腰动脉，经椎间孔进入椎管，分上升支、下降支与上、下部的血管相互连接形成单一的前正中动脉，增续脊髓前动脉到达脊髓下部和终丝。脊髓前动脉沿脊髓前正中裂陷于软膜内，供应脊髓和马尾。在脊髓前动脉起始部，发出分支分布延髓中央区及背侧舌下三角区（图 8.329，见第 8 篇）。

小脑下后动脉（posterior inferior cerebellar artery） 是椎动脉最大分支（图 10.46），但有时缺如。一般起于椎动脉行至延髓橄榄下端处，弯曲向后环绕橄榄，继而在舌咽神经、迷走神经根后面上升到脑桥下缘，此后沿第四脑室下外侧缘弯曲下行，最后转向外侧进入小脑谷并分成内侧、外侧支。内侧支向后行于小脑半球和下蚓部之间，供应小脑半球下面和下蚓部。外侧支供应小脑半球下面达外侧缘，并与小脑下前动脉和小脑上动脉分支相吻合。

小脑下后动脉干发出分支供应延髓、第四脑室脉络丛，并

向上发一支位于小脑扁桃体外侧，供应齿状核；供应延髓的分支分布下橄榄背侧和舌下神经核及其根丝外侧部分。

小脑下后动脉的临床解剖：小脑下后动脉分布延髓外侧区。因此，此动脉血栓形成时，则出现延髓外侧综合征(lateral medullary syndrome)，即疑核、孤束核、前庭蜗神经核、脊髓小脑束、脊髓丘脑侧束、三叉神经脊束及脊束核等功能受损。脊髓前动脉分布延髓的内侧区，此血管的栓塞出现延髓内侧区综合征(medial medullary syndrome)影响舌下神经核和舌下神经、内侧丘系和皮质脊髓束的功能。

延髓动脉（medullary arteries） 是椎动脉及其分支发出的许多小支，分布于延髓。

基底动脉 基底动脉（basilar artery）是由两侧椎动脉联合而成的一条正中位的血管，从脑桥下缘开始延伸至脑桥上缘的桥池（图10.86，88），位于脑桥腹侧的基底动脉沟内。在脑桥下缘处，位于两侧展神经之间，在脑桥上缘处，则位于两侧动眼神经之间，并在此处分成两条大脑后动脉。基底动脉分支如下：

脑桥支（pontine branches） 是发自基底动脉前方和两侧的多数分支，供应脑桥及其附近区域。

迷路动脉(labyrinthine artery) 又称内听动脉(internal auditory artery)是细长的分支，它可发自基底动脉下部，但多发自小脑下前动脉。血管伴面神经和前庭蜗神经进入内耳道，分布内耳（详见第8篇）。Wende 等1975年通过放射照影研究显示238例中迷路动脉发自基底动脉者仅38例（占16%）；为小脑下前动脉分支者108例（占45%）；为小脑上动脉分支者58例（占25%）；是小脑下后动脉分支者13例（占5%）；剩余21例（9%）是两侧发出点不同，一侧为基底动脉分支，另侧是小脑动脉的分支。他们发现316例中有24例仅有一条单独的迷路动脉，其余为已报道的不同情况。Cavatori（1908）观察在意大利约70%的人迷路动脉起于基底动脉。Stopford（1916）和Adachi及Hasche（1928）报道迷路动脉最常见与小脑动脉之一共同起于一个干。Gillilan（1972）已说明了迷路动脉人种间的差异。

小脑下前动脉(anterior inferior cerebellar artery) 是基底动脉下部发出的分支（图10.86），通常在展神经、面神经和前庭蜗神经腹侧向后外侧走行，常形成变化多样的动脉袢，在滑车神经的下方到达内耳道（Sunderland 1945a），并在此处常发出迷路动脉，小脑下前动脉本干自内耳道拐出供应小脑下面的前外侧区，并与椎动脉分出的小脑下后动脉相吻合。少数分支供应脑桥的下外侧部，有时也发分支供应延髓上部。

小脑上动脉（superior cerebellar artery） 起于基底动脉末段（图10.86），在动眼神经下方向外侧走行，借动眼神经与大脑后动脉相隔，继而小脑上动脉弯曲绕过小脑脚向背侧行于滑车神经下方到达小脑上面，在软脑膜内分支分布小脑上面并与小脑下前、后动脉分支相吻合，同时小脑上动脉也供应脑桥、松果体、上髓帆和第3脑室脉络丛。

大脑后动脉（posterior cerebral artery） 常成对发自基底动脉末端，是比小脑上动脉更大的分支（图10.86，88，89）。起点处借动眼神经与小脑上动脉相隔，同时在中脑外侧借滑车神经与小脑上动脉相隔。大脑后动脉与小脑上动脉平行走向外侧，在与后交通动脉连接后，环绕大脑脚到达大脑下面，分布大脑颞叶和枕叶，其分支包括中央支和皮质支两种。

大脑后动脉中央支：分3组，一组为后内侧中央支（posteromedial central branches）发自大脑后动脉起始部，即交通前段（图10.88），穿经后穿质供应丘脑前部、第三脑室外侧壁和苍白球。另一支为脉络丛后支（posterior choroidal branches）此支变异较多（Abbie 1933），为一支或多支。发出后在外侧膝状体表面走行并分布，余干经脉络膜裂下部进入侧脑室下角的后部。其他分支盘曲围绕丘脑后端和横过大脑横裂，有些走向第三脑室脉络组织，有些穿脉络膜上部供应第三脑室和侧脑室脉络丛及穹窿（(Percheron 1977见第8篇）。第3组中央支为后外侧中央支（posterolateral central branches）起于大脑后动脉环绕大脑处，即交通后段，它们分布大脑脚、后丘脑、上丘、下丘、松果体和外侧膝状体。

大脑后动脉皮质支：颞支（temporal branches）一般为两支，分布钩回、海马旁回、枕颞内侧回和枕颞外侧回；枕支（occipital branches）供应楔回、舌回及枕叶后外侧面；顶枕支（parieto-occipital branches）分布楔叶和楔前叶。大脑后动脉供应视区和视觉传导路的其他结构（见第8篇）。

2．胸廓内动脉(乳房内动脉) 胸廓内动脉（internal thoricic artery）又称乳房内动脉（internal mamary artery）它起于锁骨下动脉下壁，与甲状颈干发起处相对，在锁骨胸骨端上方约2cm处，（图10.90，91，95）它在上6个肋软骨后面下行，距胸骨外缘约1cm，在第6肋间隙水平，分为肌膈动脉（musculophrenic artery）和腹壁上动脉（superior epigastric artery）。

胸廓内动脉毗邻：最初动脉向前内侧下降，位于锁骨胸骨端、颈内静脉、头臂静脉、第1肋软骨等结构后方；进入胸腔处，膈神经从外侧向内侧斜行跨过动脉的前方。然后该动脉几乎垂直下降到分叉处，其前方为胸大肌、上6个肋软骨、肋间外膜、肋间内肌及上6条肋间神经的终支，在第2或第3肋软骨以下，动脉借一层强厚的筋膜与胸膜相隔。再向下行，动脉借胸横肌与胸膜相隔。同时动脉与淋巴结链、同名静脉相伴行，大约在第3肋软骨处两条伴行静脉注入动脉内侧的一条静脉。胸廓内动脉的中间分支如下：

心包膈动脉（pericardiacophrenic artery） 是一细长分支，伴膈神经到达膈，它在胸膜与心包之间下行，最后与肌膈动脉和膈动脉相吻合。

纵隔动脉（mediastinal artery） 这些支都分布到疏松组织、前纵隔淋巴结和胸腺剩件。

心包支（pericardial branches） 是几条小支，供应心包前上区。

胸骨支(sternal branches) 分布于胸横肌、胸骨后面的心包和胸骨红骨髓。

已谈到的以上各动脉分支与肋间后动脉、支气管动脉分支一起形成了一个胸膜下纵隔动脉丛（subpleural mediastinal plexus）。

肋间前支（anterior intercostal branches） 分布到上6个肋间隙，每间隙中两支，沿肋间隙上、下缘向外侧走行，并与肋间后动脉相吻合。它们初位于胸膜和肋间内肌之间，然后位于肋间内肌与肋间最内肌之间，供应肋间肌并发支穿过肋间肌到达胸肌、乳房和皮肤。

穿支（perforating branches） 约5～6支，它们行于上5或6个肋间隙，与相应的肋间神经伴行。它们进入胸大肌并弯

曲向外侧供应附近肌肉和皮肤。女性第2～4穿支供应乳房，当哺乳期时，这些动脉均扩张。

肌膈动脉（musculophrenic artery） 它们在第7～9肋软骨后面向下外侧走行，在近第9肋处行向膈，并穿膈终于最后一个肋间隙。它与膈下动脉、下两个肋间后动脉、旋髂深动脉升支相吻合。每侧第7～9肋间隙的肋间前动脉分支分布同其他肋间隙。肌膈动脉也分布心包下部和腹肌。

腹壁上动脉（superior epigastric artery） 是胸廓内动脉终支之一，它穿过膈胸肋两部之间的剑突旁小隙，在胸横肌下部纤维和腹横肌上部纤维前面下行进入腹直肌鞘，初位于腹直肌后面，后穿肌分支分布腹直肌，并与髂外动脉分出的腹壁下动脉相吻合。穿过腹直鞘前壁的分支供应腹部皮肤。在剑突前的分支与对侧同名支相吻合。此外，动脉尚供应膈肌。右侧的该动脉还有小分支到达镰状韧带并与肝动脉分支相吻合。

3．甲状颈干 甲状颈干（thyrocevical trunk）为一短而粗的动脉干，近前斜角肌内侧缘，起于锁骨下动脉第一段的前壁，几乎立即分支，分成甲状腺下动脉、肩胛上动脉和颈浅动脉（图10.73，154）

甲状腺下动脉（inferior thyroid artery） 为一袢状血管，初在前斜角肌内侧缘前面上升，适在第6颈椎横突下方转向内侧，行于椎动、静脉前方，颈动脉鞘及其内容的后方，通常与交感干颈中节相邻。此后动脉在颈长肌表面下行达甲状腺下缘，此处该动脉与喉返神经的位置关系在外科非常重要（见第8篇）。在近甲状腺处，动脉常位于神经后面并逐渐更靠近腺体。在右侧，喉返神经常位于动脉分支的前面或后面，或在动脉分支之间交叉；在左侧，喉返神经一般在动脉后方。甲状腺下动脉终支与喉返神经的位置关系非常复杂多变（Bowden 1955）。在左侧，靠近动脉起点处，胸导管自动脉前方跨过行向下外方形成其末端。甲状腺下动脉分支如下：

肌支（muscular branches）供应舌骨下肌群诸肌、颈长肌、前斜角肌和咽下缩肌。

颈升动脉（ascending cervical artery）为一小动脉支，起于甲状腺下动脉行于颈动脉鞘后方转向内侧处，在颈椎横突前结节前面上升，行于头长肌与前斜角肌之间。该动脉分支供应邻近肌肉，并发1～2支穿经椎间孔进入椎管，供应椎体、脊髓及其被膜。颈升动脉与椎动脉、咽升动脉、枕动脉和颈深动脉分支相吻合。

喉下动脉（inferior laryngeal artery）在气管与喉返神经之间上升，在咽下缩肌下缘处穿入喉，供应喉肌和粘膜，也与其对侧同名血管相吻合，并与甲状腺上动脉的喉上支相吻合。

咽支（pharyngeal branches）这些分支供应咽下部。还发出气管支（tracheal branches）供应气管，并与支气管动脉相吻合。食管支（esophageal branches）分布食管并与胸主动脉的食管支相吻合。甲状腺下支和升支供应甲状腺后下区，并与对侧甲状腺下动脉及同侧的甲状腺上动脉分支相吻合，其中升支还供应甲状旁腺。

肩胛上动脉（suprascapular artery） 自甲状颈干发出后该动脉先向外下方跨过前斜角肌及膈神经，位于胸锁乳突肌和颈内静脉后方，然后横过锁骨下动脉和臂丛前面，在锁骨及锁骨下肌后方与肩胛舌骨肌下腹平行到达肩胛骨上缘。此处

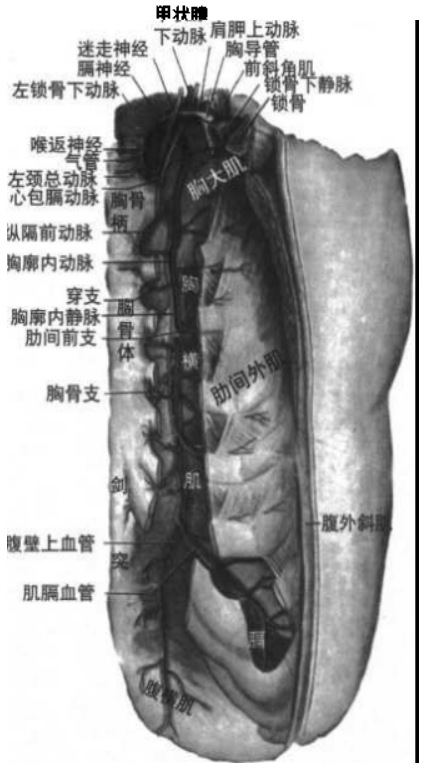

图10.95 左胸廓内动、静脉及其分支和属支。切除的锁骨外侧端位置上移。

动脉行于肩胛上横韧带的上方或下方，借韧带与同名神经分开，然后进入冈上窝（图10.96）贴于骨面分布供应冈上肌、继而沿肩胛颈后面下降，越过肩胛大切迹在肩胛下横韧带深面到达冈下窝深面，并在此处与旋肩胛动脉和颈横动脉深支相吻合。肩胛上动脉除供应胸锁乳突肌、锁骨下肌、冈上肌外，它还发出以下分支，胸骨上支（suprasternal branch）越过锁骨的胸骨端分布于胸上部皮肤。还有肩峰支（acromial branch）它穿过斜方肌分布肩上部皮肤，并与胸肩峰动脉和旋肱后动脉分支相吻合。当肩胛上动脉行于肩胛上横韧带处时，它的一个分支进入冈下窝在冈下肌下面与肩胛下动脉和颈横动脉深支相吻合，也供应肩锁关节和盂肱韧带、锁骨和肩胛骨。有人肩胛上动脉也可以起自锁骨下动脉第3段。

颈浅动脉（superficial cervical artery） 是甲状颈干又一较大分支，又称颈横动脉浅支（图10.92）比肩胛上动脉发起水平稍高，它越过膈神经、前斜角肌、臂丛前面、被颈内静脉、胸锁乳突肌和颈阔肌所覆盖，越过颈后三角的底到达肩胛提肌前缘，在斜方肌前部深面上行，供应斜方肌、附近肌肉及颈淋巴结。它与枕动脉降支浅部相吻合。

4．肋颈干 肋颈干（costocervical trunk）在右侧为一短干，起于锁骨下动脉第2段后壁；在左侧起于锁骨下动脉第1段（图10.91,92）。该动脉向后弯曲覆盖胸膜顶达第1肋颈处分成肋间上动脉和颈深动脉。

肋间上动脉（superior intercostal artery） 该动脉在胸膜与第1～2肋颈之间下降与第3肋间后动脉相吻合（图10.91）。跨越第1肋颈时，位于第1胸神经前支内侧，在较低水平时，到达星状神经节外侧。在第1肋间隙该动脉补充第1肋间后动

脉分布，并下降成为第2肋间后动脉，还常发一支与第3肋间后动脉相连。该动脉两侧常不对称，在右侧多以上述形式分布。当缺少此动脉时，往往由主动脉直接分支代替。

颈深动脉(deep cervical artery) 一般起于肋颈干(图10.84)，起初一段走行类似肋间后动脉后支。它偶尔成为锁骨下动脉的分支，向后于第8颈神经上方、第7颈椎的横突和第1肋骨颈之间走行（也可在第6、7颈椎横突之间），然后在头半棘肌和颈椎间上升达第2颈椎水平。它供应邻近诸肌并与枕动脉降支的深支和椎动脉分支相吻合。该动脉也发脊髓支在第7颈椎与第1胸椎间进入椎管。

5. 肩胛背动脉 肩胛背动脉(dorsal scapular artery)起于锁骨下动脉第3段，少数起于第2段(也称颈横动脉深支)，先向外侧走行，穿臂丛到中斜角肌前方，继而在肩胛提肌深面到达肩胛上角，在此处与肩胛背神经一起在菱形肌深面，沿肩胛骨内侧缘下行到达肩胛骨下角(图10.92, 96)，供应菱形肌、背阔肌、斜方肌并与肩胛上动脉、肩胛下动脉及肋间后动脉后支相吻合。它发一小支到达前斜角肌，有时此支直接发自锁骨下动脉。

变异：约有1/3的颈浅动脉和肩胛背动脉作为一条颈横动脉起于甲状颈干，颈浅动脉和肩胛背动脉深支也可起于甲状颈干，此时肩胛背动脉深支向外侧走行于臂丛前方，然后行于肩胛提肌深面。

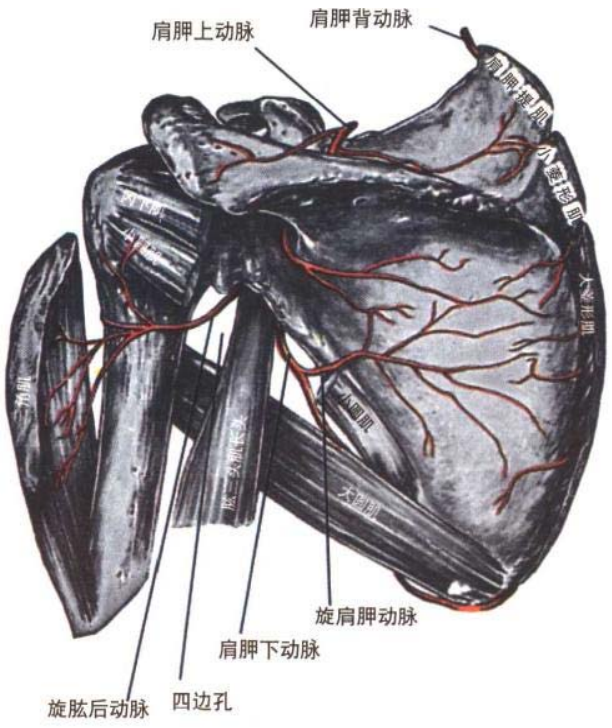

图10.96 左侧肩胛骨的血管吻合，背面观。

腋　窝

腋部(axilla)也称腋窝(axillary fossa)，是在胸壁上部与臂部之间的锥形窝，其尖延续至颈根部，也称颈腋管(cervico-axillary canal)，由第1肋外缘、肩胛骨上缘、锁骨后面及喙突内侧面围成。血管、神经通过颈腋管出入腋窝。腋窝底向下，胸壁侧边界较宽，臂侧边界狭窄，前界为胸大肌下缘，后界为背阔肌下缘，四边界之间为皮肤及其深面的腋筋膜(axillary fascia)。腋窝实则为上凸的锥形腔，前壁为胸大肌、胸小肌，胸大肌覆盖前壁全部，而胸小肌仅占前壁中部，在胸小肌上缘与锁骨之间有锁胸筋膜(clavipectoral fascia)填充；后壁上部有肩胛下肌，下部有大圆肌、背阔肌构成；内侧壁向外侧凸出为上4个肋骨和肋间肌及前锯肌的上部；外侧壁是前壁、后壁在外侧的汇聚处，所谓"壁"其实很狭窄，由肱骨结节间沟、肱二头肌及喙肱肌腱构成。

腋窝内含有腋血管、臂丛锁骨下部及其分支、某些肋间神经外侧支、腋淋巴结及疏松结缔组织。许多人尚有乳腺的"腋尾部"(axillary tail of the breast)。腋窝的血管和臂丛自腋窝尖部沿外侧壁前部走向腋窝底，腋静脉行于腋动脉的前内侧，由于上位肋骨的倾斜，血管神经束自锁骨后方进入腋窝时，跨越第1肋间隙，因此这部分的血管神经束毗邻与其上、下平面的毗邻不同。腋动脉发出的胸肌支分布于胸大、小肌，沿胸小肌外缘走行的胸外侧动脉到达胸壁。肩胛下神经和胸背神经在背阔肌前面斜行；旋肩胛血管绕肩胛骨外侧缘走行；旋肱后血管和腋神经绕肱骨外科颈向后外走行。在腋窝内侧壁上无大血管，近侧部仅有胸上动脉的小分支分布。胸长神经沿前锯肌表面下行。肋间臂神经在此壁上部穿出后，跨过腋窝到达外侧壁，此神经周围有中央群淋巴结(见本篇后部及第8篇)。

临床解剖：在腋窝发生脓肿时，筋膜的配布影响着脓液的扩散。位于锁骨与胸小肌上缘间的锁胸筋膜，分隔肌肉并向下延续在腋前皱襞处与腋筋膜相连。脓肿可在此筋膜浅、深面，在胸大、小肌之间或在胸小肌深面蔓延。如脓肿位于胸大、小肌之间时，则在腋前皱襞下方或三角胸大肌间沟处出现脓肿块；脓肿若在胸小肌深面，脓液可蔓延至血管神经束周围，并延伸至肱骨外科颈，因为此方向阻力最小；脓液也可沿血管进入臂区。当切开腋窝脓肿时，刀口应在腋前、腋后襞之间的中点附近，靠近胸壁侧进入腋窝，避开腋窝前壁、后壁和外侧壁走行的胸外侧血管、肩胛下血管和腋血管干。在乳腺癌手术中，清除腋窝淋巴结时，腋窝内血管神经的毗邻关系非常重要，必须记好腋窝外侧壁处主要结构的位置。

腋 动 脉

腋动脉（axillary artery）是锁骨下动脉的延续（图10.97），始于第1肋外侧缘，终于大圆肌下缘，并在此处延续为肱动脉。其方向随上肢不同位置而变化。当上肢外展呈直角时，腋动脉几乎呈直线状；在臂上举时，腋动脉凹向上；臂下垂时，腋动脉凸向上外侧。腋动脉的位置由上部的较深位，渐成为下部较浅位，仅为皮肤和筋膜所覆盖。胸小肌跨过腋动脉前面，并将其分成3段：肌近侧段、肌后段和肌远侧段。

腋动脉第1段毗邻：前方为皮肤、浅筋膜、颈阔肌、锁骨上神经、深筋膜、胸大肌锁骨部和锁胸筋膜。此段前方有胸外侧神经、胸内侧神经及两者间的交通支、胸肩峰动脉及头静脉跨过；后面为第1肋间隙、肋间外肌、前锯肌第1～2锯齿、胸长神经、胸内侧神经及臂丛内侧束；外侧面有臂丛后束；前内侧为腋静脉。腋动脉第1段与腋静脉、臂丛被纤维性的腋鞘包裹在一起，此鞘是由颈深筋膜的锥前层延续而成。

腋动脉第2段毗邻：前方有皮肤、浅筋膜、深筋膜、胸大肌、胸小肌；后方为臂丛后束，在腋动脉与肩胛下动脉之间有许多结缔组织；内侧是腋静脉，并借臂丛内侧束和胸内侧神经与腋动脉隔开；腋动脉外侧是臂丛外侧束，借喙肱肌与腋动脉分开。总之，臂丛的3束分别在腋动脉第2段的外侧、后方和内侧，并依此位置对其命名，3个神经束及腋静脉将腋动脉与周围肌肉隔开。

腋动脉第3段毗邻：前方有胸大肌，远侧端前面为皮肤及浅、深筋膜；后方为肩胛下肌下部、背阔肌和大圆肌腱；外侧为喙肱肌；内侧为腋静脉。臂丛分支在动脉周围如下排列：外侧为正中神经外侧根及正中神经干，稍远侧为肌皮神经；内侧，在腋动、静脉之间的前方是前臂内侧皮神经，腋动、静脉之间的后方是尺神经，腋静脉内侧为臂内侧皮神经；动脉前方是正中神经内侧根；后方是桡神经和腋神经，腋神经仅至肩胛下肌外侧缘即绕肱骨向后走行。

腋动脉的分支

腋动脉的分支有胸上动脉、胸肩峰动脉、胸外侧动脉、肩胛下动脉、旋肱前动脉和旋肱后动脉等。

胸上动脉（superior thoracic artery） 是腋动脉第1段的小分支（图10.97），近锁骨下缘发出（有时发自胸肩峰动脉），在胸小肌上缘以上，向前内侧走行，继而在胸大、小肌之间达胸壁，供应胸大肌、胸小肌及胸壁，并与胸廓内动脉和上部肋间动脉分支相吻合。

胸肩峰动脉（thoraco-acromial artery） 是腋动脉第2段发出的短干（图10.92,97），起初被胸小肌覆盖，后沿胸小肌上内侧缘走行，然后穿锁胸筋膜分成胸肌支、肩峰支、锁骨支和三角肌支，分布相应部位。

胸肌支（pectoral branch）在胸大、小肌之间下行，分布胸大、小肌及乳腺，并与胸廓内动脉的肋间支及胸外侧动脉相吻合。

肩峰支（acromial branch）在三角肌深面达喙突，除分

图10.97 右侧腋窝内的动脉和神经分支，胸大肌和部分胸小肌已切除，明显但没有标注的结构是正中神经内、外侧根。

布喙突外，穿过三角肌终于肩峰，并与肩胛上动脉分支、胸肩峰动脉三角肌支及旋肱后动脉分支相吻合。

锁骨支（clavicular branch）在胸大肌锁骨部与锁胸筋膜之间上内侧行，供应胸锁关节和锁骨下肌。

三角肌支（deltaid branch）常起自肩峰支，穿胸小肌，在三角肌胸大肌间沟与头静脉伴行，分布三角肌及胸小肌。

胸外侧动脉（lateral thoracic artery） 沿胸小肌外下缘走行达胸壁（图10.97），供应前锯肌、胸大肌、胸小肌、肩胛下肌、腋淋巴结群。并与胸廓内动脉、肩胛下动脉、肋间动脉和胸肩峰动脉胸肌支相吻合。女性此支较大，在乳腺外侧绕过胸大肌外侧缘分布乳腺。

肩胛下动脉（subscapular artery） 它是腋动脉最大的分支（图10.96、97），通常自肩胛下肌下外侧缘处发自腋动脉，斜下行至肩胛下角，并在此处与胸外侧动脉、肋间动脉、颈横动脉深支（又称肩胛背动脉）相吻合。该动脉供应附近肌肉和胸壁，其远侧段与神经伴行到达背阔肌。约在动脉发起处下方4cm处分成两终支，即旋肩胛动脉和胸背动脉。旋肩胛动脉（circumflex scapular artery）是两终支中较大者，向后绕肩胛骨外侧缘、穿过三边孔（triangular space，此孔由上方的肩胛下肌、下方的大圆肌和外侧的肱三头肌长头围成），进入冈下窝处小圆肌的深面，沿途分支分布。其中肩胛下支进入肩胛下窝肩胛下肌深面，并与肩胛上动脉和肩胛背动脉（或称颈横动脉深支）相吻合。其它分支继续沿肩胛骨外侧缘，在大、小圆肌之间下行，达肩胛下角背面，与肩胛背动脉相吻合。还发出小支供应三角肌后部和肱三头肌长头，并与肱深动脉的一条升支相吻合。肩胛下动脉的另一终支为胸背动脉（thoracodorsal artery），沿肩胛骨外侧缘，在背阔肌与前锯肌之间下行到达胸壁，供应前锯肌、背阔肌、大圆肌和肋间肌，并与肋间动脉相吻合。

旋肱前动脉（anterior circumflex humeral artery） 在腋动脉行于肩胛下肌外侧缘时，起于腋动脉外侧壁（图10.97），水平向外走行，在喙肱肌和肱二头肌短头的深面，肱骨外科颈前面到达结节间沟。它还发出一升支供应肱骨头和肩关节。该动脉在肱二头肌长头和三角肌深面继续向外侧走行与旋肱后动脉相吻合。

旋肱后动脉（posterior circumflex humeral artery） 比旋肱前动脉粗大（图10.96），它在腋动脉第3段行至肩胛下肌外侧缘处发出，伴腋神经一起向后绕行，通过四边孔（quadrangular space 四边孔由上方的肩胛下肌、小圆肌、肩关节囊；下方的大圆肌；内侧的肱三头肌长头；外侧的肱骨外科颈围成）绕过肱骨外科颈后面，发支供应肩关节、三角肌、大圆肌、小圆肌、肱三头肌长头和外侧头，并发出降支与肱深动脉的三角肌支、旋肱前动脉和肩胛上动脉、胸肩峰动脉诸动脉分支相吻合。

表面解剖：可以在腋窝的外侧壁处触到腋动脉的搏动。当臂部外展时，通过腋动脉触到的搏动点到锁骨中点的画线可以代表腋动脉上段的投影。

腋动脉变异：腋动脉分支易出现变异。有人出现腋、胸动脉（alar thoracic artery），常起于腋动脉第2段，供应腋窝淋巴结和脂肪组织；偶尔肩胛下动脉、旋肱前、后动脉和肱深动脉共起于一条总干，而臂丛各支则围绕此干，如围绕腋动脉本干一样；旋肱后动脉也可以发自肱深动脉，在大圆肌下方向背侧走行穿过四边孔。有时腋动脉高位分出尺动脉和桡动脉；甚至极少见情况下腋动脉可发出骨间前动脉。

临床解剖：将腋动脉压向肱骨可有效地压迫止血；除脑动脉外，腋动脉是比其他动脉更易受暴力撕裂的血管；疾病时最易受感染；在处理陈旧性骨折脱位中，特别当腋动脉已粘着于关节囊上时，进行整复术过程中，极易将腋动脉撕破，应特别小心处理。

肱 动 脉

肱动脉（brachial artery）是腋动脉的直接延续，自大圆肌腱下缘开始，终于肘关节远侧1cm处，相当桡骨颈水平，随即分成桡动脉和尺动脉（图10.98,102）。肱动脉初行于肱骨内侧，逐渐行于肱骨前面，下行直至肱骨内、外上髁中点处，此处可触及肱动脉搏动。

肱动脉毗邻：此动脉比较表浅，其前方仅有皮肤、浅筋膜和深筋膜覆盖，肘区动脉表面尚有肱二头肌腱膜覆盖，后者将肘正中静脉与动脉间隔开。在喙肱肌止点远侧附近，正中神经跨过肱动脉行至其内侧；肱动脉后面从上至下依次为肱三头肌长头、肱三头肌内侧头、喙肱肌止端和肱肌。肱三头肌长头与肱动脉之间隔以桡神经和肱深动脉；肱动脉的外侧、上段与正中神经和喙肱肌相邻，下段与肱二头肌相邻，而且逐渐被肱二头肌边缘覆盖；肱动脉内侧，上段与前臂内侧

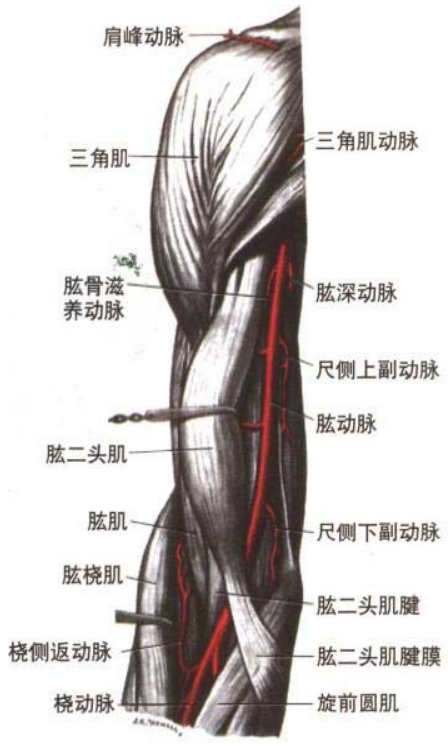

图10.98 右侧肱动脉及其分支。

皮神经和尺神经相邻，下段内侧与正中神经和贵要静脉（隔深筋膜）相邻。肱动脉有两条同名静脉伴行，两条静脉间时有横支或斜支相连。

在肘区，肱动脉走向深面，进入肌肉围成的三角形的肘窝。肘窝上界是肱骨内、外上髁的连线；外侧界是肱桡肌内侧缘；内侧界是旋前圆肌外侧缘；窝底由肱肌和旋后肌构成。肘窝内含有肱二头肌腱、肱动脉末段及其伴行静脉、桡动脉和尺动脉起始部、正中神经和桡神经的一部分。肱动脉在桡骨颈处分成桡动脉和尺动脉两终支，此段肱动脉前方有皮肤、浅筋膜、隔肱二头肌腱膜尚与肘正中静脉相邻；肱动脉后方为肱肌和肘关节；正中神经位于肱动脉内侧，并隔旋前圆肌尺侧头与尺动脉相邻；肱动脉外侧为肱二头肌腱和桡神经，尔后者陷于旋后肌与肱桡肌之间。

肱动脉变异：肱动脉和正中神经一起可以行于肱二头肌内侧缘，下行达肱骨内上髁处，通常后方有一髁上突，自此发一纤维弓跨过肱动脉，然后动脉穿旋前圆肌或在其后方到达肘区，这与某些食肉类动物的肱动脉行程相似（见第6篇）；偶尔肱动脉在近侧段就分成桡、尺动脉和骨间总动脉；最常见变异是桡动脉起点较高，过早离开尺动脉和骨间总动脉的总干；有时尺动脉起点较高，而桡动脉和骨间总动脉形成另一分支；骨间总动脉也可较高起点；有时有纤细异常的血管将肱动脉与腋动脉连接起来，或者将肱动脉与尺、桡动脉之一连接起来；在肱动脉沿途，可有来自喙肱肌、肱二头肌、肱肌或旋前圆肌的肌束和腱束跨过肱动脉。

肱动脉分支：有肱深动脉、尺侧上副动脉和尺侧下副动脉、肌支、尺动脉和桡动脉等。

肱深动脉（arteria profunda brachii） 是在肱动脉位于大圆肌下缘处，自动脉内侧壁发出的一条大分支（图10.98，99，102）与桡神经伴行，初行于肱三头肌长头和内侧头之间，然后行于肱三头肌外侧头所覆盖的桡神经沟内，此处肱动脉分出两终支，即中副动脉和桡侧副动脉（图10.102）并发出肱骨滋养动脉和三角肌支。

滋养动脉（nutrient artery）在三角肌粗隆后方进入肱骨，但此支也可缺如。

三角肌支（deltoid branch）在肱三头肌外侧头与长头之间上行分布三角肌，并与旋肱后动脉的降支相吻合。

中副动脉（middle collateral branch）是肱深动脉较大的终支，起于肱骨后方，沿肱三头肌内侧头下降至肘区（图10.100），与骨间返动脉在肱骨外上髁后方相吻合。它常发一小支伴桡神经到肘区。

桡侧副动脉（radial collateral artery）是肱深动脉的另一终支，可看做是肱深动脉的直接延续（图10.101），它伴随桡神经穿过外侧肌间隔，在肱肌与肱桡肌之间下行至肱骨外上髁前方，并与桡侧返动脉相吻合。

肱骨滋养动脉（nutrient artery of the humerus） 起于臂中份，进入喙肱肌止点附近的肱骨滋养管，直接行向远侧。

尺侧上副动脉（superior ulnar collateral artery） 在臂中份稍远侧起于肱动脉尺侧（图10.98，100，102），常为

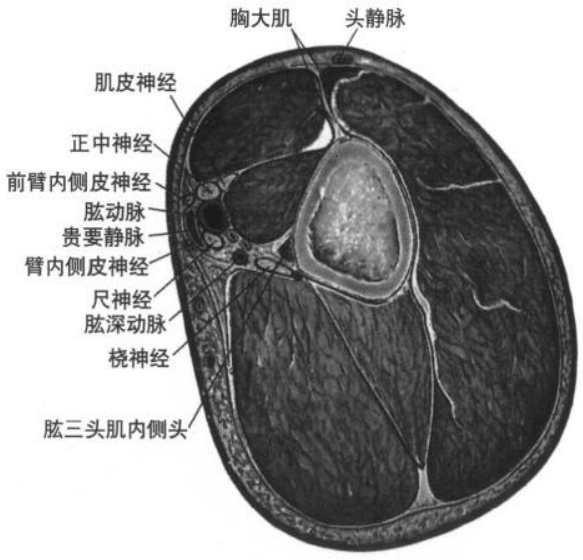

图10.99 右臂经肱骨上、中1/3交界处的横断面，近侧面观。

一支，它伴随尺神经穿过内侧肌间隔下行于肱骨内上髁和尺骨鹰嘴之间，终于尺侧腕屈肌深面，并与尺侧返动脉后支和尺侧下副动脉相吻合。有时它的一条分支走向内上髁前面与尺侧返动脉前支相吻合。

尺侧下副动脉（inferior ulnar collateral artery） 于肘关节近侧约5cm处发自肱动脉尺侧，行于正中神经和肱肌之间，向后穿过内侧肌间隔，在肱三头肌与肱骨之间环绕肱骨走行，并与肱深动脉的中副动脉吻合形成一个鹰嘴窝近侧部的动脉弓。当该动脉行于肱肌前面时，发分支沿内上髁前面下行与尺侧返动脉前支相吻合。在内上髁后面，有一分支与尺侧上副动脉及尺侧返动脉后支相吻合。

肱动脉肌支 分布于喙肱肌、肱二头肌、肱肌。

肱动脉临床解剖 可在肱动脉全长的任一水平，行有效地压迫止血术。若在近侧段，应直接将动脉向外侧压于肱骨上止血；若在远侧段，应向后压动脉于肱骨上。动脉最易触及的部位在臂中点，此处动脉位于喙肱肌腱表面，在肱骨稍内侧，应向后外侧压迫使动脉管腔闭锁。

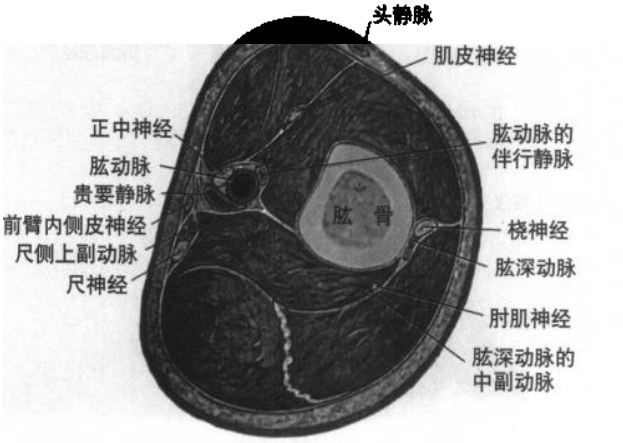

图10.100 右臂经肱骨中部稍下的横断面，近侧面观。

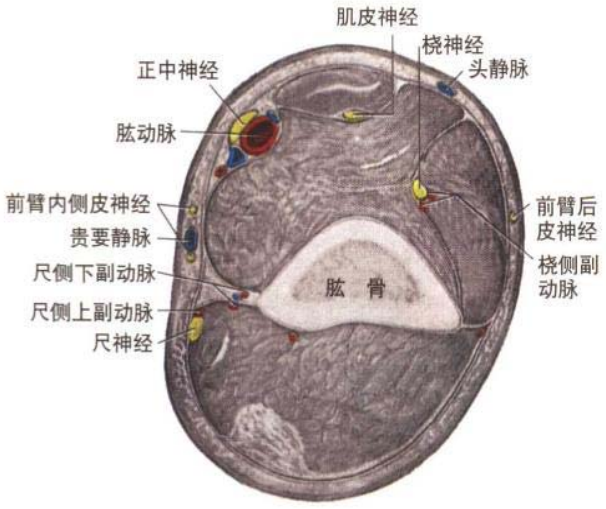

图 10.101 右臂肱骨内上髁上方 2cm 处横断面，近侧面观。

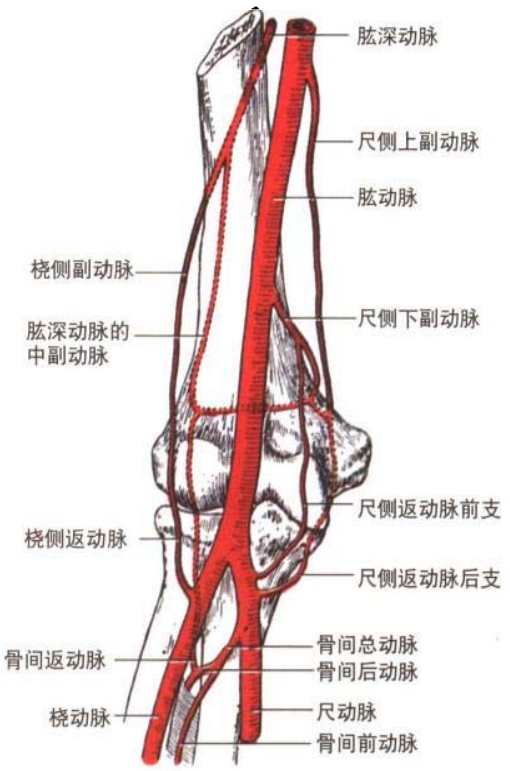

图 10.102 右肘关节周围的动脉吻合，前面观。



图 10.103 右侧桡、尺动脉浅层解剖。

桡 动 脉

桡动脉（radial artery）比尺动脉稍小，像是肱动脉的直接延续。它起于肘关节屈侧纹远侧约 1cm 处，相当桡骨颈水平（图 10.102），然后沿前臂外侧下行至腕部，位于桡侧腕屈肌和桡骨茎突前缘之间，此后，桡动脉弯向后外，绕腕关节在拇长展肌腱、拇长伸肌腱和拇短伸肌腱深面到达手背第 1 掌骨间隙近侧部，弯曲穿过第 1 骨间背侧肌两头之间，进入手掌面，继而向内侧走行，与尺动脉深支共同构成掌深弓。按行程将桡动脉分成前臂、腕区和手部 3 段进行描述。

前臂部（图 10.103～106） 桡动脉自桡骨颈的内侧向下延伸至桡骨茎突前面，初位于桡骨干的内侧，逐渐位于桡骨干的前方。近侧段前方有肱桡肌覆盖，其余部分前方仅有皮肤、浅筋膜、深筋膜覆盖。桡动脉后方依次为肱二头肌腱、旋后肌、旋前圆肌止点、指浅屈肌桡侧头、拇长屈肌、旋前方肌和桡骨下端，此处桡动脉搏动最易触及。动脉近侧段，其内侧为旋前圆肌，外侧为肱桡肌。动脉远侧段，其内侧为桡侧腕屈肌腱，外侧为肱桡肌腱。桡神经浅支在动脉中 1/3 段的外侧，而前臂外侧皮神经的细束，沿桡动脉远侧段绕向腕背侧。桡动脉有两条同名静脉在其内、外侧伴行。

腕部（图 10.107，108） 桡动脉在腕外侧韧带与拇长展肌腱和拇短伸肌腱之间走向腕背面，跨过手舟骨和大多角骨（相当解剖学鼻烟窝处）此处可再显示其搏动。当桡动脉行于第 1 骨间背侧肌两头之间时，拇长伸肌腱跨过其表面。当动脉在两条拇指伸肌腱之间走行时，有头静脉起始部跨越动脉表面。桡神经的指背支在动脉表面分布到拇指和示指背面。

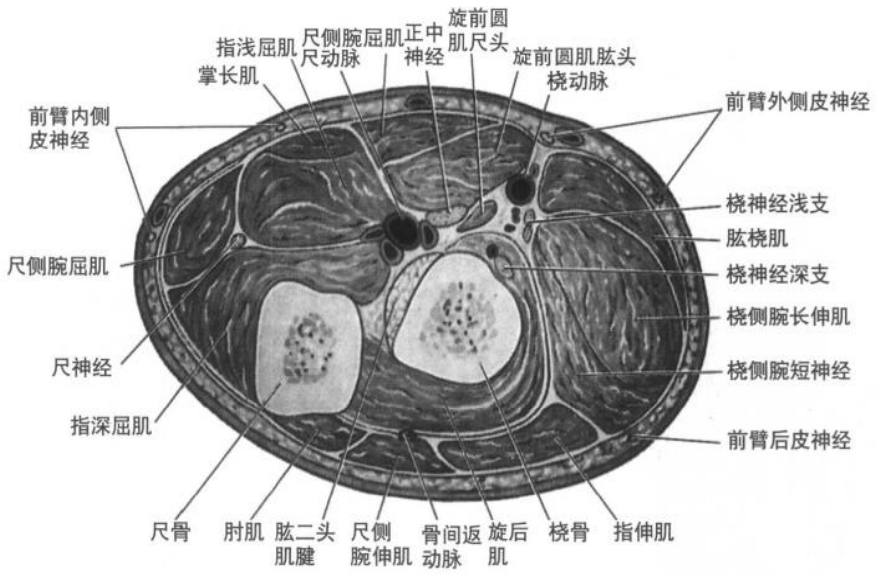

图 10.104 经桡骨粗隆的右前臂横断面，远侧面观。

在手部（图10.109），桡动脉在第1骨间背侧肌两头之间，穿过第1掌骨间隙到达手掌，起初位于拇收肌斜头深面，逐渐行于拇收肌斜头和横头之间或穿过横头，向内侧走行达第5掌骨底处，与尺动脉深支相吻合组成掌深弓(deep palmar arch)(图 10.105)

桡动脉变异：有时桡动脉起于腋动脉或肱动脉起始段；前臂处，有时桡动脉在深筋膜浅面；偶尔也可位于拇伸肌腱浅面（参考肱动脉变异）。

桡动脉分支 桡侧返动脉（radial recurrent artery）它起于桡动脉刚走过肘关节处，在桡神经浅、深两支之间上行于肱桡肌后方，在旋后肌和肱肌前面，供应上述肌肉和肘关节，并与肱深动脉的桡侧副动脉相吻合。

肌支 分布到前臂桡侧的肌肉。

腕掌支（palmar carpal branch） 为桡动脉的小分支（图 10.105），起于旋前方肌下缘附近，跨过桡骨下端前面近腕掌侧面，行向内侧在长屈肌腱后方与尺动脉腕掌支相吻合，此横行的吻合与骨间前动脉和掌深弓返支间的纵支吻合相交叉，形成了一个十字形腕掌弓（cruciate palmar carpal arch），其下行支分布腕骨及关节（虽然称十字形腕掌弓，而此弓通常位于前臂骨远端近腕关节处）。

掌浅支（superficial palmar branch） 在桡动脉将要绕过腕部时发出此支，它穿过鱼际肌或行于鱼际肌表面，供应鱼际肌，并与尺动脉的末端共同构成掌浅弓。

腕背支（dorsal carpal branch） 当桡动脉行于拇长、短伸肌腱的深面处发出此支，向内侧行于腕背侧诸肌腱深面，与尺侧腕背支及骨间前、后动脉支相吻合构成一腕背弓（dorsal carpal arch）。腕背弓及十字腕掌弓与骨关系密切，供应桡、尺骨远侧骨骺部。自腕背弓发出3条掌背动脉(dorsal metacarpal arteries)下行于第2～4骨间背侧肌表面，每支又分成两支指背支（dorsal digital branches），分布于2～5指的相邻缘，并与掌浅弓发出的指掌侧动脉相吻合。近掌背动脉起始处也与掌深弓发出的近侧穿动脉(proxirmal perforating arteries)相吻合，在近掌背动脉分支处还借远侧穿动脉(distal perforating arteries）与掌浅弓的指掌侧动脉相吻合。

第1掌背动脉（first dorsal metacarpal artery） 在桡动脉即将穿过第1骨间背侧肌时发出此支，几乎立即分成两支分布拇指和示指相邻缘，拇指桡侧缘还接受直接发自桡动脉的1条分支（见后）（图 10.105）。

拇主要动脉（arteria princeps pollicis） 当桡动脉转入手掌时发出此支（图 10.105），在第1掌骨掌面，拇收肌斜头下方、第1骨间掌侧肌外侧下行。在近节指骨底、拇长屈肌腱深面此动脉分成两支，出现于拇收肌斜头止点的内、外侧，并沿拇指两侧缘走行分布，在远节指骨掌面相吻合成拇指动脉弓，拇主要动脉供应拇指皮肤、皮下组织及第1掌骨营养。

示指桡侧动脉（arteria radialis indicis） 常是拇主要动脉的一条近侧分支（图 10.105,109），它在第1骨间背侧肌和拇收肌横头之间下行，沿示指外侧面行至其末端。并与示指内侧的动脉在指末端相吻合。在拇收肌横头远侧，示指桡侧动脉与拇主要动脉相吻合，并与掌浅弓相连接。有时，拇主要动脉和示指桡侧动脉可合并成一干即第1掌骨掌侧动脉(first palmar metacarpal artery)。

掌深弓 掌深弓(deep palmar arch)是由桡动脉终支与尺动脉掌深支吻合而成（图 10.105）。它横过掌骨底部和骨间肌表面，被拇收肌斜头、屈指肌腱、蚓状肌所覆盖，在掌深弓的凹面有向外侧走行的尺神经深支。此弓完全呈弓形者占6/200(Coleman 和Anson 1961)，变异主要在于尺动脉分支分布的大小。

掌深弓表面解剖：掌深弓投影位于钩骨钩远侧约4cm处的一条横线上（图 10.110），约在掌浅弓近侧1cm处。

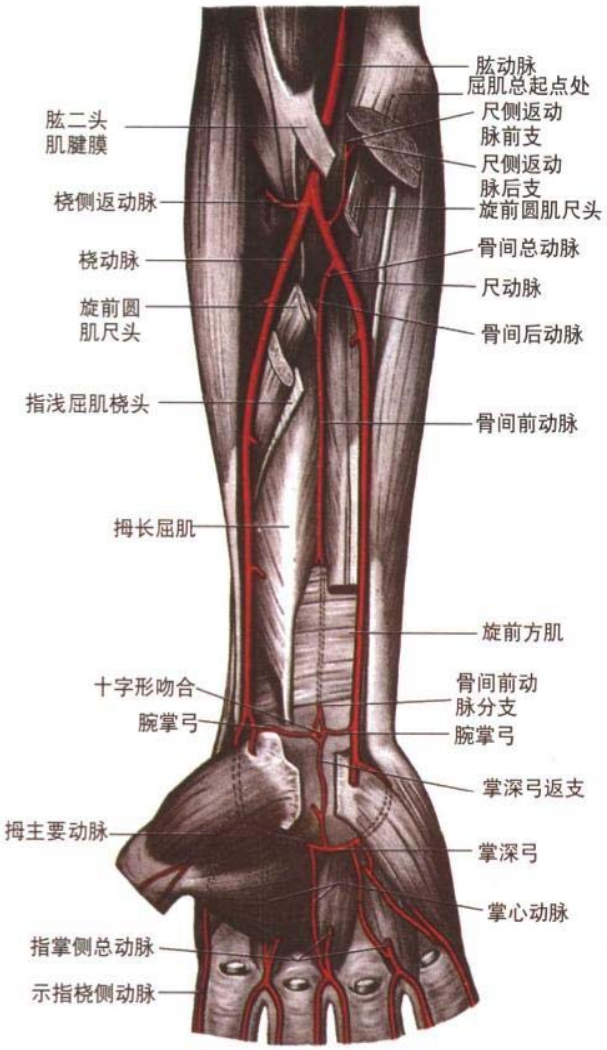

图 10.105 右前臂和手深层动脉，示腕掌弓跨过前臂骨。

掌深弓的分支：包括掌心动脉、穿动脉和返动脉。

掌心动脉（palmar metacarpal arteries） 有3条，自掌深弓凸面发出，在第2～4掌骨间隙内，骨间肌表面向远侧走行至指蹼处，在此处掌心动脉与掌浅弓的分支，即指掌侧总动脉相连接交通，此外它们发出营养支分布内侧4掌骨。

穿支（perforating branches） 自掌深弓发出3条穿支，在相应的骨间背侧肌止点间穿过第2至第4掌骨间隙与掌背动脉相吻合。

返支（recurrent branch） 它们发自掌深弓近侧面，向上行于腕骨前面，供应腕骨及腕骨间关节，终于腕掌弓（见前）。

尺 动 脉

尺动脉（ulnar artery）是肱动脉较大的终支（图10.102～109），开始于肘关节横纹远侧，它在肘关节与腕关节之间位于前臂中线内侧，几乎垂直下行，在尺神经和豌豆骨外侧跨过屈肌支持带，发出一条深支后行向手掌，参与掌浅弓的构成。

尺动脉毗邻：在前臂近侧半（图10.103～106），尺动脉行于旋前圆肌、桡侧腕屈肌、掌长肌和指浅屈肌的深面。在动脉中1/3段，内侧由尺侧腕屈肌覆盖，并位于肱肌和指深屈肌的前面。肘关节以下，正中神经距尺动脉内侧约2.5cm，逐渐越过其前面，两者之间有旋前圆肌尺侧头相隔。前臂远侧半（图10.103，105，109），尺动脉位于指深屈肌表面，行于尺侧腕屈肌和指浅屈肌之间，仅有皮肤、浅筋膜、深筋膜覆盖。尺动脉也有两条同名静脉伴行。在尺动脉远侧2/3段，尺神经行于其内侧，并发出掌皮支伴动脉行向远侧达手掌。在腕区（图10.105，107，109）皮肤、筋膜和掌短肌覆盖尺动脉，而尺动脉位于屈肌支持带浅部和主要部分之间（见第7篇肌学），尺神经和豌豆骨位于尺动脉的内侧。

尺动脉表面解剖：从上肢中线与肘横纹远侧相交一点，从此点向内下方走行，并与内上髁至豌豆骨连线的上、中1/3交点处相连，这样两部分连成的划线代表了尺动脉上1/3段和下2/3段的投影。

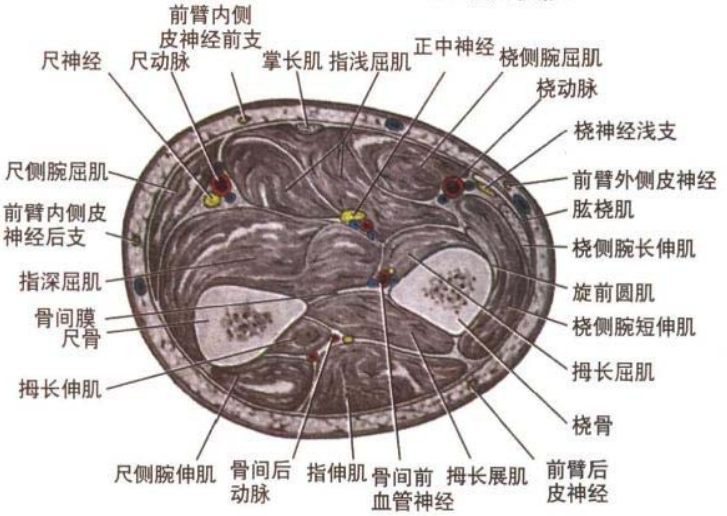

图 10.106 左前臂中部横断面，近侧面观。

尺动脉的变异：尺动脉可起自肘关节以上，但由肱动脉发出尺动脉者比腋动脉发出尺动脉者更多见；尺动脉常位于深筋膜下、前臂屈肌的浅面，很少直接位于皮下；也可由肱动脉直接发出骨间总动脉并由此发出尺侧返动脉。

尺动脉分支：包括供应前臂内侧和手部肌肉的肌支、屈肌总腱鞘和尺神经（Blunt 1959），此外还有下列分支：

尺侧返动脉前支（anterior ulnar recurrent artery） 起于肘关节远侧，在肱肌和旋前圆肌之间上升，除供应上述两肌外，还与尺侧下副动脉在肱骨内上髁前方吻合（图 10.102，105）。

尺侧返动脉后支（posterior ulnar recurrent artery） 是在尺侧返动脉前支以下发出的较大分支，在指浅、深屈肌

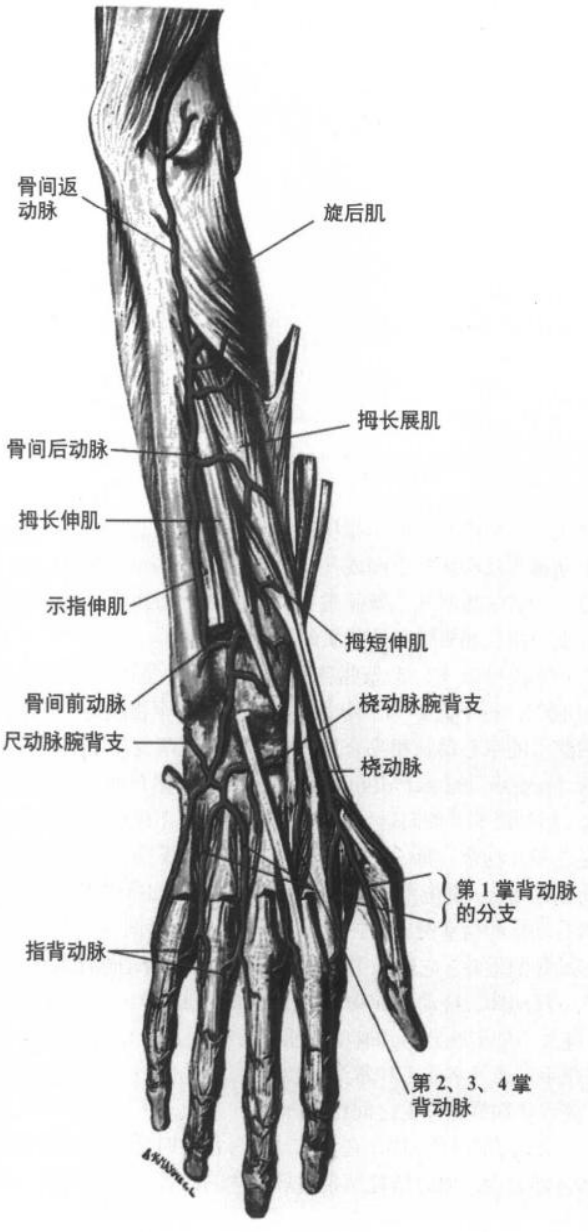

图 10.108 右前臂背面和手背的动脉。

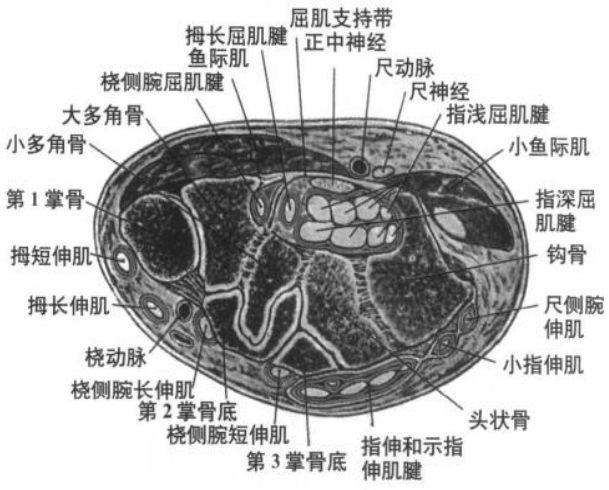

图 10.107 左腕部横断面，远侧面观。该切面稍有倾斜，将远侧列腕骨及第 1、2、3 掌骨底切开；指屈肌腱的排列显示了标本的真实情况，拇指腕掌关节被大多角骨与第 2 掌骨之间的关节分开。

间向背内侧走行，在内上髁后方上行，在内上髁与鹰嘴之间位于尺侧腕屈肌深面，此后与尺神经伴行在尺侧腕屈肌两头之间上升；分布附近肌肉、神经、骨及肘关节。此外，还发支与尺侧返动脉前支和骨间返动脉支相吻合（图 10.102，105）。

骨间总动脉（common interosseous artery） 是尺动脉发出的一条粗短干（图 10.102，105）。相当桡骨粗隆远端发自尺动脉。向后行至骨间膜近侧缘处，分成骨间前动脉和骨间后动脉。

骨间前动脉（anterior interosseous artery） 在骨间膜前面与正中神经的骨间前支伴随下行，由指深屈肌、拇长屈肌覆盖。它发出肌支及尺骨、桡骨滋养动脉。在骨间膜表面也有分支穿膜分布前臂深层伸肌，在旋前方肌近侧它也发支穿至前臂背面，一方面与骨间后动脉支相吻合，同时下行于腕关节背面，伸肌支持带及伸指肌腱深面形成腕背弓。在穿骨间膜以前发一分支在旋前方肌深面下行达腕关节线附近的腕掌弓。自骨间前动脉起始部发出纤细的正中动脉（median artery）伴随并供应正中神经。正中动脉也常发自骨间总动脉，有时较粗大可伴正中神经直达手掌，并在手掌与掌浅弓相交通。或分 1～2 个指掌侧动脉而终。

骨间后动脉（posterior interosseous artery） 通常比骨间前动脉小，（图 10.105，108）在骨间膜近侧缘和其斜束之间穿至骨间膜背侧，继而在旋后肌和拇长展肌间下行于浅伸肌深面，它沿途供应肌肉。在拇长展肌处该动脉与桡神经深支伴行，至前臂远侧与骨间前动脉末端和腕背弓相吻合。在该动脉起点附近发一支骨间返动脉（interosseous recurrent artery）在肱骨外上髁与鹰嘴间上行，在旋后肌表面或穿过该肌行于肘肌深面，并与肱深动脉的中副动脉、尺侧返动脉后支、尺侧副动脉支相吻合。

肌支 发自尺动脉本干，并分布尺侧区的肌肉。

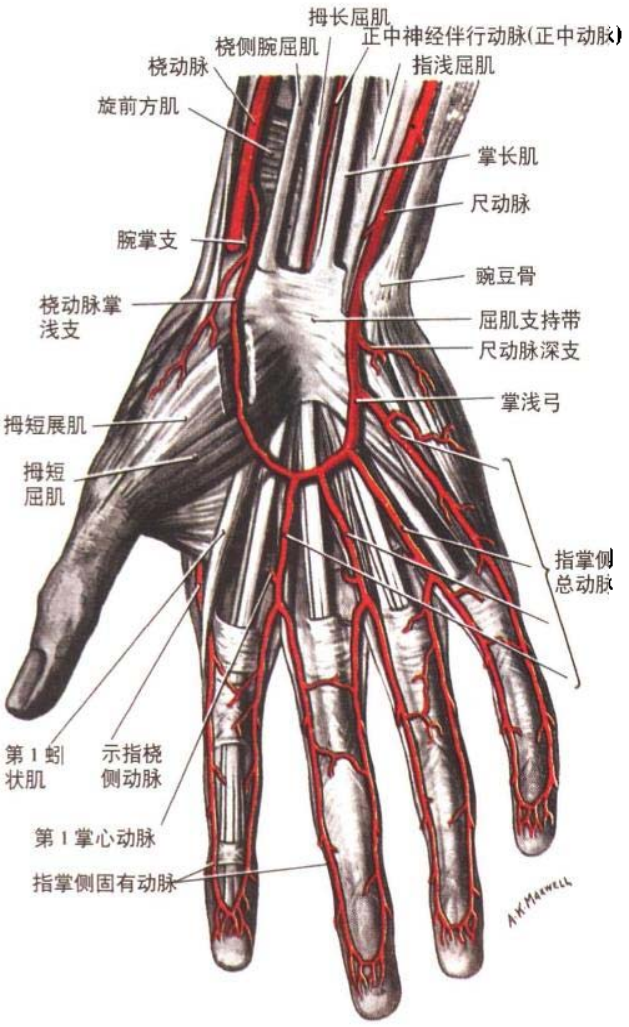

图10.109 右手掌浅弓及其分支，部分拇短展肌已切除，暴露桡动脉掌浅支

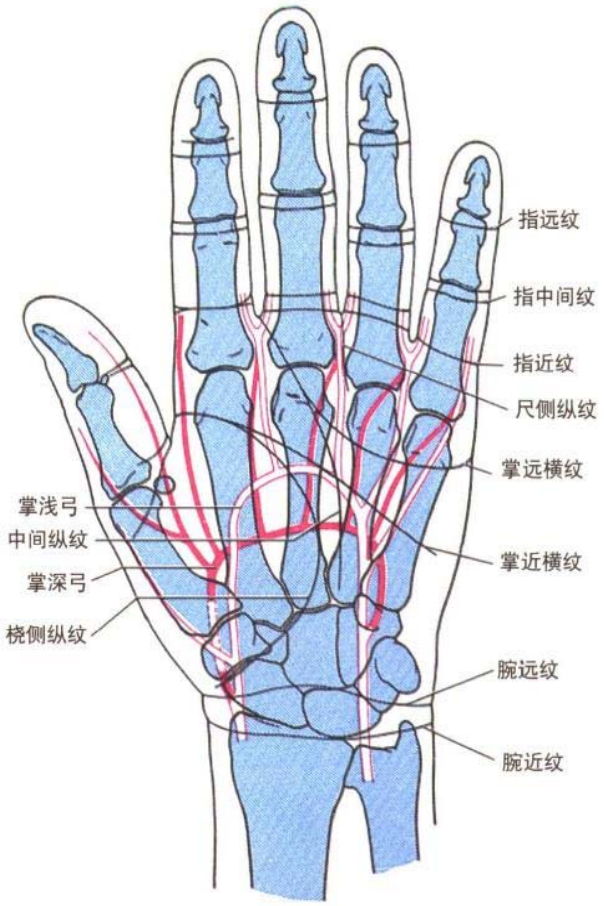

图10.110 左手皮肤掌纹和掌动脉弓与骨的关系简易图。

腕掌支（palmar carpal branch） 为尺动脉的小支，在指深屈肌腱深面跨过尺骨远侧端，与形成腕掌弓的桡动脉的腕掌支相吻合（图10.105）。

腕背支（dorsal carpal branch） 发自尺动脉行于豌豆骨近侧处，在尺侧腕屈肌腱深面弯曲绕至腕背侧，并在伸肌腱深面行向外侧与桡动脉的腕背支相吻合形成腕背弓（见前）。近腕背支起点处，发1小支沿第5掌骨的尺侧缘走行供应第5指的背侧及尺侧缘。

掌深支（deep palmar branch） 常为2支，行于小指展肌和小指短屈肌之间，穿过小指对掌肌或在其深面与桡动脉终支吻合构成掌深弓，并与尺神经深支伴行。

掌浅弓 掌浅弓（superficial palmar arch）主要由尺动脉末段参加吻合而成。尺动脉与尺神经一起进入手掌，初位于屈肌支持带前面和豌豆骨外侧，行至钩骨钩内侧，然后向远侧弯曲呈弓状，弓的最高点相当拇指过伸时，拇指基底远侧的横线。约有1/3的掌浅弓仅由尺动脉单独构成；1/3以上的掌浅弓是由尺动脉与桡动脉的掌浅支联合构成；另1/3的掌浅弓是借桡动脉的示指桡侧动脉、拇主要动脉的分支或正中动脉与尺动脉吻合而成（Coleman和Anson 1961）。掌浅弓一般被掌短肌和掌腱膜覆盖，并位于小指屈肌、正中神经分支、指长屈肌腱和蚓状肌的浅面。

掌浅弓分支：3条指掌侧总动脉发自掌浅弓凸面（图10.109），行于第2～4蚓状肌表面，每支行至指蹼处，与来自掌深弓的掌心动脉相吻合后，每支再分成两支指掌侧固有动脉（proper palmar digital arteries）然后沿尺侧4指的相邻缘、指神经的背侧向远侧走行，在指尖的皮下组织中和指关节附近相互吻合。每一条指掌侧固有动脉都发两条背支与指背动脉相吻合，供应中、末节指背侧的软组织和指甲床。指掌侧固有动脉和指掌侧总动脉分布于掌指关节、指间关节，并发滋养动脉到指骨，它们是手指的主要血管而指背动脉比其细小。

尺动脉、桡动脉的吻合可出现在下列部位：

- 腕关节处借腕背弓和腕掌弓相交通吻合。
- 在手部通过掌浅弓和掌深弓相吻合。
- 在手指和掌骨分支之间相吻合。

掌浅、深弓的损伤：在手掌动脉弓损伤时结扎一支前臂动脉可能无效，同时结扎两条腕部近侧的血管也可能失败，因为在骨间、腕部存在许多吻合。当局部压迫止血失败时，可以压迫肱动脉作为临床止血措施。

躯干部的动脉

胸主动脉

胸主动脉（图10.111）（thoracic aorta）是降主动脉的胸段，位于后纵隔内。起于第4腰椎下缘，与主动脉弓相续，止于第12胸椎下缘膈主动脉裂孔处。胸主动脉起始部位于脊柱左侧，然后下降接近中线，其终止部在中线的前方。

毗邻 胸主动脉的前方自上向下为左肺门、心包、食管和膈。心包将胸主动脉与左心房分开；胸主动脉的后方是脊柱和半奇静脉；右侧为左心房、奇静脉和胸导管，右侧的下方是右侧胸膜和右肺；左侧毗邻左侧胸膜和左肺。食管和食管丛在上方位于胸主动脉的右侧，在胸下部位于其前方；在接近膈时，位于胸主动脉的左前方。因此，降主动脉和食管相互之间的位置呈螺旋状。

表面解剖：胸主动脉的投影：约为2.5cm的宽带，从左侧第2肋软骨胸骨端到幽门平面（见第12篇）上方2cm的正中线上。

分支 胸主动脉发出到心包、肺、主支气管、食管的脏支和到胸壁的壁支。

心包支（pericardial branches） 是几条小血管，分布于心包后面。

支气管动脉（bronchial arteries）的数目、大小和起始部位不定。经常有1条右支气管动脉，从第3肋间后动脉或左上支气管动脉发出，在后方行于右主支气管和主支气管分支上，供应支气管、肺的蜂窝组织、支气管肺淋巴结、心包和食管。左支气管动脉常为上、下两条起于胸主动脉，上支的起始部靠近第5胸椎，下支起始于左主支气管的下方。它们行向后到左主支气管，其分布如同右侧支气管动脉的分布。Cauldwell等（1948年）在150具尸体中发现有40%是这种安排；2条左支气管动脉和2条右支气管动脉，或两侧都是1条支气管动脉的例数较少（约20%），它们都是在第3和第4肋间动脉附近从胸主动脉发出的直接分支。在约10%的例子中，有1条左支气管动脉和2条右支气管动脉。这种变异主要由于主动脉的分支较多形成的。支气管动脉从主动脉弓发出的例子非常少见。

食管动脉（oesophageal arteries） 有4或5条，从胸主动脉的前方发出，斜行向下进入食管，形成食管上的血管链。在上方它与甲状腺下动脉发出的食管支吻合，在下方与左侧膈动脉和胃左动脉的升支吻合。

纵隔支（mediastinal branch） 是许多供应后纵隔淋巴结和蜂窝组织的小动脉。

膈支（phrenic branches） 发自胸主动脉的下部，向后分布到膈的上面，并与肌膈动脉和心包膈动脉吻合。

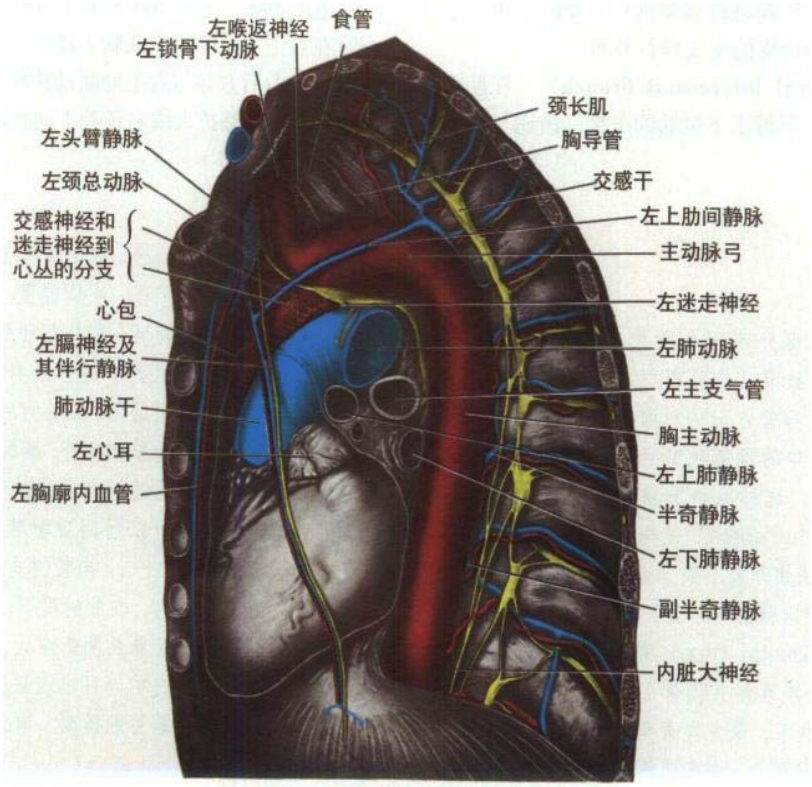

图10.111 纵隔左侧面观。左侧肺、胸膜已被除去，心包打开暴露出心。胸廓入口呈斜行方位，颈长肌、食管上部和胸导管向前倾斜。

肋间后动脉 肋间后动脉（posterior intercostal arteries）有9对，从降主动脉的后面发出，分布到下位9个肋间隙。第1和第2肋间隙由肋间上动脉供应（见前文）。由于主动脉偏向左侧，所以右侧肋间后动脉较长。右肋间后动脉在食管、胸导管和奇静脉、右肺和胸膜的后方越过椎体。左肋间后动脉转向后到椎体上与左肺和胸膜接触。上2条左肋间后动脉被左上肋间后静脉越过。下位的左肋间后动脉被奇静脉和副半奇静脉越过。肋间后动脉再远侧的行程两侧相同。在肋头的前方交感干下行于动脉的前方，内脏神经下行于下位肋间后动脉的前方。

每条肋间后动脉越过肋间隙斜行向上到肋角，然后在肋沟内继续向前行（图10.111）。在肋角之前它行于胸膜和肋间内（后）膜之间，然后行于肋间内肌和肋间最内肌之间（见第7篇），并与来自胸廓内动脉的肋间前动脉或肌膈动脉分支吻合。肋间后静脉在其上方，肋间神经在其下方、但在上位的肋间隙内，肋间神经先在动脉的上方。第3对肋间后动脉与肋间上动脉吻合并供应第2肋间隙。下2对肋间后动脉继续向前进入腹壁与肋下动脉、腹壁上动脉和腰动脉分支吻合。肋间后动脉发出背侧支、侧副支、肌支和皮支。

背侧支（dorsal branch） 分别在邻近的肋颈之间向后行，椎体和肋横突上韧带分别位于其内侧和外侧。它发出脊支通过椎间孔进入椎管供应椎骨、脊髓和脊膜，并在上方和下方与脊髓的动脉及其对侧的相应动脉吻合。背侧支与胸神经的背侧支一起越过横突供应背侧的肌肉。它还发出小皮支与脊神经后支的皮支伴行分布。

侧副支（collateral intercostal branch） 在肋角附近离开肋间后动脉，下行于下位肋的上缘，沿途与胸廓内动脉的肋间前支或肌膈动脉分支吻合。

肌支 供应肋间肌、胸肌和前锯肌，并与腋动脉的胸上动脉和胸外侧动脉吻合。外侧皮支与胸神经的同名神经伴行分布。乳房支来自第2～4肋间隙的肋间后动脉，供应胸大肌、皮肤和乳房。在哺乳期这些血管扩张。

其它小支 供应胸壁的其它组织，如肋的骨膜、肋骨和骨髓、滑膜关节和不动关节的组织以及胸膜壁层。

右支气管动脉 右支气管动脉可从右侧第3肋间后动脉发出（见前文）

临床解剖 因肋间后动脉和静脉在肋角的内侧横过肋间隙，所以进行胸部穿刺，不在肋角的内侧进行。然而，在外侧，它行于肋间隙的上部，因此胸外侧壁穿刺应在肋间隙的下半部进行。

肋下动脉 肋下动脉（subcostal arteries）是胸主动脉最下面的分支，位于第12肋的下方。肋下动脉向外侧行于第12胸椎体的前方，内脏大、小神经，交感干，胸膜和膈的后方。右肋下动脉也行于胸导管和奇静脉的后方，左侧者行于副半奇静脉的后方。然后它与肋下神经在外侧弓状韧带的后方，第12肋的下缘，腰方肌的前面以及肾的后方进入腹部。右肋下动脉行于升结肠的后方，左侧者行于降结肠的后方。肋下动脉穿过腹横肌腱膜以后，在腹横肌腱膜和腹内斜肌之间行进，与腹壁上动脉、下位的肋间后动脉和腰动脉吻合。肋下动脉发出的背侧支与肋间后动脉的背侧支的分布相同。

迷走动脉 迷走动脉（aberrant artery）是一条小动脉，有时在右主支气管附近从胸主动脉的右侧发出，上升于气管和食管的右后方并与右上肋间动脉吻合。它是右侧背主动脉的遗迹。它偶然扩大成右锁骨下动脉的一部分（见前文）。

胸主动脉的变异

主动脉腔偶可部分或完全消失，如在动脉导管上方狭窄（导管前型或婴儿型），或在动脉导管入口的对面狭窄或在动脉导管入口的远侧狭窄（导管后型或成人型）。这种主动脉狭窄（coarctation of the aorta）是先天性的，动脉导管可仍然开放，很少有代偿，体循环的血压仍比肺循环的血压高。

导管前型（preductal type）狭窄的长度可有变化，并可伴有锁骨下动脉，甚至头臂干的狭窄，很少发育到狭窄远侧区的侧支循环建立。许多病例生存不能超过几个月，是外科存在的大问题。然而，如果只在锁骨下动脉和头臂干之间一小段的距离狭窄，左臂的血压低于右臂的血压，侧支循环就可通过头臂干的分支建立起来。

导管后型（postductal type）狭窄是导管组织异常地伸入到主动脉壁内。出生以后由于导管收缩使导管和主动脉都狭窄。这种狭窄可使病人正常生活许多年，可以在主动脉狭窄的远侧建立一个额外的侧支循环。丰富的胸壁血管有重要的临床意义，在狭窄部的近侧，许多动脉间接地从主动脉发起，这些动脉与连结主动脉阻塞部远侧的动脉相吻合，侧支循环建立时这些血管可明显扩张。在胸前壁，来自腋动脉的胸肩峰动脉、胸外侧动脉和肩胛下动脉，来自锁骨下动脉的肩胛上动脉和来自肋颈干的第1、2肋间后动脉与其它的肋间后动脉相吻合；胸廓内动脉及其分支与低位的肋间后动脉和腹壁下动脉相吻合。所以肋间后动脉经常是侧支循环通路之一，其背侧支扩大可使肋下缘形成沟。在放射线下，可见扩大的左锁骨下动脉的阴影增大。肩胛的血管及其吻合支扩大可出现肩胛间广泛的搏动（用手掌可触摸到，有时可听诊听到）。

腹主动脉

腹主动脉(abdominal aorta)在正中线第12胸椎下缘及胸腰椎间盘的前方起于膈的主动脉裂孔，下行于椎骨前方，在第4腰椎稍左侧，分为左、右髂总动脉。因腹主动脉发出的分支较大，所以腹主动脉口径向下迅速变细。在100例16～60岁人的腹主动脉铸型标本上测量，腹主动脉的口径随着年龄而增大。在男性，腹主动脉的上端为9.8～14.1mm、下端为8.1～14.6mm；在女性，上端直径为9.7～15.7mm、下端为9.1～14.6mm（Aleksandrowicz等1974）。这些值与Leithner等（1975）对61个成人放射学观察的结论有分歧。他们的结论，腹主动脉的上、下端直径分别平均为26mm和19mm；腹主动脉分叉处的角度平均为37°。这些数值在对动脉粥样硬化发生的流体力学因素分析上有一定的意义（Newman等1971；Lallemand和Newman 1973年）。从理论上讲，动脉的压力搏动波在连结处可出现返回的现象，动脉腔结合处或其本干分支处的动脉腔之间的直径有一定的比值，称为连结区比率。在分叉相等的血管，如主动脉分叉，其比率为1:1.5，搏动波的返回近于零，这两条血管被认为是对称的。由于血管'不对称'，或者因动脉分叉不对称，使搏动波出现摆动和紊流，可引起血管内壁损伤，易于出现动脉粥样化。在一生中，血管的直径和其它分叉处的直径可有改变，因此这些直径的大小具有特殊的意义。人、狗和家禽主动脉－髂血管连结处的区比率常接近理论上的'对称'值。狗和家禽此值与年龄无关。(Gosling等1971)。然而，人的主动脉分叉'对称'值只存在于胎儿中；出生时，其比率为1.11±0.02，随着年龄的增加，比率减少，到了50岁，其比率值约为0.7，此时从理论上预测是'不对称'返回的压力搏动波，约为其幅度的1/3。这些研究对Shah等（1978）主动脉分叉发生的研究有特殊的意义。Shah的研究内容包括血管直径、分支角度、髂血管长度和它们进入盆部时的弯曲以及弯向背侧的角度。这些内容至今仍为最丰富的资料。但它们测量的直径是外径，并且资料只是在少量尸体解剖中取得的，所以并不能与上面引用的内容进行比较。这些有意义的观察将在改进技术和研究者们共同努力下进一步深入。

毗邻 腹主动脉的前方有腹腔干及其分支、腹腔丛和网膜囊。网膜囊介于腹主动脉和肝的乳头状突、小网膜之间。在腹腔干的下方，肠系膜上动脉离开腹主动脉，越过左肾静脉前方。胰体和脾静脉斜行向上左越过腹主动脉，借肠系膜上动脉和左肾静脉与腹主动脉分开。在胰的下方，睾丸（卵巢）动脉近侧部和十二指肠水平部位于腹主动脉的前方。腹主动脉最低部被腹膜壁层覆盖并被小肠系膜根横过。

腹主动脉的后方是胸腰椎间盘、上4个腰椎和椎间盘以及前纵韧带。从腹主动脉后面发出的腰动脉和通过其后方到达下腔静脉的第3、4（有时第2）左腰静脉将腹主动脉与前纵韧带分开。腹主动脉与左侧腰大肌的前缘重叠。

腹主动脉右侧的毗邻：上方是乳糜池和胸导管、奇静脉和膈右脚。膈右脚与腹主动脉重叠并将动脉与下腔静脉和右侧腹腔神经节分开。在第2腰椎以下，腹主动脉与下腔静脉相邻。

腹主动脉左侧的毗邻：上方是左侧膈脚和左腹腔神经节。在第2腰椎水平是十二指肠空肠曲，左侧交感干，十二指肠降部和升部以及肠系膜下血管。

表面解剖 腹主动脉的投影：从正中线幽门平面上方2.5cm处向下至脐的下左侧1cm之间，约为2cm的宽带。腹壁松弛时，在腹主动脉分叉的上方可摸到并能看到腹主动脉的

图10.112 男性腹主动脉及其分支

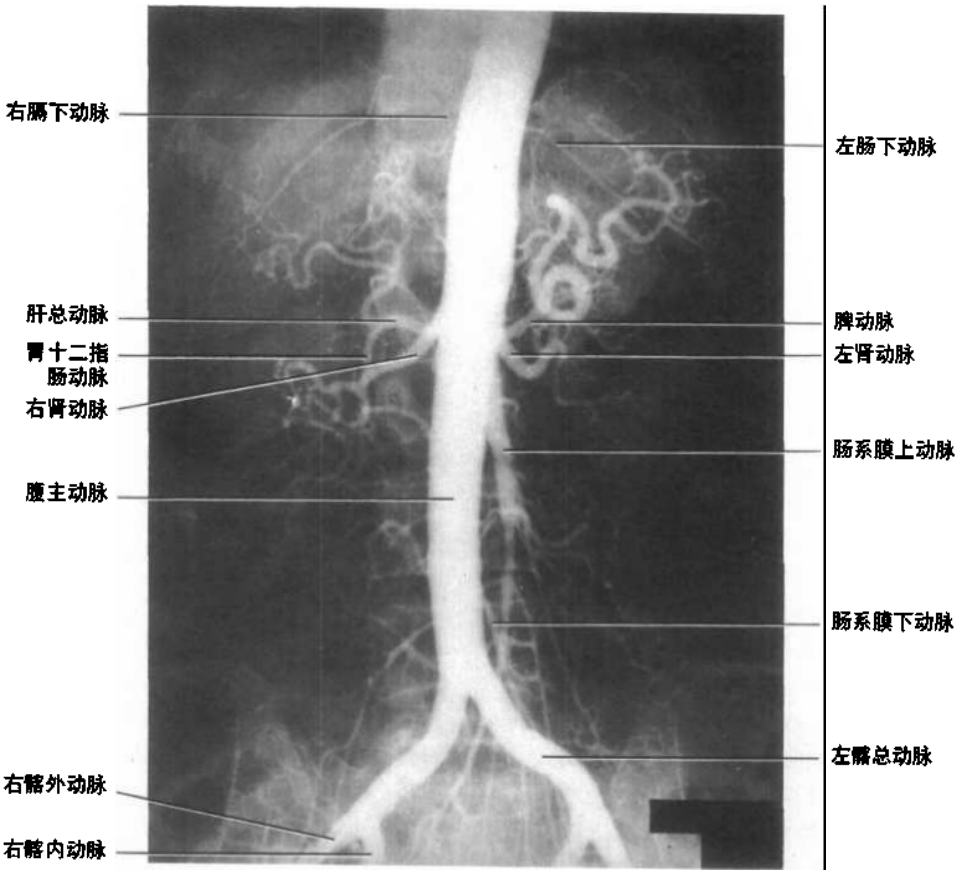

图 10.113 主动脉－髂动脉血管造影照片（Guy 医院 Shaun Gallagher 提供，Sarah Smith 摄影）。

搏动。在瘦人更易摸到和看到。在肥胖的人，如果很容易摸到腹主动脉的搏动，就要怀疑是否患腹主动脉瘤，应进行超声波扫描检查。

腹主动脉分支（图 10.112，113） 腹主动脉的分支有腹侧支、外侧支、背侧支和终末支。腹侧支和外侧支分布到脏器，背侧支分布到体壁、脊柱、椎管和椎管内容。其分支如下：

腹侧分支：腹腔干、肠系膜上动脉和肠系膜下动脉

背侧分支：腰动脉和骶正中动脉

外侧分支：膈下动脉、肾上腺中动脉、肾动脉、卵巢动脉或睾丸动脉

终末分支：髂总动脉

腹主动脉的腹侧分支：

腹 腔 干

腹腔干（coeliac trunk）（图 10.114－117）是一较大的腹侧分支，长约 1.25cm，位于主动脉裂孔的稍下方，几乎水平的行向前方，在胰和脾静脉的上方稍右侧分支：

- 胃左动脉（left gastric）
- 肝总动脉（common hepatic）
- 脾动脉（splenic）

腹腔干还发出一侧或两侧的膈下动脉。肠系膜上动脉也可从腹腔干发出，或从腹腔干的分支发出，也可单独直接从腹主动脉发出。

毗邻 前方是网膜囊；腹腔丛围绕着腹腔干并沿着腹腔干的分支延伸。右侧是右腹腔神经节、膈右脚和肝的尾状突；左侧是左腹腔神经节、膈左脚和胃贲门。膈右脚可压迫腹腔干的起始部引起狭窄，出现‘腹腔干压迫征’可用手术解脱这种压迫，但应考虑是否有效。腹腔干的下方是胰和脾静脉。十二指肠悬肌（见第 12 篇）可环绕腹腔干，但通常在其左侧。

腹腔干的分支：

胃左动脉 胃左动脉是腹腔干最小的分支，向左上走行，从网膜囊的后方到达胃贲门（图 10.114，115）。胃左动脉邻近左膈下动脉，在左肾上腺的内侧或前方。在近胃处发出 2 或 3 条食管支（oesophageal branches）上升到食管，与胸主动脉的食管支吻合；其它分支供应胃贲门部，并与脾动脉的分支吻合。胃左动脉发出食管支后转向前下，进入左胃胰皱襞内，行于（常是两条）小网膜两层之间，沿胃小弯弯曲向右行到达幽门，供应胃的前后壁并与胃右动脉吻合。副胃左动脉（accessory left gastric artery）可从肝动脉左支发出，也经小网膜到达胃小弯。

肝动脉 肝动脉（Hepatic artery）的大小居于胃左动脉和脾动脉之间，但在胎儿晚期和出生后的早期，它是腹腔干最

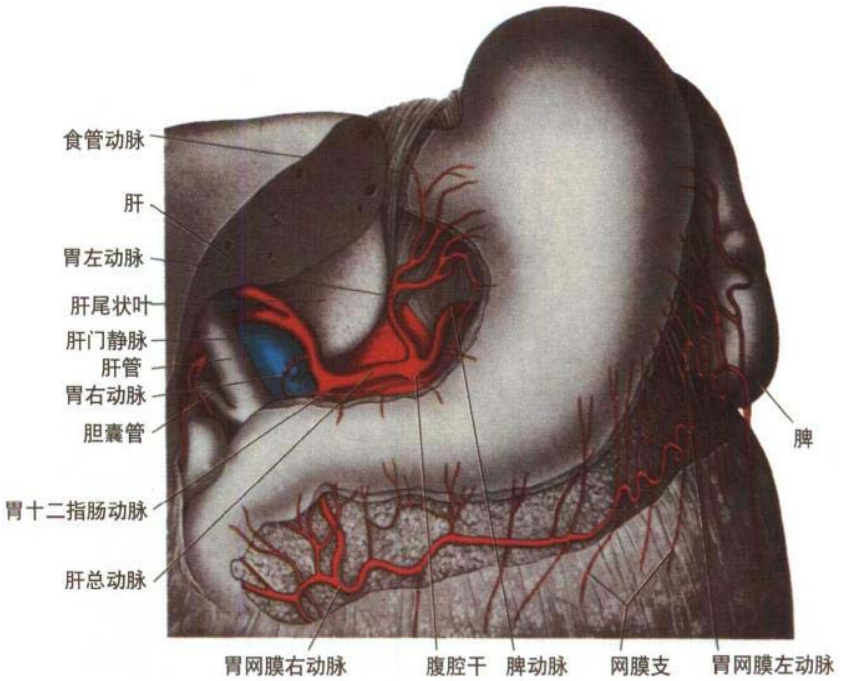

图 10.114 腹腔干及其分支、部分肝、全部小网膜、网膜囊的腹后壁腹膜以及部分大网膜前层已除去。

大的分支（图 10.114～116, 118）。肝动脉由肝丛伴随先行向前右方，在网膜孔的下方到达十二指肠的上面（图 10.114），越过肝门静脉后，在小网膜两层之间，网膜孔的前方向上行，到达肝门。在肝门，它分为左右支与肝门静脉和肝管的分支伴行到达肝叶。在小网膜孔处它位于肝门静脉前方，胆总管的左侧，它的右支通过胆总管的后方（偶然在前方）（图 10.115）。肝动脉的分段如下：

- 肝总动脉（common hepatic artery），从腹腔干到胃十二指肠动脉的起始部
- 肝固有动脉（hepatic artery proper），从胃十二指肠起始处到其分叉处

在胚胎和胎儿早期，肝动脉从胃左动脉发出（56 例中占 67%; Godlewski 等 1975）。肝动脉可从肠系膜上动脉发出；也可以肝右支从肠系膜上动脉发出，而肝左支从胃左动脉发出。其它的变异 Quain（1865, 1899）和 Woodburne（1962）曾有报道（见后文和第 12 篇）。肝动脉分出胃右动脉、胃十二指肠动脉、胆囊支和从肝右动脉或十二指肠上动脉发出到胆总管的分支（见后文）。

胃右动脉（right gastric artery） 在十二指肠上部的上方（图 10.114），胃十二指肠动脉发出之前或之后从肝动脉发出，在小网膜内下行到胃幽门后，它沿胃小弯向左行，供应胃前后壁的上部，并与胃左动脉吻合；十二指肠上动脉也可以是它的分支（见后文）。

胃十二指肠动脉（gastroduodenal artery） 从十二指肠上部的后方或上方，（图 10.114～116）从肝动脉分出。它的干短而宽，在十二指肠和胰颈之间下行到十二指肠后面腹膜反折处的右侧。它常位于胆总管的左侧，但有时在其前方。它在十二指肠上部的下缘分为胃网膜右动脉（right gastro-epiploic artery）和胰十二指肠上动脉（superior pancreaticoduodenal artery），发小支到胃幽门和胰以后，发出十二指肠后动脉到十二指肠上部，有时发出十二指肠上动脉（见后文）。一般情况下肝总动脉的第 1 条分支常是胃十二指肠动脉，但胃十二指肠动脉也可来自肠系膜上动脉、腹腔干或迷路肝右动脉（见后文）；它在胰颈和十二指肠之间的中间位是它最恒定的特点。此处常发生十二指肠溃疡，所以有重要的临床意义（Bradley 1973）。

十二指肠上动脉（supraduodenal artery）有时为 2 条。变化较大，可从胃十二指肠动脉、肝动脉（肝总、肝固有动脉或肝固有动脉的分支）发出或从胃右动脉发出。它供应十二指肠上部近侧半的上半部或大于近侧半。十二指肠在近侧也常有胃右动脉的分支分布（见第 12 篇）。

胃网膜右动脉（right gastroepiploic artery） 是胃十二指肠动脉较大的终末支，它沿着网膜囊右缘行走，然后转向左在大网膜前两层之间沿胃大弯行走，与脾动脉的胃网膜左动脉吻合（图 10.114, 115, 118）。在胃幽门处它靠近胃，与胃大弯之间的距离为 2cm。它的有些分支上升到胃前后壁，其它的分支下行进入大网膜。它也供应十二指肠上部的下面。

胰十二指肠上动脉（superior pancreaticoduodenal arteries） 常是两条：前支在前面下行于十二指肠和胰头之间，供应十二指肠和胰头并与肠系膜上动脉发出的胰十二指肠下动脉的前支吻合（图 10.115）。胰十二指肠上后动脉（posterior superior pancreaticoduodenal arteries）常是胃十二指肠动脉在十二指肠上部上缘单独的分支，向右侧下行

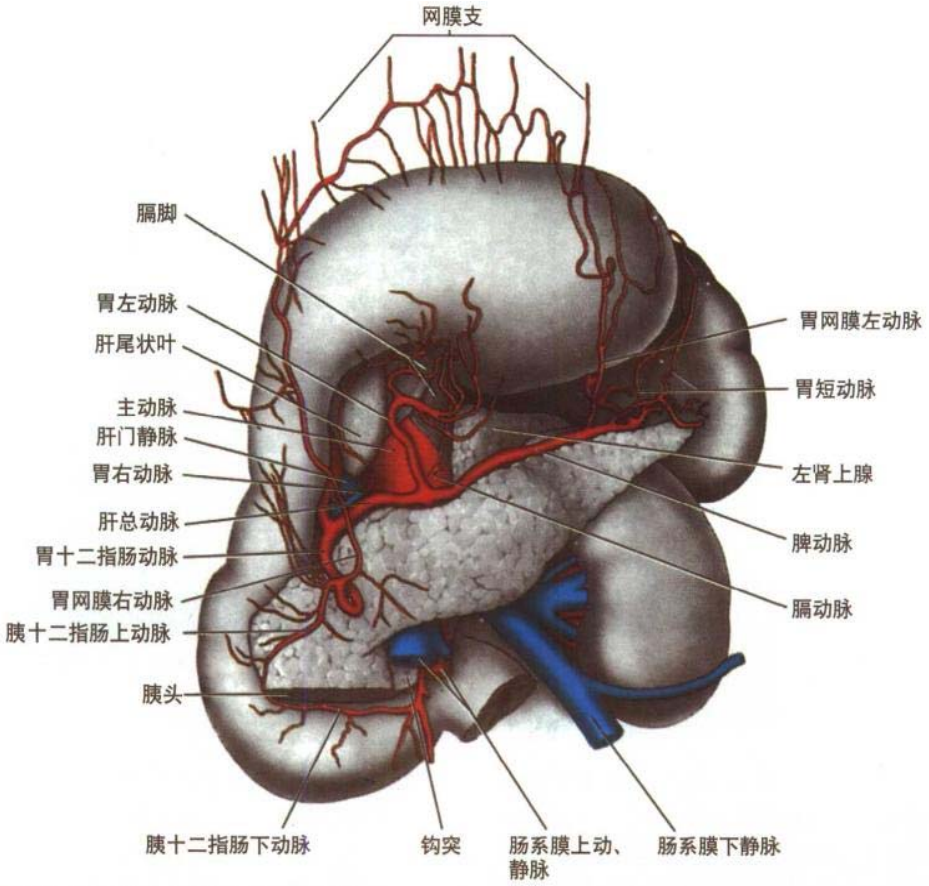

图 10.115 腹腔干及其分支（胃翻向上方并除去腹后壁腹膜）。

于肝门静脉和胆总管的前方，然后到胰头的后方，发出分支到胰头和十二指肠；它横过胆总管的后方，穿过十二指肠壁与胰十二指肠下动脉的后支吻合。胰十二指肠上动脉尚发出若干小支到胆总管的下部（见第12篇）。

胆囊动脉（cystic artery） 常从肝固有动脉右支发出

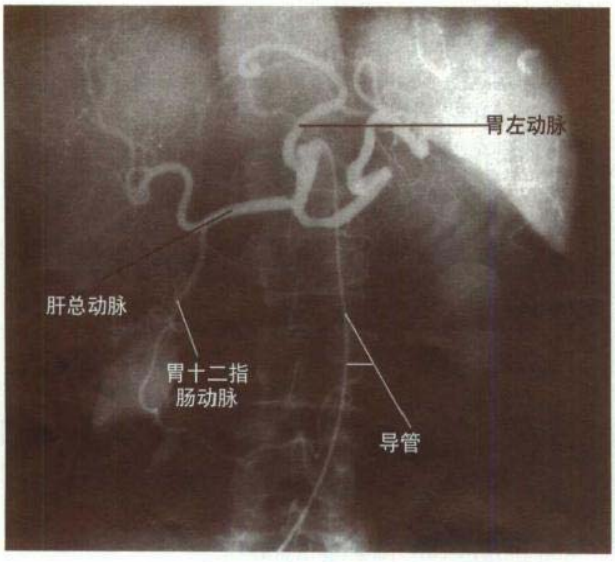

图 10.116 腹腔干的动脉造影照片。

（图10.118），行于肝总管后方，经胆囊管的表面到胆囊颈的上面。它在胆囊颈上向下行分为浅支和深支。浅支在下方，深支在上方。胆囊动脉可从肝动脉本干发出（很少从胃十二指肠动脉发出），越过胆总管或肝总管的前方或后方到胆囊。从肝动脉起始的胆囊动脉也有变异，从肝动脉起始处到其分支之间都可直接发出胆囊动脉。副胆囊动脉（accessory cystic artery）可从肝总动脉或它的分支上发出。胆囊动脉供应肝管和胆总管的上部（见第12篇）。在爬行纲、鸟和哺乳类以及注射74例人的胆囊中，对胆囊动脉的分布进行比较解剖学研究（Gordon 1967），发现人的胆囊动脉在从胆囊颈处到达胆囊，但不与胆囊管接触。

在前面，当胃十二指肠动脉在十二指肠上缘越过胆总管前面时，胃十二指肠动脉的十二指肠后支发出2～5条升支。肝右动脉和胆囊动脉接近下方的肝总管时，发出3或4支的降支。这些升支和降支沿着胆总管形成吻合并大致分成内侧干和外侧干，有些人描述它们为‘3点钟’和9点钟血管。从应用解剖学的观点，手术时应仔细地解剖这个区域，应在内窥镜的密切观察下保留这些血管。

在后面，‘肝门后动脉’（retroportal artery）从腹腔干或肠系膜上动脉起始部附近发出（或是它们的一条大的分支），在肝门静脉的后方向上行。20%向上行于胆总管的后方与肝右动脉连结，但大多数在近胆总管十二指肠上段的下端

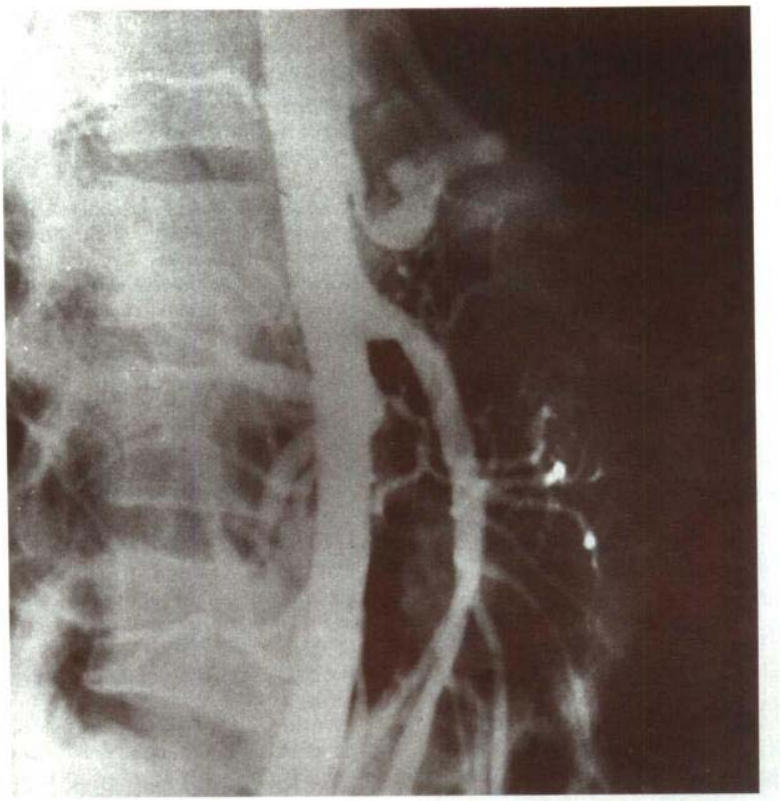

图 10.117 腹腔干起始部被膈右脚形成的正中弓状韧带压缩。

与十二指肠后动脉相连。当肝门后动脉存在时，对胆总管十二指肠上段的血液供应有一定的意义。

终末支或肝内支 肝动脉的终末支或肝内支的类型较恒定（见第 12 篇），它们是肝分段的依据。与其它器官一样它是上皮芽胚生长和分支的结果。它的分支与肝门静脉分支和神经干分支相伴行。肝动脉段在第 12 篇中描述。参考 Woodburne（1962）的描述。

脾动脉 脾动脉（splenic artery）非常弯曲，是腹腔干最大的分支（图 10.114－116）。它被脾丛围绕并与脾静脉伴行。脾动脉行向左上，在胃和网膜囊的后方沿着胰的上缘向左行；它行于左肾上腺和左肾上部的前方并进入脾肾韧带内。近脾处，脾动脉分成 5 或更多的段支进入脾门（见第 9 篇）。

脾动脉有下列分支：

胰支（pancreatic branches） 是脾动脉沿胰的上缘行进中发出的许多小支（图 10.115），供应胰颈、胰体和胰尾。胰背动脉（dorsal branch）（有时从肠系膜上动脉、结肠中动脉、肝动脉或腹腔干发出）在胰的后方下行，分为右、左支。右支常是两条，行于胰颈和钩突之间，与胰十二指肠上前动脉的分支吻合形成胰前动脉弓（prepancreatic arterial arch）；左支沿胰的下缘行进到胰尾，它与脾动脉发出的胰大动脉（arteria pancreatica magma）和胰尾动脉（caudae pancreatis）吻合，并供应胰体左侧部和胰尾。

胃短动脉（short gastric arteries） 有 5～7 条，从脾动脉的终末段和它的终末分支发出或从胃网膜左动脉发出

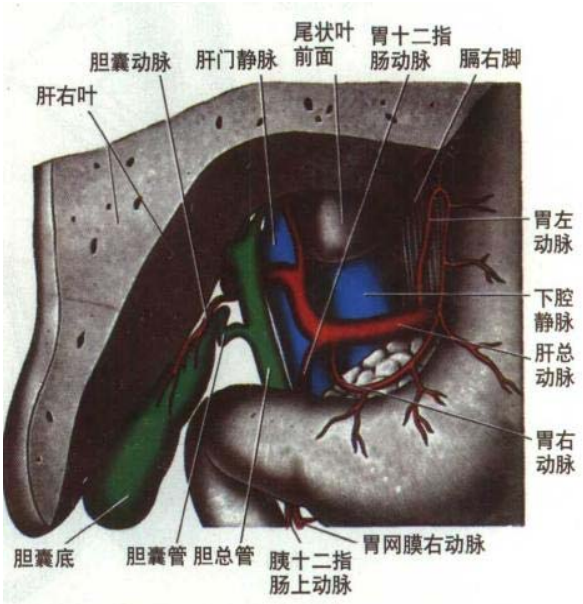

图 10.118 肝固有动脉、胆总管和肝门静脉的位置关系（小网膜和腹后壁腹膜已除去）。

(图10.115)。它们行于胃脾韧带两层之间，供应胃底，并与胃左动脉和胃网膜左动脉的分支吻合。

胃后动脉(posterior gastric artery) 可从脾动脉的任何部分发出，但常从脾动脉的中部发出；许多人曾进行过报道(Quain 1844)，但在以后的文章中忽略了该动脉。Susaki等(1978)报道61具成人尸体中38例有胃后动脉(62.3%)；在14个报告中(1904～1968年)，在870具尸体中其发生率从12.7%～77%，平均为58%。他们描述胃后动脉在网膜囊腹膜的后方行向胃底，在胃膈皱襞内到达胃后壁。它的直径常为2mm。

胃网膜左动脉(left gastro-epiploic artery) 是脾动脉最大的分支(图10.114, 115)，在脾门附近从脾动脉发出，行向前下右方，发出分支通过胃脾韧带供应胃大弯的近侧1/3部；这些分支较胃网膜右动脉的胃支长，可长约8～10cm。一条较大的终末网膜支在大网膜内下降到右侧。胃网膜左动脉本干弯曲向前，在较高的水平与胃网膜右动脉吻合。吻合形成的袢与部分胃大弯之间没有分支。在部分胃切除术中，应在胃网膜右动脉的下方切开大网膜，切断所有的网膜支，因保留了来自胃网膜左动脉的一条较大的网膜支不被损伤，因此大网膜仍可存活(Horton 1952)。供应大网膜的血管是胃网膜左、右动脉的网膜支。右、中和左结肠动脉不供应大网膜；虽然横结肠系膜常附着到大网膜上，但血液供应仍然分开(见第12篇)。

脾动脉终末支 它们在脾肾韧带内进入脾门。它们的分布已在第9篇描述。

脾动脉和肝动脉的变异 脾动脉和肝动脉及其分支的变异较多，有重要的临床意义。这些变异包括：

- 肝总动脉起始于肠系膜上动脉或腹主动脉(较少)；它常从肝门静脉的后方进入小网膜。
- 副肝左动脉(accessory left hepatic artery)常起于胃左动脉，在小网膜内向右行到肝门，在胃部分切除术中较易损伤。
- 副肝右动脉(accessory right hepatic artery)常起于肠系膜上动脉，在小网膜内行于肝门静脉和胆总管的后方到肝门。

副肝左、右动脉也可起于胃十二指肠动脉或腹主动脉。它们可与肝动脉的'正常'分支结合或代替它们成为单独分布到肝的分支，称为'迷走代替动脉(aberrant replacing arteries)'。

临床解剖 肝动脉结扎和阻塞后的侧支循环：虽然肝动脉阻塞可造成肝组织坏死，但并非不可避免，因为肝2/3氧气的需求是靠肝门静脉来供应。但此作用的效果取决于阻塞的部位。肝总动脉在胃右动脉起始部的近侧阻塞，可有侧支循环通过胃左和胃右动脉，胃网膜左、右动脉，胰十二指肠和胃十二指肠动脉到达肝，因此不可能发生坏死。然而，如果在胃十二指肠动脉起始以后的肝固有动脉发生阻塞，则侧支循

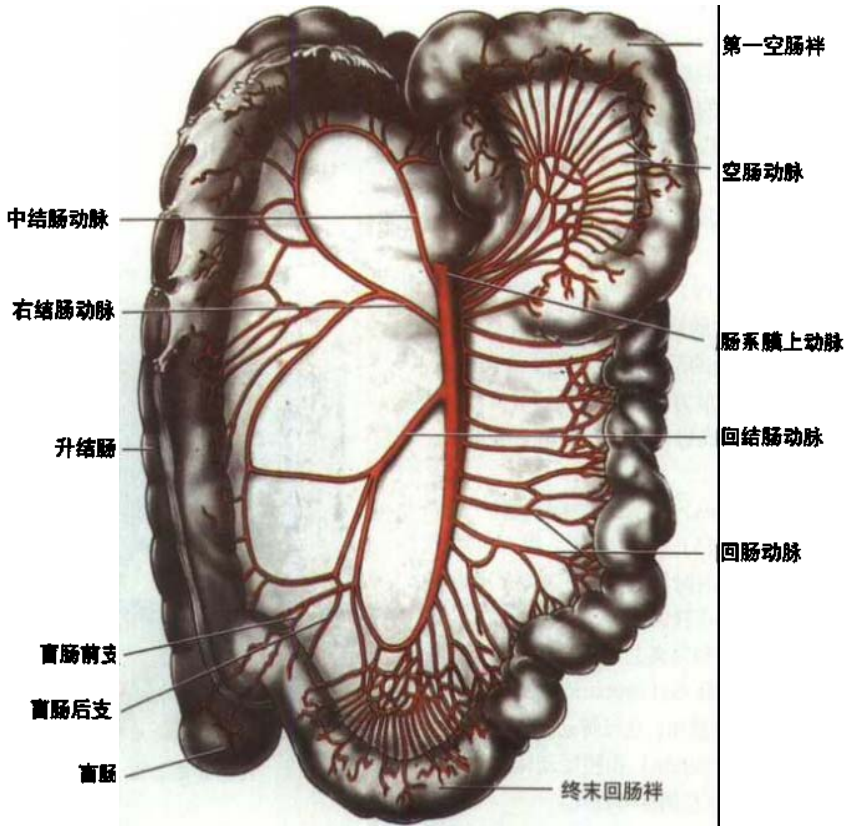

图10.119 肠系膜上动脉及其分支。第一空肠袢和终末回肠袢已展开，显示它们的动脉排列。

环只限于在细小的膈下动脉（见后文）间。如果肝门静脉由于血栓或外科手术而受到压迫时，肝则完全依赖肝动脉而存活。

肠系膜上动脉

肠系膜上动脉（superior mesenteric artery）是到消化管最重要的动脉（图10.119～121），它供应从十二指肠上部到横结肠中部的肠管，在功能上是终动脉。它在腹腔干下方1cm，L1-L2的椎间盘水平处从腹主动脉发出。其前方被脾静脉和胰体越过，并借左肾静脉与腹主动脉分开。肠系膜上动脉向下前行于胰钩突的前方，经过十二指肠水平部的前方。在放射线造影上能看到有半透明的区域横过十二指肠，曾经被认为是一个括约肌（Ochsner括约肌），许多症状都是由此括约肌引起。内窥镜已经否定了这个概念。当肠系膜上动脉在小肠系膜根内下行时，它越过下腔静脉、右输尿管和腰大肌的前方，并在行程中逐渐变细，最后与它的分支回结肠动脉相连结。它与肠系膜上静脉伴行，并被神经丛围绕。从肠系膜上动脉的终末支连到脐有一纤维索，是胚胎的动脉与卵黄囊连结的遗迹。

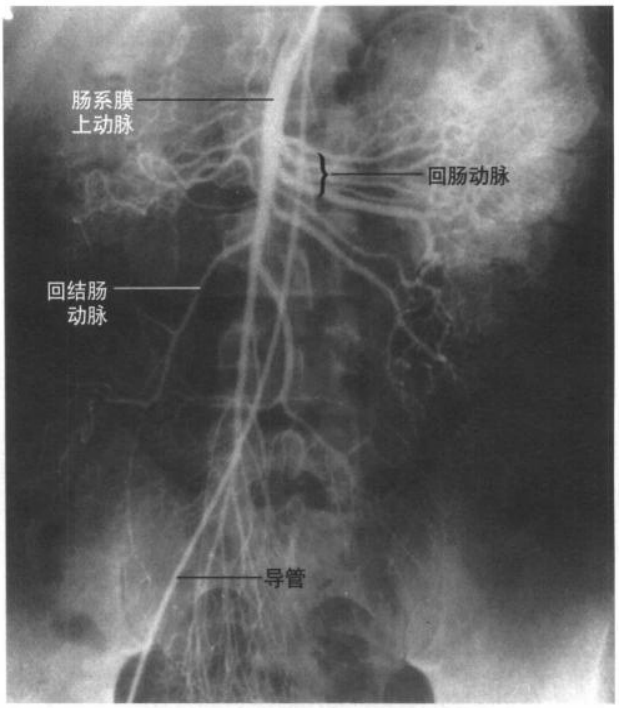

图10.120 肠系膜上动脉造影照片。回肠动脉（包括若干小支）和回结肠动脉已充满造影剂。

肠系膜上动脉分支 胰十二指肠下动脉（inferior pancreaticoduodenal artery）在十二指肠水平部的上缘附近从肠系膜上动脉或肠系膜的第1条空肠支上发出（图10.115），常分为前支和后支。前支行向右侧，在胰头的前方上升与胰十二指肠上前动脉吻合。后支向上右行，有时横行，在胰头的后方，与胰十二指肠上后动脉吻合。前、后支供应胰头、胰的钩突和邻近的十二指肠。

空肠和回肠支(jejunal and ileal branches) 起于肠系膜上动脉的左侧（图10.119，120）；约12～15支，分布到空肠和回肠（回肠末段除外），回肠的末段由回结肠动脉供应。空肠和回肠支在肠系膜内几乎平行走行，每条动脉的分支与邻近的分支连结形成一系列动脉弓（图10.119）。从这些弓发出分支再连结形成第2级动脉弓，依次反复分支形成第3级和第4级动脉弓。肠系膜的上部分支较短，只有一层动脉弓，随着肠系膜长度的增加，依次出现第2级、第3级、第4级，甚至第5级动脉弓。在最后一级动脉弓上发出许多直（straight）动脉供应小肠，交替分布到小肠壁及其相对面。相邻的直动脉之间没有吻合。空肠动脉支较长但数目较少。它们的小支分布到肠系膜内的局部淋巴结和其它结构。

回结肠动脉(ileocolic artery) 是肠系膜上动脉右侧最后的分支（图10.119）。它在腹膜壁层的深面向右侧下行到右髂窝，并在右髂窝处分支。它的上支与右结肠动脉吻合，下支与肠系膜上动脉的末端吻合。回结肠动脉越过右输尿管、右睾丸动脉或卵巢动脉和腰大肌的前方。其下支在近回结肠连结处的上缘分支。其分支如下（图10.119，122）：



图10.121 通过肠系膜上动脉起始部的超声波照片（Guy医院Shaun Gallagher提供，Sarah Smith拍片）。

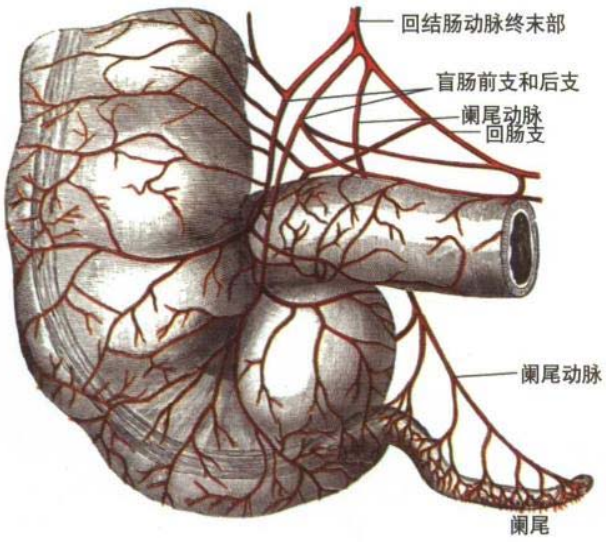

图 10.122 盲肠和阑尾的动脉。

• **升结肠动脉**（ascending colic artery）向上行到达升结肠

• **盲肠前和后动脉**（anterior and posterior caecal arteries），分布盲肠。

• **阑尾动脉**（appendicular artery），在回肠末端的后方进入阑尾系膜。发出返支与一条盲肠后动脉吻合后，行向阑尾系膜缘，然后在阑尾系膜缘内行走，分支分布阑尾。

• **回肠**（ileal branch）支，下行到回肠下部的左侧，供应回肠下部并与肠系膜上动脉的一条小终末支吻合。

右结肠动脉（right colic artery） 是一小动脉（图 10.119），有时缺如。它起于肠系膜上动脉的中段，在腹膜壁层的深面向右行，在右卵巢或睾丸动脉和静脉、右输尿管和腰大肌的前方到达升结肠。有时它的位置较高，横过十二指肠降部和右肾下极。在接近升结肠处它分出一降支与回结肠动脉吻合，分出一升支与中结肠动脉吻合，并形成动脉弓，供应升结肠的上 2/3 部和结肠右曲。

中结肠动脉（middle colic artery） 在胰的下方离开肠系膜上动脉（图 10.119），下行于横结肠系膜内并分为左、右支；右支与右结肠动脉吻合，左支与肠系膜下动脉分出的左结肠动脉吻合。它们形成的动脉弓与其供应的横结肠之间的距离为 3 或 4cm。

变异 肠系膜上动脉可起于肝总动脉、胃十二指肠动脉、副肝右动脉、副胰动脉或脾动脉。它也可起于一总的结肠－肠系膜干（Mangoushi 1975）。

肠系膜下动脉

肠系膜下动脉（inferior mesenteric artery）（图 10.123～127）供应横结肠左侧 1/3 部、降结肠、乙状结肠和直肠的大部分。它较肠系膜上动脉小，在腹主动脉分叉的上方 3 或 4cm

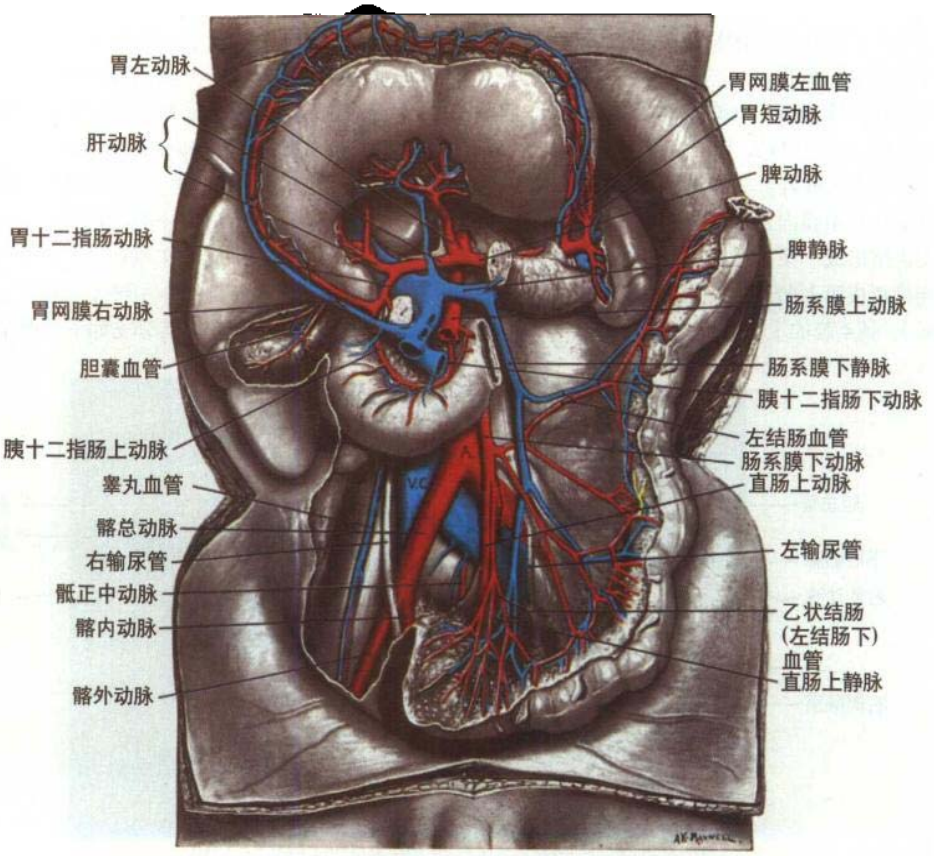

图 10.123 肠系膜下血管及其分支（男性）。胃已翻向上方，空肠、回肠、盲肠、升结肠和横结肠与部分膜已切除。

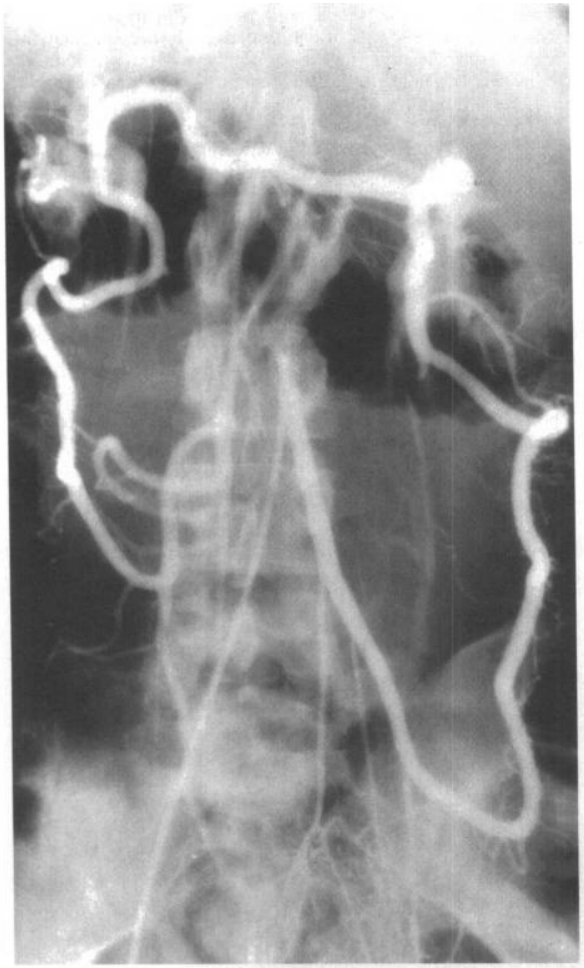

图 10.124 肠系膜下动脉造影照片。当肠系膜上动脉阻塞时结肠的缘动脉扩张，肠系膜下动脉成为供应大部分肠管的血管。

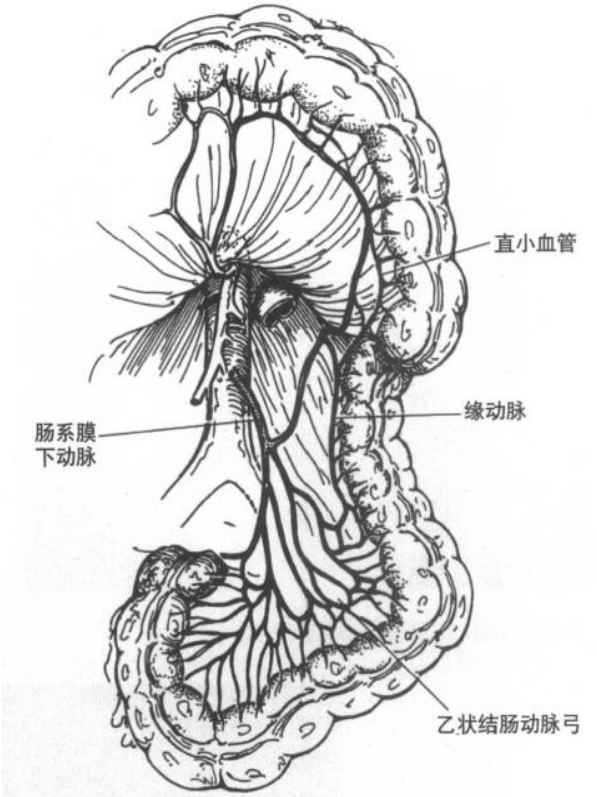

图 10.125 乙状结肠和直肠。示肠系膜下动脉分支的分布及吻合。

处，十二指肠水平部的后方起于腹主动脉。它在腹膜的后方，首先下行于腹主动脉的前方，然后行于腹主动脉的左侧，在左输尿管的内侧越过左髂总动脉，然后进入乙状结肠系膜，并在乙状结肠系膜内继续下行进入小骨盆，成为直肠上动脉(superior rectal artery)。在远侧，肠系膜下静脉位于动脉的外侧。肠系膜下动脉的分支有左结肠动脉、乙状结肠动脉和直肠上动脉。

肠系膜下动脉分支：

左结肠动脉(Left colic artery) 在腹膜的后方向左上行，在腰大肌的前方分为升支和降支。其主干和分支越过左侧的输尿管、卵巢或睾丸血管。升支经过左肾前方进入横结肠系膜与中结肠动脉分支相吻合。降支与最上方的乙状结肠动脉相吻合。从形成吻合的动脉弓上发出分支供应横结肠左半和降结肠。由中结肠动脉和左结肠动脉供应的区域可相互变化;中结肠动脉的左支可供应结肠脾曲(Sierocinski 1975年在100例尸体观察中发现有19例是这种变化)。

乙状结肠(左结肠下)动脉(sigmoid or inferior left colic arteries) 可有2或3条(图10.123，127)。它们在腹膜的后方向左下斜行于左侧的腰大肌、输尿管、卵巢或睾丸血管的前方，分支供应降结肠下部和乙状结肠，并在上方与左结肠动脉相吻合，在下方与直肠上动脉相吻合。

直肠上动脉(superior rectal artery) 是肠系膜下动脉的延续(图10.123～126)，它下行于乙状结肠系膜内，越过左髂总血管进入盆部。在近第3骶椎处分为两支下行于直肠两侧;中途它分成许多小支穿过直肠肌层，在粘膜下层垂直下降到肛门内括约肌。在粘膜下层分支间互相吻合，围绕着直肠下部，并与髂内动脉分出的直肠中动脉和髂内动脉分支之一阴部内动脉发出的直肠下动脉相互交通并形成围绕直肠下部的血管袢(见后文)。

结肠的缘动脉(marginal artery of the colon)它们是由肠系膜上动脉右侧发出的3条主要结肠动脉连结形成的，并在结肠左曲周围与肠系膜下动脉的左结肠动脉相连接。在临床上，这是一条重要的血管，因为腹腔干和肠系膜上动脉堵塞时，它是血流从肠系膜下动脉返流到肠系膜上动脉供应消化管的惟一通路。(见图10.124～126)。缘动脉沿着右侧结肠排列比较恒定，缘动脉发出直小动脉(vasa recta)和短动脉(vasa brevia)它们偶尔相吻合，虽然这些小动脉的吻合较它们在小肠内的吻合差，但在肠系膜上动脉和肠系膜下动脉系统紊乱和变异时，它们则是两个系统间的连接点(在结肠脾曲)。

毗邻 肠系膜下动脉可分为3或4支，最上的一支，左结肠动脉到达结肠脾曲并在脾曲分支。细小的外支与来自结肠的

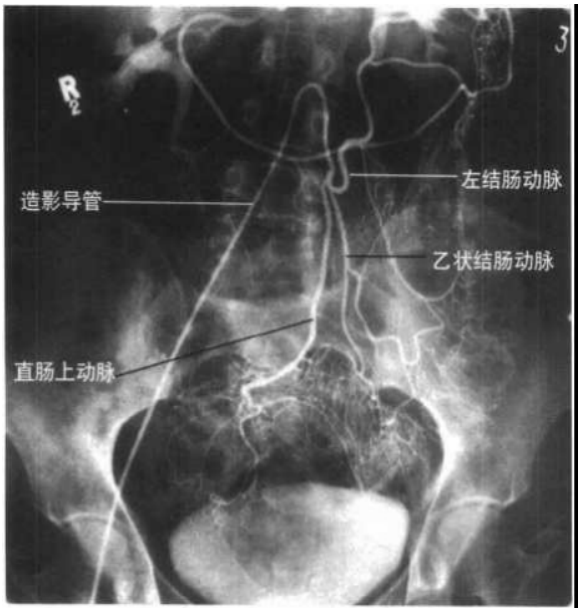

图 10.126 肠系膜下动脉的动脉造影照片。

缘动脉(of Drummond)的中结肠动脉左支吻合，较大的内支向后行，连于中结肠动脉干，形成里奥朗弓(arch of Riolan)。外支的吻合较小而且常不恒定或不完全，致使缘动脉的延续可被中断。如果里奥朗弓发育不好，则出现吻合区供血不足的危险，肠系膜上动脉或肠系膜下动脉血流减少得不到补充，将发生供应区缺血性坏死，这就是结肠脾曲常出现缺血性坏死的原因。曾经有人认为乙状结肠动脉最后的分支和直肠上动脉的第1条直肠支之间也有一个危险点(Sudek点)，但目前认为它与里奥朗弓不同，此处的动脉吻合发育较好。

临床解剖学 当肠系膜上动脉不完全阻塞时，结肠的缘动脉需要供应整个中肠袢，所以该血管可明显扩张(见图 10.124)。腹主动脉或髂总动脉阻塞时，可引起缘动脉同样的扩张，此时缘动脉成为下肢血液侧支供应的重要来源。

腹主动脉前外侧支

肾上腺中动脉 肾上腺中动脉(middle suprarenal arteries)是2条小动脉，与肠系膜上动脉在同一水平，从腹主动脉的



图 10.127 肠系膜下动脉的动脉造影照片。示结肠壁内血循环以及 Sudek 点周围良好的动脉吻合。

两侧发出，稍向上越过膈脚到达两侧肾上腺，并与膈下动脉和肾动脉的肾上腺支相吻合。右肾上腺中动脉经下腔静脉的后方，邻近右腹腔神经节;左肾上腺中动脉与左腹腔神经节、脾动脉和胰的上缘相邻。

肾动脉 肾动脉(renal arteries)是2条较大的动脉，在肠系膜上动脉的下方垂直地从腹主动脉发出，分别越过膈左、右脚(图10.112,113,128)。右侧肾动脉较高并较长，行经下腔静脉、右肾静脉、胰头和十二指肠降部的后方。左肾动脉较低，行经左肾静脉、胰体和脾静脉的后方，其前方可被肠系膜下静脉越过。在近肾门处，肾动脉分成4或5支。大多数分支在肾静脉和肾盂之间，即肾静脉在动脉前方，肾盂在动脉后方，但一条或更多的分支可行于肾盂的后方。肾动脉发出较小的肾上腺下动脉(inferior suprarenal branches)分布肾上腺(见第3篇)，也分支供应输尿管。肾动脉的有关内容将在第13篇中叙述。

表面解剖 肾动脉的表面投影:恰在幽门平面的下方，从腹主动脉向外侧画4cm长的宽线来表示(图10.112)。左侧肾动脉投影斜行横过幽门平面。

变异 常有1或2条副肾动脉(accessory renal arteries)存在，尤其易在左侧出现。副肾动脉在肾动脉的上方或下方从腹主动脉分出。从肾动脉上方分出的副肾动脉更为常见。副肾动脉常从肾门的上方或下方进入肾。如果从下方入肾，动脉则越过输尿管的前方，右侧副肾动脉也常从下腔静脉的前方越过。

睾丸动脉 睾丸动脉(testicular arteries)是细而长的血管，在肾动脉起点的稍下方从腹主动脉的前面发出(图10.112,113,128)，在腹膜壁层深面腰大肌的表面行向下外方。右睾丸动脉行于下腔静脉的前方;十二指肠水平部、右结肠动脉、回结肠动脉、小肠系膜根和回肠末端的后方。左睾丸动脉行于肠系膜下静脉、左结肠动脉和降结肠下部的后方。两侧睾丸动脉都越过生殖股神经、输尿管和髂外动脉下部的前方，通过腹股沟管深环与其它结构一起进入精索，经腹股沟管到达阴囊。在睾丸的后上面分为两支，到睾丸的内、外侧面，然后通过白膜在血管膜内分支。睾丸动脉的终末支在睾丸的表面进入睾丸。有些进入睾丸纵隔，在分布之前形成袢(Harrison和Barclay1948)。在腹部，睾丸动脉供应肾周围脂肪组织、输尿管和髂淋巴结;在腹股沟管内，它还供应睾提肌。

右睾丸动脉有时行于下腔静脉的后方。两侧睾丸动脉是胚胎时，进入中肾的主动脉外侧脏支(见第3篇)。它们越过心主上动脉的腹侧，但在心主下静脉的背侧。正常情况下，成为右睾丸动脉的外侧脏支行于心主下、上动脉吻合的尾侧(见第3篇)。当右睾丸动脉行于心主下、上动脉吻合的颅侧时，它位于下腔静脉的后面。

临床解剖 睾丸动脉不是供应睾丸的主要动脉，睾丸尚接受腹壁下动脉的睾提肌支的血液供应(见后文)。因此，在腹部较高的部位损伤睾丸动脉时对睾丸没有伤害;而在精索区损伤，可导致睾丸动脉和睾提肌动脉的阻断。

图10.128 图示腹后壁结构的位置关系（女性）。

卵巢动脉 卵巢动脉(ovarian arteries)与睾丸动脉相当，但进入盆部供应卵巢(图10.132)。起初它们的行程与睾丸动脉相似，但在小骨盆入口处，越过髂外动脉和静脉进入小骨盆腔，在卵巢悬韧带内转向内侧，进入子宫阔韧带，位于输卵管的下方。在卵巢平面，它在卵巢系膜内行向后并分支到卵巢。卵巢动脉除发小支供应输尿管和输卵管外，并发出1支到子宫侧面与子宫动脉吻合。其它的分支伴行子宫圆韧带经腹股沟管到大阴唇和腹股沟区的皮肤。

在胚胎早期，当睾丸或卵巢位于脊柱的侧面，肾的下方时，睾丸和卵巢动脉较短，但随着生殖腺下降到盆部和盆部以下，该血管逐渐加长。

膈下动脉 膈下动脉(inferior phrenic arteries)是供应膈的2条小动脉(图10.112，113，128)，在腹腔干的上方分别从腹主动脉发出。有时可借一共同的干从主动脉发出或从腹腔干分出;有时一侧从腹主动脉分出，另一侧从肾动脉分出。每条动脉都靠近肾上腺的内侧缘上行于膈脚的前方。左膈下动脉行于食管后方，在膈的食管裂孔的左侧向前行;右膈下动脉行于下腔静脉的后方，然后沿下腔静脉口的右侧行进。膈下动脉在近膈中心腱的后缘处分为内、外侧支。内侧支弯曲向前在膈中心腱的前方与对侧的内侧支、肌膈动脉和心包膈动脉支相吻合;外侧支到达胸壁与下位肋间后动脉和肌膈动脉支相吻合。右膈下动脉的外侧支供应下腔静脉，而左膈下动脉还发出升支到食管。每侧膈下动脉发出2或3条肾上腺上动脉(superior renal arteries)布于肾上腺。肝和脾也接受膈下动脉的分支。

腰动脉 腰动脉(lumbar arteries)常有4对，与腰椎相对应从腹主动脉的后外侧面发出。偶尔从骶正中动脉发出第5对腰动脉，但常被髂腰动脉所代替。腰动脉在上4个腰椎体表面向后外行，在交感干的后方，到腰椎横突之间，并继续向后外进入腹壁。右侧腰动脉行于下腔静脉的后方。右第1、2腰动脉和左第1腰动脉分别行于相应膈脚的后方。两侧腰动脉都行于腰大肌附着的腱弓的深面(腱弓横跨椎体的外侧凹面，(见第7篇)，腰大肌和腰丛的后方，然后横过腰方肌。上3对腰动脉位于腰方肌的后方，第4对腰动脉常在腰方肌的前方。于腰方肌的外侧缘该动脉穿过腹横肌腱膜，行于腹横肌和腹内斜肌之间。腰动脉互相吻合并与下位肋间后动脉、肋下动脉、髂腰动脉、旋髂深动脉和腹壁下动脉相吻合。

腰动脉分支 腰动脉发出背侧支在相邻的横突之间向后行，供应背部肌、关节和皮肤。腰动脉发出脊支进入椎管供应椎管内结构和邻近的椎体，并与其上、下及对侧的动脉相吻合。第1腰动脉的脊支(spinal branch)供应脊髓末段;其余的脊支供应马尾、脊膜和椎管。腰动脉的分支及其背侧支供应邻近的肌肉、筋膜、红骨髓、韧带和关节。

骶正中动脉 骶正中动脉(median sacral artery)是腹主动脉较小的后支，在腹主动脉分叉的稍上方发出(图10.112，113，128)。它在中线下行于第4、5腰椎，骶椎和尾椎的前方，终止于尾骨体。在第5腰椎水平，它被左髂总静脉越过并常发出较小的最下腰动脉(arteria lumbar ima)，此动脉分出小支到直肠。在第5腰椎前方，骶正中动脉与髂腰动脉的腰支吻合;在骶骨前方与骶外侧动脉吻合并发出分支进入骶前孔。

髂总动脉

腹主动脉在第4腰椎体的左前方分为两终末支即左、右髂总动脉(图10.112，113，128，129)。髂总动脉(common iliac arteries)下行到腰骶椎间盘(第5腰椎和第1骶椎之间)水平，在骶髂关节的前方分为髂外动脉和髂内动脉。髂外动脉供应大部分下肢，髂内动脉供应盆部脏器、盆壁、会阴和臀区。

在成年早期，髂总动脉结扎后，可以建立起侧支循环;在老年人，因动脉壁退化，侧支循环不可能充分地供应下肢。

右髂总动脉 右髂总动脉长约5cm，斜行横过第4、5腰椎体(图10.112，113，128，129)。动脉的前方，被盆丛的交感支越过，在其分支处被输尿管越过。其表面覆以腹膜壁层，腹膜将其与小肠襻分开。动脉的后方与第4、5腰椎体和其间的椎间盘之间有交感干、髂总静脉末段和下腔静脉的起始部;闭孔神经、腰骶干和髂腰动脉以及第5腰椎和腰大肌之

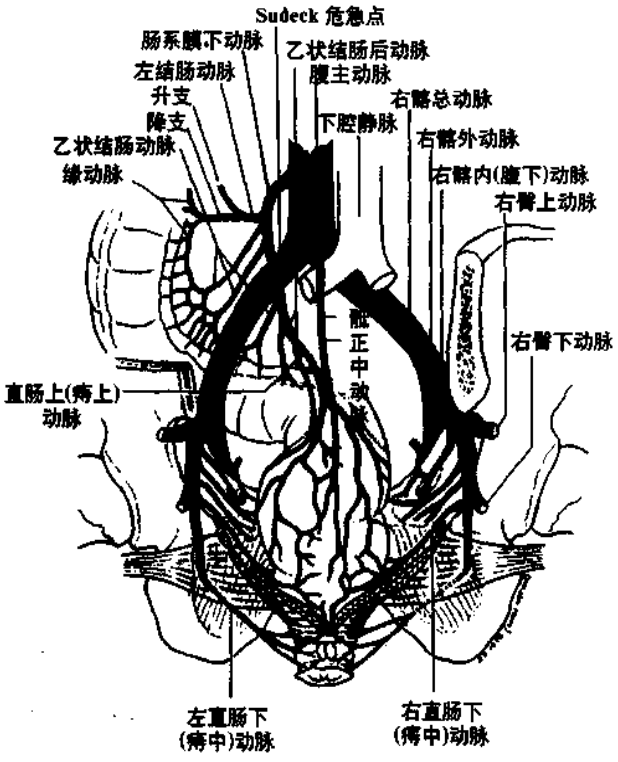

图 10.129 盆腔主要血管示意图。背侧面观（仿 Netter）。

间的脂肪组织也在其后方。动脉的外侧，上部是下腔静脉和右髂总静脉，下部是右侧腰大肌。动脉上部的内侧为左髂总静脉。

左髂总动脉 左髂总动脉长约4cm(图10.112、113、128、129)，它的前方有腹膜、回肠、盆丛的交感支、直肠上动脉。其分支处的前方是输尿管。动脉的后方是交感干，第4、5腰椎体和其间的椎间盘。更向后方有闭孔神经、腰骶干和髂腰动脉。左髂总静脉部分在其内侧，部分在其后方。动脉的外侧与左侧腰大肌密切相邻。

表面解剖 髂总动脉的表面投影：自主动脉分叉处(见前文)画到髂前上棘和耻骨联合间的中点，此连线的上1/3段即为髂总动脉投影。髂外动脉投影与此线的下2/3段相对应，但稍凸向外侧。

分支 除了终末支以外，髂总动脉尚发出小支到会阴、腰大肌、输尿管、邻近的神经和周围的疏松结缔组织；偶尔发出髂腰动脉和副肾动脉。

髂内动脉

髂内动脉(internal iliac artery)(图10.130,131)长约4cm，在腰骶椎间盘水平，骶髂关节前方起于髂总动脉分叉处。它下行于坐骨大孔上缘的后方，并在此分为前干和后干。前干(anterior trunk)行向坐骨棘；后干(posterior trunk)向后行到坐骨大孔(Braithwaite 1952)。髂内动脉的前方是输尿管、卵巢和输卵管伞端(女性)；后方是髂内静脉、腰骶干和骶髂关节；动脉的外侧是髂外静脉。髂外静脉在动脉和腰大肌之间，它们的下方是闭孔神经；动脉的内侧是腹膜壁层和髂内静脉的属支。腹膜壁层在右侧将髂内动脉与回肠末段分开，在左侧将其与乙状结肠分开。

在胎儿，髂内动脉的大小是髂外动脉的2倍，并是髂总动脉的直接延续。它在腹前壁上行到脐，并与对侧的动脉会合。并有2条开放的动脉分支，即脐动脉，进入脐带，弯曲地围绕在脐静脉的周围并在胎盘内大量地分支。出生后，当胎儿血液循环停止，只有脐动脉的盆段仍然开放，成为髂内动脉和部分膀胱上动脉，其余的部分形成纤维性的脐内侧韧带(medial umbilical ligament)。该韧带从盆部到脐并使腹膜皱起，形成脐内侧襞(medial umbilical fold)。在男性，开放的部分常发出动脉支分布到输精管(见下文)。

髂内动脉前干的分支

膀胱上动脉(superior vesical artery) 发出许多分支到膀胱底(Braithwaite1951)。输精管动脉(artery to the ductus deferens)偶尔从膀胱上动脉发出，与到睾丸的管道伴行，并与睾丸动脉吻合。其它的分支供应输尿管。膀胱上动脉的起始部是胚胎脐动脉近侧的开放部(图10.130,131)。

膀胱下动脉(inferior vesical artery) 常与直肠中动脉共同起始(图10.130，131)，分布于膀胱底、前列腺、精囊和输尿管下部。其前列腺支横过中线与对侧交通。有时膀胱下动脉发出动脉支到输精管。

直肠中动脉(middle rectal artery) 常与膀胱下动脉共同发出(图10.125，130)。它分布于直肠下部的肌肉组织，并与直肠上动脉和直肠下动脉吻合。它供应精囊和前列腺，并有分支与膀胱下动脉吻合。

子宫动脉(uterine artery) 在肛提肌上方向内侧行到达子宫颈(图10.132)，距子宫颈约2cm处越过输尿管的上方，行于阴道侧穹(lateral vaginal fornix)的上方，并发出小支供应输尿管。子宫动脉在子宫阔韧带内，子宫的外侧弯曲上行，到输卵管和子宫的连结处，然后向外转向卵巢门与卵巢动脉

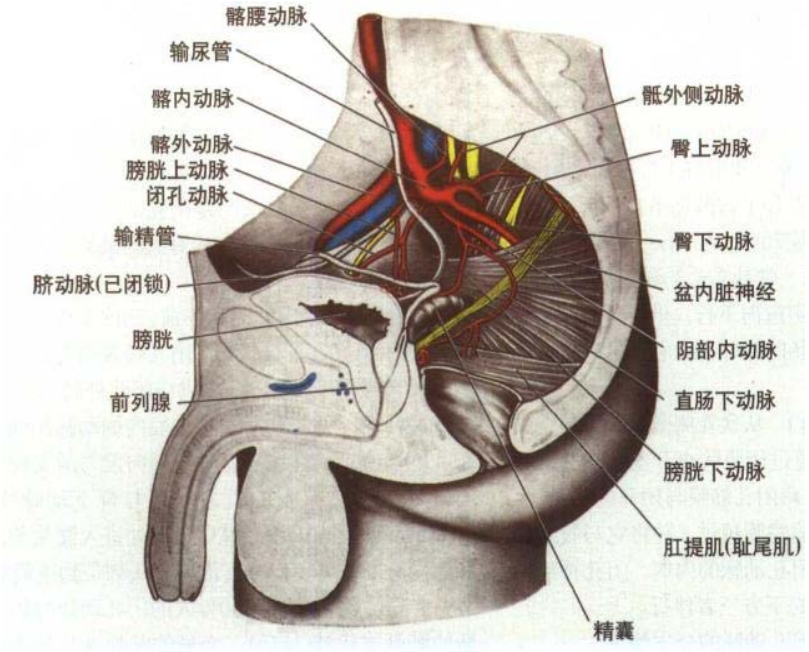

图10.130 男性盆部的动脉（右侧）。髂内静脉及其属支已除去；在肛管上方切断直肠并取出其上部。

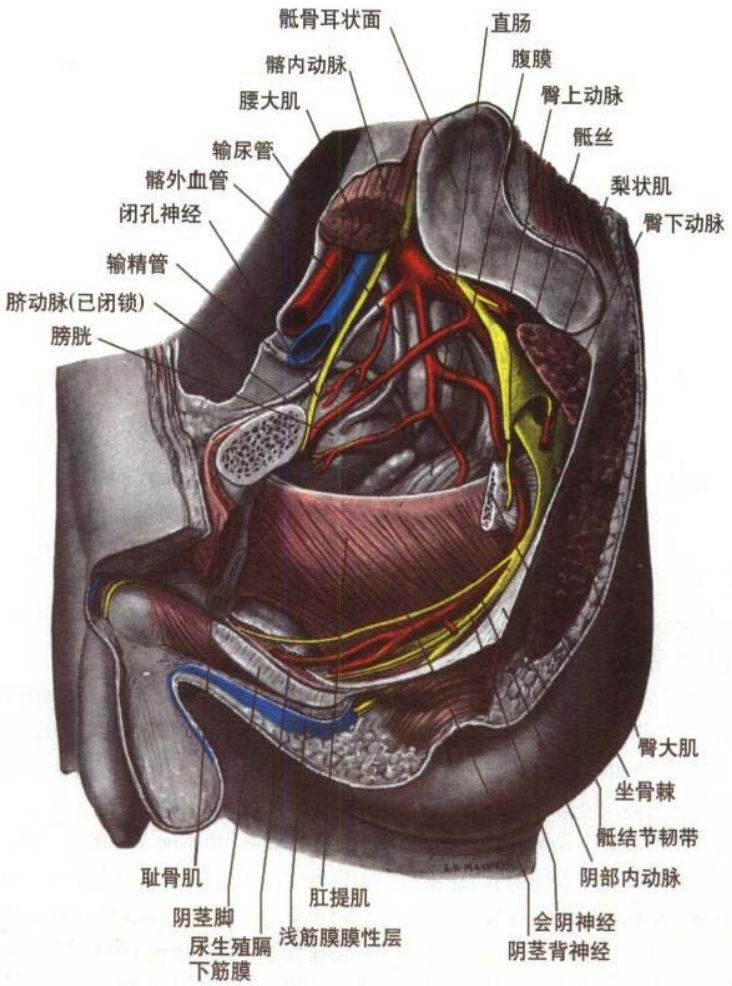

图 10.131 图示男性盆部结构左侧观。左侧大部分髋骨和闭孔内肌已被除去。坐骨神经从其起始部切去。图下部剖露的神经和血管都是左侧的。膀胱上动脉、闭孔动脉、膀胱下动脉和直肠下动脉均未注明。

相连。子宫动脉供应子宫颈，并分支下行到阴道，与阴道动脉的分支吻合，形成2条在正中纵行的阴道中动脉(azygos artery of the vagina)，分别在前方和后方下行分布于阴道。子宫动脉还供应子宫体、输卵管和子宫圆韧带。子宫动脉在子宫肌内的终末支是弯曲的螺旋动脉(helicine arteries)。

阴道动脉(vaginal artery) 常是2或3条，与男性的膀胱下动脉相对应。阴道动脉沿阴道向下行，供应粘膜，并发出分支到前庭球、膀胱底和直肠的相邻部。它也参与形成阴道中动脉(见前文)。

闭孔动脉(obturator artery) 从盆外侧壁向前下斜行到闭孔的上部(图10.130)。然后通过闭膜管离开盆腔，然后分为前、后支。在盆部，它在外侧藉闭孔筋膜与闭孔内肌相隔。在内侧，闭孔动脉被输尿管和输精管越过，并将它与腹膜壁层分开。在未产妇，卵巢位于闭孔动脉的内侧。闭孔神经在动脉的上方、闭孔静脉在动脉的下方三者伴行。

闭孔动脉分支 在盆部，闭孔动脉的分支如下：

- 髂支(iliac branches)到髂窝，供应髂骨和髂肌并与髂腰动脉吻合
- 脏支(vesical branch)行于膀胱的内侧，有时代替髂内动脉的膀胱下动脉
- 耻骨支(pubic branch)是闭孔动脉离开盆部之前发出的分支，在耻骨表面向上行与其对侧的耻骨支以及腹壁下动脉的耻骨支吻合。

在盆腔外面，闭孔动脉的前、后终末支在闭孔外肌和闭孔膜之间环绕着闭孔。前支在闭孔膜表面弯曲向前，然后沿着闭孔的前缘向下，发出分支供应闭孔外肌、耻骨肌、长、短收肌和股薄肌，并与其后支和旋股内侧动脉相吻合。后支沿着闭孔的后缘下行并在坐骨支上转向前与前支吻合。后支供应附着在坐骨结节上的肌肉，并与臀下动脉吻合。髋臼支(acetabular branch)在髋臼切迹处进入髋关节，在髋臼窝的脂肪内分支，并发出分支沿股骨头韧带到达股骨头。

变异 约有20%～30%人的闭孔动脉被扩大的腹壁下动脉的耻骨支代替(见后)。变异的耻骨支几乎垂直地下行于闭孔后面。异常的闭孔动脉经常靠近髂外静脉，在股环的外侧，

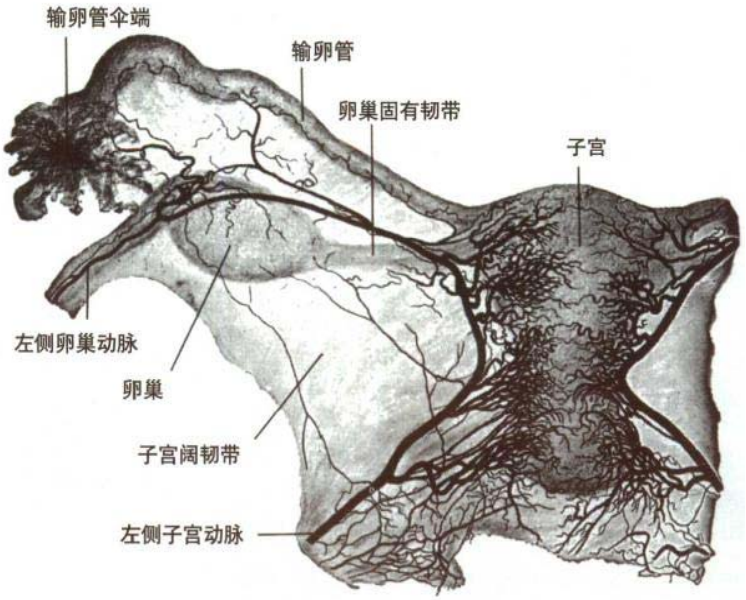

图 10.132 17岁半未产妇左侧子宫动脉和卵巢动脉后面观（Hamilton Drummond提供）。

疝的手术比较安全。有时异常的闭孔动脉弯曲在腹股沟韧带、腔隙韧带的边缘，部分环绕着疝囊颈。当股疝手术扩大股环时，如果疏忽可能切断此动脉。

男性的阴部内动脉 男性的阴部内动脉(internal pudendal artery)(图10.130，133，134)在坐骨大孔下支的外侧下行，在梨状肌和尾骨肌之间离开盆部进入臀区。然后弯曲地环绕坐骨棘背面，通过坐骨小孔进入会阴。在闭孔内肌内侧，坐骨结节下界的上方约4cm处，阴部内动脉经过坐骨直肠窝(ischiorectal fossa)外侧壁上的阴部管。在接近坐骨支的边缘处，然后沿着耻骨下支内侧缘，尿生殖膈下筋膜的上方或下方继续向前行，在耻骨下韧带的后方分成阴茎深动脉和阴茎背动脉(deep and dorsal arteries of the penis)。在分支之前它可通过尿生殖膈下筋膜下行(会阴支远侧的阴部内动脉被命名为阴茎动脉artery of the penis，见后)。

毗邻 在盆部，阴部内动脉越过梨状肌、骶丛和臀下动脉的前部。在坐骨棘的后面，它与内侧的阴部神经和外侧的闭孔内肌神经一起被臀大肌覆盖。在阴部管内(见第7篇)，它与伴行静脉和阴部神经一起行进，通过阴部管后，阴茎背神经在其上方，会阴神经在其下方。阴部内动脉分支如下：

肌支(图10.133，134) 肌支在盆部和臀区离开阴部内动脉分布到邻近的肌肉和神经。

直肠下动脉(inferior rectal artery) 在坐骨结节的上方从阴部内动脉发出，出阴部管后分为2或3支向内侧越过坐骨直肠窝，分布到肛门的皮肤和肌肉。并分出小支沿着臀大肌下缘供应臀部的皮肤。直肠下动脉与对侧吻合，并与直肠上动脉、直肠中动脉和会阴动脉相吻合。

会阴动脉(perineal artery) 在近肛管前端处离开阴部内动脉(图10.133)，转向下通过尿生殖膈下筋膜(见第7篇)，在会阴浅袋内，在球海绵体肌和坐骨海绵体肌之间到达阴囊。通过尿生殖膈后，它发出小的横支(transverse branch)在会阴浅横肌的下面向内侧行与对侧的横支、阴囊后动脉和直肠下动脉吻合，并供应肛门和尿道球之间的皮肤。分布到阴囊皮肤和肉膜肌的阴囊后动脉(posterior scrotal arteries)常是会阴动脉的终末支，它也可从横支分出。阴囊后动脉也供应会阴的肌肉。

尿道球动脉(artery of the bulb of the penis) 短而宽，行向内侧通过会阴深横肌和尿生殖膈下筋膜到尿道球。它穿过尿道球供应尿道海绵体后部和尿道球腺。

尿道动脉(urethral artery) 穿过尿生殖膈下筋膜，进入尿道海绵体到达阴茎头。它供应尿道和尿道周围的勃起组织。

阴茎深动脉(deep artery of the penis) 是阴部内动脉

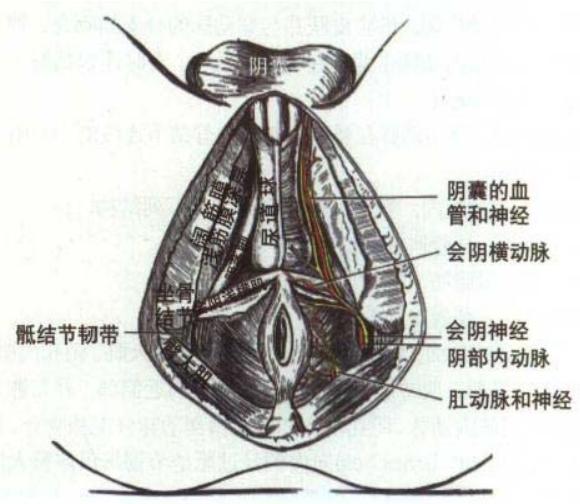

图 10.133 男性阴部内动脉的浅支。

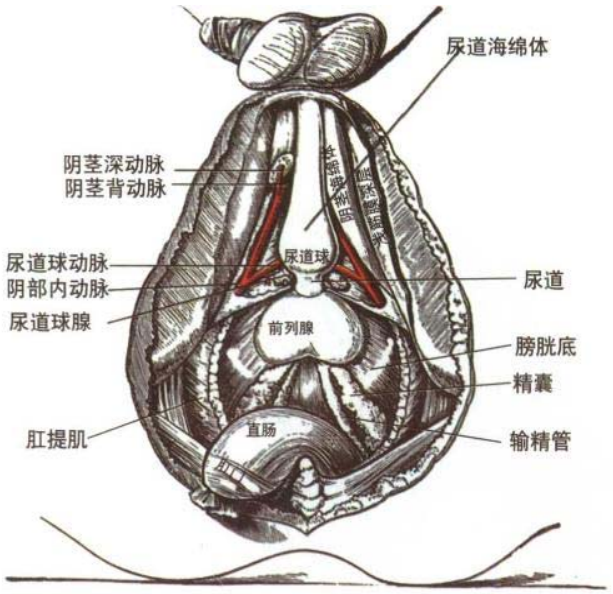

图 10.134 男性阴部内动脉深支。

的终末支之一。它通过尿生殖膈下筋膜进入阴茎脚，穿经阴茎海绵体并供应其勃起组织。

阴茎背动脉(dorsal artery of the penis) 是阴部内动脉另一条终末支。它离开尿生殖膈的下面，在阴茎脚和耻骨联合之间向上行，经过阴茎悬韧带，沿阴茎背面到达阴茎头，并分支到阴茎头和阴茎包皮。在阴茎内，它位于阴茎背神经和阴茎背深静脉之间，而阴茎背深静脉在最内侧。阴茎背动脉供应阴茎的皮肤和阴茎海绵体的纤维鞘，并通过鞘与阴茎深动脉相吻合。

臀下动脉 臀下动脉(inferior gluteal artery)是髂内动脉前干最大的终末支，它主要分布到臀部和大腿。它在骶丛和梨状肌前方、阴部内动脉的后方下行(图 10.129，135)。通过第 1 和第 2 或第 2 和第 3 骶神经前支之间，然后行于梨状肌和尾骨肌之间，穿经坐骨大孔的下部到达臀区。在臀大肌深面，它与坐骨神经、股后皮神经一起经过股骨大转子和坐骨结节之间下行到股后区，供应皮肤并与穿动脉的分支相吻合。臀下动脉和阴部内动脉常共干起于髂内动脉，有时还包括臀上动脉 3 条动脉起于一干。

表面解剖 臀下动脉在髂后上棘和坐骨结节连线的中点附近离开盆部。

分支 在盆腔内，臀下动脉发出分支到下列结构:

- 梨状肌、尾骨肌和肛提肌
- 直肠周围脂肪，偶然代替直肠中动脉
- 膀胱底、精囊腺和前列腺

在盆腔外面，臀下动脉发出肌支供应臀大肌、闭孔内肌，上、下孖肌，股方肌、半腱肌和半膜肌的近侧部，并与臀上动脉、阴部内动脉、闭孔动脉和旋股内侧动脉分支相吻合。尾支(coccygeal branches)向内侧经过骶结节韧带供应臀大肌和附着到尾骨的结构。坐骨神经动脉(artery to sciatic nerve)在神经表面行走一段后，再在神经内下行到大腿下部。吻合支(anastomotic branch)向下斜行横过闭孔内肌、孖肌和股方肌，参加十字吻合(cruciate anastomosis)(见前文)，与第 1 穿动脉、旋股内、外侧动脉相连接。当主动脉和髂动脉系统发生阻塞时，这是一条重要的侧支循环路径。关节支(articular branch)常从吻合支分出，分布到髋关节。皮支(cutaneous branch)供应臀部和大腿后面的皮肤。

女性的阴部内动脉 女性的阴部内动脉较小，但它的起始、行程和分支与男性的阴部内动脉相似，分支包括阴唇后支(posterior labial branches)、前庭球动脉(artery of the bulb)分布到前庭球勃起组织和阴道、供应阴蒂海绵体的阴蒂深动脉(deep artery of the clitoris)和到阴蒂头和阴蒂包皮的阴蒂背动脉(dorsal artery of the clitoris)。

变异 阴部内动脉的分支有时来自副阴部动脉(accessory pudendal artery)。副阴部动脉常是阴部内动脉出盆以前发出的分支。

髂内动脉后干的分支

髂腰动脉(iliolumbar artery) 在骶髂关节和腰骶干的前方，闭孔神经和髂外血管的后方从后干上发出(图 10.130)，到达腰大肌的内侧缘并在其后方分成腰支和髂支。腰支(lumbar branch)供应腰大肌和腰方肌，并与第 4 腰动脉吻合，它还发出脊支(spinal branch)在第 5 腰椎和第 1 骶椎之间通过椎间孔，供应马尾。髂支(iliac branch)供应髂肌，并在髂肌和骨之间与闭孔动脉的髂支吻合。一条较大的营养支进入髂骨内的斜行管中;其它的分支沿着髂嵴行进分支到臀肌和腹肌，并与臀上动脉、旋髂动脉和旋股外侧动脉分支相吻合。

骶外侧动脉(lateral sacral arteries) 从髂内动脉后干发出，常为上、下两支(图 10.130)。上支较大，在内侧进入第 1 或第 2 骶前孔，供应骶椎和骶管的内容，并出相应的骶后孔供应骶部背面的皮肤和肌肉。骶外侧下动脉(inferior lateral arteries)斜行越过梨状肌和骶神经前支，然后下行于交感干内侧，在尾骨前面与对侧的相应分支以及骶正中动脉相吻合。它的分支进入骶前孔后的分布与上支相同。

臀上动脉(superior gluteal artery) 是髂内动脉较大的分支，为后干的延续(图 10.129，130，135)。它在腰骶干和第 1 骶神经之间，或在第 1 和第 2 骶神经之间向后行。在梨状肌上方通过坐骨大孔离开盆部，并分成浅支(superficial)和深(deep)支。在盆部，臀上动脉供应梨状肌、闭孔内肌并发出髋骨营养支。浅支进入臀大肌深面，发出许多分支供应该肌，并与臀下动脉吻合。其它的分支穿过臀大肌内侧肌腱附着点，供应骶部的皮肤，并与骶外侧动脉的后支吻合。深支在臀中肌和骨之间，并很快分为上下两支。上支沿着臀小肌上缘到髂前上棘，与旋髂深动脉和旋股外侧动脉升支吻合。下支斜行经过臀小肌，供应臀小肌和臀中肌，与旋股外侧动脉吻合。下支发出一支进入转子窝，与臀下动脉和旋股内侧动脉升支连接;其它的支穿臀小肌供应髋关节。

臀上动脉可与臀下动脉一起从髂内动脉发出，有时也与阴部内动脉共干。

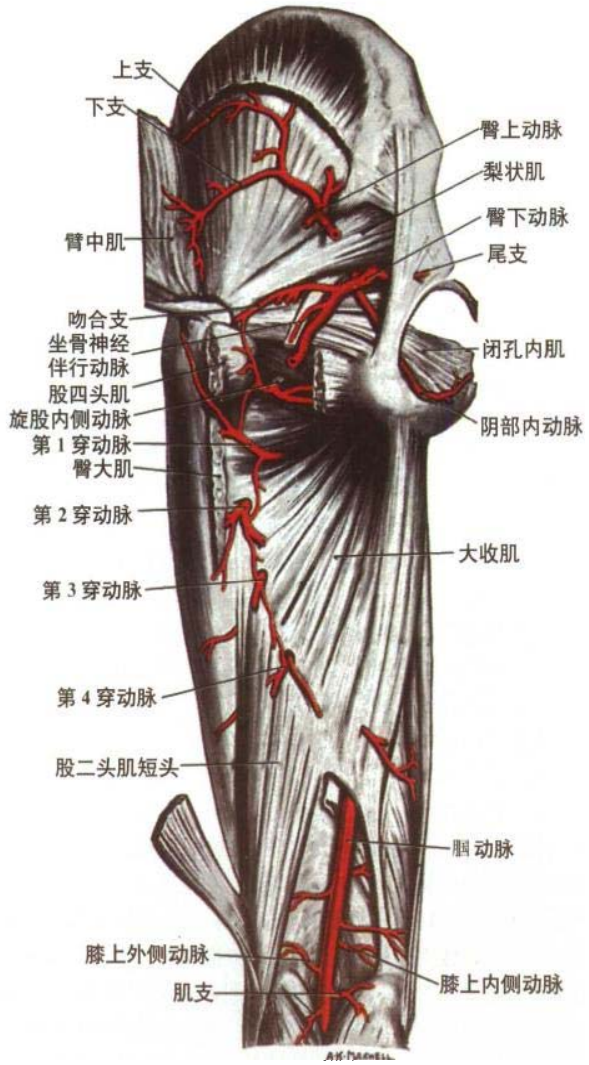

图 10.135 左侧臀区和股后区的动脉。

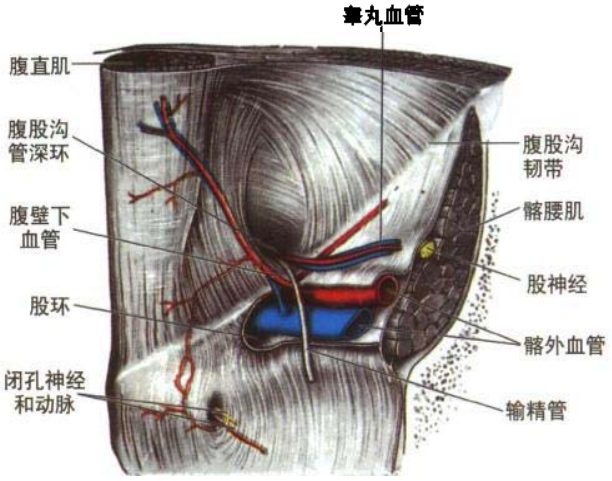

图 10.136 右腹壁下份深面的解剖（后面观），显示较薄的腹直肌鞘后层，股环、腹股沟管深环及其有关的血管等结构，还可见到闭膜管的入口。

表面解剖 臀上动脉的盆部出口与髂后上棘到股骨大转子尖连线的上、中 1/3 交界处相应。

髂外动脉

髂外动脉(external iliac arteries)(图 10.129～131，136)较髂内动脉粗大。在骶髂关节前方从髂总动脉分出后，在外侧沿着腰大肌内侧缘下行到髂前上棘和耻骨联合之间的中点，在腹股沟韧带的后方进入大腿，移行为股动脉。

在前内侧，髂外动脉与腹膜壁层和腹膜外组织相邻，右髂外动脉借这些结构与回肠末段和阑尾分开；左侧者与乙状结肠和小肠襻分开。髂外动脉的起始部被输尿管越过，在女性还被卵巢血管越过。睾丸血管在髂外动脉远侧端的前方尚有一些距离。生殖股神经的生殖支、旋髂深静脉和输精管或子宫圆韧带也越过髂外动脉末端。在后方，髂外动脉借髂筋膜与腰大肌内侧缘分开。髂外静脉部分位于髂外动脉上部的后方，在下方则位于其内侧。在外侧，髂外动脉与腰大肌相邻，髂筋膜位于它们之间。髂外动脉的前方和两侧有许多淋巴管和淋巴结。

分支 除了发出小血管到腰大肌和邻近淋巴结以外，髂外动脉的末端发出分支有腹壁下动脉和旋髂深动脉。

腹壁下动脉(inferior epigastric artery) 在腹股沟韧带的近侧离开髂外动脉，在腹膜外组织内弯曲向前(图 10.136，7.84)，沿着腹股沟管深环内侧缘斜行向上，穿过腹横筋膜和腹直肌鞘后壁薄弱部(见第7篇)，上行于腹直肌和腹直肌鞘后壁之间。它分为许多肌支与腹壁上动脉和下位肋间后动脉的肌支相吻合。因此腹壁下动脉沿腹股沟管深环的下内侧，经精索的后方，藉腹横筋膜与精索分开。腹壁下动脉使腹前壁的腹膜壁层皱起，形成脐外侧襞(lateral umbilical fold)(见第12篇)。输精管或子宫圆韧带在外侧环绕着腹壁下动脉。腹壁下动脉发出下列分支：

- 睾提肌动脉(cremasteric artery)伴随精索，供应睾提肌和精索其它的被膜，并与睾丸动脉相吻合。在女性，相应的动脉较小，与子宫圆韧带伴行。
- 耻骨支(pubic branch)，靠近股环，下行于耻骨后方，与闭孔动脉的耻骨支吻合。20%～30%的人，腹壁下动脉的耻骨支较闭孔动脉的耻骨支大，从而代替闭孔动脉的耻骨支(见前文)。
- 肌支供应腹壁肌和腹膜，并与旋髂动脉和腰动脉相吻合。
- 皮支穿过腹外斜肌腱膜，供应皮肤并与腹壁浅动脉的皮支相吻合。

变异 腹壁下动脉可从股动脉发起，然后在股静脉的前方上升到腹壁。它经常与异常的闭孔动脉共干起于髂外动脉，很少直接起于闭孔动脉。

临床解剖 髂总动脉或髂外动脉结扎以后，腹壁下动脉是通过与胸外侧动脉的吻合完成侧支循环的主要路径。它在腹股沟斜疝颈的内侧，但在腹股沟直疝的外侧(见前)。

旋髂深动脉(deep circumflex artery) 是髂外动脉外侧

的分支，与腹壁下动脉发起点相对从髂外动脉发出，行于腹股沟韧带的后方，腹横肌和髂筋膜连结形成的鞘内，在外侧上升到髂前上棘。在此处它与旋股外侧动脉的升支吻合，然后穿过腹横筋膜，沿着髂嵴内唇行走，约在髂嵴内唇中部穿过腹横肌行于腹横肌和腹内斜肌之间，与髂腰动脉和臀上动脉分支相吻合。在髂前上棘处，它发出较大的升支行于腹内斜肌和腹横肌之间，供应腹内斜肌和腹横肌并与腰动脉和腹壁下动脉支相吻合。

下肢的动脉

大腿的主要动脉是髂外动脉的延续，从腹股沟韧带延伸，近侧段是股动脉，位于膝的伸肌群之间。股动脉延续为腘动脉，位于膝的屈肌群之间。到腘肌的远侧缘，分为胫前动脉和胫后动脉。

股 动 脉

股动脉(femoral artery)(图 10.137～142)是髂外动脉的延续，在髂前上棘和耻骨联合之间的中点起于腹股沟韧带后方，在股三角内沿着大腿的前内侧下行通过收肌管，到大腿中、下1/3交界附近的收肌腱裂孔处。股动脉长约3或4cm，与股静脉一起被包绕在股鞘内。

股鞘

股鞘(femoral sheath)是腹横筋膜和髂筋膜在腹股沟韧带后方向远侧的延续，腹横筋膜在股血管的前面，髂筋膜在其后面，两筋膜形成近侧较宽的漏斗样筋膜鞘。在腹股沟韧带远侧3或4cm处，此鞘的远侧端与血管鞘融合(图 10.137)。在出生时，股鞘较短，在伸髋时加长。其垂直的外侧壁被生殖股神经的股支穿过;其内侧壁斜向外，被大隐静脉和淋巴管穿过。像颈动脉鞘一样，股鞘内有血管和结缔组织。股鞘有3个鞘腔:外侧鞘腔内容纳股动脉;中间容股静脉;内侧最小容纳股管，股管内的蜂窝组织内含有一个淋巴结。股管呈锥形，长约1.25cm，其近侧端是股环。股环的前界是腹股沟韧带;后界是耻骨肌及其筋膜;内侧界为腔隙韧带的月状缘;外侧界是股静脉(见第12篇)。精索或子宫圆韧带在股环前缘的上方，腹壁下血管靠近其前外侧缘。女性的骨盆宽大，同时股血管小，所以女性的股环较男性的股环大。股环内充满致密的腹膜外组织(股环隔)，腹膜壁层覆盖着股环隔(见第12篇)。股环隔被股深淋巴结到髂外淋巴结的淋巴管穿过。

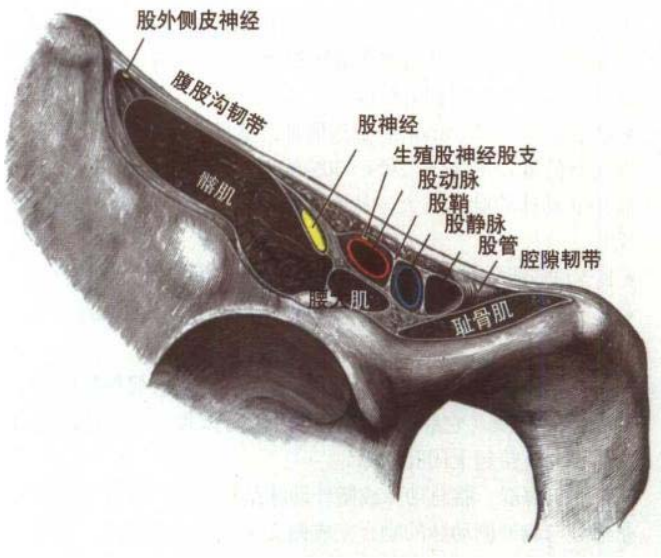

图10.137 右侧腹股沟韧带后方的结构下（远侧）面观。示肌腔隙和血管腔隙。

股三角 股三角(femoral triangle)(图 10.138～140)是大腿在腹股沟远侧的凹陷区，三角的尖在远侧。股三角的外侧界是缝匠肌的内侧缘，内侧界是长收肌的内侧缘，上界为腹股沟韧带。三角的底外侧为髂肌和腰大肌，内侧是耻骨肌和长收肌。股血管从腹股沟韧带的中点下行到三角的尖，位于股三角的最深面。股神经在股动脉的外侧分支。股三角内尚有脂肪和淋巴结。

股三角内股动脉的毗邻(图 10.140)。股动脉的前方是皮肤、浅筋膜、腹股沟浅淋巴结、阔筋膜、股鞘、旋髂浅静脉和生殖股神经的股支(先在动脉外侧，后在其前方)。在近三角尖处，股内侧皮神经从外侧越过股动脉到其内侧;在股动脉的后方是股鞘和腰大肌肌腱、耻骨肌和长收肌。股动脉藉腰大肌肌腱与髋关节分开，藉股静脉和股深血管与耻骨肌分开，并藉股静脉与长收肌分开。在近侧，到耻骨肌的神经向内侧经过股动脉的后方;股动脉的外侧是股神经;股静脉在股三角的近侧部位于动脉的内侧，在远侧近三角的尖处，股静脉在动脉的后方。

收肌管(图 10.138～140)(adductor canal) 是大腿中1/3部，从股三角尖到收肌腱裂孔之间的腱膜性管。股动脉和股静脉通过收肌管到达腘窝。收肌管的横切面为三角形，其前外侧界是股内侧肌，后界是长收肌和大收肌，前内侧界是收肌横跨血管到股内侧肌的坚厚的腱膜。缝匠肌在腱膜的前方。收肌管内含有股动脉、股静脉、隐神经以及到股内侧肌的神经。

收肌管内股动脉的毗邻(图 10.139～141)。股动脉的前方是皮肤、浅筋膜、深筋膜、缝匠肌和收肌腱膜。隐神经先在股动脉的外侧，然后到动脉的前方，最后到动脉的内侧。股动脉的后方是长收肌和大收肌。股静脉在近侧位于动脉的后方，在远侧则位于其外侧。股动脉的前外侧是股内侧肌和到该肌的神经。

表面解剖 大腿半屈，外展并外旋时，从髂前上棘到耻骨联合之间的中点，到股骨内侧髁上方的收肌结节连线的近侧2/3部，即股动脉的表面投影。在此投影的近侧可摸到股

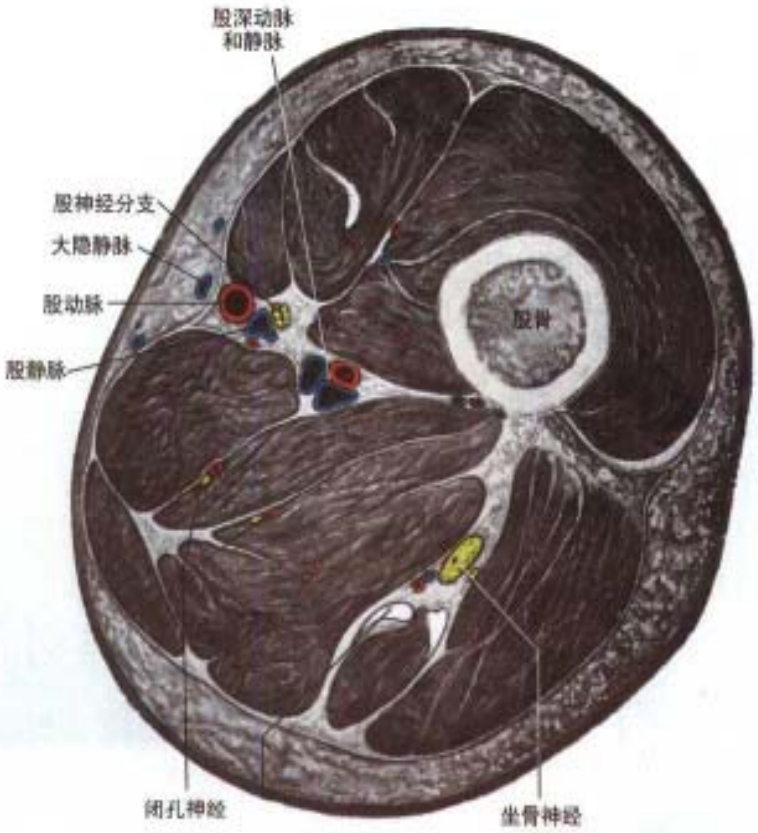

图 10.138 右侧股部股三角尖水平横切面上（近侧）面观。此切面约为正常大小的 3/5，皮神经被省略。

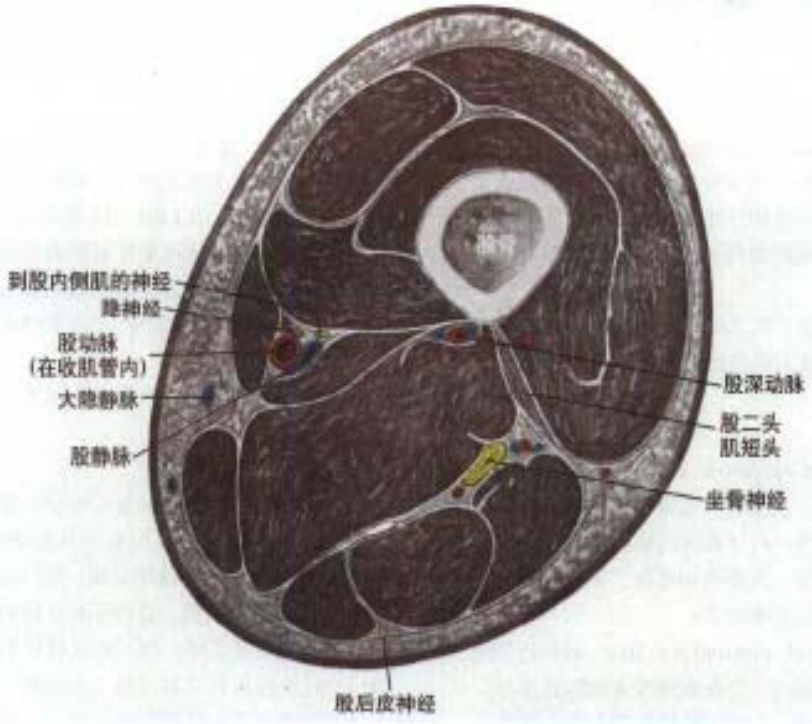

图 10.139 右侧股部中份横切面上（近侧）面观，此切面约为正常大小的 3/5。

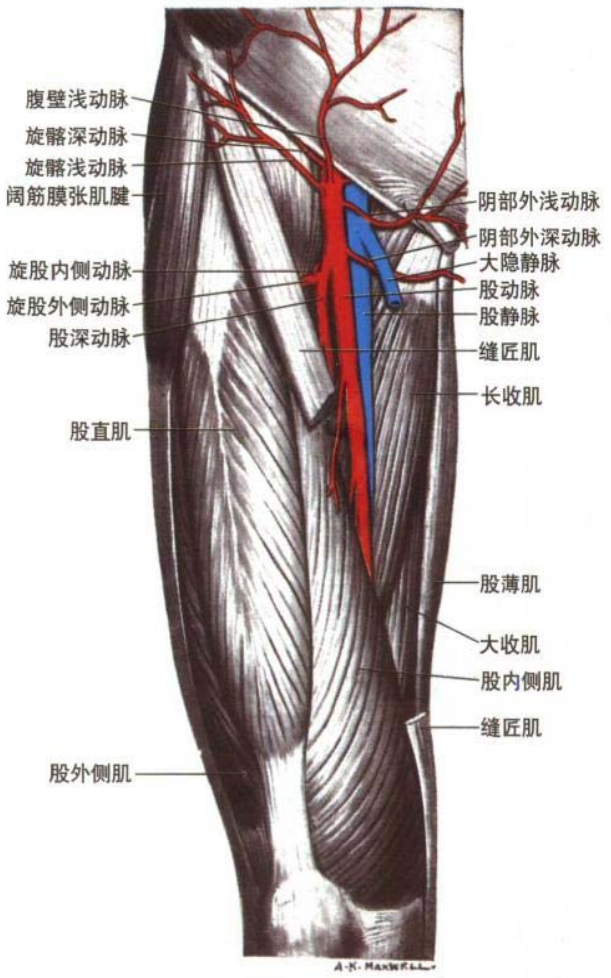

图 10.140 右侧股动脉及其分支。



图 10.141 股动脉造影照片（Guy 医院提供；Sarah Smith 拍片）。

动脉的搏动。

变异 在股深动脉起始处的远侧股动脉分成两个干，并在近收肌腱孔处再相互连接，但这种变异较少见。股动脉也可被臀下动脉代替，并与坐骨神经伴行到腘窝，表示近侧部仍然保持原始的轴动脉，此时髂外动脉较小，并延续为股深动脉。

临床解剖 在腹股沟韧带的远侧，股动脉的位置表浅，与骨(髂耻隆起)之间仅隔以腰大肌肌腱，因此在此处压迫股动脉止血效果最好。

股动脉有下列分支：

腹壁浅动脉(superficial epigastric artery)(图10.140) 在腹股沟韧带远侧约 1cm 处，从股动脉前壁发出，穿过筛筋膜后在腹股沟韧带的前方上升，行于腹壁浅筋膜内，到达脐附近。它供应腹股沟浅淋巴结、浅筋膜和皮肤，并与腹壁下动脉的分支及其对侧相应的分支相吻合。

旋髂浅动脉(superficial circumflex iliac artery)(图10.140) 是股动脉最小的浅支。它在腹壁浅动脉附近或与腹壁浅动脉一起从股动脉发出。它常在隐静脉裂孔的外侧穿过阔筋膜，在腹股沟韧带的远侧转向外侧到髂前上棘。它供应皮肤、浅筋膜和腹股沟浅淋巴结，并与旋髂深动脉、臀上动脉和旋股外侧动脉分支相吻合。

阴部外浅动脉(图10.140) 阴部外浅动脉(superficial external pudendal artery)在上 2 条浅动脉附近，从股动脉内侧壁发出，穿过筛筋膜，向内侧行于大隐静脉的深面，横过精索(或子宫圆韧带)，分布于下腹壁、阴茎、阴囊或阴唇的皮肤，并与阴部内动脉的分支吻合。

与腹壁浅动脉、旋髂浅动脉和阴部外动脉伴行的静脉，在大隐静脉进入隐静脉裂孔之前与大隐静脉相连。

阴部外深动脉(图10.140) 阴部外深动脉(deep external pudendal artery)向内侧横过耻骨肌前面并横过长收肌的前方或后方，被阔筋膜覆盖，穿过阔筋膜后供应会阴和阴囊或大阴唇的皮肤。它的分支与阴部内动脉的阴囊后支或阴唇后支相吻合。

肌支 供应缝匠肌、股内侧肌和收肌。

股深动脉

股深动脉(arteria profunda femoris)是股动脉较大的分支，在腹股沟韧带远侧约 3.5cm 处从股动脉外侧壁发出(图10.139-142)。它先在股动脉的外侧，然后转到股动脉和股静脉的后方，到股骨的内侧。它行于耻骨肌和长收肌之间，然后在长收肌和短收肌之间，然后在长收肌和大收肌之间向下行，最后穿过大收肌并与腘动脉上部的肌支吻合。股深动脉的终末支有时称为第 4 穿动脉(fourth perforating artery)。

股深动脉主要分布于大腿的收肌、伸肌和屈肌。它也与

上方的髂内动脉和髂外动脉分支相吻合，与下方的腘动脉分支吻合。

毗邻 股深动脉的后方，从近侧到远侧依次为:髂肌、耻骨肌、短收肌和大收肌。在前方是股静脉、股深静脉和在远侧的长收肌，并借长收肌与股动脉分开。在外侧，股内侧肌将股深动脉的近侧部与股骨分开。

变异 股深动脉有时起于股动脉的内侧壁或后壁(较少)。如果起于股动脉的内侧壁，它可越过股静脉的前方，然后向后绕到静脉的内侧。

股深动脉的分支如下:

旋股外侧动脉(lateral circumflex femoral artery)(图10.142) 是从股深动脉根部附近发出的外侧支。它向外侧斜行于股神经的分支之间，在缝匠肌和股直肌的后方分为升支、横支和降支。旋股外侧动脉也可从股动脉发出。升支(ascending branch)在阔筋膜张肌深面，髋关节的外侧，沿转子间线上升，与臀上动脉和旋髂深动脉吻合，供应大转子，并在股骨颈周围与旋股内侧动脉的分支形成吻合环。从环上发出分支供应股骨头和股骨颈。降支(descending branch)有时直接从股深动脉或股动脉分出，在股直肌的后方沿着股外侧肌的前缘向下行，供应股外侧肌，并发出一条较长的分支在股外侧肌内与到股外侧肌的神经伴行，向下行到膝部，与腘动脉的分支膝上外侧动脉相吻合。横支(transverse branch)最小，向外侧行于股中间肌的前方，穿过股外侧肌，围绕股骨，在大转子的远侧与旋股内侧动脉、臀下动脉和第1穿动脉吻合(十字吻合)。

旋股内侧动脉(图10.142)(medial circumflex femoral artery) 常从股深动脉的内侧面发出，也常从股动脉发出。它供应收肌，并弯向内侧围绕股骨，在耻骨肌和腰大肌之间，然后在闭孔外肌和短收肌之间，最后穿过股方肌和大收肌上缘之间，分为横支和升支。横支(transverse branch)参与十字吻合。升支(ascending branch)在闭孔外肌肌腱上向上行，在股方肌前方到转子窝，在此与臀上动脉、臀下动脉和旋股外侧动脉的分支吻合。在短收肌的近侧缘发出髋臼支，在髋臼横韧带的深面，与闭孔动脉的髋臼支一起进入髋关节，供应窝内的脂肪并沿着股骨头韧带进入股骨头。股骨近侧端的血液供应参阅Crock的论述(1965)。

穿动脉(图10.135)(perforating arteries) 常有3条。它们穿过大收肌附着部到达大腿屈侧面，紧靠着股骨粗线发出肌支、皮支和吻合支。它们行于股二头肌短头深面，穿过外侧肌间隔进入股外侧肌。第1穿动脉在短收肌近侧起始，第2穿动脉在短收肌前方起始，第3穿动脉在短收肌远侧起始。第1穿动脉(first perforating artery)向后行于耻骨肌和短收肌之间(有时穿过短收肌)，在近股骨粗线处穿过大收肌，供应短收肌、大收肌、股二头肌和臀大肌，并与臀下动脉、旋股内侧动脉、旋股外侧动脉和第2穿动脉相吻合。较大的第2穿动脉(second perforating artery)常与第1穿动脉共干发起，穿过短收肌和大收肌的附着处分为升支和降支，供应股后肌，并与第1和第3穿动脉吻合。股骨滋养动脉(femoral nutrient artery)在短收肌的远侧起于第2穿动脉。当有2条滋养动脉时，它们常来自第1和第3穿动脉。第3穿动脉(third perforating artery)在短收肌的远侧起于股深动脉，穿过大收肌的附着处，分支到股后肌。它在近侧与穿动脉吻合，在远侧与股深动脉的末支以及腘动脉的肌支吻合。股骨滋养动脉可从第3穿动脉发出。骨骺的滋养动脉的侧支和股深动脉的其它分支也发出皮质动脉(Crock 1967)。

图10.142 右侧股深动脉及其分支。

股深动脉的末支是第4穿动脉(fourth perforating artery)。穿动脉形成两个动脉吻合链:

(1)在收肌内。

(2)在股骨粗线附近。

肌支 股深动脉发出的肌支较多。一些终止于收肌，其它的穿过大收肌供应屈肌，并与旋股内侧动脉和腘动脉上部的肌支吻合。股深动脉是供应股部肌肉的主要分支。

大腿后面的动脉吻合 从臀区到腘区重要的吻合链，从近侧到远侧是由下列动脉吻合形成的:

- 臀上、下动脉和旋股内侧动脉终末支之间的吻合
- 旋股内、外侧动脉和第1穿动脉之间的吻合
- 穿动脉之间的吻合
- 第4穿动脉和腘动脉上部的肌支之间的吻合。

膝降动脉（图10.146）（descending genicular artery） 在收肌腱裂孔的近侧从股动脉发出后立刻发出缝匠肌支，然后在大收肌腱的前方，在股内侧肌内下行到膝的内侧，与膝上内侧动脉吻合。肌支供应股内侧肌和大收肌，并发出关节支与膝关节周围的动脉吻合。1条关节支越过股骨髌面的上方，与膝上外侧动脉形成动脉弓，并供应膝关节。隐支在远侧通过收肌管顶与隐神经伴行到膝的内侧。在行于缝匠肌和股薄肌之间时，隐支发出分支供应小腿近侧内面的皮肤，并与膝下内侧动脉吻合。

侧支循环 在股深动脉起始处的近侧结扎股动脉，主要的吻合路径如下：

- 髂内动脉的臀上、下动脉与旋股内侧、外侧动脉以及股深动脉发出的第1穿动脉吻合
- 髂内动脉的闭孔动脉与股深动脉的旋股内侧动脉吻合
- 髂内动脉的阴部内动脉与股动脉的阴部外浅动脉和阴部外深动脉吻合
- 髂外动脉的旋髂深动脉与股深动脉的旋股外侧动脉和旋髂浅动脉吻合
- 髂内动脉的臀下动脉和股深动脉的穿动脉吻合

腘窝

腘窝（popliteal fossa）是膝关节后方的菱形窝（图7.136，8.384，8.385，10.144）。腘窝的上外侧界是股二头肌；下外侧界是跖肌和腓肠肌外侧头；上内侧界是半腱肌和半膜肌；下内侧界是腓肠肌内侧头；前方是股骨腘面、腘斜韧带、胫骨上端的后面和腘肌筋膜，这些结构形成腘窝的底。腘窝的后面被腘筋膜覆盖。（腘筋膜是形成腘窝顶的深筋膜，应与形成腘窝底的腘肌筋膜区别开）。

腘窝的内容（图8.260，10.144）。腘窝宽约2.5cm，其内容位于深部，尤其是其远侧部被腓肠肌的两个头覆盖，位置更深。腘窝内有腘血管、胫神经、腓总神经、小隐静脉、股后皮神经、闭孔神经关节支、淋巴结和脂肪。胫神经在腘筋膜的深面下行于中央，从外侧越过血管的后方到其内侧。腓总神经向外侧下行到股二头肌附近。腘血管位置最深，贴近腘窝底，腘静脉在腘动脉的浅面。蜂窝组织将动脉和静脉结合在一起。腘静脉的壁较厚，在近侧位于动脉的外侧，然后越过动脉到其内侧。有时腘静脉为2条位于动脉的两侧，并彼此连结。闭孔神经的关节支伴随腘动脉下降到膝部。在脂肪内有6或7个腘淋巴结。在小隐静脉末端附近，腘筋膜深面，有1个淋巴结，腘动脉和膝关节之间有1个淋巴结，其它的淋巴结位于腘血管周围。

腘动脉

腘动脉（popliteal artery）（图10.143－145）是股动脉的延续，从收肌腱裂孔向外侧下行，经过腘窝到腘间窝，斜行到腘肌的远侧缘，分为胫前动脉（anterior tibial artery）和胫后动脉（posterior tibial artery）（图10.144）。此2动脉的分支部位是在小腿骨间隙的近侧端，较宽的胫骨干骺端和较细的腓骨干骺端之间。因此腘动脉是从股骨内侧缘到外侧的小腿骨间隙，它是斜行下降的（图10.145）。

毗邻 腘动脉的前方，从近侧到远侧，是股骨腘平面表面的脂肪、膝关节囊和腘肌筋膜；其后方，近侧是半膜肌，远侧为腓肠肌和跖肌，在中部，腘动脉借脂肪与皮肤和筋膜分开，并被胫神经和腘静脉从外侧越过其后方到其内侧，

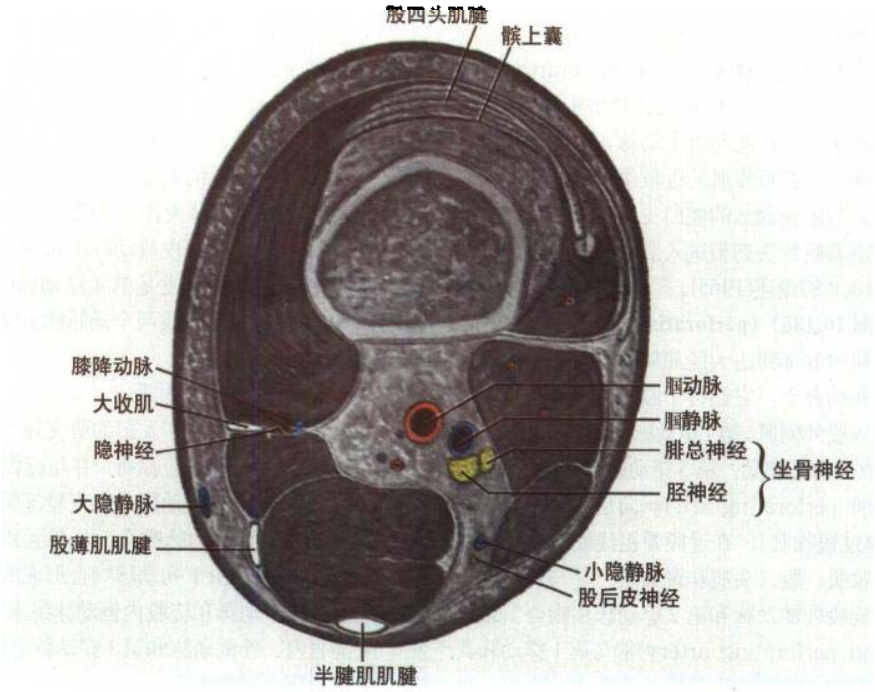

图10.143 右侧股部大收肌结节上方4cm，横切面近侧面观。切面约为正常大小的3/5。



图 10.144 左侧腘动脉、胫后动脉和腓动脉后面观。

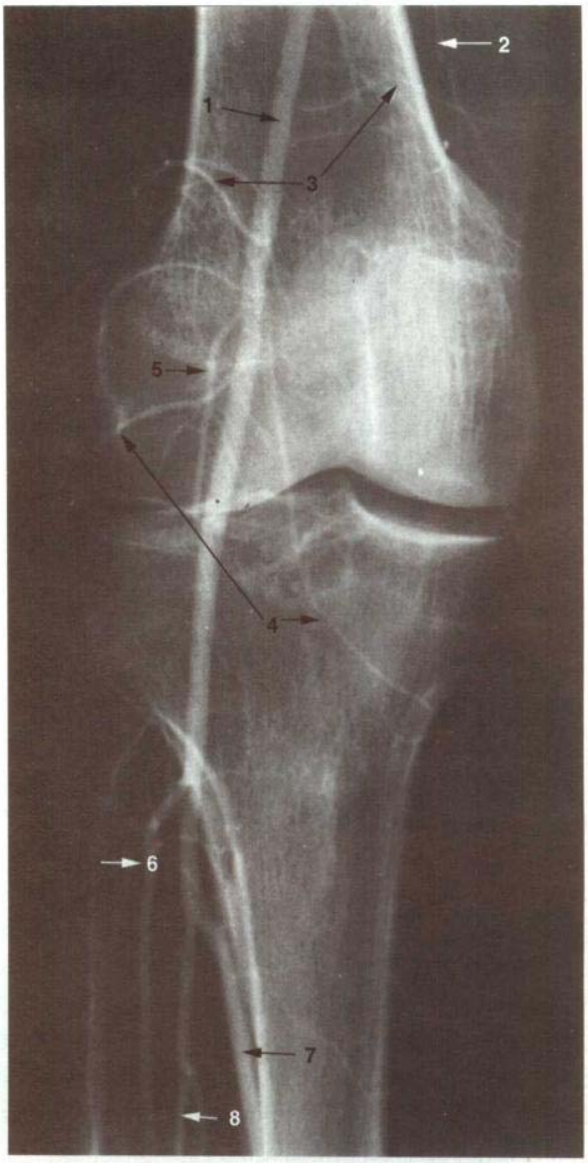

图 10.145 男性，63岁，腘动脉造影图前后位观。显示以下结构：1. 腘动脉，2. 膝降动脉，3. 膝上内、外侧动脉，4. 膝下内、外侧动脉，5. 膝中动脉 6. 胫前动脉，7. 胫后动脉，8. 腓动脉。仔细观察腘动脉的正常倾斜度。

静脉在神经和动脉之间，并借结缔组织与动脉粘合在一起;腘动脉的外侧，近侧为股二头肌、胫神经、腘静脉和股骨外侧髁，远侧是跖肌和腓肠肌外侧头。动脉的内侧，是半膜肌和股骨内侧髁，远侧为胫神经、腘静脉和腓肠肌内侧头。腘淋巴结的毗邻将在后文中描述。

变异 腘动脉在腘肌近侧分为胫前、后动脉2条终末支，然后胫前动脉下行于腘肌的前方。有时，腘动脉分成胫前动脉和腓动脉，胫后动脉缺如或发育不完全。腘动脉也可分成胫前动脉、胫后动脉和腓动脉。

表面解剖 腘动脉的表面投影可用下列画线表示:从大腿中、下1/3交界区，大腿后面中线的内侧2.5cm处，到股骨内、外侧髁之间的中点，然后继续向下外到胫骨粗隆平面、腓骨颈的内侧。

分支 腘动脉分出皮支、肌支和到胫腓骨间隙的膝支。

皮支 离开腘动脉后在腓肠肌内外侧头之间向下行，穿过深筋膜供应小腿后面的皮肤。其中一支常与小隐静脉伴行。

上肌支 2或3条，在腘动脉的近侧发出，到大收肌和股部的屈肌，并与股深动脉的终末支相吻合。

腓肠动脉（sural artery） 有2条，在膝关节的后面从腘动脉发出后，分布到腓肠肌、比目鱼肌和跖肌。

膝上动脉（图10.144，146）（superior genicular arteries）从腘动脉发出后围绕股骨内、外侧髁的近侧到膝的前面。膝上内侧动脉（medial superior genicular artery）位于半膜

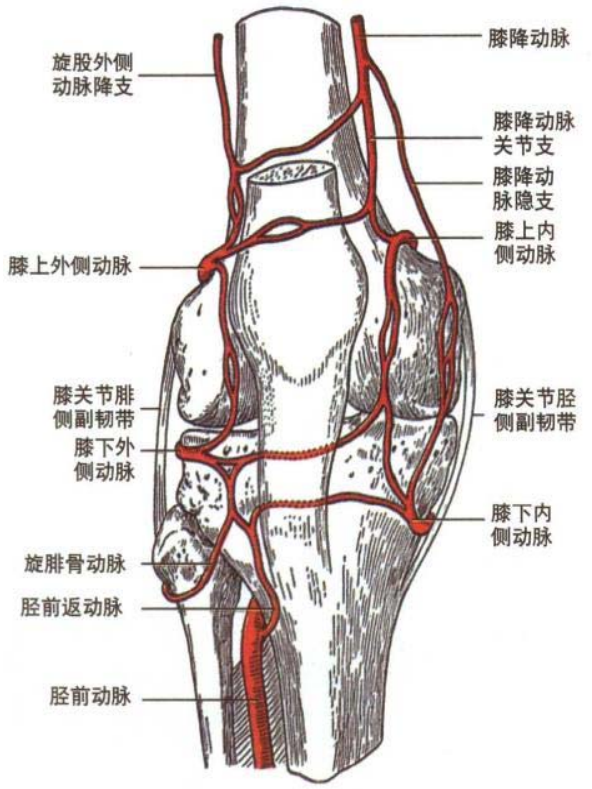

图 10.146 膝关节周围的动脉吻合（模式图）。

肌和半腱肌深面，腓肠肌内侧头近侧和大收肌腱的深面。它分支到股内侧肌并与膝降动脉和膝下内侧动脉吻合，还分出1支在股骨上与膝上外侧动脉吻合。膝上内侧动脉的大小变化较大，其口径往往与膝降动脉的口径大小相反。膝上外侧动脉（lateral superior genicular artery）行于股二头肌腱深面，分为浅支和深支。浅支供应股外侧肌，与旋股外侧动脉的降支和膝下外侧动脉吻合。深支与膝上内侧动脉吻合，并横过股骨与膝降动脉连结形成前弓。

膝中动脉（middle genicular artery） 是在膝关节中央处从腘动脉分出的小支，穿过腘斜韧带供应交叉韧带和滑膜。

膝下动脉（inferior genicular arteries） 在腓肠肌深面从腘动脉发出（图10.144，146）。其内侧支在腓肠肌内侧头深面，沿着腘肌近侧缘下行，供应腘肌，然后行于胫骨内侧髁下方和胫侧副韧带深面，在韧带的前缘上升到膝关节的前内侧。内侧支供应该处的结构和胫骨，并与膝下外侧动脉、膝上内侧动脉、胫前返动脉和膝降动脉的隐支吻合。膝下动脉的外侧支向外行横过腘肌，向前经过腓肠肌外侧头、腓侧副韧带和股二头肌腱的深面，越过腓骨头到膝关节前面。它的分支与膝上内、外侧动脉、胫前、后返动脉和旋腓骨动脉相吻合。

膝关节周围的动脉吻合 在髌骨、股骨髁和胫骨髁周围存在着动脉吻合（图10.146）。在筋膜和皮肤之间有浅吻合网，围绕髌骨和髌韧带深面的脂肪内。深吻合网位于近关节面的腓骨和胫骨上，供应骨、骨髓、关节囊和滑膜。参与吻合网的血管有：膝内、外侧动脉，膝降动脉、旋股外侧动脉的降支、旋腓骨动脉和胫前、后返动脉。

胫前动脉

胫前动脉（anterior tibial artery）是腘动脉的终末支之一，在腘肌的下缘从腘动脉分出（图10.144～148）。它先在后骨筋膜鞘内，然后行于胫骨后肌两头之间，在腓骨颈的内侧穿过小腿骨间膜近侧部的卵圆形的孔（见第6篇），到前骨筋膜鞘内。胫前动脉在小腿骨间膜的前面靠近胫骨向下行，在远侧位于胫骨的前面（图10.149）。在踝部它位于内踝和外踝连线的中点，在足的背面延续为足背动脉（arteria dorsalis pedis）。

毗邻 胫前动脉的近侧2/3下行于骨间膜上，其远侧1/3位于胫骨和踝关节的前方。在近侧，胫前动脉在胫骨前肌和趾长伸肌之间，然后行于胫骨前肌和蹈长伸肌之间。在踝部，

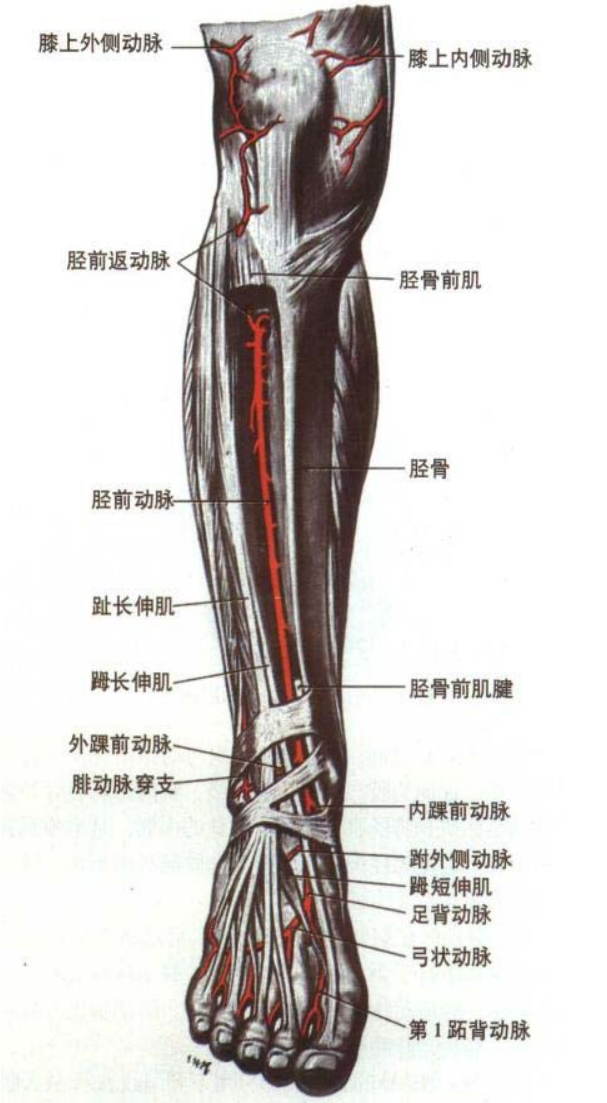

图 10.147 右侧胫前动脉和足背动脉。大部分胫骨前肌已切除，蹈长伸肌拉向外侧，显露出胫前动脉。

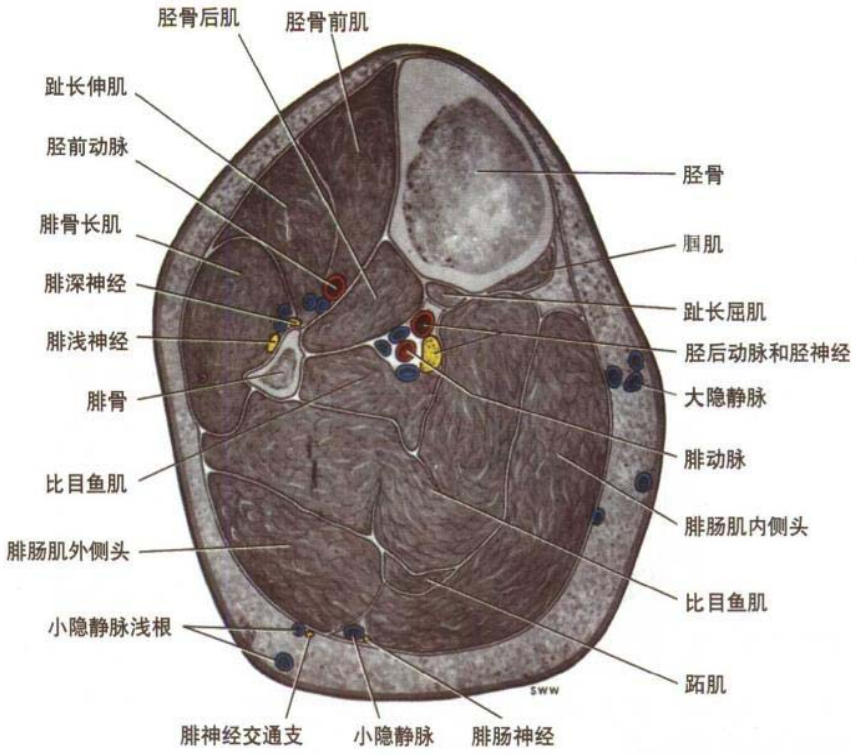

图 10.148 右小腿膝关节下 10cm 处的横切面（下面观）。可见趾长屈肌插入比目鱼肌和胫骨后肌后面的筋膜之间。

它被跨长伸肌腱从外侧越过其浅面，然后行于跨长伸肌腱和第 1 趾长伸肌腱之间。它的近侧 2/3 被邻近的肌肉和深筋膜覆盖，远侧 1/3 被皮肤、筋膜和伸肌支持带覆盖。同名静脉与它伴行。腓深神经在外侧围绕着腓骨颈进入前骨筋膜鞘行于胫前动脉的外侧，但在小腿中 1/3 处腓深神经在动脉的前方，在远侧又行至动脉的外侧。

表面解剖 胫前动脉的投影：始于腓骨头内侧的下方 2.5cm 处，止于内踝和外踝的中点。在跨长伸肌腱的外侧可摸到动脉的搏动。

变异 胫前动脉可较小或缺如，被胫后动脉或腓动脉发出的穿支所代替。偶尔向外侧偏离，而在踝部又重新恢复到正常的位置上。

分支 胫前动脉发出分支包括胫前返动脉、胫后返动脉、肌支、内踝前动脉和外踝前动脉。

胫后返动脉（posterior tibial recurrent artery） 不恒定，是胫前动脉到达前骨筋膜鞘之前发出的分支，在胭肌前面上行，与胭动脉的膝下内、外侧动脉吻合。它供应胫腓关节。

胫前返动脉（anterior tibial recurrent artery） 在胫前动脉发出胫后返动脉之后发出的分支，在胫骨前肌内上升，在膝关节的前方和两侧分支并与膝网相连结，与胭动脉的膝支以及旋腓骨动脉吻合。

肌支 数目较多，供应邻近的肌肉。有的肌支还穿出深筋膜供应皮肤，其它的分支穿过小腿骨间膜与胫后动脉和腓动脉的分支吻合。

内踝前动脉（anterior medial malleolar artery） 在内踝的近侧约 5cm 处从胫前动脉分出（图 10.147，150），行于跨长伸肌腱和胫骨前肌腱后方，在踝关节内侧与胫后动脉和足底内侧动脉的分支相连结。

外踝前动脉（anterior lateral malleolar artery） 行于

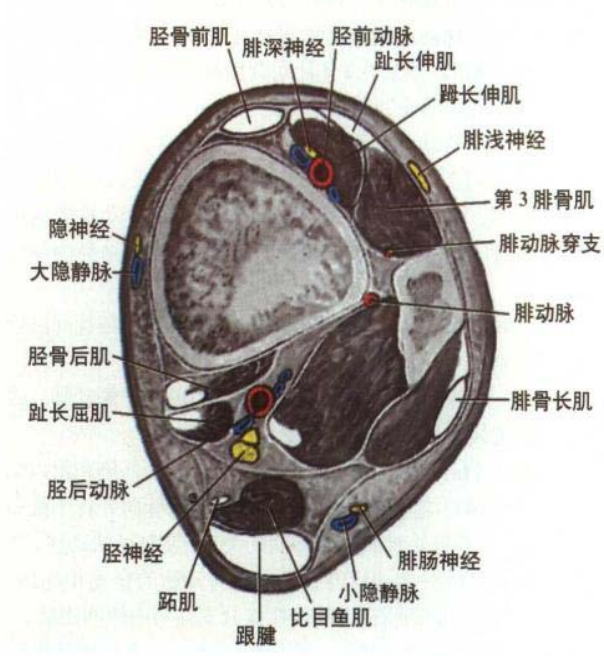

图 10.149 右小腿内踝尖上方 6cm 处的横切面（上面）近侧面观。

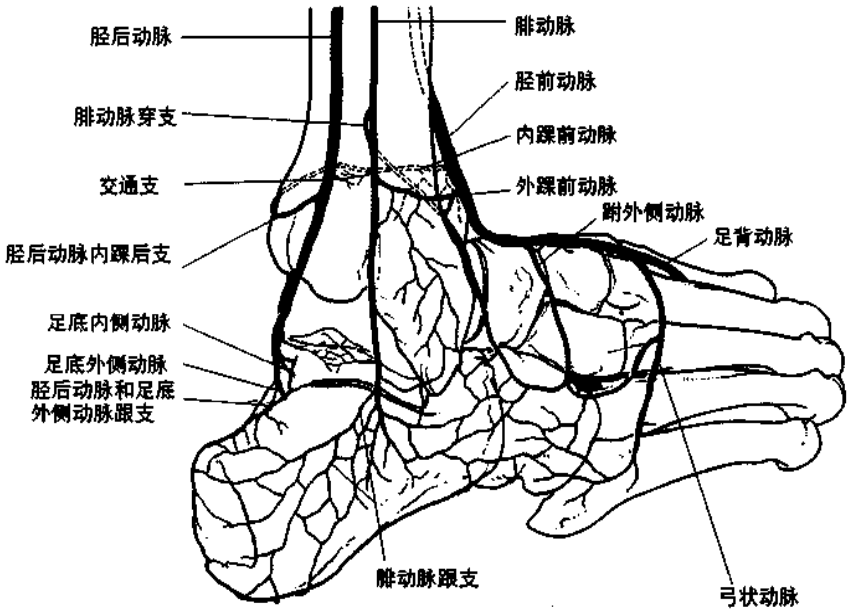

图 10.150 踝、跗和跖区的动脉吻合。

趾长伸肌腱和第三腓骨肌腱的后方（图 10.147，150），与腓动脉的穿支和跗外侧动脉的升支吻合。

踝关节周围的动脉吻合(图10.150) 内、外踝周围的血管网由以下血管组成:内踝网(medial malleolar network)由胫前动脉的内踝前动脉、足背动脉的跗内侧动脉、胫后动脉的踝支和跟支以及足底内侧动脉的分支组成。外踝网(lateral malleolar network)由胫前动脉的外踝前动脉、足背动脉的跗外侧动脉、腓动脉的穿支和跟支以及足底外侧动脉的分支组成。

足背动脉 足背动脉（arteria dorsalis pedis）（图 10.147）是胫前动脉在踝部远侧的延续部分 。它在内侧沿足背到第1跖骨间隙近侧端，然后在第1骨间背侧肌两头之间穿入足底，与第 1 足心动脉形成足底弓。

毗邻 足背动脉相继越过距小腿关节囊、距骨、舟骨、中间楔骨及有关韧带。足背动脉的浅面有:皮肤、浅筋膜、伸肌下支持带，在其末端附近有趾短展肌。足背动脉的内侧是趾长伸肌腱，外侧为趾长伸肌内侧腱和腓深神经内侧终末支。

表面解剖 从内踝和外踝之间的中点到第 1 跖骨间隙近侧端可摸到足背动脉的搏动。

变异 足背动脉可较大以代偿细小的足底外侧动脉，或足背动脉被较大的腓动脉的穿支代替。

跗动脉（tarsal arteries） 有2条，即跗外侧和跗内侧动脉（图 10.147）起始后越过舟骨。跗外侧动脉向外行于趾短伸肌深面，供应趾短伸肌和跗骨间的关节，并与弓状动脉、外踝前动脉和足底外侧动脉的分支以及腓动脉的穿支相吻合。有 2 或 3 条跗内侧动脉在足的内侧缘分支并与内踝网连结。

弓状动脉（图10.147） （arcuate artery）在近内侧楔骨处从足背动脉分出，向外侧行于跖骨底的表面，趾伸肌腱的深面，与跗外侧动脉和足底动脉相吻合。它发出第2到第4跖背动脉（dorsal metatarsal arteries），向远侧行于相应的骨间背侧肌的浅面。在趾间隙内，每条跖背动脉分成两条趾背动脉（dorsal digital arteries）分布到相邻的足趾。在近侧，在跖骨间隙内，跖背动脉连结足底弓的近侧穿支（proximal perforating branches);在远侧，连结足心动脉的远侧穿支（dorsal perforating branches）。第 4 跖背动脉发出一支到第 5 趾的外侧缘。

第1跖背动脉（first dorsal metatarsal artery） 在足背动脉进入足底之前从足背动脉发出（图 10.147），向远侧到达第 1 骨间背侧肌，在第 1 和第 2 趾间隙处分支，1 支行于跨长伸肌腱深面，供应跨趾内侧，另 1 支分为 2 条动脉供应跨趾和第 2 趾的相邻侧。

胫后动脉

胫后动脉（posteriior tibial artery）在胫骨与腓骨之间胭肌的下缘处起于胭动脉，在后骨筋膜鞘的内侧下行。在内踝和跟骨内侧结节之间的中点，跨展肌的深面分为足底内侧动脉和足底外侧动脉（图 10.144，145，148）。

毗邻 胫后动脉相继地行于胫骨后肌、趾长屈肌、胫骨和踝关节的后方。在近侧，它的浅面有腓肠肌、比目鱼肌和小腿深筋膜;在远侧，它的浅面只有皮肤和筋膜。它在跟腱内侧缘的前方约 2.5cm 处，并与其平行。其末端行于屈肌支持带和跨展肌深面。两条静脉和胫神经与其伴行。神经先在动脉的内侧，然后越过动脉的后方，然后大部分行于其后外侧。从小腿到足底的结构的排列已在第 7 篇中描述。

表面解剖 胫后动脉的表面投影为:在腓骨颈水平，从小腿后面中线外侧1～2cm，向下内到内踝和跟骨内侧结节之间中点的连线。

分支　胫后动脉的分支包括旋腓骨动脉、腓动脉、滋养动脉、足底内侧动脉和足底外侧动脉。

旋腓骨动脉(circumflex fibular artery)　有时从胫前动脉发出，向外侧穿过比目鱼肌，绕过腓骨颈，并与膝下外侧动脉、膝下内侧动脉和胫前返动脉相吻合。它供应附近的骨和关节结构。

腓动脉(peroneal artery)　在腘肌远侧约2.5cm处从胫后动脉发出(图10.144，148.149)，斜行到腓骨，沿腓骨内侧嵴下行于胫骨后肌和趾长屈肌之间的纤维管内或行于趾长屈肌内，到达胫腓连结处分成跟支。跟支在跟骨的外侧面和后面分支。在近侧，腓动脉被比目鱼肌和深横筋膜覆盖;在远侧被趾长屈肌覆盖。

变异　腓动脉可较早地从胫后动脉或腘动脉发出，有时在腘肌远侧7或8cm处发出。它有时较大，连结并加强胫后动脉，或在小腿远侧和足部代替胫后动脉。

肌支　腓动脉的肌支供应比目鱼肌、胫骨后肌、趾长屈肌和腓骨肌。

滋养动脉在近侧进入腓骨。

穿支　腓动脉发出的穿支在外踝近侧约5cm处穿过小腿骨间膜进入前骨筋膜鞘，与外踝前动脉相吻合；并且下行于胫腓连结前面，供应跗骨，并与跗外侧动脉吻合。穿支有时粗大，可代替足背动脉。腓动脉的交通支在踝的近侧5cm处与胫后动脉的交通支连接。腓动脉的跟支或终末支与外踝前动脉和胫后动脉的跟支相吻合。

胫骨的滋养动脉　在胫后动脉起始处附近从胫后动脉分出，在比目鱼肌线远侧进入胫骨，并发出几条肌支。它是一条最大的骨滋养动脉。

肌支　滋养动脉发出的肌支分布到比目鱼肌和小腿深层的屈肌。

胫后动脉的交通支　胫后动脉的交通支在胫骨远侧端的上方约5cm处向后横过胫骨，在趾长屈肌深面与腓动脉的交通支连接。

内踝支　它们绕过内踝到达内踝网。

跟支(calcaneal branches)　在胫后动脉终末分支的近侧分出，穿过屈肌支持带供应跟腱后方和足跟的脂肪和皮肤以及足底内侧的肌肉。它们与内踝动脉和腓动脉的跟支相吻合。

足底内侧动脉(medial plantar artery)　是胫后动脉较小的终末支(图10.151 A、B)，沿着足的内侧缘向远侧行，足底内侧神经在外侧与其伴行。足底内侧动脉先在趾展肌的深面，然后向远侧行于趾展肌与趾短屈肌之间，并供应此两块肌肉。在第1跖骨底附近，它分出肌支进而分出浅干而逐渐变细，然后到达趾趾内侧缘，与第1足心动脉的分支吻合(见后文)。它的浅干分成3支并发出3条趾浅支与足底内侧神经的趾支伴行，连结第1～3足心动脉。

表面解剖　足底内侧动脉从内踝和跟内侧结节之间的中点向第1趾间隙方向延伸到舟骨。

足底外侧动脉(lateral plantar artery)　是胫后动脉较大的终末支(图10.151 A、B)，向远侧到达第5跖骨底外侧。足底外侧神经在其内侧(足底内、外侧神经位于足底内、外侧动脉之间)。足底外侧动脉与足底外侧神经的深支转向内侧到第1和第2跖骨底之间，与足背动脉连接形成足底弓。当在外侧行进时，它先在跟骨和趾展肌之间，然后在趾短屈肌和足底方肌之间，向远侧行进到第5跖骨底处它行于趾短屈肌和小趾展肌之间，并被跖腱膜、浅筋膜和皮肤覆盖。



图10.151A　右侧足底动脉。浅层解剖图。



图10.151B　右侧足底动脉。深层解剖图。

分支 肌支供应邻近的肌肉;浅支沿外侧肌间隔穿出分布到足底外侧的皮肤和皮下组织;吻合支行向外侧缘与跗外侧动脉和弓状动脉的分支连接。有时发出跟支穿跨收肌供应足跟的皮肤。

足底弓

足底弓(plantar arch)位于足底深部,从第5跖骨底延伸到第1跖骨间隙近侧端。弓向远侧凸,在第2~5跖骨底和相应跖骨间隙的跖侧,跨收肌的远侧。

分支 足底弓发出3条穿支、4条足心支和若干供应足底皮肤、筋膜和肌肉的分支。3条穿支(perforating branches)在第2~5跖骨间隙近侧端经骨间背侧肌之间向上行,与跖背动脉吻合。4条足心动脉(plantar metatarsal arteries)(图10.151B)向远侧行于跖骨之间并紧贴跖骨间隙。每条足心动脉分为2条趾足底动脉(plantar digital arteries)供应趾的毗邻面。在近每条足心动脉的分叉处向远侧发出1条穿支与跖背动脉连接。第1足心动脉在足底外侧动脉和足背动脉连接处发出。该动脉发出趾支分布到跨趾的内侧面。到第5趾的外侧趾支在近第5跖骨底处直接从足底外侧动脉发出。

表面解剖 足底外侧动脉在足跟和内踝之间起始,斜行到第5跖骨粗隆内侧2.5cm处,其远侧稍凸的弓达第1跖骨间隙近侧端。

临床解剖 足底弓的位置较深且周围结构多,因此不常出血。如果出血,处理方法与掌深弓的处理方法相同。

脉 搏

触摸脉搏(pulse)是对病人物理检查的重要内容之一。通过触摸脉搏可以了解循环和心脏节律两方面的情况。在采用先进的诊断技术如心电图和心导管插入术之前,触摸脉搏有助于诊断和确定心瓣膜疾病。在身体上部触摸脉搏常用于了解循环或心脏输出的情况,而身体下部脉搏的触摸有助于估价动脉硬化疾病血管的情况。下面所描述的动脉搏动点是临床上经常触摸而且非常有用的动脉。这些动脉中多数位于浅层和骨的表面。

颞浅动脉搏动(superficial temporal pulse)(图10.73) 颞浅动脉的触摸点在耳屏前方,颞浅动脉越过颞骨颧突处。当麻醉师评估病人情况仅局限在头部时,该动脉搏动的触摸具有特殊的意义。动脉炎时颞浅动脉变得厚而紧张。

颈动脉搏动(carotid pulse)(图10.75) 该动脉的触摸点在颈动脉的分叉处。该点位于甲状软骨上缘水平稍外侧。触摸到的动脉搏动是颈总、颈内、颈外动脉以及颈外动脉在此处的分支起始点的复合体。颈动脉和股动脉是怀疑有心动停止时常触摸搏动的部位。

肱动脉搏动(brachial pulse)(图10.98) 肱动脉在肘窝肱二头肌腱内侧较易摸到搏动。多数人认为此处是评价心输出量最理想的位置。此处也是冠状动脉血管造影或心导管插入动脉导管较好的部位。

桡动脉搏动(radial palse)(图10.109) 桡动脉是临床上最易触摸搏动的血管,而且其口径大小易于获得较好的搏动信息。由于掌浅弓的存在,所以动脉插管、血压检测和动脉采血时,肱动脉是一个安全的部位,血栓形成时不会危害手的血液循环。在腕部腹侧面,桡侧腕屈肌腱与桡骨下外侧面之间最易摸到桡动脉搏动。

股动脉搏动(femoral pulse)(图10.140) 在心力衰竭评估心输出量时,股动脉搏动与颈动脉搏动同样具有重要的意义。然而,动脉硬化时股动脉搏动和下肢其它动脉的搏动都减少或消失。股动脉搏动点是冠状动脉血管造影和心导管插入术常用的部位,也是进行动脉穿刺和血液气体分析采用的位置。股动脉搏动在股三角内,耻骨联合和髂前上棘之间,腹股沟韧带中点下方。

腘动脉搏动(popliteal pulse)(图10.144) 腘动脉位于腘窝深部,较难触摸到动脉的搏动。然而在明确下肢的血液供应特别是下肢血管是否硬化时,触摸腘动脉搏动具有重要的意义。膝关节屈曲腘筋膜松弛时,在股骨下端腘面中线上可摸到腘动脉的搏动。

胫后动脉搏动(posterior tibial pulse)(图10.144) 胫后动脉的触摸点在内踝的后下方,跨长屈肌腱和趾长屈肌腱之间。

足背动脉搏动(dossalis pedis pulse)(图10.147) 足背动脉和胫后动脉一样时常由于血管疾病而搏动消失。足背动脉搏动在跨长伸肌腱外侧,它位于跗骨的表面。

静脉

静脉在总体上形成三个主要系统:肺静脉系、体静脉系和门静脉系统。肺静脉(The pulmonary veins)将含氧丰富的血自肺运送至心。体静脉(The systemic veins)则将身体大部分的静脉血输送回心。体静脉系中的浅静脉(superficial veins)位于浅筋膜内,尤其在四肢明显,并且走行多样。深静脉(deep veins)位于深筋膜以下,通常与伴行动脉一起包在结缔组织鞘内,该伴行动脉的搏动有助于静脉血液的回流(见本篇前文)。中等动脉与其两侧的成对静脉伴行(伴行静脉Venae comitantes);较大的动脉常有单一静脉相伴。当然,也有些动、静脉是分开单独行走的。静脉在行程和结构上与动脉相比有许多不同。在身体的许多部位,例如在骨盆和脊柱,静脉形成广泛的静脉丛,并缺乏瓣膜。这些静脉丛是静脉干之间吻合的基础;也可充当不同容量的储血库。身体的许多部位,例如躯干和四肢的连结区以及关节附近,具有瓣膜的交通静脉(connecting veins)连接浅静脉和深静脉。

门静脉(the portal vein)通过其属支接受来自食管膈下部胃、小肠、大肠、胰腺和脾的静脉血,这些区域的静脉血在返回体静脉下腔静脉之前,先通过肝(肝循环)。

肺 静 脉

肺静脉将含氧丰富的血送回左心房。通常肺静脉有4条,

每侧肺各有2条，缺乏瓣膜，起源于肺泡壁的毛细血管网。通过不断的汇合最后于每个肺叶汇合成1条大的肺叶静脉，即右肺3支，左肺2支。右肺中叶和上叶静脉常结合在一起，因此，每侧肺形成上、下2条肺静脉；它们穿过纤维性心包，分别开口于左心房后上部（图10.32，39，56B）。偶尔，右肺3条肺叶静脉彼此独立，没有汇合。有时左肺2条肺静脉合并成1条静脉干。偶尔，左侧2条肺叶静脉还分别接受来自两肺叶的1条副叶静脉，而这些副叶静脉也可能汇合而形成1条第三左肺静脉（Cory和Valentine 1959）。

在肺门部（见第11篇），上肺静脉位于肺动脉的前下方，下肺静脉位于肺门的最下部，位置稍偏后。主支气管位于肺动脉后方。右上肺静脉在上腔静脉的后面通过，右下肺静脉位于右心房后方。左侧2条肺静脉自胸主动脉前方越过。在心包内，部分肺静脉被心包的浆膜层覆盖。左、右肺静脉终端之间，中央有心包斜窦；在外侧，指向上内侧的是较小的、形态不定的肺静脉心包隐窝（见本篇前文）。

体 静 脉

本文将体静脉分为6组描述：心静脉，直接注入心；头颈静脉、上肢静脉和胸部静脉汇入上腔静脉；下肢静脉和腹盆部静脉注入下腔静脉。

心 静 脉

心的静脉引流可分组如下：

- 冠状窦及其属支　引流包括心房、室隔在内的大部分心的静脉血回右心房。但是右室前壁、两心房及左室的小部分区域除外。
- 心前静脉　接受右室前壁的静脉回流。当心右缘静脉汇入该静脉时，也接受心右缘区域的静脉血。主要终止于右心房。
- 心最小静脉（Thebesius'静脉）开口于右心房和右心室，偶尔也开口于左心房，甚至左心室。

冠状窦

心静脉的大部分注入粗大的冠状窦（coronary Sinus）内，它长2或3cm，位于冠状沟的（房室沟）后部左心房和左心室之间。冠状窦开口于右心房的下腔静脉口和右房室口之间，开口处有膜瓣称冠状窦半月瓣（semilunar valve of the coronary sinus 图10.33）。其属支有心大静脉、心小静脉、心中静脉，左室后静脉和左房斜静脉，除最后一个属支外，其余属支在其开口处均有瓣膜。

心大静脉（great cardiac vein，图10.152）　它起源于心尖部，沿前室间沟上行进入冠状沟，然后沿冠状沟向左绕行到心后面进入冠状窦。它接受来自左心房和两个心室的属支，包括沿心左侧面（钝缘）上升的大的左缘静脉（left marginal vein）。

心小静脉（small cardiac vein，图10.152）　在右心房和右心室之间，位于冠状沟的后部，开口于冠状窦心房端附近。它接受来自右心房和右心室后壁的血液。右缘静脉（the right marginal vein）沿心下缘（锐缘）向右行走。右缘静脉可以在冠状沟内加入心小静脉，但更常见的是直接开口于右心房。

心中静脉（middle cardiac vein，图10,152）　起源于心尖部，于后室间沟内上行，终于冠状窦的近心房端附近。

左室后静脉（posterior vein of the left ventricle图10.152）　位于左心室的膈面、心中静脉的稍左侧，通常开口于冠状窦中部，但有时也开口于心大静脉。

左房斜静脉（oblique vein of the left atrium）　是沿

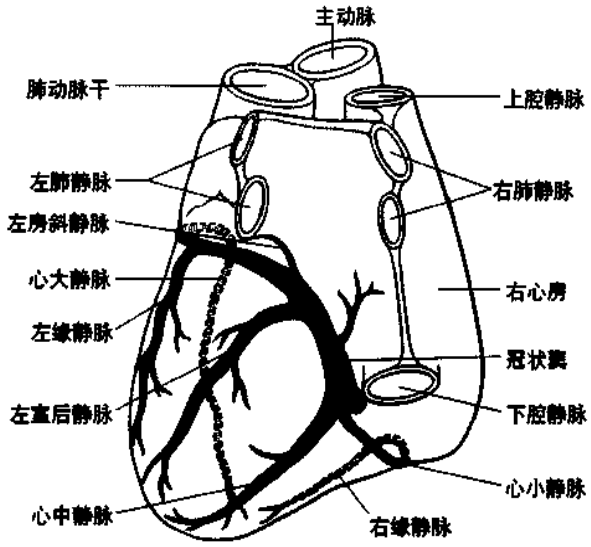

图10.152 心静脉概况。

左心房后面斜行下降的一条小静脉，终止于冠状窦的一端。向上它与左腔静脉韧带(ligament of the left vena cava)相延续；这两个结构是胚胎时期左总主静脉（the left common cardial vein）的遗迹（见本篇前文）。

心前静脉

心前静脉（anterior cardiac veins）收集右心室前部的血液。通常有2或3条，有时甚至多达5条（Baroldi和Scomazzoni; 1967）。它们在心外膜下上行，穿过房室沟的右部，走行于右冠状动脉的深面或浅面。在房室沟附近，单独或不同程度的汇合后注入右心房。有人认为心前静脉可能全部开口于心内膜下的一个收集管道（James 1961）。右缘静脉沿心下缘（锐缘）行走，收集右心室临近下缘部的血液，通常单独开口于右心房；但有时可加入心前静脉，偶尔汇入冠状窦。因为右缘静脉经常是独立行进的，因此通常将其与心最小静脉划为一组。但是由于右缘静脉的管径较大，可以与心前静脉的管径相比，甚至比心前静脉更大。因此，似乎将右缘静脉作为心前静脉之一更为合适，因为心前静脉有时也可注入冠状窦。Mechanik（1934）认为在胎儿的早期阶段所有心静脉均注入冠状窦。

心最小静脉

有关心最小静脉（Venae cordis minimae）的记载首先见于Thebesius（1708）的报道。此后，心最小静脉的分布以及它开口于各个心腔的特点陆续被许多后人所证实；显示心最小静脉的存在、要比显示较大的心血管困难得多，因为其数量和大小的变异很大。Aho（1950）证明了开口于右心房的心最小静脉直径可达2mm，而开口于右心室的心最小静脉直径约为0.5mm。他发现心最小静脉大量存在于右心房和右心室，偶尔存在于左心房，而开口于左心室的极少。Grant和Regnier(1926)认为心最小静脉起源于发育中的心小梁间隙。

心静脉的吻合 一些学者认为（Baroldi和Scomazzoni 1967），在心静脉循环的各个水平上都存在着广泛的吻合。心静脉的这种吻合就规模而论已超过了动脉间的吻合，而且丰富的静脉吻合形成了名符其实的静脉丛。不仅是相邻静脉间的相互连接，而且在冠状窦属支和心前静脉属支之间也存在丰富的吻合（Mierzwa和Kozielec 1975）。静脉吻合丰富的部位在心尖及其前、后面附近区域。像冠状动脉一样（见本篇前文），心静脉与心外血管的联系，主要是通过与心相连的大血管本身的营养管道实现的。

心静脉的变异 许多学者试图将心静脉循环的变异整理归类，但至今也没有得出任何一个世界公认的关于心静脉变异的分类模式（Aho 1950）。主要的变异涉及血液引流的大致流向。冠状窦可以接受除心最小静脉之外的所有的心静脉，包括心前静脉（33%）；而心前静脉可能因为血液分流进入心小静脉再注入冠状窦（28%）而引流量减少。其余的心静脉引流方式（39%）就代表了前文所描述的心静脉引流的所谓“正常”模式。Baroldi和Scomazzoni（1967）将心静脉引流模式的变异归结为两大类：主要的一类（70%）是心小静脉独立存在，此静脉很少、甚至缺如。另一类较少见的变异形式（30%）是心小静脉的大小虽然变化较大，但都连接于冠状窦和心前静脉这两个静脉系。

头颈部的静脉

头颈部的静脉可分为三组：

- 头面部外面的静脉
- 颈部静脉
- 板障静脉、脑膜静脉、颅内静脉及硬脑膜静脉窦。

头部静脉的分类很有意义，就像动脉一样，头部静脉也可分为三个不同层次的系统：

- 头皮静脉
- 硬脑膜的静脉
- 大脑和小脑的静脉

与相应动脉相比，头皮静脉和硬脑膜静脉的变异很大，通常其相互交通更为广泛（静脉导管，见本篇后文）。另外，硬膜或脑膜动脉是独立于大脑和小脑动脉的，因为后者起源于颈内动脉。而硬脑膜静脉窦和大脑、小脑静脉却共同注入颈内静脉。板障静脉构成假设的第四静脉系；然而，按照Browder和Kaplan（1976）的观点，由于板障静脉都注入硬脑膜静脉而将它们归为同一系统。值得注意的是，颅内静脉和颅外静脉之间借助于静脉导管和其它静脉而相互交通（见本篇后文）。

从发育过程看，静脉窦来源于静脉丛；很明显，从血管造影研究和腐蚀铸型可以看出，大多数静脉窦在不同程度上保持着丛状结构，而不是具有单一腔隙的单一管道。Browder和Kaplan（1976）研究了数以百计的人类静脉窦腐蚀铸型，观察了相互连接的血管丛，特别是上、下矢状窦和直窦，以及部分横窦。它们的详细研究发现了许多个体差异，并发现在幼年，头面部静脉的分布类型与“通常”类型常有差异；例如，在婴儿期小脑镰可含有大的丛状通道和静脉腔隙而使枕窦增大。这种差异在普通教科书中不可能详细描述；总之，当临床需要时，须通过血管造影来确定脑静脉的个体特征。应注意到颅内静脉窦在结构上存在广泛差异的可能性，其静脉丛的性质以及颅内静脉窦与大脑和小脑静脉之间的广泛联系。此外，也应注意到另外一类血管连接；实验发现（Rowbotham和Little 1962; Browder和Kaplan 1976）颈内动脉加压注射可使部分静脉窦（甚至板障静脉）充盈，这提示在动静脉之间存在动静脉旁路(arteriovenous shunts)。Browder和Kaplan通过脑膜中动脉注射，确定了脑膜中动脉和上矢状窦之间也存在着某些旁路连接。

头面外部静脉

像其它的浅静脉那样，头面部外部静脉的变异十分显著，因静脉数量众多难以用图注明。然而，它们的主要特点相对恒定；该部静脉常见的分布形式如图10.153所示。

滑车上静脉(supratrochlear vein) 它起自额部的静脉

图 10.153 头颈右侧的静脉。右胸锁乳突肌和颈阔肌已部分切除，显露颈内静脉干，透过颈阔肌下部可见到颈外静脉。

网。该静脉与颞浅静脉的额支相连。静脉干在此形成后，沿中线附近下行，可有属支平行至鼻根部，通过弓状静脉与对侧静脉相连、引流鼻背部血液。滑车上静脉有分支与眶上静脉相连，在内眦处形成面静脉。两侧滑车上静脉开始可能相连，但在鼻根部重新分开形成两侧的面静脉。

眶上静脉（Supraorbital vein） 它起自额骨的额突附近，与颞浅和颞中静脉的根部相连。该静脉沿眼眶上缘向内行走、越过眼眶在内眦附近与滑车上静脉汇合形成面静脉。眶上静脉的一个属支通过眶上切迹连接眼上静脉，并通过该切迹静脉接受来自额窦和额骨板障的静脉。

面静脉（facial vein） 接受滑车上静脉和眶上静脉后，面静脉沿鼻根侧面斜向下行，远离鼻翼，于眶口以下转向后外侧，在面动脉后方向下后穿行，此段弯曲并不明显。它行于颧大肌、笑肌和颈阔肌深面，然后下降至咬肌前缘，再至其表面，跨过下颌骨体，于颈阔肌深面斜行向后，行于下颌下腺、二腹肌和茎突舌骨肌的浅面。在下颌角的稍前下方，面静脉接受下颌后静脉前支；继续沿舌动脉袢、舌下神经和颈内、外动脉的浅面下行，在舌骨大角附近汇入颈内静脉（即颈动脉三角的上角处）。在其终端附近，一大静脉支常沿胸锁乳突肌前缘下行汇入颈前静脉。面静脉的最上段，在与上唇静脉汇合点之上的部分，常被称为内眦静脉（angular vein）。

面静脉属支：面静脉在起点处可直接或经眶上静脉与眼上静脉相连，并由此而与颅内海绵窦相交通。它还接受鼻翼静脉；在稍低处，接受来自翼静脉丛静脉、下睑，上静脉、下唇静脉、颌下及颏下静脉，扁桃体静脉、外腭（旁扁桃体）静脉和腮腺静脉、颊肌和咬肌静脉，有时也接收舌下神经的伴行静脉和咽及甲状腺上静脉。

临床解剖 面静脉缺乏瓣膜。众所周知，它经由两条途径与海绵窦交通：通过眼静脉或其眶上属支；通过面深静脉（deep facial vein）至翼丛再至海绵窦。感染可能沿上述途径自面部蔓延至颅内静脉窦。

颞浅静脉（superficial temporal vein图10.153） 源自一广阔的静脉网。通过此静脉网跨过头皮与对侧静脉汇合，与同侧的滑车上、眶上、耳后和枕静脉相连，它们均引流头皮静脉网的血液。其前属支、后属支在颧弓上方汇合，颞中静脉（middle temporal vein）也在此处汇入，共同形成颞浅静脉后，向下越过颧弓后脚进入腮腺与上颌静脉汇合，形成下颌后静脉（retromandibular vein）。

属支，颞浅静脉属支有腮腺静脉，颞下颌静脉关节支，耳前静脉和面横静脉。颞中静脉接收由睑外侧静脉形成的眶静脉后，于颞筋膜之间向后穿行，与颞浅静脉汇合。

翼静脉丛（pterygoid venous plexus） 部分位于颞肌和翼外肌之间，另一部分位于翼内、外肌之间。翼静脉丛与蝶腭静脉、颞深静脉、翼静脉、咬肌静脉、颊静脉、牙静脉、腭

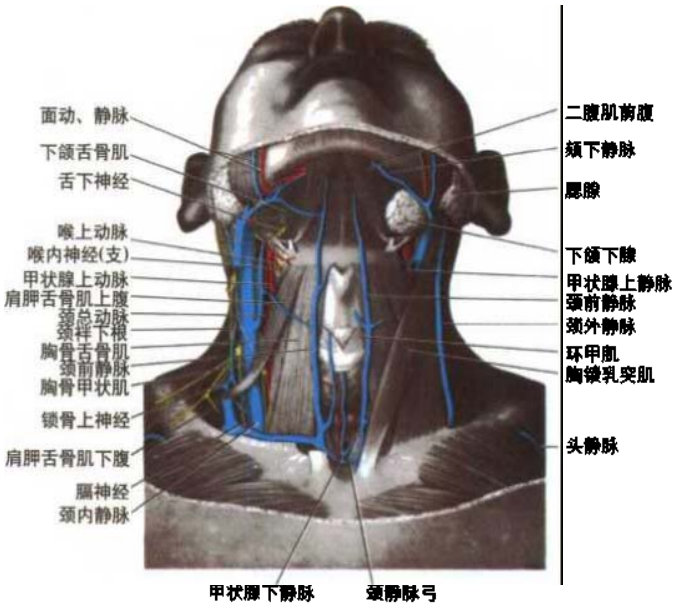

图 10.154 颈部静脉前面观。

大静脉、脑膜中静脉和眼下静脉等静脉之间均有吻合支存在。翼丛还通过面深静脉（deep facial vein）与面静脉相通，通过蝶导血管孔以及卵圆孔和破裂孔附近的静脉与海绵窦相交通。其颞深支常与板障前静脉分支相连接，从而与脑膜中静脉相交通。

上颌静脉（maxillary vein） 是一短的静脉干，与上颌动脉的第一段伴行，它起源于与翼丛的吻合支，在蝶下颌韧带与下颌颈之间向后行走，与颞浅静脉汇合，形成下颌后静脉。

下颌后静脉（retromandibular vein） 该静脉穿行于腮腺内，在颈外动脉和面神经之间下行，面神经位于其浅面。下颌后静脉有前、后两个属支；前属支向前与面静脉汇合，后属支与耳后静脉汇合参与形成颈外静脉（external jugular vein）。偶尔，下颌后静脉不与颈外静脉汇合，此时颈外静脉较小，而颈前静脉则常常增大。

耳后静脉（Posterior auricular vein图10.153） 起源于顶枕部静脉网，也回流到枕静脉和颞浅静脉的属支内。它在耳廓后下行；在腮腺内或紧邻腮腺下方加入下颌后静脉的后支，以形成颈外静脉。它接受茎乳静脉和耳廓背面的静脉属支。

枕静脉（occipital vein图10.153） 起源于头皮后部静脉网，穿过斜方肌在头部的附着处，进入枕下三角，汇入颈深和椎静脉。它可能与椎动脉伴行终于颈内静脉；有时也加入耳后静脉，从而汇入颈外静脉。顶骨和乳突部的导静脉使其与上矢状窦和横窦相交通。枕骨的板障静脉有时也汇入枕静脉（见上文）。

颈部静脉

颈部的静脉位于深筋膜的浅面或深面，但二者不可能完全分开（图 10.153，154，170）。浅静脉（superficial veins）属颈外静脉的属支（其中某些属支有专有名称，见后文），它们的引流范围比颈深静脉的引流范围小得多。除皮下结构之外，颈部大部分区域的静脉血经深静脉引流入颈内静脉，也有部分区域的血液引流入椎静脉。

颈外静脉（external jugular veins,图10.153） 它主要引流头皮、面部以及部分深层组织的静脉血液。下颌后静脉的后支和耳后静脉在下颌角附近的腮腺内或紧邻腮腺的下方汇合成颈外静脉，然后自下颌角处下降至锁骨中部，并于胸锁乳突肌表面斜行至锁骨下三角，经前斜角肌前面或外侧穿过颈深筋膜终于锁骨下静脉。颈外静脉壁与穿颈深筋膜处的边缘相连。其浅面覆有颈阔肌、浅筋膜和皮肤；与胸锁乳突肌之间隔有颈深筋膜；它跨过颈横神经与耳大神经平行并在耳大神经上半段的后方上行。该静脉的大小与颈部的其它静脉的大小成反比；偶尔可有双颈外静脉。在颈外静脉汇入锁骨下静脉处具有静脉瓣。自锁骨水平向上长约4 cm的一段颈外静脉常常膨胀，形成所谓的“窦”。颈外静脉的瓣膜并不能阻止血液的逆流。

颈外静脉属支 除了其汇成的属支外，颈外静脉还接收颈外后静脉，在其末端还接受颈横静脉、肩胛上静脉和颈前静脉；在腮腺内，还常常与颈内静脉的一个属支相连。枕静脉偶尔也加入颈外静脉。

颈外后静脉（posterior external jugular vein） 该静脉起自枕部的头皮静脉，引流颈后上部皮肤和浅层肌肉的静脉血。通常汇于颈外静脉的中部。

颈前静脉（anterior jugular vein图10.153，154） 该静脉起自舌骨附近靠近下颌下浅静脉汇合处。沿正中线与胸锁乳突肌前缘之间的区域下行，继而转向下外，至颈下部，位于舌骨下肌的浅面，并于胸锁乳突肌的深面汇入颈外静脉末

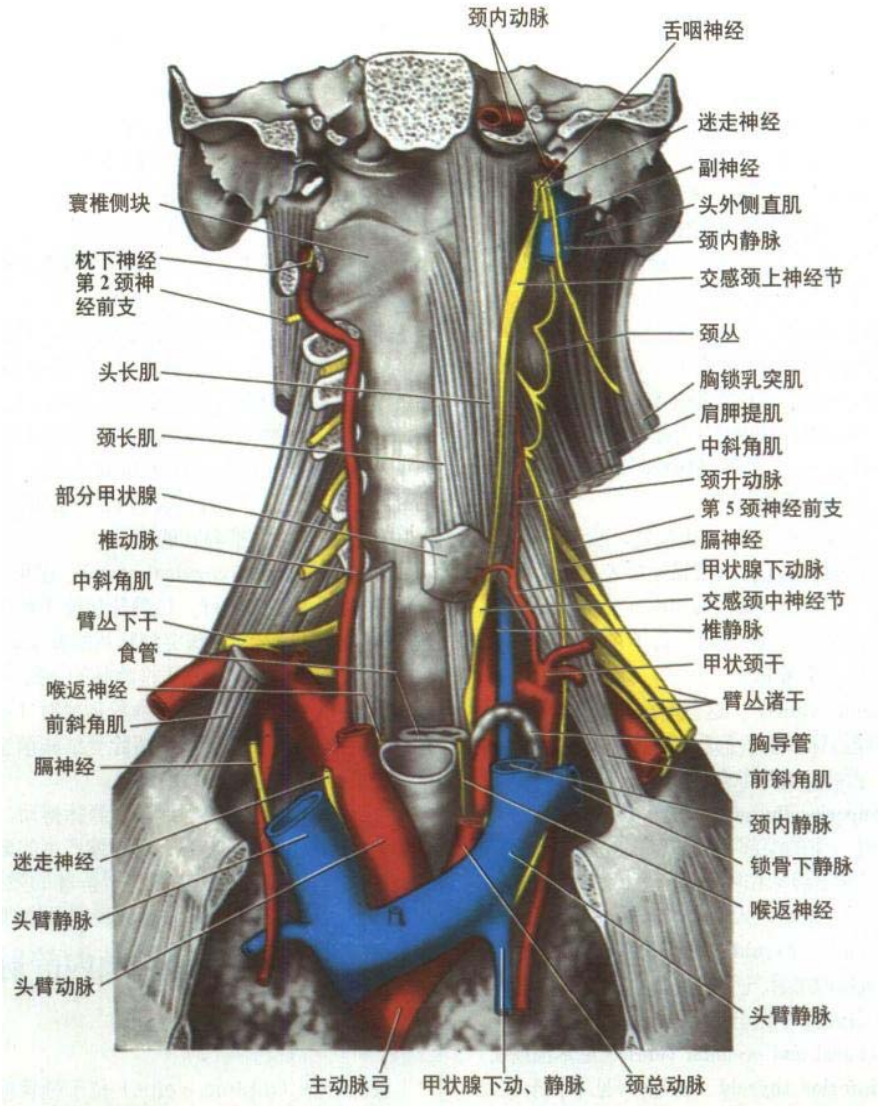

图 10.155 椎前区和上纵隔解剖图。右侧上6个颈椎横突前部已除去。可见椎动脉、左侧与颈总动脉、颈内静脉有关的多数深层结构已显示。胸导管末段可见。

端或直接注入锁骨下静脉。该静脉的大小通常与颈外静脉的大小成反比。颈前静脉与颈内静脉之间有交通静脉，可接收喉静脉，有时也接收一小的甲状腺静脉。通常有2条颈前静脉，它们在胸骨柄上方通过一大的颈横静脉弓互相连接，并接受甲状腺下静脉的属支。颈前静脉没有瓣膜，有时可能被一位于中线的静脉干所取代。

表面解剖　在体表观，颈外静脉通常在其跨过胸锁乳突肌处较明显，在抗阻力呼吸（Valsalva 检查法）或用手指轻压锁骨上方时，能够使该静脉更加充盈而更便于观察。以类似的方法，可使颈前静脉在颈部上2/3区域更加明显，也可在体表看到面静脉末端自咬肌前缘与下颌骨下缘的交点处行至舌骨大角的一段。

颈内静脉（internal jugular vein）　这一静脉较大，收集颅骨、脑、面浅部和颈部大部分区域的静脉血液。它起自颅底颈静脉孔的后部，与乙状窦相续。其起点处有颈静脉上球（superier bulb），位于鼓室底后部的下方。该静脉在颈动脉鞘内下行，在锁骨胸骨端的后方与锁骨下静脉汇合成为头臂静脉。其末端膨大，形成颈静脉下球（inferior bulb），颈静脉下球上方有一对静脉瓣。颈内静脉后方，自上至下有：头外侧直肌、寰椎横突、肩胛提肌、中斜角肌、颈丛、前斜角肌、膈神经、甲状颈干、椎静脉和锁骨下动脉第一段；左侧颈内静脉也自胸导管前方跨过（图 10.155）。在颈内静脉的内侧是颈内动脉和颈总动脉；而迷走神经在动、静脉之间的后方，并在二者之间下行。颈内静脉的浅面被胸锁乳突肌所覆盖，二腹肌后腹和肩胛舌骨肌上腹也在其前面跨过。在二腹肌的上方，腮腺和茎突位置较浅，副神经、耳后动脉和枕动脉跨过颈内静脉。在二腹肌和肩胛舌骨肌之间，胸锁乳突肌动脉和颈袢下根跨过颈内静脉，但是神经通常从静脉和颈总动脉之间通过。在肩胛舌骨肌下方，颈内静脉被舌骨下肌群和胸锁乳突肌覆盖，并且有颈前静脉自其前方通过。颈深淋巴结沿颈内静脉排列，主要位于其浅面。在颈根部，右颈内静脉与颈总动脉分离，但左颈内静脉通常与左颈总动脉重叠。在颅底，颈内动脉位置靠近

前方，并借第9～12对脑神经与颈内静脉隔开。

临床解剖 颈内静脉的体表投影在自耳垂至锁骨内侧端的一带状区域内。颈静脉下球位于胸锁乳突肌的胸骨头和锁骨头之间的窝内，即锁骨上小窝内，在活体，颈内静脉穿刺可在此处进行。

颈内静脉属支 有岩下窦，面静脉，舌静脉，咽静脉，甲状腺上、中静脉，有时还有枕静脉。颈内静脉与颈外静脉之间有交通支相连。胸导管开口于左锁骨下静脉和左颈内静脉汇合处构成的静脉角；右淋巴导管开口于右侧的静脉角。

岩下窦(inferior petrosal sinus) 它自颈静脉孔的前部出颅，越过第9～11对脑神经的外侧或内侧，注入颈静脉上球。

舌静脉(lingual veins) 该组静脉有两条路径：

- 舌背静脉（dorsal lingual veins）引流舌背和舌两侧的血液，在舌骨舌肌和颏舌肌之间，与舌动脉伴行汇入舌静脉，然后在舌骨大角附近汇入颈内静脉。
- 舌深静脉（deep lingual vein）起自舌尖处，贴舌的下面粘膜后行。在舌骨舌肌的前缘附近自唾液腺处汇入舌下静脉，形成舌下神经伴行静脉（vena comitans nervi hypoglossi），该静脉于下颌舌骨肌和舌骨舌肌之间与舌下神经一起后行，汇入面静脉、颈内静脉或舌静脉。

咽静脉(pharyngeal veins) 这些静脉起源于咽外侧面的咽静脉丛。接受脑膜静脉和翼管静脉后，终于颈内静脉，但有时也终于面静脉、舌静脉或甲状腺上静脉。

甲状腺上静脉(superior thyroid vein图10.153, 154) 在甲状腺区由对应于动脉分支的深部和浅部静脉属支汇成，与甲状腺上动脉伴行，接受喉上静脉和环甲静脉（superior larygeal and cricothyroid veins），最后汇入颈内静脉或面静脉。

甲状腺中静脉(middle thyroid vein，图10.154) 它引流甲状腺下部的血液，也接收喉和气管的静脉血。甲状腺中静脉跨过颈总动脉前方在肩胛舌骨肌上腹后方汇入颈内静脉。

面静脉和枕静脉(facial and occipital veins) 见本篇前文。

甲状腺下静脉(inferior thyroid veins) 见本篇前文及图10.71，154。

椎静脉(vertebral vein) 在枕下三角内，来自椎内静脉丛的许多小属支，于寰椎后弓的上方离开椎管加入局部深层肌的小静脉，形成一静脉血管进入寰椎横突孔，然后围绕椎动脉形成静脉丛，通过相连续的横突孔下降，并延续终止为椎静脉（vertebral vein）。椎静脉出第6颈椎横突孔下行，起初在椎动脉前方，然后下行于其前外侧，并于头臂静脉的后上方注入该静脉。椎静脉在头臂静脉的开口处具有成对的静脉瓣。椎静脉在颈内静脉后方下行，经过锁骨下动脉第一段的前方（图10.155）。有时有一小的副椎静脉，通常自椎静脉丛下行，穿过第7颈椎横突孔，然后在锁骨下动脉和胸膜顶之间转向前方注入头臂静脉。

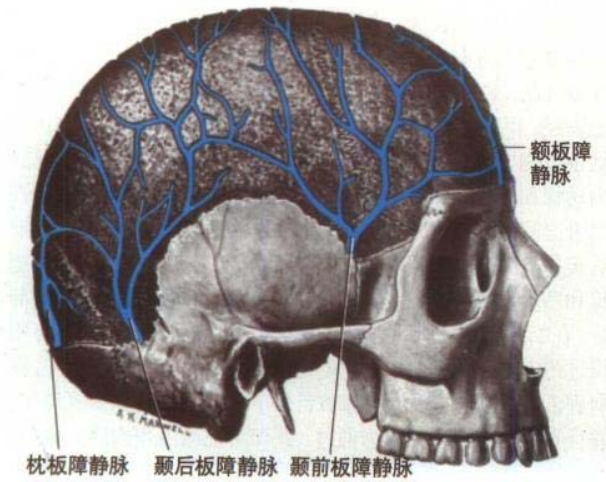

图10.156 除去颅骨外板示颅的板障静脉图。

椎静脉属支 当有髁后管存在时，椎静脉借髁后管的静脉与乙状窦相交通。椎静脉也接收来自枕静脉、椎前肌、椎内和椎外静脉丛的属支。椎前和颈深静脉（见下文）也汇入椎静脉，有时在椎静脉的终端附近还接受第1肋间静脉。

椎前静脉(anterior vertebral vein) 自上部颈椎横突周围的静脉丛发出，经前斜角肌和头长肌附着点之间，沿颈升动脉附近下行，汇入椎静脉的末端。

颈深静脉(deep cervical vein) 在头半棘肌和颈半棘肌之间与其同名动脉伴行。该静脉起源于枕下区枕静脉的交通支、枕下肌静脉以及颈棘突静脉丛的属支。它经第7颈椎横突和第1肋颈之间前行，终于椎静脉的下段。

临床解剖 当颈静脉上球有血栓形成时（如中耳炎），舌咽、迷走和副神经可能受累。当清除受结核菌感染或肿瘤细胞浸润的淋巴结时可能危及颈内静脉。

在颈根部有可能观察到颈外静脉搏动。因头臂静脉或上腔静脉没有瓣膜；因此右心房收缩产生的紧张性波动可沿这些血管向上传播，看上去就像颈外静脉的微弱的搏动。右心房异常扩张或肥大时这种紧张性波动明显增强。

颅静脉和颅内静脉

板障静脉

板障静脉（diploic veins）位于颅骨板障的沟槽内（图10.156），并且缺乏瓣膜。板障静脉的数量很大，在其行程中有一些间隔不等的膨大部。静脉壁薄，仅有一层由弹性组织支持的内皮构成。放射自显影观察显示，板障静脉仅仅呈现为一条宽约3～4mm的相对透明的条带。新生儿时，板障静脉缺如，生后大约2岁时才与板障一起开始发育。板障静脉与脑膜静脉、硬膜静脉窦和颅骨骨膜静脉相交通。可辨认的较规则的板障静脉通道有以下几组：

- 额板障静脉（frontal diploic vein）自眶上孔的颅骨穿出，加入眶上静脉。
- 颞(顶)前板障静脉(anterior temporal (parietal) diploic vein)，主要限于额骨内，穿过蝶骨大翼终于蝶顶窦或颞深前静脉。
- 颞（顶）后板障静脉（posterior temporal (parietal) diploic vein），位于顶骨内，下行至顶乳突角并通过顶乳突角孔或乳突孔汇入横窦。
- 枕板障静脉（occipital diploic vein），是最大的板障静脉，局限于枕骨；开口于枕静脉或横窦的近窦汇处，或者注入枕导静脉。

许多小的板障静脉存在于上矢状窦附近并终止于该窦的静脉腔隙内（见后文）。

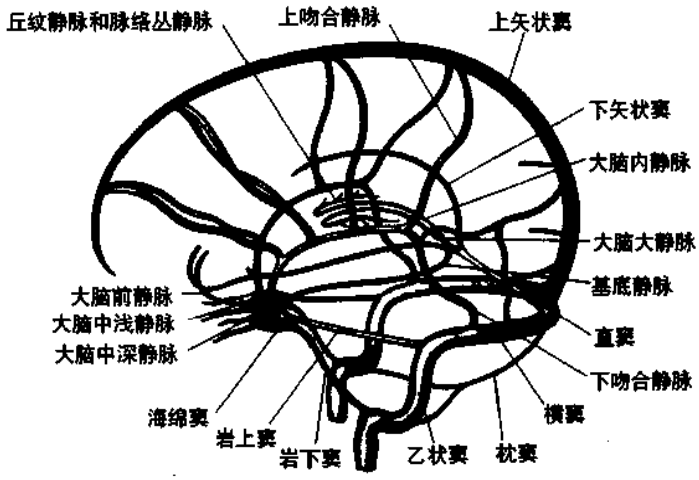

图 10.157 硬脑膜静脉窦与大脑静脉联系模式图，左侧面观。大脑深部的静脉用蓝色表示，脑内的静脉用间断的蓝线表示。

脑膜静脉

脑膜静脉（meningeal veins）起源于硬脑膜的丛状静脉，回流至硬脑膜外层的输出静脉，这些输出静脉与上矢状窦及其它硬脑膜窦的窦腔相通连，并且还连接与脑膜中动脉伴行的静脉以及板障静脉。

大脑和小脑的静脉

大脑的静脉没有瓣膜；其壁薄而缺乏肌组织。它们穿过蛛网膜和硬脑膜内层开口于硬膜静脉窦。该部静脉包括大脑、小脑和脑干的静脉。大脑静脉（图 10.157），包括脑内、外静脉，引流大脑半球表面和内部的静脉血液。

大脑外静脉 大脑外静脉（external cerebral veins）可分为上、中、下三组。

大脑上静脉（superior cerebral veins） 每侧大脑半球有 8～12 支，它们引流大脑前外侧面及内侧面的血液，主要行于脑沟内，但有些也跨越脑回。大脑上静脉上行至脑的上内侧缘，在此接受来自大脑内表面的一些小静脉后，分别注入上矢状窦。大脑前静脉（anterior veins）的开口几乎呈直角；较大的大脑后静脉（posterior veins）斜行向前与窦内血流方向相反。这可能会防止由于颅内压力升高诱发的壁薄的大脑静脉塌陷；但另一种可能是由于发育过程中，大脑半球的后向生长导致血管的相应移位而造成的。

大脑中浅静脉（supeficial middle cerebral vein） 发自大脑外侧面，沿外侧沟的后支和干部向前终于海绵窦。在大脑中浅静脉和上矢状窦之间有一行向后上的上吻合静脉（superior anastomotic vein），借助这一吻合静脉，大脑中浅静脉可连接上矢状窦和海绵窦。另有一下吻合静脉（inferior anastomotic vein）沿颞叶表面走行，连接大脑中静脉和横窦。

大脑下静脉（inferior cerebral veins） 包括位于颞叶表面汇入大脑上静脉并回流至上矢状窦的静脉；以及位于颞叶与大脑基底静脉和大脑中静脉相吻合并回流至海绵窦、岩上窦和横窦的静脉。

基底静脉（basal vein） 起源于前穿质，由下列静脉组成：

- 较小的大脑前静脉（anterior cerebral vein），与大脑前动脉伴行。
- 大脑中深静脉（deep middle cerebral vein），行于外侧沟内，接受来自脑岛和邻近脑回的静脉属支。
- 纹状静脉（striate veins），自前穿质穿出的静脉。

基底静脉绕大脑脚向后行汇入大脑大静脉（图 10.157），接受来自脚间窝、侧脑室下角、海马旁回和中脑的静脉属支。

大脑内静脉（图 10.157） 大脑内静脉（internal cerebral vein）主要由丘纹静脉和脉络丛静脉于室间孔附近汇合而成；接受大脑半球深部的静脉血。来自周围结构的大量小静脉也汇聚于此；这些小静脉在第三脑室脉络组织各层间平行向后，于胼胝体压部下方汇合形成大脑大静脉（great cerebral vein）。

丘纹静脉（thalamostriate vein） 于尾状核与丘脑之间前行，接受来自二者的许多静脉并在穹窿前柱的后方与脉络丛静脉汇合形成大脑内静脉。

脉络丛静脉（choroid vein） 沿整个脉络丛呈弓状或螺旋状前行，接受来自海马、穹窿、胼胝体和邻近结构的静脉。

大脑大静脉 大脑大静脉（great cerebral vein）起自两侧大脑内静脉在胼胝体压部下方汇合处，呈一短的正中静脉急剧弯曲向上绕过胼胝体压部，在接受左、右两侧基底静脉后开口于直窦前端。

小脑静脉 小脑静脉（cerebellar vein）行于小脑表面，分为上下两组：

小脑上静脉（superior cerebellar vein） 有些静脉行向后内侧，跨过上蚓部，终于直窦或大脑大静脉；其它静脉行向外侧汇入横窦和岩上窦。

小脑下静脉（inferior cerebellar vein） 包括一小的正中位血管，于小脑下蚓的表面行向后方，进入直窦或乙状窦；而靠近外侧行走的静脉汇入岩下窦或枕窦。



图10.158 除去颅顶骨(颅穹)，上矢状窦剖开，可见有些纤维束穿过窦。细探针可自两侧的静脉陷窝穿入上矢状窦。

脑干的静脉 脑干的静脉(veins of the brain stem)于动脉的深方形成一浅静脉丛。中脑的静脉可汇入大脑大静脉或基底静脉。整个脑桥的静脉汇向两侧并与延髓上部静脉共同形成外侧静脉，可汇入岩上下窦、横窦、小脑静脉或卵圆孔(蝶)静脉丛。有时可存在一脑桥中静脉，与基底静脉之一汇合。延髓下部的静脉与脊髓静脉相交通，并回流至邻近的静脉窦或沿最后4对脑神经的根静脉至岩下窦、枕窦或颈内静脉上部。延髓前后中央静脉可沿前正中裂或后正中沟走行，然后与相应部位的脊髓静脉相连续(见第8篇)。

硬脑膜静脉窦

硬脑膜窦是位于硬脑膜两层之间引流脑和颅骨血液的静脉通道。窦内衬以血管内皮，无瓣膜，壁内无肌组织。虽然许多人将硬脑膜窦描述为一个大而简单的光滑的管道系统，但Browder和Kaplan(1976)仍然强调至少在某些部位，硬脑膜窦是一复杂的"海绵状"或丛状结构(见本篇后文)。整个硬脑膜静脉窦可分为两组：

- 后上组静脉窦。
- 位于颅底的前下组静脉窦。

后上组静脉窦 该组包括上矢状窦、下矢状窦、直窦、横窦、岩鳞窦、乙状窦和枕窦。

上矢状窦(superior sagettal sinus，图10.157～159) 位于大脑镰附着部的凸侧缘。据说当盲孔未闭时，上矢状窦可通过接受一来自鼻腔的静脉而起自鸡冠附近。但是，Kaplan等(1973)在201件标本上均未发现有上述来自鼻腔

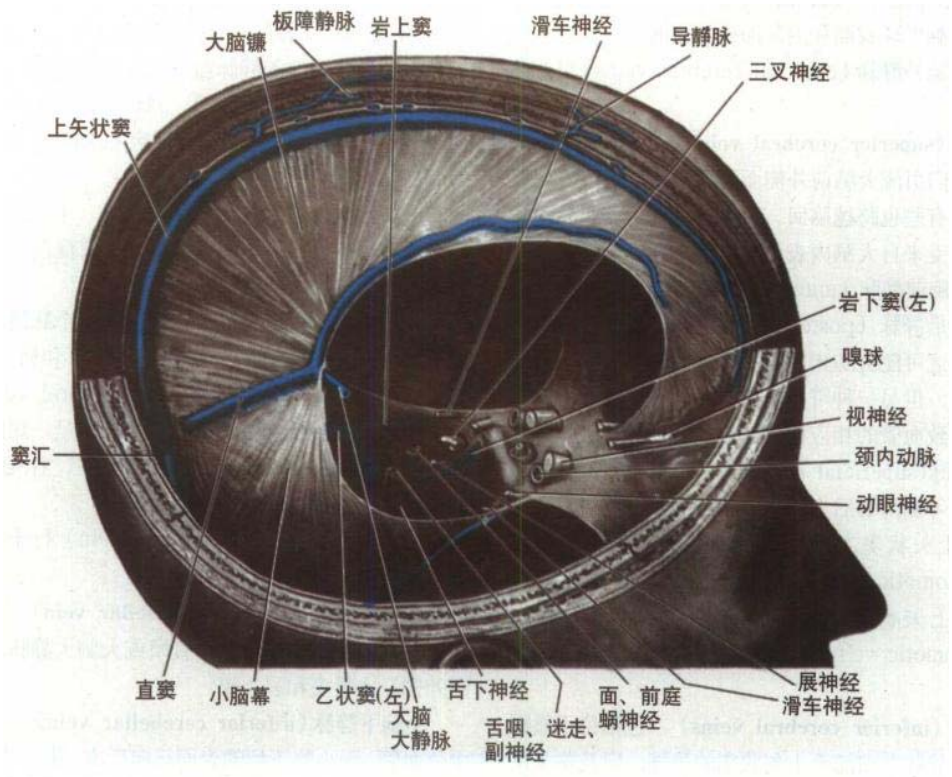

图10.159 硬脑膜隔幕及硬脑膜(静脉)窦右侧面观，未显示海绵窦及蝶顶窦。

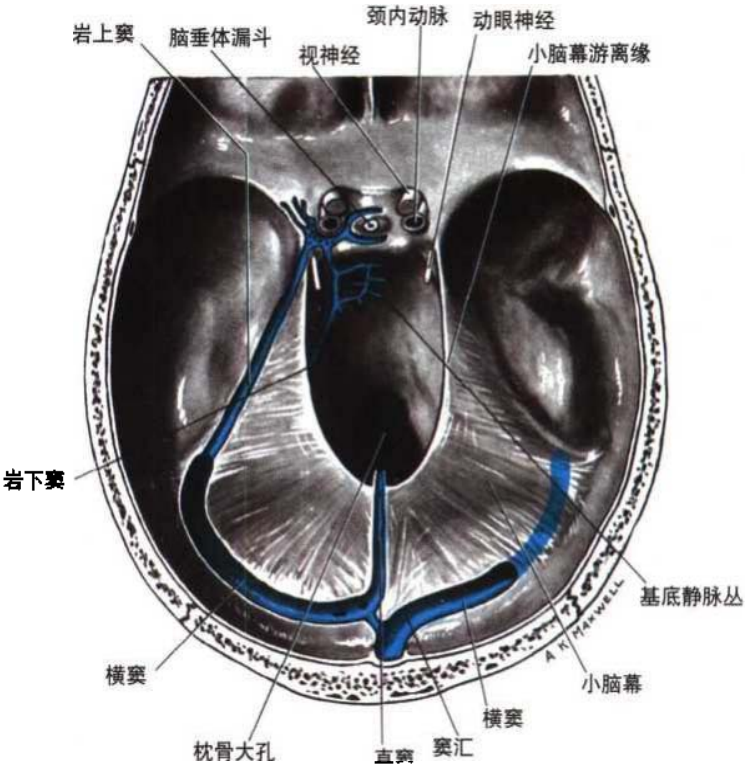

图 10.160 小脑幕及硬脑膜（静脉）窦。可见海绵窦（或丛），其伸展部分简略。

的属支存在；只有9%的上矢状窦可伸展至盲孔。上矢状窦的第一批属支是来自额叶的皮质静脉，Kravenbuhl（1967）称之为额升静脉（ascending frontal veins）。上矢状窦通常自盲孔后数毫米处起始，然后沿额骨、两侧顶骨的相邻缘以及枕骨鳞部内面的沟内向后行。在枕内隆突附近偏离中线，通常向右延续为横窦。上矢状窦的横切面呈三角形，向后逐渐扩大；其内表面有大脑上静脉的开口，突出的蛛网膜粒，并可见到跨越其下角的许多纤维带。上矢状窦通过一些小的孔隙与位于窦附近硬膜上的不规则的静脉腔隙隐窝（venous lacunae）相交通，这种交通通常每侧有三处：额部的较小，顶部的最大而枕部的居中。随着年龄的增长，这些静脉腔隙逐渐融合，在每侧形成一拉长的静脉隐窝。隐窝内有细纤维带穿过，并有大量的蛛网膜粒突入窝内。上矢状窦接收大脑上静脉，并在矢状缝后端附近接受通过顶骨孔的颅骨外骨膜静脉，而静脉隐窝引流板障静脉和脑膜静脉。

普通教科书中过于简单的描述，难以说明外侧静脉隐窝和静脉窦本身的复杂性；但是这种复杂性已经受到重视（Clark 1920; Baló 1950）对其复杂性的较早的生动描述见于铸型（Browder和Kaplan 1976）和大脑血管造影研究。外侧静脉隐窝通常都很复杂，几乎呈丛状，很少像通常所说的那样只是一个简单的静脉腔隙。所有近期研究发现许多小静脉呈丛状排列并汇入矢状窦，横窦和直窦。Clark和Baló认为这种丰富的海绵组织在它们彼此交汇处构成各硬膜窦之间最常见的交通。这些“海绵”状静脉组织哨常突入上矢状窦和横窦的腔内。它们的功能还只能是一种推测（见第8篇）。在上矢状窦的中间1/3段，也有许多不同形式的纤维束或突起自硬膜壁突入或弯向窦腔内，它们甚至扩展连结成一水平的网架，将窦腔分隔为上、下两个腔道。而静脉腔隙内的形态结构多变，很难把它们简单地描述为这个或那个静脉窦。Browdr和Kaplan（1976）以大量的铸型标本详细描述了硬脑膜窦内的各种形态学变化，而个体变化则只能借助于血管造影术来观察。

窦汇（confluence of the sinuses，图10.160） 是指位于枕内隆突一侧（通常为右侧）的上矢状窦的膨大后端而言。窦汇随即延伸为一侧的横窦，同时它还连接枕窦和对侧的横窦。在窦汇处相交的各静脉窦的大小和相互交通的形式多变（Browder和Kaplan 1976）。约半数以上的标本中，向枕部会聚的各静脉通道相互连接，这包括直窦和枕窦在内。然而，的确也有许多例子显示，各静脉窦之间缺乏交通或交通支纤细。在窦汇附近各窦变窄或扩张，变化巨大以致无法进行归纳描述。

临床解剖：上矢状窦和鼻、头皮以及板障静脉之间存在着交通；当上述部位发生感染性血栓时，炎症可沿交通渠道而扩散。

下矢状窦（inferior sagittal sinus） 起于大脑镰游离缘的后半或后2/3部，向后逐渐增大，终于直窦。它接受来自大脑镰的静脉，有时也接受来自大脑内侧面的静脉。

直窦（straight sinus，图10.159,160,161） 位于大脑镰与小脑幕交接处。横截面呈三角形，具有数条横纤维带。它起自下矢状窦，行向后下方，汇入横窦；而横窦并不与上矢状窦



图 10.161 颈内动脉造影静脉相图片（右）侧面观（有些窦内容如图 10.81、10.82）。1. 大脑上静脉，可见其注入上矢状窦以前的行程。2. 一条大脑下静脉末端注入直窦。3. 静脉吻合区。

相连续。不过有时可借助一纤细的连结部相交通。在窦汇区，直窦的终止和交通情况变化很大。它的属支包括一些小脑上静脉及大脑大静脉；后者在其开口处显著膨大。在直窦与大脑大静脉的连接处有一小体突入直窦的下壁。这个小体含有窦样静脉丛，它可因充血肿胀而起瓣膜作用控制大脑大静脉的血流量，从而影响侧脑室内脑脊液的分泌。值得注意的是，与另外一些静脉窦有关的海绵状静脉组织虽然也具有因膨胀而影响它们的血流量的可能性，但是形态学资料并不支持这样一种假设（见上文）。

横窦（transvers sinuses 图10.160,162） 两侧横窦均起自枕内隆凸附近，一侧（多为右侧者）是上矢状窦的直接延伸，另一侧是直窦的延伸。每一侧横窦均沿横窦沟向前外侧弯曲走行，至颞骨岩部的后外方，转行向下续为乙状窦。它位于小脑幕的附着缘，开始在枕骨鳞部的内面，然后行于顶乳突角的内面。它呈轻度弯曲，凸侧向上，在向前伸展时逐渐增粗。横窦在截面上呈三角形，并且通常左、右侧大小不均，而引流上矢状窦的一侧窦腔较大。在其与乙状窦连接处有岩上窦汇入；横窦还接受大脑下静脉，小脑下静脉，板障静脉和下吻合静脉的静脉血（见本篇前文）。

岩鳞窦（petrosquamous sinus） 岩鳞窦在颞骨岩部和鳞部结合处的沟内（有时此沟的后部成为一骨管）向后行，并开口于横窦后壁。向前，岩鳞窦可通过下颌窝或鳞部的导血管孔与下颌后静脉相连通（见第6篇）。

乙状窦（sigmoid sinuses 图10.162,163） 乙状窦是横窦的延伸，起自横窦离开小脑幕处。每侧乙状窦在颞骨乳突部的沟内弯向内下方，跨过枕骨的颈静脉突，并转而向前至位于颈静脉孔后方的颈静脉上球。向前，有一薄的骨板将乙状窦的上份与乳突窦和乳突小房隔开。该窦通过乳突导静脉和髁导静脉与颅骨外膜静脉连接。

枕窦（occipital sinus 图10.162） 是最小的静脉窦，位于小脑镰的附着缘，偶尔成对。以数个小的管道起于枕骨大孔后缘附近，其中之一汇入乙状窦末端；它与椎内静脉丛相

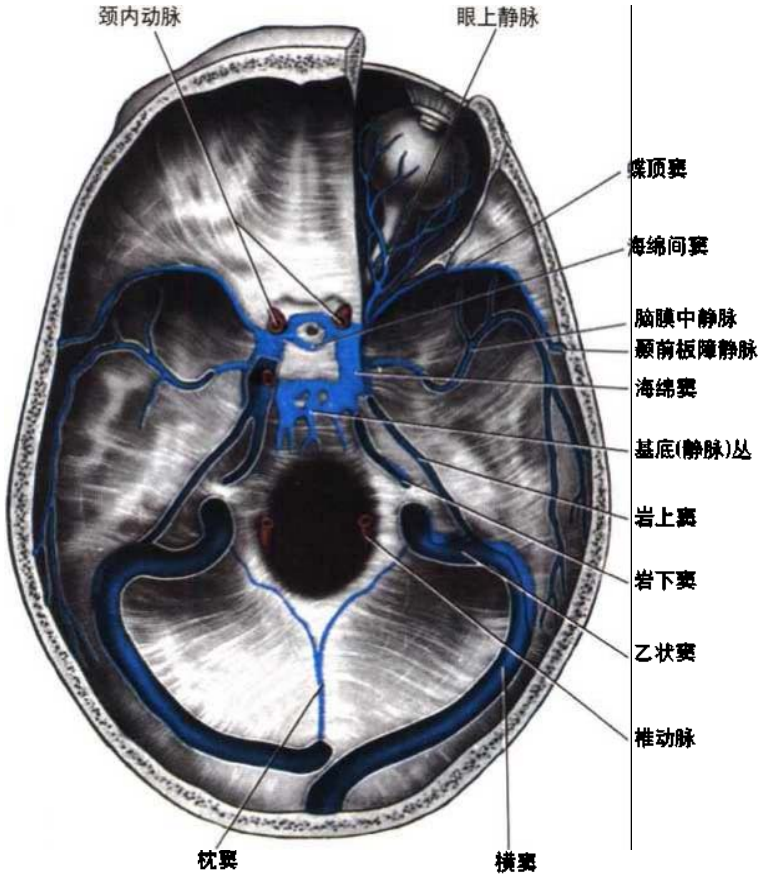

图 10.162 颅底的硬脑膜（静脉）窦。深蓝色部分表示已剖开的窦、海绵窦及其结构可见正文或图 10.165、10.166。

连并终于窦汇。

前下组静脉窦 前下组静脉窦包括：海绵窦、海绵间窦，岩下窦、蝶顶窦，岩上窦和基底静脉窦及脑膜中“静脉”。

海绵窦（cavernous sinuses 图10.158,163～166） 它们位于蝶骨体两侧，其名称反映了其内部结构的特点。已经明确，在成年膨大的海绵窦内含有几个小梁结构，它们大部分位于海绵窦周边各静脉属支的入口附近，据称这些小梁结构是海绵窦的静脉丛在发育过程中伸展合并而形成的。当海绵窦塌陷时，就像通常在尸体上见到的那样，其窦腔被神经和窦壁上的蛛网膜粒所占据，从而造成类似于海绵组织的假象（Butler 1957）。然而 Parkinson（1973）通过对腐蚀铸型标本的研究得出结论，认为海绵窦通常是一静脉丛（就像发育过程中那样）。这一发现与一些早期的对海绵窦的描述相吻合；Pernkopf（1963）即将该窦描绘成一静脉丛（见图10.165,166）。Browder 和 Kaplan（1976）检查了许多尸体铸型标本之后，将海绵窦描述为“网状”结构，但是并不清楚“网状”一词是意味着丛状还是海绵状。海绵窦自眶上裂伸至颞骨岩部尖端，平均长 2cm，宽 1cm。颈内动脉和交感神经丛向前通过海绵窦，通过海绵窦的还有位于颈内动脉下外侧的展神经；通常认为动眼神经和滑车神经以及三叉神经的眼神经和上颌神经位于海绵窦较厚的外侧壁内（图10.164）。但由于它们具有相当大的口径以致突入窦腔之内；这些结构可能包有硬膜结缔组织，但通常仅仅是由一层较内皮稍厚的膜覆盖于它们的内侧面（McGrath 1977）。蝶窦和脑垂体位于海绵窦的内侧；三叉神经腔位于窦外侧壁的后下部附近，且向后伸展越过海绵窦包裹三叉神经节。钩回也位于窦的外侧。

注入海绵窦的属支有：眼上静脉，眼下静脉的一支（或整个眼下静脉），大脑中浅静脉，大脑下静脉和蝶顶窦；视网膜中央静脉和脑膜中静脉额支，有时也汇入海绵窦。海绵窦通过岩上窦汇入横窦，通过岩下窦和颈内动脉周围静脉丛汇入颈内静脉；通过蝶导血管孔、卵圆孔和破裂孔入翼丛；通过眼上静脉入面静脉。两侧海绵窦通过前、后海绵间窦和基底静脉丛相互连接。上述所有交通支都缺乏瓣膜，其中的血流方向是可逆的。窦内的血液的流动一部分是借助于颈内动脉的搏动，另外也受重力和头部位置的影响。

临床解剖 海绵窦和颈内动脉之间有时可形成动静脉瘘，导致搏动性的眼眶肿胀。结扎颈内动脉或颈总动脉常可缓解症状。鼻腔上部、鼻旁窦或内眦附近的脓肿可以引起海绵窦化脓性栓塞。

眼静脉（ophthalmic veins 图10.162,167） 分为眼上静脉和眼下静脉，缺乏瓣膜，连接面静脉和颅内静脉。眼上静脉由两条向前与面静脉和眶上静脉相连的属支于上睑的后内侧汇合而成（见本篇前文）。它与眼动脉伴行并接受相应属支

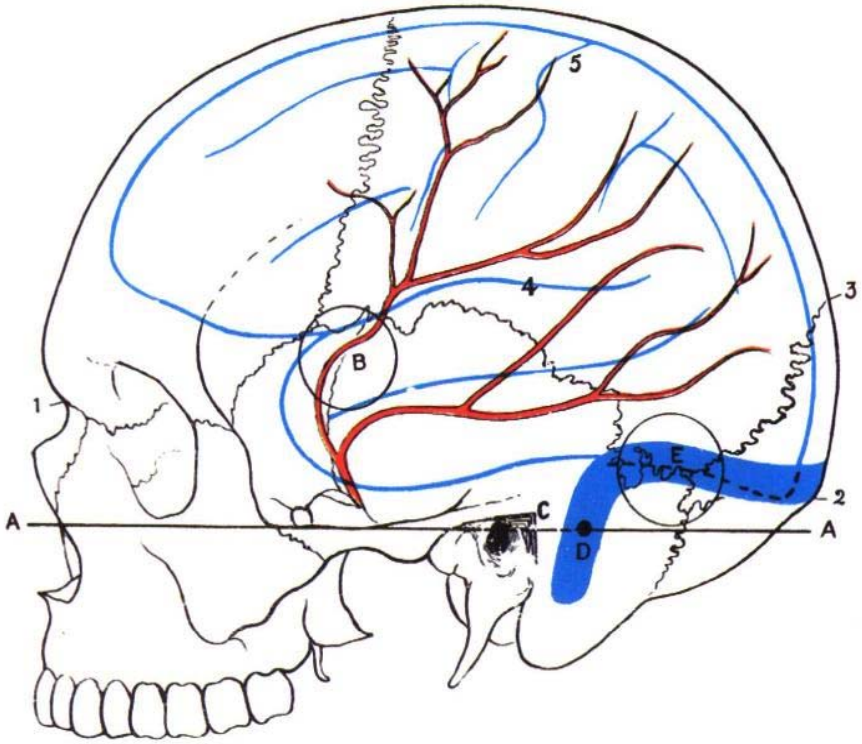

图 10.163 脑、脑膜中动脉、横窦、乙状窦的表面投影图。
1. 鼻根点，2. 枕外隆凸点，3. 人字点，4. 大脑外侧沟，5. 大脑中央沟。AA= 法兰克福平面，自眶下缘至外耳道上缘；B= 环钻术暴露脑膜中动脉额支和大脑外侧沟近点的区域（包括翼点）(Sylvian 点)；C= 外耳道上三角；D= 乙状窦；E= 环钻暴露横窦及大、小脑硬膜的区域。大脑半球及其主要沟以蓝线表示，脑膜中动脉行程以红色表示。

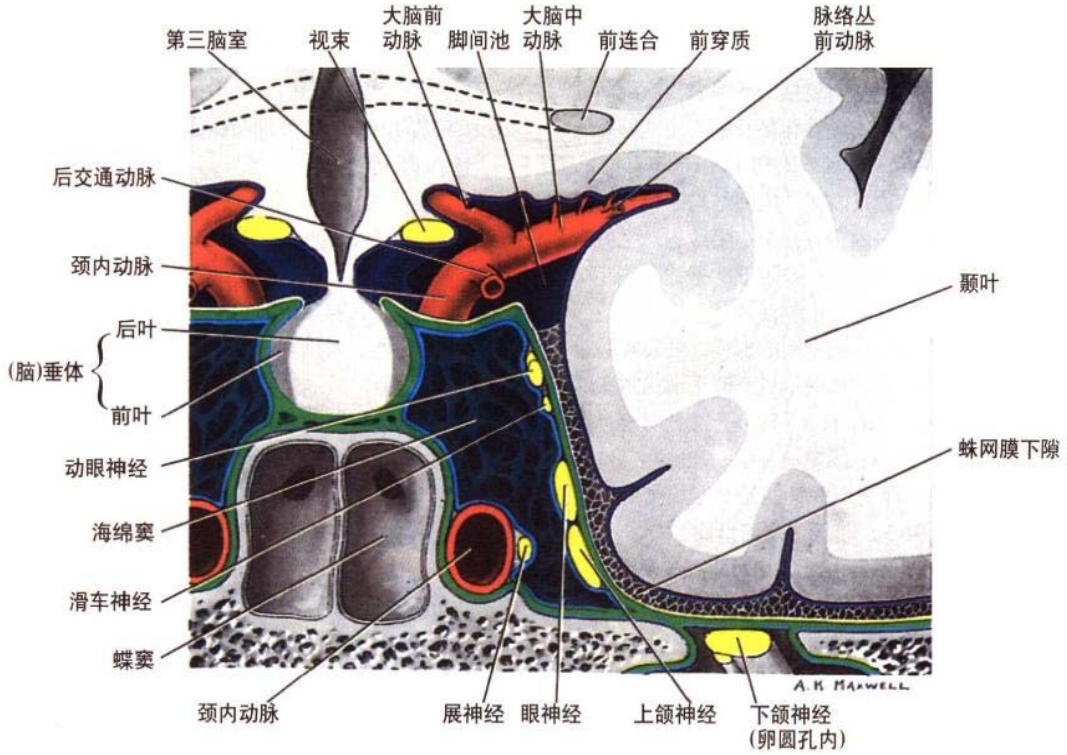

图 10.164 经颅中窝的冠状切面图（稍倾斜）。示海绵窦和颈内动脉的脑部和海绵窦部：淡紫色 = 软脑膜；绿色 = 硬脑膜（间皮层未显示）；白色 = 蛛网膜；蓝色 = 海绵窦内皮层。

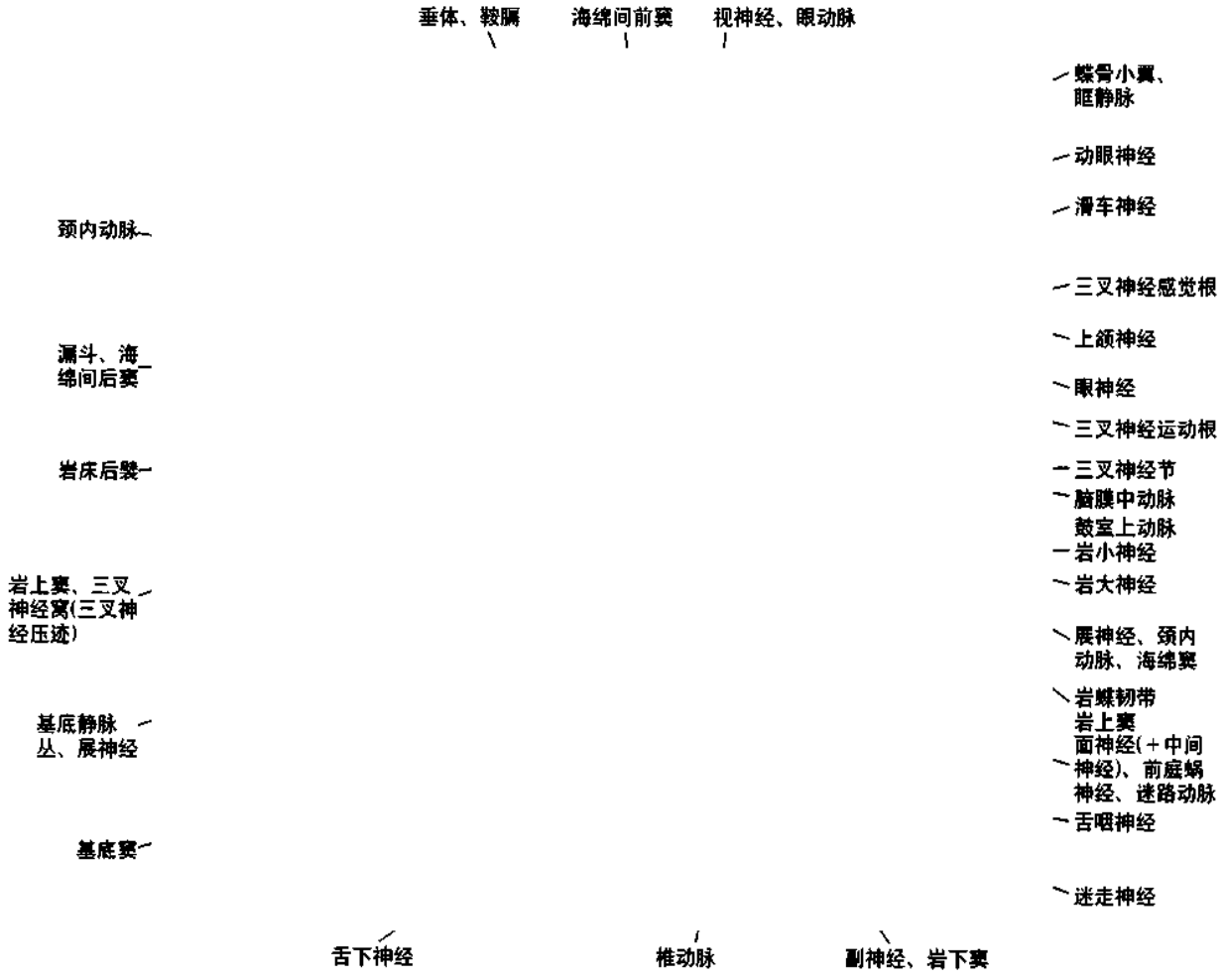

图 10.165 颅中窝上面观。可见颈内动脉末端及其分支、海绵窦是丛状的静脉窦，与垂体窝内的静脉丛及枕斜坡处的静脉丛广泛交通，切除部分硬脑膜即可见到它（图 10.166 也可见到）。

的静脉血、穿过眶上裂终于海绵窦。眼下静脉起自眶底部和内侧壁前区的静脉网，接受来自直肌、下斜肌、泪囊和眼睑的静脉；它沿下直肌上方后行，常汇入眼上静脉，但也可能直接至海绵窦。它通过眶下裂的小分支与翼丛相连。

视网膜中央静脉(central retinal vein) 该静脉最初行进于视神经内，离开视神经后在蛛网膜下隙内长距离穿行，最终汇入海绵窦或眼上静脉。视网膜中央静脉在视神经内接受一条视神经中央静脉，引流该神经的静脉血。

蝶顶窦(sphenoparietal sinuses 图10.162) 在蝶骨小翼后缘附近、位于蝶骨小翼的骨膜下。每侧蝶顶窦接受来自邻近的硬脑膜的小静脉，有时也接受来自脑膜中静脉的额支。该窦弯向内侧，开口于海绵窦的前部。它常在中份接受来自大脑中浅静脉的交通支，有时也接受自颞叶发出的静脉和颞骨前部的板障静脉。当这些交通支充分发育时，该窦可成为一大的静脉管道。

海绵间窦(intereavernous sinuses) 这两个静脉窦分别在鞍隔的前、后附着缘处，与海绵窦形成前、后交通；因此，连同两侧的海绵窦，它们共同形成一环状静脉窦（图 10.162,165）另外，在垂体下方尚有一小而不规则的静脉窦。Kaplan 等（1976）研究了这种下海绵间窦（inferior intercavernous sinuses），他十分重视该窦的大小和丛状分布的特点，因为这些特点在通过鼻腔入路的垂体手术中具有重要意义。

岩上窦(Superior Petrosal sinuses 图10.163) 这些又小、又窄的静脉窦将海绵窦血引入横窦。岩上窦起自海绵窦的后上部，沿小脑幕的附着缘行向后外方，跨过三叉神经上方进入颞骨岩部上缘的沟内，并向后汇入横窦。横窦在此处弯转而变为乙状窦。岩上窦接受小脑静脉、大脑下静脉和鼓室静脉，并与岩下窦和基底静脉丛相联系。

岩下窦(inferior petrosal sinuses 图10.162) 它将海绵窦的血引入颈内静脉。该窦起自海绵窦后下方，在颞骨岩部和枕骨基底部之间的沟内向后外行，穿过颈静脉孔的前部，终于颈内静脉上球；通过蜗小管和前庭导水管接受迷路静脉，并且还接受来自延髓、脑桥和小脑下面的静脉属支。根

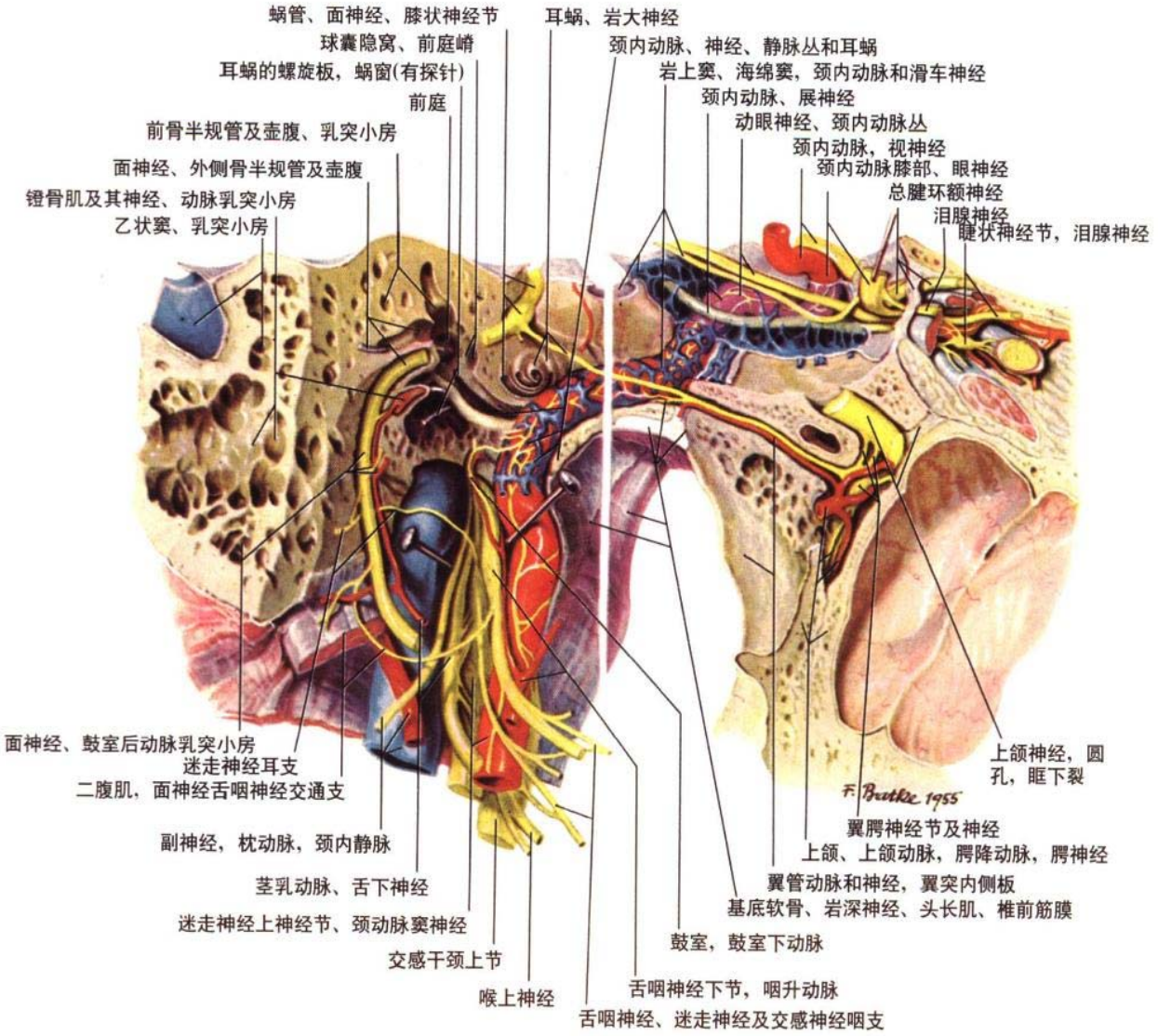

图 10.166 经颅底斜垂直切面，外侧面观。显示右颈内动脉及围绕动脉周围的静脉丛，由颈内动脉岩部至海绵窦部连续可见。(图 10.165 和 10.166 蒙 W B Saunders 和 Urban 和 Schwarzenberg 允诺，引自 Pernkonf 1963)。

据 Browder 和 Kaplan（1976）的研究，岩下窦更常见的存在形式是一静脉丛，而且有时通过舌下神经管内的一条静脉回流至枕下椎静脉丛。

颈静脉孔内结构的相互关系。在颈静脉孔内如下结构的相互关系是：岩下窦与咽升动脉的脑膜支位于孔的前内侧；岩下窦向后斜行下降；乙状窦和枕动脉的脑膜支位于颈静脉孔的后外侧部，在两静脉窦之间，颈静脉孔的后外侧部依次有舌咽神经、迷走神经和副神经通过。

基底静脉丛（basilar venous plexus 图 10.162） 在枕骨斜坡处，由硬脑膜两层间的静脉网组成。基底静脉丛与岩下窦相交通并连接椎内静脉丛。其前端通常与岩上窦和海绵窦相连，当枕骨大孔周围的边缘窦较大时，该窦可向前与基底静脉丛相连；从而可以形成一个围绕枕骨大孔的近似完全环形的静脉通道，使基底静脉丛与颅内的岩下窦，乙状窦和枕窦相连，同时也与枕下区多变的颅外静脉丛相连。

脑膜中静脉（或窦）（middle meningeal vein 图 10.163） 脑膜中静脉向上通过其静脉腔隙与上矢状窦相通；向下会聚成额干和顶干，与顶骨内面沟内的脑膜中动脉分支伴行；但是静脉与颅骨更为贴近，有时占据整个骨沟。脑膜中静脉的这种位置特点被认为是在颅骨骨折时易被撕裂的原因（Jones 1911）。脑膜中静脉的终止情况变化很多。其顶干可能穿过棘孔至翼丛，其额干也可能通过卵圆孔至翼丛或终于蝶顶窦及海绵窦。除脑膜支外，它们还接受较小的大脑下静脉并与板障静脉和大脑中、上静脉相连。Browder 和 Kaplan（1976）称脑膜中“静脉”从组织学上说是静脉窦，几乎围绕脑膜中动脉；其腔内常发现蛛网膜粒。

表面解剖 从体表投影看，上矢状窦自眉间行至枕外隆凸（图 6.149,10.158,10,163）。前端较窄，宽处可达 1cm。横

窦起自枕内隆凸，并行向外侧，轻微上凸，至乳突基底部；而乙状窦自此处开始至乳突后缘的前方转行向下至乳突尖端上方约1cm处。

导静脉

导静脉（emissary veins）是穿过颅骨的孔道，连接下颅内静脉窦和颅外静脉之间，有一些导静脉较恒定，而另外一些有时缺如：

- 乳突导静脉（mastoid emissary vein）位于乳突孔内，连接乙状窦和耳后静脉或枕静脉。
- 顶导静脉（parietal emissary vein）穿过顶骨孔连接上矢状窦和头皮静脉。
- 舌下神经管静脉丛（venous plexus of the hypoglossal canal），偶尔呈单一静脉，连接乙状窦和颈内静脉。
- 髁后导静脉（posterior condylar emissary vein）通过髁管连接乙状窦和枕下三角区的静脉。
- 卵圆孔导静脉丛（Venous plexus of foramen ovale）通过卵圆孔连接海绵窦与翼丛。
- 二或三支小静脉穿过破裂孔连接海绵窦与咽静脉和翼丛。
- 蝶骨孔（Vesaliu S孔）导静脉连接同名血管。
- 颈内动脉静脉丛（internal carotid venous plexus）通过颈动脉管连接海绵窦与颈内静脉。
- 岩鳞窦（petrosquamous sinus）连接横窦与颈外静脉。
- 穿过盲孔连接鼻静脉与上矢状窦的静脉。（在成人颅骨出现率为1%）。
- 枕导静脉（an occipital emissary vein）常经枕内隆凸连接窦汇与枕静脉、同时也接受枕板障静脉。
- 枕窦与枕骨大孔周围发育程度不同的静脉相连（即所谓的边缘窦marginal sinuses），并以此与椎静脉丛相交通；当颈静脉阻塞或结扎时，这是一代偿性的静脉回流通道。
- 眼静脉，由于眼静脉连接着颅内静脉和颅外静脉，所以它是潜在的导静脉；虽然导静脉也包括顶导静脉，但是通常它很细小，并且从腐蚀铸型标本看来，顶导静脉并不与头皮静脉相连。

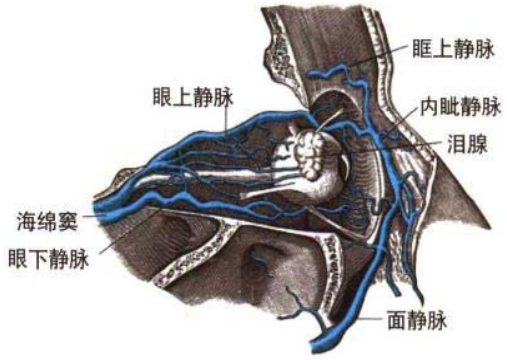

图10.167 右眶静脉外侧面观。

上述静脉连接对于感染从颅外病灶向颅内静脉窦的扩散具有重要意义。结扎颈内静脉是否能成功地限制某些口腔或咽部疾患向颅内蔓延，决定于静脉侧支回流的程度。

上肢静脉

虽然上肢静脉可以很容易地分为浅、深两组，但两组间具有广泛的交通。浅静脉位于皮下浅筋膜内；深静脉在上肢肌肉之间与动脉伴行。两组静脉都具有静脉瓣，但深静脉内更多。

上肢浅静脉

浅静脉包括头静脉，贵要静脉，肘正中静脉和其它的前臂浅静脉及其属支（图10.168.169）。

指背静脉（dorsal digital veins）沿手指的两侧走行，沿途有斜行的属支汇入；手指相邻两侧的静脉互相汇合形成3条掌背静脉（dorsal metacarpus vein 图10.168），后者形成位于整个手背侧的手背静脉网（dorsal venous network），来自示指桡侧和拇指两侧的指背静脉自外侧汇入手背静脉网，并向近侧延伸为头静脉（cephalic vein）。小指尺侧缘的指背静脉自内侧加入手背静脉网，并向近侧端回流成为贵要静脉（basilic vein）。前臂中部附近还常有一静脉将前臂静脉网的中组静脉连接于头静脉。

指掌侧静脉（palmar digital veins）通过斜行于掌骨头之间的掌骨头间静脉连接手背静脉，同时也引流掌腱膜浅面及鱼际和小鱼际区域的静脉丛。

头静脉（cephalic vein 图10.168,169） 通常在解剖学上的“鼻烟窝”区内形成，自手背静脉网的桡侧端弯曲向上行于前臂桡侧，继而转行至前臂前面。头静脉接受前臂桡侧前、后两面的静脉。在肘的远侧有一静脉支，即肘正中静脉（median cubital vein），该静脉通过一交通支与深静脉相连，并向上、向内侧行进加入贵要静脉。头静脉于肘的前面、肱桡肌和肱二头肌间沟的浅面上行，跨过前臂外侧皮神经的浅面，行于肱二头肌的外侧，至胸大肌和三角肌之间时，与胸肩峰动脉的三角肌支相毗邻；继而进入锁骨下窝，经胸大肌锁骨头后方，穿过锁胸筋膜；越过腋动脉，在锁骨下水平汇入腋静脉。有时头静脉可通过一锁骨前静脉支与颈外静脉相连。有时肘正中静脉较粗大，可将大部分血液自头静脉输送至贵要静脉，此时，头静脉近端可缺失或大大变细。

副头静脉（accessory cephalic vein）发自手背静脉网的尺侧或前臂背侧静脉网，在肘部加入头静脉。此静脉也可在腕的近侧端自头静脉分出，然后再汇入头静脉。前臂的背侧常有一大的斜行静脉连接于头静脉和贵要静脉之间。

贵要静脉（basilic vein 图10.169） 起自手背静脉网的尺侧部，在前臂的后内侧面上行，在肘部的远侧转向前面。接受肘正中静脉后，在肱二头肌和旋前圆肌之间的浅面上行。在此处前臂内侧皮神经的纤维可从贵要静脉的前、后经过。该静脉上行至肱二头肌的内侧，于臂的中部穿过深筋膜，沿肱动脉的内侧上行至大圆肌的下缘，并在此处汇入腋静脉。贵要静脉与肱静脉的关系多变（见本篇后文）。

前臂正中静脉（median vein of the forearm 图10.169）

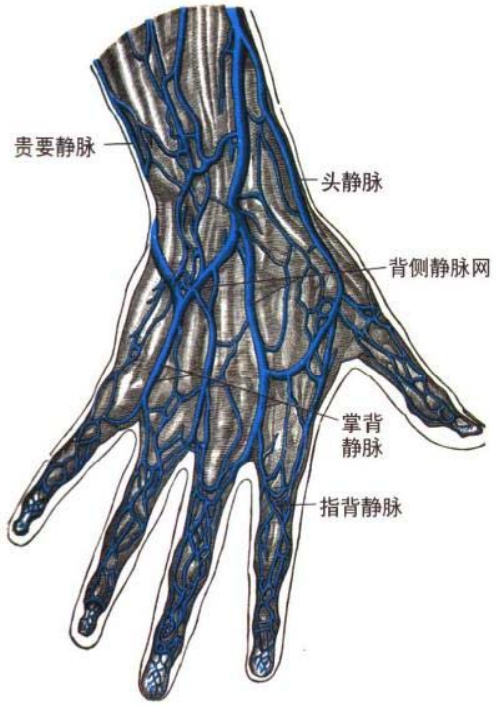

图 10.168 手背的静脉。

它引流手掌浅静脉丛的血液，沿前臂前面上行汇入贵要静脉或肘正中静脉，也可能在肘的远侧分叉，分别汇入上述两条静脉。

表面解剖 通常，浅静脉在其穿入深筋膜之前在体表清晰可见。当肢体持重肌肉收缩时，可将血液由深静脉引流至浅静脉，从而使较大的浅静脉在体表更加明显。

临床解剖 在临床工作中采集血样、输血或静脉注射等操作时常在肘部附近和前臂最远端处进行。通常，最大的浅静脉是肘正中静脉。在许多情况下，常利用肘正中静脉向心脏插入导管。头静脉在桡骨远端，解剖鼻烟窝处位置表浅，也是插入导管的常用部位。当需要在静脉长期留置套管或插管时，头静脉位于“鼻烟窝”近侧的一段血管是理想的选择部位。当然在臂、前臂和手部的浅静脉同样都是理想的穿刺部位。

上肢的深静脉

深静脉与动脉伴行，又称伴行静脉。通常成对，位于动脉两侧，并以短的横行静脉相连。由于上肢的大量血液经由浅静脉回流，因此上肢的深静脉相对较细。

手部深静脉 掌浅静脉弓和掌深静脉弓分别与掌浅动脉弓和掌深动脉弓伴行，并接受相应的属支。这样指掌侧总静脉汇入掌浅静脉弓，掌心静脉汇入掌深静脉弓。与手背动脉伴行的深静脉首先接受来自掌心静脉的穿支，然后终于桡静脉及手背侧静脉网。

前臂的深静脉 与桡动脉和尺动脉伴行，同名，分别引流掌浅和掌深静脉弓的血液，在肘部汇集为成对的肱静脉（brachial veins）。桡静脉（radial veins）较细，接受手背深静脉；尺静脉（ulnar veins）引流掌深静脉弓的血液，并在手腕附近与浅静脉相交通；在肘关节附近接受前、后骨间动脉的伴行静脉；并有一大的属支将它们与肘正中静脉相连。

肱静脉（brachial veins） 位于肱动脉两侧，具有与动脉分支相似的属支；在肩胛下肌下缘附近汇入腋静脉；在内侧的肱静脉成为腋静脉以前，常有贵要静脉汇入。

在这些深静脉之间以及深、浅静脉之间存在有大量的吻合支。

腋静脉（axillary veins） 这一大静脉是贵要静脉的直接延伸，由大圆肌下缘起，上行至第 1 肋的外侧缘，延续为锁骨下静脉。在肩胛下肌附近，肱静脉汇入腋静脉，而在腋静脉的近侧端，又有头静脉汇入，其它属支伴随腋动脉的分支。腋静脉位于腋动脉的内侧，部分与之重叠，它们之间有

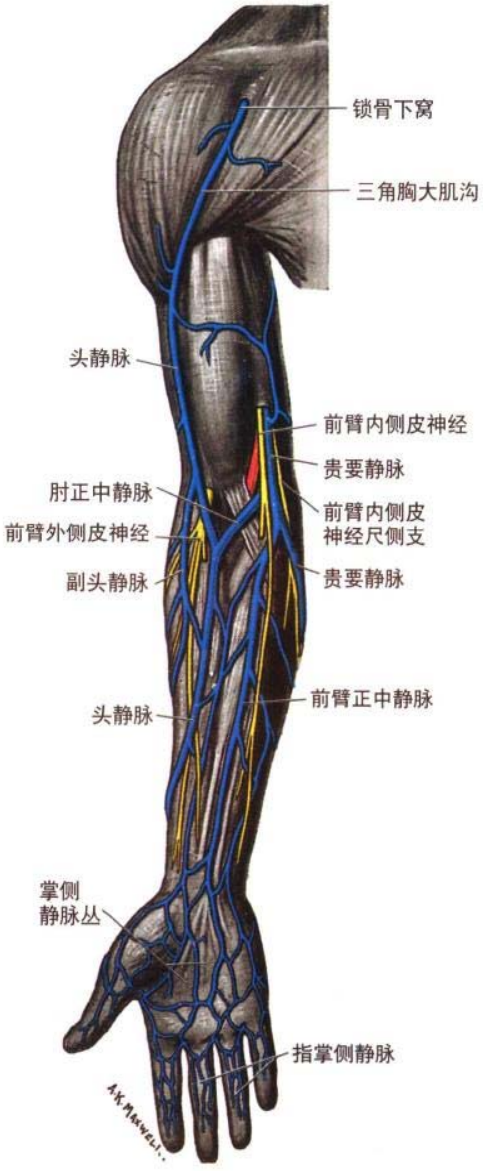

图 10.169 右上肢浅静脉，前面观

胸内侧神经、臂丛内侧束、尺神经和前臂内侧皮神经走行。臂内侧皮神经位于腋静脉的内侧，腋淋巴结的外侧组位于其后内侧。在接近其远端处有一对瓣膜；这类瓣膜也可见于头静脉和肩胛下静脉的末端。

锁骨下静脉(subclavian vein 图10.92) 是腋静脉的直接延续。自第1肋外缘延伸至前斜角肌内侧缘，在此与颈内静脉汇合形成头臂静脉，其前面有锁骨和锁骨下肌；后上方有锁骨下动脉；二者被前斜角肌和膈神经间隔；下方有第一肋和胸膜。该静脉在距其末端约2cm 处常有一对瓣膜。其属支有：颈外静脉、肩胛背静脉，有时还有颈前静脉，偶尔有一来自头静脉的小属支在锁骨前方上行。在锁骨下静脉与颈内静脉汇合处，左锁骨下静脉接受胸导管，右锁骨下静脉接受右淋巴导管。

表面解剖 锁骨下静脉在体表的投影呈一凸向上的宽带状，自锁骨中点向内伸展至胸锁乳突肌锁骨附着部的内缘处。

胸部静脉

头臂静脉 头臂静脉（brachiocephalic veins）又称无名静脉，是颈胸结合处的两个大血管，由颈内静脉和锁骨下静脉汇合而成，都缺乏静脉瓣。

右头臂静脉（right brachiocephalic vein 图10.170) 长约2.5cm，起于右锁骨胸骨端的后方，几乎垂直下降与左头臂静脉在右侧第一肋软骨下缘的后方和胸骨右缘附近汇合形成上腔静脉。它位于头臂干和右迷走神经的前外侧。右侧胸膜、右膈神经和胸廓内动脉自其后上方向其外下方走行。其属支有：右椎静脉，右胸廓内静脉，右甲状腺下静脉，有时还有右侧第1肋间后静脉。

左头臂静脉(left brachiocephalic vein 图10.170) 约6cm 长，起自左锁骨胸骨端的后方，胸膜顶前方。在胸骨柄上半的后方向右斜行下降至右侧第1肋软骨胸骨端的后方，在此处与右侧头臂静脉汇合形成上腔静脉。在左头臂静脉与左胸锁关节和胸骨柄之间有胸骨舌骨肌、胸骨甲状肌、胸腺或其遗迹以及疏松组织，其末端被右侧胸膜覆盖。左头臂静脉跨过左侧胸廓内动脉、左锁骨下动脉和左颈总动脉、左侧胸膜、左迷走神经、气管和头臂干的前方。主动脉弓位于其下方。其属支有：左椎静脉，左胸廓内静脉，左甲状腺下静脉，肋间上静脉，有时还有左侧第一肋间后静脉，胸腺静脉和心包静脉。

表面解剖 头臂静脉的体表投影呈一宽1.5cm的条带状，自两侧锁骨的胸骨端至右侧第一肋软骨近胸骨端的下缘。

变异 左、右头臂静脉可分别进入右心房，两头臂静脉均像正

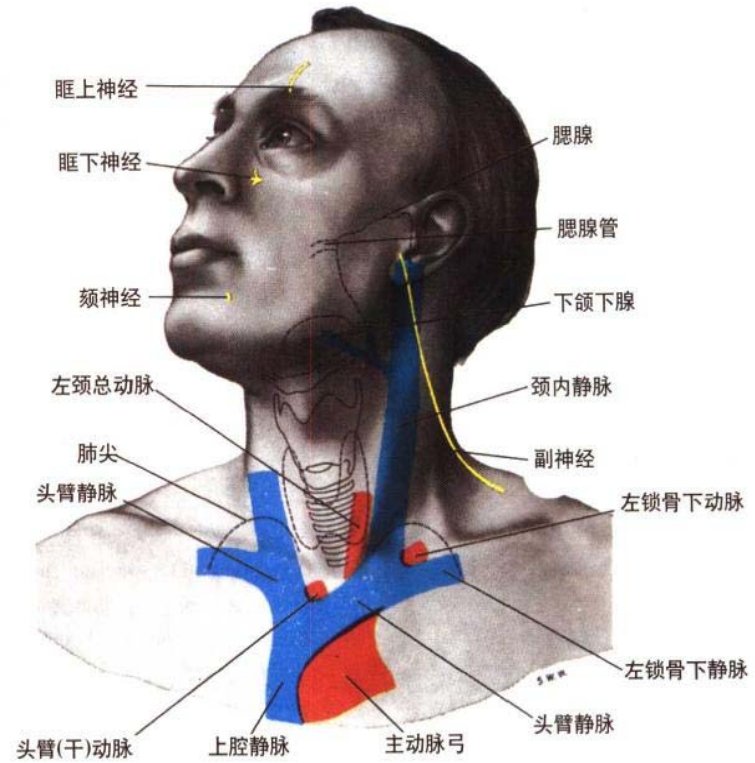

图10.170 面、颈、胸上部重要结构表面投影图。肺尖、甲状腺、下颌下腺、腮腺及腮腺管以间断点线标出轮廓。舌骨、甲状软骨、环状软骨及气管环以连续线画出轮廓。

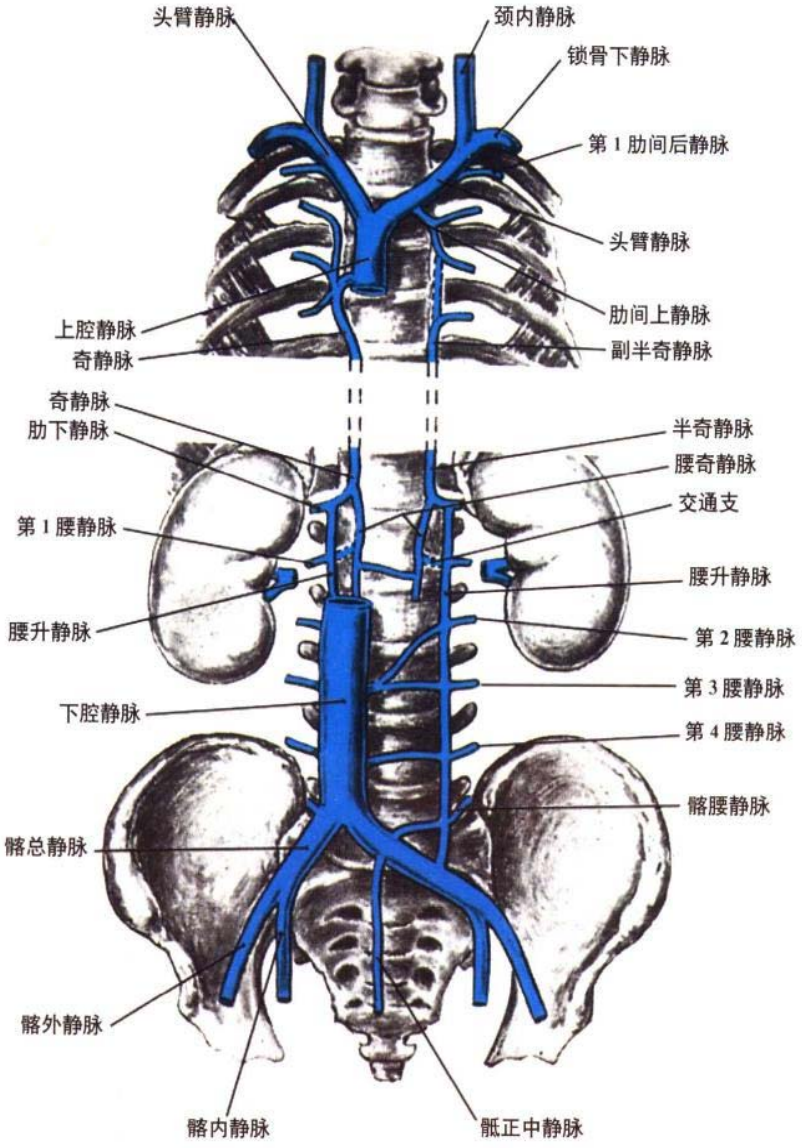

图10.171 奇静脉系上、下端及其典型属支图。因奇静脉和半奇静脉在胸部小属支的数目、横越中线的水平等方面变异很多，为避免产生误解，故胸部部分省略。图10.172中所绘是最常见的状况。

常上腔静脉那样下降；在左上腔静脉与右上腔静脉之间可有一纤细的交通支相连。然后，左上腔静脉跨过主动脉弓的左侧部，并在进入右心房之前越过左肺门的前方。它还可以取代心房斜静脉和冠状窦，并接受后者的所有属支的静脉血。这种异常是由于胎儿早期的血管持续保存下来所至，但是在鸟类和某些哺乳类，此属正常情况。左头臂静脉有时可凸出至胸骨柄上方（更常见于童年），在气管前方跨过胸骨上窝。

胸廓内静脉(internal thoracic veins) 又称乳房内静脉(internal mammary veins)，是胸廓内动脉下半部的两条伴行静脉，具有数个瓣膜。在第三肋软骨附近，两静脉会合，于动脉内侧上行终于其同侧的头臂静脉（图10.71,95）。胸廓内静脉的属支与同名动脉的分支相对应（见本篇前文），并且包括心包膈静脉。

甲状腺下静脉(inferior thyroid veins) 该静脉丛同时也与甲状腺中静脉和上静脉相连接。这些静脉共同形成气管前静脉丛（pretracheal plexus），左甲状腺下静脉自该静脉丛下行汇入左头臂静脉，右甲状腺下静脉斜行下降跨过头臂干至右头臂静脉与上腔静脉汇合处，注入右头臂静脉。两侧甲状腺下静脉常共同开口于上腔静脉或左头臂静脉。它们引流食管、气管及喉下静脉的血液，并且其末端有静脉瓣。

左侧肋间上静脉(left superior intercostal vein) 引流左侧第2、第3（有时包括第4）肋间后静脉的血液，向前斜行上升，跨过主动脉弓的左侧，于左迷走神经的外侧和左膈神经的内侧上行并开口于左头臂静脉（图10.71）。该静脉通常接受左主支气管静脉，有时还有左心包膈静脉，向下与副半奇静脉相连。

上腔静脉 上腔静脉（superior vena cava）长约7cm，由两侧头臂静脉汇合而成，缺乏瓣膜。它将身体上半部的静脉

血液输送回心。该静脉起自胸骨附近、右侧第1肋软骨下缘的后方，在第1和第2肋间隙后方垂直下降，在右侧第3肋软骨后方终于右心房上部；上腔静脉在第2肋软骨水平穿入纤维心包，故其下半部位于纤维心包内；而浆膜心包从前外侧覆盖上腔静脉，并突出一腔静脉后隐窝，该隐窝微向右突（图10.65,66,68-71）。

毗邻 其前方是右肺和胸膜的前缘，向下有心包介入；这些结构将上腔静脉与胸廓内动脉、第1、2肋间隙和第3、4肋软骨隔开；上腔静脉的后内侧是气管和右迷走神经，后外侧是右肺和胸膜，其后方是右肺门。其右外侧是右膈神经和胸膜，左外侧是头臂干和升主动脉，后者与其重叠。

表面解剖 上腔静脉宽2cm，部分位于胸骨右缘之后，并刚好超出胸骨右缘；该静脉自第1肋软骨下缘向下伸展至第3肋软骨下缘。在前后位的X线片上可清楚显示其外侧壁。

属支 上腔静脉的属支包括：奇静脉及来自心包的小静脉和其他纵隔结构的小静脉。

奇静脉(图10.171-173) 奇静脉（azygos vein）起自下腔静脉的后面、在肾静脉或肾静脉水平以下，但不恒定（Gladstone,1929）。常见一腰部奇静脉，沿上部腰椎的前面上行。它可自膈肌右脚的后方越过或穿过膈脚，也可在乳糜池的右侧通过主动脉裂孔。在第12胸椎体的前方，有一大静脉汇入奇静脉；该大静脉由右腰升静脉和右肋下静脉汇合而成，它向前自右膈脚后方和第12胸椎的右侧通过。这一大静脉干在腰部奇静脉缺如时，即构成奇静脉本身。无论起始情况如何，奇静脉都于后纵隔内上行至第4胸椎，然后弓形向前跨过右肺门的上方在上腔静脉进入心包之前向前注入上腔静脉。奇静脉位于下8个胸椎体（见下文），前纵韧带和右肋间后动脉的前方。其右外侧是右内脏大神经、右肺和胸膜；左外侧、在其大部行程中有胸导管和胸主动脉，在其呈弓形弯向前方处其左外侧有食管、气管和右迷走神经。在下胸部，奇静脉前方有右胸膜囊隐窝和食管，离开食管后方之后，经右肺门后方上行（图10.173）。由于奇静脉紧靠胸主动脉的右后外侧壁，因此主动脉的搏动可能有助于奇静脉和半奇静脉的血液回流。

属支 奇静脉引流范围包括：右肋间后静脉，但第1肋间后静脉除外，自第2～4肋间隙的静脉通常经右肋间上静脉汇入奇静脉；半奇静脉和副半奇静脉；食管、纵隔和心包静脉以及其末端附近的右支气管静脉。奇静脉的起始段是腰奇静脉，该段静脉干由右腰升静脉和肋下静脉合成，也可以把它们看做是奇静脉的最大的属支。奇静脉的瓣膜不完整，而一些属支却具有完整的瓣膜。

半奇静脉（hemiazygos vein） 起自左腰升静脉，象奇静脉那样，沿脊柱右前方上行至第8胸椎水平，经主动脉、食管和胸导管的后方横跨脊柱终于奇静脉。其属支有下3条肋间后静脉；左腰升静脉和左肋下静脉形成其主干；而部分来自食管和纵隔左侧的静脉也汇入半奇静脉。此外，其下端还常与左肾静脉相连。

副半奇静脉(accessory hemiazygos vein) 沿脊柱左侧下行，接受第5～8肋间隙的静脉，有时也接受左支气管静脉，跨过第7胸椎汇入奇静脉。它有时也加入半奇静脉，但其主干则开口于奇静脉。

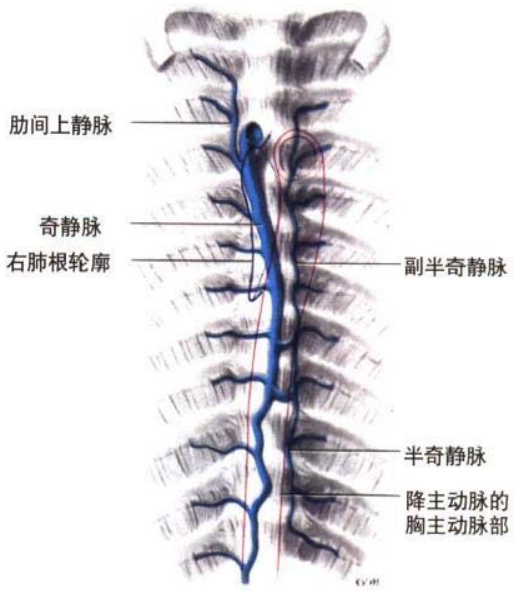

图10.172 胸内奇静脉、半奇静脉和副半奇静脉常见行程图。并绘出右肺根和降主动脉的胸主动脉部轮廓（蒙允诺，引自M C E Hutchinson 所解剖，伦敦Guy 临床医学院）。

奇静脉的变异 奇静脉的起点、行程、属支、吻合以及终止等变异较大。Grzybiak（1975）等做了一项调查，他们认为副半奇静脉变异最大，它可回流至左头臂静脉、奇静脉或半奇静脉。图10.172是一常见类型。按照Anson（1963）的观点，大约1%或2%的个体具有左、右两侧独立的奇静脉（胚胎早期的形式），在中线处，偶尔有一单根的奇静脉而没有半奇静脉。超过95%的个体以右侧奇静脉为主，但是至少在部分个体存在着象征性的半奇静脉。后者的情况多变，或者某一部分缺如，或者某一部分发育不全。半奇静脉、副半奇静脉与奇静脉之间，经主动脉后方跨脊柱的连接形式同样变异极大，可能存在着1～5种甚至更多不同类型的变异形式。当一侧半奇静脉缺如时，有关的肋间静脉便跨过椎体直接终于奇静脉。这些跨越脊柱的路径通常很短，因为奇静脉常位于脊柱的前方（Anson 1963），而且它的部分行程常常位于中线的左侧。

肋间后静脉 肋间后静脉（posterior intercostal veins）有11对，与其同名动脉伴行。到达脊柱时，每一静脉都接受一后属支，该属支引流来自背部肌肉、皮肤以及椎静脉丛的血液（图10.111,173）。两侧的第1肋间后静脉于第1肋颈的前方上行，在胸膜顶的上方弓形向前，终于同侧的头臂静脉或椎静脉。右侧的第2、第3、通常还有第4肋间后静脉形成右肋间上静脉，汇入奇静脉弓；下部肋间隙的静脉直接注入奇静脉；左侧第2、第3肋间后静脉（有时还有第4）形成左侧肋间上静脉（本篇前文）。来自第4（或5）至第8肋间隙的静脉终于副半奇静脉，而来自下3个肋间隙的静脉注入半奇静

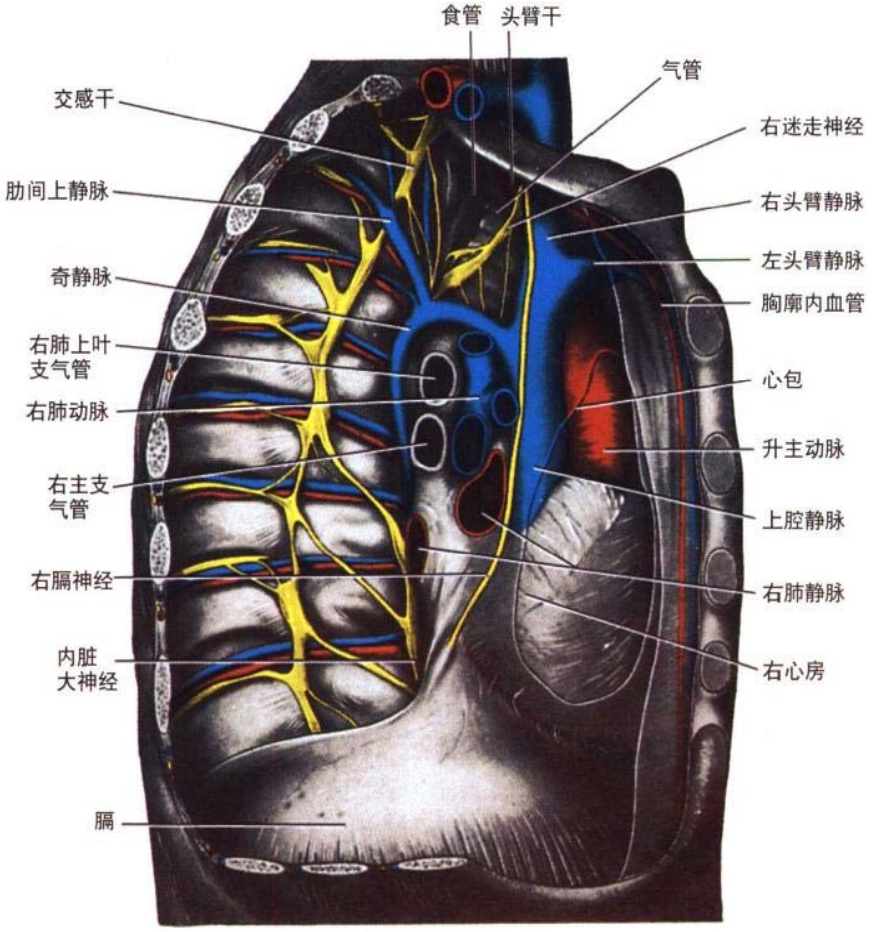

图 10.173 纵膈右面观。右肺、右胸膜大部分已除去，心包开窗暴露心脏，此标本中右第 4 肋间后静脉未连于肋间上静脉。

脉。

肋间后静脉与小的肋间前静脉有明显区别，因为肋间前静脉（anterior intercostal veins）是胸廓内静脉和肌膈静脉的属支。

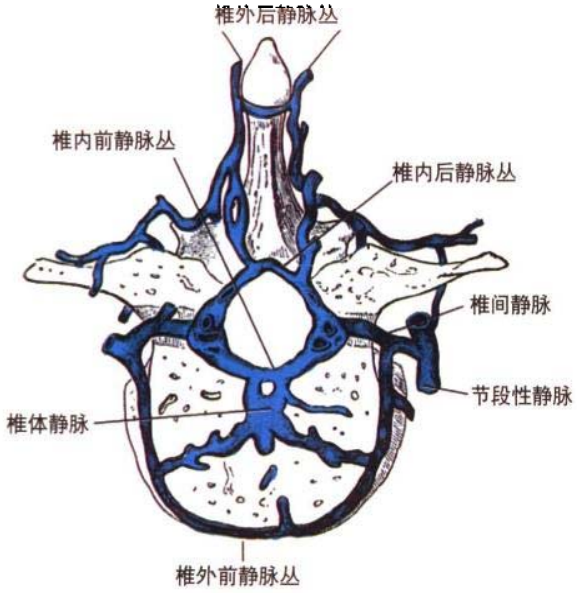

图 10.174 胸椎体横切面图。示椎静脉丛和椎体静脉。

临床解剖　当下腔静脉的上段阻塞时，奇静脉、半奇静脉和椎静脉从就成为维持体静脉循环的主要侧副通道。这一通道是通过建立上、下腔静脉之间的连接而实现的；此外，这一连接还可借助于髂总静脉与腰升静脉以及下腔静脉的其它许多属支之间的交通而实现。

支气管静脉　通常每侧有两条，引流较大的支气管和肺门结构的血液。右支气管静脉汇入奇静脉的末端，左支气管静脉则汇入左肋间上静脉或副半奇静脉。也有一些由支气管动脉输送至肺的血液经肺静脉回流（见本篇后文）。

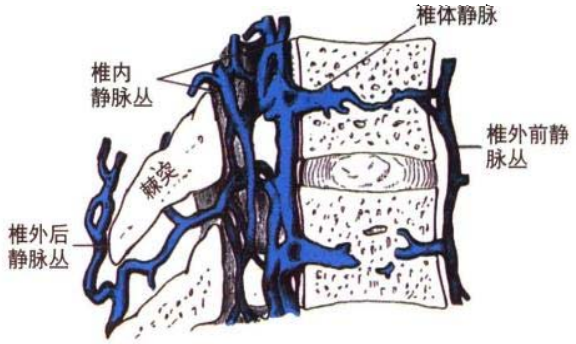

图 10.175 经两个胸椎的正中央矢状切面图。示椎静脉丛和椎体静脉。

脊柱的静脉

脊柱的静脉（veins of the vertebral columm）沿整个脊柱在椎管内、外形成复杂的静脉丛，该组静脉缺乏瓣膜，吻合广泛，并且连接椎间静脉（图10.174，175）。这些静脉丛和纵行静脉之间的广泛吻合，早在胎儿发育早期即已确立（Loginova1972）。

椎外静脉丛 椎外静脉丛（external vertebral venous plexuses）位于脊柱的前方和后方，相互间广泛吻合，在颈段该静脉丛更为发达。椎外前静脉丛（anterior external plexuses）位于椎体的前方，与椎体静脉和椎间静脉相交通，并接受来自椎体的静脉属支。椎外后静脉丛（posterior external plexuses）位于椎板的后方，并围绕棘突、横突和关节突周围。它们与椎内静脉丛相吻合，汇入椎静脉、肋间静脉和腰静脉。

椎内静脉丛 椎内静脉丛（internal vertebral venous plexuses）位于硬脊膜和椎骨之间的硬膜外腔内，接受由椎骨、红骨髓和脊髓回流的血液。它们形成一个比椎外静脉丛更为致密的静脉网，静脉间互相连接组成上、下直行分布的4条纵行静脉，两条在前，两条在后。

椎内前静脉丛（anterior internal plexuses）是较大的丛状静脉，位于椎体和椎间盘的后面，排列于后纵韧带两侧，在后纵韧带下面有横行分支将其相连，大的椎体静脉开口于椎内前静脉丛。椎内后静脉丛（posterior internal plexuses）位于椎弓和黄韧带的前方，通过穿经或跨越韧带的静脉与椎外后静脉丛相吻合。椎内丛与每个椎骨附近的静脉环相互连接，它们在枕骨大孔周围形成一个密集的静脉网连接下列静脉：椎静脉，枕窦和乙状窦，基底静脉丛，舌下神经管静脉丛和枕髁导静脉。

椎体静脉 椎体静脉（basivertebral veins）自椎体后面的孔内发出，是骨内的一些大而弯曲的管道，类似颅骨的板障静脉。椎体的骨小梁内含有许多造血组织。通过椎体上的小孔，椎体静脉也可回流至椎外前静脉丛。向后，它们还可形成1或2个短干，开口于连接椎内前静脉丛的横行属支；椎体静脉可随年龄的增长而膨大。

椎间静脉 椎间静脉（interverbral veins）与脊神经伴行通过椎间孔，引流脊髓和椎内、外静脉丛的静脉血，并终止于椎静脉、肋间后静脉、腰静脉和骶外侧静脉。椎体静脉和椎间静脉是否含有瓣膜，并不确定，但是，一些试验证据有力地提示其血流方向可以逆转（Batson 1957）。这就可以解释盆腔肿瘤是如何转移到椎体的这一事实。当腹内压增加或体位改变时，血流方向的逆转可使肿瘤细胞通过交通支由盆腔静脉扩散到椎内静脉丛。

脊髓静脉 脊髓静脉（veins of the spinal cord）分布于软脊膜，许多弯弯曲曲的静脉互相连接成丛。它们分别是：

- 两条正中纵静脉（median longitudinal veins），1条位于前正中裂附近，另1条位于后正中隔后方。
- 两条前外侧和两条后外侧纵静脉（anterolateral and posterolateral longitudinal veins），分别位于脊神经前根和后根的后方。

上述脊髓静脉将血液引流至椎内静脉丛，然后至椎间静脉。在颅骨附近，脊髓静脉汇合成两条或3条小静脉再汇入椎静脉，并终于小脑下静脉或岩下窦。

下肢的静脉

像上肢的静脉那样，下肢静脉也可分为浅、深两组：浅静脉位于皮下浅筋膜内，深静脉位于深筋膜下，并与主要动脉伴行。二者均有瓣膜，但深静脉瓣膜更多；而且，下肢静脉瓣的数量远远多于上肢。

下肢浅静脉

主要已命名的浅静脉有大隐静脉和小隐静脉，其众多的属支大部分（但不是全部）都没有命名；这里描述的是已命名的静脉（图10.176，177）。而静脉的变异请参考Kosinski（1926）的著作。如同对上肢浅静脉的描述那样，我们对下肢浅静脉的描述顺序也是自外周小静脉至主要的回流静脉。

趾背静脉位于趾间隙内，接收趾足底静脉的分支，然后汇合形成跖背静脉；而跖背静脉跨过跖骨近端汇入足背侧静脉弓。其近端是一不规则的足背静脉网，接受深静脉的属支，向近端续为小腿静脉网。每侧足的足背静脉网均与内侧缘和外侧缘静脉（medial and lateral marginal veins）相连，二者主要是由来自足的更浅部的静脉形成。足底的浅静脉形成一足底皮下静脉弓（plantar cutaneous arch），跨过趾根部，并且也回流至内、外侧缘静脉。足底静脉弓的近端有一足底皮下静脉丛（plantar cutaneous venous plexuses），在足跟的脂肪层特别致密，它与足底皮下静脉弓和其它深静脉相连，但主要回流到缘静脉。

大(长)隐静脉 大隐静脉（great saphenous vein）下端起自足内缘静脉的直接延伸，在腹股沟韧带的稍远处终于股静脉（见下文），是人体最长的静脉（图10.176）。它在内踝前方约2.5～3cm处上行，斜行通过胫骨内侧面的下1/3至其内侧缘，然后沿膝关节内侧稍后方上行；越过胫骨内侧髁和股骨髁的后内侧，在大腿内侧面继续上行；穿过隐静脉裂孔（见第7篇）最终开口于股静脉。隐静脉裂孔的所谓“中心部”的体表投影位置通常是指耻骨结节的下外侧2.5～3.5cm处。因此该静脉的走行位置可用一条自此处连至股骨收肌结节的线表示。然而，正如许多作者指出的那样，隐静脉裂孔的大小和位置变化很大，因此其所谓的“中心部”的位置很难指示隐股结合点的确切位置。

大隐静脉在其大腿部的行程中，有股内侧皮神经的分支伴行；在膝部有膝降动脉的隐静脉支伴行，在小腿和足部，隐神经位于其前方。该静脉常有两支，特别是在膝关节的远侧更常如此。大隐静脉有10～20个瓣膜，位于小腿部的比大腿部的多。有一个瓣膜就恰好位于它穿筛筋膜之前处，而另一个瓣膜则位于它和股静脉汇合处即隐股结合点。大隐静脉几乎全部位于浅筋膜内，但在许多部位有交通支与深静脉相连，尤其是在小腿处交通较多（见下文）。

临床解剖 Royle和Eisher（1981） 对136个病例所作

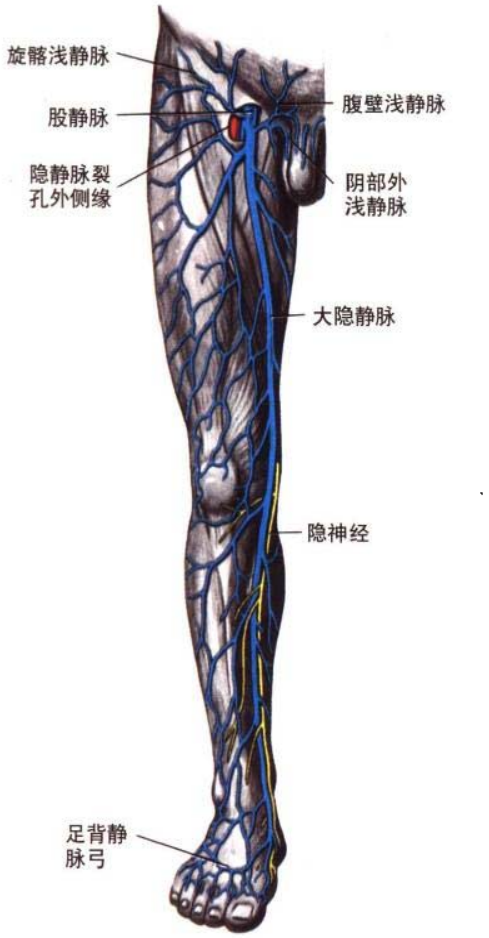

图 10.176 大隐静脉及其属支。



图 10.177 小隐静脉及其属支。

的167次大隐静脉的冲洗结扎术进行了仔细的定量研究，并且特别注意了耻骨结节，隐股静脉结合点及腹股沟皮肤皱折的相对位置关系。他们得出结论认为：正确的隐股静脉冲洗结扎术切口应在腹股沟皮肤皱折上方1cm处，并且与之平行，切口的中心部位应平齐耻骨结节，并在其外侧4cm处。

属支 在踝关节处大隐静脉通过内侧缘静脉引流足底的血液。在小腿处它常连接小隐静脉，并通过穿静脉（perforating veins）连接深静脉。就在膝关节的远侧通常有三大属支：第1支来自小腿的前面，第2支来自内踝区（与一些“穿”静脉相连接），第3支来自腓肠肌区（与小隐静脉交通）。其中第2支的远端起于覆盖在内踝表面的纤细静脉网或“静脉冠”，然后沿腓肠肌内侧面上行，Dodd和Jockett（1976）称其为“后弓静脉”（posterior arch vein）；Platz和Adelmann（1976）强调了它与胫后伴行静脉通过一系列穿（交通）静脉相连接的临床意义，并建议命名为“小腿后静脉弓”（vena arcuata cruris posterior）。小腿后静脉弓及其与其它小腿静脉连接点的临床意义已被证实。尽管Platz和Adelmann（1976）提及有3～6条穿静脉，但已证明其中3条是最常见的，它们近乎等距离地分布于内踝和腓肠肌中部之间；多于3条穿静脉的情况并不常见；而腓肠肌中部以上有弓静脉穿支的情况就更为稀少。小腿后静脉弓的存在首先由Leonardo da Vinci描述，因此，一些外科医生常用他的名字来命名该组静脉。

在小腿后静脉弓之上，穿静脉在两个主要部位汇入大隐静脉或其主要属支之一。第一个部位在腓肠肌的上部称为胫骨结节穿支（tibial tubercle perforator）或Boyd穿支（Boyd's perforator）；第二个部位在大腿的下、中1/3交界处，在此穿缝匠肌下管的深筋膜顶汇入股静脉（Hunterian穿静脉）。

大隐静脉在股部也接受许多属支；一些属支单独开口于大隐静脉，而另一些属支可汇聚形成较大的有名称静脉，这些静脉在其末端汇入大隐静脉前常常行向股三角基底半，通常它们可分为以下几组：1支或数支大的股后内侧属支，1支或数支股前外侧属支，4支或数目更多的腹股沟区静脉。股后内侧静脉（posteromedial vein of the thigh）较大，有时有2条，像其名称所示，引流股后内侧大片表浅区的静脉血，该属支（像其它属支那样）具有放射学和外科学上的意义，其下部属支之一常与小隐静脉连续。股后内侧静脉有时也被称为副隐静脉（accessory saphonous vein）以便突出强调其合成形式和汇入大隐静脉的位置的多变性。当有两条或两条以上的股后内侧属支时，则将更低（更远侧）的属支称为副隐静脉。另一大的静脉属支，即股前外侧静脉（anterolateral vein of the thigh）或称股前皮静脉（anterior femoral cutaneous vein），常起于大腿远端的静脉网，跨过股三角的尖和远侧半到达大隐静脉。在大隐静脉穿过隐静脉裂孔处（图10.176），有腹壁浅静脉，旋髂浅静脉和阴部外浅静脉等属支汇入。它

们汇聚的类型常有变化。腹壁浅静脉和旋髂浅静脉引流下腹壁的血液，后者也接受大腿近外侧区的属支；阴部外浅静脉引流部分阴囊的血液，阴茎背浅静脉也汇入阴部外浅静脉。而阴部外深静脉则汇入大隐静脉的终端。

胸腹壁静脉（thoraco-epigastric vein）沿躯干的前外侧分布：将腹壁浅静脉或股静脉与胸外侧静脉相连，从而使股静脉和腋静脉间相通连，由此而形成上、下腔静脉引流区域之间的相互交通。胸腹壁静脉恰好沿原始乳腺（"milk"）嵴的位置分布于自腋窝至耻骨区的范围内。

小隐静脉 小隐静脉（small（short） saphenous vein，图10.177）起于外踝后方，是足外缘静脉的延续。在小腿的下1/3部，小隐静脉在跟腱外侧，深筋膜的浅面上行，其浅方仅覆有浅筋膜和皮肤。继而斜向内上，行进于小腿中线内侧，至小腿中、上1/3部交界处（恰在腘窝的下缘处）穿过深筋膜，行于深筋膜和腓肠肌之间，并在腓肠肌两头之间继续上行，在腘窝内，膝关节上方3～7.5cm处终止于腘静脉。

属支 小隐静脉在足背与深静脉相连，在小腿部接受许多皮静脉属支，并向近侧端和内侧分出几个静脉支汇入大隐静脉。有时发出交通支上行至内侧副隐静脉（见前文），这可能是小隐静脉的主要延伸。在小腿，小隐静脉位于腓肠神经附近。它具有7～13个瓣膜，其中一个静脉瓣位于小隐静脉的近终端处。小隐静脉的终止类型常有变化，它可能在大腿的近侧汇入大隐静脉或分为2支，一支汇入大隐静脉，另一支汇入腘静脉或股后深静脉。有时小隐静脉在膝关节远侧终于大隐静脉或腓肠肌深静脉。

临床解剖 站立位时，下肢静脉回流主要依靠肌肉的活动（见本篇），特别是腓肠肌的收缩，称之为"腓肠肌泵"（calf pump）。而紧张的深筋膜"套"进一步提高了该泵的效率。很明显，"穿静脉"连接大隐静脉与深静脉，尤其是在踝关节附近、小腿远端和膝区。这些静脉中的瓣膜结构可防止血液自深静脉流向浅静脉。休息时，浅静脉的压力相当于从该静脉处至心脏平面的血柱的高度。当腓肠肌收缩时，深静脉内的血被泵向近心侧，但正常情况下，穿静脉内的瓣膜能防止血液流至浅静脉。穿静脉的瓣膜失效后，肌肉收缩时，这些穿静脉即变为"高压漏管（high pressure leaks）"，这种高压自深静脉传至浅静脉，导致浅静脉扩张和血液淤积，产生静脉曲张和组织缺氧，并最终导致曲张静脉形成溃疡。严重的静脉曲张和溃疡在进行手术治疗时，穿静脉必须结扎。相似的穿静脉连接也见于股前外侧区，并且在此区也可出现静脉曲张。（Cockett 1956; Green等1958）。大隐静脉也可与收肌管内的股静脉之间交通，此处也可能发生静脉曲张（Dodd和Cockett 1956; Dodd 1959）。

下肢深静脉

下肢深静脉与下肢动脉及其分支伴行同名、具有大量静脉瓣（图10.178）。跖足趾静脉（plantar digital veins）起自足趾跖区静脉丛，连接趾背静脉，并汇合成4条足心静脉（plantar metatarsal veins）；这些足心静脉在跖骨间隙内行走并经穿静脉与足背静脉相连，然后形成足底深静脉弓（deep plantar venous arch），与足底动脉弓伴行。自该静脉弓向两侧分别是足底内、外侧静脉，它们在相应动脉附近行走，并与大隐静脉和小隐静脉相交通，行至内踝后方移行为胫后静脉。

腓静脉

胫后静脉

图10.178 小腿静脉造影图。示深静脉、静脉瓣清晰可见。（蒙Shaun Gallagher提供，Guy医院由Sarah Smith摄像）。

胫后静脉（posterior tibial veins） 与胫后动脉伴行，接受来自腓肠肌的静脉，尤其是比目鱼肌静脉丛，以及来自浅静脉的交通支和腓静脉（peroneal vein）。后者与其同名动脉伴行，接受来自比目鱼肌和浅静脉的分支。

胫前静脉（anterior tibial veins） 是足背动脉伴行静脉的延续，在胫腓骨之间离开伸肌区，穿过骨间膜近端，在腘窝下缘与胫后静脉汇合形成腘静脉（popliteal vein）。

腘静脉（popliteal vein） 在腘窝内上行，至大收肌裂孔处移行为股静脉。在其远端，它位于腘动脉的内侧；在腓肠肌两头之间则位于腘动脉的浅面，在膝关节近端则位于腘动脉的后外侧。其属支有：小隐静脉，及与腘动脉分支相对应的静脉以及小腿肌的静脉，包括来自腓肠肌每个头的静脉属支。腘静脉通常具有4个瓣膜。

股静脉（femoral vein） 与其同名动脉伴行，作为腘静脉的延续起自收肌腱裂孔处，于腹股沟韧带后方，移行为髂外静脉。在收肌管的远端，股静脉位于股动脉后外侧；至收肌管的近侧部和股三角的远侧区（即尖部），则位于动脉之

后；在股三角底部，股静脉转行于股动脉的内侧。股静脉占据股鞘的中间部，位于股动脉和股管之间。股管内的脂肪组织则为股静脉的扩张留有余地。股静脉有许多肌性属支：在腹股沟韧带下方4～12cm处有股深静脉（vena profunda femoris）从其后方汇入，然后大隐静脉自其前方汇入。旋股内、外侧静脉通常也可以是股静脉的属支。股静脉通常具有4或5个瓣膜，位置最恒定的瓣膜之一就位于股深静脉汇入处的远侧，另一瓣膜则位于该静脉接近于腹股沟韧带处。

股深静脉（vena profunda femoris） 位于其同名动脉和相应属支的前方，通过这些属支向远侧连于腘静脉，近侧与臀下静脉相连。股深静脉有时也引流旋股内、外侧静脉的血液，在其终端前有一静脉瓣。

腹部和盆部静脉

髂外静脉

股静脉近端续于髂外静脉（external iliac vein），因此，髂外静脉起自腹股沟韧带后方，沿骨盆缘上行，至骶髂关节前，与髂内静脉汇合，形成髂总静脉。在右侧，髂外静脉先位于髂外动脉的内侧，在其上行过程中，逐渐斜至其后方，在左侧，则全部位于髂外动脉的内侧。这一点具有重要的外科意义。髂外动脉的病变可能导致其在与髂外静脉紧密接触处发生粘连，尤其是在右侧，动、静脉的血管壁可能会粘合。因此，在此处的外科操作可能会造成难以控制的严重静脉出血。髂外静脉的内侧有输尿管和髂内动脉经过，并且覆盖有腹膜壁层。男性还有输精管跨过，女性则有子宫圆韧带和输卵管跨过。其外侧除髂外动脉外还与腰大肌相邻。该静脉通常无瓣膜，但也可能出现单个的静脉瓣。

属支　髂外静脉的属支有：腹壁下静脉、旋髂深静脉和耻静脉。

腹壁下静脉（inferior epigastric vein） 自腹壁下动脉伴行静脉汇合处分出，上方与腹壁浅静脉相连，向下在腹股沟韧带上方约1厘米处汇入髂外静脉。

旋髂深静脉（deep circumflex iliac vein） 为相应动脉的伴行静脉，自髂外动脉的前方越过该动脉，于腹股沟韧带上方约2cm处汇入髂外静脉。

耻静脉（pubic vein） 在闭孔处连接髂外静脉与闭孔静脉，与腹壁下动脉的耻骨支共同沿耻骨盆面上行；有时耻静脉可取代正常的闭孔静脉。

髂内静脉

盆腔内的静脉在坐骨大孔的浅面会聚形成髂内静脉（internal iliac vein），继而在髂内动脉的后内侧上行，在骨盆缘、骶髂关节下部的前面与髂外静脉汇合构成髂总静脉。髂内静脉的前内侧有腹膜覆盖。

髂内静脉的属支如下：

- 臀静脉、阴部内静脉和闭孔静脉，均起源于骨盆外。
- 骶外侧静脉，位于骶骨前面两侧。
- 直肠中静脉、膀胱静脉、子宫和阴道静脉，起源于盆腔内脏的静脉丛。

臀上静脉（superior gluteal veins），是臀上动脉的伴行静脉，接受与动脉分支相对应的静脉属支，在梨状肌的上方，经坐骨大孔进入骨盆，通常呈单个静脉干汇入髂内静脉。

临床解剖　腿部的静脉回流常被血栓阻断，通常发生于比目鱼肌静脉窦状区，但常常向上扩展至髂外静脉系和下腔静脉。此时，盆腔静脉扩张，为股静脉系的血液回流提供了主要的静脉通道。当外科手术（例如子宫切除术）损伤到这些静脉时，可能会严重阻碍静脉回流，造成单腿或双腿的水肿。

臀下静脉（inferior gluteal veins） 是臀下动脉的伴行静脉，起自大腿的近端和后部，分别与旋股内侧静脉和第一穿静脉吻合；经坐骨大孔的下部进入骨盆，静脉主干开口于髂内静脉的远侧部。臀下静脉借助臀穿静脉（the gluteal perforating veins）连接臀部浅静脉（Doyle 1970）这些穿静脉与小腿穿静脉相似（见本篇前文）但数量确实比小腿者更多。臀下静脉除了可能具有“静脉泵”的功能之外，它还在股静脉与髂内静脉之间提供了一条侧支循环的途径。

阴部内静脉（internal pudendal veins） 是阴部内动脉的伴行静脉，起自前列腺静脉丛，伴随其动脉，汇合成单一静脉终于髂内静脉。它们接受来自尿道球部，阴囊（或阴唇）的静脉以及直肠下静脉。阴茎背深静脉也与阴部内静脉相连，但主要终于前列腺静脉丛。

闭孔静脉（obturator vein） 起自收肌区的近侧部，经闭孔上部进入骨盆；在骨盆侧壁，于闭孔动脉的下方行向后上，且有腹膜覆盖；然后，在输尿管和髂内动脉之间通过，并终止于髂内静脉。有时该静脉可被增大的耻静脉代替而汇入髂外静脉。

骶外侧静脉（lateral sacral veins） 与骶外侧动脉伴行，经骶静脉丛相互连接。

直肠中静脉（middle rectal vein） 起源于直肠静脉丛和来自膀胱、前列腺和精囊的属支；其大小各异，行于肛提肌盆面的两侧，终于髂内静脉。

直肠静脉丛（rectal venous plexus） 该静脉丛围绕直肠，在男性向前与膀胱静脉丛相连，在女性与子宫阴道静脉丛相连。直肠静脉丛由内、外两部分组成。直肠内静脉丛位于直肠和肛管粘膜上皮深面；直肠外静脉丛，位于直肠肌层的外面。肛管内的直肠内静脉丛具有纵行的膨大，在紧靠肛瓣上方通过环状的横行分支相互连接。这些静脉膨大在肛管的左外侧部，右前外侧部和右后外侧部最为明显。直肠内静脉丛主要将血液引流至直肠上静脉，但与直肠外静脉丛具有广泛的吻合。直肠外静脉丛向下通过直肠下静脉将血液引流至阴部内静脉，直肠静脉丛中部经直肠中静脉回流至髂内静脉，其上部回流至直肠上静脉，它是肠系膜下静脉的起始端（门静脉的一个属支）。这样通过直肠静脉丛建立了门静脉系和体静脉系之间的交通。

临床解剖　直肠内静脉丛的静脉易产生静脉曲张。这些静脉位于疏松结缔组织内，与大多数静脉相比，其周围支持结构

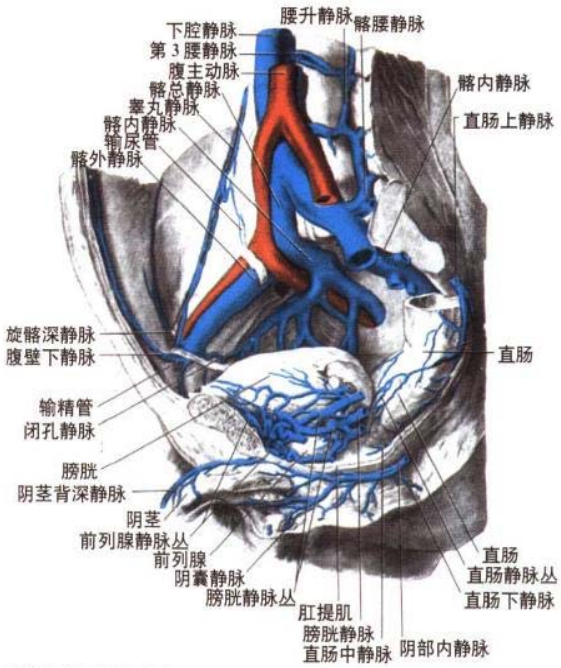

图 10.179 男性盆腔右半的静脉（引自 Spalteholz）。

薄弱、抵抗增高的血压的能力较差；直肠上静脉和门静脉都没有瓣膜：直肠静脉在肌组织之间通过，易受挤压，尤其是排便过程中更如此；此外它们也可受各种形式的门静脉阻塞的影响：直肠静脉曲张和痔之间无明确的界限。静脉曲张（varix）有时是门脉高压的结果：它们是扩张的静脉管道，结构上类似食管静脉曲张，并由同样的机制引发。内痔是充血的动静脉赘生物，有人认为内痔是由于粪便压力作用于异常紧张的括约肌而引起。内痔发生于齿状线以上，有直肠上皮（柱状）覆盖。外痔这一名称可能是命名上的一个错误。实际上，外痔这一概念是指直肠外静脉丛皮下部静脉的血栓形成或破裂。

前列腺静脉丛（prostatic venous plexus） 位于耻骨弓状韧带的后方，耻骨联合的下部以及膀胱和前列腺的前方（图 10.179）。其主要属支是阴茎背深静脉，也接受膀胱前和前列腺支，并连接膀胱静脉丛和阴部内静脉。它回流至膀胱静脉和髂内静脉，该静脉丛包埋于前列腺外面筋膜鞘之中（见第 14 篇）。

膀胱静脉丛（vesical plexus） 它围绕膀胱下部及男性前列腺基底部，并与男性前列腺静脉丛或女性阴道静脉丛相交通。膀胱静脉丛回流入数条膀胱静脉，它们通常结合在一起汇入髂内静脉。

阴茎背静脉（dorsal veins of the penis） 不成对，分为浅支和深支：阴茎背浅静脉（superficial dorsal vein）引流包皮和阴茎皮肤的血液；在皮下组织内上行，斜行汇入阴部外静脉。阴茎背深静脉（deep dorsal vein）位于阴茎纤维鞘内，接受阴茎头和阴茎海绵体的血液，于成对的阴茎背动脉之间沿中线后行；在阴茎根部穿入阴茎悬韧带深部并通过耻骨弓状韧带与会阴筋膜（尿生殖膈下筋膜）前缘之间的间隙，分为左、右两支，在耻骨联合下方连接阴部内静脉之后汇入前列腺静脉丛。阴蒂背静脉（dorsal vein of the clitoris），经相似的路径，终于膀胱静脉丛。

子宫静脉丛（uterine plexuses） 在子宫两侧的阔韧带内延伸，与卵巢和阴道静脉丛相交通。子宫静脉丛回流入子宫两侧的两条子宫静脉，它们起自子宫静脉丛的下部，位于子宫外口水平，并回流至髂内静脉。

阴道静脉丛（vaginal plexuses） 位于阴道两侧，接连子宫、膀胱和直肠静脉丛，回流入每侧各一的阴道静脉，再至髂内静脉。子宫和阴道静脉丛可能提供下肢静脉回流的侧副通道（见前文）。

髂总静脉（common iliac veins 图 10.180） 由髂内、外静脉于骶髂关节前方汇合而成。两侧的髂总静脉斜行向上在第五腰椎的右侧，以锐角汇合形成下腔静脉。右髂总静脉（right common iliac vein）较短，近乎垂直上行，至右髂总动脉后方，继而至动脉外侧。右闭孔神经从髂总静脉后方通过，向前下降至闭孔。左髂总静脉（left commen iliac vein）较长，走向更为倾斜，最初先位于左髂总动脉的内侧，然后至其后方。其前方有乙状结肠的附着部和直肠上血管跨过。它的其余部分覆盖有腹膜。每侧静脉均接受髂腰静脉，有时也接受骶外侧静脉；一般左髂总静脉引流骶正中静脉的血液。这些静脉均缺乏瓣膜。

变异　左髂总静脉偶尔于主动脉的左侧上行至肾水平，并在此处接受左肾静脉，然后跨过主动脉前方汇入下腔静脉。这种血管变异代表了胚胎早期左后主静脉或上主静脉尾侧半的遗迹（见第 3 篇）。

骶正中静脉（median sacral veins） 这些静脉于骶骨的前方与其同名动脉伴行，并汇成单一静脉，通常终止于左髂总静脉，但有时可汇入两髂总静脉结合处。

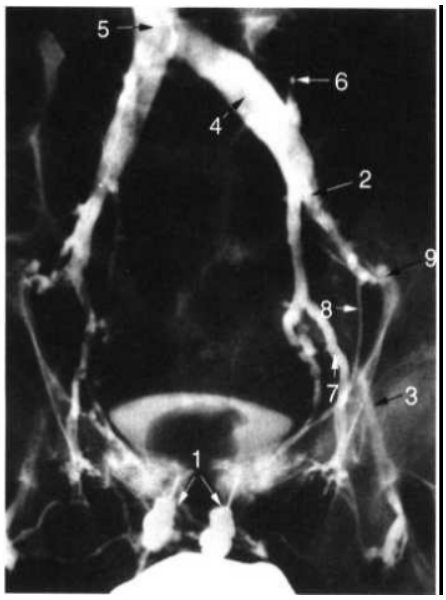

图10.180 盆腔和腹股沟区静脉造影图。造影剂注入耻骨体，可见造影剂位于：1. 耻骨体内，2. 髂内静脉，3. 髂外静脉，但轮廓不太清楚，4. 髂总静脉，5. 下腔静脉，6. 腰升静脉，7. 闭孔静脉，8. 阴部内静脉，9. 臀静脉（由M Lea Thomas提供）。

下腔静脉

下腔静脉（inferior vena cava）将膈以下所有结构的静脉血输送回右心房，它由两侧的髂总静脉于第5腰椎体的右前方结合而成（图10.112，179,181）。在脊柱前方，主动脉右侧上行。至肝处，则被包在肝后面的腔静脉沟内，有时下腔静脉可位于由肝组织形成的完整通道内。下腔静脉在肝的中叶和右叶之间穿过膈的中心腱并稍斜向前内，上行进入纤维心包，通过浆膜心包的后部开口于右心房的后下部。其心房口的前侧和左侧有下腔静脉半月瓣（a semilunar valve of the inferior vena cava）。该瓣膜在成体相对并不突出，但在胎儿期，却是大而功能明显的瓣膜（见本篇前文）。另外，下腔静脉本身没有瓣膜。

下腔静脉腹部的毗邻　下腔静脉起始处的前方与右髂总动脉重叠，在十二指肠水平部以下被腹后壁腹膜覆盖。肠系膜根及其所含的血管、神经和右睾丸动脉或卵巢动脉从前方斜行跨过。此后，下腔静脉在胰头和十二指肠上部的后方上行，并隔以上述结构与前方的胆总管和门静脉相邻。在十二指肠上方，下腔静脉又被网膜孔后壁的腹膜所覆盖（图12.65），并因此而与小网膜右侧游离缘及其内含物间接相邻。由此向上行，其前方是肝脏。

下腔静脉的后方有下3个腰椎椎体及其椎间盘，前纵韧带，右侧的腰大肌；右交感干和右侧第3～4腰动脉；在这些结构上方下腔静脉后方与还有：膈右脚（但在其与下腔静脉之间，部分地被右肾上腺内侧部和右腹腔神经节隔开）和右肾，肾上腺及膈下动脉相邻。

下腔静脉的右外侧有右输尿管，十二指肠降部，右肾内侧缘和肝右叶。其左外侧有主动脉，向上有膈右脚和肝尾叶。

下腔静脉胸段的毗邻　胸段下腔静脉很短，部分位于心包腔内，部分位于心包腔外。其心包外部与右肺和右侧胸膜之间有右膈神经。其心包内段被浆膜心包的返折部所覆盖，但是其后部除外。

表面解剖　下腔静脉起于结节间平面或恰在此平面下方，它宽约2.5cm，其中心位于中线右侧2.5cm；下腔静脉终止于右侧第6肋软骨胸骨端的后方。自下腔静脉下端至腹股沟韧带中点内侧1cm处的一带状区可代表每侧的髂总静脉和髂外静脉的投影。

变异　下腔静脉存在许多变异，这是由于其复杂的发生过程受阻或异常而造成的。有时，在肾静脉水平之下，下腔静脉由两条近乎对称的静脉所代替，这种情况常与两侧髂总静脉没有互相连接的异常情况并存。这一变异是因为在胎儿早期就应消失的左纵静脉被保存下来而造成的（见第3篇）。当内脏完全异位时，下腔静脉可位于主动脉的左侧。

临床解剖　下腔静脉的血栓可导致双腿和背部的水肿，而没有腹水。静脉的侧副循环可通过浅静脉或深静脉的扩张而很快建立起来。腹壁静脉、旋髂静脉、胸外侧静脉，胸－腹壁静脉（见本篇前文）、胸廓内静脉，肋间后静脉，阴部外静脉以及腰椎吻合静脉等均可连接上腔静脉与下腔静脉。上、下腔静脉的深部连接由奇静脉，半奇静脉和腰静脉组成。椎静脉丛也可提供腔静脉间的有效的侧支循环途径(Batson 1957)。

属支　下腔静脉的属支有：髂总静脉，腰静脉，右睾丸静脉或卵巢静脉，肾静脉，右肾上腺静脉，膈下静脉和肝静脉。

腰静脉(lumbar veins)　4对腰静脉通过其背侧属支收集腰肌和腰部皮肤的血液；通过其腹部属支收集腹壁的血液，并由此与腹壁静脉相交通。在脊柱附近，它们引流椎静脉丛的血液，并通过腰升静脉与椎静脉丛相交通。腰升静脉是位于腰椎横突根部前方的纵行血管。第3、4腰静脉于相应椎体的两侧向前，自后面汇入下腔静脉。左侧腰静脉在腹主动脉后方通过，此路径较长。第1、2腰静脉可汇入下腔静脉、腰升静脉或腰奇静脉；第1腰静脉常不汇入下腔静脉，而是转向下汇入第2腰静脉，从而间接汇入下腔静脉，更常见第1腰静脉终止于腰升静脉或向前越过第1腰椎体至腰奇静脉（见本篇前文）。第2腰静脉可能在肾静脉附近水平汇入下腔静脉。第1、2腰静脉常借助于上部腰椎体上的静脉丛相互连接，并与对侧的静脉以及左、右腰奇静脉相交通。

腰升静脉(ascending lumbar vein)　它连接髂总静脉，髂腰静脉和腰静脉，位于腰大肌和腰椎横突根部之间。向上，腰升静脉联合肋下静脉后转向前上，越过第12胸椎体上方，穿过膈脚深部继续上行，在右侧延续为奇静脉，在左侧则续为半奇静脉。当该静脉转向前上时，有一角度，在此，常有一来自下腔静脉后方（或左肾静脉）的小静脉汇入。这一小静脉代表奇静脉管（见第3篇）称之为腰奇静脉（lumbar azygos，本篇见前文）。有时腰升静脉终于第1腰静脉；然后，第1腰静脉伴随着第1腰动脉沿着第1腰椎汇入腰奇静脉；而右侧肋下静脉汇入奇静脉，左侧肋下静脉则汇入半奇静脉。

睾丸静脉(testicular veins,图10.112)　在睾丸后方汇

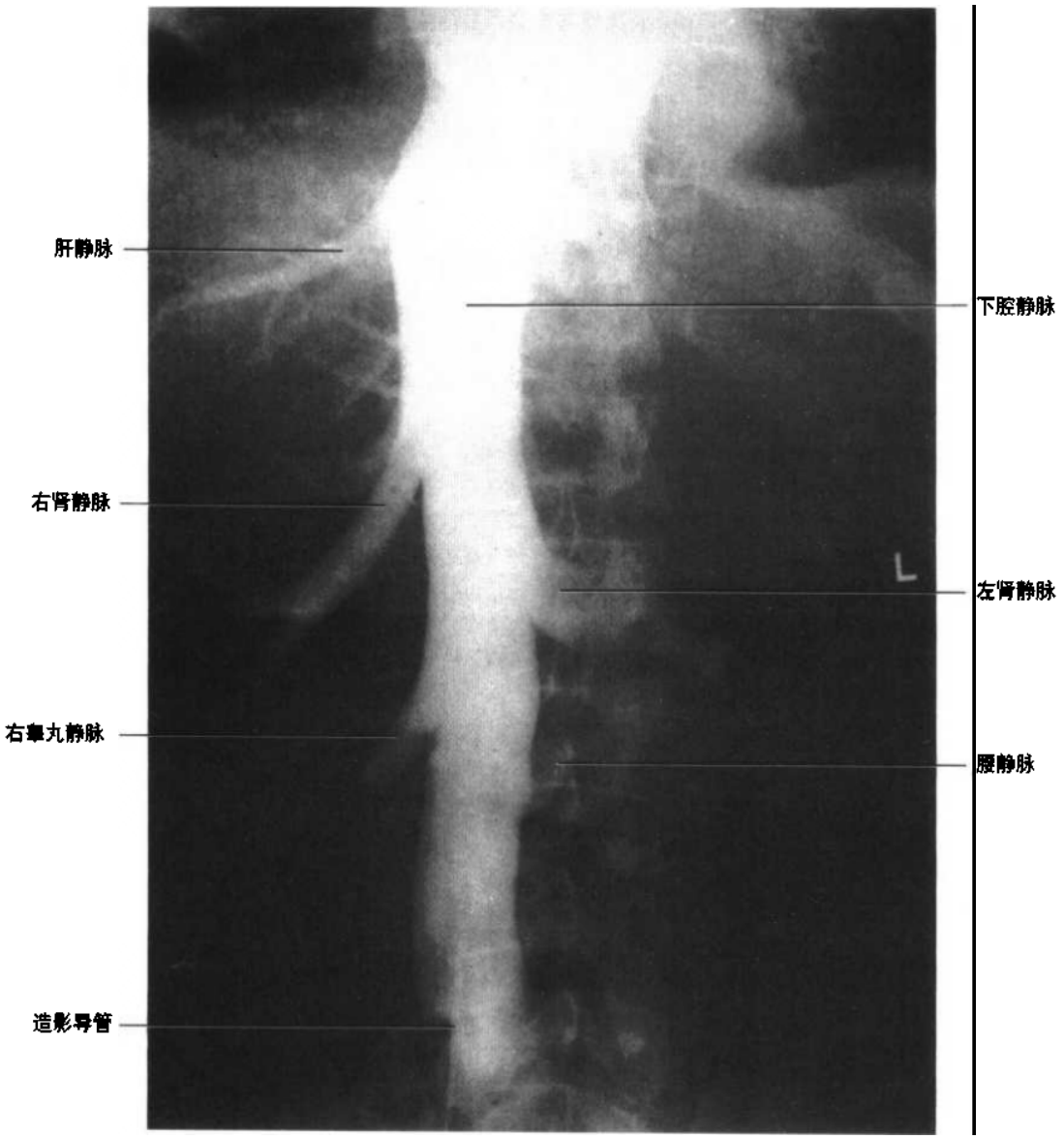

图 10.181 成年男性用 Valsalva 法增大胸内压时下腔静脉造影图（由 Guy 医院 Shaun Gallagher 制作，Sarah Simth 摄影）。

集而成，并引流附睾的血液，联合形成精索的主要成分－蔓状静脉丛。该静脉丛在输精管的前方上行。至腹股沟浅环的远侧，汇集成3或4条静脉，穿过腹股沟管经腹股沟深环至腹部，汇合为两条静脉，在腰大肌和输尿管的前方，腹膜的后方及睾丸动脉的两侧上行。右侧睾丸静脉在肾静脉水平稍下处以锐角汇入下腔静脉；左侧睾丸静脉以直角开口于左肾静脉。睾丸静脉具有瓣膜；左睾丸静脉自降结肠下部和胰腺下缘后方通过，左结肠静脉跨过其前方。右睾丸静脉经回肠末端和十二指肠水平部的后方通过，肠系膜根，回结肠静脉和右结肠静脉等自其前方越过。

临床解剖 睾丸静脉常发生静脉曲张；精索静脉曲张几乎总是发生于左侧，这可能与左睾丸静脉和左肾静脉的垂直连接有关。有证据表明，精索静脉曲张提高了睾丸的温度损害生育能力。因此，当发生精索静脉曲张时，应予手术矫正治疗。当曲张的精索静脉被切除后，静脉回流可经输精管、提睾肌和阴囊组织中的小静脉实现。

卵巢静脉 每侧的卵巢静脉（ovarian veins）来源于卵巢和输卵管附近阔韧带内的静脉丛，该丛与子宫静脉丛相交通。由该静脉丛汇集为两条静脉伴随着卵巢动脉跨过髂外动脉一起上行，此后的行程类似于睾丸静脉。当妊娠时，卵巢静脉会像子宫静脉一样极度扩张。

肾静脉（renal veins） 位于肾动脉的前方，几乎呈直角开口于下腔静脉。左肾静脉的长度是右肾静脉的3倍（分别为7.5cm和2.5cm），它在脾静脉和胰体的后方横越腹后壁，其末端位于主动脉的前方，紧贴肠系膜上动脉起点的下方。左睾丸静脉或卵巢静脉自左肾静脉的下面注入左肾静脉；左肾上腺静脉通常在接受左膈下静脉的一个属支后，自左肾静脉的上缘近中线处汇入左肾静脉。左肾静脉在右肾静脉的稍

上方汇入下腔静脉。右肾静脉位于十二指肠降部、胰头外侧部的后方。

变异 左肾静脉可能会有两条，此时，它们可分别自主动脉的后方和前方汇入下腔静脉。这种情况被认为是胚胎时期的“肾领”（renal collar 见第3篇）的存留形式。

临床解剖 由于左肾静脉与主动脉的密切关系，有时，如在动脉瘤的手术过程中，不得不结扎左肾静脉。如果结扎部位在睾丸静脉和肾上腺静脉汇入点的右侧，则很少引起对左肾的损害。

肾上腺静脉（suprarenal veins） 它们起自每侧肾上腺的门部。右侧肾上腺静脉较短，呈水平位自后面直接汇入下腔静脉；左肾上腺静脉自左腹腔神经节的前内侧下行至其外侧，经胰体的后方汇入左肾静脉。然而，由于肾上腺具有来自主动脉、膈下动脉和肾动脉的多源性动脉供应（见本篇前文），但其回流静脉每侧只有一条。因此，当损伤肾上腺静脉时，可能会引发肾上腺梗塞。

膈下静脉（inferior phrenic veins） 在膈的下表面与其相应动脉伴行，右侧膈下静脉终止于下腔静脉；左侧膈下静脉常有两条，1条终止于左肾静脉或左肾上腺静脉，另1条向前经过食管裂孔汇入下腔静脉。

肝静脉（hepatic veins） 引流肝的血液；起自肝小叶中央静脉，引流肝小叶内肝窦的血液（见第12篇），继而导入小叶下静脉（sublobular veins）；各小叶下静脉最后汇合成肝静脉（hepatic veins），自肝脏后面的腔静脉沟内穿出并立即注入下腔静脉。肝静脉分为上、下2组。上组常是大静脉，分左、中、右3支，肝中静脉来自肝尾叶；下组静脉的数目不恒定，较小，来自肝右叶和尾状叶。肝静脉直接邻近肝组织，缺乏鞘膜。根据对93例成人肝脏腐蚀铸型标本的研究，发现下组肝静脉中较大的“副肝静脉”引流肝右叶不同范围的静脉血；通常副肝静脉只有一条，但偶尔也有双副肝静脉存在，其出现率为15%（Sledzinski和Tyszkiewicz 1975）。

肝门静脉系统

肝门静脉系统（hepatic portal system 图10.182，183）包括引流腹部消化管（肛管下部除外，但包括食管的腹部）、脾、胰腺和胆囊的全部静脉。肝门静脉将这些脏器血液输送至肝，在肝内像动脉一样反复分支，最后终止于肝窦；从肝窦开始再一次汇聚，通过肝静脉至下腔静脉。因此，肝门静脉内的血液要通过两套血管的物质交换才回流入下腔静脉，这两套血管是：

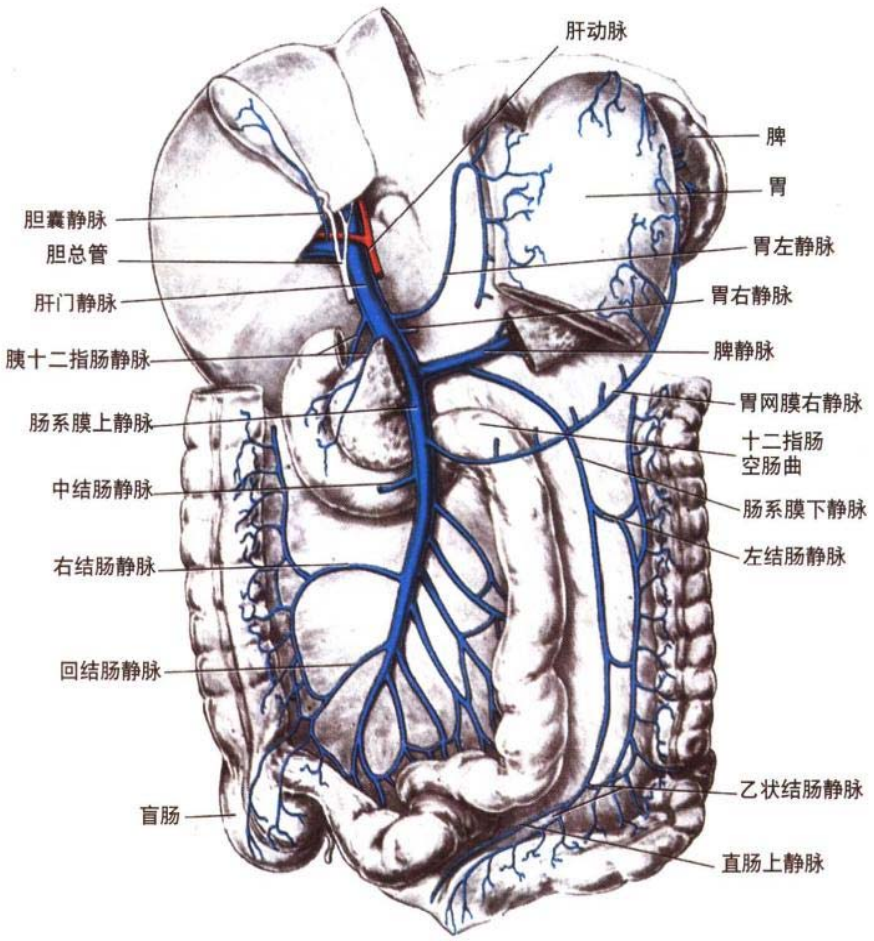

图10.182 肝门静脉及其属支（半模式图）部分胃、胰、肝左叶及横结肠已切除。

- 消化管，脾，胰腺和胆囊的毛细血管。
- 肝窦。

成人肝门静脉及其属支没有瓣膜；但已证实在胎儿期及生后的短时期内，肝门静脉的属支具有瓣膜；通常这些静脉瓣会逐渐萎缩，但有些瓣膜可能仅以萎缩的状态保留下来。

肝门静脉 肝门静脉（portal vein）约8cm长，起自第2腰椎水平，由肠系膜上静脉和脾静脉于下腔静脉前方，胰颈的后方汇合而成（图10.182）。此后，肝门静脉于十二指肠上部、胆管、胃十二指肠动脉等结构的后面向右上行，正处于下腔静脉的前方，然后，肝门静脉进入小网膜右缘，在网膜孔的前面上行至肝门的右端，分为左、右两干，与肝动脉的相应分支伴行进入肝脏。在小网膜内，肝门静脉位于胆总管和肝动脉的后方，胆总管位于肝门静脉右前方；此处的肝门静脉环绕着肝神经丛，并有许多淋巴管和淋巴结伴随。肝门静脉的右支进入肝右叶，但通常先接受胆囊静脉，其左支，较细长，发出分支进入尾状叶，方叶和肝左叶（参见有关肝叶和肝小叶的讨论，第12篇）。当肝门静脉的左支进入肝左叶后，与附脐静脉（见后文）和肝圆韧带（ligament teres）相连；后者含有失去功能且部分闭锁的左脐静脉。肝圆韧带通过静脉韧带（ligamentum venosum），连接下腔静脉。而静脉韧带是闭锁的静脉导管的遗迹，它在肝后面的裂隙内上行至下腔静脉。肝门静脉左支的肝外段管径较细，该段是胚胎时的左脐静脉的存留部分。由此段发出分支到肝方叶和左叶。

属支 肝门静脉的属支有：脾静脉，肠系膜上静脉，胃左静脉、胃右静脉、附脐静脉和胆囊静脉。

脾静脉 脾静脉（splenic vein）较大且直，由来自脾的5～6个属支汇成（图10.182，183）。它与脾动脉和胰尾一起横行越过脾肾韧带；然后，在脾动脉的下方和胰体的后方横越腹后壁，下降至右侧，接受来自胰腺的许多短静脉。它从左肾和左肾门结构的前方（或左肾上腺的下极）越过；左肾血管将它与左交感干和左膈脚隔开，而肠系膜上动脉和左肾静脉将其与腹主动脉隔开。脾静脉终止于胰颈的后方，在此处与肠系膜上静脉以直角汇合形成肝门静脉。

脾静脉的属支有：胃短静脉、胃网膜左静脉、胰静脉和肠系膜下静脉。

胃短静脉 胃短静脉（short gastric veins）通常有4～5支，由胃底部起始经胃脾韧带汇入脾静脉或脾静脉的一条属支。胃短静脉引流胃底部和胃大弯左侧部的静脉血。

胃网膜左静脉（left gastro-epiploic vein） 引流胃前、后两面和邻近大网膜的静脉血；该静脉在大网膜的前两层之间沿胃大弯自右向左行进，至脾静脉的起点附近汇入脾静脉。

胰静脉（pancreatic veins） 引流胰体和胰尾的血液。它们的变化较大，或者因口径小而数量多或者口径大而数量少。在前一种情况下，胰静脉常常直接汇入脾静脉。在后一种情况下，胰静脉常先连接为上、下弓形静脉，最后再注入脾静脉（Sow等1975，见第12篇）。

肠系膜下静脉（inferior mesenteric vein图10.182） 引流直肠、乙状结肠和降结肠的血液。它起始于来自直肠静脉丛的直肠上静脉（见本篇前文），并通过该丛与直肠中、下静脉相联系。直肠上静脉与直肠上动脉伴行，离开盆腔后，经左输尿管的内侧跨过左髂总血管，延续为肠系膜下静脉。它位于肠系膜下动脉的左侧，在腹膜后方和左腰大肌前方上行；它可跨过睾丸或卵巢血管也可位于其内侧，然后经十二指肠空肠曲的上方或后方，在胰体的后面汇入脾静脉。有时肠系膜下静脉也可终止于脾静脉和肠系膜上静脉的结合

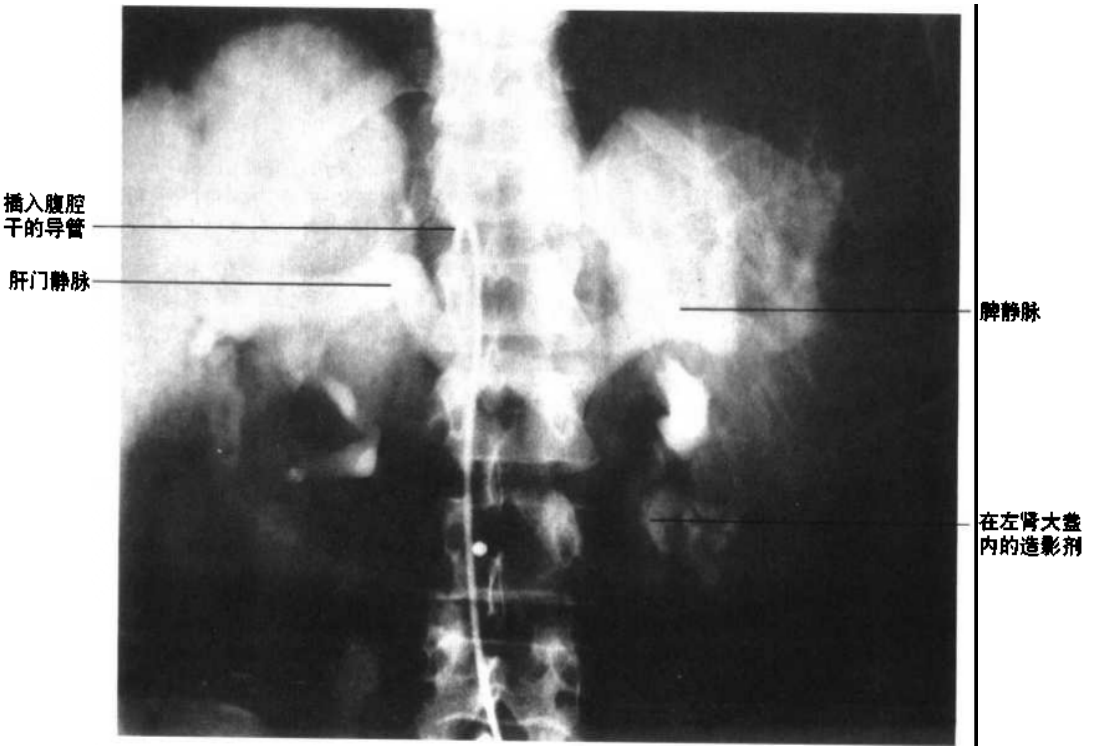

图10.183 腹腔干内注入造影剂后，静脉相所见脾静脉及肝门静脉影像。

部。如果有十二指肠隐窝或十二指肠旁隐窝存在，该静脉常位于窝的前壁（见第12篇）。肠系膜下静脉的属支有来自乙状结肠的乙状结肠静脉和来自降结肠及结肠左曲的左结肠静脉。

肠系膜上静脉 肠系膜上静脉（superior mesenteric vein）引流小肠、盲肠、升结肠和横结肠的血液（图10.182）。该静脉起自右髂窝，由来自回肠末端、盲肠和阑尾的属支汇合而成，它在肠系膜内沿肠系膜上动脉的右侧上行，越过右输尿管、下腔静脉、十二指肠水平部和胰腺钩突的前方，在胰颈后方与脾静脉汇合形成肝门静脉。

肠系膜上静脉的属支包括：空肠静脉、回肠静脉、回结肠静脉、右和中结肠静脉、胃网膜右静脉和胰十二指肠静脉。

胃网膜右静脉（right gastro-epiploic vein） 引流大网膜和胃远侧部的血液，在大网膜前两层之间，经过胃大弯的右侧，在胰颈下方汇入肠系膜上静脉。

胰十二指肠静脉（pancreaticoduodenal veins） 包括胰十二指肠上静脉和胰十二指肠下静脉，分别与其同名动脉伴行。下静脉常常汇入胃网膜右静脉；上静脉通常在胆管的左后方上行并终于门静脉。Sow等（1975）观察157例胰腐蚀铸型标本后，发现在胰十二指肠上、下静脉之间有前腺内静脉和后弓形静脉存在的情况约占70%。

胃左静脉（left gastric vein） 它引流胃前、后两面的血液，在小网膜内沿胃小弯行向左上至食管裂孔处，接受食管静脉。然后，再转向后下，经网膜囊的右后方，到达十二指肠上部的上缘，终止于肝门静脉。

胃右静脉（right gastric vein） 较小，在小网膜内沿胃小弯的幽门部向右走行，终止于肝门静脉。胃右静脉还接受幽门前静脉，该静脉在幽门前方上行，是确定幽门口的外科标志。

附脐静脉（para-umbilical veins） 是腹前壁静脉和门静脉之间的交通静脉，它们沿肝圆韧带和脐正中韧带延伸。其中发育最充分的一条起自脐并沿位于肝镰状襞内的肝圆韧带走行（见第13篇），终于门静脉的左支。

胆囊静脉（cystic veins） 是引流胆囊血液的静脉，常有变异。部分静脉起自胆囊上面与肝之间的疏松结缔组织，通常经过胆囊窝进入肝，汇入肝静脉。其余静脉合成1～2条胆囊静脉，或直接入肝或在接受引流肝管和胆总管上段的静脉之后再进入肝脏。只有在极少数情况下，有1或2条胆囊静脉汇入肝门静脉的右支。

临床解剖 肝门静脉可发生阻塞，无论这种阻塞发生在肝内或肝外，都可能引起腹水。肝硬化时，肝门静脉的分支可因门管区纤维组织的收缩而受挤压；当瓣膜性心脏病时，肝静脉的回心压力增加，以及由此导致的整个肝内循环压力升高，也具有与肝硬化相似的后果。同时肝门静脉也可能受到肝脏肿瘤、小网膜内增大的淋巴结或胰头癌的压迫。而肝门静脉血栓形成也可造成各种复杂的情况。当上述各种情况造成门静脉回流受阻时，能提供门-体静脉之间有效侧支循环的吻合途径有以下几个方面：

- 胃左静脉的食管腹部属支（肝门静脉系）与奇静脉和副半奇静脉的食管属支（体静脉系）的吻合。该组静脉的扩张可能导致食管静脉的曲张，甚至引发致命的呕血。
- 直肠下静脉和直肠中静脉（体静脉系）与直肠上静脉（肝门静脉系）之间在直肠壁内的静脉吻合。可能导致直肠壁内的静脉曲张。
- 在脐部，行于肝圆韧带内至肝门静脉左支的静脉即附脐静脉（见本篇前文）与腹壁静脉（体静脉系）相吻合；这些吻合静脉的扩大可能导致腹壁静脉曲张，曲张的静脉自脐向周围放射状分布，这一体征称为“海蛇（Medusoe）头”。
- 腹膜后的静脉可直接与结肠系膜根部的静脉以及肝脏裸区的静脉相交通。
- 通过连接于肝门静脉左支与下腔静脉间的静脉导管。不过，这一情况甚为少见。

对于肝门静脉阻塞和静脉曲张性出血，以前都是以外科手术在肝门静脉系和体静脉系之间建立起血管吻合的方法进行治疗（门-腔静脉或脾-肾静脉吻合术），但是，由于这些肝门静脉的分流途径绕过了肝循环，从而引起严重的副作用。现在，通过血管内探针技术可在肝实质内建立起门-体静脉间的连接，从而使这类疾病得以最好的治疗。

中心静脉（导管）的入路

在临床实践中，有时常需要对上腔静脉和右心插入导管以便对中心静脉压、心内压和肺动脉压进行监测，有时需要长期经静脉供给营养和安全地导入强力药物，有时需留置心律导管或行心内活组织检查等；因此常常需要进行中心静脉或右心插管。首例成功的中心静脉置管是通过外周静脉进行的，但是现在多选用身体上部的更靠进中心静脉的大静脉干进行。其中颈内静脉和锁骨下静脉最为常用。选用这些大静脉插管的优点在于这些大静脉的位置几乎是恒定的，特别当外周静脉有血栓或闭塞等情况时，它们就更为可靠。现将常用的静脉插管入路列举如下：

头静脉 在腕部，它位于桡骨下端的背外侧面（图10.168），紧邻解剖鼻烟窝的近端。这是少有的位置恒定的外周静脉之一。然而，有时很难使一长导管通过肘部，特别是通过锁胸筋膜，因为在此处头静脉几乎以直角汇入腋静脉。

肘正中静脉和贵要静脉 在肘窝内可确认此二静脉（图10.168，169）。然而，因其浅方常盖有脂肪，在女性尤其如此，使它们往往难以辨认；但是，如在近端用止血带阻断静脉回流时，常可触知它们的存在。然而从肘正中静脉或贵要静脉插入的导管并不总是进入胸内的静脉，有时导管可能转向上行到达颈部。

锁骨下静脉 是中心静脉插入套管时第2个最常用的静脉，最常用的部位是颈内静脉。有两条经皮肤行锁骨下静脉穿刺的入路，即锁骨上入路和锁骨下入路。而锁骨下入路更为常用。

锁骨下入路（图10.92）让病人仰卧，头部轻微下垂以使静脉紧张，在锁骨中点下方1cm处插入置管针。一些术者更喜欢在此点稍内侧处进针。穿刺时首先使针与皮肤垂直插入，一旦穿过皮肤后，即将针头指向胸骨上切迹的后面，可将一手指轻压于胸骨上切迹，以指示进针方向。应该在前斜角肌的前方，静脉呈弓形越过第1肋时将针刺入锁骨下静脉。

锁骨上入路（图10.92） 最常用的皮肤穿刺点紧贴锁骨的后方和胸锁乳突肌锁骨头的外缘。首先穿刺针指向身体尾侧，然后，指向内侧；使穿刺针在皮肤之外的部分处在平分锁骨和胸锁乳突肌之间夹角的位置，然后向前推进，并且以10°的斜角向前插向胸骨角水平的胸骨柄后区。锁骨下静脉插管引起的并发症包括对臂丛、锁骨下动脉和胸导管的损伤，偶尔引发气胸，也发生过死亡事件。

颈内静脉入路（图10.154） 经皮颈内静脉穿刺已成为进

入中心静脉的最常用入路。该入路的优点在于非常安全，即使是由经验不足的术者操作也是如此。在循环衰竭的病人，当需要静脉插管时，该入路具有特殊价值。

颈静脉穿刺的途径很多，可划分为高位或低位、内侧位、中央位或外侧位等方位。高位入路在甲状软骨水平或其上方穿刺，而低位途径大约在锁骨上方 1cm 处进针。内侧位、中央位和外侧位是指穿刺点与胸锁乳突肌的关系。高位入路较常用，因为它不容易造成气胸。

最常用的入路还是选择右侧颈内静脉作高位内侧穿刺。此时让病人仰卧、头稍倾斜并下垂以使静脉紧张。穿刺时头转向左侧，穿刺点选在紧邻甲状软骨上缘的外侧。一些术者喜欢将其一指置于颈动脉，另一指置于胸锁乳突肌内侧缘，穿刺针在两指之间刺入。进针时穿刺针与皮肤呈 45° 角，以沿着距胸骨右外侧缘 3～4 指宽处的直线推进，直至静脉血能被顺利吸出。

股静脉（图 10.176） 股静脉穿刺相对比较容易，该入路提供了一个易于进入右心房的路径。但这一入路不适于长时间的置管，因为长时间置管造成血栓和败血症的发病率较高。然而，当病人静脉闭塞时，股静脉是一有用的静脉血样采集点。股静脉置管时，皮肤穿刺点位于股动脉内侧约 1cm 处，并且紧邻腹股沟韧带下方。穿过皮肤后，穿刺针连同注射器与皮肤呈 30° 角，斜向头侧推进。

淋巴系统

引言

淋巴系统（lymphatic system）由淋巴器官、淋巴液和淋巴管构成，在体内广泛分布且涉及许多相关的功能，包括在组织间隙内形成的组织液的回流、巨噬细胞清除细胞碎片和异物以及淋巴细胞和其它细胞的免疫应答等（见第 9 篇）。淋巴系统的部分功能与心血管系统的功能相重叠且具有共同的细胞基础。淋巴管是由内皮细胞围绕和连接成的管道，其外面围以结缔组织。而淋巴组织（lymphatic tissue）是由大量淋巴细胞和相关细胞聚集而成。在许多情况下，淋巴组织与淋巴管有密切联系，如处理和改变淋巴管内的液体和细胞成分。但是，在另外一些情况下，淋巴组织与淋巴管是完全分开的，如脾内的淋巴组织与血液有关；而骨髓和胸腺可以产生不同类型的具有免疫活性的淋巴细胞并将其输送至各处淋巴组织。像其它章节描述的那样，在毛细血管动脉端形成的组织液大部分经其静脉端返回血液循环系统；但是这些组织液的 10%～20% 穿过毛细淋巴管壁变成淋巴液，并通过一个或多个淋巴结再返回静脉，进入血液循环。在详细描述淋巴管和淋巴结的局部解剖关系之前，先讨论淋巴管、淋巴结、淋巴小结、脾和胸腺的一般结构。

淋巴管

毛细淋巴管在组织间隙内形成丛。与邻近的毛细血管相比，其管壁的通透性更大。它们常常起自管腔膨大而末端封闭的盲管。毛细淋巴管的管径较粗，其横断面与毛细血管相比其管腔更为不规则，并且缺少基底膜。但其内皮细胞仍然具有内皮细胞的典型结构特征，如胞浆内具有大量囊泡（见 Leak 1984 年有关淋巴管结构和功能的综述）。与多数毛细血管不同的是，毛细淋巴管的内皮可允许较大分子的物质甚至一些胶体物质和较大的颗粒、细胞碎片通过，组织间隙中的微生物以及某些细胞都能通过其内皮进入毛细淋巴管（Allen 1967）。淋巴管阻塞后所引起的周围组织水肿，就是因为含有较多蛋白质的组织液潴留而引起的。实验提示，大分子和颗粒是通过内皮细胞之间的缝隙或经内皮细胞本身的吞饮作用而进入淋巴液的。多数组织的淋巴液清亮而无色。由于小肠粘膜上皮吸收的脂肪形成脂质小体（乳糜微粒 chylomicrons），致使来自小肠的淋巴液呈乳糜状，因此小肠粘膜内的毛细淋巴管称为乳糜管（lacteals），其淋巴液称为乳糜（chyle）。尽管毛细淋巴管见于大多数组织，但无血管的结构如表皮、毛发、指（趾）甲、角膜、软骨及中枢神经组织和骨髓等均缺乏毛细淋巴管；骨骼肌的肌内膜也很少有毛细淋巴管存在。

毛细淋巴管汇入较大的淋巴管，后者通过其附近的淋巴结。这些淋巴结大部分在某一区域内成群排列，按一般规律多以它们所在的位置命名。淋巴结群内的各淋巴结常相互连接（Kubik 1974）。简言之，淋巴液流经一系列淋巴结最后进入胸导管或右淋巴导管。但也有例外，如甲状腺和食管的淋巴管以及肝冠状韧带和三角韧带的淋巴管都直接流入胸导管而不经淋巴结（Rusznyák 等 1960）。皮肤的浅淋巴管邻近深筋膜并与浅静脉伴行，但有些也单独行进，它们很少与深淋巴管吻合。深部的淋巴干通常与动脉或静脉伴行，几乎全部汇入胸导管或右淋巴导管（见本篇后文）。胸导管和右淋巴导管分别在颈根部汇入左和右头臂静脉起始处。一些学者也曾报道，有些淋巴管汇入其它静脉，如汇入下腔静脉、肾静脉、肾上腺静脉、奇静脉和髂静脉等。由于淋巴管的发生过程与静脉密切相关（见第 3 篇），因而与血管之间的关系特别密切。多数淋巴管吻合广泛并可越过中线；较大的淋巴管也有自己的血管网和神经纤维。当淋巴管壁急性感染（淋巴管炎）时，该血管丛充血，因而沿该淋巴管呈明显的红线状，透过皮肤明显可见并易于触知。

淋巴管损伤后容易修复，新生的淋巴管也易于形成。首先，损伤淋巴管的内皮细胞形成实心的细胞索，随后该细胞索中出现空腔而成为新的淋巴管。

淋巴管的微细结构 像毛细血管那样，毛细淋巴管的管壁由一层内皮构成。通常缺乏连续的基底膜，特化的细胞连接也很少见。已经证明，浆膜下淋巴管有窗孔，然而固定良好的皮下淋巴管则缺乏这种“窗”孔的结构，但是创伤之后例外。丝状伪足常见于管腔面，相似的突起可能还存在于乳糜管的外表面。成束的细胞外丝，即淋巴管锚丝（lymphatic anchoring filament），直径 5～10nm，自内皮细胞的对腔面延伸至血管周围基质。周细胞缺如（Fraley 和 Weiss 1961）。不同组织的毛细淋巴管之间存在着广泛的结构上的差异（Allen 1967; Leak 和 Burke 1968）。随着毛细淋巴管汇合成较大的淋巴管，一薄层结缔组织包被在内皮细胞外面。较

大的集合淋巴干（>200μm）与小静脉相似，管壁具有3层。但是与静脉相比，其管腔更大。内膜由一层内皮细胞和内皮下结缔组织层构成。中膜含有一些平滑肌细胞，多数环形排列；外膜主要是纤维结缔组织，含有胶原和弹性纤维，偶尔还有神经纤维（Boggon和Palfrey 1973）。内膜弹性纤维稀少，但在外膜足以形成一外弹力层。淋巴管与静脉相比，具有更多的瓣膜。瓣膜呈半月状，通常成对，由延伸的内膜构成。瓣膜的游离缘与淋巴液流向一致，瓣膜与相对的管壁形成窦，充盈时使淋巴管呈串珠状。淋巴管内的瓣膜十分重要，能防止管内淋巴液的逆流。

胸导管在结构上类似于中等静脉，但中膜平滑肌更为明显，其搏动性运动也早有描述（见本篇下文）。

Satiukova和Rassokhina-Volkoa（1972）等通过狗后肢和肺的自体移植研究了毛细淋巴管的再生；他们在组织移植处观察到由切断的淋巴管形成的早期淋巴管芽，淋巴流动已经大部恢复。

淋巴的流动 下列因素有助于推动淋巴液自组织间隙流向淋巴结和汇入静脉血流：

- 组织间隙的滤过压来自毛细血管渗透作用产生的组织液。
- 邻近肌肉的收缩压迫淋巴管，使淋巴沿其瓣膜确定的方向流动。在不能活动的肢体内很少有淋巴流动，当肢体主动或被动的活动时，淋巴流会增加。这一事实已应用于临床，通过限制相关区域的运动来减少毒素自感染组织向全身的播散。相反，按摩有助于水肿区淋巴的流动。
- 相邻动脉的搏动可压迫邻近的淋巴管，有助于管内淋巴的流动。
- 呼吸运动和头臂静脉内的负压也促进了淋巴的回流。
- 当交感神经受刺激时，淋巴干管壁平滑肌收缩，导致管腔缩小。胸导管也会发生搏动性收缩（Kinmonth 1982）。由于淋巴管内有大量的瓣膜，管壁平滑肌收缩产生的搏动使迫使淋巴单向流动。然而，当淋巴管显著扩张时，瓣膜可能会失去作用，淋巴逆流。这样，似可解释临床上存在的一些恶性肿瘤沿淋巴逆向播散的现象。

研究方法 感染物和瘤细胞常沿淋巴管自病灶区向全身播散。因此，身体不同区域和各器官的淋巴引流途径具有重要的临床意义。然而，实地解剖并不是追踪淋巴管走行路径的合适方法，因为淋巴管纤细，难以辨认。有关淋巴研究的更为可靠的解剖学资料主要来自下列类型的研究：

- 将染料注入实验动物或尸体（包括人体）的器官或组织内。染料由注射部位进入淋巴管内而使这些淋巴管和与其相连的淋巴结着色。最常用的染料有印度墨汁悬液、氯丁乳胶（Neoprene latex）或普鲁士蓝（Prussian blue）。其中，普鲁士蓝曾被Jamieson和Dobson（1907-1908, 1910, 1920）用来广泛研究人类的淋巴引流途径。在生活动物，可注射亚甲基蓝和碘化油等放射性造影剂，但是后者需要用放射显影技术进行观察。将碘化油注入适当的外周淋巴管而进行淋巴管造影，这种研究方法大大提高了人们对淋巴回流路径的认识，并被广泛地应用于临床疾病的诊断（Kinmonth 1964; Kinmonth和Taylor 1964）。
- 对淋巴结的临床观察有助于对炎症和恶性肿瘤播散趋势的分析。然而，必须注意，当淋巴管阻塞时，淋巴流向的改变可使瘤细胞逆行播散。

脾

尽管脾（spleen）是心血管系统的一部分，但其功能主要涉及机体的免疫和血液的滤过。脾的结构已在第9篇有关章节作了描述，在此不再赘述。

淋巴结和淋巴管的局部解剖

淋巴结和淋巴管以及脾和胸腺的结构已在第9篇的有关章节作了描述。各个淋巴结群都有相当明确的解剖位置，并可依据其引流范围、与其它淋巴结或淋巴结群的连结关系以及其输出淋巴管的去向等给予特定的命名。本篇将对淋巴系进行详细描述，但是有必要首先归纳几条有关淋巴系的解剖学规律，尽管部分内容会有所重复。研究淋巴解剖学常常遇到非常多的解剖名词，例如淋巴干、淋巴结群、淋巴结亚群及各淋巴结群之间的联系等等。然而，如果掌握了淋巴系统的基本解剖学知识和各种淋巴器官的分布规律，许多困难就容易克服了。这些规律对于分析特定的器官、系统或身体的某一部分的淋巴解剖特征非常有用。这方面的例子很多，如前肠、胃、气管、支气管和肺，以及上肢和下肢，头部和颈部等器管结构在淋巴分布上的相似之处和不同特点等。其中包括了淋巴分布的主要类型和特征，包括了将淋巴输送至静脉系的末端淋巴干。一些主要的淋巴结群所引流的区域都很宽广（通常是通过一组或多组亚淋巴结群），有关这些淋巴结群的解剖学资料已经阐明，其中许多知识需要熟练记忆。因此，许多（但不是全部）较小的淋巴结亚群的解剖学命名似乎并不重要，因为它们的分布情况完全可以推导出来。淋巴结解剖学命名的原则将在后文讲述。关于淋巴结命名的一般原则，虽然并非适合所有情况，但却常常是很有用处的。毛细淋巴管内的淋巴液几乎全部从两侧颈内静脉和锁骨下静脉汇合形成左、右头臂静脉处即静脉角处汇入静脉系统；但身体各部淋巴回流途径、长度和复杂程度却差别很大。在某些特定的区域，如甲状腺、食管、肝背面的“裸区”等（见第12篇），其毛细淋巴管可经过胸导管的一个属支直接注入胸导管，中途不经过淋巴结（无结通路）。有时在回流途径中只经过一个淋巴结，形成单结通路，但多数情况下，淋巴回流中要经过多个淋巴结，这些淋巴结还往往相互连结形成不规则的淋巴链。在这种淋巴链上，最靠近引流组织的淋巴结或淋巴结群命名为初级（外周或周缘）淋巴结，而链上的最后一组淋巴结群其输出淋巴管形成最后无间断的主要淋巴干，则称其为终端淋巴结群。位于初级淋巴结群和终端淋巴结群之间的称为中间淋巴结群。有时，也使用“局部淋巴结”这一概念而将上述三组淋巴结都包含在内，另外一些情况下，则仅有周缘淋巴结和中间淋巴结之分。多结引流途径的意义尚不太明确。应该注意的是，这样一种分类可能使一个高度复杂的监控和反应系统人为地简单化。对于一个特定淋巴结来讲，它不仅仅是某一条淋巴链上的一部分，它还接受许多初级输入淋巴管，既是某一区域的初级淋巴结，也是另一些区域的二级、三级、甚至是五级淋巴结等等。这样一种观点适用于淋巴链的各个部分。因此，就淋巴链的整体而言，淋巴管与淋巴结共同组成了一个具有三维空间结构的复合体。不同的淋巴造影术都充分显示了这一复合体的形态特征。由此而提出一个问题：这些不同的淋巴结只是对应于不同的引流（监控）范围和反应区域呢，还是有实质性差异？如果确有实

质性不同的话，其相差程度又有多大？某一具体的淋巴结或淋巴结群的最大引流范围是这些淋巴结或淋巴结群的固有特性，毫无疑问，这一特性取决于它们的位置和联系。

淋巴结的局部解剖学命名原则

淋巴结的局部解剖学命名并无严格的分类规律可循。一般有4个方便而清楚的因素可供命名时参考，它们分别是：

- 位置的浅、深
- 相关的血管
- 相关器官的名称和构筑
- 一般的局部解剖学定位。

位置的浅、深 位置的浅和深是指淋巴结与深筋膜的位置关系而言。正如下文所述，许多浅淋巴结紧密地附着于重要的浅静脉附近。一个有趣但无法解释的事实是上肢少有浅淋巴结，其浅淋巴管回流大部分直接通过腋深淋巴结；相反，下肢的浅淋巴回流几乎毫无例外地都通过较大的腹股沟浅淋巴结，并延伸至髂外淋巴结。

与血管的关系 许多淋巴结和淋巴结群都是围绕着大的血管或其分支而成群分布，淋巴结群的名称也由此血管的名称而来；当然，也有许多例外。此命名法有助于记忆淋巴结群的位置，并且在许多情况下，能够标明该淋巴结群引流的主要区域。与静脉相关的浅淋巴结的例子有：颊淋巴结（面静脉），颈浅淋巴结（颈外静脉），颈前淋巴结（颈前静脉），锁骨下淋巴结（头静脉），滑车上淋巴结（贵要静脉），腹股沟浅淋巴结（大隐静脉）。与血管相关的深淋巴结很多，在此仅举例说明。腹主动脉和髂总、髂内、髂外动脉的周围都有许多淋巴结围绕，这些淋巴结之间由淋巴管连接而组成大的淋巴结链。淋巴结之间的淋巴管主要沿血管方向走行，但也有的淋巴管斜越或横越血管而连结血管两侧淋巴结。因此，这些淋巴结群就以其围绕的血管命名，如髂外、髂内和髂总淋巴结群以及主动脉淋巴结群。后者常与周围的淋巴结，特别是散在于下腔静脉前方的淋巴结共同组成腰淋巴结群。从发生学和淋巴动力学的观点出发，主动脉淋巴结又可进一步分为一个较大的腹主动脉中间群、主动脉旁淋巴结群和由少量淋巴结组成的主动脉后淋巴结群。这些淋巴结群的详细情况将在后文描述，在此仅举例简要说明一种可能的综合性研究途径。腹主动脉淋巴结群沿3条大的膈下腹腔内脏动脉（见后文）聚集，形成腹腔淋巴结、肠系膜上淋巴结和肠系膜下淋巴结，分别引流膈下前肠、中肠和后肠（及其衍化物）的淋巴。就范围和分部而言，前肠包括食管末端、胃和十二指肠近端，其衍化结构包括肝、胆囊和胆管、胰腺以及与其紧密相连的脾，以及位于上述结构之间的腹膜皱襞、网膜和小网膜囊。上述范围内还有腹主动脉上段、腹腔干和它的3个分支，即肝总动脉、胃左动脉和脾动脉。这些动脉的全程和它们的主要分支均应考虑在内。与上述范围相关的淋巴结群有：胃左淋巴结、胃网膜右淋巴结、肝淋巴结和胰脾淋巴结。其它相关淋巴结往往与内脏的名称有关，例如，贲门旁淋巴结和幽门淋巴结（胃），胆囊淋巴结（胆囊），网膜孔前缘淋巴结（胆管）。这些淋巴结群的引流区域很明确，但又相互连接，它们的输出淋巴管汇入腹腔淋巴结。腹腔淋巴结同时也接受肠系膜上淋巴结和肠系膜下淋巴结的输出淋巴管。肠系膜上、下淋巴结又分别接受沿其分支排列或分散排布于肠系膜内的淋巴结群的输出淋巴管；这些淋巴结群也按上述系统命名。因此，腹腔淋巴结的引流范围包括从膈以下至直肠中段以上整个消化管、肝的大部分、胆囊和胆管、以及胰和脾。所以，腹腔淋巴结群是上述范围的终端淋巴结。腹腔淋巴结、肠系膜上和下淋巴结的输出淋巴管汇集形成较粗大的左和右肠淋巴干，它们进一步汇合并与左、右腰淋巴干连接而形成形态多变的乳糜池（cisterna chyli），乳糜池的头侧端续接胸导管。简而言之（见本篇后文），主动脉旁淋巴结引流主动脉的外侧内脏支和呈节段性分布的背外侧壁支供应区的淋巴；其尾端接受来自髂总淋巴结的输出淋巴管，而髂总淋巴结又接受来自髂内和髂外淋巴结的输出淋巴管，而它们又分别有自己的引流范围和外周淋巴结。主动脉旁淋巴结的头侧组是上述所有组织区域的终端淋巴结，它们的输出淋巴管形成两侧腰淋巴干。腰淋巴干与其它大的淋巴管道共同形成乳糜池，由乳糜池向上即胸导管的起始（尾侧）端。应该提出的是与下肢淋巴引流有关的淋巴结群，一些引流区域首先涉及的是腘淋巴结群的周缘淋巴结（沿血管分布），然后经输出管至位于大腿根部的腹股沟浅或深淋巴结，它们是引流下肢淋巴的中间淋巴结群(intermediary groups)不是终端淋巴结群(terminal groups)。由此继续向上形成淋巴链经髂外、髂总淋巴结，主动脉旁淋巴结至其上部的终端淋巴结，然后经腰干，乳糜池至胸导管。臀部的深层淋巴汇入髂内淋巴链，然后循上述相同途径至胸导管。在胸部，命名与血管有关的代表性淋巴结是头臂淋巴结群。

与内脏器官的关系 内脏器官的淋巴结名称不言自喻。如：贲门旁淋巴结和幽门淋巴结，胃淋巴结；其它的有：腮腺浅、深淋巴结（superfical and deep parotid），下颌下淋巴结（submandibular）和结肠旁（paracolic）淋巴结。最好的例子主要涉及下呼吸道的淋巴引流，是自周围开始命名的：肺淋巴结（pulmonary，在肺内主支气管分叉处），支气管肺淋巴结（bronchopulmonary，简称肺门淋巴结），上、下支气管淋巴结（tracheobrochial）和气管旁淋巴结。其上行的输出淋巴管有来自同侧的胸骨旁淋巴结，头臂淋巴结和后纵隔淋巴结的输出淋巴管汇入，形成左、右支气管纵隔干；在气管前方斜行，然后转向颈内静脉和锁骨下静脉汇合处的腹侧面。该淋巴干通常单独开口于静脉汇合处或该两大静脉之一，但是约有五分之一的个体，右支气管纵隔干可能汇入右淋巴导管；左支气管纵隔干可能汇入胸导管，或上述两种情况都存在。

解剖位置关系 以淋巴结所处的解剖位置来命名更适合临床检查的需要，并被广泛采用，其突出的特点是其准确性。以位置命名的淋巴结群的许多（但不是全部）亚群与该区明显的血管及其分支的关系密切，这为淋巴结命名提供了更为准确的依据；但在某些部位，这一命名原则很少采用。

下肢 下肢的周缘淋巴结为腘淋巴结(popliteal nodes)。对于该组淋巴结而言，其命名是由血管还是腘窝而来，不必区分。检查腘淋巴结时，可以握住患者小腿，将小腿由伸位逐渐变为半屈位，同时以指尖沿腘血管探查腘窝。腹股沟淋巴结（inguinal nodes）分为浅群和深群。在这里，腹股沟只表示淋巴结群的位置关系。深淋巴结少见，附着于股静脉内侧面；浅淋巴结由上、下两组构成，下组与腹股沟韧带垂直

排列并覆盖大隐静脉的上段；上组与腹股沟韧带平行排列，并位于该韧带的下方（与旋髂浅血管和阴部外浅血管相关）。使下肢微屈，并外展、外旋，在腹股沟韧带下方1cm的一个带状区和股三角的尖底中分线内侧1cm处的带状区可分别触知腹股沟浅淋巴结的上、下两组。

上肢 上肢的周缘淋巴结是滑车上淋巴结（Supratrochlear nodes，称其为髁上淋巴结似更恰当）。该淋巴结群邻近贵要静脉。在肘关节上方数厘米处沿该静脉可触知其存在。有许多令人满意的检查方法，如：面向患者，用手掌握住前臂尺骨上端的背部；半屈的手指绕向其内侧，以并排的指尖轻轻沿静脉探查髁上淋巴结的存在。腋淋巴结（axillary nodes）具有名称不同的亚群；描述这些亚群的解剖位置有两个依据，一是根据各亚群与腋窝壁的位置关系，另一因素是参照各亚群与腋窝内血管及其分支（尤其是静脉）的位置关系而命名。对腋淋巴结本篇后文将有详细描述，在此不再赘述。对腋窝淋巴结的检查应有条理地顺序检查腋窝各壁及其血管和各组淋巴结。检查者立于患者一侧，用一手使患者上臂轻度外展，另一手探查腋窝各壁。抵住腋窦外侧，其余手指半屈探查腋窝底部。然后指尖依次向深部探查，并沿腋血管向下、向外侧触查。最后，手保持于旋前位而手指进一步探查腋窝深部，即抵住胸侧壁和前锯肌、沿腋窝内侧壁向下移动。应该指出，大部分腋淋巴结属中间淋巴结群，引流区域广泛，并且中央淋巴结是其终端前淋巴结（preterminal）；只有尖淋巴结群是上肢的终端淋巴结。尖群淋巴结的输出淋巴管形成锁骨下干，最后终止于颈内静脉与锁骨下静脉汇合处或其附近。淋巴干和它的开口通常都位于静脉壁的前部。

头和颈部 除少数脏器后淋巴结和胸锁乳突肌深部淋巴结外，头颈部的大部分淋巴结在肿大时均可触知，并且都以所处的解剖位置命名。其中许多名称是恰当而有用的；然而，在颈部一些大的淋巴结群只有最一般化的名称，其命名并没有考虑其与大血管的重要关系。（考虑到这一点，改变它们的名称也值得考虑）。不同淋巴结群的一些解剖学细节将在本篇后文描述。在此仅简要介绍头颈部淋巴结的总体概况，它们的名称以及临床检查方法。头颈部淋巴结与深筋膜的关系将随后予以讨论，但在一些重要的淋巴结其名称已经包含了它们与深筋膜的这种关系。在头颈连接处，淋巴结自颏至枕外隆凸向两侧延伸排列，形成环状的淋巴链，即头颈周围淋巴环（简称颈周围淋巴结环）。从总体上说，该淋巴环包括以解剖位置命名的淋巴结有面部周围淋巴结，颏下淋巴结，下颌下淋巴结，颊淋巴结，下颌后淋巴结，腮腺淋巴结，耳后淋巴结（乳突淋巴结）和枕淋巴结。上述各组淋巴结的位置和引流范围将在本章后文予以描述。检查颈部淋巴结时，可嘱患者取坐位，检查者立于患者身后，双手同时进行检查。手指半屈并与拇指呈相对位，然后以手指进行系统的探查：可先检查颏下三角、下颌下腺和下颌三角，（以拇指检查整个颊肌），下颌后窝，（拇指探查腮腺），胸锁乳突肌的上端和斜方肌的枕端。继而检查近乎垂直分布的颈淋巴结链。颈浅淋巴结数量相对较少，并且较颈淋巴结链小，分浅、深两组。沿颈外静脉和颈前静脉分布，分别称为颈浅淋巴结和颈前淋巴结；它们的输出管汇入颈深淋巴结（颈深淋巴结这一命名并不准确和贴切，而以血管和内脏名称命名淋巴结相对更为确切）。颈深淋巴结主要沿颈动脉鞘排列并包埋于其中或其附近的结缔组织内，实际上主要围绕颈内静脉排列。习惯上将颈深淋巴结分为上、下两群。它们除了直接接收其引流区的淋巴之外，还接受头颈周围淋巴环的输出管，颈浅淋巴结的输出管和其它的脏器旁深淋巴结（即咽后淋巴结、舌下淋巴结、喉前淋巴结、气管前淋巴结、气管旁淋巴结和锁骨下淋巴结）的输出淋巴管。来自头颈部的所有淋巴管最后都汇入同侧的颈深下淋巴结（lower deep cervical group），它是头颈部的终端淋巴结，其输出淋巴管会聚，形成左和右颈干；两侧颈干分别沿颈内静脉下行，注入颈内静脉和锁骨下静脉汇合处即静脉角处。

淋巴结的数量及区域分布 对于淋巴结的数量尚无充分而准确的统计，以下数字是来自许多局限性资料的综合；虽然如此，整体上淋巴结数目的近似值可供我们参考。一个正常的青年人体内大约含有400～500个淋巴结。其中四肢及相应的浅层体壁所占数量最少。如上肢和胸－腹壁的浅层（至脐以上）含有约30个淋巴结，下肢和臀浅部，脐以下腹壁和会阴只有大约20个（这不包括髂淋巴结和主动脉旁淋巴结，这些淋巴结接受大量的腹内输入淋巴管）。在头颈部分布着大约60～70个淋巴结，其余约330个淋巴结分布在胸部、腹部和盆部。其中胸壁深层和胸腔脏器约有100个淋巴结，腹、盆壁深层和腹盆腔脏器约有230淋巴结分布。胃肠道淋巴结最丰富；此外，气管支气管、肺、呼吸道也分布有大量的淋巴结。

颈部的淋巴静脉注入口

淋巴最终经淋巴静脉注入口（Lymphovenous Portals）返回到静脉血液循环中，淋巴静脉注入口位于颈内静脉和锁骨下静脉汇合处附近，而颈内静脉和锁骨下静脉汇合形成更为粗大的左、右头臂静脉。在右侧，有3条大淋巴干向静脉的连接处会聚；在左侧有4条主要淋巴干汇入静脉汇合处。其中3条淋巴干与右侧的3条淋巴干相当，但另外1条是全身最大的淋巴干——胸导管。这些淋巴干的静脉端的形态变化很大，一般教科书中的描述不多，所以，在此引入淋巴静脉注入口这一常用概念。

右侧 有3条淋巴干汇聚于右淋巴静脉注入口：

（1）右颈干（right jugular trunk），自颈深下淋巴结的末端沿颈内静脉腹外侧面延伸，并输送来自头颈部右侧半的淋巴。

（2）右锁骨下干（right subclavian trunk），起自腋尖淋巴结的终端，沿腋静脉和锁骨下静脉延伸，输送来自右上肢和右侧半胸、腹壁（前至脐上，后至髂嵴）浅层组织及大部分乳腺的淋巴。

（3）右支气管纵隔干（right bronchomediastinal trunk见本篇后文）沿气管表面上行，输送来自胸壁，右侧膈顶及其下方的肝、右肺，右支气管和气管的淋巴。此外，还汇集来自"右心"大部（此为临床用语，并不是几何学概念的右半心，见本篇后文）以及食管胸段小部分的淋巴。

右侧3条淋巴干的静脉端变异很大，在绝大多数标本（80%）它们单独开口，呈簇状位于颈内静脉－锁骨下静脉汇合处（静脉角）的腹侧面，有时，它们也可分别开口于颈内静脉或锁骨下静脉靠近静脉角的部位。有部分淋巴干可能在其终止前再分为2支甚至3支，因而可有多个静脉注入口。只有1/5的标本，3条淋巴干融合形成一短干（1cm），即右淋巴导管；它斜行跨过前斜角肌内侧缘至静脉角的前面；在其开口

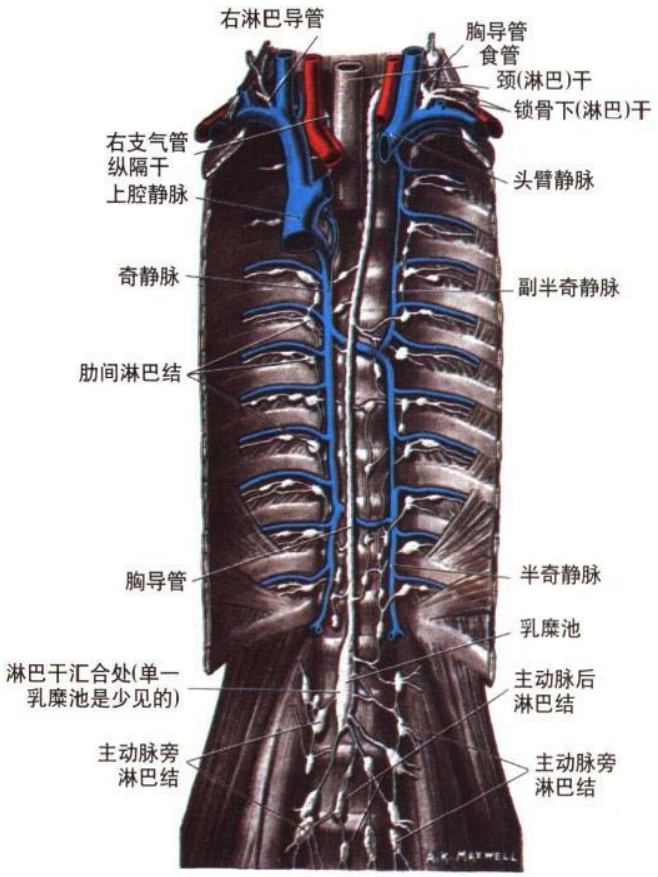

图 10.184 胸导管及右淋巴导管。图中副半奇静脉越过中线的平面比常见的低而半奇静脉越过中线平面比常见者高。注意在图 10.171 和正文中关于奇静脉较常见行程的评论。此图中两个特征：一是右淋巴导管是单一的（常见 2 个或 2 个以上；淋巴干单独开口），再是单一乳糜池少见（常见是形态多变的几个淋巴干的汇合处）。

前有一个带有两尖的半月形瓣膜。常由右锁骨下干和右颈干先汇合形成一条不完全的右淋巴导管；当它们的末端再有分叉时，其终端则有多种结合形式，此时，支气管从隔干几乎总是单独开口。

小结　无论右侧淋巴干的末端形态如何，右淋巴静脉注入口接受来自下列部位的淋巴：即头颈部右侧半，右侧胸壁及其胸腔内含物，腹壁脐和髂嵴以上部分的浅层组织，膈的右半部和下方肝的上面及整个右侧上肢的淋巴。左侧淋巴静脉入口接受来自身体其余各部数量更多的淋巴回流。

左侧　有 4 条淋巴干汇聚于左侧淋巴静脉注入口处：

（1）左颈干，与右颈干相对应；

（2）左锁骨下干，其位置与右锁骨下干相当；

（3）左支气管纵隔干，与右支气管纵隔干相对应，但引流心的大部（即临床所说的“左心”和部分“右心”，见本篇前文）和食管的大部分淋巴。

（4）胸导管，引流身体其余各部分的淋巴。其尾端是腹部淋巴干汇合处（乳糜池）的延续（见下文），胸导管的行程和它的颈静脉端变异很大。

胸导管

成人胸导管（thoracic duct，图 10.184～186）包括腹部淋巴干汇合处（有时形成囊状的乳糜池），全长 38～45cm，自第 2 腰椎水平延伸至颈根部，在第 12 胸椎下缘附近、自乳糜池的上极开始，胸导管穿过膈肌主动脉裂孔、然后在后纵隔内上行于胸主动脉（在其左侧）和奇静脉（在其右侧）之间，它的后方有脊柱（椎体，椎骨联合，前纵韧带），右侧有发自主动脉的肋间后动脉以及半奇静脉和副半奇静脉的末段。它的前方有膈和食管；有时右胸膜腔形成的隐窝可将胸导管和食管隔开。至第 5 胸椎体水平，胸导管逐渐向左侧斜行，进入上纵隔，然后沿食管的左缘上行至胸廓上口。在这一段行程中，胸导管先后经过主动脉弓和左锁骨下动脉起始段的后方，并与左纵隔胸膜紧密相贴。胸导管在第 7 颈椎横突水平弓形向前外进入颈部。胸导管高出锁骨上方 3 或 4cm，并弓形越过椎动静脉、左交感干、甲状颈干及其分支，左膈神经和前斜角肌内侧缘的前方。但是，椎前筋膜将胸导管与这些神经和肌肉分隔开来。在胸导管的行程中，还通过下列结构的后方：左颈总动脉、迷走神经和颈内静脉。最后，胸导管在左锁骨下动脉第一段前方下行，并口并终止于左锁骨下静脉和颈内静脉汇合处（静脉角）。当然胸导管也可在静脉角附近注入上述两大静脉中的任何一条。

另外，有时可见胸导管在终止前分成许多较小的淋巴管道（见后文）。

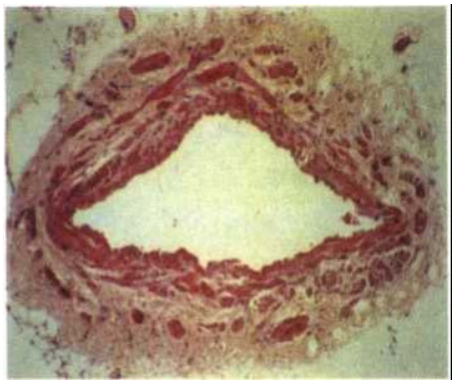

图10.185 胸导管横切面。显示其纤维肌性壁（见正文）。H·E染色。×80（由伦敦Guy大学医科与牙科联合学院解剖系Millie Harrison制备）。

胸导管在腹部的起始处直径约为5mm，但在中胸段直径变小。约50%的标本在其终止前又轻度膨大和弯曲，且间断性缩窄，看上去呈曲张状态。胸导管可在其行程的中间分叉，成为两条不均衡的管道，以后又很快连合，或分为几个小支，形成一淋巴管丛，继而又汇合成一条单一的导管。在较高的部位，胸导管偶尔可分为两支，左支像通常那样终止，右支岔开，汇入右侧一条淋巴干，或当右淋巴导管存在时，汇入右淋巴导管；这些淋巴管道汇合后通常开口于右锁骨下静脉。胸导管在易受压的部位具有相应的瓣膜结构。在其末端有一双尖状的瓣膜向静脉侧张开，以防止或减少血液返流。死亡后，血流常返流入胸导管，从而使胸导管看上去像一条静脉。

胸导管的终端 Kinnaert（1973）对529例胸导管的终端解剖进行了综合分析，其中49例是他自己的解剖资料。根据他的报道，0～4.5%的标本颈部左侧并无胸导管存在。多个终端开口的情况较为常见（按照不同的观察者统计，占10%～40%）。在Kinnaert的系列资料中，胸导管在终止前有66%为多管道形式，但只有21%以真正的多个末端开口出现。尽管不同的研究表明胸导管的终止形式变异很大，但研究工作最多的Jdanov（1959）和Kinnaert（1973）认为，胸导管终止于颈内静脉者分别占48%和36%，终止于锁骨下静脉者分别占9%和7%，终止于颈内静脉锁骨下静脉汇合处（静脉角）者分别占35%和34%。Jdanov的一系列研究资料认为有8%的胸导管终止于左头臂（无名）静脉，但在Kinnaert的研究资料中却从未见此类报道。

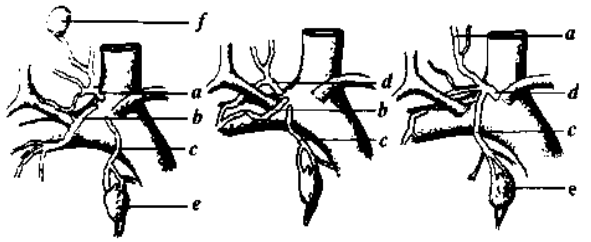

图10.187 右淋巴干末端变异图。a=颈干；b=锁骨下干；c=支气管纵隔干；d=右淋巴导管；e=胸骨旁淋巴结；f=颈深淋巴结（引自Poirier和Charpy）



图10.186 胸导管全长的淋巴造影图。从两侧足背淋巴管注入碘剂，24小时后拍摄。乳糜池未显示。（由剑桥爱登布鲁克医院G I Verney提供，照相由伦敦Guy大学医科与牙科联合学院解剖系Sarah Smith拍摄）。

胸导管的起始和属支 如前所述，胸导管的腹部起始部位于第12胸椎体下缘或胸－腰椎间盘水平、中线右侧，它接受由腹部4条主要淋巴干输送的所有淋巴，它们会聚成为形态多变的长形管道，在此一般称为：淋巴干腹部汇合处（abdominal confluence of lymph trunk）。它可呈一简单的管状，或分成2支、3支或成丛状；当其管径较胸导管粗时，其下端有时不规则地分为两部分或三部分，并且可能被插入的淋巴结围绕。只有在少数情况下，该汇合处呈一简单的梭形囊状膨大，这就是通常所说的乳糜池（cisterna chyli）。目前，似乎还没有公开发表的有关人类胸导管起始端的统计学研究资料。Anson（1963）描述了这类变异：在许多情况下并无乳糜池存在；当其存在时，则呈多叶状或丛状；对于乳糜池的存在类型并无统计学资料。Kubik（1978）在70个标本中观察到14个"池"。只有6例呈单一的池，两叶者5例，3叶者3例，56例标本没有观察到池；其中有半数集合淋巴干直接延伸为胸导管；其它的半数标本中，插入的淋巴结（也见于Anson的描述1963）形成类似乳糜池的轮廓。

腹部淋巴干汇合处又称乳糜池（cisterna chyli）它位于胸导管尾端，在第1、2腰椎及其椎间盘的右前外侧向上垂直伸展约5～7cm，即到达腹主动脉右侧；在这一区域分布的淋巴结有：右侧主动脉旁淋巴结，腹腔淋巴结右侧群和肠系膜上淋巴结的主动脉前群。由此区稍向上方，两条右腰动脉和奇静脉的腰部位于乳糜池和脊柱之间。

乳糜池的前方是右膈脚的内侧缘。本篇前文已经指出，乳糜池和由此形成的胸导管起始部接收左、右腰干和肠干。

（1）腰干（lumbar trunks）成对，由主动脉旁淋巴结的输出淋巴管形成。因此，腰干直接或间接地接受和输送来自下肢，整个骨盆、会阴和脐以下腹壁、脐以上腹壁深层组织，盆腔脏器，睾丸或卵巢、肾和肾上腺等部位的淋巴。

（2）肠干（intestinal lymph trunks）接受腹腔淋巴结的输出管（主动脉腹侧群的末端）经中间淋巴结群引流胃、肠（至直肠中部水平），胰腺，脾和大部分肝（前下部）的淋巴。

胸导管的属支（图10.187）：

- 腹部淋巴干汇合处（abdominal confluence of lymph trunks），或称乳糜池（前文已作描述）。由此流出的淋巴全部进入胸导管起始端。
- 两侧下行的胸干（descending thoracic trunks），来自两侧下6～7肋间隙的肋间淋巴结的输出管，它们穿过主动脉裂孔至腹部，于胸导管的起始处，注入其外侧部。
- 两侧上行的腰干（ascending lumbar lymph trunk），来自上位主动脉旁淋巴结的输出管，它们上行，穿过相应的膈脚，在胸腔内于不同水平汇入胸导管。
- 上位肋间干（upper intercostal trunks），引流左侧上5～6肋间隙的肋间淋巴结。
- 纵隔干（mediastinal trunks）引流下述不同部位的淋巴，包括肝上面与膈顶相邻部分，膈、心包、心和食管。因此，纵隔干成为上述脏器与胸导管之间的淋巴通路。
- 左锁骨下干（left subclavican trunk）通常汇入胸导管，也可能单独开口于左锁骨下静脉。
- 左颈干（left jugular trunk）通常汇入胸导管，也可能单独开口于左颈内静脉。
- 左支气管纵隔干（left bronchomediastinal trunk）偶尔汇入胸导管，通常有独立的静脉开口。

据称前面列举的许多淋巴干其末端都具有双尖的瓣膜，能够防止淋巴返流。然而，Sapin和Borziak（1974）利用淋巴造影技术对180例尸体的胸导管进行了研究，他们发现造影剂通常可返流入纵隔和椎旁淋巴结中的部分淋巴结群。

头颈部的淋巴引流

头颈部的淋巴结包括终端（集合）群、中间群和外周群。终端淋巴结群与颈动脉鞘相关连，称为颈深淋巴结。头颈部的所有淋巴管直接或间接地注流至颈深淋巴结。颈深淋巴结的输出管形成颈干，在右侧终止于静脉角或右淋巴导管；在左侧，通常注入胸导管，但也可能注入颈内静脉或锁骨下静脉。头颈部组织的淋巴回流，也像其它区域那样，可分为浅、深两部分（参见本篇前文有关头颈周围淋巴结环和颈垂直淋巴结链的分类描述。）

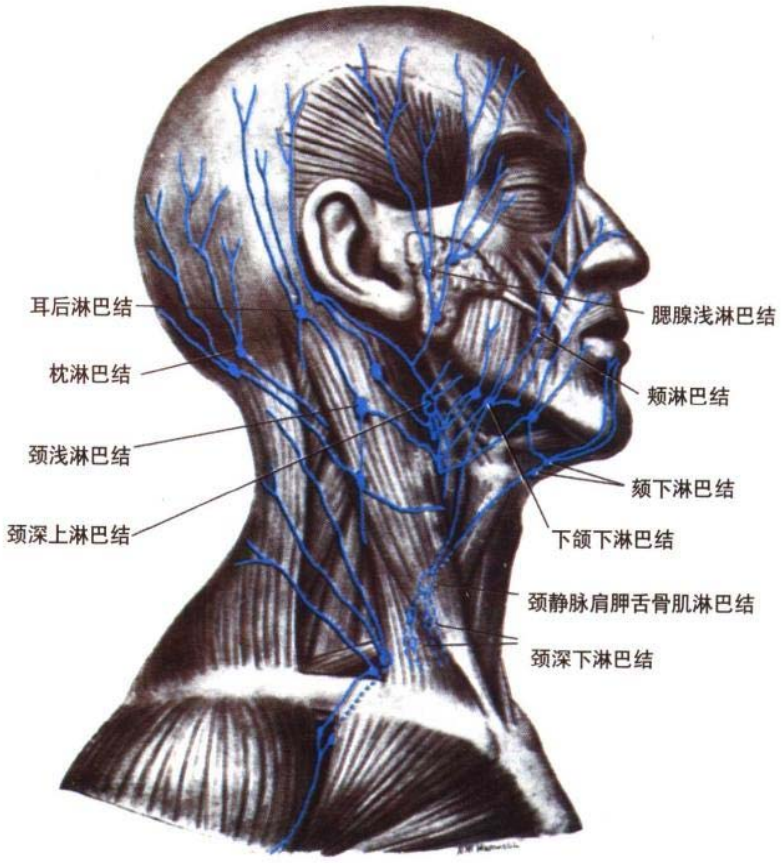

图10.188 头颈部浅淋巴结和淋巴管。

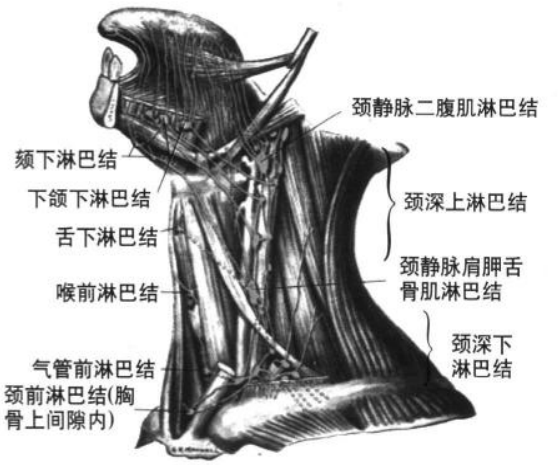

图10.189 舌的淋巴注流图。除去胸锁乳突肌后，呈露呈链状排列的颈深淋巴结。(引自 Jamieson 和 Dobson)

颈深淋巴结

颈深淋巴结（deep cervical lymphatic nodes）沿颈动脉鞘排列，形成上、下两群。

颈深上淋巴结（Superior deep cervical nodes 图10.188） 它们毗邻颈内静脉上部。多数位于胸锁乳突肌深方；有数个淋巴结越过胸锁乳突肌区。由一个大淋巴结和数个小淋巴结构成的一个亚群位于二腹肌后腹和面静脉、颈内静脉围成的三角内，称为颈内静脉－二腹肌淋巴结，该组淋巴结尤其与舌的淋巴引流有关。颈深上淋巴结的输出管汇入颈深下淋巴结群或直接至颈干。

颈深下淋巴结（inferior deep cervical node） 部分位于胸锁乳突肌深方，与颈内静脉下部密切相关，但有些淋巴结也延伸至锁骨下三角，与臂丛和锁骨下静脉关系密切。常有一个淋巴结位于肩胛舌骨肌中间腱处或就在其上方，称为颈静脉肩胛舌骨肌淋巴结（juguloomohyoid node），主要引流舌的淋巴。颈深下淋巴结的输出管汇入颈干。

头颈部浅层组织的淋巴引流

该区的大部分浅组织的淋巴引流至局部淋巴结群，其输出管再至颈深淋巴结；但一些结构的淋巴也可直接回流至颈深淋巴结。涉及浅部组织淋巴引流的淋巴结群有以下各组：

- 头部有枕淋巴结，耳后淋巴结（乳突），腮腺淋巴结，颊淋巴结（面淋巴结）。
- 颈部有下颌下淋巴结，颏下淋巴结，颈前淋巴结，颈浅淋巴结。

头皮和耳的淋巴引流 来自鼻根上方额区的淋巴管注流至下颌下淋巴结（图10.188），并与面部淋巴引流一样。来自前额余部，颞区、耳廓外侧面上半和外耳道前壁的淋巴管回流至腮腺浅淋巴结，该淋巴结位于耳屏正前方，在腮腺筋膜浅面或深面。腮腺淋巴结也接受眼睑和颧区外侧的皮肤淋巴管。其输出淋巴管至颈深上淋巴结。耳廓上方头皮，耳廓颅面的上半以及外耳道的边缘和后壁的淋巴均回流至颈深上淋巴结和耳后淋巴结。

耳后淋巴结（retroauricular nodes 图10.188），位于胸锁乳突肌乳突端浅面和耳后血管深面，其输出管汇入颈深上淋巴结。耳垂，外耳道底以及下颌角和腮腺区下部皮肤的淋巴回流至颈浅淋巴结或颈深上淋巴结。颈浅淋巴结（Superficial cervical nodes）在胸锁乳突肌浅面，沿颈外静脉排列，它的部分输出管绕过胸锁乳突肌前缘至颈深上淋巴结；其余输出管则沿颈外静脉至锁骨下三角内的颈深下淋巴结。

枕部头皮的淋巴部分回流至枕淋巴结，部分沿胸锁乳突肌后缘的淋巴管至颈深下淋巴结。枕淋巴结偶尔位于枕后三角的上角内，但通常位于斜方肌上部附着区的浅面。

面部的淋巴回流 引流眼睑和结膜的淋巴管起自围绕睑板的浅、深淋巴管丛；它们相互交通，并发出内、外侧淋巴管。睑外侧淋巴管引流两眼睑全层的淋巴，但其内侧部和整个结膜除外，它们自眼睑外侧连合处汇至腮腺浅淋巴结和包埋在腮腺内的腮腺深淋巴结，并接收来自中耳的淋巴（见下文）。睑内侧淋巴管引流整个眼睑内侧部和泪阜的淋巴。它们沿面静脉行走，终于下颌下淋巴结。

通常有3组下颌下淋巴结（submandibular nodes 图10.188、189），位于下颌下三角内，颈深筋膜深面，其中一组位于下颌下腺前极，另一组排列于面动脉行至下颌骨段的两侧。其它淋巴结常包埋于腮腺内或位于其深方。下颌下淋巴结引流区域广泛，包括来自下列部位的淋巴管：颏下淋巴结、颊淋巴结和舌淋巴结等，其输出管至上部和下部的颈深淋巴结。外鼻、两颊、上唇和下唇外侧部的淋巴直接回流至下颌下淋巴结；沿面静脉回流的淋巴管途经几个颊淋巴结（buccal nodes）。唇和颊粘膜的淋巴也回流至下颌下淋巴结。颊的外侧部淋巴回流至腮腺淋巴结，鼻根和前额中部皮肤的淋巴部分回流至腮腺淋巴结，部分至下颌下淋巴结。

下唇中部，颊部深面和舌尖的淋巴回流至颏下淋巴结（submental nodes），它位于下颌舌骨肌表面，两侧二腹肌前腹之间（图10.189）。颏下淋巴结接受来自两侧的输入淋巴管，部分输入淋巴管在颏处越边交叉；其输出淋巴管至下颌下淋巴结和颈静脉肩胛舌骨肌淋巴结。

颈部淋巴引流 引流颈部浅层组织的许多淋巴管位于胸锁乳突肌的边缘，回流至颈深上或颈深下淋巴结；但是有些淋巴通过胸锁乳突肌浅面和枕后三角至颈浅淋巴结和枕淋巴结。来自枕前三角上部区域的淋巴回流至下颌下和颏下淋巴结；颈前部舌骨下区皮肤的淋巴管回流至颈前静脉周围的颈前淋巴结；其输出管至两侧的颈深淋巴结，包括舌骨下群，喉前群和气管前群（见下文）。在胸骨上间隙（见第7篇）常有一颈前淋巴结存在。

头颈部深层组织的淋巴回流

颈深筋膜深方的头颈部组织的淋巴可直接回流至颈深淋巴结。但部分淋巴管在回流途中经其外周淋巴结。除前文已提及者外，还包括咽后淋巴结，气管旁淋巴结，舌淋巴结，舌骨下淋巴结，喉前淋巴结和气管前淋巴结。

咽后淋巴结(retropharyngeal nodes) 由一内侧群和两外侧群组成，后者沿头长肌外侧缘、寰椎侧块前方分布。所有咽后淋巴结均位于咽与椎前筋膜之间，接受鼻咽部、咽鼓管以及寰枕关节和寰-枢关节的输出淋巴管。它们回流至颈深上淋巴结。

气管旁淋巴结(paratracheal nodes) 它们沿喉返神经排列于气管和食管的两侧，其输出淋巴管至相应位置的颈深淋巴结。

舌骨下、喉前和气管前淋巴结(infrahyoid prelaryngeal and pretracheal nodes) 位于颈深筋膜下、接受颈前淋巴结的输出管。它们的输出管汇入颈深淋巴结。舌骨下淋巴结位于甲状舌骨膜前方；喉前淋巴结位于弹性圆锥和环状声带膜的表面；气管前淋巴结位于甲状腺下静脉附近气管的前方。

舌淋巴结(lingual nodes) 较小而不恒定。位于舌骨舌肌的外表面和颏舌肌之间，其输出管汇入颈深上淋巴结。

鼻腔、鼻咽部和中耳的淋巴回流 鼻腔的淋巴管与蛛网膜下隙之间可通过嗅神经周围间隙相交通。鼻腔前部的淋巴管表浅，汇入外鼻皮肤的淋巴管，终止于下颌下淋巴结。鼻腔其余部位、鼻旁窦、鼻咽部和咽鼓管咽部的淋巴直接（或经咽后淋巴结）回流至颈深上淋巴结。鼻腔底后部的淋巴也可能回流至腮腺淋巴结。

鼓室和鼓窦粘膜的淋巴回流至腮腺淋巴结或颈深上淋巴结；咽鼓管鼓室端的淋巴可能回流至颈深淋巴结；通过注射示踪和电镜观察发现，这些淋巴管均位于粘膜下层(Pulec等1975)。

喉、气管和甲状腺的淋巴回流 喉淋巴管形成上下两组；在喉的侧壁尤为明显。两组淋巴管以声襞水平分界，并在后壁相互吻合。上组穿过甲状舌骨膜，与喉上血管伴行，终于颈深上淋巴结；下组经环状软骨和第一气管软骨环之间至颈深下淋巴结，或穿过环状声带膜至气管前和喉前淋巴结。

气管壁内有一致密的淋巴管网；其颈部者回流至气管前和气管旁淋巴结，或直接至颈深下淋巴结。

甲状腺淋巴管与气管淋巴丛相交通，甲状腺峡以上方者至喉前淋巴结，还有部分淋巴管汇集至气管前和气管旁淋巴结；此外，另一些淋巴管可能回流至头臂淋巴结，在上纵隔内与胸腺相关。在外侧，甲状腺的淋巴管沿甲状腺上静脉回流至颈深淋巴结。甲状腺的另一些淋巴管可直接回流至胸导管，途中无中间淋巴结存在（见本篇前文）。

口腔、牙、扁桃体和舌的淋巴回流 口腔（mouth）牙龈淋巴管回流至下颌下淋巴结；硬腭淋巴管向前延伸至上牙龈淋巴管，向后，则穿过咽上缩肌，终于颈深上淋巴结和咽后淋巴结；软腭的淋巴管向后外侧行，部分至咽后淋巴结，部分至颈深上淋巴结。口腔底前部的淋巴或直接或经颏下淋巴结回流至颈深上淋巴结群的下位淋巴结；口底其余部分的淋巴管回流至下颌下淋巴结和颈深上淋巴结。

牙 牙齿的淋巴管回流至下颌下和颈深淋巴结。

扁桃体 来自扁桃体的淋巴管穿过颊咽筋膜和咽上缩肌、经茎突舌骨肌和颈内静脉之间至颈深上淋巴结。多数终于颈静脉二腹肌淋巴结；少数淋巴管至颈内静脉外表面、胸锁乳突肌的深方或内侧的小淋巴结。

舌(图10.189) 舌粘膜内的淋巴管丛与肌肉淋巴管丛相连续。舌前区的淋巴回流至舌缘和中央部淋巴管，而在轮廓乳头后方者则至舌背淋巴管。

舌的淋巴管 分为舌缘、中央和舌背淋巴管。

舌缘淋巴管（marginal vessels）来自舌尖和舌系带区，并在舌粘膜下面下行至多处淋巴结：

- 其中一些舌缘淋巴管穿过下颌舌骨肌；与下颌骨骨膜相接；进入颏下淋巴结，并且也通过舌骨前方至颈静脉肩胛舌骨肌淋巴结。起源于一侧淋巴管丛的淋巴管可经舌系带下方终于对侧的淋巴结；位于中央的颏下淋巴结的输出管行向两侧。
- 一些舌缘淋巴管穿过下颌舌骨肌进入下颌下淋巴结。
- 另一些舌缘淋巴管经舌下腺下方，并随舌下神经的伴行静脉，终于颈静脉二腹肌淋巴结；一条淋巴管通常经二腹肌中间腱浅面或深面进一步下行至颈静脉肩胛舌骨肌淋巴结。
- 来自舌侧缘的一些淋巴管，跨过舌下腺，穿过下颌舌骨肌并终止于下颌下淋巴结；其它者则终止于颈静脉二腹肌淋巴结或颈静脉肩胛舌骨肌淋巴结。来自舌缘后部的淋巴管穿过咽壁至颈静脉二腹肌淋巴结。

舌中央淋巴管（central vessels） 舌表面的淋巴是回流至舌边缘淋巴管还是舌中央淋巴管尚不清楚。中央淋巴管在颏舌肌之间下行，部分通过肌肉转向外侧；但多数由肌肉之间通过，并向左、右两侧分散，沿舌静脉至颈深淋巴结，特别是其中的颈静脉二腹肌淋巴结和颈静脉肩胛舌骨肌淋巴结。也有部分淋巴管穿过下颌舌骨肌进入下颌下淋巴结。

舌背侧淋巴管（dorsal vessels）引流轮廓乳头区及其后方的淋巴，行向后下方。其中部淋巴管位于舌正中面两侧附近。它们转向外侧汇入边缘淋巴管；全部穿过咽壁，通过颈外动脉周围至颈静脉二腹肌淋巴结和颈静脉肩胛舌骨肌淋巴结。少数淋巴管可能于舌骨后方下行，穿过甲状舌骨膜终止于颈静脉肩胛舌骨肌淋巴结。

咽和食管颈部的淋巴回流 咽和食管颈部的淋巴管，直接或经咽后淋巴结或气管旁淋巴结，至颈深淋巴结。会厌区的淋巴管汇入舌骨下淋巴结。

上肢的淋巴引流

上肢连同躯干同侧半广阔区域的浅层组织的所有淋巴管，直接或经过数目不等的外周淋巴结群后，回流至腋淋巴结。深筋膜内的淋巴管沿主要血管束行走；浅淋巴管，除手和前臂背侧者外，均向浅静脉会聚，并与之伴行。

腋淋巴结(axillary nodes) 腋淋巴结引流整个上肢和部分躯干部的淋巴；该群淋巴结较大，由20－30个淋巴结组成，并且可大致分为5群。其中4群是中间淋巴结；只有尖群是终端淋巴结。

（1）外侧群（lateral group）有4～6个淋巴结，位于腋静脉后内侧，引流整个上肢的淋巴，但与头静脉伴行的淋巴管除外，其输出淋巴管部分至中央群和尖群淋巴结，部分至颈深下淋巴结群。

（2）前群或胸肌淋巴结群(anterior or pectoral group)，



图 10.190 上肢浅层组织的淋巴注流图前面观。

有4～5个淋巴结，在胸外侧血管附近，沿胸小肌下缘排列。引流脐以上体前外侧壁的皮肤和肌肉以及乳腺（中央外侧部，见下文）的淋巴；其输出管一部分至中央淋巴结，一部分至腋尖淋巴结。

（3）后群或肩胛下群（posterior or subscapular group），有6～7个淋巴结，沿肩胛下血管排列于腋后壁的下缘。引流项下后区皮肤和浅层肌以及躯干背侧面髂嵴水平以上的淋巴，其输出管至腋尖和中央群淋巴结。

（4）中央群（central group），有3～4个大的淋巴结，包埋于腋窝脂肪中，接收来自上述3群淋巴结群的淋巴管；其输出管汇入尖群淋巴结。

（5）尖群（apical group），有6～12个淋巴结，部分位于胸小肌的上部，部分在其上缘以上，自腋静脉的内侧延伸至腋窝尖部，只有与头静脉伴行的淋巴管和引流乳腺外周上部区域的淋巴管才属于尖群的区域性输入淋巴管；但腋尖淋巴结接受上述各群腋淋巴结的输出管。尖群输出管汇合成锁骨下干，直接汇入静脉角处，或锁骨下静脉，有时锁骨下干可汇入颈干；偶尔也可直接注入右淋巴导管；左锁骨下干通常终止于胸导管。此外，腋尖淋巴结常会有数条输出管汇入颈深下淋巴结。



图 10.191 正常腋淋巴结造影图。碘造影剂注入手背淋巴管4天后拍摄：1= 外侧群淋巴结；2= 胸肌群淋巴结；3= 臂部淋巴管（由J B Kinmonth提供）。

位于上肢腋淋巴结以外的淋巴结较少，包括：滑车上淋巴结，锁骨下淋巴结（均属于表浅淋巴通路）。偶尔也有孤立存在的淋巴结沿主要血管排列。

（1）滑车上淋巴结（supratrochlear nodes），只有1～2个淋巴结，位于深筋膜浅面，内上髁近端，贵要静脉内侧；其输出管与贵要静脉伴行，汇入深淋巴管。

（2）锁骨下淋巴结（infraclaricular nodes），位于头静脉旁，三角肌胸大肌间沟内，通常只有1～2个淋巴结，其位置恰在锁骨下方；其输出管穿过锁胸筋膜至腋尖淋巴结；少数情况下，一些淋巴管可经锁骨前方至颈深下淋巴结（锁骨上淋巴结）。

（3）还有一些小而散在的淋巴结，沿桡侧、尺侧和骨间血管排列；有时在肘窝内肱动脉分叉附近，或上臂贵要静脉内侧也可见到小淋巴结存在。

上肢浅组织的淋巴回流 上肢浅淋巴管起源于皮肤淋巴管丛。手指丛沿手指的两侧缘回流至指蹼处，汇入远侧掌淋巴管，该组淋巴管可行向背侧，到达手背面（图10.190，192），手掌近端淋巴管向腕部回流，内侧沿血管的尺侧缘，外侧则汇入拇指淋巴管。自手掌中央丛发出数条淋巴管，形成一干，绕过第2掌骨，自示指和拇指处汇入背侧淋巴管。前臂和上臂浅淋巴管与浅静脉伴行。手的集合淋巴管全部从掌面至前臂背侧淋巴管，先并列走向近端，然后弯曲绕过上肢两侧缘，汇入腹侧淋巴管（图10.192）。掌前淋巴管与前臂正中静脉伴行，通过前臂至肘区，在肘的近端，它们行于肱二头肌的内侧缘，然后于腋前襞处穿入深筋膜，并终止于腋外侧淋巴结。

前臂外侧的淋巴管沿头静脉至三角肌腱水平，在此多数

向内侧倾斜至腋外侧淋巴结；但有部分淋巴管继续与静脉一起至锁骨下淋巴结，这些外侧淋巴管接收自上肢背侧面绕过其外侧缘来的淋巴管。前臂内侧的淋巴管伴随贵要静脉走行：一些淋巴管于肘的近端终止于滑车上淋巴结，其输出淋巴管与越过它们的内侧淋巴管一起，伴贵要静脉穿过深筋膜终止于腋外侧淋巴结或深淋巴管。绕上肢内侧缘的淋巴管汇入该组淋巴管。

三角肌区的集合淋巴管绕过腋前、后襞终止于腋淋巴结。肩胛区皮肤的淋巴汇入肩胛下淋巴结或通过与颈横血管伴行的淋巴管至颈深下淋巴结。

上肢深部组织的淋巴回流 上肢深淋巴管伴随主要的神经血管束（桡侧、尺侧、骨间血管和肱血管）至腋外侧淋巴结。其数量少于浅淋巴管、间隔一段距离与浅淋巴管相交通。可见数个淋巴结沿深淋巴管排列。肩胛肌淋巴主要回流至腋淋巴结的肩胛下群；胸肌的淋巴回流至胸肌淋巴结、中央群和尖群淋巴结。

乳腺的淋巴回流 乳腺淋巴管起自小叶间结缔组织和输乳管壁的淋巴管丛，并与围绕乳头的乳晕下皮肤淋巴管相交通（图10.193）。据报道，乳腺淋巴管还与深筋膜下方的微淋巴管丛相连接；这一连接很少参与正常的淋巴引流以及肿瘤的早期播散（Turner-Warwick 1959）。但是，当通常的淋巴通路阻塞时，它却提供了一条淋巴回流的代偿通路。直接来自乳腺的输出淋巴管可绕过腋前缘，经腋筋膜至胸肌淋巴结；部分淋巴管可直接至肩胛下淋巴结。来自乳腺上部的几条淋巴管至腋尖淋巴结，有时途经锁骨下淋巴结或较小的胸肌间淋巴结。腋淋巴结接收乳腺75%以上的淋巴，其余者大部分经乳腺内、外侧部淋巴管回流至胸骨旁淋巴结；这些淋巴管与胸廓内动脉的穿支相伴行。乳腺淋巴管偶尔也沿肋间后动脉的外侧皮支至肋间淋巴结（该区皮肤的淋巴回流见本篇后文）。

临床解剖 腋淋巴结肿大常常是由于发生于背上部和肩部、胸前部和乳腺、腹前外侧壁上部或上肢的恶性肿瘤和感染所致（腋淋巴结的触诊，前文已有描述）。在乳腺癌的手术中，胸大肌及其深筋膜和周围的肌肉应全部清除，因为其淋巴管分支广泛。此时腋淋巴结、胸大肌的胸肋部，常还有胸小肌，也应一并清除，以保证全部切除。受累的淋巴管和淋巴结（目前，因为有了更为准确可靠的诊断技术，一些外科医生主张实行乳癌次根治切除术）。

下肢的淋巴引流

下肢的大部分淋巴管都流经一个大的中间淋巴结群，即腹股沟淋巴结群；也有部分淋巴管先穿过几个更远端的中间淋巴结，但这种情况在下肢较其它部位少。腹股沟淋巴结位于深筋膜的浅面和深面。尽管通常这样描述，但实际上腹股沟淋巴结并不是下肢终端淋巴结群。来自腹股沟淋巴结的淋巴管注入髂外和髂总淋巴结群，最后至主动脉旁淋巴结。臀深部的淋巴经髂总淋巴结链也至主动脉旁淋巴结。因此，主动脉旁淋巴结群的上部是下肢的终端淋巴结。两侧主动脉旁



图10.192 上肢浅层组织淋巴注流图。后面观。

淋巴结的输出管形成两侧的腰干，将淋巴引流至乳糜池，继而进入胸导管。

腹股沟浅淋巴结(superficial inquinal nodes) 由近侧和远侧两组组成（图10.194A，195～197）。近侧组通常有5～6个淋巴结，恰在腹股沟韧带的远侧。该组外侧部的淋巴结接收来自臀区和脐以下腹前壁区域的输入淋巴管。该组内侧淋巴结接收外生殖器（包括阴道下部）、肛管下部和肛周区、邻近的腹壁、脐和伴随子宫圆韧带来的子宫淋巴管等。腹股沟淋巴结的远侧组常含4～5个淋巴结，沿大隐静脉末端排列，接受下肢的所有浅淋巴管，但来自小腿后外侧区者除外。所有腹股沟浅淋巴结主要注入髂外淋巴结，一些淋巴管经股管，而其余淋巴管则沿股血管前方或外侧进入盆腔。在单个淋巴结之间均有大量淋巴管连接

腹股沟深淋巴结 腹股沟深淋巴结（deep inquinal nodes）位于股静脉内侧，通常有1～3个数量不等。其中之一就位于隐－股静脉汇合处的远侧，另一个位于股管内；最近端的一个位于股环的外侧。其中间淋巴结常不恒定，近端淋巴结常缺如。所有股深淋巴结均接收与股血管伴行的深淋巴管；此外，还接受来自龟头（或阴蒂）的淋巴管、以及少量来自腹

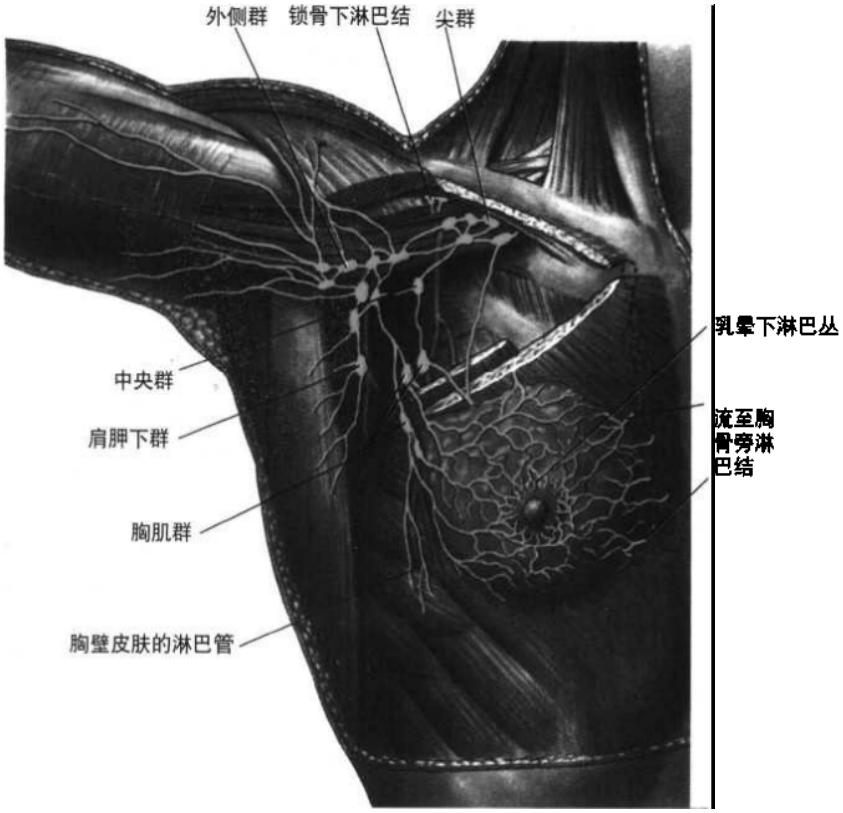

图 10.193 乳腺的淋巴管及腋淋巴结。

股沟浅淋巴结的输出管；腹股沟深淋巴结的淋巴输出管穿过股管注入髂外淋巴结。

下肢外周淋巴结很少，并且位置都较深，但也有例外，有时会有一个淋巴结位于小腿骨间膜的近端，胫前血管附近，其它的只见于腘窝内。

腘淋巴结 腘淋巴结（popliteal lymph nodes）群较小，通常有6个，埋在腘窝脂肪内（图10.194B）。其中之一位于小隐静脉末端附近，引流小隐静脉区域的浅淋巴。另一个位于腘动脉和膝关节后部之间，接受直接发自膝关节的淋巴管和与动脉伴行的淋巴管。其余淋巴结列于腘血管两侧，接受胫前、后血管的伴行淋巴管。腘淋巴结的输出管紧邻股血管上行至腹股沟深淋巴结，但部分淋巴管也可伴随大隐静脉至腹股沟浅淋巴结。

临床解剖 腘淋巴结的炎症通常由脚跟外侧损伤引起。腹股沟浅淋巴结引流区的疾病或损伤时常导致该淋巴结肿大（触诊见本篇前文）。因此当包皮、阴茎、大阴唇、阴囊等部发生癌肿或感染性疾病时；或者当会阴、肛门和阴道下部形成脓肿时；或当某些疾病影响到该区皮肤和浅层结构时；或者在腹壁区、臀区发生疾病时，几乎总是会影响到腹股沟近侧组浅淋巴结，而只有在下肢疾病或损伤时才会累及腹股沟远侧组浅淋巴结。

下肢浅组织的淋巴引流 下肢浅淋巴管起自皮下淋巴管丛，集合淋巴管沿足内侧的大隐静脉，足外侧的小隐静脉离开足部上行。

内侧淋巴管（medial vessels）较大，数多，起自足背的胫侧，一些淋巴管于内踝前方上行，另一些则经其后方上行，然后，二者汇聚至大隐静脉处，并与之伴行，汇入腹股沟浅淋巴结的远侧组。外侧淋巴管（lateral vessels）起自腓侧，其中部分淋巴管跨过小腿前方汇入内侧淋巴管，并至腹股沟浅淋巴结远侧组；而其余淋巴管伴随小隐静脉至腘淋巴结。臀区浅淋巴管向前方绕行至腹股沟浅淋巴结近侧组。

下肢深层组织的淋巴回流 伴随下肢主要血管束的深淋巴管有：胫前、后淋巴管，腓淋巴管、腘淋巴管和股淋巴管。来自足和小腿的深淋巴管途经腘淋巴结；而来自大腿者至腹股沟深淋巴结。

臀和坐骨区的深淋巴管与相应的血管伴行。与臀上血管伴行的深淋巴管汇入位于坐骨大孔上缘臀上动脉盆内部附近的淋巴结；而与臀下血管伴行者经梨状肌下方流经一两个小淋巴结后汇入髂内淋巴结。

腹部和盆腔的淋巴引流

腹壁大部和所有腹腔脏器（肝区的一小部分除外）的淋巴经胸导管回流。淋巴管与相应的动脉伴行，淋巴结沿相应动脉形成许多中间淋巴结群，并在腹主动脉附近形成几个终端淋巴结群。虽然已有图谱中的图例可供参考，但在下面的概述中仍然增加了许多内容。

腰淋巴结 腰淋巴结（lumbar nodes）包括3个终端淋巴结组。尽管它们之间相互连接，但却各有自己的引流区域。此

图 10.194A 下肢浅层组织淋巴注流图。前内侧面观（半模式图）。

B

图 10.194B 下肢浅层组织淋巴注流图。后面观（半模式图）。

外，还有一系列中间淋巴结群和一个“副”淋巴群（图10.196，197）。这些终端淋巴结群包括：主动脉前群、主动脉旁群（左和右）以及主动脉后群。

主动脉前群：（preaortic group） 引流由腹主动脉腹侧脏支分布器官的淋巴如消化管腹部（下至直肠中部）及其衍化结构。

主动脉旁群（lateralaortic groups） 它们引流由主动脉外侧脏支和背外侧壁支供应的内脏和其它结构的淋巴。接收与髂淋巴管相连的较大的中间淋巴结的输出管；因此，其较上部的淋巴结包括肾上腺、肾、输尿管、睾丸、卵巢、盆腔内脏器（肠管除外）以及腹后壁深层组织，脐以下腹壁，盆壁和会阴壁及整个下肢的终端淋巴结。

主动脉后群（retroaortic group） 该组淋巴结没有特定的引流区域，尽管它可能主要与腹后壁的淋巴引流有关，但也可以看做是主动脉旁群的外周淋巴结的一部分，并且与周围的淋巴结群相互联系。



图10.195 腹股沟淋巴管和淋巴结的淋巴造影图。在足背一淋巴管注入碘造影液后立即拍摄：1=腹股沟淋巴结；2=髂外淋巴结（由J B Kinmonth 提供）。

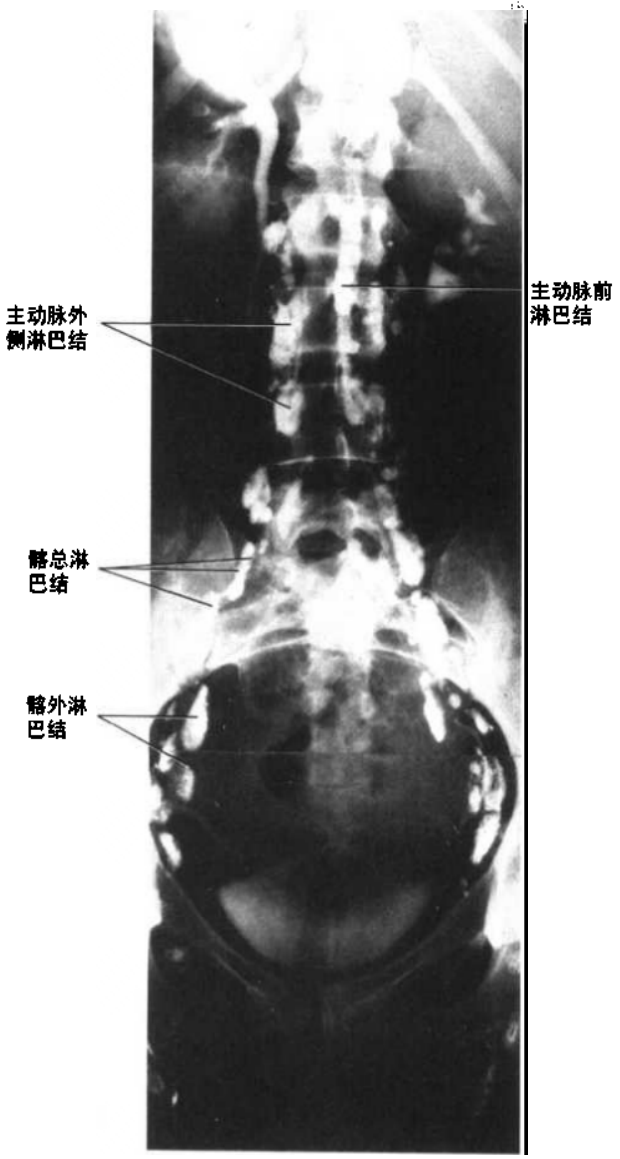

图10.196 主动脉旁及髂区近侧的淋巴结造影图。双侧足背淋巴管注入碘剂后约24小时后拍摄。静脉造影显示肾及输尿管进行对比。（供稿及摄影同图10.191）

主动脉前淋巴结

主动脉前淋巴结（pre-aortic lymph nodes）位于腹主动脉前方；它们接受来自肠以下的消化管、胰腺、肝和脾的相关局部淋巴结的输出管。主动脉前淋巴结输出管汇集形成肠干进入乳糜池（见前文）。这些淋巴结可分为腹腔组、肠系膜上组和肠系膜下组，位于相应动脉的起点附近。

在消化道内，淋巴管起自上皮下的毛细淋巴管。毛细淋巴管的一端封闭为盲端，另一端开口于腺周丛（periglandular rlexus）。小肠内每根绒毛都有一中央淋巴管，由于管内液体呈乳汁状外观而得名为乳糜管（lacteal）。淋巴管自腺周丛穿过粘膜肌层汇入一粘膜下淋巴管丛，该丛的输出管穿过肌层，并与肌层淋巴管相互连接交织。来自孤立淋巴小结基底部淋巴间隙的淋巴管也汇入粘膜下淋巴管丛。肠肌淋巴管主要汇入纵肌和环肌之间的淋巴管丛。其集合淋巴管通过肌层离开肠管进入与肠动脉伴行的较大淋巴管。消化道的集合淋巴管在到达主动脉前淋巴结群之前，途经其局部淋巴结。

腹腔淋巴结 腹腔淋巴结（coeliac nodes）位于腹主动脉前方，围绕在腹腔动脉起始处；是一群终端淋巴结。其输出管可形成左、右肠干；其输入淋巴管来自沿腹腔动脉分支排列的局部淋巴结，主要包括三组：胃、肝和胰－脾组；此外腹腔淋巴结还接受部分来自较下部的主动脉前群的淋巴管。

胃淋巴结（gastric nodes图10.198，199） 由胃左淋巴结，胃－网膜左淋巴结和幽门淋巴结构成。胃左淋巴结（left gastric nodes），沿胃左动脉排列，分为几个亚群：上群，位于胃左动脉干处；下群，沿胃左动脉降支排列于小网膜小弯

侧的贲门半以及贲门旁，呈链状围绕胃的贲门口。它们接收胃和食管腹段的淋巴；其输出管至主动脉前淋巴结的腹腔淋巴结群。胃网膜右淋巴结（right gastro-epiploic lymph nodes）有4～7个，沿胃大弯排列于大网膜的幽门半，接受来自胃的输入淋巴管；其输出淋巴管大部分至幽门淋巴结。有4～5个幽门淋巴结位于胃十二指肠动脉分叉处的附近和十二指肠上部及降部之间的角内；此外，常有一周围淋巴结位于十二指肠上方、胃右动脉附近。这些淋巴结引流胃幽门部、十二指肠上部和胃网膜右淋巴结的淋巴；其输出管注入腹腔淋巴结。

肝淋巴结（hepatic nodes图10.198） 它们沿肝动脉和胆管分布于小网膜内，淋巴结的数量各异，但位置几乎恒定不变：一个位于胆囊和肝总管连接处，称胆囊淋巴结；另一个位于胆管上部旁边，称为网膜孔前缘淋巴结。肝淋巴结引流胃、十二指肠、肝、胆囊、胆管和胰腺的淋巴；它们回流至腹腔淋巴结，并由此至肠干。肿大的肝淋巴结可能会压迫并阻断门静脉。

胰脾淋巴结（pancreaticosplenic nodes,图10.199） 它们于胰腺的后面和胰腺上缘附近，与脾动脉伴行；有1～2个淋巴结位于胃－脾韧带内，其输入淋巴管来自胃、脾和胰腺；其输出淋巴管汇入腹腔淋巴结。

胃和十二指肠的淋巴回流 胃的淋巴管在贲门口和幽门处分别与食管淋巴管和十二指肠淋巴管相延续。它们大部沿血管形成4群：第一群淋巴管伴随胃左动脉的分支，接收胃两面的大部区域，并终止于胃左淋巴结；第二群引流食管垂直线左侧的胃底和胃体部淋巴，与胃短和胃网膜左血管伴行，终止于胰脾淋巴结；第三群引流胃大弯的右侧半直至幽门部，终止于胃网膜右淋巴结，后者注流至幽门淋巴结；第四群，引流胃幽门部的淋巴，并回流至肝、幽门和胃左淋巴结。尽管这些管道相互交通，但其瓣膜使胃右部的淋巴回流至小弯侧，胃左部的淋巴回流至大弯侧。

十二指肠淋巴管（duodenal lymphatics）自前方和后方行至较小的幽门淋巴结，这些淋巴结位于胰头和十二指肠之间的前沟和后沟内。它们向上回流至肝淋巴结，向下至围绕肠系膜上动脉起始处的主动脉前淋巴结。

肝的淋巴回流 肝集合淋巴管分为深、浅两个系统。

肝浅淋巴管（supeficial hepatic vessels）在整个肝脏表面的浆膜下组织内行走，以4个方向回流：

（1）肝后面的中部，尾状叶，肝左、右叶凸面的后部，镰状韧带肝脏附着部附近，肝右叶下面的后部，这些区域的淋巴管伴随下腔静脉至其末端周围的淋巴结。冠状韧带和右三角韧带内的淋巴管可直接进入胸导管而不涉及任何中间淋巴结。

（2）肝下面的其余部分，肝左、右叶凸面前部、肝镰状韧带附着处附近的淋巴管全部汇聚至肝门处，终止于肝淋巴结。

（3）肝左叶后区的几条淋巴管行向食管下口处，终止于贲门旁淋巴结。

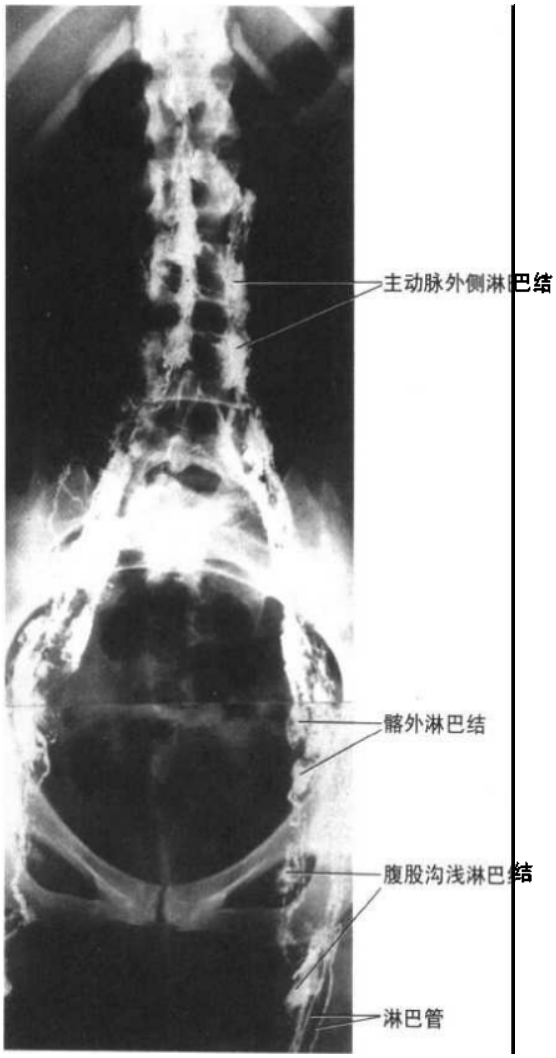

图10.197 主动脉外侧及髂区淋巴管、淋巴结的造影图。双足背淋巴管碘剂注入近3小时后拍摄（由剑桥爱登布鲁克医院G I Verney提供，Guy医院Sarah Smith和Fitzpatrick摄制）。

（4）肝右叶凸面的余部形成1～2条淋巴管伴随膈下动脉通过膈右脚至腹腔淋巴结。

肝深部的淋巴管（deep hepatic lymphatics）它们形成升、降两干；升干伴随肝静脉，并通过腔静脉孔，注入下腔静脉末端周围的淋巴结；降干出肝门注入肝淋巴结。

胆囊和胆管的淋巴回流 大量的淋巴管起自胆囊和胆囊管的粘膜下淋巴丛和浆膜下淋巴丛，其中胆囊肝面有少量淋巴管与肝淋巴管相连。胆囊和胆囊管的淋巴管汇入肝淋巴结，特别是胆囊管淋巴结和网膜前缘淋巴结（见上文）。肝淋巴结还接收与肝管伴行的淋巴管和胆管上段的淋巴管。胆管下段的淋巴管汇入肝下淋巴结和胰脾上淋巴结。

胰腺的淋巴回流 胰腺的毛细淋巴管起自腺泡及其延伸部的周围，并且与血管伴行；胰岛内没有淋巴管。多数胰腺淋巴管注入胰脾淋巴结，部分淋巴管注入沿胰十二指肠淋巴管排列的淋巴结，其它淋巴管则终止于肠系膜上主动脉前淋巴结。

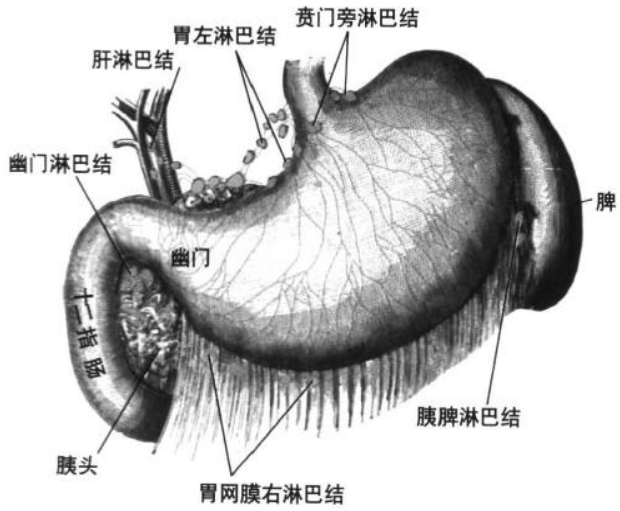

图 10.198 胃及十二指肠淋巴的注流图（仿 Jamieson 和 Dobson）。

脾的淋巴回流 来自被膜的集合淋巴管终止于胰脾淋巴结。

肠系膜上、下淋巴结 肠系膜上、下淋巴结（superior and inferior mesenteric nodes）位于主动脉前方，肠系膜上、下动脉起点附近，肠系膜上、下淋巴结是自十二指肠空肠曲至肛管上部之间消化管的终端前淋巴结，此外，该群淋巴结还接收外周围淋巴结群的输出管，包括：肠系膜淋巴结，结肠淋巴结和直肠旁淋巴结的输出管。肠系膜上、下淋巴结的输出管回流至腹腔淋巴结，并由此至肠干、乳糜池和胸导管。

肠系膜淋巴结（mesenteric nodes） 有 100～150 个淋巴结组成 3 个淋巴结系列：其一位于肠壁附近，空肠和回肠动脉末端分支之间（管壁型）；其二，位于血管主要分支和血管袢之间（中间型）；其三，沿肠系膜上动脉的上段（近侧段）排列（动脉旁型）。淋巴管自回肠末端数厘米处沿回结肠动脉的回肠支至回结肠淋巴结。

临床解剖 肠系膜淋巴结肿大见于许多肠道疾病，尤其是伤寒、结核溃疡和恶性肿瘤。肿大的淋巴结常可经腹壁触及。

回结肠淋巴结（ileocolic nodes图10.200，201） 回结肠淋巴结围绕回结肠动脉形成一条由 10～20 个淋巴结构成的链，但可大致分为两群，分别位于十二指肠附近和回结肠动脉末端。该淋巴链与动脉一起分为：

- 回肠淋巴结（ileal nodes）位于回肠支附近；
- 回结肠前淋巴结（anterior ileocolic nodes）通常有 3 个淋巴结，位于回盲皱襞，靠近盲肠壁处；
- 回结肠后淋巴结（posterior ileocolic nodes），多数位于回肠和结肠之间的夹角内，但有部分淋巴结位于盲肠与升结肠结合处、盲肠的后方；
- 阑尾淋巴结（appendicular node），位于阑尾系膜内。

结肠淋巴结（colic nodes） 结肠淋巴结包括4群：结肠上淋巴结，结肠旁淋巴结，结肠间淋巴结和结肠终端前淋巴结。

结肠上淋巴结（epicolic nodes）它们只是位于结肠壁内的微小的淋巴小结，有时位于肠脂垂内。

结肠旁淋巴结（paracolic nodes）它们位于升结肠和降结肠的内侧缘以及横结肠和乙状结肠的系膜缘。

结肠间淋巴结（intermediate colic nodes）它们沿右、中、左结肠动脉排列。

结肠终端前淋巴结（preterminal colic nodes）毗邻肠系膜上、下动脉的主干，并位于其相应的主动脉前淋巴结附近。

直肠旁淋巴结（pararectal nodes） 这些淋巴结，与直肠的肌性管壁相接触，引流至直肠上动脉周围的中间淋巴结，并由此汇入肠系膜下动脉起始处附近的淋巴结，其它淋巴结则回流至髂总动脉分叉处的淋巴结。

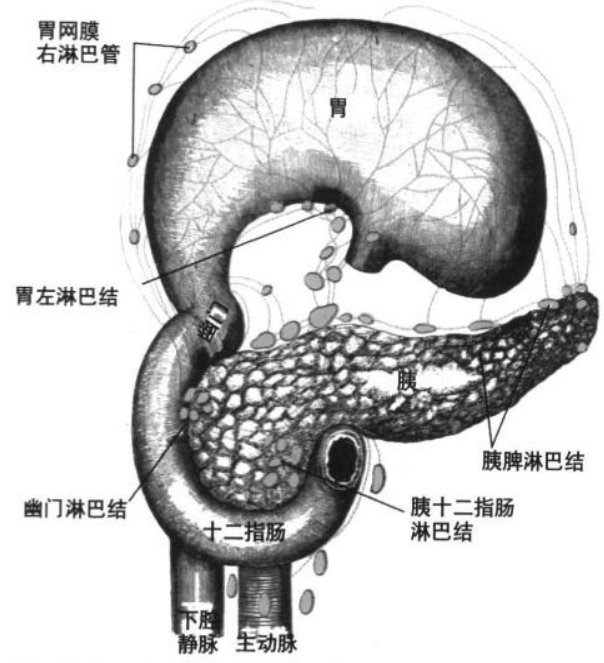

图 10.199 胃、十二指肠和胰的淋巴管和淋巴结，胃已向上翻转（仿 Jamieson 和 Dobson）。

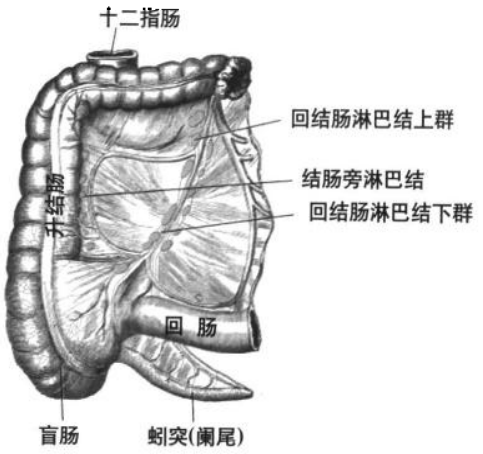

图 10.200 盲肠和蚓突（阑尾）的淋巴管和淋巴结图。前面观（仿 Jamieson 和 Dobson）。

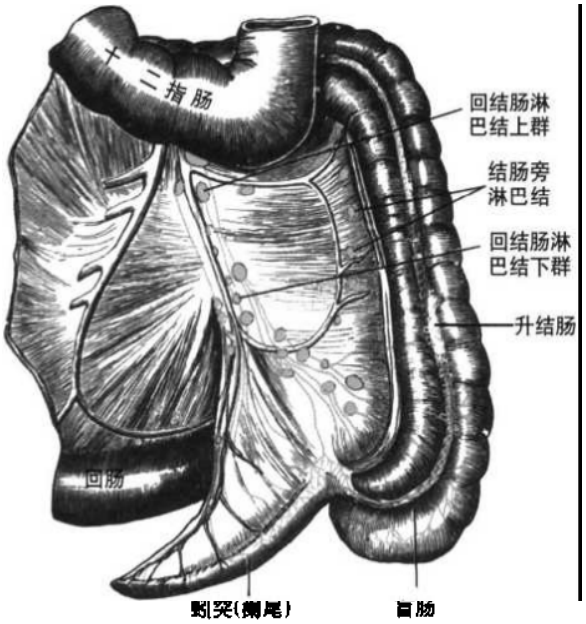

图 10.201 盲肠和蚓突（阑尾）的淋巴管及淋巴结图。后面观（仿 Jamieson 和 Dobson）。

空回肠的淋巴回流 乳糜管自肠系膜两层之间穿过，在到达肠系膜上淋巴结之前途经肠系膜淋巴结。

阑尾和盲肠的淋巴回流 阑尾和盲肠内淋巴管数量众多，因为其管壁淋巴组织丰富。自阑尾的末端和体部形成 8～15 条淋巴管，在阑尾系膜内上行，其中几条含有一个或更多的中间淋巴结。它们汇合形成 3～4 条较大的淋巴管，终止于回－结肠淋巴链的上、下淋巴结。起自阑尾和盲肠根部的淋巴管位于阑尾的前方和后方，前方的淋巴管通过盲肠前方至回－结肠前淋巴结和回－结肠链淋巴结；阑尾后方的淋巴管经盲肠后方上行，至回－结肠后和结肠下淋巴结。

结肠的淋巴回流 升结肠和横结肠淋巴管在流经沿右和中结肠动脉及其分支排列的淋巴结后，注入肠系膜上淋巴结。降结肠和乙状结肠淋巴管途经沿左结肠动脉分支分布的较小的淋巴结后，注入肠系膜下淋巴结。

直肠和肛管的淋巴回流 起自直肠上半部或更大范围的淋巴管自肠壁发出后，与直肠上血管一起上行，经直肠旁淋巴结至乙状结肠系膜下部和沿肠系膜下动脉排列的淋巴结。直肠下半部和肛管的淋巴管在粘膜－皮肤连接处（齿状线）的上方发出，穿直肠壁上行并与直肠中血管伴行至髂内淋巴结。据报道，有些淋巴管可穿过肛提肌至坐骨直肠窝，伴随直肠下血管和阴部内血管至髂内淋巴结。粘膜－皮肤汇合处（齿状线）下方的肛管淋巴管下降至肛周缘，向外侧弯曲至腹股沟浅淋巴结的最内侧部。

主动脉旁淋巴结

主动脉旁淋巴结（lateral aortic nodes）排列于腹主动脉两侧，腰大肌内侧缘，膈脚和交感干的前方。在右侧，一些淋巴结位于下腔静脉外侧，并且在右肾静脉末端附近位于下腔静脉的前方。其输入淋巴管来自主动脉外侧的内脏和背外侧体壁动脉支的供给区，以及髂动脉及其分支附近的周淋巴结。其输出管在主动脉的内侧各形成一腰干，均终止于腹部淋巴干汇合处（偶尔终止于乳糜池，见本篇前文）；主动脉旁淋巴结的少数输出管也可能至主动脉前和主动脉后淋巴结。右腰干的一些输出管及其淋巴结也可能跨过中线至左侧

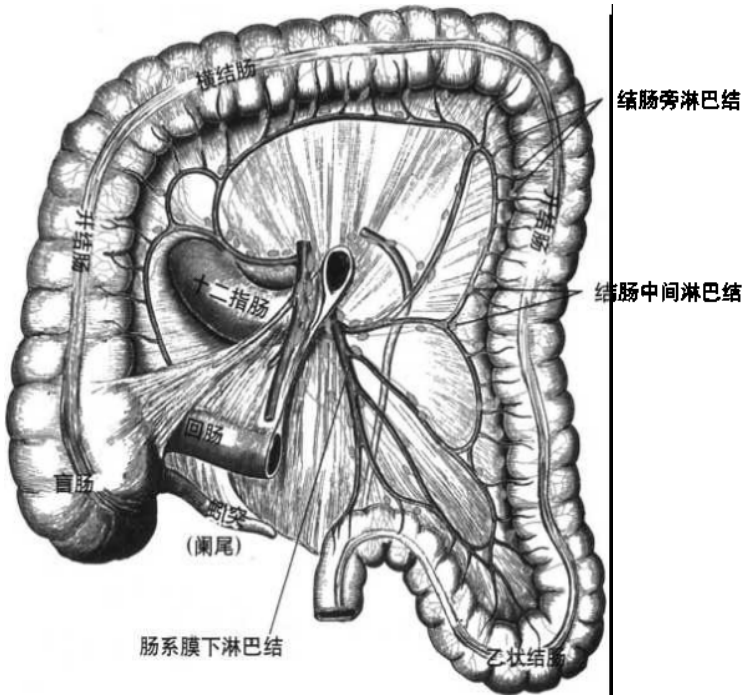

图 10.202 结肠的淋巴管及淋巴结（仿 Jamieson 和 Dobson）。

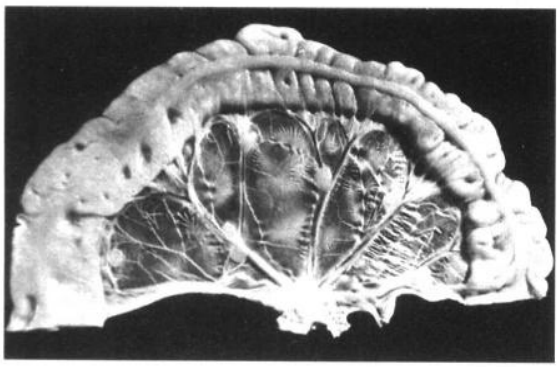

图10.203 人的结肠及结肠系膜标本。示动脉弓、血管神经束、淋巴管及结肠旁淋巴结和结肠中间淋巴结（由 Zürch 大学 Kubic 提供）。

的对应部位；或者两侧腰干也可能分散形成一松散的淋巴管丛。

肾、肾上腺、输尿管腹部、腹后壁、睾丸和卵巢、输卵管和子宫上部的淋巴管全部直接回流至主动脉旁淋巴结。而骨盆、多数盆腔脏器和腹前外侧壁的淋巴管首先汇入髂内动脉及其分支供应区域内的大部分局部淋巴结。这些淋巴结包括：髂总、髂外、髂内和旋髂淋巴结，腹壁下和骶淋巴结。必须强调的是，髂外淋巴结群收集腹股沟淋巴结的输出管，髂内淋巴结群接受臀深部淋巴；因此，主动脉旁淋巴结群最终还引流整个双侧下肢的淋巴。

髂总淋巴结（common iliac nodes） 有4～6个淋巴结组成，成群状围绕在髂总动脉周围，其中1～2个淋巴结位于主动脉分叉处的下方和第5腰椎或骶骨岬的前方（图10.204）。它们引流髂外和髂内淋巴结并发输出管至主动脉旁淋巴结。它们通常排列成内侧，外侧和中间（前方）3条淋巴链，其中外侧链是主要的回流途径。

髂外淋巴结（external iliac nodes，图10.196，197 204） 有8～10个淋巴结组成，通常分为3个亚群，分别位于髂外血管的外侧、内侧和前方；其中前亚群不恒定。内侧亚群是主要的回流通道，收集下列部位的淋巴：腹股沟淋巴结、脐以下腹壁的深层、大腿收肌群、龟头或阴蒂、尿道膜部、前列腺、膀胱底、子宫颈部和阴道上部。其输出管至髂总淋巴结。

腹壁下和旋髂淋巴结（inferior epigastric and circumflex iliac nodes） 它们与其相应的血管相关连，并引流相应区域的淋巴，是髂外淋巴结群的外周淋巴结，数量不恒定。

髂内淋巴结（internal iliac nodes）（图10.204-206） 围绕髂内血管，接收盆腔脏器以及会阴深部、臀部和股后部肌肉的淋巴管。其输出淋巴管至髂总淋巴结。

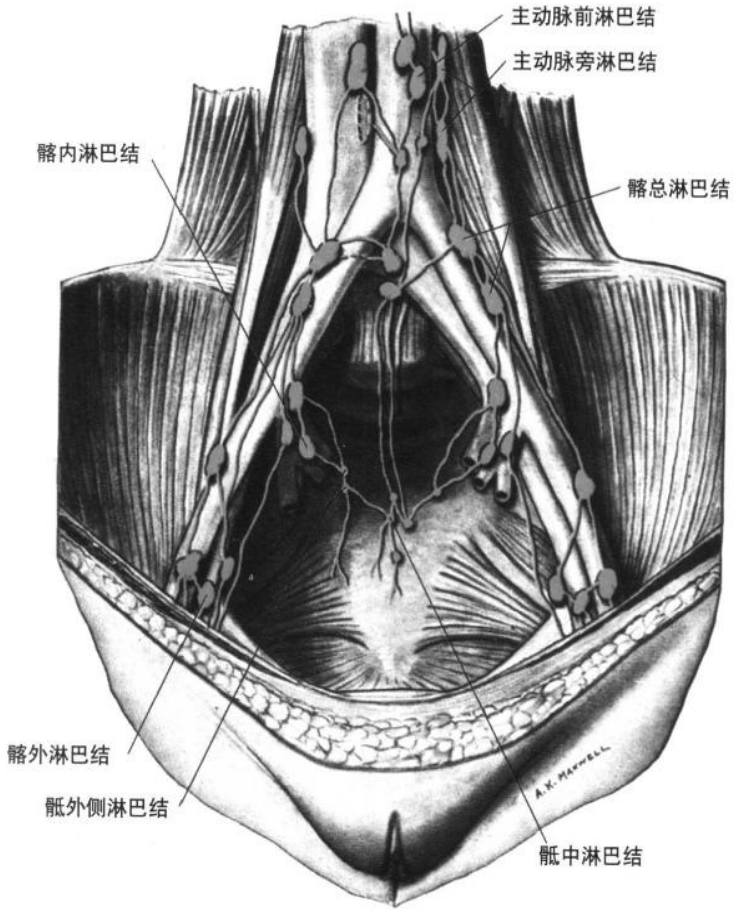

图10.204 盆部的淋巴管及淋巴结。

骶淋巴结(saeral nodes) 是髂内淋巴结的外周淋巴结，沿骶内、外侧血管分布。其中之一是闭孔淋巴结，该淋巴结有时位于闭膜管内。髂淋巴结群有相当多的回流旁路，淋巴管造影研究已证实左右两群之间存在连接。

泌尿道的淋巴回流 **肾** 肾的淋巴管起自三个淋巴丛：第一个丛围绕肾小管，第二个丛位于肾被膜下，第三个丛位于肾周脂肪囊内并与第二个丛有广泛的交通。肾内丛的集合淋巴管形成4－5条淋巴干，伴随肾静脉终止于主动脉旁淋巴结；当其离开肾门时，有被膜下丛的集合淋巴管汇入。肾周丛的淋巴管直接回流至主动脉旁淋巴结。

输尿管 其淋巴管起自粘膜下以及肌层和外膜内的淋巴管丛，各丛之间相互交通。输尿管上部的集合淋巴管可能汇入肾的集合淋巴管或至性腺动脉起点周围的主动脉旁淋巴结；来自输尿管下腹段的淋巴管回流至髂总淋巴结；来自输尿管盆段的淋巴管则终止于髂总、髂外或髂内淋巴管。

膀胱 膀胱淋巴管(图10.205)起自粘膜、肌间和浆膜淋巴管丛，其集合淋巴管几乎全部终止于髂外淋巴结。可分为三组：

- 膀胱三角部的淋巴管：自膀胱外发出，行向上外侧。
- 自膀胱上面发出的淋巴管向膀胱后外侧角汇聚，并跨过脐外侧韧带，行向上外侧，至髂外淋巴结；也可能有淋巴管汇入髂内或髂总淋巴结；
- 膀胱下外侧面的淋巴管上行，汇入来自膀胱上面的集合淋巴管。

由淋巴组织形成的淋巴小结沿膀胱淋巴管分布。

尿道 尿道淋巴管有两类：

- 男性尿道前列腺部和尿道膜部以及整个女性尿道的淋巴管主要回流至髂内淋巴结；有少数淋巴管可能终止于髂外淋巴结。尿道膜部淋巴管与阴部内动脉伴行。
- 男性尿道海绵体淋巴管与龟头淋巴管伴行，终止于腹股沟深淋巴结。部分淋巴管可能终止于腹股沟浅淋巴结，其余淋巴管可能穿过腹股沟管至髂外淋巴结。

男性生殖器官的淋巴回流 **睾丸** 睾丸内的淋巴管自鞘膜下的浅丛和睾丸实质及附睾内的深丛起始，汇集为4～8条集合淋巴干在精索内上行，在腰大肌处伴随睾丸血管，终止于主动脉旁和主动脉前淋巴结。

输精管、精囊和前列腺 来自输精管的集合淋巴管终止于髂外淋巴结，而来自精囊者则进入髂内和髂外淋巴结。前列腺淋巴管主要终止于髂内和骶淋巴结；来自其后面的一条淋巴管伴膀胱血管回流至髂外淋巴结，而来自其前面的一条淋巴管则通过尿道膜部集合淋巴管汇入髂内淋巴结群。

阴囊和阴茎 这些部位皮肤的淋巴管与会阴部的皮肤淋巴管一起，伴随阴部外血管至腹股沟浅淋巴结。龟头区的淋巴管汇入腹股沟深淋巴结和髂外淋巴结，来自勃起组织和尿道阴茎部的淋巴管回流至髂内淋巴结。

女性生殖器官的淋巴回流 **卵巢** 卵巢淋巴管类似睾丸淋巴管，沿卵巢动脉上行至主动脉旁和主动脉前淋巴结。

子宫和输卵管 子宫的淋巴管位于子宫壁的外面（或腹膜下）和内面。子宫颈的集合淋巴管在子宫旁组织内行向外侧至髂外淋巴结，行向后外侧至髂内淋巴结，在骶生殖襞内行向



图10.205 膀胱的淋巴注流图（半模式图）。

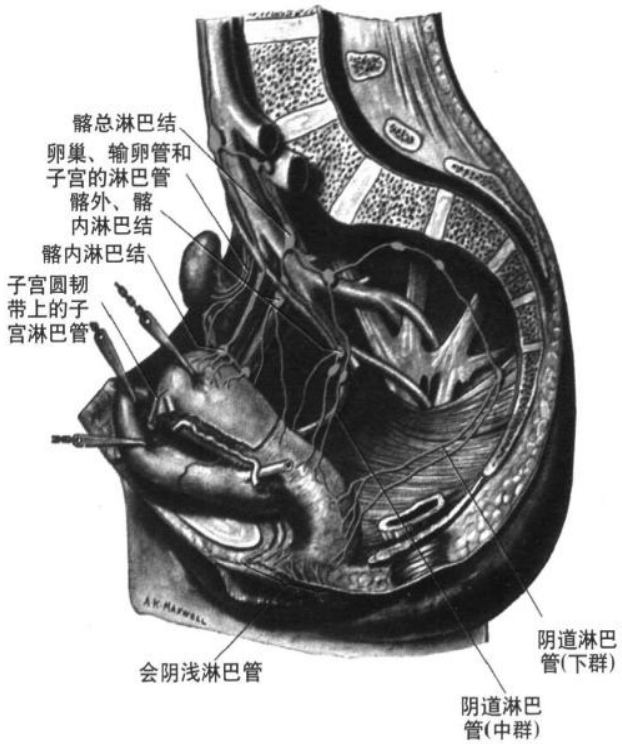

图10.206 女性生殖器官的淋巴引流（半模式图）(仿 Cunéo 和 Marcille)。

后方至直肠和骶淋巴结。一些子宫颈淋巴输出管可能到达闭孔和髂淋巴结。子宫体下部和子宫颈的淋巴管大部分汇入髂外淋巴结。子宫体上部、底部和输卵管的淋巴管伴随卵巢淋巴管至主动脉旁和主动脉前淋巴结，少量淋巴管行至髂外淋巴结。输卵管峡部的淋巴管沿子宫圆韧带回流至腹股沟浅淋巴结。孕期子宫的淋巴管明显增加。

阴道 阴道淋巴管与子宫颈、直肠和外阴部淋巴管相连。它们形成3群，但其引流区并没有明显的界限。较上部的淋巴管伴随子宫动脉至髂内和髂外淋巴结，中间部的淋巴管伴随阴道动脉至髂内淋巴结；处女膜下方的阴道淋巴管，从外阴和会阴部皮肤处汇集至腹股沟浅淋巴结，但是，阴蒂和小阴唇处的淋巴管回流至腹股沟深淋巴结，直接来自阴蒂的淋巴输出管可能汇入髂内淋巴结（Kubik 1967）。

腹壁的淋巴回流 腹壁的淋巴管位于深筋膜的浅面或深面。

浅淋巴管 腹壁浅淋巴管与皮下血管伴行，腰和臀部淋巴管与旋髂血管伴行，而脐下皮肤淋巴管与腹壁浅血管一起行走，二者均回流至腹股沟浅淋巴结。脐上区淋巴由向上斜行的淋巴管回流至胸肌和肩胛下腋淋巴结，少量淋巴管回流至胸骨旁淋巴结。

深淋巴结 腹壁的深淋巴管与腹壁深动脉伴行。腹后壁的深淋巴管与腰动脉伴行，不经中间淋巴结直接汇入主动脉旁和主动脉后淋巴结。腹前壁上部的深淋巴管与腹壁上血管同行并汇入胸骨旁淋巴结；腹前壁下部深淋巴管汇入旋髂、腹壁下和髂外淋巴结。盆壁淋巴管沿髂内动脉及其壁支回流入髂淋巴结或主动脉旁淋巴结。

胸部的淋巴引流

胸壁的淋巴回流

胸壁浅淋巴管在皮下分支并汇聚至腋淋巴结。斜方肌和背阔肌浅面的淋巴管汇合形成10～12条淋巴干，终止于肩胛下淋巴结。胸肌区淋巴管，包括来自乳腺周围皮肤和乳晕下丛的淋巴管，行向后方，同时收集前锯肌浅面的淋巴，最后汇入胸肌淋巴结。胸骨外侧缘附近的淋巴管穿过肋软骨之间至胸骨旁淋巴结，但也有淋巴管跨过胸骨与对侧淋巴管相吻合。胸肌区上部的少数淋巴管经锁骨表面上行至颈深下淋巴结。胸壁深组织的淋巴管主要回流至胸骨旁、肋间和膈淋巴结。

胸骨旁（胸廓内）淋巴结 每侧有4～5个淋巴结，它们沿胸廓内动脉分布于肋间隙的前端。胸骨旁淋巴结收受来自乳腺、脐以上腹前壁的深部结构的淋巴管，并且通过剑突后方的一小群淋巴结收受来自肝上面的淋巴管，此外还接受来自胸前壁深部的淋巴管。胸骨旁淋巴结的输出管通常与气管－支气管淋巴结和头臂淋巴结的输出管汇合形成支气管纵隔干，支气管纵隔干可直接开口于静脉角，也可在静脉角附近汇入该两大静脉之一。也有可能汇入右锁骨下干或右淋巴导管；在左侧，支气管纵隔干可汇入胸导管。

肋间淋巴结 位于肋骨头和肋颈附近的肋间隙，接收胸廓后外侧面和乳腺的深淋巴管；一些淋巴管途经较小的肋间外侧淋巴结。下四至七肋间隙淋巴结的输出管汇合成一条淋巴干，下行至乳糜池或胸导管的起始处（见本篇前文）。左侧上位肋间隙淋巴结的输出管终止于胸导管，而右侧上位肋间淋巴结的输出管汇入右侧的大淋巴干。

膈淋巴结 位于膈的胸廓面，由前群、右侧群、左侧群和后群组成。

前群（anterior group）在剑突基底部后方由2～3个小淋巴结构成，引流肝脏凸面的淋巴；并且在两侧第7肋和肋软骨结合处有1或2个淋巴结，它们接收膈的前淋巴管。前群淋巴结的输出淋巴管汇入胸骨旁淋巴结。

外侧群（laterol groups）由2～3个淋巴结组成，位于膈神经入膈处的附近。在右侧，一些淋巴结分布于下腔静脉胸内段前方的纤维性心包内。其淋巴输入管来自膈的中央部，右侧的淋巴管也引流肝凸面的淋巴。其输出管汇入后纵隔淋巴结、胸骨旁淋巴结和头臂干淋巴结。

后群（posterior group）由少数几个淋巴结组成，位于膈脚的后方，并与主动脉旁和后纵隔淋巴结相连接。

深组织的淋巴回流 胸廓深组织的集合淋巴管如下：

- 肋骨附着肌的淋巴管：多数终止于腋淋巴结，一部分来自胸大肌的淋巴管终止于胸骨旁淋巴结。
- 引流肋间肌和壁胸膜淋巴的肋间淋巴管：来自胸前壁和胸膜的淋巴管终止于胸骨旁淋巴结，来自胸后壁者终止于肋间淋巴结。
- 膈淋巴管形成胸、腹两个淋巴丛。胸、腹淋巴丛之间存在着广泛的吻合，这种吻合在有胸膜和腹膜覆盖的区域最为明显。胸丛与肋胸膜和纵隔胸膜淋巴管汇合。其输出管在前方于第7肋和肋软骨结合处的附近行至膈前淋巴结；在中部，至食管和下腔静脉末端周围的淋巴结；在后方，至胸主动脉下端周围的淋巴结。腹丛与肝淋巴管和周围腹膜下组织淋巴管相吻合。其右侧半的输出管有一部分终止于膈下动脉周围的一群淋巴结，另一部分终止于右侧主动脉旁淋巴结。膈淋巴管腹丛左侧半的输出管汇入主动脉前和主动脉旁淋巴结以及食管末端附近的淋巴结。

胸腔内容物的淋巴引流

胸腔脏器的淋巴管在分别流经头臂淋巴结、后纵隔淋巴结或者气管支气管淋巴结之后，于颈根部汇入胸导管、右淋巴导管或者其它大淋巴干的静脉端。

头臂淋巴结（brachiocephalic nodes） 位于上纵隔内，头臂静脉和发自主动脉弓的大动脉干的前方，引流胸腺、甲状腺、心包、心和膈外侧淋巴结的淋巴。其输出管与气管支气管淋巴结的输出管汇合，形成左、右支气管纵隔干。

后纵隔淋巴结（posterior mediastinal nodes） 位于心包后方，食管和胸主动脉附近；其输入淋巴管来自食管、心包后部、膈、膈后和膈外侧淋巴结，有时也接收来自肝左叶的淋巴管。其输出淋巴管主要回流至胸导管，但也有部分淋巴管汇入气管支气管淋巴结。

气管支气管淋巴结（tracheobronchial nodes，图10.207） 气管支气管淋巴结由五个主要淋巴结群组成。（Naruke 等1978），其中包括一些很大的淋巴结：

- 气管旁淋巴结（paratracheal nodes）在气管胸廓段的前方和两侧，但在上方与颈部气管旁淋巴结相延续。
- 气管支气管上淋巴结（superior tracheobronchial），位于

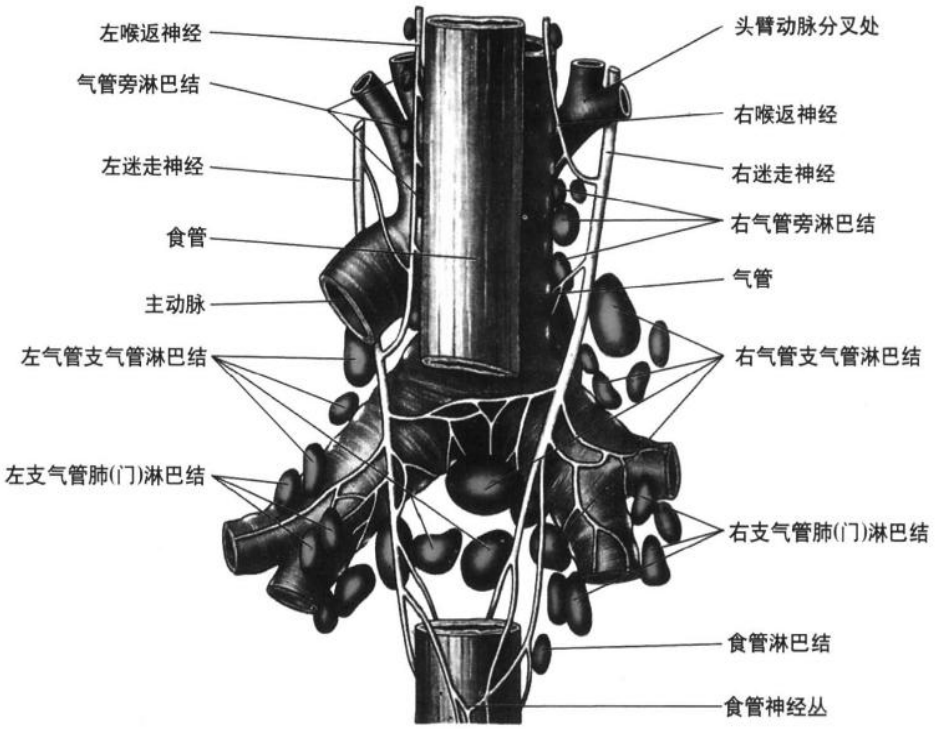

图 10.207 气管、支气管和肺的淋巴结图。注意大的“隆凸状”的淋巴结位于主支气管分权间。

气管和支气管之间的夹角内。

• 气管支气管下淋巴结（inferior tracheobronchial）或隆嵴下淋巴结（subcarinal nodes），在左、右支气管夹角之间。

• 支气管肺淋巴结（bronchopulmonary）或肺门（hilar nodes）淋巴结，在肺的肺门处，围绕主支气管。

• 肺淋巴结或叶内淋巴结（pulmonary or intralobar）位于主支气管较大分支处的肺实质内。

这些淋巴结群之间没有明显的分界；肺淋巴结与支气管肺淋巴结相延续，并依次与气管支气管下、上淋巴结连接，最后延伸至气管旁淋巴结。气管支气管淋巴结的输入淋巴管收集肺、支气管、气管胸段和心的淋巴，并接收后纵隔淋巴结的输出淋巴管。气管支气管淋巴结的输出淋巴管在气管处上行与气管旁淋巴结和头臂干淋巴结的输出淋巴管汇合成为左、右支气管纵隔干；右干偶尔可汇入右淋巴导管或汇入颈根部的其它淋巴干；在左侧则汇入胸导管；更常见的是单独开口于同侧的静脉角或其附近。

临床解剖 所有的城市居民都很容易吸入大量灰尘和含碳微粒，而气管和肺泡会持续不断地将这些烟尘清除到上述各组淋巴结内。

心的淋巴回流 心的淋巴管形成心内膜下丛、心肌丛和心外膜下丛，前两丛回流至第三丛，第三丛即心外膜下丛的输出管形成左、右集合淋巴干。2－3 条左淋巴干在前室间沟内上行，汇集来自两个心室的淋巴管；行至冠状沟处，汇入来自左室膈面的一条大淋巴管。该淋巴管先在后室间沟内上行，然后沿冠状沟转向左行。由这两组上行的淋巴管汇合形成的淋巴干继续在肺动脉和左心房之间上行，通常终止于气管支气管下淋巴结。心的右淋巴干接受来自右心房和右心室右缘和膈面的输入淋巴管。先在冠状沟内伴右冠状动脉上行，然后于升主动脉前方终止于头臂干淋巴结，通常位于该淋巴结的左侧。

肺和胸膜的淋巴回流 肺淋巴管起自胸膜下方的浅丛和伴随肺血管和支气管分支的深丛。较大的支气管具有粘膜下丛和支气管周围丛；较小的支气管只有一个伸展至细支气管的淋巴丛，但该淋巴丛不达肺泡，肺泡壁不具有淋巴管。肺表浅淋巴输出管绕过肺裂的边缘汇聚于支气管肺淋巴结；深淋巴输出管沿肺血管和支气管至肺门，主要终止于肺门淋巴结。浅、深淋巴管之间很少有吻合，但在肺门区例外。在肺的周围部有较小的淋巴管连接浅和深淋巴管丛；当肺部疾患时，深淋巴输出管可被阻塞。此时，深部淋巴可通过扩张的交通淋巴管流向浅淋巴管。通常，上部和下部肺叶的淋巴分别回流至气管支气管上、下淋巴结；但是，由于在肺裂深部相邻肺叶的淋巴管有相互连接，从而使上、下肺叶的淋巴回流可出现例外的情况。在肺叶水平，淋巴管与小叶中央动脉及其周围静脉伴行（Kubik 1970），这证实了 Celtis 和 Porter 在 1952 年的发现。Policard（1950）曾描述过淋巴管的聚集，在支气管周围聚集淋巴管的外观呈不典型的囊状，而在邻近肺胸膜处淋巴管聚集为板样结构。

胸膜淋巴管存在于胸膜的脏层和壁层，脏胸膜淋巴管回流至肺浅部淋巴输出管，在肺胸膜下形成淋巴管丛（见本篇前文）。壁胸膜的淋巴管以三种方式终止：

• 肋胸膜淋巴管与肋间内肌淋巴管汇合，回流至胸骨旁淋巴结；

- 膈胸膜淋巴管于其胸腔面形成淋巴管丛（见本篇前文）；
- 纵隔胸膜淋巴管终止于后纵隔淋巴结。

胸腺的淋巴回流 胸腺淋巴管终止于头臂干淋巴结、气管支气管淋巴结和胸骨旁淋巴结。

食管的淋巴回流 食管颈段的输出淋巴管回流至颈深淋巴结，来自食管胸段的淋巴管汇入后纵隔淋巴结，而来自食管腹段的淋巴管汇入胃左淋巴结。此外，一些淋巴管也可能直接汇入胸导管（见本篇前文）。

第11篇

呼吸系统

编辑　Lawrence Bannister
著者　Roger Parker审阅了喉的结构和临床。J. Joseph教授撰写了发音器官的解剖。Julian Dussek撰写了胸部的临床检查并审阅了支气管的血管、胸部的临床检查和MRI。 Mary Dyson撰写肺的微细结构及肺对急性损伤的反应。Giorgio Gabella教授撰写了肺微细结构等有关内容。
译者　王怀经　张义读

引言 1628
鼻、鼻腔和鼻旁窦 1631
　外鼻 1631
　鼻腔 1632
　鼻粘膜的微细结构 1634
　鼻腔的血管、淋巴管和神经 1634
　鼻旁窦 1635
　鼻旁窦的放射学 1637
　鼻和鼻旁窦的临床解剖学 1637
喉 1637
　喉的支架 1638
　喉软骨 1638
　喉的关节 1642
　喉的韧带和膜 1642
　喉腔 1643
　喉肌 1644
　喉粘膜的微细结构 1646
　喉的血管、淋巴管
　和神经 1647
　迷走神经损伤对喉及其他
　结构的影响 1648
　喉镜检查 1649
　喉的X线照相 1649
　喉及其有关结构的
　表面解剖 1649
　喉的临床解剖学 1650
发音解剖学 1651
气管和支气管 1653
　气管 1653
　右主支气管及其分支 1653
　左主支气管及其分支 1654
　支气管肺段 1656
　气管和主支气管的
　微细结构 1656
肺 1657
　肺的表面形态 1657
　肺裂和肺叶 1659
　肺门和肺根 1659
　呼吸道和呼吸区 1662
胸膜 1662
　下呼吸道的微细结构 1664
　肺的防御机制 1673
　肺对急性损伤的反应 1673
　围生期的肺发育 1673
　肺的血管、淋巴管
　和神经 1673
纵隔 1676
胸部的临床检查 1681

引　言

呼吸系统由呼吸道和肺两部分组成。呼吸道包括鼻、咽（部分）、喉、气管和支气管树。鼻腔周围有一系列的骨性空腔，即鼻旁窦，其功能虽然尚不明确，但却属于呼吸道。肺由胸膜包绕，两肺之间为纵隔，内有许多胸腔内的重要器官和结构。严格说来，虽然仅有部分器官属呼吸系统，但为描述方便起见，相关器官也将在本篇中一起叙述。

在描述呼吸系统的解剖之前，首先简要介绍其功能结构。呼吸系统除了基本的通气和气体交换功能之外，还有许多其他功能，如：喉及有关结构的发音、鼻腔内嗅觉感受器对气味的辨别、外力作用时维持胸廓的稳固，以及参与与血液运载的各种分子有关的生物化学反应。

气体交换　因为体内大部分能量的产生需要利用分子状态的氧，所以，氧气进入体内细胞，主要决定于体内氧的活性率。相反，代谢所产生的具有毒性的二氧化碳，及其他生化反应所产生的废物不断地被清除，以便使新陈代谢持续进行。对于很小的生物，特别是单细胞生物，氧气和二氧化碳的交换，只靠单纯的表面扩散作用。这种扩散作用受生物体大小的影响，因为气体的扩散率决定于细胞的体表面积。因此，氧气的利用及二氧化碳的产生与细胞的体积有关。当动物体积增大时，其气体扩散的面积按平方增加，而动物体积却按立方增长。这一问题通过两个互补的发育得以解决：一是体表与外界相接触的呼吸面增大，二是体内出现循环系统，将氧气运送至远离体表的组织，并将二氧化碳从组织中运走。有趣的是，各种不同的动物虽然其呼吸器官的结构不同，但气体交换和运输的功能却是相似的。许多水生的无脊椎动物和脊椎动物，在体表有向外突出的鳃，使气体交换的面积大大增加，血液流经毛细血管丛时进行气体交换，并大大提高了气体交换率。在陆生动物，由于缺水使鳃失去实际意义。代替鳃而在体内出现了隐蔽的气体交换面。在昆虫是以表皮管状凹陷的形式出现（呼吸管和小呼吸管向深处穿入组织，循环系统失去了气体运输的功能）。在脊椎动物中，消化管壁常常直接用来进行气体交换。在肺鱼（Dipnoans）和所有四足动物，前肠的一部分延伸为壁薄、血管分布丰富的肺。在肺鱼和两栖类动物，肺是一对结构简单、壁薄的囊，分别通过具有括约功能的开口，即声门与咽相通。在爬行动物、鸟类和哺乳动物，肺高度分化成许多肺泡，使气体交换的面积大大增加，肺内许多分支状的管道系统，汇合成一条气管，开口于声门。在低等四足动物，气体的运输是借助于肌肉的作用使肺膨胀，主要是靠咽肌收缩使空气从口腔入肺，肺依靠其弹性回缩将气体压迫返回咽腔。在爬行动物、鸟类和哺乳动物，呼吸运动牵扯许多的肌肉和躯干骨（可动的肋骨）的作用。在哺乳动物由于膈肌的发生，将胸腔和腹腔分隔，使呼吸功能和消化功能有效的分开，大大提高了气体交换的效率。在鸟类由于出现了复杂的气囊，保证足够的气体，也获得了同样的效果并保证了飞翔所必须的高代谢率。

除了气体交换的功能之外，呼吸系统还有其他的功能，最重要的是发音功能；另外，还能借助嗅觉辨别吸入的气体，协助静脉血回流入心。由于胸腔内压力的改变可对身体的其他部分产生各种机械作用，而且这种压力的改变可传递到腹腔。胸腔内的压力能使胸廓在肌肉的强烈作用下保持稳固，增加腹压以帮助排便和分娩。通过咳嗽清洁呼吸道。

发音　在人类，能够发音的喉已经成为听觉信息传递系统的一个组成部分，它对于脑的进化、人的社会行为和智力发育，都有重要的意义。虽然喉内具有括约功能的声门控制气体的进入（最终是通过反射性的关闭来防止食物吸入，而不妨碍空气进入），但是只有声带及喉软骨的发生，以及由复杂神经系统支配喉肌的出现，才使说话成为可能。发音、说话这一极其精确的运动过程，直接影响了头、颈，以及身体其他部位的形态。语言，必须被听到和理解，而且还必须用可见到的书写的方式来表达，这就导致了语言复杂的象征意义（由此，数学和音乐中的符号可被联系在一起，就像本文中所提及的其他类型的交流方式一样）。这种发育在其他任何动物都是无法比拟的，它使神经系统和运动系统之间达到了高度的整合。神经系统对喉肌的精确支配，以及在喉发音时，呼吸肌、咽肌、腭肌、舌肌和唇肌之间的运动高度协调一致，使人类获得了一种独特的能力。在所有四足动物，不管用什么方式，都能够发音。在鸟类，发音的机制非常复杂，其发音器官与哺乳动物的喉不同，它包括特殊的支气管和在气管底部的一个喉样的结构——鸣管。

嗅觉　在人类的呼吸系统中，一部分吸入的空气在通过鼻腔时与鼻腔顶、鼻中隔和鼻腔壁上的嗅觉上皮接触。在这些上皮中，作为嗅觉感受器的嗅细胞，能够感觉并分辨空气中具有各种气味的分子，并将嗅觉传送至大脑。这种准确的嗅觉机制，在生物进化史上曾发生过某些改变。

在四足动物，随着鼻孔的发生，使鼻腔成为呼吸系统的一部分，使呼吸系统与消化系统分开；而在绝大多数鱼类，鼻腔是一个独立的、与口腔分离的盲囊。在两栖类和许多爬行动物，其鼻孔几乎直接开口于口腔，但在哺乳动物中，由于腭的出现，使鼻腔与口腔完全分离，只经鼻后孔向后经鼻咽与呼吸系统和消化系统的共同通道——口咽相通。而呼吸功能和嗅觉功能从口腔中分离出来，使肉食哺乳动物在口腔内充满食物时仍能够呼吸，而草食动物在进食时仍能够嗅到有害的气体。在水生脊椎动物中，如鳄鱼、海豚和鲸，其喉像喷水管一样，延伸突入鼻咽部，将气道分隔，这样当嘴张开在水下捕食猎物时，呼吸仍能够在水面继续进行。

胸廓的机械性稳定　当肺内充满气体、进入下呼吸道的声门关闭时，肋间肌和膈肌收缩使胸腔内的压力升高，使胸壁更加坚实。附着在胸廓的上肢肌的力量最大限度地分布到躯干上使上肢固定，因此，在上肢用力推或拉

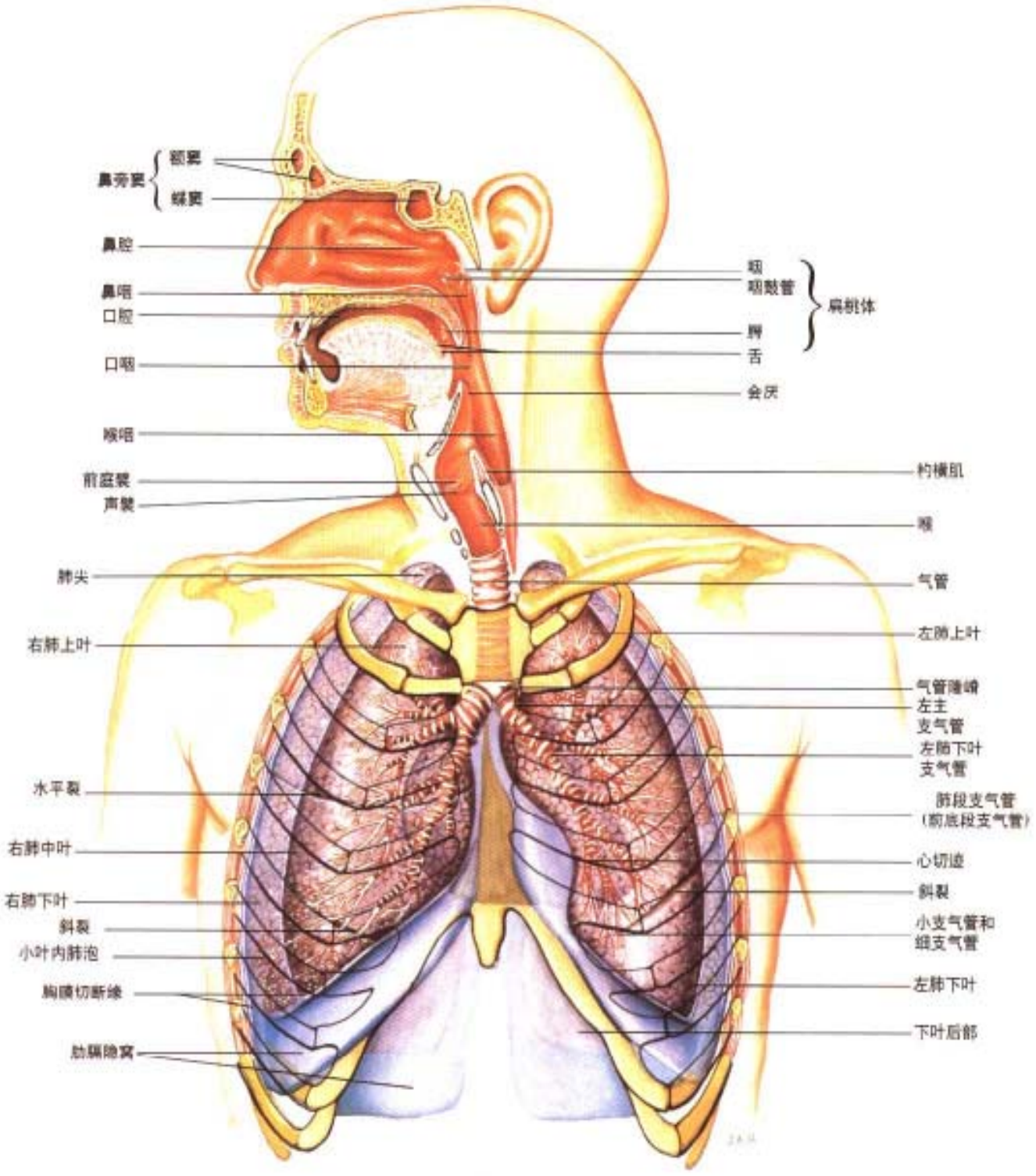

图 11.1 呼吸道示意图。头和颈上部为矢状面，颈下部偏向前。余为前面观。

时、上肢肌的运动效力更大。同样，如果胸内压较高而膈肌松弛时，肺可推向腹腔，使腹内压升高，协助排便和分娩。

生物化学功能 肺内的血管在血液和血管内皮之间提供了巨大的表面积。肺的内皮参与了与血流之间的多种生化反应，例如将血管紧张素I转化为血管紧张素II，这一过程与体内的血压调节有密切关系。

呼吸系统的结构特征 人类呼吸系统的结构特征与其功能有着密切关系。最基本的是有一个呼吸面（respiratory surface）和形成呼吸树样的分支状通气道（conducting passages）。呼吸面非常大，约200m^2，在空气与数以百万计的肺泡周围的毛细血管之间形成一薄而湿润的屏障构成肺的主体。由于呼吸面的结构非常精细，所以极易受到吸入的微粒的机械性损伤和传染性生物体的侵袭。为了保护呼吸面，应避免脱水、热量损失和有腐蚀性微粒的侵入。肺泡和喉之间的呼吸道成为一条温暖、湿润而且对灰尘有粘附作用的通气管道。另外，这些管道表面有粘液附着，管壁上被有纤毛，向喉的方向摆动，以便将吸入的微粒不断地从呼吸道中清除。鼻腔内也具有同样的保护特点。进入肺泡内的微粒极小，很快会被游走在肺泡内的巨噬细胞吞噬，送入粘液纤毛流或迁移到能够贮存它们且不引起损害的组织中。为防止微生物的感染，呼吸道内不断地分泌抑菌物质、免疫球蛋白和粘液，肺泡内也含有一系列抗微生物的化学物质（见本篇后述）。淋巴组织沿呼吸道管壁散布（与支气管有关的淋巴组织，BALT，见本篇后述），并提供能够防御细菌、真菌、病毒和其他微生物的淋巴细胞。

气体的进出由呼吸运动速度的变化来调节，也可由下呼吸道的管径来控制。下呼吸道由支气管平滑肌所包绕，这些平滑肌受自主神经系统的支配。这种结构使呼吸系统能够适应新陈代谢的要求，通过调节气流使水分和热量从肺中的损失降到最低水平。这一特征与气体交换机制有关，因为它决定呼吸时胸腔内压力变化的传导。吸气时，胸腔的体积增大，

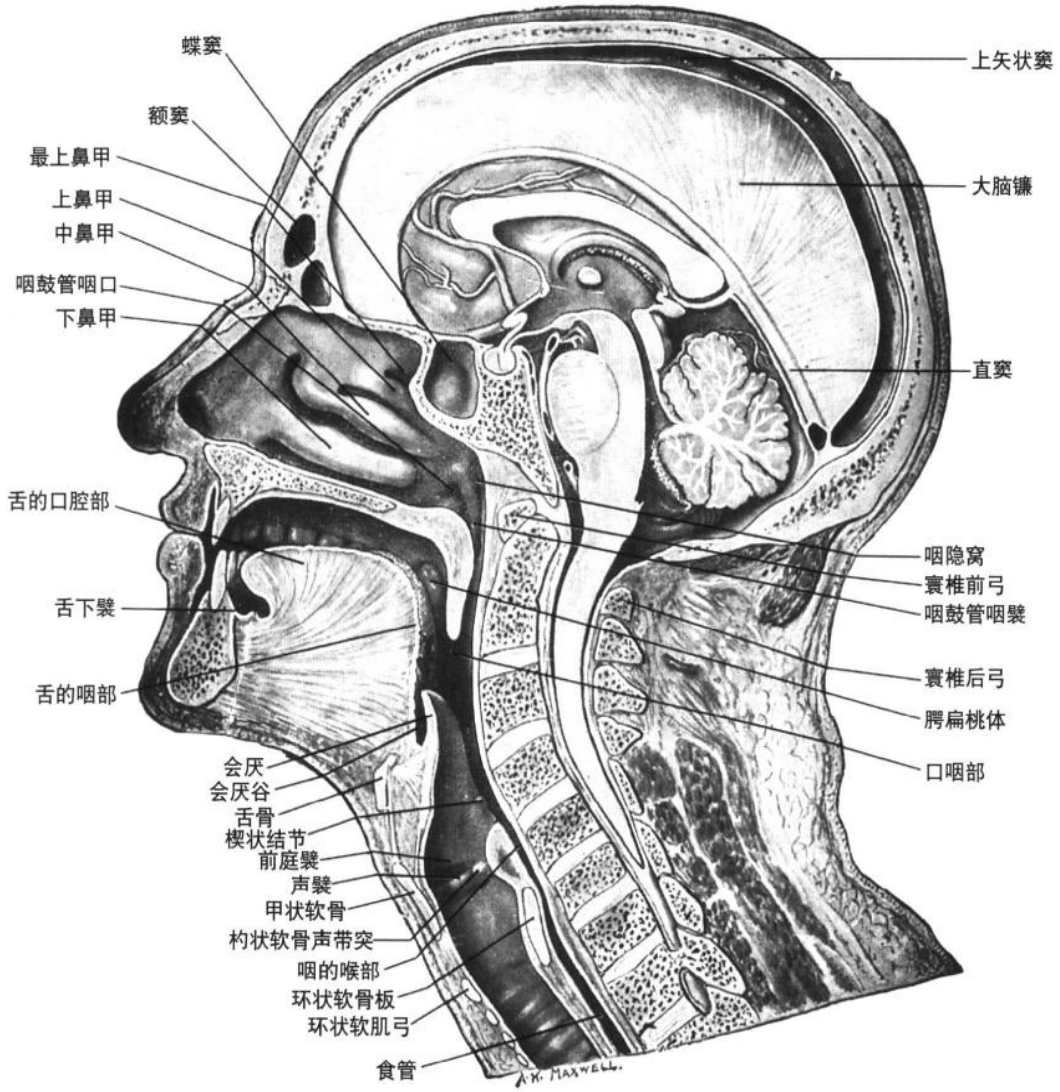

图11.2 头颈部正中矢切面。示上呼吸道的位置，喉和气管颈部第一段与其他结构的关系。

胸腔内的压力减小，空气经呼吸道进入膨胀的肺泡。呼气时，胸腔缩小，胸腔内压力升高，气体经呼吸道排出。气流进出的速度与呼吸道的管径有关，所以胸腔内压力的转换随着支气管平滑肌的收缩和舒张而改变。在较大的呼吸管道中，胸腔内压力的变化可引起管道过度扩张或塌陷，但由于气管和支气管有软骨环作支架，故得以避免。这种压力的变化对小的缺少软骨的呼吸管道没有影响。下呼吸道由于有许多弹性组织，也可避免过度扩张或塌陷，这些弹性组织允许在吸气时管壁扩张并贮存能量，并在呼气时收缩。

呼吸系统的分部 临床上将呼吸系统分为上呼吸道和下呼吸道两部分，事实上这只是为了便于区分感染的扩散范围，而不是一个基本的解剖学概念。上呼吸道（upper respiratory tract）包括喉口以上的空气通道，即鼻腔、鼻咽部、口咽部。下呼吸道（lower respiratory tract）包括喉、气管、支气管和支气管树及肺内的呼吸面。

部分上呼吸道是与消化系统共有的，或者在解剖学上密切相关、组织结构上互相延续。鼻咽、口咽将和喉咽一起将在第12篇消化系统中描述。嗅觉器官与特殊的感觉器官一起已在第8篇神经系统中描述，但鼻腔的其他部分及鼻旁窦将和呼吸系统一起在本篇中介绍，这是与以前版本的不同之处。此后，将介绍喉、气管和支气管树及肺。胸膜和纵隔将作简要介绍，最后是上述结构的临床检查（图11.1,2）。

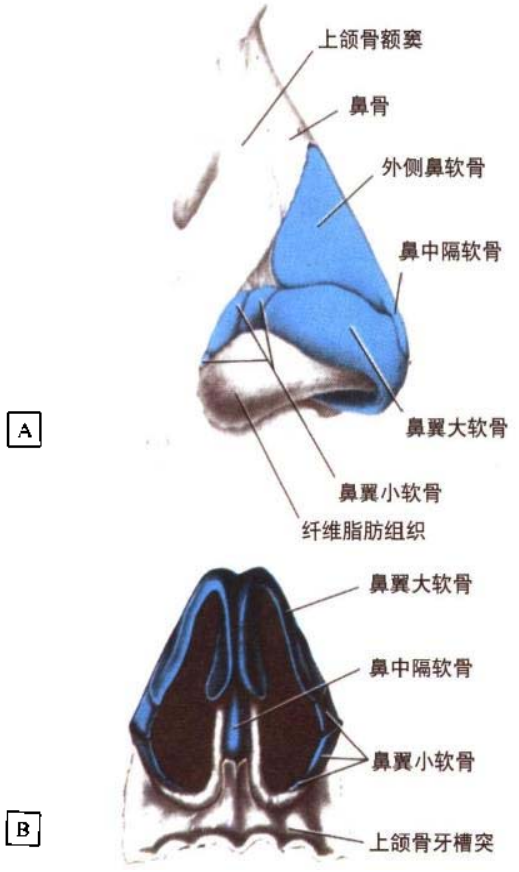

图11.3 A. 鼻右侧软骨外侧面观；B. 鼻软骨下面观。

鼻、鼻腔和鼻旁窦

上呼吸道的第一部分由一对鼻腔组成，二者之间由鼻中隔分开。在鼻腔外侧壁内，有一系列充满空气并与鼻腔相通的鼻旁窦。鼻腔位于骨性支架内向前扩展成外鼻，它可温暖、湿润空气，并滤过吸入空气中的粉尘微粒，借助于分布在后上部隐窝内的嗅觉上皮感受并分辨空气中的各种化学成份。

外鼻

外鼻（external nose）（图11.3,4），外观呈锥体形，鼻根与前额相延续，游离端为鼻尖（apex）。外鼻下面有两个椭圆形的鼻孔，即外鼻孔（external nares），二者之间有鼻中隔分隔。鼻的两个侧面在正中汇合成鼻背（dorsum nasi），其形状个体之间有较大差异。外鼻上部由鼻骨和上颌骨额突保持骨缝状态，下部由软骨组成。外侧面向下延续为圆形的鼻翼（alae nasi）。

外鼻的骨骼 外鼻的骨骼构成外鼻的支架(图11.3,4)，由骨和透明软骨组成。骨性支架（bony framework）支撑鼻的上部，包括鼻骨、上颌骨额突和额骨鼻部；软骨性支架（cartilaginous framework）包括鼻中隔软骨、鼻外侧软骨、鼻翼大软骨和鼻翼小软骨（图11.3,4），由软骨膜和骨膜彼此相连并连结于附近骨上。虽然这些连结非常重要，但很少引起重视。软骨及其之间的结缔组织，集中围绕在鼻孔周围，可看做是控制空气吸入的瓣膜样结构（Cottle 1960; Galindo 等1977）。

鼻中隔软骨（septal cartilage）（图11.3,4） 侧面观近似四边形，周边部较中央厚。它几乎构成了鼻腔前部鼻中隔的全部。其前上缘向上与鼻骨间缝相连，中间部与外侧软骨相连续，最下部经软骨膜与这些软骨相连。其前下缘两侧与鼻翼大软骨的鼻中隔突相连。Galindo 等在1977年提出两个

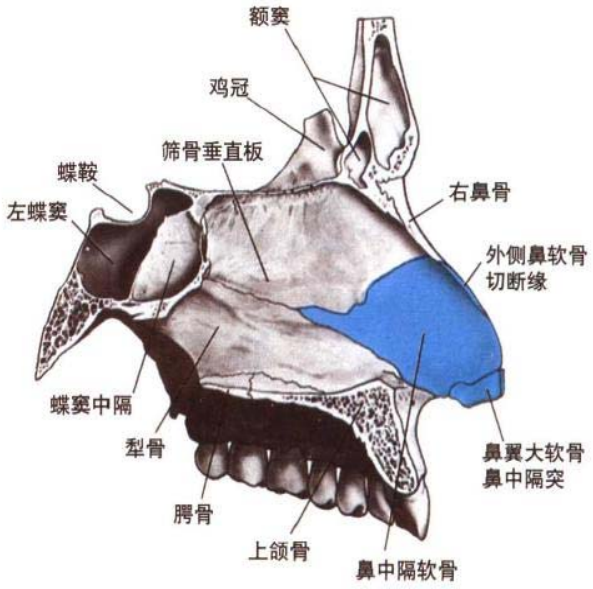

图11.4 鼻中隔右侧面。示组成鼻中隔的骨和软骨。

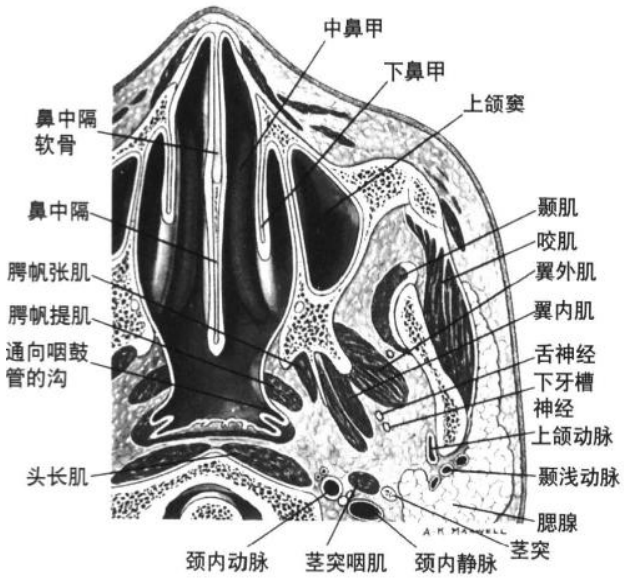

图 11.5 齿突尖稍下平面的头前部横切面。下面观。

外侧软骨与鼻中隔软骨应该是一块软骨，即隔背软骨（septodorsal cartilage），是Jena解剖学名词（Jena Nomina Anatomica）中的一个老名词。它的后上缘与筛骨的垂直板连续，其后下缘与犁骨及上颌骨的鼻嵴和前鼻棘相连。鼻中隔软骨可向后伸展（特别在儿童），在犁骨和筛骨垂直板之间形成狭窄的蝶骨突（sphenoidal process）。鼻前孔之间的鼻中隔前下部可随意活动，因此，被称为活动性鼻中隔，由鼻翼大软骨的鼻中隔突和皮肤构成，而不是由鼻中隔软骨本身构成。

鼻外侧（上）软骨（lateral nasal cartilage）（图11.3,4） 该软骨板呈三角形，前缘较后缘为厚。其上部与鼻中隔软骨相延续，但其下部近前处与鼻中隔之间有一狭窄的裂隙；其上缘附着于鼻骨和上颌骨额突上，其下缘由纤维组织连结于鼻翼大软骨上。

鼻翼大（下）软骨（major alar cartilage）（图11.2,3） 为一薄而且可弯曲的软骨板，位于鼻外侧软骨的下面，紧紧围绕在鼻前孔的前部。其中间部，即内侧脚（medial crus）或隔突（septal process），通过纤维组织与对侧的鼻翼大软骨和鼻中隔软骨的前下部疏松地连结在一起，形成部分活动性鼻中隔。外侧脚（lateral crus）位于鼻前孔的外侧，较鼻翼大软骨的下缘稍小。鼻翼大软骨外侧部的上缘经纤维组织与鼻外侧软骨的下缘相连。其狭窄的后端由致密的含有3～4块鼻翼小软骨（minor cartilages of the ala）的纤维膜连接于上颌骨额突（图11.2,3）。Drumheller(1969)认为鼻翼大软骨与鼻外侧软骨之间的连接是多样的，两个边缘可互相靠近或重叠，鼻外侧软骨更靠近连接处的外侧。鼻翼大软骨的下缘（外侧脚）较鼻前孔外侧缘短，鼻翼的下部为纤维脂肪组织，有皮肤覆盖。在前方鼻尖处，鼻翼大软骨之间有一可触摸到的切迹分隔。外鼻的肌肉，参见第7篇。

鼻的皮肤 鼻的皮肤薄，疏松地连结于皮下结构。鼻尖和鼻翼处的皮肤较厚，附着较紧密，有许多较大的皮脂腺，其开口非常明显。

外鼻的血管和神经 外鼻的动脉为面动脉的鼻翼支和鼻中隔支，供应鼻翼和鼻中隔；眼动脉的鼻背支和上颌动脉的眶下动脉供应鼻背的外侧面。

外鼻的静脉血回流入面静脉和眼静脉。

外鼻的神经：支配鼻肌的运动神经为面神经的颊支（见第8篇），分布到皮肤的感觉神经来自眼神经，经滑车下神经和鼻睫神经的鼻外侧支分布（见第8篇），还有部分纤维来自上颌神经的眶下神经鼻支（见第8篇）。

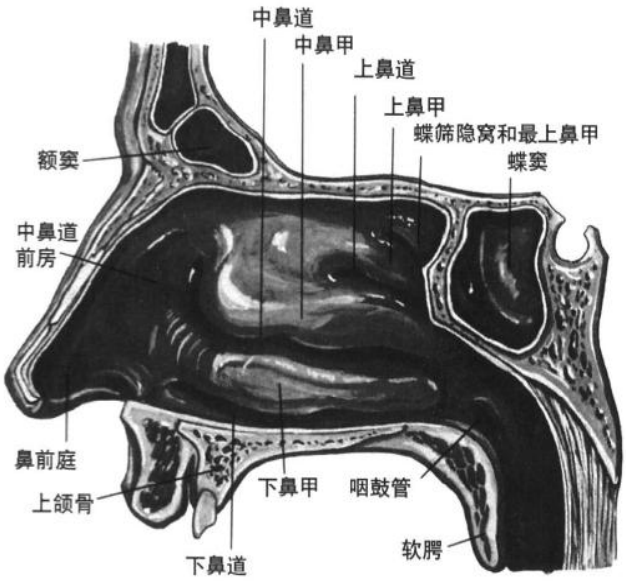

图 11.6 鼻腔右侧半外侧壁，内面观。

鼻腔

鼻腔（nasal cavity）在矢状位上由鼻中隔分为左、右两半（图11.5,9）。再侧经鼻孔开口于面部，向后经鼻后孔与鼻咽相通。鼻孔（nares）呈椭圆形或梨形，前面狭窄，其前后径为1.5～2cm，横径为0.5～1cm。鼻后孔（posterior nasal apertures）为2个卵圆形开口，垂直径为2.5cm，横径为1.3cm（图12.65）。

鼻的骨性结构，见第6篇。鼻腔的每侧半有一底（floor）、一顶（roof）、一个外侧壁（lateral wall）和一个内侧壁（medial wall），即鼻中隔。每侧鼻腔可分为3个部分：鼻前庭、呼吸区和嗅区。鼻前庭为鼻腔前方的起始部，呼吸区占据了鼻腔的大部分，嗅区主要位于后上部。

鼻前庭 鼻前庭（nasal vestibule）是鼻孔内面，空气通道前部的一稍宽阔区（图11.6,7），外侧界为鼻翼和下部鼻软骨的外侧部，内侧界为鼻中隔的前下部。鼻前庭延伸至鼻尖形成一小的隐窝，其内面被有皮肤，也含有汗腺和皮脂腺，并有坚硬的鼻毛向鼻孔方向弯曲，可防止空气中的灰尘吸入呼吸道。在男性，中年以后这些鼻毛变粗大。鼻前庭的后上界

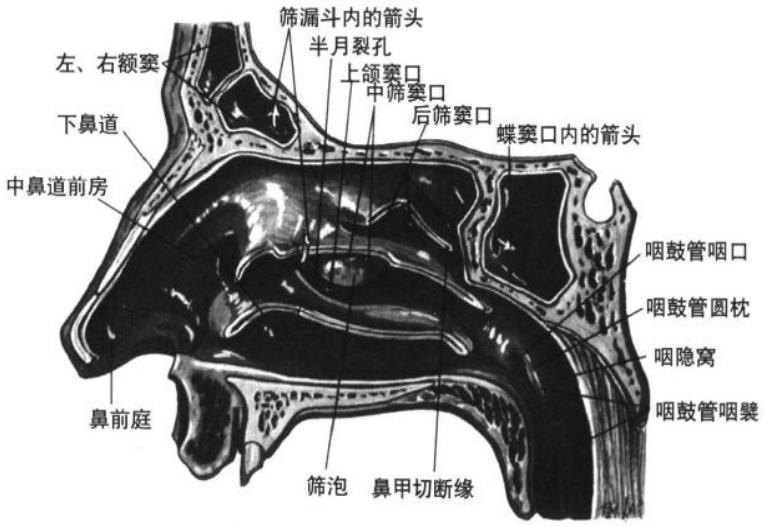

图 11.7 鼻腔右侧半外侧壁。三个鼻甲已部分切除。

为鼻阈（limen nasi），相当于鼻翼大软骨的上缘。在此处，鼻前庭的皮肤延续为粘膜。

呼吸区　外侧壁（图 11.6,7）　鼻腔外侧壁上有 3 个隆起，即上、中、下鼻甲（superior, middle and inferior nasal conchae）。每个鼻甲的下外侧有一相应的鼻道（meatus）。在上鼻甲的上方，有一三角形的蝶筛隐窝（spheno-ethmoidal recess），内有蝶窦的开口。有时上后方出现第 4 个鼻甲，叫最上鼻甲（supreme nasal concha），位于蝶筛隐窝的外侧壁上（图11.6），它与上鼻甲之间的沟称为最上鼻道（supreme nasal meatus），有时内有后筛窦的开口。上鼻道（superior meatus）是一短而斜行的通道，沿中鼻甲上缘延伸，约为其长度的一半，后筛窦开口于此，通常为一个开口，位于上鼻道的前部。中鼻道（middle meatus）前部较深，位于中鼻甲的下外侧，向前与鼻前庭上方的一浅窝相连续，叫中鼻道前房（atrium of middle meatus）。

中鼻道前房上方的一弧形隆起，叫鼻堤（agger nasi）（见第 6 篇），由中鼻甲附着处前端伸向前下方逐渐消失。鼻堤在新生儿比较显著。必须将中鼻甲切除，才能完全暴露中鼻道的外侧壁。该壁的主要特征为一圆形隆起，叫筛泡（bulla ethmoidalis）、其下方有凹向上的弧形窄裂，名半月裂孔（semilunar hiatus）。筛泡是由中筛窦胀大，表面盖以粘膜而形成。中筛窦开口于筛泡处或其稍上方，其大小决定于所含窦的多少及大小。半月裂孔的下界为一锐峭，由筛骨钩突盖以粘膜构成，向前上进入一弯曲的管道，呈漏斗状，名筛漏斗（ethmoidal infundibulum），内有前筛窦的开口；约半数或更多的个体，其筛漏斗与来自额窦的额鼻管（frontonasal duct）相连续。有时漏斗以盲端终止于一个或多个前筛窦（又名漏斗窦，infundibular sinuses），额鼻管直接开口于中鼻道的前端。上颌窦的开口（opening of the maxillary sinus）位于筛泡的下方，通常被半月裂孔翼状的下缘所掩盖。上颌窦口靠近上颌窦顶（图11.9），经常有一上颌窦副口开口于半月裂孔后下方。下鼻道（inferior meatus）位于下鼻甲的下外侧，在下鼻甲前端的下方有鼻泪管的开口。

内侧壁或鼻中隔（图11.4）　鼻中隔常常偏离中线，使两侧鼻腔大小不等，有时从鼻中隔的两侧有骨嵴或骨刺突出。在切牙管上方、鼻中隔软骨下缘，有一向前下方的凹陷，位于鼻额管的部位，在胎儿早期连结鼻腔和口腔。在鼻中隔两侧，靠近凹陷处有一小的开口，由此可进入一长 2－6mm 的盲管，为梨鼻器（vomeronasal organ）的遗迹（见第 8 篇），由梨鼻软骨支撑，衬有单层高柱状细胞，内有许多腺体。在两栖类动物和爬行动物中，它是一个突起的感觉器官。它在绝大多数哺乳动物，包括猴，发育一般；但在成年灵长类动物中逐渐退化成为遗迹（Graziadei 1974）。在具有功能性梨鼻器的物种，它是一个像嗅觉上皮一样的化学感觉器，由梨鼻神经与副嗅球相连结（见第 8 篇）。

鼻腔顶　横向狭窄。除后部外，自后向前可分为蝶区（sphenoidal region）、筛区（ethmoidal region）和额鼻区（frontonasal region）（见第 3、6 篇），各区与组成鼻腔顶的骨相对应。筛区近于水平位，额鼻区向前下倾斜，蝶区斜向后下方。因此，鼻腔在筛骨的筛板下方最深。

鼻腔底　左右方向凹陷，前后方向近于水平位，其前部3／4主要由上颌骨腭突构成，后1／4由腭骨水平板组成。前端向后约2cm处，粘膜中有一浅的凹陷，是深面切牙管的标志。

鼻甲　鼻甲的存在增加了鼻腔的表面积，也使吸入的空气加大了湍流，通过减慢气体经过嗅区的速度提高嗅觉功能，同时也可使吸入的气体湿润和温暖，即使在身体矮小的哺乳动物，如人类也具有同样的作用（Cole 1954）。漩动的气流同样有助于粘膜分泌物清除灰尘。在许多哺乳动物中，鼻甲较大且结构复杂，嗅粘膜覆盖在上面和内面的大部分，形成一高度发达的嗅觉系统（Negus 1958，见本篇）。

嗅区　位于上鼻甲、鼻中隔上部及有关的鼻腔顶。嗅区内有嗅神经的感觉神经末梢分布（见后面及第 8 篇）。



图 11.8 大鼠呼吸上皮纤毛面扫描电镜图像。× 5000

鼻粘膜的微细结构

鼻腔前部和鼻前庭的粘膜与皮肤相延续，由角化的复层鳞状上皮及其深面的结缔组织粘膜固有层组成。向后，在鼻阈处分为非角化的复层鳞状上皮覆盖的粘膜和假复层纤毛上皮（呼吸上皮）覆盖的粘膜，后者分布于鼻腔表面的大部分，即除嗅觉上皮分布区外，包括鼻甲、鼻道、鼻腔顶和底。嗅觉上皮主要分布在嗅区，即鼻中隔后上部1cm处和上鼻甲及其上方的鼻腔外侧壁。嗅粘膜呈淡黄色，上皮内有嗅细胞，其轴突组成嗅神经。

鼻腔粘膜附着在周围骨性结构的骨膜和软骨膜上，在粘膜下层内有大量的腺体。呼吸粘膜通过鼻后孔与鼻咽粘膜连续，经鼻泪管和泪小管与眼结膜连续，通过鼻旁窦的开口与蝶窦、筛窦、额窦和上颌窦的粘膜相延续。鼻甲和鼻中隔处的粘膜最厚，血管最丰富，但在鼻道和鼻窦内以及鼻腔顶的粘膜却很薄。粘膜的增厚，实际上使鼻腔和鼻道缩小。

呼吸上皮(图 11.8) 如上所述，嗅区以外的大部分鼻腔由复层纤毛柱状上皮或立方上皮覆盖，上皮中夹有杯状细胞、带有微绒毛的非纤毛柱状细胞和基底细胞（Mygind 1975, 1978），称为呼吸上皮（Negus 1958）。它经鼻旁窦的开口，延伸至鼻旁窦内，成为鼻旁窦内的粘膜。在某些部位，粘膜内的细胞呈低柱状或立方形，纤毛细胞与非纤毛细胞的比例变化不定。上皮覆盖在固有膜之上，在固有膜的深面含有成群的浆液腺和粘液腺，许多腺体经连合导管开口于上皮表面。在固有膜内有很丰富的海绵状血管组织，内有较大的窦状隙，由于血管自主运动神经的支配，局部的血管口径可发生变化，引起粘膜厚度和表面形状的改变，例如可见的鼻腔粘膜的肿胀或收缩，由此可引起进入呼吸道的气流速度的改变。在这些区域的内皮细胞具有窗孔，小动脉的肌层既受神经支配，也受内分泌的调节，可使血管内的压力和血管的扩张程度发生周期性的改变（Cauna和Hinderer 1969; Cauna等1972）。在上皮及其基膜深面是一纤维层，内有淋巴细胞浸润，形成弥散的淋巴组织。在淋巴组织的深面有一层近于连续的粘液腺和浆液腺，其导管穿过淋巴组织开口于粘膜表面。由这些腺体和杯状细胞分泌的大量粘液性分泌物，可将吸入空气中的尘埃粘附于粘膜表面，同时也可使吸入的空气温暖湿润。粘膜表面的粘液及粘着的尘埃由于纤毛不断有节律性地运动（其速度为6mm/s）而被推向鼻咽部（Proctor等1978），然后由于腭的运动推向口咽面被吞咽，但有部分粘液及粘着的尘埃向前进入鼻前庭。鼻腔粘膜的分泌物还有许多其他的作用，内有杀菌的溶菌酶和乳铁传递蛋白以及免疫球蛋白（IgA），可防止微生物在这样一个极易感染的环境内扩散。粘液在嗅觉方面还起到一定的作用，在几种哺乳动物中发现，在鼻腔前部粘膜中有成群的腺体能够分泌吸附各种不同气味的蛋白，这些蛋白被认为在使嗅区的嗅觉感受器能够感受到气味方面具有重要意义。在鼻旁窦的壁内，上皮紧贴在其深面的骨膜上。

嗅上皮 嗅区由感觉性上皮覆盖，较呼吸粘膜的上皮厚，含有双极的嗅细胞的胞体，有非感觉性的支持细胞散在其中。每一个嗅细胞树突的末梢分布到嗅上皮的表面粘液层内，形成复杂的网络和相对巨大的嗅觉感受区；其轴突在嗅上皮下由结缔组织包绕成束成为嗅神经。在嗅上皮内也存在上皮下的粘液分泌腺，即鲍曼（Bowman）腺或嗅腺。详细结构见第8篇。

鼻腔的血管、淋巴管和神经

血管 动脉 来自眼动脉、上颌动脉和面动脉的分支分布到鼻腔内外侧壁、顶和底。鼻腔粘膜内的各动脉分支形成血管吻合网，其中某些较大的动脉彼此之间也可形成吻合。动脉的主要分布如下：

- 眼动脉的筛后动脉分布至筛窦、额窦和鼻腔顶。
- 上颌动脉的蝶腭动脉分布至鼻甲、鼻道和鼻中隔的粘膜。
- 来自上颌动脉的腭大动脉的末支，沿切牙管上升，与蝶腭动脉的分支形成吻合（见第10篇）。
- 面动脉的上唇动脉发出鼻中隔支，分布到位于鼻前庭的鼻中隔部，并与蝶腭动脉形成吻合。此处为常见的鼻出血（鼻衄，epistaxis）部位。
- 上颌动脉的眶下动脉，上牙槽前、后动脉分布至上颌窦的粘膜。
- 上颌动脉的咽支分布到蝶窦。

静脉 静脉形成丰富的海绵状的粘膜下静脉丛，在鼻中隔下部及中鼻甲和下鼻甲处特别稠密，也可有动静脉吻合存在（Harper，1947）。静脉血回流入蝶腭静脉、面静脉和眼静脉，有少量静脉穿过筛板与大脑额叶眶面的静脉相连。当盲孔通畅时，从鼻腔来的一条静脉经盲孔进入上矢状窦。

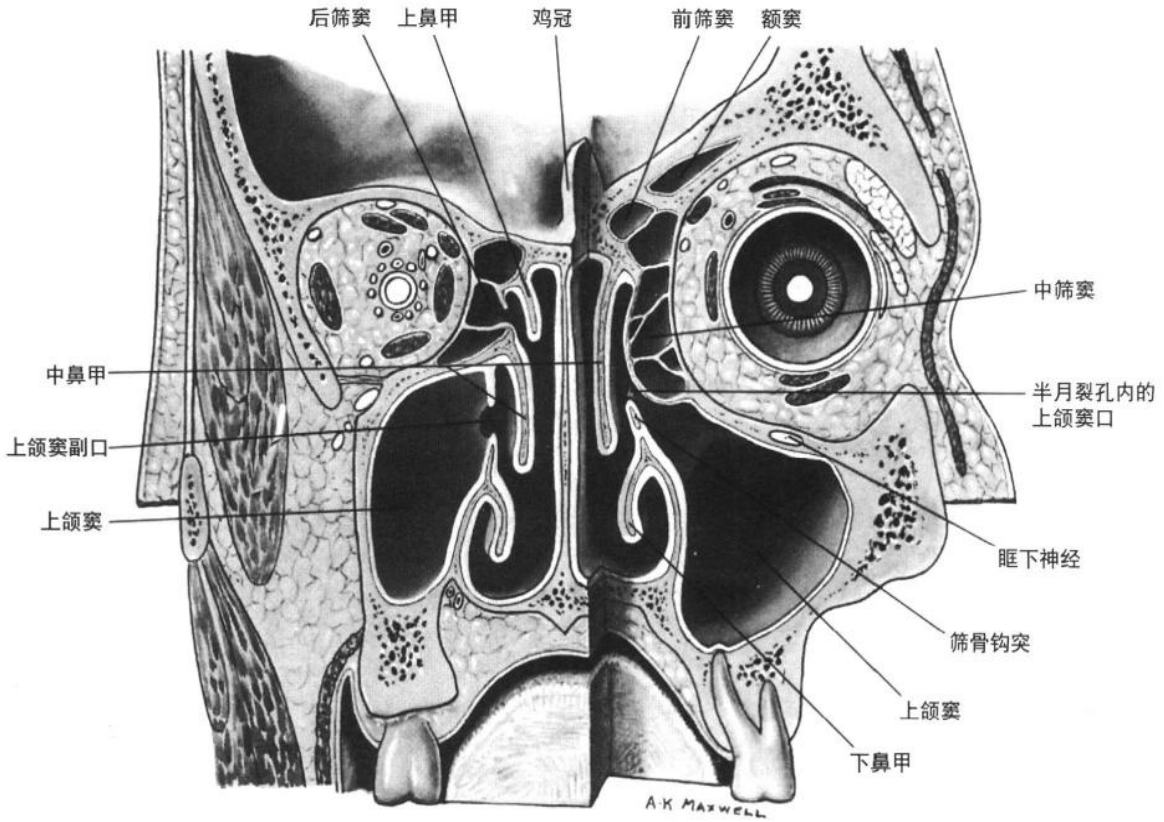

图 11.9 经鼻腔冠状切面后面观。右侧半略近前，显示上颌窦正常开口，左侧半可见常见的上颌窦副口。

淋巴管 已在第 10 篇中描述。

神经支配 分布到鼻的神经包括三叉神经的感觉支，以及嗅神经和自主神经的内脏运动纤维及分泌运动纤维。

一般感觉神经（图8.334） 除了眼神经的鼻睫神经外，均来自上颌神经。它们是：

- 鼻睫神经的筛前神经分布到鼻中隔的前上部、鼻腔顶的前部、中鼻甲和下鼻甲的前部，以及二者前方的鼻腔外侧壁。
- 眶下神经分布到鼻前庭。
- 上颌神经的上牙槽神经前支分布到部分鼻中隔、鼻前棘附近的鼻腔底，以及鼻腔外侧壁在上颌窦开口以下的前部。
- 来自翼腭神经节的鼻后上外侧支、鼻后上内侧支（包括鼻腭神经）和腭前神经的鼻后下支一起分布到外侧壁的后3/4，以及鼻腔顶、鼻腔底和鼻中隔。
- 翼管神经的分支分布到鼻腔顶和鼻中隔的后部。

上述各分支传导触觉、痛觉和温度觉。这些分支中也包括分布到上皮内或靠近上皮的部分三叉神经纤维，它们对一些有毒的化学物质很敏感，如氨和二氧化硫等，因此，当嗅神经损伤后，仍能感受到这些毒物。

嗅神经 来自嗅区内的嗅细胞，其轴突先在嗅粘膜内交织成丛，然后再合成 15～20 条嗅丝，穿过筛骨内的沟或管上升，经筛骨板上的筛孔进入颅腔，止于嗅球（见第 8 篇）。与嗅神经密切相关的是终神经（见第 8 篇）。

自主神经 与感觉神经伴行，包括分布到鼻血管的节后交感神经内脏运动纤维（sympathetic postganglionic vasomotor fibres），和来自翼腭神经节的副交感神经节后纤维（postganglionic parasympathetic fibres），支配鼻腺的分泌。

鼻旁窦

鼻旁窦（paranasal sinuses）（图 11.5,6,8-11）包括双侧成对的额窦（frontal sinus）、筛窦（ethmoidal sinus）、蝶窦（sphenoidal sinus）和上颌窦（maxillary sinus），均位于同名颅骨内。筛窦与其他鼻旁窦不同，由许多海绵状小房构成，分为前筛窦、中筛窦和后筛窦，均开口于鼻腔外侧壁。开口的准确位置及窦的大小、个体之间有较大的差异。筛窦的粘膜与鼻腔粘膜相连续（这一特征促使鼻内感染的扩散），虽然较鼻腔粘膜薄，但具有相同的组织学结构，血管较少，与筛骨之间的附着疏松。腺体分泌的粘液借助于纤毛经筛窦的开口排到鼻腔内。纤毛的分布不均匀，但多位于窦口附近。出生时大部分窦发育不完全或缺如，在恒牙萌出期间和青春期以后明显膨大。在这期间面部的大小和形态发生明显的改变。

额窦 成对的额窦位于眉弓的深面，额骨的内外板之间。每侧额窦的表面有一三角形区域，其 3 个角分别为：鼻根、鼻根上方 3cm 的一点和眶上缘内 1/3 和外 2/3 的交点（图 6.152,11,9-11）。双侧额窦很少对称，二者之间的分隔常常偏离正中面。额窦平均高 3.2cm，宽 2.6cm，深 1.8cm。每侧均

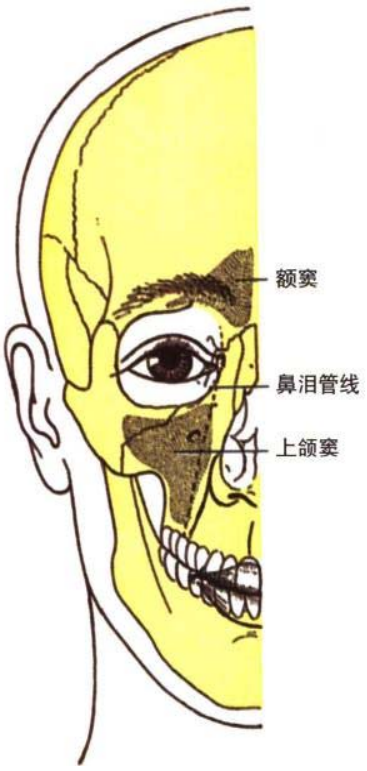

图11.10 面部骨示意图。示额窦和上颌窦的位置。

向上延伸至眉毛内侧部上方、眶顶内侧部后方。额窦有时被不完整的骨性隔分隔成许多相互交通的隐窝。有时可见一侧或两侧额窦完全缺如，但眉弓上的凸起不再是额窦存在和大小的标志。额窦在额骨内向上扩展的部分较小，而眶部较大。有时一侧额窦可越过中线与对侧者重叠，也可向后延伸至蝶骨小翼，但并不侵入蝶骨内。

每侧额窦经筛漏斗（ethmoidal infundibulum），或穿经筛迷路前部的额鼻管（frontonasal duct）开口于中鼻道的前部（见第6篇）。额窦在出生时可发育不全或缺如，一般在7～8岁时发育较好，但要在青春期后才发育完全（见第6篇）。在男性额窦更显突出，其前额与儿童和女性典型的垂直或凹陷的轮廓相比，更显倾斜。

血管、淋巴管和神经 额窦的动脉来自眶上动脉和筛前动脉。其静脉回流入眶上切迹内的连结眶上静脉和眼上静脉的吻合静脉。淋巴引流入下颌下淋巴结。神经支配来自眶上神经。

筛窦 筛窦是位于筛骨迷路内的许多薄壁小腔，每侧可分为前、中、后3群，最多可达18个小窦。筛窦开口于鼻腔，但开口部位变化较大。它位于鼻腔上部和眶之间，与眶腔之间仅借很薄的筛骨迷路板分隔，因此筛窦有炎症时可扩散至眶腔，引起眶内蜂窝织炎。一般将筛窦分为前、中、后3群，但有时解剖学家将筛窦只分为前、后2群，即前、中群合称前群。各群筛窦之间彼此无明显的界限，一群可侵占另一群的范围，但可根据各群与鼻腔交通的部位进行区分。各群窦与窦之间被不完整的骨间隔分隔（图11.8，图6.139，180B，182A）。

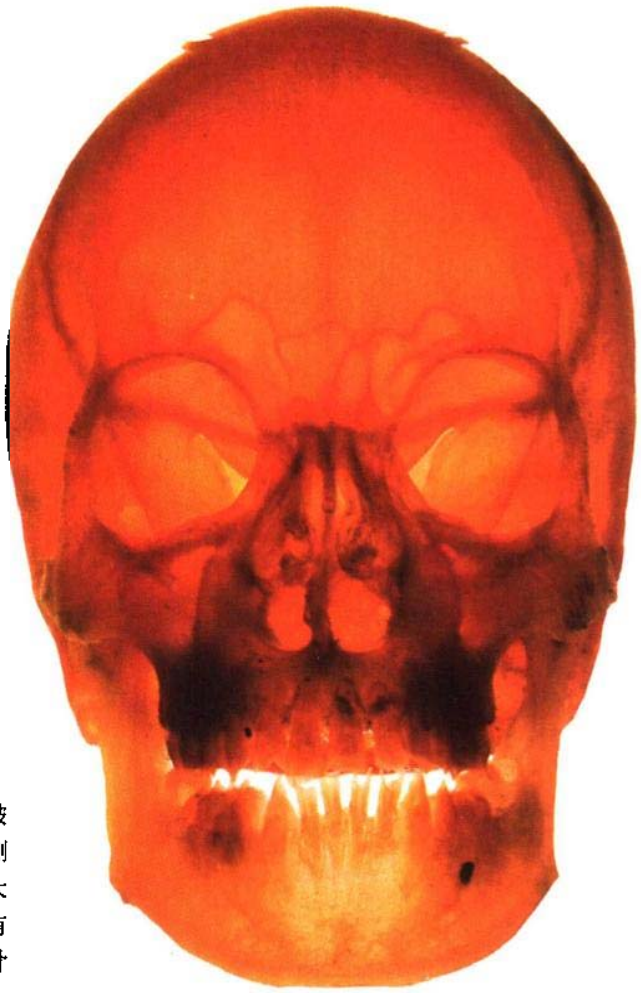

图11.11 成年女性颅骨。经脱钙、甲基水杨酸盐清洗后，用透照法从前面照相，可见额窦、上颌窦、眶和眶上裂、以及鼻腔和鼻甲（标本由英国皇家外科学院D.H.Tompsett提供）。

前筛窦 最多可达11个小窦，经一个或多个小口开口于筛漏斗或额鼻管；有一个窦常位于鼻堤内，而大部分前筛窦可侵占到额窦。

中筛窦 一般有3个窦，经一个或多个位于筛泡或筛泡上方的小口，开口于中鼻道。

后筛窦 由1～7个小窦组成，虽然一个窦开口在最上鼻道（如果存在），一个或多个窦开口于蝶窦，但通常是经单口开口于上鼻道。后筛窦紧靠视神经管和视神经，因此筛窦炎有累及视神经的危险。出生时筛窦很小，但在临床上却很重要。在6～8岁时和青春期后生长迅速。

血管、淋巴管和神经 动脉来自蝶腭动脉（见第10篇）和筛前动脉、筛后动脉。静脉血回流入上述动脉的伴行静脉。前筛窦和中筛窦的淋巴管汇入下颌下淋巴结，后筛窦的淋巴管汇入咽后淋巴结。

感觉神经来自筛前神经和筛后神经，副交感分泌运动纤

维来自翼腭神经节的眶支。

蝶窦 成对的蝶窦位于鼻腔上部的后方，蝶骨体内（见第6篇）。其上方与视交叉和垂体相邻，两侧与颈内动脉和海绵窦相邻。当蝶窦较小时，常位于垂体前方。其大小、形态变化较大，一般不对称，往往一个蝶窦较大，并跨过正中面延伸至另一蝶窦的后方，偶尔一个在另一个的上方并互相重叠，二者之间很少相通。一侧或双侧均可紧靠视神经管，甚至部分围绕视神经管。蝶窦平均垂直径为2cm、横径1.8cm，前后径2.1cm。如果蝶窦特别大时，可延伸至蝶骨翼突和大翼的根部，也可侵入到枕骨基底部。蝶窦骨壁之间的间隙，偶尔可使窦内的粘膜与覆盖其上的硬脑膜相接触。由颈内动脉管或翼管而形成的骨嵴，可分别从外侧壁和底部突入蝶窦腔内。有时一个后筛窦可侵入蝶骨代替蝶窦。每侧蝶窦从其前壁开口于同侧鼻腔的蝶筛隐窝（图11.7,6.171,183）。

血管、淋巴管和神经 出生时，蝶窦腔很小，主要在青春期后发育而成。其动脉供应来自筛后动脉，静脉血回流入动脉的伴行静脉，淋巴引流入咽后淋巴结。感觉神经来自筛后神经，副交感神经的分泌运动纤维来自翼腭神经节的眶支。

上颌窦 成对的上颌窦几乎占据了整个上颌骨体，是鼻旁窦中最大的一对。该窦呈锥体形，基底由鼻腔外侧壁构成，尖延伸至上颌骨的颧突，其顶为眶底，常因眶下管而隆起；其底为上颌骨的牙槽突，且常较鼻腔底低1.5cm，与自鼻翼下缘向外侧的划线一致。有几个与第1、2磨牙相对应的锥状突起突入到窦底，有时可将窦底穿透。第1、2前磨牙和第3磨牙根，偶尔尖牙根也可突入窦内（见第12篇）。上颌窦的大小变化较大，甚至颅骨两侧的大小也有很大的差别。当上颌窦较大时，其窦尖可侵入到颧骨。其正对第1磨牙的垂直径平均为3.5cm，横径为2.5cm，前后径为3.2cm。上颌窦借助于窦基底前部的裂孔开口于半月裂孔的最下部。有时在半月裂孔内或下方还有第2个开口。两个开口的部位均离上颌窦的顶较近，而离窦底较远。在出生前的第4个月，胎儿发育早期，上颌窦只是上颌骨内侧面上的一条浅沟。只有在所有的前磨牙全部萌出后才发育完全（图11.5,7,9-11;6.186）。

血管、淋巴管和神经 血管为面动脉、眶下动脉和腭大动脉及其伴行静脉。淋巴引流入下颌下淋巴结。神经来自眶下神经和上牙槽神经的上牙槽前、中、后3支。

鼻旁窦的功能 鼻旁窦的功能尚未明确。据推测它们可增加声音的共鸣，也可在不增加颅骨重量的情况下，使局部颅骨增大。其随着个体的生长而发生的改变，可重点加强某些部位，如当恒牙萌出时，可促进上颌骨牙槽突的发育等。另外，由于其大小和形状随个人的发育程度而不同，可影响人的面容，头部的轮廓等，这可为人体的特征提供一些视觉信号，如性别，性成熟等。

有关人类的鼻旁窦及其比较解剖学的详细资料参阅Negus(1958)。

鼻旁窦的放射学

正常鼻旁窦可透过X线，但当发生疾病时可出现不同程度的不透X线。大部分鼻旁窦在前后位（anteroposterior views）（图6.134B,171）均可观察到。额窦可出现在鼻腔上方和眶的内侧，其不对称性、垂直位上的延伸及两侧额窦间隔的位置，均可在X线下确定。在前后位，筛窦彼此之间，以及和蝶窦之间互相重叠，位于两眶之间，筛板下方。蝶窦在前后位上模糊不清。每侧的上颌窦呈锥体形透X线区，位于眶下，鼻腔外侧壁的下部，向下延伸至上颌骨牙槽突。侧面观（lateral views）（图6.134A,143B,187），可见额窦向上延伸至额骨，向后至眶顶。筛窦从上颌骨额突向后延伸至位于垂体窝前下方的蝶窦。侧面观，两侧蝶窦互相重叠，但上面观比较清楚。上颌窦在侧面可清楚看到，位于眶下，它与上颌牙根的关系也可观察到。上颌窦和额窦也可被透照。在暗室中，将一光源放于口内，对着眶口的上内侧角，可检查上颌窦或额窦。该窦的区域内可出现红光，但是，当上述两窦发生疾病时，将不出现红光区。不管是额窦还是上颌窦在经过清洗处理的颅骨上都显示的很清楚（图11.9）。

鼻和鼻旁窦的临床解剖学

鼻可发生先天性畸形，如外鼻完全缺如，只存留一个鼻孔，或一侧生长受限、畸形。鼻中隔可因外伤或先天性因素发生移位。有时鼻中隔偏离极其严重，致使与一侧的鼻腔外侧壁紧靠在一起，引起一侧鼻腔完全阻塞。

鼻旁窦常常发生化脓，脓液可经半月裂孔从额窦或前筛窦进入上颌窦，使其成为脓液的贮存处。鼻腔粘膜的感染可扩散至所有的鼻旁窦，而且牙齿的感染还可扩散至上颌窦（见第12篇）。上颌窦常有慢性炎症，引起粘膜纤毛的缺失和粘液排出减少。由于其开口高于上颌窦底，所以上颌窦内容物的正常引流受到阻碍，可采用下鼻道外侧壁穿刺，或经上颌骨表面的、靠近上颌窦底的切牙窝穿刺将内容物排除。

喉

喉（larynx）不仅是气体的通道，还是一个发音的器官，从舌延续至气管(Terracol等1965; Fink和Demarest 1978)（图11.2,12-32）。它向前突出于颈部大血管之间，前方由皮肤、筋膜和舌骨下肌覆盖（图11.19）。向上开口于喉咽，并成为喉咽的前壁；向下与气管相延续。在成年男性，喉位于第3~6颈椎前方，在儿童和女性位置稍高。在6~12个月的婴儿，会厌尖（喉的最高点）位于枢椎的齿突与椎体连接处的稍上方。欧洲成年人喉的测量数据如下：

	男	女
长度	44mm	36mm
横径	43mm	41mm
矢状径	36mm	26mm

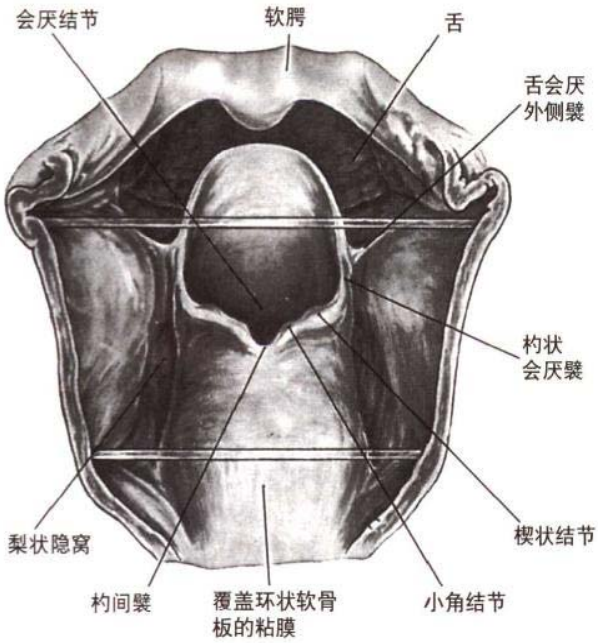

图 11.12 喉入口后面观。咽后壁自正中切开，两条玻璃棒将其撑开。

当然，上述数据只是喉的粗略的测量指标，详细资料，请参见 Eckel 等，1944。

直到青春期，男女喉的大小没有差别，此后，男子的喉较女子明显增大，所有喉软骨体积增加，甲状软骨前角在颈部前正中线明显突出，矢状径几乎增加一倍。男性直至40岁，甲状软骨仍继续增长，此后不再改变（Harjeet 和 Jit 1992）。

喉的支架

喉软骨形成喉的支架。各喉软骨之间借韧带和纤维膜相连结。喉肌使喉产生运动。舌骨虽然是一个独立的结构，具有独特的功能，但它与喉密切相关（见第6篇）（图11.13-18）。

喉软骨

喉软骨包括单个的环状软骨、甲状软骨和会厌软骨，成对的杓状软骨、楔状软骨和小角软骨。与喉有关的还有在每侧甲状舌骨韧带内的一对麦粒软骨。

环状软骨 环状软骨（cricoid cartilage）（图 11.13-16,20,25）可看成是喉支架的基底，向下与气管相连，并经滑膜关节与甲状软骨和2块杓状软骨连接。它围绕气道形成一完整的环，它是所有喉软骨中惟一完整的环形软骨。环状软骨较甲状软骨小，但厚而坚固，呈指环状。它可分为前方狭窄弯曲的环状软骨弓和后方宽阔的环状软骨板。二者共同形成了喉下部的前壁、侧壁和后壁的大部分。

环状软骨板（cricoid lamina） 外观上近于四边形，垂直径2～3cm。后面正中线上有一纵嵴，名正中嵴，食管纵行肌纤维束借肌腱附着于该嵴的上部。在嵴的两侧各有

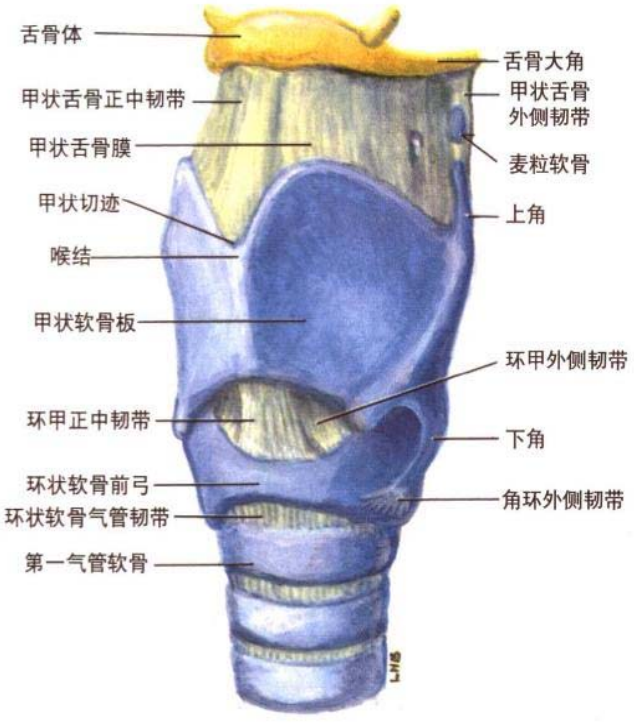

图 11.13A 喉软骨和韧带前外侧面观。

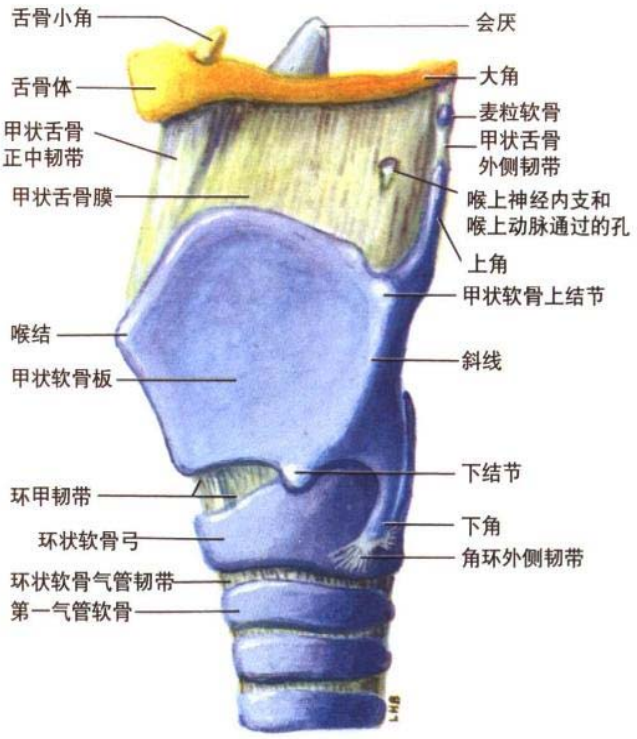

图 11.13B 喉软骨和韧带外侧面观。

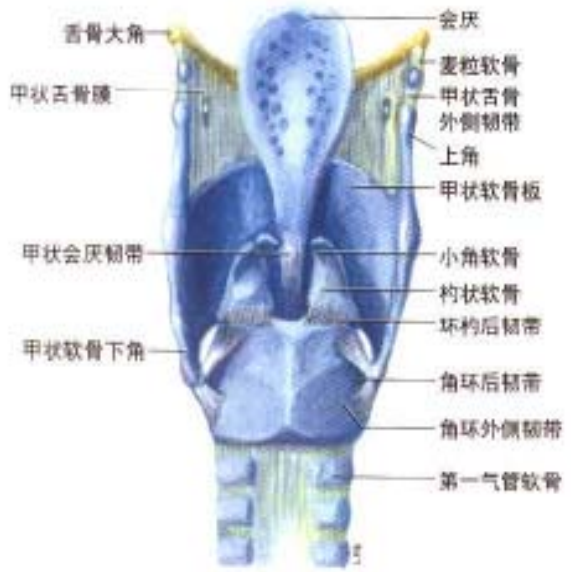

图 11.14 喉软骨和韧带后面观。

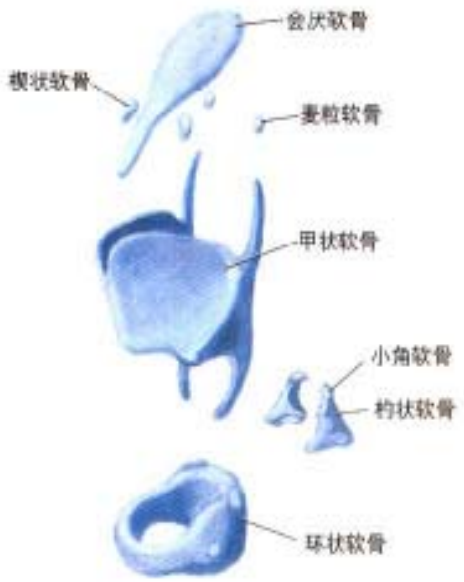

图 11.15 喉软骨分解图。

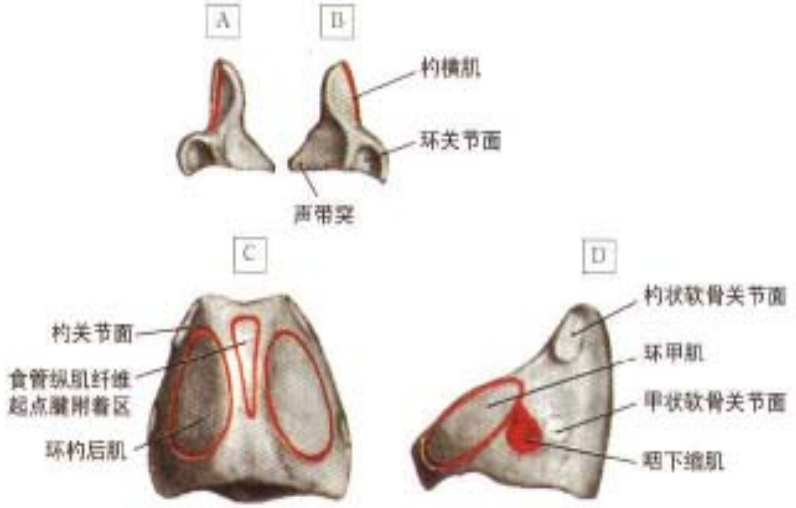

图 11.16 杓状软骨和环状软骨。A. 左杓状软骨内侧面观；B. 右杓状软骨内侧面观；C. 环状软骨后面观；D. 环状软骨左外侧面观。红色=肌附着处。

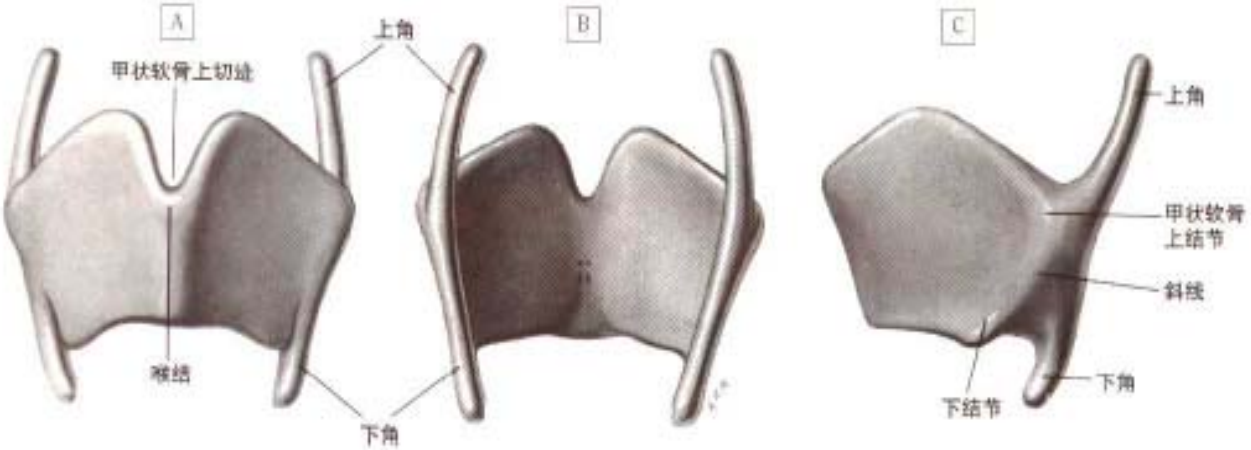

图 11.17 甲状软骨。A. 前面观；B. 后面观示前底韧带（上）和声韧带（下）的附着点；C. 外侧面观。



图11.18 会厌后面观。可见其小凹陷。

一浅窝，名板凹，为环杓后肌的起始处。

环状软骨弓（cricoid arch） 其前面垂直方向狭窄，高约5－7mm，向后近环状软骨板处增宽。前面及侧面的外侧面有环甲肌附着，该肌后方有咽下缩肌的环咽部附着。在喉结下面可触摸到环状软骨弓。

在环状软骨两侧，环状软骨板和弓结合处，有一突出的圆形滑膜关节面，朝向后外侧，与甲状软骨下角形成关节。环状软骨下缘成水平位，借助环状软骨气管韧带（cricotracheal ligament）与第一气管软骨相连结。环状软骨上缘斜向后上方，环甲正中韧带附着上缘的前面，环甲侧韧带附着于上缘的两侧，此处还有环杓肌附着。后面，环状软骨板的上面有一浅的切迹，其两侧是一个平滑、卵圆形的凸面，朝向外上方，与杓状软骨底形成关节（Sellars和Keen 1978）。

环状软骨内面平滑，衬有粘膜。

甲状软骨 甲状软骨（thyroid cartilage）（图11.10,12,13）是所有喉软骨中最大的一块。它是2块四边形的板（laminae）组成，两板的前缘互相愈着构成前角，前角的上端向前突出，位于皮下，叫喉结（laryngeal prominence）。喉结在成年男子特别显著，而在女子几乎看不到。上面、左右板由一“V”形的甲状软骨上切迹（superior thyroid notch）分隔。后面左右板分开，每侧后缘延伸为纤细的上角（superior cornu）和下角（inferior cornu）。左、右板的外面各有一条不明显

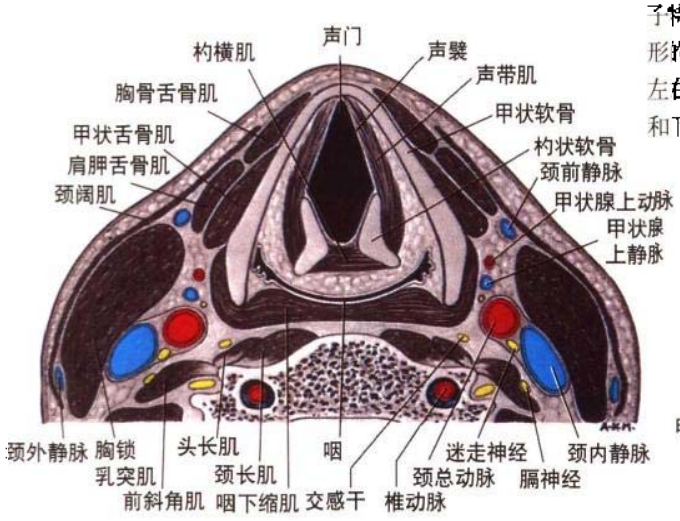

图11.19 声襞平面颈前区横切面上面观。

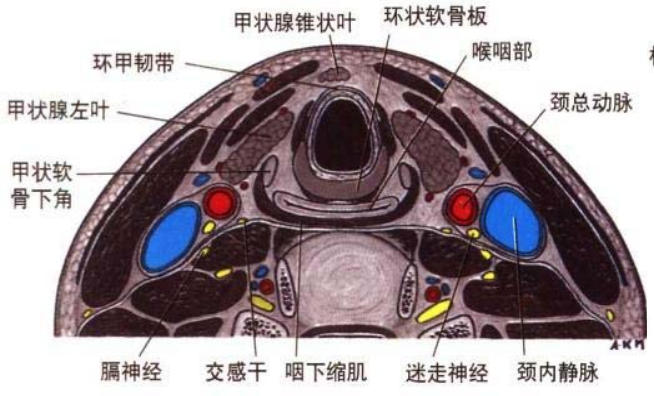

图11.20 平第5、6颈椎间水平，颈前区横切面上面观（只标注一侧结构）。



图11.21 示右侧半环甲韧带，右侧甲状软骨板及有关肌已切除。

的嵴，叫斜线（oblique line）。该线从甲状软骨上结节（superior thyroid tubercle），斜向前下方，经下角根部的稍前方至甲状软骨板下缘的甲状软骨下结节（inferior thyroid tubercle）。胸骨甲状肌、甲状舌骨肌和咽下缩肌的甲咽部附着该斜线。

甲状软骨板的内面平滑、稍凹陷，有喉粘膜覆盖。两板之间的前角上部有甲状会厌韧带附着、下方近中线处有成对的室韧带和声韧带附着，以及甲杓肌、甲会厌肌和声带肌附着；两板的上缘，后面凹陷，前面凸起，甲状舌骨膜附着该缘；下缘后面凸起，前面近于平直，两部之间由甲状软骨下结节分隔。前正中线的两侧，甲状软骨与环状软骨之间由环甲正中韧带相连（见本篇）。左、右板的前缘互相愈着，男性形成近90°的角，女性约成120°的角。在男性，这一锐角与较大的喉结有关，也与较长的声襞和低调的发音有关。后缘厚圆，有茎突咽肌和腭咽肌的纤维附着。上角细长，向上、后、内侧弯曲，末端成锥状，其外侧有甲状舌骨韧带附着。下角粗短，向下前、内侧弯曲，其下端的内侧面有一小卵圆形的关节面，与环状软骨的侧面形成关节。腭咽肌、茎突咽肌和咽鼓管咽肌附着于甲状软骨板和下角的后面。

在婴儿，于甲状软骨角附近，有一弯曲的菱形小软骨片，叫甲状内软骨（intrathyroid cartilage），借结缔组织连结于甲状软骨。

杓状软骨 杓状软骨（arytenoid cartilages）（图11.15,16,19,22）成对，位于环状软骨板上缘的外侧部，喉的背面；每一杓状软骨均呈锥体形，有三个面、两个突、一个底和一个尖。后面（posterior surface）呈三角形、光滑而凹陷、被杓横肌遮盖。前外侧面（anterolateral surface）粗糙隆起，靠近杓状软骨尖处有一弓形嵴，弯曲向后下方，然后向前终于声带突。该嵴下部将前外侧面分为上下两个小凹，上面的叫三角凹，呈三角形，有室韧带附着。内侧面（medial surface）较狭窄而平滑，由喉粘膜覆盖，其下缘构成声门裂的软骨间部（见本篇）。底（base）凹陷，有一光滑面与环状软骨板上缘的外侧部形成关节。其外侧角，或称肌突（muscular process）突向后外侧，有环杓后肌和环杓侧肌分别附着于其后、前方。其前角或声带突（vocal process）呈水平位突向前，由声韧带附着。尖（apex）向后内方弯曲与小角软骨连结。

小角软骨 小角软骨（corniculate cartilages）（图11.15,22,23）是一对椭圆形小纤维软骨块，位于杓状软骨尖的上方，为杓状软骨向后内方的连续。小角软骨在杓状会厌襞后部内，有时与杓状软骨融为一体。

楔状软骨 楔状软骨（cuneiform cartilages）（图11.22,23）为一对小棒状纤维软骨块，位于杓状会厌襞后部内、小角软骨的前上方。透过粘膜可见其为一白色膨隆。

会厌软骨 会厌软骨（epiglottic cartilage）（图11.18,22，23,29）为一薄而具有弹性的树叶状弹性软骨板，斜向上，位于舌和舌骨体的后方、喉口的前方。其游离端圆而宽阔，朝向上方；其附着部，或叫会厌软骨茎（petiolus）细长，由甲状会厌韧带（thyro-epiglottic ligament）连结于喉结的背面、甲状软骨上切迹的下方。会厌软骨两侧由杓状会厌襞连结于杓状软骨上。其上部游离的前面由喉粘膜覆盖（非角化复层扁平上皮），返折至舌的咽面和咽侧壁，成为舌会厌正中襞（median

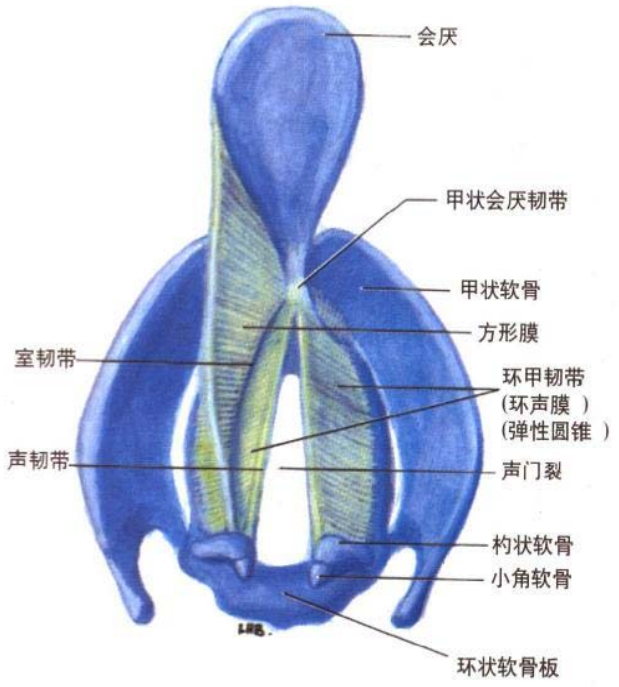

图 11.22 喉软骨、环甲肌、方形膜及有关韧带和膜的上面观。



图 11.23 喉矢状切面。示右侧半内面。

glosso-epiglottic fold）和两条舌会厌外侧襞（lateral glosso-epiglottic folds）。舌会厌正中襞的两侧各有一凹陷，叫会厌谷（vallecula）。前面的下部位于舌骨和甲状舌骨膜的后方，由舌骨会厌韧带（hyo-epiglottic ligament）连结于舌骨的上缘，与甲状舌骨膜之间有脂肪组织相隔。后面光滑，横向凹陷，垂直方向呈凹凸状，由纤毛呼吸粘膜覆盖，其下部突出的部分叫会厌结节（epiglottic tubercle）。若将覆盖的粘膜去掉，可见许多小凹陷，其内容纳粘液腺，并有喉内神经的分支穿过。

会厌的功能 吞咽时（见第12篇），会厌向前上方运动，被挤压在舌根部和喉之间；会厌向后弯曲遮盖喉口，食团沿其前面滑过。在人类，其功能稍有退化，并且与软腭完全分离。当会厌因疾病损坏时，吞咽可正常进行，因此，它不再是吞咽所必需的结构，也不是呼吸和发音所必需的。

某些嗅觉灵敏的哺乳动物，即使张口进食时，其较大的会厌突入鼻咽，位于软腭上方。进食时，舌骨会厌肌（在人类只是一条韧带）将其向前下方牵拉至软腭的上面，保持鼻腔通气道清洁，并使口腔通气道关闭，这样，即使张口时也可保持嗅觉功能。

麦粒软骨 麦粒软骨（tritiate cartilages）（图11.15），为一对形似麦粒的小弹性纤维软骨，位于喉上方，甲状舌骨膜游离的后缘内，大约在甲状软骨上角与舌骨大角尖之间。其功能不清楚，可能有紧张甲状舌骨膜的作用。

喉软骨的微细结构 小角软骨、楔状软骨、麦粒软骨和会厌软骨（图11.31），以及杓状软骨尖是由具有轻度骨化或钙化倾向的弹性纤维软骨组成。甲状软骨、环状软骨和杓状软骨的大部分是由透明软骨组成，并可随着年龄的增长出现骨化斑点或钙化斑点。甲状软骨一般在25岁、环状软骨和杓状软骨稍晚一些开始出现；骨化斑点或钙化点。到65岁时，在X线片上，所有软骨均可出现致密的斑点（图11.32）。

胎儿时期，喉软骨的发育大约在妊娠50天时便可出现软骨化；在妊娠3个月时，喉的主要支架便可成为可见的软骨团块（Doménech-Mateu和Sañudo 1990）。

喉的关节

甲状软骨下角与环状软骨侧面之间的关节为滑膜关节，叫环甲关节。关节囊薄而松弛，囊外有环甲关节韧带加固。两侧环甲关节构成一联合关节。甲状软骨可在通过两侧环甲关节的额状轴上作前倾和后伸（复位）运动。甲状软骨固定时，环状软骨可在甲状软骨下角环状软骨关节面上作各种方向的滑动。

在环状软骨板上缘的外侧部的杓状软骨关节面与杓状软骨底之间构成一对滑膜关节，叫环杓关节。其关节囊薄而松弛，囊的部分纤维增厚形成环杓后韧带，将环状软骨连结于杓状软骨的后内侧部。环杓关节的运动形式有两种：

- 杓状软骨在近似垂直的斜轴上（由后内上方向前外下方），作旋转运动（Frable 1961），使声带突向内侧或外侧运动，使声门裂缩小或开大。
- 杓状软骨通过滑动使彼此之间相互靠近或分开，关节面的方向和倾斜度使杓状软骨向外滑动时伴有前后方向的运动。滑动和旋转运动两者是密切相关的，向内侧滑动时伴有内旋，向外侧滑动时伴有外旋（Von Leden和Moore 1961）。环杓后韧带限制杓状软骨在环状软骨上过度的向前运动（详细内容见Sonesson 1959和Sellars和Keen 1978）。有时，杓状软骨尖和小角软骨之间的软骨结合由滑膜关节替代。

在喉关节囊内有许多片状小体、一些鲁菲尼小体（Ruffini's corpuscles）及神经终末器官存在。在猫，这些小体可对机械性刺激作出反应，并与呼吸和发音时喉肌的调节有关（Kirchner和Wyke 1965）。人类喉关节主要由喉返神经的分支支配，这些分支可直接来自喉返神经，或来自支配喉肌的神经（Psenicka 1966）。

喉的韧带和膜

非固有韧带 甲状舌骨膜（thyrohyoid membrane）（图11.13-17）：为一宽阔的弹性纤维膜，下方连结于甲状软骨板的上缘和上角的前面，向上连结于舌骨体的上缘和舌骨大角。它是在舌骨凹陷的后面上升，与舌骨体之间往往有一小粘液囊，有利于吞咽时喉上升。甲状舌骨膜中间增厚的部分叫甲状舌骨正中韧带（median thyrohyoid ligament），两侧较薄的部分，由喉上血管和喉上神经内支穿过。甲状舌骨膜外面与甲状舌骨肌、胸骨舌骨肌、肩胛舌骨肌和舌骨体相接触。其内面与会厌和咽的梨状隐窝相邻。甲状舌骨膜的后缘呈圆索状，具有弹性，叫甲状舌骨外侧韧带（lateral thyrohyoid ligaments），连于甲状软骨上角和舌骨大角后端之间。此韧带中常含有麦粒软骨。

会厌软骨由非固有的舌骨会厌韧带（hyoepiglottic ligament）和固有的甲状会厌韧带（thyroepiglottic ligaments）分别连于舌骨和甲状软骨（见本篇）。环状软骨气管韧带（cricotracheal ligament）连于环状软骨下缘与第一气管软骨之间，向下延续于气管软骨膜。

固有韧带 在喉腔粘膜下面，为广阔的含弹性纤维的结缔组织膜，叫喉纤维弹性膜（laryngeal fibroelastic membrane）。该膜在喉的两侧由前庭韧带和声韧带之间的裂隙而分隔。裂隙以上的部分叫方形膜（quadrangular membrane），位于杓状软骨和会厌软骨两侧之间；其下部形成环甲韧带（Cricothyroid ligament）（环声膜cricovocal membrane），连结甲状软骨、环状软骨和杓状软骨。

环甲韧带（cricothyroid ligament）（图11.22,23） 包括喉纤维膜下部的大部分，主要由弹性纤维组织构成，分为前后两部分。环甲正中韧带（median cricothyroid ligament）上窄下宽，连结于环状软骨和甲状软骨的相对缘。两侧环甲动脉之间的吻合支跨过该韧带，发穿支分布至喉。两条环甲外侧韧带（lateral cricothyroid ligaments），也叫环甲膜或环声膜（cricothyroid或cricovocal membranes）较薄；其内面有粘膜覆盖，外面有环杓侧肌和甲杓肌覆盖。3条韧带从环状软骨上缘的内缘上行并会合一起，其上缘成为声襞的基础，它从甲状软骨前角后面的中点的稍下方向后延伸至杓状软骨声带突的尖（图11.22）。环甲韧带增厚的边缘为声韧带（vocal ligaments）（图11.22），弹性圆锥（conus elasticus）一般指整个弹性膜，但有时只表示其前部。

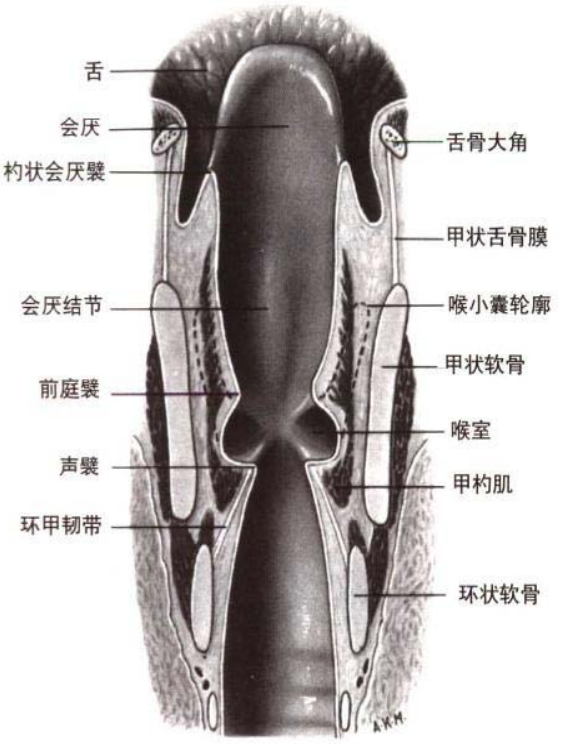

图 11.24 喉和气管上端冠状切面后面观。

喉腔

喉腔（laryngeal cavity）从喉口向下至环状软骨下缘延续为气管（图 11.23,24）。它由上下两对突向喉腔的粘膜皱襞分为上、中、下 3 部分。上面的一对皱襞为前庭襞（vestibular folds），二者之间的裂隙为前庭裂（rima vestibuli）；下面的一对为声襞，二者之间的裂隙叫声门裂（rima glottidis）。声襞是声音的来源，而前庭襞与发音没有直接关系。

喉腔上部 喉腔的上部有喉口（laryngeal inlet）进入（图 11.12,23）。喉口位于喉和咽之间，朝向后上方。喉前壁较后壁稍长，由于形成喉腔的会厌呈倾斜状，故前壁的上部亦向前下方倾斜。喉口的前界为会厌的上缘，后界为两杓状软骨之间横行的粘膜皱襞，两侧为杓状会厌襞（aryepiglottic fold）。杓状会厌襞，左右各一，是喉粘膜与咽粘膜的移行处。起自会厌侧缘，向后至杓状软骨尖。皱襞内含有韧带纤维与肌纤维，其边缘内有两个卵圆形隆起，前上方为楔状软骨，后下方为小角软骨，二者之间有一垂直方向的浅沟，向下与喉室的开口相连续。

喉前庭（laryngeal vestibule）（图 11.23,24）是位于喉口与前庭襞之间的腔隙，上宽下窄，呈漏斗型，前壁较长，后壁较短。其前壁由会厌后面构成。会厌的下部（会厌结节）稍向后凸出。侧壁由杓状会厌襞内面组成，其前部较高，后部较低。后壁由前庭襞上方的杓状软骨间粘膜构成。

喉腔中间部 喉腔中间部最小，位于上方的前庭裂和下方的声门裂之间。每侧经前庭襞和声襞之间的裂隙与喉室（laryngeal sinus）相通。喉室为一梭形的隐窝，其开口为前庭襞和声襞之间的室裂，向上突入喉室侧壁至前庭襞的外侧。其内面有喉粘膜，外面有甲杓肌覆盖。在每侧的前部，喉

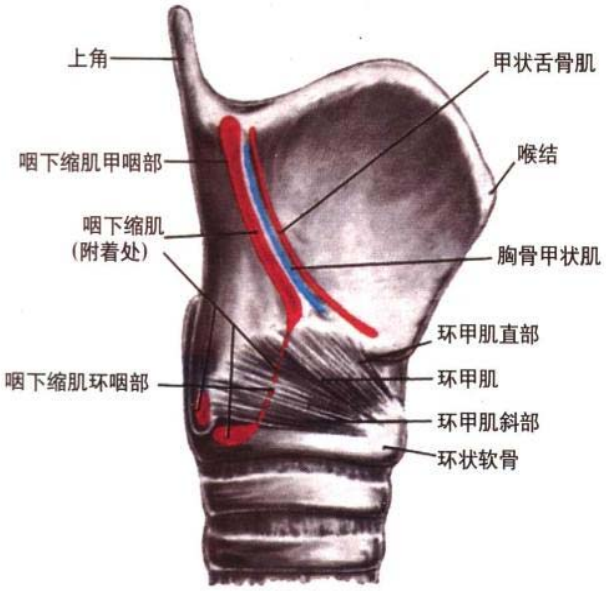

图 11.25 喉侧面观。示喉肌附着点和环甲肌纤维。

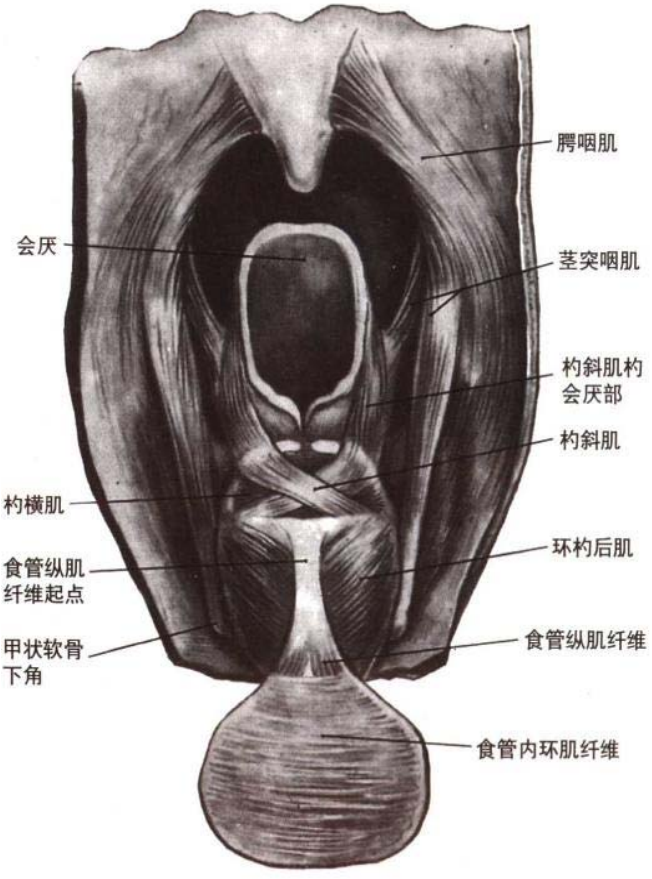

图 11.26 喉肌后面观。

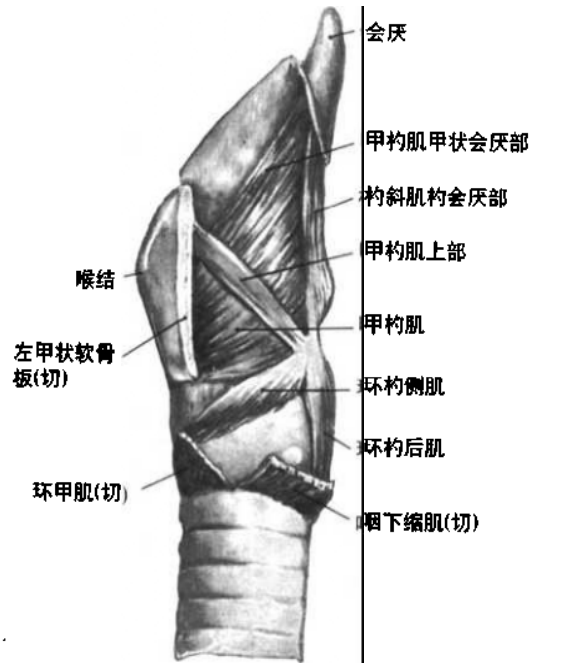

图 11.27 喉肌左外侧面观（左侧甲状软骨板大部已切除）。

室开口于喉小囊（laryngeal saccule）（图 11.24）；该囊为一囊状隐窝，在前庭襞与甲状软骨之间向前上方突入喉壁，偶尔可达甲状软骨上缘附近，呈圆锥形，稍向后弯曲。在喉室腔面上有60～70个位于粘膜下的粘液腺的开口。喉小囊有一纤维囊壁，向下与前庭韧带相延续；其内侧由来自杓状软骨尖的少量肌纤维束覆盖，这些纤维束向前走行于喉小囊与前庭部粘膜之间进入杓状会厌襞。外侧，喉小囊与甲状软骨之间有甲会厌肌，该肌可压迫喉小囊，将囊内分泌物挤压至声襞上（声襞缺乏腺体），防止声襞干燥脱水和感染。喉小囊有时可经甲状舌骨膜而突出。

在一些类人猿，喉小囊可形成气囊，延伸至颈浅部甚至腋窝组织内，具有共鸣的作用；如南美吼猴，其吼声可传播至5英里之外。

前庭襞和前庭韧带（vestibular folds and ligament） 粉红色的前庭襞覆盖着细长的前庭韧带（图11.22-24）。该韧带前方连结于甲状软骨前角的内面，会厌软骨下方，后方连结于杓状软骨声带突上方的前外侧面。像整个喉腔内面一样（除声襞外），前庭襞由纤毛假复层呼吸上皮覆盖。

声襞和声韧带（vocal folds and ligaments） 声襞为白色的粘膜皱襞（图11.22-24,30,31），紧张于甲状软骨前角内面中央的两侧与杓状软骨声带突之间。声襞形成声门裂的前外侧缘，与发音有关。它表面由非角化的复层扁平上皮覆盖，紧贴在深面的声韧带上。由于缺乏粘膜下层和血管，因此声襞呈锌钡白色。每侧的声韧带向下与环甲韧带的外侧部相延续，由一束黄色的弹性组织构成，外侧与声带肌相邻。

声门裂（rima glottidis或glottis）（图11.24）分为前后两部分：前部叫膜间部（intermembranous part），位于两侧声襞之间，约占声门裂的前3/5；后部叫软骨间部，位于两侧杓状软骨之间，约占声门裂的后2/5。在声襞水平，声门裂的后部，两杓状软骨之间有粘膜覆盖。声门裂平均长度在成年男性为23mm，女性为17mm，是喉腔最狭窄部。其宽度和形状随着呼吸和发音运动而发生改变。

喉腔下部 喉腔下部为自声襞至环状软骨下缘的喉腔部分。横切面上，其上部扁窄呈椭圆形，下部变宽呈圆形，并与气管相连续。该部由呼吸粘膜覆盖，上部由环甲韧带、下部由环状软骨构成支架。

喉肌

喉肌可分为喉外肌和喉内肌。喉外肌（extrinsic muscles）将喉与周围的结构相连，其主要功能是在发音和吞咽时使喉在垂直位上运动，包括甲状舌骨肌和胸骨甲状肌，以及咽下缩肌的甲咽部和环咽部。由于舌骨与喉之间连结紧密，所以附着于舌骨的肌肉也可间接运动喉。3块小的咽肌，包括茎突咽肌、腭咽肌和咽鼓管咽肌也直接连结于甲状软骨，主要连结于甲状软骨板后面及甲状软骨角。这些肌肉将在第12篇中作详细描述。

喉内肌（intrinsic muscles）附着于喉本身。它们是环甲肌、环杓后肌、环杓侧肌、杓横肌、杓斜肌、杓会厌肌、甲杓肌、声带肌和甲状会厌肌。除杓横肌之外，均为成对的肌肉。

环甲肌（cricothyroid）（图11.25） 走行于环状软骨与甲状软骨之间。前方附着于环状软骨弓的外面。其肌纤维向后走行，分为下部的斜部和上部的直部。斜部斜向后外侧，至甲状软骨下角的前缘；直部倾斜度较小，向后至甲状软骨板下缘的后部。前面两侧环甲肌内侧缘之间为弹性圆锥形成的三角形的间隙。

环杓后肌（posterior cricoarytenoid）（图11.26） 起自环状软骨板后面中线两侧下内区的板窝中，斜向外上方，止于同侧杓状软骨肌突的背面。其最上面的纤维几乎呈水平方向走行，中部斜行，下部近乎垂直，部分肌纤维止于杓状软骨前外侧面。

杓横肌（transverse arytenoid）（图11.26） 只有一块，位于喉的后方，两侧杓状软骨之间的凹陷内。该肌附着于两侧杓状软骨肌突及其邻近的外侧缘。

杓斜肌（oblique arytenoid）（图11.26） 位于杓横肌浅面，为成对的肌肉。起自一侧杓状软骨肌突的后部，斜向内上方，在喉背面中线处，左右两侧肌纤维彼此交织，然后斜向外上方，止于另一侧杓状软骨尖。每侧杓斜肌均有部分肌纤维向外侧绕过杓状软骨尖入杓会厌襞，形成杓会厌肌（aryepiglottic muscle）。

甲杓肌（thyroarytenoid）和声带肌（vocalis）（图11.27） 为一宽而薄的肌肉，靠近喉腔内壁，位于声襞、环甲韧带、喉室和喉小囊的外侧。前面附着于甲状软骨角的下半，其纤维走向后外上方至杓状软骨的前外侧面；其下部和深部的纤维形成一冠状面上呈三角形的肌纤维束，附着于杓状软骨的声带突及其前外侧面的下窝。这一肌纤维束叫做声带肌，它与

声韧带平行并位于其外侧。该肌后部较前部厚，由于许多深部纤维起自声韧带，故未延伸至甲状软骨。还有人认为，该肌纤维弯曲、互相盘绕，从甲状软骨至杓状软骨（Tautz 和 Rohen 1967）。许多甲杓肌纤维延伸至杓会厌襞，部分纤维止在该襞，其他纤维延续至会厌缘成为甲状会厌肌（thyroepiglotticus）。极少量纤维沿喉室壁从杓状软骨外缘至会厌两侧。另有一甲杓上肌（superior thyroarytenoid），为一小的肌肉，有时缺如，它位于甲杓肌的外侧面，从甲状软骨角斜向杓状软骨肌突。

作用 喉内肌根据其主要功能可分为3群（Negus 1947）：

- 改变声门裂大、小的肌肉：环杓后肌、环杓侧肌和杓斜肌、杓横肌。
- 调节声韧带紧张的肌肉：环甲肌、环杓后肌、甲杓肌和声带肌。
- 改变喉口的肌肉：杓斜肌、杓会厌肌和甲状会厌肌（图11.26,27）。

声门裂的变化 环杓后肌（posterior cricoarytenoids）是惟一一块使声门裂开大的喉肌。它收缩时可使杓状软骨在环杓关节的垂直轴上作旋转运动（见本篇）。当其向外侧运动时，使声带突及附着其上的声襞分开并牵拉杓状软骨向后，协助环甲肌紧张声襞。其最外侧的肌纤维拉杓状软骨向外，当环杓后肌收缩时，声门裂呈三角形。

环杓侧肌（lateral cricoarytenoid）使杓状软骨向内侧回转，使声带突靠近，关闭声门。杓横肌（transverse arytenoid）拉杓状软骨彼此向前靠近，关闭声门裂的软骨间部。

声韧带紧张度的调节 环甲肌（cricothyroids）通过使甲状软骨在环状软骨上向前下方倾斜将声韧带拉长。因为杓状软骨被固定在环状软骨板上，所以甲状软骨在矢状方向的运动可增加声带突与甲状软骨前角之间的距离，使声韧带拉长。发音时环状软骨通常由环咽肌固定于脊柱上，在此情况下发生运动的是甲状软骨；但在吞咽时，环咽肌松弛，使环状软骨向前倾斜，喉关闭。

甲杓肌（thyroarytenoid）将杓状软骨拉向甲状软骨，使声韧带缩短并松弛；同时，杓状软骨向内侧旋转，使声襞靠近。甲杓肌深部纤维，即声带肌使韧带后部松弛，而前部仍保持紧张，这样使声调升高。有关杓状软骨运动的详细资料见Sellars（1978）。

喉口的改变 杓斜肌（oblique arytenoid）和杓会厌肌（aryepiglottici）通过使杓会厌襞内收和两侧的杓状软骨向会厌结节靠近起到喉口括约肌的作用。甲状会厌肌通过杓会厌襞的作用使喉口开大。

小结 在人的所有喉肌中均发现有神经肌梭（Keene 1961），在杓横肌中最多，达23条（Voss 1966）。发音的控制需要相当多的神经肌梭的共同调节，而且必须有有效的本体感觉。

声襞的运动(图11.28) 平静呼吸时，声门裂的前部，即膜间部，从上面观呈三角形，其尖向前，底向后，为一连结杓状

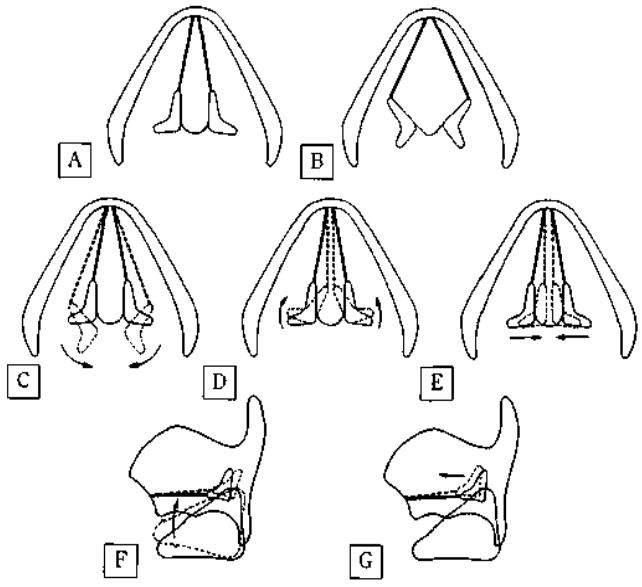

图11.28 声襞和杓状软骨的各种位置示意图。
A. 平静呼吸时静止位：声门裂膜间部呈三角形、软骨间部为长方形。
B. 深吸气：声门裂膜间部和软骨间部均为三角形。
C. 声襞外展：箭头表示环杓后肌牵拉方向，虚线表示外展的声襞和内缩及外旋的杓状软骨；声门裂两部均为三角形。
D. 声襞内收：箭头表示环杓侧肌的牵拉方向，虚线表示内收的声襞和内旋的杓状软骨。
E. 声门裂关闭：箭头表示杓横肌牵拉方向，声襞和杓状软骨内收、但后者无旋转。
F. 声襞紧张：环甲肌使环状软骨前部向上翘起，引起杓状软骨向后倾斜，致声襞紧张。
G. 声襞松弛：由甲杓肌牵拉杓状软骨向前所致。

软骨声带突前端的线所表示，长约8mm；其后部，即软骨间部呈长方形，位于两侧杓状软骨互相平行的内侧面之间。用力呼吸时，声襞完全外展，杓状软骨向外旋转，两声带突分开；此时，声门裂呈菱形，其膜间部和软骨间部均呈三角形；其最宽处为声襞在声带突附着处之间。

发音时声襞的运动已通过高速电影摄影技术进行了研究（Pressman 1942）。准备发音时，两侧的杓状软骨内收和内旋，使两侧的声襞内收相互靠近成一条线；然后声襞紧张，其紧张度决定于音调的高低（声音的频率），紧张度增强时音调升高，音调最高时，声襞可拉长一半。照相显示，当环甲肌使甲状软骨向前下方倾斜时，声襞的伸长主要发生在两端。当低声说话时，膜间部关闭，但软骨间部仍开放，所以空气仍可自由进出。

Fink（1975,1928）认为喉的生物力学依赖于突入喉腔内的随呼吸、发音和物理作用而改变的喉皱襞。除了声襞和前庭襞之外，他认为还有甲状舌骨正中襞（media thyrohyoid fold）和杓间襞（Interarytenoid fold）。后者由杓横肌及覆盖其上的粘膜构成。当喉肌使杓状软骨外展时，杓间襞折叠进入喉腔，协助声门裂的软骨间部闭合。甲状舌骨正中襞更为复杂，图11.15显示会厌软骨下部由舌骨会厌韧带和甲状会厌韧带将其连结于舌骨和甲状软骨（见本篇），它与甲状软骨正中韧带之间有脂肪组织相隔，其前方为甲状舌骨膜的前部，包括甲状舌骨正中韧带。吞咽时（见第12篇），除了咽、喉和气管升高之外，甲状软骨和舌骨互相靠近，并使上述结构向后突入喉口，成为一条横襞使喉口缩小。呼吸时正好相反，所有皱襞均缩到最小。发音时所有皱襞的参与是非常重要的，这样可使喉腔共鸣（甲状舌骨正中襞内含有所谓的会厌前间隙，在喉外科中，是会厌肿瘤扩散的重要区域）（Maguire 和 Dayal 1974）。

吞咽时喉的运动将在第12篇中介绍。

喉粘膜的微细结构

喉粘膜向上与咽粘膜、向下与气管粘膜相连续。它衬在整个喉腔内面，包括喉室和喉小囊；在前庭襞处粘膜较厚，成为该襞的主要结构，但在声襞处较薄，紧密附着于深面的声韧带。喉粘膜疏松的附着于会厌前面，但却紧密地附着于会厌谷的前面和底部。杓会厌襞处的粘膜有大量纤维结缔组织加强，并紧密贴附于楔状软骨和杓状软骨的喉面。

喉上皮（laryngeal epithelium）主要是假复层柱状纤毛上皮，即呼吸上皮，覆盖于喉腔内面，包括会厌后面，与呼吸道其他部分的粘膜一起具有清洁功能。覆盖于声襞的上皮是非角化的复层扁平上皮，这一重要的变化可保护声襞组织，避免作用在声襞表面的较大压力对声襞的损伤。喉的外面与喉咽和口咽（包括会厌前面）相邻贴，易受消化作用的磨损，故也是非角化的复层扁平上皮。

喉粘膜内有许多粘液腺，特别是在会厌处，这些腺体在会厌软骨上形成许多小窝；腺体沿会厌襞的边缘至杓状软骨

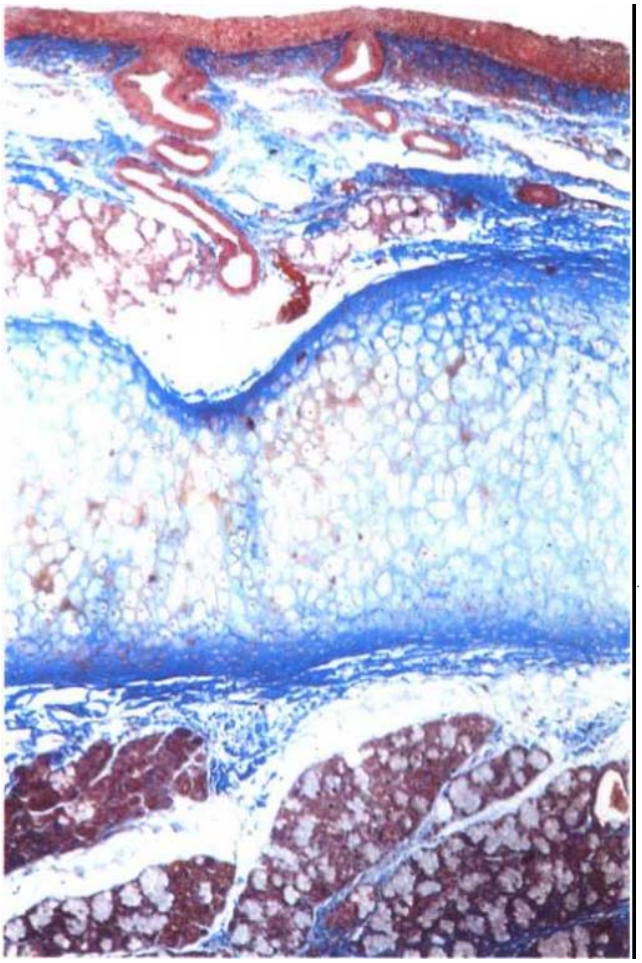

图11.29 会厌横切面低倍光镜像。示表面的复层扁平上皮，粘液腺和弹性软骨。Mallory 三染色。（David Ristow 制备标本；伦敦Guy医院医学院解剖学系 Marina Morris 拍照）。

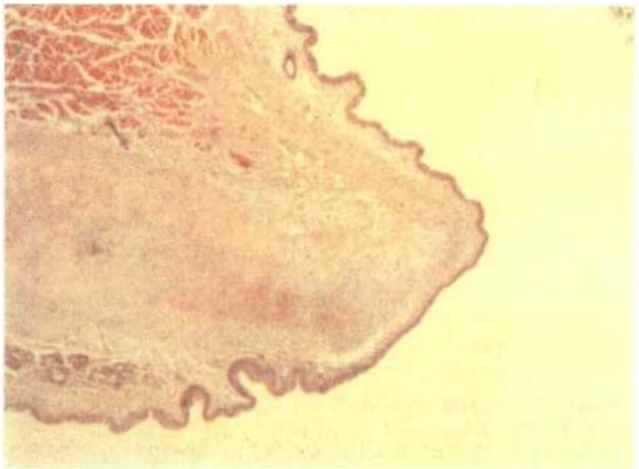

图11.30A 声带冠状切面，示粘膜及其深面的结缔组织。H·E染色。× 50

前面，称为杓状软骨腺（arytenoid glands）。喉小囊内的许多大腺体，发音时，定期向声襞排出分泌液。声襞缺乏腺体，其复层上皮易因干燥而受损伤，需要邻近腺体的分泌液。说话过多引起的声音嘶哑是由于暂时性的部分腺体分泌减少所致。扫描电镜显示声襞表面及喉内其他部位的上皮细胞的微绒毛及微皱褶（Andrews 1975;Tillmann 等 1977）的形态与其他上皮一样，易受干燥损伤（如角膜上皮）。微皱褶能协助保存表面的分泌液。

味蕾（taste buds）也存在于会厌的后面、杓会厌襞，但喉的其他部位较少（见第 8 篇）；其味觉经迷走神经传入。

喉的血管、淋巴管和神经

血管和淋巴管 喉的主要动脉为甲状腺上、下动脉的分支，其伴行的静脉注入甲状腺上静脉和甲状腺下静脉，前者汇入颈内静脉，后者汇入左头臂静脉。淋巴管形成声襞上、下两组；声襞上淋巴管伴随喉上动脉，穿甲状舌骨膜注入颈总动脉分叉处附近的颈深淋巴结，或气管上部前方的淋巴结；其他淋巴管经环状软骨下方注入颈深淋巴结和沿甲状腺下动脉排列的淋巴结。

神经 喉的神经来自喉上神经的内支和外支、喉返神经和交感神经。喉上神经内支（又叫喉内神经，internal larygenal nerve）主要含感觉神经纤维和自主神经纤维，曾有报道它含有分布到杓横肌的内脏运动纤维（Williams 1951）。该神经在喉上动脉的上方，穿甲状舌骨膜，从后下方进入喉内；其分支分布于会厌、杓状会厌襞和声襞以上的喉粘膜。喉上神经外支（又叫喉外神经，external larygeal nerve）（见第 8 篇），主要含运动纤维，沿咽下缩肌外侧面下行，分布于环甲肌。喉返神经（recurrent larygeal nerve）的终支为喉下神经（inferior larygeal nerve），与喉下动脉伴行，经咽下缩肌下缘进入其深面上行，经环甲关节后方，运动纤维分布于除环甲肌以外的所有喉内肌，其感觉纤维分布于声襞以下的喉粘膜。该神经在进入喉之前分为运动支和感觉支，而不是 Williams 宣称的“内收支“和“外展支“（William 1954）。在喉肌这样精细的肌肉中，运动单位可能是很小的，已知一个运动神经元可管理 30 条肌纤维（English 和 Blevins 1969）。



图 11.30B 声带冠状切面（11.30A）高倍光镜像。示表面的非角化复层扁平上皮，H·E 染色。× 400

图 11.30C 会厌下喉高倍光镜像。示粘膜面的假复层纤毛柱状上皮和固有层的混合腺。H·E 染色。× 400

图 11.30D 喉室冠状切面，示粘膜和腺及其导管（下面），H·E 染色。× 150

图 11.30E 老年人甲状软骨冠状切面。示透明软骨的腔内有骨化和骨髓造血组织。H·E 染色。× 150

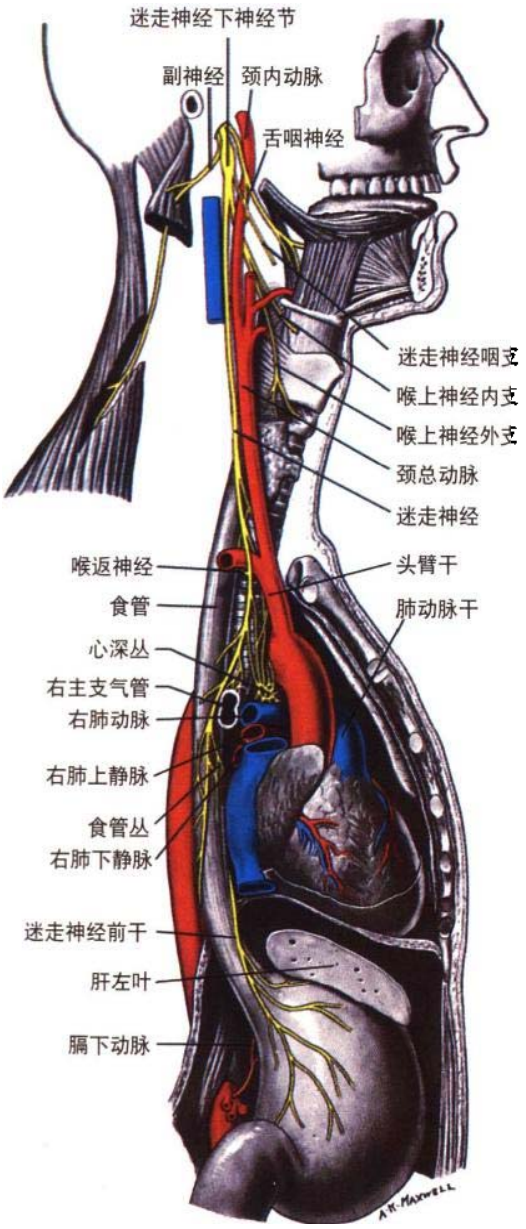

图 11.30F 舌咽、迷走和副神经的行程和分布。

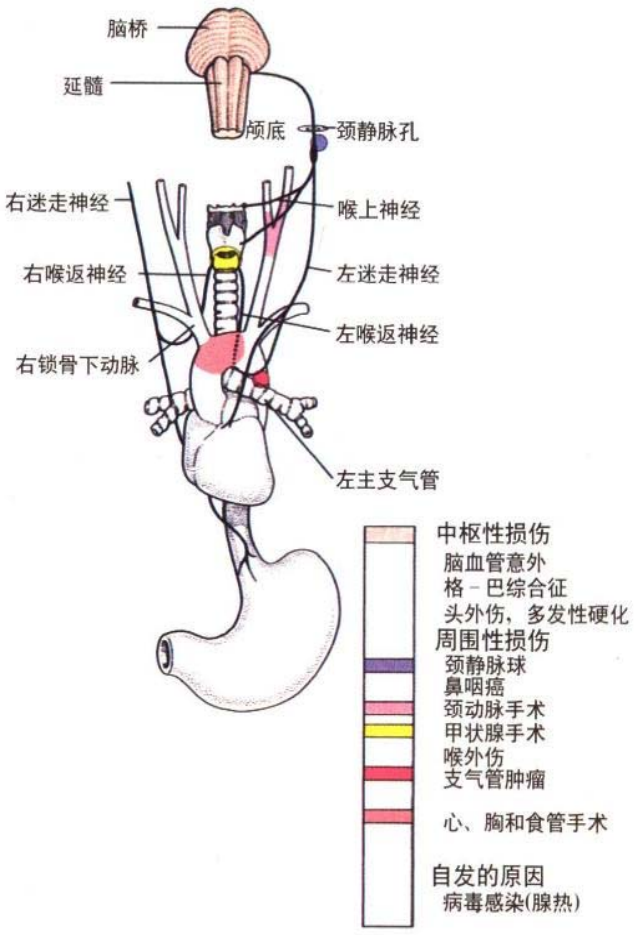

图 11.30G 分布到喉和其他器官的迷走神经损伤原因示意图（选自 Dhillon 和 East 1994）。

迷走神经损伤对喉及其他结构的影响

迷走神经近端急性损伤（图 11.30G）可引起心悸、呕吐、以及因心动过速而致的窒息感。在正常个体，双侧舌咽神经和迷走神经在颈部麻醉，可引起暂时性血压升高、心动过速，以及因压力感受器和化学感受器传入途径阻断后引起的肌肉和皮肤内交感神经兴奋性增强（Guz 等 1966,Fagius 等 1985）。病

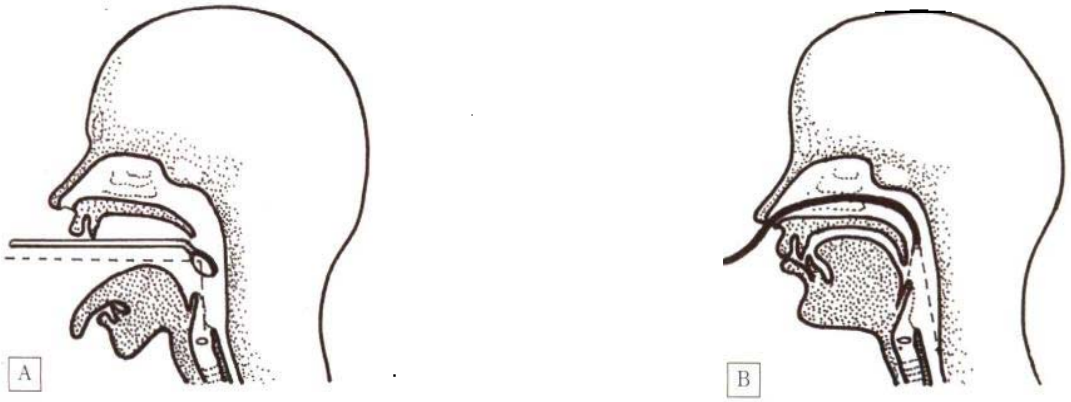

图 11.31A, B 喉镜入路示意图。A. 示经口腔入路；B. 示经鼻咽入路观察喉。



C



D

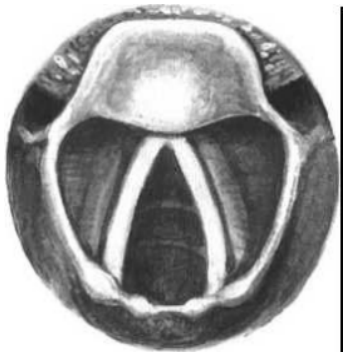

E



F

图 11.31C－F 喉镜插入过程中所见口咽。会厌和喉的不同图像。C. 示舌背和软腭；D. 会厌、喉的咽面和喉咽部；E. 声门开放，声襞外展；F. 喉关闭，白色声襞内收（选自伦敦Guy大学医科牙科联合学院解剖和细胞生物学系R. Parker提供的原作）。

人感觉吞咽困难，出现声音嘶哑或鼻音、咳嗽无力等。一侧迷走神经近端完全阻断可引起同侧软腭、咽和喉麻痹。同侧的软腭弓降低，发音时软腭不能抬高，腭垂偏向未损伤侧，咽后外侧壁因对侧咽上缩肌的作用，象帘子一样向内移向未损伤侧。同侧咽反射消失，刺激咽后壁不再引起咽后壁收缩和升高；软腭反射消失，刺激软腭时软腭不再升高。咽反射和软腭反射经舌咽神经传入和经迷走神经传出。

迷走神经咽支的损伤可引起鼻音和液体经鼻腔返流。双侧损伤可引起严重的吞咽困难。

单侧喉返神经完全麻痹（多为左侧），可导致除环甲肌（喉上神经支配）之外的同侧所有喉肌瘫痪。患者可无症状出现，或出现短暂的声音嘶哑。受影响的声带麻痹，内收至旁正中位，但环甲肌仍能使声带紧张。双侧喉返神经急性完全性麻痹，其结果导致双侧声带并列靠近，由于气道受阻，引起严重的喘鸣声和呼吸困难。这种急性损伤往往发生于气管造口术。在喉返神经慢性损伤时，声带之间距离较宽，导致声音低弱，但上部气道较通畅。喉返神经部分损伤时，对声带外展运动的影响重于内收运动，声带最终位于中线，但位置较低。这种影响的机制是神经核性的。在结状神经节近端损伤迷走神经，除损伤喉返神经之外也牵连到喉上神经。结果造成包括环甲肌在内的所有喉肌麻痹。受影响的声带处于中间位（尸位），即外展位和内收位之间。如果是单侧的损伤，声音弱且嘶哑，若为双侧损伤，几乎不能发音，音调不能变化，咳嗽无力无效。单侧大脑半球中风的病人常常出现吞咽困难，这说明吞咽机制的核上调控明显的单侧化。

喉镜检查

喉口及其周围结构和喉腔均可在喉镜下进行观察。此时会厌的图像缩短，会厌结节清晰可见。从会厌的边缘可向后追踪杓状会厌襞，并可辨认楔状软骨和小角软骨。粉红色的前庭襞和锌钡白色的声襞亦可看到；当声门裂开大时，可观察到气管粘膜和气管软骨。梨状隐窝亦可看到。图 11.31B－E，显示了喉镜插入过程中不同阶段观察到的喉的连续图像（图 11.31A、B）。

喉的 X 线照相

颈部侧位X线照相（图 11.32），可见会厌、杓会厌襞、杓状软骨和小角软骨，有时可见楔状软骨和喉室，以及软骨中的骨化点。

喉及其有关结构的表面解剖

在颈部中线的周围可见下列结构（见图 7.62）：在男性可见两侧甲状软骨板会合形成的喉结，但在女性常常见不到；另外还可触到甲状软骨板上缘和甲状软骨切迹。在甲状软骨上方可触摸到出正中的舌骨体和外侧的舌骨大角组成的U形舌骨弓，虽然触摸不很容易，但用拇指和其他手指握住喉头时，舌骨大角便可摸到。在甲状软骨和舌骨之间可触摸到甲状舌骨膜。

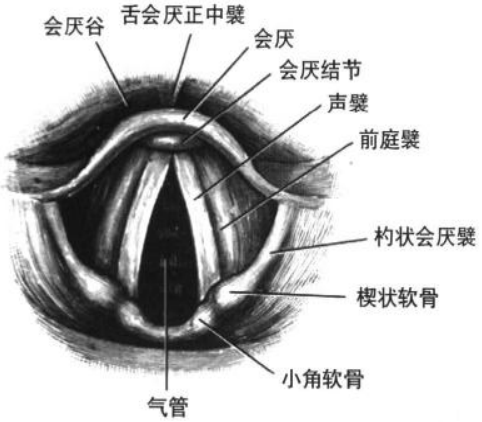

图 11.31G 喉镜所见喉内图像。呼吸时声襞外展。

在甲状软骨下方，可感受到环状软骨弓，它与环状软骨板下部以及第6颈椎体在同一水平面。在正中线，环状软骨与甲状软骨之间有一小的间隙，内有环甲韧带。在环状软骨下方是第一气管软骨，向下气管能否被触到，决定于其浅面

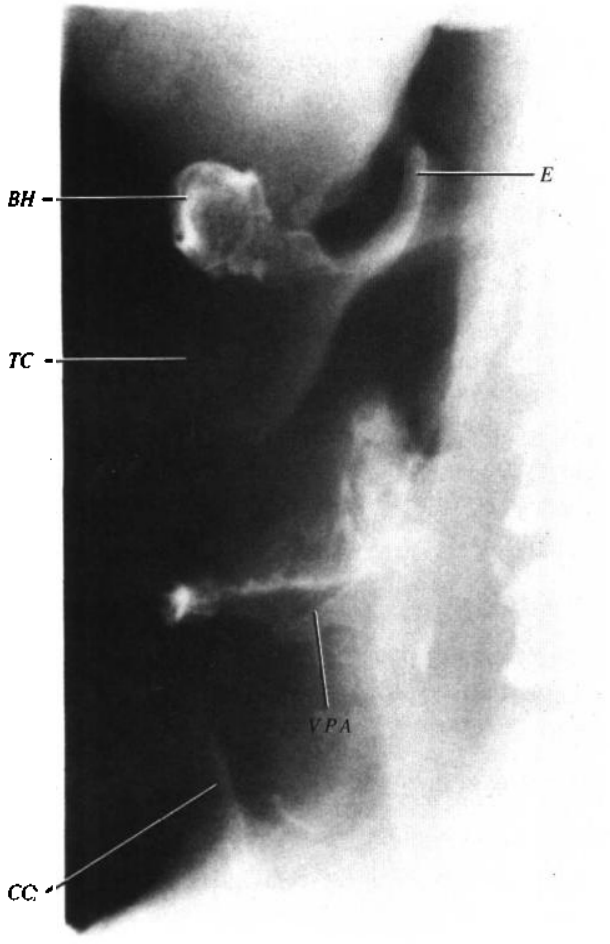

图 11.32 喉及周围结构软组织X线侧位片。BH=舌骨体；CC=环状软骨；E=会厌，TC=甲状软骨，VPA=杓状软骨声带突（伦敦Guy医院Shaun Gallagher提供，Guy大学医科牙科联合学院Sarah Smith照相）。

组织的多少。在喉下部和气管上部的两侧可摸到柔软的甲状腺，吞咽时随整个喉上下移动。表面解剖的详细内容见第16篇。

喉的临床解剖学

喉阻塞与外伤 大的异物可阻塞喉口或声门裂，引起窒息；小的异物可进入气管或支气管，或进入喉室，反射性的引起声门裂关闭而窒息。喉上部炎症可造成粘膜下疏松组织的液体渗出浸润，引起喉粘膜水肿（声门水肿）。液体渗出不影响声襞，也不渗透到声襞以下的粘膜，因为粘膜直接粘附在声韧带，二者之间没有粘膜下组织。为恢复气体通道，必要时可在声襞下方经环甲韧带作喉切开或气管切开。喉上部的粘膜非常敏感，异物的刺激立刻引起咳嗽。

自杀性损伤常常伤及甲状舌骨膜、会厌、甲状腺上血管、颈内外动脉和颈内静脉；在舌骨上方损伤舌肌和舌血管、面部血管的情况较少。

喉返神经麻痹 如果一侧喉返神经丧失功能，该侧喉的活动只能依靠由喉上神经外支支配的环甲肌。发声时，双侧声襞仍然可以伸长并紧张，但损伤侧的声襞却不能由声带肌使其增厚。间接喉镜检查时，健侧杓状软骨向内、位于麻痹的声带下方；这是由于健侧声带肌的作用，使两侧震动的声襞处于不同的平面。

声带小结 粘膜疏松地附着于整个喉腔内，急性炎症时可引起严重的粘膜水肿，并损伤呼吸道。在真正的声襞边缘，粘膜紧密地固定在深面的声韧带上。因此，水肿液不能浸润到声襞粘膜所形成的上、下间隙内。任何原因引起的声襞以上组织水肿均可使粘膜下的潜在间隙扩大，在用声过度或用声不当时可看到。由于上述原因，在声带后1/3与前2/3交界处，即甲杓肌的声带肌纤维附着于声襞处发生变化。这种结构使声带的两个部分之间的振幅完全不同，因此声带过度的损伤便可引起上皮下的出血或小血肿，继而发生病理性改变，经过机化，逐渐发展为声带小结（歌唱者小结，或牧师小结）。

气管造口术 常规下，在第2至第3气管环处进行气管造口进入气管。在环状软骨或第1气管环下方的高位气管造口（声门裂下区）易导致纤维化和狭窄。常规的气管造口处的表面标志是位于甲状软骨与胸骨上切迹之间的中点；此处水平切口在皮肤上留下的疤痕较小，在该处的垂直切口更容易快速地进入呼吸道。此处除了浅层组织内含有颈前静脉弓之外，在颈深筋膜的深面可见甲状腺峡部，由气管前筋膜包绕，将甲状腺峡部分开即可暴露气管环。从环状软骨向下触摸便可辨认第2和第3气管软骨，甚至可通过形状特殊的第1气管软骨来辨认。然后在第2至第3气管环处造口。在儿童，若在正常皮肤切口以下的部位切开进行气管造口是非常危险的，因为左头臂静脉可向后上方升至胸骨上方。

另外，对于需紧急抢救的喉阻塞病人，常在环甲膜的正中切开进入声襞下方的喉腔，向下经环状软骨环进入下呼吸道。

这种造口的方法无需正规的手术操作，触摸到环甲膜处，用锋利的刀刃将皮肤和环甲膜切开进入喉腔，扩大切口将一导管插入呼吸道即可。

发音解剖学

喉除了已提到的对下呼吸道的保护功能及控制呼吸的功能之外，在喉的进化过程中形成了复杂的支架结构，以及神经肌肉调节，使其能够使呼出的气流产生高度复杂的、不同音量、不同频率、不同间期的声音。许多动物都具有能够发音的喉，用于同类成员之间广泛的行为交流；例如：繁殖养育后代、群体之间的合作、社会等级制度的创造、恐吓、猎取食物、防卫、领地行为等。在哺乳动物中，灵长类动物发育的程度最高（Negus 1962, Bluck 1992），其社会行为的交流达到最高度的发展。但是，作为人类交流的语言与其他动物所产生的有目的声音之间是有巨大差别的。语言及其复杂性使人类成为动物王国中的最优秀者。但是语言的复杂决定于大脑半球，它的许多部位与运动性语言有关，如说话和写字；也与感觉的表达有关，如阅读文字，听懂别人的说话。由于语言的重要性及其分类，它已发展成多门学科，如语音学、音韵学、语言学和符号学。本篇仅限于描述喉在产生语言方面的功能，以及咽、腭、口腔和鼻腔在语言方面所起的作用。

语言产生的物理过程 任何声音的产生，如乐器产生的声音，都需要有能量的来源和产生振动及共鸣的结构。人类产生声音的能量来自呼出的气体所产生的动力。说话和唱歌时所产生的力分别为7cmH_2O和5～35cmH_2O。不同的力产生不同的音量和音调；呼气的间断用以产生说话的停顿。咽肌损伤伴有腭裂修补的病人，为发出某些辅音而产生足够的肺内压力是很困难的。Warner等（1992）提出，这些病人可尽量调整呼出的气流来克服上述问题。产生声音的振动源是声襞的活动。共鸣是由于声襞上方的气体，以及咽、口腔和鼻腔内的气体共同产生。

肌肉对气流的控制 发音所需要的力是由呼气肌松弛所产生的，主要是膈松弛时膈穹隆上升所致。这些肌肉不但能够影响音调而且还能影响音量和发声的间期。腹前壁的肌肉可帮助用力呼气和延长呼气，因此在大声说话和无需停顿吸气而持续讲话时，上述肌肉起重要作用。

虽然在正常说话时来自肺内的气流是发音能量的来源，但喉切除的病人可通过吞咽空气作为能量的来源而发音讲话，即食管语言（oesophageal speech）。这种情况下，说话像打嗝一样，而且间隔亦不正常。X线显示吞咽的空气残留在食管内。已采用了许多其他的方法进行呼吸道的修补和手术分流以便产生外出的气流（Rovira等1991;Brasnu 1991;Van Weissenbruch和Albers 1992）。

声音的调节 双侧声襞共同作为发声的振荡装置，其原理是非常复杂的。像乐器上产生振动的弦一样，其长度、厚度和紧张度均可影响声音的音调；但人的声音频率不能够单纯地用声襞的振动来解释。人的声音的频率在60～500Hz之间，男性平均为120Hz，女性为225Hz，儿童为265Hz。正常的声襞，其长度可通过环甲肌和环杓后肌的作用伸长50%（见本篇），但这不能成为人的声音音调正常变化的原因，特别在歌唱时。男性在青春期嗓音改变主要是由于甲状软骨的变化使声襞延长而引起，这是声襞伸长影响声音的最明显的例子。

声带厚度的改变亦可影响音调，这可能是由于甲杓肌的声带部，即声带肌的作用而致（见本篇）。因为声带肌附着于声韧带上，所以它也可影响声带的长度和紧张度。喉炎时，声襞水肿引起声音嘶哑，就是声带厚度改变影响声音的例子。声襞紧张度的改变，由引起其长度改变的环甲肌、环杓后肌和声带肌所致。甲状腺切除可引起双侧环甲肌麻痹，产生持久性声音嘶哑。

高速电影摄像显示，音调的变化是由于有气笛作用的声襞阻断呼出的气流而引起。开始发音时，声门裂的膜间部和软骨间部（见本篇）是关闭的，这是由于环杓侧肌和杓横肌的收缩使双侧环杓关节作旋转运动和滑动所引起（见本篇）。声门裂关闭可增加声襞下面气体的压力，以便有足够的力量冲开双侧声襞。声门裂开启后引起压力降低，声襞在其弹性作用下再次关闭声门裂。另外气流压力下降所产生的吸力也帮助声门裂关闭（Bernoulli效应）。在声门裂开放和关闭过程中，声襞则产生纵波和横波（Sataloff 1992）。这样可使声音的基谐波的频率更加和谐。

上述机制所产生的声音经声襞和口裂之间的气柱进行传导，但比较有意义的是经过鼻腔。这一气柱起到一个选择性共振器的作用，但又不是简单的共振器，而像个管风琴，其轴、形态和大小均可受咽肌、软腭、咽峡、舌、口腔底、颊和唇的影响而变化。另外，气柱周围呼吸道壁的张力也可改变。结果是基谐波的频率（音调）和气道经内收状态的声门所产生的和声得到了协调，并可使之减弱或增强。基谐波的频率及与其有关的和声也可升高或降低，这主要是通过已描述的一组肌肉，包括舌骨下肌群、咽肌和与舌骨有关的肌肉的作用，使喉和舌骨进行适度的升高和下降而引起。这种运动使具有共振器作用的气柱拉长或缩短，在一定范围内改变了气道壁的几何形状。分析人发出的特别的声音，发现对所有基谐波的频率均有一个类型非常相似的和声，由具有选择性滤声器和共振器作用的声道所决定。这对于长期保证声音的质量是非常必

要的，否则，声音的可理解性便会丧失，例如录音后重放时，若无和声将是完全不可理解的。

语言的频率特点 由于口腔和咽具有谐振器的作用，它可增强和吸收不同的频率，因此每一个元音都有它自己独特的高频率组合或频谱（frequency spectrum）。这些频率总是较基谐波的频率高，叫纯音（formant）；每个元音的发音都有它自己独特的纯音。正像每一个乐器都有它自己的频谱一样，人的声音也有独特的频谱，因此人的声音是可辨别的，甚至每一个人都有他自己的特殊频谱，因此可通过分析声音的频谱来识别人。

发音 语音的另一个基本的组成就是发音（articulation），并有发音器官（包括舌、腭、牙、唇和鼻腔）给与特殊的音质。为便于分析发出不同语音的发音器官的发音方法，每一个词可分解成叫做音素（phonemes）的单位，每一个音素就是指各种语言中最小的、连续的、可鉴别的发音单位（Catford 1992）。语言学最初就是研究语音产生的方法，继而研究分析发音器官产生音素的方式。在概述英语音素之前，很重要的一点是要认识到，不是所有的语言都有相同的音素，同一种语言在同一个国家的不同地区和讲该种语言的其他国家内，音素也有很大的差别。

元音的发音 为了研究分析英语的音素，常规采用英国的标准发音（received pronunciation，R.P.）(Gimson 1981)。这种发音是指在伦敦和英格兰东南部受过教育的人的发音和多年工作在BBC广播电台的新闻播音员的发音。音素分为元音（vowels）和辅音（consonants），在标准发音系统中有5个长元音和7个短元音，以及8个双元音。

从解剖学上讲，不同元音的声音主要由口腔和咽组成的共振器的形状和大小，以及舌和唇的位置来决定。舌的位置可高或低，产生闭元音（close vowels）或开元音（open vowels）；也可靠前或靠后，产生前元音（front vowels）或后元音（back vowels）。唇可产生圆唇元音（rounded vowels）或扁唇元音（unrounded vowels）。例如，在发bean中的长元音时，舌前部抬高，唇呈扁形；在发boon中的长元音时，舌后部抬高，唇呈圆形。在发pat中的短元音时，舌前部位置放低，而发pit中的短元音时舌的位置升高。双元音（diphthongs）也是元音，在发音时在同一音节中由一个元音转变为另一个元音，如pay、out、ice。

辅音的发音 辅音（consonants）是语言的声音，是由声道某些部位的关闭或狭窄来决定其发音。如果辅音发音时声襞没有振动，这些辅音叫做清辅音（voiceless）；如果声襞发生振动，则叫浊辅音（voiced）。辅音可根据发音器官的有关部分（唇、舌、牙和腭）及其位置进行精确的分类。为此，上述器官可进一步分成多个区域，例如，舌可分为舌尖、舌前缘、舌背前部、舌背后部和舌最后部。

辅音的分类非常复杂。被广泛接受的分类如下：

(1) 6个爆破音（plosives），也叫闭止音（stops）：

p、b、t、d、c(can)、g(good)。

(2) 2个爆擦音（affricate）：

ch (chain)、j(join)。

(3) 9个磨擦音（fricatives）：

f、v、th(think)、th(this)、s(sole)、z(zeal)、sh、s(leisure)、h(how)。

(4) 3个鼻音（nasals）：

m、n、ng(hang)。

(5) 1个边音（lateral）：l。

(6) 3个半元音（semivowels）：

r(rule)、w(wet)、y(yet)。

发音器官产生各种不同辅音的方法尚未进行仔细的研究。许多辅音用发音器官的同一部分形成成对的清辅音和浊辅音，如p和b、t和d、k和g、两个th 、f和v、s和z、ch和j、sh 和s(在leisure中)。每一对辅音可用解剖学结构或有关结构的一部分名称进行命名。例如，p和b叫做双唇音（bilabial）；f和v叫唇齿音。爆擦音是一个爆破音之后的一个磨擦音，而磨擦音是由于口腔极度狭窄时呼气所产生，例如舌贴近腭或上颌牙而没有完全封闭时所产生的声音。

英语中，各种方言的音素有很大的差异，特别是元音的发音。颤音r和苏格兰地区在loch中的清辅音的磨擦音在R.P.系统中不存在。分析各种不同语言的音素，图示表明，虽然人类的发音器官是一样的或相似的，但明显不同的是气道各个部分在发音时使用的程度。有几种语言，如阿拉伯语有3个或更多的咽辅音和声门辅音，而英语中只有一个。这就说明R.P.系统中的音素与在美国的英语，或世界上任何语言的音素是不相同的。近来Henton等（1992）和Keating和Lahiri(1993)对爆破音进行了研究，并对有关的多种语言的语音进行了分析。

自发现同一音素不总是由同一个发音动作发出以来，音素是语言的单位这一概念不时受到怀疑。重点转移到中枢神经系统对发音器官产生语言声音方面所起的作用。1992年Smith对说话时口面部运动的调控，以及对有关语言发音分析意见不同的各种学术派别进行了综述。

音韵学 应该强调的是，以上有关语音的分析，是用有限的方法研究了组成一种语言的词汇的单位而得出的。这是音韵学（phonology）的重要组成部分。音韵学是研究将语音分成系统并在语言中应用方法的语言学。音韵学必须包括语音学，以便理解个体语言声音的产生途径。Folkins和Bleille(1990)提出音韵学对不同的人有不同的含义。其广泛的定义应包括语音研究的所有方面，包括语言产生和语言感觉的中枢和周围机制。以上所描述的语言的解剖学是语言研究的最基本的内容。

气管和支气管

气管

气管（trachea）是一条由软骨和纤维肌膜构成的管道，内衬粘膜；它长约10～11cm，上端起自喉（图11.33,34），由第6颈椎水平向下延伸至第5胸椎上缘，分为左、右主支气管。气管几乎位于矢状面上，但分叉处略偏向右。气管是一个能活动的器官，因此其长度可改变，深吸气时，气管极可下降至第6胸椎水平。其外形呈后面扁平的圆柱状，因此横断面上呈字母“D”字形（图11.59）。成年男性气管的外横径约为2cm，成年女性为1.5cm。儿童气管较小，位置更深，活动度较大。活体成人气管腔的横径约为12mm，死后由于后面的平滑肌松弛，故管腔横径增大。在生后第1年，气管内径不超过3mm，而儿童后期其内径每年约增加1mm。管腔横断面的形状变化较大，从圆形、半月形到扁圆形（Campbell和Liddelow 1967）。Wang和Tai（1965）对气管和支气管进行了测量研究，中国人尸体资料显示气管腔的平均内径为16.17mm（9.5～22.0mm）。



图11.33 气管分杈和主支气管，前面观。

气管的毗邻　气管颈部　前方毗邻：气管颈部前方有皮肤、颈浅、深筋膜及胸骨舌骨肌和胸骨甲状肌覆盖。在颈下部，有颈静脉弓跨过气管前方。第2～4气管软骨前方有甲状腺峡横过。甲状腺峡的稍上方可见两侧甲状腺上动脉间的吻合支；其下方和前方有气管前筋膜、甲状腺下静脉、胸腺的遗迹和甲状腺最下动脉（如果存在）。在儿童，头臂干斜过气管前方或胸骨柄上方，并且左头臂静脉也可于该平面的稍上方经过。

后方毗邻：气管的后面有食管，走行于气管和脊柱之间。两侧的喉返神经沿气管和食管之间的沟内上行。

外侧毗邻：气管两侧有甲状腺侧叶和颈总动脉及甲状腺下动脉，甲状腺侧叶向下延伸可至第5或第6气管软骨（图11.19,20,15,12）。

气管胸部　前方毗邻：在上纵隔内，气管胸部的前方有：胸骨柄，胸骨舌骨肌和胸骨甲状肌的起始部，胸腺的遗迹，甲状腺下静脉和左头臂静脉，主动脉弓，头臂干和左颈总动脉，心深丛和淋巴结等。头臂干和左颈总动脉从主动脉弓发出后分别位于气管的右侧和左侧，向上进入颈部。

后方毗邻：气管的后方有食管，食管位于气管和脊柱之间。

外侧毗邻：气管右侧有右肺和右胸膜，右头臂静脉，上腔静脉，右迷走神经和奇静脉；气管左侧有主动脉弓，左颈总动脉和左锁骨下动脉。

左喉返神经开始位于气管和主动脉弓之间，然后位于气管和食管之间的沟内或沟的前方（图11.33-35,59,60）。

右主支气管及其分支

右主支气管（图11.33-35,61,62）较左主支气管粗短而陡直，平均长度为2.5cm。它先发出第1个分支，即右肺上叶支气管（right superior lobar bronchus），然后在第5胸椎水平进入右肺。由于右主支气管的管径较粗且走向陡直，所以异物更易进入右主支气管。奇静脉弓从上方绕过右主支气管，右肺动脉初居其下方，然后转至其前方。右主支气管发出右肺上叶支气管后，跨过右肺动脉后方进入右肺门，分为右肺中叶和下叶支气管（right middle and inferior lobar bronchus）。

右肺上叶支气管　起自右主支气管的外侧部，向外上方走行进入肺门。距起点约1cm处分为3条肺段支气管。尖段支气管（apical segmental bronchus）继续向外上方走向肺尖并分布于肺尖，在其起点附近分为尖支和前支。后段支气管（posterior segmental bronchus）分布于右肺上叶后下部，走向后外方稍偏上，然后分为外侧支和后支。前段支气管（anterior segmental bronchus）走向前下方分布于剩余的右肺上叶，在起点附近分为大小相同的前支和外侧支。

右肺中叶支气管　此支在右肺上叶支气管下方2cm处由右主支气管前壁发出，行向前外侧，立即分为外侧段支气管（lateral segmental bronchus）和内侧段支气管（medial segmental bronchus），分别走向右肺中叶的外侧部和内侧部。

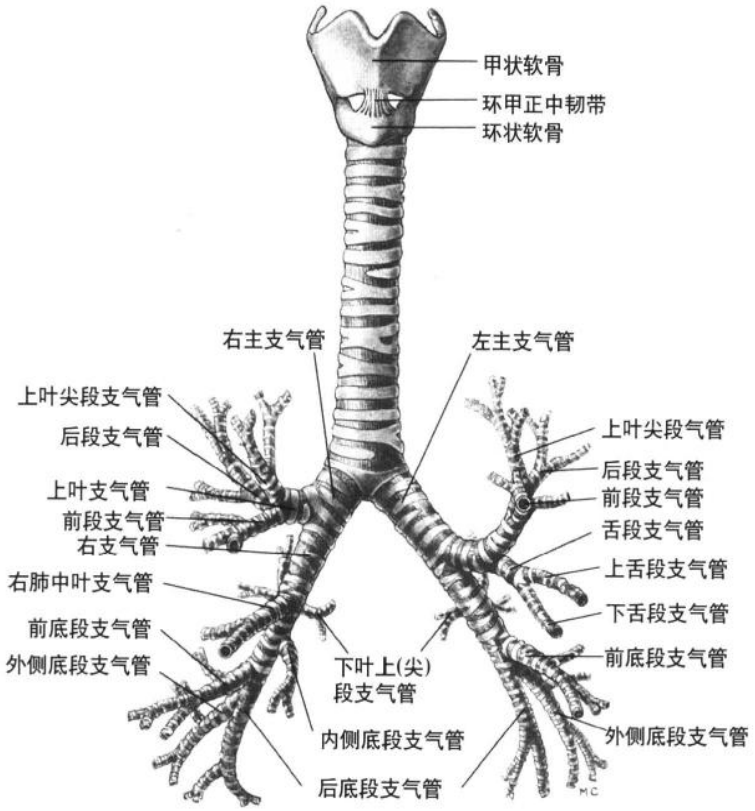

图 11.34 喉、气管和支气管软骨前面观（根据伦敦 Guy 医院 Lord Russell Brock 所制金属铸型绘制）。

右肺下叶支气管 为右主支气管发出右肺中叶支气管后的直接延续。在其起点或稍下方的后壁上发出较大的上段（尖段）支气管（superior segmental bronchus）。上段支气管向后走行至右肺下叶的上部，接着分为内侧支、上支和外侧支；内侧支和上支常常共干。发出上段支气管后，右肺下叶支气管继续向后外侧下行，从其后内侧壁上发出内侧底段支气管（medial basal segmental bronchus），走向下内方，分布于肺门下方的一小区域；下叶支气管继续下行，分出走向前下方的前底段支气管（anterior basal Segmental bronchus），然后再分为走向外侧的外侧底段支气管（lateral basal segmental bronchus）和向后下方走行的后底段支气管（poaterior basal segmental bronchus）。有半数以上的右肺下叶支气管从其后壁上，上段支气管起点下 1～3cm 处发出亚上段支气管（subsuperior segmental bronchus），分布于右肺下叶上段和后底段之间的区域。

左主支气管及其分支

左主支气管较右主支气管细长，长约 5cm，在第 6 胸椎高度进入左肺门。它向左走行至主动脉弓下方，从前方跨过食管、胸导管和降主动脉；左肺动脉初居其前方，然后位于其上方。进入肺门后，左主支气管分为左肺上叶和下叶支气管（图 11.33,34,40A,61）。

左肺上叶支气管 起自左主支气管前外侧壁，向外侧弯曲，分为上叶和下叶支气管。左肺上叶支气管相当于分布于右肺上叶和中叶的右肺上叶和中叶支气管，分布于左肺上叶，因为左肺没有分出中叶。左肺上叶支气管分为上、下两支，上支上升约 1cm 后分出前段支气管（anterior segmental bronchus）和尖后段支气管（apicoposterior segmental bronchus）；后者再上升 1cm，分为尖段支气管和后段支气管。前段和尖后段支气管分布范围相当于右肺上叶。下支行向前下方，进入左肺上叶的前下部（左肺小舌），成为舌支气管（lingular bronchus），再分为上舌段支气管（superior limgular segmental bronchus）和下舌段支气管（inferior lingular segmental bronchus）。

左肺下叶支气管 向后外侧走行 1cm 后，从其后壁上分出上段（尖段）支气管（superior segmental bronchus），其分布方式与右肺下叶上段支气管相同。再向外后方走行 1～2cm，下叶支气管分为前内侧干和后外侧干。前内侧干分为内侧底段支气管（medial basal segmental bronchus）和前底段支气管（anterior basal segmental bronchus）；后外侧干分为外侧底段支气管（lateral basal segmental bronchus）和后底段支气管（posterior basal segmental bronchus）。上述段支气管的分布范围与右肺相似。在 10%的肺中，内侧底段支气管是下叶支气管的独立的分支；其分布部位与右下叶的内侧底段支气管相似，这便于识别它作为一个独立的段支气管。在 30%的肺中亚上段支气管起自左肺下叶支气管的后壁。

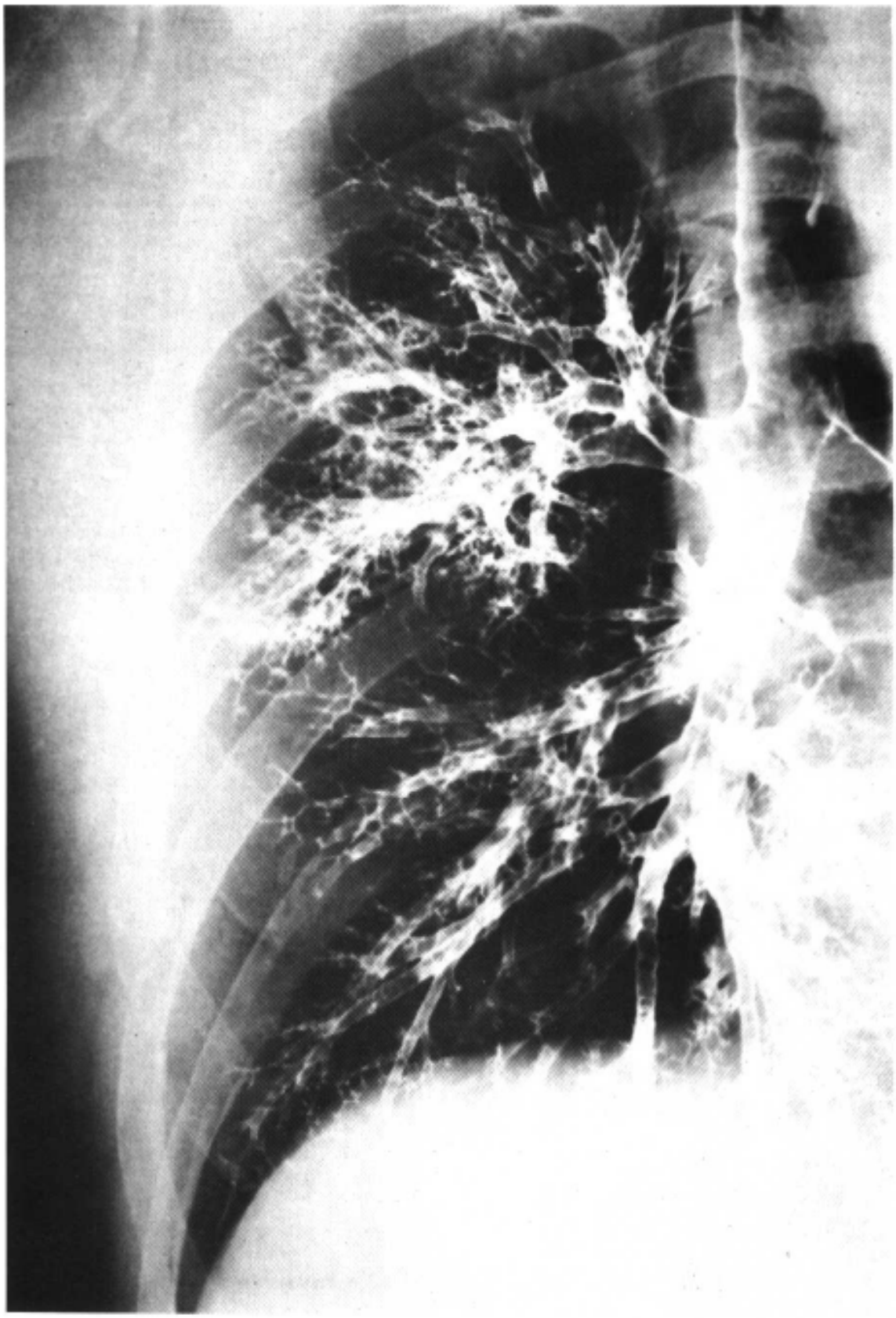

图 11.35 支气管造影稍斜前后位图像。示气管分支类型和右肺支气管；将不透 X 线的放射性造影剂注入呼吸道，使其在呼吸道管壁上涂上一层。为验证大的支气管，可与图 11.40A 比较。

支气管肺段

左、右肺叶支气管（lobar bronchi）的最初分支叫做肺段支气管（segmental bronchus）。因为每一肺段支气管及其分布区域的肺组织，不论在结构上还是功能上都可作为一个独立的单位，叫做支气管肺段（bronchopulmonary segment）（图11.34,40,41）。主要肺段的名称及编号如下：

右肺	
上叶：	（1）尖段，（2）后段，（3）前段。
中叶：	（4）外侧段，（5）内侧段。
下叶：	（6）上段（尖段），（7）内侧底段， （8）前底段，（9）外侧底段 （10）后底段。
左肺	
上叶：	（1）尖段，（2）后段，（3）前段， （4）上舌段（5）下舌段。
下叶：	（6）上段（尖段），（7）内侧底段， （8）前底段，（9）外侧底段， （10）后底段。

每一支气管肺段均由与脏胸膜相连续的结缔组织包绕，是一个独立的呼吸单位。在本篇中对支气管肺段的血管和淋巴管的布配已进行了描述。详细内容见Brock（1942,1943,1944,1954），Boyden（1955），Bloomer等（1960），Volpe等（1969）。

临床解剖学 像支气管扩张和某些肺内感染等病理改变可被局限在一个或多个支气管肺段内，而恶性肿瘤的赘生物和结核却不能如此局限。支气管分支的有关知识对于支气管镜检查及正确的解释支气管造影是非常必要的，对于肺内感染进行体位引流也具有决定性作用。下叶上段是仰卧位病人吸入异物引起脓肿的常见部位。吸入的异物可因大小不同而阻塞主支气管，肺叶支气管和肺段支气管或更小的支气管。如何解释异物吸入所产生的影响及设计外科手术治疗的方案均需要参考支气管的类型。单个肺段的切除是可行的，而更广泛的切除可包括几个肺段切除、肺叶切除和全肺切除。

气管和主支气管的微细结构

气管和肺外支气管的壁（图11.36,37）除有一个不完整的透明软骨环作支架（图11.34,36）外，尚有纤维组织和平滑肌（图11.35）、腔面衬以粘膜上皮。

软骨架 **气管软骨** 气管软骨（tracheal cartilage）（图11.34,36）的数目为16～20个不等。每一个不完整的软骨环都围绕气管的大约前2/3，后面变扁，软骨缺口处代之以纤维弹性组织和平滑肌。软骨厚1mm，水平排列，各软骨之间有约4mm的垂直间隔，外表面垂直而扁平，内表面凸隆。两个或更多个软骨常常部分或完全联合，有时末端分叉。软骨由透明软骨构成，老年人可能钙化。肺外支气管的软骨较短、较窄，排列不太规则。

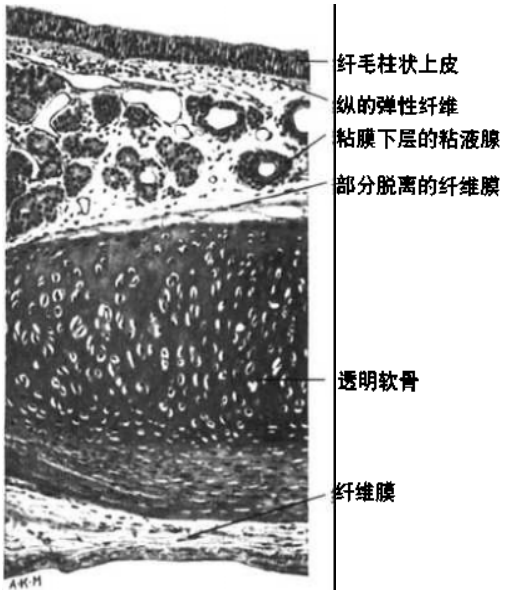

图11.36 人气管壁横切面。

第一和最后一个气管软骨与其他软骨不同（图11.34）。第一个气管软骨最宽，一侧末端常分叉，被环状气管韧带连到环状软骨的下缘，有时与环状软骨或第二气管软骨合为一体。第二个软骨环中央厚，边缘及下缘隆凸（carina）呈三角形钩突样，在支气管间向下向后弯曲，两侧各形成一个不完整的环，围绕主支气管起始部。倒数第二个软骨中央比较厚。

支气管软骨 肺外支气管的软骨片不规则地向着远端逐渐增加。当主支气管接近肺和肺叶时，软骨片进入背部但从来不完全环绕其分叉。肺内支气管壁的软骨片由近端至远端进行性减少，在细支气管内逐渐消失（图11.47;Reid 1976）。

纤维膜 每一软骨周围为软骨膜，毗邻软骨之间为致密结缔组织，并填充在气管软骨的背部（图11.36）。软骨膜和纤维膜内主要含有胶原纤维和弹性纤维，纤维彼此斜行交叉，可以改变管腔内径。弹性成分可使之有一定程度的回缩。纤维

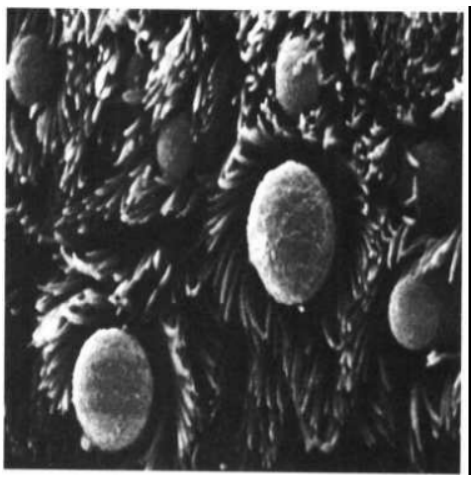

图11.37 大鼠气管内表面扫描电镜像。示纤毛上皮的纤毛及纤毛间分泌粘液的杯状细胞。×5100（伦敦Guy医院医学院解剖学系Michael Crowder供图）。

膜的后部有平滑肌纤维，多为横行，附于软骨环末端，在软骨环的缺口处形成一横行肌纤维层。因此，纤维收缩可改变其横径。也可见少数纵行纤维。肺内支气管的平滑肌纤维不与软骨相接。由于软骨在肺内细支气管消失，故平滑肌的收缩可使管腔闭合。

粘膜 粘膜上与喉粘膜下与肺内支气管的粘膜相延续，在结构上颇相似。表面是一层假复层纤毛柱状上皮，有散在的杯状细胞（Dalen 1983），坐落在基板上（图11.36,37）。有些上皮细胞含有大的细胞核，可能为多倍体细胞。上皮深层通常有许多淋巴细胞。纤毛摆动将粘液向喉口推进。基板深部依次为含有大量纵行弹性纤维的固有层和疏松结缔组织构成的粘膜下层。粘膜下层内有大的血管、神经、管状浆粘液腺和淋巴小结。粘膜下层之外是软骨环和纤维膜。最外层与肌肉周围的筋膜、食管及相关结构相延续。

气管的血管和神经 气管的血液供应主要来自甲状腺下动脉，其胸部也由支气管动脉供应，支气管动脉的分支上行与甲状腺下动脉形成吻合。上述动脉也供应食管。气管的静脉引流入甲状腺下静脉丛；淋巴管汇入气管前和气管旁淋巴结。气管的神经来自迷走神经的气管支、喉返神经和交感干，分布到气管的肌肉和粘膜。交感神经末梢通过释放儿茶酚胺使气管扩张，它们也可直接作用于支气管腺泡来代替儿茶酚胺的作用（Pack 和 Richardson 1984）。副交感神经通过释放乙酰胆碱引起支气管收缩。许多小的突触后神经节位于气管和支气管壁内的植物神经丛内（Feyler 1965）。在猫的支气管壁内有嗜铬细胞组成的副神经节和动静脉吻合出现（Muratori 1965）。传入神经纤维包括那些具有感觉运动功能的纤维，这些纤维能够借助其侧支末梢释放肽，激发肥大细胞脱颗粒作用来调整局部炎症的影响。有关评价正常或病理状况下支气管壁内组织的数量和分布的定量技术，请见Hale等（1968）。

表面解剖 气管宽约2cm，从环状软骨至胸骨角几乎沿正中线稍偏右侧下降。右主支气管从气管向下走行2.5cm入右肺门，位于右侧第3肋软骨胸骨端后方。左主支气管向左下方走行5cm入左肺门，位于左侧第3肋软骨后方，距中线3.5cm。气管可在甲状腺峡上方作正中垂直切口切开（高位气管切开），或在甲状腺峡下方切开（低位气管切开）；但低位气管切开比较困难。因为气管下降时易回缩，并且易损伤气管前方的毗邻结构引起危险（见本篇）。气管也可因病理性的甲状腺和胸腺肿大以及主动脉弓扩张而受压迫。气管、支气管和肺的X线影像将在本篇详细介绍。

支气管镜 局麻下，经口和喉借助于支气管镜可检查喉、气管、支气管和主要的肺段支气管的开口并取活检；也可将异物或积聚的液体取出。

肺

肺（lungs）是呼吸系统最基本的器官。双肺位于心脏和纵隔内其他器官的两侧（图11.1、38~41、64~69）。每侧肺除在肺门及肺韧带处连结于心包和气管外，在胸膜囊内是游离的。由于肺泡内充满气体，肺取出后呈海绵状，可漂浮在水中，用手挤压时可听到捻发声。肺从胸腔内取出时具有很强的弹性和收缩性。肺表明光滑、被一些黑色细线分隔成许多多角形的小区，名肺小叶。

出生时肺呈淡红色，成人呈深灰色；随着年龄的增长，由于吸入的碳类物质的颗粒沉积在肺表面附近的疏松结缔组织内，形成黑色斑点。随着年龄的增长，男性肺颜色变黑的程度比女性更明显，特别是那些居住在工业区的人或吸烟者。肺后缘的颜色较前缘更深。肺的上部活动度较小，色素沉着集中在与肋间隙相对的肺表面。胎儿或流产的婴儿尚未呼吸，其肺与呼吸过的婴儿肺也不一样，其质地硬，无捻发音，不能在水中漂浮。

成人右肺重约625g，左肺重约565g，但个体差别较大。肺的重量也决定于肺内血液和浆液的量。肺与体重的比例，男性大于女性。

肺的表面形态

肺有一尖、一底、三个缘和两个面（图11.38、39、41），呈半圆锥形。

肺尖 是肺上端，圆钝，突出于胸廓上口平面以上达颈根部，与胸膜顶紧密相贴。由于胸廓上口呈倾斜状，所以肺尖最高点位于第1肋软骨上方3~4cm，但一般不超过第1肋骨颈的高度，或位于锁骨内1/3上方2.5cm（图11.1、42、43）。由于肺尖没有高出第1肋骨颈上方，因此它仍位于胸腔内，吸气时，其前面上升到最高点，不过这需进一步证实（Andreassi 1967）。锁骨下动脉斜越胸膜顶前面，弯曲呈弓状行向外侧，在肺尖前内侧面形成肺尖锁骨下动脉沟。肺尖后方有交感干的颈胸神经节（又称星状神经节）、第一胸神经前支和肋间上动脉（图10.91）。肺尖外侧与中斜角肌相邻。此外，左肺尖内侧面还与左锁骨下动脉和左头臂静脉相接触，右肺尖内侧面与头臂干、右头臂静脉和气管相邻。

肺底 呈半月形凹陷，与膈的上面相邻，右肺底隔膈与肝右叶相邻，左肺底隔膈与肝左叶、胃底和脾相邻。由于膈右侧较左侧高，故右肺底的凹陷较左肺更明显。肺底后外缘锐薄，并突入到肋膈隐窝内（见本篇）。

肋面 该面平滑凸隆，其形状与胸壁的形状一致。与胸廓前、后和外侧壁的肋胸膜相接触。由于肋骨的影响，形成与肋骨数目相等，方向一致的斜行浅沟，名肋骨压迹。

内侧面 可分为两部分，后部叫脊柱部（vertebral part），前部叫纵隔部（mediastinal part）。脊柱部与胸椎及椎间盘、肋间后血管及内脏神经相接触。纵隔部与心脏相贴邻处凹陷，叫心压迹（cardiac impression）。由于心脏偏向左侧，所以左肺心压迹较右肺的深。心压迹的后上方为近似三角形的肺门（hilum），各种结构由肺门处进出肺（见本篇），这些结构由延续至肺门下方、心压迹之后的叫肺韧带（pulmonary ligament）的胸膜所包绕。

肺表面的其他压迹 肺除了上述的特征之外，肺的标本上还有其他一些压迹，表明肺与周围结构的关系（图11.38，39，

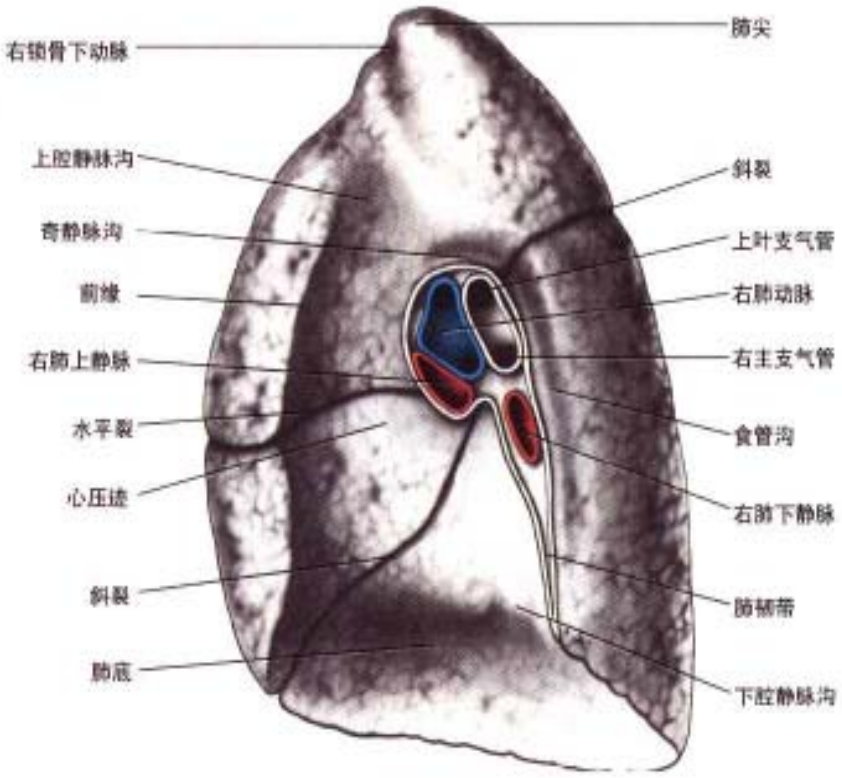

图 11.38 右肺内侧面。

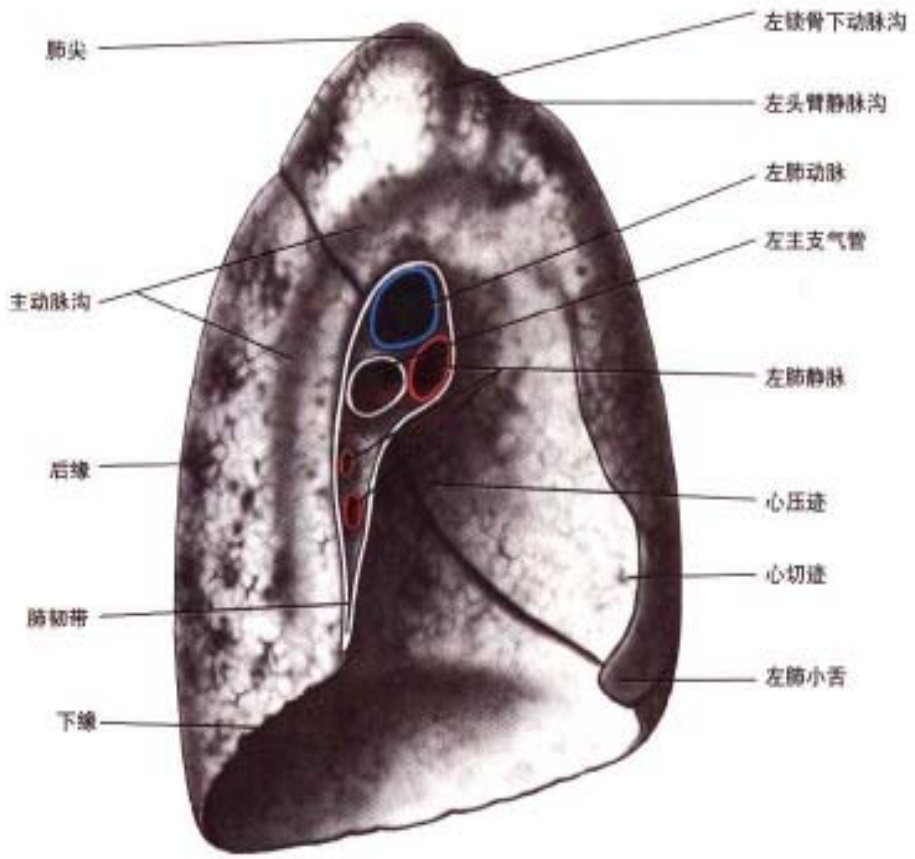

图 11.39 左肺内侧面。

57、58)。在右肺，心压迹与右心耳的前面、右心房的前外侧面及右心室前面的一部分相接触。心压迹向上至肺门前方成为一宽阔的上腔静脉沟与上腔静脉紧贴，再向上延续为头臂静脉沟与右头臂静脉相邻（图11.38）。上腔静脉沟的后面与奇静脉沟相连，该沟的上端弯曲向前方，绕过肺门上方，沟内有奇静脉。在肺门和肺韧带的后方有食管右侧形成的浅而垂直的食管沟；由于食管下端偏向左侧离开右肺，所以食管沟没有到达右肺内侧面的下缘。心压迹的后下角有一被下腔静脉压成的短而宽的沟，为下腔静脉沟。在肺尖与奇静脉沟之间有气管和右迷走神经与右肺相邻，但没有留下压迹。

在左肺（图11.39），心压迹与左心室的前面和左面、左心耳、动脉圆锥前面和右心室的一部分相接触；它经肺门前方向上容纳肺动脉干。主动脉沟呈弓形越过肺门，从肺门和肺韧带后方下降，是由主动脉弓和降主动脉压迫而成；在肺门上方由主动脉沟的弓形部向肺尖方向有锁骨下动脉沟，与左锁骨下动脉相邻。在锁骨下动脉沟的后方，肺与胸导管和食管紧密相贴。在锁骨下动脉沟的前方，有一短纵沟，叫头臂静脉沟，与左头臂静脉相接触。在肺韧带下端的前方，往往有一短纵沟，叫食管沟。

肺的边缘 肺下缘（inferior border）锐薄，是肺底和肋面的分界线，延伸至肋膈隐窝内；下缘的内侧圆钝，是肺底与纵隔面的分界线。平静呼吸时，两肺下缘均沿第6肋软骨下缘由内向外下方，至锁骨中线处与第6肋相交，至腋中线处与第8肋相交，相交点在最下肋缘上10cm，此后继续向后至第10胸椎棘突外2cm处（图11.42-44）。后缘（posterior border）是肋面与纵隔面在后方的分界线，无明显的标志，圆钝，位于脊柱两侧的肺沟内。前缘（anterior border）锐薄，覆盖在心包上。右肺前缘近于垂直位，与肋胸膜与纵隔胸膜的返折线一致。左肺前缘上部与右肺相同，但在第4肋软骨以下出现心切迹（cardiac notch），其边缘向外走行3.5cm，然后向下内弯曲至第6肋软骨距正中线4cm处。因此，心切迹处肺前缘没有到达胸膜返折线，该处的心包由双层胸膜覆盖（心脏的浊音区，见第10篇）。外科手术证实胸膜返折线、肺的前缘和胸膜肋纵隔隐窝的变化最大。

肺裂和肺叶

右肺由斜裂和水平裂分成上、中、下三叶（图11.38）。斜裂（oblique fissure）将右肺下叶与中叶和上叶分开。其经过和位置关系与左肺斜裂基本一致，但较左肺稍近于水平位。它在第4胸椎棘突水平或稍下方与肺后缘相交，跨过第5肋间隙，沿第6肋下行至第6肋与肋软骨结合处与肺下缘相交，该处位于斜裂前端后方7.5cm。水平裂（horizontal fissure）较短，分隔上叶和中叶，在肋面近腋中线处起自斜裂，约与第4肋的行程一致，水平向前在第4肋软骨胸骨端水平与肺前缘相交，然后转向纵隔面止于肺门前方。中叶（middle lobe）较小，呈楔形，包括肋面和纵隔面的前下部、前缘的下部及肺底的一小部分。有时上叶的内侧部被一含有奇静脉末端的裂隙不完全分隔，包绕在来自纵隔胸膜的系膜游离缘内，叫“奇静脉叶”（lobe of the azygos vein）。该叶大小不一，有时包括肺尖，由一条或多条尖段支气管的分支分布。X线照相可见胸膜渗出物局限于奇静脉裂内。

左肺由斜裂（oblique fissure）（图11.39）分为上、下两叶，此裂起自内侧面肺门后上方，斜向后上方走行，在肺尖下方6cm处与肺后缘相交，然后转至肋面，斜向前下方，在其前端与肺下缘相交，最后沿内侧面上行至肺门下方。在肺后缘，斜裂在第3和第4胸椎棘突之间的高度，距正中线2cm处，但也可高于或低于该水平。斜裂在腋中线居第5肋间隙处，并沿第5肋间隙而进，在第6肋与肋软骨结合处（距正中线7.5cm）与肺下缘相交。该裂较右肺斜裂近于垂直位，当臂充分外展至肩上方时，此裂与肩胛骨的内侧缘相一致。右肺上叶（superior lobe）位于斜裂的前上方，包括肺尖、肺前缘、肋面前上部和内侧面前上方的大部分。在心切迹的下端有一小的突起，叫左肺小舌（lingula）。下叶（inferior lobe）较大，在斜裂的后下方，包括肺底的绝大部分、肋面大部分及后缘的大部分。

左、右两肺肺叶之间，特别是右肺中叶与左肺小舌之间相互对应的观点，尚得不到发生学资料的支持。有关讨论和文献，见Yokoh（1977）。

由于膈右侧位置较高，且膈下有肝，故右肺较左肺宽而短。左肺因心脏偏左，故较右肺窄而长。右肺重于左肺。

支气管肺段 肺叶的进一步分段已在上面与肺段支气管一同描述，并在图11.40和41中图示。

肺门和肺根

肺根（pulmonary root）（图11.38, 39, 57, 58）连结肺内侧面与心和气管，由一组进出肺门的结构组成，包括主支气管、肺动脉、2条肺静脉、支气管动脉和静脉，肺植物神经丛、淋巴管、支气管肺淋巴结和疏松结缔组织，这些结构被胸膜所包绕。肺根位于第5至第7胸椎体之间的高度。右肺根位于上腔静脉和右心房后方，奇静脉末端前方。左肺根位于主动脉弓下方，胸主动脉前方。两侧肺根的毗邻：前方为膈神经，心包膈动、静脉和肺前丛；后方为迷走神经和肺后丛；下面为肺韧带。

肺根内主要结构的排列如下：最前方的是肺静脉，其后方是肺动脉和主支气管，最后方为支气管动、静脉。上述结构上下的位置关系左、右两肺稍有不同。右肺，从上向下依次为：上叶支气管、肺动脉、主支气管和下肺静脉；左肺为肺动脉、主支气管和下肺静脉。左下肺静脉位于左主支气管下方，是肺门结构中位置最低的结构（图11.38, 39）。

呼吸过程中，肺各个部位的活动程度不同。平静呼吸时，靠近肺门的区域几乎没有活动，肺的中部只有轻微活动；肺表面的部分膨胀的最明显、而内侧面、肺后缘和肺尖活动度较小，与该处能够活动的结构较少有关。膨胀最明显的是膈面和肋纵隔区（见第7篇，呼吸运动。呼吸期间，肺容量的改变发生于肺泡内。新生儿的肺泡数在2000万以上，儿童时期增加至3亿以上。肺泡的直径在100～300μm之间，有许多毛细血管与肺泡相接触（据说有1800条）。气体－肺泡上皮－

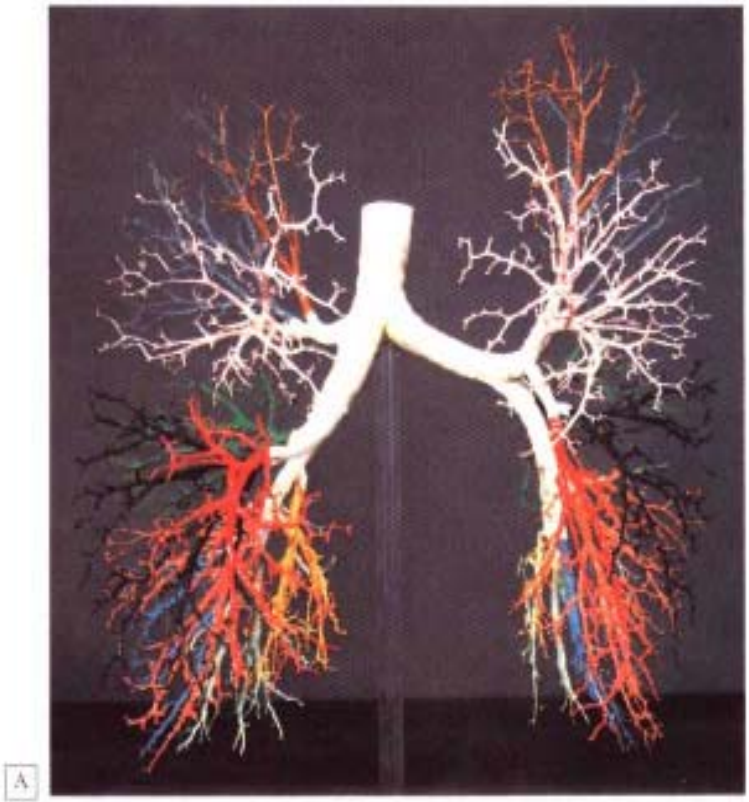

A

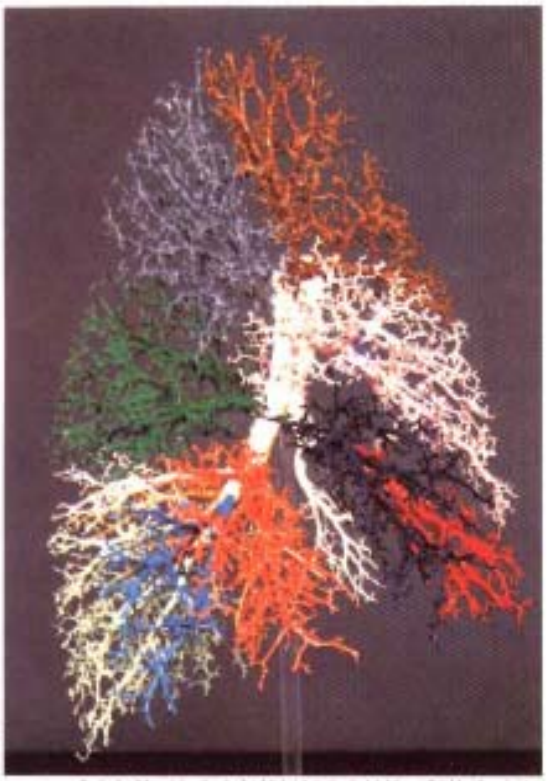

B



C

图11.40 A. 成人气管下部和支气管树树脂腐蚀铸型照片前面观。段支气管及其主要分支已着色，棕色＝尖段，灰／蓝色＝后段，粉红色＝前段，深蓝色＝外侧段（中叶）和上舌段，红色＝内侧段（中叶）和下舌段，深绿色＝上叶上（尖）段，黄色＝内侧底段，橙色＝前底段，蓝色＝外侧底段，浅绿色＝后底段。B. 右肺支气管树腐蚀铸型，着色同A图，示各段支气管的分布范围。C. 左肺支气管树腐蚀铸型，着色同A图，可见此铸型及A、B铸型中许多较细的支气管分支已被修剪，显示较大的支气管。（铸型由伦敦Guy医院医学院解剖学系M. C. E. Hutchinson制备，Kevin Fitzpatrick照相）。

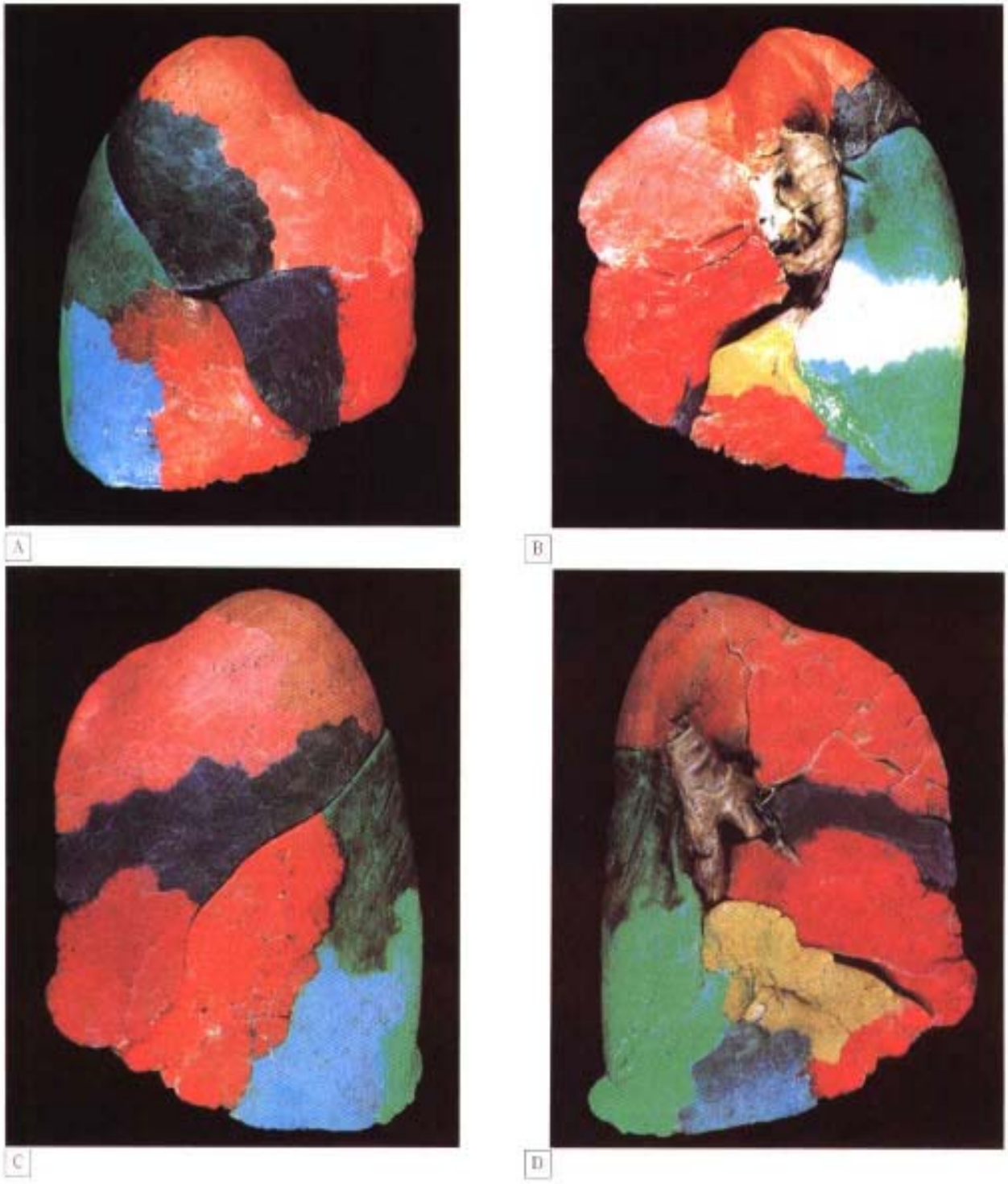

图 11.41（上）左，右肺支气管肺段，除右肺上段底部内侧面为白色外，各段的着色同图 11.40。A. 右肺肋面；B. 右肺纵隔面；C. 左肺肋面；D. 左肺纵隔面，两肺支气管树内均注入适量的加入不同颜料的明胶，然后经福尔马林固定。（标本由伦敦Guy医院医学院解剖学系 M. C. E. Hutchinson 制备，Kevin Fitzpatrick 照相）。

血液界面面积，即使在儿童也是相当大的，成人可达 70～100m²（Peters 1969，Fishman 和 Pietra 1974）。Gehr 等（1978）认为该面积较上述面积还要大。

呼吸道和呼吸区

下呼吸道包括喉、气管、肺外支气管以及支气管在肺内的各级分支。第一级左、右主支气管（principal bronchi）分布到左、右肺，第二级肺叶支气管（lobar bronchi）分布到肺叶，第三级肺段支气管（segmental bronchi）分布到支气管肺段；肺段支气管在肺段内进一步分支，越分越细。所有肺内支气管都具有软骨片，其数目和大小逐渐减少和变小，至直径在1mm以下的细支气管则完全消失。每一小叶细支气管（lobular bronchiole）进入小叶后立即分为约6条终末细支气管（terminal bronchioles），每条终末细支气管再经1～3级分支成为呼吸细支气管（respiratory bronchioles）（Spencer 1977）。终末细支气管为衬有单层柱状纤毛上皮的呼吸道的最远端。呼吸细支气管的管壁上开始出现少数肺泡，最后再分成2～3条肺泡管（alvolar ducts）。肺泡管壁薄，末端膨大成肺房（lung atria），肺房是肺泡囊开口于肺泡管处的大腔，数个肺泡共同开口的通道为肺泡囊（alveolar sacs）。肺泡管的薄壁上、肺房及肺泡囊上布满了肺泡（alveoli）。肺泡一面有开口，经此开口与肺泡囊、肺泡管或呼吸细支气管相通，其他各面则与相邻肺泡紧密连接；此连接部称为肺泡隔，由上皮、结缔组织和毛细血管丛组成。图11.46和图11.47，11.50显示了正常成人呼吸道的构成，但在生长期的儿童有较大的变化（Engel 1947）。

此处用来描述支气管各级分支的术语不是国际公认的，各级支气管的命名仍然很混乱；例如，有的作者将终末细支气管命名为小叶细支气管，有的作者则简单地称其为进入肺泡的通道。

胸　膜

每侧肺均由胸膜覆盖。胸膜为被覆于胸廓内面及肺表面的浆膜，覆盖于肺表面及叶间裂的胸膜叫脏胸膜（visceral pleura）或肺胸膜（pulmonary pleura）。连续覆盖于胸廓内面、膈及纵隔的胸膜叫壁胸膜（parietal pleura）。脏胸膜和壁胸膜在肺根周围互相延续。在脏壁两层胸膜间潜在的腔隙，叫胸膜腔（pleural cavity）。当空气或液体聚集在脏壁两层胸膜之间时，胸膜腔即扩大。左、右两侧胸膜腔为两个独立的腔隙，虽然二者在胸腔中部水平气管后方相互靠近，但只是在胸骨体上半的后方互相接触（图11.42，43）。二者之间的区域为纵隔（mediastinum）。由于心脏偏向左侧，所以左侧胸膜腔较小。两侧胸膜的上、下界基本相同，但左侧胸膜下界在腋中线处稍低。

脏胸膜　脏胸膜覆盖于肺表面并深入至叶间裂内，与肺实质紧密连接不可分开。脏胸膜包绕肺根并向下形成肺韧带，因此在肺根周围的肺门处缺少胸膜（图11.38，39）。

壁胸膜　由于壁胸膜贴附的部位不同，可分为贴附于胸壁内面和椎体的肋椎胸膜（costovertebral pleura），即肋胸膜；覆盖于膈上面的膈胸膜（diaphragmatic pleura）；包盖在肺尖上方的胸膜顶（domes of the pleura），又名颈胸膜（cervical pleura）和覆盖于纵隔两侧的纵隔胸膜（mediastinal pleura）。

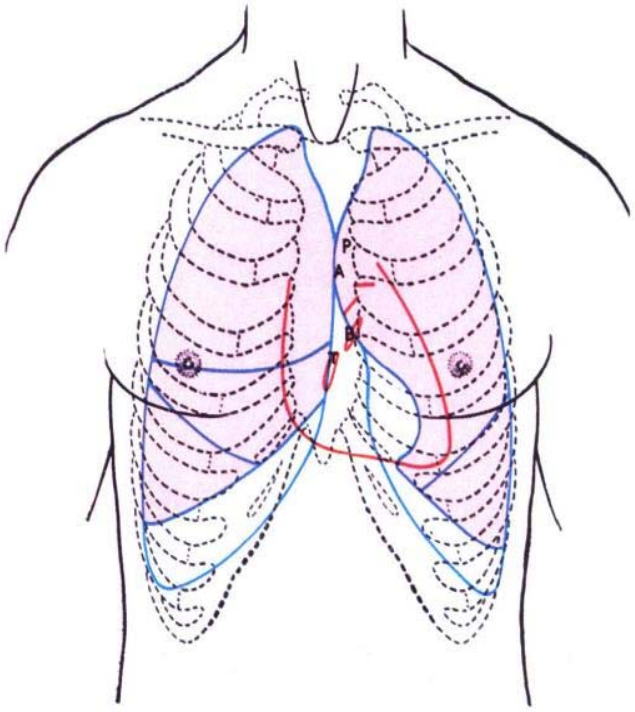

图11.42 胸部前面观。示体表投影紫色＝肺，蓝色＝胸膜，红色轮廓＝心，A＝主动脉口，B＝左房室口，P＝肺动脉口，T＝右房室口，虚线表示骨骼结构。

肋胸膜　贴附于胸骨、肋、胸横肌、肋间肌和胸椎体两侧，易于剥离。肋胸膜外面是一层疏松结缔组织，叫胸内筋膜，相当于腹壁的腹横筋膜。前方，在胸骨后面肋胸膜急转向后移行于纵隔胸膜，二者之间的返折线叫胸膜前线。左、右胸膜前线起自胸锁关节后方，向下内至胸骨角中线后面，左、右肋胸膜在此处彼此互相接触下降至第4肋软骨高度，然后分离。右侧胸膜前线下行至剑胸关节的后方，左侧偏向外侧，离胸骨缘2～25mm下降（Woodburne 1947）至第6肋软骨。两侧肋胸膜向外侧延伸，衬附在肋软骨、肋、胸横肌和肋间肌内面，向后覆盖交感干及其分支和胸椎体两侧，在后面再次移行为纵隔胸膜。肋胸膜在第1肋内面与胸膜顶相延续，下缘以锐角移行于膈胸膜。右侧肋膈胸膜返折线从剑突后面开始，经第7肋软骨后方，在锁骨中线处至第8肋，腋中线处至第10肋，稍上升，在第12胸椎棘突水平跨过第12肋（图11.42-44）。左侧肋膈胸膜返折线，开始沿第6肋软骨升部，然后与右侧返折线相当，可稍低于右侧。

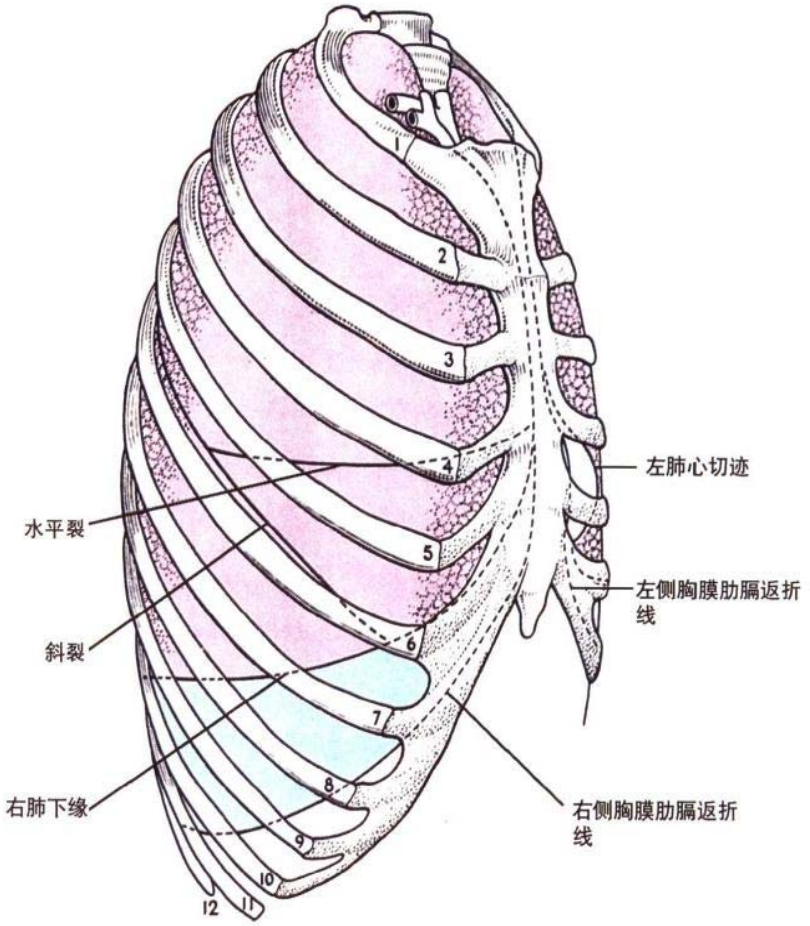

图 11.43 胸膜和肺与胸壁的关系，右侧面观，紫色 = 肺，被胸膜腔覆盖，蓝色 = 胸膜腔，其深面无肺。

膈胸膜 覆盖在膈上面每侧半的大部分，其边缘除内侧向上延续为纵隔胸膜外，其余部分均向上移行于肋胸膜。

颈胸膜（胸膜顶） 为肋胸膜向上的延续，覆盖肺尖（图10.91）。从第1肋内侧缘上升至肺尖，高达第1肋肋颈的下缘，然后沿食管外侧下降成为纵隔胸膜。由于肋骨倾斜，所以胸膜顶高出第1肋软骨上方3～4cm，但不高出肋骨颈。胸膜顶内面靠近肺尖，外面由一结缔组织构成的胸膜上膜（suprapleural membrane）所加强，该膜前面附着于第1肋内缘，后面附着在第7颈椎横突前缘。胸膜上膜含有来自斜角肌的肌纤维（见第7篇），叫小斜角肌（scalenus minimus）。该肌覆盖在胸膜顶上，起自第7颈椎横突前缘，止于第1肋骨内缘，锁骨下动脉沟的后方。该肌收缩时，紧张度增加。还有人认为胸膜上膜为该肌的肌腱。胸膜顶象肺尖一样向上突至第7颈椎棘突平面，距正中线2.5cm。其体表投影为一弧形线，从胸锁关节至锁骨内1/3与中1/3交界处，最高点在锁骨上方2.5cm。锁骨下动脉在胸膜顶最高点前下方行向外侧。胸膜顶的毗邻关系同肺尖一样（见本篇和图10.91）。

纵隔胸膜 为纵隔的外侧界（见本篇），在肺门以上，从胸骨至脊柱形成一连续的面。右侧纵隔胸膜覆盖右头臂静脉、上腔静脉上部、奇静脉末端、右膈神经和迷走神经、气管和食管；左侧纵隔胸膜覆盖主动脉弓、左膈神经和迷走神

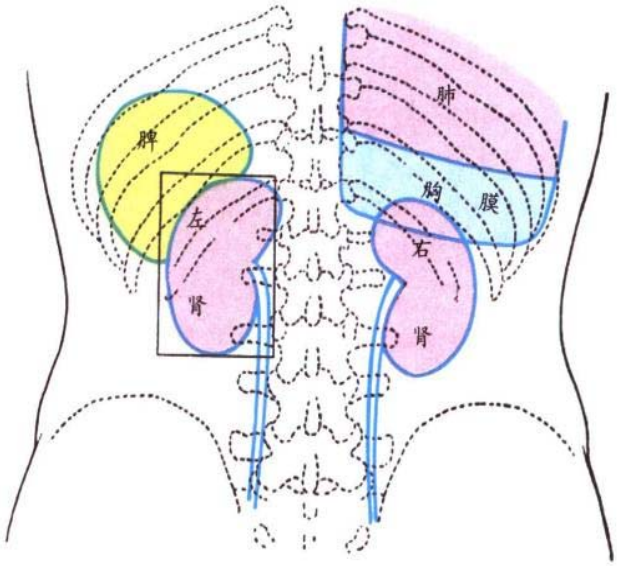

图 11.44 肺和胸膜下界后面观。右侧示肺和胸膜下界。

经、左头臂静脉和左肋间上静脉、左颈总动脉和锁骨下动脉、胸导管和食管。在肺门处，纵隔胸膜转向外侧作管状包绕肺根结构，并延续为脏胸膜。在肺门下方，纵隔胸膜成双层，从食管外侧面至肺的纵隔面，延续为脏胸膜，这一双层胸膜结构叫肺韧带（图11.38、39），向上与包绕肺根结构的胸膜相连续，向下终止于镰状的游离缘。

胸膜下界大大超过了肺下缘，但仍未达膈的附着处。因此，在肋胸膜与膈胸膜返折线以下，膈与肋软骨和肋间肌相接触。在平静呼吸时，肺下缘不能到达上述返折线处，肋胸膜与膈胸膜之间存有一狭窄裂隙分隔，此裂隙叫肋膈隐窝（costodiaphragmatic recess），平静呼吸时，肺下界位于胸膜下界上方5cm。在胸骨和肋软骨后方，有一同样的肋纵隔隐窝（costomediastinal recess），锐薄的肺前缘只进入该胸膜返折线很短的一部分。该隐窝的范围、肋纵隔胸膜的前返折线以及肺前缘的位置个体之间有差异。

胸膜的微细结构　胸膜表面光滑、被浆液湿润，由一层扁平间皮及其基板和深层的固有层构成。固有层为疏松结缔组织（参见第2篇）。固有层深层纤维组织与肺小叶周围的结缔组织相延续。胸膜内分布着血管、淋巴管和神经。胸膜间皮细胞与腹膜间皮细胞的超微结构相似（参见第12篇）。Gasperis和Minai（1969）在人活检材料上显示，胸膜间皮的基板是一层30～40nm厚的致密板、与细胞基部的质膜内褶之间隔一层20～30nm厚的透明板。相邻细胞之间彼此嵌插、由桥粒相连。细胞的腔面有大量微绒毛和少数纤毛（图11.45）。细胞质内通常有微吞饮小泡。

血管和神经　胸膜壁层和脏层分别来自侧中胚层的体壁中胚层和脏壁中胚层（参见第3篇）。壁层胸膜的血液供应来源于体壁动脉，即肋间、胸壁内和膈动脉，静脉汇入胸壁静脉系统；淋巴管也汇入胸壁淋巴管，将淋巴输入肋间、胸骨旁、后纵隔和膈淋巴结。

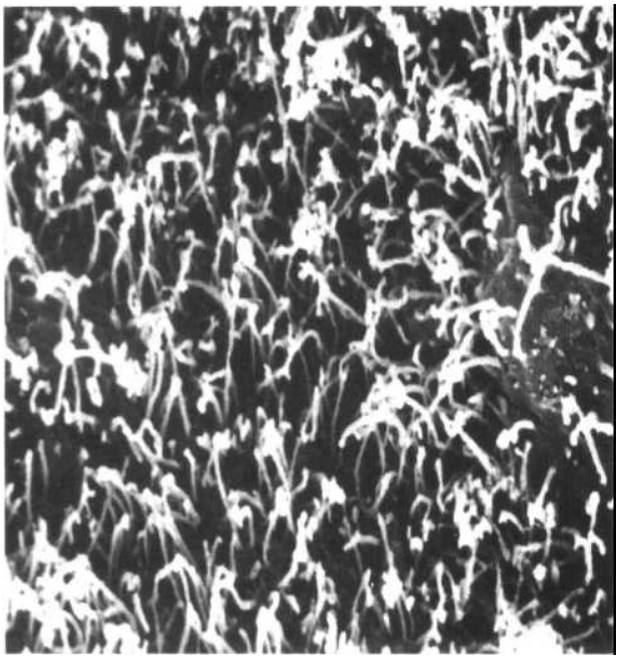

图11.45 鼠胸膜表面扫描电镜像。示间皮细胞表面的许多小突起。

神经支配来源于脊神经。肋和膈周边胸膜的神经来自肋间神经；纵隔和膈中央部的胸膜来自膈神经。刺激前者疼痛沿肋间神经传向胸壁或腹壁；刺激后者则引起颈下部和肩顶部疼痛，即到脊神经相应节段所支配的皮肤范围，也就是发出膈神经的脊髓C3、4、5节段所分布的皮肤范围。

胸膜脏层属肺整体结构的一部分，其动脉来自支气管动脉，静脉汇入支气管静脉、淋巴管汇入肺淋巴管（详见Pennell 1966）；其神经属于植物性神经，伴随支气管血管进入胸膜脏层。触摸和热刺激能引起胸膜壁层疼痛，而脏层则不能（与腹膜比较）。

胸膜的临床解剖学　呼吸时，胸膜脏层和壁层之间彼此滑动，通常觉察不到声音和疼痛。但是，当胸膜发炎时，则能听到特征性摩擦音；当出现胸水时，摩擦音消失，肺逐渐萎陷，心脏和纵隔向对侧移位。因穿透性创伤、肺破裂或治疗性措施（例如肺结核病）而引起的气胸，也可发生肺萎陷。正常情况下，这种过分收缩被胸腔内负压和胸膜脏、壁层之间的内聚力克服。

肾脏手术背部入路时，因为肋胸膜与第12肋的关系，有一定危险。胸膜通常在骶棘肌外缘横过肋骨，故肾脏中间部位于胸膜反折上方（图11.44）。如果这根肋骨没有伸过该肌，在触诊时可能把11肋误认为12肋，当切口超过此平面时将损伤胸膜。欲知触到的最低肋骨是第11还是12肋，可通过从第2肋（与胸骨角相交处）往下计数的方法来确定。

下呼吸道的微细结构

一般结构　气管和肺（图11.46、47）是前肠腹侧上皮及间充质向外增生而形成的两个分支管。早期发生中（见第3篇），这些增生的细胞索团突入原始体腔（未来的胸腔），覆以体腔中胚层，最终形成肺胸膜。分支管的腔面衬以来自原肠的内胚层上皮。较近端的管形成从喉到终末细支气管的导气部（conducting airway）；较远端的管道和囊腔形成空气和毛细血管之间进行气体交换的呼吸部，即呼吸性细支气管、肺泡管、肺泡囊和肺泡。

呼吸道腔面衬以上皮。上皮与深层结缔组织构成的固有层紧密相贴。固有层外是粘膜下层，也是结缔组织，内有平滑肌、腺、软骨板（因支气管树的部位不同而异）、脉管、淋巴组织和神经纤维。从气管到小支气管可见软骨，但从细支气管开始缺如。

呼吸道上皮　气管和肺外、肺内支气管以及细支气管的上皮，一般结构相似，只是不同类型细胞的数目不同（Collet等1967）。较大的肺内呼吸道为假复层上皮并含有大量的纤毛；随着管径的变细，细胞由高变低，由柱状变为低柱状直至立方形。较小的支气管和细支气管的上皮出现明显的纵行嵴，能改变管腔大小（图11.46，47）。在呼吸性细支气管内，向着肺泡一端，上皮逐渐变薄，最终成为立方无纤毛细胞；上

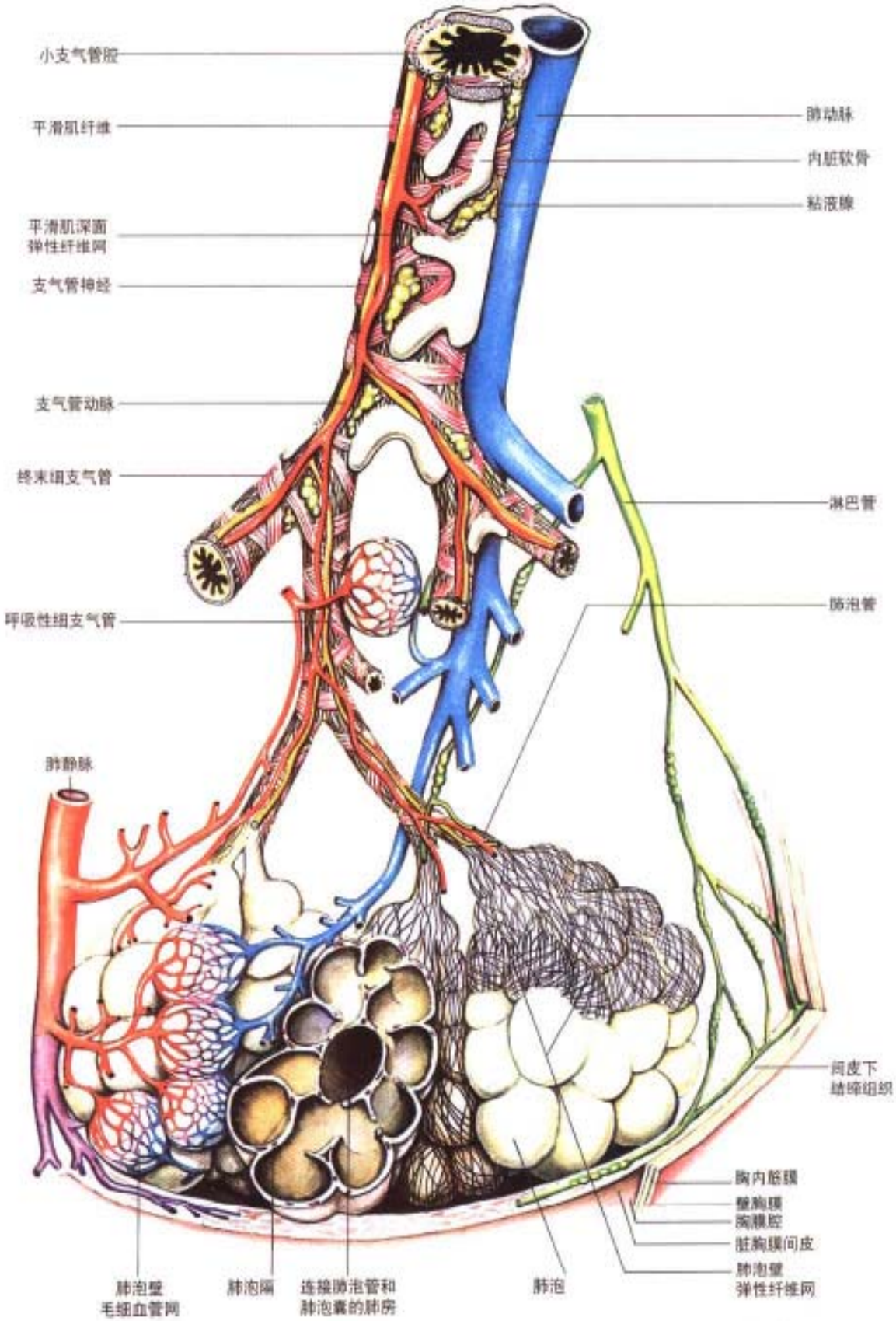

图 11.46 支气管树及其动脉供应、静脉和淋巴回流及神经分布示意图。蓝色 = 含脱氧血的血管，红色 = 含氧饱和血的血管。

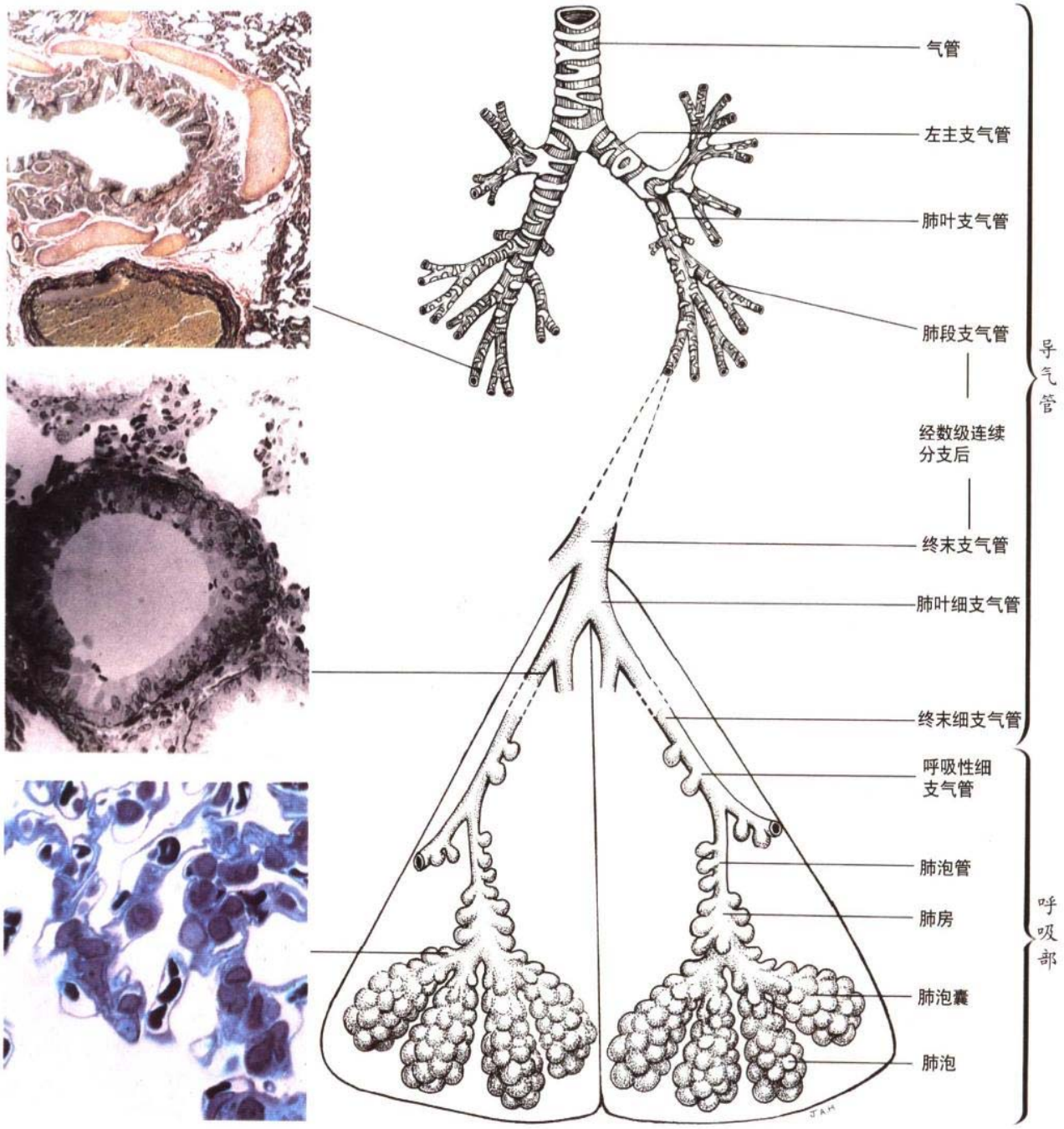

图11.47 支气管结构图。右图示肺段水平上肺的导气部和呼吸部的大体构筑。左图为相应部位的三张切片，上图为小支气管，内衬高度纡曲的上皮，并有透明软骨围绕，下方可见一肺内小动脉；中图为细支气管，上皮外面缺少软骨和明显的平滑肌（伦敦Guy医院医学院Susan Smith制备环氧树脂切片，Marina Morris照相）；下图为肺泡隔，可见毛细血管内有红细胞（蓝黑色），由肺泡上皮细胞将其与腔内空气隔开。环氧树脂切片，甲苯胺蓝染色。

面的肺泡则衬以扁平细胞，为呼吸面。

细胞类型 人和其他哺乳类动物有8种上皮细胞，其间也有从深层结缔组织迁移来的另外2类细胞（关于‘人肺超微结构’见Jeffery 1990）。上皮细胞类型是：纤毛柱状细胞、杯状细胞、Clara细胞、致密芯颗粒细胞、浆液细胞、刷细胞、基细胞和中间细胞。迁入的细胞包括淋巴细胞和肥大细胞（组胺细胞）。在非人类哺乳动物中，细胞形态、数目、甚至细胞种类等都存在着种系差异。

纤毛细胞 支气管树内纤毛细胞的纤毛能净化和推动气流。纤毛细胞（ciliated cell）（图11.48）高矮不同，细胞质电子密度低，含有许多线粒体，近纤毛面尤其多，细胞核内富含常染色质。每个细胞表面的纤毛可多至300根，其间散在着

图 11.48 大鼠支气管电镜像。示表面上皮，在纤毛细胞之间是各种非纤毛细胞，包括杯状细胞和 Clara 细胞。× 1800（伦敦 Guy 医院医学院解剖学系供图）。

细长的不规则微绒毛。纤毛长短不同，气管内的纤毛大约6μm长，终末细支气管内的纤毛长约4μm。呼吸系统的纤毛末端钝，顶端伸出数根丝状小钩（Jeffrey 和 Reid 1975;图 11.49）。纤毛伸入主要由粘膜下腺分泌的低粘滞度液体（见后文），但其顶端与由粘膜下腺中的粘液细胞和杯状细胞分泌的较稠粘液（Van As 和 Webster 1972）接触。纤毛顶端接触并'抓住'这种粘液向喉部推进（Sleigh 1977）。纤毛摆动率通常为12～16次／分，但上皮表面机械刺激和炎性物质可使其增快。除纤毛细胞和其他上皮细胞顶端周围的细胞间隙被紧密连接密封外，纤毛细胞之间还通过缝隙连接彼此联系，使纤毛的摆动从刺激细胞扩散到邻近细胞，这种作用受钙离子调节（Dirksen 和 Sanderson 1990）。纤毛细胞遍布整个呼吸道，但呼吸性细支气管缺如（Jeffery 1990）。

杯状细胞 杯状细胞（goblet cell）在气管内的密度为 6000～7000/mm² （Ellefsen 和 Tos 1972），小支气管内逐渐减少，通常从细支气管开始消失。杯状细胞顶部充满大量密集的分泌小泡，其中含有丰富的粘蛋白和酸性氨基糖胺多糖（AGAGs）（Spicer 等 1983）；这些成分因病理状态不同而异。当上皮受刺激时，例如吸烟，可使杯状细胞的数目增多。杯状细胞能够进行有丝分裂，在一定情况下可产生其他类型的上皮细胞（Ayers 和 Jeffery 1988）。

浆液细胞 浆液细胞（serous cell）是一种柱状腺细胞，含有大量的粗面内质网和核上方高电子密度颗粒，直径约600nm。这种细胞在人类表面上皮除胚胎时期外并不常见。在其他一些哺乳类动物中，例如大鼠，浆液细胞构成上皮中所有上皮细胞的1/5。人类支气管粘膜下腺中可见类似细胞（见后）浆液细胞能进行有丝分裂，功能不明，可能产生分泌性免疫球蛋白（IgA）和纤毛周围的低粘滞度液体。

图11.49 大鼠支气管上皮纤毛电镜像。示纤毛顶端的爪样突起。× 90000（伦敦Guy医院医学院解剖学系Michael Crowder拍照）。

Clara 细胞 Clara 细胞又称细支气管无纤毛细胞，主要见于人类的终末细支气管和呼吸性细支气管，但其他动物也见于呼吸管道的较高部位甚至鼻粘膜中（Matulionnis 和 Parks 1973）。Clara 细胞是立方形无纤毛细胞，顶端凸向腔面（Clara 1937），含有大量不规则高电子密度的分泌颗粒（直径约 500～600nm）和许多溶酶体；大鼠的 Clara 细胞内还有许多滑面内质网（Spencer 1977）。种种研究显示，Clara 细胞是表面活性物质的重要来源（Niden 和 Yamada 1966），包括表面活性物质中的脂类成分（Etherton 和 Conning 1971）和表面活性蛋白（Voorhout 等 1992）。因此，Clara 细胞与肺泡Ⅱ型细胞功能相似（见后），尽管它们分泌颗粒的微细结构不同，但它们大量存在于支气管树的最狭窄部位，即终末和呼吸性细支气管，此处无粘液腺，它们在维持这些管道的开放中起重要作用。更有趣的是像Ⅱ型肺泡细胞一样，在上皮损伤性再生中Clara细胞也能发生其他上皮细胞。

未分化的基底细胞 未分化的基底细胞（undifferentiated basal cell）存在于部分假复层上皮铺衬的呼吸道。基底细胞是能进行有丝分裂的干细胞，可产生其他类型的上皮细胞。细胞呈圆形或椭圆形，细胞质和细胞器较少，含有角蛋白中间丝。这种细胞最多见于较粗的呼吸管道，这可能与癌好发于支气管树的上部有关（Baldwin 1994）。

中间上皮细胞 中间上皮细胞（intermediate epitheliocyte）见于气管和支气管（Rhodin 和 Dalhamn 1956; Rhodin 1966; Jeffery 和 Reid 1975），呈柱状，一般没有纤毛；含高电子密度细胞质，没有分泌颗粒。通常认为这类细胞产生于干细胞，是纤毛细胞和分泌细胞的幼稚形式。

刷细胞 刷细胞（brush cell）的特点是顶端有细长挺

拔的微绒毛，刷细胞因此而得名（Meyrick 和 Reid 1968）。细胞质顶端微绒毛之间形成许多细胞内小泡，是细胞吸收所形成的特殊结构。刷细胞比较少见，大鼠气管上皮中比较多，大约占全部上皮细胞的1%，但人类比这少得多。刷细胞见于包括鼻上皮在内的呼吸道的其他所有部位，也见于消化道（见前）。关于刷细胞本质尚有不同见解，有人认为是感觉细胞（像味蕾），有人认为是免疫系统的抗原处理细胞，但目前任何一方面功能都缺乏确凿证据。

致密芯颗粒细胞 致密芯颗粒细胞（dense-core granulated cell，DCGC），即Kulchitsky细胞，也叫Feyrter细胞、P细胞，属神经内分泌细胞（neuroendocrine cell）。这类细胞相当少见，呈球形或椭圆形，主要位于上皮的基底部，但顶部突起到达腔面（Bensch 等 1965），核下方有大量的小的致密芯颗粒，直径约150nm，但其他类型的颗粒也有报道（Capella 等 1978）。一般认为这种细胞是一种神经内分泌细胞，类似消化道的内分泌（亲银）细胞（Ericson 等 1972），应归于摄取胺前体和脱羧（APUD）系统中的弥散神经内分泌细胞（Pearse 和 Polak 1972；Hage 1973）。

Polak 等（1993）对肺致密芯颗粒细胞的神经递质和其他标记抗原进行了免疫细胞化学定位，结果显示，该细胞可能存在的神经递质有5-HT、P物质、降钙素基因相关肽（CGRP）、生长抑素、降钙素和蛙皮素/胃泌素释放因子。其他异源性标记抗原是蛋白基因产物9.5、神经元特异性烯醇化酶（也像消化管的肠内分泌细胞）和嗜铬粒蛋白（具有神经内分泌亲和力的突触相关蛋白）。在人的支气管和细支气管粘膜上皮中，由神经支配的一群同类细胞组成神经上皮小体（neuroepithelial body，又称轴突受体复合体）；在啮齿类动物的呼吸性细支气管进入肺泡管的开口周围聚集有这种神经上皮小体。

有人报道致密芯颗粒细胞（DCGCs）的功能包括调节支气管的分泌、平滑肌收缩、肺叶生长（Rosan 和 Lauweryns 1971）、纤毛活动和化学感受（Lauweryns 等 1972）。DCGCs在低氧时释放颗粒，故有人提议它在呼吸道对氧张力的反应性变化中起作用。

DCGCs在胎儿肺内更多。因此，可以完全相信这类细胞的最重要的作用是与胎儿以及由胎儿过渡到新生儿时期肺的生长有关。出生后这类细胞大大减少。但在某些肺病时可能增生。Gosney（1993）报道，从婴幼儿到90岁的40具尸体肺检查中发现，DCGC数稳定保持在每10000上皮细胞中有2.9～4.5个，故这类细胞在一生中很少发生数目的增减。

淋巴细胞 小淋巴细胞（lymphocyte）存在于整个传导组织的上皮中，但是，肺外部分更多。主要是T淋巴细胞，产生于呼吸道管壁相关淋巴组织中。可能与上皮的免疫监视和对病毒感染细胞的破坏等有关。淋巴细胞群常位于无纤毛薄层上皮基部，组成淋巴上皮（lympho-epithelium）（McDermott 等 1982），类似鼻咽部扁桃（见前），上皮细胞属微皱褶（M-细胞）类型。淋巴细胞这样的集聚可能与其他粘膜相关淋巴组织的功能相同，即腔内抗原作用于上皮下面的淋巴细胞并引起免疫应答。

肥大细胞 肥大细胞（mast cell）又叫组胺细胞，见于上皮基部，与结缔组织中的肥大细胞的结构基本相似（见前）。但是，它们是与上皮特别相关的一个亚型（Enerback 1986）。细胞内有许多高电子密度大泡，富含组胺和种种其他炎性物质。在啮齿类动物，也有与肥大细胞类似的另外一类细胞，叫"球状白细胞"，但是在人类未发现这类细胞。这类细胞呈球形，位于上皮基部，含有高电子密度的大颗粒（Murray 1968）。

粘膜下腺 管泡状粘液浆液腺见于气管和支气管的粘膜下层，也可见于较大的细支气管，含独立的粘液细胞和浆液细胞，是粘膜上皮表面粘液层各种成分的重要来源。腺分泌物包含粘蛋白、抑菌酶、溶菌酶和乳铁传递蛋白（Bowes 等 1981）、分泌性抗体（主要是IgA）和蛋白酶抑制剂（Kramps 等 1981），后者在中和呼吸道内白细胞来源的蛋白酶中起重要作用。

腺体由4部分组成。离表面上皮最远的部分是腺泡，由浆液性细胞围成；分泌物进入由粘液性细胞围成的管内。分泌性IgA也从这里产生，产生于聚集在腺周围的大量浆细胞。这些腺泡与管样粘液分泌部相连。再依次通入宽阔的集合管，经较窄的纤毛导管到达呼吸道表面。有时候，腺导管合并后开口于上皮表面较大的陷窝。腺分泌部围以肌上皮细胞，由自主神经纤维支配（Meyrick 和 Reid 1970）。

结缔组织和肌组织（图11.46，47） 在正常肺中，气管、支气管和细支气管的上皮坐落在基膜上。基膜厚约1mm，由典型的薄层基板和较厚的网板构成。基膜下是结缔组织固有层，再往下是较疏松的纤维性粘膜下层。粘膜下层内有宽阔、纵行的弹性蛋白板随支气管树走行，于气道分叉处形成分支，围绕肺泡管形成螺旋环，最后成为肺泡隔中的弹性纤维网。这种弹性纤维网在呼气中的机械回弹作用为维持生命所必需。但是，呼吸部的表面张力可能更重要（参见后文和Peters 1969）。

呼吸道平滑肌 气管（见前）和肺外支气管的平滑肌主要集中在背侧无软骨处。平滑肌沿全部肺内支气管树形成两条相向走行的螺旋带，并逐渐变薄，最终在肺泡基部消失（Stephens 和 Kroeger 1980）。肌纤维的舒张受神经和激素调节。肌细胞之间有许多缝隙连接，使兴奋在肌内得以扩散。肌细胞收缩时使呼吸道缩窄，舒张时则引起支气管扩张。正常情况下，肌束有一定张力，吸气时轻度舒张，呼气时轻度收缩，帮助气流进出。循环血液中的平滑肌刺激剂和血清素、组胺、白三烯等兴奋剂的局部释放均可导致平滑肌异常收缩，引起支气管痉挛。支气管树的结缔组织中有许多肥大细胞，在向细支气管走行过程中逐渐增加。

浆膜及相关结缔组织 浆膜构成胸膜脏层，透明，薄层结缔组织的固有层被覆间皮，覆盖除肺门之外的整个肺，与之不可分隔。浆膜深层是疏松结缔组织，覆盖全肺，在肺门处沿支气管和血管最终进入为数众多的肺小叶周围。肺小叶是一小的多面体，接收小叶细支气管、微动脉、微静脉、淋巴管和神经的终末支。肺小叶大小不同，表浅者大，锥形，基部呈多边

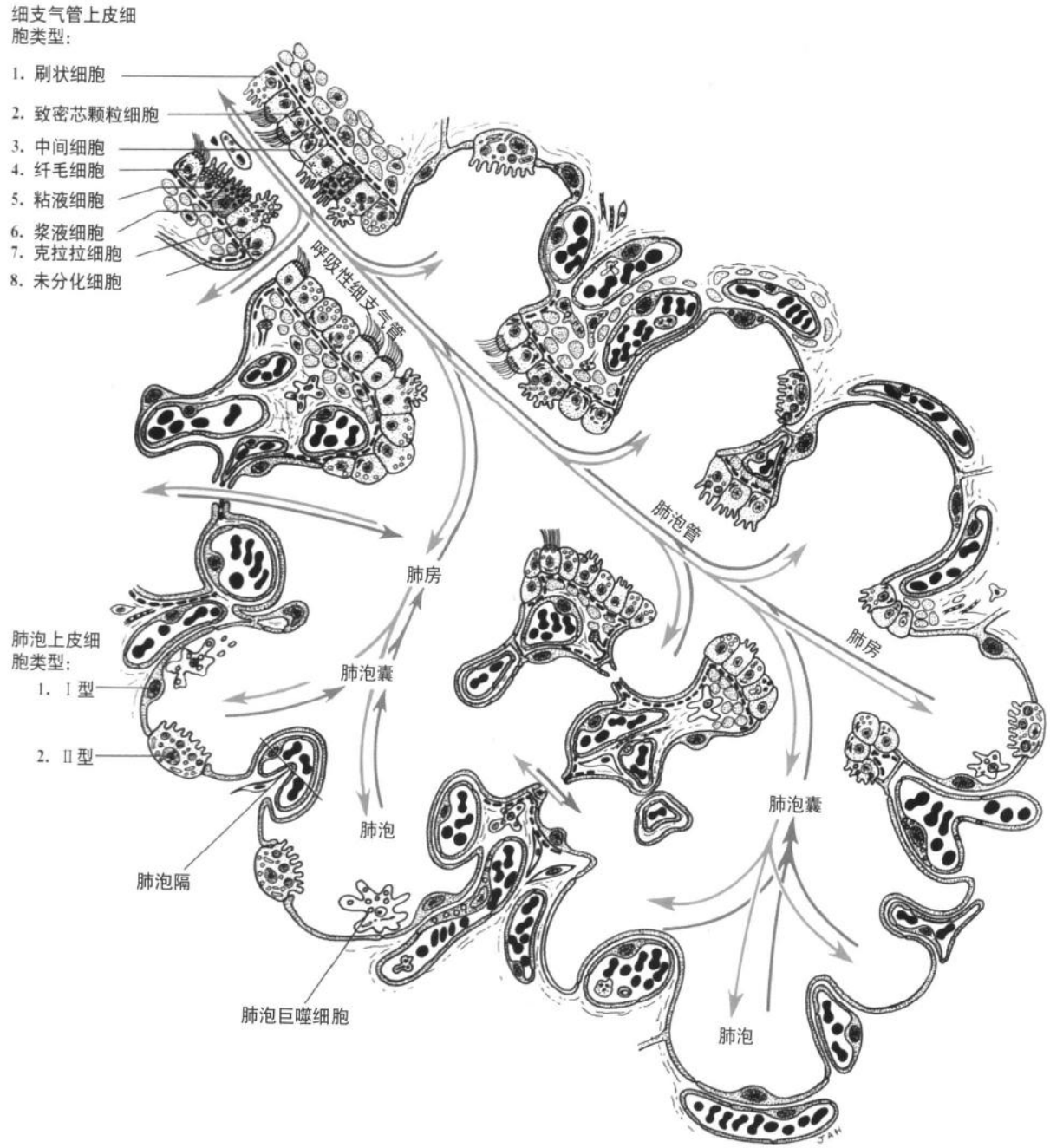

图 11.50 肺呼吸部示意图。蓝色箭头表示吸气时红色箭头表示呼气时空气经过的路线。

形、直径约5～15mm，小叶间有薄层结缔组织分隔；内部的小叶较小、形态不同。在结构上，肺类似分叶的腺，包括气体交换的终末小叶和小叶外的通气管道（Miller 1947; von Hayek 1960; Engel 1962; Krahl 1964）。

肺泡结构(图 11.46, 50～55) 肺泡为薄壁囊泡，为气体交换提供呼吸面。该面的铺衬细胞非常薄，使空气与毛细血管内血液之间的气体交换屏障最薄（Karrer 1956; Klika 和 Petrick 1965; Collet 等1967）。肺泡由两种上皮细胞构成，外包一层结缔组织，行使气体交换的毛细血管散在其中。相邻肺泡常常彼此紧靠，结缔组织和毛细血管夹在两层上皮之间。因此，两肺泡腔之间的组织层被称为肺泡间隔。迁入肺泡的巨噬细胞位于肺泡腔内，漫游在上皮表面。

肺泡上皮 厚薄不同，但大部分厚度都不超过0.05μm。上皮位于薄层基板上，该基板与邻近毛细血管的基板融合，形成约0.1μm厚的连续层，血管内皮细胞厚度约0.05μm，故气血之间的全部滤过屏障可能只有0.2μm（Collet 等1967）。但是，因为肺泡壁构成成分的种间差异，正常人的气血屏障的平均厚度为2.2μm（Gehr 等1978），比其他哺乳类动物（0.6～1.5μm）厚得多（Meban 1980）。这种不同，原因不明。Wang 和 Ying（1977）提出，这可能是由于人肺大，需要较多的纤维

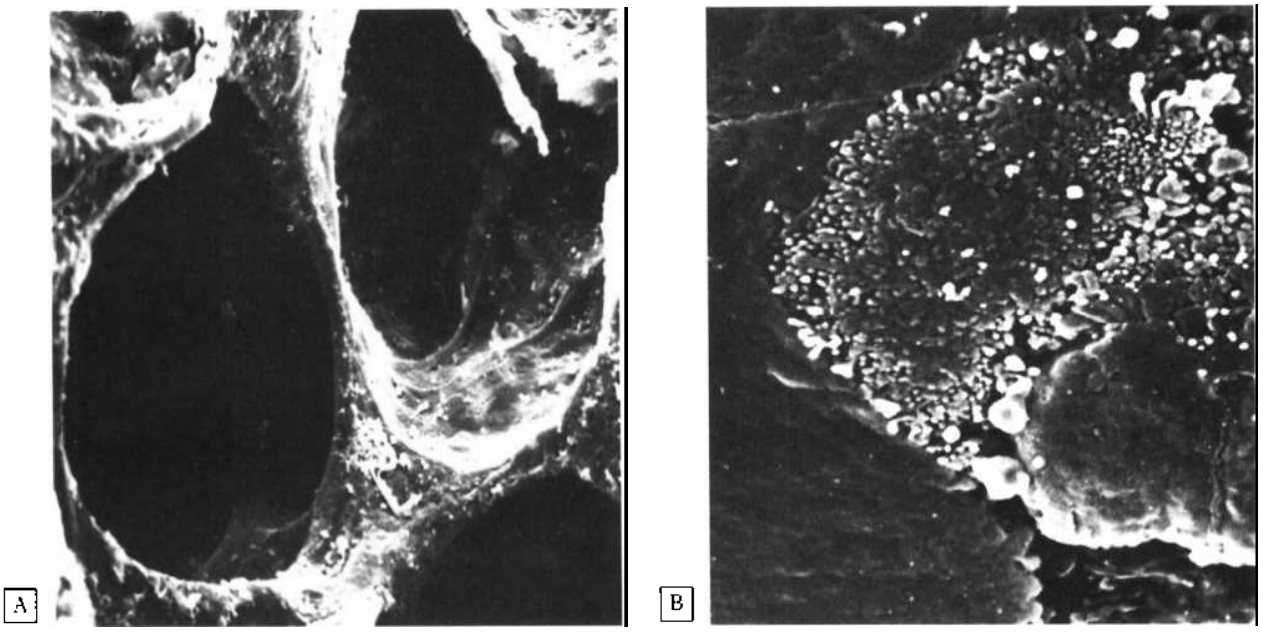

图 11.51 肺切片扫描电镜像。A. 示肺泡间隔和几个肺泡的表面观。× 900; B. 示一Ⅱ型肺泡上皮细胞表面和周围的几个Ⅰ型肺泡上皮细胞。× 7000（伦敦 Guy 医院医学院解剖学系 Michael Crowder 制作标本并拍照）。

组织支持所含血液的重量。但不能圆满解释其原因，因为牛、马肺也大，其气血屏障却薄得多，尽管人的直立姿势可能存在不同的机械因素。毛细血管仅和肺泡一个面关系密切，故位于对面的结缔组织把它们与对面上皮分隔。肺泡隔内的结缔组织含有结缔组织的共有成分：蛋白多糖、胶原蛋白、弹性蛋白、固有细胞、移行细胞和游离的组织液等（图 11.50）。

肺泡面积 Gehr 等（1978）利用 8 对人肺电子显微镜照片，采用体视学方法，进行大量测算，得出成人的肺泡总面积平均为 143m²。同样研究得出毛细血管总面积和总容量分别为 126m² 和 231ml。平均每个成人大约有 3 亿肺泡，吸气时的直径（约 250μm）因部位不同而异，由于肺底吸力较大，故上部直径比下部大。正常个体之间，由于年龄增长所带来的退行性变，其差异也相当大。

肺泡上皮细胞 肺泡上皮细胞（肺泡细胞）由两类细胞，即Ⅰ型和Ⅱ型细胞镶嵌排列而成。Ⅰ型细胞占肺泡面积的 90% 以上；但是，较小的Ⅱ型细胞为数更多。

Ⅰ型肺泡细胞 Ⅰ型肺泡细胞（type Ⅰ alveolar cell）为单层扁平上皮细胞，单核，位于中央，细胞相当薄，厚约 0.05～0.2μm，从较厚的核周向周围逐渐变薄。如上所述，细胞质薄有利于肺泡腔与其毛细血管之间的气体扩散。虽然单个细胞主要局限在一个肺泡的表面，但也有少数细胞的基部横跨肺泡间隔延伸为邻近肺泡的一部分（Weibel 1971；图 11.50）。鉴于这种错综复杂的排列，这些细胞不进行有丝分裂，这并不使人感到意外（见后文）。

Ⅰ型细胞的薄细胞质含有入胞和出胞小泡，像内皮细胞

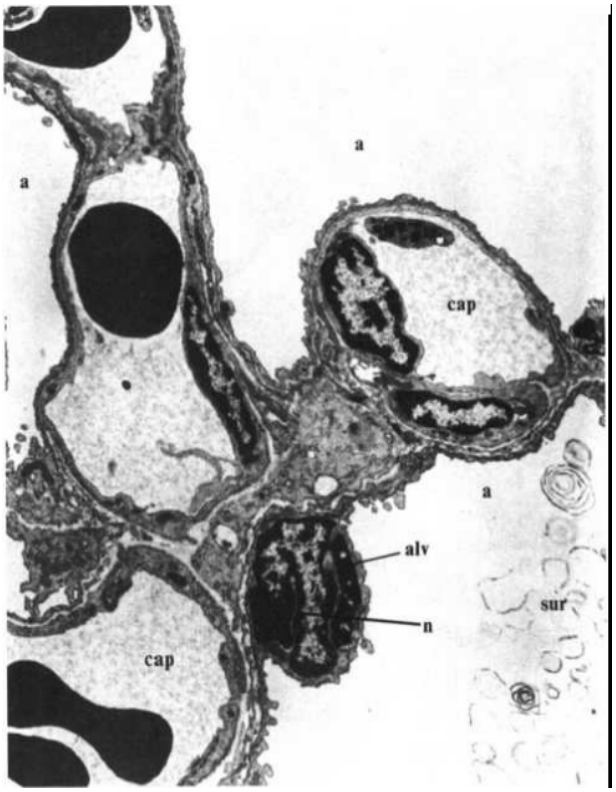

图 11.52 羊肺泡隔电镜像。可见 3 个邻近的肺泡，4 个毛细血管断面（cap），其中 3 个含有红细胞（高电子密度）。肺泡由Ⅰ型细胞（alv）围成，切面通过其中一个细胞核（n）。注意邻近的肺泡腔(a)与毛细血管内容物之间的最小距离。也可见几个髓样小体（sur）。（伦敦大学学院解剖学与发育生物学系 G. Gabella 供图）。

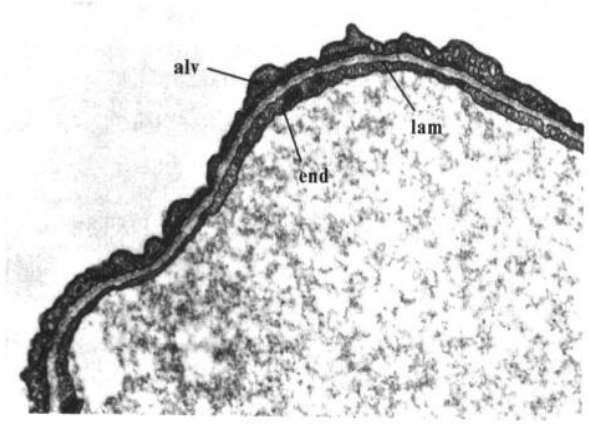

图 11.53 羊肺泡电镜像。示由扁平 I 型肺泡细胞（alv）、内皮细胞（end）和两种细胞的融合基板（lam）构成的三层结构。毛细血管内的絮状物是固定的血浆蛋白。注意气血相距甚微，两类细胞质内都含有内吞小泡（伦敦大学学院解剖学和发育生物学系 G. Gabella 供图）。

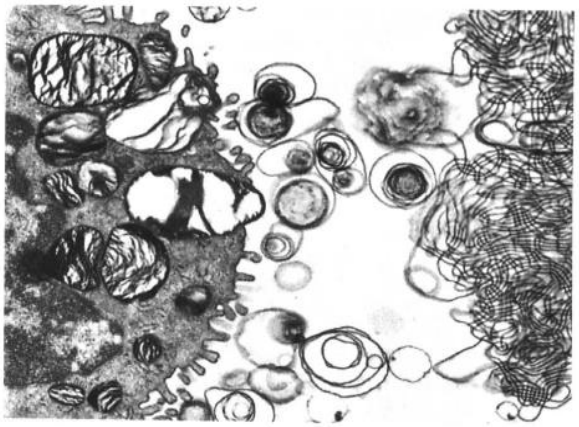

图 11.55 羊肺泡电镜像。示 II 型肺泡细胞（左侧）正处于分泌表面活性物质过程。右侧可见由于活性物质聚集而成的复杂囊状小泡，在切片上形成电镜铜网样结构（伦敦大学学院解剖学和发育生物学系 G. Gabella 供图）。

的细胞转运小泡即吞饮小泡那样，能选择性转运大分子。核周细胞质含少量线粒体、滑面内质网和溶酶体。偶见毗连细胞边缘重叠，并有紧密连接，形成肺泡表面与组织之间的严密的扩散屏障，类似内皮屏障、可限制血液和细胞间液流向肺泡腔（气－血屏障；参见 Simionescu 1985）。如果 I 型细胞受损伤，由 II 型细胞增生取代，此时 II 型细胞分化为 I 型细胞（Spencer 1977）。

II型肺泡上皮细胞　II型肺泡上皮细胞（type II alveolar cell）由 Reinhardt 于 1847 年首先发现。这类细胞为散在的球形细胞，占面积较小，从肺泡表面凸出，在切片上最常见于肺泡上皮弯曲处。细胞游离面有短微绒毛；胞质内有大量的线粒体、粗面内质网、溶酶体和许多特征性分泌性板层小泡，其中含有肺泡表面活性物质的前体（见后文）（Gil 和 Weibel 1969; King 和 Clements 1972; Gil 和 Reiss 1973）。II 型细胞数目比 I 型细胞多，但因为小，仅构成肺泡总面积的大约 3%。人的肺中，II 型细胞常与 Köhn 肺泡间孔（interalveolar pore of Köhn）相关（Takaro 1987）。1976 年，Stratton 曾对板层小体的超微结构做过详细报道：冷冻断裂术制备的标本显示，板层无膜包微粒，是脂质双层围绕中心成杯状排列（Weibel 等 1976）。近期研究提示，这类细胞除了分泌表面活性物质以外，还能内吞、降解或再循环这些成分。

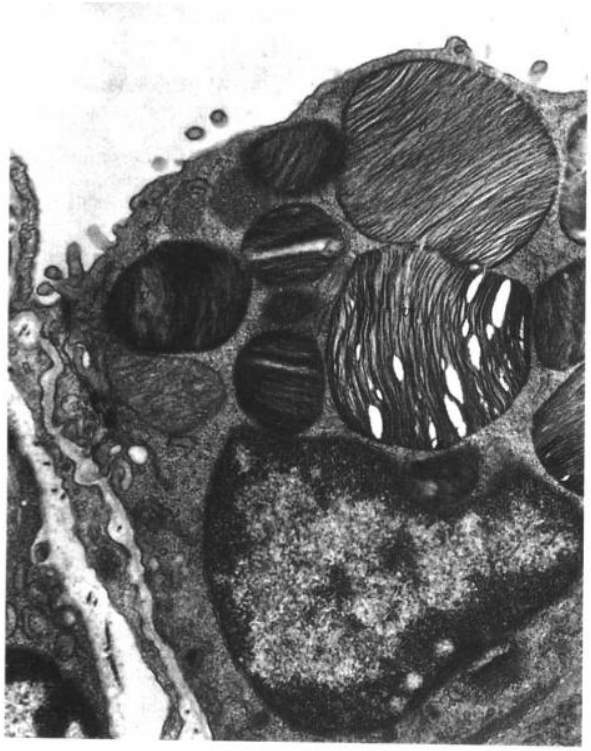

图 11.54 羊 II 型肺泡细胞电镜像。示含有表面活性物质的板层样泡（V）、也可见部分细胞核（n）（伦敦大学学院解剖学和发育生物学系 G. Gabella 供图）。

Kohn 氏肺泡间孔　连续切片立体重建研究进一步证实，通过肺泡隔联系邻近肺泡腔的小孔的存在。小孔衬以上皮，一般是 II 型肺泡细胞。有人在电镜观察肺组织的基础上提出（至少在啮齿类动物），这些孔通常被表面活性物质封闭，主要作为肺泡巨噬细胞迁移的通路或贮存表面活性物质。但多数人认为，这些小孔在某肺泡管堵塞时可允许液体和气体通过（Bastacky 和 Goerke 1992）。人每个肺泡可多至 7 个孔，直径 2～13μm（Jeffery 1990）。

肺泡巨噬细胞　肺泡巨噬细胞（alveolar macrophage），也叫‘尘细胞’（dust cell），像身体其他部位的巨噬细胞一样（参见第 2 篇），尘细胞或其前体也来自骨髓的造血组织，属体内单核吞噬细胞系统（参见第 9 篇）；从附近血管（血流内的单核细胞）和结缔组织迁入肺泡腔，漫游在上皮表面（Collet 和 Normand-Reuet 1967）。巨噬细胞可清除吸入呼吸道并进入肺泡的微粒，大多数运载着吞噬物的巨噬细胞进入细支气管，被粘液纤毛清除出肺；少数通过肺泡上皮迁入淋巴管，由此进入小叶周围的密集淋巴组织。正常情况下，这些细胞因吞噬颗粒而呈现颗粒状细胞质；吸烟者的这类细胞出现典型的‘焦油小体’。痰中可以发现肺泡巨噬细胞，有重要诊

断价值。例如，当红细胞离开肺毛细血管而被吞噬后，巨噬细胞呈砖红色，痰显铁锈色。这些细胞是充血性心力衰竭的特征性细胞，常命名为'心衰细胞'。那些迁入肺周围结缔组织中的巨噬细胞，聚集成团或索，隔脏层胸膜便可明显可见，肺呈现杂色斑点。如果吸入的颗粒有腐蚀作用或化学活性，它们就会不被巨噬细胞吞噬和清除，损伤呼吸上皮，结果产生纤维变性，减少呼吸面积。这种情况见于许多工业性疾病，例如，尘肺，由煤尘引起；石棉沉着病，石棉细长纤维可引起肺的严重损伤，甚至导致致命的胸膜间皮瘤。在吞噬过程中，巨噬细胞释放蛋白酶，如果肺泡表面正常存在的抗蛋白酶不足，肺也可受损。

肺泡巨噬细胞在肺泡和肺其他部位还有许多其他功能。吞、吐和转运表面活性物质；如有适当刺激，可分泌各种各样的酶，例如胶原酶和胶原酶抑制剂（Welgus 等 1985）；可能对肺的结缔组织基质和损伤肺泡面后所产生的纤维化有重要影响。

在病理情况下，其他细胞可进入肺泡和支气管树，如感染中的中性粒细胞和淋巴细胞，使痰出现特征性的黄色。

肺泡间的间质细胞 如前所述，两层肺泡上皮之间是结缔组织，其中毛细血管丰富，基质中有胶原纤维、弹性纤维和若干种细胞，包括成纤维样细胞和种种迁入的细胞，例如，巨噬细胞、肥大细胞、中性粒细胞等。成纤维样细胞包括典型的成纤维细胞和其他成纤维样细胞，如肌性成纤维细胞。典型的成纤维细胞产生基质、纤维和蛋白多糖；而肌性成纤维细胞则与毛细血管密切相关，能够收缩，也许能通过血管床帮助调节血流。其细胞内有肌动蛋白丝和肌球蛋白丝；但是，有趣的是，它们的结构和免疫组织化学特性类似于肝窦周细胞（Ito cell）。

在行人工呼吸或某种病理情况下，由于肺泡内压力的升高，可能会增加气细胞侵入肺泡隔间质的可能性。实验结果已经证实，此时肺泡毛细血管受压，血流量减少，中性粒细胞和淋巴细胞在肺血管中增多（Loick 等 1993），这就使中性白细胞和淋巴细胞离开血管进入间质的可能性增加。

肺泡表面活性物质 肺泡表面通常覆盖一层表面活性物质（alveolar surfactant）。这是一种复杂的磷脂为主的复合物，包括二软酯酰磷脂酰胆碱（DPPC，50%），胆固醇（10%）和蛋白质（Gil 和 Reiss 1973;Golde 1985;Bourbon 和 Rieutort 1987），来自II型肺泡细胞分泌的板层小体。但是，支气管上皮的 Clara 细胞也有类似的功能。

适当固定（例如：柠檬酸－戊二醛）后，肺泡表面活性物质在电镜下像一复杂的板层网。人表面活性物质的典型分层为：

- 新近分泌的板层小体最接近肺泡上皮，
- 双层板扩展并排列为小管状，
- 成熟的管状髓样表面活性物质，
- 表面活性物质－空气界面，通常是一层脂质双层分子，
- 降解的表面活性物质，由空气界面上形成的脂质双层球构成。

肺泡巨噬细胞清除降解的表面活性物质，遗留下原来为之覆盖的裸露区域，后被新分泌的板层小体所覆盖。可见，表面活性物质的局部缺失是分泌和降解这一正常周期的一部分。

表面活性物质有若干功能，其中肺泡表面张力的调节作用最重要（Goerke 1974;King 1974;Tierney 1974;Kikkawa 和 Smith 1983）。因为肺泡非常小，表面张力很高，吸气时扩张困难，呼气时肺泡萎陷。肺表面活性物质可大大降低表面张力（Macklin 1954;Stratton 1978;Shimura 等 1986）。

肺表面活性物质中，降低肺泡表面张力的主要成分是磷脂 DPPC（Goerke 1974）。除此之外，还有相当多的多不饱和磷脂（polyunsaturated phospholipids）在正常表面活性功能中起重要作用，例如液化剂，在正常体温下可帮助 DPPC 在气－液界面间扩散（Bangham 1987）。这些多不饱和磷脂处于肺泡内的强氧化环境，直接暴露于有氧化作用的空气污染物以及被激活的中性粒细胞和巨噬细胞产生的过氧化氢和活性氧中（Weiss 和 Lobuglio 1982;Test 和 Weiss 1984）。氧化作用导致多不饱和磷脂降解，表面活性物质功能丧失，但 DPPC 不减少。此外，脂类的过氧化产物可抑制表面活性物质的合成与分泌（Crim 和 Simon 1988）。故表面活性物质的抗氧化保护作用是维持生命所必需。这种抗氧化保护作用由II型肺泡细胞分泌的亲脂性抗氧化剂维生素 A 和维生素 E 完成，这两种维生素是表面活性物质的正常组成成份（Rustow 等 1993）。

肺表面活性物质蛋白也具有重要作用（Cochrane 和 Revak 1991;Lacaze-Mastmonteil 1993）。这类物质大约占全部表面活性物质的5%，包括一种是糖蛋白，即表面活性物质蛋白 A（surfactant protein,SP-A），其中有胶原样糖蛋白和植物凝血素样糖蛋白（Weaver 和 Whitsett 1991）；另一种是低分子疏水表面活性物质蛋白，即 SP-B；第三种是疏水表面活性物质蛋白，即 SP-C。在板层小体内，SP-A 与 SP-B 协同作用可促进细胞内储存于板层小体中的表面活性物质在结构上变为细胞外成熟的小管样'髓磷脂'表面活性物质；与 SP-B 和 SP-C 协同作用，可扩散和稳定肺泡表面的磷脂层。SP-A 也可明显限制血清蛋白流入肺泡腔，预防损伤后腔内种种蓄积物对表面活性物质的抑制作用（Hallman 等 1991）。体外试验显示，SP-A 可使肺泡巨噬细胞的吞噬功能增强（Van Iwardeen 等 1990），还可促进II型肺泡细胞对磷脂的摄取和抑制其分泌，但在体内尚未得到证实（Lacaze-Mastmonteil 1993）。此外，SP-B 除了与 SP-A 协同作用外，还可通过挤压表面活性物质与空气界面上的一层多不饱和磷脂分子而使表面张力降到非常低的程度，这是 SP-B 的一个最重要的作用（Sarin 等 1990）。

对表面活性物质蛋白的基因表达的调控分析已取得很大进展。可以预言，不久的未来必定能为表面活性物质基因缺陷病的基因治疗提供有效方法（Lacaze-Mastmonteil 1993）。其 cDNAs 和相关基因启动基因已在许多物种中克隆成功（Glasser 等 1991；Lacaze-Mastmonteil 等 1992；Qing 等 1992）。人们正殷切期待着这些发展的临床应用。

肺内皮细胞 肺内皮细胞（pulmonary endothelial cell）除呼吸作用外，还有其他功能：清除栓子和血栓（Heinemann 和 Fishman 1969）；促进乳糜微粒（血尘）的

代谢（Schoefl和French 1968）；将血管紧张素I转变为血管紧张素II；产生促凝血酶原激酶（thromboplastin）（Zeldis等1972）；加工处理进入循环的激素和前激素（Vane 1969）；合成前列腺素及其相关物质（Ryan和Ryan 1977）；灭活5-HT；其他新陈代谢活动。细胞的微细结构与上述功能相适应。毛细血管内皮是一层连续的扁平细胞（Smith和Ryan 1973），其特殊结构是大量的吞饮小泡（Smith和Ryan 1970; Simionescu 1985），非常薄（某些部位只有0.1μm），腔面有许多突起，从而与血液有巨大接触面积，在人类该面积比通常引用的70m²（Fishman和Pietra 1974）要大许多倍（Ryan和Ryan1977）。根据Ryan和Ryan 1977年的报道，一成人肺大约有3 × 10^8个肺泡，每个肺泡壁外有1000或更多毛细血管片段；肺毛细血管床测量为1500m或更长，1.0ml血液占据10m毛细血管。毛细血管位于在肺泡壁或肺泡隔内，穿行于间质中，与结缔组织纤维交织，突入肺泡隔的一边。如上所述，结缔组织把毛细血管的一个面与肺泡上皮分隔，而另一面则与肺泡上皮紧贴，内皮基膜与肺泡上皮基膜融合，形成了气血屏障，屏障一侧是毛细血管中的血液，另一侧为肺泡中的气体。屏障的厚度很薄，此处的内皮细胞无小泡（Simionescu 1985）。

肺的防御机制

呼吸道的防御功能非常重要。如此巨大的暴露面积，很容易干燥，吸入的微生物和有害物质很容易损伤机体。吸入的气体，经过鼻和口咽部的粘膜后，基本上是湿润的。支气管树的腺体分泌物有助于避免干燥。这些分泌物的成分至关重要。杯状细胞分泌硫酸粘多糖，而表面上皮深层的粘液腺细胞主要含有羧化粘多糖，与涎酸尤其相关，尽管也有硫酸根出现（引自Haller 1969）。相反，浆液腺细胞含中性粘多糖。杯状细胞主要对局部刺激起反应，而管状腺，不管是粘液腺还是浆液腺都由神经激素调节。分泌物过多可能阻塞气道。除支气管腺分泌的粘多糖以外，抑菌和抗病毒物质也存在于分泌液中，例如：溶菌酶、IgA，可能还有干扰素（Havez等1966）。

对抗吸入微粒的另一防护作用是纤毛的摆动；纤毛以1cm/m的速度向喉的方向推动覆盖在细支气管、支气管和气管表面的粘液，许多吸入物被粘液粘附，从而被清除。但是，足够小的颗粒能够抵达肺泡并被肺泡巨噬细胞清除（见前）。肺泡上皮不断衰老，退变，又不断被新生细胞取代。肺泡扁平细胞的寿命大约为3周，肺泡巨噬细胞的寿命约4天（Bertalanffy 1966）。支气管粘膜中有许多淋巴小结（支气管相关淋巴组织，BALT；见前），给局部以免疫保护；通过T细胞活化和B细胞免疫球蛋白产物（主要是IgA）对抗感染。

除上述保护机制外，咳嗽的清除作用也是必不可少的。这种肌肉的反射性收缩反应开始于过多分泌物对感觉神经末梢的刺激。但除喉口之外，其它部位的传入终末仍不能认定。曾经考虑上皮中存在着像味蕾一样的感受细胞，至少呼吸上皮的‘刷细胞’显示有神经联络，基部有突触，可能是感觉细胞。

肺对急性损伤的反应

急性肺损伤有致命的可能，受累病人的成活率不到50%（Pontoppidan等1985）。肺粘膜因暴露于有毒环境或内源性有害因子而产生严重的炎性反应（Schraufstatter等1984），使肺组织破坏加剧，气体交换有效面积减少。但是，像其他形式的急性损伤一样，持续时间一般不长（见第5篇）。炎性反应期间，肺泡隔内纤维增生反应开始发生，产生广泛的肉芽组织，气体交换面积进一步减少。产生的肉芽组织可见许多间充质细胞、成纤维细胞和内皮细胞。许多病人继续发展至死。幸存者中，炎症消退，损伤的肺修复，呈现气体交换系统的重建过程。促进肺纤维增生的生长因子包括两种独特的血小板源生长因子（PDGF）、血管发生因子和碱性成纤维细胞生长因子（Snyder等1991；Henke等1991）。在晚期阶段，能够诱发间充质细胞、成纤维细胞和内皮细胞死亡的肽类在气-肺界面出现，受其影响的仅仅是肉芽组织中增生活跃的细胞。这种细胞死亡是受伤部位肉芽组织改建的重要因素（Polunovsky等1993），导致了肺功能的恢复和气体交换系统的重建。

围生期的肺发育

在肺的发育过程中，组织学变化颇多。为描述方便，常将其分为三期，即腺期、小管期和肺泡期。腺期（glandular period）大约为胚胎发生的前16周。肺原基为管样分枝，由高柱状上皮围绕，细胞内糖原丰富，管腔几乎被细胞堵塞；管间为密集的间充质细胞和脉管组织；整个肺芽类似腺组织，是一个密集的细胞群。小管期（canalicular period）开始于16周，小管迅速增生，频繁分支，管腔由立方上皮围成，常有纤毛；管间出现与毛细血管有关的扁平细胞。肺泡期（alveolar period），从24周到出生，最后分化出支气管树和肺泡。未来呼吸空间的扩大与肺组织液进入管腔有关；但呼吸运动引起的羊水吸入也有助于呼吸空间的扩充。接近足月时，事实上在这之前，如果液体被排出，肺便能维持正常呼吸。出生后，轻微的结构变化仍在继续。伴随身体的生长，肺泡表面变得更复杂，肺泡数目进一步增加。肺泡表面活性物质在胚胎后期合成，早产儿可能会出现明显的肺扩张困难（呼吸窘迫综合征）；给予糖皮质激素通常可以纠正，因为糖皮质激素可促进表面活性物质合成。详见第4篇有关肺发生的描述。

肺的血管、淋巴管和神经

血管 肺有两个功能不同的血管系统：

（1）肺血管：将含有二氧化碳的血液运送至肺泡壁，并将含有氧气的血液运回左心。

（2）支气管血管：是肺的营养血管，向那些与氧接触不密切的肺组织，以及支气管和较大的细支气管提供含氧的血液。

肺动脉 肺动脉干分为左肺动脉和右肺动脉，分别经肺门进入左、右肺；然后伴随肺段以支气管及肺段以下支气管逐级分支，多数位于各级支气管的背外侧，最后形成毛细血管网分布于肺泡囊壁和肺泡壁（图11.46，49）。相邻的两个肺段的动脉是独立的，其终末支终于肺段边缘部，很少超出肺段。Elliot和Reid（1965）研究了肺动脉树的管腔和管壁之间的比率关系（管腔内径的和：管壁的总厚度），发现这一比率小于大部分体循环的动脉管腔与管壁之间的比率，可能是由于压力的不同所致。虽然有证据证实肺的上部和下部之间血流有很大的差别（Van Meurs-Van Woezik 1987），但尚未发现这一比率的区域性差别（Simons和Reid 1969）。

肺毛细血管形成毛细血管丛分布于肺泡和肺泡囊壁及其间隔内的上皮的外面。在肺泡隔内，毛细血管丛呈单层排列，其网眼较毛细血管小。此处毛细血管壁非常薄（Suarez 1979）。肺内毛细血管口径差别较大，但总的说较细。在人肺内有38%的毛细血管，其管径小于中等大小的中性粒细胞。因此，当这种粒细胞进入上述毛细血管时，需从圆形变成椭圆形才可通过（Doerschuk等1993）。由于中性粒细胞的大小与毛细血管管径的这一关系，使这种粒细胞通过毛细血管的速度减慢，造成中性粒细胞在肺毛细血管床内滞留（Hogg 1987）。与红细胞相比，中性粒细胞的变形能力较弱，因此较红细胞更易滞留于肺内（Chen，1985）。在肺毛细血管内观察到的中性粒细胞的积聚可能是由于这些毛细血管的管径不同而引起。根据这一观点，较细的毛细血管限制中性粒细胞通过，而较粗的毛细血管为红细胞的转向提供通道，以避免进入那些内有运动缓慢的中性粒细胞的毛细血管。中性粒细胞在肺毛细血管网内运转缓慢的结果，使它们在肺毛细血管内的粘附（炎症初期白细胞附集于血管壁上）比在那些毛细血管较粗、管径变化较小的器官内更容易。

动静脉分流已在人肺内靠近终末细支气管附近发现。实验显示这种分流可通过500μm直径的颗粒。其功能尚不清楚（Tobin 1966）。

肺静脉 每侧肺均有2条肺静脉，引流肺内毛细血管的血液。肺内毛细血管网汇集成小静脉，并逐级合并成较大的静脉，与肺动脉和支气管伴行（肺动脉位于支气管后外侧，肺静脉位于支气管前内侧），最后每侧汇集成两条肺静脉出肺门，经过肺根注入左心房，然后经左心室将含氧的血液运送至全身各部。

在肺门处，肺动脉和肺静脉与主支气管的分支伴行，但在支气管肺段内，这种关系发生改变（见本篇）。在每个支气管肺段内，肺段支气管及其分支位于中央、有肺动脉的分支与其伴行，而许多肺静脉的属支却走行在肺段之间，收集邻近的两肺段的静脉血。还有些静脉位于脏胸膜下面及叶间裂内。这样一个支气管肺段不是一个具有一条支气管和一条动脉及静脉的完整的血管单位。肺段切除时，肺段间的面不是无血管区，而是由肺静脉跨过，有时也会有肺动脉分支跨越。支气管、肺动脉和肺静脉分布的类型变异较大，其中变异最大的是肺静脉，其次是肺动脉，而支气管变异相对最小（Brock 1942,1943,1944,1954;Boyden 1955;Cory和Valentine 1959;Bloomer等1960;Volpe等1969）。

右肺动脉 右肺动脉在上腔静脉的后方即分为2大支，分叉处有一淋巴结。上支较小，进入右肺上叶，进一步分为2支分布到上叶的大部分。下支沿右肺中叶支气管前方下降，至右肺上静脉的后方发出一小的返支至上叶，然后在右肺水平裂与斜裂相会处向前发出中叶支分布到右肺中叶，向后发出一分支至右肺下叶上段，继续下行一短距离后发分支分布到其余的下叶肺段。

左肺动脉 左肺动脉自主动脉弓下方，横过胸主动脉后进入斜裂。左肺动脉的分支变异较大。通常情况下，它的第一个分支，也是最大的分支进入左肺上叶的前段。在到达斜裂之前，发出数目不定的分支进入上叶。当它进入斜裂时发出一较大的分支进入左肺下叶的上段。舌支在斜裂内发出，下叶其余肺段由不同类型的肺动脉分支分布。外科学上有句格言："进行左肺上叶切除时，肺动脉的分支总是比你认为的多一条。"

变异 虽然肺动脉的肺叶动脉分支类型基本与上述类型相符合，但肺段动脉的分支无论在分支部位、来源及数目上都有很大的变异。Cory和Valentine（1959）观察了521例部分肺切除的肺，记录了许多的变异：双肺上叶变异最大，在152例右肺上叶切除中发现有14种分支类型，在107例左肺上叶切除中有29种分支类型，其他各叶的变异较小，右肺中叶有5种类型，右肺下叶有6种类型，左肺下叶有4种类型。

右肺静脉 在肺门处，右肺上静脉由上叶的尖支、上支和后支与中叶支（由外侧部和内侧部合成）汇合而成。右肺下叶静脉由上支（尖支）和来自下叶的底段总静脉合成，底段总静脉由底段上静脉和底段下静脉汇合而成。

左肺静脉 在肺门处，左肺上静脉引流左肺上叶的血液，由尖后支（引流尖段和后段血）、前支和舌支汇合而成，舌支由上部和下部组成。左肺下静脉引流左肺下叶的血液，由上支（尖支）和底段总静脉汇合而成，后者由底段上、下静脉合成。

肺静脉的主要属支都接受小的属支和部分段内和段间的属支。

支气管动脉 支气管动脉向肺组织提供含有氧气的血液。它们直接或间接起自胸主动脉。右侧支气管动脉通常为第3肋间后动脉的分支，左侧支气管动脉一般有2条，分别起自胸主动脉。支气管动脉与支气管树伴行，分布到支气管壁和支气管腺，以及较大的肺血管。分布到支气管壁的分支首先在肌层中形成毛细血管网，并发分支到粘膜下形成粘膜下毛细血管丛。肺动脉也分支到支气管壁的内、外面参与上述两丛的形成，并引流入肺静脉。支气管动脉的其他分支在肺叶间的疏松结缔组织内分支，分别终止于深部和浅部的支气管静脉。支气管动脉和肺动脉的终末支均可延伸到肺的胸膜内，形成胸膜下毛细血管丛。支气管动脉一直分布到呼吸细支气管，它们与肺动脉的分支在小支气管壁内及脏胸膜内形成吻合。在新生儿，这种支气管动脉与肺动脉的吻合较多

(Wangenvoort 1967)。除了主要的支气管动脉外，还有一些小的支气管动脉起自胸主动脉，其中一条位于肺韧带内，肺叶切除时可引起出血。

支气管静脉 支气管静脉形成两个不同的系统（Marchand 等 1950）。深支气管静脉（deep bronchial veins）起自肺内的细支气管的毛细血管网，并同肺静脉相吻合，最后多形成一支，注入肺静脉和左心房。浅支气管静脉（superficial bronchial veins）一般每侧有 2 支，它们引流肺外支气管、脏胸膜及肺门淋巴结的静脉血，也同肺静脉相吻合。右侧注入奇静脉，左侧一般注入副半奇静脉或左肋间上静脉。来自支气管动脉的血，只有一部分经支气管静脉回流入体循环的静脉，入右心房，另一部分进入肺静脉入左心房。主要的支气管动脉和静脉走行于肺外支气管的背侧。

肺淋巴管（详见第10篇） 肺淋巴管的主要超微结构特征为淋巴管有一层薄的基底膜和内皮细胞的细胞质中有丰富的囊泡，另有饮液作用的征象，证明淋巴管壁内有许多液体进入的通道（Lauweryns 和 Boussaw，1967）。

肺的神经支配 肺前丛和肺后丛主要由交感干的分支和迷走神经的分支组成。由肺前、后丛发出的分支伴随支气管进入肺组织内。传出纤维（内脏运动纤维）分布于支气管分支的肌层和支气管腺。传入纤维（内脏感觉纤维）分布于肺泡和支气管粘膜。前、后肺神经丛内发现有小神经节，由交感神经细胞群组成。迷走神经兴奋时可使支气管的平滑肌收缩（见第 8 篇），血管扩张。交感神经的作用则相反。吸入的空气所产生的压力刺激支气管扩张。人肺泡壁的神经支配已进行到超微结构水平的研究（Fox 等，1980）。

放射学 因为气管内含有空气，较周围结构更易透过 X 线，所以在颈部和上胸部的侧位和前后位 X 线底片上呈一暗

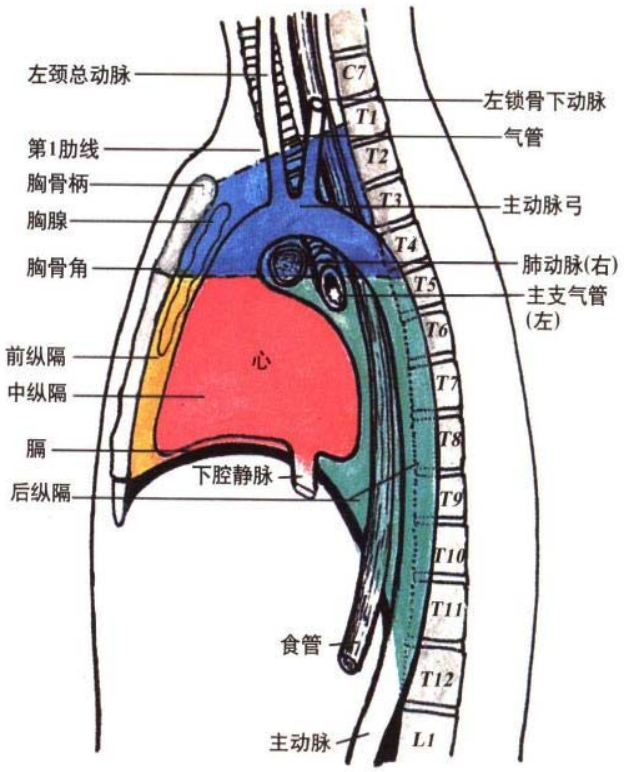

图 11.56 纵隔主要分部示意图（详见正文），未包括全部纵隔内容。

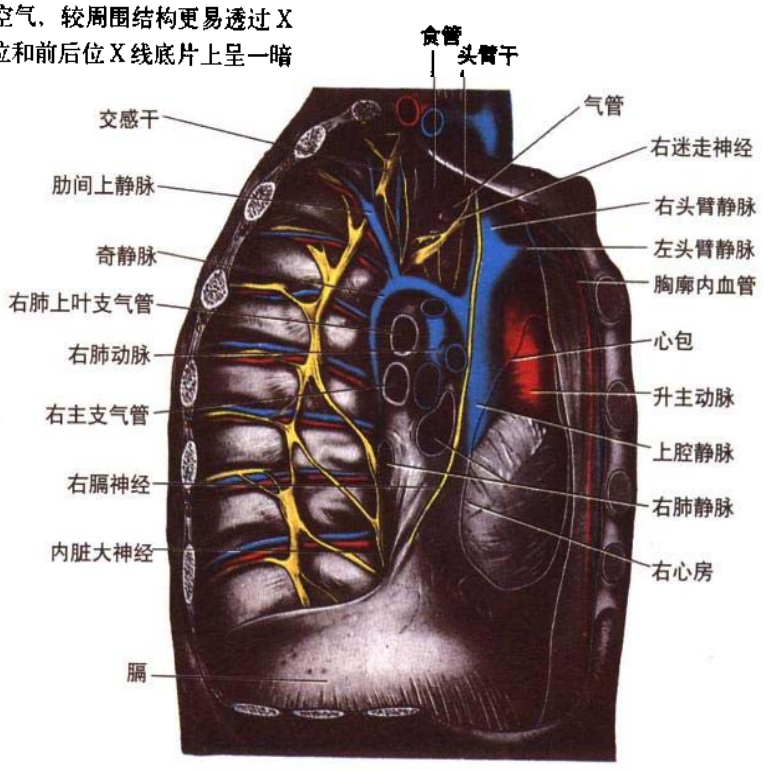

图 11.57 纵隔右侧面观。部分心包已切除，暴露右心房外侧面。

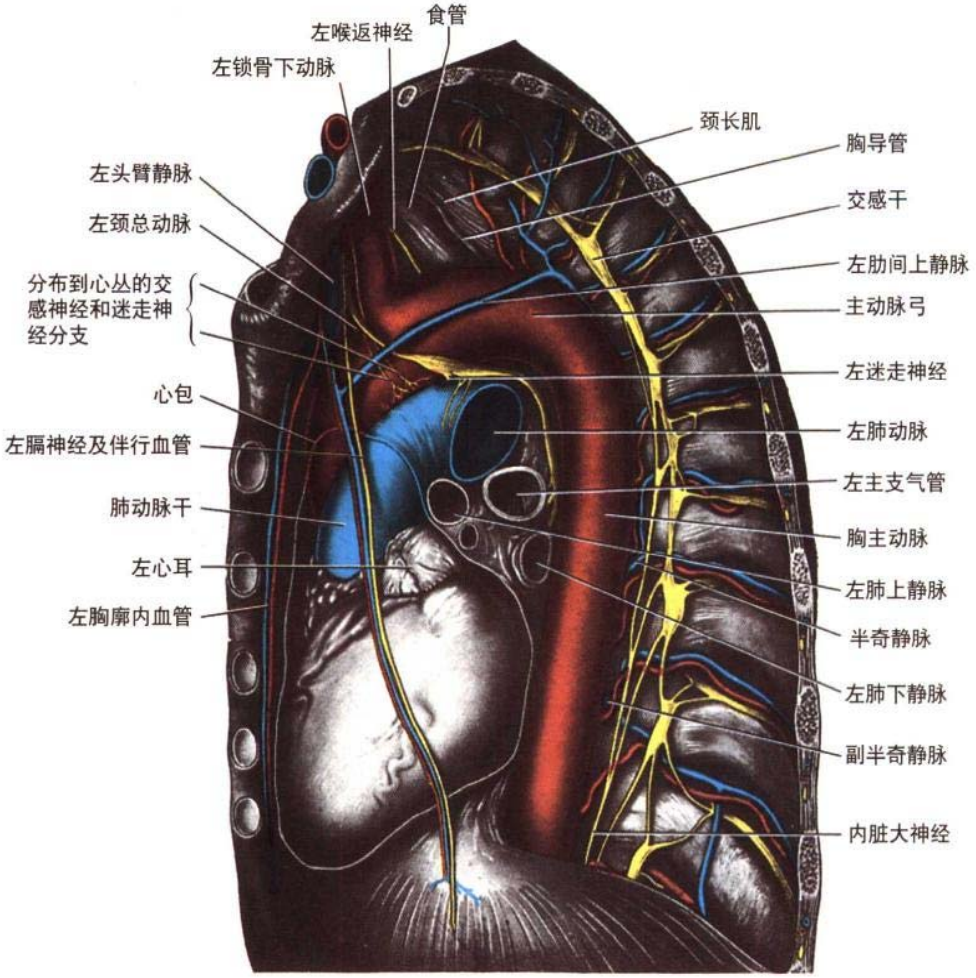

图 11.58 纵隔左侧面观。



图 11.59 经第 3 胸椎体纵隔横切面上面观。

区。同样，在胸部 X 线底片上两肺区亦为暗区，位于正中不透 X 线的纵隔区的两侧。在吸气末和肺气肿的病理状况下两肺区更暗，但在肺内空气减少的病理情况下（如肺炎），肺却不易透过 X 线。从肺门开始的肺血管分支的影像与肺的影像重叠在一起（图 11.70，Lodge，1946）。肺血管的影像有时会被误认为是支气管，但后者因含有空气，X 线底片上呈现出明显的暗区。如果 X 线照相只照到了血管的一端，底片上出现的是一圆形透亮区，而支气管出现的是一圆形暗区，暗区周围有一线样的透亮带（支气管壁）。如果肺门淋巴结肿大或钙化，在纵隔附近出现有斑点的区域。向气管内注射不透 X 线的造影剂，即支气管造影术，可对支气管和细支气管管腔进行放射学观察。胸膜腔内有渗液时，X 线照相将显示不透 X 线的征象。

纵　隔

通常认为纵隔是左右胸膜腔之间的区域，但严格说，它是左、右两肺之间包括两侧纵隔胸膜在内的区域。纵隔的前界为胸骨，后界为脊柱的胸部（图 11.56～58），上起胸廓上口，下至膈。为了描述方便，将其分为上纵隔和下纵隔；下纵隔进一步分为前纵隔、中纵隔和后纵隔。上、下纵隔的分界为



图 11.60 经第 4 胸椎体上部纵隔横切面上面观。

通过胸骨角和第 4 胸椎体下缘的平面（图 11.56）。

上纵隔 位于胸骨柄与上 4 个胸椎之间。其下界为通过胸骨角和第 4 胸椎体下缘的平面、上界为胸廓上口平面，两侧为纵隔胸膜。上纵隔内有胸骨舌骨肌、胸骨甲状肌和颈长肌诸肌的下端，胸腺的遗迹，胸廓内动、静脉，头臂静脉和上腔静脉的上半、主动脉弓、头臂干、左颈总动脉和左锁骨下动脉、左肋间上静脉、迷走神经、心神经、膈神经和左喉返神经、气管、食管、心浅丛和胸导管。另外还有气管旁淋巴结和气管支气管淋巴结（图 11.59,60,64～69）。

前纵隔 位于胸骨体和心包之间。第 4 肋软骨上方因两侧胸膜腔互相靠近而变狭窄。前纵隔内有疏松结缔组织、胸骨心包韧带、少数淋巴结、胸廓内动脉的纵隔支，有时有部分胸腺或胸腺的遗迹（图 11.61-63）。

中纵隔 为下纵隔最宽阔的部分，位于前、后纵隔之间。中纵隔内有心包、心、升主动脉、上腔静脉下部、奇静脉末端、气管杈和左、右主支气管，肺动脉干在中纵隔内分为左、右肺动脉，另有双侧肺静脉，膈神经、心深丛和气管支气管淋巴结（图 11.57,58,61～63）。

后纵隔 前界为气管杈、肺血管、心包和膈肌上面的后部、后界为从第 4 胸椎下缘至第 12 胸椎的脊柱，两侧为纵隔



图 11.61 经第 5 胸椎体下部纵隔横切面上面观。



图 11.62 经第 6 胸椎体纵隔横切面上面观。

胸膜。后纵隔内有胸主动脉、奇静脉、半奇静脉和副半奇静脉，还有迷走神经、膈神经、食管、胸导管和纵隔后淋巴结。

图 11.64-69 显示了胸部 6 个不同平面的磁共振图像（MRI）（与图 11.56 相比较）。

纵隔的放射学 在纵隔的正位片上（图 10.43），心脏和大血管形成纵隔阴影，其左缘从上至下由左锁骨下动脉、主动脉弓、左心耳和左心室形成。在主动脉弓下方，右心室漏斗部或肺动脉干可辨认。纵隔阴影右缘由右头臂静脉、上腔静脉、右心房和下腔静脉的胸部形成。上述任何结构的膨大或向外移位均可引起纵隔阴影的凸出。两侧与肺根有关的肺血管形成肺门阴影（hilar shadows）。在上胸部正中面上可看到密度较低的气管阴影。

在侧位或斜位 X 线片上，心脏阴影在膈前部的上方。心脏阴影的前方是胸骨后间隙（前纵隔）；其后方是心脏后间隙（后纵隔），内有食管、支气管和胸主动脉，当钡剂通过食管时清楚可见（图 12.86）。心脏阴影的上方，在上纵隔可看到密度较低的气管和支气管，以及由主动脉弓和大血管所产生的阴影。

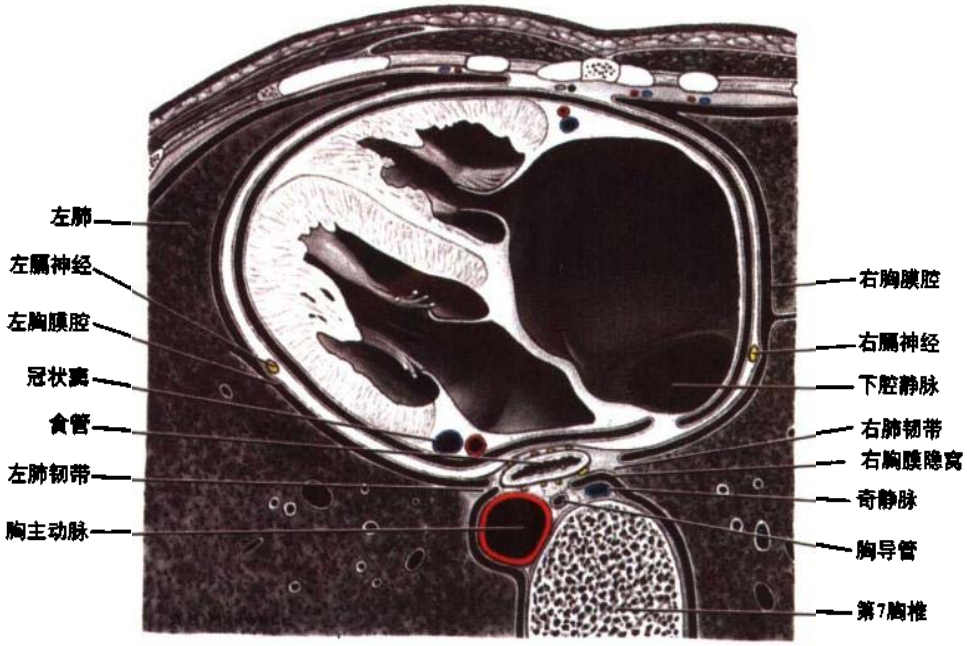

图 11.63 经第 7 胸椎体纵隔横切面上面观。



图 11.64 经第 1 肋与胸骨柄结合处胸部横切面 MRI 图像。图 11.65 ~ 69 均为 MRI 图像（伦敦 Guy 医院外科 J. Dussek 提供）。

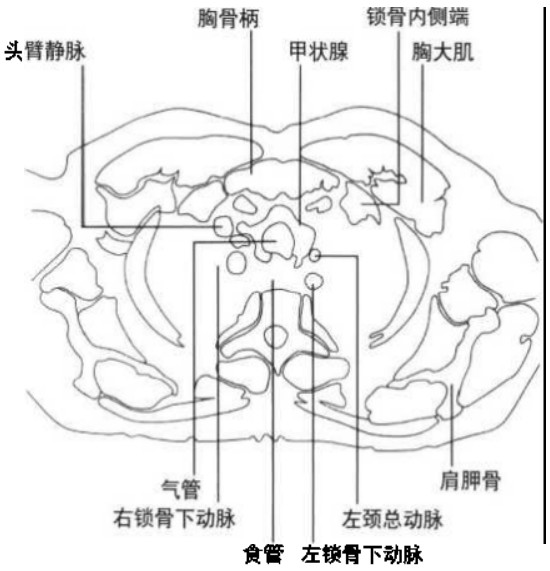

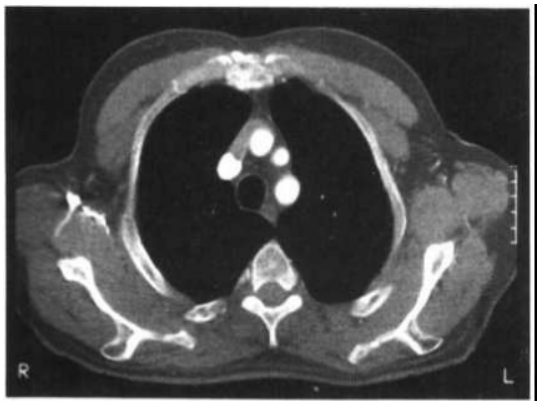

图 11.65 经第 3 胸椎胸部横切面 MRI 图像。

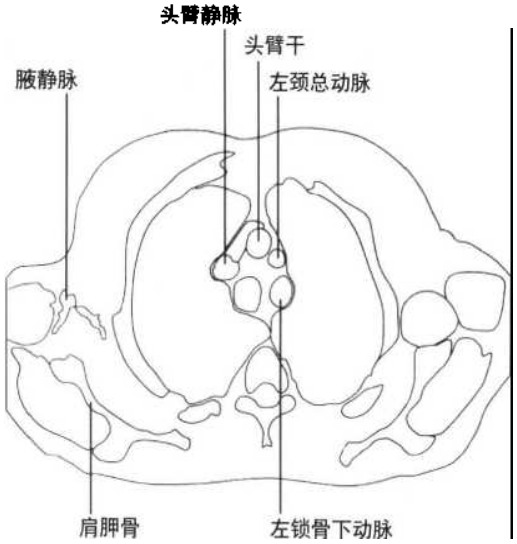

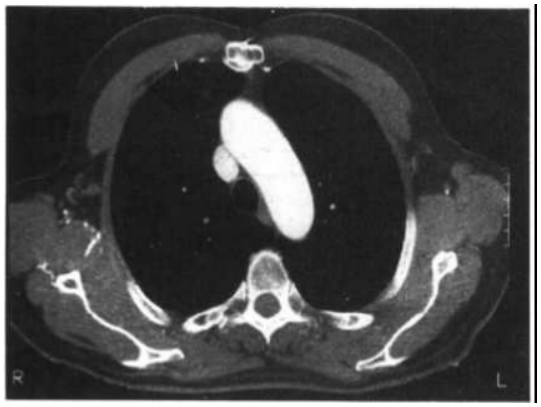

图 11.66 经第 4 胸椎中部和主动脉弓的胸部横切面 MRI 图像。

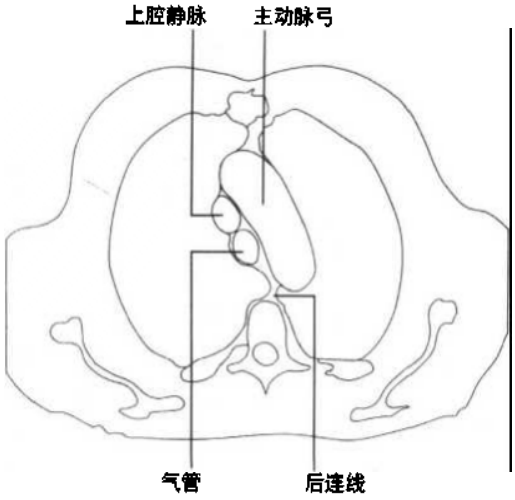

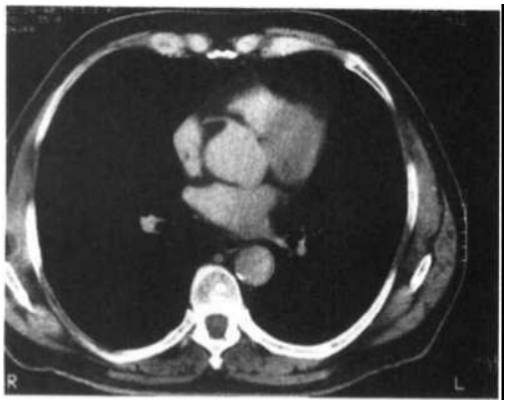

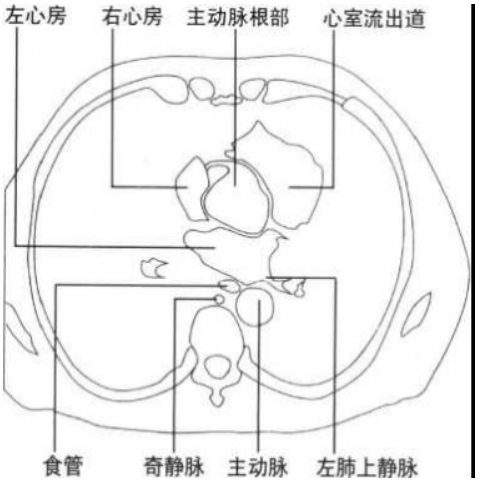

图 11.67 经第 4 胸椎下缘胸部横切面，位于气管杈水平 MRI 图像。

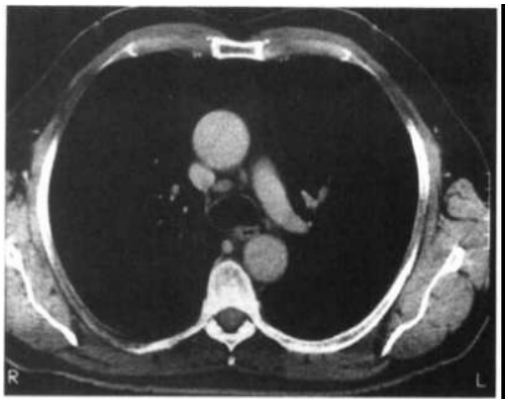

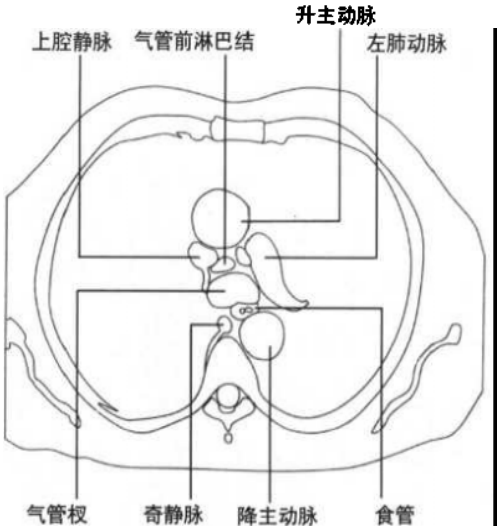

图 11.68 经第 6 胸椎上部胸部横切面 MRI 图像。

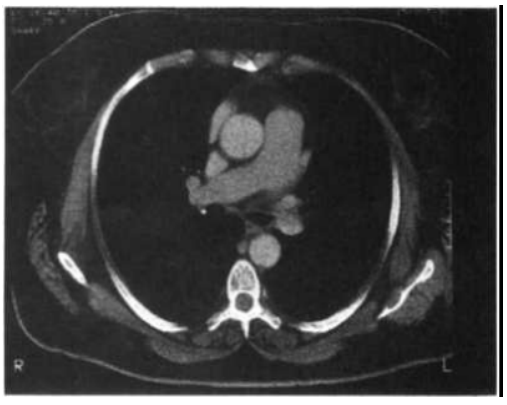

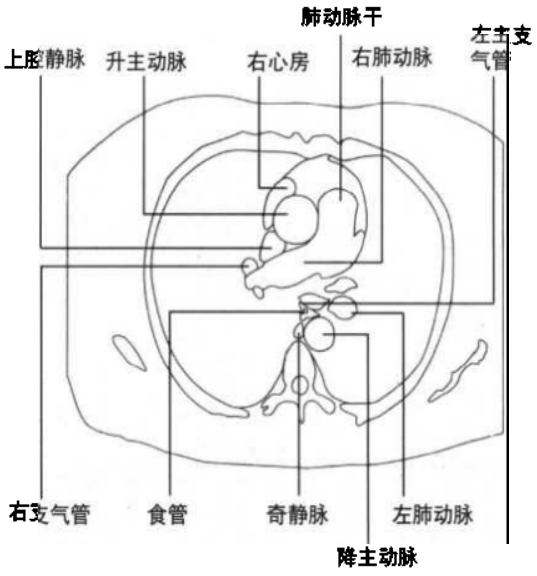

图 11.69 经第 7 胸椎下部胸部横切面，穿经主动脉根部 MRI 图像。

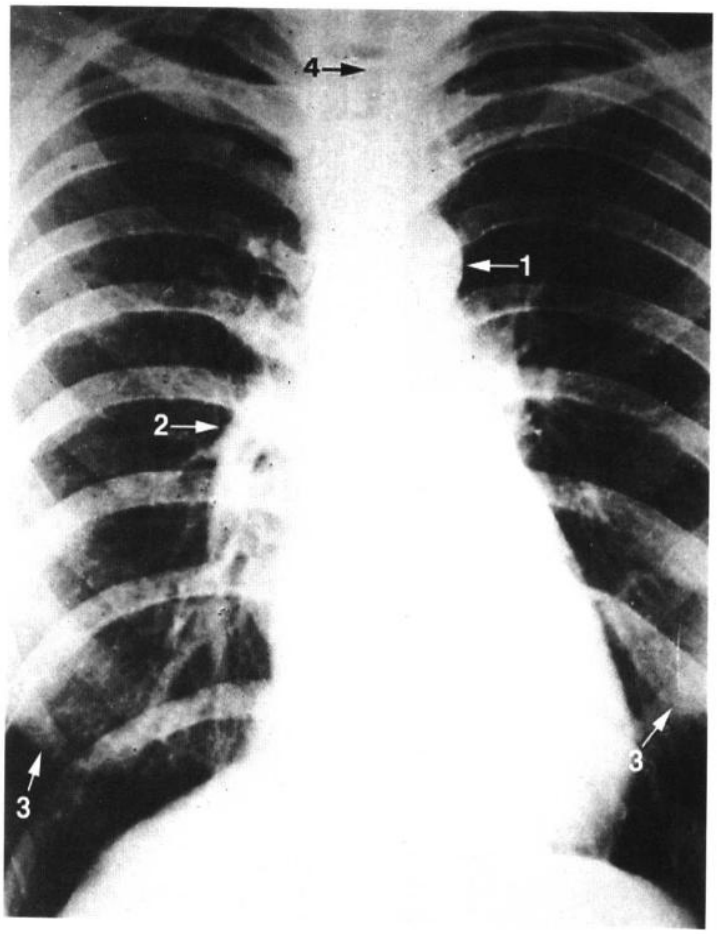

图 11.70 成年女性胸部X线后前位片。可见膈肌左、右两半不同水平。1. 主动脉；2. 右侧肺血管；3. 乳房阴影界线；4. 气管位置。

胸部的临床检查

虽然现代放射学技术彻底改变了胸部疾病的诊断方法(见本篇)，但对于临床医师来说，物理检查仍然是必需的和有价值的。传统的在腹部检查中使用的望诊、触诊、叩诊和听诊仍然是胸部疾病检查和诊断的基本方法(见第12篇)。应该注意的是，要在详细询问病史，并对病人的四肢及全身状况进行综合分析后再进行胸部检查。医生在进行胸部检查之前，应该形成比较明确的诊断，胸部检查是为了进一步获取信息。

观察病人可发现患肺原性心脏病和肺气肿的病人出现紫绀，患二尖瓣狭窄的病人面颊潮红，长期患结核的病人可出现脊柱变形，患有Marfan综合征之类的胶原疾病的病人，可出现解剖学异常。检查病人的手对诊断疾病很有帮助，可发现患支气管肺癌病人被尼古丁熏黄的手指和杵状指或患有尘肺的矿工手皮肤上煤尘的花纹。脉搏可反应病人的心脏状况，如主动脉瓣狭窄的病人，脉搏慢且强，而主动脉瓣闭锁不全的病人，则脉搏细弱。检查锁骨上窝可发现因胸腔内恶性肿瘤转移而引起的淋巴结肿大。

望诊 在温暖的房间和良好的光线下，病人取仰卧位，背下垫一枕头使胸部呈45°角。从前方可观察胸部的形状和大小，同时观察皮肤、脂肪组织和肌肉的状态，应特别注意女性的乳房。注意观察胸壁的血管，这些血管可因上腔静脉的阻塞而扩张。肌肉的异常可为先天性的，也可为后天引起，如先天性胸大肌缺如。如肥胖患者，骨结构不易观察到，但先天性胸骨异常，即使在过度肥胖的患者，外观上亦很明显，如漏斗胸或鸡胸。

男性的乳头和女性的乳房应进行检查。副乳头并不常见。在英国，乳腺癌是女性最常见的癌症，可出现明显的异常。正常的胸廓扩张是对称的。应注意观察患者的正常呼吸和深呼吸。肺萎缩或胸膜病变可影响患侧胸廓的扩张。消瘦病人可看到心尖搏动以及异常的心脏跳动。胸廓的大小也应注意，例如，当肺气肿时，可出现前后径增大的桶状胸。

当病人坐位时，可从后向前观察脊柱，寻找先天性或后天异常。

触诊 望诊所观察到的许多体征可通过触诊进一步确定。纵隔的位置可通过触摸气管和心尖来确定。气管正常情况下

可在胸骨上切迹内的正中线处用两个手指沿气管两侧触及到。气管偏向一侧，表示纵隔因肺体积减小而被拉向患侧、或因气胸或胸腔积液推向健侧。心尖搏动的位置可用手在胸前壁触诊确定，并可判断心脏跳动的情况。心尖搏动的范围可因心室肥大，或左心房扩大使心脏撞击胸壁而扩大。由于血液湍流而引起的震颤(猫喘)也可用手触知。将手掌置于胸前壁，拇指在中线处，其余4指紧贴胸外侧壁可感知胸廓的扩张情况。令病人深吸气，注意两侧扩张是否对称。在胸膜病变的患者偶尔可感受到胸膜摩擦音。

胸骨角和男性乳头常常是固定的标志点。骨结构的异常或触痛应寻找其原因，特别注意触摸锁骨上窝和腋窝是否有肿大的淋巴结。

叩诊 要想得到有用的特征，叩诊的技术是非常重要的。被叩的手指必须紧贴在胸壁上。叩诊时应以腕关节和指掌关节的活动为主，叩击动作要灵活、短促、富有弹性。叩击后手指应立即抬起，以免影响音响的振幅与频率。含有空气的肺，叩诊音是清音，但实质性的结构，如心和肝，其叩诊音为浊音或实音。病理性的浊音可见于肺实质或胸腔积液。在充满空气的胃底区叩诊可产生鼓音。如果肺组织内含气量增多，弹性减弱时，如肺气肿，则心和肝区的正常浊音将会消失。

听诊 在进行胸部听诊之前，检查者应该知道要想听到什么声音。从肺发出的正常呼吸音是柔和的，在整个吸气过程中都可听见，并有一短暂的呼气时相。在气管和主支气管处所听的呼吸音较粗糙，音调较高，呼气时相较长。当肺组织实变时，支气管呼吸音可通过较致密的实变部分传到胸壁体表。同样，在这种情况下，说话或低语的声音也可传至胸壁。相反，肺因充气过量而引起高度扩张时引起呼吸音减弱。在胸腔积液或气胸时也可引起呼吸音减弱或消失。检查者应该对肺的各个部位进行仔细听诊，并与对侧进行比较。非正常情况下呼吸音以外的附加音有哮鸣音和捻发音。哮鸣音多发生于呼气过程，当许多支气管发生狭窄（如哮喘病人）时可为多音；当只有一条较大的支气管狭窄时（如支气管内癌）可为单音。捻发音多在吸气末听到，是由于未展开的或液体稍增多而互相粘合的肺泡，在吸气时被气流冲开而产生的小破裂音。

当听诊心脏时，可听到因瓣膜关闭而产生的正常心音和杂音。第一心音是由于房室瓣关闭而产生，而第二心音是由于主动脉瓣和肺动脉瓣关闭而产生。第二心音是分裂音，主动脉瓣关闭所产生的声音首先听到。第二心音的分裂音随着呼吸而改变，但在房间隔缺损时，第二心音的分裂过程几乎不受呼吸的影响，称为第二心音固定性分裂。听诊时应注意心音的强度和频率。另外，因二尖瓣下垂而产生的收缩中期喀塔音亦可听到。主动脉瓣关闭产生的声音在中线右侧胸骨角处最易听到，而肺动脉关闭产生的声音应在胸骨左缘第2肋间隙听诊。三尖瓣的听诊区在剑突稍上方，二尖瓣听诊区在心尖处(图10.46)。应该注意的是，在这些部位瓣膜产生的声音听诊最清楚，而不是声音最强的部位。听到杂音时，应注意它产生的时间及传导的方向。例如，二尖瓣狭窄所产生的舒张期杂音柔和低调，并向心尖处传导，当患者左侧卧位时听诊最清楚。主动脉瓣关闭不全所产生的舒张期杂音，在病人坐位前倾时，在胸骨左缘，呼气末听诊最清楚。心律也是听诊的重要内容，并注意心律与周围动脉的搏动，以及颈静脉的搏动（如能看到）之间的关系。

第12篇

消化系统

编辑 Lawrence H. Bannister

Douglas Luke 对口腔和牙的内容进行了广泛地修改。牙的比较解剖学和食管的结构分别由 Moya Meredith Smith 和 Bill Owen 撰稿。Donald Low 对胃－食管口的结构提出了意见。肝移植、胰移植和疝及其临床检查分别由 P. McMaster、Robert Sells 和 Harold Ellis 撰写。Giorgio Gabella 和 Mary Dyson 分别对肠的微细结构和肝、胰的解剖进行了审阅，并提供了有关资料。

译者 王怀经 张义读

引言 1684
口腔及其有关结构 1686
口腔 1686
口腔粘膜 1686
口唇 1686
颊 1688
牙龈 1688
腭 1688
唾液腺 1691
腮腺 1691
下颌下腺 1692
舌下腺 1693
大唾液腺的微细结构 1694
唾液腺机能活动的调控 1697
腮唾液腺 1699
唾液腺管X线造影 1699
牙 1699
前言 1699
牙的形态 1700
恒牙 1700
乳牙 1703
牙式 1704
牙的数目、大小和形态的变异 1704
牙咬合 1704
牙的血管和淋巴管 1705
牙的神经支配 1706
牙的组织学 1707
牙的发生 1712
牙本质的发生 1714
牙釉质的发生 1715
牙根的发生 1716
牙骨质的发生 1716
牙周组织的发生 1716
牙萌出 1716
牙槽的发生 1718
护膜和上皮附着 1718
牙的临床 1719
牙的法医学应用 1720
牙的放射学 1720
舌和咽 1721
舌 1721
舌肌 1723
舌的微细结构 1724
舌的血管和神经 1724
舌的先天性畸形 1725
口咽峡 1725
咽 1725
鼻咽 1726
口咽 1728
Waldeyer's环 1729
喉咽 1729
咽的微细结构 1729
咽肌 1729
腭的运动 1732
吞咽的机制 1732
食管 1733
腹部：总体构成 1733
腹膜 1734
腹膜一般结构 1734
腹膜腔 1735
腹膜的矢状位配布 1735
腹膜的水平位配布 1737
网膜囊 1738
网膜 1741
系膜 1742
腹膜隐窝 1743
异常的腹膜皱襞 1744
特殊的腹膜区域或间隙 1745
腹膜的微细结构 1745
腹膜液体 1745
腹膜的血管和神经 1746
腹部检查 1746
从食管到肛门的消化管 1746
前言 1746
一般微细结构 1747
肠神经系统 1749
食管 1751
胃 1753
胃的开口 1753
胃大、小弯 1754
胃的面 1754
胃的放射学 1756
胃的内面 1757
胃的微细结构 1757
胃的肌肉 1760
胃的血管和淋巴管 1761
胃的神经 1761
小肠 1763
十二指肠 1763
空肠和回肠 1765
小肠的微细结构 1765
大肠 1774
盲肠 1774
回盲瓣 1775
阑尾 1775
结肠 1776
直肠 1778
肛管 1780
肛门肌 1780
直肠检查 1782
大肠的微细结构 1782
大肠的血管 1785
大肠的神经支配 1786
胃－肠－胰内分泌系统 1787
疝 1788
腹股沟疝 1788
股疝 1789
脐疝 1789
胰、肝和胆囊 1790
胰 1790
胰的毗邻关系 1790
胰腺的微细结构 1791
胰的临床解剖学 1794
胰移植 1795
肝 1795
肝的外形 1796
肝的分叶 1797
肝段 1797
肝的腹膜连结 1798
肝面 1800
肝的血管、淋巴管和神经 1802
肝的微细结构 1802
肝的临床解剖学 1808
肝移植 1808
输胆管道和胆囊 1810
肝总管 1810
胆囊 1810
胆囊管 1811
胆总管 1811
血管、淋巴管和神经 1811
胆囊及胆总管的变异 1811
胆囊和胆管的微细结构 1812
胆囊的临床解剖 1812

引　言

本篇按顺序描述了消化管各部和消化腺的解剖。在整体上介绍了消化管的一般形态之后，详细描述了消化管的起始部，如口腔、腭肌、唾液腺和牙等结构，然后介绍了舌和咽。为便于描述，首先介绍了腹部脏器的配置和腹膜，然后是食管、胃、小肠（十二指肠、空肠、回肠）、大肠（盲肠、阑尾、结肠、直肠）和肛管。最后介绍腹腔内的大消化腺－肝（包括胆囊）和胰。上述器官的微细结构及临床解剖将在有关内容中予以描述。

消化系统的一般形态　消化管又称消化道或胃肠道。它虽然有其他方面的多种功能，例如，口腔和咽的一部分是消化和呼吸系统的共同通道，因此，其上部亦具有呼吸道的特征；但其最初的命名与营养物质的摄取、消化和吸收有关。肝和胰这两大消化腺在体内除与消化有关外，更多的是起到对全身的作用。消化系统的解剖学组成反映了其局部的和微观水平的各种活动。

消化管在消化过程中有如下多方面的功能：

- 贮存和消化摄取的食物，排出未被吸收的食物残渣（粪便）。
- 分泌消化酶和滑润食物的消化液。
- 吸收营养物质和其他成分，将其运送至身体各部。
- 借助肌肉的收缩作用推进消化管内的食物。
- 具有防御功能，特别是免疫方面的功能。
- 是微生物的生存场所。
- 其内面衬有的上皮，在消化管腔（与外界相通的空间）与体内组织间隙之间形成一薄而坚实的屏障。

消化系统的上述功能，及其构成、血管分布、神经支配和进化，将在本篇作简要介绍。

消化管是衬有上皮的肌性管道。具有吸收营养物质的作用，并能促进食物连续通过由分泌上皮和吸收上皮形成的各种不同的生理环境，使已被牙齿机械磨碎的食物与消化酶接触，将大分子物质分解成小分子物质，经上皮细胞膜中的选择性通道进入肠壁内细胞间隙，然后经血液循环运送到全身各部。肠内未被消化的食物残渣经肛门排出。由于消化管的内表面在口腔和肛门处与身体的外表面互相连续，因此，肠腔内的内容物可视为位于人体之外。实际上只有当小分子物质或离子通过消化管的上皮进入周围组织时才被认为进入体内。

消化管壁内的腺体（glands）为上述功能提供水、酶和离子环境。所有的消化腺都是上皮－间充质的衍生物。在消化管的内面有许多显微镜下可见的小凹陷，为消化腺的开口。有少数大的消化腺位于消化管之外，如同消化管上皮形成的大憩室，经分泌导管与消化管相连，大消化腺包括3对口腔腺（腮腺、下颌下腺和舌下腺）、肝和胰。其中肝和胰还具有与新陈代谢和营养有关的其他功能。胰的内分泌部，即胰岛细胞可分泌激素。肝具有合成和代谢的功能（胎儿时期肝有造血功能，见第3篇）。分泌功能受植物神经、激素和化学调节的控制（见本篇）。

消化管的运动（motility）决定于管壁内的肌纤维束。在某些部位还决定于肠壁外可协助或阻止肠内容物通过的某些特殊肌肉。在口腔、咽和肛门周围，这些肌肉多为骨骼肌，属受意志控制的随意运动肌。其运动非常复杂且协调准确。在口腔和咽，它们还具有非消化系的功能，如发音等。绝大部分的消化管壁内含有平滑肌，由植物神经支配。平滑肌分环行和纵行两种，二者相互协调通过肠蠕动将食物向远端推进。消化液还起到滑润剂的作用，同时也保护肠粘膜不受磨损。某些部位的环行肌形成括约肌，可调节食物在消化管内的通过，包括食管的上、下括约肌，幽门括约肌和肛门括约肌。平滑肌运动的调节是非常复杂的，决定于局部的神经反射。部分是由感觉神经进行调节的，这些神经与位于消化管壁内的含有神经节细胞的壁内神经丛及局部的运动神经元形成突触连接，它们共同形成了肠神经系统（enteric nervous system）（见本篇）。另外一种重要的调节是肠内分泌系统（enteroendocrine system）（见本篇），是一些散在于胃肠壁上皮内的内分泌细胞。它们在受到胃肠内容物的刺激时能分泌肽类激素，从其基底部进入周围组织。另外，血液中的激素也可影响消化管壁内平滑肌的运动，如由防卫细胞产生的去甲肾上腺素；还可受肠外神经活动的影响，这些神经大部分是消化管的传出神经，即迷走神经和胸腰交感神经的分支（见第8篇）。

营养（alimentation）　摄取的固体食物是在口腔内经牙齿、舌和周围肌肉共同的机械作用（咀嚼）进行粉碎的。食物被粉碎后大大增加了表面积，并充分与唾液腺分泌的唾液相混合（混涎作用）。唾液水解食物中的可溶解物质，使其与味蕾接触；腮腺分泌的淀粉酶使多糖分解。在舌、腭肌和咽的共同作用下，食物被吞咽，经食管快速进入胃内；在大量由胃腺分泌的酸性，含丰富胃蛋白酶的胃液作用下进行胃内消化。胃腺还分泌促使铁离子吸收所需要的内因子，并保护胃粘膜。食物经幽门进入小肠第一段，即十二指肠。经过胃内消化的食糜与来自肝和胆囊的碱性胆汁（经胆管进入），以及来自胰管的胰酶相混合。胆盐通过净化作用使食糜分解，胰液中的各种酶使各级活质分子水解。消化过程几乎在整个小肠内进行，同时伴随着小分子物质的吸收，如氨基酸、单糖、甘油三脂、核苷酸和维生素等。小肠粘膜内的一些特化的上皮细胞（肠细胞enterocytes）将上述小分子物质运送到肠壁的细胞间隙内，然后进入分布于消化管粘膜内的血管网。物质转运的速度决定于肠腔内具有吸收功能的粘膜的表面积。由于小肠的长度、肠壁上丰富的粘膜皱襞，以及吸收上皮细胞尖端众多的微绒毛，三者相加，使有吸收功能的粘膜的表面积相当庞大。

消化管还能将水和电解质经肠壁运送至体内。因为酶和具有润滑作用的物质都是水溶性的，大量的水和离子，特别是钠和氯离子被释放到消化管内。上述物质是经小肠末端、结肠和直肠内众多的吸收上皮细胞有选择性的吸收（有的是离子间的交换）（见本篇）。小肠和大肠内的吸收上皮细胞能够回吸收胆盐和其他分泌物，以及结肠内细菌所产生的维生

素。大肠粘膜内有丰富的腺体，其分泌液能润滑粪便，使之顺利通过大肠。最后粪便在随意肌的控制下，经结肠、直肠和肛管排出体外。整个过程是由植物神经和躯体运动神经支配，由复杂的括约肌系统来控制的（见本篇）。

肠道抵抗感染的保护作用是非常重要的。因为肠道是多种细菌和真菌的良好生长环境。虽然生长在肠道内的微生物是非致病菌，甚至某些微生物由于能够合成维生素而对人体是有益的。但一旦它们进入或穿过肠壁，就可能引起疾病，甚至是致命性的。肠壁内腺体所分泌的细菌抑制物（如溶菌酶和乳铁传递蛋白）和抗体（主要是IgA）使众多的细菌保持在无害的状态。抗体是由位于肠上皮下的集合淋巴细胞（与粘膜有关的淋巴细胞，见第9篇）合成的，并转移到肠腺，然后由肠腺分泌产生。肠壁内还有许多其他类型的淋巴细胞和防卫细胞，这些细胞能够防御传染病源及其产生的毒物。淋巴组织在某些部位发育特别好，如在咽上端周围（Waldeyer环，见本篇）、胃与食管连接处、小肠和阑尾等。这些淋巴组织产生大量的原始T淋巴细胞和B淋巴细胞，然后迁移到周围的区域内。

屏障作用（barrier function） 除了具有重要的免疫功能之外，消化管内面衬有的粘膜形成了一个重要的物理屏障，可阻止肠内微生物和许多潜在的有害物质进入肠壁内。该屏障由衬在消化管腔内的一层特殊上皮组成。在容易发生磨损的部位，如口腔、咽、食管和肛管等处，为复层扁平上皮，具有机械性的保护作用；在其他部位则是单层上皮。但细胞之间复杂的紧密连结可防止肠内容物渗透到组织内（见本篇）。这一屏障可由覆盖其表面的粘液及一些寿命有限的上皮细胞迅速补充而加强，以保证损伤的细胞很快被有丝分裂的干细胞所代替。

消化管的动脉供应和静脉回流 在第3篇中已对血管的一般类型进行了概述。肠血管的分布已在第10篇中作了详细介绍，此处仅作简要回顾。消化管两端的动脉供应（arterial supply），基本与其周围结构的动脉供应相同，即头颈部（口腔和咽）来自颈外动脉的分支和甲状颈干（食管颈部）。食管胸部由胸主动脉的分支节段性分布。最末端由髂内动脉的分支（直肠下动脉和阴部内动脉的肛门动脉）及骶正中动脉分布，供应直肠下2/3和肛管。在腹盆部、消化管的大部分，由于其分泌和吸收功能，因而血液供应特别丰富。来自腹主动脉的三大分支分别供应肠在胚胎时期的三段。

- 腹腔干的分支供应前肠的腹部（食管腹部、胃及十二指肠在胆总管和胰管开口部位以上的部分）。
- 肠系膜上动脉供应中肠（剩余的小肠和横结肠2/3以前的大肠）。
- 肠系膜下动脉供应后肠（剩余的结肠和直肠上1/3）。

腹部以外的消化管，其静脉的引流范围与动脉供应基本一致。消化管的头颈部，静脉血回流入颈内静脉的属支，胸部回流于奇静脉、半奇静脉和副半奇静脉，直肠下部和肛管的静脉血回流入髂内静脉的属支（直肠下静脉和阴部内静脉的属支肛门静脉）。消化管的腹盆部，其静脉回流各不相同，由肠壁上吸收营养物质的毛细血管网逐级汇合成肝门静脉，直接回流入肝。在肝内，肝门静脉逐级分支成为第二套血液交换的管道。主要的静脉干有肠系膜上静脉、肠系膜下静脉和脾静脉，三者共同汇合成肝门静脉，在进入肝门之前再分为左、右两支。食管腹部、胃、胰和胆囊的静脉血均汇流入肝门静脉系。

消化管的淋巴回流（lymphatic drainage）遵循同样的规律。即消化管头颈部的淋巴引流入左、右颈干。食管胸部的淋巴经纵隔后淋巴结入胸导管，左、右支气管纵隔干和右淋巴导管（见第10篇）。在腹部、肠内有丰富的淋巴管，形成了脂类吸收和运输的辅助通道。胃、小肠和大肠的淋巴沿着与动脉伴行的淋巴管引流入肠干，然后入胸导管。胸导管经胸腔，在左静脉角处汇入静脉系统。与胃肠淋巴引流有关的还有大量的肠系膜淋巴结和主动脉旁淋巴结（见第9篇）。这些淋巴结对可能沿该途径进入血液循环的微生物是一条重要的防线。

消化管的神经支配 口腔和咽的骨骼肌的随意运动是由脑神经支配的，其中三叉神经、面神经、舌咽神经、迷走神经和副神经的脑根，支配由腮弓演化来的肌肉。舌下神经支配由肌节演化而来的舌肌的运动。肛管的随意肌由骶丛的分支阴部神经支配。整个消化管的平滑肌由植物神经支配：

- 副交感神经经迷走神经的内脏支支配咽以下的全部前肠和中肠，经盆内脏神经支配后肠。
- 交感神经由脊髓胸腰段的传出纤维经交感干分布（见第8篇）。

交感和副交感神经中的传入纤维，受位于消化管壁中的肠神经系统的调节和影响（见本篇），并接受来自内脏感觉神经传入纤维的反射调节。

口腔和咽的腺体受植物神经支配。副交感纤维来自3对脑神经，即面神经经翼腭神经节支配所有腭腺，经下颌下神经节支配下颌下腺、舌下腺、舌腺和颊腺，可能有纤维分布至腮腺（见本篇）；舌咽神经经耳神经节支配腮腺；迷走神经支配口咽、喉咽和咽鼓管的腺体。

口腔和咽的感觉神经来自V、VII、IX和X4对脑神经的一般内脏感觉纤维。包括分布到口腔和咽内味蕾的化学感觉纤维，以及分布到粘膜的一般感觉纤维。肛管的最下部是由支配周围结构的感觉神经所分布，即阴部神经的直肠下支。局部节段性来源的内脏感觉纤维与植物神经的传出纤维同行，调节肠管的状态、运动、机械应力和化学应力，感受痛觉、饱胀感和空虚感。

消化管的进化发生 消化管的进化过程，可以从脊椎动物的比较解剖学和化石的记载中追踪。研究显示脊索动物早期消化管的形成，在人胚胎早期发生过程中仍清晰可见。在脊索动物的整个进化过程中，消化管的前部一直与呼吸系

统有关（见第11篇）。在最初的水生阶段，消化与呼吸两种功能密切相关，最典型的代表是七腮鳗的幼体（Lampetra）。这种原始的形式，使溶解在水中的氧气和悬浮在水中的颗粒状物质经同一水流过滤后而获得，即经口腔进入，通过咽壁上的两条腮弓之间的腮裂而滤过。滤过的食物进入胃肠后消化吸收。这种经过过滤而获得食物的形式，便很快被更复杂的进食方式所代替，也与特化了的颌、牙、头部肌肉有关。腮弓转化成了颌和腮。像所有现代鱼类一样，口腔和咽仍是呼吸和消化的共同通道。在四足动物，上述功能随着肺的发生而部分分开。肺代替了腮成为气体交换的主要部位。虽然在人胚胎发生过程中腮弓和腮裂曾短暂出现，但最终演变成完整的颊和咽壁。在所有四足动物中，咽鼓管和中耳鼓室也是由腮裂演化而来，成为听觉器官而非呼吸器官。

在爬行动物，口腔被一继发的不完整的横向腭突分为专为呼吸的鼻腔和真正的口腔，实际上使呼吸道和消化道有效的分开。在鳄鱼，由于骨腭和喉的出现使呼吸和进食完全分开。在哺乳动物，由于来自上颌骨和腭骨的水平板形成的硬腭，向后可与活动的软腭相连续，当吞咽时软腭可封闭鼻后孔。某些动物，如狗，进食时喉口可升高到鼻咽部，这种现象在婴儿吸吮时亦可发生。在鲸鱼，喉的位置更高，喉一直位于鼻咽部，与消化道彻底分离。

颌骨和牙齿的发生大大改善了对多种食物的选择、加工和摄取。在化石和现代哺乳动物中均可看到完美而复杂的牙列。亦可发现下颌骨数目减少，成为单一的、坚固的牙齿生长板，而且与颞骨相连结代替了爬行动物的方骨。部分下颌骨与颞骨一起形成中耳内的听觉装置（见第8篇）。事实上有关人类颅骨的进化可根据前后文的描述而理解。也可推测，对于许多需要更多化学能量来维持的特征，如哺乳动物的高代谢率、恒温，以及大脑对物质的加工（神经元对血液中的葡萄糖需求量较高，因为葡萄糖不能贮存），最重要的是摄取高能量的食物，并获取高效能（消化和吸收）。

消化管的其他部分亦在不断进化。消化管进一步分为食管、胃、小肠和大肠，并伴随着肝、胆囊和胰的出现，如早期脊索动物的类型。消化管除上述结构外，还有许多变异，常与特殊的饮食有关，例如食草动物，需要较长的消化和吸收过程来粉碎纤维素，同时肠内生长的微生物可给予协助，胃对食物进行精细加工（反刍），肠道较长，常有大的憩室。人类的盲肠和阑尾虽然没有消化方面的功能，但看起来是草食动物的遗迹。最末端的消化管在进化过程中也经历了很大的变化，在早期脊索动物，消化、泌尿和生殖系统共同经泄殖腔与外界相通，这在人胚胎发育过程中仍可表现出来（见第3篇）。可能是为了适应陆地生活，爬行动物的泄殖腔分成肛门区和尿生殖区，分别有肛门和尿、生殖道的开口。在人胚胎发育过程中，如果泄殖腔没有完全分开，即为先天性畸形，如直肠阴道瘘等。

必须提到的另一方面是：一些重要的内分泌结构和防卫结构与消化管是完全分离的，但在胚胎发生上都来源于消化管上皮。内分泌腺包括甲状腺、甲状旁腺和腺垂体，防御器官有胸腺和淋巴组织构成的Waldeyer环（见本篇），包括腭扁桃体、鼻咽扁桃体、舌扁桃体和咽鼓管扁桃体。所有这些结构在个体发生过程中都来源于原口或咽（见第3篇）。在进化上，都是来自低等脊索动物咽部的特殊上皮，然后迁移到其他部位，并与口腔失去了直接的连接。另外的一些资料也支持这一观点，例如原始的脊索动物文昌鱼（Amphioxus），其甲状腺是一特殊的位于咽底的内皮细胞斑块。某些低等的具有骨骼的鱼类，如芦鳗鱼类（Erpetoichthys），其腺垂体是位于口腔顶的一个开口的憩室。可以推测，消化管壁是一个重要的与外部环境之间的分界面，它有利于特殊的上皮性内分泌腺和免疫系统的发生。

口腔及其有关结构

口　腔

口腔（oral cavity）可分为口腔前庭（oral vestibule）和固有口腔（oral cavity proper）两部分。口腔前庭位于唇、颊和牙、牙龈之间，经口裂与外界相通。其上、下界为从唇和颊到牙的粘膜返折处，形成了马蹄形穹隆（fornix）。当上、下牙咬合时，口腔前庭可经第3磨牙后方及牙齿之间的牙缝与固有口腔相通。口腔前庭近唇处称为唇沟（labial sulcus），近颊处叫颊沟（buccal sulcus）。固有口腔（图12.1）的前界和外侧界为牙弓、牙和牙龈，后方经口咽峡（左、右腭舌弓之间的空隙）与咽相通。顶由硬腭和软腭组成，底主要有舌前部及覆盖在下颌舌骨肌表面的粘膜，以及舌底与下颌骨内面的粘膜构成。舌下面由舌系带连于口腔底。舌系带为正中位的含有结缔组织的粘膜皱襞。其下端的两侧各有一小的粘膜隆起叫舌下阜，其上有下颌下腺管的开口。由舌下阜向外侧连续为舌下襞，其深面为舌下腺，上面有舌下腺小管的开口。

口腔粘膜

口腔粘膜在唇缘与皮肤相延续，在咽峡与咽粘膜相连续。其形态、结构和功能随其在口腔内的位置不同而异，按照惯例分为三种类型：铺衬粘膜（lining mucosa）、咀嚼粘膜

(masticatory mucosa) 和特化粘膜 (specialized mucosa)。铺衬粘膜显红色，覆盖软腭、舌腹面、口腔底、唇和颊的内表面、牙龈之外的牙槽突，粘膜由疏松的纤维性固有层和表面的非角化上皮构成，粘膜下层有脂肪沉积和小的粘液腺群。咀嚼粘膜为淡玫瑰红色，覆盖硬腭和牙龈，通常为角化上皮，粘膜下层在牙龈和腭中缝处消失，但其余硬腭处全部存在，后外侧增厚并含有粘液性唾液腺和腭神经和脉管。咀嚼粘膜紧密固着在深层骨质或牙的颈部，在牙龈和腭缝处形成粘膜骨膜 (mucoperiosteum)。腭粘膜下层坚实而厚，纵的胶原纤维隔前后方向把粘膜固定在上颌和腭骨骨膜上。第三类即特化粘膜覆盖前 2/3 舌背面，其表面为角化细胞，具有 4 种类型的舌乳头 (见第 12 篇)。所有这些乳头除丝状乳头外皆含有味蕾。富含胶原纤维的固有层把舌粘膜固着在深层的肌肉上。

口腔表面粘膜的组织学特点不同，按照其部位不同可分为全角化上皮、角化不全上皮和非角化上皮。这些命名是基于最初的切片所见；应用免疫组织化学和分子生物学技术，可以准确地观察其更精细的区别。

全角化上皮 (orthokeratinized epithelium)，常称为角化上皮 (见第 2 篇)，类似于皮肤的表皮，最表浅层含有扁的无核上皮细胞，在 HE 染色的切片中，因为其中含有强嗜酸性的角蛋白而呈鲜明的粉红色。这些表浅的扁平细胞与深层的富含嗜碱性透明角质颗粒的颗粒层细胞有明显区别。

角化不全上皮 (parakeratinized epithelium)，也有同样嗜酸性的表浅角化层，但保留了许多含固缩细胞核的扁平细胞。此外，深部颗粒层一般不像全角化上皮那样鲜明。位于健康牙龈表面的正角蛋白 (orthokeratin) 偶尔被副角蛋白 (parakeratin) 取代。可能是发生轻度炎症加速了基底层细胞向表浅层细胞的转化，从而不能实现完全分化。

非角化上皮 (non-keratinized epithelium)，缺乏嗜酸性表浅层，细胞皆含有明显的细胞核，同时无下方毗连的颗粒层。这意味着非角化上皮的表浅部无明显的分层 (见第 7 篇)。

口唇

口唇 (oral lips) 为口裂周围的一对肌性皱襞 (图 12.1)。其外面为皮肤，内面由粘膜被覆，两层之间为口轮匝肌、血管、神经、淋巴管，以及纤维脂肪性的结缔组织和许多小唇腺。唇腺的分泌物进入口腔前庭。口唇皮肤在红唇缘处 (Vermilion border) 与粘膜相连续。红唇缘是一色泽红润的

图 12.1 头颈正中矢状切面。鼻为正中稍偏左切面，颅底以下，包括鼻腔为正中稍偏右切面。

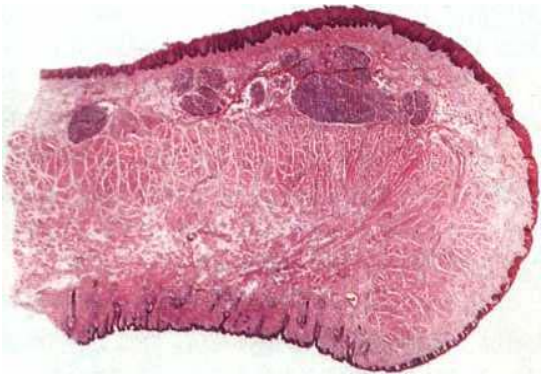

图12.2 新生儿下唇矢状切面。示红唇缘上的无毛薄皮肤（上方）逐渐变为前庭部的厚复层扁平上皮，可见粘液性唇腺（右）和小的口周肌束。H·E染色。（A Hayward提供标本；Sarah Smith拍照）。

区域，由一层薄的角化上皮和结缔组织的乳头状突起所覆盖（图12.2）。其色泽决定于血管与上皮面靠近的程度。红唇缘处缺少唾液腺，特别是上唇，而下唇尚有少量腺体。该处常常含有皮脂腺。上、下唇的游离缘共同围成口裂（oral fissure），其接触线位于上颌切牙的切缘之上。两侧的唇联合（labial commissure）形成口角（angle of the mouth），通常靠近第1前磨牙。上唇外面正中有一垂直的浅沟，称为人中（philtrum），下端终止于一微小的隆起，叫做上唇结节（tubercle），其两侧为唇的隆嵴。上、下唇的内面分别由位于正中位的上唇系带（frenulum of upper lip）和下唇系带（frenulum of lower lip）连于牙龈，且上唇系带较大。外侧系带，其数目和高度不一，在尖牙和前磨牙处的口腔前庭穹隆跨过。唇腺位于口腔粘膜与口轮匝肌之间，大小如豌豆，结构类似其他部位的唾液腺（见本篇）。

颊

颊（cheek）向前与口唇相连，外面连结处的标志为鼻唇沟（nasolabial sulsus），沟的外侧为鼻唇褶（nasolabial fold），为自鼻外侧至口角的隆起。颊内有一层骨骼肌和一定量的脂肪组织，形成颊脂体（buccal fat pad），在婴儿时期特别发达。颊壁内还有纤维结缔组织、血管、神经和许多小型的颊腺。颊的外面被有皮肤，内面有粘膜覆盖。粘膜经口腔前庭返折到上颌骨和下颌骨的外面，然后延续到牙龈，向后与腭粘膜相延续。在颊的内面，正对上颌第2磨牙牙冠处，有腮腺管开口形成的粘膜乳头。小型的颊腺（buccal glands）主要分布在颊粘膜与颊肌之间，其中4－5个最大的腺体位于颊肌外面的腮腺管周围，叫磨牙腺（molar glands）。其导管穿颊肌开口于最后一个磨牙附近。颊粘膜内还有大量的皮脂腺、呈浅黄色的斑点，即Fordyce斑（Fordyce spots），特别在颊部紧张时更为明显，青春期数量增加，直到晚年仍不消失（Miles,1958）。颊部的主要肌肉是颊肌，但也包含其他肌肉，如颧大肌、笑肌和颈阔肌等（见第7篇）。

牙龈

牙龈（gums或gingivae）由致密结缔组织构成，含有丰富的血管，被覆正常角化的复层扁平上皮。牙龈紧密附着于牙颈处的牙骨质和牙槽突的骨面（图12.4）。锚样固着的胶原纤维使其表面形成许多橘皮状凹陷小点，称为点彩牙龈，附着于牙颈的部分即龈缘（gingival margin）无点彩。年青人的牙龈组织上皮细胞产生的基底层连于牙釉质。牙龈的边缘未附着釉质上的部分，称为游离龈。它与牙齿之间的空隙称为龈沟（gingival sulcus）（见本篇）。老年人上皮附着于釉质。牙龈上皮与皮肤一样，基底层内含有黑色素细胞，但仅在有色人种产生色素体。免疫系统的朗格汉斯细胞位于粘膜上皮的表层（见第5篇）。上述两种细胞的作用已被确定（Barker 1967）。

牙龈的神经 牙龈的神经来自三叉神经的上、下颌神经、前者经腭大神经、鼻腭神经和上牙槽神经的前、中和后支分布到牙龈。下颌神经经下牙槽神经、舌神经和颊神经的分支支配下牙龈。颊神经的分支分布到下牙龈外面直到颏孔处。舌神经可在下颌骨的牙槽突上缘、下颌第3磨牙内面被触摸到，拔牙时易伤及该神经。

牙龈的血管和淋巴管 牙龈的血管和神经伴行。上牙龈的淋巴管汇入下颌下淋巴结。下牙龈前部的淋巴管汇入颏下淋巴结，后部淋巴管汇入下颌下淋巴结。

有关口腔的血管和淋巴管的详细研究，请查阅DuBrul,1988。

腭

腭（palate），即口腔顶，可分为前部的硬腭（hard palate）和后部的软腭（soft palate）。

硬腭 硬腭由上颌骨的腭突和腭骨的水平板组成（图12.1，24）。前界和两侧为牙槽突的上、下牙槽弓和牙龈，向后与软腭相延续。硬腭被覆较厚的粘膜，紧密地附着于骨膜上。硬腭的外侧部具有粘膜下层，内有粘液腺和脂肪组织。粘膜的覆层扁平上皮出现角化，但各部有差异。

硬腭的边缘由牙龈组成。在腭粘膜正中线上有一前后方向表浅的隆起，缺乏粘膜下层，称为腭缝（palatine raphe）。该缝前端的卵圆形隆起称为切牙乳头（incisive papilla），覆盖着切牙管开口处的切牙窝（见第6篇），也是胚胎时期鼻腭管位置的标志（见第3篇）。腭缝前部的两侧，粘膜形成不规则的横行嵴状皱襞，叫腭横襞（transverse palatine folds），内有致密结缔组织。在长颌类哺乳动物，腭横襞出现在整个硬腭，咀嚼时可协助向后推进食物，但在人类其功能并不重要。腭横襞形态不同，存有明显的个体差异，具有法医学上的意义。

在腭横襞深面的粘膜下层有脂肪组织，但硬腭后半部有许多小型的粘液性腭唾液腺（mucous palatine salivary glands）。这些腺体的分泌物经许多小管入两侧的较大收集管，开口于腭窝（palatine foveae）。腭窝位于硬腭后缘腭中

缝两侧，为一对矢状位的凹陷，有时只有几毫米深。硬腭上面是鼻腔的底，被覆有纤毛的呼吸上皮。

软腭 软腭是一片能活动的肥厚的粘膜皱襞，附着于硬腭的后缘，向后下方倾斜于口咽与鼻咽之间（图12.1）。软腭内有腭腱膜、肌肉组织、血管、神经、淋巴组织和粘液腺。在其松弛下垂的正常位置，其前面（口腔面）呈凹陷状，有一正中嵴；后面（咽腔面）呈凸隆状，与鼻腔底相连续。其前上缘附着于硬腭后缘，两侧与咽壁融合为一体，下缘游离悬垂于口腔与咽之间。

软腭下缘正中有一圆锥状突起，称为腭垂（uvula），又叫悬雍垂。腭弓为两条弯曲的含有肌肉的粘膜皱襞。自腭垂两侧沿软腭游离缘向咽侧壁下行（图12.54,56）。前方的叫腭舌弓（palatoglossal arch），内有腭舌肌，下行至舌的口腔部与咽部交界处的侧缘，形成咽峡的外侧界；后方的叫腭咽弓（palatopharyngeal arch），内有腭咽肌，沿口咽外侧壁下行（见本篇）。咽峡（isthmus of the faouces）是口腔与口咽之间的通道，两侧为腭舌襞（腭舌弓）。

在软腭前部的外侧区，上牙槽突的后内侧可触到一小的骨性突起，是由翼突内侧板延伸的翼钩所形成（见第6篇）。翼突下颌缝（见第7篇），是一条位于颊肌和咽上缩肌之间的腱性带，从翼钩行向外下方至下颌舌骨线的后端。张口时，翼突下颌缝高起成为一粘膜襞，为口腔内颊后界的标志。

软腭的口腔面是凹陷的，被覆以非角化的复层扁平上皮。其鼻咽面（上面）及咽鼓管开口附近被覆以假复层纤毛柱状上皮（呼吸上皮）。两面的粘膜深面均有腭粘液腺，其中在腭垂周围，以及口腔面最为丰富，此处亦有味蕾存在。

血管 分布到腭的动脉是上颌动脉的分支腭大动脉，以及面动脉的分支腭升动脉和咽升动脉的腭支。静脉与动脉伴行，多数回流入翼丛和扁桃体丛。淋巴管引流入颈深淋巴结。

神经 感觉神经（sensory nerves）来自上颌神经的分支腭大神经、腭小神经和鼻腭神经，后部亦有舌咽神经分布。腭小神经内含有来自面神经的味觉纤维（经岩大神经），分布到软腭口腔面的味蕾。副交感节后分泌纤维（parasympathetic postganglionic secretomotor fibres）来自面神经，经翼腭神经节，走行于上述神经中，分布至腭粘液腺。可能也有些副交感神经纤维从舌咽神经分布到软腭后部，在耳神经节内形成突触。交感神经纤维来自颈动脉丛，沿动脉的分支分布到该区域。

腭腱膜 腭腱膜（palatine aponcurosis）是一层薄的纤维结缔组织，支持着腭肌并紧张软腭。腭腱膜附着于腭嵴以后的硬腭后缘和下面。在软腭的前2/3处，腭腱膜较厚，后1/3处较薄。腭腱膜由腭帆张肌扩散的肌腱形成，在近中线处包绕着腭垂肌。其他所有腭肌都附着于腭腱膜。软腭的前1/3内几乎没有肌肉，全部由腭腱膜构成，其下面有许多粘液腺。该区域活动度很小，较软腭其他部位更趋于水平位，是腭帆张肌作用的主要部位。

腭肌 腭肌（palatine musculature）（图12.3,61,67～79）包括腭帆提肌、腭帆张肌、腭舌肌、腭咽肌和腭垂肌。有关它们在吞咽和发音方面的作用，其神经支配见本篇后述。

腭帆提肌（levator veli palatini）（图12.3,61,67～69）

该肌呈圆柱状，位于鼻后孔的外侧。根据Rohan和Turner（1956）的描述，其附着点如下：

- 由一小的肌腱附着于颞骨岩部下面的粗糙面、颈动脉管下口的前面。
- 由肌纤维附着于一片从颞骨鼓部棘突下降的筋膜上，形成颈动脉鞘的上部。
- 由少量纤维附着于咽鼓管软骨部的下面。

腭帆提肌的起点靠近咽鼓管的下面而不是内面，只是在翼突内侧板平面跨过咽鼓管到达其内侧面，向内至咽上缩肌上缘和咽鼓管咽肌前方。其肌纤维分散于软腭的中1/3，位于两条腭咽肌之间，附着腭腱膜上面，在中线处与对侧的肌纤维相交叉。两条腭帆提肌在腭腱膜背面形成一悬带，上提软腭。

作用 腭帆提肌最主要的作用是上提几乎呈垂直位的软腭后部，将其向背部牵拉。吞咽时，软腭因腭帆提肌的收缩而紧张并触及咽后壁，将鼻咽与口咽分开。该肌还可通过

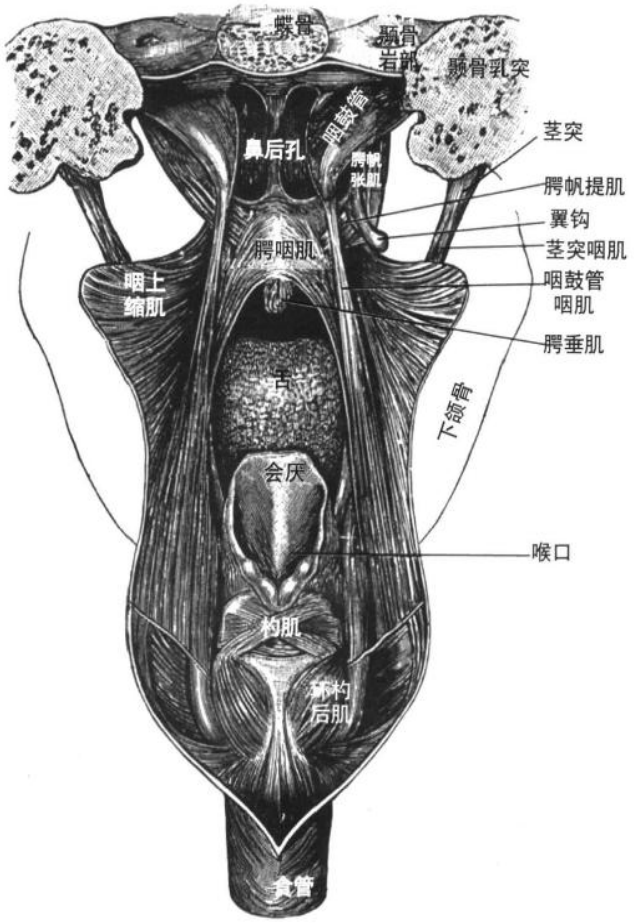

图12.3 腭肌后面观。

向后内侧牵拉鼻咽外侧壁使鼻咽腔缩小（Honjo 等，1976）。该肌对咽鼓管几乎没有作用。

腭帆张肌（tensor veli palatini）（图 12.3,61,67～69） 为薄三角形的肌板，位于翼突内侧板、咽鼓管、腭帆提肌的外侧。其外侧面与翼内肌的前上部、下颌神经、耳颞神经、鼓索以及耳神经节和脑膜中动脉相邻。该肌附着于蝶骨翼突舟状窝、向后附着于咽鼓管前外侧壁上，包括内 2/3 的软骨部与外 1/3 的骨部结合处的狭窄部。部分肌纤维可与鼓膜张肌的纤维相连续（Rood 和 Doyle,1978）。该肌向前下方经咽鼓管膜板、腭帆提肌与翼内肌之间，肌纤维束逐渐集聚移行成小腱，绕过翼钩，穿过颊肌附着点，腱纤维呈扇形分散编入腭腱膜，部分纤维止于硬腭后缘。该腱与翼钩骨面之间有一小的粘液囊。

作用　紧张软腭，特别是软腭前部，并通过拉平软腭弓使软腭下降。单侧收缩可将软腭拉向一侧。腭帆张肌收缩轻度下压软腭前部，这常有助于腭咽的闭合。现已知，该肌的基本功能是开启咽鼓管。例如当吞咽和打呵欠时，能使中耳和鼻咽之间的压力相等（Maue-Dickson 和 Dickson 1980）。

腭垂肌（musculus uvulae） 是一对小肌束，起自腭骨鼻后棘和腭腱膜背面之间，行于腭帆提肌后上止于腭垂尖端粘膜下。在全长的大部分，双侧肌纤维多交叉联合。

作用　可将腭垂提向后上方，并使其缩短；通过回缩腭垂，并使软腭中 1/3 增厚，协助腭帆提肌使腭咽闭合。腭垂肌和腭帆提肌收缩时形成一隆起，象瓶中的软木塞一样封闭鼻咽（DuBrul 1988）。

腭舌肌（palatoglossus）（图 12.67） 为细长柱状小肌束，中间狭窄，上、下两端稍宽阔，与覆盖它的粘膜构成腭舌弓（图 12.4,56,67）。该肌起自腭腱膜的口腔面，大约在软腭中线处左、右交汇。在腭扁桃体前方，肌纤维向前、向下和向外侧分散到舌侧缘，部分纤维扩散到舌背，其余纤维进入舌实质与舌横肌混杂在一起。

作用　抬高舌根，使双侧腭舌弓靠近，关闭咽峡。

腭咽肌（palatopharyngeus）（图 12.3,67） 与覆盖其上的粘膜共同构成腭咽弓（图 12.55）。在软腭内，该肌由两束肌纤维构成，附着于腭腱膜背面，二者之间有腭帆提肌。前面较厚的肌束附着于硬腭后缘及腭腱膜，并有部分纤维越过中线与对侧纤维互相交叉；后面肌束与腭咽面的粘膜相接，并在中线处与对侧腭咽肌的后束相吻合。在软腭的后外侧缘，两束纤维结合在一起，并有咽鼓管咽肌的纤维加入（见本篇），在扁桃体的后方向外下方行走，至咽鼓管咽肌后内侧并与其紧密相邻，一起附着于甲状软骨后缘。另有部分纤维止在咽侧壁，附着在咽纤维膜上；其他纤维在后方越过中线，与对侧肌纤维交叉。因此，腭咽肌在咽壁上形成了不完整的纵行肌层。

作用　牵拉咽向前、上、内，吞咽时使咽缩短，并能使两侧腭咽弓靠近，缩小咽峡。

软腭肌附着小结　软腭肌排列如下：软腭中央为一片腭腱膜（腭帆张肌肌腱），在中线附近包绕腭垂肌；腭帆提肌和腭咽

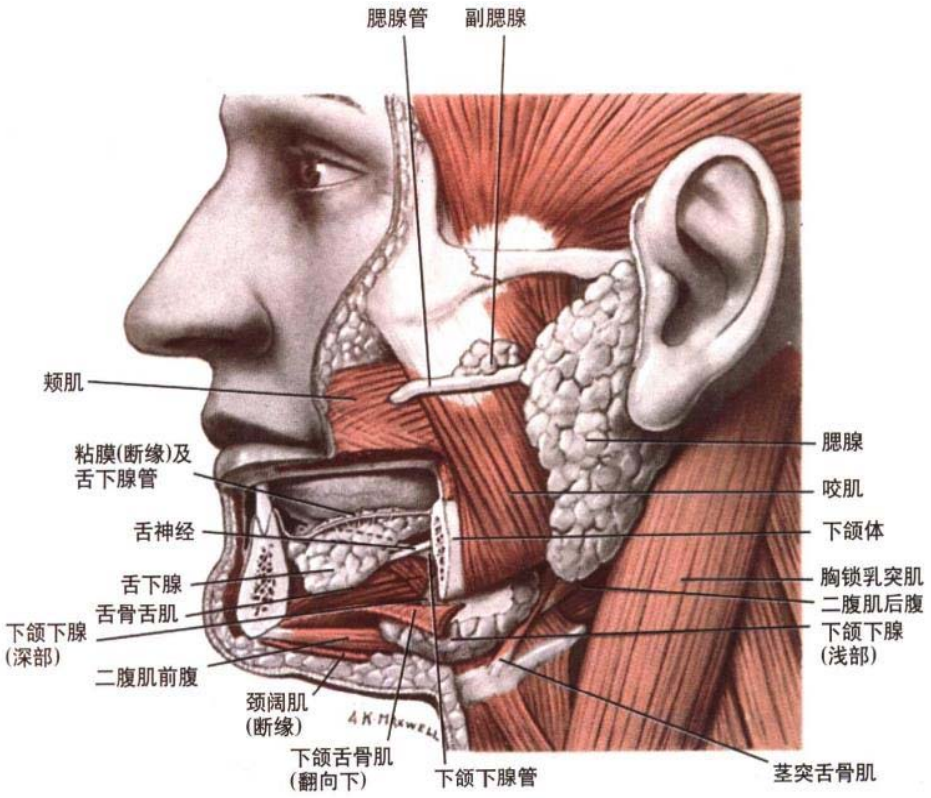

图 12.4 左侧唾液腺图。下颌下腺浅部颅端已切除，下颌舌骨肌切断并翻转向下，暴露下颌下腺深部。

肌附着于腭腱膜的上面，腭咽肌的两束纤维，一束位于腭帆提肌前面，另一束位于后面。腭舌肌附着于腭腱膜的下面（关于腭咽括约肌的描述，见后）。

腭肌的神经支配 除了腭帆张肌由下颌神经支配外（见第8篇），其他腭肌都由副神经脑根的纤维支配。这些纤维经迷走神经，或舌咽神经到达咽丛。有的学者还认为腭帆提肌也受面神经支配。Ibuki等（1978）报告，根据电镜观察，猴子的这一运动径路包括岩大神经、翼腭神经节和腭小神经。Keller等（1984）通过对猫的轴突进行逆行追踪的方法，发现腭帆提肌的运动神经元位于疑核而不在面神经核。他们还认为腭帆张肌的运动神经元位于三叉神经运动核。

腭的缺损 在因发育不全造成的缺损中，先天性腭裂已引起重视（见第3篇）。腭咽关闭不全比较少见，可因腭肌，特别是腭垂肌发育不全而引起。由此而引起的粘膜下裂可致软腭中线处出现“V”字形的切迹。由于白喉毒素对延髓部神经元的毒性作用，可致软腭瘫痪。在这种状态下，声音为鼻音，吞咽时液体返流入鼻腔，可见软腭松弛、麻痹、不能活动。另外，舌咽神经、迷走神经、副神经，或它们在延髓中的神经核损伤均可引起腭瘫痪。

唾 液 腺

一个唾液腺是指任何一个向口腔内排除分泌物的细胞或器官。习惯上将其分为大唾液腺和小唾液腺两种。大唾液腺（major salivary glands）位于口腔粘膜以外的部位，经排泄导管与口腔相通。小唾液腺（minor salivary glands）位于口腔粘膜内或粘膜下层，直接开口于粘膜上或经许多小的导管开口于口腔。人类，大唾液腺包括成对的腮腺、下颌下腺和舌下腺；小唾液腺包括位于舌内的舌前腺和舌粘膜内的许多小舌腺（见后）。此外，在口腔内还有唇腺、颊腺和腭腺（见前）。唾液腺分泌唾液可润滑食物以利吞咽，湿润颊粘膜有助于发音说话，溶解食物以引起味觉；唾液中含有化学酶，如淀粉酶、激素等，以及其他成分，如高血糖素样蛋白（lawrence等1977），血清素（Feyrter 1961），也含有抗菌剂的分泌物（包括IgA、溶菌酶、乳铁传递蛋白）。大唾液腺及其导管的位置，详见图12.4 。

腮 腺

腮腺（parotid gland）是唾液腺中最大的一对（图12.4~8），平均重约25g，分叶状，淡黄色，外形不规则。大部分位于外耳道下方，下颌支与胸锁乳突肌之间。向前突至咬肌表面，位于上方的颧弓和下方的腮腺导管之间，形成孤立的一部分，称为副腮腺 （accessory parotid gland）。腮腺几乎全部由浆液性腺组织构成（见第2篇）。

腮腺囊（capsule）由颈深筋膜构成，其浅层致密，紧密附着于腮腺表面，并向腺实质内发出纤维隔，将腮腺分成许多小叶。腮腺囊向上附着于颧弓，在腮腺内侧紧密附着茎突、下颌骨及颞骨鼓部，并与有关肌肉的纤维鞘融合一起。在茎突和下颌角之间的筋膜部分明显增厚，形成茎突下颌韧带，界于腮腺和下颌腺之间。腮腺呈倒置的三面锥体形，有一小的上面、和浅面、前内侧面和后内侧面，向下逐渐缩窄成一钝尖。

上面（superior surface）凹陷，与外耳道软骨部及颞下颌关节的后面接邻，此处耳颞神经绕下颌颈穿入腮腺囊内。尖（apex）向下掩盖二腹肌后腹和颈动脉三角上部。

浅面（superficial surface）由皮肤和浅筋膜覆盖，浅筋膜内有耳大神经的浅支、腮腺浅淋巴结和颈阔肌后缘。浅面向上延伸至颧弓，向后遮盖胸锁乳突肌，向下至腮腺尖，向后下至下颌角、向前至腮腺导管下方咬肌浅面（图12.4,7）。

前内侧面（anteromedial surface）与下颌支的后缘相接触并形成一浅沟，覆盖着咬肌的后下部、颞下颌关节的外侧面和相毗邻的部分下颌支。在下颌支内面向前延伸至翼内肌。面神经的分支自该面的前缘穿出达面部。

后内侧面（posteromedial surface）与乳突、胸锁乳突肌、二腹肌后腹、茎突及起于茎突的肌肉相邻。颈外动脉在进入腮腺之前贴附于该面并形成压迹。颈内动脉和颈内静脉与腮腺之间有茎突和起于茎突的肌肉相隔（图12.7）。前内侧面和后内侧面汇成腮腺的内侧缘，可深达咽侧壁。

某些结构部分地或全部穿过腮腺，甚至在腺内分支。颈外动脉进入腮腺后内侧面，分为上颌动脉和颞浅动脉。上颌动脉自腮腺前内侧面穿出腺体，颞浅动脉在腺内发出面横动脉，上行至腮腺上缘离开腺体（图12.6,7）。耳后动脉也可从位于腮腺的颈外动脉发出，自后内侧面离开腺体。下颌后静脉（见第10篇）由上颌静脉和颞浅静脉汇合而成，在颈外动脉浅面，腮腺尖后面离开腮腺与耳后静脉汇合成颈外静脉。下颌后静脉有一交通支从腮腺尖的前面离开腮腺与面静脉汇合。穿经腮腺最浅层的结构是面神经。从后内侧面的上部进入腮腺（图12.7），行向前下方，在下颌支后方分成上、下两干，自此再发出终末支离开前内侧面，经内侧到达前缘，分布至面部表情肌。

腮腺作为口腔的衍生物，由颊粘膜上皮形成的细胞索发生而成。以后逐渐增长，向后伸至耳部并覆盖面神经。腺体延伸穿经面神经的分支之间，形成腮腺深部。腮腺最大的部分位于面神经的两条主干，即颞干和颈干之间（Bailey 1947,McKenzie 1948）。腮腺最终将面神经及其分支包裹在腺体内，并借面神经将腮腺分成浅、深两叶。

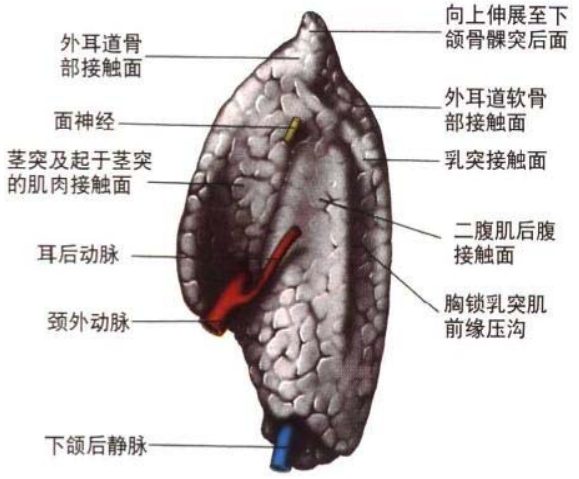

图 12.5 右腮腺后内侧面观。

腮腺管 腮腺管（parotid duct）（图 12.4,16A）长约 5cm，由腮腺前部内的两条导管汇合而成（见本篇）。自腮腺前缘发出，横过咬肌表面至咬肌前缘，约呈直角急转向内，穿过颊脂体和颊肌，然后向前在颊肌和口腔粘膜之间斜行，开口于上颌第二磨牙相对的粘膜小乳头。腮腺管在跨过咬肌时有副腮腺管汇入。此处，腮腺管位于面神经的上、下颊支之间，副腮腺和面横动脉在其上方。下颌神经的颊支从颞肌和咬肌深面穿出，恰位于腮腺管在咬肌前缘处的下方。

腮腺管壁厚且坚韧，由一层较厚的平滑肌纤维和内面衬有一层低柱状上皮的粘膜共同组成。管径约 3mm，开口处口径较小。

表面解剖 在面部可触摸到腮腺管，在口腔前庭内更易触到。当牙齿咬紧，使咬肌紧张，将手指在咬肌前缘处压在腮腺管上，并向后移动，便可感受到滑动的腮腺管。腮腺前缘的体表投影：从下颌骨的髁突到咬肌中点稍上方，再到下颌角后下方 2cm 处的连线；上缘：自下颌骨髁突，越过耳垂到乳突的曲线；后缘：为连结前缘的下端和上缘后端的直线。腮腺管相当于从耳屏下缘到鼻翼与口角连线中点之间连线的中 1/3 段。

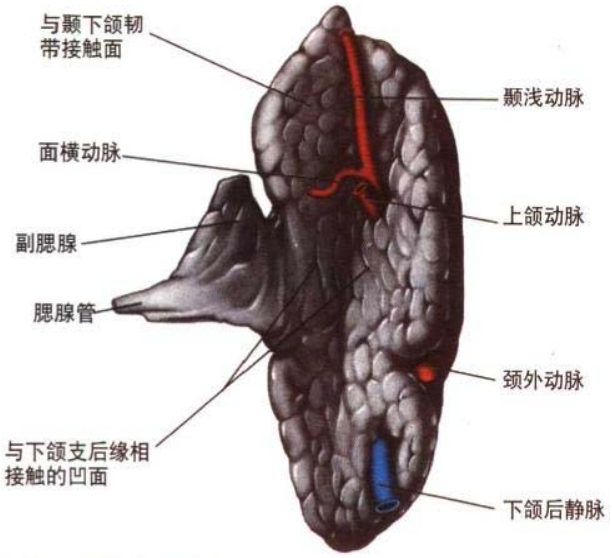

图 12.6 右腮腺前内侧面观。

血管和神经 腮腺的动脉来自颈外动脉及其在腮腺内和周围的分支。静脉经局部的属支汇流入颈外静脉。淋巴管穿过腮腺表面及实质内的 2～3 个淋巴结，其输出淋巴管注入颈外侧浅、深淋巴结。分布到腮腺的传出神经为自主神经，包括来自颈外动脉丛的交感神经纤维，以及来自舌咽神经的副交感神经纤维。副交感神经纤维自舌咽神经发出后经鼓室神经、岩小神经到达耳神经节，节后纤维随耳颞神经分布于腮腺，管理腮腺的分泌活动。临床观察发现，在人类，腮腺也接受经鼓索来的分泌神经纤维（Reichert 和 Poth，1933，Diamant 和 Wiberg,1965）。Holmberg（1972）发现狗的腮腺分泌神经来自上颌神经丛、面神经和耳颞神经，但在人类尚不能确定。有关腮腺的神经支配至今仍有争议。在对猫的研究发现，不管是交感神经还是副交感神经纤维均终止于腺细胞（Génis-Gálvez 等，1966）。

下颌下腺

下颌下腺（submandibular glands）（图 10.81,12.4,7）为成对器官，大小如核桃，形状不规则，可分为较大的浅部和较小的深部。两部在下颌舌骨肌后缘处互相连结。该腺属于浆液粘液性腺体。

浅部（superficial part），位于二腹肌三角内，向前扩展至二腹肌前腹，向后至茎突下颌韧带，借此韧带与腮腺相隔。向上延伸至下颌体的内侧，向下掩盖二腹肌前、后腹之间的肌腱，以及茎突舌骨肌在舌骨上的附着处。通常将腺体分为内、外侧和下三个面，部分腺体被来自舌骨大角的颈深筋膜的两层所包绕，一层跨过下颌骨下缘，覆盖下颌下腺下面，另一层跨过下颌骨内面的下颌舌骨肌线，覆盖下颌下腺的内面。

下面（inferior surface），由皮肤、颈阔肌和颈深筋膜覆盖，此外还有面静脉、面神经颈支横过，以及下颌下淋巴结与之相邻，有的淋巴结甚至位于腺体内（见第 10 篇）。

外侧面（lateral surface），恰贴附于下颌骨体内面的下颌下腺窝内，并与翼内肌在下颌骨的附着处相邻接。其后上部有一沟，为面动脉经过而成。该动脉最初位于下颌下腺深面，然后至下颌下腺外侧面与翼内肌在下颌骨的附着点之间，绕经下颌骨下缘，分布到颜面。

内侧面（medial surface），前部与下颌舌骨肌相邻，且二者之间有下颌舌骨肌神经和血管，以及颏下血管的分支。其后部借茎突舌肌、茎突舌骨韧带和舌咽神经与咽壁相隔，其中部与舌骨舌肌相邻，二者之间有茎突舌肌、舌神经、下颌下神经节、舌下神经及舌深静脉。向下、内侧面与茎突舌肌和二腹肌后腹相邻。

深部（deep part），向前扩展至舌下腺的后端，位于下外侧为下颌舌骨肌和内侧为舌骨舌肌、茎突舌肌之间。其上方有舌神经穿行，下方有舌下神经和舌深静脉通过。

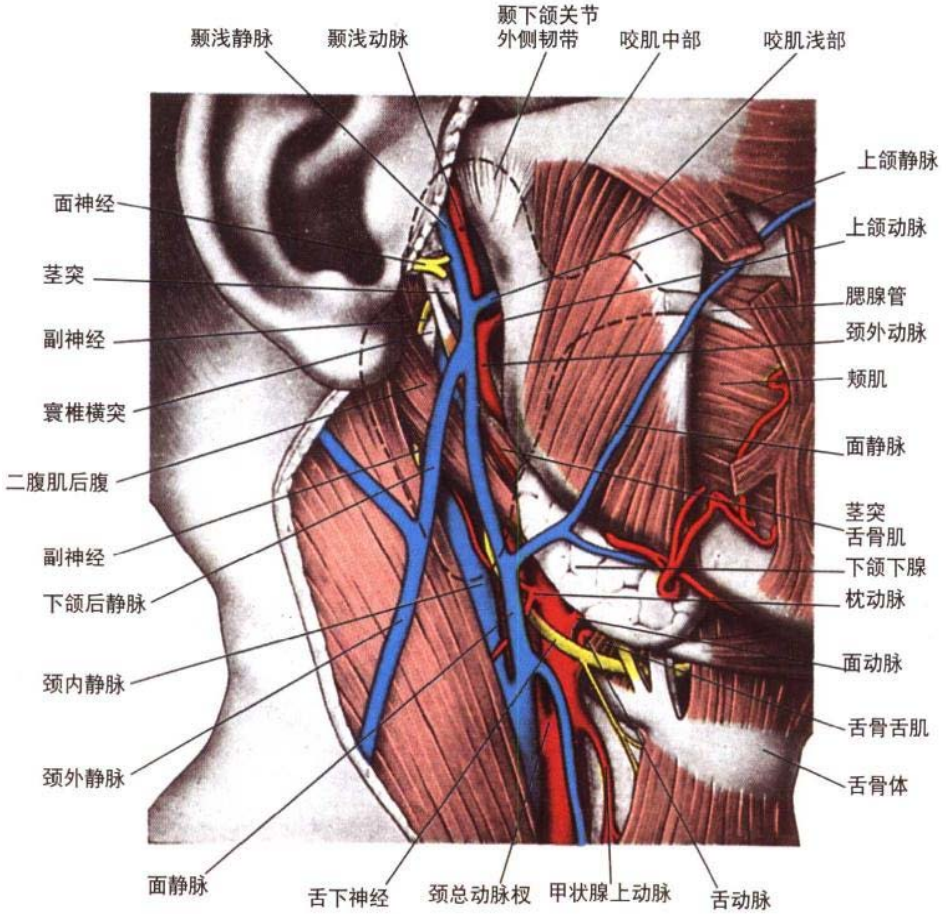

图 12.7 腮腺深部主要毗邻。黑色虚线表示腮腺轮廓。

将食指放在口腔底、拇指放于口腔底下方，在下颌角的前内侧可触及该腺体。

下颌下腺管 下颌下腺管（submandibular duct）（图 12.16B,60）长约 5cm，管壁较腮腺管薄，由浅部内的许多小管汇合而成。自该部内侧面、下颌舌骨肌后缘后方发出，穿过该腺深部，先向上、稍偏后 4～5mm，然后向前位于下颌舌骨肌和舌骨舌肌之间，继而走行于舌下腺和颏舌骨肌之间，开口于舌系带两侧的舌下阜（图 12.55）。下颌下腺管在途经舌骨舌肌表面时，其上方有舌神经、下方有舌下神经与之并行，约至舌骨舌肌前缘附近，舌神经则绕下颌下腺管外侧，其终末支沿下颌下腺管的内侧上行（图 12.60）。下颌下腺管穿经下颌下腺深部时，有引流该部的小管汇入。下颌下腺管内有时可发生结石，不透 X 线，可触及。

血管和神经 下颌下腺的血液供应来源于面动脉和舌动脉的分支。其静脉与动脉伴行注入面前静脉。淋巴管汇流入颈外侧深淋巴结，特别是颈内静脉肩胛舌骨肌淋巴结，途中穿过下颌下淋巴结群。该群部分淋巴结位于下颌下腺浅部的前端和内侧面，有的深入腺体内。下颌下腺的神经来自下颌下神经节。该节接受鼓索来的副交感神经纤维及下颌神经的分支舌神经的感觉纤维。在狗和猫，下颌下腺的神经来自 Langley 神经节（见第 8 篇）。在人类，来自鼓索的副交感神经纤维主要在下颌下神经节交换神经元。在下颌下腺门附近，有一小的副交感神经节，有来自下颌下神经节的分支穿过。Garrett 和 Kemplay（1977）用儿茶酚胺荧光和电子显微镜观察，发现猫的肾上腺能神经纤维均来自交感干的颈上神经节。

舌 下 腺

舌下腺（sublingual glands）（图 12.4）是三对唾液腺中最小的一对。位于口腔粘膜深面，下颌骨舌面的舌下腺窝内，靠近下颌联合处。舌下腺细长、扁平，状如杏仁，重约 3～4g，为粘液腺（见第 2 篇）。

舌下腺的表面是口腔粘膜，隆起处称为舌下襞。其下方为下颌舌骨肌，前面两侧腺体的前端互相靠近，后方有下颌下腺的深部，外侧是下颌舌骨线以上的下颌骨前部，内侧为颏舌骨肌。二者之间有舌神经和下颌下腺管通过。舌下腺有 18～20 条排泄管，叫舌下腺小管（small sublingual ducts），分别开口于舌下襞，少数几条汇入下颌下腺管。在腺体前部有一舌下腺大管（major sublingual duct），单独或与下颌下腺管共同开口于舌下阜。

血管和神经 舌下腺的动脉血供应来自舌下动脉和颏下动脉。静脉伴随动脉行走。神经来自舌神经、鼓索和交感神经纤维。副交感神经纤维在下颌下神经节交换神经元。神经元可发纤

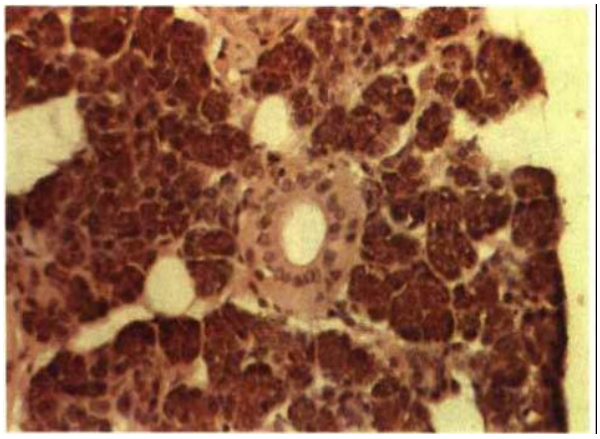

图12.8 腮腺切片。H·E染色×350

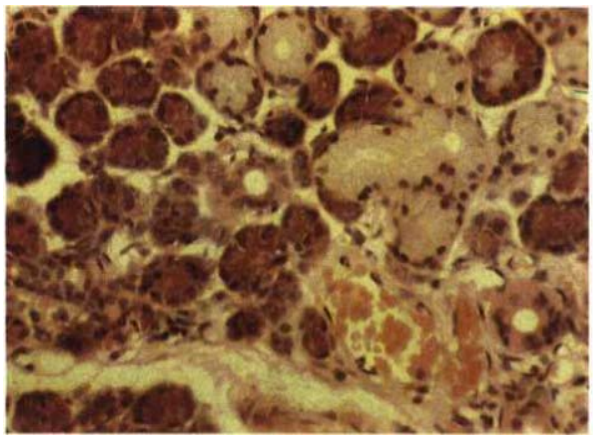

图12.9 下颌下腺切片。H·E染色×350

维进入舌神经的末梢纤维中，形成一明显的舌下神经节。确切的神经支配尚未完全明了。

大唾液腺的微细结构

大唾液腺属复腺，像葡萄（图12.8-13），由许多叶组成，叶又分为若干小叶。叶间由致密结缔组织分隔，内有分泌（集合）管、血管、淋巴管、神经纤维和小神经节。每个小叶有一根导管，其分支始于膨大的分泌‘末房’或腺泡。分泌物经过闰管、纹状管和排出管时得以加工，最后进入一根或多根主导管，排入口腔成为唾液（见后）。

唾液腺腺泡 唾液腺的分泌部称腺泡或腺末房（图12.13）。在外分泌腺分泌部的形态和细胞学描述中，所采用的种种不同命名法不免会产生许多混乱。为此，Garrett(1976)，Young和van Lennep（1978）对有关问题作了论述。

在后面的描述中，近似球形的腺末房称为腺泡(acinus)，管形者称腺管（tubule），居中者称为管泡（tubuloacinus）。腺泡的分泌细胞大都呈锥形，顶部窄，基部宽；腺管的分泌细胞多为棱柱体，断面呈柱状。这些细胞，主要产生唾液蛋白和糖蛋白，按照其分泌物的性质分类为浆液细胞（serous cell）、浆粘液细胞（seromucous cell）或粘液细胞（mucous cell）。遗憾的是在实际应用中这种分法未得到一致认可。浆液细胞分泌低粘滞性的浆液，粘液细胞分泌高粘滞性的粘液，最初用简单的组织学染色法加以鉴别。后来的改良技术可以鉴别一系列不同比例的浆粘液分泌物。目前已建立起一个从酸性蛋白多糖含量可忽略不计的浆液分泌物到富含蛋白多糖的粘液分泌的连续系列。应用Young和van Lennep（1978）提出的标准，腺细胞可这样命名：如果颗粒小，分散，均质，嗜酸性，电子密度高，为浆液；颗粒较大而密集，界限不清，弱嗜酸性，均质，电子密度相当低，为粘液；浆粘液者外观介于上两者之间，颗粒或密集或分散，嗜酸性强或弱均质状或不均匀。腺体或分泌腺泡只含有一种类型的细胞者称为同质分泌腺或腺泡（homocrine）；而含一种以上者称为异质分泌腺或腺泡（heterocrine）。

人腮腺的腺末房主要是浆粘液（或浆液）腺泡（图12.8）；粘液腺泡罕见。下颌下腺通常多是浆粘液腺泡，也有些粘液腺泡（图12.9,10）。舌下腺（图12.11,12）是典型的粘液性腺

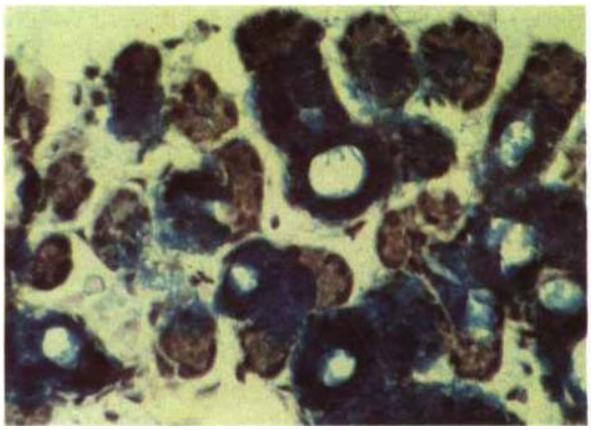

图12.10 下颌下腺切片。苏木素、伊红、阿里森蓝染色。可见粘液细胞着蓝色、浆液细胞被苏木素伊红着色 ×350

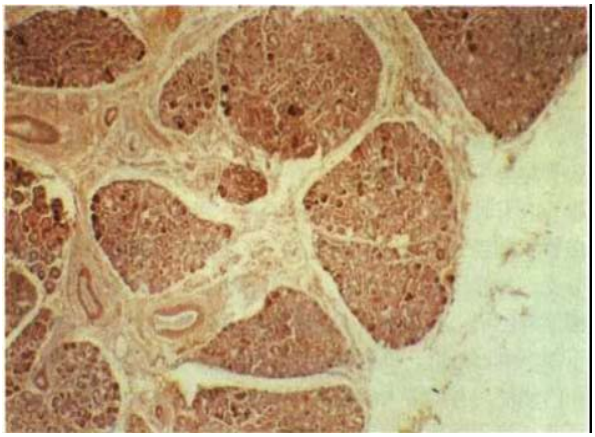

图12.11 舌下腺切片。H·E染色×80

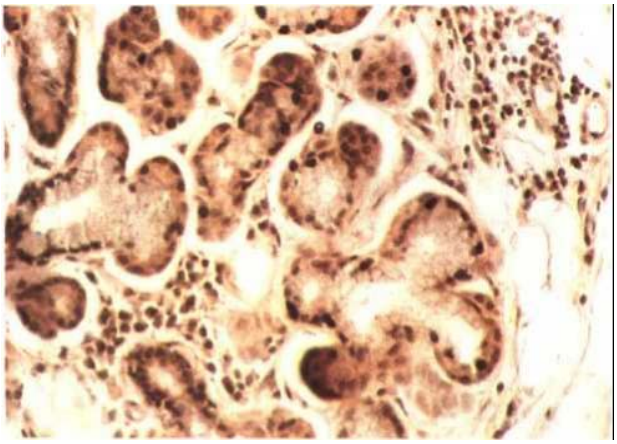

图12.12 舌下腺切片。H·E染色×350

管，但也可见浆粘液细胞，常形成腺泡或半月（demilune）（Young 和van Lennep 1978）。许多哺乳类动物的下颌下腺也可见浆粘液性半月，这是新月形的腺细胞群，位于粘液性腺末房的基部（图12.13）粘液性细胞和基板之间，通过粘液性细胞之间的纤细小管与腺泡腔相通。按照上面论及的标准，大唾液腺皆属异质性腺。

图12.13中可见这些细胞的超微结构。浆粘液细胞和浆液细胞大致为锥形。基底质膜通常平滑；侧面有皱褶，与毗连细胞彼此嵌插；顶端（腔面）有微绒毛，其间常见内吞小泡。细胞之间有不连续的分泌小管，开口于腺泡腔，基部侧面由连接复合体封固。闭锁小带常常密封细胞周围。但是，大鼠腮腺冷冻断裂电镜照片可见，腺泡细胞的紧密连接是不连续的（引自Camilli等 1976）。核的形态和位置不一，但较粘液细胞的核更近似球形和远离基底部。顶部胞质充满形态不同的颗粒（Tandler 1972;Riva和Testa-Riva 1973）；核下胞质的突出特点是由大量密集平行排列的扁平池组成的粗面内质网；核上高尔基复合体旁有光滑的膜被小泡；还有细长的线粒体、溶酶体和微丝；偶尔可见大的脂滴。

粘液细胞呈柱形；腔面质膜比较平滑；细胞间分泌小管罕见。核上方可见大而密集的低电子密度的分泌颗粒，常常融合；粗面内质网和高尔基复合体类似于浆液细胞和浆粘液细胞，但核较扁且更接近基部。

唾液腺的导管 唾液腺的导管（图12.13）从腺末房开始依次为闰管、纹状管和分泌管。

闰管，由单层立方或扁平细胞围成。细胞质内有长线粒体、少数粗面内质网池、核旁高尔基复合体、溶酶体和分泌颗粒。提示蛋白质合成少，但不排除向唾液内输入水和电解质的可能性。这种作用产生于腺末房细胞还是导管细胞仍不明确，常归于腺细胞，也可能与闰管有关。

纹状管（图12.13），由基底纵纹细胞围成（Pfluger 1866）。电镜显示纵纹是质膜内褶，其间有密集排列的线粒体，侧褶与毗邻细胞互相嵌插，常由桥粒连接。质膜内褶与局部大量线粒体是具有转运电解质功能的上皮细胞的特征性结构，这些细胞运送K^+至唾液并重吸收水和其中的Na^+（Thaysen等 1954）。纹状管细胞的侧面质膜由不连续的连接复合体连接（Garrett和Parsons 1974），腔面有微绒毛，细胞质常常突入管腔形成顶泡，可脱落入唾液（顶浆分泌：参见前文及Takano 1969,Garrett 1976）。纹状管还可分泌IgA（Kraus 和Mestecky 1971）、溶菌酶（Kraus 和Mestecky 1971）和激肽释放酶（kallikrein）（Garrett和Kidd 1975）。IgA产生于上皮下的浆细胞。

关于分泌管的超微结构很少有详细报道。大鼠分泌管由单层柱状或假复层上皮围成，主要为高柱状细胞，密集的基底纵纹间有细长纵行线粒体（Tamarin 和Sreebny 1965）。这些纵纹细胞与毛细血管的关系比其他部位的管道系统更密切，提示它不仅仅运输分泌物，也可能参与电解质的转运。

唾液腺的肌上皮细胞 肌上皮细胞（myoepitheliocyte）（图12.13～15）具有收缩功能，与闰管和腺末房有关，位于基板与上皮细胞之间，也与小叶内和小叶外的导管有联系（Chaudhry等 1987）。Garrett和Emmelin于1979年把肌上皮细胞的收缩机能作用概括如下：促进唾液排出，缩小闰管和腺末房的容积，增加分泌压力；帮助唾液流克服外周阻力；在一定情况下，也有利于分泌细胞的分泌活动。

肌上皮细胞的形态取决于所在位置：位于腺末房者呈星形，像‘篮细胞’那样伸出树状长突起在腺末房周围交搭成网。位于导管壁者呈梭形，突起较少，沿闰管长轴延伸。腺末房的肌上皮细胞从核周体发出4～8支放射状突起，每支又发出2个或更多的次级突起。相反，闰管的肌上皮细胞的突起很少有分支，常与末房者彼此交搭。

肌上皮细胞的细胞质（图12.15）可分为丝状部和非丝状部。后者含细胞核、核旁高尔基复合体、溶酶体和线粒体，人类细胞可能还有中性脂肪小体（Garrett1963）。突起及其分支内可见明显的丝状物，类似于平滑肌细胞的肌丝（参见第7篇），可见细肌丝（4nm）和粗肌丝（10nm），细肌丝纵形排列于突起内，粗肌丝较少，散在其中。肌丝常常终止于基底面质膜的附着板上，使基底面质膜出现岩干凹刻。与附着板相对的基板增厚，两者紧密相贴。因此Bannerjee等曾于1977年提出，基板可增强和支持相邻的上皮。当肌上皮细胞收缩时，可在附着板处拉紧基板（Garrett和Emmelin 1979）。肌上皮细胞与分泌细胞和导管细胞之间有桥粒连接，纤毛偶尔从肌上皮细胞延伸到邻近上皮细胞的锯齿形缺刻内。纤毛首先由Tanler 于1965年在人下颌下腺肌上皮细胞上观察到，继之在人的其他唾液腺（Tandler 等1970）和其他动物的腺体内发现（Cutler 和Chandhry 1973,Kidd 1978）。Stirling 和Chandler 曾于1976年报道，人乳腺肌上皮细胞上有纤毛（见第5篇）；1979年Garrett和Emmelin提出，每一个唾液腺肌上皮细胞上可能也有一根纤毛。纤毛可能具有化学

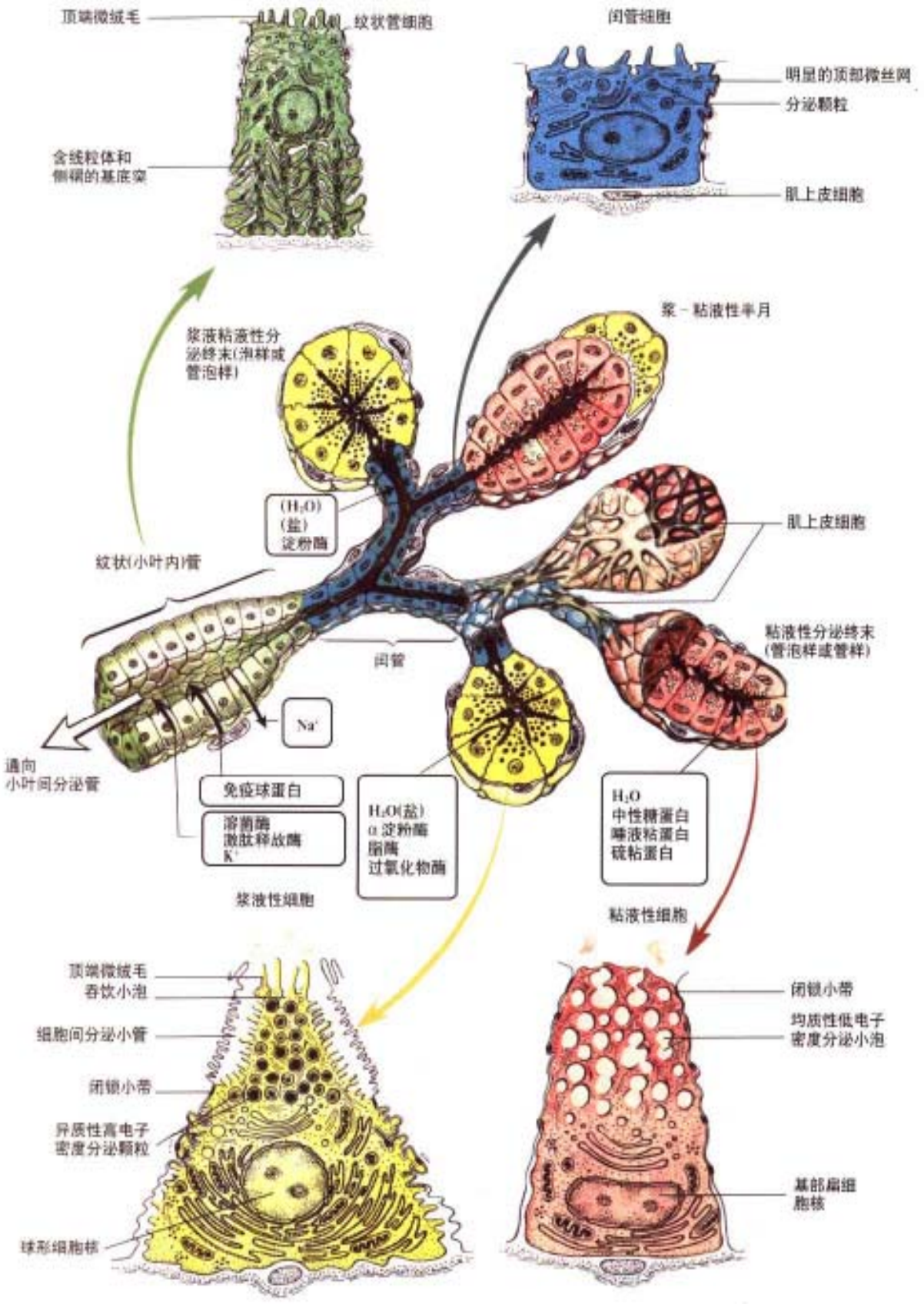

图 12.13 唾液腺一般结构和超微结构示意图。

图 12.14 唾液腺内导管、分泌部和微动脉的神经支配。

感受器和（或）机械感受器作用。

唾液腺肌上皮细胞受交感和副交感神经双重支配（Garrett 1972,1976），二者的几个轴突或联合轴突支配一个细胞。大鼠舌下腺的肌上皮细胞可能仅有胆碱能神经支配（Templeton 和 Thulin 1978）。交感神经或副交感神经受刺激可引起肌上皮细胞收缩（Garrett 和 Emmelin 1979）。详见第 2 篇关于这些细胞的描述。

唾液腺机能活动的调控

不同刺激所产生的唾液分泌在成分、量和速度上存在着明显的区别，提示其调节机制非常精细（Emmelin 1972）。在有些腺体，其唾液的分泌是自然发生的；另外一些腺体的分泌则是不同类型的感觉刺激引起的，如味觉、痛觉、嗅觉和触觉。分泌可能是持续性的，但在一较低的静息水平；也可能是部分自发的、部分或主要是对口咽粘膜干燥刺激的反应。咀嚼期间或自主神经受刺激后，腺体分泌能在静息水平上迅速增加。许多类型的唾液腺效应细胞（浆液以及浆粘液和粘液分泌细胞，肌上皮细胞，所有导管的上皮细胞和局部血管的平滑肌）活动的不同调节，影响唾液的多少和质量。唾液腺的分泌活动受激素和神经的双重调节。

激素调节 1967 年，Blair-West 等报道了循环激素作用于唾液分泌的情况。在生理状态下，激素直接引起唾液分泌的证据尚不充分，但可能改变腺细胞对神经刺激的反应。猫下颌下腺的局部激素对其分泌活动有明显的作用，例如，尽管血管扩张要由神经刺激启动，但要靠局部形成的血管激肽维持（Gautvik 等 1972）。

神经调节 除自发性分泌外，绝大多数唾液腺由自主神经引起分泌，所有腺体内的唾液流动都要受神经调节，包括胆碱能（副交感）和肾上腺素能（交感）神经（Garrett 1976）。

典型的神经支配见图 12.14，但细微差别存在于不同的腺体和物种之间（Garrett 1972），也存在于不同年龄的个体之间（Yohro 1971）。这里仅论述其共有的特点。胆碱能神经常常与导管伴行并随机形成树状分支包绕分泌末房。肾上腺素能神经一般沿动脉及其分支进入腺实质。主分泌神经主要由



图12.15 唾液腺肌上皮细胞透射电镜像。可见细胞质表层的丝状结构和核旁的非丝状成分。NM=肌上皮细胞细胞核；NS=分泌细胞细胞核。（伦敦Guy大学医科牙科联合学院R M Palmer供图）。

无髓神经纤维组成，但也有少量有髓神经纤维，大概是一些节前传出或传入纤维。节后传出轴突（Norberg 1967）因线粒体和小泡的聚集而呈周期性膨大，胆碱能轴突的小泡电子密度低，肾上腺素能轴突的小泡有高电子密度核芯。腺体内各类神经纤维互相混杂，胆碱能和肾上腺素能轴突常常位于同一施万细胞形成的相邻鞘内（Eneroth 等1969，Garrett 1972，1976）。

在神经效应器连接（neuroeffector junction）处（图12.14），轴突与其支配的效应细胞所形成的突触与功能密切相关。在轴突最接近效应细胞处没有施万细胞覆盖。如果效应细胞是上皮细胞，这种连接可命名为膜上连接（epilemmal junction）或膜下连接（hypolemmal junction）（Garrett 1975），此种命名由Arnstein（1889,1895）提出。在膜上连接，轴突和效应细胞之间相隔约100nm，内有基板。在膜下连接，轴突穿过基板，与效应细胞相隔仅约20nm。一根轴突可能直接支配几个效应细胞，使其同步活动；更多的是间接地通过相邻细胞间的电偶联（Lowenstein和Kanno 1964）使其同步活动。一个效应细胞也可接受几根胆碱能和（或）肾上腺素能轴突的支配。一根轴突可能作用于几种类型的效应器。虽然有分别支配分泌活动和血管收缩的交感神经轴突（Emmelin 和Engström 1960），但前者也引起肌上皮细胞收缩；一根单独的副交感神经轴突可通过一系列的神经效应器连接同时引起血管扩张、分泌活动和肌上皮细胞收缩（Emmelin 1972）。

分泌末房通常有非常丰富的神经支配，一个细胞常常受胆碱能和肾上腺素能两种神经支配。胆碱能轴突可刺激分泌早已被人们所公认。1974年已经证实，至少是在大鼠腮腺内交感神经也能刺激分泌（Harrop和Garrett 1974，Hodgson和Spiers 1974），但肾上腺素能轴突引起的唾液分泌在数量和组成上有何不同及其机制仍不清楚。在混合（异质）腺内，肾上腺素能和胆碱能神经能激活不同类型的细胞；但在同质分泌腺（参见前文）中，肾上腺能和胆碱能两种神经对同样的腺细胞可产生不同的作用（Garrett 1972）。在某些情况下，交感神经性活动可通过改变腺细胞对副交感神经的反应来调节其分泌活动，而不是直接产生调控作用。

唾液腺的导管可明显改变唾液成分（见前），虽不像分泌部对神经调节的反应那么明显，但它们的活动至少是部分地受神经影响。1958年Lundberg报道，猫颌下腺导管细胞对副交感神经和交感神经的两种刺激都产生电兴奋。大多数物种的胆碱能纤维位于纹状管附近，偶尔形成膜下连接，更经常与闰管上皮形成膜下连接；某些物种，包括人类，肾上腺素能纤维也与纹状管有关（Garrett 1967）。主导管可能仅受胆碱能神经支配。但是，Schneyer 于1976年观察到，交感神经刺激可改变大鼠颌下腺主导管电解质通过上皮的转运，提示可能存在肾上腺素能支配。

分泌末房和闰管上的肌上皮细胞的神经支配，在生理学上还模糊不清。但是，电镜观察到了交感和副交感神经的膜下神经连接（Kagayama 和Nishiyama 1972）。肌上皮细胞受肾上腺素能神经的刺激而收缩；它们能对单一刺激起反应，说明其敏感性很高。胆碱能纤维的作用尚不太清楚，但也可

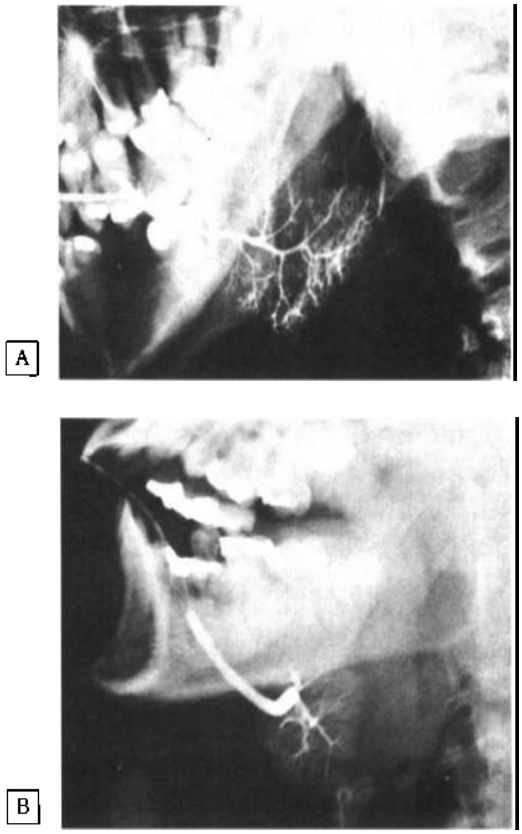

图12.16A，B A．腮腺X线造影照相；B．下颌下腺X线造影照相，在以上两个图像中都能看到向腺体导管注入造影剂的套管（详见正文）。

引起其收缩（Garrett 1975），有助于唾液分泌。

结构方面的研究显示，唾液腺中的微动脉受肾上腺素能和胆碱能神经的双重支配（Young 和van Lennep1978）。前者较多，可使血管收缩；后者可导致血管舒张，但要靠局部血浆激肽来维持（见上文）。

关于唾液腺的传入神经未见有价值的报道。当唾液腺导管阻塞和涎管X 线造影时可引起疼痛，这提示唾液腺有感受伤害的功能，但期待着解剖学方面的研究给予形态学的证实。感觉末梢见于腺的主导管，也应该见于其他部位。输入纤维可能随支配腺体的交感和副交感神经干而进入腺体。加压于狗的下颌下腺导管可提高鼓索的输入活动（Garrett 1975）;腺内的压力感受器可能与这种反应有关。唾液腺的感觉神经支配还需深入研究。

副唾液腺

除了主要的唾液腺之外，尚有其他一些副唾液腺（accessory salivary glands ）存在。有的位于舌内（见本篇），有的位于腭扁桃周围、以及腭扁桃的小囊之间。大量的是位于软腭以及硬腭后部和唇、颊内。这些腺体与大唾液腺的结构相同，主要为粘液腺腺体。

唾液腺管X线造影

将造影剂，如碘油，经插管注入腮腺管和下颌下腺管，可显示这些腺体的导管系统的类型和口径。腮腺管造影侧位片显示，该管在下颌支后缘中部附近，由一条上升和一条下降的两条排泄管以直角相汇合而成（图 12.16A）。当其跨越面部时，接受来自上方副腮腺的5－6条小排泄管；在其弯曲绕过咬肌前缘时，因受压迫，阴影显示其管径变细。腮腺管在腺体内的部分接受一系列交替上升和下降的小排泄管，每一小排泄管都由接受腺泡的最细小的闰管组成。腮腺管造影时，腺泡并不显示膨大，但由最细小的闰管的游离末端而表示。下颌下腺管起自该腺的最下部，侧位观位于下颌骨下方，垂直上升至下颌骨下缘的上方，急转弯向前，逐渐上升至开口处。下颌下腺管的垂直部接受前、后方来的小排泄管，在其急转弯处，接受来自该腺后部的大排泄管（图12.16B）。每一排泄管都是由分布到腺泡的最细的闰管汇合而成。这些闰管在腮腺管造影时能够看到。将造影剂注射于下颌下腺管内，可进入舌下腺大管内，也可显示舌下腺前部的小排泄管。

牙

前　言

除了人类以外，牙齿对于大多数哺乳动物和其他的脊椎动物是生存所必需的、而且寿命与咀嚼过程中牙列的耐磨程度有关。在非哺乳的脊椎动物，牙齿被不断地更换，这种情况叫多套牙（polyphyodonty）。这与动物在一生中一直需要较大的牙齿有关。哺乳动物，早期骨骼发育受限，一般有两套牙列，第一套叫乳牙，第二套叫恒牙，这种情况叫双套牙（diphyodonty）。某些哺乳动物，如鼠，只有一套牙，叫单套牙（monophyodonty），其牙齿不断地生长。双套牙的出现可能与咀嚼过程中牙咬合的进化有关。非哺乳脊椎动物，下颌关节是由上颌骨的方骨与下颌骨的一块关节骨形成，其结构类似于哺乳动物颅内的砧骨与锤骨之间的连结。下颌牙弯曲排列，距上颌牙列的内侧有一定的距离，由于向侧方的运动受限，因而不能与上颌牙咬合。哺乳动物牙齿的进化与牙骨向后上生长有关。牙骨是数块下颌骨中的一块，存在于所有非哺乳脊椎动物，靠近颞骨的鳞部，在多数哺乳动物是一块类似于颞骨鳞部的骨。与这些骨骼的变化相一致的是下颌关节的关节肌重新分布，使下颌骨能够横向运动。随着这种变化的趋势，牙的形态亦发生改变。由爬行动物祖先的简单的圆锥形牙齿，到哺乳动物进化为具有复杂切面的牙齿。下颌骨可以向侧方运动，使下颌牙齿与上颌牙齿之间产生研磨，更有效地粉碎食物。虽然化石的资料不足，使这一进化过程的详情尚不清楚，但其进化的主要阶段已明了，而且人类磨牙尖与早期哺乳动物属同一来源（图 12.17）。

哺乳动物新萌出的牙齿，经数月的磨损后，使上、下颌牙的切缘完全适合。新牙的继续萌出将不断地破坏这种关系，因此是很不利的。但是，由于小的上、下颌骨只能容纳小的牙齿，因此、在哺乳动物几乎普遍需要乳牙列。随着牙齿更换的减少，牙组织的磨损程度也减少到最小。这样牙出现坚硬而厚的釉质，呈棱柱状结构，并进化成复杂的多样化的，各具特征，抗磨损、抗破碎，具有锐利切缘的牙齿（Boyde 1976）。

爬行动物的牙，除了某些动物之外，如鳄鱼，牙齿由骨紧密地融合在上、下颌骨。但在哺乳动物，牙被牙周韧带嵌在牙床内。这种柔韧的系统，允许牙齿在贻负荷的情况下作适当的活动、调节萌出的程度，以补偿所造成的磨损。后者对于牙齿不断生长或牙冠扩展的物种更明显。这种悬置的结构还起到减震器的作用，减缓由于短暂的咀嚼负荷对周围骨的震荡作用。另外还为丰富的牙周神经有规律的分布提供了环境，牙周神经将本体觉的信息传向中枢，以调节咀嚼运动的形式。

人类食物中的碳水化合物使牙齿易患龋病和牙周病。若非人类，这种牙齿的损害甚至可导致物种的灭绝。不过这一问题在一定程度上通过粉碎、软化，或烹调易消化的食物而被克服。然而咀嚼能促进大多数食物的消化，包括烹调过的肉和蔬菜（Farrell 1956）。牙齿咀嚼粉碎的食物比人工粉碎更易消化（Lucas等，1986）。但对于人类，牙齿不再是生存所必需的，因此、导致人类牙列进一步进化改变的因素受到限制。

因为牙组织是最坚硬、最牢固，所以牙齿容易被保存下来，并成为化石，提供牙齿进化的记录。因此，牙是研究个体发生与种系发生之间关系的最好标本。在现代社会中，牙

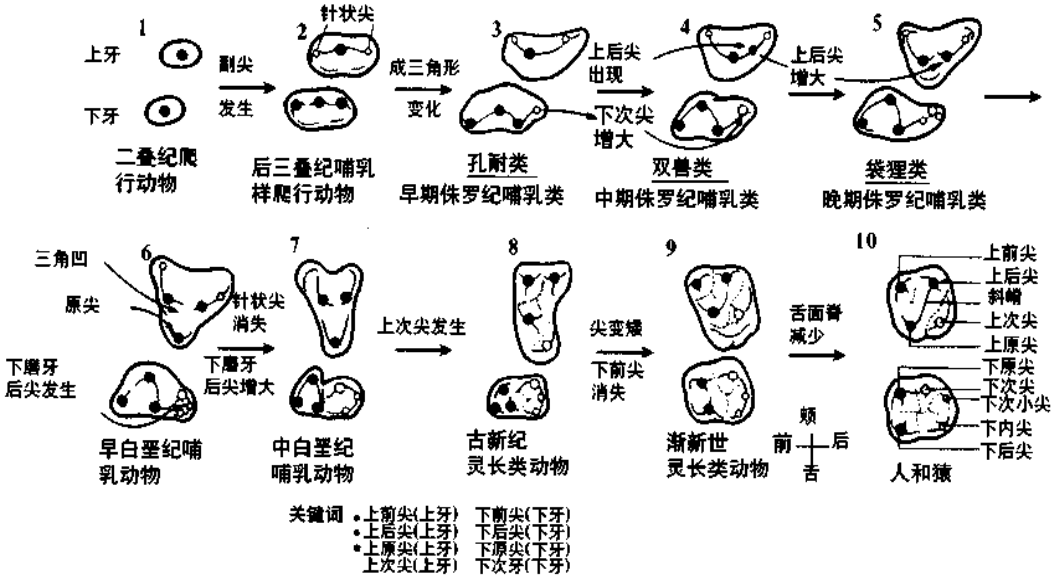

图 12.17 左上牙和右下牙咬合面观察。显示复杂磨牙咬合面的进化过程。大尖和小尖被高起的切缘连在一起。对应牙在咬合时其切缘彼此切过，有关牙尖（如上原尖和下次尖）挤入相对的凹陷（如下磨牙凹和三角凹）。

齿这种耐烧灼、耐细菌分解的特性，使其在鉴别其他方面无法辨认的尸体时具有无法估计的价值，在法医学上有重要意义（见本篇）。

牙组织的配布 牙（图 12.18～20）由牙冠和牙根组成。牙冠由坚硬半透明的釉质覆盖，牙根由淡黄色的牙骨质包绕。釉质和牙骨质在牙颈处相汇。矢状切面（图 12.19,20）显示牙体由牙质（dentine）、釉质和牙骨质构成，釉质厚约 1.5mm，牙骨质较薄。牙质内有一牙腔（pulp cavity），又称髓腔，向上延伸至牙冠的部分叫牙冠腔（pulp chamber），向下至牙根内的狭窄部分叫牙根管（pulp canal），经牙根尖孔开口于牙根尖或根尖附近，偶尔见有多个开口。牙根由牙槽骨（alveolar bone）包绕，其牙骨质与牙槽（alveolus）之间有牙周韧带（periodontal ligament）（又称牙周纤维）相隔，该韧带厚约 0.2mm。粗的胶原纤维束在一端嵌入牙骨质，跨过牙周韧带，进入牙槽壁内。在大多数非哺乳脊椎动物（和鳄鱼）有牙周韧带为牙提供了单独的、坚韧的悬置结构。在牙颈缘附近，牙周韧带和周围牙槽骨由牙龈（gingiva 或 gum）覆盖。在健康人牙龈呈淡红色，点彩状，清晰可见（图 12.21）。牙龈在粘膜龈界（mucogingival junction）与覆盖口腔的红色疏松的口腔粘膜相连续，并借上皮附着（epithelial attachment）粘附在牙颈缘附近。牙髓是结缔组织，经牙根尖孔与牙周韧带相连续，内有血管和神经。

牙的形态

由于上、下牙弓是弯曲的，在进行牙的解剖学描述时，所用术语，如前、后等已不适合。因此，与唇或颊相邻的牙面叫唇面（labial surface）或颊面（buccal surface），与舌相邻的面叫舌面（lingual surface）或腭面（palatal surface）。切牙的唇面和舌面在内侧相遇形成近中面（mesial surface），在外侧相遇形成远中面（distal surface）。这些术语也适用描述前磨牙和磨牙的相应牙面（图 12.24,25）。当然，磨牙的近中面朝向前，远中面朝向后。这样中切牙就成为近中面和远中面的基准点。磨牙的𬌗面（occlusal surface）呈结节状，是由牙裂（fissures）分隔𬌗面形成的牙尖（cusps）所致，显示出各磨牙的形态特点。切牙的𬌗面叫切缘（incisal edge）。

恒牙

恒牙（permanent teeth）（图 12.22,25,39）共 32 个，上、下颌各 16 个。生长在口腔内上、下颌的牙槽内。所有哺乳动物牙齿的名称都是根据与人类相应的牙齿的形态、功能和位置命名的。分别为：切牙（incisors）、尖牙（canines）、前磨牙（premolars）和磨牙（molars）。

上、下颌每侧各有 2 个切牙，即中切牙和侧切牙。唇面观，其牙冠呈不规则四边形，上颌切牙，特别是中切牙较下颌切牙大。新萌出的切牙，其𬌗面或切缘有 3 个小结节，常在开始咀嚼后的早期即被磨损消失。近中面或远中面观，唇面微凸，舌面呈凹凸状（舌面嵴），近牙颈缘处的凸起叫基嵴（cingulum），只存在于上颌切牙。切牙为单根牙，上颌切牙牙根呈锥形，下颌切牙在近中、远中面位置上呈扁锥形。

尖牙位于侧切牙的远中侧，较大，𬌗面为单牙尖，相当于切牙的切缘。上颌尖牙舌面的基嵴较下颌尖牙更为突出。尖牙根，特别是上颌尖牙，为全口牙齿中牙根最长的牙，并在牙槽骨上向外形成一尖牙隆突。虽然所有尖牙均为单根牙，但下颌尖牙根有时可出现分叉（Kraus 等 1969）。

尖牙的远中侧是 2 个前磨牙，每一前磨牙的𬌗面有 2 个牙尖，即颊尖和舌尖（又称双尖牙）。上颌前磨牙的𬌗面是椭圆形（其长轴为颊－腭面方向），上面有近中－远中方向的裂将其分为 2 个牙尖。颊侧面观，前磨牙看起来象尖牙，但

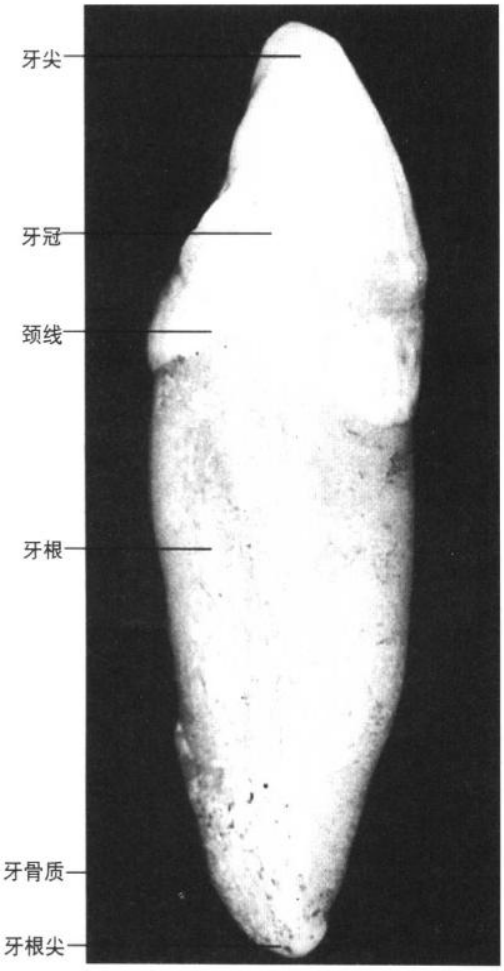

图 12.18 拔出的右上颌尖牙近中面观。示其主要分部；可见牙根被牙骨质覆盖（部分已去除）、弯曲的颈缘凸向牙尖（远中面所见同近中面，但此处见不到）。

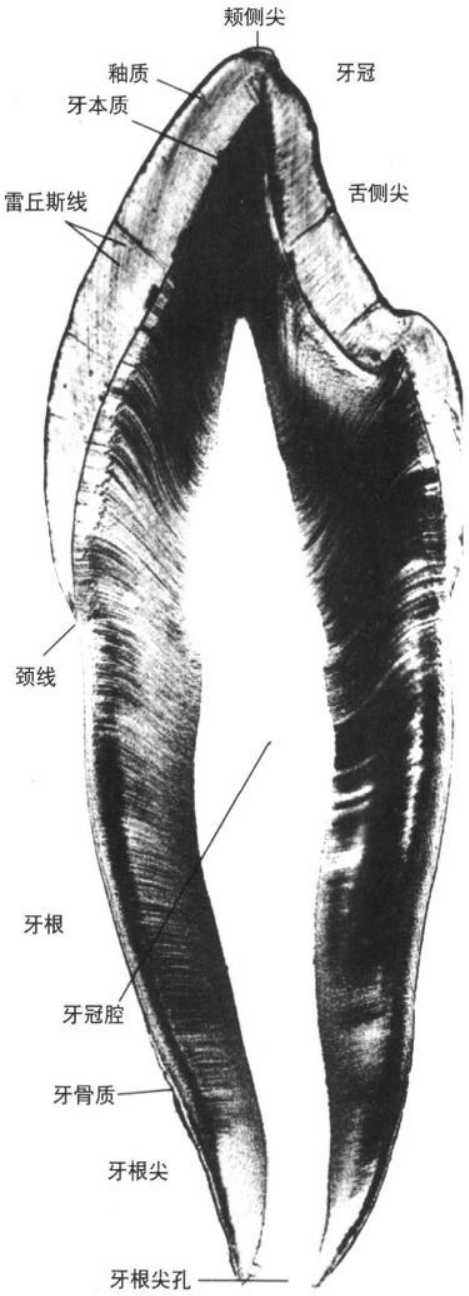

图 12.19 下颌第 1 前磨牙（恒牙）颊－舌纵切面磨片的透射光照片。与釉质面垂直的黑色粗线是磨片时人工造成的裂纹，釉质内与上述裂纹平行的细线表示釉柱的长轴；雷丘斯（釉质生长）线为釉质生长线（与图 12.33 比较）。牙本质内可见牙质小管线，牙尖处呈“S”型，牙根处较直；除标注部位，其他覆盖牙本质的牙骨质已去除。

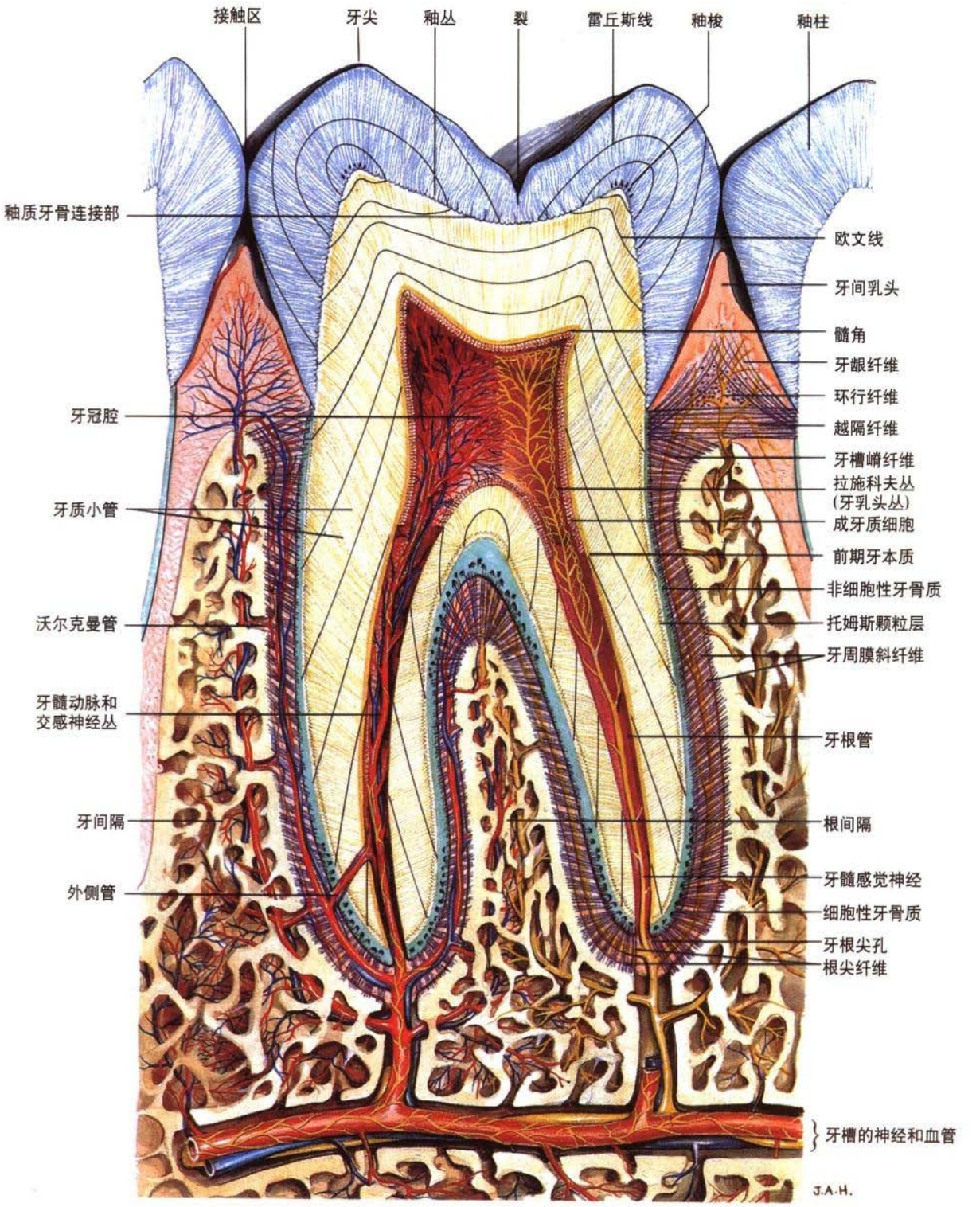

图 12.20 牙及其周围结构纵切面。

较小。上颌第一前磨牙(upper first premolar)有2个根(颊根和腭根),但有时只有1个根,极少数出现3个根(两个颊根、一个腭根)。上颌第二前磨牙通常只有1个根。下颌前磨牙的𬌗面与上颌前磨牙相比更近似于圆形或正方形。下颌第一前磨牙的颊尖高出舌尖,有一分隔近中𬌗点隙和远中𬌗点隙的嵴与舌尖相连。在下颌第二前磨牙有一近中、远中走向的裂将颊尖与两个较小的舌尖分隔。下颌前磨牙只有一个牙根,极个别的牙根有分叉。有2%的下颌第二前磨牙发育不良(Garn 和 Lewis,1962)。

前磨牙的后方有3个磨牙,自近中向远中逐渐变小。其𬌗

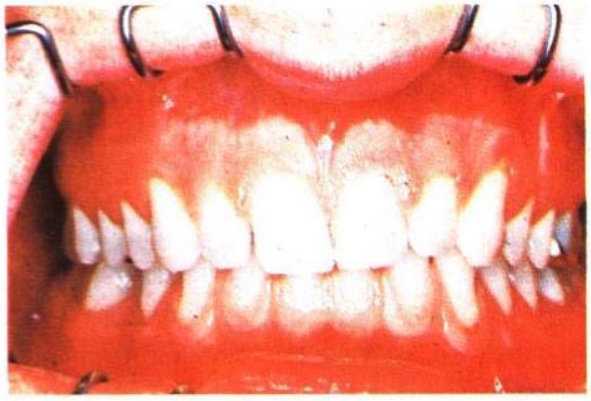

图12.21 牙回缩，正中龈牙列前面观。可见粉红色的牙龈和红色、光滑、发亮的牙槽粘膜；覆咬合相当明显，且牙龈及其上皮附着已退缩至左上颌尖牙根。

面较大，呈菱形（上颌磨牙）或长方形（下颌磨牙），有4～5个牙尖。上颌第一磨牙面的每一角均有1个牙尖，其近中腭尖与远中腭尖之间有一斜嵴相连，仍具有低等灵长类牙齿的一些原始形态特点。第5牙尖，即卡腊贝利尖（cups of Carabelli），又称磨牙舌侧副尖，可出现于近中腭面，多见于高加索人（Kraus 1959;Alvesalo等1975）。磨牙有3个彼此分开的牙根，2个颊根，1个腭根。上颌第二磨牙（upper second molar）较小，其远中腭尖较小或缺如，3个牙根分叉，有时其中2个牙根可融合一起。上颌第三磨牙（upper third molar）最小，有3个牙尖（远中腭尖缺如），一般只有1个牙根。下颌第一磨牙（lower first molar）在其长方形的𬌗面上有3个颊尖和2个舌尖，最小的1个是远中颊尖。该牙的牙尖被𬌗面裂所分隔；有2个分开的牙根，1个为近中牙根，另1个为远中牙根。下颌第二磨牙（lower second molar）较小，与下颌第一磨牙相似，但常缺少远中颊尖；有2个牙根，且常紧靠在一起。下颌第三磨牙（lower third molar）更小，与上颌第三磨牙相似，形态变化较大。其牙冠看起来像下颌第一磨牙或第二磨牙；其牙根常常融合在一起。因为该牙向前上方萌出，常常阻生于下颌第二磨牙。在不同的人群中，一个或多个上颌或下颌第三磨牙发育不良占0.2%～25%（Brothwell等1963）。通常第三磨牙缺如在蒙古人和高加索人较黑人更常见。

乳牙

乳牙（deciduous teeth）（图12.23,48）共20个。恒牙列的切牙、尖牙和前磨牙代替了2个乳切牙、1个乳尖牙和2个乳磨牙（图12.23）。乳切牙和尖牙颊像同名恒牙的形态，但较小，颜色更白。随着儿童年龄的增长，牙质越来越坏。乳

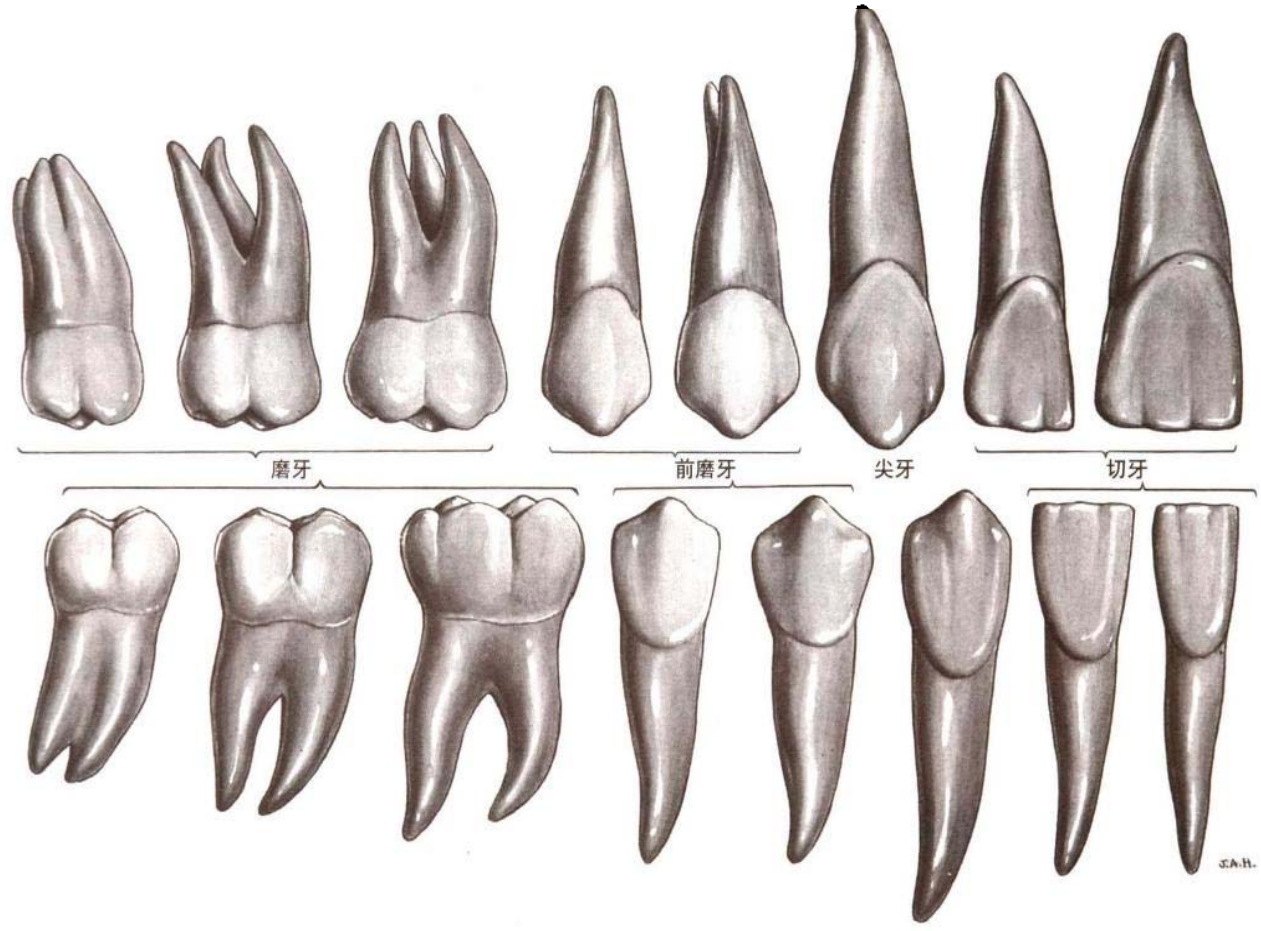

图12.22 右侧上、下颌恒牙唇颊面观。

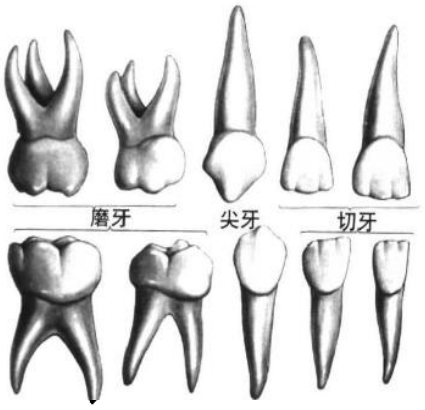

图 12.23 右侧上、下颌乳牙唇颊面。

磨牙与其说像恒磨牙，不如说更像前磨牙。每侧第二乳磨牙的牙冠几乎与第一恒磨牙完全相同。上颌第一乳磨牙（upper first deciduous molar）𬌗面呈三角形，有3个牙尖、2个颊尖与1个腭尖之间有一裂相隔。下颌第一乳磨牙（lower first deciduous）细长、有4个牙尖，其中2个颊尖，2个舌尖，彼此之间有一"Z"字形、呈近中、远中方向的裂分隔。像恒磨牙一样，上颌乳磨牙有3个根，下颌乳磨牙有2个根。由于在相应乳牙冠下方恒牙胚的发育和成长，乳牙根均作离心方向向周围生长、伸展。乳牙根在乳牙脱落之前被破骨细胞逐渐吸收，因此，乳牙脱落时牙根已很短。

牙式

当今，临床医生之间常用电脑技术进行交流。因此，需要一种简便的方法表示每一个牙。遗憾的是至今尚没有一种单一的系统被国际所接受。目前比较通用的方法有3种。

一种是Palmer系统，用一条水平线和一条垂线将牙列分成4个象限，然后从中切牙开始，将每一象限的牙齿标上1～8的数字表示恒牙，标上大写字母A～E表示乳牙，如下方式：

Universal系统（世界通用系统），在美国比较常用。该

右 $\frac{8\,7\,6\,5\,4\,3\,2\,1}{8\,7\,6\,5\,4\,3\,2\,1}\,\frac{1\,2\,3\,4\,5\,6\,7\,8}{1\,2\,3\,4\,5\,6\,7\,8}$ 左

右 $\frac{E\;D\;C\;B\;A}{E\;D\;C\;B\;A}\,\frac{A\;B\;C\;D\;E}{A\;B\;C\;D\;E}$ 左

系统标记方法为：从上颌右侧第3恒磨牙开始标记数字表示恒牙，从上颌右侧第2乳磨牙标记大写字母A开始，到下颌右侧第2乳磨牙标记T为止，表示乳牙。

尽管Universal系统在应用电脑技术时，信息存贮与传

右 $\frac{1\;2\;3\;4\;5\;6\;7\;8}{32\;31\;30\;29\;28\;27\;26\;25}\,\frac{9\;10\;11\;12\;13\;14\;15\;16}{24\;23\;22\;21\;20\;19\;18\;17}$ 左

右 $\frac{A\;B\;C\;D\;E}{T\;S\;R\;Q\;P}\,\frac{F\;G\;H\;I\;J}{O\;N\;M\;L\;K}$ 左

递是相互兼容的，但其最大的缺点是需要记忆32个恒牙或20个乳牙的不同数字或字母。这样国际牙科联合会就介绍了两位数系统，即每一个牙用两个数字标记。第一个数字表示牙所在的象限。在恒牙列，从上颌右侧象限开始，前面观，按顺时针方向从1～4标记各象限。第二个数字是用Palmer系统每一象限中每一个牙的数字表示。乳牙列，像恒牙列一样用5～8标示象限，用1～5表示每一象限的牙齿。标记每个牙的两个数字应明显分开。因此，按国际牙科联合会的两位数系统（FDI）的规定，上颌右侧恒尖牙应是13即1象限3号牙，下颌左侧第一乳磨牙应是74即7象限第4号牙。

牙的数目、大小和形态的变异

牙的数目和形态的变异常与种族有关。乳牙变异较少，但恒牙却时常出现。一个或多个牙发育不良，称作牙发育不全（hypodontia）。相反产生多余的牙齿（supernumerary），叫做牙过多（hyperdontia）。第三恒磨牙常常缺如。Brothwell等（1963）发现一个或多个第三恒磨牙缺如，在中国蒙古人中占32%，英国高加索人种占24%，西非黑人占2.5%。其他牙齿缺如率从高向低依次为：上颌侧切牙、上颌或下颌第二前磨牙、下颌中切牙和上颌第一前磨牙。

牙过多，多发生于上颌牙列（Stafne 1932）：多余的牙常位于恒切牙腭面或磨牙的远侧，多余的前磨牙较少见。虽然在切牙区的额外牙一般较小，牙冠呈锥形，但它可阻碍恒切牙的萌出。位于两个中切牙之间的牙，叫额外牙，或楔形牙（mesiodens）。牙可发育过大（macrodontia）或过小（microdontia）。例如，上颌中切牙的牙冠可在近中、远中方向异常的宽。相反，上颌侧切牙常见的变异是牙冠很小，呈钉形。

流行病学研究显示，牙过多与牙过大、牙发育不全以及牙过小有关。家族性研究表明牙过多的原因是多样的，主要是多基因及环境影响的结果（Brook 1984）。

牙齿形态的变化具有种族的特点，这是人类学与法医学非常感兴趣的。蒙古人上颌切牙呈铲形，并有膨大的腭缘嵴。高加索人的上颌第一或第二恒磨牙的近中腭面常有额外的卡腊贝利牙尖（cups of Carabelli），但在蒙古人的牙较少见（Kraus 1959）。在黑人，下颌第二恒磨牙有5个牙尖，而不是4个。

牙 咬 合

牙咬合（dental occlusion）有多种位置（Kraus等1969）。相对的牙𬌗面接触时，最大限度的牙尖吻合（最大限度的接触），叫做正中𬌗（centric occlusion）（图12.26，27）。在这种咬合位置，下颌牙齿与上颌牙齿的舌面相对。其特点为：每个下颌前磨牙较相应的上颌前磨牙位置稍靠前，下颌尖牙稍位于上颌尖牙的前方；下颌前磨牙的颊尖位于上颌牙的颊尖与腭尖之间。因此，下颌前磨牙位于相应的上颌前磨牙的舌侧和近中侧；下颌切牙咬向上颌切牙的舌面，上颌切牙常掩盖下颌切牙牙冠的1/3。在正中𬌗，这种切牙的垂直掩盖叫覆咬合（overbite）或覆𬌗。在大多数习惯性的颌位，即休息位（resting

posture)、上下颌牙齿稍微分开，二者之间的缝隙叫做休止验间隙（free-way space，或interocclusal clearance）。

每个牙弓呈链条状（catenary），悬挂在牙槽骨的两端（MacConaill和Scher 1949），下牙弓稍狭窄（图12.24，25）。侧面观，连结上颌前磨牙颊尖的线是一条曲线，叫做Spee曲线，或牙列验面曲线（curver of spee），向上凹陷。下颌磨牙稍向舌面倾斜，因此，连结左、右下颌第一磨牙的线也是曲线，叫做Monson曲线（Curve of Monson），凹向上。这些弯曲与咀嚼时下颌骨的运动是一致的，而且对于制作假牙是非常重要的。

牙的血管和淋巴管

上颌动脉的分支下牙槽动脉（inferior alveolar artery）经下颌孔入下颌管前行，在管内分为切牙支（incisive branch）和颏动脉（mental artery），分布到下颌牙齿、牙周组织和下颌骨体，包括骨皮质（Saunders和Röckert 1967）。约有8～12条主要的分支和一些不定的小分支分布到牙槽骨和牙齿（Castelli 1963）。几乎没有吻合血管跨过下颌联合（Howkins 1935）。来自牙槽骨和牙齿的静脉汇入牙槽间隔内的较大静脉，或汇入牙尖周围的静脉丛，然后进入数条下牙槽静脉（inferior alveolar veins），部分静脉经颏孔汇入面静脉，其他经下颌孔汇入翼丛（Cohen 1959）。

上颌由上牙槽前、后动脉供应。上牙槽后动脉（posterior superior alveolar artery）是上颌动脉的分支，它发出分支越过上颌结节分布到磨牙区域的牙槽骨、牙齿、粘膜和附近的颊粘膜，并与面动脉的穿支形成吻合。该动脉还发出分支分布到上颌窦的外侧壁。上牙槽前动脉（anterior superior alveolar artery）是眶下动脉的分支，弯曲穿过上颌窦管（canalis sinuosus）（Jones 1935），从眶下管突然转向外侧，然后向下内侧至上颌窦壁内的上颌窦管的下方，沿外鼻孔的边缘，走在尖牙和切牙的牙槽与鼻腔之间，止于鼻中隔附近，发出终末支。此管约长55mm。偶尔有小的上牙槽中动脉与前、后动脉形成吻合弓。腭大动脉（greater palatine artery）供应上颌牙腭面的牙龈，其终末支经切牙管上行与鼻腭动脉的鼻中隔支形成吻合。静脉与上牙槽动脉伴行，向前汇入面静脉，或向后汇入翼静脉丛。

牙周韧带由牙槽动脉的牙支（dental branches）分布，一支进入牙槽，另外2～3支经根尖孔进入牙髓，其他分支上升进入牙周韧带。牙间动脉（interdental arteries）在牙间隔内上行，发出分支以直角进入牙周韧带，与牙龈血管相吻合。因此，牙周韧带血液供应有3个来源：牙根尖区的动脉，上行的牙间动脉，自牙龈下行的动脉，彼此之间形成吻合。

牙周韧带的静脉血回流入牙间静脉（interdental veins）或进入根尖周围静脉丛（periapical plexus）。在牙周韧带较长的血管是静脉而不是吻合的动脉（Folke和Stallard 1967）。

人类上、下颌及牙的淋巴引流途径尚不清楚（Saunders和Röckert 1967）。采用淋巴管注射法（MacGregor 1936）研究发现，猴的上颌淋巴主要引流入下颌下淋巴结，然后入锁骨上淋巴结；下颌淋巴引流入颏下淋巴结，继而入气管旁

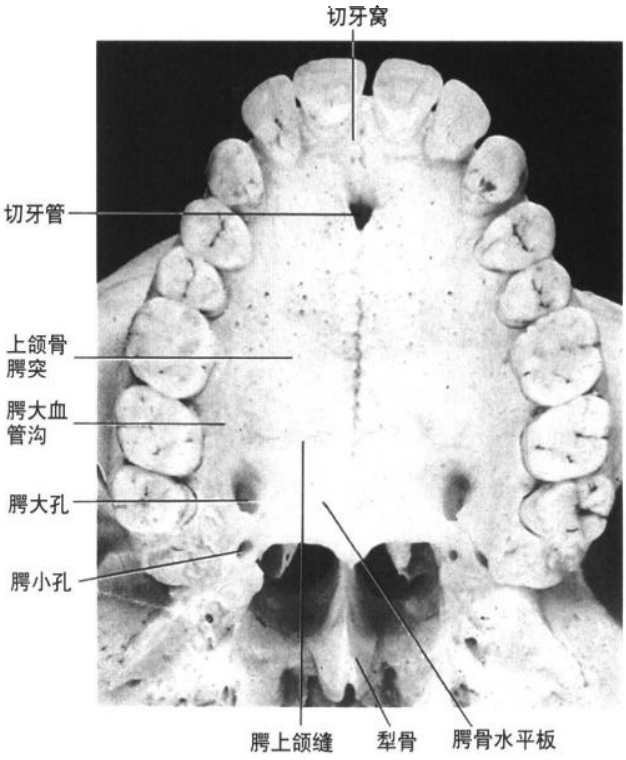

图12.24 上牙弓恒牙下面观。

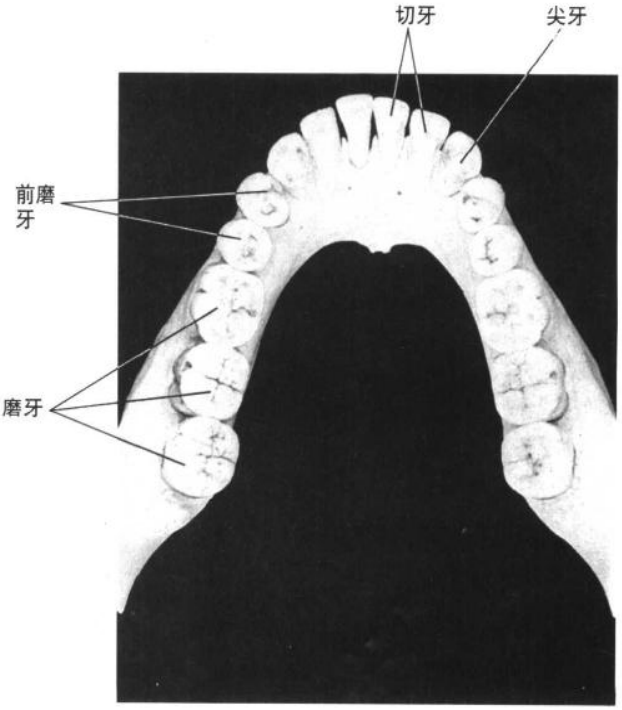

图12.25 下牙弓恒牙上面观。

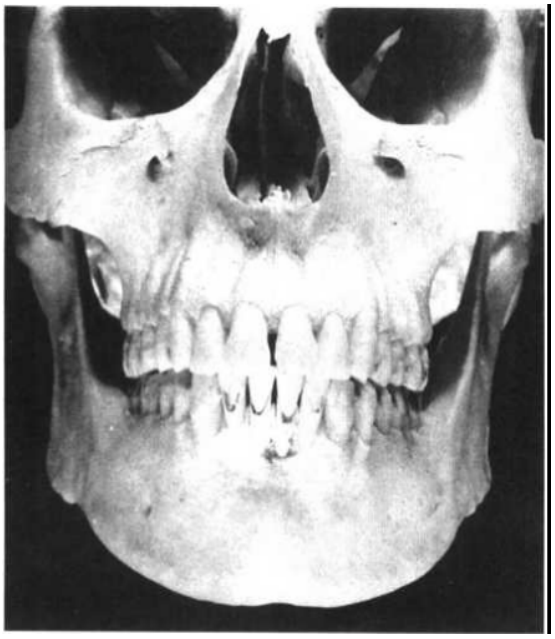

图 12.26 正中 骀 牙列前面观。下颌切牙周围骨吸收。

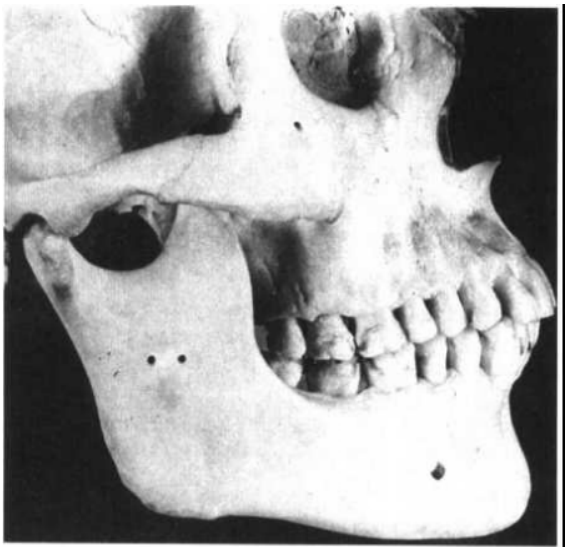

图 12.27 正中牙 骀 列侧面观。

淋巴结。许多牙脓肿导致下颌下淋巴结和颏下淋巴结肿大，表明了上、下颌牙的淋巴引流途径。上颌牙感染时亦可影响颊淋巴结。下颌切牙淋巴引流到颏下淋巴结，由此进入下颌下淋巴结或颈深下淋巴结。可以推测，牙槽骨、牙周韧带和牙龈的淋巴引流与上述途径相同。

牙的神经支配

上颌牙 上颌牙由上牙槽神经（superior alveolar nerves）的分支上牙槽前支（anterior superior alveolar branch）和上牙槽后支（posterior superior alveolar branch）支配，80% 的人存有上牙槽中支（middle superior alveolar branch）（Fitzgerald 和 Scott 1958）。这些神经在牙根尖上方形成神经丛，部分位于上颌骨的后面，部分位于上颌骨外面和前面的小管内（图 12.20）。颊神经（buccal nerve）可分布到磨牙颊面的牙龈，腭大神经（greater palatine nerve）和鼻腭神经（nasopalatine nerve）分布到磨牙腭面的牙龈，上述神经在尖牙区互相交错。外科损伤鼻腭神经后并没有引起腭前区明显的感觉障碍，说明腭大神经向前一直分布到切牙牙龈的舌面（Langford 1989）。

上牙槽后支有 2～3 支，在眶后面由上颌神经分出（图 8.339），它们在骨膜内分为数支进入、分布在上颌骨后面的小孔内。上牙槽中支不固定，自上颌神经眶部发出，沿上颌窦壁走行，形成上牙槽血管神经束（superior alveolar neurovascular bundles）。

下颌及牙槽骨 下颌及牙槽骨大部分由下牙槽神经（inferior alveolar nerve）支配，同时颊神经（buccal nerve）的分支分布到磨牙和前磨牙颊面牙龈，舌神经（lingual nerve）的分支分布到所有下颌牙舌面的牙龈。

下牙槽神经最常见为 1 支（Carter 和 Keen 于 1971 年研究了 8 例下颌骨，有 6 例下牙槽神经为 1 支），走行于下颌管内（图 12.28），发分支分布至下颌牙齿、牙龈及牙间隔。在前磨牙之间下牙槽神经分成多支，终支自颏孔浅出称颏神经。牙槽骨内的切牙神经（incisive nerve）分布到第一前磨牙、尖牙和切牙。颏神经的分支在其浅出颏孔处形成切牙丛（incisor plexus），位于牙的唇面，分布到唇侧牙周膜及牙龈，由该丛及牙支再发出分支行向下，在下颌联合的后面或正对前磨牙处浅出，可能与舌神经或下颌舌骨肌神经相联系

下牙槽神经靠近下颌骨的下缘，在牙根的下方向前上方走行（图 12.28），发分支分布至牙及牙间隔。这种类型较少见（在上述 8 例下颌骨的研究中，只有 2 例）。

在 8 例解剖的下颌骨中，有 3 例来自颞肌的神经经磨牙后窝进入下颌骨与下牙槽神经的分支相连结。10% 的磨牙后窝有孔（Azaz 和 Lustmann 1973），在该区局部浸润麻醉可致感觉消失，偶尔在下牙槽神经阻断后仍有感觉存在。同样，来

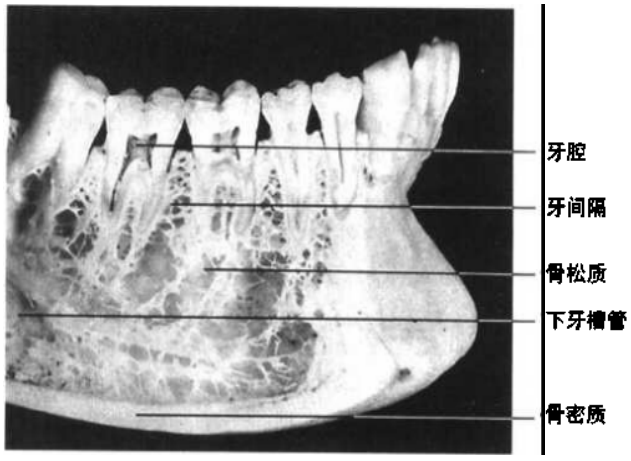

图 12.28 下颌骨右侧前部。颊面浅部骨已去除，显示牙根数，部分牙已作垂直切开；可见骨密质构成的骨皮质板衬在牙槽内（X 线照相所见硬板，见图 12.50～53），扁骨板越过了牙间隔。在此标本上，下牙槽管与牙根之间距离较宽，属异常状态。

自颊神经、下颌舌骨肌神经和舌神经的分支进入下颌骨后，可提供牙齿感觉传递的途径。

下颌中切牙接受两侧的神经支配，神经纤维在骨膜下，越过中线经下颌骨唇面骨皮质板上的一些小孔重新进入下颌骨（Rood 1977）。

局部和区域性的痛觉缺失 对于单纯的牙齿修补，只有阻断牙髓的神经传导就足够了。但对于上、下颌的外科手术，如拔牙等，还必须使其支持组织，如牙槽骨、牙龈和牙周韧带的痛觉消失。由于上颌牙槽骨外层很薄，因此将麻药注射到牙根尖周围的粘膜下层，行浸润麻醉可使牙齿唇（颊）侧的牙周组织痛觉丧失。在拔除上颌牙时，需在牙的腭面行牙槽骨和牙龈粘膜下的浸润麻醉，或分别在腭大孔和切牙孔处行腭大神经或鼻腭神经阻滞麻醉。

下颌切牙和尖牙可在唇沟处行粘膜下浸润麻醉使牙髓痛觉消失。当拔牙时，舌侧浸润麻醉可使牙齿的支持组织痛觉完全丧失。由于支持下颌前磨牙和磨牙的牙槽骨较厚，特别是颊侧，因此局部浸润麻醉是无效的，需阻断下牙槽神经方可使痛觉消失。口张大，注射器从对侧前磨牙处水平方向在翼突下颌缝（翼下颌韧带）的前方刺入粘膜和颊肌，在下颌孔的上方将麻药注射到下颌神经的周围。注射时应注意回抽无血，防止将麻药注射到周围血管内。大多数病例，这种局部阻断麻醉可使注射侧的所有下颌牙齿痛觉消失。由于下颌中切牙同时受对侧神经支配，所以该牙除外。由于神经支配的个体差异，手术部位需进行颊侧和舌侧的局部浸润麻醉，以便使牙髓痛觉全部消失。拔牙时，当牙槽骨和粘膜舌侧需麻醉时，可在舌神经走行于下牙槽神经的前内侧处将其阻滞麻醉。另外可在颊沟处阻滞麻醉颊神经。

牙的组织学

牙本质

牙本质（dentine）（图12.18～20，29～31，33，34，39）呈淡黄色、无脉管组织，构成牙的大部分，既坚硬（Wf=270～550J/m²）又柔韧（Sn=12GN/m²），是无机物（大量的羟基磷灰石、氟磷灰石和一些$CaCO_3$）和有机物（Ⅰ型胶原纤维、氨基己糖多糖和磷蛋白）（Weinstock和Leblond 1973）的混合物。前者占重量的70%，后者占20%。其显著的特点是规则排列的微细牙小管（dentinal tubule），直径约1～2mm，从髓面（横断面约50000根小管/mm²）延伸到釉质－牙本质界（enamel-dentine junction）（约20000/mm²）。小管有一个向牙尖走行的初级弯曲（图12.19），牙冠部更明显。一螺旋性次级弯曲、不太规则，周期频繁为数微米。小管在接近釉质与牙本质交界处分为两支，有的稍微延伸入釉质。行进中发出许多侧支与附近小管相连（图12.29）。每一根小管包绕成牙本质细胞的一根胞质突起，突起内含有微管、微丝，很少有核糖体或线粒体。成牙本质细胞（odontoblast）的胞体位于髓面假复层上皮内。新萌出的牙，细胞突起横贯牙本质全厚度（Sigal等1984；Holland 1985），而在较老的牙可部分地回缩，仅占据近髓侧的1/3、外周部位含有细胞外液（Thomas 1979）。多数小管腔内衬以高度矿化的管周牙质，缺乏胶原纤维、与突起质膜之间隔以富含氨基己糖多糖（glycosaminoglycan）的界板（Thomas和Carella 1983）。突起是直接与界板毗连，还是二者之间有一充满液体的成牙本质细胞周隙，尚不明确。

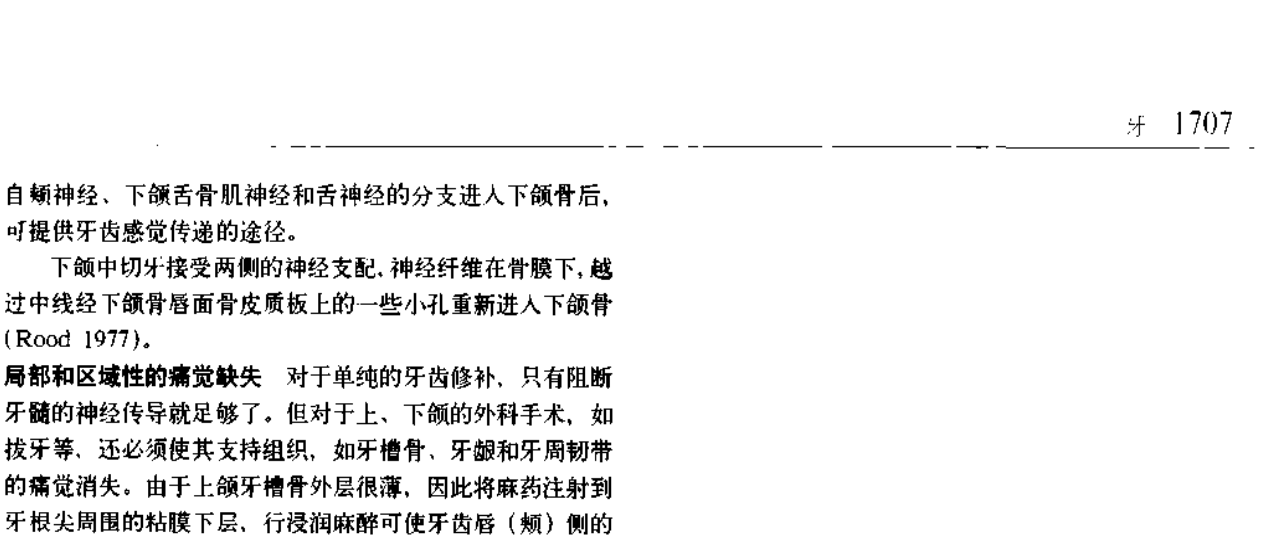

图12.29 脱钙牙本质沿牙小管方向切片。示牙本质小管的侧支及其在牙本质与牙釉质交界处的终末分支。×600（伦敦Guy大学医科牙科联合学院解剖学和细胞生物学系D Luke供图）。

成牙本质细胞和牙本质之间有一层非矿化的基质，称前牙本质（predentine）（图12.30，31）。由于牙本质的矿化在显微镜下就是微小球形晶体（钙球：calcospherite）的聚集，故前牙本质与牙本质间的界缘呈不规则扇形。牙釉质与牙本质之间的界面呈更不规则的扇形，其突面向牙本质，这种构形的形成与矿化无关。紧靠牙釉质－牙本质界面是一层30～40μm厚的牙本质罩（mantle dentine），很少矿化，胶原纤维与小管平行排列。其余的髓周牙本质的纤细胶原纤维与小管垂直走行并交织在小管周围。

如同釉质，牙本质沉积性增长，不改建。在发生过程中，两种组织形态不断变化，有节奏地间断发生。1993年，Dean等对牙切片中所呈现的典型线条的名称做了修订，这里用的是修订后的名词。纤细的von Ebner生长线（incremental line of von Ebner），在牙本质中间隔2～5μm，它记录了胶原纤维的方向变化和矿化的水平。较长的周期线相隔15～

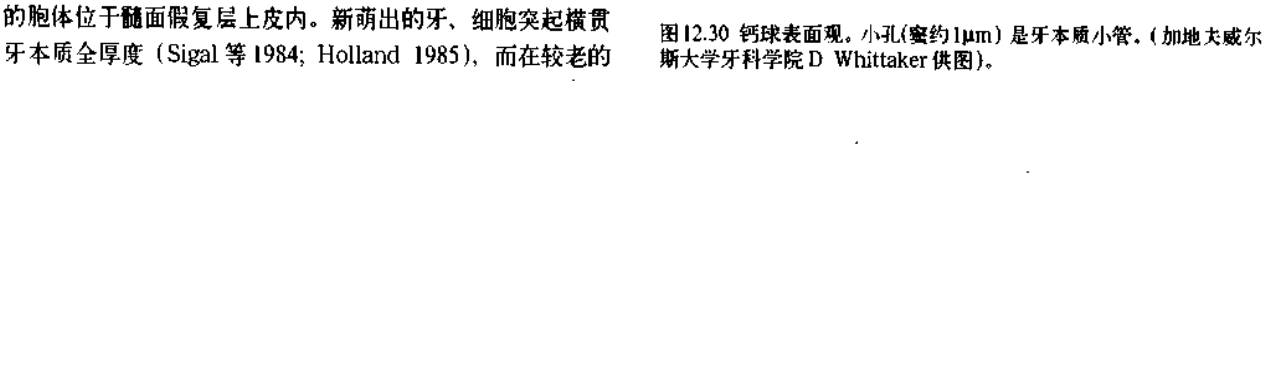

图12.30 钙球表面观。小孔（窦约1μm）是牙本质小管。（加地大威尔斯大学牙科学院D Whittaker供图）。

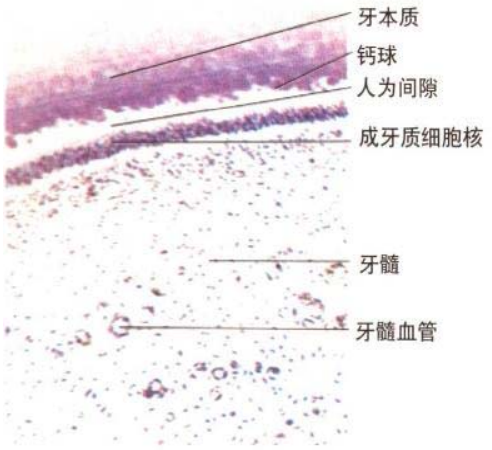

图 12.31 脱钙牙切片。示牙髓和牙本质连接部位，切面与牙本质小管平行。详见正文。H·E染色。

30μm、发生间隔为6～10天，现在称这些线为Andresen线（Andresen line），相当于釉质内的Retzius线（Retzius line）。第二种线的间隔不规则，是由于牙小管走行方向的轻度变化而形成的。这些欧文轮廓线（contour line of Owen）不表示生长，但可能反应了由于疾病或营养不良而产生的轻度牙发育障碍。像釉质一样，一个突出的特点是横跨出生前后的、在牙本质内矿化所形成的（见于全部乳牙和最初的磨牙）新生线（neonatal line），这是环境和营养突然变化的结果。在牙本质发生过程中，钙球不融合而产生球间区，这常常说明牙本质发生不全，好发于离釉质－牙本质界面100～300μm处。由于这种现象很普遍，因而人们也就视其为正常现象。

牙根部的牙本质（root dentine）最外10μm层为透明层（Owens 1972），可能混有上皮根鞘产生的釉基质蛋白（Schonfeld和Slavkin 1977）。由此向里是托姆斯颗粒层（granular layer of Tomes）（图12.32），其颗粒状可能归因于微小的小球间区或邻近成牙本质细胞突起的小的末端膨大和网接（Ten Cate 1972）。

初级牙本质的形成以稳定而逐渐下降的速度完成，牙冠在前、牙根在后。牙髓腔的逐渐缩小持续终生，随着次级牙本质慢而间断性沉积逐步发生，可借欧文线和牙小管方向的突然变化去区分初级牙本质和次级牙本质。如果牙本质受到剧烈刺激（例如，快速进展的龋齿或牙破损），受累部位成牙本质细胞死亡，遗留一坏死通道。坏死通道被薄层硬牙本质和新分化的修复牙本质的髓细胞封闭，新形成的牙本质矿化较差，含极少不规则的牙小管。不太剧烈的刺激可使成牙本质细胞增加管周牙本质的沉积，甚至充满牙小管。在牙磨片中，因折射率几乎相同，使受损部位呈半透明。牙本质在近牙根尖处随年龄而增加。

牙髓

牙髓（dental pulp）（图12.20，31 33，34，39）是含丰富血管的疏松结缔组织，周围是牙本质（Frank和Nalbandian



图 12.32 牙根磨片纵断面（不染色）。示牙骨质和表浅牙本质。注意牙骨质内黑色骨陷窝和伸出的骨小管，它们分别是骨细胞及其突起所占据的部位。×800（伦敦Guy大学医科牙科联合学院解剖学和细胞生物学系D Luke供图）。

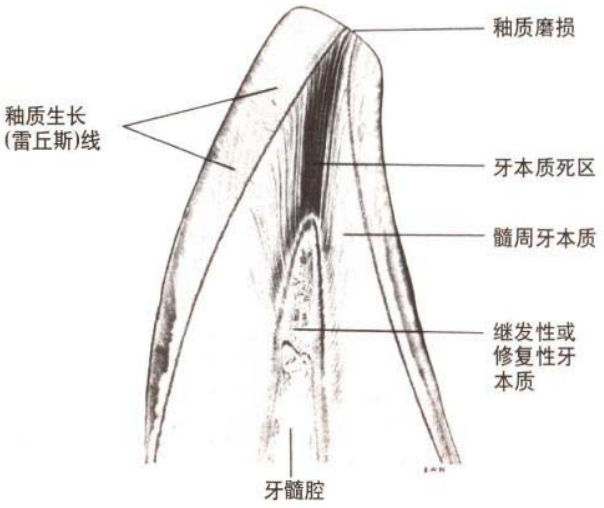

图 12.33 切牙磨片纵断面。将图中标记的褐色线与图12.9中所看到地加以对比。

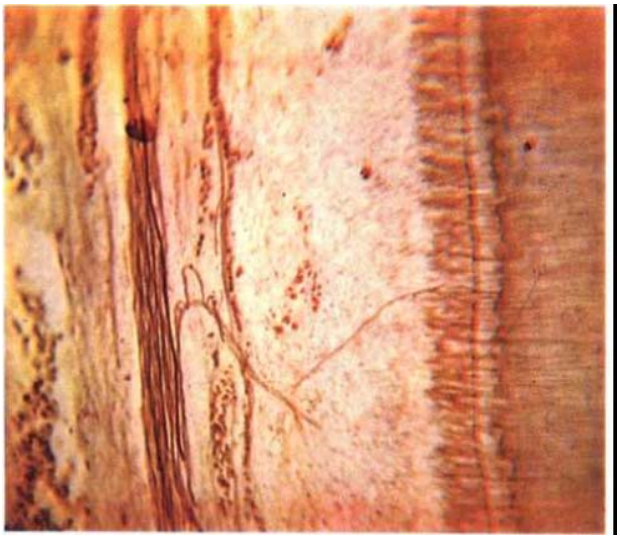

图 12.34 脱钙牙纵切片，浸银染色。注意观察牙髓中央偏左垂直走行的神经干及其细的神经纤维，其中之一横向穿行于贴在前牙本质表面（中右浅染的垂直层）上的成牙本质细胞之间。

1989）。通过根尖孔与牙周韧带（periodontal ligament）相延续，数根薄壁微动脉从根尖孔（apical foramen）进入牙髓，纵行，发出分支形成广泛的成牙本质下丛（subodontoblastic plexus）（Takahashi 等 1982）。成牙本质层内也见毛细血管袢；牙髓内单位体积血流量比口腔内任何其他组织都大（Kim 1990）；微刺法测量间质液压（5～8mmHg）显示比想像低得多（Tonder 和 Kvinnsland 1983）。髓内可见数根小静脉和淋巴管（Bernick 和 Patek 1969）。来自颈上神经节的节后交感无髓神经纤维伴随微动脉进入牙髓。来自三叉神经节的有髓（Aδ）和无髓（C）感觉神经纤维，在髓内纵行（图 12.34），发出分支，在富含细胞的壁带（parietal zone）内形成 Raschkow 丛（plexus of Raschkow）（Scheinin 和 Light 1969）。这里的纤维失去髓鞘，继续进入成牙本质层，有些进入牙小管。管内神经与成牙本质细胞突起能够区别开来，因为前者含有许多线粒体（Frank 1968）。神经纤维在牙尖下

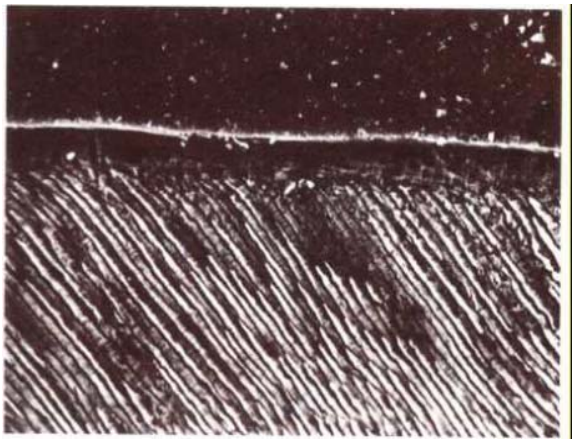

图 12.35A 釉柱扫描电镜像。釉柱宽约 5μm，相邻釉柱由釉柱间质分隔。在此标本中釉柱间质已被酸蚀去。可见表面厚的无结构层。（加地夫威尔斯大学牙科学学院 D Whittaker 供图）。



图 12.35B 断裂釉质面的扫描电镜像。放大倍数比图 12.35 高。索条样釉柱大致平行排列，其厚度因生长而发生周期性变化。由于釉柱走行方向的急剧变化而形成了雷丘斯线。（伦敦Guy大学医科牙科联合学院解剖学和细胞生物学系 D Luke 供图）。

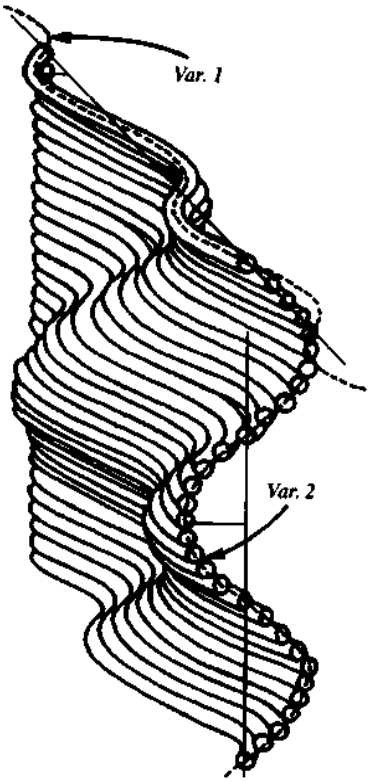

图 12.36 竖直排列的釉柱之间的关系示意图。每个釉柱在牙的横切面上呈波状走行，但其波状边缘与邻近者交错竖直排列。因此，用反射光观察一个切面时，便出现斜贯釉柱的明暗交替带（亨特—施雷格尔带）。Var1 和 Var2 显示在水平和垂直面上的正弦波状红线，其振幅和周期因牙釉质的种类不同而异（蒙作者和出版者的允诺，引自 Osborn 1973）。

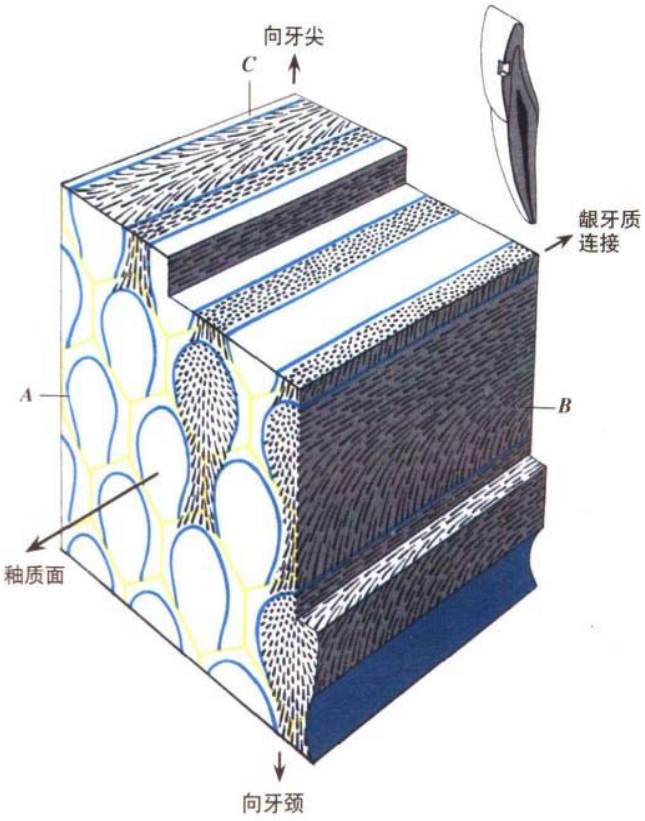

图 12.37 釉质块立体模式图。示在釉柱的横切面（A）、纵切面（B）及与A、B面垂直的切面（C）上观察时，微晶的走向如何决定釉质的形态。只要微晶以高度不同的角度相遇合，就会形成界面或鞘（蓝色）。在横切面（A）上有成釉质细胞的轮廓（黄色）



图 12.38 釉质表面扫描电镜像。示釉面横纹。小孔（约4μm宽）在釉质发生完成时被成釉质细胞的托姆斯突占据。（加地大威尔斯大学牙科学学院D Whittaker供图）。

的牙小管、比其他地方者多（Lilja 1979）。超微结构显示，进入人牙本质的神经纤维的长度均不超过100μm。但是，向三叉神经注射H-脯氨酸和轴突运输标记蛋白后的大鼠牙的放射自显影显示，靠近牙釉质与牙本质界面的牙小管仍有神经支配。

不论是热的、机械的还是渗透压方面的中等强度的刺激，都能引起牙本质的疼痛反应。刺激的传导机制尚未探明，但不像是对牙本质内神经末梢的直接刺激。新萌出的牙是敏感的，还没有Raschkow丛。但与早期的研究相反，发现在牙萌出之前的牙小管内就有一些神经纤维（Byers 1984）。产生疼痛的化学药品和局部麻醉剂对暴露的牙本质有极轻微的刺激和麻醉作用。一个可能是成牙本质细胞的突起能传导某些类型的冲动，使与突起近端或胞体接触的神经末梢兴奋。但是，神经和成牙本质细胞之间是突触连接还是缝隙连接尚不清楚，虽然它们的细胞膜有时非常接近，但对其功能意义尚不知道（Sessle 1987）。另有一假说认为，刺激引起细胞内液或细胞外液沿牙小管移动，依次引起牙髓局部变形和丛内游离神经末梢的感觉（Brännström 1963; Anderson和1970）。成牙本质细胞被连续的紧密连接连在一起（Bishop 1985），这一事实提示，成牙本质细胞可能直接参与控制小管内液向神经末梢的移动。该‘流体动力学’理论能够解释神经活性物质不起作用和为什么疼痛产生于干燥和高渗液体。产生同样疼痛的溶液所产生的流速却很不一致（Anderson和Matthews 1967; Horiuchi和Matthews 1973）。

釉质

釉质（enamel）（Osborn 1973; Boyde 1989）（图12.19, 20, 23, 35-38）极端坚硬（Kn=300+, Sn=40-80GN/m²），覆盖牙冠，是高度矿化的细胞分泌物，其95%-96%的重量和88%的体积为结晶磷灰石，含不到1%的有机基质。在牙萌出期间，由于形成釉质的细胞在表面丢失（图12.38），故不能继续生长；修复仅限于微小的早期龋齿损伤的矿化。覆盖牙冠的釉质最厚部为2.5mm，牙颈边缘部薄如刀刃。釉质由密集排列的釉柱（enamel prism或enamel rod）构成，横断面呈‘U’型（图12.37），从釉质-牙本质界面向表面延伸6-12μm。每个釉柱部分地围以70nm厚的富含基质的釉柱鞘（prism sheath），连续的釉柱间区（interprismatic region）将毗邻的釉柱分隔。在釉质内部的釉柱，宽为3-4μm，接近

表面时增至6μm。釉柱由扁的六角形羟基磷灰石结晶密集而成，横断面为26nm × 28nm（Daculsi和Kerebel 1978）。釉柱尖处（图12.37的C面）微晶几乎与釉柱长轴平行和釉柱的厚度一样长（即直到2.5mm），但在釉柱颈部（图12.38的B面）和釉柱间，微晶有一个明显的颈斜角，终止于颈附近的釉柱鞘。釉柱两个面之间的微晶方向总是发生突然变化。表面釉质的微晶与釉柱长轴平行密集排列，故不形成釉柱鞘。

沿其长轴每间隔4μm有一暗条纹（dark striation）横过釉柱，光镜下可见由于每天生长而出现的釉柱横径规律性的膨出和皱缩。釉质内更高序列的生长线是雷丘斯生长线（stria of Retzius）（图12.20），起自釉质－牙本质界面，斜行到表面，终止于釉面横纹（perikymata）的浅沟、新萌出的牙清楚可见（图12.38）。每条生长线相当于7－8天的釉质生长（Bromage和Dean 1985）。生长线产生于釉柱在纵面上突然的双角转位，在透射光下可能透明状或显棕色。短波的廷德耳（Tyndall）散射是釉柱易位中基质蓄积的结果。一条明显的生长线称新生线（neonatal line）（Whittaker和Richards 1978），出现于矿化过程跨出生前后的牙。釉质和牙本质内新生线的存在说明新生儿在生后存活了数天，因此在法律上有重要意义。

在牙横断面上，每一釉柱呈约1.5mm的波状，与毗邻相比上下皆轻度偏离约2°（图12.37）。釉质内界面上的釉柱鞘比较薄弱（釉柱垂直面上Wf=200J/m^2，但平行面上仅为13J/m^2；Waters 1980）。在牙的纵面上釉柱的直角交叉是通过扩大面积以增加釉质的坚韧性。

釉质内的釉柱鞘相当厚，形成从釉质－牙本质界面发出的丛样突起，沿牙的长轴延伸相当长的距离。纵贯釉质全层的有机物质片状结构称釉板（enamel lamella）。伸入釉质的牙小管称为釉梭（enamel spindle），在牙尖处特别明显。

牙骨质

牙骨质（cement）（图12.18–20，32，40）属骨样组织，覆盖牙龈的牙本质，大约50%的重量为羟基磷灰石和非结晶磷酸钙（Selvig 1964；Frank和Steuer 1977）。新萌出的牙中，牙骨质一般与釉质轻度重叠，但也可能仅达颈部边缘或稍微降低使牙周韧带部位的牙本质裸露。所有三种情况都可超过每个牙颈周围。成年人牙中，当牙根因咬合偏移和牙龈衰退而在口腔内暴露时，牙骨质常脱落而使牙本质显露。

牙骨质被夏皮纤维（Sharpey fibre，也叫穿通纤维）穿通。该纤维是附着于牙骨质的牙周韧带的胶原纤维（外来纤维）束。新的牙骨质沉积持续终生，以代偿牙齿松动，并埋入新的夏皮纤维，索尔特生长线（incremental line of Salter）的间隔不规则。

最初形成的牙骨质薄（<200μm），无细胞，仅有外来纤维；但后来形成的牙骨质，产生较快，牙骨质细胞位于陷窝内，彼此由小管相连，主要通向牙周韧带。牙骨质含有外来和内在两种纤维，后者由成牙骨质细胞产生。随着年龄的增长，牙根尖周围和牙根分叉处牙骨质可达1mm或更厚，以补偿该处因咬合偏移而产生的牙周附着面积的丢失。牙骨质通常不能再建，但能修复小范围的牙本质吸收与断裂。牙骨质在根尖孔内的沉积可引起牙髓血管狭窄，并随年龄增加而加重。

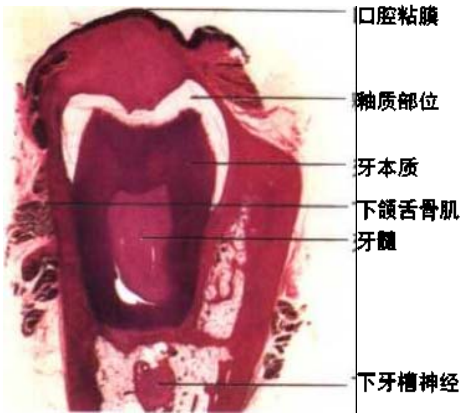

图12.39 脱钙的下颌体及有关软组织冠状切片，可见尚未萌出的第3恒磨牙，右侧为颊面；切片前脱钙时釉质已去除，并被周围组织所围成的空腔所代替。×3.5（伦敦Guy大学医科牙科联合学院解剖学与细胞生物学系D. Luke提供）。

牙周韧带

牙周韧带（periodontal ligament）（图12.20，39），也叫牙周膜（periodontal membrane）（Berkovitz等1982），是致密结缔组织（50%的干重是Ⅰ型和Ⅲ型胶原蛋白），0.15－0.3mm厚，除了含有结缔组织中各种典型的细胞外，还有上皮细胞网、马拉瑟上皮剩余（epithelial debris of Malassez）和牙根鞘残迹。这些成分的功能尚不明，但可能产生经常发生的牙囊肿（dental cyst）。

牙周韧带的主要功能是把牙固定在牙槽内和为牙运动提供感觉信息（Anderson等1970）。胶原纤维主要形成若干纤维束，连于牙槽骨与牙骨质之间。水平纤维（horizontal fibres）位于牙槽嵴，靠近顶端，限制倾斜；这些纤维束之间是斜行纤维，限制深入运动。起自顶端的放射状纤维是顶纤维（apical fibre），对抗挤出运动。牙龈纤维从牙根颈部和骨性牙槽嵴进入牙龈固有层，借助于围绕牙颈的环行纤维将牙龈牢固固着于牙齿上。胶原纤维束把富含蛋白多糖的亲水性基质（Sloan 1978）分成若干独立部分，提供可压缩性的粘弹性支持（Melcher和Walker 1976）。当槽壁内大量血管内血液被挤压时，流体动力学阻尼也有助于缓解咀嚼时的冲击力（Picton 1990）。

每一牙周韧带都有几种来源的神经支配（参见前文），主要功能似乎是接受本体感觉。已经发现的神经末梢形态多样，有不规则分支样、球样、麦斯纳（Meissner）小体（也叫触觉小体）样、普菲尼样（Ruffini-like）和梭形。在决定反应上，机械受体的结构不同不如它们的空间排列更重要（Hannam 1976；Linden 1990）。来自这些末梢的兴奋可能传入许多脑干中枢和小脑，咀嚼周期可能在这里得到部分整合。

牙周韧带胶原纤维的更新异常迅速。成纤维细胞与纤维的合成与降解有关，每个细胞内的这两个过程可能同时发生（Ten Cate和Deporter 1975）。

牙龈

牙龈（gingiva；gum）是口腔粘膜围绕牙颈的特殊部分（Squier等1976）。健康的牙龈显点样淡粉色而不同于口腔粘

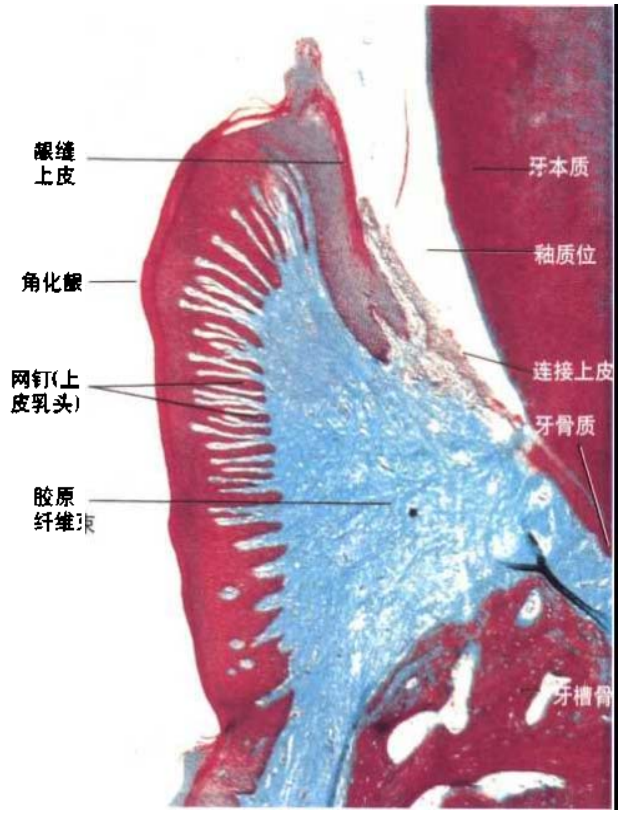

图 12.40 非人灵长类脱钙牙颌及相关牙龈垂直切面。牙釉质被脱钙过程去除。生活状态时，连接上皮附着在牙釉质表面。× 30

膜（图 12.24、40）。邻近的牙槽粘膜呈红色、光滑。牙龈、腭和舌背部为角化或角化不全上皮，而牙槽为非角化上皮。牙龈固有层牢固，与深层的牙槽骨相连，构成事实上固定不动的粘膜骨膜（mucoperiosteum）。

在牙龈嵴，上皮向牙根反折，因此，其外表面与牙齿接触，形成上皮附着（epithelial attachment），即附着龈，牙周围，牙与牙龈之间的浅沟为牙龈沟（gingival sulcus），沟底是上皮附着。附在牙上的上皮称连接上皮

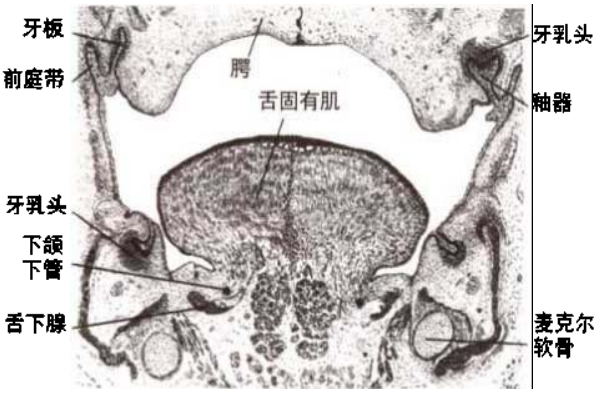

图 12.41 人胚（顶臀长 34mm）头冠状切面。示发生中的牙、麦克尔软骨指示线通过发生中的下颌。

（junctional epithelium）。贴在沟内的上皮为沟上皮（sulcular epithelium）。连接上皮是非角化上皮，细胞间隙较宽，细胞角蛋白丝和桥粒缺如（Schroeder和Listgarten 1971），可渗透，粘着薄弱，容易撕裂。其表浅细胞，相当于正常角化上皮的棘细胞，被半桥粒紧密粘附在覆盖毗连牙本质表面的外层基板上（Listgarten 1970），这是新萌出牙的釉质，但老年人的连接上皮扩展到牙骨质。连接上皮细胞更新很快，并迅速爬向牙本质表面，由此脱落入牙龈沟。

牙的发生

乳牙

乳牙的发生见图 12.41～48。胚 9mm 时，在将要发生牙的部位（图 12.41、45），原始口腔上皮（图 12.42A）开始向深层间充质增生凸出。从彼此分离向内增生的上皮和相关间充质首先发生 4 个前乳牙（中央和侧门牙、犬牙和第一磨牙）（Ooé 1957; Nery 等 1970）。在两栖类胚中，在口腔上皮的诱导下（Wagner 1955; Henzen 1957），牙的胚性间充质从头端中脑水平神经嵴发生并迁移至腮弓（引自 Beer 1947; Chibon 1967）。下颌弓外胚层对头端神经嵴细胞的诱导已在小鼠胚中得到证实（Lumsden 1987）。

大约在胚长 20mm 时期，内生上皮牙板（dental lamina）扩展为球形膨大（Ooé 1956），围以密集的血管性间充质（Gaunt 1959），二者联合所形成的器官原基称为牙蕾（tooth bud; tooth germ）。围绕间充质的外胚层增生，成为釉器（enamel organ），被围的间充质成为牙乳头（dental papilla）。釉器周围的立方细胞很快与中央的多边形细胞区分开来，此时（48mm 胚），第二乳磨牙牙蕾在背面生长中的牙板上出现。

球形牙乳头增大，成釉器的周边（颈环）继续向牙乳头周围包绕，就象牙乳头上的一顶帽，成为发生中的帽状期（cap stage）图 12.42C。同时，釉器中央的多边形细胞向细胞间分泌氨基己糖多糖，吸收水分，使釉器膨胀并压迫细胞，由于细胞之间连以桥粒，致使这些细胞呈星形，形成星状细胞网（stellate reticulum）（图 12.42E、43）。最初靠近牙乳头的立方细胞延长为内釉上皮（inner enamel epithelium）的柱状细胞（图 12.42E、43），成釉器外表面的细胞为外釉上皮（outer enamel epithelium）（图 12.42E、43、45），通过牙板与口腔上皮延续。继之，当颈环包绕长大的牙乳头的 3/4 时，便称为钟状期（bell stage）。此时，在内釉上皮和星网之间有一层扁平细胞发生。这一釉质中间层（stratum intermedium）细胞来自釉器最初的多边形细胞。牙乳头周围细胞和其相邻的内釉上皮细胞之间的相互作用（Thesleff 等 1989）使前者分化为成牙本质细胞，后者分化为成釉细胞。

乳牙的神经支配很少引起人们的注意。胚发生第 5 周，牙板形成之前，牙槽神经进入上、下颌隆起（Pearson 1977）。已知口腔内未来牙的发生部位与周围神经关系密切（Kollar和Lumsden 1979）。但是，牙发生的开始与神经支配无关（Lumsden和Buchanan 1986）。在帽状期和钟状期神经纤维才进入牙乳头和牙囊的致密间充质。

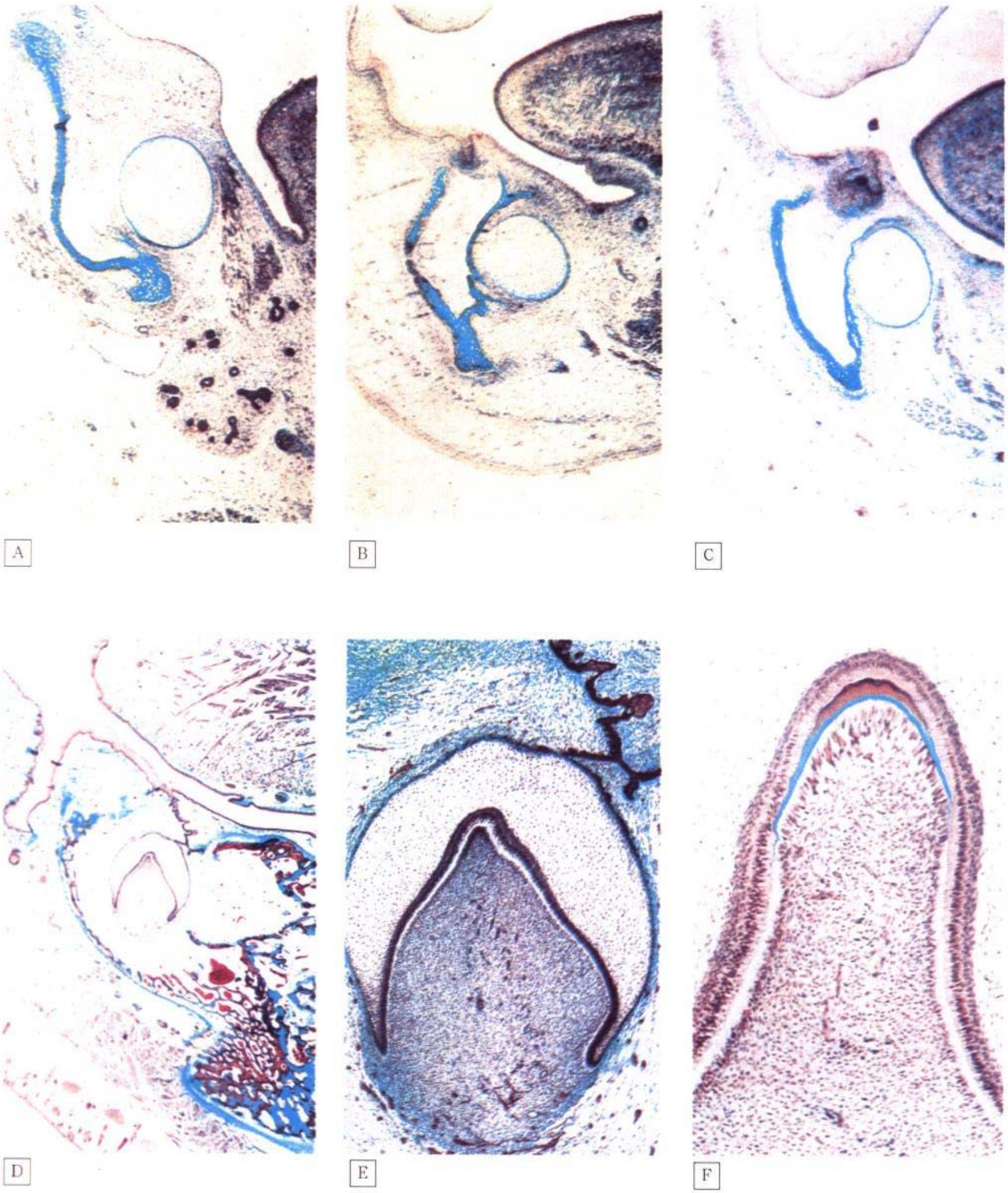

图 12.42A - F 牙早期发生系列图解。各图皆为右半下颌冠状切面，右上角为舌。下颌骨正在向着环形 麦克尔软骨左侧骨化。
A. 来自口腔上皮的牙板内生之前的发生期；B. 牙板在骨化中的下颌的颊板和舌板之间生长；C. 帽状期。成釉器从形成牙乳头的密集细胞群周围的牙板长出；D. 钟状期。成釉器的外釉上皮由不规则的牙板连至口腔粘膜，下颌颊板外侧的前庭带中央退化，使口腔前庭开始发生，牙囊将牙胚与骨质分开；E. 钟状期高倍像。由上至下依次为：(1) 右上方为退化中的牙板，(2) 包绕发生中牙的纤维性牙囊，(3) 外釉上皮，(4) 星网层细胞核产生的点阵样结构，(5) 中间层的深染稍扁的细胞，这在图F中看得更清楚，(6) 内釉上皮的柱状细胞，(7) 牙乳头的密集排列的细胞延伸至颈袢的外面，(8) 牙髓中的毛细血管和牙囊；F. 牙的形成从牙尖开始，自上而下依次是：(1) 疏松的星网层，(2) 中间层，(3) 一层柱状成釉质细胞，(4) 一薄层釉基质带（紫红色），(5) 钙化的牙本质（粉红色），(6) 前牙本质（浅蓝），(7) 一层成牙本质细胞。

牙滤泡 牙滤泡（dental follicle）是围绕牙胚、最终紧贴牙槽骨的一层细胞（图12.42D, 42E, 43, 45）。含牙胚和牙滤泡的骨性腔是牙囊（dental crypt）。邻近外釉上皮的滤泡细胞形成一致密包埋层，牙根的牙骨质从这里发生。牙周韧带和骨分别从滤泡疏松的中间层和外层的骨发生层发生。

前庭带 当牙板出现时，与之相同但连续的马蹄形上皮带在其外侧向内增生而形成前庭带或前庭板（vestibular band或vestibular lamina）（图12.41, 44）。此上皮带向深层间充质生长，把未来的唇和颊与牙生长点分隔。随后，在前庭沟处增厚并裂开形成口腔前庭。与牙板相反，前庭带与间充质细胞聚集无关。

恒牙

恒牙的发生见图12.39, 46, 47。当颌骨延长时，由上皮细胞索形成的牙板从第2乳磨牙胚远侧向后生长，与表皮不相连。从深埋的牙板深层边缘，3个恒磨牙蕾按近、中、远的顺序开始发生，第一磨牙蕾于胚胎第16周出现，第2、3磨牙蕾相继在第1、第5年时出现。每一牙蕾从下颌支开始，伴随冠状突前缘的进行性再吸收，它们占据下颌骨体。

在钟状期（约16周胚胎），一舌继承板（lingual successional lamina）从每一乳牙胚的外釉上皮与牙板连接处长出、并向乳牙方向长入舌间充质，从其末端发生一恒牙（permanent tooth）牙蕾，牙蕾由自身的牙滤泡和牙囊围绕。牙滤泡借引带索（gubernacular cord）与口腔粘膜固有层保持纤维性连接。在青年人的颅骨中可见引带管（gubernacular canal），为引带索原来的所在部位。据报道，引带管可引导萌出的恒牙进入正常位置（Scott 1967）。

牙板的演变 当牙本质和釉质开始发生时，牙板即开始退化（图12.42E），分裂为索团，在发生中的乳牙表面。退化的牙板可长期以上皮残余存在，有时增生为囊肿，称为萌出囊肿（eruption cyst），在萌出中的牙表面可见蓝色隆起。

牙冠的形态发生 钟状期晚期，由内釉上皮、牙乳头周边细胞层和二者之间的基膜构成的釉牙质膜（amelodentinal membrane）按遗传决定的形式形成皱褶，从而形成未来釉质牙本质界面的特定形态。由于釉质厚度的局部差异甚微，故皱褶决定了牙的最终形态，即牙尖的数目和位置。将帽状期小鼠切牙和磨牙的上皮和间充质分离开来，将其放入培养剂进行器官培养，结果显示，两者重新结合并进行预期的形态发育（Kollar 1972）。但是，牙乳头间充质如何获得定位特性，形态信息如何编码以及明显未分化的釉质上皮如何更新等问题尚有待进一步明确。关于牙发生的更详尽的描述参见Ten Cate（1994）的报道。

牙本质的发生

在将要发生的牙尖顶点，内釉上皮细胞变长，邻近牙乳头的间充质细胞伸出细长突起，穿过基膜网板与上皮基板接触。细胞通过细胞间质而相互作用（Thesleff 1977），诱导间充质细胞分化为成牙本质细胞，由此形成牙本质（图12.42F, 46, 47）。新分化出的成牙本质细胞，含有发达的内质网和高尔基复合体，向内釉细胞基底部和细胞之间的空隙内分泌牙基质。早期基质中的小泡含胶原酶（Sorgente等1977），可消化上皮基板，从而使成牙本质细胞的突起可伸入内釉细胞之间，直接与细胞接触，促进成釉细胞的分化。积聚的基质向后推牙本质细胞，虽然核周体后退，但突起仍伸长并被封闭在基质中的小管内。数微米厚的基质一旦形成，靠近内釉上皮的基质就开始矿化（Silva和Kailis 1972），可能伴有富含碱性磷酸酶的基质小泡的作用（Bernard 1972;见第6篇）。

从未来牙尖开始，来自牙乳头细胞的成牙本质细胞的分化波慢慢向颈环扩展。细胞一旦分化，基质就会形成，逐渐增多的基质将被桥粒连接的成牙本质细胞层推入牙乳头。靠

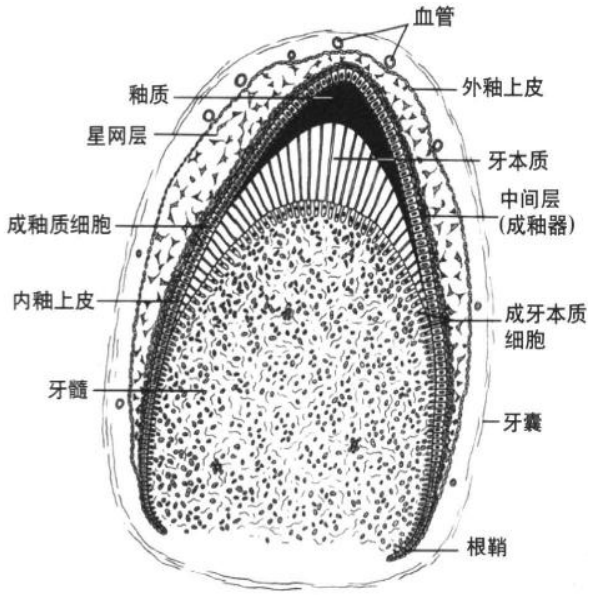

图12.43 牙发生简图。示其主要组织结构，与图12.42F对照观察。

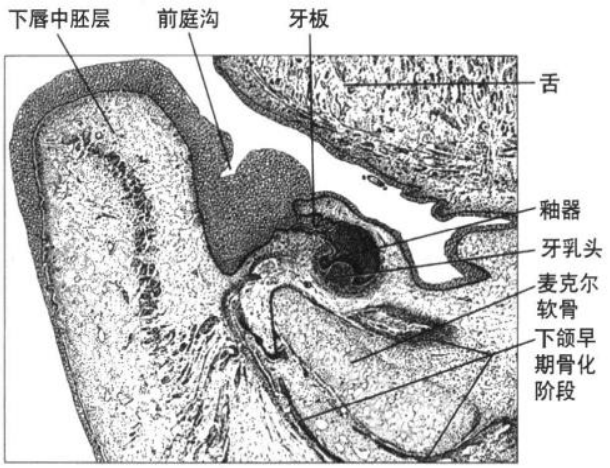

图12.44 人胚（顶臀长60mm）头矢状切面。示右下中切牙牙胚。H·E染色，×12（由Newcastle-upon-Tyne大学口腔生物学系C H Tonge提供的显微照片绘制）。

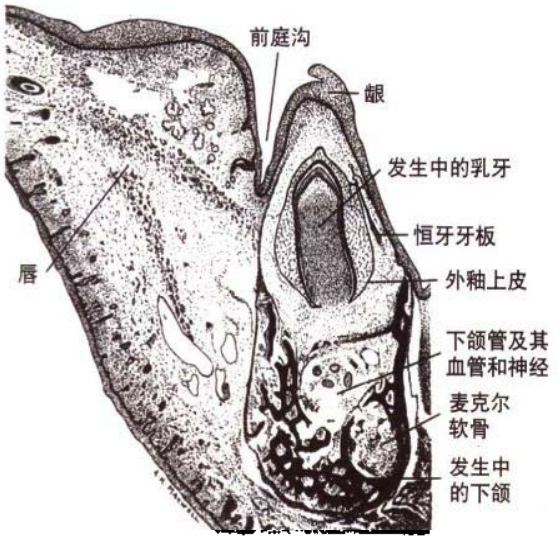

图 12.45 发生中的牙及下颌、下唇原位图（蒙允诺 Pedley 和 Harrison 由 Blackie 原照片复制，雪菲耳大学牙科学系 F Harrison 由复制照片制图）。

近成牙本质细胞的非矿化的基质层称为前牙本质（图12.47）。最初形成的胶原纤维与成牙本质细胞突起平行排列；薄层牙本质罩（mantle dentine）（见前文）形成后，牙髓周围的牙本质（circumpulpal dentine）中出现纤细胶原纤维，并与细胞突起成直角交织排列。在牙本质罩内，每一个成牙本质细胞有2个或更多的突起。但是，当细胞体从釉质－牙本质界面退后时，其突起合并为一个主突起。这可说明牙小管的分支处为什么总是在靠近釉－牙本质界面处，在牙髓周牙本质生成期间，合成牙本质的细胞不断从其主突起基部发出短侧支，后被矿化的牙本质包埋而形成细的侧小管。在矿化的牙本质内，牙小管的直径比前牙本质内者细得多。这种构筑开始于前牙骨质开始矿化的部位，归因于小管内高度矿化的牙本质的周边沉积，使小管腔进行性缩小。矿化过程在球间区不发生（见前文），此处的牙小管的壁由非矿化的小管间牙本质基质构成。



图 12.46 发生中的牙纵切面，示牙根形成（详见正文）。

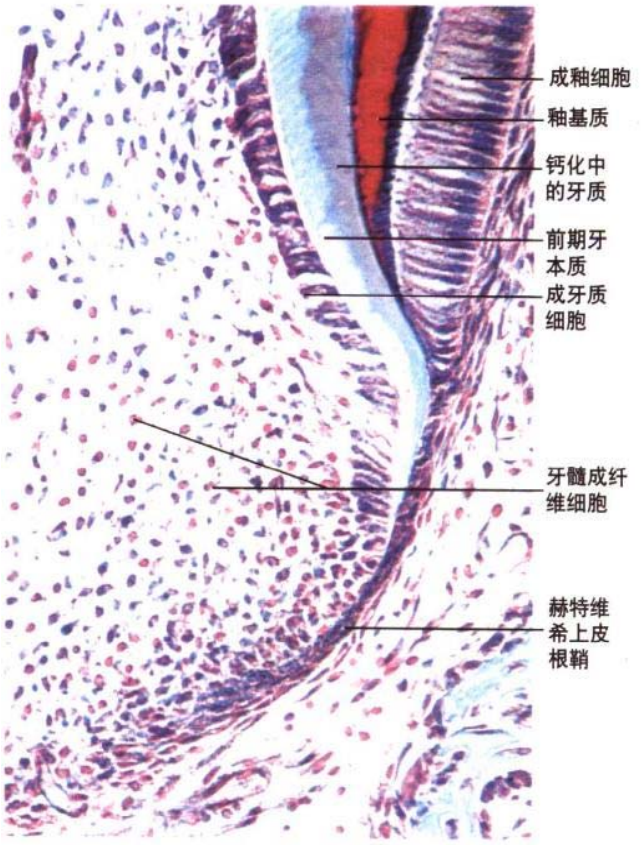

图 12.47 发生中的牙颈垂直切片。包含上面部分牙冠和下面发生中的牙根。柱状成釉质细胞层在牙颈部消失，牙颈与发生中的牙根在此处连接。× 600

牙釉质的发生

成釉质细胞在新分化的成牙本质细胞诱导下，源自内釉上皮细胞。这些细胞之间的相互作用是通过细胞之间的直接接触和（或）细胞外基质完成的。分化的最初迹象是产生釉基质所需要的细胞器大量出现，细胞极性逆转，成釉质细胞从其原来的基底端分泌。早期散在于细胞质中的线粒体集结到非分泌极的核周围；高尔基复合体位于中央；大量的内质网池沿细胞长轴密集排列。成熟细胞约40μm长、5μm宽，横断面呈规则六边形，在分泌端和非分泌端皆由连接复合体与邻近细胞彼此相连。其非分泌极与中间层细胞之间有桥粒固着，中间层细胞可能有合成和向成釉质细胞转运物质的功能（Kurahashi 和 Yoshiki 1972）。存在于其他坚硬组织形成细

胞内的碱性磷酸酶存在于中间层细胞，分泌性成釉质细胞内缺如。

釉基质分泌于矿化中的牙本质和成釉细胞之间。在这一密闭的区域内，因为釉基质蓄积而引起流体静压力升高，压力推动成釉质细胞离开釉质－牙本质界面（Osborn 1973）。因为成釉细胞的分化依赖于并稍晚于成牙本质细胞分化，所以，釉质发生紧随牙本质之后，在釉质－牙本质界面一侧扩展，两者的发生方式相同（图12.47）。

釉质发生开始时，在每一个牙胚部位，毗连的星形细胞网塌陷，成釉器进行性变薄至仅含三层，即外釉上皮、中间层和成釉细胞层，这使成釉器内的成釉细胞更接近毛细血管，毛细血管侵入紧靠外釉上皮的滤泡覆盖层。同时，外釉上皮由开始时的立方细胞变为扁平细胞，成釉器外面形成若干微皱褶，以增加其扩散面积。

当成釉细胞从釉质－牙本质界面移动约10μm时，它们就形成锥状突起伸入沉积中的釉质，形成托姆斯突（Tomes process），其基部由彼此间的连接复合体固着在细胞的分泌极，有微绒毛周围环（Reith 1970）。托姆斯突使发生中的釉质前面呈现小凹状（Boyde 1969），紧靠每一个凹陷都有一层约50－100nm厚的未矿化的釉基质（enamel matrix），电镜下呈点样，类似于托姆斯突内膜被小泡的物质。这些点样物质的釉质面是细长带样微晶。最先形成的釉质无棱柱体或含有不规则的棱柱体。在釉质－牙本质界面是釉质（以长微晶辨认）和牙本质（以胶原纤维和小微晶辨认）的混合物。

矿化中的釉质的前面在全厚度釉质形成后才出现变化。这是未成熟的釉质，含有小的微晶、横断面约3nm × 29nm、无机物占重量的40%。当成釉细胞接近最终的表面时，深层微晶通过周围基质中离子的添加而加粗。含钙基质的减少由成釉细胞、吸收的水和蛋白质补充。基质可长距离穿过发生中的釉质。最后，微晶不再增粗，微晶之间再无可能空间。理论分析提出，在成熟的釉质中，非矿化的釉基质约占体积的12%，并以此保持水分（Carlström 1964）。根据仔细观测，成熟釉质重量的96%、体积的88%为矿物质。此时，除了矿化中的釉质前面外，釉质中不出现新的釉晶（Ronnholm 1962）。因此，随着釉质的沉积，结晶生长延长；当开始成熟时，结晶就达到了其最终长度。当分泌终止时，成釉细胞缩短，缩回其原先的锥形托姆斯突，并形成有许多微绒毛的皱褶膜，并内吞基质（Reith 1967a, b）。成熟的成釉细胞含有许多溶酶体。此时的釉质表面，微晶平行，釉柱鞘没有形成（见前文）。这种非棱柱体的表面层约6～12μm厚（Gwinnett 1967; Osborn 1973），矿化重量比其他部位多1%，可能因为微晶平行排列得更紧密。

牙根的发生

随着釉质成熟进行到牙冠完成，成釉器的颈环也逐渐从颈缘退缩为双层圆筒，即上皮根鞘，也叫赫特维希鞘（Hertwig root sheath）围绕延长的牙乳头。该鞘外层与外釉上皮延续（图12.46, 47），内层似乎与内釉上皮延续，并诱导与其接触的间充质细胞分化为成牙本质细胞。这时候，成牙本质细胞紧靠上皮基底部产生出一层牙本质（图12.46, 47）。上皮根鞘继续生长，塑造出牙根最终形态，并诱导分化出成牙本质细胞，围绕供应牙乳头的血管和神经。这些血管保留下来，特别是位于中央靠近未来牙根尖的血管，成为未来成熟牙中通过牙本质进入牙髓的通道。

在牙冠发生中，紧靠顶端生长中心有许多毛细血管。靠近毛细血管的牙乳头生长较快，其他部位较慢。在后者，一个生长中的牙根鞘尖能够穿过下面的牙乳头与另一侧的根鞘尖相遇，两牙根分离。但是，如果两者不能相遇，则发生两个牙根管的单个扁牙根。这样，一个多根牙的主要根尖都由一个牙根支持，与相邻者分隔或不完全分隔。

牙骨质的发生

牙根内牙本质生长开始后不久，邻近牙根鞘上皮被穿孔（见后文），把外面未矿化的牙本质暴露于血管性牙滤泡间充质，成牙骨质细胞从陷入的间充质中分化出来。这些早期成牙骨质细胞不能合成胶原，但能向牙本质和周围纤维束分泌基质，滤泡在牙本质表面铺展成扇形。这些混合基质（也可能包括上皮细胞分泌物，参见前文）在成牙骨质细胞的影响下矿化（Owens 1975）。胶原纤维束的直径约6μm，其中心矿化比周围迅速。因为在纤维形成时尚未矿化，牙本质与牙骨质之间的连接面仍为连续的结晶质，故电镜下不容易辨认。

当牙正在萌出时，在牙根牙本质近颈1/3处，仅含有外来纤维的最初的牙骨质发生；成牙骨质细胞在牙根牙本质的其余部分分化并向牙骨质基质中分泌胶原纤维（Jones和Boyde 1972）。这种牙骨质中含有来自牙周膜的夏皮纤维和来自成牙骨质细胞的内在纤维；前者与发生中的表面垂直，后者与之平行；后者先矿化，前者周围再矿化，其轴心不矿化；成牙骨质细胞被包埋于基质中。

牙周组织的发生

当牙发生到帽状期和钟状期时，牙乳头的有些细胞被生长中的颈环移位而紧靠外釉上皮。牙周韧带中的成牙骨质细胞和成纤维细胞可能源于这些细胞（TenCate 1975;Palmer和Lumsden 1987）。也曾认为这些细胞能产生牙槽骨成骨细胞，但需进一步证实（Lubbock 1993）。

韧带的主要斜行纤维，在牙根发生和牙萌出时开始有序排布，首先看到的是成纤维细胞的斜行排列。一旦形成，当牙与牙槽骨相对移位时，其斜行方向仍继续维持。基于切片中所见，曾经认为主纤维在韧带中央区的中间丛出现形成、断裂、再形成的过程（Hindle 1967）。但是，放射自显影研究没有明确证明中央带的胶原更新比其他部位快（Rippin 1976）。

马拉瑟上皮剩余（epithelial debris of Malassez）是由赫特维希根鞘的遗迹形成的，伴随其穿孔和预期的成牙骨质细胞从滤泡到牙本质表面的移位，根鞘残余也从牙骨质移入牙周韧带。

牙萌出

当乳牙开始发生时，每1/4颌内出现5个牙胚，约1mm



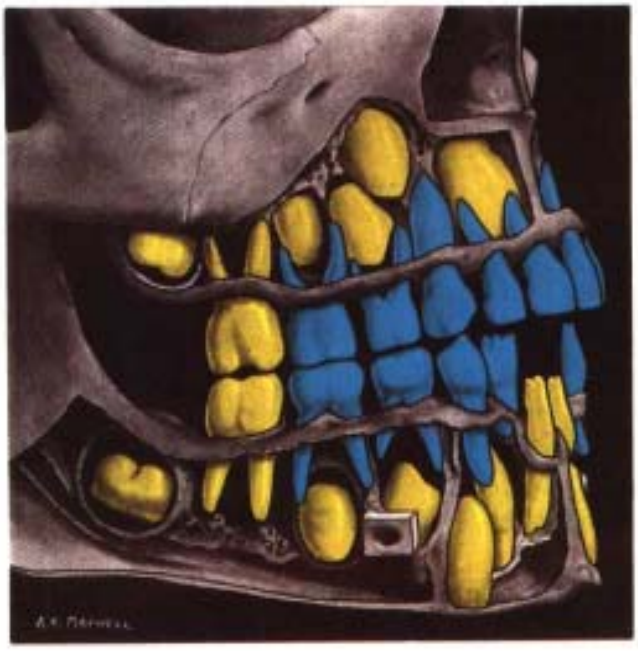

图 12.49 7岁儿童牙列（乳牙：蓝色，恒牙：黄色），示常见变异，即上颌恒侧切牙缺失，下颌恒中切牙代替了乳中切牙，第1恒磨牙已萌出（由 Sheffield 大学牙科系 F Harrison 根据照片绘制，蒙 Blackie 允诺，自 Perley 和 Harrison 复制）。

图 12.48 从出生到成年乳牙列（蓝色）和恒牙列（黄色）的发育，根据 Schour 和 Massler（1941）仿制。

长，当它们在口腔内萌出时，占据颌的3或4cm。在发生过程中，彼此移动而分离，但对如何移动，仍然不明。

牙根开始形成后，牙很快向口腔移动（Darling和Levers 1976），牙移动的动力来源还不太清楚。牙能被自身牙根的生长、牙髓细胞的增生或组织液的流体静力压所推动。按后一种理论，牙萌出速度可通过颈交感神经切除术或给予血管活性药而加以改变（Moxham 1979）。但是，Burn-Murdoch（1990）提出，这样的实验不能证明组织液压是牙萌出的动力，因为血流变化可能影响几方面的萌出机制。另外，牙能够通过使斜行胶原纤维皱缩（Thomas 1976）或去除牙周韧带内的成纤维细胞而从牙槽中拔出（Beertsen等1974）。也有人提议，牙槽骨改建可引起牙萌出（Marks 和Cahill 1984）。事实上，以上提到的几种因素可能在牙萌出过程中协同作用（Moxham和Berkovitz 1983）。

恒切牙和恒犬牙从其乳牙的舌侧开始发生（图12.48,49），但是沿唇方向倾斜萌出。这种移动与乳牙根的进行性破骨有关（Furseth 1968）。在静止期，吸收的骨组织暂时被牙骨质沉积修复。

在发生早期，每一个前磨牙直接向其乳牙深层移动，位于宽的分歧牙根之间（图12.23,49）。当前磨牙萌出时，可导致乳磨牙的吸收。位于深层的恒牙釉质可避免被还原釉上皮（reduced enamel epithelium）吸收（见前文）。

牙萌出时间 牙发生及其在口腔中萌出（牙萌出）的资料在临床实践、法医学和考古学方面都很重要。表12.1中所列资料主要来自欧洲人（也可见图12.48,49）。钙化开始和牙冠完成阶段比牙萌出阶段较少受环境影响。萌出时间可因龋齿、牙缺失和极度营养不良而延迟。

牙槽的发生

在牙板形成过程中，颌骨开始发生。在下颌内，麦克耳软骨（Meckel cartilage）旁生长中的膜性骨边缘向后、向齿槽下神经尾侧生长，侧板和中间板由此向上生长（Dixon 1958）。发生中的牙从两板之间下降。一骨性水平部将牙与齿槽下神经分隔，垂直板后来把牙局限在本身的牙囊内。乳牙表面无骨质发生，故在骨性新生儿颌骨标本上牙通常丢失。上颌骨牙囊的发生过程类似于下颌骨。

当牙开始向口腔内萌动时，牙槽也生长，牙囊加深，颌骨增高。牙萌出的速度超过骨向上生长的速度，直到与对面牙相遇。发生中的牙根根尖孔很宽大，但以后把神经围在中央形成小孔。直到青春期时，骨性牙槽的增长大大增加了面部的长度（Scott 1967）。

护膜和上皮附着

当釉质发生结束时，釉器细胞恢复扁平状成为一薄的复层上皮，覆盖整个釉质表面，称为还原釉上皮（reduced enamel epithelium）。牙萌出期间，它与口腔上皮融合，为牙提供衬以上皮的路径。暴露在表面的还原釉上皮，除牙颈部的牙龈连接处形成上皮附着（epithelial attachment）（图12.41,46）外，很

表12.1 人牙萌出时间表

牙序	牙	钙化最初迹象（乳牙生前为周）	牙冠形成（月）	牙萌出（月）	牙根形成（年）
上颌乳牙	i1	14	1.5	10（8-12）	1.5
	i2	16	2.5	11（9-13）	2
	c	17	9	19（16-22）	3.25
	m1	15.5	6	16（13-19）	2.5
	m2	19	11	29（25-33）	3
下颌乳牙	i1	14	2.5	8（6-10）	1.5
	i2	16	3	13（10-16）	1.5
	c	17	9	20（17-23）	3.25
	m1	15.5	5.5	16（14-18）	2.25
	m2	18	10	27（23-31）	3
上颌恒牙	I1	3-4月	4-5年	7-8年	10
	I2	10-12月	4-5年	8-9年	11
	C	4-5月	6-7年	11-12年	13-15
	P1	1.5-1.75年	5-6年	10-11年	12-13
	P2	2-2.25年	6-7年	10-12年	12-14
	M1	出生时	2.5-3年	6-7年	9-10
	M2	2.5-3年	7-8年	12-13年	14-16
	M3	7-9年	12-16年	17-21年	18-25
下颌恒牙	I1	3-4月	4-5年	6-7年	9
	I2	3-4月	4-5年	7-8年	10
	C	4-5月	6-7年	9-10年	12-14
	P1	1.75-2年	5-6年	10-12年	12-13
	P2	2.25-2.5年	6-7年	11-12年	13-14
	M1	出生时	2.5-3年	6-7年	9-10
	M2	2.5-3年	7-8年	11-13年	14-15
	M3	8-10年	12-16年	17-21年	18-25

引自1993年费城W B Saunders公司，M M Ash 牙的解剖、生理与咬合（稍作修改）。

容易磨损。还原釉上皮与牙釉面之间被约1μm厚的无结构的初级釉护膜（primary enamel cuticle）分隔，这可能是成釉细胞的最终的未钙化产物。护膜（cuticle）与还原釉上皮共同叫做Nasmyth膜。在牙颈部周围的釉质上可观察到一种称为‘无纤维牙骨质’（afibrillar cement ）的牙骨质（Listgarten 1966）。无纤维牙骨质仅约100nm厚，无板层胶原，可能是由成釉上皮继部分还原釉上皮不成熟破裂之后产生的。在上皮附着和牙之间，偶尔可发现约4μm 厚的护膜，为次级釉护膜（secondary enamel cuticle ）。它可能是上皮细胞的产物或轻微创伤漏出血液的遗迹（Hodson 1966）。最后，唾液蛋白和糖在牙表面形成一层薄的粘合膜，即所谓的表膜（pellicle）和牙菌斑（dental plaque ）的基础。

牙的临床

上、下颌骨的外板越过牙槽嵴与牙槽内的外板相延续（X线片上叫做筛板：cribriform plate 或硬板：lamina dura）。除了颧根附近的磨牙上方的颊面骨外板增厚之外，上颌牙唇面和颊面的两层外板常常与二者之间的小梁骨相融合（DuBrul 1988）。拔上颌牙时，折断颊侧骨板比折断腭侧骨板更容易和方便。下颌骨（lower jaw ）前部的唇侧外板和舌侧外板较薄，但在磨牙区颊侧外板增厚成为外斜线。在下颌第三磨牙附近，舌侧外板比颊侧外板要薄的多，因此经舌侧外板拔出该牙较容易，但舌神经在此处经过，易受损伤。

发生在牙根尖附近的脓肿，可穿破根尖周围的牙槽骨最薄弱处，引起周围软组织肿胀。其肿胀的部位决定于肌肉附着与牙槽骨突的关系（感染物进入的通道）。下颌切牙区，因为唇侧骨板薄，脓肿一般引起唇沟颊肌附着处以上部位的软组织肿胀，但脓肿可在颊肌附着处下方破溃。如果下颌前磨牙的脓肿在颊肌附着处下方溃破，可出现颈部软组织肿胀；若溃破发生在颊肌附着处上方，可出现颊沟处肿胀。如果脓肿在下颌舌骨肌下方，则颈部软组织肿胀。因为下颌舌骨肌行向后上方，因此第三磨牙的脓肿更容易向颈部扩散，而不是向口腔扩散。

除去牙根较长的尖牙外，上颌牙脓肿多向颊肌附着处的下方颊侧溃破。由于上颌侧切牙的根尖偶尔弯向腭，故侧切牙脓肿可向腭粘膜下扩散。上颌尖牙脓肿可在面部眶下溃破。此处的肿胀可阻断尤瓣膜的面静脉的内眦静脉回流，因此，感染物可经内眦静脉和眼静脉进入海绵窦。上颌磨牙腭根的脓肿常在腭部溃破。

上颌第二前磨牙和第一、二磨牙与上颌窦关系密切，当上颌窦较大时，上述牙齿的根尖与窦腔之间可能只有一层粘膜相隔。上颌窦炎时可刺激进入牙齿的神经引起牙痛。上颌第一前磨牙和第三磨牙与上颌窦之间也有一定的关系。

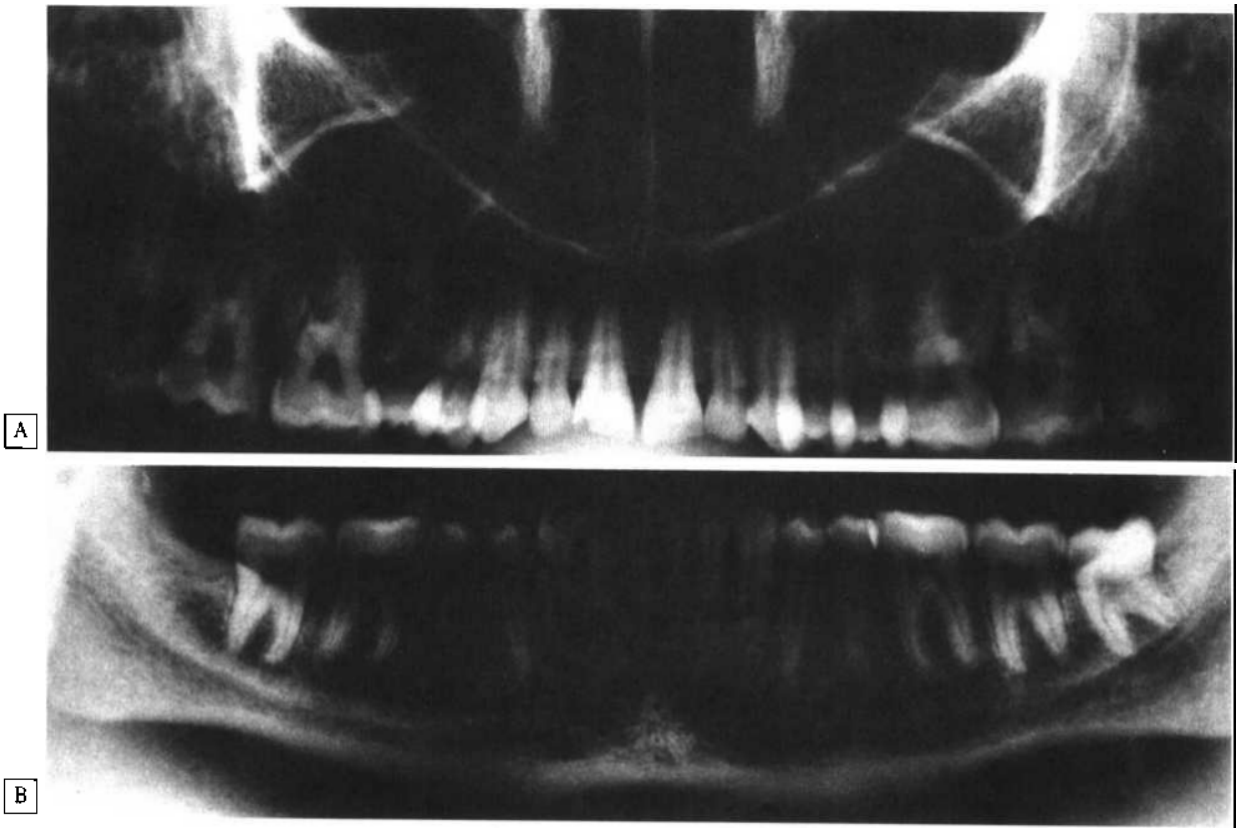

图12.50 A，B 成人颅标本中上颌（A）和下颌（B）整 牙列全口X线照片。可见下颌右侧第3磨牙已脱落。为拍上述照片，将X线源放入口腔前庭，拍上颌时朝向腭，拍下颌时朝向口腔底。X线束磁性转向前外侧，胶片环绕在上、下颌的外面。此法所得的X线照片较临床上的活体照片更清晰。



图 12.51 新生儿上、下颌骨X线侧位片。可见上、下颌骨及牙的发育状况。



图 12.52 9个月婴儿上、下颌X线片（选自 Symington 和 Rankin X线照片图谱）。只有下颌中切牙已萌出，下颌第1乳磨牙根开始形成，下颌第1恒磨牙牙冠向内。

牙齿脱落后牙槽骨逐渐萎缩。这样在无齿的下颌骨，来自前磨牙根下方的颏神经可位于下颌骨嵴附近。在无齿的上颌骨，上颌窦扩大并接近上颌骨的口腔面。在下颌前磨牙或磨牙、上颌磨牙和腭中线处偶尔有骨性凸起，叫做下颌隆凸（torus mandibularis）、上颌隆凸（torus maxillaris）和腭隆凸（torus palotinus）（见第6篇）。为了更好的安装假牙，应将上述隆凸切除。

牙齿发育过程中，严重的全身感染可引起牙釉质发育异常，出现水平线（参见 Harris 生长线，见第6篇）。

牙的法医学应用

牙作为证据在法医学上有3个方面的应用：

- 进行个体验证，特别是在群体性灾难中。
- 根据残存骨骼推测死者年龄。
- 在有咬伤的犯罪案例中。

如果有几个牙进行过修补、拔出或换了假牙，那么这一个体事实上就具有一个独一无二的牙式。牙科医生会用图表、X线照片或石膏铸形将其记录在案。当创伤或烧伤造成面部无法辨认时，全身最不易破坏的结构，即牙齿可提供辨认的证据。当然根据牙齿确定年龄也可进一步帮助确定个体。到21岁，在第3磨牙完全发育成功，牙冠的发育、萌出及牙根形成的年代表可用来确定年龄。这种方法甚至可用于胎儿：Stack（1964）曾证实，牙齿中含矿物质的牙组织的重量在妊娠22周至出生与胎龄有着密切的关系。在出生时，在乳牙列和第一恒磨牙即有新生线的标记，可在牙的磨片和电镜下识别。新生线（neonatal line）又叫雪济厄斯线，每隔7～8天形成一条，可通过计数该线来确定婴儿的年龄。因为所有牙组织在人的一生中其结构在不断地发生改变，所以牙齿也可用来确定成人的年龄 。可用于此目的的特征包括：牙冠的磨损、牙髓量的减少、以及牙根根尖半牙骨质的增厚等。最有用的一个特征是牙根中钙化的或透明的牙质的量。牙质钙化或透明首先从根尖开始，逐渐至牙颈。在牙的纵切面上所见到的钙化线的宽度与年龄成一定比例。这样确定的年龄与年代表中的年龄相差在5～7岁之内（Whittaker 1992），比从骨骼变化中推测的年龄更接近实际年龄。

皮肤咬伤标记的照片可与嫌疑犯的牙列铸型相比较，其中牙列不整齐者更有利于识别罪犯。从咬伤的伤口中获得唾液更为有用。多数人的唾液中含有血液凝集原，且浓度较高；唾液中也含有细胞，因此，可通过DNA“指纹印”进行精确的生化鉴定。

牙的放射学

由于釉质和牙质钙化程度较高，因而透过X线的程度极差，而牙髓为易透X线的区域（图 12.50,51,52,53）。釉质或牙根损伤的龋齿可用口腔内X线照相的方法极易诊断，因为龋齿使牙的钙质减少。牙根与牙槽骨硬板（lamina dura）之间有易透X线的牙周韧带相隔。牙髓的慢性感染扩散至韧

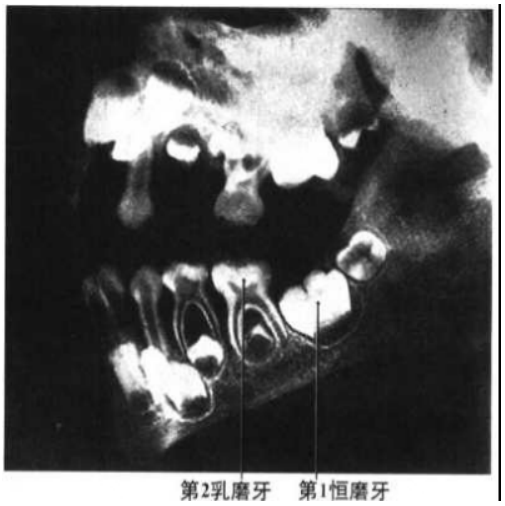

图 12.53 5岁男童牙X线照片（选自 Symington 和 Rankin X线照片图谱）。上颌乳侧切牙和第1乳磨牙已退，但所有下颌乳牙尚在；未出现乳牙根吸收、无恒牙萌出。

带，导致牙根尖周围硬板被吸收。这样牙根尖周围硬板的完整性就是根尖区健康状态的标志；只有在急性牙髓感染，根尖周围硬板尚未开始吸收的病例除外。

牙槽间隔在牙齿之间的前方形成锐骨嵴，在磨牙之间形成骨板。当牙周病继发牙龈病时，骨嵴或骨板被吸收，其吸收的程度可根据X线照相来确定。

X线照相常用来确定上颌牙的牙根与上颌窦之间的间隔。上颌第二前磨牙和第一、二磨牙的牙根常突入上颌窦。在下颌第三磨牙由于第二磨牙的阻塞而不易萌出时，X线照相对估计这种牙萌出的难度是非常有用的。在颏棘上方，许多下颌骨显示有一界限清楚的凹陷，与一小管相连，可能有正中血管，或一些胶原纤维穿小管与舌系带相连。这一凹陷与不透X线的骨密质环一起，可在切牙的X线照片上看到。也是无齿下颌骨有用的一个正中标志。

舌 和 咽

舌

舌（tongue）（图12.54,55,56）是一肌性器官，具有吞咽、语言和味觉的作用。舌的一部分位于口腔，一部分位于咽，借舌肌附着于舌骨、下颌骨、茎突、软腭和咽壁；可分为舌尖（apex）、舌根（root）、舌背（dorsum）和舌下面（inferior surface）。舌粘膜湿润呈粉红色，与舌肌紧密相贴。舌根（root of tongue）（图12.55）附着于舌骨和下颌骨，在二者之间与下面的颏舌骨肌和下颌舌骨肌相接触。舌背（又叫后上面）在静止时为一凸面，被一“V”字形的界沟（terminal sulcus）分为前面的沟前部（presulcal part）或口腔部（oral part）和后面的沟后部（postsulcal part）或咽部（pharyngeal part）。沟前部约为舌长的前2/3。界沟的两个支从正中的舌盲孔向前外侧延伸至腭舌弓（图12.54）。舌盲管为胚胎时期甲状舌管的遗迹（见第3篇）。舌的口腔部和咽部的粘膜、神经支配及发生来源上均不相同（见本篇）。

口腔部（沟前部）（图12.54,55） 位于口腔底，前部为舌尖，与切牙相接触，舌缘（margin）与牙龈和牙齿相接触，上面（superior surface）（舌背）与硬腭和软腭相邻。其两侧缘，腭舌弓之前有4～5个垂直的皱襞，叫叶状乳头（foliate papillae）（图12.54）。舌背粘膜有一矢状的正中沟（median sulcus）（图12.54），具有乳头状小突起。舌下面的粘膜平滑，略呈紫红色，自舌转折移行于口腔底和牙龈，并在正中处形成一粘膜皱襞叫舌系带，连于口腔底（图12.55）。舌系带的两侧可见舌深静脉。该静脉的外侧有一穗状的粘膜隆起叫伞襞（plica fimbriata），向前内走向舌尖。舌的口腔部由下颌弓的舌肌大和奇结节发育而成（见第3篇）。舌的一般感觉神经是下颌神经的舌神经，而面神经的鼓索传导味觉（见第3篇）。

咽部（沟后部）（图12.54） 即舌根部，位于口咽内，腭舌弓的后面，形成了口咽的前壁。舌根部粘膜向两侧移行于腭扁桃体和咽壁粘膜，向后移行于会厌襞。舌根部缺乏真正

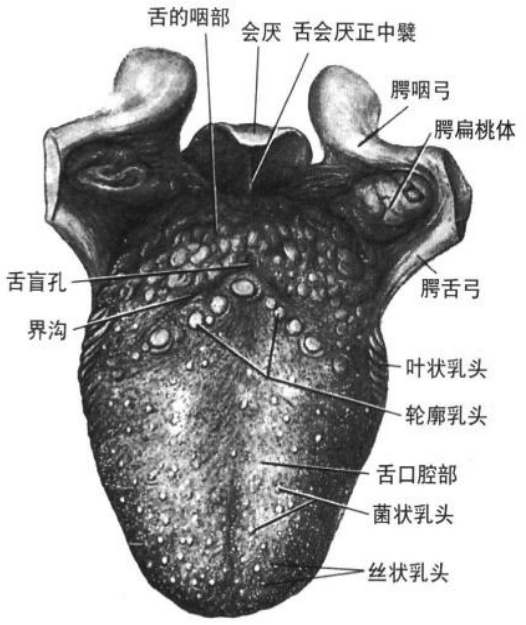

图12.54 舌背及其相邻的腭舌弓、腭咽弓和会厌，在每侧的扁桃体窝内可见腭扁桃体。

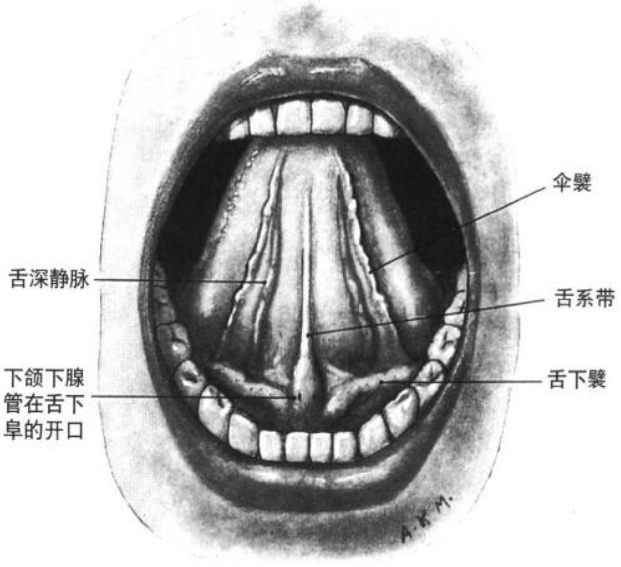

图12.55 口腔。本图中可见舌尖向上卷起，两侧的舌下阜间形成一条正中隆凸。

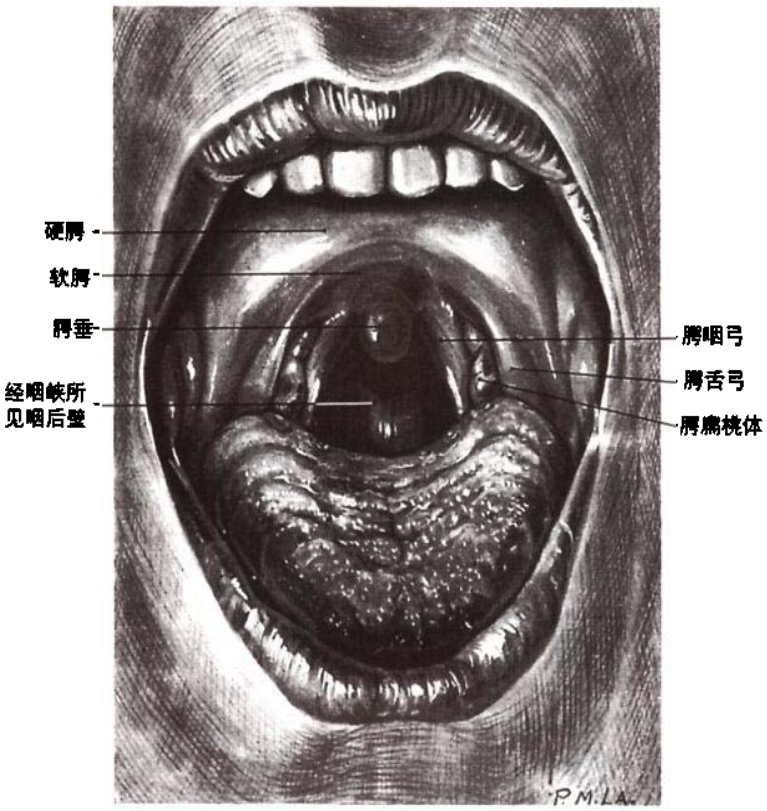

图 12.56 口腔。舌压低、示口腔及两侧腭舌弓之间的口咽峡。

的乳头，只有丘状隆起，叫舌滤泡；因其粘膜下为聚集的淋巴小管而称为舌扁桃体（lingual tonsil）。小的浆液粘液腺管开口在这些舌滤泡尖上。舌的咽部由联合突发育而成（见第3篇）。该部的感觉神经，包括一般感觉和味觉均来自舌咽神经，其分支也可分布到界沟前方很少的一部分粘膜的轮廓乳头的味蕾。胚胎发育过程中有个别人的甲状腺没有迁移离开舌，形成舌甲状腺。

舌乳头（lingual papillae）（图12.54） 是舌背粘膜的一些突起（见本篇），数量较多，主要位于舌背的沟前部，形成了舌背粗糙不光滑的特征。舌乳头可分为四种，即丝状乳头、菌状乳头、叶状乳头和轮廓乳头。除了丝状乳头外，其他乳头内都有味蕾。这些乳头状突起，可增加舌与口腔内容物之间的接触面。味蕾（taste buds）（见第8篇）在显微镜下为桶状的上皮结构，内有化学感受器与味觉神经末梢相接触。味蕾不仅存在于舌乳头，而且散在于整个舌背面及两侧、会厌及软腭的舌面。舌乳头接受味觉神经支配（根据位置接受面神经、舌咽神经或迷走神经的纤维）。舌乳头在活体上当舌面干燥时易看到。

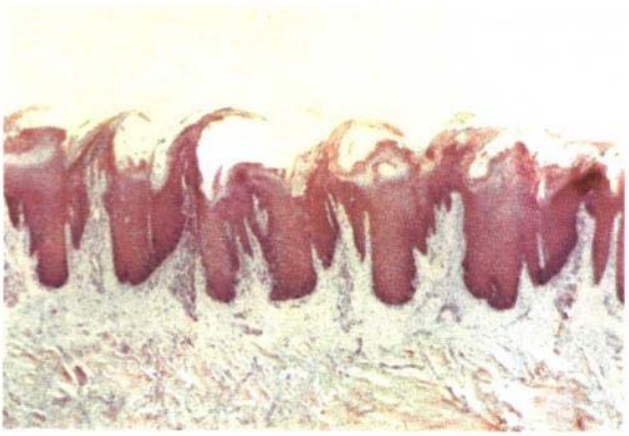

图 12.57 舌前部丝状乳头切片。示表面的角化分层的鳞状上皮和结缔组织乳头，H·E染色。× 300



图 12.58 菌状乳头垂直切片，H·E染色。× 300

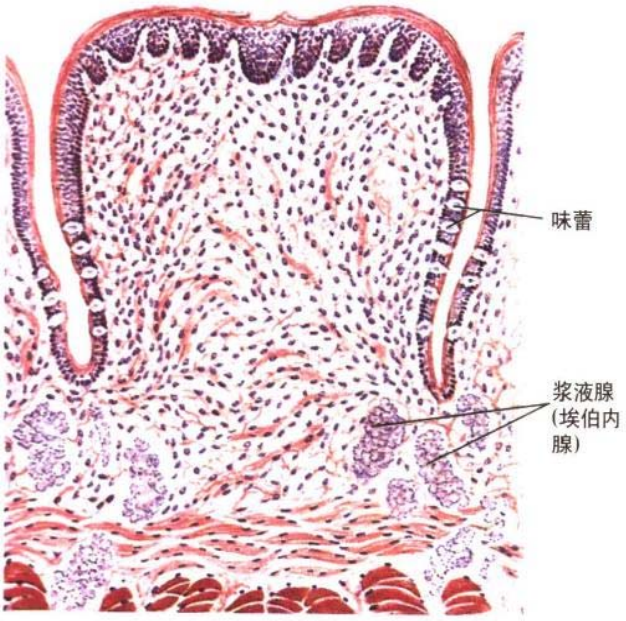

图 12.59 轮廓乳头切片（仿 Sobotta）H·E 染色。× 32

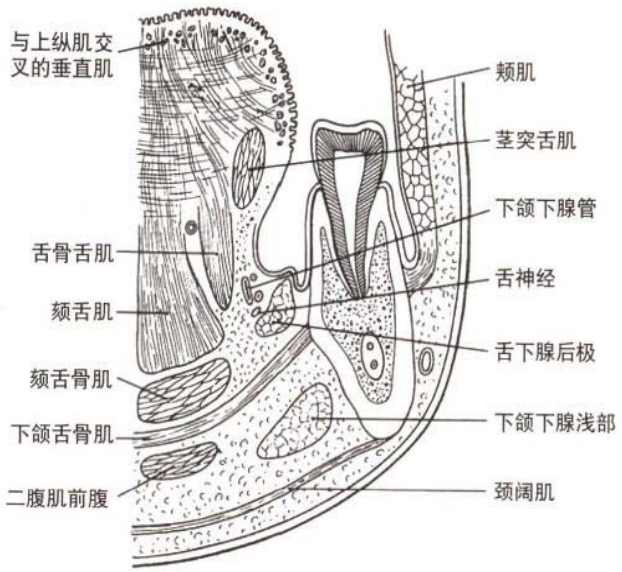

图12.60 经第1磨牙的舌、口腔和下颌体冠状切面。

丝状乳头（filiform papillae）（图 12.57），覆盖在界沟以前的舌背面（Kullaa-Mikkonen 等 1987），体积较小，呈圆锥状或圆柱状，前外侧方向斜行排列，与界沟方向平行，但在舌尖处呈横向排列。丝状乳头内有不规则的结缔组织核心，构成次级乳头，其角化上皮可分裂成许多微细突起，每一条突起为一个次级乳头的尖。由于上皮增厚，细胞角化，所以这些突起都成白色。该乳头的作用主要是增加舌与食物之间的磨擦力，促进口腔内食团的活动。

菌状乳头（fungiform papillae）（图 12.54,58），较轮廓乳头多，主要分布在舌侧缘，舌背面亦有不规则的存在，偶尔亦可出现较多。其体积较丝状乳头大，呈圆型，鲜红色，尖面往往有一个或多个味蕾。

叶状乳头（foliate papillae）（图 12.54），位于舌的两侧缘靠近界沟处，为两条粘膜带，由一系列红色、叶状粘膜隆起构成。乳头上有许多小的味蕾。

轮廓乳头（Vallate papillae）（图 12.54），呈较大的圆柱状结构，位于舌背，约有 8～12 个，紧靠界沟前方成“V”字形排列。每个轮廓乳头直径 1～2mm，底部狭细，顶部宽阔平坦，周围有深沟环绕（图 12.59）。沟外壁粘膜呈嵴状隆起。整个乳头被覆复层扁平上皮。在环形沟的内、外侧壁上均有丰富的味蕾（见第 8 篇）和小的粘液浆液腺，或称埃伯纳腺（von Ebner glands），开口于沟底。

其他乳头（other papillae） 舌的上皮与下面的结缔组织之间有一皱褶较多的分界面，与表皮的情况相似（图 12.57）。结缔组织的乳头位于舌背面的深面，包括上面所描述的粘膜乳头，这样可增加舌上皮与深层组织的连结。

舌肌

舌由附着于舌骨的纤维结缔组织构成的舌中隔，分舌为左右对称的两半。每侧均含有舌外肌和舌内肌，前面起自舌外止于舌内，而后者全部位于舌内。

舌外肌 舌外肌（extrinsic muscles）（图 12.60,61,67）包括颏舌肌、舌骨舌肌、茎突舌肌、小角舌肌和腭舌肌。

颏舌肌（genioglossus） 矢状面上呈三角形，位于中线附近并与中线平行；以短腱起自下颌联合后方的颏棘，位于颏舌骨肌起点的上方；其下部纤维由一层薄的腱膜附着于舌骨体的前上面近中线处。该肌由少量的肌束穿过舌骨舌肌和小角舌肌之间与咽中缩肌混在一起。中部纤维向后走行进入舌根部，上部纤维向前走行进入舌腹侧面，从舌根一直延伸到舌尖与舌内肌交织在一起。两侧颏舌肌之间后部有舌中隔分隔，前部有跨越中线的肌纤维束交叉混合在一起。Doran 和 Baggett（1972）认为，在人类或其他哺乳动物没有到达舌尖的颏舌肌纤维。

作用 两侧颏舌肌同时收缩牵拉舌向前，使舌尖伸出；一侧收缩使舌尖伸向对侧，两侧共同作用可使舌中央部降低、形成凹陷（卷舌）。

舌骨舌肌（hyoglossus） 呈四边形薄肌，附着于舌骨体的前面和舌骨大角全长，几乎垂直向上进入舌的两侧，位于茎突舌肌的内侧和下纵肌的外侧。起自舌骨体的纤维与起自舌骨大角的纤维相互交迭。

毗邻 舌骨舌肌浅面为二腹肌腱、茎突舌肌、下颌舌骨肌、下颌下神经节、舌下腺、下颌下腺深部及其导管、舌下神经和舌深静脉。深面为茎突舌骨韧带、颏舌肌、下纵肌、舌动脉和舌咽神经。后下方与咽中缩肌之间有舌动脉，该部构成咽的侧壁腭扁桃体以下的部分。舌骨舌肌后缘深部自上而下有舌咽神经、茎突舌骨韧带和舌动脉穿过。

作用 牵拉舌下降。

小角舌肌（chondroglossus） 有时将其描述为舌骨舌

肌的一部分。由到达咽侧壁的部分颏舌肌纤维将其分开。该肌长约2cm，起自舌骨小角的内侧和底部以及相邻的舌骨体部，经舌骨舌肌和颏舌肌之间上行并入舌内肌。有时来自麦粒软骨的一小束纤维与舌骨舌肌后部纤维一起进入舌内。

作用　协助舌骨舌肌牵拉舌下降。

茎突舌肌（styloglossus）　是附着于茎突的3条肌肉中最短小的一条。起自茎突的前外侧面，靠近茎突尖以及茎突下颌韧带的茎突端。行向前下方，在舌的外侧分出一纵行纤维束进入舌的背外侧。在舌骨舌肌的前方与下纵肌混合，分出的另一束斜行纤维覆盖舌骨舌肌，并有纤维与之交叉。

作用　牵拉舌向后上方。

神经支配　除了腭舌肌受咽丛中来自副神经脑根及迷走神经的纤维支配外（见第8篇），所有舌外肌均受舌下神经支配。

腭舌肌（palatoglossus）　其功能与神经支配与软腭有密切关系，与其他腭肌一起描述（见前）。

舌内肌　舌内肌（intrinsic muscles）（图12.60）包括双侧的上纵肌和下纵肌、舌横肌和舌垂直肌。

上纵肌（superior longitudinal muscle）　是由许多细小的斜行和纵行肌纤维束构成的薄层肌。位于整个舌背粘膜下，起自靠近会厌部粘膜下的纤维层和舌中隔，向前至舌尖边缘，有些纤维进入舌粘膜。

下纵肌（inferior longitudinal muscle）　为细长带状肌，靠近舌下面粘膜深处，位于颏舌肌与舌骨舌肌之间。自舌根一直延伸至舌尖后部，部分肌纤维附着于舌骨体，前部纤维混入茎突舌肌。

舌横肌（transverse muscle）　起自舌中隔，横向外侧走行达舌侧缘，止在粘膜下纤维组织，并与腭咽肌交织混合。

舌垂直肌（vertical muscle）　起自舌背，贯穿舌质，达舌前部下面粘膜。

神经支配　所有舌内肌均由舌下神经支配。

作用　舌内肌能改变舌的形态。如上下纵肌收缩能使舌缩短，上纵肌单独收缩则舌尖及两侧缘上卷使舌背凹陷，反之，下纵肌单独收缩使舌尖向下，舌背隆起。舌横肌收缩时舌横径缩短，舌体变厚。舌垂直肌收缩使舌体变薄变宽。特别是在消化及语言功能中单条肌肉或成对肌肉的多方面联合运动，使舌产生精确灵活的运动。

舌的微细结构

舌主要由骨骼肌和粘膜组成。舌下面的粘膜薄而光滑，与口腔内其他部位的粘膜相同。舌背咽部的粘膜含有许多淋巴滤泡，每个滤泡形成丘状隆起，其中央部为一漏斗状陷凹的开口。每一陷凹周围有许多被粘膜下纤维组织包绕的淋巴小结围绕，其底为粘膜腺的开口。舌背口腔部的粘膜较舌下面及两侧稍厚，与舌肌组织紧密相连，表面有许多小突起，统称舌乳头。每一乳头均有结缔组织和复层扁平上皮组成，并被上皮所覆盖。粘膜固有层是致密的纤维结缔组织，并伴有许多弹力纤维，与舌肌肌束之间的相同组织相融合。该层内有许多血管和神经的分支分布到舌乳头，另外还有大的淋巴管丛和舌腺。舌粘膜上皮变化较大，后部为角化不全的复层扁平上皮，前部覆盖在丝状乳头上全部为角化的上皮。这主要是由于舌尖部较舌后部及舌下面更易脱水干燥，咀嚼时更易受到磨擦。

舌腺　舌腺（lingual glands）有三种类型，即粘液腺、浆液腺和混合腺。粘液腺（mucous glands）的结构与唇腺和颊腺相同。主要分布在舌背沟后区的粘膜下，在舌尖及舌侧缘亦有分布。另外，在舌尖下面的粘膜下，舌系带的两侧各有一舌前唾液腺（anterior lingual salivary glands）（图12.62），由粘膜及来自茎突舌肌和下纵肌的肌束覆盖。每一腺体长12～20mm，宽8mm，为粘液和浆液性混合腺，有3～4个导管开口于舌尖下面。人类舌后深腺（deep posterior lingual glands）的微细结构已由Testa Riva 等于1985年详细描述。

浆液腺（serous glands），又叫埃伯纳腺（von Ebner glands）（图12.59），分布在味蕾附近，其导管大部分开口于轮廓乳头环沟的沟底。浆液腺呈葡萄状，腺泡管汇合成数条小导管，再汇合成主导管。分泌物为水样液体，有助于食物分布到味觉区域，使味觉感受器发挥功能。另外可向后冲洗食物。腺泡的分泌细胞呈锥体形，其超微结构与其他部位的浆液细胞相似（Testa Riva等，1985）。

舌中隔（lingual septum）是舌中间的纤维隔，位于舌的全长，但未完全到达舌背，为舌横肌的附着处，在冠状切面上比较明显。在舌后部，舌中隔向外侧延伸形成舌骨舌肌膜，将舌根连于舌骨、颏舌肌下部纤维附着其上。

舌的血管和神经

血管　分布到舌的主要动脉是颈外动脉的分支舌动脉（见第10篇）（图10.76，图12,62）。另外面动脉的分支腭升动脉和扁桃体支，以及咽升动脉也分布到舌根部。在会厌谷（见本篇），喉上动脉的会厌支与舌动脉的舌下动脉和舌背支相互吻合，舌肌由这些动脉的吻合网分布，另有粘膜下的密集血管网（Combelles,1974）。静脉和淋巴已在第10篇中描述。

神经　感觉神经（sensory nerves）：

- 沟前区的一般感觉由下颌神经的舌神经传入（见第8篇，图8.339,357）。
- 沟前区的味觉，除轮廓乳头外，由面神经的鼓索传入，该神经与舌神经走在一起（见第8篇）。轮廓乳头的味觉由来自中间神经的纤维传入（见第8篇）。
- 舌咽神经的舌支（见第8篇）分布到舌后1/3，兼有一般感觉和味觉两种纤维。一般感觉纤维分布舌根粘膜，味觉纤维分布到轮廓乳头和叶状乳头的味蕾。
- 迷走神经的喉上神经（见第8篇）发出纤维分布到舌根和会厌的一小部分，司味觉和一般感觉。

有关舌的本体感觉，Fitzgerald和Sachithanadan于1979年已进行了综述。肌梭出现于猴（Bowman 1968）和人类（Nakayama 1944,Cooper 1953,Kubota等1975）的舌肌纤维，这也在类人猿的材料中得以确认。来自本体感受器的传导途径目前尚不清楚，可能经舌神经或舌下神经，以及颈神经与舌下神经之间的交通支传导。Fitzgerald和Sachithanadan以有力的

证据证实了舌下神经是舌内、外肌本体感觉的传入神经，许多来自舌下神经的纤维进入第2、3颈神经前支。

舌肌的运动神经，除腭舌肌之外，均来自舌下神经（见第8篇）。而腭舌肌接受咽丛来的神经纤维支配（主要来自迷走和副神经脑根的纤维，见第8篇）。

舌腺的副交感神经支配（parasympathetic innervation）来自面神经的鼓索，在下颌下神经节换元后，节后纤维经舌神经分布到舌粘膜。分布到舌腺和血管的交感神经来自颈动脉丛，缠绕舌动脉入舌（见第8篇）。在舌后部，已观察到孤立的神经细胞，可能是节后副交感神经元，有可能支配腺组织和血管平滑肌（Chu 1968）。

舌的先天性畸形

由于甲状舌管的持续存在可引发先天性舌囊肿和瘘管。胚胎发育过程中，由于甲状腺迁移失败，使甲状腺生后仍留在舌的沟后部，形成舌甲状腺。颏舌肌在下颌联合后方的颏棘上附着，可避免舌向后堕，影响呼吸，因此，麻醉师将下颌骨拉向前，以保证麻醉时呼吸通畅（见本篇）。

口咽峡

口咽峡（oropharygeal isthmus）是口与咽之间的隧道，位于软腭与舌背之间，两侧为腭舌弓。每侧腭舌弓（palatoglossal arch）自软腭向下、行向前外侧，达舌侧缘。是由腭舌肌（见本篇）及覆盖其上的粘膜构成。两侧腭舌弓互相靠近可阻断口腔与口咽之间的交通，这是吞咽所必需的（见本篇）。

咽

咽（pharnx）（图12.1,3,63～69）位于鼻腔、口腔和喉的后方，是一肌性膜性管道；长约12～14cm，上起颅底，下至第6颈椎和环状软骨下缘与食管相连。咽上部最宽，约为3.5cm，

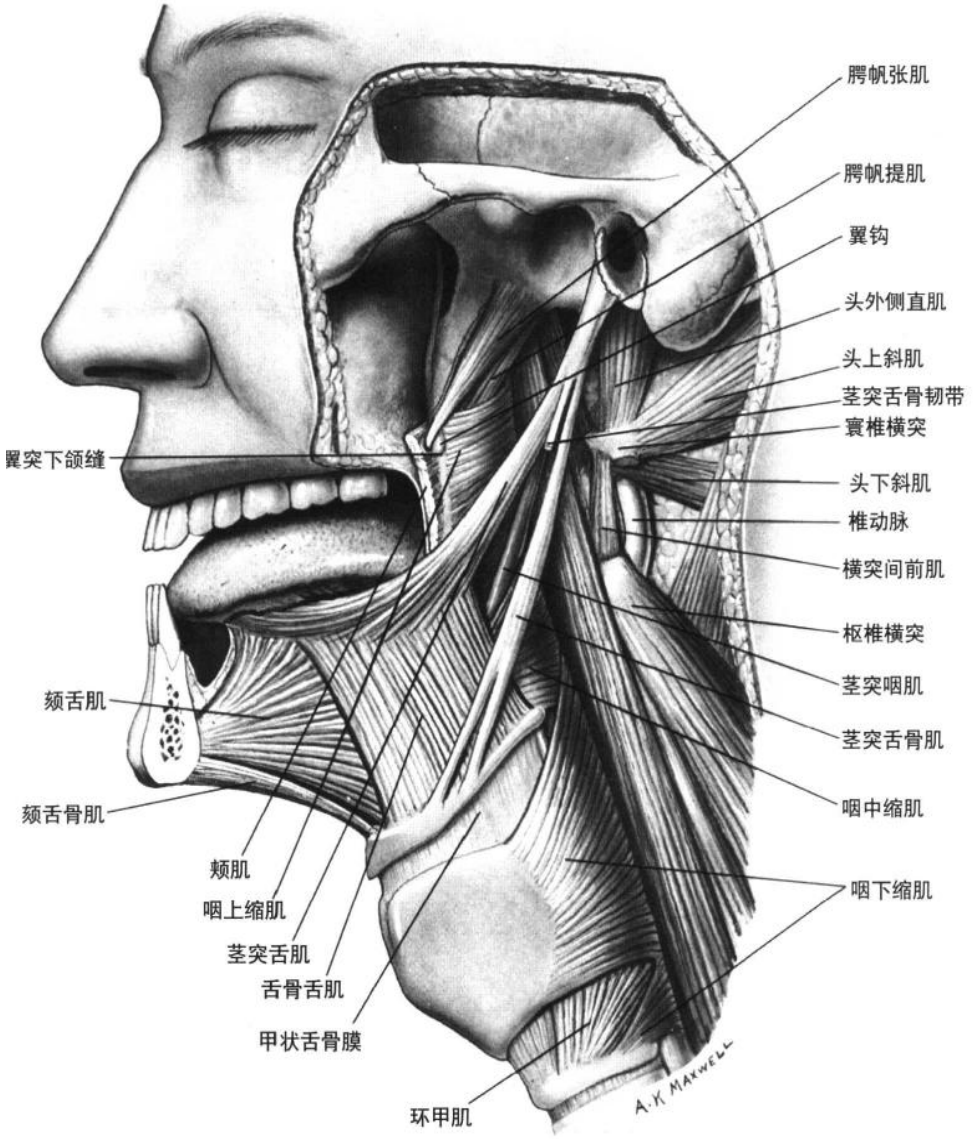

图12.61 舌、咽肌。腭舌肌未显示，图12.67已绘出。

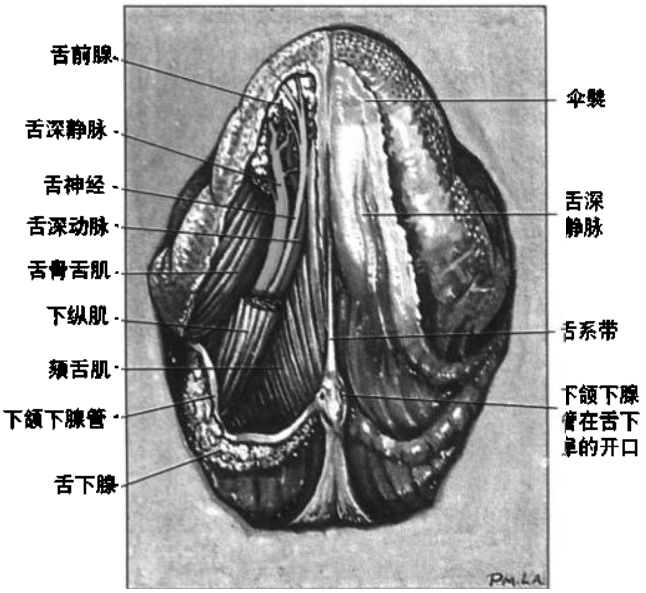

图 12.62 舌下面解剖。示舌下腺和下颌下腺管的开口；右侧舌粘膜（图左侧）已切除，下纵肌被分离并部分切除。

与食管连接处最窄，为1.5cm，这是除了阑尾之外消化管最狭窄的部位。咽的上界为蝶骨体后部和枕骨基底部，下与食管相连续；后面与脊柱颈部以及覆盖颈长肌、头长肌的椎前筋膜之间有疏松结缔组织相分隔。前面开口于鼻腔、口腔和喉。因此，咽前壁是不完整的。自上而下咽两侧与翼突内侧板、翼突下颌缝下颌骨、舌、舌骨、甲状腺和环状软骨相邻。外侧经咽鼓管与鼓室相通，并与茎突及附着其上的肌肉，颈总、颈内和颈外动脉及其分支相邻。咽可分为鼻咽、口咽和喉咽3部分（图 12.63）。

鼻咽

鼻咽（nasopharynx）（图12.63,65,67）位于软腭后上方，正对鼻后孔（posterior nares）。鼻腔经鼻后孔与鼻咽相通。鼻中隔分隔两个鼻后孔（图 12.65），每一鼻后孔垂直径约25mm，横径约12mm。在鼻后孔可见中、下鼻甲的后端（图12.64）。除了软腭之外，鼻咽部不能大幅度活动，所以鼻咽腔永远不能闭合。鼻咽与口腔和喉咽不同，看起来更像鼻腔。软

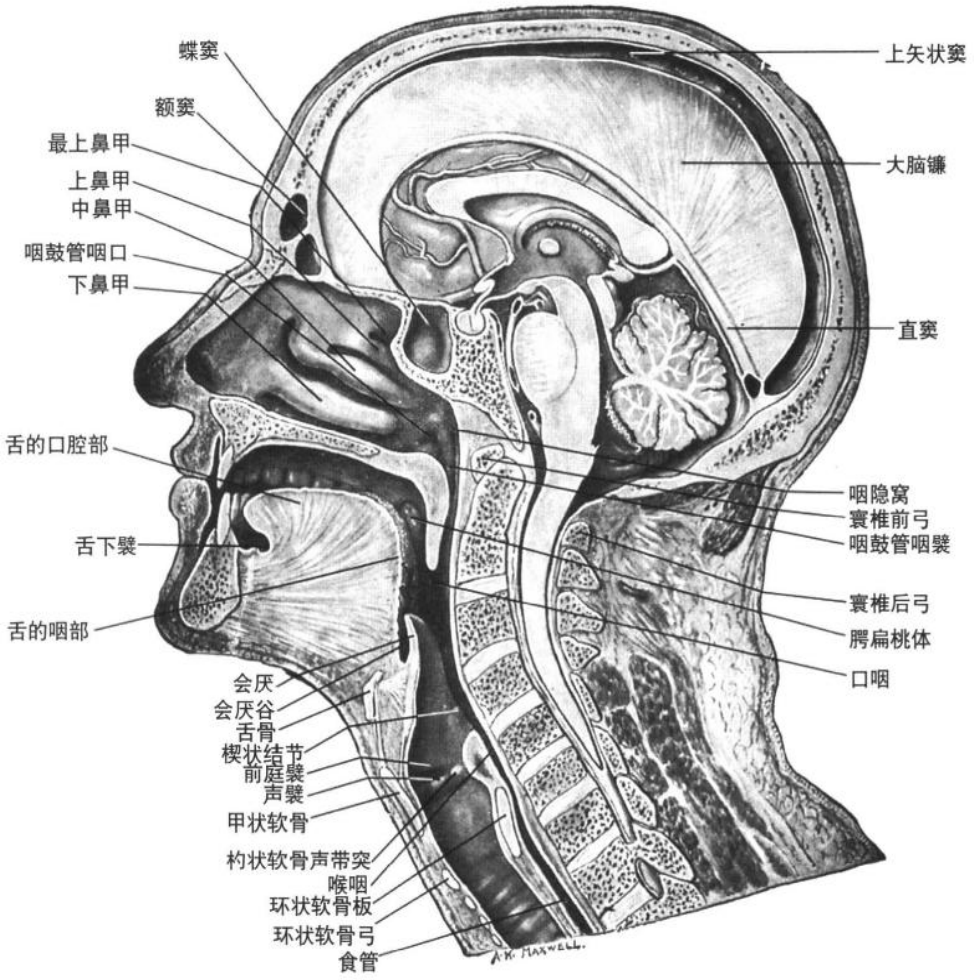

图 12.63 鼻、口、咽、喉矢状切面。颅脑部为正中稍偏左切面，颅底以下为正中稍偏右切面。

图 12.64 经腭扁桃体的冠状切面。

腭后缘与咽后壁之间，鼻咽与口咽经咽峡（pharyngeal isthmus）相交通。吞咽时咽峡由于软腭升高和腭咽括约肌收缩而关闭（见本篇）。鼻咽有一顶、一底、两个侧壁和后壁。

鼻咽的顶和后壁形成一连续的、从鼻中隔到口咽的凹向下的斜面。从蝶骨体后部、枕骨基底部到咽结节均有粘膜覆盖。该粘膜沿后壁向下覆盖咽颅底筋膜和咽上缩肌的上部纤维、以及二者后方的寰椎前弓。在鼻咽顶的上部和后壁中线处的粘膜内有淋巴组织，即鼻咽扁桃体（nasopharyngeal tonsil）（见第9篇）。

鼻咽外侧壁有数处重要的表面结构。每侧有一咽鼓管的咽口，位于下鼻甲后端后下方10～12mm（图12.63）。该口近似三角形，其上方为咽鼓管圆枕（tubal elevation），由咽鼓管软骨部咽端及粘膜构成（见第8篇）。其高起的后缘有助于咽鼓管插管时导管沿鼻腔底插入咽鼓管。

咽鼓管咽口的后方，有一垂直方向的咽鼓管咽襞（salpingopharyngeal fold），自咽鼓管圆枕下降，覆盖咽壁内的咽鼓管咽肌；其前方有一小的咽鼓管腭襞（salpingopalatine fold），从咽鼓管圆枕的前上角至软腭。咽鼓管咽口的下方有一粘膜皱襞，叫提肌圆枕（图12.63,67），是由腭帆提肌进入软腭将粘膜隆起而形成，其后方的粘膜内有一团较小的淋巴组织，即咽鼓管扁桃体（tubal tonsils）。咽鼓管圆枕与咽鼓管咽襞后方的咽侧壁上有一深窝，叫咽隐窝（pharyngeal recess）（Khoo等1969）。鼻咽的底由软腭上面组成。

鼻咽扁桃体 鼻咽扁桃体（Naso pharyngeal tonsil）或咽扁桃体是指鼻咽穹及鼻咽后壁粘膜中的集合淋巴组织。像其他环绕咽的淋巴组织一样（见本篇）（Waldeyer ring）均属于粘膜淋巴组织范畴（MALT:见第9篇）。当咽扁桃体异常

图 12.66 颊肌和咽肌。

增大时称作腺样增殖或增殖腺（Beasley 1987），以往叫Luschka扁桃体（Bershof等1987，见第9篇）。

咽扁桃体位于鼻咽顶部，看上去是一椭圆形的截头圆锥体，其尖指向鼻中隔，底位于咽穹与后壁交界处。前界垂直与鼻后孔平行，而后界逐渐与咽后壁融合在一起，侧壁向下内倾斜。游离面有许多皱襞从正中的咽囊（pharyngeal bursa）向上外侧辐射，延伸至上方及背侧。咽囊由脊索的嘴端发育而来。一条正中襞或正中裂从咽囊至鼻中隔，将咽扁桃体分成明显的两半（表明其发生有两个不同的来源）。向前的裂隙弯曲凸向前，而近底部的裂隙多为直行或横行（Symington 1914）。咽扁桃体的大小与年龄有关，个体间的差异与增殖和炎症有关。

出生后的发育 咽扁桃体胚胎时的来源及发育已在第3篇中进行了描述。出生后的头几年内迅速增大，但对其发育的高峰期尚无共识。学者们对此发表了不同的意见。Hollender和Szanto（1945）认为高峰期是2或3岁，Linder-Aronson（1983）认为是5岁，Lion（1950）认为是5或6岁，Meyer（1870）认为是在5～10岁之间，而Suare（1980）则认为是在10岁。虽然有的人咽扁桃一直到成年，甚至到70岁仍未发育好，但所有作者都认为咽扁桃体在青春期开始萎缩退化（Hollender和Szanto 1945，Yeh 1962）。Linder-Aronson（1983）利用颅骨X线侧位片观察到咽扁桃发育的两个高峰期，一个是在5岁，第二个是在10～11岁。这一发现可解释学龄前儿童鼻呼吸发生问题频繁的原因，以及为什么这一年龄组的儿童腺增殖切除术较多。

据文献报到，咽扁桃体肥大常与导致牙咬合异常的上颌骨异常生长同时发生。但已经证实了二者在发生原因上没有关系（Hibbert 1987）。同样，鼻咽肥大已成为儿童慢性渗出性中耳炎的原因之一。但Hibbert和Stell（1982）发现鼻咽肥大的儿童其咽扁桃体在X线片上的大小与同年龄、同性别的对照组儿童相比在统计学上无显著差别。此外，Gates等（1989）发现术前咽扁桃体的大小和手术治疗慢性渗出性中耳炎的治愈率没有关系。但是对患有慢性渗出性中耳炎的儿童，手术切除咽扁桃体可促使炎症的消退（Maw和Parker 1993）。

显微结构 咽扁桃体是由一些变化较大的鼻咽粘膜覆盖粘膜相关性淋巴组织所构成，其详细的显微结构在第9篇中已描述。

血管 咽扁桃体的动脉来自颈外动脉的分支咽升动脉和腭升动脉，面动脉的扁桃体支，上颌动脉的咽支以及翼管动脉。另外，咽扁桃体周围骨的滋养血管，垂体下动脉的分支蝶底骨动脉（basisphenoid artery）供应腭扁桃体床，这可能就是腺增殖切除术后病人持续出血的原因（Duncan 1963）。许多交通静脉引流咽扁桃体的静脉血入粘膜下的咽内、外静脉丛（见第10篇）。

淋巴管 像其他类型的粘膜相关性淋巴组织一样，咽扁桃体无输入淋巴管。其输出淋巴管起始于每一淋巴滤泡周围的淋巴管丛，进入结缔组织隔，穿过扁桃体囊直接或经咽后淋巴结间接注入颈深上淋巴结。

神经支配 鼻咽由位于颊咽筋膜内的咽丛的神经支配（见第8篇）。另外，咽鼓管咽口后方的鼻咽部的小部分有上颌神经咽支的感觉纤维分布。

口咽

口咽（oropharynx）（图12.56,63）位于软腭与会厌上缘之间。经口咽峡与口腔相通，以腭舌弓为界，面向舌的咽部。侧壁由腭咽弓和腭扁桃体组成，后壁与第2颈椎体及第3颈椎体的上部相对。腭咽弓（palatopharyngeal arch）位于腭舌弓（palatoglossal arch）后方，较腭舌弓凸向内侧，从腭垂向后外侧走行至咽侧壁，是一条覆盖腭咽肌的粘膜皱襞。在口咽的侧壁上，腭咽弓与腭舌弓分叉处有一三角形的扁桃体窝（tonsillar fossa）或扁桃体窦（tonsillar sinus），内容腭扁桃体（palatine tonsil）。

腭扁桃体 腭扁桃体（palatine tonsil）（图12.54,56,63,64）是双侧的一对位于口咽侧壁上的淋巴组织团块，是咽部淋巴组织防御环的一部分（Waldeyer ring）。

腭扁桃体呈卵圆形，大小随年龄而不同，个体的差异和组织的改变可导致腭扁桃体肥大或炎症。因此，很难描述其正常的形态。5或6岁时体积迅速增大，到青春期其垂直径平均可达20～25mm，横径可达10～15mm，达最大程度，突向口咽（Symington 1914，McNab Jones 1979）。自青春期开始萎缩退化，到老年只剩下少量的残存淋巴组织。

腭扁桃体的长轴由上向后下方，其内侧面或游离面（medial or free surface）呈凹陷状，有10～15个小的凹陷，叫扁桃体小窝（pit），自小窝向扁桃体实质内发出许多分支状盲管，叫扁桃体隐窝（crypts），几乎贯穿扁桃体整个厚度到达扁桃体囊（Kassaz和Sandor1962）。正常扁桃体，其隐窝的开口呈裂隙状，腔塌陷，腔壁彼此紧贴在一起。人腭扁桃体是一个多隐窝的结构（或多囊结构），不像其他一些哺乳动物，如兔和羊均为单隐窝扁桃体（Oláh 1978）。分支的扁桃体隐窝在儿童时期最大最复杂（Fioretti 1957）。在扁桃体内侧面的上部有一深的扁桃体隐窝（intratonsillar cleft）的开口（Killian 1898）。该隐窝被错误地称为扁桃体上隐窝（supratonsillar fossa）。实际上它不在扁桃体的上方，而是在扁桃体实质内（图12.63）；其开口呈半月形，在旁矢状面上与舌背上凸的弯曲相一致。该隐窝的上壁内含有淋巴组织，并延伸至软腭内成为腭扁桃体的腭部（pars palatina of the palatine tonsil）（Hett和Butterfield 1910）。该部5岁后逐渐缩小。从14岁开始整个扁桃体出现萎缩的趋势，扁桃体窝变平（Hett 1913）。青年时期，有一从腭舌弓向后下方延伸至舌的粘膜皱襞，叫三角襞（triangular fold）（见第3篇，发生学），内有淋巴组织侵入，是扁桃体向前下方最突出的一部分，到中年即消失。

腭扁桃体的外侧面或深面向后上方和前方伸展，向下侵

入舌背，向上入软腭，向前可越过腭舌弓。外侧面由一层纤维结缔组织覆盖，叫扁桃体半囊（tonsillar hemicapsule）。该囊与其深面的咽上缩肌以及外侧的茎突舌肌等咽壁肌之间易于分离（图12.63.66）。前下方，扁桃体囊粘附在舌的侧面，以及腭舌肌和腭咽肌。面动脉的分支扁桃体动脉从此处穿过咽上缩肌进入扁桃体，且有静脉伴行。一条重要的、有时是一条较大的静脉（腭外静脉或扁桃体旁静脉）从软腭外侧下行至扁桃体囊，然后穿过咽壁（图12.63）。若该静脉在扁桃体窝的上角发生出血，可作扁桃体全切除（Browne 1928）。扁桃体窝的肌性壁将腭扁桃体与咽升动脉分隔，偶尔也与弯曲的面动脉分隔。面动脉在扁桃体下部靠近咽壁（见第10篇），颈内动脉位于扁桃体后外侧25mm处。

表面解剖 腭扁桃体由于位置太深，即使肿大时，在体表也不能触及。闭嘴时，其内侧面与舌背相接触。此时腭扁桃体在面部的体表标志为位于咬肌下部、下颌角稍上偏前的一卵圆形区域，相当于下颌第三磨牙后方。

微细结构 腭扁桃体的基本结构，是一个由口咽部非角化的复层扁平上皮覆盖的粘膜相关性淋巴组织的集合体。由来自扁桃体囊的结缔组织小梁构成其支架。在内侧，腭扁桃体咽面的上皮深入实质内形成10～30个隐窝。腭扁桃体与周围其他参与形成Waldeyer环的粘膜相关性淋巴组织一样，是局部粘膜中具有防御功能的T和B淋巴细胞的来源地。其免疫功能及微细结构已在第9篇详细描述。

血管 腭扁桃体的动脉供应来自颈外动脉的分支。主要是扁桃体动脉（tonsillar artery）。它是面动脉的一个分支，有时为咽升动脉的分支。扁桃体动脉及其伴行静脉常位于腭舌襞内，因此，当手术时，损伤腭舌襞可引起出血。另外分布到腭扁桃体的小动脉分支可来自下列动脉：咽升动脉、舌动脉的舌背支分布到腭扁桃体下部，上颌动脉的分支腭大动脉分布到上部，另外还有面动脉的分支腭升动脉。

腭扁桃体的静脉（tonsillar veins）是一些来自扁桃体外侧面的细小静脉，叫扁桃体旁静脉（paratonsillar veins）。这些静脉穿过咽上缩肌，汇入咽静脉丛，或汇合一起，形成一条静脉注入面静脉。

淋巴管 与淋巴结不一样，腭扁桃体没有输入淋巴管和淋巴窦（见第9篇），但每一个淋巴滤泡周围都有密集的微细淋巴管丛围绕，由这些淋巴管丛形成输出淋巴管走向扁桃体半囊，穿咽上缩肌引流入颈深上淋巴结，特别是颈内静脉二腹肌淋巴结（jugulodigastric nodes）（见第10篇）。腭扁桃体发炎时，会引起该淋巴结肿大，可在胸锁乳突肌前缘、下颌角下方1-2cm处触到该淋巴结。这是颈部最常见的肿块。

神经 腭扁桃体区接受三叉神经的分支上颌神经的扁桃体支（tonsillar branches of the trigeminal）（maxilla），以及舌咽神经（glossopharyngeal nerves）的支配。上颌神经纤维穿过翼腭神经节（在节内不形成突触）经腭小神经分布腭扁桃体（见第8篇）。腭小神经与舌咽神经的扁桃体支形成扁桃体神经丛（见第8篇），围绕在腭扁桃体周围，叫环扁桃体丛（circulus tonsillaris）（Barnes 1923）。从该丛发出的纤维也分布到软腭和口咽峡区。另外，舌咽神经通过鼓室神经分布到鼓室粘膜。因此，扁桃体炎时也可引起耳部的疼痛。由于支配腭扁桃体的神经非常集中，因此，局麻下行腭扁桃体切除术非常成功。

Waldeyer's 环

Walderyer扁桃体环是由围绕进入消化道和呼吸道开口的粘膜相关性淋巴组织所形成的环。包括前下方的舌扁桃体、两侧的腭扁桃体和咽鼓管扁桃体、后上方的咽扁桃体（Waldeyer 1884,Graney 1986）。

喉咽

喉咽（laryngopharynx）（图12.63.11.1）位于会厌上缘至环状软骨下缘之间，向下与食管相连续。其前壁不完整，为喉的入口（见第11篇）。向下为杓状软骨和环状软骨的后面。

喉口的两侧各有一小的深窝，名为梨状隐窝（piriform fossa）。其内侧界为杓会厌襞、外侧界为甲状软骨和甲状舌骨膜。该窝粘膜的深面有喉内神经的分支穿过甲状舌骨膜。窝内可有异物积存，当异物移动时，若穿透粘膜可损伤神经，引起该区域感觉丧失。喉咽的后壁上自第3颈椎体下部，下至第6颈椎上部。

咽的微细结构

咽壁从内向外有粘膜层、纤维肌层和最后的一薄层颊咽筋膜。

咽壁粘膜与咽鼓管、鼻腔、口腔和喉的粘膜相延续。前面的鼻咽上皮为纤毛假复层呼吸类型，伴有杯状细胞，有来自粘膜和粘膜下层浆粘液腺的导管。在鼻咽后部，上皮转化为非角化的复层扁平上皮，继续覆盖口咽和咽下部表面。在两类上皮之间，有一柱状上皮过渡区，有短的微绒毛而不是纤毛。该区上部与鼻中隔毗连；侧面跨过咽鼓管口，在软腭与侧壁连接处向后转（见前文和后文）。咽鼓管口周围有丰富的粘液腺。

粘膜被中间的纤维层（fibrous layer）支撑。这一层上部厚（咽颅底筋膜）（pharyngobasilar fascia），肌纤维缺如，牢固地连于枕骨和颞骨岩部的基底部，向前抵达内侧翼板后缘和翼突下颌缝。向下，纤维膜变薄，但借附着在枕骨咽结节上的纤维带而增强。向后下成为咽缩肌附着的咽正中缝（median pharyngeal raphe）。这层纤维膜事实上是一层厚的肌外膜。其腱膜附着于颅底，肌外膜外较薄的部分为口咽筋膜（buccopharyngeal fascia）（见第7篇）。肌层在后文叙述。

咽肌

咽肌（图12.66～69）包括：上、中、下3对咽缩肌（constrictor），和起自茎突、咽鼓管软骨部以及软腭的3对肌肉，即茎突咽肌、咽鼓管咽肌和腭咽肌，均斜行入咽的肌壁（图12.67）。

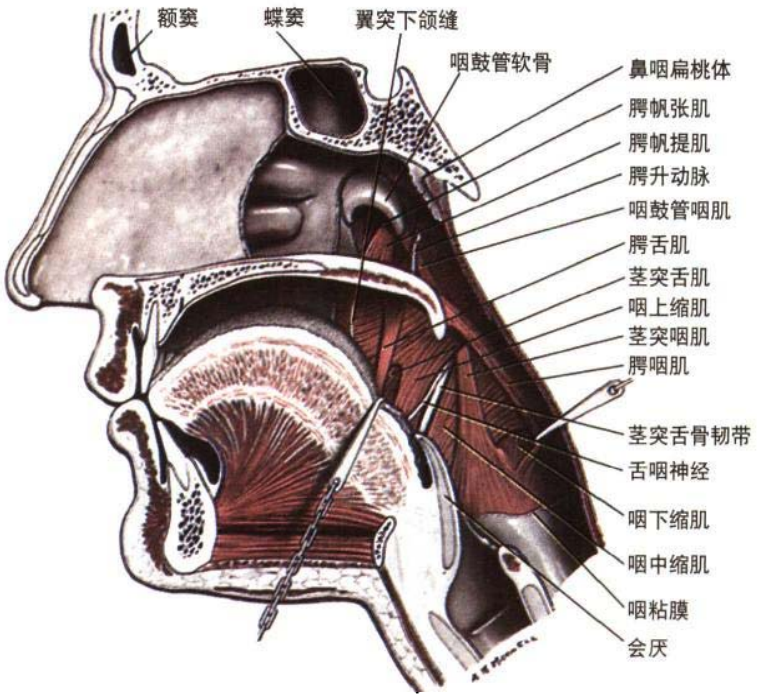

图12.67 头部正中矢状切面。示切除粘膜后的咽内面解剖；颈椎体已去除，咽后壁切开并向背外侧牵拉，腭咽肌拉向后，显示咽下缩肌上部纤维；舌背拉向前，暴露茎突舌肌在咽上缩肌下颌咽部和舌咽部之间的角间隙内的部分纤维。

咽上缩肌（superior constrictor） 呈薄板状，略为方形，是3块缩肌中最薄的一块。前端附着于翼钩（有时附着于相邻的翼突内侧板的后缘）、翼下颌缝，以及下颌骨的下颌舌骨肌线后端、少量纤维附着舌根侧缘（图12.66）。根据附着部位将咽上缩肌分为翼咽、颊咽、下颌咽及舌咽4部分（pterygopharyngeal、buccopharyngeal、mylopharyngeal、glossopharyngeal）。其肌纤维弯曲向后，与对侧同名肌相会形成咽正中缝；部分纤维由腱膜附着于枕骨基底部的咽结节，上部纤维在腭帆提肌和咽鼓管下方弯曲，并在颅底下方形成一间隙，内有咽鼓管通过。该间隙前壁为翼突内侧板，由咽颅底筋膜所封闭。

有一恒定的肌束，从腭腱膜上面的前外侧部向后延伸至腭帆提肌的外侧、与靠近其上缘的咽上缩肌纤维混在一起（图12.69）。该肌束叫腭咽括约肌（palatopharyngeal sphincter），能使咽壁隆起；当软腭上提时便可见到（Whillis 1930）。在患完全性腭裂的病人，其腭咽括约肌肥大。在腭的上面，腭咽括约肌在腭的附着处，其上皮从柱状纤毛上皮（呼吸上皮）变为复层扁平上皮。

毗邻 咽上缩肌外侧是椎前筋膜和椎前肌、咽升动脉和咽静脉丛、舌咽神经和舌神经、茎突舌肌、咽中缩肌、翼内肌、茎突舌骨韧带和茎突咽肌。颈内动脉、交感干、舌下神经，颈内静脉和茎突距该肌较远。咽上缩肌内侧有腭咽肌、扁桃体囊和咽颅底筋膜。其上缘与颅底之间有一新月形间隙，内有腭帆提肌、腭帆张肌和咽鼓管。下缘与咽中缩肌之间有茎突咽肌和舌咽神经。前方与颊肌之间为翼下颌缝。

咽中缩肌（middle constrictor）（图12.66，68） 为一扇形肌，前端附着于舌骨小角和茎突韧带下部（该肌的小角咽部）及整个舌骨大角上缘（该肌大角咽部）。下部纤维在咽下缩肌深面下降至咽下端，中部纤维呈水平位横行，上部纤维斜向上行遮盖部分咽上缩肌。各部纤维均在咽后壁中线处与对侧同名肌会合形成咽正中缝。

毗邻 咽中缩肌与咽上缩肌之间的间隙内有舌咽神经和茎突舌肌穿过，与咽下缩肌之间有喉内神经和甲状腺上动脉的喉支通过。该肌后面是椎前筋膜、颈长肌和头长肌，外侧有颈部血管、咽神经丛和淋巴结。在该肌的舌骨附着处，位于舌骨舌肌的深面，二者之间有舌动脉走行。内侧为咽上缩肌、茎突咽肌、腭咽肌和纤维板。

咽下缩肌（inferior constrictor） 为3对缩肌中最厚的一对，可分为环咽部和甲咽部两部分（图12.66,68）。该肌起自环状软骨侧缘，起点位于环甲肌附着点与甲状软骨下角的关节面之间（即环咽部cricopharyngeus）。除此之外还起自：

- 甲状软骨板的斜线。
- 甲状软骨板斜线后方的软骨面。
- 从甲状软骨下结节跨过环甲肌到环状软骨的细腱带。
- 由一小的纤维束附着于甲状软骨下角（甲咽部）。

咽下缩肌两部分的纤维向咽后内侧壁作扇形展平，在咽缝处与对侧同名肌会合。下部纤维呈水平位，稍向下弯曲略作环形与围绕在咽的最狭窄部位的食管环层肌相接。其余纤维斜向上行遮盖部分咽中缩肌。吞咽时，环咽部起括约肌的作用（Fuller等1959），甲咽部起推进作用。如果环咽部舒张功能不好可引起两部肌之间后方粘膜疝（mucosal herniation）（Killian裂开）。

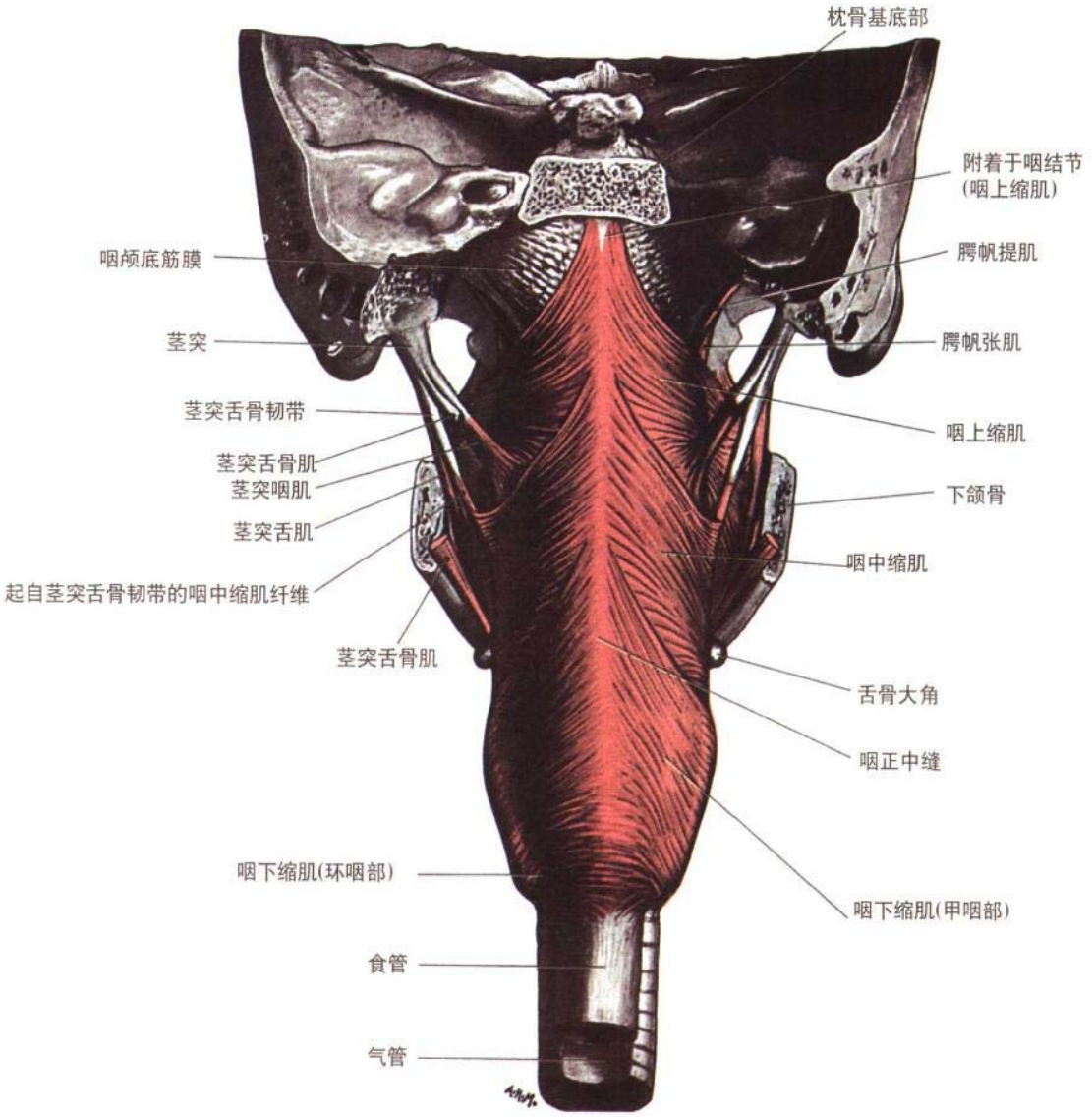

图 12.68 咽肌后面观（选自 Quain 解剖学，第 11 版）。

毗邻　咽下缩肌的外面是颊咽筋膜，其后方为椎前筋膜和椎前肌，外侧面为甲状腺、颈总动脉和胸骨甲状肌，内面为咽中缩肌和茎突咽肌、腭咽肌和纤维板。喉上神经的内支与甲状腺上动脉的喉上动脉经咽下和咽中缩肌之间达甲状舌骨膜。喉上神经的外支沿该肌浅面、起点的后方穿过其下部。喉返神经和甲状腺下动脉的喉下动脉上行至咽下缩肌下缘入喉。

咽缩肌的神经支配　咽缩肌由来自咽丛的神经纤维支配（见第 8 篇）。其中咽下缩肌还受喉返神经和喉上神经外支的支配。咽大部分起源于腮弓（见第 3 篇），因此其运动神经和感觉神经来自三叉神经、舌咽神经、迷走神经和副神经脑根；另外，咽粘膜内腺组织以及血管平滑肌受来自咽丛的植物神经支配。从颈上神经节来的节后交感纤维经咽支到达咽丛。副交感神经的节前纤维来自延髓，主要走行于舌咽神经内；该神经也含有来自口腔和咽粘膜，以及鼻腔粘膜中属三叉神经分布范围的传入纤维。迷走神经中含有支配腮弓来的横纹肌的传出纤维，其中大部分来自脑干内副神经的脑根。

舌咽神经、迷走神经和颈上神经节的咽支在咽缩肌外面的结缔组织内及咽肌中间形成咽丛（Hovelacque 1927）。来自咽丛的交感和副交感纤维，以及运动纤维和感觉纤维在咽上和咽下缩肌的外面上、下走行，分支进入肌层和粘膜。这种神经分布类型在大多数灵长类动物比较常见（Sprague 1944）。但某些低等的灵长类动物，其咽丛可缺少或较简单，也可缺少舌咽神经或迷走神经成分。在其他哺乳动物各有不同，许多动物没有咽丛。人类及某些灵长类动物咽丛的出现被认为是与发音有关，但这种观点过于勉强，尚缺乏充足的证据。

咽缩肌的作用　咽缩肌在吞咽时起到括约肌的作用，以及通过蠕动推进食物（详见后）。

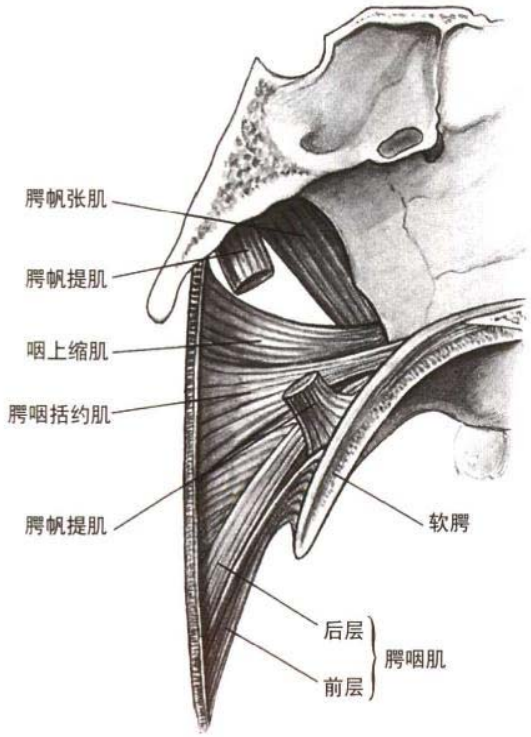

图 12.69 软腭左侧及咽壁矢状切面。附近的肌肉、部分腭帆提肌已切除，显示腭咽括约肌、软腭为矢状切（伦敦 Guy 医院医学院解剖学系 James Whillis 解剖）。

茎突咽肌（stylopharygeus）（图 12.1，66－68） 为一细长肌，上部圆柱状，下部较扁；起自茎突根部的内侧面，沿咽侧壁下行穿经咽上缩肌和咽中缩肌之间，分散止于咽后壁粘膜中。该肌部分纤维随腭咽肌附着于甲状软骨后缘。舌咽神经围绕茎突咽肌后缘和外侧弯曲走行于咽上、中缩肌之间到达舌。

神经支配　受舌咽神经的分支支配。

作用　在吞咽和发音时提咽向上，缩短咽腔（见后面）。

咽鼓管咽肌（salpingopharyngeus）（图 12.3,67） 起自咽鼓管咽口附近的咽鼓管软骨部的下部，向下与腭咽肌纤维混在一起。

神经支配　咽丛。

作用　上提咽侧壁的上部，即茎突咽肌附着部以上的部位，其吞咽作用见后面描述。

腭咽肌（palatopharyngeus）（图 12.67，69） 已在本篇中与其他咽肌一起描述过。

血管　咽的动脉供应来自咽升动脉、面动脉的分支腭升动脉和扁桃体支、上颌动脉的分支（腭大动脉、咽支和翼管动脉）以及舌动脉的舌背支。静脉形成丛向上与翼丛相连，向下汇入颈内静脉和面静脉。

咽的淋巴管已在第 10 篇描述。

神经　支配咽的神经主要来自咽丛（见第 8 篇）。主要的运动纤维来自副神经脑根，随迷走神经的分支分布到除茎突咽肌和腭帆张肌以外的所有咽肌和腭肌（茎突咽肌由舌咽神经支配，腭帆张肌由下颌神经支配）。主要的感觉神经是舌咽神经和迷走神经。鼻咽粘膜的大部分由上颌神经（经翼腭神经节）分布，软腭粘膜和扁桃体由腭小神经和舌咽神经分布。咽部本体觉的传入部位尚未确定（Bossy 和 Vidic 1967）。

腭的运动

腭的基本运动是吞咽、吹气和说话。这三种活动均需不同程度的关闭咽峡（见本篇）。当需要防止空气经鼻腔排出而经口腔向外吹气时，则咽峡要最大限度地关闭。吞咽时咽峡关闭是为了防止食物返流入鼻腔。说话时咽峡最大程度地关闭是为了发出爆破辅音（如 b,p）。咽峡的关闭可引起：腭帆提肌将软腭向后上拉向咽后壁，同时腭咽括约肌抬高咽壁，使其与腭的鼻咽面会合，二者之间有较大范围的重叠（软腭上面的上皮在会合处的上界由呼吸上皮转变为复层扁平上皮）。

腭帆张肌的作用主要是吞咽而不是说话，在软腭内，该肌产生局部向前的压力，将食团压向舌，协助食物在口咽内下行（见本篇）。

吞咽的机制

第一阶段：吞咽的第一阶段是随意运动。开始时舌前部上举触及硬腭，运动由舌尖开始并迅速向后扩散，将舌尖后面形成的食团向后推进。在本阶段结束时，软腭下降到舌背，协助控制食团。舌的运动主要由舌内肌，特别是上纵肌和舌横肌产生；同时，舌骨由颏舌肌、下颌舌骨肌、二腹肌和茎突舌骨肌的作用使其向前上方运动。舌根由茎突舌肌拉向后上方，腭舌弓因腭舌肌的作用两侧互相靠近，将食团推过口咽峡进入口咽。此时吞咽的第二阶段即将开始。吞咽液体时由于舌内肌的作用将液体向后喷，此后，下颌舌骨肌收缩使舌根突向口咽。在吞咽固体食物时，只需下颌舌骨肌的作用即可，除非在吞咽食团后需清洁口腔内的唾液和食物残渣（Whillis 1946）。Hiiemae 等（1978）用猫和负鼠（opossum）作动物模型，分析舌和舌骨在吞咽中的作用。他们用 X 线电影照相术和肌电描记法（EMG）描述了舌骨肌的周期性活动。他们认为舌与舌骨协调的运动配合决定于摄取食物的性质。目前对于灵长类动物的此项活动正在以浓厚的兴趣进行着研究。

第二阶段：由于腭帆提肌和腭帆张肌的收缩使软腭上升。在腭咽括约肌及咽上缩肌上部的作用下与咽后壁紧密接触（见本篇）。咽峡关闭，避免食物上升入鼻咽。同时，喉和咽由茎突咽肌、咽鼓管咽肌、甲状舌骨肌和腭咽肌拉向上至舌骨后方；杓会厌襞靠近，杓状软骨由杓斜肌的杓会厌部和甲杓肌的共同作用而拉向前上方，防止食物进入喉。由于重力作用及咽上、中缩肌的收缩，食团滑过会厌、关闭的喉口和杓状软骨的后面而进入咽的最下部。腭咽肌收缩使咽上提并缩短，协助食物通过。另外还能使咽后壁呈后下方向的倾斜，以利于食物下降。杓会厌襞提供了从会厌两侧经梨状窝进入食管的通道。由于附着于杓状软骨的环杓后肌、杓会厌肌、甲状会厌肌向后的牵拉作用，以及在楔状软骨作为被动支撑的协助

下，上述两条通道始终保持紧张与垂直。当上述肌肉麻痹（这些肌肉受喉返神经支配），吞咽时喉口不能关闭，液体进入喉内。

第三阶段：在咽下缩肌的作用下将食团推向食管。咽肌在吞咽过程中所起的泵样作用已由Buthpitiya等（1987）描述过。

吞咽的3个阶段是连续的，但吞咽时通过触摸舌骨和喉结可感觉到舌骨抬高和向前的运动先于喉的抬高。甲状软骨的上升亦与舌骨有关。喉缩短引起舌骨与甲状软骨之间的结构向后突入喉的前庭襞上方，这将增加会厌的弯曲度，特别是会厌的下部，吞咽时协助缩小喉的入口（见Fink和Martin 1977）。

上述分析的证据来自放射学研究、EMG、超声分析（Shawker等1984）、X线电影照相术，以及已知肌肉麻醉后结果的分析等。吞咽是一种极其复杂的过程，决定于高度特化的神经支配。目前存在各种不同的观点是不足为奇的。Bosma（1957），Doty（1968），Hiiemae（1978）和Buthpitiya等（1987）已在有关文献中进行了描述。

食管

食管（oesophagus）是与咽相连续，穿经颈部、胸腔和腹腔的消化管的一部分。将与腹部消化管一起在本篇后面进行描述。

腹部：总体构成

腹部境界 腹部上自膈肌，下至盆腔底（图12.70,71），包括固有腹腔（abdomen proper）和小骨盆腔（lesser pelvis），二者在小骨盆入口平面互相延续。小骨盆入口的边界为骶岬、髂骨弓状线、耻骨嵴和耻骨联合上缘。腹部大部分由肌肉封闭，其形态和大小因腹腔内空腔器官的扩张程度，以及呼吸的状态而不同。腹肌的张力对维持腹盆腔脏器的位置具有重要的作用（见第7篇）。

固有腹腔 其边界：前方为腹直肌、锥状肌、腹外斜肌、腹内斜肌和腹横肌的腱膜部；外侧为上述3块扁肌的肌质部，以及髂肌和髂骨；后方为脊柱腰部、膈脚、一对腰大肌和腰方肌，以及髂骨后部；上方为膈肌；下方与小骨盆入口相延续（见第6篇）。因为膈向上呈穹隆状，故部分腹腔位于骨性胸廓内（见第7篇）。固有腹腔内含有大部分为消化管、肝、胰、脾、肾、输尿管（部分）、肾上腺以及众多的血管、淋巴管、淋巴结和神经。

小骨盆腔 近似漏斗状，像一倒置的截顶圆锥体，从固有腹腔向后下方延伸（图12.73,74）。其边界：前外侧壁为髋骨的耻骨嵴和弓状线以下的部分，以及闭孔内肌；后上方为骶骨、尾骨、梨状肌和尾骨肌；下面为肛提肌及其筋膜构成的盆膈（见第7篇），以及会阴深横肌、尿道括约肌及其筋膜构成的尿生殖膈。小骨盆腔内有膀胱、输尿管的盆部、乙状结肠、直肠、部分回肠襻，以及髂内血管、淋巴管、淋巴结和神经。

腹盆肌由筋膜包绕，筋膜的名称与其周围结构的名称一致，如腹横肌内面的筋膜叫腹横筋膜（transversalis fascia）（见第7篇）、膈肌下面的筋膜叫膈下筋膜（diaphragmatic fascia）（见第7篇）、覆盖腰大肌和髂肌的筋膜是髂筋膜（iliac fascia）（见第7篇）、腰方肌前面是胸腰筋膜前层（anterior layer of the thoracolumbar fascia）（见第7篇）、盆肌上面的筋膜叫盆筋膜（pelvic fascia）（见第7篇）。大部分腹盆腔脏器都被连续的浆膜所覆盖，叫脏腹膜（visceral peritoneum）（见本篇），而腹壁内面由壁腹膜覆盖（parietal peritoneum）。

腹部分区 临床实践中为了确定内脏器官的位置，用假设的两个水平面和两个矢状面将腹部分成9个区。各面的边缘在体表的投影线如图12.70所示。上方的平面叫幽门平面（transpyloric plane），其标志为绕过胸骨上切迹与耻骨联合之间中点的环形线。该平面横过第1腰椎体近下缘处，在第9肋软骨尖处与肋缘相会合。下方的平面叫结节间平面（transtubercular plane），其标志为经髂结节水平环绕躯干的环形线（图12.70，见第6篇）。该平面横过第5腰椎体下缘处。两个平面将腹部分成上、中、下3个区，每个区又被左、右两个外侧面（lateral planes）（矢状面）分成3部分。左、右外侧面在体表的标志为经过髂前上棘与耻骨联合之间中点的垂线（该线又称锁骨中线或乳头线）。

腹上部正中为腹上区（epigastric region），两侧为左、右季肋区（hypochondriac region）；腹中部正中为脐区（umbilical region），两侧为左、右腰区（lumbar region）或左、右外侧区（lateral region）；腹下部正中为腹下区（hypogastric region）或耻区（pubic region），两侧为左、右髂区（iliac region）或腹股沟区（inguinal region）（图12.70）（见Addison 1899-1901）。在描述腹部分区时常用肋下平面（subcostal plane）来代替幽门平面，该平面经第10肋软骨下缘和第3腰椎体上部。

脐的位置可有变化，通常青年人位于第3、4腰椎之间的椎间盘水平。但随着年龄的增长、腹部弹性的降低，脐的位置有所降低。儿童由于盆区尚未发育好，故脐的位置亦偏低。

在身体后面另有一假设的嵴上平面（supracristal plane）。该平面在体表的标志为经髂嵴最高点与第4腰椎棘突之间的连线。第4腰椎棘突是确定其他椎体棘突的标志。切除腹前壁后（图12.70），可见下列腹腔脏器：右上腹部为肝，大部分被右侧下部肋及肋软骨遮盖，向左越过中线至幽门平面。在左肋缘与肝下界之间的夹角处可见胃的一部分，从胃的下缘有一围裙样的腹膜皱壁叫大网膜（greater omentum），下垂至其他脏器的前面。大网膜下缘以下可见小肠袢。在右髂区可见盲

肠、左髂区可见部分降结肠（见本篇）。膀胱位于盆腔前部，充盈时可上升至耻骨联合以上的腹下区。直肠位于骶骨四面之前，通常被小肠袢所遮盖。乙状结肠可出现于直肠和膀胱之间。

胃向右与十二指肠（duodenum）相连续，二者之间的连接处是一较厚的可触及的幽门括约肌（pyloric sphincter）。十二指肠向右到达肝下面弯曲形成十二指肠上曲。如果将大网膜及其下面的横结肠向上翻起，可见十二指肠水平部从右向左跨过脊柱，然后上升至第2腰椎与长约6 m的空肠（jejunum）和回肠（ileum）袢相连续（见本篇）。回肠在右髂区开口于盲肠（caecum）与升结肠（asscending colon）交界处。从盲肠开始，结肠沿右侧上行，然后弯曲向左跨过正中面，在肝和胃的下面继续左行，再弯曲向下。结肠分为升结肠（ascending colon）、横结肠（transverse colon）和降结肠（descending colon）。在盆部，它再次弯曲形成乙状结肠（sigmoid colon），终止于直肠。脾（spleen）在左季肋区胃的后外侧，可由于胃向右移位而部分暴露。

腹壁内面及暴露的内脏器官具有一定的光泽，这是由于覆盖它们的一层浆膜构成的腹膜而造成的。

以上描述了各器官在仰卧位时的位置，但内脏器官的位置关系决定于身体的姿势、呼吸以及空腔器官的充盈程度。胸、腹、盆的形态在同一个体不同的时间也会有差异，这决定于个体的生活状态和运动。因此，内脏器官的体表投影，特别是上述空腔器官的投影，变动范围较大。

人的体型可分为超力型（hypersthenic）、中间型（intermediate）和无力型（asthenic）三种（Mills 1917，1922）。超力型，体格魁梧健壮，胸廓宽而短，肋下角为钝角，因此，心肺均横宽；腹上部最宽，胃幽门相对较高，垂直方向扩张度较小，而横结肠较长。无力型，体格瘦长，胸廓长而窄，肋下角为锐角，因此心肺均窄而长；腹下部最宽，胃较长，幽门位置偏低，结肠较长，出现V型横结肠，降至盆腔内。中间型介于二者之间。超力型又称内胚层体型（endomorphic），中间型又称中胚层体型（mesomorphic），无力型又称外胚层体型（ectomorphic）。每一种体型均反应了个体的生理特点（Sheldon等1940，Sheldon和Stevens 1942）。

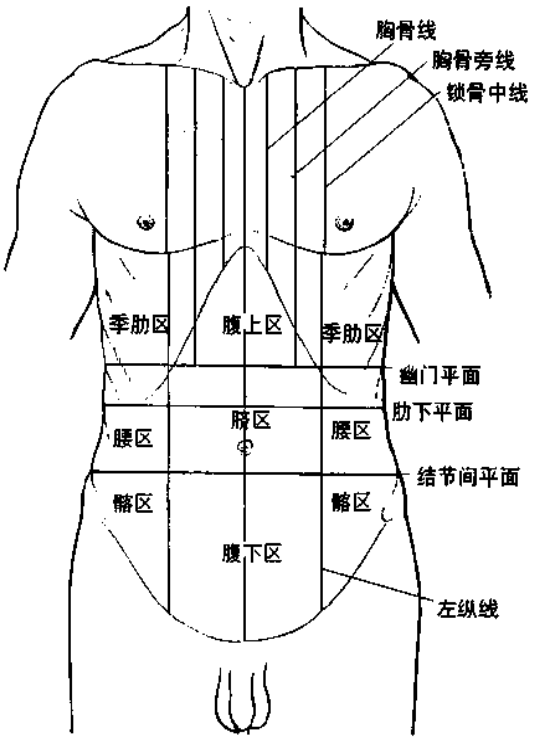

图12.70 胸、腹前面参考线，用于描述体表投影。

腹　膜

腹膜（peritoneum）（图12.72～81），是面积最大配布最复杂的浆膜，是具有中空腔及错综复杂皱襞的囊。覆盖于腹腔和盆腔壁内面及脏器表面。在男性该囊是密闭的，在女性输卵管的外侧端开口于潜在的囊腔内。覆盖于腹盆壁内面的浆膜叫壁腹膜（parietal peritoneum），返转到脏器表面的浆膜叫脏腹膜（visceral peritoneum）。腹膜的游离面被复一层间皮（mesothelium），由一层浆液保持其光滑湿润。因此，可动的腹腔脏器在腹壁上可自由滑动，并在其固定装置限定的范围内活动。固定脏器在其与活动器官相接触的部位均有腹膜覆盖。

腹膜腔是由中胚层内原始体腔（coelom）（见第3篇）演变而来。由一层间皮细胞覆盖其表面。间皮细胞层破坏后可引起深层组织的粘连，影响脏器的功能，其后果是严重的，甚至是致命的（见本篇）。有充分的证据证明浆膜之间完全分离有利于器官之间的活动。

无论是无脊椎动物还是脊椎动物，其原始体腔有许多功能（Jones 1913，Romer 1970）。排泄器官，如肾管，能从体腔内引流体液和分泌物；脊椎动物的泌尿系统的一部分器官来自体腔。随着动物的进化，体积逐渐增大，出现盘曲的肠管是非常必要的，但这种肠袢没有体腔的出现是不能发展的。某些低等脊椎动物，无论是雄性还是雌性，其配子均从生殖腺排入体腔。较高等的脊椎动物，包括人类，配子存留在雌性的体内。一些特殊小管将肾和睾丸与泄殖腔相连，其中部分来源于体腔上皮，该上皮也牵扯到生殖腺本身的形成（见第3篇）。

腹膜一般结构

壁腹膜与腹壁肌之间有大量腹膜外结缔组织（extraperitoneal connective tissue），并与腹壁肌的筋膜融合一起。腹膜外结缔组织的厚度及所含脂肪组织的量各处不尽相同。壁腹膜由腹膜外结缔组织疏松地连结于腹盆壁上，易于剥离。在膈下及腹白线后方的腹膜外结缔组织比较致密，因此该处的壁腹膜附着比较紧密。在某些部位，如盆壁、腹前壁下部等，壁腹膜附着比较疏松，以利于器官的扩张，如膀胱充盈扩张时，腹膜可随着上升。在腹后壁肾周围有较多的腹膜外脂肪组织。

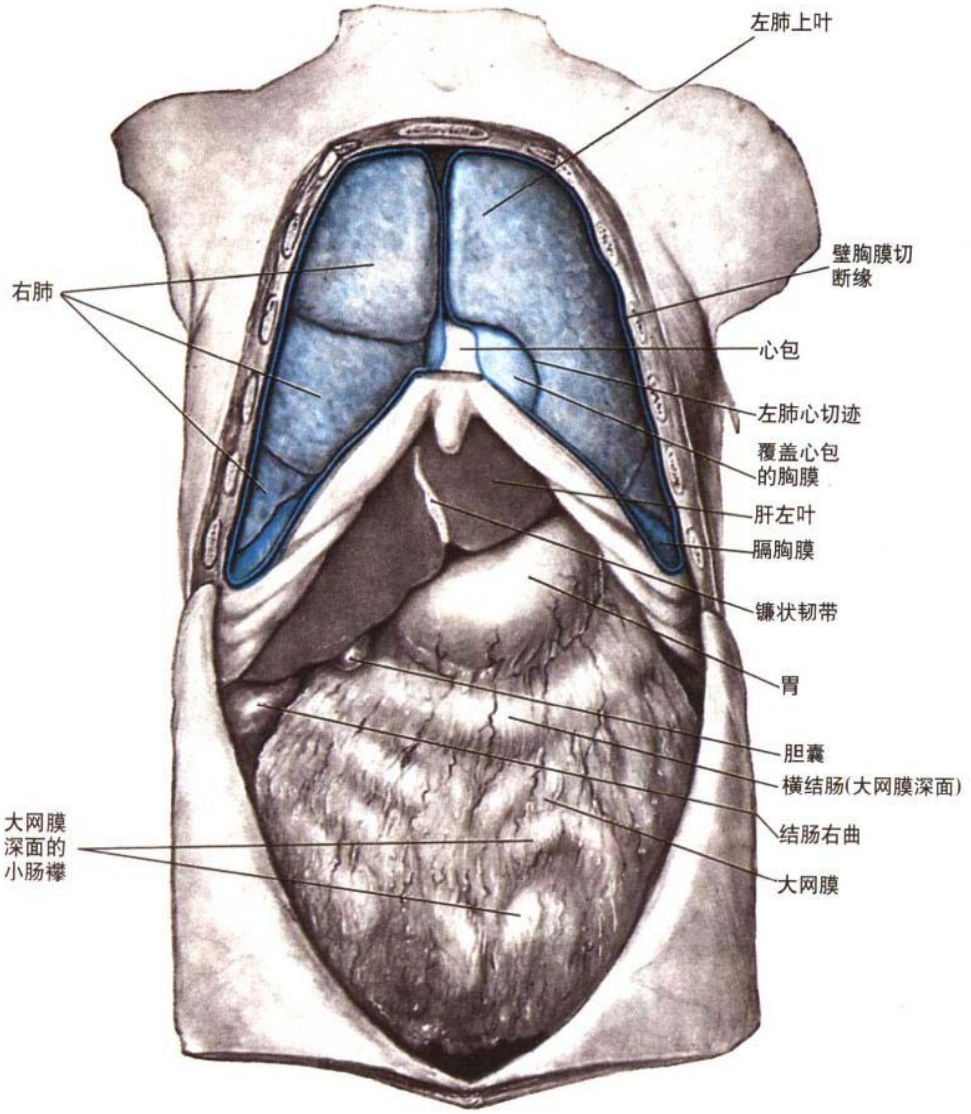

图 12.71 胸、腹部脏器前面观。

与壁腹膜相比，脏腹膜与其下面的组织紧密附着在一起，不易分离。其结缔组织层（浆膜下层）与内脏器官壁的纤维基层相连续。因此，脏腹膜被认为是内脏器官的一部分。这一概念在病理学上有较重要的意义。

腹膜腔

腹膜腔（peritoneal cavity），是壁腹膜与脏腹膜之间的潜在腔隙。包括：

- 腹膜腔的主要部分，大腹膜腔（greater sac）。
- 胃及其结构后面的网膜囊（omental bursa）或称小腹膜腔（lesser sac）。二者之间经网膜孔（epiploic foramen）相交通。

腹膜的配布是很复杂的，可通过研究消化系统的发生（见第 3 篇），以及通过观察未经防腐固定的尸体而充分理解。沿着连续的矢状断面和横断面追踪腹膜从脏器到脏器，从脏器到腹盆壁是深刻理解腹膜配布的有效途径，而且极易了解大小腹膜腔的概念。

腹膜的矢状位配布

消化管发生学的有关资料，以及腹膜矢状位的图解，使有关腹膜的描述更易理解（见第 3 篇）。

在矢状位上，从腹前壁的脐开始追踪大腹膜腔的配布比较适宜（图 12.75）。此处可见肝圆韧带（ligamentum teres）（闭锁的左脐静脉，left umbilical vein 见第 10 篇）上升到肝下面，稍偏向右离开腹前壁，向上形成一三角形的肝镰状韧带（falciform ligament of the liver）（图 12.72、139）。该韧带由双层（左、右层）壁腹膜及其之间的结缔组织构成（图 12.77 A.B）；与前方腹前壁的腹膜以及上方膈下的腹膜相延续；主要来自胚胎时期肠腹侧系膜。从其近脐处开始，后缘游离直至肝下面，内有肝圆韧带。上部，肝镰状韧带从膈肌向下与肝前上面的脏腹膜相延续（图 12.72）。在从膈到肝的

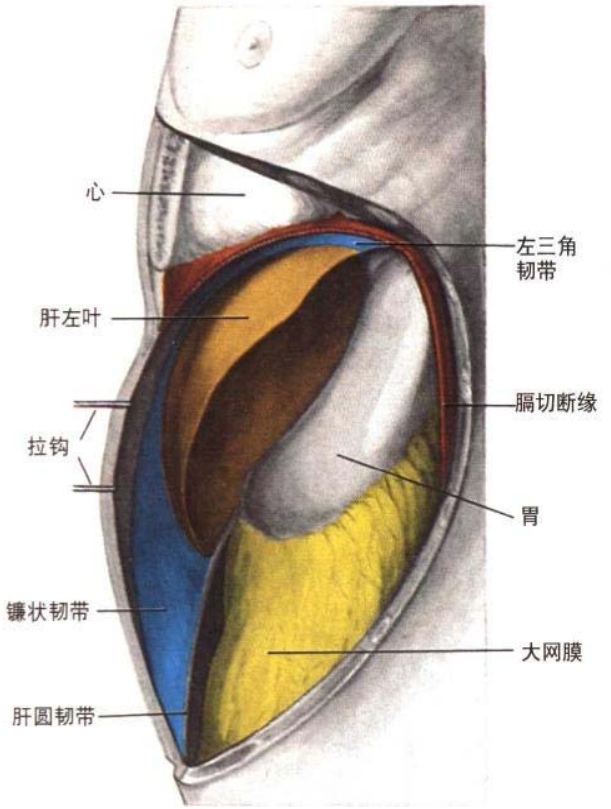

图 12.72 肝镰状韧带左侧面观。

腹膜返折处左、右两层腹膜分开（图 12.113，139～141），右侧横向右成为肝冠状韧带的上层（superior layer of the hepatic coronary ligament）（从膈肌到肝右叶上面），左侧向左成为肝左三角韧带的前层（anterior layer of the left hapotic triangular ligament）（从膈到肝左叶的上面）。

肝前上面的脏腹膜向下绕过锐薄的肝下缘到达下面（脏面），分布如下：在胆囊右侧覆盖肝右叶下面，向后返折到达右肾上腺和右肾上极，形成肝冠状韧带的下层（inferor layer of the coronary ligament），常常直接从肝到肾，成为肝肾韧带（hepatorenal ligament）。该韧带从右肾下行到十二指肠第一段前方和结肠右曲，也向内走行在十二指肠与肝之间的一段下腔静脉的前方，延续为网膜囊的后壁（图 12.75、76）。肝冠状韧带的两层之间，在肝右叶后部的一个三角形区域没有腹膜覆盖，称肝裸区（bare area of liver），此处肝经疏松结缔组织与膈肌相连。

近肝右缘处，肝冠状韧带两层合在一起，形成右三角韧带（right triangular ligament），将肝右叶连于膈肌（图 12.76.139.140），形成肝裸区的尖。肝裸区的底为下腔静脉沟（groov for the inferior vena cava）。

脏腹膜覆盖胆囊的下面和两侧、肝方叶的下面向后直到肝门的前缘及左叶的后缘，向后到达膈肌，成为左三角韧带的后层。沿肝门前缘向右与网膜囊的腹膜相连续，后者从肝门后缘返折向下（图 12.100）。脏腹膜进入位于尾状叶与肝左叶之间的静脉韧带裂内（图 12.141），分前、后两层；前层与从肝前缘返折的腹膜相融合（图 12.140,141）。静脉韧带裂左缘和肝门前缘形成一 L 型线，腹膜从该线返折到胃小弯和十二指肠近端 2cm 处，成为小网膜前层（anterior layer of the lesser omentum）。

连结肝和胃之间的小网膜也叫肝胃韧带（hepatogastric ligament），而肝与十二指肠之间的部分也叫肝十二指肠韧带（hepatoduodenal ligament）。前层向右经肝固有动脉、胆总管和肝门静脉的前方，并绕过上述结构右侧和后面，延续为小网膜的后层，此处成为网膜囊的前壁，这样小网膜的右缘为游离缘，内有肝固有动脉、胆总管和肝门静脉；此缘后面为网膜孔（epiploic foramen）或称 Winslow 孔（图 12.75,77A）。小网膜前层向下与胃及十二指肠近端 2cm 处前面的脏腹膜相连续，然后从胃大弯及相邻的十二指肠继续下行成为大网膜的最前层；该层再返折上行成为大网膜的最后层，到达横结肠的前上面（网膜带 taenia omentalis），然后转向后附着于横结肠系膜的上层（但二者之间是可分离的），胰头和胰体的前缘，离开胰腺后向下反转成为横结肠系膜的上层（图 12.75）。该层转至横结肠的后面（结肠系膜带 taenia mesocolica），包绕除了后面之外的全部横结肠；由此再返回到胰头和胰体成为横结肠系膜下层，然后再下行跨过胰到达十二指肠水平部和升部前面，转向下到腹后壁。自肠系膜上血管向腹侧延续至空肠和回肠，成为肠系膜的右层（right layer of the mesentery），然后包绕空肠和回肠再返折向腹后壁成为肠系膜的左层（left layer of the mesentery）。自腹后壁向下覆盖腹主动脉、下腔静脉、输尿管和腰大肌，进入小骨盆腔；继而从盆后壁返折成为乙状结肠系膜的前层（anterior layer of the sigmoid mesocolon），包绕乙状结肠再返回盆壁，构成乙状结肠系膜的后层（posterior layer of the sigmoid mesocolon），然后覆盖直肠上 1/3 的前面和侧面，以及中 1/3 的前面。

在男性 腹膜在直肠中、下 1/3 交界处向前返折到精囊的上端和膀胱上面。在膀胱与直肠之间形成直肠膀胱陷凹（rectovesical pouch），陷凹之底在精囊上端的稍下方距肛门约 7.5cm 处。从膀胱尖沿脐正中襞和脐内侧襞转向腹前壁和脐（图 12.73）。当膀胱充盈时，腹膜从腹前壁下部上移，因此，膀胱前面的一部分直接与腹前壁相邻，手术时可不切开腹膜，直接经膀胱壁进入膀胱（见第 13 篇）。

在女性 腹膜从直肠至阴道后穹，然后到达子宫颈和子宫体的后面，形成直肠子宫襞（recto-uterine fold），该襞下行形成直肠子宫陷凹（recto-uterine pouch）或 Douglas 陷凹，陷凹底距肛门 5.5cm。腹膜由子宫后面绕过子宫底，沿子宫前面下降到子宫体与子宫颈交界处，然后返折至膀胱上面，形成膀胱子宫陷凹（vesico-uterine pouch）。子宫前后面的腹膜向两侧离开子宫至骨盆侧壁，成为子宫阔韧带（broad ligament of uterus），阔韧带的两层腹膜在上缘互相延续，内含有输卵管。阔韧带的后面有一双层的腹膜皱襞，向后至卵巢并与卵巢被膜融为一体（见第 13 篇）。像男性一样腹膜从膀胱再返折至腹前壁。

图 12.73 男性腹前壁脐下部后面观。可见腹膜仍在原位，两侧骨盆骨形成中部宽阔的大骨盆和下部狭窄的小骨盆，内含膀胱。

腹膜的水平位配布

腹膜在横结肠下方的配布比较简单，但在盆部、下腹部和上腹部各不相同。

小骨盆腔内的腹位配布 小骨盆腔内腹膜覆盖于盆壁和盆腔脏器，但男性与女性之间有较大差别。在男性（图12.73,74），腹膜几乎全部包绕乙状结肠后，延续至盆后壁成为乙状结肠系膜（sigmoid mesocolon）。自直肠两侧及前面延续至精囊腺的上端和膀胱，并在直肠两侧形成左、右直肠旁窝（pararectal fossae）。该窝随直肠的扩张而改变。腹膜在直肠与膀胱之间形成直肠膀胱陷凹（rectovesical pouch），该窝两侧界为自膀胱两侧向后延续至骶骨前面的腹膜皱襞，称骶生殖襞（sacrogenital folds），位于直肠旁窝的两侧。前方，腹膜覆盖于膀胱上面，每侧形成一膀胱旁窝（paravesical fossa），窝的外侧界为一高起的腹膜嵴，内有输精管。该窝的大小决定于膀胱的充盈程度；当膀胱空虚时，有时会有一条膀胱横襞（transverse vesical fold）将膀胱旁窝分隔，骶生殖襞的前端有时可被一嵴相连，该嵴将直肠膀胱陷窝内分出一膀胱中窝（图12.73）。在膀胱旁窝和直肠旁窝之间惟一的腹膜降起是由输尿管与髂内血管所形成。

在女性 亦有直肠旁窝和膀胱旁窝出现。后者的外侧界是覆盖在子宫圆韧带上的腹膜。直肠膀胱陷凹被子宫和阴道分隔成前方较小的膀胱子宫陷凹，和后方较大的直肠子宫陷凹（图14.15）。后者两侧的直肠子宫襞相当于男性的骶生殖襞，从子宫颈的两侧、直肠的外侧向后至骶骨。子宫阔韧带从子宫两侧延续至小骨盆侧壁，其上缘内有输卵管，后层中有卵巢附着，下缘向外延续为骨盆侧壁的腹膜。在骨盆侧壁上，高起的脐动脉索与输尿管之间有一浅的凹陷叫卵巢窝（ovarian fossa）。在未生育的女性，卵巢位于窝内。该窝位于阔韧带外侧附着处的后方。

下腹部腹膜的配布 腹前壁下部的腹膜形成了5条向上会集的腹膜皱襞（图12.73）。一条脐正中襞（median umbilical fold）从膀胱尖至脐，内有脐尿管索（见第13篇）。脐正中襞的两侧各有一条脐内侧襞（medial umbilical fold），内有脐动脉索，从盆腔上升至脐。这3条皱襞之间有2个膀胱上窝（supravesical fossae）。再向外侧，各有一条脐外侧襞，内有腹壁下动脉。该腹膜襞位于腹壁下动脉进入腹直肌鞘处的下方。在脐内侧襞与脐外侧襞之间为腹股沟内侧窝（medial inguinal fossae），腹股沟外侧窝（lateral inguinal fossa）位于脐外侧襞的外侧腹股沟深环处，为腹膜鞘突和睾丸穿经腹前壁的部位。股窝（femoral fossa）位于腹股沟外侧窝的下内侧，二者之间隔以腹股沟韧带的内侧端，相当于股环的位置（见第10篇）。

在横结肠水平以下，从腹白线向右，腹膜覆盖腹前壁至腰方肌外侧缘，返折至升结肠的两侧和前面，并包绕盲肠和阑尾；再向内跨过十二指肠、右腰大肌和下腔静脉至正中面，然后沿肠系膜上血管包绕小肠，再回到脊柱前方的大血管处形成肠系膜（mesentery）（图12.75,76）。肠系膜内有空肠、回肠、肠系膜上血管、神经、乳糜管和淋巴结。然后腹膜继续向左跨过腹主动脉和左腰大肌，覆盖降结肠的前方及两侧，再返折至腹前壁至腹白线。

腹上部腹膜配布 在横结肠以上大网膜的腹膜配布比较复杂（图12.75,76，77A，88，89）。从下腔静脉前方，十二指肠第一段的上方，经网膜孔后方向左形成网膜囊的后壁（图12.77A）。向右跨过右肾上腺和右肾上极到腹前外侧壁。在正中线稍右侧，有一双层的腹膜皱襞，即肝镰状韧带（falciform

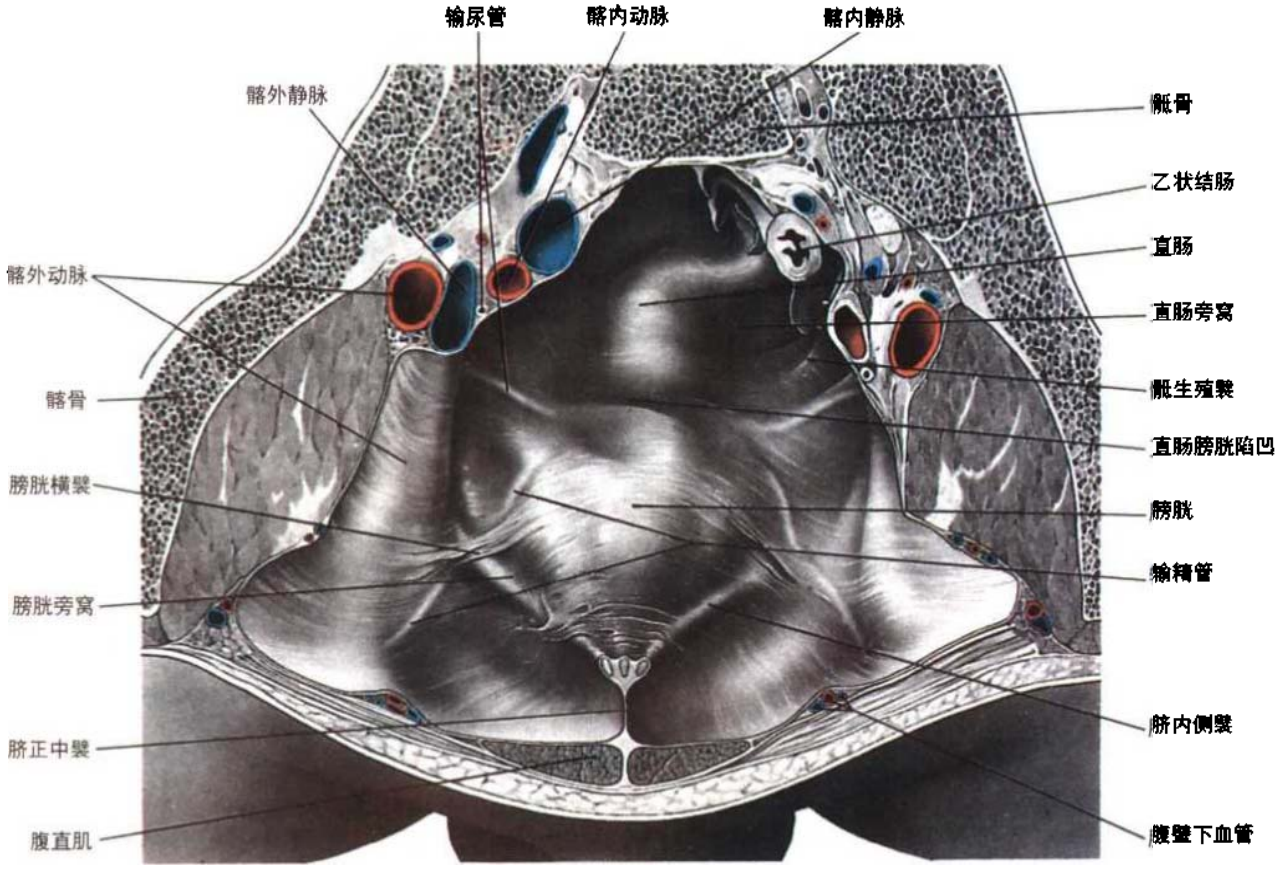

图 12.74 男性盆腔腹膜前上面观。可见脐正中襞内有不成对的脐正中韧带和成对的脐内侧韧带。

ligament)，走向肝的背面。向左，腹膜覆盖腹前外侧壁，以及左肾的外侧部，然后至脾门形成脾肾韧带后层(splenicorenal ligament)(图12.77A)，包绕脾，并转向脾门前方到胃大弯的贲门端成为胃脾韧带(gastrosplenic ligament)的左层；覆盖胃的前上面及邻近的十二指肠，再从胃小弯上升到肝，成为小网膜前层；其右侧的游离缘已于本篇描述过。

网膜囊

网膜囊(omental bursa)，又称小腹膜腔，是一较大的、不规则的潜在隐窝。位于胃的后方并超出了胃的界限。网膜囊的形成有利于胃后壁的运动(见第7篇)。网膜囊不是密闭的，它与大腹膜腔之间经网膜孔(epiploic foramen)相通。二者之间这一狭窄的通道是由胚胎发生所造成，而不是因功能方面的原因所致。网膜囊的后上壁是单层腹膜，紧密地附着腹后壁(图12.75)。但在胰下方有一潜在的腔隙突入大网膜；其后壁为双层腹膜，在横结肠上方与横结肠系膜融为一体(图12.75)。大网膜传统上被描述为四层腹膜结构，但必须明确，除了其真正的表面被有间皮细胞外，其他部分都已失去了间皮细胞。两个互相分离的腹膜皱襞粘附在一起，两层腹膜的相对面缺少间皮，但上皮下结缔组织仍存在。

网膜孔 网膜孔又称温斯劳孔(foramen of Winslow)，是网膜囊的入口；为约3cm的垂直裂隙。网膜囊通过其右缘上部的网膜孔与大腹膜腔相通。该缘为网膜孔的前缘(anterior margin)，内容胆总管(右)、肝门静脉(后)和肝固有动脉(左)(图12.77A)。右缘向上两层腹膜分开，后层覆盖肝的尾状叶形成网膜孔的顶(roof)(图12.78)，然后下行至下腔静脉的前方成为网膜孔的后缘(posterior margin)。在十二指肠第一段上缘，该层从下腔静脉向前跨过胰头成为小网膜的后层，即网膜孔的底(floor)，然后向内下方延续为网膜囊的右缘(图12.87)。在网膜孔底的内端，肝固有动脉走行于小网膜的两层之间(图12.77A)。网膜囊前庭(vestibule)是网膜孔左侧、肝尾状突与十二指肠第一段之间的狭窄通道。向右，网膜孔的顶与肝右叶下面的腹膜相延续(图12.139～141)，后壁与右肾上腺的腹膜相延续(图12.88)，前壁延续为小网膜前层绕过肝门静脉和胆总管(图12.77A)；网膜孔的底与右肾上腺下部、及相邻的十二指肠

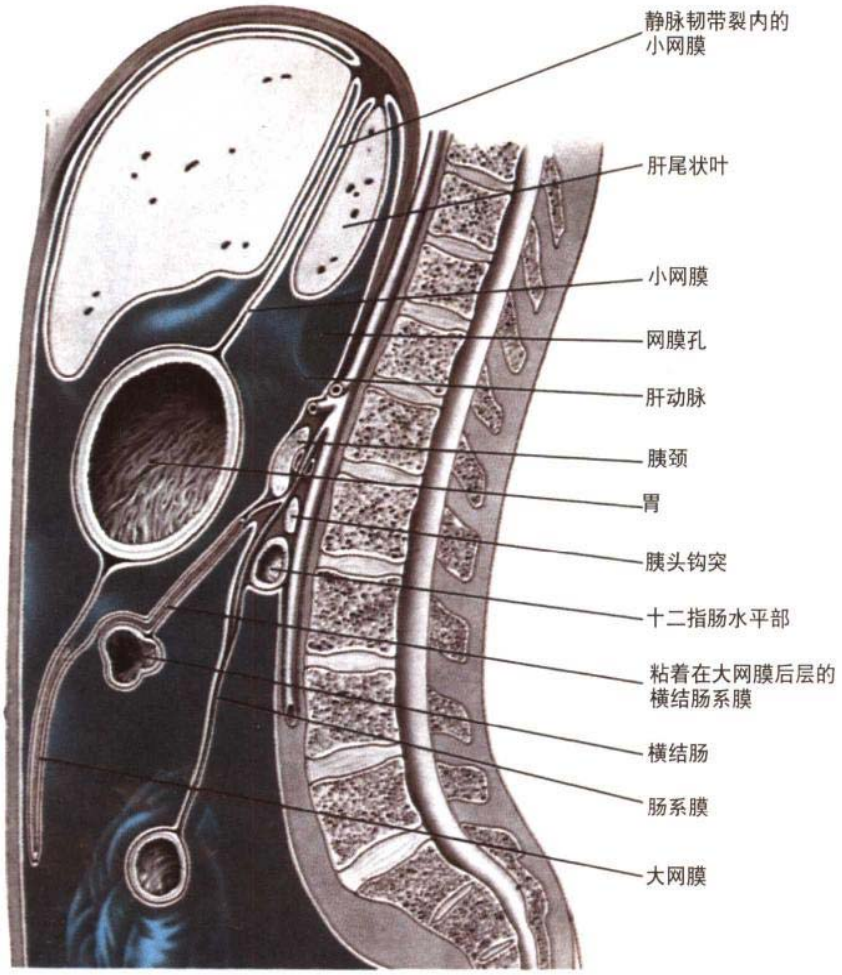

图 12.75 腹部近似正中矢状切面。与图 12.76 相比，为沿腹后壁 YY 线的切面，蓝色为腹膜，其断缘为白色。

和右肾上面的腹膜相延续。网膜孔的前后壁正常情况下是互相接触的。

网膜囊 网膜囊的前壁由互相延续的三部分腹膜构成，即小网膜的后层、胃后面及十二指肠近端 2cm 处的腹膜、以及由该处腹膜向下延续的大网膜前两层的后层。网膜囊常被描述为向上延续至肝尾状叶的后方，但肝尾状叶从网膜囊右缘突入囊内，且前后面均被腹膜覆盖（图 12.75,139～141）。

网膜囊后壁由大网膜后两层的前层构成。后层上部与横结肠的腹膜及系膜相融合，但二者之间仍可分隔。手术时，经此处的后隐窝分离大网膜，可经大网膜的后壁暴露胃。在大网膜与横结肠粘附处，有一先天性无血管区，位于大网膜血管与横结肠系膜内的中结肠动脉之间（Freder 1905，Lardennois 和 Okinczyc 1913，Grégoire 1922，Ogilvie 1935），此处无血管吻合。在胰前缘上方，网膜囊后面的腹膜覆盖腹后壁、胰头小部分、全部胰颈和胰体、左肾前面的一部分、左肾上腺大部、腹主动脉起始部、腹腔干和膈肌一部分；膈下动脉、脾动脉、胃左动脉和肝固有动脉均有部分走行于网膜囊后方（图 12.75～77A,96）。

网膜囊的边界为网膜囊的前、后腹膜壁的相互转折处。其下界为大网膜的下缘，但大网膜的前两层和后两层生后部分发生融合。因此，网膜囊腔在成年人只有很小的一部分延伸至横结肠下方。网膜囊上界很窄，位于食管右侧和静脉韧带上端之间（图 12.141）。此处，网膜囊后壁的腹膜由膈肌向前返折延续为小网膜后层。

网膜囊右缘、下部与大网膜的右缘相一致；上部为从胰颈、胰头转折到十二指肠起始部下面的腹膜转折线。该线沿胃十二指肠动脉的内侧上升到左侧。在十二指肠上缘附近，右缘参与形成网膜孔底，并包绕肝固有动脉（图 12.76）。在网膜孔上方，其右缘由从膈肌沿下腔静脉左侧转折到肝尾状叶右缘的腹膜返折而成（图 12.76）。

网膜囊左缘、下部与大网膜左缘一致，在横结肠系膜根部上方变宽，由脾肾韧带（splenicorenal ligament）和胃脾韧带（gastrosplenic ligament）构成（图 12.76,77A）。二者均由胃背侧系膜发生而成（见第 3 篇）。脾肾韧带从左肾前方延伸至脾门，成为一双层的腹膜皱襞，包绕着脾血管和胰尾（图 12.76,77A）。从脾门处，两层腹膜走向胃大弯，成为胃脾韧带。脾肾韧带的右层延续为胃脾韧带的右层，但其左层延续为脾门背侧的腹膜，然后从脾门前方延续为胃脾韧带的左

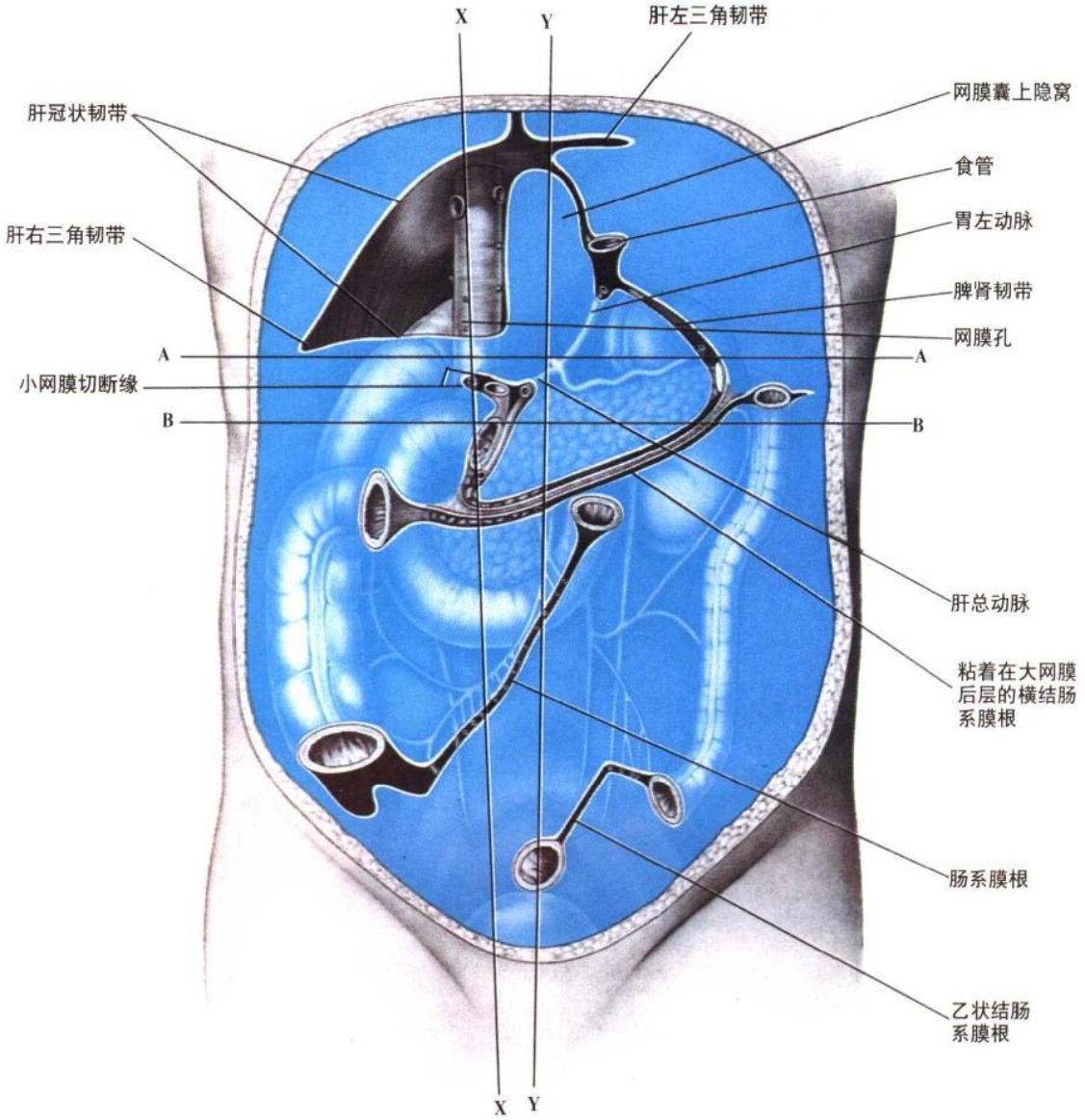

图 12.76 切除肝、脾、胃、空肠、回肠、盲肠、横结肠和乙状结肠后，示腹后壁的腹膜返折。透过腹后壁壁腹膜，可见升结肠、降结肠、十二指肠、肾、肾上腺、胰和下腔静脉等光亮的腹膜后器官。YY 线表示图 12.75 的切面，AA 线表示图 12.77A 的切面，BB 线表示图 12.77B 切面。

层。这样脾从左侧突入腹膜大囊内（图 12.77A）。在胃脾韧带和脾肾韧带之间，突向脾的部分网膜囊叫脾隐窝（spienic recess）。向上，脾的两条韧带会合成一条短的胃膈韧带（gastrophrenic ligament），从膈肌向前至胃底的后面。两层腹膜在食管附近分开，使部分胃后壁缺少腹膜覆盖。网膜囊左缘的上端与网膜囊顶的左端相连续。胃左动脉在此处转向前，进入小网膜（许多腹膜皱襞被误称为“韧带”，它们常常是一些被腹膜包绕的神经血管蒂，某些可能有支持固定的作用，但证据不足）。

网膜囊由进入小网膜的肝固有动脉和胃左动脉所形成的两条新月形的腹膜皱襞而变窄。胃左动脉经胃胰左襞从腹后壁至胃小弯，肝固有动脉经胃胰右襞从腹后壁到小网膜（图 12.76）。两条皱襞的大小不一，但二者使网膜囊缩窄并形成网膜孔。网膜囊内缩窄处的上方为网膜囊上隐窝（superior recess），经该狭窄处与网膜囊下隐窝相交通。网膜囊上隐窝位于小网膜后方和肝之间，而下隐窝位于胃后方和大网膜前两层和后两层之间。

胎儿时期，横结肠由其系膜连于腹后壁。大网膜的后两层经横结肠前方并与横结肠系膜粘附在一起。虽然融合层的间皮已消失，即使这样在成年人二者仍可分离，特别是在活体（见本篇）。网膜囊使胃与形成胃床的结构彼此分离（见本篇），因此有利于胃在胃床的运动（图 12.75）。

器官与器官之间，或器官与腹盆壁之间的腹膜皱襞包绕着出入脏器的血管和神经。虽然这些皱襞不能承重，但可帮

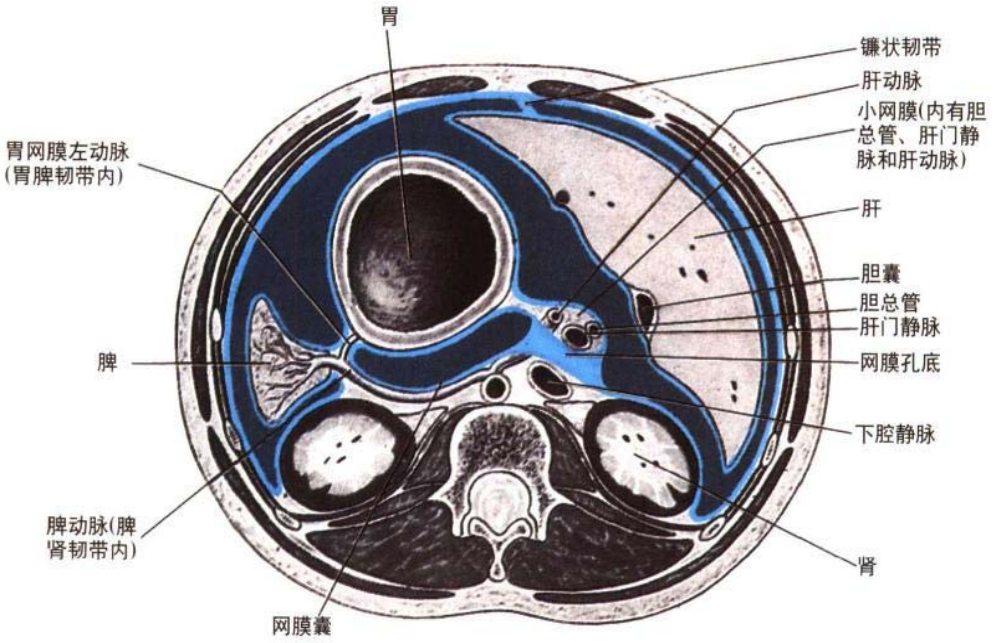

图 12.77A 经图 12.76 AA 线的腹部横切面上面观。腹膜腔为深蓝色，腹膜及其切断缘为淡蓝色。

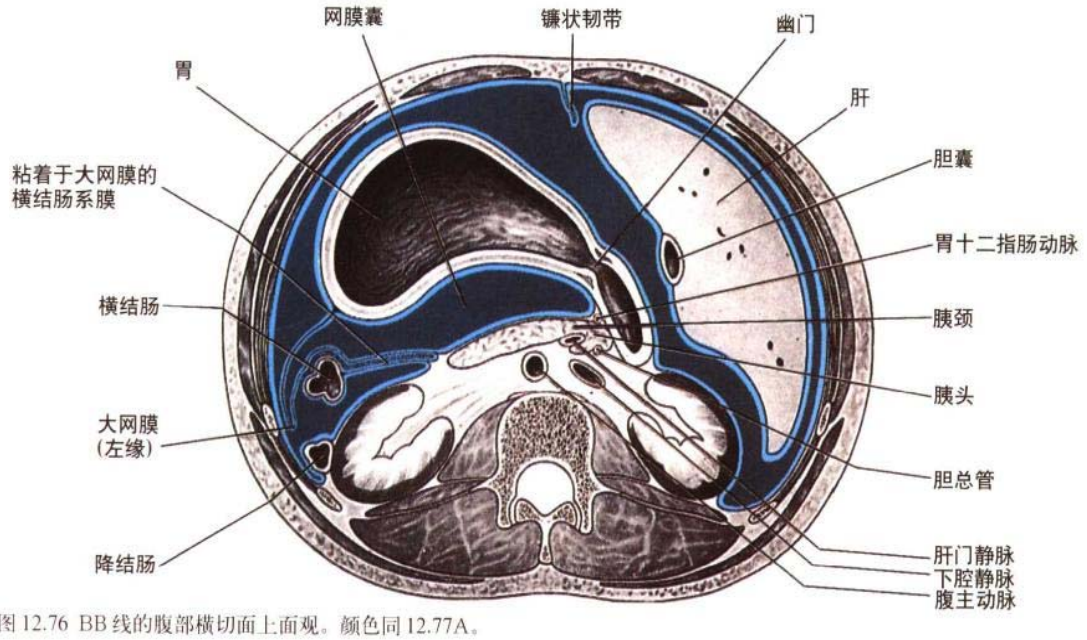

图 12.77B 经图 12.76 BB 线的腹部横切面上面观。颜色同 12.77A。

助器官彼此之间相互接触。这些皱襞被称作韧带、网膜和系膜。网膜（“Omentum”原义为“被盖”）被用来指“围裾”，适用于大网膜，但不适用于胃的其他腹膜皱襞。

网膜

小网膜 小网膜（lesser omentum），是从胃小弯和十二指肠第一段至肝的腹膜皱襞。胚胎时期由胃腹侧系膜发生而来（见第 3 篇）。它与覆盖胃前上壁和后下壁及十二指肠起始部 2cm 的双层腹膜相连续。从胃小弯下部和十二指肠上缘，两层腹膜形成双层腹膜皱襞上升至肝门。从胃小弯上部，两层腹膜进入静脉韧带裂。小网膜在肝脏的附着呈“J”型，有一与肝门边缘一致、沿静脉韧带裂垂直上升的钩型支（图 12.140,141）。在其附着处的上界，小网膜到达膈肌，两层分开包绕着食管腹部。在小网膜右缘两层互相延续形成游离缘，位于网膜孔的前方。小网膜根据部位可分为肝胃韧带（hepatogastric ligament）（位于肝和胃之间）和肝十二指肠韧带（hepatoduodenal ligament）（位于肝十二指肠之间）两部分。二者之间无明显分界。小网膜游离缘内有肝固有动脉、

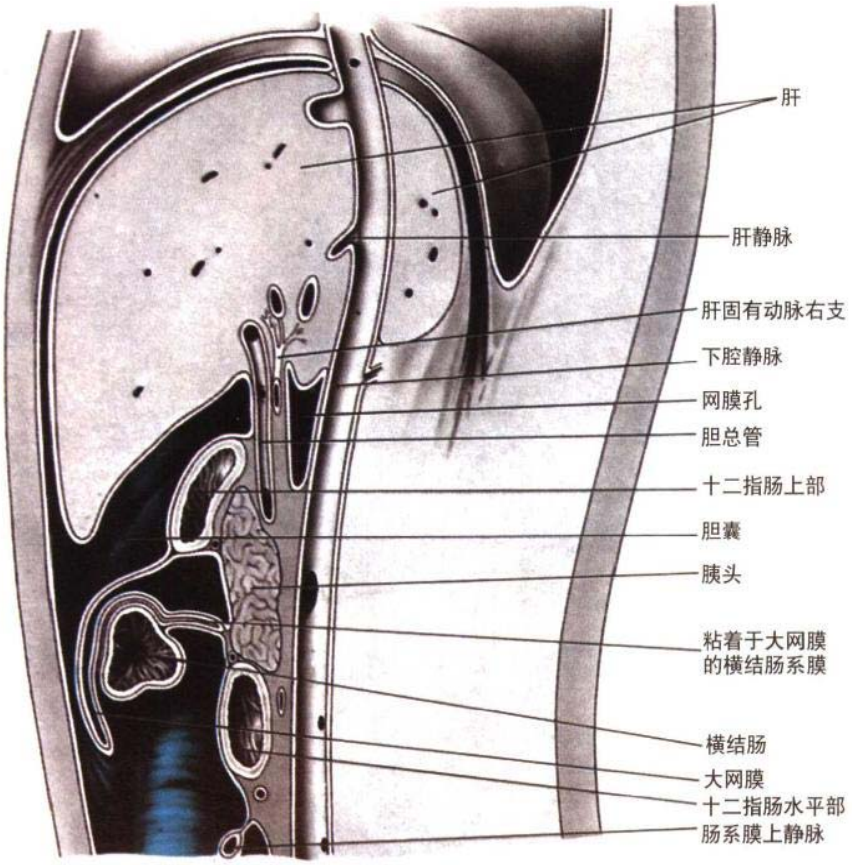

图 12.78 沿图 12.76的XX线所作腹腔上部切面。示网膜孔的边界和胰头前方网膜囊的一个小隐窝，可见横结肠及其系膜粘附于大网膜的后两层。

肝门静脉和胆总管，以及少量的淋巴管、淋巴结和肝神经丛，均被一血管周围纤维囊（图12.77A）包绕。胃左右血管的分支和属支、分布到胃的迷走神经（见第8篇），以及部分胃的淋巴管和淋巴结均位于胃小弯附近的两层腹膜之间。小网膜左侧较薄且透明，其厚度决定于所含结缔组织的多少，特别是脂肪组织的多寡。

大网膜 大网膜（greater omentum），系最大的腹膜皱襞（图12.71,72,75,78）。由四层腹膜构成，前两层自胃大弯和十二指肠第一段下行一段距离后再返折向上，移行为后两层至横结肠（正对网膜带）。大网膜后面两层与横结肠上面的腹膜和横结肠系膜相愈着（见本篇），但二者之间是可分离的。大网膜左缘向上与胃脾韧带相延续，右缘延伸至十二指肠的起始部。应该强调的是大网膜与胃脾韧带不单纯是延续，实际上是一个结构分成两个部分，只是为了命名及描述方便。胃脾韧带以前就叫网膜，而现在已正式叫胃脾韧带。大网膜一般较薄且呈筛状，但常含有一些脂肪组织，特别是肥胖者其脂肪组织尤为发达。在前两层之间、靠近胃大弯处，左、右胃网膜血管形成广泛吻合弓。大网膜内的血管吻合及变异已由Jiang Dian-fu于1978年报道。

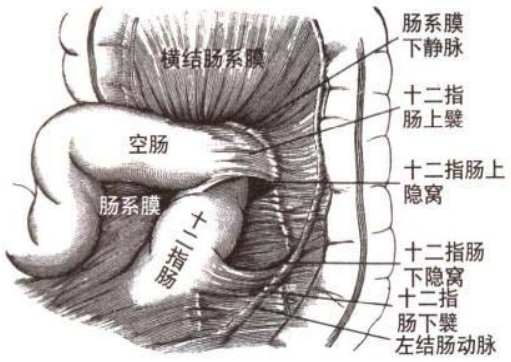

图 12.79 十二指肠上、下隐窝、横结肠和空肠位置已改变（仿照Jonnesco, from Poirier & Charpy Traité d'Anatomie humaine. Masson et Cie）。

除去贮存脂肪外，大网膜可阻止腹膜感染的扩散。开腹后，正常情况下可见大网膜覆盖着上腹部器官，但完全覆盖小肠者少见。大网膜的吸收能力较其他腹膜弱。可有先天性大网膜缺如，也可在没有明显疾病的情况下将大网膜切除。因此，它不是生命所必需的。大网膜内有许多可游走的巨噬细胞，常聚集在一起形成圆形或卵圆形的乳白色斑点，称为乳斑（milky-spots）。类似的斑点也可出现在其他的浆膜上（胸膜，见第11篇），以及心包和脑膜。

系膜

被称系膜（mesentery）的腹膜皱襞包括：小肠系膜（固

有系膜）、阑尾系膜、横结肠系膜、乙状结肠系膜，有时可有升结肠系膜或降结肠系膜，偶尔可见胆囊系膜。系膜将上述器官固定于腹后壁并使其保持一定的活动度，并为血管神经提供通路。

小肠系膜 小肠系膜（mesentery of the small intestine），是一宽阔、扇形的腹膜皱襞，包绕空肠和回肠并将其固定于腹后壁。其附着于腹后壁的壁缘称为系膜根（root of the mesentery）（图 12.76），长约15cm。其上端由十二指肠空肠曲开始（即第 2 腰椎左侧）斜向右下行，下端止于右骶髂关节上部（Schmidt,1974 测量了 44 例尸体的肠系膜根，最长 19.3cm，最短 7.4cm，平均13.9cm）。系膜根跨过十二指肠水平部（此处肠系膜上血管进入）、腹主动脉、下腔静脉、右输尿管和右腰大肌前面。其包绕肠管的系膜缘叫肠缘，长约6m，形成许多皱褶呈折扇形（见本篇）。皱褶向腹后壁逐渐减少，甚至消失，最后其附着缘几乎成为一条直线。系膜中部最长（从系膜根到肠缘），长约20cm，向两端逐渐变短。小肠系膜由左右两层腹膜构成，内有肠系膜上血管的空肠支和回肠支、以及伴行的神经丛、淋巴管（此处叫乳糜管）和肠系膜淋巴结，另外还有疏松结缔组织和脂肪组织。肠系膜下部及系膜根部脂肪组织特别丰富，而上部相对较少，且集中于系膜根部。空肠上部的小肠系膜出现一些环形的、无脂肪的半透明区。在肠缘，两层腹膜分开并包绕肠管，成为脏腹膜。在系膜根、右层下部返折到腹后壁及升结肠，上部与横结肠系膜的下层相连续。左层走向腹后壁及降结肠（这种分布有助于区别小肠的近侧端和远侧端）。

阑尾系膜 阑尾系膜（mesoappendix），为一包绕阑尾的三角形腹膜皱襞（图 12.81）。它附着于近回盲连结处肠系膜下端的背面。该系膜常到达阑尾尖，但有时阑尾远侧1/3没有系膜附着，仅为一含有脂肪的腹膜峭，内有阑尾的血管、神经、淋巴管和淋巴结（见第 10 篇）。

横结肠系膜 横结肠系膜（transverse mesocolon），为一宽阔的腹膜皱襞，将横结肠连于腹后壁。其两层腹膜从胰头和胰体前缘的前方走向横结肠的后面（正对结肠系膜带），此处两层腹膜分开包绕横结肠。上层腹膜与大网膜愈着，但可分离（见本篇），下层腹膜覆盖胰的下面，并走向十二指肠水平部和升部的前面。两层之间有横结肠的血管、神经和淋巴管。结肠中动脉下行至右侧，在其左、右侧分别形成一大、一小的无血管区。

乙状结肠系膜 乙状结肠系膜（sigmoid mesocolon），是将乙状结肠连于盆壁的腹膜皱襞。其附着部呈倒“V”字型，其尖靠近左髂总动脉分叉处（图 12.76），左层沿左腰大肌内侧下降，右层进入盆腔，并在第 3 骶椎水平止于中线。乙状结肠血管和直肠上血管走行于系膜的两层之间，左输尿管在其尖部后方入盆腔。

其他系膜结构 腹膜通常只覆盖升结肠和降结肠的前面和两侧，但有时二者均可被腹膜包绕并固定于腹后壁，分别形成升结肠系膜（ascending mesocolon）和降结肠系膜（descending mesocolon）。膈结肠韧带（phrenicocolic ligament）是连于结肠左曲与膈（相当于第 10、11 肋水平）

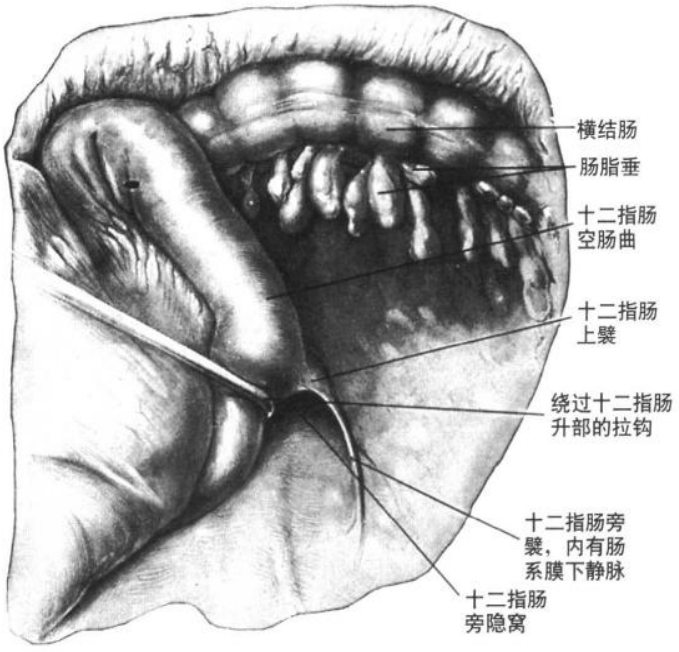

图 12.80 十二指肠旁隐窝。

的腹膜皱襞，其前缘游离，向下外侧至脾的外侧端，有时又叫脾支持带（sustentaculum 或 splenic shelf）。

肠脂垂（appendices epiploicae），是一些充满脂肪的小腹膜突起，多沿结肠独立带排列，其中横结肠和乙状结肠较多（图 12.80），而直肠和退化的盲肠和阑尾缺乏肠脂垂。不少肠脂垂含有来自肠壁的小动脉（见本篇）。

腹膜隐窝

腹膜隐窝（peritoneal recesses），是由腹膜皱襞而形成。由于小肠可突入隐窝内形成所谓“内疝”，需切开隐窝的入口

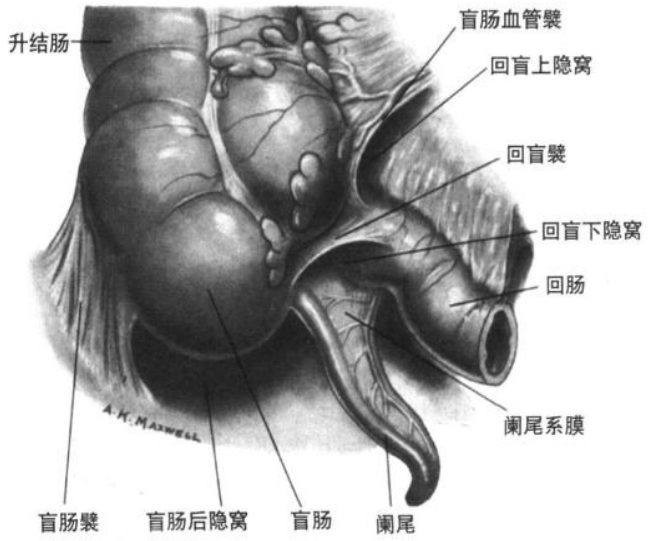

图 12.81 盲肠区的腹膜襞和腹膜隐窝。

以松解对肠管的绞窄，使肠管退出。因此，这些隐窝以及隐窝入口周围的腹膜皱襞的血管化程度具有重要的临床意义。网膜囊属于隐窝的范畴，但有时还出现许多小的隐窝，如十二指肠隐窝、盲肠隐窝和乙状结肠隐窝。这些隐窝的发生可见第3篇。

十二指肠隐窝 **十二指肠上隐窝（superior duodenal recess）（图12.79）** 出现率为50%，可单独出现，但常伴有十二指肠下隐窝的出现。该隐窝位于十二指肠远端的左侧，与第2腰椎相对，十二指肠上襞（superior duodenal fold）的后方。该襞下缘游离，呈半月形，为左肾前面的腹膜移行于十二指肠空肠曲的腹膜皱襞。肠系膜下静脉位于该襞左端和腹后壁腹膜结合处后面。隐窝深2cm，可容一指尖，开口向下，位于左肾静脉与腹主动脉形成的夹角内。

十二指肠下隐窝（inferior duodenal recess）（图12.79） 出现率为75%，通常与十二指肠上隐窝同时出现，并有共同开口。该隐窝位于十二指肠远端的左侧，与第3腰椎相对，在一无血管的三角形的十二指肠下襞（inferior duodenal fold）（十二指肠结肠系膜襞）的后方。该襞上缘锐薄游离，窝深3cm，可容1～2个指尖；开口向上，朝向十二指肠上隐窝的开口；有时可延伸至十二指肠升部后面，左结肠动脉升支和肠系膜下静脉的前面。该隐窝有时可发生腹内疝。

十二指肠旁隐窝（paraduodenal recess）（图12.80） 可伴随十二指肠上下隐窝同时出现。多见于胎儿和新生儿；成人较少，出现率约为2%。该隐窝位于十二指肠升部的稍左侧，十二指肠旁襞（paraduodenal fold）的后方。该襞右缘游离，内有肠系膜下静脉和左结肠动脉的升支，位于旁隐窝开口的前方。

十二指肠后隐窝（retroduodenal recess） 是十二指肠隐窝中最大者，但不多见。位于十二指肠水平部和升部的后面，腹主动脉前方；向上延伸至十二指肠空肠曲，深约8～10cm；两侧界为十二指肠腹膜襞（duodenoparietal folds），开口向左下方。

十二指肠空肠隐窝（duodenojejunal recess） 或结肠系膜隐窝（mesocolic recess）出现率为20%，多单独存在，很少与其他十二指肠隐窝同时出现。窝深约3cm，位于腹主动脉左侧，十二指肠空肠曲与横结肠系膜之间。上界为胰，左界为肾，下界为左肾静脉。开口为环形，朝向右下方。

小肠系膜壁隐窝（mesentericoparietal recess） 多见于胎儿和新生儿，成人出现率只有1%。位于十二指肠水平部下方，开口较大，向左侧，在小肠系膜后方。此处系膜内有肠系膜上动脉。

回肠隐窝 **回盲上隐窝（superior ileocaecal recess）（图12.81）** 多见于儿童，且发育最好，随年龄的增长逐渐减少，甚至消失，特别是在肥胖者。该隐窝由盲肠血管襞（vascular fold of the caecum）围成，襞内有盲肠前动、静脉，呈弓状弯曲，分布至回盲结合处的前部。回盲上隐窝是一个狭窄的裂隙，前界为血管襞，后方为回肠系膜，下方为回肠末端，右侧为回盲结合处，开口向左下方。

回盲下隐窝（inferior ileocaecal recess）（图12.81） 在年青人较明显，但在成年人多因脂肪填充而消失。该隐窝由回盲襞（ileocaecal fold）围成，从回肠末端前下方延伸至阑尾系膜的前方（或阑尾前，或盲肠前方）。虽然有时襞内有血管，但常被称为Treves无血管襞（bloodless fold of the Treves）。如果有炎症，特别是当阑尾及其系膜为盲肠后位时，该襞易被误认为阑尾系膜（Cabanie和Javelle 1966）。回盲下隐窝前界为回盲襞，上界为回肠后面及其系膜，右侧为盲肠，后面为阑尾系膜，开口向左下方。

盲肠后隐窝（retrocaecal recess）（图12.81） 位于盲肠后方，大小和深度变化较大，向上延伸至升结肠后方，可容纳整个手指。前界为盲肠（有时为升结肠下部），后界为壁腹膜，两侧为从盲肠至腹后壁的腹膜皱襞，叫做盲肠襞（caecal folds）。阑尾常位于该隐窝内（见本篇）。

乙状结肠间隐窝 乙状结肠间隐窝（intersigmoid recess），常见于胎儿和婴儿。在幼儿可随年龄的增长而逐渐消失。该隐窝位于乙状结肠系膜与腹后壁腹膜之间，呈漏斗状，开口向下。其大小变化较大，小者仅作浅窝状，大者可容纳一小指。其后壁的壁腹膜覆盖输尿管于其跨越左髂总动脉分叉处。偶尔该隐窝位于乙状结肠系膜的两层腹膜之间近肠管处。该隐窝的出现是由于结肠系膜与后腹壁腹膜移行时出现缺损所致。

异常的腹膜皱襞

腹腔内有时可见某些异常的皱襞、带或韧带。有些可造成肠梗阻，有些可妨碍腹膜渗出物的扩散。它们的来源不清楚，但从发生学上看是不应该出现的。这些异常的皱襞必须与因腹膜炎症造成的病理性粘连带相区别。临床上，当这些异常的皱襞影响了器官的正常生理功能时便有重要的意义。因此，不应该因发现了这些异常的皱襞而停止寻找引起症状的真正病因。最常见的异常皱襞如下：

- 偶尔可见小网膜被一从胆囊延伸至十二指肠上端的腹膜皱襞，即胆十二指肠韧带（cystoduodenal ligament）拉向网膜孔正常位置的右侧。这种异常皱襞可见于从十二指肠上部的前方到大网膜或结肠右曲，或从肝右叶的下面到结肠右曲，即肝结肠韧带（hepatocolic ligament）。
- 十二指肠空肠曲有时被一腹膜带连于横结肠系膜上。
- 大网膜可被连于升结肠前面，或跨过升结肠延伸到腹外侧壁。有时可见一片含有小血管的菲薄的腹膜（Jackson膜）从升结肠和盲肠的前面向右延伸至腹后外侧壁，其左缘与大网膜相融合。偶尔一条腹膜带从升结肠右侧连到髂嵴水平的腹外侧壁。有时有一条叫“肝支持带”的腹膜带在胎儿和生后早期肝相对较大时与肝相连。其他一些位于升结肠和腹后外侧壁之间的腹膜皱襞，可将右结肠旁沟分隔成数个隐窝。
- 升结肠和降结肠有时亦可有系膜。
- 乙状结肠的近端和远端可被一纤维带连在一起。
- 常有一扇形的脾前襞（presplenic fold）从胃脾韧带的前方（在胃大弯附近）、脾的下外侧极下方与膈结肠韧带融合一起，也可与脾或膈粘附在一起。襞内有脾动脉或胃网膜左动

脉的分支，网膜囊可突入其内。该脾前襞在胎儿较明显，到成人常常成为脾结肠韧带的一部分。它可使结肠上间隙左侧的腹膜渗出物局限。如果它粘附在脾或膈上，脾切除时可在此阻断血管。

• 有时可有一条从回肠末端到腹后壁的纤维带，和另一条从乙状结肠近端到腹后壁的纤维带。这两条纤维带曾被认为是引起肠扭转产生肠梗阻的原因。但这一观点目前不再认可。

特殊的腹膜区域或间隙

考虑到腹腔内病理性积液的扩散，正常情况下一些潜在腹膜间隙和隐窝彼此之间互相交通，而病理状态下这些间隙或隐窝有可能被一些粘连所封闭；因此有必要对它们进行描述。这些间隙如下：

结肠上间隙(supracolic space) 或膈下区(subphrenic region)，位于膈与横结肠及其系膜之间，可分为：

右膈下间隙（right subphrenic space），位于膈与肝右叶的前上面和右外侧面之间。其左侧界为肝镰状韧带，后面为肝冠状韧带的上层。

左膈下间隙（left subphrenic space），位于膈、肝左叶的前面和上面、胃前上面和脾的膈面之间。其右侧界为肝镰状韧带，后面为左三角韧带的前层。

右肝下间隙（right subhepatic space），又名肝肾隐窝（hepatorenal recess）或摩里逊陷凹（Morison pouch），其上界和前界为肝右叶和胆囊的下面，下界和后界为右肾上腺及右肾上部、十二指肠降部和结肠右曲、横结肠系膜及部分胰头，向后上延伸于右肾和肝之间，至冠状韧带下层及右三角韧带下层。

左肝下间隙（left subhepatic space），即网膜囊。

右结肠下间隙(right infracolic space) 位于横结肠及其系膜的后下方，小肠系膜的右侧。由于该间隙斜向右下方，故其右下方缩窄。阑尾常位于该间隙的下部。

左结肠下间隙（left infracolic space） 位于横结肠及其系膜后下方，小肠系膜左侧，其下部最宽，延续入盆腔。

盆腔（见第7篇）。

结肠旁沟(paracolic gutters) 位于升结肠和降结肠的两侧，由腹膜从结肠前面向后转折成腹后壁腹膜而形成。内侧和外侧结肠旁沟分别位于升结肠和降结肠的两侧。临床上最有意义的是右结肠旁外侧沟(right lateral paracolic gutter)，它绕过结肠右曲的上外侧面，然后进入肝肾隐窝，并经网膜孔进入网膜囊及其上隐窝；向下围绕盲肠，弯曲跨过骨盆缘进入直肠膀胱陷凹(男)或直肠子宫陷凹(Douglas)(女)。与此沟有关的器官是阑尾、右肾、胆囊、胃小弯和十二指肠第一段和第二段，均为急腹症的好发部位。炎症所产生的渗液沿此通道扩散，引起一些令人费解的症状和体征，导致误诊。右侧卧位的病人，其右外侧沟内的炎性渗液可向上扩散进入网膜囊上隐窝，并在此积聚。由于网膜囊比较密闭，又接近胸膜和心包腔，所以后果较严重。半卧位病人的炎性渗液向下进入直肠膀胱陷凹或直肠子宫陷凹，可经直肠或阴道切开引流。

两个腹膜外的膈下区亦可受侵袭感染：

• 右腹膜外区（right extraperitoneal space）位于肝冠状韧带的两层之间，即“肝裸区”（bare area）和“膈区”。

• 左腹膜外区（left extraperitoneal space）充满腹膜外结缔组织，围绕在左肾上腺和左肾上极的周围。

腹膜的微细结构

腹膜由单层扁平间皮和下面的一层疏松结缔组织构成。间皮通常形成连续的表面，毗邻细胞之间有连接复合体，但允许巨噬细胞通过，恰似白细胞能通过内皮细胞之间的连接。在某些区域，例如大网膜处，腹膜可不连续而有穿孔，有时肉眼可见，但在穿孔周围的结缔组织小梁上面间皮仍然是连续的。

间皮下的结缔组织中含有疏松结缔组织的典型细胞（见第2篇），但巨噬细胞、淋巴细胞和有些部位脂肪细胞特别多。巨噬细胞和淋巴细胞可聚集而形成间皮下乳白色点。间皮细胞也可变态为成纤维细胞。源于间皮的成纤维细胞间的融合，可产生肉眼可见的腹膜表面之间的粘连，干扰肠管活动，甚至导致完全性肠梗阻。

间皮类似于血管内皮，是半透膜，水和小分子物质可以穿过。细胞表面附近有大量的细胞内小泡，胞质内细胞器很少，说明代谢较低(Tesi和Forssmann 1970)。正常情况下，经腹膜渗透出的液体量小，但经腹膜内路径传导的液体量大。相反，像尿素一类的物质可从血液透析进入腹膜腔内循环的液体中。

腹膜液体

腹膜液体（peritoneal fluid），覆盖在腹膜的表面，含有水分、电解质和其他溶质，均来自附近组织的间质液和局部血管的血浆。另外腹膜液体内也含有一定量的蛋白和细胞(Carr 1967)。后者的数目、结构和类型在各种疾病中均有不同，因此具有诊断学价值。正常情况下是一些脱落的间皮细胞、游走的腹膜吞噬细胞、肥大细胞、纤维细胞、淋巴细胞和其他一些白细胞。有些细胞，特别是吞噬细胞，游走于腹膜腔和周围的结缔组织之间；腹膜腔内注入的颗粒性固体物质由吞噬细胞吞噬，并运送到各种组织中。淋巴细胞提供了细胞免疫和体液免疫的防御机制。

吸收 溶解于腹膜液体内的物质，一般是吸收进入毛细血管，而悬浮于腹膜液的物质被认为是由毛细淋巴管吸收，或由吞噬细胞吞噬。腹腔或盆腔手术后，通常是让患者采取半卧位，使腹膜腔内的渗出液受重力的影响进入盆腔。其中原因之一是认为膈下腹膜的吸收能力比其他部位的腹膜强，在膈下的炎性产物更易进入血液循环。据猜测，膈下腹膜的间皮细胞之间的腹膜小孔和淋巴管内皮细胞之间的内皮小孔能大大促进吸收。某些腹膜小孔和内皮小孔被认为是由于操作中技术原因造成的，但扫描电镜支持这种裂隙状开口的存在。总之，各部腹膜均有吸收功能，上腹部腹膜吸收能力较强是由于膈下腹膜面积较大，以及呼吸运动的影响有关。

腹膜的血管和神经

壁腹膜和脏腹膜分别来自中胚层外侧板的壁层和壁层（见第3篇）。因此，壁腹膜的血液供应来自腹盆壁的血管；淋巴管汇入体壁淋巴管，引流入体壁淋巴结；由来自支配体壁肌肉和皮肤的神经支配。但脏腹膜作为内脏器官的一部分，血液供应来自内脏器官的动脉分支；淋巴管汇入器官周围的淋巴管；神经主要为植物神经。两层腹膜敏感程度的差别与所受的神经支配有关。疼痛是由于壁腹膜受机械、热或化学刺激而引起，而脏腹膜和内脏器官不受此影响。例如，肝、胃或肠等受损伤时不出现疼痛。从食管中部到肛管的内、外胚层交界处（肛管上部的上皮来自内胚层，而下部的上皮来自外胚层）之间的消化管对刺激不敏感。但是，当内脏器官或脏腹膜由于过度扩张或对系膜的牵拉均可引起疼痛，造成平滑肌痉挛和缺血。壁腹膜内的躯体神经也支配相应区域的皮肤和肌肉。当壁腹膜受到刺激时，肌肉反射性收缩，引起腹壁紧张。膈肌下面的腹膜，中心部由膈神经的传入纤维分布，周围部由下6对肋间神经和肋下神经支配。因此，刺激膈肌周围部可引起疼痛、触疼及下腹部脊神经分布区域的肌肉紧张；刺激膈肌中央部可引起第3～5颈神经皮肤分布区的疼痛，即肩区疼痛。

腹部检查

腹部的临床检查实际上就是应用解剖学的运用。当观察和触摸腹部各个部位时，检查者应想到其深面的解剖学结构。被检查者取仰卧位，头和肩的下面放一枕头。系统的检查应包括传统的视诊、触诊、叩诊和听诊四步。

视诊 视诊（inspection）：用来观察受检者体格方面的有用资料。正常状态下，腹部浅层的脂肪组织厚约1～2cm，极度消瘦者仅为数毫米，而肥胖者可厚达5cm；脐位于剑突尖和耻骨联合上缘的中间，但其位置可因盆腔器官的扩张，如妊娠子宫而上移，也可因过度肥胖或腹水而下移。

头和肩部抬高时可引起腹前壁肌肉收缩，此时可见腹白线和两侧的半月线，显示出腹直肌轮廓。发育良好的个体亦可见到横向的腱划。

触诊 触诊（palpation）：是通过手的感觉进行判断的一种方法。触诊时应使受检者腹部肌肉放松，用手指掌面进行触摸。因此，受检者应消除疑虑，并张口作平静呼吸。在腹前壁正中线处稍用力向后压向腰椎，便可触及腹主动脉有节奏的搏动。该动脉下端位于第4腰椎前方，相当于嵴上平面的水平。正常状态下多数被检者触摸不到腹内器官。若触到任何包块，应进一步进行鉴别，作出判断。若受检者较瘦，特别是女性，在健康状况下，下列结构均可被触及：

- 让受检者深吸气，用双手触诊法可触及右肾下极。
- 深吸气时，可在右肋缘下方触及肝下缘。
- 可在左髂窝触及乙状结肠，特别是在其充满粪便时。

叩诊 叩诊（percussion）：由于肠管内含有空气、且位于腹膜后实质性器官的前方，加之盆腔内脏器官完全位于骨性盆腔内，所以正常腹部叩击时产生叩响。但从右侧第5肋到右肋弓下缘肝脏所在的位置叩诊时产生浊音。

在所触及的包块处进行叩诊，对于确定这一包块是实质性的或含有液体（叩诊为浊音），或是含有空气（叩诊为清音）是非常有用的。当腹腔内存有移动性液体时，病人腹部两侧叩诊出现浊音；当病人变换体位时浊音位置也随之变动，这叫做移动性浊音，但腹腔内液体至少应有一升以上才能用此法检查到。

听诊 听诊（auscultation）：是用听诊器检查腹部的方法。主要是听取肠蠕动时所产生的低调的肠鸣音。肠梗阻时肠鸣音亢进，且音调增高，而在肠麻痹时肠鸣音消失。腹部听到杂音，表明腹部动脉有湍流，如髂总动脉狭窄的病人。

腹部检查时应对疝环、外生殖器和锁骨上淋巴结同时进行视诊和触诊，否则检查是不全面的。锁骨上淋巴结检查对于腹腔器官恶性肿瘤的淋巴转移具有重要的临床意义。

从食管到肛门的消化管

前　言

尽管消化管各部在结构上各有特点，但在发生学上却有共同的、基本的发生发育模式。消化管的大部分来源于被卷入脏壁中胚层的内胚层盲管，即原始消化管。该管的外面朝向胚内体腔。内胚层形成了消化管的上皮，以及各种消化腺的分泌细胞和导管细胞，其中包括胰和肝。周围的脏壁中胚层形成消化管壁的结缔组织、肌层、血管和淋巴管，其外表面成为间皮；当然在消化管的颈部、胸部及后肠穿经盆底处缺乏间皮。膈下前肠

的背侧和腹侧系膜、以及中肠和后肠背侧系膜的配布和发育已在其他部分予以描述（见第3篇）。消化管的神经来自神经嵴组织（见第3篇）。其头部的骨骼肌来自腮弓，而尾部的骨骼肌来源尚不清楚。消化系统的构成见图12.82。

一般微细结构

肠壁

肠壁（图12.82A）的组织结构可分为4层。尽管彼此牢固附着，但其界线很容易辨认。最内层是粘膜层（mucosa），又可进一步分为3层，从里向外分别为：

- 上皮（epithelium），为粘膜衬里。
- 固有层（lamina propria），紧贴上皮的一层疏松结缔组织，可见许多腺。
- 粘膜肌（muscularis mucosa），为薄层平滑肌。紧靠粘膜层的是粘膜下层（submucosa），为疏松结缔组织，含有大量的血管，某些部位也有腺。从粘膜下层向外是肌层（tunica muscularis），也叫外肌层（muscularis externa）；与粘膜肌的区别是厚得多；多数都分为内环行和外纵行两层；但是，胃分3层，多1层内斜行。最后，外表面根据所在部位不同围以浆膜（serosa）或纤维膜（fibrosa）。

粘膜层 上皮是一层保护屏障，是分泌和吸收（即从食物中所得到的化学物质有选择性的进入体内）的部位。对机械摩擦、热和化学损伤的保护功能在食管和直肠末端表现尤为明显。食管和直肠末端的上皮为厚的复层上皮、表面有粘液，是保护性滑润剂。口腔和咽也如此。其他各段的上皮为单层，或立方，或柱状，包括吸收细胞和不同类型的分泌细胞。屏障作用和选择吸收借助于整个上皮的紧密连接的存在（见第2篇）。分泌和吸收量取决于相关细胞的多少及其表面积的大小，与腔面面积有关。通过粘膜皱襞、小凹、隐窝、绒毛和腺增加面积，特别是每个吸收细胞表面的微绒毛大大增加了肠内容物与质膜之间的接触面积。有的腺位于固有层，有的腺位于粘膜下层，肝和胰完全位于肠壁外。所有的腺都通过导管把分泌物排入肠腔。上皮内也有散在的肠内分泌细胞（enteroendocrine cell）。

固有层 由细密的结缔组织构成。常含有较多的弹性纤维，支持并使表面上皮的形态有可塑性。有丰富的营养血管、淋巴管和免疫防御结构。肠管的许多部位可见淋巴滤泡（lymphoid follicle），即淋巴小结（lymph nodule），包括阑尾的一些明显的滤泡群和小肠内的集合淋巴小结（Peyer patch）。许多生长因子也源于固有层，调节上皮细胞的更新、分化和修复。

粘膜肌 食管和大肠尤其是直肠末端的粘膜肌比较发达。为薄层平滑肌，通常区分为内环行和外纵行两层，后者比前者厚。另外，源于粘膜肌的散在的肌细胞，可见于绒毛内和胃、大肠的管状腺之间。肌细胞通过收缩能改变局部粘膜表面的形状以适应腔内容物的形状和机械力，改变绒毛形状，有力于脉管的物质交换和转运。

粘膜下层 是肠壁较坚固的一层，因其含有粗大的胶原纤维束。但也柔韧而易变形，可调节肠管的长度和改变其直径。食管和直肠的粘膜下层可进入皱襞内；也能进入胃壁皱襞内和小肠的环形皱襞，但不进入绒毛。粘膜下层也含有肠壁最大的动脉网，营养粘膜层和肌层。

肌层 该层通常含有明显的内环行和外纵行两层，其运动可为摄取物通过管腔产生蠕动波。胃的运动比较复杂，在上述两层之间还有一层不完全的斜行肌。肌层主要为平滑肌。食管上段例外，平滑肌中混有骨骼肌，此处除了完全不受意识支配外，与咽部肌类似。大多数管道的平滑肌皆由不太明显的细胞束构成，排列成层。平滑肌细胞属典型的内脏类型，比脉管平滑肌细胞稍粗大，表面光滑。不管身体大小其长度约500μm。环行肌总是比外层的纵行肌厚，但结肠例外，其纵行肌集中成三条带状结构，即结肠带（taenia）。

由于肌层的排列特点，不仅管腔大小而且管道长短都可发生很大的变化，肠腔可以小到事实上的闭合，但长度受附着的肠系膜所限。两层肌的协调活动产生两种特殊的运动：向肛门方向的推进性运动，即蠕动（peristalsis）和在胃内混合内容物或幽门括约肌分隔内容物的非推进性运动。肌这种机械运动的一个重要特点是维持容量不变，故其缩短必然伴随着周长的增加。肌层内有结缔组织隔，能够以微小肌内膜的形式传递肌肉的机械活动并释放到粘膜下层。

关于肌层的纤维方向有些争议，一种观点认为内环行肌是压紧的螺旋，而外纵行肌则是开放的螺旋（Carey 1921）。其他人（Elsen和Arey 1966）通过对多种哺乳动物包括对人的观察，认为尽管某些纤维在明显的环行和纵行纤维之间有些偏离，环行肌在不同层之间有些交叉，但其纤维还不是螺旋走行（Schofield 1968）。

卡哈耳间质细胞 卡哈耳（Cajal）间质细胞（interstitial cell of Cajal）首先被Ramon y Cajal于1983年发现。细胞细小而扁，有些突起，排列成层，与肠神经丛及肌层的相关平滑肌有关。采用锌－碘－锇浸渗和亚甲基蓝染色在光镜下即可辨认。但究竟是肌细胞还是其他类型的细胞如神经细胞已争论多年。近期电镜、免疫细胞化学和电生理等方法的应用，其性质已在很大程度上得到确认（Berezin 等1988; Thuneberg 1989; Rumessen 1992; Faussonne-Pellegrini 1992）。一般说来，因为这些细胞含有平滑肌细胞的特殊成分，如肌动蛋白丝和肌球蛋白丝（Torihashi等1993）、密体、小凹、大量的线粒体和彼此间的缝隙连接等，很类似于平滑肌细胞。但是，也有区别，例如，典型的扁平形态、分支的滑面内质网、小的椭圆形线粒体、不连续的基板和波形蛋白类中间丝而不是平滑肌细胞的典型结蛋白（Torihashi 等1993）。间质细胞至少与两类曲张的神经末梢紧密并列，一类含有小的（50nm）圆形清亮小泡，另一类含有扁的圆盘形（直径为70nm）小泡（Zhou Komoro 1992）。其神经递质有待

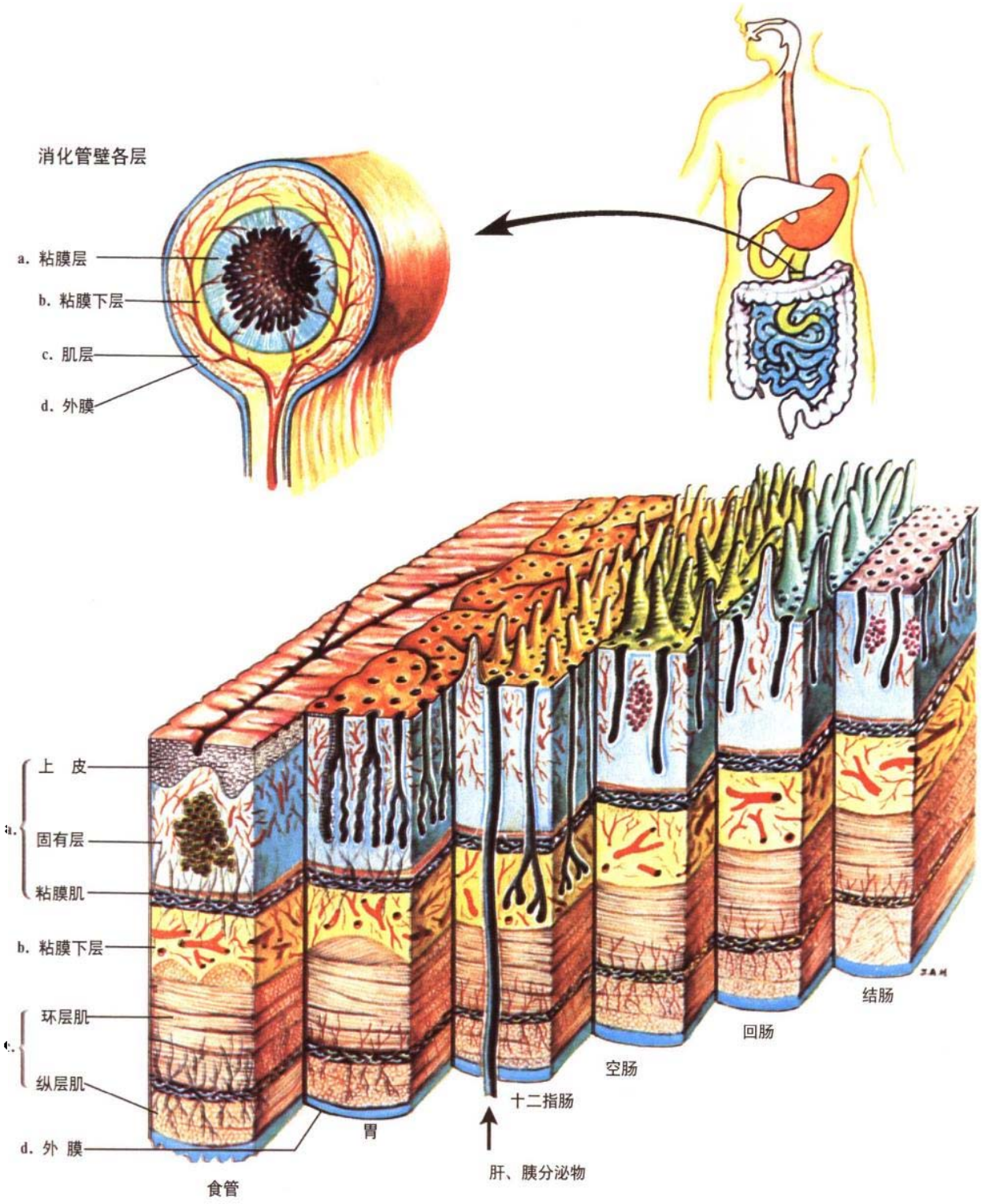

图 12.82A 消化管的一般构筑及其管壁的组织学结构示意图。

进一步证实，可能含有血管活性肠肽（vasoactive intestinal polypeptide, VIP）。电生理表明，这些细胞的作用可能是肌层平滑肌肌源性收缩起搏点（Barajas-Lopez等1989），接受来自肠神经系统和肠外来自神经的调节信息。

间质细胞层的具体位置不同（Faussonne-Pellegrini 1992）。一般位于肠丛的同一层内，即在小肠内位于环行肌与纵行肌之间的肌间神经丛附近和环行平滑肌内、外层之间（Schabadasch深肌丛，见后）。在食管和胃，散在于环行肌

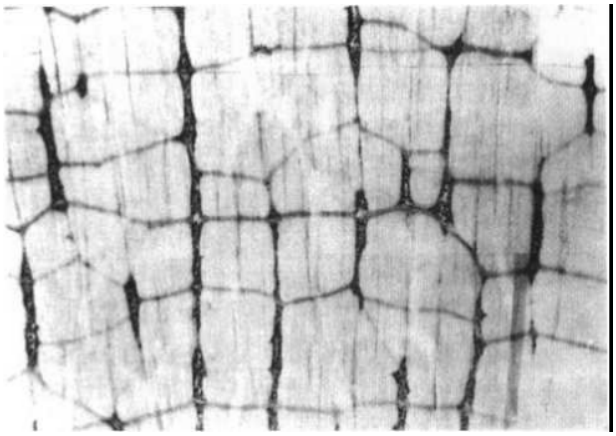

图12.82B. 小肠肌间神经丛整装铺片。特殊染色，光镜观察。可见与细束连接的多边形的神经节细胞区和横行的平滑肌纤维。×200（由伦敦大学学院，解剖学与胚胎学系G. Gabella供稿）。

细胞之间，而不像小肠内分为深浅两部分。在大肠，与肌间神经丛共存和粘膜下神经丛的外侧。这些区别说明，肠管部位不同肌肉功能不同，需要不同形式的神经支配。这一问题有待深入探讨。

浆膜和纤维膜 肌层外是一层厚度不同的结缔组织，可见脂肪组织沉积。腹腔内的管道借肠系膜附着到腹壁，被腹膜脏层覆盖，称浆膜（serosa），即薄层结缔组织外被间皮。管道其他部位，其结缔组织与周围结缔组织相延续，这样的外膜（adventitia）称为纤维膜（fibrosa）。腹膜后位的消化管，如大部分十二指肠，其表面面向腹腔，覆以浆膜，其余部分则为纤维膜。

神经丛和血管丛 肠神经系统（参见第8篇和后文）的神经细胞的胞体位于环行肌与纵行肌之间的肌间神经丛（myenteric plexus; Auerbach plexus）和粘膜下层的粘膜下神经丛（submucosal plexus; Meissner plexus）中，传导内部感觉和支配管壁运动。来自脑和脊髓的外部感觉神经、运动神经和感觉运动神经与肠神经系统相联（见后文）。血管丛可见于管壁的各个部位，特别是粘膜下层和粘膜层。这些血管丛与周围组织的血管或从肠系膜进入的血管相连，并常常与腺体的导管伴行。

神经支配来源 消化管密集的神经支配来源于自主神经系统。

外部神经支配 外部神经支配（extrinsic innervation）源于消化管外的神经元，来自周围神经系统（PNS）的交感、副交感和内脏感觉神经。内脏传入神经来自位于迷走神经结状神经节（下神经节）和脊髓背根神经节的感觉神经节细胞。副交感神经的传出神经来自延髓内迷走神经背运动核。交感神经的传出神经来自胸、腰段脊髓，经椎骨前交感（胸腔的、肠系膜的和骨盆的）神经节到达肠管。

内部神经支配 内部神经支配（intrinsic innervation）包括位于所有消化管壁内的神经元（壁内神经丛）。自1921年以来，Langley称其为‘肠神经系统’（enteric nervous system，ENS），因为其组织结构发育得如此完善，又如此复杂。神经系统的这一分支与交感神经和副交感神经既有联系又有区别。详见第8篇有关叙述。

肠神经系统（enteric nervous system，ENS）

引言 从食管到肛管的胃肠道管壁内，有一系列的神经丛，共同组成肠神经系统，这是一个高度协调的神经集合，具有明显的特征，类似于中枢神经系统（CNS）。因为ENS的内部感觉、运动和神经元之间的联络都有良好发育，甚至在试验中切断肠管与CNS的所有联系，肠管也能够对局部刺激产生复杂的反射性反应。正常情况下，ENS能够调节消化管许多运动和感觉方面的活动，如调节肌层的肠壁蠕动性收缩和粘膜肌运动，控制粘膜和粘膜下层腺体的分泌，局部血管的收缩和扩张；水分的吸收；电解质交换和其他不太清楚的功能，包括局部神经免疫学和周围组织的神经营养调节。ENS也从迷走神经和其他自主神经接受副交感神经系统的节前神经纤维和交感神经系统的节后神经纤维，对ENS产生外部调节作用。感觉信息也通过内脏传入神经传入CNS，但与ENS之间的关系还不清楚。关于ENS的近期论述详见Furness和Costa（1987），Hoyle和Burnstock（1989），Timmermans等（1992）和Gershon和Wade（1993）的报道。

肠神经丛的位置 肠神经元的胞体位于管壁内3个或更多神经节化的神经丛（ganglionated plexuses），发出许多轴突和树突，突起发出的分支彼此交织成非神经节化的神经丛，并发出分支进入周围组织。神经节主要位于管壁的两个部位：

- 肌间神经丛（myenteric ganglionated plexus）位于环行肌与纵行肌之间。
- 粘膜下层的粘膜下神经丛（submucosal ganglionated plexus）。非神经节化神经丛位于管壁的不同部位，主要在固有层（粘膜丛）、粘膜下层和肌层之间（即粘膜下丛）、环行与纵行肌之间（即肌间神经丛的非神经节丛）和浆膜内的浆膜丛（serosal plexus）。在小肠内还有一个非神经节化神经丛位于环行肌内外层之间，称肠深丛（plexus entericus profundus）。神经纤维可进入管壁所有组织，包括上皮组织。

神经节细胞类型和微电路 关于ENS的微电路还不完全清楚。但是，新近采用电生理方法结合染料注射、免疫组化和损伤性实验揭示，这一问题非常复杂并且因部位不同而异（Furness和Costa 1987; Gershon和Wade 1993）。免疫组化研究显示，不同物种甚至非常接近的哺乳动物之间存在种间差异。因此，对神经递质和细胞的化学特性难以得出具有普遍意义的结论。

采用亚甲基蓝活体染色的传统研究，1899年Dogiel按照细胞大小和突起形式把肠神经节神经元区分为以下4种：

- I型细胞，比较大，有短而密集不规则的浆状树突和一个轴突，通常指向口侧。因此，这类神经元可能与向口方向的蠕

动有关。仅见于肌间神经丛，其中有些细胞含有P 物质(substance P, SP)。

• II型细胞，较小，发出数个环形或放射状的轴突样突起。它们可能是中间神经元或初级感觉细胞。人类者为降钙素基因相关肽(CGRP)阳性、豚鼠者为钙结合蛋白(calbindin)阳性。

• III型细胞，有许多分支树突和一个轴突，常指向肛门，故可能与向肛门方向蠕动有关。对5-HT和钙结合蛋白免疫反应最强，有些细胞为脑啡肽阳性。近年来，Stach(1989)把其他形态不同的细胞也归为这一类。

• 树突状或丝状(filamentous)II型细胞，有许多短的和长的突起。IV型、V型和微型神经元(microneuron)含有多种神经调节肽，包括血管活性肠肽(vasoactive intestinal polypeptide, VIP)、甘丙肽(galanin, GAL)、P物质(SP)和神经调素U(NMU)。

不同细胞类型与已知的神经递质或神经调质之间的关系(参见前文的表)已经相当明确。应当提起注意的是，肠神经元常含有一种以上的化学物质，可见ENS功能的复杂性。一个令人关注的近期发现是，某些细胞组为烟酰胺-腺嘌呤-二核甙酸(nicotineamide adenine dinucleotide, NADH)黄递酶(diaphorase)阳性，与一氧化氮合成酶完全一样，故可能是平滑肌松弛的一氧化氮的传递物，为蠕动和括约肌开放所必需(Sanders和Ward 1992)。有证据显示，这些作用与其他一些神经调质如VIP和ATP有关。

神经丛 为叙述方便，首先提及Timmermans等1992年报道的猪肠神经丛的神经介质/神经调质。但如前所述，其他物种可能含不同的化学物质和化学复合物。

肌间神经丛 肌间神经丛(图12.82B)位于肌层的环行肌与纵行肌之间，含有运动神经元和中间神经元，主要为I型细胞、猪的细胞内含有P物质；II型细胞CGRP和VIP免疫反应阳性；III型细胞5-HT、ENK和钙结合蛋白免疫反应阳性；微小神经元VIP、GAL免疫反应阳性(Timmermans等1992)。肌间神经丛支配其周围肌，即肌层的环行肌深层和纵行肌。

粘膜下神经丛 可分为深层粘膜下神经丛(deep submucosal plexus)(Hoyle和Burnstock 1989)，靠近肌层；和表浅层粘膜下神经丛(superficial submucosal plexus)，靠近粘膜肌。在结肠，其他神经节可见于粘膜下层的任何部位，可能构成另外的中间神经丛，其细胞在大小和免疫反应性方面类似于Meissner丛的细胞(Hoyle和Burnstock 1989)。神经突起从所有这些神经节延伸入附近的结构。

深粘膜下丛 深粘膜下丛(deep submucosal plexus)的细胞支配环行肌，也执行其他功能。II型细胞含有降钙素基因相关肽(calcitonin gene related peptide, CGRP)、VIP、SP和DYN。III型细胞的免疫反应类似于肌间神经丛。微神经元的VIP和GAL免疫反应阳性。

表浅粘膜下丛 表浅粘膜下丛(superficial submucosal plexus)支配粘膜下层、粘膜肌、固有膜和上皮基底部，含有感觉细胞，可对粘膜刺激产生反应，并刺激分泌神经元和中间神经元。其细胞主要为II型神经节细胞，含有CGRP、SP、GAL和NMU。

肠神经元的电活动 从电生理学的角度来看(Gershon和Wade 1993)，根据细胞的电生理活动特点，大多数神经节细胞可分为1/S和2/AH两种类型。2/AH细胞的动作电位不同于1/S细胞，在下降时相，2/AH细胞有钙传导，并显示延长的后发超极化(after-hyperpolarisation, AH)，故名AH型。试验清楚表明，2/AH细胞属中间神经元，其中至少有些细胞属II型细胞，有突触传入、某些情况下，有胆碱能传出纤维到支配平滑肌的1/S运动神经元。另外一组2/AH样细胞位于粘膜下神经节，认为是初级感觉神经元，其树突与上皮基底面接触。但它们可能仅仅是感觉通路中的第2个细胞，因为它们受5-HT强刺激，故最初感受器可能是肠管上皮中分泌5-HT的肠内分泌细胞。

1/S细胞包括公认的运动神经元，但是，其他功能群也可能有这些生理特点。为了阐明相当简单的电生理学分类与肠神经元极其复杂的形态结构和机能特性之间的关系，仍需进行深入的研究。

肠神经丛与肠管运动 肠神经丛的轴突发出后沿不同方向走行，或环绕肠管、或呈放射状进入管壁不同层次，也可沿消化管纵行进入邻近节段。纵行者相当重要，因为发生在多数肠管内的蠕动主要是由口腔向肛门末端的单向运动，而且每个蠕动波仅仅沿肠管前进有限的距离。

每一个蠕动波必须有一个起始点，当向前运动时，必须先有一个环行肌的舒张波，以推动肠内容物前进。继该蠕动波之后，纵行肌活动以恢复肠管的静息状态并准备下一个蠕动波。尽管内脏平滑肌能自动收缩，但其协调运动则依赖于ENS，并与特殊平滑肌细胞发出的起搏活动相偶联(见第3篇'卡哈耳间质细胞')，通过缝隙连接把兴奋扩散到许多平滑肌细胞。但是，也可发生其他类型的运动。正常进食时，升结肠、横结肠和小肠的蠕动可方向相反，环行平滑肌的静止性收缩可使小肠和大肠周期性地分节。这种运动可促进肠内容物的混合。多种形式的肠运动说明纵行与环行肌之间的协调，包括平滑肌细胞之间的联系、神经的微环路和适宜的神经化学调节。

在强调肠神经系统在肠活动中的作用时，当然不要忽视外来神经联系的调节作用。正如它处所述，副交感神经纤维的胆碱能终末，通过肠神经丛而作用于平滑肌，增加其活动，作用于消化腺使其分泌增加。交感神经系统的节后纤维向平滑肌释放去甲肾上腺素，引起其超极化，降低其活动。来自内脏传入纤维的反馈系统对这些效应器的活动进行着反射性调节。但是，与这些活动有关的周围和中枢神经相互作用的精确路线还相当不清楚。

肠的神经胶质 消化管各层都有神经胶质细胞，类似于周围神经系统(PNS)其他部位的施万细胞，包围神经元的胞体及突起。但是，某些特点又类似于中枢神经系统的胶质细胞，有明显的生物学特性，含有由神经胶质胶原原纤维酸性蛋白(fibrillary acidic protein, GFAP)构成的中间丝，这与中枢神经系统的神经胶质细胞相同而不同于施万细胞。详见第8篇。

肠神经系统疾病 当受微生物侵袭或受其他使肠管运动增强或减弱的有害物质作用时，分泌活动和其他机能会出现障碍。

除了神经毒素和炎性化学因子对神经节细胞的作用外，还可被侵入的细菌损害或致死，产生消化管郁滞、便秘和其他种种并发症。例如恰加斯（Chagas）病又称北美洲锥虫病，就是由克鲁斯特锥虫（Trypanosoma cruzi）内脏感染和长期服用某些化学物质如氯丙嗪和番泻叶而引起的。年老时，神经元细胞数目也减少，这是中年以上多发消化管功能障碍的一个因素（引自Souza等1993）。赫希施普龙（Hirschsprung）病，即先天性巨结肠病，是一种肠神经节细胞先天性缺失病。因为神经嵴的神经元和神经胶质细胞没有迁移至肠管而导致此病（见第3篇），常常是肠管的一小部分受累（通常位于空肠中段与肛管之间，好发于直肠。参见Kamm 1994）。严重者多死于幼儿期或儿童期。活组织检查显示，受累部位神经节细胞缺如。

食　管

食管（oesophagus）（图12.1、3、68、83、87～89），是一肌性管道，长约25cm；颈部在环状软骨和第6颈椎下缘水平与咽相连，沿脊柱前方下行，经上纵隔和后纵隔，在第10胸椎高度穿膈肌食管裂孔入腹腔，在第11胸椎高度与胃贲门相接。食管的行程基本上是垂直的，但有两个轻度弯曲；其起始端位于正中面，向下作轻度左偏达颈根部，此后又逐渐向右至第5胸椎附近又复位于正中面；在第7胸椎高度再次左偏，然后向前在第10胸椎高度穿膈肌；另外还随脊柱的颈、胸弯曲作前后弯曲。食管是消化管中除了阑尾之外最狭窄的一段，全长还有4个狭窄部位：

- 在食管的起始部，距中切牙15cm。
- 在主动脉弓跨越处，距中切牙22.5cm。
- 在左主支气管跨越处，距中切牙27.5cm。
- 在食管穿越膈肌食管裂孔处，距中切牙40cm。

上述资料在临床上行食管镜检查时有重要意义。

颈部　食管颈部（图12.1、68），位于气管后方，二者之间有结缔组织相连。喉返神经沿两侧的气管食管沟上行。食管后面为脊柱颈部和颈长肌、颈深筋膜的椎前层；两侧为颈总动脉和甲状腺后面。在下颈部食管稍偏左，因此，左颈动脉鞘更靠近食管。此外，胸导管沿食管左缘上行一短距离后，即注入左静脉角。

胸部　食管胸部（图12.83、11、59、60、46），最初在上纵隔内位于气管与脊柱之间稍偏左侧。经主动脉弓后方至其末端右侧。在后纵隔内沿胸主动脉右侧下行，约在第7胸椎高度再次向左偏斜，越过胸主动脉前方，在第10胸椎高度穿膈肌入腹腔。

前面（从上向下）：有气管、右肺动脉、左主支气管、心包和膈（食管与左心房之间有心包相隔）。

后面：有脊柱、颈长肌、右肋间后动脉、胸导管、奇静脉、半奇静脉和副半奇静脉的末端。在穿膈肌之前，后方有胸主动脉。在后纵隔内，食管与后方的奇静脉和脊柱之间有一长的右胸膜囊隐窝。

左侧：在上纵隔内有主动脉弓末端、左锁骨下动脉、胸导管、左侧胸膜和走行于左侧气管食管沟内的喉返神经。在后纵隔（posterior mediastinum）内，食管左侧与胸主动脉和左胸膜相邻。



图12.83　示位于后纵隔和腹部的食管及其与气管和胸主动脉的位置关系。

右侧：与右胸膜相邻，奇静脉末端位于食管与右胸膜之间，绕右主支气管上方，呈弓状向前注入上腔静脉。在肺根下方，左、右迷走神经沿食管两侧下行；右迷走神经主要走行于食管后面，左迷走神经走行于食管前面；二者围绕食管形成食管神经丛（见第8篇）。在后纵隔下部，胸导管位于食管右后方，向上行于食管后方并逐渐左偏，约至第5胸椎高度偏向食管左侧，并沿食管左缘上行至颈根部。在膈肌上方，食管右侧可有一较小的浆液性心下囊（infracardiac bursa），是右气肠隐窝（right pneumato-enteric recess）尖的位置。

腹部　食管腹部（图12.87～89），从右膈脚开始（见第7篇），位于正中面的稍左侧。在第10胸椎水平，穿经肝左叶后面的食管沟，形成一长约1cm的截头圆锥体，向左弯曲与胃贲门相接。其右侧缘延续为胃小弯，左侧缘与胃底相连续，二者之间以贲门切迹为界。食管腹部的右面包于小网膜内，前

面及左侧面完全由腹膜遮盖，而且腹膜在食管后面返折到膈下面形成胃膈韧带的一部分（见本篇）。胃左动脉的食管支经胃膈韧带到达食管。食管后方为左膈脚及左膈下动脉。在食管穿膈肌时，左、右迷走神经与食管的关系不同（Doubilet等，1948）。左迷走神经沿食管前面形成2～3支，右迷走神经为一较粗的单干，距食管后面有一定的距离。

食管的微细结构

食管壁的组织结构符合前文述及的消化管一般形式，近腔面为粘膜层，由上皮、固有膜和粘膜肌构成；然后是粘膜下层、肌层和外膜。其外膜大部为纤维膜，只有膈下段为浆膜（图12.82,84,85）。

粘膜层 粘膜层厚，生活状态时，上段显粉红色，下段苍白。在最下段，食管和胃交界处发生突然变化，一齿状界线把灰红色平滑的食管粘膜与红色乳头状胃粘膜分开。纵贯食管腔全长可见明显的皱褶，称纵行皱襞，管腔扩张时消失，其他时间里使管腔闭合。

上皮 为非角化的复层扁平上皮，与咽上皮延续。人的这一保护层非常厚，（约300～500μm，见图12.84），其特点是不受食管扩张的影响。在食管与胃交界处，复层扁平上皮突然变为单层柱状上皮（参见后文）。上皮与固有层界面呈波状起伏，结缔组织的乳头状突起插入上皮基底部（图12.85,86），有助于把上皮固着于深层组织。这些乳头状突起是固有结构，不受食管扩张的影响，含有丰富的血管和神经末梢。上皮基部是基板，如同口腔粘膜，上皮被半桥粒固定在深层基板上。类似于其他部位的复层上皮，食管上皮可区分为：

- 基底增生层
- 基底旁细胞层，进行最终分化
- 表浅扁平细胞层（有时称为角化层，但细胞含核）。

最深层细胞在基底部，与深层的基板相贴。基底旁细胞之间有许多桥粒，细胞之间的间隙内充满着蛋白多糖，可被阿尔新蓝（alcian blue）染色或经柠檬酸固定后电镜下得以鉴别（Hopwood等1994）。细胞角蛋白像口腔粘膜上皮细胞中所见，当细胞迁移到表面时，其免疫化学特性发生变化。最表浅层的细胞除含角蛋白丝和细胞核外，也含有少许透明角质颗粒。关于其电镜结构详见Hopwood等（1978）。

上皮细胞不断通过基底层立方细胞和最深层基底旁细胞的有丝分裂而更新，当细胞向表面迁移时，相继变成多边形，较扁形，最后为扁平形并从上皮表面脱落。这一系列的变化通常需要2～3周，比胃和小肠慢得多（MacDonald等1964; Bell等1967）。但是，腔面的机械情况对其影响很大。啮齿类动物的食管上皮为角化上皮，其上皮细胞的更新速度比人快，细胞迁过上皮全层约需一周（Marques-Pereira和Leblond 1965）。

屏障作用 尽管细胞间缺乏紧密连接，但食管上皮是一个重要的渗透性屏障。如果把示踪剂，例如，辣根过氧化物

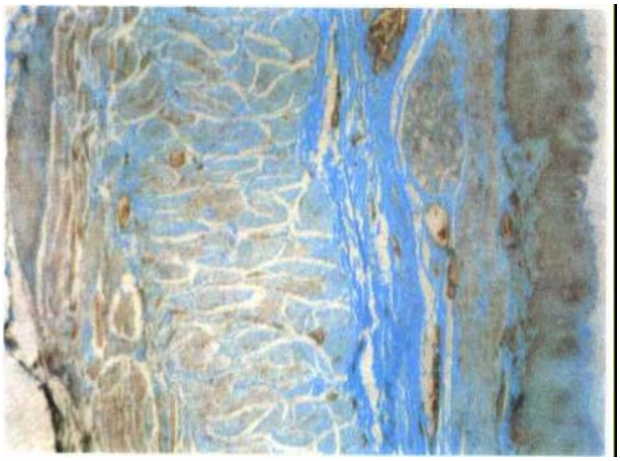

图12.84 人食管上胸段纵切面低倍光镜像。从右向左可见：上皮（蓝灰色）、固有层、粘膜肌层、含粘液腺的粘膜下层、内环行和外纵行排列的肌纤维（详见正文）。Mallory三染色。×6（伦敦Guy医院医学院解剖学系W Owen制备标本）

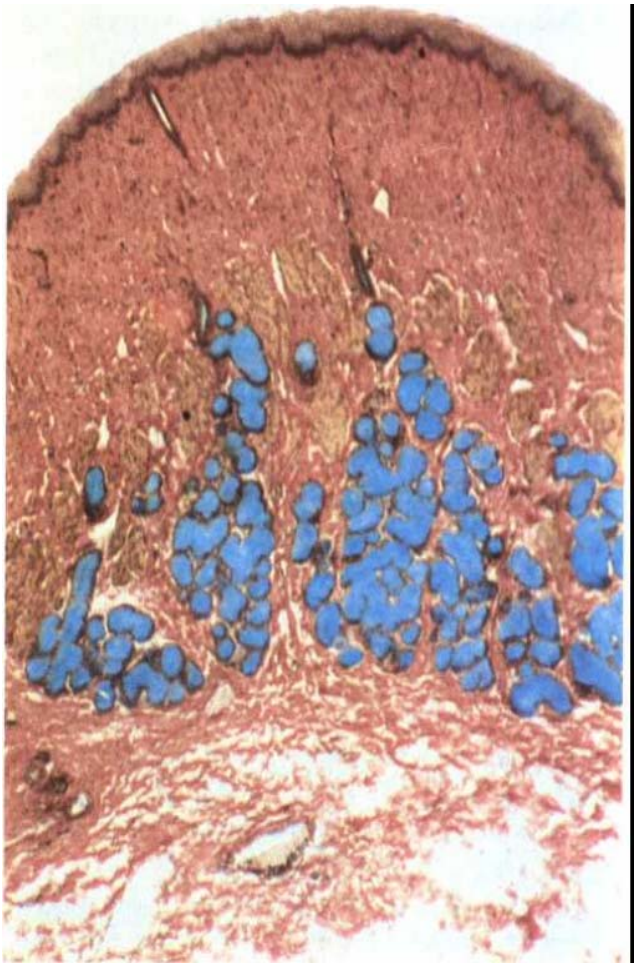

图12.85 食管切片低倍光镜像，示非角化的复层扁平上皮和粘膜下层的粘液腺（青绿色）。Weigert、Van Gieson和alcian blue染色。（伦敦Guy医院医学院解剖学系David Ristow制备标本并拍照）

酶（horseradish peroxidase,HRP）放入腔内，不能穿过上皮；如果将其注入固有层，向表浅扩散到上皮厚度的2/3时便被阻止（Orlando等1982）。尽管该屏障的性质尚不明确，但细胞间的蛋白多糖似乎起重要作用。因为上皮很厚且表面附有粘液，故上皮对机械性损伤也起重要保护作用。但是，如果发生不正常的胃液回流，食管上皮反复暴露在强酸和富含蛋白酶的胃分泌物中，上皮的保护作用也会失效。低位食管括约肌通常能避免这种情况发生（见下文）。如果发生，可引起食管壁的溃疡和纤维化，并伴有剧烈疼痛和吞咽困难。经常与酸接触也可使上皮化生为胃样粘膜（Sarrett mucosa）或进一步导致肿瘤发生（Hamilton 1990）。

朗格汉斯细胞 除了被覆上皮细胞以外，食管上皮中还有朗格汉斯细胞（Langerhans cell）（Al Yassin和Toner 1976;Geboes等1983）。这些树突状细胞与表皮中的同名细胞相同，执行相同的抗原呈递功能，在粘膜和周围组织的免疫防御中起重要作用（见第9篇）。

固有层 前面已经论及。固有层除了支持功能外，还含有散在的淋巴小结，胃食管交界处尤其明显，此处和接近咽部处也有小的管状粘液腺。

粘膜肌 主要为纵行平滑肌束，形成靠近上皮的一薄层，随上皮波状起伏。在食管近端可能缺如，或仅仅是稀少散在的纤维束，向远端逐渐增厚，在接近胃、食管交界处，纵行排列的细胞变为丛状分布。

粘膜下层 粘膜下层疏松，位于粘膜和肌层之间并进入粘膜纵行皱襞，含有大的血管、神经和粘液腺。其中的弹性纤维在蠕动扩张后管腔重新闭合中起重要作用。

食管腺 是小的复管泡状腺，位于粘膜下层，每一组有一个长的导管，穿过粘膜层到达腔面。食管腺主要由粘液细胞构成，但也有人发现少数浆液细胞（Hopwood等1986）。近咽部和近胃部的腺结构较简单且局限于固有膜，食管腹腔段的食管腺与胃贲门腺非常相似（Johns 1952），称为食管贲门腺（oesophageal cardiac gland）。

肌层 肌层可厚达300μm，通常排列为外纵行和内环行两层。纵行纤维形成连续的一层，几乎围绕食管全长。但在食管后上部环状软骨下3～4cm处，纵行肌分为两束斜行上升到食管前面，从此处深行到下缩肌下缘，最终止于紧贴环状软骨板背部边缘上部的肌腱内（图12.3）。这两束肌纤维之间的'V'形区间内充满了食管环行肌，下面被薄层十字交叉的纵行纤维所覆盖，上面被重叠的下缩肌纤维所覆盖。纵行肌一般比环行肌厚。辅助平滑肌束有时穿过食管与左胸膜或左主支气管根部、气管、心包或主动脉之间，有时认为这些肌纤维可把食管固定到这些结构。

上段的环行纤维在后面与下咽缩肌延续，在前面最上端附着于食管两束纵行纤维肌腱侧缘。下端，环行肌与胃壁斜行肌纤维相延续。粗略地讲，人食管的骨骼肌只存在于上2/3段，下1/3只有平滑肌；上1/4两层皆为骨骼肌，第二个1/4开始出现平滑肌，向下逐渐取代骨骼肌。1982年，Whitmore观察了灵长类（包括人）的材料，确定了食管骨骼肌为快缩和慢缩纤维；他也观察到灵长类食管壁上的骨骼肌与平滑肌的移行平面较啮齿动物者更靠近起始端，且移行距离更长。

食管下括约肌 放射学研究显示，吞咽的食物在食管末端进入胃之前短暂停留（图12.86），说明此处有括约肌。过去对这种现象有许多争论（DiDio和Anderson 1968;Code 1968），因为人类此处的肌层仅轻微增厚（但是，1984年Vaithilingham等发现恒河猴的括约肌有丰富的神经支配）。现代生理学和临床资料充分说明食管末端的闭合主要产生于两方面的机制，其中最重要的是下食管括约肌（lower oesophageal sphincter）。该括约肌是食管经膈肌过渡到短的腹腔部时围绕食管的一层特殊的环行平滑肌，在吞咽时松弛让摄取的食物进入胃（Fyke等1956；Zaninotto等1988），在呕吐时则呈强直性收缩。食管下括约肌受控于肠神经系统的壁内丛，一氧化氮的神经释放在其松弛时起作用。第二方面的机制是功能性外括约肌（external sphincter），由膈脚提供，一般是右脚（见第7篇），环绕通过膈到腹部的食管，被膈食管韧带固着（Bombeck等1966）。放射学、肌电图和测压分析显示，吸气和腹内压升高时，甚至用阿托品试验性抑制下食管括约肌时，食管周围的肌纤维收缩，以避免胃食管回流（参见Ferrarini等1993年的报道）。至于在避免食管逆流中食管下括约肌与外括约肌那个更重要，仍在争论中。在临床上，某些病例食管下括约肌功能障碍为主，而其他病例中，如裂孔疝，膈肌缺失则是主要因素。食管口的解剖方位在这些过程中可能也起一定的作用（见后）。关于这个问题的新近研究参见Ferrarini等（1993）和Kahrilas（1993）。

胃

胃（stomach）（图12.71,88～95），是消化管中最膨大的部分，界于食管与小肠之间。它位于腹部的腹上区、脐区和左季肋区，在由上腹部器官、膈和腹前壁所形成的窝内。胃的形态、位置因其内容物的多寡和周围器官的影响而改变。其容积随年龄的增长而变化，由出生时的30ml增加到青春期的1000ml，成年可达1500ml。胃有两个口、两个缘或两个弯和两个面。事实上胃的外表面是一个连续的整体，并没有被所谓的上、下缘分开。但在胃的X线照片上，由于其腹膜面在大网膜和小网膜附着处被分开，因此，胃大弯和胃小弯被称为胃的上、下缘而将胃的表面分成前、后两个面。

胃的开口

与食管相接的开口为胃的入口，叫做贲门（cardiac orifice）。约在第11胸椎水平正中面左侧、第7肋软骨后方，距腹前壁约10cm，从贲门至切牙约40cm。食管腹部较短，呈截头圆锥形，其底与贲门相连接。食管右缘与胃小弯相延续，其左缘弯曲下行延续为胃大弯，并与胃底之间形成一锐

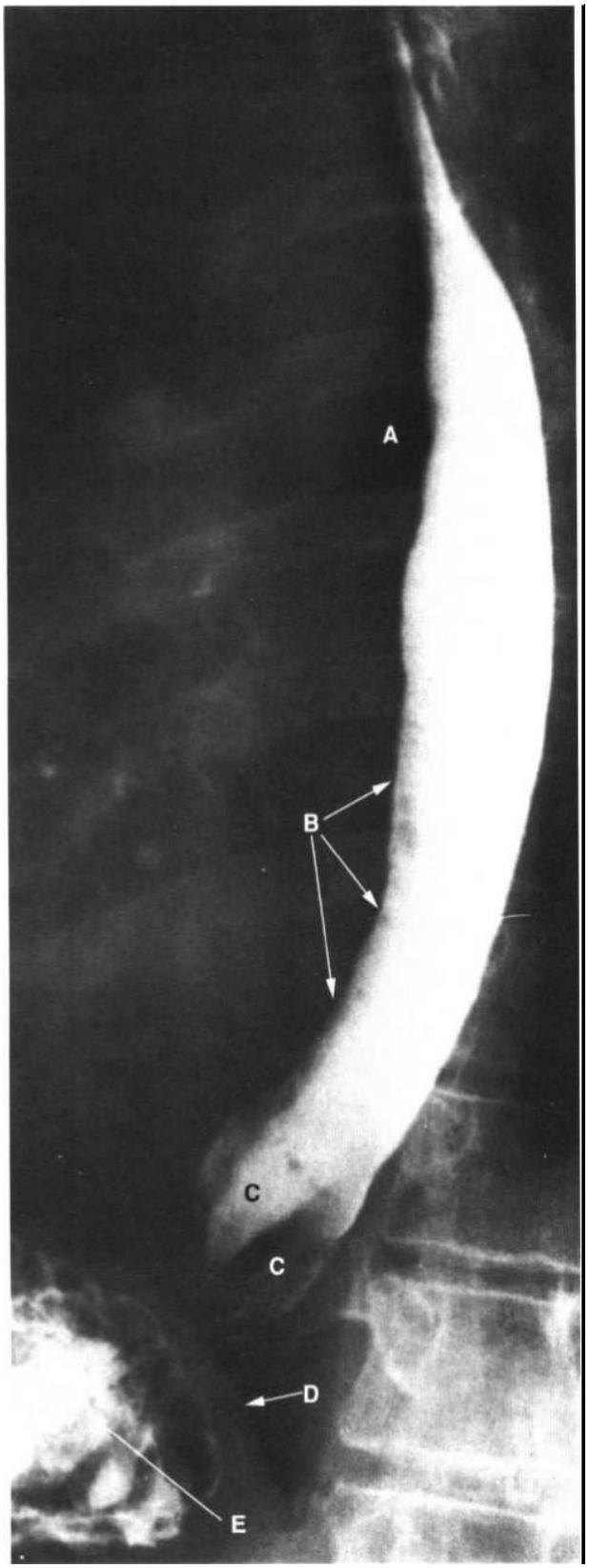

图12.86 钡餐通过食管时的胸部X线斜位片。在〔A〕处，可见半透明的右主支气管，食管向前的凹面〔B〕与覆盖左心房的心包相邻，〔C〕处可见纵行粘膜襞，〔D〕为膈软组织阴影，部分钡剂已与胃内容物混合〔E〕；在下胸部，食管向前，离开脊柱进入膈食管裂孔。

角，叫贲门切迹（cardiac notch）。胃近贲门处的部分叫贲门部（cardia），在贲门平面以上的部分叫胃底（fundus），确切说应该叫“bottom”。

幽门（pyloric orifice）是胃的出口，与十二指肠相接。其表面有一环形的幽门狭窄区（pyloric constriction）（图12.87,88,90,91），是幽门括约肌所在之处，此处有幽门前静脉垂直跨过幽门前面。当仰卧位，胃排空时，幽门位于幽门平面（第1腰椎体下缘水平），正中面右侧1.2cm处。

胃大、小弯

胃小弯（lesser curvature）（图12.87,88） 是胃的右缘（或后上缘），位于贲门和幽门之间。由食管右缘向下延续，经右膈脚交叉纤维的前方，在胰的网膜隆凸下方弯曲向右止于幽门。弯曲处呈角状，称角切迹（angular incisure）。其位置随胃的扩张而改变，有时将该切迹作为标志，将胃分成左、右两部分。小网膜连于胃小弯，内有胃左、右动静脉，紧靠胃小弯走行。

胃大弯（greater curvature） 朝向前下方，其长度是胃小弯的4～5倍；自贲门切迹开始，向上、向后外侧作弓状弯曲至左侧，其突出的最高点，即胃底，虽然可随呼吸而改变，但一般位于左侧第5肋间隙水平，在男性恰位于左乳头下方（见第7篇）。从此处行向前下方并稍凸向左走行，平卧位时可至第10肋软骨处，最后转向右止于幽门处。在与胃小弯角切迹对应的大弯处有一膨隆，由角切迹向该膨隆作一切面，自该切面向右至幽门，叫做幽门部（pyloric part）。幽门部的大弯处有一浅沟，叫中间沟（intermedial sulcus）。该沟将幽门部分为左侧的幽门窦（pyloric antrum）和右侧的幽门管（pyloric canal）。后者长约2～3cm，终于幽门。胃大弯起始部由腹膜覆盖并与胃前面的腹膜相连续。胃底的左侧及附近的胃体借胃脾韧带连于脾门。胃大弯的其余部分，被两层大网膜所附着；两层之间近胃大弯处有胃网膜血管走行。胃脾韧带与大网膜是直接延续的，均来自胚胎时期的胃背侧系膜（见第3篇）。

胃的面

当胃空虚并收缩时，胃的两个面几乎呈上下位；但当胃扩张时却变为前后位。因此，此处将胃的两个面称为前上面和后下面。

前上面（anterosuperior surface） 其左侧部位于左肋缘的后方与膈相邻；膈肌上方有左胸膜、左肺底、心包和左侧第6～9肋骨和肋间隙。另外左侧部还与腹横肌附着于肋骨的上部肌纤维相邻，并隔着肌纤维与第7～9肋软骨相邻。前上面的左上部呈后外侧方向，并与脾的胃面相邻接。前上面的右侧部与肝右叶和方叶及腹前壁相邻。当胃空虚时，横结肠亦可位于胃前上面的前方。整个胃前上面均有腹膜覆盖。

后下面（posteroinferior surface） 后下面与膈、左肾上腺、左肾前上部、脾动脉、胰前面、结肠左曲和横结肠系

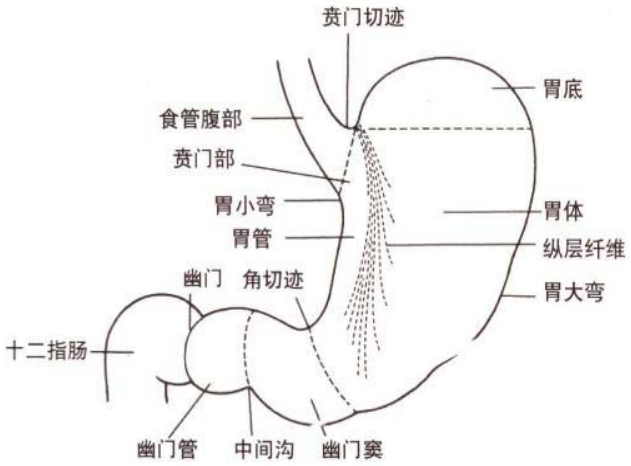

图 12.87 胃的分部。

膜相邻。上述器官共同构成胃床（stomach bed）胃与胃床各器官间隔以网膜囊（图 12.89）。虽然胃脾之间有腹膜大囊分隔，但脾的胃面也是构成胃床的结构。大网膜和横结肠系膜将胃和十二指肠空肠曲及小肠隔开。胃的后下面大部分由腹膜覆盖，但近贲门处有一小的三角区域直接与左膈脚、有时与左肾上腺相接触，缺乏腹膜。胃胰襞内的胃左血管在该区域的右端到达胃小弯（见本篇）。胃膈韧带（gastrophrenic ligament）向下与脾肾韧带以及胃脾韧带相延续至膈下面。

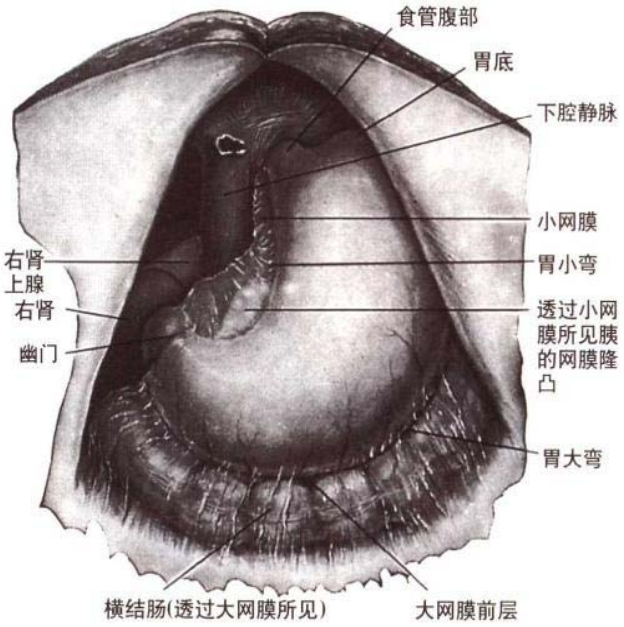

图 12.88 肝切除后，示胃的位置。

经胃小弯角切迹与胃大弯相对的膨隆作一切面，该面左侧为胃体，右侧为幽门部。

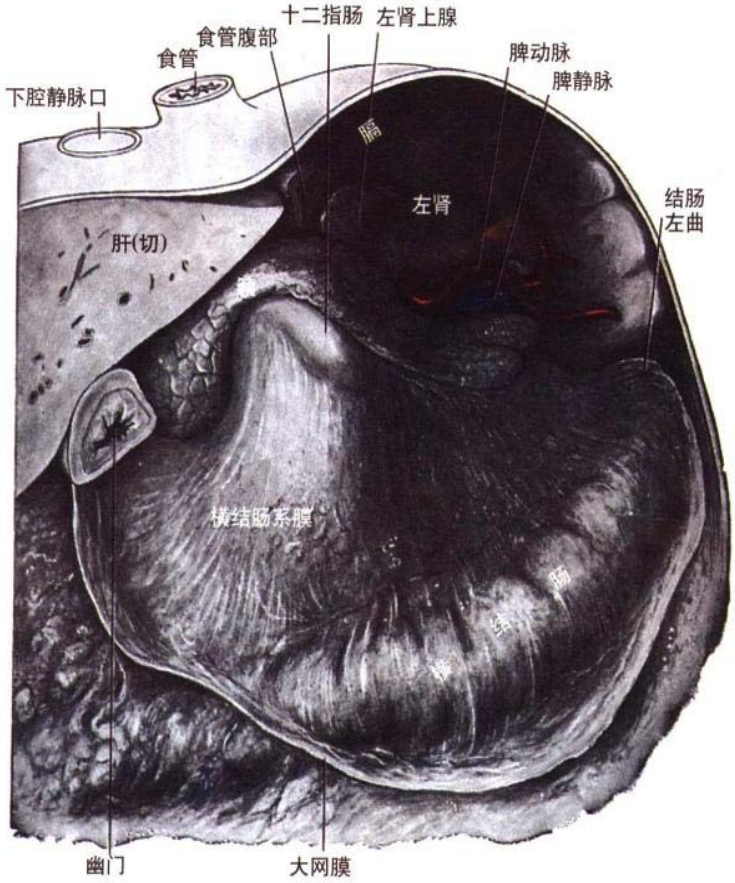

图 12.89 胃床。胃已切除，示其后面的毗邻关系。

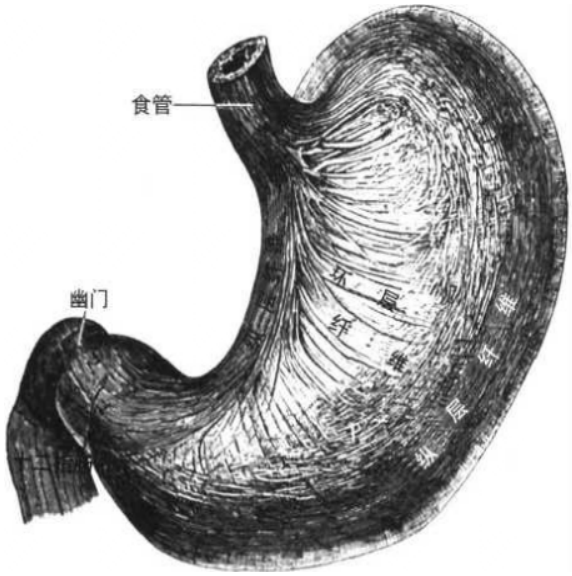

图 12.90A 胃纵层和环层肌纤维前上面观。

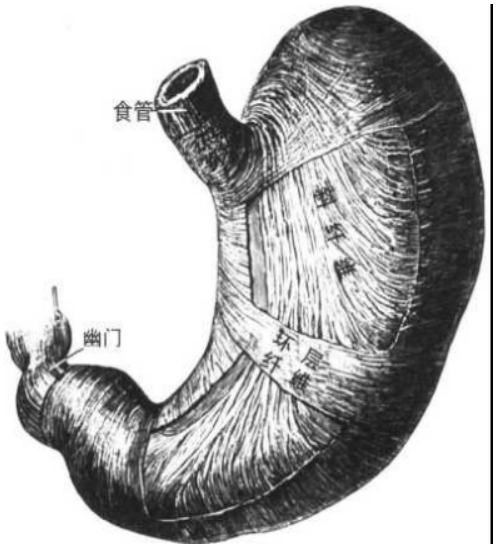

图 12.90B 胃壁分层解剖，示胃肌斜纤维。

胃的放射学

服钡剂后可在 X 线下对胃的形态和位置进行观察（图 12.91,92）。钡剂入胃后，由于胃体肌肉的收缩将胃分为左侧较大的扩张区和右侧狭窄的管状区。胃的位置随着身体的姿势、胃内容物的多少及肠管的状态而改变，也受腹壁的弹性、胃壁肌的张力以及体型的影响。胃空虚时多呈“J”字形，站立时幽门可降至第 2 或第 3 腰椎水平，最低可达脐下。胃底部常有气体充盈。胃内容物的改变主要影响胃体。消化期间胃幽门部仍处于收缩状态。当胃充盈时则向前下方扩张，但当结肠或小肠扩张时，胃底被压向肝和膈肌，可引起不适。胃收缩时可呈新月形，胃底朝向后方，胃的两个面变为上、下

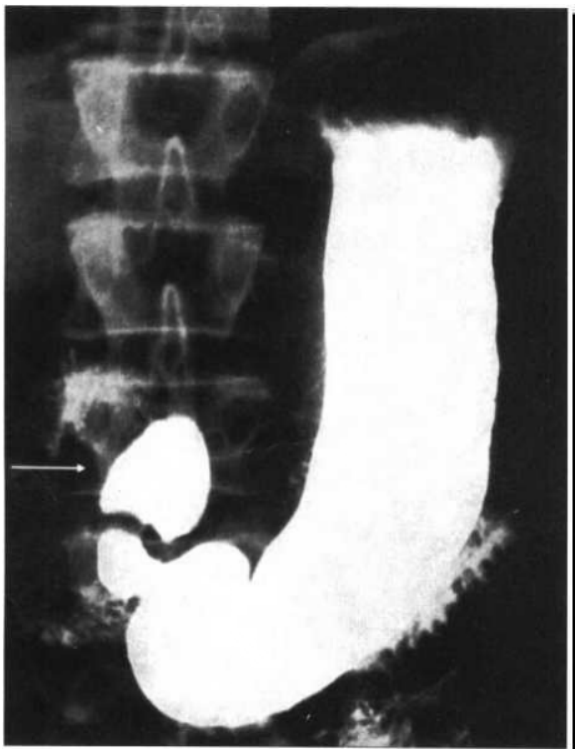

图 12.91 钡餐后胃正常 X 线图像。胃壁肌弹性良好，支撑胃体内钡剂的重量；箭头指向十二指肠上部（十二指肠球），其下方钡剂中的间隙为幽门的位置。

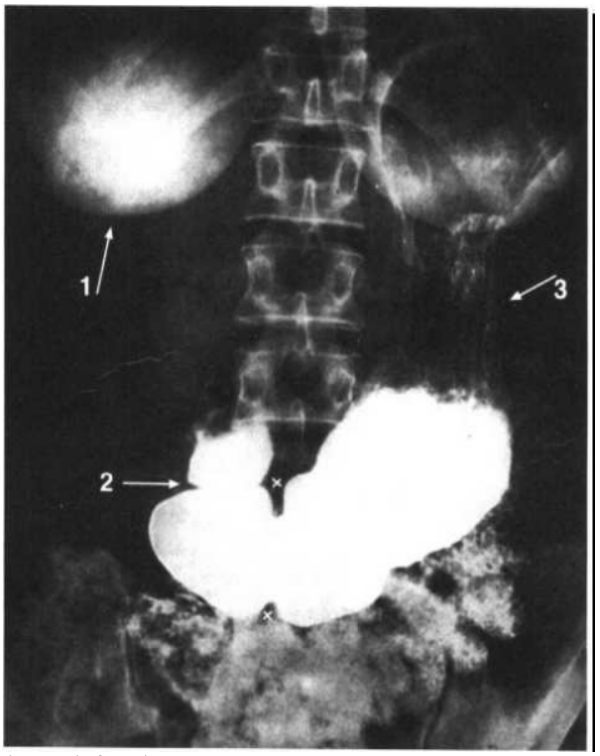

图 12.92 钡餐后张力弛缓的胃 X 线图像。胃内钡剂的量与图 12.91 相同；箭头 1 指向右乳房阴影，箭头 2 为幽门，箭头 3 指向胃体上部。此处可见粘膜纵襞，XX 表示蠕动退缓波。

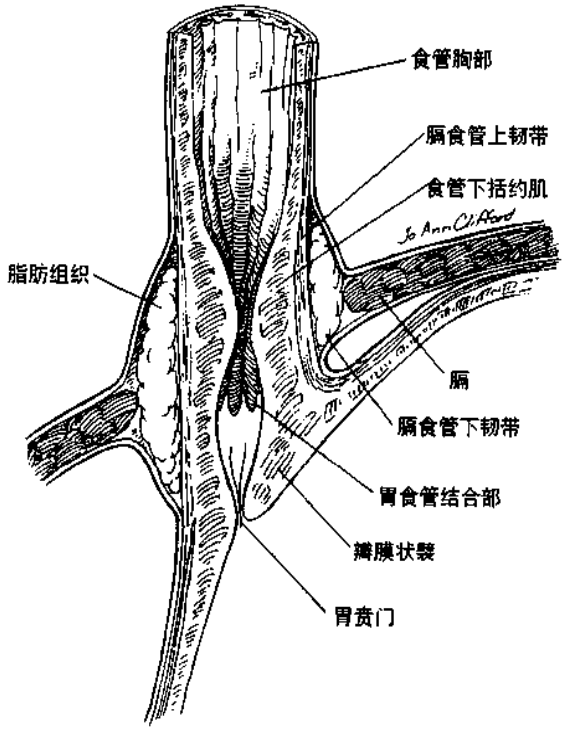

图12.93A 示贲门处由贲门角壁形成的瓣膜状襞(由美国西雅图弗吉尼亚Mason医院外科系Donald E Low提供)。

图12.93B 贲门内窥镜下面观。示图12.93A图示的瓣膜状襞，插入贲门的黑棒是内窥镜的杆(由美国西雅图弗吉尼亚Mason医院外科系Donald E Low提供)。

面：上面逐渐向右倾斜，胃大弯较胃小弯靠前，且位置较高。

胃充盈时位置变化较大。当肠管空虚时，胃底向前下方扩张，幽门向右移，整个胃呈倾斜状，胃壁更趋向于前后位；幽门窦处于最下部，可延伸至脐下。当肠管扩张妨碍了胃底向下扩张时，胃可处于水平位，并具有收缩状态的特点。胃有时可呈横位，所谓"牛角形胃"(steerhorn)，即使在站立时也不改变。另外有的胃介于"J"形和"牛角形"之间(Barclay 1936)。

胃的内面

死后胃常常固定于某一消化阶段(常如图12.94所示)。沿胃大、小弯的平面将胃剖开，可见：

- 左侧部较大，呈球形。
- 右侧部狭窄，呈管状。

胃的各部是互相移行的，因此胃的分部也是人为的。胃的贲门切迹位于食管腹部的左侧，当胃扩张时，贲门切迹突入胃腔内的部分增大，据猜测，该部可起到瓣膜的作用，防止胃内容物返流入食管。与角切迹相对的隆起为幽门部的起端，增厚的环形幽门括约肌为幽门部止端。

Lewis于1912年在制作人胎儿胃上皮的标本时，发现从贲门沿胃小弯至角切迹有一胃管(gastric canal)(图12.87)。Jefferson(1915)用X线照相显示该胃管在成人胃内亦存在。在服钡剂后，进行X线检查时，发现钡剂首先被限制在靠近胃小弯的区域内。他认为胃管的出现是由于胃斜肌纤维的收缩造成的。

幽门括约肌(Pyloric sphincter) 是胃环层肌在幽门处增厚而形成的肌性环，内有部分纵层肌纤维混入(DiDio和Anderson 1968)。

贲门括约肌(Cardiac sphincter) 有时描述是由胃壁环层肌纤维构成，但胃－食管连接处的关闭是由食管下端的肌肉强直性的收缩造成(见本篇)。

胃－食管连接(gastro-oesophageal junction) 食管与胃之间没有明显的界限，因为胃粘膜向上延续至食管腹部，形成一"Z"字形的鳞状上皮与柱状上皮结合处。胃与食管的肌层也是交织在一起的，只有在食管与胃小弯结合处左侧由胃纵肌形成一环形袢，常被用来作为胃与食管的分界。

食管与胃贲门上部之间的锐角(也称His角或贲门切迹)伸展到胃腔内形成一较大的皱襞，起到一个瓣膜的作用(图12.93A)。由于该皱襞所处的位置，当胃内压力升高时，可关闭食管入口，被认为是食管下端括约肌的机械性辅助装置，可防止胃内容物因胃内压力升高而返流入食管内(见本篇)。当发生食管裂孔疝时，胃贲门切迹及由此而形成的胃内皱襞消失，病人会出现相应的症状和胃内容物返流入食管的并发症。药物治疗无效时，应手术治疗，重建一防止胃内容物返流的屏障。在各种手术中，最流行和最有效的手术是将胃还纳入腹腔，并设法防止食管裂孔疝的发生，重建一个功能上能够活动的瓣膜。

胃的微细结构

胃壁含有与消化管其他各段所看到的主要层次，即粘膜

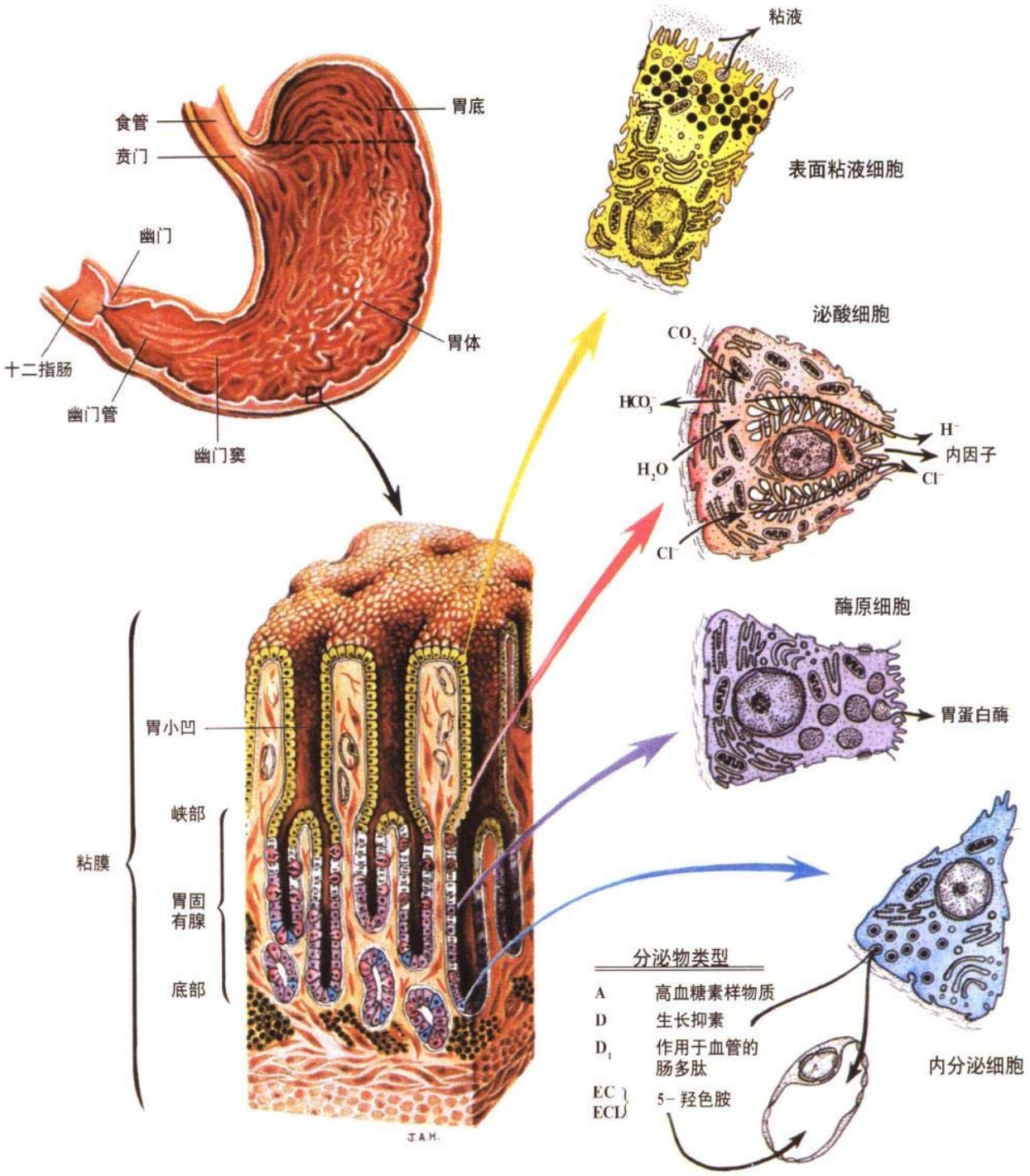

图 12.94 胃结构示意图，示胃内的主要区域及胃粘膜的组织结构和超微结构。白色示分裂中的未分化细胞。

层、粘膜下层、肌层和浆膜，以及其中的脉管和神经。这些微细结构反映了衬以分泌上皮的肌性胃壁的扩张功能。但是，在局部结构和功能上存在一定差别（图 12.94,95）。

粘膜层 粘膜层厚，生活状态下的粘膜表面光滑，柔韧，大部分呈淡红褐色，幽门部显粉红色。收缩状态的胃可见许多皱襞（fold 或 rugae），多数为纵行，近幽门端和沿胃大弯最明显（图 12.93）。皱襞为粘膜层及粘膜下结缔组织形成的大皱褶（见下文），与覆盖它们的粘膜层厚度无关，当胃扩张时消失。与消化管其他各段一样，粘膜由表面上皮、固有膜和粘膜肌构成。

上皮 当用低倍镜观察时，胃壁内表面（图 12.95A,B,D）可见许多蜂窝状、小而不规则的胃小凹（gastric pit），每个胃小凹呈多边形，直径约 0.2mm。每个胃小凹底部有数个管状胃腺的开口，胃腺延伸入固有层，终止于粘膜肌。胃

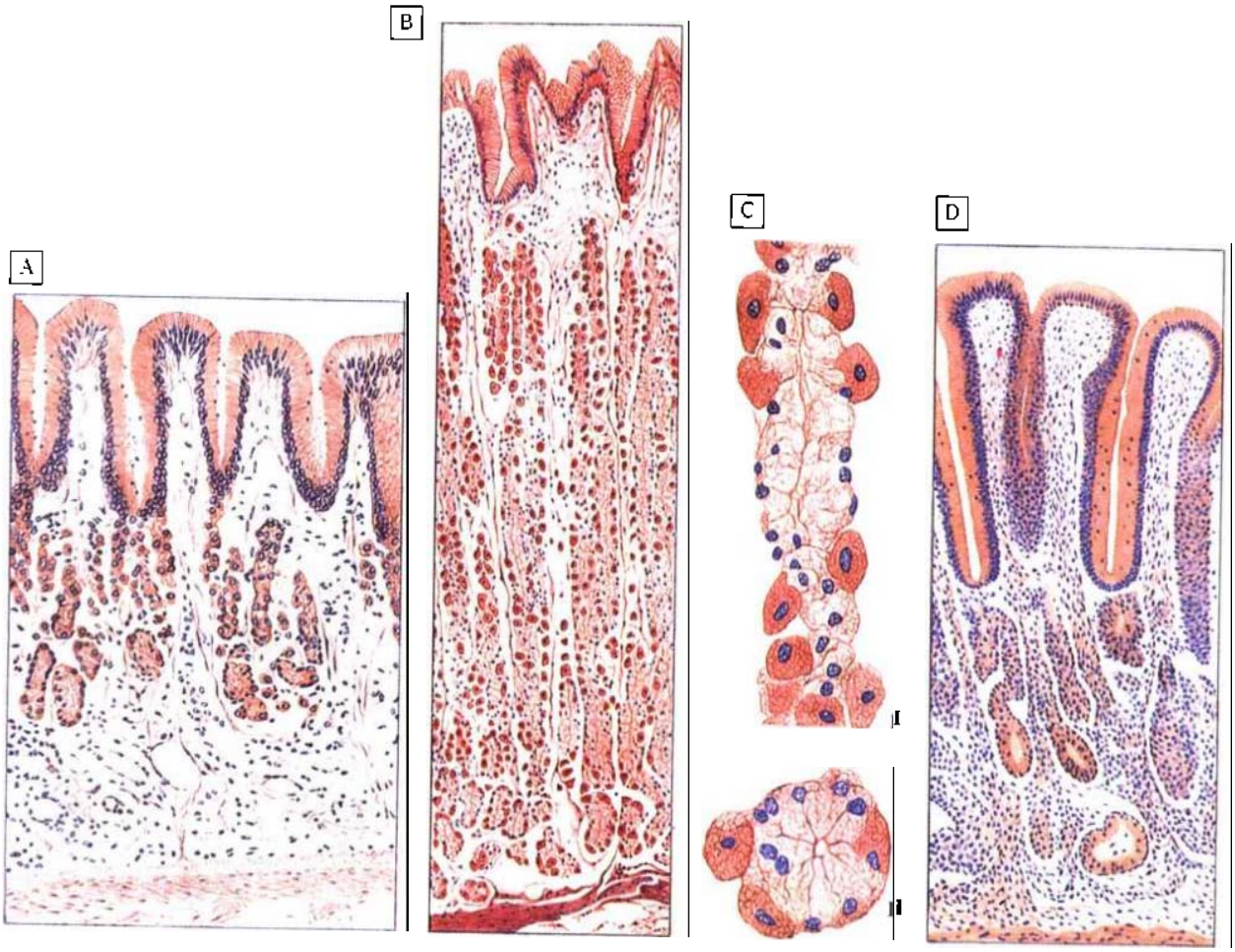

图 12.95 A. 人胃贲门部垂直切面，H·E染色，×150；B. 猫胃底粘膜垂直切面，注意串珠样的泌酸细胞，H·E染色，×100；C.（Ⅰ）猫胃底腺，（Ⅱ）腺底部横切面。H·E染色，×530；D. 猫胃幽门部粘膜垂直切面，H·E染色，×75。

腔整个内表面包括胃小凹覆盖单层柱状分泌上皮，是一层连续的表面粘液细胞（surface mucous cell），向游离面分泌胃粘液，形成一厚的覆盖粘膜的保护滑润层（见后文）。在贲门口处食管的复层上皮突然转变为胃粘膜上皮。

胃腺 虽然都是管状腺，但是，其形态及细胞构成却因部位不同而异，可分为以下几类（Ito 和 Winchester 1963）：

- 贲门腺
- 主胃腺，也叫胃底腺（位于胃底和胃体）
- 幽门腺

皆为管状腺，有时有分支。首先论述最高度分化的主胃腺：

主胃腺 主胃腺（principal gastric gland）位于胃体和胃底的固有层，3～7个腺管开口于一个胃小凹（图12.94,95A,B）。与胃小凹基底部相连的部位称为腺峡（isthmus）或腺颈（neck），余者为腺体和腺底（base）。腺壁内至少有5种细胞：主细胞、壁细胞、颈粘液细胞、干细胞和肠内分泌细胞：

- 主细胞（chief cell）或胃酶细胞（peptic cell;zymogenic cell）（图12.94,95），合成和分泌消化性胃蛋白酶（pepsin）和肾素（renin）。通常位于靠近腺基底部，呈立方形，核球形且表面光滑，胞质内含有分泌颗粒，因含有大量RNA而显强嗜碱性。电镜下观察呈现蛋白分泌细胞的典型特点，即丰富的粗面内质网，发达的高尔基复合体，大而致密的圆形分泌小泡（含胃蛋白酶原）和散在的溶酶体，细胞游离面上有短的微绒毛。
- 壁细胞（parietal cell）或泌酸细胞（oxyntic cell），合成和分泌胃酸和内因子。细胞大，椭圆形，胞质强嗜酸性，核位于中央。主要位于腺上半部，可达峡部。细胞沿管壁间隔排列，向侧面突入周围的结缔组织中，使腺管呈串珠样（图12.95B,C）。在腺腔面，它们位于相邻细胞的凹陷之中。壁细胞独特的电镜结构显示其具有很强的分泌盐酸的能力，细胞腔面质膜深陷形成一系列弯弯曲曲的盲端小管（canaliculus），小管内表面有为数众多的微绒毛；与这些小管相邻的胞质中，有为数众多的膜被小管，即管泡系统（tubulovesicular system），指向小管表面，这些细胞器之间散在着许多线粒体。富有微绒毛的表面细胞膜有高浓度 H^+/K^+ ATP酶反向转运通道，H^+被大量分泌到腔内，Cl^-伴随着电发生递度而转移。细胞的确切结构取决于功能状

态。当接受刺激需要分泌时，微绒毛的数目和表面积可增加到5倍。一般认为，质膜的扩展是由于微管泡系统迅速与质膜融合而引起，球型肌动蛋白也随之聚合成肌动蛋白丝，支持微绒毛。刺激分泌终止时，过程相反，多余的质膜退回为微管泡系统，微绒毛消失。壁细胞也含有明显的高尔基复合体和少量的粗面内质网。这种细胞除了完成上述功能外，还能够合成和分泌内因子（intrinsic factor）。这是一种糖蛋白，为维生素B_{12}吸收所必需（Hoedemseker等1966）。

• 颈粘液细胞（neck mucous cell）主要位于腺的颈部，也可稍靠体部。属典型的粘液分泌细胞，核位于基底部，核上方有许多含粘蛋白的分泌小泡。但是，其分泌物与表面粘液细胞的分泌物还有所不同。

• 干细胞（stem cell）是相对未分化的有丝分裂细胞，可产生已经提到的其他各类腺细胞。数目较少，位于腺峡部和胃小凹基底部。细胞呈柱状，游离面有少数微绒毛，细胞内细胞器具有一般干细胞的典型特点，即核位于中央，表面光滑，核仁大，散在的多核糖体和稀疏的粗面内质网。细胞定期进行有丝分裂，产生的子细胞迁移到顶部并分化为新的表面粘液细胞，或迁到基部形成颈粘液细胞、壁细胞和主细胞；也可形成肠的内分泌细胞（见后文）。所有这些细胞的生命皆有限，特别是粘液分泌细胞，不断更新。表面粘液细胞的更新速度约3天，颈粘液细胞约1周多，其他细胞的寿命较长（Chen和Le Blond 1965）。

• 肠内分泌细胞（enteroendocrine cell）可见于任何类型的胃腺，但胃底腺（分布于胃底和胃体部）上更常见，通常位于腺底部的胃酶细胞之间。细胞呈柱状，核不规则，周围细胞质为颗粒状，很容易被银盐着色，故过去称为亲银细胞（argentaffin cell）。电镜下可见细胞的腔面有短微绒毛，基底面与固有层之间是基板，核下有许多大的（0.3μm）分泌颗粒，在粗面内质网内合成，经高尔基复合体加工后分泌到周围组织中。这种细胞分泌多种生物胺和多肽，在控制运动和调节腺分泌中起重要作用。已知的胃壁上的内分泌细胞有G细胞，可分泌胃泌素；D细胞，可分泌生长抑素，还有EC细胞（见后文）。它们形成消化道和相关器官内的肠内分泌系统的一部分，后文将深入叙述。

贲门腺 贲门腺（cardiac gland）局限于贲门口附近小范围内（图12.95A），有些是单管状腺，其他为复分支管状腺。主要为粘液分泌细胞，但也有很少的壁细胞和胃酶细胞。

幽门腺 幽门腺（pyloric gland）以2~3个为一组的弯曲腺管开口于幽门窦胃小凹底部，占据约2/3粘膜厚度（图12.94）。主要为粘液分泌细胞，壁细胞很少，主细胞缺如。可见许多肠内分泌细胞，特别是分泌胃泌素的G细胞，可被适当的机械刺激激活，促进胃活动，使胃液分泌增加（见后文）。虽然在幽门腺中很少见壁细胞，但在胎儿和新生儿中经常可以看到，成人十二指肠粘膜内也可见到，但主要在近幽门处（Leela和Kanagasuntheram 1968）。

固有层 见于腺之间，形成结缔组织网，内含淋巴组织，特别在幼年时期，淋巴组织聚集成团，命名为胃淋巴小结，类似于肠孤立淋巴小结。腺周围也有复杂的脉管丛，对维持粘膜的内环境有重要意义，包括清除组织中产生的碳酸氢盐。也有神经丛，包括感觉和运动终末。

粘膜肌 为薄层平滑肌纤维，位于腺外侧，排成内环行和外纵行两层，还可见环行排列的外面第三层。内层平滑肌纤维束伸入粘膜腺之间，其收缩有助于腺排空。

粘膜下层 粘膜下层是一层疏松结缔组织，含有粗大的胶原纤维束和大量的弹性纤维，也可见血管和神经丛，包括有神经节的胃粘膜下神经丛。

肌层 肌层位于浆膜下，与浆膜下的疏松结缔组织紧密相连。由内向外有斜行、环行和纵行三层平滑肌纤维。详见下文胃肌的大体结构。

浆膜或脏层腹膜 胃的外表面除下述部位外皆被以浆膜：

• 沿胃大弯和胃小弯的大网膜和小网膜附着处，此处两层腹膜间为脉管和神经；

• 贲门口附近的后下小范围，在胃膈襞和左胃胰襞反折处，胃与膈相接触。

胃的肌肉

胃壁肌的层次构成 胃壁肌可分为3层。解剖时可见3层不同方向走行的肌纤维束（图12.90,91）。从内向外，最内层为斜层，又称斜纤维（oblique fibres），主要分布到胃体，而且在胃贲门附近发育最好。该层肌自贲门切迹处与胃小弯平行向下放散，并在胃小弯附近出现一个游离的且界限清楚的边缘。在左侧，胃大弯附近斜纤维与环层纤维相交织。环层纤维（circular fibres），位于斜纤维的浅面，发育均匀，分布在整个胃壁，而且在幽门处较丰富并形成幽门括约肌。环层纤维与食管下端的环层纤维相延续，但与十二指肠的环层纤维之间被一结缔组织的纤维隔分离。纵层纤维（longitudinal fibres）位于最外层，排列成两组，一组与食管的纵行纤维相延续，自贲门处向下作放射状移行于胃表面，止于胃幽门部；另一组起自胃体，向右走行到达幽门部，部分浅层纤维走向十二指肠，深层纤维与幽门括约肌相交织。

胃肌的作用 根据功能，胃肌可分为：

• 胃上部的肌形成胃底、贲门和胃体上部，此处为胃内容物的贮存区。

• 胃下部的肌形成胃体下部、幽门窦。该部肌起到一个泵的作用，混匀胃内容物，并经幽门管将乳糜状的胃内容物排入十二指肠。

胃上部肌的作用主要是对胃内容物维持中等程度的收缩力，而胃下部肌收缩力较强。当胃内有食物刺激时，将会从胃中部开始产生有节律的蠕动波向幽门方向推进。在胃静止状态时，幽门括约肌是处于松弛状态；但是，当每一次蠕动波推进到幽门时，则幽门括约肌收缩，使幽门缩窄，只有磨碎的食糜和液体才能通过幽门进入十二指肠，而较大的食物

被迫返回到幽门窦作进一步消化。

胃的血管和淋巴管

动脉 胃的动脉供应来自胃左动脉(直接起自腹腔干)、胃右动脉和胃网膜右动脉(来自肝总动脉)、以及胃网膜左动脉和胃短动脉(来自脾动脉)。这些动脉不仅在胃的浆膜内形成广泛的吻合(见第10篇),而且还在胃壁内包括肌层内、粘膜下层和粘膜内形成吻合网。在粘膜下层内有一由小动脉形成的动脉丛,即粘膜下丛(submucosal plexus)。该丛发出分支供应胃粘膜,显示出胃壁和十二指肠近端动脉供应上的区域性差别。

考虑到消化性溃疡的发生可能与血管因素有关。因此,局部血管构筑的详细资料便很有意义。Piasecki于1974年和1977年复习了以往的文献资料,采用印度墨汁作死后新鲜标本的胃血管灌注、研究了胎儿、新生儿和成人胃的动脉供应(图12.96A)。自沿胃大弯和胃小弯走行的动脉吻合弓上发出许多胃前动脉和胃后动脉、分布到胃的前、后壁上近胃的长轴处。许多小的、成对的分支直接分布到靠近网膜处的胃壁。

分布到胃的所有动脉均在胃的表面分支、并穿过肌层和粘膜下层到达粘膜、形成浆膜下、肌层和粘膜下血管丛、其中肌层内血管丛最为发达(图12.96A、B)。肌层内的血管丛受来自浆膜下和粘膜下神经丛的神经纤维支配、而且在不同的肌层内血管的走行方向亦不同。粘膜下层的动脉吻合比较自由、但吻合率变化较大。Piasecki于1974年进行了计数,显示从贲门沿胃小弯到幽门的血管吻合数逐渐增加、而吻合血管的口径反而逐渐变小。粘膜内的动脉在胃腺底部形成毛细血管网、分布到上皮和胃腺。这些动脉主要来自粘膜下丛。但沿胃大弯和胃小弯处少量的粘膜动脉直接来自浆膜下丛,穿过肌层和粘膜下层分布到粘膜。这些粘膜动脉一般不与粘膜下动脉形成侧支吻合、其出现率也是从贲门向幽门逐渐增高。来自浆膜下丛的粘膜动脉所形成的毛细血管网、与附近由粘膜下动脉所形成的毛细血管网彼此是独立的;因此、由这种动脉供应的粘膜更易发生血管梗塞。

Piasecki还发现幽门管和幽门括约肌的动脉供应类型不同。幽门动脉是胃右动脉和胃网膜右动脉的分支,穿过十二指肠、在幽门括约肌远侧绕十二指肠一周、再穿过肌层到粘膜下层、然后分为2~3支、经幽门括约肌内面返回进入幽门管、穿粘膜下层到幽门窦末端(图12.96B)、供应整个幽门管的粘膜。这些幽门内粘膜下动脉分支可与十二指肠内粘膜下动脉的分支相吻合。幽门括约肌由胃和幽门的动脉供应,其分支从浆膜下和粘膜下穿入幽门括约肌内。Piasecki在最近的研究(1986)中描述了许多动物的胃血管构筑,包括啮齿类动物、猪、猫、狗和猴子等,并对其早期的研究作了某些修正。

静脉 胃的静脉起始于粘膜腺之间的直静脉、引流入粘膜下静脉。有关静脉构筑的研究远不如相应的动脉研究的深入,但较大的静脉总是伴随着主要的动脉引流入脾静脉和肠系膜上静脉、部分胃静脉直接入肝门静脉。

淋巴管 胃的小淋巴管伴随静脉走行、局部淋巴管及其引流已在第10篇中介绍。

胃粘膜的微血管床 人们认为粘膜的微血管在保护胃粘膜细胞对抗胃腔中的强酸环境方面起重要作用(见Gannon等1984; Raschke等1987; Gannon 1990关于这个问题的研究和评论)。胃粘膜有丰富的血液供应,血管的构筑形式因胃内部位不同而异。在其详细结构方面尚存在某些分歧。一般被接受的观点是、来自粘膜下层动脉丛的微动脉穿入粘膜层分支,在胃腺周围形成丰富的毛细血管床、彼此形成侧支吻合、运送血液到粘膜表面、再引流入疏松散在的微静脉,回到粘膜下静脉丛。有人曾提议,向粘膜流动的丰富血流,能够将壁细胞基底部产生的碳酸氢盐,作为其酸性分泌物的对应物,运送到粘膜顶部、以保护粘膜上皮免受胃酸损伤。同样令人关注的是,该处毛细血管为有孔型,这种特征似乎有利于把碳酸氢盐释放到粘膜表面。在胃窦部只有很少或根本没有能分泌碳酸氢盐的壁细胞,但其毛细血管床及其血液供应甚至更丰富、粘膜顶部和基底部分别接受微动脉供应(Gannon等1984),这也许可增加酸的灌注性清除。有关进一步评论及其不同观点的细节可参见Gannon(1990)。

关于粘膜内微动脉区域间侧支吻合的程度、是一个尚有争论的问题。Piasecki等于1989年发现,结扎豚鼠单一粘膜微动脉可导致全层溃疡、提示它们是末端微动脉。但是,在人类这种情况有待进一步证实。这些问题与胃溃疡的形成和发展有关。微血管的动力学过程受控于多种神经和旁分泌因子、它们伴随着胃内摄取食物增加粘膜灌注,产生于迷走神经刺激和不同的局部调节因子的释放;例如、前列腺素类(Prostanoid)、一氧化氮、感觉神经肽(CGRP、SP)(Whittle和Tepperman 1990)。内源性血管扩张剂的抑制,特别是前列腺素被阿司匹林抑制,可导致局部缺血、溃疡和出血(Whittle 1986)。

胃的神经

胃的神经支配来源不同(Kyösola等1980)。交感神经(sympathetic supply)主要来自腹腔神经丛,其神经纤维缠绕胃动脉和胃网膜动脉进行分布;部分交感神经纤维来自肝丛,走行于肝胃韧带两层之间,分布于胃小弯(见本篇);还有一些纤维来自左膈丛、分布到贲门,另有一些不规则的胃支来自左内脏神经和胸、腰交感干。

胃的副交感神经(parasypathetic supply)来自迷走神经(Mackay和Andrews 1983)(见第8篇)。通常在胃-食管结合处的前、后面各有1~2条分支,前面的分支由左迷走神经的纤维组成,后面的分支由右迷走神经的纤维组成,均由食管丛发出。前面的神经发细支分布至贲门,然后在食管末端再分支:

- 4~10条胃支(gastric branches):在胃体前面和胃底呈放射状分布,其中一最大的分支走行在靠近胃小弯的小网膜内,即胃前大神经(greater anterior gastric nerve)。
- 幽门支(pyloric branches):一般为2支、1支穿过小网膜横行向右,走向小网膜游离缘,然后转向下,沿肝固有动脉左侧到达幽门;另1支起自胃前大神经斜行至幽门窦。

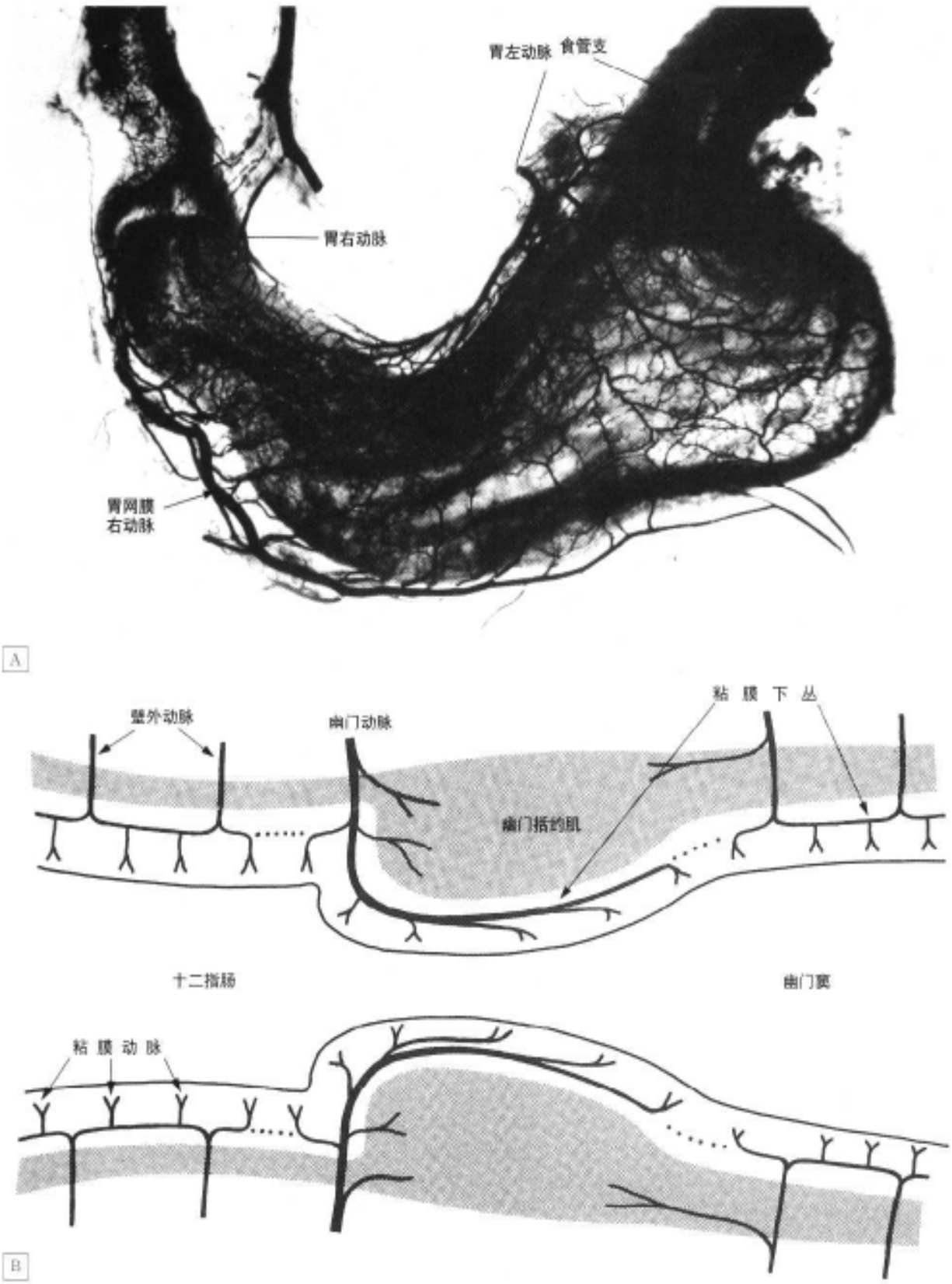

图 12.96 胃和十二指肠近端的血液供应。A. 人胎儿胃动脉系统，肌层已切除，可见沿胃小弯的两条血管弓，动脉内注入 2% 的明胶和印度墨汁混合液，随后用 Spalteholz 技术清洗，× 6；B. 胃十二指肠结合部的动脉配布。点线表示该处粘膜下丛缺乏连续性，阴影处表示肌层。蒙伦敦皇家医院医学院解剖学系 C. Piasecki 和解剖学杂志允诺。

后面的神经发出胃和腹腔两组分支：

- 胃支（gastric branches）的纤维呈放射状分布至胃体后面和胃底、并延伸至幽门窦、但不分布到幽门括约肌；最大的分支、胃后大神经（greater posterior gastric nerve）向后沿胃小弯走行，发分支参与腹腔丛（coeliac plexus）。
- 腹腔支（coeliac branches）较胃支粗大、经小网膜至腹腔丛。

在胃的前、后面均无真正的神经丛，但在粘膜下层和各肌层之间却有神经丛分布。各肌层之间的神经丛相当于肠壁肌层之间的神经丛，含有许多神经元。这些神经元发出许多轴突（这些轴突内含有各种神经递质和神经调质）（Burnstock 1986）、以及感觉纤维和感觉运动纤维分布到肌组织和粘膜。

迷走神经既管理胃腺的分泌又支配胃肌的运动。刺激迷走神经可引起胃蛋白酶分泌增加并增强胃的运动。迷走神经切断术后可造成胃肌松弛、排空缓慢。交感神经管理胃血管的舒张和收缩。内脏感觉纤维走在交感神经干内、传导胃的痛觉。

小　肠

小肠（small intestine）、为迂曲的长管状器官、起于胃幽门、在回盲瓣处连于大肠。成年人小肠长约6～7m、其管腔从上端向下端逐渐变细。死后由于小肠失去了弹性，故其长度较活体为长。活体成年人小肠平均长5m。在109例死后不久的成年人尸体上测量了小肠的长度范围，女性为3.35～7.16m，平均为5.92m；男性为4.88～7.85m，平均为6.37m（Underhill,1955）。小肠的长度与身高有关、但与年龄无关。Jit和Grewal（1975）综述了有关文献、报告了137例印度人的小肠长度与身高有关、但与体重无关。他们还观察到福尔马林固定可使小肠收缩、有时收缩率可达44%。有的观察者将一软管插入小肠内、记录的小肠的长度为2.7～4.5m（Jit和Grewal 1975）。

小肠盘绕在腹腔的中部和下部、周围有结肠围绕。其前方为大网膜和腹前壁、部分肠管可进入盆腔内、位于直肠前方。小肠包括一段较短而弯曲的十二指肠（duodenum）、和一段较长的、迂曲的空肠和回肠。近侧2/5为空肠（jejunum）、远侧3/5为回肠（ileum）。二者均有腹膜包绕、并形成肠系膜连于腹后壁（见本篇）。

十二指肠

十二指肠（duodenum）（图12.97～99）、长约20～25cm、是小肠中最短、管腔最粗且最固定的一段。它无系膜、只有部分被腹膜覆盖。十二指肠呈蹄铁形弯曲环抱胰头、全部位于脐平面以上。它起自幽门、向右后上方约5cm至肝方叶后部和胆囊颈的下方、然后急转弯向下、形成十二指肠上曲（superior duodenal flexure）。自此下行7.5cm至右肾内侧部前面、一般在第3腰椎体下缘、恰在腹部右外侧平面的内侧（图12.98）转向左、形成第2个弯曲、即十二指肠下曲（inferior duodenal flexure）。此后水平向左行5～10cm、跨过脊柱达脐平面上方、然后稍向上、在腹主动脉前方上行至其左侧2.5cm、在第2腰椎体处连于空肠。在二者连结处、十二指肠向前形成十二指肠空肠曲（duodenojejunal flexure）。该曲位于正中面左侧2.5cm、幽门平面下1cm处。为便于描述、将十二指肠分为4部分：上部（或第一段）、降部（第二段）、水平部（第三段）和升部（第四段）。

十二指肠毗邻　上部（superior part）　长约5cm、活动度最大、从幽门至胆囊颈。前面由腹膜覆盖、后面除了幽门附近约2.5cm的一段之外、其余均无腹膜。此处有一小部分成为网膜囊前壁、小网膜附着其上缘、大网膜附着其下缘。该部的上方及前面为肝的方叶和胆囊；再向后、其上方为网膜孔、后面为胃十二指肠动脉、胆总管和肝门静脉；后下方为胰头和胰颈。死后十二指肠常常被渗漏的胆汁染成绿色、特别是前面与胆囊相邻处。

降部（descending part）　长约8～10cm、从胆囊颈开始、沿脊柱右侧下降至第3腰椎体下缘。降部前面有横结肠系膜跨过、在此、两层系膜分别向上、下移行并覆盖降部前面。在横结肠系膜根以上与肝右叶相邻、以下与空肠袢相接触。降部的后面与右肾内缘的前面、右输尿管、右肾血管、右腰大肌及下腔静脉右缘相贴、借疏松结缔组织相连。降部的内侧为胰头、胆总管、外侧为结肠右曲。胰头的小部分有时嵌入降部肠壁内。胆总管和胰管在降部内侧互相靠近、斜穿肠壁并汇合成肝胰壶腹（hepatopancreatic ampulla）（见本篇）。其末端狭窄、开口于十二指肠大乳头（major duodenal papilla）。该乳头位于十二指肠降部后内侧壁上、距幽门8～10cm（图12.99,134）。另有一条副胰管开口于大乳头上方2cm处的十二指肠小乳头（minor duodenal papilla）。

水平部（horizontal part）　长约10cm、从第3腰椎体下缘右侧开始、走向左上方、跨过下腔静脉、在腹主动脉前方续于十二指肠升部。除正中面附近因有肠系膜上血管和肠系膜根跨过、水平部前面均有腹膜遮盖。后面只有左端有腹膜被覆、此处被肠系膜左层覆盖。与水平部后面相邻的器官有：右输尿管、右腰大肌、右睾丸（卵巢）动静脉、下腔静脉和腹主动脉（及肠系膜下动脉的起端）。水平部的上面与胰头相邻、下面为空肠袢。

升部（ascending part）　长约2.5cm、自腹主动脉前方向左前方上升、至第2腰椎体上缘水平再返转向下连于空肠、形成十二指肠空肠曲。升部后面有左交感干、左腰大肌、左肾和左睾丸血管、以及肠系膜下静脉。其右侧有肠系膜根上端附着、系膜的左层延续至十二指肠的前面及左侧。升部左侧有左肾和左输尿管、上方有胰体、前面为横结肠及其系膜。横结肠系膜将十二指肠空肠曲与网膜囊和胃分隔。

腹膜附着　十二指肠上部稍能活动、而其余部分几乎被固定于周围结构上。服钡剂后、X线下十二指肠上部呈现出三角形的阴影、称为“十二指肠冠”（duodenal cap）（图12.92,93）。

十二指肠末端、及十二指肠空肠曲被一束由肌纤维和结缔组织构成的十二指肠提肌（suspensory muscle of the duodenum）固定于膈脚上。外科学常称此肌束为Treitz韧带（ligament of Treitz）。该肌常被描述为两部分：

- 一束来自膈肌食管裂孔附近的骨骼肌、止在腹腔干周围的结缔组织。
- 一束来自十二指肠（水平部、升部和十二指肠空肠曲）的平

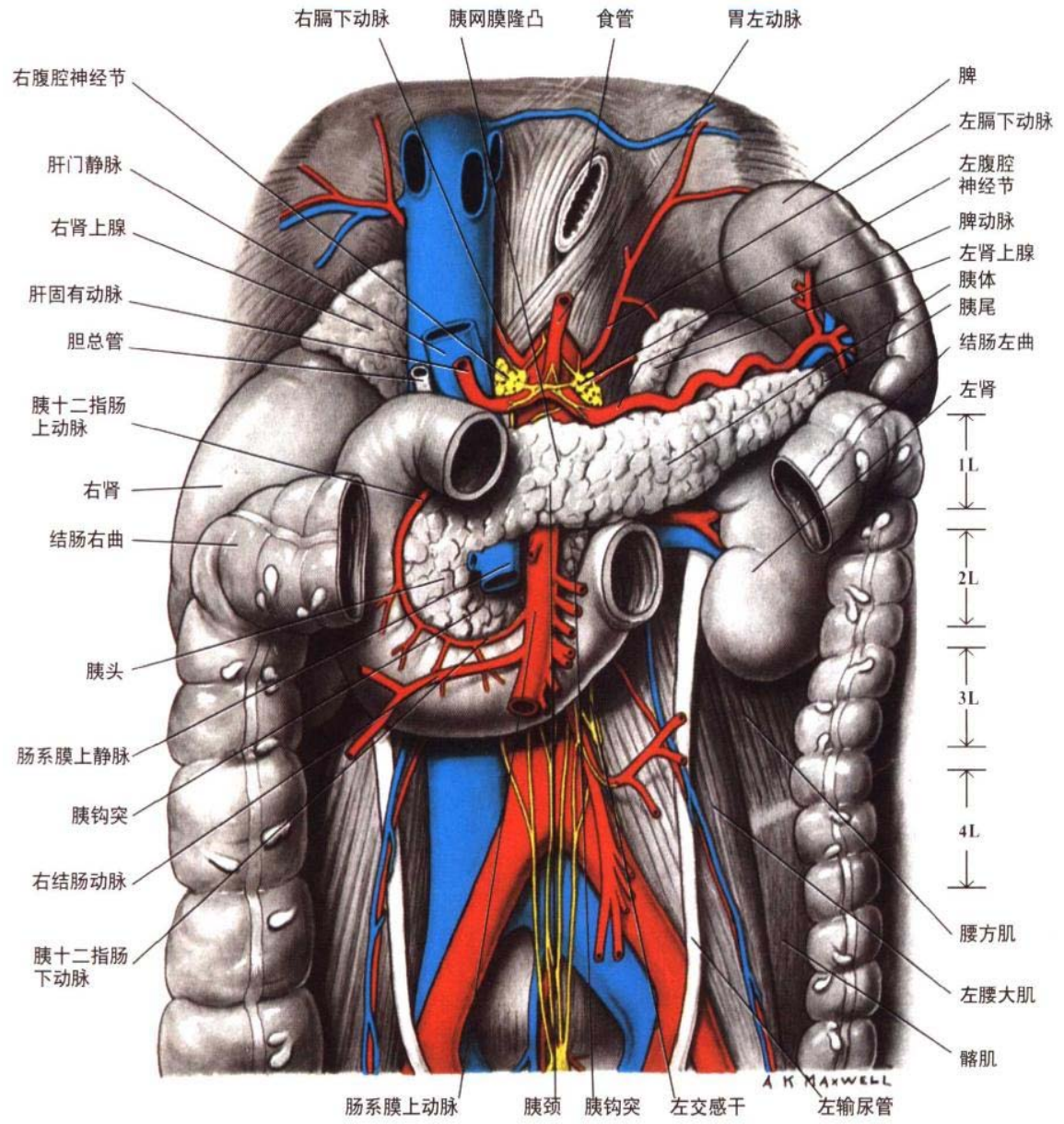

图12.97 十二指肠、胰、胃肠道大动脉干及其周围结构。左、右肝静脉在其汇入下腔静脉处切除，髋岬前可见上腹下丛，参与其组成的交感神经下行跨越主动脉权、左髂总静脉和第5腰椎体（本例标本中，在肾门处左肾动脉位于左肾静脉前方）。

滑肌纤维肌带，也止于腹腔干周围的结缔组织。

Treitz（1853）对十二指肠提肌中的两部分进行过描述。他把前者叫做副肌（accessory muscle）。后来的一些学者（Low 1907）把这两部分看作是一块二腹肌，总称为Treitz提肌（suspensory muscle of Treitz），这在多数教科书中成为一个固定的名词。Haley和Peden（1943）发现十二指肠提肌起自右膈脚。Argè me等（1970）描述该肌有一中间腱，但却认为该肌是一块假二腹肌。Jit（1952，1977）坚持Treitz最初描述的该肌的二重性，并以组织学和胚胎学的证据作为依据：来自膈肌的那束骨骼肌（Hilfsmuskel）至今没有令人满意的正规名称，根据Jit的观点，该肌束受有髓鞘的神经纤维的支配，可能来自膈神经（见第7，8篇）。十二指肠提肌中的平滑肌由自主神经纤维支配，这些纤维来自腹腔丛和肠系膜上丛（Jit和Grewal 1977）。有关十二指肠提肌有多种不同的描述，但没有一种能够说明其确切的功能。通常认为它能使十二指肠空肠曲的弯曲度增大，起一个瓣膜的作用。

血管和神经 **十二指肠的动脉供应** 十二指肠的动脉来自胃右动脉、十二指肠上动脉、胃网膜右动脉和胰十二指肠上、下动脉（见第10篇）。十二指肠上部由肝固有动脉和胃十二指肠动脉的分支供应。这些分支也供应附近的幽门管、在肌层内形成吻合跨过幽门十二指肠结合处。

静脉 十二指肠的静脉引流入脾静脉、肠系膜上静脉和肝门静脉。

微血管 粘膜内有丰富的微血管分布，这些微血管有利

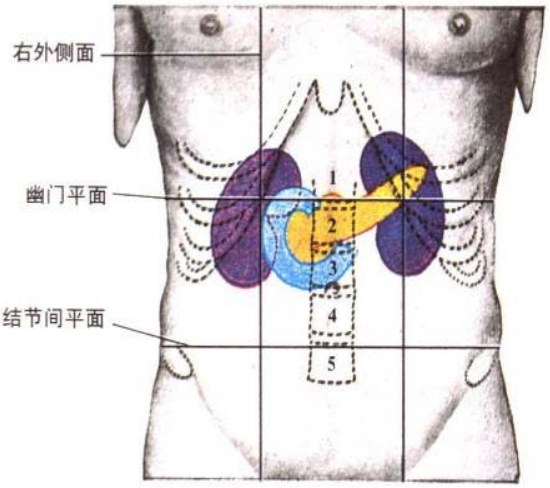

图 12.98 十二指肠、胰和肾在体前壁的体表投影。数字标注的是腰椎。



图 12.99 十二指肠降部内面。示十二指肠大乳头。

于粘膜表面碳酸氢钠的积聚，可保护粘膜免受胃酸的侵袭。碳酸氢钠是由粘膜表面的上皮所分泌。有关微血管的详细内容，请见 Gannon 1990。

神经 来自腹腔丛。

空肠和回肠

空肠和回肠起自十二指肠空肠曲，止在盲肠和升结肠结合处的回盲瓣。全长迂曲成一系列的小肠袢，由肠系膜固定于腹后壁。空肠和回肠全部被肠系膜包绕，故称系膜小肠；但在其系膜缘处，肠系膜的两层分开，此处缺少腹膜覆盖。系膜小肠的近侧 2/5 为空肠（jejunum），远侧 3/5 为回肠（ileum）。实际上空肠和回肠之间没有明确的界限，但其形态结构逐渐发生改变。

空肠 空肠（jejunum）其肠腔直径为4cm，管壁较厚，活体呈淡红色，有较丰富的血管分布。管腔内粘膜出现较大的环状粘膜皱襞，绒毛发育良好且密集排列。空肠近端粘膜内几乎没有淋巴集结（见本篇），远侧端虽出现，但仍较回肠粘膜内少且小，常呈圆盘状。空肠内的环状皱襞可在肠壁上触摸到。由于回肠远端缺乏环状皱襞，因此可通过触摸肠管，粗略地区别系膜小肠的上、下端。空肠大部分位于脐区，但也可伸展至周围区域内。第一个肠袢位于横结肠系膜左半与左肾之间的隐窝内。

回肠 回肠（ileum） 其肠腔直径为3.5cm，管壁较空肠薄。腔内近端粘膜内有少量环状皱襞，但较小；远端粘膜内淋巴集结较空肠大且数量多。回肠主要位于腹下区和盆区，其末端常常位于盆腔内，然后在右腰大肌和右髂血管前方上行进入右髂窝，开口于盲肠与结肠连结处的内侧。

扇形的肠系膜将空肠和回肠固定于腹后壁，所以空肠和回肠可自由活动，而且每个肠袢可更好的适应其形态和位置的改变。

肠系膜 肠系膜（mesentery）（见本篇）：呈扇形，系膜根长约15cm，附着于腹后壁；从第2腰椎体左侧开始至右骶髂关节，沿途跨过十二指肠水平部、腹主动脉、下腔静脉、右输尿管和右腰大肌（图 12.76）。小肠系膜从系膜根至肠缘的距离平均为20cm，但中间最长，上、下两端较短。小肠系膜的两层之间有空肠、回肠、肠系膜上血管的空肠支和回肠支、神经、乳糜管、淋巴管和一定量的脂肪。

回肠憩室 回肠憩室（ileal diverticulum）又叫麦克尔憩室（Meckel）。一般位于回肠下部的独立缘，其出现率为3%。憩室距回盲瓣的距离平均约为1m，呈囊状突起，长约5cm；其口径与回肠大约相等，盲端游离或被纤维带连于腹壁或小肠的其他部分。其发生是由于卵黄管的基部不消失所致。憩室内的粘膜与回肠粘膜属同一类型，但某些小区域的粘膜可与胃粘膜相同，含有泌酸细胞，分泌酸性液体。有时在憩室壁内还可发现小块异位的胰腺组织或其他组织。Miyabara（1974）研究了1816例大龄胎儿和新生儿尸体，共发现回肠憩室61例，发生率为3.4%。其中有胃样粘膜的11例，空肠样粘膜的2例，结肠样粘膜的2例，有胰腺组织的只有1例。

小肠的微细结构

小肠壁可区分为通常的4层，即粘膜层、粘膜下层、肌层和外膜（图12.82，100，102～109）。近端小肠粘膜厚，血管丰富，远端次之。部分小肠的粘膜下层与粘膜层突入肠腔而形成环行皱襞（circular fold）。整个内表面都可见由粘膜层形成的指状或叶状小肠绒毛（intestinal villi）。绒毛基部之间是许多单管状肠腺（intestinal gland）的开口，十二指肠内还有粘膜下腺（submucosal gland）。

环形皱襞 环形皱襞(circular fold,plica circularis)（图12.101）是大的新月形皱襞，横向突入肠腔或与肠管长轴轻度倾斜。与胃不同，肠管扩张时皱襞不消失，多数环绕管腔周长的1/2或2/3，有的环绕全周长，有的分叉与邻近皱襞相连，有的呈螺旋状走行并稍微超过一周，偶尔也有螺旋2～3周的。大的皱襞在最宽处约8mm，但多数都小于此数。大的皱襞常常与小的相间排列。皱襞在离幽门约2.5～5cm的小

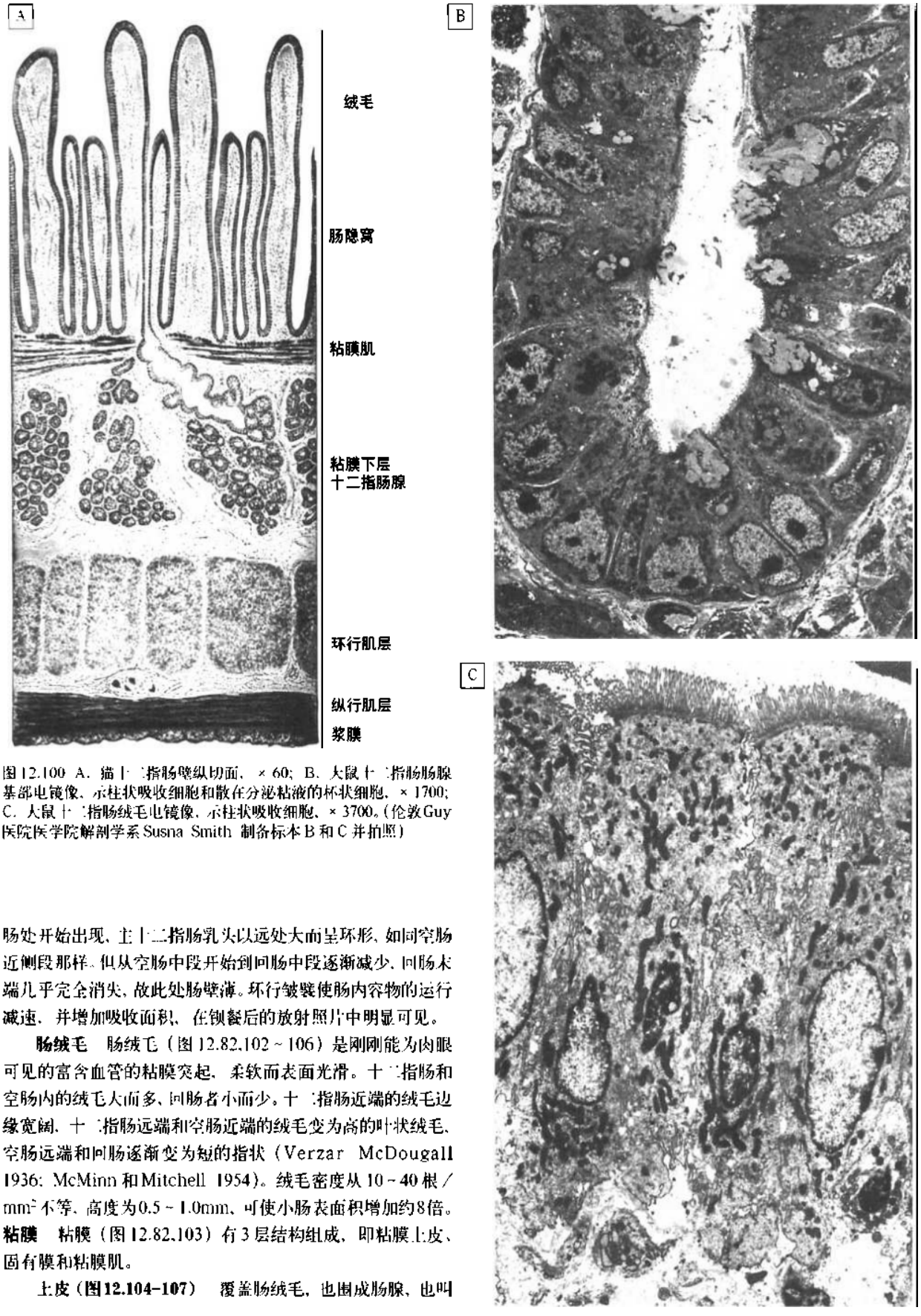

图12.100 A. 猫十二指肠壁纵切面，×60；B. 大鼠十二指肠肠腺基部电镜像，示柱状吸收细胞和散在分泌粘液的杯状细胞，×1700；C. 大鼠十二指肠绒毛电镜像，示柱状吸收细胞，×3700。(伦敦Guy医院医学院解剖学系Susna Smith制备标本B和C并拍照)

肠处开始出现，主十二指肠乳头以远处大而呈环形，如同空肠近侧段那样，但从空肠中段开始到回肠中段逐渐减少，回肠末端几乎完全消失，故此处肠壁薄。环行皱襞使肠内容物的运行减速，并增加吸收面积，在钡餐后的放射照片中明显可见。

肠绒毛 肠绒毛（图12.82,102～106）是刚刚能为肉眼可见的富含血管的粘膜突起，柔软而表面光滑。十二指肠和空肠内的绒毛大而多，回肠者小而少。十二指肠近端的绒毛边缘宽阔，十二指肠远端和空肠近端的绒毛变为高的叶状绒毛，空肠远端和回肠逐渐变为短的指状（Verzar McDougall 1936; McMinn和Mitchell 1954）。绒毛密度从10～40根/mm^2不等，高度为0.5～1.0mm，可使小肠表面积增加约8倍。

粘膜 粘膜（图12.82,103）有3层结构组成，即粘膜上皮、固有膜和粘膜肌。

上皮（图12.104-107） 覆盖肠绒毛，也围成肠腺，也叫

图 12.101 空肠近端标本内面观，显示环行皱襞。

隐窝（crypt）、其分泌物排出到绒毛基部之间。绒毛表面的细胞有两类，即肠细胞（enterocyte）和杯状细胞（goblet cell）；在覆盖淋巴组织的局部，可见少数的另一类细胞：微皱褶细胞（microfold cell，M cell）。

这些不同类型的细胞坐落在基板上。但是，基板太薄，光学显微镜下不能分辨。PAS染色时基板所在部位呈阳性反应。

肠细胞　肠细胞（enterocyte）为吸收功能的柱状细胞，棱柱形，高约20μm（图2.00,12.100,108,109），是小肠上皮中最多的一种细胞。每个细胞表面的微绒毛可多至3000根，光镜下单根微绒毛无法区分，而是呈现约1μm厚的纹状缘（见第2篇；图2.24,12.108）。细胞质内颗粒相当多，核卵圆形，主要为常染色质，核位于细胞中央近基底部。电镜显示细胞器丰富，可想而知其功能非常活跃。

因为微绒毛在吸收方面的重要性和比较容易观察，故纹状缘一直是重要的研究课题。电镜下可见纹状缘由大量的平行排列的柱状微绒毛组成。微绒毛长约1μm，直径约0.1μm。微绒毛的外表面有一厚层多糖（见第2篇），含有纤细的膜蛋白糖基链，在微绒毛顶端聚集成层，厚度可达0.5μm，覆盖纹状缘；细胞外的多糖可对抗蛋白酶和胰酶的腐蚀，以保护上皮细胞。它也能吸附许多消化酶，因此有消化功能。微绒毛内具有含肌动蛋白的微丝，其基部连于细胞顶部终末网。终末网为横行于细胞质内的细丝（图2.23，12.109）。肌球蛋白I和其他肌动蛋白连接蛋白也参与这些排列，起固着作用，在某些情况下也参与改变细胞的形态（见后文）。详见第2篇微绒毛的电镜结构。

细胞质内有许多杆状线粒体，说明肠细胞的吸收过程需要大量化学能。也有丰富的滑面内质网，除了其他功能外，其中所含的酶参与由纹状缘吸收的脂肪酸和甘油合成脂类。也有一些粗面内质网和游离核糖体。高尔基复合体位于核上部，紧贴终末网。还含有许多溶酶体和内吞小泡以及微管和两个中心粒（见第2篇）。

图 12.102 人小肠纵切面，显示环形皱襞，H·E染色，×19

肠细胞的结构因其所在绒毛上的位置不同而异，反应了其在细胞生命周期中的不同阶段（见后文）。在小肠绒毛顶端的细胞进行程序性凋亡，在凋亡过程中，细胞质深染，在细胞碎解成凋亡小体之前，微绒毛停止生长并退化。在生殖周期（雌性大鼠）和进入老年后，微绒毛也发生变化（Penzes和Regius 1985）。

肠上皮面是一重要扩散屏障。故一般说来，营养物质在进入深层组织之前必须通过肠细胞，即经细胞吸收（transcellular absorption）。标准的连接复合体（见第2篇）围绕多边形肠细胞顶端周围，其中紧密连接形成有效的扩散屏障。但是，某些营养物质，例如葡萄糖，在肠腔内达高浓度时，可通过细胞间连接发生广泛的渗漏，称为细胞旁吸收（paracellular absorption），可能借助于细胞终末网的收缩。肠细胞基底部侧面上有长侧突，与毗邻细胞的侧突互相嵌插而形成复杂的细胞界膜，且被桥粒固定，细胞间可通过缝隙连接联系。

这些细胞在消化和吸收中的作用引起广泛注意。氨基酸和单糖的吸收，可能借助于扩散作用通过细胞膜进入附近固有层内的毛细血管。脂类吸收由小分子脂肪酸等扩散，通过腔面的质膜进入细胞质顶部的液泡，然后排入侧面和基底部

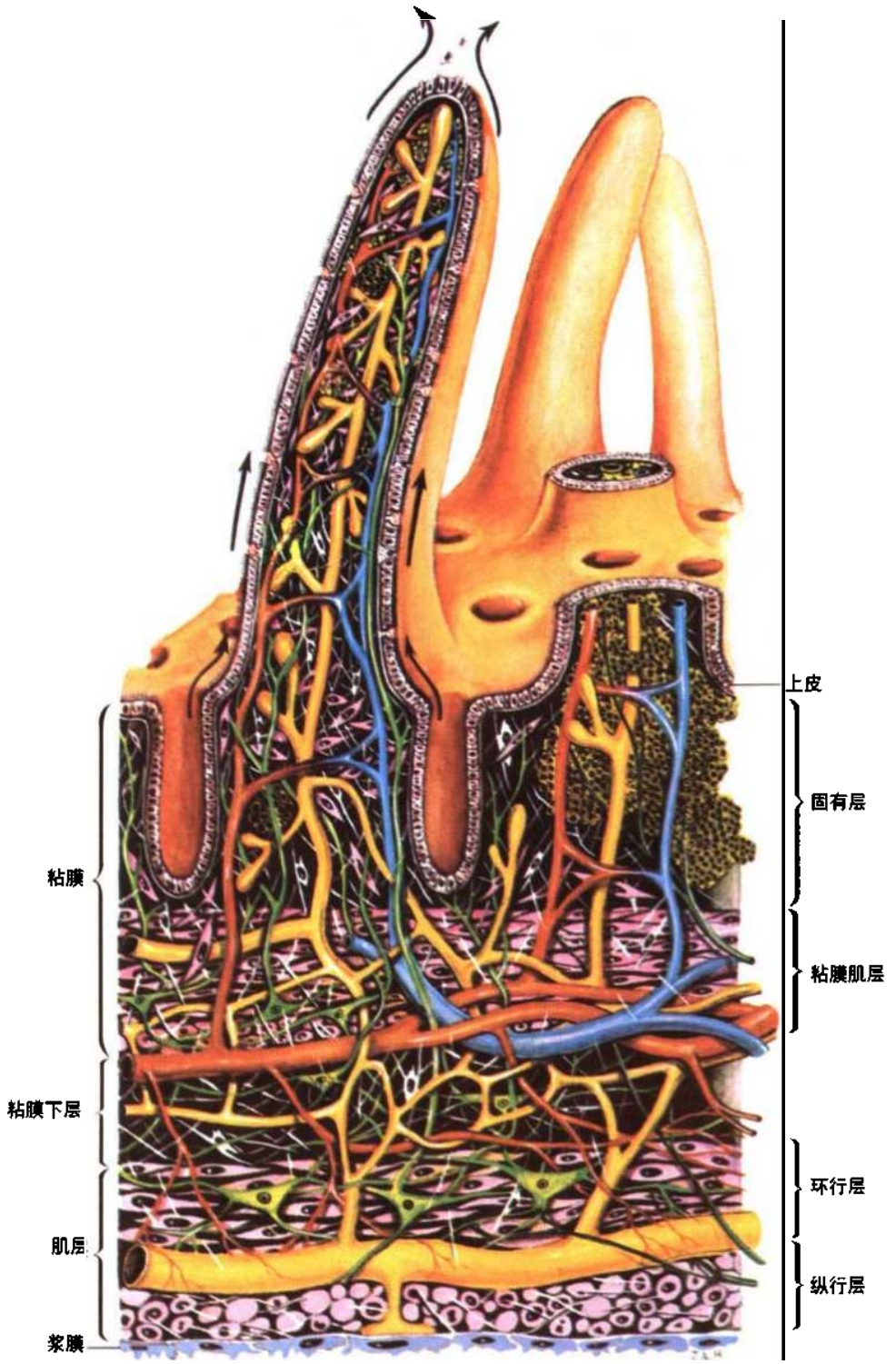

图12.103 小肠壁立体结构模式图（注意各层之间的比例不精确）。图中红色＝动脉和微动脉；蓝色＝静脉和微静脉；橙色＝中央乳糜管和其他淋巴管；黄色＝淋巴细胞群；绿色＝神经成分；品红＝平滑肌纤维；白色＝成纤维细胞。注意小肠腺开口。上皮细胞包括吸收细胞、杯状细胞和肠内分泌细胞。箭头示细胞迁移方向。各层未按正常比例绘制。

的细胞间隙，再进入附近淋巴管。对分离出的纹状缘的检查显示，有些酶，例如二糖酶，附在其表面，故许多肠消化作用发生在细胞衣内。但是，这些酶的大多数来自胰腺，有些酶如二糖酶则由肠细胞本身合成，这种酶的mRNA已通过原位杂交证明存在于肠细胞中。

粘液细胞　这里所说的粘液细胞（mucous cell）是指杯

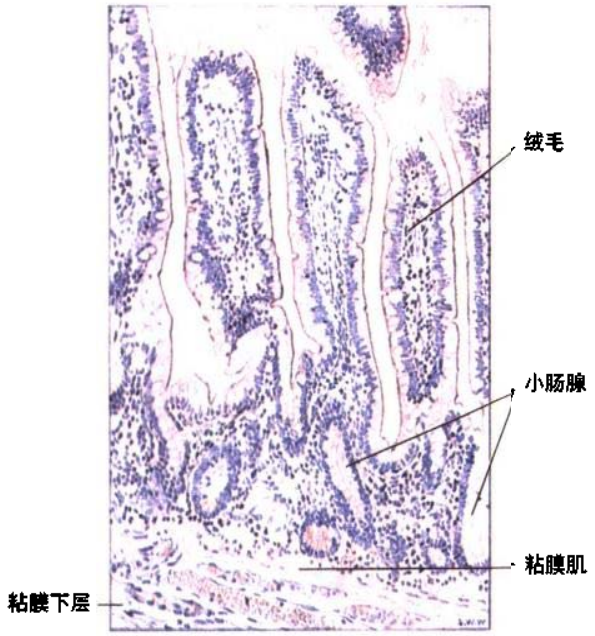

图 12.104 人小肠的小肠腺和绒毛。H·E染色。× 120

状细胞（goblet cell）、细胞细长、核位于基底部、顶端充满了许多膜包粘蛋白颗粒（图12.108A）。当组织经福尔马林或其他固定剂固定后，这些颗粒迅速膨胀使细胞呈现杯样形态；当用冰冻快速固定时，细胞多为柱状或圆锥形。其游离面有少数短微绒毛，核上方有一明显的高尔基复合体，粗面内质网靠近基底部。细胞分泌物对肠壁有重要的化学与机械保护作用，也具有免疫防御作用。固有层内的B淋巴细胞分泌IgA，杯状细胞在基底部和侧面胞吞IgA后，经顶部分泌到管腔，执行免疫防御功能。

微皱褶细胞 微皱褶细胞（microfold cell）位于淋巴组织密集部位的粘膜上皮中。细胞含有长而稀疏的微绒毛，微绒毛的基部之间有许多胞吞小泡。有报道认为，这类细胞能把肠腔内的抗原转运给深层淋巴组织，使淋巴细胞产生相应的分泌抗体（Owen和Nemanic 1978）。详见第2篇。

淋巴细胞 淋巴细胞（lymphocyte）也可见于上皮细胞基底部之间（图12.108），由深层淋巴组织迁入。在对抗病毒侵袭和抑制癌细胞增生中起重要作用（见第9篇及后文）。

肠腺 肠腺（intestinal gland）又称肠隐窝（intestinal crypt of Lieberkuhn），为数众多，充满粘膜层（图12.82,100A,103,104,106），呈管状，垂直凹陷，以圆形孔开口于绒毛基部。其薄壁为柱状上皮，与基膜相贴，围以丰富的毛细血管网。上皮由粘液细胞、潘氏细胞、干细胞和肠内分泌细胞构成。

粘液细胞 粘液细胞（mucous cell）类似于绒毛表面上皮中的杯状细胞。

潘氏细胞 潘氏细胞（Paneth cell）多见于肠腺底部，尤其是十二指肠。细胞内含有丰富的锌，用伊红－磷钨苏木素染色后可见大的嗜酸性颗粒（图12.107）。电镜下可见不规则的顶部微绒毛和核上方细胞质中的膜包液泡，泡内含有颗

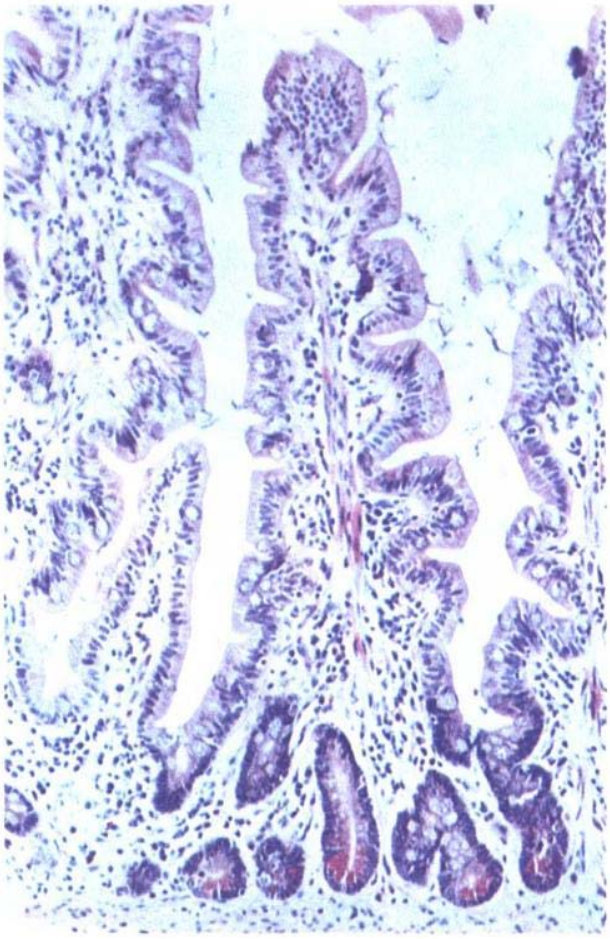

图 12.105 鼠小肠粘膜光镜像。示绒毛纵切面。绒毛固有层内可见平滑肌纤维（粉红色），肌纤维收缩使绒毛缩短，故表面被折叠成一些脊和沟（与图12.106对比）。H·E染色并用雪夫氏剂处理。× 250。（伦敦 Guy 医院医学院解剖学系 Stephen Sitch 制备标本并拍照）

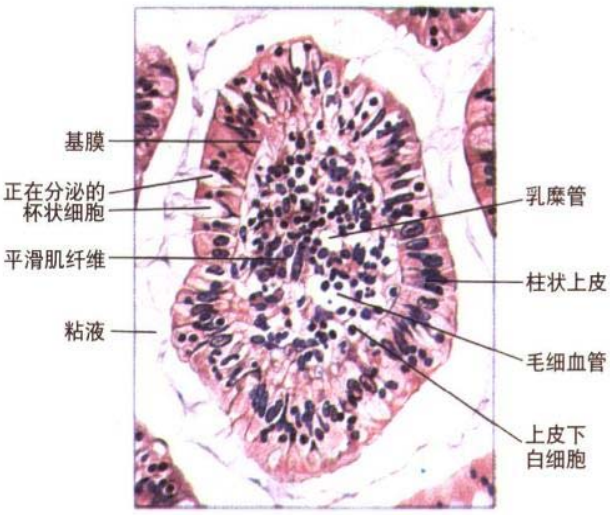

图 12.106 人空肠绒毛横切面。H·E染色。× 380

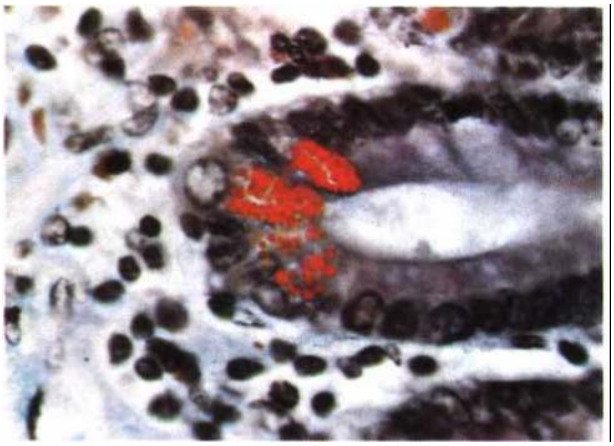

图12.107 回肠横切面。示小肠腺基底部的潘氏细胞，含有橙黄色的酶原颗粒，也可见未分化细胞。Mallory azan 染色。× 400

A

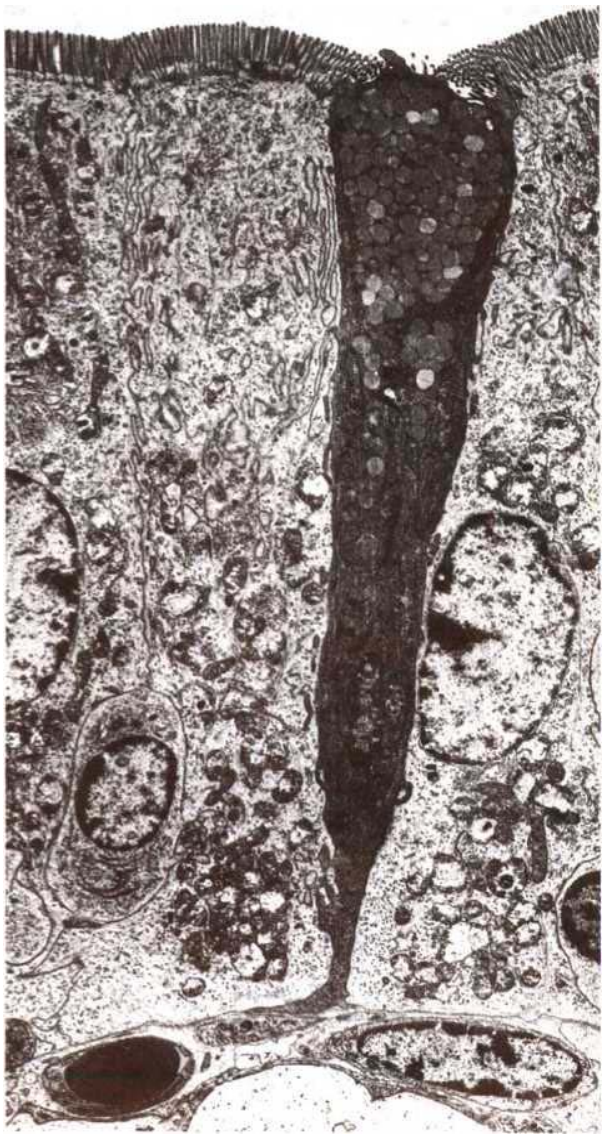

粒状基质和晶状包涵物。这些液泡为PAS阳性，含有某些糖类。胞质内也可见散在的线粒体、溶酶体和许多粗面内质网，尤其在基底部。这些细胞的功能还不明确。但是，有证据说明，它们分泌溶菌酶和抑菌物质，也能吞噬腔内微粒。详见Rodning等（1982）的论述。

干细胞 干细胞（stem cell）数目最多，位于肠腺中部，能产生肠上皮中多种类型的细胞。细胞通过有丝分裂产生的子细胞离开肠腺进入绒毛表面上皮，分化为柱状细胞或杯状细胞，最终到达绒毛顶部死亡脱落或成凋亡小体而被清除。就这样，绒毛上皮不断更新。这些细胞的游离面在没有分裂时，其微绒毛比柱状细胞少而不规则，偶有伪足。它们的侧面质膜光滑，有着与柱状细胞相同的细胞连接。核位于基底部，终末网发育不好。膜包分泌颗粒通过顶浆（apocrine）和局浆（merocrine）两种方式分泌。这种细胞以1/100h的速度进行分裂，是体内分裂最快的细胞之一（Lipkin等1963；MacDonald等1964）。

肠内分泌细胞 肠内分泌细胞（enteroendocrine cell）散在于肠腺上皮中，绒毛表面上皮中不多见，有几种类型，在基底部向周围固有层内分泌生物活性肽和生物胺。详见后文描述。

固有层 固有层由结缔组织构成，为上皮提供机械支持，

B



图12.108 A. 鼠小肠柱状上皮透射电镜像。示两个微绒毛吸收细胞之间具有分泌粘液的杯状细胞，细胞坐落在基膜上，基膜深层是含血管的固有层。× 4800（伦敦Guy医院医学院Derrick J Lovell制备标本并拍照）；B. 大鼠空肠柱状细胞顶部电镜像，示规则排列的微绒毛，构成光镜下的纹状缘。可见微丝在微绒毛内穿行并附着于细胞顶部的终末网。× 32500

并构成绒毛中轴。含有丰富的脉管丛、接受由肠细胞吸收的营养物质，也含有淋巴组织、成纤维细胞、结缔组织纤维、平滑肌细胞、嗜酸性粒细胞、巨噬细胞、肥大细胞、淋巴管、无髓神经纤维和许多浆细胞。淋巴组织在多处聚集成孤立淋巴小结和集合淋巴小结（Peyer patch），有的穿过粘膜肌进入粘膜下层（见下文）。

粘膜肌 粘膜肌构成粘膜层的基底部，由内环行、外纵行平滑肌细胞构成，伴随环行皱壁走行。来自粘膜肌的小的散在的平滑肌细胞束进入绒毛中轴。

肠绒毛的结构 绒毛有一结缔组织轴心，被柱状上皮覆盖。上皮坐落在基膜上，绒毛中轴内有一大的盲端淋巴管（乳糜管）、血管、神经和纵行平滑肌细胞（图12.103，104，105，108）。乳糜管通常有1条，偶尔有2条，始于绒毛顶端扩大的盲端，下降并汇入固有层内的淋巴管丛，其管壁由一层内皮围成。从绒毛的基底部到顶端，乳糜管周围有来自粘膜肌的平滑肌细胞，有的连于上皮和乳糜管之间。肌细胞收缩可压缩乳糜管，迫使其内容物进入其下面的淋巴管丛。固有层内的血管构成毛细血管丛，围以纤细的纤维结缔组织。毛细血管由有孔内皮围成，以保证小肠上皮摄入的营养物质迅速进入血液（Clementi和Palade 1969）。

粘膜相关淋巴组织 这里指的主要是位于固有层的淋巴组织，但有时扩展入粘膜下层，这是B、T淋巴细胞和消化管壁其它免疫防御相关细胞的产生部位（详见第9篇）。一般有一个或多个淋巴滤泡（lymphoid follicle），即淋巴小结（lymph nodule）（B淋巴细胞增生中心）、T淋巴细胞群和抗原呈递细胞（antigen presenting cell）。覆盖这些淋巴组织的上皮中有少数微皱褶细胞（见前），人们认为这种细胞能提取和传递肠腔内特异抗原。淋巴小结有丰富的血液供应，是输出淋巴管的源头。大的淋巴小结群所在处的绒毛小或缺如。淋巴小结有孤立和集合之分，孤立淋巴小结（Solitary lymphoid follicle）散在于整个肠粘膜，回肠末端最多；集合淋巴小结（图12.111）呈环形或卵圆形，含10～260个小结，长度从2～10cm不等。像其他部位的粘膜相关淋巴组织一样，肠粘膜中的孤立和集合淋巴小结于青春期前后最明显，其小结数可多达300个；之后，数目减少并缩小；有许多持续存在到老年（Cornes 1965）。集合淋巴小结在回肠内最大最多，空肠末端者小，呈环形，很少见，十二指肠偶然可见。它们通常位于肠系膜附着处对面。肠伤寒患者的滤泡可发生溃疡，这种溃疡呈卵圆形，其长轴与肠管平行，故后来的纤维化使肠管不能收缩。

粘膜下层 粘膜下层为疏松结缔组织伴有血管、淋巴管和神经，其皱褶隆起构成环形皱襞的轴心。多数情况下，该层内胶原纤维、弹性纤维呈斜行分布，因此蠕动时其横径和纵径都变化相当大，同时还有支持作用及一定的弹性和强度（Gabella 1987）。

粘膜下腺 粘膜下腺（submucosal gland）又称十二指肠腺（duodenal gland）或Brunner腺。正像其名称，仅仅局限于十二指肠的粘膜下层（图12.82，100A，B），腺管穿过粘膜肌，开口于粘膜隐窝的底部。近幽门处最大、数目最多。在十二指肠降部的近侧半几乎占据全层。之后，逐渐减少，消失于十二指肠与空肠交界处。它们是小的分支复管泡状腺，每个腺含有数个腺泡。腺泡由短柱状上皮围成，在人只含有一种粘液分泌细胞。细胞核小，位于基底部，在分泌周期中有变化，高尔基复合体很发达，有许多粘蛋白微滴。粘液分泌细胞之间有许多肠内分泌细胞（见前文）。十二指肠腺分泌水样液体中富含碳酸氢盐，当食糜从胃进入十二指肠时，能够中合胃的酸性分泌物。腺细胞也可分泌胰蛋白酶原致活因子，可使胰腺分泌的胰蛋白酶原变为胰蛋白酶。



图12.109 钡通过时所指小肠X线照片。其羽状的轮廓是由肠粘膜环形襞所致，可见肠蠕动引起的肠管收缩（伦敦Guy医院大学医科牙科联合学院Shaun Gallagher提供，Sarah Smith照相）。

肌层 小肠近端肌层较厚，由薄的外纵肌和厚的内环肌两层平滑肌细胞构成。详见Gabella（1988）的描述。

外膜 大部分小肠的外膜属浆膜（serosa），是腹膜脏层，由疏松结缔组织和外被间皮构成。腹膜后位的十二指肠则主要是结缔组织性的外膜，即纤维膜，而不是浆膜。

肠丛 如同消化管其他各段一样，肠丛位于小肠壁内，含

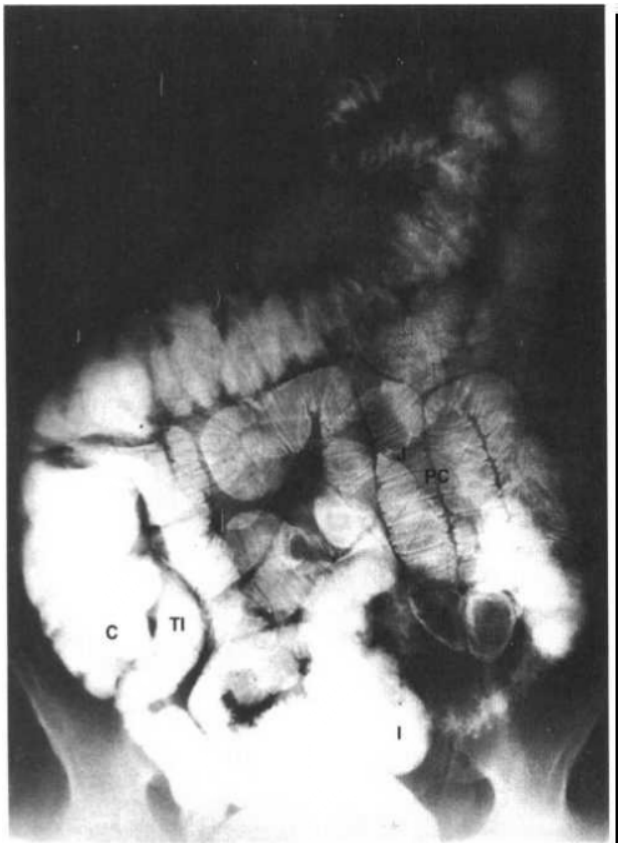

图 12.110 服用灌肠剂继之服用甲基纤维素后小肠和大肠 X 射线照片：灌肠剂显示小肠轮廓，甲基纤维素扩张小肠并产生双对比像。此法可清楚显示环形皱襞。图中 C= 盲肠；I= 回肠；J= 空肠；PC= 环形皱襞；TI= 回肠末端。(Shaun Gallagher 提供资料，伦敦 Guy 医院大学医科牙科联合学院 Sarah Smith 拍照)

有两个神经丛，即位于内、外肌层之间的肌间神经丛（Auerbach plexus）和位于粘膜下近环行肌侧的粘膜下神经丛（Meissner plexus），从神经丛发出许多轴突到肠壁各处，传导感觉，支配运动（见前文）。

血管　空肠和回肠动脉　空肠和回肠动脉（图 12.112）来自肠系膜上动脉，分支抵达肠系膜边缘时，进入肠壁浆膜和肌层之间，从此发出若干分支穿过肌层，营养肌层，形成错综复杂的粘膜下血管丛，从此发出小血管进入腺和绒毛（见前文）。肠动脉终末支之间很少有吻合支，另外的血管常常分布在肠管对侧。静脉与动脉伴行。关于腹腔动脉和肠系膜上动脉的分布和变异，参见 Nesebar 等（1969）。

淋巴管　淋巴管分布在两个部位，即粘膜层和肌层。绒毛中的淋巴管即乳糜管已如前述，由此汇集成错综复杂的粘膜丛和粘膜下丛，并与来自孤立淋巴结淋巴间隙的淋巴管汇合，输入肠管系膜侧的较大的淋巴管。肌层的淋巴管形成密集的丛，多数穿行于内环和外纵两肌层间，与粘膜淋巴管随机互通，最后汇入肠管系膜侧的淋巴管。

神经　神经来自受迷走神经和胸内脏神经，通过腹腔神经节和肠系膜上神经丛分布。其纤维于环行肌与纵行肌之间行至肌间神经丛（见前文）和神经节，支配肌层，并由此发出分支穿过环行肌进入粘膜下层，形成第二个神经丛，即粘膜下神经丛。此处也含有神经节神经元，其纤维分布于粘膜各层。粘膜下层的神经束比较细。两个丛中神经节细胞基本上属于副交感神经（迷走神经）。关于肠神经节节后神经元的来源问题是多年来争论不休的一个老问题，曾认为来源于内胚层和中胚层，但现在已经证实来源于神经嵴细胞（见第 3 篇）。一般说来，交感神经系统可抑制肠蠕动，可使括约肌和粘膜肌兴奋；而副交感神经通常可增强肠蠕动，抑制括约肌。刺激副交感神经所出现的结果取决于受刺激的器官所处的功能状态。副交感神经也可增加肠分泌。

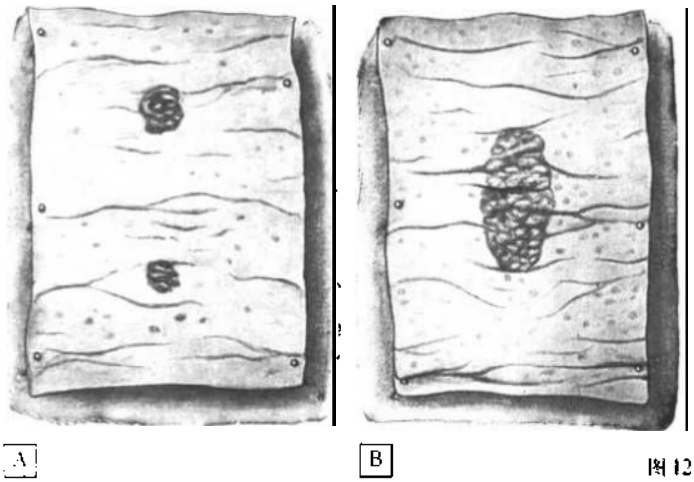

图 12.111 A、B. 回肠近端（A）和远端（B）的集合淋巴小结。

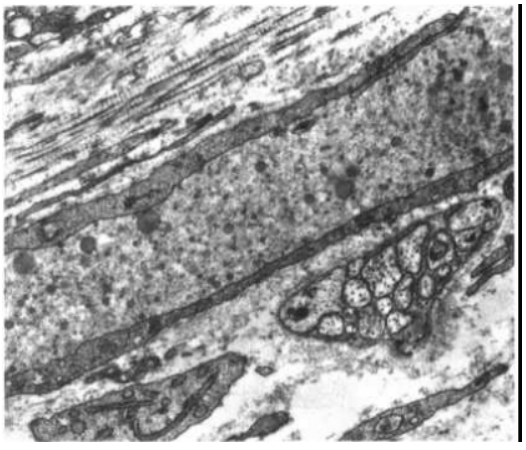

图 12.111C 大鼠小肠纵切面电镜像。示淋巴管内大量脂滴（乳糜微粒）；也可见肠神经丛神经纤维束（右下）。(伦敦大学学院解剖和胚胎学系 G Gabella 供图)

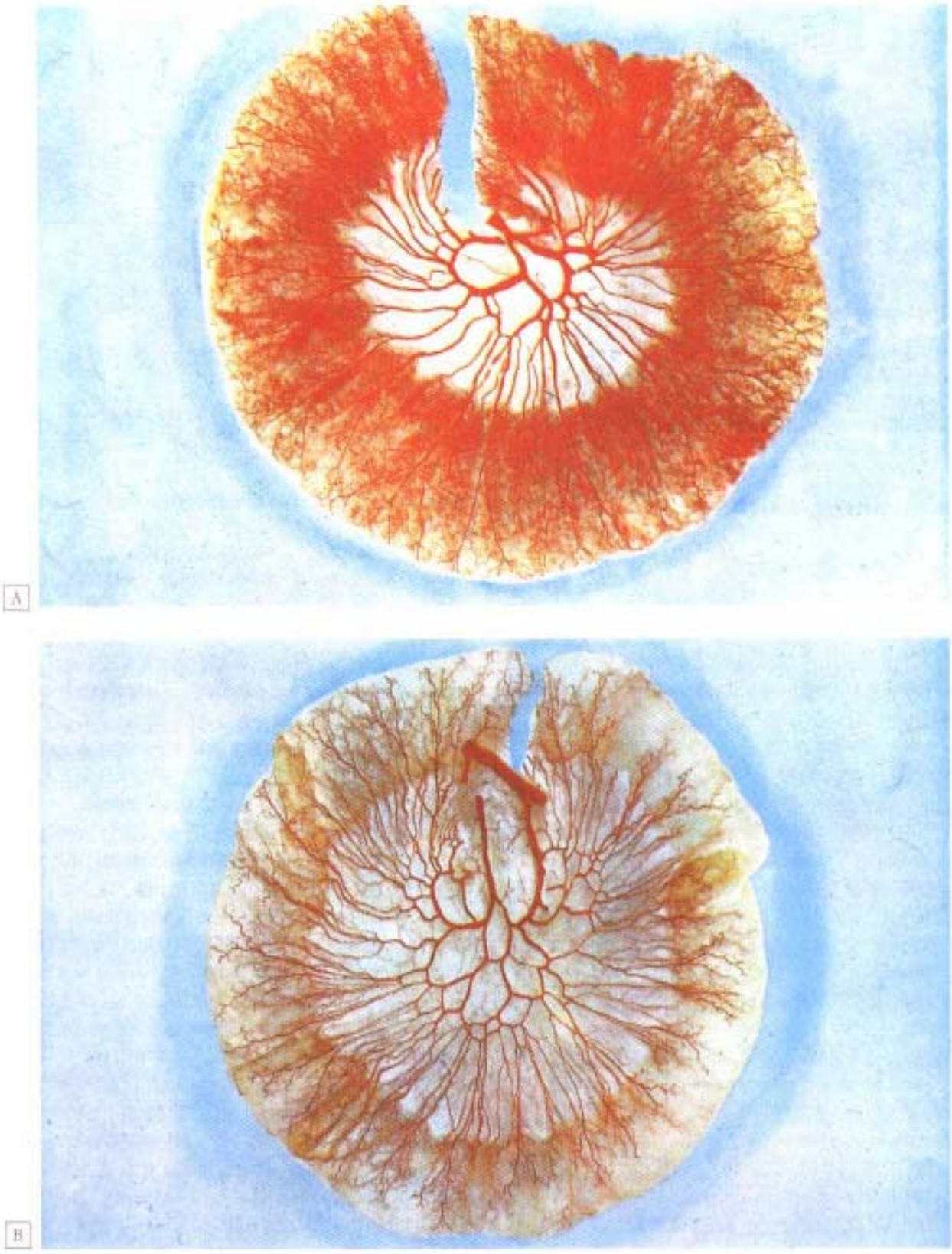

图 12.112 取自固定前作肠系膜上动脉红色乳胶灌注的尸体的空肠和回肠标本。随后进行脱水，苯和甲基水杨酸盐冲洗。最大的血管为肠系膜上动脉的空、回肠支，故此之间经血管弓吻合。空肠内血管弓数相对较少（1～3级），回肠内较多（5～6级）；从血管弓上发出直动脉走向肠壁，并分布到肠壁对侧。可见空肠壁血管稠密（伦敦Guy医院医学院解剖学系Michael C. F. Hutchinson准备标本，K. Fitzpatrick照相）。

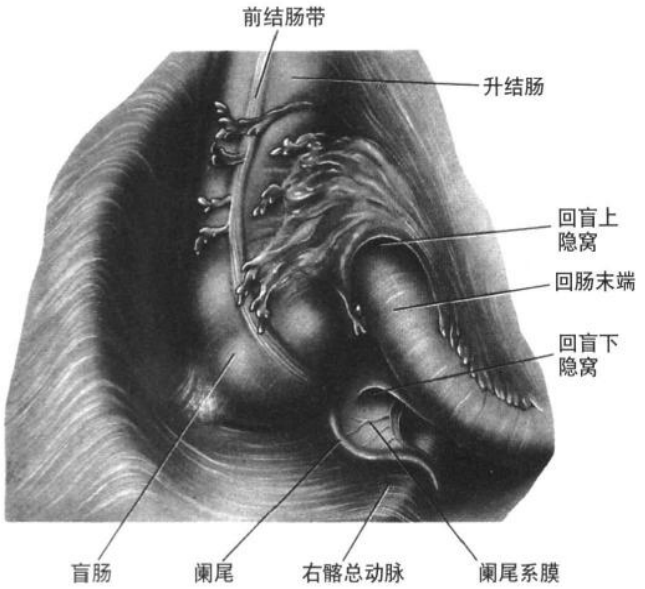

图12.113 回肠末端、盲肠和阑尾前面观。

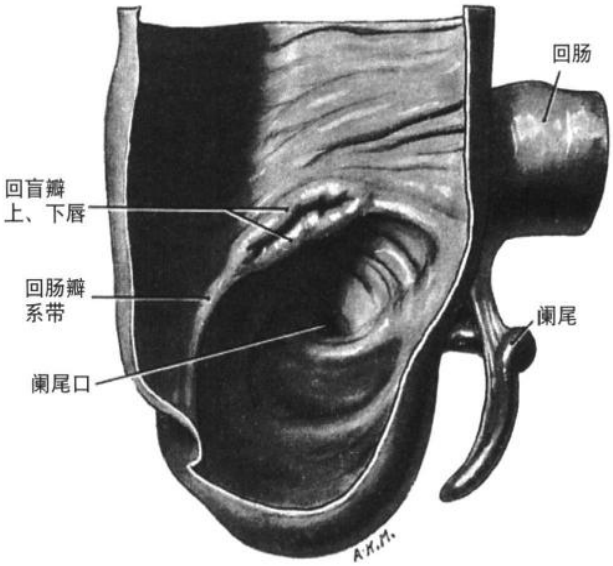

图12.114 盲肠内面和升结肠起始部，示回盲瓣（见正文讨论内容）。

大　肠

大肠（large intestine）：是从回肠末端至肛门的粗大肠管，长约1.5m。盲肠处的管径最大，向直肠方向逐渐变细，但在肛管上方直肠处有一膨大。大肠的主要功能为吸收水分和溶于水的物质。其结构、大小及排列方面与小肠有如下不同：

- 肠腔管径大
- 大部分位置固定
- 其纵肌层虽为完整的一层，但集聚增厚形成3条纵行的结肠带（taeniae coli）
- 由于结肠带短于肠管使结肠壁皱折形成结肠袋（sacculations），但这种解释不能使人完全信服。有关结肠袋的成因见本篇（Hamilton 1946，Pace 1968）。此外，在肠管游离面散在许多大小不等、形状不定的脂肪突起，称为肠脂垂（appendices epiploicae），但在盲肠、阑尾和直肠不存在。

大肠（图12.117，118）弯曲围绕着小肠袢，在右髂区起始部膨大的部分叫盲肠（caecum）。在盲肠的后内侧壁上有一游离细长的突起，叫阑尾（vermiform appendix）。自盲肠向上延续为结肠（colon），沿右腰区和右季肋区上升至肝下面，然后弯曲向左形成结肠右曲（right colic flexure）；继而形成突向前下方的弓形弯曲，横过腹部至左季肋区，叫横结肠（transrers colon）。在左季肋区，结肠再次弯曲向下形成结肠左曲（left colic flexure），继续经左腰区和左髂区下降至小骨盆腔，并作“乙”状弯曲，叫乙状结肠（sigmoid colon）（图12.119），沿小骨盆后壁延续为直肠（rectum）和肛管（anal canal）。

盲肠

盲肠（caecum）（图12.113，114）：位于右髂窝内，其体表投影位于右外侧线、结节间平面和腹股沟韧带三者围成的三角内。它是一大的盲管，在回肠开口水平与升结肠相连续。盲肠长约6cm，宽约7.5cm；在腹股沟韧带外侧半上方。盲肠后面有髂肌和腰大肌，彼此之间隔以髂筋膜和腹膜。盲肠后方为盲肠后隐窝（retrocaecal recess），阑尾常常位于该隐窝内。盲肠前方靠近腹前壁，当盲肠空虚时，与腹前壁之间可有大网膜和小肠袢插入。盲肠全部包绕在腹膜内，当盲肠上部后面被固定或被结缔组织连结在髂筋膜上，此处将无腹膜覆盖。一般情况下盲肠活动度较大，甚至可进入右腹股沟管形成斜疝。阑尾切除时，甚至可从腹腔内将盲肠提出。

盲肠变异　盲肠可分为4种类型（Treves 1885）。在胎儿早期盲肠很短，底部较宽呈圆锥形，尖朝向上内侧回盲连结处，随着胎儿的发育，盲肠的长度超过其宽度，形成一底部狭窄的长管状，但仍保持着倾斜位；随后远侧端生长停止，但近侧部继续增宽，因此出生时一狭窄的阑尾从圆锥形盲肠的尖端伸出。这种盲肠叫做婴儿型，持续终生，约占2%，Treves称其为第一型。在该型，3条结肠带起自阑尾根部（见本篇），三者之间的距离相等。第二型为方形盲肠，由于前结肠带两侧的结肠袋生长过快而变为方形，两侧的结肠袋大小相等，阑尾起自结肠袋之间的凹陷而不是圆锥的尖。这种类型约为3%。第三型为人类的正常型盲肠，两侧结肠袋生长速度不同，右侧生长较快，形成一新的“尖”，原始的有阑尾附着的尖被推向回盲结合处，结肠带仍起自阑尾根部，但三者之间的距离不等，这种类型约占90%。第四型仅仅是第三型的扩大，右侧结肠袋进一步生长，左侧结肠袋萎缩，因此原始的盲肠尖仍然转向内。这种类型约占4%。最近对82例男性和44例女性的研究（Pavlov 和Pétrov 1968）发现第三型约占78%，称为壶腹型（ampullary），婴儿型的约占13%，又叫漏斗型，9%的为中间型。女性盲肠可活动的占20%（Balthazar和Gade 1976）。

回盲瓣

回肠开口于盲肠与结肠交界处的大肠后内侧面（图12.114）。开口处的体表标志为右外侧线与结节间平面相交处，其下方2cm为阑尾在盲肠的开口部位。回盲口处有一瓣膜叫回盲瓣（ileocaecal valve），为一对突向大肠肠腔的粘膜皱襞（Decarvalho等1987），呈半月形。上方的皱襞近于水平位，附着于回肠与结肠的交接线上，称为上唇；下方的皱襞较长而凹陷，附着于回肠与盲肠的交接线上，称为下唇。上、下唇的前后端相互结合并分别向前后延伸形成一膜性嵴，叫回盲瓣系带（frenula of valve）。回盲口的前端或左端是圆的，后端或右端是尖而狭窄。在自然状态下，瓣膜上、下唇呈一较厚的皱襞突入盲肠腔内，开口看起来像一条卵圆形的裂隙。回肠末端的环层肌和纵层肌延续至回盲瓣形成括约肌。但在活体上直接观察回盲瓣却不能完全证实上述描述（Rosenberg和DiDio 1969）。在9例切除的盲肠标本中，回肠末端呈乳头状突入盲肠。放射学的研究也否认在回盲结合处有一有效的回盲瓣。

在结肠的各个部位已观察到有增厚的环层肌，也被描述成括约肌（DiDio和Anderson 1968、Rosenberg和DiDio 1969）。这些增厚的环层肌的括约功能仍待证实。

回盲瓣的边缘是由肠粘膜与回肠末端的环层肌重叠而成。纵层肌纤维进入瓣膜时也与粘膜发生重叠（Jit和Singh 1956），但表浅的肌纤维和腹膜还是从小肠直接延续至大肠。回盲瓣的回肠面有绒毛覆盖，并有小肠粘膜的结构；其盲肠面没有绒毛，但有一些特有的管状腺开口于结肠粘膜。一般认为回盲瓣不只是防止盲肠内容物返流入回肠，而且通过其括约作用控制回肠内的内容物进入盲肠。回盲瓣受交感神经支配。当食物进入胃内，反射性的引起小肠收缩，驱使回肠内容物进入大肠（胃－回肠反射）。

阑尾

阑尾（vermiform appendix）（图12.113～116）：是一蚓状的细管，自盲肠后内侧壁延伸出，位于回肠末端下方2cm处。其位置有如下几种（图12.115）：

- 盲肠后位和结肠后位（retrocaecal and retrocolic），位于盲肠后方和升结肠下部的后方。
- 盆位（pelvic），垂向小骨盆边缘，在女性靠近右输卵管和卵巢。
- 盲肠下位（subcaecal），位于盲肠下方。
- 回肠前位，位于回肠末端前方，可与腹前壁接触。
- 回肠后位，位于回肠末端后方。

Wakeley 1933年对1万例阑尾进行了调查，结果发现盲肠后位和结肠后位者占65.28%，盆位者占31.10%，盲肠下位者占2.26%，回肠前位者占1.0%，回肠后位者占0.4%。此后的解剖学和外科学资料与上述的传统研究相比有较大的差别。Buschard和Kjaeldgaard（1973）报告了一组尸解资料（234例），并与自1885～1973年的几组资料进行了比较，Wakeley的研究仍然是例数最多的一组。他们把所有阑尾的位置分为

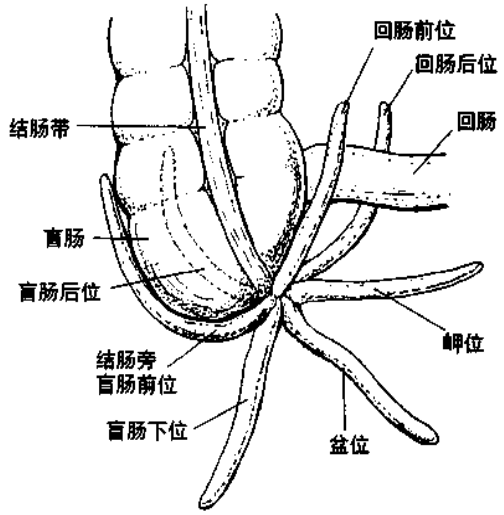

图12.115 外科手术或尸体解剖常见阑尾位置示意图。

前位（盆位和回盲前位）和后位（盲肠后位和盲肠下位）。在引用的11组资料中，除3组外，均为前位阑尾者占多数。但他们所研究的丹麦人中，后位阑尾占多数，这与Wakeley的研究结果相一致。Collins（1932）在第2组材料最多的研究中（4680例）发现，其结果与Wakeley相反，认为前位占78.5%，后位为21.5%，而Wakeley的结果为前位32.4%，后位67.6%。在这些不同的报道中，使这些统计数字的价值尚不能确定。上述差别的出现，可能观察的标准不同，或存在人种方面的差异，直至今日尚无定论。

阑尾根部的体表投影（surface marking）为连接右髂前上棘与脐连线的中、外1/3相交处（McBurney点）。但这仅仅是外科学上比较接近的位置，事实上尚有一定差距。在升结肠和盲肠上的3条结肠带汇聚到阑尾根部，并与肠壁的纵肌相融合。前结肠带更明显，可沿该结肠带追踪至阑尾根部，作为寻找阑尾根部的依据。阑尾长2～20cm，平均长度为9cm。儿童较长，中年以后逐渐萎缩。阑尾由阑尾系膜（mesoappendix）连结于回肠系膜的下部，呈三角形，沿阑尾全长至阑尾尖。

阑尾动脉（appendicular artery）是回结肠动脉的分支，在回肠末端后方进入阑尾系膜，沿其游离缘直至阑尾尖。在阑尾根部发出一返支与盲肠后动脉的分支形成吻合，有时这一吻合较粗大。阑尾动脉与阑尾根部之间有一短的距离，但在阑尾末端却紧贴在阑尾壁上，阑尾炎时可发生栓塞，引起阑尾末端坏疽。阑尾动脉的来源亦不恒定，常见有阑尾副动脉。80%以上的个体常见有2条以上的阑尾动脉（Solanke 1968）。

阑尾管腔较小，开口于盲肠。其开口位于回盲口的下方稍偏后，有时被一半月形的皱襞所围绕，形成一瓣膜。10岁以后管腔可部分或全部闭塞。根据其丰富的血运及组织学的特点，阑尾可能是一个具有特殊功能的器官，而不单纯是一个退化的或遗留的结构。从生物进化的观点，与猴子相比人类和类人猿的盲肠和阑尾出现较晚。Scott已于1980年对灵长类的阑尾进行过比较研究。

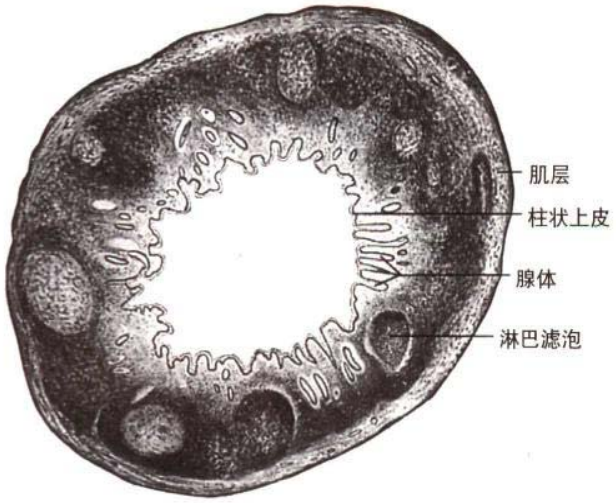

图 12.116 人阑尾横切面。× 20

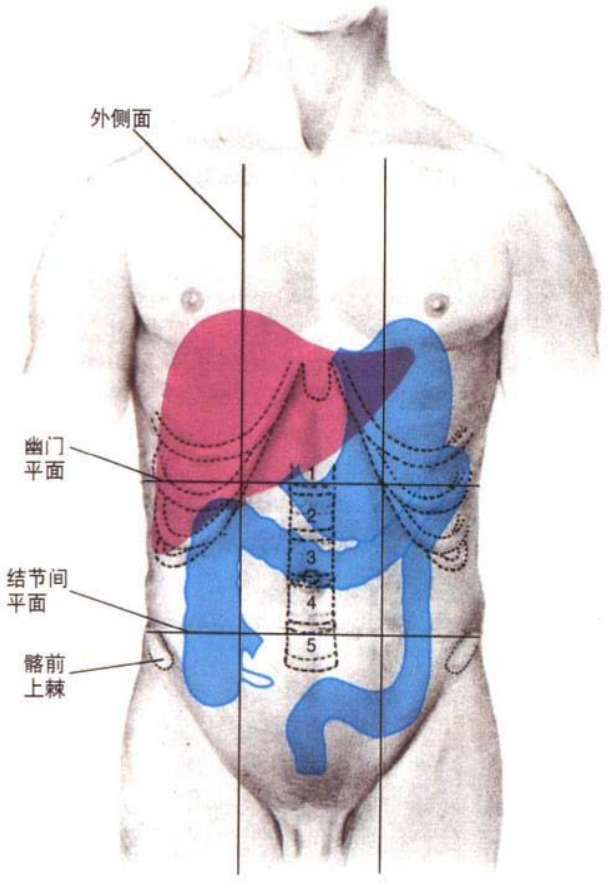

图 12.117 胃、肝和结肠的体表投影。腰椎体和椎间盘、下部肋骨、剑突和部分髂嵴用虚线表示。

阑尾的微细结构 阑尾壁的层次与其他大肠基本相同。除了肠系膜附着处外完全被浆膜覆盖，间皮下为结缔组织。纵行肌纤维形成一完整的均匀厚层，但有小范围例外，其浆膜与粘膜下层直接相贴，肌层缺如。阑尾根部纵行肌增厚，与盲肠和结肠的结肠带相延续。环行肌纤维形成一厚层，与纵行肌之间隔以结缔组织。粘膜下层发育很好，含有丰富的淋巴组织（淋巴小结和弥散淋巴组织），致使粘膜内突，管腔窄而不规则。粘膜覆盖柱状上皮细胞和胞体较小的抗原转运M细胞（Owen和Nemanic 1978）。肠腺（隐窝，与结肠类似）少，深深穿入淋巴组织中（图12.116）。正常人阑尾的淋巴组织主要位于固有层并延伸入粘膜下层，淋巴小结和小结旁区分别含有B淋巴细胞和T淋巴细胞（见第9篇）；上皮细胞之间也可见淋巴细胞群，有些可分化为浆细胞（Gorgollón 1978）。固有层内的淋巴组织含有许多浆细胞，淋巴细胞、嗜酸性粒细胞和其他白细胞，肥大细胞和巨噬细胞包埋在纤维细胞网中。粘膜下淋巴小结的结构类似于其他肠管相关淋巴组织（见第9篇；Kaiserling等1974）。淋巴组织可对抗局部感染。人们认为这些淋巴结构可能是鸟类腔上囊的同源结构，与特异性淋巴细胞的分化有关。但是，实验结果对这一观点有争议（见第9篇）。许多哺乳类，尤其是草食动物，盲肠和阑尾相当大，是一个由共生细菌构成的非常重要的纤维素的消化部位。

结肠

结肠（colon）（图12.117，118，123）：可分为4部分，即升结肠、横结肠、降结肠和乙状结肠。

升结肠(ascending colon) 长约15cm，管腔较盲肠细，沿右腰区上升至肝右叶下面并在肝下面形成一浅的压迹；在此处转向左前下方移行于横结肠。在移行处形成一弯曲称为结肠右曲（right colic flexure）（图12.95）。升结肠的体表投影位于下方的结节间平面与上方的肋下平面和幽门平面中点之间，右外侧面的右侧（图12.117）。除其后面由疏松结缔组织连于髂筋膜、髂腰韧带、腰方肌、腹横筋膜以及右肾下外侧部前面的肾周围筋膜之外，其余部分均有腹膜覆盖。其后方有股外侧皮神经，第4腰动脉，有时有髂腹股沟神经和髂腹下神经。升结肠偶尔可见有一明显的但很短的系膜。在对100例个体的研究中发现：52%的人既无升结肠系膜也无降结肠系膜，14%的人二者均有系膜，12%的人只有升结肠系膜，22%的人只有降结肠系膜（Treves 1885）。升结肠前面与回肠袢、大网膜和腹前壁相邻。

结肠右曲（right colic flexure） 位于升结肠和横结肠之间。其上方和前外侧为肝右叶，前内侧为十二指肠降部和胆囊底；后方是右肾前面的下外侧部。结肠右曲的后面无腹膜覆盖，直接与肾筋膜相邻。该弯曲的曲度较结肠左曲小。

横结肠（transverse colon）（图12.88，89，11，118） 长约50cm，在右季肋区起自结肠右曲。开始先行向左下前方，然后逐渐走向左上后方，形成一突向下的弓形弯曲，延伸至左季肋区。在脾门下方再从后向前转向下，形成结肠左曲（left colic flexure）。横结肠的体表投影（图12.117）：从右外侧面右侧的一点和肋下平面与幽门平面之间的中点开始至脐，然

图12.118 钡灌肠后腹部X线照片。钡充满整个大肠直至盲肠和回盲瓣。(1)盲肠、(2)结肠右曲或肝曲较结肠左曲偏低。(3)结肠左曲或脾曲、(4)乙状结肠、(5)结肠大部可见结肠袋。

后向左上方至左外侧面与幽门平面交点的上外侧。其准确投影的确定比较困难，即是在同一个体也会有较大的变化。横结肠常位于脐区下部或腹下区的上部，成"V"字形下降，有时可达髂嵴水平（见本篇）。X线下，对1000例站立的青年人进行检查，发现横结肠的位置变化较大，最低可达盆腔。同一个体在直立位与仰卧位时可相差17cm（Moody 1927）。

横结肠右端后面无腹膜，由疏松结缔组织连于十二指肠降部和胰头的前面，从胰头处开始至结肠左曲完全由腹膜包绕，形成横结肠系膜（transvers mesocolon），连于胰体前缘。横结肠上方为肝和胆囊以及胃大弯和脾的外侧端，下方为小肠，前面为大网膜的后两层，后面为十二指肠降部、胰头、肠系膜上端、十二指肠空肠曲和空、回肠袢。

结肠左曲（left colic flexure）（图12.96） 为横结肠与降结肠之间的连接处，位于左季肋区。上方与脾下部及胰尾相邻，内侧与左肾前面相接触。由于横结肠急转弯形成结肠左曲，因此其左端往往遮盖降结肠前面。结肠左曲的位置较右曲略高且更贴近腹后壁，在第10、11肋的水平由膈结肠韧带（phrenicocolic ligament）连于膈，该韧带位于脾前外侧的下方（见本篇）。

降结肠（descending colon）（图12.96） 长约25cm，沿左季肋区和左腰区下降，开始沿左肾外侧缘下部下行，然后经腰大肌和腰方肌之间的夹角下降至髂嵴，在髂肌和腰大肌前面向内下方弯曲，在小骨盆入口处与乙状结肠相连。有时降结肠在髂嵴处与乙状结肠相延续，位于髂嵴与小骨盆入口之间的部分称作髂结肠（iliac co-lon）。降结肠的体表投影位于左外侧面的外侧，从幽门平面与左外侧面相交处的左侧稍上方至腹股沟韧带（图12.117）。除降结肠的后面由疏松结缔组织连于左肾下外侧面的肾筋膜、腹横筋膜、腰方肌、髂肌和腰大肌之间，其余全部由腹膜覆盖（图12.96）。降结肠后面有：肋下血管和神经、髂腹下和髂腹股沟神经、第4腰动脉、股外侧皮神经、股神经和生殖股神经、睾丸（卵巢）血管和髂外动脉。降结肠与升结肠相比管腔较小，位置更深，后面有腹膜覆盖的比例更高（见本篇）。除下部外，其前面为空肠袢。当腹肌松弛时，下部可触摸到。

乙状结肠（sigmoid colon）（图12.119） 也叫盆结肠（pelvic colon），始于小骨盆上口，与降结肠相连续，弯曲成"乙"字形，长约40cm。正常状态下，乙状结肠位于小骨盆内，开始沿小骨盆左侧壁下降，然后在男性跨过直肠与膀胱之间，在女性跨过直肠与子宫之间，可达右侧盆壁。最后向

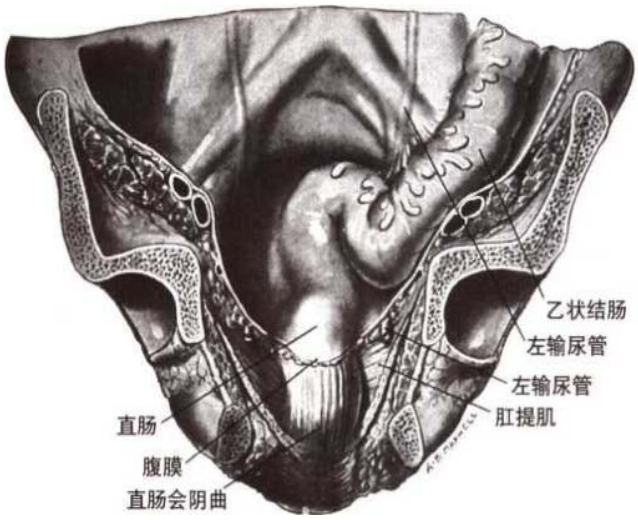

图 12.119 盆腔冠状切面。示直肠前面观。

后至第 3 骶椎中部向前下方弯曲延续为直肠。乙状结肠完全被腹膜包绕，并形成乙状结肠系膜（sigmoid mesocolon）（见本篇）。该系膜从中间开始逐渐变短，至乙状结肠末端消失。乙状结肠与降结肠和直肠的连接处是固定的，不能移动，但乙状结肠中段的活动度较大。

乙状结肠的周围关系：乙状结肠空虚时，前方常被小肠袢遮盖。当充盈并扩张时，可直接与腹前壁相接，或可伸入小肠袢之间。其外侧为左髂外血管、闭孔神经、卵巢或输精管和骨盆外侧壁；后方为左髂内血管、输尿管、梨状肌和骶丛；下方，女性为子宫和膀胱，男性为膀胱；上方右侧与回肠末端的肠袢相邻。

乙状结肠的位置和形态变化较大，决定于：

- 本身的长度。
- 系膜的长度和活动度。
- 充盈扩张的程度（当充盈扩张时可进入腹腔，排空时再回到盆腔。
- 直肠、膀胱和子宫的状态（当上述器官扩张时，乙状结肠位置升高，空虚时再回到原位）。Lisowski（1969）注意到了乙状结肠的种族差异。某些人种，特别是埃塞俄比亚人，其盆上部的弯曲出现率较高。因此，可能是造成乙状结肠扭转发生率较高的原因。

直肠

直肠（rectum）（图 12.119，120，121）：在第 3 骶椎处与乙状结肠相延续，二者之间的连接处为乙状结肠系膜的下端。直肠沿骶尾骨的凹面下降，形成一突向后方的弯曲，叫做直肠骶曲（sacral fexure）。进一步下行绕过尾骨尖，向后下方，穿过盆膈移行于肛管（见第 7 篇）。直肠与肛管的连结处（anorectal junction）位于尾骨尖前方稍下 2～3cm（男性正对前列腺尖）。此处，肛管自直肠下端向后下方走行并形成一弯曲，叫直肠会阴曲（perineal flexure）。另外直肠在额状面上还偏离中线，形成 3 个侧曲：上方的侧曲突向右，中间



图 12.120 切除骶骨下部和尾骨。示直肠后面，可见直肠上动脉（红色）和直肠旁窝的腹膜（蓝色）。

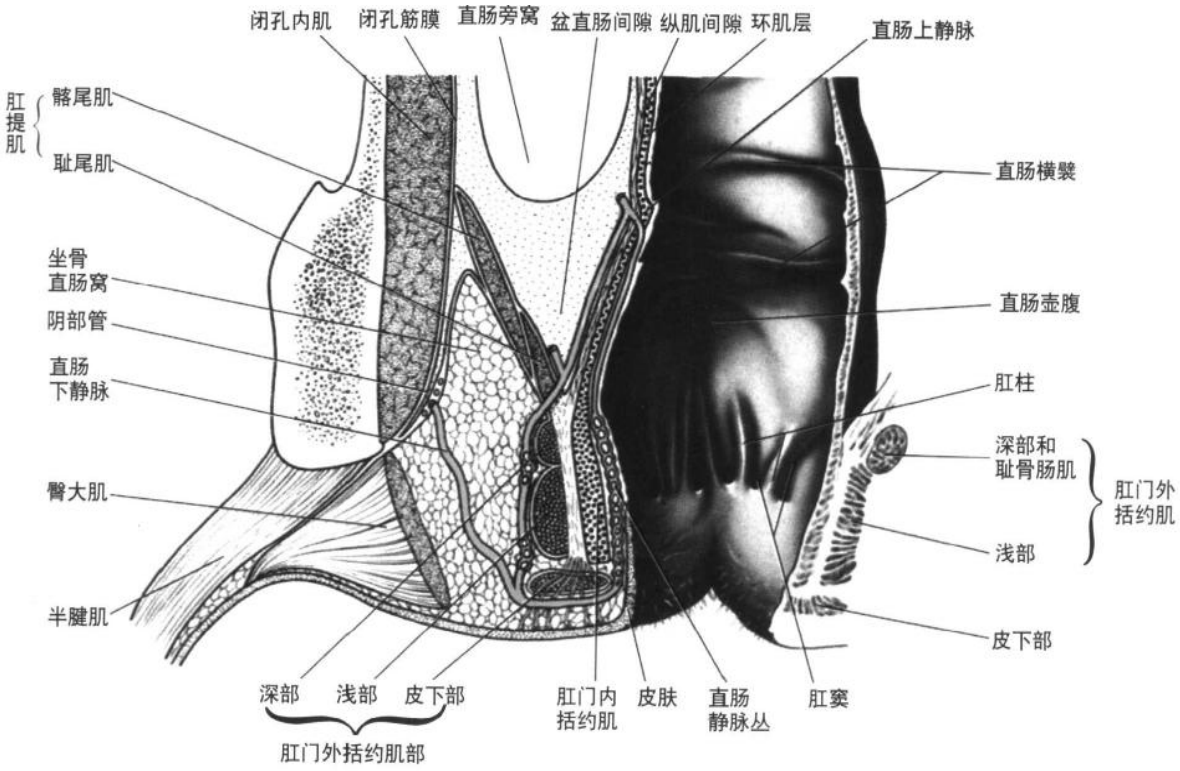

图12.121 直肠、肛管及其周围结构冠状切面图（根据Rauber-Kopsch, Lehrbuch und Atlas der Antatomie des Menschen, 1919改制），在坐骨直肠窝（坐骨肛门窝）外侧壁内可见横断的阴部内血管、阴茎背神经和会阴神经，它们穿阴部管。

的突向左，最后一个侧曲突向右。但直肠的上下两端处于正中平面上。

直肠长约12cm，管腔口径与乙状结肠相同（空虚时约4cm）。其下部膨大，称作直肠壶腹（rectal ampulla），与乙状结肠不同的是，直肠没有结肠袋、肠脂垂和系膜。结肠带在直肠与乙状结肠连接处的上方5cm处，形成2条肌性带，沿直肠前后壁内下降。直肠只有上2/3的前面、两侧及下部的前面有腹膜覆盖。腹膜自直肠返折至膀胱（男性），形成直肠膀胱陷凹；在女性，返折至阴道后壁，向上覆盖子宫表面，形成直肠子宫陷凹。腹膜这一返折的位置，男性较女性高。直肠膀胱陷凹离肛门7.5cm，而直肠子宫陷凹离肛门5.5cm。在男性胎儿，腹膜延续到直肠前面，直至前列腺下界（见第14篇）。在乙状结肠，腹膜被纤维结缔组织紧紧地连结于肌层；但在直肠，腹膜与直肠之间充满了脂肪结缔组织，便于直肠扩张。

直肠空虚时，其下部的粘膜出现数条纵行皱襞，当直肠扩张时便消失。直肠内有半月形的直肠横襞或水平襞（transverse folds或horizontal folds），在直肠扩张时最明显。Jit（1961）描述了两种直肠横襞。一种由粘膜、环层肌和部分纵层肌组成；其中纵层肌发育良好，在肠壁表面，相当于直肠横襞处可出现明显的凹沟。另一种缺乏纵层肌，因而在肠管外表面无明显标记。直肠横襞数目不一，一般为3个。上面的一个靠近直肠起始部，可在肠壁的左侧或右侧；偶尔可环绕直肠一周，这种情况下，肠腔可不同程度的被缩窄。中间的直肠横襞最大，位置也最恒定，恰位于直肠壶腹的上方，从直肠前壁和右侧壁突向肠腔，正好位于直肠会阴曲的前方。该横襞内环层肌比较发达。最下方的一个位置不恒定，一般多位于直肠左侧壁，距中横襞约2.5cm。有时可出现第4个横襞，在直肠左壁，中间横襞上方2.5cm处。

Paterson（1912）认为：从功能上直肠可分为两部分，即直肠中横襞以上的部分和以下的部分。上部可存贮粪便，能自由地向腹膜腔内扩张；下部狭窄，包绕在一个由较致密的腹膜外组织构成的管内，除排便时有粪便，正常情况下是空虚的。但在慢性便秘患者或死者亦可有粪便（直肠中横襞以上的部分由后肠发生而成，以下的部分，包括肛管上部来自泄殖肠）。O'Beirne（1833）和Hurst（1919）认为乙状结肠主要是储存粪便，而正常情况下直肠是空虚的，当粪便进入直肠便可刺激直肠引起排便，直肠和肛管的实验性扩张可产生便意，引起肛门括约肌舒张（Denny-Brown和Robertson 1935）。

直肠的毗邻 直肠后方正中面上有下3块骶椎、尾骨、奇神经节及直肠上血管的分支和属支。直肠的两侧，特别是左侧有梨状肌、下3对骶神经和尾神经的前支、交感干、下部的骶外侧血管、尾骨肌和肛提肌。直肠沿两侧的骶前孔被纤维结缔组织固定于骶骨上。纤维结缔组织内有从第2～4骶神经前支来的骶神经和盆内脏神经、参与直肠壁上的盆丛的组成；另外还有直肠上血管的分支和属支、淋巴管、淋巴结和疏松的腹膜外脂肪组织。在男性，在腹膜返折线以上，直肠前方有膀胱底和精囊的上部、直肠膀胱陷凹及伸入其内的回

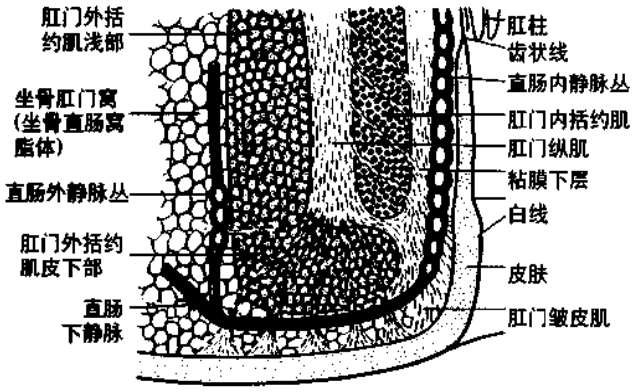

图 12.122 图 12.121 部分放大，显示详细情况。

肠末端的肠袢和乙状结肠；在返折线以下有膀胱底和精囊的下部、输精管、输尿管盆部和前列腺。在女性，在腹膜返折线以上有子宫、阴道上部、直肠子宫陷凹及伸入其内的回肠末端的肠袢和乙状结肠；在返折线以下有阴道下部。直肠的外侧，上部与直肠旁窝及窝内的乙状结肠和回肠末端相邻；腹膜返折线以下，直肠外侧为盆交感神经丛、尾骨肌、肛提肌和直肠上血管的分支及属支。

肛管

肛管（anal canal）（图 12.121～123）（Milligan 等 1937; Gabriel 1945;Wilde 1949;Goligher 等 1955; Fowler 1957）始于直肠壶腹突然变窄处，向下后行，直至肛门（图 12.121,122）。成人肛管长约 4cm，其前壁比后壁稍短。当排空时，其腔呈前后向或三向辐射状纵裂缝。后面是密集的纤维肌组织，称肛尾韧带（anococcygeal ligament），把肛管与尾骨尖分开，前面是会阴体（见第 7 篇），由此将肛管与尿道膜部、阴茎球或阴道下部分开。侧面是坐骨直肠窝。沿肛管全长由括约肌围绕，非排便时使肛管闭合。

肛管的粘膜上皮 肛管的粘膜上皮不完全相同。直肠下段的粘膜显淡粉红色，半透明，透过粘膜，血管的分布清楚可见。肛管上 1/2（15mm）段也衬以粘膜，由于深层的内直肠静脉丛的存在而显深紫红色。肛管上段的上皮与直肠者相同，为单层柱状上皮，部分为分泌细胞，其他为吸收细胞，伴有许多管状腺或隐窝。肛管下半段为肛周表皮，属非角化的复层扁平上皮（Walls 1958）。这一部分肛管有 6～10 条垂直皱襞，即肛柱（anal column），儿童时期更清楚，成年人则不明显（图 12.121）。有的肛柱内有直肠上动脉和静脉形成的末端分支，这些分支在管壁左外、右后和右前 3 个象限最大。如果这 3 个部位的静脉分支扩张，则形成原发性内痔。肛柱下端之间有小的新月形皱襞，称肛瓣（anal valve），每个肛瓣上方有一个小的凹陷，称肛窦（anal sinus）。后部最深的肛窦内可能因粪便滞留而感染，形成肛管壁脓肿。肛瓣也可被硬粪块撕裂形成肛裂（见后）。肛瓣沿齿状线（pectinate line）排列，与肛门内括约肌中部相对，一般认为齿状线是胚胎早期肛膜（anal membrane）的位置，系内胚层（泄殖腔的）与肛管外胚层（原肛的）的交界线。肛瓣边缘可见小的上皮乳头，可能是肛膜的遗迹。但是有人认为外胚层与内胚层交界线可能在肛梳下缘（Johnson 1914）。

肛管延伸到肛瓣下约 15mm，作为过渡带（transitional zone）或肛梳（pecten），此处的上皮是非角化的复层扁平上皮，厚度介于肛管上段粘膜上皮和末端表皮之间，后者有汗腺。过度带深层有内直肠静脉丛，故显亮蓝色。其粘膜下层是致密结缔组织，不同于肛管上半段的疏松结缔组织，提示有坚固的支持和固着作用。过渡带下端为一窄而蜿蜒走行的带，称白线（white line），也叫希耳顿白线（white line of Hilton）。生活状态下，该线显蓝粉红色，不容易发现（Ewing 1954）。该线位于外括约肌皮下部分与内括约肌下缘之间的水平，肛诊时可触知此处为肛门括约肌间沟（anal intersphincteric groove）。白线之下，肛管最后的 8mm 左右被真正的皮肤覆盖，呈暗白色或棕色，含汗腺和皮脂腺。如上所述，上皮差异颇大，甚至彼此交错，致使界限不清。

肛窦附近，肛腺（Fowler 1957;McColl 1967）向上或向下延伸入粘膜下层，偶尔深深穿入括约肌。每一肛腺含 1～6 个螺旋形或直形腺管，有时有分支，由 2～3 层粘液分泌细胞围成。腺导管由复层柱状上皮围成，开口于小的肛门陷凹（anal crypt）。腺周围是类似于淋巴小结的淋巴细胞团和很厚的粘膜下平滑肌。如果导管末端不通，分泌物可集聚而形成一包囊。腺有时因感染而形成脓肿或瘘管，数目和深度差别很大，甚至扩散到肛管直肠交界以上的粘膜下层。关于该处的比较解剖学和病理的详细描述参见 McColl（1967）。在这一研究中检查了 50 例正常肛管，半数受检者的肛腺通过内括约肌。McColl 认为，人的这些腺与某些哺乳动物的肛门臭腺（anal scent gland）并非同源。

肛门肌

肛门壁由复杂的括约肌围成，除了排便时开放外，其它时间均使肛管紧闭。肛门肌（图 12.121,122）可区分为内、外括约肌和作为肛提肌一部分的耻骨直肠肌（见第 7 篇），也有纵行肌，构成纵肌层。

肛门内括约肌 肛门内括约肌（internal sphincter）是一厚的（厚约 5～8mm）环行平滑肌管，其厚度与直肠肌层相同。环绕肛管上 3/4（30mm）段，从肛门直肠界向下延伸到白线，故白线是肛门内括约肌的下界标志。

肛门外括约肌 肛门外括约肌（external sphincter）是一骨骼肌管，位于肛管肌层外，围绕整个肛管（图 12.121）。通常认为由三部分组成，由上到下分别为深部、浅部和皮下部。但是，三者之间不存在清楚的分隔（Goligher 等 1955）。根据 Oh 和 Kark（1972）、Wendell-Smith 和 Wilson（1991）的报道，女性的肛门外括约肌前部形成一肌束，汇入会阴体。这里将根据传统说法进行叙述。

深部 深部（deep part）是一厚的环形带，环绕内括约肌上部，其深层纤维与耻骨直肠肌混合而不能分隔（见第 7

篇)；肛管前面的许多纤维交叉进入会阴浅横肌，女性特别明显。有些后部纤维通常附于肛尾缝（anococcygeal raphe）。

浅部 表浅部（superficial part）位于皮下部之上，环绕内括约肌下部。从上面观察呈椭圆形，在前面附着会阴体，后面通过中间肛尾缝附于尾骨（最下节段的后表面）。这是外括约肌附着于骨的惟一部分。

皮下部 皮下部（subcutaneous part）是一扁带，约15mm宽，围绕下端肛管。水平排列在内括约肌下缘和外括约肌的表浅部的下方，在肛门口处和白线下方位于皮肤深层。前面少数纤维汇入会阴体或会阴浅横肌，后面有些纤维通常附着于肛尾韧带。

肌纤维类型 组织化学显示，外括约肌主要为Ⅰ型（慢缩）骨骼肌纤维，非常适合长时间收缩（见第7篇）。但是，在儿童中有比较多的快缩（Ⅱ型）纤维（Lierse等1993）。

耻骨直肠肌 耻骨直肠肌（puborectalis）是肛提肌（骨骼肌）最中间的一条肌纤维带，从后面环绕肛管直肠联合，向前悬吊在耻骨上，其中有些纤维与深部的外括约肌相混，而另外有些纤维与肛管纵肌（平滑肌）混合形成联合纵膜（见下文）。有些纤维从肛管直肠联合前面穿过，但相对很少，故环绕肛管直肠的肌环前部比后部薄。

联合纵膜 联合纵膜（conjoint longitudinal coat） 是围绕肛管的纤维肌层，位于内、外括约肌之间，在肛管直肠联合处由肛提肌的耻骨尾骨纤维与直肠肌层的纵行肌纤维融合而成（图12.122）。其远端弹性纤维增加，在白线处分为9－12个环形隔，呈放射状向周围散开，主要通过外括约肌的皮下部分，附着于肛周皮肤的真皮。这些隔的主要成分是弹性纤维，最外周的隔从外括约肌的皮下部与表浅部之间延伸入坐骨直肠脂肪。大部分肛旁中央隔通过内括约肌与外括约肌皮下部之间，在白线处抵达肛管壁内成为肛管肌间隔（anal intermuscular septum），产生一肛门括约肌间沟（intersphincteric groove）。但是，Wilde（1949），Goligher等（1955）和Fowler（1957）认为，这一部位的纵行纤维与穿入外括约肌皮下部的那些纤维比较，其数目以致常被忽略。使该沟得以维持的是其上面的内括约肌和下面的外括约肌的皮下部以及后者的收缩。

肛管的其他纤维肌性结构 肛管肛窦下段的粘膜下层由平滑肌、弹性纤维和胶原性结缔组织构成，主要来自联合纵膜，在内括约肌束之间向内下降（图12.121,122）。有些纤维束向外翻转，绕内括约肌下缘重新汇入纵行纤维。但是，大部分纤维继续向下向内斜行，然后从表浅部进入外括约肌的皮下部，从白线处绕过肛管插入真皮。这些附着使局部起皱，是肛门皱皮肌（corrugator cutis ani muscle）命名的来历。但是，它是否真是肌肉尚有些争论。Wilde（1949）认为只是些弹性纤维。然而Goligher等（1955）提出，其中有平滑肌纤维。Fowler（1957）报道，此处未发现平滑肌纤维，肛周皮肤起皱是肛提肌和外括约肌皮下部共同作用的结果。

放射状弹性隔膜末端呈网状，把外括约肌皮下部和皮肤之间的狭缝分割为密集的蜂窝样。此处脓肿和瘀血可引起剧烈疼痛，外直肠静脉丛破裂出血也局限于此处（见第8篇）。

肛管粘膜肌已如上述，紧靠齿状线上缘，可能延伸到该线以下（Jit 1974）。

肛肌在肛门闭合时的活动 除了大便期间，肛门内、外括约肌的正常张力使肛管和肛门处于闭合状态。当腹内压升高时，例如，用力吸气、肌紧张、咳嗽、分娩等可使其收缩加强。

外括约肌能随意收缩，使肛门关闭更紧。在肛门闭合时，外括约肌的作用可能比内括约肌更有效，内括约肌不可能使肛门完全紧闭（Lestar等1992）。耻骨直肠肌围绕深层括约肌的后部形成一吊带，向前牵拉肛管上部形成肛管直肠角，这样有助于肛门闭合。

静息状态时，肛门括约肌以15次／分的频率进行周期性收缩，伴有几个逆向蠕动，可能有助于防漏和使粪块返回直肠。

排便 排便（defaecation）期间，骨盆底的肌肉发生一系列协调动作，包括内、外括约肌，肛提肌和其他肛周肌（Wendell-Smith和Wilson 1991）。近年来，人们利用包括放射检查、超声检查和磁共振检查对这些问题进行了研究（Kruyt等1991）。

排便前，肠蠕动使粪便从结肠进入直肠，随之开始有便意。每次排便，远至结肠脾曲内的粪便可进入直肠。当排便开始时，由于通常向前牵拉的坐骨直肠吊带（见第7篇）松弛，肛管直肠角变钝或消失，这有利于粪便进入肛管。排便时的蹲位也有助于减少肛管直肠角。骨盆底的肌肉，包括外括约肌，也松弛，故骨盆底轻度下降。前腹壁肌肉和膈收缩以增加腹内压，内、外肛门括约肌随之松弛。同时，由于联合纵膜中的纵行肌收缩和相关弹性组织的反弹力，肛管缩短并变宽（Shafik 1986）。由于缩短，肛管末端外翻，致使大便高峰期间，内括约肌下缘和括约肌间沟位于肛门口。这时，外括约肌皮下部也向外呈放射状至肛门口，肛管内表面也外翻，所以，白线以下的上皮也外露于身体表面。

排便结束时，外、内括约肌、耻骨坐骨肌又收缩（关闭反射），上述活动逆转，肛管恢复最初长度和形态，肛管直肠角恢复，肛门口关闭。

肛肌的神经支配 内括约肌（internal sphincter）接受自主神经支配。交感神经纤维来自直肠上动脉周围和下腹部的神经丛；副交感神经纤维来自盆腔内脏神经（S2,3,4）（参见第8篇）。

支配外括约肌（external sphincter）的运动神经纤维来自阴部神经（S2,3）的下直肠分支和第4骶神经（S4）（见第8篇）的会阴分支。耻骨直肠肌与肛提肌的其余部分有相同的神经支配，即来自第4骶神经和阴部神经（S2,3,4）下直肠支的躯体运动纤维。

联合纵膜来自直肠平滑肌和括约肌，也由这些结构的神经支配。

这些复杂的活动所需要的肌肉协调依赖于有关反射调节，内括约肌的平滑肌通过肠丛和相关的自主和内脏感觉神经完成；外括约肌的骨骼肌、耻骨直肠肌和有关的会阴肌的神经调节，部分为反射性的，部分是通过内脏和躯体传入以及躯体传出神经而随意性的。所有这些调节过程的重要基础是直肠和肛管壁铺衬上皮丰富的感觉神经分布以及肌肉和周围组织中的本体感受纤维（见上文）。这些感觉传入的神经整合和适当的运动调节是在包括脊髓、脑干、丘脑和皮质等神经系统的不同水平上完成的。这不仅能控制和调节排便过程，而且能使直肠和肛管进行更精细的活动，例如在直肠内将气体与粪便分离、局部粪便浓度调节、直肠肛管的自动清洁活动以及与会阴和腹部肌肉的其他活动协调。

肛管的胚胎发生 肛管在胚胎时期有两个来源，肛瓣以上来自衬以内胚层的泄殖腔，肛瓣以下则源于覆盖外胚层的原肛（参见第3篇）。

上段泄殖腔部（cloacal part）受自主神经支配；动脉供应（Griffiths 1961）主要来自直肠上、中动脉，静脉汇入直肠上静脉和门静脉系统的一个属支（经肠系膜下静脉）。淋巴从直肠淋巴管输出（见第10篇）。

下段原肛部（proctodeal part）主要被皮肤覆盖，故神经支配来自脊神经（直肠下神经）。脉管来自体壁，分别为直肠下动脉、直肠下静脉及其分支与属支，还有阴部内动脉和静脉；同样，这一部位的淋巴输出到肛门周围皮肤，进入浅腹股沟淋巴结。

这两部分神经支配的不同在痔的发生和治疗时有明显意义：下段被皮肤覆盖，上段衬以粘膜，通过注射使这些曲张静脉形成血栓时，针头应从感觉迟钝的粘膜部进入而不应从富含疼痛纤维的下部穿入。肛瓣撕裂造成的肛裂伴有剧烈疼痛，因为累及肛管下段。门脉梗阻时，侧支循环通过门脉和体静脉之间的吻合支行，在肛管内可引起静脉扩张而容易出血。

直肠检查

检查直肠时，从肛门插入示指，手指首先遇到的阻挡感是皮下外括约肌，然后是内括约肌、表浅和深层外括约肌以及耻骨直肠肌，超越这些后便可抵达下部甚至中部直肠横襞，可触知与肛管和直肠下段有关的许多结构。

检查男性时，通过直肠前壁（图13.32）首先触知的是阴茎球即尿道球（尤其在尿道内有导尿管）和尿道膜部，在离肛门约4cm处可触知前列腺，越过前列腺是精囊（如果胀大）和膀胱底（特别在充盈时）。可扪及后面的骶骨下部和尾骨的骨盆面，以及侧面的坐骨棘和粗隆以及髂内（如果肿大）淋巴结；尿道的病理性增厚、坐骨直肠窝肿和直肠膀胱陷窝异常内容物也可触知。

检查女性时，通过直肠前壁可触知子宫颈（图14.15A）。临产期间可采取这种方式估计宫颈口开放程度。病理情况引起的卵巢触痛及形态、大小、坚硬程度和位置的改变，输卵管、阔韧带和直肠子宫陷窝皆可察觉。

不论男女，炎性蠕虫样阑尾（如果是盆腔位）也可探出。

直肠筋膜和间隙

部分直肠旁盆筋膜由疏松结缔组织构成，余者则较致密，有特定方向和特定附着。常将后者视为直肠的固定装置，需要手术分离方可使器官移动。从骶骨下部的前面发出一强大的无血管致密组织，行至肛管直肠交界后部，形成Waldeyer筋膜（fascia of Waldeyer），围绕直肠中部血管，从盆后外侧壁（相当于第3骶骨平面）延伸至直肠，形成直肠侧韧带（lateral rectal ligament）。前面，直肠与精囊及前列腺之间，盆膈上筋膜（rectovesical fascia）（见14篇）较疏松，附着于精囊和前列腺后再抵达直肠。故行直肠切除术时，必须将直肠与它们分离。

除了坐骨直肠窝（见第7篇）以外，直肠和肛管还有几处有外科意义的间隙（space）。位于肛提肌之上的腹膜外疏松结缔组织是盆直肠间隙（pelvirectalspace），被直肠侧韧带（lateral rectal ligament）分为前后两部分。位于肛管粘膜（白线以上）和内括约肌之间是肛管的粘膜下间隙（submucous space），含有直肠内静脉丛上部和淋巴管，上与直肠粘膜下层延续，下与肛门周围间隙（perianal space）相连，该间隙上外侧与横过外括约肌皮下部的弹性纤维隔毗连。此隔把坐骨直肠窝分隔为上下两部分，上部含有粗大的分叶脂肪，小的下部为肛门周围间隙，含脂肪。肛门周围间隙含有外括约肌的皮下部分、直肠外静脉丛、直肠下血管和神经的终末支。因放射状纤维隔穿过外括约肌的皮下部，故易于把肛周间隙内的脓液引流至白线处的肛管内或肛门周围皮肤表面，而不进入坐骨直肠窝深部。因为肛门周围间隙围绕肛管下部，故脓液可由局部向周围扩散。

大肠的微细结构

大肠（图12.82,123）壁的结构除了没有绒毛之外，皆类似小肠。肛管的微细结构已如前述。

粘膜 结肠粘膜显苍白色、光滑，有许多半月形皱襞。直肠粘膜较厚，颜色较深，血管较多，较松地贴附在粘膜下层上。

盲肠、结肠和直肠上段的上皮 上皮（图12.123～127）含有柱状细胞、粘液（杯状）细胞和少数覆盖淋巴小结的微皱褶细胞（见第9篇）。柱状细胞和粘液细胞也可见于肠腺；肠腺内另外还有干细胞和肠内分泌细胞（见下文）。这些细胞的超微结构已由Pittman和Pittman（1966）、Lorenzonn和Trier（1968）；Altmann（1989）详细描述，现概括如下：

柱状细胞 柱状细胞（columnar cell），也叫泡状吸收细胞（vacuolar absorptive cell），在上皮细胞中数目最多，在结肠内行使离子交换和其他转运功能，包括离子调节和水分吸收。与小肠的肠细胞相比，在结构上虽然有些区别，如顶部微绒毛短而不规则，但其他都相同。其中许多细胞的顶部胞质内也含有分泌颗粒，分泌物中含有大量的粘蛋白，并富含IgA类抗体。所有细胞的顶部周围都有典型的连接复合体，限制了由肠腔向肠壁的细胞外扩散。

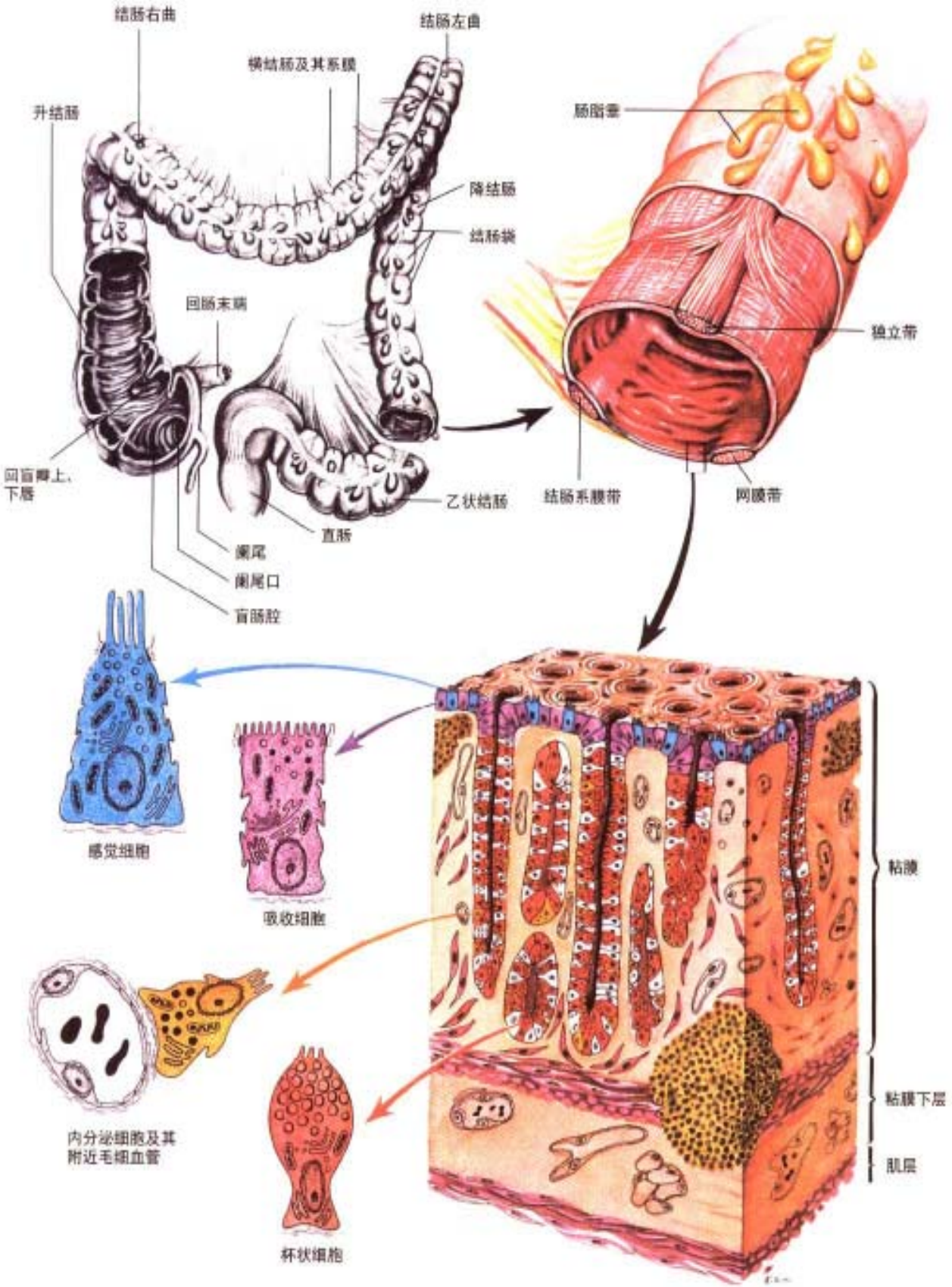

图 12.123 大肠分部及各部位置、结肠壁的组织学结构及其上皮细胞的超微结构示意图。可见聚集的淋巴细胞（黄色）和上皮细胞（白色）。

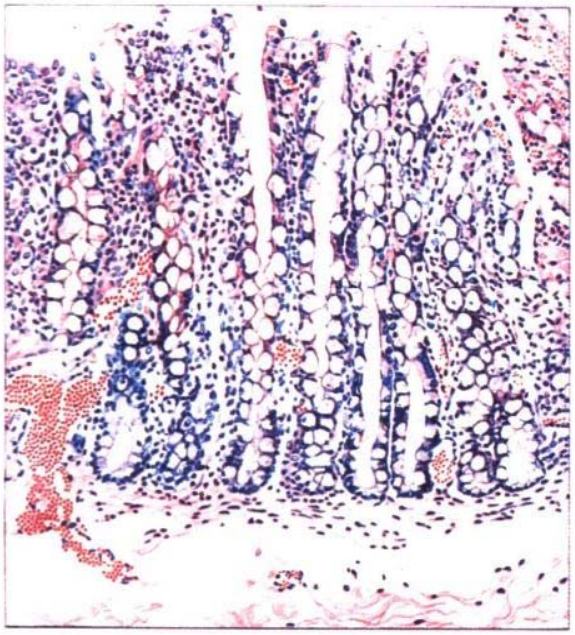

图12.124 猫结肠切片。光镜像。示粘膜层。可见大量的杯状细胞和丰富的血管。H·E染色。×100



图12.125 直肠粘膜光镜像。示大肠腺含有大量的杯状细胞。alcian blue/light green染色。×80（伦敦Guy大学医科牙科联合学院解剖学系D Ristow供图）。

粘液细胞 粘液细胞（mucous cell），也叫杯状细胞（goblet cell），在结构上类似于小肠的粘液细胞。

微皱褶细胞 微皱褶细胞（microfold cell）也与小肠的微皱褶细胞相同，有长微绒毛，覆盖淋巴小结。

干细胞 其他类型的上皮细胞皆源于干细胞（stem cell）。干细胞位于肠腺基底部或近基底部，进行周期性有丝分裂，产生的子细胞向肠腔面迁移，或位于在肠腺之间（挤压区）（extrusion zone）（见Chang和Leblond 1971;Potten等1990有关细胞动力学的详细报道）。

肠内分泌细胞 肠内分泌细胞（enteroendocrine cell）（图12.129）主要位于肠腺基底部，其分泌物进入固有层。详见后文叙述。

刷细胞 刷细胞（brush cell）是一类罕见的柱状上皮细胞，也见于身体其他部位的粘膜。这些细胞的特点是顶部含有长而直的微绒毛束。功能不明（见第2篇）。

大肠肠腺 大肠肠腺（隐窝）系窄而直的粘膜上皮性管状腺，比小肠腺更长、更多、更密，从粘膜表面观，其开口呈筛状（图12.127）。肠腺由矮柱状上皮细胞围成，主要是杯状细胞（图12.123～125），其间是柱状吸收细胞和肠内分泌细胞，上皮性干细胞位于腺的基底部（Lorenzonn和Trier 1968）。

固有层 由支持上皮的结缔组织构成。腺周围的结缔组织形成特殊的纤维鞘。纤维鞘内的成纤维细胞沿上皮细胞外侧向表面迁移（Kaye等1968），它们对腺上皮细胞的增生和迁移可能有直接影响。孤立淋巴小结在盲肠、阑尾（见前）和直肠的固有层中最多，但是也散在于大肠的其他部位（Langman和Rowland 1986）。淋巴小结的结构与小肠者相同（见前）。

粘膜肌 也类似于小肠，有明显的纵行层和环行层，有些小的平滑肌束向肠腔方向行进在肠腺之间。

粘膜下层 与小肠相同。

肌层 肌层由外纵行和内环行两层平滑肌构成。纵行纤维形成一连续层（Hamilton 1946），但也聚集成纵带，称结肠带（taeniae coli）（图12.96,123），带之间的纵行层比环行肌的一半还要薄。盲肠和结肠的三条结肠带的宽度从6～12mm不等。独立带（taenia libera）在盲肠、升结肠、降结肠和乙状结肠位于前方，横结肠位于下缘。系膜带在盲肠、升结肠、降结肠和乙状结肠位于后中部，但在横结肠位于后面的横结肠系膜附着处。网膜带在盲肠、升结肠、降结肠和乙状结肠位于后外侧，但在横结肠位于前上方大网膜后层（上升的）与大肠的这一部分相遇处。这些带比肠的其他各层短，故使盲肠和结肠形成一些小囊袋。将这些带清除后，则肠管伸长，囊袋消失。降结肠增厚的结肠带是以纵行肌纤维层的其它部分变薄为代价而形成的，而纤维的真正大量增加是在乙状结肠，其纵行纤维更弥散，形成完整的一层环绕肠管，但在前、后方更厚，形成宽阔的前带和后带（anterior和posterior band）。在直肠壶腹部，少数纵行纤维前行抵达会阴体（见第7篇），形成直肠尿道肌（musculus recto-urethralis）。另外，两束平滑肌从第2和第3尾椎前方向前下行进，与肛管后壁的纵行肌纤维混合，形成直肠尾骨肌（Wesson 1951）。

环行肌纤维在整个盲肠和结肠形成一薄层，在肠壁囊袋间特别增厚；在直肠成为一厚层；在肛管形成肛门内括约肌（sphincter ani internus）。很久以前，对112具尸体（从胚胎早期到88岁）的观察肯定了环行层和纵行层之间有肌纤维交叉，特别是结肠带附近的纤维交叉更为常见。在某些实例中，结肠带中的纵行纤维向环行纤维偏离，从而解释了结肠袋的形成（Pace 1968）。

浆膜 浆膜或腹膜脏层有一定范围的变化。腹膜沿结肠形成小的充满脂肪的肠脂垂（appendice epiploica）（图12.80,96,123），乙状结肠和横结肠最多，但从直肠开始基本消失。浆膜下的疏松结缔组织把腹膜贴附在肌层。

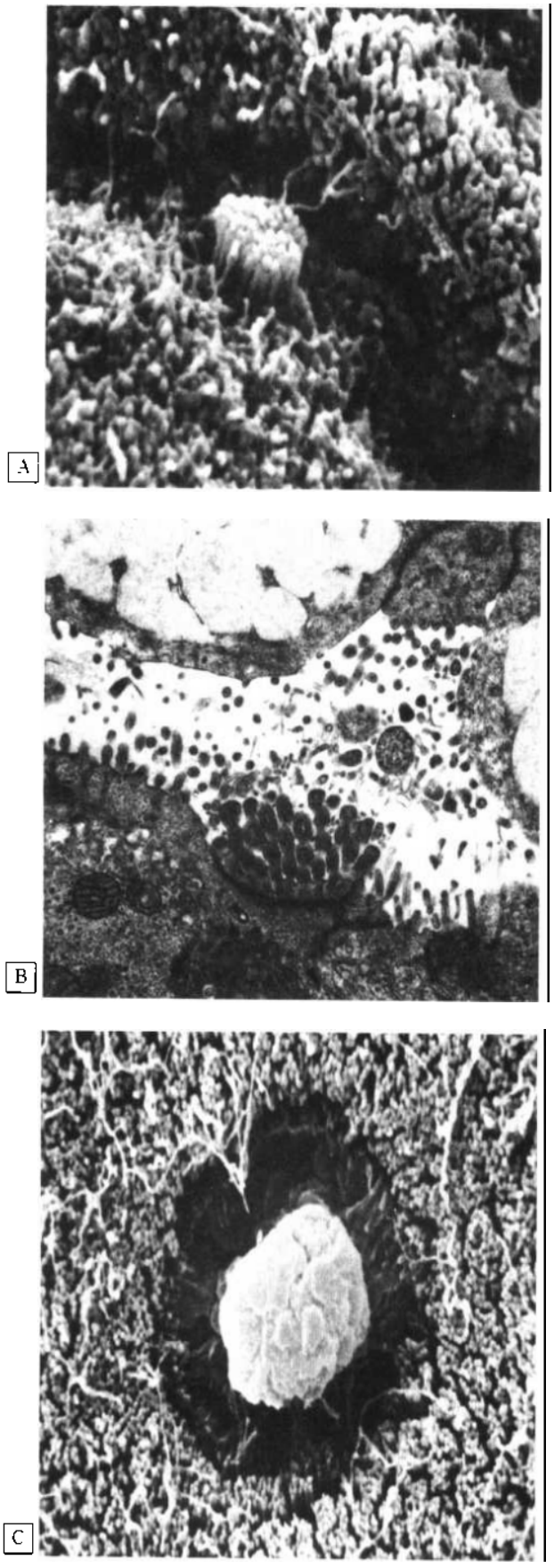

大肠也为大量的细菌提供生存环境，其中有些细菌可通过有机化合物代谢而产生多种维生素，特别是维生素B和维生素K。

因为大肠癌的发病率高，人们应用多种方法在诊断性和预后性粘膜活检中界定正常与癌前病理变化之前的界限，包括细胞数目、形态、腺的多少、结缔组织成分等形态学分析和其他与增生率有关的变化，以及导致癌变的组织转化等特点。详见Hamilton等（1987）和Tipoe等（1992）的报道。

大肠的血管

动脉 供应源于中肠（midgut）的大肠部分（盲肠、阑尾、升结肠和右2/3横结肠），其血管来自肠系膜上动脉的结肠分支；源于后肠的大肠部分（左1/3横结肠、降结肠、乙状结肠、直肠和肛管上段）的血管来自肠系膜下动脉的终末支（直肠上动脉）和髂内动脉的分支（直肠中动脉）。它们的大分支穿行于肌层间并供应肌层，继续分成粘膜下支并进入粘膜。一小部分血液供应也来自骶中动脉，即主动脉的中线终末支。直肠和肛管的动脉有：

- 直肠上动脉（肠系膜下动脉的分支），是直肠的主要血管，发出两个分支，各沿直肠一侧下降，其终末支穿入肌层，并进入粘膜下层，下降进入肛柱抵达肛瓣，在此形成环状吻合。
- 直肠中动脉，穿行于直肠侧韧带，供应直肠下段肌肉，彼此随机吻合，但与直肠上下动脉很少形成吻合。
- 直肠下动脉，来自阴部内动脉，供应内、外括约肌，肛瓣以下肛管和肛门周围皮肤。
- 骶中动脉，供应肛门直肠交界处和肛管后壁。

静脉 动脉供应部位的血液分别汇入肠系膜上静脉和肠系膜下静脉，这些静脉与相应的动脉伴行。直肠和肛管的静脉有：

- 直肠上静脉，从肛管内的直肠内丛发出，在直肠粘膜下层中上升，大约有6根相当粗的血管直行于肠壁肛门上约7.5cm处，然后汇合成为直肠上静脉，汇入肠系膜上静脉。
- 直肠中静脉，由直肠壶腹部粘膜下层进入肌层。
- 直肠下静脉，引流直肠外丛和肛管下段。

图12.126 A. 大鼠结肠上皮扫描电镜像，示一细胞的游离面有许多微绒毛，特别长，可能是一种有感受功能的特殊细胞。× 12000; B. 结肠上皮细胞透射电镜像，示游离面具有感觉功能的微绒毛，也可见附近吸收细胞的短微绒毛。× 14000; C. 大鼠结肠上皮扫描电镜像，示一杯状细胞，周围是有微绒毛的吸收细胞。× 8000（伦敦Guy医院医学院Michael Crowder制备标本并拍照）。

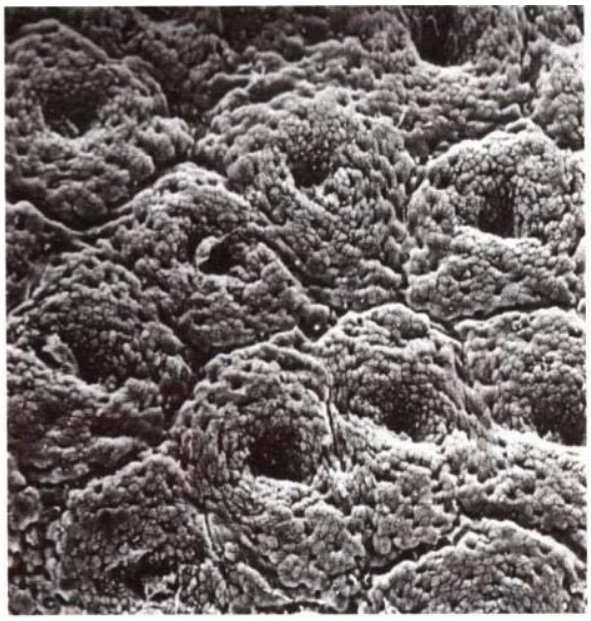

图12.127 人直肠粘膜面扫描电镜像。有微绒毛的细胞轮廓和直肠腺开口清晰可见。× 240（材料由D S Rampton提供；伦敦Guy医院医学院Michael Crowder制备标本并拍照）。

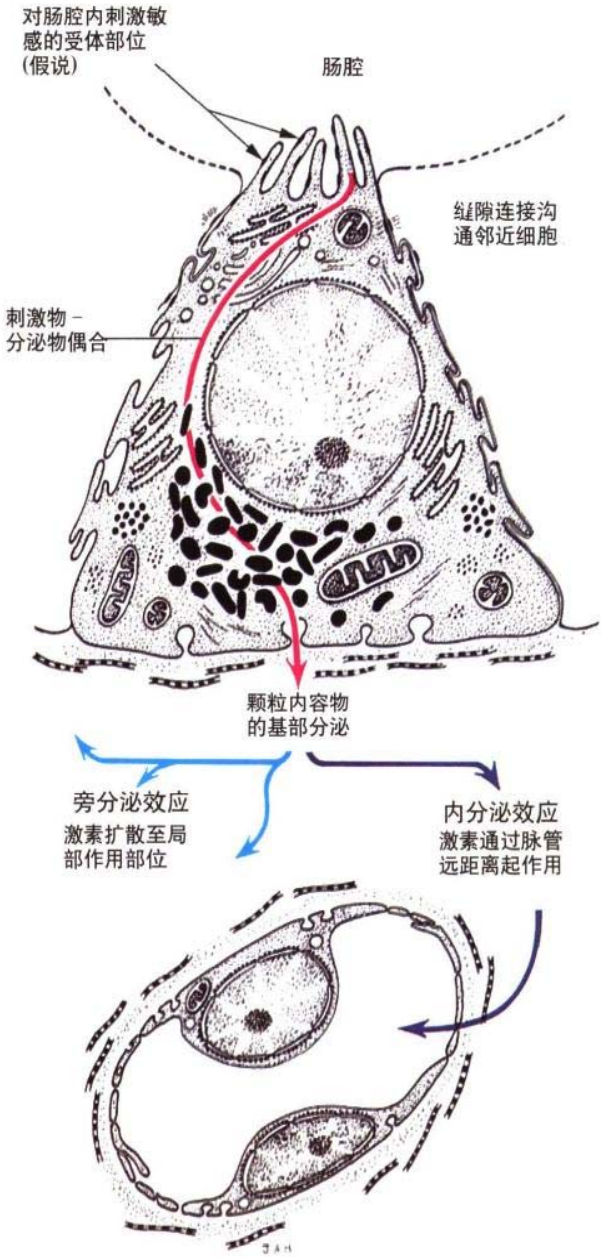

图12.128 肠内分泌细胞的超微结构及其作用方式示意图。

大肠的神经支配

大肠的神经，除肛管和肛门附近的皮肤外，均受交感和副交感神经支配。盲肠、阑尾、升结肠和横结肠的右2/3（来自中肠）由来自腹腔神经节和肠系膜上神经节的交感神经纤维支配，以及来自迷走神经的副交感神经纤维支配。这些神经纤维形成神经丛，缠绕着肠系膜上动脉的分支进行分布。横结肠的左1/3、降结肠和乙状结肠、直肠及肛管上部（来自于后肠），由来自腰交感干的交感神经纤维，以及上腹下丛的纤维，经肠系膜下动脉分支周围的神经丛进行分布。结肠的交感神经纤维大部分是内脏运动纤维。副产感神经来自盆内脏神经，其分支经下腹下丛支配直肠和肛管上部。某些副交感纤上升经上腹下丛上行，伴随肠系膜下动脉至横结肠、降结肠和乙状结肠（见第8篇）。盆内脏神经的分支沿腹后壁腹膜后方上升，直接分布到结肠左曲和降结肠（Mitchell 1953）。神经在大肠壁内分布的形式与小肠完全一样（见本篇）。根据结肠带中肾上腺素能和胆碱能纤维的活性，以及神经纤维的分布，提示结肠中几乎没有平滑肌细胞直接受神经支配（豚鼠），神经兴奋的传递主要是经它们之间的缝隙连接（Bennett和Ragers 1967）。

分布到直肠和肛管上部的交感神经，主要是沿肠系膜下动脉和直肠上动脉走行；部分交感神经纤维经上腹下丛和下腹下丛进行分布。下腹下丛来的纤维支配直肠下部和肛门内括约肌。来自盆内脏神经的副交感支（S2-4），自骶神经向前加入到直肠两侧的下腹下丛，支配直肠肌的运动，抑制肛门内括约肌的收缩。肛门外括约肌由阴部神经的直肠下支（S2，3）和第4骶神经的会阴支支配（见第8篇）。在进行直肠手术切除时，应紧靠直肠壁进行分离，以免损伤这些神经，引起膀胱功能失调及影响男性的阴茎勃起。副交感神经中的传入纤维传递膨胀感觉的冲动，痛觉冲动经支配直肠和肛管上部的交感和副交感神经中的传入纤维传导。在巨结肠（aganglionosis或megacolon）中，肠壁内神经系统中的节后神经元减少或缺乏是该疾病发生的主要原因（Bodian等1961，Bodian 1966，Soltero-Harrington等1969）。Garrett等（1969）用电镜和组织学技术研究了肠肌层中的神经丛及神经节中的神经元，认为在巨结肠患者，肠壁中的神经节细胞减少，有时甚至缺乏神经节细胞，即使神经节细胞存在，但肠壁肌层的神经支配也有缺陷。

图 12.129 大鼠结肠透射电镜像。示上皮细胞间的内分泌（APUD）细胞：内分泌细胞位于柱状细胞之间。基部可见分泌小泡。× 11000（伦敦 Guy 医院医学院 Michael Crowder 制备并拍照）。

淋巴结和淋巴管 淋巴结和淋巴管已在第 10 篇叙述。

胃－肠－胰内分泌系统

胃－肠－胰（GEP）内分泌或肠内分泌系统（图 12.128－130）（Fujita 1973）包括胃、肠粘膜和胰腺内散在的、常常孤立存在的激素分泌细胞。

人 GEP 内分泌细胞的超微结构已被 Rubin（1972）、Sasagawa 等（1973）、Capella 等（1976）和 Cavallero 等（1976）详细报道过，Solcia 等于 1981 年发表了综述。内分泌细胞散在于胃肠道粘膜，坐落在基板上。其分泌颗粒的形态、大小和超微结构因细胞种类不同而异，通常位于核下。高尔基复合体位于核上方。'开放'型细胞的腔面有数目、长度和形态各异的微绒毛。典型的肠内分泌细胞见图 12.128,129。人 P 细胞含有非常小（100－140nm）的分泌颗粒，与 Grimelius 银染发生轻度反应（Capella 等 1977），正常成人组织很少见。颗粒内含有蛙皮素（bombesin）样多肽（Polak 等 1976）。EC 细胞含有嗜铬的、亲银的、Grimelius 银反应颗粒，分类为 EC_1、EC_2 和 ECn。除 5-HT 外，EC_1 细胞还贮存有 P 物质（SP）（Heitz 等 1977），EC_2 细胞贮存胃肠动素（motilin）（Polak 等 1975）。ECn 细胞贮存有性质尚未明的物质。D_1 细胞含有嗜银颗粒，直径约 140－190nm（Capella 等 1977），贮存有血管活性肠肽（VIP）样物质。PP 细胞常见于胰岛，但胰腺外分泌部罕见，颗粒直径约 150－170nm，贮存有胰多肽，相当于在其他哺乳动物确定的 F 细胞（Baetens 等 1976）。人 D、B 和 A 细胞存在于胰腺内分泌部（见后）。X 细胞首先由 Solcia 等于 1977 年在人泌酸粘膜中发现，功能未明。人 ECL 细胞（Vassallo 等 1971）贮存有还原胺，可能是 5-HT，颗粒内含有致密嗜银核芯，也可能有组胺。人 G 细胞（Vassalo 等 1971）产生胃泌素，可能产生脑啡肽（Polak 等 1978），有微小的嗜银颗粒，内有絮状物。S 细胞（Capella 等 1976）散在于十二指肠和空肠粘膜，产生促胰液素（secretin）（Larsson 等 1977），类似于 D_1 细胞，但分泌物不同。人 I 细胞（Capella 等 1976）最常见于十二指肠和空肠、回肠内很少，是胆囊收缩素－促胰酶素（cholecystokinin-pancreozymin, pancreaticozymin, CCK-PZ）的产生部位（Buchan 等 1977）。人 K 细胞（Capella 等 1976）内颗粒大（直径约 350nm），内含嗜锇、嗜银核芯，如同 I 细胞，十二指肠和空肠内最多。K 细胞产生抑胃肽（gastric inhibitory peptide）。人 N 细胞和 L 细胞在细胞学上难以区分。但是，N 细胞的颗粒一般大小均匀，直径约 300nm，而 L 细胞有时有嗜银核芯，颗粒较小（直径约 260nm）。N 细胞产生神经降压素（neurotensin）（Orci 等 1976）。L 细胞含有肠高血糖素（enteroglucagon 或 glicentin）。

胃肠粘膜内分泌细胞的密度低，通常向肛门方向进行性减少（图 12.130）。

GEP 内分泌细胞的一些共同特点允许进行其他分类。它们都产生有激素或神经递质活性的肽和／或胺，含有神经元特异性烯醇化酶，这是一种糖酵解酶烯醇化酶的同功酶（Polak 等 1980）。故它们属于 APUD（amine precursor uptake and decarboxylation）细胞系列（Pearse 1968,1976,1980），不但能调节自主活动，而且彼此互相协调（图 12.130）。详见第 15 篇有关 APUD 的论述。在脑神经元和某些 GEP 内分泌细胞中类似的神经激素和神经递质肽的发现以及这些 GEP 内分泌细胞的其他神经元特点，人们将这类细胞命名为旁神经元（paraneuron）（Fujita 1976）。脑和胃肠粘膜共有的肽包括 SP、生长抑素（somatostatin）、血管活性肠肽（vasoactive intestinal polypeptide, VIP）、铃蟾肽（bombesin）、神经降压素（neurotensin）、胆囊收缩素（cholecystokinin, CCK）和脑啡肽（opiatoid enkephalin）（Bloom 和 Polak 1978）。GEP 内分泌细胞可能有表面受体位点，接受促分泌刺激而激发刺激－分泌偶联（Kanno 1973），如同嗜铬细胞（Douglas 1968），这样也可命名 GEP 内分泌细胞为受体分泌细胞（receptosecretory cell）（Fujita 1976）。

胃肠粘膜内分泌细胞的作用机制仍未能肯定。其超微结构和靠近毛细血管的特点提示，它们的产物属内分泌物，通过血液而远距离发生作用。但是，这些分泌物中作用象'循环激素'的仅仅有胃泌素（gastrin）、促胰液素（secretin）、胆囊收缩素、促胰酶素（CCK-PZ）、抑胃肽（gastric inhibitory peptide）、胃肠动素（motilin）和肠高血糖素（Bloom 和 Polak 1978）。胃肠内分泌细胞和其他大多数内分泌器官中的内分泌细胞之间的基本区别在于：不聚集成腺体而是散在于它们的靶细胞之中，多数都靠近消化管腔，使其特殊质膜感受和对腔内刺激物产生反应；通常不存在激素的过多或过少综合征；血浆激素水平与功能反应之间的关系不能通过化学方法计算。Wingate 于 1976 年提出，胃肠激素可能有局部'旁分泌'和远距离'内分泌'作用，直接作用于胃肠平滑肌、附近内分泌细胞、其他肠细胞和局部神经元的设想虽然还是纯理论性的，但是可能的。虽然可把消化管看作最大的内分泌器官（Pearse1974），但是将消化管视为生命活动的神经、旁分泌和内分泌调节发生内在联系的部位更为适宜。

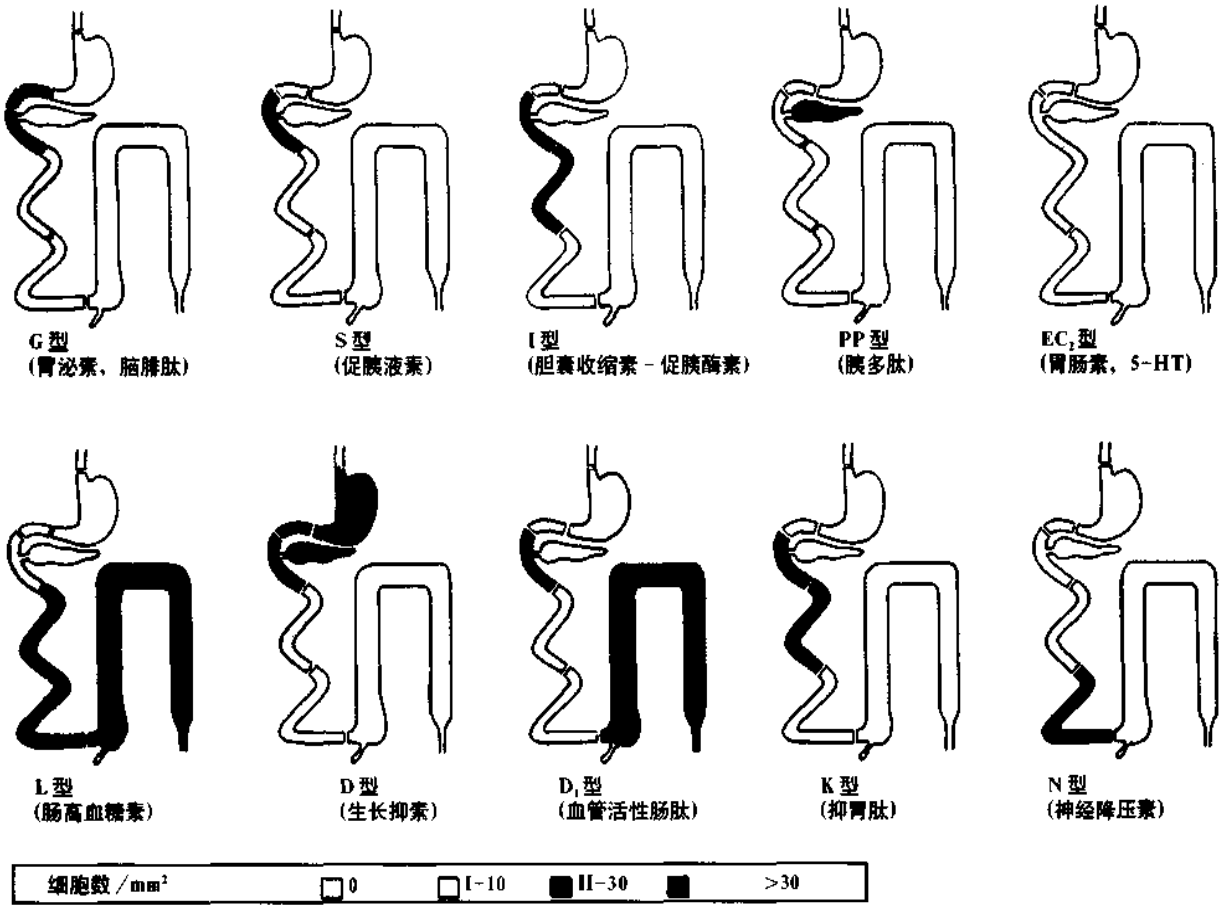

图 12.130 人胃肠胰内分泌细胞量的分布示意图（蒙 Churchill Livingstone 允诺，引自 Bloom 和 Polak，1978）。

疝

由于空肠和回肠的弹性和活动度比较大，因外伤而破裂者非常罕见；比较固定的十二指肠，特别是横跨脊柱的水平部位比较易受伤。外部疝中，最容易受累的是回肠，大肠中的盲肠或乙状结肠，网膜也常常突入疝囊；其他腹腔脏器，如阑尾、胃、麦克耳憩室（Meckel diverticulum）很少受累。疝主要发生在腹股沟区、股部和脐部。

腹股沟疝

是指内脏通过腹壁腹股沟区突出形成的疝。主要分为斜疝和直疝。

腹股沟斜疝

在腹股沟管深环深面，腹膜壁层及腹膜外结缔组织形成一个腹股沟外侧凹。受累及的内脏被推压，在深环处，通过腹股沟外侧凹，进入腹股沟管，并被包绕精索的精索内筋膜包绕，行进中将腹横肌和腹内斜肌下部的弓状纤维推向上方，疝内容被提睾肌及其筋膜覆盖，位于精索之前方，经腹股沟管浅环突出，仍被精索外筋膜覆盖，当向下突入阴囊时，还被浅筋膜和皮肤覆盖。疝内容可能在腹股沟管深环处被压缩形成绞窄而影响其血液供应。解除狭窄从上外侧把深环切开时，应避开腹壁下血管。多数腹股沟斜疝产生于鞘突先天性缺陷（见第3篇）。鞘突应该在出生前后闭锁，关闭从腹股沟深环和附睾头部开始，不断延伸直到两者间全部鞘突形成了一条纤维索。鞘突的完全或不完全闭锁使疝突出与睾丸和鞘膜的关系因而不同。如果鞘突完全开放，突出的肠管从睾丸前方下降入鞘膜腔，为完全性先天性疝（complete congenital hernia）。在这种情况下，鞘突和鞘膜形成疝囊。不完全性先天性疝（imcomplete congenital hernia）（疝进入精索突）为突出的肠管下降到睾丸顶，此处的疝囊与鞘膜腔间封闭（图12.131A、B）。虽然称上述类型为先天性疝，但是，内脏真正突入预先存在的腹膜囊，可能因腹内压增加或突然肌紧张到成年时期才发生疝。参见Lytle（1979）有关‘腹股沟疝的解剖’的报道。

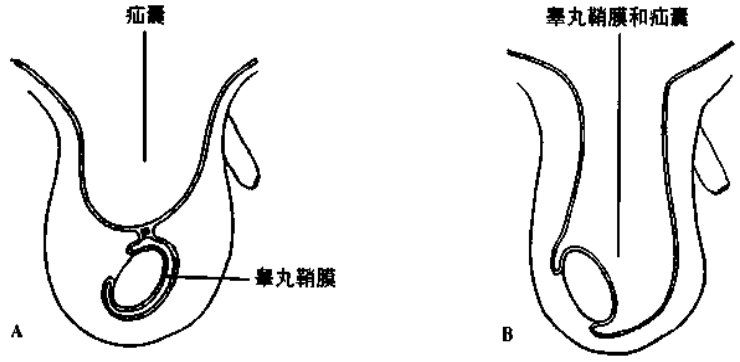

图 12.131 各种腹股沟斜疝示意图。A. 非完全性的先天性腹股沟斜疝；B. 完全性的先天性腹股沟斜疝。

腹股沟直疝

疝突出发生于腹股沟三角范围内。三角下界为腹股沟韧带内侧半，内侧界为腹直肌下外侧缘、外侧界为腹壁下动脉。直疝突出位于腹股沟内侧凹和部分膀胱上凹之上（见前文）。直疝突出通过：

- 腹股沟内侧凹，此处仅仅是腹膜外组织和腹横筋膜将腹外斜腱膜与腹膜分开，或通过
- 膀胱上凹和腹股沟镰（联合腱），位于凹前方。

第一种形式为疝突出在联合腱外侧，将其前面的腹膜、腹膜外组织和腹横筋膜推入腹股沟管，行进并突出于腹股沟管浅环，被精索外筋膜覆盖。除了整个腹横筋膜的一部分取代精索内筋膜以外，其覆盖物与斜疝相同，疝突出于精索覆盖物的最内层和中层之间。第二种形式更经常发生，疝突出或位于腹股沟镰纤维之间，或者由腹股沟镰逐渐扩展完全覆盖之。这样，疝进入腹股沟管下端，精索内侧腹股沟管浅环突出，被精索外筋膜、浅筋膜和皮肤覆盖。其覆盖物不同于斜疝，联合腱取代睾提肌，腹横筋膜取代精索内筋膜。凡此种种，最表浅的覆盖物是精索外筋膜，即精索的最外覆盖物。斜疝位于精索内与其有共同的覆盖物；直疝则还需要加上腹横筋膜覆盖。

腹股沟直疝好发于男性、疝颈部特别宽阔，不容易发生绞窄。其主要特点是：

- 位于耻骨体上方
- 腹壁下动脉位于疝囊颈的外侧（不在内侧）
- 精索位于后外侧，不像斜疝那样直接在后方。

直疝总是后天的。两种不同类型疝的狭窄通常在疝囊颈部或在腹股沟管浅环处。疝突出部联合腱分裂，压缩可能发生在裂缝边缘。所有类型的腹股沟疝、不论是斜疝还是直疝，在手术时与腹壁下动脉平行向上分开狭窄，以免损伤血管。

股　　疝

股疝指疝内容物从股环（见前文）突出。股环通常被腹膜外组织演变形成的股环隔封闭，因此，是一个薄弱点，尤其是女性，股环较大，怀孕期间发生很大变化，故股疝好发于女性。当部分肠管通过股环向外突出时，则把腹膜疝囊向外推，疝囊被腹膜外组织（股环隔）遮盖，沿股管下降到隐静脉裂孔。因为隐静脉裂孔处的股鞘变窄，血管、浅筋膜和股鞘在隐静脉裂孔下部的紧密附着，避免疝突出沿股鞘下降（见第7篇），故疝突出转向前，扩张筛筋膜，向上弯曲，绕过腹股沟韧带和腹外斜腱膜下部。由于受阻于周围组织，疝通常不大；一旦脱出，进入腹股沟疏松结缔组织，疝即增大。这样，股疝首先下降，然后向前上升。所以，压迫复位时必须沿相反方向进行，并使大腿被动弯曲局部达最大放松。

覆盖股疝的结构从内向外为腹膜、股环隔、股鞘、筛状筋膜、浅筋膜和皮肤。纤维性固有筋膜（fascia propria）恰恰覆盖腹膜囊，但常常被脂肪组织分隔，很易将固有筋膜误认为腹膜囊，把所含腹膜外脂肪误认为网膜。脂肪可能类似于脂肪瘤，但是，解剖将显露其中央的真正疝囊。固有筋膜仅仅是一个增厚的股环隔，被疝压迫而形成一个膜性片。不完全性股疝（incomplete femoral hernia）内的肠管仅能抵达隐静脉裂孔。相比之下，完全性股疝（complete femoral hernia）的肠管则通过隐静脉裂孔口。不完全性疝太小而使诊断困难，尤其是肥胖患者。股疝狭窄部位不同，可能在疝囊颈部，更常见于隐静脉裂孔的镰状缘与腹股沟韧带耻骨部游离缘交界处，或可能在隐静脉裂孔处（见第7篇）。解除狭窄时，应沿上内侧方向，距狭窄4～6mm处进行，以避开正常位置的血管和其他重要结构。但要注意变异的闭孔动脉可能使手术复杂化。（参见第10篇）。

耻骨结节是一个区分腹股沟疝和股疝的重要标志，腹股沟疝颈位于其上内侧，而股疝者则位于其下外侧。

脐　　疝

脐疝有三种不同的类型。

先天性脐疝

胚胎时期，脐腔内肠袢没有回缩入腹腔而产生先天性脐疝。

婴幼儿脐疝

因脐部瘢痕组织牵拉造成，通常在出生之后3年之内发生，一般与腹内压增加有关。

后天性脐疝

事实上是通过（腹）白线的一种疝，通常恰恰在脐之上（脐旁疝），好发于肥胖经产妇。

罕见的疝可发生于其他部位，例如，通过腰三角（lumber triangle）（见第7篇）、闭孔（obturator foramen）、

坐骨大孔（greater sciatic foramen）或坐骨小孔（lesser sciatic foramen）或坐骨直肠窝（ischiorectal fossa）。切口疝（incisional hernia）可能发生在腹部瘢痕部位，特别是伤口感染。关于疝和有关外科解剖详见Chevrel（1987）。有关小肠以及结肠疝在内科和外科的重要改变，参见Goligher（1967）和Kanagasuntheram（1970）。

胰、肝和胆囊

胰

胰（pancreas）是一实质柔软而致密、呈分叶状的灰红色腺体。胰呈三棱形，长约12～15cm，从十二指肠近乎横行跨过腹后壁至脾。它位于胃的后方，其右端膨大为胰头（head），与胰体（body）之间有缩窄的胰颈（neck）相连；其左端较细，叫做胰尾（tail）。胰位于腹上区，稍向上走行至左季肋区。

胰的毗邻关系

与胰各部相毗邻的结构如下（图12.96,132,133,134）：

胰头（head） 前后扁平，由十二指肠的弯曲所包绕。上缘由十二指肠上部遮盖，右侧及下缘与十二指肠紧密相邻；有时胰头的一小部分呈钩型嵌入十二指肠降部壁内。胰头后下部向左后下方呈钩状突起，叫钩突（uncinate process），位于肠系膜上血管后方。在胰头右缘和下缘与十二指肠之间的沟内，有胰十二指肠上、下动脉的吻合（见第10篇）。

胰头前面：胰颈从胰头的前上面向左前上方与胰体连结。胰头与胰颈交界处的右前方有胃十二指肠动脉沟，左后方有一较深的切迹，内有肠系膜上静脉与脾静脉汇合而成的肝门静脉（hepatic portal vein）。在胰颈的右下方，胰头前面先与横结肠相邻，二者之间有疏松结缔组织相隔；再向下由腹膜覆盖并与空肠相接触，该腹膜与横结肠系膜下层相连续（图12.75）。钩突的前方由肠系膜上血管跨过。

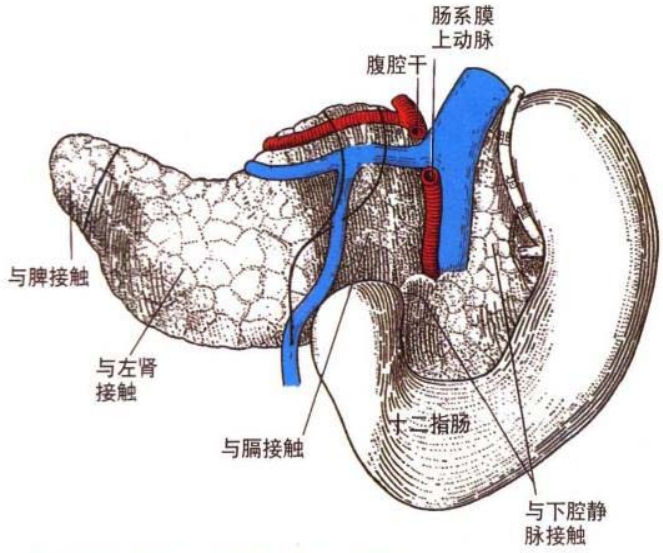

图12.132 胰和十二指肠后面观示其毗邻。

胰头后面：有下腔静脉在其后面上行，几乎遮盖了整个胰头后面；另外还有肾静脉的末端和右膈脚。钩突后面与腹主动脉相邻，在胰头后面上外侧部的沟内有胆总管经过。有时胆总管穿过胰头实质内，但这种情况较少见（见本篇）。

胰颈（neck） 长约2cm，从胰头突向左前上方，与胰体融合一起。其前面由腹膜遮盖，与幽门及部分网膜囊相邻。胃十二指肠动脉和胰十二指肠前上动脉从胰前面下降至胰头与胰颈连接处的右侧。胰颈后面与肠系膜上静脉和肝门静脉的起始部相邻。

胰体（body） 横断面呈三棱柱形，有前、后和下3个面（更准确地说应是前上面、后面和前下面）。

前面：可称为前上面，由腹膜覆盖，隔网膜囊与胃后壁相邻。该腹膜向前下方与大网膜后两层的前层相延续（图12.75）。大网膜后两层的后层上升到横结肠系膜带，与横结肠系膜的前上面愈着，而前层向上至横结肠系膜根，然后返折覆盖胰的前面。

后面：无腹膜，与腹主动脉、肠系膜上动脉的起始部、左膈脚、左肾上腺、左肾及左肾血管（特别是左肾静脉）相接触。脾静脉从左向右与左肾静脉伴行，前者居于后者上方。此外，胰体与左肾之间被肾筋膜和肾脂肪囊分隔。

下面：右侧部较窄，左侧部较宽，由横结肠系膜的后下层的腹膜遮盖。其下方有十二指肠空肠曲和空肠袢，左端与结肠左曲相邻。

上缘：右侧部较圆钝，左侧近胰尾处狭窄锐薄。网膜隆凸从上缘的右端突出至胃小弯上方，与胃小弯及小网膜后面相接触。（图12.88）上缘的上方与腹腔干相邻，其分支肝总动脉沿胰的上缘向右走行，而弯曲的脾动脉沿上缘向左走行。

前缘：是胰的前面和下面的分界线，也是横结肠系膜上、下两层的分界处。上层向上覆盖在胰的前面，下层向后下遮盖胰的下面。

下缘：是下面与后面的分界线。肠系膜下动脉起自下缘右端的下方。

胰尾 较细，指向脾门，在脾门下方与脾的脏面相接触。与脾血管一起，位于脾肾韧带两层之间。

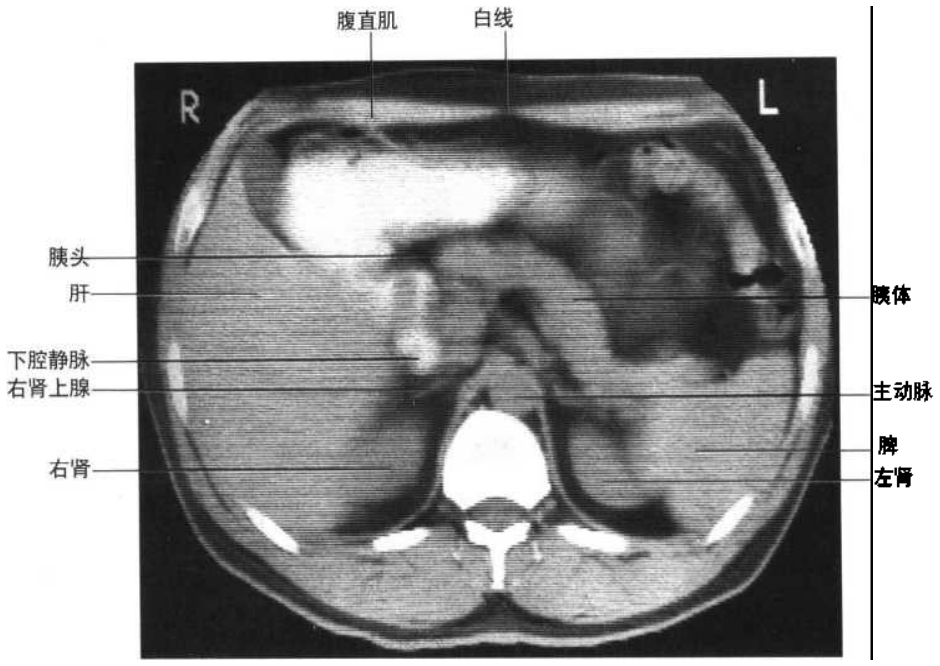

图 12.133 经胰平面腹部 CT 图像（伦敦 Guy 医院 Shaun Gallagher 提供，Guy 医院大学医科牙科联合学院 Sarah Smith 照相）。

主胰管（main pancreatic duct） 在胰腺实质内从左向右走行，靠近胰的后面（图 12.134）。在胰尾附近由小叶导管汇合而成，在胰体内右行，沿途收集胰小叶的多数小导管，管径自左向右逐渐增大。在胰颈处胰管膨大，转向后下方，向右走向胆总管，并与位于其右侧的胆总管一起斜穿十二指肠降部肠壁，二者汇合一起，形成膨大的肝胰壶腹（hepatopancreatic ampulla）（见本篇）。其末端狭窄，开口于十二指肠大乳头（major duodenal papilla）。该乳头位于十二指肠降部的后内侧壁上，距幽门 8～10cm。有时胰管与胆总管直至十二指肠大乳头的开口处还未汇合一起，有时二者分别开口。经常有一副胰管（accessory pancreatic duct）引流胰头下部的胰液（图 12.134）。它沿胰管前面上行，二者之间有吻合管相互交通，开口于十二指肠小乳头（minor duodenal papilla）。该乳头位于十二指肠大乳头前上方 2cm 处；副胰管在十二指肠小乳头的开口可发生闭锁，分泌物沿与胰管之间的吻合管进入胰管（Dawson 和 Langmann 1961）。

表面解剖 胰头位于十二指肠的弯曲内。胰颈位于幽门平面，幽门的后方。胰体斜向左上约 10cm，其左侧部位于幽门平面的稍上方。胰尾位于幽门平面与左外侧平面相交处的左侧稍上方（图 12.98）。

胰腺的微细结构

胰腺由彼此关系密切的两类不同的腺组织构成：大部分为外分泌腺（exocrine gland），其中埋藏着含内分泌细胞（endocrine cell）的胰岛（pancreatic islet）。

胰腺外分泌部 胰腺外分泌部是分支泡状腺，被纤细的疏松结缔组织分成不完全的叶（Reuck 和 Cameron 1962；Beck 和 Sinclair 1971）。其锥形分泌细胞排列成烧瓶样或管样腺末房，狭小的闰管（小叶内导管）插入每个分泌末房，即腺泡。闰管的起始部被低立方形的泡心细胞（centro-acinar cell）围成，以后代之以较高的立方细胞，更远端则为柱状细胞。较大的小叶间导管周围是疏松结缔组织，并有平滑肌和自主神经纤维。肠内分泌细胞（见第 3 篇）可见于柱状的导管细胞之间，在周围的疏松结缔组织内可见许多肥大细胞。

腺泡细胞 腺泡细胞（acinar cell）为典型的酶原细胞，核靠近基底部，细胞质嗜碱性，含有规则排列的粗面内质网、线粒体和密集的分泌颗粒，核上方有发达的高尔基复合体，周围有许多大的膜包颗粒，内含胰腺分泌酶，但只有释放以后才有活性。腺细胞内排列有序的细胞结构，为蛋白分泌细胞分泌物的合成和转运的研究提供了颇有价值的模型（见第 2 篇）。细胞死后，水解酶的活动迅速使细胞结构变得模糊不清。

神经节神经元（图 12.136）和未分化的上皮细胞索，也可见于胰腺外分泌部，后者可为外分泌细胞或许还有内分泌细胞的更新提供干细胞。外分泌腺的结构及其调节概括在图 12.134 中，参见 Webster 等（1977）、Singh 和 Webster（1978）、Case（1979）和 Wormsley（1979）等更详细的描述。

胰腺内分泌部 胰腺内分泌部称为胰岛（pancreatic islet），又叫 insula of Langerhans，是球形或卵圆形的细胞群，散在于外分泌部之中（Laguesse 1906；Lane 1907），也有散在的孤立内分泌细胞（Heitz 等 1976）。

人胰腺的胰岛可能超过 100 万个，多数位于胰尾（Findlay 和 Ashcroft 1975）。每个胰岛含有若干球形、椭圆形或多边形细胞，细胞之间有丰富的有孔毛细血管（Goldstein 和 Davies 1968）和丰富的自主神经纤维（Gerich 和 Lorenzi 1978）。染色后区分为 3 种主要类型细胞，命名为 A、B 和 D 细胞（Lane

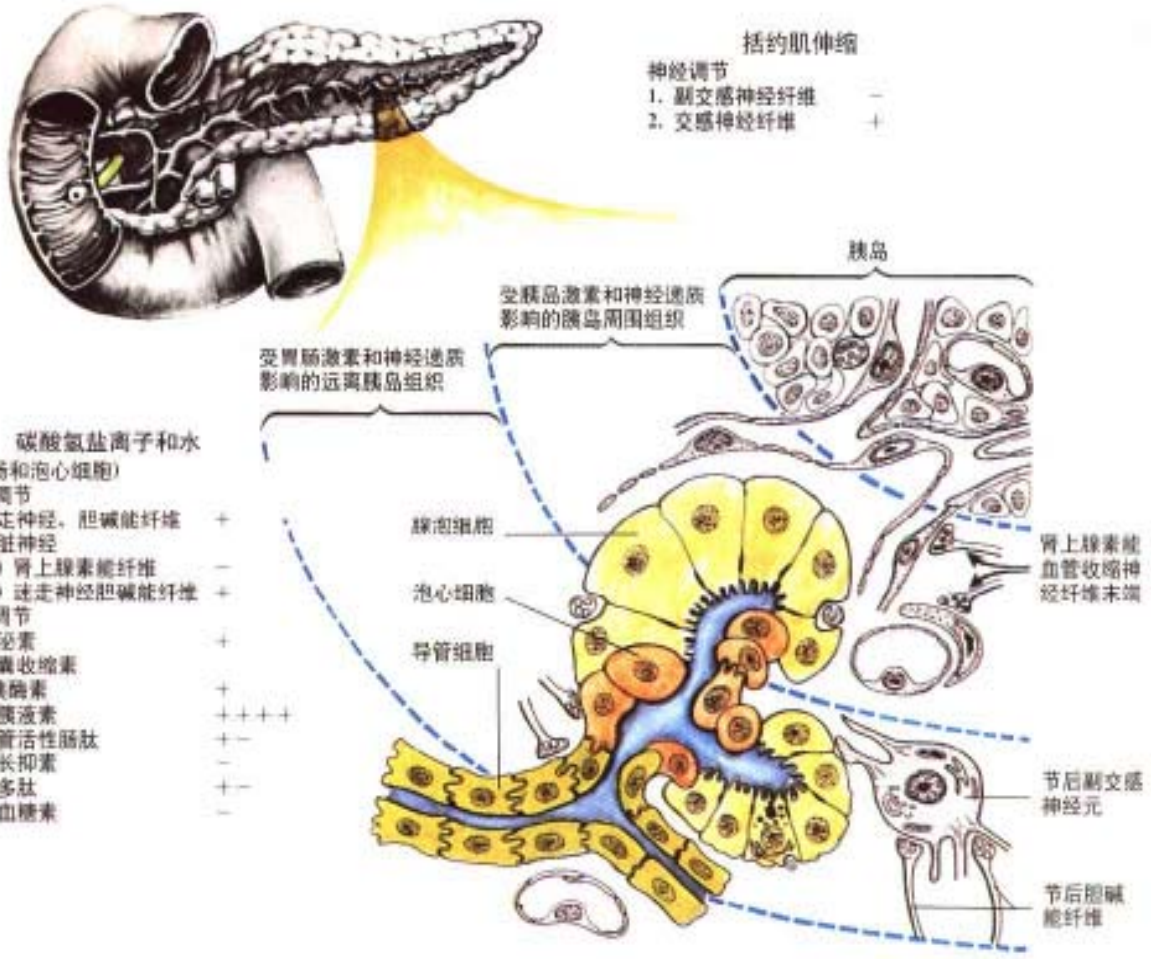

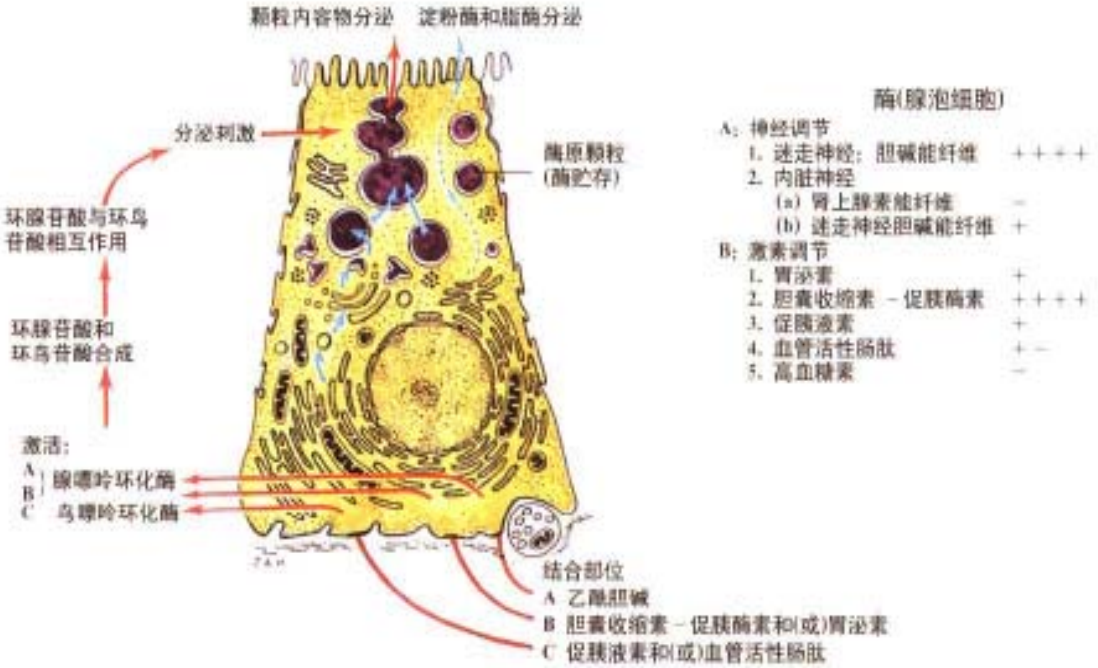

图 12.134 胰腺外分泌部的结构及其分泌调节机理示意图。图中酶的缩写是：CCK-PZ-胆囊收缩素-促胰酶素，VIP-血管活性肠多肽。

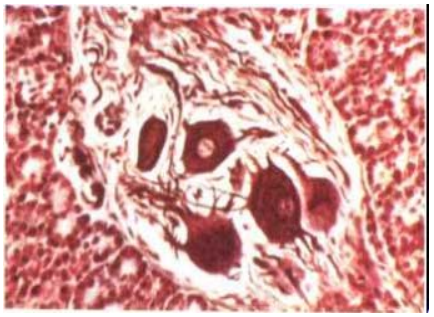

图12.135 山羊胰腺Palmgren银染低倍光镜像。示胰腺泡间自主神经节神经元及其树突和轴突（伦敦Guy医院医学院生理系J Henderson供图）。

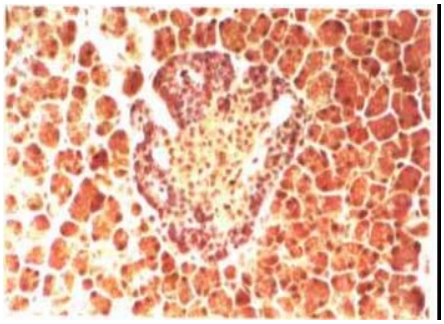

图12.136 罗猴胰腺桔黄G和醛品红染色，示胰岛和周围的外分泌部。胰岛内B细胞显紫色，A细胞显淡黄色（伦敦Guy医院医学院生理系J Henderson供图）。

1907; Bensley 1911; Bloom 1931; Kito和Hosoda 1977)。免疫荧光技术和免疫电镜技术（Heitz等1976; Baetens等1977）确认了它们的分泌物和其他类型的内分泌细胞的存在。其一般结构特点可参见图12.137。

数目最多的细胞是A(α)细胞和B(β)细胞，分别分泌高血糖素(glucagon)(Baum等1962)和胰岛素(insulin)(Lacy和Davies 1957)。各种细胞的分布在不同物种间存在区别(Findlay和Ashcroft 1975)，人的A细胞多位于胰岛周围，B细胞多位于胰岛中央(Orci 1976)。A细胞细胞质内的颗粒能被酒精固定，一般比B细胞颗粒小；用桔黄G和Mallory-Azan染色显醒目的橙色或红色；醛品红不着色。B细胞的颗粒可溶于酒精，可被醛品红着色。第三类细胞是D细胞，于1931年首先被Bloom在人胰岛中发现，细胞内含有生长抑素(somatostatin)或类似的肽(Orci等1975)。人D细胞如同A细胞，位于胰岛周围。Orci和Unger于1975年提出，胰岛可能有两个功能区：一个是髓质，主要为B细胞，以恒定的速度分泌胰岛素，与细胞间液中存在的葡萄糖起反应；另一个是皮质，有A、B和D三种细胞，神经血管丰富，分泌活动能对不同的环境变化作出迅速反应。皮质内D细胞分泌的生长抑素，可抑制邻近A、B细胞的分泌活动(Orci 1976)。许多哺乳类动物，包括人类，D细胞与A细胞比与B细胞更经常接触，提示胰腺的生长抑素可能以抑制高血糖素的分泌为主。Barden等(1977)通过体外培养证实，当用抗生长抑素血清培养大鼠胰岛时，高血糖素的分泌增加10倍，而胰岛素的释放无明显的变化。生长抑素如何抑制高血糖素和胰岛素的释放还不清楚；可能通过邻近细胞的缝隙连接在细胞间产生作用(Gerich和Lorenzi 1978)。其他学者提出，胰岛活动的激素影响来自胃抑制肽，似乎能加强对葡萄糖的胰岛素分泌反应(Dupré等1973)。自主'神经激素'(autonomic neurohormone)乙酰胆碱(acetylcholine, ACh)和去甲肾上腺素也影响其分泌，ACh促进胰岛素和高血糖素的释放，去甲肾上腺素可抑制葡萄糖诱导的胰岛素释放；它们也可能影响生长抑素和胰多肽(pancreatic poplypeptide, PP)的分泌。循环的去甲肾上腺素和肾上腺素或神经源性的去甲肾上腺素，对局部胰岛细胞分泌的影响仍然不明。

人胰腺中可见肽分泌细胞，其颗粒比A、B和D细胞的小，至少有两种形式，一种含有PP，另一种与胃粘膜的D_1细胞有相同的超微结构（见前）。胰'D_1'细胞的颗粒与PP细胞的颗粒不同，前者对抗牛PP血清无反应，而后者有反应(Baetens等1977)。胃肠D_1细胞的分泌物虽然不明，但可能与血管活性肠肽VIP(vasoactive intestinal polypeptide)有关（Buffa等1977)。胰的'D_1'细胞的分泌物仍未确定。

'D_1'和PP细胞不仅存在于胰岛，也散在于整个外分泌部。

胰腺的脉管和神经 **胰腺的脉管** 动脉是脾动脉和胰十二指肠动脉的分支（见第10篇）。

静脉汇入门静脉、脾静脉和肠系膜上静脉。

淋巴引流详见第10篇。大的血管和淋巴管在小叶间结缔组织内与外分泌部导管和神经伴行。Bunnag等于1963年提出，在小鼠胰腺内，来自小动脉的1～3个微动脉进入每个胰岛，进入胰岛之前有分支供应腺泡，在胰岛内它们几乎形成像肾血管球一样密集的毛细血管网，通过1～6根微静脉汇入小叶间静脉。McCuskey和Chapman于1969年报道，胰岛内毛细血管中的血流因内皮细胞向管腔突出而呈间断性。毛细血管为有孔型。

胰腺的神经支配 传出神经来自腹腔丛，沿动脉进入。传入神经知之甚少。传出神经中包括来自腹腔神经节的交感神经节后纤维和来自右迷走神经的副交感神经的节前纤维。主要为无髓神经纤维（Benscome 1959)、有血管舒缩（交感神经）纤维和在主质内纤维（交感和副交感)。来自胰岛周围丛的细小分支在细胞间分支形成网（Findlay和Ashcroft 1975)。纤维在进入胰岛前常与腺泡细胞形成突触，说明内、外分泌部之间的神经调节关系密切。许多纤维伴随着微动脉进入胰岛（Coupland 1958)。

副交感神经节位于小叶间和小叶内的结缔组织中，后者常与胰岛细胞有关，形成神经胰岛复合体（neuro-insular complex)，首先由van Campenhout于1925年提出，最初命名为交感神经胰岛复合体（complex sympathico-insulaire)；1937年Simard修订为神经胰岛复合体（complex neuroinsulaire)。1959年Fujita将其分为两组：一组为神经元和胰岛细胞（图12.137)；一组为神经纤维和胰岛细胞。Kobayashi和Fujita（1969）对后者作过详细报道。A和B细胞都属于神经胰岛复合体。

胰岛内的神经终末有三种类型（Smith和Porte 1976)：胆碱能（无颗粒小泡的直径为30～50nm)、肾上腺素能（致密芯小泡的直径为30～50nm）和第三类非特异性（致密芯小泡的直径为60～200nm）神经终末。

没有发现任何一类胰岛细胞有选择性连接。有时一种以上的神经终末与一个细胞接触（Esterhuizen等1968)。有些轴突

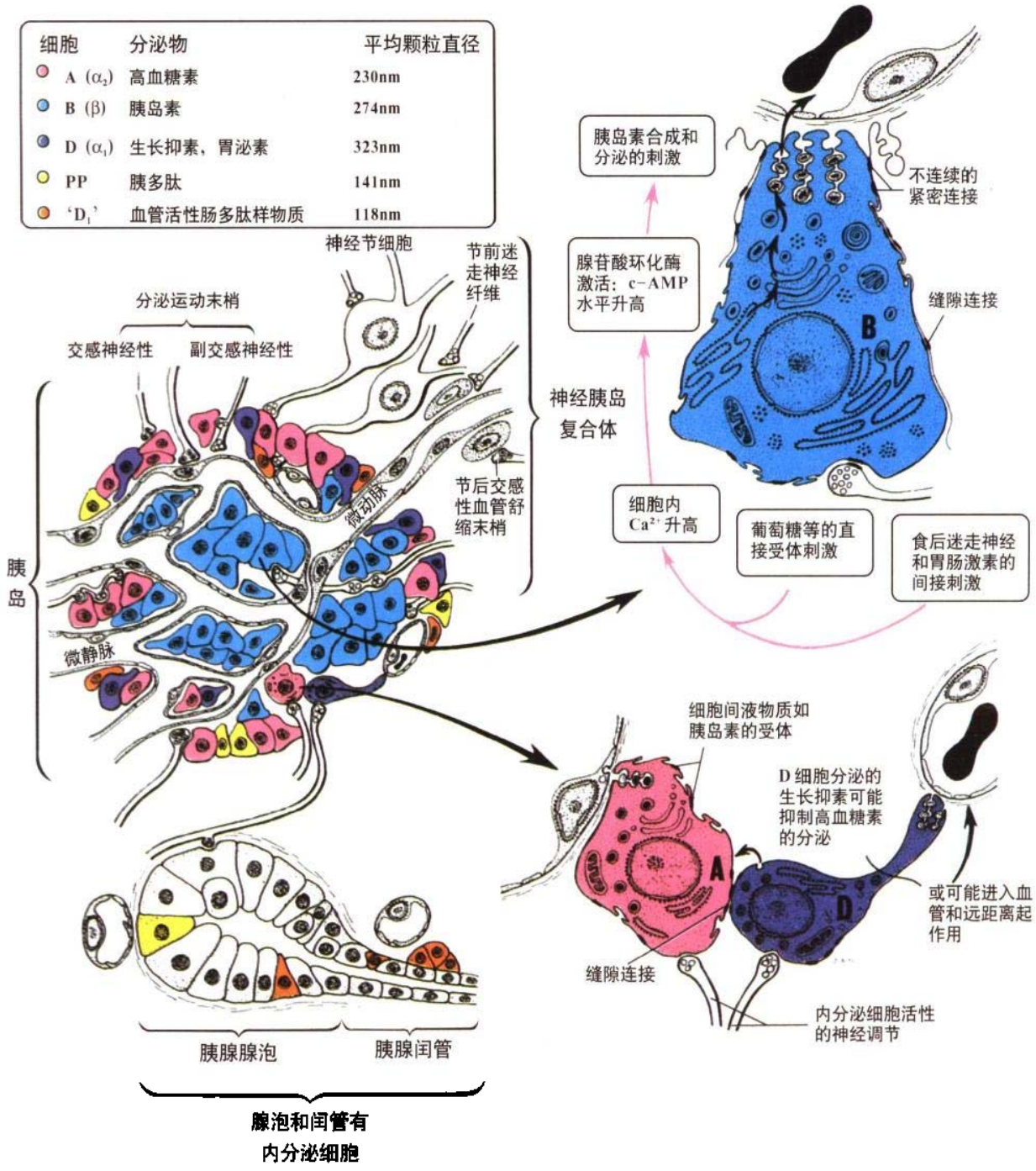

图 12.137 胰腺的一般结构、超微结构及其内分泌调节方式示意图（VIP：血管活性肠多肽）。

终末和胰岛细胞之间的化学性突触间隙内有一窄带，说明存在电突触或缝隙连接（Orci等1973），这样的连接也存在于胰岛细胞之间（Orci 1974）。有些轴突终末远离胰岛细胞表面（Kobayashi和Fujita 1969），由此释放的神经递质可能通过扩散而影响许多胰岛细胞。

胰的临床解剖学

真正的胰腺囊肿较少见。假性胰腺囊肿多继发于急性胰腺炎或胰腺创伤。可在上腹正中，胃与横结肠之间触摸到呈半球形、表面光滑、固定、甚至不随呼吸而活动的肿块。胰腺癌常侵犯胰头，并很快累及胆总管，引起黄疸；或压迫肝门静脉引起腹水，或导致幽门梗塞。极少数胰腺，在胚胎发生过程中，腹胰由十二指肠转移至背侧时，形成带状胰组织，环绕着十二指肠，称为环状胰（annular pancreas）。胰管由腹胰管的全部和背胰管的远段构成。背胰管的近段消失，若不消失则成为副胰管。腹胰管和背胰管可不汇合，或不完全

汇合。副胰管可代替胰管引流胰尾、胰体和胰头大部分的胰液。但由于胰液引流不通畅，易引起急性或慢性胰腺炎。如果胆总管嵌入胰头内（见本篇），慢性胰腺炎可致胆总管梗阻，引起黄疸。胰腺组织可存在于十二指肠、空肠、回肠壁内，甚至回肠憩室内（见本篇），称为副胰（accessory pancreas）。这些胰组织存在于十二指肠憩室内，可作为憩室内的一个小突起，或存在于粘膜或粘膜下层。通常靠近胰腺或胆总管的开口处。

胰移植

胰腺移植的适应证是胰岛素依赖型糖尿病人，或因糖尿病性血管病变引发肾功能衰竭的青年患者。这种患者可同时作胰和肾联合移植，而且胰腺组织和肾可来自同一供体。胰腺也可单独移植到不稳定型糖尿病人，这种病人很可能在不久的将来发生肾功能衰竭，或其他器官衰竭。胰腺移植的主要技术问题，即引流胰液和防止胰漏的方法已经解决。过去常采用将胰液引流回空肠的方法（Groth和Tyden 1988），但现常采用胰管膀胱吻合的技术（Sollinger等1984）。胰腺常被移植到盆腔的腹膜腔内，或腹膜腔外。此处，胰液可被引流入膀胱或小肠内，可用一段十二指肠作介导（图12.138A），或将胰的切面直接吻合在膀胱底（图12.138B）。胰腺膀胱吻合术简便易行，而且可通过定期检测尿中的胰淀粉酶来观察胰腺的功能。因此，这是目前最安全、技术上最成功的手术方法。

供体胰腺切除术

在脑死亡诊断确定后，将胰腺经横结肠系膜解剖游离出来。分离胰与胃大弯之间的连结及胃短动脉。在胰尾处结扎脾血管，将脾切除。将脾动脉和腹腔干，包括胰十二指肠上动脉进行与受体动脉吻合的术前准备。如果将整个胰腺进行移植，则分离十二指肠，并保护好肠系膜上动脉和胰十二指肠下动脉。因为肝也常被用作移植（见本篇），所以可用事先冷却的灌注液经主动脉进行内脏器官灌注，并将器官切除保存。将连有腹腔干和肠系膜上动脉的一段主动脉切除，同时切除一段肝门静脉，以便与受体血管吻合。为避免与受体吻合时产生张力，必要时可取一段髂动、静脉作为迁移移植片（jump graft）。

受体手术

将腹腔干和肠系膜上动脉吻合到髂外动脉，肝门静脉吻合到髂内静脉，必要时可用迁移移植片进行吻合。吻合时避免产生角度，以免术后发生栓塞。将胰的切面，或经一段十二指肠的介导管吻合于膀胱底。

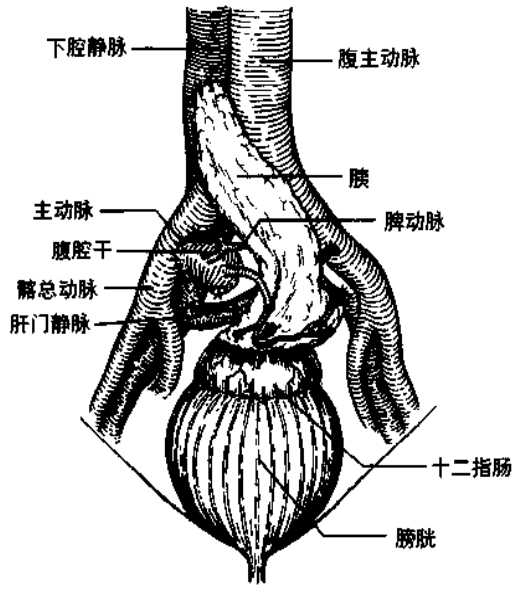

图12.138A 十二指肠乳头部介导的胰膀胱吻合术。

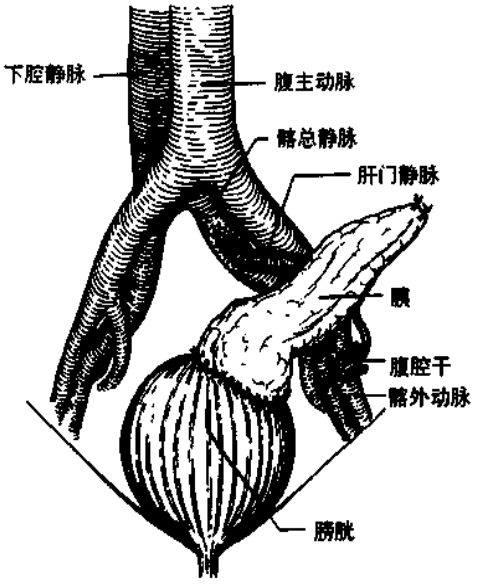

图12.138B 胰切面膀胱直接吻合术。

肝

前言

肝（liver）是体内最大的实质性器官，占据了腹腔内一个较大的部位。它是生命所必须的器官，因为它具有维持体内平衡、供给营养保护及完成多种新陈代谢的功能。肝主要由上皮细胞（肝细胞）构成，绝大多数生物化学功能均发生于肝细胞内。肝门静脉和肝动脉内的血液均流入肝内，然后经肝静脉注入下腔静脉。肝细胞与血液之间不断地进行物质

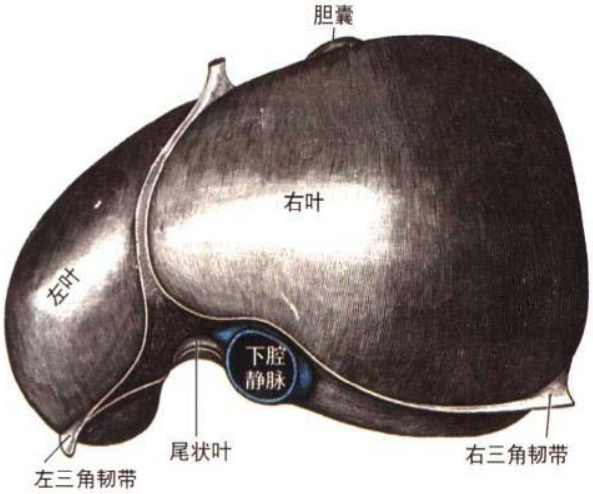

图 12.139 肝的上、前和右外侧面观。

交换。肝细胞含有多种大分子物质，并将它们分泌至血液（如大多数血浆蛋白），或进入胆道系统，促进消化和排除血红蛋白的产物（胆盐和胆色素）。肝细胞在清除和降解有毒物质，调节血糖和血脂（以糖原和脂蛋白形式贮存），贮存某些维生素、铁和其他物质，对氨基酸进行降解和修饰等方面，具有重要的作用。肝细胞内还可进行许多其他生化反应，主要是一些放热反应，提供身体所需能量。除此之外，在广泛分布于肝内的血管网中，其管壁上散在许多具有吞噬作用的巨噬细胞。它们成为血液中单核吞噬细胞系统中的一部分，在清除血液中的微粒时发挥重要作用。胎儿时期，肝具有造血功能。肝的上述功能在本篇有关肝的微细结构中作了进一步的描述。

肝的外形

肝位于右上腹部，占据了右季肋区和腹上区的大部分，并延伸至左季肋区直至左外侧线（Rouiller 1964）（图 12.139～143）。男性，肝重约 1.4～1.8kg，女性重约 1.2～1.4kg，多在 1.0～2.5kg 之间。肝略呈楔形，新鲜时呈红褐色，质地柔软而脆弱。受暴力时易破裂，且不易缝合，加之血液供应丰富，易致大出血。肝的位置，普遍认为不是单纯由腹膜和纤维结缔组织来固定，主要靠腹壁肌的张力而产生的腹内压力来维持。肝静脉与下腔静脉的连结也起到重要的支持作用。但对上述观点应慎重对待。由于对腹内压的变化，腹内压与体位、呼吸、胃肠扩张的关系，以及腹膜皱褶、结缔组织、周围脏器和血管蒂的静力和动力，没有进行系统的研究，因此对任何有关固定肝脏位置的理论，均需进行深入探讨。

肝右端宽阔圆钝，左端扁窄，呈楔形。肝向前、后、右和上突出，与弯曲的腹前壁和膈相邻。肝下面略凹陷，有周围脏器的压迹。肝前面由镰状韧带（falciform liagment）连于腹前壁。上面和后面由肝冠状韧带（coronary liagment）及两侧的左、右三角韧带（left and right triangular liagments）连于膈肌（由肝表面的腹膜返折至膈形成）。肝下面由小网膜连于胃小弯和十二指肠第一段。小网膜右缘内有肝固有动脉、肝门静脉、淋巴管、神经和肝管在肝门（porta hepatis）处进出肝脏。胆囊附着于肝下面的前部。

肝下面近正中线处有一深的裂隙，其前部，内有肝圆韧带（ligamentum teres）（胎儿时脐静脉的遗迹），行于肝镰状韧带的游离缘内；后部有静脉韧带（ligamentum venosum）（胎儿时期静脉导管的遗迹）。小网膜沿该裂的后半返转至肝。

肝后面有较深的腔静脉沟，内容下腔静脉，并在此处收纳 3 条肝静脉。

肝叶 肝的表面虽然平滑连续，但解剖学家还是根据肝表面的一些标志和腹膜附着，将其分为较大的右叶和较小的左叶

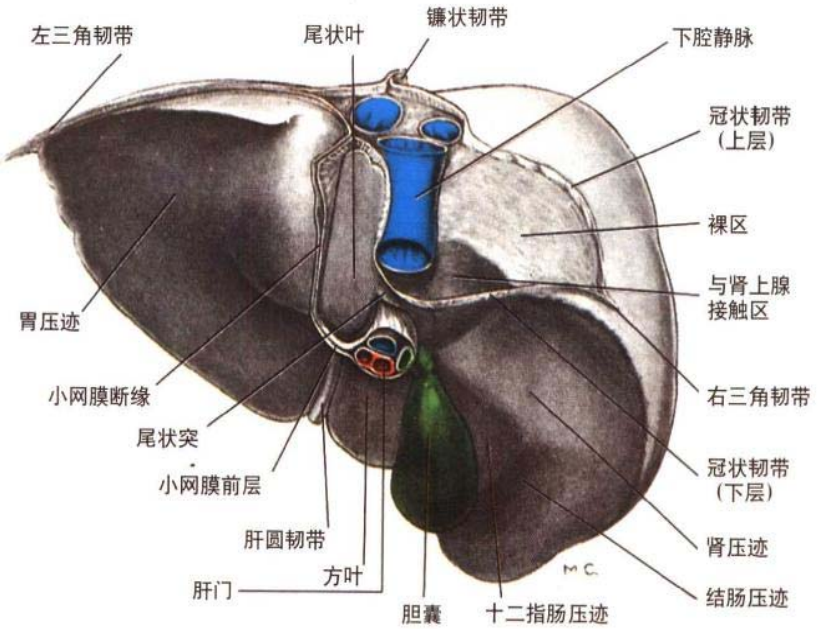

图 12.140 肝的后面观。示其腹膜连结。

（见本篇）。肝的前面，肝镰状韧带附着线右侧为肝右叶、左侧为肝左叶。肝下面左侧的纵沟内，前部有肝圆韧带，后部有静脉韧带。沟的右侧有2个突起，前面为方叶（quadrate lobe），后面为尾状叶（Caudate lobe）。二者之间的凹陷为肝门。胆囊位于方叶右侧的浅窝，即胆囊窝内。

值得注意的是，肝的这种分叶并不能真实反应肝内血管和胆管的分布。肝内血管和胆管的分布在外科学上有重要意义：

肝的面 肝可分为上面、前面、右面、后面和下面5个面和一个明显的下缘（图12.139～141）。上面、前面和后面相互延续，其边缘圆钝。但下缘锐薄，将右面、前面和下面分开（图12.140）。该缘在右面和下面之间的部分圆钝，但在前面的下界变锐薄，其正中线的右侧有肝圆韧带造成的切迹。在胆囊底的外侧，正中线右侧4～5cm处有与胆囊对应的第2个切迹。肝下缘大部分与肋缘一致。胆囊底左侧的肝下缘稍高于右肋缘，越过胸骨下角，在左肋缘后左行至第8肋软骨尖，然后上升延续为肝左叶下缘。在胸骨下角处，肝下缘贴近腹前壁，叩诊时可叩出肝的下界，但一般不易触及。在中线处，肝下界靠近幽门平面，在剑胸结合下方约一个手掌的宽度（图12.117）。在妇女和儿童，肝下缘往往稍低于右肋缘。关于肝的面将在后面进行详细描述：

肝的分叶

习惯上将肝所分的左、右两叶不能真实反映肝的内部结构。随着现代外科学的发展，特别是肝移植以及影像学技术在肝脏手术中的应用，一个很重要的发现是肝内血管和胆管系统所分布的范围，可在肝部分切除，以及肝脏的其他手术时作为一个独立的单位（见Bismuth，Aldridge和Kunstlinger 1991）。

肝内血管和胆管的这种分支类型，已在上个世纪采用解剖、注射的方法，特别是腐蚀铸型的方法进行了研究。Cantlie（1898）首次根据肝左、右动脉在肝内的分布将肝分为左、右两叶（不是传统的解剖学分叶）。此后，Hjortsjö（1948，1951，1956）采用腐蚀铸型的方法确定了肝动脉的分布区域及肝静脉的引流范围，以及胆管树分布。他强调，最早的解剖学和功能上的分叶比较正确地反映了左、右肝管的分布范围，显示二者之间只有很小范围的重叠。Couinaud（1953）在他出版的专著中详细介绍了上述研究结果，该书一直被认为是肝脏外科的入门书。

其他作者肯定了Hjortsjö的分叶方法，并进一步根据腐蚀铸型技术、解剖和放射方法将肝叶分为肝段（Healey和Schroy 1953，Goldsmith和Woodburne 1957，Stucke 1959）。在这些研究中，特别是肝内肝管和血管铸型标本上，发现肝内有许多部位缺少肝管和血管的分布，这些部位被称为“肝裂”（图12.142）。这些裂隙，即使在肝内的主要肝叶之间，也没有在肝表面可作为肝叶切除的标志（图12.141，142，143）。

图12.141 肝下面观。

右叶 右叶（right lobe）体积较大，包括了肝的所有面，其中肋面（右面）全部位于肝右叶。其他各面（前、上、下和后面），除了一些浅沟在右叶下面又分出方叶和尾状叶之外，全部延续至肝左叶（left lobe），实际上，方叶和尾状叶就是肝右叶的一部分。

方叶 方叶（quadrate lobe）可在肝下面见到，似长方形，其前界为肝下缘，左界为肝圆韧带裂，右界为胆囊窝，后方为肝门。

尾状叶 尾状叶（Caudate lobe）可在肝后面见到。其左界为静脉韧带裂，右界为腔静脉沟，向上延续至肝上面，静脉韧带裂上端的右侧，向下至肝门。其右下部由尾状突（caudate process）连于肝右叶，该突恰位于肝门后方，网膜孔上方。尾状叶的左下部有一小的圆形突起，名乳头突（papillary process）。由于静脉韧带裂的深度，使尾状叶出现了一个前面，成为该裂的后壁，与小网膜相接触。

肝段

像肺、脾和肾一样，肝也有一组进出肝门的结构。其中肝固有动脉和肝门静脉进入肝以后和肝管互相伴行，三者共同形成肝内分叶和分段的系统。这反映了胚胎早期上皮性的肝管，以及相应的肝固有动脉和肝门静脉的分支，以及肝静脉引流入下腔静脉的形成情况。当然，什么算是一个肝段，需根据选用哪一种分支作为划分肝段的标准。但这样的方案必须是在大血管之间没有过多的交叉重迭，或没有很多的吻合时才有实用价值，并可能在肝部分切除术中利用（对于认为有变异发生的特殊病人，提供足够的影像资料是非常重要的）。

肝固有动脉、肝门静脉在肝内的逐级分支与肝管系统相互伴行，与Glisson（1954）所观察的类型一样，并被以后的学者所认可。肝内那些像树一样的Glisson系统之间有意义的彼此吻合尚未发现。例如，尽管来源不同，但肝的动脉系统是由终末动脉组成的（Michels 1966），像其他器官一样，肝动脉也是由单个具有分支趋势的血管芽基发生而来。除了对肝左、右叶的了解之外（见McIndoe和Counsellor 1927，

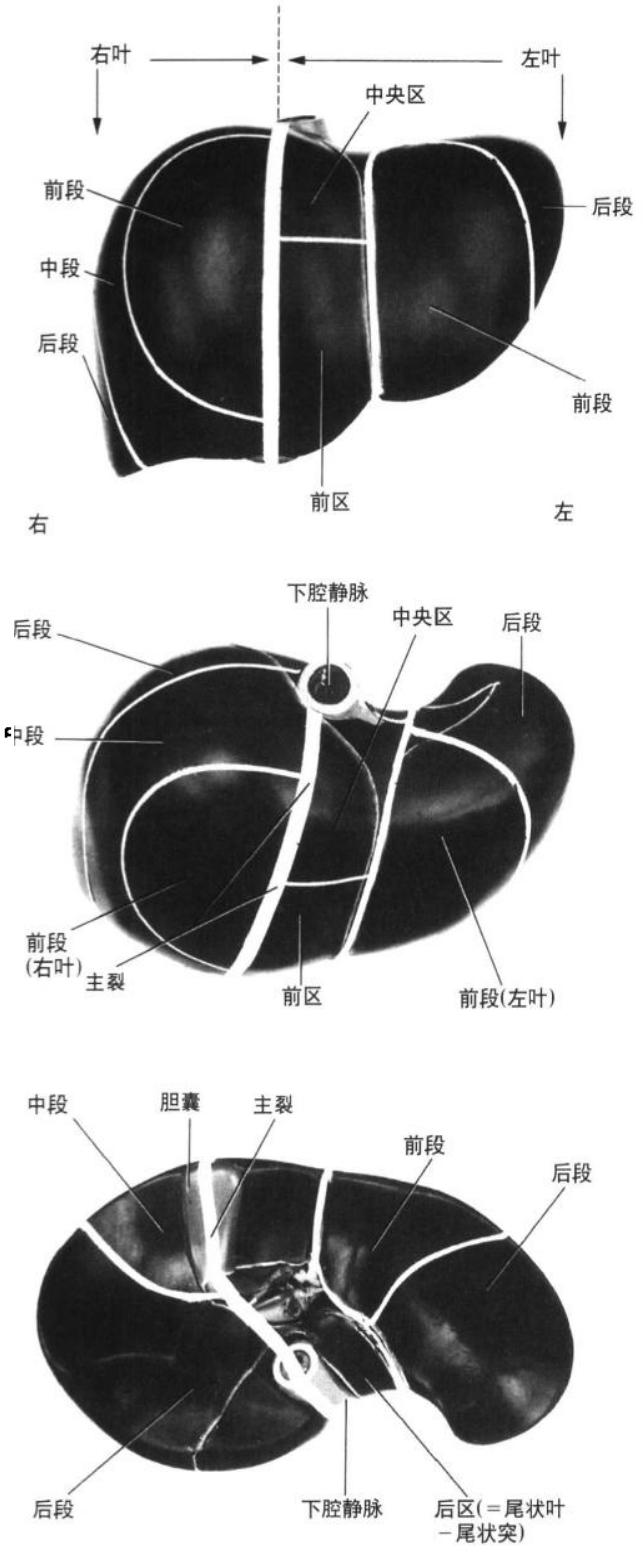

图 12.142 肝的分段。根据瑞典 Lund 大学 CarlHerman Hjortsö 教授的研究，示肝段界线的表面投影（见正文的注释和参考文献）。上：前面观；中：前上面观；下：下面观。

Hjortsjö 1948)，肝内血管和肝管系统的分支类型直到19世纪末才进行研究。将肝分成左、右两叶最早是基于肝内3个系统（肝固有动脉、肝门静脉和肝管）进行分叶，而不是根据肝的表面特征。这一观点已被接受，但在许多教科书中描述的还非常混乱。对肝叶进一步进行分段，对部分肝切除是非常有意义的。在这一领域领先的是Hjortsjö(1948, 1951, 1956, 1975)，他是第一个根据肝管和肝门静脉的解剖、灌注及放射学，提出了完整肝段的模式(图12.142)。以后又有许多学者对这一肝段模式进行了修正，对某些肝段进一步分段，并对其他肝段重新划定范围和命名(Elias和Petty 1952, Healey和Schroy 1953, Couinaud 1954, Goldsmith和Woodburne 1957, Bilbey和Rappaport 1960)。对于Hjortsjö的肝段模式的主要修正，是由Healey和Schroy(1957)和Couinaud(1954)将段分成上下两部分(图12.143)。除了这一区别之外，在肝右叶分为前段、中间段和后段，肝左叶分成内侧段和外侧段，意见是一致的。

还有许多资料是根据灌注和铸型，主要是根据肝固有动脉、肝门静脉和肝管三个系统中的一个或多个系统的腐蚀铸型进行分段。在这种铸型中，肝左、右叶之间有一易辨认的矢状区，称作主裂(fissura principalis)，Hjortsjö于1956年对此进行了生动形象的描述，该裂与左侧鼓膜所处的平面一致(图12.144)，许多作者对肝段之间的其他裂隙，即段间裂进行过描述。"间隙"(spatium)这一名词可理解为"裂隙"(fissure)。Hjortsjö曾描述数个类似的裂隙(图12.142)。在铸型标本上，这些裂隙是由于肝动脉和肝管系统的较小分支太脆不易保留而造成，但肝门静脉的最小分支尚存在。这些界限与肝次全切手术时肝表面或内部的真实的结缔组织的标志不符合(参见支气管肺段)。图12.143示肝段之间裂隙的体表投影，该图根据Hjortsjö(1948)和Healey和Schroy(1953)的资料绘制。Healey和Schroy的方案的主要区别是显示了每一大的肝段又分为上区和下区。Elias和Petty 1952, Couinaud 1954, Platzer和Maurer 1966, 均对此进行过描述。最近，Gupta(1978)提出了相似的9段方案；1981年Gupta等进一步观察发现人的肝静脉段为5段，即左段、中段、右段、腔静脉旁段和尾段。目前尚无法把所有研究者描述的肝段的名称和界限统一起来，正像Gupta等(1978)所宣布的那样，肝段的类型各不相同。在41例铸型标本上，半数以上显示一段或另一段的体积明显不同。虽然大多数肝段被认为在功能上是独立的，但偶尔也可发现肝内动脉之间的吻合。

外科学上，对肝的这种分段在部分肝切除术中的用途尚有分歧。Dawson(1974)认为切除的部分小于肝叶将是危险的，而Rynckі(1974)报道了成功的肝段的切除。个体差异，术前需采用肝门静脉造影和肝管造影来确定肝段的类型。应该注意的是，肝静脉(hepatic veins)及其属支是不可信的。肝静脉的腐蚀铸型研究(Goldsmith和Woodburne 1957)与肝内的Glisson系统不相符合，肝静脉引流相邻肝段的静脉血。因此，设计一个既适合Glisson系统，又适合肝静脉的手术切面是非常困难的。

肝的腹膜连结

肝除了后面的一个三角形区域（肝裸区）之外，几乎全

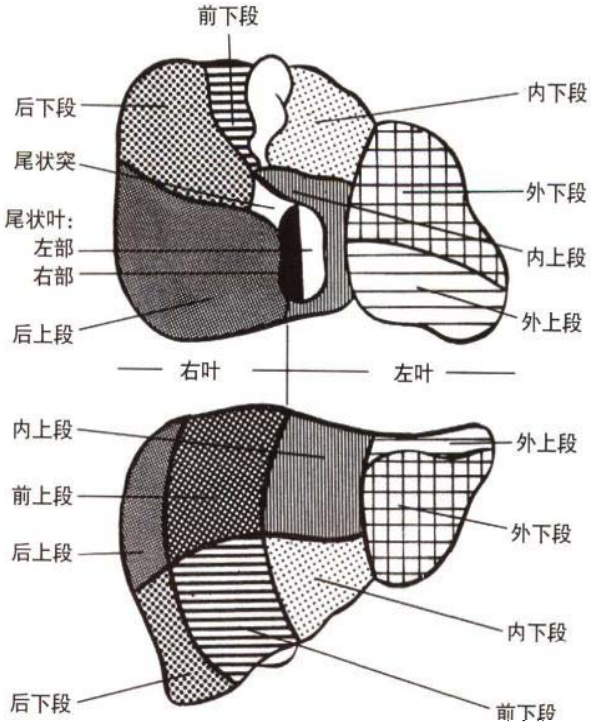

图 12.143 根据肝动脉主要分支及其伴行肝管所作的肝分段。上图为肝脏面，下图为肝膈面（详见正文）。

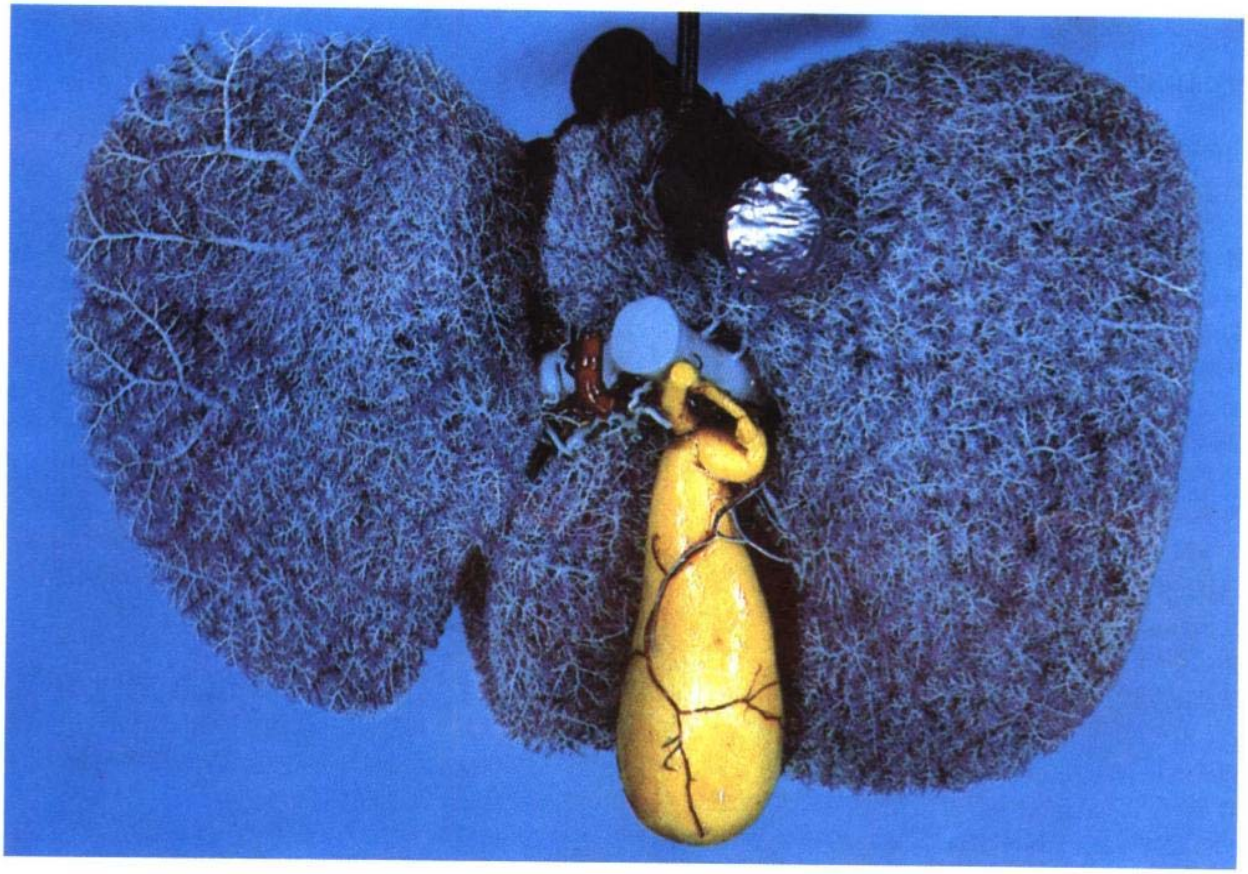

图 12.144 成年女性肝血管和胆管系统树脂铸型。黄色表示胆总管、胆囊管、胆囊及其管道，红色表示肝动脉及其分支，淡蓝色表示肝门静脉及其属支，深蓝色表示肝静脉及其属支。本图为修剪细小血管和胆管之前所拍脏面照片，后面在上方。英国皇家外科学院D H Tompsett制作。

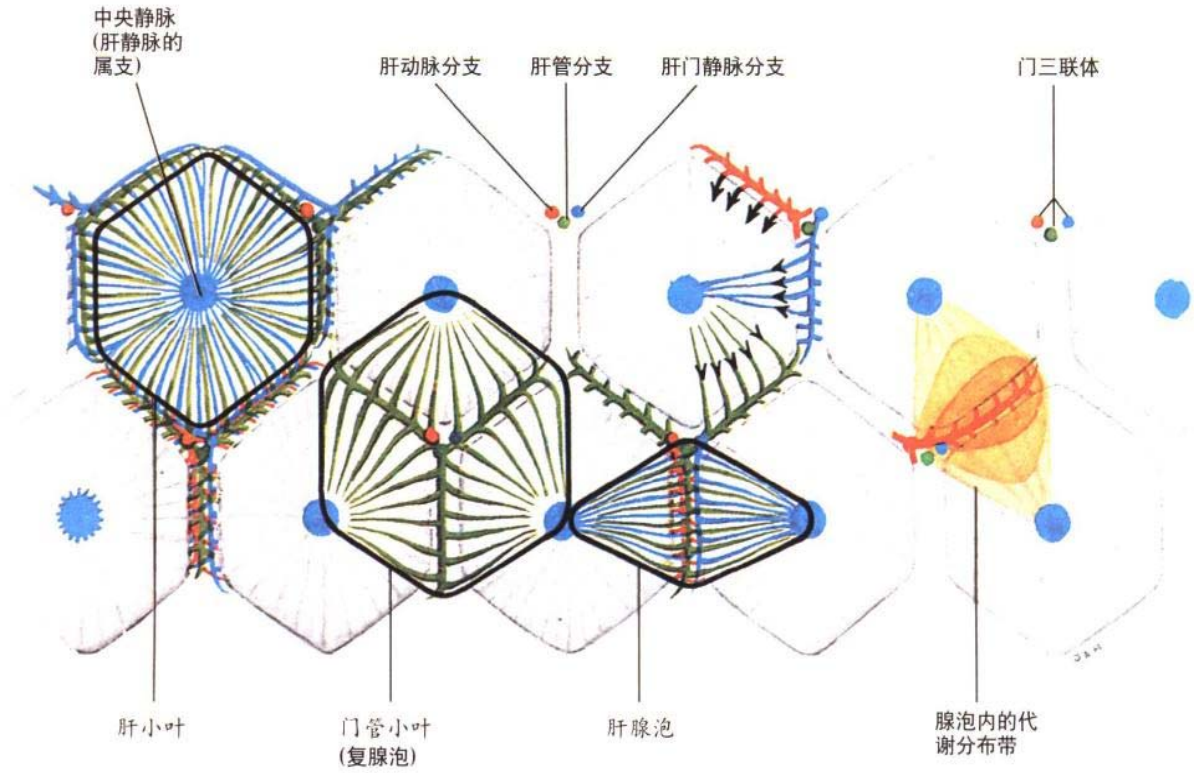

图 12.145 肝组织结构模式图。示内部结构的主要名称。为简单明了，通常把肝小叶说成是六边形，其实差别很大（详见正文）。

部由腹膜覆盖，并借腹膜皱襞连结于胃、十二指肠、膈和腹前壁。当然，腹膜在肝上的附着线处缺少腹膜。腹膜皱襞包括镰状韧带、左、右三角韧带，冠状韧带和小网膜。

镰状韧带 镰状韧带（falciform ligament）（图12.71,72,139）呈新月形，由两层腹膜构成，将肝连于膈和腹前壁的脐上部。其突出的底部固定于膈下面和腹前壁的后面，向下至脐。由脐向上稍偏向右侧，附着于肝下缘的肝圆韧带切迹及肝的前面和上面。其凹陷的游离缘，从脐至肝圆韧带切迹，内有肝圆韧带和小的脐旁静脉，位于胃幽门部的前面。镰状韧带附着于膈的一端，两层分开，在肝后面暴露一三角区，无腹膜覆盖。左层延续为左三角韧带的前层，右层延续为冠状韧带的上层。

冠状韧带 冠状韧带（coronary ligament）（图 12.76,140）是从膈向肝右叶上面和后面返折的腹膜，形成一周边近似三角形的“肝裸区”，即该区肝表面靠近膈肌，无腹膜。冠状韧带可分为上、下层，在外侧两层汇合在一起向外延伸，形成左、右三角韧带。从左向右（图 12.76），上层自镰状韧带右侧离开（二者互相连续），从前方绕过腔静脉沟的上端，然后向下斜行至肝后面的右侧，右三角韧带的前叶，冠状韧带后（下）层初为右三角韧带后叶，再向左，呈水平方向沿肝右叶后面的下界走行。此处，冠状韧带有时返折到右肾前面的上部形成肝肾韧带。其左端，冠状韧带的下层经腔静脉沟下端的前面，与小网膜的右缘相连续，此处，它是由尾状叶的右缘返折而来。上方，弯曲向左，成为左三角韧带的下层（或后层）。这一复杂的腹膜返折所形成的韧带，对肝有支持功能，协助肝裸区的纤维结缔组织，将肝悬吊在膈和腹后壁。其准确的界限反映了肝发生于腹侧胃系膜，以及后来与周围结构的连续（见第 4 篇）。

左三角韧带 左三角韧带（left triangular ligament）（图 12.140）从肝左叶上面的背侧上行到膈，其两层在韧带左缘汇合。向右，前层与镰状韧带的左层相融合，后层在静脉韧带裂的上端与小网膜的前层融合一起。左三角韧带位于食管腹部的前方，小网膜的上端和胃底的前方。它变化较大，内可有大的血管（Outreguin 等 1967）。

右三角韧带 右三角韧带（right triangular ligament）是一较短的“V”字形腹膜皱襞，将肝右叶的外侧面和后面连于膈。在其右缘，两层互相延续。

该韧带实际上是冠状韧带的右端。

小网膜 小网膜（lesser omentum），前面已描述过（见本篇），附着于静脉韧带裂。在该裂的上端，其前层与左三角韧带的后层相融合，后层与尾状叶上端的腹膜返折线相连续，间接延续为冠状韧带下层（图 12.140）。

肝面

上面 肝的上面（superior surface）（图 12.139）包括肝左叶和肝右叶的一部分。紧靠膈的下面，除镰状韧带两层附着

处的三角形区域外，均有腹膜覆盖。上面的左、右两侧凸起，中间出现一浅凹，叫作心压迹(cardiac impression)，与膈上方心脏的位置一致。该面借膈与右侧膈胸膜、右肺底、心包和心以及左侧膈胸膜和左肺底的小部分相邻。应该注意的是，肝上面弯曲延续为右叶的前面和后面的腹膜部。肝的上面、前面、后面和肝的右侧面彼此之间没有明显的界限。可将这几个面合称膈面(diaphragmatic surface)更合适，与脏面之间（visceral surface）有锐薄的边缘相分隔。

前面 前面（anterior surface）呈三角形，除镰状韧带的附着处之外，均由腹膜覆盖。大部分与膈相接触，借膈右侧与胸膜和第6～10肋和肋软骨相邻，左侧与第7、8肋软骨相邻。肺底锐薄的下缘与肝前面的上部相邻，右侧二者接触更为广泛。肝前面的正中区位于剑突后方和腹前壁后面的胸骨下角内（图12.117）。肝的体表投影如下（图12.117）：上界相当于胸骨的剑胸结合处，向右至右乳头下方（第4肋间隙），向左至左乳头下内侧处；右侧界相当于从肝上界的右端至肋缘第10肋软骨尖下1cm的凸向右的曲线；下界为自右侧界的下端至上界的左端之间的连线。该线在幽门平面处跨过正中线。

右面 右面（right surface）被腹膜覆盖，靠近右膈穹隆。借膈与右肺、胸膜和第7-11肋相邻。其上1/3的上方，右肺及胸膜突入膈肌和肋骨之间，中1/3与膈及深入膈与肋骨之间肋膈胸膜相邻，下1/3与膈和胸壁相邻。

后面 后面（posterior surface）隆凸，右端宽、左端窄，有一与脊柱前突相一致的凹陷（图12.140,141）。后面有一三角形的区域，缺少腹膜，由疏松结缔组织连于膈，叫做肝裸区。其上下界由冠状韧带的上下层附着；其底为腔静脉沟，尖部向右下方，即右三角韧带。腔静脉沟位于肝后面，较深，有时呈隧道样，缺少腹膜，内有下腔静脉的上部通过。其底有肝静脉穿出（见第10篇）。其前下面与肝门之间有尾状突分隔；下端外侧的肝裸区与右肾上腺的上极相邻，腔静脉沟的左侧，肝尾状叶（caudate lobe）形成网膜囊上隐窝的后面。肝后面的腹膜绕过肝右缘至肝前面，形成静脉韧带裂的后壁（图12.141）。尾状叶从右侧突入网膜囊上隐窝，其后面与膈脚和右膈下动脉相邻，二者的后方为胸主动脉。尾状叶乳头突（papillary process）常在腹腔干起始部的前方下降。

静脉韧带裂（fissure for the ligamentum venosum）（图12.141）将尾状叶后面与肝左叶的主要部分分开。该裂在尾状叶前面形成深沟，沟内有小网膜的两层附着；向下，经乳头突的前方向外侧弯曲至肝门左端。静脉导管的纤维遗迹静脉韧带（ligamentum venosum）向下连于肝门静脉左支的后面，沿静脉韧带裂的底上行，至尾状叶的上端。在肝左静脉入下腔静脉处连接肝左静脉，有时直接与下腔静脉相连。

肝左叶的后面有一浅的食管压迹（oesophageal impression），靠近静脉韧带裂的上端，由食管腹部压迫而成。其左侧，肝左叶与胃底相邻。

下面 下面（inferior surface）（图12.140,141）朝向左后下方，表面有附近内脏器官的压迹。除肝门、肝圆韧带裂和胆囊窝之外，全部由脏腹膜覆盖。在肝左叶有胃压迹（gastric impression）与食管压迹相连续。在胃压迹的右侧有圆形的网膜结节，在胃小弯的凹陷处与小网膜相邻。肝圆韧带裂、其深度不一，从肝下缘的切迹开始向后上，升至肝门左端、与静脉韧带裂的下端相接。它是方叶的左界，内有肝圆韧带（ligamentum teres），为左脐静脉的遗迹（见第10篇）。该韧带从脐开始，沿肝镰状韧带的游离缘上行至肝下缘，横过该裂，在肝门左端，正对静脉韧带连接处与肝门静脉的左支相连。

胃压迹向前可延续至方叶，是由幽门部和十二指肠上部压迫而成。方叶后部与小网膜右缘及缘内的结构相邻。当胃排空时，方叶与十二指肠上部和部分横结肠相邻。

肝门（porta hepatis）位于前方的方叶和后方的尾状叶之间，是一较深的横裂，位于肝圆韧带裂和胆囊窝的上端之间。肝门静脉、肝固有动脉和肝神经丛经肝门进入肝内，左、右肝管和淋巴管经肝门离开肝脏。肝管在前，肝门静脉及其分支在后，肝固有动脉及其分支位于二者之间。

尾状突（caudate process）连结尾状叶的下外侧部（左叶）和肝右叶。它位于肝门后方，下腔静脉前方和网膜孔的上方。尾状突常被认为是肝右叶，但却属于左肝管的引流区域，也就是说，它属于左叶的一部分。

胆囊窝（fossa for the gallbladder），为方叶的右界，从肝下缘延伸至肝门右端，为一浅窝，无腹膜覆盖。胆囊窝右侧肝下面与结肠、右肾和十二指肠相邻。下缘处有结肠右曲形成的结肠压迹（colic impression），其后方有明显的肾压迹（renal impression）。肾压迹与胆囊颈及邻近的胆囊体之间为十二指肠压迹，它与右肾上极相邻，上内侧与右肾上腺下极相邻。当冠状韧带下层从肝返折到右肾，则肾及肾上腺压迹延伸至肝裸区的下部。十二指肠压迹在胆囊颈的右侧，与十二指肠上曲相邻。

值得注意的是，肝的周围关系随身体姿势和呼吸而改变。上述描述均为人体仰卧位。

变异 肝门静脉的分支和肝静脉的属支出生前数目较多。出生后由于彼此互相融合或退化而减少。胎儿肝门静脉连于脐静脉。直至生后，肝门静脉主干与其左支之间仍有一角度，因此，左叶在血液供应方面不如右叶丰富，不能保持与右叶相同的生长速度。在成人肝左叶的左端有一纤维带，又名肝纤维附件（fibrous appendix of the liver），它是儿童时期肝左叶的一部分，萎缩退化的遗迹，内有萎缩的胆管

和畸变的肝血管。同样萎缩退化的遗迹可见于肝左叶的边缘，近下腔静脉处。右叶下缘，胆囊右侧有一向下突出的舌形突（linguiform process）。

肝的血管、淋巴管和神经

与肝相连的血管有肝门静脉、肝固有动脉和肝静脉。肝门静脉和肝固有动脉在小网膜内上行至肝门，并分支进入肝内。胆管和淋巴管从肝门沿小网膜内下行，此时肝固有动脉位于左前方，胆总管位于右前方，肝门静脉在后方。上述结构共同包在一血管周围的纤维囊（perivasculavr fibrous capsule）内，即格里森氏肝胆囊，该囊是一疏松结缔组织的纤维鞘，它包绕着血管进入肝内的肝内门管区，也与肝纤维囊相连续。

肝动脉及其分支 肝动脉进入肝门后，在肝内逐级分支，其较小的分支与门静脉的分支一起分布。不同区域之间的肝动脉，彼此之间没有或极少有吻合，每条动脉都是终末动脉（图12.156）（Glauser 1953）。

肝静脉 肝静脉将血液由肝运送至下腔静脉（见第10篇）。肝静脉只有一层很薄的外膜，与肝内的肝静脉管壁相融合。因此，在肝切面，肝静脉管腔较大，独立存在，易与肝门静脉的分支相区别。肝门静脉的分支死后管腔易闭塞，常与动脉及胆管伴行。

肝的淋巴管 肝的淋巴管已在第10篇描述过。肝内淋巴管含有丰富的蛋白。阻断肝的静脉引流，可增加胸导管的淋巴回流量。Nidden（1973）特别强调了肝的淋巴管穿过膈肌引流入乳房内淋巴结和膈淋巴结的重要性；并指出肝内部分淋巴经气管支气管淋巴结进入右淋巴导管。

神经支配

肝脏的神经来自肝丛（见第8篇），包括交感和副交感神经纤维。多数纤维伴随着血管和胆管在肝门处进入肝内进行分布，极少数纤维分布于肝细胞之间，其止端不能肯定。不管是有髓还是无髓纤维均自肝周围的腹膜皱襞，到达肝（Sutherland 1965）。

肝的微细结构

肝实际是前肠尾端上皮及间充质的突出物（见第3篇），通过胆管树与前肠保持连接。发生过程中，血管和结缔组织弥散于胆管树之间，具有防御功能的细胞迁入血管间隙。长成的肝是复杂的上皮细胞网，结缔组织围绕并贯穿其中，为数众多的血窦穿行于细胞索之间，来自门静脉和肝动脉的血液流经此窦。肝细胞（hepatocyte）行使该器官的主要功能，同时另外的细胞群也具有储存、吞噬和机械支持等作用。

肝细胞排列成索成板，称肝板（hepatic lamina）或肝索（hepatic cord）（参见下文），表面覆盖内皮，彼此被肝窦（hepatic sinusoid）分隔。肝细胞分泌的胆汁收集到肝索

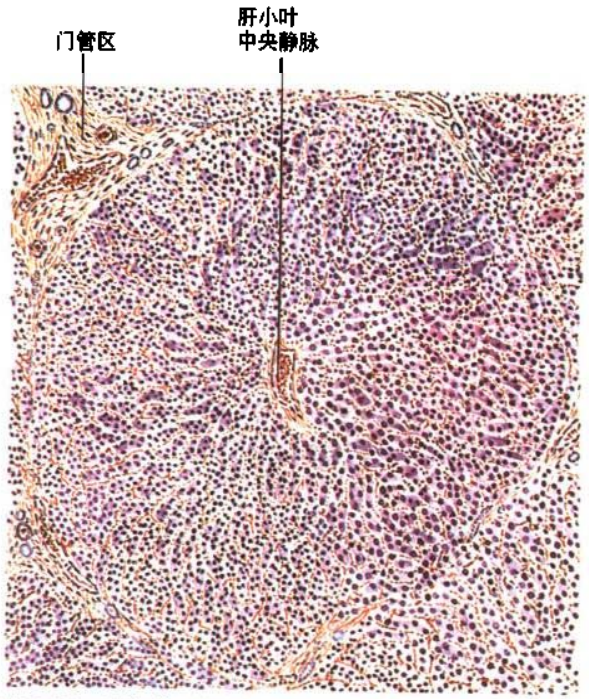

图12.146A 人肝切片低倍光镜像。示肝小叶及门管区。H·E染色。×70（引自Sobotta）。

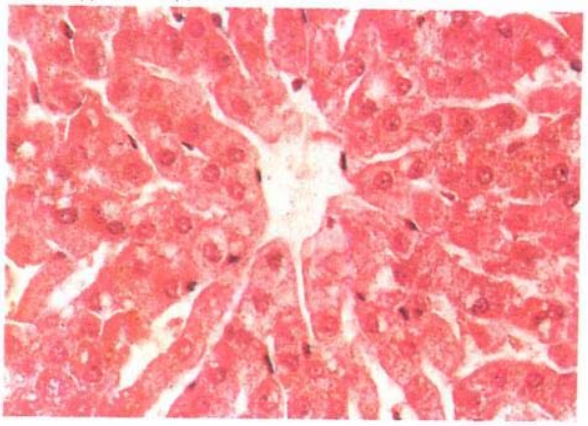

图12.146B 兔肝切片高倍光镜像。示中央静脉及周围放射状排列的肝索。可见立方形肝细胞和Kupffer细胞，肝窦由内皮细胞围成，内皮细胞含有深染的扁的细胞核。H·E染色。

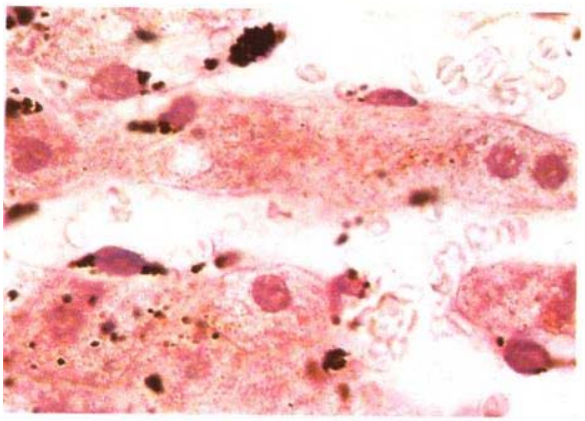

图12.146C 兔肝标本同B，但在取材前先静脉注射碳素颗粒。肝巨噬（Kupffer）细胞吞噬的颗粒勾画出了细胞核的轮廓和细胞质的界限。

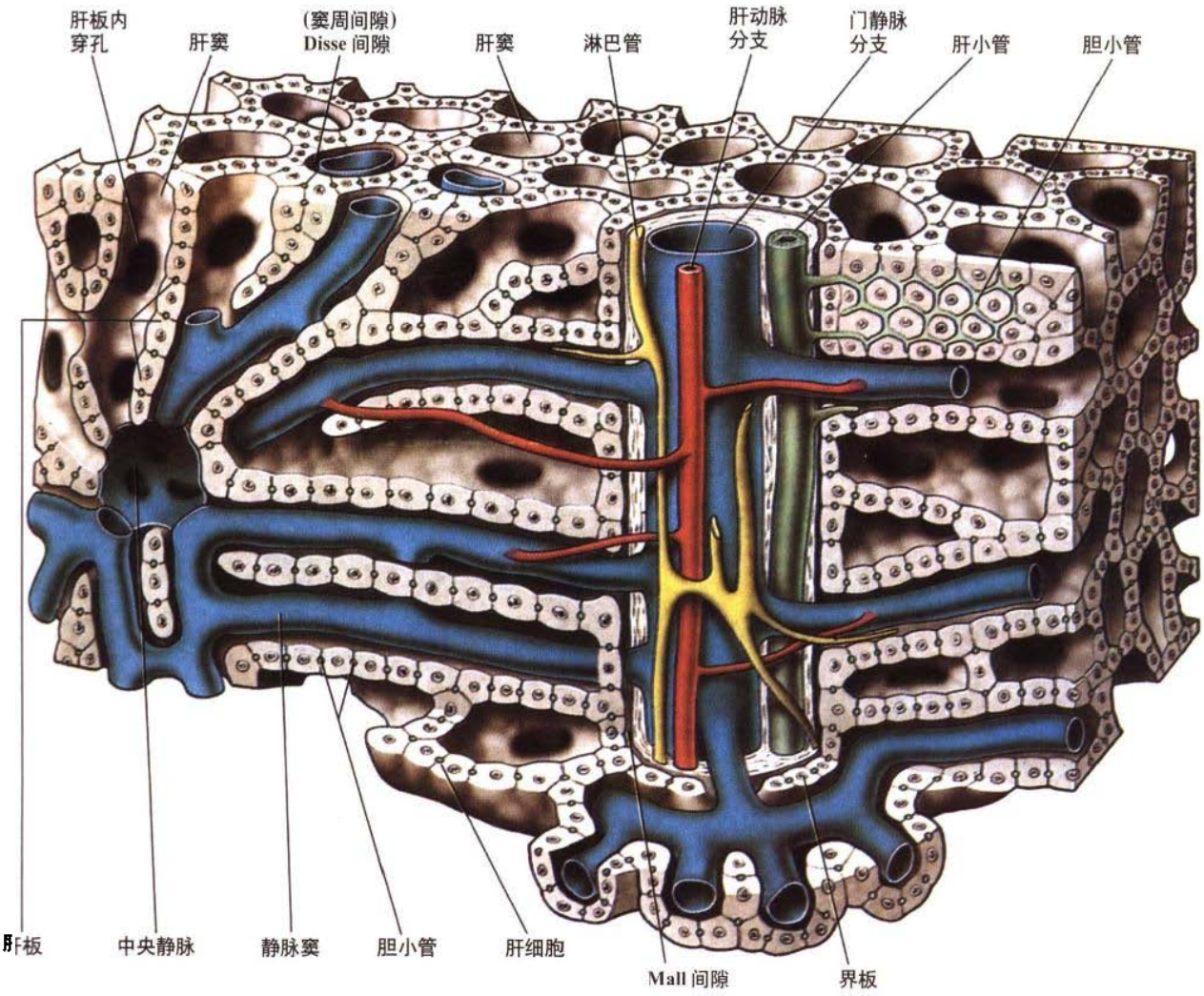

图 12.147 肝微细结构模式图（引自芝加哥医学院解剖系 H Elias）。注意图中未显示窦周内皮细胞和肝巨噬细胞（Kupffer 细胞）。

内的胆小管（canaliculus）网内。胆小管是相邻肝细胞之间相对应的表面浅沟对合而成，其中的胆汁排出方向与邻近肝窦中血流方向相反，在肝板外侧端汇集到由上皮围成的肝小管（hepatic ductule）内，与其他肝小管共同形成胆管树（biliary tree）。之所以把肝细胞说成是外分泌细胞，是因为它能把分泌的胆汁，通过肝管和胆管输送到消化管。但是，它们也有另外的代谢功能，可与流经肝窦的血液进行一系列的物质交换。

面向腹腔的肝表面覆以典型的浆膜（脏层腹膜）。浆膜下，围绕整个肝脏的是一薄层（50～100μm）结缔组织，称 Glisson 囊（Glisson capsule）。结缔组织从此进入肝内部，形成结缔组织隔和小梁。肝动脉和肝静脉的分支与胆小管和胆管相伴穿行于结缔组织中，称为肝门管（portal tract; portal canal）。两种血管加之肝管联合称为肝门三联管（portal triad）。此名称并非严谨，因该结构常伴有一条或更多条淋巴管。

肝小叶的结构 乍看起来，肝的微细结构杂乱无章，人肝内的肝索也不明显，常呈不连续的细胞群（图 12.146）。但是，在某些疾病状态下可出现细胞退化的特殊形式，说明在正常和病理性肝内存在功能单位。立体重建和形态计量分析结合临床和试验病理学观察，提出了一个肝细胞排列高度规则、围绕中央一条最小的输入血管和胆小管汇集结构图，即肝小叶（hepatic lobule）。但是，'小叶' 这个名词有着一定的历史演变过程，需要加以解释。

最初的描述是对成年猪和其他哺乳类的肝，认为肝是由大量的棱柱形肝细胞群集合而成。每一个细胞群就是经典的肝小叶（classical lobule），为六角形，直径约 1mm，围以疏松结缔组织。在小叶内，肝索排列象车轮的辐条，中央是终末微静脉（terminal hepatic venule），即中央小叶微静脉（centrilobular venule）或中央静脉（central vein），为肝静脉的属支。但是，人和许多其他哺乳动物通常不出现这样典型的小叶。Rappaport（1969,1987）利用三维重建和其他研究，提出了门管小叶（portal lobule）的概念，以肝动脉、门静脉的近终末支和相关胆小管为中心，其范围相当于至少 3

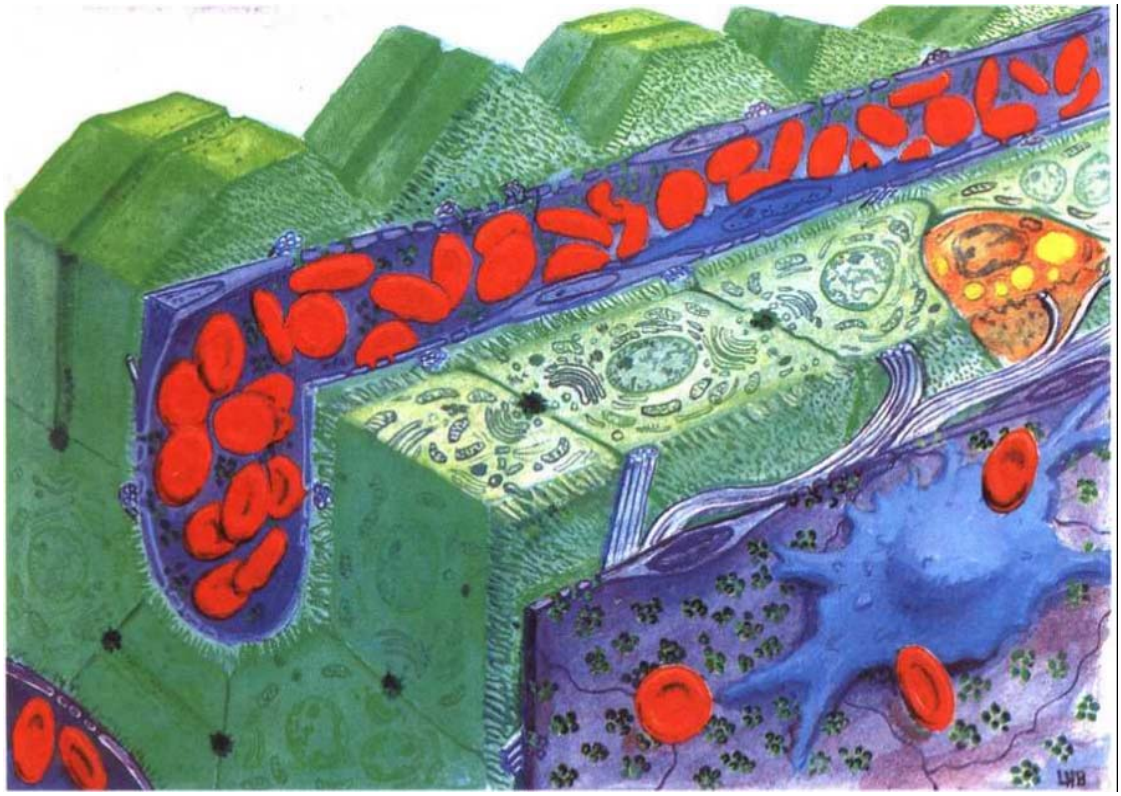

图 12.148 肝索主要细胞特征图解。

个经典肝小叶的扇形区（图 12.145）。在切片中，门管小叶以肝门三联管为中心，呈多边形，其边界通过相邻的中央静脉。这个范围的亚单位称肝腺泡（portal acinus）（Rappaport 1969,1987），以肝微动脉的前终末支为中心，包括其供应的肝组织，以邻近肝腺泡和两个相邻的中央静脉为界（图12.144）。另外有人提议进一步分为初级肝小叶（primary hepatic lobule）（Matsumoto 1979），即1/2肝腺泡，这是一个由一根前终末微动脉供血并汇入一条中央静脉的圆锥形结构。这些划分阐明了肝的组织病理学，特别是与血流方向及腺泡构筑模式密切相关的缺氧损伤、糖原沉积和清除以及毒性损坏的区域性差异等重大问题。在每一个腺泡小叶内，因血供不同而存在事实上的结构与生理上的不同，故按照惯例分为三个带：

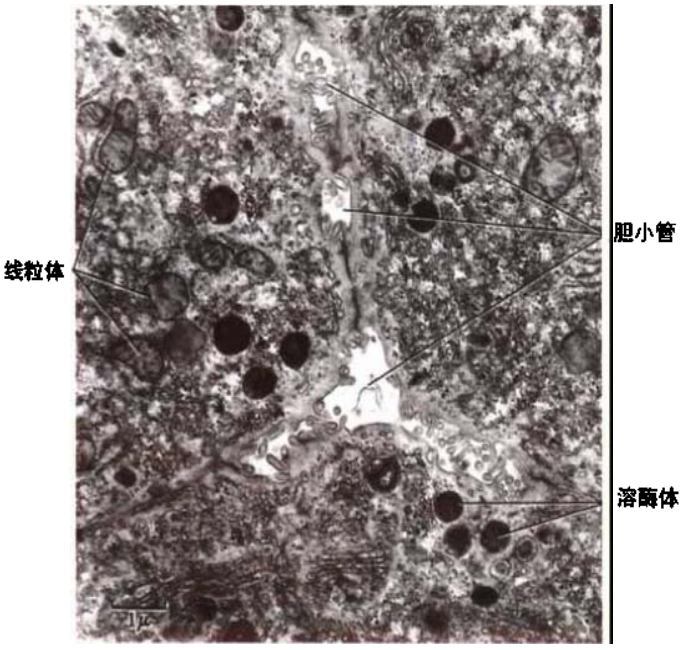

图 12.149 三个相邻肝细胞及它们之间的胆小管电镜像。× 10000

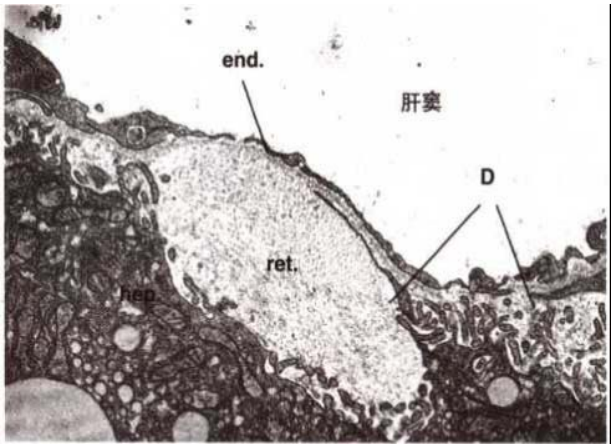

图 12.150 肝窦（sinus）边缘透射电镜像。示肝细胞（hep）和微薄的有孔内皮（end.），二者被 Disse 隙（D）分开，部分 Disse 间隙内有网状纤维束（ret）。× 5000

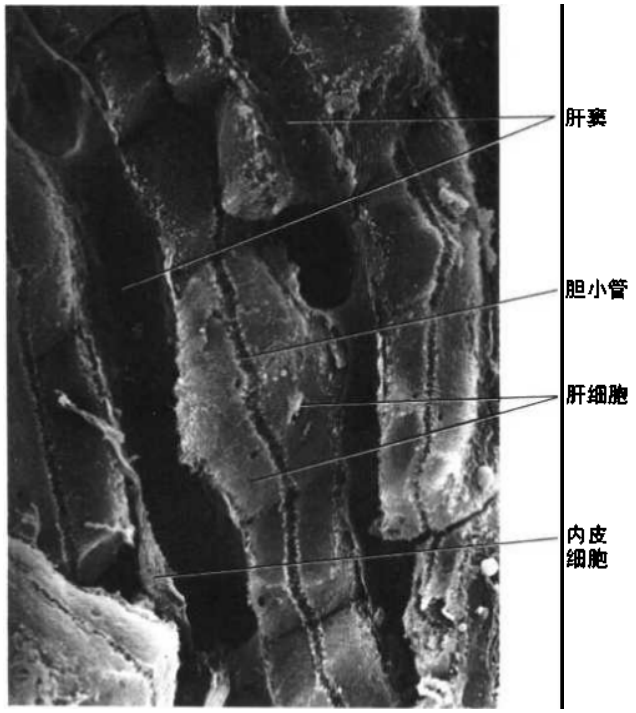

图 12.151 啮齿动物肝切面扫描电镜像。示肝窦内皮细胞及邻近的肝细胞。肝细胞之间的沟即为胆小管（参看图 12.149）。

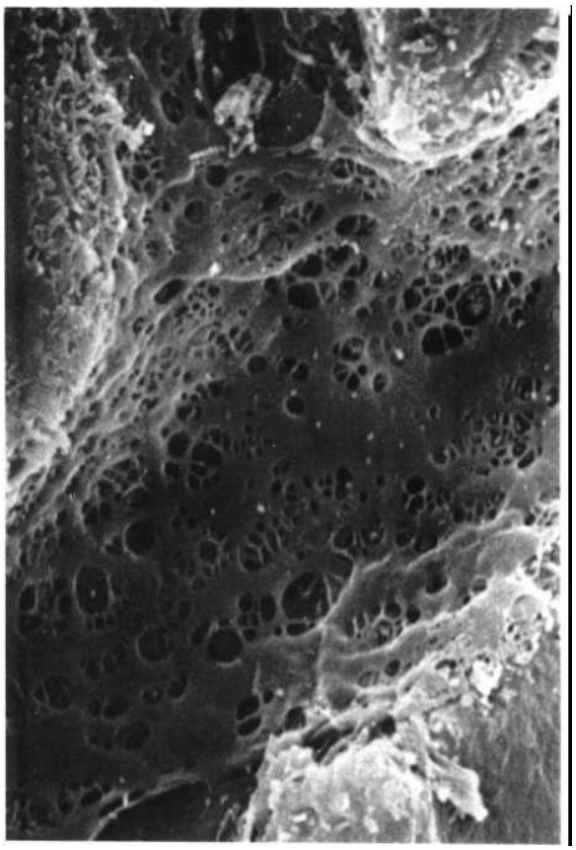

图 12.152 肝窦内表面扫描电镜像。示内皮上的孔。× 8000

- 1 带，为门管周围带，最靠近门管；
- 2 带，位于 1 带外围；
- 3 带，位于中央静脉周围（见下文）。

在深入研究的基础上，Rappaport（1969）提出了复门管腺泡（compound portal acinus）的概念，复门管腺泡是以更大的三联管为中心的更复杂的肝单位。

肝内细胞 肝内细胞（图 12.146B,C,147～152）包括肝细胞、窦周细胞、内皮细胞、巨噬细胞、淋巴细胞、胆管树细胞（由立方到柱状上皮细胞）以及被膜和门管区内的结缔组织细胞。详见 Phillips 等（1987），Bioulac-Sage 等（1991）和 Jones 等（1991）的描述。

肝细胞 肝细胞（hepatocyte）占肝体积的 80% 和实质细胞数目的60%。为多面体，有 5～12 个边，直径约 20～30μm。核呈球形，主要为常染色质，常见多倍体或多核（2 个或更多）（Doljanski 1960）。细胞质内含有许多粗面内质网和滑面内质网，线粒体和溶酶体也很多，许多发达的高尔基复合体。这些特点说明肝细胞的代谢非常活跃。糖原和脂滴明显可见。也有大量的特别是大的过氧化物酶体和液泡，泡内含有酶，例如，尿酶。从液泡内所含的铁蛋白结晶以及含铁血黄素，可以看出其在离子代谢中所起的作用。

肝细胞也含有典型的角蛋白丝（中间丝），在用免疫组化方法检测病理组织（Marceau 1994）时，用以区别肝细胞和胆管细胞。肌动蛋白微丝和微管也相当多。毗邻的肝细胞形成胆小管，管腔面有微绒毛，靠近管腔的细胞质内有许多膜包小泡（图 12.149,151），是分泌胆汁的表现。胆小管的壁就是肝细胞的细胞膜，膜间有紧密连接固着，避免其分泌的胆汁进入肝细胞间隙内，也防止血浆渗入胆小管（血－胆汁屏障），阻止胆汁进入血液循环。紧密连接被粘着小带加强（见第 2 篇），固着到胆小管周围的肌动蛋白丝膜上，肌动蛋白丝也伸入胆小管微绒毛内起支持作用。肝细胞间的相邻面上有缝隙连接和桥粒相连。血浆可顺利通过血窦内皮细胞间隙进入肝细胞周围的窦周隙。

肝细胞的肝窦面有许多微绒毛，长约 0.5μm，浸浴在血浆内，大大增加肝细胞与血浆的接触面积（图 12.150）。

肝腺泡内肝细胞的结构和代谢因与门管区血流距离的远近而有区别（见上文）。1 带内的细胞有较多的线粒体和粗面内质网。但是，在 3 带内的肝细胞（最靠近中央静脉），其滑面内质网更多，但线粒体很少并呈椭圆。2 带内的肝细胞界于二者之间。细胞大小从 1 带到 3 带逐渐变小。

许多代谢活动由肝细胞完成。在与血浆接触的肝窦面，肝细胞将其合成的多种血浆蛋白释放入血流，例如，白蛋白、凝血因子（第 III 因子）、纤维蛋白原和补体成分。肝细胞通过尿素循环使氨基酸脱去氨基，随后由肾排泄尿素。肝细胞把胆红素转变为胆绿素释放入胆汁。肝细胞从血液中摄取和灭活许多内源性和外源性有毒物质，改变循环的四碘甲腺原氨酸为活性更强的三碘甲腺原氨酸，也能以糖原的形式储存碳水化合物，以脂滴的形式储存甘油三酸酯，当需要时再将其分解，向血液中释放葡萄糖和脂质。多数脂类在内质网与蛋

白结合形成低密度脂蛋白，经高尔基复合体形成分泌小泡，从细胞的窦周面释放入血浆（Claude 1970）。铁储存在肝细胞内的铁蛋白颗粒内。另外，肝细胞还能储存复合维生素B，包括维生素B_{12}。

胆汁在肝细胞内生成后，从胆小管面释放入胆小管，其主要成分是胆盐，基本功能是在消化过程中使脂肪乳化。体内产生的种种毒素以及某些激素和部分胆固醇也经由胆管树排泄。肝也是IgA分泌入消化管的一个主要途径；IgA主要来自消化管壁粘膜相关淋巴组织（见第9篇）中的B淋巴细胞；虽然，有些通过肠管粘膜细胞局部分泌，但大多数都通过门脉系统进入肝，由肝细胞摄取进入胆汁，继而排入十二指肠并扩散到肠管更远部。所有这些代谢活动大都产生热量，肝是维持高‘静止’体温乃至恒温热能的主要源泉。

肝细胞完成为数众多的功能，反应了其结构的复杂性。结构改变取决于功能需求，例如，在巴比妥盐解毒过程中，滑面内质网增加（Jones和Fawcett 1966），而饥饿状态下，糖原和脂类储备消失。因为牵扯如此多的过程，肝细胞也最易受缺氧、种种毒素和致癌物侵袭，肝腺泡产生典型的退行性变。

窦周细胞 窦周细胞（perisinusoidal cell），也叫Ito细胞，比肝细胞少得多，外形不规则，位于肝板内，夹在肝细胞基底部之间。其特点是胞质内含有许多大脂滴，可见肌动蛋白丝、肌球蛋白和中间丝结蛋白（desmin）（Johnson 等1992），说明与成肌纤维细胞有许多相似之处（见第2篇）。这些细胞有许多重要功能，其中最重要的是分泌肝板基质中的多种成分，包括胶原（Friedman 等1985）和多种蛋白多糖，例如，纤维粘连蛋白（Avenson等1988）。它们也能在其脂类小泡中储存脂溶性维生素A，是损伤性肝再生中生长因子激活以及正常维持的源泉。在中毒性损伤后的肝细胞再生中和在肝硬化肝细胞死亡被胶原纤维取代中，Ito细胞也起主要作用。

内皮细胞 内皮细胞（endotheliocyte）围成（图12.146,150～152）肝静脉窦，即肝窦。肝窦比一般血窦宽阔，由薄而多孔的内皮围成。内皮细胞的特点是扁，单核，位于中央，彼此由连接复合体连接，小孔密集似筛板（图12.152），孔的直径平均为100nm，允许血浆通过直达肝细胞的肝窦面；细胞质内有许多转运小泡，即吞饮小泡。

肝巨噬细胞 肝巨噬细胞（hepatic macrophage），也叫von Kupffer星状细胞或称枯否细胞（Kupffer cell），位于窦腔内（图12.149,152），附在内皮表面。这些细胞产生于骨髓，是单核巨噬细胞系统的主要成员（见第9篇）。其功能是清除循环中的衰老死亡细胞和细胞碎片及其它有害成分，还可分泌种种与防御有关的细胞因子；在肝内和脾内一样，也能清除衰老死亡的红细胞。细胞形态不规则，伸出长突起，末端板样伪足可延伸到窦腔内。其细胞核扁，细胞质内含有典型的质膜反折和许多溶酶体。

淋巴细胞 大颗粒淋巴细胞（lymphocyte）与肝巨噬细胞的表面相关，也叫‘pit细胞’（pit cell），看来主要是自然杀伤细胞（见第9篇），是防御病毒和其他感染物的重要成员。

肝板 肝板在切面上称肝索（图12.146～148,151）。关于肝内肝细胞的精确排列方式有许多争论。最新研究提出，在长成的肝内肝细胞主要排列成单层细胞板，从周围到中央大约排列着20个细胞。

肝细胞彼此相连构成肝板（hepatic lamina），相邻肝板之间有分支彼此吻合，形成肝板间桥（interlaminar bridge），连接毗邻肝板（图12.147）。肝板之间的间隙内含有内皮围成的静脉窦（venous sinusoid），即肝窦，通过肝板上的腔隙彼此吻合。在邻近门管区或肝静脉属支处，肝细胞形成界板（limiting plate）环绕肝板和肝窦，门静脉和肝动脉分支及胆小管穿过；由单层肝细胞在整个肝被膜下形成同样的界板。在组织学切片中（图12.145,146），可见肝细胞从中央静脉向周围呈放射状排列，是肝板的断面。肝板及其之间的肝窦不像车轮的辐条径直向周围排列，而是不规则排列，因为肝板本身不规则并有分支（图12.147）。

门微静脉（输入微静脉）和肝微动脉的细小分支，穿过肝细胞界板进入肝小叶，共同开口到肝窦（图12.147）。汇入的血液在进入中央静脉之前被窦壁过滤，可直接与肝细胞接触。窦内皮细胞与肝板肝细胞之间隔一狭缝，称为窦周隙（perisinusoidal space），也叫Disse间隙（space of Disse）（图12.150,151），一般约0.2～0.5μm宽，但缺氧时可扩张。间隙内含有胶原纤维（主要为Ⅲ型，也有Ⅰ型和Ⅳ型）和不规则的肝细胞微绒毛，偶尔可见无髓神经纤维终末（Forssman 和Ito 1977）。此间隙与小叶周围门管区的血管和肝小管（即小叶间胆管）周围的Mall间隙（space of Mall）相延续。Mall间隙内的淋巴管以盲端的毛细淋巴管开始。前面已经提到，Disse间隙内可见少数的Ito细胞。肝小叶中央静脉汇合成小叶间静脉（interlobular vein），再汇合成肝静脉（hepatic vein），把血液引流入下腔静脉。

胆小管（bile canaliculi）（图12.147～149,151）在肝小叶内形成网，多边形网孔内位居肝细胞。每一个肝细胞除肝窦面以外，皆被胆小管围绕。因此，肝板内部密封着一个胆小管网，在小叶周边联合成小叶内胆管（intralobular ductule），也叫终末胆小管（terminal ductule）或赫令管（canal of Hering），由扁立方细胞围成，通过界板之后进入门管区的小叶间肝小管（interlobular hepatic ductule），即小叶间胆管（interlobular bile duct）。小叶内胆管在结构和对损伤的反应上不同于其他胆管，例如，在肝外胆道阻塞时可增生（Biava 1964;Jones 等1975）。门管区的小叶间胆管由立方或柱状细胞围成，可能含有胆固醇结晶和脂滴。

门管区的前终末肝微动脉（preterminal hepatic arteriole）分支并通过几个途径把动脉血导入肝窦，主要通过小叶间胆管周围的细密的毛细血管丛，由此导入肝门静脉分支即输入微静脉，最后入肝窦。有些动脉绕过这些毛细血管丛将血液直接输入肝窦，不过这仅仅是整个血流的一小部分（Burkel 1970;Healey 1970;Jones 和Spring-Mills 1977）。故肝窦以静脉和动脉混合血营养肝细胞。血液的成分、容量、流速等根据不同的需要，受输入微静脉和肝微动脉入口处括约肌和肝窦壁可收缩性的调节。每个肝门三联管供应一定的区域，不同区域之间通常没有吻合。与三联管相比，肝静脉走行相当分散，随机穿行于三联管范围之间。

肝内血发生 胎儿肝是主要的造血器官，红细胞、白细胞和血小板产生于肝窦内皮周围的间充质细胞（见第9篇）。







图 12.153A, B, C 腹部横切面。A. 腹腔干平面; B. 肠系膜上动脉和门静脉平面; C. 胰钩突头和左肾静脉平面。

肝的临床解剖学

由于肝的体积大，位置固定，质地脆，因此肝易破裂；加之肝的静脉位于缺乏弹性的门管区，不易收缩，因此肝破裂后可发生严重出血。肝可被断裂的肋骨穿透膈肌而刺伤。临床经验证明，肠系膜上静脉的血与脾静脉的血大部分在肝门静脉内互不混合，分别沿肝门静脉的右支和左支到右、左生理肝叶（血管叶）（见本篇）。这样来自肠系膜上静脉引流区域的恶性肿瘤栓子或传染性栓子易进入右血管叶；来自脾静脉和肠系膜下静脉引流区域的上述栓子易进入左血管叶。这种关系已被活体动物实验所证实。肝的血管段（见本篇）在部分肝切除（partial hepatectomy）术中具有重要意义。

肝及其周围结构在MRI图像中很易看到（图12.153.A～C）。这在肝的病理诊断中是很有价值的。

肝移植

肝移植（liver transplantation）是在大量的实验基础上发展起来的。30年前第一次将肝移植术作为对进行性肝病病人的可选择的治疗措施。1991年，Foster在他的肝外科的综述中宣称：全肝切除、同时进行肝移植无论在技术上还是生理上可能是最困难的手术。1992年，在英国施行了500例以上的肝移植手术，在2000余例的肝移植病人中，70%以上的在欧洲，其中3/4以上的病人完全康复。

丰富的有关肝脏外科解剖学的知识，无论是对供体的取肝手术，还是受体的移植手术都是非常重要的。由于儿童供体的不足，促使肝移植的外科技术不断创新和飞速发展。可将成人供体肝脏的2～4个肝段移植给受体儿童。Couinaud和Hjortsjö首次描述了肝段的解剖（见本篇），为肝移植作出了进一步的贡献。

供体的肝切除

教科书上常规描述，60%～65%的个体只有一条肝总动脉起自腹腔干。解剖学上肝动脉的变异超过1/3。最常见的变异是有一来自胃左动脉的副肝左动脉（20%），和一条来自肠系膜上动脉的副肝右动脉（15%），走行在胆总管的后方。偶尔这两条动脉同时存在（5%），或肝的动脉供应全部来自肠系膜上动脉，或来自一条腹腔肠系膜总干。在进行灌注、冷藏之前，明确供体肝脏的动脉的来源是最重要的一条。从供体上取下肝脏，在胰腺上方分离胆总管；将胆囊切开，让胆汁流出，避免胆汁对肝细胞的损坏。在腹腔干上方钳夹主动脉之后，用4℃的威斯康星大学灌注液（UW），经肝门静脉和主动脉进行肝脏灌注。保留适当长度的一段下腔静脉（IVC）、带有主动脉移植片的腹腔干和适当长度的肝门静脉。另外各取一段髂总和髂外动、静脉，以备血管重建时使用，例如在肝门静脉栓塞，或动脉血管重建时使用。将经过处理的供体肝脏在0～4℃的温度下，在UW灌注液中保存18小时。

受体移植手术

由于使用了UW灌注液，使供体肝的安全保存时间得以延长。因此，移植手术可在一天中选择适宜的时间进行。受体患病的肝，通常在门脉高压的情况下进行切除，多数在以前有过胆道或肝门静脉的手术。偶尔可有另外的一些技术问题，例如肝门静脉栓塞，或广泛的静脉曲张。肝门内的结构紧靠肝门按系统进行分离，即分离肝固有动脉、肝总管和肝门静脉。多数医疗中心，对成人肝移植在无肝期采用静脉-静脉分流的方法，将血液从肝门静脉和股静脉分流入腋静脉（图12.154A）。这种方法可降低被钳夹的下腔静脉内的压力，提供足够的循环血容量和促进静脉血的回流。这样可适当延长无肝期的时间，有利于移植手术的进行。

此后，辨认肝下的下腔静脉，分离左、右三角韧带，将肝裸区从膈上分离开。然后将肝上的下腔静脉解剖分离。钳夹肝上和肝下下腔静脉后，将肝脏全部切除。另有一可选择的技术，叫做背驮式原位肝移植（piggy-back）技术，将全部下腔静脉留在受体内，从尾状叶结扎肝静脉，然后将肝切除。

在完全止血后，将经过处理的供体肝脏移植到受体：首先吻合肝上下腔静脉，然后进行肝门静脉连续缝合，再吻合肝下下腔静脉（图12.154B）。将肝血管内的UW灌注液冲洗干净，然后经肝门静脉向移植的肝内进行血液灌注。通常是将供体和受体的肝总动脉吻合一起。当供体的肝左动脉来自胃左动脉时，肝动脉之间的重建已没有必要，可采用腹腔干之间的吻合。若供体的肝右动脉来自肠系膜上动脉，需进行其他动脉之间的吻合，最常见的是吻合至供体的脾动脉的残存段。对于因肝动脉血栓形成而进行重移植的病人，因为已不可能从腹腔干获得足够的动脉血，常见的是借用供体的髂动脉作介导，将供体肝动脉吻合至受体肾动脉下方的主动脉上。肝门静脉血栓形成已不再是肝移植的禁忌症。可成功的进行血栓切除术，然后进行肝门静脉重建。在胰腺后方向下解剖至正常的肝门静脉，然后用一大的侧支，如胃左静脉，或借助供体的一段髂静脉，将供体的肝门静脉吻合到受体的肠系膜上静脉。

部分肝移植

对于大多数患有肝病的儿童，在婴儿和幼儿早期需进行部分肝移植。对这一年龄组的受体来说，供体肝严重不足。在过去的10年中，多组病人进行部分肝移植是成功的。采用这种方法减少了等待供体肝脏的时间，在等待移植的患儿中几乎没有死亡的，也没有因此而增加并发症。当只移植第2和第3肝段时（图12.154），允许供体与受体肝重量的差异可达10:1。手术过程中，必须仔细解剖肝门处及肝内的血管和胆管，以及肝左动脉，肝实质内的解剖至肝镰

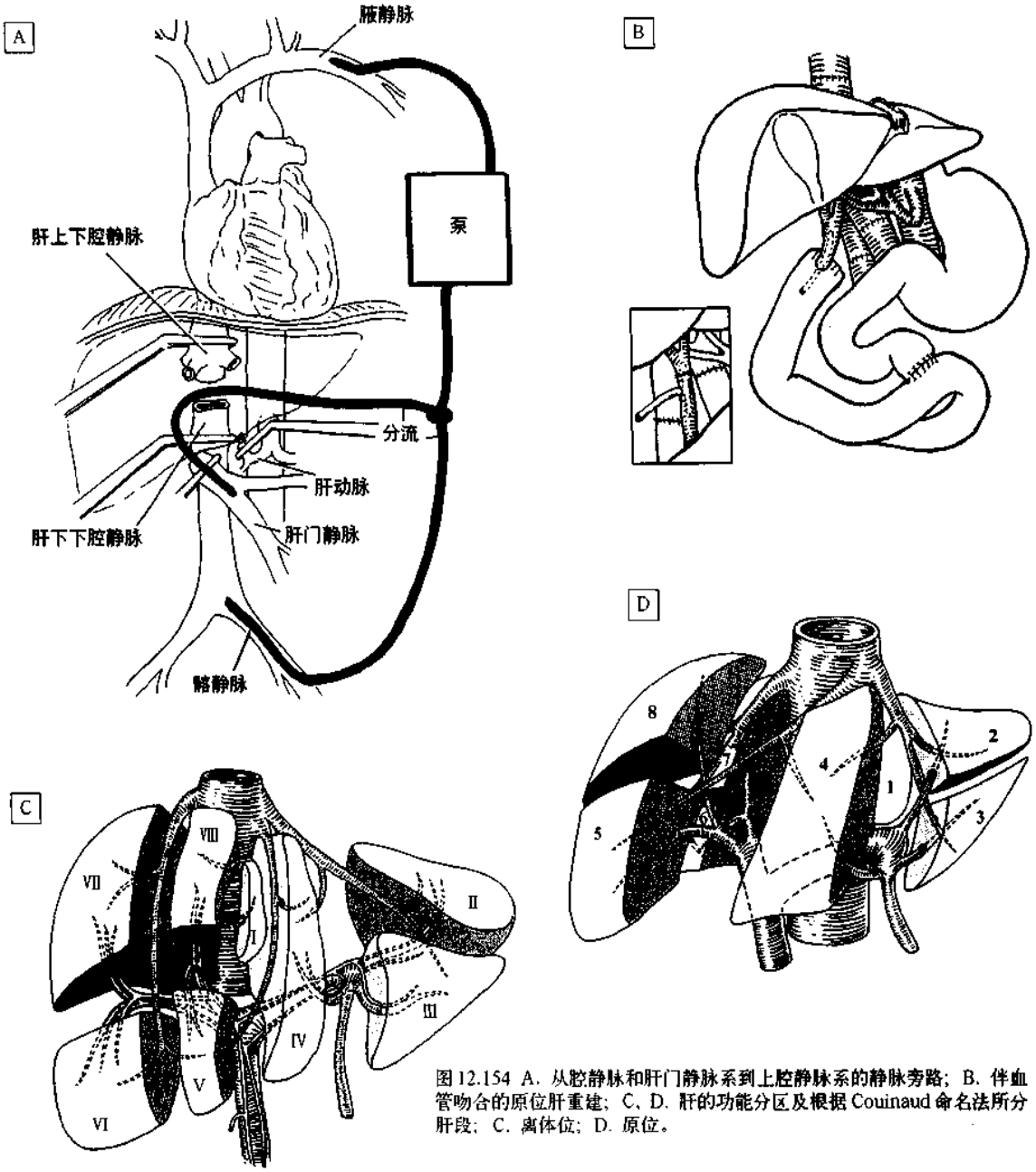

图 12.154 A. 从腔静脉和肝门静脉系到上腔静脉系的静脉旁路；B. 伴血管吻合的原位肝重建；C、D. 肝的功能分区及根据 Couinaud 命名法所分肝段；C. 离体位；D. 原位。

状韧带的右侧为止。在年龄稍大的儿童，或供－受体肝重量的差异小于 4:1 时，肝右叶（第 5～8 肝段）可用作移植。

将供体的肝脏分成左、右两叶，供两个受体进行移植，也是一种供选择的方法。这种情况下每半肝的血管必须用供体的血管进行延长。只有少数移植中心进行了这一步，来尽量减少等待供体的时间。也可从活着的亲属提供部分肝脏进行移植，可将父母的第 2 和第 3 肝段移植给孩子。全世界已进行了 100 多例类似的肝移植，特别是在美国和日本进行的较多，而且供体产生的伴发症较少，近期和远期的效果也较理想。

综上所述，肝移植已成为挽救进行性肝病患者的重要手段。虽然肝移植的技术已成熟，但仍存有许多困难和复杂的问题。为更好地完成这种复杂的手术，应对肝脏的动脉、胆管、肝门静脉和肝静脉各种变异的解剖学，以及肝段的解剖学进行全面了解是非常必要的。

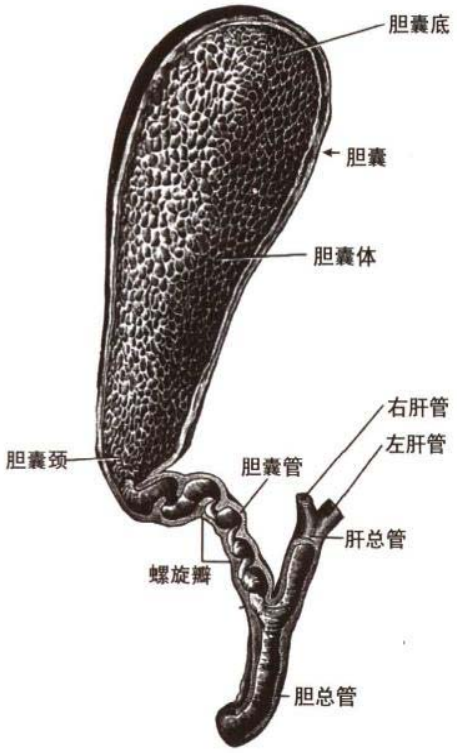

图 12.155 胆囊内面和胆管。

输胆管道和胆囊

肝的输胆管道组成如下:

- 肝总管(common hepatic duct),由左、右肝管(right and left hepatic ducts)汇合而成。
- 胆囊(gallbladder),贮存胆汁的器官。

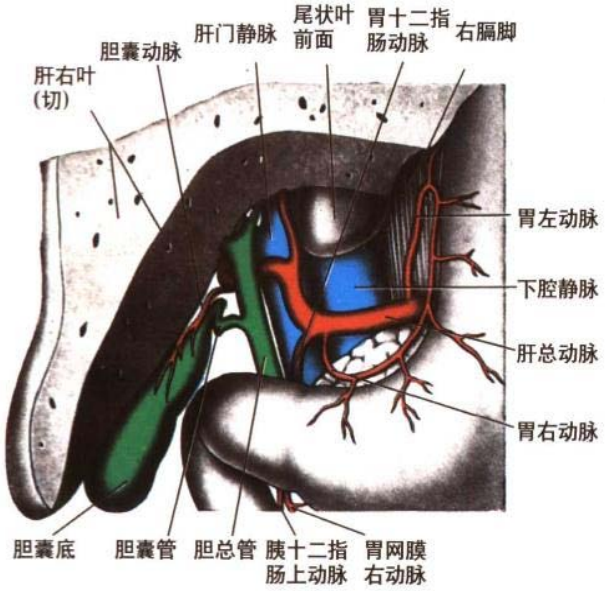

图 12.156 肝动脉、胆总管和肝门静脉在小网膜内的位置关系解剖图,前面观。

- 胆囊管(cystic duct)。
- 胆总管(common bile duct),由肝总管和胆囊管汇合而成。

肝总管

肝总管(common hepatic duct)(图 12.155,156)由来自肝脏的肝左管和肝右管在肝门的右端汇合而成。自此下行 3cm ,胆囊管从右侧与其汇合成胆总管。肝总管位于肝固有动脉的右侧,肝门静脉的前方。

胆囊

胆囊(gallbladder)(图 12.140,141,144,155 ~ 160)是一蓝灰色、梨形的囊样器官。位于肝右叶下面的胆囊窝内。胆囊从肝门右端附近向前延伸至肝下缘。上面由结缔组织连结于肝,其余部分被肝延续来的腹膜覆盖,甚至形成一短的系膜连于肝。胆囊长约 7 ~ 10cm ,最宽处为 3cm,容积为 30 ~ 50ml。它可分为底、体和颈 3 部分。胆囊底(fundus)为胆囊膨大圆钝的盲端,突向右前下方,越过肝下缘,在第 9 肋软骨后方与腹前壁相接触。其后面与横结肠的起始部相邻(胆囊位置较低时,其毗邻关系可发生改变,特别是在身材修长的女性。可参阅 Fleischner 和 Sayegh,1958)。胆囊底的体表投影,一般为右侧腹直肌的外侧缘与右肋缘的交点。胆

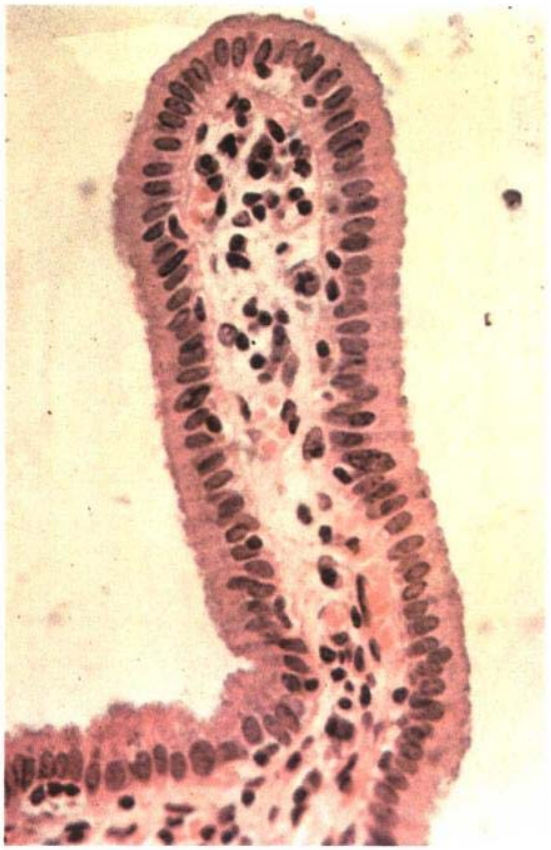

图 12.157 胆囊表面突起(皱褶)切面,示柱状上皮细胞和固有层,H · E 染色; × 500

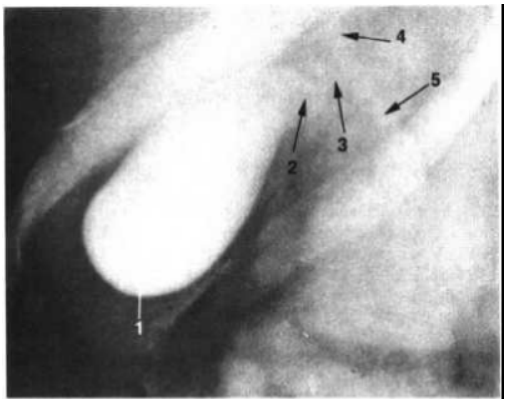

图 12.158 预服四溴酚酞钠后胆囊和胆管 X 线前后位片。
(图中数字含义同图 12.159)

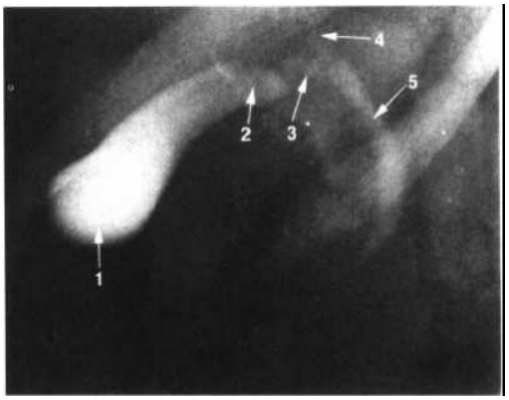

图 12.159 进脂肪餐 20 分钟后胆囊和胆管 X 线前后位片。示胆囊的收缩和部分排空。(1)胆囊底;(2)胆囊颈;(3)胆囊管;(4)肝总管;(5)胆总管。

囊体(body)朝向左后上方,靠近肝门的右端延续为胆囊颈。胆囊体上面与肝相贴,下面与横结肠相邻,再向后与十二指肠第一段和第二段的上端相邻。胆囊颈(neck)狭细,向前上方弯曲,然后急转弯向后下方成为胆囊管。在二者相互延续处有一狭窄。胆囊颈由疏松结缔组织连于肝,胆囊动脉通过该疏松结缔组织分布于胆囊。胆囊颈部的粘膜皱襞呈螺旋状突入腔内,形成螺旋瓣(spiral valve)。在胆囊颈的右侧壁常有一突向后下方的小囊,朝向十二指肠,叫做哈特曼囊(Hartmann pouch)。但该囊最早是由 Broca 描述的。一般认为它是胆囊颈的正常结构,但 Davies 和 Harding (1942)已证实它是一个病理状态的遗迹。当该囊较大时,胆囊管起自其左上方,而不是起自看起来像胆囊尖的部位。

胆囊管

胆囊管(cystic duct)(图 12.155,156,158,159)长约 3~4cm,从胆囊颈行向左后下方,多从肝总管右侧汇入肝总管形成胆总管。胆囊管与肝总管相遇后立即进行汇合者较少见,多数胆囊管与肝总管相遇后平行下降一短距离,然后再汇合。通常是在肝门附近,但有时位置偏下。这种情况,胆囊管走行在小网膜的右缘内。管内有 5~12 个新月形的皱襞,呈螺旋形突入管腔形成螺旋瓣(spiral valve)(图 12.155)。当胆囊管扩张时,皱襞之间的间隙扩大,外表亦呈胆囊颈样的螺旋状沟。

胆总管

胆总管(common bile duct)由肝总管和胆囊管在肝门附近汇合而成。该管长约 7.5cm,管径约 6mm。它向后稍偏左下降,位于网膜孔前方,在小网膜右缘内,肝门静脉的右前方、肝固有动脉的右侧(图 12.156)。胆总管与其左侧的胃十二指肠动脉一起经十二指肠上部的后面下降,然后走行于胰头后面上外侧部的沟内(图 12.133),位于下腔静脉前方,有时嵌于胰腺组织内(见本篇)。Lytle (1959)曾报道胆总管可紧靠十二指肠降部的左侧面,或 2cm 处。当胆总管嵌入胰腺组织时,可在十二指肠降部的后方摸到一个表示其位置的浅沟。胆总管内的结石也可被触及。在十二指肠降部的左侧,胆总管与胰管相遇,二者一起进入十二指肠肠壁。在此处,二者汇合一起形成肝胰壶腹(hepatopancreatic ampulla)(见本篇)。其末端缩窄开口于十二指肠大乳头(图 12.99,134),距离幽门 8~10cm(见本篇)。胆总管在腹前壁的投影为:自幽门平面上方5cm的水平线上,距正中平面2cm的一点,向下作一 7.5cm 的垂线,即胆总管的投影线。

血管、淋巴管和神经

胆囊动脉(cystic artery)和胆囊静脉(cystic vein)已在第 10 篇描述过。胆总管的下部由胰十二指肠上后动脉(posterior superior pancreaticoduodenal artery)的分支供应(见第 10 篇),其上部及肝管由胆囊动脉的分支供应,中部由肝右动脉的细小分支供应。输胆管道的主要动脉供应来自胆囊动脉和胰十二指肠上后动脉,但变化较大(Shapiro 和 Robillard 1948,Michels 1962)。胰十二指肠上后动脉在肝胰壶腹附近与胰十二指肠下动脉的后支形成吻合,但此处吻合较少,结扎胰十二指肠上后动脉可引起胆总管坏死或狭窄(Henley 1955)。胆总管上部、肝管、胆囊和胆囊管的静脉直接经胆囊处的肝面进入肝实质注入肝静脉,而胆总管下部的静脉注入肝门静脉。胆囊和胆总管的淋巴管已在第 10 篇描述。交感和副交感神经来自腹腔神经丛,沿肝动脉及其分支分布。植物神经丛存在于肌层和粘膜下层。神经节细胞已在猴的神经丛中发现(Sutherland 1966,1967)。来自右膈神经的纤维,经膈神经与腹腔丛的交通支经肝丛分布到胆囊。这样就可解释为什么胆囊病变时可引起肩疼。

胆囊及胆总管的变异

胆囊的大小和形态变化较大。少数人可有双胆囊(Mincsey 1967),伴有 2 条胆囊管,或 2 条胆囊管汇合成 1 条,或胆囊管缺如。胆囊管与肝总管汇合的部位亦有较大变异,从肝门到十二指肠上部的后方,甚至下方。当汇合部位较低时,二者可能被纤维结缔组织包绕在一起。胆囊切除术时,在钳夹胆囊管时注意勿损伤肝总管或胆总管。偶尔可见

胆囊管汇入肝右管，可走行于肝总管后方或前方，从左侧入肝右管。有时可出现副肝管，多数来自肝右叶，汇入肝总管，极少数直接汇入胆囊。胚胎发生过程中，胆总管成管过程的异常，可引起先天性胆总管闭锁或狭窄。其后果是致命的。胆总管和胰管可分别开口于十二指肠，或只在进入十二指肠壁时才汇合。胆道系统的动脉变异较常见（见第10篇）。详细内容可查阅Santulli 和Blanc（1961），Boyden 等（1967）。

胆囊和胆管的微细结构

胆囊和胆管的微细结构见图12.157。胆囊壁由浆膜、纤维肌层和粘膜构成。整个胆囊底、胆囊体的下面和侧面以及颈部均由浆膜（serosa）覆盖。浆膜下是疏松结缔组织和脂肪组织。纤维肌层（fibromuscular layer）由纤维组织及纵行、环行和斜行排列的平滑肌束构成。最内的粘膜层（mucosa）与纤维肌层松松相连，呈蜂窝状，通常为棕黄色，向腔内突出形成细小皱襞（图12.155）。上皮为单层柱状上皮，物种之间有差异。电镜下（Chapman 等1966），狗的上皮游离面有不规则排列的微绒毛，微绒毛的基部之间有细胞内吞小泡。在上皮基底部，上皮细胞之间的间隙扩张，毛细血管贴近基膜。上述结构特点提示，上皮能从胆汁内主动吸收水分和溶质，使其浓缩。吸收水分期间，基部间隙扩大（Kaye等1966）。胆汁浓缩伴有活跃的钠和钙的转运，产生从胆囊管腔到固有层内毛细血管之间的渗透递度。某些细胞、特别是靠近导管的细胞的顶部，出现粘原颗粒，向腔内分泌粘液（Johnson 等1962;Mueller等1972）。

大的胆管可区分出外表的纤维膜和腔面的粘膜。前者为纤维性结缔组织伴有少量的纵行、斜行和环行平滑肌细胞。Mahour 等（1967）观察了100个人的总胆管，只有12个含有肌细胞。粘膜与肝管、胆囊和十二指肠的粘膜相延续。与之相同，上皮为柱状上皮，壁内可见许多分成小叶的粘液腺。胆管内许多管泡状腺聚集成群，分泌粘蛋白，其中至少有一部分是带硫酸根（McMinn和Kugler 1961）。豚鼠胆管在电镜下可见腔面有微绒毛，顶部胞质中可见粘蛋白原分泌颗粒。大鼠无胆囊，根据其电子密度，胆管上皮细胞可区分为亮细胞和暗细胞；亮细胞含有较多规则微绒毛，暗细胞之间的基底部细胞间隙较大。粘膜 能浓缩胆汁，可代偿无胆囊的缺陷（Riches和Palfrey 1966）。

环行平滑肌围绕胆总管的下段，包括壶腹和胰导管末端，形成肝胰壶腹括约肌（sphincter of the hepatopancreatic ampulla），也叫Oddi括约肌（sphincter of Oddi）。括约肌见于以下三个部位：

- 胆管末端为胆总管括约肌（sphincter ductus choledoci）
- 胰导管末端为胰管括约肌（sphincter ductus pancreatici）
- 壶腹周围。

只有胆管末端的括约肌是恒定的。胆囊内容物的排出受激素调节。十二指肠内的脂肪或酸可引起CCK释放，刺激胆囊收缩。胆囊壁肌细胞有这种激素的表面受体，激素可直接刺激它们收缩。在任何情况下，当胆汁储存压力超过100mm时，胆囊收缩。Oddi括约肌松弛，胆汁进入十二指肠。Kirk（1944）否定了围绕胆囊和胰导管口的括约肌的存在，提出Oddi括约肌作为粘膜下层与十二指肠的环行肌相延续。但是后来经Boyden（1957,1966）研究提出，人和其他灵长类两个管道被同一总括约肌环绕，胆总管另有一个括约肌。胆总管和胰导管联合形成的末端围以绒毛样、瓣膜样粘膜皱襞，肌细胞进入其结缔组织轴心，肌细胞的收缩可使皱襞回缩和聚结，从而避免十二指肠内容物回流并调节胆汁排出。刺激猫这个部位的迷走神经终末分支可使胆管口松弛。人的胆管末端肌间神经丛（Auerbach plexus）很发达。皱襞的炎性肿胀可导致管道阻塞。

胆囊的临床解剖

胆囊可因结石或胆囊管梗阻而向前下方扩张至脐。它可随呼吸运动而活动。胆总管梗阻除了结石之外，常见的是由于恶性肿瘤的压迫，特别是幽门癌和胰头癌。也可因胆总管溃疡产生的瘢痕挛缩而引起。胆总管也可发生过度扩张。

胆囊造影术 正常情况下，胆囊可透过X线而不显影，但可将造影剂经静脉注入体内，随血流进入肝。造影剂在肝内与胆汁一起由肝细胞分泌出来，经过肝管充满于胆囊，使胆囊在X线照片上显示出来。临床上利用这种方法对胆囊的形态、位置及排空功能进行观察和诊断。胆囊的位置和形态与体型有关（Davies,1927）。在超力型（矮胖型）者，胆囊较宽，位置较高而远离中线（在第1腰椎水平）；无力型者（瘦长型），胆囊位置低而近中线，最低可达第4腰椎水平。

胆囊在超声下可清晰可见（图12.160）。



图12.160 腹部超声扫描。示胆囊和右肾（伦敦Guy医院大学医科牙科联合学院Sarah Smith 照相，Guy医院Shaun Gallagher提供）。

第13篇

泌尿系统

编辑　Mary Dyson　　肾移植一节由Robert A Sells撰写。
译者　刘凯　于桂英

概述　1814
腹部泌尿器官　1815
肾　1815
肾的表面投影　1815
肾的毗邻　1815
肾筋膜　1816
肾的大体结构　1819
肾的微细结构　1819
肾小管　1822
肾单位的结构和功能　1823
球旁器　1824
其它肾细胞　1826
肾的血管　1826
上输尿道　1827
肾盏和肾盂　1827
输尿管　1828
输尿管的微细结构　1831
肾移植　1834
盆部泌尿器官　1837
膀胱　1837
膀胱的韧带　1838
膀胱的内腔　1838
膀胱的微细结构　1839
男性尿道　1842
女性尿道　1843
下尿道的功能解剖学　1844

概述

将泌尿器官和生殖器官归为一体，统称为泌尿生殖系统(urogenital system)已成为一种常规，以至很少有人过问这种说法是否合适。尽管如此，实际上这两类器官在功能上并无共同之处。在成人，除男性尿道既是排尿管道又是排精管道外，其它部位在结构上无任何交叉重叠。当然，就胚胎发生而言，男性生殖管道具有中肾来源性；但在女性，输卵管则来源于中肾旁管(paramesonephric duct)或称Müllerian管(Müllerian duct)，而并非来源于中肾组织。实际上，对于雌性哺乳动物(mammal)来说，并无充足的理由定义一个"泌尿生殖"系统。即使是在男性，尽管生殖管道系统和在其它哺乳动物一样，来源于中肾小管(nephric tubule)和中肾管(mesonephric duct)，但它们也并非排泄结构。爬行动物(reptilian)的功能性肾已不再是中肾；其插入性阴茎(intromittent penis)来源于泄殖腔组织，由左右两部分构成，在勃起交配时，这两部分才合并成一个完整的排精沟(seminal groove)；而尿液则进入泄殖腔。所以，在爬行动物，除胚胎发生外，雌雄两性生殖系统均已与泌尿器官完全分离。鸟类和两栖动物(amphibian)通常没有插入性阴茎。在鸟类，插入性阴茎的丧失可能属继发性，因为某些较原始的鸟类具有发育不全的阴茎，而且与爬行动物的阴茎相似。

所有脊椎动物的肾排泄小管、性腺以及在它们发育过程中产生的集合管均来自体腔上皮。中肾排泄小管和性腺都发生于背部，恰位于大血管的两侧。可能正是由于两者相互邻近，且性腺更接近中线，才使得排尿管和排尿小管也参与性腺，尤其是雄性性腺的构成。在原始脊索动物如文昌鱼(Amphioxus)，在排泄小管即肾小管(nephridia)的附近有毛细血管球(capillary glomerulus)，而且来自邻近血流和体腔的分泌物排入围鳃腔(peribranchial atrium)。这些排泄器官均来自外胚层，与脊椎动物中胚层来源的肾小管均无关联。文昌鱼与早期脊椎动物在进化上的关系尚未明确，但早已有人指出，这种脊索动物是原始脊椎动物的雏形(Grassé 1948; Young 1962)。

无论是咸水中还是淡水中的脊椎动物，不管它们摄入多少水和盐，即使摄入量有时会相当大，其血液和体液的渗透压也保持不变。在胚胎期来源于体节和侧板之间的中胚层的排泄小管不断进化，变得更为精细、更为有效。体节和侧板之间的中胚层首先形成生肾节(nephrotome)(参见第3篇)。尽管生肾节最初呈分节状，但这种分节大多不明显。在多数低等脊椎动物，该部位的中胚层形成长块状或索条状的生肾组织(nephrogenic tissue)即生肾索(nephrogenic cord)，从背外侧突入体腔。性腺发生于双侧生肾索的内侧。可将尿液排到体外的原始排泄管(primary excretory duct)发生于肾的外侧，肾小管(nephric tubule)衍变为性腺与排泄管之间的通路(参见第3篇)。脊椎动物的这种长条状肾又称为全肾(holonephro)，它可跨越许多体节(body segment)，其各个部分的发育程度和功能状态可存在明显差异。其靠近头端的部分，除在胚胎期或幼体期行使功能外，如圆口动物(cyclostome)中的八目鳗(Petromyzon; lamprey)，通常都退化消失。在无羊膜的颌口动物(gnathostome)如鱼类和两栖动物，生肾区的中段衍变为功能性肾(kidney)，虽然仍呈长条状，但所占体节数量相对减少，而且其血管数量也相应减少。在爬行动物和哺乳动物，生肾节最靠近尾端的部分分化为终肾(definitive kidney)，它更为局限而且呈圆形，即人们所熟知的肾的形态，这在哺乳动物则更为明显。若发育完全，则会几乎完全失去其初时的多节状形态特征。

由于功能性肾随进化过程逐渐向尾侧进行性迁移，故肾又可分为前肾、中肾和后肾(pro-, meso-, and meta-nephros)，由此常产生了一些易使人误解的概念，例如两栖动物的肾常被称为中肾，而哺乳动物的肾则常被称为后肾。然而，肾小管在各个水平上的形成过程都是相同的。将这些名称应用于极为庞大而又复杂的脊椎动物，除说明其肾脏发生区段与进化水平大致相当外，并不能说明其它问题。使用这些名词，与其说是为了精确地说明生物体肾的多样性，还不如说仅是为了描述的方便(Fraser 1950)。生肾脊的前、中、后3个区段的差异在更大程度上是其不同的机能方式和排泄管道，并非其固有的形态结构。在圆口动物，排泄小管和性腺都开口于体腔，其内容物均经由体腔，再通过腹孔(abdominal pore)或位于尾侧的短排泄管排出。在颌口动物，肾小管不再与体腔相通，每一条肾小管均形成一个与血管球紧密相关的囊性末端。这些肾小管相互连接，形成一条纵行的原肾管(archinephric duct)或称为初级排泄管(primary excretory duct)。最初，它属前肾的排泄管，但后来前肾为更居尾端的中肾所取代，于是原肾管演变为中肾管。在两栖动物，一种典型的结构方式是睾丸通过中肾小管开口于中肾管。这样，尿液和精子都通过中肾管即Wolffian管(Wolffian duct)到达泄殖腔。尽管在某些动物，输卵管也可来自中肾管，但大多来自完全独立而且不输送尿液的中肾旁管或称Müllerian管。另外，输卵管从来都不是直接与卵巢连接。尽管卵巢与输卵管开口于体腔的起始端非常接近，但仍保留着将卵子排入体腔的原始方式。卵巢与输卵管的这种关系相当稳定，即使在人类也毫不例外(参见第14篇)。哺乳动物和四足动物(tetrapod)的输卵管通常是通过体腔上皮的下陷而发生。

爬行动物、鸟类和哺乳动物的功能性肾脏是后肾，发生于中肾的尾侧。后肾的主要特点是不再与生殖功能相关联，尽管在某种意义上说，输尿管(ureter)是由中肾管尾端衍生而来，但它最终成为后肾独立的排泄管，而且独立地开口于膀胱。这样，中肾不再具有排泄功能，部分中肾小管和中肾管演变为其它结构而保留下来，形成睾丸的输出小管(vasa efferentia)、附睾(epididymis)和输精管(ductus deferens)(参见第14篇)。

小结：前肾是一个胚胎性或幼体性排泄器官，具有一条完好的排泄管。中肾仍沿用该管作为排泄管，并为精子提供一条输出通路；在某些脊椎动物，则可借助该排泄管的分支为卵子提供一条独立的输出通路。后肾是纯粹排泄器官，雄性的生殖管道为中肾衍化物，而输卵管则为独立发生的器官。

在爬行动物，若不考虑胚胎发育过程以及泌尿和生殖管道共同开口于泄殖腔，那么泌尿器官和生殖器官可以说是完全分离的。由于已完全从水中生殖方式中解放出来而行体内受精，故雄性爬行动物已经进化出插入性交配器。在多数鸟类，体内受精过程的完成并不需要一个插入性交配器，但在有袋动物(marsupial)和真兽亚纲哺乳动物(eutherian mammal)，勃起性阴茎普遍存在(参见第14篇)。由于尿道穿行于阴茎之中，而且兼用为尿液和精液的排出通道，故从这种意义上讲，雄性哺乳动物，其中包括人类，体现了排尿器官和生殖器官之间的发生关系。泌尿和生殖两个系统在许多方面都表现出了生物体的适应性和特化性。在哺乳动物，泌尿系统具有使体内环境保持稳定的能力，也就是说既要保持体内总水量的稳定，又要保持各种离子

和其它可溶性物质浓度的稳定。这就使得血管球和肾小管变得更为复杂，形成了肾单位(nephron; kidney unit)。肾单位不仅能清除数量不等、有时甚至是相当大量的水分，而且还能对尿中的某些物质，例如葡萄糖、盐类进行选择性回吸收。在许多脊椎动物，输尿管开口于不同形式的贮尿器；在哺乳动物，则开口于泄殖腔衍化出的膀胱(bladder)。

在人类，出生之后的泌尿系统和生殖系统之间的联系仅限于阴茎内尿道的双重功能，故这两个系统被认为是相互独立的。泌尿系统由下列器官组成：

- 两个肾脏(kidney; rene)，其功能是产生尿液。
- 输尿管(ureter)，其功能是将尿液导入盆腔贮尿器官即膀胱。
- 膀胱(urinary bladder; vesica urinaria)，其功能是暂时贮存尿液。
- 尿道(urethra)，其功能是使膀胱内的尿液排出体外。

肾脏和输尿管上段位于腹部，而输尿管下段则位于盆部。为了方便，整个输尿管都放在"腹部泌尿器官"一节中讨论。盆部泌尿器官包括膀胱和尿道。女性尿道完全位于盆底，而男性尿道的大部则位于阴茎之内，且兼具排尿和排精双重功能。

腹部泌尿器官

肾

肾(kidney)的主要功能是排出机体内的代谢产物和多余的水，调节体液中若干物质的浓度，如维持体液电解质和水的平衡。肾也有内分泌功能，产生和释放影响血液形成的血红球生成素(erythropoietin)、影响血压的肾素(renin)以及控制钙代谢和维生素D衍生物的羟胆钙化醇(1,25-hydroxycholecalciferol)，或者有缓和甲状旁腺激素(O'Riordan1978)和若干其它有代谢作用的可溶解因子。新鲜的肾为红褐色，位于腹膜后方，脊柱两侧，被脂肪组织包绕。肾上端平第12胸椎上缘，下端平第3腰椎。右肾的上方有肝，所以较左肾稍低，左肾较右肾稍长而窄并靠近中线。肾的长轴斜向下外，横轴朝向后内。因此经常描述的肾的前、后面实际是肾的前外侧面和后内侧面。幽门平面通过右肾门的上部，而经过左肾门的下部。肾长约11cm，宽6cm，前后径为3cm。成人男性肾的平均重量为150g，成人女性为135g。腹壁松弛较瘦的人深吸气时，检查者用双手检查腰区，可以摸到肾的下端，然而一般情况是摸不到的。

肾的表面投影

在平躺的位置上，肾的投影如下所述，右肾较左肾约低1.25cm：

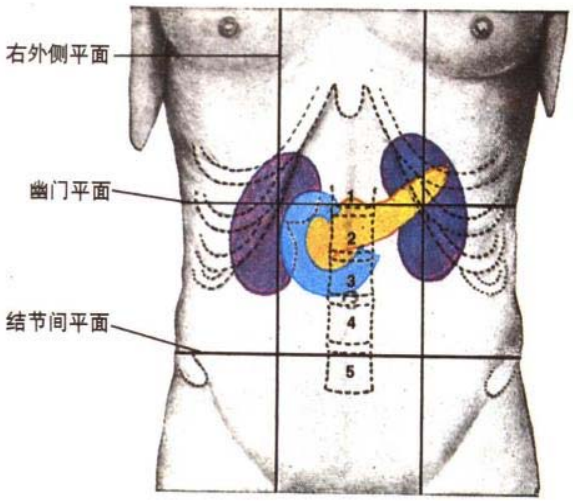

图13.1 十二指肠、胰和肾的表面投影。也显示下位肋和腰椎，腰椎已注明序数。

- 前面　肾门中部几乎在幽门平面上，距中线约5cm，在第9肋软骨尖的稍内侧。左侧肾门在幽门平面的上方，右侧肾门在此平面的下方(图13.1)。在与肾门相对应的位置上可画出长11cm，宽4.5cm的肾形轮廓，其上端约距中线2.5cm，下端距中线7.5cm。因肾的横轴是斜的，所以所显示肾的宽度较实际肾的宽度少1.5cm。
- 后面　肾门中央与第1腰椎棘突的下缘相对，距中线约5cm。与这个点相对应，也可以画出相似的肾形轮廓，其下极常在髂嵴上方2.5cm。站立时肾的位置较平躺时的位置低约2.5cm；肾的位置随着呼吸可有轻度的上升和下降。

肾的毗邻

肾较凸的前面(图13.1,2)实际是肾的前外侧面。左、右肾前面的毗邻关系不同。

(1) 右肾前面。上端有一小区与右肾上腺接触。肾上腺覆盖肾的上端或其内侧缘的上部。此区以下肾前面的大部分(约3/4)为肝右叶的压迹，其内侧区与十二指肠降部相邻。肾前面下部的外侧区与结肠右曲相邻，内侧区与部分小肠相邻。与小肠和大部分肝相接触的肾区都覆以腹膜；与肾上腺、十二指肠和结肠相邻的肾区表面没有腹膜。

(2) 左肾前面。上端有一小区与左肾上腺相邻，左肾前面外侧半的上部约有2/3与脾相邻。中部的方形区与胰体和脾血管相接触。此区上方与肾上腺区和脾区之间的三角区与胃相接触。在脾区和胰区下方的外侧区与结肠左曲和降结肠起始部相邻，内侧区与小肠襻相邻。小肠襻区较大，而结肠区是邻近肾外侧缘的不规则而细长的区。胃区覆盖着大网膜的腹膜，脾区和小肠区覆盖着腹膜腔的腹膜。

肾后面(图13.3,4,7,8,9)，实际为肾的后内侧面，包埋在脂肪内，不覆盖腹膜。肾位于膈、内外侧弓状韧带、腰方肌和腹横肌腱膜、肋下血管和神经、髂腹下神经和髂腹股沟神经的前方。右肾上端在第12肋水平，左肾上端在第11和第12肋水平。膈将肾与肋膈隐窝的胸膜分隔开(图13.4)；有时膈在外侧弓状韧带的上方缺少肌纤维，使肾周围脂肪组织与膈胸膜相接触。

肾上端厚而圆，较下端距离中线近。每侧肾上端都与肾上腺相邻。肾的下端薄而小，可伸到髂嵴下方2.5cm处。肾的外侧缘较凸，左肾外侧缘的上部被网膜囊的腹膜覆盖与脾

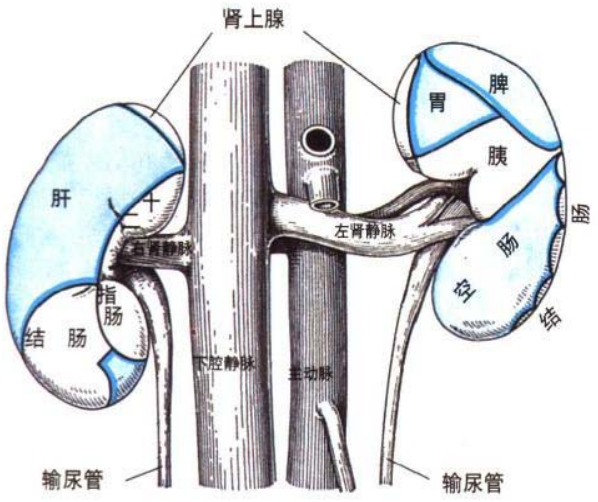

图 13.2 肾的前面观。示肾的毗邻，淡蓝色的区表明肾与邻近器官被腹膜隔开。

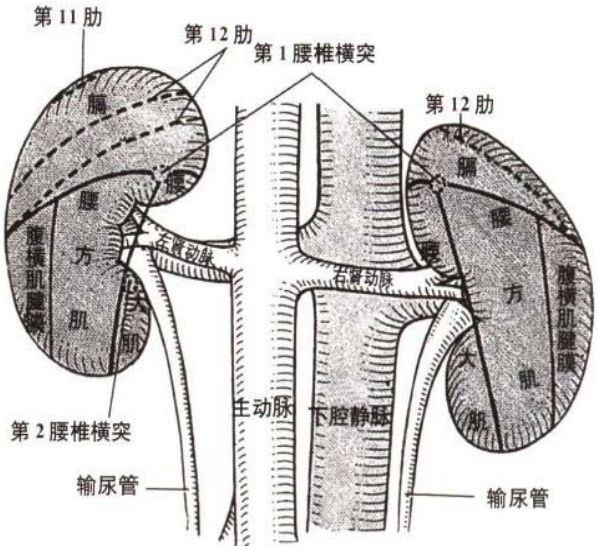

图 13.3 肾后面观。示与腹后壁结构的毗邻关系。

分开，下部与降结肠接触；右肾的外侧缘借腹膜与肝右叶分开。肾内侧缘在上、下两极间凹陷并斜向下外。每侧肾的内侧缘上有一个垂直并向前内侧开放的裂叫肾门(hilus)。肾门以前、后唇为界，有肾血管、神经以及肾盂通过。肾门内各主要结构的位置关系是：前方为肾静脉，中间为肾动脉，后方是肾盂（renal pelvis）。动脉的分支往往在肾盂的后方进入肾门，肾静脉的属支在同一水平上离开肾门。在肾门的上方肾的内侧缘与肾上腺相邻，下方与输尿管起始部相邻。肾门向内进入肾中央的肾窦（renal sinus），肾窦表面衬以肾被膜，被肾盂和肾血管填充，并有许多肾乳头突入肾窦内。集合小管开口于肾乳头（renal papillae）的顶端并排尿入肾小盏。肾小盏是上输尿管漏斗状的膨大（图 13.6，11），7～13 个肾小盏合成 1～3 个肾大盏，依次 1～3 个肾大盏再合成一个肾盂。肾盏和肾盂将在后文中叙述。

肾和肾血管位于肾周围脂肪内（perirenal or perinephric fat）。在肾的周缘肾周围脂肪最厚并从肾门伸入到肾窦内。围绕肾脂肪组织的纤维结缔组织称为肾筋膜（renal fascia）（图 13.7，8）。

肾筋膜

肾筋膜（renal fascia）的前层和后层在肾的外侧缘处融合。前层在肾和肾血管的前面向内侧延伸，与主动脉和下腔

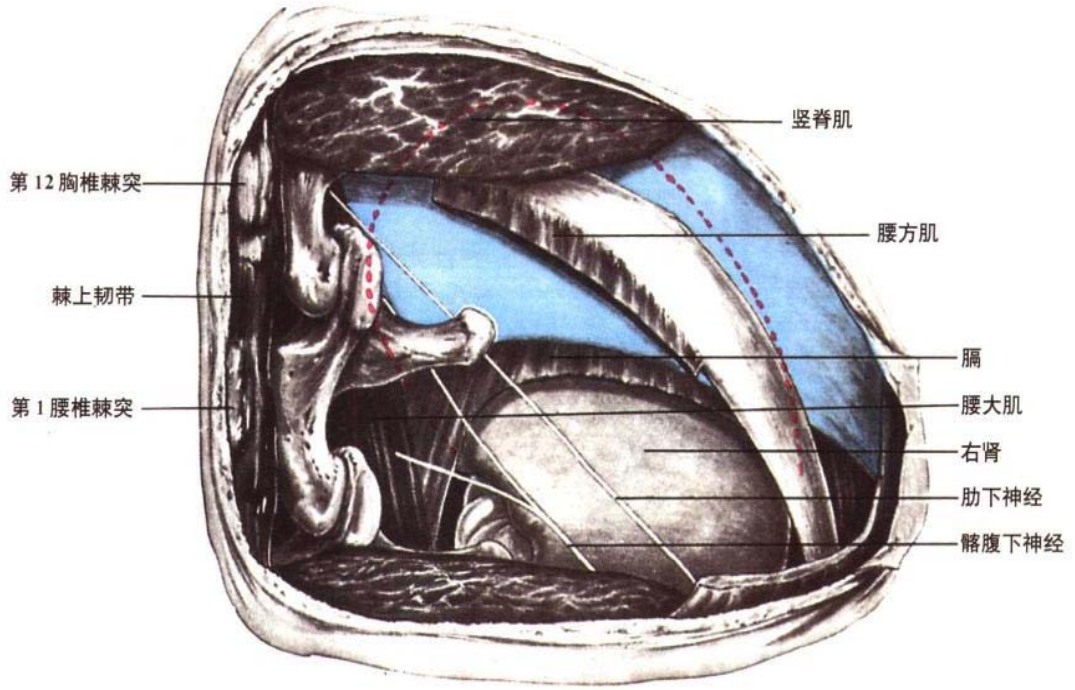

图 13.4 右肾（从后方暴露）。蓝色区为胸膜，红色虚线示肾的上部，肋下神经已移向下方，部分膈和腰方肌已切除。

图13.5 静脉肾盂造影照片。输尿管除因蠕动造影剂已排出的部分看不到外，几乎可看到双侧输尿管全长。膀胱充满造影剂。与图13.6逆行肾盂造影比较。

图13.6 左侧逆行肾盂造影照片。对比造影剂已经过导管注入肾盏、肾盂和输尿管上部。导管仍在体内清晰可见。肾盏的阴影较静脉肾盂造影所示的肾盏阴影大。图中可见输尿管与腰椎横突尖的关系以及肾小盏顶端的杯状特点。肾小盏包绕肾乳头“盏”即指“杯状”肾小盏呈杯状是正常形状（图中显示肾大盏不呈杯状，因此命名是不恰当的）。

静脉周围的结缔组织合并，但筋膜较薄，向上不到肠系膜上动脉表面。后层在肾和腰方肌、腰大肌之间向内侧移行，附着在腰大肌的内、外侧缘以及椎骨和椎间盘上，肾筋膜较深的一层（图13.7、8没有显示）与肾内侧缘处的肾筋膜前、后层相结合，并被肾血管穿过（Martin1942），因此注射在肾周围的气体不能横过中线而扩散（Grossman1954）。在肾上腺的上方两层肾筋膜融合并与膈下筋膜结合，在肾的下方肾筋膜分开，并包绕输尿管，其前层消失在髂窝处的腹膜外脂肪

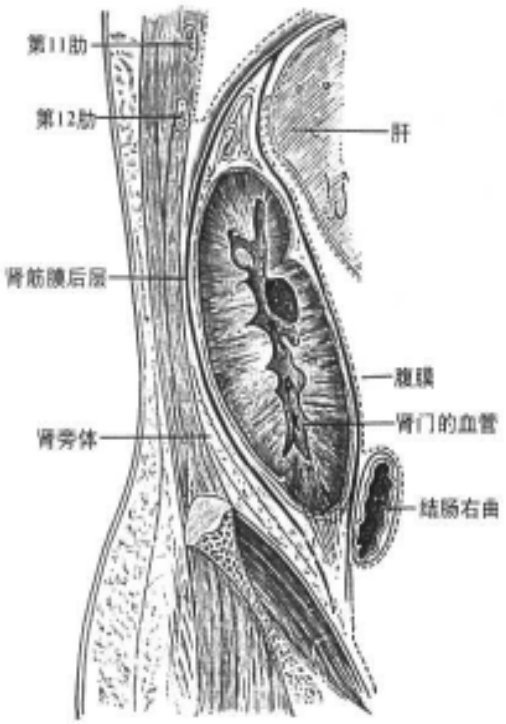

图 13.7 腹后壁矢状切面，示右肾筋膜。

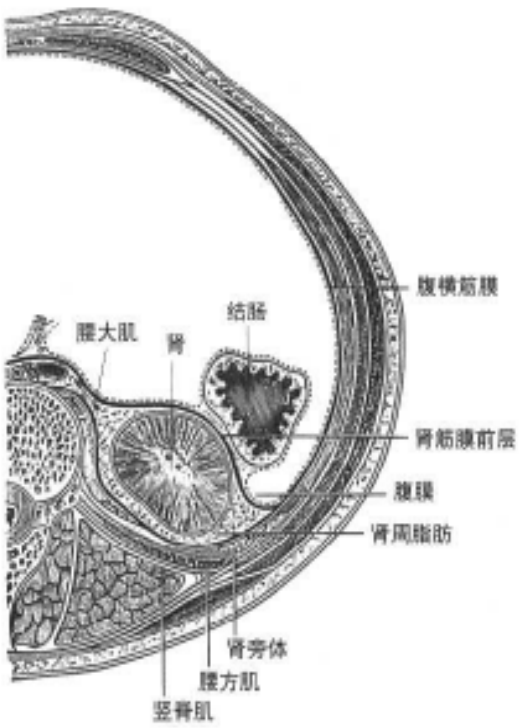

图 13.8 横切面，示肾筋膜。

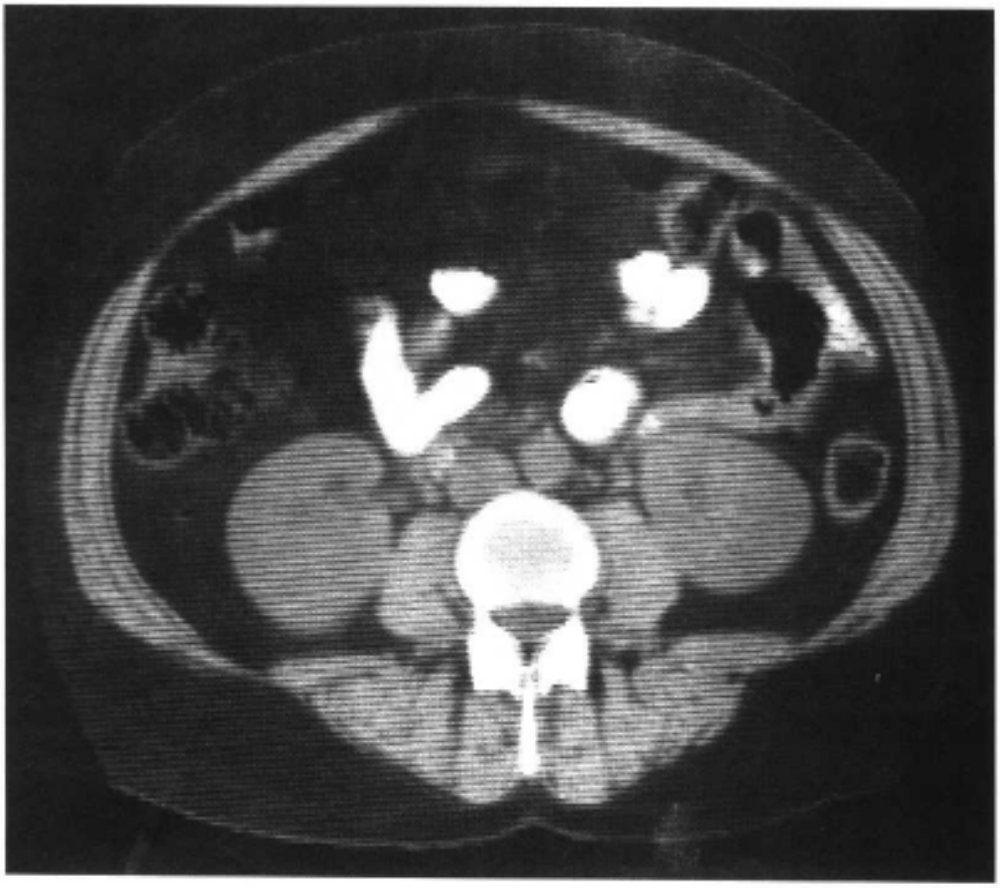

图 13.9A 通过肾的腹部横切面 CT 图像（见图 13.9B）。小肠内含有造影剂。（伦敦 Guy 医院 Shaun Gallagher 提供；Guy 大学医科牙科联合学院 Sarah Smith 照相）。

组织中，后层与髂筋膜融合。但曾经有人否定过这种结论(Mitchell 1950)。肾筋膜借许多小梁穿过肾脂肪组织连到肾被膜，在肾的下端附近这些小梁最强大。在肾筋膜的后方有一大团脂肪称为肾旁体(paranephric body)。肾的位置主要依赖其邻近器官的依托，部分依靠肾筋膜来固定。

肾的大体结构

胎儿的肾约有12个小叶(图13.10)，在成人这些小叶融合，其表面光滑，只遗留下叶的痕迹(图10.128)。

出生后肾的表面有一薄层肾被膜，是由丰富的胶原纤维、弹性纤维以及平滑肌构成，很容易从肾的表面剥去。肾病时肾被膜可与肾粘连。肾可分为内部的髓质(medulla)和外部的皮质(cortex)。

肾髓质由苍白色，有纹理，锥状的肾锥体(renal pyramids)构成。肾锥体的周围部为底，其尖朝向肾窦，并突入肾盏形成肾乳头，每个肾盏接收1～3个肾乳头。每个肾锥体被皮质覆盖形成一个肾叶(renal lobe)。肾乳头的数目可有变异，因此肾锥体和肾叶的数目也有变化。统计375人的肾，89%的肾乳头为5～11个，其中26%为8个。肾终末输尿管(肾直小管)在肾乳头上的开口的数目有变化。在208个肾中，肾直小管在肾乳头的开口数目为116～776个，其中23%的肾中，约有275个开口。在另外的54个肾中肾乳头的数目为6～14个(Arvis 1969)。

肾皮质(图13.11A)位于肾被膜下，弓形的覆盖在肾锥体底的表面，并在肾锥体之间伸向肾窦，形成肾柱(renal columns)(图13.11c)；皮质的周围部是皮质弓(cortical arches)，内有放射状颜色较淡的髓放线(medullary rays)(图13.11c)穿过，并被暗色的蟠曲部分(convoluted part)分开。髓放线呈放射状从肾锥体的底伸向肾被膜。在组织学上肾皮质分为内带(inner zone)和外带(outer zone)两部分。内带借弓形动脉和弓形静脉与髓质分开；有一薄层'皮质下组织'('subcortex')位于内带的髓质侧。靠近髓质的皮质有时称为近髓皮质(juxtamedullary)。

肾的微细结构

肾主要由许多迂曲且排列紧密的泌尿小管(uriniferous tubule)构成。这些泌尿小管之间由少许结缔组织相隔，其中有血管、淋巴管和神经穿行。每一条泌尿小管由胚胎来源不同的两部分组成(参见第3篇)：

- 产生尿液的肾单位(nephron)。
- 集合小管(collecting tubule)。

肾单位由肾小体(renal corpusle)和肾小管(renal tubule)组成。肾小体与血浆的渗滤有关，而肾小管则与血管球滤过液的选择性回吸收以便形成终尿有关。集合小管的功能是浓缩尿液并把来自几条肾小管的液体导入末端的Bellini乳头管(papillary duct of Bellini)。乳头管在肾乳头的顶端开口于肾小盏。肾乳头的表面(参见本篇前文)有大量乳头管开口存在，如果对一个新鲜肾脏施力压迫，则会有尿液从这些小孔溢出。

肾小体 肾小体又叫Malpighian肾小体(renal Malpighian corpuscle)，是一种小球样结构，平均直径约为0.2mm。除了狭窄的周边皮质带(peripheral cortical zone)或称壳皮质(cortex corticis)之外，在其它肾皮质区和Bertin肾柱(renal columu of Bertin)内均可见到肾小体(图13.11D、12、15)。每个肾大约含有100万～200万个肾小体，随年龄的增长而逐渐减少(Dunnill和Halley 1973)。肾小体由中央的血管球(glomerulus)和膜状的血管球囊(glomerular capsule)即肾小管的起始端构成。

血管球(glomerulue) 由一团迂曲的毛细血管构成，毛细血管间有少量结缔组织相连。其血液来自入球微动脉(afferent arteriole)，并经出球微动脉(efferent arteriole)离开血管球。这两条小动脉经肾小囊的血管极(vascular pole)进入肾小囊。直到胚胎发育后期，有些甚至到出生后大约6个月，血管球的结构仍很简单。大多数血管球到6岁才发育成熟，而全部发育成熟则须到12岁(Macdonald和Emery 1959)。在兔、豚鼠和绵羊的胚胎，血管球的前身为实心的中胚层细胞团，其中并没有独立的毛细血管，直到出现密集的血管丛时，其中的血管才相互勾通吻合(Lewis 1958)。

血管球囊 又称Bowman血管球囊(glomerular capsule of Bowman)，是肾小管扩大的盲端，血管球即深陷其中。其外侧壁称为壁层(parietal wall)，由单层扁平上皮构成；其紧贴血管球，即紧贴毛细血管的内侧壁称为脏层(visceral wall)，由特化的上皮细胞即足细胞(podocyte)构成(Latta 1973; Spinelli 1974; Arakawa和Tokunaga 1974)。这样，在血管球和球囊外侧壁之间就有一个与近曲小管相延续的狭窄的腔隙，称为泌尿腔隙(urinary space)，腔隙的大小随泌尿功能的变化而异(参见后文)。足细胞的基板与血管球内皮的基板相互融合。

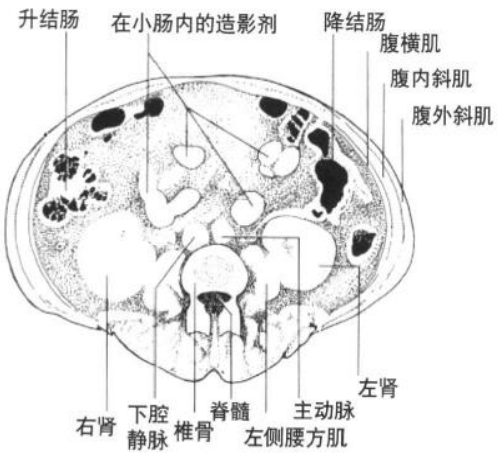

图 13.9B 示图 13.9A 上的主要结构。

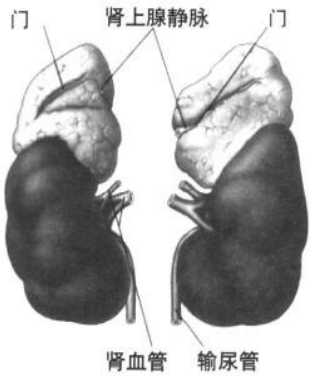

图13.10 新生婴儿的肾和肾上腺前面观。示肾表面的分叶和器官相应的大小。

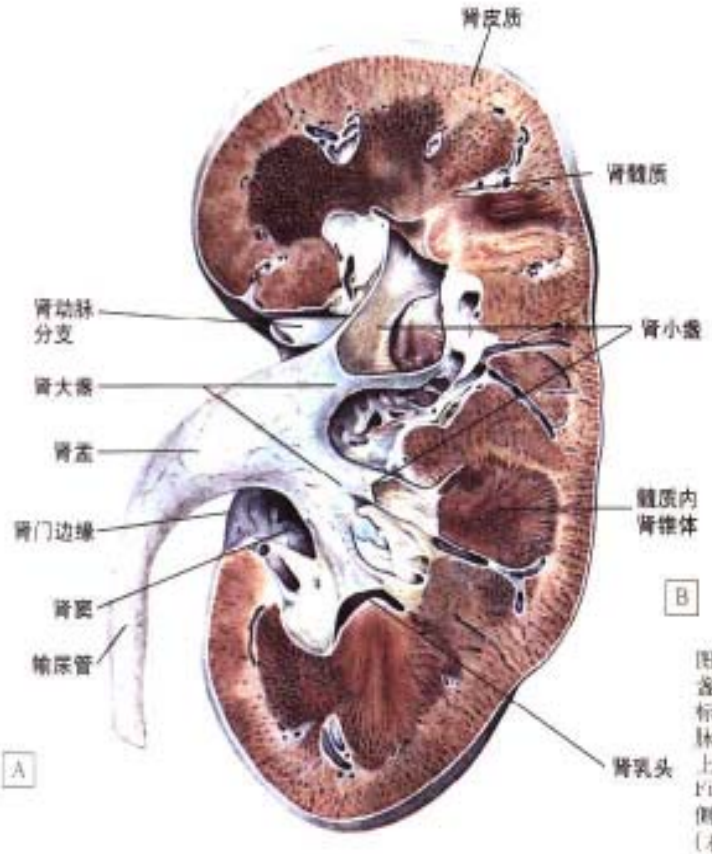

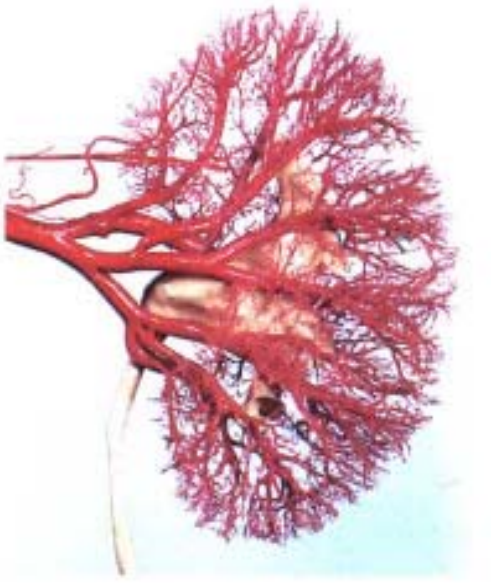

图 13.11 肾的结构和功能单位。A. 肾的冠状切面示肾盂、肾盏和肾的大体形态。肾盂和肾大盏没有切开；B. 人肾的铸型标本示肾小盏、肾大盏、肾盂、输尿管上部（呈黄色）和肾动脉树（红色）。图中也显示从肾动脉和直接从主动脉发出的肾上腺动脉（伦敦 Guy 医院医学院解剖学科制备标本，Kevin Fitzpatrick 拍片）；C. 图示肾皮质和肾髓质的主要结构（左侧）、皮质肾小体和髓旁肾小体的位置（中）以及主要的血管（右侧）；D. 肾单位和集合管局部构造和主要活动简图。为了清晰，用一个肾单位样（髓旁）模式图来说明。

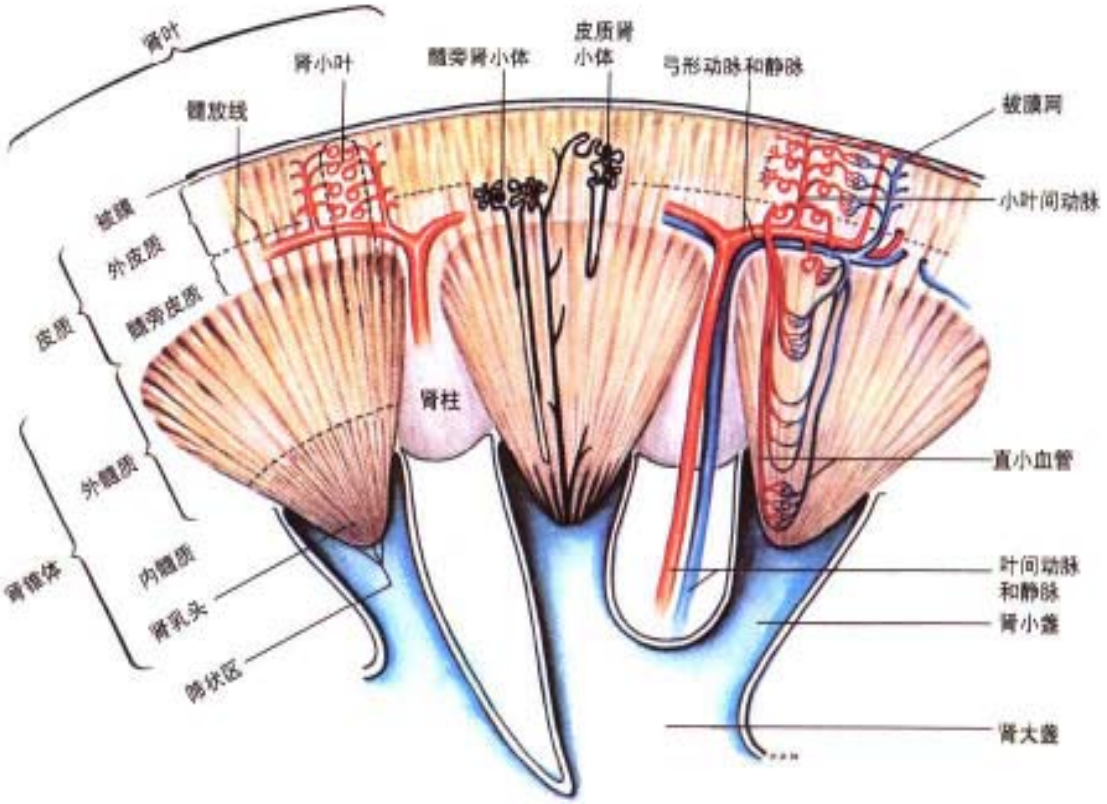

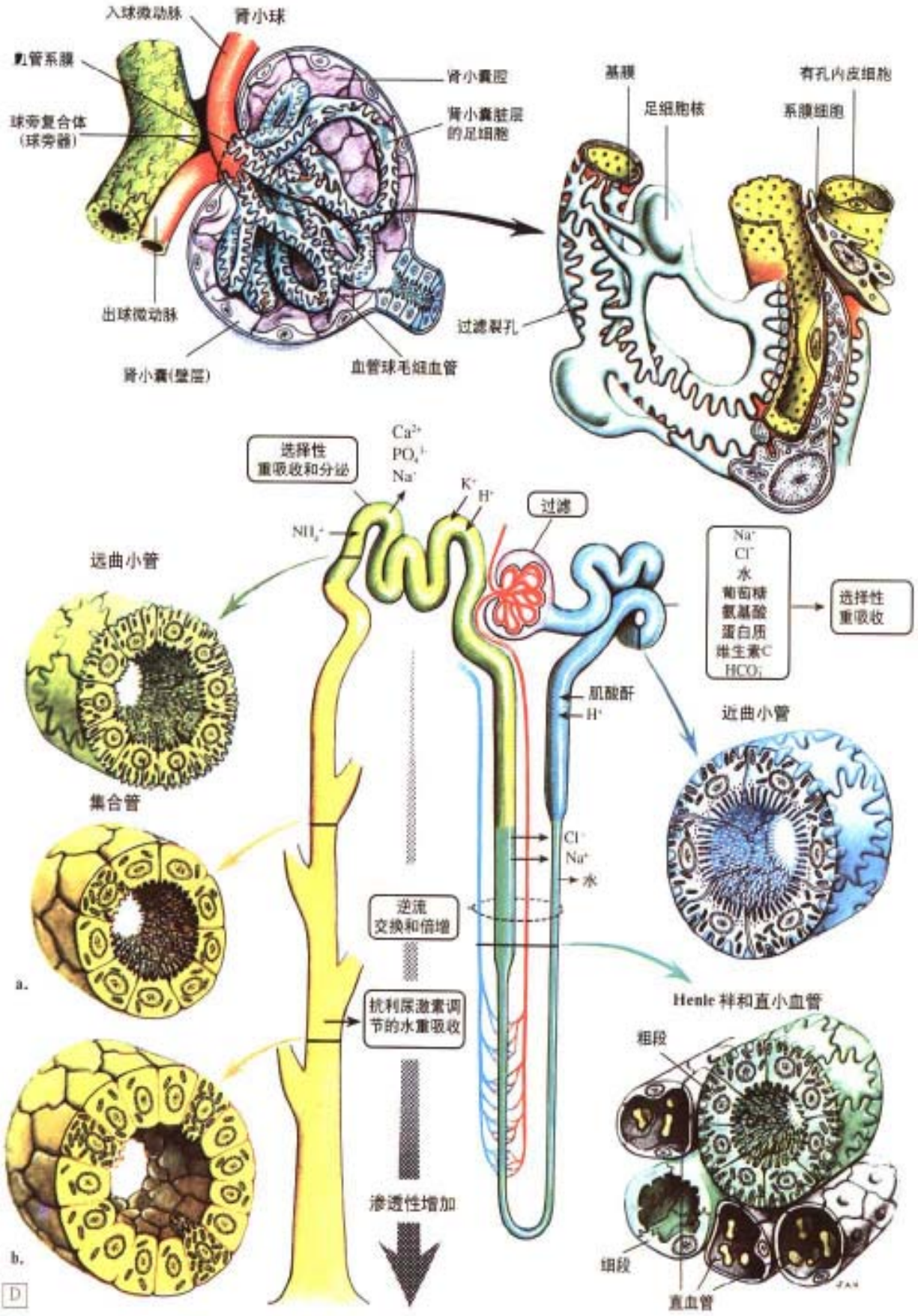
入球微动脉
肾小球
肌管系膜
球旁复合体
(球旁器)
肾小囊腔
肾小囊脏层
的足细胞
出球微动脉
肾小囊(壁层)
血管球毛细血管
基膜
足细胞核
有孔内皮细胞
系膜细胞
过滤裂孔
选择性
重吸收和分泌
Ca^{2+}
PO_4^{3-}
Na^+
K^+
H^+
NH_4^+
过滤
远曲小管
集合管
a.
b.
D
Na^+
Cl^-
水
葡萄糖
氨基酸
蛋白质
维生素C
HCO_3^-
选择性
重吸收
肌酸酐
H^+
近曲小管
Cl^-
Na^+
水
逆流
交换和倍增
抗利尿激素调
节的水重吸收
渗透性增加
Henle 袢和直小血管
粗段
细段
细段
直血管

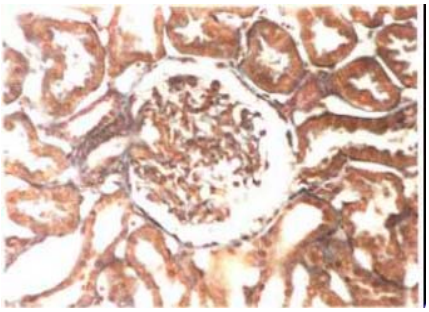

图13.12 猿猴肾小球切片。可见中央的血管球被肾小囊包绕，肾小囊腔与近曲小管(右)相通。在血管极上可见入球微动脉，并与远曲小管(左)的致密斑相接触。致密斑上有一排密集的细胞核。具有刷状缘的近端小管和无刷状缘的远端小管也明显可见。Masson三染色。× 150

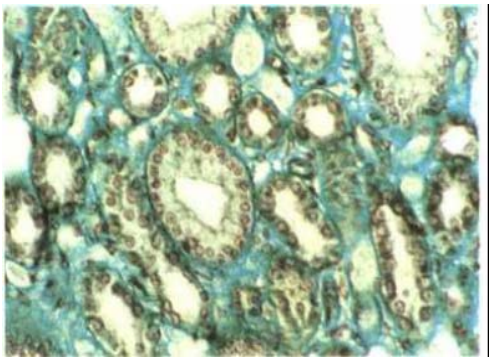

图13.13 髓放线的横切面。Masson三染色，光镜观察，示大的集合小管和小的细段，其间有直血管，内有红细胞。× 250

毛细血管袢周围的足细胞为扁平的星状细胞，其主突起(major process)包绕在毛细血管壁上，这些主突起发出若干指状突起并相互紧密交错，这些指状突起称为足突(pedicel)，附着于基板上。这些足突之间尚留有狭窄的裂隙，裂隙上有极薄的裂隙膜。足细胞内含有许多线粒体、微管、微丝和各种小泡，这些结构都是细胞代谢活跃的象征。血管球内皮上有若干小孔，内皮的基板和足细胞的基板融为一体，基板外为裂隙膜，形成一道独特的限制液体从毛细血管管腔进入泌尿腔隙的屏障，即血－尿屏障，又称滤过膜。在人类，基膜的厚度约为0.33μm，由纤细的原纤维构成，并可分为3层。第1层和第3层浅染，分别称为内、外疏层(lamina rarae interna et externa)；中间层纤维排列密集，称为致密层(lamina densa)。和其它许多有孔型内皮不同，在血管球内皮细胞小孔处的基膜似乎缺乏规则的致密层，但基膜外侧相邻足突间有一层裂孔膜(glomerular slit diaphragm)。滤过液必须穿越这层膜才能进入泌尿腔隙即肾球囊。该膜可能是血管球过滤器的重要组成部分，由细丝构成，这些细丝非常规律地排成锯齿状两排，恰似拉链一样(Rodewald和Karnovsky 1974)。滤过膜的作用相当于选择性过滤器，使血液循环中的水、各种小分子物质和离子在滤过压的作用下得以滤过。血红蛋白可以通过，但较大的分子则被阻挡；这种选择性似乎与过滤器的理化特性有关。示踪实验证实，有些物质可通过滤过膜的其它各层，但被最外一层阻挡而不能进入尿液(Rennke等1975)。滤过膜具有与其它各处的基膜相类似的化学特性，其中包括致密层中的Ⅳ型胶原和带有负电荷的蛋白多糖(proteoglycan)(Farquhar 1981)。固定的负电荷，尤其是存在于疏层中的负电荷，有助于阻止血液中带电大分子的滤过。不规则的系膜细胞(mesangial cell)，尤其是存在于血管球毛细血管基部的系膜细胞，已被证实具有吞噬能力和收缩能力。这些细胞可能有助于清除那些缠绕在和阻塞于血管球滤过膜上的物质，例如免疫复合物、细胞碎片等，并能对血流量起调节作用(Caulfield和Farquhar 1974; Bulger和Dobyan 1982; Latta 1992)。

肾小管

肾小管(renal tubule; uriniferous tubule)由以下成分构成(图13.11D)：

- 血管球囊，前文已经描述。
- 近曲小管，它通过一个很短的颈段(neck)——在人类，该段稍细——连于血管球囊，然后延续为第一段曲小管(first convoluted tubule)；尔后过渡为终末的直行或稍呈螺旋状的直段(straight part)；该段行向髓质，并形成
- Henle袢(loop of Henle)的降支(descending limb)，该降支通过
- "u"形转折形成
- Henle袢的升支(ascending limb)。Henle袢降支和升支中有一段较细，而且管壁较薄，称为细段(thin segment)。升支的上段称为粗段(thick segment)，其管径与近曲小管相仿。升支上行过渡为
- 远曲小管(distal convoluted tubule)，或称第二段曲小管(second convoluted tubule)。该段又可分为直部(straight section)和曲部(convoluted section)；在两者之间的一段小管贴近血管球，局部增厚，形成致密斑(macula densa)。
- 肾单位的最后一段为直行的连接小管(junctional tubule; connecting tubule)，其尾端连于
- 集合管(collecting duct)，或称直集合管(collecting straight duct)。

在远曲小管和连接小管之间，常有一段不规则的短管，称为Z形管(zigzag tubule)或不规则管(irregular tubule)。

集合管(图13.11D)起始于皮质的髓放线，而且每经一定间隔即相互联合，最终开口于较粗的乳头管(papillary duct)或称Bellini乳头管(papillary duct of Bellini)，其末端开口于乳头的顶端。众多的乳头管开口使乳头顶端形成一个筛孔区(area cribrosa)。

肾小管的结构 肾小管由单层上皮构成，其基板厚度不一(图13.11D、13)。上皮细胞的类型和功能因部位不同而异，主要与进出管壁的各种离子和水分的主动转运和被动扩散、与诸如葡萄糖和氨基酸等有机物的回吸收以及血管球过滤膜漏出蛋白的摄取有关。最近在双扫描共聚焦活体显微术(tandem scanning confocal vital microscopy)方面的成就已使肾小管的非损伤性显微镜活体检查成为现实(Andrews 1994)。这项技术对移植前体外保存供体肾的组织病理学评价具有重要价值(参见本篇后文)。

近端小管(proximal tubule)衬以单层立方上皮。上皮细胞的腔面有微绒毛构成的刷状缘。细胞的形态取决于小管内液体的压力。在生活状态下，小管内液压使管腔扩张，细胞因受牵拉而稍呈扁平状；而在死后或做活检时，由于血管球内压力下

降，细胞则会变得高一些。这些细胞的胞质呈强嗜酸性，细胞核为常染色质性，位于中央。光镜观察显示，细胞基部有欠清晰的纹状结构。电镜观察显示，这些纹状结构由一系列复杂的皱褶构成，皱褶之间有大量的排列方向与基板垂直的线粒体。重塑技术显示，相邻上皮细胞侧面有相互交错的细胞突起，这样，在管壁的外侧份就形成了一个由胞质突起构成的迷路(Bulger 1965)。这些基底皱褶和腔面的微绒毛使细胞膜表面积大为扩大，以利于与小管内液体及管外空间的充分接触。这种结构方式也有利于需克服巨大的浓度梯度才能进行的离子和小分子物质的转运，线粒体则为这一转运过程提供能量。在游离面和基底面的细胞膜内有钠／钾激活性三磷酸腺苷酶(Na/K ATPase)(Wachstein和Bradshaw 1965)和大量其它与离子转运有关的胞质酶。除了这种穿越上皮细胞的离子转运之外，水和其它离子可沿渗透梯度和电位梯度通过细胞之间被动转运，这一过程很可能是通过细胞顶端紧密连接的漏隙处进行的(Frömter 1979)。这些细胞也含有广泛的质膜凹陷、通道和溶酶体，以便摄取并水解存在于血管球滤液中的少量蛋白质(Caulfield和Farquhar 1974)。这些细胞也常含有过氧化物酶体(peroxisome)和脂滴；细胞基部常有微丝存在，以保持小管的正常形态。组织化学方法显示，这些细胞中含有多种胞质酶，其中包括细胞色素氧化酶、琥珀酸脱氢酶和其它呼吸酶、溶酶体中的酸性磷酸酶、6磷酸葡萄糖酶和亮氨酸氨基肽酶等。表明这些上皮细胞的功能十分活跃(参见本篇后文)。若将近端小管细胞暴露于生长因子如转化生长因子(transforming growth factor, TGF)α和β，其表型会发生明显改变(Humes等1991)。

随近端小管下行，其细胞结构、酶成分和功能都会有所变化。其起始段即很短的颈段是肾小体外侧壁的直接延伸，由单层扁平上皮构成。近端小管的其它部分可分为3段(有时也可分为4段)：第1段以长微绒毛为特征，第2段以中等长度的微绒毛为特征，第3段(在人类)又以长微绒毛为特征(Moffat 1975)。依据上述分段，各段的溶酶体活性和转运功能也有所不同。

肾单位袢(ansa nephroni)即Henle袢，由细段(thin segment)和粗段(thick segment)组成。细段的直径大约为30μm，衬以低立方或扁平细胞；粗段直径大约为60μm，和远端小管一样，由立方细胞构成。有时粗段也被看做是远端小管的直段。髓旁肾单位和深皮质肾单位的袢都到达髓质深部。在这些肾单位，细段构成袢的大部，其降支由低立方上皮细胞构成，细胞间有复杂的镶嵌连接(interdigitation)和狭窄的紧密连接带(belt of tight junction)；升支则由扁平细胞构成，其紧密连接带较宽。这种差别可能与水及离子在这两支的通透性不同有关(Bulger 1971; Kondo等1992)。上述两种细胞的细胞器均很少，说明该段的离子转运属被动性，而非主动性。粗段由立方上皮构成，细胞含有许多线粒体，基部侧面有深皱褶，游离面有短微绒毛，说明这些细胞的代谢较为活跃。Dai和Quamme(1993)发现，皮质肾单位袢的升支粗段细胞含有心房利钠肽受体(atrial natriuretic peptide receptor)，该受体可介导Ca^{2+}的瞬变。用Tamm-Horsfall蛋白(Tamm-Horsfall protein)组织化学法显示(Howie和Johnson 1992)，人类Henle袢的粗段要么终止于致密斑，要么超越致密斑一段长短不一的距离。粗段的终端可通过细胞大小的突然变化和对包括角蛋白(cytokeratin)抗体在内的一系列免疫组化染色特性的突然变化来确定。这些方面的变化提示，在Henle袢粗段的末端，肾小管的功能发生了很大的变化。

远端小管的细胞与近端小管的细胞相似，但微绒毛少而小，而且绒毛间有不规则的间隔。含线粒体的基底及侧面皱褶较深，以至几乎到达腔面(图13.11D)。细胞含有丰富的与钠、钾及其它离子主动转运有关的酶，这些酶被认为在离子调节方面有重要作用。在直段和曲段的连接部，远端小管接近肾小体的血管极，该处的小管细胞形成一个感受性结构即致密斑。致密斑与血流量和离子交换的调节有关(参见本篇后文)。在远端小管的末端，细胞基底皱褶和线粒体较稀少，这一段有时被称做连接管(connecting duct)。该段在某种程度上像是一段集合管，但在胚胎发生时，它来自生肾组织而不是中肾管组织。

集合管由单层立方或低柱状上皮构成，其起始端位于皮质，接收远端小管的内容物；其末端汇入粗大的乳头管，再经筛孔区将内容物释出。由近及远，其上皮的高度逐渐增加。细胞所含细胞器及交错侧突均相当少，偶尔可见微绒毛。细胞之间有散在的暗细胞(dark cell)，它具有较长的微绒毛和较多的线粒体(在远曲小管也有少量的这种细胞)。这些细胞的功能尚不明确，有人提出，这种暗细胞具有调节功能，很可能与表皮生长因子(epidermal growth factor, EGF)的感受有关(Nouwen和DeBroe 1994)。

肾单位的结构和功能

肾单位内进行着3个相互协同的过程，它们对肾脏的排泄和调节功能发挥决定性作用(图13.11D)。这3个过程分别是：过滤(filtration)，发生于血管球水平；选择性吸收(selective resorption)，发生于滤过液沿肾小管运行过程中；分泌(secretion)，由肾小管细胞行使，分泌物排入滤过液。上述过程已被深入研究，这些功能与沿肾单位各部的结构变化相关。

血管球过滤 血管球过滤是指血液中的水分及其中溶解的各种小分子物质进入球囊腔隙的过程。大分子物质如血浆蛋白、多糖和脂则由于血管球滤过膜的选择性通透作用而保留在血液中。

过滤是沿着存在于血管球毛细血管和球囊腔隙之间的压力梯度进行的，而存在于上述两者之间的惟一结构是滤过膜。这种梯度远远超过对抗滤过液外渗的血液胶体渗透压。在外周肾皮质，由于入球微动脉和出球微动脉口径的不同——入球微动脉口径较大(见本篇后文)，致使这种压力梯度更为明显。在所有的血管球，滤过率均可因血管球微动脉紧张性的变化而改变。最初形成的血管球滤液(glomerular filtrate)与血管球内的血液是等渗的，而且所含各种离子和小分子物质的浓度也相等。

选择性回吸收 对滤过液中多种物质的选择性回吸收是一个主动过程，它主要发生在近曲小管。被回吸收的物质主要是葡萄糖、氨基酸、磷酸盐、氯、钠、钙和重碳酸盐。近端小管的细胞允许水透过，这样水即可沿上述溶解物，尤其是钠离子和氯离子回吸收形成的渗透压梯度离开肾小管，这样就使近端小管中的滤过液仍与血液保持等渗。大量的微绒毛、细胞侧面和基底面的皱褶以及丰富的线粒体都说明近端小管细胞的吸收过程是一个耗能过程。远曲小管也可对某些物质，尤其是对钠离子继续进行回吸收。

肾小管其余各段可进一步回吸收滤过液中的水分。到达肾盏时，原滤过液中的大部分水分(95%)已被吸收，故液量大为减少，而且对于血液来说是处于高渗状态。肾髓质中有许多Henle袢。在此袢降支，钠和水可在管腔和管外髓质间隙之间自由往来。在此袢升支的粗段，氯离子经主动运输、氯离子随之由被

动运输由管腔迁移到管外间隙中，但小管上皮细胞不允许水伴随钠和氯离子通过，部分钠离子和氯离子又通过渗透返回降支，使降支中滤过液的钠离子和氯离子浓度增大；流至升支后，钠离子又从升支内富含钠离子的滤液中渗出至小管外，从而更增加了小管外间质中的离子浓度，部分离子再进入降支。这样，从升支末端流出的滤液中的钠、氯离子浓度就大大降低了。另一方面，间质中的钠、氯离子只是部分进入降支，大部留在间质，致使间质中的渗透压升高，水分从Henle袢内渗出，从而使滤过液浓缩。上述离子在Henle袢内外的定向流动体系通常称为逆流倍增系统(countercurrent multiplier system)，使肾髓质具有高浓度的钠离子和氯离子。在肾髓质还有另外一种袢状的逆流交换系统(countercurrent exchange system)，该系统可使血液循环对髓质中高浓度离子的快速清除作用降到最低限度。构成该系统的微动脉进入髓质，在其最终围绕肾小管形成毛细血管床之前，与离开髓质的微静脉长距离平行相伴。这样一来，方向相反而又非常贴近的血流就使得由血液中渗出的离子又直接渗入血液中去。所以，这些直小血管(vasa recta)能使髓质保持在高渗状态。

由于升支和远端小管（在醛固酮的控制下）可使钠离子和氯离子选择性地排到管外，故远曲小管末端的滤过液呈低渗状态。与远曲小管相连的集合管又一次在髓质中下降而进入高渗透压区域。在神经垂体分泌的抗利尿激素（antidiuretic hormone,ADH）或称血管加压素（vasopressin）的作用下，集合管细胞对水的通透性可发生改变，从而使水分沿渗透压梯度由管内渗至管外间隙（Gottschalk和Mylle 1959）。这样，沿集合管下行，滤过液的渗透压会逐渐升高，直至到达肾锥体顶为止；至此，其渗透压已超过血液的渗透压。这样，最初形成的血管球滤过液中的水分已有95%被回吸收到血液中去。这一复杂系统具有高度灵活性，滤过速率和回吸收速率的平衡也可改变，以适应全身的生理需求。

分泌 肾小管有数个部位具有分泌各种离子的功能，其中对氢离子和铵离子浓度的控制对于血液的酸碱调节是相当重要的。其它分泌物还包括各种有机酸和抗生素，这些分泌物主要由近端小管和远端小管排入滤过液（图13.11D）。

球旁器

入球和出球小动脉均经与近端小管出口相对的血管极即血管球的血管蒂进出血管球(图13.11D，14)。每个肾单位的Henle袢升支均由髓质回到其所属血管球附近，而远端小管即起始于入球和出球微动脉之间，并且与这两条血管非常贴近。入球微动脉中膜的细胞与其它部位的平滑肌细胞不同，这些细胞较大，呈圆形，而且像上皮细胞一样具有大而圆形的细胞核，胞质中含有直径为10～40nm的致密小泡和许多线粒体，这些细胞即所谓球旁细胞(juxtaglomerular cell)。在稍微扩张的远端小管的管壁上有一团细胞与球旁细胞相接触，这团细胞可多达40个，因其排列紧密故称为致密斑(macula densa)。这些细胞的核较大，呈卵圆形，细胞顶部胞质内有密集的线粒体(Barajas 1970; Sikri和Foster 1981)，管腔面具有少量短微绒毛。上述两组细胞和外系膜细胞一起构成球旁器(juxtaglomerular apparatus)(Edelman和Hartroft 1961; Barajas 1970)。在许多动物，于致密斑和血管系膜之间有一些散在的细胞，称Polkissen细胞(Polkissen cell)或球外系膜细胞(extraglomerular mesangial cell)(Spanidis等1982)。这些细胞呈星状，细胞突起形成不规则的网格结构。所有细胞周围都包绕着一层基板，胞质中偶尔含有分泌型颗粒，但细胞器很少；细胞之间有少量肾上腺素能神经纤维。在绵羊(Ryan等1979)、人类(Gardiner等1986)和其它哺乳动物(Gibson等1994)均有报道称，在该部位，还有另外一种数量很少的细胞即极周颗粒细胞(granular peripolar cell)，其主要特点是含有直径为0.4～2.1μm的致密膜被液泡。这种细胞位于系膜的根部，贴近球囊壁层的上皮细胞。这种细胞的功能至今不明，但很可能具有分泌功能。

实验性减少肾血流量会导致全身血压的升高；而在某些与肾脏疾病有关的高血压病例，有时会发现球旁细胞肥大。球旁细胞的颗粒中含有肾素（renin），这是一种酶，可使血液中一种叫血管紧张肽原（angiotensinogen）的多肽转变为

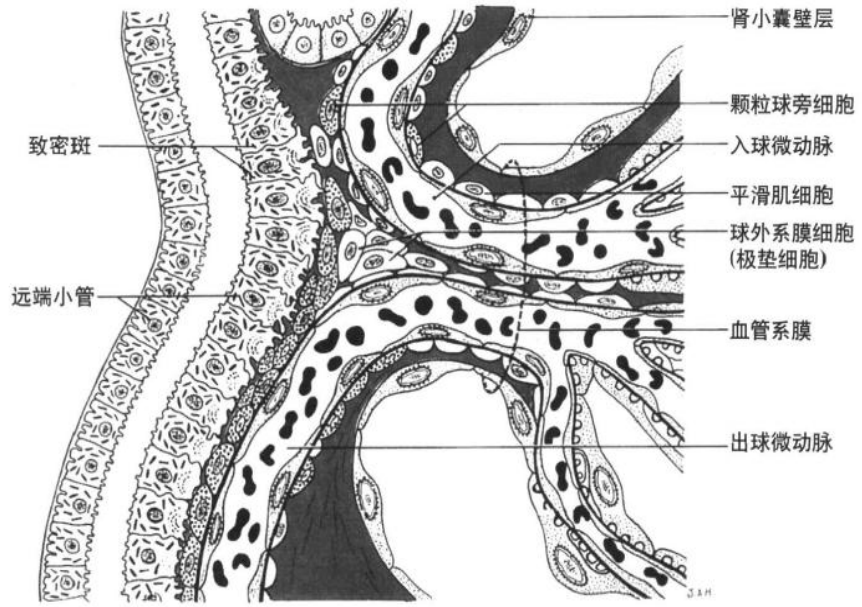

图13.14 球旁复合体模式图。示致密斑（左）、颗粒球旁细胞（中）和球外系膜细胞（右）。

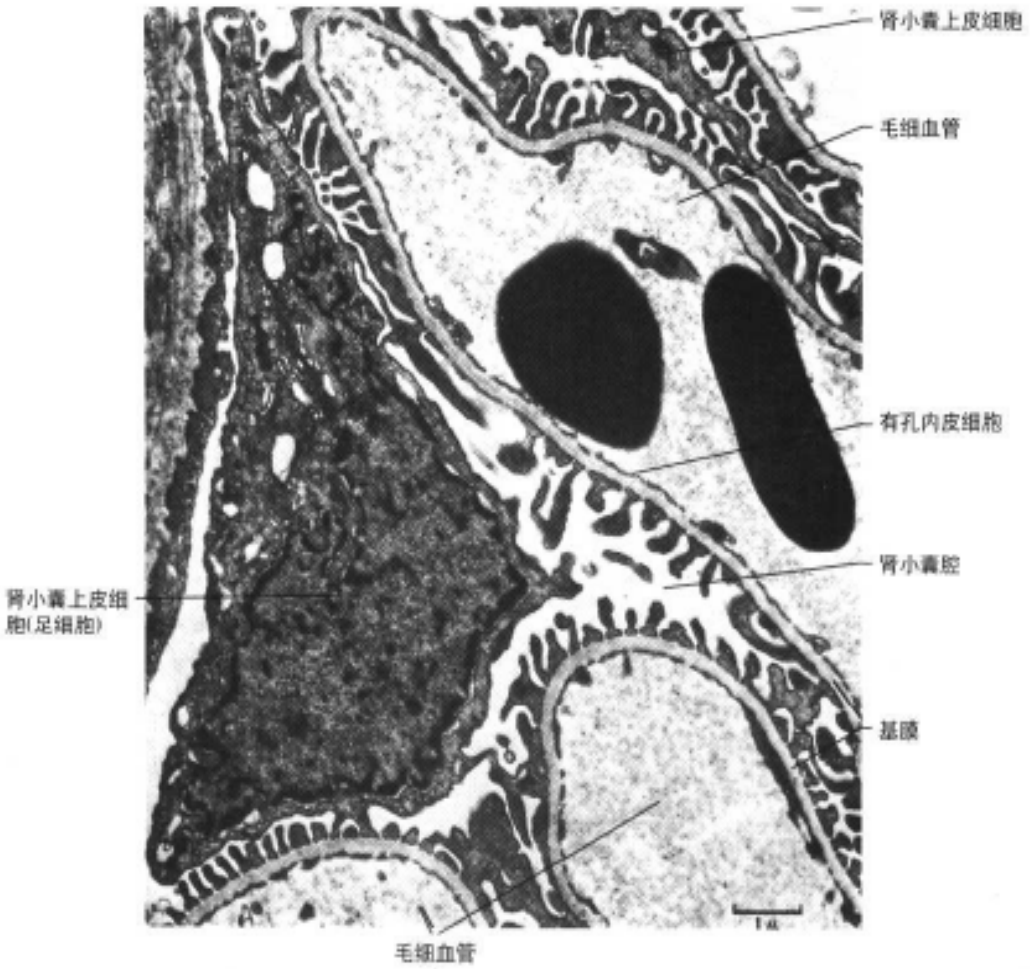

图 13.15 肾小球毛细血管和肾小囊上皮细胞电镜像。可见有孔内皮细胞、基膜和足细胞的足突。× 9200



图 13.16 豚鼠肾小球断裂面扫描电镜像。示血管球、足细胞和周围的肾小管。× 1000

血管紧张肽 I（angiotensin I）。而血管紧张肽 I 又会被另一种酶（主要是在肺内）转化为血管紧张肽II（angiotensin II），这种多肽可使血压升高、并能刺激肾上腺皮质释放醛固酮，从而增加远曲小管对钠离小的回吸收。有关肾素分泌和由此引起肾小管功能改变的细节至今尚不太清楚，但球旁器很可能是对通过血管球液体流量和肾小管内离子的回吸收进行调节、从而对尿液终浓度进行反馈性调节。肾素的分泌至少受以下3种因素的调控（Davis和Freeman 1976; Briggs等 1990）：

- 远端小管内液体成分的各种变化通过致密斑细胞的活动而影响肾素的分泌；
- 入球微动脉的血流压力可影响其管壁内颗粒细胞分泌；
- 终止于球旁细胞附近的交感神经纤维的刺激。

上述因素和其它因素（很可能还包括存在于该部位的其它类型的细胞）参与了球旁器对肾血管球血流量、过滤速率和渗透压的调节以及对体内平衡所必需的生理活动的介导。

其它肾细胞

在肾小管和血管之间有一些对肾的结构和功能都非常重要的细胞，如结缔组织细胞成分，这种细胞在皮质并不明显，但在髓质尤其是在乳头处却十分明显，它们能分泌结缔组织基质中的糖蛋白和胶原。髓质内的间质细胞（interstitial cell）是一些发生了明显改变的成纤维细胞。这些细胞在远端的集合管之间形成一些与之平行的细胞行列，而每个细胞则呈切线走向排列，恰似梯子的横档一样。这些细胞可分泌前列腺素（Muirhead等 1972）。

肾的血管

血管 复杂的肾血管类型显示区域性特征密切地与肾小体、肾小管以及输出管的结构和功能相适应（图 13.11，18～20）。有关肾的血管构筑、血液动力学和控制机制在本文不进行分析。它们在种族之间没有差异，只在少数人之间有变异。这些问题依次由 Trueta 等（1947）、Fourman 和 Moffat（1971）Moffat（1975）和 Lorenz （1992）进行过综述。

从肾动脉和副肾动脉开始肾的血管系统可以从若干方面进行研究。它们的分支和分布的主要类型显示出血管段（vascular segmentation）的存在。从肾动脉主干依次发出叶、叶间、弓形、小叶间、入球和出球小动脉（lobar, interlobar, arcuate and interlobular arteries, afferent and efferent glomerular arterioles）以及皮质小管间毛细血管丛（intertubular capillary plexuses）；皮质的静脉引流皮质的直小管（vasa recta）和髓质的毛细血管丛的静脉注入到肾静脉（图13.11，18）。

只有一条单一的肾动脉到达肾的情况约占70%（见前文），但它们的起始水平（右侧起始的位置较高）、口径、倾斜度和毗邻关系可有变异（1969年Merklin和Michels在11000个肾中观察到这些特点。）肾动脉在肾外（Schneider等1969）都发出一条或多条肾上腺下动脉并分支供应肾周围组织、肾被膜、肾盂和输尿管的近侧部；在近肾门处每条肾动脉分为前、后支。前、后支的主要分支为肾段动脉（segmental arteries）供应肾血管段（vascular segments）。通常副肾动脉（accessory renal arteries）（约占30%）在肾动脉的上方或下方从主动脉发出，并伴随肾动脉进入肾门，副肾动脉从高位或低位起始，副肾动脉或分支行向肾的上极或下极者并不少见。它们被认为是存留的胚胎内脏外侧动脉（lateral splanchnic arteries）。到肾下极的副肾血管经过输尿管的前方，可压迫输尿管而引起肾盂积水。副肾动脉从腹腔动脉、肠系膜上动脉或髂总动脉发出的情况很少见。

肾血管段是1794年John Hunter开始发现的，但Graves（1954, 1956a, b）用肾的铸型标本和放射线图像首先详细报道了肾血管段的基本类型。他描述了5个肾段：

- 尖段（apical），在上极的前内侧区
- 上（前）段，包括肾上极其余的区域和中部的前上区
- 下段，围绕整个下极
- 中（前）段，在上段和下段之间
- 后段，包括尖段和下段之间全部的后区。

Graves 的命名已被国际上接受并应用于一些研究中

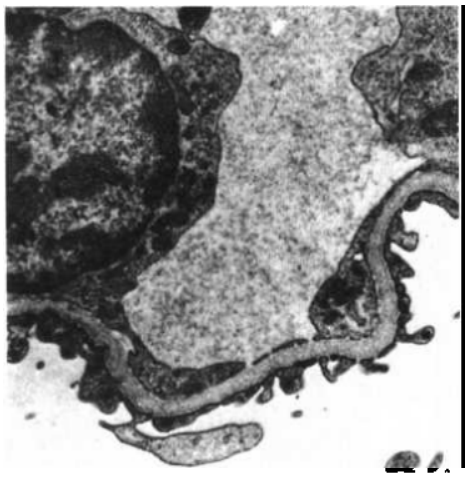

图 13.17A 4个近曲小管上皮细胞顶部高倍电镜像。可见微绒毛、相邻细胞间的连接复合体、溶酶体、大的线粒体、各种颗粒、小泡和囊泡。× 20000

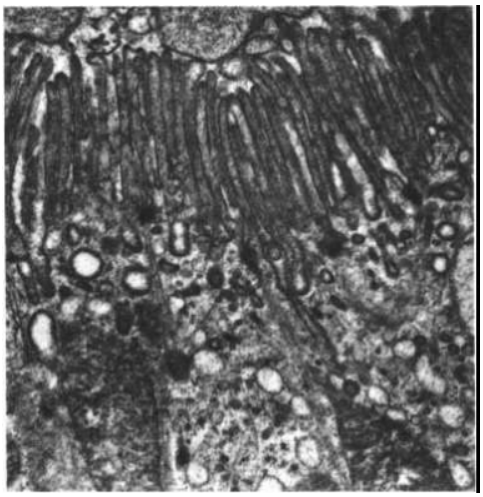

图 13.17B 一群近曲小管细胞顶端电镜像。可见长的微绒毛、高密度溶酶体和线粒体。× 20000

(Smith 1963; Sykes 1963, 1964)，而其它的人提出更复杂的分段类型，例如3个后段（Faller和Ungváry 1962）；有些人强调段动脉供应的区有很大的变异（Fine和Keen 1966）。不管什么分歧都必须强调，血管段是由实质的终端动脉供应的。相反，较大的肾内静脉（intrarenal veins）没有段的结构，可以自由的吻合。

Brödel(1901)描述沿着凸出的肾缘纵长的无血管区(the 'bloodless' line of Brödel)，是手术切口最适合的地方。虽然有许多血管越过的此区，但都距离无血管区较远，所以无血管区是放射状或段间切开较适宜的地方。

段动脉的初级分支为叶动脉(lobar arteries)。一般1条叶动脉到1个肾锥体，但在它进入肾锥体之前，叶动脉又分为2或3条叶间动脉(interlobar arteries)，叶间动脉在肾锥体的周围伸向皮质并在皮质和髓质交界处，直角地分为两条弓形动脉。当弓形动脉弓状行于皮质和髓质之间时，进一步分支，它的分支又分出小叶间动脉(interlobular arteries)，小叶间动脉放射状的进入皮质。相邻的弓形动脉的末端没有吻合，而终止于皮质。多数小叶间动脉来自弓形动脉的分支，但有些小叶间动脉直接起于弓形动脉或叶间动脉终末支(图13.18B)。

小叶间动脉向浅皮质区上升，沿途进行若干次分支(图13.11C)；有些血管先弯曲走行并折回至髓质1至多次，尔后才向肾表面走行；有些横穿肾表面，称为穿行动脉(perforating artery)(Hammersen和Staubesand 1961)，这些动脉与来自肾上腺下动脉、肾动脉、睾丸动脉或卵巢动脉的被膜丛(capsular plexus)形成吻合。

入球微动脉主要来自小叶间动脉的侧支，但也有少数来自弓形动脉和叶间动脉。这些入球微动脉起始角度和行走方向各不相同。深部、中间部和浅部血管球的入球微动脉在到达血管球之前，其走行分别斜向髓质、水平和斜向肾表面(图13.18A、B, 19)。

除髓旁血管球和少数皮质中部血管球之外，多数出球微动脉在离开血管球后迅速分支，在近曲小管和远曲小管的周围形成密集的肾小管周围毛细血管丛(peritubular capillary plexus)。这样，在肾皮质的主要血循环通路中就有两套毛细血管系列，即肾血管球和肾小管周围毛细血管丛，这两个系列通过出球微动脉相互联系起来。肾小管周围丛静脉端汇入小叶间静脉(interlobular vein)。每条小叶间静脉都有一条小叶间动脉相伴行。许多小叶间静脉起始于纤维性肾被膜的下方，由数条星形静脉(stellate vein)汇集而成。星形静脉引流肾皮质最表浅区域的血液，因其星状的外观而得名。行进至皮质和髓质交界处，小叶间静脉接收某些上升的直小血管(参见本篇后文)，并止于弓形静脉(arcuate vein)。弓形静脉与弓形动脉伴行并与相邻的静脉相吻合，这与伴行的弓形动脉不同。弓形静脉汇集形成叶间静脉，叶间静脉再相互吻合并汇集成肾静脉。

肾髓质的血液供应主要来自髓旁血管球的出球微动脉，另外也来自较表浅的血管球的出球微动脉以及很可能因血管球退化而形成的非血管球性微动脉。进入髓质的出球微动脉相对较长、较粗。进入髓质之前，这些血管先分出侧支，加入邻近的毛细血管丛；进入髓质后，每一支分出12～25条降直小血管(descending vasa recta)。这些血管正如其名称所提示的那样，在肾髓质中垂直下降至不同的深度，沿途分出侧支加入Henle袢降支、升支和集合管周围的呈辐射状延伸的毛细血管丛(图13.18A)。这些毛细血管的静脉端汇集形成升直小血管(ascending vasa recta)，汇入弓形静脉或小叶间静脉。降直小血管和升直小血管在髓质、尤其是外层髓质(outer medulla)中共同形成血管束(vascular bundule)，这是直小血管的一个重要特点。在血管束内，数条降直小血管和升直小血管紧密相伴而行，并与其周围的肾小管的袢支及集合管非常接近。当这些血管束向肾中央集中并进入肾髓质后，在不同的深度依次终止于相邻的毛细血管丛，故血管束内的血管数量逐渐减少。降直小血管、升直小血管以及相邻肾小管和集合管的这种非常贴近的位置关系是前面已经讨论过的逆流交换和逆流倍增现象的结构基础(图13.11D, 19A、C)。

就超微结构而言，肾血管和其它各处的血管并无不同。肾动脉、叶间动脉和弓形动脉是典型的肌性动脉(参见第10篇)。小叶间动脉属肌性小动脉。入球动脉则是典型的微动脉，它具有2～3层平滑肌细胞构成的肌层。在血管球附近，入球动脉的肌层和结缔组织成分均减少，直至距血管球30～50μm处，微动脉的细胞开始变为典型的球旁器细胞(参见本篇前文)。与相应的入球微动脉相比，多数皮质血管球的出球微动脉的管壁都较厚，而管径则较小。尽管一般认为，仅入球微动脉参与肾小管－血管球反馈(tubuloglomerular feedback)，但实际上出球微动脉在这一反馈中也发挥一定作用，这一点已由Davis(1992)做过述评。肾小管周围毛细血管丛及髓质的毛细血管都具有界限分明的基板，而且其内皮细胞为典型的有孔型。升直小血管的内皮也属有孔型；与之相反，降直小血管则具有较厚的连续型内皮。血管球毛细血管的结构已经讨论，详见前文。有关肾小管不同部位与其相关血管在功能方面的联系可参阅本章前文的简要论述，也可参阅Fourman和Moffat(1971)撰写的论著。有关猴肾微血管的构筑已有较详细的论述(Horacek等1986, 1987)。

肾的神经支配 肾的神经来源已在第8篇中叙述。直接来自弓形动脉周围的神经丛的神经纤维支配近髓出球小动脉和肾直小管已经被描述过（Munkacsi和Newstead 1971)；这些神经可能控制皮质和髓质之间的血流，而不影响肾小球的循环。

肾的淋巴管 淋巴管已在第10篇中叙述。

临床变异 肾可能保留早期的盆位（见第3篇），它们的血液供应常来自髂总动脉，并且肾门位于前方。偶然两肾之间有肾组织相连，形成‘马蹄肾’，这种肾组织连结经常位于两肾的下极之间，很少在两上极之间。输尿管弯曲的行于两肾连结部位的前方，因此在此处可能造成输尿管部分阻塞。先天性一个肾缺如或发育不全，可能借助对侧的肾扩大而代偿。两个肾也可能发生在同一侧。也可出现先天单个的或多发的肾囊肿和先天性广泛分布的多囊肾。

上输尿道

上输尿道(upper urinary tract)通常作为从肾出来的主要排尿管道(肾盏、肾盂和输尿管)的总称。下输尿道(lower urinary tract)由膀胱和尿道构成。这种区分是人为的。

肾盏和肾盂

在肾窦内输尿管道的近侧部由肾小盏(minor calyces)、肾大盏(major calyces)和肾盂(renal pelvis)组成。肾小盏附着在数目不同(7～14个)的锥形肾乳头底部周围的肾实质上，肾

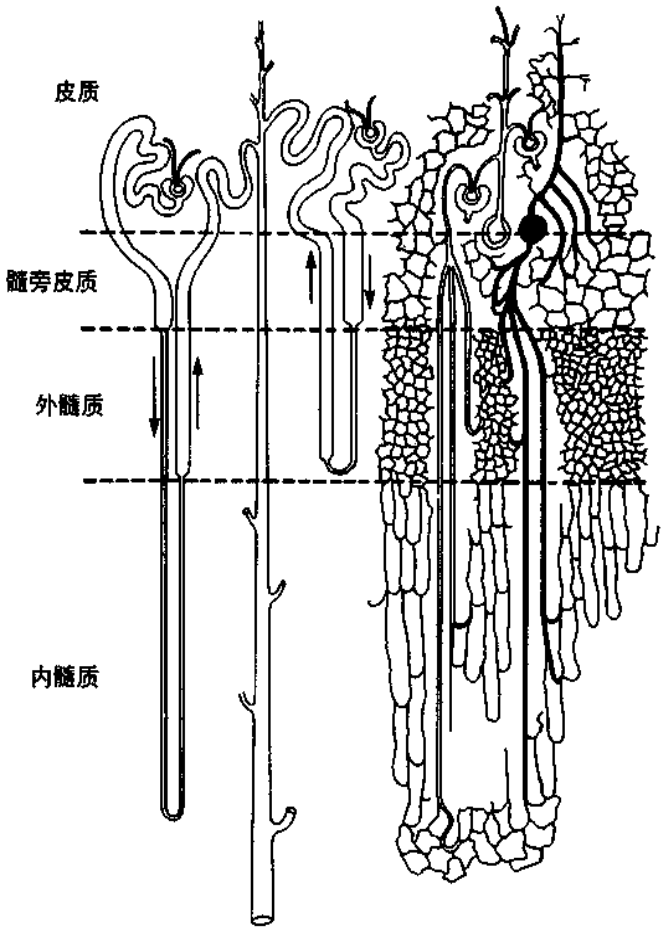

图13.18A 肾内各结构带中的肾小管和血管排布模式图。可见长髓袢和短髓袢的肾小管的不同排布形式，中间长度袢的肾小管也可看到。比较观察出现于皮质区、髓旁皮质区和内、外髓质区的肾小管和血管的不同结构与功能。动脉用双黑线标出，毛细血管用单线标出，静脉为全黑粗线。与图13.18B对照观察（蒙作者和出版者允诺，引自Fourman和Moffat 1971）。

乳头形成肾锥体的尖(见前文)。肾被膜覆盖在肾的外面并通过肾门延续到肾窦的表面(见前)并与7～13个肾小盏的外膜融合。每个肾小盏呈喇叭形，围绕1个、2个或3个肾乳头，很少见围绕更多的肾乳头(图13.5，6，11A，B)。邻近的肾小盏会合形成2个或3个肾大盏。肾大盏彼此融合形成一个漏斗形的肾盂，肾盂呈圆锥形向下内经过肾门延续为输尿管(图13.5，6，11A)。一般情况下不易确定肾盂终止和输尿管起始的位置。用'肾盂输尿管连结'来描述这个区在解剖学上是无意义的，而用'肾盂输尿管区'这个名词较适当。肾盂输尿管区经常位于肾门外，邻近肾内侧缘的下部。然而某些人的肾盂全部位于肾窦内，因此肾盂输尿管区可位于肾门附近或完全位于肾窦内。

肾盏和肾盂的微细结构 就组织结构而言，排尿管道近侧部的管壁由3层构成，它们分别是：结缔组织构成的纤维膜即外膜、平滑肌层和最内层的粘膜层。肾盏和肾盂粘膜上皮与输尿管粘膜上皮的结构相同，故不再赘述。外膜为最外一层，由疏松的纤维弹性结缔组织（fibro-elastic connective tissue）构成，并与腹膜后蜂窝组织联为一体。在近侧端，外膜则与肾的纤维性被膜融为一体。肾盏和肾盂的肌层由两种在形态和组织化学方面都不相同的平滑肌细胞构成（Dixon和Gosling 1982）。一种平滑肌细胞与输尿管中的平滑肌细胞相同，而且从肾盂输尿管区（pelviureteric region）经肾盂直至肾小盏，都有这种细胞存在。另一种平滑肌细胞具有许多结构特征。这种肌细胞形成肾小盏的肌层、并延伸至肾大盏和肾盂，并在这些部位形成界限分明的内肌层。另外，这种肌细胞还形成一薄的肌层，覆盖在每个肾小盏的穹窿部，并穿越相邻肾小盏根部之间的肾实质，并借此把相邻的肾小盏连接起来。肾小盏壁的稍外侧，这种肌细胞呈纵行排列，在肌层的内侧份形成一个不连续的纵行肌细胞层，其余纵行细胞形成典型的平滑肌束。这种结构形式一直延续至整个肾大盏和肾盂，并止于肾盂输尿管区，所以近端输尿管在结构上缺乏明显的内肌层。这种平滑肌细胞间有大量的结缔组织相隔，这一点是比较特殊的；另外，在组织化学方面，这些细胞与典型的输尿管平滑肌细胞也不同。电镜观察显示，这些细胞还具有某些特殊的超微结构特征（Dixon和Gosling 1982）。这些结构特征的功能意义详见输尿管一节。

输 尿 管

输尿管（图10.128，13.5，6，11，20，21，33，35）是肌性管道，蠕动性收缩可将尿液从肾排入膀胱。输尿管长25～30cm，壁厚而管腔窄，向上与漏斗形的肾盂相延续（见前）。其稍细的狭窄部标志输尿管和肾盂之间的连结（图13.11A）。输尿管在腰大肌的前方行向下内进入盆腔，开口于膀胱底。

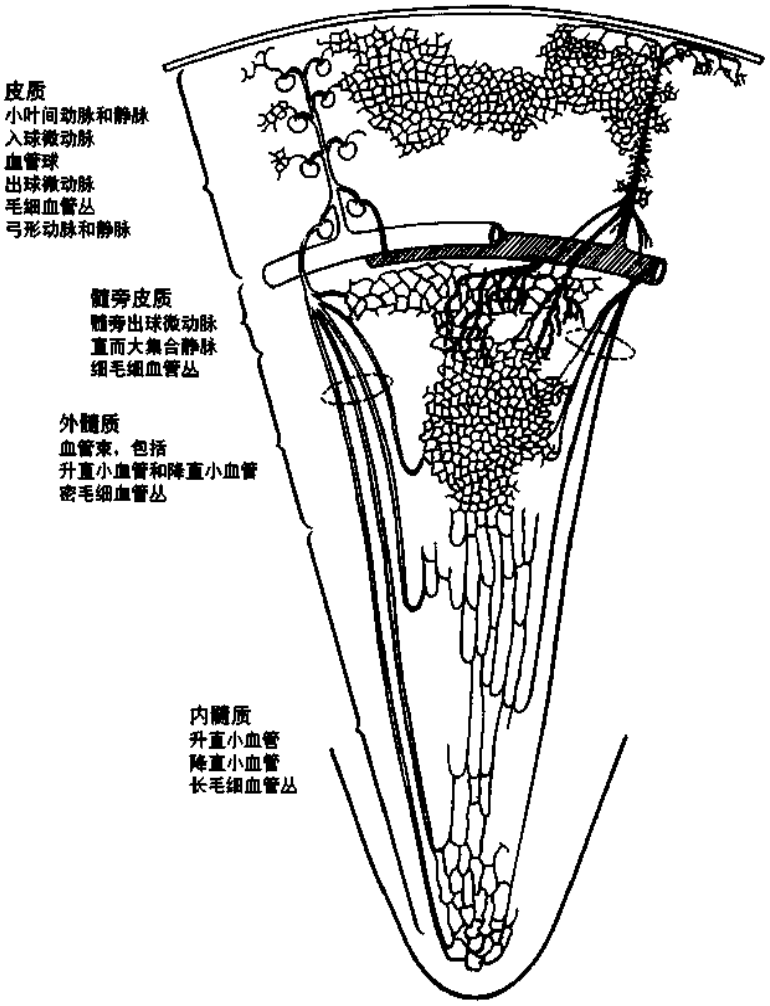

图 13.18B 哺乳动物肾的血管基本排布模式图。动脉以双黑线表示，毛细血管以单黑线表示，静脉以横斜线或全黑线表示。注意毛细血管网的构筑形式的不同（详见正文）（蒙作者和出版者允诺，引自 Fourman 和 Moffat，1971）。

输尿管的表面投影是从幽门平面距中线5cm处到耻骨结节的连线。它的直径为3mm，但在其与肾盂的连结处，小骨盆入口靠近腰大肌内侧缘处，以及它穿过膀胱壁处的口径较窄。肾盂已在前文中叙述。

输尿管腹部位于腹膜后，在腰大肌的内侧部下行。腰大肌将输尿管和腰椎横突尖分开（图10.112）。在腰大肌的前方输尿管越过生殖股神经，而输尿管又被斜行的生殖腺血管越过。输尿管在髂总血管末端或髂外血管起始处的前方进入小骨盆。

右侧输尿管的起始处经常与十二指肠降部重叠，并在下腔静脉的外侧下行。在前方被右结肠血管和回结肠血管越过；在近小骨盆上口附近行于肠系膜下部和回肠末端的后方。左侧输尿管被左结肠血管越过，行于乙状结肠和乙状结肠系膜的后方乙状结肠间隐窝的后壁内。手术时左侧输尿管腹部较右侧易暴露。

输尿管盆部的长度和输尿管腹部的长度相同。男、女性输尿管盆部都位于腹膜外的脂肪组织内。输尿管盆部先行于小骨盆的外侧壁上，沿坐骨大切迹的前缘向后外下行。在坐骨棘的对面转向前内，进入肛提肌上方的纤维性脂肪组织内，然后到达膀胱底。在盆壁输尿管位于髂内动脉及其前干起始部的前方，在髂内动脉及其前干的后方是髂内静脉、腰骶神经和骶髂关节。在外侧，输尿管位于闭孔内筋膜上，越过脐动脉并在脐动脉、闭孔神经、闭孔动脉和静脉、膀胱下动脉、直肠下动脉的内侧。在男性，输尿管盆部有输精管在其前上方从外侧向内侧越过。然后输尿管经过精囊上端的前方和稍上方，斜行进入膀胱壁，开口于膀胱三角同侧的角（图13.35）。输尿管的终末部被膀胱静脉的属支围绕。在女性，输尿管盆部开始的位置与男性的位置相同，但在髂内动脉的前方；它行于卵巢的后方，形成卵巢窝的后界（见第 14篇）。在输尿管到膀胱的行程中，其前内侧部与子宫动脉、子宫颈和阴道穹的位置关系密切。它位于子宫阔韧带下内侧部的腹膜外结缔组织中（子宫旁组织，见后），子宫动脉在输尿管的前上方2.5cm处越过输尿管到其内侧，然后在子宫的侧面上升。输尿管行于阴道侧穹的稍上方转向前时，位于子宫颈阴道上部的外侧2cm处（见后），然后斜行向内到达膀胱。输尿管与阴道前面的位置关系常有变异。由于子宫常偏向一侧，所以

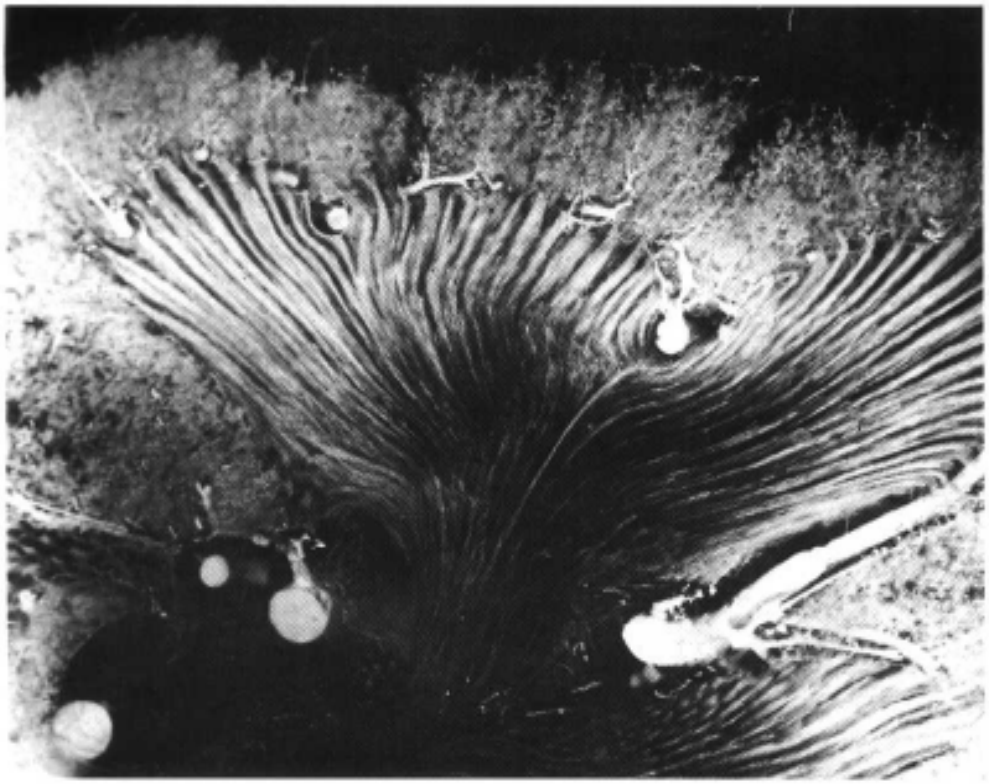

A



B

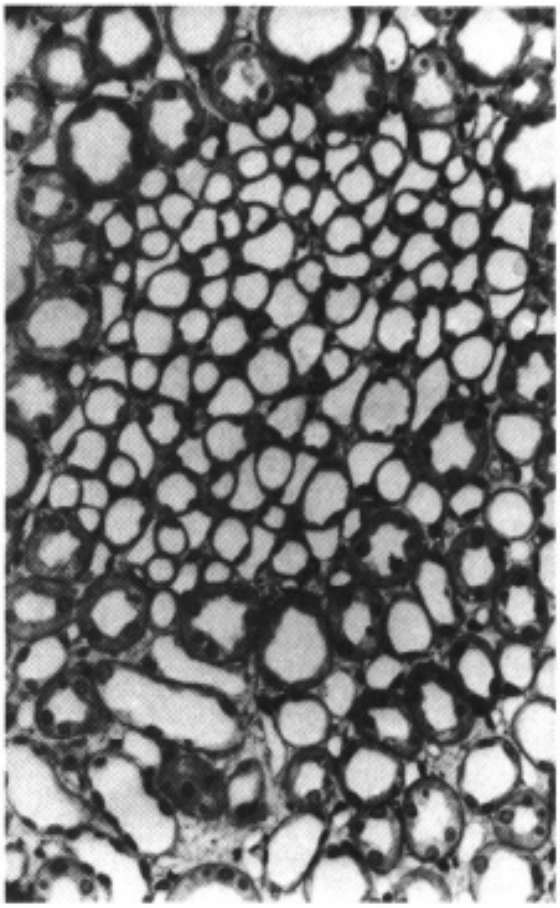

C

图 13.19 A. 人肾动脉树显微注射造影低倍光镜像。示肾叶。可见周边的皮质和集中于肾乳头的髓质有清楚的界限。肾叶位于大的叶间动脉两侧。还可见皮质髓质交界处的弓形动脉和上升至皮质的小叶间动脉。血管球和髓质中的血管束也可看到。与图 13.18B 对照观察。
B. 同一标本的高倍光镜像。示皮质髓质交界处。可见近髓质处的出球微动脉离开血管球便形成了髓质血管束（降直血管）。
C. 由升直血管和降直血管构成的血管束横切面图。血管束周围是大的集合小管以及髓袢细段和粗段的横断面。由加地夫 Wales 大学学院解剖学系 D B Moffat 提供标本。

一侧输尿管可能更接近阴道甚至越过中线偏向对侧，这种情况多发生在左侧输尿管。

膀胱膨胀时，男、女性两侧输尿管口之间的距离约为 5cm。膀胱空虚时其间的距离稍小些。输尿管斜行穿过膀胱壁，在膀胱膨胀时，输尿管受压而变扁，可防止尿液回流。

放射线照相术 在活体，放射线照相术易显示输尿管、肾盂和肾盏：

- 静脉内注射放射对比物质后从尿液排出称为下行性或排泄性肾盂造影术（descending or excretion pyelography）（图 13.5）。
- 通过膀胱镜插入导管，将对比物质导入输尿管以后，进行肾盂造影称为上行性或逆行肾盂造影（ascending or retrograde pyelography）（图 13.6）。

肾乳头周围杯形的肾小盏在临床上有重要意义。如输尿管逆返的压力引起输尿管和肾盂慢性扩大造成肾盂积水时，可使肾小盏的杯形消失。

输尿管的微细结构

人类输尿管管壁的组织结构可分为 3 层，即外侧的外膜、中间的平滑肌层和内侧的粘膜层。粘膜又由 2 层构成，即变移上皮或称尿上皮（urothelium）及其下方的结缔组织即固有层。输尿管的外膜（ureteric adventitia）含有细长的纤维细胞和相互交织的胶原原纤维与弹性纤维，其中有丰富的血管、淋巴管、神经并偶见脂肪细胞。外膜中大部分血管和结缔组织纤维的走向均与输尿管的长轴平行。

输尿管各段肌层的厚度是一致的，横切面显示，其厚度大约为 750 ~ 800μm。肌层的各肌束之间有大量结缔组织。相邻肌束间常有一些分支相联，这就使肌束间常有肌纤维的相互交换。由于这种分支广泛存在，故对各个纤维束来说，并非呈螺旋状环绕输尿管（Gosling 1970）；而应该说，输尿管的肌层是由相互交织并相互连接的平滑肌纤维束构成的复杂的网状结构。另外，肌束的这种排列方式也使得输尿管肌层在结构上不像消化管那样明确地分为纵行层和环行层，但在输尿管的上段，内层的肌束倾向于纵行，而外层的肌束则多为环行或斜行；而在中段和下段，在最外侧又多加一层纵行肌纤维；到达输尿管和膀胱移行部，肌层则主要由纵行肌束构成。输尿管肌和膀胱肌之间存在明显的差异（Gilpin 和

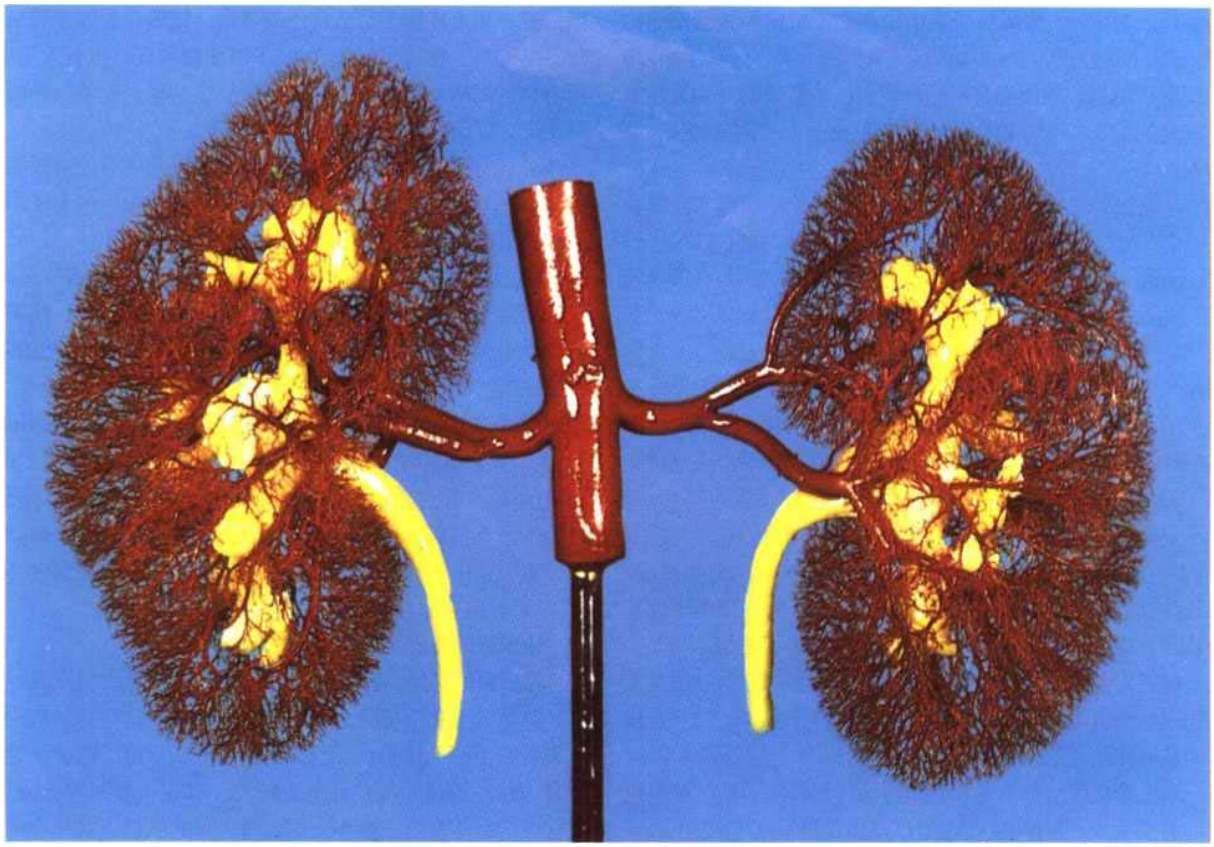

图 13.20 人肾树脂腐蚀铸形标本。英国皇家外科学院 D. H. Tompsett 制备。黄色示输尿管、肾盂和肾盏；红色示肾动脉及其分支（肾血管的描述详见正文）。



图13.21 人输尿管横切片，H·E染色，示管壁中很厚的肌层。× 30

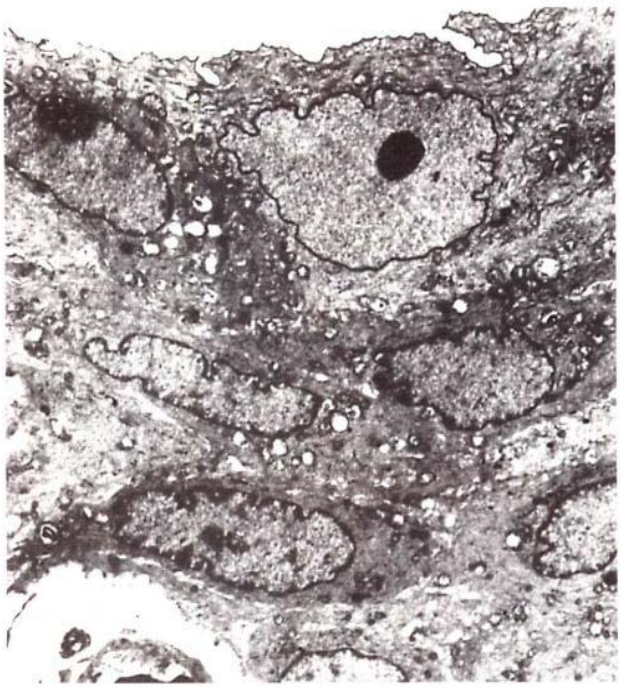

图13.22 大鼠输尿管变移上皮透射电镜像。由伦敦Guy医院医学院解剖学系Susan Smith制样并照相。× 4000

Gosling 1983)。输尿管肌束由排列非常紧密的梭形细胞构成，其长度约为300～400μm，最宽处的直径约为4～7μm。每个平滑肌细胞的周围都有一层基膜包绕，基膜的外层是高电子密度的基板，厚约40nm，内层为低电子密度的透明板，厚约4nm。

在输尿管任何一个肌束内，相邻肌细胞的质膜常常紧靠在一起，它们之间最为常见的连接形式是“紧密贴近区”(“region of close approach”)。在这种连接区，并行的质膜相互贴近，其间仅有10～20nm的间隙。在连接区的边缘，基板从一个细胞反折到另一个相邻细胞，但不进入狭窄的细胞间隙。然而在这些肌细胞，无论是细胞膜还是细胞质都没有任何的特殊性。这种类型的细胞间连接在相邻平滑肌细胞形成的细小胞质突起的尖端更为多见。在输尿管平滑肌细胞间另一种常见的连接方式是所谓的“插头－插座”式连接(“peg and socket” junction)，这种连接由一个细胞的长条形或球形的突起与相邻细胞的一个与该突起完全匹配的凹陷组成。在连接处，两相邻肌细胞的细胞膜间10nm的间隙内不含基板物质。偶尔，相邻细胞的细胞膜会形成蒂状突起，其间的连接则更为密切。有人提出，这种“插头－插座”式镶嵌连接的作用是为相邻细胞提供机械性联系。有人则认为，这种连接可能是一种可允许肌原性信息通过的特殊的“紧密通路”。

输尿管粘膜由尿上皮和其下方的一层纤维弹性结缔组织即固有层构成。固有层的厚度约为350～700μm，主要由胶原纤维和弹性纤维、成纤维细胞和小血管构成。许多小血管常有无髓神经纤维相伴。固有层内偶见淋巴细胞，但淋巴小结很罕见。尿上皮通常形成广泛的皱褶，使输尿管的管腔呈星形。尽管尿上皮看来好像由4～5层细胞构成，但有人提出，所有这些细胞均到达上皮的基底，故认为尿上皮是一种假复层上皮。然而这尚需进一步证实。

尿上皮的表层细胞大，呈多面体形；其下方的中间层细胞较小，呈梭形；基底层的细胞大多呈立方形。尿上皮的腔面细胞具有特化的顶膜(apical membrane)(Hicks 1965)，这些细胞在接近管腔处的侧面以连接复合体相互连接起来。这种连接复合体由3种典型成分组成，即闭锁小带、粘着小带和粘着斑。这些腔面细胞侧面的细胞膜常常形成广泛的互相镶嵌的皱褶，在输尿管扩张时，这些皱褶可展平。

输尿管的血管和神经　输尿管的动脉　(Danirl和Shackman 1952)。输尿管的动脉可从肾动脉、腹主动脉、睾丸动脉(或卵巢动脉)、髂总动脉、髂内动脉、膀胱和子宫的动脉发出，它们的分支供应输尿管不同的部位并有许多变异。这些分支在输尿管壁上纵行吻合。来自膀胱下动脉的分支较恒定(见第10篇)供应输尿管下部及膀胱三角的大部分。

输尿管的淋巴　已在第10篇中叙述。

输尿管的神经(见第8篇)　输尿管的神经来自肾动脉丛、主动脉丛、上腹下神经丛和下腹下神经丛。这些神经丛的纤维来自第10～12胸髓节段和第2～4骶髓节段。在输尿管的外膜内这些神经的神经纤维束较大，形成不规则的神经丛，从这些神经丛发出许多小支穿入输尿管的肌层。有些外膜的神经进入肌层时伴随血管并随血管分支。其它的神经位于输尿管外膜的结缔组织中与血管的供应没有关系。内脏神经节

细胞只存在于输尿管的最下端，在输尿管的其它区域缺如。在上输尿道的肌层内能分辨出平滑肌束间的神经纤维和平滑肌内的神经纤维。然而这些神经的密度有区域上的不同，从肾盂和上输尿管到近膀胱段输尿管的神经支配的密度逐渐增加，肾盂和上输尿管的内脏神经密度稀疏，而近膀胱段的密度最大。上输尿管的平滑肌至少是由3种不同类型的内脏神经来支配。有些神经有丰富的胆碱酯酶（AChE）。这些酶通过胆碱能神经对输尿管平滑肌的支配已间接得到证实。去甲肾上腺素神经也存在于输尿管的肌层，这类神经纤维呈细小的捻珠状，其中有些纤维与肌纤维平行走行。其它的纤维伴随血管分布，它们的分支偶然穿过肌纤维并行于平滑肌细胞中。第3类神经具有P物质纤维的特性已经被证实存在于输尿管肌层内（Alm 等1978）。在输尿管内肽类神经的分布与其它类型的内脏神经相似。其它神经递质也存在于输尿管内（Burnstock 1986），因此输尿管的调节机制是复杂的。电镜观察下，偶然在输尿管肌束之间的结缔组织内可见有些神经纤维束含有50条无髓鞘神经纤维，并且在平滑肌细胞之间很少见到曲张的有囊泡的神经末梢。然而与许多其它内脏神经支配的平滑肌系统（例如膀胱和输精管）比较，输尿管突触区的这种神经肌细胞的关系是非常稀少的。

这些与输尿管平滑肌活动有关的不同类型的内脏神经的功能意义还不完全清楚，尤其是因为神经实质上不引起输尿管蠕动波的起动和传播（见后文）。已经在活体上证实应用外源性递质，输尿管的收缩反应可发生改变。因此这些神经对输尿管蠕动的发生不是主要的，但它们可以调节输尿管平滑肌细胞收缩。

在输尿管的固有膜内有细小的神经丛并从肌层的内面伸向变移上皮底部。这些神经呈胆碱酯酶阳性，有一些神经纤维形成血管周围的神经丛，有些神经纤维则与血管分离。去甲肾上腺素神经和肽类神经在整个固有层内有相似的分布。这些神经与血管无关的功能意义仍然不清楚。变移上皮不可能直接接受输出神经的支配，特别是离开变异上皮细胞的大多数神经纤维的直径大于100μm，超出了输出突触传递的接受范围。因此，在固有膜内的某些神经可能是感觉性的。

输尿管的蠕动 正常情况下输尿管的蠕动波起始于上输尿管道的近侧部并向下传播到膀胱。然而过去对收缩启动的机制曾有许多争论。一种理论认为肾盏和肾盂平滑肌的收缩是由于腔内内容物产生牵张力刺激而引起的。然而现在实验证明输尿管具有自律性活动区，启动输尿管的蠕动并控制对输尿管收缩的影响（Constantinou和Djurhuus 1981）。从形态学上，上输尿道近侧部的管壁上存在不常见的并在结构上与其它部位不同的平滑肌细胞（见前文），可共同作为一个或更多的起步点。因为每个肾小盏具有这些细胞（借着相似的细胞横行穿过肾实质与其它的肾小盏相连），因此在肾内起步点的数目与肾小盏的数目有关。正常输尿管的连续收缩可随着若干肾小盏中一个（或更多）起步点收缩波的起始而开始是可能的。一旦起始，收缩波即可通过邻近肾大盏壁而传播并激活肾盂平滑肌的活动。细胞内层作为起始点（或作为优先传导的通路）的程度仍然需进一步确定。连续收缩波的近侧起步点可从一个肾小盏变化到另一个肾小盏，也已证实了单一的肾小盏能启动若干连续的收缩波。在功能上，这些近侧起步点一旦启动，收缩波就会从肾向下传播，从而避免出现压力上升压向肾实质。另外尚存在若干潜在的起步点，因此部分肾切除不会破坏收缩波的启动。切除后保留下的肾小盏仍然有在原位继续发挥启动的功能。

关于收缩波通过肾盂并沿着输尿管传播的方式，实验证实内脏神经在输尿管蠕动的传播上不起主要的作用。内脏神经对上输尿管道肌肉的收缩波可能只起调节作用。波动传播的机制可能是从一个肌细胞到邻近肌细胞电联接的肌源性传播。在输尿管、肾盂和肾盏内有很大的区域内平滑肌细胞密切靠近。因此上输尿管道中这种类型细胞间的连结可以使兴奋从一个肌细胞传导到下一个肌细胞。

总之，从输尿管上端发起的收缩波，从肌细胞到肌细胞的传播被认为是借助于细胞间的‘缝隙’连结。这个过程是平滑肌的基本特性，不需要内脏神经的直接作用。由于近侧区起步机制的支配，输尿管收缩波传播的方向是从肾盏和肾盂向膀胱的方向传播。然而，由于电兴奋从一个肌细胞传导到另一个肌细胞的方向是双向的，所以可发生逆行性蠕动。

临床解剖学 像肠一样，输尿管过度扩张或者肌肉痉挛都引起严重的疼痛（肾绞痛），例如由于肾结石造成不完全和间歇性的阻塞，特别是由于肌肉痉挛迫使结石逐渐向下移动时，更能引起疼痛。这种痉挛性和不可忍受的疼痛可引起与输尿管的神经支配处于同一脊髓节段（T11～12）所支配的皮肤区产生牵涉痛。疼痛从腰区向下前放射到腹股沟区、阴囊或大阴唇，并借生殖股神经（L1,2）放射到大腿的前上部。睾提肌可反射性的收缩上提睾丸。输尿管结石可能阻塞在输尿管的狭窄处，即（1）输尿管的上端，（2）输尿管越过小骨盆入口处，（3）输尿管穿过膀胱壁处。在放射学上，输尿管结石可出现在第2腰椎横突尖附近，或与髋骼关节重叠，或在坐骨棘稍内侧。有时双输尿管可出现在一侧或两侧，甚至远到膀胱。在这种情况下，它们在膀胱的开口多半是合在一起的。

肾 移 植

肾移植在现在被认为是肾衰竭末期最后的治疗方法。尽管亲属的活体肾可以应用，但最常用的供者器官来源是因头部致命性损伤或颅内出血而死亡人的肾。免疫抑制药理学方面可喜的发展使移植肾的功能和病人存活的时间延长。移植肾的排斥在有些病例是可以预防的，并且大多数的病例是成功的。尸体肾移植已报告手术后有70%存活5年。

肾移植技术的成功必须具备以下的标准条件：

（1） 供者的肾生理情况必须是好的，在移植到受者体内以前能经受住没有血液供应也能储存一个时期。脑死亡标准的发展和认识使运用脑死亡者的肾进行移植更有可能，因为供者虽然脑死亡，但血液循环仍然维持。目前，从肾局部缺血到开始冷存的时间能缩短到2或3分钟。

（2） 供者肾切除期间，肾动脉、肾静脉和输尿管的保存方法必须使这些结构仍能吻合到受者的血液循环管道上。

（3） 必须保存好到输尿管的动脉（肾动脉的一条分支），以避免手术后坏死。

（4）肾移出以后必须浸没在冷的保存液（高渗高浓度的钾、钙和镁）内，在延长冰内冷储存期间，保存液可使组织的损伤减少到最小程度。

如果提供了这些标准条件，从脑死亡而心仍然搏动的供者取下来的肾可以储存到72小时，并且移植后可立刻出现功能（Marshall等1988）。

供者的肾 新生儿的肾位于腹膜后间隙内，它的血液供应来自主动脉发出的肾动脉，它的静脉血直接经过肾静脉回流到下腔静脉。血管的解剖学可有变异：肾动脉经常是1条（图13.23），但接近15%的人可以是几条肾动脉。每条肾动脉是一条终动脉（即在肾内和副肾动脉间没有吻合，见图13.24A,B）。然而肾静脉和副肾静脉之间的侧副静脉吻合发生在肾的实质内。因此从外科的观点，供者肾的血液供应的建立必须将所有的副肾动脉连结到受者的血液循环管道上，而副肾静脉可以被结扎，可借肾静脉吻合到受者的静脉系统来建立肾的静脉回流。肾动脉一般在近肾门处分为2～3支，下方的分支常发出小细支供应输尿管的上1/3部，这些小支必须保留。

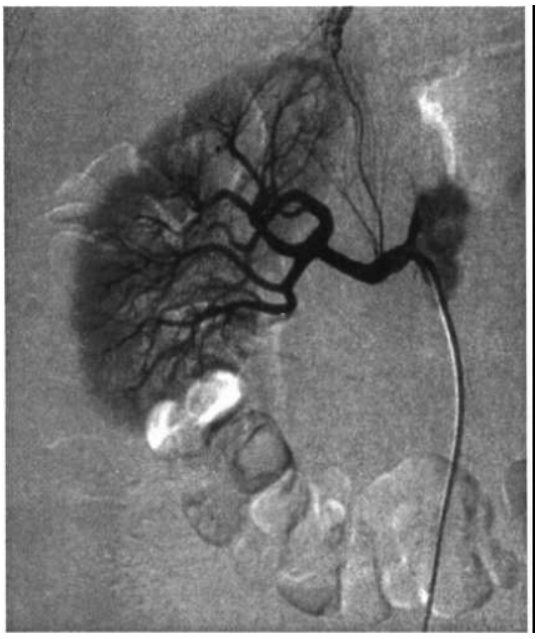

图13.23 肾血管造影图。主动脉内的导管注入不透X线的造影剂，示一条肾动脉，一条从肾动脉主干上发出的副肾动脉。肾切除时应分离副肾动脉并结扎（蒙利物浦皇家大学医院Richard Edward博士允诺）。

受者的手术 供者的肾不需要放在正常的位置上；把肾移植在盆腔内确有解剖学上的优点。髂窝是解剖学接受肾移植的部位。Murray发明此方法并在1956年首先报告采用从腹膜外将肾移植到髂窝的入路。该入路可以很快地进入并将供者的血管连结到受者的髂内动脉及其分支以及髂外静脉上。受者的输尿管和膀胱邻近，可选用一段有肾动脉供应的上部输尿管连结到膀胱上，使尿液流入膀胱内，使外科手术获得一个满意的连结。

手术方法 （1）动脉吻合（arterial anastomosis）：当供者的肾从尸体移走时，主动脉修补片上带有肾动脉或相关动脉，将有利于修补片与受者的髂外动脉的吻合（图13.25）。来自活体供者的肾经常有1条肾动脉。在这种情况下，供者的肾动脉最好吻合到受者髂内动脉的末端，将髂内动脉的远侧端切断后，将其近侧部向上反转与供者的肾动脉相连结（图13.26）。假如存在1条下极动脉，可将下极动脉与腹壁下动脉进行端端吻合（13.27A,B）。如发现有2条肾动脉时，这2条肾动脉必须被切成‘斜面’，并侧侧吻合形成一个共同的开口，然后将此口吻合到受者髂外动脉的侧面（图13.28A,B）。供应区直径不超过3cm皮质区的下极动脉，如外径小于1mm时可以牺牲不用。较大的极动脉吻合失败，将出现皮质坏死以及肾盏瘘，有尿液漏出（Hume等1963）。

（2）静脉吻合（venous anastomosis）：选择供者最大的静脉与受者的静脉吻合，由于肾内的静脉有吻合，因此其它的支可以牺牲不用。如果供者

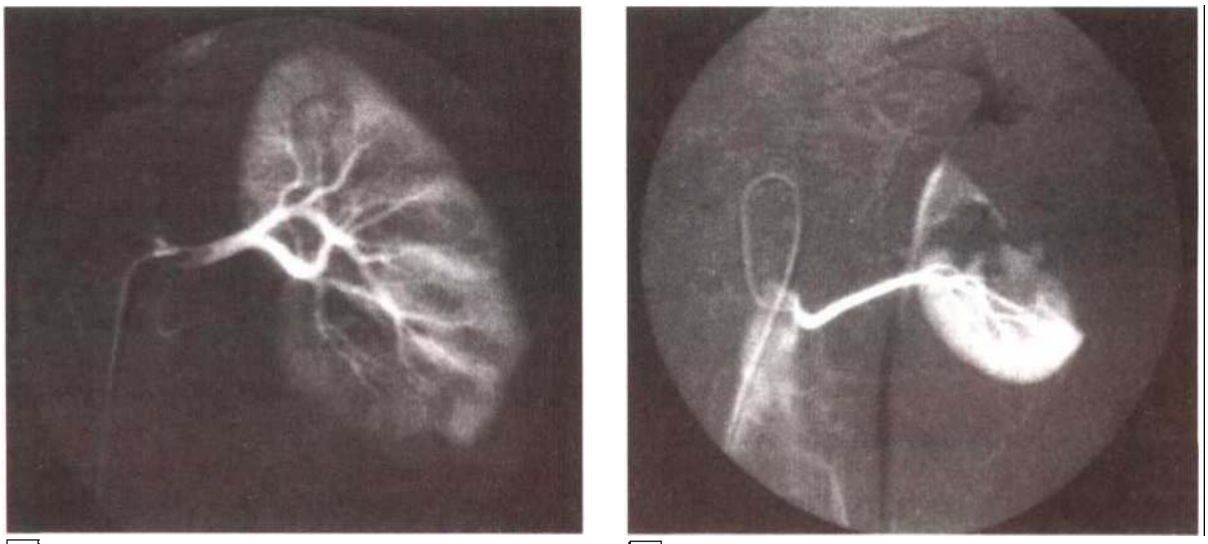

图 13.24 X 线血管造影图。显示 A. 到左肾的肾动脉；B. 供应肾下极的副肾动脉。这两条动脉都是从主动脉发出的，并用图 13.23 所描述的同样技术来造影。将导管分别插入每条动脉口内，可完成每条血管的注射。从造影图像上可见每条动脉都是终动脉，在两条肾动脉的分支之间没有肾内吻合。在 B 图中较早地显示出肾盂造影的图像，注入的造影剂已排入尿液中。肾盂和输尿管上部都已显影。

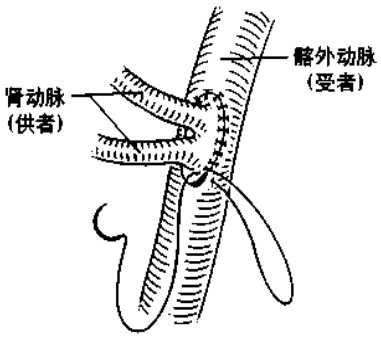

图 13.25 从尸体上取下来的带有 2 条肾动脉的主动脉片正在用连续缝合法连接在受者的髂外动脉侧面。

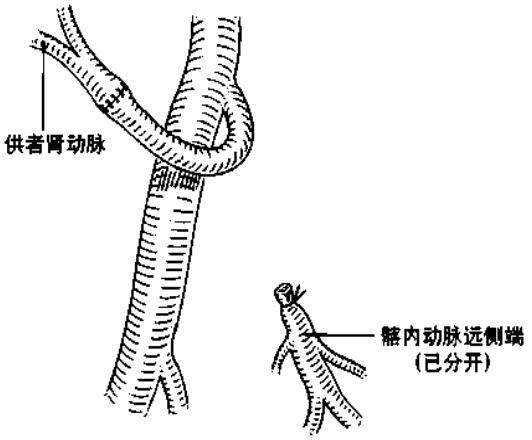

图 13.26 一条单一的供者肾动脉连到受者髂内动脉上的端－端吻合。髂内动脉的远端已被分开，其近侧部从周围组织上游离下来并翻转向上进行吻合。

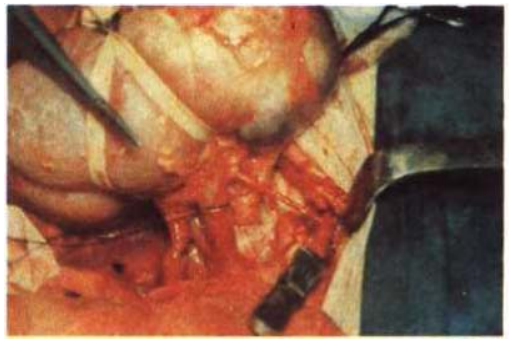

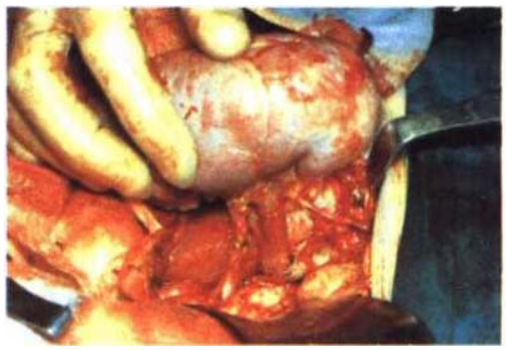

图 13.27 活体供者肾移植：移植在受者右髂窝内（病人的头朝向左侧，脚向右侧）。
A. 肾静脉已被连接到髂外动脉上（照片上看不见吻合处），肾动脉在髂内动脉上的吻合已完成并在照片上看到，1 条肾下极动脉被端－端吻合到已夹住的腹壁下动脉上。移植肾的下极没有被灌注，呈蓝色；
B. 夹子已从腹壁下动脉上移去，整个移植肾良好地灌注了动脉血。在照片上可看见 3 条血管吻合。

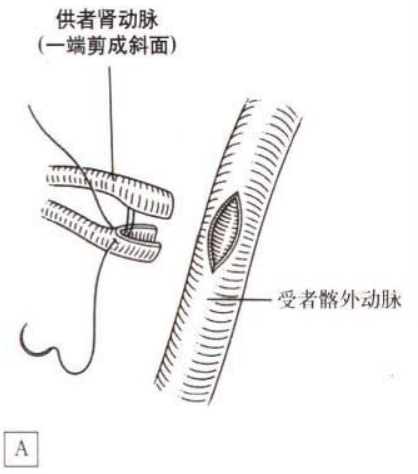

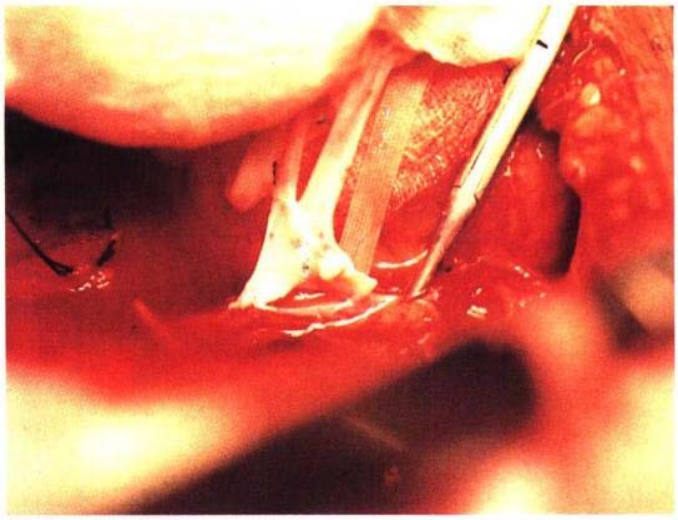

图 13.29 由两条静脉属支汇合形成的供者肾静脉正被缝合到受者的髂外静脉上。髂外静脉已被夹住。图中清晰可见被结扎的肾上腺静脉的残留部分。

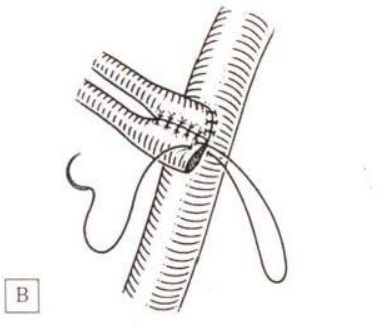

图 13.28 两条肾动脉侧-侧缝合形成一个可以吻合到髂外动脉上的单一吻合口。该技术是在没有供者主动脉修补片时采用。
A. 髂外动脉上已切开一个大小适当的口，两条供者肾动脉的毗邻侧都剪成斜面，两条动脉壁正在向一起缝合。
B. 新形成的动脉口几乎完全吻合到髂外动脉上。

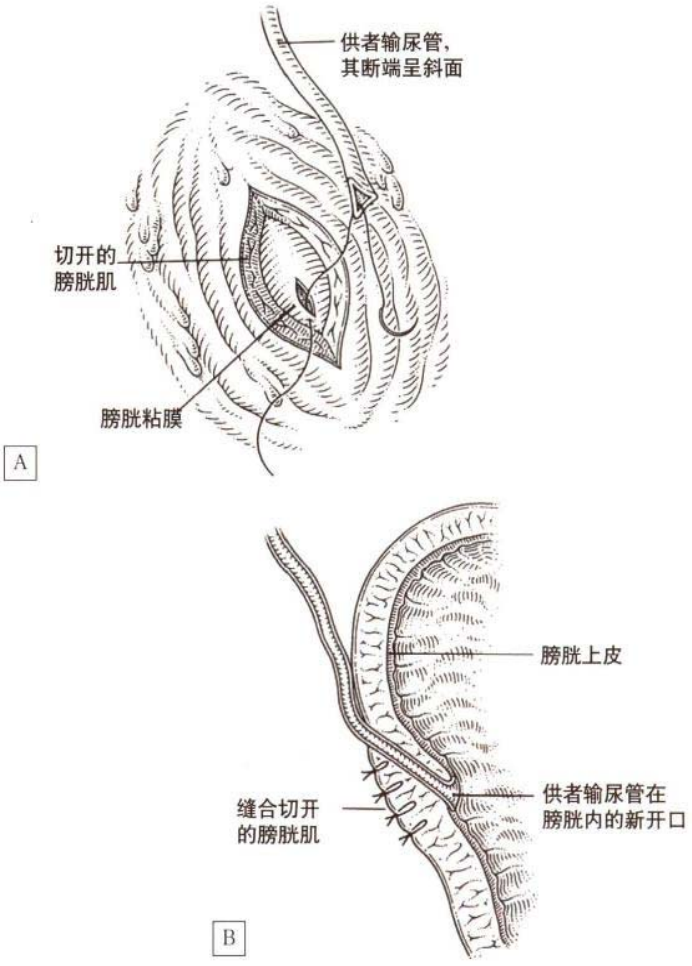

图 13.30 输尿管膀胱吻合术。
A. 切开膀胱的肌肉暴露出膨胀的粘膜，在粘膜的下端作一小切口，供者的输尿管将缝到此切口上。B. 已完成的输尿管膀胱吻合术的冠状切面。

静脉的长度适当可以利用时，肾静脉就可以被安全地连结到髂外静脉上（图13.29）。

（3）输尿管排尿的再建立（reestablishment of urinary drainage）：已经开展了两个将供者输尿管连结到受者输尿管道上的方法：将供者的输尿管移植到受者的膀胱上和将供者的输尿管或肾盂吻合到受者的输尿管上（输尿管

输尿管吻合术):

• 输尿管移植到膀胱上:

a)'插入式on-lay输尿管膀胱吻合'术('on-lay technique'): 在输尿管远端的近侧1cm处切成斜面，切开膀胱上外侧面的肌肉，使膀胱的粘膜向外膨出3cm。然后在膀胱粘膜下部1cm处切开粘膜，用可吸收的缝线将切开的粘膜缝到已切成斜面的输尿管上(图13.30A)。将近侧的膀胱肌遮盖着输尿管远端，以防止尿液回流(Calne 1984; 图13.30B)。

b)'隧道式输尿管膀胱新口吻合术'(ureteroneocystostomy)(文献上报道，在膀胱内切一个较宽的切口，从膀胱内进行输尿管吻合; Prout等1967)。切开膀胱顶，并在膀胱肌层内建立一个长约1.5cm的隧道。然后将供者的输尿管切成斜面并拉下通过隧道，用可吸收的缝线将输尿管间断缝合在膀胱的粘膜上。该技术使输尿管突出到膀胱腔内，形成'乳头样'输尿管膀胱吻合。愈合以后，环绕在输尿管下端的膀胱肌可起防止尿液回流的机制。当排尿时，输尿管腔由于膀胱肌的收缩而闭合，可防止尿液逆流到供者输尿管内，并可使尿路感染和尿路阻塞降低到最小的限度(图13.31A,B)。然后缝合膀胱顶以确保输尿管和膀胱顶部的连结。在插入式输尿管膀胱吻合术或输尿管膀胱新口吻合术之后，应在膀胱内放一导管并保留5天，可保护膀胱和输尿管的吻合不受手术后由于尿潴留返回的压力的影响。

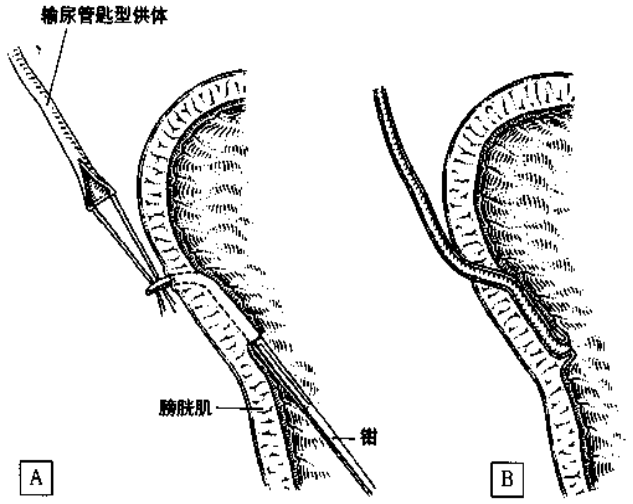

图13.31 隧道式输尿管膀胱吻合术(冠状切面)。
A. 从切开的膀胱内部，将钝头钳插入膀胱粘膜和肌层之间，形成1.5cm长的隧道，然后向外穿过肌肉。将供者的输尿管断端剪成斜面并穿进两条缝线用钳夹住缝线并拉入隧道内。
B. 已完成的手术: 供者的输尿管已斜行通过膀胱的肌肉并包埋在粘膜下的隧道内，其末端翻转并与膀胱壁的上皮组织吻合形成一个乳头样的输尿管膀胱吻合。

• 输尿管输尿管吻合术(ureteroureteral anastomosis): 这是输尿管膀胱吻合术的替代手术(Hamburger等1972)。将供者输尿管在肾盂和输尿管连结处的下方2-3cm处切断，受者的输尿管被解剖出一小段距离，细心保留供应它的血管。结扎并切断受者输尿管的近侧段。将供者和受者输尿管的相对面都切成斜面，并用可吸收的缝线缝合在一起。可从这个吻合处插入一条塑料移植片固定膜，向上插到供者的肾盂，向下到受者的膀胱，以防止在愈合期间尿液从吻合处漏出。

肾移植成功的基本因素是精通解剖知识和外科技术。细致的血管吻合可使内皮早期愈合，可使因血管内血栓的形成和移植不可避免的失败降至最小的限度。输尿管的吻合也必须谨慎仔细，以防止尿液漏出，对因防止排斥反应服药引起免疫抑制的病人，可导致局部感染和败血症(Hamburger等1972)。

盆部泌尿器官

膀　胱

膀胱(urinary bladder)(图13.32~35)是储存尿液的惟一器官。根据膀胱内容的多少和邻近器官状态的不同，膀胱的大小、形状、位置和毗邻关系都可改变。膀胱空虚时，完全位于小骨盆内，而膀胱膨胀时，膀胱向前上可伸入到腹腔内。膀胱空虚时是一个四面体，有底、颈、尖、一个上面和两个下外侧面。膀胱底朝向后下方，呈三角形。女性的膀胱(图14.15)与阴道前壁密切相邻; 男性的膀胱与直肠相邻，膀胱和直肠之间在上部有直肠膀胱陷窝，在下部有精囊和输精管(图13.33)。在输精管、膀胱和直肠之间的三角区仅有直肠膀胱筋膜间隔(见后); 三角区的下部与前列腺上方的输精管紧密靠近。虽然根据定义，膀胱底应该位置最低，但实际上膀胱颈的位置最低也最固定。膀胱颈位于耻骨联合下部的后方3-4cm处(即在小骨盆下口平面的稍上方)，被尿道内口穿过，并在位置上随着膀胱和直肠状态的变化有少许的改变。男性的膀胱颈依附在前列腺底上，并直接与前列腺底相延续。女性的膀胱颈与围绕尿道上部的盆筋膜相邻。男性和

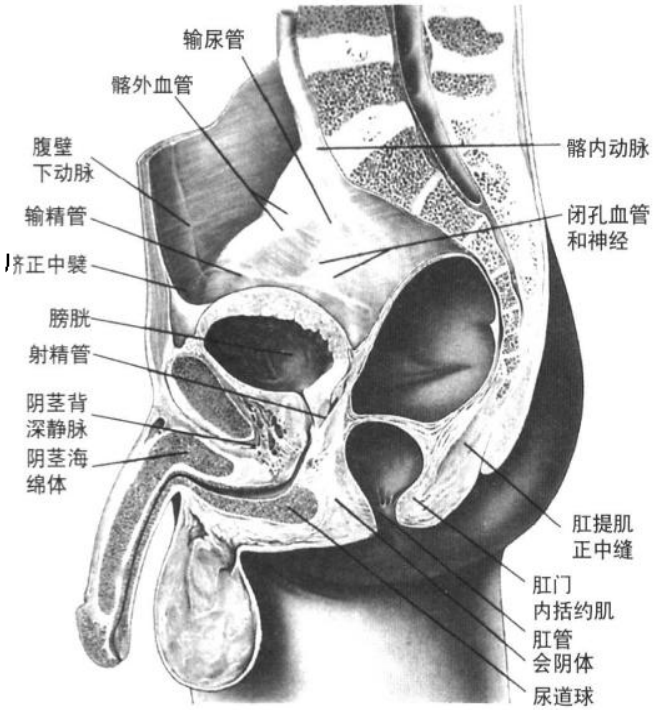

图13.32 正中矢状切面图。示男性内、外生殖器、膀胱等。通过覆盖的腹膜隐约可见闭孔血管和输尿管等结构。

女性的膀胱尖都朝向耻骨联合的上部。脐正中韧带（脐尿管，见后文）在腹前壁的后方从膀胱尖向上延伸到脐，腹膜覆盖该韧带形成脐正中襞。膀胱的上面呈三角形。三角形的外侧缘从膀胱尖到输尿管入口，其后缘为两侧输尿管口的连线。男性膀胱的上面完全被腹膜覆盖，腹膜从膀胱上面移行到膀胱底并向后移行到直肠膀胱陷窝，向外侧移行到膀胱旁窝，向前移行为脐正中襞。膀胱的上面与乙状结肠和回肠的末段相接触。女性膀胱的上面也大部分被腹膜覆盖，但在后面，在子宫内口水平（子宫体与颈的连结处），腹膜反折到子宫上形成膀胱子宫陷窝。膀胱上面的后部没有腹膜，借纤维性蜂窝组织与子宫颈阴道上部分开。男性膀胱下外侧面的前方借耻骨后脂肪垫与耻骨和耻骨前列腺韧带分隔，在后方借筋膜与肛提肌和闭孔内肌分开。女性膀胱的下外侧面的关系与男性相似，但其前方不是耻骨前列腺韧带而是耻骨膀胱韧带。膀胱的下外侧面不被腹膜覆盖。

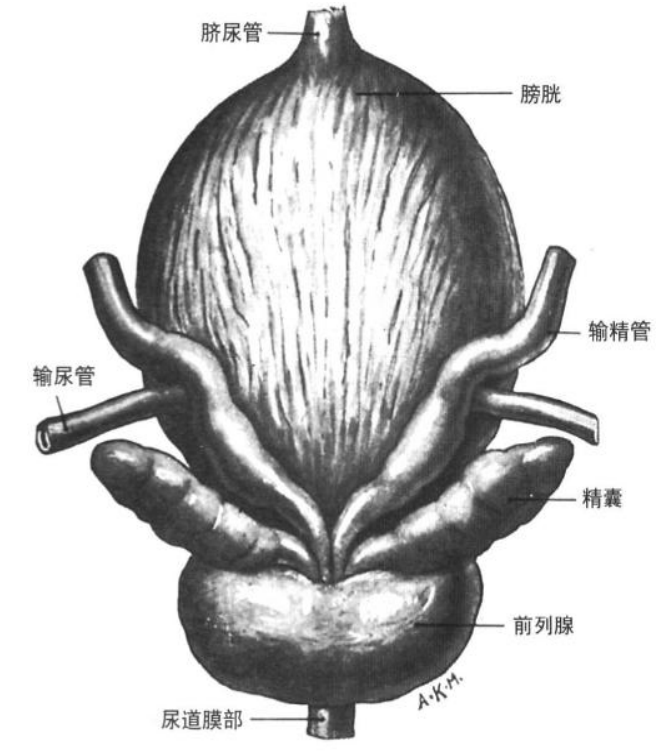

图13.33 男性泌尿生殖器后上面观。

膀胱充盈时，呈卵圆形。腹膜壁层从腹前壁的耻骨上区移开，因此其下外侧面变成前面并贴附在腹壁上，在耻骨联合的上方有一段距离没有腹膜，随着膀胱膨胀程度的不同这段距离有改变，一般约为5cm；在膀胱极度膨胀时，外科手术入路可在耻骨联合的上方通过腹前壁不经过腹膜而进入膀胱。充盈的膀胱其顶点向上前可到脐正中韧带的上方，因此腹膜在膀胱尖和腹前壁之间形成腹膜上隐窝，该隐窝的深度可以改变，并经常含有小肠襻。

出生时（图13.34）膀胱的位置较成人的膀胱位置高，尿道内口在耻骨联合上缘水平，膀胱在腹部而不在盆部，约有2/3伸向脐。青春期以后膀胱逐渐下降，并很快就下降到成人的位置上。

膀胱的韧带

在男、女性，从膀胱颈到耻骨的下面有一束坚硬的肌性纤维束，称为耻骨膀胱韧带（pubovesical ligaments）。在女性构成耻骨尿道韧带（pubourethral ligaments）向上的延伸部，在男性构成耻骨前列腺韧带（puboprostatic ligaments）。两条耻骨膀胱韧带位于正中平面的两侧，其间有一中线裂孔有许多小静脉通过。除了耻骨膀胱韧带以外，尚有许多其它与膀胱底有关的韧带。这些韧带是由围绕神经血管的结缔组织聚集而成的，因此没有特殊命名。

膀胱尖借着脐尿管遗迹形成的脐正中韧带（median umbilical ligament）连到脐。脐尿管下部的腔可以保留一生并与膀胱腔相通（Begg 1930）。腹膜在膀胱的上面形成许多皱襞称为膀胱‘假’韧带（false ligaments）。在前面有3条皱襞：覆盖脐正中韧带的脐正中襞和覆盖闭锁的脐动脉的脐内侧皱襞（图12.74）。从膀胱到盆侧壁的腹膜反折形成外侧假韧带（lateral false ligaments），而骶生殖皱襞（见第12篇）构成后假韧带（posterior false ligaments）。

膀胱的内腔

膀胱的粘膜(图 13.36,37) 膀胱粘膜大部分疏松地附着在深部的肌肉上，当膀胱空虚时粘膜出现皱襞，当膀胱充盈时皱襞消失。膀胱三角（trigone）位于尿道内口的上后方，它的

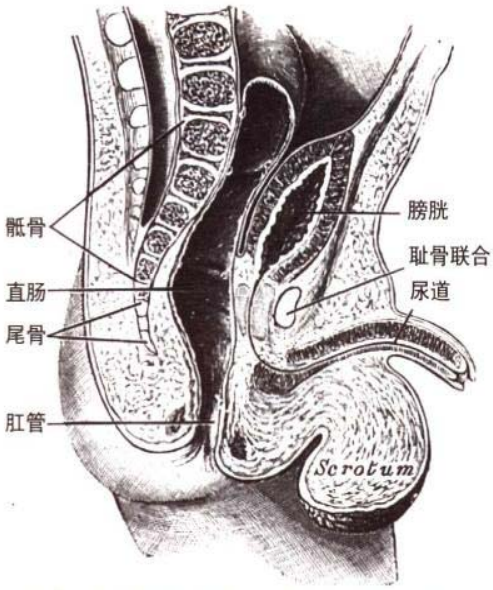

图 13.34 男新生儿盆部矢状切面。示膀胱在腹部的位置。

粘膜紧密地附着在其深部的肌肉上并且是平滑的。膀胱三角的前下角是尿道内口，后外侧角是输尿管口。三角的上缘是稍弯曲的输尿管间嵴（interureteric crest）。输尿管间嵴连结两侧的输尿管口，是由输尿管内层的纵肌延续进入膀胱壁形成的。（Uhlenhuth 等 1952;Woodburne 1965,1968 对膀胱三角的肌肉有详细的描述）。在外侧，输尿管嵴延伸到输尿管口以外形成了输尿管襞（ureteric folds）。该襞是输尿管终末部斜行穿过膀胱壁而形成的。在膀胱镜下输尿管间嵴是一苍白色的带，在导管插入术中此带可引导导管到达输尿管口

输尿管口 输尿管口（ureteric orifices）位于膀胱三角的两后外侧角（图 13.35），常呈裂隙状。膀胱空虚时，两输尿管口之间的距离约 2.5cm，与距尿道内口之间的距离相同。膀胱充盈时，它们之间的距离可以成倍的加大。

尿道内口 尿道内口（internal urethral orifice）位于膀胱三角的尖部，在膀胱最下方其切面常呈月牙状。成年男

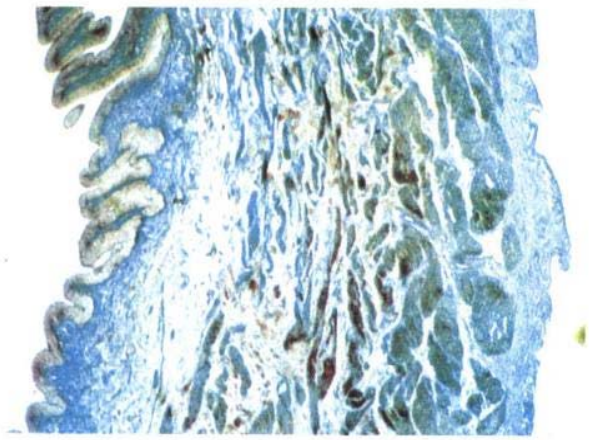

图 13.36 猴膀胱壁横切片，Masson 染色，光镜观察。可见多皱褶的变移上皮（灰色，左侧）、结缔组织（蓝绿色）和收缩状态的平滑肌束（绿褐色，右侧）。结缔组织的外膜包绕在周围。× 20



图 13.35 膀胱内部前面观。

性尤其是中年以后，尿道内口的后方有一前列腺中叶形成的隆起，称为膀胱垂（uvula）。

膀胱的容量 成人男性膀胱平均的容量为 120～320ml（Thompson 1919）。膀胱的容量达到 280ml 时可引起排尿。膀胱内充满到约 500ml 时尚可以忍受，但超过这个量由于膀胱壁的紧张可引起疼痛、引起收缩反射并迫切希望排尿。疼痛可以牵涉到由支配膀胱的同一脊髓节段（T11～L2,S2～4）所支配的皮肤区，包括腹前壁下部、会阴和阴茎的皮肤。

膀胱的微细结构

就组织结构而言，膀胱由 3 层构成（图 13.36），最外面是结缔组织构成的外膜，某些由腹膜覆盖的部位则为浆膜；中间是平滑肌层即逼尿肌（detrusor muscle）;内面是粘膜层。

外膜层 浆膜仅限于膀胱顶部，在男性还包括部分背侧表面，其余部分则没有腹膜覆盖，为纤维膜。和其它具有腹膜的部位一样，浆膜层由间皮和其下面的结缔组织构成。

肌层 肌层即逼尿肌，由较为粗大的平滑肌束相互交织而成，呈复杂的网状。肌层又分为 3 层，但界限并非分明，其排列方式是：内层和外层主要为纵行，中间层则主要为环行。在背侧，某些外纵行肌束穿越膀胱基底部，并与前列腺的被膜或与阴道的前壁相融合；另外的肌束则行至直肠的前方，称为直肠膀胱肌（rectovesical muscle）。在腹侧，某些外纵肌束穿入耻骨膀胱韧带（pubovesical ligament），参预其中肌性成分的构成。和输尿管肌层一样，膀胱壁内相邻肌束间常有肌纤维的交换，所以从功能的角度考虑，可以把整个逼尿肌看成是一个相互交织的平滑肌单位。每个平滑肌细胞的周围，除了细胞连接部位之外，都包绕着一层高电子密度的基

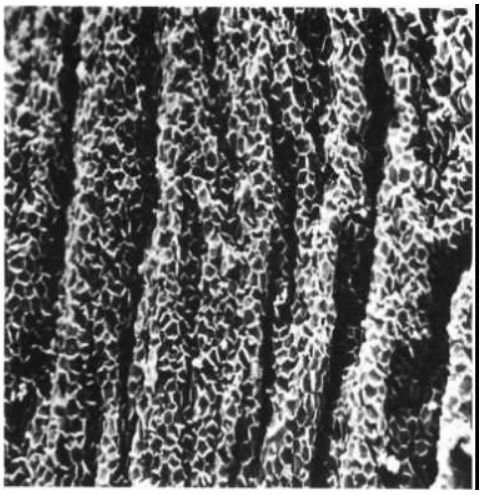

图 13.37 鼠膀胱腔面扫描电镜像。示膀胱变移上皮细胞质膜的板样构筑。× 7000

板。肌细胞间最为常见的连接方式是"紧密贴近区"，在这个区域，细胞间有大约10～20nm的间隙，其跨度偶尔可超过1μm。"插头－插座"式连接和中间连接(intermediate junction)偶尔也可见到，但未曾见到有关逼尿肌存在缝隙连接(gap junction)的报道。鉴于膀胱壁的平滑肌能产生电紧张性传播性兴奋(electrotonic spread excitation)，故紧密贴近区可能就是使这一生理过程得以实现的形态学特征。当然，尽管尚未发现，但缝隙连接的存在并非完全没有可能。在肌束之内，肌细胞排列非常紧密，以至相邻细胞的基板常常融合在一起。

三角区 该区的平滑肌由两层构成，有时分别称为表层和深层三角区肌(superficial and deep trigonal muscles)。深层三角区肌的肌细胞和逼尿肌的肌细胞并无差别，所以说，深层三角区肌实际上就是位于后下方的逼尿肌的一部分。如果放弃"深层三角区肌"一词，而代之以一个更为精确的定义即"三角区逼尿肌"，则可避免命名上的混乱。表层三角区肌代表三角区在形态学方面的特殊构成成分。它与逼尿肌不同，是由相对较细的肌束构成，这些肌束的近端与膀胱壁内的输尿管肌相延续。表层三角区肌相对较薄，但在三角区上缘却变厚，形成输尿管间嵴(interureteric crest)；而在两个侧缘，其厚度则与其它各处相同(Bell 1812)。在男女两性，表层三角区肌均与尿道近端的平滑肌相延续，在男性可沿尿道嵴一直延伸至射精管的开口处。然而最近Dorschner等(1994a)对人类膀胱三角区平滑肌的排列方式重新进行了研究。他们指出，该部位有两种不同的肌性结构，一种是输尿管间肌(musculus interuretericus)，它来源于左右两输尿管的肌系统，形成输尿管间嵴的肌性成分。另一种是三角区括约肌(musculus sphincter trigonalis)或称膀胱括约肌(musculus sphincter vesicae)。它环绕在尿道内口周围，但并不进入尿道及其周围组织。上述描述与Bell的描述(1812)不一致。Dorschner 等(1994a)还指出，在男性，三角区括约肌的下部混有前列腺组织。这提示，这些肌肉可能具有双重功能：其一是参与排尿的节制；其二是促进前列腺分泌物排放并防止其逆射。

输尿管膀胱连接部 每一条输尿管远端的1～2cm都被不完全领状的逼尿肌环绕，形成Waldeyer鞘(Waldeyer sheath)。该鞘与输尿管肌层间有一层筒状的结缔组织。输尿管由膀胱的后面斜行穿入膀胱壁，壁内部分的长度为1.5～2.0cm。一般认为，当膀胱内压力上升时，膀胱壁内输尿管闭塞，故上述结构方式被认为有助于防止尿液向输尿管内的逆流。在人类，尚无证据表明存在典型的输尿管括约肌机制(Noordzii和Dabhoiwala 1993)。输尿管末端的纵行肌束穿入膀胱壁，在输尿管口处与膀胱的表层三角区肌相移行(Tanagho等1970)。最近，上述肌肉的移行性受到质疑，因为在猪的输尿管膀胱连接部并未发现这方面的证据(Thomson等1994)。

膀胱颈 膀胱颈部的平滑肌在组织学、组织化学和药理学方面均与固有逼尿肌不同(Klück 1980)，故膀胱颈应该被看做是一个独立的功能单位。该部位平滑肌的排列方式在男女之间有明显的差别，故下面分别讨论。

男性 膀胱颈的平滑肌细胞形成一个完整的领状结构，该结构一直向下延伸并环绕在尿道的前列腺前部(preprostatic portion)。根据其位置和肌纤维的排列方式，称其为尿道近端内括约肌(internal proximal urethral sphincter)或尿道前列腺前部括约肌(preprostatic urethral sphincter)，这对于排尿管道平滑肌的这一特殊成分来说都是恰当的。在远侧部，膀胱颈的肌肉与前列腺基质和被膜中的肌肉相互混合，而且它们在结构上并无差别。

女性 膀胱颈也由形态学独特的平滑肌构成，也就是说，在该处逼尿肌粗大的肌束已不复存在，代之以较为细小的肌束。但这些肌束不像男性前列腺前部的平滑肌那样呈环行，而是倾向于呈斜行或纵行并穿入尿道壁。所以，在女性的膀胱颈部并不存在一个平滑肌性括约肌，而且这一部位的主动收缩似乎并不具有明显的排尿节制作用。

粘膜 膀胱粘膜在结构上与输尿管粘膜类似，由一层尿上皮即变移上皮(参见第2篇)及具有支持作用的一层结缔组织即固有层构成。固有层由疏松的纤维弹性结缔组织构成，比较厚，其厚度在膀胱底和侧下方约为500μm，在膀胱三角区则约为100μm。固有层内有一些细小的平滑肌束，形成一个不完整并且发育不全的粘膜肌层。固有层的结缔组织成分，在靠近上皮处，尤其是在膀胱三角区，排列比较紧密；而在较深的部位，则排列较为疏松。这样就使膀胱粘膜在膀胱内液量较少时形成许多较厚的皱襞。血管网广泛存在于整个固有层内，在尿上皮基部的小沟内有管壁较薄的有孔型毛细血管丛。

非膀胱三角区的尿上皮细胞常可多达6层。根据所处位置，这些细胞可分为以下3类：高度分化的表层细胞或称腔面细胞(luminal cell)、一层或几层较小的中间细胞和一层未分化的基底细胞。表层的大细胞常凸入膀胱腔内，而且常含有2个细胞核。与之相反，中间层和基底层细胞则较小，而且仅含有一个深染的细胞核。膀胱三角区的尿上皮通常仅由2～3层细胞构成；当膀胱处于扩张状态时，其它各处的上皮也呈现与之类似的外观。

在人类膀胱的颈部和三角区，除上述基底层、中间层和表

层3种细胞外，尿上皮中还含有第4种细胞。这种细胞呈烧瓶状，分布于尿上皮的各个层面，其特点是含有大量的较大的膜被小泡，这些小泡的中央都含有一个致密颗粒。这种小泡被认为与贮存胺有关，而这些细胞则很可能属于广泛分布于体内的所谓APUD（amine-precursor-uptake and decarboxylation）细胞系列（见第15篇）。

膀胱粘膜也会出现某些变异，由于这些变异可见于正常健康成人，故一般认为，它们不属于病理状态。在活检和尸检中最为常见的一种变异的膀胱上皮是Brunn巢（Brunn's nest）。这种细胞巢由正常的尿上皮基底细胞增殖而来，突入上皮下方的固有层结缔组织内，在三角区更为多见。另外一种常见的变异是，在膀胱粘膜内，含有一些具有单一导管或分支导管的粘液腺。这种变异的膀胱粘膜尤其多见于输尿管口和尿道内口附近。化生为类似阴道的非角化复层扁平上皮的膀胱粘膜也较为常见，尤其多见于三角区上方。这种变异尽管也可偶尔见于男性和儿童，但更为常见的是在成年女性。

膀胱的血管和淋巴供应　动脉　供应膀胱的主要动脉是来自髂内动脉前干的膀胱上动脉和膀胱下动脉（见第10篇）。闭孔动脉和臀下动脉也发出小支到膀胱。在女性尚有另外的分支来自子宫动脉和阴道动脉。

静脉　膀胱的静脉在膀胱的下外侧面形成复杂的静脉丛，并在膀胱后方的韧带中向后行，终止于髂内静脉（见第10篇）。

淋巴管　已在第10篇中叙述。

膀胱的神经支配　支配膀胱的神经形成膀胱丛（见第8篇），由交感和副交感神经纤维构成。交感和副交感神经纤维中都含有输出和输入两种纤维。Burnstock（1990c）和Groat（1993）对膀胱的神经支配曾有详细的综述。

传出纤维　副交感神经的输出纤维来自第2～4骶脊髓节段（勃起神经n.ervi erigentes）；交感神经纤维来自胸11～12和腰1～2脊髓节段。膀胱的神经除了来自膀胱丛以外，在整个膀胱壁上尚有一些较小的内脏神经节。这些壁内多极神经元富有胆碱酯酶（AChE）并出现在5～20个细胞体组成的神经节内。许多内脏神经的节前纤维与神经节细胞形成轴体和轴树两种突触。大多数节前纤维的末梢在形态上相当于胆碱能纤维。尽管还不清楚去甲肾上腺素末梢的突触是否与膀胱壁内神经节上的突触相似，但仍认为它们的末梢也在盆丛的细胞体上中继。

膀胱（包括膀胱三角的逼尿肌）有丰富的神经分布，在逼尿肌细胞中形成致密的神经丛。这些神经大多数含有AchE，并大量的存在于膀胱的整个肌层内。靠近逼尿肌曲张的轴突象征着胆碱能神经并含有成簇的小的无颗粒空泡（直径50nm），这些空泡偶然与大颗粒空泡（直径80～160nm）以及小线粒体在一起。在距肌细胞表面20nm以内神经末梢部分被施万细胞质包绕或是大部分或全部剥去施万细胞质。人类的逼尿肌交感性去甲肾上腺素能神经的供应较稀疏（Sundin等1977）。这种类型的神经一般伴随血管供应，很少延伸到膀胱的平滑肌细胞之中。另外有一种可传递非肾上腺能和非胆碱能作用的成分，在膀胱内脏神经的支配中只起部分作用（Ambache和Zar 1970）。壁内神经节内尚检测出许多其它神经递质或神经中介物质（见第8篇）。膀胱三角的浅层肌与胆碱能神经（副交感神经）几乎没有联系，而去甲肾上腺能（交感神经）的神经经常出现。这些区别支持膀胱三角浅层肌在起源上是来自'输尿管的'而不是'膀胱的'观点。应当强调在男女性中，膀胱三角浅层肌形成膀胱颈和近侧尿道肌中很小的部分，可能在控制这些区的生理机制方面作用不大。

男性膀胱颈平滑肌的胆碱能（副交感）神经的供应很少，但有丰富的去甲肾上腺素能（交感）神经支配（Gosling等1977）。前列腺、精囊和输精管的平滑肌上有相似的内脏神经分布。从功能的观点上，刺激交感神经可引起生殖管道平滑肌收缩而射精。刺激近侧尿道肌的交感神经可以引起膀胱括约肌收缩，从而防止精液反射而进入膀胱。尽管膀胱颈存在这种生殖功能，但是这个区的平滑肌在克制排尿中是否起主动的作用还不清楚。

女性膀胱颈平滑肌与男性的这种丰富的交感神经的分布相反，只接受相当少的去甲肾上腺素能神经的支配，但富有胆碱能神经供应。稀疏交感神经的供应设想是与女性尿道壁缺乏伴有'生殖性'功能有关。

膀胱底和膀胱下外侧壁的固有膜内除了血管周围的去甲肾上腺能神经，偶然有胆碱能神经以外，实际上没有内脏神经。然而在靠近尿道口处，与血管没有关系的神经密度增加。在膀胱颈和膀胱三角处神经丛伸展到整个固有层，形成的神经是胆碱酯酶阳性，行于与血管没有联系的结缔组织内。一些直径较大的神经轴突有髓鞘，还有一些其它轴突位于尿乳头细胞附近。如同在输尿管上一样，膀胱的有些部位缺乏明显有效的靶反应，这些部位的上皮下神经丛被设想是感觉性的（Gosling和Dixon 1974）。

传入神经　膀胱的神经也与痛觉和膨胀感有关系。由于结石、炎症或肿瘤引起的膀胱膨胀可刺激痛觉纤维。痛觉纤维可在交感神经和副交感神经内，特别是可在副交感神经内找到。因此，单纯切断交感神经的通路（'骶前神经切断术'）或切断上腹下神经丛实际上不能解除膀胱的疼痛。在脊髓，痛觉的通路是在脊髓的前外侧索内，两侧前外侧索切断术可以解除膀胱的疼痛。因为膀胱膨胀感神经纤维的传递是在脊髓的后索（薄束），所以脊髓前外侧索切断术以后病人仍然有排尿的感觉。感受有害刺激的神经末梢可能不止一种，上皮下丛中所含的致密小泡，或许就是传入神经末梢，前文已叙述过。

临床解剖学　在腹部或在盆部膀胱因损伤而破裂时，尿液可流入腹膜外间隙内。如果膀胱上面也破裂，并伴有腹膜撕裂，尿液则可进入腹膜腔内。在慢性进行性排尿阻塞的情况下，例如由于前列腺肿大或尿道狭窄和膀胱肌肉肥大而引起的排尿进行性阻塞时，膀胱肌束的增大并且互相交错可产生一个扩大的'有小梁的膀胱'。在肌束之间的粘膜形成'憩室'，憩室内可含有磷酸结石。当排尿被阻塞时，膀胱不能完全排空，一些尿液仍然留在膀胱内并可能形成炎症。炎症可以蔓延到输尿管和肾。从扩张的膀胱返回的压力可使输尿管、肾盂、甚至肾的集合小管逐渐扩张。薄束的损伤（如脊髓痨）可造成排尿

意识丧失，扩张的膀胱只是靠溢出而排空。骶脊髓节段以上严重的脊髓损伤，破坏了正常排尿有关的传出和传入传导路，可以造成尿失禁。

用液体使膀胱内腔充满扩张后，可经尿道插入膀胱镜来检查膀胱内腔。用一个专门的膀胱镜把导管插入输尿管内，可获得来自每侧肾的尿液或将放射造影剂注入输尿管内进行逆行肾盂造影（图13.6），同样也能显示膀胱的轮廓。

膨胀的膀胱可以到达耻骨联合上方，所以膀胱穿刺可以不经过腹膜，即耻骨上膀胱切开术，（suprapubic cystostomy）。当膀胱内有约300ml尿液时，在耻骨上方，膀胱的前下面可有7.5cm的范围直接与腹前壁接触。耻骨上切开术是膀胱手术常用的外科入路。女性的尿道短而宽，所以可经尿道移除小的结石、异物和赘生物。

膀胱先天性异常已在第3篇叙述。

男性尿道

男性尿道（male urethra）（图13.32，38）从膀胱内口到尿道外口，长约18～20cm，可分为4个部分：前列腺前部、前列腺部、膜部和海绵体部。当阴茎松弛时，尿道出现两个弯曲。除了尿液经尿道流出期间之外，尿道呈裂隙状。横切面上前列腺部尿道呈横行的弓状，前列腺前部和膜部的尿道呈星状，海绵体部尿道为横行的裂隙，而尿道外口的裂隙为矢状。



图13.38 从背侧暴露男性尿道全长，可见前列腺小囊和射精管在精阜上的开口。

前列腺前部 尿道前列腺前部（preprostatic part）的腔为星形，长约1～1.5cm，从膀胱颈几乎垂直的伸展到前列腺的上面。围绕膀胱颈和尿道前列腺前部的平滑肌束排列成环状并在远侧与前列腺囊相续。形成前列腺前部括约肌或内括约肌（internal sphincter）或称膀胱括约肌（sphincter vesicae）的肌束借着许多含有弹性纤维的结缔组织分隔（Gilpin和Gosling 1983）。围绕近侧尿道的平滑肌几乎没有副交感的胆碱能神经的支配，而是被丰富的交感性的去甲肾上腺能神经供应。类似的神经也支配前列腺、输精管和精囊的平滑肌，并在射精时引起肌肉收缩（Learmonth 1931）。前列腺前部括约肌收缩可防止射精时精液通过近侧尿道返流入膀胱。

前列腺部 尿道前列腺部（prostatic part）长约3～4cm，穿过前列腺的稍前部。在上方，它与尿道前列腺前部相延续；在下方，它从前列腺尖的稍前方（前列腺的最低点）穿出。此段尿道后壁中线上有尿道嵴（urethral crest）突入尿道腔内，使尿道的横切面呈月牙状。在尿道嵴的两侧各有一浅的凹陷叫前列腺窦（prostatic sinus），前列腺窦底有前列腺管的开口。约在尿道嵴中部的隆起为精阜（colliculus seminalis），在精阜上有裂隙样的前列腺小囊（prostatic utricle）开口。在开口的两侧或开口内有两个小的射精管开口。前列腺小囊是一长约6mm的盲管，向上后伸入前列腺中叶后方的前列腺实质内。前列腺小囊的壁是由纤维组织、肌纤维和粘膜构成，在粘膜上有许多小腺体的开口。前列腺小囊是从旁中肾管或尿生殖窦发育而成，被认为与女性阴道的发育是同源的（见第3篇）。因此，前列腺小囊被有些人称为‘男性阴道’（‘vagina masculina’），但更常见的观点是它与子宫同源，因此命名为‘男性子宫’。射精管将在第14篇中叙述。在远侧，尿道前列腺部周围肌肉的外层为环行的骨骼肌细胞，它们与尿道膜部壁内的环行骨骼肌（尿道外括约肌）相延续。

膜部 尿道膜部（membranous part）最短、最不易膨张，并且是除了尿道口以外最狭窄的地方。它从前列腺下行到尿道球并稍向腹侧凹陷（图13.32）。在耻骨联合的后下方约2.5cm处穿过会阴膜（尿生殖膈）。尿道球后部密切依附在尿生殖膈（会阴膜）的下面，在前面它与尿生殖膈分开。因此尿道壁在前面与会阴膜和尿道球没有关系。如果将尿道前壁的这一部分也看成是‘膜性’的，那么在前面尿道膜部长约2cm，而在后面它只有1.2cm。尿道膜部的壁是由较薄的平滑肌层构成，该肌层借较薄的纤维－弹性结缔组织与上皮层分开。平滑肌在近侧与前列腺的平滑肌和尿道外括约肌的环行骨骼肌的外层相延续。构成尿道外括约肌的骨骼肌纤维横切面的直径只有15～20μm（Hayek 1969）。在生理上，尿道外括约肌的肌纤维不像盆底肌的肌纤维由收缩慢和收缩快的不同成分的纤维混合构成，它们是属于慢收缩型的纤维（Gosling等1981）。尿道外括约肌没有肌梭，是由盆内脏神经支配的，因此可进一步将它与尿道周围的肛提肌区别开（Donker等

1976)。慢收缩型的尿道外括约肌的肌纤维收缩持续的时间较长并且能主动地提供使尿道闭合的弹性和克制排尿的能力。

海绵体部 尿道海绵体部(spongiose part)位于尿道海绵体内(见后文),长约15cm,从尿道膜部的末端延伸到阴茎头的尿道外口。它起始于会阴膜(尿生殖膈)的下方,接续尿道膜部腹侧弯曲的部分到耻骨联合最低点的前方。当阴茎松弛时,阴茎游离部的尿道向下弯曲。空虚时,尿道是一狭窄的横裂隙,在尿液通过时它的直径约为6mm。在其起始部有一扩张的球内窝(intrabulbar fossa),在阴茎头处有舟状窝(navicular fossa)。舟状窝向尿道底和其外侧壁扩大。尿道球腺(bulbo-urethral glands)位于会阴膜的下方约2.5cm处,开口于尿道的海绵体部(见第14篇)。

尿道外口(external urethral orifice)是尿道最狭窄的部分,为矢状裂隙,长6mm,每侧皆以较小的唇为界。

除了尿道最前部以外,尿道的上皮有很多小粘液腺的开口,在粘膜下组织内有许多皮脂腺,即尿道腺(urethral glands)。除此之外,尚有许多大小不同的隐窝或陷窝(lacunae)。这些陷窝向前开口,在尿道插管时能阻挡导管进入。在舟状窝的顶部有一个较大的大陷窝(lacuna magna)。

男性尿道粘膜 衬于尿道前列腺前部和尿道前列腺部近侧部的上皮是典型的尿道上皮并与膀胱的上皮相延续;它也与前列腺和尿道球腺的导管以及精囊、输精管和射精管的上皮相延续。这些延续关系在输尿管道炎症的扩散方面具有重要的意义。在射精管开口的以下这种上皮变成假复层或复层柱状上皮,衬于尿道膜部和大部分阴茎内的尿道(图2.71)。这种上皮一般含粘液分泌细胞,在阴茎的尿道内它们呈小簇样的分布。阴茎内尿道的粘膜有许多隐窝,与深部分支的管状粘液腺(尿道腺)相延续。尿道腺在尿道的背侧面特别多。在老年男性尿道粘膜有许多结石,这些结石与在前列腺实质内发现的结石相似。阴茎尿道远端的上皮成为复层鳞状上皮并衬于舟状窝,在尿道外口外面,尿道的上皮可角质化。

舟状窝的上皮细胞没有丰富的糖元,可起内源性乳酸干菌菌丛基质的作用(Holstein等1991)。它也缺乏酸性磷酸酶的活性和溶菌酶样的免疫反应。在男性尿道远侧部其它部位的上皮中已经证实了上述这两种作用。因此在人类男性远侧尿道的上皮可提供防御病源菌侵入的条件。

尿道括约肌 尿道括约肌(urethral sphincters)有两种,膀胱内括约肌(internal sphincter vesicae)(见前文)控制膀胱颈和射精管以上的尿道前列腺部,是由平滑肌构成,由来自膀胱丛的交感神经和副交感神经支配(见第8篇)。尿道外括约肌围绕尿道膜部(见第7篇),是由横纹肌构成,由阴部神经的会阴支支配(骶2,3和4)。在婴儿后期它是随意肌。

对于尿道内括约肌的存在是有争论的。许多人认为它的平滑肌纤维像膀胱壁一样是互相交错的,没有证实有真正的环行纤维(Woodburne 1961; Angell 1969)。然而,大家都同意与弹性纤维和胶原纤维混合的肌束存在于膀胱的出口(Vincent 1966)。它在排尿中的意义将在后文中叙述。

女性尿道

女性尿道(female urethra)长约4cm,直径为6mm,起始于膀胱的尿道内口,与耻骨联合中部相对,在耻骨联合的后方向前下行于阴道前方,然后穿过会阴膜,终止于尿道外口。尿道外口是前后方向的裂隙,其周缘高起,位于阴道口的前方,约在阴蒂头的后方2.5cm处。无尿液通过时,尿道的前后壁贴在一起,其上皮形成纵行的皱襞。在尿道后壁的一个皱襞称为尿道嵴(urethral crest)。许多小的粘液性尿道腺(urethral glands)和小隐窝(recesses)或陷窝(lacunae)开口于尿道。在近尿道下端的两侧这些腺体成簇的聚在一起并开口于尿道旁管(para-urethral duct)。尿道旁管在粘膜下组织内向下行,并以小的开口终止于尿道外口的外侧缘上。

女性尿道的微细结构 女性尿道壁由两层构成,即内面的粘膜层和外面的肌层。粘膜衬于腔面,与膀胱粘膜相延续。肌层又可分为两层,外层为横纹肌,称尿道外括约肌(external urethral sphincter)(见第7篇),内层为平滑肌。女性的尿道外括约肌与尿道周围的盆底横纹肌在解剖学上是相互分离的。构成括约肌的肌纤维呈环行并构成一个筒状结构,在尿道的中1/3段最厚。在该段,尽管与阴道相毗邻一侧相对较薄,但构成括约肌的横纹肌总是完整地环绕尿道。这些横纹肌向两端分别延伸至近侧1/3段和远侧1/3段的前壁;但在这两段的背侧份,肌纤维却很少。构成尿道外括约肌的肌细胞均为慢缩型(slow twitch variety)细胞。和男性一样,尿道外括约肌的肌纤维非常小,平均直径约为15~20μm。尽管尿道外括约肌的厚度在女性较男性薄,但其构成纤维也能对尿道的管腔,尤其是中1/3段尿道的管腔长时施压。当尿道需要迅速、短暂而较强的节制力时,尿道周围的骨骼肌即耻骨尾骨肌(pubococcygeus)会有助于尿道的关闭。尿道全长都有平滑肌层,由纤细的肌束构成,其走向主要为斜行或纵行。在平滑肌层的外侧有少量环行的肌纤维与骨骼纤维相混合,形成尿道外括约肌的内侧部分。尿道平滑肌向近端延伸直至膀胱颈,在该处被小束的平滑逼尿肌纤维所代替。与男性前列腺前括约肌相比,女性膀胱颈处缺乏明显的环行平滑肌成分。向远端追踪,尿道平滑肌束止于环绕在尿道外口(external urethral meatus)周围的皮下脂肪组织。女性尿道的平滑肌仅与相当少量的去甲肾上腺素

能神经有联系，但真正对其行使广泛支配作用的却是胆碱能副交感神经。该神经在外观上与支配逼尿肌的神经相同（EK等1977a、b）。从功能角度考虑，女性膀胱颈和尿道近端不像仅有平滑肌而缺乏括约肌。从肌纤维的神经支配及多数为纵行走向来看，女性尿道的平滑肌在排尿过程中具有缩短和扩大尿道管腔的作用，详细情况可参阅Gilpin和Gosling的论著（1983）。女性尿道的粘膜由复层上皮和一层具有支持作用的纤维弹性疏松结缔组织即固有层构成。固有层富含纵行和绕尿道环行的弹性纤维；另外一个特点是其中含有丰富的壁薄的静脉，因此过去曾错误地称之为勃起组织。固有层内含有纤细的乙酰胆碱酯酶（AChE）阳性神经丛，这些神经纤维被认为是会阴神经的感觉支。尿道的近侧段衬以尿上皮，在形态上它与膀胱颈部的尿上皮相同。随着向远侧延伸，上皮变为非角化复层扁平上皮，女性尿道的大部都衬以这种上皮。至尿道外口处，上皮变为角化型并与前庭部的皮肤相移行。

下尿道的功能解剖学

膀胱的功能具有双重性，是储存尿液的水库，也是主动收缩排尿进入尿道的器官。膀胱的组织成分和神经控制将在尿液克制和排尿（continence of urine and micturition）中叙述。

节制尿液排出 为了节制尿液排出，尿道内压大于膀胱内的压力，迫使尿液被动地储存在膀胱内。在产生尿道阻力方面，若干组织成分起部分主动或被动作用。因为膀胱的平滑肌在膀胱颈处被不同类型平滑肌取代，因此逼尿肌在闭合近侧尿道上不起作用。

男性的膀胱颈和尿道前列腺前部有环行的平滑肌，并在远侧与生殖道的肌肉相延续。这种平滑肌括约肌由丰富的交感神经纤维丛支配，刺激这种纤维引起括约肌收缩，因此可防止射精时精液返流入膀胱。当射精时，交感神经系统也防止逼尿平滑肌同时发生收缩。这种对膀胱收缩的抑制作用由去甲肾上腺素能神经传递。去甲肾上腺素能神经与膀胱丛的副交感运动神经元形成突触连接。尽管膀胱颈和前列腺前部尿道的平滑肌与生殖作用有关，但在维持尿液克制方面是否起主动作用还不清楚。膀胱颈、近侧尿道和前列腺壁上的胶原纤维和弹性纤维可产生帮助尿道腔闭合的被动力量。然而，膀胱颈、尿道前列腺前部和前列腺切除手术以后，不经常出现尿液不能节制的现象，说明这些区在尿液节制方面起的作用较小。

在解剖学上认为女性膀胱颈和近侧尿道壁内没有平滑肌括约肌。因此，在尿液节制上平滑肌主动的收缩不可能是一个重要的因素。然而，在膀胱颈和近侧尿道的壁内有无数的弹性纤维，它们在使尿道腔产生被动闭塞上具有特别的重要意义（Lapides 1958）。尿道壁被动的弹性阻力是在有节制力妇女中闭合膀胱颈和近侧尿道最重要的因素。Delancey于1990年论述过妇女尿液节制的解剖学和生理学。

在男、女性，尿道壁内含有尿道外括约肌。在解剖学上它的位置与尿道闭合最大的压力带的位置相当并已有报导。在形态学上，横纹肌括约肌维持弹性的时间较长而且不疲乏，并在静止期在使尿道闭合中起主动作用。然而是否在两次连续的排尿动作中间，在所有的次数中括约肌施加的力量最大，或者在咳嗽、打喷嚏期间恢复另外的运动单位，来增强尿道的闭合力量尚待解决。尿道外括约肌由若干神经来的神经纤维支配，包括经过阴部神经的纤维（Gil Vernet 1969）。因此，临床上为了减少尿道阻力，进行阴部神经阻断术或神经切除术将没有效果，因为手术后许多支配横纹括约肌的运动神经仍然是完整的。

男女性尿道周围的肌肉在维持尿液克制的作用上，肛提肌内侧部与尿道壁有关（但结构上是分开的）。它们受阴部神经支配，由收缩快和收缩慢相混合，直径大的肌纤维组成。因此，不具有‘典型的’随意肌相似的特点。盆底肌是对尿道壁提供附加闭合力的重要的部分（特别在女性），尤其与腹内压增加结合起来作用更大。另外，盆底肌尚有支持盆内脏器的作用。

排尿 为了使尿液从尿道流出，膀胱内的压力需要超过尿道腔内的压力。在正常情况下，为了启动排尿，尿道阻力的下降在膀胱腔内压力提高之前。尿道阻力的下降可由于或部分由于‘尿道舒张肌’（musculus dilator urethrae）的作用（Dorschner等1994b），‘尿道舒张肌’是位于膀胱颈和尿道壁腹侧的纵行肌肉系统。这些肌肉的上部肌束分段的越过膀胱三角腹侧的环行肌，而下部肌束则与尿道的粘膜有密切关系。组织学上证实尿道舒张肌（见前文）和尿道括约肌的作用对抗（Dorschner和Stolzenburg 1994），引起尿道扩张。膀胱压力的升高是由于排尿开始时逼尿肌主动的收缩产生的。逼尿肌层是由交错的平滑肌纤维肌束构成的。这些纤维肌束形成复杂的平滑肌网，在膀胱收缩时肌层全部参加，因此膀胱的整个面积减少。

盆内脏神经的节前纤维在膀胱丛和膀胱壁内交换神经元之前，行于盆内脏神经内。在周围神经节交换神经元后发出节后神经纤维分布到逼尿肌全层。这些丰富的运动神经纤维分布，强调了排尿期间内脏神经对膀胱收缩的启动和维持的重要作用。为了排尿，造成膀胱和尿道之间的压力差，就必须克服膀胱颈的弹性阻力。在排尿启动之前，由于位于第2、3和4骶脊髓节段的中枢抑制，使尿道外括约肌的紧张度降低。这种抑制是靠中枢神经系统高级中枢下行通路传递的。相伴随的其它的下行通路激活（直接或是经过骶部中间神经元）到膀胱的副交感运动神经的节前纤维。膀胱和尿道神经控制的中枢整合作用是正常排尿的主要作用。

临床解剖学 尿道破裂以后，尿液的渗出是复杂的。尿液经常渗到会阴膜（尿生殖膈）和浅筋膜的膜性层之间。会阴膜和浅筋膜的膜性层牢固地附着在坐、耻骨支上，并延续包绕着会阴浅横肌，所以渗出的尿液不能流向后方。在外侧，渗出的尿液的扩散受到耻骨支和坐骨支的阻挡。如果会阴膜是完整的，尿液不能通过会阴膜进入小骨盆，而向前方进入阴囊和阴茎的疏松结缔组织内，并可继续向上进入腹前壁。当小骨盆碎裂，可能造成尿道前列腺部和膜部破裂，尿外渗可进入盆部的腹膜外组织内。

下输尿管道可有许多先天性异常（见第3篇），有些异常可以手术矫正。对于解剖学上的观察 Paul 和 Kanagasuntheram（1956）曾有报道。

第14篇

生殖系统

编辑　Lawrence H. Bannister 和 Mary Dyson
妊娠和分娩的解剖学由 Princess Anne Hospital, Southampton 妇产科顾问医生 N. J. Saunders 供稿；闭锁卵泡的资料由 John Carroll 提供。
译者　于桂英　刘凯

引言　1848
男性生殖器官　1848
睾丸和附睾　1848
睾丸和微细结构　1849
生精周期　1851
输出小管和附睾　1852
睾丸间质　1853
睾丸被膜　1854
睾丸的温度调节　1854
输精管和射精管　1855
输精管　1855
射精管　1856
精索和阴囊　1856
精索　1856
阴囊　1856
阴茎　1857
附属腺体的结构　1858
精囊　1858
前列腺　1859
尿道球腺　1861
女性生殖器官　1861
卵巢　1861
卵巢的微细结构　1862
输卵管　1867
子宫　1869
子宫的分部　1869
子宫结构的年龄变化　1871
子宫的微细结构　1872
子宫的韧带　1874
阴道　1875
阴道的微细结构　1875
女性外生殖器官　1876
妊娠和分娩的解剖学　1877

引 言

将泌尿系统(urinary system)和生殖系统(reproductive system)结合在一起合称单一的泌尿生殖系统(urogenital)已不像习惯的看法那样容易被接受。在功能上这两个系统没有共同性(Romer 1970)是考虑将它们分开的充分的证据。而且，在成熟期这两个系统只有男性尿道具有尿道和生殖道两种功能(见第13篇)和结构上的重叠。在进化和种系发生上，它们有更多的共同点，脊椎动物的生殖管道一般为肾源性的(见第3篇)；然而，在人类女性甚至输卵管(oviduct)(即副中肾管或苗勒管)也不再从肾的组织形成，事实强烈地支持了这两个系统分开的论点。甚至在人类男性，睾丸的导管系统，与其它的哺乳动物一样，是从肾小管和中肾管(mesonephric duct)衍化来的，而这些结构没有排尿功能。

在所有的脊椎动物中，除了文昌鱼(Amphioxus)以外，肾的排出小管和生殖腺及生殖腺有关的管道是从大血管侧面，背侧的体腔上皮发育而来的。它们在解剖学上的位置靠近，在种系发生上输尿的管道曾被用作生殖腺的管道是可能的，特别在男性。正如前文所指出的，哺乳动物的演化实质上已经使这两个系统完全分开(见第13篇)。在爬行类和鸟类，以及哺乳类，功能肾是后肾，与任何的生殖功能完全没有联系。在男性，位于颅侧的中肾(mesonephros)已摆脱排泄功能而获得一种新的作用，它的小管和导管形成了睾丸的输出管、附睾和输精管(见第3篇)。

随着哺乳动物雄性勃起器官阴茎的演化，所有有袋动物和真兽亚纲动物雄性的阴茎都被尿道穿过，而尿道具有排尿和排精两种功能，所以哺乳动物包括人类的男性生殖系统和泌尿系统再次获得有限的联系。

人类的生殖系统像多数其它的哺乳动物一样，在发育中，附属结构已经演化；这些结构包括男性的精囊、前列腺和尿道球腺，以及女性的子宫和阴道(见后文)。这些结构和生殖腺一起将在后文中叙述。

男性生殖器官

男性生殖器官由睾丸、附睾、输精管、射精管、阴茎和附属腺体组成。附属腺体包括精囊、前列腺和尿道球腺。睾丸位于阴囊内，精索将睾丸连到腹腔。

睾丸和附睾

组成 睾丸(testes)是男性主要的生殖器官或生殖腺(gonads)，借无横纹的肉膜肌和精索悬吊在阴囊内，左侧睾丸较右侧睾丸约低1cm。睾丸平均长4～5cm，宽2.5cm，前后径为3cm，重量为10.5～14g。睾丸呈椭圆形(图14.1)，斜行位于阴囊内，上端斜向前外方，下端斜向后内。睾丸的外侧面略扁、前面凸，后面较直并有精索附着。其前面、内侧面和外侧面以及上、下端凸隆而光滑并覆以浆膜性鞘膜的脏层。睾丸的后面只有部分覆以鞘膜脏层，鞘膜壁层的外面是阴囊。附睾靠近睾丸的后外侧部。

附睾 附睾(epididymis)是睾丸输出管道的第一部分，附着于睾丸的后外侧，由弯曲盘绕的管道包被起来形成的细长结构。可分为中部的体(body)、上部膨大的头(head)和下部较细的尾(tail)三部分。附睾头借输出小管(efferent ductules)与睾丸的上端相连，附睾尾借疏松结缔组织和反折的鞘膜与睾丸的下端相连。附睾头和附睾尾的外侧面被鞘膜覆盖，因此是游离的；附睾体除了后面不被鞘膜包被外其余部分也覆盖着鞘膜。鞘膜在附睾体和睾丸的外侧面之间形成隐窝，即附睾窦(sinus of the epididymis)。

睾丸和附睾的附件 在睾丸上端，附睾头的下方有一微小的卵圆形无柄的睾丸附件(appendix of the testis)，是副中肾管上端的剩件。在附睾头上有一小而有柄的附睾剩件(有时成对)(appendix of the epididymis)，经常被认为是中肾的遗迹(见第3篇、图14.1)。

睾丸 睾丸由三层膜包绕，从外向内是：鞘膜、白膜和血管膜。

鞘膜(图4.1，2，10) 鞘膜(tunica vaginalis)是腹膜鞘突的下端，是胚胎时睾丸从腹后壁下降到阴囊之前构成的(见第3篇)；在其下移之后，鞘膜的近侧部，从腹股沟管的内口到睾丸的一段缩细并闭锁，在远侧部留下一个包绕睾丸的鞘膜囊。鞘膜从睾丸反折到阴囊的内面，形成鞘膜的脏层和壁层。

鞘膜的脏层 除了睾丸后面的大部分以外，睾丸的其余部分都被鞘膜的脏层覆盖。在睾丸的后内侧，鞘膜的脏层向

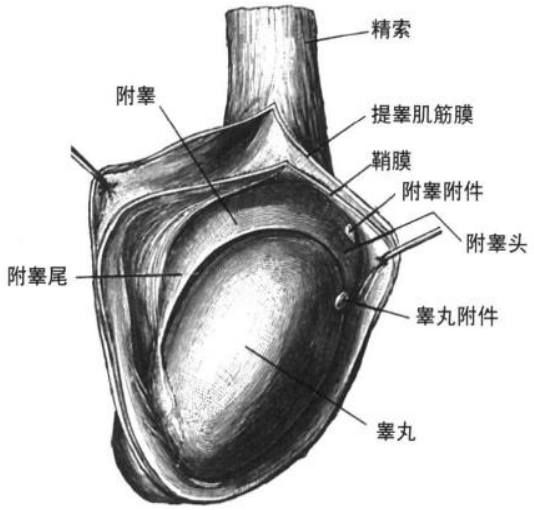

图14.1 右侧睾丸。已切开睾丸外侧的提睾肌筋膜和鞘膜壁层。

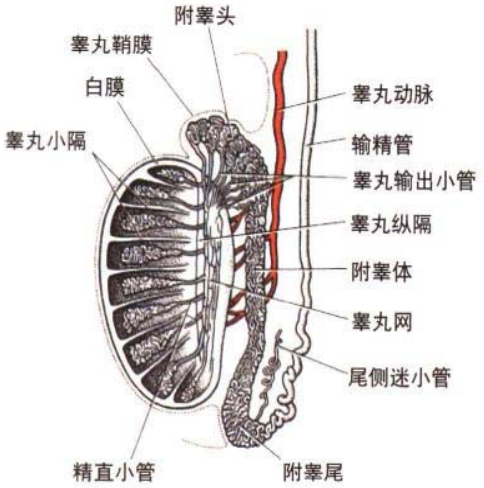

图 14.2 睾丸和附睾的垂直切面。示睾丸内小管的排列和输精管构成的方式。

前反折到鞘膜的壁层；在后外侧面，它移行到附睾的内侧面，衬在附睾窦的表面，然后向外到附睾的后缘，再向前反折，延续为鞘膜的壁层。在睾丸的两端鞘膜的脏层和壁层也相延续，但在睾丸的上端脏层在反折之前越过附睾头。

鞘膜的壁层。较脏层的范围大，它到达睾丸的下方，并在精索的前方和内侧上升。鞘膜的内面有一层光滑而湿润的间皮，鞘膜脏层和壁层之间的潜在间隙称为鞘膜腔。

胚胎时，男性或女性的生殖腺突入体腔内，被通常所说的'生发'上皮覆盖；在成人覆盖睾丸（卵巢）的间皮被认为是不典型的腹膜，是原始的'生发'上皮的残留物。鞘膜被认为只有一层壁层组成，在睾丸后面与生发上皮相延续。然而，在结构上，虽然覆盖卵巢的上皮是特化的立方上皮层（见第 3 篇），但在睾丸上的鞘膜壁层和脏层的上皮相似，并且像一般腹膜的上皮。因此，生发上皮这个名称反映出生殖母细胞的发生是从特化的生殖嵴间皮发育而成的这种看法是一种错误的概念。

鞘突的闭锁部分 鞘突的闭锁部分常被认为是在精索前部的纤维性细索，在腹股沟的内侧端与腹膜相连，并向远侧伸展到鞘膜。有时它在精索内消失，然而其近侧部仍然可以是开放的，因此腹膜腔与鞘膜腔相通，或者远侧部关闭但其鞘膜突的近侧部仍保留（见第 3 篇）。偶然鞘膜腔可以像一个囊保留在中间部。当鞘膜腔开放时，小肠襻可以进入鞘膜腔内（斜疝，见前文）。

白膜 白膜（tunica albuginea）是致密呈浅蓝色的睾丸被膜，主要由交错的胶原纤维束构成。除了附睾头、尾和睾丸的后面有血管和神经出入之外，白膜的外面有鞘膜脏层覆盖。白膜覆盖着血管膜，并在睾丸的后缘突入睾丸的内部形成一厚而垂直但不完整的隔，即睾丸纵隔（mediastinum testis）（图 14.2）。睾丸纵隔几乎从睾丸的上端伸展到其下端，上部较下部宽。从睾丸纵隔的前方和侧面放射状的发出许多不完整的睾丸小隔（septula testis）到睾丸的表面，并附着到白膜的深面；这些睾丸小隔不完整的将睾丸分成一些锥状的**睾丸小叶**（lobules），小叶的底在表面，尖朝向睾丸纵隔。Dhingra（1977）对睾丸纵隔曾有详细的描述。睾丸纵隔的结缔组织变化很大。有些种属，包括人类（Holstein 1967b），胶原纤维内有平滑肌细胞（见后文）。许多血管和睾丸网的输出管穿过睾丸纵隔。间质细胞（Leydig cell）不在人类的睾丸纵隔内，而存在于一些有蹄类动物中。

血管膜 血管膜（tunica vasculosa）含有血管丛和疏松结缔组织，衬在白膜的内面并覆盖着隔和所有睾丸小叶的表面。

睾丸的微细结构

在睾丸的表面（鞘膜的脏层）有一层与腹膜上皮细胞一样的扁平间皮细胞。有人认为这层上皮是"生殖"上皮（见前文）的残余。睾丸内的主要结构是睾丸小叶（lobule of testis）（图 14.2）。在人类，每个睾丸内大约有 200～300 个睾丸小叶，其大小不一；位居睾丸中央的最大、最长。每个小叶含有 1～3 条或更多的细管，称曲细精管（convoluted seminiferous tubule）。若把这些弯曲的细管展开就会发现，它们或者起始于一个盲端，或者吻合为袢状。Clermont 和 Huckins（1961）以及 Roosen-Runge（1961）曾把大鼠的曲细精管描述为一个封闭的袢，该袢的两端均连于直细精管（tubulus rectus），尔后进入睾丸网（rete testis）。目前这一结构模式已为人们广泛接受。曲细精管的周围为疏松结缔组织，对其起支持作用，其中含有成群的间质细胞（interstitial cell）或称 Leydig 细胞（Leydig cell）（图 14.3），其胞质内含有黄色的色素颗粒。每个睾丸内大约有 400～600 条曲细精管，每条小管的长度约为 70～80cm，直径约为 0.12～0.3mm。在幼年，其颜色较浅；但在老年，因含有较多的脂肪，故呈深黄色。每条小管（图 14.3）外面都具有一层基板和含有大量弹性纤维的层状结缔组织、在层与层之间，有些扁平细胞。结缔组织外周还有一些扁平的类上皮细胞（epitheloid cell）。Nicander（1967）曾对这些细胞间的联系做过描述。衰老时，小管的基膜变得厚而致密。基膜的内侧是生精上皮，由生精细胞（spermatogenic cell）和支持细胞（supportive cell）构成。在功能活跃时，生精细胞（图 14.4,5）包括精原细胞（spermatogonium）以及由其衍生而来的精母细胞（spermatocyte）、精子细胞（spermatid）和成熟的精子（spermatozoon）等数种细胞。在精子细胞之间可能有残余体（residual body）存在（见第 3 篇），它们呈球状，其中含有膜性细胞器及线粒体的残迹和大量游离核糖体。这些残余体来自精子细胞并已与之脱离，它们在精子发生中的作用尚不清楚（Vaughn 1966），但很可能具有调节作用。这些残余体在成熟精子释出后即被支持细胞吞噬。

精原细胞 精原细胞（spermatogonia）是产生精子的干细胞，来自原始生殖细胞（primordial germ cell）。在胚胎早期，原始生殖细胞迁移至睾丸的生殖索（genital cord）并开始增殖，形成生殖母细胞（gonocyte）。在完全分化的睾丸，生殖母细胞变为精原细胞，沿曲细精管的基板排列。Paniagua 和 Nistal（1984）曾对从出生开始直到青春初期为止的人类精原细胞在结构和形态方面的变化作过描述。精原细胞以及由其产生的精母细胞、精子细胞的细胞学特征本书也已有描述（见第 3 篇）。根据细胞和细胞核的大小、核内染色质的分布以及组织化学和超微结构特点，可将精原细胞分为几型。尽管在某些细节方面尚有争论，但这种分型方法已为人们普遍接受（Courot 等 1970）。与文相似，精母细胞和精子细胞的形成过程也已被划分为几个不同的阶段（见第 3 篇）。现在，一个极为复杂的由精原细胞发育至精子的细胞谱系（lineage of cell）已被明确界定，并可在多数脊椎动物的曲细精管中辨认。研究最多的当属哺乳动物，尤其是啮齿类和家牛；对后者的研究得益于人工授精技术的应用。

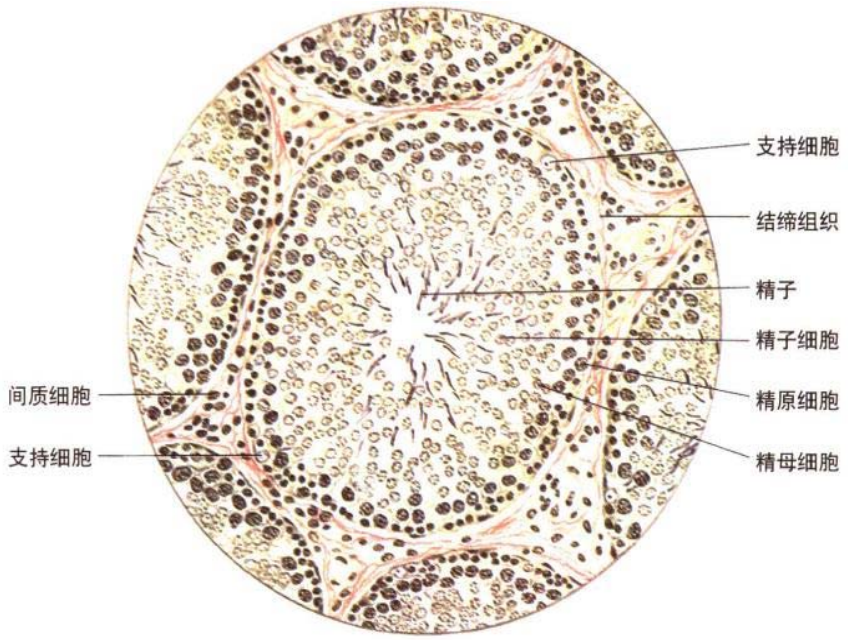

图 14.3 人体睾丸横切面。铁苏木素和 Van Gieson 染色。× 350

精原细胞可分为3个基本类群，即暗A型（dark type A）、亮A型（pale type A）和B型（type B）（见第3篇）。暗A型细胞经分裂产生两种细胞，一种仍为暗A型，是贮备的精原细胞；另一种是亮A型，该型细胞再分裂和分化而形成B型细胞，即精母细胞的前体细胞。目前有更详细、更复杂的分类方式，例如前精原细胞期细胞或称A_0期细胞。在功能活跃的生精上皮，A型细胞又可分为若干个中间型，A_1-A_4分型系列已被应用。与之相似，B型细胞也已被分为几级。精原细胞在分类上如此复杂，其原因仅仅在于细胞分裂是一个连续不断的复杂过程。该分裂过程可用[^{3}H]-胸苷（thymidine）标记法进行研究。在灵长动物已广泛进行了这方面的实验（Clermont 1963,1969），其结果可能同样适用于人类：暗A型精原细胞（A_1）形成贮备的休止期精原细胞。亮A型细胞（A_2）经分裂形成的两个细胞仍是A_2型细胞，其中一个重复这一分裂过程，而另一个则分裂形成2个B型精原细胞，经过一系列分裂，B型细胞可产生几代细胞，分别被命名为B_1、B_2等。在猕猴（Cercopithecus eathiops）B型精原细胞可分为5代，最终的产物是初级精母细胞（primary spermatocyte）。在人类，B型精原细胞则可分为4代。如果退化死亡的细胞忽略不计的话，每一代细胞都会成倍增加，故雄性脊椎动物在活跃生育期内，会产生大量的精子。精原细胞分代的级数因不同物种而异；在鱼类较高，约6～14代；在鸟类则较低，仅1～3代；而在哺乳动物则为4～7代（Holstein 1976）。

初级和次级精母细胞 初级精母细胞（primary spermatocyte）含有二倍染色体数，经减数分裂形成两个具有互补的单倍染色体数的次级精母细胞（secondary spermatocyte），这次减数分裂被称第一次减数分裂（meiosis I）。次级精母细胞经过第2次减数分裂，形成精子细胞。初级精母细胞、次级精母细胞和精子细胞在发育过程中经历一系列变化，这些变化可根据细胞核的特征加以确认。精子细胞经过极为复杂的形态结构变化，形成成熟的带有鞭毛的精子。欲了解减数分裂的详细过程，可参阅第2篇。

精子细胞 精子细胞不再进行细胞分裂，但需经历一系列细胞核和细胞质的修饰而逐渐演变为成熟的精子（见第3篇）。根据细胞核的形态变化，有人把这一过程划分为几个阶段，如“圆形”精子细胞阶段和“长形”精子细胞阶段等。在精子细胞顶体器发生期间，有一个与高尔基复合体相互作用的嗜色小体形成。有人认为，该小体具有贮存长寿信使（m）RNA的功能（Toppari等1991）。

支持细胞 支持细胞（sustentacular or supporting cell; sustentocyte）又称Sertoli细胞（Sertoli cell），是曲细精管复杂的细胞构成中的非生殖细胞，其细胞形态和细胞核的形态都具有很大特点。Nistal等（1982）曾对人类从出生至青春期Sertoli细胞在形态和分布方面的动态变化进行了研究。他们在曲细精管的横断面上观察到，从3岁之后，Sertoli细胞的数量即呈现进行性减少。他们认为其原因是，虽然睾丸在不断生长，但其中Sertoli细胞的总数却保持相对稳定。支持细胞的界定一直是一个有争议的问题，在处于发育中的曲细精管、有许多不同于“Sertolian”类型的支持细胞出现。但一般认为，在成人处于功能状态的曲细精管中，大多数非生殖细胞并不超出Sertolian所界定的类型。支持细胞坐落在曲细精管的基板上，而且除少数精原细胞之外，整个基板几乎完全为支持细胞所占据。在与曲细精管基底呈切线方向的断面上，支持细胞呈多边形，而在小管的横断面上则大体呈柱状。这些细胞的顶部形成许多凹陷，精子细胞和精子即陷入其中，精子一直到完全发育成熟才从这些凹陷中释出。支持细胞还形成一些长的胞质突起，伸到精原细胞和精母细胞之间，这提示，支持细胞在曲细精管上皮中发挥一种结构性粘着作用。尽管Sertoli早在1865年就已提出支持细胞是独立存在的细胞，但也有人设想，这些细胞是以合胞体的形式存在。电镜观察显示，相邻支持细胞在基部以紧密连接相连，这

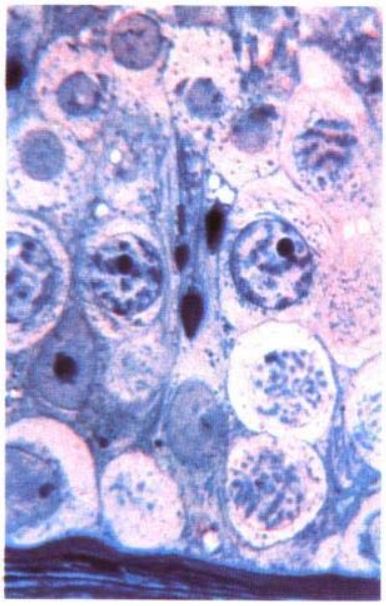

图14.4 成人生精小管上皮。戊二醛固定，半薄切片，甲苯胺蓝染色，光镜观察。可见精原细胞（左下），初级精母细胞（右下）和晚期精子细胞（中央）。精子细胞附着在支持细胞上（中上）。与图14.5对照观察（蒙柏林 Grosse Verlag 允诺，引自 Holstein 和 Wulfhekel 1971）。

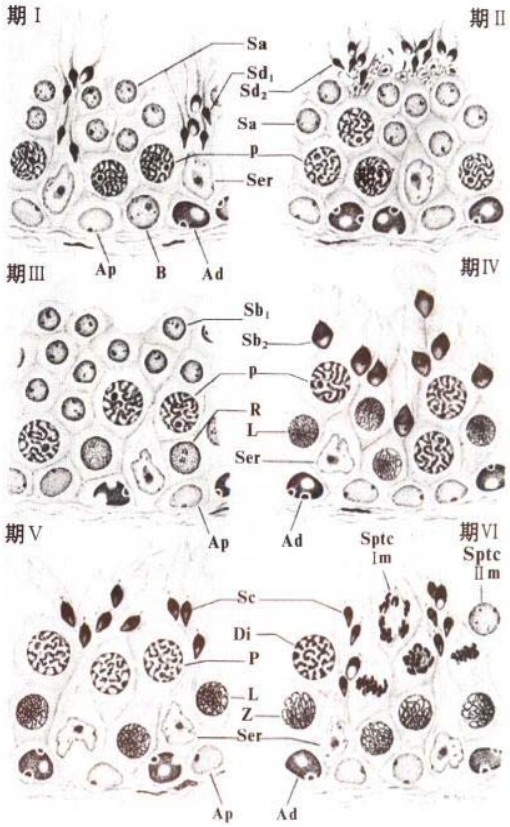

图14.5 大生精小管的生精周期示意图。生精周期中6个时相（详见正文）。Ser= 支持细胞，Ad，Ap 和B=A 型（暗和亮）和B 型精原细胞，R=静止期初级精母细胞，L，Z，P 和Di= 处于细线期，合线期，粗线期和双线期的初级精母细胞，Sptc- I m= 分裂中的初级精母细胞，Sptc- II =间期次级精母细胞，Sa，b，etc= 精子细胞的各种亚型（蒙作者和 Wistar 解剖学与细胞生物学研究所的允诺，引自 Clermont 1963）。

样就在小管壁的内外层之间形成了一道通透屏障（Fawcett 1975）。支持细胞的细胞核呈不规则形，常有缺刻，为常染色质性，含有1～2个核仁。胞质内有大量细胞器，尤其是线粒体、滑面内质网、分泌颗粒、高尔基复合体、核糖体、微丝和微管。微丝和微管不仅形成细胞骨架，而且也是使支持细胞发挥支持作用的要素。上述结构提示，支持细胞有影响生殖细胞代谢的作用。支持细胞含有许多溶酶体；不仅具有吞噬功能（Carr 等1968），而且还可对周围细胞行使营养功能。在生精周期（见下文）中，支持细胞会发生一些明显变化，而且这些变化与垂体激素——其中包括黄体生成素（luteinizing hormone，LH）和卵泡刺激素（follicle-stimulating hormone，FSH）——的影响有关。支持细胞还通过细胞间的紧密连接参与血睾屏障（blood-testis barrier）的构成。欲了解有关血睾屏障的细节，可参阅由 Johnson 和 Gomes（1977）撰写的述评；有关人类睾丸的超微结构特征，尤其是有关精子发生和 Leydig 细胞的细胞学特征，可参阅 Kerr（1991）撰写的述评；而有关男性生殖系统的微细结构，则可分别参阅由 Dym（1984）和 Fawcett（1994）撰写的述评。

生精周期

前文述及的曲细精管的各种细胞成分构成了一个密切相关而又呈动态变化的细胞群体。有关该细胞群体的构成，已在数种实验动物（特别是大鼠）、某些具有商业和饲养价值的动物和人类进行了广泛的研究。通过这些研究，使人们对从精原细胞到精子的发育过程及其在细胞学方面发生的进行性变化有了更为详尽的了解之外，同时还对这些变化进行了定量分析，其中包括对各个细胞期的定时以及在各时点上对各期生殖细胞相对量的测定等。研究证明，在曲细精管的任何部位，各代生精细胞的相对数量和分布位置以及它们之间的相互关系都呈现周期性变化，这就是生精周期（spermatogenic cycle）。在不同的物种，生精周期的时长和分期都不相同（Clermont 1972）。在大鼠，一个周期为12～13天，在小鼠仅为8.6天，在猴为10.5～11.6天（Arsenieva 等1961），而在人类则大约为16天（Heller和Clermont 1964）。生精周期的分期有2种方法。一种方法是根据精子细胞顶体系统的发育状态（Leblond 和 Clermont 1952 a，b），另一种则是根据细胞核的变化（Roosen-Runge 和 Giesel 1950）。按这两种方法分别将大鼠的生精周期划分为14 和8 个期（stage）。利用顶体技术（acrosomalic technique），人类的生精周期仅能分辨出6个期。下文将对其进行详细论述。在许多哺乳动物，环绕于一小段曲细精管的一周上皮都处于生精周期的同一个期，而在与之相毗邻的另一小段筒状区域，则显示其前一个或后一个发育期。这样，所有的期即会按顺序依次排列于曲细精管。尾随前一个周期最后一期的下一个周期一定是正处于与前一周期的最早一期完全相同的一个筒状段。曲细精管的每一个区段都要经历生精周期所有的期，然后又开始下一个周期。这样，曲细精管不仅能在局部显示一个生精周期的连续性的各期，而且还存在一个沿小管呈波浪性排列的显示生精周期各个期的队列，这就是所谓“生精波”（spermatogenic wave）。已有人在某些物种如大鼠和牛（Mochereau 1963），对这种“生精波”进行了测量。结果发

现，其“波长”并不规则，而且具有可变性。在任何时刻，人类曲细精管生精上皮某一局部简状段的各个象限并非完全处于相同的期。人类生精周期的分期如下（图 14.4, 5）：

I 期 此期以具有两代精子细胞为特征。一代是具有圆形细胞核的刚生成的新细胞，另一代是具有长形细胞核的较老的细胞。后一种精子细胞成群存在，并深陷入支持细胞的胞质内。与之相关的是初级精母细胞，它们已开始进入第1次减数分裂的分裂前期的粗线期（pachytene stage）。邻近基板处有 A 型（又分为暗型和亮型）和 B 型精原细胞。

II期 该期也含有处于不同成熟发育阶段的两种精子细胞，但它们更接近晚期。较老的一种已处于演变为精子的最终变化阶段并有残余体存在。初级精母细胞仍处于粗线期，但在暗 A 型细胞和亮 A 型细胞之间已有大量 B 型精原细胞出现。

III期 较老的精子细胞完成精子发生过程，并最终以精子的形式从支持细胞释出，该过程称为精子释出（spermiation）。与上述细胞最为靠近的是一代接近晚期的精子细胞，其外侧则是两代初级精母细胞。比较老的一代仍处于粗线期，而较幼的一代则处于细线前期（proleptotene）或称做减数分裂的休止期（resting stage）。精原细胞以 A 型为主，而 B 型精原细胞则已经转变或正在转变为精母细胞。

IV期 精子细胞的细胞核呈长形，但形状不规则。较老的初级精母细胞处于粗线期，较幼的则正进入细线期（leptotene）。A 型精原细胞聚集在精母细胞的外侧。

V期 精子细胞成群存在，其细胞核呈长形，居于远离管腔侧的偏心位置。初级精母细胞处于粗线晚期，有些则处于细线期。

VI期 成群存在并趋于成熟的精子细胞分布于初级精母细胞之间。这些初级精母细胞正处于产生次级精母细胞的分裂过程中，有些则处于分裂间期（interphase stage）。这些细胞的外侧是处于合线期（zygotene stage）的初级精母细胞。精原细胞又以 A 型（包括亮细胞和暗细胞）占优势，位于靠近基板处。

由此可见，在生殖细胞发生过程发生一个连续性的细胞分裂和分化，该过程看来并非十分规律，尤其在人类的活检标本更是如此，这可能与机械性干扰有关，有些细胞可能会因此而发生变性和退化，但有多少细胞遭此厄运尚不知晓。

曲细精管小室 曲细精管的上皮在结构上可能是独一无二的（Fawcett 1975），它由两类细胞构成，一类是坐落在基膜上的数量恒定的非增殖性支持细胞，另一类是散在的增殖性精原细胞及其衍生细胞。这些生精细胞与支持细胞密切相关。一般认为，支持细胞侧面的紧密连接（图 14.4）形成了一个容纳细线期前精母细胞及精原细胞的“基底小室”（basal compartment）。这些紧密连接能够解体，以容许精母细胞向管腔侧迁移，使之得以进入所谓“近腔小室”（adluminal compartment）。在灵长动物，血睾屏障即主要由这些细胞连接构成，并接受激素的调节。精原细胞和早期精母细胞可与所有能穿越毛细血管壁的物质接触，但较晚期的精母细胞及其之后的精子细胞等则不会与那些不能穿越血睾屏障的物质接触。随着精子细胞的成熟，它们从支持细胞的侧面向腔面迁移。在最初，精子细胞深陷于支持细胞的胞质内，并由特化的细胞连接使它们相互结合。一直到精子被释放至曲细精管的管腔之前，这些细胞连接一直处于不断变化的状态（Ross 和 Dobler 1975）。

生精周期的调节似乎与睾丸内细胞间复杂的相互作用有关。分子生物学及细胞分离技术的进展使人们可以分析 Sertoli 细胞和生精细胞间的相互作用，这样就能洞察生精过程中的旁分泌调节（Toppari 等 1991）。然而对细胞的相互作用细节仍然知之甚少。用磺酸二甲基乙烷（ethane dimethane sulphonate, EDS）选择性地灭活大鼠睾丸内所有的 Leydig 细胞的实验证明了 Leydig 细胞可通过分泌睾酮作用于 Sertoli 细胞和（或）曲细精管周围的其它细胞，造成一个适合生精细胞发育的环境，从而使生精过程得以正常进行。欲了解有关上述实验的细节，可参阅由 Sharpe 等（1990）撰写的综述。另外，睾酮还与睾丸血液供应的调节有关。睾丸间质液的形成大概也是通过睾酮对 Sertoli 细胞和（或）曲细精管周围细胞的作用而完成的。当睾丸从 EDS 的作用下恢复时，Leydig 细胞仍会再生，其再生率和再生发生的部位是由内分泌激素（LH 或许还包括 FSH）和旁分泌因子的相互作用决定的。旁分泌因子来自曲细精管，而且是由生殖细胞决定的。

至少有一部分旁分泌因子是抑制素相关肽（inhibin-related peptide），它们以一种高度规律的方式产生于睾丸内多个位点。这些旁分泌因子的受体见于生精周期的特定阶段和特定细胞类型。特异结合蛋白如滤泡抑素（follistatin）可能对这些旁分泌因子的生物效率（bioavailability）起调节作用。这些旁分泌因子的作用包括对睾丸间质细胞功能的调节和对精原细胞增殖的促进。由此来看，活性素（activin）和抑制素（inhibin）似乎是对睾丸活性进行局部调控的重要因子（Moore 等 1994）。睾丸内多数或所有各类细胞，包括生精细胞和体细胞两个细胞谱系间的相互作用均与生精过程的调控有关（Kierszenbaum 1994），这些相互作用的细节仍有待进一步探讨。

输出小管和附睾

前文述及的生精过程发生于生精小管。当这些小管到达睾丸小叶的顶端时，变得不太弯曲。这些小管相互联合，形成 20～30 条较粗较短的小管，即直细精管（straight duct; tubulus rectus; straight seminiferous tubule），其直径约为 0.5mm（图 14.2）。直细精管进入睾丸纵隔内的纤维性结缔组织，相互吻合，形成密集的小管网，称睾丸网（rete testis），其管腔衬以扁平上皮。在睾丸纵隔的上极，有 12～20 条输出小管（efferent ductule; ductulus efferens）穿越白膜，由睾丸进入附睾。这些输出小管起初为直管，尔后变粗并呈高度弯曲状，形成圆锥形的附睾小叶（lobule of the epididymis），这些小叶构成附睾头。每一个附睾小叶包含一条输出小管，其长度为 15～20cm。这些输出小管都汇入一条小管，即附睾管（duct of epididymis）。附睾管盘绕形成附睾体（body;corpus）和附睾尾（tail; cauda）。若把盘绕的附睾管取直，其长度约 6m 有余。到达尾部时，其管壁增厚，连接输精管（deferent duct）。附睾管盘绕形成的管袢之间有带状结缔组织，使之相互联合在一起。由上述可以看出，附睾体和尾实际上就是一条极度弯曲的附睾管。

输出小管 输出小管腔面衬以柱状上皮，多数细胞具有纤毛。这些上皮细胞较睾丸网的立方上皮细胞要高一些，而比附睾

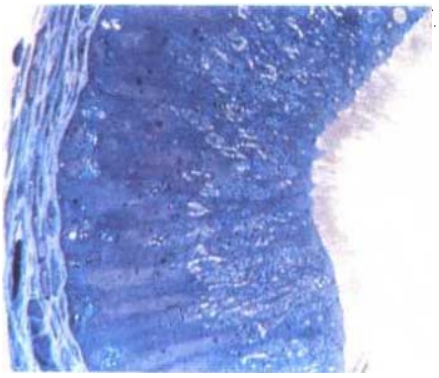

图 14.6 成人附睾切片。戊二醛固定、甲苯胺蓝染色、光镜观察。可见柱状纤毛上皮，小的收缩细胞呈环形排列于上皮下方，大的平滑肌细胞呈环形排列于外周（由 Hamburg 大学 A. F. Holstein 供稿，详见 Baumgarten 等 1971）。

管的高柱状上皮细胞要矮一些。这些差别对于在连续切片上鉴别输出小管、睾丸网和附睾管是相当重要的（Saitoh 等 1990）。睾丸网和附睾的上皮细胞通过异质方式（heterogeneous fashion）都表达细胞角质蛋白（cytokeratin）和波形蛋白（vimentin）。细胞角质蛋白主要见于顶部胞质，而波形蛋白丝则见于细胞基底部。在成年人，附睾近端和远端的中间丝的表达状况不同，在接近睾丸网的部位，其表达产物主要是细胞角质蛋白（Dinges 等 1991）。输出小管上皮由两种细胞组成，一种是具有纤毛的高柱状细胞，其纤毛可向附睾方向呈拍击性摆动；另一种是较矮的无纤毛细胞，这种细胞含有大量溶酶体，并被证明具有活跃的胞吞功能。上皮的外侧有一薄层环行平滑肌。

附睾管(图 14.6) 附睾管的肌层较厚，腔面衬以假复层柱状上皮。上皮内除两种主要细胞即主细胞（principal cell）和基底细胞（basal cell）之外，还有第 3 种不太常见的细胞即明细胞（clear cell）。主细胞呈高柱状，细胞核呈长卵圆形，位于细胞的下 1/3 处。细胞顶端具有规则的长（15μm）微绒毛。由于过去曾将这些微绒毛误认为非运动性纤毛，故称之为静纤毛（stereocilium），但其内部的结构是肌动蛋白微丝，并非微管。这种细胞的胞质结构复杂，其中含有溶酶体和一个较大的高尔基复合体，长微绒毛基底部之间有大量内吞小泡。这些内吞小泡和长微绒毛的存在说明这些细胞具有吸收功能，附睾内来自睾丸的水分约有 90% 被这种细胞吸收。这种细胞也可分泌一些精子成熟所必需的糖蛋白（Flickinger 1983），并可胞吞精液中的其它成分。



图 14.7 鼠睾丸间质细胞（Leydig 细胞）透射电镜像。示丰富的滑面内质网和线粒体。× 20000

基底细胞呈圆形或多角形，位于主细胞基底部之间。它们很可能是与上皮修复有关的干细胞，当然尚需进一步证实。明细胞是一种柱状细胞，数量少，仅有少量微绒毛，但具有大量的内吞小泡和脂滴，其功能还不清楚。

Baumgarten 等（1970）报道，在输出小管和附睾管内均有 3 种超微结构各不相同的可收缩细胞。这些细胞均由肾上腺素能神经支配，但在细胞之间很少能见到神经纤维穿行。这些细胞与附睾头和输精管的平滑肌不同，在这些部位神经纤维极为丰富。在射精过程中，输出小管和近端附睾管呈现缓慢的、自发的、局部性收缩，而远端附睾管和输精管则呈现快速的、反射性收缩，这与上述神经支配的差别是一致的。欲了解有关附睾超微结构的细节，可参阅 Flickinger 等（1978）、Sun 和 Flickinger（1980）以及 Fawcett（1994）的论著。

在多数哺乳动物，包括人类，刚离开睾丸的精子尚不能使雌性配子受精。这些精子须经历一个过程才能成熟，在该过程中精子发生两个方面的变化，其一是精子本身一些内在分子的程序性裂解；其二是在精液内的外在分子对精子的修饰。上述过程所需生物催化剂（酶），尽管有些是由精液提供，但大多是由附睾上皮的特殊部位分泌的。关于附睾在精子成熟过程中的作用，Amann 等（1993）提出了这样一种假说，即附睾的作用是为精子“安置一系列激发装置”，在射精时或精子接近卵子时，这些装置便会引发细胞的一系列变化。另外，附睾还为每一个激发装置安装了安全机制，以避免上述变化超前启动。在离开附睾的过程中，精子获得高度的受精潜能。

睾丸间质

睾丸间质系曲细精管之间的组织，其中有各种结缔组织成分、血管、神经，另外还有成群分布的间质细胞（interstitial cell）或称 Leydig 细胞（Leydig cell），这是体内重要的内分泌成分。Leydig 细胞（Leydig 1850）可能来源于间充质，但也可能来源于中肾原基（Witschi 1951）。在多数脊椎动物，其中包括人类，Leydig 细胞（图 14.7）单个或成群出现于曲细精管之间的组织中。细胞较大，呈多边形；细胞核处于偏心位，含有 1～3 个核仁；胞质少而着色浅（Hooker 1971），具有丰富的滑面内质网（富含维生素 C）和含有脂、磷脂及胆固醇的小泡。上述结构显示，Leydig 细胞与卵巢间质细胞、黄体细胞（见本篇后文）和肾上腺皮质的内分泌细胞（见第 15 篇）相类似。Paniagua 等（1986）曾对人类老年睾丸的超微结构特点进行研究，结果显示，Leydig 细胞的胞质中含有独特的长度为 20μm 的晶体样内含物，称为 Reinke 结晶体（crystal of Reinke），其功能尚不清楚。Leydig 细胞合成并分泌雄性激素，其雄性化作用已由 Bouin 和 Ancel 于 1903 年证实。这些细胞接受脑垂体前叶分泌的与 LH 同源的间质细胞

刺激素（interstitial-cell-stimulating hormone, ICSH）的刺激，可能也接受FSH的刺激（见第15篇）。在隐睾症，睾丸保留在腹股沟管或腹腔内，因而处于温度较高的环境中，这样雄激素和精子产生的速率均受到抑制，但间质细胞却没有可观察到的变化。雄激素可刺激男性附属性腺前列腺、精囊和尿道球腺的生长和功能活动；在青春期可刺激产生第二性征，胡须、腋毛和阴毛的生长、喉和副鼻窦的增大以及骨骼的迅速生长；另外，还具有促进全身代谢和使神经系统的活性增加等作用。上述变化大都可为足量的雌激素抑制或改变，尤其是在雄激素产量受到抑制时，如在一些类无睾症患者（见第15篇）。

Leydig间质细胞与曲细精管之间其它细胞成分的比率因年龄和某些疾病的影响而变化。在胚胎发育早期，Leydig细胞即开始增殖；在出生时，这类细胞似乎有些减少。在出生后的一段时期内，Leydig细胞是否消失，或只是数量上有所减少，尚不太清楚。但已为人们公认的是，在青春期到来之前，这些细胞又重新出现，很可能是由间充质发育而来。据Kothari和Gupta（1974）报道，在早期的老年人（55～65岁），Leydig细胞的数量并不减少。在隐睾性睾丸内，间质细胞消失，但曲细精管之间的组织总量却增加。欲了解有关人类和其它哺乳动物睾丸的定量研究资料，可参阅Christensen（1975）、Kothari等（1978）、Mori和Christensen（1980）的论著。

睾丸被膜

睾丸的被膜结构在本篇前文中已有论述，由表及里，这些结构依次是：皮肤、肉膜肌、会阴浅筋膜、精索外筋膜、提睾筋膜、精索内筋膜、鞘膜壁层和脏层（两层之间有一狭窄的间隙）、白膜和血管膜。上述最后3层构成所谓睾丸被膜（testicular capsule）。在这层主要由纤维组织构成，似乎不具备活动性的被膜结构中，已发现有收缩成分存在（Davis和Langford 1969）。有人报道，在兔和大鼠，分离的睾丸被膜标本可出现自发性收缩，并能对胆碱和肾上腺素试剂做出反应。已经发现，在被膜内血管的周围有丰富的自主神经末梢（Norberg等1967）。在啮齿动物和人类的睾丸被膜中，已发现有平滑肌存在（Holstein 1967 a, b）。在不同物种，这些平滑肌的分布不尽相同。在人类睾丸白膜内，尽管其分布较为广泛，但主要集中于睾丸背侧邻近附睾的部位。这种可收缩性被膜可能会对睾丸内各种小管具有按摩或抽吸作用，从而推动精子前进。本节内容可参阅Davis等（1971）撰写的述评。

睾丸的温度调节

在大多数有袋类动物和真兽亚纲动物中睾丸是体外或阴囊内的器官，而鱼类、两栖类、爬行纲、鸟类和单孔类动物的睾丸在腹部。有些哺乳动物中有例外：如树獭、象和蹄兔的睾丸在腹部。水栖类哺乳动物的睾丸或是在腹部（鲸鱼和海豚）或在腹股沟区（海豹）。在繁殖期间睾丸可以在阴囊内，而在其它的时间则在腹股沟区或在腹部（啮齿动物、蝙蝠和食虫动物）。在哺乳动物中的这种变化是令人迷惑的，但一般认为阴囊的悬吊与恒温的特性有关；然而这并不能解释鸟类睾丸的位置在腹部的原因。体内温度（Hammel 1968）对于精子的发生温度太高。Bishop和Walton（1960）的实验证据肯定了这个特点。阴囊的温度一般较腹部的温度低若干度（在人类低3℃）。体温的调节机制有许多（Waites 1970），在这里只总结睾丸的温度调节。阴囊的皮肤多毛，但保持热量。在人类的阴囊缺少毛，而有袋类动物阴囊的毛极其丰富。阴囊的汗腺发育较好并且数目较多，一般缺乏皮下脂肪。在寒冷的情况下或是由于直接温度刺激或由于局部的反射引起肉膜肌的收缩，而使血管供应较好的阴囊皮肤的光亮区明显减少。灵长类阴囊的皮肤有许多调节冷热的神经末梢，调节热的神经末梢数目更多（Iggo 1969）。睾提肌可使睾丸靠近会阴，以帮助保持热量。在精索内的动脉和蔓状静脉丛（见第10篇）的位置靠近并盘绕（Harrison和Weiner 1949），据说它们之间存在着反方向热量交换（countercurrent heat exchange）。在雄狗通过血液循环机制可使睾丸冷却3℃（Waites和Moule 1961）。在若干种属中包括人类（Free 1977）呼吸的气体和其它物质（包括实验用的标记的睾丸酮和前列腺素-F）也可在这些动脉和静脉之间传输。因此，可考虑将一系列因素应用于调节睾丸的温度和维持受精的能力。这种情况提示阴囊相应的也可以控制一定温度。

睾丸的血管和神经　睾丸的动脉和静脉　睾丸的动脉和静脉已在第10篇中叙述。人类睾丸内的动脉已经研究（Hundeiker和Keller 1963）。Kormano和Suoranta（1971）发现睾丸内的动脉明显卷曲。毛细血管附近的输精小管穿过间质组织层并具有'血液－睾丸屏障'的作用（Setchell和Waites 1975；Neaves 1977）。毛细血管或与输精小管平行行进或者越过这些小管，但不进入输精小管的壁，并藉基底膜和含有间质细胞的纤维组织与生发细胞和支持细胞分开。在此部位产生选择性的交换现象，包括雄性激素和免疫物质的交换。

睾丸的淋巴管　睾丸的淋巴管终止于主动脉外侧和主动脉前淋巴结（见第10篇）。

睾丸的神经　来自第10和第11胸脊髓节段的神经，通过肾丛和主动脉丛（见第8篇），伴随睾丸的血管到睾丸。产生儿茶酚氨的神经纤维存在于人的睾丸和附睾内，形成围绕小血管和间质细胞中的神经丛（Baumgarten和Holstein 1967）。Hodson（1970）已经对这个问题进行了综述。

睾丸的年龄变化　胎儿的睾丸在功能上是一个内分泌腺，产生睾丸酮和胎儿生殖腺激素，后者为抗苗勒管激素（见第3篇）。这两种激素在引起和调节男性性分化中有重要的作用。胎儿睾丸的惟一特性是促黄体生成激素（LH）和促卵泡激素（FSH）对睾丸的作用。这种特性将胎儿的睾丸与成人睾丸区别开。胎儿睾丸的内分泌作用已经受到重视，1994年Huhtaniemi已进一步进行了研究。在接近妊娠的第7个月之前输精小管尚没有变成管道，此后这个过程才发生。

生后睾丸的作用逐渐改变，保留产生睾酮和其它调节物质的能力。在青春期，睾丸变成精子的发源地。出生后，胎儿时司诱导男性生殖腺雄激素分化的间质细胞退化，并在青春期被产生雄激素的细胞所代替，直到整个成人时期（Huhtaniemi和Pelliniemi 1992）。约在10～11岁以前睾丸的生长较慢，这个年龄以后生长速度加快并开始生精。

随着年龄的增长睾丸退化的时间没有一定的年龄限制，睾丸退化的开始和程度有个体差异。Paniagua等（1991）已报道了这些变化。最近Murray和Meacham也有报道（1993）。曾有报道认为，中年以后睾丸的大小、精子的质量和数量，以及支持细胞和间质细胞的数目都减少，但Kothari和Gupta（1974）曾对支持细胞和间质细胞数量减少问题提出质疑。间质细胞的活动受着促黄体激素（LH）的促使，因而中年以后间质细胞的功能

减退与LH的变化有关，而LH的变化又与下丘脑的调控有关（Kaufman等1990）。随着年龄的增长输精小管占据的容积减少，而间质组织所占据的容积仍然保持不变。年老的睾丸常可见不同的输精小管生精细胞组织学上的变化，在某些输精小管中精子发生减少，在某些输精小管中缺乏精子发生，但是精子发生是完全的，这些输精小管可发生硬化。在精子发生完全的小管中，可以观察到生殖细胞形态上的异常，如出现多核的生殖细胞。生殖细胞的减少一般与精细胞的减少同时开始，但进行性地影响早期生殖细胞即精母细胞和精原细胞的类型。支持细胞也受年龄的影响，出现一系列形态学上的改变，包括退行性变、线粒体变形和多核。在间质细胞内滑面内质网和线粒体的数量减少，而类脂质小滴、晶体蛋白、包涵物和残余体增加。一些细胞变成多核的。在同一睾丸中一些输精小管丢失完整的上皮，而其它输精小管的上皮是正常的。输精小管的退化随年龄的增加而发展，与实验造成缺血以后所观察到的现象相似，这就提示血管损伤可以影响到睾丸的萎缩。然而，睾丸的功能没有女性更年期那样出现突然的变化。

睾丸的临床方面 胚胎早期睾丸位于腹膜腔的后方。在激素（促性腺激素和雄性激素）的控制下，下降到阴囊（见第3篇）。在阴囊内温度较低，有利于睾丸精子的发生（见前文）。睾丸下降过程中可滞留在下列部位：

- 在腹部
- 在腹股沟管深环处
- 在腹股沟管内
- 在腹股沟管浅环和阴囊之间。

滞留的睾丸很可能造成不孕；在男性如果两侧睾丸滞留（隐睾anorchism）是不生育的，但可不产生阳萎。缺少一个睾丸称为单睾丸（monorchism）。睾丸滞留在腹股沟管内常与先天性腹股沟斜疝同时存在，此时鞘突仍然是开放的，所以比较复杂。睾丸也可经过腹股沟管，到达异常的位置（睾丸异位ectopia testis，见第3篇）。幼年以后，如睾丸不下降，增加了发生睾丸肿瘤的危险性，需要进行手术使睾丸下降。睾丸可以在阴囊内翻转。

阴囊内时常聚集浆液形成水囊肿（hydrocele）。液体在鞘膜腔内，形成鞘膜水囊肿（vaginal hydrocele）。在先天性水囊肿（congenital hydrocele）中液体在鞘膜腔内，但它可通过没有闭锁的鞘突与腹膜腔相通。当鞘突只在腹股沟管深环处或在靠近深环处闭锁，则可发生婴儿鞘膜水囊肿（infantile hydrocele），它与鞘膜水囊肿相似但可从精索伸展到腹股沟管。如果鞘突在腹股沟管深环和附睾的上方两个部位闭锁，则在鞘突留下一个中央开放的部分，可扩张成一个精索包囊水囊肿（encysted hydrocele of the cord）。附睾包囊水囊肿（encysted hydrocele of the epididymis），或者精子囊肿（spermatocele），这是与附睾头有关的囊肿，囊肿内可含有精子，它可能是输精小管保留的囊肿。

输精管和射精管

输精管

输精管（ductus deferens or vas deferens）起于附睾尾，是附睾远侧的延续部分（图14.2）。输精管的起始部弯曲，然后变直，沿睾丸后面及附睾的内侧上升，从睾丸上端向上，经过腹股沟管，在腹股沟管深环处离开精索，弯曲绕过腹壁下动脉

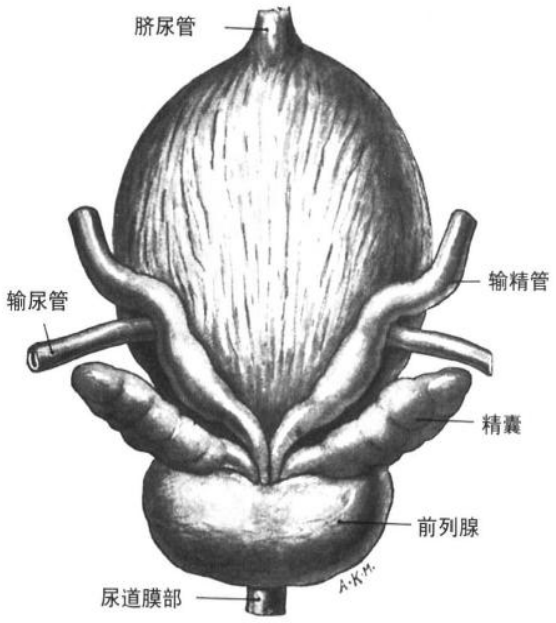

图14.8 男性泌尿生殖器后上面观。

的外侧并在髂外动脉的前方上升约2.5cm。然后转向后并稍斜向下方，越过髂外血管进入小骨盆。在小骨盆处输精管位于腹膜外，行于闭锁的脐动脉、闭孔神经和血管以及膀胱血管的内侧（图13.32）。然后越过输尿管（图14.8），在输尿管的内侧急剧向内弯转，行于膀胱底的后面和精囊上端之间。它在精囊上端的内侧向下行时与精囊接触并靠近对侧的输精管。输精管位于膀胱底和直肠之间，并被直肠膀胱筋膜分隔。最后，输精管下降到前列腺底与精囊管以锐角相连，形成射精管（图14.9）。输精管的壁厚而腔小，所以在触摸时有条索样的感觉。输精管的管腔总体较小，但它在膀胱的后面扩大并弯曲，称为输精管壶腹（ampulla）；从输精管壶腹向下，在与精囊管结合处，其口径又明显缩小（图14.8）。

输精管微细结构 输精管壁由3层构成，外层为疏松结缔组织，中间为肌层，内层为粘膜。肌层较厚，由平滑肌细胞构成，又可分为外纵行和内环行两层；在输精管起始部，内侧又多出一层纵行肌。在相邻肌层，有些肌细胞会相互混合。粘膜具有纵行的皱襞，输精管的绝大部分都衬以无纤毛的柱状上皮。在接

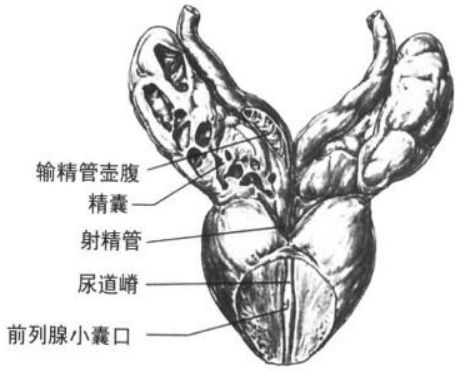

图14.9 精囊、输精管末端和前列腺前面观，剥开并显露右侧精囊，右输精管壶腹和尿道前列腺部。

近远端处，上皮由两层细胞构成，表层细胞具有静纤毛（实际上是长微绒毛）。许多柱状细胞具有分泌功能。欲了解这些细胞的组织化学特点，可参阅 Wendler（1968）撰写的论著。结缔组织中有弹性纤维存在（Paniagua 等 1983）。

输精管的血管 输精管由输精管动脉供应（见第 10 篇）。输精管动脉常来自膀胱上动脉并与睾丸动脉吻合，因此它也供应附睾和睾丸。它们之间的吻合对隔在哺乳动物睾丸的毒素作用上有特殊的意义（Gunn 和 Gould 1975; Johnson 1977）。这些作用是由于干扰了血管形成，但是对输精管的动脉没有这个作用的影响。

输精管的神经 输精管有丰富的交感神经纤维构成的内脏神经丛。

迷小管 经常发生窄而有盲端的尾侧迷小管（caudal aberrant ducurle），它与附睾尾连结或与输精管的起始部相连。迷小管伸直，长度为 5～35cm，近末端处可扩大。在结构上它像输精管，偶然可不与附睾连结。颅侧迷小管（rostral aberrant ductule）发生在附睾头，与睾丸网相连。迷小管是从中肾小管衍生来的（见第 3 篇）。

旁睾 旁睾（paradidymis）是弯曲小管形成的小体，可位于附睾头的上方和精索的内前方。旁睾衬以纤毛柱状上皮，可能代表中肾的遗迹（见第 3 篇）。

射精管

射精管（ejaculatory ducts）是由精囊的输出管和输精管会合形成的（图 13.32, 14.9）。射精管长 2cm，起始于前列腺底，在前列腺的中叶和右叶之间或在中叶和左叶之间行向前下，终止于精阜前列腺小囊两裂隙样的开口上或开口内（见前文）。两射精管缩细并向其末端集中。

射精管微细结构 射精管壁很薄。最外面是外纤维层（outer fibrous layer），进入前列腺之后，该层几乎消失。中间的平滑肌层，又分为内纵层和较薄的外环层。内层为粘膜，衬以柱状上皮。欲了解有关射精管肌层构筑的细节，可参阅 Schlager（1967）撰写的论著。

精索和阴囊

精索

胚胎早期睾丸从腹壁移到阴囊时，睾丸携带着血管、神经和输精管一起进入阴囊。这些结构在腹股沟管深环处会合形成精索（spermatic cord），悬吊着在阴囊内的睾丸并从深环伸展到睾丸的后面；左侧精索稍长于右侧精索。在腹股沟管浅环和睾丸之间，精索位于长收肌肌腱的前方，而在精索的前后方分别有阴部外浅动脉和阴部外深动脉通过。精索经过腹股沟管，髂腹股沟神经在精索的下方。在腹股沟管内精索被来自腹壁的各层结构覆盖着，这些结构延伸进入阴囊，成为精索内筋膜、睾提肌和精索外筋膜。

精索内筋膜（internal spermatic fascia）是一层围绕精索的薄而疏松的膜，来自腹横筋膜（见第 7 篇）。睾提肌筋膜（cremasteric fascia）含有骨骼肌束和疏松结缔组织，两者结合起来形成睾提肌，与腹内斜肌相延续（见第 7 篇）。精索外筋膜（external spermatic fascia）是在上方与腹外斜肌腱膜延续的较薄的纤维层，从腹股沟管浅环的内、外侧脚向下行（见第 7 篇）。

精索的血管和神经 精索是由动脉、静脉、淋巴管、神经和输精管借疏松结缔组织结合在一起构成的。

动脉 精索内有睾丸动脉、睾提肌动脉和输精管动脉（见第 10 篇）。

睾丸静脉 已在第 10 篇叙述。

睾丸的淋巴管 已在第 10 篇叙述。

神经 睾丸的神经是生殖股神经的生殖支（见第 8 篇）、睾提肌神经和睾丸的交感神经丛（见第 8 篇）。睾丸的交感神经丛内有伴随输精管动脉的盆丛纤维参加。

阴囊

阴囊（scrotum）是容纳睾丸和精索下部的皮肤纤维肌性囊，悬于耻骨联合下方，两侧大腿前内侧面之间。它被阴囊缝分为左、右两半。阴囊缝在腹侧与阴茎的下面延续，在背侧则沿着会阴的中线到肛门。阴囊的左侧常较右侧低，这种情况与左侧精索较长相对应。阴囊缝表明阴囊的两侧部起源于胚胎的生殖隆突（见第 3 篇）。阴囊外形的变化较大：当温暖、年老和机体衰弱时，阴囊平滑、伸展并发光亮；当寒冷、年轻和健康时，阴囊缩短、起皱纹，并由于肉膜肌的收缩而密切地贴近睾丸。阴囊由皮肤、肉膜肌、精索外筋膜、睾提肌和精索内筋膜构成。精索内筋膜疏松地附着于鞘膜的壁层（图 14.10）。

阴囊的皮肤薄、有色素并且多皱，含有细而稀疏卷曲的毛，并可看到穿过皮肤的毛根。阴囊的皮肤有分泌特殊气味分泌物的皮脂腺、汗腺、色素细胞和神经末梢。神经末梢可对毛和皮肤的机械性刺激和温度变化出现反应。阴囊缺乏皮下脂肪组织。

肉膜肌（dortos muscle）是一层薄的平滑肌层，在阴囊上方与腹股沟和会阴的浅筋膜相延续，肉膜伸入阴囊中隔（scrotal septum）内，将阴囊缝连结到阴茎根的下面并将阴囊分成两个腔。阴囊中隔含有除皮肤以外阴囊所有的层次。肉膜肌密切与皮肤相连，但与其深面的结构却借纤细的疏松结缔组织连结，因此

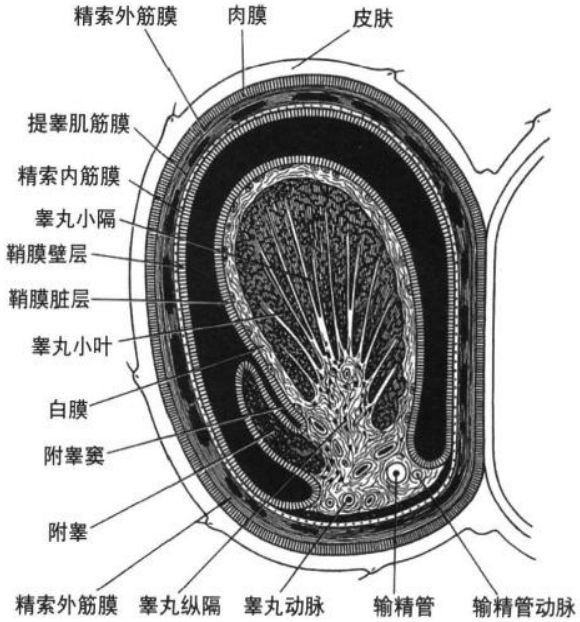

图 14.10 阴囊左半和左侧睾丸横切面简图。鞘膜展开显示鞘膜脏层和壁层。

肉膜有明显的活动度。Shafik (1977) 曾描述过有一条纤维肌性的'阴囊韧带'从肉膜伸展到睾丸的下端，被认为是可调节温度的结构（见前文）。

阴囊的血管和神经 **阴囊的动脉供应** 供应阴囊的动脉有：股动脉的阴部外支、阴部内动脉的阴囊支和来自腹壁下动脉的睾提肌支（见第 10 篇）。阴囊血管致密的皮下丛为热量消耗提供了丰富的血流（Esser 1932）。阴囊内还有丰富的口径较大的动静脉吻合（Molyneux 1965 并见前文）。

静脉 阴囊的静脉与相应的动脉伴行。

淋巴管 阴囊的淋巴管终止于腹股沟淋巴结（见第 10 篇）

神经 阴囊的神经是：髂腹股沟神经、生殖股神经的生殖支、会阴神经的阴囊后支和股后皮神经的会阴支（见第 8 篇）。阴囊前 2/3 部的神经支配主要来自第 1 腰脊髓节段（通过髂腹股沟神经和生殖股神经支配），而其后 1/3 部的神经则来自第 3 骶脊髓节段（经过会阴神经和股后皮神经到阴囊）。下肢腹侧的轴线（见第 8 篇）经过在这两个区之间。因此，脊髓麻醉必须在前 2/3 区麻醉区更高的脊髓节段进行注射。

阴　茎

阴茎（penis）是交媾的器官，由附着在会阴上的阴茎根和游离而悬垂的阴茎体包以皮肤构成的。

阴茎根 阴茎根含有在尿生殖三角内的三个勃起组织：两个阴茎脚和一个尿道球，它们分别附着在耻骨弓和会阴膜上。阴茎脚是阴茎海绵体的后部，尿道球则是尿道海绵体的后端。

阴茎脚（crus penis）（图 14.11）起于阴茎后面，是一对钝而纵长的圆柱状突起，分别牢固地附着在同侧坐骨支外翻的边缘上，并被坐骨海绵体肌覆盖（见第 7 篇）。两侧的阴茎脚在前方会聚、并在会聚的后方稍膨大。两阴茎脚在近耻骨联合下缘处急剧向下前弯曲形成阴茎海绵体。

尿道球（bulb of the penis）（图 13.1, 14.11）位于两个阴茎脚之间，牢固地附着在会阴膜的下面，并被来自会阴膜的纤维膜覆盖。尿道球的切面呈卵圆形，在前方缩细并急剧地弯转向下前形成尿道海绵体。尿道球被球海绵体肌覆盖。尿道穿过尿道球中心的上方，经尿道球到达尿道海绵体。尿道球内的尿道有一球内窝（见第 13 篇）。

阴茎体 阴茎体含有 3 个纵长的勃起组织，阴茎勃起时勃起组织因充血而明显膨大，而在阴茎松软时阴茎断面呈圆角的三角形（图 14.12）；在阴茎勃起期间，它的后上面被称为阴茎背（dorsum of the penis），与其相对的面是尿道面（urethral surface）。勃起组织包括左、右阴茎海绵体和正中的尿道海绵体，它们是阴茎脚和尿道球的延续。

阴茎海绵体（corpora cavernosa penis）形成阴茎体的大部分。在它们紧密并列的部分被一共同的纤维性被膜包绕，并借正中的纤维隔分开。两阴茎海绵体结合的尿道面有一较宽的正中沟，与尿道海绵体贴近（图 14.12）；在背侧有一较窄的沟，沟内含有阴茎背深静脉。在远侧，在圆锥状阴茎头的近侧面，每侧阴茎海绵体的末端有一小的终末突起（图 14.11）。阴茎海绵体被坚实的白膜（tunica albuginea）包绕。白膜由浅、深两层组成。浅层的纤维是纵行的，形成单独的膜围绕两个海绵体；深层的纤维是环行的，分别环绕着每个阴茎海绵体，并结合在一起形成阴茎中隔（septum of the penis）。阴茎中隔较厚，近侧部完整，而远侧部不完整，由梳状带组成，称为梳状隔（pectiniform septum）。

14.11 阴茎腹侧面观。可见阴茎头和尿道海绵体远侧部已从阴茎海绵体分离下来并翻向左侧。

尿道海绵体（corpus spongiosum penis）被尿道穿过，紧贴在两个阴茎海绵体结合处尿道面的正中沟内。尿道海绵体被白膜包绕，呈圆柱状，并向远侧逐渐轻度变细。在近阴茎的末端，尿道海绵体膨大像橡树子，因此又称为阴茎头（图 14.11）。

阴茎头（glans penis）向背侧突起，越过阴茎海绵体的末端，形成较浅的凹面。阴茎头的底有一个突出的阴茎头冠（corona glandis），悬于阴茎颈（neck of the penis）的上方。尿道的舟状窝（见第 13 篇）在阴茎头内，并借一矢状裂开口于阴茎头的尖端或阴茎头尖端的附近。

阴茎的皮肤很薄，色黑并疏松地连结到白膜上。在阴茎颈处的双层皮肤皱襞形成阴茎包皮（prepuce），遮盖着阴茎

图 14.12 阴茎横切面。

头。阴茎包皮的内层在阴茎颈处与薄而牢固地粘连到阴茎头上的皮肤会合，并借此与尿道外口的尿道粘膜会合。在阴茎头的尿道面上有一条正中襞从阴茎包皮的深面连到阴茎头尿道外口的近侧，称为包皮系带（frenulum）。阴茎表面的皮肤，特别是包皮系带附近的皮肤敏感性高。包皮系带和阴茎头之间有一潜在的裂隙叫包皮囊（preputial sac），是包皮系带侧面的浅窝。在阴茎头冠和阴茎颈上有许多包皮腺（preputial glands），可分泌皮脂性的包皮垢（smegma）。

阴茎浅筋膜（superficial penile fascia）没有脂肪，由疏松结缔组织及少量来自阴囊肉膜肌的纤维组成（见前文）。浅筋膜的最深层致密而增强，形成围绕尿道海绵体和阴茎海绵体的阴茎筋膜（fascia penis），并分隔阴茎背浅静脉和阴茎背深静脉。在阴茎颈处阴茎筋膜与3个海绵体的纤维性被膜混合。在近侧，阴茎筋膜与肉膜肌相续并与覆盖尿生殖三角区的筋膜相续（见前文）。

阴茎体借两条韧带支持，这些韧带与阴茎的筋膜相延续并由大量弹性纤维组成。阴茎袢状韧带（fundiform ligament）（图7.77），像带状从白线的最低处发出，并向下裂开，分成左、右两束包绕阴茎并在下方与阴囊中隔相连。三角形的阴茎悬韧带（suspensory ligament）在阴茎袢状韧带的深面，在上方附着于耻骨联合的前面，在下方与阴茎筋膜混合。

微细结构 从阴茎海绵体纤维鞘的内面和阴茎小隔的侧面发出大量的纤维小梁（trabecula）。这些小梁朝各个方向延伸，将阴茎海绵体分割为一系列海绵间隙（cavernous space），使之呈现海绵样结构（图14.12）。这些小梁由胶原纤维、弹性纤维和平滑肌细胞构成，其中含有大量血管和神经。在勃起时，海绵间隙内充满血液；但在非勃起状态，多数间隙被排空。这些间隙的表面衬以无孔型扁平内皮细胞（Leeson和Leeson 1965）。

与阴茎海绵体相比，尿道海绵体的白膜较薄，颜色更白，而且更具弹性，其中还含有平滑肌细胞。在尿道上皮的周围也有一层与之相同的白膜（见本篇前文）。

阴茎的血管和神经 动脉 供应海绵体腔隙的动脉是阴茎深动脉（见第10篇）和阴茎背动脉的分支，阴茎背动脉沿着阴茎背面，特别是在阴茎头附近穿过白膜。在进入海绵体处，动脉分为若干分支行于海绵体小梁内，有些分支终止于毛细血管网，毛细血管网开放到海绵体腔隙。其它一些分支卷曲并扩张成为螺旋动脉（helicine arteries）。螺旋动脉开放到海绵体腔隙。海绵体小梁由毛细血管支供应。螺旋动脉在海绵体的后部最丰富（Alvarez-Morujo 1968）。

静脉 阴茎的静脉引流海绵体间隙的静脉血，有一些静脉离开阴茎头，在阴茎背面形成阴茎背深静脉；有一些静脉离开阴茎海绵体互相吻合；还有一些静脉在下方离开海绵体，接受来自尿道海绵体的静脉属支，并弯曲注入阴茎背深静脉，但是有许多静脉在阴茎根处离开加入前列腺静脉丛（见第10篇）。

淋巴管 阴茎的淋巴管已在前文中叙述。

神经 阴茎的神经通过阴部神经和盆丛来自第2、3和4骶脊髓节段（见第13篇）。在阴茎头和尿道球上有些皮肤的神经纤维与环层小体相连，并有许多纤维终止于终球（见第8篇）。

阴茎勃起 阴茎勃起单纯是血管性的，与坐骨海绵体肌和球海绵体肌的挤压无关。从螺旋动脉迅速流入的血液充满了海绵体腔隙，勃起组织内的静脉压产生的膨胀也可引起勃起。刺激阴茎头和包皮系带的皮肤可使勃起持续并发动性欲和引起射精。

附属腺体的结构

精囊

精囊（seminal vesicles）（见14.8，9）是两个囊性、扭曲的管道，位于膀胱和直肠之间。精囊长约5cm，稍呈锥形，底朝上后外，是单一的螺旋管，内有不规则的憩室（图14.9）；螺旋管和憩室借纤维组织相连。管的直径为3～4mm，展开的长度为10～15cm。其上端是盲管，下端狭窄成直管与输精管会合形成射精管。位于输尿管穿过膀胱的入口到前列腺底之间，精囊的前面与膀胱的后面相接触。精囊的后面与直肠相邻，并借直肠膀胱筋膜分隔。在上方两侧精囊分开并与输精管和输尿管的末端相邻，部分被腹膜覆盖。每侧精囊都有一个致密的纤维肌性鞘。精囊的内侧缘与输精管壶腹相邻，外侧是前列腺静脉丛，该丛引流静脉血向后到髂内静脉。

微细结构和功能 在胎盘哺乳动物的进化过程中，精囊腺是出现比较晚的一种腺体。在人类的受精过程中发挥重要作用。它不仅影响精子的成熟和活动性，而且还对女性生殖管道具有免疫抑制作用（Clavert等1990）。精囊与输精管壶腹部和射精管共同形成一个功能单位，该功能单位直到青春期启动时才缓慢发育。青春期之后，精囊形成许多囊样结构，精液的70%即在此产生。另外，精囊还能回吸收液体，并能吞噬精子。精囊主要与下述功能有关：精液凝胶状态的形成、精子活跃性如能动性的改变和获能（capacitation），以及免疫抑制作用。精囊分泌的物质包括：钾离子、水、果糖、前列腺素、内啡肽、转铁蛋白、乳铁蛋白、精液凝胶蛋白（semenogelin）等特异蛋白、精子活动抑制因子（sperm motility inhibitor）、碳酸酐酶和5'-核苷酸酶。精囊的分泌能力是评估睾酮水平的一个指标，而其分泌活性是由胆碱能节后交感神经纤维或许还包括来自盆神经丛（详见下文）的副交感神经纤维所支配。欲了解有关人类精囊形态学和功能方面的细节，可参阅Aumuller和Riva（1992）撰写的述评。

精囊壁由3层构成，外层为结缔组织，中间为肌层（比输精管肌层薄、又可分为外纵行和内环行两层），内层为具有网状结构的粘膜层。粘膜上皮为柱状上皮，在憩室处的粘膜内含有杯状细胞，其分泌物是精液（seminal fluid）的主要成分。精囊并不是精子的贮存部位，精子贮存于附睾（很可能也贮存于输精管的壶腹部）。精囊在射精时可收缩。射出的精液，大部分是精囊的分泌物。

人类精囊粘膜的电镜观察显示，上皮内除柱状细胞外，还有另外一种小的星状细胞（stellate cell），通常位于柱状细胞基部之间，其胞质内细胞器很少。柱状细胞具有微绒毛，含有丰富的线粒体、发达的粗面内质网和高尔基器，这些结构与胞质中丰富的分泌小泡有关（Riva 1967）。

精囊的血管和神经 精囊的动脉 精囊的动脉来自膀胱下动脉

和直肠中动脉。

静脉和淋巴管 精囊的静脉和淋巴管与动脉伴行。

神经 精囊的神经来自盆丛。

临床解剖学 精囊可通过直肠触摸。精囊脓肿可破溃进入腹膜腔。

前列腺

前列腺（prostate）（图10. 130,13. 38, 14.8, 9）是部分为腺体部分为纤维肌性组织的坚实结构，围绕在男性尿道的起始部。位于小骨盆的下部，耻骨联合下缘和耻骨弓的后方，直肠壶腹的前方。通过直肠壶腹可以摸到前列腺。前列腺呈锥状，上方是前列腺底或膀胱面，下方是前列腺尖，有一个后面、一个前面和两个下外侧面。

前列腺底大部分与其上方的膀胱颈相接触，尿道在靠近前列腺底的前缘处进入前列腺。前列腺尖在下方，与尿道括约肌和会阴深横肌上面的筋膜相接触（见第7篇）。

前列腺后面，横向较平，垂直面较凸，借着前列腺鞘和外面的疏松结缔组织与直肠分隔。前列腺的后面近上（膀胱）缘处有一压迹，两个射精管从此处穿过，并将此面分为上、下两部，下部较大。上部的大小变化较大并经常被看成是中叶的外面。后面的下部有一个浅的正中沟，常被认为是分隔前列腺为左右两个侧叶的标志。侧叶形成前列腺的主要部分并在尿道后方延续。在尿道的腹侧有一纤维肌性组织，常被称为前叶，它较前列腺其余的部分含有的腺组织少。

根据Lowsley（1912）的分叶方法，可将前列腺简单的分叶。但以后又出现许多其它的分叶方法，分叶方法不断地混淆和易变，所以前列腺的分叶问题还没有完全解决。这里仍然保留简单的分叶法。有些人否定任何形态学上的分叶和根据分界线和名称上的差异而分叶。McNeal（1975）分析了这些不同的看法。这个令人感兴趣的事激励了Tisell和Salander（1975），他们在解剖了100例人的前列腺以后宣布已肯定有一个辨认的叶的结构。他们辨认出两个大的外侧叶，但认为它们不在背（直肠）侧面，而背侧面是成对的背侧叶，背侧叶向外侧伸展形成前列腺尖，中叶围绕着尿道（在前列腺尖处除外），在背侧叶和外侧叶的深面。它们所叙述的中叶与后文所描述的内带一致，并肯定所有的3对叶可以解剖分离。这种看法与其它分叶的描述不可能一致起来，因此分叶问题有待进一步解决（Goland 1975）。最近有关前列腺命名问题的讨论已经提交给Benoit等（1993）进行解决。

前列腺的前面从前列腺尖伸展到前列腺底，横向窄而凸，在耻骨联合的后方约2cm处，有许多静脉丛和疏松的脂肪组织将前列腺与耻骨联合隔开。在近前列腺的上界处，耻骨前列腺韧带将前列腺连到耻骨。尿道在前列腺尖的前上方从前面穿出。

前列腺的下外侧面与肛提肌的前部相邻，借着前列腺纤维鞘内的静脉丛将它们隔开。

前列腺底的左右径约4cm，前后径约2cm，垂直径约3cm，重约8g。前列腺的纤维鞘，由含有前列腺静脉丛的纤维组织构成（图10.179）。在前面它与耻骨前列腺韧带混合（见第13篇），在下方与尿道括约肌和会阴深横肌深面的筋膜以及会阴体混合。在后面前列腺鞘的起源不同，是无血管的。男性胎儿第4个月腹膜的直肠膀胱陷凹下降到盆底，分隔前列腺和直肠。直肠膀胱陷凹的下部闭锁并与此处的腹膜层融合形成前列腺的后鞘（Smith 1908a, b），有时称为直肠膀胱筋膜（rectovesical fascia）。在上方此筋膜覆盖精囊和输精管的后面并与直肠膀胱陷凹的底连结；在两侧，与膀胱后韧带相连（见第13篇）；在下方，粘连到前列腺上并与会阴体相连。有些人否认腹膜的这种融合，并认为直肠膀胱筋膜是结缔组织聚集构成的（Silver 1956）。肛提肌的前部从耻骨向后行，围绕前列腺称为前列腺提肌（levatores prostatae）。

前列腺被尿道和射精管穿过并含有前列腺小囊。尿道经常通过前列腺的前1/3和中1/3之间。射精管向前下经过前列腺的后部，并开口于尿道的前列腺部（见第13篇）。

微细结构 前列腺的颜色可因其机能状态不同而异（图14.13、14）一般呈灰色到微红色，其结构非常致密。前列腺外表包被有一层薄但很坚韧的纤维性被膜，被膜的外侧还有一层来自盆筋膜的结缔组织鞘，鞘内有静脉丛存在。被膜紧贴

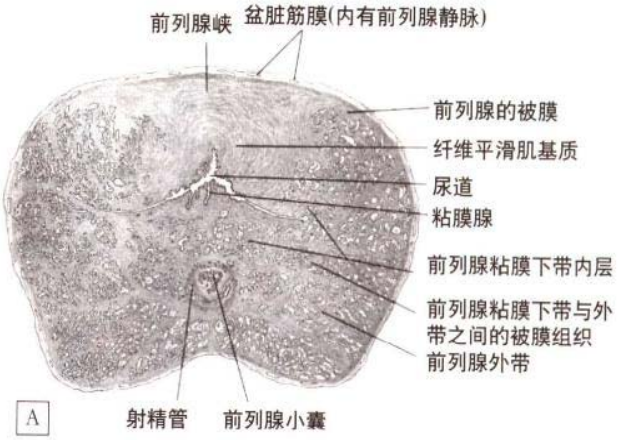



图14.13 前列腺（人）。图A，横切面切片示前列腺小囊和射精管；图B，横切面切片示尿道嵴。比较图A与图B并详见正文。图A、B较原前列腺放大两倍。两图的上部为腹侧（H·E染色，由伦敦Imperial肿瘤研究院L M Franks提供；K Fitzpatrick摄片）。

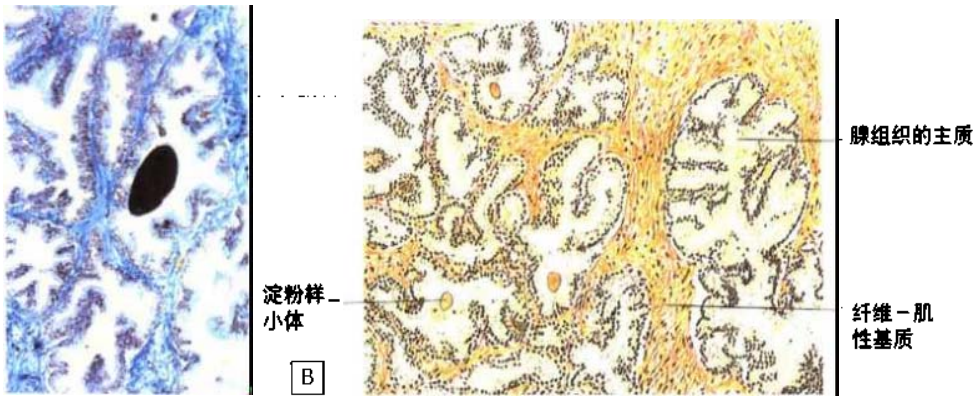

图14.14 A. B. 人前列腺切片的特征性视野。可见纤曲的柱状上皮并形成乳头状突起突入滤泡腔、丰富的滤泡间纤维和肌组织（A图的标本由Abla el Nasser 1980提供）。

在腺体的表面，并与尿道嵴内的中隔相连续，该中隔在精阜的下方将前列腺分为左右两份。另外，被膜还与广泛分布于腺组织中的纤维肌性小隔相连续。

肌组织主要是平滑肌（Hutch和Rambo 1970）。尿道的腹侧有一层平滑肌，呈弯曲状，与纤维肌性小隔中的肌细胞群相延续。在前列腺上方，该平滑肌层与膀胱的平滑肌相连续。在平滑肌层的前方，有一横向的半月状骨骼肌，该骨骼肌向下与位于会阴陷窝深部的尿道括约肌相延续。该骨骼肌的纤维横向穿入被膜，并通过弥散的胶原纤维束由侧面固定于被膜。另有一些胶原纤维束由背侧中部穿入，与前列腺中的纤维肌性小隔和尿道嵴的小隔合并。该肌内有会阴神经分布，其功能可能是压缩尿道（Haines 1969）。但也有人提出，其功能可能是将尿道嵴牵向背侧，而将前列腺窦牵向前方，从而使尿道扩张；与此同时，腺体分泌物可能会因受到挤压而排入尿道，这样就使尿道在射精前的性兴奋阶段处于扩张状态，以容纳精液（3～5ml）。

腺组织由大量腺泡构成，其中常有乳头样突起。这些腺泡开口于细长的小管。这些小管相互连接，形成12～20条排泄管。这些腺泡通过其间的疏松结缔组织相维系，并被纤细的毛细血管丛所包绕。纤维性被膜的延伸部分和肌性基质起支持作用。小的导管和腺泡都衬以柱状上皮。电镜观察显示，细胞腔面具有微绒毛，胞质中有少量粗面内质网、游离核糖体和含有酸性磷酸酶的溶酶体。细胞间的毗邻面常与基底垂直，质膜由桥粒相互连接（Fisher和Jeffrey 1965）。前列腺导管（prostatic duct）大都在尿道前列腺部底壁开口于前列腺窦。导管的上皮由双层细胞构成，表层是柱状细胞，基底层是立方形小细胞。腺泡中常有小块的胶状质，称淀粉样小体（amyloid body）。前列腺和精囊的分泌物构成精液的绝大部分。前者略呈酸性，含有酸性磷酸酶和纤维蛋白溶酶。前列腺的腺上皮内也含有大量内分泌细胞，这些细胞含有神经元特异烯醇化酶（neuron-specific enolase）、嗜铬粒蛋白（chromogranin）和5-羟色胺（Wernert等1990）。最近，Battaglia等（1994）在一项17～74岁人前列腺的形态学研究中，通过测定每毫米上皮中的内分泌细胞数量，对前列腺内分泌细胞的密度进行了评估。结果显示，在25～54岁的前列腺中内分泌细胞的密度最高。

组织学切片（图14.13A，B）不能显示前列腺的分叶模式，但却能区分两个同心圆排列的腺组织带，它们都部分地环绕在尿道周围（Le Duc 1939; Franks 1954; Fergusson和Gibson 1956）。较大的周围带（peripheral zone）具有长而分支的腺体，其导管向背侧弯曲，主要开口于前列腺窦，仅有少量开口于尿道侧壁。较小的内带（internal zone）由"粘膜下"腺（其导管开口于前列腺窦的底壁和精阜）和最内侧的一组单纯的"粘膜"腺（环绕在前列腺尿道的上部）构成。在前列腺峡部前方（图14.13A），周围带和"粘膜下"腺体消失。周围带和内带之间有一个界限不太分明的"被膜"将它们分隔开。肿瘤几乎总是侵犯周围带，而内带则易患良性肿大。这种良性肿大可突入膀胱，并将周围带推向后下方，从而使周围带和内带之间的"被膜"增强。这样就提供了一个"劈开"面，这在外科切除术中很有用处。

前列腺的血管和神经　动脉（Clegg 1955, 1956）　前列腺的动脉来自阴部内动脉、膀胱下动脉和直肠中动脉的分支。

静脉　前列腺的静脉形成围绕在前列腺的两侧和前列腺底的静脉丛（见前文），在前面接受阴茎背深静脉的静脉血，最后注入髂内静脉。

淋巴管　已在第10篇叙述。

神经　前列腺的神经来自下腹下神经（盆）丛。前列腺的神经供应非常丰富，尿道周围的前列腺由来自周围的神经支配。前列腺囊被许多神经纤维和神经节覆盖，神经纤维和神经节形成前列腺周围神经丛（Benoit等1944）。正常人的前列腺中，神经密度最大的部位在前列腺近侧部的中央，其次在囊的前部和前列腺底，前列腺周围部神经的密度最少（Chapple等1991）。神经肽Y和血管肠多肽神经纤维位于上皮下结缔组织、腺的平滑肌层和腺的血管壁内（Lange和Unger 1900）。

前列腺的年龄性变化　在出生时，前列腺基质中就存在一个导管系统，它构成前列腺的大部，腺泡仅表现为导管末端的一个小芽（Swyer 1944）。由于母体的雌激素可进入胎儿血液，故在出生之前，前列腺导管、精阜和前列腺小囊的上皮会出现增生和鳞状上皮性化生。但在出生后，这些变化即行消退，而且经过一段回归期之后，即进入一个持续时间约12～14年的静止期。

在青春期，大约在14～18岁之间，前列腺进入一个持续时

间大约12个月的成熟期（maturation phase）。在此期内，腺体的体积会扩大若干倍，这几乎完全是腺泡发育的结果。这些腺泡一部分来自导管末端的小芽，另一部分则由导管分支发育而来。上皮索的形态发生和分化开始于上皮原基的中心部位，然后才向腺体的尿道部和被膜下部扩展。扩展至被膜下部的时间大约是17～18岁（Aumuller 1991）。开始时，腺上皮为复层扁平或立方上皮，然后变为由两种细胞构成的假复层上皮：一种是基底部的外分泌细胞，其中包括粘液细胞；另一种是神经内分泌细胞。粘液细胞是暂时性的，当腺体成熟后即行消失。剩下的外分泌细胞可分泌多种物质，其中包括酸性磷酸酶、前列腺特异抗原和β-微精液蛋白（β-microseminoprotein）。不成熟的腺囊（glandular pouch）对碱性成纤维细胞生长因子（basic fibroblast growth factor，bFGF）呈阳性免疫反应，但bFGF的作用仍不清楚（Aumuller 1991）。分泌性结构的增长与基质的浓缩有关，对腺组织来说，基质的量相对减少。这种变化可能与睾丸分泌的睾酮有关。

在20～30岁，腺上皮增生，结果形成许多突入腺泡腔内的、不规则的上皮性皱襞。

30岁之后，直到45～50岁，腺体大小无明显改变，上皮皱襞逐渐消失，腺泡轮廓变得较为规则，淀粉样小体的数量增加。所有这些改变都是前列腺退化的信号。

45～50岁之后，可能会出现良性肥大，腺体的体积逐渐增大，也可能会出现进行性萎缩。

前列腺的临床方面 中年以后前列腺常肿大，并突入膀胱使尿道前列腺部歪曲而妨碍尿液流出。中叶肿大，甚至肿大较小也能阻塞尿道内口。病人用力愈大，前列腺肿大就愈大，像瓣膜一样阻塞着尿道内口。前列腺肥大的部分可以手术切除（前列腺切除术）。

在前列腺和椎管硬膜外静脉丛之间的交通静脉经常没有瓣膜，可能是前列腺肿瘤转移到椎体的重要因素（Batson 1940；Franks 1953）。

尿道球腺

尿道球腺（bulbo-urethral gland）（见图3.89）是两个黄色小而圆稍有分叶的结构，直径约1cm，位于尿道膜部外侧，会阴膜和尿道球的上方，并被尿道括约肌的纤维包绕。数十年以后逐渐减小。尿道球腺的输出管长约3cm，斜行向前到尿道膜部粘膜的外侧，并穿过尿生殖下筋膜（会阴膜），在会阴膜下方约2.5cm处开口于尿道海绵体部后端。

结构 每一个尿道球腺都由几个小叶构成，这些小叶由纤维性被膜维系在一起。其分泌单位大多呈管泡状。腺上皮为柱状细胞，分泌酸性和中性粘液性物质。这些细胞对许多雄激素代谢酶，其中包括17β-羟类固醇脱氢酶（17β-hydroxysteroid dehydrogenase）（Sirigu等1993）和血液抗原群（Riva等1990），呈免疫阳性反应。已经发现，在分泌单位周围有血管活性肠多肽（vasoactive intestinal polypeptide，VIP）阳性神经纤维（Sirigu等1993）。在射精之前，腺体的分泌物排出并参与精液的构成。主分泌管衬以复层柱状上皮，由6～7层细胞构成，近腔面的表层细胞内含有分泌颗粒，排出后参与腺体的分泌物（Riva等1990）。

腺体常常与弥散的淋巴组织相连（Migliari等1992）。据报道，上皮内所见淋巴细胞几乎全部都是细胞毒性（$CD8^+$）T细胞和B细胞。腺体内也有单核细胞和巨噬细胞存在。腺体内的这些免疫活性细胞在对抗感染和其它泌尿生殖系统疾病方面的作用尚待进一步阐明。

女性生殖器官

女性生殖系统由内生殖器和外生殖器组成。内生殖器官（internal organs）位于小骨盆内，包括卵巢、输卵管、子宫和阴道。外生殖器官（external or gans）位于耻骨弓的前下方，包括阴阜、大阴唇、小阴唇、阴蒂、前庭球、前庭大腺和阴道前庭。

卵　巢

卵巢（ovaries）是成对的结构（图14.15～18，27），与睾丸同源，从生殖嵴发育而成（见第3篇）。卵巢位于子宫两侧，靠近盆腔外侧壁，借卵巢系膜（mesovarium）附着于子宫阔韧带的后面。卵巢系膜是双层腹膜皱襞，位于输卵管外侧部的后下方（图14.16）。在活体上，卵巢呈灰红色，在开始规则排卵以前其表面光滑，而在排卵之后，由于连续黄体的退化，卵巢的表面形成瘢痕。卵巢呈杏仁状，长约3cm，宽1.5cm，厚1cm，体积为$6cm^3$。然而，超声波活体测量（Cohen等1990）所得的值较大：在生殖器官成熟的状态下，其体积约为$11cm^3$，经绝期后为$6cm^3$，初经期（第1次月经来潮）以前为$3cm^3$。经产妇卵巢的位置变化较大；在第1次妊娠时卵巢的位置移位并且经常不再恢复到原来的位置上。卵巢可根据其周围器官的状况而改变位置，例如小肠的变化。对卵巢的描述一般是指在非经产妇中卵巢的状况。

人体直立时卵巢的长轴是垂直的（经产妇可能是水平位或斜位；比较图14.5和14.16）。卵巢有外侧面和内侧面，输卵管（上）端和子宫（下）端以及卵巢系膜（前）缘和游离（后）缘。它位于在盆腔外侧壁的卵巢窝内。卵巢窝（ovarian fossa）的前方以闭锁的脐动脉为界，后方以输尿管和髂内动脉为界。

卵巢伞和卵巢悬韧带附着于卵巢的上端（输卵管端tubal extremity），靠近髂外静脉。卵巢悬韧带（suspensory ligament of the ovary）内含有卵巢血管和神经，向上越过髂外血管（图14.15），在盲肠（右侧）或降结肠（左侧）的后方与腰大肌表面的腹膜连结。卵巢的子宫端（uterine

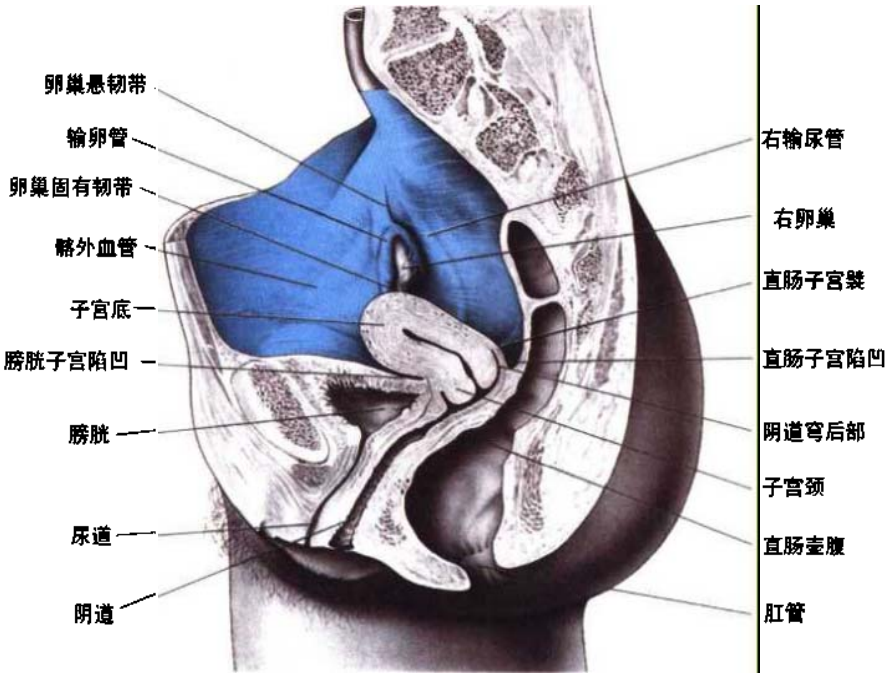

图 14.15A 女性盆腔正中矢状切面（蓝色为腹膜）。

extremity）或下端向下朝向盆底。卵巢的子宫端较输卵管端窄，借圆索样的卵巢韧带（ovaian ligament）又名卵巢固有韧带附着于子宫的外侧角。卵巢韧带位于子宫阔韧带内，在输卵管的后下方，含有平滑肌纤维。卵巢的外侧面接触卵巢窝内的腹膜壁层，在腹膜壁层的后方是腹膜外组织和闭孔血管和神经。输卵管大部分覆盖着卵巢的内侧面，在卵巢和输卵管系膜（见后文）之间的腹膜隐窝称为卵巢囊（ovarian bursa）。

卵巢的系膜缘（mesovarian border）较直，朝向闭锁的脐动脉，借着较短的卵巢系膜（mesovarium）附着于子宫阔韧带的后面。卵巢系膜是腹膜皱襞，内含到达卵巢门的血管和神经。卵巢游离缘（free border）较凸，面向输尿管。输卵管环绕卵巢的表面走行，先沿卵巢的系膜缘上升，后在其输卵管端弯转，然后在其游离的后缘和内侧面下行（图14.15）。

胚胎和胎儿早期，卵巢和睾丸一样位于腰区，靠近肾，以后逐渐下降到达小骨盆（见第6篇）。副卵巢可发生在卵巢系膜内或在子宫阔韧带的附近。

卵巢的微细结构（图 14.17，18）

在年轻女性，卵巢表面覆盖有一层卵巢表面上皮（ovarian surface epithelium），由单层立方和一些较扁平的细胞构成（详见下文）。该上皮使卵巢表面呈暗灰色，这与卵巢系膜的光滑而又闪光的腹膜迥然不同。腹膜上皮和卵巢表面上皮之间的界限通常以环绕在卵巢系膜前缘的一条白线为标志。上皮下方的一层坚韧的胶原性结缔组织层称白膜（tunica albuginea），与卵巢的实质相毗邻。卵巢的实质分为皮质（cortex）和髓质（medulla）。皮质内含有卵泡，而髓质则通过门部接收血管和神经。

卵巢皮质 青春期后，皮质即成为卵巢的主体，包绕在除门部以外的大部分髓质的周围（图 14.17）。皮质中含有大小不等的卵泡（ovarian follicle）、黄体（corpus luteum）以及它们退化形成的残余结构。根据在月经周期中所处阶段以及年龄的不同，其中所含的结构也不尽相同。卵泡及其衍生结构包埋在一层致密的纤维细胞性基质（fibrocellular stroma）之中。这种基质由相互交织的纤细的胶原纤维和许多梭形的成纤维细胞样细胞（fibroblast-like cell）或称间充质细胞构成。这些细胞的排列特点是呈盘绕状。其它组织成分是间质细胞（interstitial cell），这种细胞常见于人类幼年阶段和其它一些哺乳动物的卵巢内；但一般认为，在青春期后的妇女，这种细胞仅存在于闭锁卵泡的卵泡膜内，其功能意义尚不明确。

髓质 位于卵巢的中央，富含血管，由大量静脉、螺旋状动脉及疏松结缔组织性基质构成，其中还含有许多弹性纤维、肌细胞和一些平滑肌细胞。卵巢血管都由卵巢系膜从门部进入。与皮质相比，髓质的血管要丰富得多。在髓质中尚有少量与睾丸间质细胞具有类似特征的细胞，这些细胞称嗜铬细胞（chromaffin cell）、Berger细胞（Berger cell）或交感神经营养细胞（sympatheticotrophic cell），这些细胞可能产生雄激素。欲了解有关卵巢分泌组织的细节，可参阅Baird（1977）撰写的述评。

卵泡 原始卵泡(图14.18A) 女性配子的形成是一个相当复杂的过程，该过程可分为若干个阶段。在出生时，皮质的周边部即含有一个由原始卵泡（primordial follicle）构成的区带。原始卵泡由一个直径约为25μm的初级卵母细胞（primary oöcyte）和环绕其周围的卵泡细胞（follicular cell）构成。这些卵泡细胞来自体细胞，但其确切的来源尚不清楚。有关原始卵泡在出生前的发育详见第3篇。在儿童期，有许多尚未发育或稍有发育的原始卵泡退化。卵泡退化也发生于生育期的每个月内，其残余结构可被观察到，这就是闭锁卵泡（atretic follicle）。

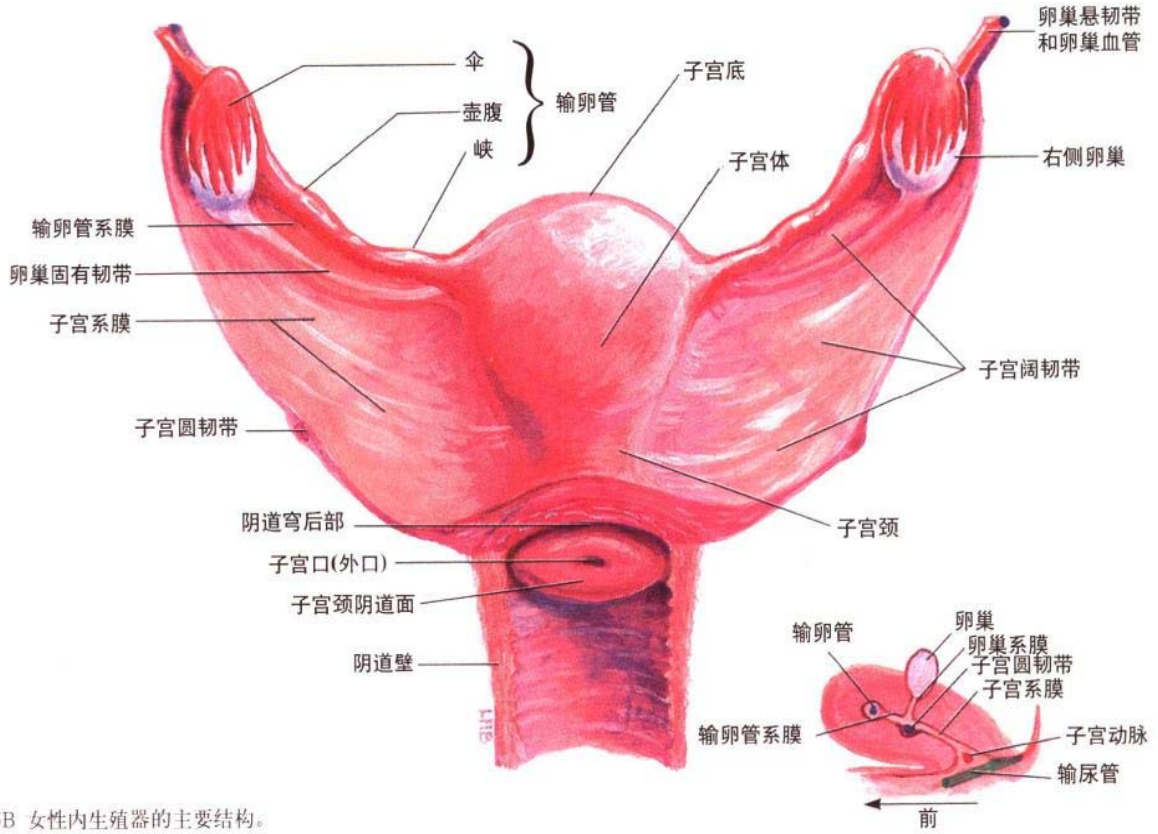

图 14.15B 女性内生殖器的主要结构。

闭锁卵泡逐渐消失，但在卵巢功能活跃期会不断积累。青春期之后，原始卵泡周期性发育。在双侧卵巢中，通常每月仅有一个卵泡发育至完全成熟并将卵细胞从卵巢中排出，这就是排卵(ovulation)。尔后，卵子进入输卵管，为受精作好准备。为了描述的方便，上述卵泡发育过程可根据卵泡的结构变化分为初级、次级和三级 3 个阶段。

初级卵泡（primary follicle；图 14.18B） 卵泡活化的最初征象就是卵泡细胞由扁平状生长为立方状，尔后再经细胞分裂，由单层变为复层，形成颗粒膜（membrana granulosa），其周围有一层较厚的基板，称外界膜(membrana limitans externa)。环绕在卵泡周围的基质细胞开始分化为纺锤形细胞，构成卵泡内膜（internal theca）。尔后，在其外侧又形成一层富含纤维的卵泡外膜（external theca）。与此同时，卵母细胞体积增大，而且在卵母细胞的表面与颗粒细胞（granulosa cell）之间出现一厚层由卵母细胞分泌的富含蛋白多糖（proteoglycan）的物质即透明带（zona pellucida），它对于受精过程非常重要（见第 3 篇）。与透明带相接触的卵泡细胞向内侧发出一些放射状的胞质突起（见图 3.21A，B），并与卵母细胞的质膜形成缝隙连接。这提示，卵泡细胞和卵母细胞之间存在一种调节性相互作用(Buccione 等 1990)。卵泡细胞继续增殖，分裂形成的小圆形细胞即颗粒细胞。这些细胞借助细胞间的缝隙连接完成功能性联络。

次级卵泡（secondary follicle；图 14.18C） 次级卵泡又称腔性卵泡（antral follicle）。随着细胞数量的持续增加，卵泡细胞间开始形成一些腔隙，其中充满清亮的液体即卵泡液（liquor folliculi）。这些液体中含有多种物质，其中包括透明质酸酶、生长因子和颗粒细胞分泌的激素。这时卵泡的直径约为 200μm。随后，这些腔隙相互融合，形成一个充满液体的大腔即卵泡腔（antrum folliculi）。卵泡腔周围环绕着一薄层颗粒细胞，在卵泡腔的一端，该颗粒细胞层加厚，形成一个丘状的细胞群，称卵丘（cumulus ovaricus; cumulus oöphorus），卵母细胞即包埋其中（图 14.18D）。在颗粒细胞之间尚有少量其它类型的细胞，其中包括可产生生长因子的巨噬细胞（Loukides 等 1990）和淋巴细胞。在颗粒细胞群内有一些小而深染的 Call-Exner 小体（Call-Exner body），主要由弯曲、断裂的基板构成，其功能尚不清楚。卵泡内膜和外膜此时已分化清晰。随着卵泡的成熟，卵泡内膜更为显著，又称为“膜腺”(thecal gland)。卵泡内膜的细胞以及颗粒细胞可产生雌性激素（主要是雌二醇）。卵泡发育依赖垂体促性腺激素——卵泡刺激素（FSH）的刺激。

三级卵泡（tertiary follicle；图 14.18E） 在 1 个月经周期内，尽管有许多卵泡在大约第 1 周内会发育至次级卵泡阶段，但在双侧卵巢内仅有 1 个卵泡发育至三级卵泡阶段，其余的卵泡全部闭锁。随着卵泡腔内液体不断增多，这一卵泡会明显增大，其直径可达约 2mm。三级卵泡常被称做 Graafian 卵泡（Graafian follicle），这一名称有时也用于晚期次级卵泡。这时卵母细胞及其周围的一层细胞即放射冠（corona radiata）从卵泡壁上脱落下来，并自由地漂浮在卵泡液内。在双侧卵巢的所有次级卵泡中如何选择出一个三级卵泡还不清

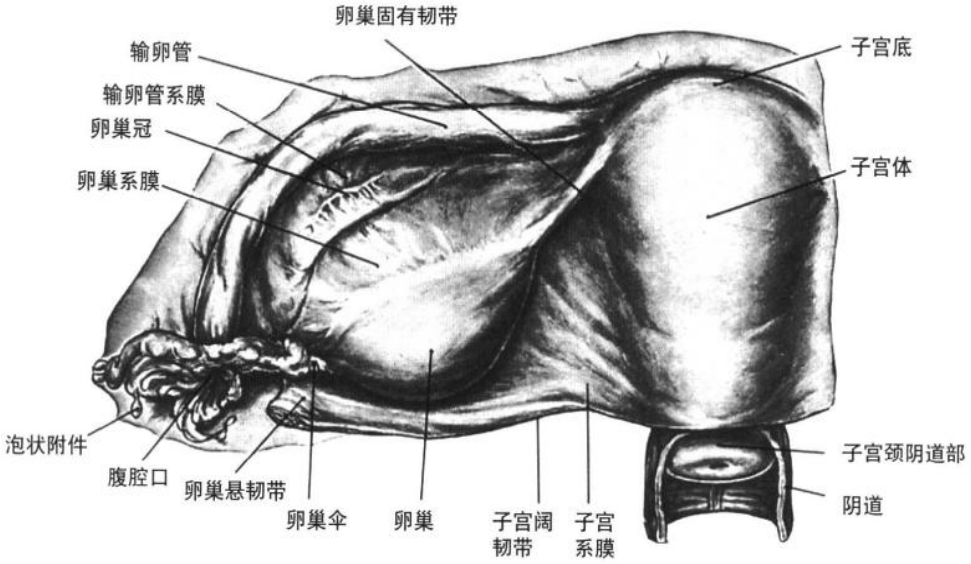

图14.16A 子宫和左侧子宫阔韧带后上面观。韧带展开，卵巢已被翻向下方。

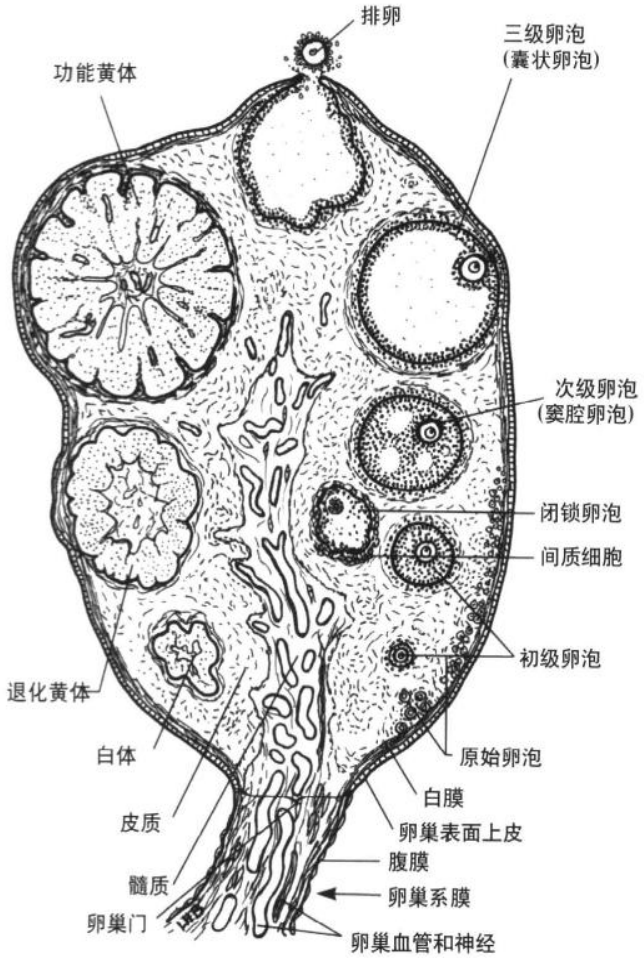

图14.16B 卵巢切面模式图，示卵巢的主要结构。

楚，但一般认为，这一选择过程与激素和局部产生的调控因子间的复杂作用有关（Greenwald和Terranova 1988），据推测，可能还会涉及到其它卵泡被抑制的一些环节。很显然，这一选择机制偶尔也会出现偏差，从而出现非同卵性多胎（non-identical birth），这种情况多见于激素治疗之后。

从胚胎期就一直处于第1次减数分裂前期的初级卵母细胞，在该发育阶段完成第1次减数分裂，产生一个几乎与初级卵母细胞等大的次级卵母细胞（secondary oöcyte）和一个相当小的第1极体（first polar body），两者都是单倍体细胞。第1次减数分裂的纺锤体垂直于并非常接近于卵母细胞的表面。所以，具有细胞核但仅有极少量胞质的极体总是从卵母细胞的周边部与之分离（仍位于透明带下方）（见第3篇）。次级卵母细胞迅速开始第2次减数分裂，一旦进入中期，便再次处于休止状态，其染色体也一直处于此时的状态，直到受精开始为止。受精时，作为对精子头部穿入的一种反应，次级卵母细胞才完成第2次减数分裂并释放出第2极体（见第3篇）。三级卵泡移向皮质的表层，使卵巢表面向外突起，称卵泡小斑（stigma）。该处的组织变薄并缺血，最终卵泡本身形成一个小孔，将其内容物释放入腹膜腔。在释入腹膜腔的过程中，次级卵母细胞仍被透明带和颗粒细胞形成的放射冠所包绕。至此，排卵过程即已完成，卵母细胞即将被转运至输卵管。在卵泡成熟过程中，随着卵母细胞内各种细胞器和内含物的增加，其中包括线粒体、核糖体、高尔基复合体、卵黄板（yolk platelet）和存在于胞质周边部而且在受精过程中发挥重要作用的皮质颗粒（cortical granule），卵母细胞的直径不断增大，由原始卵泡阶段的25μm增大至成熟卵泡阶段的100μm（见第3篇）。若卵母细胞未受精，在24～48小时后即开始退化。排卵一般发生于下一个月经周期开始前12～16天。欲了解这一过程的细节，可参阅第3篇。

闭锁卵泡（atretic follicle） 如前文所述，在三级卵泡阶段之前的卵泡退变是影响卵巢发育的一个主要因素。卵泡闭锁可发生于卵母细胞发育的任何阶段。正如在第3篇述及

的那样，人类卵母细胞的数量，从妊娠第5个月的大约700万下降至出生时的大约100万。出生之后，这种退化过程仍在继续。到青春期存留下来的卵母细胞仅有大约40000个（Pinkerton等1961；图3.18）。从出生至月经初潮，卵母细胞发生退变的原因主要是原始卵泡池中某些卵母细胞的启动，由于青春期前不会发生排卵，故这些启动卵泡就注定要闭锁。青春期存留下来的这40000个左右的卵母细胞，在生育期内也仅有大约400个发育至排卵，其余的则在被活化并发育至初级或次级卵泡阶段闭锁退化。卵泡闭锁的最初征象是颗粒细胞的细胞核发生固缩。一般认为，这些细胞的死亡属程序性细胞死亡（programmed cell death）即细胞凋亡（apoptosis）（Tilly等1992）。血管、巨噬细胞和结缔组织侵入并最终取代卵泡残体，最后形成一个白色的纤维性小体。闭锁卵泡形成的纤维性小体不同于黄体退化形成的纤维性残余结构——白体（corpus albicans）（详见下文）。

黄体 排卵之后，排空的卵泡壁塌陷并形成广泛的皱褶，颗粒细胞体积增大，并合成黄色的黄体素（lutein），使细胞群体稍呈黄色，故称黄体（corpus luteum）。这种直径大约30～50μm的大细胞因来源于颗粒细胞，故称颗粒黄体细胞（granulosa lutein cell），它们构成黄体的绝大部分（图14.17、18）。卵泡周围的基板断裂，使大量卵泡膜的、直径约为20μm的小细胞侵入颗粒黄体细胞团，这些细胞称膜黄体细胞（theca lutein cell），也称副黄体细胞（paraluteal cell）。与之相伴，毛细血管和结缔组织也进入黄体。卵泡破裂而产生的血液聚集在卵泡腔中，形成一个小血块，但很快被吸收，并为结缔组织所代替。应该说明的一点是，有关这两种黄体细胞的特点和来源问题尚有不少争论。有关这方面的讨论，可参阅由Fritz和Fitz（1991）撰写的论著，在本篇的叙述中，我们仍沿用传统的术语（Fawcett 1994）。

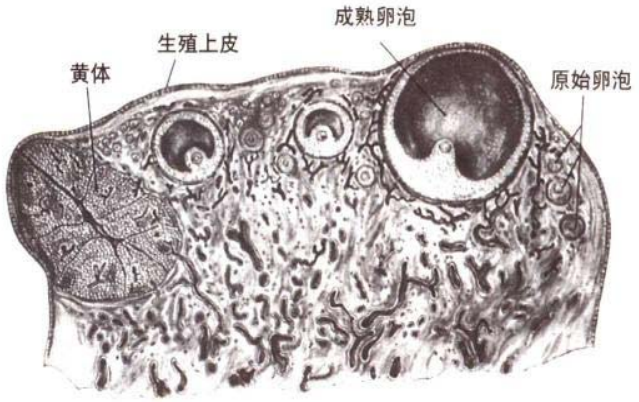

图14.17 卵巢的模式断面图。

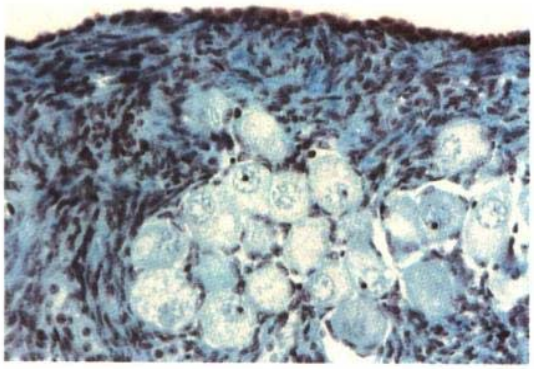

图14.18A 卵巢皮质中的原始卵泡。可见初级卵母细胞被基质细胞包绕，卵巢表面上皮（上）为一层立方细胞。Masson染色，大鼠标本。

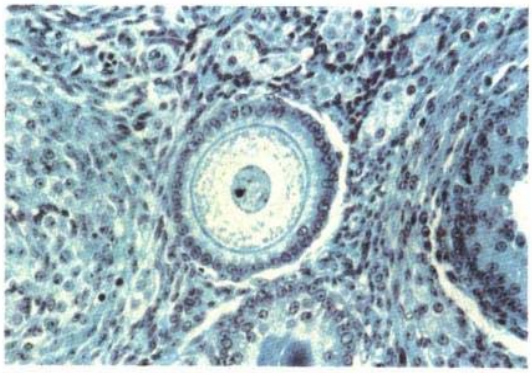

图14.18B 初级卵泡。可见初级卵母细胞核大、染色质致密，卵母细胞被一薄层绿染的透明带和一层卵泡细胞包绕，卵泡周围为基质细胞。标本制作和放大倍数与图14.18A相同。

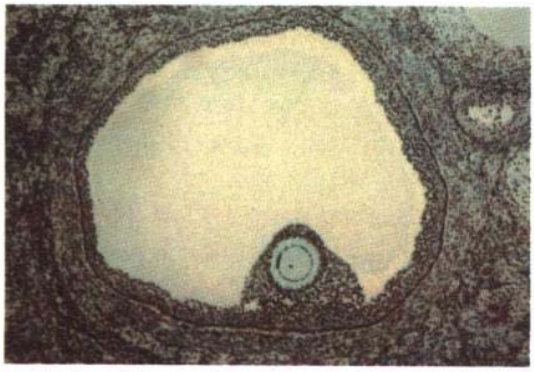

图14.18C 次级卵泡。可见次级卵母细胞位于卵丘中，一薄层颗粒细胞环绕卵泡腔，腔内含卵泡液。卵泡膜细胞也包绕卵泡，可对照图14.18E观察。标本制备同图14.18A。

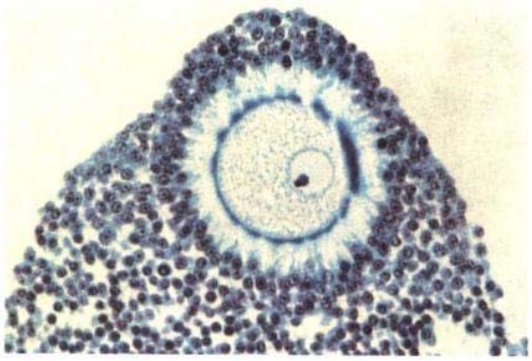

图14.18D 次级卵泡中卵丘的进一步放大。可见次级卵母细胞被薄层透明带和放射冠包绕，放射冠由放射状排列的颗粒细胞构成。标本制作同图14.18A。

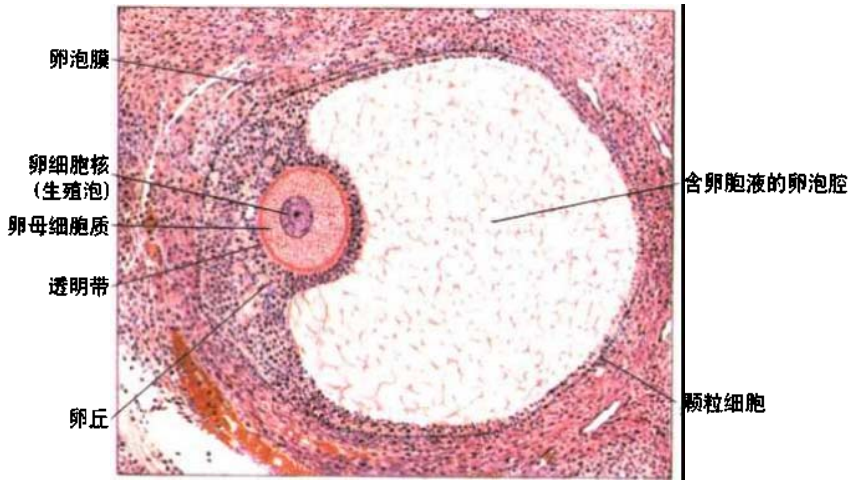

图 14.18E 28 岁妇女卵巢切片。光镜观察，H·E 染色。× 90

黄体细胞呈圆形或多边形，排列成细胞团，每一细胞团的周围有少量结缔组织环绕。电镜观察显示，所有黄体细胞的胞质中都含有丰富的滑面内质网和许多具有管状嵴的线粒体，这些都是合成类固醇激素的内分泌细胞的特征。黄体细胞也正是这类细胞。据文献报道，人类卵巢中所有黄体细胞都可分泌黄体酮、雌二醇和睾酮，只是两种黄体细胞所产生的各种激素的比例不同。这两种细胞对血循环中的促性腺激素也有不同的反应。小黄体细胞对人类绒毛膜促性腺激素（human chorionic gonadotrophin, hCG）产生反应，因为它们具有相应的受体。黄体形成之初，垂体的卵泡刺激素（follicle stimulating hormone, FSH）、黄体生成素（luteinizing hormone, LH）和促乳激素（luteotropic hormone, LTH; Prolactin; lactogen）促进颗粒细胞转变为黄体细胞（有关卵巢激素对子宫内膜的作用，见第3篇）。如果卵母细胞未受精，黄体仅在排卵之后行使功能大约 12～14 天，然后萎缩，形成月经黄体（Corpus luteum of menstruation）。黄体细胞发生脂肪变性、自溶和被巨噬细胞清除，并逐渐被纤维组织取代。大约两个月之后，仅残留下一个小疤痕样组织块，称白体。

如果发生受精，通常在受精后第 7 天，胚泡开始向子宫内膜中植入。尔后，胚胎的滋养层即开始分泌 FSH、LH、黄体酮和雌二醇。在绒毛膜促性腺激素（FSH 和 LH）的刺激下，黄体生长，变为妊娠黄体（corpus luteum of pregnancy）。在此过程中，黄体的直径由大约 10mm 增大至大约 25mm（分泌黄体酮、雌激素和松弛素）。尽管在妊娠两个月之后，因其分泌功能逐渐为胎盘所取代，妊娠黄体也逐渐退化，但直到分娩为止，仍保持一定活性。至妊娠末期，其直径又缩小至大约 10mm。在分娩后几个月内完全退化，和月经黄体一样，形成白体。

卵巢的年龄性变化　青春期前的卵巢　Forabosco 等最近（1991）对新生儿卵巢进行了研究，通过连续切片观察，测得其平均大小为：长约 13mm，宽约 6mm，厚约 4mm；体积约 126mm³，皮质约占 35%，髓质约占 20%，间质细胞约占总体积的 45%；皮质的绝大部分由间质细胞（详见前文）占据。随着身体的生长，卵巢的体积也逐渐增大，而间质组织却逐渐减少。

绝经后的卵巢　绝经时（通常发生于 45～55 岁），随着激素状态的变化，排卵停止，卵巢组织也出现各种微细结构方面的变化。基质变得更加致密，白膜增厚，卵巢表面上皮则变薄，但在皮质中仍有一些卵泡存在，其中有一些不含卵母细胞，但有一些看起来尚正常。如果已发生的激素改变能够逆转，那么这些正常卵泡仍有可能排卵。随着年龄的增长，有些不正常的卵泡可能变为囊样，这在老年人是一种常见的特征。欲了解上述变化的细节和有关绝经的其它知识，可参阅 Gosden（1985）的论著。

卵巢表面上皮　卵巢表面上皮主要由立方细胞构成，这种细胞具有少量微绒毛。上皮内也有一些分散、成群的扁平上皮细胞，这些细胞的微绒毛更少。这些扁平细胞会对因排卵而造成的上皮损伤作出反应（Gillett 等 1991）。除通常的细胞器之外，这些细胞还含有细胞角质蛋白丝（cytokeratin filament）和波形蛋白（Vimentin）（Santini 等 1993）。排卵之后，在卵巢表面的修复过程中，表面上皮活跃地参与上皮屏障和上皮下基质的重建（Kruk 和 Auersperg 1992）。卵巢表面上皮非常娇嫩，很容易被手术操作损伤（Gillett 1991）。大约 85% 的卵巢癌源于表面上皮的瘤变（neoplastic change）。

若想对卵巢做全面了解，或想了解有关女性生殖系统其它方面如微细结构等知识，可参阅分别由 Blandau（1984）和 Fawcett（1994）撰写的论著。

卵巢的血管　卵巢和输卵管的动脉是腹主动脉的分支卵巢动脉（见第 10 篇）。卵巢的静脉从卵巢门出来，形成蔓状静脉丛，回流到卵巢静脉（见第 10 篇）。卵巢的淋巴管已在第 10 篇中叙述。淋巴管主要注入到腰－主动脉淋巴结和盆淋巴结。据报告在经绝期以后，淋巴液的流动减少并主要回流到主动脉腰淋巴结（Vanneuville 等 1991）。

卵巢的神经　卵巢的神经来自卵巢丛（见第 8 篇）。卵巢丛由

交感神经节后纤维、副交感神经和内脏神经的传入纤维组成，但很少人了解它们的实际分布和功能，尤其是在人类的分布。Bulmer（1965）和Owman等（1967）在组织学上已证实在基质内的神经纤维是胆碱能神经纤维。Balboni(1972)曾经描述肾上腺素能神经的分布（参考1970年 Neilson等的综述），这些神经除了支配血管以外，对其它结构的支配尚不清楚。

输 卵 管

输卵管（uterine tubes）（图14.15、16、19～22、26）位于子宫的两侧，在子宫阔韧带（输卵管系膜）的上缘内。输卵管长约10cm，内侧借子宫口（uterine os），通向子宫腔的上角，外侧借腹腔口（abdominal os）开口到靠近卵巢处的腹膜腔；在未产妇，从子宫追踪输卵管到卵巢伞，可见输卵管先向外伸展，直到卵巢的下（子宫）端，继而沿卵巢的前（卵巢系膜）缘上升到卵巢的输卵管端，然后越过输卵管端弓形转向下，终止在卵巢的游离缘和内侧面（图14.15）。

输卵管可分为4部分，从外侧到内侧依次是：

- 伞端（漏斗）
- 壶腹
- 峡
- 子宫内部。

伞端 伞端（fimbriated end）是输卵管漏斗样的扩大部，也称为漏斗（infundibulum），漏斗向周围伸出许多指状的突起称为伞（fimbriae）；其中一条卵巢伞（ovarian fimbria）较长，连到卵巢的输卵管端，其内面的沟较其它伞内的沟深。所有输卵管伞衬以有纤毛的粘膜，较大伞的粘膜内有纵行的皱襞与漏斗内的皱襞延续。纤毛向输卵管壶腹摆动。输卵管伞帮助捕获从卵巢释放出的未受精卵，并通过输卵管腹腔口转送到输卵管腔内。输卵管腹腔口位于输卵管漏斗的深部，松弛时宽约3mm。在输卵管伞或在附近的子宫阔韧带内常可见一个或更多的小而带梗的泡状附件(vesicular appendices)（见前文和图14.16）。

壶腹 输卵管壶腹（ampulla）是输卵管的扩大部分，长度超过输卵管外侧的一半。它的壁较薄而且腔面上有弯曲的皱襞（图14.19、20）。其中有4～5个较大的皱襞（纵嵴）的表面还有许多次级皱襞，可增加腔的表面积。腔最宽处的直径约为1cm。典型的受精过程发生在此复杂的腔内。

峡 输卵管峡（isthmus）是圆而坚厚的肌性管道，形成输卵管的近侧1/3部。它的腔窄（0.1～0.5mm）并有3～5条大的纵襞，纵襞表面上还有数目不同的小皱襞；这些皱襞较输卵管壶腹的皱襞简单。

子宫内部 子宫内部（intramural part）位于子宫壁内，长约1cm，在子宫角的上端附近借很小的子宫口通向子宫腔。

输卵管的微细结构(图14.19，20) 输卵管壁由3层构成，分别是内面的粘膜、中间的肌层和外面的浆膜。

粘膜 粘膜表面覆盖一层单层（严格地说是假复层）上皮。粘膜表面有纵行皱襞，皱襞的中轴是结缔组织，其中含有丰富的血管和淋巴管。上皮至少由4种细胞构成，各种细胞的比率因激素水平和部位的不同而异。这4种细胞分别是纤毛柱状细胞、分泌细胞、栓细胞（闰细胞）和未分化细胞。

纤毛细胞 细胞呈柱状，细胞核相对较大。在人类，细胞表面的纤毛似乎仅能向子宫方向摆动；但在有些哺乳动物，例如兔，输卵管某些部位的纤毛能向壶腹方向摆动。一般认为，这有助于受精之前精子的运动（Gaddum-Rosse和Blandau 1976）。在人类，受精并非绝对依赖纤毛的活动能力（详见下文）。在输卵管伞端，纤毛细胞的数量最多。来自其它哺乳动物的研究证据表明，纤毛细胞的数量，尤其是在输卵管伞和壶腹部，会随激素水平的不同而变化。在排卵前期增加，在排卵后则减少。人类在绝经期后，其数量锐减。

分泌细胞 分布在纤毛细胞之间，在月经周期中，细胞结构也发生周期性变化（Snyder 1924; Hashimoto等1960）。这些变化表明，在月经周期的卵泡期，分泌准备；在黄体期，分泌物的释放加强。这些细胞分泌粘稠的粘液性分泌物。

栓细胞（peg-cell） 又称闰细胞（intercalary cell），呈窄柱状，夹杂在其它细胞之间，细胞核呈卵圆形。一般认为，这种细胞是处于非分泌相的分泌细胞，也可能是尚未成熟的纤毛细胞。

未分化细胞 是一种仅存在于上皮基部的小细胞，很可能是形成纤毛细胞和分泌细胞的一种干细胞，有一些可能是上皮内淋巴细胞。

肌层 肌层由外侧纵行和内侧环行的两层平滑肌构成。在某些部位，最内侧还附加一层纵行肌。环行肌在峡部最厚，在

图14.19 人输卵管壶腹部横切片。H·E染色。×15

图14.20 人输卵管壶腹部切片，可见粘膜皱襞上的上皮为柱状上皮。H·E染色 ×75

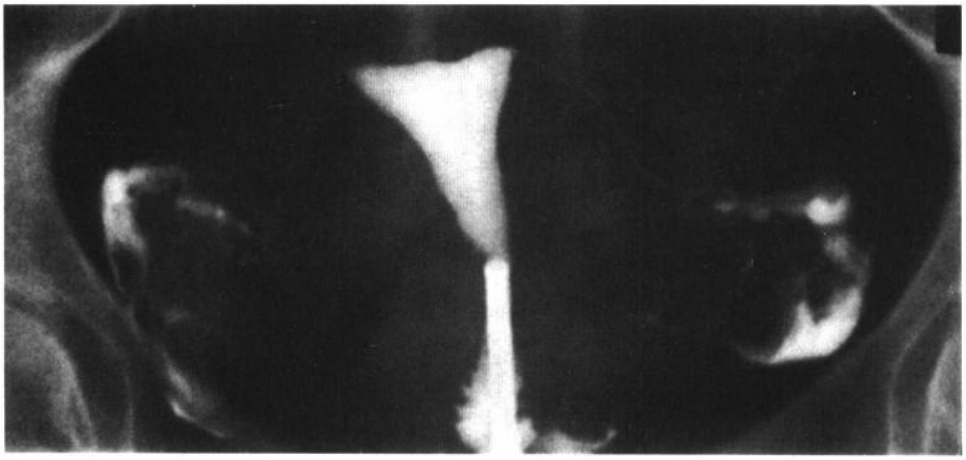

图 14.21 子宫和输卵管的放射照片。造影剂由导管经阴道注入宫颈，可见导管阴影，其上方是子宫体、底内三角形的腔。从上角向下外可见狭窄的输卵管子宫部和峡部较狭窄的腔（直径小于 1.0mm），以及较宽的输卵管壶腹部（直径 2～4mm）。一些造影剂已从腹腔口流入盆腔（放射照片由伦敦妇科医院 J Hilliger Smitham 提供）。

峡部与壶腹部交接处变薄。在壶腹部，内纵肌消失，外纵肌和环行肌则相互混合。漏斗部肌层的分布与壶腹部相似。用实验性扩张的方法显示，在输卵管腹腔口处有括约肌存在（Whitelaw 1933; Woodruff和 Pauerstein 1969），但这并未经组织学证实。输卵管子宫部或称壁内部（intramural region）已引起人们的注意（Lisa 等 1954; Sweeney 1962）。人们总是设想，这个部位应有一个括约肌存在，以便将子宫腔与输卵管及腹膜腔隔离开，避免招致感染。目前尽管并未发现括约肌的存在，但已证实，该部位的内纵肌呈袢状环绕在输卵管子宫口的周围。该部位富含血管，可能有助于抗感染；已有证据表明，峡部，尤其是其外侧部分，可通过收缩而行使括约肌的作用，从而延缓处于分裂中的受精卵的运行，使其在到达宫腔时处于适应的发育阶段，以便能植入子宫内膜。然而这方面的实验证据尚嫌不足，因为在非病理状态下放射示踪物总能毫不受阻地通过这一部位。

粘膜下方是一层富含血管尤其是富含静脉性血窦和淋巴管的组织，其中混有平滑肌纤维。这层组织很像生殖管道其它部位也存在的海绵样勃起组织（例如小阴唇）那样，具有机械性功能。在月经周期中期，因充满血液和淋巴而肿胀，使输卵管尤其是伞部和壶腹部变得僵硬，能使伞部更加接近卵巢表面。

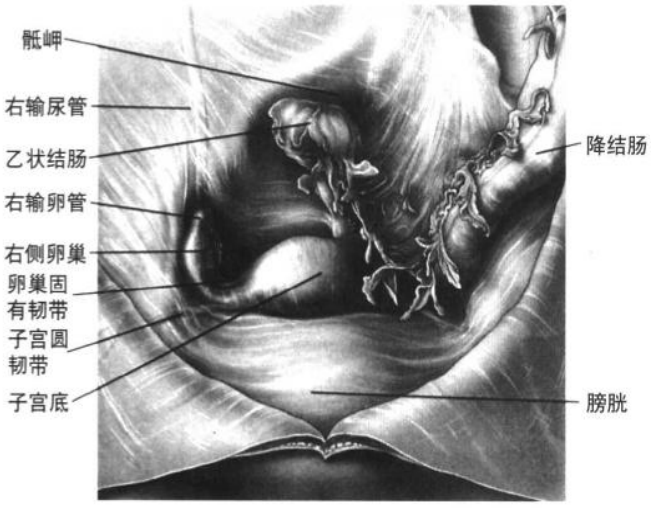

图 14.22 女性骨盆及其内容，前上面观。

浆膜 由腹膜上皮及其下方的结缔组织构成，与阔韧带相移行。

输卵管运输 输卵管可将受精卵、植入前的桑椹胚和胚泡输送至子宫，并将精子由子宫输送到输卵管壶腹部，以便使卵子受精。在上述运输过程中，卵子、精子以及受精之后的孕卵必须存在于一个适宜的液体环境中。对于精子来说，受精之前，必须经历一些变化，即发生获能（capacitation）（见第 3 篇）。

排出的卵子进入输卵管的方式仍不太清楚。人们普遍接受的理论是，输卵管的肌肉运动是卵子进入输卵管并向子宫方向转运的最为重要的因素。支持这一理论的佐证是，那些患有纤毛失活综合征（immobile cilium syndrome）的妇女仍能怀孕。在输卵管运动的研究中，特别引人注意的发现是孕卵在峡部与壶腹部交界处发生短暂的滞留，这就是所谓峡部阻滞（isthmic block）。这种阻滞作用在多大程度上源于肌肉的作用尚不清楚。在月经周期的中期，该部位存在粘稠的粘液性分泌物，这也有助于孕卵在此部位的阻滞。尽管有关输卵管神经支配的知识尚嫌不足，但有关的组织化学研究结果揭示，人类输卵管，至少是在某些段落，缺乏胆碱能神经的支配（Nakanishi 等 1967）。人类精液中含有前列腺素，它可刺激输卵管中段的肌肉收缩，而对壶腹部的肌肉则起抑制作用。

关于精子向输卵管壶腹部的运行过程，尽管在兔和其它一些哺乳动物已进行了广泛研究（Brosens 1991），但对有关人类的情况却知之甚少。在这一运输过程中，很可能输卵管肌的作用仍是关键因素。有人曾提出，输卵管子宫口处假定的括约肌的松弛是精子进入输卵管的必须条件。内窥镜检查显示，在正常情况下，输卵管子宫口呈周期性关闭和开放；但该部位是否具有括约肌尚未完全肯定（Brosens 1991）。

输卵管血管 输卵管的血管从卵巢动脉和子宫动脉发出。动脉:动脉造影术（Borell 和 Fernström 1953）显示子宫动脉常供应输卵管的内侧 2/3 部，卵巢动脉供应其余的部分。这两部之间的部分（在所有的例子中是吻合的）血管供应变化较大（Koritké 等 1967）。静脉的安排与动脉相似，粘膜、肌层和浆膜下的静脉网已有描述（Gatsalov 1963; Koritké 等 1967）。淋巴管伴随静脉而行（见第 10 篇）。（Sampson 1937; Gatsalov 1963）。

输卵管神经 神经纤维大部分随着卵巢动脉和子宫动脉分布。大部分输卵管由交感神经和副交感神经供应。副交感神经（parasympathetic）纤维来自迷走神经，分布到输卵管的外侧半，而盆内脏神经分布到内侧半。交感神经（sympathetic）纤维从第 10 胸脊髓节段到第 2 腰脊髓节段发出。输入纤维与交感神经的运动纤维并行，通过相应节段脊髓的背根进入脊髓。已变化的环层小体出现在输卵管壶腹的粘膜下层（Chiara 1959）。借助受精本质（Chiara 1959; Damiani 和 Capodacqua 1961）和荧光显微镜（Owman 1967;Kubo 1970）等方法曾经研究过输卵管内部的神经支配。在输卵管壁内是交感神经的节后纤维和内脏输入纤维，和副交感神经的节前纤维，但没有确切的报告副交感神经节是在壁内或在器官的附近，但副交感神经的节前纤维必须交换神经元。它们可以在子宫颈旁节交换神经元。内脏神经输入纤维也可与副交感神经伴行。

遗迹结构 卵巢冠（epoöphoron）（图 14.16）位于卵巢和输卵管之间的输卵管系膜的外侧部（见第 3 篇），由 10 - 15 条短而呈盲端的卵巢冠横管（transverse ductules）组成。这些小管的盲端向卵巢集中，其它端开放到初级的卵巢冠纵管（duct of the epoöphoron）。这些纵管在子宫阔韧带内向内侧行，与输卵管的外侧部平行。在卵巢冠和输卵管的伞端经常有一个或更多的小的囊泡状附件（vescular appendices）。偶然卵巢冠纵管（加特内管）沿着子宫到子宫内口附近，穿过子宫肌层，在子宫颈的壁内下行，并逐渐接近粘膜。然后在阴道外侧壁内下行，终止在处女膜的游离缘附近或游离缘上。卵巢旁体（paroöphoron）是由分散在子宫阔韧带内，卵巢冠和子宫之间的几条初级小管组成，在儿童最易见到。卵巢冠管和卵巢旁体管是中肾管的残迹（见第 3 篇）。

输卵管的临床方面 输卵管阻塞是不孕症的主要原因，已经开展了若干检查不孕症的方法。

内窥镜检查 通过内窥镜（endoscopy）观察输卵管和输卵管开放的情况。用显微光学器械引导通过阴道和子宫（子宫镜检查）观察输卵管的子宫口和输卵管峡，或用腹腔镜检查通过腹腔口（输卵管镜检查）观察输卵管壶腹的内腔。可借盆部腹腔镜在外部观察输卵管。为了显示输卵管管腔可用弱性亚甲蓝液通过子宫颈灌注到输卵管内，然后通过输卵管壁可看到亚甲蓝。尽管这些技术避免应用放射造影术，但仍然有导致炎症进入输卵管的危险。操作过程可参考 Brosens（1991）的报道。

输卵管造影术 输卵管造影术（salpingography）可用不透 X 线的物质在轻压下注入子宫内（子宫输卵管造影术），如果输卵管是开放的，不透光的物质就可进入输卵管，并通过输卵管腹腔口进入腹膜腔（图 14.21）。该法可提供输卵管腔，包括输卵管峡和输卵管壶腹内腔以及整个输卵管腔是否正常的信息。然而该技术也可使卵巢和正在发育的胚泡暴露在放射线下，在内窥镜观察下这种情况是可以避免的。

输卵管炎症 输卵管的炎症（输卵管炎 salpingitis）是从阴道或子宫炎症扩散而继发的。输卵管伞端可因粘连而闭锁，脓液则聚集在输卵管内（输卵管积脓），或由于粘膜的炎症引起输卵管其它部位的闭锁，液体有时聚集在阻塞的部位（输卵管积水）。因为阴道、子宫或输卵管的炎症可以通过输卵管腹腔口直接扩散到腹膜，因此在女性更容易发生盆部腹膜炎。

输卵管妊娠 正常情况下，受精以后各阶段的合子进入子宫，但它可粘附到输卵管并在输卵管内发育，形成最常见的异位妊娠（见第 3 篇）；可形成羊膜和绒毛膜，但真正的蜕膜永不发育；这种妊娠经常由于通过输卵管腹腔口逐出而终止，有时可因输卵管破裂进入腹膜腔而终止，并伴随着严重的出血（Pauerstein 和 Woodruff 1967; Woodruff 和 Pauerstein 1969）。

子　宫

子宫（uterus）（图 14.15b，22，23）是一中空厚壁的肌性器官，正常位于小骨盆内，膀胱和直肠之间。输卵管开口进入子宫上部的两侧。子宫在下方与阴道相延续。如果已经发生受精，正在发育的卵泡通过输卵管被运送到子宫腔，并植入在子宫内膜内，直到发育完成。子宫的大小和结构适应正在生长的胚和胎儿生长的需要。分娩以后子宫几乎恢复到原来的状态，但较未产时稍大。

成人未产的子宫呈前后略扁的梨形，它的长轴向前上倾斜。因此，狭窄的子宫下端位于后下方。子宫位于膀胱的后方，并在膀胱的上方弯曲向前（膀胱充盈时除外）（图 14.15，24）。子宫位于乙状结肠的下方，直肠的前方，全部在小骨盆入口的下方。子宫的长轴约与骨盆入口的轴一致（见第 6 篇），但因子宫是可动的，所以它的位置随膀胱和直肠膨胀的情况而有所改变。除了由于膀胱极度扩张子宫移位之外，子宫的长轴与阴道长轴几乎成直角（见后文），阴道轴与骨盆入口的轴相应（见第 6 篇）。在成人、未怀孕的子宫长约 7.5cm，最宽处为 5cm，厚约 2.5cm，重约 30 - 40g。

子宫的分部

子宫可分为子宫体和子宫颈两个主要部分。子宫体（body of the uterus）形成子宫的上 2/3 部，子宫颈（cervix uteri）较窄，呈圆柱形。在输卵管入口以上，子宫体圆形的上部是子宫底（fundus）（是子宫最高的部分，也是经子宫颈进入最深的部分）。子宫体腔前后扁，而子宫颈内腔的切面呈圆形，狭窄。子宫颈内腔的上端借子宫内口（internal os）与子宫体腔相通，而其下端借子宫外口（external os）与阴道相通（见后文）。

子宫体 梨形的子宫体（图 14.15，16，22，24 - 27）从子宫底到子宫颈内口逐渐变细。它的前（膀胱）面扁平并被腹膜覆盖，该腹膜从子宫反折到膀胱形成子宫膀胱襞（uterovesical fold），与子宫颈内口在同一个水平上。在膀胱和子宫之间是膀胱子宫陷凹（vesico-uterine pouch），该陷凹经常空虚，

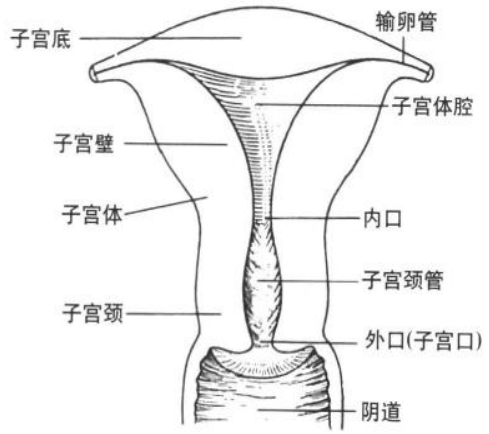

图 14.23A 子宫和阴道内腔冠状切面示意图。

但有时被部分小肠占据。子宫的后（肠）面横向较凸。覆盖子宫的腹膜继续向下到子宫颈和阴道上部，然后向后沿着子宫后面的直肠子宫陷凹（recto-uterine pouch）或Douglas陷凹反折到直肠（图14.15）。子宫的后方是直肠，经常被回肠袢的末端间隔。腹膜覆盖穹窿状的子宫底并延续到其邻面。子宫底与小肠襻和偶然延伸的乙状结肠接触。子宫体的外侧缘隆凸，其外侧的腹膜反折形成伸展到盆壁的子宫阔韧带（broad ligament）（见后文）。近子宫体的上端，子宫体两侧的子宫角（conu）连接输卵管。在子宫角的下前方有子宫圆韧带附着，后下方有卵巢韧带附着，这两条韧带都行于子宫阔韧带内并从子宫的外侧缘伸展到盆侧壁（图14.22）（见后文）。

子宫腔（图14.21，23，25） 子宫腔（uterine cavity）从外口到子宫底内壁的长度约为6cm。子宫腔与子宫壁相比是较小的：在子宫体内的腔前后扁，矢状切面或横切面为横行裂隙，其前后壁几乎相贴。子宫腔的冠状切面（14.23）呈三角形，在输卵管与子宫连结处的上方较宽，在下方子宫内口处较窄。

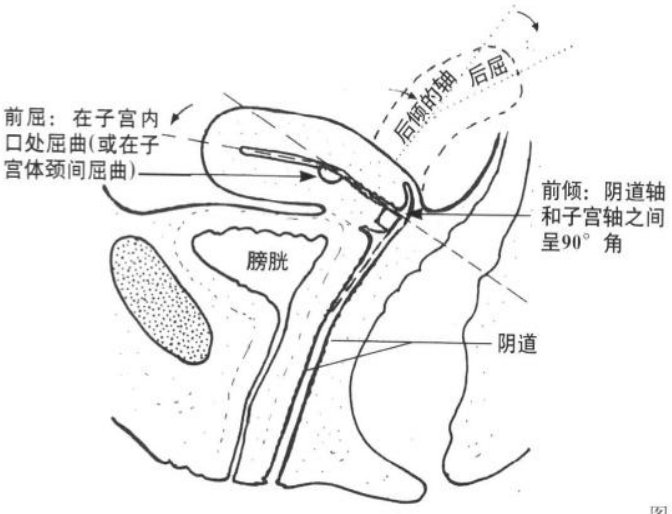

图 14.23B 子宫位置主要变异示意图。侧面观（详见正文）。

子宫颈 成人未妊娠时子宫颈长约2.5cm，较子宫体窄并呈圆柱状，中部最宽。子宫颈较子宫体的动度小，因此，子宫体和子宫颈的轴很少在一条直线上。子宫的长轴经常弯曲向前，弯曲的部位在下方，称为前屈（anteflexed）。偶然在子宫颈内口处有一个角状的弯曲（锐角前屈acute anteflexion）。随着膀胱的空虚，整个子宫可向前依附在阴道上，与阴道形成一个角，此位置称为子宫前倾（anteverted）。由于子宫颈的下端突入阴道，因此阴道将子宫颈分为阴道上部和阴道部（图14.15）。

子宫颈阴道上部（supravaginal part of the cervix），在前方借结缔组织即子宫旁组织（parametrium）与膀胱分隔。子宫旁组织在子宫颈的侧面，子宫阔韧带两层之间。子宫动脉在子宫旁组织内行于子宫颈的侧面。输尿管在距子宫颈约2cm处下行向前，弯曲地行于子宫动脉形成的弓之下方。子宫动脉与输尿管的位置关系并不总是对称的，一条输尿管可以行于子宫颈的前方。腹膜在后方覆盖子宫颈阴道上部，并向下延伸到阴道后壁，然后经直肠子宫陷凹反折到直肠（图14.15）。子宫颈阴道上部在后面与直肠相邻，但可被回肠襻终末部隔开。



图 14.24A 成年女性腰椎棘突和骨盆矢状磁共振图像（伦敦菲利普斯医学院提供，Guy医院大学医科牙科联合学院Sarah Smith照相）。

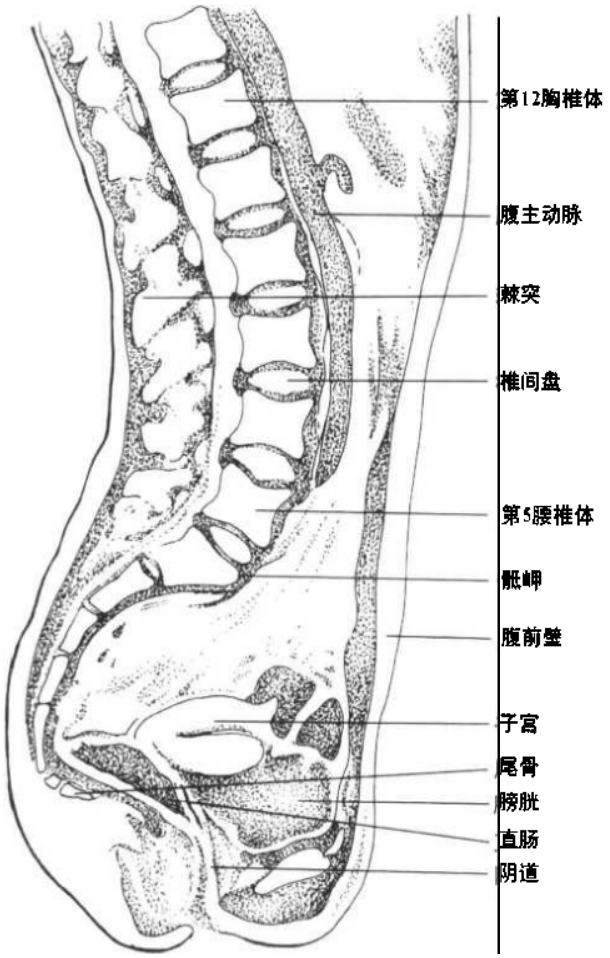

图 14.24B 示图 14.24A 上的主要结构。

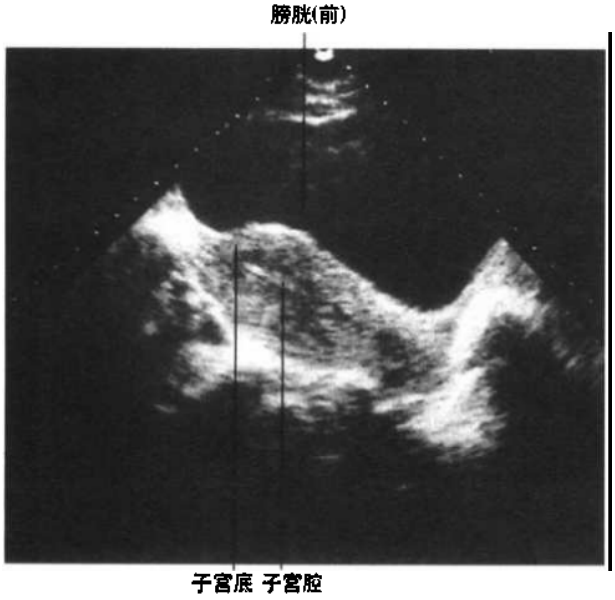

图 14.25 成年女性骨盆矢状位超声波图像（伦敦 Guy 医院 Shaun Gallagher 提供；Guy 医院大学医科牙科联合学院 Sarah Smith 照相）。



图14.26 女性骨盆子宫和左侧卵巢水平的横向超声波图像（伦敦Guy医院提供；Guy 医院大学医科牙科学院 Sarah Smith 照相）。

子宫颈阴道部（vaginal part of the cervix）突入阴道前壁，并在子宫颈周围形成沟，称为阴道穹（vaginal fornices）（见后文）。子宫颈的外口将子宫颈的腔与阴道连结起来。在未产妇，外口常是一环状的孔，但分娩之后子宫颈外口有前、后唇，前唇较后唇短、厚、低，且不规则。正常情况下两个唇与阴道后壁接触。

子宫颈管 子宫颈管（cervical canal）呈纵纺缍形，横向扁，中部最宽。它通过内口与子宫腔相通，通过外口与阴道相通。有两条纵嵴从子宫颈管的前后壁上发出，每条纵嵴又发出一些小而斜行的棕榈襞（palmate folds），棕榈襞像树枝一样向外侧伸出。相对壁上的棕榈襞交错对插可以闭合子宫颈管。子宫颈峡（isthmus of the cervix）较窄，形成子宫颈的上1/3部，子宫颈峡有一些明显的特点（Stieve 1927; Frankl 1933）。尽管在妊娠的第1个月对子宫颈没有影响，但在第2个月，子宫颈逐渐上提进入子宫体，形成‘低子宫段’。胎膜与子宫粘膜牢固地融合，但不附着在低子宫段。未妊娠的妇女，子宫颈峡经受月经期的变化，但这些变化较子宫体内的变化小得多。

子宫结构的年龄变化

人类子宫的功能解剖学已由Lopes和Barriere（1986）进行了详细描述。它的形状、大小和位置随着年龄、激素、妊娠和盆部周围器官的状况而变化。

在胎儿，子宫突出于小骨盆的上方，子宫颈较子宫体大。在青春期，子宫呈梨形，重约14～17g，子宫底在骨盆上口的下方，子宫颈的棕榈襞清楚并伸向子宫腔的上部。在成人，子宫的位置变化较大，根据膀胱和直肠内容物的多少而变化，当然也与妊娠有关（见后文）。随着膀胱的空虚，整个子宫向前方弯曲，子宫体与膀胱接触，弯曲的部位，在子宫体与子宫颈连结处（图14.15、24）。当膀胱充盈时，子宫逐渐垂直，随着膀胱的不断充盈，子宫底可倾向骶骨。

月经期子宫轻度膨大且更血管化。子宫的表面较圆，外口也较圆，唇肿胀，子宫内膜较暗（见后文）。妊娠期，子宫明显增大，妊娠第8个月可达腹上区。子宫壁的增厚主要是

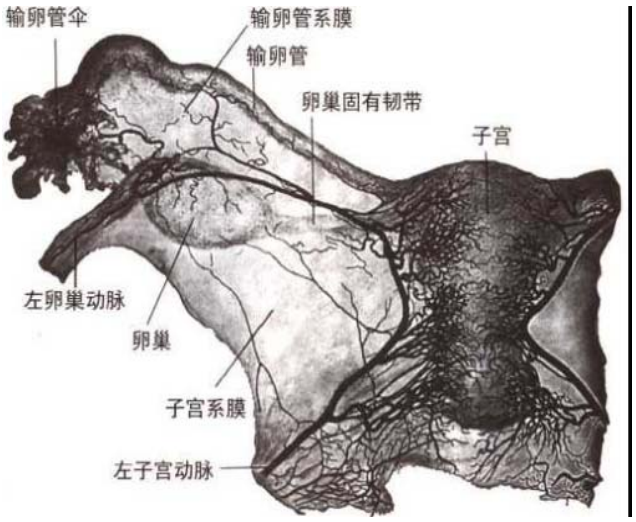

图 14.27 血管注射标本后面观，示17岁半女性左侧子宫动脉和卵巢动脉的分布（Hamilton Drummond提供）。

由于肌细胞的肥大、结缔组织细胞分化形成新的肌细胞也可使子宫壁增厚。当妊娠继续，子宫壁逐渐变薄。分娩以后，子宫接近恢复到原来的大小、重约42g；但子宫腔仍然较大，血管弯曲，肌层较厚；子宫颈外口更突出而且边缘出现一些裂隙。

在老年，子宫萎缩、苍白、结构变的致密，子宫体和颈之间出现一个明显缩细的部分。子宫颈内口经常闭合，而外口则在其唇几乎消失时也呈闭合状。

子宫的微细结构

子宫壁主要由3层构成，由内向外分别是内膜（粘膜）、肌层和外膜（浆膜），其中肌层最厚。

内膜(图 14.28) 子宫内膜（endometrium）向下通过子宫外口与阴道粘膜相移行。如果沿输卵管追溯，通过输卵管腹腔口也与腹膜相移行。子宫内膜由一层结缔组织即内膜基质（endometrial stroma）和衬于其上的一层单层柱状上皮构成。该上皮与大量存在于内膜中的呈管状的内膜腺（endometrial gland）或称子宫腺（uterine gland）相连续。子宫腺的走向与子宫腔面垂直或稍有弯曲（图14.28A），而且向下一直深入到与肌层交界处。在子宫体，表面上皮为柱状上皮。青春期之前，细胞具有纤毛；但成年后，子宫大部分区域的上皮细胞不再具有纤毛。子宫腺主要由富含糖原（其含量随月经周期而变化）的柱状细胞构成，基质由胚胎型富含细胞的结缔组织构成。在子宫腺之间富含血管和淋巴间隙。子宫内膜的厚度可发生变化，这在很大程度上取决于个体的激素水平（详见下文）。子宫内膜又可分为两层，表层称功能层（stratum functinale; stratum functionlis），其厚度占内膜的大部分；其下方为基底层（stratum basalis）；功能层在月经期脱落；基底层是子宫内膜久存部分，不脱落。在月经周期的开始阶段，基底层增生而产生新功能层。若想了解子宫内膜的详细结构，可参阅Spornitz(1992)的论著。

区分上述两层结构的最为主要的结构特征是其中血管的分布方式。从子宫外进入子宫壁的动脉先形成血管丛，在肌层，这些血管分出一些小动脉和微动脉，并呈放射状进入子宫内膜。最初，这些动脉在子宫内膜的基底层呈垂直状，随着向表层的行进即变为螺旋状，并分出大量侧支，形成毛细血管丛。在接近粘膜表面处，毛细血管尤为丰富。有些病理学家为了临床诊断的方便，将子宫内膜从表层到基底分为以下4层：功能层分为第1层和第2层，第1层由表面上皮及其下方的一薄层基质构成，第2层含有子宫腺的直部；基底层分为第3层和第4层，第3层含有子宫腺的分支部，第4层含子宫腺的基部。在整个月经周期中，螺旋动脉都在作节律性的收缩。这样，随着粘膜内毛细血管交替性的缺血和充血，粘膜的颜色也交替性呈现苍白和红润。在临近月经来潮时，由于孕酮水平的急骤下降，螺旋动脉强力收缩，致使功能层局部缺血，从而引起水肿和基质坏死。尔后，螺旋动脉又松弛，血液迅速流入基质毛细血管，从而导致基质崩解。凝血机制会避免过量出血。2～4天之后，基底层开

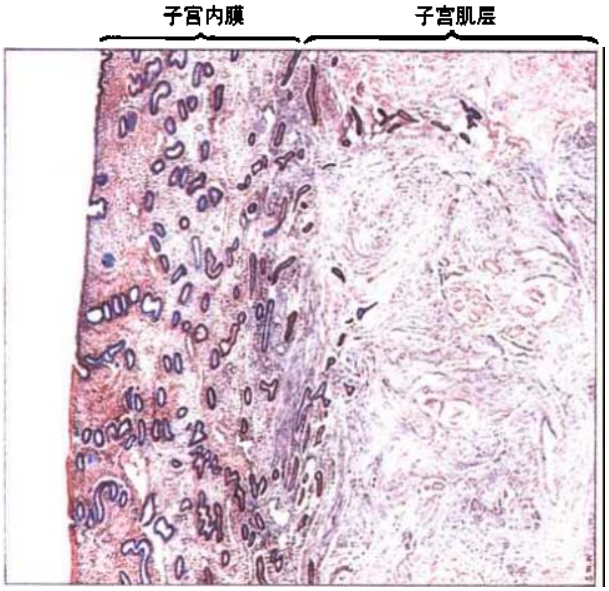

图 14.28A 人月经间期子宫内膜及肌层的横切片。H·E染色，光镜观察。可见有些腺体延伸到了肌层深处。× 20

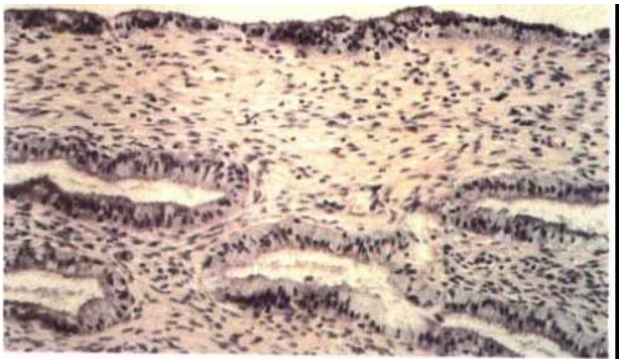

图 14.28B 人宫颈管上段切片。示柱状表面上皮和固有层中的宫颈腺。

始再生出新的管状腺体、基质和血管，使功能层得以重建。上述过程受到血循环内激素浓度的严格控制。有关这一问题的详细论述见第 3 篇。若想了解其超微结构方面的变化，可参阅 Ferenczy（1993）的论著。

子宫颈粘膜（图 14.28B） 除最下方 1/3 外，子宫颈粘膜由单层上皮及其下方的一层纤维细胞性结缔组织（fibrocellular connctive tissue）构成，这层基质内含有管状腺。在下 1/3 部，包括其阴道部，表面衬以非角化复层扁平上皮。在月经期，粘膜不脱落，不分功能层和基底层。宫颈管上段，粘膜厚度约为 3mm，其表面上皮由柱状粘液细胞构成，表面形成许多皱襞，下方与分支管状宫颈腺（cervical gland）的上皮相移行。宫颈腺由单层分泌性上皮构成。宫颈腺由宫颈管腔斜向上方和外方，并分支交织成网。宫颈腺分泌物是清亮、粘稠的碱性粘液。若腺体的开口闭塞，腺体可因充满粘液而肿胀，形成球体样的 Nabothian 囊肿（Nabothian cyst），其直径可达 5mm 或更大，这种情况并非罕见。若想进一步了解人类子宫颈的超微结构，可参阅 Ferenczy（1982）的论著。

肌层 子宫肌层（myometrium）（图 14.28）构成子宫壁的大部分，由平滑肌构成。在未经产妇，该层致密、坚硬并稍呈灰色，固定后切割时，有类似切软骨的感觉。在子宫中部和底部，其厚度约为 1.3cm，在输卵管开口处较薄。该层主要由平滑肌束构成，肌束间混有疏松结缔组织、血管、淋巴管和神经。子宫体部的肌层大致分为以下 4 层：

- 最内层称为粘膜下肌层（stratum submucosum）。该层主要由纵行和一些斜行平滑肌构成。在输卵管穿入子宫壁处，肌纤维环行，形成括约肌样肌层。尽管 X 线不透性示踪物能顺利地从子宫进入输卵管（参见本篇前文），但有人认为该层具有括约肌样功能。
- 粘膜下肌层的外侧是血管肌层（stratum vasculare）。该层富含血管，主要由纵行平滑肌构成。
- 下一层称血管上肌层（stratum supravasculare）。该层主要由环行平滑肌构成。
- 最外一层是浆膜下肌层（stratum subserosum），主要由纵行平滑肌构成。

第 3 层和第 4 层的肌纤维束在子宫角处汇集并延伸入输卵管壁、圆韧带和输卵管韧带；有些也进入阔韧带；其它的则返回，进入子宫骶骨韧带。在子宫体和子宫颈交界处，平滑肌与含有胶原纤维和弹性纤维的不规则型致密结缔组织相互混合，形成子宫颈壁的主体。有人描述，在子宫颈，弹性纤维和平滑肌细胞排列成一个漏斗样结构，漏斗的细端临近子宫颈外口（Hamperl 1970），它可能行使类似瓣膜的作用，使子宫颈口保持在关闭状态。Toth（1977）曾描述说，子宫壁两侧的纵行平滑肌束，分别从两个子宫角一直延伸至子宫颈，这些肌纤维大多属粘膜下肌层。每一条肌束，在邻近子宫底处由分散的束构成，在接近子宫颈处合并成束并变致密，肌束内可见残存的上皮组织，这提示其中肾来源。子宫颈处的肌细胞与子宫固有肌层的肌细胞在结构上有所不同。这种差异提示，这些肌细胞可能通过缝隙连接提供一种快速传导通路，这可能有助于协调子宫壁的收缩活动。

在怀孕期间，子宫肌肥大。肌细胞体积增大，细胞间的缝隙连接也明显增多，这说明肌细胞收缩协调性在增强。与此同时，结缔组织的量也增多。

外膜（浆膜） 子宫外膜（perimetrium）多为腹膜脏层，由一层间皮及其下方的结缔组织即固有层构成，在背面覆盖子宫体和子宫颈的上阴道段，在前面仅覆盖子宫体。在子宫下 1/4 段的上方，子宫后面的腹膜与子宫壁之间有一层疏松的结缔组织和较大的静脉。其它部位子宫外膜的下方是一层浆膜下疏松结缔组织。

子宫的血管 动脉 子宫的动脉主要来自髂内动脉的分支子宫动脉（见第 10 篇）。子宫动脉与卵巢动脉和阴道动脉相吻合。在妊娠时主要影响子宫动脉，子宫动脉明显的增大。两侧的子宫动脉越过中线彼此广泛地吻合，所以一条动脉被结扎不引起严重的影响（Siegel 和 Mengert 1961），甚至结扎更多的动脉，手术仍然是成功的。子宫动脉弯曲地在子宫阔韧带内上行，在子宫壁内它们的分支也弯曲走行。但当妊娠子宫扩大时，所有的弯曲都消失。子宫动脉发出若干分支进入子宫壁，并在壁内分支在血管层内环绕着走行，形成前、后弓形动脉（anterior and posterior arcuate），横行于子宫肌层内。在接近前、后面中线时，这些动脉分支变细，因此这些区虽然不是无血区但血管不大。左、右侧的动脉分支可越过中线相吻合（图 14.27）。弓形动脉发出许多弯曲的放射状的分支向心性的通过深面的子宫肌层，沿途供应子宫肌层并到达子宫内膜。显微放射学造影和血管注射时，在子宫肌层和子宫内膜中可显示一系列致密的毛细血管丛（Farrer-Brown 等 1970a,b）。来自弓形动脉的许多螺旋动脉的分支进入子宫内膜。当月经周期时它们的外形发生变化；在增殖期，螺旋动脉不太明显；在分泌期，它们的长度和口径增大，甚至更加弯曲（Ramsey 1955）。

静脉 子宫静脉的走行及配布与动脉一致（Farrer-Brown 等 1970a,b），但它们的容积较大。妊娠时，子宫内膜细小的静脉窦保持不变，在静止的子宫也可看到静脉窦（Schlegel 1946）。妊娠时卵巢静脉扩大（O' Leary 和 O' Leary 1966）。

淋巴管 子宫的淋巴管已在第 10 篇叙述。人子宫壁内的淋

巴管丛研究的很少；然而 Wislocki 和 Dempsey（1939）曾研究过灵长类（猕猴）子宫淋巴管的配布。

子宫的神经 子宫的神经供应已在第8篇描述。内脏神经直接来自卵巢丛和腹下丛；交感神经节前纤维来自第12胸和第1腰脊髓节段，而副交感神经的节前纤维从第2～4骶脊神经前支分出。尽管对这些通路有一致的看法，但对它们的分布和生理作用的详细情况仍然不很明确。已经在子宫颈的肌层和粘膜下层证实有胆碱能纤维和肾上腺素能纤维，而胆碱能纤维更突出。最近发现在子宫的传出和传入纤维中有若干肽类神经，包括P物质和神经肽Y类纤维。关于这方面的综述可参考1991年Traurig等的论述。

子宫的临床方面 轻度的子宫前倾或后倾不属于病理性的；但当子宫体和子宫颈连接处的屈曲比较明显时，就必须引起注意，特别是当后倾与后屈同时存在的情况下。后倾（retro version）是整个子宫向后倾斜，因此子宫颈面向前；后屈（retroflexion）是子宫体单独地向后方弯曲，弯曲是在子宫体与颈的连接处。这些情况经常相互结合出现。子宫脱垂是另外一种常见的疾病。子宫异常的下垂，甚至可突出到外阴，这种情况经常发生在分娩时盆底肌遭受损伤而没有完全修补之后。关于子宫在妊娠时的变化可见后文。

子宫的韧带

子宫借着‘韧带’连结到膀胱、直肠和盆壁；有些韧带只是腹膜皱襞，机械支持作用较小，其它的一些韧带较坚韧，含有平滑肌和纤维组织，所以它们对子宫起主要的机械支持作用。另外，由于韧带内含有肌组织，所以也可进行动力学控制方面的测量。

腹膜皱襞 子宫的腹膜皱襞有子宫前、后韧带和子宫阔韧带。

子宫前韧带（anterior ligament）或子宫膀胱襞（uterovesical fold）是由从子宫体和颈处到膀胱反折的腹膜构成的。子宫后韧带（posterior ligament）或直肠阴道襞（rectovaginal fold）是由从阴道后穹反折到直肠前面的腹膜构成的，形成较深的直肠子宫陷凹。直肠子宫陷凹在前方以子宫、子宫颈的阴道上部及阴道后穹窿为界，在后方以直肠为界，在两侧则以两条从子宫颈到直肠两侧，再到盆侧壁的月状腹膜皱襞，即直肠子宫皱襞为界。直肠子宫皱襞含有许多纤维组织和平滑肌并附着在骶骨的前面，形成子宫骶韧带（uterosacral ligament）。可经直肠，在子宫的外侧摸到子宫骶韧带。

子宫阔韧带（图 14.16，27） 子宫阔韧带从子宫的两侧伸展到盆侧壁，与子宫一起形成横过小骨盆腔的隔，将小骨盆腔分为含有膀胱的前部和含有直肠的后部。后部还经常含有回肠绊末段和部分乙状结肠。随着膀胱空虚，子宫和子宫阔韧带向前上倾斜，因此它们的后面朝向上后，前面朝向下前，上缘游离，下缘附着。膀胱充盈时，子宫阔韧带向后倾倒，其游离缘在上方，韧带变成前层和后层。子宫阔韧带的前、后层经过子宫底时互相延续，而在下方靠近肛提肌上面时这两层膜分开。输卵管位于子宫阔韧带的游离缘内。子宫阔韧带可分为上方的输卵管系膜、后方的卵巢系膜和下方的子宫系膜。

输卵管系膜 输卵管系膜（mesosalpinx）是腹膜皱襞，上方到输卵管，下方（在后方）到卵巢系膜上，外侧到卵巢悬韧带，内侧到卵巢韧带（图 14.27）。输卵管漏斗的伞从漏斗游离的外侧端突出。在卵巢和输卵管之间的输卵管系膜内含有卵巢冠（见前文）和内侧的卵巢旁体（见前文），以及子宫血管和卵巢血管之间的血管吻合。

卵巢系膜 卵巢系膜（mesovarium）是从子宫阔韧带向后血突出的腹膜皱襞，它附着到有血管和神经进出的卵巢门。

子宫系膜 子宫系膜（mesometrium）是子宫阔韧带的大部分，从盆底伸展到卵巢韧带和子宫体。子宫动脉在子宫系膜的两层之间，在子宫颈的外侧约1.5cm处越过输尿管以后（见第10篇）在系膜内上升，在输卵管下方转向外侧与卵巢动脉吻合。在输卵管漏斗和卵巢上（输卵管）端与盆外侧壁之间的子宫系膜内含有卵巢悬韧带或称骨盆漏斗韧带（infundibulopelvic ligament），内含卵巢血管和神经、子宫圆韧带近侧部、平滑肌和疏松结缔组织。卵巢悬韧带向外侧延续，覆盖在髂外血管的表面。

子宫圆韧带（uterine round ligaments）（图 14.22）是窄而略扁的束状带，长约 10～12cm，在子宫系膜内从子宫的上部斜行向下外到盆底。在上方，子宫圆韧带在子宫外侧角的下前方附着于子宫壁，然后行向下外横过膀胱血管、闭孔内血管、髂外血管、闭孔神经和闭锁的脐动脉。子宫圆韧带环绕腹壁下动脉的起始部进入腹股沟管深环，经过腹股沟管，最后分成若干小束与附近的结缔组织结合。这些小束曾被传统地描述为终止在大阴唇。然而根据10例0～10岁的尸体的解剖，Attah和Hutson（1991）确定它们不到达大阴唇，而终止在阴阜或附近的腹前壁肌肉上。在近子宫处，子宫圆韧带含有许多平滑肌，向远处平滑肌逐渐减少，到其末端只是纤维束。子宫圆韧带与血管、神经和淋巴管伴行。淋巴管引流在输卵管入口处周围的子宫淋巴到腹股沟浅淋巴结（见前文）。子宫肿瘤也可以通过这个途径转移。在胎儿，鞘突与子宫圆韧带一起被带入腹股沟管，但在成人鞘突逐渐闭锁。有时甚至到老年，鞘突仍然是开放的。在腹股沟管内，子宫圆韧带被与男性遮盖精索相似的被膜覆盖，但被膜较薄与韧带本身混合，并且可不到达大阴唇，而与这些被膜融合而终止。子宫圆韧带和卵巢韧带与睾丸引带是同源的（见前文）。

子宫颈的韧带 子宫颈的韧带位于盆底，由结缔组织聚集构成，对子宫有重要的机械性支持作用。子宫颈的韧带有3对，分别从子宫颈周围放射性地横行向外、向前和向后到达骨盆壁。它们分别是子宫颈横韧带、耻骨子宫颈韧带和耻骨骶韧带。其中，子宫颈横韧带最大，在临床上也最重要（见 Joseph 1991）。

子宫颈横韧带或称子宫主韧带（transverse cervical ligaments or cardinal ligament） 从子宫颈、阴道穹的顶和阴道外侧穹的两侧向外伸展，广泛地附着在盆侧壁上。它们是围绕子宫下部和盆底血管的纤维组织的延续，具有固定子宫的作用（因此在妇科学上具有重要的意义）。

耻骨子宫颈韧带 耻骨子宫颈韧带（pubcervical ligaments）从子宫和阴道上部的前面向前行，然后分叉围绕着尿道，向前附着在耻骨的后面。

子宫骶韧带 子宫骶韧带（utersacral ligaments）从子

宫颈和子宫体的两侧向后，经直肠的两侧附着到骶骨，其表面覆以腹膜形成骶子宫襞（见前文）。

上述各韧带（和阴道）起机械性支持子宫的作用，同时肛提肌、尾骨肌、尿生殖膈和会阴体也对子宫有重要的支持作用（Wendell-Smith 和 Wilson 1977）。

阴　道

阴道（vagina）（图 14.15、16、24、29、30）是女性的交媾器官，是从阴道前庭（大阴唇之间的裂隙）到子宫的纤维肌性管道，其表面衬以未角质化的复层上皮。阴道的前方是膀胱和尿道，后方是直肠和肛管。阴道的上部借直肠子宫陷凹与直肠分开。阴道行向上后，呈S形的弯曲，与子宫轴形成大于90°的角，但这个角度随着膀胱和直肠内容的多少而变化。一般情况下阴道壁的内面是相贴的，阴道下部腔的横切面为H形的裂隙，裂隙的横线略向前或后凸，而两个外侧肢向内侧凸；阴道中部的腔是横裂。阴道前壁长约7.5cm，后壁长9cm；其宽度愈向上愈宽。阴道的上端在近子宫颈外口处围绕着子宫颈的阴道部，并附着在子宫颈的前、后壁上。后壁的附着点较前壁的附着点高。

子宫颈和阴道之间圆周状的隐窝称为阴道穹（fornix）；隐窝的前、后和外侧部经常分开命名（如阴道前穹等），但隐窝各部是相延续的。

阴道前壁与包埋在其内的尿道和膀胱底相邻。阴道后壁的上1/4部覆以腹膜，在上方借直肠子宫陷凹与直肠分开，在中部借疏松结缔组织与直肠分开；阴道的下1/4借肌纤维性的会阴体与肛管分开。阴道的外侧是肛提肌（见第7篇）和盆筋膜。在输尿管向前内行到达膀胱底时，靠近阴道穹侧部，在进入膀胱时常在阴道的前面（见第13篇）。在此处输尿管被子宫动脉横行越过（见第10篇）。

阴道的微细结构

阴道由内面的粘膜和外面的肌层构成，粘膜的固有层内含有许多壁薄的静脉。

粘膜　粘膜紧紧地贴附于肌层。在阴道前、后壁正中，上皮各形成一条纵行嵴，分别称为前嵴和后嵴（anterior 和 posterior ridges），从这些柱状嵴向两侧发出许多横行的皱襞。这些皱襞之间为深浅不同的小沟，因而使阴道粘膜呈现出许多圆锥样的乳头。这种乳头在阴道后壁和阴道口处最多，在分娩前尤为发达。阴道上皮为非角化性复层扁平上皮。青春期后，上皮增厚，而且富含糖原。与许多其它哺乳动物不同，人类阴道上皮在月经周期内并不发生显著变化，但在排卵之后其糖原含量增加，随后即下降，直到月经周期终末。由于某些细菌如Doderlein杆菌（Doderlein's bacillus）对富含糖原的脱落上皮碎屑有酵解作用，使得阴道液呈酸性，这对微生物的生长具有抑制作用。在青春期前和绝经期后，糖原含量均较少，所以在这两个时期阴道感染较为常见。阴道无粘液腺，但能从子宫颈腺获取粘液，尤其是在排卵前后一段时间，这有利于使阴道保持润滑。



图14.29 阴道粘膜切片。示非角化复层扁平上皮及其下方的固有层。可见上皮与其下方的结缔组织之间的界面呈波浪状。H·E染色。

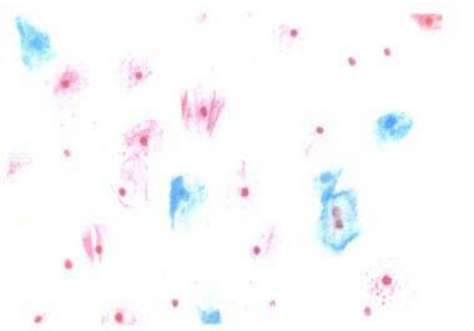

图14.30 诊断性阴道涂片。Shorr改良巴氏染色，示阴道上皮脱落细胞。可见所有细胞都是表层角化中的细胞，有些实际上已含有角质颗粒。浅红色细胞为最老、最表层的细胞（标本由Carshalton St Helier医院 Max Levene 提供）。

阴道上皮的周期性变化（cyclical variation）已被广泛研究，最为常用的研究方法是对脱落细胞的细胞学检查，其中包括阴道表面上皮涂片检查，可用于检查上皮细胞的微细结构变化及各种细胞的相对出现率（Stockard 和 Papanicolaou 1917）。这些脱落细胞大部分是上皮细胞和白细胞（图14.30）。该技术已被广泛用于实验动物的生殖研究和临床妇科学。阴道脱落细胞的改变不仅源于激素治疗的影响，而且也可发生于子宫癌，尤其是宫颈癌（Papanicolaou 和 Traut 1943；Koss 1968）。

肌层　肌层由平滑肌构成，可分为内环行和较厚的外纵行两层。纵行肌纤维与子宫的表层肌纤维相连续，最为粗壮的是双侧固定于直肠膀胱筋膜的肌束。两层平滑肌间的界限不太分明，其间以斜行的交叉肌束相连。阴道下段还有一些来自球海绵体肌（bulbospongiosus）的环行骨骼肌纤维（见第7篇）。最外面是一层富含血管丛的疏松结缔组织。

阴道的血管和神经　**动脉**　阴道的动脉来自阴道动脉、子宫动脉、阴部内动脉和直肠下动脉（见第10篇；图10.129）。

静脉　阴道的静脉形成外侧丛，经阴道静脉引流到髂内静脉。

淋巴管　阴道的淋巴管已在第10篇叙述。

神经　阴道的神经支配来自阴道丛和盆内脏神经（见第8篇）。阴道的下部接受阴部神经的管理（见第8篇）。在固有膜和肌肉内的许多神经纤维对胆碱酯酶有强烈地反应，所以

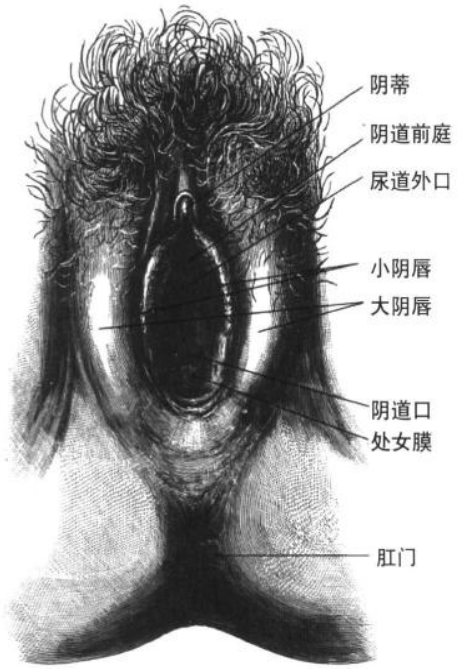

图14.31 女性外生殖器。大、小阴唇已分开。

它们可能是胆碱能纤维。

女性外生殖器官

女性外生殖器官（图14.31、32）包括阴阜、大阴唇、小阴唇、阴蒂、阴道前庭、前庭球和前庭大腺。外阴（pudendum）是这些部分的总称。

阴阜 阴阜（mons pubis）是位于耻骨联合前方的圆形隆起，由皮下脂肪性纤维组织构成，在青春期，表面粗糙的阴毛区的上界接近水平（在男性，其上界相似，它与脐的延续部分是由体毛组成）。

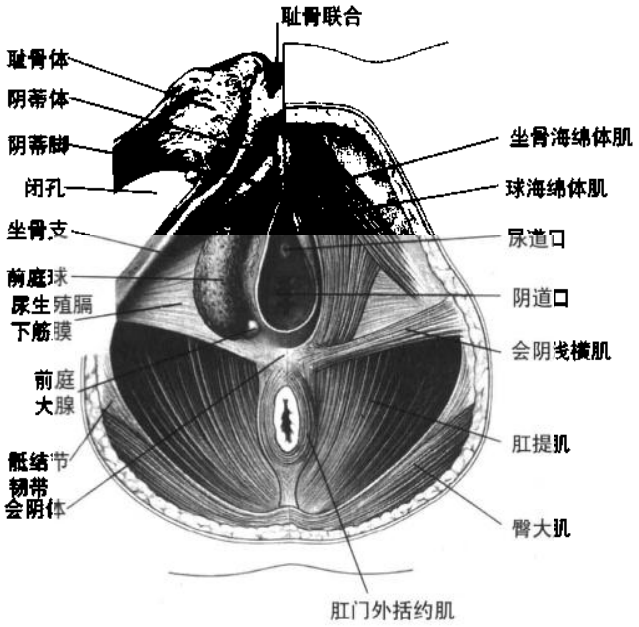

图14.32 女性会阴解剖显示右侧的前庭球和前庭大腺；图的左侧部显示位于上述结构浅面的肌肉。

大阴唇（图13.31） 大阴唇（labia majora）是两个纵行隆起的皮肤皱襞，从阴阜向后伸展到会阴，形成女阴裂（pudendal cleft）的外侧缘，女阴裂内有阴道口和尿道口。大阴唇的外面有色素和卷曲的阴毛，内面为粉红色，光滑、有大量的皮脂腺。内外面之间是许多疏松结缔组织和脂肪组织，也含与阴囊肉膜相似的平滑肌，并有血管神经和腺体。子宫圆韧带可止于脂肪组织和大阴唇前部的皮肤上。遗留的鞘突和先天性腹股沟管斜疝也可到达大阴唇。大阴唇的前部较厚，并两侧相连，形成唇前连合（anterior commissure），它们的后部不连合并几乎互相平行，与邻近的皮肤延续而终止，它们中间相连的皮肤形成较低的嵴称为唇后连合（posterior commissure），覆盖着会阴体，是外阴的后界，它与肛门之间的距离为2.5～3cm，也称为‘产科’会阴。

小阴唇（图14.31，32） 小阴唇（labia minora）是两个较小的皮肤皱襞，没有脂肪，位于两侧大阴唇之间，长约4cm，从阴蒂斜向下外后，位于阴道口的侧面。处女的小阴唇后端借阴唇系带（frenulum of the labia minora）相连结。在前方小阴唇分叉，其上层行于阴蒂的上方，与对侧相连形成的皱襞称为阴蒂包皮，悬于阴蒂头（glans clitoridis）的上方，其下层在阴蒂下方与对侧一起形成阴蒂系带（frenulum clitoridis）。小阴唇相对面上的皮脂腺数目很多。有时在一侧或两侧小阴唇和大阴唇之间可发现额外的阴唇皱襞（第三阴唇）（Gotticher 1994）。

阴道前庭（图14.32） 阴道前庭（vestibule）是两侧小阴唇之间的腔。腔内有阴道口、尿道口、两个前庭大腺（greater vestibular）的开口和许多粘液性前庭小腺（lesser vestibular glands）的开口。在阴道口和阴唇系带之间有一浅的前庭窝（vestibular fossa）。参考Woodruff和Friedrich（1985） Wendell, Smith和Wilson（1991） 对此区的综述。

阴蒂（图14.32） 阴蒂（clitoris）是一个勃起结构，与阴茎同源，位于唇前连合的下后方，部分被小阴唇分叉的前端包绕。阴蒂体有两个阴蒂海绵体（corpora cavernosa），由勃起组织构成并被致密的纤维组织包绕，内侧为不完整的梳状隔（pectiniform septum）将其隔开。阴蒂海绵体借着阴蒂脚（crus）连结到坐骨耻骨支上。阴蒂头（glans clitoridis）是海绵体勃起组织的一个圆形小结节，其上皮有高度的敏感性，是性反应的重要结构。阴蒂像阴茎一样有一条‘悬’韧带，及覆盖在两侧阴蒂脚上的坐骨海绵体肌（ischiocavernosi）（见第7篇）。在许多论述中认为阴蒂是阴茎的变形体，但不同的是它与尿道分开。

阴道口（图14.32） 阴道口（vaginal orifice or introitus）是尿道后下方的矢状裂隙，它的大小与处女膜大小相反，即阴道口宽度大的部位处女膜小，阴道口小的部位处女膜大。分娩时阴道能极度扩张，而在性交时可轻度扩张。

处女膜 处女膜（hymen vaginae）是位于阴道口内较薄的粘膜皱襞。正常情况下，该皱襞的内面彼此接触，阴道口呈裂隙状。处女膜的形态和位置变化较大；当展开时，处女膜为环形，但后面较宽；有时是半月形，凹面朝向耻骨；偶然呈筛状或穗状。处女膜可缺如或者是一片完整没有孔的膜。当处女膜破裂时，遗留下小而呈圆形的处女膜痕。

尿道外口（图14.32） 尿道外口（external urethral）位于阴道口的前方，阴蒂头的后下方2.5cm处，是一较短的矢状位裂口，其边缘稍高起并有伸展性。尿道外口的形状变化较大，可以是圆孔或是裂隙、月牙形或星形。

前庭球（14.32） 前庭球（bulbs of the vestibule）与尿道球和尿道海绵体同源。前庭球是两个细长的勃起组织，位于阴道口的侧面并借较窄的前庭球连合（中间部）在阴道口的前方相连。前庭球的外侧块长约3cm；其后端膨大并与前庭大腺接触；其前端呈圆锥状借一连合与对侧相连，并借两条细长的勃起组织连结到阴蒂头。前庭球的深面与尿生殖膈的下面相接触；在浅面，被球海绵体肌（bulbospongiosus）覆盖。因此除了最前部以外，前庭球其余的部分被阴道前庭、阴道口和尿道口分成两个侧块。

前庭大腺（图14.32） 前庭大腺又称巴氏腺（greater vestibular glands or glands of Barthlin）与男性的尿道球腺同源；由两个小而圆或卵圆形的红黄色小体构成，位于阴道口侧面、与前庭球的后端接触或重叠。前庭大腺借长约2cm的导管开口于阴道前庭处女膜和小阴唇之间的沟内。前庭大腺是女阴肿瘤的好发部位。前庭大腺的微细结构由管状腺构成，其分泌细胞是柱状细胞，在性激惹的刺激下，可分泌清澈或白色的粘液，具有润滑的特性。最近借助免疫组织化学的研究已经显示，前庭大腺和前庭小腺内存在内分泌细胞；它们可分泌血清素、降钙素、铃蟾肽（bombesin）、人绒毛膜促性腺激素等（Fetissof等1989）。

血管和神经 女性外生殖器的动脉供应、静脉和淋巴回流以及神经支配与男性同源、结构的配布是相似的。每侧外生殖器的动脉供应来自两条阴部外动脉和一条阴部内动脉。因此，处女膜损伤引起的出血并不严重。大阴唇前部和后部的感觉神经的支配不同，如同在阴囊上的分布一样（见前文）。

妊娠和分娩的解剖学

在妊娠期间女性的生殖系统和腹部有关的结构有许多形态学上的变化（图14.33A，B，34）。子宫扩大以容纳正在发育的胎儿和胎盘，盆壁、盆底，以及与子宫扩大和分娩有关的结构也发生许多改变。在妊娠终止时，发生促使胎儿通过产道的变化。这些改变常被解剖学家忽视，但它们是正常生殖器官形态学上的重要方面，具有一定的临床意义。

妊娠子宫的大小 妊娠时，子宫明显地增大，重量也从妊娠开始时的50g增加到妊娠终止时的1kg。增加的重量大部分是由于血管分布和子宫壁组织液增加以及子宫肌层肥大造成的（见前文）。子宫壁的增长是由于胎儿生长引起子宫机械性的伸展和雌性激素的刺激引起的。一般认为子宫肌层的平滑肌块主要是由于肌肉肥大造成的，但在妊娠早期也有一些真正的平滑肌增生。在妊娠的进程中，子宫扩大超过盆腔的容积，到第12周时，可在耻骨联合上方摸到，但在腹壁摸不到后倾的子宫（见前文）。在产科实践时，解剖学的表面标志，如耻骨联合、脐和剑胸关节是估计子宫大小和胎儿年龄常用的标志。例如，到妊娠12周时子宫底经常上升到脐平面，到36周时子宫底到达剑胸关节。然而，随着超声波诊断的发展（图14.34，35）可以正确地确定妊娠的日期，也可清楚地了解妊娠各时期子宫大小的变化。在妊娠晚期，胎儿的大小和生长可借耻骨联合和子宫底之间距离的测量确定，但耻骨联合－子宫底的测量主要是一个筛选方法，现已掌握更多胎儿生物学的测量方法。

妊娠时子宫的周围关系 随着子宫的扩大、卵巢和输卵管的位置向上外移动；子宫圆韧带变肥大并从子宫角处下降到腹股沟管内口，行程变得更垂直。子宫阔韧带展开以容纳极度增大的子宫和卵巢的血管。子宫静脉的直径可达到1cm，因此在子宫收缩以后它们可起血库的作用。淋巴管和神经也增大，但增大神经的意义尚不清楚，因为截瘫的妇女尽管没有疼痛仍能正常分娩。

在妊娠16～20周前后，子宫底与腹前壁接触。在妊娠晚期，由于怀孕的子宫使腹内压增加可以造成脐外翻。腹壁表面皮肤的伸展和激素变化可以使腹壁皮肤产生妊娠纹（striae gravidarum）。在经产妇，由于腹直肌的分离子宫底可向前倾倒。

妊娠晚期，仰卧位时易出现腹主动脉和下腔静脉压迫的现象，扩大的子宫压向大血管并减少其回心的血流。可出现明显恶心和头晕的症状，在有些病例中，子宫胎盘的血流可减少。

由于子宫的扩大，空肠、回肠和横结肠向上移位，盲肠和阑尾移向右侧，乙状结肠移向左后方。在妊娠晚期，阑尾向上外侧移位可造成阑尾炎诊断上的困难。由于子宫的扩大输尿管被推向外侧，并在晚期妊娠被压向骨盆上口而造成肾盂积水和腹股沟区疼痛。然而，妊娠时由于黄体酮引起输尿管壁平滑肌松弛，因此轻度的输尿管扩张是正常的现象。由于乙状结肠的存在，使子宫的轴移动或向右旋转。手术者不了解这种旋转时，低位剖腹产时可导致切口损伤较大的子宫血管。

母亲的呼吸、排尿和对结肠直肠的控制 子宫生长时，胸廓向上移位，肋



A

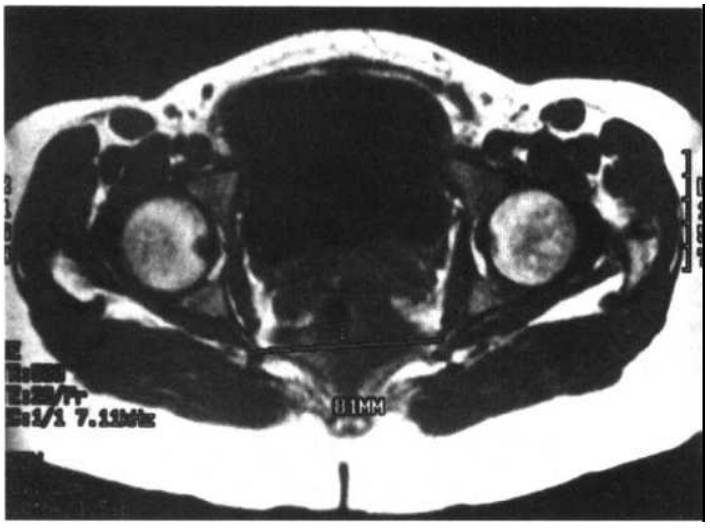

B

图 14.33 A、B 女性妊娠晚期腹盆部的 MRI 图像。A. 矢状面图像，胎头在骨盆入口处。并可见膀胱（左下方）、直肠（右下方）、脊柱（右侧）、阴道（下部中央）；斜线为骶岬和耻骨联合之间的距离；B. 经子宫中部（中央黑色区）水平横切面，骶骨在后方，腹前壁在前方，容纳股骨头的髋臼位于两侧。横线是两骶髂关节之间的距离（即在此切面上骶骨的宽度）（图 A 和 B 由 Southampton Princess Anne 医院 N J Saunders 提供）。

向外张开。尽管肺活量没有改变，但剩余的空气可增加到200ml，剩余的容积也以同样的程度下降。呼吸频率增加，甚至在妊娠早期就可稍有增加，这可能是由于黄体酮的作用。在妊娠晚期，子宫扩大可以限制膈的呼吸动作。在妊娠早期膀胱充血，并因肾小球过滤频率的提高，排尿频率也增加，以后由于子宫对膀胱的压力也可引起排尿频率增加。在妊娠末3个月这种压力也可使排尿不能克制。

结肠直肠控制的变化对妊娠本身没有非常重要的意义，但一些妇女有便秘的现象。在分娩时可能发生肛门括约肌损伤，如果不及时修复，则可导致大便失禁。

妊娠时盆部的变化 妊娠的子宫，特别在妊娠的晚期可引起身体重心发生变化（图 14.33）。为了代偿这种重力的改变，母亲伸直颈椎和胸椎并使肩部向后，而引起腰椎前凸。也可由于弛缓素和其它妊娠激素的影响而造成耻骨联合和骶髂关节变软，而使其活动度增加，因此妊娠妇女行走的步伐摇摆。这些结构软度的增加，可增加骨盆的直径，将有利于胎儿的娩出。关节松弛也能引起疼痛，有时称为盆部关节病。在严重的病例中，在病人单腿站立时，在放射线下可看到耻骨联合的两侧不在一个平面上。在骶髂关节处，髋骨的旋转也可增加盆腔的出口直径。

分娩时的产道和会阴 子宫颈具有与妊娠和分娩有关的两种功能。妊娠9个月时，子宫颈是一个相当硬的纤维肌性结构。在分晚期间的几个小时内子宫颈必须迅速扩张，以便使胎儿通过产道。因为在分娩发作之前的数周内，子宫颈已经变得相当软和短，所以这种变化并不突然。在分娩前期，子宫的活动已经相应增加。子宫颈的硬度与结缔组织基质内胶原纤维的方向有关。在分娩前和分娩期间，子宫颈变软与这种类型的纤维消失同时组织液大量增加有关。

分娩 分娩发动的定义是有规律疼痛的子宫阵发性收缩，产生子宫颈管进行性地消失和扩张现象。确定分娩发动的正确时间是较困难的，只有在分娩后回忆才能清楚。分娩时子宫收缩引起的疼痛被认为是由于收缩的高峰期，子宫内血流减少，子宫肌层缺血而引起的。子宫收缩将胎儿直接推向子宫颈，同时引起子宫上部回缩，牵拉子宫颈向上，通过了胎儿的先露部分。分娩过程可分以下

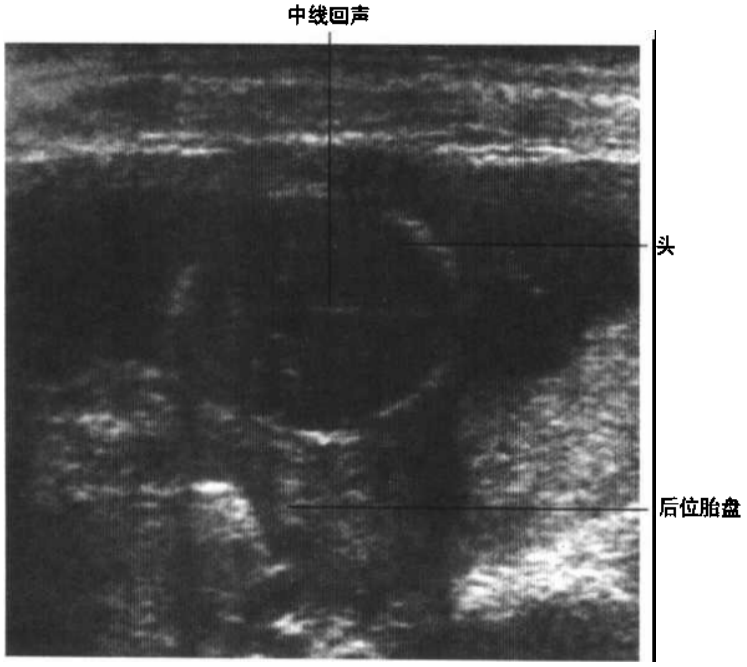

图14.34 通过子宫的超声波图。示16周胎儿的头和胎盘（伦敦Guy医院Shaun Gallagher提供；Guy医院大学医科牙科联合学院Sarah Smith照相）。

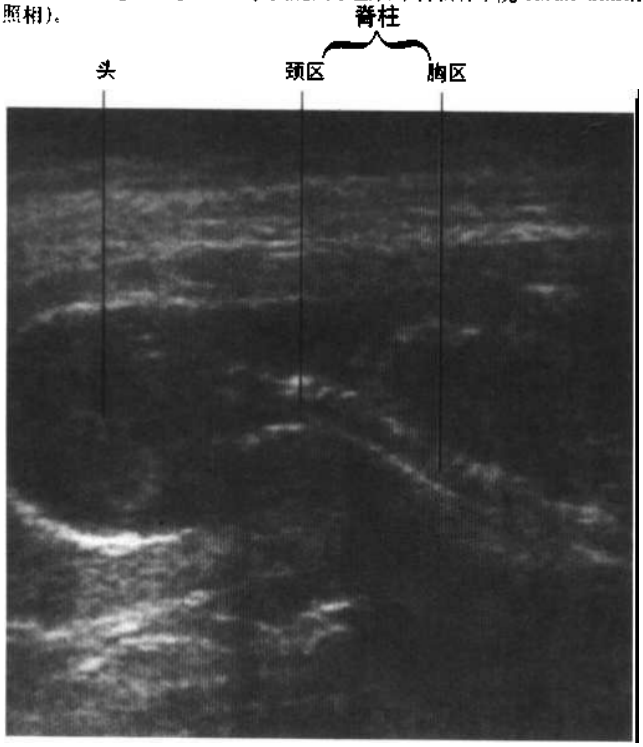

图14.35 通过子宫的超声波图。示矢状面上16周胎儿的头和脊柱上部（伦敦Guy医院Shaun Gallagher提供；Guy医院大学医科牙科联合学院Sarah Smith照相）。

3个阶段。

第1阶段 为了宫颈扩张的时期，子宫颈被向上牵拉到子宫的下部，直到在阴道检查时摸不到子宫颈为止。这样，就不再妨碍胎儿通过产道。

第2阶段 一旦子宫颈完全扩张，这个阶段就开始，并随着胎儿的娩出而终止。子宫的收缩迫使胎儿的先露部分下降。这个阶段由于对盆膈和直肠的压力，使母体产生‘冲下’的反射。母体的膈和腹壁肌不自主地收缩的力量，也增加子宫的活动以帮助胎儿娩出。

胎头进入骨盆时枕部常朝向外侧。头进一步下降，枕部与肛提肌形成的盆底接触，这就促使枕部俯屈曲并内旋转到前位。随着胎头的进一步下降，枕部到了耻骨联合下方，胎头借助牵引而娩出。此时胎儿的头与肩部又恢复正常的位置关系，并可看到胎儿头轻度旋转（或复位）。当娩出的肩部在内侧靠近母亲的盆底时，发生进一步外旋转。一侧肩部滑到母亲的耻骨联合下方，后面的肩被引到阴唇系带的表面时，胎儿的身体借着向外侧屈曲而娩出。

第3阶段 是从胎儿娩出直到胎盘娩出的时间。常使用催产素促使这个阶段的进程，并限制母亲失血。

影响分娩进行的因素 许多因素可以影响分娩的进程，包括子宫收缩的力量、母亲骨盆的大小、胎头的大小和位置以及胎儿颅骨与骨盆形状的适应情况。由于这些相互作用的复杂因素，所以不可能准确预测分娩的后果。如果对多数妊娠妇女顺产有任何怀疑，而且胎儿是头先露时，如果情况允许，应考虑进行试产。在分娩期间，由于子宫收缩不正常、同时子宫颈、盆膈和会阴部软组织的阻力增加，使分娩进程变弱是分娩第1阶段中突出的问题。对于初产妇的处理是通过人工破胎膜并静脉注射催产素促使子宫的活动。80%以上的病例将采取这种方法，其余的病例则常需要进行剖腹产。在经产妇，由于机械的问题，如臀先露、胎儿大，或脊椎移位（第5腰椎滑到第1骶椎体的前方，减少了骨盆的大小）可使分娩的进程较慢。在这种真正机械性因素造成的分娩困难上，如应用催产素不当，可导致子宫破裂。

产科的几种紧急情况 胎儿窘迫（fetal distress） 胎儿的氧气通过胎盘和脐带来自母体。子宫胎盘的血液循环不好、

胎盘与子宫壁剥离或脐带受到压迫都可以出现胎儿氧气不足。在分娩期间，子宫收缩可使胎盘的渗透减少。另外，当子宫收缩时，特别是羊水量减少时，脐带可受到压迫。可根据胎儿心率的变化来判断胎儿是否缺氧，如根据子宫收缩以后心率减少和减速的不同。也可从胎儿颅顶部取血并测血内的酸碱平衡来获得氧气不足的证据。分娩期间出现氧气不足／酸中毒（pH<7.20）时常采用剖腹产进行处理。

脐带脱垂（prolapsed cord） 一旦胎膜破裂，脐带可通过子宫颈脱垂到阴道。为了防止脐带脱垂，使胎头完全占据母体的盆部，就要预先处理好盆部肿瘤（纤维瘤）、卵巢囊肿、前置胎盘和早产。胎先露的部分压迫脐带或脐动脉痉挛，如果不治疗将导致胎儿缺氧和死亡。对于多数病例选择的治疗方法是立刻剖腹产。如果从分娩到诊断之间的时间加长，就会增加产时死亡的危险。

产前出血 产前出血（antepartum haemorrhage）的两个最严重的原因是前置胎盘和胎盘早期剥离。

前置胎盘（placenta praevia）在超声波的检查下，在妊娠早期胎盘占据子宫腔的大部分并常位于子宫颈内口附近。在妊娠早期，大多数病例的胎盘位置较低。到妊娠晚期子宫的增大和扩展将牵拉胎盘向上离开子宫颈。在妊娠晚期约有1%的胎盘仍停留在子宫颈口或在子宫口附近，这种情况称为前置胎盘，在妊娠和分娩期间伴有阴道出血。出血是母亲前置胎盘的先兆。超声波检查可以确定诊断，并送到医院治疗，可以延长妊娠的时间。如果需要输血，可输血直至胎儿完全成熟到可以分娩为止。如果需要剖腹产，由于子宫下部血管分布增加，在剖腹产的过程中出血较严重。

胎盘早期剥离（placental abruption）正常位置的胎盘在胎儿娩出前过早地从子宫壁剥离下来，可以发生在妊娠期间或分娩期间，并且是胎儿子宫内死亡的重要原因。诊断是靠腹部持续性严重的疼痛发作，并且腹部触摸时感觉子宫变硬而且紧张。胎盘剥离常伴有出血，但开始出血时，血液容纳在子宫内，在外部检查并不明显。凝血激活酶从损伤的胎盘释放入母体血液循环中，可以引起血管内凝血和凝血因子消耗。输血和输凝血因子可以拯救母亲。如果胎儿仍然活着，应该进行剖腹产。

产后出血（postpartum haemorrhage） 在胎盘剥离之前母体的心输出量大部分通过子宫的血液循环。在分娩的第3阶段胎盘剥离以后，子宫明显地收缩是阻止出血的惟一方法。交错的子宫肌纤维起止血带的作用，限制血液流到胎盘所在的区域。因此，使子宫收缩无力的因素，如子宫内存有胎盘组织或血凝块，在分娩以后可能发生出血增加。

产后出血的其它原因是生殖管道的损伤。经常发生的会阴和阴道撕裂，偶然发生子宫颈撕裂或子宫破裂都可造成出血。产后出血的主要处理方法是使用催产素类药物，并且静脉输液来拯救母亲。如果这种方法不能阻止出血，就需要在麻醉下探查生殖道，排出残留的胎盘组织或缝合生殖道的损伤。

第15篇

内分泌系统

编辑　Mary Dyson
译者　宋天保

引言　1882
垂体　1883
　腺垂体　1883
　神经垂体　1886
　垂体的血管　1887
　咽垂体　1888
松果体　1888
　松果体的结构　1889
　松果体的功能　1891
甲状腺　1891
　甲状腺的结构和功能　1892
甲状旁腺　1897
　结构和功能　1897
嗜铬系统　1898
弥散神经内分泌系统　1898
肾上腺　1901
　肾上腺的毗邻关系　1901
　肾上腺的结构　1901
节旁体　1905
主动脉旁体　1906
鼓室体　1906
尾骨体　1906

引　言

调节机制对多细胞生物在多变的、常常是有害的环境中生存并保持自身完整性是非常必要的。多细胞动物已能部分地免受外环境巨变的影响（只有最发达者才能更好地控制外环境，但这只是短期的），这是通过产生调节自身细胞微环境的能力而实现的。该微环境由细胞间液或组织液组成，在有血管的多细胞动物，还包括血液和淋巴液。这些介质的有效稳定，直接与机体的健壮和长寿有关。

组织液和血浆是通过自主神经系统和内分泌系统的协同调节而稳定的。内分泌系统包括弥散神经内分泌系统（见本篇后文）和固有内分泌系统。它们都是通过细胞间通讯发挥作用的，但是，通讯的方式和速度不同，所产生的效应程度或定位也不同。自主神经系统用兴奋传导和神经递质释放来传递信息；这种通讯很快，并局限于诱发的反应。弥散神经内分泌系统仅通过分泌物发挥作用，故较慢，诱发的反应也不太局限；因为分泌物，如神经递质，通过扩散而作用于邻接的细胞、附近的细胞群，或通过血液作用于远处细胞。固有内分泌系统（endocrine system proper）由单个或成群的细胞和独立的产生激素（由血液运输到远处效应细胞的有机分子）的无管腺组成；它的作用更慢、更不局限，但却是特异的，并常是长时的。上述调节系统之间在结构和功能上都有重叠，从自主神经系统，经中间型的弥散神经内分泌系统，到固有内分泌系统，具有一个梯度。

下丘脑是自主神经系统和内分泌系统在结构和功能上密切相关的一个例证（见第8篇）。下丘脑整合这两个系统，并是它们的活动相结合的主要部位。除了神经功能，下丘脑也有内分泌功能，通过神经分泌产生许多肽类激素，包括调控腺垂体活动的释放因子和抑制因子，而腺垂体本身就是一个主要的内分泌腺。虽然为方便起见，分别讨论自主神经系统、弥散神经内分泌系统和固有内分泌系统，但它们实际上是机体代谢活动和内环境的统一的神经内分泌调节者，为机体的正常功能活动提供条件。这可能过于简单化，因为在神经内分泌系统和免疫系统之间也有密切的相互调节关系；已有人提出，下丘脑不仅是神经内分泌调节的中枢，而且是神经内分泌－免疫调节的中枢（Daikoku 1993）。

除了内分泌腺和弥散神经内分泌系统外，还有其它激素产生细胞，这些细胞是其它系统的组成成分，并与这些系统一起讨论，包括室周器、胰岛、胃肠内分泌细胞、胸腺和肾的某些细胞、肺内分泌细胞、睾丸间质细胞、卵巢的卵泡细胞和黄体细胞，以及妊娠时的胎盘细胞。某些心肌细胞，特别是心房壁的心肌细胞，也具有内分泌功能（见第3篇）。最近几年还证明，许多至今认为不是来自内分泌腺的分泌性物质，也广泛存在于中枢神经系统（CNS），可能作为神经递质或神经调质（见第8篇）。例如，研究显示，下丘脑室旁核的小细胞亚核含有30多种不同的、可能是神经递质的物质（Cechetto 和 Saper 1988）。其中一些以典型的内分泌方式通过血流运输，而另一些通过传出纤维到达它们在脑干和脊髓自主神经区（Luiten 和 Ter Horst 1986）及室周器的靶结构（Larsen 等 1991）。这些物质的作用复杂，可能引起神经内分泌输出的

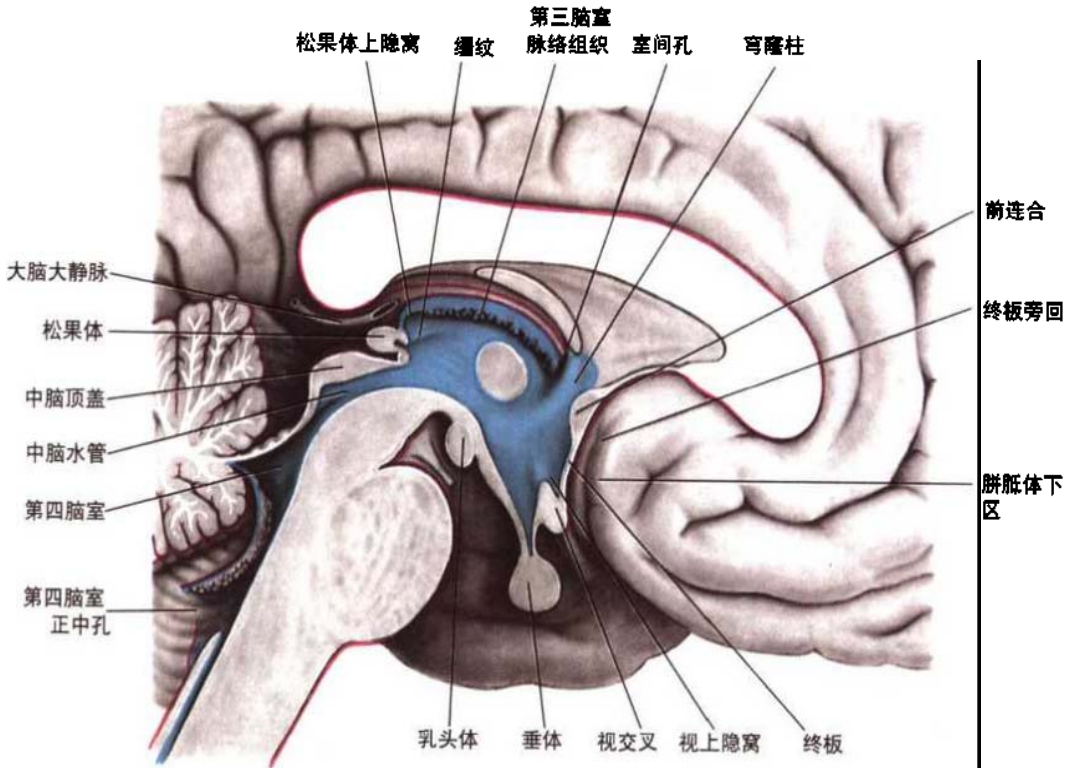

图 15.1　部分脑的正中矢状切面。示垂体的位置及其周围结构。软脑膜呈红色，室管膜为蓝色。

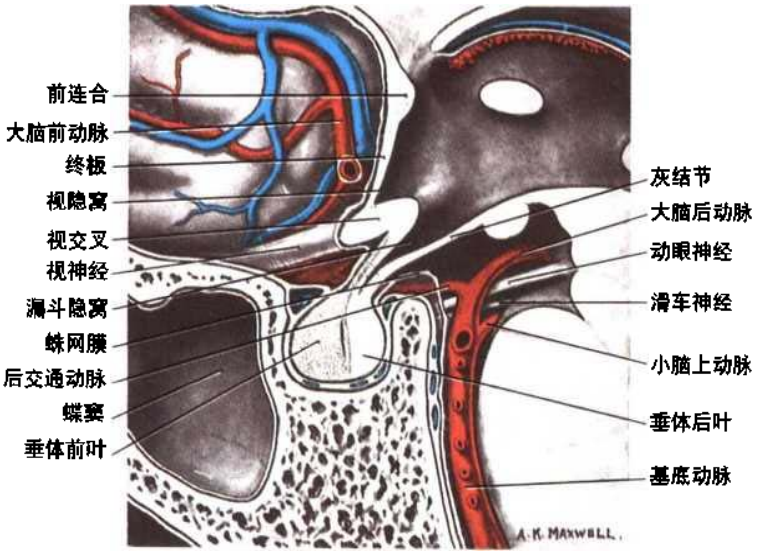

图 15.2 通过垂体的正中矢状切面。

整合。因此，合成与分泌这类物质有非常广泛的机能意义，说明了机体内进行化学调控的各个系统有着极为复杂的相互关系。

垂　体

垂体（pituitary gland）或脑垂体（hypophysis cerebri）（图15.1、8）为灰红色、卵圆形小体，横径约12mm，前后径约8mm，重约500mg。垂体与漏斗相连，漏斗为下丘脑灰结节向下的锥形中空突起（见第8篇）。垂体位于蝶骨的垂体窝内，上面由硬膜的环形鞍膈（diaphragma sellae）覆盖，鞍膈中央有漏斗孔穿过，并将垂体前上面与视交叉隔开（图15.2），垂体侧面有海绵窦及其所含结构（见第10篇）。垂体的下面通过和环窦相通的静脉窦与垂体窝底相隔。脑膜与垂体被膜交织混合，不能分开。

垂体由两个主要部分组成，其来源、结构和功能不同。一个是间脑向下的突出物，与下丘脑相连，叫神经垂体（neurohypophysis）；另一个是口凹外胚层的衍生物，叫腺垂体（adenohypophysis）。漏斗的中央为漏斗干（infundibular stem），含垂体－神经连接，并与灰结节的正中隆起（median eminence）相连（见第8篇）。因而，神经垂体包括正中隆起、漏斗干和神经叶（neural lobe）或后部（pars posterior）。围绕漏斗干的是结节部（pars tuberalis），属腺垂体的组分。腺垂体的主体可分为前部（pars anterior，或称远侧部pars distalis）和中间部（pars intermedia），二者在胎儿期和生后早期以垂体裂隙分开。垂体裂隙是发生腺垂体的拉特克（Rathke）囊的遗迹，通常在儿童期闭塞，但也可能以囊腔形式存留，常位于腺垂体和神经垂体交界处附近，有时侵入神经叶。人的中间部发育不全；由于它也可能部分地移位到神经叶，所以中间部曾被不同观察者归于前部和后部。鉴于名称比较含糊，同时人中间部也甚小，意义不大，所以前部和后（神经）部可等同于前叶和后叶。如果把与前叶和后叶相连的结节部和漏斗部也包括进去，那么腺垂体和神经垂体这两个名词是恰当的。这两个名词的内涵如下：

- 神经垂体：包括后部（神经部、后叶或神经叶）、漏斗干和正中隆起。
- 腺垂体：包括前部（远侧部或腺部）、中间部和结节部。

垂体的分部见图15.2,3,9。这些部分的细胞类型及其排列不同，血管供应和神经支配也不同。对这些结构的研究已积累了大量文献，总结于下。

腺垂体

腺垂体（adenohypophysis）（图15.3－6）血管丰富，由大小和形状不同的上皮细胞构成，细胞排列成条索状或不规则滤泡，其间有薄壁的血窦，并由纤细的网状组织支持。腺垂体可合成和释放多种激素，大多数是促激素，例如：生长激素（somatotropin，STH），与身体生长的调控有关；催乳激素（mammotropin，lactogenic hormone，LTH），可刺激女性

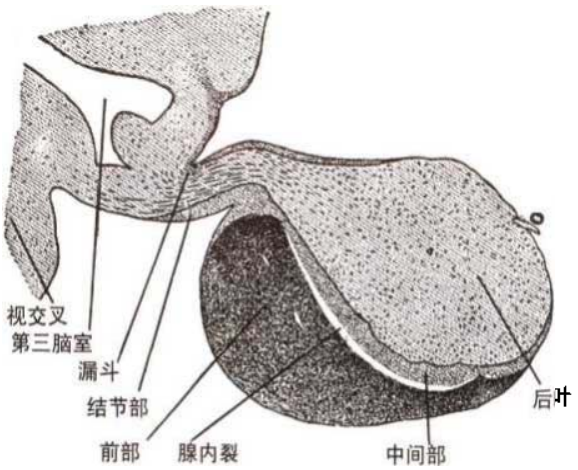

图 15.3 成年猴垂体正中矢状切面图。

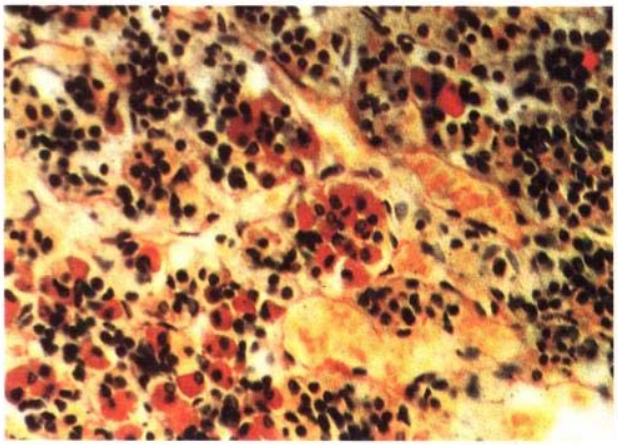

图15.4A 腺垂体细胞中倍放大显微照相。PAS-orange-G染色可清楚地鉴别α细胞（黄色）、β细胞（红色或褐色）和嫌色细胞（淡灰色、胞质很少）。可见血窦很多、窦腔内有黄染的红细胞。× 400

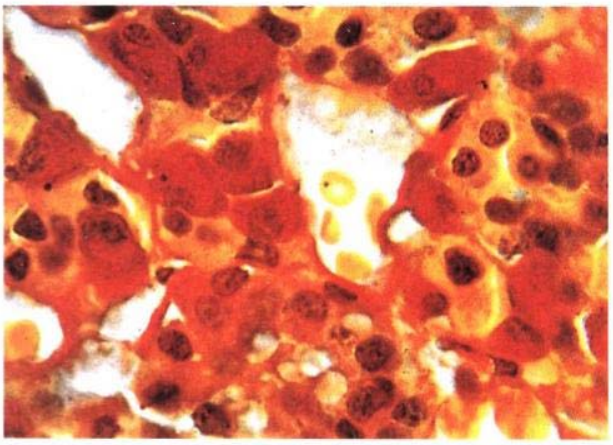

图15.4B 血窦周围一组细胞的高倍显微照相。染色方法同15.4A。可见α细胞（黄色）和β细胞（红色）。× 1000

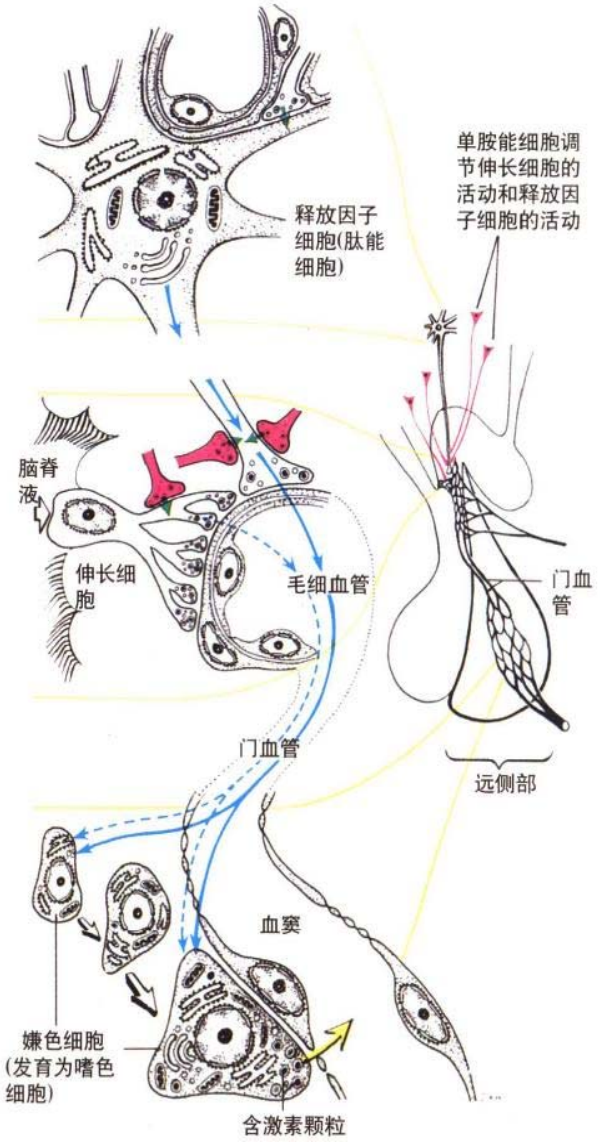

图 15.5 影响腺垂体激素释放的主要调节系统示意图。右侧的小示意图显示下丘脑、正中隆起、腺垂体及其相关神经元和血管构筑。左侧图较详细地显示了下丘脑、正中隆突、腺垂体三个区带及其之间的关系。该图显示在体液因子和神经刺激的作用下，下丘脑神经元释放特异性释放因子入正中隆突中的毛细血管，单胺能神经元和伸长细胞参与此处的调节，这些因子通过门静脉的转运途径在图中用箭头表示。腺垂体细胞接受刺激、产生和释放激素等也在图中显示出来。

乳腺的生长和分泌；促肾上腺皮质激素(adrenocorticotropin, ACTH)，可控制某些肾上腺皮质激素的分泌；促甲状腺激素(thyrotropin, TSH)，可刺激甲状腺的活动；卵泡刺激素(follicle-stimulating hormone, FSH)，可刺激卵巢卵泡的生长和雌激素的分泌以及睾丸的精子发生；间质细胞刺激素(interstitial-cell-stimulating hormone, ICSH)，可刺激睾丸雄激素的分泌；黄体生成素(luteinizing hormone, LH)，可诱导黄体孕酮的分泌；黑素细胞刺激素（melanocyte-stimulating hormone, MSH)，可增加皮肤色素沉着。这些激素大多数也有复杂的代谢功能。

腺垂体的细胞类型 应用分化染色技术，对分泌不同激素的腺垂体内分泌细胞的鉴定进行了充分的探索（Harris 和 Donovan 1966)。早期的简单标准是细胞对酸性和碱性染料如桔黄 G 和醛复红的亲和力。染色深的细胞为嗜色性(chromophilic)，对染料亲和力小染色浅或不着色的细胞为嫌色性（chromophobic)。胞质被酸性染料深染的细胞称为嗜酸性细胞(acidophils,α-细胞)，而被碱性染料深染的细胞称为嗜碱性细胞（basophils, β-细胞)。应用改良的复合、多步染色法，进一步区分出许多亚类细胞。这样的技术特别适用于某种激素缺乏的实验性或病理性研究，可用于确定某细胞类型分泌某特殊激素。但是，由于难以进行标准化染色，而且不同个体和种属间存在大量的细小差异，所以仍有许多细胞分类不明。

最近，免疫组织化学法的应用（Nakane 1970）和免疫荧光技术开展，已证明了每种激素的合成部位。这些方法结合电

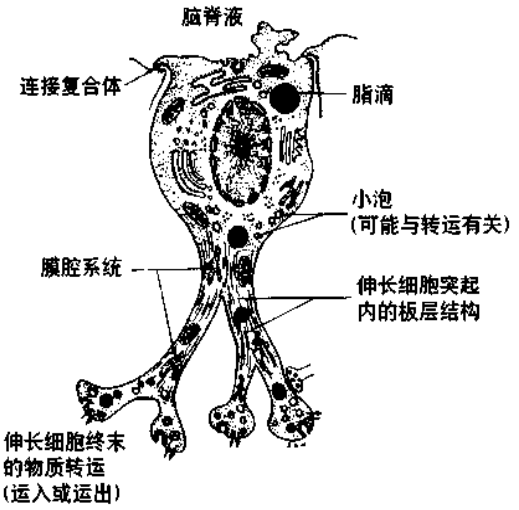

图 15.6 伸长细胞的一般超微结构（详见正文）。

镜术和细胞分级分离，已有可能确定所有产生主要激素的细胞类型；但是仍保留了旧分类法中的一些名词。人正常垂体的超微结构研究甚少，故大部分信息来自非人灵长类。然而这类细胞的细微结构和染料结合的特性确实存在种属差异。关于腺垂体的结构和功能，详见 Costoff（1977），Pelletier 等（1978），Bhatnagar（1983），Motta（1984），Martin（1985），Schwartz 和 Cherny（1992）。

前部 前部含嗜色细胞、嫌色细胞和滤泡星形细胞。

A. 嗜色细胞（chromophil cell）

1. 嗜酸性细胞（α- 细胞）（acidophils）

• 生长激素细胞 生长激素细胞（somatotrophs）呈卵圆形，通常沿血窦成群分布；是数量最多的一类腺垂体嗜色细胞，分泌蛋白质类生长激素（growth hormone，GH）。细胞可被桔黄 G 深染，超微结构可见大量电子密度高的圆形分泌颗粒，直径 350 ~ 500nm，发达的高尔基复合体，而在分泌期含较少的粗面内质网；细胞核居中。具有相似超微结构特征的细胞可见于伴有肢端肥大症或巨人症的人嗜酸性垂体腺瘤（Zambrano 等 1968）。

• 催乳激素细胞 催乳激素细胞（mammotrophs）分泌多肽类催乳激素（prolactin，PRL），在妊娠时此细胞增多，在哺乳期此细胞肥大。细胞可与赤藓红和偶氮胭脂红结合，由此加以识别。在妊娠和哺乳期，其分泌颗粒是垂体细胞中最大的（直径超过 600nm），但是，在未孕女性和男性，分泌颗粒则较小（200nm）、较少。颗粒密度均匀，卵圆形或不规则形，不规则形可能是由颗粒融合引起的。过剩的颗粒与溶酶体融合，形成自噬泡，降解这些不用的颗粒，在功能活跃的细胞，粗面内质网和高尔基复合体明显。

• 催乳生长激素细胞 催乳生长激素细胞（mammosomatotrophs）存在于胎儿和成人的垂体前部，应用免疫金双标记技术，在电镜下可发现同时含有 GH 和 PRL 二种激素的分泌颗粒（Losinski 等 1991）。

2. 嗜碱性细胞（β- 细胞）（basophils）

• 促肾上腺皮质激素细胞（corticotrophs）在认识到一种前体分子阿黑皮素原（pro-opiomelanoco-rticotropin）可裂解为许多不同分子包括 ACTH、β- 促脂素和 β- 内啡肽以前，鉴定分泌 ACTH 的细胞是困难的；β- 促脂素和 β- 内啡肽在垂体中的功能还不清楚，但阿黑皮素复合物也在 CNS 神经元内合成，并具有神经调质功能（见第 8 篇）。在人类，该前体糖基化，故颗粒为过碘酸雪夫（Schiff）反应（PAS）阳性，但在某些其他种属并非如此；颗粒也呈弱嗜碱性。这些细胞为不规则形，有树枝状短突插入相邻细胞之间。颗粒小（约 200nm），光镜下难以发现。

• 促甲状腺激素细胞（β- 嗜碱性细胞） 促甲状腺激素细胞（thyrotrophs）分泌促甲状腺激素（thyroid stimulating hormone，TSH）。细胞呈长多边形，排列成团，位于腺垂体中央。细胞常形成条索，并不直接与血窦接触；可选择性地被醛复红染色。分泌颗粒位于细胞周边，不规则形，电子密度较低，直径 100 ~ 150nm，是腺垂体细胞中最小的分泌颗粒。

• 促性腺激素细胞（δ- 嗜碱性细胞） 促性腺激素细胞（gonadotrophs）比促甲状腺激素细胞大，圆形，常邻近血窦；分泌颗粒 PAS 染色阳性。通常，位于前叶周边的细胞，其颗粒染成紫色，而位于中央的细胞，其颗粒染成红色；有人提出前者分泌 FSH，而后者分泌 LH 或 ICSH（Purves 1961）。应用电镜术，在大鼠腺垂体可区分出这二种细胞（Kurosumi 和 Oota 1968）。但是，Phifer 等（1973）在人和 Moriarty（1975）在大鼠进行的免疫细胞化学研究提示，FSH 和 LH 可能共存于同一细胞的同一分泌颗粒内。促性腺激素细胞的细胞核呈多形性，分泌颗粒为球形，直径约 200nm，在分泌期倾向于成线状排列在细胞表面之下，粗面内质网呈泡状，高尔基复合体发达（von Lawzewitsch 等 1972）。

B. 嫌色细胞 嫌色细胞（chromophobe cells）构成腺垂体的大部分细胞（约占细胞总数的一半）。但是，因为细胞小且缺乏常规染色反应，它们并不构成垂体的显著特点。嫌色细胞似乎由许多不同类型的细胞组成，包括脱颗粒的上述分泌细胞，能产生嗜色细胞的干细胞，以及含有大量溶酶体、形成细胞团围绕不同大小囊泡的滤泡细胞；囊泡常存在于腺垂体与神经垂体的交界处，充以 PAS 阳性物质，后者的意义不明。

C. 滤泡星形细胞 滤泡星形细胞（folliculostellate cells，FS cells）是一种支持细胞，也与营养和分解代谢过程以及大分子的运输有关。根据 Allaerts 等（1990）的综述，FS 细胞内含多种具有生长因子或细胞因子活性的肽，包括血管内皮生长因子（Ferrara 等 1991）。FS 细胞由缝隙连接相连，缝隙连接的数量在雌性大鼠由性激素和催乳激素调节，在动情前期或动情期最多（Soji 等 1991）。人垂体 FS 细胞也表达多种细胞角蛋白，提示它们为上皮性细胞，并支持已普遍接受的腺垂体来自拉特克囊的假说，但该假说近来受到挑战（Tsuchida 等 1993）。垂体 FS 细胞和淋巴树突细胞有许多共同的形态学和免疫细胞化学特点，二者都为星形，都有主要组织相容性复合物（MHC）Ⅱ类抗原决定簇和钙离子结合蛋

白S100，都产生白细胞介素6（Allaerts等1991）。

中间部 中间部（pars intermedia）含许多β-细胞和由嫌色细胞围成的滤泡，滤泡中含PAS阳性胶质，一些滤泡来自胚胎垂体内的拉特克囊裂隙；在某些种属的动物，拉特克囊仍然较大，并衬以纤毛上皮。

中间部分泌细胞的颗粒含α-内啡肽或β-内啡肽（Guillerman 1978）；这些细胞也含多种肽类激素，包括ACTH和α-MSH，因而和腺垂体其他分泌细胞一样，属胺与胺前体摄取和脱羧（amine precursor uptake and decarboxylation，APUD）系统（见本篇后文）。内啡肽也发现于腺垂体前部，定位于某些特殊类群细胞的周边分泌颗粒。

结节部 结节部含大量血管，因而比较显著；血管之间为未分化细胞索或细胞团，并混杂一些α-细胞和β-细胞。

电镜和免疫组织化学研究发现，妊娠中期人胎儿结节部（Schulze-Bonhage和Wittkowski 1991）含有促性腺激素细胞、促甲状腺激素细胞和另一种细胞，很像其他种属的结节部特异性细胞，这种细胞在人内分泌调节中的作用有待确定。

已知松果体褪黑素通过下丘脑-垂体-性腺轴影响昼夜节律系统和光周期性，而在多种动物的结节部已发现褪黑素的功能性受体。在羊垂体结节部约90%的无颗粒或有稀疏颗粒的细胞对褪黑素发生反应，褪黑素可抑制这些细胞环腺苷酸（adenosine monophasphate，cAMP）的形成，其余10%的含丰富致密核芯小泡的细胞对褪黑素无反应。根据松果体分泌的褪黑素的数量和结节部细胞对褪黑素的感受性，估计结节部能够对褪黑素发生反应从而调节它分泌的一种肽类激素，该激素经垂体门脉血管到达垂体前部，调节促性腺激素细胞和促甲状腺激素细胞的活动（WittKowski等1992）。

腺垂体分泌活动的调控 腺垂体激素的释放可能是通过胞吐作用而进入邻近血窦的周间隙，血窦内皮有孔，有利于向血液内的扩散。调控其分泌活动的主要信息是释放因子，这种释放因子从正中隆起、漏斗核（弓状核）和下丘脑其他核团的神经元释放（McKelvy 1974），进入垂体门静脉系统的上毛细血管床，由此进入腺垂体，作用于腺垂体的内分泌细胞。这些神经分泌细胞是神经内分泌转换器（neuroendocrine transducers，Wurtman 1970），它们接受神经信号和激素信号，产生应答而分泌激素，从而将一种信号转换为另一种信号。产生释放因子的神经内分泌细胞是肽能神经元，而调节其分泌活动的神经元大多是单胺能神经元，两者形成轴体或轴轴突触。腺垂体内的细胞间通讯也影响它自身的分泌活动，Schwartz和Cherny（1992）对此作了详细综述。这涉及到跨膜钙运输的变化（Stojilovic和Catt 1992）。某些对下丘脑释放因子无反应性的催乳激素分泌细胞，却对可能是局部释放的细胞因子如肿瘤坏死因子-α起反应，结果引起催乳激素释放率的降低（Walton和Cronin 1990）；这与跨膜钙运输和细胞内钙移动的变化有关（Koike等1991）。已有报道，FSH的表达和分泌可通过局部分泌的活化素（activins）进行自分泌调节。抑制素（inhibins）和卵泡抑素（follistatins）等物质对促性腺激素细胞的抑制效应，至少是部分地通过这些物质干扰内源性活化素β的作用而实现的（Corrigan等1991）。

腺垂体细胞能通过局部产生的其他旁分泌因子调控其功能活动（Denef 1990）。例如，在促肾上腺皮质激素细胞已发现一个胆碱能系统，从这些细胞释放的乙酰胆碱对生长激素和催乳激素的释放发挥抑制作用。这些旁分泌信号似乎受甲状腺激素和糖皮质激素的调节控制。

伸长细胞（tanycytes）（见第8篇）（图15.5,6）也可能有调控分泌的作用，可能把激素从脑脊液转运到垂体门脉系统的毛细血管（Knigge 1976）和（或）从下丘脑神经元转运到脑脊液（Joseph和Knigge 1978）。伸长细胞和室管膜细胞之间的紧密连接（Brightman等1975）尽管和脉络丛的比较发育不好，但可阻止肽甚至某些氨基酸的转运（Weindl和Joynt 1972），这提示释放因子等物质必须通过伸长细胞而不是它们之间来穿过室管膜。伸长细胞的胞吞作用（可能也有胞吐作用）可能受单胺能神经元控制（Kobayashi 1975；Nozaki等1975）。脑室隐窝壁的伸长细胞显然适合于从神经分泌细胞向脑脊液运输释放因子，因为它们穿过弓状核，并通过细胞连接与弓状核神经元相连，而这些连接允许小分子如肽类激素在由它们连起来的细胞间通过（del Cerro和Knigge 1977）。

神经垂体

垂体后叶是间脑底向下的突出物，在胚胎早期，含有一腔，与第三脑室相连，这腔在有些动物如猫可持续存留。后叶、漏斗干和正中隆起合在一起称为神经垂体（见上；Harris 1955；Heller和Clark 1962；Scharrer和Scharrer 1963；Gabe 1966；Donovan 1970；Knowles 1974；Stopa等1993）。

来自下丘脑神经元（视上核和室旁核等）的轴突终止于神经垂体。有些较短，止于正中隆起和漏斗干的垂体门脉循环的上毛细血管床，可能对腺垂体功能提供神经调节（见下）。较长的轴突则行至神经垂体主体内，形成神经分泌性下丘脑垂体束（见第8篇），终止于血窦附近。神经垂体贮存的激素是加压素（vasopressin），又叫抗利尿激素（antidiuretic hormone，ADH），和催产素（oxytocin），前者控制肾小管重吸收水，后者促进子宫和乳腺平滑肌的收缩。前文已述，这两种激素从神经元核周体产生，沿下丘脑垂体束的轴突运输，在神经终末释放（图15.7）。结扎下丘脑垂体束可引起分泌颗粒在近侧端堆积。由于分泌颗粒含大量糖蛋白性物质，故PAS染色阳性。活性激素是简单的多肽，在细胞内与一种糖蛋白即后叶激素载体蛋白（neurophysin）同时产生和运输，释放到循环以后二者分开，激素由血浆糖蛋白运到它的靶细胞。在这些神经末梢还发现其他物质，如甲硫氨酸脑啡肽和神经肽FF（与加压素共存）以及胆囊收缩素（与催产素共存）。

神经垂体含细的无髓神经纤维及神经胶质细胞；这些纤维是下丘脑垂体束的终末分支。在近侧的漏斗内，纤维由典型的星形胶质细胞包围，而接近后叶时出现垂体细胞（pituicytes），它们都有不同形状的树枝状突起，并常有长突与相邻轴突平行走行。垂体细胞构成神经垂体内的大多数非兴奋性组织。许多垂体细胞的胞质突起终止于神经终末间的毛

细血管和血窦壁上或其附近。轴突终止于血管周间隙，虽然与血窦壁接近，但二者间有两层基板隔开，一层贴于神经末梢，另一层贴在内皮细胞外面。已在大鼠观察到，含有神经肽FF、来自下丘脑室旁核和视上核神经分泌细胞的轴突终末与垂体细胞形成突触样接触；提示这些终末在神经垂体内有局部功能，可能通过垂体细胞作为中间调节细胞，来调节催产素和加压素的释放（Boersma等1993）。纤细的胶原纤维常位于二者之间。内皮细胞胞质一般非常薄，有规则的窗孔，这有利于激素进入血流（图15.7）。

在垂体后叶内有三种神经终末：

- 邻近血窦的轴突终末膨大，其中有大（200～300nm）而致密的囊泡，囊泡内含有与糖蛋白结合的激素，也有小的（40～60nm）球形清亮小泡；
- 含小的（80nm）致密核芯小泡的轴突周围末梢，与交感神经末梢含儿茶酚胺的小泡相似；
- 含小的（40～60nm）球形清亮小泡的轴突周围末梢，与含激素的大的末梢形成突触（Bargmann 1966）。

激素可能以胞吐形式从含大的致密囊泡的末梢释放。释放活动的兴奋与抑制可能由其他类型的末梢介导，也可能由沿神经分泌细胞本身的轴突传递的动作电位介导。

垂体的血管

通过注射氯丁二烯乳胶（neoprene latex）和柏林蓝；或通过染色红细胞（Popa和Fielding 1930a, b; Green和Harris 1949; Xuereb等1954a, b; Stanfield 1960），并通过血管铸型扫描电镜观察，研究了垂体的血管，明确了正中隆起的血管构筑和神经垂体与腺垂体内及其之间的血管联系（Page和Bergland 1977）。

垂体的动脉来自每侧颈内动脉的单条垂体下动脉和几条垂体上动脉（图15.8），前者来自颈内动脉的海绵窦部，后者来自颈内动脉的前床突上部和大脑前、后动脉。垂体下动脉（inferior hypophyseal artery）分为内、外支，跨过中线互相吻合，形成动脉环围绕漏斗；从此环发出细支进入神经垂体，构成毛细血管床。垂体上动脉（superior hypophyseal artery）供应正中隆起、漏斗上部，并分出小梁动脉（artery of the trabeculae）供应漏斗下部。两套垂体动脉汇合形成毛细血管网分布于整个神经垂体（正中隆起、漏斗干和神经部）。逆向血流可发生在这两套血供之间的脑毛细血管床内（Gillilan 1974），也可发生于神经垂体毛细血管网（Page和Bergland 1977）。

正中隆起和漏斗部的动脉分支很特别，在漏斗上部形成非常复杂的毛细血管。这些毛细血管在正中隆起构成外丛（external plexus）或“套”丛（“mantle” plexus）（Green 1951），和内丛（internal plexus）或“深”丛（“deep” plexus）（Duvernoy 1972）；外丛由垂体上动脉供应，与漏斗丛相连，通过下降到前叶的长门血管（long portal vessels）回流；内丛位于外丛之内部，并由外丛供应血液，在后面与漏斗毛细血管床连续，和外丛一样也由长门血管引流。短门血管（short portal vessels）从漏斗下部走向前部。长、短门血管都开口于腺垂体分泌细胞索之间的血窦，为其提供大部分血液。垂体门脉系统运输下丘脑小细胞性神经元合成的激素释放因子，这些释放因子控制垂体前部细胞的分泌活动。腐蚀铸型研究提示，中间部似乎没有血管（Page和Bergland 1977）。

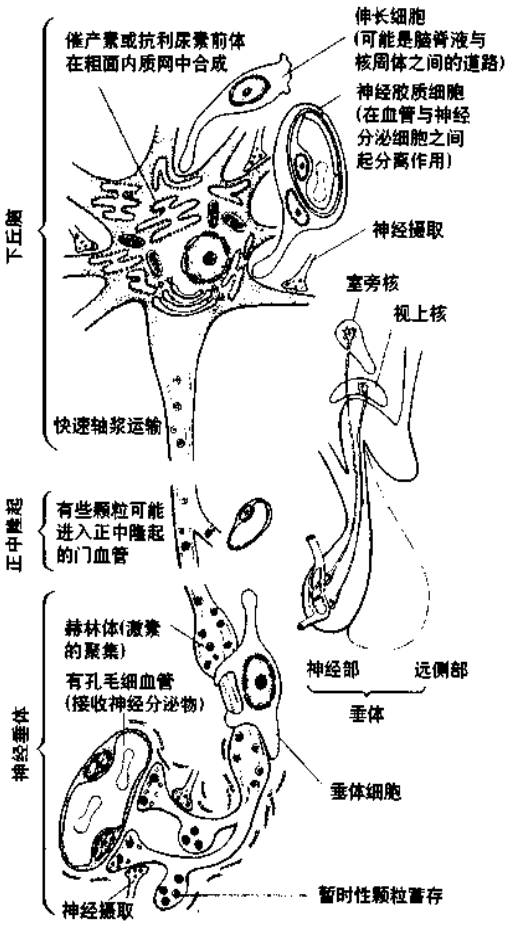

图15.7 神经垂体激素产生的主要调控系统示意图。

神经垂体的静脉回流有3条可能的途径：

- 通过长、短门血管到腺垂体；
- 通过粗大的垂体下静脉进入硬膜静脉窦；
- 通过走行到正中隆起的毛细血管到下丘脑。

静脉回流将垂体激素从腺组织运输到激素的靶组织，同时也有利于分泌的反馈调节。但是，腺垂体的静脉回流有一定局限，仅有很少的血管将腺垂体直接连于体循环的静脉，所以血液离开腺垂体的回流途径仍不太清楚。如果行于腺垂体和神经垂体间的短门血管中的血流是可逆的（Adams等1969），那么这些门血管可能构成回流通道；腺垂体激素在到达体静脉之前，首先进入神经垂体的毛细血管，这样就提供了一个“短反馈”袢。神经垂体之毛细血管中的逆向血流（Tôrök 1954，从神经垂体到下丘脑）可能是神经垂体激素到脑室伸长细胞进而到脑脊液的血管途径。在脑脊液中发现神经垂体激素（Robinson和Zimmerman 1973）以及在脑脊

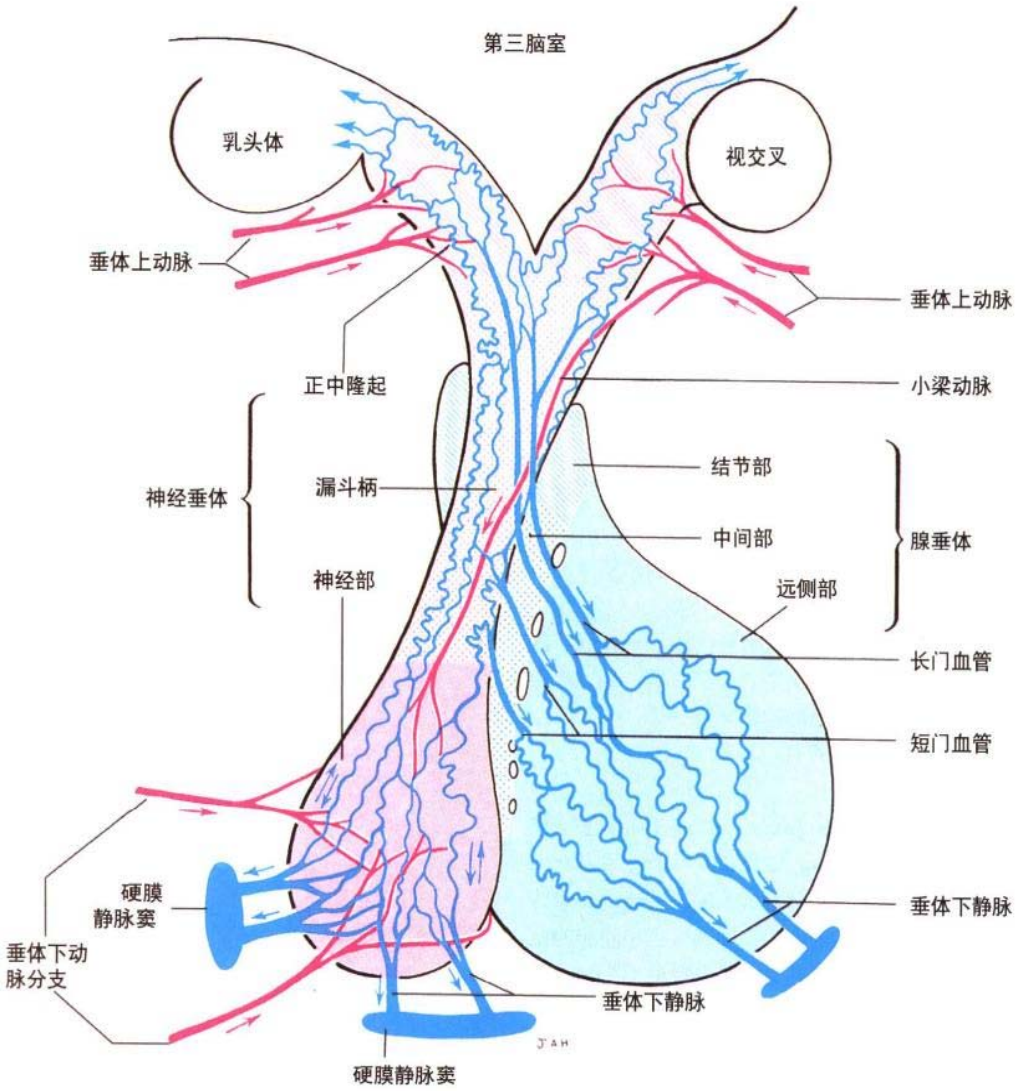

图 15.8 下丘脑正中隆起、垂体漏斗及垂体其它部分的血管分布示意图（详见正文）。

液和伸长细胞内发现释放因子的事实（Knigge 和 Joseph 1974）加强了这一假说。Cushing 早年（1912）提出的神经垂体可向第三脑室分泌的观点看来是正确的。

垂体血液供应的图式相当复杂，可能不只正中隆起是腺垂体神经调控的通路（Harris 1947），而整个神经垂体都与之有关；神经垂体的毛细血管床可能选择性地“决定下丘脑和垂体分泌物的运输目的地，把一些分泌物运输到腺垂体，另外一部分运输到远处的靶器官，还有一些运输到脑”（Page 和 Bergland 1977）。

咽垂体

咽垂体（pharyngeal hypophysis）是位于人鼻咽顶部粘膜－骨膜中的一小团腺垂体组织（Boyd 1956），这与许多其他哺乳动物相当（McGrath 1974）。到胚胎第 28 周，咽垂体含丰富的血管，并能够分泌，它从鼻咽顶部的体循环血管获得血液。在这一时期，咽垂体的后面有纤维组织；但在胎儿后半期，纤维组织由静脉窦取代，并发生一个穿蝶骨的门静脉系统，使咽垂体像颅内腺垂体一样受下丘脑调控（McGrath 1978）。咽垂体的周围血管只持续到大约 5 岁，然后被纤维组织包围，并受存在于体循环血液中的因子的调控。虽然出生后咽垂体的大小在男性没有多大变化，但在女性则暂时变小，到 50 岁左右时又恢复到出生时的体积（McGrath 1971）。此时，它可能再一次受穿蝶骨的下丘脑垂体门脉系统延伸部分的控制。人的咽垂体可能是腺垂体组织的贮备，在中年时，特别在女性，咽垂体可能接受刺激而合成和分泌腺垂体激素，这时颅内腺垂体组织开始出现分泌不足。

松 果 体

松果体（pineal body，epiphysis cerebri）（图 15.1,9）为一小的梨形、灰红色器官，居两上丘之间的凹陷内（见 Gladstone 和 Wakeley 1940; Kappers 1960; Wolfe 等 1962; Kappers 和 Schade 1965; Wurtman 等 1968; Wolstenholme

和Knight 1971; Møller等1993的综述)。松果体位于胼胝体压部的下面，与之隔以第三脑室脉络组织及大脑大静脉。松果体由脉络组织下层包被，该层再返折到中脑顶盖（图15.1）。松果体长约8mm；它的底朝前，并连于松果体脚（peduncle）。脚分上、下二层，由第三脑室松果体隐窝隔开（图15.1）。其中分别含缰连合和后连合。散在的连合纤维可能进入松果体内，但并不终止于附近的松果体细胞。神经纤维从小脑幕区进入松果体后外侧份，成为单个或成对的松果体神经（nervus conarii），位于直窦壁内皮的深面（见第10篇）。其纤维来自颈上神经节的神经元。这些纤维是交感神经的肾上腺素能成分，与血管和松果体细胞伴随（Kappers 1960; Wolfe等1962）。Björklund等（1972）证明大鼠松果体神经的交感神经节后纤维到达缰核神经元，缰松果体束（habenulopineal tract）的一些纤维可能从这里开始。Møller（1978）报道人胎儿缰松果体束的纤维到达松果体尖的松果体神经节（ganglion conarii，也叫Pastori神经节）（图15.9），发出这些纤维的神经元有待证实。Møller（1978,1979）也曾报道过人胎儿有一条不成对的松果体神经（nervus pinealis），含无髓神经纤维和具有轴体和轴树突触的双极神经元；该神经位于松果体的尾侧、正中面附近的蛛网膜下隙内，连接松果体和后连合。该松果体神经只暂时存在，可能在胚胎晚期退化，其功能不明。它可能相当于鱼类和两栖类的松果体感觉神经（Møller 1978），这些动物的松果复合体含有光感受器，所以该神经可能传递光冲动。某些哺乳类动物（如新生大鼠）的松果体细胞在一定时间很像光感受器（Zimmerman和Tsi 1975），而人胎儿的松果体则否。人胎儿的松果体神经可能与松果体的分化有关。目前只能认为该神经是系统发生的遗迹，随着松果体进化为分泌器官而不再是光感受器官，该神经也退化消失。Møller（1978）曾描述过一个神经节，可能是副交感性的，位在松果体的嘴侧、第三脑室脉络丛附近。还有人发现了一个位于嘴侧的松果体内神经节（图15.9）。

松果体的结构

松果体含排列成索状和滤泡状的松果体细胞和神经胶质细胞，细胞间有丰富的血管和神经分支。周围软膜发出小隔伸入松果体内。

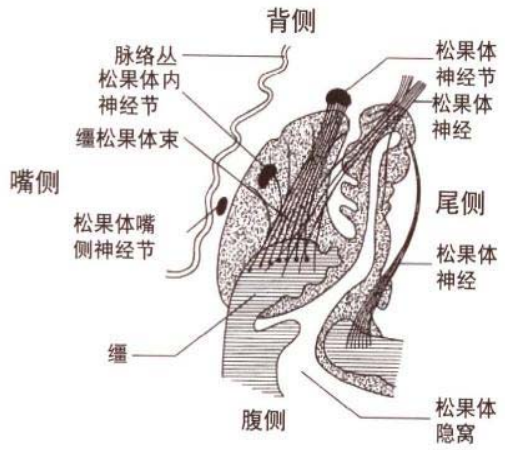

图15.9 松果体神经通路示意图，并结合人胎儿松果体进行了标注。

松果体细胞（pinealocytes）构成松果体的实质，细胞核呈球形、卵圆形或分叶状，胞体发出1至多个弯曲的嗜碱性突起，其中含平行排列的微管（Knight等1973）。突起末端呈球形膨大，终止于邻近毛细血管，有时也终止于松果体隐窝的室管膜细胞。其球形膨大内含粗面内质网、线粒体和电子致密核芯小泡，小泡中贮存有单胺和多肽激素（Sheridan和Sladek 1975），这些物质的释放可能需要交感神经的调控。Lukaszyk和Reiter（1975）曾提出，多肽激素（他们认为是松果体的神经胶质细胞和神经元产生的）与特异性蛋白质载体结合，这种蛋白载体称为神经-松果体蛋白（neuro-epiphysins），以区别于神经-垂体蛋白（neurophysins）。激素通过胞吐作用释放，与小泡膜片段一起排出，后者形成胞吐碎片（exocytotic debris）。当释放出来以后，神经-松果体蛋白与激素形成的复合物即分离，激素与钙离子交换，在松果体内形成钙-载体蛋白复合物，并围绕胞吐碎片呈同心圆沉积，变成脑砂（brain sand, corpora arenacea）（图15.10, 11）。人们以往曾认为，松果体随年龄而萎缩，脑砂则为萎缩的重要指征；但事实与此相反，这些小体可能提示连续的分泌活动。Wildi和Frauchiger（1965）发现，在老年人中没有松果体退化的证据。

松果体细胞含粗面内质网、滑面内质网、发达的高尔基复合体、脂滴和丰富的线粒体，这与其分泌功能一致。有时在粗面内质网和脂滴附近，可见一种特殊细胞器，即成群的微管和有孔板层，这可能与分泌活动有关（McNeil 1977）。Lin（1967）和McNeil（1977）称之为“小管板层小体”（“canaliculate lamellar bodies”），Friere和Cardinali（1975）则称之为“环孔板”（“annulate lamellae”），Gusek（1976）称之为“异微管（“mikrotubuli”）。

有些哺乳动物的松果体细胞含突触带（synaptic ribbons），可能与传递有关；突触带附近的小泡含神经递质，如γ-氨基丁酸（GABA; Krstić 1976）。突触带可能来自微管鞘，微管鞘则来自中心粒（Karasek 1976）。相似的细胞

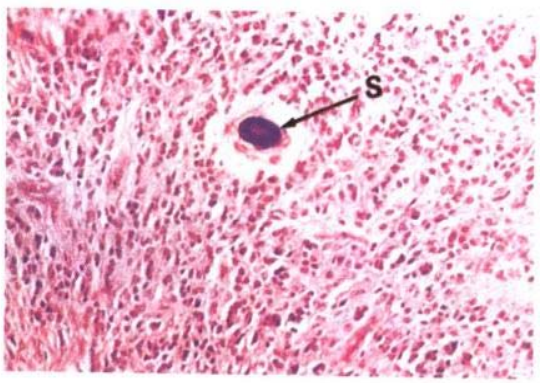

图15.10A 松果体低倍量微照相。可见松果体细胞与神经胶质细胞一起成群或成索围绕毛细血管排列，并见一“脑砂”（S）。H·E染色，×128（引自Burkitt 1993）。

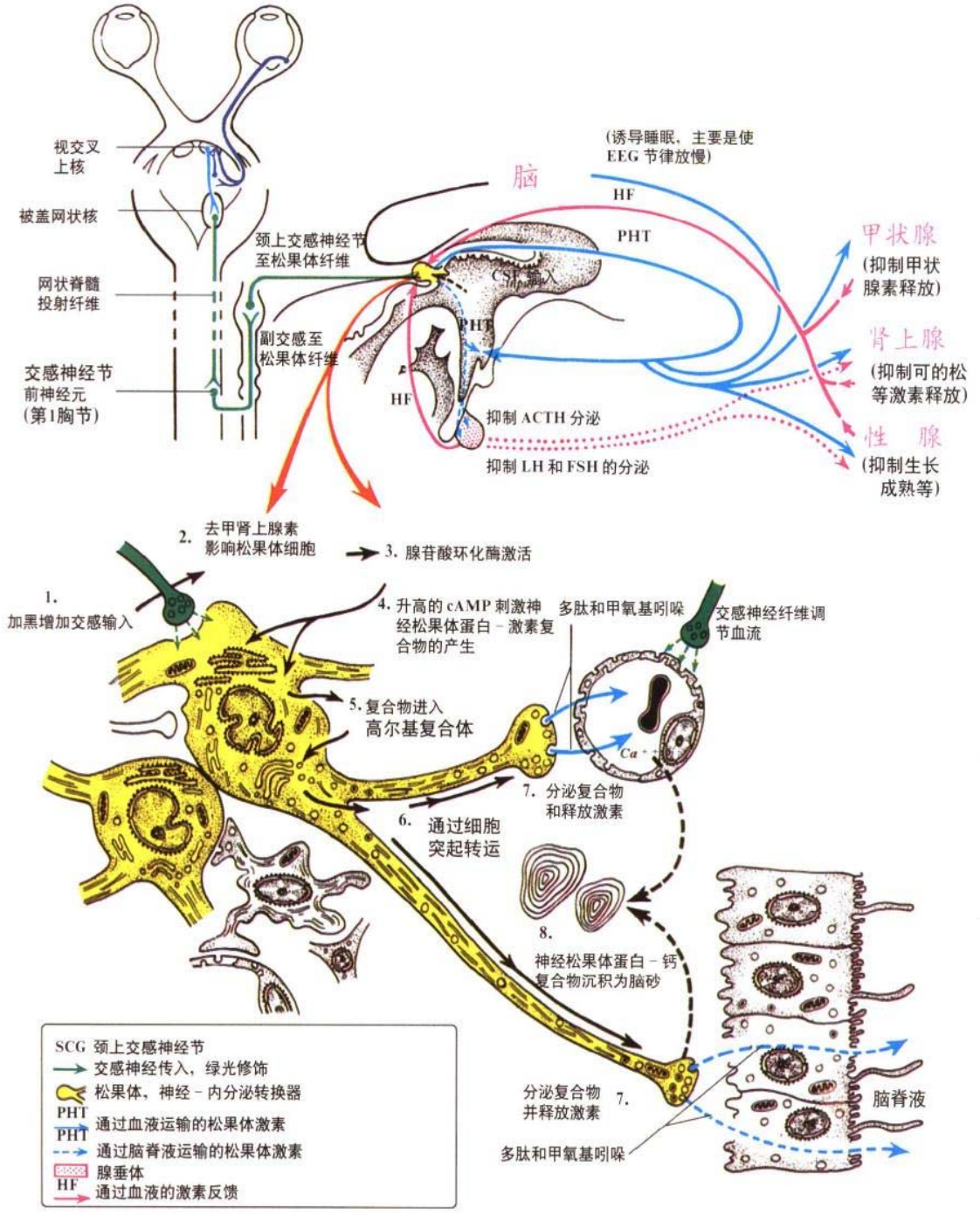

图 15.10B 松果体功能调控的现代流行理论综合示意图（详见正文）。

器见于哺乳动物视网膜光感受器和低等动物更简单的光感受器。这支持哺乳动物松果体细胞来源于光感受器的学说（Kappers 1976; Relkin 1976）。新生大鼠松果体细胞和视网膜光感受细胞之间的相似性更加支持这一概念（Zimmerman 和 Tso 1975）。

人胎儿松果体细胞的超微结构提示，这些细胞在胚胎早期就有分泌功能（Møller 1974）。和在成人一样，胎儿松果体细胞含各种细胞器，以及丰富的微丝、微管和少量9+0微管结构的纤毛。这种纤毛也出现在其他内分泌腺的分泌细胞，如垂体（Barnes 1961; Anderson 等 1970）。胎儿松果体细胞间有缝隙连接、桥粒和“中间连接样连接”（Møller 1976）；缝隙连接在相邻细胞间提供电紧张性耦联，使之产生群体活动（group activity），后两种连接可加强细胞粘着。人胎儿松果体细胞内未发现突触带。

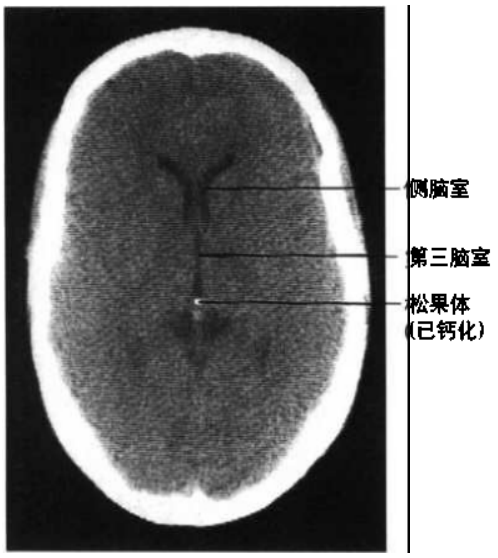

图15.11 通过松果体的水平切面CT图。(伦敦Guy医院Shaun Gallagher提供; Guy医学大学医科牙科联合学院Sarah Smith照片)

松果体内的神经胶质细胞很像星形胶质细胞，它们部分地将松果体细胞隔开；松果体柄部含大量神经胶质细胞，细胞具有长的纵行突起，突起中有许多贯通全长的细丝。

松果体的功能

曾经认为哺乳动物的松果体是系统发生的遗迹，是第三背眼(dorsal third eye)的遗迹，没有多大功能意义。但是，现在普遍认为，松果体是一个内分泌器官，具有重要的调节功能，可调节腺垂体、神经垂体、胰内分泌部、甲状旁腺、肾上腺皮质、肾上腺髓质和性腺的活动(de Vries和Kappers 1971;Klein 1978; Hăulică和Coculescu 1981; Reiter 1983, 1984, 1985, 1987; Malendowicz 1985)。松果体的作用主要是抑制性的，如松果体细胞分泌的吲哚胺和多肽激素，可通过对腺垂体分泌细胞的直接作用，和抑制下丘脑释放因子产生的间接作用，而降低垂体前叶激素的合成与分泌。松果体的分泌物可通过脑脊液(Sheridan等1969; Knight等1973)或血流到达其靶细胞。

许多哺乳动物松果体中的某些吲哚胺，包括褪黑素(melatonin)及其生物合成酶(如5-羟色胺N-乙酰转移酶)的浓度和活性有昼夜节律变化。大鼠的下丘脑视交叉上核内可能有内源性昼夜节律振荡器(endogenous circadian oscillator)，其内在的节律性控制着松果体的周期性变化(Klein 1978)。光刺激，特别是黄绿光的强度变化，可通过对视网膜视紫红质的作用而影响该节律(Cardinali等1971; Minneman等1974)；松果体在暗环境中的活动更活跃。如果视通路和松果体的交感神经支配正常，在黑暗中几小时后再暴露于光亮中会抑制松果体的活动(Klein和Weller 1972)。视交叉上核的神经元可直接接受视网膜节细胞的轴突，使之对光照变化发生反应(Nishino等1976)。在大鼠，从视交叉上核到松果体的神经通路包括被盖核和脊髓上胸段中间外侧柱(Saper等1976)；从后者来的交感神经节前纤维到达颈上神经节，从颈上神经节发出的节后纤维可被追踪到松果体细胞。这些纤维释放的儿茶酚胺引起受体介导的松果体细胞cAMP产生增加，从而激起5-羟色胺N-乙酰转移酶活性增加70～100倍，调节褪黑素的产生及其血浆水平。对松果体的交感神经支配研究颇多，而其副交感神经的支配问题至今尚不清楚。图5.10总结了这些假说。通过观察血浆褪黑素水平的变化，发现了人松果体活动的昼夜节律变化的证据(Vaughan等1976)。如同其他哺乳动物，人的褪黑素水平也是在夜间升高、白天下降。动物的其它调控机制是否也在人类起作用尚未解决。

血管和神经 松果体的血液供应丰富(Plets 1969; Moreau等1985)，松果体动脉(pineal arteries)是左、右脉络丛内后动脉的分支，而后者又是大脑后动脉的分支(见第10篇)。Wackenheim和Babin(1978)只记录了一条松果体动脉，但Yamamoto和Kageyama(1980)证明有几条，一侧的脉络丛内后动脉就可发出多至5条(Baumgarten等1981)，而70%尸体的松果体动脉来自双侧。动脉在松果体内分支形成有孔毛细血管，毛细血管内皮细胞的基板很薄，有时不连续；毛细血管回流入许多松果体静脉(pineal veins)，后者再注入大脑内静脉和(或)大脑大静脉(见第10篇; Yamamoto和Kageyama 1980)。人松果体的主要神经通路上文已述。在松果体细胞和毛细血管之间散在无髓的自主神经纤维，大部分是肾上腺素能纤维，在其终末及终末前膨大内含有致密核芯小泡。这些纤维起自颈上神经节(见第8篇)，有的随动脉进入松果体，有的通过松果体神经(图15.9)或通过松果体软脑膜表面进入松果体；然后终止于松果体细胞之间的血管周间隙，或与松果体细胞形成突触。位于松果体柄的神经纤维可能起自缰核。支持这种可能性的是在缰核，尤其是缰内侧核检出P物质免疫反应阳性神经元核周体，这种神经元的突起伸向松果体柄；此外，在牛的整个松果体也检出P物质免疫反应阳性神经纤维，这些纤维存在于松果体的血管周围、实质内和被膜内(Møller等1993)。大鼠松果体接受下丘脑室旁核的室周及内侧小细胞性亚核的背侧传出投射，异质性室旁核与许多内环境稳定方面的调节有关，其调节至少是部分地通过向室周器如松果体的神经元投射来介导(Larse 1991)。大鼠松果体还直接接受来自与昼夜节律性有关(Mikkelsen和Møller 1990)的外侧膝状体核的膝状体间小叶的神经投射，以及来自下丘脑外侧区的前区和结节区的神经投射。由于这些下丘脑外侧区直接接受视网膜的神经(见第8篇)，同时也与昼夜节律性有关，因而有人提出这些投射也调节大鼠松果体的昼夜节律性活动(Fink-Jensen和Møller 1990)。

甲 状 腺

甲状腺(thyroid gland;图15.12)位于下颈部前方，第5颈椎到第1胸椎水平，呈棕红色，富含血管，外包颈深筋膜的气管前层。甲状腺分左叶和右叶，两者以狭细的峡部

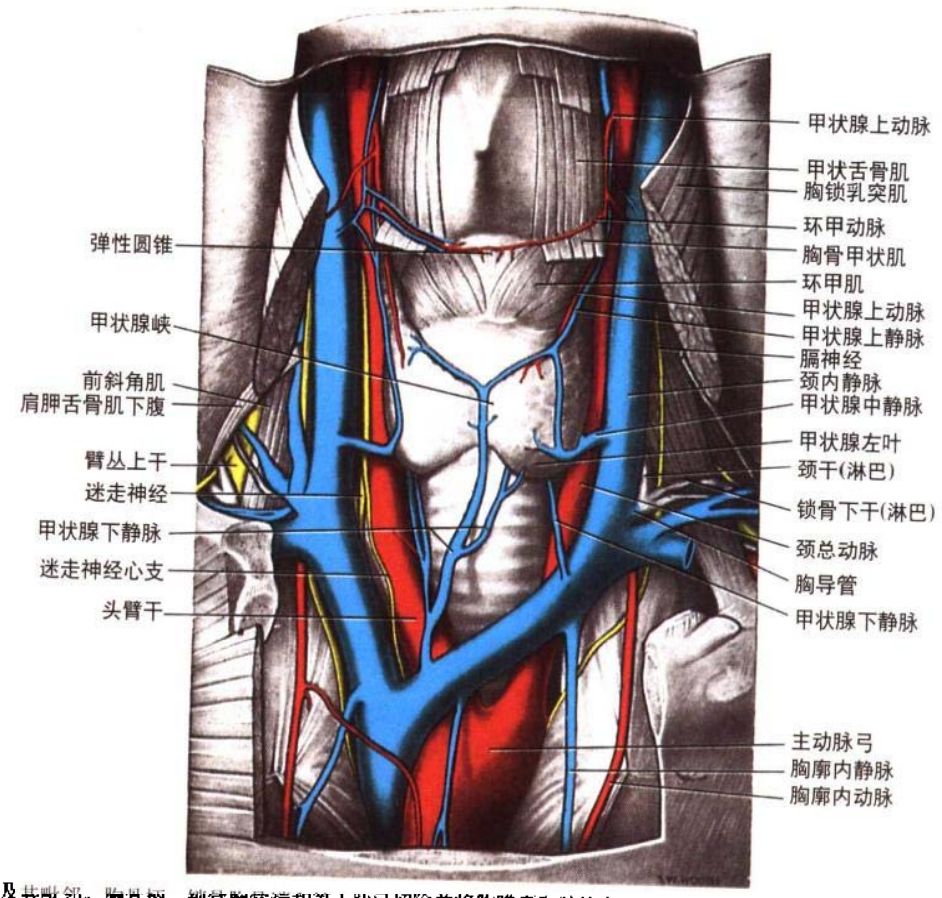

图 15.12 甲状腺及其毗邻。胸骨柄、锁骨胸骨端和第 1 肋已切除并将胸膜囊和肺拉向两侧。

(isthmus) 相连。甲状腺通常重约 25g,但女性的稍重,且在月经期和妊娠期增大。甲状腺的大小在评估和处理甲状腺疾病时具有重要的临床意义;这可通过非介入性超声诊断技术来达到。Hegedus 等 (1983) 应用超声评估法显示了正常人甲状腺体积与体重、年龄及性别的关系。最近 Ueda (1990) 检查了 8 个月到 15 岁儿童甲状腺体积与身高、体重、体表面积和年龄的关系,未发现该年龄段男、女性之间甲状腺体积有显著性差异。

甲状腺的两个侧叶 (lobes) 大致呈锥形,左、右叶的尖部向上并向两侧分开,直达甲状软骨板斜线水平;底部在第 4 或第 5 气管软骨水平。每叶约 5cm 长,最大横径和前后径分别约为 3cm 和 2cm。甲状腺的后内侧面通过甲状腺外侧韧带 (lateral thyroid ligament) 连于环状软骨侧面。侧 (浅) 面凸出,覆以胸骨甲状肌,该肌连于甲状软骨斜线,可防止甲状腺上极伸到甲状舌骨肌。再向前面是胸骨舌骨肌和肩胛舌骨肌上腹,向下与胸锁乳突肌前缘重叠。内侧面对应喉和气管,上极与咽下缩肌和环甲肌后部相贴,这些肌将甲状腺与甲状软骨板后部及环状软骨侧面隔开。喉外神经经甲状腺这一部分的内侧抵达环甲肌。再向下,甲状腺内侧与气管和气管后的喉返神经 (见第 8 篇) 及食管 (左侧更靠近) 相毗邻,后外侧面与颈动脉鞘相邻,与颈总动脉相重叠。甲状腺的前缘薄,在甲状腺上动脉前支附近向内侧倾斜。后缘钝圆,下面与甲状腺下动脉及其和甲状腺上动脉后支吻合处相邻。甲状旁腺常与后缘相邻接 (见本篇后文),左侧后缘下端邻近胸导管。

峡部连接两侧叶的下部;其横径和上下径约 1.25cm,常位于第 2、3 气管软骨前方,有时可偏高或偏低,其位置和大小变化很大。气管前筋膜将峡部与胸骨甲状肌分开;再向浅层依次是胸骨舌骨肌、颈前静脉、筋膜和皮肤。左右甲状腺上动脉沿峡部上缘吻合;在峡部下缘、甲状腺下静脉离开甲状腺。偶尔峡部缺如。

锥形的锥状叶 (pyramidal lobe) 常从峡部或邻近的左或右叶 (较常见的为左叶) 向上伸向舌骨。有时锥状叶与侧叶脱离或分成 2 个以上部分。有时可见一纤维性带或纤维肌性带,即甲状腺提肌 (levator of the thyroid gland, musculus levator glandulae thyroideae),从舌骨体下降到峡部或锥状叶。小块游离的甲状腺组织可出现于两侧叶或峡部之上,称为副甲状腺 (accessory thyroid glands)。甲状舌管 (见第 3 篇) 的遗迹可能存留于峡部和舌盲孔之间,有时成为中线附近、甚或舌内的甲状腺组织副小结或囊泡。

甲状腺的结构和功能

甲状腺的被膜为薄层结缔组织,并伸入腺内将甲状腺实

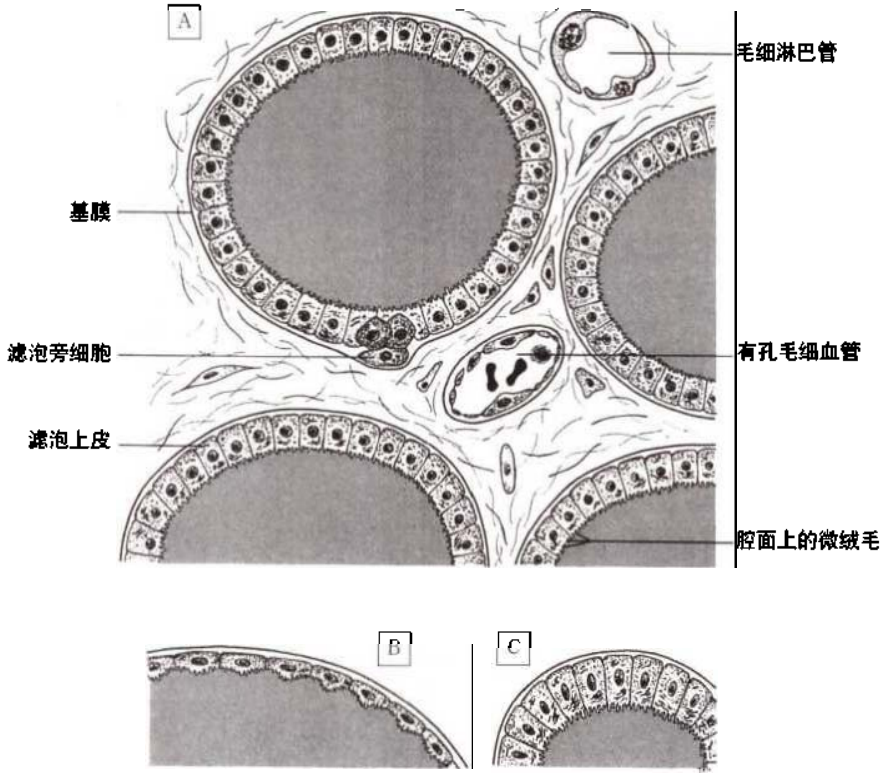

图 15.13 甲状腺滤泡结构模式图。A. 中等生理状态下的正常结构；B. “静止”状态；C. 功能活跃状态（详见正文）。

质分为不规则形和大小不同的团块。甲状腺实质主要来自甲状舌管的内胚层，甲状舌管通常只是一个暂时性的胚胎结构，连在甲状腺和舌之间。来自甲状舌管尾端的实心上皮细胞索分支，并出现腔，腔内充以黄色粘稠物质。一般认为，内胚层上皮索发育成独立的，大致呈球形的滤泡（follicles），直径约 0.02～0.9mm，每一滤泡中央为胶体，围以单层上皮及其基板。然而成熟甲状腺的三维重建显示，滤泡常聚集在一起，具有一部分共同的上皮，分隔数个胶体团块，并将滤泡连在一起（Isler 等 1968）。也曾发现有实心的细胞巢（Harach 1985）。胶体被伊红染成粉红色，含碘化的糖蛋白，即碘化甲状腺球蛋白，它是甲状腺激素三碘甲腺原氨酸（T_3）和四碘甲腺原氨酸（T_4）的前体。滤泡位于细密的结缔组织间质中，滤泡周围有密集的有孔毛细血管、毛细淋巴管和交感神经纤维，这些神经纤维支配微动脉和毛细血管，有些纤维终止于滤泡上皮细胞附近（Melander 等 1975;Melander 1977）。

甲状腺实质的第二类细胞是滤泡旁细胞，又叫亮细胞（Light cells,clear cells）或 C 细胞，产生肽类甲状腺降钙素（thyrocalcitonin）。C 细胞是 APUD 系统的成员（见本篇后文），来自后鳃体（见第 3 篇）。通常将 C 细胞看作甲状腺的次要成分，但通过改良研究技术（Solcia 等 1968、1969）发现，在某些种属的动物低估了这种细胞，例如，Kameda（1971、1976）发现狗的滤泡旁细胞与滤泡细胞的比例是 30～90∶100，还可能出现一些含特殊细胞的分支小管，像 C 细胞那样，这些细胞也来自后鳃体（Halmi 1978）。在啮齿类动物的甲

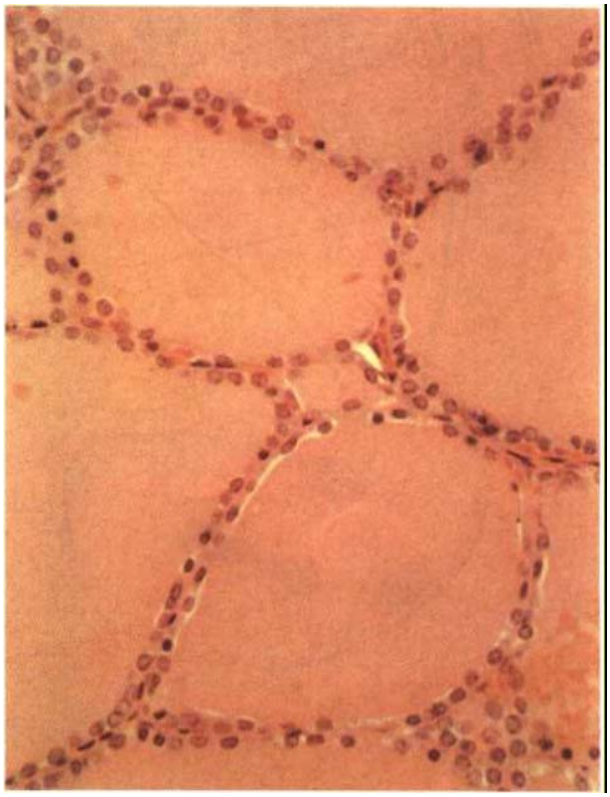

图 15.14 甲状腺切片。H·E 染色，光镜观察，示甲状腺滤泡，滤泡腔内有甲状腺胶体。× 500（由伦敦 Guy 大学医科牙科联合学院 P Shepherd 和 S Liebowitz 提供）。

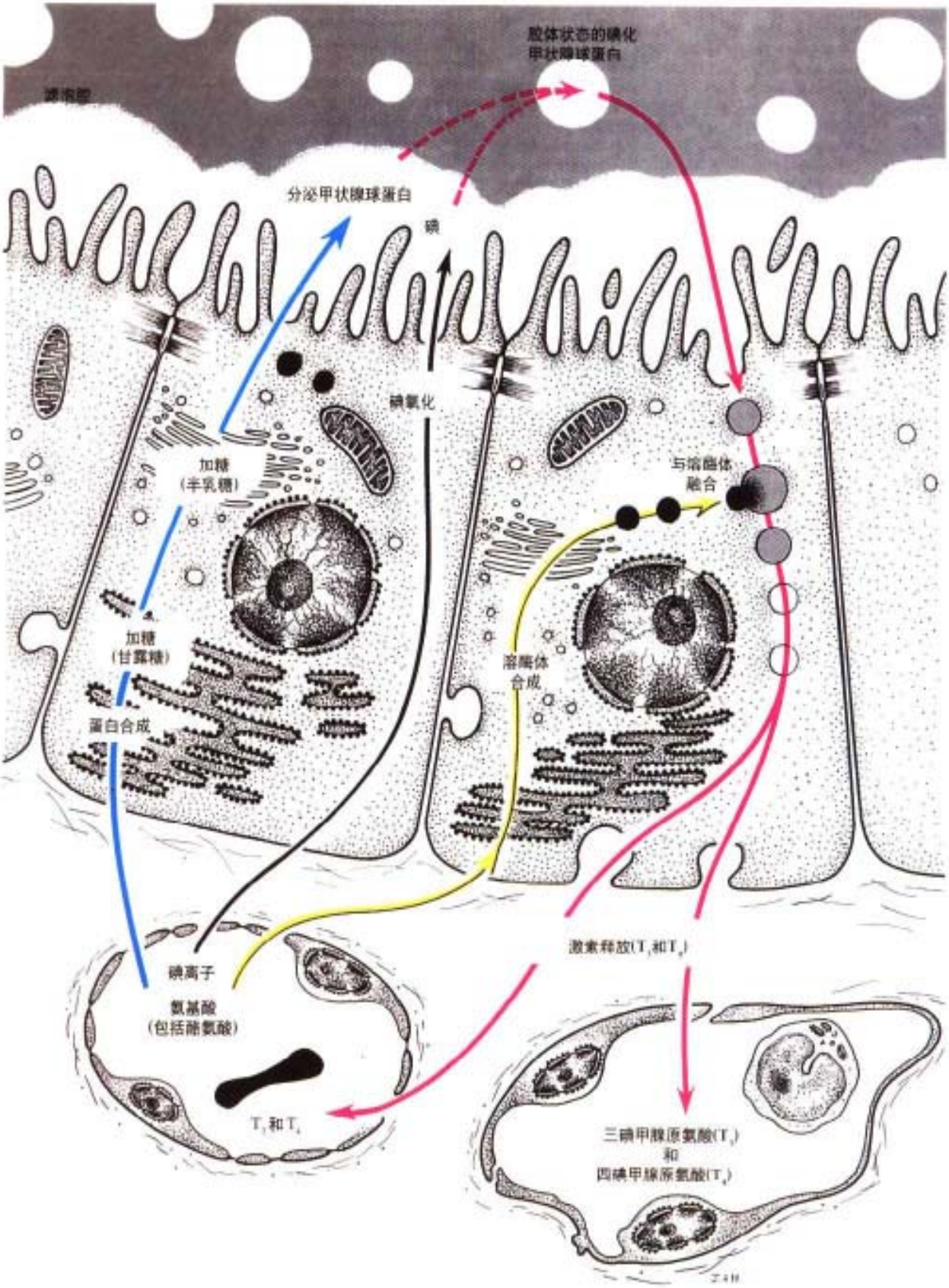

图15.15 甲状腺滤泡上皮细胞的功能构成示意图。图的一面为含有甲状腺胶体的滤泡腔，另一面为毛细血管和毛细淋巴管，箭头指代谢途径。

状腺还发现有其他类型细胞，有些有纤毛（Wollman和Nève 1971）。

滤泡细胞 滤泡细胞（follicular cells）从扁平到柱状，其形态决定于功能状态，并受循环中垂体促甲状腺激素（TSH）的调控（图15.13）。当缺乏TSH时，滤泡细胞呈扁平形，功能处于"静止"状态，腔内胶体多，说明碘化甲状腺球蛋白贮存增多。TSH的分泌可引起滤泡细胞的胞吞作用，靠近上皮的胶体被胞吞而出现腔隙。血中TSH的持续升高可诱导滤泡肥大，甚至增生，胶体不断被吸收，间质内血管也增加。

滤泡细胞在超微结构和功能上有明显的极性：当被TSH或肾上腺素能神经终末（见下）激活时，滤泡细胞的向顶部（腔面）合成和胞吐甲状腺球蛋白，同时发生朝向基底面的胞吞和降解甲状腺球蛋白，并释放甲状腺激素（T_3和T_4）入毛细血管。这种极化性的双重功能可从其细胞器的排布看出。滤泡细胞通过顶部的连接复合体互相连接，基底面位于基板上（图15.13,14），从而形成了连续的壁围绕每一团胶体甲状腺球蛋白。滤泡细胞的细胞核位于基底部，粗面内质网丰富，高尔基复合体位于核上区，在TSH激活的细胞特别明显。分泌小泡来自高尔基复合体，位于高尔基复合体与顶部之间，分泌小泡将粗面内质网和高尔基复合体制造和装配的糖蛋白运输至顶部质膜，通过胞吐作用释放入滤泡腔。形成甲状腺球蛋白所需的碘，通过主动运输从毛细血管跨过基底部质膜进入滤泡细胞。标记的碘化物迅速出现在滤泡腔（Wolff 1964），并主要通过顶部质膜内的甲状腺过氧化物酶氧化成碘（Taurog 1970）。碘连接到滤泡细胞制造并分泌入腔的糖蛋白酪氨酸残基上，形成一碘酪氨酸和二碘酪氨酸，它们再结合成碘化甲腺原氨酸（肽链中的甲状腺激素），从而形成了碘化甲状腺球蛋白，即甲状腺激素的前体（Bjokman 和Ekholm 1973; Haeberli等1975）。在滤泡细胞内，内源性过氧化物酶存在于核周隙、粗面内质网、高尔基复合体、顶部小泡、顶部质膜、特别是微绒毛上（Strum 和Karnovsky 1970），但是，很可能只有顶部质膜的过氧化物酶与碘的氧化有关，而酶的上述分布状况表明它被运输到顶部的途径。静止状态的细胞的顶部微绒毛多而短（Wetzel等1965），有TSH刺激时，微绒毛伸长并分支，同时细胞向滤泡腔内胶体伸出胞质突起，后者融合，包围部分胶体并将其带入细胞。当胶体被胞吞后，静止状态下位于细胞基底部的溶酶体向腔面移动，与细胞内的胶体小滴融合，形成次级溶酶体或吞噬溶酶体，再返回基底部。在此期间，滤泡腔内的胶体逐渐消失，吞噬溶酶体内的酸性蛋白酶和肽酶降解碘化甲状腺球蛋白，释出甲状腺激素T_3和T_4，T_3和T_4经基底面释放，主要通过毛细血管和淋巴管运出甲状腺。更多的前体分子，如3-碘酪氨酸、3,5-二碘酪氨酸，经脱卤酶作用而脱碘；释出的碘移到顶部，在新合成的甲状腺球蛋白的碘化中再利用。微管和微丝可能也与甲状腺激素的分泌有关（Wolff和Williams 1973）；以秋水仙碱和细胞松弛素B（分别干扰微管和微丝）处理，可抑制TSH和二丁酰cAMP诱导的甲状腺激素分泌。有些完整的碘化甲状腺球蛋白分子从滤泡逸出入血，可用放射免疫方法测定出。在甲状腺球蛋白合成和甲状腺激素形成中滤泡细胞的活动见图15.15。Greer和Haibach（1974），DeGroot和Niepomnizcse（1971）以及Taurog（1978）对此过程进行了详细阐述。

在两种甲状腺激素中，三碘甲腺原氨酸可能是细胞代谢率的主要刺激物，其作用非常强、且出现快，而四碘甲腺原氨酸作用强，但不快。二者产生过多可引起甲状腺功能亢进（突眼性甲状腺肿）；成人分泌不足产生粘液水肿，婴儿分泌不足产生克汀病。甲状腺激素的合成与释放主要受腺垂体TSH调控。在Graves病，抗人甲状腺刺激免疫球蛋白（thyroid-stimulating immunoglobulin）抗体可结合于滤泡细胞的TSH受体上，从而干扰了此调控机制，引起甲状腺激素过度产生（Werner 1978）。甲状腺激素可增加组织对肾上腺素和去甲肾上腺素的敏感性。Oppenheimer等（1987）综述了甲状腺激素在细胞水平上的作用研究进展。

虽然滤泡活动主要受循环中的TSH调控，但是有证据表明，在几种哺乳类包括人类，交感神经除控制甲状腺的血循环外，还直接影响滤泡细胞（Melander 1978）。荧光组织化学和放射自显影术已经发现，血管和滤泡细胞附近有肾上腺素能神经终末。在小鼠，阻断TSH分泌以避免它对甲状腺分泌的间接影响，然后刺激单侧交感神经，则只引起同侧交感神经支配区域甲状腺激素的分泌（Melander等1972）。人甲状腺组织的体外研究也提示，去甲肾上腺素可直接诱导滤泡的变化并伴随激素分泌，包括胶体小滴的形成和溶酶体的移动（Melander 1978）。体外研究显示，在分离出的小牛甲状腺细胞培养中加入儿茶酚胺能增强碘的摄入和激素的合成（Melander等1973），该作用在体内、外均可被阻断肾上腺素能受体的药物所取消（Melander 1970; Maayan和Ingbar 1978），但不影响细胞对TSH反应的能力。因此，儿茶酚胺和TSH虽然分别与滤泡细胞上的不同受体作用，但效应相似。二者都激活腺苷酸环化酶，增加cAMP的形成，而cAMP增加激素的释放（Melander 1978）。虽然生理学和解剖学方面的证据都证明滤泡细胞及其血管有交感神经直接支配，但神经对甲状腺分泌活动的作用还不能肯定，TSH在持续调节方面有更大的作用；神经系统与滤泡细胞之间的连接可能介导对外界影响的迅速而短暂的反应。

滤泡旁细胞 滤泡旁细胞（parafollicular cells, C cells）属APUD型细胞，单个或成小群出现，靠近滤泡外缘，在滤泡基膜之内。滤泡旁细胞呈卵圆形或多边形，比滤泡细胞大；常部分地插在相邻滤泡细胞之间，但不到达滤泡腔。有时细胞明显成群，如在狗的甲状腺。当灌流固定作电镜检查时，甲状腺内出现由这些细胞形成的滤泡样细胞群，其中间有扩大的细胞外间隙，可能贮存着激素。不像滤泡细胞那样，滤泡旁细胞没有明显的神经支配；胞质内有许多膜包分泌颗粒，根据免疫细胞化学研究（Pearse 1966; Wolfe等1974），泡内可能含贮存形式的降钙素或称甲状腺降钙素。滤泡旁细胞是神经嵴的衍生物，有神经元样特性，在其表面表达一种神经细胞粘附分子（neural cell adhesion molecule, N-CAM）（Nishiyama等1993）。如同合成外泌蛋白质的细胞，滤泡旁细胞含较丰富的粗面内质网，其数量随机能活动水平而变，还有发达的高尔基复合体，许多线粒体和游离核糖体。细胞核卵圆形，一般偏位，核膜平滑或稍不规则。

控制甲状腺降钙素释放的主要因子是血清钙浓度；灌流甲状腺的血中钙升高可刺激甲状腺降钙素的分泌，而低钙血症可抑制其分泌。在甲状腺降钙素和甲状旁腺激素分泌之间有一种交互关系（图15.16）。甲状腺降钙素调节许多种属动物的钙代谢，主要通过抑制骨的吸收，但它对人的作用尚不肯定；因为检测人血浆甲状腺降钙素，甚至用敏感的放射免疫测定，也是非常困难的；尚没有某病理状况与甲状腺降钙

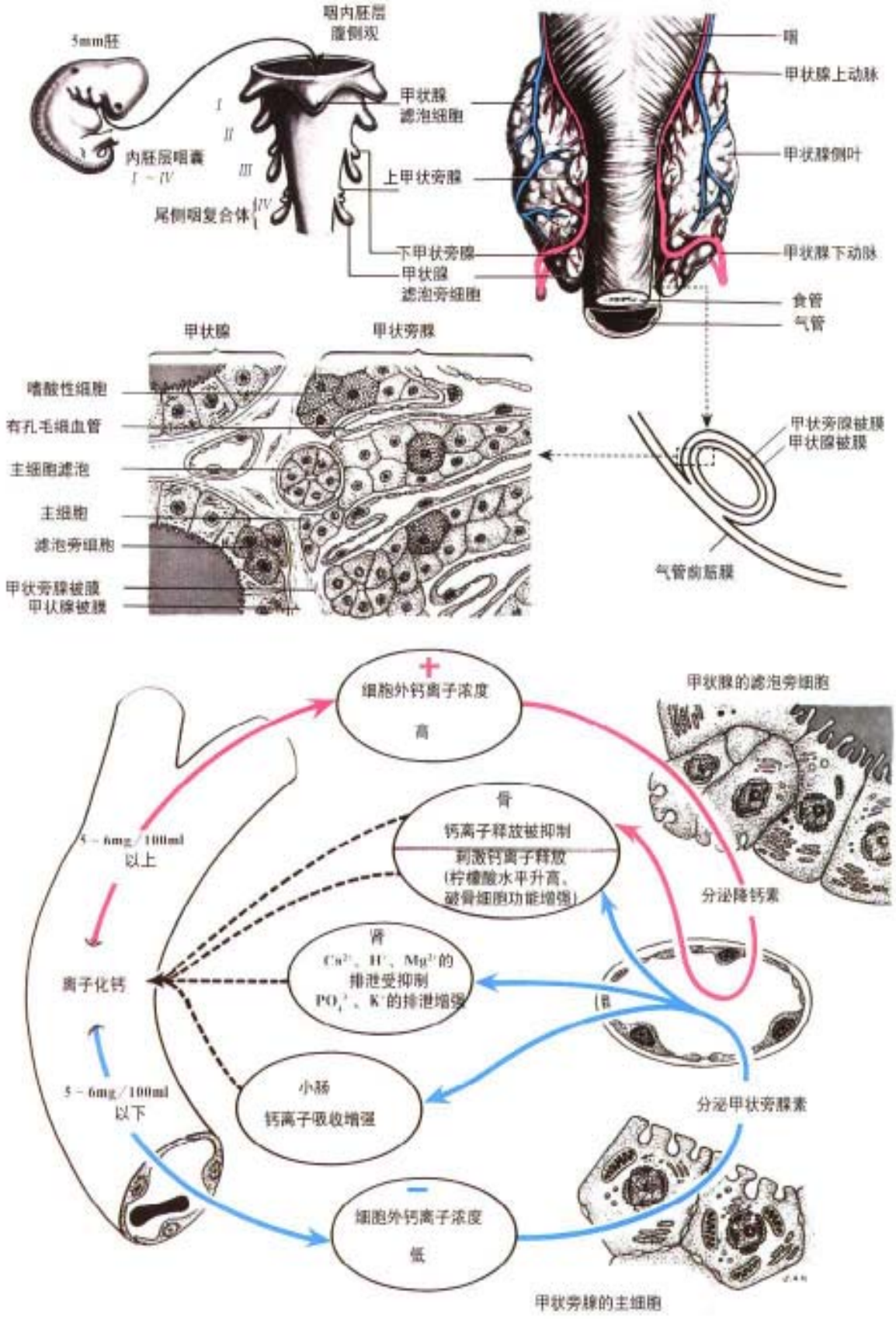

图 15.16 甲状旁腺和甲状腺在调节钙代谢中的作用示意图。

素相关联（O'Riordan 1978）。

血管和神经 供应甲状腺的动脉是甲状腺上动脉（superior thyroid artery）和甲状腺下动脉（inferior thyroid artery）（见第10篇），有时还有一条来自头臂干或主动脉弓的甲状腺最下动脉（arteria thyroidea ima）。Yilmaz等（1993）报告了一种变异，甲状腺下动脉缺如，代之以起自头臂干的甲状腺最下动脉，发出后几乎立即分成二支。两个分支在气管后上升进入甲状腺左、右叶的底部。动脉比较大，常在甲状腺表面或内部形成吻合。静脉在甲状腺表面和气管前形成丛；从静脉丛发出甲状腺上、中、下静脉；前二者通入颈内静脉，而甲状腺下静脉通入左头臂静脉。滤泡周围有密集的毛细血管丛，位于滤泡上皮和毛细淋巴管内皮之间，毛细淋巴管也围绕在大部分滤泡周围。淋巴管走行于小叶间结缔组织，常围绕动脉，并与被膜淋巴网相通，终于胸导管和右淋巴导管。神经来自颈上、中、下交感神经节。

临床解剖学 除了在月经期（De Remigis等1990）和妊娠期甲状腺可不同程度地增大外，任何甲状腺的肿大都叫甲状腺肿（goitre），它可能压迫邻近结构。最常见的症状是由于压迫气管或喉返神经而引起。这些神经及其支配的喉肌可能由于受压迫或在甲状腺切除术时受损伤而受影响；如果喉外神经或环甲肌（受喉外神经支配，使声带紧张）受损，则音调不能改变并稍有颤音（Harris 1955）。

甲状腺功能亢进和甲状腺肿大常需作甲状腺部分切除。为了减轻症状，要切除足够多的甲状腺；但除非恶性病变，不能完全切除甲状腺，因为这会导致粘液水肿。在结扎甲状腺下动脉时，喉返神经近侧有被结扎的危险。有时仅损伤喉返神经就可引起暂时性失音；完全切除神经，声音将变成嘶音。甲状腺部分切除术时，要使两侧叶后部保持完整，以保留甲状旁腺。

甲状旁腺

甲状旁腺（parathyroid glands）（图15.16，17）是棕黄色、小、卵圆形或透镜样结构，常位于甲状腺侧叶后缘与其被膜之间，长约6mm，宽3～4mm，前后径1～2mm，每个约重50mg。通常每侧有上、下两个甲状旁腺。甲状腺上、下动脉的吻合支沿甲状腺后缘行经甲状旁腺近旁。

上甲状旁腺的位置比下甲状旁腺恒定，通常在甲状腺后缘中间，有时稍高。下一对甲状旁腺（Walton 1931；Gilmour 1938；Murley和Peters 1961）可能位于：

（1）甲状腺筋膜鞘内，甲状腺下动脉之下，侧叶下极附近；

（2）甲状腺筋膜鞘外，甲状腺下动脉紧上方；

（3）甲状腺内近下极处。

这些变异在外科上很重要，下甲状旁腺肿瘤如果在位置（1），可能沿甲状腺下静脉在气管前下降到上纵隔；如果在位置（2），则可能向后下延伸到食管后进入后纵隔。上甲状旁腺常在喉返神经背侧，下甲状旁腺则在喉返神经腹侧（Pyrtek和Painter 1964）。

甲状旁腺发生自咽囊内胚层（见本篇前文），下一对来自第3对咽囊，称为甲状旁腺Ⅲ；上一对来自第4对咽囊，叫甲状旁腺Ⅳ。下甲状旁腺在发育早期与形成胸腺的第3咽囊憩室相连，并随之向尾侧迁移。正常时下甲状旁腺只下移到甲状腺下极，但也可能随胸腺下降入胸腔，或完全不下降，仍停留在颈动脉分叉处附近的正常水平之上。甲状旁腺的数目不定，可能只有3个，或有许多甲状旁腺小岛散在于其正常位置附近的结缔组织中。

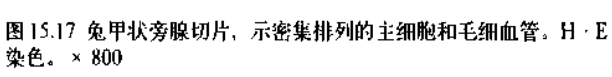

图15.17 兔甲状旁腺切片，示密集排列的主细胞和毛细血管。H·E染色。×800

结构和功能

每个甲状旁腺有薄层结缔组织被膜，并伸入腺内形成小隔，但缺乏小叶结构。在儿童，甲状旁腺由宽而不规则、相互连接的主细胞条索构成，终生都可见甲状旁腺激素（parathyroid hormone，PTH；parathormone）的合成与分泌。根据胞质染色深浅，主细胞（chief cells，principal cells）可分3型，即亮细胞（light cells）、暗细胞（dark cells）和透明细胞（clear cells）；在光镜下，它们的胞质呈均质性。细胞索之间为密集的窦样毛细血管，激素经这些血管运出腺体。Capen于1975年综述了人主细胞的超微结构。按其机能活动水平，人主细胞可出现不同结构特点（Munger和Roth 1963）。活性（active）主细胞有发达的高尔基复合体，并附有许多小泡和小的膜包颗粒，后者可能是前分泌颗粒。胞质内的分泌颗粒少见，糖原稀少；胞质内有大量平行排列的粗面内质网扁囊。相反，静止（inactive）主细胞的高尔基复合体小，仅有少量成群小泡和膜包分泌颗粒；糖原和脂褐素颗粒丰富，但粗面内质网少而散在。人正常甲状旁腺的静止主细胞比活性主细胞多，二者之比为3～5:1。

活性主细胞合成、组装和分泌甲状旁腺激素。所有哺乳动物的主细胞的膜包致密核芯颗粒都含PTH（Capen和Roth 1973）。在分泌期间，颗粒首先移动到细胞周边，然后在适当刺激下（见下）颗粒膜与质膜融合，释放PTH。随后，溶酶体活性增加，高尔基复合体和粗面内质网减少；糖原重新聚集；脂褐素颗粒形成，细胞进入暂时的静止期。在甲状腺，相邻细胞的活动是同步的，但与此相反，每一个甲状旁腺主细胞似乎独立地经历其分泌周期（Roth和Capen 1974）。

第二种细胞，嗜酸性细胞（oxyphil cells，eosinophil cells）恰在青春期之前出现，并随年龄增长而增多（Roth 1962）。仅在人、恒河猴和牛发现这种细胞。嗜酸性细胞比主细胞大，胞质较多，含许多颗粒，被伊红深染；细胞核比主细胞的小，染色深。超微结构观察证明（Munger和Roth 1963；Gaillard等1965；Roth和Capen 1974；Capen 1975），光镜

下所见的“颗粒”实际上是线粒体，数量多，密集，形状特殊。胞质也含少量粗面内质网、糖原、偶尔可见小的高尔基复合体。未见有分泌颗粒的报道。这些特点提示嗜酸性细胞不涉及激素的合成与分泌，但丰富的线粒体提示其代谢活动旺盛。主细胞和嗜酸性细胞在甲状旁腺内的排列见图15.16。

PTH为含84个氨基酸残基的单链多肽（Potts等1971），与调控钙、磷代谢和分布有关（图15.16）。另外有二种激素，即降钙素和1,25-羟胆钙化醇（1,25-hydroxycholecalciferol）也与之有关，后者是肝细胞和肾细胞对维生素D连续作用而产生的（O'Riordan 1978）。Copp和Talmage（1978）详细论述了钙代谢的激素调控。PTH的分泌决定于流经甲状旁腺的血液中钙离子水平。PTH作用于骨细胞和破骨细胞。PTH的快速初始作用可增加钙从骨释放进入血液，这显然是因为刺激了骨细胞性溶骨（Bélanger 1969）。当持续高水平分泌时，PTH也有一个延迟作用，通过促进破骨细胞活动而刺激骨的内部改建；这可能与破骨细胞膜电位的改变有关（Mears 1971）。PTH还影响肾的离子转运（Puschett 1978），增加磷、钠和钾的排泄，减少钙的排泄。PTH也可影响小肠的钙转运。1,25-羟胆钙化醇的产生受PTH调节，而它也具有PTH的许多作用，并可能有“调节”PTH的作用（O'Riordan 1978）。PTH如何影响靶细胞尚不清楚；似乎涉及腺苷酸环化酶的激活及随之发生的细胞内cAMP的升高（Chase和Aurbach 1967; Chabardes等1975）。

血管和神经 甲状旁腺的血液供应丰富，来自甲状腺下动脉或甲状腺上、下动脉的吻合支。Nobon证实1/3的人甲状旁腺有2条或2条以上的甲状旁腺动脉。淋巴管很多，与甲状腺和胸腺的淋巴管伴行。神经为交感神经，或直接来自颈上、中神经节，或来自甲状腺侧叶后面筋膜内的神经丛。神经为血管运动性，而不是分泌运动性，甲状旁腺的活动受血钙水平变化的调控：血钙升高可抑制甲状旁腺活动；血钙降低可刺激甲状旁腺活动。

临床解剖学 如果甲状旁腺组织全部被去除，则身体的肌肉发生搐搦性痉挛（手足搐搦症）；由于呼吸肌和喉肌受累，可引起死亡。手足搐搦症是由于血钙的下降。肿瘤所致的甲状旁腺分泌过剩可引起钙离子从骨移出，使骨软化，即所谓全身性纤维性骨炎，从骨进入血液的钙离子（高钙血症）由尿中排泄，并可能在肾小管内钙化，结果产生致命性肾病。

嗜铬系统

嗜铬细胞（chromaffin cells, phaeochromocytes）传统的定义为来自神经外胚层、接受交感神经节前纤维支配、并能合成与分泌儿茶酚胺（多巴胺、去甲肾上腺素或肾上腺素）的细胞，当儿茶酚胺贮量足够大、且用铬盐特别是重铬酸钾溶液处理时，细胞呈深棕黄色，即嗜铬反应阳性（Coupland 1965）。这样的细胞群组成嗜铬系统（chromaffin system），其局部解剖和功能与交感神经系统密切相关。嗜铬系统包括：

- 肾上腺髓质；
- 主动脉旁体；
- 固有节旁体（paraganglia proper）
- 颈动脉体的某些细胞；
- 不规则散在于交感神经椎旁节、内脏神经和自主神经椎前丛的小群细胞。

因此，嗜铬系统与心、肝、肾、输尿管、前列腺、附睾、卵巢等相关。图15.18示新生儿嗜铬系统的主要成分。

主要有3类细胞属嗜铬反应阳性细胞（Coupland 1976）。

（1）真嗜铬细胞（true chromaffin cells），如以上定义所示；

（2）肠嗜铬细胞（enterochromaffin cells），位于胃肠道和呼吸道上皮组织内；

（3）贮胺肥大细胞（amine-storing mast cells），位于消化管、胰和肝的结缔组织内。

（1）和（2）类嗜铬反应阳性细胞的超微结构的相似性以及所有3类细胞的氨基酸脱羧能力、胃肠道、呼吸道、胰及其他内分泌腺中的非嗜铬内分泌细胞在超微结构和氨基酸摄取方面的相似性，以及交感神经节内具有嗜铬细胞许多特点的副神经元的发现（见第8篇），都不支持继续把“嗜铬系统”这一术语局限于“真”嗜铬细胞。将嗜铬系统看作弥散神经内分泌系统的一部分（见下）可能更合适。现在仍被称为嗜铬系统的细胞常被作为研究模型，用来研究一些基本过程，如胞吐（exocytosis）（Burgoyne 1991; Unsicker 1993）和神经发生（neuropoiesis）（Landis和Patterson 1981; Anderson 1989; Unsicker等1989）。

弥散神经内分泌系统

Feyrter（1938）曾注意到一些独立存在于已知的内分泌腺外的激素分泌细胞群，广泛散在于许多组织内，他把这些细胞命名为亮细胞（clear cells），并发现它们在消化管和胰腺特别多。目前把这些细胞归类为“APUD”细胞（Pearse, 1966, 1968），“APUD”来自它们处理胺的特性，即摄取胺前体和脱羧。大部分APUD细胞可合成有关的肽，作为激素或神经递质，但有的主要分泌有相似作用的胺。具上述特性的APUD细胞构成了一个比Feyrter所介绍的更广泛的“APUD系统”，包括嗜铬细胞（见上），小强荧光（small intensely fluorescent, SIF）细胞，下丘脑、垂体、松果体、甲状旁腺、胰腺的肽产生细胞，肺的Kulchitsky细胞（见第11篇），心房（Forssmann和Girardier 1979; Forssmann等1983）和心室（Cantin等1987）的心肌内分泌细胞（myoendocrine cells）。有40多种不同类型的细胞属APUD细胞（见表15.1），包括于所谓的弥散神经内分泌系统（diffuse neuroendocrine system, DES）（Pearse和Polak 1978）。心脏的心肌内分泌细胞与其他肌细胞不同。这种细胞列于表15.1。

1966年，Pearse描述了合成肽类激素、特别是那些产生生物胺（肾上腺素、去甲肾上腺素、多巴胺和5-羟色胺等）的细胞的共同细胞化学特点。他提出，5-羟色氨酸（5-HTP）的摄取及其脱羧后成为5-羟色胺（5-HT）可能是产生肽类激素的共同环节。从这个概念出发，他提出了“APUD”细胞这一名称（Pearse 1968）。Pearse（1977a,b）还提出所有APUD细胞都来自“外胚层的神经内分泌编程细胞

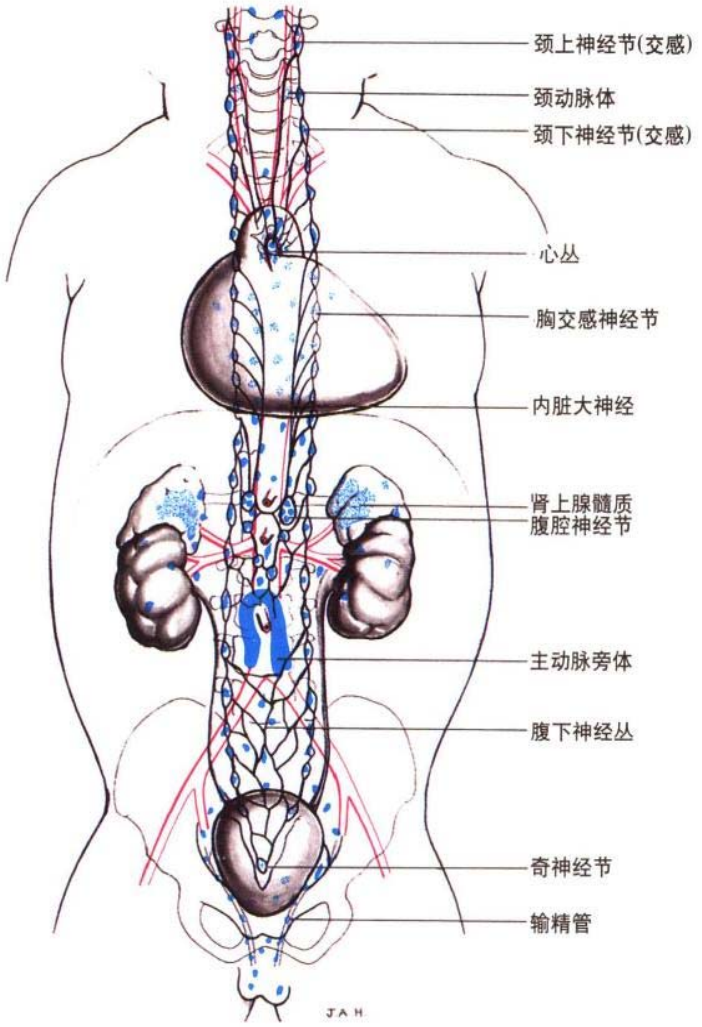

图 15.18 新生儿主要的典型嗜铬组织小体。蓝色点状的小体位于深面。

(neuroendocrine-programmed cells)。但是，目前的实验证据表明，许多APUD细胞（如胃肠胰内分泌细胞）有另外的来源（Le Douarin 1978），可能来自内胚层（Andrew 等1982），心肌内分泌细胞（Forssmann 等1983）来自中胚层，但可与神经内分泌系统的其他细胞归为一类，因这些细胞也产生肽类激素。Pearse认为APUD细胞是神经系统中躯体神经和自主神经之外的第三部分，它们可支持、调节或放大自主神经与躯体神经的神经元的作用。APUD细胞的作用比自主神经细胞的作用出现慢、持续时间长；而自主神经细胞又比躯体神经元的作用出现慢，持续时间长。APUD细胞（弥散神经内分泌系统）的分泌物可作用于邻接的细胞及相邻的细胞群，或通过血液运输作用于远处的细胞。这样，可以认为它们的分泌物是介于神经元产生的有局部作用的递质与内分泌细胞产生的有远距离作用的分泌物之间的一类物质。这样，弥散神经内分泌系统便成了神经系统和内分泌系统的补充，这三个系统相互作用，构成了控制内环境稳定的精确机制。Andrew（1982）对APUD概念作了评估性综述。必需指出，中枢神经系统也含有APUD细胞所产生的许多递质，这使神经系统和内分泌系统之间的界限更加模糊。

最近的研究指出，APUD或弥散神经内分泌系统（DES）通过“遗传学、胚胎学、细胞特征、解剖学、各系统的相互作用和免疫系统”与中枢和自主神经系统联系起来（Baylis 等1993）。现已认识到免疫系统和APUD系统或DES具有许多共同特征（Johnson 等1992）。这两个系统都弥散分布，并有相似的感觉和调节机制，包括特异性神经肽、激素和胺的细胞膜受体。有趣的是，它们似乎还有遗传连锁，因为与ACTH受体异常相关的自身免疫性疾病，也可出现于相应的免疫细胞（Smith 等1987）。

APUD系统可发生肿瘤，称为APUD瘤（APUD-omas），认识上述关系可建立更好的方法检测这些肿瘤，并改进处理方法（Demeure 1993）。APUD系统中不同细胞分泌物的相对水平的改变可引起疾病，称为身心性（psychosomatic）疾病（Pearse 和Polak 1978），或直接叫做精神病（Webster 1978）。对APUD系统理解的加深可促进对这些疾病的处理。

表 15.1 弥散神经内分泌系统的 APUD 细胞

分布	细胞类型	主要分泌物	
		肽类物质	胺类物质
I. 来源于神经嵴的 APUD 细胞			
甲状腺	滤泡旁（C）细胞	降钙素	5- 羟色胺、多巴胺
后鳃体	C 细胞	降钙素	5- 羟色胺、多巴胺
主动脉体	I 型球细胞	–	多巴胺、去甲肾上腺素
交感神经节	小强荧光细胞	–	去甲肾上腺素
肾上腺髓质	嗜铬细胞	–	肾上腺素
肾上腺髓质	嗜铬细胞	–	去甲肾上腺素
皮肤	成黑素细胞	–	黑色素原
泌尿生殖道	EC 细胞	–	5- 羟色胺
泌尿生殖道	E 细胞	–	–
II. 来源于神经板或特化外胚层的 APUD 细胞			
下丘脑	室旁核	催产素，CRF	–
	视上核	加压素	–
	视交叉上核	–	–
	背内侧 / 腹内侧核	TRF	–
	弓状核	LHRF	多巴胺
	前 / 后核	SRF，CRF	–
	室周核	生长抑素	–
松果体	松果体细胞	LHRF	5- 羟色胺，褪黑素
甲状旁腺	主细胞	甲状旁腺激素	–
垂体	生长激素细胞	生长激素	多巴胺
	催乳激素细胞	催乳激素	多巴胺
	促性腺激素细胞	卵泡刺激素	多巴胺
	促性腺激素细胞	黄体生成素	多巴胺
	ACTH 细胞	ACTH	–
	黑素细胞刺激素细胞	黑素细胞刺激素	色胺
	促甲状腺激素细胞	促甲状腺激素	多巴胺
胎盘	内分泌细胞	促性腺激素	–
	内分泌细胞	生长催乳激素	–
	内分泌细胞	ACTH	–
III. 来源有争议的 APUD 细胞			
胰	A 细胞	高血糖素	5- 羟色胺
	B 细胞	胰岛素	5- 羟色胺
	D 细胞	生长抑素	多巴胺
	D_1 细胞	血管活性肠肽样	多巴胺
	P 细胞	蛙皮素样	–
	PP 细胞	胰多肽	多巴胺
胃	A 细胞	高血糖素	–
	D 细胞	生长抑素	–
	ECL 细胞	–	组胺?
	EC_1 细胞	P 物质	5- 羟色胺
	G 细胞	胃泌素、脑啡肽	–
	X 细胞	–	–
肠	D 细胞	生长抑素	–

续表

分布	细胞类型	主要分泌物	
		肽类物质	胺类物质
	D_1（H）细胞	血管活性肠肽	-
	EC_1细胞	P物质	5-羟色胺
	EC_2细胞	胃肠动素	5-羟色胺
	ECn细胞	-	5-羟色胺
	I细胞	胆囊收缩素	-
	K细胞	抑胃肽	-
	L细胞	肠高血糖素	-
	N细胞	神经降压素	-
	S细胞	促胰液素	-
肺	Kulchitsky（Pa）细胞	-	-
心	心肌内分泌细胞	心脏扩张作用 心房利钠尿因子	

缩略语			
ACTH	促肾上腺皮质激素	CRF	促肾上腺皮质激素释放因子
LHRF	黄体生成素释放因子	SRF	生长激素释放因子
TRF	促甲状腺激素释放因子	-	尚未鉴定

肾 上 腺

肾上腺（suprarenal glands, adrenal glands）（图15.19~25）呈黄色，前后扁平，紧贴于每侧肾上极的前上方。肾上腺周围有结缔组织，其中含肾周围脂肪（见第13篇）；肾上腺包于肾筋膜内，但与肾之间有纤维组织分隔。肾上腺分皮质和髓质，皮质富含脂类，但无嗜铬组织；内层的髓质可被铬盐深染。在腺体附近常出现与肾上腺皮质组织相同的小块组织，称“皮质小体”（cortical bodies）。尽管皮质和髓质从局部关系看连成一体，且相互作用，但二者在个体发生、系统发生、结构和功能上都不相同。

右肾上腺呈不规则的四面体，而左肾上腺为半月形，常较大，位置较高。成人每个肾上腺约长50mm，宽30mm，前后径10mm，重约5克（髓质占总重的1/10）。出生时，肾上腺约为肾大小的1/3（图15.18），而在成人仅为1/30。这个比率变化不仅是由于肾的生长，而且也是由于生后胎儿皮质退化引起肾上腺的缩小（见本篇后文）。到生后第2月末，肾上腺重量减少一半。到第2年的后半期，肾上腺重量开始增加，青春期前后逐渐达到出生时重量，此后其重量几乎不再增加。

肾上腺的毗邻关系

右肾上腺 右肾上腺（图15.20，21）位于下腔静脉和肝右叶的后面，膈和右肾上极的前面。其形状像一个不规则的四面体。底（base）朝下，邻接右肾上极的前内侧面，常与右肾内侧缘的上部重叠。前面（anterior surface）稍朝外，其内侧有一无腹膜覆盖的窄长区，在下腔静脉的后面。外侧的三角形区与肝邻接，该区上部也无腹膜覆盖，与肝裸区的下内侧角邻接，下部被冠状韧带返折而来的腹膜覆盖，十二指肠与该区重叠。尖部之下、前缘附近有一浅沟为门部，其中有右肾上腺静脉，并通入下腔静脉。后面（posterior surface）被一弯曲的横嵴分为上、下区，上区稍凸出，贴于膈上；下区凹陷，与右肾上极和邻近的肾前面邻接。内侧缘（medial border）薄，与右腹腔神经节和右膈下动脉邻接（右膈下动脉在右膈脚表面向上外侧走行）。

左肾上腺 左肾上腺（图15.20，21）为半月形，其凹面与左肾上极内侧相贴。其内侧凸隆，外侧凹陷，上缘锐利，下缘钝圆。前面的上区覆以网膜囊的腹膜，后者将左肾上腺与胃的贲门端及脾的后极隔开；前面的下区无腹膜覆盖，与胰和脾动脉邻接。门部朝向腹尾侧，位于前面的下部。从门部发出左肾上腺静脉并通入左肾静脉。后面有一嵴将其分为邻接肾的外侧区和邻接左膈脚的较小的内侧区。凸隆的内侧缘与左腹腔神经节、左膈下动脉及胃左动脉相邻接。

副肾上腺 副肾上腺（accessory suprarenal glands）常出现在主肾上腺附近的蜂窝组织内，有时也存在于精索、附睾和子宫阔韧带内；副肾上腺小，有时仅由皮质组织构成。

肾上腺的结构

在肾上腺的剖面上（图15.22），外层为皮质（cortex），呈黄色，形成腺的主要部分；内层为髓质（medulla），薄，约占腺的1/10，呈暗红色或珠灰色。除了门部，髓质完全被皮质包围。肾上腺有厚的结缔组织被膜，被膜伸出小梁深浅不等地伸入皮质；被膜内有丰富的血管丛，分支进入腺内。

肾上腺皮质 肾上腺皮质（图15.23~25）由3个细胞带组成，即球状带、束状带和网状带。球状带（zona glomerulosa）在外层、被膜之下，细胞小，多边形，排成球状或弯曲的条索，细胞核染色深，胞质少，嗜碱性，含少量脂滴。超微结构（Lever 1955；Long和Jones 1967；Bloodworth和Powers

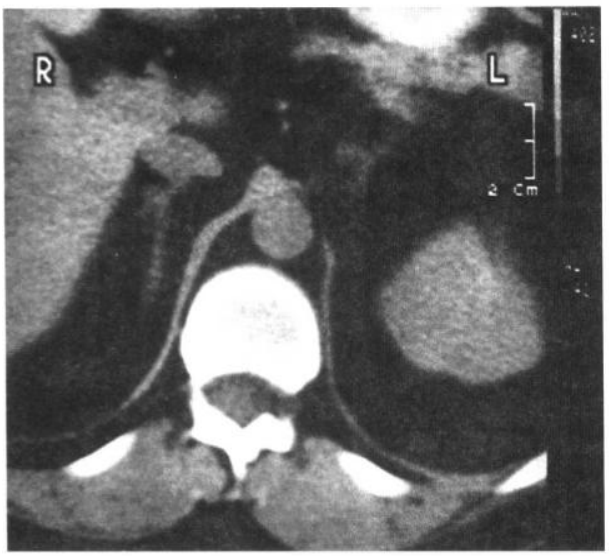

图 15.19A 腹部肾上腺水平横位高分辨率 CT 图像（伦敦 Guy 医院 Shaun Gallagher 提供；Guy 医院大学医科牙科联合学院 Sarah Smith 拍照）。

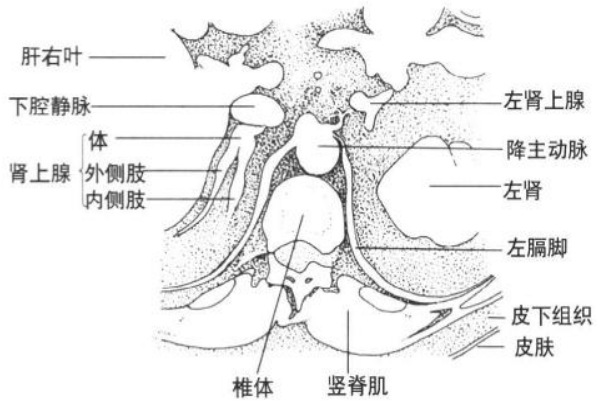

图 15.19B 示 15.19A 图像上的主要结构。

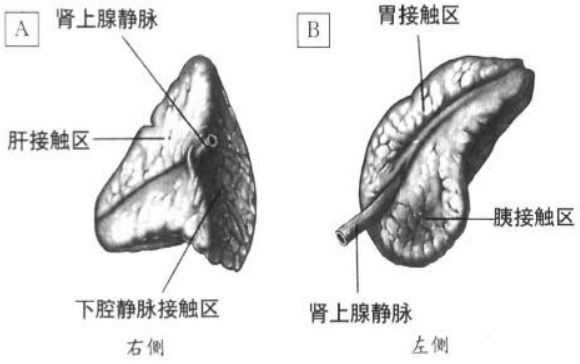

图 15.20 肾上腺前面观。

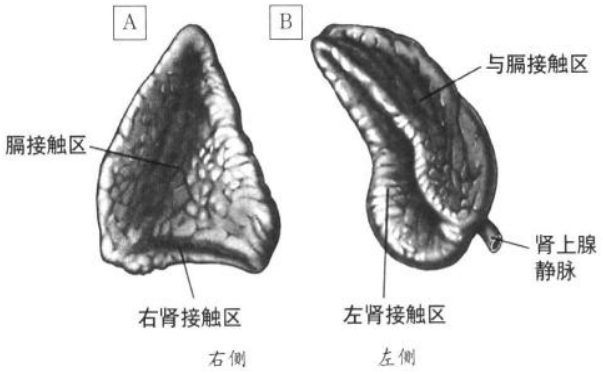

图 15.21 肾上腺后面观。



图 15.22 成年人肾上腺垂直切面。

1968; Shelton 和 Jones 1971）显示，胞质含许多微管、长形线粒体和丰富的滑面内质网，后者是合成类固醇细胞的特点（见下）。人类肾上腺皮质的球状带不发达。球状带的深部为宽阔的束状带（Zona fasciculata），大而呈多边形、嗜碱性的细胞排成直的条索，每个细胞索含两列细胞，索间有有孔的静脉性血窦。线粒体为球状，有管状嵴。高尔基复合体发达。皮质最内层为网状带（zona reticularis），由分支并互相连接的细胞索构成，细胞呈圆形，胞质含大量滑面内质网、许多溶酶体和色素小体，后者可能提示细胞在退化。有人认为球状带细胞，尤其是球状带深层的细胞可连续增殖，新生细

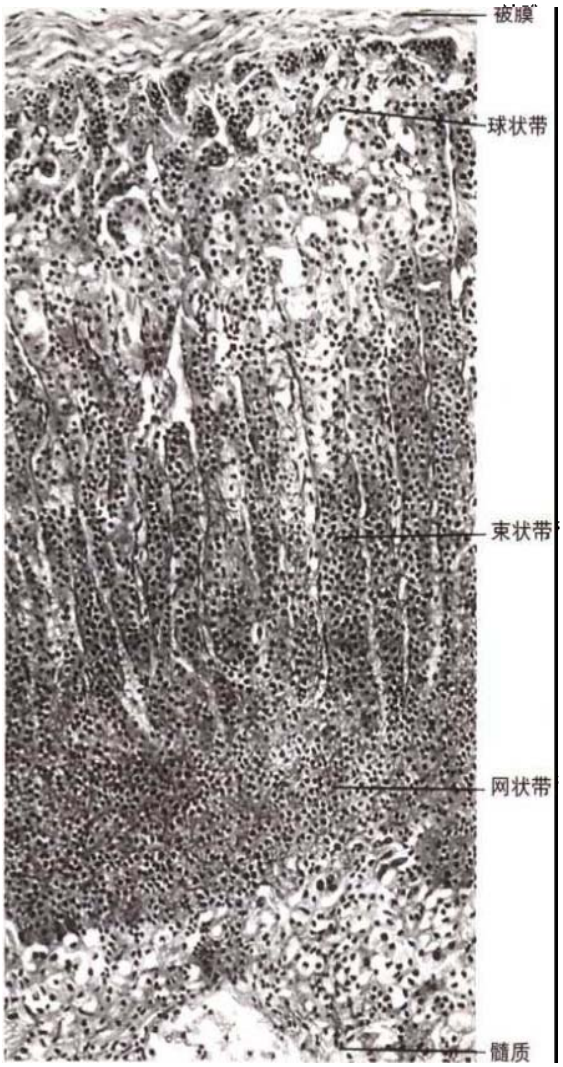

图 15.23 成人肾上腺切片。× 200

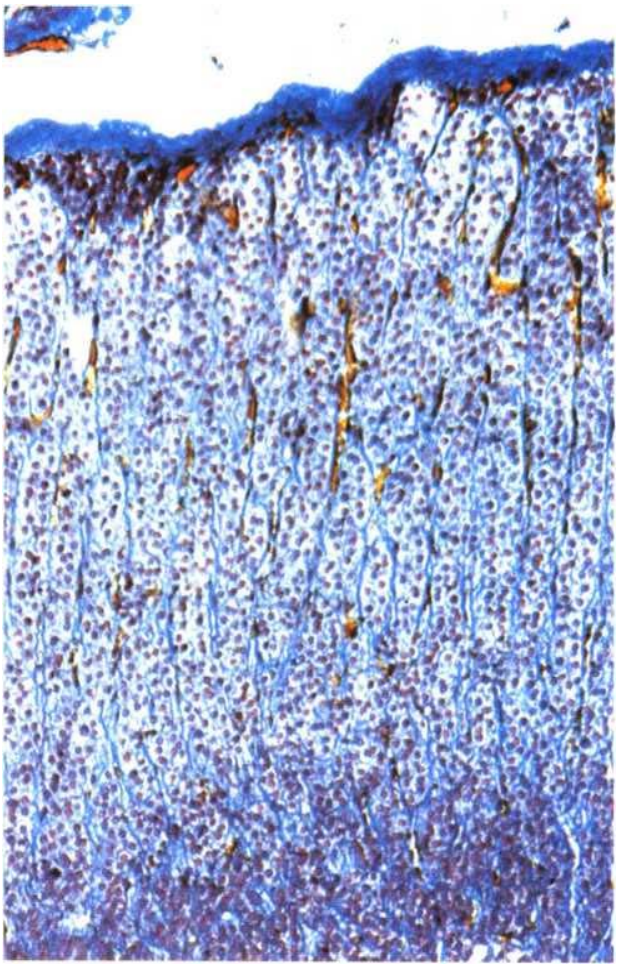

图 15.24 人肾上腺皮质切片，中倍光镜像。可见被膜（蓝色）下为球状带、束状带和网状带。MSB 三染色（伦敦 Guy 医院大学医科牙科联合学院解剖学系 Stephen Sitch 提供标本并照相）。

胞向深层迁移，经束状带到达网状带，然后退化消失。放射自显影术显示，虽然大部分增殖细胞发生在球状带深面和束状带浅层，但分裂像也见于皮质其他区域（Reiter和Hoffman 1967）；目前有关网状带细胞死亡的超微结构证据还很少。

妊娠期（Whiteley 和 Stoner 1957）及育龄妇女在夏季（MacKinnon和MacKinnon 1958），其束状带增宽。老年男性的皮质萎缩发生在束状带深层，而束状带周边部变化很小（MacKinnon和MacKinnon 1960）。皮质细胞可产生多种激素，束状带和网状带细胞还富含抗坏血酸（维生素C）。球状带细胞产生盐皮质激素，如醛固酮（aldosterone），调节电解质和水平衡；束状带细胞产生糖皮质激素，维持碳水化合物代谢平衡，如皮质醇（cortisol），即氢化可的松（hydrocortisone）；网状带细胞可能产生性激素（孕酮、雌激素和雄激素）。皮质对生命的维持是必需的，完全去除皮质而无替代治疗会引起死亡。皮质对淋巴细胞和淋巴组织也有相当大的控制作用，皮质类固醇分泌增加可引起淋巴细胞数目的显著减少。在一些哺乳动物的性周期中，皮质显示周期性肥大和退化。皮质细胞之间有血窦，被膜动脉丛的分支和皮质动脉大部分通入血窦。有些动脉穿过皮质供应髓质血窦。皮质血窦也通入髓质血窦。血窦内皮细胞具有吞噬作用，属单核吞噬细胞系统（见第 2 篇）。

嗜铬细胞分布于肾上腺皮质以及髓质内（见下），具有突触载体蛋白（synaptophysin）和嗜铬颗粒素a（chromogranin a）免疫染色特性，这两种物质被认为对神经内分泌细胞是特异性的。皮质嗜铬细胞与17-羟化酶免疫染色阳性的“经典”皮质细胞形成细胞连接，17-羟化酶是类固醇合成通路中的一个酶。嗜铬细胞见于肾上腺皮质所有三个带，并常扩展到球状带的被膜下间隙。这些观察提示肾上腺嗜铬细胞可能有旁分泌作用，并提示这在肾上腺皮质活动的神经调节中有重要作用（Bornstein 等 1991）。

肾上腺的发生见前文。由于有很厚的胎儿皮质（fetal cortex）（Johannisson 1968），故新生儿的肾上腺相对较大，固有皮质（definitive cortex）只是周围的一薄层。出生前后，胎儿皮质开始退化，大部分在此后几周内消失。如果退化过

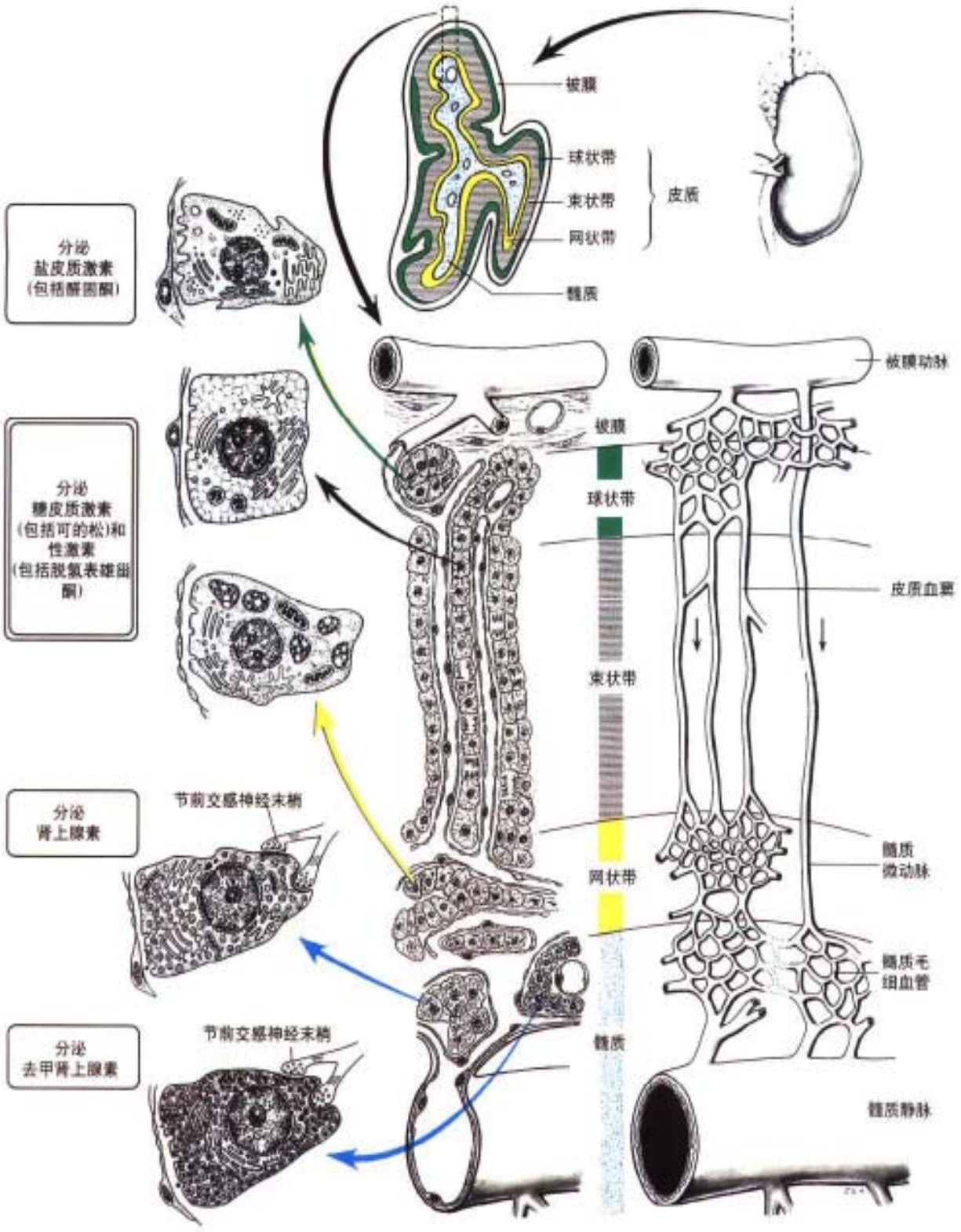

图 15.25 肾上腺系列模式图。示大体切面、组织结构、血管构筑和超微结构，并简要标出了各部的主要功能。

快、可发生胎儿出血。这个暂时性的胎儿皮质只出现在类人猿亚目，尚无证据说明它产生雄性激素。无脑儿的胎儿皮质不发达。胎儿皮质并不代表出现于幼龄小鼠肾上腺髓质周围的X带（Jones 1957）。

肾上腺髓质 肾上腺髓质由嗜铬细胞团或索组成，其间有宽大的静脉性血窦。髓质中有单个或小群神经元。嗜铬细胞合成并释放去甲肾上腺素和肾上腺素入静脉性血窦，受节前交感神经支配（见Coupland的综述，1965a）。在某些哺乳动物，这两种激素存在于两类不同的细胞（Yates等1962），去甲肾上腺素储积细胞与肾上腺素储积细胞相比，多位于周边。所有细胞都较大，呈柱状，沿静脉性血窦单行排列，细胞基底端和细胞核远离血窦，邻近扩大的细胞外间隙，间隙中神经终末与嗜铬细胞形成突触。细胞可形成滤泡，但不同于甲状腺组织的滤泡（Al-Lami 1970）。胞质嗜碱性，含发达的粗面内质网、线粒体、高尔基复合体和许多小泡，提示其代谢活跃（Coupland 1965b; Al-Lami 1970）。在去甲肾上腺素储积细胞，小泡呈圆或椭圆形，经醛类或锇处理后，电子密度高。在肾上腺素储积细胞，作同样处理后，小泡电子密度较低（Coupland等1964），在颗粒内容物和膜之间常有一亮区。有人报道，人的肾上腺中发现有同时含两型小泡的细胞（Brown等1970），这提示肾上腺素和去甲肾上腺素二者可出现于同一细胞内。小泡内容物从细胞顶部释放入血管周间隙，通过静脉性血窦的有孔内皮进入血循环（Elfvin 1965; Al-Lami 1969）。

血窦回流到门部的肾上腺静脉。正常情况下，只释放少量肾上腺素和去甲肾上腺素，但在惊恐、生气和应激时分泌增加。去甲肾上腺素可使心率增快，血管收缩，血压升高；而肾上腺素则对碳水化合物代谢有显著作用。和皮质不一样，肾上腺髓质对生命不是必需的；切除髓质无明显影响。髓质嗜铬细胞从神经嵴（交感嗜铬组织，见第3篇）发生并迁移而来。从胎儿第5个月开始，嗜铬反应（由于肾上腺素和去甲肾上腺素的氧化，颗粒被重铬酸钾染成棕色）阳性，肾上腺素早在第3月就已开始出现（Keene和Hewer 1927）。

皮质和髓质间的相互作用 只有在哺乳类动物，其肾上腺嗜铬组织才几乎完全被皮质包围。在软骨鱼类如角鲨，皮质组织形成成对的间肾小体（inter-renal bodies），而嗜铬组织则分成许多节团，靠近交感神经节。在两栖类和鸟类，嗜铬细胞索和皮质细胞索密切相关，并不形成真正的髓质（Coupland 1965a）。皮质组织与嗜铬组织的接近可能与去甲肾上腺素甲基化而形成肾上腺素有关（见下）。

血管和神经 肾上腺血管丰富，由3组动脉供应，即肾上腺上、中、下动脉，分别来自膈下动脉、腹上动脉和肾动脉（Harrison和Hoey 1960）。肾上腺动脉在进入肾上腺前大都在被膜内分支，形成被膜下丛，有孔血窦从此处开始，先围绕成团的球状带细胞，再走行在束状带细胞索之间，直达网状带的深处。微静脉由此处开始，经过髓质嗜铬细胞之间，在髓静脉壁的纵行肌纤维之间汇入髓静脉；这些微静脉似乎调节通过皮、髓质交界处、即网状带内层的“闸门”，以调控血流量（Dobbie和Symington 1966）。由于该机制也影响到其他各带的血流量，所以它也部分地调节这些带的分泌细胞所受ACTH的影响程度（Griffiths和Cameron 1975）。

也有些较大的动脉不通过上述途径而直接走向髓质，使髓质有双重血液供应（图15.25）。通过皮质血窦间接到达髓质的血液可能含足够的糖皮质激素，以维持苯乙醇胺-N-甲基转移酶的合成，由去甲肾上腺素合成肾上腺素需要这种酶，而通过直接的非皮质途径来的血液无此作用。髓质嗜铬细胞是合成去甲肾上腺素还是肾上腺素取决于这种酶和血液供应状况（Wurtman和Pohorecky 1971）。所以，这两种血供途径所引起的血流量的变化会产生深远的影响。

髓静脉出门部形成肾上腺静脉，右侧者回流到下腔静脉，左侧者回流入左肾静脉。

淋巴管汇入主动脉外侧的淋巴结（见第11篇）。

肾上腺的神经非常丰富，主要是有髓的交感神经节前纤维（见第8篇），分布于髓质嗜铬细胞。Charlton等（1991）研究了人肾上腺的乙酰胆碱酯酶（AChE）阳性神经支配，他们发现皮质的神经支配为异源性。常有一个AChE阳性神经纤维交织形成的被膜下丛，与深染的节细胞紧密相贴。神经纤维也呈放射状穿过束状带，而在网状带也有一个与节细胞密切相关的神经丛。在髓质也发现有神经纤维。Charlton等（1991）提出，AChE阳性神经丛的存在和分布提示“人肾上腺皮质的功能性、胆碱能神经支配可能来自内脏神经”。肾上腺皮质的活动主要受垂体ACTH的调控。

临床解剖学 由肾上腺皮质或髓质损害所致的各种临床表现，都与受累腺体分泌物过多或不足有关。

肾上腺皮质萎缩（常为结核性）而皮质分泌物不足时，可引起Addison病，其特征为肌无力、低血压、贫血、皮肤色素沉着、水及电解质平衡紊乱、末梢循环和肾功衰竭。肿瘤或增生所致的皮质分泌物过多产生以下结果：

- 在成人可引起Cushing综合征，其特征为肥胖，面部和躯干多毛，糖尿病，男性阳萎和性功能低下，女性闭经。
- 女性患者由于雄激素过多而发生男性化。
- 男性患者发生女性化，尤其是乳腺发育。
- 儿童患者可呈现过早生长和外生殖器发育，女孩月经早潮。
- 在女性胎儿，皮质于胚胎第3～4个月增生，导致女性假两性畸形，过多的雄激素干扰尿生殖窦的分化，尿道和阴道都开口于永存的尿生殖窦；阴蒂肥大，外生殖器类似男性。在男性胎儿，皮质增生引起外生殖器过度发育。

双侧肾上腺切除术是对不能手术的、雄激素或雌激素依赖性的、已经扩散的乳腺癌或前列腺癌的一种处理措施。肾上腺髓质和主动脉旁体的肿瘤（嗜铬细胞瘤）可引起肾上腺素和去甲肾上腺素的过度分泌，产生心悸、多汗、苍白、高血压和头痛，如果持续时间长，则出现视网膜炎和肾血管病变。

肾上腺疾病可通过向肾周围脂肪内注入空气而进行放射学检查。

节 旁 体

节旁体（paraganglia）（Zuckerkandl 1901; Köhn 1903）为肾上腺以外的嗜铬组织的聚集体（见本篇前文，图15.18），分布于自主神经系统内或其附近（Coupland 1965a; Mascorro和

Yates 1971; Hervonen 等 1978)。与固有节旁体（邻近自主神经节）细胞类似的细胞也存在于交感神经节内，即小强荧光（SIF）细胞（Williams 等 1975)；还可出现于各脏器的壁内和腹膜后及纵隔内的许多部位（Ramsdale 等 1972; Hervonen 等 1976, 1978b)。所有这些细胞都起源于神经外胚层，均能合成和贮存儿茶酚胺，但其功能随分布部位不同而异，作为神经细胞是一种中间神经元（见第8篇)，作为内分泌细胞则是色氨酸蛋白和儿茶酚胺的来源（Hervonen 等 1978a)。这些散在的肾上腺外的嗜铬组织常被叫做节旁体系统（paraganglion system)（Mascorro 和 Yates 1975)，在胎儿特别突出，是肾上腺髓质尚在发育时儿茶酚胺的主要来源（West 等 1955; Kovrishko 1964)。虽然许多节旁体在出生后迅速退化（Coupland 1965a)，但应用特异性荧光组织化学技术检测时（Eränkö 1967)，可发现在成年人和某些哺乳动物体内存留有许多小的节旁体，这就否定了早先关于节旁体在生后普遍退化的假说。

节旁体含两类典型的细胞，I型（type I）细胞或含颗粒细胞和II型（type II）细胞或星形细胞（Mascorro 和 Yates 1975)。I型细胞的细胞核大，含长形线粒体和粗面内质网、有发达的高尔基复合体、糖原颗粒及大量膜包致密芯颗粒、颗粒中含儿茶酚胺，可能还有色氨酸蛋白。这些特性及其外胚层来源，说明这些细胞属APUD系统（Pearse 1969; Pearse 和 Polak 1974)。根据胞质密度，I型细胞可分为亮（Light）细胞和暗（dark）细胞。有人认为暗细胞可能是人工假象（Mugnaini 1965; Benedeczky 和 Smith 1972)，也有人认为两型细胞可能是处于分泌周期的不同时期的细胞。II型细胞缺乏胞质颗粒，其突起部分地或完全地包被I型细胞。

节旁体I型细胞和肾上腺髓质嗜铬细胞一样（Cummings 1969)，接受交感神经节前纤维支配（Mascorro 和 Yates 1974)。无髓神经纤维和I型细胞之间隔以施万（Schwann）细胞和II型细胞突起，只在突触处二者才靠近。突触前终末含线粒体、糖原颗粒和许多突触小泡，突触小泡大部分为电子透亮小泡，有些含电子致密核芯。在迷走神经节旁体，这些终末可能是胆碱能的和传出性的（Chen 和 Yates 1970)。含血管活性肠肽（VIP）的神经纤维存在于人胎儿腹腔神经节节旁体（Hervonen 等 1985)。

节旁体的血管丰富，分泌性I型细胞常邻接1个或多个有孔毛细血管，二者间仅隔以基板，但有时可有纤细的胶原纤维和II型细胞的胞质突起。因之，I型细胞产生的激素几乎不受阻挡的进入血液（Mascorro 和 Yates 1975)。有证据表明，节旁体是内分泌器官，可产生儿茶酚胺和蛋白质，并将这些物质贮存于分泌颗粒，接受刺激后再释放出去。除了具有远距离的内分泌作用外，还对邻近细胞发挥局部的旁分泌作用。节旁体构成一个肾上腺髓质以外的终生都可产生儿茶酚胺的弥散系统，两者联合起来具有相当重要的代谢作用。

主动脉旁体

主动脉旁体（para-aortic bodies）在胎儿期连续发育，生后前3年体积最大，这时最大的两个主动脉旁体呈棕色，约1cm长，紧贴在腹主动脉侧面，常常在腹主动脉前面、肠系膜下动脉紧上方两者间由一水平组织块相连（图15.18)。所以，主动脉旁体形成一个倒新月形或H状，与肠系膜间丛和上腹下丛密切相关。此后，主动脉旁体的组成细胞逐渐分散、萎缩，到14岁可能完全解体（Coupland 1975a)。在发育良好时，主动脉旁体内多边形嗜铬细胞团包埋于毛细血管丛，并分泌去甲肾上腺素。在胎儿，其他小的嗜铬体也广泛散布于腹腔和盆腔的交感神经椎前丛。它们在胎儿第5－第8月达最大，在成年时主要存留于腹腔动脉和肠系膜上动脉附近；作为显微镜下才可见的细胞集合体，还存留在肠系膜间丛的下部。

虽然交感神经节内的嗜铬细胞可作为中间神经元，但其他部位的嗜铬细胞是内分泌细胞，特别在出生前和生后早期肾上腺髓质和自主神经系统还未成熟时（West 等 1953)，这些嗜铬细胞作为肾上腺髓质的补充，是儿茶酚胺的来源之一（Chen 等 1976)。Coupland 和 Weakley（1970）支持这个观点，他们观察到肾上腺外的嗜铬细胞很像肾上腺髓质的嗜铬细胞。超微结构观察显示，大鼠腹腔丛神经节的嗜铬细胞具有突起，突起越过胶质细胞，伸向毛细血管，将细胞合成的儿茶酚胺释入血液（Levkova 和 Kakabadze 1977)。

鼓室体

鼓室体（tympanic body），又叫颈静脉小球（glomus jugulare)，呈卵圆形，约长0.5mm，宽0.25mm，位于颈静脉上球上部的外膜内。鼓室体的结构与颈动脉体（见第8篇）相似，功能也可能相似（Guild 1941; Kjaegaard 1944, 1973)。鼓室体主细胞的形态和功能与肾上腺嗜铬细胞者相似，也来源于神经嵴。对培养的颈静脉小球节旁体瘤细胞的研究证明，这些细胞可自发地向外长出神经突起，并具有血管活性肠肽（VIP）样活性（Tischler 等 1981)。

鼓室体可分为2个或多个部分，存在于舌咽神经鼓室支和迷走神经耳支附近，并位于这些神经在颞骨岩部内的小管内。这些小体的肿瘤可累及相邻的脑神经和中耳。

尾骨体

尾骨体（coccygeal body）或叫尾骨球（glomus coccygeum)，首先在1860年由Luschka描述。Luschka（1862）和 Arnold（1865）认为，这是一个相当于颈动脉体（颈动脉小球，glomus caroticum）的腺体。以后，Köhn（1902）又把这些器官归在一起，并根据其结构和发生，把它们归于嗜铬系统或节旁体系统内。Stoerk（1907）否认这种观点，认为尾骨体是一团动静脉吻合。该结构的特征性细胞以后被认为是变态的非横纹肌细胞，呈球形或上皮样（Masson 1937)，成群围绕窦样血管，细胞核大，圆或卵圆形，胞质清亮，不被铬盐染色，提示该结构与嗜铬系统没有明显关系。1938年，Schumacher报道，尾骨体、颈动脉体和许多腹腔节旁体在形态上没有区别。由于当时已知颈动脉体是化学感受器，其他研究者于是探讨了尾骨体作为化学感受器的可能性。Hollinshead（1942）报道，同样方法处理来自尸检的人颈动脉体和尾骨体，光镜研究发现二者并不相同；如颈动脉体的球

细胞与血管之间有密切关系，而这种关系不存在于尾骨体，因而认为尾骨体不可能是有效的化学感受器。

也曾有人认为，尾骨体是变异的动静脉吻合性血管球，如同指（趾）皮下组织的动静脉吻合（Reuther 1938）。该结构可发生血管球肿瘤。Bell 等（1982）提出，正常尾骨体可被误认为肿瘤；临床医生在处理尾骨痛病人时，要避免误诊为血管球肿瘤而施行不必要的尾骨切除术。关于尾骨体的神经支配、超微结构和功能有待于详细研究。

第16篇

表面解剖学

编辑　Harold Ellis 和 Julian E. Dussek；图表由 Jenny Halstead 提供；图由 Sheila Rankin 注文
译者　于桂英

引言　1910
头部　1911
　骨骼的表面标志　1911
　软组织　1913
颈部　1914
　骨性标志　1914
　软组织　1914
胸部　1915
　骨性标志　1915
　软组织　1916
　胸内结构的表面标志　1916
腹部　1918
　腹前壁的骨性标志　1918
　腹部平面　1918
　腹部分区　1919
　腹前壁软组织的表面标志　1919
　腹腔内和腹膜后脏器的
　表面解剖　1920
会阴　1920
　骨性标志　1920
　软组织　1920
背部　1921
　骨性标志　1921
　脊髓及其被膜　1921
　软组织　1923
上肢　1923
　肩部和腋区　1923
　臂和肘部　1924
　前臂与腕部　1926
　手部　1928
下肢　1929
　大腿　1929
　膝部　1931
　小腿和踝部　1932
　足部　1932
影像诊断术　1934
　放射线照相术　1934

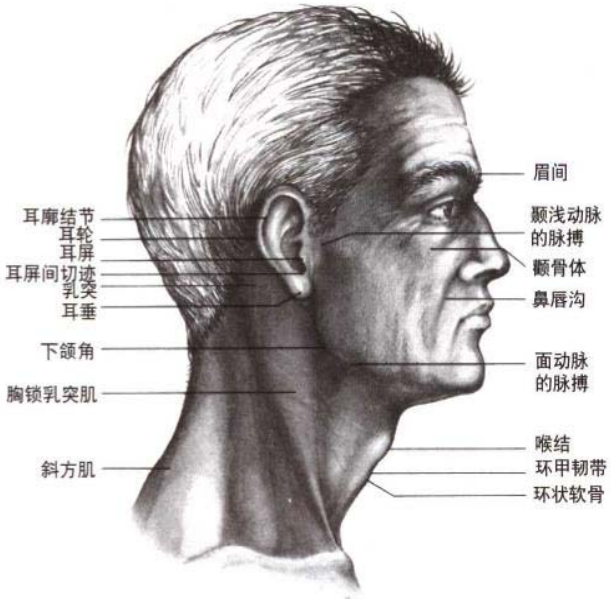

引　言

表面解剖学是研究人体深层结构与表面关系的科学。为了确定它们之间的关系，常采用表面标志来辨认。有的表面标志的形态和轮廓在体表可以看到，有的表面标志在体表看不到但能通过皮肤摸到。多数深层结构在皮肤表面既看不到又摸不到，然而可通过能看到或摸到的标志来确定它们在人体的局部关系。

多数骨、软骨、肌肉和肌腱的体表标志可看到并能摸到。骨和软骨在其邻近的肌肉松弛时较易辨认，而肌肉和肌腱则在其收缩或对抗阻力收缩时才能辨认清楚。

动脉的位置如表浅并位于骨的表面时，较易摸到其搏动，所以可确定其位置。触摸在骨表面同时位置表浅的神经时，可感觉神经在皮下并在骨的表面滚动。此外，通过皮肤还可摸到腮腺和精索等少数软组织。上、下肢的浅静脉可借扎

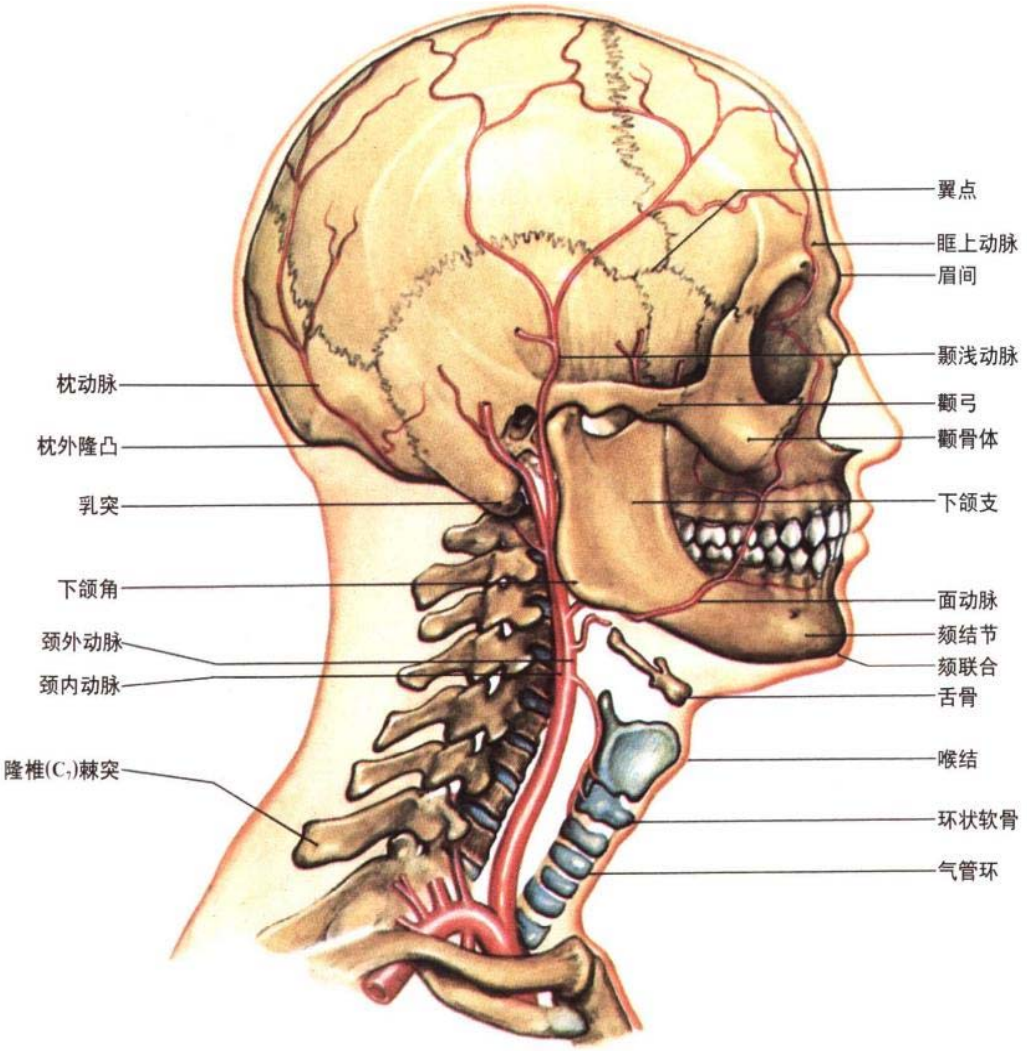

图 16.1 头颈外侧面观。示骨和软组织的表面解剖。

橡皮带阻断静脉回流而在皮下辨认。头颈部的浅静脉在堵起口和鼻用力呼气使静脉充盈时清晰可见。

头　部

骨骼的表面标志

颅的浅面大部分覆以皮肤、皮下组织和较薄的肌肉，因此较易摸到颅的表面和骨性隆起。颅颈周线（pericraniocervical line）是头和颈的分界线（图16.1）。该线在前方起于颏联合（symphysis menti），后方到达枕外隆凸点（inion）。在颅颈周线上，从前向后可摸到下颌骨颏联合的下面、下颌骨体和下颌支的底以及下颌角（男性多呈直角，女性较弯曲）。下颌支后缘向上可摸到髁突的颈；髁突（condylar process）位于耳垂的深面。用手指在髁突后方向内探查，可进入下颌后窝（retromandibular fossa）。在下颌后窝的前方可摸到下颌颈（mandibular neck），上方是外耳道（external acoustic meatus）的下壁，向后方可摸到乳突（mastoid process）尖的前外侧面。深摸下颌后窝，由于有茎突（styloid process）和附着于茎突的结构，因此触摸时可感到明显的阻力。从乳突凸出的表面向后、可摸到项上线（superior nuchal line）的外侧部。项上线弓形向上在枕外隆凸点与对侧相会合。枕外隆凸点是窦汇的表面标志（也是大脑半球和小脑半球的交接处），有重要的临床意义。

颅的后面（图16.1）　在颅后面的中线上可以摸到枕外隆凸（external occipital protuberance）及枕外隆凸点。沿项上线弓形向外摸可到达乳突。

颅的外侧面（图16.1）　在颅外侧面下缘的颅颈周线上可摸到乳突，乳突的前方是外耳道（external acoustic meatus）。外耳道的前界为耳屏（tragus），耳屏小而弯曲并向后突出遮盖着外耳道。耳屏是探查颞窝（temporal fossa）较适宜的部位。颞窝的前界是颞骨的颧突（zygomatic process of the temporal bone）。颞骨的颧突与颧骨的颞突

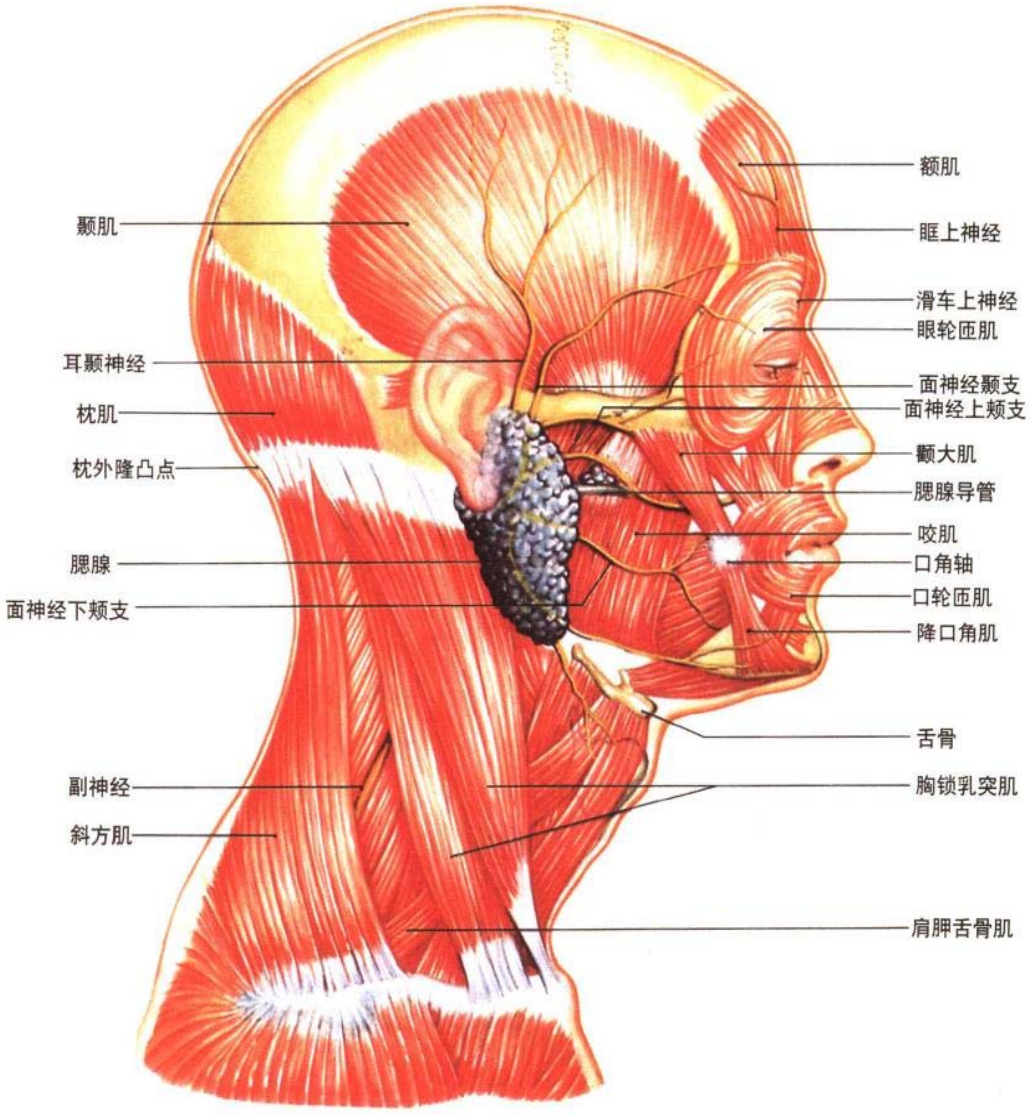

构成颧弓（zygomatic arch or zygoma）。颧弓的前方是颧骨体（zygomatic body or the 'cheekbone'）。颧骨体向上伸出颧骨的额突（frontal process），颧骨额突向上与额骨的颧突（zygomatic process）融合，从该处向后可摸到弓形不明显的颞线（temporal lines）。颞线后端弯曲向下前止于乳突根部稍上方的乳突上嵴（supramastoid crest）。翼点（pterion）位于颞窝内，是额骨、蝶骨、顶骨和颞骨之间的缝连结，位于颧弓中点上方约4cm，额颞缝的后方3.5cm处，是脑膜中动脉前支和大脑外侧裂近点（Sylvian of the brain，见第6篇）的标志。翼点的位置可粗略地用在颧弓中点上方3.5cm摸到的浅窝来标志。外耳道后上方是外耳道上三角（suprameatal triangle），是乳突（鼓）窦的外侧壁，其上界是乳突上嵴，前界是外耳道的后上缘，后界是外耳道后缘的垂直切线。

下颌骨（mandible）是位于颧弓下方最明显的结构，其后缘和下缘是颅颈周线的一部分。下颌支（ramus）的大部分被咬肌遮盖，但仍可摸到。沿下颌支后缘向上可摸到下颌骨的髁突（condylar process）和下颌头（head of the mandible）。张口和闭口时，可感觉到颞下颌关节运动。当再张口时，在关节的前方可感觉到冠突（coronoid process）向前移动到颧弓的下方。下颌角在下颌骨体的下面，较易辨认（下颌角的年龄变化见第6篇）。在下颌骨的前方可摸到颏结节（mental tubercle）。从颏结节到下颌支前缘下端之间的斜线与下颌舌骨线相对应，此线是分隔口咽粘膜区和下方的肌区或肌－脏区的分界线。通过颏可触摸到下颌骨体的上缘和牙齿。轻微张口时，通过咬肌可摸到下颌骨的冠突和下颌头之间的下颌切迹。

颅的前面(图16.2) 颅盖可保护颅内的结构，特别是保护脑，颅的前面则与视觉、嗅觉、呼吸以及进食有关。眶（orbit）容视觉结构（见后文）。在眶的上方可摸到眉弓（superciliary arch），男性的眉弓较女性明显。在眉弓的上方可摸到额结节（frontal tuberosity）。胎儿的前囟（anterior fontanelle）在冠状缝和矢状缝连结处，在出生后18个月以前可以摸到。两眉弓之间是眉间（glabella），眉间是一小水平嵴。眉间下方的小凹陷是鼻根（nasion）。鼻根是鼻骨（nasal bone）与额骨（frontal bone）的连结处。眶的底呈四边形。眶上缘（supraorbital margin）由额骨构成，在其锐利的外2/3和钝圆的内1/3交界处可摸到眶上切迹（supraorbital notch）。三叉神经分支眼神经的眶上支由此切迹穿出。压迫此切迹可引起明显的疼痛。如果神经是通过眶上孔（supraorbital foramen）时，压迫则不出现疼痛。眶的外侧缘由颧骨的额突和额骨的颧突构成，在两骨的连结处可摸到缝的凹陷。眶下缘由外侧的颧骨和内侧的上颌骨构成。眶的内侧缘不明显，由上方的额骨和下方上颌骨额突的泪嵴组成。眶内侧缘下部的后方有容纳泪囊的泪囊窝。

眉间的下方为鼻根，是鼻间缝和额鼻缝的连结处。在鼻根的下方可摸到鼻骨和上颌骨的额突。将小指插入鼻内可摸到骨性的鼻前孔，鼻前孔是由鼻骨下缘、上颌骨的鼻切迹和鼻棘构成。

上颌骨的前面朝向前外侧，在眶的下方很容易摸到。尖

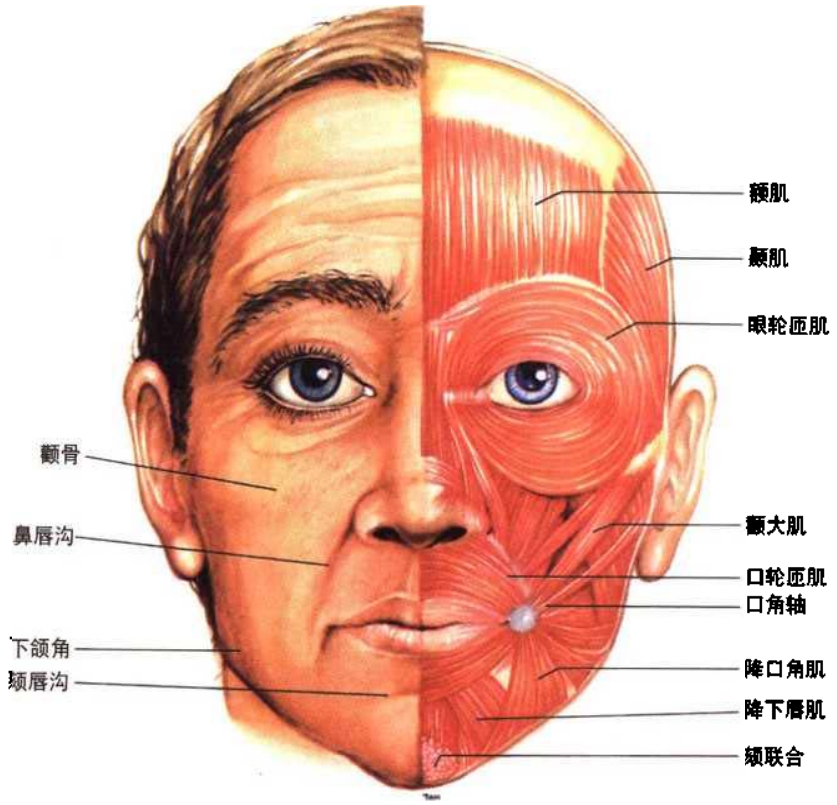

图16.2 头前面观，示骨和软组织的表面解剖。

牙隆凸（canine eminence）在尖牙槽的表面可摸到，其前方是切牙窝（incisor fossa），后方是较深的尖牙窝（canine fossa）。尖牙窝的上方是眶下孔（infraorbital foramen）。眶下孔上方锐利的边缘是上颌骨前面和眶面的分界线。在上颌骨的内侧可摸到较深的凹陷鼻切迹。在眶的内侧面可摸到上颌骨的额突（frontal process），在眶的下外侧面可摸到上颌骨的颧突（zygomatic process）。在上颌骨的下方可摸到牙槽突（alveolar process）和容纳牙根的牙槽。在口腔内可摸到形成口腔顶的上颌骨的腭突（palatine process）。

软组织

颅的后面 在颅的后面除了可摸到移动的颅顶腱膜外，摸不到其它的结构。

颅的外侧面(图 16.1) 颅的外侧面最明显的结构是围绕外耳道（external acoustic meatus）的耳廓（auricle or pinna）。外耳的外形变异较大，但从耳垂向后下有一条斜行的裂，此裂随着年龄的增加而更明显。它与心血管病造成的突然死亡有关（Frank征）。用耳镜可观察外耳道，并可在直视下检查鼓膜（见第8篇）。在耳屏的前方颞浅动脉（superficial temporal artery）越过颧弓，在此处可摸到该动脉的搏动。耳屏和对耳屏之间是屏间切迹，切迹的前方是面神经（facial nerve）出颅部位的表面标志。

上颌和下颌牙齿咬紧时，可摸到咀嚼肌，放松时则摸不到。颞肌（temporalis）位于颞窝内，颞肌表面覆以颞筋膜。将手平放在头面的侧面，咬紧牙齿就可以摸到颞肌，以及咬肌（messeter）突出的前缘。

腮腺（parotid gland）是软组织、不易辨认。腮腺的大部分位于外耳道的下方、下颌骨与乳突和胸锁乳突肌之间;其深部是茎突和与茎突有关的结构。腮腺向前突出于咬肌表面。腮腺导管（parotid duct）从腮腺前缘发出，越过咬肌表面。在牙齿咬紧时，在咬肌表面可摸到腮腺导管（见第12篇）。

颅的前面(图 16.2) 人与人之间骨、肌肉、脂肪和皮肤的特征有明显的区别。颅面肌已在第7篇中描述。眼的外形见第8篇。

腮腺导管的开口（orifice of the parotid duct）在口腔上颌第2磨牙平面颊粘膜的小乳突上。面动脉（ficial artery）的搏动可在动脉越过下颌骨体下缘，与咬肌前前缘相交处摸到。如轻轻吸吮颊部，将一手指放入口腔内，拇指放在皮肤表面，在距离口角1cm处也可摸到面动脉的搏动。当捏紧唇的外侧部时，在距离唇的游离缘约0.5cm处的粘膜面上可摸到唇动脉（labial artery）的搏动。腭扁桃体（palatine tonsil）可用下颌角前上方，咬肌下部表面的卵圆形区来标志。

张口时可观察到全部牙齿、腮腺导管开口、腭扁桃体、舌的外形以及舌的运动。舌运动的异常可反映神经的损伤情况（见第8篇）。舌上面的丝状乳头使舌的前部表面粗糙，继续向后可见到较大的菌状乳头和轮廓乳头。舌的下面平滑而有光泽，在中线上有一条舌系带（frenulum linguae）与口腔底连结。在舌系带的外侧可见到舌深静脉（deep lingual vein）。在舌系带底舌下襞内侧端的乳头顶上可看到下颌下腺导管的开口（orifices of the submandibular ducts）。

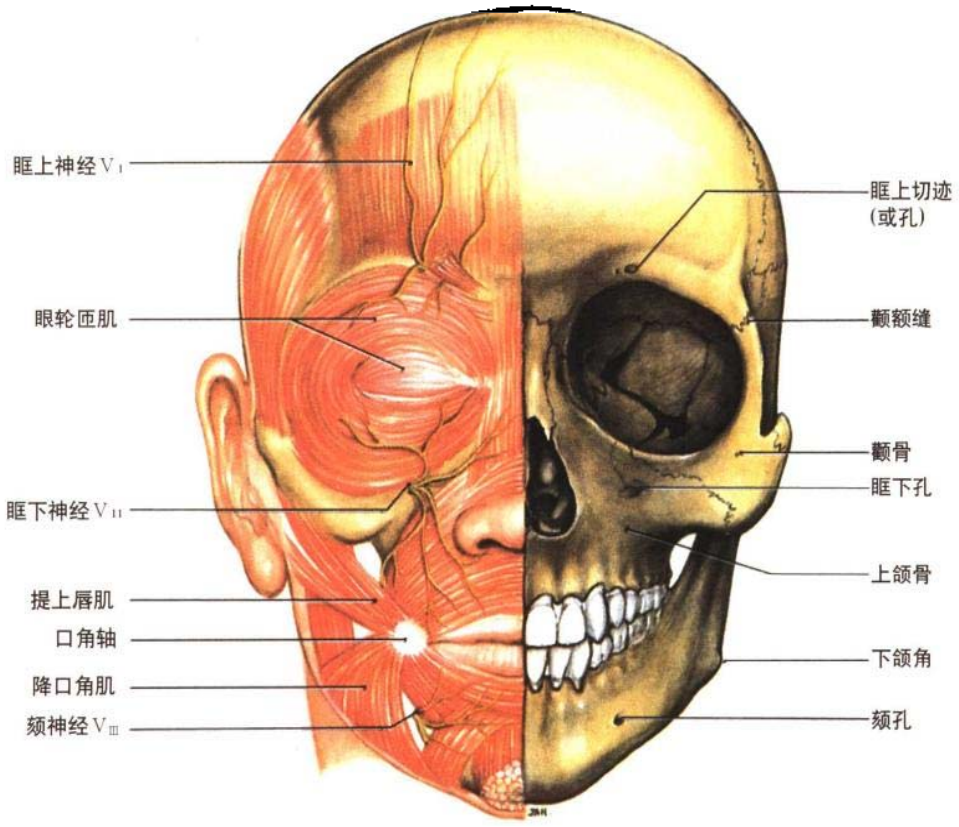

颈　部

骨性标志

颈部的上界为颅颈周线，下界在锁骨和肩胛骨水平与胸廓和上肢相连续。在颈部较易摸到系列骨性结构。在颈后部的中线上可摸到颈椎棘突，但摸不到第1颈椎（寰椎），深压时可摸到第2颈椎棘突（spine of the second cervical vertebra）。第7颈椎（隆椎）棘突（seventh cervical vertebra）最突出（见后文）。在颈前方（图16.1），颏下方的横褶是口腔底与颈交界处，在此处可摸到舌骨（hyoid bone）。颈后伸时，用拇指和示指摸到舌骨后可将舌骨向两侧移动。在舌骨下方，可看到甲状软骨（thyroid cartilage）及其中线上的喉结（laryngeal prominence or Adam's apple）。男性的喉结明显，女性的喉结不明显，甚至从侧面观察也看不清。在甲状软骨上尚可摸到其弯曲的上缘和甲状切迹（thyroid notch）以及甲状软骨下缘。甲状软骨下缘和环状软骨（cricoid cartilage）之间的间隙有环甲韧带。如果在声带或声带上方呼吸道突然阻塞，该间隙是迅速穿刺进入呼吸道的常用部位（环甲穿刺）。

锁骨（clavicle）呈乙字状，其内侧2/3较圆，凸向前方；外侧1/3较扁，凹向前方。瘦人的锁骨较易看到，除了病理性肥胖之外可以摸到锁骨全长。两侧锁骨膨大的内侧端之间是胸骨上切迹（suprasternal notch）或颈静脉切迹（jugular notch）。该切迹的下缘是胸骨柄上缘。大部分锁骨几乎可用二个手指自其前、后面都能触及，但其内侧由于韧带附着而界限不清。在锁骨上窝有时触摸到第1肋的后端，但不太清楚（见后文锁骨上窝的检查）。

头和颈部的活动很灵活，将头部固定在解剖学位置上时，可确定下列椎骨平面：

C1	齿突，鼻咽部水平
C2	口咽部，口张开时下垂的软腭水平
C3	舌骨体和舌骨大角水平
C3-4连结	甲状软骨上缘和颈总动脉的分叉水平
C4-5	甲状软骨水平
C6	环状软骨水平

软组织

颈部的前方和侧面（图16.1）被胸锁乳突肌分为颈前三角和颈后三角。颈前三角又可分为颏下三角、肌三角、颈动脉三角和二腹肌三角。颈后三角可分为枕三角和锁骨上三角。较小的三角的分界结构不易看到或摸到。后文将叙述三角的界限和内容。

颈前三角（anterior cervical triangle）的前界是中线，上界是下颌骨的底以及下颌角和乳突的连线，胸锁乳突肌是该三角的第三个边界。颈后三角（posterior cervical triangle）的边界是胸锁乳突肌后缘、锁骨中1/3的上面和斜方肌前缘。锁骨中1/3形成该三角的底。颈后三角的尖是胸锁乳突肌和斜方肌相接近处。颈前三角可在前面观察。如检查者站在被检查者后方时，可用双手的手指检查颈前三角内的结构。在颈前方可以观察到胸锁乳突肌从胸骨柄上外侧角发起的圆形斜头肌腱和从锁骨内侧1/3的上面发起的较垂直的肌性部分。在两头之间常见一个空隙，该空隙的深面有颈内静脉（internal jugular vein），在此处颈内静脉即将在锁骨后方与锁骨下静脉汇合。在环状软骨下方可摸到气管（trachea）及气管环。气管位于中

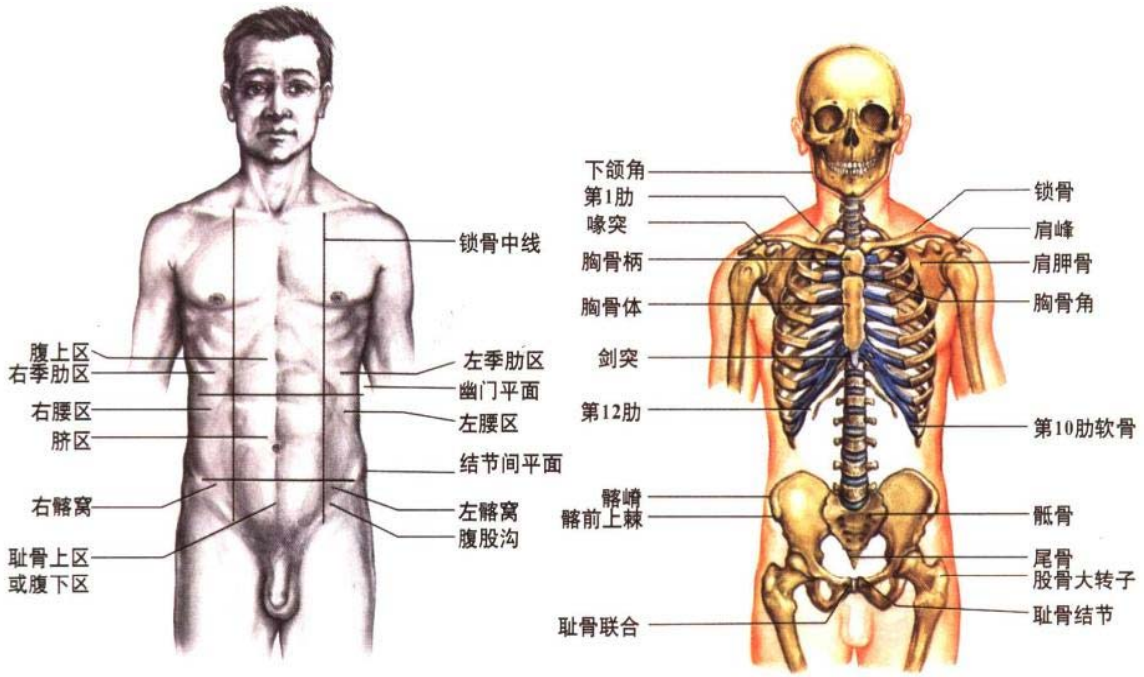

图16.3 躯干前面观。示骨和软组织结构的表面解剖。

线，但可因疾病而偏离中线。上部气管环如被甲状腺峡覆盖，可能摸不到。手指向外侧移动可摸到甲状腺（thyroid）侧叶，当人吞咽时，甲状腺的边缘更清楚。

颈总动脉（common carotid artery）及其延续的颈内动脉（internal carotid artery）可用胸锁关节到下颌后窝的连线来表示。在甲状腺软骨板上缘水平（颈3和颈4椎骨之间）颈总动脉分为颈外动脉和颈内动脉。颈总动脉分叉的部位有时较高，第6颈椎横突较突出（颈动脉结节），可在此处压迫颈总动脉。在第6颈椎水平以上颈总动脉较表浅，可以摸到其搏动，这也是人体触摸脉搏的主要位置之一。颈内静脉（internal jugular vien）位于颈总动脉外侧并与其平行。将手指向上移动可进入颌下三角和下颌下三角。在下颌下三角内可摸到肿大的淋巴结或唾液腺。舌骨以上的肌纤维为横行纤维或斜行纤维，舌骨以下肌纤维的方向垂直。在舌骨以上肿大的淋巴结沿颅颌周线下方呈水平方向排列。颈深淋巴结位于颈内静脉附近，呈垂直方向排列。

颈后三角(图16.3) 颈后三角（posterior cervical triangle）的边界是胸锁乳突肌后缘、锁骨中1/3的上面（形成三角底）和斜方肌前缘。三角的尖位于项上线胸锁乳突肌和斜方肌接近相交处。颈后三角的下部形成锁骨上窝（supraclavicular fossa），该窝具有重要的临床意义。它位于锁骨的后上方，是胸廓入口和腋窝的交界处。在颈前方可清楚地看到锁骨上窝，在后方，则需检查者站在被检查者的右后方，用右手从后方触摸该窝。如中央静脉压升高，在锁骨上窝可看到大静脉的搏动。颈外静脉（external jugular vien）的明显特征是咳嗽或静脉阻塞时，可使静脉压升高而导致静脉扩张。正常情况下，闭口堵鼻用力呼气时，颈外静脉明显可见（Valsava's manoeuvre实验）。锁骨上窝是触摸淋巴结病理性肿大常用的部位，尤其在上消化道癌和肺癌时（男性常见），癌常扩散到锁骨上淋巴结。触摸该窝的后面、摸到第1肋（first rib）后端时，可有饱满的感觉。在第1肋的前方，可摸到锁骨下动脉（subclavian artery）的搏动，此时锁骨下动脉越过第1肋（图16.3）。在锁骨上窝的上后方可摸到臂丛（brachial plexus）的干。在锁骨内侧1/3中点的上方2.5cm处标志第1肋颈水平，也是胸膜顶的尖和肺尖的表面标志。

副神经（accessory nerve）可用耳屏到斜方肌前缘中、下1/3交点的画线标志。此线横过寰椎横突和胸锁乳突肌后缘上、中1/3交点处（图16.1c）。在此线上可摸到寰椎横突。

胸　部

胸部的脏器位于胸廓内，因此在表面摸不到。然而胸部的器官比较恒定，所以胸部的骨性标志对了解胸内结构的位置有一定的意义。

骨性标志（图16.3）

除了肥胖的人之外，在胸前面不仅能摸到而且可以看到锁骨和胸锁关节（sternoclavicular joint）。在胸部中线上可摸到胸骨（sternum）全长，但胸的外侧部因有胸大肌附着，

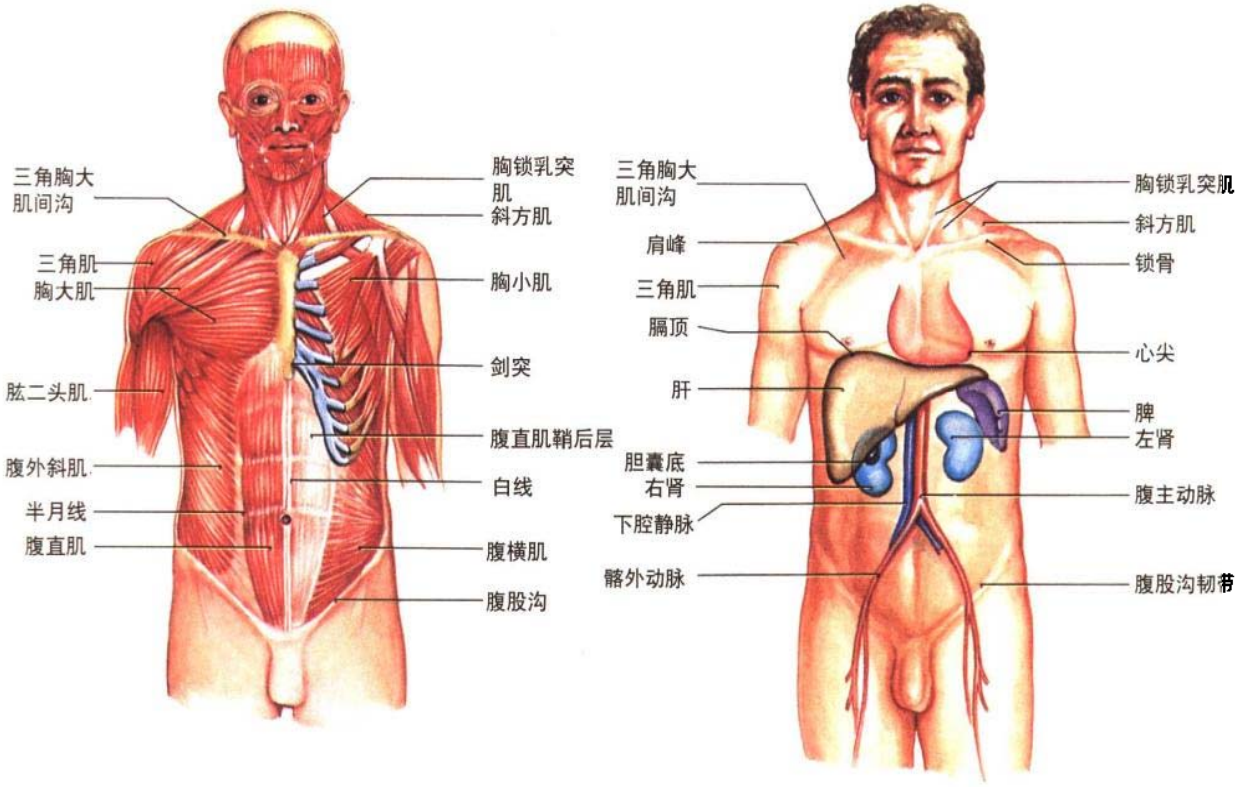

所以较难辨认。胸骨上端是颈静脉切迹（jugular notch），在切迹的深面可摸到气管和气管软骨环。可用一个手指在气管表面上滚动触摸或用二个手指在颈静脉切迹内触摸气管来确定气管是否位于正中或偏离到一侧。颈静脉切迹位于第2、3颈椎之间的水平。胸骨角（sternal angle or angle of Louis）可在胸骨柄和体连结处摸到，男性较女性的明显。它标志第2肋软骨的内侧端和第4、5胸椎的连结处，是一个非常有意义的标志。在胸骨下端可摸到剑胸关节（xiphisternal joint）和剑突（xiphoid process）。剑胸关节常位于第9胸椎水平。从关节向外可摸到肋缘。肋缘由第7肋软骨的前端和融合的第8、9、10肋软骨的前端连结构成。在肋缘的后方可摸到第11和12肋软骨的游离端。在瘦人可摸到从第1肋向下到肋缘全部的肋。发达的肌肉或女性的乳房，可使肋的前部摸不清。第1肋骨体在锁骨的后方，也不容易摸到，但在锁骨下方可摸到第1肋前端软骨的一小部分。

在胸部的后面（图16.8）可摸到胸椎棘突。胸椎棘突的表面标志已在背部描述（骨性标志，见前文）。在棘突的外侧可摸到肋角。

软组织（图16.3,9）

覆盖胸壁的肌肉已在腹部和上肢篇中描述。肌肉发达的人，在体表可看到胸大肌、前锯肌肌齿、背阔肌、斜方肌、腹外斜肌和腹直肌。女性的胸前壁由于乳房的覆盖而不易观察（见后文）。男性的乳头常位于锁骨中线第4肋间隙。心、肺、胸膜和膈的表面标志已分别在有关的篇中描述。

胸内结构的表面标志（图16.4）

从前方观察胸廓时，柄胸连结（胸骨角或Louis角）是非常有意义的结构。它标志着第4、5胸椎的连结、气管分叉、主动脉弓的凹面和终止点。奇静脉在此水平进入上腔静脉。第2肋软骨在胸骨角处与胸骨相连，并由此处计数肋。通过胸骨角的平面被称为胸横平面（transverse thoracic plane）。该平面标志着上纵隔的下界，是主动脉弓与升主动脉相延续（在前方）以及主动脉弓延续为降主动脉（在后方）的部位。在此点，左、右侧胸膜相接触，是划分胸膜表面标志（surface markings of the

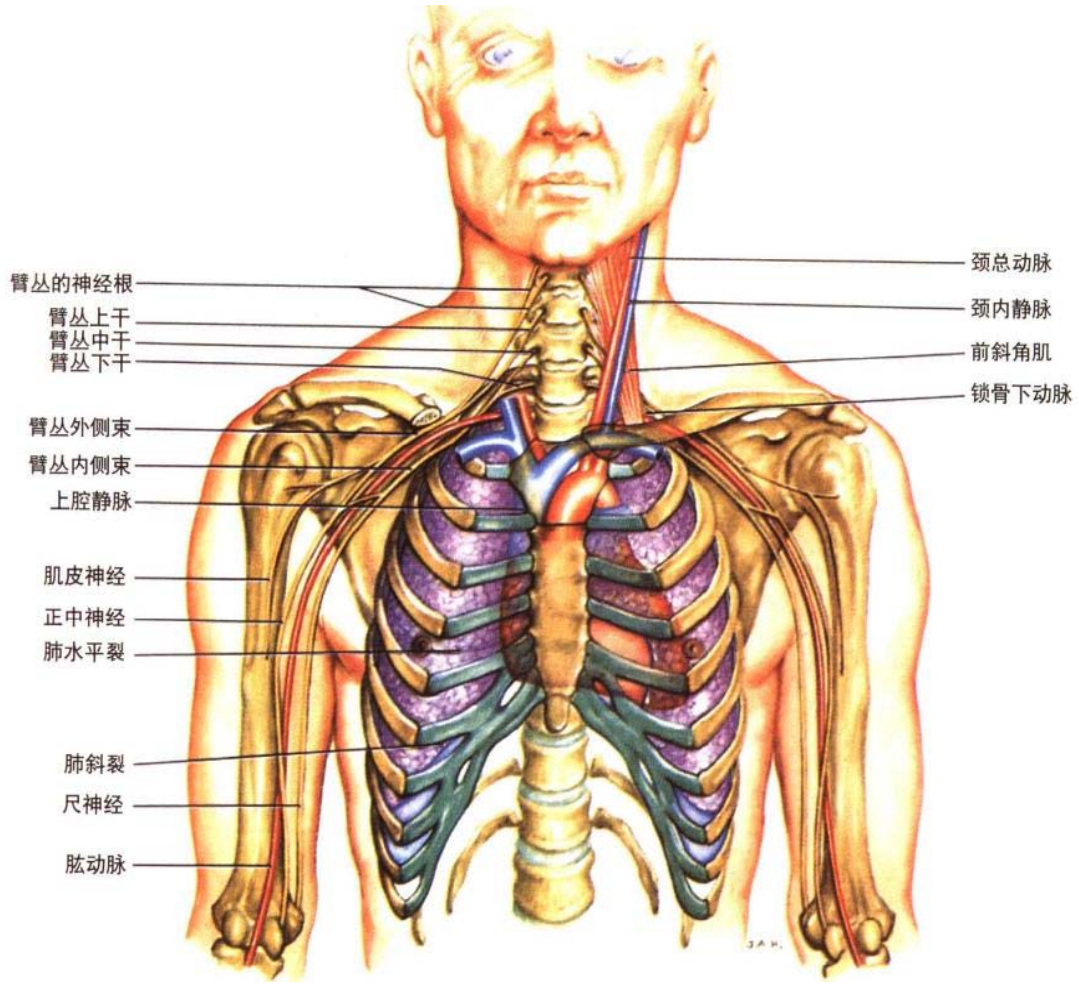

图16.4 胸、颈根和腋区前面观。示心、大血管和臂丛。

parietal pleura）开始的部位（图16.5）。

胸膜壁层的前反折线，在中线处从柄胸连结开始向上并向外到达胸膜腔顶（apex of the pleural cavity）。此点（胸膜腔顶）位于第1肋前端的上方3～4cm处，与第1肋后端在同一平面上。其表面标志位于锁骨内侧1/3中点上方2.5cm。胸膜壁层与胸腔内面紧密结合，在胸壁内面向下外跟踪胸膜壁层到腋中线第10肋处，该点是胸膜壁层在此平面的最低点。然后向内侧跟踪胸膜，胸膜覆盖膈。膈的位置可因呼吸而有很大的变化。胸膜的肋膈反折线在前面和后面都可从腋中线跟踪到中线。在前面，右侧胸膜在锁骨中线处横过第8肋，然后到中线剑胸关节处，再从剑胸关节继续到胸骨角。左侧胸膜，在前面从腋中线向内侧跟踪，胸膜不到中线，而从第6肋前端，距中线约3～5cm处转向上方。在心和胸骨之间保留一个没有胸膜的区域。因此，进行心脏穿刺时没有损伤胸膜的危险。左侧胸膜内侧缘继续向上到达第4肋软骨水平，与右侧胸膜在中线相遇，然后两侧胸膜相互接触继续向上到达第2肋软骨水平。以上的画线代表胸膜前反折线的表面投影。胸膜壁层也覆盖着大部分纵隔结构，向外后方覆盖心、大血管和其它结构。最后胸膜壁层在肺根周围反折与胸膜脏层相延续。

从后面观，胸膜的内侧缘沿着第2胸椎到第12胸椎横突的连线。然后从第12胸椎横突水平向外，越过斜行的第12肋和第11肋，在腋中线处与第10肋相遇（见图16.8a）。

胸膜脏层（visceral pleura）与肺的表面融合。肺尖和肋椎缘与胸膜壁层一致。然而，在深呼气时，在前方，肺下缘从胸骨后方的肋纵隔隐窝处向后缩回一小段距离，并在外侧，肺下缘可上升到胸膜壁层反折线（或肋膈隐窝）的上方5cm处。

左、右肺的上、下叶都借斜裂（obligue fissure）分开。斜裂的投影可由从第3肋后端向下前，在腋中线处越过第5肋，然后到第6肋软骨距中线7～8cm处的画线标志。上肢充分外展肩胛骨旋转时，肩胛骨的内侧缘可粗略的标志肺斜裂。左侧斜裂较右侧垂直。水平裂（horizontal fissure）在上叶和中叶之间，与第4肋软骨的水平相当。它从肺的前缘起始，行向后外与斜裂会合。上叶和中叶位于斜裂的前方，因此检查此两叶时最好从胸廓的前面检查。下叶位于后方，应从背面（胸廓的后面）检查。

图16.5 A. 简图说明心的胸肋面和瓣膜与胸廓的关系。右心为蓝色，箭头表示右心室的流入道和流出道；左心为红色，表示内容同右心。图中显示心瓣膜的位置、平面和相对的大小。字母A、P、T和M表示主动脉瓣、肺动脉瓣、三尖瓣和二尖瓣的听诊区。

B. 示胸膜、肺与胸壁的关系（右侧、外侧面观）。紫色＝肺，表面覆盖着胸膜。蓝色＝胸膜。

C. 肺和胸膜的下界（后面观）。右侧显示肺和胸膜的下部。

膈顶或膈穹窿的位置变化较大，可因人体的构造和呼吸的状态而有所不同。矮胖人的膈较瘦人的膈高。肺气肿的病人，因肺过度扩张可使膈明显受压。在用力呼气之后，右侧膈顶在前面达第4肋软骨（右侧乳头）水平。左侧膈顶较右侧低约1个肋。在深吸气时，膈顶将下降10cm，并在胸廓放射线照片上，膈顶与第6肋的尖相当。仰卧位时膈的位置较直立时高。身体侧卧时，对侧膈的部分较高。

心的边界（borders of the heart）（图16.5A,6）较固定，但可因膈的位置、肥胖症和人的体格而有不同。心的边界可标志如下：

- 上缘为一条从左侧第2肋软骨到右侧第3肋软骨的斜线。
- 右缘是右侧第3肋软骨到第6肋软骨稍向右侧凸的弯曲线，距胸骨右缘约1－2cm。
- 下缘（锐缘）为从右侧第6肋软骨到心尖的连线。心尖位于左侧第5肋间隙，锁骨中线的内侧。
- 心尖搏动（apex beat）是心的最下外点，可在心尖位置的稍内侧看到并摸到。
- 左缘（钝缘）从心尖斜向上内并凸向左侧，在距胸骨左缘约1cm处与左侧第2肋软骨相遇。
- 左侧第3肋软骨的胸骨端到右侧第6肋软骨的斜行连线标志冠状沟（coronary sulcus）的前部，是右心房和右心室的分界线（左心房位于心的后面）。

心瓣膜（heart valves）依次位于一条斜线上：从上向右下是肺动脉瓣、主动脉瓣、二尖瓣和三尖瓣。瓣膜的表面投影、水平和临床听诊部位详见第10篇。

大血管 主动脉弓（aortic arch）位于胸骨柄的后方。升主动脉从主动脉瓣开始（在左侧第3肋软骨下缘的后方）行向前上右，在右侧第2肋软骨水平胸骨柄右半的后方移行为主动脉弓。主动脉弓在胸骨柄右侧半的后方继续上升，弓形越过胸横平面，并在第1肋间隙处突到胸骨柄左侧而下降。在主动脉弓的凹面内有肺动脉干和气管杈。头臂动脉（brachiocephalic artery）约在胸骨柄中点的后方上升到达右侧胸锁关节。上腔静脉（superior vena cava）在胸骨柄右缘的后方下降，在右侧第3肋软骨水平进入右心房。较短的右头臂静脉（right brachiocephalic vein）在锁骨内侧端的后方，右胸锁关节稍外侧几乎垂直下降，较长的左头臂静脉（left brachiocephalic vein）几乎水平横过胸骨柄上部的后方。左、右头臂静脉在第1肋软骨后方会合形成上腔静脉。上腔静脉宽约2cm，沿胸骨右缘下降，在右侧第3肋软骨水平进入右心房。

腹　部

腹前壁的骨性标志

腹前壁边界的表面标志（图16.3,9）：上界，中央为剑突（xiphoid process），向外是肋缘（costal margin）。肋缘从第7肋软骨胸肋关节处伸展到第12肋尖。第12肋较短时第12肋尖较难摸到。肋缘最低点在腋中线，是第10肋软骨的下缘。

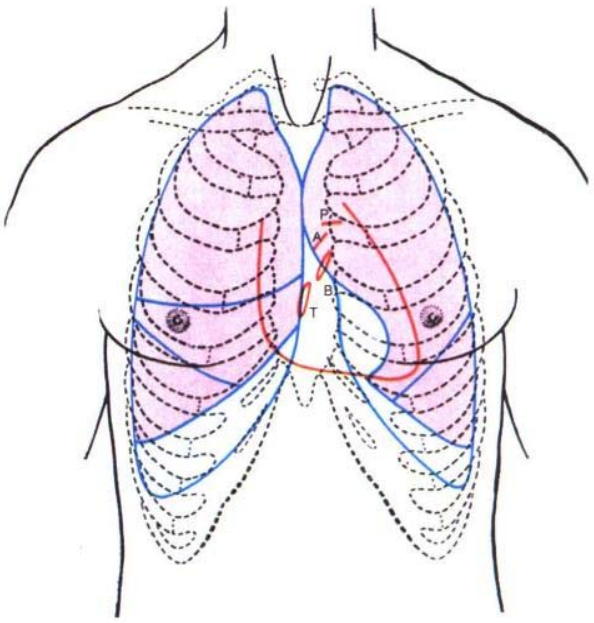

图16.6 胸部前面。示骨、肺（紫色），胸膜（蓝色）和心（红色轮廓）的表面投影。A= 主动脉口；B= 左房室口和二尖瓣；P= 肺动脉口；T= 右房室口和三尖瓣。

两侧胸廓下缘的连线形成肋下平面（subcostal plane）。该平面与第3腰椎体平齐。第9肋软骨下缘的尖常被定义为肋缘的'阶梯'。

下界为髂嵴（iliac crest）。髂嵴从髂结节（tubercle）向前下终止于髂前上棘（anterior superior iliac）。腹股沟韧带（inguinal ligament）由髂前上棘向前下连到耻骨结节。当屈大腿时在腹部看到的腹股沟（inguinalgroove）可标志该韧带的位置。耻骨结节（pubic tubercle）是耻骨嵴的外侧端，约距中线2.5cm。此中线标志耻骨联合（pubic symphysis）的位置，是腹前壁下界的最低点。瘦人的耻骨结节可在皮下直接摸到。肥胖的人需在大腿屈、外展和外旋使长收肌紧张，然后用手指沿长收肌肌腱触摸到肌的起点，此肌的起点在耻骨结节的下方，以此来确定耻骨结节。

腹部平面（图16.3）

为了描述腹内结构的位置和椎骨的平面，在体表确定若干标志线和分区，以便描述各结构的相对位置。

垂直平面(图16.3) 有两个。

- 中线（midline）平面由剑突到耻骨联合。
- 锁骨中线（midclavicular line）平面（外侧线或乳头线平面）通过锁骨中点，在第9肋软骨尖稍外侧越过肋缘，并通过髂前上棘和耻骨联合之间的中点。在成人，该平面距中线约9cm。

水平平面

- 剑胸平面（xiphisternal plane）在第9胸椎水平横过剑突。随着人体的习惯、姿势和呼吸而有变化，剑胸平面与在肝上

缘中央部贲门最高点平齐。

● 幽门平面（transpyloric plane or of Addison）位于胸骨上切迹和耻骨联合之间中点的平面。因测量较复杂，临床上不常用。而常用的近似平面是位于脐和胸骨体下端之间的平面。更简便的方法可用剑胸关节下方一手宽的地方来表示此相应的平面。

通过幽门平面横切，可到第1腰椎体近其下缘处，并在第9肋软骨尖处横过肋缘。此处也相当于腹直肌鞘外侧缘（半月线）横过肋缘的部位。肌肉发达较瘦的人，在腹壁屈曲时可以辨认。在右侧此点也标志胆囊底的位置。

幽门平面可确定下列结构：

- 双侧肾门
- 肠系膜上动脉从腹主动脉的起始处
- 脊髓末端
- 胰颈、邻近胰颈的胰体和胰头
- 肠系膜上静脉与脾静脉会合形成肝门静脉处。

虽然在临床和解剖学上习惯应用幽门平面，但幽门并不恒定地位于这个平面上。在固定的尸体上，在仰卧位或在胃空虚时横切此平面。在不同的个体之间，幽门的位置可因胃充盈程度和体位不同而变化。人直立且胃充盈时，幽门可比幽门平面低3个椎体。

肋下平面（subcostal plane）是连结胸廓下缘两侧第10肋软骨的平面。横切该平面可通过第3腰椎体。它也标志肠系膜下动脉从腹主动脉发出的部位以及十二指肠水平部的位置。

● 髂嵴上平面（supracristal plane）连结两侧髂嵴最高点。该平面通过第4腰椎体，并标志腹主动脉分叉的水平。在背侧，此平面是进行腰椎穿刺的标志。如果穿刺的部位低于此平面，穿刺可在第4和第5腰椎之间或第5腰椎和第1骶椎之间进行。此平面在脊髓末端的下方，穿刺比较安全。

● 结节间平面（trantubercular plane）与两侧髂嵴结节之间的连线一致。该平面通过第5腰椎体近上缘处。它标志左、右髂总静脉的会合点，也是下腔静脉起始的部位（或在其稍上方）。

● 棘间平面（interspinous plane）是两侧髂前上棘中央点的连线。根据腰部前凸、骶骨倾斜和弯曲程度的不同，该平面或通过腰骶椎间盘、骶岬或通过它们的下方。

● 耻骨嵴平面（plane of the pubic crest），根据腰部前凸、骶骨倾斜和弯曲程度的不同，该平面或通过骶骨下端或通过尾骨。

腹部分区（图16.3）

腹部被两个水平平面和两个矢状平面分为9个区。这些区可用于描述肿块或疼痛的部位，也可用于描述腹内脏器的位置。

从腹部前方看，平面以线代替，两条垂直线是两侧的锁骨中线。两条水平线是幽门平面和结节间平面。两条水平线常将剑胸关节到耻骨联合之间的距离分为3段。9个区是：

- 腹上区（the epigastrium region）
- 左、右季肋区（right and left hypochondrium regions）
- 脐区（the umbilical region）
- 左、右腰区（the right and left lumbar regions）
- 腹下区（或耻骨上区）（the hypogastrium or suprapubic region）
- 左、右髂区（the right and left iliac regions）

腹前壁软组织的表面标志（图16.3）

脐 脐（umbilicus）是明显而位置不恒定的标志。成年人平躺时，脐位于第3、4腰椎之间的椎间盘水平。因此，腹主动脉分叉位于脐下约2cm处。直立时，儿童和腹下垂的成年人脐的位置较低。

白线 肌肉发达的瘦人，在躯干屈曲腹肌紧张时可见白线（linea alba）表面的正中沟。在脐以上白线宽而明显，脐以下白线几乎呈线状，不易看到。腹直肌分离常发生在脐以上，站立和腹壁强直时，上腹部的脏器常可经此加宽的白线膨出。

半月线 半月线（linea semilunaris）是沿腹直肌鞘外侧缘的画线。肌肉发达的人，由平躺的姿势站起腹壁肌肉紧张时，可看到一条弯曲的浅沟。半月线在下方起于耻骨结节，然后向上外到达肋缘，在第9肋软骨尖与肋缘相交处是胆囊底的投影。

腹直肌 腹直肌（rectus abdominis）为一隆起，其内侧是白线，外侧为半月线，从耻骨延伸到剑突和第5肋软骨的水平线上。瘦而肌肉发达的人，对抗阻力头后仰或坐起腹直肌紧张时，可看到腱划。这些腱划位于脐平面、剑突平面以及脐和剑突之间的平面上。

腹股沟中点或股点（图16.7） 腹股沟中点或股点

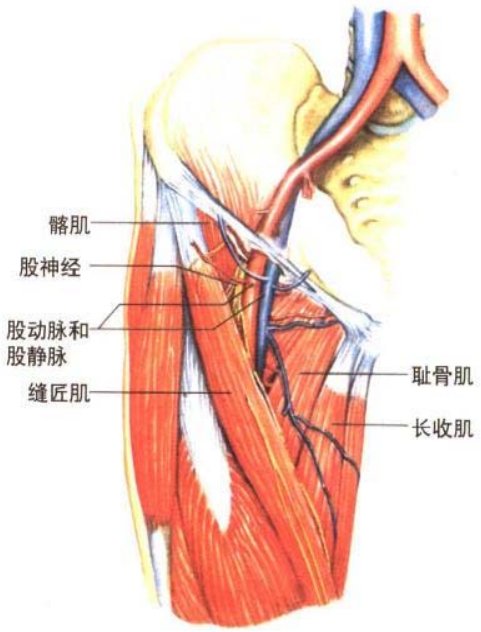

图16.7 右侧腹股沟区。

(midinguinal or femoral point)是耻骨联合与髂前上棘之间的中点。在此点的下方可摸到股动脉的搏动。此点也标志髂外动脉与股动脉的延续。腹股沟管深环位于此点的上方。此点位于腹壁下动脉和旋髂深动脉自髂外动脉发起点的下方。

输精管 在阴囊颈部可摸到精索内的输精管(vas deferens),它在示指和拇指之间滚动并有塑料管样的感觉。跟踪输精管向上可感觉到精索经过耻骨结节内侧,在该处将示指插入阴囊的皮肤内,可摸到腹股沟管外环(external inguinal ring)。

腹腔内和腹膜后脏器的表面解剖

在经典的解剖学中非常重视腹部脏器表面解剖学的位置,所以在腹壁上画出胃、十二指肠、小肠等的轮廓。腹部脏器的放射线图像表明脏器有一定的变异,并认为这些变异是'正常'的解剖。有一个时期,病理学介绍若干器官从被认为不适当的位置上缝回到正常的位置上,介绍过'肾下垂'、'胃下垂'或'内脏下垂'(所有腹部器官下垂)等名称。现在这些'病理学'和它们的处理方法已经成为历史资料。

现在认为大多数腹膜内位器官在腹腔内活动度较大,因此例如描述盲肠和阑尾正常的位置在右髂窝就足够了。

器官的触摸 在正常人体上可摸到腹主动脉的搏动(见后文)。在右肋缘下方和上腹部很少能摸到肝下缘。深吸气时双手分别置于腹部前、后,对合触摸有时可摸到正常右肾的下端。在瘦的妇女除了可摸到右肾下端外,在右下腹部也常可摸到柔软的盲肠。有时在消瘦的人的左髂窝处可摸到像香肠一样的乙状结肠,乙状结肠有粪便时这种感觉更明显。

表面标志(图16.3) 虽然腹部器官的位置不恒定,但下列结构的表面标志仍然具有临床价值。

肝(liver)。 肝的下缘可用从右侧第10肋软骨到左侧锁骨中线第5肋的连线表示。肝的上缘可画一条线,从右侧锁骨中线第5肋处到左侧锁骨中线第5肋。此上缘的中央部稍向下弯曲并在剑突后方越过中线。肝的右缘是连结上、下缘的右端并向右弯曲。肝的表面轮廓在叩诊时为浊音。

正常肝的下缘一般摸不到。妇女和儿童的肝边稍低些,但也摸不到肝的下缘。在腹部时常将触摸到的腹直肌上位腱划上方的肌肉隆起误认为是肝。

胆囊底 胆囊底的投影在肝下缘的下方,在幽门平面半月线越过第9肋软骨尖处。第9肋软骨常被认为是沿肋缘形成的一个'阶梯'。

脾 脾位于左侧第9、10和第11肋的深面。它的大小常与自己微屈呈杯状的手相当。在胸后下壁上可以下面的画线标志其长轴,即从第10胸椎棘突距中线左侧5cm处,沿第10肋向外到腋中线。

胰 胰颈在中线处位于幽门平面,从此点斜向上左延伸约10cm为胰体。从此点向下右为胰头,位于十二指肠的弯曲内。

肾 瘦人,尤其在女性,深吸气时用双手分别置于腹部前、后对合触摸,偶然可摸到右肾下端。在前面,肾门在近幽门平面距中线5cm处,右肾低于左肾。在后面,肾上端位于第12肋深面。右肾较左肾低2cm。这些标志可将两肾的轮廓投影在腹部前面或后面的两侧。

腹主动脉 腹主动脉在第12胸椎体水平起始于中线左侧。它向下延续10cm,在第4腰椎水平处分叉。分叉点可用脐下左1.5cm的嵴上平面表示。正常人仰卧位,在中线上用力向后压向脊柱可摸到动脉的搏动。

腹腔干 主动脉进入腹腔后,在第12胸椎水平立即发出腹腔干(coeliac trunk)、在幽门平面发出肠系膜上动脉(superior mesenteric artery),在第3腰椎肋下平面处发出肠系膜下动脉(inferior mesenteric artery)。

下腔静脉 下腔静脉在第5腰椎水平起始。此起始点可用两侧髂嵴结节之间的髂结节平面标志,也可用嵴上平面下方2.5cm的划线标志(见前文)。从此平面起始下腔静脉可用距中线右侧2.5cm的纵带来表示。下腔静脉在第8腰椎水平,第6肋软骨胸骨端的后方穿过膈离开腹部。

输尿管 输尿管在近幽门平面,距中线约5cm处起始(左侧低于右侧)。输尿管行向下内方进入膀胱。进入膀胱之点可借耻骨结节来标志。

会 阴

骨性标志

会阴是一菱形区,前界是耻骨联合,后界为尾骨,外侧界是坐骨结节。坐骨结节之间假想的连线将会阴分为前方的尿生殖三角(urogenital triangle)、和后方的肛门三角(anal triangle)。尿生殖三角面向前下方,与水平面成45°角;肛门三角面朝向后下方,与水平面也成45°角。

尾骨尖(tip of the coccyx)可在两侧臀皱襞中央向深面触摸。当检查者的手指从尾骨尖向颅侧移动时,在两侧可摸到骶角(sacral cornua),并可标志出骶管裂孔(sacral hiatus)的位置。在进行尾部阻滞麻醉时,这些骨性标志可引导穿刺针经过骶尾后韧带斜行进入骶管。

从耻骨联合(pubic symphysis)到坐骨结节(ischial tuberosity)可摸到耻骨弓全部的外形。在后面,深压臀大肌下缘的内侧界可摸到骶结节韧带(sacrotube rosity)的边缘(见后文)。

软组织

肛三角 在肛三角内,肛门(anal orifice)朝向下后方,在正中平面位于尾骨尖的前下方约4cm处。围绕肛门的皮肤形成若干皱襞并延续向上进入肛管的下部。

直肠检查 手指经肛门插入肛管(anal canal),向上伸入约2.5cm,然后急弯向后即进入直肠。手指首先被肛门括约肌缩紧,然后进入扩大的直肠壶腹(retal ampulla)。如果检查的手指弯曲,手指将依附在肛门直肠连结(anorectal junction)形成的凸出处(肛门直肠环)上。它标志着肛门括约肌的上界,以及肛提肌的附着部位。在男性,在直肠的前方,可摸到尿道球(bulb of the penis)和尿道膜部(membranous part of

urethra)，在肛门上方约4cm处可摸到前列腺（prostate），可感到前列腺平滑并稍膨隆，其后面正中有一浅而垂直的沟。如果精囊（seminal vesicles）明显扩大，在前列腺上方亦可摸到。如果膀胱有尿液而膨胀，很可能摸到的是膀胱而不是前列腺。

在女性，在直肠的前方可摸到子宫颈（cervix）和部分子宫体（body of the uterus）。

在直肠的后方可摸到骶骨和尾骨盆面的下部，在其两侧是坐骨结节（ischial tuberosities）和坐骨棘（ischial spine）以及坐骨直肠窝（ischiorectal fossae）。

尿生殖三角 尿道球（bulb of the penis）位于男性尿生殖三角的中线上。阴囊缝从肛门越过阴囊到阴茎。阴囊表面的皮肤粗糙有皱襞并含有许多皮脂腺，而阴茎的皮肤平滑，薄而无毛。在双侧阴囊内可摸到睾丸（testis）。睾丸为椭圆形，有橡皮样感觉。在睾丸的后缘可摸到弯曲的附睾（epididymis）。

女性尿生殖三角的前面有阴阜（mons pubis）。阴阜覆盖着耻骨联合的前部。从阴阜向后是大阴唇（labia majora图8.217）。大阴唇向后与后连合（posterior commissure）连结。后连合与肛门前缘之间间隙的深面有会阴体（perineal body）。在大阴唇之间的间隙为外阴裂（pudendal cleft）。外阴裂内每侧有一个皮肤皱襞为小阴唇（labia minora）。每侧小阴唇在前方分叉，在阴蒂前、后表面与对侧相连。前方连合形成阴蒂包皮（prepuce of the clitoris），后方连合形成阴蒂系带（frenulum of clitoris）。两小阴唇之间包围的区域是阴道前庭（vestibule）。阴蒂（clitoris）部分埋藏在小阴唇前端的深面。阴蒂后方2.5cm处有尿道口。尿道口是一边缘稍隆起的纵行裂隙。阴道口（vaginal orifice）位于阴道前庭的后部。在口上有一片薄的粘膜皱襞，即处女膜（hymen vaginae）。处女膜的形状变化很大。处女膜伸展开，常呈环形，其后部最宽。有时它为一个半月形的皱襞，其凹缘在膜的前部。偶然可见处女膜为筛状或其游离缘为膜性边缘。处女膜可完全缺如或形成一个完整的隔，横过阴道口的下端（闭锁处女膜）。当处女膜已经破裂，在阴道入口处可看到小而高起的处女膜痕（carunculae hymenales）。前庭大腺或巴氏腺（greater vestibular or Bartholin's gland）的开口位于阴道前庭处女膜的外侧。

阴道检查 检查者的手指在阴道的上端可与子宫颈阴道部相接触，并可摸到子宫颈外口（externalos）的唇。在子宫颈的前方手指可进入阴道前穹（anterior vaginal fornix）。通过阴道前穹可检查膀胱底。在子宫颈的后方，手指可进入阴道后穹，通过阴道后穹可摸到直肠子宫陷窝（recto-uterine pouch）的内容。如果另一只手放在腹壁的下部用力压，两手之间（双合诊）可检查到整个子宫颈和子宫体。通过阴道侧穹也可检查卵巢、输卵管和子宫阔韧带。

背　部

骨性标志（图16.8）

在后面中线上，从上方的枕外隆凸（occipital protuberance）到下方的臀裂（natal cleft）有条正中沟（median furrow）。枕外隆凸是皮下结构，可摸到和看到。枕外隆凸尖（inion）是枕外隆凸正中平面上的点。在颈的背面，颈椎棘突的尖由于项韧带（ligament nuchae）的覆盖，所以摸不清。当手指在中线从枕外隆凸向下摸时，摸不到寰椎后弓上的结节，所遇到的第一个骨性隆起是第2颈椎棘突。如在枕外隆凸下方深摸就能摸到该骨点。项韧带向下止于第7颈椎棘突。第7颈椎棘突最高，有时是此区可看到的惟一最突出的点。在第7颈椎下方可摸到第1胸椎棘突。第1胸椎棘突常比第7颈椎棘突更突出。第2胸椎棘突也可摸到，但其余的胸椎棘突则不容易辨别，甚至在瘦人躯干充分弯曲时，由于胸中部胸椎棘突互相重叠，也不易摸到。当臂放在侧面时，第3胸椎棘突与肩胛冈的根相对，第7胸椎棘突与肩胛骨下角相对，第12胸椎棘突与肩胛骨下角到髂嵴的垂直线的中点相对。

在胸上部和胸下部，各胸椎棘突的尖与其邻近的胸椎体的上部相对。胸中部的胸椎的棘突与其下位椎骨的下部相对。每个腰椎棘突的尖较易摸到，在躯干屈曲时，每个腰椎棘突与其椎体的下部相对。

在背的下部可摸到髂嵴（iliac crest）全长，从髂前上棘（见前文）向后上追踪可到髂嵴最高点，然后再向下内到髂后上棘。髂后上棘距正中平面5cm，与位于臀部上内方的骶凹（sacral dimple）一致。两骶凹的连线通过第2骶椎棘突。髂后上棘位于骶髂关节（sacro-iliac joint）中央处的浅面。

脊髓及其被膜（图16.8）

胎儿、婴儿和成人的脊髓与脊柱之间的关系不同。胎儿期第3个月脊髓伸展到椎管全长。由于脊柱的生长速度比脊髓的生长速度迅速，因此在出生时脊髓的末端在第3腰椎下缘。成人的脊髓平均在第1和第2腰椎体间的椎间盘水平。这个水平常有变异。脊髓的末端常平第1腰椎体或第2腰椎体，很少平第12胸椎或第3腰椎。该结论是来自Reimann和Anson（1944）调查了801例的报道。

脊髓和脊柱生长的差异使腰骶神经根纵行延伸到相应椎间孔，因而形成马尾。相反，上位胸神经根小而斜行，颈神经根则平行向外走行。粗略的推算，颈段脊髓节与相应椎体的水平之间有1个椎骨序数的差异，胸上部脊髓节与相应的椎骨差2个椎骨序数，胸下部脊髓节与相应的椎骨差3个椎骨序数，腰骶脊髓节差4～5个椎骨序数（表16.1）。

表16.1 脊髓节相应的椎骨水平

脊髓节序数	椎体序数
颈8	颈7
胸6	胸4
胸12	胸9
腰5	胸12
骶和尾节	腰1

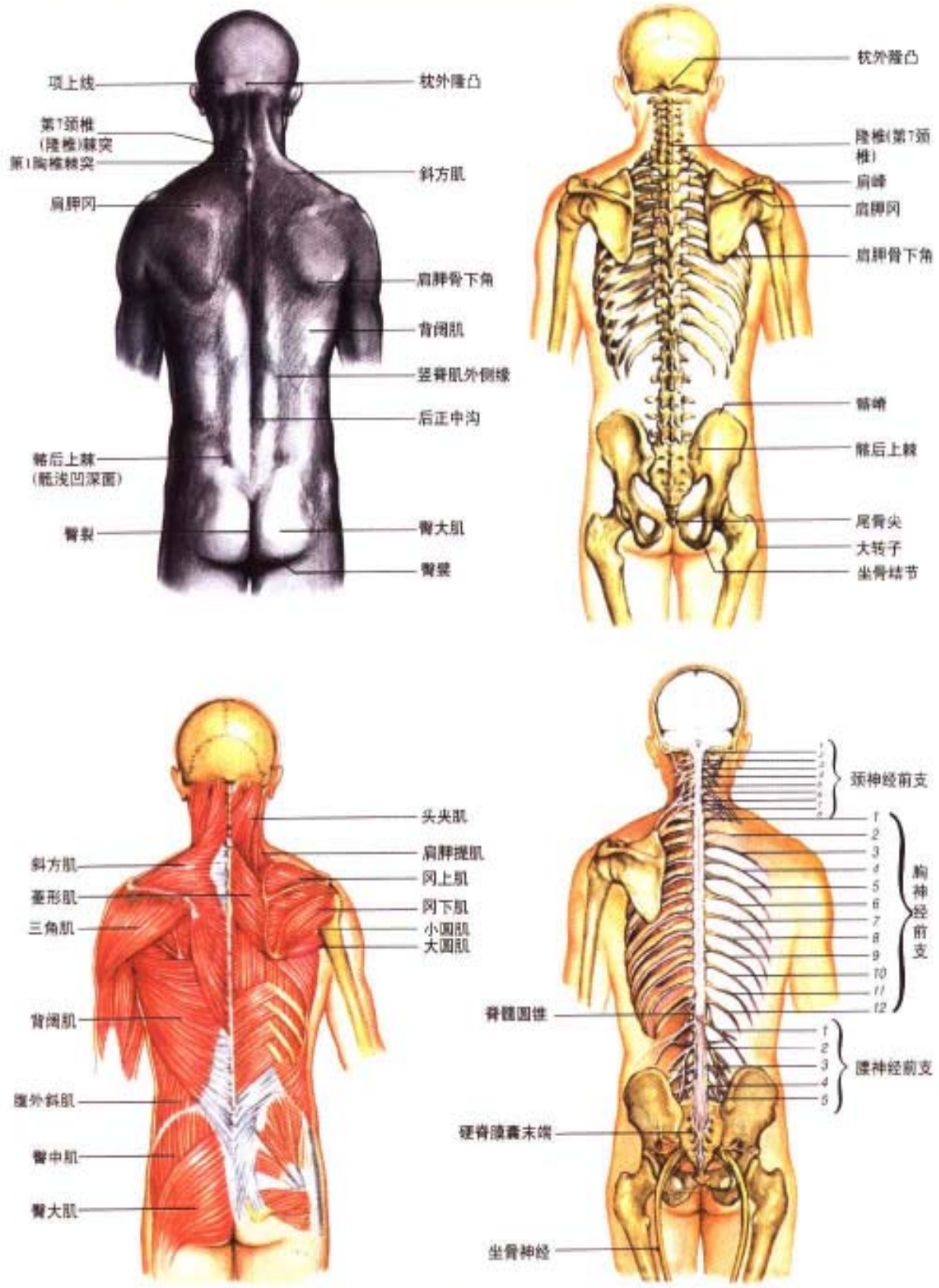

图 16.8 躯干后面观。示骨和软组织的表面解剖，包括脊髓和脊神经的排列。

脊髓的下界在第1和2腰椎体之间。当上肢放在身体两侧时，脊髓下界平肘关节的稍上方。在前面，它也可用幽门平面的画线来表示（见前文）。

硬脊膜及蛛网膜下隙常伸展到第2骶椎水平，与髂后上棘表面皮肤上骶凹的连线相对应（见前文）。偶尔硬脊膜终止在第5腰椎水平，有时也可伸展到第3骶椎。因此，在骶神经阻滞麻醉时，有可能因疏忽而进行错误的穿刺。

软组织（图16.8,9）

沿着背部中线可观察到从枕外隆凸到臀裂的正中沟（median furrow）。该沟在颈下部最浅，在腰中部最深。正中沟的下部形成宽而平的三角形。三角形的尖位于臀裂（natal cleft）的会合处，与第3骶椎棘突相对应。手指沿正中沟触摸，可感到棘突的矢状弯曲。颈曲凸相前方，从第1颈椎伸展到第2胸椎。胸曲凹相前，从第2胸椎延续到第12胸椎。腰曲凸相前，从第12胸椎到腰骶隆凸。正中沟两侧以骶棘肌形成的隆起为界（sacrospinalis muscle group）。骶棘肌约一掌宽，在正中线两侧，髂嵴和第12肋之间。隆起的外侧缘在肋角处越过肋角，然后向上行向内侧。该肌在背部过伸对抗阻力时隆起。

斜方肌（trapezius）是覆盖颈后部和肩部的三角形的扁平肌。两侧斜方肌合在一起呈斜方形或四边形；斜方肌的两个角与肩部相对应，上角到枕外隆凸，下角到第12胸椎棘突。两侧的肌肉合在一起像头巾一样覆盖着颈后部和肩部。斜方肌在对抗阻力耸肩时明显隆起。当肩部固定时，斜方肌拉头部向后外。当对抗阻力作此动作时，可显示该肌。斜方肌的前缘形成颈后三角的后界，肌肉发达的人明显可见，特别当对抗阻力提肩时更清楚。

头夹肌（splenius capitis）是形成颈后三角尖的底部肌肉。当颈部对抗阻力伸时，在斜方肌颈部附着点的外侧可显露出该肌。

上　肢

肩部和腋区

骨性标志(图16.3,8) 锁骨（clavicle）可看到并可摸到其全长。可从其较大的胸骨端追踪到其扁平的肩峰端，其胸骨端形成胸骨上切迹的外侧界。肩锁关节（acromioclavicular joint）可从前后面上摸到。肩峰（acromion）可从肩锁关节追踪到其顶，然后向后横过肩顶，在突出的肩峰角（acromial angle）处与肩胛冈（spine of the scapula）嵴相遇。从肩峰角沿肩胛冈嵴向内摸可到肩胛骨的内侧（脊柱）缘，该点与第3胸椎棘突相对。瘦人的肩胛冈在皮下，较易看到。

肩胛骨的内侧缘位于斜方肌上部的深面，在肩胛冈以下到下角的部分内侧缘可以摸到。虽然肩胛骨下角被大圆肌和背阔肌覆盖，但从下方向上摸，仍然较易摸到。当臂上举过

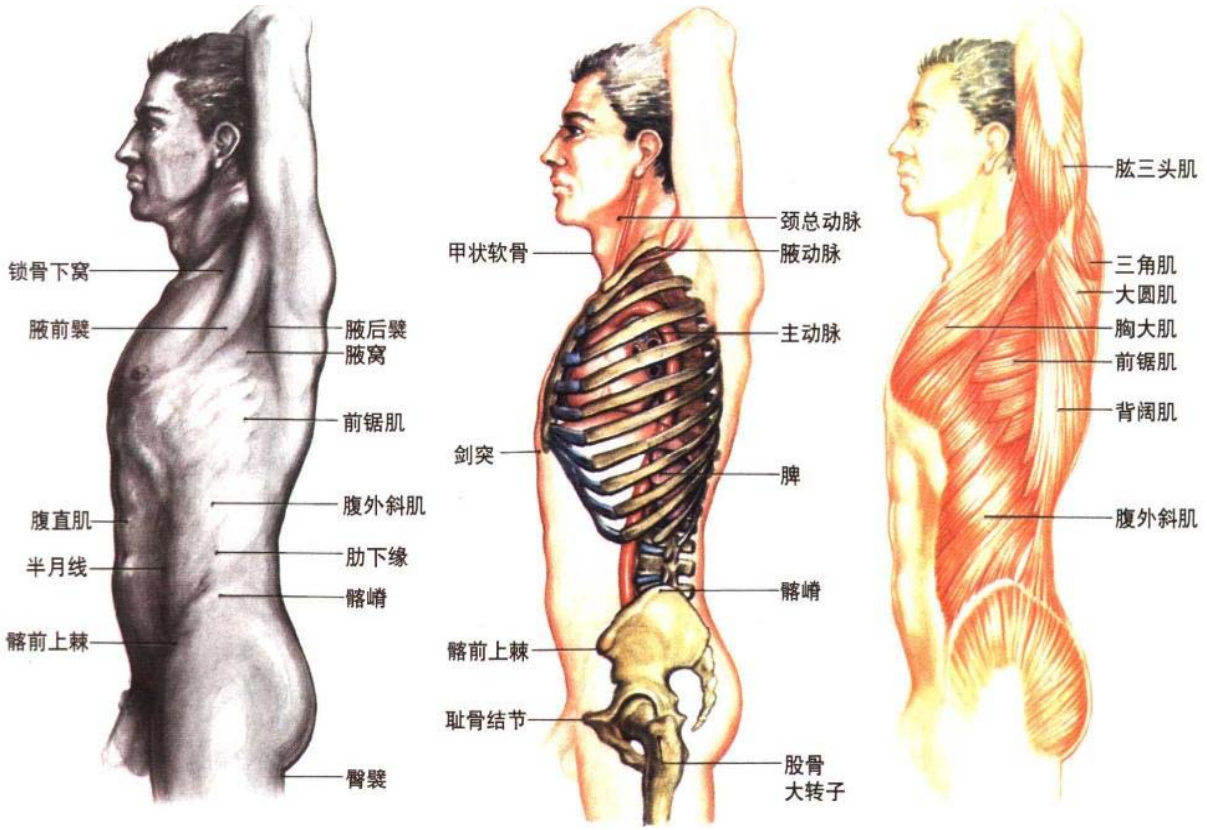

图16.9 躯干外侧面观。示骨和软组织的表面解剖。

头时，可看到肩胛骨下角沿胸壁向外并向前移动。

肩胛骨下角位于第7胸椎水平并覆盖第7肋。因此进行胸廓切开术时，它是沿胸外侧壁计数肋的标志。

在锁骨向前凸出的内侧部和向后凹陷的外侧部连结处的下方可看到一小凹陷。此凹陷即锁骨下窝(infraclavicular fossa)(或三角肌胸肌三角)。它位于胸大肌和三角肌起始部所形成的表面隆起之间。喙突(coracoid process)尖在该窝的外侧，锁骨的下方2.5cm处，在三角肌前部肌纤维的深面。如果检查者的手指从喙突向外摸，在肩峰尖的下方深压三角肌，可摸到肱骨小结节(lesser tubercle of the humerus)。当肱骨旋转时肱骨小结节从手指处滑开。肱骨大结节(greater tubercle)是肩部最外侧的骨点，是肩峰角前下方向外的突起。在肱骨旋转时也能摸到它的移动。臂外展，深压腋窝顶，能摸到肱骨头(head of the humerus)。

软组织(16.3，8，9) 三角肌(deltoid muscle)形成肩部圆隆的外形。臂外展对抗阻力时，可确定三角肌的边界。在肱骨外侧面的中点可摸到三角肌肌腱的止点。从前面追踪三角肌的前缘向上内，越过胸大肌肌腱，三角肌形成锁骨下窝的外侧界。三角肌从其止点的后面沿其后缘向上内，到达肩胛冈嵴，近其内侧端。从三角肌的起点到其止点，三角肌覆盖着肱骨大结节，使肩部呈圆形。肩关节脱位时，肱骨大结节向内侧移位，三角肌垂直下降到其止点，肩部正常的圆隆外形消失。

胸大肌(pectoralis major)圆形的下缘形成腋前襞，当外展的臂对抗阻力内收时该襞更明显。将手放在髋部，牢牢的压向躯干亦可看到腋前襞。当臂对抗阻力向前屈90°时可看到并可摸到胸大肌的锁骨头收缩。当屈曲的臂对抗阻力后伸时，胸大肌的锁骨头松弛，而其胸肋头明显的凸出。

腋后襞较腋前襞低，可到达肱骨较低的平面，由背阔肌(latissimus dorsi)和其深面的大圆肌(teres major)形成。背阔肌和大圆肌可使臂内收。当外展的臂对抗阻力内收时，腋后襞很明显。在此情况下可追踪背阔肌的外侧缘向下直到其在髂嵴的附着点。

当臂向上举过头时，在胸壁的外侧面可看到前锯肌(serratus anterior)的下位5或6个锯齿。这些锯齿行向下前，与腹外斜肌的锯齿交错对插。当神经损伤引起前锯肌麻痹时，肩胛骨的内侧缘，特别是其下角明显突出，呈现‘翼状’肩胛的外形。让病人双手压向体壁就可看到这种现象。

在腋后襞的前方，将手指压向肱骨干上部，可摸到腋动脉(axillary artery)下部的搏动。在此位置上深压，可感觉到正中神经，并有手掌刺痛的感觉。

头静脉(cephalic vein)位于三角肌和胸大肌之间的三角胸大肌间沟内，然后上升到锁骨下窝，在此穿过锁胸筋膜进入腋静脉。

男性的乳头位于第4肋间隙的表面，距中线约10cm。女性的乳房，特别在乳房悬垂者，其乳头位置较低。女性的乳腺(mammary gland)可从第2肋垂到第6肋，乳腺的横径在第4肋软骨水平，从胸骨侧缘到近腋中线处。乳腺向上外的突起形成腋尾(axillary tail)。腋尾在胸大肌的覆盖下不同程度的突向腋血管。

臂和肘部

骨性标志(图16.10，11) 因肱骨表面覆盖着肌肉，骨的轮廓不清，因此只能沿其位置摸肱骨干(shaft of the humerus)，但感觉较模糊。在肱骨远侧端肱骨内上髁(medial epi condyle)是可摸到的明显标志，特别是当肘关节屈曲时更清楚。由肱骨内上髁向上可追踪到内上髁嵴(medial supracondylar ridge)。在内上髁底的后方可摸到尺神经(ulnar nerve)滚动。外上髁(lateral epicondyle)不太突出，但可摸到其后面，追踪其外侧缘向上，深压能感觉到外上髁嵴(lateral supracondylar ridge)。在伸直的肘关节后面，在中线外侧可见到一个明显的凹陷。该凹陷的外侧以前臂伸肌浅群形成的肌隆起为界，其内侧以鹰嘴(olecranon)的外侧为界，凹陷底的上部为外上髁的后面，下部为桡骨头(head of the radius)。尽管桡骨头被环状韧带覆盖，在前臂旋前和旋后时仍然可被摸到。在外上髁和桡骨头之间，能感觉到肘关节肱桡部分(humeroradial part of the elbow joint)有一清楚的横凹陷。

当肘关节伸直时，鹰嘴与内、外上髁在一条连线上。当肘关节屈曲时，鹰嘴尖下降，鹰嘴与内、外上髁形成三角形的三个角。肘关节脱位时这种关系改变。鹰嘴的后面位于皮下，从上向下呈圆锥形，在鹰嘴尖的下方皮肤有立即放松的感觉。

肘关节位于内、外上髁之间连线的下方2cm处，从其外侧端斜向下内。这个斜面产生‘提携角’。肘部伸直、前臂和手旋后(‘解剖方位’)时，在女性该角约为166°，男性为175°。肘关节完全屈曲时，尺骨干和肱骨相对位于一个平面上时，该角消失。前臂旋前时此角也不清楚。

软组织(图16.10) 在臂的前面，肱二头肌(biceps)明显隆起，其上方因胸大肌的覆盖隆起不明显，在下方肱二头肌肌腱位于肘关节的上方。肱二头肌的内侧缘和外侧缘各有一浅沟。当肘关节对抗阻力屈曲时，该肌的隆起更明显。用拇指和示指捏起肱二头肌止点处的肌腱并可向下追踪到肘窝。臂部控制在此位置上时，在肘窝处可追踪肱二头肌腱膜(bicipital aponeurosis)的上缘向下内越过臂前群肌形成的隆起。肱二头肌腱膜被从头静脉向上内与贵要静脉相连的肘正中静脉(median cubital vein)越过。在臂前群肌轻轻收缩时，肱二头肌腱膜形成隆起。

喙肱肌(coracobrachialis)在肱二头肌内侧上部形成狭长的圆形隆起并显露在腋腔的外侧壁。

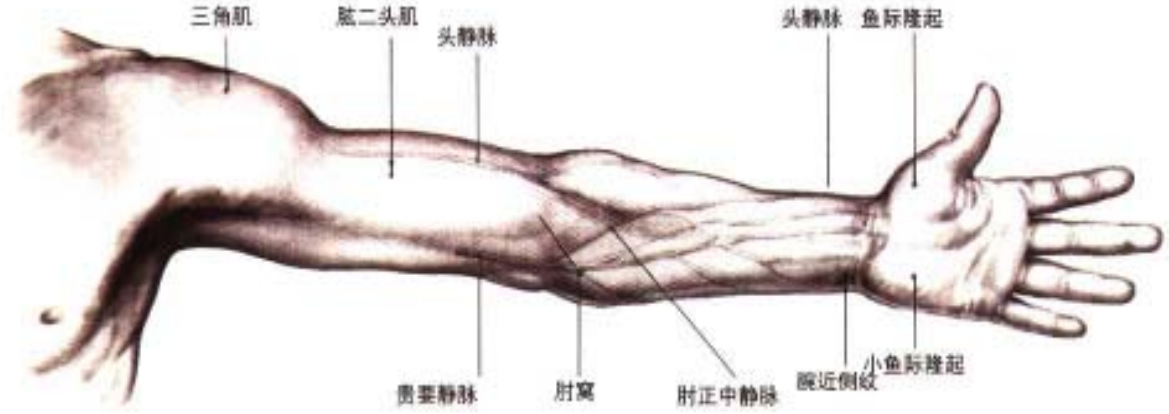

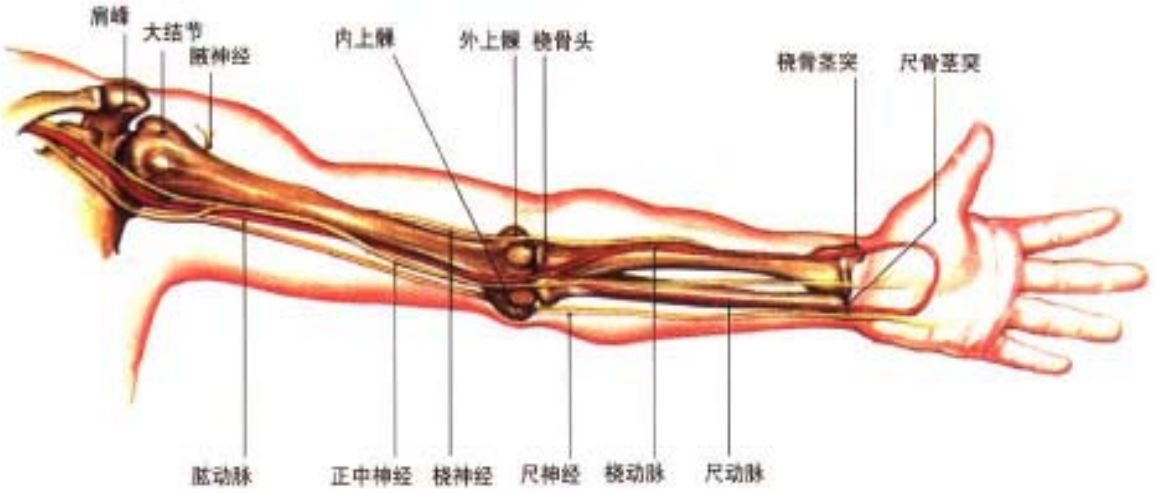

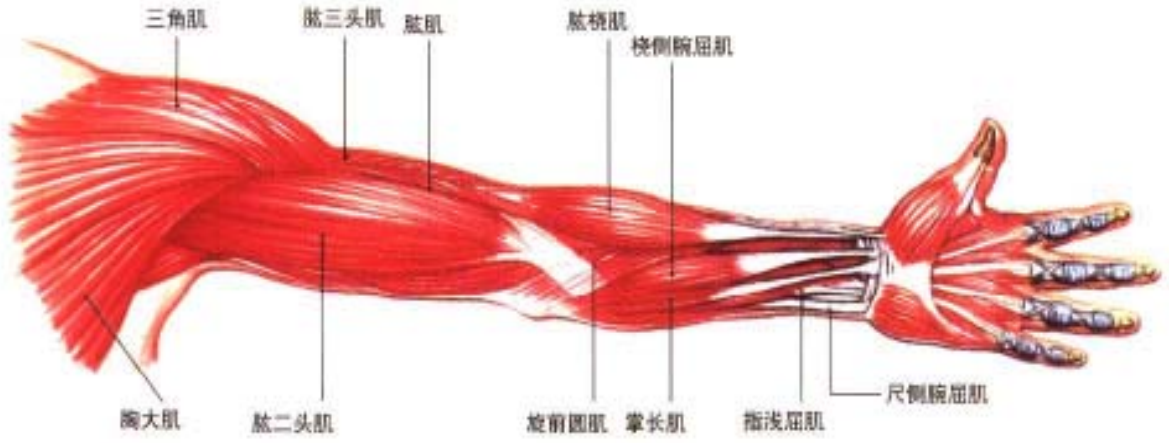

图 16.10 上肢前面观，示表面解剖和肌肉。

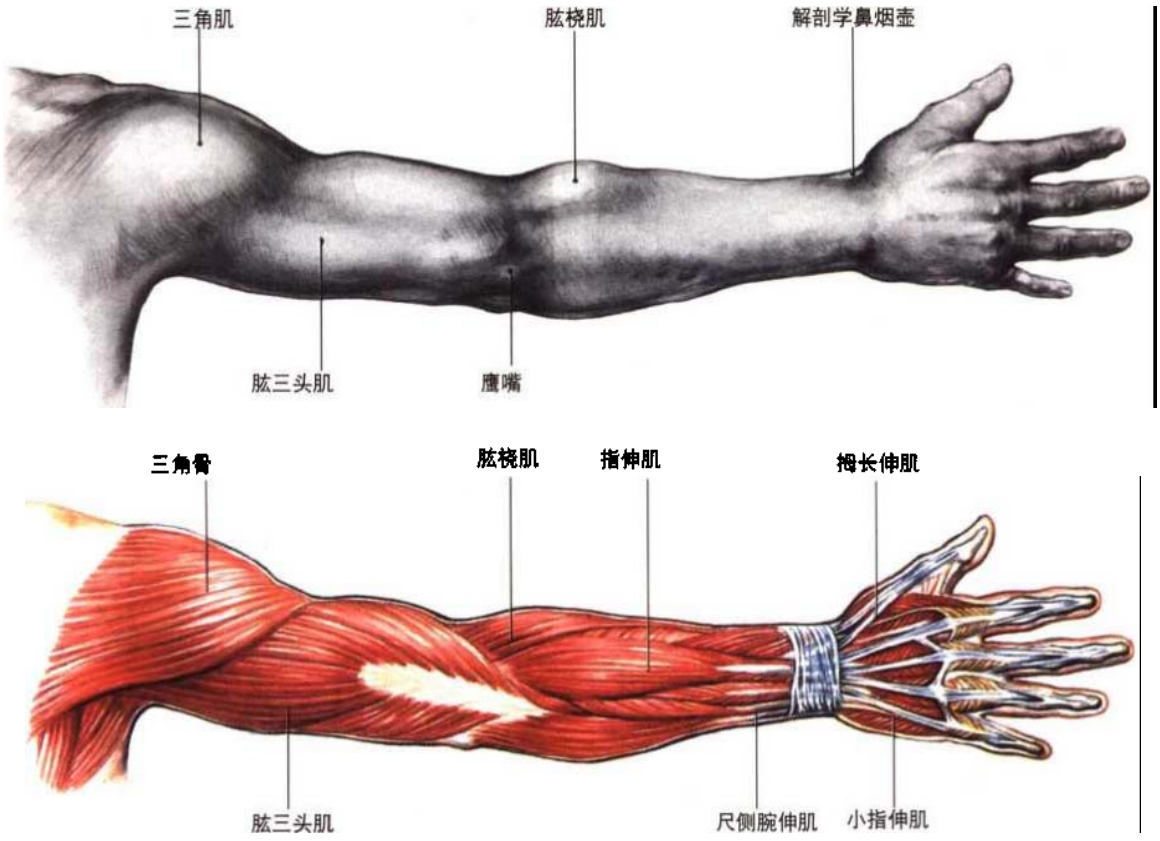

图 16.11 上肢后面观。示表面解剖和肌肉。

在臂后面，肱三头肌外侧头（lateral head of the triceps）形成三角肌后缘的内侧并与其平行的隆起。当肘关节对抗阻力伸直时，肱三头肌隆起。肱三头肌内侧的肌性部是肱三头肌长头（long head of the triceps），其上部因三角肌的覆盖隆起消失。

沿肱二头肌内侧沟可摸到肱动脉（brachial artery）的搏动。在臂上部，在喙肱肌后方的凹陷内对着肱骨干相外压亦可摸到该动脉的搏动。在臂下部，肱动脉行于肱二头肌腱膜深面，在肱二头肌腱后内侧，可感觉到肱动脉的搏动。在臂上部肱动脉位于肱骨干的内侧，在臂下部则位于肱骨下端的前方。在臂部全长正中神经（median nerve）与肱动脉密切伴行，开始在动脉的外侧，在臂中部越过动脉的前方，然后下降到动脉的内侧进入肘窝。

前臂与腕部

骨性标志(图 16.12, 13) 尺骨后缘的全长从鹰嘴到尺骨茎突都位于皮下。在肘关节完全屈曲时，尺骨后缘的位置与前臂后面能看到的纵沟相对应。它分隔前臂前群肌与后群肌。相反，桡骨干因有肌肉覆盖而摸不清楚。当前臂旋前时，圆形的尺骨头（head of the ulna）形成腕后面内侧部的表面隆起。尺骨茎突（styloid process of the ulna）从尺骨头后内侧面向远侧突出。

桡骨膨大的下端在腕的外侧形成轻度的表面隆起，向下可追踪到桡骨茎突（styloid process of the radius）。桡骨下端的后面由于伸肌腱的覆盖有部分看不清楚，但可摸到。桡骨后面有一结节（tubercle of Lister），结节的尺侧面有拇长伸肌腱通过的沟。该结节与示指和中指之间的裂隙在一条线上。

尺骨茎突的位置在桡骨茎突的近侧并向后。如果将拇指和示指放在腕部两侧并向近侧用力压，就能确定这两个骨点的位置关系。桡骨下端骨折并向上后移位（Colles'骨折），两个茎突则位于同一平面上。

腕骨中能摸到4块腕骨。在腕部的掌侧面，小鱼际底部，豌豆骨（pisiform）形成的隆起可看到又能摸到。当腕关节被动屈曲时，豌豆骨可在三角骨的关节面上移动。钩骨钩（hook of the hamate）位于豌豆骨的远侧2.5cm处，与第4指的尺侧缘在一条线上。在此位置上需深压方可摸到钩骨钩，在此也可摸到尺神经浅支在钩骨钩表面滚动。舟骨结节（tubercle of the scaphoid）位于鱼际的底处，形成可看到的小隆起。在舟骨结节的远侧大多角骨嵴（crest of the trapezium）被鱼际肌覆盖，深压才能鉴别出来。舟骨和大多角骨在解剖学'鼻烟壶'处也可摸到（见后文）。

腕关节（wrist joint）屈伸时，虽然有肌腱覆盖，也能在腕骨与桡骨和尺骨远侧端之间分辨出。腕关节的关节线凸向上方，与尺骨茎突和桡骨茎突的连线相对应，可用腕前方两条皮肤横襞的近侧来标志。

图 16.12 右侧腕和解剖学鼻烟壶外侧观。

软组织(图 16.10, 12) 肘窝（cubital fossa）是前臂前面上部中线上的窝，其内侧界的肌性隆起是旋前圆肌（pronator teres），外侧界的肌性隆起是肱桡肌（brachioradialis）。窝的上界是连接肱骨内、外上髁的假想虚线。肱桡肌是前臂外侧肌中最浅的肌肉。在屈肘关节并对抗阻力半旋前时，该肌隆起。当肱桡肌像峭一样凸出时，可见该肌向上伸延到肘关节上方臂的外侧。

桡骨干和尺骨干上 2/3 的屈侧和伸侧面分别被前臂伸肌群和屈肌群的肌腹覆盖。与尺骨后缘相适应的纵沟标志着分隔此两群的分界线。在前臂远侧可鉴别出此两群肌肉的许多肌腱。当腕关节对抗阻力屈曲时，许多肌腱明显可见。其中最外侧的一块是桡侧腕屈肌（flexor carpi radialis）。该肌的内侧是不恒定的掌长肌腱。掌长肌（palmaris longus）腱几乎位于腕的中线上。在尺侧可辨别出尺侧腕屈肌腱（tendon of flexor carpi ulnaris）并可向远侧追踪到其在腕豆骨的止点。尺侧腕屈肌与掌长肌之间有指浅屈肌腱（tendon of flexor digitorum superficialis）。腕关节被控制

图 16.13 右侧腕部前面观。

着静止不动，手指作屈伸动作时能感觉到指浅屈肌的运动。该肌运动时其它肌腱不动。当拇指完全伸直时，在腕的外侧面，桡侧茎突的远侧可看到‘解剖学鼻烟壶’(snuffbox)。在桡骨茎突的远侧可摸到下列结构：

- 舟骨凸出的卵圆形近侧关节面（在腕关节内收和外展时摸的最清楚）
- 大多角骨的桡侧面，但不太清楚
- 明显膨大的第1掌骨底（拇指环转时摸的最清楚）。

将示指和拇指分别放在舟骨的大结节和关节面之间斜行的长轴上触摸，可摸到舟骨。用同样的方法将示指和拇指分别放在大多角骨嵴和其桡侧面上，可摸到大多角骨。鼻烟壶的桡侧界是拇长展肌腱（tendon of abductor pollicis longus）和拇短伸肌肌腱（tendon extensor pollicis brevis）。拇短伸肌腱在拇长展肌腱的内侧，两肌腱位置靠近。鼻烟壶的尺侧界是拇长伸肌腱（tendon of extensor pollicis longus）。在拇指完全伸直时，拇长伸肌腱明显突出，并可看到该肌腱延伸到拇指远节指骨底。

如果手指沿着拇长伸肌腱向近侧摸，可摸到桡神经浅支越过肌腱并在指下滚动。当拳握紧和放松交替进行时，在腕部的后面可鉴别桡侧腕伸肌腱（tendon of the radial extensors of the wrist）。在手指完全伸直时，在手的后面能看到指伸肌腱（tendons of extensor digitorum）。当腕关节伸并内收时，在尺骨茎突远侧可摸到尺侧腕屈肌越过腕部。

正中神经在肱动脉末端的内侧进入前臂并在中线垂直下行。在腕部此神经恰在中线上，并从掌长肌腱的深面偏向桡侧。因掌长肌肌腱可缺如，所以此标志不恒定。

在前臂，尺神经的投影与肱骨内上髁底到腕豆骨桡侧的画线相对应。深压这两个骨性标志可产生尺神经分布区麻木的感觉。在前臂下部，尺神经的投影位于尺侧腕屈肌腱的桡侧。尺动脉在前臂中线从桡骨颈处起始。尺动脉上部和最深的部分在前臂的行程可从桡骨颈向下内越过前臂浅层肌肉形成的隆起到达前臂上1/3和下2/3交点处，尺神经桡侧的连线来表示。在前臂尺动脉其余部分的行程则沿尺神经的桡侧走行。

桡动脉在肱二头肌腱的内侧从桡骨颈处起始。该动脉经前臂的桡侧向下行到达腕部。在桡侧腕屈肌腱与桡骨前缘下部之间的间隙内可摸到桡动脉的搏动。然后桡动脉继续向远侧越过膨大的桡骨下端的前缘，向后通过拇长展肌和拇短伸肌腱的深面进入解剖学‘鼻烟壶’。在‘鼻烟壶’处也可摸到桡动脉的搏动。在前臂前面桡动脉上部的行程可用肱桡肌形成隆起内侧部的深面表示。在外上髁水平，桡神经在肱二头肌腱外侧一指宽处发出骨间后支（posterior interosseous branch），然后向远侧垂直下行。在前臂中1/3处，桡神经位于桡动脉的桡侧，在下1/3它斜行向后，在腕部越过拇长伸肌腱（在此处可摸到桡神经在该肌腱表面滚动），分布于手背桡侧半和桡侧3个半手指背面的皮肤。骨间后神经行向下后，供应除了肱桡肌和桡侧腕长伸肌以外前臂全部的伸肌（肱桡肌和桡侧腕长伸肌由桡神经本干支配）。骨间后神经穿过旋后肌环绕桡骨外侧面，进入前臂后面。该神经的行程可从外上髁前面它的起始处到腕背面尺骨头和桡骨后结节之间中点的画线来标志。在桡骨后结节处，骨间后神经的终止端像一个扁平的假神经节，纤维从节上分布到腕部的韧带和关节内。骨间后神经环绕桡骨上端的部位是一个重要的外科标志。骨间后神经标志的方式如下：

- 将另一个手的示指放在桡骨头的背侧面上。
- 将中指和第4指放在示指的下方。
- 第4指则位于该神经的表面。在作切口暴露和切除骨折的桡骨头时，这个标志具有重要的意义。切口不应超过桡骨头下方一指宽以下。

屈肌支持带可用其在骨的附着点画出轮廓。支持带的远侧缘凹向下，以连结大多角骨嵴与钩骨钩弯曲的连线来表示；其近侧缘可用舟骨大结节到豌豆骨之间凹向上的弯曲连线来标志。

手部

骨性标志 在前面已经介绍了触摸腕骨的方法。掌骨头(head of the metacarpal bones)形成掌指关节的隆起，中指掌骨头的隆起最突出。掌骨头凸出的掌侧面需深压掌指关节的前面才能感觉到，并可用手指和拇指捏住，深压掌骨头的远侧面可摸到相应的近侧指骨底。手指屈和伸时，在手背能划出掌指关节（metacarpophalangeal joint）的连线。能摸到掌骨干和大多角骨的背侧面，但由于其表面有伸肌腱，所以模不太清楚。在手指屈曲时，在指的背面，能感觉到近节和中节指骨头处的指间关节（interphalangeal joints）。

软组织(图16.10～13) 手掌的皮肤有许多皮纹，但参考价值较小。鱼际（thenar eminence）是拇短展肌和拇短屈肌形成的肌性隆起，拇短展肌和拇短屈肌覆盖着拇指对掌肌。手掌内侧的小鱼际（hypothenar eminence）是由小指相应的肌肉构成的，但隆起较小。手的内侧缘是小鱼际的内侧面，而手的外侧缘由拇指掌骨背面形成。可摸到拇指掌骨背面的全长，但在其底部，从背面摸不清拇指腕掌关节，但能感觉到拇指腕掌关节的鞍状关节面较大的运动幅度。

在手指掌面三个部位有皮肤横纹：最近侧的横纹位于指与掌的连结处，约在掌指关节远侧2cm处，中间的皮横纹与近侧指间关节相对，远侧皮横纹位于远侧指间关节的近侧。

手背面的外侧部，在示指与拇指之间可见第1骨间背侧肌（first dorsal interosseous muscle）形成的肌性隆起。在拇指对抗阻力外展时更明显。第1指蹼间隙相应部位的前面是拇收肌（adductor pollicis）。

掌浅弓（superficial palmar arch）与尺动脉相延续，尺动脉位于豌豆骨的桡侧。掌浅弓行程的划线可从钩骨钩的前方向下，然后凸向下弯向外侧，横过手掌到鱼际隆起。

弓的最远部分达到伸直拇指时其掌面的水平，然而掌浅弓弯曲的程度变异较大。掌深弓（deep palmar arch）可由掌浅弓近侧1.5cm处的画线来标志。

手的背面有不规则的手背静脉网。静脉网的位置和排列变异很大：贵要静脉（basilic vein）从静脉网的尺侧起始，沿前臂的尺侧上升。头静脉（cephalic vein）从手背静脉网的桡侧起始。在头静脉横过解剖学‘鼻烟壶’顶后，在腕部桡骨茎突的远侧能看到头静脉（如果压迫前臂）。该处是静脉内插管常用并较安全的部位。

下　肢

大腿

骨性标志(图16.14，15) 斜行的皮肤皱襞－腹股沟襞（the fold of the groin），标志着大腿前部与腹前壁的分界线。其深面为腹股沟韧带。在襞的外侧端能摸到髂前上棘（anterior superior spine），襞的内侧端为耻骨结节（pubic tubercle）（见前文）。从髂前上棘向后上可摸到髂嵴（iliac crest）的全长，并在后方终止于髂后上棘（posterior iliac superior spine）。髂后上棘可在臀部上方的凹陷内摸到。该点位于第2骶椎、骶髂关节的中部以及硬脊膜末端的水平。可在臀的下部摸到坐骨结节（ischial tuberosity）。当伸髋关节时，坐骨结节被臀大肌覆盖。当坐位髋关节屈曲时，坐骨结节从臀大肌下缘显露到皮下，与皮肤之间只有一层脂肪垫和坐骨囊，所以较易摸到。在坐位时，人的重量依靠坐骨结节的支持。

股骨大转子（greater trochanter of the femur）在髂嵴中点下方一掌宽处，是髋骨侧面凹陷前方的隆起，可看到也能摸到，它是股骨近侧部惟一能摸到的骨点。

股骨下端位置不深，当膝关节被动屈曲时，可摸到股骨

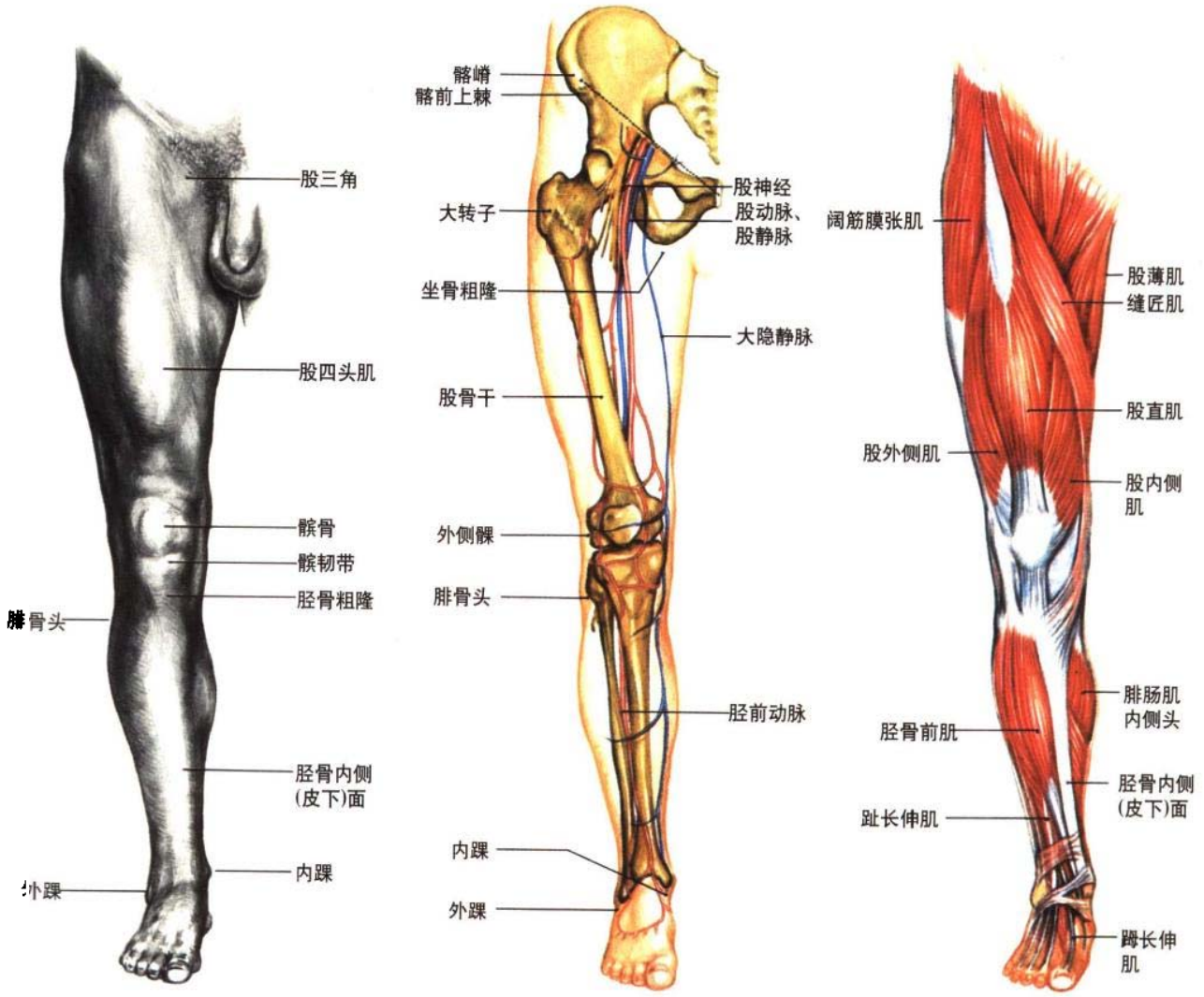

图16.14 下肢前面观，示骨及软组织的表面解剖。

内侧髁的内侧面和股骨外侧髁的外侧面，并在髌骨下部的两侧摸到部分股骨的关节面。

当膝关节完全伸直时，股四头肌松弛，可摸到髌骨（patella）在股骨下端翘起并可移动。髌骨的下界在膝关节线的上方超过 1cm。

软组织(图 16.14, 15) 股动脉（femoral artery）在腹股沟襞处进入大腿。当屈曲的大腿轻度外展并外旋时可用在髂前上棘与耻骨联合之间的中点处，到内收肌结节连线的上 2/3 来标志股动脉的行程。在股动脉的起始处可摸到该动脉的搏动，在此位置上可将股动脉压到耻骨上支止血。股动脉搏动是一重要的标志，它的内侧是股静脉（femoral vein）和大隐静脉（great saphenous vein）末端的表面标志。在大腿股静脉的行程可用从该点向下后到髌骨后方一掌宽处的连线标志。在股动脉搏动的外侧是股神经的表面标志。将手指放在股动脉的搏动上，然后将手指向上划动到腹股沟襞的上方即是腹股沟管深环（deep inguinal ring）。压迫此点可控制腹股沟斜疝的下降。直疝则通过腹壁下动脉的内侧下降。

腹股沟襞下方的浅窝与股三角（femoral triangle）相对应。股三角的外侧界是缝匠肌（sartorius muscle）。较瘦而肌肉发达的人，在坐位屈曲髋关节并伸膝关节、特别是大腿轻度外展和外旋时，可看到并摸到缝匠肌，并可从髂前上棘向下内追踪该肌到大腿内侧中部。在远侧部该肌如同一条纵嵴行向股骨内侧髁的后方。大腿内侧上部的肌隆起是由内收肌群（adductor guoup of muscles）形成的。长收肌的内侧缘形成股三角的内侧界。当膝部对抗阻力内收时，可摸到该肌为一块狭长而明显的肌肉隆起。在长收肌的上端，耻骨的下方可用手指和拇指触摸到长收肌的起始腱。长收肌起始于耻骨结节的下方。该肌腱可引导确认耻骨结节。

大腿前面的凸起是由于弯曲的股骨和覆盖大腿前面的股四头肌（quadriceps femoris）构成的。可以辨认出股四头肌的三个头：

- 坐位屈髋关节并伸膝关节时，股直肌（rectus femoris）在大腿前面形成行向下方的狭长隆起
- 股内侧肌（vastus medialis）形成髌骨内侧上方的隆起
- 股外侧肌（vastus lateralis）形成髌骨外侧上方的隆起，较股内侧肌位置稍向上，但不如股内侧肌明显。

股四头肌的股中间肌（vastus intermedius）位于其它 3 块肌肉的深面。

大腿外侧面较平坦的外形是由髂胫束（iliotibial tract）构成的。髂胫束是大腿深筋膜或阔筋膜增厚形成的。髂胫束起于髂嵴止于胫骨上端，当小腿抵抗重力伸直时，在膝的前外侧面形成一个深而可见的沟。

臀部的肌性隆起是由三个因素形成的：

- 骨盆向前倾斜，使坐骨向后
- 臀大肌的体积
- 大量的皮下脂肪。

臀襞（gluteal fold）呈水平位，是大腿后面的上界，它不与臀大肌的下缘相对应，是由皮肤和深筋膜之间的纤维性结缔组织构成的。臀裂（natal cleft）在上方起于第 3 和第 4 骶椎，在下方分隔臀部。

臀大肌（gluteus maximus）的上缘约在髂后上棘外侧 3cm 处起于髂嵴，向下外到大转子尖。它的下缘与从坐骨结节经臀襞中点到大转子下方约 9cm 处的画线相对应。在站立时臀大肌覆盖坐骨结节，坐位时该肌滑到坐骨结节的后上方，使坐骨结节游离以承担重量。当髋关节对抗阻力伸时可以感觉该肌的收缩。

臀中肌（gluteus medius）覆盖深面的臀小肌（gluteus minimus）。臀中、小肌都位于臀大肌的上外侧和髂嵴前部的下方的浅窝内。臀中、小肌是髋关节主要的外展肌，当用一侧下肢站立时，可显示此两块肌肉。同侧臀中、小肌收缩时，骨盆向同侧倾斜，以便稳定重心。作此动作时，对侧的臀襞上升。如果髋关节的外展肌麻痹，髋关节先天性脱位，或股骨颈骨折时，该机制破坏，不出现正常的骨盆倾斜。当病人用有病变的髋关节站立时，骨盆的对侧向下倾斜（Trendelenburg's 征）。

坐骨神经（sciatic nerve）的表面标志（图 16.15）：从髂后上棘和坐骨结节之间的中点向下，经股骨大转子与坐



图 16.15 下肢后面观。示骨、软组织、主要神经和动脉的表面解剖。

骨结节之间的中点，然后沿大腿后面的中线垂直向下，直到腘窝的上角。如果坐骨神经不在高处分支，它在腘窝上角分为胫神经(tibial nerve)和腓总神经(common peroneal nerve)。

膝　部

骨性标志（图16.14） 髌骨和股骨内、外侧髁在前面已有叙述。胫骨髁是髌韧带（ligamentum patellae）两侧能看到和能摸到的标志。可从髌骨尖向下追踪髌韧带到胫骨粗隆。胫骨粗隆（tibial tubercle）可看到又能摸到。当膝关节被动屈曲时，可摸到胫骨髁的前缘。胫骨髁的前缘形成髌韧带两侧凹陷的下界。胫骨外侧髁较内侧髁更突出。膝关节线与胫骨髁的上缘相对应，并可在此水平上围绕肢体画一环行线来表示。此环行线与髌韧带边缘之间的角内有半月软骨(semilunar cartilages)或半月板（menisci）的前角。腓骨头（head of the fibula）形成小腿后外侧面上部的轻度隆起，位于股骨外侧髁的后下方，在膝关节水平的下方不超过1cm处。

软组织(图16.14，15) 当膝关节主动对抗阻力屈曲时，在膝的后方能看到大而深的窝，即腘窝（popliteal fossa）。腘窝的外侧以股二头肌腱（tendon of the biceps femoris）为界，可用拇指和示指触摸股二头肌腱，并可追踪该肌腱向下到腓骨头。在腘窝的内侧可摸到三个肌腱。半腱肌(semitendinosus)在最外和最后面，股薄肌(gracilis)位于最内和最前方。当膝关节对抗阻力屈曲并使下肢主动内收时，可看到此两肌腱明显凸起。第3条肌腱是半膜肌肌腱（tendon of semimembranosus），它的位置较深，在其它两肌肌腱之间的间隙内可摸到该肌。半膜肌较其它两肌厚，其上方迅速加宽。

腘窝的下内界和下外界是由腓肠肌（gastrocnemius）两个头的上缘形成。腓肠肌将在后文中叙述。

腘动脉（popliteal artery）在腹股沟襞股动脉搏动点到大收肌结节的连线上，该线的上2/3是股动脉的投影。在此线上腘动脉的投影从大腿中1/3和下1/3交点处起始，行向

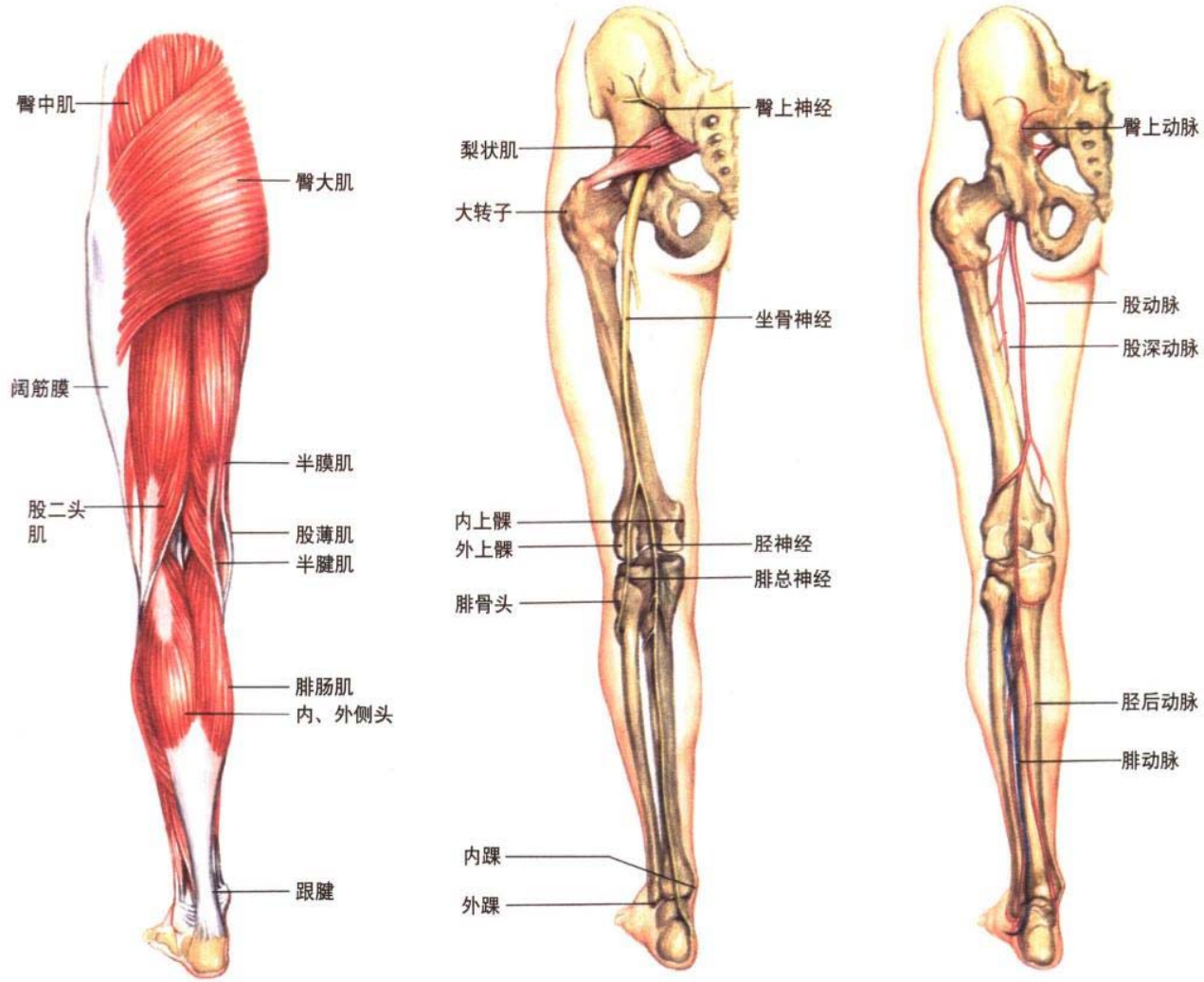

下外到达膝关节水平的中线上，然后下降到胫骨粗隆水平，在腘肌下缘分为胫前动脉和胫后动脉。

腘动脉的搏动（popliteal pulse）在全身最难摸。仰卧位、膝关节屈90°，脚倚在椅子的靠背上使紧张的腘筋膜松弛，此时在腘窝的中线上，将腘动脉向股骨的腘面深压就能摸到该动脉的搏动。俯卧位、膝关节屈90°使肌肉松弛，再沿股骨腘面的中线深摸也可摸到腘动脉的搏动。

胫神经（tibial nerve）的体表投影，从腘窝的上角起始，沿中线向下、先位于腘动脉的外侧，然后逐渐越过腘动脉到其内侧。腓总神经（common peroneal nerve）从腘窝的上角沿股二头肌腱的内侧到腓骨头的后面，然后向下前绕过腓骨颈。在股二头肌肌腱的内侧可摸到腓总神经。在腓骨颈处腓总神经进入腓骨长肌起始部的深面，所以在此处不易摸到该神经。在腓骨颈处腓总神经可因石膏夹压迫或腓骨颈骨折而损伤。

小腿和踝部

骨性标志(图16.16) 皮下的胫骨内侧面与小腿扁平的前内侧面相对应。在上方此面与胫骨内侧髁延续、在下方与胫骨突出的内踝（medial malleolus）相延续。胫骨前缘的大部分都可摸到、其下方的外侧有胫骨前肌腱，所以摸不到。腓骨的外踝（lateral malleolus）在踝部的外侧形成一个明显的突起。它较内踝的位置向下并更向后。外踝的外侧面在上方与腓骨干下部纵行的三角区延续。此三角区在皮下也可摸到。在外踝底的前方，可摸到胫骨下端前缘的外侧部，借此可测定出踝关节线。

软组织(图16.16) 小腿前骨筋膜间隙内的肌肉形成前外面的隆起，在足内翻和背屈时该隆起较明显。这些肌肉的肌腱在小腿的下1/3处。在胫骨前缘的外侧可看到胫骨前肌腱（tendon of tibialis anterior），可追踪该肌腱向下内越过踝部的前方。在踝部的上方不易鉴别其它的肌腱。

当足外翻和跖屈时，在小腿的外侧面能看到腓骨长肌（peroneus longus）形成的狭长隆起。腓骨长肌覆盖腓骨短肌（peroneus brevis），此两肌又覆盖着腓骨的外侧面，因此摸不清腓骨颈与腓骨下部三角区之间的腓骨干。

腓肠肌（gastrocnemius）和比目鱼肌（soleus）形成小腿肚的肌隆起。当对抗阻力足跖屈或提足跟、足尖着地站立时，可分辨此两块肌肉。腓肠肌的两个头在上方联合形成腘窝的下角。比目鱼肌位于腓肠肌的深面，当肌肉紧张时比目鱼肌的肌腹可从腓肠肌的深面膨出，尤其在外侧它的肌腹可突到更低的水平。两块肌肉向下止于跟腱（tendo calcaneus）或称Achilles腱。跟腱可用拇指和示指捏起，并可向下追踪到其在跟骨后面的止点。

当足主动内翻和跖屈时，在内踝的上方靠近胫骨的内侧缘处可摸到胫骨后肌腱（tendon of tibialis posterior）和趾长屈肌腱（tendon of flexor digitorum longus），但不清楚。

在内踝前方的稍上方常可看大隐静脉横过小腿内侧面向上后行。隐神经（saphenous nerve）常在其前方与其伴行，但也可位于其后方。胫前动脉（anterior tibial artery）的投影可用腓骨头内下方2.5cm处向下到内、外踝中点稍内侧的连线来表示。胫后动脉（posterior tibial artery）的投影在小腿肚后面中线，从腓骨颈水平到内踝与跟腱间中点的连线来表示。此线也代表胫神经（tibial nerve）的行程。腓深神经（deep peroneal nerve）起始于腓骨颈的外侧面，向下内行立即与胫前动脉相遇、并伴行到踝部。腓浅神经（superficial peroneal nerve）也起始于腓骨颈的外侧面，然后下行，在小腿中、下1/3交点处，到腓骨长肌前缘，在此处穿过深筋膜并分为内、外侧支，下降到达足背并逐渐分支。

足部

骨性标志(图16.16) 在足背外踝的稍前方，可摸到跟骨（calcaneus）上面的前部。当足被动内翻时，在胫骨下端的前方3cm处可看到和摸到距骨头（head of the talus）的上部和外侧部。当足趾背屈时，由于距骨头的表面有指伸肌腱、因此不清楚。

跖骨体的背面虽有趾伸肌腱覆盖、但能摸到。在足外侧缘的中部，可看到也能摸到第5跖骨粗隆形成的明显凸起。在足跟外侧面可摸到跟骨扁平的外侧面，跟踪向前，在外踝下方、该面隐入腓骨长短肌腱的深面。如有较大的腓骨结节（peroneal tubercle），则可在外踝尖的下方2cm处摸到。

在内踝下方2cm处可摸到跟骨载距突（sustentaculum tale），但摸不清载距突下后方的跟骨内侧面。足内侧可看到的最明显的骨性标志是舟骨粗隆（tuberosity of the navicular bone），并可在载距突前方2.5cm处摸到。在舟骨粗隆的前方，可辨认出内侧楔骨，胫骨前肌肌腱附着此骨（见后文）。在足内侧尚可摸到内侧楔骨和第1跖骨之间的关节。该关节的上部和内侧部为一窄沟。

当足放在地面上、跟骨下面的后部、跖骨头和小部分足的外侧缘着地，而与内侧纵弓相对应的脚背（instep）从地面提起。在跟骨下面的后部跟骨内、外侧结节，由于有纤维性脂肪垫覆盖，因此摸不清楚。脂肪垫覆盖着跖骨头、形成跖球。在跖骨头处足最宽。

跟骰关节（calcaneocuboid joint）位于第5跖骨粗隆后方2cm、与距舟关节（talonavicular joint）在一条线上、它的位置可用距骨头的位置来标志。跗跖关节（tarsometatarsal joints）位于第5跖骨粗隆与踇趾跗跖关节的连线上。如果在足的内侧缘摸不到踇趾跗跖关节、它的位置可用舟骨粗隆前方2.5cm来标志。在第2跖骨和中间楔骨之间的关节位于其它跗跖关节线的后方2～3mm处。跖趾关节（metatarsophalangeal joints）在趾蹼后方2.5cm处。

软组织(图16.16) 足背静脉弓（dorsal venous arch）在足背横过跖骨，形成凸面向前的弯曲，大隐静脉（great saphenous vein）起始于足背静脉弓的内侧端，在内踝的前方行向上后，而小隐静脉（small saphenous vein）从其外侧端起始，行向外踝的后下方，然后向上到外踝的后方。

当足趾背屈时，趾短伸肌（extensor digitorum brevis）

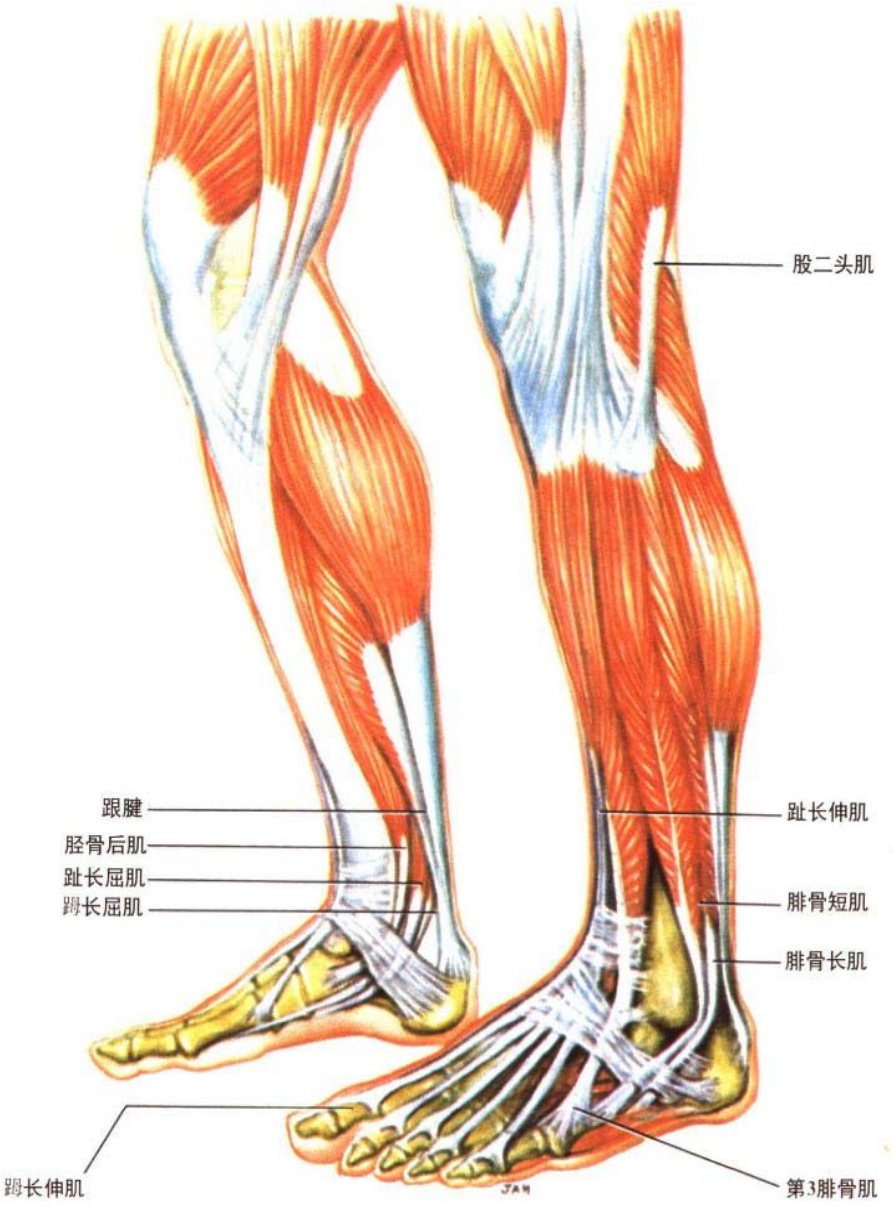

图 16.16 小腿和踝部外侧面观。

的肌腹在足背外踝的稍前方形成一小隆起。该肌是起于足背惟一的肌肉。当足趾背屈与足内翻联合运动时胫骨前肌腱（tendon of tibialis anterior）明显突出。追踪该肌腱向下内可到达内侧楔骨。

当足趾背屈时，在胫骨前肌的外侧可辨认跨长伸肌腱（tendon of extensor hallucis longus）。在跨长伸肌腱的外侧、胫骨下端外侧部的前方，趾长伸肌腱（tendon of digitorum longus）和第3腓骨肌腱（tendon of peroneus tertius）一起通过伸肌下支持带的纤维环到达它们的止点。

胫骨后肌腱（tendon of tibialis posterior）绕过内踝的后方，然后在内踝与载距突之间的间隙内弯曲向前到达舟骨粗隆。当足有力的跖屈和内翻时，胫骨后肌腱松弛。趾长屈肌腱（tendon of flexor digitorum longus）在跟腱内缘与内踝之间的中点。此腱在胫骨后肌的下方弯曲向前，并位于载距突的内侧面。然后它行向前外到达足底中心，在足底分成4条肌腱到外侧4趾。跨长屈肌腱（tendon of flexor hallucis longus）位于载距突下面的沟内，在载距突和舟骨粗隆之间的间隙处越过趾长屈肌腱，向前到达跨趾。有的人尚可看到跨展肌（abductor hallucis）的肌隆起从跟内侧结节到跨趾球。

胫后动脉在内踝后方位于跨长屈肌腱和趾长屈肌腱之间时，轻轻触摸可感觉到该动脉的搏动。在附骨的表面跨长伸肌腱的外侧可摸到足背动脉（dorsalis pedis）的搏动。

足背的皮肤较薄，疏松地连于皮下组织，毛也稀少。足底，尤其足跟表面的皮肤很厚、缺乏毛和皮脂腺。

影像诊断术

放射线照相术

人体不同的组织使X射线减弱的程度不同，因此可借X射线束减弱的情况来区别组织。穿过的X射线光子与装在暗盒里的底片上的阴粒子发生反应。底片通过处理，其致密度或变黑的程度间接反映了组织吸收X射线束的情况。电子密度是影响X射线减弱的最重要的因素之一，也是造成X射线图像对比度的因素。普通X线照相对高对比度结构如骨和肺等有明显的效果。空间分辨率优于CT，但组织的重叠可减少图像的对比度。采用不透光的对比物质（如硫酸钡或碘）如口服（钡餐）、灌肠（钡灌肠）或者静脉注射（静脉尿路造影术）可增加对比度。数据图像造影术的出现改善了对比度的分辨率，但不能改变空间的分辨率。

血管造影术 通过插入血管内的导管注射碘化对比物，可显示血管腔的光通量，获得X线照片（血管造影）。血管腔的图像记录在底片上，而且记录了增强的数字化的图像。这就简化了图像的变换和减影。这种方法被称为数字简影（DSA）血管造影术。血管造影可用于显示肿瘤血管的情况、确定动脉和静脉腔的空间并且可用于治疗如气球血管成形（扩张）和血管栓子（梗阻）的处理。

超声波 超声波采用高频率的声波（2.5～10MHz）。超声波的波束在组织的交接面上反射，反射的波束量是根据两个面声波阻抗的差别和波束入射角来决定的。反射的超声波被转换器接受并产生二维的图像。深度的分辨率与传导的超声波频率成反比。线性分辨率取决于转换器的大小。当采用聚集转换器时，较小的转换器可改善线性分辨率。超声波受重叠气体的限制，也不能完全穿过肥胖人的身体。多普勒超声波利用可看到的移动源反射声波的频率变化，因此可借频率的变化而测量到物体的流动。最近采用的彩色多普勒超声波，使用更方便，可分辨血管图像。高分辨率的内腔超声波探测器（如通过阴道和直肠）和内部手术探针扩大了超声波的应用范围。超声波检测是一种解剖学技术，限于应用到有一定特性的组织上。

超声波的优点如下：

- 无放射性
- 显示活体组织解剖学多平面的图像
- 多普勒超声波可获得血管和流动物体的图像
- 价廉并可在床旁使用。

电子计算机断层摄影(CT) CT利用普通的放射线管和一套围绕病人旋转的探测器产生角度聚焦透射，借计算机重建和处理取得一系列断层图像。CT的空间分辨率较普通放射线照相的分辨率低，而图像对比分辨率较高（CT为0.25%，放射线照相为5%）。其它平面的重建图像可借助计算机对断层扫描（多平面重建）得来的数据进行处理而建立起来，并得到三维图像。三维图像有利于复杂结构的检查。CT虽然应用碘化对比物来显示病灶血管的配布、组织特征以及测量骨密度，但主要是显示解剖的形态结构。

目前扫描的时间约1秒。新型螺旋扫描仪将控制台的连续移动与放射线连续发射结合起来，可扫描体积长达60cm的组织，并可扫描该组织的任何部位，可以获得多平面的重建，亦可获得控制呼吸时肺的图像。利用电子枪扫描可使扫描时间下降到50毫秒。这种扫描可使收缩和舒张的心室成像。CT对软组织特别是对肺和骨皮质的分辨效果较好，不受脂肪组织限制是CT较超声波的优越之处。

CT存在以下优点：

- 对比率强
- 横断成像不出现组织重叠
- 较好的解剖学显示，可用于指导活检
- 可测量某些组织的特性和骨的无机质
- 扫描不受脂肪或重叠气体的限制。

核磁共振成像(MRI) MRI是一幅横截面层析摄影图像。图像是在有磁场的情况下由人体中的原子核和射频电磁波的相互作用下获得的。人体中最平常的原子是氢。质子有电荷而且自旋转。当放在强磁场中，质子与外磁场作用，质子受到射频电磁波影响时，质子被翻转并且推动。这样就改变了磁场。这一改变是接受磁共振的信号。使用类似于CT的分析就可产生一幅图像。在不移动病人的情况下，可以获得病人任何部位的梯度图像。

磁共振有三个基本的特性，氢密度、T1（纵向弛豫时间常数）和T2（横向弛豫常数），并且每幅图像包括所有这三个成分，但根据重量的不同三个成分的量不同。MRI较CT的对比率高，可以辨别脑和脊髓的白质和灰质、关节以及肌肉骨骼系统。应用MRI时有一些限制，带有起搏器或控制仪和外科夹的病人都不能进行扫描。软组织的对比度不同，因此根据这种不同可进行连续成像。因成像的速度较快，可减少由于运动而产生的影响。血液流动可因血流速度和血流方向不同而出现许多不同的信号。连续成像就可产生血流的图像。磁共振对比物的应用将增加图像的对比度并使组织目标成为可能的。

MRI有以下的优点：

- 无离子射线
- 较CT的对比率高，但空间对比率低
- 多平面成像
- 不用碘化物可进行血管成像

核医学 放射性药物用于病人体内后，用探测仪检测放射出的γ射线，并用γ摄相机产生图像。该图像反映放射性同位素和携带因子的分布。应用示踪剂来证实正常生理变化或疾病过程中的功能变化。放射性同位素（如放射性碘）也用于治疗中。

正电子发射CT(PET) 回旋加速器产

生因正电子放射而衰变的同位素。当正电子衰变时，发射2个电子，2个电子彼此呈180°，可用一双探头的旋转探测器成像并进行横断图像重建。在临床上常用的正电子发射同位素为碳、氧、氮和荧光。它们可用作测量代谢活动的生理示踪剂，特别在评价心肌和脑的功能以及肿瘤的位置上有重要的意义。

参考资料 上面叙述的多种成像技术可进一步参阅有关资料：Donald等(1958)、Anger和Gottschalk(1963)、Kuhl和Edwards(1963)、Damadian(1971)、Hounsfield(1973)、Lauterbur(1973)、Ambrose(1973)、Boyd(1983)、Lee等(1989)、Stark和Bradley(1992)。

参考文献

A

Abbie A A 1933 The blood supply of the lateral geniculate body, with a note on the morphology of the choroidal arteries. J Anat 67: 491–521

Abbie A A 1934 The morphology of the fore-brain arteries, with especial reference to the evolution of the basal ganglia. J Anat 68: 433–470

Abbie A A 1950 Closure of cranial articulations in the skull of the Australian aborigine. J Anat 84: 1–12

Abbie A A 1952 A new approach to the problem of human evolution. Trans R Soc S Aust 75: 70–88

Abbott L A, Lester S M, Erickson C A 1992 Changes in mesenchymal cell-shape, matrix collagen and tenascin accompany bud formation in the early chick embryo. Anat Embryol 183: 299–311

Abdel-Maguid T E, Bowsher D 1979 Alpha and gamma-motoneurons in the adult human spinal cord and somatic cranial nerve nuclei. The significance of dendroarchitectonics studied by the Golgi method. J Comp Neurol 186: 259–270

Abdel-Maguid T E, Bowsher D 1984 Classification of neurons by dendritic branching pattern. A categorization based on Golgi impregnation of spinal and cranial somatic visceral afferent and efferent cells in the human adult. J Anat 138: 689–702

Abe J, Atsuji K, Tsunawaki A, Nishida T, Inoue T, Yamasaki F, Tasaki K, Iwanage S, Sato K 1981 Scanning electron microscopic observations of the myoepithelial cells in the prelacting and lactating mammary glands of the rat. Kurume Med J 28: 233–239

Acheson R M 1960 Effects of nutrition and disease on human growth. In: Tanner J M (ed) Human growth (Symposia of the Society for the Study of Human Biology Vol 3). Pergamon: Oxford: pp 73–92

Acker M A, Hammond R L, Mannion J D, Salmons S, Stephenson L W 1987 Skeletal muscle as the potential power source for a cardiovascular pump: assessment in vivo. Science 236: 324–327

Acsadi G, Dickson G, Love D R, Jani A, Walsh F S, Gurusinghe A, Wolff J A, Davies K E 1991 Human dystrophin expression in mdx mice after intramuscular injection of DNA constructs [and see comments]. Nature 352: 815–818

Adachi N, Hasche K 1928 Das Arteriensystem der Japaner. Vol 1. Maruzen: Kyoto

Adams C W M (ed) 1965 Neurohistochemistry. Elsevier: Amsterdam

Adams D R 1992 Fine structure of vomeronasal and septal olfactory epithelia and of glandular structures. Microsc Res Techn 23: 86–97

Adams J C 1986 Neuronal morphology in the human cochlear nucleus. Arch Otolaryngol 112: 1253 - 1261

Adams J C, Watt F M 1992 Regulation of development and differentiation by the extracellular matrix. Development 117: 1183–1198

Adams J, Daniel P M, Prichard M M 1969 The blood supply of the pituitary gland of the ferret with special reference to infarction after stalk section. J Anat 104: 209–225

Adams W E 1957 On the possible homologies of the occipital artery in mammals, with some remarks on the phylogeny and certain anomalies of the subclavian and carotid systems. Acta Anat 29: 90–113

Adams W E 1958 The comparative morphology of the carotid body and carotid sinus. Thomas: Springfield, Illinois

Addison C 1899–1901 On the topographical anatomy of abdominal viscera in man, especially the gastro-intestinal canal, I. J Anat 33: 565–86; II. J Anat 34: 427–450; III. J Anat 35: 166–204 and 302–304

Adelmann H B 1922 The significance of the prechordal plate: an interpretative study. Am J Anat 31: 54–101

Adelmann H B 1926 The development of the premandibular head cavities and the relations of the anterior end of the notochord in the chick and robin. J Morph 42: 371–439

Adelmann H B 1927 The development of the eye muscles in the chick. J Morph 44: 29–87

Adelstein R S 1982 Calmodulin and the regulation of the actin–myosin interaction in smooth muscle and nonmuscle cells. Cell 30: 349–350

Ades H W 1944 Midbrain auditory mechanisms in cats. J Neurophysiol 7: 415–424

Adlercreutz H 1990 Diet, breast cancer and sex hormone metabolism. Ann NY Acad Sci 595: 281–290

Afzelius B 1979 The immotile-cilia syndrome and other ciliary diseases. Int Rev Exp Pathol 19: 1–43

Afzelius B A 1976 A human syndrome caused by immotile cilia. Science 193: 317–319

Aggleton J P, Burton M J, Passingham R R 1980 Cortical and subcortical afferents to the amygdala of the rhesus monkey (Macaca mulatta). Brain Res 190: 347–368

Aghabeigi B 1992 The pathophysiology of pain. Br Dent J 173: 91–97

Agras W S, Kraemer H C, Berkowitz R I, Korner A F, Hammer L D 1987 Does a vigorous feeding style influence early development of adiposity? J Pediatr 110: 799–804

Aguayo A, Peyronnard J M, Bray G M 1973 A quantitative ultrastructural study of regeneration from isolated proximal stumps of transected unmyelinated nerves. J Neuropathol Exp Neurol 32: 256–269

Agus, D B, Surh C D, Sprent J 1991 Reentry of T cells to the adult thymus is restricted to activated T cells. J Exp Med 173: 1039–1046

Aho A 1950 On the venous network of the human heart and its arterio-venous anastomoses. Ann Med Exp Biol Fenn 29 (suppl.1): 1–90

Aird R B 1984 A study of intrathecal, cerebrospinal fluid-to-brain exchange. Exp Neurol 86: 342–358

Aitken J T, Bridger J E 1961 Neuron size and population density in lumbosacral region of the cat's spinal cord. J Anat 95: 38–53

Aitken M J 1985 Thermoluminescence dating. Academic Press: London

Aizawa H, Tanji J 1994 Corticocortical and thalamocortical responses of neurons in the monkey primary motor cortex and their relation to a trained motor task. J Neurophysiol 71: 550–560

Ajmani M L, Mittal R K, Jain S P 1983 Incidence of the metopic suture in adult Nigerian skulls. J Anat 137: 177–183

Akabas M H 1990 Mechanisms of chemosensory transduction in taste cells. Int Rev Neurobiol 32:241–79

Akaike T 1983 Neuronal organization of the vestibulospinal system in the cat. Brain Res 259: 217–227

Akbarian S, Grusser O-J, Guldin W O 1992 Thalamic connections of the vestibular cortical fields in the squirrel monkey (Saimiri sciuresis). J Comp Neurol 326: 423–441

Akelaitis A J 1942 Studies on corpus callosum; orientation (temporalspatial gnosis) following section of corpus callosum. Arch Neurol Psychiat 48: 914–937

Akert K, Pfenninger K, Sandri C, Moor H 1972 Freeze-etching and cytochemistry of vesicles and membrane complexes in synapses of the central nervous system. In: Pappas G D, Purpura D P (eds) Structure and function of synapses. Raven Press: New York: pp 67–86

Akil H, Lewis J W 1987 Neurotransmitters and pain control. Karger: Basel

Akisada T, Oda M 1978 Taste buds in the vallate papillae of the rat studied with freeze-fracture preparation. Arch Histol Jpn 41: 87–98

Akmayev I G 1971 Morphological aspects of the hypothalamic-hypophyseal system. II. Functional morphology of pituitary microcirculation. Z Zellforsch Mikroskop Anat 116: 178–194

Al-Lami F 1969 Light and electron microscopy of the adrenal medulla of Macaca mulatta monkey. Anat Rec 164: 317–332

Al-Lami F 1970 Follicular arrangements in hamster adrenomedullary cells: light and electron microscopic studies. Anat Rec 168: 161–178

Al-Yassin T M, Toner P G 1977 Fine structure of squamous epithelium and submucosal glands of human oesophagus. J Anat 123: 705–721

Albe-Fessard D, Berkley K J, Ralston H J, Willis W D 1985 Diencephalic mechanisms of pain sensation. Brain Res Rev 9: 217–296

Alberts B, Bray D, Lewis J, Raff M, Roberts K, Watson J 1994 Molecular biology of the cell. 3rd edn. Garland: New York

Alberts B, Bray D, Lewis J, Raff M, Roberts K, Watson J D 1983 Molecular biology of the cell. Garland: New York

Alberts B, Miake-Lye R 1992 Unscrambling the puzzle of biological machines: the importance of the details. Cell 68: 415–420

Albinus B S 1734 Historia musculorum hominis. Haak & Mulhovium: Leiden: pp 472–475

Albus J S 1971 A theory of cerebellar function. Math Biosci 10: 25–61

Alcolado J C, Moore I E, Weller R O 1986 Calcification in the human choroid plexus meningiomas and pineal gland. Neuropathol App Neurobiol 12: 235–250

Aldrich T K, Prezant D J 1990 Adverse effects of drugs on the respiratory muscles. Clin Chest Med 11: 177–189

Aleksandrowicz R, Gosek M, Prorok M 1974 Normal and pathologic dimensions of the abdominal aorta. Folia Morphol 33: 309–315

Alexander G E, DeLong M R, Strick P L 1986 Parallel organization of functionally segregated circuits linking basal ganglia and cortex. Ann Rev Neurosci 9: 357–382

Alexander R McN 1984 Optimum strengths for bones liable to fatigue and accidental fracture. J Theor Biol 109: 621–636

Alexander R McN 1988 Elastic mechanisms in animal movement. Cambridge University Press: Cambridge

Alexander R McN 1991 Characteristics and advantages of human bipedalism. In: Rayner J M V Wootton R J (eds) Biomechanics and evolution. Cambridge University Press: Cambridge: pp 225–266

Alexander R McN 1992 The human machine. Natural History Museum Publications: London

Alexander R McN, Jayes A S 1980 Fourier analysis of forces exerted in walking and running. J Biomech 13: 383–390

Alexander R McN, Jayes A S 1983 A dynamic similarity hypothesis for the gaits of quadrupedal mammals. J Zool 201: 135–152

Alexandre J H, Hamonet O, Lacert P, Moulin A M 1968 Arch Anat Path 16

Alheid G F, Heimer L 1988 New perspectives in basal forebrain organization of special relevance for neuropsychiatric disorders: the striatopallidal, amygdaloid and corticopetal components of the substantia innominata. Neuroscience 27: 1–39

Alheid G F, Heimer L, Switzer III, R C 1990 Basal Ganglia. In: Paxinos G (ed) The human nervous system. Academic Press: New York: pp 483–582

Ali M Y 1965a Histology of the human nasopharyngeal mucosa. J Anat 99: 657–672

Ali M Y 1965b Pathogenesis of cysts and crypts in the nasopharynx. J Laryng Otol pp 391–402

Allaerts W, Carmeliet P, Denef C 1990 New perspectives in the function of pituitary follico-stellate cells. Mol Cell Endocrinol 71: 73–81

Allaerts W, Jeucken P H, Hofland L J, Drexhage H A 1991 Morphological, immunohistochemical and functional homologies between pituitary folliculo-stellate cells and lymphoid dendritic cells. Acta Endocrinol 125 (suppl 1): 92–97

Allaerts W, Jeucken P H, Hofland L J, Drexhage H A 1991 Morphological, immunohistochemical and functional homologies between pituitary folliculo-stellate. Koninklijke Academia voor Geneeskunde van Belgie 52: 352–369

Allanson J T, Whitfield I C 1955 Third London symposium on information theory, Butterworths: London

Allbrook D 1956 Changes in lumbar vertebral body height with age. Am J Phys Anthropol 14: 35–39

Allen C, Sievers J, Berry M, Jenner S 1981 Experimental studies on cerebellar foliation. II. A morphometric analysis of cerebellar fissuration defects and growth retardation after neonatal treatment with 6-OHDA in the rat. J Comp Neurol 203: 771–783

Allen D J 1975 Scanning EM of epiplexus macrophages (Kolmer cells) in the dog. J Comp Neurol 161: 197–214

Allen L 1967 Lymphatics and lymphoid tissues. Annu Rev Physiol 29: 197–224

Allen L S, Hines M, Shryne J E, Gorski R A 1989 Two sexually dimorphic cell groups in the human brain. J Neurosci 9: 497–506

Allen L S, McClure J E, Goldstein A L, Barkley M S, Michael S D 1984 Estrogen and thymic hormone interactions in the female mouse. J Reprod Immunol 6: 25–37

Allen M, Wright P, Reid L 1972 The human lacrimal gland. A histo-chemical and organ culture study of the secreting cells. Arch Ophthalmol 88: 493–497

Allen T G J, Burnstock G 1990 A voltage-clamp study of the electrophysiological characteristics of the intramural neurones of the rat trachea. J Physiol 423: 593–614

Allison P R 1951 Reflux esophagitis, sliding hiatal hernia and anatomy of repair. Surg Gynecol Obstet 92: 419–431

Allison T, Begleiter A, McCarthy G, Roessler E, Nobre A C, Spencer D D 1993 Electrophysiological studies of color processing in human visual cortex. Electroencephalogr Clin Neurophysiol 88: 343–355

Allison T, Ginter H, McCarthy G, Nobre A C, Puce A, Luby M et al 1994 Face recognition in human extrastriate cortex. J Neurophysiol 71: 821–825

Allsopp T E, Wyatt S, Paterson H F, Davies A M 1993 Cell 73: 295–307

Allwork S P 1980 Angiographis anatomy. In: Anderson R H, Becker A E (eds) Cardiac anatomy. Churchill Livingstone: Edinburgh: ch 7

Allwork S P 1986 The anatomy of the coronary arteries. In: The surgery of coronary artery disease. Chapman & Hall: London: pp 15–25

Alm P, Alumets J, Brodin E, Håakanson R, Nilsson G, Sjöberg N O, Sundler F 1978 Peptidergic (substance P) nerves in the genito-urinary tract Neuroscience 3: 419–425

Alpern M 1969 Movements of the eyes. In: Davson H (ed) The eye. Vol 3, 2nd edition. Academic Press: New York: pp 217–254

Alpern M, Wolter J R 1956 The relation of horizontal saccadic and vergence movements. Arch Ophthalmol 56: 685–690

Altman J 1972 Postnatal development of the cerebellar cortex in the rat. II. Phases in the maturation of Purkinje cells and of the molecular layer. J Comp Neurol 145: 399–464

Altman J 1972a Postnatal development of the cerebellar cortex in the rat. I. The external germinal layer and the transitional molecular layer. J Comp Neurol 145: 353–398

Altman J 1972c Postnatal development of the cerebellar cortex in the rat. III. Maturation of the components of the granular layer. J Comp Neurol 145: 465–514

Altman J, Bayer S 1975 Postnatal development of the hippocampal dentate gyrus under normal and experimental conditions. In: Isaacson R L, Pribram K H (eds) The hippocampus. Vol 1. Plenum Press: New York: pp 95–122

Altman J, Bayer S 1978 Prenatal development of the cerebellar system in the rat. I. Cytogenesis and histogenesis of the deep nuclei and the cortex of the cerebellum. J Comp Neurol 179: 23–48

Altman J, Bayer S A 1977 Time of origin and distribution of a new cell type in the rat cerebellar cortex. Exp Brain Res 29: 265–274

Altmann G G 1990 Renewal of the intestinal epithelium: new aspects as indicated by recent ultrastructural observations. J Electron Micr Tech 16: 2–14

Alvarez-Morujo A 1968 Terminal arteries of the penis. Acta Anat 67: 387–398

Alvesalo L, Osborne R H, Kari M 1975 The 47, XYY male. Y chromosome, and tooth size. Am J Hum Genet 27: 53–61

AMA Panel on Nuclear Magnetic Imaging of the Council on Scientific Affairs 1987 Fundamentals of magnetic resonance imaging. J Am Med Assoc 258: 3417–3423

Amann R P, Hammerstedt R H, Veermachaneni D N 1993 The epididymis and sperm maturation: a perspective. Reprod Fert Devel 5: 361–381

Amaral D G 1987 Memory: anatomical organization of candidate brain regions. In: Plum F (ed) Handbook of physiology – the nervous system V, Part 2. American Physiological Society: Washington, DC: pp 211–294

Amaral D G, Insausti R 1990 Hippocampal formation. In: Paxinos G (ed) The human nervous system. Academic Press: New York: pp 711–755

Amaral D G, Price J L Pitkänen A, Carmichael S T 1992 Anatomical organization of the primate amygdaloid complex. In: Aggleton J P (ed) The amygdala: neurobiological aspects of emotion, memory and mental dysfunction. Wiley-Liss: New York: pp 1–66

Ambache N, Zar M A 1970 Non-cholinergic transmission by post-ganglion motor neurones in the mammalian bladder. J Physiol 210: 761–783

Ambrose J 1973 Computerized transverse axial scanning (tomography). II. Clinical application. Br J Radiol 46: 1023–1047

Ambrose J A, Furster V 1983 Coronary collateral vessels and myocardial protection. Int J Cardiol 3: 417–420

Amenta P S, Gay S, Vaheri A, Martinez-Hernandez A 1986 The extracellular matrix is an integrated unit: ultrastructural localization of collagen types I, III, IV, V, VI, fibronectin and laminin in human term placenta. Collagen Res Rel 6: 125–152

Amis A A, Miller J H, Dowson D, Wright V 1981 Biomechanical aspects of the elbow: joint forces related to prosthesis design. Eng Med 10: 65–68

Amonoo-Kuofi H S 1982 Maximum and minimum lumbar interpedicular distances in normal adult Nigerians. J Anat 135: 225–233

Amonoo-Kuofi H S 1985 The sagittal diameter of the lumbar vertebral canal in normal adult Nigerians. J Anat 140: 69–78

Amos L A, Amos W B 1991 Molecules of the cytoskeleton. Guilford Press: New York

Amos L A, Klug A 1974 Arrangement of subunits in flagellar microtubules. J Cell Sci 14: 523–537

Amprino R 1948 Recherches et considérations sur la structure du cartilage hyalin. Acta Anat 5: 123–146

Amprino R, Bairati A 1933 Studi sulle trasformazioni delle cartilagini

dell'uomo nell'accrescimento e nella senescenza: cartilagini jaline. Z Zellforsch 20: 143–205
Anbazhagan R, Bartek J, Monaghan P, Gusterson B A 1991 Growth and development of the human infant breast. Am J Anat 192: 407–417
Anberg A 1957 The ultrastructure of the human spermatozoon. Acta Obstet Gynecol Scand 36 (Suppl 2): 1–33
Andersen P, Eccles J C, Løyning Y 1964a Location of postsynaptic inhibitory synapses on hippocampal pyramids. J Neurophysiol 27: 592–607
Andersen P, Eccles J C, Schmidt R F, Yokota T 1964b Identification of relay cells and interneurons in the cuneate nucleus. J Neurophysiol 27: 1080–1095
Anderson A O, Anderson N D 1975 Studies on the structure and permeability of the microvasculature in normal rat lymph nodes. Am J Pathol 80: 387–418
Anderson A O, Anderson N D 1976 Lymphocyte emigration from high endothelial venules in rat lymph nodes. Immunology 31: 731–748
Anderson C, Devine W A, Anderson R H, Debich D E, Zuberbuhler J R 1990 Abnormalities of the spleen in relation to congenital malformations of the heart: a survey of necropsy findings in children. Br Heart J 63: 122–128
Anderson D J 1989 The neural crest cell lineage problem: neuropoiesis? Neuron 3: 1–12
Anderson D J, Hannam A G, Matthews B 1970 Sensory mechanisms in mammalian teeth and their supporting structures. Physiol Rev 50: 171–195
Anderson D J, Matthews B 1967 Osmotic stimulation of human dentine and the distribution of dental pain thresholds. Arch Oral Biol 12: 417–426
Anderson D R, Hoyt W 1969 Ultrastructure of intraorbital portion of human and monkey optic nerve. Arch Ophthal 82: 506–530
Anderson E, Albertini D F 1976 Gap junctions between the oocyte and the companion granulosa cells in the mammalian ovary. J Cell Biol 71: 680–686
Anderson E, Beams H W 1960 Cytological observations on the fine structure of the guinea pig ovary with special reference to the ooronium, primary oocyte and associated follicle cells. J Ultrastruct Res 3: 432–446
Anderson H C 1990 The role of cells versus matrix in bone induction. Connect Tissue Res 24: 3–12
Anderson H C, Morris D C 1993 Mineralization. In: Mundy G R, Martin T J (eds) Physiology and pharmacology of bone. Springer-Verlag: Berlin: pp 267–298
Anderson H, Bulow F A von, Møllgård K 1970 The histochemical and ultrastructural bases of the cellular function of the human foetal adenohypophysis. Prog Histochem Cytochem 1: 153–184
Anderson J C, Martin K A C, Whitteridge D 1993 Form, function, and intracortical projections of neurons in the striate cortex of the monkey Macacus nemestrinus. Cereb Cortex 3: 412–420
Anderson M, Hwang S C, Green W T 1965 Growth of the normal trunk in boys and girls during the second decade of life. J Bone Jt Surg 47A: 1554–1564
Anderson R H, Becker A E 1980 Cardiac anatomy: an integrated text and colour atlas. Gower Medical: London
Anderson R H, Becker A E, Brechenmacher C, Davies M J, Rossi L 1975 The human atrioventricular junctional area: a morphological study of the A-V node and bundle. Eur J Cardiol 3: 11–25
Anderson R H, Wilkinson J L, Arnold R, Lubkiewicz K 1974 Morphogenesis of bulboventricular anomalies. (1) Consideration of embryogenesis in the normal heart. Br Heart J 36: 242–256
Anderson R H, Wilkinson J L, Becker A E (1978) The bulbus cordis – a misunderstood region of the developing human heart: its significance to the classification of congenital cardiac malformations. Birth Defects 14: 1–28
Anderson R L, Dixon R S 1979 The role of Whitnall's ligament in ptosis surgery. Arch Ophthalmol 97: 705–707
Anderson S et al 1981 Sequence and organization of the human mitochondrial genome. Nature 290: 457–465
Andreassi G 1967 Sur la topographie de l'apex pulmonaire chez l'homme. C R Assoc Anat 137: 141–147
Andres K H 1966 Der feinbau der Regio olfactoria von Makrosmatikern. Z Zellforsch 69: 140–154
Andres K H 1967 Über die Feinstruktur der Arachnoidea und Dura mater von Mammalia. Z Zellforsch Mikrosk Anat 79: 272–295
Andressen C, Blümcke I, Celio M R 1993 Calcium-binding proteins: selective markers of nerve cells. Cell Tiss Res 271: 181–208
Andrew A 1971 The origin of intramural ganglia. 4. The origin or enteric ganglia: a critical review and discussion of the present state of the problem. J Anat 108: 169–184
Andrew A 1982 The APUD concept: where has it led us? Br Med Bull 38: 221–225
Andrew A, Kramer B, Rawden B B 1982 The embryonic origin of endocrine cells of the gastrointestinal tract. Gen Comp Endocrinol 47: 249–265
Andrews P 1992 Evolution and environment in the Hominoidea. Nature 360: 641–646 (erratum also in Nature 361: 564)
Andrews P M 1994 The histopathology of kidney uriniferous tubules as revealed by noninvasive confocal vital microscopy. Scanning 16: 174–181
Andy O J, Stephan H 1968 The septum in the human brain. J Comp Neurol 133: 383–410
Angaut P, Brodal A 1967 The projection of the 'vestibulocerebellum' into the vestibular nuclei in the cat. Arch Ital Biol 105: 441–479
Angaut P, Repérant J 1976 Fine structure of the optic fibre termination layers in the pigeon optic tectum. Neuroscience 1: 93–105
Angell J C 1969 Treatment of benign prostatic hyperplasia by phenol injection. Br J Urol 41: 735–738
Angelman H 1965 'Puppet children' A report of three cases. Develop. Med Child Neurol 7: 681–688
Anger H O, Gottschalk A 1963 Localisation of brain tumours with the positron scintillation camera. J Nucl Med 4: 326–330
Angevine J B Jr 1975 Development of the hippocampal region. In: Isaacson R L, Pribram K (eds) The hippocampus vol 1. Structure and Development. Plenum Press: New York: pp 61–94
Anhelt P, Keri C, Kolb H 1990 Identification of pedicles of putative blue sensitive cones in the human retina. J Comp Neurol 293:39–53
Anholt R R H 1989 Molecular physiology of olfaction. Amer J Physiol 257: C1043–C1054
Annett M 1991 Laterality and cerebral dominance. J Child Psychol Psychiatry 32: 219–232
Annis D 1962 A study of the regenerative ability of the epithelial lining of the urinary bladder. Ann R Coll Surg 31: 23–45
Anonymous 1949 Recherches sur la coagulation therapeutique des structures sous-corticale chez l'homme. Rev Neurol (Paris) 81: 4–24
Anson B H 1963 The aortic arch and its branches. In: Luisada A (ed) Cardiology Vol I. McGraw-Hill: New York: p 119
Anson B J, Beaton L E, McVay C B 1938 Pyramidalis muscle. Anat Rec 72: 405–411
Anson B J, Jamieson R W, O'Connor V J, Beaton L E 1953 The pectoral muscles. Q Bull North West Univ Med Sch 27: 211–218
Anson B J, Morgan E H, McVay C B 1960 Surgical anatomy of the inguinal region based upon a study of 500 body-halves. Surg Gynecol Obstet 111: 707–725
Apgar V 1953 Proposal for a new method of evaluation of newborn infants. Anaes Anal 32: 260–267
Apkarian A V, Hodge C J 1989a Primate spinothalamic pathways. I. A quantitative study of the cells of origin of the spinothalamic pathway. J Comp Neurol 288: 447–473
Apkarian A V, Hodge C J 1989b Primate spinothalamic pathways. II. The cells of origin of the dorsolateral and ventral spinothalamic pathways. J Comp Neurol 288: 474–492
Apkarian A V, Hodge C J 1989c Primate spinothalamic pathways. III. Thalamic termination of the dorsolateral and ventral spinothalamic pathways. J Comp Neurol 288: 493–511
Aplin J D 1989 Cellular biochemistry of the endometrium. In: Wynn R M, Jollie W P (eds) Biology of the uterus. Plenum Press: New York: pp 89–129
Aplin J D 1991a Glycans as biochemical markers of human endometrial secretory differentation. J Reprod Fertil 91: 525–541
Aplin J D 1991b Implantation, trophoblast differentiation and haemochorial placentation: mechanistic evidence in vivo and in vitro. J Cell Sci 99: 681–692
Aplin J D, Campbell S 1985 An immunofluorescence study of extracellular matrix associated with cytotrophoblast of the chorion laeve. Placenta 6: 469–479
Aplin J D, Campbell S, Allen T D 1985 The extracellular matrix of human amniotic epithelium: ultrastructure, composition and deposition. J Cell Sci 79: 119–136
Aplin J D, Campbell S, Donnai P, Bard J B L, Allen T D 1986 Importance of vitamin C in maintenance of the normal amnion: an experimental study. Placenta 7: 377–389
Aplin J D, Charlton A K, Ayad S 1988 An immunohistochemical study of human endometrial extracellular matrix during the menstrual cycle and first trimester of pregnancy. Cell Tissue Res 253: 235–240
Aplin J D, Jones C J P 1989 Extracellular matrix in endometrium and decidua. In: Genbacev A, Klopper A, Beaconsfield R (eds) Placenta as a model and source. Plenum Press: New York: pp 115–128
Applebaum A E, Beall J E, Foreman R D, Willis W D 1975 Organization and receptive fields of primate spinothalamic tract neurons. J Neurophysiol 38: 572–586
Appleton A B 1922 On the hypotrochanteric fossa and accessory adductor groove of the primate femur. J Anat 56: 295–306
Appleton A B 1934 Postural deformities and bone growth; experimental study. Lancet 1: 451–454
Arai Y, Mori T, Suzuki Y, Bern H A Long-term effects of perinatal exposure to sex steroids and diethylstilbestrol on the reproductive system of male mammals. Int Rev Cytol 84: 235–268
Arakawa M, Tokunaga J 1974 Further scanning electron microscope studies of the human glomerulus. Lab Invest 31: 436–440

Arbab M A R, Wiklund L, Svendgaard N A 1986 Origin and distribution of cerebral vascular innervation from superior cervical, trigeminal and spinal ganglia, investigated with retrograde and anterograde WGA-HRP tracing in the rat. Neurosci 19(3): 695–707

Arbuthnott E R, Ballard K J, Boyd I A, Gladden M H, Sutherland F I 1982 The ultrastructure of cat fusimotor endings and their relationship to foci of sarcomere convergence in intrafusal fibres. J Physiol 331: 285–309

Arendt-Nielson L, Zwarts M J 1989 Measurement of muscle fiber conduction velocity in humans: techniques and applications. J Clin Neurophysiol 6: 173–190

Arey L B 1949 The craniopharyngeal canal re-interpreted on the basis of its development. Anat Rec 103: 420

Argème M, Mambrini A, Lebreuil G et al 1970 Dissection du muscle de Treitz. C R Assoc Anat 147: 76–86

Argiolas A, Gessa G L, Melis M R, Stancampiano R, Vaccari A 1990b Effects of neonatal and adult thyroid dysfunction on thymic oxytocin. Neuroendocrinol 52: 556–559

Argiolas A, Melis M R, Stancampiano R, Mauri A, Gessa, G L 1990a Hypothalamic modulation of immunoreactive oxytocin in the rat thymus. Peptides 1: 539–543

Arikuni T, Watanabe K, Kubota K 1988 Connections of area 8 with area 6 in the brain of the macaque monkey. J Comp Neurol 277: 21–40

Armenta E, Fisher J 1984 Anatomy of flexor pollicis longus vinculum system. J Hand Surg 9(2): 210–212

Armstrong E 1990 Limbic thalamus: anterior and mediodorsal nuclei. In: Paxinos G (ed) The human nervous system. Academic Press: San Diego: pp 469–481

Armstrong J, Richardson K C, Young J Z 1956 Staining neural end feet and mitochondria after postchroming and carbowax embedding. Stain Technol 31: 263–270

Arnesen A R 1984 Fibre population of the vestibulocochlear anastomosis in humans. Acta Otolaryngol 98: 501–518

Arnold F 1851 Handbuch der Anatomie des Menschen, Vol 2. Emmerling und Herder: Freiburg

Arnold G L, Bixler D, Girod D 1983 Probable autosomal recessive inheritance of polysplenia, situs inversus and cardiac defects in an Amish family. Am J Med Genet 16: 35–42

Arnold J 1865 Ueber die Struktur des Ganglion intercaroticum. Virch Arch f Path Anat 33: 190–209

Arnstein K 1889 Über die Nerven der Schweissdrüsen. Anat Anz 4: 378–383

Arnstein K 1895 Zur Morphologie der sekretorischen Neverendapparate. Anat Anz 10: 410–419

Arrenbrecht S 1974 Specific binding of growth hormone to thymocytes. Nature 252: 255–257

Arsenault A L 1989 A comparative electron microscopic study of apatite crystals in collagen fibrils of rat bone, dentine and calcified turkey leg tendons. Bone Miner 6: 165–177

Arsenieva N A, Dubinin N P, Orlova N N, Bakulina E D 1961 A radiation analysis of the duration of meiosis phases in the spermatogenesis of Macaca mulatta. Dokl Akad Nauk S S R 141: 1486–1490

Arslan M 1960 The innervation of the middle ear. Proc R Soc Med 53: 1068–1074

Arthias M 1897 Recherches sur l'histogénèse de L'écorce du cervelet. J Anat Physiol 33: 372–404

Arutinov A I, Baron M A, Majorova N A 1974 The role of mechanical factors in the pathogenesis of short-term and prolonged spasm of the cerebral arteries. J Neurosurg 40: 459–472

Arvis G 1969 Considérations anatomiques sur le hile et le sinus du rein. Ann Radiol 12: 75–106

Asbury A K, Aldridge H, Hirshberg R, Fisher C M 1970 Oculomotor palsy in diabetes mellitus. A clinico-pathological study. Brain 43: 555–566

Ascenzi A, Bell G H 1972 Bone as a mechanical and engineering problem. In: Bourne G H (ed) The biochemistry and physiology of bone. 2nd edition. Academic Press: London

Ascenzi A, Bonucci E 1968 The compressive properties of single osteons. Anat Rec 161: 377–392

Ascenzi A, Bonucci E, Ripamonti A, Roveri N 1978 X-ray diffraction and electron microscope study of osteons during calcification. Calcif Tissue Res 25: 133–143

Ash P, Loutit J F, Townsend K M 1980 Osteoclasts derived from haematopoietic stem cells. Nature 283: 669–670

Ash P, Loutit J F, Townsend K M S 1981 Osteoclasts derive from haemopoietic stem cells according to marker, giant lysosomes of beige mice. Clin Orthop 155: 249–258

Ashley G T 1952 The manner of insertion of the pectoralis major muscle in man. Anat Rec 113: 301–308

Ashley G T 1954 Morphological and pathological significance of synostoses at the manubrio-sternal joint. Thorax 9: 159–166

Ashley G T 1956 The relationship between the pattern of ossification and the definitive shape of the mesosternum in man. J Anat 90: 87–105

Ashton E H, Moore W J 1980 Cranial shape in the hominoidea – exploratory considerations. J Anat 131: 744–745

Ashton E H, Moore W J, Spence T F 1976 Growth changes in endocranial capacity in the cercopithecoidea and hominoidea. J Zool 180: 355–365

Aspden R M, Hukins D W L 1979 The lamina splendens of articular cartilage is an artefact of phase contrast microscopy. Proc R Soc Lond [Biol] 206: 109–113

Assali N S, Rauramo L, Peltonen T 1960 Measurement of uterine blood flow and uterine metabolism. VIII. Uterine and fetal blood flow and oxygen consumption in early human pregnancy. Am J Obstet Gynecol 79: 86–98

Assia E I, Apple D J, Morgan R C, Legler U F, Brown S J 1991 The relationship between the stretching capability of the anterior capsule and zonules. Invest Ophthalmol Vis Sci 32: 2835–2839

Assoian R K 1988 The role of growth factors in tissue repair. IV. Type b-transforming growth factor and stimulation of fibrosis. In: Clark R A F, Henson P M (eds) The molecular and cellular biology of wound repair. Plenum Press: New York: pp 273–280

Ataya K M, Sakr W, Blacker C M, Mutchnick M G, Latif Z A 1989 Effect of GnRH agonists on the thymus in female rats. Acta Endocrinol (Copen) 121: 833–840

Atchley W R, Hall B K 1991 A model for development and evolution of complex morphological structures. Biol Rev 66: 101–157

Ateshian G A, Rosenwasser M P, Mow V C 1992 Curvature characteristics and congruence of the thumb carpometacarpal joint: differences between female and male joints. J Biomech 25: 591–607

Atkins V P, Bealer S L 1993 Hypothalamic histamine release, neuroendocrine and cardiovascular responses during tuberomammillary nucleus stimulation in the conscious rat. Neuroendocrinology 57: 849–855

Atkinson M, Edwards D A, Honour A J, Rowlands E N 1957 Comparison of cardiac and pyloric sphincters: a manometric study. Lancet 2: 918–922

Atkinson P J, Hallsworth A S 1982 The spatial structure of bone. In: Harrison R J, Navaratum V (eds) Progress in anatomy. Vol 2. Cambridge University Press: Cambridge: pp 179–199

Attah A A, Hutson J M 1991 The anatomy of the female gubernaculum is different from the male. Aust NZ J Surg 61: 380–384

Attardi G, Schatz G 1988 Biogenesis of mitochondria. Annu Rev Cell Biol 4: 289–333

Attenborough D 1979 Life on Earth. Collins: London

Aubier M 1993 Respiratory muscles; working or wasting. Intensive Care Med 19 (suppl 2): S64–68

Audinat E, Gähwiler B H, Knöpfel T 1992 Excitatory synaptic potentials in neurons of the deep nuclei in olivo-cerebellar slice cultures. Neuroscience 49: 903–911

Auerbach R 1960 Morphogenetic interactions in the development of the mouse thymus gland. Dev Biol 2: 271–284

Auerbach R 1961 Experimental analysis of the origin of cell types in the development of the mouse thymus. Dev Biol 3: 336–354

Ault J G, Rieder C L 1994 Centrosome and kinetochore movement during mitosis. Curr Opin Cell Biol 6: 41–49

Aumuller G 1991 Postnatal development of the prostate. Bull Assoc Anatomistes 75: 39–42

Aumuller G, Riva A 1992 Morphology and functions of the human seminal vesicle. Andrologia 24: 183–196

Ausprunk D H, Folkman J 1977 Migration and proliferation of endothelial cells in preformed and newly formed blood vessels during tumor angiogenesis. Microvascular Res 14: 53–65

Austin C P, Cepko C L 1990 Development 110: 713–732

Austin C R 1951 Observations on the penetration of the sperm into the mammalian egg. Aust J Sci Res Ser B 4: 581–596

Austin C R 1963 Fertilization and transport of the ovum. In: Hartman C G (ed) Mechanisms concerned with conception. Pergamon Press: Oxford: pp 285–320

Austin C R, Bishop M W H 1958 Some features of the acrosome and perforatorium in mammalian spermatozoa. Proc R Soc Lond [Biol] 149: 234–240

Austin C R, Walton A 1960 Fertilisation. In: parkes A S (ed) Marshall's physiology of reproduction. 3rd edition Vol 1 Part 2. Longmans: London: pp 310–416

Axelsson A 1968 The vascular anatomy of the cochlea in the guinea pig and in man. Acta Otolaryngol Suppl 243: 3

Axelsson A, Ryan A F 1988 Circulation of the inner ear: I. Comparative study of the vascular anatomy in the mammalian cochlea. In: Jahn A F, Santos-Sacchi J (eds) Physiology of the ear. Raven Press: New York: pp 295–315

Axelsson S, Björklund A, Falck B et al 1973 Glyoxylic acid condensation: a new fluorescence method for the histochemical demonstration of biogenic monoamines. Acta Physiol Scand 87: 57–62

Ayers M M, Jeffrey P K 1988 Proliferation and differentiation in airway epithelium. Eur Respir J 1: 58–80

Azar Y, Eyal-Giladi H 1979 Marginal zone cells – the primitive streak inducing component of the primary hypoblast in the chick. J Embryol Exp Morphol 52: 79–88

Azar Y, Eyal-Giladi H 1981 Interaction of epiblast and hypoblast in the formation of the primitive streak and the embryonic axis in chick, as

revealed by hypoblast rotation experiments. J Embryol Exp Morphol 61: 133–141
Azaz B, Lustmann J 1973 Anatomical configurations in dry mandibles. Br J Oral Surg 11: 1–9
Azim M, Surani H 1986 Evidences and consequences of differences between maternal and paternal genomes during embryogenesis in the mouse. In: Rossant J, Pedersen R A (eds) Experimental approaches to mammalian embryonic development. Cambridge University Press: Cambridge: pp 402–435
Azizi S A, Burne R A, Woodward D J 1985 The auditory cortico-ponto-cerebellar projection in the rat: inputs to the paraflocculus and mid vermis. An anatomical and physiological study. Exp Brain Res 54: 36–49
Azizkhan R G, Azizkhan J C, Zetter B R, Folkman J 1980 Mast cell heparin stimulates migration of capillary endothelial cells in vitro. J Exp Med 152: 931–944

B

Baca M, Zamboni L 1967 The fine structure of human follicular oocytes. J Ultrastruct Res 19: 354–381
Bach B R, Bush-Joseph C 1992 The surgical approach to lateral meniscal repair. Arthroscopy 8: 269–273
Bachmann G 1916 The inter-auricular time interval. Am J Physiol 41: 309–320
Backhouse K M 1964 The gubernaculum testis Hunteri: testicular descent and maldescent. Ann R Coll Surg Engl 35: 15–33
Backhouse K M, Butler H 1960 The gubernaculum testis of the pig. (Sus scorpha) J Anat 94: 107–120
Backhouse K M, Catton W T 1952 Observations on the function of the lumbrical muscles of the hand. J Anat 86: 472–498
Bacon G E, Bacon P J, Griffiths R K 1984 A neutron diffraction study of the bones of the foot. J Anat 139: 265–273
Bacon G E, Griffiths R K 1985 Texture stress and age in the human femur. J Anat 143: 97–101
Bada J L 1985 Amino acid racemization dating of fossil bones. Ann Rev Earth Planet Sci 13: 241–268
Baden H 1970 The physical properties of nail. J Invest Dermatol 55: 115–122
Baden H 1990 Hair keratin. In: Orfanos C E, Happle R (eds) Hair and hair diseases. Springer: Berlin: pp 41–71
Baer K E von 1828 Entwicklingsgeschichte der Thiere: Beobachtung und Reflexion. Konigserg: Bontrager
Baetens D, De Mey J, Gepts W 1977 Immunohistochemical and ultrastructural identification of the pancreatic polypeptide-producing (PP-cell) in the human pancreas. Cell Tissue Res 185: 239–246
Bagnall K M, Harris P F, Jones P R M 1977a A radiographic study of the human fetal spine. I. The development of the secondary cervical curvature. J Anat 123: 777–782
Bagnall K M, Harris P F, Jones P R M 1977b A radiographic study of the human fetal spine. II. The sequence of development of ossification centres in the vertebral column. J Anat 124: 791–802
Bagnall K M, Higgins S J, Sanders E J 1988 The contribution made by a single somite to the vertebral column: experimental evidence in support of resegmentation using the chick–quail chimaera model. Development 103: 69–85
Baichwal R R, Bigbee J W, DeVries G H 1988 Macrophage-mediated myelin-related mitogenic factor for cultured Schwann cells. Proc Nat Acad Sci USA 85: 1701–1705
Bailey H 1947 Parotidectomy; indications and results. Br Med J 1: 404–407
Bainton D 1981 The discovery of lysosomes. J. Cell Biol 91: 66s–76s
Bainton D, Ullyot J L, Farquhar M G 1971 The development of neutrophilic polymorphonuclear leukocytes in human bone marrow. Origin and content of azurophil and specific granules. J Exp Med 134: 907–934
Baird D T 1977 Synthesis and secretion of steroid hormones by the ovary in vivo. In: Zuckerman S, Weir B J (eds) The ovary. 2nd edition. Academic Press: London: p 305
Baizer J S, Desimone R, Ungerleider L G 1993 Comparison of subcortical connections of inferior temporal and posterior parietal cortex in monkeys. Visual Neurosci 10: 59–72
Baizer J S, Ungerleider L G, Desimone R 1991 Organization of visual inputs to the inferior temporal and posterior parietal cortex in macaques. J Neurosci 11: 168–190
Bajo V M, Merchan M A, Lopez D E, Rouiller E R 1993 Neuronal morphology and efferent projections of the dorsal nucleus of the lateral lemniscus in the rat. J Comp Neurol 334: 241–262
Baker J, Gibson A, Mower G, Robinson F, Glickstein M 1983 Cat visual corticopontine cells project to the superior colliculus. Brain Res 265: 222–232
Baker T G 1963 A quantitative and cytological study of germ cells in human ovaries. Proc R Soc London Ser B 158: 417–433
Baker T G 1972 Oogenesis and ovarian development. In: Balin H, Glasser C (eds) Reproductive biology. Vol 1. Excerpta Medica: Amsterdam
Baker T G 1982 Germ cells and oogenesis. In: Austin C R, Short R V (eds) Germ cells and fertilization. Reproduction in mammals series. 2nd edition. Cambridge University Press: Cambridge: pp 17–45
Baker T G, Franchi L L, Wai Sum O 1991 The ovary: development and structure.
Balboni Q C 1972 Distribuzione del reticolo terminale adrenergico nell'ovaio. Boll Soc Ital Biol Sper 48: 84–86
Baldwin C T, Hoth H F, Amos J A, da-Silva E O, Milunsky A 1992 An exonic mutation in the HuP2 paired domain gene causes Waardenburg's Syndrome. Nature 355: 637–638
Balfour F M 1888 Comparative embryology, Vol 2. Macmillan: London
Balin A K, Kligman A M (eds) 1989 Ageing and the skin. Raven Press: New York
Balinsky B I 1981 An introduction to embryology. 5th edition. Saunders: Philadelphia
Ballard J L, Novack K K, Driver M 1979 A simplified score for assessment of fetal maturation of newly born infants. J Pediatr 95: 769–774
Ballie M D 1992 Development of the endocrine function of the kidney. Renal function and disease. Clinic Perinatol 19: 59–68
Baló J 1950 The dural venous sinuses. Anat Rec 106: 319–326
Balthazar E J, Gade M 1976 The normal and abnormal development of the appendix. Radiology 121: 599–604
Banati R, Gehrmann J Schubert P, Kreutzberg G W 1993 Cytotoxicity of microglia. Glia 7: 111 – 118
Bandman E 1985 Myosin isozyme transitions during muscle development, maturation and disease. Int Rev Cytol 97: 97–131
Bandman E 1992 Contractile protein isoforms in muscle development. Dev Biol 154: 273–283
Bangham A D 1987 Lung surfactant: how it does and does not work. Lung 165(1): 17–25
Banks A R 1988 The role of growth factors in tissue repair. II. Epidermal growth factor. In: Clark R A F, Henson P M (eds) The molecular and cellular biology of wound repair. Plenum Press: New York: pp 260–265
Banks M S, Bennett P J 1988 Optical and photoreceptor immaturities limit the spatial and chromatic vision of human neonates. J Optical Soc A 5: 2059–2079
Banks R W, Barker D, Harker D W, Stacey M J 1975 Correlation between ultrastructure and histochemistry of mammalian intrafusal muscle fibres. J Physiol 252: 16P–17P
Bannerjee S D, Cohn R H, Bernfield M R 1977 Basal lamina of embryonic salivary epithelia. Production by the epithelium and role in maintaining lobular morphology. J Cell Biol 73: 445–463
Bannister L H 1976 Sensory terminals of peripheral nerves. In: Landon D N (ed) The peripheral nerve. Chapman & Hall: London: pp 396–463
Bannister L H, Dodson H C 1992 Endocytic pathways in the olfactory and vomeronasal epithelia of the mouse: ultrastructure and uptake of tracers. Microsc Res Techn 23: 128–141
Bannister R, Matthias C J (eds) 1992 Autonomic failure: a textbook of clinical disorders of the autonomic nervous system. 3rd edition. Oxford University Press: Oxford
Bär A, Pette D 1988 Three fast myosin heavy chains in adult rat skeletal muscle. FEBS Lett 235: 153–155
Bär Th, Güldner F H, Wolff J R 1984 'Seamless' endothelial cells of blood capillaries. Cell Tissue Res 235: 99–106
Baragar F A, Osborn J W 1984 A model relating patterns of human jaw movement to biomechanical constraints. J Biomech 17: 757–767
Barajas L 1970 The ultrastructure of the juxtaglomerular apparatus as disclosed by three-dimensional reconstructions from seriel sections. The anatomical relationship between the tubular and vascular components. J Ultrastruct Res 33: 116–147
Barajas-Lopez C, Berezin I, Daniel E E, Huizinga J D 1989 Pacemaker activity recorded in interstitial cells of Cajal of the gastrointestinal tract. Am J Physiol 257: C830–833
Baran R, Dawbar R P R, Levene G M 1991 A colour atlas of the hair, scalp, and nails. Wolfe: London
Bárány M 1967 ATPase activity of myosin correlated with speed of muscle shortening. J Gen Physiol 50: 197–218
Barbas H, Haswell Henion T H, Dermon C R 1991 Diverse thalamic projections to the prefrontal cortex in the rhesus monkey. J Comp Neurol 313: 65–94
Barbas H, Pandya D N 1989 Architecture and intrinsic connections of the prefrontal cortex in the rhesus monkey. J Comp Neurol 286: 353–375
Barbe M F, Levitt P 1991 J Neurosci 11: 519–533
Barbenel J C 1972 The biomechanics of the temporo mandibular joint. J Biomech 5: 251–256
Barbenel J C 1974 The mechanics of the temporomandibular joint – a theoretical and electromyographical study. J Oral Rehabil 1: 19–27

Barber P C, Raisman G 1978 Cell division in the vomeronasal organ of the adult mouse. Brain Res 141: 57–66

Barclay A E 1936 The digestive tract. Cambridge University Press: London

Barclay A E, Barcroft J, Barron D H, Franklin K J 1939 A radiographic demonstration of the circulation through the heart in the adult and in the fetus and the identification of the ductus arteriosus. Br J Radiol 12: 505–517

Barclay A E, Franklin K J, Prichard M M L 1942 Further data about circulation and about the cardiovascular system before and just after birth. Br J Radiol 15: 249–256

Barclay C J, Constable J K, Gibbs C L 1993 Energetics of fast- and slow-twitch muscles of the mouse. J Physiol 472: 61–80

Barclay-Smith E 1896 The astragalo-calcaneo-navicular joint. J Anat 30: 390–412

Barcroft J 1941 Four phases of birth. Lancet 2: 91–95

Bard J 1990 Morphogenesis: The cellular and molecular processes of developmental anatomy. Cambridge University Press: Cambridge

Bard J 1991 Epithelial rearrangements and Drosophila gastrulation. Bio Essays 13: 409–411

Bard J B L 1990 Morphogenesis. Cambridge University Press: Cambridge

Bard J B L, Wolff A S 1992 Nephrogenesis and the development of renal disease. Nephrol Dial Transplant 7: 563–572

Bard P, Rioch D McK 1937 A study of four cats deprived of neocortex and additional portions of the forebrain. Bull Johns Hopkins Hosp 60: 73–147

Barden N, Lavole M, Dupont A et al 1977 Stimulation of glucogen release by addition of anti-somatostatin serum to islets of Langerhans in vitro. Endocrinology 101: 635–638

Bargmann W 1949 Über die Neurosekretorische Verknupfüng von Hypothalamus und Neurohypophyse. Z Zellforsch 34: 610–634

Bargmann W 1966 Neurosecretion. Int Rec Cytol 19: 183–201

Bargmann W, Schadé J P (eds) 1963 The rhinencephalon and related structures. Prog Brain Res 3

Barker A T, Lunt M J 1983 The effects of pulsed magnetic fields of the type used in the stimulation of bone fracture healing. Clin Phys Physiol Meas 4: 1–27

Barker D 1974a Morphology of muscle receptors. In: Hunt C C (ed) Handbook of sensory physiology. Vol 3 pt 2. Springer: Berlin: pp 191–234

Barker D 1974b The motor innervation of muscle spindles. In: Bellaris R, Gray E G (eds) Essays on the nervous-system. Clarendon Press: Oxford. pp 131–154

Barker D J P (ed) 1992 Fetal and infant origins of adult disease. BMJ: London

Barker D J P, Gluckman P D, Godfrey K M, Harding J E, Owens J A, Robinson J S 1993 Fetal nutrition and cardiovascular disease in adult life. Lancet 341: 938–941

Barker D J P, Hales C N, Fall C H D, Osmond C, Phipps K, Clark P M S 1993 Type 2 (non-insulin-dependent) diabetes mellitus, hypertension and hyperlipidaemia (syndrome X): relation to reduced fetal growth. Diabetologia 36: 62–67

Barker D J P, Osmond C, Simmonds S J, Wield G A 1993 The relation of head size and thinness at birth to death from cardiovascular disease in adult life. BMJ 306: 422–426

Barker D S 1967 The dendritic cell system in human gingival epithelium. Arch Oral Biol 12: 203–208

Barland P, Novikoff A B, Hamerman D 1962 Electron microscopy of the human synovial membrane. J Cell Biol 14: 207–220

Barlow H B 1952 Eye movements during fixation. J Physiol 116: 290–306

Barlow T E, Bentley F H, Walder D N 1951 Arteries veins and arteriovenous anastromoses in the human stomach. Surg Gynecol Obstet 93: 657–671

Barlow T E, Haigh A L, Walder D N 1961 Evidence for two vascular pathways in skeletal muscle. Clin Sci 20: 367–385

Barmack N H, Baughman R W, Eckenstein F P 1992a Cholinergic innervation of the cerebellum of rat, rabbit, cat, and monkey as revealed by choline acetyltransferase activity and immunohistochemistry. J Comp Neurol 317: 233–249

Barmack N H, Baughman R W, Eckenstein F P, Shojaku H 1992b Secondary vestibular cholinergic projection to the cerebellum of rabbit and rat as revealed by choline acetyltransferase immunohistochemistry, retrograde and orthograde tracers. J Comp Neurol 317: 250–270

Barnard J W 1940 The hypoglossal complex of vertebrates. J Comp Neurol 72: 489–524

Barnard J W, Woolsey C N 1956 A study of localisation in the corticospinal tracts of monkey and rat. J Comp Neurol 105: 25–50

Barnes B G 1961 Ciliated secretory cells in the pars distalis of the mouse hypophysis. J Ultrastruct Res 5: 453–467

Barnes C L, Pandya D N 1992 Efferent cortical connections of multimodal cortex of the superior temporal sulcus in the rhesus monkey. J Comp Neurol 318: 222–224

Barnes G R G, Pinder D N 1974 *In vivo* tendon tension and bone strain measurement and correlation. J Biomech 7: 35–42

Barnes H A 1923 The tonsils:faucal, lingual and pharyngeal. 2nd edn. Henry Kimpton: London

Barnett C H 1952 Looking at the knee joint. J Anat 86: 485P

Barnett C H 1954 Comparison of human knee and avian ankle. J Anat 88: 59–70

Barnett C H 1962 Valgus deviation of the distal phalanx of the great toe. J Anat 96: 171–177

Barnett C H, Davies D V, MacConaill M A 1961 Synovial joints. Their structure and mechanics. Longman: London

Barnett C H, Lewis O J 1958 The evolution of some traction epiphyses in birds and mammals. J Anat 92: 593–607

Barnett C H, Napier J R 1952 The axis of rotation at the ankle joint in man. Its influence upon the form of the talus and the mobility of the fibula. J Anat 86: 1–9

Baroffio A, Dupin E, Le Douarin N M 1988 Clone-forming ability and differentiation potential of migratory neural crest cells. Proc Natl Acad Sci USA 85: 5325–5329

Baroldi G, Mantero O, Scomazzoni G 1956 The collaterals of the coronary arteries in normal and pathologic hearts. Circ Res 4: 223–229

Baroldi G, Scomazzoni G 1967 Coronary circulation in the normal and the pathologic heart. Office of the Surgeon General: Washington DC

Baron R, Chakraborty M, Chatterjee D, Horne W, Lomri A, Ravensloot J-H 1993 Biology of the osteoclast. In: Mundy G R, Martin T J (eds) Physiology and pharmacology of bone. Springer-Verlag: Berlin: pp 111–147

Barr E, Leiden J M 1991 Systemic delivery of recombinant proteins by genetically modified myoblasts. Science 254: 1507–1509

Barr M L, Bertram E G 1949 A morphological distinction between neurones of the male and female, and the behaviour of the nucleolar satellite during accelerated nucleoprotein synthesis. Nature 163: 676–678

Barres B A 1991 Five electrophysiological properties of glial cells. Ann NY Acad Sci 663: 248–254

Barres B A, Raff M C 1993 Proliferation of oligodendrocyte precursor cells depends on electrical activity in axons. Nature 361: 258–260

Barrett W C 1951 A note of the internal cremaster muscle. Anat Rec 109: 392(a)

Barrow M V 1971 A brief history of teratology to the early 20th century. Teratology 4: 119–130

Barry A 1951 The aortic arch derivatives in the human adult. Anat Rec 111: 221–238

Barson A J 1970 The vertebral level of termination of the spinal cord during normal and abnormal development. J Anat 106: 489–497

Barson A J, Sands J 1977 Regional and segmental characteristics of the human adult spinal cord. J Anat 123: 797–803

Bartelmez G W, Dekaban A S 1962 The early development of the human brain. Contrib Embryol Carnegie Inst Washington 37: 13–32

Barth M, Tongio J, Warter P 1976 Interprétation embryologique de l'anatomie des artères digestives. Ann Radiol (Paris) 19: 305–313

Bartlett S P, May J W, Yaremchuk M J 1981 The latissimus dorsi muscle: a fresh cadaver study of the primary neurovascular pedicle. Plas Reconstr Surg 67: 631–632

Bartosik J 1992 Cytomembrane-derived Birbeck granules transport horse radish peroxidase to the endosomal compartment of the human Langerhans cells. J Invest Dermatol 99: 53–58

Bartsiokas A, Day M H 1993 Electron probe energy dispersive X-ray microanalysis (EDXA) in the investigation of fossil bone: the case of Java man. Proc R Soc Lond B 252: 115–123

Basbaum A I, Fields H L 1979 The origin of descending pathways in the dorsolateral funiculus of the spinal cord of the cat and rat: pain modulation. J Comp Neurol 187: 513–532

Basbaum A I, Fields H L 1984 Endogenous pain control systems: brainstem spinal pathways and endorphin circuitry. Annu Rev Neurosci 7: 309–338

Basmajian J V 1959 'Spuri' and 'shunt' muscles: an electromyographic confirmation. J Anat 93: 551–553

Basmajian J V 1967 Muscles alive. 2nd edition. Williams and Wilkins: Baltimore

Basmajian J V, De Luca C J 1985 Muscles alive. 5th edition. Williams & Wilkins: Baltimore

Basmajian J V, Greenlaw R K 1968 Electromyography of iliacus and psoas with inserted fine-wire electrodes. Anat Rec 160: 310–311

Basmajian J V, Travill A A 1961 Electromyography of the pronator muscles in the forearm. Anat Rec 139: 45–49

Bassett C A L 1962 Current concepts of bone formation. J Bone Jt Surg 44A: 1217–1244

Bassett C A L, Pawluk R J, Pilla A A 1974 Augmentation of bone repair by inductively coupled electromagnetic fields. Science 184: 575–577

Bast T H, Anson B J 1949 The temporal bone and the ear. Thomas: Springfield, Illinois

Bastacky J, Goerke J 1992 Pores of Kohn are filled in normal lungs. low temperature scanning electron microscopy. J Anat 73(1): 88–95

Bastianini A 1967a Aspetti microscopici della trama linfatica polmonare in

condizioni sperimentali. I. Anossia intrauterina. Atti Acad Fisiocr 16: 1304–1308
Bastianini A 1967b Observazioni sulla morfologia microscopica e l'istotopografia dervasi linfatici del polmone umano. Boll Soc Ital Biol Sper 43: 1567–1570
Bastianini A, Comparini L 1968 Contribution a l'étude de l'histotopographie des vaisseaux lymphatiques du poumon. Essais de reconstruction graphique dans des conditions normales, pathologiques et experimentales. C R Assoc Anat 141: 520–525
Batanero E, de Leeuw F E, Jansen G H, van Wichen D F, Huber J, Schuurman H-J 1992 The neural and neural-endocrine component of the human thymus. II. Hormone immunoreactivity. BBI 6: 249–264
Bates J F, Goldman-Rakic P S 1993 Prefrontal connections of medial motor areas in the rhesus monkey. J Comp Neurol 336: 211–228
Batson O V 1940 Function of vertebral veins and their role in the spread of metastases. Ann Surg 112: 138–149
Batson O V 1957 The vertebral vein system. Am J Roentgenol 78: 195–212
Battaglia S, Casali A M, Botticelli A R 1994 Age-related distribution of endocrine cells in the human prostate: a quantitative study. Virchows Archiv 424: 165–168
Baude A, Sequier J-M, McKernan R M, Olivier K R, Somogyi P 1992 Differential subcellular distribution of the α6 subunit versus the α1 and β2/3 subunits of the $GABA_A$/benzodiazepine receptor complex in granule cells of the cerebellar cortex. Neuroscience 51: 739–748
Bauer W, Ropes M W, Waine H 1940 Physiology of articular structures. Physiol Rev 20: 272–312
Baum J, Simons B E, Unger R H, Madison L L 1962 Localisation of glucagon in the alpha cells in the pancreatic islet by immunofluorescent technics. Diabetes 11: 371–374
Baumann J A, Gajisin S 1975 Sur la multiplicité et la dispersion des ganglions parasympathiques de la tête. Bull Assoc Anat 59: 329–332
Baumann K I, Hamann W, Leung M S 1988 Responsiveness of slowly adapting cutaneous mechanoreceptors after close arterial infusion of neomycin in cats. Prog Brain Res 74: 43–49
Baumel J J 1974 Trigeminal-facial nerve communications. Their function in facial muscle innervation and reinnervation. Arch Otolaryngol 99: 34–44
Baumgarten H G, Holstein A F 1967 Catecholaminhaltige Nervenfasern im Hoden des Menschen. Z Zellforsch 79: 389–395
Baumgarten H G, Holstein A F, Owman C 1970 Auerbach's plexus of mammals and man: electron microscopic identification of three different types of neuronal processes in myenteric ganglia from rhesus monkeys, guinea pigs and man. Z Zellforsch 106: 376–397
Baumgarten H G, Holstein A F, Rosengren E 1971 Arrangement, ultrastructure and adrenergic innervation of smooth musculature of the ductuli efferentes, ductus epididymis and ductus deferens in man. Zetitschr f Zellforsch Mikr Anat 120: 37–79
Baumgarten J, Tornade A, Plas J Y 1981 Étude anatomochirurgicale de la voie d'abord de la toile choroidienne superieure du troisieme ventricule. Neurochir 27: 97–102
Baumgarten R von, Aranda Coddou L 1959 Acta Neurol Lat Am 5
Baumgartner R W, Regard M 1993 Bilateral neuropsychological deficits in unilateral paramedian thalamic infarction. Eur Neurol 33: 195–198
Baxter A 1971 Dehiscence of the fallopian canal. J Laryngol Otol 85: 587–594
Baxter J S 1953 Frazer's manual of embryology. The development of the human body. 3rd edition. Baillière: London
Baylink D J, Finkelman R D, Mohan S 1993 Growth factors to stimulate bone formation. J Bone Min Res 8 (suppl 2): S565–S572
Baylis B W, Tranmer B I, Ohtaki M 1993 Central and autonomic nervous system links to the APUD system (and their APUDomas). Sem Surg Oncol 9: 387–393
Baylis G C, Rolls E T, Leonard C M 1987 Functional subdivisions of the temporal lobe neocortex. J Neurosci 7: 330–342
Beadle G W, Ephrussi B 1937 Development of eye colours in Drosophila: diffusable substances and their interactions. Genetics 22: 76–86. Reprinted in Gabriel M L, Fogel S 1955 Great experiments in biology. Prentice-Hall: New Jersey
Beadle G W, Tatum E L 1941 Genetic control of biochemical reactions in Neurospora. Proc Natl Acad Sci USA 27: 499–506. Reprinted in Peters J A 1959 Classic papers in genetics. Prentice-Hall: New Jersey
Beard J 1896 The history of a transient nervous apparatus in certain Ichthyopsida. An account of the development and degeneration of ganglion cells and nerve fibres. Part 1. Raja Batis Zoll Jb 9: 319
Bearn J G 1961 An electromyographic study of the trapezius, deltoid, pectoralis major, biceps and triceps muscles, during static loading of the upper limb. Anat Rec 140: 103–108
Bearn J G 1967 Direct observation on the function of the capsule of the sterno-clavicular joint in clavicular support. J Anat 101: 159–170
Beasley S W, Hutson J M 1988 The role of the gubernaculum in testicular descent. J Urol 140: 1191–1193
Beasley S W, Myers N 1994 Oesophageal atresia. Ped Surg 12: 249–255
Beaudet A, Descarries L 1979 Radioautographic characterisation of a serotonin-accumulating nerve cell group in adult at hypothalamus. Brain Res 160: 231–243
Beaulieu C 1993 Numerical data on neocortical neurons in adult rat, with special reference to the GABA population. Brain Res 609: 284–292
Beaupre A, Choukroun R, Guidouin R, Garneau R, Gerardin H, Cardou A 1986 Knee menisci; correlation between microstructure and biomechanics. Clin Orthop 208: 72–75
Bechterew Von W 1885a Zur Anatomie der Schenkel des Kleinhirns. Neurol Centralbl 4: 121
Beck I T, Sinclair D G (eds) 1971 The exocrine pancreas. Churchill: London
Beckenbaugh R D, Linscheid R L 1982 Arthroplasty in the hand and wrist. In: Green D P (ed) Operative Surgery, Vol I. Churchill Livingstone: New York: pp 141–184
Becker N, Fuchs A F 1969 Further properties of the human saccadic system: eye movements and correction saccades with and without visual fixation points. Vision Res 9: 1247–1258
Beckstead R M, Norgren R 1979 An autoradiographic examination of the central distribution of the trigeminal, facial, glossopharyngeal and vagus nerves in the monkey. J Comp Neurol 184: 455–472
Bedbrook G M 1971 Stability of spinal fractures and fracture dislocations. Paraplegia 9: 23–32
Beddington R S P 1981 An autoradiographic analysis of the potency of embryonic ectoderm in the 8th day postimplantation mouse embryo. J Embryol Exp Morphol 64: 87–104
Beddington R S P 1982 An autoradiographic analysis of tissue potency in different regions of the embryonic ectoderm during gastulation in the mouse. J Embryol Exp Morphol 69: 265–285
Bedford J M, Calvin H I 1974 The occurrence and possible functional significance of -S-S crosslinks in sperm heads with particular reference to eutherian mammals. J Exp Zool 188: 137–155
Bedford J M, Calvin H, Cooper G W 1973 The maturation of spermatozoa in the human epididymis. J Reprod Fertil (Suppl 18): 199–213
Beertsen W, Everts V, van den Hooff 1974 Fine structure of fibroblasts in the periodontal ligament of the rat incisor and their possible role in tooth eruption. Arch Oral Biol 19: 1087–1098
Begg R C 1930 The urachus: its anatomy, histology and development. J Anat 64: 170–183
Behrendtsen O, Alexander C A, Werb Z 1992 Metalloproteinases mediate extracellular matrix degradation by cells from mouse blastocyst outgrowths. Development 114: 447–456
Behrens J C, Walker P S, Shoji H 1974 Variations in strength and structure of cancellous bone at the knee. J Biomech 7: 201–207
Beidler L M 1970 Physiological properties of mammalian taste receptors. In: Wolstenholme G E W, Knight J (eds) Taste and smell in vertebrates (Ciba Foundation Symposium). Churchill: London: pp 51–67
Beidler L M, Smallman R L 1965 Renewal of cells within taste buds. J Cell Biol 27: 263–272
Békésy G V 1960 In: Wever E G (ed) Experiments in hearing. McGraw-Hill: New York
Bélanger L F 1969 Osteocyte osteolysis. Calcif Tissue Res 4: 1–12
Bélanger L F, Robichon J, Migicovsky B B, Copp D H, Vincent J 1963 Resorption without osteoclasts (osteolysis). In: Sognnaes R F (ed) Mechanisms of hard tissue destruction. American Association for Advancement of Science: Washington DC: pp 531–556
Bell G H 1956 Bone as a mechanical engineering problem. In: Bourne G H (ed) The biochemistry and physiology of bone. Academic Press: New York: pp 27–52
Bell G H, Cuthbertson D P, Orr J 1941 Strength and size of bone in relation to calcium intake. J Physiol 100: 299–317
Bell J 1982 The anatomy of the human body. 4th edition 4 vol. Collins: New York
Bell L, Williams L 1982 A scanning and transmission electron microscopic study of the morphogenesis of human colonic villi. Anat Embryol 165: 437–455
Bell M A, Weddell A G M 1984a A descriptive study of the blood vessels of the sciatic nerve in the rat, man and other mammals. Brain 107: 871–898
Bell M A, Weddell A G M 1984b A morphometric study of intrafascicular vessels of mammalian sciatic nerve. Muscle Nerve 7: 524–534
Bell S C 1986 Secretory endometrial and decidual proteins: studies and clinical significance of a maternally derived group of pregnancy-associated serum proteins. Human Reprod 1: 129–143
Bell S C 1990 Assessment of endometrial differentiation and function. Br Med Bull 46: 720–732
Bell S C, Drife J O 1989 Secretory proteins of the endometrium - potential markers for endometrial dysfunction. In: Baillière's clinical obstetrics and gynaecology. Vol 3, No 2: pp 271–291
Bellairs R 1971 Developmental processes in higher vertebrates. Logos Press: London
Bellairs R 1987 The primitive streak and the neural crest: comparable regions of cell migration? In: Maderson P F A (ed) Developmental and evolutionary aspects of the neural crest. Wiley: New York: pp 123–145

Belmonte N 1968 Estudios anatomicos sobre la vascularizacion del nervio optico. Arch Soc Oftalmol Hisp Am 28: 801–810

Beltrani F 1946 Considérations biologiques sur le mandibule chez l'homme. Rev Stomat 47: 1–9

Bemthal J E, Bleukelman D R 1978 Intra-oral air pressure during the production of /p/and /b/ by children, youths, and adults. J Speech Hear Res 21: 361–371

Bench C J, Dolan R J, Friston K J, Frackowiack R S J 1990 Positron emission tomography in the study of brain metabolism in psychiatric and neuropsychiatric disorders. British J Psychiat 157 (suppl. 9): 82–95

Benditt E P 1974 Evidence for a monoclonal origin of human atherosclerotic plaques and some implications. Circulation 50: 650–652

Benedeczky I, Smith A D 1972 Ultrastructural studies on the adrenal medulla of the golden hamster: origin and fate of secretory granules. Z Zellforsch 124: 367–386

Benfey M, Aguayo A 1982 Extensive elongation of axons from rat brain into peripheral nerve grafts. Nature 296: 150–152

Benirschke K 1992 Multiple pregnancy. In: Polin R A, Fox (eds) Fetal and neonatal physiology W B Saunders: Philadelphia: pp 97–105

Benirschke K, Kaufman P 1990 Pathology of the human placenta. 2nd edition. Springer-Verlag: New York

Benjamin M, Evans E J 1990 Fibrocartilage. J Anat 171: 1–15

Benjamin M, Evans E J, Copp L 1986 The histology of tendon attachments to bone in man. J Anat 149: 89–100

Bennett A G, Rabetts R B 1984 Clinical visual optics. Butterworths: London

Bennett J H, Joyner C J, Triffitt J T, Owen M E 1991 Adipocytic cells cultured from bone marrow have osteogenic potential. J Cell Sci 99: 131–139

Bennett M R, Rogers D C 1967 A study of the innervation of the taenia coli. J Cell Biol 37: 573–596

Bennett M V L 1973 Function of electronic junctions in embryonic and adult tissues. Fed Proc 32: 65–72

Benninghoff A 1925 Form und Bau der Gelenkknorpel in ihren Beziehungen zur Funktion. II. Der Aufbau der Gelenkknorpels in seinen Beziehungen zur Funktion. Zeitschr Zellforsch Mikrscop Anat 2: 783

Benoit G, Jardin A, Gillot C 1993 Reflections and suggestions on the nomenclature of the prostate. Surg Radiol Anat 15: 325–332

Benoit G, Lerland L, Meduri G, Moukarzel M, Quillard J D, Ledroux M, Giuliano F, Jardin A 1994 Anatomy of the prostatic nerves. Surg Radiol Anat 16: 23–29

Bensch K G, Gordon G B, Miller L R 1965 Studies on the bronchial counterpart of the Kultschitzky (Argentaffin) cell and innervation of bronchial glands. J Ultrastruct Res 12: 668–686

Benscome S 1959 Studies on the terminal autonomic nervous system with special reference to the pancreatic islets. Lab Invest 8: 629–646

Bensley R R 1911 Studies on the pancreas of the guinea pig. Am J Anat 12: 297–388

Bentfield M E, Bainton D F 1975 Cytochemical localization of lysosomal enzymes in rat megakaryocytes and platelets. J Clin Invest 56: 1635–1649

Bentivoglio M, Balercia G, Kruger L 1991 The specificity of the nonspecific thalamus: the midline nuclei. Prog Br Res 87: 53–80

Bentley D, O'Connor T P 1994 Curr Opin Neurobiol 4: 43–48

Bereiter Hahn J 1990 Behaviour of mitochondria in the living cell. Int Rev Cytol 122: 1–63

Beresford J N, Bennett J H, Devlin C, Leboy P S, Owen M E 1992 Evidence for an inverse relationship between the differentiation of adipocytic and osteogenic cells in rat marrow stromal cell cultures. J Cell Sci 102: 341–351

Berezin I, Huizinga J D, Daniel E E Interstitial cells of Cajal in the canine colon: a special communication network at the inner border of the circular muscle. J Comp Neurol 273: 42–51

Bergel D H 1961 The static elastic properties of the arterial wall. J Physiol 156: 445–457. The dynamic elastic properties of the arterial wall. J Physiol 156: 458–469

Bergland R, Ray B S 1969 The arterial supply of the human optic chiasm. J Neurosurg 31: 327–334

Bergman R A, Thompson S A, Afifi A K, Saadeh F A 1988 Compendium of human anatomic variation. Urban and Schwarzenberg: Baltimore

Bergmanson J P G 1978 Ophthalmic terminals in the iris and the ciliary body of monkeys. An electron microscopical study. Albr von Graefes Arch Klin Exp Ophthal 206: 39–47

Bergstresser P R, Ponciano D C Jr, Niederkorn J Y, Takashima A (eds) 1992 Langerhans cells (Third International Workshop). J Invest Dermatol 99 (suppl): pp S1–S110

Bergström B 1973 Morphology of the vestibular nerve. anatomical studies of the vestibular nerve in man. Acta Otolaryngol [Stockh] 76: 162–172

Berkeley K J, Hand P G 1978 Projections to the inferior olive of the cat. II. Comparisons of input from the gracile caveate and the spinal trigeminal nuclei. J Comp Neurol 180: 253–264

Berkovitz B K B, Moxham B J, Newman H N 1982 The periodontal ligament in health and disease. Pergamon Press: Oxford

Berlin N I, Waldmann T A, Weissman S M 1959 Life span of red blood cell. Physiol Rev 39: 577–616

Bernard C 1855–1856 Lecons de physiologie, experimentale appliquée à la médecine. 2 vols. Baillière: Paris

Bernard G W 1972 Ultrastructural observations of initial calcification in dentine and enamel. J Ultrastruct Res 41: 1–17

Berner P F, Somlyo A V, Somlyo A P 1981 Hypertrophy-induced increase of intermediate filaments in vascular smooth muscle. J Cell Biol 88: 96–101

Bernhard C G, Bohm E, Petersen I 1953 Investigation on the organisation of the cortico-spinal system in monkeys. Acta Physiol Scand 29: 79–103

Bernick S, Caillet R 1982 Vertebral end-plate changes with ageing of the human vertebrae. Spine 7: 97–102

Bernick S, Patek R 1969 Lymphatic vessels of the dental pulp in dogs. J Dent Res 48: 959–964

Bernstein G 1986 Surface landmarks for the identification of key anatomic structures of the face and neck. J Dermatol Surg Oncol 12: 722–726

Berquist H 1932 Zur Morphologie des Zwischenhirns bei neideren Wirbeltieren. Acta Zool Stockholm 13: 57–304

Berquist H 1968 Uber die Differenzierung der Neuraloknes besounders des Stratum Zonale. Z Zellforsch 86. 401–421

Berridge M J 1985 The molecular basis of communication with the cell. Sci Am 253: 124–134

Berry A C 1975 Factors affecting the incidence of non-metrical skeletal variants. J Anat 120: 519–535

Berry A C, Berry R J 1967 Epigenetic variation in the human cranium. J Anat 101: 361–380

Berry M 1974 Development of the cerebral neocortex of the rat. In: Gittlieb G (ed) Aspects of neurogenesis: studies on the development of behaviour and the nervous system. Vol 2. Academic Press: New York: pp 7–67

Berry M 1982 Cellular differentiation: development of dendritic arborizations under normal and experimentally altered conditions. Neurosci Res Program Bull 20: 451–461

Berry M 1982 Post-injury myelin-breakdown products inhibit axonal growth: an hypothesis to explain the failure of axonal regeneration in the mammalian central nervous system. Biblio Anat 23: 1–11

Berry M 1991a Dendritic morphology and the factors affecting the pattern of dendritic growth. In: Cronley Dillon J R (ed) Vision and visual function. Vol 11. Development and plasticity of the visual system. Ch 8. Macmillan: London: pp 148–170

Berry M 1991b Vertex and segment analysis of dendritic fields and trichotomous branching points. In: Steward M (ed) Quantitative neuroanatomy. Ch 13. Oxford University Press: Oxford: pp 325–339

Berry M 1992 Vertex and segment of dendritic fields and trichotomous branching points. In: Stewart M (ed) Quantitative neuroanatomy. Oxford University Press: Oxford: pp 325–339

Berry M, Bradley P, Borges S 1978 Environmental and genetic determinants of connectivity in the central nervous system - an approach through dendritic field analysis. In: Corner M A, Baker R E, van der Poll N E, Swaab D F, Uylings H B M (eds) Maturation of the nervous system. Elsevier: Amsterdam. Prog Brain Res 48: 133–146

Berry M, Eayrs J T 1966 The effects of X-irradiation on the development of the cerebral cortex. J Anat 100: 707–722

Berry M, Hall S, Rees L, Carlile J, Wyse J P H 1992 Regeneration of axons in the optic nerve of the adult Browman-Wyse (BW) mutant rat. J Neurocytol 21: 426–428

Berry M, Hall S, Shewan D, Cohen J 1994 Axonal growth and its inhibition. Eye 8: 245–254

Berry M, McConnell P, Sievers J 1980a Dendritic growth and the control of neuronal form. Curr Top Dev Biol 15: 67–101

Berry M, McConnell P, Sievers J, Price S, Annar A 1980d Factors influencing the growth of cerebellar neural networks. Bibl Anat 19: 1–51

Berry M, Rees L, Hall S, Yiu P, Sievers J 1988 Optic axons regenerate into sciatic nerve isografts only in the presence of Schwann cells. Brain Res Bull 20: 223–231

Berry M, Rogers A W 1965 The migration of neuroblasts in the developing cerebral cortex. J Anat 99: 691–709

Berry M, Sievers J, Baumgarten H G 1980b The influence of afferent fibres on the development of the cerebellum. In: Di Bendetta C, Balázs R, Gombos G, Porcellati G (eds) Multidisciplinary approach to brain development. Elsevier/North-Holland Biomedical Press: Amsterdam: pp 91–106

Berry M, Sievers J, Baumgarten H G 1980c Adaption of the cerebellum to deafferentation. In: McConnell P S, Boer G J, Romijn H J, van der Poll N E, Corner M A (eds) Adaptive capabilities of the nervous system. Elsevier: Amsterdam. Prog Brain Res 53: 65–92

Bershof J F, Jafek B W, Sweeney J P 1987 Diagnostic imaging of Waldeyer's ring. Otolaryngol Clin North Am 20(2): 229–234

Bertalanffy F D 1964 Respiratory tissue: structure and histophysiological cytodynamics. I. Review and basic cytomorphology. *Int Rev Cytol 16*: 233–328

Bertelli J A, Valle Pereira J F 1994 The inframammary island flap: anatomical basis. Ann Plast Surg 32: 315–320

Berthold C H 1968 Ultrastructure of the node-paranode region of mature feline ventral lumbar spinal-root fibres. Acta Soc Med Upsal 73: (Suppl 9)

Berthold C H, Carlstedt T 1977 Observations on the morphology at the transition between the peripheral and the central nervous system in the cat. V. A light microscopical and histochemical study of S dorsal rootlets in developing kittens. Acta Physiol Scand 100: (Suppl 446), 73–85

Bertmar G 1981 Evolution of vomeronasal organs in vertebrates. Evolution 35: 359–336

Bertorini T E, Stålberg E, Yuson C P, Engel W K 1994 Single-fiber electromyography in neuromuscular disorders: correlation of muscle histochemistry, single-fiber electromyography, and clinical findings. Muscle Nerve 17: 345–353

Bessis M 1973 Living blood cells and their ultrastructure. Springer: Berlin

Besson J M, Chaouch A 1987 Peripheral and spinal mechanisms of nociception. Physiol Rev 67: 67–186

Betz A L, Goldstein G W 1986 Specialized properties and solute transport in brain capillaries. Ann Rev Physiol 48: 241–250

Beuche W, Friede R L 1984 The role of non-resident cells in Wallerian degeneration. J Neurocytol 13: 767–796

Beuche W, Friede R L 1986 Myelin phagocytosis in Wallerian degeneration of peripheral nerves depends on silica-sensitive, bg/bg-negative and Fc-positive monocytes. Brain Res 378: 97–106

Bevilacqua M P, Stengelin S, Gimbrone M A, Seed B 1989 Endothelial leucocyte adhesion molecule 1; an inducible receptor for neutrophils related to complement regulatory proteins and lectins. Science 243: 1160–1165

Beyer E C 1993 Gap junctions. Int Rev Cytol 137: 1–38

Bharihoke V, Gupta M 1986 Muscular attachments along the medial border of the scapula. Surg Radiol Anat 8: 71–73

Bianchet M, Ysern X, Hullihen J, Pedersen P L, Amzel L M 1991 Mitochondrial ATP synthase: quaternary structure of the f_1 moiety at 3.6 Å determined by X-ray diffraction analysis. J Biol Chem 266: 21197–21201

Biava C 1964a Studies on cholestasis. The fine structure and morphogenesis of hepatocellular and canalicular bile pigment. Lab Invest 13: 1099–1123

Biava C 1964b Studies on cholestasis. A re-evaluation of the fine structure of normal human bile canaliculi. Lab Invest 13: 840–864

Bickers W 1960 Sperm migration and uterine contractions. Fertil Steril 11: 286–290

Biedenbach M A 1972 Cell density and regional distribution of cell types in the cuneate nucleus of the rhesus monkey. Brain Res 45: 1–14

Biemond A 1956 The conduction of pain above the level of the thalamus opticus. Arch Neurol Psychiat 75: 231–244

Bienfang D C 1975 Crossing axons in the third nerve nucleus. Invest Ophthalmol Vis Sci 14: 927–931

Bigland B, Lippold O C J 1954 The relation between force, velocity and integrated electrical activity in human muscles. J Physiol 123: 214–224

Bigliani L U, Pollock R G, Soslowsky L J, Flatow E L, Pawluk R J, Mow V C 1992 Tensile properties of the inferior glenohumeral ligament. J Orthop Res 10: 187–197

Billingsley P R, Ransom S W 1918 On the number of nerve cells in the ganglion cervicale superioris. J Comp Neurol 29: 359–366

Bioulac-Sage P, Le Bail B, Balabaud C 1991 Liver and biliary tract histology. In: McIntyre N, Benhamou J-P, Bircher J, Rizzetto M, Rodes J (eds) Oxford textbook of clinical hepatology Vol 1. Oxford University Press: Oxford: pp 12–20

Birbeck M S C, Mercer E H 1957 The electron microscopy of the human hair follicle, parts 1–3. J Biophys Biochem Cytol 3: 203–223

Birbeck M S, Breathnach A S, Everall J D 1961 An electron microscopic study of melanocytes and high level clear cells (Langerhans cells) in vitiligo. J Invest Dermatol 37: 51–64

Bird M D T, Sweet M B E 1987 A system of canals in semilunar menisci. Ann Rheum Dis 46: 670–673

Birdwell C R, Gospodarowicz D, Nicholson G L 1978 Identification, localization, and role of fibronectin in cultured bovine endothelial cells. Proc Natl Acad Sci USA 75: 3273–3277

Birnbaum K, Lierse W 1992 Anatomy and function of the bursa subacromialis. Acta Anat 145: 354–363

Bischof P, Friedli E, Martelli M, Campana A 1992 Expression of extracellular matrix-degrading metalloproteinases by cultured human cytotrophoblast cells: effects of cell adhesion and immunopurification. Am J Obstet Gynec 165: 1791–1801

Biscoe T J, Bradley G W, Purves M J 1969 The relation between carotid body chemoreceptor activity and carotid sinus pressure in the cat. J Physiol 203: 40P

Biscoe T J, Lall A, Samson J R 1970 Electron microscopical and electrophysiological studies on the carotid body following intracranial section of the glossopharyngeal nerve. J Physiol 208: 133–152

Bishop D W 1962 Sperm motility. Physiol Rev 42: 1–59

Bishop G A 1990 Neuromodulatory effects of corticotropin releasing factor on cerebellar Purkinje cells. An in vivo study in the cat. Neuroscience 39: 251–257

Bishop G A, Ho R H 1985 The distribution and origin of serotonin immunoreactivity in the rat cerebellum. Brain Res 331: 195–207

Bishop J 1852 Researches into the pathology and treatment of deformities in the human body. Highley: London

Bishop M A 1985 Vascular permeability to lanthanum in the rat incisor pulp. Comparison with endoneurial vessels in the inferior alveolar nerve. Cell Tissue Res 239: 131–136

Bishop M W H, Walton A 1960 Spermatogenesis and the structure of mammalian spermatozoa. In: Parkes A S (ed) Marshall's physiology of reproduction 3rd edition, Vol 1, Part 2. Longmans: London: pp 1–129

Bishop P N, Boulton M, McLeod D, Stoddart R W 1993 Glycan localization within the human interphotoreceptor matrix and photoreceptor inner and outer segments. Glycobiol. 3:403–412

Bishopric N H, Gahlmann R, Wade R, Kedes L 1992 Gene expression during skeletal and cardiac muscle development. In: Fozzard H A, Haber E, Jennings R B, Katz A M, Morgan H E (eds) The heart and cardiovascular system. 2nd edition. Raven Press: New York: pp 1587–1598

Bismuth H, Alderidge M C, Kunstlinger F 1991 Macroscopic anatomy of the liver. In: McIntyre N, Benhamou J-P, Bircher J, Rizzetto M, Rodes J (edes) Oxford textbook of clinical hepatology, Vol 1. Oxford University Press: Oxford: pp 3–11

Bizarro A H 1921 On sesamoid and supernumerary bones of the limbs. J Anat 55: 256–268

Bjartmar C, Hildebrand C, Loinder K 1994 Morphological heterogeneity of rat oligodendrocytes. Electron microscopic studies on serial sections. Glia 11: 235 - 244

Björklund A, Hökfelt T 1984 Handbook of chemical neuroanatomy. Vol 2 Classical transmitters in the CNS. Part 1. Elsevier: Amsterdam

Björklund A, Hökfelt T, Owman C (eds) 1988 The peripheral nervous systems. Handbook of chemical neuroanatomy. Vol 6. Elsevier: Amsterdam

Björklund A, Lindvall O 1984 Dopamine containing systems in the CNS. In: Björklund A and Hökfelt T (eds) Handbook of chemical neuroanatomy. Vol 2, Part 1: Classical transmitters in the CNS. Elsevier: London: pp 55–122

Björklund A, Owman Ch, West K A 1972 Peripheral sympathetic innervation of serotonin cells in the habenular region of the rat brain. Z Zellforsch 127: 570–579

Björkman U, Ekholm R 1973 Thyroglobulin synthesis and intracellular transport studied in bovine thyroid slices. J Ultrastruct Res 45: 231–253

Bjurholm A, Kreicbergs A, Schultzberg M, Lerner U H 1992 Neuroendocrine regulation of cyclic AMP formation in osteoblastic cell lines (UMR-106-01, ROS 17/2.8, MC3T3-E1, and Saos-2) and primary bone cells. J Bone Min Res 7: 1011–1019

Black I B, Adler J E, La Gamma E F 1988 Neurotransmitter plasticity in the peripheral nervous system In: Björklund A, Hökfelt T, Owman C (eds) Vol 6. The peripheral nervous system. Handbook of chemical neuroanatomy. Elsevier: Amsterdam: pp 51–64

Blackstad T W 1956 Commissural connections of the hippocampal region in the rat, with special reference to their mode of termination. J Comp Neurol 105: 417–537

Blackstone C D, Supattapone S, Snyder S H 1989 Inositolphospholipid-linked glutamate receptors mediate cerebellar parallel-fiber-Purkinje-cell synaptic transmission. Proc. Natl Acad Sci USA 86: 4316–4320

Blackwood H J J 1959 The development, growth and pathology of the mandibular condyle. M D Thesis, Queen's University: Belfast

Blair-West J R, Coghlan J P, Denton D A, Wright R D 1967 Effect of endocrines on salivary glands. In: Code C F, Heidel W (eds) Handbook of physiology. Vol 2. Section 6, Alimentary Canal. American Physiological Society: Washington DC: pp 633–664

Blakemore C 1974 Development of functional connexions in the mammalian visual system. Br Med Bull 30: 152–157

Blandau R J 1984 The female reproductive tract. In: Weiss L (ed) Histology: cell and tissue biology. Elsevier: New York: pp 914–943

Blandau R J, Rumery R E 1964 The relationship of swimming movements of epididymal spermatozoa to their fertilising capacity. Fertil Steril 15: 571–579

Blanes T 1898 Sobre algunos puntos dudosos de la estructura del bulbo olfatoria. Rev Trim Microgr 3: 99–127

Blankenship T N, Given R L 1992 Penetration of the uterine epithelial basement membrane during blastocyst. Anat Rec 233: 196–204

Blaschko A 1901 Die Nervenverteilung und der Haut in ihrer Beziehung zu den Erkrankungen der Haut. Braunmuller: Vienna

Blasdel G G 1992 Differential imaging of ocular dominance and orientation selectivity in monkey striate cortex. J Neurosci 12: 3115–3138

Blasdel G G 1992 Orientation selectivity, preference, and continuity in monkey striate cortex. J Neurosci 12: 3139–3161

Blau J N 1978 Penetration of colloidal carbon through post-capillary venules in lymph nodes and peyer's patches of the guinea-pig: a potential immunogeneic route. British J Exp Path 59: 558–63

Blau J N 1960 The dynamic behaviour of Hassall's corpuscles and the transport of particulate matter in the thymus of the guinea-pig. Immunol 13: 281–292

Blaurock A E 1981 The spaces between membrane bilayers within PNS myelin as characterised by X-ray diffraction. Brain Res 210: 383–387

Blaurock A E, Yale J L, Roots B I 1986 Ca-controlled reversible structural transition in myelin. Neurochem Res 11: 1103–1129

Blaxter K L 1962 The energy metabolism of ruminants. Hutchinson: London

Blayney M P, Logan D R 1994 First thoracic vertebral body as reference for endotracheal tube placement. Arch Dis Child 71: F32–F35

Bleier R 1977 Ultrastructure of supraependymal cells and ependyma of hypothalamic third ventricle of mouse. J Comp Neurol 174: 359–376

Blenkinsopp W K 1967 Proliferation of respiratory tract epithelium in the rat. Exp Cell Res 46: 144–154

Blevins C E 1967 Innervation patterns of the human stapedius muscle. Arch Otolarnygol 86: 136–142

Block B A, Imagawa T, Campbell K P, Franzini-Armstrong C 1988 Structural evidence for direct interaction between the molecular components of the transverse tubule/sarcoplasmic reticulum junction in skeletal muscle. J Cell Biol 107: 2587–2600

Block E 1953 Quantitative morphological investigation of follicular system in newborn female infants. Acta Anat 17: 201–206

Bloebaum R D, Wilson A S 1980 The morphology of the surface of articular cartilage in adult rats. J Anat 131: 333–346

Bloodworth J M B, Powers K L 1968 The ultrastructure of the normal dog adrenal. J Anat 102: 457–476

Bloom G, Nicander L 1961 On the ultrastructure of the protoplasmic droplet of spermatozoa. Z Zellforsch 55: 833–844

Bloom K 1993 The centromere frontier: kinetochore components, microtubule-based motility, and the CEN-value paradox. Cell 73: 621–624

Bloom S R, Polak J M 1978 Gut hormone overview. In: Bloom S R (ed) Gut hormones. Churchill Livingstone: Edinburgh: pp 3–18

Bloom W 1931 New types of granular cell in islets of Langerhans of man. Anat Rec 49: 363–371

Bloom W, Bartelmez G W 1940 Hematopoiesis in young human embryos. Am J Anat 67: 21–54

Bloom W, Fawcett D W 1975 A textbook of histology. 10th edition. Saunders: Philadelphia

Bloomer W E, Liebow A A, Hales M R 1960 Surgical anatomy of the bronchovascular segments. Thomas: Springfield, Illinois

Bloor C M, Lowman R M 1963 Myocardinal bridges in coronary atherosclerosis. Am Heart J 65: 195–199

Bluck W 1992 Phylogenesis of the human larynx. Schweiz Med Wochenschr 122: 28–1287

Blum J L, Ziegler M E, Wicha M S 1987 Regulation of rat mammary gene expression by extracellulary components. Exp Cell Res 173: 322–340

Blum M, Niehrs C, De Roberts E N, Steinbeisser H 1992 Goosecoid and the organiser. Development (suppl): 167–171

Blunt M J 1951 Posterior wall of inguinal canal. Br J Surg 39: 230–233

Blunt M J 1954 The blood supply of the facial nerve J Anat 88: 520–526

Blunt M J 1959 The vascular anatomy of the median nerve in the forearm and hand. J Anat 93: 15–22

Böck P, Gorgas K 1976 Catecholamine and granule content of carotid body type I-cells. In: Coupland R E, Fujita T (eds) Chromaffin, enterochromaffin and related cells. Elsevier: New York: pp 355–374

Böck P, Stockinger L, Vyslonzil E 1970 Die Feinstrucktur des Glomus caroticum beim Menschen. Z Zellforsch 105: 543–568

Bockman D E, Redmond M E, Kirby M L 1990 Altered development of pharyngeal arch vessels after neural crest ablation. In: Bockman D E, Kirby M L (eds) Embryonic origins of defective heart development. Ann NY Acad Sci 588: 296–304

Bodian D 1970a An electron microscopic characterisation of classes of synaptic vesicles by means of controlled aldehyde fixation. J Cell Biol 44: 115–124

Bodian D 1970b A model of synaptic and behavioral ontogeny. In: Schmitt F O, Quarton G C, Melnechuk T, Adelman G (eds) The neurosciences, a second study program. Rockefeller University Press: New York: pp 129–140

Bodorick N E, Pretorius D H, Grafe M R, Lou K V 1991 Ossification of the fetal spine. Radiology 181: 561–565

Boehm N, Gasser B 1993 Sensory receptor-like cells in the human foetal vomeronasal organ. Neuroreport 4: 867–870

Boerema I, de Waard J 1942 Osteoplastische verakening non metall-prosthenen beipseudarthrose und beiorthoplastik. Acta Chir Scand 86: 511–524

Boersma C J, Sonnemans M A, Van Leeuwen F W 1993 Immunocytochemical localization of neuropeptide FF (FMRF amide-like peptide) in the hypothalamo-neurohypophyseal system of Wistar and Brattleboro rats by light and electron microscopy. J. Comp Neurol 336: 555–570

Boesten A J P, Voogd J 1975 Projection of the dorsal column nuclei and the spinal cord on the inferior olive in the cat J Comp Neurol 161: 215–238

Bogduk N, Macintosh J E 1984 Applied anatomy of the thoracolumbar fascia. Spine 9: 164–170

Boggon R P, Palfrey A J 1973 The microscopic anatomy of human lymphatic trunks. J Anat 114: 389–405

Boheler K R, Carrier L, Bastie D de la, Allen P D, Komajda M, Mercadier J J, Schwartz K 1991 Skeletal actin mRNA increases in the human heart during ontogenic development and is the major isoform of control and failing human hearts. J Clin Invest 88: 323–330

Böhme C C 1962 The fine structure of Clarke's nucleus of the spinal cord. Thesis, University of Pennsylvania

Bois E, Feingold J, Benmaiz H, Briard M L 1975 Congenital urinary tract malformations: epidemiologic and genetic aspects. Clin Genet, 8: 37–47

Bojsen-Møller F 1975 Demonstration of terminalis, olfactory, trigeminal and perivascular nerves in the rat nasal septum. J Comp Neurol 159: 245–256

Bojsen-Møller F, Flagstad K E 1976 Plantar aponeurosis and internal architecture of the ball of the foot. J Anat 121: 599–611

Bojsen-Møller F, Schmidt L 1974 The palmar aponeurosis and the central spaces of the hand. J Anat 117: 55–68

Bojsen-Møller F, Jorgensen U 1991 The plantar soft tissues. Functional anatomy and clinical applications. In: Jahss M (ed) Disorders of the foot and ankle. Vol 1. Saunders: Philadelphia: pp 532–540

Bok D 1993 The retinal pigment epithelium: a versatile partner in vision. J Cell Sci- Suppl. 17:189–95

Bok H E 1966 De foetale transformatie van het middenoorgebied. Drukkerij Holland: Amsterdam

Bolender D L, Markwald R R 1991 Endothelial formation and transformation in early avian heart development: induction by proteins organized into adherons. In: Feinberg R N, Sherer G K, Auerbach R (eds) The development of the vascular system. Issues Biomed 14: 109–124. Karger: Basel

Bolk L 1906 Das Cerebellum der Saugetiere. G Fisher: Haarlem

Bolk L, Goppert G, Kallius E, Lubosch W 1931 1939 Handbuch der vergleichenden Anatomie der Wirbeltiere. Urban: Berlin

Bollobas B, Hajdu I 1975 The development of the tympanic sinus. ORL J Otorhinolaryngal Relat Spec 37: 97–102

Bolton J W, Weiman D S 1993 Physiology of lung resection. Clin Chest Med 14: 293–303

Bolz J, Novak N, Gotz M, Bonhoeffer T 1990 Nature 346: 359–362

Bombeck C T, Dillard D H, Nyhus L M 1966 Muscular anataomy of the gastroesophageal junction and the role of the phreno-esophageal ligament: autopsy study of sphincter mechanism. Ann Surg 164: 643–654

Bomberger C E, Haar J L 1992 Dexamethasone and hydrocortisone enhance the in vitro migration of prethymic stem cells to thymus supernatant. Thymus 20: 89–99

Boncinelli E 1994 Curr Opin Neurobiol 4: 29–36

Bond M, Somlyo A V 1982 Dense bodies and actin polarity in vertebrate smooth muscle. J Cell Biol 95: 403–413

Bonucci E 1967 Fine structure of early cartilage calcification. J Ultrastruct Res 20: 33–50

Borell U, Fernström I 1953 Adnexal branches of uterine artery; arteriographic study in human subjects. Acta Radiol 40: 561–582

Borell U, Fernström I 1960 Radiologic pelvimetry. Acta Radiol Suppl 191: 3–97

Borg E 1973 A neuroanatomical study of the brainstem auditory system of the rabbit. Acta Neerl Scand 11: 49–62

Borg E, Densert O, Flock A 1974 Synaptic vesicles in the cochlea. Acta Otolarnygol 78: 321–332

Borges A F, Alexander J E 1962 Relaxed skin tension lines. Z-plasties on scars, and fusiform excision of lesions. Br J Plast Surg 15: 242–254

Born G V R, Dawes G S, Mott J C, Widdicombe J G 1954 Changes in the heart and lungs at birth. Cold Spring Harbor Symp Quant Biol 19: 102–108

Bornstein M N, Bornstein H G 1976 The pace of life. Nature 259: 557–558

Bornstein S R, Ehrhart-Bornstein M, Usadel H, Bockmann M, Scherbaum W A 1991 Morphological evidence for a close interaction of chromaffin cells with cortical cells within the adrenal gland. Cell Tissue Res 265: 1–9

Borrione A C, Zanellato A M C, Scannapieco G, Pauletto P, Sartore S 1989 Myosin heavy-chain isoforms in adult and developing rabbit vascular smooth muscle. Eur J Biochem 183: 413–417

Bortoff G A, Strick P L 1993 Corticospinal terminations in two new-world primates: further evidence that corticomotoneuronal connections provide part of the neural substrate for manual dexterity. J Neurosci 13: 5105–5118

Bortolami R, Veggetti A, Callegari E, Lucchi M L, Palmieri G 1977 Afferent fibres and sensory ganglion cells within the oculomotor nerve in some mammals and man. I. Anatomical investigations. Arch Ital Biol 115: 355–385

Bosch E, Horwitz J, Bok D 1993 Phagocytosis of outer segments by retinal pigment epithelium: phagosome-lysosome interaction. J Histochem Cytochem 41: 253–263

Bosma J F 1957 Deglutition: pharyngeal stage. Physiol Rec 37: 275–300

Bosma J F (ed) 1976 Symposium on development of the basicranium. US Department of Health, Education, and Welfare (DHEW publication (NIH) 76-989) Bethesda, Maryland

Bossy J 1968 Sur la présence d'un noyau sensitif du annexe au tractus spinal du V. Acta Anat 70: 332–340

Bossy J, Vidic B 1967 Existe-il une innervation proprioceptive des muscles du pharynx chez l'homme? Arch Anat Histol Embryol 50: 273–284

Bossy Y 1980 Development of olfactory and related structures in stagedhuman embryos. Anat Embryol 161:225–236

Bouchaud V, Bosler O 1986 The circumventricular organs of the mammalian brain with special reference to monoaminergic innervation. Int Rev Cytol 105: 283–327

Boucher B J 1957 Sex differences in the foetal pelvis. Am J Phys Anthropol N S 15: 581–600

Bouin P, Ancel P 1903 Le gland *interstitielle du testicule chez* le cheval. Arch Zool Exp Gén 3: 391

Boulder Committee 1970 Embryonic vertebrate central nervous system. Revised Terminol. Anat Rec 166: 257–261

Boulter P S, Parkes A G 1963 Submucosal vascular patterns of the alimentary tract and their significance. Br J Surg 47: 546–550

Bounoure L 1939 L'origine des cellules reproductrices et le problème de la lignée *germinale*. Gauthiers-Villars: Paris

Bourbon J R, Rieutort M 1987 Pulmonary surfactant: biochemistry, physiology, and pathology. News Physiol Sci 2: 129–132

Bourdelat D, Barbet J P, Butler-Browne G S 1992 Fetal development of the urethral sphincter. Eur J Pediat Surg 2: 35–38

Bourne G 1963 The amnion and chorion. Lloyd-Luke: London

Boussaoud D, Barth T M, Wise S P 1993 Effects of gaze on apparent visual responses of frontal cortex neurons. Exp Brain Res 93: 423–434

Boussaoud D, Desimone R, Ungerleider L G 1991 Visual topography of area TEO in the macaque. J Comp Neurol 306: 554–575

Boussaoud D, Wise S P 1993 Primate frontal cortex: effects of stimulus and movement. Exp Brain Res 95: 28–40

Boussaoud D, Wise S P 1993 Primate frontal cortex: *neuronal activity* following attentional versus intentional cues. Exp Brain Res 95: 15–27

Bouthenet M-L, Souil E, Martres M-P, Sokoloff P 1991 Localization of dopamine D_3 receptor mRNA in the rat brain using in situ hybridization histochemistry: comparison with dopamine D_2 receptor mRNA. Brain Res 564: 203–219

Böving B G 1959 The biology of trophoblast. Ann NY Acad Sci 80: 21–43

Böving B G 1963 Implantation mechanisms. In: Hartman C G (ed) Mechanisms Concerned with Conception. Proceedings of a symposium under the auspices of the population council and the planned parenthood federation of America. Pergamon Press: Oxford: pp 321–396

Bowden R E M 1955 Surgical anatomy of the recurrent laryngeal nerve. Br J Surg 43: 153–163

Bowden R E M 1966 The functional anatomy of striated muscle. Ann R Coll Surg Engl 38: 41–59

Bowen V, Cassidy J D 1981 Macroscopic and microscopic anatomy of the sacroiliac joint from embryonic life until the eighth decade. Spine 6: 620–628

Bowersox J C, Sorgente N 1982 Chemotaxis of aortic endothelial cells in *response to fibronectin*. Cancer Res 42: 2547–2551

Bowes D, Clarke A E, Corrin B 1981 Ultrastructure localisation of lactoferrin and glycoprotein in human bronchial glands. Thorax 36: 123–126–115

Bowin P 1895 J Anat Physiol. Paris 31

Bowman J P 1968 Muscle spindles in the intrinsic and extrinsic muscles of the rhesus monkey's tongue. Anat Rec 161: 483–488

Bowsher D 1957 Terminations of the central pain pathways in man. The conscious appreciation of pain. Brain 80: 606–622

Boya J, Calvo J L, Carbonell A L, Borregon A A 1991 A lectin histochemistry study on the development of rat microglial cells. J Anat 175: 229–236

Boyce S T 1994 Epidermis as a secretory tissue. J Invest Dermatol 102: 8–10

Boycott B B 1974 Aspects of the comparative anatomy and physiology of the vertebrate retina. In: Bellairs R, Gray E G (eds) Essays on the nervous system. Clarendon Press: Oxford: pp 223–257

Boycott B B, Dowling J E 1969 Origin of the primate retina: light microscopy. Phil Trans R Soc Ser B 255: 109–184

Boycott B B, Hopkins J M 1993 Cone synapses of a flat diffuse cone bipolar cell in the primate retina. J Neurocytol 22: 765–778

Boycott B B, Kolb H 1973 The connections between bipolar cells and *photoreceptors in the* retina of the domestic cat. J Comp Neurol 148: 91–114

Boycott B B, Wassle H 1991 Morphological classification of bipolar cells of the primate retina. Eur J Neurosci 3: 1069–1088

Boyd D P 1983 Computerized-transmission tomography of the heart using scanning electron beams. In: Higgins C (ed) CT of the heart: experimental evaluation and clinical application. Futura: Mt Kisco: pp 45–59

Boyd E 1932 The weight of the thymus gland in health and in disease. Am J Dis Child 43: 1162–1214

Boyd I A 1954 The histological structure of the receptors in the knee joint of the cat correlated with their physiological response. J Physiol 124: 476–488

Boyd I A 1962 The structure and innervation of the nuclear bag muscle fibre system and nuclear chain muscle fibre system in mammalian muscle spindles. Philos Trans R Soc Lond [Biol] 245: 81–136

Boyd I A 1985 Muscle spindles and stretch reflexes. In: Swash M, Kennard C (eds) Scientific basis of clinical neurology. Churchill Livingtone: Edinburgh: pp 74–97

Boyd I A, Gladden M H 1985 The muscle *spindle*. Macmillan: London

Boyd I A, Roberts T D M 1953 Proprioceptive discharges from stretch-receptors in the knee joint of the cat. J Physiol 122: 38–58

Boyd J D 1933 The classification of the upper lip in mammals. J Anat 67: 409–416

Boyd J D 1937 The development of the human carotid body. Contrib Embryol Carnegie Inst Washington 26: 1–31

Boyd J D 1956 Observations on the human pharyngeal hypophysis. J Endocrinol 14: 66–77

Boyd J D 1961 The interior aortico-pulmonary glomus. Br Med Bull 17: 127–131

Boyd J D 1964 Development of the human thyroid gland. In: Pitt-Rivers R, Trotter W R (eds) The thyroid gland. Vol I. Butterworths: London: pp 9–31

Boyd J D, Hamilton W J 1970 The human placenta. Heffer: Cambridge

Boyd J D, Trevor J C 1953 Race, sex, age and stature from skeletal material. In: Simpson K (ed) Modern trends in forensic medicine. Butterworths: London: Ch. 7

Boyd W, Blincoe H, Hayner J C 1965 Sequences of action of the diaphragm and quadratus lumborum *during quiet breathing*. Anat Rec 151: 579–582

Boyde A 1969 Electron microscopic observations relating to the nature and development of prism decussation in mammalian dental enamel. Bull Grp Int Rech Sci Stomat 12: 151–207

Boyde A 1974 TEM of ion beam thinned dentine. Cell Tissue Res 152: 543–550

Boyde A 1976 Enamel structure and cavity margins. Operative Dentistry 1: 13–28

Boyde A 1980 Evidence against osteocytic osteolysis. In: Bone histomorphometry. Metab Bone Dis Rel Res (Suppl 2): 239–245 Société Nouvelle de Publications Medicale et Dentaires: Paris

Boyde A 1989 Enamel. In: Oksche A, Vollrath L (eds) Teeth. Springer-Verlag: Berlin: pp 309–473

Boyde A, Hobdell M H 1969 Scanning electron microscopy of lamellar bone. Z Zellforsch 93: 213–231

Boyde A, Jones S J 1983 Scanning electron microscopy of cartilage. In: Hall B K (ed) Cartilage. Vol. 1. Structure, function and biochemistry. Academic Press: New York: pp 105–148

Boyden E A 1955 Segmental anatomy of the lungs. McGraw-Hill: New York

Boyden E A 1957 The anatomy of *the choledochoduodenal junction in man*. Surg Gynecol Obstet 104: 641–652

Boyden E A 1966 The pancreatic sphincters of the baboon as revealed by serial sections of the choledochoduodenal junction. Surgery 60: 1187–1194

Boyden E A, Cope J G, Bill A H 1967 A new look at the etiology of duodenal atresia. Anat Rec 157: 218P

Braak E, Braak H 1993 The new monodendrite type within the adult human *cerebellar granule* cell layer shows *calretinin immunoreactivity*. Neuroscience Lett 154: 199–202

Braak H 1974 On the structure of the human archicortex. I. The cornu ammonis. A Golgi and pigmentarchitectonic study. Cell Tissue Res 152: 349–383

Braak H, Braak E 1986 Ratio of pyramidal cells versus non-pyrimidal cells in the human frontal isocortex and changes in ratio with ageing and Alzheimer's disease. In: Swaab D F, Fliers E, Mirmiran M, Van Gool W A, Van Haaren F (eds) Progress in brain research. Elsevier Science: Amsterdam: pp 185–212

Braak H, Braak E 1987 The hypothalamus of the human adult: chiasmatic region. Anat Embryol 176: 315–330

Braak H, Braak E 1992 Anatomy of the human hypothalamus (chiasmatic and tuberal region). Prog Brain Res 93: 3–16

Brace R A 1993 Maximal lymph flow in the ovine fetus. Am J Obstet Gynecol 169: 1487–1492

Brachet J 1985 Molecular cytology. Vol I. The cell cycle. Academic Press: New York

Bradbury M W B 1993 Anatomy and physiology of cerebrospinal fluid. In: Schurr P H, Polkey C E (eds) Hydrocephalus. Oxford University Press: Oxford: pp 19–47

Bradley R L 1973 Surgical anatomy of the gastro-duodenal artery. Int Surg 58: 393–396

Braitenberg V 1967 Is the cerebellar cortex a biological clock in the millisecond range? Prog Brain Res 25: 334–346

Braitenberg V 1977 Cortical architectonics, general and areal. In: Brazier M A B, Petsche H (eds) Architectonics of the cerebral cortex. Raven Press: New York

Braitenberg V, Atwood R P 1958 Morphological observations on the cerebellar cortex. J Comp Neurol 109: 1–33

Braithwaite F, Channel G D, Moore F T, Whillis J 1948 The applied anatomy of *the lumbrical and interosseous muscles of the hand*. Guy's Hosp Rep 97: 185–195

Braithwaite J L 1951 The arterial supply of the urinary bladder. J Anat 85: 413P

Braithwaite J L 1952 Variations in origin of the parietal branches of the internal iliac artery. J Anat 86: 423–430

Braithwaite J L, Adams D J 1957 The venous drainage of the rat spleen. J Anat 91: 352–357

Brand B, Christ B, Jacob H J 1985 An experimental analysis of the developmental capacities of distal parts of avian leg buds. Am J Anat 173: 321–340

Brand P W, Thompson D E, Micks J E 1987 The biomechanics of the interphalangeal joints. In: Bowers W H (ed) The interphalangeal joints. Churchill Livingstone: Edinburgh: pp 21–54

Brandell B R 1973 An analysis of muscle coordination in walking and running gaits. Med & Sport 8: 278–287

Brandner M E 1970 Normal values of the vertebral body and intervertebral disc index during growth. Am J Roentgenol 110: 618–627

Brandtzaeg P 1984 Immune functions of human nasal mucosa and tonsils in health and disease. In: Bienenstock J (ed) Immunology of the lungs and upper respiratory tract. McGraw-Hill: New York: pp 29–96

Brandtzaeg P 1988 Immunopathological alterations in tonsillar disease. Acta Otolaryngol [Stockh] Suupl 454: 53–59

Brånemark P I 1972 Rehabilitering med käkbensförankrad bettersättning. Lakartidningen 69: 4813–4848

Brännström M 1963 A hydrodynamic mechanism in the transmission of pain-producing stimuli through the dentine. In: Anderson D J (ed) Sensory mechanisms in dentine. (Proceedings of a symposium held in London 1962.) Pergamon: Oxford: pp 73–79

Brantigan O C, Voshell A F 1943 Tibial collateral ligament; its functions, its bursae and its relation to medial meniscus. J Bone Jt Surg 25: 121–131

Brash J C 1924 The growth of the jaws and the palate. In: The growth of the jaws, normal and abnormal, in health and disease. Dental Board of the United Kingdom: London

Brash J C 1934 Some problems in the growth and developmental mechanics of bone. Edin Med J 41: 305–387

Brash J C 1955 Neuro-vascular hila of limb muscles: an atlas. Livingstone: Edinburgh

Brasnu D 1991 New procedures of vocal restoration after laryngectomy, surgical shunts and phonatory implants. Curr Opin Radiol 4: 123–126

Brasnu D 1991 Parotid swelling. Diagnostic orientation. Revue du Practicien 41(8): 732–734

Bratton A B 1925 The normal weight of the human thymus. J Path Bact 28: 609–620

Braun P, Bambrick L, Edwards A, Bernier L, 1990 2'3 cyclic nucleotide 3' phosphodiesterase (CNP) has characteristics of cytoskeletal proteins: a hypothesis for its function. Ann NY Acad Sci 605: 255–265

Braun T, Bober E, Buschausen-Denker G, Kotz S, Greschik K, Arnold H 1989 Differential expression of myogenic determination genes in muscle cells: possible autoactivation by the Myf gene products. EMBO J 8: 3617–3625

Braverman I M 1989 Ultrastructure and organization of the cutaneous microvasculature in normal and pathologic states. J Invest Dermatol 93: 2S–9S

Braverman I M, Fonferko C 1982 Studies in cutaneous aging. I. The elastic fiber network. J Invest Dermatol 78: 434–443

Braverman I M, Fonferko E 1982b Studies in cutaneous aging. II. The microvasculature. J Invest Dermatol 78: 444–448

Braverman I M, Yen A 1977 Ultrastructure of the human dermal microcirculation. II. The papillary loops of the dermal papillae. J Invest Dermatol 68: 44–52

Bray D 1982 In: Bellairs R, Curtis A, Dunn G (eds) Cell behaviour. Cambridge University Press: Cambridge: pp 298–318

Bray D 1992 Cell movements. Garland: New York

Breathnach A S 1960 Melanocytes in early regenerated human epidermis. J Invest Dermatol 35: 245–251

Breathnach A S 1964 Observations on cytoplasmic organelles of Langerhans cells of human epidermis. J Anat 98: 265–270

Breathnach A S 1971 An atlas of the ultrastructure of human skin: development, differentiation, and post-natal features. Churchill: London

Breathnach A S 1973 Freeze-cleavage replication of human skin. Giorn Ital Dermatol 108: 12–20

Breathnach A S 1976 Ultrastructure of epidermis and dermis in striae atrophicae. In: Moretti G, Rebora A (eds) Striae distensae. Brocade Spa: Milan: pp. 35–46

Breathnach A S 1979 The mammalian and avian Merkel cell. In: Spearman R I C, Riley P A (eds) Skin of vertebrates. Linnean Society Symposium Series 9 London: pp 283–291

Breathnach A S 1981 Ultrastructural morphology of Langerhans cells of normal human epidermis. In: Marks R, Christophers E (eds) The epidermis in disease. MTP Press: Lancaster: pp 501–511

Breathnach A S, Goodman T, Stolinski C, Gross M 1973 Freeze-fracture replication of cells of stratum corneum of human epidermis. J Anat 114: 65–81

Breathnach A S, Nazzaro-Porro M, Passi S, Picardo M 1991 Ultrastructure of melanocytes in chronically sun-exposed skin of elderly subjects. Pig Cell Res 4: 71–79

Breathnach A S, Stolinski C, Gross M 1972 Ultrastructure of fetal and postnatal human skin as revealed by the freeze-fracture technique. Micron 3: 287–304

Breathnach A S, Wylie L 1965 Electron microscopy of melanocytes and Langerhans cells in human fetal epidermis at 14 weeks. J Invest Dermatol 44: 51–60

Breathnach A S, Wylie L M A 1966 Ultrastructure of retinal pigment epithelium of the human fetus. J Ultrastruct Res 16: 584–597

Breathnach S M, Katz S I 1987 Immunopathology of graft-versus-host disease. Am J Dermatopathol 9: 343–348

Bredman J J, Weijs W A, Korfage H A M, Brugman P, Moorman A F M 1992 Myosin heavy chain expression in rabbit masseter muscle during postnatal development. J Anat 180 263–274

Bredman J J, Wessels A, Weijs W A, Korfage J A M, Soffers C A S, Moorman A F M 1991 Demonstration of 'cardiac-specific' myosin heavy chain in masticatory muscles of human and rabbit. Histochem J 23: 160–170

Bredt D S, Hwang P M, Snyder S H 1990 Localization of nitric oxide synthase indicating a neural role for nitric oxide. Nature 347: 768–770

Breen L A, Hopf H C, Farris B K, Guttmann L 1991 Pupil-sparing oculomotor nerve palsy due to midbrain infarction. Arch neurol 48: 105–106

Breer H, Boekhoff I 1991 Odorants of the same odor class activate different second messenger pathways. Chem Senses 16: 19–29

Breer H, Boekhoff I 1992 Second messenger signalling in olfaction. Curr Opin Neurobiol 2: 439–443

Breer H, Boekhoff I, Tareilus E 1990 Rapid kinetics of second messenger formation in olfactory transduction. Nature 345: 65–68

Breier G, Dressler G R, Gruss P 1988 Primary structure and developmental expression pattern of Hox-8.1, a member of the murine Hox-3 homeobox gene cluster. EMBO J 7: 1329–1336

Brekelmans W A M, Poort H W, Slooff T J 1972 A new method to analyse the mechanical behaviour of skeletal parts. Acta Orthop Scand 43: 301–317

Brennan P, Kaba H, Keverne E B 1990 Olfactory recognition: a simple memory system. Science 250: 1223–1226

Bretscher M 1975 Membrane structure: some general principles. Science 181: 622–629

Bretscher M S 1985 The molecules of the cell membrane. Sci Am 253: (Oct) 86–90

Bretscher M S, Raff M C 1975 Mammalian plasma membranes. Nature 258: 43–49

Brichta A M, Grant G 1985 Cytoarchitectural organisation of the spinal cord. In: Paxinos G (ed) The rat nervous system. Vol 2. Academic Press: Orlando: pp 293–300

Bridger M W M, Farkashidy J 1980 The distribution of neuroglia and schwann cells in the 8th nerve of man. J Laryngol Otol 94: 1353–1362

Brierley J B 1950 The penetration of particulate matter from the cerebrospinal fluid into the spinal ganglia, peripheral nerves and perivascular spaces of the central nervous system. J Neurol 13: 203–215

Brierley J B, Field E J 1948 The connexions of the spinal subarachnoid space with the lymphatic system. Journal of Anatomy 82: 153–166

Briggs J P, Skott O, Schnermann J 1990 Cellular mechanisms within the juxtaglomerular apparatus. Am J Hypertension 3: 76–80

Briggs R, King T J 1952 Transplantation of living nuclei from blastula cells into enucleated frog's eggs. Proc Natl Acad Sci USA 38: 455–463

Brightman M W, Palay S L 1963 The fine structure of ependyma in the brain of the rat. J Cell Biol 19: 415–439

Brightman M W, Prestcott L, Reese T S 1975 Intercellular junctions of special ependyma. In: Dnigge K M, Scott D E, Kobayashi H, Ishii S (eds) Brain–endocrine interaction. II. The ventricular system in neuroendocrine mechanisms. 2nd International Symposium. Karger: Basel: pp 146–165

Brighton C T 1981 The treatment of non-unions with electricity. J Bone Jt Surg 63A: 847–851

Brighton C T, Hunt R M 1991 Early histological and ultrastructural changes in medullary fracture callus. J Bone Jt Surg 73A: 832–847

Brighton C T, Lorich D G, Kupcha R, Reilly T M, Jones A R, Woodbury R A 1992 The pericyte as a possible osteoblast progenitor cell. Clin Orthop 275: 287–299

Brinkley B R 1984 Microtubule organizing centers. Annu Rev Cell Biol 1: 145–172

British Medical Journal 1976 Diagnosis of brain death BMJ 2: 1187–1188

Brizon J, Castaing J, Hourtaille F C 1956 Le péritoine. Maloine: Paris

Brizzi E, Serantoni C, Gani P A, Pernice L 1973 The distribution of the vagus nerve in the stomach. Chir Gastroentol 7: 17–34

Brock D J H 1976 Prenatal diagnosis – chemical methods. Br Med J 32: 16

Brock R C 1942 The use of silver nitrate in the production of aseptic obliterative pleuritis. Guy's Hosp Rep 91: 111–130

Brock R C 1943 Observations on the anatomy of the bronchial tree, with special reference to the surgery of lung abscess. Guy's Hosp Rep 92: 26–37

Brock R C 1944 A note on secondary diphtheritic infection of empyema and thoracotomy wounds. Guy's Hosp Rep 93: 62–66

Brock R C 1954 The anatomy of the bronchial tree. Oxford University Press: London

Brockhaus H 1938 Zur normalen und pathologischen Anatomiedes Mandelkeingebietes. J Psychol. Neurol 49: 1–136

Brockhaus H 1942 Beitrag zur normalen Anatomie des Hypothalamus und der Zona incerta beim Menschen. J Psychol Neurol 51: 96–196

Brocklehurst R J, Edgeworth F H 1940 The fibre components of the laryngeal nerves of macaca mulatta. J Anat 74: 386–389

Brodal A 1947 Central course of afferent fibres for pain in facial, glossopharyngeal and vagus nerves. Clinical observations. Arch Neurol Psychiatry 57: 292–306

Brodal A 1957 The reticular formation of the brain stem. Anatomical aspects and functional correlations. Oliver and Boyd: Edinburgh

Brodal A 1969 Neurological anatomy. Oxford University Press: London

Brodal A 1981 Neurological anatomy in relation to clinical medicine. 3rd edition. Oxford University Press: Oxford

Brodal A, Pompeiano O 1957 The vestibular nuclei in the cat. J Anat 91: 438–454

Brodal A, Pompeiano O, Walberg F 1962 The vestibular nuclei and their connextions, anatomical and functional correlations. Oliver and Boyd: Edinburgh

Brodal P 1968a The coricopontine projection in the cat. I. Demonstration of a somatotopically organized projection from the primary sensorimotor cortex. Exp Brain Res 5: 212–237

Brodal P 1968b The corticopontine projection in the cat. II. Demonstration of a somatotopically organized projection from the second somatosensory cortex. Arch Ital Biol 106: 310–332

Brodal P 1971 The corticopontine projection in the cat. I. The projection from the proreate gyrus. J Comp Neurol 142: 127–140

Brodal P 1978 The corticopontine projection in the rhesus monkey. Brain 101: 251–283

Brodal P 1980 The cortical projection to the nucleus reticularis tegmenti pontis in the rhesus monkey. Exp Brain Res 38: 19–27

Brodal P 1982 The cerebropontocerebellar pathway: salient features of its organization. Exp Brain Res (Suppl 6): 108–133

Brodal P 1987 Organization of cerebropontocerebellar connections as studied with anterograde and retrograde transport of WGA-HRP in the cat. In: King S (ed) New concepts in cerebellar neurobiology. Alan Liss: New York: pp 151–182

Brodal P, Bjaalie J G 1992 Organization of the pontine nuclei. Neurosci Res 13: 83–118

Brödel M 1901 The intrinsic blood-vessels of the kidney and their significance in nephrotomy. Johns Hopkins Hosp Bull 12: 10–13

Brodie A G 1941 On the growth pattern of the human head. From the third month to the eighth year of life. Am J Anat 68: 209–262

Brodmann K 1909 Vergleichende Lokalisationslehre der Grosshirnrinde in ihren Prinzipien dargestellt auf Grund des Zellenbaues. Narth: Leipzig

Brokaw C J 1975 Molecular mechanism for oscillation in flagella and muscle. Proc Natl Acad Sci USA 72: 102–106

Bromage T G, Dean M C 1985 Re-evalution of the age at death of immature fossil hominids. Nature 317: 525–527

Broman I 1904 Die Entwickelungsgeschichte der Bursa Omentalis und ähnlicher Rezessbildungen bei den Wirbeltieren. Bergmann: Wiesbaden

Broman I 1938 Warum wird die Entwicklung der Bursa omentalis in Lehrbuchern fortwährend unrichtig beschrieben? Anat Anz 86: 195–202

Broman J, Ottersen O P 1992 Cervicothalamic tract terminals are enriched in glutamate-like immunoreactivity: an electron microscopic double-labelling study in the cat. J Neurosci 12: 204–221

Bronaugh R L, Maibach H I (eds) 1989 Percutaneous absorption. Marcel Dekker: New York

Bronner-Fraser M E 1987 Adhesive inteactions in neural crest morphogenesis. In: Maderson P F A (ed) Developmental and evolutionary aspects of the neural crest. Wiley: New York: pp 11–38

Bronner-Fraser M, Fraser S 1989 Developmental potential of avian trunk neural crest cells in situ. Neuron 3: 755–766

Bronner-Fraser M, Fraser S E 1988 Application of new technologies to studies of neural crest migration and differentiation. Am J Med Genet Suppl 23–39

Brook A 1984 A unifying aetiological explanation for anomalies of human tooth number and size. Arch Oral Biol 29: 373–378

Brook G A, Lawrence J M, Raisman G 1993 Morphology and migration of cultured Schwann cells into the limbra and hippocampus of adult rats. Glia 9: 292–304

Brooke M H, Kaiser K K 1970 Muscle fiber types: how many and what kind? Archs Neurol 23: 369–379

Brookes M 1958 The vascularisation of long bones in the human fetus. J Anat 92: 261–267

Brookes M 1963 Cortical vascularisation and growth in foetal tubular bones. J Anat 97: 597–609

Brookes M 1964 The blood supply of bones. In: Clark J M P (ed) Modern trends in orthopaedics. Vol 4. Science of fractures. Butterworths: London

Brookes M 1967 The osseous circulation. Biomed Eng 2: 294–299

Brookes M 1971 The blood supply of bone. An approach to bone biology. Butterworths: London

Brookes M 1987 Bone blood flow measurement. Part 2. Bone Clin Biochem News Rev 4: 33–36

Brookes M 1993 Morphology and distribution of blood vessels and blood flow in bone. In: Shoutens A, Arlet J, Gardiniers J W M, Hughes S P F (eds) Bone circulation and vascularization in normal and pathological conditions. Plenum Press: New York: pp 19–28

Brookes M, Harrison R G 1957 The vascularisation of the rabbit femur and tibio-fibula. J Anat 91: 61–72

Brookes M, Landon D N 1964 The juxta-epiphysial vessels in the long bones of foetal rats. J Bone Jt Surg 46B: 336–345

Brooks D J, Frackowiack R S J 1989 PET and movement disorders. J Neurol Neurosurg Psychiat Special Supplement: 68–77

Brooks S T 1955 Skeletal age at death: reliability of cranial and pubic age indicators. Am J Phys Anthropol N S 13: 567–597

Broom N D 1984 Further insights into the structural principles governing the function of articular cartilage. J Anat 139: 275–294

Broom N D 1986 The collagenous architecture of articular cartilage – a synthesis of ultrastructure and mechanical function. J Rheum 13: 142–152

Broom N D, Marra D L 1986 Ultrastructural evidence of fibril-to-fibril associations in articular cartilage and their functional implications. J Anat 146: 185–200

Broom N D, Silyn-Roberts H 1989 The three-dimensional 'knit' of collagen fibrils in articular cartilage. Connect Tissue Res 23: 261–277

Broom R 1901 On the structure and affinities of Udenodon. Proc Zool Soc Lond 2: 162–190

Broom R 1930. The origin of the human skeleton: an introduction to human osteology. Witherby: London

Brosens I 1991 The fallopian tube. In: Philipp E, Setchell M, Ginsburg J (eds) Scientific foundations of obstetrics and gynaecology. Butterworth-Heinemann: Oxford: pp 135–145

Brothers L, Ring B 1993 Mesial temporal neurons in the macaque monkey with responses selective for aspects of social stimuli. Behav Brain Res 57: 53–61

Brothwell D R (ed) 1968 The skeletal biology of earlier human populations. (Symposia of the Society for the Study of Human Biology, Vol 8), Pergamon: Oxford

Brothwell D R, Carbonell V M, Goose D H 1963 In: Brothwell D R (ed) Dental anthropology. Pergamon: Oxford

Browder J, Kaplan H A 1976 Cerebral dural sinuses and their tributaries. Thomas: Springfield, Illinois

Brown A F, Dunn G A 1989 Microinterferometry of the movement of dry matter in fibroblasts. J Cell Sci 92: 379–389

Brown A G 1981 Organization in the spinal cord. The anatomy and physiology of identified neurones. Springer Verlag: Berlin

Brown A G, Franz D N 1969 Responses of spinocervical tract neurones to natural stimulation of identified cutaneous receptors. Exp Brain 7: 231–249

Brown A G, Franz D N 1970 Patterns of response in spinocervical tract neurones to different stimuli of long duration. Brain Res 17: 156–160

Brown A G, Gordon G 1977 Subcortical mechanisms concerned in somatic sensation. Br Med Bull 33: 121–128

Brown J M C, Henriksson J, Salmons S 1989 Restoration of fast muscle characteristics following cessation of chronic stimulation: physiological, histochemical and metabolic changes during slow-to-fast transformation. Proc R Soc B 235: 321–346

Brown J R 1949 Localising cerebellar syndromes. J Am Med Assoc 141: 518–521

Brown K A 1994 Role of endothelial cells in the pathogenesis of vascular damage. In: Cervera R, Khamashta M A, Hughes G R V (eds) Antibodies to endothelial cells and vascular damage. CRC Press: New York: pp 27–46

Brown L M, Pottern L M, Hoover R N 1992 Prenatal and perinatal risk factors for testicular cancer. Cancer Res 46: 4812–4819

Brown L T 1974 Corticorubral projections in the rat. J Comp Neurol 154: 149–168

Brown N A, Lander A 1993 Developmental biology. On the other hand . . . Nature 363: 303–304

Brown N A, McCarthy A, Wolpert L 1991 Development of handed body asymmetry in mammals. In: Bock G R, Marsh J (eds) Biological asymmetry and handedness. Chichester (Ciba Foundation Symposium 162) Wiley 182–201

Brown N A, Wolpert L 1990 The development of handedness in left/right asymmetry. Development 109: 1–9

Brown R L 1944 Rate of transport of spermia in human uterus and tubes. Am J Obstet 47: 407–411

Brown S 1974 The change in lens curvature with age. Exp Eye Res 19: 175–184

Brown W E, Salmons S, Whalen R G 1983 The sequential replacement of myosin subunit isoforms during muscle type transformation induced by long term electrical stimulation. J Biol Chem 258: 14686–14692

Brown W J, Barajas L, Latta H 1970 The ultrastructure of the human adrenal medulla: with comparative studies of the white rat. Anat Rec 169: 173–183

Brown W R 1991 A review and mathematical analysis of circadian rhythms in cell proliferation in mouse, rat and human epidermis. J Invest Dermatol 97: 273–280

Browne D 1928 The surgical anatomy of the tonsil. J Anat 63: 82–86

Browne D 1938 Diagnosis of undescended testicle. Br Med J 2: 168–171

Brownson C, Little P, Jarvis J C, Salmons S 1992a Reciprocal changes in myosin isoform mRNAs of rabbit skeletal muscle in response to the initiation and cessation of chronic electrical stimulation. Muscle Nerve 15: 694–700

Brownson C, Little P, Mayne C N, Jarvis J C, Salmons S 1992b Reciprocal changes in myosin isoform expression in rabbit fast skeletal muscle resulting from the application and removal of chronic electrical stimulation. In: el Haj A (ed) Molecular biology of muscle (Symposia of the Society for Experimental Biology no. 46). Company of Biologists: Cambridge: pp 301–310

Brueckner M, D'Eustachio P, Horwich A L 1989 Linkage mapping of a mouse gene, iv, that controls left-right asymmetry of the heart and viscera. Proc Natl Acad Sci USA 86: 5035–5038

Brueton R N, Revell W J, Brookes M 1993 Haemodynamics of bone healing in model stable fracture. In: Shoutens A, Arlet J, Gardiniers J W M, Hughes S P F (eds) Bone circulation and vascularization in normal and pathological conditions. Plenum Press: New York: pp 121–128

Brugge J F 1992 An overview of central auditory processing. In: Popper A, Fay R (eds) Springer handbook of research. Vol 2. The mammalian auditory pathway: neurophysiology. Springer-Verlag: New York: pp. 1–33

Brun A 1965 The subpial granular layer of the foetal cerebral cortex in man. Acta Pathol Microbiol Immunol Scand (suppl) 179: 1–98

Brundin P, Strecker R E, Widner H et al 1988 Human fetal dopamine neurons grafted in a rat model of Parkinson's disease: immunological aspects, spontaneous and drug-induced behaviour, and dopamine release. Exp Brain Res 70: 192–208

Brunet C L, Sharpe P M, Ferguson M W J 1995 Inhibition of TGF3 but not TGFB, or TGFB2 activity presents normal mouse embryonic palate fusion Int J Devel Biol 0: 000–000

Brunsteins D B, Ferreri A J M 1990 Microsurgical anatomy of VII and VIII cranial nerves and related arteries in the cerebellopontine angle. Surg Radiol Anat 12: 259–265

Bucana C D, Munn C G, Song M J, Dunneth K Jr, Kripke M L 1992 Internalization of Ia molecules into Birbeck granule-like structures in murine dendritic cells. J Invest Dermatol 99: 365–373

Buccione R, Vanderhyden B C, Caron P J, Eppig J J 1990 FSH-induced expansion of the mouse cumulus oorphus in vitro is dependent upon a specific factor(s) secreted by the oocyte. Dev Biol 138: 16–25

Buccione R, Schroeder A C, Eppig J J 1990 Interactions between somatic cells and germ cells throughout mammalian oogenesis. Biol Reprod 43: 543–547

Buchan A M J, Polak J M, Facer P, Bloom S R, Szelke M, Hudson D, Pearse A G E 1977 Abstract: Use of synthetic fragments for specific immunostaining of CCK cells. Presented at the British Society of Gastroenterology, April 1977

Bucher U, Reid L 1961 Development of the mucus-secreting elements in humanlung. Thorax 16: 219–225

Buck L, Axel R 1991 A novel multigene family may encode odorant receptors: a molecular basis for odor recognition. Cell 65: 175–187

Buckingham J C, Safieh S, Singh S, Arduino L A, Cover P O, Kendall M D 1992 Interactions between the hypothalamo-pituitary axis and the thymus in the rat: a role for corticotropin in the control of thymulin release. J Neuroendocrinol 4: 295–301

Buckingham M 1985 Actin and myosin gene families: their expression during the formation of skeletal muscle. Essays in Biochemistry 20: 77–109

Buckingham M 1992 Making muscle in mammals. Trends in Genetics 8: 144–149

Buckingham M 1994 Which myogenic factors make muscle? Current Biology 4: 61–63

Buckland-Wright J C 1977 Microradiographic and histological examination of the split-line formation in bone. J Anat 124: 193–203

Buckland-Wright J C 1978 Bone structure and the patterns of force transmission in the cat skull (Felis catus). J Morphol 155: 35–62

Buckland-Wright J C 1989 A new high definition microfocal X-ray unit. Br J Radiol 62: 201–208

Buckland-Wright J C, Bradshaw C R 1989 Clinical applications of high-definition microfocal radiography. Br J Radiol 62: 209–217

Buckland-Wright J C, Lynch J A, Rymer J, Fogelman I 1994 Fractal signature analysis of macroradiographs measures trabecular organization in lumbar vertebrae of postmenopausal women. Calcif Tiss Int 54: 106–112

Buckley C H, Fox H 1989 Biopsy pathology of the endometrium. Chapman and Hall Medical: London

Budorick N E, Pretorius D H, Grafe M R, Lou K V 1991 Ossification of the fetal spine. Radiology 181: 561–565

Budschu H D, Suchenwirth R, Davis W 1973 Histochemical changes in disuse atrophy of human skeletal muscle. In: Kakulas B (ed) Basic research in myology. Excerpta Medica: Amsterdam: pp 108–112

Budzinka K, Supinski G, DiMarco A F 1989 Inspiratory action of separate external and parasternal intercostal muscle contraction. J Appl Physiol 67: 1395–1400

Buechal F F, Pappas M J 1992 Survivors and clinical evaluation of cementless meniscal bearing total ankle replacements. Sem Arthroplas 3: 43–50

Buehr M, Gu S, McLaren A 1993 Mesonephric contribution to testis differentiation in the fetal mouse. Development 117: 273–281

Buffa R, Capella C, Solcia E, Frigerio B, Saio S I 1977 Vasoactive intestinal peptide (VIP) cells in the pancreas and gastrointestinal mucosa. An immunohistochemical and ultrastructural study. Histochemistry 50: 217–227

Bugbee W D, Botte M J 1993 Surface anatomy of the hand: the relationship between palmar skin creases and osseous anatomy. Clin Orthop 296: 122–126

Bulfone A, Puelles L, Porteus M H, Frohmann M A, Martin G R, Rubinstein J L R 1993 J Neurosci 13: 3155–3172

Bulger R E 1965 The shape of rat kidney tubule cells. Am J Anat 116: 237 255

Bulger R E 1971 Ultrastructure of the junctional complexes from the descending thin limbs of the loop of Henle from rats. Anat Rec 171: 471–475

Bulger R E, Dobyan D C 1982 Recent advances in renal morphology. Annu Rev Physiol 44: 147–179

Buller A J 1970 The neural control of the contractile mechanism in skeletal muscle. Endeavour 29: 107–111

Buller A J, Eccles J C, Eccles R M 1960 Interactions between motoneurons and muscles in respect of the characteristic speeds of their responses. J Physiol 150: 417–439

Bulloch K, Moore R Y 1981 Innervation of the thymus gland by brain stem and spinal cord in the mouse and rat. Am J Anat 162: 157–166

Bullough P, Goodfellow J 1968 The significance of the fine structure of articular cartilage. J Bone Jt Surg 50B: 852–857

Bullough W S, Laurence E B 1961 The study of mammalian epidermal mitosis in vitro. A critical analysis of technique. Exp Cell Res 24: 287–297

Bulmer D 1957 Observations on the development of the vaginal wall. J Anat 91: 599P

Bulmer D 1965 A histochemical study of ovarian cholinesterases. Acta Anat 62: 254–265

Bulmer M G 1970 The biology of twinning in man. Clarendon Press: Oxford

Bumke O, Foerster O (eds) 1936 Handbuch der Neurologie. Springer-Verlag: Berlin

Bunge M B, Bunge R P, Ris H 1961 Ultrastructure study of reunification in an experimental lesion in adult cat spinal cord. J Bio Biochem Cytol 10: 67–94

Bunge R P 1976 The expression of neuronal specificity in tissue culture. In: Barondes S H (ed) Neuronal recognition. Plenum Press: New York: pp 109–128

Bunnag S C, Bunnag S, Warner N E 1963 Microcirculation in the islets of Langerhans of the mouse. Anat Rec 146: 117–123

Bunning P S C, Barnett C H 1963 Variations in the talocalcaneal articulation. J Anat 97: 643P

Bunning P S C, Barnett C H 1965 A comparison of adult and foetal talocalcaneal articulations. J Anat 99: 71–76

Buntine J A 1970 The omohyoid muscle and fascia: morphology and anomalies. Aust N Z J Surg 40: 86–88

Buranarugsa M, Houghton P 1981 Polynesian head form: an interpretation of a factor analysis of Cartesian co-ordinate data. J Anat 133: 333–350

Burde R M 1983 The visceral nuclei of the oculomotor complex. Trans Am Ophthalmol Soc 81: 532–548

Burggren W W, Johansen K 1986 Circulation and respiration in lungfishes. J Morph Suppl 1: 217–236

Burgoyne P S, Buehr M, Koopman P, Rossant J, McLaren A 1988 Cell-autonomous action of the testis-determining gene: Sertoli cells are exclusively XY in XX-XY chimeric mouse testes. Development 102: 443–450

Burgoyne R D 1991 Control of exocytosis in adrenal chromaffin cells. Biochem Biophys Acta 1071: 174–202

Burk D, Sadler T W, Langman J 1979 Distribution of surface coat material on nasal folds of mouse embryos as demonstrated by Concanvalin A staining. Anat Rec 193: 185–196

Burke R E, Levine D N, Tsairis P, Zajac F E 1973 Physiological types and histochemical profiles of motor units in the cat gastrocnemius. J Physiol 234: 723–748

Burkel W E 1970 The fine structure of the terminal branches of the hepatic arterial system of the rat. Anat Rec 167: 329–349

Burkhalter A, Bernardo K L, Charles V 1993 Development of local circuits in human visual cortex. J Neurosci 13: 1916–1931

Burkitt A N, Lightoller G H S 1926–1927 The facial musculature of the Australian aboriginal. J Anat 61: 14–39, 62: 33–35

Burkitt H G, Young B, Heath J W (eds) 1993 Wheater's functional histology. 3rd edition. Churchill Livingstone: Edinburgh
Burn J H 1968 The mechanism of the release of noradrenaline. In: Wolstenholme G E W, O'Conner M (eds) Adrenergic neurotransmission (CIBA Foundation Study Group 33). Churchill: London: pp 16–25
Burn-Murdoch R 1990 The role of the vasculature in tooth eruption. Europ J Orthod 12: 101–108
Burne R A, Azizi S A, Mihailoff G A, Woodward D 1981 The tectopontine projection in the rat with comments on visual pathways to the basilar pons. J Comp Neurol 202: 287–307
Burne R A, Mihailoff G A, Woodward D J 1978 Visual corticopontine input to the paraflocculus: a combined autoradiographic and horseradish peroxidase study. Brain Res 143: 139–146
Burnet F M 1969 Rok 1960 nagroda dla F M Burneta i P B Medawara za odkrycie nabytej tolerancji immunologiczne. Wlad Lek, 22: 505–506
Burnside M B 1971 Microtubules and microfilaments in newt neurulation. Dev Biol 26: 416–441
Burnstock G 1970 Structure of smooth muscle and its innervation. In: Bülbring E, Brading A F, Jones A W, Tomita T (eds) Smooth Muscle. Arnold: London: pp 1–69
Burnstock G 1972 Purinergic nerves. Pharmacol Rev 24: 509–581
Burnstock G 1976 Control of smooth muscle activity in vessels by adrenergic nerves and circulating catecholamines. In: Noval M, Vassori G (eds) Smooth muscle pharmacology and physiology. INSERM Paris 50: pp 251–264
Burnstock G 1976 Do some nerve cells release more than one transmitter? Neurosci 1: 239–248
Burnstock G 1981 Neurotransmitters and trophic factors in the autonomic nervous system. J Physiol 313: 1–35
Burnstock G 1986 Autonomic neuromuscular junctions: current developments and future directions. J Anat 146: 1–30
Burnstock G 1988 Autonomic neural control mechanisms with special reference to the airways. In: Kaliner M A, Barnes P J (eds) The airways. Neural control in health and disease. Marcel Dekker: New York: pp 1–22
Burnstock G 1990 Changes in expression of autonomic nerves in aging and disease. J Auton Nerv Syst 30: 525–534
Burnstock G 1990 Co-tranmission. The fifth Heymans lecture. Arch Int Pharmacodyn Ther 304: 7–33
Burnstock G 1990c Innervation of bladder and bowel. Ciba Foundation Symposium 151: 2–18
Burnstock G 1992–95 (series ed): The autonomic nervous system. Vols 1–14. Harwood Academic Publishers: Switzerland
Burnstock G 1993 Changing face of autonomic and sensory nerves in the circulation. In: Edvinsson L, Uddman R (eds) Vascular innervation and receptor mechanisms: new perspectives. Academic Press: Oxford: pp 1–22
Burnstock G, Bell C 1974 Peripheral autonomic transmission. In: Hubbard J I (ed) Peripheral nervous system. Plenum Press: New York: pp 277–327
Burnstock G, Chamley J, Campbell G R 1980 The innervation of the arteries. In: Schwartz C J, Werthessen N T, Wolf S (eds) Structure and function of the circulation. Vol 1. Plenum Press: New York: pp 729–767
Burnstock G, McCulloch M W, Storey D F, Wright M E 1972 Factors affecting the extraneuronal inactivation of noradrenaline in cardiac and smooth muscle. Brit J Pharmacol 46: 243–253
Burstein Y, Buchner V, Pecht M, Trainin N 1988 Thymic humoral factor gamma 2: purification and amino acid sequence of an immunoregulatory peptide from calf thymus. Biochem 27: 4066–4071
Burton A C 1954 Relation of structure to function of the tissues of the wall of blood vessels. Physiol Rev 34: 619–642
Burton H 1986 Second somatosensory cortex and related areas. In: Jones E G, Peters A (eds) Cerebral Cortex. Vol 5. Sensory-motor areas and aspects of cortical connectivity. Plenum Press: New York: pp 31–98
Burton H, Loewy A D 1977 Projections to the spinal cord from medullary somatosensory relay nuclei. J Comp Neurol 173: 773–792
Burton H, Sinclair R J 1994 Representation of tactile roughness in thalamus and somatosensory cortex. Can J Physiol Pharmacol 72: 546–557
Burton H, Videen T O, Raichle M E 1993 Tactile-vibration-activated foci in insular and parietal-opercular cortex studied with positron emission tomography: mapping the second somatosensory area in humans. Somatosens Mot Res 10: 297–308
Burwell R G, Dangerfield P H 1992 Pathogenesis and assessment of scoliosis. In: Findlay G, Owen R (eds) Surgery of the spine; a combined orthopaedic and neurosurgical approach. Blackwell: Oxford
Burwell R G, Vernon C L, Dangerfield P H 1980 Skeletal measurement. In: Owen R, Goodfellow J, Bullough P (eds) Scientific foundations of orthopaedics and traumatology. Heinemann: London
Buschard K, Kjaeldgaard A 1973 Investigations and analysis of the position, fixation, length and embryology of the vermiform appendix. Acta Chir Scand 139: 293–298
Buser P 1987 Thalamocortical mechanisms underlying synchronised EEG activity. In: Halliday A M, Butler S R, Paul R (eds) A textbook of clinical neurophysiology. John Wiley: Chichester: pp 595–622
Bushnell M C, Duncan G H, Tremblay N 1993 Thalamic VPM nucleus in the behaving monkey. I. Multimodal and discriminative properties of thermosensitive neurons. J Neurophysiol 69: 739–752
Buskirk C van 1945 The seventh nerve complex. J Comp Neurol 82: 303–333
Bussolino D, Di Renzo M F, Ziche M, Bocchietto E, Olivero M, Naldini L, Gaudino G, Tamagnone L, Coffer A, Comoglio P M 1992 Hepatocyte growth factor is a potent angiogenic factor which stimulates endothelial cell motility and growth. J Cell Biol 119: 626–641
Buthpitiya A G, Stroud D, Russell C O H 1987 Pharyngeal pump and esophageal transit. Dig Dis Sci 32: 1244–1248
Butler C R 1966 Cortical lesions and interhemisphere communication in monkeys (Macaca mulatta). Nature 209: 59–61
Butler H 1967 The development of mammalian dural venous sinuses with special reference to the post-glenoid vein. J Anat 102: 33–36
Butler J 1957 The development of certain human dural venous sinuses. J Anat 91: 510–526
Butler-Browne G S, Eriksson P O, Laurent C, Thornell L E 1988 Adult human masseter muscle fibers express myosin isozymes characteristic of development. Muscle Nerve 11: 610–620
Butt A M, Colquhoun K, Tutton M, Berry M 1994a Three-dimensional morphology of astrocytes and oligodendrocytes in the intact mouse optic nerve. J Neurocytol 23: 469–485
Butt A M, Duncan A, Berry M 1994b Astrocyte associations with nodes of Ranvier: ultrastructural analysis of HRP-filled astrocytes in the mouse optic nerve. J Neurocytol 23: 486–499
Butt A M, Ransom B R 1933 Morphology of astrocytes and oligodendrocytes during development in the intact rat optic nerve. J Comp Neurol 338: 141–158
Buttner U, Brandt T (eds) 1992 Ocular motor disorders of the brain stem. Baillière's Clinical Neurology. Vol 1, No. 2. Ballière: London
Büttner-Ennever J A (ed) 1988 Neuroanatomy of the oculomotor system. Elsevier: Amsterdam
Büttner-Ennever J A, Akert K 1981 Medial rectus subgroups of the oculomotor nucleus and their abducens internuclear input in the monkey. J Comp Neurol 197: 17–27
Butzner J D, Befus A D 1989 Interactions among intraepithelial leucocytes and other epithelial cells in intestinal development and function. In: Lebenthal E (ed) Human gastrointestinal development. Raven Press: New York: pp 749–775
Buys H, Pead L, Hallett R, Maskell R 1994 Suprapubic aspiration under ultrasound guidance in children with fever of undiagnosed cause. BMJ 308: 690–692
Byers M R 1984 Dental sensory receptors. Int Rev Neurobiol 25: 39–94

C

Cabanie M H, Javelle J 1966 La frange péritonéale sous-iléo-terminale. C R Hebd Séanc Acad Sci Paris 131: 248–252
Cajal S R y 1911 Histologie du système nerveux de l'homme et des vertébrés. Maloine: Paris
Cajal S R Y 1928 Degeneration and regeneration in the nervous system. Oxford University Press: London
Calasans O M 1953 Arquitetura do músulo ciliar no homen. An Fac Med Univ S Paulo 27: 3–98
Caldwell W E, Moloy H C 1933 Anatomical variations in the female pelvis and their effect in labor with suggested classification. Am J Obsted Gynecol 26: 479–505
Caldwell W E, Moloy H C, D'Esopo D A 1940 The more recent conceptions of the pelvic architecture. Am J Obstet Gynecol 40: 558–565
Caliot P, Bousquet V, Midy D, Cabanié P 1989 A contribution to the study of the accessory nerve: surgical implications. Surgical-Radiologic Anat 11: 11–15
Calne R Y 1984 Colour atlas of renal transplantation. Medical Economics Books: Oreadell
Calof A L, Chikaraishi D M 1989 Analysis of neurogenesis in a mammalian neuroepithelium: proliferation and differentiation of an olfactory neuron precursor in vitro. Neuron: 115–127
Calvin M, Young S R, Koffman G, Hart J, Dyson M 1994 High frequency diagnostic ultrasound: a potential adjunct to renal graft function assessment post-transplantation. Wound Repair Regen (In press)
Cameron A H 1968 The Birmingham twin survey. Proc Roy Soc Med 61: 229
Cameron D A 1961 Erosion of the epiphysis of the rat tibia by capillaries. J Bone Jt Surg 43B: 590–594
Cameron-Curry P, Dulac C, Le Douarin N M 1993 Negative regulation of Schwann cell myelin protein gene expression by the dorsal root ganglionic microenvironment. Europ J Neurosci 5: 594–604

Campbell A H, Liddelow A G 1967 Significant variations in the shape of the trachea and large bronchi. Med J Aust 54: 1017–1020

Campbell A W 1905 Histological studies on the localisation of cerebral function. Cambridge University Press: Cambridge

Campbell E J M 1955 The role of the scalene and sternomastoid muscles in breathing in normal subjects. An electromyographic study. J Anat 89: 378–386

Campbell E J M 1958 The respiratory muscles and the mechanics of breathing. Lloyd-Luke: London

Campbell S, Allen T D, Moser W, Aplin J D 1990 The translaminal fibrils of the human amnion basement membrane. J Cell Sci 94: 307–318

Campian R, Minckler J 1976 A note on the gross configurations of the human auditory cortex. Brain and language 3: 318–323

Canalis E, McCarthy T L, Centrella M 1993 Factors that regulate bone formation. In: Mundy G R, Martin T J (eds) Physiology and pharmacolgy of bone. Springer-Verlag: Berlin: pp 249–266

Candiollo L 1965 Richerche anatomo-comparative sul musculo tensore del timpano, con riferimento alla innergazione propriocettiva. Z Zellforsch 67: 34–56

Candiollo L, Levi A C 1969 Studies on the morphogenesis of the middle ear muscles in man. Arch Ohr-Nas Kehlkopf Heilk 195: 55–67

Canham P B, Mullin K 1978 Orientation of medial smooth muscle in the wall of systemic muscular arteries. J Microsc 114: 307–318

Caniggia I, Tseu I, Han R N, Smith B T, Tanswell K, Post M 1991 Spatial and temporal differences in fibroblast behaviour in fetal rat lung. American Journal of Physiology 261: 424–433

Cannon B, Nedergaard J 1985 Brown adipose tissue: molecular mechanisms controlling activity and thermogenesis. In: Cryer A, Van R L R (eds) New perspectives in adipose tissues: structure, function and development. Butterworths: London

Cantin M, Thibault G, Ding J, Gutkousta J, Garcia R, Hamet P, Genest J 1987 The whole heart is an endocrine gland. Int J Nucl Med Biol 14: 313–322

Cantle S J, Kaufmann P, Luckhardt M, Schweikhart G 1987 Interpretation of syncytial sprouts and bridges in the human placenta. Placenta 8: 221–234

Capella C, Hage H, Solicia E, Usellini L 1978 Ultrastructural similarity of endocrine-like cells of the human lung and some related cells of the gut. Cell Tiss Res 186: 25–37

Capella C, Solcia E, Frigerio B, Buffa R 1976 Endocrine cells of the human intestine. An ultrastructural study. In: Fujita T (ed) Endocrine gut and pancreas. Elsevier: New York: pp 43–60

Capella C, Solcia E, Frigerio B, Buffa R, Usellini L, Fontana P 1977 The endocrine cells of the pancreas. Ultrastructural study and classification. Virchows Arch Abt A 373: 327–352

Capella G et al 1978 Fistula and pharyngostomas in total laryngectomy. An Otorrinolaringol Ibero Am 5(5): 503–516

Capen C C 1975 Functional and fine structural relationships of parathyroid glands. Adv Vet Sci Comp Med 19: 249–286

Capen C C, Roth S I 1973 Ulstrastructural and functional relationships of normal and pathologic parathyroid cells. In: Ioachim H L (ed) Pathobiology annual 1973. Vol 3. Appleton-Century-Crofts: New York: pp 129–175

Caputo R, Perluchetti D 1977 The junctions of normal human epidermis. A freeze-fracture study. J. Ultrastruct Res 61: 44–61

Carando S, Portigliatti Barbos M, Ascenzi A, Boyde A 1989 Orientation of collagen in human tibial and fibular shafts and possible correlation with mechanical properties. Bone 10: 139–142

Cardinali D P, Larin F, Wurtman R J 1971 Action spectra for effects of light on hydroxyindole-o-methyltransferases in rat pineal, retina and harderian glands. Endocrinology 91: 877–886

Carey E J 1921 Studies on the structure and function of the small intestine. Anat Rec 21: 189–216

Carey E J, Zeit W, McGrath B F 1927 Studies in the dynamics of histogenesis. XII. The regeneration of the patellae of dogs. Am J Anat 40: 127–158

Carlsen E, Giwercman A, Keiding N, Skakkebaek N E 1992 Evidence for decreasing quality of semen during past 50 years. BMJ 305: 609–613

Carlsen F, Behse F 1980 Three dimensional analysis of Schwann cells associated with unmyelinated nerve fibres in human aural nerve. J Anat 130: 545–547

Carlsen J, Heimer L 1986 The basolateral amygdaloid complex as a cortical-like structure. Brain Res 441: 377–380

Carlstedt T 1977 Observations on the morphology at the transition between the peripheral and the central nervous system in the cat. I–V. Acta Physiol Scand 100: Suppl 446, 5–85

Carlström D 1964 Polarization microscopy of dental enamel with reference to incipient carious lesions. Adv Oral Biol 1: 255–296

Carmel P W 1985 Vegetative dysfunctions of the hypothalamus. Acta Neurochir 75: 106–121

Carnahan J F, Patterson P H 1991 The generation of monoclonal antibodies that bind preferentially to adrenal chromaffin cells and the cells of embryonic sympathetic ganglia. J Neurosci 11: 3493–3506

Caro C G, Pedley T J, Schroter R C, Seed W A 1978 The mechanics of circulation. Oxford University Press: Oxford

Carolene D 1991 Practical procedures. In: Fleming P J, Speidel B D, Marlow N, Dunn P M (eds) A neonatal vade-mecum. 2nd edition. Lloyd-Luke: London: p 351

Carpenter M B 1981 Anatomy of the corpus striatum and brainstem nuclei. In: Brookhard J M, Mountcastle V B, Brooks V B (eds) Handbook of physiology, Section 1 The nervous system, Vol 2 Motor control, Part 2. American Physiol Soc: Bethesda: pp 947–995

Carpenter M B 1984 Interconnections between the corpus striatum and brainstem nuclei. In: McKenzie J S, Kemm R E, Wilcock L (eds) Advances in behavioural biology 27: The basal ganglia—structure and function. Plenum Press: New York and London: pp 1–68

Carpenter M B, Chang L, Pereira A B, Hersh L B, Bruce G, Wu J-Y 1987 Vestibular and cochlear efferent neurons in the monkey identified by immunocytochemical methods. Brain Res 408: 275 – 280

Carpenter M B, Stein B M, Shriver J E 1968 Central projections of spinal dorsal roots in the monkey. II. Lower thoracic, lumbosacral and coccygeal dorsal roots. Am J Anat 123: 75–118

Carpenter M B, Whittier J R 1952 Study of methods for producing experimental lesions of the central nervous system with special reference to sterotaxic technique. J Comp Neurol 97: 73–132

Carr I 1967 Nuclear membranous whorls. Z Zellforsch 80: 140–144

Carr I 1970 The fine structure of the mammalian lymphoreticular system. Int Rev Cytol 27: 283–348

Carr J, Clegg E J, Meek G A 1968 Sertoli cells as phagocytes: an electron microscopic study. J Anat 102: 501–510

Carr V M, Farbman A I 1991 Identification of a new nonneuronal cell in rat olfactory epithelium. Neuroscience 45: 433–449

Carrel A 1912 On the permanent life of tissues outside the organism. J Exp Med 15: 516–528

Carter R B, Keen E N 1971 The intramandibular course of the inferior alveolar nerve. J Anat 108: 433–440

Cartmill M 1992 New views on primate origins. Evolutionary Anthropology 1: 105–111

Carvalho C A F, Garcia O S, Vitti M, Berzin F 1972 Electromyographic study of the m tensor fasciae latae and m sartorius. Electromyogr Clin Neurophysiol 12: 387–400

Case R M 1979 Pancreatic secretion: cellular aspects. In: Duthi H L, Wormsley K G (eds) Scientific basis of gastroenterology. Churchill Livingstone: Edinburgh: pp 163–198

Caspersson T 1936 Ueber den chemischen Aufbau der Strukturen des Zellkernes. Skand Arch Physiol (suppl 8): 73

Caspersson T, Farber S, Foley G E, Kudynowski J, Modest E J, Simonsson E, Wagh V, Zech L 1968 Chemical differentiation along metaphase chromosomes. Exp Cell Res 49: 219–222

Castanet J, Francillon-Vieilot H, Meunier F J, de Ricqles A 1993 Bone and individual ageing. In: Hall B K (ed) Bone Vol 7. Bone growth-B. CRC Press: Boca Raton: pp 245–283

Castelli W A 1963 Vascular architecture of the human adult mandible. J Dent Res 42: 786–792

Castellucci M, Classen-Linke I, Muhlhauser J, Kaufmann P, Zardi L, Chiquet-Ehrismann R 1991 The human placenta: a model for tenascin expression. Histochemistry 95: 449–458

Castellucci M, Scheper M, Scheffen I, Celona A, Kaufmann P 1990 The development of the human placental villous tree. Anat Embryol 181: 117–128

Castiglioni A J, Gallaway M C, Coulter J D 1978 Spinal projections from the midbrain of the monkey. J Comp Neurol 178: 329–346

Castleman B 1966 The pathology of the thymus gland in myasthenia gravis. Ann N Y Acad Sci 135: 496–505

Castor C W 1962 The microscopic structure of normal human synovial tissue. Arthritis Rheum 3: 140–151

Castorina S 1957 Le arterie coronarie del cuore umano. Arch Ital Anat Embriol 62: 261–284

Castro O, Johnson L N V, Mamourian A C 1990 Isolated inferior oblique paresis from brainstem infarction: perspective on oculomotor fascicular organization in the ventral midbrain tegmentum. Arch Neurol 47: 235–237

Catford J C 1992 A practical introduction to phonetics. Clarendon Press: Oxford

Catsman-Berrevoets C E, Kuypers H G J M 1981 A search for corticospinal collaterals to thalamus and mesencephalon by means of multiple retrograde fluorescent tracers in cat and rat. Brain Res 218: 15–23

Cattanach B M, Beechey C V 1994 Genetic imprinting map. Mouse Genome 92: 108–110

Catton W T, Gray J E 1951 Electromyographic study of the action of the serratus anterior muscle in respiration. J Anat 85: 412P

Cauldwell E W, Siekert R G, Lininger R E, Anson B J 1948 Bronchial arteries. Anatomic study of 150 human cadavers. Surg Gynecol Obstet 86: 395–412

Caulfield J P, Farquhar M G 1974 The permeability of glomerular capillaries

to graded dextrans. Identification of the basement membrane as the primary filtration barrier. J Cell Biol 63: 883–903
Cauller L J, Connors B W 1994 Synaptic physiology of horizontal afferents to layer I in slices of rat SI neocortex. J Neurosci 14: 751–762
Cauna N 1966 Fine structure of the receptor organs and its probable functional significance. In: de Reuck A V S, Knight J (eds) Touch, heat and pain (Ciba Foundation Symposium). Churchill: London: pp 117–127
Cauna N 1970 The fine structures of the arteriovenous anastomesis and its nerve supply in the human nasal respiratory muscoa. Anat. Rec. 168: 9–22
Cauna N, Hinderer K H 1969 Fine structure of blood vessels of the human nasal respiratory epithelium. Ann Otol Rhinol Laryngol 78: 865–879
Cauna N, Mannan G 1959 Developmental and post-natal changes of digital Pacinian corpuscles (Corpuscula lamellosa) in the human hand. J Anat 93: 271–286
Cauna N, Manzetti G W, Hinderer K H, Swanson E W 1972 Fine structure of nasal polyps. Ann Otol Rhinol Laryngol 81: 41–58
Cavagna G A, Heglund N C, Taylor C R 1977 Mechanical work in terrestrial locomotion, two basic mechanisms for minimizing energy expenditure. Am J Physiol 233: R243–R261
Cavallero C, Spagnoli L G, Villaschi S 1976 An electron microscopic study of human pancreatic islets. In: Fujita T (ed) Endocrine gut and pancreas. Elsevier: New York: pp 61–72
Cavanagh P R (ed) The biomechanics of distance running. Human Kinetics Publishers: Champaign, Illinois
Cavanagh P R, Lafortune M A 1980 Ground reaction forces in distance running. J Biomech 13: 397–406
Cavatori P 1908 Il tipo normale e le variazioni delle arterie della base dell'encefalo nell'uomo. Monitore Zool Ital 19: 248–258
Cave A J E 1929 The distribution of the first intercostal nerve and its relation to the first rib. J Anat 63: 367–379
Cave A J E 1934 On the occipito-atlanto-axial articulations. J Anat 68: 416–423
Cave A J E 1937 The innervation and morphology of the cervical intertransverse muscles. J Anat 71: 497–515
Cave A J E 1961 The nature and morphology of the costoclavicular ligament. J Anat 95: 170–179
Cave A J E 1975 The morphology of the mammalian cervical pleurapophysis. J Zool Lond 177: 377–393
Cave A J E, Brown R W 1952 On the tendon of the subclavius muscle. J Bone Jt Surg 34B 466–469
Cave A J E, Porteous C J 1958 The attachments of m semimembranosus. J Anat 92: 638P
Caviness V S Jr 1982 Dev Brain Res 4: 293–302
Cawley J C, Hayhoe F G J 1973 Ultrastructure of haemic cells: a cytological atlas of normal and leukaemic blood and bone marrow. Saunders: London
Cechetto D F, Saper C B 1988 Neurochemical organization of the hypothalamic projection to the spinal cord in the rat. J Comp Neurol 272: 579–604
Celebrini S, Thorpe S, Trotter Y, Imbert M 1993 Dynamics of orientation coding in area VI of the awake primate. Visual Neurosci 10: 811–825
Celio M R, Heizmann C W 1981 Calcium binding protein parvalbumin as a neuronal marker. Nature 293: 300–302
Celtis A, Porter A J 1952 Lymphatics of the thorax. Acta Radiol 38: 461–470
Cha K Y, Koo J J, Choi D H, Han S Y, Yoon T K 1991 Pregnancy after in vitro fertilization of human follicular oocytes collected from non-stimulated cycles; their culture in vitro and their transfer in a donor oocyte programme. Ferti Steril 55: 109–113
Chabardes D, Imbert M, Clique A, Montegut M, Morel F 1975 PTH sensitive adenyl cyclase activity in different segments of the rabbit nephron. Pflügers Arch 354: 229–239
Chacko L W 1955 The lateral geniculate body of the chimpanzee. J Anat Soc Ind 4: 10–13
Chagas A C P, Moreira L F P, Luz P L da, Camarano G P, Leirner A, Stolf N A G, Jatene A D 1989 Stimulated preconditioned skeletal muscle cardiomyoplasty. An effective means of cardiac assist. Circulation 80 (Suppl III): III-202–III-208
Chalepakis G, Stoykova A, Wijnholds J, Tremblay P, Gruss P 1993 J Neurobiol 24: 1367–1384
Challice C E, Viragh S 1973 Ultrastructure of the mammalian heart. Academic Press: New York
Chambers M R, Andres K H, Duering M von, Iggo A 1972 The structure and function of the slowly adapting type II receptor in hairy skin. Q J Exp Physiol 57: 417–445
Chambers T J, Darby J A, Fuller K 1985 Mammalian collagenase predisposes bone surfaces to osteoclastic resorption. Cell Tiss Res 241: 671–675
Chambers W W, Sprague J M 1955a Functional localization in cerebellum; organization in longitudinal cortico-nuclear zones and their contribution to control of posture, both extrapyramidal and pyramidal. J Comp Neurol 103: 105–129
Chambers W W, Sprague J M 1955b Functional localization in cerebellum; somatotopic organization in cortex and nuclei. Arch Neurol Psychiatry 74: 653–680
Champetier J, Descours C 1968 The branches of the posterior tibial nerve in the tibiotarsal joint. C R Assoc Anat 141: 677–685
Champion R H, Burton J L, Ebling F J G (eds) 1991 Textbook of dermatology. 5th edition. 4 vols. Blackwell: Oxford: pp 373–383
Chan W Y, Tam P P L 1988 A morphological and experimental study of the mesencephalic neural crest cells in the mouse embryo using wheat germ agglutinin-gold conjugate as the cell marker. Development 102: 427–442
Chan-Palay V 1983 Gamma-aminobutyric acid pathways in the cerebellum studied by retrograde and anterograde transport of glutamic acid decarboxylase (GAD) antibody after in vivo injections. Progr Brain Res 55: 51–76
Chang M C 1951 Fertilizing capacity of spermatozoa deposited into fallopian tubes. Nature 168: 697–698
Chang M C, Hunter R H F 1975 Capacitation of mammalian sperm: biological and experimental aspects. In: Hamilton D W, Greep R O (eds) Handbook of physiology Section 7, Endocrinology Vol V. American Physiological Society: Washington, DC: pp 339–352
Chang W W L, Leblond C P 1971 Renewal of the epithelium in the descending colon of the mouse. Presence of three cell populations: vacuolated columnar, mucous and argentaffin. Am J Anat 131: 73–99
Chao T I, Skachkov S N, Eberhardt W, Reichenbach A 1994 Na^+ channels of Müller (glial) cells isolated from retinae of various mammalian species including man. Glia 10: 173 – 185
Chaplin D M, Greenlee T K 1975 The development of human digital tendons. J Anat 120: 253–274
Chapman G B, Chiardo A J, Coffey R J, Weineke K 1966 The fine structure of mucosal epithelial cells of a pathological human gall bladder. Anat Rec 154: 579–616
Chapple C R, Crowe R, Gilpin S A, Gosling J, Burnstock G 1991 The innervation of the human prostate gland - the changes associated with benign enlargement. J Urol 146: 1637–1644
Chapple J C 1992 Genetic screening. In: Brock D J H, Rodeck C H, Ferguson-Smith M A (eds) Prenatal diagnosis and screening. Churchill Livingstone: Edinburgh: pp 579–593
Charcot J M 1883 Lecture on localization of cerebral and spinal disease. Edited and translated by M A Hodden. New Sydenham Society: London
Charlton B G, Nkomanazana O F, McGradey J, Neal D E 1991 A preliminary study of acetylcholinesterase-positive innervation in the human adrenal cortex. J Anat 176: 99–104
Charnley J 1959 The lubrication of animal joints. In: Proceedings of the Symposium on Biomechanics, held London 1959. Institution of Mechanical Engineers: London: pp 12–19
Chase L R, Aurbach G D 1967 Parathyroid function and the renal excretion of 3′ 5′-adenylic acid. Proc Natl Acad Sci USA 58: 518–525
Chaudhry A P, Cutler L A, Yamane G M, Labay G R, Sunderraj M, Manak J R Jr 1987 Ultrastructure of normal human parotid gland with special emphasis on myoepithelial distribution. J Anat 152: 1–11
Chayen D, Nathan H 1974 Anatomical observations of the subgaleotic fascia. Acta Anat 87: 427–432
Chelazzi L, Miller E K, Duncan J, Desimone R 1993 A neural basis for visual search in inferior temporal cortex. Nature 363: 345–347
Chen I-Li, Mascorro J A, Yates R D 1976 Morphology and functional considerations of the carotid body and paraganglia. In: Coupland R E, Fujita T (eds) Chromaffin, enterchromaffin and related cells. Elsevier: New York: pp 333–353
Chen I-Li, Yates R D 1970 Ultrastructural studies of vagal paraganglia in Syrian hamsters. Z Zellforsch 108: 309–323
Chen L, Weiss L 1972 Electron microscopy of the red pulp of the human spleen. Am J Anat 134: 425–458
Chen L, Weiss L 1973 The role of the sinus wall in the passage of erythrocytes through the spleen. Blood 41: 529–537
Chen S, Hillman D E 1993 Colocalization of neurotransmitters in the deep cerebellar nuclei. J Neurocytol 22: 81–91
Cheng K, Hasegawa T, Saleem K S, Tanana K 1994 Comparison of neuronal selectivity for stimulus speed, length, and contrast in the prestriate visual cortical areas V4 and MT of the macaque monkey. J Neurophysiol 71: 2269–2280
Cheng L H, Robinson PP 1991 The distribution of fungiform papillae and taste buds on the human tongue. Archives of Oral Biology. 36:583–589
Chernoff E A G, Lash J W 1981 Cell movement in somite formation and development in the chick: inhibition of segmentation. Dev Biol 87: 212–219
Chessell I P, Francis P T, Pangalos M N, Pearson R C A, Bowden D M 1993 Localisation of muscarinic (m_1) and other neurotransmitter receptors on corticofugal-projecting pyramidal neurones. Brain Res 632: 86–94
Chevallier A 1979 Role of the somitic mesoderm in the development of the thorax in bird embryos. J Embryol Exp Morph 49: 73–88
Chevrell J P 1987 Surgery of the anterior abdominal wall. Springer Verlag: Berlin

Chiappa K H 1989 Evoked potentials in clinical medicine. Raven Press: New York
Chiara F 1959 Study of the fine innervation of the female genitalia. I. Uterus. Annali Ostet Ginecol 81: 553–576
Chibon P 1967 Etude expérimentale par ablations, greffes et autoradiographie, de l'origine des dents chez l'amphibien urodele pleurodeles waltlii. Arch Oral Biol 12: 745–753
Childress D S, Jones R W 1967 Mechanics of horizontal movement of the human eye. J Physiol 188: 273–284
Chisaka O, Musci T S, Capecchi M R 1992 Developmental defects of the ear, cranial nerves and hindbrain resulting from targeted disruption of the mouse Hox-1.6 gene. Nature 355: 516–520
Chiu R C-J 1994 Using skeletal muscle for cardiac assistance. Sci Am: Sci & Med 1:68–77
Cho W K Stern S, Biggers J 1974 Inhibitory effect of dibutyrl cAMP in mouse oocyte maturation in vitro. J Exp Zool 187: 383–386
Chou R G, Stromer M H, Robson R M, Hulatt T W 1992 Assembly of contractile and cytoskeletal elements in developing smooth muscle cells. Dev Biol 149: 339–348
Christ B, Jacob M, Jacob H J 1983 On the origin and development of the ventrolateral abdominal muscles in the avain embryo. Anat Embryol 166: 87–101
Christ B, Jacob M, Jacob H J, Brand B, Wachtler F 1986 Myogenesis: a problem of cell distribution and cell interactions. In: Bellairs R, Ede D A, Lash J W (eds) Somites in developing embryos. NATO ASI Series. Series A: Life Sciences. Plenum Press: New York: pp 261–275
Christensen A K 1975 Leydig cells. In: Hamilton D W, Greep R O (eds) Handbook of physiology: Endocrinology. Vol 5, Sect 7, Male Reproductive System. American Physiological Society: Washington DC
Christensen J, Stiles M J, Rick G A, Sutherland J 1984 Comparative anatomy of the myenteric plexus in eight mammals. Gastroenterology 86: 706–713
Christensen S B 1985 Osteoarthritis. Changes of bone, cartilage, and synovial membrane in relation to bone scintigraphy. Acta Orthop Scand 56 (suppl 214): 1–43
Christie G A 1963 The development of the limbus fossae ovalis in the human heart - a new septum. J Anat 97: 45–54
Christophers E, Wolff H H, Laurence E B 1974 The formation of epidermal cell columns. J Invest Dermatol 62: 555–559
Chu C H U 1968 Solitary neurons in human tongue. Anat Rec 1962: 505–510
Chuah M I, Au C 1991 Olfactory Schwann cells are derived from precursor cells in the olfactory epithelium. J Neurosci Res 29: 172–180
Ciges M, Labella T, Gayoso M, Sanchez G Ultrastructure of the organ of Jacobson and comparative study with olfactory mucosa. Acta Otolaryngol 83: 47–58
Čihák R 1970 Variations of lumbosacral joints and their morphogenesis. Acta Univ Carol [Med] (Praha) 16: 145–165
Čihák R, Popelka S 1961 Částečné defekty velkého svalu prsního. Morfologická a klinická studie. Acta Chir Orthop Traum Cech 28: 185–194
Cimino M, Marini P, Fornasari D, Cattabeni F, Clementi F 1992 Distribution of nicotinic receptors in cynomolgus monkey brain and ganglia: localization of α3 sub-unit mRNA, α-bungarotoxin and nicotine binding sites. Neuroscience 51: 77–86
Ciochon R L, Corruccini R S 1977 The coraco-acromial ligament and projection index in man and other anthropoid primates. J Anat 124: 627–632
Cippolini P B, Pandya D N 1989 Connectional analysis of the ipsilateral and contralateral afferent neurons of the superior temporal region in the rhesus monkey. J Comp Neurol 281: 567–585
Ciriello J 1983 Brainstem projections of aortic baroreceptor afferent fibres in the rat. Neurosci Lett 36: 37–42
Ciriello J, Hrycyshyn A W, Calaresu F R 1981 Horseradish peroxidase study of brain stem projections of carotid sinus and aortic depressor nerves in the cat. J Auton Nerv Syst 4: 43–61
Clar H E 1985 Disturbances of the hypothalamic thermoregulation. Acta Neurochir 75: 106–112
Clara M 1937 Zur Histobiologie des Bronchalepithels. Z Mikrosk 41: 321–347
Clark E R 1938 Arterio-venous anastomoses. Physiol Rev 18: 229–247
Clark G L ed 1961 The encyclopedia of microscopy. Reinhold: New York
Clark J M 1990 The organization of collagen fibrils in the superficial zones of articular cartilage. J Anat 171: 117–130
Clark L B, Rosen R T, Hartman T G, Louis J B, Suffet I H, Pippincott R L, Rosen J D 1992 Determination of alkylphenol ethoxylates and their acetic acid derivatives in drinking water by particle beam liquid chromatography/mass spectrometry. Int J Environ Analyt Chem 47: 167–180
Clark M A, Jepson M A, Simmons N L, Hirst B H 1994 Differential surface characteristics of M cells from mouse intestinal Peyer's and caecal patches. Histochem J 26:271–280
Clark R A F 1985 Cutaneous tissue repair: basic biologic considerations. I. J Am Acad Dermatol 13: 701–725
Clark R A F 1990 Cutaneous wound repair. In: Goldsmith L E (ed) Physiology biochemistry and molecular biology of the skin. Oxford University Press: Oxford: pp 576–601
Clark R A F, Lanigan J M, DellaPelle P, Manseau E, Dvorak H F, Colvin R B 1982 Fibronectin and fibrin provide a provisional matrix for epidermal cell migration during wound reepithelialization. J Invest Dermatol 79: 264–269
Clark R G 1984 Anatomy of the mammalian spinal cord. In: Davidoff R A (ed) Handbook of the spinal cord. Vols 2 and 3. Dekker: New York: pp 1–45
Clark R K F, Wyke B D 1973 Contributions of temporomandibular articular mechanoreceptors to the control of mandibular posture; an experimental study. J Dent 2: 121–129
Clark R P, Edholm O G 1985 Man and his thermal environment. Arnold: London
Clark W E le G 1920 On the Pacchionian bodies. J Anat 55: 40–48
Clark W E le G 1926 The mammalian oculomotor nucleus. J Anat 60: 426–448
Clark W E le G 1939 The tissues of the body. Clarendon Press: Oxford
Clark W E le G 1941 The laminar organisation and cell content of the lateral geniculate body in the monkey. J Anat 75: 419–433
Clark W E le G 1945 Deformation patterns in the cerebral cortex. In: Clark W E le G, Medawar P B (eds) Essays on growth and form. Clarendon Press: Oxford: pp 1–22
Clark W E le G, Beattie J, Riddoch G, Dott N M 1938 The hypothalamus, morphological, functional, clinical and surgical aspects. Oliver and Boyd: Edinburgh
Clarke C A 1975 Rhesus haemolytic disease. Selected papers and extracts. Medical and Technical Publishing: Lancaster
Clarke E B, Hu N, 1991 Functional characteristics of the embryonic circulation. In: Feinberg R N, Sherer G K, Auerbach R (eds) the development of the vascular system. Issues Biomed 14; 41–60
Clarke I C 1973a Correlation of SEM replication and light microscopy studies of the bearing-surfaces in human joints. In: Johari O, Corvin I (eds) Scanning electron microscopy/1973 (Part III). Proceedings of the workshop on scanning electron microscopy in pathology. IIT Research Institute: Chicago: pp 659–666
Clarke I C 1973b Quantitative measurement of human articular surface topography 'in vitro' by profile recorder and stereomicroscopy techniques. J Microsc 97: 309–314
Clarke N B, Feng J Q, Murphy M J 1993 Renal clearance measurements of electrolytes in embryonic chickens. J Exp Zool 265: 107–111
Claude A 1970 Growth and differentiation of cytoplasmic membranes in the course of lipoprotein granule synthesis in the hepatic cell. J Cell Biol 47. 745–766
Clavert A, Cranz C, Bollack C 1990 Functions of the seminal vesicle. Andrologia 22 (suppl 1): 185–192
Clawson R C, Domm L V 1969 Origin and early migration of primordial germ cells in the chick embryo: A study of the stages definitive primitive streak through eight somites. Am J Anat 125: 87–112
Clegg E J 1955 The arterial supply of the human prostate and seminal vesicles. J Anat 89: 209–216
Clegg E J 1956 The vascular arrangements within the human prostate gland. Br J Urol 28: 428–435
Cleland J 1878 On the cutaneous ligaments of the phalanges. J Anat Physiol 12: 526–527
Clemente C D 1964 Regeneration in the vertebrate central nervous system. Int Rev Biol 6: 257 - 301
Clementi F, Marini D 1972 The surface fine structure of the walls of cerebral ventricles and of choroid plexus in the cat. Z Zellforsch Mikrosk Anat 123: 82–95
Clementi F, Palade G E 1969 Intestinal capillaries. I. Permeability to peroxidase and ferritin. J Cell Biol 41: 33–58
Clermont Y 1963 The cycle of the seminiferous epithelium in man. Am J Anat 112: 35–52
Clermont Y 1969 Two classes of spermatogonial stem cells in the monkey (Cercopithecus aethiops) Am J Anat 126: 57–72
Clermont Y 1972 Kinetics of spermatogenesis in mammals: seminiferous epithelium cycle and spermatogonial renewal. Physiol Revs 52: 198–236
Clermont Y, Huckins C 1961 Microscopic anatomy of the sex cords and seminiferous tubules in growing and adult male albino rats. J Anat 108: 79–97
Clermont Y, Leblond C P 1955 Spermiogenesis of man, monkey, ram and other mammals as shown by the 'periodic acid-Schiff' technique. Am J Anat 96: 229–254
Cliff W J 1967 The aortic tunica media in growing rats studied with the electron microscope. Lab Invest 17: 599–615
Cliff W J 1976 Blood vessels. Cambridge University Press: Cambridge
Cloyd M W, Low F N 1974 Scanning electron microscopy of the subarachnoid space in the dog. I. Spinal cord levels. J Comp Neurol 153: 325–368
Cnöckaert J C, Pertuzon E 1974 Sur la géometrie musculosquelettique du

triceps brachii. Application à la détermination dynamique de sa compliance. Europ J Appl Physiol 32: 149–158
Coakley J B, King T S 1959 Cardiac muscle relation of the coronary sinus, the oblique vein of the left atrium and the left precaval vein in mammals. J Anat 93: 30–35
Coates M I, Clack J A 1991 Fish-like gills and breathing in the earliest known tetrapod. Nature 352: 234–236
Cobb J L S, Bennett T 1969 A study of nexuses in visceral smooth muscle. J Cell Biol 41: 287–297
Coburn R F 1987 Peripheral airway ganglia. Ann Rev Physiol 49: 573–582
Cochard, P, Goldstein M, Black I B 1979 Initial development of the noradrenergic phenotype in autonomic neuroblasts of the rat embryo in vivo. Developmental Biology 71: 100–114
Cochran G van B 1982 A primer of orthopaedic biomechanics. Churchill Livingstone: New York
Cochrane C G, Revak S D 1991 Pulmonary surfactant protein B (SP-B): structure-function relationships. Science 254 (5301): 566–568
Cochrane R, Gee A, Ellis H 1992 Microscopic topography of the male breast. Breast 1: 25–27
Cockett F B 1956 Diagnosis and surgery of high-pressure venous leaks in the leg. Br Med J 2: 1399–1403
Code C F (ed)1968 Handbook of physiology, Section 6, alimentary canal, Vol 4. American Physiological Society: Washington
Coërs C, Woolf A L 1959 The innervation of muscle. A biopsy study. Blackwell Scientific: Oxford
Coffin J D, Poole T J 1991 Endothelial cell origin and migration in embryonic heart and cranial blood vessel development. Anat Rec 231: 383–395
Cogan D C 1956 Neurology of the ocular muscles. 2nd edition. Thomas: Springfield, Illinois
Cogan D C 1980 Neurology of the extraocular muscles. 2nd edn. Charles C Thomas: Springfield
Coggeshall R E, Coulter J D, Willis W D 1973 Unmyelinated fibres in the ventral root. Brain Res 57: 229–233
Coghill R C, Talbot J D, Evans A C, Meyer E, Gjedde A, Bushnell M C et al 1994 Distributing processing of pain and vibration by the human brain. J Neurosci 14: 4095–4108
Cohen A I 1970 Further studies on the question of the patency of saccules in outer segments of vertebrate photoreceptors. Vision Res 10: 445–453
Cohen A I 1972 Rods and cones. In: Fuortes M G F (ed) Handbook of sensory physiology, Vol 7. Springer-Verlag: Berlin: pp 63–110
Cohen A S, McNeill M, Calkins E, Sharp J T, Schubart A 1967 The 'normal' sacroiliac joint: analysis of 88 sacroiliac roentgenograms. Am J Roentgenol 100: 559–563
Cohen D A D, Prud'Homme M J L, Kalaska J F 1994 Tactile activity in primate primary somatosensory cortex during active arm movements: correlation with receptive field properties. J Neurophysiol 71: 161–172
Cohen H L, Tice H M, Mandel F S 1990 Ovarian volumes measured by US: bigger than we think. Radiology 177: 189–192
Cohen J A, Yachnis A T, Arai M, Davis J G, Scherer S S 1992 Expression of the neu proto-oncogene by Schwann cells during peripheral nerve development and Wallerian degeneration. J Neurosci Res 31: 622–634
Cohen J, Burne J F, McKinley C, Winter J 1987 The role of laminin and laminin/fibronectin receptor complex in the outgrowth of retinal ganglion cell axons. Dev Biol 122: 407 – 418
Cohen J, Harris W H 1958 The three dimensional anatomy of Haversian systems. J Bone Jt Surg 40A: 419–434
Cohen L 1959 Venous drainage of the mandible. Oral Surg 12: 1447–1449
Cohen R A, Albers H E 1991 Disruption of human circadian and cognitive regulation following a discrete hypothalamic lesion. Neurol 41: 726–729
Cohen S 1958 A nerve growth-promoting protein. In: McElroy W D, Glass B (eds) A symposium on the chemical basis of development. Johns Hopkins Press: Baltimore: pp 665–679
Cohen S 1965 The stimulation of epidermal proliferation by a specific protein (EGF) 1965. Dev Biol 12: 394–407
Cohen S M, Bronner G, Kuttner F, Jurgens G, Jackle H 1989 Distal-less encodes a homeodomain protein required for limb development in Drosophila. Nature 338: 432–434
Cohen S, Levi-Montalcini R 1956 A nerve growth-stimulating factor isolated from snake venom. Proc Natl Acad Sci USA 42: 571–574
Colborn T, Clement C (eds) 1992 Chemically-induced alterations in sexual and functional development: the wildlife/human connection. Princeton Scientific Publishing: Princeton
Coldiron J S 1968 Estimation of nasotracheal tube length in neonates. Pediatrics 41: 823–828
Cole P 1954 Recordings of respiratory air temperature. J Laryngol Otol 68: 295–307
Coleman S S, Anson B J 1961 Arterial patterns in the hand based upon a study of 650 specimens. Surg Gynecol Obstet 113: 409–424
Coletta P L, Shimeld S M, Sharpe P T 1994 The molecular anatomy of Hox gene expression. J Anat 184: 15–22
Colin F, Manil J, Deselin J C 1980 The olivocerebellar system. I. Delayed and slow inhibitory effects: an overlooked salient feature of cerebellar climbing fibres. Brain Res 187: 3–27
Collet A, Normand-Reuet C 1967 Aspects infrastructureaux de la traversée de la paroi alvéolaire du poumon par des cellules migratrices. Sém Hôp Paris 43: 1928–1937
Collett A, Basset F, Normand-Reuet C 1967 Etude au microscope électronique du poumon humain normal et pathologique. Poumon Coeur 23: 747–785
Collier J, Buzzard E F 1903 The degenerations resulting from lesions of posterior nerve roots and from transverse lesions of the spinal cord in man. A study of 20 cases. Brain 26: 559–591
Collins J H 1991 Myosin light chains and troponin C: structural and evolutionary relationships revealed by amino acid sequence comparisons. J Musc Res Cell Motil 12: 3–25
Collins J L, Satchwell L M, Abrams L D 1954 Nerve supply to the diaphragm. Thorax 9: 22–25
Collins P 1990 The origin, development, and degeneration of the pronephros in Caretta caretta. J Morphol 205: 297–305
Collins P, Billetts F S 1995 The terminology of early development. History, concepts and current usage. Clinical Anatomy Vol 8 (in press).
Collins P, Woollam D H M 1981 The circumventricular organs. In: Hamson R J, Holmes R L (eds) Progress in anatomy. Vol 1. Cambridge University Press: Cambridge: pp 123–139
Collis J L, Satchwell L M, Abrams L D 1954 Nerve supply to the diaphragm. Thorax 9: 22–25
Collman P I, Tremblay L, Diamant N E 1992 The distribution of spinal and vagal sensory neurons that innervate the oesophagus of the cat. Gastroenterol 103: 817–822
Colman D R 1991 Functional properties of adhesion molecules in myelin formation. Curr Opin Neurobiol 1: 377–381
Colonnier M 1974 Spatial inter-relationships as physiological mechanisms in the central nervous system. In: Bellairs R, Gray E G (eds) Essays on the nervous system. Clarendon Press: Oxford: pp 344–366
Comings D E, Okada T 1972 Architecture of meiotic cells and mechanisms of chromosome pairing. In: Dupraw E J (ed) Advances in cell and molecular biology. Vol 2. Academic Press: New York: pp 309–384
Commandon J, DeFonbrune P 1939 Greffe nucleaire totale, simple, ou multiple, chez une *Amibe*. Compte Rend Soc Biol 130: 744–748
Condé F, Condé H 1973 Etude de la morphologie des cellules du noyau rouge du chat par la méthode de Golgi-Cox. Brain Res 53: 249–271
Condé F, Lund J S, Jacobowitz D M, Baimbridge K G, Lewis D A 1994 Local circuit neurons immunoreactive for calretinin, calbindin D-28k or parvalbumin in monkey prefrontal cortex: distribution and morphology. J Comp Neurol 341: 95–116
Condon B, Patterson J, Wyper D, Hadley D, Grant R, Teasdale G, Rowan J 1986 Use of magnetic resonance imaging to measure intracranial cerebrospinal fluid volume. Lancet i: 1355–1357
Conel J L 1939–1959 The post-natal development of the humal cerebral cortex. Vol I–VI. Harvard University Press: Cambridge, Massachusetts
Conel J L 1942 The origin of the neural crest. J Comp Neurol 76: 191–216
Conference of Medical Royal Colleges and their Faculties in the United Kingdom on 11 October 1976
Congdon E D 1922 Transformation of the aortic-arch system during the development of the human embryo. Contrib Embryol Carnegie Inst Washington 14: 47–110
Conklin J L 1968 The development of the human fetal adenohypophysis. Anat Rec 160: 79–92
Conley M, Friederich-Ecsy B 1993 Functional organization of the ventral lateral geniculate complex of the tree shrew (Tupaia belangeri). I. Nuclear subdivisions and retinal projections. J Comp Neurol 328: 1–20
Conley M, Friederich-Ecsy B 1993 Functional organization of the ventral lateral geniculate complex of the tree shrew (Tupaia belangeri). II. Connections with the cortex, thalamus, and brainstem. J Comp Neurol 328: 21–42
Connor J M 1992 Diagnosable medelian disorders. In: Brock D J H, Rodeck C H, Ferguson-Smith M A (eds) Prenatal diagnosis and screening. Churchill Livingstone: Edinburgh: pp 515–547
Connor J M, Ferguson-Smith M A 1993 Essential medical genetics. Blackwell Scientific: Oxford
Connors T A 1975 Cytotoxic agents in teratogenic research. In: Teratology trends and applications (Berry C L, Poswillo D E eds) pp 49–79 Springer-Verlag: Berlin
Constantinesco A 1974 Etude biomécanique des mouvements du sternum chez l'homme adulte. Arch Anat 57: 153–199
Constantinou C E, Djurhuus J C 1981 Pyeloureteral dynamics in the intact and chronically obstructed multicalyceal kidney. Am J Physiol 241: R398–411
Conti F, Rustioni A, Petrusz P, Towle A C 1987 Glutamate-positive neurons in the somatic sensory cortex of rats and monkeys. J Neurosci 7: 1887–1901
Contreras M, Hewitt P 1989 Clinical blood transfusion. In: Hoffbrand

AV, Lewis SM (eds) Postgraduate haematology. Heinemann Professional: Oxford: pp 269–293
Contreras M, Lubencko A 1989 Antigens in human blood. In: Hoffbrand AV, Lewis SM (eds) Postgraduate haematology. Heinemann Professional: Oxford: pp 230–268
Cook R D, Burnstock G 1976 The ultrastructure of Auerbach's plexus in the guinea pig. I. Neuronal elements. J Neurocytol 5: 171–194
Cooke R 1986 The mechanism of muscle contraction. CRC Crit Rev Biochem 21: 53–118
Coombs J S, Curtis D R, Landgren S 1956 Spinal cord potentials generated by impulses in muscle and cutaneous afferent fibres. J Neurophysiol 19: 452–467
Cooper D E, Arnoczky S P, O'Brien S J, Warren R F, DiCarlo E, Allen A A 1992 Anatomy, histology, and vascularity of the glenoid labrum. J Bone Jt Surg 74A: 46–52
Cooper E R A 1929 The histology of the retained tests in the human subject at different ages, and its comparison with the scrotal testis. J Anat 64: 5–27
Cooper E R A 1945 The development of the human lateral geniculate body. Brain 68: 222–242
Cooper E R A 1946 Development of human red nucleus and corpus striatum. Brain 69: 34–43
Cooper E R A 1950 The development of the thalamus. Acta Anat 9: 201–226
Cooper R G, Hollis S, Jayson M I V 1992 Gender variation of human spinal and paraspinal structures. Clin Biomech 7: 120–124
Cooper R R 1968 Nerves in cortical bone. Science 160: 327–328
Cooper S 1953 Muscle spindles in intrinsic muscles of the human tongue. J Physiol 122: 193–202
Cooper S, Sherrington C S 1940 Gower's tract and spinal border cells. Brain 63: 123–134
Cope V Z 1917 The internal structure of the sphenoidal sinus. J Anat 51: 127–136
Copp D H, Cockcroft D W, Kueh Y 1967 Calcitonin from ultimobranchial glands of dogfish and chickens. Science 158: 924–925
Copp D H, Talmage R V (eds) 1978 Endocrinology of calcium metabolism. (International Congress Series No 421) Elsevier: New York
Corazza R, Fadiga E, Parmeggiani P L 1963 Patterns of pyramidal activation of cat's motoneurons. Arch Ital Biol 101: 337–364
Corballis M C 1989 Laterality and human evolution. Psychol Rev 96: 492–505
Corbin K B, Harrison F 1940 Function of mesencephalic root of the fifth cranial nerve. J Neurophysiol 3: 423–435
Cordier A C, Haumont S M 1980 Development of thymus, parathyroids, and ultimo-branchial bodies in NMRI and nude mice. Am J Anat 157: 227–263
Cordon-Cardo C, O'Brien J P, Casals D, Rittman-Grauer L, Biedler J L, Melamed M R, Bertino J R. Multidrug-resistance gene (P-glycoprotein) is expressed by endothelial cells at blood–brain barrier sites. Proc Natl Acad Sci USA 86: 695–698
Cornell-Bell A H, Finkbeiner S M 1991 Ca^{2+} waves in astrocytes. Cell Calcium 12: 185 – 204
Cornes J S 1965 Number, size and distribution of Peyer's patches in the human small intestine. II. The development of Peyer's patches. Gut 6: 225–229
Cornillie F J, Lauweryns J M, Brosens I A 1985 Normal human endometrium. An ultrastructural survey. Gynaecol Obstet Invest 20: 113–129
Corr L 1992 Neuropeptides and the conduction system of the heart. Int J Cardiol 35: 1–12
Corrigan A Z, Bilezikjan L M, Carroll R S, Bald L N, Schmelzer C H, Fendly B M, Mason A J, Chin W W, Schwall R H, Vale W 1991 Evidence for an autocrine role in activen β within rat anterior pituitary cultures. Endocrinology 128: 1682–1684
Corsellis J A, Alston R L, Miller A K 1975 Cell counting in the human brain: traditional and electronic methods. Postgrad Med J 51: 722–726
Cortes D, Müller J, Skakkebaek N E 1987 Proliferation of Sertoli cells during development of the human testis assessed by stereological methods. Int J Androl 10: 589–596
Cortés R, Probst A, Palacios J M 1987 Quantitative light microscopic autoradiographic localization of cholinergic muscarinic receptors in the human brain: forebrain. Neuroscience 20: 65–107
Cory R A, Valentine E J 1959 Varying patterns of the lobar branches of the pulmonary artery. A study of 524 lungs and lobes seen at operation on 426 patients. Thorax 14: 267–280
Costanzo R M, Graziadei PPC 1983 A quantitative analysis of changes in the olfactory epithelium following bulbectomy in the hamster. J Comp Neurol 215: 370–381
Costoff A 1977 Ultrastructure of the pituitary gland. In: Allen M B Jr, Mahesh V B (eds) The pituitary, a current review. Academic Press: New York: pp 59–76
Cotsarelis G, Cheng S-Z, Dong G, Sun T T, Lavker R M 1989 Existence of slow-cycling limbal epithelial basal cells that can be preferentially stimulated to proliferate: implications on epithelial stem cells. Cell 57: 201–209
Cotsarelis G, Sun T T, Lavker R M 1990 Label-retaining cells reside in the bulge area of pilosebaceous unit: implications for follicular stem cells, hair cycle, and skin carcinogenesis. Cell 61: 1329–1339
Cottle M H 1960 Concepts of nasal physiology as related to corrective nasal surgery. Arch Otolaryngol 72: 11–20
Cottle M K 1964 Degeneration studies of primary afferents of IXth and Xth cranial nerves in the cat. J Comp Neurol 122: 329–344
Couinaud C 1954 Les enveloppes vasculo-biliaires du foie ou capsule de Glisson. Lyon Chir 49: 489–607
Couinaud C 1957 Le foie: etudes anatomique et chirurgicules. Masson: Paris
Coulombe J N, Nishi R 1991 Stimulation of somatostatin expression in developing ciliary ganglion neurons by cells of the choroid layer. J Neurosci 11: 553–562
Coulombe P A 1993 The cellular and molecular biology of keratins: beginning of a new era. Curr Opin Cell Biol 5: 17–29
Coulter J D, Jones E G 1977 Differential distribution of corticospinal projections from individual cyto-architectonic fields in the monkey. Brain Res 129: 335–340
Coulton L A, Henderson B, Bitensky L, Chayen J 1980 DNA synthesis in human rheumatoid and nonrheumatoid synovial lining. Ann Rheum Dis 39: 241–247
Couly G F, Coltey P M, Le Douarin N M 1992 The developmental fate of the cephalic mesoderm in quail-chick chimeras. Development 114: 1–15
Couly G F, Coltey P M, Le Douarin N M 1992 The triple origin of skull in higher vertebrates: a study in quail–chick chimeras. Development 117: 409–429
Couly G, Lagrue A, Griscelli C 1983 Le syndrome de Di-George, neurocristopathie rhombencephalique exemplaire. Rev Stomatol Chir Maxillofac 84: 103–108
Couly G, Le Douarin N M 1990 Head morphogenesis in embryonic avian chimeras: evidence for a segmental pattern in the ectoderm corresponding to the neuromeres. Development 108: 543–558
Coupland R E 1958 The innervation of the pancreas of the rat, cat and rabbit as revealed by the cholinesterase technique. J Anat 92: 143–149
Coupland R E 1965a Electron microscope observations on the structure of the rat adrenal medulla. I. The ultrastructure and organisation of chromaffin cells in the normal adrenal medulla. II. Normal innervation. J Anat 99: 231–254, 255–272
Coupland R E 1965b The natural history of the chromaffin cell. Longman: London
Coupland R E, Fujita T (eds) 1976 Chromaffin, enterochromaffin and related cells. Elsevier Scientific: Amsterdam
Coupland R E, Pyper A S, Hopwood D 1964 A method for differentiating between noradrenaline- and adrenaline-storing cells in the light and electron microscope. Nature 201: 1240–1242
Coupland R E, Weakley B S 1970 Electron microscopic observation on the adrenal medulla and extra-adrenal chromaffin tissue of the post-natal rabbit. J Anat 106: 213–231
Courot M, Hochereau de Reviers M-T, Ortevant R 1970 Spermatogenesis. In: Johnson A D, Gomes W R, Vandemark N L (eds) The testis. Vol I. Academic Press: New York: pp 339–432
Courville J 1966 Rubrobulbar fibres to the facial nucleus and the lateral reticular nucleus (nucleus of the lateral funiculus). An experimental study in the cat with silver impregnation methods. Brain Res 1: 317–337
Cowan W M, Clarke P G H 1976 The development of the isthmo-optic nucleus. Brain Behav Evol 13: 354–375
Cowey A, Marcar V L 1992 The effect of removing superior temporal cortical motion areas in the macaque monkey. I. Motion discrimination using simple dots. Eur J Neurosci 4: 1219–1227
Cowie A T 1974 Overview of the mammary gland. J Invest Dermatol 63: 2–9
Cox J L, Pass H I, Wechsel A S, Oldham H N Jr, Sabiston D C Jr 1975 Coronary collateral blood flow in acute myocardial infarction. J Thoracic Cardiovasc Surg 69: 117–125
Cox R W, Peacock M A 1977 The fine structure of developing elastic cartilage. J Anat 123: 283–296
Crain S M, Petersen E R, Leibman M, Schulman H 1980 Dependence on NGF of early human fetal dorsal root ganglion neurons in organotypic cultures. Exp Neurol 67: 205–214
Cralley J, Fitch K, McGonagle W 1975 Lumbrical muscles and contracted toes. Anat Anz 138: 348–353
Crammond D J, Kalaska J F 1994 Modulation of preparatory neuronal activity in dorsal premotor cortex due to stimulus-response compatibility. J Neurophysiol 71: 1281–1284
Craven A J, Jarvis J C, Salmons S 1994 Vascularisation of the latissimus dorsi muscle for cardiac assist. J Anat 185: 706–707
Crelin E S 1973 Functional anatomy of the newborn. Yale University Press: New Haven
Creutzfeld O D, Watanable S, Lux H D 1966 Relations between EEG phenomena and potentials of single cortical cells. II. Spontaneous and convulsoid activity. Electroenceph Clin Neurophysiol 20: 19–27
Crichlow R W, Galt S W 1990 Male breast cancer. Surg Clin N Amer 70: 1165–1177

Crick F 1982 DNA today. Perspect Biol Med 25: 512–517
Crick F 1982 Do dendritic spines twitch? Trends Neurosci 5: 44–46
Crim C, Simon R H 1988 Effects of oxygen metabolites in rat alveolar type II cell viability and surfactant metabolism. Lab Invest 58: 438–437
Crist D M, Stackpole P J, Peake G T 1983 Effects of androgenic-anabolic steroids on neuromuscular power and body composition. J Appl Physiol 54: 366–370
Crock H V 1965 A revision of the anatomy of the arteries supplying the upper end of the human femur. J Anat 99: 77–88
Crock H V 1967 The blood supply of the lower limb bones in man. Livingstone: London
Crock H V 1980 An atlas of the arterial supply of the head and neck of the femur in man. Clin Orthop 152: 17–25
Crockard H A, Heilman A E, Stevens J M 1993 Progressive myelopathy secondary to odontoid fractures: clinical radiological and surgical features. J Neurosurg 78: 579–586
Crompton A W, Hiiemäe K 1969 How mammalian molar teeth work. Discovery 5: 23–34
Cronstein B N, Weissmann G 1993 The adhesion molecules of inflammation. Arthritis Rheum 36: 147–157
Crosby E C, Dejonge B R 1963 Experimental and clinical studies of the central connections and central relations of the facial nerve. Ann Otol Rhinol Laryngol 72: 735–755
Crosby E C, Henderson J W 1948 The mammalian midbrain and isthmus regions. Part II. Fiber connections of the superior colliculus. B. Pathways concerned in automatic eye movements. J Comp Neurol 88: 53–92
Crosby E C, Humphrey R, Lauer E W 1962 Correlative anatomy of the nervous system. Macmillan: New York
Crosby E C, Humphrey T 1941 Studies of the vertebrate telencephalon. II. The nuclear pattern of the anterior olfactory nucleus, tuberculum olfactorium and the amygdaloid complex in adult man. J Comp Neurol 74: 309–352
Crosby E C, Humphrey T 1944 Studies of the vertebrate telencephalon. III. The amygdaloid complex in the shrew. J Comp Neurol 81: 285–305
Crosby E C, Woodburne R T 1943 Nuclear pattern of non-tectal portions of midbrain and isthmus in Primates. J Comp Neurol, 78: 441–482
Croston G E, Kadonga J T 1993 Role of chromatin in the regulation of transcription by RNA polymerase II. Curr Opin Cell Biol 5: 417–423
Crow T J 1993 Sexual selection, Machiavellian intelligence, and the origins of psychosis. Lancet 342: 594–598
Crowder R E 1957 The development of the adrenal gland in man, with special reference to origin and ultimate location of cell types and evidence in favour of the 'cell migration' theory. Contrib Embryol Carnegie Inst Washington 36: 193–210
Crowell R M, Morawetz R B 1977 The anterior communicating artery has significant branches. Stroke 8: 272–273
Cruz P D, Bergstresser P R 1991 The influence of ultraviolet radiation and other physical and chemical agents on epidermal Langerhans cells. In: Schuler G (ed) Epidermal Langerhans cells. CRC Press: Boca Raton: pp 253–272
Csapo A 1962 Smooth muscle as a contractile unit. Physiol Rev 42 (suppl 5): 7–33
Cserr H F, Harling-Berg C, Knopf P M 1992 Drainage of brain extracellular fluid into cervical lymph and its immunological significance. Brain Pathol 2: 270–276
Cuénod M, Do K Q, Vollenweider F, Zollinger M, Klein A, Streit P 1989 The puzzle of the transmitters in the climbing fibers. Exp Brain Res Series 17:161–176
Cuénod M, Do K Q, Grandes P, Morino P, Streit P 1990 Localization and release of homocysteic acid, and excitatory sulphur-containing amino acid. J Histochem Cytochem 38: 1713–1715
Cullis W, Tribe E 1913 Distribution of nerves in the heart. J Physiol 46: 141–150
Cummings J F 1969 Thoracolumbar preganglionic neurons and adrenal innervation in the dog. Acta Anat 73: 27–37
Cummings J F, Petras J M 1977 The origin of spinocerebellar pathways. I. The nucleus cervicalis centralis of cranial cervical cord. J Comp Neurol 173: 655–692
Cummins H 1926 Epidermal-ridge configurations in developmental defects, with particular reference to the ontogenetic factors which condition ridge direction. Am J Anat 38: 39–151
Cummins H 1964 Dermatoglyphics: a brief review. In: Montagna W, Lobitz W C (eds) The epidermis. Academic Press: New York: pp 375–386
Cummins H, Midlo C 1961 Finger prints, palms and soles. An introduction to dermatoglyphics. Dover: New York
Cummins P 1982 Transitions in human atrial and ventricular myosin light-chain isoforms in response to cardiac-pressure-overload-induced hypertrophy. Biochem J 205: 195–204
Curcio C A, Allen K A 1990 Topography of ganglion cells in the human retina. J Comp Neurol 300: 5–25
Currey J D 1984a Can strains give adequate information for adaptive bone remodeling. Calcif Tissue Int 36 (suppl 1): 18–22
Currey J D 1984b Effects of differences in mineralization on the mechanical properties of bone. Philos Trans R Soc Lond [Biol] 304: 509–518
Currey J D 1984c What should bones be designed to do? Calcif Tissue Int 36 (suppl 1): 7–10
Curtis R, Adryan K M, Zhu Y, Harkness P J, Lindsay R M, DiStefano P S 1993 Retrograde axonal transport of ciliary neurotrophic factor is increased by peripheral nerve injury. Nature 365: 253–255
Cuschieri A, Bannister L H 1975a The embryonic development of the olfactory organ of the mouse. 1. Light microscopy. J Anat 119: 277–286
Cuschieri A, Bannister L H 1975b The embryonic development of the olfactory organ of the mouse. 2. Electron microscopy. J Anat 119: 471–498
Cushing H 1912 The pituitary body and its disorders. Lippincott: Philadelphia
Cusick C G, Gould H J 1990 Connections between area 3b of the somatosensory cortex and subdivisions of the ventroposterior nuclear complex and the anterior pulvinar nucleus in squirrel monkey. J Comp Neurol 292: 83–102
Cusick C G, Scripter J L, Darensbourg J G, Weber J T 1993 Chemoarchitectonic subdivisions of the visual pulvinar in monkeys and their connectional relations with the middle temporal and rostral dorsolateral visual areas, MT and DLR. J Comp Neurol 336: 1–30
Cutler L S, Chaudhry A P 1973 Differentiation of the myoepithelial cells of the rat submandibular gland in vivo and in vitro: an ultrastructural study. J Morphol 140: 343–354
Czarnetzki A 1971 Epigenetische Skeletlmerkmale im Populationsvergleich. 1. Rechts-links-Unterschiede bilateral angelegter Merkmale. Z Morphol Anthropol 63: 238–254

D

Da Silva L F H, Witter M P, Boeijinga P H, Lohman A H M 1990 Anatomic organization and physiology of the limbic cortex. Physiol Rev 70: 453–511
Dacey D M 1993a The mosaic of midget ganglion cells in the human retina. J Neurosci 13: 5334–5355
Dacey D M 1993b Morphology of small-field bistratified ganglion cell type in the macaque and human retina. Vis Neurosci 1: 1081–1098
Dacey D M, Petersen M R 1991 Dendritic field size and morphology of midget and parasol ganglion cells of the human retina. Proc Nat Acad Sci USA 89: 9666–9670
Daculsi G, Kerebel B 1978 High-resolution electron microscope study of human enamel crystallites: size, shape and growth. J Ultrastruct Res 65: 163–172
Dahl E 1986 The ultrastructure of cerebral blood vessels in man. Cephalgia 6: suppl 4, 45–48
Dahl E, Flora G, Nelson E 1965 Electron microscopic observations on normal human intracranial arteries. Neurol (Minneap) 15: 132–140
Dahlström A, Fuxe K 1964 Evidence for the existence of monamine-containing neurons in the central nervous system. Acta Physiol Scand Suppl 232: 1–55
Dahlström A, Fuxe K 1965 Evidence for the existence of monoamine neurons in the central nervous system. II. Experimentally induced changes in the intraneuronal amine levels of bulbospinal neuron systems. Acta Physiol Scand Suppl 247: 1–36
Dahm M C, Shepherd R K, Clark G M 1993 The postnatal growth of the temporal bone and its implications for cochlear implantation in children. Acta Oto-Laryngol Suppl 505: 1–39
Dai L J, Quamme G A 1993 Atrial natriuretic peptide initiates Ca2 + transients in isolated renal cortical thick ascending limb cells. Am J Physiol 265: F592–F597
Dai Y, Roman M, Naviaux R K, Verma I M 1992 Gene therapy via primary myoblasts: long-term expression of factor IX protein following transplantation in vivo. Proc Natl Acad Sci USA 89: 10892–10895
Daikoku S 1993 Functional anatomy of the hypothalamic hypophysial system: neuroendocrine control mechanism. Kaibogaku Zasshi J Anat 68: 288–304
Dail W G, Evans A P 1974 Neural and vascular development in the human phallus. Invest Urol 11: 427–438
Dal Pont G 1960 Contribution à l'étude de la structure fonctionelle du maxillaire. Ann Stomatol 9: 921–932
Dalen H 1983 An ultrastructural study of the tracheal epithelium of the guinea-pig with special reference to the ciliary structure. J Anat 136: 47–67
Dallos P 1983 The active cochlea. J Neurosci. 12: 4575–4585
Damadian R 1971 Tumour detection by nuclear magnetic resonance. Science 171: 1151–1153
Damiani N, Capodacqua A 1961 On the intrinsic innervation of the fallopian tube. Annali Ostet Ginec 83: 436–446

D'Amico-Martel A 1981 Dissertation, Univ of Massachusetts, Amherst, Mass
D'Amico-Martel A, Noden D M 1980 J Embryol Exp Morphol 5: 167–182
D'Amico-Martel A, Noden D M 1983 Contributions of placodal and neural crest cells to avian cranial peripheral ganglia. Am J Anat 166: 445–468
D'Amico-Martell A, 1982 Am J Anat 163: 351–372
Damsky C H, Fitzgerald M L, Fisher S J 1992 Distribution patterns of extracellular matrix components and adhesion receptors are intricately modulated during first trimester cytotnophoblast differentiation along the invasive pathway, in vivo. J Clin Invest 89: 210–222
Dancis J 1959 The placenta. J Pediat 55: 85–101
Dandy W E 1934 Concerning the cause of trigeminal neuralgia. Am J Surg 24: 447–455
Dangerfield P H, Roberts N, Walker J, Betal D, Edwards R H T 1994 Investigation of the diurnal variation in the water content of the intervertebral disc using MRI and its application for scoliosis. (Proceedings of 2nd International Conference on 3D and Scoliosis). (In press)
Dani J W, Cherujavsky A, Smith S J 1992 Neuronal activity triggers calcium waves in hippocampal astrocyte networks. Neuron 8: 429 – 440
Daniel O, Shackman R 1952 Blood supply of human ureter in relation to utero-colic anastomoses. Br J Uron 24: 334–343
Danielli J F, Davson H 1935 A contribution to the theory of the permeability of thin films. J Comp Cell Physiol 5: 495–508
Daoust R, Clermont Y 1955 Distribution of nucleic acids in germ cells during the cycle of the seminiferous epithelium in the rat. Am J Anat 96: 255–284
Dardenne M, Bach J-F 1988 Functional biology of thymic hormones. Thymus Update 1: 101–116
Dardenne M, Savino W 1990 Neuroendocrine control of the thymic epithelium modulation of thymic endocrine function, cytokine expression and cell proliferation by hormones and peptides. PNEI 3: 18–25
Dardik A, Smith R M, Schultz R M 1992 Colocalization of transforming growth factor-α and a functional epidermal growth factor receptor (EGFR) to the inner cell mass and preferential localization of the EGFR on the basolateral surface of the trophectoderm in the mouse blastocyst. Dev Biol 154: 396–409
Dargemont C, Dunon D, Deugnier M, Denoyelle M, Girault J-M, Lederer F Ho, Diep Le K, Godeau F, Thiery J-P, Imhof BA 1989 Thymatoxin, a chemotactic protein, is identical to β2-microglobulin. Science 246: 803–806
Darling A I, Levers B G H 1976 The pattern of eruption. In: Poole D F G, Stack M V (eds) The eruption and occlusion of teeth. Proceedings of the 27th Symposium of the Colston Research Society 1975. Butterworths: London: pp 80–96
Daroczy J 1988 The dermal lymphatic capillaries. Springer: Berlin
Dart A M 1971 Cells of the dorsal column nuclei projecting down into the spinal cord. Physiol 219: 29–30
Darwin C 1859 On the origin of species by natural selection or the preservation of favoured races in the struggle for life. Murray: London
Daseler E H, Anson B J 1943 The planataris muscle. An anatomical study of 750 specimens. J Bone Jt Surg 25: 822–827
Davenport H A, Ransom S W 1930 The red nucleus and adjacent cell groups. A topographical study in the cat and rabbit. Arch Neurol Psychiat 24: 257–266
David A S 1989 The split-brain syndrome. Br J Psychiatry 154: 422–425
Davies A S, Gunn H M 1972 Histochemical fibre types in the mammalian diaphragm. J. Anat. 112: 41–60
Davies D V 1950 Structure and function of synovial membrane. Br Med J 1: 92–95
Davies D V, Edwards D A W 1948 Blood supply of synovial membrane and intra-articular structures. Ann R Coll Surg 2: 142–156
Davies F 1927 Normal cholecystography. Br Med J 1: 1138–1140
Davies F 1935 A note on the first lumbar nerve (anterior ramus) J Anat 70: 177–178
Davies F, Francis E T B, King T S 1952 Neurological studies of the cardiac ventricles of mammals. J Anat 86: 130–143
Davies F, Gladstone R J, Stibbe E P 1932 The anatomy of the intercostal nerves. J Anat 66: 323–333
Davies F, Harding H E 1942 Pouch of Hartmann. Lancet 1: 193–195
Davies J A, Cook G M W, Stern C D, Keynes R J 1990 Neuron 4: 11–20
Davies J, Routh J I 1957 Comparison of the foetal fluids of the rabbit. J Embryol Exp Morphol 5: 32–39
Davies S J A, Field P M, Raisman G 1993 Long fibre growth by axons of embryonic mouse hippocampal neurons microtransplanted into the adult rat fimbria. Eur J Neurosci 5: 95 – 106
Davies S J A, Field P M, Raisman G 1994 Long interfascicular axon growth from embryonic neurons transplanted into adult myelinated tracts. J Neurosci 14: 1596–1612
Davis C L 1923 Description of a human embryo having twenty paired somites. Contrib Embryol Carnegie Inst Washington 15: 1–51
Davis J O, Freeman R H, Watkins B E, Stephens G A, Williams G M 1976 Angiotension II blockade and the functions of the renin-angiotensin system. In: Stokes G S, Edwards K D G (eds) Drugs affecting the renin-angiotensin-aldosterone system. Use of angiotensin inhibitors. Progress in Biochemical Pharmacology 12: 1–15 Karger: Basel
Davis J R, Langford G A 1969 Response of the testicular capsule to acetylcholine and noradrenaline. Nature 222: 386–387
Davis J R, Langford G A 1971 Comparative responses of the isolated testicular capsule and parenchyma to autonomic drugs. J Reprod Fertil 26: 241–245
Davis P R 1955 The thoracolumbar articular joint. J Anat 89: 370–377
Davis P R 1959 The medial inclination of the human thoracic intervertebral articular facets. J Anat 93: 68–74
Davis P R 1961 Human lower lumbar vertebrae: some mechanical and osteological considerations. J Anat 95: 337–344
Davis P R 1963 Some effects of lifting, pulling and pushing on the human trunk. Ergonomics 6: 303–304
Davis P R, Troup J D G, Burnard J H 1965 Movements of the thoracic and lumbar spine when lifting: a chrono-cyclophotographic study. J Anat 99: 13–26
Davis R, Wright N A 1991 The cell proliferative kinetics of the epidermis. In: Goldsmith L A (ed) Physiology, biochemistry, and molecular biology of the skin. 2nd edition. Oxford University Press: Oxford: pp 239–265
Davson H 1980 Physiology of the eye. 4th edition. Churchill Livingstone: Edinburgh
Davson H, Welch K, Segal M B 198 Physiology and pathophysiology of the cerebrospinal fluid. Churchill Livingstone: Edinburgh
Davy D T, Kotzar G M, Brown R H Heiple K G, Goldberg V M, Heiple K G Jr, Berilla J, Burstein A H 1988 Telemetric force measurements across the hip after total arthroplasty. J Bone Jt Surg 70A: 45–50
Dawes G S 1961 Changes in the circulation at birth. Br Med Bull 17: 148–153
Dawes G S 1969 Foetal and neonatal physiology. A comparative study of the changes at birth. Year Book: Chicago
Dawson J L 1974 Tumours of the liver. In: Smith R (ed) Surgical forum – the liver. Butterworths: London
Dawson T M, Dawson V L, Snyder S H 1992 A novel neuronal messenger molecule in brain: the free radical nitric oxide. Ann Neurol 32: 297–311
Dawson W, Langman J 1961 An anatomical-radiological study on the pancreatic duct pattern in man. Anat Rec 139: 59–68
Day M A 1964 Postural reflex pattern Nurs Res 13: 139–147
Day M H, Napier J R 1961 The two heads of flexor pollicis brevis. J Anat 95: 123–130
de Beer G R 1947 The differentiation of neural crest cells into visceral cartilages and odontoblasts in amblystoma, and a re-examination of the germ-layer theory. Proc R Soc B 134: 377–398
de Busscher G 1948 Les anastomoses artérioveneuses. Acta Neerl Morphol 6: 87–105
de Camilli P, Miller P, Levitt P, Walter U, Greengard P 1984 Anatomy of cerebellar Purkinje cells in the rat determined by a specific immunohistochemical marker. Neuroscience 11: 761–771
de Camilli P, Peluchetti D, Meldolesi J 976 Dynamic changes in the luminal plasmalemma in stimulated parotid acinar cells. A freeze-fracture study. J Cell Biol 70: 59–74
De Carlos J A, O'Leary D D M 1992 J Neurosci 12: 1194–1211
de Castro F 1932 Sensory ganglia of the cranial and spinal nerves. In: Penfield W G (ed) Cytology and cellular pathology of the nervous system. Hoeber: New York
de Castro F, Herreros M L 1945 Actividad del ganglio cervical superior. Trab Inst Cajal Invest Biol 37: 287–342
de Duve C 1963 The lysosome. Sci Am 208: 64–72
de Duve C 1973 Biochemical studies on the occurrence, biogenesis and life history of mammalian peroxisomes. J Histochem Cytochem 21: 941–948
de Duve C 1983 Microbodies in the living cell. Sci Am 248: 52–62
de Duve C, Wattiaux R 1966 Functions of lysosomes. Ann Rev Physiol 28: 435
de Gasperis C, Miani A 1969 Observations sur l'ultrastruture du mesothelium pleural de l'homme. Bull Assoc Anat Paris 145: 188–202
de Groat W C 1993 Anatomy and physiology of the lower urinary tract. Urol Clin North Amer 20: 383–401
de Groot P G 1987 Interaction of platelets with cultured endothelial cells and subendothelial matrix. In: Zilla P P, Fasol R D, Deutsch M (eds) Endothelialization of vascular grafts. Karger: Basel: pp 47–56
de la Garza O, Lierse E, Steiner D 1992 Anatomical study of the blood supply in the human shoulder region. Acta Anat 145: 412–415
de la Torre J C, Rall G, Oldstone C, Janna P P, Borrow P, Oldstone M B 1993 Replication of lymphocytic choriomeningitis virus is restricted in terminally differentiated neurons. J Virol 67: 7350–7359
De Lacalle S, Hersh L B, Saper C B 1993 Cholinergic innervation of the human cerebellum. J Comp Neurol 328: 364–376
De Lara Galindo S, Cuspinera E De G, Cardenas Ramirez L 1977 Anatomical and functional account on the lateral nasal cartilages. Acta Anat 97: 393–399
De Luca C J, Erim Z 1994 Common drive of motor units in regulation of muscle force. Trends Neurosci 17: 299–305
de Medinacelli L, Church A C 1984 Peripheral nerve reconnection: inhibition

of early degenerative processes through the use of a novel fluid medium. Exp Neurol 84: 396–408
de Meeus A, Alonso S, Demaille J, Bouvagnet P 1992 A detailed linkage map of subtelomeric murine chromosome 12 region including the situs inversus mutation locus IV. Mamm Genome 3: 637–643
De Olmos, J 1990 Amygdala. In: Paxinos G (ed) The human nervous system. Academic Press: New York: pp 583–755
de Palma A F 1957 Degenerative changes in the sternoclavicular and acromioclavicular joints in various decades. Thomas: Springfield Illinois
De Puky R 1935 The physiological oscillation of the length of the body. Acta Orthop Scand 6: 338–347
De Remigis P, Raggiunti B, Nepa A, Giandonato S, Faraone G, Sensi S 1990 Thyroid volume variation during the menstrual cycle in healthy subjects. Prog Clin Biol Res 341A: 169–173
De Reuck A V S, Cameron M P (eds) 1962 The exocrine pancreas: normal and abnormal functions. (Ciba Foundation Symposium) Churchill: London
De Reuck A V S, Porter R (eds) 1967 Development of the lungs (Ciba Foundation Symposium) Churchill: London
de Reuck J 1972 The cortico-subcortical arterial angio-architecture in the human brain. Acta neurol belg 72: 232–239
De Robertis E 1960 Some observations on the ultrastructure and morphogenesis of photoreceptors. J Gen Physiol 43: 1–13
De Robertis E M, Blum M, Niehrs C, Steinbeisser H 1992 Goosecoid and the organizer. Development (suppl): 167–171
de Ruiter M C, Gittenberger de Groot A C, Poelmann R E, Rammos S 1990 The developmental relation between pulmonary vascularization and the pulmonary arch artery. In: Bockman E, Kirby M I (eds) Embryonic origins of defective heart development. NY Acad Sci: New York: pp 357–358
de Sousa O M 1964 Estudo electromiográfico do m. platysma. Folia Clin Biol 33: 42–52
de Sousa O M, Vitti M 1966 Estudio electromiográfico de los músculos adductores largo y mayor. Arch Mex Anat 7: 52–53 (abstract)
de Souza R R, Moratelli H B, Borges N, Liberti E A 1993 Age-induced nerve cell loss in the myenteric plexus of the small intestine in man. Gerontology 39: 183–188
De Troyer A, Estenne M 1991 The expiratory muscles in tetraplegia. Paraplegia 29: 359–363
De Vente J, Bol J G J M, Steinbusch H W M 1989 Localization of cGMP in the cerebellum of the adult rat: an immunohistochemical study. Brain Res 504: 332–337
De Vries P A, Saunders J B de C M 1962 Development of the ventricles and spiral outflow tract in the human heart. A contribution to the development of the human heart from age group IX to age group XV. Contrib Embryol Carnegie Inst Washington 37: 87–114
de Vries R A C, Kappers J A 1971 Influence of the pineal gland on the neurosecretory activity of the supraoptic hypothalmic nucleus in the male rat. Neuroendocrinology 8: 359–366
De Yoe E A, Van Essen D C 1988 Concurrent processing streams in monkey visual cortex. TINS 11: 219–226
Deacon T W 1992 Cortical connections of the inferior arcuate sulcus cortex in the macaque brain. Brain Res 573: 8–25
DeAngelis G C, Ohzawa I, Freeman R D 1991 Depth is encoded in the visual cortex by a specialized receptive field structure. Nature 352: 156–159
Debrunner H V 1985 Biomechanik des Fusses. Enke: Stuttgart
DeChiara T M, Robertson, E J, Efstratiadis A 1991 Parental imprinting of the mouse insulin-like growth factor II gene. Cell 64: 849–859
Decramer M 1990 Action and interaction of respiratory muscles in dogs. Verhandelingen-Koninlijke Academie voor Geneeskunde van Belgie 52: 141–201
Dee R 1977 Five years' experience with total replacement of the elbow. In: Joint replacement in the upper limb. Inst Mech Eng Pubs 1994–5: London: pp 89–92
DeFelipe J 1993 Neocortical neuronal diversity: chemical heterogeneity revealed by co-localization studies of classic neurotransmitters, neuropeptides, calcium-binding proteins, and cell surface molecules. Cereb Cortex 3: 273–289
Defrenne H 1977 Les structures aponeurotiques au niveau de la première commissure. Ann Chir 31: 1017–1019
DeGroat W C 1992 Neural control of the urinary bladder and sexual organs. In: Bannister R, Mathias C J (eds) Autonomic failure: a textbook of clinical disorders of the autonomic nervous system. Oxford Medical Publishers: Oxford: pp 129–159
DeGroot L J, Niepomniszcze H 1977 Biosynthesis of thyroid hormone, basic and clinical aspects. Metab Clin Exp 26: 665–718
Deguchi J, Yamamoto A, Yoshimoti T et al 1994 Acidification of phagosomes and degradation of rod outer segments in rat retinal pigment epithelium. Invest Ophthalmol Vis Sci 35: 568–579
Dehay C, Horsburgh G, Berland M, Killackey H, Kennedy H 1989 Nature 337: 265–267
Deiters O F C 1865 Untersuchungen über Gehirn und Rückenmark des Menschen und der Säugethiere. F Vieweg und Sohn: Braunschweig
Dejean C, Hervouët F, Leplat G 1958 L'embryologie de l'oeil et sa tératologie. Masson: Paris
Déjerine J, Déjerine-Klumpke H 1901 Anatomie des centres nerveux. Vol 2. Rueff: Paris
Dekel N, Beers W 1978 Rat oocyte maturation in vitro: relief of cyclic AMP inhibition with gonadotrophins. Proc Natl Acad Sci USA 75: 4369–4373
Dekhuisen P N, Decramer M 1992 Steroid-induced myopathy and its significance to respiratory disease: a known disease re-discovered. Eur Resp J 5: 997–1003
del Rio Hortega P 1924 Le névroglie et le troisième élément des centres nerveux. Bull Soc Sci Méd Biol, Montpellier 5
del Rio-Hortega P 1928 Tercera aportación al conocimiento morfologica interpretacion functional de la oligodedtroglia. Memorias de la Real Socieded española de historia natural Madrid 14: 5–22
del Rio Hortega P 1932 Microglia. In: Penfield W (ed) Cytology and cellular pathology of the nervous system. Vol 2. P B Hoeber: New York: pp 481–534
Delaere O, Kok V, Nyssen-Behets C, Dhem A 1992 Ossification of the human fetal ilium. Acta Anat 143: 330–334
Delaisse J-M, Eeckhout Y, Neff, L, Francois-Gillet C, Henriet P, Su Y, Vaes G, Baron R 1993 (Pro)collagenase (matrix metalloproteinase-1) is present in rodent osteoclasts and in the underlying bone-resorbing compartment. J Cell Sci 106: 1071–1082
Delaisse J-M, Vaes G 1992 Mechanism of mineral solubilization and matrix degradation in osteoclastic bone resorption. In: Rifkin, B R, Gay C V (eds) The biology and physiology of the osteoclast. CRC Press: Boca Raton: pp 289–314
DeLancey J O 1990 Anatomy and physiology of urinary continence. Clin Obstet Gynecol 33: 298–307
Delay J, Brion S 1969 Le syndrome de Korsakoff. Masson: Paris
Delmas A, Senecail B 1977 Aspects biométriques de la mécanique hy-öidienne chez l'homme. Bull Assoc Anat (Nancy), 61: 189–198
Delmas P D, Malaval L 1993 The proteins of bone. In: Mundy G R, Martin T J (eds) Physiology and pharmacology of bone. Springer-Verlag: Berlin: pp 673–724
DeLong M R, Georgopoulos A P 1981 Motor functions of the basal ganglia. In: Brookhart J M, Mountcastle V B, Brooks V B (eds) Handbook of physiology, Section 1 The nervous system, Vol 2, Motor control, Part 2. American Physiol. Soc: Bethesda: pp 1017–1061
Demeure M J 1993 Physiology of the APUD system. Sem Surg Oncol 9: 362–367
Demonet J F, Wise R, Frackowiak R S J 1993 Language functions explored in normal subjects by positron emission tomography: a critical review. Human Brain Mapping 1: 39–47
Demski L S, Northcutt RG 1983 The terminal nerve: a new chemosensory system in vertebrates? Science 220: 435–437
Denef C 1990 Paracriene signalen in de adenohypofyse. Verhandelingen – human adenohypophysis at mid-gestation. Cell Tissue Res 164: 161–165
Denker H W 1990 Trophoblast-endometrial interactions at embryo implantation: a cell biological paradox. Trophoblast Research 4: 3–29
Dennis F 1983 The three column spine and its significance in the classification of acute thoracolumbar spinal injuries. Spine 8: 817–831
Dennison M 1971 Electron steroscopy as a means of classifying synaptic vesicles. J Cell Sci 8: 525–540
Denny-Brown D, Robertson E G 1935 Investigation of nervous control of defaecation. Brain 58: 256–310
Dermitziel R, Schinke D 1975 A complex functional system in endothelial and connective tissue cells of the choroid plexus. Am J Anat 143: 131–136
Dermon C R, Barbas H 1994 Contralateral thalamic projections predominantly reach transitional cortices in the rhesus monkey. J Comp Neurol 344: 508–531
Derom C 1988 Population-based study of sex proportion in monoamniotic twins. N Engl J Med 319: 119
Derry D E 1923 On the sexual and racial characters of the human ilium. J Anat 58: 71–83
Detwiler S M 1936 Neuroembryology, an experimental study. Macmillan: New York
Devroey P, Camus M, Palermo G et al 1990 Placental production of estradiol and progesterone after oocyte donation in patients with primary ovarian failure. Am J Obstet Gynecol 162: 66–70
DeYoe E A, Van Essen D C 1988 Concurrent processing streams in monkey visual cortex. TINS 11: 219–226
Dhawan J, Pan L C, Pavlath G K, Travis M A, Lanctot A M, Blau H M 1991 Systemic delivery of human growth hormone by injection of genetically engineered myoblasts. Science 254: 1509–1512
Dhingra L D 1977 Mediastinum testis. In: Johnson A D, Gomes W R (eds) The testis Vol 4. Advances in physiology biochemistry and function. Academic Press: New York: pp 451–460
Di Chiara G, North A 1992 Neurobiology of opiate abuse. TIPS 13: 185–193
Di Figlia M, Aronin N 1990 Amino acid transmitters. In: Paxinos G (ed) The human nervous system. Academic Press: New York: pp 1115–1134

Di Pellegrino G, Wise S P 1991 A neuropsychological comparison of three distinct regions of the primate frontal lobe. Brain 114: 951–978
Di Pellegrino G, Wise S P 1993 Effects of attention on visuomotor activity in the premotor and prefrontal cortex of a primate. Somatosens Mot Res 10: 245–262
Diamant H, Wiberg A 1965 Does the chorda tympani in man contain secretory fibres for the parotid gland? Acta Oto laryngol 60: 255–264
Diamond I T, Jones E G, Powell T P S 1969 The projection of the auditory cortex upon the diencephalon and brain stem in the cat. Brain Res 15: 305–340
Diamond J 1979 The regulation of nerve sprouting by extrinsic influences. In: Schmidt F O, Warden F G (eds) The neurosciences fourth study program. MIT Press: Boston: pp 937–955
Diamond J, Mills L R, Mearow K M 1988 Evidence that the Merkel cell is not the transducer in the mechanosensory Merkel cell–neurite complex. Prog Brain Res 74: 51–56
DiAugustine R P, Petrusz P, Bell G I et al 1988 Influence of estrogens on mouse uterine epidermal growth factor precursor protein and messenger ribonucleic acid. Endocrinology 122: 2355–2363
Dice J F 1990 Peptide sequences that target cytosolic proteins for lysosomal proteolysis. Trends in Biochemical Sciences 15: 305–309
Dickhaut S C, Delee J C 1982 The discoid lateral meniscus syndrome. J Bone Jt Surg 64A: 1068–1073
Dickson A D 1957 The development of the ductus venosus in man and the goat. J Anat 91: 358–368
DiDio L J, Anderson M C 1968 The 'sphincters' of the digestive system. Williams and Wilkins: Baltimore
DiDio L J, Zappalà A, Carney W P 1967 Anatomico-functional aspects of the musculus articularis genus in man. Acta Anat 67: 1–23
Dietrichs E, Walberg F 1987 Cerebellar nuclear afferents—where do they originate? A re-evaluation of the projections from some lower brain stem nuclei. Anat Embryol 177: 165–172
Diffley J F X 1994 Eukaryotic DNA replication. Curr Opin Cell Biol 6: 368–372
Dijkstra C 1969 Structure of the autonomic terminal network of the thoracic organs after visualisation with the osmium zinc iodide method. Mikroskopie 24: 161–171
DiMarco A F, Romaniuk J R, Supinski G S 1990a Mechanical action of the interosseous intercostal muscles as a function of lung volume. Am Rev Resp Dis 142: 1041–1046
DiMarco A F, Romaniuk J R, Supinski G S 1990b Action of the intercostal muscles on the rib cage. Respir Physiol 82: 295–306
DiMarco A F, Romaniuk J R, Supinski G S 1990c Parasternal and external intercostal muscle shortening during rebreathing. J Appl Physiol 69: 2222–2226
DiMarco A F, Romaniuk J R, Supinski G S 1992 Parasternal and external intercostal responses to various respiratory maneuvers. J Appl Physiol 73: 979–986
DiMarco A F, Supinski G S, Budzinska K 1989 Inspiratory muscle interaction in the generation of changes in airway pressure. J Appl Physiol 66: 2573–2578
DiMarco A F, Supinski G S, Simhai B, Romaniuk J R 1993 Mechanical action of the internal intercostal muscles in dogs. J Appl Physiol 75: 2360–2367
Dinges H P, Zatloukal K, Schmid C, Mair S, Wirnsberger G 1991 CO-expression of cytokeratin and vimentin filaments in rete testis and epididymis. An immunohistochemical study. Virchows Archiv 418: 119–127
Dirksen E R, Sanderson M J 1990 Regulation of ciliary activity in the mammalian respiratory tract. Bioherology 27: 533–545
Distler C, Boussaoud D, Desimone R, Ungerleider L G 1993 Cortical connections of inferior temporal area TEO in macaque monkeys. J Comp Neurol 334: 125–150
Divac I, Öberg R G E 1979 (eds) The neostriatum. Pergamon Press: Oxford
Dixon A D 1958 Development of the jaws. Dent Pract 9: 10–12
Dixon A F 1920 Note on the vertebral epiphyseal discs. J Anat 55: 38–39
Dixon J S, Gosling J A 1982 The musculature of the human renal calices, pelvis and upper ureter. J Anat 135: 129–137
Dixon J, Kintner C R 1989 Development 106: 749–757
Dixon M J, Garner J, Ferguson M W J 1991 Immunolocalisation of EGF, EGF receptor TGFα during murine palatogenesis in vivo and in vitro. Anatomy and Embryology 184: 83–91
Dobbie J W, Symington T 1966 The human adrenal gland with special reference to the vasculature. J Endocrinol 34: 479–489
Dockery P, Li T C, Rogers A W, Cooke I D, Lenton E A 1988a The ultrastructure of the glandular epithelium in the timed endometrial biopsy. Human Reprod 3: 826–834
Dockery P, Li T C, Rogers A W, Cooke I D, Lenton E A, Warren M A 1988b An examination of the variation in timed endometrial biopsies. Human Reprod 3: 715–720
Dockery P, Warren A, Li T C, Rogers A W, Cooke I D, Mundy J 1990 A morphometric study of the human endometrial stroma during the preimplantation period. Human Reprod 5: 494–498
Dodd H 1959 The varicose tributaries of the superficial femoral vein passing into Hunter's canal. Postgrad Med J 35: 18–23
Dodd H, Cockett F B 1976 The pathology and surgery of the veins of the lower limb. 2nd edition. Churchill Livingstone: Edinburgh
Doerschuk C M et al 1993 Comparison of neutrophil and capillary diameters and their relation to naturophil sequestration in the lung. J Anat 74(6): 3040–3045
Dogiel A S 1899 Ueber den Bau der Ganglien in den Geflechten des Darmes und der Gallenblase des Menschen und der Saugetiere. Arch anat Ohysiol Abt: 130–158
Dohr G, Ebner I, Gallasch E 1986 Morphological and biomechanical studies of the ligamentum arteriosum. Acta Anat 126: 97–102
Dohrmann G J 1970 The choroid plexus: a historical review. Brain Res 18: 197–218
Doljanski F 1960 The growth of the liver with special reference to mammals. Int Rev Cytol 10: 217–241
Dollé P, Dierich A, LeMeur M, Schimmang T, Schuhbaur B, Chambon P, Duboule D 1993 Disruption of the Hoxd-13 gene induces localised heterochrony leading to mice with neotenic limbs. Cell 75: 431–443
Dollé P, Izpisua-Belmonte J C, Falkenstein H, Renucci A, Duboule D 1989 Coordinate expression of the murine Hox-5 complex homeobox-containing genes during limb pattern formation. Nature 342: 767–772
Doménech-Mateu J M, Sañudo J R 1990 Chondrification of laryngeal cartilages. Otorhinolaryngol Head Neck Surg: 2095–2097
Domnić-Stošić T, Jeličić N 1974 Morphological differences between meningeal arteries and the arteries of the scalp in the fetus and neonate. Srpski Arkhiv 102: 175–180
Donald I, MacVicar J, Brown T G 1958 Investigation of abdominal masses by pulsed ultrasound. Lancet 1: 1188–1195
Donaldson P J, Mahan J T 1983 Fibrinogen and fibronectin as substrates for epidermal cell migration during wound closure. J Cell Sci 62: 117–127
Doniach T, Phillips C R, Gerhart S C 1992 Science 257: 542–545
Donker A J, Arisz L, Brentjens J R et al 1976 The effect of indomethacin on kidney function and plasma renin activity in man. Nephron 17: 288–296
Donoff R B, McLennan J E, Grillo H C 1971 Preparation and properties of collagenases from epithelium and mesenchyme of healing mammalian wounds. Biochem Biophys Acta 227: 639–653
Donoghue J P, Wenthold R J, Altschuler R A 1985 Localization of glutaminase-like and aspartate aminotransferase-like immunoreactivity in neurons of cerebral neocortex. J Neurosci: 5: 2597–2608
Donovan B T 1970 Mammalian neuroendocrinology. McGraw-Hill: London
Doran G A, Baggett H 1972 The genioglossus muscle: a reassessment of its anatomy in some mammals, including man. Acta Anat 83: 403–410
Dörner G 1988 Neuroendocrine response to estrogen and brain differentiation in heterosexuals, homosexuals, and transsexuals. Arch Sex Behav 17: 57–75
Dorschner W, Stolzenburg J U 1994a A new theory of micturition and urinary continence based on histomorphological studies. 3. The two parts of the musculus sphincter urethrae: physiological importance in rest and stress. Urologia Internat 52: 185–188
Dorschner W, Stolzenburg J U, Dieterich F 1994b A new theory of micturition and urinary continence based on histomorphological studies. 2. The musculus sphincter vesicae: continence or sexual function? Urologia Internat 52: 154–158
Dorschner W, Stolzenburg J U, Rassler J 1994 A new theory of micturition and urinary continence based on histomorphological studies. 4. The musculus dilator urethrae: force of micturition. Urologia Internat 52: 189–193
Doty R 1968 Neural organization of deglutition. In: Code C F (ed) Handbook of physiology. Section 6, Alimentary canal. Vol 4. American Physiological Society: Washington DC: pp 1861–1902
Doubilet H, Shafiroff B G P, Mulholland J H 1948 Anatomy of periesophageal vagi. Ann Surg 127: 128–135
Doucette J R 1990 Glial influences on axonal growth in the primary olfactory system. Glia 3: 433–449
Douek E D, Bannister L H, Dodson H C 1975 Olfaction and its disorders. Proc R Soc Med 68: 467–470
Douglas W H J, Redding R A, Stein M 1975 The lamellar substructure of osmiophilic inclusion bodies in rat type II alveolar pneumocytes. Tissue & cell 7: 137–142
Douglas W W 1968 Stimulus-secretion coupling: the concept and clues from chromaffin and other cells. Br J Pharmacol 34: 451–474
Dow R S 1969 Cerebellar syndromes including vermis and hemispheric syndromes. In: Vinken P J, Bruyn G W (eds) Handbook of clinical neurology. Vol 2. North Holland Publishing: Amsterdam
Dow R S, Moruzzi G 1958 The physiology and pathology of the cerebellum. University of Minnesota Press: Minneapolis
Dowling J E 1965 Foveal receptors of the monkey retina: fine structure. Science 147: 57–59
Dowling J E 1987 The retina: an approachable part of the brain. Harvard University Press: Cambridge, Massachusetts

Dowling J E, Boycott B B 1966 Organisation of the primate retina: electron microscopy. Proc R Soc B 166: 80–111

Downie J P, Evans B T, Mitchell B 1995 The middle ethmoidal foramen and its contents: an anatomical study. Clin Anat 8: 149

Downs S M, Daniel S A J, Eppig J J 1988 Induction of maturation in cumulus cell-enclosed mouse oocytes by follicle stimulating hormone and epidermal growth factor: evidence for a positive stimulus of somatic cell origin. J Exp Zool 245: 86–89

Dowson D, Wright V, Longfield M D 1969 Human joint lubrication. Biomed Eng 4: 160–165

Doyle J F 1970 The perforating veins of the gluteus maximus. Ir J Med Sci 3: 285–288

Doyle J L, Watkins H O, Halbert D S 1967 Undescended laryngeal nerve. Tex Med J 63: 53–56

Doyle J R, Blythe W F 1975 The finger flexor tendon sheath and pulleys: anatomy and reconstruction. In: American Academy of Orthopaedic Surgeons Symposium on tendon surgery in the hand, Philadelphia 1974. Mosby: St Louis: pp 81–87

Draeger A, Amos W B, Ikebe M, Small J V 1990 The cytoskeletal and contractile apparatus of smooth muscle: contraction bands and segmentation of the contractile elements. J Cell Biol 111: 2463–2473

Draeger A, Weeds A G, Fitzsimons R B 1987 Primary, secondary and tertiary myotubes in developing skeletal muscle: a new approach to the analysis of human myogenesis. J Neurol Sci 81: 19–43

Dray A 1979 The striatum and substantia nigra; a commentary on their relationships. Neuroscience 4: 1407–1439

Dreyer B, Budtz-Olson O E 1952 Splenic venography; demonstration of portal circulation with diodone. Lancet 1: 530–531

Driesch H 1921 Philosophie der Organischen. Leipzig

Drumheller G 1969 Anatomical observations of the lower lateral nasal cartilages. Arch Otolaryngol 89: 599–601

Du Brul E L 1980 Sicher's oral anatomy, 7th edition. Mosby: London

Du Shane G P 1935 An experimental study of the origin of pigment cells in amphibia. J Exp Zool 72: 1–31

Duance V C, Stephens H R, Dunn M, Bailey A J, Dubowitz V 1980 A role for collagen in the pathogenesis of muscular dystrophy? Nature 284: 470–472

Duara S 1992 Structure and function of the upper airway in neonates. In: Polin R A, Fox W W (eds) Fetal and neonatal physiology. W B Saunders: Philadelphia: pp 823–828

Duarte L R 1983 The stimulation of bone growth by ultrasound. Arch Orthop Trauma Surg 101: 153–159

Dubois A, Benavidès J, Peny B, Duverger D, Fage D, Gotti B, MacKenzie E T, Scatton B 1988 Imaging of primary and remote ischaemic and excitotoxic brain lesions. An autoradiographic study of peripheral type benzodiazepine binding sites in the rat and cat. Brain Res 445: 77–90

DuBois F S, Foley J O 1937 Quantitative studies of the vagus nerve in the cat. II. The ratio of jugular to nodose fibres. J. Comp Neurol 67: 69–78

Dubois P 1967 Etude au microscope électronique de la pars distalis de l'hypophyse de l'embryon humain. C R Assoc Anat Nancy 138: 429 433

Dubowitz L, Dubowitz V 1981 The neurological assessment of the pre-term and full-term newborn infant. Clinics in Developmental Medicine Vol. 79. Heinemann: London

Dubowitz L, Dubowitz V, Goldberg C 1970 Clinical assessment of gestational age in the newborn infant. J Pediatr 77: 1–10

DuBrul E L 1988 Oral anatomy. 8th edn. Ishiyaku EuroAmerica Inc: St Louis

Duce I R, Keen 1977 An ultrastructural classification of the neuronal cell bodies of the rat dorsal root ganglion using zinc iodide-osmium impregnation. Cell Tiss Res 195: 263–277

Duchen L W, Gale A N 1985 The motor end plate. In: Swash M, Kennard C (eds) Scientific basis of clinical neurology. Churchill Livingstone: Edinburgh: pp 400–409

Duchenne G B A 1867 Physiology of motion. Kaplan E B (trs) 1949 J B Lippincott: Philadelphia

Duckett S 1971 The establishment of internal vascularization in the human telencephalon. Arch Anat 80: 107–113

Duckles S P, Buck S M 1982 Substance P in the cerebral vasculature: Depletion by capsaicin suggests a sensory role. Brain Res 245: 171–174

Duckworth W L H 1947 Some complexities of human structure. Oxford University Press: London

Duke-Elder J S, Wybar K C 1961 A system of ophthalmology. Vol 2. Kimpton: London

Dulac C, Le Douarin N M 1991 Phenotypic plasticity of Schwann cells and enteric glial cells in response to the microenvironment. Proc Natl Acad Sci USA 88: 6358–6362

Dulac C, Tropak M B, Cameron-Curry P, Rossier J, Marshak D R, Roder J, Le Douarin N M 1992 Molecular characterization of the Schwann cell myelin protein, SMP: structural similarities within the immunoglobulin superfamily. Neuron 8: 323–334

Dum R P, Strick P L 1991 The origin of the corticospinal projections from the premotor areas in the frontal lobe. J Neurosci 11: 667–689

Duncan H, Jundt J, Riddle J M, Pitchford W, Christopherson T 1987 The tibial subchondral plate. J Bone Jt Surg 69A: 1212–1220

Dunkley, M G, Love D R, Davies K E, Walsh F S, Morris G E, Dickson G 1992 Retroviral-mediated transfer of a dystrophin minigene into mdx mouse myoblasts in vitro. FEBS Lett 296: 128–134

Dunn P M 1966 Localisation of the umbilical catheter by post-mortem measurement. Arch Dis Child 41: 69–75

Dunn W A 1990 Studies on the mechanisms of autophagy: formation of the autophagic vacuole. J Cell Biol 110: 1923–1933

Dunnett S B 1991 Transplantation of embryonic dopamine neurons: what we know from rats. J Neurol 238: 65–74

Dunnett S B, Annett L E 1991 Nigral transplants in primate models of parkinsonism. In: Lindvall O, Björklund A, Widner H (eds) Intracerebral transplantation in movement disorders. Experimental basis and clinical experiences. Elsevier Science Publishers: Amsterdam: pp 27–51

Dunnill M S, Halley W 1973 Some observations on the quantitative anatomy of the kidney. J Pathol 110: 113–121

Dunstan C R, Somers N M, Evans R A 1993 Osteocyte death and hip fracture. Calcif Tiss Int 53 (suppl 1): S113–S117

Dupré J, Ross S A, Watson D, Brown J C 1973 Stimulation of insulin secretion by gastric inhibitory polypeptide in man. J Clin Endocr Metab 37: 826–828

Dupuytren G 1831 De la rétraction des doigts par suite d'une affection de l'aponévrose palmaire—description de la maladie—opération chirurgicale qui convient dans ce cas. Compte rendu de la clinique chirurgicale de l'Hôtel Dieu par MM les docteurs Alexandre Paillard et Marx. J Universel et Hebdomadaire de Méd et de Chirurgie Prat et des Inst Méd 5: 349–365

Durary A M 1952 The chemical basis of morphogenesis. Phil Trans R Soc 237B: 37–72

Dustin P 1980 Microtubules Sci Am 243: (Aug) 59–68

Duvall A J, Quick C A 1969 Tracers and endogenous debris in delineating cochlear barriers and pathways. An experimental study. Ann Otol Rhinol Laryngol 78: 1041–1057

Duvernoy H M 1975 The Superficial Veins of the Human Brain. Springer-Verlag: Berlin

Duvernoy H M 1988 The human hippocampus. Verlag: Munchen

Duvernoy H M, Delon S, Vannson J L 1981 Cortical blood vessels of the human brain. Brain Res Bull 7: 519–579

Duvernoy J 1972 The vascular architecture of the median eminence. In: Knigge K M, Scott D E, Weindl A (eds) Brain–endocrine interaction. Median eminence: structure and function. Karger: Basel: pp 79–108

Dvorak J, Panjabi M M 1987 Functional anatomy of the alar ligaments. Spine 12: 183–190

Dvorak J, Panjabi M M, Gerber M, Wichmann W 1987 CT-functional diagnostics of the rotatory instability of the upper cervical spine. I. An experimental study on cadavers. Spine 12: 197–205

Dvorak J, Penning L, Hayek J, Panjabi M M, Grob D, Zehnder R 1988a Functional diagnostics of the cervical spine using computer tomography. Neuroradiology 30: 132–137

Dvorak J, Schneider E, Saldinger P, Rahn B 1988b Biomechanics of the craniocervical region: the alar and transverse ligaments. J Orthop Res 6: 452–461

Dyer K R, Duncan I D 1987 The intraneural distribution of myelinated fibres in the equine recurrent laryngeal nerve. Brain 110: 1531–1543

Dyke C G 1930 Indirect signs of brain tumor as noted in routine Roentgen examinations. Displacement of the pineal shadow. A survey of 3000 consecutive skull examinations. Am J Roentgen 23: 598–606

Dykes J R W 1969 Histometric assessment of human testicular biopsies. J Pathol 97: 429–440

Dykes R W, Ruest A 1986 What makes a map in somatosensory cortex? In: Jones E G, Peters A (eds) Cerebral cortex. Vol 5. Sensory-motor areas and aspects of cortical connectivity. Plenum Press: New York: pp 1–28

Dylevský I 1968 Tendons of the m flexor digitorum superficialis et profundus in the ontogenesis of the human hand. Folia Morphol (Praha) 16: 124–130

Dym M 1984 The male reproductive system. In: Weiss L (ed) Histology: cell and tissue biology. Elsevier: New York: pp 1000–1053

Dyson M 1987 Mechanisms involved in therapeutic ultrasound. Physiotherapy 73: 116–120

Dyson M, Brookes M 1983 Stimulation of bone repair by ultrasound. In: Lerski R A, Morley P (eds) Ultrasound '82. Pergamon Press: Oxford: pp 61–66

Dyson M, Young S 1986 Effect of laser therapy on wound contraction and cellularity in mice. Lasers Med Sci 1: 125–130

Dyson M, Young S, Pendle C L, Webster D F, Lang S M 1988 Comparison of the effects of moist and dry conditions on dermal repair. J Invest Dermatol [In press]

Dziadek M, Thomas T 1993 Genes coding for basal lamina glycoproteins laminin, nidogen, and collagen IV are differentially expressed in the nervous system and by epithelial, endothelial, and mesenchymal cells of the mouse embryo. Exp Cell Res 208: 54–67

E

Eacott M J, Gaffan D, Murray E A 1994 Preserved recognition memory for small sets, and impaired stimulus identification for large sets, following rhinal cortex ablation in monkeys. Eur J Neurosci 6: 1466 – 1478

Eager R P 1966 Patterns and mode of termination of cerebellar cortico-nuclear pathways in the monkey (Macaca mulatta). J Comp Neurol 126: 551–565

Earle K M 1952 The tract of Lissauer and its possible relation to the pain pathway. J Comp Neurol 96: 93–111

Easter S S, Taylor J S H 1989 Development 7: 553–573

Eayrs J T 1955 Cerebral cortex of normal and hypothyroid rats. Acta Anat 25: 160–183

Ebashi S 1983 Regulation of muscle contraction. Cell Muscle Motil 3: 79–87

Ebashi S, Endo M, Ohtsuki I 1969 Control of muscle contraction. Q Rev Biophys 2: 351–384

Ebbesson S O E 1968 Quantitative studies of superior cervical sympathetic ganglia in a variety of primates including man. II. Neuronal packing density. J Morphol 124: 181–186

Ebling F J G 1991 Comparative dermatology. In: Champion R H, Burton J L, Ebling F J G (eds) Textbook of dermatology. 5th edition. 4 vols. Blackwell: Oxford: pp. 17–47

Ebling F J G, Hale P A, Randall V A 1991 Hormones and hair. In: Goldsmith L A (ed) Physiology, biochemistry, and molecular biology of the skin. 2nd edition. Oxford University Press: Oxford: pp 660–696

Eccles J C 1964a The excitatory responses of spinal neurons. Progr Brain Res 12: 65–91

Eccles J C 1964b The physiology of synapses. Springer-Verlag: Berlin

Eccles J C 1970 Neurogenesis and morphogenesis in the cerebellar cortex. Proc Natl Acad Sci USA 66: 294–301

Eccles J C 1973 The understanding of the brain. McGraw-Hill: New York

Eccles J C 1984 The cerebral neocortex: a theory of its operation. In: Jones E G, Peters A (eds) Cerebral cortex. Vol 2. Functional properties of cortical cells. Plenum Press: New York: pp 1–36

Eccles J C, Eccles R M, Iggo I, Lundberg A 1960 electrophysiological studies on gamma motoneurons. Acta Physiol Scand 50: 32–40

Eccles J C, Eccles R M, Lundberg A 1958 The action potentials of the alpha motoneurones supplying fast and slow muscles. J Physiol 142: 275–291

Eccles J C, Fatt P, Landgren S, Winsbury G J 1954 Spinal cord potentials generated by volleys in large muscle afferents. J Physiol 125: 590–606

Eccles J C, Ito M, Szentágothai J 1967 The cerebellum as a neuronal machine. Springer-Verlag: Berlin

Eccles J C, Schadé J P (eds) 1964 Physiology of spinal neurons. Progr Brain Res 12:

Eckel H E, Sittel C, Zorowka P, Jerke A 1994 Dimensions of the laryngeal framework in adults. Surg Radiol Anat 16: 31–36

Eckenstein F, Baughman R W 1984 Two types of cholinergic innervation in cortex, one co-localized with vasoactive intestinal polypeptide. Nature 309: 153–155

Eckhoff D G, Kramer R C, Watkins J J, Alongi C A, van Gerven D P 1994a Variation in femoral anteversion. Clin Anat 7: 72–75

Eckhoff D G, Kramer R C, Watkins J J, Burke B J, Alongi C A, Stamm E R, van Gerven D P 1994b Variation in tibial torsion. Clin Anat 7: 76–79

Eckmiller M S 1993 Shifting distribution of autoradiographic label in cone outer segments and its implications for renewal. J Hirnforsch 34:179–191

Eddinger T J, Wolf J A 1993 Expression of four myosin heavy chain isoforms with development in mouse uterus. Cell Motil Cytoskel 25: 358–368

Eddleston M, Mucke L 1993 Molecular profile of reactive astrocytes—implications for their role in neurological disease. Neuroscience 54: 15–36

Ede D A, El-Gadi A O A 1986 Genetic modifications of developmental acts in chick and mouse somite development. In: Bellairs R, Ede D A, Lash J W (eds) Somites in developing embryos. NATO ASI Series. Series A: Life Sciences. Plenum Press: New York: pp 209–224

Edelman G M 1974 Antibody structure and cellular specificity in the immune response. Harvey Lectures 68: 149–184

Edelman G M 1986 Cell adhesion molecules in the regulation of animal form and pattern. Am Rev Cell Biol 2: 81–116

Edelman G M 1988 Topobiology: An introduction to molecular embryology. Basic Books: New York

Edelman R, Hartcroft P M 1961 Localisation of renin in juxtaglomerular cells of rabbit and dog through the use of the fluorescent-antibody technique. Circ Res 9: 1069–1077

Edelson J G, Taitz C 1992 Anatomy of the coracoacromial arch: relation to degeneration of the acromion. J Bone Jt Surg 74A: 589–594

Edelson J G, Zuckerman J, Hershkovitz I 1993 Os acromiale: anatomy and surgical implications. J Bone Jt Surg 74B: 551–555

Eden A R 1981 Neural connections between the middle ear, Eustachian tube and brain: implications for the reflex control of middle ear aeration. Ann Oto Rhino Laryngol 90: 566–569

Edmondsen J C, Hatten M E 1987 J Neurosci 7: 1928–1934

Edström L, Kugelberg E 1968 Histochemical composition, distribution of fibres and fatigability of single motor units. Anterior tibial muscle of the rat. J Neurol Neurosurg Psychiatry 31: 424–433

Edström L, Kugelberg E 1969 Histochemical mapping of motor units in experimentally re-innervated skeletal muscle. Experientia 25: 1044–1045

Edvinsson 1991 Innervation and effects of dilatory neuropeptides on cerebral vessels. Blood Vessels 28: 35–45

Edwards D A W 1946 The blood supply and lymphatic drainage of tendons. J Anat 80: 147–152

Edwards G, Lader M (eds) 1990 The nature of drug dependence. Soc Study Addic Monograph No 1. Oxford University Press: Oxford

Edwards J C W 1982 The origin of the type A synovial lining cells. Immunobiology 161: 227–231

Edwards J C W, Willoughby D A 1982 Demonstration of bone marrow derived cells in synovial lining by means of giant intracellular granules as genetic markers. Ann Rheum Dis 41: 177–182

Edwards R G 1965 Maturation in vitro of mouse, sheep, cow, pig, rhesus monkey, and human ovarian oocytes. Nature 201: 349–351

Edwards R G, Brody S L 1993 Principles of assisted human conception. Saunders: Philadephia

Edwards R G, Lippold O C J 1956 The relation between force and integrated electrical activity in fatigued muscle. J Physiol 132: 677–681

Edwards S B, Henkel C K 1978 Superior colliculus connections with the extra ocular motor nuclei in the cat. J Comp Neurol 179: 451–467

Egeberg J, Jensen O A 1969 The ultrastructure of the acini of the human lacrimal gland. Acta Ophthalmol 47: 400–410

Eggli P S, Herrman W, Hunziker E B, Schenk R K 1985 Matrix compartments in the growth plate of the proximal tibia of rats. Anat Rec 211: 246–257

Ehara S, El-Khoury G Y, Bergman R A 1988 The accessory sacroiliac joint: a common anatomic variant. Am J Roent Rad Ther 150: 857–859

Ehinger B, Falck B 1966 Concomitant adrenergic and parasympathetic fibres in the rat iris. Acta Physiol Scand 67: 201–207

Ehlers C L et al 1988 Social zeitgebers and biological rhythms. Arch Gen Psychiat 45: 948–952

Ehrich W 1929 Studies of the lymphatic tissue. I. The anatomy of the secondary nodules and some remarks on the lymphatic and lymphoid tissue. Am J Anat 43: 347–383

Ehrlich H P, Rajaratnam J B M 1990 Cell locomotion verus cell contraction forces for collagen lattice contraction: an in vitro model of wound contraction. Tissue Cell 22: 407–417

Ehrlich P 1886 Über die Methylenblaureaction der lebenden Nervensubstanz. Dtsch Med Wochenschr 12: 49–52

Eichner D 1957 Über histologie und Topochemie der sehschicht in der Netzhaut des menschen. Z Mikrosk Anat Forsch 63: 82–93

Eikelboom B, Stewart J 1982 Conditioning of drug-induced physiological responses. Psych Rev 89: 507–528

Eisenberg B R 1983 Quantitative ultrastructure of mammalian skeletal muscle. In: Peachey L D, Adrian R H (eds) Handbook of physiology. Am Physiol Soc: Bethesda, Maryland. Section 10: pp 73–112

Eisenberg B R, Brown J M C, Salmons S 1984 Restoration of fast muscle characteristics following cessation of chronic stimulation: the ultrastructure of slow-to-fast transformation. Cell Tiss Res 238: 221–230

Eisenberg B R, Kuda A M 1976 Discrimination between fiber populations in mammalian skeletal muscle by using ultrastructural parameters. J Ultrastruct Res 54: 76–88

Eisenberg B R, Milton R L 1984 Muscle fiber termination at the tendon in the frog's sartorius: a stereological study. Amer J Anat 171: 273–284

Eisenberg B R, Salmons S 1981 The reorganisation of subcellular structure in muscle undergoing fast-to-slow type transformation: a stereological study. Cell Tiss Res 220: 449–471

Eisenberg E, Gordan G S 1950 The levator ani muscle of the rat as an index of myotrophic activity of steroidal hormones. J Pharmacol Exp Ther 99: 38–44

Eisman J A 1993 Vitamin D metabolism. In: Mundy G R, Martin T J (eds) Physiology and pharmacology of bone. Springer-Verlag: Berlin: pp 333–375

Eisthen H L 1992 Phylogeny of the vomeronasal system and of receptor cell types in the olfactory and vomeronasal epithelia of vertebrates. Microsc Res Techn 23: 1–21

Ek A, Alm P, Andersson K E et al 1977a Adrenergic and cholinergic nerves of the human urethra and urinary bladder. A histochemical study. Acta Physiol Scand 99: 345–352

Ek A, Alm P, Andersson K E et al 1977b Adrenoreceptor and cholinoceptor mediated responses of the isolated human urethra. Scand J Urol Nephrol 111: 97–102

Ekblom P, Sariola H, Karkinen-Jaaskelainen M, Saxen L 1982 The origin of the glomerular endothelium. Cell Differentiation 11: 35–39

Ekerot C F, Garwicz M, Schouenborg J 1991 Topography and nociceptive receptive fields of climbing fibres projecting to the cerebellar anterior lobe in the cat. J Physiol 441: 257–274

Ekerot C F, Larson B 1982 Branching of olivary axons to innervate pairs of

sagittal zones in the cerebellar anterior lobe of the cat. Exp Brain Res 48: 185–198
El-Najjar M Y, Dawson G L 1977 The effect of artificial cranial deformation on the incidence of Wormian bones in the lambdoidal suture. Am J Phys Anthropol 46: 155–160
Elands J, Resnik A, De Kloet R E 1990 Neurohypophyseal hormone receptors in the rat thymus, spleen and lymphocytes. Endocrinol 126: 2703–2710
Elder J T, Fisher G J, Duall D A, Krogkolle K, Voorhees T J 1991 Regulation of keratinocyte growth and differentiation: interactive signal transduction pathways. In: Goldsmith L A (ed) Physiology, biochemistry, and molecular biology of the skin. Oxford University Press: Oxford: pp 266–313
Elefteriades J A, Hogan J F, Handler A, Loke J S 1992 Long-term follow-up of bilateral pacing of the diaphragm in quadriplegia. New Engl J Med 326: 1433–1434
Elfvin L G 1965 The fine structure of the cell surface of chromaffin cells in the rat adrenal medulla. J Ultrastruct Res 12: 263–286
Elfvin L-G (ed) 1983 Autonomic ganglia. Wiley: Chichester
Elias H, Petty D 1952 Gross anatomy of the blood vessels and ducts within the human liver. Am J Anat 90: 59–111
Elias P M 1983 Epidermal lipids, barrier function and desquamation. J Invest Dermatol 80: 44–49
Elias P M 1989 The stratum corneum as an organ of protection: old and new concepts. In: Fritsch P, Schuler G, Hintner H (eds) Immunodeficiency and skin. Curr Prob Dermatol 18: 10–21.
Elias P M, Friend D S 1975 The permeability barrier in mammalian epidermis. J Cell Biol 65: 180–191
Elinson R P 1987 Change in development patterns: embryos of amphibians with large eggs. In: Raff R A, Raff C (eds) Development and evolutionary process. Alan R Liss: New York: pp 1–21
Ellefsen P, Tos M 1972 Goblet cells in the human trachea. Quantitative studies of a pathological biopsy material. Arch Otolaryngol Head Neck Surg 95(6): 547–555
Ellefsen P, Tos M 1985 Goblet cells in the human trachea: quantitative studies of pathological biopsy material. Arch Otolaryngol 95: 547
Elliot F M, Reid L 1965 Some new facts about the pulmonary artery and its branching pattern. Clin Radiol 16: 193–199
Elliot M, Maher E R 1994 Beckwith-Wiedemann Syndrome. Journal of Medical Genetics (in press)
Elliott H C 1942 Studies on the motor cells of the spinal cord. II. Distribution in the normal human cord. Am J Anat 70: 95–117
Elliott, D H, Crawford G N C 1965 The thickness and collagen content of tendon relative to the strength and cross-sectional area of muscle. Proc Roy Soc B 162: 137–146
Ellis H, Colborn G L, Skandalakis J E 1993 Surgical embryology and anatomy of the breast and its related anatomic structures. Surg Clin N Am 73: 611–632
Ellis LeG C, Hargrove J L 1977 Prostaglandins. In: Johnson A D, Gomes W R (eds) The testis. Vol 4. Advances in physiology, biochemistry and function. Academic Press: New York: pp 289–313
Ellis R A 1965 Fine structure of the myoepithelium of the eccrine sweat glands of man. J Cell Biol 27: 551–564
Ellisman M H 1979 Molecular specializations of the axon membrane at nodes of Ranvier are not dependent on myelination. J Neurocytol 8: 719–735
Elsen J, Arey L B 1966 On spirality in the intestinal wall. Am J Anat 118: 11–20
Emerson C P, Bernstein S I 1987 Molecular genetics of myosin. Ann Rev Biochem 56: 695–726
Emery J (ed) 1969 The anatomy of the developing lung. Spastics International Medical Publications: New York
Emmelin N 1972 Control of salivary glands. In: Emmelin N, Zotterman Y (eds) Oral physiology. Pergamon: Oxford: pp 1–16
Emmelin N, Engström J 1960 On the existence of specific secretory sympathetic fibres for the cat's submaxillary gland. J Physiol 153: 1–8
Emson P C 1993 In situ hybridisation as a methodological tool for the neuroscientist. TINS 16: 9–16
Emson P C, Hunt S P 1984 Peptide-containing neurons of the cerebral cortex. In: Jones E G, Peters A (eds) Cerebral cortex. Vol 2. Functional properties of cortical cells. Plenum Press: New York: pp 145–169
Enders A C 1968 Fine structure of anchoring villi of the human placenta. Am J Anat 122: 419–452
Enders A C 1991 Current topic: structural responses of the primate endometrium to implantation. Placenta 12: 309–325
Enders A C, Hendrichkx A G, Schlafke S 1983 Implantation in the Rhesus monkey: initial penetration of endometrium. Am J Anat 167: 275–298
Enders A C, King B F 1988 Formation and differentiation of extraembryonic mesoderm in the Rhesus monkey. Am J Anat 181: 327–340
Enders A C, Schlafke S, Hendrickx A G 1986 Differentiation of the embryonic disc, amnion, and yolk sac in the Rhesus monkey. Am J Anat 177: 161–185
Enders A C, Schlatke S J 1965 The fine structure of the blastocyst: some comparative studies. In: Wolstenholme G E W, O'Connor M (eds) Pre-implantation stages of pregnancy. (Ciba Foundation Symposium). Churchill: London: pp 29–59
Enerback L 1986 Mast cell heterogeneity: the evolution of the concept of a specific mucosal mast cell. In: Befus A D, Bienestock J, Denburg J A (eds) Mast cell differentiation and heterogeneity. New York: Raven Press
Eneroth C-M, Hökfelt T, Norberg K-A 1969 The role of the parasympathetic and sympathetic innervation for the secretion of human parotid and submandibular glands. Acta Otolaryngol 68: 369–375
Engel A K, König P, Kneiter A K, Schillen T B, Singer W 1992 Temporal coding in the visual cortex: new vistas on integration in the nervous system. TINS 15: 218–226
Engel R, Bogduk N 1982 The menisci of the lumbar zygapophysial joints. J Anat 135: 795 809
Engel S 1947 The child's lung. Arnold: London
Engel S 1962 Lung structure. Thomas: Springfield, Illinois
English 1987 Morphogenesis of Haar-scheiben in rat. J Invest Dermatol 69: 58–67
English D T, Blevins C E 1969 Motor units of laryngeal muscles. Arch Otolaryngol 89: 778–784
English K B 1977 The ultrastructure of cutaneous type I mechanoreceptors (Haarscheiben) in cats following denervation. J Comp Neurol 172: 137–164
Engström H, Wersäll J 1958 Myelin sheath structure in nerve fibre demyelinization and branching regions. Exp Cell Res 14: 414–425
Engstrom W, Heath J K 1988 Growth factors in early embryonic development. In: Cockburn F (ed) Fetal and neonatal growth. Wiley: Chichester
Enlow D H, Harris D B 1964 Study of the post-natal growth of the human mandible. Am J Orthop 50: 25–50
Ennablie E, Niveiro M 1967 Etude embryonnaire des artères intercostales. Reconstruction par la méthode de Born de deux embryons humains (14 et 17 mm). Pathol Biol (Paris) 15: 92–98
Ennion S, Sant' Ana Pereira J A A, Sargeant A J, Young A, Goldspink G 1995 Characterization of human skeletal muscles fibres according to the myosin heavy chains they express. J Musc Res Cell Motil 16: 35–43
Eppig J J 1982 The relationship between cumulus cell-oocyte coupling, oocyte meiotic maturation, and cumulus expansion. Dev Biol 89: 268–272
Epstein B S 1966 An anatomic, myelographic and cinemyelographic study of the dentate ligaments A J R 98: 704–712
Epstein D, Vekemans M, Gros P 1991 (Sp^{2H}) A mutation affecting development of the mouse neural tube, shows a deletion within the paired homeodomain of Pax-3. Cell 67: 767–774
Eränkö O 1967 The practical histochemical demonstration of catecholamines by formaldehyde-induced fluorescence. J R Microsc Soc 87: 259–276
Eränkö O 1978 Small intensely fluorescent (SIF) cells and neurotransmission in sympathetic ganglia. Ann Rev Pharmacol Toxicol 18: 417–430
Eränkö O, Härkönen M 1965 Moncamine-containing cells in the superior cervical ganglion of the rat. Acts Physiol Scand 63: 511–512
Ericksen M F 1976 Some aspects of aging in the lumbar spine. Am J Phys Anthropol 45: 575–580
Erickson C A 1986 Morphogenesis of the neural crest. In: Browder L (ed) Developmental biology: a comprehensive synthesis. Plenum Press: New York: pp 481–543
Erickson H P 1993a Tenascin C, tenascin R and tenascin X: a family of talented proteins in search of functions. Curr Opin Cell Biol 5: 869–876
Erickson H P 1993b Gene knockouts of C-src TGBI and tenascin suggest superfluous, non-functional expression of proteins. J Cell Biol 120: 1079–1081
Ericson E, Hakanson R, Larson B, Owman Ch, Sundler F 1972 Fluorescence and electron microscopy of amine-staining enterochromaffin-like cells in tracheal epithelium of mouse. Z Zellforsch 124: 532–545
Eriksen E F, Vesterby A, Kassem M, Melsen F, Mosekilde L 1993 Bone remodelling and bone structure. In: Mundy G R, Martin T J (eds) Physiology and pharmacology of bone. Springer-Verlag: Berlin: pp 67–109
Erikson C A, Loring J F, Lester S M 1989 Migratory pathways of HNK-1-immunoreactive neural crest cells in the rat embryo. Dev Biol 184: 112–118
Erlanger J, Gasser H S 1937 Electrical signs of nervous activity. University of Pennsylvania Press: Philadelphia
Ernfors P, Lee K F, Jaenisch R 1993 Nature 368: 147–150
Ernster L, Schatz G 1981 Mitochondria: a historical review. J Cell Biol 91: 227s–255s
Ernston S, Smith C A 1986 Stereo-kinociliar bonds in mammalian vestibular organs. Acta Otolaryngol [Stockh] 101: 395–402
Esser P H 1932 Über die Funktion und den Bau des Scrotums. Z Zellforsch 31: 108–174
Esterhuizen A, Spriggs T, Lever J 1968 Nature of islet cell innervation in the cat pancreas. Diabetes 17: 33–36
Etherton J E, Conning D M 1971 Early incorporation of labelled palmitate into mouse lung. Experimentia 27: 554–555
Euler C von, Hayward J N, Martilla I, Wyman R J 1973 Respiratory neurones of the ventrolateral nucleus of the solitary tract of the cat. Brain Res 61: 1–22

Evans D H L, Murray J G 1954 Regeneration of non-medullated nerve fibres. J Anat 88: 465–480
Evans E 1949 Congenital heart disease. J Florida Med Assoc 35: 487–491
Evans E F 1975 The sharpening of cochlear frequency selectivity in the normal and abnormal cochlea. Audiology 4: 419–442
Evans E J, Benjamin M 1984 Fibrocartilage at the insertion of the human supraspinatus tendon. J Anat 139: 727
Evans F G 1973 Mechanical properties of bone. Thomas: Springfield, Illinois
Evered D, Whelan J (eds) The biology of hyaluronan. Ciba Foundation Symposium No 143. Wiley: Chichester
Everitt B J, Hökfelt T 1986 Neuroendocrine anatomy of the hypothalamus. In: Lightman S L, Everitt B J (eds) Neuroendocrinology. Blackwell: Oxford pp 5–31
Everitt B J, Hökfelt T 1989 The coexistence of neuropeptide-Y with other peptides and amines in the central nervous system. In: Mutt Y V, Hökfelt T, Lundberg J (eds) Neuropeptide. Raven Press: New York: pp 61–77
Everitt B J, Hökfelt T, Wu J-W, Goldstein M 1984 Coexistence of tyrosine hydroxylase and gamma-aminobutyric acid-like immunoreactivities in neurons of the arcuate nucleus. Neuroendocrinology 39: 189–191
Everitt B J, Hölfelt T, Terenius L, Mutt V, Goldstein M 1984 Differential co-existence of neuropeptide Y (NPY0-like immunoreactivity with catecholamines in the central nervous system of the rat. Neuroscience 2: 443–462
Everitt B J, Meister B, Hökfelt T et al 1986 The hypothalamic arcuate nucleus-median eminence complex: immunohistochemistry of transmitters, peptides and DARPP-32 with special reference to coexistence in dopamine neurons. Brain Res Rev 11: 97–155
Everitt B J, Robbins T W 1992 Amygdala-ventral striatal interactions and reward-related processes. In: Aggleton J P (ed) The amygdala: neurobiological aspects of emotion, memory and mental dysfunction. John Wiley: New York: pp 401–430
Evinger C, Manning K A, Nibony P A 1991 Eyelid movements-mechanisms and normal data. Invest Ophthalmol Vis Sci 32: 387–400
Ewald F C, Simmons E D, Sullivan J A, Thomas W H, Scott R D, Poss R, Thornhill T S, Sledge C B 1993 Capitello condylar total elbow replacement in rheumatoid arthritis. Long term results. J Bone Jt Surg 75A: 498–507
Ewing M R 1954 White line of Hilton. Proc R Soc Med 47: 525–530
Eyzaguirre C, Nishi K, Fidone S 1972 Chemoreceptor synapses in the carotid body. Fed Proc Fed Am Soc Exp Biol 31: 1385–1393

F

Faber J J, Thornburg K L 1983 Placental physiology. Raven Press: New York
Fabiato A 1985 Simulated calcium current can both cause calcium loading in and trigger calcium release from the sarcoplasmic reticulum of a skinned canine cardiac Purkinje cell. J Gen Physiol 85: 291–320
Fabre E, Hurt E C 1994 Nuclear transport. Curr Opin Cell Biol 6: 335–342
Fagius J, Wallin G B, Sundlof G et al 1985 Sympathetic outflow in man after anaesthesia of the glossopharyngeal and vagus nerves. Brain 108: 423
Fahrer M 1980 The proximal end of the palmar aponeurosis. Hand 12: 33–38
Fahy F L, Riches I P, Brown M W 1993 Neuronal activity related to visual recognition memory: long-term memory and the encoding of recency and familiarity information in the primate anterior and medial inferior temporal and rhinal cortex. Exp Brain Res 96: 457–472
Fairen A, Defelipe J, Regidor J 1984 Nonpyramidal neurons: general account. In: Peters A, Jones E G (eds) Cerebral cortex. Vol 1. Cellular components of the cerebral cortex. Plenum Press: New York: pp 201–253
Fairley J A 1991 Calcium, a second messenger. In: Goldsmith L A (ed) Physiology, biochemistry and molecular biology of skin. 2nd edition. 2 vols. Oxford University Press: Oxford: pp 314–328
Falck B, Hillarp N åA, Thieme G, Torp A 1962 Fluorescence of catecholamines and related compounds condensed with formaldehyde. J Histochem Cytochem 10: 348–354
Falck B, Owman C 1965 A detailed methodological description of the fluorescence method for the cellular demonstration of biogenic monoamines. Acta Univ Lund Sect II 7: 1–23
Falconer M A 1949 Intramedullary trigeminal tractotomy and its place in the treatment of facial pain. J Neurol Neurosurg Psychiat 12: 297–311
Falkner F, Tanner J M 1986 Human growth. Plenum Press: London
Faller J, Ungváry G 1962 Die arterielle Segmentation der Niere. Zbl Chir 87: 972–984
Famiglietti E V 1991 Synaptic organization of starburst amacrine cells in rabbit retina: analysis of serial thin sections by electron microscopy and graphic reconstruction. J Comp Neurol 309: 40–70
Famiglietti E V 1992 Dendritic co-stratification of ON and ON-OFF directionally selective ganglion cells with starburst amacrine cells in rabbit retina. J Comp Neurol 324: 322–335
Fanger H, Ree H J 1974 Cyclic changes in human mammary gland epithelium in relation to the menstrual cycle. An ultrastructural study. Cancer 34: 574–585
Farahmand S, Cowan D F 1991 Elastosis in the normal ageing breast. Arch Path Lab Med 115: 1241–1246
Farbman A I 1980 Renewal of mast cells in rat circumvallate papillae. Cell Tiss Kinet 13: 349–357
Farbman A I 1986 Prenatal development of mammalian receptor cells. Chem. Senses 11: 3–18
Farbman A I 1992 Cell biology of olfaction. Cambridge University Press: Cambridge
Farbman A I 1994 Developmental biology of olfactory sensory neurons. Semin Cell Biol 5: 3–10
Farbman A I, Gesteland R C 1975 Development and electrophysiological studies of olfactory mucosa in organ culture. In: Denton D, Coghlan J P (eds) Olfaction and taste V. Academic Press: New York: pp 107–110
Farnarier G, Planche D, Rohner J J 1977 Blocage des afférences nociceptives par stimulation périphérique percutanee chez le chat. C.R. Soc Biol 171: 1054–1058
Farnsworth P N, Burke P 1977 Three-dimensional architecture of the suspensory apparatus of the lens of the rhesus monkey. Exp Eye Res 25: 563–576
Farquhar M G 1981 Membrane recycling in secretory cells: implications for traffic of products and specialized membranes within the Golgi complex. Methods Cell Biol 23: 399–427
Farquhar M G 1991 The glomerular basement membrane: a selective macromolecular filter. In: Hay E D (ed) Cell biology of extracellular matrix. 2nd edition. Academic Press: New York: pp 365–418
Farquhar M G, Palade G E 1963 Junctional complexes in various epithelia. J Cell Biol 17: 375–412
Farquhar M, Palade G 1981 The Golgi apparatus (Complex)-1954–1981–from artifact to center stage. J Cell Biol 91: 77s–103s
Farr V, Kerridge D F, Mitchell R G 1966 The value of some external characteristics in the assessment of gestational age. Dev Child Neurol 8: 657–660
Farrell J H 1956 The effect of mastication on the digestion of food. Br Dent J 100: 149–155
Farrer-Brown G, Beilby J O W, Tarbit M M 1970a The blood supply of the uterus. I. Arterial vasculature. J Obstet Gynaec Br Commonw 77: 673–681
Farrer-Brown G, Beilby J O W, Tarbit M M 1970b The blood supply of the uterus. II. Venous pattern. J Obstet Gynaec Br Commonw 77: 682–689
Fartasch M, Bassukas I D, Diepgen T L 1993 Structural relationship between epidermal lipid lamellae, lamellar bodies, and desmosomes in human epidermis: an ultrastructural study. Br J Dermatol 128: 1–9
Faussonne-Pellegrini M-S 1992 Histogenesis, structure and relationships of interstitial cells of Cajal (ICC) from mophology to functional interpretation. Eur J Morphol 30: 137–148
Fawcett D W 1961a Cilia and flagella. In: Brachet J, Mirsky A E (eds) The cell. Biochemistry, physiology, morphology, volume II, cells and their component parts. Academic Press: New York: pp 217–297
Fawcett D W 1961b Intercellular bridges. Exp Cell Res Suppl 8: 174–187
Fawcett D W 1965 The anatomy of the mammalian spermatozoon with particular reference to the guinea pig. Z Zellforsch 67: 279–296
Fawcett D W 1968 The topographical relationship between the plane of the central pair of flagellar fibrils and the transverse axis of the head in guinea-pig spermatozoa. J Cell Sci 3: 187–198
Fawcett D W 1975 Ultrastructure and function of the Sertoli cell. In: Hamilton D W, Greep R O (eds) Handbook of Physiology, section 7. Endocrinology. Vol 5. American Physiological Society: Washington DC: pp 21–55
Fawcett D W 1994 A textbook of histology. 12th edition. Chapman and Hall: New York
Fawcett D W, Burgos M H 1956 A comparison of the structural organisation of mammalian and amphibian sperm tails. Anat Rec 124: 298P
Fawcett D W, Ito S 1965 The fine structure of bat spermatozoa. Am J Anat 116: 567–609
Fawcett D W, Ito S, Slautterback D 1959 The occurrence of intercellular bridges in groups of cells exhibiting synchronous differentiation. J Biophys Biochem Cytol 5: 453–460
Fawcett E 1895 The structure of the inferior maxilla with special reference to the position of the inferior dental canal. J Anat 29: 355–366
Fawcett E 1905 On the early stages in the ossification of the prterygoid plates of the sphenoid bone of man. Anat Anz 26: 280–286
Fawcett E 1907 On the completion of ossification of the human sacrum. Anat Anz 30: 414–421
Fawcett E 1911a The development of the human maxilla, vomer and paraseptal cartilage. J Anat 45: 378–406
Fawcett E 1911b Some notes on the epiphyses of the ribs. J Anat 45: 172–178

Fawcett E, Blachford J V 1906 The circle of Willis: an examination of 700 specimens. J Anat 40: 63–70

Fawcett E, Brasch J C, Northcroft G, Keith A 1924 The growth of the laws. Dental Board of the United Kingdom: London

Fawcett J W, Keynes R G 1990 Peripheral nerve regeneration. Ann Rev Neurosci 13: 43–60

Faye-Lund H, Osen K K 1985 Anatomy of the inferior colliculus in rat. Anat Embryol 171: 1–20

Fazleabas A T, Bell S C, Verhage H G 1991 Insulin-like growth factor binding proteins: a paradigm for conceptus-maternal interactions in the primate. In: Strauss J F III, Lyttle C R (eds) Uterine and embryonic factors in early pregnancy. Plenum Press: New York: pp 157–165

Fehér E, Vajda J 1974 Degeneration analysis of the extrinsic nerve elements of the small intestine. Acta Anat (Basel) 87: 97–109

Feinberg R N 1991 Vascular development in the embryonic limb bud. In: Feinberg R N, Sherer G K, Auerbach R (eds) The development of the vascular system. Issues Biomed 14: 136–148. Karger: Basel

Feinberg R N, Sherer G K, Auerbach R 1991 The development of the vascular system. Issues Biomed 14: 25–36

Feldman J L 1986 Neurophysiology of respiration in mammals. In: Bloom F E (ed) Handbook of physiology, the nervous system. Vol 4. Am Physiol Soc: Bethesda: pp 1–67

Feldman J L, Loewy A D, Speck D F 1985 Projections from the ventral respiratory group to phrenic and intercostal motoneurons in the cat: an autoradiographic study. J Neurosci 5: 1993–2000

Feldman M L 1984 Morphology of the neocortical pyramidal neuron. In: Peters A, Jones E G (eds) Cerebral cortex. Vol 1. Cellular components of the cerebral cortex. Plenum Press: New York: pp 123–200

Felix H, Baumgartner S 1981 Ultrastructural findings in human vestibular nerve. Am J Otol 3: 150–155

Felix H, Hoffmann V, Wright A, Gleeson M J 1987 Ultrastructural findings on human Scarpa's ganglion. Acta Otolaryngol [Stockh] Suppl 436: 85–92

Felix H, Johnsson L-G, Gleeson M J, de Fraissinette A, Conen V 1992 Morphometric analysis of the cochlear nerve in man. Acta Otolaryngol [Stockh] 112: 284–287

Fell H B 1978 Synoviocytes. J Clin Pathol 31: 14–24

Fell H B, Canti R G 1934 Observations on the early development of the knee joint in vivo and in vitro. Proc R Soc Lond [Biol] 116: 316–351

Felten D L, Felten S Y 1989 Innervation of the thymus. Thymus Update 2: 73–88

Fennol A B, Sequeros O G, Gonzales J M G 1992 Histological study of the temporomandibular joint capsule: theory of the articular complex. Acta Anat 145: 24–28

Fentiman I S 1993 Detection and treatment of early breast cancer. Martin Dunitz: London

Ferenczy A 1993 Ultrastructure of the normal human menstrual cycle: a review. Elec Mic Res Tec 25: 91–105

Fergus J, Barbenel J C 1981 Skin surface patterns and the directional mechanical properties of the dermis. In: Marks R, Payne R A (eds) Bioengineering and the skin. MTP Press: Lancester: pp. 83–92

Ferguson J E, Schor A M, Howell A, Ferguson M W 1992 Changes in the extracellular matrix of the normal human breast during the menstrual cycle. Cell Tissue Res 268: 167–177

Ferguson M W 1977 The mechanism of palatal shelf elevation and the pathogenesis of cleft palate. Virchows Arch [Pathol Anat] 375: 97–113

Ferguson M W F 1990 The orofacial region. In: Wigglesworth J S, Singer M (eds) Textbook of fetal and perinatal pathology. Blackwell Scientific Publications Ltd: Oxford: Ch 22

Ferguson M W F 1993 Craniofacial morphogenesis and prenatal growth. In: Shaw W C (ed)Orthodontics and occlusal management. Wright: Oxford: Ch. 1

Ferguson M W J 1988 Palate development. Development 103 Supplement: 41–60

Ferguson M W J 1994 Craniofacial malformations: towards a molecular understanding. Nature Genetics 6: 329–330

Ferguson M W J 1994 Growth factors and antagonists: their roles in wound healing. Abstract. (1st European Tissue Repair Society Meeting.) Oxford: UK

Ferguson M W J 1994 Overview of mechanisms in embryogenesis. In: Ward R M T, Smith S K, Donnai D (eds) Early fetal growth and development. Royal College of Obstetricians and Gynaecologists Press: London: pp 1–19

Ferguson M W J, Sharpe P M, Thomas B L, Beck F 1992 Differential expression of insulin like growth factors I and II MRNA, peptide and binding protein/during mouse palate development comparison with TGFB peptide distribution. J Anat 181: 219–238

Ferguson-Smith A C, Cattanach B M, Barton S C, Beechey C V, Surani M A 1991 Embryological and molecular investigation of parental imprinting on mouse chromosome 7. Nature 351: 667–670

Ferguson-Smith M A, 1992 The potential of molecular cytogenetics. In: Brock D J H, Rodeck C H, Ferguson-Smith M A (eds) Prenatal diagnosis and screening. Churchill Livingstone: Edinburgh: pp 639–650

Fergusson J D, Gibson E C 1956 Prostatic smear diagnosis. Br Med J 1: 822–825

Fernig D A, Smith J A, Rudland P S 1991 Relationship of growth factors and differentiation in normal and neoplastic development of the mammary gland. In: Lipmann M E, Dickson R B (eds) Regulatory mechanisms in breast cancer. Kluwer Academic Publishers: Boston: pp 47–78

Ferrara N, Leung D W, Cachiane G, Winer J, Henzel W J 1991 Purification and cloning of vascular endothelial growth factor secreted by pituitary folliculostellate cells. Methods Enzymol 198: 391–405

Ferrarini F, Longanesi A, Baldi F 1993 Pathophysiology and pathogenesis of reflux oesophagitis. Gullet 3: 11–19

Ferraz de Carvalho C A, Rodrigues C J 1978 Functional anatomy of the portal vein and its main and segmental branches in the adult man. Anat Anz 143: 50–71

Ferraz de Carvalho C A, Rodrigues de Souza R, Henrique A, Henrique A, Nogueira de Lima M A 1987 Functional anatomy of the tela submucosa of the valva ileocecalis in the adult man. Anat Anz 164: 630076

Fetissof F, Arbeille B, Bellet D, Barre I, Lansac J 1989 Endocrine cells in human Bartholin's glands. An immunohistochemical and ultrastructural analysis. Virchows Archiv B - Cell Pathol Mol Biol 57: 117–121

Feuer D J, Weller R O 1991 Barrier functions of the leptomeninges: a study of normal meninges and meningiomas in tissue culture. Neuropath Appl Neurobiol 17: 391–405

Feyler K P 1965 Quantative Untersuchungen über die vegetativen Ganglien im Paries membranaceus tracheae des Menschen. Anat Anz 117: 371–379

Feyrter F 1938 Über diffuse endokrine epitheliale organe. Zentbl Innere Med 545: 31–41

Feyrter F 1961 Zur Frage der Endokrinie des sogenannten Speicheldrüsenmischtumors. Dtsch Med Wochenschr 86: 335–339

Fiaccadori E, Borghetti A 1991 Pathophysiology of respiratory muscles in the course of undernutrition. Ann Ital Med Intern 6: 402–407

Fidone S J, Gonzalez C, Dinger B G, Hanson G R 1986 Mechanisms of chemotransmission in the mammalian carotid body. Prog Brain Res 74: 169–179

Field E J 1951 The development of the conducting system in the heart of sheep. Br Heart J 13: 129–147

Fields H L, Claxton C H, Anderson S D 1977 Somatosensory properties of spinoreticular neurons in the cat. Brain Res 120: 49–66

Fields H L, Heinricher M M, Mason P 1991 Neurotransmitters in nociceptive modulatory circuits. Ann Review Neurosci 14: 219–246

Fields W S, Bruetman M E, Weibel J 1965 Collateral circulation of the brain. Williams and Wilkins: Baltimore

Fields-Berry S C, Halliday A L, Cepko C L 1992 A recombinant retrovirus encoding alkaline phosphatase confirms clonal boundary assignments in lineage analysis of murine retina. Proc Natl Acad Sci USA 89: 693–697

Figdor M C, Stern C D 1993 Nature 363: 630–634

Findlater G S, McDougall R D, Kaufman M K 1993 Eyelid development, fusion and subsequent reopening in the mouse. J Anat 183: 121–129

Findlay J A, Ashcroft J J H 1975 Cells of the islets of Langerhans. In: Beck F, Lloyd J B (eds) The cell in medical science. Vol 3. Academic Press: New York: pp 243–306

Fine H, Keen E N 1966 The arteries of the human kidney. J Anat 199: 881–894

Finger T E, St Jeor V L, Kinnamon J C, Silver W L 1990 Ultrastructure of substance P- and CGRP-immunoreactive nerve fibres in the nasal epithelium of rodents. J Comp Neurol 294: 293–305

Fink B R, Martin R, LaVigne A B 1975 Spring mechanics of the human larynx. In: Bosma J F, Showacre J (eds) Symposium on development of upper respiratory anatomy and function. Implications for sudden death syndrome. (Fogarty International Center Proceedings No 29) US Government Printing Office: Washington DC: pp 63–75

Fink B, Demarest R J 1978 Laryngeal Biomechanics. Harvard University Press: Cambridge, Mass

Fink-Jensen A, Møller M 1990 Direct projections from the anterior and tuberal regions of the lateral hypothalamus to the rostral part of the pineal complex of the rat. An anterograde neuron tracing study using phaseolus vulgaris leucoagglutinin. Brain Res 522: 337–341

Finnegan M 1972 Population definition on the North West Coast by analysis of discrete character variation. PhD Dissertation. University of Colorado, Boulder

Finnegan M 1978 Non-metric variation of the infracranial skeleton. J Anat 125: 23–37

Finnegan M, Faust M A 1974 Bibliography of human and non-human non-metric variation. Research Report No 14. Dept Anthropology, University of Massachusetts: Cambridge, Massachusetts

Fioretti A 1957 La tonsilla palatina. Deca: Milan

Fischer E 1988 Low kilovolt radiography. In: Resnick D, Niwayama G (eds) Diagnosis of bone and joint disorders. 2nd edition. W B Saunders: Philadelphia: pp 108–123

Fischer L, Machenaud A, Morin A 1974 Contribution à l'étude de la vascularisation du cubitus. Arch Anat Path 22: 261–265

Fishell G, Mason C A, Hatten M E 1993 Nature 362: 636–638

Fisher D M, Elliott S, Cooke T D V, Forrest W J 1985 Descriptive anatomy of fibrocartilaginous menisci in the finger joints of the hand. J Orthop Res 3: 484–491

Fisher E R, Jeffrey W 1965 Ultrastructure of human normal and neoplastic prostate; with comments related to prostatic effects of hormonal stimulation in the rabit. Am J Clin Pathol 44: 119–134

Fisher L J, Jinnah H A, Kale L C, Higgins G A, Gage F H 1991 Survival and function of intrastriatally grafted primary fibroblasts genetically modified to produce L-dopa. Neuron 6: 371–380

Fisher S K, Linberg K A 1975 Intercellular junctions in the early human embryonic retina. J Ultrastruct Res 5: 69–78

Fishman A P, Pietra G G 1974 Handling of bioactive materials by the lung. N Engl J Med 291: 884–889

Fishman J A, Ryan G B, Karnovsky M J 1975 Endothelial regeneration in the rat carotid artery and the significance of endothelial denudation in the pathogenesis of myointimal thickening. Lab Invest 32: 339–351

Fisken R A, Garey L J, Powell T P S 1975 The intrinsic, association and commissural connections of area 17 of the visual cortex. Proc R Soc Lond series B 272: 487–536

Fitting J W 1990 Muscle fatigue in acute respiratory failure. Lung 168 (suppl): 823–828

Fitting J W 1991 Respiratory muscle fatigue limiting physical exertion. Eur Resp J 4: 103–108

Fitzgerald J G 1972 Changes in spinal stature following brief periods of static shoulder loading. IAM Report 514. Royal Air Force Inst Aviation Med

Fitzgerald M J T 1956 The occurrence of a middle superior alveolar nerve in man. J Anat 90: 520–522

Fitzgerald M J T, Comerford P T, Tuffery A R 1982 Sources of innervation of the neuromuscular spindles in sternomastoid and trapezius. J Anat 134: 471–490

Fitzgerald M J T, Sachithanadan S R 1979 The structure and source of lingual proprioceptors in the monkey. J Anat 128: 523–552

Fitzgerald M J T, Scott J H 1958 Observations on the anatomy of the superior dental nerves. Br Dent J 104: 205–208

Fitzpatrick T B, Breathnach A S 1963 Das epidermale melanin-einheit system. Dermatol Wochenschr 147: 481–489

Fitzpatrick T B, Eizen A Z, Wolff K, Friedberg I M, Austen K F (eds) 1987 Dermatology in general medicine. 3rd edition. 2 vols. McGraw Hill: New York

Fitzpatrick T B, Pathak M A, Harber L C, Seiji M, Kukita A (eds) 1974 Sunlight and man. University of Tokyo Press: Tokyo

Flament D, Onsott D, Fu Q-G, Ebner T J 1993 Distance- and error-related discharge of cells in premotor cortex of rhesus monkeys. Neurosci Lett 153: 144–148

Flechsig P 1876 Die Leitungsbahnen in Gehirn und Rückenmark des Menschen auf Grund entwicklungsgeschichtlicher Untersuchungen. Engelmann: Leipzig

Flecker H 1929 Röntgenographic study of movements of abduction at normal shoulder joint. Med J Aust 2: 123–124

Fleischer R L, Price P B, Walker R M 1975 Nuclear tracks in solids. Berkeley: Los Angeles

Fleischer S, Inui M 1989 Biochemistry and biophysics of excitation–contraction coupling. Ann Rev Biophys Biochem 18: 333–364

Fleischner F G, Sayegh V 1958 Assessment of the size of the liver: roentgenologic considerations. New Engl J Med 259: 271–274

Fleming T P, Johnson M H 1988 From egg to epithelium. Ann Rev Cell Biol 4: 459–485

Fletcher B D, Yulish B S, Ammondson M G M 1983 Diagnostic radiology. In: Fanaroff A A, Martin R J (eds) Behrman's neonatal-perinatal medicine. 3rd edition. Mosby: St Louis: pp. 1086

Flickinger C J 1983 Synthesis and secretion of glycoprotein by the epididymal epithelium. J Androl 4: 157

Flickinger C J, Howard S S, English H F 1978 Ultrastructural differences in efferent ducts and several regions of the epididymis of the hamster. Am J Anat 152: 557

Flickinger C, Fawcett D W 1967 The junctional specialisations of Sertoli cells in the seminiferous epithelium. Anat Rec 158: 207–222

Flindt-Egebak P 1977 Autographical demonstration of the projections from the limb areas of the feline sensorimotor cortex to the spinal cord. Brain Res 136: 153–156

Flock Å 1964 Structure of the macula utriculi with special reference to the directional interplay of sensory responses as revealed by morphological polarisation. J Cell Biol 22: 413–431

Flock Å, Cheung H C 1977 Actin filaments in sensory hairs of inner ear receptor cells. J Cell Biology 75: 339–343

Flock Å, Flock B, Murray E 1977 Studies on the sensory hairs of receptor cells in the inner ear. Acta Otolaryngol [Stockh] 83: 85–91

Florence S L, Wall J T, Kaas J H 1989 Somatotopic organization of inputs from the hand to the spinal grey and cuneate nucleus of monkeys with observations on the cuneate nucleus of humans. J Comp Neurol 286: 48 – 70

Floyd W F, Silver P H S 1950 Electromyographic study of patterns of activity of the anterior abdominal wall muscles in man. J Anat 84: 132–145

Floyd W F, Silver P H S 1955 The function of the erectores spinae muscles in certain movements and postures in man. J Physiol Lond 129: 184–203

Foerster O 1933 The dermatomes in man. Brain 56: 1–39

Foerster O 1936 Motorische Felder und Bahnen. In: Bumke O, Foerster O (eds) Handbuch der Neurologie. Vol 6. Springer-Verlag: Berlin: pp 1–357

Foerster O 1936 Symptomatologie der Erkrankungen des Rückenmarks und seiner wurzeln. In: Bunke O, Foerster O (eds) Handbuch der Neurologie. Vol 5. Springer-Verlag: Berlin: pp 1–403

Foerster O, Gagel O 1932 Der vordersetenstrang durg schneidung bein mensham: eine klinish-pathophysiologisch-anatomische Studie. Z Gesamte Neurol Psychiatr 138: 1

Foix C, Nicolesco J 1925 Anatomie cerebrale. Paris

Foley J O, DuBois F S 1937 Quantitative studies of the vagus nerve in the cat. J Comp Neurol 67: 49–67

Folke L E A, Stallard R E 1967 Periodontal microcirculation as revealed by plastic microspheres. J Periodont Res 2: 53–63

Folkins J W, Bleile K M 1990 Taxonomies in biology, phonetics, phonology and major speech motor control. J Speech Hear Dis 55(4): 596–611

Folkman J, Klagsbrun M 1987 Angiogenic factors. Science 235: 442–447

Fontana F 1781 Traité sur le vénin de la vipère, sur les poisons Americans, sur le laurier-cerise, etc. Florence

Forabosco A, Sforza C, De Pol A, Vizzotto L, Marzona L, Ferrario V F 1991 Morphometric study of the human neonatal ovary. Anat Rec 231: 201–208

Forbes D J 1992 Structure and function of the nuclear pore complex. Annu Rev Cell Biol 8: 495–527

Forbes M S, Rennels M L, Nelson E 1977 Ultrastructure of pericytes in mouse heart. Am J Anat 149: 47–70

Ford E H R 1956 The growth of the foetal skull. J Anat 90: 63–72

Ford G T, Roesenal T W, Clergue F, Whitelaw W A 1993 Respiratory physiology in upper abdominal surgery. Clin Chest Med 14: 237–252

Forrest W J 1967 Motor innervation of human thenar and hypothenar muscles in 25 hands: a study combining E M G and percutaneous nerve stimulation. Canad J Surg 10: 196–199

Forrester J C 1973 Mechanical biochemical and architectural features of surgical repair. Adv Biol Med Phys 14: 1–34

Forsberg J G 1963 The derivation and differentiation of the vaginal epithelium Dissertation, Lund

Forslind B, Thyrasson N 1975 On the structure of the normal nail: a scanning electron microscopic study. Arch Dermatol Res 251: 199–204

Forssmann W G, Girardier L 1970 A study of the T system in rat heart. J Cell Biol 44: 1–19

Forssmann W G, Hock D, Lottspeich F, Henschen A, Kreye V, Christmann M, Reinecke M, Metz J, Carlquist M, Mutt V 1983 The right auricle of the heart is an endocrine organ. Cardiolatin as a peptide hormone candidate. Anat Embryol 168: 307–313

Fortier P A, Smith A M, Kalaska J F 1993 Comparison of cerebellar and motor cortex activity during reaching: directional tuning and response variability. J Neurophysiol 69: 1136–1149

Fountain F P, Minear W L, Allison R D 1966 Function of longus colli and longissimus cervicis muscles in man. Archs Phys Med 47: 665–669

Fourman J, Moffat D B 1971 The blood vessels of the kidney. Blackwell: Oxford

Fouser L, Avner E D 1993 Normal and abnormal nephrogenesis. Am J Kidney Dis 21: 64–70

Fowler E P Jr. 1961 Variations in the temporal bone course of the facial nerve. Laryngoscope 71: 937–946

Fowler R Jr 1957 Primary peritonitis. Aust N Z J Surg 26: 204–213

Fox B, Bull T B, Guz A 1980 Innervation of alveolar walls in the human lung: an electron microscopic study. J Anat 131: 683–692

Fox C A, Barnard J W 1957 A quantitative study of the Purkinje cell dendritic branchlets and their relationship to afferent fibres. J Anat 91: 299–313

Fox C A, Hillman D E, Siegesmund K A, Dutta C R 1967 The primate cerebellar cortex: a Golgi and electron microscopic study. Progr Brain Res 25: 174–225

Fox C A, Snider R S (eds) 1967 The cerebellum. Progr Brain Res 25:

Fox G M 1988 The role of growth factors in tissue repair. III. Fibroblast growth factor. In: Clark R A F, Henson P M (eds) The molecular and cellular biology of wound repair. Plenum Press: New York: pp 266–272

Foxon G E H 1955 Problems of the double circulation in the vertebrates. Biol Rev 30: 196–226

Frable M A 1961 Computation of motion at the crico-arytenoid joint. Arch Otolaryngol 73: 551–556

Frackowiak R S J I 1994 Functional mapping of verbal memory and language. TINS 17: 109–115

Fraenkel L, Papanicolaou G N 1938 Growth, desquamation and involution of the vaginal epithelium of fetuses and children with a consideration of the related hormonal factors. Am J Anat 62: 427–452

Fraley E E, Weiss L 1961 An electron microscopic study of the lymphatic vessels in the penile skin of the rat. Am J Anat 109: 85–102

Franchi L L, Murdoch A, Brown W E, Mayne C N, Elliott L, Salmons S

1990 Subcellular localisation of newly incorporated myosin in rabbit fast skeletal muscle undergoing stimulation-induced type transformation. J Musc Res Cell Motil 11: 227–239
Francis P T, Pangalos M N, Pearson R C A, Middlemiss D N, Stratmann G C, Bowen D M 1992 5-HY_{1A} but not 5-HT_2 receptors are enriched on neocortical pyramidal neurones destroyed by intrastriatal volkensin. J Pharmacol Exp Therpeut 261: 1273–1281
François J, Neetens A 1969 Physioanatomy of the axial vascularisation of the optic nerve. Doc Ophthalmol 26: 38–49
François R J, Dhem A 1974 Microradiographic study of the normal human vertebral body. Acta Anat 89: 251–265
Frank E, Sanes J R 1991 Lineage of neurons and glia in chick dorsal root ganglia: analysis in vivo with a recombinant retrovirus. Dev 111: 895–908
Frank J S, Langer G A 1974 The myocardial interstitium: its structure and its role in ionic exchange. J Cell Biol 60: 586–601
Frank R M 1968 Ultrastructural relationship between the odontoblast, its process and the nerve fibres. In: Symons N B B (ed) Dentine and pulp; their structure and reactions. A symposium. University of Dundee: Dundee: pp 115–145
Frank R M, Steuer P 1977 Etude ultrastructurale du cément cellulaire chez le rat. J Biol Buccale 5: 121–135
Frankfurt M, McEwen B S 1991 Estrogen increases axodendritic synapses in the VMN of rats after ovariectomy. NeuroReport 2: 380–382
Frankfurter A, Weber J T, Royce G J, Strominger N L, Harting J K 1976 An autoradiographic analysis of the tecto-olivary projection in primates. Brain Res 118: 245–257
Frankl O 1933 On the physiology and pathology of the isthmus uteri. J Obstet Gynaecol Br Commonw 40: 397–422
Franks L M 1953 Spread of prostatic cancer to bone. J Pathol Bact 66: 91–93
Franks L M 1954 Benign nodular hyperplasia of prostate; review. Ann R Coll Surg 14: 92–106
Franzini-Armstrong C 1973 The structure of a simple Z line. J Cell Biol 58: 630–642
Frasca P, Harper R A, Katz J L 1981 Scanning electron microscopy studies of collagen, mineral and ground substance in human cortical bone. Scan Electron Microsc 3: 339–346
Fraser E A 1950 The development of the vertebrate excretory system. Biol Rev 25: 159–187
Fraser J S, Dickie J K M 1914 A reconstruction model of the right middle and inner ear. J Anat 49: 119–135
Fraser S E 1980 Dev Biol 79: 453–464
Fraser S E 1985 Gap junctions and cell interactions during development. Trends Neurosci 8: 3–4
Fraser S E, Bronner-Fraser M 1991 Migrating neural crest cells in the trunk of the avian embryo are multipotent. Dev 112: 913–920
Fraser S E, Keynes R, Lumsden A 1990 Nature 344: 431–435
Frazer J E 1914 The second visceral arch and groove in the tubo-tympanic region. J Anat 48: 391–408
Frazer J E 1926 The disappearance of the pre-cervical sinus. J Anat 61: 132–143
Freder T 1905 A propos de la communication de M M Quénu et Heitz-Boyer sur l'anatomie du caecum et de l'appendice. Bull Mém Soc Anat Par 80: 188–190
Fredrickson J M, Rubin A M 1986 Vestibular cortex. In: Jones E G, Peters A (eds) Cerebral cortex. Vol 5. Sensory-motor areas and aspects of cortical connectivity. Plenum Press: New York: pp 99–111
Free M J 1977 Blood supply to the testis and its role in local exchange and transport of hormones. In: Johnson A D, Gomes W R (eds) The testis vol 4. Advances in physiology, biochemistry and function. Academic Press: New York: pp 39–90
Freeman M A R (ed) 1979 Adult articular cartilage. 2nd edition. Pitman Medical: London
Freeman M A R, Tuke M, Samuelson K 1977 Valgus stop operation. Br Orthop Foot Surg Soc
Freeman M A R, Wyke B 1967 The innervation of the knee joint. J Anat 101: 505–532
Freemont A J, Jones C J P, Bromley M, Andrews P 1983 Changes in vascular endothelium related to lymphocyte collections in diseased synovia. Arthritis Rheum 26: 1427–1433
Freshney R I 1994 Culture of animal cells. 3rd edition. Wiley-Liss: New York
Fride R L 1961 A histochemical study of DPN-disphosase in human white matter with future notes on annycyclination. J Neurochem 8: 17–30
Fried I, Katz A, McCarthy G, Sass K J, Williamson P, Spencer S S et al 1991 Functional organization of human supplementary motor cortex studied by electrical stimulation. J Neurosci 11: 3656–3666
Friede R L 1989 Developmental neuropathology. 2nd edition. Springer: Berlin: pp 49–50
Friedenberg Z B, Roberts P G Jr, Didizian N H, Brighton C T 1971 Stimulation of fracture healing by direct current in the rabbit fibula. J Bone Jt Surg 53A: 1400–1408
Friedman B, Scherer S S, Rudge J S, Helgren M, Morrisey D, McClain J, Wang D, Wiegand S J, Furth M E, Lindsay R M, Ip N Y 1992 Regulation of ciliary neurotrophic factor expression in myelin-related Schwann cells in vivo. Neuron 9: 295–305
Friedmann I, Ballantyne J 1984 Ultrastructural atlas of the inner ear. Butterworths: London
Friedmann P S 1986 Immune functions of skin. In: Thody A J, Friedmann P S (eds) Scientific basis of dermatology. A physiological approach. Churchill Livingstone: Edinburgh: pp 58–73
Friendenstein A J 1976 Precursor cells of melanocytes. Int Rev Cytol 47: 327–359
Friere F, Cardinali D F 1975 Effects of melatonin treatment and environmental lighting on the ultrastructure, appearance, melatonin synthesis, norepinephrine turnover and microtubule protein content of the rat pineal gland. J Neurol Transmission 37: 237–257
Frisch D 1967 Ultrastructure of mouse olfactory mucosa. Am J Anat 121: 87–120
Fritschy J-M, Benke D, Mertens S, Oertel W H, Bachi T, Möhler H 1992 Five subtypes of type A gamma-aminobutyric acid receptors identified in neurons by double and triple immunofluorescence staining with subunit-specific antibodies. Proc Natl Acad Sci USA 89: 6726–6730
Fritz M A, Fitz T A 1991 The functional microscopic anatomy of the corpus luteum: the 'small cell'–'large cell' controversy. Clin Obstet Gynecol 34: 144–156
Frokjaer-Jensen J 1984 The plasmalemmal vesicular system in striated muscle capillaries and in pericytes. Tissue Cell 16: 31–42
Fromaget C, el-Aoumari A, Gros D 1992 Distribution pattern of connexin 43, a gap junctional protein, during the differentiation of mouse heart myocytes. Differentiation 51: 9–20
Frömter E 1979 The Feldberg lecture 1976. Solute transport across epithelia: what can we learn from micropuncture studies in kidney tubules? J Physiol 288: 1–31
Frutiger P 1969 Zur frühentwicklung der ductus paramesonephrici und des müllerrerschen hugels beim menschen. Acta Anat 72: 233–245
Fu Q-G, Suarez J I, Ebner T J 1993 Neuronal specification of direction and distance during reaching movements in the superior precentral premotor area and primary motor cortex of monkeys. J Neurophysiol 70: 2097–2116
Fuchs A M, Menker N, Ling L, Langer T P, Kaneko C R S 1992 Discharge patterns of levator palpabrae superioris motoneurons during vertical lid movements in the monkey. J Neurophysiol 68: 233–243
Fujimoto H, Yanagisawa K O 1983 Defects in the archenteron of mouse embryos homozygous for the T-mutation. Differentiation 25: 44–47
Fujinaga M, Baden J M 1991 Evidence for an adrenergic mechanism in the control of body asymmetry. Dev Biol 143: 203–205
Fujinaga M, Maze M, Hoffman B B, Baden J M 1992 Activation of alpha-1 adrenergic receptors modulates the control of left/right sidedness in rat embryos. Dev Biol 150: 419–421
Fujita H, Fujita S 1963 Electron microscopic studies on neuroblast differentiation in the central nervous system of domestic fowl. Z Zellforsch 60: 463–478
Fujita S 1963 The matrix cell and cytogenesis in the developing central nervous system. J Comp Neurol 120: 37–42
Fujita S 1967 Quantitative analysis of cell proliferation and differentiation in the cortex of the postnatal mouse cerebellum. J Cell Biol 32: 277–287
Fujita S, Shimada M, Nakamura T 1966 ^{3}H-thymidine autoradiographic studies on the cell proliferation and differentiation in the external and internal granular layers of the mouse cerebellum. J Comp Neurol 128: 191–208
Fujita T 1959 Histological studies on the neuro-insular complex in the pancreas of some mammals. Z Zellforsch 50: 94–109
Fujita T 1976 The gastro-enteric endocrine cell and its paraneuronic nature. In: Coupland R E, Fujita T (eds) Chromaffin, enterochromaffin and related cells. A NAITO Foundation Symposium. Elsevier: New York: pp 191–208
Fujita T (ed) 1973 Gastro-entero-pancreatic system. A cell-biological approach. Igaku Shoiu: Tokyo
Fujita T S, Kobayashi S 1977 The structure and function of gut endocrine cells. Internat Rev Cytol (Suppl) 6: 187
Fujita T, Miyoshi M, Tokunaga J 1970 Scanning and transmission electron microscopy of human ejaculate spermatozoa with special reference to their abnormal forms. Z Zellforsch 105: 483–497
Fukada K (1985) Purification and partial characterisation of a cholinergic neuronal differentiation factor. Proc Nat Acad Sci USA 82: 8795–8799
Fukuda T 1976 Ultrastructure of primordial germ cells in human embryo. Virchows Arch B Cell Pathol 20: 85–89
Fukuda T, Hedinger C 1975 Ultrastructure of developing germ cells in the fetal human testis. Cell Tissue Res 161: 55–70
Fuld H, Irwin D T 1954 Clinical application of portal venography. Br Med J 1: 312–313
Fullard R J, Snyder C 1990 Protein levels in non-stimulated and stimulated tears of normal human subjects. Invest Ophthalmol Vis Sci 31: 1119–1126
Fuller A P, Fozzard J A, Wright G H 1959 Spincteric action of cricopharyngeus: radiographic demonstration. Br J Radiol 32: 32–35

Fürbinger M 1873 Zur vergleichenden Anatomie der Schulter-muskeln. Jena Z Naturw 7: 237–320
Furcht L T, Wendelschafer-Crabb G, Mosher D F, Foidart J M 1980 An axial periodic fibrillar arrangement of antigenic determinants for fibronectin and procollagen on ascorbate-treated human fibroblasts. J Supramol Struct 13: 15–33
Furness D N, Hackney C M 1985 Cross-links between stereocilia in the guinea pig cochlea. Hear Res 18: 177–188
Furness J B, Bornstein J C, Murphy R, Pompolo S 1992 Roles of peptides in transmission in the enteric nervous system. Trends Neurosci 15: 66–71
Furness J B, Costa M 1980 Types of nerves in the enteric nervous system. Neurosci 5: 1–20
Furness J B, Costa M (eds) 1987 The enteric nervous system. Churchill Livingstone: Edinburgh
Furseth R 1968 The resorption process of human deciduous teeth studied by light microscopy, microradiography and electron microscopy. Archs Oral Biol 13: 417–431
Fusijawa H, Morioka H, Watanabe K, Nakamura H 1976 A decay of gap junctions in association with cell differentiation of neural retina in chick embryonic development. J Cell Sci 22: 585–596
Fuss F K, Bacher A 1991 New aspects of the morphology and function of the human hip joint ligaments. Am J Anat 192: 1–13
Fyffe R E W 1984 Afferent fibers. In: Davidoff R A (ed) Handbook of the spinal cord. Vols 2 and 3. Dekker: New York: pp 79–136
Fyke F E Jr, Code C F, Schlegel J F 1956 The gastroesophageal sphincter in healthy human beings. Gastroenterologia 86: 135–150

G

Gabbiani G, Chaponnier C, Hüttner I 1978 Cytoplasmic filaments and gap junctions in epithelial cells and myofibroblasts during wound healing. J Cell Biol 76: 561–568
Gabbiani G, Ryan G B, Lamelin J P et al 1973 Human smooth muscle autoantibody. Its identification as antiactin antibody and a study of its binding to 'nonmuscular' cells. Am J Pathol 72: 473–488
Gabbiani G, Ryan G B, Majno G 1971 Presence of modified fibroblasts in granulation tissue and their possible role in wound contraction. Experientia 27: 549–551
Gabe M 1966 Neurosecretion. Pergamon: Oxford
Gabella G 1972 Fine structure of the myenteric plexus in the guinea-pig ileum. J Anat 111: 69–97
Gabella G 1973 Cellular structures and electrophysiological behaviour. Fine structure of smooth muscle. Philos Trans R Soc Lond 265B: 7–16
Gabella G 1976 Structure of the autonomic nervous system. Chapman & Hall: London
Gabella G 1981 Structure of smooth muscles. In: Bülbring E, Brading A F, Jones A W, Tomita T (eds) Smooth muscle: an assessment of current knowledge. Edward Arnold: London: pp 1–46
Gabella G 1984 Smooth muscle cell membrane and allied structures. In: Stephens N L (ed) Smooth muscle contraction. Marcel Dekker: New York: pp 21–45
Gabella G 1987 The cross-ply arrangement of collagen fibres in the submucosa of the mammalian small intestine. Cel Tiss Res 248: 491–497
Gabella G 1988 Structure of intestinal musculature. In: Handbook of physiology; the gastrointestinal system I. American Physiological Society and Oxford University Press: New York: pp 103–139
Gabella G 1989 Development of smooth muscle: ultrastructural study of the chick embryo gizzard. Anat Embryol 180: 213–226
Gabella G 1990 Hypertrophy of visceral smooth muscle. Anat Embryol 182: 409–424
Gabriel A C 1958 Some anatomical features of the mandible. J Anat 92: 580–586
Gabriel W B 1945 The principles and practice of rectal surgery. Lewis: London
Gacek R, Radpour S 1982 Fibre orientation of the facial nerve: An experimental study in the cat. Laryngoscope 92: 547–556
Gacek, Rasmussen 1961 Fiber analysis of the statoacoustic nerve of guinea pig, cat and monkey. Anat Rec 139: 455–463
Gaddum P 1968 Sperm maturation in the male reproductive tract: Development of motility. Anat Rec 161: 471–482
Gaddum-Rosse P, Blandau R J 1976 Comparative observations on ciliary currents in mammalian oviducts. Biol Reprod 14: 605–609
Gadow H F 1933 The evolution of the vertebral column. In: Gaskell J F, Green H L H H (eds) A contribution to the study of vertebrate phylogeny. Cambridge University Press: Cambridge
Gaffan D 1992 Amnesia for complex naturalistic scenes and for objects following fornix transection in the Rhesus monkey. Eur J Neurosci 4: 381 – 388
Gaffan D 1992 Amygdala and the memory of reward. In: Aggleton J P (ed) The amygdala. Wiley & Sons: Chichester: pp 471–484
Gaffan D 1994 Dissociated effects of perirhinal cortex ablation, fornix transection and amygdalectomy: evidence for multiple memory systems in the primate temporal lobe. Exp Brain Res 99: 411 – 422
Gaffan D 1994 Scene-specific memory for objects: a model of episodic memory impairment in monkeys with fornix transection. J Cog Neurosci 6: 305 – 320
Gaffan D, Gaffan E A 1991 Amnesia in man following transection of the fornix: a review. Brain 114: 2611 – 2618
Gaffan D, Harrison S 1987 Amygdalectomy and disconnection in visual learning for auditory secondary reinforcement by monkeys. J Neurosci 7(8): 2285–2292
Gaffan D, Harrison S 1989 Place memory and scene memory: effects of fornix transection in the monkey. Exp Brain Res 74: 202 – 212
Gaffan D, Harrison S 1991 Auditory-visual associations, hemispheric specialization and temporal-frontal interaction in the rhesus monkey. Brain 114: 2133–2144
Gaffan D, Harrison S 1993 Role of the dorsal prestriate cortex in visuospatial configural discrimination by monkeys. Behav Brain Res 56: 119–125
Gaffan D, Murray E A 1992 Monkeys (Macaca fascicularis) with rhinal cortex ablations succeed in object discrimination learning despite 24-hr intertrial intervals and fail at matching to sample despite double sample presentations. Behav Neurosci 106: 30 – 38
Gaillard P J, Talmage R V, Budy A M (eds) 1965 The parathyroid glands: ultrastructure, secretion and function. University of Chicago Press: Chicago
Galaburda A M 1994 Anatomic basis of cerebral dominance. In: Davidson R E, Hugdahl K (eds) Cerebral asymmetry. MIT Press: Boston: pp 51–73
Galaburda A M, Sanides F, Geschwind N 1978 Human brain. Cytoarchitectonic left–right asymmetries in the temporal speech region. Arch Neurol 35: 812–817
Galilei, Galileo 1638 Discorsi e dimostrazioni matematiche intorno à due nuove scienze. Attenenti alla mecanica e i movimenti locali . . . con una apendice del centro di gravità d'alcuni solidi. Elzevirs: Leiden
Galileo D S, Gray G E, Owens G C, Majors J, Sanes J R 1990 Proc Natl Acad Sci USA 87: 458–462
Galli G, Ottaviani G, Galli S 1976 Studio Biometrico dell'apofisi mastoidea nell'uomo. I. Indagini ad indirizzo antropologico: l'atezza della mastoide correlata a parametri cranici e statura. II. Catt Ist Anat Um Norm Univ Modena Ita-Quadranat Prat 32: 1–4, 123–132
Galliot B, Dollé P, Vigneron M, Featherstone M S, Baron A, Duboule D 1989 The mouse Hox 1.4 gene: primary structure, evidence for promoter activity and expression during development.
Gamble H J, Eames R A J 1964 An electron microscope study of the connective tissue of human peripheral nerve. J Anat 98: 655–663
Gamble H J, Fenton J, Allsopp G 1978 Electron microscope observations on the changing relationships between unmyelinated axons and Schwann cells in human fetal nerves. J Anat 127: 363–378
Gandy G M 1992 Examination of the neonate including gestational assessment. In: Robertson N R C (ed) Textbook of neonatology. Churchill Livingstone: Edinburgh: pp 199–215
Ganguly D N, Roy K K 1964 A study on the cranio-vertebral joint in the man. Anat Anz 114: 433–452
Ganguly D N, Singh-Roy K K 1965 A study on the cranio-vertebral joint in the vertebrates. I. In the mammals, as illustrated by its structure in the guinea pig and development in the guinea pig and Talpa. Anat Anz 117: 421–429
Gans C, Northcutt R G 1983 Neural crest and the origin of vertebrates: a new head. Science 220: 268–274
Gao W-Q, Liu X-L, Hatten M E 1992 Cell 68: 841–854
Garcia Arrasas J E, Fauquet M, Chanconie M, Smith J 1986 Coexpression of somatostatin-like immunoreactive and catecholaminergic properties in neural crest derivatives: comodulation of peptidergic and adrenergic differentiation in cultured neural crest. Dev Biol 114: 247–257
Garcia I, Martinou I, Tsujimoto Y, Martinou J 1992 Science 258: 302–304
Garcia-Arraras J E, Lugo-Chinchilla A M, Chevere-Colon I 1992 The expression of neuropeptide Y immunoreactivity in the avian sympathoadrenal system conforms with two models of coexpression development for neurons and chromaffin cells. Development 115: 617–627
Garcia-Arraras J E, Martinez R 1990 Developmental expression of serotonin-like immunoreactivity in the sympathoadrenal system of the chicken. Cell Tissue Res 262: 363–372
Gardiner D S, More I A R, Lindop G B M 1986 The granular peripolar cell of the human glomerulus: an ultrastructural study. J Anat 146: 31–43
Gardner E 1967 Spinal cord and brain stem pathways for afferents from joints. In: de Reuck A V S, Knight J (eds) Myotatic, kinesthetic and vestibular mechanisms. Ciba Foundation Symposium. Churchill: London pp 56–76
Gardner E D 1948a The innervation of the knee joint. Anat Rec 101: 109–130
Gardner E D 1948b The innervation of the shoulder joint. Anat Rec 102: 1–18

Gardner E D 1950 Physiology of movable joints. Physiol Rev 30: 127–176
Gardner E, Gray D J 1950 Prenatal development of the human hip joint. Am J Anat 87: 162–212
Gardner E, Lenn N J 1977 Fibres in monkey posterior articular nerves. Anat Rec. 187: 99–106
Gardner E, O'Rahilly R 1976 The nerve supply and conducting system of the human heart at the end of the embryonic period proper. J Anat 121: 571–587
Gardner R L, Rossant J 1979 Investigation of the fate of 4.5 day postcoitum mouse inner cell mass cells by blastocyst injection. J Embryol Expt Morphol 52: 141–152
Garey L J 1990 Visual system. In: Paxinos G (ed) The human nervous system. Academic Press: San Diego: pp 945 – 977
Garfia A 1980 Glomus tissue in the vicinity of the human carotid sinus. J Anat 130: 1–12
Garn S M, Lewis A B 1962 The relationship between third molar agenesis and reduction in tooth number. Angle Orthod 33: 14–18
Garn S M, Rohmann C G 1960 Variability in the order of ossification of the bony centers of the hand and wrist. Am J Phys Anthropol N S 18: 219–230
Garrachty P E, Hanes D P, Florence S L, Kaas J H 1994 Pattern of peripheral deafferentation predicts reorganizational limits in adult primate somatosensory cortex. Somatosens Mot Res 11: 109–117
Garrachty P E, Kaas J H 1992 Dynamic features of sensory and motor maps. Curr Opin Neurobiol 2: 522–527
Garrett F D 1948 Development of the cervical vesicles in man. Anat Rec 100: 101–114
Garrett J R 1963 The ultrastructure of intracellular fat in the parenchyma of human submandicular salivary glands. Arch Oral Biol 8: 729–734
Garrett J R 1967 The innervation of normal human submandibular and parotid salivary glands demonstrated by cholinesterase histochemistry, catecholamine fluorescence and electron microscopy. Arch Oral Biol 12: 1417–1436
Garrett J R 1972 Neuro-effector sites in salivary glands. In: Emmelin N, Zotterman Y (eds) Oral physiology. Pergamon: Oxford: pp 83–97
Garrett J R 1975 Recent advances in physiology of salivary glands. Br Med Bull 31: 152–155
Garrett J R 1976 Structure and innervation of salivary glands. In: Cohen B, Kramer J R H (eds) Scientific foundations of dentistry. Heinemann: London: pp 499–516
Garrett J R, Emmelin N 1979 Activities of salivary myoepithelial cells: a review. Med Biol 57: 1–28
Garrett J R, Howard E R, Nixon H H 1969 Autonomic nerves in rectum and colon in Hirschsprung's disease. A cholinesterase and catecholamine histochemical study. Arch Dis Child 44: 406–417
Garrett J R, Kemplay S K 1977 The adrenergic innervation of the submandibular gland of the cat and the effects of various surgical denervations on these nerves. A histochemical and ultrastructural study including the use of 5-hydroxydopamine. J Anat 124: 99–115
Garrett J R, Kidd A 1975 Effects of nerve stimulation and denervation on secretory material in submandibular striated duct cells of cats, and the possible role of these cells in the secretion of salivary kallikrein. Cell Tissue Res 161: 71–84
Garrett J R, Parsons P A 1974 Movement of horseradish peroxidase in submandibular glands of rabbits after arterial injection. J Physiol 237: 3–4P
Garrod A 1909 Inborn errors of metabolism. Oxford University Press: Oxford
Garrod A E 1902 The incidence of alkaptonuria: a study in chemical individuality. Lancet ii: 1616–1620
Garrod D R 1993 Desmosomes and hemidesmosomes. Curr Opin Cell Biol 5: 30–40
Garthwaite J, Brodbelt A R 1989 Synaptic activation of N-methyl-D-aspartate and non-N-methyl-D-aspartate receptors in the mossy fibre pathway in adult and immature rat cerebellar slices. Neuroscience 29: 401–412
Gasser H S 1956 Olfactory nerve fibres. J Gen Physiol 39: 473–498
Gatsalov M D 1963 Limfaticheskaia sistema slizistoĭ obolochki fallopievoĭ truby cheloveka. Akush Ginek 39: 85–90
Gatter K C, Powell T P S 1977 The projection of the locus coeruleus upon the neocortex in the macaque monkey. Neuroscience 2: 441–445
Gatter K C, Powell T P S 1978 The intrinsic connections of the cortex of area 4 of the monkey. Brain 101: 513–541
Gaughran G R L 1963 Mylohyoid boutonnière and sublingual bouton. J Anat 97: 565–568
Gaunt P N, Gaunt W A 1978 Three dimensional reconstruction in biology. (First published as Microreconstruction by Gaunt W A in 1971.) Pitman Medical: Tunbridge Wells
Gaunt S J, Sharpe P T, Duboule D 1988 Spatially restricted domains of homeo-gene transcripts in mouse embryos: relation to a segmented body plan. Development (Suppl.) 104: 169–179
Gaunt W A 1959 The vascular supply to the dental lamina during early development. Acta Anat 37: 232–252
Gautvik K M, Kriz M, Lund-Larsen K 1972 Adrenergic vasodilation in the cat submandibular salivary gland. In: Emmelin N, Zotterman Y (eds) Oral physiology. Pergamon: Oxford: pp 161–162
Gawin F H 1991 Cocaine addiction: psychology and neurophysiology. Science 251: 1580–1586
Gaze R M 1970 The formation of nerve connections. Academic Press: London
Geboes K, De Wolf-Peeters C, Rutgeers P, Janseen J, Van Trappen J, Desmet G 1983 Lymphocytes and langerhans cells in human esophageal epithelium. Virchow's Arch 401: 25
Geenen V, Robert F, Martens H, Benhida A, Giovanni G de, Defresne M-P, Boniver J, Legros J-J, Martial J, Franchimont P 1991 Biosynthesis and paracrine/cryptocrine actions of 'self' neurohypophyseal-related peptides in the thymus. Mol Cell Endocrinol 76: C27–C31
Gehr P, Bachofen M, Weibel E R 1978 The normal human lung: ultrastructure and morphometric estimation of diffusion capacity. Resp Physiol 32: 121–140
Geiger B Ayalon O 1992 Cadherins. Annu Rev Cell Biol 8: 307–332
Geiger B, Ginsberg D 1991 The cytoplasmic domain of adherens-type junctions. Cell Motil Cytoskel 20: 1–6
Geiger R S 1963a In: Pfeiffer C C, Smythies J R (eds) Neurobiology. Vol 5. Academic Press: New York
Geiger R S 1963b The behaviour of adult mammalian brain cells in culture. Int Rev Biol 5: 1–52
Gelfan S, Rapisarda A F 1964 Synaptic density on spinal neurons of normal dogs and dogs with experimental hind-limb rigidity. J Comp Neurol 123: 73–96
Geller M, Barbato D 1970 Nervus peronaeus profundus. A study of the terminal branches and their variations. Hospital Rio de J 77: 679–698
Genant H K, Resnick D 1988 Magnification radiography. In: Resnick D, Niwayama G (eds) Diagnosis of bone and joint disorders. 2nd edition. W B Saunders: Philadelphia: pp 84–107
Genant H K, Steiger P, Block E, Glueer C C, Ettinger B, Harris S T 1987 Quantitative computer tomography. Calcif Tissue Int 41: 179–186
Génis-Gálvez J M, Santos Gutierrez L, Martin Lopez M 1966 On the double innervation of the parotid gland. An experimental study. Acta Anat 63: 398–403
Genovese S T 1959 Diferencias sexuales en el huesco coxal. Universidad Nacional Autonoma de Mexico: Mexico: No 49
Genovese S T, Messmacher M 1959 Valor de los patrones tradicionales para la determinacion de la edad par medio de las suturas en craneous Mexicanos (Indigenas y Mestizos). Cuad Inst Hist Méx No 7
Gentner W, Lippolt H J 1969 The potassium-argon dating of Upper Tertiary and Pleistocene deposits. In: Brothwell D, Higgs E (eds) Science in archaeology. Thames and Hudson: London
Georgatos S D, Meier J, Simos G 1994 Lamins and lamin-associated proteins. Curr Opin Cell Biol 6: 347–353
Georgopoulos A P 1991 Higher order motor control. Ann Rev Neurosci 14: 361–377
Georgopoulos A P, Caminiti R, Kalaska J F 1984 Static spatial effect in motor cortex and area 5: quantitative relations in a two-dimensional space. Exp Brain Res 54: 446–454
Georgopoulos A P, Kalaska J F, Caminiti R 1985 Relations between two-dimensional arm movements and single-cell discharge in motor cortex and area 5: movement direction versus movement end point. Exp Brain Res 10: 175–183
Gerfen C R 1992 The neostriatal mosaic: multiple levels of compartmental organization in the basal ganglia. Ann Rev Neurosci 15: 285–320
Gerich J E, Lorenzi M 1978 The role of the autonomic nervous system and somatostatin in the control of insulin and glucagon secretion. In: Ganong W F, Martini L (eds) Frontiers in neuroendocrinology. Vol 5. Raven Press: New York
Gerlach J von 1858 Mikroskopische Studien aus dem Gebiete der menschlichen morphologie. F Enke: Erlangen
Gerrits N M 1990 The vestibular nuclear complex. In: Paxinos G (ed) The human nervous system. Academic Press: San Diego: pp 863–888
Gerrits N M, Epema A H, Voogd J 1984 The mossy fibre projection of the nucleus reticularis tegmenti pontis to the flocculus and adjacent ventral paraflocculus in the cat. Neuroscience 11: 627–644
Gerrits N M, Voogd J, Magras I N 1985 Vestibular afferents of the inferior olive and the vestibulo-olivo-cerebellar climbing fiber pathway to the flocculus in the cat. Brain Res 332: 325–336
Gerrits N M, Voogd J, Nas W S C 1985a Cerebellar and olivary projections of the external and rostral internal cuneate nuclei in the cat. Exp Brain Res 57: 239–255
Gerrits N, Voogd J 1987 The projection of the nucleus reticularis tegmenti pontis and adjacent regions of the pontine nuclei to the central cerebellar nuclei in the cat. J Comp Neurol 258: 52–69
Gershon M D 1987 Phenotypic expression by neural crest-derived precursors of enteric neurons and glia. In: Maderson P F A (ed) Developmental and evolutionary aspects of the neural crest. John Wiley: New York
Gershon M D, Mawe G M, Branchek T A 1989 5-HT and enteric neurones.

In: Fozard J R (ed) The peripheral actions of 5-HT. Oxford University Press: Oxford: pp 247–273
Gershon M D, Wade P R 1993 Enteric nervous system. Curr Opin Gastroenterol 9: 246–253
Geschwandtner W R 1973 Striae cutis atrophicae nach Lokalbehandlung mit Corticosteroiden. Hautarzt 24: 70–73
Geschwind N, Galaburda A M 1987 Cerebral lateralization. MIT Press: Cambridge: p 283
Geschwind N, Levitsky W 1968 Human brain: left-right asymmetries in temporal speech region. Science 161: 186–187
Getchell M L, Chen Y, Ding X, Sparks D L, Getchell T V 1993 Immunohistochemical localization of a cytochrome P-450 isozyme in human olfactory nasal mucosa: age-related trends. Ann Otol Rhinol Laryngol 102: 368–374
Getchell M L, Getchell T V Fine structural aspects of secretion and extrinsic innervation in the olfactory mucosa. Microsc Res Techn 23: 111–127
Getz B, Sirnes T 1949 The localisation within the dorsal motor vagal nucleus. An experimental investigation. J Comp Neurol 90: 95–110
Ghadially F N 1983 Fine structure of synovial joints. A text and atlas of the ultrastructure of normal and pathological articular tissues. Butterworths: London
Ghadially F N, Ghadially J A, Oryschak A F, Yong N K 1976 Experimental production of ridges on rabbit articular cartilage. J Anat 121: 119–132
Ghadially F N, Lalonde J-M A, Wedge J H 1983 Ultrastructure of normal and torn menisci of the human knee joint. J Anat 136: 773–791
Ghadially F N, Roy S 1969 Ultrastructure of synovial joints in health and disease. Butterworths: London
Ghadially F N, Yong N K, Lalonde J M 1982 A transmission electron microscopic comparison of the articular surface of cartilage processed attached to bone and detached from bone. J Anat 135: 685–706
Ghebrehiwet B, Silverberg M, Kaplan A P 1981 Activation of the classical pathway of complement by Hageman factor fragment. J Exp Med 153: 665–676
Ghosh A, Shatz C J 1993 Development 117: 1031–1047
Ghosh P, Taylor T K 1987 The knee joint meniscus. A fibrocartilage of some distinction. Clin Orthop 224: 52–63
Gianelli F 1970 Human chromosomes and DNA synthesis (monographs in human genetics vol 5) Karger: Basel
Gibbons I R, Grimstone A V 1960 On flagellar structures in certain flagellates. J Biophys Biochem Cytol 7: 697–716
Gibson A R, Robinson F R, Alam J, Houk J C 1987 Somatotopic alignment between climbing fiber input and nuclear output of the cat intermediate cerebellum. J Comp Neurol 260: 362–377
Gibson I W, Gardiner D S, Downie I, Downie T T, More I A, Lindop G B 1994 A comparative study of the glomerular peripolar cell and the renin-secreting cell in twelve mammalian species. Cell Tiss Res 277: 385–390
Giguere M, Goldman-Rakic P S 1988 Mediodorsal nucleus: areal, laminar, and tangential distribution of afferents and efferents in the frontal lobe of rhesus monkeys. J Comp Neurol 277: 195–213
Gil J, Reiss O K 1973 Isolation and characterisation of lamellar bodies and tubular myelin from rat lung homogenates. J Cell Biol 58: 152–171
Gil J, Weibel E R 1969 Improvements in demonstration of lining layer of lung alveoli by electron microscopy. Resp Physiol 8: 13–36
Gilad I, Nissan M 1985 Sagittal evaluation of elemental geometrical dimensions of human vertebrae. J Anat 143: 115–120
Gilbert C D 1993a Circuitry, architecture, and functional dynamics of visual cortex. Cereb Cortex 3: 373–386
Gilbert C D 1993b Rapid dynamic changes in adult cerebral cortex. Curr Opin Neurobiol 3: 100–103
Gilbert P W 1952 The origin and development of the head cavities in the human embryo. J Morph 90: 149–187
Gilbert P W 1957 The origin and development of the human extrinsic ocular muscles. Contrib Embryol Carnegie Inst Washington 36: 59–78
Gilbert S F 1991 Developmental biology. Sinauer Associates: Sunderland, Massachusetts
Gilchrest B A 1987 Ageing of the skin. In: Fitzpatrick T B, Eizen A Z, Wolff K, Friedberg I M, Austen K F (eds) Dermatology in general medicine. 3rd edition. 2 vols. McGraw Hill: New York: pp 146–153
Gilchrest B A, Bloog F B, Szabo G 1979 Effects of ageing and chronic sun exposure on melanocytes in human skin. J Invest Dermatol 73: 77–83
Giles E, Elliot O 1960, Negro-white identity from the skull. Proceedings of the 6th International Anthropological Congress, Paris. Quoted in: Krogman W M (ed) 1962 The human skeleton in forensic medicine. Thomas: Springfield, Illinois: pp 195–196
Giles R E, Blanc H, Cann H M, Wallace D C 1980 Maternal inheritance of human mitochondrial DNA. Proc Nat Acad Sci USA 77: 6715–6719
Gillespie J M 1991 The structural proteins of hair. In: Goldsmith L A (ed) Physiology, biochemistry, and molecular biology of skin. 2nd edition. 2 vols. Oxford University Press: Oxford: pp. 625–659
Gillett W R 1991 Artefactual loss of human ovarian surface epithelium: potential clinical significance. Reprod Fertil Dev 3: 93–98
Gillett W R, Mitchell A, Hurst P R 1991 A scanning electron microscopic study of the human ovarian surface epithelium: characterization of two cell types. Hum Reprod 6: 645–650
Gillilan L 1958 The arterial blood supply of the human spinal cord. J Comp Neurol 110: 75–104
Gillilan L A 1941 The connexions of the basal optic root (posterior accessory optic tract) and its nucleus in various mammals. J Comp Neurol 74: 367–408
Gillilan L A 1972 Anatomy and embryology of the arterial system of the brain stem and cerebellum. In: Vinken I J, Bruyn G W (eds) Handbook of clinical neurology. Vol 2. North Holland: Amsterdam: pp 24–44
Gillilan L A 1974 Potential collateral circulation to the human cerebral cortex. Neurology 24: 941–948
Gillman J 1948 The development of the gonads in man, with a consideration of the role of fetal endocrines and the histogenesis of ovarian tumors. Contrib Embryol Carnegie Inst Washington, 32: 81–131
Gilmour J R 1938 Gross anatomy of the parathyroid glands. J Pathol Bact 46: 133–149
Gilpin S A, Gosling J A 1983 Smooth muscle in the wall of developing human urinary bladder and urethra. J Anat 137: 503–512
Gilula N B, Epstein M L, Beers W H 1978 Cell-to-cell communication and ovulation. A study of the cumulus-oocyte complex. J Cell Biol 78: 58–75
Gilula N B, Satir P 1972 The ciliary necklace: a ciliary membrane specialization. J Cell Biol 53: 494–509
Gilula N B, Satir P 1972 The ciliary necklace: a ciliary membrane specialization. J Cell Biol 53: 494–509
Gimson A C 1981 Enflish pronouncing dictionary. Dent: London
Gingerich P D 1971 Functional significance of mandibular translation in vertebrate jaw mechanics. Postila 152: 1–10
Ginia V M, Linberg I V, McCormick J A 1987 The anatomy of the lateral canthal tendon. Arch Ophthalmol 105: 529–532
Ginsburg M, Snow M H L, McLaren M 1990 Primordial germ cells in the mouse embryo during gastrulation. Development 110: 521–528
Giok S P 1956 Localisation of fibre systems within the white matter of the medulla oblongata and the cervical cord in man. Ijido: Leiden
Girdler N M 1993 Repair of articular defects with autologous mandibular condylar cartilage. J Bone Jt Surg 75B. 710–714
Girgis F G, Marshall J L, Al Monajem A R S 1975 The cruciate ligaments of the knee joint. Clin Orthop 106: 216–231
Githens S 1989 Development of ductal cells In; Lebenthal E (ed) Human gastrointestinal development. Raven Press: New York: pp 669–683
Giwercman A, Skakkebaek N E 1992 The human testis – an organ at risk? Int J Androl 15: 373–375
Gladstone R J 1929 Development of the inferior vena cava in the light of recent research, with especial reference to certain abnormalities, and current descriptions of the ascending lumbar and azygos veins. J Anat 64: 70–93
Gladstone R J, Wakeley C P G 1940 The pineal organ. Ballière, Tindall and Cox: London
Glaister J, Brash J C 1937 Medicolegal aspects of the Buck Ruxton case. Livingstone: Edinburgh
Glass R H, Aggeler J, Spindle A, Pedersen R A, Werb Z 1983 Degradation of extracellular matrix by mouse trophoblast outgrowths: a model for implantation. J Cell Biol 96: 1108–1116
Glasser S W, Korfhagen T R, Wert S E et al 1991 Genetic element from human surfactant protein SP-C gene confers bronchiolar-alveolar cell specificity in transgenic mice. Lung Cell Mol Physiol 261: L349–L356
Glauser F 1953 Studies on intrahepatic arterial circulation. Surgery 33: 333–341
Glees P 1946 Terminal degeneration within the central nervous system as studied by a new silver method. J Neuropath Exp Neurol 5: 54–59
Glees P 1963 Neuroglia, morphology and function. Blackwell: Oxford
Gleeson M J, Felix H, Johnsson L-G 1990 Ultrastructural aspects of the human peripheral vestibular system. Acta Otolaryngol [Stockh] Suppl 470: 80–87
Glenister T W 1954 The origin and fate of the urethral plate in man. J Anat 88: 413–425
Glenister T W 1962 The development of the utricle and of the so-called 'middle' or 'median' lobe of the human prostate. J Anat 96: 443–455
Glenister T W 1976 An embryological view of cartilage. J Anat 122: 323–330
Glenn W W L, Hogan J F, Loke J S O, Cieselski T E, Phelps M L, Rowedder R 1984 Ventilatory support by pacing of the conditioned diaphragm in quadriplegia. New Engl J Med 310: 1150–1155
Glickstein M 1987 Structure and function of the cerebellum: a historical introduction to some current problems. In: Glickstein et al (eds) Cerebellum and neuronal plasticity. Plenum: New York
Glickstein M, May J, Mercier B 1985 Corticopontine projections in the macaque: the distribution of labelled cortical cells after large injections of horseradish peroxidase in the pontine nuclei. J Comp Neurol 235: 343–359
Glickstein M, Yeo C H, Stein J 1987 (eds) Cerebellum and neuronal plasticity. Plenum: New York
Glimcher M J 1990 The nature of the mineral component in bone and the mechanism of calcification. In: Avioli L V, Krane S M (eds) Metabolic

bone disease and clinically related disorders. 2nd edition. Saunders: Philadelphia: pp 42–56
Glisson F 1654 Anatomia hepatis subjiciuntur nonnulla de lymphae-ductibus nuper repertis. Du-Gardianis: London
Gloster J, Perkins E S, Pommier M 1957 Extensibility of strips of sclera and cornea. Br J Ophthalmol 41: 103–110
Gochin P M, Colombo M, Dorfman G A, Gerstein G L, Gross C G 1994 Neural ensemble coding in inferior temporal cortex. J Neurophysiol 71: 2325–2337
Gochin P M, Miller E K, Gerstein G L 1991 Functional interactions among neurons in the inferior temporal cortex of the awake macaque. Exp Brain Res 84: 505–516
Godlewski G, Hedon B, Castel C 1975 Contribution à l'étude de l'origine de l'artère hépatique chez l'embryon et le foetus. Bull Assoc Anat Nancy 59: 411–418
Goel V K, Svensson N L 1977 Forces on the pelvis. J Biomech 10: 195–200
Goel V K, Valliappan S, Svensson D L 1978 Stresses in normal pelvis. Comp Biol Med 8: 91–104
Goerke J 1974 Lung surfactant. Biochim Biophys Acta 344: 241–261
Goh J C H, Lee E H, Ang E J, Bayon P, Pho R W H 1992 Biomechanical study on the load-bearing characteristics of the fibula and the effects of fibular resection. Clin Orthop 279: 223–228
Goland M (ed) 1975 Normal and abnormal growth of the prostate. Thomas: Springfield, Illinois
Goldberg J M, Moore R Y 1967 Ascending projections of the lateral lemniscus in the cat and monkey. J Comp Neurol 129: 143–156
Goldberg P, Roussos C 1990 Assessment of respiratory muscle dysfunction in chronic obstructive lung disease. Med Clin North Am 74: 643–660
Goldberg S 1970 The origin of the lumbrical muscles in the hand of the South African native. The hand 2: 168–171
Goldberg S R, Stolerman I P (eds) 1986 Behavioral analysis of drug dependence. Academic Press: London
Golde D W, Takaku F (eds) 1985 Haemopoietic Stem Cells. Dekker: New York
Goldman J E 1992 Regulation of oligodendrocyte differentiation. Trends Neurosci 15: 359 – 362
Goldman J M, Rose L S, Morgan M D L, Denison D M 1986 Measurement of abdominal wall compliance in normal subjects and tetraplegic patients. Thorax 41: 513–518
Goldman J M, Rose L S, Williams S J, Silver J R, Denison D M 1986 Effect of abdominal binders on breathing in tetraplegic patients. Thorax 41: 940–945
Goldman J M, Williams S J, Denison D M 1988 The rib cage and abdominal components of respiratory system compliance in tetraplegic patients. Eur Respir J 1: 242–247
Goldman-Rakic P S 1988 Topography of cognition: parallel distributed networks in primate association cortex. Ann Rev Neurosci 11: 137–156
Goldman-Rakic P S, Selemon D 1986 Topography of corticostriatal projections in nonhuman primates and implications for functional parcellation of the neostriatum. In: Jones E G, Peters A (eds) Cerebral cortex. Vol 5. Sensory-motor areas and aspects of cortical connectivity. Plenum Press: New York: pp 447–465
Goldsmith L A (ed) 1991 Physiology, biochemistry, and molecular biology of skin. 2nd edition. 2 vols. Oxford University Press: Oxford
Goldsmith N A, Woodburne R T 1957 The surgical anatomy pertaining to liver resection. Surgery Gynecol Obstet 105: 310–318
Goldspink G 1971 Ultrastructural changes in striated muscle fibres during contraction and growth with particular reference to the mechanism of myofibril splitting. J Cell Sci 9: 123–138
Goldstein A L, Low T K L, McAdoo M, McClure J, Thurman G B, Rossio J J, Lai C Y, Chang D, Wang S S, Harvey C, Ramel A H, Meinhofer J 1977 Thymosin α1. Isolation and sequence analysis of an immunologically active thymic peptide. Proc Nat Acad Sci (USA) 74: 725–729
Goldstein G W, Betz A L 1986 The blood–brain barrier. Sci Am 255: 70–79
Goldstein G, MacKay I R 1969 The human thymus. Heinemann: London
Goldstein G, Scheid M P, Boyse E A, Schlesinger D H, van Vauwe J 1979 A synthetic pentapeptide with biological activity characteristic of the thymic hormone thymopoietin. Science 204: 1309–1310
Goldstein M B, Davies E A Jr 1968 The three-dimensional architecture of the islets of Langerhans. Acta Anat 71: 161–171
Goldstein R S, Kalcheim C 1991 Normal segmentation and size of the primary sympathetic ganglia depend upon the alternation of rostrocaudal properties of the somites. Development 112: 327–334
Goldstein R S, Kalcheim C 1992 Determination of epithelial half-somites in skeletal morphogenesis. Development 116: 441–445
Goldstein R S, Teillet M-A, Kalcheim C 1990 Proc Natl Acad Sci USA 87: 4476–4480
Goligher J C 1967 Surgery of the anus, rectum and colon. Baillière, Tindall and Cox: London
Goligher J C, Leacock A G, Brossy J-J 1955 Surgical anatomy of anal canal. Br J Surg 43: 51–61
Gonyea W J 1980 Role of exercise in inducing increases in skeletal muscle fiber number. J Appl Physiol Respirat Environ Exercise Physiol 48: 421–426
Goodale M A 1993 Visual pathways supporting perception and action in the primate cerebral cortex. Curr Opin Neurobiol 3: 578–585
Goodenough D A, Revel J P 1970 A fine structural analysis of intercellular junctions in the mouse liver. J Cell Biol 45: 272–290
Goodrich E S 1930 Studies on the structure and development of vertebrates. Re-issue. Dover Books: London
Gordon A M, Huxley A F, Julian F J 1966 The variation in isometric tension with sarcomere length in vertebrate muscle fibres. J Physiol 184: 170–192
Gordon K C D 1967 A comparative anatomical study of the distribution of the cystic artery in man and other species. J Anat 101: 351–359
Gordon S, Fraser I, Nath D, Hughes D, Clarke S 1992 Macrophages in tissues and in vitro. Curr Opin Immunol 4: 25–32
Gorgollón P 1978 The normal human appendix: a light and electron microscopic study. J Anat 126: 87–101
Goronowitsch N 1892 Die axiale und die laterale Kopfmetamerie der Vögelembryonen. Die Rolle der sog. 'Ganglienleisten' im Aufbaue der Nervenstämme Anat Anz 7: 454–464
Gorospe J R M, Hoffman E P 1992 Duchenne muscular dystrophy. Curr Opinion Rheumatol 4: 794–800
Gorp P E V, Kennedy W R 1974 Localization of muscle spindles in the human extensor indicis muscle for biopsy purposes. Anat Rec 179: 447–452
Gorski R A 1985 Sexual differentiation of the brain: possible mechanisms and implications. Can J Physiol Pharmacol 63: 577–594
Gorski R A, Gordon J H, Shryne J E, Southam A M 1978 Evidence for a morphological sex difference within the medial preoptic nucleus of the rat brain. Brain Res 148: 333–346
Gorter E, Grendel F J 1925 On bimolecular layers of lipoids on the chromocytes of the blood. J Exp Med 41: 439–443
Gosden R G 1985 Biology of the menopause: the causes and consequences of ovarian aging. Academic Press: London
Gosling J A 1970 The musculature of the upper urinary tract. Acta Anat 75: 408–422
Gosling J A, Dixon J S 1974 Species variation in the location of upper urinary tract pacemaker cells. Invest Urol 11: 418–423
Gosling J A, Dixon J S, Lendon R G 1977 The autonomic innervation of the human male and female bladder neck and proximal urethra. J Urol 118: 302–305
Gosling R G, Newman D L, Bowden N L R, Twinn K W 1971 The area ration of normal aortic junctions. Aortic configuration and pulse-wave reflection. Br J Radiol 44: 850–853
Gosney J R 1993 Neuroendocrine cell populations in postnatal human lungs: minimal variation from childhood to old age. Anat Rec 236(1): 177–180
Goss C M 1942 The physiology of the embryonic mammalian heart before circulation. Am J Physiol 137: 146–152
Goto F 1959 Histological and histochemical studies on human fetal membranes. Acta Med Okayama 13: 276–300
Gottlicher S 1994 Über das Labium tertium pudendi feminae. Eine prospektive Studie an 1180 Patientinnen. Zentralblatt für Gynakologie 116: 419–421
Gottlieb G (ed) 1973–1974 Behavioral embryology. Studies on the development of behavior and the nervous system. Vols 1 and 2. Academic Press: New York
Gottschaldt K M, Iggo A, Young D W 1973 Functional characteristics of mechanoreceptors in sinus hair follicles of the cat. J Physiol 235: 287–315
Gottschalk C W, Mylle M 1959 Micropuncture studies of the mammalian urinary concentrating mechanism: evidence for the counter current hypothesis. Am J Physiol 196: 927–936
Goudie A J, Emmett-Ogelsby M W (eds) 1989 Psychoactive drugs—tolerance and sensitization. Human Press: Clifton
Gould S J 1977 Ontogeny and phylogeny. Cambridge: Harvard University Press: Belknap Press
Gould S J, Howard S 1988 Glial differentiation in the germinal layer of fetal and preterm infant brain. Pediatr Pathol 8: 25–36
Goulding M D, Lumsden A, Gruss P 1993 Development 117: 1001–1016
Gowans J L, Knight E J 1964 The route of re-circulation of lymphocytes in the rat. Proc R Soc Lond [Biol] 159: 257–282
Gower D B, Nixon A, Mallet A I, Jackman P J H 1987 The significance of odorous steroids in axillary odour. In: Dodd G H, van Toller S (eds) Perfumery: the psychology and biology of fragrance. Chapman and Hall: London: pp 96–105
Gracovetsky S 1988 The spinal engine. Springer-Verlag: Vienna
Graeber M B, Streit W J, Buringer D, Sparks D L, Kreutzberg G W 1992 Ultrastructural location of major histocompatibility complex (MHC) Class II positive perivascular cells in histologically normal human brain. J Neuropath Exp Neurol 51: 303–311
Graham A, Heyman I, Lumsden A 1993 Even-numbered rhombomeres control the apoptotic elimination of neural crest from odd-numbered rhombomeres in the chick hindbrain. Development 119: 233–245
Graham C F 1973 The cell cycle during mammalian development. In: Balls

M. Billett F S (eds) The cell cycle in development and differentiation. Cambridge University Press: Cambridge: pp 293–210
Graham D I 1990 The pathophysiology of raised intracranial pressure. In: Weller R O (ed) Systemic pathology. 3rd edition, Vol 4. Nervous system, muscle and eyes. Churchill Livingstone: Edinburgh: pp 64–77
Graham D I 1992 Hypoxia and vascular disorders. In: Adams J H, Duchen L W (eds) Greenfield's neuropathology. 5th edition. Arnold: London: pp 153–268
Grainger R M, Henry J J, Saha M S, Servetnick M 1992 Recent progress on the mechanisms of embryonic lens formation. Eye 6: 117–122
Grand R J, Watkins J B, Torti F M 1976 Progress in Gastroenterology: Development of the human gastrointestinal tract. A review. Gastroenterology 70: 790–810
Graney D O 1986 Anatomy. In: Schuller D E (ed) Otolaryngology - head and neck surgery. Vol 2. Mosby: St Louis: pp 1091–1102
Granit R 1962 Receptors and sensory perception. Yale University Press: New Haven, Connecticut
Granit R 1970 The basis of motor control. Academic Press: New York
Granit R, Henatsch H D, Steg G 1956 Tonic and phasic ventral horn cells differentiated by post-tetanic potentiation in cat extensors. Acta Physiol Scand 37: 114–126
Grant G, Oscarsson O 1966 Mass discharges evoked in the olivocerebellar tract on stimulation of muscle and skin nerves. Exp Brain Res 1: 329–337
Grant P G 1973 Lateral pterygoid: two muscles? Am J Anat 138: 1–10
Grant R T 1930 Observations on direct connections between arteries and veins in the rabbit's ear. Heart 15: 281–303
Grant R T, Bland F F 1931 Observations on arterio-venous anastomoses in human skin and in the bird's foot with special reference to reaction to cold. Heart 15: 385–407
Grant R T, Regnier M 1926 The comparative anatomy of the cardiac coronary vessels. Heart 13: 285–317
Grant R T, Wright H P 1968 Further observations on the blood vessels of skeletal muscle (rat cremaster). J Anat 103: 553–565
Grant R T, Wright H P 1970 Anatomical basis for non-nutritive circulation in skeletal muscle exemplified by blood vessels of rat biceps femoris tendon. J Anat 106: 125–134
Grant R T, Wright H P 1971 The peculiar vasculature of the external spermatic fascia in the rat: possibilities subserving thermoregulation. J Anat 109: 293–305
Graper L 1929 Die Methodik der stereokinematographischen Untersuchungen der lebenden vital gefarben Huhnen embryos. Roux Arch Entw Mech Org 115: 523–545
Grapow M 1887 Die Anatomie and physiologische. Bedeutung der Palmaraponeurose. Archiv für Anatomie und Physiologie Leipzig, Anatomische Abtheilung 2–3: 143–158
Grasby P M, Frith C D, Friston K J, Bench C, Frackowiak R S J, Dolan R J 1993 Functional mapping of brain areas implicated in auditory-verbal memory function. Brain 116: 1–20
Grassé P P (ed) 1948 Traité de zoologie Vol 11. Masson: Paris
Graves F T 1954 Anatomy of intratenal arteries and its application to segmental resection of the kidney. Br J Surg 42: 132–139
Graves F T 1956a The aberrant renal artery. J Anat 90: 553–558
Graves F T 1956b Ganglion in muscle belly of peroneus longus. Br J Surg 43: 438–439
Gray D J, Gardner E D 1943 The human sternochondral joints. Anat Rec 87: 235–254
Gray D J, Gardner E, O'Rahilly R 1957 The prenatal development of the skeleton and joints of the human hand. Am J Anat 101: 169–224
Gray E G 1959 Axo-sematic and axo-dentritic synapses of the cerebral cortex: an electron microscope study. J Anat 93: 420–433
Gray E G 1961 The granule cells, mossy synapses and Purkinje spine synapses of the cerebellum: light and electron microscope observations. J Anat 95: 345–356
Gray E G 1969 Electron microscopy of excitatory and inhibitory synapses: a brief review. Progr Brain Res 31: 141–155
Gray E G 1974 Synaptic morphology with special references to microneurons. In: Bellairs R, Gray E G (eds) Essays on the nervous system. (A festschrift for Professor J Z Young.) Clarendon Press: Oxford
Gray E G 1975 Presynaptic microtubules and their association with synaptic vesicles. Proc R Soc Lond [Biol] 190: 367–372
Gray E G 1978 Synaptic vesicles and microtubules in frog motor end plates. Proc R Soc Lond [Biol] 203: 219–227
Gray J 1958 The movement of the spermatozoa of the bull. J Exp Biol 35: 96–108
Gray J A 1982 The neuropsychology of anxiety: an enquiry into the functions of the septo-hippocampal system. Oxford University Press: Oxford
Gray J A B, Sato M 1953 Properties of receptor potentials in Pacinian corpuscles. J Physiol 122: 610–636
Gray M W 1989 Origin and evolution of mitochondrial DNA. Annu Rev Cell Biol 5: 25–50
Gray S W, Skandalakis J E 1990 In: Givel J-C (ed) Surgery of the thymus. Springer-Verlag: Berlin: pp 13–17
Graybiel A M 1984 Neurochemically specified subsystems in the basal ganglia. In: Evered D, O'Connor M (eds) Functions of the basal ganglia. CIBA Foundation Symposium 107. Pitman: London: pp 114– 149
Graybiel A M, Harting E A 1974 Some afferent connexions of the oculomotor complex in the cat. Brain Res. 81: 543–551
Graybiel A M, Ragsdale W 1983 Biochemical anatomy of the striatum. In: Empson P C (ed) Chemical neuroanatomy. Raven Press: New York: pp 427–504
Grayson J 1941 The cutaneous ligaments of the digits. J Anat 75: 164–165
Graziadei P P C 1971 The olfactory mucosa of vertebrates. In: Beidler L M (ed) Handbook of sensory physiology. Vol 4. Chemical senses. Springer-Verlag: Berlin
Graziadei P P C 1973 Cell dynamics in the olfactory mucosa. Tissue and Cell 5: 113–131
Graziadei P P C 1974 The olfactory organ of vertebrates: a survey. In: Bellairs R, Gray E G (eds) Essays on the nervous system. Clarendon Press: Oxford: pp 191–222
Graziadei P P C, Levine RR, Monti Graziadei GA 1978 Regeneration of olfactory axons and synapse formation in the forebrain after bulbectomy in neonatal mice. Proc.Nat Acad Sci USA 75: 5320–5324
Graziadei P P C, Monti Graziadei GA 1983 Regeneration in the olfactory system of vertebrates. Amer J Otolaryngol 4: 228–233
Graziadei P P C, Gagne H T 1973 Extrinsic innervation of olfactory epithelium. Z Zellforsch 138: 315–326
Graziadei P P C, Monti, Graziadei G A 1979 Neurogenesis and neuron generation in the olfactory system of mammals. I Morphological aspects of differentiation and structural organization of the olfactory sensory neurons. J Neurocytol 8: 1–18
Graziadei P P C, Monti-Graziadei G A 1978 Continuous nerve cell renewal in the olfactory system. In: Jacobson M (ed) Handbook of sensory physiology. Vol 9. Springer: Berlin: pp 55–83
Greaves M, Voorhees J (eds) 1990 Senescence in the skin: an international symposium. Br J Dermatol 122 (suppl 35):
Greco T L, Duello T M, Gorski J 1993 Estrogen receptors, estradiol and diethylstilbestrol in early development: the mouse as a model for the study of estrogen receptors and estrogen sensitivity in embryonic development of male and female reproductive tracts. Endocr Rev 14: 59–71
Green H D 1950 Circulatory system: physical principles. In: Glaser O (ed) Medical physics. Vol. 2. Year Book Publishers: Chicago: pp 228–251
Green J D 1951 The comparative anatomy of the hypophysis with special references to its local blood supply and innervation. Am J Anat 88: 225–311
Green J D, Harris G W 1949 Observations of hypophysioportal vessels of living rat. J Physiol 108: 359–361
Green N A, Griffiths J D, Lavy G A D 1958 Venous drainage of anterior tibio-fibular compartment of leg, with reference to varicose veins. Br Med J 1: 1209–1210
Greenbaum R A, Ho S Y, Gibson D G, Becker A E, Anderson R H 1981 Left ventricular fibres architecture in man. Br Heart J 45: 248–263
Greenburg, Hay E D 1982 Epethelias suspended in collagen gels can lose polarity and express characteristics of migrating mesenchymey cells. J Cell Biol 95: 333–339
Greengard P, Kebabian J W 1974 Role of cyclic AMP in synaptic transmission in the mammalian peripheral nervous system. Fed Proc 33: 1059–1067
Greenstone M, Rutman A, Dewar A, Mackay I, Cole P J 1988 Primary ciliary dyskinesia: cytological and clinical features. Q J Med 67: 405–430
Greenwald A S, Haynes D W 1972 Weight-bearing areas in the humap hip joint. J Bone Jt Surg 54B: 157–163
Greenwald G S, Terranova P F 1988 Follicular selection and its control. In: Knobil E, Neil J D (eds) The physiology of reproduction. Vol 1. Raven Press: New York
Greer M, Haibach H 1974 Thyroid secretion. In: Greep R O, Astwood E B (eds) Handbook of physiology. Section 7. Endocrinology. Vol 3. Thyroid. American Physiological Society: Washington DC: pp 135–146
Grégoire R 1922 Anatomo médico-chirurgicale de l'abdomen. Region sous-thoracique. Baillière: Paris
Greiling H, Scott J E (eds) 1989 Keratan sulphate. Chemistry, biology, chemical pathology. The Biochemical Society: London
Greitz D, Franck A, Nordell B 1993 On the pulsatile nature of intracranial and spinal CSF-circulation demonstrated by MR imaging. Acta Radiologica 34 Fasc 4: 1–8
Greulich W W 1951 The growth and development of Guamarian schoolchildren. Am J Phys Anthropol N S 9: 55–70
Greulich W W, Pyle S I 1959 Radiographic atlas of skeletal development of the hand and wrist. 2nd edition. Stanford University Press: Stanford, California
Greulich W W, Thomas H 1938 The dimensions of the pelvic inlet of 789 white females. Anat Rec 72: 45–52
Greulich W W, Thomas H 1939 Study of pelvic type and its relationship to body build in white women. JAMA 112: 485–493
Grieve G P 1989 Common vertebral joint problems. Churchill Livingstone: Edinburgh

Griffin J W, Kidd G, Trapp B D 1993 Interactions between axons and Schwann cells. In: Dyck P J, Thomas P K, Griffin J W, Low P A, Poduslo J F (eds) Peripheral Neuropathy 3rd edition W B Saunders: pp 317–330

Griffin L D 1994 The intrinsic geometry of the cerebral cortex. J Theor Biol 166: 261–273

Griffiths J D 1961 Extramural and intramural blood supply of the colon. Br Med J 1: 323–326

Griffiths K, Cameron E H D 1975 The adrenal cortex. In: Beck F, Lloyd J B (eds) The cell in medical science. Vol 3. Academic Press: London: pp 155–192

Grillner S, Wallén P 1985 Central pattern generators for locomotion, with special reference to vertebrates. Ann Rev Neurosci 8: 233 262

Grillo M A, Jacobs L, Comroe J H Jr 1974 A combined fluorescence, histochemical and electron microscopic method for studying special monoamine containing cells (SIF cells). J Comp Neurol 153: 1–14

Grim M 1967 Muscle spindles in the posterior cricoarytenoid muscle of the human larynx. Folia Morph 15: 124–131

Grivell L A 1983 Mitochondrial DNA. Sci Amer 248(3): 60–73

Grobstein C 1955 Inductive interaction in the development of the mouse metanephros. J Exp Zool 130: 319–340

Groenewegen H J, Berendse H W, Wolters J G, Lohman A H M 1990 The anatomical relationship of the prefrontal cortex with the striatopallidal system, the thalamus and the amygdala: evidence for a parallel organization. In: Uylings B M, Van Eden C G, De Bruin J P C, Corner M A, Feenstra M P G (eds) The prefrontal cortex: its structure, function and pathology. Progress in Brain Research, Vol 85H. Elsevier: Amsterdam: pp 95–118

Groenewegen H J, Room P, Witter M P, Lohman A H M 1982 Cortical afferents of the nucleus accumbens in the cat, studied with anterograde and retrograde transport techniques. Neuroscience 7: 977–995

Grofová, Marsala 1960 Tvar a struktura nucleus ruber u cloveka. Ceskoclovenska Morfologie 8: 215–237

Gronblad M, Korkala O, Leisi P, Karaharju E 1985 Innervation of synovial membrane and meniscus. Acta Orthop Scand 56: 484–486

Groom AC, Schmidt EE 1990 Microcirculatory blood flow through the spleen. In: Bowdler AJ (ed) The spleen. Structure, function and significance. Chapman and Hall Medical: London: pp 45–102

Gross L 1921 The blood supply to the heart. Oxford University Press: London

Grossman C J, Sholiton L J, Nathan P 1979 Rat thymic estrogen receptor. I. Preparation, location and physicochemical properties. J Ster Biochem 11: 1233–1240

Grossman J 1954 A note on the radiological demonstration of perirenal space. J Anat 88: 407–409

Groth C G, Tyden G 1988 Segmental pancreas transplantation with enteric exocrine drainage. In: Groth C G (ed) Pancreatic transplantation. Aunders: Philadelphia: pp 99–112

Grottel K 1968 The innervation of the suprarenal gland of man, dog, cat and rabbit. Pr Tow Przyjac Nauk Poznań 37: 41–79

Grove E A, Kirkwood T B L, Price J 1992 Neuron 8: 217–229

Grover J, Roughley P J 1993 Versican gene expression in human articular cartilage and comparison of mRNA splicing variation with aggrecan. Biochem J 291: 361–367

Gruenwald P 1942 Common traits in development and structure of the organs originating from the coelomic wall. J Morph 70: 353–387

Grumbach M M, Ducharme J R 1960 The effects of androgens on fetal sexual development: androgen-induced female pseudo-hermaphroditism. Fert Steril 11: 157–180

Grüneberg H 1973 A ganglion probably belonging to the N terminalis system in the nasal mucosa of the mouse. Z Anat EntwGesch 140: 39–52

Grunert U, Martin PR 1991 Rod bipolar cells in the macaque monkey retina: Immunoreactivity and connectivity. J Neurosci 11: 2742–2758

Grunnet M L 1989 Morphometry of blood vessels in the cortex and germinal plate of premature neonates. Paediatr Neurol 5: 12–16

Grünstein M 1896 Über den Bau der grösseren menschlichen Arterien in verschiedenen Altersstufen. Arch Mikr Anat 47: 583–630

Grupe W E 1987 The dilemma of intrauterine diagnosis of congenital renal disease. Pediatric Nephrology 34: 629–638

Gruss P, Walther 1992 Pax in development. Cell 69: 719–722

Grzanna R, Fritschy J-M 1991 Efferent projections of different subpopulations of central noradrenaline neurons. Prog Brain Res 88: 89–101

Grzybiak M, Szostakiewics-Sawicka H, Treder A 1975 Remarks on pathways of venous drainage from the left upper intercostal spaces in man. Folia Morphol 34: 301–313

Gschwend N, Loehr J, Ivosevic-Radovanovic D, Scheier H, Munzinger U 1988 Semiconstrained elbow prosthesis with special reference to the GSB III prosthesis. Clin Orthop Rel Res 232: 104–111

Gu J, Polak J M, Tapia F J, Marangos P J, Pearse A G E 1981 Neuron specific enolase in the Merkel cells of mammalian skin. Am J Pathol 104: 63–68

Guffarth A, Graumann W 1975 Über die Lagebezielung der Arteria carotis externa zur Glandula parotis. Arch Otorhinolaryngol 211: 17–23

Guild S R 1941 A hitherto unrecognised structure, the glomus jugularis, in man. Anat Rec 79: 28P

Guillemot F, Cepko C L 1992 Retinal fate and ganglion cell differentiation are potentiated by acidic FGF in an in vitro assay of early retinal development. Development 114: 743–754

Guillemot F, Joyner A L 1993 Dynamic expression of the murine Achaete-Scutue homologue Mash-1 in the developing nervous system. Mechanisms of Development 42: 171–185

Guillery R W 1974 Visual pathways in albinos. Sci Am 230: 44–54

Gulyas B J 1975 A re-examination of the cleaving pattern in eutherian mammalian eggs: Rotation of the blastomere pairs during second cleavage in the rabbit. J Exp Zool 193: 235–248

Gulyas B J 1980 Cortical granules of mammalian eggs. Int Rev Cytol 63: 357–392

Gulyás B, Roland P E 1994 Binocular disparity discrimination in human cerebral cortex: functional anatomy by positron emission tomography. Proc Nat Acad Sci USA 91: 1239–1243

Gumpel-Pinot M 1984 Muscle and skeleton of limbs and body wall. In: Le Douarin N, McLaren A (eds) Chimeras in developmental biology. Academic Press: London: pp 281–310

Gunn S A, Gould T C 1975 Vasculature of the testis and adnexa. In: Male reproductive system. Handbook of physiology. Section 7. Endocrinology. Vol 5. (Hamilton D W, Greep R O eds) pp 117–142, American Physiological Society: Washington DC

Gunning P, Ponte P, Blau H, Kedes L 1983 α-Skeletal and α-cardiac genes are co-expressed in adult human skeletal muscle and heart. Mol Cell Biol 3: 1985–1995

Günther U, Hofmann M, Rudy W, Reber S, Zöller M, Haussmann I, Matzku S, Wenzel A, Ponta H, Herrlich P 1991 A new variant of glycoprotein CD44 confers metastatic potential to rat carcinoma cells. Cell 65: 13–24

Gupta C D, Gupta S C, Arora A K, Singh J P 1976 Vascular segments in the human spleen. J Anat 121: 613–616

Gupta K K, Knoell A C 1973 Mathematical modelling and structural analysis of the mandible. Biomat Med Dev Art Org 1: 469–479

Gupta S C, Gupta C O, Arora A K 1977 Subsegmentation of the human liver. J Anat 124: 413–423

Guraya S S 1963 Histochemistry of the cytoplasmic droplet in the mammalian spermatozoon. Experientia 19: 94–95

Gurdjian F S, Lissner H R 1945 Deformations of the skull in head injury studied by the 'stresscoat' technique. Surg Gynecol Obstet 83: 219–233

Gurdon J B 1960 The developmental capacity of nuclei taken from differentiating endoderm cells of *Xenopus laevis*. J Embryol Exp Morph 8: 805–826

Gurdon J B 1962 The developmental capacity of nuclei taken from the intestinal epithalial cells of feeding tadpoles. J Embryol Exp Morph 10: 622–640

Gurdon J B 1973 Gene expression in early animal development: the study of its control by the microinjection of amphibian eggs. Harvey Lectures 69: 49–69

Gurdon J B 1992 The generation of diversity and pattern in animal development. Cell 68: 185–199

Gurdon J B, Laskey R A, Reeves O R 1975 The developmental capacity of nuclei transplanted from the keratinized cells of adult frogs. J Embryol Exp Morph 34: 93–112

Gusek W 1976 Die feinstruktur der Rattenzirbel und ihr Verhalten unter Einfluss von Antiadrogen und nach Kastration. Endokrinologie 67: 129–154

Gustafson T, Wolpert L 1961 Studies on the cellular basis of morphogenesis in sea urchin embryos; directed movement of primary mesenchyme cells in normal and vegetalized larvae. Exp Cell Res 24: 64–79

Guth L, Samaha F J 1970 Procedure for the histochemical demonstration of actomyosin ATPase. Exper Neurol 28: 365–367

Guthrie S 1992 Trends Neurosci 15: 273–275

Guz A, Noble M I M, Widdicombe J G, Trenchard D, Mushin W W, Makey A R 1966 The role of vagal and glossopharyngeal afferent nerves in respiratory sensation, control of breathing and arterial pressure regulation in conscious man. Clin Sci 30: 161–170

Gwiazda J, Thorn P, Bauer J, Held R 1993 Emmetropization and the progression of manifest refraction in children followed from infancy to puberty. Clin Vis Sci 8: 337–344

Gwinnett A S 1967 The ultrastructure of the 'prismless' enamel of permanent human teeth. Arch Oral Biol 12: 381–387

Gwyn D G, Leslie R A, Hopkins D A 1979 Gastric afferents to the nucleus of the solitary tract in the cat. Neurosci Lett 14: 13–17

Gwyn D G, Leslie R A, Hopkins D A 1985 Observations on the afferent and efferent organization of the vagus nerve and the innervation of the stomach in the squirrel monkey. J Comp Neurol 239: 163–175

H

Ha H, Liu C N 1968 Cell origin of the ventral spinocerebellar tract. J Comp Neurol 133: 185–206

Haas L L 1952 Roentgenological skull measurements and their diagnostic application. Am J Roentgenol 67: 197–209

Haas T A, Plow E F 1994 Integrin-ligand interactions: a year in review. Curr Opin Cell Biol 6: 656–662

Haeberli A, Studer H, Kohler H et al 1975 Autoradiographic localization of slow turnover iodocompounds within the follicular cells of the rat thyroid gland. Endocrinology 97: 978–984

Haeckel E 1874 Die Gastraea-Theorie, die phylogenetische Klassification des Tierreiche und Homologie der Klemblatter. Jena Z Naturwiss 8: 1–55 (An English translation by E D Wright of this paper 'The gastrea theory, phylogenetic classification of the animal kingdom and the homology of the germ lamellae' is to be found in Quart J Micr Sci 14: 142–165 and 223–247)

Haffen K, Kedinger M, Simon-Assmann P 1989 Cell contact dependent regulation of enterocytic differentiation. Human gastrointestinal development Lebenthal E (ed) Raven Press: New York

Hage E 1973 Electron microscopic identification of several types of endocrine cells in branchial epithelium of human foetuses. Z Zellforsch 141: 401–412

Hagege A A, Desnos M, Chachques J-C, Carpentier A, Fernandez F, Fontaliran F, Guerot C 1990 Preliminary report: follow-up after dynamic cardiomyoplasty. Lancet 1122–1124

Häggqvist G 1936 Analyse der Faserverteilung in einem Rückenmarkquerschnitt (Th3). Z Mikr-Anat Forsch 39: 1–34

Hagiwara H, Schroter-Kermani C, Merker H T 1993 Localization of collagen type VI in articular cartilage of young and adult mice. Cell Tiss Res 272: 155–160

Haglund M M, Ojemann G A, Schwartz T W, Lettich E 1994 Neuronal activity in human lateral temporal cortex during serial retrieval from short-term momory. J Neurosci 14: 1507–1515

Hagworth S G 1992 Development of the pulmonary circulation. Polin R A, Fox W W (eds) In: Fetal and neonatal physiology. W B Saunders: Philadelphia: pp 671–682

Hahn A W, Kern F, Buhler F R Resink T J 1993 The renin-angiotensin sytem and extracellular matrix. Clin Investig 71 (5 Suppl): S7–S12

Hai C-M, Murphy R A 1989 Ca^{2+}, crossbridge phosphorylation, and contraction. Ann Rev Physiol 51: 285–298

Haines D E, Harkey H L, al-Mefty O 1993 The 'subdural' space: a new look at an outdated concept. Neurosurg 32: 111–120

Haines R W 1935 A consideration of the constancy of muscular nerve supply. J Anat 70: 33–55

Haines R W 1937 The primitive form of epiphysis in the long bones of tetrapods. J Anat 72: 323–343

Haines R W 1942a Eudiarthrodial joints in fishes. J Anat 77: 12–19

Haines R W 1942b The tetrapod knee joint. J Anat 76: 270–301

Haines R W 1944 The mechanism of rotation at the first carpometacarpal joint. J Anat 78: 44–46

Haines R W 1951 The extensor apparatus of the finger. J Anat 85: 251–259

Haines R W 1969 The striped compressor of the prostatic urethra. Br J Urol 41: 481–493

Haines R W 1974 The pseudoepiphysis of the first metacarpal of man. J Anat 117: 145–158

Haines R W 1975 The histology of epiphyseal union in mammals. J Anat 120: 1–25

Haines R W, Mohuiddin A 1968 Metaplastic Bone. J Anat 103: 527–538

Halaban R, Langdon R, Biscall N, Cuono C, Baird A, Scott G, Moellmann G, McGuire J 1988 Basic growth factor from human keratinocytes is a natural mitogen for melanocytes. J Cell Biol 107: 1611–1619

Halalaz 1993 Sensory innervation of the hairy skin (light and electromicroscope study). J Invest Dermatol 101 (Suppl 1): 755–815

Halasz B, Rethelyi M, Szentágothai J 1968 Electron microscopic examination of the isolated median eminent (neurally deafferented). Arch Anat (Strasbourg) 51: 287–298

Halasz N 1990 The vertebrate olfactory system. Akademiai Kiado: Budapest

Halata Z 1975 The mechanoreceptors of the mammalian skin. Ultrastructure and morphological classification. Adv Anat Embryol Cell Biol 50: 1–77

Hale F C, Olsen C R, Mickey M R 1968 The measurement of bronchial wall components. Am Rev Resp Dis 98: 978–987

Haley J C, Peden J K 1943 Suspensory muscle of the duodenum. Am J Surg 59: 546–550

Hall B K 1988 The embryonic development of bone. Am Sci 76: 174–181

Hall B K 1992 Evolutionary development biology. Chapman and Hall: London

Hall B K (ed) 1983 Cartilage. Vols 1–3. Academic Press: New York

Hall B K, Miyake T 1992 The membranous skeleton: the role of cell condensations in vertebrate skeletogenesis. Anat Embryol 186: 107–124

Hall D A (ed) 1968 International review of connective tissue research. Vol 4. Academic Press: New York

Hall J G 1966 Hearing and primary auditory centers of the whales. Acta Otolaryngol [Stockh] Suppl 224: 225–250

Hall K, Sara V 1983 Growth and somatomedins. Vitam Horm 40: 175–233

Hall M C 1965 The locomotor system: functional anatomy. Thomas: Springfield, Illinois

Hall M C 1966 The architecture of bone. Thomas: Springfield, Illinois

Hall S M 1986 The effect of inhibiting Schwann cell mitosis on the reinnervation of acellular autografts in the peripheral nervous system of the mouse. Neuropathol Appl Neurobiol 12: 401–414

Hall S M 1993 Observations on the progress of Wallerian degeneration in transected peripheral nerves of C57BL/Wld Mice in the presence of recruited macrophages. J Neurocytol 22: 480–490

Hall S M, Gregson N A 1971 The in vivo and ultrastructural effects of injection of lysophosphatidyl choline into myelinated peripheral nerve fibres of the adult mouse. J Cell Sci 9: 769–789

Hall S M, Williams P L 1970 Studies on the 'incisures' of Schmidt and Lauterman. J Cell Sci 6: 767–791

Haller R de 1969 Development of mucus-secreting elements. In: Emery J (ed) The anatomy of the developing lung. Spastics International Medical Publications: London: pp 94–115

Hallermann H 1934 Die Beziehungen der Werkstoffmechanik und Werstofforschung zue allgemeinen Knocken-Mechanik. Verh Deutsch Orthop Gesh 62: 347–360

Hallett P E, Lightstone A D 1976 Saccadic eye movements towards stimuli triggered by prior saccades. Vision Res 16: 99–106

Halliday A M 1993 Evoked potentials in clinical testing. Churchill Livingstone: Edinburgh

Hallman M, Merritt T A, Akino T et al 1991 Surfactant protein A, phosphatidylcholine, and surfactant inhibitors in epithelial lining fluid A. Rev Respir Dis 144: 1376–1384

Hallonet M E R, Teillet M A, Le Douarin N M 1990 Development 108, 19–31

Hallpike C S 1935 Function of the tympanic membrane. Proc R Soc Med 28: 226–231

Halmi N S 1986 The normal thyroid. Anatomy and histochemistry. In: Ingbar S H, Braverman L E (eds) Werner's The thyroid. A fundamental and clinical text. 5th edition. Lippincott: Philadelphia: pp 24–36

Halsband U, Ito N, Tanji J, Freund H-J 1993 The role of premotor cortex and the supplementary motor area in the temporal control of movement in man. Brain 116: 243–266

Hambleton G, Wigglesworth J S 1976 Origin of intraventricular haemorrhage in the preterm infant. Arch Dis Child 51: 651–659

Hamburger J, Crosnier J, Dormont J, Bach J F (eds) 1972 In: Renal transplantation. theory and practice. Williams and Wilkins: Baltimore: pp 249–278

Hamburger V 1952 Development of the nervous system. Ann N Y Acad Sci 55: 117–132

Hamburger V 1968 Origins of integrated behavior. In: Locke M (ed) The emergence of order in developing systems. IV. Emergence of nervous coordination. Dev Biol (suppl 2): 251–271

Hamburger V 1988 The heritage of experimental embryology. Hans Spemann and the Organizer. Oxford University Press: Oxford

Hamilton G F 1946 The longitudinal muscle coat of the human colon. J Anat 80: 230P

Hamilton P W, Allen D C, Watt P C H, Paterson C C, Biggart J D 1987 Classification of normal colorectal mucosa and adenocarcinoma by morphometry. Histopatholgy 11: 901–911

Hamilton R B, Norgren R 1984 Central projections of gustatory nerves in the rat. J Comp Neurol 222: 560–577

Hamilton W J 1944 Phases of maturation and fertilisation in the human ova. J Anat 78: 1–4

Hamilton W J, Boyd J D, Mossman H W 1972 Human embryology. Williams and Wilkins: Baltimore

Hamilton W J, Mossman H W 1976 Cardiovascular system. In: Hamilton, Boyd and Mossman's human embryology. 4th edition. Heffer: Cambridge: pp 228–290

Hammar J A 1911 Zur grösseren Morphologie und Morphogenie der Menschenthymus. Anat Heft 43: 201–242

Hammar J A 1935 Konstitutionsanatomische Studien über die Neurotisierung des Menschenembryos; über die Innervationsverhältnisse der Inkretorgane und der Thymus bis in den 4. Fötalmonat. Z Mikrosp-Anat Forsch 38: 253–293

Hammel H T 1968 Regulation of internal body temperature. Annu Rev Physiol 30: 641–710

Hammelbo T 1972 On the development of the cerebral fissures in cetacea. Acta Anat (Basel) 82: 606–618

Hammer G, Råadberg C 1961 The sphenoidal sinus. An anatomical and roentgenologic study with reference to trans-sphenoidal hypophysectomy. Acta Radiol 56: 401–422

Hammer J A 1991 Novel myosins. Trends in Cell Biol 1: 50–56

Hammersen F, Staubesand J 1961 Arteries and capillaries of the human renal pelvis, with special reference to the so-called spiral arteries. I. Angioarchitectural studies on the kidneys. Z Anat Entw Gesch 122: 314–347
Hammond B T, Charnley J 1967 The sphericity of the femoral head. Med Biol Eng 5: 445–453
Hámori J 1972 Developmental morphology of dendritic postsynaptic specialisations. In: Lissák K (ed) Recent developments of neurobiology in Hungary. Akadémiai Kiadó: Budapest
Hamperl H 1970 Bau und mögliche Funktioneiner elastisch-muskulären Strucktur in der Portio uteri. Geburtshilfe Frauenheilkd 30: 953–959
Hamperl H 1970 The myothelia (myoepithelial cells). Normal state, regressive changes; hyperplasia; tumors. Curr Topics Pathol 53: 161–220
Hampson J R, Harrison C R, Woolsey C N 1950 Cerebro-cerebellar projections and the somatotopic localization of motor function in the cerebellum. Proc Asso Res Nerv Ment Dis 30: 299–316
Han J N, Gayan-Ramirez G, Dekhuijzen R, Decramer M 1993 Respiratory function of the rib cage muscles. Eur Resp J 6: 722–728
Han S S, Kim S K, Cho M I 1976 Cytochemical characterization of the myoepithelial cells in palatine glands. J Anat 122: 559–570
Hanau D, Gachet C, Schmitt D A, Ohlmann P, Brisson C, Fabre M, Cazenave J-P 1991 Ultrastructural similarities between epidermal Langerhans cell Birbeck granules and the surface-connected canalicular system of EDTA-treated human blood platelets. J Invest Dermatol 97: 756–762
Hanaway J, Young R R 1977 Localization of the pyramidal tract in the internal capsule of man. J Neurol Sci 34: 63–70
Hancox N M 1972 The osteoclast. In: Bourne G H (ed) The biochemistry and physiology of bone. Vol 1. Academic Press: New York: pp 45–67
Hand P J and Liu C-N 1966 Efferent projections of the nucleus gracilis. Anat Rec 154: 353–354
Hanna R E, Washburn S L 1953 Determination of sex of skeletons, as illustrated by a study of the Eskimo pelvis. Hum Biol 25: 21–27
Hannam A G 1976 Periodontal mechanoreceptors. In: Anderson D J, Matthews B (eds) Mastication. Wright: Bristol: pp 42–49
Hannover A 1844 Recherches microscopiques sur le système nerveux. P G Philipsen: Copenhagen
Hansen E S 1993 Microvascularization, osteogenesis, and myelopoiesis in normal and pathological conditions. In: Shoutens A, Arlet J, Gardiniers J W M, Hughes S P F (eds) Bone circulation and vascularization in normal and pathological conditions. Plenum Press: New York: pp 29–41
Hansen J T 1977 Freeze-fracture study of the carotid body. Am J Anat 148: 295–300
Hanson J R, Anson B J, Strickland E M 1962 Branchial sources of the auditory ossicles in man. Part II. Observations of embryonic stages from 7 mm to 28 mm (CR length). Arch Otolaryngol 76: 200–215
Harach H R 1985 Solid cell nests of the thyroid. An anatomical survey and immunohistochemical study for the presence of thyroglobulin. Acta Anat 122: 249–253
Hardaker W T, Whipple T L, Bassett F H 1980 Diagnosis and treatment of the plica syndrome of the knee. J Bone Jt Surg 62A: 221–225
Hardebo J E, Owman C 1980 Barrier mechanisms for neurotransmitter monoamines and their precursors at the blood–brain barrier interface. Ann Neurol 8: 1–11
Hardisty M W 1967 The numbers of vertebrate primordial germ cells. Biol Rev 42: 265–287
Hardy K, Martin K L, Leese H J, Winston R M L, Handyside A H 1989 Non invasive measurement of glucose and pyruvate uptake by individual human oocytes and preimplantation embryos. Human Reprod 4: 188–191
Haritos A A, Tsolas O, Horecker B L 1984 Distribution of prothymosin alpha in rat tissues. Proc Nat Acad Sci (USA) 81: 1391–1395
Harjeet J I 1992 Dimensions of the thyroid cartilage in neonates, children and adults in northwest Indian subjects. J Anat Soc India 41: 81–92
Harken D E, Ellis L B, Dexter L, Farrand R E, Dickson J F 1952 The responsibility of the physician in the selection of patients with mitral stenosis for surgical treatment. Circulation 5: 349–362
Harker D W 1972 The structure and innervation of sheep superior rectus and levator palpebrae muscles. I. Extrafusal muscle fibres. Invest Ophthal 11: 956–969
Harness D, Sekeles E, Chaco J 1974 The double motor innervation of the opponens pollicis muscles: an electromyographic study. J Anat 117: 329–331
Harper W F 1947 Observations on the blood vasculature of the turbinate mucosa in man and other mammals. J Anat 81: 392P
Harpman J A, Woollard H H 1938 The tendon of the lateral pterygoid muscle. J Anat 73: 112–115
Harries D J 1955 Thyroid enlargements and cricothyroid muscle. Br Med J 1: 1012–1013
Harris G W 1947 Blood vessels of rabbit's pituitary gland, and significance of pars and zona tuberalis. J Anat 81: 343–351
Harris G W 1955 Neural control of the pituitary gland. Arnold: London
Harris G W, Donovan B T (eds) 1966 The pituitary gland. Butterworths: London
Harris H A 1933 Bone growth in health and disease. Oxford University Press: London
Harris W 1939 The morphology of the brachial plexus. Oxford University Press: London
Harris W 1952 Fifth and seventh cranial nerves in relation to nervous mechanism of taste sensation; new approach. BMJ 1: 831–836
Harris W A, Hartenstein V 1991 Neural determination without cell division in Xenopus embryos. Neuron 6: 499–515
Harrison G A, Weiner J S, Tanner J M, Barnicot N A 1964 Human biology. Ch 19. Clarendon Press: Oxford
Harrison R G 1907 Observations on the living developing nerve fiber. Anat Rec 1: 116–118
Harrison R G 1907a Experiments in transplanting limbs and their bearing upon the problems of the development of nerves. J Exp Zool 4: 239–282
Harrison R G 1910 The outgrowth of the nerve fiber as a mode of protoplasmic movement. J Exp Zool 9: 787–848
Harrison R G, Barclay A E 1948 Distribution of testicular artery (internal spermatic artery) to human testis. Br J Urol 20: 57–66
Harrison R G, Connolly R C, Abdalla A 1969 Kinship of Smenkhkare and Tutankamen demonstrated serologically. Nature 224: 325–326
Harrison R G, Hoey M J 1960 The adrenal circulation. Oxford University Press: Oxford
Harrison R G, Weiner J S 1949 Vascular patterns of the mammalian testis and their functional significance. J Exp Biol 26: 304–316
Harrison T J 1957 Pelvic growth. PhD Thesis, Queen's University, Belfast
Harrop T J Garrett J R 1974 Effects of preganglionic sympathectomy on secretory changes in parotid acinar cells of rats on eating. Cell Tissue Res 154: 135–150
Hartman B K 1973 Immunofluorescence of dopamine-hydroxylase. Application of improved methodology to the localization of the peripheral and central noradrenergic nervous system. J Histochem Cytochem 21: 312–332
Hartmann P E 1991 The breast and breast feeding. In: Philipp E, Setchell M, Ginsburg J (eds) Scientific foundations of obstetrics and gynaecology. Butterworth-Heinemann: Oxford: pp 378–390
Hartschuh W, Weihe E, Buchler M, Helmetaeder V, Fernle G E, Foorsmann W G 1979 Met-enkephalin-like immunoreactivity in Merkel cells. Cell Tiss Res 201: 343–348
Hartschuh W, Weihe E, Yanaihara N, Reinecke M 1983 Immunohistochemical localization of VIP in Merkel cells of various mammals. Evidence for a neuromodular function for the Merkel cell. J Invest Dermatol 81: 361–364
Haruda F, Blanc W A 1981 The structure of intracerebral arteries in premature infants and the autoregulation of cerebral blood flow. (Abstract). Ann Neurol 10: 303–313
Harvey M B, Kaye P L 1991 IGF-2 receptors are first expressed at the 2-cell stage of mouse development. Development 111: 1057–1060
Hashimoto K 1971 Ultrastructure of the human toenail. II. Keratinisation and formation of marginal band. J Ultrastruct Res 36: 391–410
Hashimoto K 1971a Ultrastructure of the human toenail: cell migration, keratinization, and formation of the intercellular cement. Arch Derm Forsch 240: 1–22
Hashimoto K 1974 New methods for surface ultrastructure: comparative studies of scanning electron microscopy, transmission electron microscopy and replica methods. Int J Dermatol 13: 357–381
Hashimoto K 1978 The apocrine gland. In: Jarrett A (ed) The physiology and pathophysiology of the skin. Vol 5. Academic Press: New York: pp 1575–1596
Hashimoto K, Gross B G, Nelson R et al 1966 Ultrastructure of the skin of human embryos. III. The formation of the nail in 16–18 week old embryos. J. Invest Dermatol 47: 205–217
Hashimoto M, Komori A, Kosaka M, Mori Y, Shimoyama R, Akashi H 1960 Electron microscopic studies on the smooth muscle of the human uterus. J Jap Obstet Gynecol Soc 7: 115–121
Hassler R 1960 Die zentralen Systeme des Scmerzes. Acta Neurochir 8: 353–423
Hast M H, Perkins R E 1984 Secondary supinator muscles of the human elbow (musculi revivi). (Proceedings of the Anatomical Society of Great Britain and Ireland. 19 July), J Anat 139: 745–746
Hastie N 1991 Pax in our time. Curr Biol 1: 342–344
Hastings M H 1991 Neuroendocrine rhythms. Pharmacol Therap 50: 35–71
Hatefi Y 1985 The mitochondrial electron transport and oxidative phosphorylation system. Annu Rev Biochem 54: 1015–1070
Hatten M E 1990 Trends Neurosci 5: 179–184
Hatten M E, Liem R K H, Mason C A 1986 J Neurosci 6: 2676–2683
Hatton G I, Tweedle C D 1982 Magnocellular peptidergic neurons in hypothalamus: increases in membrane apposition and number of specialized synapses from pregnancy to lactation. Brain Res Bull 8: 197–204
Häulică I, Coculescu M 1981 Is agnitensin a new pineal hormone? Rev Roum Méd Endocrinol 19: 3–21
Havers C 1691 Osteologia nova, or some new observations of the bones. S Smith: London
Havez R, Decaud P, Roussel P, Voisin C, Biserte C, Gernez-Rieux Ch 1966

Identification des gamma-globulines, de la kallikreine, de la transferrine dans la muquesque bronchique humaine. C R Hebd Séanc Acad Sci Paris 262d: 1777
Hawkes D J, Robinson L, Crossman J E, Saymen H B, Mistry R, Maisey M M, Spencer J D 1991 Registration and display of the combined bone scan and radiograph in the diagnosis and management of wrist injuries. Eur J Nucl Med 18: 752–756
Hawkes R, Leclerc N 1987 Antigenic map of the rat cerebellar cortex: the distribution of sagittal bands as revealed by monoclonal anti-Purkinje cell antibody mabQ113. J Comp Neurol 256: 29–41
Hawns M J, Dortabach R K 1982 The microscopic anatomy of the lower eyelid retractors. Arch Ophthalmol 100: 1313–1318
Hawrylshyn P A, Rubin A M, Tasker R R, Organ L W, Fredrickson J M 1978 Vestibulothalamic projection in man: a sixth primary sensoty pathway. J Neurophysiol 41: 521–544
Haxton H A 1954 Sympathetic nerve supply of the upper limb in relation to sympathectomy. Ann R Coll Surg 14: 247–266
Hay E D 1968 Organization and fine structure of epithelium and mesenchyme in the developing chick embryo. In: Fleischmajer R, Billingham R E (eds) Epithelial – mesenchymal interactions. Williams & Wilkins: Baltimore: pp 31–55
Hay E D 1981 Extracellular matrix. J Cell Biol 91: 205s–223s
Hay E D 1989 Extracellular matrix, cell skeletons and embryonic development. Am J Med Gen 34: 14–29
Hay E D (ed) 1982 Cell biology of extracellular matrix. Plenum Press: New York
Hayes T L, Lewis D A 1993 Hemispheric differences in layer III pyramidal neurons of the anterior language area. Arch Neurol 50: 501–505
Hayflick L, Moorhead P S 1961 The limited in vitro lifetime of human diploid cell strains. Exp Cell Res 25: 585–621
Hayward J 1961 The lower end of the oesophagus. Thorax 16: 36–41
He S-Q, Dum R P, Strick P L 1993 Topographic organization of corticospinal projections from the frontal lobe: motor areas on the lateral surface of the hemisphere. J Neurosci 13: 952–980
Headington J T 1986a The histiocyte. In memoriam. Arch Dermatol 122: 532–533
Headington J T 1986b The dermal dendrocyte. In: Callen J P et al (eds) Advances in dermatology. Vol. 1. Yearbook Medical Publishers: Chicago: pp 159–171
Healey J E, Schroy P C 1953 Anatomy of biliary ducts within the human liver: analysis of prevailing pattern of branchings and major variations of biliary ducts. Arch Surg 66: 599–616
Heathcote J G, Grant M E 1981 The molecular organization of basement membranes. In: Hall D A, Jackson D S (eds) International review of connective tissue research. Vol 9 Academic Press: New York: pp 191–264
Heffner C D, Lumsden A G S, O'Leary D D M 1990 Science 247: 217–220
Hegedus K, Molnar P 1985 Histopathological study of major intracranial arteries in premature infants related to intracranial haemorrhage. J Neurosurg 6S: 419–424
Hegedus L, Perrid H, Poulsen R et al 1983 The determination of thyroid gland volume by ultrasound and its relationship to body weight, age, and sex in normal subjects. J Clin Endocrinol Metab 5: 260
Heglund N C, Cavagna G A 1987 Mechanical work, oxygen consumption and efficiency in isolated frog and rat striated muscle. Am J Physiol 253: C22–C29
Heijerman H G 1993 Chronic obstructive lung disease and respiratory muscle function: the role of nutrition and exercise training in cystic fibrosis. Resp Med 87 (suppl B): 49–51
Heil P, Rajan R, Irvine D R F 1994 Topographic representation of tone intensity along the isofrequency axis of cat primary auditory cortex. Hear Res 76: 188–202
Heilig A, Pette D 1980 Changes induced in the enzyme activity pattern by electrical stimulation of fast-twitch muscle. In: Pette D (ed). Plasticity of Muscle. Walter de Gruyter: Berlin: pp 409–420
Heiligenberg W 1991 The neural basis of behaviour: a neuroethological view. Ann Rev Neurosci 14: 247–267
Heilmann C, Pette D 1979 Molecular transformations in sarcoplasmic reticulum of fast-twitch muscle by electro-stimulation. Eur J Biochem 93: 437–446
Heimer L, Switzer R D, Van Hoesen G 1982 Ventral striatum and ventral pallidum. Additional components of the motor system? Trends in Neurosci. 5: 83–87
Heimer L, Van Hoesen G 1979 Ventral striatum. In: Divac I, Öberg R G E (eds) The neostriatum. Pergamon Press: Oxford: pp 147– 158
Heimer L, Wall P D 1968 The dorsal root distribution to the substantia gelatinosa of the rat with a note on the distribution in the cat. Exp Brain Res 6: 89–99
Heinemann H O, Fishman A P 1969 Nonrespiratory functions of mammalian lung. Physiol Rev 49: 1–47
Heins S, Aebi U 1994 Making heads and tails of intermediate filament assembly, dynamics and networks. Curr Opin Cell Biol 6: 25–33
Heinsen H, Henn R, Eisenmenger W, Götz M, Bohl J, Bethke B, Lockerman U, Püschel K 1994 Quantitative investigations on the human entorhinal area: left–right asymmetry and age-related changes. Anat Embryol 190: 181–194
Heinzberger C F M 1974 The development of the sino-atrial node in the mouse. Acta Morphol Neerl-Scand 12: 317–330
Heiple K G, Lovejoy C O 1971 The distal femoral anatomy of Australopithecus. Am J Phys Anthropol 35: 75–84
Heise N, Toledo O M 1993 Age-related changes in glycosaminoglycan distribution in different anatomical sites on the surface of knee-joint articular cartilage in young rabbits. Anat Anz 175: 35–40
Heitz Ph, Polak J M, Bloom S K, Pearse A G E 1976 Identification of the D_1-cell as the source of human pancreatic polypeptide (HPP). Gut 17: 755–758
Heitzmann R J 1979 The efficacy and mechanism of action of anabolic agents as growth promoters in farm animals. J Steroid Biochem 11: 927–930
Helal B 1988 In: Helal B, Wilson D (eds) The foot. Vol 2. Churchill Livingstone: Edinburgh: pp 567–580
Helal B 1992 In: Benjamin A, Helal B, Copeland B, Edwards J (eds) Surgical repair and reconstruction in rheumatoid disease. 2nd edition. Springer-Verlag: Berlin: pp 201–220
Hell E A, Cruickshank C N 1963 The effect of injury upon the uptake of 3-H-thymidine by guinea pig epidermis. Exp Cell Res 31: 128–139
Heller C G, Lalli M F, Pearson J E, Leach D R 1971 A method for the quantification of Leydig cells in man. J Reprod Fertil 25: 177–184
Heller C H, Clermont Y 1964 Kinetics of the germinal epithelium in man. Recent Prog Horm Res 20: 545–575
Heller D H, Cahill C M, Schultz R M 1981 Biochemical studies of mammalian oogenesis: metabolic co-operativity between granulosa cells and growing mouse oocytes. Dev Biol 84: 455–464
Hellmer H 1935 Röntgenologische Beobachtungen über die Ossifikation der Patella. Acta Radiol 27: Suppl 1–82
Hemmati-Brivanlou A, Harland R M 1989 Nature 359: 609–614
Hemmati-Brivanlou A, Kelly O G, Melton D A 1994 Cell 77: 283–295
Henderson B, Pettipher E R 1985 The synovial lining cell: biology and pathobiology. Semin Arthritis Rheum 15: 1–32
Henderson C J, Butler S R, Glass A 1975 The localisation of equivalent dipoles of EEG sources by the application of electrical field theory. Electroenceph clin Neurophysiol 175: 117–130
Hendren W H 1992 Cloacal malformations: experience with 105 cases. J Pediat Surg 27: 890–901
Hendry I A, Hill C E (eds) 1992 Development, regeneration and plasticity of the autonomic nervous system. The autonomic nervous system. Vol 2. Burnstock G (series ed) Harwood Academic Publishers: Switzerland
Hendry N G C 1958 The hydration of the nucleus pulposus and its relation to intervertebral disc derangement. J Bone Jt Surg 40B: 132–44
Hendry S H C, Schwark H D, Jones E G, Yan J 1987 Numbers and proportions of GABA-immunoreactive neurons in different areas of monkey cerebral cortex. J Neurosci 5: 1503–1519
Henke C A, Fiegel V, Peterson M, Wick M, Knighton D, McCarthy J, Bitterman P B 1993 J Clin Invest 88:1386–1395
Henke K G, Badr M S, Skatrud J B, Dempsey J A 1992 Load compensation and respiratory muscle function during sleep. J Appl Physiol 72: 1221 1234
Henkind P, Levitsky M 1969 Angioarchitecture of the optic nerve. I. The papilla. Am J Ophthal 68: 979–986
Henle J 1876 Handbuch der Gefasslehre des Menschen. Vieweg: Braunschweig
Henle W, Henle G, Chambers L A 1938 Studies on ontogenic structure of some mammalian spermatozoa. J Exp Med 68: 335–352
Henley F A 1955 Blood supply of common bile duct and its relationship to the duodenum. Br J Surg 43: 75–80
Henneman E, Clamann H P, Gillies J D, Skinner R D 1974 Rank order of motoneurons within a pool: law of combination. J Neurophysiol 37: 1338 1349
Henneman E, Somjen G, Carpenter D O 1965a Functional significance of cell size in spinal motoneurones. J Neurophysiol 28: 560 580
Henneman E, Somjen G, Carpenter D O 1965b Excitability and inhibitability of motoneurones of different sizes. J Neurophysiol 28: 599–620
Hennings H, Holbrook K 1983 Calcium regulation of cell–cell contact and differentiation in epidermal cells. Exp Cell Res 143: 127–142
Hennings H, Michael D, Cheng D, Steinert P, Holbrook K, Yuspa S H 1980 Calcium regulation of growth and differentiation of mouse epidermal cells in culture. Cell 19: 245–254
Henriksson J, Chi M M-Y, Hintz C S, Young D A, Kaiser K K, Salmons S, Lowry O H 1986 Chronic stimulation of mammalian muscle: changes in enzymes of six metabolic pathways. Am J Physiol 251: C614–C632
Henry T R, Mazziotta J C, Engel J Jr, Christenson P D, Zhang J X, Phelps M E, Kuhl D E 1990 Quantifying interictal metabolic activity in human temporal lobe epilepsy. J Cereb Blood Flow Metab 10: 748–757
Henton C et al 1992 Stops in the world's languages. Phonetica 49(2): 65–101
Henzen W 1957 Transplantationen zur entwicklungsphysiologischen Analyse der larvalen Mundorgane bei Bombinator und Triton. Arch EntwMech Org 149: 387–442

Heppenstall R B 1980 Fracture healing. In: Heppenstall R B (ed) Fracture treatment and healing. Saunders: Philadelphia: pp 35–64

Heppenstall R B, Grislis G, Hunt T K 1975 Tissue gas tensions and oxygen consumption in healing bone defects. Clin Orthop 106: 357–365

Herberman R B 1985 Multiple functions of natural killer cells, including immunoregulation as well as resistance to tumour growth. Concepts in Immunol 1: 96–132

Herbst J J 1989 Development of suck and swallow. In: Lebenthal E (ed) Human gastrointestinal development. Raven Press: New York: pp 229–239

Heriot W J, Machemer R 1992 Pigment epithelial repair. Graefes Arch Clin Exper Ophthalmol 230: 91–100

Herman P G, Yamamoto I, Mellins H Z 1972 Blood microcirculation in the lymph node during the primary immune response. J Exp Med 136: 697–714

Herman P G, Yamamoto I, Mellins H Z 1973 Microcirculation of the aortic wall in experimental atheromatosis. Radiology 107: 265–271

Herrick C J 1924 Origin and evolution of the cerebellum. Arch Neurol Psychiat 11: 621–652

Herring S W, Grimm A F, Grimm B R 1984 Regulation of sarcomere number in skeletal muscle: a comparison of hypotheses. Muscle Nerve 7: 161–173

Hershberger L G, Shipley E G, Meyer R K 1953 Myotrophic activity of 19-nortestosterone and other steroids determined by modified levator ani muscle method. Proc Soc Exp Biol (NY) 83: 175–180

Hertig A T 1935 Angiogenesis in the early human chorion and in the primary placenta of the macaque monkey. Contrib Embryol Carnegie Inst Washington 25: 37–81

Hertig A T 1968 Human trophoblast. Thomas: Springfield, Illinois

Hertig A T, Rock J 1941 Two human ova of the pre-villous stage, having an ovulation age of about eleven and twelve days respectively. Contrib Embryol Carnegie Inst. Washington 29: 127–156

Hertig A T, Rock J 1945 Two human ova of the pre-villous stage, having a developmental age of about seven and nine days respectively. Contrib Embryol Carnegie Inst Washington 31: 65–84

Hertig A T, Rock J 1949 Two human ova of the pre-villous stage, having a developmental age of about eight and nine days respectively. Contrib Embryol Carnegie Inst Washington 33: 169–186

Hertig A T, Rock J, Adams E C 1956 A description of 34 human ova within the first 17 days of development. Am J Anat 98: 435–493

Hertig A T, Rock J, Adams E C, Mulligan W J 1954 On the preimplantation stages of the human ovum: a description of four normal and four abnormal specimens ranging from the second to the fifth day of development. Contrib Embryol Carnegie Inst Washington 35: 199–220

Hertwig O, Hertwig R (1879–1883) Studies on the germ layers (in German). Jena Zeit 13–16 (6–9)

Hertwig W A O 1881 Die Coelomtheorie: versuch einer Erklarung des mittleren Keimblatts. G Fischer: Jena

Hervonen A, Linnoila I, Tainio H, Vaalasti A, Mascorro J A 1985 Immunohistochemical evidence for the occurrence of vasoactive intestinal polypeptide (VIP)-containing nerve fibres in human fetal abdominal paraganglia. J Anat 143: 121–128

Hervonen A, Vaalasti A, Partanen M, Kanerva L 1978 The endocrine nature of the paraganglia of man. Experientia 34: 111–112

Hervonen A, Vaalasti A, Vaalasti T, Partenen M, Kanerva L 1976 Paraganlia in the urogenital tract of man. Histochemistry 48: 307–13

Hett G S, Butterfield H G 1910 The anatomy of the palatine tonsil. J Anat Physiol 44: 35–56

Heumann R, Lindholm D, Bandtlow C, Meyer M, Radeke M J, Miski T P, Shooter E, Thoenen H 1987 Differential regulation of mRNA encoding nerve growth factor and its receptor in rat sciatic nerve during development, degeneration and regeneration: role of macrophages. Proc Natl Acad Sci USA 84: 8735–8739

Heuser C H, Corner G W 1957 Developmental horizons in human embryos. Description of age group X, 4 to 12 somites. Contrib Embryol Carnegie Inst Washington 36: 29–39

Heuser C H, Streeter G L 1941 Development of the macaque embryo. Contrib Embryol Carnegie Inst Washington 29: 15–56

Heuser J 1989 The role of coated pits in recycling of synaptic vesicle membrane. Cell Biol Int Rep 13: 1063–1076

Heuser J E, Reese T S, Landis D M D 1974 Functional changes in frog neuromuscular junctions studies with freeze-fracture. J Neurocytol 3: 109–131

Hewitt A B 1977 An investigation using holographic interferometry, of surface strain in bone induced by orthodontic forces: a preliminary report. Br J Orthodont 4: 39–41

Hewitt A T, Kleinman H K, Pennypacker T P, Martin G R 1980 Identification of an adhesion factor for chondrocytes. Proc Natl Acad Sci USA 77: 385–388

Hewitt W 1958 The development of the human caudate and amygdaloid nuclei. J Anat 92: 377–382

Hewitt W 1960 The median aperture of the fourth ventricle. J Anat 94: 549–557

Hewitt W 1961 The development of the human internal capsule and lentiform nucleus. J Anat 95: 191–199

Hewitt W 1962 The development of the human corpus callosum. J Anat 96: 355–358

Heylings D J A 1978 Supraspinous and interspinous ligaments of the human lumbar spine. J Anat 125: 127–131

Heyner S, Smith R M, Scultz G A 1989 Temporally regulated expression of insulin and insulin-like growth factors and their receptors in early mammalian development. BioEssays 11: 171–176

Heywood C A, Gadotti A, Cowey A 1992 Cortical area V4 and its role in the perception of color. J Neurosci 12: 4056–4065

Hickey D S, Hukins D W L 1981 Collagen fibril diameters and elastic fibres in the annulus fibrosus of human fetal intervetebral disc. J Anat 133: 351–357

Hicks J H 1953a The mechanics of the foot. I. The joints. J Anat 87: 345–357

Hicks J H 1953b The mechanics of the foot. II. The plantar aponeurosis and the arch. J Anat 88: 25–30

Hicks J H 1955 The foot as a support. Acta Anat 25: 34–45

Hicks R M 1965 Permeability barriers in the rat ureter transitional epithelium. J Anat 99: 932P

Hicks R M 1975 The mammalian urinary bladder: an accommodation organ. Biol Revs 50: 215–246

Hicks S P, Amoto C J D, Lowe M J 1959 The development of the mammalian nervous system. I. Malformations of the brain, especially the cerebral cortex, induced in rats by radiation. J Comp Neurol 113: 435–469

Higgins C B, Vatner S F, Braunwald E 1973 Parasympathetic control of the heart. Pharmacol Rev 25: 119–155

Higgins J C, Eady R A J 1981 Human dermal microvasculature: a morphological and enzyme histochemical investigation at the light and electronic microscope levels. Br J Dermatol 104: 117–129

Hiiemae K M 1978 Mammalian mastication: a review of the activity of the jaw muscles and the movements they produce in chewing. In: Butler P M, Joysey K A (eds) Development, function and evolution of teeth. Academic Press: New York: pp 359–398

Hiiemae K M, Crompton A W 1985 Mastication, transport and swallowing. In: Hildebrand M, Bramble D M, Liem K F, Wake D B (eds) Functional vertebrate morphology. Belknap: Cambridge, Massachusetts: pp 262–290

Hikida R S, Gollnick P D, Dudley G A, Convertino V A, Buchanan P 1989 Structural and metabolic characteristics of human skeletal muscle following 30 days of simulated microgravity. Aviat Space Environ Med 60: 664–670

Hildebrand C, Hahn R 1978 Relation between myelin sheath thickness and axon size in spinal cord white matter of some vertebrate species. J Neurol Sci 38: 421–434

Hildebrand C, Remahl S, Persson H, Bjartinar C 1993 Myelinated nerve fibres in the CNS. Prog Neurobiol 40: 319 – 384

Hileman B 1993 Concerns broaden over chlorine and chlorinated hydrocarbons. Chem Engin News April 19th: 11–20

Hilfer S R, Rayner R M, Brown J W 1985 Mesenchymal control of branching pattern in the fetal mouse lung. Tissue Cell 127: 523–538

Hill A 1992 Development of tone and reflexes in the fetus and newborn. In: Polin R A, Fox W W (eds) Fetal and neonatal physiology. W B Saunders: Philadelphia: pp 1578–1587

Hill A R 1991 Respiratory muscle function in asthma. J Assoc Acad Minority Physicians 2: 100–108

Hill A V 1970 First and last experiments in muscle mechanics. Cambridge University Press: Cambridge

Hill H Z 1992 The function of melanin, or six blind people examine an elephant. BioEssays 14: 49–56

Hill J P 1932 The developmental history of the primates. Philos Trans R Soc Lond [Biol] 221: 45–178

Hill J P, Florian J 1931 A young human embryo (embryo Dobbin) with head-process and prochordal plate. Phil Trans Roy Soc London B 219: 443–486

Hill R E, Jones F J, Rees A R, Sime C M, Justice M J, Copeland N J, Jenkins N A, Graham E, Davidson D R 1989 A new family of mouse homeobox containing genes: molecular structure, chromosomal location and developmental expression. Genes Dev 3: 26–37

Hillarp N Å 1959 The construction and functional organisation of the autonomic innervation apparatus. Acta Physiol Scand 46 (suppl 157): 1–38

Hillman P, Wall P D 1969 Inhibitory and excitatory factors influencing the receptive fields of lamina 5 spinal cord cells. Exp Brain Res 9: 284–306

Hills J M, Jessen K R 1992 Transmission: gamma-amino butyric acid (GABA), 5-hydroxytryptamine (5-HT) and dopamine. In: Burnstock G, Hoyle C H V (eds) Autonomic neuroeffector mechanisms. Harwood Academic Publishers: Switzerland: pp 465–507

Himstedt H W, Schumacher G H, Menning A et al 1974 Zur Topographie der muskulären Nervenausbreitungen. 5. Untere Extremität Ischiokrurale Muskeln. M biceps femoris. Anat Anz 135: 235–244

Hinchcliffe J R, Johnson D R 1980 The development of the vertebrate limb. Clarendon Press: Oxford

Hindle M O 1967 The intermediate plexus of the periodontal membrane. In: Mechanisms of tooth support. Wright: Bristol: pp 66–71

Hindmarsh P C, Brook C G D 1988 Hormonal control of infant growth in the first year. In: Cockburn F (ed) Fetal and neonatal growth. Wiley: Chichester

Hinds J W 1971 Early neuroblast differentiation in the mouse olfactory bulb. Anat Rec 169: 340–341

Hinds J W, Hinds P L 1972 Reconstruction of dendritic cones in neonatal mouse olfactory bulb. J Neurocytol 1: 169–187

Hinrichsen C F L, Larramendi L M H 1969 Features of trigeminal mesencephalic nucleus structure and organization. Am J Anat 126: 497–506

Hintzsche E 1937 Uber den Einfluss der Schilddrüsengrosse auf die Lage der Epithelkörperchen. Anat Anz 84: 18–25

Hiorns R W, Neal J W, Pearson R C A, Powell T P S 1991 Clustering of ipsilateral cortico-cortical projection neurons to area 7 in the rhesus monkey. Proc R Soc Lond Series B 246: 1–9

Hirai N, Hongo T, Kudo N et al 1976 Heterogenous composition of the spinocerebellar tract originating from the cervical enlargement of the cat. Brain Res 109: 387–391

Hirai T, Jones E G 1989 A new parcellation of the human thalamus on the basis of histochemical staining. Br Res Rev 14: 1–34

Hirano A, Denbitzer H M, 1967 A structional analysis of the sheath in the central nervous system. J Cell Biol 23: 555–567

Hirokawa N 1993 Axonal transport and the cytoskeleton. Curr Opin Neurobiol 3: 724 – 731

Hirokawa N 1994 Microtubule organization and dynamics dependent on microtubule-associated proteins. Curr Opin Cell Biol 6: 74–81

Hirokawa N, Tilney L-G 1982 Interactions between actin filaments and between actin filaments and membranes in quick-frozen and deeply etched hair cells of the chick ear. J Cell Biology 95: 249–261

Hirsch S 1960 Morphologie et Physiologie des Anastomses Arterioveneuses, Acta Tertii Europaei de Cordis Scientia Conventus, Romae. Excerpta Medici i: 61–64

Hirsch-Hoffman H U 1978 Die Ultrastruktur von Drüsendstücken der menschlichen Tränendrüse, Klin Mbl Augenheilk 172: 80–87

His W 1879 Uber die Anfänge des peripherischen Nervensystemes. Arch Anat Physiol Leipzig Anat Abt: 455–482

His W 1890 Histogenese und Zusammenhang der Nervenelemente. Arch Anat Physiol Leipzig Anat Abt (suppl): 95–117

His W Jr 1893 Die Thätigkeit des embryonalen Herzens und deren Bedeutung für die Lehre von der Herzbewegung beim Erwachsenen. Arb Med Klin Leipzig: 14–50

Hislop A, Wigglesworth J S, Desai R 1986 Alveolar development in pulmonary hypoplasia. Early Human Development 13: 1

Hjarnø J, Jørgensen J B, Vesely M 1974 Archeological and anthropoligical investigations of late heathen graves in Upernarvik district. Reitzels Forlag: København

Hjortsjö C-H 1948 Die Anatomie der Intrahepatischen Gallengänge beim Menschen; Mittels Röntgen- und Injections-technik stadiert. Lunds Univ Årssk N F Avd 2, 44: 1 112

Hjortsjö C-H 1951 The topography of the intrahepatic duct systems. Acta Anat 11: 599–615

Hjortsjö C-H 1956 The intrahepatic ramification of the portal vein. Lunds Univ Årssk N F Avd 2, 52: 1–30

Hjortsjö C-H 1975 Den Segmentella Indelingen av Levern. Comm Dept Anat Univ Lund 4

Hobar P C, Schreiber J S, McCarthy J G, Thomas P A 1993 The role of the dura in cranial bone regeneration in the immature animal. Past Reconstr Surg 92: 405–410

Hoddevik G H 1977 The pontine projection to the flocculo-nodular lobe and the paraflocculus studied by means of retrograde transport of horseradish peroxidase. Brain Res 123: 209–227

Hodge C J, Apkarian A V 1990 The spinothalamic tract. Crit Rev Neurobiol 15(4): 363–397

Hodge W A, Carlson K L, Fijan R S, Burgess R G, Riley P O, Harris W H, Mann R W 1989 Contact pressures from an instrumented hip endoprosthesis. J Bone Jt Surg 71A: 1378–1386

Hodges J R, Patterson K, Oxbury S, Funnell E 1992 Semantic dementia: progressive fluent aphasia with temporal lobe atrophy. Brain 115: 1783 – 1806

Hodgkin A L 1964 The conduction of the nervous impulse. Thomas: Springfield, Illinois

Hodgkin A L, Huxley A F 1952 Currents carried by sodium and potassium ions through membrane of giant axon of Loligo. J Physiol 116: 449–472

Hodgson C, Spiers R L 1974 The effect of preganglionic cervical sympathectomy on the amylase content of parotid glands in fasted and fed rats. J Physiol 237: 56–57P

Hodson J J 1966 The distribution, structure, origin and nature of the dental cuticle of Gottlieb. I and II. Periodontics 5: 237–250, 296–302

Hodson N 1970 The nerves of the testis, epididymus and scrotum. In: Johnson A D, Gomes W R, Vandemark N L (eds) The testis. Vol 1. Academic Press: New York: pp 47–100

Hodson W A, Truog W E 1987 Special techniques in managing respiratory problems. In: Avery G B (ed) Neonatology: pathophysiology and management in the newborn. 3rd edition. Lippincott: Philadelphia: pp 463

Hoerr N L, Pyle S J, Francis C C 1962 Radiographic atlas of skeletal development of foot and ankle. Thomas: Springfield, Illinois

Hoff E C, Hoff H E 1934 Spinal termination of the projection fibers from the motor cortex of primates. Brain 57: 454–474

Hoffman E P, Brown R H, Kunkel L M 1987 Dystrophin: the protein product of the Duchenne muscular dystrophy locus. Cell 51: 919–928

Hoffman H D, Seidl K, Unsicker K 1989 Development and plasticity of adrenal chromaffin cells: cues based on in vitro studies. J Electron Micros Tech 12: 397–407

Hoffman H H, Kuntz A 1957 Vagus nerve components. Anat Rec 127: 551–568

Hogan B L M, Tilly R 1981 Cell interactions and endoderm differentiation in cultures mouse embryos. J Embryol Exp Morphol 62: 379–394

Hogan M J 1972 Role of the retinal pigment epithelium in macular disease. Trans Am Acad Ophthal Otol 76: 64–80

Hogan M J, Alvarado J A, Weddell J E 1971 Histology of the human eye. Saunders: Philadelphia

Högberg P 1952 Length of stride, stride frequency, 'flight' period and the maximum distance between the feet during running with different speeds. Arbeitsphysiologie 14: 431–436

Hogg J C 1987 Neutrophil kinetics in lung injury. Physiol Rev 67: 1249–1295

Hogg N 1992 Roll, roll, roll your leucocyte gently down the vein. Immunol Today 13: 113–115

Hoh J F Y, Hughes S, Chow C, Hale P T, Fitzsimons R B 1988b Immunocytochemical and electrophoretic analyses of changes in myosin gene expression in cat posterior temporalis muscle during postnatal development. J Musc Res Cell Motil 9: 48–58

Hoh J F Y, Hughes S, Hale P T, Fitzsimons R B 1988a Immunocytochemical and electrophoretic analyses of changes in myosin gene expression in cat limb fast and slow muscles during postnatal development. J Musc Res Cell Motil 9: 30–47

Hökfeldt T, Elde R, Johannson O, Luft R, Nilsson G, Arimura A 1976 Immunohistochemical evidence for separate populations of somatostatin-containing and substance P-containing primary afferent neurons in rat. Neuroscience 1: 131–136

Hökfelt T, Fuxe K, Pernow B (eds) 1986 Coexistence of neuronal messengers: A new principle in chemical transmission. In: Progress in brain research. Vol 68. Elsevier: Amsterdam

Hökfelt T, Mårtensson R, Björklund A 1984 Distributional maps of tyrosine-hydroxylase-immunoreactive neurons in the rat brain In: Björklund A, Hökfelt T (eds) Handbook of chemical neuroanatomy Vol. 2, Part 1. Classical transmitters in the CNS. Elsevier: London: pp 277. 379

Holbrook K A 1989 Biologic structure and function, perspectives on morphologic approaches to the study of the granular layer keratinocyte. J Invest Dermatol 92: 84S–104S

Holgate S T 1983 Mast cells and their mediators. In: Holborrow E J, Reeves W G (eds) Immunology in medicine. 2nd edition. Academic Press. London: pp 79–94

Holland G R 1985 The odontoblast process; form and function. J Dent Res 64: 499–514

Holland P W H 1991, Cloning and evolutionary analysis of msh-like homeobox genes from mouse, zebrafish and ascidian. Gene 98: 253 257

Holland P W H, Hogan B L M 1988 Spatially restricted patterns of expression of the homeobox-containing gene Hox 2.1 during mouse embryogenesis. Development 102: 159–174

Holland P W H, Holland L Z, Williams N A, Holland N D 1992 An amphioxus homoebox gene: sequence conservation, spatial expression during development and insights into vertebrate evolution. Development 116: 653–661

Hollander H, Makarov F, Dreher Z, van Driel D, Chan-Liang T L, Stone J 1991 Structure of the macroglia of the retina: sharing and division of labour between astrocytes and Mueller cells. J Comp Neurol 313: 585–603

Holley M C, Ashmore J F 1988 A cytoskeletal spring in cochlear outer hair cells. Nature 335: 635–637

Holley M C, Kalinec F, Kachar B 1992 Structure of the cortical cytoskeleton in mammalian outer hair cells. J Cell Sci 102: 569–580

Holley M, Ashmore J F 1988 On the mechanism of a high frequency force generator in outer hair cells isolated from the guinea pig cochlea. Proc Roy Soc Lond B 232: 413–429

Holliday R 1964 A mechanism for gene conversion in fungi. Genet Res 5. 282–304

Hollinshead W H 1942 A comparative study of the glomus coccygeum and the carotid body. Anat Rec 84: 1–16

Hollister A, Bufird W L, Myers L M, Giurintano D J, Novick A 1992 The axes of rotation of the thumb carpometacarpal joint. J Orthop Res 10: 454–460

Hollmann K H 1974 Cytology and fine structure of the mammary gland. In: Larson B L, Smith V R (eds) Lactation. A comprehensive treatise. Vol 1. Academic Press: New York: pp 3–95

Holloszy J O, Booth F W 1976 Biochemical adaptations to endurance exercise in muscle. Annu Rev Physiol 38: 273–291

Holm N J 1980 The internal stress pattern of the os coxae. Acta Orthop Scand 51: 421–428

Holm V A, Cassidy S B, Butler M G, Hanchett J M, Greenswag L R, Whitman B Y, Greenberg F 1993 Prader-Willi Syndrome: consensus diagnostic criteria. Pediatrics 91: 398–402

Holmberg J 1972 On the nerves of the parotid gland. In: Emmelin N, Zotterman Y (eds) Oral physiology. Pergamon: Oxford: pp 17–19

Holmes E B 1976 A reconsideration of the phylogeny of the tetrapod heart. J Morph 147: 209–228

Holmes G 1939 The cerebellum of man. Brain 6: 1–30

Holmes G, Lister W T 1916 Disturbances of vision, from cerebral lesions, with special reference to the cortical representation of the macula. Brain 39: 34–73

Holmes K C, Popp D, Gebhard W, Kabsch W 1990 Atomic model of the actin filament. Nature 347: 44–49

Holstege G 1991 Descending motor pathways and the spinal motor system: limbic and non-limbic components. Prog Brain Res 87: 307–421 Elsevier Sci Pub Biomedical Div

Holstege G, Blok B F, Ralston D D 1988 Anatomical evidence for red nucleus projections to motoneuronal cell groups in the spinal cord of the monkey. Neurosci Lett 95: 97–101

Holstege G, Graveland G, Bijker-Biemond C, Schuddeboom I 1983 Location of motoneurons innervating the soft palate, pharynx and upper oesophagus. Anatomical evidence for a possible swallowing centre in the pontine reticular formation. An HRP and autoradiographic tracing study. Brain Behav Evol 23: 47–62

Holstege G, Griffiths D 1990 Neural organisation of micturition. In: Paxinos G (ed) The human nervous system. Academic Press: San Diego: pp 297 – 320

Holstege G, Kuypers H G J M 1982 The anatomy of brainstem pathways to the spinal cord in cat. A labelled amino acid tracing method. Prog Brain Res 57: 145–175

Holstege G, Tan J 1987 Supraspinal control of motoneurons innervating the striated muscles of the pelvic floor including urethral and anal sphincters in the cat. Brain 110: 1323–1344

Holstein A F 1967a Zur Nervenzellverteilung in glattmuskeligen Sphinkteren. Verh Anat Ges Jena 61: 269–275

Holstein A F 1967b Spermiophages in the human epididymis (Spermiophagen im Nebenhoden des Menschen). Naturwissenshaften 54: 98–99

Holstein A F 1976 Ultrastructural observations on the differentiation of spermatids in man. Andrologia 8: 57–65

Holstein A F, Davidoff M S, Breucker H, Countouris N, Orlandini G 1991 Different epithelia in the distal human male urethra. Cell Tiss Res 242: 23–32

Holstein A F, Wartenberg H, Wulfhekel U 1971 Cytomorphological studies on spermatogenesis in man. Verhandl der Anat Gesellschaft 65: 91–93 (in German)

Holtzer H, Weintraub H, Mayne R, Mochan B 1972 The cell cycle, cell lineage and cell differentiation. In: Mascona A A, Monroy A (eds) Current topics in developmental biology. Academic Press: New York

Holtzman E 1976 Lysosomes: a survey. Cell Biology Monographs Vol 3. Springer-Verlag: Vienna

Homandberg G A, Meyers R, Aydelotte M, Tripier D, Kuettner K E 1992 Isolation and characterization of an abundant elastase inhibitor from NaCl extracts of bovine nasal septa and articular cartilage. Connect Tissue Res 28: 289–305

Honjo I, Harada H, Kumazawa T 1976 Role of the levator veli palatini muscle in movement of the lateral pharyngeal wall. Arvch Otorhinolaryngol 212: 93–98

Hooker C W 1971 The intertubular tissue of the testis. In: Johnson A D, Gomes W R, Vandemark N L (eds) The testis. Vol 1. Academic Press: New York: pp 483–550

Hooper T L, Salmons S 1993 Skeletal muscle assistance in heart failure. Cardiovasc Res 27: 1404–1406

Hopkins D A 1987 The dorsal motor nucleus of the vagus nerve and the nucleus ambiguus: structure and connections. In: Hainsworth R, McWilliam P N, Mary D A S G (eds). Cardiogenic reflexes: Oxford University Press Oxford: pp 185–203

Hopwood D, Coghill G, Sanders D S A 1986 Human oesaphageal mucosal glands. Their detection, mucin, enzyme and secretory protein content. Histochemistry 86: 107–1120

Hopwood D, Logan K R, Bouchier I A D 1978 The electron microscopy of normal human oesaphageal epithelium. Virchow's Arch (Cell Pathol) 26: 345–538

Hopwood D, Milne G, Jankowski J, Howat K, Johnston D, Wormsley K G 1994 Secretory and absorptive activity of oesaphagaeal epithelium: evidence of circulating mucosubstances. Histochem J 26: 41049

Horacek M J, Earle A M, Gilmore J P 1986 The renal microvasculature of the monkey: an anatomical investigation. J Anat 148: 205–231

Horellou P, Brundin P, Kalén P, Mallet J, Björklund A 1990 In vivo release of DOPA and dopamine from genetically engineered cells grafted to the denervated rat striatum. Neuron 5: 393–402

Horiguchi M 1980 The cutaneous branch of some human suprascapular nerves. J Anat 130: 191–195

Horiguchi M 1981 The recurrent branch of the lateral cutaneous nerve of the forearm. J Anat 132: 243–247

Horiuchi H, Matthews B 1973 In-vitro observations on fluid flow through human dentine caused by pain-producing stimuli. Arch Oral Biol 18: 275–294

Hornung J-P, De Tribolet N 1994 Distribution of GABA-containing neurons in human frontal cortex: a quantitative immunocytochemical study. Anat Embryol 189: 139–145

Horsley V A H, Clarke R H 1908 The structure and functions of the cerebellum examined by a new method. Brain 31: 45–124

Horstadius S 1939 The mechanics of sea urchin development, studied by operative methods. Biol Rev 14: 132–179

Horstadius S 1950 The neural crest. Oxford University Press: London

Horstadius S, Sellman S 1946 Experimentelle Untersucchungen über dies Determination des Knorpeligen Kopskelettes bei Urodelen. Nova Acta R Soc Upsal 13

Horstmann E 1962 Electron microscopy of the human epididymis. Z Zellforsch 57: 692–718

Horstmann E 1966 Uber das Endothel der Zottenkapillaren im Dünndarm des Meerschwanchens und des Menschen. Z Zellforsch 72: 364–369

Horton J C, Hedley-Whyte E T 1984 Mapping of cytochrome oxidase patches and ocular dominance columns in human visual cortex. Phil Trans R Soc Lond 304: 255–272

Horton R C 1952 The gastro-epiploic arteries. Guy's Hosp Rep 101: 108–110

Hoshino A, Wallace W A 1987 Impact-absorbing properties of the human knee. J Bone Jt Surg 69B: 807–811

Hotary K B, Robinson K R 1992 Evidence of a role for endogenous electrical fields in chick embryo development. Development 114: 985–996

Hounsfield G N 1973 Computerized transverse axial scanning (tomography). I. Description of system. Br J Radiol 46: 1016–1022

Houser C R, Crawford G D, Salvaterra P M, Vaughn J E 1985 Immunocytochemical localization of choline acetyltransferase in rat cerebral cortex: a study of cholinergic neurons and synapses. J Comp Neurol 234: 17–34

Houser C R, Vaughn J E, Hendry S H C, Jones E G, Peters A 1984 GABA neurons in the cerebral cortex. In: Jones E G, Peters A (eds) Cerebral cortex. Vol 2. Functional properties of cortical cells. Plenum Press: New York: pp 63–89

Hovelacque A 1927 Anatomie des Nerfs Graniens et Rachidiens et du Système Grand Sympathétique chez l'Homme. Doin: Paris

Howie A J, Johnson G D 1992 Confocal microscopic and other observations on the distal end of the thick limb of the human loop of Henle. Cell Tiss Res 267: 11–16

Howkins C H 1935 Blood supply of the lower jaw. Proc R Soc Med 29: 506–507

Howlett S K, Bolton V H 1985 Sequence and regulation of morphological and molecular events during the first cell cycle of mouse embryogenesis. J Embryol Exp Morphol 87: 175–206

Hoyle C H V, Burnstock G 1989 Neuromuscular transmission in the gastrointestinal tract. In: Wood J D (ed) Handbook of physiology – the gastrointestinal system I. American Physiological Society: Bethesda, Maryland: pp 435–464

Hoyle C H V, Burnstock G 1989 Neuronal populations in the submucous plexus of the human colon. J Anat 166: 7–22

Hoyme H E, Higginbottom M C, Jones K L 1981 The vascular pathogenesis of gastroschisis: intrauterine interruption of the omphalomesenteric artery. J Pediatr 98: 228

Hoyte D A N 1960 Alizarin as an indicator of bone growth. J Anat 94: 432–442

Hoyte D A N 1966 Experimental investigations of skull morphology and growth. Int Rev Gen Exp Zool 2: 345–408

Hoyte D A N 1975 A critical analysis of the growth in length of the cranial base. Birth Defects 11: 255–282

Hrdlička A 1939 Practical Anthropometry. Wistar Institute: Philadelphia

Hsu L Y F 1986 Prenatal diagnosis of chromosome abnormalities. In Milunsky A (ed) Genetic disorders and the fetus. Diagnosis prevention and treatment. Plenum: New York: pp 115–183

Huang J S, Olsen T J, Huang S S 1988 Platelet-derived growth factor. In: Clark R A F, Henson P M (eds) The molecular and cellular biology of wound repair. Plenum Press: New York: pp 243–251

Huang X F, Tork I, Paxinos G 1993 Dorsal motor nucleus of the vagus nerve; a cyto and chemoarchitectonic study in the human. J Comp Neurol 330: 158–182

Hubel D H, Wiesel T N 1977 Functional architecture of the macaque monkey visual cortex. (Ferrier Lecture). Proc R Soc Lond [Biol] 198: 1–59

Huber A C, Crosby E C 1933 The reptilian optic tectum. J Comp Neurol 57: 57–164

Huddart H, Hunt S 1975 Visceral muscle: its structure and function. Blackie: Glasgow
Hudlicka O 1991 Anatomical changes in chronically stimulated skeletal muscles. Seminars Thorac Cardiovasc Surg 3: 106–110
Hudson C L, Moritz A R, Wearn J T 1932 The extracardiac anastomses of the coronary arteries. J Exp Med 56: 919–925
Hudson R E B 1965 Cardiovascular pathology. Arnold: London
Hudspeth A J, Jacobs R 1979 Stereocilia mediate transduction in vertebrate hair cells. Proc Natl Acad Sci 76: 1506–1509
Huerta M D, Harting J K 1984 The mammalian superior colliculus studies of its morphology and connections. In: Vanegas H (ed) Comparative neurology of the optic tectum. Plenum: New York: pp 687 - 773
Hughes A 1974 Endocrines, neural development and behavior. In: Gottlieb G (ed) Aspects of neurogenesis. Studies on the development of behavior and the nervous system. Vol 2. Academic Press: New York: pp 223–243
Hughes A 1976 The development of the dorsal funiculus in the human spinal cord. J Anat 122: 169–175
Hughes A F W 1968 Aspects of neural ontogeny. Academic Press: New York
Hughes C C W, Male D K, Lantos P L 1988 Adhesions of lymphocytes to cerebral microvascular cells: effects of interferon-gamma, tumour necrosis factor and interleukin-1. Immunology 64: 677–682
Hughes H 1952 The factors determining the direction of the canal for nutrient artery in the long bones of mammals and birds. Acta Anat 15: 261–280
Hughes R A C 1990 Guillain -Barré Syndrome: Springer Verlag
Hughes S M, Blau H M 1992 Muscle fiber pattern is independent of cell lineage in postnatal rodent development. Cell 68: 659–671
Hughes S M, Cho M, Karsch-Mizrachi I, Travis M, Siberstein L, Leinwand L A, Blau H M 1993 Three slow myosin heavy chains sequentially expressed in developing mammalian skeletal muscle. Devel Biol 158: 183–199
Hugli T E, Müller-Eberhard H J 1978 Anaphylatoxins, C3a and C5a. Adv Immunol 26: 1–53
Huhtaniemi I 1994 Fetal testis – a very special endocrine organ. Eur J Endocrinol 130: 25–31
Huhtaniemi I, Pelliniemi L J 1992 Fetal Leydig cells: cellular origin, morphology, life span, and special functional features. Proc Soc Exp Biol Med 201: 125–140
Hultborn H 1976 Transmission in the pathway of reciprocal Ia inhibition to motoneurones and its control during the tonic stretch reflex. In: Homma S (ed) Understanding the stretch reflex. Prog Brain Res 44: 235–255 Elsevier: Amsterdam
Hultborn H, Jankowska E, Lindström S 1971 Recurrent inhibition from motor axon collaterals of transmission in Ia inhibitory pathway to motoneurones. J Physiol 215: 591–612
Hultkrantz W 1898 Über die Spaltrichtungen der Gelenkknorpel. Verhandl anat Gesellsch Jena 12: 248–256
Hume D M, Magee J H, Kauffman H M, Rittenburg M S, Prout G R 1963 Renal homo-transplantation in man in modified recipients. Ann Surg 158: 608–644
Humes H D, Beals T F, Cieslinski D A, Sanchez I O, Page T P 1991 Effects of transforming growth factor-beta, transforming growth factor-alpha, and other growth factors on renal proximal tubule cells. Lab Invest 64: 538–545
Hummel K P, Chapman D B 1959 Visceral inversion and associated anomalies in the mouse. J Hered 50: 9–13
Humphrey T 1944 Primitive neurons in the embryonic central nervous system. J Comp Neurol 81: 1–45
Humphrey T 1947 Sensory ganglion cells within the central canal of the embryonic human spinal cord. J Comp Neurol 86: 1–36
Humphrey T 1960 The development of the pyramidal tracts in human fetuses, correlated with cortical differentiation. In: Tower D B, Schadé J P (eds) Structure and Function of the cerebral cortex. (Proceedings of the Second International Meeting of Neurobiologists, Amsterdam 1959.) Elsevier: Amsterdam: pp 93–103
Humphrey T 1964 Some observations on the development of the human hippocampal formation. Trans Am Neurol Assoc 89: 207–209
Humphrey T 1967 The development of the human hippocampal fissure. J Anat 101: 655–676
Humphrey T 1969 The central relations of the trigeminal nerve. In: Kahn E A (ed) The surgery of pain. 2nd edition. Thomas: Springfield, Illinois
Humzah M D, Soames R W 1988 The human intervertebral disc: structure and function. Anat Rec 220: 37–356
Hundeiker M, Keller L 1963 Die Gefassarchitektur des menschlichen Hodens. Morphol Jb 105: 26–73
Hungerford D S, Barry M 1979 Biomechanics of the patellofemoral joint. Clin Orthop 144: 9–15
Hunt C C 1974 The physiology of muscle receptors. In: Hunt C C (ed) Handbook of sensory physiology. Vol 3, pt 2. Springer: Berlin: pp 191–234
Hunt P, Gulisano M, Cook M, Sham M, Faiella A, Wilkinson D, Boncinelli E, Krumlauf R 1991a A district Hox code for the branchial region of the head. Nature 353: 861–864
Hunt P, Krumlauf R 1991 Deciphering the Hox code: clues to patterning the branchial regions of the head. Cell 66: 1075–1078
Hunt P, Wilkinson D, Krumlauf R 1991 Patterning the vertebrate head: murine Hox 2 genes mark distinct subpopulations of premigratory and migrating cranial neural crest. Development 112: 43–50, 861–864
Hunt R C, Davis A A 1990 Altered expression of keratin and vimentin in human retinal pigment epithelial cells in vivo and in vitro. J cellular Physiol 145: 187–199
Hunt R K, Jacobson M 1974 Neuronal specificity revisited. In: Moscona A A, Monroy A (eds) Current topics in developmental biology. Vol 8. Academic Press: New York: pp 203–259
Huntingford P J 1959 Pudendal nerve block; the results of its routine use, with special reference to the trans-vaginal technique. J Obstet Gynaecol Br Commonw 66: 26–31
Huntington G S 1908 The genetic interpretation of the development of the mammalian lymphatic system. Am J Anat 2: 19–45
Huntington G S 1920 The morphology of the pulmonary artery in the Mammalia. Anat Rec 17: 165–202
Hunziker E B, Herrmann W, Schenk R K, Mueller M, Moor H 1984 Cartilage ultrastructure after high pressure freezing, freeze substitution and low temperature embedding. J Cell Biol 98: 267–276
Hunziker E B, Schenk R K 1987 Structural organization of proteoglycans in cartilage. In: Biology of proteoglycans. Academic Press: New York: pp 155–185
Hurd Y L, Weiss F, Koob G F, And N E, Ungerstedt U 1989 Cocaine reinforcement and extracellular dopamine overflow in rat nucleus accumbens: an in vivo microdialysis study. Brain Res 498: 199–203
Hurri L, Pulkki T, Vainio K 1964 Arthroplasty of the elbow in rheumatoid arthritis. Acta Chir Scand 127: 459–465
Hurst A F 1919 Chronic constipation. Oxford University Press: London
Hustin J, Schaaps J–P 1987 Echocardiographic and anatomic studies of the maternotrophoblastic border during the first trimester of pregnancy. Am J Obstet Gynecol 157: 162–168
Hutch J A, Rambo O S Jr 1970 A study of the anatomy of the prostate, prostatic urethra and urinary sphincter system. J Urol 104: 443–452
Hutchings M, Weller R O 1986 Anatomical relationships of the pia mater to cerebral blood vessels in man. J Neurosurg 65: 316–325
Hutchinson M C E 1978 A study of the atrial arteries in man. J Anat 125: 39–54
Hüttner I, Boutet M, More R H 1973 Studies on protein passage through arterial endothelium. I. Lab Invest 28: 672–677
Huxley A F, Niedergerke R 1954 Structural changes in muscle during contraction. Interference microscopy of living muscle fibres. Nature 173: 971–973
Huxley A F, Simmons R M 1971 Proposed mechanism of force generation in striated muscle. Nature 233: 533–538
Huxley H E 1969 The mechanism of muscular contraction. Science 164: 1356–1366
Huxley H E, Hanson J 1954 Changes in the cross striations of muscle during contraction and stretch and their interpretation. Nature 173: 973–976
Huxley J S 1942 Evolution. The modern synthesis. Harper: New York
Hyatt G A, Beebe D C 1993 Regulations of lens cell growth and polarity by an embryo-specific growth factor and by inhibitors of lens cell proliferation and differentiation. Development 117: 701–709
Hyde T M, Miselis R R 1992 Subnuclear organization of the human caudal nucleus of the solitary tract. Brain Res Bull 29: 95–109
Hydén H 1960 The neuron. In: Brachet J, Mirsky A E (eds) The cell. Vol 4. Academic Press: New York: pp 215–324
Hylander W L 1975 The human mandible: lever or link? Am J Phys Anthropol 43: 227–242
Hyman C, Hofer M, Barde Y-A, Juhasz M, Yancopoulus G D, Squinto S P, Lindsay R M 1991 BDNF is a neurotrophic factor for dopaminergic neurons of the substantia nigra. Nature 350: 230–232
Hynes R O, Lander A D 1992 Contact and adhesive specificities in the associations, migrations and targeting of cells and axons. Cell 68: 303–322
Hyvarinen J 1982 The parietal cortex of monkey and man. Springer-Verlag: Berlin

I

Iannotti J P, Gabriel J P, Schneck S L, Evans B G, Misra S 1992 The normal glenohumeral relationships. J Bone Jt Surg 74A: 491–500
Ibawi M N, Idriss F S, Hunt C E, Brouillette R T, De Leon S Y 1985 Diaphragmatic pacing in infants: techniques and results. Ann Thorac Surg 40: 323–328
Ibraghimov-Beskrovnaya O, Ervasti J M, Leveille C J, Slaughter C A, Sernett S W, Campbell K P 1992 Primary structure of dystrophin-associated

glycoproteins linking dystrophin to the extracellular matrix. Nature 355: 696–702
Ibuki K, Matsuya T, Nishio J, Hamamura Y, Miyazaki T 1978 The course of facial nerve innervation for the levator veli palatini muscle. Cleft Palate J 15: 209–214
Icardo J M 1988 Heart anatomy and developmental biology. Experientia 44: 910–919
Icardo J M, Manasek F J 1992 Cardiogenesis: development, mechanisms and embryology. In: Fozzard H A, Haber E, Jennings R B, Katz A M, Morgan H E (eds) The Heart and cardiovascular system. 2nd edition. Raven Press: New York: pp 1563–1586
Ichima T, Ellisman M H 1991 Three dimensional fine structure of cytoskeletal-membrane interactions at nodes of Ranvier. J Neurocytol 20: 667–681
Igarashi M, Strittmatter S M, Vartanian T, Fishman M C 1993 Mediation by G proteins of signals that cause collapse of growth cones. Science 259: 77 – 80
Igarishi Y 1989 Submicroscopic study of the vestibular dark cell area in human fetuses. Acta Otolaryngol [Stockh] 107: 29–38
Iggo A 1969 Cutaneus thermoreceptors in primates and sub-primates. J Physiol 200: 403–430
Iggo A, Muir A R 1969 The structure and function of a slowly adapting touch corpuscle in hairy skin. J Physiol 200: 763–796
Ikeda T, Sakai H, Shimokawa I, Iwasaki K, Matsuo T 1990 Expression of Leu-7 antigen in the embryonic heart – with special reference to development of the conducting system. In: Clark E B, Takao A (eds) Development cardiology: morphogenesis and function. Futura Publishing: Mount Kisco: New York
Ikemoto N, Ronjat M, Meszaros L G, Koshita M 1989 Postulated role of calsequestrin in the regulation of calcium release from sarcoplasmic reticulum. Biochemistry 28: 6764–6771
Ikeya M 1975 Dating a stalactite by electron paramagnetic resonance. Nature 255: 48–50
Ikeya M 1986 Electron spin resonance. In: Zimmerman M R, Angel J L (eds) Dating and age determination of biological materials. Croom Helm: London
Illis L 1964 Spinal cord synapses in the cat: the normal appearances by the light microscope. Brain 87: 543–554
Imai Y, Lasky L A, Rosen S D 1993 Sulphation requirement for GlyCAM-1, an endothelial ligand for L-selectin. Nature 361: 555–557
Imayama S 1981 Scanning and transmission electron microscope study on the terminal blood vessels of the rat skin. J Invest Dermatol 76: 151–157
Imfield TN, Schroeder HE 1992 Palatal taste buds in man: topographical arrangement in islands of keratinized epithelium. Anatomy Embryol 185: 259–269
Imperato-McGinley J, Guerrero L, Gautier T, Peterson R E 1974 Steroid 5 α-reductase deficiency in man: an inherited form of male pseudohermaphroditism. Science 186: 1213–1215
Imre G 1964 Studies on the mechanism of retinal neovascularization. Role of lactic acid. Br J Ophthalmol 48: 75–82
Ince H, Young M 1940 The bony pelvis and its influence on labour: a radiological and clinical study of 500 women. J Obstet Gynaecol Br Commonw 47: 130–190
Inglis A E, Pellicci P M 1980 Total elbow replacement. J Bone Jt Surg 62A: 1252–1258
Ingram D L 1962 Atresia. In: Zuckerman S (ed) The ovary. Vol 1. Academic Press: New York
Ingram W R 1940 Nuclear organisation and chief connections of the primate hypothalamus. Res Pub Assoc Res Nerv Ment Dis 20: 195–244
Inman V T, Saunders J B de C M 1937 The ossification of the human frontal bone, with special reference to its presumed pre- and post-frontal elements. J Anat 71: 383–394
Inman V T, Saunders J B de C M, Abbot L C 1944 Observations on the function of the shoulder joint. J Bone Jt Surg 26: 1–30
Innocenti G M S, Clarke S, Kraftsik R 1986 J Neurosci 6: 1384–1409
Inoue H 1973 Three-dimensional observation of collagen framework of intervertebral discs in rats, dogs and humans. Arch Histol Jpn 36: 39–56
Inoué S 1981 Cell division and the mitotic spindle J Cell Biol 91: 132S—147S
Inoue S 1989 Ultrastructure of basement membranes. Int Rev Cytol 117: 57–98
Inouye H, Kirschner D A 1984 New X-ray spacings from central myelinated tissue. J Neurocytol 13: 883–894
Insall J 1994 Surgery of the knee. 2nd edition. Churchill Livingstone: Edinburgh
Insausti R, Amaral D G, Cowan W M 1987 The entorhinal cortex of the monkey. II. Cortical afferents. J Comp Neurol 264: 356–395
Insausti R, Amaral D G, Cowan W M 1987 The entorhinal cortex of the monkey. III. Subcortical afferents. J Comp Neurol 264: 396–408
International Anatomical Nomenclature Committee 1983 Nomina Anatomica 5th edition. Williams and Wilkins: Baltimore, Maryland
International Federation of Societies for Surgery of the Hand 1972 Joint motion of the thumb. Hand 4(3): 278
Irintchev A, Zeschnigk M, Starzinski-Powitz A, Wernig A 1994 Expression pattern of M-cadherin in normal, denervated and regenerating mouse muscles. Developmental Dynamics 199: 326–337
Irstam L 1962 The surface structure of the male breast nipple. Am J Phys Anthropol 20: 451–459
Irvine D R F 1986 The auditory brainstem. Prog Sens Physiol 7: 1 – 279
Irving R, Harrison K M 1967 The superior olivary complex and audition: A comparative study. J Comp Neurol 130: 77–86
Isenberg G, Goldmann W H 1992 Actin–membrane coupling: a role for talin. J Musc Res Cell Motil 13: 587–589
Isler H, Sarkar S K, Thompson B, Tonkin R 1968 The architecture of the thyroid gland: a 3-dimensional investigation. Anat Rec 161: 325–335
Isotupa K 1972 Alizarin trajectories in experimental studies of skull growth. Proc Finn Dent Soc 68 (suppl 2): 1–49
Isseroff R P, Fusenig N E, Rifkin D B 1982 Plasminogen activator in differentiating mouse keratinocytes. J Invest Dermatol 80: 217–222
Ito K, Sieber-Blum M 1991 In vitro clonal analysis of quail cardiac neural crest development. Dev Biol 148: 95–106
Ito M 1982 The cerebellar control of the vestibulo-ocular reflex around the flocculus hypothesis. Ann Rev Neurosci 5: 275–296
Ito M 1984 The cerebellum and neural control. Raven Press: New York
Ito M 1989 Biologic roles of the innermost cell layer of the outer root sheath in human anagen hair follicle; further electron microcopic study. Arch Dermatol Res 281: 254–259
Ito M 1991 The cellular basis of cerebellar plasticity. Neurobiology 1: 616–620
Ito S 1987 Functional gastric morphology. In: Johnson L R (ed) Physiology of the gastrointestinal tract. 2nd Edn. Raven Press: New York
Ito S, Winchester R J 1963 The fine structure of the gastric mucosa in the bat. J Cell Biol 16: 541–577
Ito T 1988 Morphological connections of the human apocrine and eccrine sweat gland – occurrence of so-called mixed sweat glands, a review. Ok Fol Anat Jap 65: 315–335
Ito T, Shibasaki S 1964 Lichtmikroskopische Untersuchungen über die Glandula lacrimalis des Menschen. Arch Hist Jpn 25: 117–143
Itoh T, Kuriyama H, Suzuki H 1983 Differences and similarities in the noradrenaline- and caffeine-induced mechanical responses in the rabbit mesenteric artery. J Physiol 337: 609–629
Iurato S 1967 Submicroscopic structure of the inner ear. Pergamon: Oxford
Iversen L L, Kelly J S 1975 Uptake and metabolism of gamma-aminobutyric acid by neurones and glial cells. Biochem Pharmacol 24: 933–938
Iversen S D 1979 Behaviour after neostriatal lesions in mammals. In: Divac I, Öberg R E G (eds) The neostriatum. Pergamon Press: Oxford: pp 195–212
Iwamatsu T, Chang M C 1972 Sperm penetration in vitro of mouse oocytes at various times during maturation. J Reprod Fertil 31: 237–247
Iwamura Y, Tanaka M, Sakamoto M, Hikosaka O 1993 Rostrocaudal gradients in the neuronal receptive field complexity in the finger region of the alert monkey's postcentral gyrus. Exp Brain Res 92: 360–368
Izpisua-Belmonte J C, de Robertis E M, Storey K G, Stern C D 1993 The homeobox gene *goosecoid* and the origin of organizer cells in the early chick blatoderm. Cell 74: 645–659
Izpisua-Belmonte J C, Tickle C, Dolle P, Wolpert L, Duboule D 1991 Expression of homeobox Hox-4 genes and the specification of position in chick wing development. Nature 350: 585–589
Izumo S, Nadal-Ginard B, Mahdavi V 1986 All members of the myosin heavy chain multigene family respond to thyroid hormone in a highly tissue-specific manner. Science 231: 597–600

J

Jabbur S J, Towe A L 1961 Cortical excitation of neurons in dorsal column nuclei of cat, including an analysis of pathways. J Neurophysiol 24: 499–509
Jack C R Jr, Thompson R M, Butts R K, Sharbrough F W, Kelly P J, Hanson D P et al 1994 Sensory motor cortex: correlation of presurgical mapping with functional MR imaging and invasion cortical mapping. Radiology 190: 85–92
Jackowski A, Parnavelas JG, Lieberman AR 1978 The reciprocal synapse in the external plexiform layer of the mammalian olfactory bulb. Brain Res 159: 17–28
Jackson K M 1983 Why the upper limbs move during human walking. J Theor Biol 105: 311–315
Jacob H J, Christ B, Brand B 1986 On the development of trunk and limb muscles in avian embryos. Bibliica Anat 29. pp 1–23
Jacob H J, Jacob M, Christ B 1977 Die Ultrastruktur der exteren Glomerula. Ein Beitrag zur Nierenentwicklung bei Hühnerembryonen. Verh Anat Ges 71: 909–912

Jacobowitz D M 1970 Catecholamine fluorescence studies of adrenergic neurons and chromaffin cells in sympathetic ganglia. Fed Proc 29: 1929–1944

Jacobs J M, MacFarlane R M, Cavanagh J B 1976 Vascular leakage in the dorsal root ganglia of the rat, studied with horseradish peroxidase. J Neurol Sci 29: 95–107

Jacobs L, Comroe H J 1971 Reflex apnoea, bradycardia and hypotension produced by erotonin on the nodose ganglion of the cat. Circ Res 29: 145–155

Jacobsen K 1974 Area intercondylaris tibiae: osseous surface structure and its relation to soft tissue structures and applications to radiography. J Anat 117: 605–618

Jacobsen M D, Evan G I 1994 Breaking the ICE. Current Biology 4: 331–340

Jacobson A G, Meier S 1986 Somitomeres: the primordial body segments. In: Bellairs R, Ede D A, Lash J W (eds) Somites in developing embryos. NATO ASI Series. Series A: Life Sciences. Plenum Press: New York: pp 1–16

Jacobson M 1970 Development, specification and diversification of neuronal connections. In: Schmitt F O, Quarton G C, Meinechuk T, Adelman G (eds) The neurosciences. Second study program. Rockefeller University Press: New York: pp 116–129

Jafek BW 1983 Ultrastructure of human nasal mucosa. Laryngoscope 93, 1576–1599

Jaffe L F, Stern C D 1979 Strong electrical currents leave the primitive streak of chick embryos. Science 206: 569–571

Jahr C E, Jessel T M 1983 ATP excites a subpopulation of rat dorsal horn neurones. Nature 304: 730–733

Jakus M A 1964 Ocular fine structure. Churchill: London

James D W 1974 Growth cones and synaptic connections in tissue culture. In: Bellairs R, Gray E G (eds) Essays on the nervous system. (A festschrift for Professor J Z Young.) Clarendon Press: Oxford

James T N 1961 Anatomy of the coronary arteries. Hoeber Med Div, Harper & Row: New York

James T N 1961 Anatomy of the human sinus node. Anat Rec 141: 109–116

James T N 1978 Anatomy of the conduction system of the heart. In: Hurst J W, Logue R B, Schlant R C, Wenger N K (eds) The heart, arteries, and veins. 4th edition. McGraw-Hill: New York: pp 47–57

James T N, Sherf L 1978 Ultrastructure of the myocardium. In: Hurst J W, Logue R B, Schlant R C, Wenger N K (eds) The heart, arteries, and veins. 4th edition. McGraw-Hill: New York: pp 57–70

James W H 1971 Excess of like sexed pairs of dizygotic twins. Nature 232: 277

Jamieson E B 1910 The arrangement of the fibres of the middle cerebellar peduncle as shown by dissection. J Anat Physiol 44: 234–240

Jamieson J K, Dobson J F 1907 Lectures on the lymphatic system of the caecum and appendix. Lancet I: 1061–1066

Jamieson J K, Dobson J F 1908 The lymphatics of the colon. Proc R Soc Med 2: 149–174

Jamieson J K, Dobson J F 1920 The lymphatics of the tongue: with particular reference to the removal of lymphatic glands in cancer of the tongue. Br J Surg 8: 80–87

Jancsó G, Kiraly E, Jancsó-Gábor A 1977 Pharmacologically-induced selective degeneration of chemosensitive primary sensory neurones. Nature 270: 741–743

Janda V, Stará V 1965 The role of thigh adductors in movement patterns of the hip and knee joint. Courier 15: 1–3

Jande S S, Malerz L, Lawson D E M 1981 Immunohistochemical mapping of vitamin D-dependent calcium-binding protein in brain. Nature 294: 765–767

Jankowska E, Lindström S 1971 Morphological identification of Renshaw cells. Acta Physiol Scand 81: 428–430

Jankowska E, Lindström S 1972 Morphology of interneurones mediating Ia reciprocal inhibition of motor neurones in the spinal cord of the cat. J Physiol 226: 805–823

Jannetta P J 1967 Arterial compression of the trigeminal nerve at the pons in patients with trigeminal neuralgia. J Neurosurg 26: 159–162

Janossy G, Campana D 1989 Ontogeny of the human T cell receptors – single cell studies. Thymus Update 2: 39–58

Janossy G, Prentice H G, Grob J P, Ivory K, Tidman N, Grundy J, Favrot M, Brenner M K, Campana D, Blacklock H A et al 1986 T lymphocyte regeneration after transplantation of R cell depleted allogeneic bone marrow. Clin Exp Immunol 63: 577–586

Janse M J, Anderson R H 1974 Internodal atrial specialised pathways – fact or fiction? Eur J Cardiol 2: 117–137

Jansen J, Brodal A 1940 Experimental studies on the intrinsic fibers of the cerebellum. II. The cortico-nuclear projection. J Comp Neurol 73: 267–321

Jansen J, Brodal A 1942 Experimental studies on the intrinsic fibers of the cerebellum. III. The cortico-nuclear projection on the rabbit and the monkey. Norske Vid Acad (avh I) Math Nat: Kl 3 1/3 1

Jansen J, Brodal A (eds) 1954 Aspects of cerebellar anatomy. Grundt Tanum: Oslo

Jansó G, Kiraly E, Jancsó-Gábor A 1977 Pharmacologically-induced selective degeneration of chemosensitive primary sensory neurons. Nature 270: 741–743

Janzer R C, Raff M C 1987 Astrocytes induce blood–brain barrier properties in endothelial cells. Nature 325: 253–257

Jarrell B E, Williams S K, Hoch J, Carabasi R A 1987 Rapidly established endothelial cell monolayers. In: Zilla P P, Fasol R D, Deutsch M (eds) Endothelialization of vascular grafts. Karger: Basel: pp 136–144

Jarvis J C 1993 Power production and working capacity of rabbit tibialis anterior muscles after chronic electrical stimulation at 10 Hz. J Physiol 470: 157–169

Jasin H E, Dingle J T 1981 Human mononuclear cell factors mediate cartilege matrix degradation through chondrocyte activation. J Clin Invest 68: 571–581

Jasin H E, Lightfoot E, Davis L S, Rothlein R, Faanes R B, Lipsky P E 1992 Amelioration of antigen-induced arthritis in rabbits treated with monoclonal antibodies to leukocyte adhesion molecules. Arthritis Rheum 35: 541–549

Jasin H E, Norori K, Takagi T, Taurog J D 1993 Characteristics of anti-type II collagen antibody binding to articular cartilage. Arthritis Rheum 36: 651–659

Jaworek T E 1973 The intrinsic vascular supply to the first metatarsal. Surgical considerations. J Am Podiatry Assoc 63: 189–197

Jaworski Z F G 1992 Haversian systems and Haversian bone. In: Hall B K (ed) Bone. Vol 4. Bone metabolism and mineralization. CRC Press: Boca Raton: pp 21–45

Jaworski Z F G, Duck B, Sekaly G 1981 Kinetics of osteoclasts and their nuclei in evolving secondary Haversian systems. J Anat 133: 397–405

Jay G D 1992 Characterization of a bovine fluid lubricating factor. I. Chemical, surface activity, and lubricating properties. Connect Tissue Res 28: 71–88

Jay G D, Lane B P, Sokoloff L 1992 Characterization of a bovine fluid lubricating factor. III. The interaction with hyaluronic acid. Connect Tissue Res 28: 245–255

Jdanov D A 1959 Anatomie du canal thoracique et des principaux collecteurs lymphatiques due tronc chez l'homme. Acta Anat 37: 20–47

Jean-Faucher Ch, Berger M, Gallon Ch, Turckheim M, Veyssiere G, Jean Cl 1987 Sex-related differences in renal size in mice: ontogeny and influence of neonatal androgens. J Endocrinol 115: 241–246

Jeanmonod D, Magnin M, Morel A 1993 Thalamus and neurogenic pain: physiological, anatomical and clinical data. Neuroreport 4: 475–478

Jefferson G 1915 The human stomach and the canalis gastricus (Lewis). J Anat 49: 165–181

Jeffery P K, Reid L 1975 New features of rat airway epithelium: a quantitative and electron microscopic study. J Anat 120: 295–320

Jeffrey P K 1990 Microscopic structure of normal lung. In: Brewis R A L, Gibson G J, Geddes D M Respiratory medicine. Bailliers Tindall: London: pp 57–78

Jeffries D J, Pickles J O, Osbourne M P, Rhys-Evans P H, Comis S D 1986 Crosslinks between stereocilia in hair cells of the human and guinea pig vestibular labyrinth. J Laryngol Otol 100: 1367–1374

Jend H H, Ney R, Heller M 1985 Evaluation of tibiofibular motion under load conditions by computed tomography. J Orthop Res 3: 418–423

Jenkins F A 1969 The evolution and development of the dens of the mammalian axis. Anat Rec 164: 173–184

Jenkins F A 1972 Chimpanzee bipedalism: cineradiographic analysis and implications for the evolution of gait. Science 178: 877–879

Jennekens F G I 1982 Neurogenic disorders of muscle. In: Mastaglia F L, Walton J (eds) Skeletal muscle pathology. Churchill Livingstone: Edinburgh: pp 204–234

Jenness R 1974 Biosynthesis and composition of milk. J Invest Dermatol 63: 109–118

Jennings R B, Sommers H, Smyth G A, Flack H A, Linn H 1960 Myocardial necrosis induced by temporary occlusion of a coronary artery in the dog. Arch Pathol 70: 68–78

Jeremovich M, Barbijeri M, Kovacevic D, Arambasić M, Karteljević G, Natalić D J, Pazin S 1990 Identification of neuroendocrine oxytocic activity of the human fetal thymus. Thymus 15: 181–185

Jessell T M, Bovolenta P, Placzek M, Tessier-Lavigne M, Dodd J 1989 Polarity and patterning the neural tube: the origin and function of the floor plate. In: Wolpert (ed) Cellular basis of morphogenesis. CIBA Foundation Symposium 144. Wiley: Chichester: pp 255–280

Jessell T M, Melton D A Diffusible factors in vertebrate embryonic induction. Cell 68: 257–270

Jessen K R, Burnstock G 1982 The enteric nervous system in tissue culture: a new mammalian model for the study of complex nervous networks. In: Kalsner S (ed) Trends in autonomic pharmacology. Vol II. Urban and Schwartzenberg: Baltimore: pp 95–115

Jessen K R, Mirsky R 1992 Schwann cells: early lineage, regulation of

proliferation and control of myelin formation. Curr Opin Neurobiol 2: 575–581
Jiao S, Gurevich V, Wolff J A 1993 Long-term correction of rat model of Parkinson's disease by gene therapy. Nature 362: 450–453
Jimbow K, Fitzpatrick T B, Wick M M 1991 Biochemistry and physiology of melanin pigmentation. In: Goldsmith L A (ed) Physiology, biochemistry, and molecular biology of skin. 2nd edition. 2 vols. Oxford University Press: Oxford: pp 873–909
Jin Z M, Dowson D, Fisher J 1992 The effect of porosity of articular cartilage on the lubrication of a normal human hip joint. Proc Inst Mech Eng H 206: 117–124
Jinnai K, Nambu A, Tanibuchi I, Yoshida S 1993 Cerebello- and pallidothalamic pathways to areas 6 and 4 in the monkey. Stereotact Func Neurosurg 60: 70–79
Jit I 1952 The development and the structure of the suspensory muscle of the duodenum. Anat Rec 113: 395–407
Jit I 1961 The structure and development of the valves of Houston. Ind J Med Res 49: 635–647
Jit I 1974 Muscularis submucosae ani and its development. J Anat 118: 11–17
Jit I, Bakshi V 1984 Incidence of sterna foramina in North India. J Anat Soc Ind 33: 77–84
Jit I, Charnalia J 1959 The vertebral level of the termination of the spinal cord. J Anat Soc Ind 8: 93–101
Jit I, Gandhi O P 1966 The value of pre-auricular sulcus in sexing bony pelves. J Anat Soc Ind 15: 104–107
Jit I, Grewal S S 1975 Lengths of the small and large intestines in north Indian subjects. J Anat Ind 24: 89–100
Jit I, Grewal S S 1977 The suspensory muscle of the duodenum and its nerve supply. J Anat 123: 397–405
Jit I, Harjeet 1982 Sternal angle. J Anat Soc Ind 31: 115–117
Jit I, Jhingan V, Kulkarni M 1980 Sexing the human sternum. Am J Phys Antrhopol 53: 217–224
Jit I, Kulkaria M 1976 Times of appearance and fusion of epiphysis at the medial end of the clavicle. Ind J Med Res 64: 773–782
Jit I, Mukerjee R N 1960 Observations on the anatomy of the human thoracic sympathetic chain and its branches, with an antomical assessment of operations for hypertension. J Anat Soc Ind 9: 55–82
Jit I, Sahni D 1983 Sexing the North Indian clavicles. J Anat Soc Ind 32: 61–72
Jit I, Singh S 1956 Estimation of stature from clavicles. Ind J Med Res 44: 137–155
Jit I, Singh S 1966 The sexing of the adult clavicles. Ind J Med Res 54: 551–571
Jockusch B M, Wiegand Ch, Temm-Grove C J, Nikolai G 1993 Dynamic aspects of microfilament-membrane attachments. In: Jones G, Wigley C, Warn R (eds) Cell behaviour: adhesion and motility, Society for Experimental Biology Symposium no. 47. Company of Biologists Ltd: Cambridge: pp 253–266
Johannisson E 1968 The foetal adrenal cortex in the human. Its ultrastructure at different stages of development and in different functional states. Acta Endocr Copnh 58: (suppl 130)
Johansen K, Burggren W 1980 Cardiovascular function in the lower vertebrates. In: Bourne G H (ed) Hearts and heart-like organs. Vol 1. Academic Press: New York: pp 61–117
Johansson R S, Vallbo A B Detection of tactile stimuli. J Physiol 297: 405–422
Johns B A 1952 Developmental changes in the oesophageal epithelium in man. J Anat 86: 431–442
Johnson A D 1977 The influence of cadmium on the testis. In: Johnson A D, Gomes L R (eds) The testis. Vol 4. Advances in physiology, biochemistry and function. Academic Press: New York: pp 565–576
Johnson A D, Gomes W R (eds) 1977 The testis. Vol 4. Advances in physiology, biochemistry and function. Academic Press: New York
Johnson A R 1993 Contact inhibition in the failure of mammalian CNS axonal regeneration. Bioessays 15: 807 – 813
Johnson A, Josephson R, Hawke M 1985 Clinical and histological evidence for the presence of a vomeronasal (Jacobson's) organ in adult humans. J Otolaryngol 14: 71–79.
Johnson C E, Basmajian J V, Dasher W 1972 Electromyography of sartorius muscle. Anat Rec 173: 127–130
Johnson C L, Holbrook K A 1989 Development of human embryonic and fetal vasculature. J Invest Dermatol 93: 10S–17S
Johnson E F, Berryman H, Mitchell R, Wood W B 1985 Elastic fibres in anulus fibrosus of the adult human intervertebral disc. A preliminary report. J Anat 143: 57–63
Johnson E M, Taniuchi M, DiStefano P S 1988 Expression and possible function of nerve growth factor receptors on Schwann cells. Trends Neurosci 11: 299–304
Johnson F P 1914 The development of the rectum in the human embryo. Am J Anat 16: 1–58
Johnson F R, McMinn R M H, Artfield G N 1968 Ultrastructural and biochemical observations on the tympanic membrane. J Anat 103: 297–310
Johnson F R, McMinn R M H, Birchenough R F 1962 The ultrastructure of the gall bladder spithelium of the dog. J Anat 96: 477–487
Johnson F, Waugh W 1979 Method for routine clinical assessment of knee joint forces. Med Biol Eng Comp 17: 145–154
Johnson H M, Downs M O, Pontzer C H 1992 Neuroendocrine peptide hormone regulation of immunity. In: Blalock J E (ed) Neuroimmunoendocrinology. Karger: Basel: pp 9–74
Johnson K A, Rosenbaum J L 1992 Replication of basal bodies. Curr Opin Cell Biol 4: 80–85
Johnson L, Zane R S, Petty C S, Neaves W B 1984 Quantification of the human Sertoli cell population: its distribution, relation to germ cell numbers and age-related decline. Biol Reprod 31: 785–795
Johnson M A, Polgar J, Weightman D, Appleton D 1973 Data on the distribution of fibre types in thirty-six human muscles: an autopsy study. J Neurol Sci 18: 111–129
Johnson M H et al 1986 A role for cytoplasmic determinants in the development of the mouse embryo? J Embryol Exp Morph (suppl) 97: 97–121
Johnson M, Comaish J S, Shuster S 1991 Nail is produced by the normal nail bed: a controversy resolved. Br J Dermatol 125: 27–29
Johnson R M, Hart D L, Simmon E F, Ramsby G R 1977 Cervical orthoses: a study comparing their effectiveness in restricting cervical motion in normal subjects. J Bone Jt Surg 59A: 332–339
Johnson S J, Hines J E, Burt A D Immunolocalization of proliferating perisinusoidal cells I rat liver. Histochem J 24: 67–72
Johnston J B 1909 The morphology of the forebrain vesicle in vertebrates. J Comp Neurol 19: 458–539
Jones A K P, Brown W D, Friston K J, Qi L Y, Frackowiak R S J 1991 Cortical and subcortical localization of response to pain in man using positron emission tomography. Proc R Soc Lond Series B 244: 39–44
Jones A L, Fawcett D W 1966 Hypertrophy of the agranular endoplasmic reticulum in hamster liver induced by plenobarbital (with a review on the functions of this organelle in liver). J Histochem Cytochem 14: 215–232
Jones A L, Schmucker D L, Lausier J 1991 Electron microscopy of the liver. In: McIntyre N, Benhamou J-P, Bircher J, Rizzetto M, Rodes M J (eds) Oxford textbok of clinical hepatology. Vol 1. Oxford university Press: Oxford: pp 20–28
Jones A W 1981 Vascular smooth muscle and alterations during hypertension. In: Bülbring E, Brading A F, Jones A W, Tomito T (eds) Smooth muscle: an assessment of current knowledge. Edward Arnold: London: pp 397–429
Jones C J P, Fox H 1991 Ultrastructure of the normal human placenta. Electron Microscopy Reviews 4: 129–178
Jones D A, Round J M 1990 Skeletal muscle in health and disease. Manchester University Press: Manchester
Jones D G 1978 Some current concepts of synaptic organization. Adv Anat Embryol Cell Biol 55: 3–69
Jones D T, Reed R R 1989 Golf: an olfactory neuron-specific G-protein involved in odorant signal transduction. Science 244: 790–795
Jones E G 1981 Anatomy of cerebral cortex: columnar input-output organization. In: Schmitt F O, Worden F G, Adelman G, Dennis S G (eds) The organization of the cerebral cortex. MIT Press: Cambridge: pp 199–235
Jones E G 1984 Laminar distribution of cortical efferent cells. In: Peters A, Jones E G (eds) Cerebral cortex. Vol 1. Cellular components of the cerebral cortex. Plenum Press: New York: pp 521–553
Jones E G 1984 Neurogliaform of spiderweb cells. In: Peters A, Jones E G, (eds) Cerebral cortex. Vol 1. Cellular components of the cerebral cortex. Plenum Press: New York: pp 409–418
Jones E G 1985 The thalamus. Plenum Press: New York: pp 403–411
Jones E G 1986 Connectivity of the primate sensory-motor cortex. In: Jones E G, Peters A (eds) Cerebral cortex. Vol 5. Sensory-motor areas and aspects of cortical connectivity. Plenum Press: New York: pp 113–183
Jones E G, Burton H, Porter R 1975 Commissural and cortico-cortical 'columns' in the somatic sensory cortex of primates. Science 190: 572–574
Jones E G, Hartman, B K 1978 Recent advances in neuroanatomical methodology. Annu Rev Neurosc 1: 215–296
Jones E G, Hendry S H C 1984 Basket cells. In: Peters A, Jones E G, (eds) Cerebral cortex. Vol 1. Cellular components of the cerebral cortex. Plenum Press: New York: pp 309–336
Jones E G, Hendry S H C, Defelipe J 1987 GABA-peptide neurons of the primate cerebral cortex: a limited cell class. In: Jones E G, Peters A (eds) Cerebral cortex. Vol 6. Further aspects of cortical function, including hippocampus. Plenum Press: New York: pp 237–266
Jones E G, Powell T P S 1968 The ipsilateral cortical connexions of the somatic sensory areas in the cat. Brain Res 9: 71–94
Jones E G, Powell T P S 1969 Connexions of the somatic sensory cortex of the rhesus monkey. I. Ipsilateral cortical connexions. Brain 92: 447–502
Jones E G, Powell T P S 1970 An anatomical study of converging sensory pathways within the cerebral cortex of the monkey. Brain 93: 793–820
Jones E G, Wise S P 1977 Size, laminar and columnar distribution of efferent

cells in the sensory-motor cortex of monkeys. J Comp Neurol 175: 391–438
Jones F W 1911 On the grooves upon the ossa parietalia commonly said to be caused by the arteria meningea media. J Anat 46: 228–238
Jones F W 1912 Some nerve markings on lumber vertebrae. J Anat 47: 118–120
Jones F W 1913 The function of the coelom and diaphragm. J Anat 47: 282–318
Jones F W 1931 The neo-metrical morphological characters of the skull as criteria for racial diagnosis. I. General discussion of the morphological characters employed in racial diagnosis. II. The non-metrical morphological characters of the Hawaiian skull. III. The non-metrical morphological characters of the prehistoric inhabitants of Guam. J Anat 65: 179–195, 368–378, 438–445
Jones F W 1939a The anterior superior alveolar nerve and vessels. J Anat 73: 583–591
Jones F W 1939b The so-called maxillary antrum of the gorilla. J Anat 74: 116–119
Jones F W 1941 The principles of anatomy as seen in the hand. Baillière, Tindall and Cox: London
Jones F W 1949 Structure and function as seen in the foot. Baillière, Tindall and Cox: London
Jones I C 1957 The adrenal cortex. Cambridge University Press: Cambridge
Jones M M, Amis A A 1988 The fibrous flexor sheaths of the fingers. J Anat 156: 185–196
Jones R L 1937 Cell fibre ratio in the vagus nerve. J Comp Neurol 67: 469–482
Jones R L 1941 The human foot. An experimental study of its mechanics, and the role of its muscles and ligaments in the support of the arch. Am J Anat 68: 1–40
Jones S J, Boyde A 1972 A study of human root cementum surfaces as prepared for and examined in the scanning electron microscope. Z Zellforsch Mikrosk Anat 130: 318–337
Jones S J, Gray C, Sakamaki H, Arora M, Boyde A, Gourdie R, Green C 1993 The incidence and size of gap junctions between the bone cells in rat calvaria. Anat Embryol 187: 343–352
Jonsson B 1974 Function of the erector spinae muscle on different working levels. Acta Morph Neerl Scand 12: 211–214
Jonsson B, Hagberg M 1974 The effect of different working heights on the deltoid muscle. Scand J Rehab Med Suppl 3: 26–32
Jonsson B, Steen B 1962 Function of the hip and thigh muscles in Romberg's test and 'standing at ease'. Acta Morph Neerl Scand 5: 267–276
Jordan D R 1992 The orbital muscle of Muller. Archs Ophthalmol 110: 1798–1799
Jordan R K, McFarlane B, Scothorne R J 1973 An electron microscopic study of the histogensis of the ultimobranchial body and of the C-cell system in the sheep. J Anat 114: 115–136
Jordan T, Hanson I, Zaletayev D, Hodgson S, Prosser J Seawright A, Hastie N, van Heyningen V 1992 The human Pax6 gene is mutated in two patients with aniridia. Nature Genetics 1: 328–332
Joseph J 1951 Further studies of the metacarpophalangeal and interphalangeal joints of the thumb. J Anat 85: 221–229
Joseph J 1960 Man's posture: electromyographic studies. Thomas: Springfield, Illinois
Joseph J 1975 Movements at the hip joint. Am R Coll Surg 56: 192–201
Joseph J 1991 The bones, joints and ligaments of the female pelvis. In: Philipp E, Setchell M, Ginsburg J (eds) Scientific foundations of obstetrics and gynaecology. Butterworth-Heinemann: Oxford: pp 74–83
Joseph J, Nightingale A, Williams P L 1955 Detailed study of electric potentials recorded over some postural muscles while relaxed and standing. J Physiol 127: 617–625
Joseph J, Williams P L 1957 Electromyography of certain hip muscles. J Anat 91: 286–294
Joseph S A, Knigge K M 1978 The endocrine hypothalamus: recent anatomical studies. In: Reichlin S, Baldessarine R J, Martin J B (eds) The hypothalamus. Research publications. Vol 56. Association for research in nervous and mental disease. Raven Press: New York: pp 15–47
Joshi H C 1994 Microtubule organizing centres and g-tubulin. Curr Opin Cell Biol 6: 55–62
Josso N, Picard J Y 1986 Anti-mullerian hormone. Physiol Rev 66: 1038–1090
Jousselin-Hosaja M, Mailly P, Tsuji S 1993 Mouse adrenal chromaffin cells can transform to neuron-like cholinergic phenotypes after being grafted into the brain. Cell Tissue Res 274: 199–205
Jovanović S, Zivanović S 1965 The establishment of the sex by the great sciatic notch. Acta Anat 61: 101–107
Ju G, Liu S-J 1989 Substance P-like immunoreactive nerve fibres in the pars distalis of the anterior pituitary of macaques. J Chem Neuroanat 2: 349–360
Judge S J, Cumming B G 1986 Neurons in the monkey midbrain with activity related to vergence eye movements and accomodation. J Neurophysiol 55: 915–930
Jungers W L, Meldrum D J, Stern J T Jr 1993 The functional and evolutionary significance of the human peroneus tertius muscle. J Hum Evol 25: 377–386

K

Kaar G F, Fraher J P 1986 The sheaths surrounding the attachments of rat lumbar ventral roots to the spinal cord: a light and electron microscopical study. J Anat 148: 137–146
Kaas J H 1990 Somatosensory system. In: Paxinos G (ed) The human nervous system. Academic Press: San Diego: pp 813–844
Kaas J H, Morel A 1993 Connections of visual areas of the upper temporal lobe of owl monkeys: the MT crescent and dorsal and ventral subdivisions of FST. J Neurosci 13: 534–546
Kaas J H, Nelson R J, Sur M, Lin C, Merzenich M M 1979 Multiple representations of the body within the primary somatosensory cortex of primates. Science 204: 521–523
Kaehn K, Jacob J H, Christ B, Hinrichsen K, Poelmann R E 1988 The onset of myotome formation in the chick. Anat Embryol 177: 191–201
Kagayama M, Nishiyama A 1972 Comparative aspect on the innervation of submandibular glands in cat and rabbit; an electron microscopic study. Tohuku J Exp Med 108: 179–193
Kahrilas P J 1993 Hiatus hernia causes reflux: fact or fiction? Gullet 3: 21–30
Kaiserling E, Stein H, Müller-Hermelink H K 1974 Interdigitating reticulum cells in the human thymus. Cell Tissue Res 155: 47–55
Kalcheim C 1989 Basic fibroblast growth factor stimulates survival of noneuronal cells developing from trunk neural crest. Dev Biol 134 1–10
Kalcheim C, Barde Y A, Theonen H, Le Douarin N M, 1987 In vivo effect of brain-derived neurotrophic factor on the survival of developing dorsal root ganglion cells. EMBO J 6: 2871–2873
Kalcheim C, Le Douarin N M 1986 Requirement of a neural tube signal for the differentiation of neural crest cells into dorsal root ganglia. Dev Biol 116: 451–466
Kalcheim C, Neufeld G 1990 Expression of basic fibroblast growth factor in the nervous system of early avian embryos. Development. 109: 203–215
Kalcheim C, Teillet M A 1989 Consequences of somite manipulation on the pattern of dorsal root ganglion development. Development 106: 85–93
Kalebic T, Garbisa S, Glaser B, Liotta L A 1983 Basement membrane collagen: degradation by migrating endothelial cells. Science, 221: 281–283
Kalia M, Mesulam M M 1980a Brainstem projections of sensory and motor components of the vagus complex in the cat. I. The cervical vagus and nodose ganglion. J Comp Neurol 193: 435–465
Kalia M, Mesulam M M 1980b Brainstem projections of sensory and motor components of the vagus somplex in the cat. II. Laryngeal, tracheobronchial, pulmonary, cardiac and gastrointestinal branches. J Comp Neurol 193: 467–508
Kalia M, Richter D 1985 Morphology of physiologically identified slowly adapting lung stretch receptor afferents stained with intra-axonal horseradish peroxidase in the nucleus of the tractus solitarius of the cat. I. A light microscopic analysis. J Comp Neurol 241: 503–520
Kalinec F, Holley M C, Iwasa K H, Lim D J, Kachar B 1992 A membrane-based force generation mechanism in auditory sensory cells. Proc Natl Acad Sci USA 89: 8671–8675
Kamath S 1981 Observations on the length and diameter of vessels forming the circle of Willis. J Anat 133: 419–423
Kameda Y 1971 The occurrence and distribution of the parafollicular cells in the thyroid, parathyroid IV and thymus IV in some mammals. Arch Histol Jpn 33: 283–299
Kameda Y 1976 Fine structural and endocrinological aspects of thyroid parafollicular cells. In: Coupland R E, Fujita T (eds) Chromaffin, enterochromaffin and related cells. Elsevier: New York: pp 155–170
Kamm M A 1994 Motility and functional diseases of the large intestine. Curr Opin Gastoenterol 10: 11–18
Kamperdijk E (ed) Dendritic cells in fundamental and clinical immunology. Advances in Experimental Medicine and Biology 329. Plenum: London
Kampmeier O F 1969 Evolution and comparative morphology of the lymphatic system. Thomas: Springfield, Illinois
Kanagasuntheram R 1957 Development of the human lesser sac. J Anat 91: 188–206
Kanagasuntheram R 1960 Some observations on the development of the human duodenum. J Anat 94: 231–240
Kanagasuntheram R 1967 A note on the development of the tubotympanic recess in the human embryo. J Anat 101: 731–742
Kanagasuntheram R 1970 Some unresolved mysteries in the anatomy of the visual system. Singapore Med J 11: 63–70
Kanagasuntheram R, Kin L S 1970 Observations on some anomalies of the colon. Singapore Med J 11: 110–117

Kanavel A B 1925 Infections of the hand. London: Baillière Tindall & Co: pp 100–110
Kandel E R, Schwartz J H, Jessell T M 1991 Principles of neural science 3rd edition. Elsevier: Amsterdam
Kaneko T, Caria M A, Asanuma H 1994a Information processing within the motor cortex. II. Intracortical connections between neurons receiving somatosensory cortical input and motor output neurons of the cortex. J Comp Neurol 345: 172–184
Kaneko T, Caria M A, Asanuma H 1994b Information processing within the motor cortex. I. Responses of morphologically identified motor cortical cells to stimulation of the somatosensory cortex. J Comp Neurol 345: 161–171
Kanerva L, Hervonen A, Hervonen H 1974 Morphological characteristics of the ontogenesis of the mammalian peripheral adrenergic nervous system with special remarks on the human fetus. Med Biol 52: 144–158
Kanno T 1973 Unidirectional cellular processes in stimulus-secretion coupling in cells of the GEP system. In: Fujita T (ed) Gastro-enteropancreatic endocrine system. A cell-biological approach. Igaku Shoin: Tokyo: pp 64–70
Kapandji I A 1963 Physiologie articulaire. Fascicule I. Membre supérieur. Maloine: Paris
Kapandji I A 1970–1974 The physiology of the joints. Annotated diagrams of the mechanics of the human joints. 2nd edition. (3 vols translated by L H Honoré: Vol 1 upper limb. Vol 2 lower limb. Vol 3 the trunk and the vertebral column.) Churchill Livingstone: Edinburgh
Kapeller K, Mayor D 1967 The accumulation of noradrenaline in constricted sympathetic nerves as studies by fluorescence and electron microscopy. Proc R Soc Lond [Biol] 167: 282–292
Kapfhammer J P, Grunewald B E, Raper J A 1986 J Neurosci 6: 2527–2534
Kaplan E B 1957 Discoid lateral meniscus of the knee joint: nature, mechanism and operative treatment. J Bone Jt Surg 39A: 77–87
Kaplan E B 1958 The iliotibial tract. Clinical and morphological significance. J. Bone Jt Surg 40A: 817–831
Kaplan E B 1965 Functional and surgical anatomy of the hand. 2nd edition. Pitman Medical: London
Kaplan G P, Hartman B K, Creveling C R 1981 Localization of catechol-O-methyltransferase in the leptomeninges, choroid plexus and ciliary epithelium; implications for the separation of central and peripheral catechols. Brain Res 204: 353–360
Kaplan H A 1956 Arteries of the brain; anatomic study. Acta Radiol 46: 364–470
Kaplan H A, Browder A, Browder J 1973 Nasal venous drainage and the foramen caecum. Laryngoscope 83: 327–9
Kaplan H A, Browder J, Krieger A J 1976 Intercavernous connections of the cavernous sinuses. The superior and inferior circular sinuses. J Neurosurg 45: 166–168
Kaplan H A, Ford D H 1966 The brain vascular system. Elsevier: Amsterdam
Kaplan P, Grumbach M M, Shepard T H 1972 The ontogenesis of human fetal hormones. I. Growth hormone and insulin. J Clin Invest 51: 3080–3093
Kappers C U A 1921 On structural laws in the nervous system; the principles of neurobiotaxis. Brain 44: 125–149
Kappers C U A 1934 Differences in the effect of various impulses on the structure of the central nervous system. Ir J Med Sci 105: 495–519
Kappers J A 1960 The development, topographical relations and innervation of the epiphysis cerebri in the albino rat. Z Zellforsch 52: 163–215
Kappers J A 1976 The mammalian pineal gland. A survey. Acta Neurochir Genesskd 120: 109–149
Karasek M 1976 Quantitative changes in number of 'synaptic' ribbons in rat pinealocytes after orchidectomy and in organ culture. J Neurol Transm 38: 149–157
Karim O M, Pienta K, Seki N, Mostwin J L 1992 Stretch-mediated visceral smooth muscle growth in vitro. Am J Physiol 262: R895–900
Kariniemi A L, Lehto V P, Vartio T, Virtanen I 1982 Cytoskeleton and pericellular matrix organization of pure adult human keratinocytes cultured from suction-blister roof epidermis. J Cell Sci 58: 49–61
Karpati G, Pouliot Y, Zubrzycka G E, Carpenter S, Ray P N, Worton R G, Holland P 1989 Dystrophin is expressed in mdx skeletal fibres after normal myoblast implantation. Am J Pathol 135: 27–32
Karrer H E 1956 The ultrastructure of mouse lung. General architecture of capillary and alveolar walls. J Biophys Biochem Cytol 2: 241–252
Kasai T, Chiba S 1977 True nature of the muscular arch of the axilla and its nerve supply. Kaibogaku Zasshi 25: 657–669
Kashef R 1966 The node of Ranvier. PhD thesis. University of London
Kashiwayanagi M, Kurihara K 1987 Cell suspensions from porcine olfactory mucosa J Gen Physiol 89: 443–457
Kate B R 1968 The torsion of the humerus in central India. J Ind Anthropol Soc 3: 17–30
Kate B R, Robert S L 1965 Some observations on the upper end of the tibia in squatters. J Anat 99: 137–142
Katirji B, Hardy R W Jr 1995 Classic neurogenic thoracic outlet syndrome in a competitive swimmer: a true scalenus anticus syndrome. Muscle Nerve 18: 229–233
Katschenko N 1888 Anat Anz 445
Katz A D, Catalano P 1987 The clinical significance of the various anastomotic branches of the facial nerve. Otolaryngol Head Neck Surg 113: 959–962
Katz B, Miledi R 1965 The effect of calcium on acetylcholine release from motor nerve terminals. Proc R Soc Lond [Biol] 161: 496–503
Katz D M, Karten H J 1985 Topographic representation of visceral target organs within the dorsal motor nucleus of the vagus nerve of the pigeon, columba livia. J Comp Neurol 242: 397–414
Katz E P, Li S T 1973 Structure and function of bone collagen fibrils. J Mol Biol 80: 1–15
Katz E P, Wachtel E, Yamauchi M, Mechanic G L 1989 The structure of mineralised collagen fibrils. Connect Tissue Res 21: 149–158
Katz S I, Tamaki K, Sachs D H 1979 Epidermal Langerhans' cells are derived from cells which originate in bone marrow. Nature 282: 324–326
Kauer J M G 1974 The interdependence of carpal articulation chains. Acta Anat 88: 481–501
Kauffman S A, Shymko R, Trabert K 1978 Control of sequential compartment formation in Drosophila. Science 199: 259–270
Kaufman J M, Deslypere J P, Giri M, Vermeulan A 1990 Neuroendocrine regulation of pulsatile luteinizing hormone secretion in elderly men. J Steroid Biochem Mol Biol 37: 421–430
Kaufman M H, Navaratnam V 1981 Early differentiation of the heart in mouse embryos. J Anat 133: 235–246
Kauppinen R A, Williams S R, Busza A L, van Bruggen N 1993 Applications of magnetic resonance spectroscopy and diffusion-weighted imaging to the study of brain biochemistry and pathology. TINS 16: 88–95
Kawabata I, Paparella M M 1969 Ultrastructure of normal human middle ear mucosa. Preliminary report. Ann Otol Rhinol Laryngol 78: 125–138
Kawamata S, Harada Y, Tagashira N 1986 Electron microscopic study of the vestibular dark cells in the crista ampullaris of the guinea pig. Acta Otolaryngol [Stockh] 102: 168–174
Kawamura K 1975 The pontine projection from the inferior colliculus in the cat. An experimental anatomical study. Brain Res 95: 309–322
Kawamura K, Brodal A 1973 The tectopontine projection in the cat: an experimental anatomical study with comments on pathways for teleceptive impulses to the cerebellum. J Comp Neurol 149: 371–390
Kawamura K, Hashikawa T 1981 Projections from the pontine nuclei proper and reticular tegmental nucleus on to the cerebellar cortex in the cat: an autoradiographic study. J Comp Neurol 201: 395–413
Kawasaki H, Kretsinger R H 1994 Calcium-binding proteins 1 : EF hands. Protein Profile 1: 343–517
Kawashima I, Seiki K, Sakabe K, Ihara S, Akatsuka A, Katsumata Y 1992 Localization of estrogen receptors and estrogen receptor-mRNA in female mouse thymus. Thymus 20: 115–121
Kaye G I, Wheeler H O, Whitlock R T, Lane N 1966 Fluid transport in the rabbit gall bladder. A combined physiological and electron microscopic study. J Cell Biol 30: 237–268
Keagy R D, Brumlik J, Bergan J L 1966 Direct electromyography of the psoas major muscle in man. J Bone Jt Surg 48A: 1377–1382
Keane J R 1988 Isolated brainstem third nerve palsy. Arch Neurol 45: 813–814
Keating P, Lahiri A 1993 Fronted velars, palatalized velars and palatals. Phonetica 50(2): 73–101
Keegan J J, Garrett F D 1948 The segmental distribution of the cutaneous nerves in the limbs of man. Anat Rec 102: 409–437
Keelan E, Haskard D O 1992 CAMs and anti-CAMs. The clinical potential of cell adhesion molecules. J R Coll Phys Lon 26: 17–24
Keen J A 1950 Study of differences between male and female skulls. Am J Phys Anthropol 8: 65–79
Keene M F L 1961 Muscle spindle in human laryngeal muscles. J Anat 95: 25–29
Keene M F L, Hewer E E 1927 Observations on the development of the human suprarenal gland. J Anat 61: 302–324
Keene M F L, Hewer E E 1935 The sub-commissural organ and the mesocoelic recess in the human brain, with a note on Reissner's fibre. J Anat 69: 501–507
Kefalides N A 1973 Structure and biosynthesis of basement membranes. In: Hall D A, Jackson D S (eds) International review of connective tissue research. Vol 6. Academic Press: New York: pp 63–104
Keith A 1924 Fate of the bulbus cordis in the human heart. Lancet 2: 1267–1273
Keith Sir A 1948 Human embryology and morphology. 6th edition. Arnold: London
Keizer K, Kuypers H G J M, Ronday H K 1987 Branching cortical neurons in cat which project to the colliculi and to the pons: a retrograde fluorescent double-labelling study. Exp Brain Res 67: 1–15
Keleman E, Calvo W, Fliedner T M 1979 Atlas of human hemopoietic development. Springer Verlag: Berlin
Keller E L, Heinen S J 1991 Generation of smooth-pursuit eye movements: neuronal mechanisms and pathways. Neurosci Res 11: 79–107
Keller J T, Saunders M C, Van Loveren H, Shipley M T 1984 Neu-

roanatomical considerations of palatal muscles: tensor and levator veli palatini. Cleft Palate J 21: 70–75
Keller R E 1975 Vital dye mapping of the gastrula and neurula of *Xenopus laevis* I. Prospective areas and morphogenetic movements of the superficial layer. Devl Biol 42: 222–241
Keller R E 1976 Vital dye mapping of the gastrula and neurula of *Xenopus laevis*. II. Prospective areas and morphogenetic movements of the deep layer. Devl Biol 51: 118–137
Keller R E 1984 The cellular basis of gastrulation in Xenopus laevis: active post involution convergence and extension by mediolateral interdigitation. Am Zool 24: 589–603
Keller R E 1985 In: Browder L W (ed) The cellular basis of amphibian gastrulation. Developmental biology. Plenum: New York: 2: 241–327
Keller T C S III 1995 Structure and function of titin and nebulin. Curr Opin Cell Biol 7: 32–38
Kellerhals B, Engström H, Ades H W 1967 Die Morphologie des Ganglion spirale cochleae. Acta Otolaryngol [Stockh] Suppl 226: 1–78
Kelley A E, Domesick V B, Nauta W J H 1982 The amygdalostriatal projection in the rat – an anatomical study by anterograde and retrograde tracing methods. Neuroscience 7: 615–630
Kember N F 1983 Cell kinetics of cartilage. In: Hall B K (ed) Cartilage. Vol 1. Structure, function and biochemistry. Academic Press: New York: pp 149–180
Kemper T L, Galaburda A M 1984 Principles of cytoarchitectonics. In: Peters A, Jones E G (eds) Cerebral cortex. Vol 1. Cellular components of the cerebral cortex. Plenum Press: New York: pp. 35–57
Kendall M D 1989 The morphology of perivascular spaces in the thymus. Thymus 13: 157–164
Kendall M D 1990 The cell biology of cell death in the thymus. Thymus Update 3: 53–76
Kendall M D 1991 Functional anatomy of the thymic microenvironment. J Anat 117: 1–29
Kendall M D (ed) 1981 The Thymus Gland (Anatomical Society of Great Britain and Ireland, Symposium 1). Academic Press: London
Kendall M D, Al-Shawaf A 1991 Current knowledge on the innervation of the rat thymus gland. BBI 5: 9–28
Kendall M D, Morgan G, Billingsley S A, Clarke A 1989 An immuno-EM study of epithelial cells, macrophages and phagocytosis in the mouse thymus. In: Imhof B A, Berrih-Aknin S, Ezine S (eds) Lymphatic tissues and in vivo immune responses. Dekker: New York: pp 95–99
Kenny M 1944 The clinically suspect pelvis and its radiographical investigation in 1,000 cases. J Obstet Gynaecol Br Commonw 51: 277–292
Ker R F 1981 Dynamic tensile properties of the plantaris tendon of sheep (Ovis aries). J Exp Biol 93: 283–302
Ker R F, Bennett M B, Bibby S R, Kester R C, Alexander R McN 1987 The spring in the arch of the human foot. Nature 325: 147–149
Ker R F, Bennett M B, Kester R C, Alexander R McN 1989 Foot strike and the properties of the human heel pad. Proc. Instn Mech Engrs 203: 191–196
Kerckring T T 1970 Spicilegium anatomicum A Frisius: Amsterdam
Kerjaschki D, Hörander H 1976 The development of mouse olfactory vesicles and their cell contacts. A freeze-etching study. J Ultrastruct Res 54: 420–444
Kernell D 1986 Organization and properties of spinal motoneurones and motor units. In: Freund H J, Buttner U, Cohen B, Noth J (eds) Progress in Brain Res 64, Elsevier Science Publishers: Amsterdam: pp 21–30
Kerr F W L 1962 Facial, vagal and glossopharyngeal nerves in the cat. Afferent connexions. Arch Neurol Psychiatry 6: 264–281
Kerr F W L Preserved vagal visceromotor function following destruction of the dorsal motor nucleus J Physiol 202: 755–769
Kerr F W L, Hollowell O W 1964 Location of pupillomotor and accommodation fibres in the oculomotor nerve: experimental observations on paralytic mydriasis. J Neurol Neurosurg Psychiat 27: 473–481
Kerr J B 1991 Ultrastructure of the seminiferous epithelium and intertubular tissue of the human testis. J Electron Microsc Tech 19: 215–240
Kessel M, Gruss P 1991 Homeotic transformations of murine prevertebrae and concomitant alteration of Hox codes induced by retinoic acid. Cell 67: 89–104
Kessling S V 1968 Mucous gland system of the conjunctiva. A quantitative normal anatomic study. Acta Ophthalmologica (Suppl 95)
Keswani N H, Hollinshead W H 1956 Localisation of the phrenic nucleus in the spinal cord of man. Anat Rec 125: 683–700
Kettenmann H, Banati R, Waltz W 1993 Electrophysiological behaviour of microglia. Glia 7: 93 - 101
Kettlekamp D B, Jacobs A W 1972 Tibiofemoral contact area: determination and implications. J Bone Jt Surg 54A: 349–356
Kevetter G A, Haber L H, Yerierski R P, Chung J M, Martin R F, Willis W D 1982 Cells of origin of the spinoreticular tract in monkeys. J Comp Neurol 207: 61–74
Key B, Akesson R A 1990b Olfactory neurons express a unique glycosylated form of the neural adhesion molecule (N-CAM). J Cell Biol 110: 1729–1743
Key J A 1932 The synovial membrane of joints and bursaw. In: Cowdry E V (ed) Special cytology. The form and functions of the cell in health and disease. 2nd edition. Paul B Hoeber: New York: pp 1055–1086
Keynes G 1954 The physiology of the thymus gland. Br Med J 2: 659–663
Keynes R J, Stern C D 1984 Nature 310: 786–789
Keynes R J, Stern C D 1986 Somites and neural development. In: Bellairs R, Ede D A, Lash J W (eds) Somites in developing embryos. NATO ASI Series: Series A: Life Sciences. Plenum Press: New York: pp 289–299
Keynes R, Stern C 1988 Mechanisms of vertebrate segmentation. Development 103: 413–429
Khaledpour C 1984 Eine anatomische Variation des Nervus alveolaris inferior beim Menschen. Anat Anz 156: 403–456
Khaner O, Eyal-Giladi H 1989 The chick's marginal zone and primitive streak formation. I. Coordination effect of induction and inhibition. Dev Biol 134: 206–214
Khong T Y 1991 The Robertson-Brosens-Dixon hypothesis: evidence for the role of haemochorial placentation in pregnancy success. Br J Obstet Gynaecol 98: 1195–1199
Khoo F Y, Kanagasuntheram R, Chia K B 1969 Variations of the lateral recesses of the naso-pharynx. Arch Otolaryngol 88: 456–462
Kiang N Y S, Liberman M C, Gage J S, Northrop C C, Dodds L W, Oliver M E 1984 Afferent innervation of the mammalian cochlea. In: Bolis L, Keynes R D, Maddrell S H P (eds) Comparative physiology of sensory systems. Cambridge University Press: pp 143–161
Kibbelaar M A, Panaekers F C S, Ringers P J et al 1980 Is actin in eye lens a possible factor in visual accommodation? Nature 285: 505–508
Kida S, Ellison D W, Steart P V, Weller R O 1995 Characterisation of perivascular cells in astrocytic tumors and peritumoral edematous brain. Neuropathol Appl Neurobiol 21: 121–129
Kida S, Pantazis A, Weller R O 1993b CSF drains directly from the subarachnoid space into nasal lymphatics in the rat. Anatomy, histology and immunological significance. Neuropath Appl Neurobiol 19: 480–488
Kida S, Steart P V, Zhang E-T, Weller R O 1993a Perivascular cells act as scavengers in the cerebral perivascular spaces and remain distinct from pericytes, microglia and macrophages. Acta Neuropathologica 85: 646–652
Kida S, Weller R O 1994 Morphology of CSF drainage pathways in man. In: Raimondi A (ed) Principles of Pediatric Neurosurgery. Vol 4. Springer: Berlin
Kida S, Yamashima T, Kubota T, Ito H, Yamamoto S 1988 A light and electron microscopic and immunohistochemical study of human arachnoid villi. J Neurosurg 69: 429–435
Kiddo D K, Gomez D G, Pavese A M, Potts D G 1976 Human spinal arachnoid granulations. Neuroradiol 11: 221–228
Kielbasinski G 1976 Arteries of the inferior part of the vermis cerebelli in man. Folia Morphol 25: 149–157
Kieny M, Mauger A, Sengel P 1972 Early regionalization of the somitic mesoderm as studied by the development of the axial skeleton of the chick embryo. Dev Biol 28: 142–161
Kieny M, Pauton M P, Chevalier A, Morgan A 1986 Spatial organisation of the developing limb musculature. In: Birds and Mammals. Bibliothéque Anat 29: 65–69
Kier E L 1966 Embryology of the normal optic canal and its anomalies. Invest Radiol 1: 346–362
Kier E L 1977 The cerebral ventricles: a phylogenetic and ontogenetic study. In: Newton T H, Potts D G (eds) Radiology of the skull and brain. Anatomy and pathology. Vol 3. Mosby: St Louis: pp 2787–2914
Kierszenbaum A L 1994 Mammalian spermatogenesis in vivo and in vitro: a partnership of spermatogenic and somatic cell lineages. Endocrine Rev 15: 116–134
Kiesselbach J E, Chamberlain J G 1984 Clinical and anatomical observations on the relationship of the lingual nerve to the mandibular third molar region. J Oral Maxillofacial Surg 42: 565–567
Kikkawa Y, Smith F 1983 Cellular and biochemical aspects of pulmonary surfactant in health and disease. Lab Invest 49: 122–139
Killian J 1898 Entwicklungsgeschichte, anatomische und klinische Untersuchungen uber Mandelbucht und Gaumenmandel. Arch Laryngol Bd 7, 2 Heft: 167–203
Kim H G, Connors B W 1993 Apical dendrites of the neocortex: correlation between sodium- and calcium-dependent spiking and pyramidal cell morphology. J Neurosci 13: 5301–5311
Kim S 1990 Microcirculation in the dental pulp. In: Spangberg L S W (ed) Experimental endodontics. CRC Press Inc: Boca Raton: Florida: pp 51–76
Kim S-G, Ashe J, Georgopoulos A P, Merkle H, Ellermann J M, Menon R S et al 1992 Functional imaging of human motor cortex at high magnetic field. J Neurophysiol 69: 297–302
Kimmel D L 1961 Innervation of spinal dura mater and dura mater of the posterior cranial fossa. Neurol: 800–809
Kimmel D L 1961b The nerves of the cranial dura mater and their significance in dural headache and referred pain. Chicago Med Sch Q 22: 16–26
Kimura D 1992 Sex differences in the brain. Sci Am 267: 118–125

Kimura K 1977 Foramina and noches on the supraorbital margin in some racial groups. Acta Anat 52: 203–209

Kimura R S 1969 Distribution, structure and function of dark cells in the vestibular labyrinth. Ann Otol Rhinol Laryngol 78: 542–561

King B F 1982 Cell surface specialisations and intercellular junctions in human amniotic epithelium: an electron miscroscopic and freeze fracture study. Anat Rec 203: 73–82

King C, Boggaram V, Mendelson C 1992 Rabbit lung surfactant protein A gene: identification of a lung specific DNAase I hypersensitive site. Am J Physiol 262: L662–L671

King J S, Cummings S L, Bishop G A 1992 Peptides in cerebellar circuits. Prog Neurobiol 39: 423–442

King R H M, Thomas P K 1971 Aberrant regeneration of unmyelinated axons in the vagus nerve of the rabbit. J Anat 108: 596P

King R J 1974 The surfactant system of the lung. Fed Proc Fed Am Socs Exp Biol 33: 2238–2247

King R J, Clements J A 1972 Surface active materials from dog lung. I. Composition and physiological correlations. Am J Physiol 223: 715–726

King T J, Briggs R 1956 Serial transplantation of embryonic nuclei. Cold Spring Harb Symp Quant Biol 21: 271–289

King T S 1954 The anatomy of hare-lip in man. J Anat 88: 1–12

King T S, Coakley J B 1958 The intrinsic nerve cells of the cardiac atria of mammals and man. J Anat 92: 353–376

Kinman J 1977 Surgical aspects of the anatomy of the sphenoidal sinuses and the sella turcica. J Anat 124: 541–553

Kinmonth J B 1964 Some general aspects of the investigation and surgery of the lymphatic system. J Cardiovasc Surg 5: 680–682

Kinmonth J B, Taylor G W 1964 Chylous reflux. Br Med J 1: 529–532

Kinnaert P 1973 Anatomical variations of the cervical part of the thoracic duct in man. J Anat 115: 45–52

Kinnamon J C, Taylor B J, Delay R J, Roper S D 1985 Ultrastructure of mouse vallate taste buds. I. Taste cells and their associated synapses. J Comp Neurol 235: 48–60

Kinnamon S 1988 Taste transduction: a diversity of mechanisms. Trends Neurosci. 11: 491–496

Kinnamon S C, Cummings T A 1992 Chemosensory transduction mechanisms in taste. Ann Rev Physiol 54:715–731

Kirby A S, Wallace W A, Moulton A, Burwell R G 1993 Comparison of four methods for measuring femoral anteversion. Clin Anat 6: 280–288

Kirby M L 1990 Ablation of cardiogenesis after neural crest ablation. In: Bockman D E, Kirby M L (eds) Embryonic origins of defective heart development. Ann NY Acad Sci 588: 289–295

Kircher C, Ha H 1968 The nucleus cervicalis lateralis in primates, including the human. Anat Rec 160: 376

Kirchgessner A L, Aldersberg M A, Gershon M D 1992 Colonization of the developing pancreas by neural precursors from the bowel. Dev Dynamics 194: 142–154

Kirchner J A, Wyke B D 1965 Articular reflex mechanisms in the larynx. Ann Otol Rhinol Laryngol 74: 749–768

Kirk J 1944 Observations on the histology of the choledochduodenal junction and papilla duodeni, with particular reference to the ampulla of Vater and sphincter of Oddi. J Anat 78: 118–120

Kirk J E, Laursen T J S 1955 Diffusion coefficient of various solutes for human aortic tissue. With special reference to variation in tissue permeability with age. J Gerontol 10: 288–302

Kirkpatrick N A, Perry M E, Gleeson M J 1993 Variations in the epithelium covering the human nasopharyngeal tonsil (adenoid). J Anat 183: 199

Kirkup J 1990 Rheumatoid arthritis and ankle surgery. Ann Rheum Dis 49: 837–844

Kirschenlohr H L, Metcalfe J C, Weissberg P L, Grainger D J 1993 Adult human aortic smooth muscle cells in culture produce active TGF-β. Am J Physiol 265: C571–576

Kiss F 1932 Sympathetic elements in the cranial and spinal ganglia. J Anat 66: 488–498

Kiss J Z, Wang C, Rougon G 1993 Nerve-dependent expression of high polysialic acid neural cell adhesion molecule in neurohypophyseal astrocytes of adult rats. Neuroscience 53: 213 – 221

Kitamura S, Nishiguchi T, Ogatu K, Sakai A 1989 Neurons of origin of the internal ramus of the rabbit accessory nerve: localisation in the dorsal nucleus of the vagus nerve and the nucleus retroambigualis. Anat Rec 224: 541–549

Kitamura S, Nishiguchi T, Sakai A 1983 Location of cell somata and the peripheral course of axons of the geniohyoid and thyrohyoid motoneurons: a horseradish peroxidase study in the rat. Exp Neurol 79: 87–96

Kitamura S, Okubo J, Ogata K, Sakai A 1987 Fibers supplying the laryngeal musculature in the cranial root of the rabbit accessory nerve: nucleus of origin, peripheral course, and innervated muscles. Exp Neuro 97: 592–606

Kito H, Hosoda S 1977 Triple staining for stimultaneous visualization of cell types in islets of Langerhans of pancreas. Successive application of argyrophil, aldehyde-fuchsin and lead-hematoxylin stains in a single tissue section. J Histochem Cytochem 25: 1019–1020

Kjaegaard J 1974 An electron microscopic study of the tympanojugular glomus. Acta Otolaryngol (Stockh) 78: 84–89

Klareskog L, Forsum U, Kabelitz D, Plöen L, Sundström C, Nilsson K, Wigren A, Wigzell H 1982 Immune functions of human synovial cells. Phenotypic and T cell regulatory properties of macrophage-like cells that express HLA-DR. Arthritis Rheum 25: 488–501

Klein D C 1978 The pineal gland: a model of neuroendocrine regulation. Res Publ Assoc Res Nerv Ment Dis 56: 303–327

Klein D C et al 1991 Suprachiasmatic nucleus: the mind's clock. Oxford University Press: Oxford

Klein D C, Weller J L 1972 A rapid light-induced decrease in pineal serotonin N-acetyltransferase activity. Science 177: 532–533

Klein R et al 1993 Cell 75: 113–122

Klein R, Silos-Santiago I, Smeyne R J, Lira S A, Brambilla R, Bryant S, Zhang L, Snider W D, Barbacid M 1994 Nature 368: 249–251

Kligman A M 1964 The biology of the stratum corneum. In: Montagna W, Lobitz W C (eds) The epidermis. Academic Press: New York: pp 387–433

Kligman A M, Lavker R M 1988 Cutaneous ageing: the difference between intrinsic ageing and photoageing. Aging Cosmet Dermatol 1: 5–12

Klika E, Petrik P 1965 A study of the structure of the lung alveolar and bronchiolar epithelium (a histological and histochemical study using the method of membranous preparations). Acta Histochem 20: 331–342

Klineberg I J, Wyke B D 1975 Articular reflex control of mastication. In: Kay L W (ed) Oral surgery IV. Munksgaard: Copenhagen

Klintworth G K 1967 The ontogeny and growth of the human tentorium cerebelli. Anat Rec 158: 433–442

Klosovskii B N 1963 The development of the brain and its disturbance by harmful factors. (Haigh B ed and trans.) Pergamon Press: Oxford

Klück P 1980 The autonomic innervation of the human urinary bladder, bladder neck and urethra: a histochemical study. Anat Rec 198: 439–447

Klun B, Prestor B 1986 Microvascular relations of the trigeminal nerve: an anatomical study. Neurosurg 19: 535–538

Klüver H, Bucy P C 1937 Psychic blindness and other symptoms following temporal lobectomy in rhesus monkeys. Am J Physiol 119: 352–353

Knese K-H 1979 Stützgewebe und Skeletsystem. Handbuch der mikroscopischen Anatomie des Menschen. Vol 2. Die Gewebe, part 5, Springer-Verlag: Berlin: pp 225–428

Knieriem H J, Heuber A 1970 Quantitative morphological studies of the human aorta. Beitr Path Anat 140: 280–294

Kniffki K-D, Mense S, Schmidt R F 1977 The spinocervical tract as a possible pathway for muscular nociception. J Physiol 73: 359–366

Knigge K M, Joseph S A 1974 Thyrotropin releasing factor (TRF) in cerebrospinal fluid of the third ventricle of rat. Acta Endocrinol 76: 209–213

Knigge K M, Scott D E, Kobayashi H, Ishii S (eds) 1975 Brain–endocrine interaction. II. The ventricular system in neuroendocrine mechanisms. 2nd International symposium, Tokyo, 1974. Karger: Basel

Knight B K, Hayes M M M, Symington R B 1973 The pineal gland – a synopsis of present knowledge with particular emphasis on its possible role in control of gondadotrophin function. S Afr J Anim Sci 3: 143–146

Knight R A, van Zandt I L 1952 Arthroplasty of the elbow. An end-result study. J Bone Jt Surg 34A: 610–618

Knight S C, Stagg A J 1993 Antigen presenting cell types. Curr Opin Immunol 5: 374–382

Knisely M H 1936 Spleen studies. I. Microscopic observations of the circulatory system of living unstimulated mammalian spleens. Anat Rec 65: 23–50

Knobil E, Neill J D 1988 The physiology of reproduction. Raven: New York

Knoth M, Larsen J F 1972 Ultrastructure of human implantation site. Acta Obstet Gynec Scand 51: 385–393

Knowles F 1974 Ependyma of the third ventricle in relation to pituitary function. Prog Brain Res 38: 255–270

Knudson C B, Knudson W 1993 Hyaluronan-binding proteins in development, tissue homeostasis and disease. FASB J 7: 1233–1241

Knussman R, Finke E 1977 Studies on the sex-specificity of the human spinal profile. Acta Med Auxol 9: 16

Ko J S, Bernard G W 1981 Osteoclast formation in vitro from bone marrow mononuclear cells in osteoclast-free bone. Am J Anat 161: 415–425

Kobatake E, Tanaka K 1994 Neuronal selectivities to complex object features in the ventral visual pathway of the macaque cerebral cortex. J Neurophysiol 71: 856–867

Kobayashi H 1975 Absorption of cerebrospinal fluid by ependymal cells of the median eminince. In: Knigge K M, Scott D E, Kobayashi H, Ishi S (eds) Brain-endocrine interaction. II. 2nd international symposium, Tokyo, 1974. Karger: Basel: pp 109–122

Kobayashi S 1969 On the fine structure of the carotid body of the bird, Uroloncha domestica. Arch Histol Jpn 31: 9–19

Kobayashi S, Fujita T 1969 Fine structure of mammalian and avian pancreatic islets with special reference to D cells and nervous elements. Z Zellforsch 100: 340–363

Koch A E, Burrows J C, Haines K G, Carlos T M, Harlan J M Leibovich S J 1991 Immunolocalization of endothelial and leucocyte adhesion mol-

ecules in human rheumatoid and osteoarthritic tissues. Lab Invest 64: 313–320
Koch C, Poggio T 1983 A theoretical analysis of electrical properties of spines. Proc R Soc Lond [Biol] 298: 227–263
Koch J C 1917 The laws of bone architecture. Am J Anat 21: 177–298
Koch P J, Franke W W 1994 Desmosomal cadherins: another growing multigene family of adhesion molecules. Curr Opin Cell Biol 6: 682–687
Kochakian C D (ed) 1976 Anabolic-androgenic steroids, Handbook Exper Pharmacol. Vol 43. Springer-Verlag: Berlin
Koelliker R A 1887 Anat Anz 15: 480
Kohelet D, Goldberg A, Goldberg M 1982 Depth of endotracheal placement in neonates. J Pediatr 101: 157
Kohn A 1902 Das chromaffine Gewebe. Ergebn d Anat u Entw 12: 253–348
Köhn A 1903 Die paraganglien. Ark Mikrosk Anat 62: 263
Kohnstamm O 1898 Zur Anatomie und Physiologie des Phrenicuskernes. Fortschr Med 16: 643–653
Koike K, Masumoto N, Kasahara K, Yamaguchi M, Tasaka K, Hirota K, Miyake A, Tanizawa O 1991 Tumor necrosis factor-alpha stimulates prolactin release from anterior pituitary cells: a possible involvement of intracellular calcium mobilization. Endocrinology 128: 2785–2790
Kolb H 1991 Anatomical pathways for colour vision in the human retina. Vis Neurosci 7: 61–74
Kolb H 1994 The architecture of functional neural circuits in the vertebrate retin. The Proctor Lecture. Invest Ophthalmol Vis Sci 2385–2404
Kolb H, Dekover L 1991 Midget ganglion cells of the parafovea of the human retina: a study by electron microscopy and serial section reconstruction. J Comp Neurol 303: 617–636
Kolb H, Linberg K A, Fisher S K 1992 Neurons of the human retina: a Golgi study. J Comp Neurol 318: 147–187
Kolb H, Nelson R 1984 Neural architecture of the cat retina. Prog Retinal Res 3. Pergamon: New York
Kollar E J 1972 Histogenetic aspects of dermal-epidermal interactions. In: Slavkin H C, Bavetta L A (eds) Development aspects of oral biology. Academic Press: New York: pp 125–149
Kollar E J, Fisher C 1980 Tooth induction in chick epithelium: expression of quiescent genes for enamel synthesis. Science 207: 993–995
Kollar E J, Lumsden A G S 1979 Tooth morphogenesis: the role of the innervation during induction and pattern formation. J Biol Buccale 7: 49–60
Kollar E J, Mina M 1991 Role of the early epithelium in the patterning of the teeth and Meckel's cartilage. J Craniofac Genet Dev Biol 11: 223–228
Kolmodin G M 1957 Integrative processes in single spinal interneurones with proprioceptive connections. Acta Physiol Scand 40 (suppl 139): 1–89
Kolmodin G M, Skoglund C R 1960 Analysis of spinal interneurons activated by tactile and nociceptive stimuli. Acta Physiol Scand 50: 337–355
Kolnberger I 1971 Vergleichende Untersuchungen am Riechepithel, insbesonder des Jacobsonschen Organs von Amphibien, Reptilien und Saugetieren. Z Zellforsch 122: 53–67
Kolnberger I, Altner H 1971 Cilary-structure precursor bodies as stable constituents in the sensory cells of the vomero-nasal organ of reptiles and mammals. Z Zellforsch 118: 254–262
Komai Y, Ushiki T 1991 The three-dimensional organization of collagen fibrils in the human cornea and sclera. Invest Ophthalmol Vis Sci 32: 2244–2258
Komatsu H, Ideura Y, Yamane S 1992 Color selectivity of neurons in the inferior temporal cortex of the awake macaque monkey. J Neurosci 12: 408–424
Komiyama A, Novicki D L, Suzuki K 1991 Adhesion and proliferation are enhanced in vitro by Schwann cells from nerve undergoing Wallerian degeneration. J Neurosci Res 29: 308–318
Komura T, Hashimoto Y 1990 Three dimensional structure of the rat intestinal wall (mucosa and submucosa). Arch Histol Cytol 53: 1–21
Kondo Y, Kudo K, Igarashi Y, Kuba Y, Arima S, Tada K, Abe K 1992 Functions of the ascending thin limb of Henle's loop with special emphasis on mechanisms of NaCl transport. Tohoku J Exp Med 166: 75–84
Kondo Y, Takada M, Honda Y, Mizuno N 1993 Bilateral projections of single retinal ganglion cells to the lateral geniculate nuclei and superior colliculi in the albino rat. Brain Res 608: 204–215
Konigsmark B W 1970 Methods for the counting of neurons. In: Nauta W J H, Ebbesson S O E (eds) Contemporary research methods in neuroanatomy. Springer-Verlag: Berlin: pp 315–339
Konishi A, Sato M, Mizuno N, Hon K, Nomura S, Sugimoto T 1978 An electron microscope study of the areas of the Onuf's nucleus in the cat. Brain Res 156: 333–338
Koob G F 1992c Dopamine, addiction and reward. Seminars in the Neurosci 4: 139–148
Koob G F 1992d Neural mechanisms of drug reinforcement. Ann New York Acad Sci 654: 171–191
Koob G F K 1992a Drugs of abuse: anatomy, pharmacology and function of reward pathways. TIPS 13: 177–184
Koob G F K 1992b Dopamine, addiction and reward. TINS 4: 139–148
Koob G F, Bloom F E 1988 Cellular and molecular mechanisms of drug dependence. Science 242: 715–723
Koob G F, Maldonado R, Stinus L 1992 Neural substrates of opiate withdrawal. TINS 15: 186–191
Koob G F, Stinus L, LeMoal M, Bloom F E 1989 Opponent process theory of motivation: neurobiological evidence from studies of opiate dependence. Neurosci Biobehav Rev 13: 135–140
Koontz M A 1993 GABA-immunoreactive profiles provide synaptic input to the soma, axon hillock and axon initial segment of ganglion cells in primate retina. Vision Res 33: 2629–2636
Koopman P, Gubbay J, Vivian N, Goodfellow P, Lovell-Badge R 1991 Male development of chromosomally female mice transgenic for Sry. Nature 351: 117–121
Koorneef L 1977 Spatial aspects of orbital musculo-fibrous tissue in man. Swets & Zeitlinger: Amsterdam
Koornneef L 1977 New insights in the human orbital connective tissue. Arch Ophthal 95: 1269–1273
Kopp W C 1990 The immune functions of the spleen. In: Bowdler A J (ed) The Spleen. Structure, function and significance. Chapman and Hall Medical: London: pp 103–126
Kordower et al 1995 New Engl J Med 332:1118–1127
Koritké J G, Gillet J Y, Pietri J 1967 Les artères de la trompe uterine chez la femme. Arch Anat Histol Embryol 50: 47–70
Kormano M, Suoranta H 1971 Microvascular organisation of the adult human testis. Anat Rec 170: 31–40
Kornguth S E, Anderson J W, Scott G 1966 Observations on the ultrastructure of the developing cerebellum of the Macaca mulatta. J Comp Neurol 130: 1–23
Kornguth S E, Anderson J W, Scott G 1968 The development of synaptic contacts in the cerebellum of Macaca mulatta. J Comp Neurol 132: 531–546
Korsching S 1993 The neurotrophic factor concept: a re-examination. J Neurosci 13: 2739–2748
Kos J 1970 L'ultrastructure des franges et des plis synoviaux. C R Assoc Anat 149: 802–813
Kosaka T, Tauchi M, Dahl J L 1988 Cholinergic neurons containing GABA-like and/or glutamic acid decarboxylase-like immunoreactivities in various brain regions of the rat. Exp Brain Res 70: 605–617
Kosher R A 1983 The chondroblast and the chondrocyte. In: Hall B K (ed) Cartilage. Vol 1. Structure, function and biochemistry. Academic Press: New York: pp 59–85
Kosinski C 1926 Observations on the superficial venous system of the lower extremity. J Anat 60: 131–142
Koskinen L, Isotupa K, Koski K 1976 A note on craniofacial sutural growth. Am J Phys Anthrop 45: 511–516
Koss L G 1968 Diagnostic cytology. 2nd edition. Pitman: London
Kosterlitz H W 1968 The alimentary canal. In: Code C F (ed) Handbook of physiology. Vol IV. American Physiological Society: Washington DC: pp 2147–2172
Kostick E L 1963 Facets and imprints on the upper and lower extremities of femora from a Western Nigerian population. J Anat 97: 393–402
Kothari L K, Gupta A S 1974 Effect of ageing on the volume, structure and total Leydig cell content of the human testis. Int J Fertil 19: 140–146
Kothari L K, Patni M K, Jain M L 1978 The total Leydig cell volume of the testis in some common mammals. Andrologia 10: 218–222
Kouyama N, Marshak D W 1992 Bipolar cells specific for blue cones in the macaque retina. J Neurosci 12: 1233–1252
Kovrishko N M 1964 Postnatal development and structural characteristic of the principal paraganglia in man. Fed Proc Trans (suppl) 22: 740
Kozielec T, Józwa H 1976 The supoticial temporal artery in human fetuses. Folia Morphol 35: 79–84
Kozielec T, Józwa H 1977 Variation in the course of the facial artery in the prenatal period in man. Folia Morphol Warsz 36: 55–61
Kraehenbuhl J P, Neutra M R 1992 Molecular and cellular basis of immune protection of mucosal surfaces. Physiol Rev 72: 853–879
Kraft G L, Levinthal D H 1951 Facet synovial impingement. A new concept in the etiology of lumbar vertebral derangement. Surg Gynaecol Obstet 93: 439–443
Krag M H, Cohen M C, Haugh L D, Pope M H 1990 Facet synovial impingement. A new concept in the etiology of lumbar vertebral development. Spine 15: 202–207
Krahl V E 1944 An apparatus for measuring the torsion angle in long bones. Science 99: 498
Krahl V E 1964 Anatomy of the mammalian lung. In: Fenn W O, Rahn H (eds) Handbook of physiology Section 3> Respiration vol 1. American Physiological Society: Washington, DC: pp 213–284
Krahl V E 1976 The phylogeny and ontogeny of humeral torsion. Am J Phys Anthropol 45: 595–599
Krahn V 1981 Leukodiapedesis and leukocyte migration in the leptomeninges and in the subarachnoid space. J Neurol 226: 43–52
Krahn V 1982 The pia mater at the site of entry of blood vessels into the central nervous system. Anat Embryol 164: 257–263

Kraissl C J 1951 The selection of appropriate lines for elective surgical incisions. Plast Reconstruct Surg 8: 1–28

Kralj A, Bajd T 1989 Functional electrical stimulation. Standing and walking after spinal cord injury. CRC Press: Florida

Krammer E B, Rath T, Lischka M F 1979 Somatotopic organization of the hypoglossal nucleus. A HRP study in the rat. Brain Res 170: 533–537

Kramps J A et al 1981 Localization of low molecular weith protease inhibitor in serous secretory cells of the respiratory tract. J Histochem Cytochem 29(6): 712–719

Kraus B 1959 Occurrence of the Carabelli trait in southwest ethnic groups. Am J Phys Anthropol 17: 117–124

Kraus B S 1961 The western Apache: some anthropometric observations. Am J Phys Anthropol 19: 227–236

Kraus F W, Mestecky J 1971 Immunohistochemical localization of amylase, lysozyme and immunoglobins in the human parotid gland. Arch Oral Biol 16: 781–789

Kraus K S, Jordan R E, Abrams L A 1969 Dental anatomy and occlusion. Williams and Wilkins: Baltimore

Krause H R, Bremerich A, Herrmann M 1991 The innervation of the trapezius muscle in connection with radical neck-dissection – an anatomical study. J Cranio-Maxillo-Facial Surg 12: 87–89

Krauthamer G M 1979 Sensory functions of the neostriatum. In: Divac I, Öberg R E G (eds) The Neostriatum. Pergamon Press: Oxford: pp 263–290

Krayenbühl H A 1967 Cerebral venous and sinus thrombosis. Clin Neurosurg 14: 1–24

Kreis T E, Pepperkok R 1994 Coat proteins in intracellular membrane transport. Curr Opin Cell Biol 6: 533–537

Kreis T E, Vale R D (eds) 1992 Guidebook to cytoskeletal and motor proteins. Oxford University Press: Oxford

Kretschmann H-J 1988 Localization of the corticospinal fibres in the internal capsule in man. J Anat (Lond) 160: 219–225

Krettek J E, Price J L 1978 A description of the amygdaloid complex in the rat and cat with observations on intra-amygdaloid axonal connections. J Comp Neurol 178: 255–280

Kreutzer E W, Jafek B W 1980 The vomeronasal organ of Jacobson in the human embryo and fetus. Otolaryngol Head Neck Surg 88: 119–123

Kristensen P, Suzdak P D, Thomsen C 1993 Expression pattern and pharmacology of the rat type IV metabotropic glutamate receptor. Neurosci Lett 155: 159–162

Kristic R V 1984 Illustrated encyclopedia of human histology. Springer Verlag: New York

Krogh A 1959 The anatomy and physiology of capillaries. Hafner Publishing: New York

Krogman W M 1941 Bibliography of human morphology 1914–1939. Chicago University Press: Chicago

Krogman W M 1962 The human skeleton in forensic medicine. Thomas: Springfield, Illinois

Krompecher S 1967 Local tissue metabolism and the quality of callus. Symp Biol Hung 7: 275–281

Krstić R 1976 Ultracytochemistry of the synaptic ribbons in the rat pineal organ. Cell Tissue Res 166: 135–143

Kruger L 1987 Morphological correlates of 'free' nerve endings: a re-appraisal of thin sensory axon classification. In: Schmidt R F, Schaible H-G, Vahle-Hinz C (eds) Fine afferent nerve fibres and pain. VCH Verlag Chemie: Weinheim: pp 1–13

Kruk P A, Auersperg N 1992 Human ovarian surface epithelial cells are capable of physically restructuring extracellular matrix. Am J Obstet Gynecol 167: 1437–1443

Krumlauf R, Marshall H, Studer M, Nonchev S, Sham M H, Lumsden A 1993 J Neurobiol 24: 1328–1340

Krystosek A, Seeds N W 1981 Science 213: 1523–1534

Kubik S 1967 The efferent lymph vessels and the regional lymph nodes of the female genital organs. In: Rüttimann A (ed) Progress in lymphology. Proceedings of the international symposium, Zurich, 1966. Thieme: Stuttgart: pp 196–197

Kubik S 1970 Lung lymphatics. Prog Lymphol 11: 29–31

Kubik S 1974 Anatomische Voraussetzungen zur endolymphatischen Radionuklidtherapie. Med Welt 25: 1011–1016

Kubik S, Müntener M 1969 Zur Topographie der spinalen Nervenwurzeln. II. Der Einfluss des Wachstums des Duralsackes, sowie der Krümmagen und der Bewegungen der spinalen Nervenwurzeln. Acta Anat 74: 149–168

Kubo J 1970 Some observations on the autonomic innervation of the human oviduct. Int J Fertil 15: 30–35

Kubo M, Norris D A, Howell S E, Clark R A F 1984 Humam keratinocytes synthesize secrete and deposit fibronectin in the pericellular matrix. J Invest Dermatol 82: 580–586

Kubota K, Negishi T, Nasegi T 1975 Topological distribution of muscle spindles in the human tongue. Bull Tokyo Med Dent Univ 22: 235–242

Kubota Y, Hattori R, Yui Y 1994 Three distinct subpopulations of GABA-ergic neurons in rat frontal agranular cortex. Brain Res 649: 159–173

Kuczynski K 1974 Carpometacarpal joint of the human thumb. J Anat 118: 119–126

Kudo H, Iwano K 1990 Total elbow arthroplasty with a non-constrained surface-replacement prosthesis in patients who have rheumatoid arthritis. J Bone Jt Surg 72A: 355–362

Kuettner K E, Pauli B U 1983a Inhibition of neurovascularization by a cartilage factor. In: Symposium on the development of the vascular system (Ciba Foundation Symposium 100). Pitman: London: pp 163–173

Kuettner K E, Pauli B U 1983b Vascularity of cartilage. In: Hall B K (ed) Cartilage. Vol 1. Structure, function and biochemistry. Academic Press: New York: pp 281–312

Kugel M A 1927 Anatomical studies on the coronary arteries and their branches. I. Arteria anastomotica auricularis magna. Am Heart J 3: 260–270

Kügelgen von A 1955 Über das Verhältnis von Ringmuskulatur und Innendruck in menschlichen grossen Venen. Z Zellforsch Mikrosk Anat 43: 168–183

Kügelgen von A 1956 Weitere Mitteilungen über den Wandbau der grossen Venen des Menschen unter besonderer Berücksichtigung ihrer Kollagenstrukturen. Z Zellforsch Mikrosk Anat 44: 121–174

Kuhl D E, Edwards R Q 1963 Image separation radioisotope scanning. Radiology 80: 653–661

Kuhlenbeck H, Miller R N 1949 The pretectal region of the human brain. J Comp Neurol 91: 369–408

Kuhn F E, Max S R 1985 Testosterone and muscle hypertrophy in female rats. J Appl Physiol 59: 24–27

Kühnel W 1968 Vergleichende histologische histochemische und elektronenmikroskopische Untersuchungen an Tränendrüsen. VI. Menschliche Tränendrüsen. Z Zellforsch 89: 550–572

Kullaa-Mikkonen A, Hynynen M, Hyvönen P 1987 Filiform papillae of human, rat and swine tongue. Acta Anat 130: 280–284

Kuller J A, Globus M S 1992 Fetal therapy. In: Brock D J H, Rodeck C H, Ferguson-Smith M A (eds) Prenatal diagnosis and screening. Churchill Livingstone: Edinburgh: pp 703–717

Kulver H, Bucy P C 1939 Preliminary analysis of functions of the temporal lobes in monkeys. Arch Neurol Psychiat 8: 2153–2163

Kummer B K F 1966 Photoelastic studies on the functional structure of bone. Folia Biotheoret 6: 31–40

Kummer B K F 1972 Biomechanics of bone. In: Fung Y-C B, Perrone N, Anliker M (eds) Biomechanics. Prentice-Hall: New Jersey: Ch 10

Kuntscher G 1934 Die Darstellung des Kraftflusses im Knocken. Z Beit Chir 61: 2130–2136

Kuntz A 1953 The autonomic nervous system 4th edition, Lea and Febiger: Philadelphia

Künzle H 1978 An autoradiographic analysis of the efferent connections from premotor and adjacent prefrontal regions (areas 6 and 9) in Macaca fascicularis. Brain Behav Evol 15: 185–234

Künzle H, Akert K 1977 Efferent connections of cortical area 8 (frontal eye field) in Macaca fascicularis: a re-investigation using the autoradiographic technique. J Comp Neurol 173: 147–164

Kupfer C, Chumbley L, Downer J de C 1967 Quantitative histology of optic nerve, optic tract and lateral geniculate nucleus of man. J Anat 101: 393–402

Kupfermann I 1991 Functional studies of cotransmission. Physiol Rev 71: 683–732

Kurahashi Y, Yoshiki S 1972 Electron microscopic localisation of alkaline phosphatase in the enamel organ of the young rat. Arch Oral Biol 17: 155–163

Kurata K 1993 Premotor cortex of monkeys: set- and movement-related activity reflecting amplitude and direction of write movements. J Neurophysiol 69: 187–200

Kurata K 1994 Information processing for motor control in primate premotor cortex. Behav Brain Res 61: 135–142

Kuré K, Murakami S, Okinaka S 1934 Die Spinalpara-sympathetischen ganglionzellen im den spinalganglien und der Spinalparasympathetiens des Halssegmentes. Z Zellforsch Mikrosk Anat 22: 54–79

Kuré K, Saégusa G, Kawaguchi K, Shiraishi K 1930 On the parasympathetic (spinal parasympathetic) fibres in the dorsal or posterior roots of the lumbar region of the spinal cord. Q J Exp Physiol 20: 333–344

Kuro-O M, Nagai R, Tsuchimochi H, Katoh H, Yazaki Y, Ohkubo A, Takaku F 1989 Developmentally regulated expression of vascular smooth muscle myosin heavy chain isoforms. J Biol Chem 264: 18272–18275

Kurosawa H, Becker A E 1985 Dead-end tract of the conduction axis. Int J Cardiol 7: 13–18

Kurosumi K, Oota Y 1968 Electron microscopy of two types of gonadotrophs in the anterior pituitary glands of persistent estrus and diestrus rats. Z Zellforsch 85: 34–46

Kurrat H J, Oberländer W 1978 The thickness of the cartilage in the hip joint. J Anat 126: 145–155

Kuru M 1949 Sensory pathways in the spinal cord and brainstem of man. Sogensya: Tokyo

Kuru Y 1967 Meningeal branches of the ophthalmic artery. Acta Radiol 6: 241–251
Kuwabara T 1975 The maturation of the lens cell. Exp Eye Res 20: 427–443
Kuwabara T, Cogan D G, Johnson C C 1975 Structure of the muscles of the upper eyelid. Arch Ophthalmol 73: 1189–1197
Kuypers H G J M 1960 Central cortical projections to motor and somatosensory cell groups. An experiment of study in the rhesus monkey. Brain 83: 161–184
Kuypers H G J M 1962 Corticospinal connections: postnatal development in the rhesus monkey. Science 138: 678–680
Kuypers H G J M 1964 The descending pathways to the spinal cord, their anatomy and function. Prog Brain Res 2: 178–200
Kuypers H G J M 1973 The anatomical organization of the descending pathways and their contribution to motor control especially in primates. In: Desmodt J E (ed) New developments to electromyography and clinical neurophysiology. Vol 3. Karger: Basel: pp 38–68
Kuypers H G J M 1981 Anatomy of descending pathways. In: Brookhart J M, Mountcastle V B et al (eds) Handbook of physiology. The nervous system. Vol 2. Motor control. Pt 1. Am Physiol Soc: Bethesda: pp 597–666
Kuypers H G J M 1985 The anatomical and functional organization of the motor system. In: Swash M, Kennard C (eds) Scientific basis of clinical neurology. Churchill Livingstone: Edinburgh: pp 3–18
Kuypers H G J M, Brinkman J 1970 Precentral projections to different parts of the spinal intermediate zone in the rhesus monkey. Brain Res 24: 29–48
Kuypers H G J M, Maisky V A 1975 Retrograde axonal transport of horseradish peroxidase from spinal cord to brainstem cell groups in the cat. Neurosci Lett 1: 9–14
Kuypers H G J M, Tuerk J D 1964 The distribution of the cortical fibres within the nuclei cuneatus and gracilis in the cat. J Anat 98: 143–162
Kvinnsland S, Kvinnsland S 1975 Growth in craniofacial cartilages studied by ^{3}H-thymidine incorporation. Growth 39: 305–314
Kyber E 1870 Uber die Milz des Menschen und einiger Saugeticre. Arch Mikrosk Anat EntwMech 6: 540–570
Kyösola K, Partanen S, Korkala O, Merikallio E, Penttilä O, Siltanen P 1976 Fluorescence histochemical and electron-microscopical observations on the innervation of the atrial myocardium of the adult human heart. Virchows Arch A Path Anat Histol 371: 101–119
Kyösola K, Rechardt L, Veijola L, Waris T, Penttilä O 1980 Innervation of the human gastric wall. J Anat 131: 453–470

L

Labandeira-Garcia J L, Guerra-Seijas M J, Gonzalez F, Perez R, Acuna C 1990 Location of neurons projecting to the retina in mammals. Neurosci Res 8:291–302
Lacaze-Masmonteil T 1993 Pulmonary surfactant proteins. Crit Care Med 21(9 Suppl): S376–379
Lacaze-Masmonteil T, Frason C, Bourbon J et al 1992 Characterization of the rat surfactant proein A promoter. Eur J Biochem 206: 613–623
Lacey P E, Davies J 1957 Preliminary studies on the demonstration of insulin in the islet by the fluorescent antibody technic. Diabetes 6: 354–357
Lacy D 1960 Light and electron microscopy and its use in the study of factors influencing spermatogenesis in the rat. J R Microscop Soc 79: 209–225
Lader M (ed) 1988 The psychopharmacology of addiction. Br Assoc Psychopharmacol Monograph No 10. Oxford University Press: Oxford
LaFerriere K A, Arenberg I K, Hawkins J E, Johnsson L-G 1974 Melanocytes of the vestibular labyrinth and their relationship to the microvasculature. Ann Otol 83: 685–694
Lagae L, Raiguel S, Orban G A 1993 Speed and direction selectivity of macaque middle temporal neurons. J Neurophysiol 69: 19–39
Laguesse E 1906 La glande nouvelle ou endocrine (Ilots de Langerhans). Revue Gén Hist 2: 1–286
Lake G, Schneider W, Schneider U 1966 Anat Anz 118:
Lake J A 1981 The ribosome. Sci Am 245: 84–97
Lala P K, Graham C H 1990 Mechanism of trophoblast invasiveness and their control: the role of proteases and protease inhibitors. Cancer Metastasis Reviews 9: 369–379
Lallemand R C, Newman D L 1973 Role of the bifurcation in athermatosis of the abdominal aorta. Surg Gynecol Obstet 137: 987–990
Lam J H, Ranganathan N, Wigle E D 1970 Morphology of the human mitral valve. I. Chordae tendineae: a new classification. Circulation 41: 449–458
Lamberty B G H, Zivanovic S 1973 The retro-articular vertebral artery ring of the atlas and its significance. Acta Anat 85: 113–122
Lamers W H, Jong F de, Groot I J M de, Moorman A F M 1991 The development of the avian conduction system, a review. Eur J Morphol 29: 233–253
Lamme V A F, Van Dijk B W, Spekreijse H 1993a Organization of texture segregation processing in primate visual cortex. Visual Neurosci 10: 781–790
Lamme V A F, Van Dijk B W, Spekreijse H 1993b Contour from motion processing occurs in primary visual cortex. Nature 363: 541–543
Lamme V A F, Van Dijk B W, Spekreijse H 1994 Organization of contour from motion processing in primate visual cortex. Vision Res 34: 721–735
Lampert I A, Ritter M A 1988 The origin of the diverse epithelial cells of the thymus: is there a common stem cell? Thymus Update 1: 5–25
Lampl M, Veldhuis J D, Johnson M L 1992 Saltation and stasis: a model of human growth. Science 258: 801–803
Lance J W, Anthony M 1980 Neck-tongue syndrome on sudden turning of the head. J Neurol Neurosurg Psychiatry 43: 97–101
Lancet D, Pace U 1987 The molecular basis of odor recognition. Trends Biochem Sci 12: 63–66
Landacre F L 1911 The origin of the cranial ganglia in *Ameiurus*. J Comp Neurol 20: 309–411
Lander A, Brown N A 1994 Culture-induced inversion of heart looping in pre-somite rat embryos is reduced by either superoxide dismutase or a-cyano-4-hydroxycinnamic acid. In: Teratology. Ter Soc Abs: pp 387–426
Landgren S, Phillips C G, Porter R 1962 Cortical fields of origin of the monosynaptic pyramidal pathways to some alpha motoneurons of the baboon's hand and forearm. J Physiol 161: 112–125
Landis C, Patterson P H 1981 Neural crest cell lineages. Trends Neurosci 4: 172–175
Landis D M D, Reese T S 1974 Differences in membrane structure between excitatory and inhibitory synapses in the cerebellar cortex. J Comp Neurol 155: 93–126
Landmann L 1988 The epidermal permeability barrier. Anat Embryol 178: 1–13
Landon D N 1966 Electron microscopy of muscle spindles. In: Andrew B L (ed) Control and innervation of skeletal muscle. Thompson: Dundee: pp 96–111
Landon D N 1972 The fine structure of the equatorial regions of developing muscle spindles in the rat. J Neurocytol 1: 189–210
Landon D N (ed) 1976 The peripheral nerve. Chapman & Hall: London
Landon D N, Langley O K 1971 The local chemical environment of nodes of Ranvier: a study of cation binding. J Anat 108: 419–432
Landon D N, Williams P L 1963 Ultrastructure of the node of Ranvier. Nature 199: 575–577
Landsmeer J M F 1949 The anatomy of the dorsal aponeurosis of the human finger and its functional significance. Anat Rec 104: 31–44
Landsmeer J M F 1976 Atlas of anatomy of the hand. Churchill Livingstone: Edinburgh
Landsmesser L, Pilar G 1974a Synapse formation during embryogenesis on ganglion cells lacking a periphery. Journal de Physiologie Paris 241: 715–736
Landsmesser L, Pilar G 1974b Synaptic transmission and cell death during normal ganglionic development. Journal de Physiologie Paris 241: 737–749
Lane A T 1992 Sweating in the neonate. In: Polin R A, Fox W W (eds) Fetal and neonatal physiology. W B Saunders: Philadelphia: pp 565–567
Lane A T, Negi M, Goldsmith L A 1987 Human periderm: a monoclonal antibody marker. Curr Prob Dermatol 16: 833–893
Lane M A 1907 The cytological characters of the areas of Langerhans. Am J Anat 7: 709–722
Lang J 1977 Structure and postnatal organization of heretofore uninvestigated and infrequent ossifications of the sella turcica region. Acta Anat 99: 121–130
Lang J 1986 Craniocervical region, osteology and articulations. Neuro Orthop 1: 67–92
Lang J, Brunner F X 1978 Über Rie rami centrales der Aa. cerebri anterior und media. Gegenb Morphol Jahrb Leipzig 124: 364–374
Lang J, Schäfer K 1977 Über Form, Grösse und Variabilität des Plexus choroideus ventriculi III. Gegenb Morphol Jahrb Leipzig 123: 727–741
Lang R A, Bishop J M 1993 Macrophages are required for cell death and tissue remodelling in the developing mouse eye. Cell 74: 453–462
Lang S, Lanigan D T, Wal M van der 1991 Trigeminocardiac reflexes: maxillary and mandibular variants of the oculocardiac reflex. Can J Anaes 38: 757–760
Lange W 1975 Cell number and cell density in the cerebellar cortex of man and some other mammals. Cell Tissue Res 157: 115–124
Lange W, Unger J 1990 Peptidergic innervation within the prostate gland and seminal vesicle. Urolog Res 18: 337–340
Langemeijer R A T M 1976 Le coelome et son revêtement comme organoblastème. Bull Ass Anat 60: 547–558
Langer K 1861 Zur Anatomie und Physiologie der Haut. Uber die Spaltbarkeit der Cutis, S B Akad Wiss Wien 44: 19–46 Translated into English in Br J Plast Surg 1978 31: 3–8
Langford R J 1989 The contribution of the nasopalatine nerve to sensation of the hard palate. Br J Oral Maxillofa Surg 27: 379–386

Langham M E (ed) 1969 The cornea. Macromolecular organization of a connective tissue. (Papers from a symposium held in Kyoto, Japan, 1967 under the auspices of the Department of Ophthalmology, Osaka University.) Johns Hopkins Press: Baltimore

Langley J N 1921 The autonomic nervous system. Part 1. W Heffer: Cambridge

Langman J M, Rowland R 1986 The number and distribution of lymphoid follicles in the human large intestine. J Anat 149: 189–194

Lankamp D J 1967 The fibre composition of the dedunculus cerebi (Crus cerebri) in man. Thesis, Leiden

Lankester R 1877 Notes on the embryology and classification of the animal kingdom. Q J Microscop Sci 17: 399–454

Lanyon L E 1973 Analysis of surface bone strain in the calcaneus of sheep during normal locomotion. J Biomech 6: 41–49

Lanyon L E 1993a Osteocytes, strain detection, bone modelling and remodelling. Calcif Tiss Int 53 (suppl 1): S102–S107

Lanyon L E 1993b Skeletal responses to physical loading. In: Mundy G R, Martin T J (eds) Physiology and pharmacology of bone. Springer-Verlag: Berlin: pp 485–505

Lanzino G, Andreoli A, Tognetti F, Limoni P, Calbucci F, Bortolami R, Lucchi M L, Callegari E, Testa C 1993 Orbital pain and unruptured carotid-posterior communicating artery aneurysms: the role of sensory fibres of the third cranial nerve. Acta Neurochir 120: 7–11

Lapides J 1958 A simplified modification of the Johanson urethroplasty for structures of the deep bulbous urethra. Proc North Centr Sect Am Urol Assoc 166–169

Lapiere C M 1990 The ageing dermis: the main cause for the appearance of old skin. In: Greaves M, Voorhees J (eds) Senescence in the skin. Br J Dermatol 122 (suppl 35): 5–11

Lardennois G, Okinczyc J 1913 La typhlosigmoidöstomie en Y dans la traitement des coutes rebelles et de la stase du gros intestin. Bull Mem Soc Anat Paris 39: 858–872

Larroche J C 1982 The fine structure of matrix capillaries in human embryos and young fetuses. (Second Special Ross Laboratories Conference on Perinatal Intracranial Haemorrhage). Ross Lab Washington DC 1: 2–5

Larsell O 1934 Morphogenesis and evolution of the cerebellum. Arch Neurol 31: 373–395

Larsell O 1937 The cerebellum. A review and interpretation. Arch Neurol Psychiatry 38: 580–607

Larsell O 1947 The development of the cerebellum in man in relation to its comparative anatomy. J Comp Neurol 87: 85–129

Larsell O 1952 The morphogenesis and adult pattern of the lobules and tissues of the cerebellum of the white rat. J Comp Neurol 97: 281–356

Larsell O 1953 The cerebellum of the cat and monkey. J Comp Neurol 99: 135–200

Larsell O, Jansen J 1972 The comparative anatomy and histology of the cerebellum. The human cerebellum, cerebellar connections, and the cerebellar cortex. University of Minnesota Press: Minneapolis

Larsen P J, Møller M, Mikklesen J D 1991 Efferent projections from the periventricular and medial parvicellular subnuclei of the hypothalamic paraventricular nucleus to circumventricular organs of the rat: a phaseolus vulgaris-leucoagglutinin (PHA-L) tracing study. J Comp Neurol 306: 462–479

Larsen W, Wert S, Brunner G 1986 A dramatic loss of cumulus cell gap junctions is correlated with germinal vesicle breakdown in rat oocytes. Dev Biol 113: 517–521

Larsson L, Moss R L 1993 Maximum velocity of shortening in relation to myosin isoform composition in single fibres from human skeletal muscles. J Physiol 472: 595–614

Larsson L-I, Sundler F, Alumets G, Håkanson R, Schaffalitzky de Muckadell O, Fahrenkrug J 1977 Distribution, ontogeny and ultrastructure of the mammalian secretin cell. Cell Tissue Res 181: 361–368

Laruelle L, Reumont M 1933 Etude de l'anatomie microscopique de la moelle épinière par la méthode des coupes longitudinales plurisegmentalés. Rev Neurol 44: 1130–1141

Lash J W, Ostrovsky D 1986 On the formation of somites. In: Browder L W (ed) Developmental biology: a comprehensive system. 2. The cellular basis of morphogenesis. Saunders: Philadelphia: pp 547–663

Lash J W, Vasan N S 1983 Glycosaminoglycans of cartilage. In: Hall B K (ed) Cartilage. Vol 1.Structure, function and biochemistry. Academic Press: New York: pp 215–251

Lasi G N 1959 Pre- and post-natal changes in the thymus gland. PhD Thesis. University of London

Lassmann H, Schmied M, Vass K, Hickey W F 1993 Bone marrow derived elements and resident microglia in brain inflammation. Glia 7: 19–24

Last R J 1948 Some anatomical details of knee joint. J Bone Jt Surg 30B: 683–688

Last R J 1950 The popliteus muscle and the lateral meniscus. J Bone Jt Surg 32B: 93–99

Last R J 1951 Specimens from Hunterian collection: synovial cavity of knee joint (specimen S 110A); ligaments of knee (specimen S 95A). J Bone Jt Surg 33B: 442–445

Latarjet M, Neidhart J H, Morrin A, Autissier J-M 1967 L'entrée du nerf musculo-cutané dans le muscle coraco-brachial. C R Assoc Anat 138: 755–765

Latham R A 1966 Observations on the growth of the cranial base in the human skull. J Anat 100: 435P

Latham R A 1973 Development and structure of the premaxillary deformity in bilateral cleft lip and palate. Br J Plast Surg 26: 1–11

Latham R A, Anderson R H 1972 Anatomical variations in atrioventricular conduction system with reference to ventricular septal defects. Br Heart J 34: 185–190

Latham R A, Deaton T G 1976 The structural basis of the philtrum and the contour of the vermilion border: a study of the musculature of the upper lip. J Anat 121: 151–160

Laties A M, Liebman P A 1970 Cones of living amphibian eyes: selective staining. Science 165: 1475–1477

Latif A 1957 An electromyographic study of the temporalis muscle in normal persons during selected positions and movements of the mandible. Am J Orthodont 43: 577–591

Latta H 1973 Ultrastructure of the glomerulus and justaglomerular apparatus. In: handbook of physiology. Section 8. Renal physiology (Orloff J, Berliner R W ed) pp 1–29, American Physiological Society: Washington, DC

Latta H 1992 An approach to the structure and function of the glomerular mesangium. J Am Soc Nephrol 2 (suppl 10): S65–S73

Lauer E W 1945 The nuclear pattern and fiber connections of certain basal telencephalic centers in the macaque. J Comp Neurol 82: 215–255

Laughton W B, Powley T L 1987 Localization of efferent function in the dorsal motor nucleus of the vagus. Am J Physiol 252: R13–R25

Laurenson R D 1964 The primary ossification of the human ilium. Anat Rec 148: 209–217

Laurie D J, Seeburg P H, Wisden W 1992 The distribution of 13 $GABA_A$ receptor subunit mRNAs in the rat brain. II. Olfactory bulb and cerebellum. J Neurosci 12: 1063–1076

Laurie W, Woods J D 1958 Anastomoses of the coronary circulation. Lancet 2: 812–816

Lauterbur P C 1973 Image formation by induced local interactions: examples employing NMR. Nature 242: 190

Lauweryns J M, Cokelaere M 1973 Hypoxia-sensitive neuro-epithelial bodies, intrapulmonary secretory neuro-receptors modulated by the CNS. Z Zellforsch Mikrosk Anat 145: 521–546

Lauweryns J M, Cokelaere M, Theunynck P 1972 Neuro-epithelial bodies in the respiratory mucosa of various mammals. Z Zellforsch 135: 569–592

Lauweryns J M, Peuskens J C 1972 Neuro-epithelial bodies (neuroreceptor or secretory organs?) in human infant bronchial and bronchiolar epithelium. Anat Rec 172: 471–482

Lauweryns J-M, Boussaw L 1967 L'ultrastructure des vaisseaux lymphatiques pulmonaires. C R Assoc Anat 138: 766–775

Lavelle C L 1974 The effect of age on human third molar and rat molar teeth. Acta Anat 87: 110–118

Law D J, Lightner V A 1993 Divalent cation-dependent adhesion at the myotendinous junction: ultrastructure and mechanics of failure. J Musc Res Cell Motil 14: 173–185

Lawn A M 1966 The localization, in the nucleus ambiguus of the rabbit, of the cells of origin of motor nerve fibres in the glossopharyngeal nerve and various branches of the vagus nerve by means of retrograde degeneration. J Comp Neurol 127: 293–305

Lawrence A M, Tan S, Hojvat S et al 1977 Salivary gland hyperglycemic factor: an extrapancreatic source of glucagon-like material. Science 195: 70–72

Lawrence D G, Hopkins D A 1976 The development of motor control in the rhesus monkey: evidence concerning the role of cortico–motoneuronal connections. Brain 99: 235–254

Lawrence D G, Kuypers H G J M 1968 The functional organization of the motor system in the monkey. II. The effects of lesions of the brain-stem pathways. Brain 91: 15–36

Lawrence J M, Morris R J, Wilson D J, Raisman G 1990 Mechanisms of allograft rejection in the rat brain. Neuroscience 37: 431–462

Lawrence P A 1992 The making of a fly. Blackwell Scientific: Oxford

Lawrenson I G, Kuskell G L 1991 The structure of corpuscular nerve endings in the limbal conjunctiva of the human eye. J Anat 177: 75–84

Lawson K A, Meneses J J Pedersen R A 1991 Clonal analysis of epiblast fate during germ layer formation in the mouse embryo. Development 113: 891–911

Lawson K A, Pedersen R A 1992 Clonal analysis of cell fate during gastrulation and early neurulation in the mouse. Ciba Foundation Symposium 165. John Wiley: Chichester: pp 3–20

Lawson R 1979 The comparative anatomy of the circulatory system. In: Wake M H (ed) Hyman's comparative vertebrate anatomy. University of Chicago Press: Chicago: pp 448–554

Lazard D, Lupko K, Poria Y, Nef P, Lazarovits J, Horn S, Khen M, Lancet D 1991 Odorant signal termination by olfactory UDP glucuronosyl transferase. Nature 49: 790–793

Lazard D, Sastre X, Frid M G, Glukhova M A, Thiery J P, Koteliansky V

E 1993 Expression of smooth muscle-specific proteins in myoepithelium and stromal myofibroblasts of normal and malignant breast tissue. Proc Natl Acad Sci USA 90: 999–1003
Lazarides E 1976 Actin, alpha-actinin and tropomyosin interaction in the structural organisation of actin filaments in non-muscle cells. J Cell Biol 68: 202–219
Lazarides E 1980 Intermediate filaments as mechanical integrators of cellular space. Nature 283: 249–256
Lazarow P B 1993 Genetic approaches to studying peroxisome biogenesis. Trends in Cell Biol 3: 89–93
Lazorthes G 1949 Le système neurovasculaire. Masson: Paris
Lazorthes G, Gouaze A, Zadeh J O, Santini J J, Lazorthes Y, Burdin P 1971 Arterial vascularization of the spinal cord. J Neurosurg 35: 253–262
Le Blanc G G, Epstein M L, Bronner-Fraser M E 1990 Differential development of cholinergic neurons from cranial and trunk neural crest cells in vitro. Dev Biol 137: 318–330
Le Douarin N M 1969 Particularités du noyau interphasique chez la Caille japonaise (*Coturnix coturnix japonica*). Utilisation de ces particularités comme 'marquage biologique' dans les recherches sur les interactions tissulaires et les migrations cellulaires au cours de l'ontogenèse. Bull biol Fr Belg 103: 435–452
Le Douarin N M 1973 A biological cell labelling technique and its use in experimental embryology. Dev Biol 30: 217–222
Le Douarin N M 1975 An experimental analysis of liver development. Med Biol 53: 427–455
Le Douarin N M 1978 The embryological origin of the endocrine cells associated with the digestive tract. Experimental analysis based on the use of a stable cell marking technique. In: Bloom S R (ed) Gut hormones. Churchill Livingstone: Edinburgh: pp 49–56
Le Douarin N M 1980 The ontogeny of the neural crest in avian embryo chimaeras. Nature 186: 663–669
Le Douarin N M 1982 The neural crest. Cambridge University Press: Cambridge
Le Douarin N M 1993 Embryonic neural chimaeras in the study of brain development. TINS 16: 64–72
Le Douarin N M, Dulac C 1992 Influence of the environment on the development of the enteric nervous system from the neural crest. In: Holle G E, Wood J D (eds) Advances in the innervation of the gastrointestinal tract. Elsevier: Amsterdam: pp 3–17
Le Douarin N M, Teillet M 1973 The migration of neural crest cells to the wall of the digestive tract in avian embryo. J Embryol Exp Morph 30: 31–48
Le Douarin N M, Teillet M A 1974 Experimental analysis of the migration and differentiation of neuroblasts of the autonomic nervous system and of neuroectodermal mesenchymal derivatives, using a biological marker technique. Dev Biol 41: 162–184
Le Douarin N, Bussonet C, Chaumont F 1968 Etude des capacités de différenciation et du rôle morphogène de l'endoderme pharyngien chez l'embryon d'oiseau. Ann Embryol Morphog 1: 29–39Curr Opin Cell BiollLe Douarin N M, Smith J 1988 Development of the peripheral nervous system from the neural crest. Ann Rev Cell Biol 4: 375–404
Le Douarin N, McLaren A 1984 Chimeras in developmental biology. Academic Press: London
Le Double A-F 1903 Les variations des os du crâne human. Rev Sci 4s 20: 641–649
Le Gros Clark W E 1920 On the Pacchionian bodies. J Anat 55: 40–48
Le Mouellic H, Lellemand Y, Brulet P 1992 Homeosis in the mouse induced by a null mutation in the Hox-3.1 gene. Cell 69: 251–264
Le W-K, Harding C V 1984 Square arrays and their role in ridge formation in human lens fibers. J Ultrastruct Res 86: 245–251
Leah J D, Cameron A A, Snow P J 1985 Neuropeptides in physiologically identified mammalian sensory neurons. Neurosci Lett 56: 257–260
Leak L V, Burke J F 1968 Ultrastructural studies on the lymphatic anchoring filaments. J Cell Biol 36: 129–149
Learmonth J R 1931 Contribution to neurophysiology of urinary bladder in man. Brain 54: 147–176
Leber S M, Breedlove S M, Sanes J R 1990 J Neurosci 10: 2451–2462
Leberer E, Seedorf U, Pette D 1986 Neural control of gene expression in skeletal muscle. Calcium-sequestering proteins in developing and chronically stimulated rabbit skeletal muscles. Biochem J 239: 295–300
LeBlanc A-R, Dubé B 1993 Propagation in the AV node: a model based on a simplified two dimensional structure and a bidomain tissue representation. Med Biol Eng Comput 31: 545–556
Leblanc G G, Trimmer B A, Landis S C 1987 Neuropeptide Y-like immunoreactivity in rat cranial parasympathetic neurons: coexistence with vasoactive intestinal peptide and choline acetyltransferase. Proc Natl Acad Sci 84: 3511–3515
Leblond C P, Clermont Y 1952a Definition of the stages of the cycle of the seminiferous epithelium in the rat. Ann NY Acad Sci 55: 548–573
Leblond C P, Clermont Y 1952b Spermiogenesis of rat, mouse, hamster and guinea pig as revealed by the 'periodic acid-fuchsin sulfurous acid' technique. Am J Anat 90: 167–216
Leborgne J, Letenneur J, Pannier M, Visset J, Bainvel J-V, Barbin J-Y 1973 Considérations sur la vascularisation artérielle du muscle carré crural. Arch Anat Path 21: 359–363
Lebourg L, Champagne G 1951 A propos due développement mandibulaire post-natal. Précisions sur la chronologie de la suture symphysaire. Rev Stomatol Chir Maxillofac 52: 891–897
Lederer W J, Vaughan-Jones R D, Eisner D A, Sheu S-S, Cannell M B 1986 The regulation of tension in heart muscle by intracellular sodium. In: Nathan R D (ed) Cardiac muscle: the regulation of excitation and contraction. Academic Press: New York: pp 217–235
LeDoux J E 1986 The neurobiology of emotion. In: Mind and Brain: Dialogues in cognitive neuroscience. Cambridge University Press: Cambridge: pp 301–354
LeDoux J E 1991 Emotion and the brain. J NIH Res 3: 49–51
LeDoux J E 1991 Emotion and the limbic system concept. Concepts Neurosci 2: 169–199
LeDuc I E 1939 Anatomy of the prostate and pathology of early benign hyperplasia. J Urol 42: 1217–1241
Lee C-S, Tsai T-L 1974 The relation of the sciatic nerve to the piriformis muscle. J Formosan Med Assoc 73: 75–80
Lee J, Sagel S, Stanley R (eds) 1989 Computed body tomography with MRI correlation. 2nd edition. Raven Press: New York
Lee M K, Cleveland D W 1994 neurofilament function and dysfunction: involvement in axonal growth and neuronal disease. Curr Opin Cell Biol 6: 34–40
Leela K, Kanagasuntheram R 1968 A microscopic study of the human pyloro-duodenal junction and proximal duodenum. Acta Anat 71: 1–12
Leese H J 1988 The formation of oviduct fluid. J Reprod Fert 82: 843–856
Leese H J 1989 Energy metabolism of the blastocyst and uterus at implantation. In: Yoshinaga Y (ed) Serono Symposium on blastocyst implantation. Serono Symposium: 39–44
Leese H J 1991 Metabolism of the preimplantation mammalian embryo. Oxford Review of Reproductive Biology 13: 35–72
Leese H J, Barton A M 1984 Pyruvate and glucose uptake by mouse ova and preimplantation embryos. J Reprod Fert 72: 9–13
Leeson T S 1957 The fine structure of the mesonephros of the 17-day rabbit embryo. Exp Cell Res 12: 670–672
Leeson T S, Leeson C R 1965 The fine structure of cavernous tissue in the adult rat penis. Invest Urol 3: 144–154
Leeuwenhoek A 1674 Microscopical observations concerning blood, milk, bones, the brain, spittle and cuticula, etc. Philos Trans R Soc Lond [Biol] 9: 121–128
Lefcort F, Venstrom K, McDonald J A, Reichardt L F 1992 Regulation of expression of fibronectin and its receptor, $\alpha_5\beta_1$, during development and regeneration of peripheral nerve. Dev 116: 7676–7682
Leffert R D, Weiss C, Athanasoulis C A 1974 The vincula; with particular reference to their vessels and nerves. J Bone Jt Surg 56б: 1191–1198
Legueu F, Juvara E 1892 Des aponéuroses de la paume de la main. Bull Soc Anat Paris: 383–400
Leibovich S J, Ross R 1975 The role of the macrophage in wound repair. A study with hydrocortisone and antimacrophage serum. Am J Pathol 78: 71–100
Leigh R J, Zee D S 1991 The neurology of eye movements. 2nd edition. F A Davis: Philadelphia
Leikola A 1976 The neural crest: migrating cells in embryonic development. Folia Morphol 24: 155–172
Leithner C, Sinzinger H, Hohenecker J, Wicke L, Olbert F, Feigl W 1975 Radiologic anatomy of the abdominal aorta and their large branches. Okajimas Folia Anat Jpn 52: 119–150
Lejeune J, Gautier M, Turpin R 1959 Etude des chromosomes somatique de neuf enfants mongoliens. C R Acad Sci Paris 248: 1721–1722
Lende R A, Kirsch W M, Druckman R 1971 Relief of facial pain after combined removal of precentral and postcentral cortex. J Neurosurg 34: 537–543
Leng G, Mason W T, Dyer R G 1982 The supraoptic nucleus as an osmoreceptor. Neuroendocrinology 34: 75–82
Lenman J A R 1974 Integration and analysis of the electromyogram and related techniques. In: Walton J N (ed) Disorders of voluntary muscle. 3rd edition. Churchill Livingstone: Edinburgh: pp 1034–1072
Lent R, Schmidt S L 1993 The ontogenesis of the forebrain commissures and the determination of brain asymmetries. Prog Neurobiol 40: 249–276
Lenz F A, Dostrovsky J O, Tasker R R, Yamashiro K, Kwan H C, Murphy J T 1988 Single-unit analysis of the human ventral thalamic nuclear group: somatosensory responses. J Neurophysiol 59(2): 299–316
Lenz F A, Seike M, Lin Y C, Baker F H, Rowland L H, Gracely R H et al 1993 Neurons in the area of human thalamic nucleus ventralis caudalis respond to painful heat stimuli. Brain Res 623: 235–240
Lenz F A, Tasker R R, Kwan H C, Schnider S, Kwong R, Muryama Y et al 1988 Single unit analysis of the human thalamic nuclear group: correlation of thalamic "tremor cells" with the 3–6 Hz component of Parkinsonian tremor. J Neurosci 8(3): 754–764

Leon C, Grant N J, Aunis D and Langley K 1992 Expression of cell adhesion molecules and catecholamine synthesising enzymes in the developing rate adrenal gland. Brain Res Dev Brain Res 70: 109–121

Leonard M E, Hitchins G M, Moore G W 1983 Role of the vagus nerve and its recurrent laryngeal branch in the development of the human ductus arteriosus. Am J Anat 167: 313–327

Lepor H, Gregerman M, Crosby R, Mostofi F K, Walsh P C 1985 Precise localization of the autonomic nerves from the pelvic plexus to the corpora cavernosa: a detailed anatomical study of the adult male pelvis. J Urol 133: 207–212

Leranth C, Deller T, Buzsáki G 1992 Intraseptal connections redefined: lack of a lateral septum to medial septum path. Brain Res 583: 1–11

Leranth C, Frotscher M 1989 Organization of the septal region in the rat brain: cholinergic-GABA-ergic interconnections and the termination of hippocampo-septal fibres. J Comp Neurol 289: 304–314

Lerche W 1965 Elektronenmikroskopische Beobachtungen über die Histogenese der bruchschen Membran des Menschen. Z Zellforsch 65: 163–175

Leslie D R 1954 The tendons on the dorsum of the hand. Aust N Z J Surg 23: 253–256

Letourneau P 1975 Dev Biol 44: 92–101

Letourneau P 1985 In: Edelmann G M (ed) Molecular bases of neural development. John Wiley and Sons: New York

Letourneau P 1990 The Nerve Growth Cone

Leuchtenberger C, Schrader F 1950 The chemical nature of the acrosome in the male germ cells. Proc Natl Acad Sci USA 36: 677–683

LeVay 1991 A difference in hypothalamic structure between heterosexual and homosexual men. Science 253: 1034–1037

LeVay S 1991 A difference in hypothalamic structure between heterosexual and homosexual men. Science 253: 1034–1037

L'Eveque J L, Agache P G 1993 Aging skin. Dekker: New York

Lever J D 1955 Electron microscopic observations on the adrenal cortex. Am J Anat 97: 409–430

Lever J D, Lewis P R, Boyd J D 1959 Observations on the fine structure and histochemistry of the carotid body in the cat and rabbit. J Anat 93: 478–490

Levesque M J, Groom A C 1976 Washout kinetics of red cells and plasma from the spleen. Am J Physiol 231: 1665–1671

Levey A I, Kitt C A, Simonds W F, Price D L, Brann M R 1991 Identification and localization of muscarinic acetylcholine receptor proteins in brain with subtype-specific antibodies. J Neurosci 11: 3218–3226

Levi-Montalcini R 1950 The origin and development of the visceral system in the spinal cord of the chick embryo. J Morphol 86: 253–283

Levi-Montalcini R 1952 Effects of mouse tumor transplants on the nervous system. Ann N Y Acad Sci 55: 330–343

Levi-Montalcini R 1960 Destruction of the sympathetic ganglia in mammals by an antiserum to the nerve growth-promoting factor. Proc Natl Acad Sci USA 46: 384–391

Levi-Montalcini R 1967 Differentiation and growth control mechanisms in the nervous system. In: Morphological and biochemical aspects of cytodifferentiation. Exp Biol Med 1: 170–182

Levi-Montalcini R, Angeletti P U 1968 Nerve growth factor. Physiol Rev 48: 534–569

Levi-Montalcini R, Chen J S 1971 Selective outgrowth of nerve fibers in vitro from embryonic ganglion of Periplaneta americana. Arch Ital Biol 109: 307–337

Levick J R, Smaje L H 1987 An analysis of the permeability of a fenestra. Microvascular Res 33: 233–256

Levine J H, Moses H L, Gold L I, Nanney L B 1993 Spatial and temporal patterns of immunoreactive transforming growth factors B1, B2 and B3 during excisional wound repair. Am J Pathol 143: 368–380

Levitt P, Cooper M L, Rakic P 1981 Coexistence of neuronal and glial precursor cells in the cerebral ventricular zone of the fetal monkey: an ultrastructural immunoperoxidase analysis. J Neurosci 1: 27–39

Levitt P, Rakic P 1980 Immunoperoxidase localization of glial fibrillary acid protein in radial glial cells and astrocytes of the developing rhesus monkey brain. J Comp Neurol 193: 815–840

Levkova N A, Kakabadze S A 1977 Ultrastructural organisation of chromaffin paraganglia in the nodes of the solar plexus. Arkh Anat Gistol Embriol 72: 53–58

Lewin B 1980 Gene expression. Vol 2. Eucaryotic chromosomes. 2nd edition. Wiley: New York

Lewis B 1990 Genes. 4th edn. Wiley: New York

Lewis C E, McGee J O'D 1992 The macrophage. IRL Press: Oxford

Lewis F T 1912 The form of the stomach in human embryos with notes upon the nomenclature of the stomach. Am J Anat 13: 477–503

Lewis J 1927 The blood vessels in the human skin and their responses. Shaw & Sons: London

Lewis O J 1956 The development of the circulation in the spleen of the foetal rabbit. J Anat 90: 282–289

Lewis O J 1957a The blood vessels of the adult mammalian spleen. J Anat 91: 245–250

Lewis O J 1957b The formation and development of the blood vessels of the mammalian cerebral cortex. J Anat 91: 40–46

Lewis O J 1958a The development of the blood vessels of the metanephros. J Anat 92: 84–97

Lewis O J 1959 The coraco-clavicular joint. J Anat 93: 296–303

Lewis O J 1962 The comparative morphology of M flexor accessorius and the associated flexor tendons. J Anat 96: 321–333

Lewis O J 1964a The homologies of the mammalian tarsal bones. J Anat 98: 195–208

Lewis O J 1964b The tibialis posterior tendon in the primate foot. J Anat 98: 209–218

Lewis O J 1965 The evolution of the Mm Interossei in the primate hand. Anat Rec 153: 275–288

Lewis O J 1977 Joint remodelling and the evolution of the human hand. J Anat 123: 157–201

Lewis O J 1983 The evolutionary emergence and refinement of the mammalian pattern of foot architecture. J Anat 137: 21–45

Lewis O J, Hamshere R J, Bucknill T M 1970 The anatomy of the wrist joint. J Anat 106: 539–552

Lewis P R, Schute C C D 1959 Selective staining of visceral efferents in the rat brain stem by a modified Koelle technique. Nature 183: 1743–1744

Lewis P R, Scott J A, Navaratanam V 1970 Localisation in the dorsal motor nucleus of the vagus in the rat. J Anat 107: 197–208

Lewis W H 1905 Experimental studies on the development of the eye in Amphibia. 1. On the origin of the lens in *Rana palustris*. Am J Anat 3: 505–536

Lewy F H, Kobrak H 1936 The neural projection of the cochlear spirals on the primary acoustic centers. Arch Neurol Psychiatry 35: 839–852

Lexell J 1993 Ageing and human muscle: observations from Sweden. Canad J Appl Physiol 18: 2–18

Lexell J, Jarvis J C, Currie J, Downham D Y, Salmons S 1994 The fibre type composition of rabbit tibialis anterior and extensor digitorum longus muscles. J Anat 185: 95–101

Lexell J, Jarvis J C, Downham D Y, Salmons S 1992 Quantitative morphology of stimulation-induced damage in rabbit fast-twitch muscles. Cell Tiss Res 269: 195–204

Lexell J, Taylor C, Sjöström M 1988 What is the cause of ageing atrophy? Total number, size and proportion of different fiber types studied in whole vastus lateralis muscle from 15–83-year-old men. J Neurol Sci 84: 275–294

Leydig F 1850 Zur Anatomie der mannlichen Geschelechtsorgane und Analdrusen der Saugethiere. Z wiss Zool 2: 1–10

Libby W F 1952 Radiocarbon dating. University of Chicago Press: Chicago

Liberman M C 1982 Single neuron labelling in the cat auditory nerve. Science 216: 1239–1241

Libet B, Owman C 1974 Concomitant changes in formaldehyde-induced fluorescence of dopamine interneurons and in slow inhibitory post-synaptic potentials. J Physiol 237: 636–662

Librach C L, Werb Z, Fitzgerald M L et al 1991 92-kD type IV collagenase mediates invasion of human cytotrophoblasts. J Cell Biol 113: 437–449

Lichtman J W, Purves D, Yip J W 1979 On the purpose of selective innervation of guinea pig superior cervical ganglion cells. J Physiol 292: 69–84

Liddell E G T, Phillips C G 1944 Pyramidal section in the cat. Brain 67: 1–9

Lidow M S, Menco B P M 1984 Observations on axonemes and membranes of olfactory and respiratory cilia in frogs and rats using tannic acid-supplemented fixation and photographic rotation. J Ultrastruct Res 86: 18–30

Lieb F J, Perry J 1968 Quadriceps function. An anatomical and mechanical study using amputated limbs. J Bone Jt Surg 50A: 1535–1548

Lieberman A R 1971 The axon reaction: a review of the principal features of perikaryal responses to axon injury. Int Rev Neurobiol 14: 49–124

Lieberman A R 1976 Sensory ganglia. In: Landon D N (ed) The peripheral nerve. Chapman & Hall: London: pp 188–278

Liebermann A R 1968 An investigation by light and electron microscopy of chromatolytic and other phenomena induced in mammalian nerve cells by experimental lesions. PhD Thesis, University of London

Liebermann A R 1969 Absence of ultrastructural changes in ganglionic neurons after supranodose vagotomy. J Anat 104: 49–54

Liebermann A R 1974(b) Some factors affecting retrograde neuronal responses to axonal lesions. In: Bellairs R, Gray E G (eds) Essays on the nervous system. Clarendon Press: Oxford: pp 71–104

Liem R K H 1993 Molecular biology of neuronal intermediate filaments. Curr Opin Cell Biol 5: 12–16

Lightman S L, Everitt B J 1986 Neuroendocrinology. Blackwell: Oxford

Lightoller G H S 1925 Facial muscles. The modiolus and muscles surrounding the rima oris with some remarks about the panniculus adiposus. J Anat 60: 1–85

Liley A W 1963 Intrauterine transfusion of foetus in haemolytic disease. BMJ 2: 1107–1109

Lilja J 1979 Innervation of different parts of the predentin and dentin in young human premolars. Acta Odontol Scand 37: 339–346

Lim D J 1969 Vestibular sensory epithelia. A scanning electron microscopic observation. Arch Otolaryngol 90: 283–292

Lim D J 1971 Vestibular sensory organs. A scanning electron microscopic investigation. Arch Otolaryngol 94: 69–76

Lim D J 1973 Formation and fate of the otoconia. Ann Otol 82: 23–35

Lin H S 1967 A peculiar configuration of agranular reticulum (canaliculate lamellar body) in the rat pinealocyte. J Cell Biol 33: 15–25

Lin L F, Doherty D H, Lile J D, Bektesh S, Collins F 1993 GDNF: a glial cell line-derived neurotrophic factor for midbrain dopaminergic neurons. Science 260: 1130–1132

Lin L H, Mismer D, Lile J D, Armes G L, Butler E T, Vannice J L, Collins F 1989 Purification, cloning and expression of ciliary neurotrophic factor (CNTF). Science 246: 1023–1025

Lin L-D, Murray G M, Sessle B J 1994a Functional properties of single neurons in the primate face primary somatosensory cortex. I. Relations with trained orofacial motor behaviors. J Neurophysiol 71: 2377–2390

Lin L-D, Murray G M, Sessle B J 1994b Functional properties of single neurons in the primate face primary somatosensory cortex. II. Relations with different directions of trained tongue protrusion. J Neurophysiol 71: 2391–2400

Lin L-D, Sessle B J 1994 Functional properties of single neurons in the primate face primary somatosensory cortex. III. Modulation of responses to peripheral stimuli during trained orofacial motor behaviors. J Neurophysiol 71: 2401–2413

Linc R, Fleischmann J 1968 K současnému stavu anatomického názvoslovi. Cas Lek Cesk 107: 107–121

Linck G, Porte A 1981 Cytophysiology of the synovial membrane: distinction of two cell types of the intima revealed by their reaction with horseradish peroxidase and iron saccharate in the mouse. Biol Cell 42: 147–152

Lind J, Wergelius C 1954 Human fetal circulation: change in the cardiovascular system at birth and disturbances in the post-natal closure of the foramen ovale and ductus arteriosus. Cold Spring Harbor Symp Quant Biol 19: 109–125

Lindahl P E, Drevius L O 1964 Observations on bull spermatozoa in a hypotonic medium related to sperm mobility mechanisms. Exp Cell Res 36: 632–646

Lindeman H H 1969 Regional differences in sensitivity of the vestibular sensory epithelia to ototoxic antibiotics. Acta Otolaryngol [Stockh] 67: 177–189

Linden R W 1993 Taste. British Dental Journal. 175:243–53

Linden R W A 1990 An update on the innervation of the periodontal ligament. Europ J Orthod 12: 91–100

Lindenberg S, Hyttel P 1989 In vitro studies of the peri implantation phase of human embryos. In: Van Blerkom J, Motta P (eds) Ultrastructure of human gametogenesis and early embryogenesis. Kluwer Academic: Dordrecht: pp 201–211

Lindenberg S, Hyttel P, Lenz S, Holmes P V 1986 Ultrastructure of the early human implantation in vitro. Human Reprod 1: 533–538

Lindenberg S, Kimber S J, Hamberger L, Falk Larsen J 1990 Human implantation mechanism. In: Capitano G L, Asch R H, De Cecco L, Croce S (eds) GIFT: from basics to clinics. Serono Symposium 63: 175–200

Lindsay R M, Wiegand S J, Altar C A, DiStefano P S 1994 Trends Neurosci 17: 182–190

Lindsley D B, Schreiner L H, Knowles W B, Magoun H W 1950 Behavioural and EEG changes following chronic brain stem lesions in the cat. Electroenceph Clin Neurophysiol 2: 483–498

Lindvall O 1994 Neural transplantation in Parkinson's disease. In: Dunnett S B, Björklund A (eds) Functional neural transplantation. Raven Press: New York pp 103–138

Lindvall O, Björklund A 1974 The organizations of the ascending catecholamine neuron systems in the rat brain as revealed by the glyoxylic acid flurorescence method. Acta Physiol Scand 412: 1–48

Lindvall O, Björklund A 1983 Dopamine- and norepinephrine-containing neuron systems: their anatomy in the rat brain. In: Emson P C (ed) Chemical neuroanatomy. Raven Press: New York: pp 229–256

Lindvall O, Sawle G, Widner H et al 1994 Evidence for long term survival and function of dopaminergic grafts in progressive Parkinson's disease. Ann Neurol 35: 172–180

Ling E A, Paterson J A, Privat A, Mori S, Leblond C P 1973 Investigation of glial cells in semithin sections. I. Identification of glial cells in the brain of young rats. J Comp Neurol 149: 43–72

Ling E-A, Wong W-C 1993 The origin and nature of ramified and amoeboid microglia: a historical review and current concepts. Glia 7: 9–18

Linkevich V R 1969 Embryogenesis of female internal genitalia. Akush Ginekol (Mosk) 7: 43–47

Linzell J L, Peaker M 1971 Mechanism of milk secretion. Physiol Rev 51: 564–597

Lipkin M, Sherlock P, Bell B 1963 Cell proliferation kinetics in the gastrointestinal tract of man. II. Cell renewal in stomach, ileum, colon and rectum. Gastroenterology 45: 721–729

Lipner J 1988 Mechanism of mammalian ovulation. In: Knobil E, Nail J D (eds) The physiology of reproduction. Vol 1. Raven Press: New York

Lippert H, Kafer H 1974 Biomechanik des Schädeldachs 2. Dicken der Knockenschichten. Mschr Unfallheik 77: 329–339

Lippold O C J 1952 The relation between integrated action potentials in a human muscle and its isometric tension. J Physiol 117: 492–499

Lisa J R, Gioia J D, Rubin I C 1954 Observations on interstitial portion of the fallopian tube. Surg Gynecol Obstet 99: 159–169

Lisney S J W 1989 Regeneration of unmyelinated axons after injury of mammalian peripheral nerve. J Exp Physiol 74: 757–784

Lisowski F F P 1969 Ethiop Med J 7: 000–000

Lissák K (ed) 1967a Recent developments of neurobiology in Hungary. Akadémiai Kiadó: Budapest

Lissák K (ed) 1967b Results in neuroanatomy, neurochemistry, neuropharmacology and neurophysiology. Akadémiai Kiadó: Budapest

Lissauer H 1885 Beitrag zur patholgischen Anatomie der Tabes dorsalis und zum Faserverlauf in menschlichen Rückenmark. Neurol Zbl 4: 245–246

Lissmann H W, Machin K E 1958 The mechanism of object location in Gymnarchus niloticus and similar fish. J Exp Biol 35: 451–486

Lister G 1985 Indications and techniques for repair of the flexor tendon sheath. Hand Clin 1: 85–95

Lister G D 1984 The hand: diagnosis and indications. 2nd edition. Churchill Livingstone: Edinburgh: pp 1–106

Lister U M 1968 Ultrastructure of the human amnion, chorion and fetal skin. J Obstet Gynaecol Br Commonw 75: 327–331

Listgarten M A 1966 Phase contrast and electron microscopic study of the junction between reduced enamel epithelium and enamel in unerupted human teeth. Arch Oral Biol 11: 999–1016

Listgarten M A 1970 Changing concepts about the dentoepithelial junction. J Can Dent Assoc 36: 70–75

Litvin J, Montgomery M, Gonzalez-Sanchez A, Bisaha J G, Bader D 1992 Commitment and differentiation of cardiac myocytes. Trends Cardiovasc Med 2: 27–32

Liu C-N, Chambers W W 1964 An experimental study of the cortico-spinal system in the monkey (Macaca mulatta). The spinal pathways and preterminal distribution of degenerating fibers following discrete lesions of the pre- and postcentral gyri and bulbar pyramid. J Comp Neurol 123: 257–284

Liuzzi F J, Lasek R J 1987 Astrocytes block axonal regeneration in mammals by activating the physiological stop pathway. Science 237: 642–645

Livingstone M S, Hubel D S 1984 Anatomy and physiology of a color system in the primate visual cortex. J Neurosci 4: 309–356

Ljunggren A E 1976 The tuberositas tibiae and extension in the knee joint. Acta Morphol Neerl Scand 14: 215–239

Løken A C, Brodal A 1970 A somatotopical pattern in the human lateral vestibular nuclei. Arch Neurol Psychiat 23: 350–357

Llinas R 1969 Neurobiology of cerebellar evolution and development. A.M.A. I.E.R.F. Chicago

Lloyd D P C 1943 Reflex action in relation to pattern and peripheral source of afferent stimulation. J Neurophysiol 6: 111–119

Lloyd D, Poole P K, Edwards S W 1982 The cell division cycle. Temporal organization and control of cellular growth and reproduction. Academic Press: London

Lømo T, Westguard R H 1974 Contractile properties of muscle: control by pattern of muscle activity in the rat. Proc R Soc Lond Series B 187: 99–103

Locker R H, Wild D J C 1984 The N-lines of skeletal muscles. J Ultrastruct Res 88: 207–222

Lockwood C B 1886 The anatomy of the muscles, ligaments and fasciae of the orbit, including an account of the capsule of tenon, the check ligaments of the recti and of the suspensory ligaments of the eye. J Anat 20: 1–25

Lodge T (1946) Anatomy of blood vessels of the human lung as applied to chest radiology. Br J Radiol 19: 1–7

Lodish H, Darnell J, Baltimore D 1990 Molecular cell biology. W H Freeman: New York

Loewenfeld I E 1958 Mechanisms of reflex dilation of the pupil. Historical review and experimental analysis. Documenta Ophthal 12: 185–448

Loewenstein W R 1971 Mechano-electric transduction in the pacinian corpuscle. Initiation of sensory impulse in mechanoreceptors. In: Loewenstein W R (ed) Handbook of Sensory Physiology, Vol 1. Springer: Berlin: pp 269–290

Loewry A D, Spyer K M 1990 Vagal preganglionic neurons. In: Loewry A D, Spyer K M (eds) Central regulations of autonomic functions. Oxford University Press: New York: pp 68–87

Loewy A D 1991 Forebrain nuclei involved in autonomic control. Prog Brain Res 87: 253–268

Loewy A D, Burton H 1978 Nuclei of the solitary tract: efferent projections to the lower brain stem and spinal cord of the cat. J Comp Neurol 181: 421–450

Lohmander L S, Hascall V C, Yanagishita M, Kuettner K E, Kimura J H 1986 Post-translational events in proteoglycan synthesis: kinetics of sythesis of chondroitin sulfate and oligosaccharides on the core protein. Arch Biochem Biophys 250: 211–227

Loick H M et al Ventilation with positive end-expiratory airway pressure causes leukocyte retention in human lung. J App Physiol 75(1): 301–306

Loken A C, Brodal A 1970 A somatotopical pattern in the human lateral vestibular nuclei. Arch Neurol Psychiat Chicago 23: 350–357

Lombard R E, Bolt J R 1979 Evolution of the tetrapod ear: an analysis and reinterpretation. Biol J Linn Soc 11: 19–76

Long C 1968 Intrinsic-extrinsic muscle control of the fingers. Electromyographic studies. J Bone Jt Surg. 50A: 973–984

Long C, Brown M E 1964 Electromyographic kinesiology of the hand: muscles moving the long finger. J Bone Jt Surg 46A 1683–1706

Long C, Brown M E, Weiss G 1961 Electromyographic kinesiology of the hand. Part II. Third dorsal interosseus and extensor digitorum of the long finger. Arch Phys Med 42: 559–565

Long C, Brown M E, Weiss G 1961 Electromyographic kinesiology of the hand. Part II. Third dorsal interosseus and extensor digitorum of the long finger. Arch. Phys. Med. 42: 559–565

Long J A, Jones A L 1967 Observations on the fine structure of the adrenal cortex of man. Lab Invest 17: 355-370

Longfield M D, Dowson D, Walker P S, Wright V 1969 'Boosted lubrication' of human joints by fluid enrichment and entrapment. Biomed Eng 4: 517–522

Longmore R B 1976 Reflected light interference microscopy (RLIM) of load-bearing human articular cartilage. Proc R Miscrosc Soc Lond 11: 60–61

Longmore R D, Gardner D L 1978 The surface structure of ageing human articular cartilage: a study by reflected light interference microscopy (RLIM). J Anat 126: 353–365

Lopes da Silva F 1991 Neural mechanisms underlying brain wave: from neural membranes to networks. Electroenceph Clin Neurophysiol 79: 81–93

Lorch I J, Danielli J F 1950 Transplantation of nuclei from cell to cell. Nature Lond 166: 329–333

Lorente de Nó R 1934 Studies on the striation of the cerebral cortex. II. Continuation of the study of the ammonic system. F Psychol Neurol Lpz 46: 113–177

Lorenz C H, Powers T A, Partain C L 1992 Quantitative imaging of renal blood flow and function. Invest Radiol 27 (suppl 2): S109-S114

Lorenzonn V, Trier J S 1968 The fine structure of human rectal mucosa: the epithelial lining of the base of the crypt. Gastroenterol 55: 88–101

Loring J, Glimelius B, Weston J A 1982 Extracellular matrix materials influence quail neural crest differentiation in vitro. Dev Biol 90: 165–174

Losinski N E, Horvath E, Kovacs K, Asa S L 1991 Immunoelectron microscopic evidence of mammosomatotrophs in human adult and fetal adenohypophyses, rat adenohypophyses and human and rat pituitary adenomas. Anat Anz 172: 11–16

Loughlin S E, Fallon J H (eds) 1992 Neurotrophic factors. Academic Press: New York

Loukides J A, Loy R A, Edwards R, Honig J, Visintin I, Polan M L 1990 Human follicular fluids contain tissue macrophages. J Clin Endocrinol Metabol 71: 1363–1367

Lourey S, Waller G S, Trybus K M 1993 Skeletal muscle myosin light chains are essential for physiological speeds of shortening. Nature 365: 454–456

Love D R, Hill D F, Dickson G, Spurr N K, Byth B C, Marsden R F, Walsh F S, Edwards Y H, Davies K E 1989 An autosomal transcript in skeletal muscle with homology to dystrophin. Nature 339: 55–58

Lovell C R, Smolenski K A, Duance V C, Light N D, Young S, Dyson M 1987 Type I and III collagen content and fibre distribution in normal human skin during ageing. Br J Dermatol 117: 419–428

Lovell-Badge R 1992 The role of Sry in mammalian sex determination. Postimplantation development in the mouse. Ciba Foundation Symposium 165. Wiley: Chichester: pp 162–182

Lovtrup S 1974 Epigenetics – a treatise on theoretical biology. John Wiley: London

Lovtrup S 1983 Epigenetic mechanisms in the early amphibian embryo: cell differentiation and morphogenetic elements. Bio Rev 59: 91–130

Lovtrup S 1984 An introduction to the new evolutionary paradigm. In: Ma-Wan Ho, Peter T (eds) Beyond Neo-Darwinism. Saunders: Philadelphia

Lovtrup S 1984 Ontogeny and phylogeny. Beyond Neo-Darwinism. An introduction to the new evolutionary paradigm. Ch. 7. Ho M-W, Saunders P T (eds) pp. 159–190

Low A 1907 A note on the crura of the diaphragm and the muscle of Treitz. J Anat 42: 93–96

Low P A 1984 Endoneural fluid pressure and microenvironment of the nerve. In: Dyck P J, Thomas P K, Lambert E H, Bunge R (eds) Peripheral Neuropathy. W B Saunders: Philadelphia: pp 599–617

Lowden S, Heath T 1992 Lymph pathways associated with Peyer's patches in sheep. J Anat 181: 209–17

Lowe A A 1981 The neural regulation of tongue movements. Prog Neurobiol 15: 295–344

Lowe R F, Clark R A J 1973 Radius of curvature of the anterior surface of the lens. Br J Ophthal 57: 471–474

Lowenstein O, Wersäll J 1959 A functional interpretation of the electron microscope structures of the sensory hairs on the cristae of the elasmobranch Raja clavata in terms of directional sensitivity. Nature 184: 1807–1808

Lowenstein W R, Kanno Y 1964 Studies on an epithelial (gland) cell junction. I. Modification of surface membrane permeability. J Cell Biol 22: 565–586

Lowey S, Waller G S, Trybus K M 1993 Skeletal muscle myosin light chains are essential for physiological speeds of shortening. Nature 365: 454–456

Lowsley O S 1912 The development of the human prostate gland with reference to the development of other structures at the neck of the urinary bladder. Am J Anat 13: 299–346

Lozanoff S, Sciulli P W, Schneider K N 1985 Third trochanter incidence and metric trait covariation in the human femur. J Anat 143: 149–159

Lu J, Kaur C, Ling E A 1993 Uptake of tracer by the epiplexus cells via the choroid plexus epithelium following an intravenous or intraperitoneal injection of horseradish peroxidase in rats. J Anat 183: 609–617

Lu K H, Gordon I, Chen H B, Gallagher M, McGovern H 1988 Birth of twins after transfer of cattle embryos produced by in vitro techniques. Vet Record 122: 539–540

Lu M-T, Preston J B, Strick P L 1994 Interconnections between the prefrontal cortex and the premotor areas in the frontal lobe. J Comp Neurol 341: 375–392

Lubbock M J 1993 Development of the mouse periodontium: cell fate in interspecific Mus musculus-Mus caroli chimaeras. PhD Thesis: University of London

Lubińska L 1964 Axoplasmic streaming in regenerating and in normal nerve fibres. In: Singer M, Schadé J P (eds) Mechanisms of neural regeneration. Prog Brain Res 13: 1–71

Lucas Keene M F 1961 Muscle spindles in the human laryngeal muscles. J Anat 95: 25–29

Lucas P W 1979 The dental-dietary adaptations of mammals. Neues Jahrb Geol Palaeontol Mh 8: 486–512

Lucas P W, Luke D A, Voon F C T, Chew C L, Ow R 1986 Food breakdown patterns produced by human subjects possessing artificial and natural teeth. J Oral Rehabil 13: 205–214

Luckett W P 1978 Origin and differentiation of the yolk sac and extra-embryonic mesoderm in presomite human and rhesus monkey embryos. Am J Anat 152: 59–97

Luff S E, McLachlan E M, Hirst G D S 1987 An ultrastructural analysis of the sympathetic neuromuscular junctions on arterioles of the submucosa of the guinea pig ileum. J Comp Neurol 257: 578–594

Lufkin T, Dierich A, LeMeur M, Mark M, Chambon P 1991 Disruption of the Hox-1.6 homeobox gene results in defects in a region corresponding to its rostral domain of expression. Cell 66: 1105–1119

Lufkin T, Dierich A, Lemeur M, Mark M, Chambon P 1991 Disruption of the Hox-1.6 homeobox gene results in defects in a region corresponding to its rostral domain of expression. Cell 68: 283–302

Luft J H 1966 Fine structure of capillary and endocapillary layer as revealed by ruthenium red. Fed Proc 25: 1773–1783

Luger T A, Schwartz T 1991 Epidermal cell derived secretory regulins. In: Schuler G (ed) Epidermal Langerhans cells. CRC Press: Boca Raton: pp 217–251

Luiten P G M, Ter Horst G J 1986 Pathways for the regulation of hormone release in feeding and agonistic behavior. In: Oomura Y (ed) Emotion. Karger: Basel: pp 369–380

Luk S C, Nopajaroonsri C, Simon G T 1973 The architecture of the normal lymph node and hemolymph node. A scanning and transmission electron microscopic study. Lab Invest 29: 258–265

Lukaszyk A, Reiter R J 1975 Histophysiological evidence for the secretion of polypeptides by the pineal gland. Am J Anat 143: 451–464

Lumsden A G S 1987 Neural crest contribution to tooth development in the mammalian embryo. In: Maderson P F A (ed) Developmental and evolutionary aspects of the neural crest. Wiley: New York: pp 261–300

Lumsden A G S, Buchanan J A G 1986 An experimental study of the timing and topography of early tooth development in the mouse embryo with an analysis of the role of innervation. Arch Oral Biol 31: 310–311

Lumsden A G S, Davies A M 1983 Nature 306: 786–788

Lumsden A G S, Davies A M 1986 Nature 323: 538–539

Lumsden A, Sprawson N, Graham A 1991 Segmental origin and migration of neural crest cells in the hindbrain region of the chick embryo. Development 113: 1281–1291

Lund J S 1984 Spiny stellate neurons. In: Peters A, Jones E G (eds) Cerebral cortex. Vol 1. Cellular components of the cerebral cortex. Plenum Press: New York: pp 255–308

Lund J S, Yoshioka T, Levitt J B 1993 Comparison of intrinsic connectivity in different areas of macaque monkey cerebral cortex. Cereb Cortex 3: 148–162

Lund R D, Radel J D, Coffey P J 1991 The impact of intracerebral retinal transplants on types of behaviour exhibited by host rats. Trends Neurosci 14: 358 – 361

Lundberg A 1958 Electrophysiology of salivary glands. Physiol Rev 38: 21–40

Lundberg A 1971 Function of the ventral spinocerebellar tract. A new hypothesis. Exp Brain Res 12: 317–330

Lundberg A 1975 A control of spinal mechanisms from the brain. In: Tower D B (ed) The nervous system. Raven Press: New York: pp 253–265
Lundberg A, Nemeth G, Svensson O K, Selvik G 1989 The axis of rotation of the ankle joint. J Bone Jt Surg 71B: 94–99
Lundberg A, Voorhoeve P 1962 Effects from pyramidal tract on spinal reflex arcs. Acta Physio Scand 56: 201–219
Lundberg J M, Franco Cereceda A, Hua X, Hökfelt T, Fischer J A 1985 Coexistence of substance P and calcitonin gene-related peptide-like immunoreactivities in sensory nerve in relation to cardiovascular and bronchoconstrictor effects of capsaicin. Eur J Pharmacol 108: 315–319
Lundberg J M, Martling C-R, Hökfelt T 1988 Airways, oral cavity and salivary glands: classical transmitters and peptides in sensory and autonomic motor neurons. In: Björklund A, Hökfelt T, Owman C (eds) The peripheral nervous system. Handbook of chemical neuroanatomy. Vol 6. Elsevier: Amsterdam: pp 391–444
Lundberg J M, Terenius L, Hökfelt T, Goldstein M 1983 High levels of neuropeptide Y in peripheral noradrenergic neurons in various mammals including man. Neurosci Lett 42: 167–172
Lundborg G, Branemark P-I 1968 Microvascular structure and function of peripheral nerves. Adv Microcir 1: 66
Lundborg G, Myrhage R 1977 The vascularization and structure of the human digital tendon sheath as related to flexor tendon function. Scand J Plast Reconstruct Surg 11: 195–203
Lundquist Per-G, Rask-Anderson I I, Galey F R, Bagger-Sjöbäck 1984 Ultrastructural morphology of the endolymphatic duct and sac. In: Friedmann I, Ballantyne J (eds) Ultrastructural atlas of the inner ear. Butterworths: pp 309–325
Lunn E R, Perry V H, Brown M C, Rosen H, Gordon S 1989 Absence of Wallerian degeneration does not hinder regeneration in peripheral nerve. Eu J Neurosci 1: 27–33
Lurie I W, Kirillova I A, Novikova I V, Burakovski I V 1991 Renal-hepatic-pancreatic dysplasia and its variants. Genet Couns 2: 17–20
Luschka H 1860 Die Steisdruse des Menschen. Arch f Path Anat 18: 106
Luschka H 1862 Ueber die drusenartige Natur des sogenannten Ganglionintercaroticum. Arch f Anat Physiol u Wissensch Med Jahrg 1862: 405–414
Luskin M B, McDermott K 1994 Divergent lineages for oligodendrocytes and astrocytes originating in the neonatal forebrain subventricular zone. Glia 11: 211 – 226
Luskin M B, Pearlman A L, Sanes J R 1988 Neuron 1: 635–647
Luskin M, Parnavelas J, Barfield J 1993 Neurons, astrocytes and oligodendrocytes of the rat cerebral cortex originate from separate progenitor cells: an ultrastructral analysis of clonally related cells. J Neurosci 13(4): 1730 – 1750
Luther P K 1991 3-dimensional reconstruction of a simple Z-band in fish muscle. J Cell Biol 113: 1043–1055
Luther P, Squire J 1978 Three-dimensional structure of the vertebrate muscle M-region. J Mol Biol 125: 313–324
Lymn R W, Taylor E W 1971 Mechanism of adenosine triphosphate hydrolysis by actomyosin. Biochemistry 10: 4617–4624
Lynch J C, Hoover J E, Strick P L 1994 Input to the primate frontal eye field from the substantia nigra, superior colliculus, and dentate nucleus demonstrated by transneuronal transport. Exp Brain Res 100: 181–186
Lyon M F 1962 Sex chromatin and gene action in the mammalian X-chromosome. Am J Hum Genet 14: 135–148
Lyons G E, Schiaffino S, Sassoon D, Barton P, Buckingham M E 1990 Developmental regulation of myosin gene expression in mouse cardiac muscle. J Cell Biol 111: 2427–2436
Lyons G, Buckingham M 1992 Developmental regulation of myogenesis in the mouse. Seminars Dev Biol 3: 243–253
Lytle W J 1959 The common bile-duct groove in the pancreas. Br J Surg 47: 209–212
Lytle W J 1970 The deep inguinal ring, development, function, and repair. Br J Surg 57: 531–536
Lytle W J 1974 The inguinal and lacunar ligaments. J Anat 118: 241–251
Lytle W J 1979 Inguinal anatomy. J Anat 128: 581–594

M

Maayan M L, Ingbar S H 1970 Effects of epinephrine on iodine and intermediary metabolism on isolated thyroid cells. Endocrinology 87: 588–595
Mabuchi K, Sréter F A 1980 Actomyosin ATPase. II. Fiber typing by histochemical ATPase reaction. Muscle Nerve 3: 233–239
McCabe J S, Low F N 1969 The subarachnoid angle: an area of transition in peripheral nerve. Anatomic Rec 164: 15–34
MacCallum J B 1900 On the musculature architecture and growth of the ventricles of the heart. In: Contributions to the Science of Medicine. Dedicated to W H Welch. Baltimore: pp 307–335
McCallum W C 1988 Potentials related to expectancy, preparation and motor activity. In: Picton T W (ed) Human event related potentials. Elsevier: Amsterdam: pp 427–534
McCarthy G, Blamire A M, Puce A, Nobre A C, Bloche G, Hyder F et al 1994 Functional magnetic resonance imaging of human prefrontal cortex activation during a spatial working memory task. Proc Natl Acad Sci USA 91: 8690–8694
Macchi G 1983 Old and new anatomo-functional criteria in the subdivision of the thalamic nuclei. In: Macchi G, Rustioni A, Spreafico R (eds) Somatosensory integration in the thalamus. Elsevier: Amsterdam: pp 3–16
Macchi G, Bentivoglio M 1986 The thalamic intralaminar nuclei and the cerebral cortex. In: Jones E G, Peters A (eds) Cerebral cortex. Vol 5. Sensory-motor areas and aspects of cortical connectivity. Plenum Press: New York: pp 355–401
Macchi G, Bentivoglio M, Minciacchi D, Milinari M 1983 Claustroneocortical projections studied in the cat by means of multiple retrograde fluorescent tracing. J Comp Neurol 215: 121–134
Macchi G, Bentivoglio M, Molinari M, Minciacchi D 1984 The thalamo-caudate versus thalamo-cortical projections as studied in the cat with fluorescent retrograde double labelling. Exp Brain Res 54: 225–239
McClearn D, Noden D M 1988 Ontogeny of architectural complexity in embryonic quail visceral arch muscles. Am J Anat 183: 277–293
McClure C F W, Butler E G 1925 The development of the vena cava inferior in man. Am J Anat 35: 331–384
McColl I 1967 The comparative anatomy and pathology of anal glands. Ann R Coll Surg 40: 36–67
MacConaill M A 1932 The function of intra-articular fibrocartilages, with special reference to the knee and inferior radio-ulnar joints. J Anat 66: 210–227
MacConaill M A 1941 The mechanical anatomy of the carpus and its bearings on some surgical problems. J Anat 75: 166–175
MacConaill M A 1945 The postural mechanism of the human foot. Proc R Ir Acad L Sect B, 14: 265–278
MacConaill M A 1946 Some anatomical factors affecting the stabilising functions of muscles. Ir J Med Sci (6th series) 245: 160–164
MacConaill M A 1949 Movements of bones and joints; function of musculature. J Bone Jt Surg 31B: 100–104
MacConaill M A 1950 Rotary movements and functional decalage, with some references to rehabilitation. Br J Phys Med Ind Hyg 13: 50–56
MacConaill M A 1951 The movements of bones and joints. 4. The mechanical structure of articulating cartilage. J Bone Jt Surg 33B: 251–257
MacConaill M A 1953 The movements of bones and joints. V. The significance of shape. J Bone Jt Surg 35B: 290–297
MacConaill M A 1964 Joint movements. Physiotherapy, November, 359–367
MacConaill M A 1966 The compound polarizer. Lab Pract 15: 659–663
MacConaill M A 1975 The muscular slings of the mandible. J Ir Dent Ass 21: 22–24
MacConaill M A 1978a Anatomical note. Spurt and shunt muscles. J Anat 126: 619–621
MacConaill M A 1978b A generalized mechanics of articular swings. I. From Earth to outer space. J Anat 127: 577–587
MacConaill M A 1978c The strange physics of moving bones. Ir J Med Sci 147: 140–144
MacConaill M A, Basmajian J V 1977 Muscles and movements. A basis for human kinesiology. 2nd edition. Kriger: New York
MacConaill, Scher E 1949 The ideal form of the human dental arcade. Dent Rec 69: 285–302
McConnell S 1989 Trends Neurosci 12: 342–349
McConnell S K 1992 Sem Neurosci 4: 347–356
McConnell S K, Ghosh A, Shatz C J 1989 Science 245: 978–982
McConnell S K, Kasnowski C E 1991 Science 254: 282–285
McCormick D A, Lavond D G, Clark G A, Kettner R G, Rising C, Thompson R F 1981 The engram found? Role of the cerebellum in classical conditioning of nictitating membrane and eyelid responses. Bull Psychonomic Soc 18: 103–105
McCormick D A, Thompson R F 1984 Cerebellum: essential involvement in the classically conditioned eyelid response. Science 223: 296–299
McCormick D, McQuaid S, McCuzker C, Allen I V 1990 A study of glutamine synthetase in normal brain and intracranial tumours. Neuropathol Appl Neurobiol 16: 205–211
McCormick W F 1969 Vascular disorders of nervous tissue: anomalies, malformations and aneurysms. In: Bourne G H (ed) Structure and function of the nervous tissue, vol 3. Academic Press: New York: pp 537–596
McCrimmon D R, Speck D F, Feldman J L 1987 Role of the ventrolateral region of the nucleus of the tractus solitarius in processing respiratory afferent input from vagus and superior laryngeal nerves. Exp Brain Res: 449–459
McCuskey R S, Chapman T M 1969 Microscopy of the living pancreas in situ. Am J Anat 126: 395–407

McCutchen C W 1959 Sponge-hydrostatic and weeping bearings. Nature 184: 1284–1285
McDermott M R, Befus A D, Bienenstock J 1982 The structural basis for immunity in the respiratory tract. Int Rev Exp Pathol 23: 47–112
McDevitt W E 1989 Functional anatomy of the masticatory system. Butterworth: London
McDonald D M, Mitchell R A 1975 The innervation of glomus cells, ganglion cells and blood vessels in the rat carotid body: a quantitative ultrastructural analysis. J Neurocytol 4: 177–230
MacDonald I A 1992 The sympathetic nervous system and its influence on metabolic function. In: Bannister R, Mathias C J (eds) Autonomic failure: a textbook of clinical disorders of the autonomic nervous system. Oxford Medical Publishers: Oxford: pp 197–211
MacDonald I C et al 1987 Kinetics of red cell passage through interendothelial slits into venous sinuses in rat spleen, analysed by in vivo microscopy. Microvasc Res 33: 118–134
MacDonald M S, Emery J L 1959 The late intrauterine and postnatal development of human renal glomeruli. J Anat 93: 331–340
MacDonald W C, Trier J S, Everett N B 1964 Cell proliferation and migration in the stomach, duodenum and rectum of man, radioautographic studies. Gastroenterology 46: 405–417
McDonnell D, Reza Nouri M, Todd M E 1994 The mandibular lingual foramen: a consistent arterial foramen in the middle of the mandible. J Anat 184: 363–370
McDougall J D B 1955 The attachments of the masseter muscle. Br Dent J 98: 193–199
McEwen B S, Coirini H, Schumacher M 1990 Steroid effects on neuronal activity: when is the genome involved. Ciba Foundation Symposium 153: 3–21
McFadzean R, Brosnahan D, Hadley D, Mutlukane E 1994 Representation of the visual field in the occipital striate cortex. Br J Ophthalmol 78: 185–190
McFarlane R M 1974 Pattern of the diseased fascia in the fingers in Dupuytren's contractures. Plastic Reconstruct Surg 54: 31–44
McGeer T 1992 Principles of walking and running. In: Alexander R McN (ed) Mechanics of animal locomotion. Adv Comp Envir Physiol 11: 114–139
McGinnis W, Krumlauf R 1992 Homeobox genes and axial patterning. Cell 68: 283–302
McGrath J, Solter D 1984 Inability of mouse blastomere nuclei transferred to enucleated zygotes to support development in vitro. Science 226: 1317–1319
McGrath P 1971 The volume of the human pharyngeal hypophysis in relation to age and sex. J Anat 110: 275–282
McGrath P 1974 The pharyngeal hypophysis in some laboratory animals. J Anat 117: 95–115
McGrath P 1977 The cavernous sinus: anatomical survey. Aust NZ J Surg 47: 601–613
McGrath P 1978 Aspects of the human pharyngeal hypophysis in normal and anencephalic fetuses and neonates and their possible significance in the mechanism of its control. J Anat 127: 65–81
MacGregor A 1936 An experimental investigation of the lymphatic system of the teeth and jaws. Proc R Soc Med 29: 1237–1272
McGrouther D A 1982 The microanatomy of Dupuytren's contracture. Hand 13: 215–236
McGrouther D A 1990 The palm. In: McFarlane R M, McGrouther D A, Flint M H (eds) Dupuytren's disease, biology and treatment. Churchill Livingstone: Edinburgh: pp 127–135
Machado A B, DiDio L J 1967 Frequency of the musculus palmaris longus studied in vivo in some Amazon indians. Am J Phys Anthropol 27: 11–20
Machamer C E 1993 Targeting and retention of Golgi membrane proteins. Curr Opin Cell Biol 5: 606–612
McIndoe A H, Counsellor V S 1927 The bilaterality of the liver. Arch Surg 13: 589–612
MacIntosh S R 1974 The innervation of the conjuctiva in monkeys. Albrechit v Graefes Arch Ophthamol 192: 105–116
Mack A, Wolburg H 1986 Heterogeneity of glial membranes in the rat olfactory system as revealed by freeze-fracturing. Neurosci Letters 65: 117–122
MacKay T W, Andrews P L R 1983 A comparative study of the vagal innervation of the stomach in man and the ferret. J Anat 136: 449–481
McKee G J, Ferguson M W J 1984 The effects of mesencephalic neural crest cell extrapation on the development of chicken embryos. J Anat 139: 491–512
McKelvy J F 1974 Biochemical neuronendocrinology. I. Biosynthesis of thyrotropin releasing hormone (TRH) by organ culture of mammalian hypothalamus. Brain Res 65: 489–502
McKenna Boot P, Rowden G, Walsh N 1992 Distribution of Merkel cells in human fetal and adult skin. Am J Dermatol 14: 391–396
MacKenzie A, Ferguson M W J, Sharpe P T 1991, Hox-7 expression during murine craniofacial development. Development 113: 601–611
MacKenzie A, Ferguson M W J, Sharpe P T 1992, Expression patterns of the homeobox gene, Hox-8 in the mouse embryo suggests a role in specifying tooth initiation and shape. Development 115: 403–420
MacKenzie D W Jr, Whipple A O, Winterstiener M P 1941 Studies on the microscopic anatomy and physiology of living transilluminated mammalian spleens, Am J Anat 68: 397–456
McKenzie J 1948 The parotid gland in relation to the facial nerve. J Anat 82: 183–186
McKenzie J 1955 A Bronze Age burial near Stonehaven, Kincardineshire. J Anat 89: 579P
McKern T W, Stewart T D 1957 Skeletal age changes in young American males. Tech Rep EP 45. Environmental Protection Research Div Natick, Massachusetts
McKinley B J, Oldfield B J 1980 Circumventricular organs. In: Paxinos G (ed) The human nervous system. Academic Press: New York: pp 415–438
MacKinnon I L, MacKinnon P C B 1958 Seasonal rhythm in the morphology of the suprarenal cortex in women of child-bearing age. J Endocrinol 17: 456–467
MacKinnon P C B, MacKinnon I L 1960 Morphologic features of the human suprarenal cortex in men aged 20–86 years. J Anat 94: 183–191
Macklin C C 1954 The pulmonary alveolar mucoid film and the pneumonocyte. Lancet i: 1099–1104
McLachlan E M 1974 The formation of synapses in mammalian sympathetic ganglia reinnervated with preganglionic or somatic nerves. J Physiol 237: 217–242
McLachlan J A, Nelson K G, Takahashi T, Bossert N L, Newbold R R, Korach K S 1991 Do growth factors mediate estrogen action in the uterus? New biology of steroid hormones. Serono Symposium 74: 337–344
McLaren A 1985 Relating of germ cell sex to gonadal differentiation. In: Halvorsen H O, Monroy A (eds) The origin and evolution of sex. Alan R Liss: New York: pp 289–300
McLaren A 1988 The developmental history of female germ cells in mammals. In: Clarke J (ed) Oxford reviews of reproduction. Vol 10. Oxford University Press: Oxford: pp 162–179
MacLaughlin S M, Oldak K N M 1992 Vertebral body diameters and sex prediction. Ann Hum Biol 19: 285–293
McLaurin C L 1988 Cutaneous reaction patterns in blacks. Dermatol Clin 6: 353–362
McLean F C, Urist M R 1969 Bone: an introduction to the physiology of skeletal tissue. 2nd edition. Chicago University Press: Chicago
MacLean P D 1949 Psychosomatic disease and the visceral brain. Recent developments bearing on the Papex theory of emotion. Psychosom Med 11: 338–353
MacLean P D 1952 Some psychiatric implications of physiological studies on the frontotemporal portion of the limbic system (visceral brain). Electroencephalogr Clin Neurophysiol 4: 407–418
MacLean P D 1958 The limbic system with respect to self-preservation and the preservation of the species. J Nerv Ment Dis 127: 1–11
MacLean P D 1992 The limbic system concept. In: Trimble M R, Bolwig T G (eds) The temporal lobes and the limbic system. Wrightson Biomedical Publishing Ltd: Petersfield: pp 1–14
McLeish R D, Charnley J 1970 Abduction forces in the one-legged stance. J Biomech 3: 191–209
MacLeod J, Gold R Z 1951 The male factor in fertility and infertility II spermatozoon counts in 1000 men of known fertility and in 1000 cases of infertile marriage. J Urol 66: 436–449
McMahon A P, Bradley A 1990 The Wnt-1 (int-1) proto-oncogene is required for development of a large region of the mouse brain. Cell 62: 1073–1085
McManis P G, Low P A, Lagerlund T D 1993 Microenvironment of nerve: blood flow and ischemia. In: Dyck P J, Thomas P K, Griffin J W, Low P A, Poduslo J F (eds) Pheripheral neuropathy 3rd edition. W B Saunders: Philadelphia: pp 453–473
McManners T 1983 Odontoid hypoplasia. Br J Radiol 56: 907–910
McManus I C, Bryden M P 1991 Geschwind's theory of cerebral lateralization: developing a formal, causal model. Psychol Bull 110: 237–253
MacMasters R E, Weiss A H, Carpenter M B 1966 Vestibular projections to the nuclei of the extraocular muscles. Degeneration resulting from discrete partial lesions of the vestibular nuclei in the monkey. Am J Anat 118: 163–194
McMenemin I M, Sissons G R, Brownridge P 1992 Accidental subdural catheterization: radiological evidence of a possible mechanism for spinal cord damage. Br J Anaesth 69: 417–419
McMinn R M H 1969 Tissue repair. Academic Press: New York
McMinn R M H, Kugler J H 1961 The glands of the bile and pancreatic ducts: autoradiographic and histochemical studies. J Anat 95: 1–11
McMinn R M H, Mitchell J E 1954 The formation of villi following artificial lesions of the mucosa in the small intenstine of the cat. J Anat 88: 99–107
McNab Jones R F 1979 anatomy of the mouth, pharynx and oesophagus. In: Scott-Brown's diseases of the ear nose and theroat, 4th edn., Vol I. Basic sciences, Ch 8. Butterworths: London: pp 263–302
McNamara J A J 1972 Dual functions of the lateral pterygoid muscle: a study of Macaca mulatta. Anat Rec 172: 360 [Abstract]
McNeal J E 1975 Structure and pathology of the prostate. In: Goland M

(ed) Normal and Abnormal Growth of the Prostate. Thomas: Springfield, Illinois: pp 55–65
McNeill M E 1977 An unusual organelle in the pineal gland of the rat. Cell Tissue Res 184: 133–137
Macrides F, Davis B J 1983 The olfactory bulb. In: Emson P C (ed) Chemical Neuroanatomy. Raven Press: New York: pp 391–426
McVay C B, Anson B J 1940a Aponeurotic and fascial continuities in the abdomen, pelvis and thigh. Anat Rec 76: 213–232
McVay C B, Anson B J 1940b Composition of the rectus sheath. Anat Rec 77: 213–225
Madri J A, Stenn K S 1982 Aortic endothelial cell migration. I. Matrix requirements and composition. Am J Pathol 106: 180–186
Maggi C A 1991 The pharmacology of the efferent function of sensory nerves. J Auton Pharmacol 11: 173–208
Maggi C A, Meli A 1988 The sensory-efferent function of capsaicin-sensitive sensory nerves. Gen Pharmacol 19: 1–43
Maggio E 1965 Microhemocirculation: observable variables and their biologic control. Thomas: Springfield, Illinois
Maguire A, Dayal V S 1974 Supraglottic anatomy: the pre- or the peri-epiglottic space? Can J Otolaryngol 3: 432–445
Mahour G H, Wakin K G, Soule F H, Ferris D O 1967 The common bile duct after cholecystectomy: comparison of common bile ducts in patients who have intact biliary systems with those in patients who have undergone cholecystectomy. Ann Surg 166: 964–967
Mai J K, Kedziora O, Teckhaus L, Sofroniew M V 1991 Evidence for subdivisions in the human suprachiasmatic nucleus. J Comp Neurol 305: 508–525
Maibach H I, Downing D T (eds) 1992 Seminars in dermatology No. 11. Saunders: Philadelphia
Maier A, McEwan J, Dodds K, Fischman D, Fitzsimons R, Harris A J 1992 Myosin heavy chain composition of single fibres and their origins and distribution in developing fascicles of sheep tibialis cranialis muscles. J Musc Res Cell Motil 13: 551–572
Maier M A, Bennett K M B, Hepp-Reymond M-C, Lemon R N 1993 Contribution of the monkey corticomotoneuronal system to the control of force in precision grip. J Neurophysiol 69: 772–785
Mair W G P, Warrington E K, Weiskrantz L 1979 Memory disorder in Korsakoff's psychosis: a neuropathological and neuropsychological investigation of two cases. Brain 102: 749 – 783
Majno G 1979 The story of the myofibroblasts. Am J Surg Pathol 3: 535–542
Male D K 1992 Immunology of brain endothelium and the blood–brain barrier. In: Bradbury M W B (ed) Handbook of experimental pharmacology vol 103 – Physiology and pharmacology of the blood–brain barrier. pp 397–415
Malendowicz L K 1985 Sterological studies on the effects of pinealectomy, melatonin and oestradiol on the adrenal cortex of oviarectomised rats. J Anat 141: 115–120
Mall F P 1911 On the muscular architecture of the ventricles of the human heart. Am J Anat 11: 211–278
Mallon W J, Brown H R, Vogler J B, Martinez S 1992 Radiographic and geometric anatomy of the scapula. Clin Orthop 277: 142–154
Malmqvist U, Arner A, Uvelius B 1991 Contractile and cytoskeletal proteins in smooth muscle during hypertrophy and its reversal. Am J Physiol 260 (Cell Physiol 29): C1085–C1093
Mangold O 1933 Naturwissenschaften 21: 761–766
Mangoushi M A 1975 Branches of the inferior mesenteric artery: 'a rare anomaly'. Ethiop Med J 13: 23–26
Mankin H J, Lippiello L 1969 The turnover of adult rabbit articular cartilage. J Bone Jt Surg 51A: 1591–1600
Mann I C 1927 The relations of the hyaloid canal in the foetus and in the adult. J Anat 62: 290–296
Mann I C 1964 The development of the human eye. 3rd edition. Grune & Stratton: New York
Mann R, Inman V T 1964 Phasic activity of intrinsic muscles of the foot. J Bone Jt Surg 46A: 469–481
Mann T 1949 Metabolism of semen. Adv Enzymol 9: 329–390
Mann T 1967 Sperm metabolism. In: Metz C B, Monroy A (eds) Fertilization. Vol I. Academic Press: New York: pp 99–116
Mann W B, Marlow W F, Hughes E E 1961 The half-life of carbon 14. Int J Appl Radiat Isotopes 11: 57–67
Mannen T, Iwata M, Toyokura Y, Magazhima K 1977 Preservation of a certain motoneurone group of the sacral cord in amyotrophic lateral sclerosis: its clinical significance. J Neurol Neurosurg Psychiat 40: 464–469
Manni E, Bortolami R, Deriu P L 1970 Presence of cell bodies of the afferents from the eye muscles in the semilunar ganglion. Arch Ital Biol 108: 106–120
Manni E, Bortolami R, Pettorossi V E, Lucchi M L, Callegari E 1978 Afferent fibers and sensory ganglion cells within the oculomotor nerve in some mammals and man. II. Electrophysiological investigations. Arch Ital Biol 116: 16–24
Manotaya T, Potter E L 1963 Oocytes in prophase of meiosis from squash preparations of human fetal ovaries. Fertil Steril 14: 378–392
Mansbridge J N, Knapp A M 1987 Changes in keratinocyte maturation during wound healing. J Invest Dermatol 89: 253–263
Manske P R, Lesker P A 1983 Palmar aponeurosis pulley. J Hand Surg 8: 259–263
Manstein D J, Titus M A, De Lozanne A, Spudich J A 1989 Gene replacement in Dictyostelium: generation of myosin null mutants. EMBO J 8: 923–932
Manuscript of Bullach's Roll, Royal Society, London Obituary.
Marcar V L, Cowey A 1992 The effect of removing superior temporal cortical motion areas in the macaque monkey. II. Motion discrimination using random dot displays. Eur J Neurosci 12: 1228–1238
Marchand P, Gilroy J C, Wilson V H 1950 Anatomical study of bronchial vascular system and its variations in disease. Thorax 5: 207–221
Marchesi V T 1961 The site of leucocyte emigration during inflammation. Quart J Exp Physiol 46: 115–118
Marchesi V T 1962 The passage of colloidal carbon through inflamed endothelium, Proc R Soc Lond [Biol] 156: 550–552
Marchesi V T, Gowans J L 1964 The migration of lymphocytes through the endothelium of venules in lymph nodes, Proc R Soc Lond [Biol] 159: 283–290
Marchetti B, Guarcello V, Morale M C, Bartolini G, Farinella Z, Cordaro S, Scapagnini U 1989 Luteinizing hormone-releasing hormone-binding sites in the rat thymus: characteristics and biological function. Endocrinol 125: 1025–1036
Marchionni M A, Goodearl A D, Chen M S et al 1993 Glial growth factors are alternatively spliced erbB2 ligands expressed in the nervous system. Nature 362: 312–318
Marder S R, Chenoweth D E, Goldstein I M, Perez H D 1985 Chemotactic responses of human peripheral monocytes to the complement-derived peptides C5a and C5a des Arg. J Immunol 143: 3325–3331
Marfurt C F, Ellis L C 1993 Immunocytochemical localization of tyrosine hydroxylase in corneal nerves. J Comp Nerol 336: 517–531
Margaria R 1976 Biomechanics and energetics of muscular exercise. Clarendon Press: Oxford
Margolis F 1988 Molecular cloning of olfactory-specific gene products. In: Margolis F L, Getchell T T V (eds) Molecular Neurobiology of the olfactory system. Plenum: New York: pp 237–265
Margolis F L 1982 Olfactory marker protein (OMP). Scand J Immunol 15 (Suppl 9) 181–191
Margolis F L, Grillo M, Kawano T, Farbman A I 1985 Carnosine synthesis in olfactory tissue during ontogeny: effect of exogenous b-alanine. J Neurochem 44: 1459–1464
Margulis L 1981 Symbiosis in cell evolution. Life and its environment on the early earth. Freeman: Oxford
Marikovsky Y, Danon D 1969 Electron microscope analysis of young and old red blood cells stained with colloidal iron for surface charge evaluation. J Cell Biol 43: 1–7
Marin-Padilla M 1971 Z Anat Entwicklungesch 134: 117–145
Marin-Padilla M 1984 Neurons of layer I: a development analysis. In: Peters A, Jones E G (eds) Cerebral cortex. Vol 1. Cellular components of the cerebral cortex. Plenum Press: New York: pp 447–478
Marinesco G 1909 La cellule nerveuse. Dom: Paris
Mark R 1974 Memory and nerve cell connections. Clarendon Press: Oxford
Markee J E, Logue J T Jr, Williams M, Stanton W B, Wrenn R N, Walker L B 1955 Two joint muscles of the thigh. J Bone Jt Surg 37A: 125–142
Markou A, Koob G F K 1991 Post cocaine anhedonia. An animal model of cocaine withdrawal. Neuropsychopharmacology 4: 17–26
Markou A, Weiss F, Gold L H, Caine S B, Schulteis G, Koob G F 1993 Drug craving. Psychopharmacology 112: 163–182
Markowski J 1911 Über die Entwicklung der Sinus durae matris und der Hirnvenen bei menschlichen Embryonen von 15 5–49 mm Scheitel-Steisslange. Bull Int Acad Sci LeH Cracov B. 590–611
Marks R H, Barton S P, Edwards C 1988 The physical nature of skin. MTPress, Lancaster
Marks S C Jr, Cahill D R 1984 Experimental study in the dog of the non-active role of the tooth in the eruptive process. Arch Oral Biol 29: 311–322
Markwald R R, Mjaatvedt C H, Krug E L, Sinning A R 1990 Interaction interactions in heart development. Role of cardiac adherons in cushion tissue formation. In: Bockman D E, Kirby M L (eds) Embryonic origins of defective heart development. Ann NY Acad Sci 588: 13–25
Marmarou A, Shulman K, LaMorgese J 1975 Compartmental analysis of compliance and outflow resistance of the cerebrospinal fluid system. J Neurosurg 43: 523–534
Marneffe R de 1951 Recherches morphologiques et expérimentales sur la vascularisation osseuse. Acta Chir Belge 50: 469–488, 568–599, 681–704
Marotti G 1993 A new theory of bone lamellation. Calcif Tissue Int 53 (Suppl 1): S47–S56
Maroudas A 1980 Metabolism of cartilaginous tissues: a quantitative approach. In: Maroudas A, Holborrow E J (eds) Studies in joint disease. Pitman: Tunbridge Wells: pp 59–86

Maroudas A, Palla G, Gilav E 1992 Racemization of aspartic acid in human articular cartilage. Connect Tissue Res 28: 161–169
Maroudas A, Stockwell R, Nachemson A, Urban J 1975 Factors involved in the nutrition of the human lumbar intervertebral disc: cellularity and diffusion of glucose in vitro. J Anat 120: 113–130
Marr D 1969 A theory of cerebellar cortex. J Physiol 202: 437–470
Marrack P, Kappler J 1986 The antigen-specific, major histocompatibility complex-restricted receptor on T cells. Adv Immunol 38: 1–30
Marsden C D 1961 Pigmentation in the nucleus substantiae nigrae of mammals. J Anat 95: 256–261
Marsden C D 1990 Neurophysiology. In: Stern G (ed) Parkinson's disease. Chapman Hall Medical: London: pp. 57–98
Marsden C D, Meadows J C, Merton P A 1983 'Muscular wisdom' that minimizes fatigue during prolonged effort in man: peak rates of motor-neuron discharge and slowing of discharge during fatigue. In: Motor control mechanisms in health and disease. Raven Press: New York: pp 169–211
Marshall A H E, White R G 1961 The immunological reactivity of the thymus. Brit J Exp Path 42: 379–385
Marshall G E, Konstas A G, Bechrakis N E, Lee W R 1992 An immunoelectron microscope study of the aged human lens capsule. Exper Eye Res 54: 393–401
Marshall J, Ansell P L 1971 Membranous inclusions in the retinal pigmented epithelium: phagosomes and myeloid bodies. J Anat 110: 91–104
Marshall V C, Jablonski P, Scott F D 1988 Renal preservation. In: Morris P J (ed) Kidney transplantation, principles and practice. W B Saunders: Philadelphia: p 177
Marsolais E B, Kobetic R 1987 Functional electrical stimulation for walking in paraplegia. J Bone Joint Surg 69-A: 728–733
Marston S B, Smith C W J 1985 The thin filaments of smooth muscles. J Musc Res Cell Motil 6: 669–708
Marston S, Pinter K, Bennett P 1992 Caldesmon binds to smooth muscle myosin and myosin rod and crosslinks thick filaments to actin filaments. J Musc Res Cell Motil 13: 206–218
Martel W, Adler R S, Chan K, Nicklason L, Helvie M A, Jonsson K 1991 Overview: new methods in imaging osteoarthritis. J Rheumatol 18 (suppl 27): 32–37
Martin A 1994 Spinalis capitis, or an accessory paraspinous muscle? J Anat 185: 195–198
Martin B F 1958 The annular ligament of the superior radio-ulnar joint. J Anat 92: 473–482
Martin B M, Gimbrone M A Jr, Unanue E R, Cotran R S 1981 Stimulation of nonlymphoid mesenchymal cell proliferation by a macrophage-derived growth factor. J Immunol 126: 1510–1515
Martin C B Hr 1965 Uterine blood flow and placental circulation. Anaesthesiology 26: 447–459
Martin C P 1932 The cause of torsion of the humerus and of the notch on the anterior edge of the glenoid cavity of the scapula. J Anat 67: 573–582
Martin C P 1942 A note on the renal fascia. J Anat 77: 101–103
Martin G F, Fisher A M 1968 A further evaluation of the origin, course and termination of the opossum corticospinal tract. J Neurol Sci 7: 177–187
Martin G F, Hostege G, Mehler W R 1990 Reticular formation of the pons and medulla. In: Paxinos G (ed) The human nervous system. Academic Press: San Diego: pp 203 – 220
Martin K A C 1988 From enzymes to visual perception: a bridge too far? TINS 11: 380–387
Martin N G 1984 Pituitary-ovarian function in mothers who have had two sets of dizygotic twins. Fertil Steril 42: 878
Martin R 1928 Lehrbuch der Anthropologie. 3 vol. 2nd edition. Fischer: Jena
Martin R B, Burr D B 1989 Structure, function, and adaptation of compact bone. Raven Press: New York
Martin R, Saller K 1961 Lehrbuch der Anthropologie. 3rd edition. Fischer: Stuttgart
Martin T J, Findlay D M, Heath J K, Ng K W 1993 Osteoblasts: differentiation and function. In: Mundy G R, Martin T J (eds) Physiology and pharmacology of bone. Springer-Verlag: Berlin: pp 149–183
Martinez S, Geijo E, Sanchez-Vives M V, Puelles L, Gallego R 1992 Reduced junctional permeability at interrhombic boundaries. Development 116: 1069–1076
Martinez-Hernanadez A, Francis D J, Silberberg S G 1977 Elastosis and other stromal reactions in benign and malignant breast tissue. An ultrastructural study. Cancer 40: 700–706
Martini R, Bollensen E, Schachner M 1988 Immunocytological localization of the major peripheral nervous system glycoprotein P0 and the L2/HNK-1 and L3 carbohydrate structures in developing and adult mouse sciatic nerves. Dev Biol 129: 330–338
Martinoli C, Castellucci M, Zaccheo D, Kaufmann P 1984 Scanning electron miscroscopy of stromal cells of human placental villi throughout pregnancy. Cell Tissue Res 235: 647–655
Maruyama K, Matsubara S, Natori R, Nonomura Y, Kimura S, Ohashi K, Murakami F, Handa S, Eguchi G 1977 Connectin, an elastic protein of muscle: characterization and function. J Biochem (Tokyo) 82: 317–337
Mascorro J A, Yates R D 1971 Ultrastructural studies of the effects of reserpine on mouse abdominal sympathetic paraganglia. Anat Rec 170: 269–280
Mascorro J A, Yates R D 1974 Intervention of abdominal paraganglia. An ultrastructural study. J Morphol 142: 153–164
Mascorro J A, Yates R D 1975 A review of abdominal paraganglia. Ultrastructure, mitotic cells, catecholamine release, innervation, light and dark cells, vascularity. In: Hess M (ed) Electron microscopic concepts of secretion. Ultrastructure of endocrinal and reproductive organs. Wiley: New York: pp 435–452
Mash D C, White F W, Mesulam M-M 1988 Distribution of muscarinic receptor subtypes within architectonic subregions of the primate cerebral cortex. J Comp Neurol 278: 265–274
Masland, R H, Tauchi M 1986 The cholinergic amacrine cell. Trends Neurosci 9: 218–223
Mason W T (ed) 1993 Fluorescent and luminescent probes for biological activity: a practical guide to technology for quantitative real-time analysis. Academic Press: New York
Masse J F, Perusse R 1994 Ectodermal dysplasia. Arch Dis Child 74: 1–2
Massion J 1988 Red nucleus: past and future. Behav Brain Res 28: 1–8
Masson P 1937 Les glomus neuro-vasculaires. Histophysiologie (policard). Hermann et Cie: Paris
Mathers L H, Rapisardi S C 1973 Visual and somatosensory receptive fields of neurons in the squirrel monkey pulvinar. Brain Research 64: 65–83
Mathew R 1992 Development of the pulmonary circulation. Metabolic aspects. In: Polin R A, Fox W W (eds) Fetal and neonatal physiology. W B Saunders: Philadelphia: pp 678–682
Mathias R S, Lacro R V, Jones K 1987 Situs inversus, complex cardiac defects, splenic defects. Am J Med Genet 28: 111–116
Mathiasen M S 1973 Determination of bone age and recording of minor skeletal hand anomalies in normal children. Dan Med Bull 20: 80–85
Matsuda H 1968 Electron microscopic study on the corneal nerve with special reference to its endings. Acta-Soc Ophthal Jpn 12: 163–173
Matsumoto Y, Fugiwara M 1987 Absence of donor-type major histocompatability complex class I antigen bearing microglia in the rat central nervous system of radiation bone marrow chimeras. J Neuroimmunol 17: 71–82
Matsumoto Y, Tanabe T, Ueda S, Kawata M 1992 Immunohistochemical and enzymehistochemical studies of peptidergic aminergic and cholinergic innervation of the lacrimal gland of the monkey (Macaca fuscata). J Autonom Nervous Syst 37: 207–214
Matsumura K, Campbell K P 1994 Dystrophin-glycoprotein complex: its role in the molecular pathogenesis of muscular dystrophies. Muscle Nerve 17: 2–15
Matsushita M, Hosaya Y 1979 Cells of origin of the spinocerebellar tract in the rat, studied with the method of retrograde transport of horseradish peroxidase. Brain Res 173: 185–200
Matsushita M, Wang C L 1987 Projection pattern of vestibulocerebellar fibres in the anterior vermis of the cat: an anterograde wheatgerm agglutinin horseradish peroxidase study. Neurosci Lett 74: 25–30
Matsuyama T, Shiosaka S, Wanaka A, Yoneda S, Kimura K, Hayakawa T, Emson P C, Tohyama M 1985 Fine structure of peptidergic and catecholaminergic nerve fibres in the anterior cerebral artery and their interrelationships: an immunoelectron microscopic study. J Comp Neurol 235: 268–276
Matthews M A 1968 An electron microscopic study of the relationship between axon diameter and the initiation of myelin production in the peripheral nervous system, Anat Rec 161: 337–352
Matthews M R, Raisman G 1969 The ultrastructure and somatic efferent synapses of small granule-containing cells in the superior cervical ganglion, J Anat 105: 255–282
Matthews P B C 1971 Recent advances in the understanding of the muscle spindle. In: Gilliland I, Francis J (eds) British postgraduate medical federation, scientific basis of medicine. Annual Reviews. Athlone Press: London: pp 99–128
Matthews P B C 1972 Mammalian muscle receptors and their central actions. Arnold: London
Matulionis D H, Parks H F 1973 Ultrastructural morphology of the normal nasal respiratory epithelium of the mouse. Anat Rec 175: 68–84
Maue-Dickson W, Dickson W D R 1980 Anatomy and physiology related to cleft palate: current research and clinical implications. Plast Reconstr Surg 65: 83–90
Maunsell J H R, Van Essen D C 1987 Topographic organization of the middle temporal visual area in the macaque monkey: representational biases and the relationship to callosal connections and myeloarchitectonic boundaries. J Comp Neurol 266: 535–555
Mauro A 1961 Satellite cells of skeletal muscle fibers. J Biophys Biochem Cytol 9: 493–495
Mauro A (ed) 1979 Muscle regeneration. Raven Press: New York
Matulionis D H 1975 Ultrastructural study of mouse olfactory epithelium

following destruction by ZnSO4 and its subsequent regeneration. Amer J Anat 142: 67–90
Maw A R, Parker A J 1993 A model to refine the selection of children with otitis media with effusion of adenoidectomy. Clin Otolaryngol 18(3): 164–170
Maxwell G D, Forbes M E 1987 Exogenous basement-membrane-like matrix stimulates adrenergic development in avian neural crest cultures. Development 101: 767–776
May M 1986 The Facial Nerve. Thieme: New York
Mayfield J K, Johnson R P, Kilcoyne R F 1976 The ligaments of the human wrist and their functional significance. Anat Rec 186: 417–428
Mayhall J T, Dahlberg A A, Owen D G 1970 Torus mandibularis in an Alaskan Eskimo population. Am J Phys Anthropol 33: 57–60
Mayne R, von der Mark K 1983 Collagens of cartilage. In: Hall B K (ed) Cartilage. Vol 1. Structure, function and biochemistry. Academic Press: New York: pp 181–214
Mayne R, Burgeson R E 1987 Structure and function of collage types. Academic Press: London
Mays L E 1984 Neural control of vergence eye movements: convergence and divergence neurons in the midbrain. J Neurophysiol 51: 1091–1108
Meachim G 1982 Age-related degeneration of patellar articular cartilage. J Anat 134: 365–371
Meachim G, Allibone R 1984 Topographical variation in calcified zone of upper femoral articular cartilage. J Anat 139: 341–352
Meachim G, Denham D, Emergy I H, Wilkinson P H 1974 Collagen alignments and artificial splits at the surface of human articular cartilage. J Anat 188: 101–118
Meachim G, Stockwell R A 1978 The matrix. In: Freeman M A R (ed) Adult articular cartilage. 2nd edition. Pitman Medical: London: pp 1–67
Mears D C 1971 Effects of parathyroid hormone and thyrocalcitonin on the membrane potential of osteoclasts. Endocrinology 88: 1021–1028
Meban C 1980 Thickness of the air-blood barriers in vertebrate lungs. J Anat 131: 299–307
Mecham R P, Heuser J 1990 Three dimensional organization of extracellular matrix in elastic cartilage as viewed by quick freeze, deep etch electron microscopy. Connect Tissue Res 24: 83–93
Mechanik N 1934 Das Venesystem der Herzwände. Z Anat EntwGesch 103: 813–843
Mehler W R 1962 The anatomy of the so-called 'pain tract in man': an analysis of the course and distinction of the ascending fibres of the fasciculus anterolateralis. In: French J D, Porter R W (eds) Basic research in paraplegia. Charles C Thomas: Springfield: pp 26–55
Mehler W R 1974 Central pain and the spinothalamic tract. Adv Neurol 4: 127–146
Mehler W R 1980 Subcortical afferent connections of the amygdala in the monkey. J Comp Neurol 190: 733–762
Mehler W R, Feferman M E, Nauta W J H 1960 Ascending axon degeneration following anterolateral cordotomy. An experimental study in the monkey. Brain 83: 718–750
Mehta H J, Gardner W U 1961 A study of lumbrical muscles in the human hand. Am J Anat 109: 227–238
Mei N 1970 Disposition anatomique et propriétés électrophysiologiques des neurones sensitifs vagaux chez le chat. Exp Brain Res 11: 465–479
Mei N, Dussardier M 1966 Études des lésions pulmonaries produites par la section des fibres sensitives vagales. J Physiol 58: 427–431
Meier S 1979 Development of the chick mesoblast. Formation of the embryonic axis and the establishment of the metameric pattern. Dev Biol 38: 73–90
Meier S 1981 Development of the chick–embryo mesoblast: morphogenesis of the prechordal plate and cranial segments. Dev Biol 83: 49–61
Meier S, Packard D S Jr 1984 Dev Biol 102: 309–323
Melander A 1970 Amines and mouse thyroid activity: release of thyroid hormone by catecholamines and indoleamines and its inhibition by adrenergic blocking drugs. Acta Endocrinol 65: 371–384
Melander A 1977 Aminergic regulation of thyroid activity: importance of the sympathetic innervation and of the mast cells of the thyroid gland. Acta Med Scand 201: 257–262
Melander A 1978 Sympathetic nervous-adrenal medullary system. In: Werner S C, Ingbar S H (eds) The thyroid – a fundamental and clinical text. Harper & Row: New York: pp 216–221
Melander A, Ericson L E, Sundler F, Westgren U 1975 Intrathyroidal amines in the regulation of thyroid activity. Rev Physiol 73: 39–71
Melander A, Nilsson E, Sundler F 1972 Sympathetic activation of thyroid hormone secretion in mice. Endocrinology 90: 194–199
Melcher A H, Walker T W 1976 The periodontal ligament in attachment and as a shock absorber. In: Poole D F G, Stack M V (eds) The eruption and occlusion of teeth. Butterworths: London: pp 183–192
Mélèse T, Xue Z 1995 The nucleolus: an organelle formed by the act of building a ribosome. Curr Opin Cell Biol 7: 319–324
Melkumyants A M, Balashov S A 1990 Effects of blood-viscosity on arterial flow induced dilator response. Cardiovascular Research 24: 165–168
Meller K, Breipohl W, Glees P 1969 Ontogony of the mouse motor cortex. The polymorph layer or layer VI. A Golgi and electronmicroscopical study. Z Zellforsch 99: 443–458
Mellert T K, Getchell M L, Sparks L, Getchell T V 1992 Characterization of the immune barrier in human olfactory mucosa. Otolaryngol-Head Neck Surg 106: 181–188
Melzack R 1973 The puzzle of pain. Basic Books: New York
Melzack R, Wall P D 1965 Pain mechanisms: a new theory. Science 150: 971–979
Menard D 1989 Growth-promoting factors and the development of the human gut. In: Lebenthal E (ed) Human gastrointestinal development. Raven Press: New York: pp 123–150
Menco B P 1984 Ciliated and microvillous structures of rat and olfactory and nasal respiratory epithelia. A study using ultra-rapid cryo-fixation followed by freeze-substitution or freeze-etching. Cell Tissue Res 235: 225–241
Menco B P M 1983 The ultrastructure of olfactory and nasal respiratory epithelium surfaces. In: Reznik G, Stinson SF (eds) Nasal tumours in animals and man. Anatomy, physiology and epidemiology, vol 1. CRC Press Inc: Boca Raton, Florida. pp 45–102
Menco B P M, Dodd G H, Davey M, Bannister L H 1976 Presence of membrane particles in freeze-etched bovine olfactory cilia. Nature 263: 597–599
Menco B P, Bruch R C, Dau B, Danho W 1992 Ultrastructural localization of olfactory transduction components: the G protein subunit Golf alpha and type III adenylyl cyclase. Neuron 8: 441–453
Mendell L M 1966 Physiological properties of unmyelinated fiber projections to the spinal cord. Exp Neurol 16: 316–332
Mendell L M, Wall P D 1964 Presynaptic hyperpolarization: a role for fine afferent fibres. J Physiol 172: 274–294
Mennerick S, Zorumski C F 1994 Glial contributions to excitatory neurotransmission in cultured hippocampal cells. Nature 368: 59–62
Menning A von, Schumacher G H, Lau H, Schultz M, Himstedt H W 1974 Zur Topographie der muskulaeren Nervenausbreitungen 6. Untere Extremität, Glutealmuskeln. Anat Anz 135: 302–314
Menton D N, Simmons D J, Orr B Y, Plurad S B 1982 A cellular investment of bone marrow. Anat Rec 203: 157–164
Mercier R, Vanneuville G, Bresson P et al 1970a Etude de la structure osseuse de la branche horizontale du maxillaire in inférieur apport des techniques radiographiques. Lab Anat Clermont Ferrand. C R Ass Anat 149: 891–901
Mercier R, Vanneuville G, Bresson P et al 1970b Etude des lignes de force des corticales du maxillaire inférieur par la méthode des lignes de fissuration colorées. Lab Anat Clermont Ferrand. C R Ass Anat 149: 902–913
Meredith M, Marques D M, O'Connell R J, Stern F L 1980 Vomeronasal pump: significance for male hamster sexual behavior. Science 207: 1224–1226
Meredith M, O'Connell R J 1979 Efferent control of stimulus access to the hamster vomeronasal organ. J Physiol 186: 301–316
Meredith M, O'Connell R J 1988 HRP uptake by olfactory and vomeronasal receptor neurons: use as an indicator of incomplete lesions and relevance for non-volatile chemoreception. Chem Senses 13: 487–515
Merendino K A, Johnson R J, Skinner H H, Maguire R X 1956 Intradiaphragmatic distribution of phrenic nerve with particular reference to placement of diaphragmatic incisions and controlled segmental paralysis. Surg Gynec Obstet 39: 189–198
Merideth J, Mendez C, Mueller J W, Moe G K 1968 Electrical excitability of atrioventricular nodal cells. Circ Res 23: 69–85
Merigan W H, Maunsell J H R 1993 How parallel are the primate visual pathways? Ann Rev Neurosci 16: 369–402
Merimee T J, Zapf J, Hewlett B, Cavalli-Sforza L L 1987 Insulin-like growth factors in pygmies. The role of puberty in determining final stature. N Eng J Med 316: 906–911
Merklin R J, Michels N A 1958 The variant renal and suprarenal blood supply with data on the inferior phrenic, ureteral and gonadal arteries: a statistical analysis based on 185 dissections and a review of the literature. J Int Coll Surg 29: 41–76
Merrick W C 1992 Mechanisms and regulation of eukaryotic protein synthesis. Microbiol Rev 56: 291–315
Merrill E G 1974 Finding a respiratory function for the medullary respiratory neurons. In: Bellairs R, Gray E G Clarendon: Oxford: pp 451–486
Merrill J P, Murray J E, Harrison J H, Guild W R 1956 Successful homotransplantation of the human kidney between identical twins. J Am Med Assoc 160: 277–282
Merzenich M M, Kaas, J H, Sur M, Lin C-S 1978 Double representation of the body surface within cytoarchitectonic areas 3b and 1 in "SI" in the owl monkey (Aotus trivirgatus). J Comp Neurol 181: 41–74
Merzenich M M, Nelson R J, Stryker M P, Cynader M S, Schoppmann A, Zook J M 1984 Somatosensory cortical map changes following digit amputation in adult monkeys. J Comp Neurol 224: 591–605
Mesulam M (ed) 1982 Principles of horseradish peroxidase neurohistochemical connections and their applications for tracing neural path-

ways in microscopical analysis. In: Tracing neural connections with horseradish peroxidase. Wiley: New York: pp 1–152
Mesulam M M, Mufson E J, Levey A I, Wainer B H 1983 Cholinergic innervation of cortex by the basal forebrain: cytochemistry and cortical connections of the septal area, diagonal band nuclei, nucleus basalis (substantia innominata) and hypothalamus in the rhesus monkey. J Comp Neurol 214: 170–197
Mesulam M M, Van Hoesen G W, Pandya D N, Geshwind N 1977 Limbic and sensory connections of the inferior parietal lobule (area PG) in the rhesus monkey: a study with a new method for horseradish peroxidase histochemistry. Brain Res 136: 393–414
Mesulam M-M, Mufson E J 1985 The insula of Reil in man and monkey. Architectonics, connectivity and function. In: Peters A, Jones E G (eds) Cerebral cortex. Vol 4. Association and auditory cortices. Plenum Press: New York: pp 179–226
Mesulam M-M, Mufson E J, Levey A I, Wainer B H 1983 Cholinergic innervation of cortex by the basal forebrain: cytochemistry and cortical connections of the septal area, diagonal band nuclei, nucleus basalis (substantia innominata) and hypothalamus in the rhesus monkey. J Comp Neurol 214: 170–197
Mesulam M-M, Mufson E J, Wainer B H, Levey A I 1983 Central cholinergic pathways in the rat: an overview based on an alternative nomenclature (Ch1–Ch6). Neuroscience 10: 1185–1201
Mesulam M-M, Rosen A D, Mufson E J 1984 Regional variations in cortical cholinergic innervation: chemoarchitectonics of acetylcholinesterase-containing fibers in the macaque brain. Brain Res 311: 245–258
Meszaros T, Kery L 1980 Quantitative analysis of growth of the hip. A radiologic study. Acta Orthop Scand 51: 275–283
Metz C B, Monroy A (eds) 1967 and 1969 Fertilization 2 vol. Academic Press: New York
Meuli H C H 1980 Arthroplasty of the wrist. Clin Orthop 149: 118–125
Meunier M, Bachevalier J, Mishkin M, Murray E A 1993 Effects on visual recognition of combined and separate ablations of the entorhinal and perirhinal cortex in rhesus monkeys. J Neurosci 13: 5418 – 5432
Meyer A W 1917 Studies on hemal nodes. VII. The development and function of hemal nodes. Am J Anat 21: 375–406
Meyer D B, O'Rahilly R 1976 The onset of ossification in the human calcaneus. Anat Embryol (Berl) 150: 19–33
Meyer H 1867 Die Architektur der Spongiosa. Arch Anat Physiol 47:
Meyer M, Matsuoka I, Wetmore C, Thoenen H 1992 Enhanced synthesis of brain-derived neurotrophic factor in the lesioned peripheral nerve: different mechanisms are responsible for the regulation of BDNF and NGF mRNA. J Cell Biol 119: 45–54
Meyer R 1938 Zur Frage der Entcklung der menschlichen Vagina: Vagina infima septa und andere Besonderheiten. Arch Gynecol 167: 306–338
Meyer W W, Lind J 1966 Postnatal changes in the portal circulation. Arch Dis Child 41: 606–612
Meyrick B, Reid L 1968 The alveolar brush cell in rat lung—a third pneumonocyte. J Ultrastruct Res 23: 71–80
Meyrick B, Reid L 1970 Ultrastructure of cells in the human bronchial submucosal glands. J Anat 107: 281–299
Meyrick B, Reid L 1978 The effect of continued hypoxia on rat pulmonary arterial circulation. Lab Invest 38: 188–200
Miale I L, Sidman R L 1961 An autoradiographic analysis of the histogenesis of the mouse cerebellum. Exp Neurol 4: 227–296
Michael R P, Rees H D 1982 Autoradiographic localization of 3H-dihydrotestosterone in the preoptic area, hypothalamus, and amygdala of a male rhesus monkey. Life Sci 30: 2087–2093
Michels N A 1962 The anatomic variations of the arterial pancreaticoduodenal arcades: their import in regional resection involving the gall bladder, bile ducts, liver, pancreas and parts of the small and large intestines. J Int Coll Surg 37: 13–40
Michels N A 1966 Newer anatomy of the liver and its variant blood supply and collateral circulation. Am J Surg 112: 337–347
Michelsohn A, Anderson D J 1992 Changes in competence determine the timing of two sequential glucocorticoid effects on sympathoadrenal progenitors. Neuron 8: 589–604
Middlebrooks J C, Clock A E, Xu L, Green D M 1994 A panoramic code for sound location by cortical neurons. Science 264: 842–844
Midgley A R, Pierce G B Jr, Deneau G A, Gosling J R 1963 Morphogenesis of syncitiotrophoblast in vivo: an autoradiographic demonstration. Science 141: 349–350
Mierzwa J, Kozielec T 1975 Variation of the anterior cardiac veins. Folia Morphol 34: 125–133
Miescher F 1871 On the chemical composition of pus cells. Hoppe-Seyler's Med Chem Untersuch 4: 441–460. Reprinted in Gabriel M L, Fogel S 1955 Great experiments in biology. Prentice-Hall: New Jersey
Migliari R, Riva A, Lantini M S, Melis M, Usai E 1992 Diffuse lymphoid tissue associated with the human bulbourethral gland. An immunohistologic characterization. J Androl 13: 337–341
Mihara M, Miho M, Suyama Y, Shimao S 1992 Scanning electron microscopy of the epidermal lemina densa in normal human skin. J. Invest Dermatol 99: 572–578
Mikami A, Nakamura K, Kubota K 1994 Neuronal responses to photographs in the superior temporal sulcus of the rhesus monkey. Behav Brain Res 60: 1–13
Mikata A, Niki R 1971 Permeability of postcapillary venules of the lymph nodes. An electron microscopic study. Exp Molec Pathol 4: 209–215*
Miki H, Bellhorn M B, Henkind P 1975 Specializations of the retinochoroid juncture. Invest Ophthal 14: 701–7
Mikic Z 1992 The blood supply of the human distal radioulnar joint and the microvasculature of its articular disk. Clin Orthop 275: 19–28
Mikić Z Dj 1978 Age changes in the triangular fibrocartilage of the wrist joint. J Anat 126: 367–384
Mikic Z, Somer L, Somer T 1992 Histologic structure of the articular disk of the human distal radioulnar joint. Clin Orthop 275: 29–36
Mikkelsen J D, Møller M 1990 A direct neural projection from the intergeniculate leaflet of the lateral geniculate nucleus to the deep pineal gland of the rat, demonstrated with phaseolus vulgaris leucoagglutinin. Brain Res 520: 342–346
Milam A H, Dacey D M, Dizhoor A M 1993 Recoverin reactivity in mammalian cone bipolar cells. Vis Neurosci 10: 1–12
Milburn A 1973 The early development of muscle spindles in the rat. J Cell Sci 12: 175–195
Miledi R, Molinoff P, Potter L T 1971 Isolation of the cholinergic receptor protein of Torpedo electric tissue. Nature 229: 554–557
Miles A E W Sebaceous glands in the lip and cheek mucosa of man. Br Dent J 105: 235–248
Milford L 1968 Retaining ligaments of the digits of the hand. W B Saunders: Philadelphia
Milhorat T H 1972 Hydrocephalus and the cerebrospinal fluid. Williams and Wilkins: Baltimore
Millen J W Woollam D H M 1953 Vascular patterns in the choroid plexus. J Anat 87: 114–123
Miller A D 1990 Respiratory muscle control during vomiting. Can J Physiol Pharmacol 68: 237–241
Miller C S, Nummikosi P V, Barnett D A, Langlais R P 1990 Cross-sectional tomography. A diagnostic technique for determining the buccolingual relationship of impacted third molars and the inferior alveolar neurovascular bundle. Oral Surg Oral Med Oral Path 70(6): 791–797
Miller E K, Li L, Desimone R 1991 A neural mechanism for working and recognition memory in inferior temporal cortex. Science 254: 1377–1379
Miller E K, Li L, Desimone R 1993 Activity of neurons in anterior inferior temporal cortex during a short-term memory task. J Neurosci 13: 1460–1478
Miller J D, Adams J H 1992 The pathophysiology of raised intracranial pressure. In: Adams J H, Duchen L W (eds) Greenfield's neuropathology, 5th edition. Edward Arnold: London: pp 69–105
Miller J W, Hall C M, Holland K D, Ferrendelli J A 1989 Identification of a median thalamic system regulating seizures and arousal. Epilepsia 30: 493–500
Miller L H, Carter R 1976 Innate resistance in malaria. Exp Parasitol 40: 132–146
Miller M R, Kasahara M 1959 Cutaneous innervation of the human breast. Anat Rec 135: 153–167
Miller N, Kiel S M, Green R W, Clark A W 1982 Unilateral Duane's retraction syndrome (Type I). Arch Ophthalmol 100: 1468–1472
Miller R A, Stominger N L 1973 Efferent connections of the red nucleus in the brainstem and spinal cord of the rhesus monkey. J Comp Neurol 152: 327–346
Miller R L, Chaudhry A P 1976 Comparative ultrastructure of vallate, foliate and fungiform taste buds of golden Syrian hamster. Acta Anat 95: 75–92
Miller S C, de Saint-Georges L, Bowman B M, Jee W S S 1989 Bone lining cells: structure and function. Scanning Microscopy 3: 953–961
Miller S C, Jee W S S 1987 The bone lining cell: a distinct phenotype? Calcif Tiss Int 41: 1–5
Miller S C, Jee W S S 1992 Bone lining cells. In: Hall B K (ed) Bone. Vol 4. Bone metabolism and mineralization. CRC Press: Boca Raton: pp 1–19
Miller W S 1947 The lung. 2nd edition, Thomas: Springfield, Illinois
Milley P S, Nichols D H 1971 The relationship between the pubourethral ligament and the urogenital diaphragm in the human female. Anat Rec 170: 281–283
Milligan E T C, Morgan C N, Jones L E, Officer R 1937 Surgical anatomy of anal canal and operative treatment of haemorrhoids. Lancet 2: 1119–1124
Millington P F, Wilkinson R 1983 Skin. In: Harrison R J, McMinn R M H (eds) Biological structure and function 9. Cambridge University Press: Cambridge
Mills E, Jöbsis F F 1972 Mitochondrial respiratory chain of carotid body and chemoreceptor response to changes in oxygen tension. J Neurophysiol 35: 405–428
Mills K R 1991 Magnetic brain stimulation: a tool to explore the action of the motor cortex on single human spinal motoneurones. TINS 14: 401–405

Mills R W 1917 The relation of bodily habits to visceral form, position, tonus and motility. Am J Roentg 4: 155–169

Mills R W 1922 X-ray evidence of abdominal small intestinal states embodying an hypothesis of the transmission of gastro-intestinal tension. Am J Roentg 9: 199–225

Milner B 1974 Hemispheric specialization: scope and limits. In: Schmitt F O, Worden F G (eds) The neurosciences, third study program. MIT Press: Cambridge, Massachusetts

Mincsev M 1967 Bilocular gall bladder. Orvoskepzes 42: 286–298

Minkoff E C 1974 The Fürbinger hypothesis of nerve-muscle specificity re-examined. Can J Zool 52: 525–532

Minkoff R, Rundus V R, Parker S B, Beyer E C, Hertzberg E L 1993 Connexin expression in the developing avian cardiovascular system. Circ Res 73: 71–78

Minneman R P, Lynch H, Wurtman R J 1974 Relationship between environmental light intensity and retina-mediated suppression of rat pineal serotonin N-acetyltransferase. Life Sci 15: 1791–1796

Minns R J, Stevens F S 1977 The collagen fibre organisation in human articular cartilage J Anat 123: 437–457

Minsky B D, Chlapowski F J 1978 Morphometric analysis of the translocation of lumenal membrane between cytoplasm and cell surface of transitional epithelial cells during the expansion-contraction cycles of mammalian urinary bladder. J Cell Biol 77: 685–697

Mintz B 1960 Embryological phases of mammalian gameto-genesis. J cell Comp Physiol 56: (Suppl 1): 31–47

Miragall F, Dermietzel R 1992 Immunocytochemical localization of cell adhesion molecules in the developing and mature olfactory system. Microsc Res Techn 23: 157–172

Miragall F, Kadmon G, Schachner M 1989 Expression of L1 and N-CAM cell adhesion molecules during development of the mouse olfactory system. Devel Biol 135: 272–286

Mishima S, Maurice D M 1961 The effect of normal evaporation on the eye. Exp Eye Res 1: 46–52

Mishkin M 1978 Memory in monkeys severely impaired by combined but not by separate removal of amygdala and hippocampus. Nature 273: 297 - 298

Mitchell B S, Ahmed E, Stauber V V 1993 Projections of the guinea pig paracervical ganglion to pelvic viscera. Histochem J 25: 51–56

Mitchell B S, Stauber V V 1993 Localization of substance P and leucine enkephalin in the nerve terminals of the guinea pig paracervical ganglion. Histochem J 25: 144–149

Mitchell G A G 1935 Innervation of distal colon, Edinb Med J 42: 11–20

Mitchell G A G 1950 Renal fascia. Br J Surg 37: 257–266

Mitchell G A G 1952 Rostral extremities of sympathetic trunks, Nature 129: 533–534

Mitchell G A G 1953 Anatomy of the autonomic nervous system. Livingstone: Edinburgh

Mitchell G A G 1956 Cardiovascular innervation. Churchill Livingstone: Edinburgh

Mitchell G A G, Warwick R 1955 The dorsal vagus nucleus. Acta Anat 25: 371–395

Mitchell L S, Griffiths I R, Morrison S, Barrie J A, Kirkham D, McPhilmey K 1990 Expression of myelin protein gene transcripts by Schwann cells of regenerating nerve. J Neurosci Res 27: 125–135

Mitchell P 1961 Coupling of phosphorylation to electron and hydrogen transfer by a chemi-osmotic type of mechanism. Nature 191: 144–148

Mittal R K 1990 Current concepts of the antireflux barrier. Gastroenterol Clin North Am 19: 501–516

Mittwoch U 1988 The race to be male. New Scientist: 38–42

Mittwoch U 1992 Sex determination and sex reversal: genotype, phenotype, dogma and semantics. Hum Genet 89: 467–479

Miura M, Reis D J 1969 Termination and secondary projections of carotid sinus nerve in the cat brain stem. Am J Physiol 217: 142–153

Miyazaki S 1985 Bilateral innervation of the superior oblique muscle by the trochlear nucleus. Brain Res 348: 52–56

Miyazawa K 1992 Role of epidermal growth factor in obstetrics and gynecology. Obstet Gynecol 79: 1032–1040

Miyazono K, Heldin C H 1989 High-yield purification of platelet-derived endothelial cell growth factor: structural characterization and establishment of a specific antiserum. Biochemistry 28: 1704–1710

Miyazono K, Ichijo M, Heldin C H 1993 Transforming growth factor B Latent forms, binding proteins and receptors. Growth Factors 8: 11–22

Mizeres N J 1963 The cardiac plexus in man. Am J Anat 112 141–151

Mizrachi Y, Naranjo J R, Levi B Z, Pollard H B, Lelkes P I 1990 PC12 cells differentiate into chromaffin cell-like phenotype in co-culture with adrenal medullary endothelial cells. Proc Natl Acad Sci USA 87: 6161–6165

Mizuno M 1991 Human respiratory muscles: fibre morphology and capillary supply. Eur Resp J 4: 587–601

Mjör I A 1969 Bone lamellae. Acta Anat 73: 127–135

Møller M 1974 The ultrastructure of the human fetal pineal gland. I. Cell types and blood vessels. Cell Tissue Res 152: 13–30

Møller M 1976 The ultrastructure of the human fetal pineal gland. II. Innervation and cell junctions. Cell Tissue Res 169: 7–21

Møller M 1978 Presence of a pineal nerve (nervus pinealis) in the human fetus; a light and electron microscopical study of the innervation of the pineal gland. Brain Res 154: 1–12

Møller M 1979 Presence of a pineal nerve (nervus pinealis) in fetal mammals. Prog Brain Res 52: 103–106

Møller M, Phansuwan-Pujiot P, Govitrapong P, Schmidt P 1993 Indications for a central innervation of the bovine pineal gland with substance P immunoreactive nerve fibres. Brain Res 611: 347–351

Møllgard K, Møller M, Kimble J 1973 Histochemical investigations on the human fetal sub-commissural organ. Histochemie 37: 61–74

Mocek F W, Anderson D R, Pochettino A, Hammond R L, Spanta A, Ruggiero R, Thomas G, Lu H, Fietsam R, Nakajima H, Nakajima H, Krakovsky A, Hooper T, Niinami H, Colson M, Levine S, Salmons S, Stephenson L W 1992 Skeletal muscle ventricles in circulation long-term: 191 to 836 days. J Heart Lung Transplant 11: S334–340

Mochereau M T 1963 Ann Biol Anim Biochem Biophys 3:

Mochon S, McMahon T A 1980 Ballistic walking: an improved model. Math Biosci 52: 241–260

Modi J P 1957 Jurisprudence and toxicology. Tripathi Private: Bombay

Modic M T, Weinstein M A, Rothner D, Evenberg G, Duchesneau P M, Kaufman B 1980 Calcification of the choroid plexus visualized by computed tomography. Neuroradiol 135: 369–372

Moens P 1974 Quantitative electron microscopy of chromosome organization at meiotic prophase. Cold Spring Harb Symp Quant Biol 28: 99–107

Moffat D B 1959 Developmental changes in the aortic arch system of the rat. Am J Anat 105: 1–36

Moffat D B 1961a The development of the anterior cerebral artery and its related vessels in the rat. Am J Anat 108: 17–29

Moffat D B 1961b The development of the ophthalmic artery in the rat. Anat Rec 140: 217–222

Moffat D B 1975 The mammalian kidney. Cambridge University Press

Moffat D B 1982 Developmental abnormalities of the urogenital system. In: Chisholm G D, Williams D I (eds) Scientific foundations of urology. 2nd edition. Heinemann Medical: London: pp 357–372

Moffet B C Jr 1957 The prenatal development of the human temperomandibular joint. Contrib Embryol 36: 19–28

Moffett B C, Johnson L C, McCabe J B, Askew H C 1964 Articular remodelling in the adult human temporomandibular joint. Am J Anat. 115: 119–142

Moffie D 1975 Spinothalamic fibres, pain conduction and cordotomy. Clin Neurol Neurosurg 78: 261–268

Mogenson G, Jones D L, Yim C Y 1984 From motivation to action: functional interface between the limbic system and the motor system. Prog Neurobiol 14: 69–97

Mogilner A et al 1993 Somatosensory cortical plasticity in adult humans revealed by magnetoencephalography. Proc Natl Acad Sci USA 90 (Neurorad): 3593–3597

Mohuiddin A 1953 Vagal preganglionic fibres to the alimentary canal. J Comp Neurol 99: 289–318

Molenaar W M, Lee V M, Trojanowski J Q 1990 Early fetal acquisition of the chromaffin and neuronal immunophenotype by human adrenal medullary cells. An immunohistological study using monoclonal antibodies to chromogranin A, synatophysin, tyrosine hydroxylase and neuronal cytoskeletal proteins. Exp Neurol 108: 1–9

Moligner A, Grossman J A, Ribary U, Joliot M, Volkman J, Rapaport D, Beasley R W, Llinas R R 1993 Somatosensory cortical plasticity in adult humans revealed by magnetoencephalography. Proc Natl Acad Sci USA 90: 3593–3597

Moll I, Lane A T, Franke W W, Moll R 1990 Intraepidermal formation of Merkel cells in xenografted human fetal skin. J Invest Dermatol 94: 359–364

Moll I, Moll R, Franke W 1986 Formation of epidermal and dermal Merkel cells during human fetal skin development. J Invest Dermatol 87: 779–787

Möller E 1966 The chewing apparatus: an electromyographic study of the action of the muscles of mastication and its correlation to facial morphology. Acta Physiol Scand 69 (Suppl 280)

Mollison P L, Engelfriet C P, Contreras M 1987 Blood transfusion in clinical medicine. 8th edition. Blackwell: Oxford

Mollon J D, Bowmajer J K 1992 The spatial arrangement of cones in the primate fovea. Nature 360: 677–679

Molnar Z, Blakemore C 1991 Nature 351: 475–477

Monaco S, Gehrmann J, Raivich G, Kreutzberg G W 1992 MHC-positive, ramified macrophages in the normal and injured rat peripheral nervous system. Neurocytol 21: 623–634

Monakow C von 1882 Weitere Mitteilungen über durch Exstirpation circumscripter Hirnrindenreigionem bedingte Entwickelungshemmungen des Kaninchegehirns. Arch Psychiat. NervKrankh 12: 141–156, 535–549

Monakow C von 1905 Gehirnpathologie, 2nd edition, Hölder: Vienna

Moniem K A, Glover T D 1972 Alkaline Phosphatase in the cytoplasmic droplet of mammalian spermatozoa. J Reprod Fertil 29: 65–69

Montagna W, Carlisle K, 1979 Structural changes in aging human skin. J Invest Dermatol 73: 47–53
Montagna W, Kligman A M, Carlisle K S 1992 Atlas of normal human skin. Springer-Verlag: New York
Montagna W, Kligman A M, Weupper K D, Bentley J P (eds) 1979 Special issue on ageing of skin. J Invest Dermatol 73
Montagu M F A 1951 Wallbrook frontal bone. Am J Phys Anthropol 9: 5–14
Montagu M F A 1960 An introduction to physical anthropology. 3rd edition. Thomas: Springfield, Illinois
Montandon P, Gacek R R, Kimura R S 1970 Crista neglecta in the cat and human. Ann Otol Rhinol Laryngol 79: 105–112
Montarolo P G, Palestini M, Strata P 1982 The inhibitory effect of olivocerebellar input on the cerebellar Purkinje cells in the rat. J Physiol 332: 187–202
Montarras D, Chelly J, Bober E, Arnold H, Ott M-O, Gros F, Pinset C 1991 Developmental patterns in the expression of Myf5, MyoD, myogenin and MRF4 during myogenesis. New Biologist 3: 592–600
Moody R O 1927 The position of the abdominal viscera in healthy young British and American adults. J Anat 61: 223–231
Moor R M, Osborn J, Cran D, Walters D 1981 Selective effect of gonadotrophins on cell coupling, nuclear maturation and protein synthesis in mammalian oocytes. J Embryol Exp Morphol 61: 347–365
Moore A, Krummen L A, Mather J P 1994 Inhibins, activins, their binding proteins and receptors: interactions underlying paracrine activity in the testis. Mol Cell Endocrin 100: 81–86
Moore J K 1987 The human auditory brain stem: a comparative view. Hearing Res 29: 1–32
Moore J K, Osen K K 1979 The cochlear nuclei in man. Am J Anat 154: 393–418
Moore P B, Huxley H E & DeRosier D J 1970 Three dimensional reconstruction of F-actin, thin filaments and decorated thin filaments. J Mol Biol 50: 279–295
Moore R Y 1989 Organisation and function of a central nervous system circadian oscillator: the suprachiasmatic hypothalamic nucleus. Fed Proc 42: 2783–2789
Moorman S J, Hume R I 1990 Growth cones of chick sympathetic preganglionic neurons in vitro interact with other neurons in a cell-specific manner. J Neurosci 10: 3158–3163
Moosavi H, Smith P, Heath D 1973 The Feyrter cell in hypoxia, Thorax 28: 729–741
Mooseker M S 1985 Organization, chemistry and assembly of the cytoskeletal apparatus of the intestinal brush border. Annu Rev Cell Biol 1: 209–241
Mooseker M S, Tilney L G 1975 Organization of an actin filament-membrane, complex. Filament polarity and membrane attachment in the microvilli of intestinal epithelial cells. J Cell Biol 67: 725–743
Moradian-Oldak J, Weiner S, Addadi L, Landis W J, Traub W 1991 Electron imaging and diffraction study of individual crystals of bone, mineralized tendon and synthetic carbonate apatite. Connect Tissue Res 25: 219–228
Moran D T, Rowley J C, Jafek B W, Lovell M A 1982 The fine structure of the olfactory mucosa in man. J Neurocytol 11: 721–746
Moran D T, Jafek B W, Eller P M, Rowley J C 3d 1992 Ultrastructural histopathology of human olfactory dysfunction. Microsc Res Techn 23: 103–110
Moran D T, Jafek B W, Ellor P M, Rowley J C 3rd 1992 Ultrastructural histopathology of human olfactory dysfunction. Microsc Res Techn 23: 103–110
Moran D T, Jafek B W, Rowley J C 1985a Ultrastructure of the vomeronasal organ in man: a pilot study. Chem Senses 10: 420–421
Moran D T, Jafek B W, Rowley J C III 1991 The vomeronasal (Jacobson's) organ in man: ultrastructure and frequency of occurrence. J Steroid Biochem Molec Biol 39: 545–552
Moran D T, Rowley J C, Jafek B W 1982 Electron microscopy of the human epithelium reveals a new cell type: the microvillar cell. Brain Res 253: 39–46
Moran M A, Mufson E J, Mesulam M-M 1987 Neural inputs into the temporopolar cortex of the rhesus monkey. J Comp Neurol 256: 88–103
Morant G M 1936 A biometric study of the human mandible. Biometrics 28: 84–122
Moreau J J, Ravon R, Caix M, Salamon G, Bassier G, Velut S 1985 Anatomical basis of the microsurgical approach to the pineal gland. Anatomia Clinica 7: 3–13
Morecraft R J, Van Hoesen G W 1993 Frontal granular cortex input to the cingulate (M3), supplementary (M2) and primary (M1) motor cortices in the rhesus monkey. J Comp Neurol 337: 669–689
Morel A, Garrachty P E, Kaas J H 1993 Tonotopic organization, architectonic fields, and connections of auditory cortex in macaque monkeys. J Comp Neurol 335: 437–459
Morel A, Kaas J H 1992 Subdivisions and connections of auditory cortex in owl monkeys. J Comp Neurol 318: 27–63
Morell P, Norton W T 1980 Sci Am 242: 88–118
Moreno A M, Zapata A 1991 In situ effects of estrogens on the stroma of rat thymus. In: Imhof B A, Berrih-Aknin S, Ezine S (eds) Lymphatic tissues and in vivo immune responses. Dekker: New York: pp 81–87
Moreno A, Murphy E A 1981 Inheritance of Kartagener syndrome. Am J Med Genet 8: 305–313
Morest D K 1967 Experimental study of the projections of the nucleus of the tractus solitarius and the area postrema in the cat. J Comp Neurol 130: 277–300
Morest D K 1993 The cellular basis for signal processing in the mammalian cochlear nuclei. In: Merchan M A et al (eds) The mammalian cochlear nuclei: organization and function. Plenum Press New York: pp 1–18
Moretti G, Rebora A (eds) 1976 Striae distensae. Brocade Spa: Milan
Morgan D L, Proske U 1984 Vertebrate slow muscle: its structure, pattern of innervation, and mechanical properties. Physiol Rev 64: 103–169
Morgan J D 1959 Blood supply of the growing rabbit's tibia. J Bone Jt Surg 41B: 185–203
Morgan M D L, De Troyer A 1984 The individuality of chest wall motion in tetraplegics. Bull Eur Physiopathol Resp 20: 547–552
Morgan M D, Gourlay A R, Denison D M 1984 An optical method of studying the shape and movement of the chest wall in recumbent patients. Thorax 39: 101–106
Morgan M D, Gourlay A R, Silver J R, Williams S J, Denison D M 1985 Contribution of the rib cage to breathing in tetraplegia. Thorax 40: 613–617
Morgan M W 1944 Accommodation and its relation to convergence. Am J Optom 21: 183–195
Morgan P J, King T P, Lawson W, Slater D, Davidson G 1992 Ultrastructure of melatonin-responsive cells in the ovine pars tuberalis. Cell Tissue Res 263: 529–534
Morgan T H 1910 Sex-linked inheritance in Drosophila. Science 32: 120–122 Reprinted in Peters J A 1959 Classic papers in genetics. Prentice-Hall: New Jersey
Morgan T H 1934 Experimental Embryology. Columbia University Press: New York
Morgan-Hughes J A 1986 Mitochondrial diseases. Trends Neurosci 9: 15–19
Mori H, Christensen A K 1980 Morphometric analysis of Leydig cells in the normal testis. J Cell Biol 84: 340
Mori K 1987 Monoclonal antibodies (2C5 and 4C9) against lactoseries carbohydrates identify subsets of olfactory and vomeronasal receptor cells and their axons in the rabbit. Brain Res 408: 215–221
Mori K, Fujita S C, Imamura K, Obata K 1985 Immunohistochemical study of subclasses of olfactory nerve fibers and their projections to the olfactory bulb in the rabbit. J Comp Neurol 242: 214–229
Mori K, Kishi K, Ojima H 1983 Distribution of dendrites of mitral displaced mitral, tufted and granule cells in the rabbit olfactory bulb. J Comp Neurol 219: 339–355
Mori K, Kishi, K, Ojima H 1983 Distribution of dendrites of mitral, displaced mitral, tufted and granule cells in the rabbit olfactory bulb. J Comp Neurol 219: 339–355
Mori S, Harruff R, Burr D B 1993 Microcracks in articular cartilage of human femoral heads. Arch Pathol Lab Med 117: 197–198
Mori S, Leblond C P 1970 Electron microscopic identification of three classes of oligodendrocytes and a preliminary study of their proliferative activity in the corpus callosum of young rats. J Comp Neurol 139: 1–60
Moriarty G C 1975 Electron microscopic-immunocytohistochemical studies of rat pituitary gonadotrophs: a sex difference in morphology and cytochemistry of LH cells. Endocrinology 97: 1215–1225
Morin F, Schwartz H G, O'Leary J L 1951 Experimental study of the spinothalamic and related tracts. Acta Psychiat Neurol Scand 26: 371–396
Morrey B F, Adams R A 1992 Semiconstrained arthroplasty for the treatment of rheumatoid arthritis of the elbow. J Bone Jt Surg 74A: 479–490
Morrey B F, Brian R S 1985 Total joint replacement. In: Morrey B F (ed) The elbow and its disorders. Saunders: Philadelphia: pp 546–569
Morris J F, Pow D V 1990 Widespread release of peptides in the central nervous system: quantitation of tannic acid-captured exocytosis. Anat Rec 231: 437–445
Morris-Kay G 1993 Retinoic acid and craniofacial development: molecules and morphogenesis. Bioessays 15: 9–15
Morrison A B 1954 The levatores costarum and their nerve supply. J Anat 88: 19–24
Morrison E E, Costanzo R M 1990 Morphology of the human olfactory epithelium J Comp Neurol 297 1–13
Morrison E E, Costanzo R M 1992 Morphology of olfactory epithelium in humans and other vertebrates. Microsc Res Techn 23: 49–61
Morrison J B 1970 The mechanics of the knee joint in relation to normal walking. J Biomech 3: 51–61
Morrison J H, Foote S L, Bloom F E 1984 Regional, laminar, developmental, and functional characteristics of noradrenaline and serotonin innervation patterns in monkey cortex. In: Descarries L, Tomás R (eds) Monoamine innervation of cerebral cortex. Alan R Liss: New York: pp 61–75
Morrison S, Mitchell L S, Ecob-Prince M S, Griffiths I R, Thomson C E, Barrie J A, Kirkham D 1991 P_0 gene expression in cultured Schwann cells. J Neurocytol 20: 769–780

Moruzz G, Magoun H W 1949 Brainstem reticular formation and activation of the EEG. Electroenceph Clin Neurophysiol 1: 455–473

Moscatelli D, Gross J L, Rifkin D B 1981 Angiogenic factors stimulate plasminogen activator and collagenase production by capillary endothelial cells. J Cell Biol 91: 201a

Moss F P, Leblond C P 1971 Satellite cells as the source of nuclei in muscles of growing rats. Anat Rec 170: 421–436

Moss-Salentijn A G M 1976 The epiphyseal vascularization of growth plates. A developmental study in the rabbit. Doctoral Thesis. Rijks Universiteit: Utrecht

Moss-Salentijn L, Moss M L, Shinozuka M, Skalak R 1987 Morphological analysis and computer-aided, three dimensional reconstruction of chondrocytic columns in rabbit growth plates. J Anat 151: 157–167

Moss-Saletnijn L 1975 Cartilage canals in the human spheno-occipital synchondrosis during fetal life. Acta Anat 92: 595–606

Mossman H 1987 Vertebrate fetal membranes. Macmillan: London

Mott J C 1982 Control of the foetal circulation. J Exp Biol 100: 129–146

Moulton D G, Celebi G, Fink R P 1970 Olfaction in mammals – two aspects: proliferation of cells in the olfactory epithelium and sensitivity to odours. In: Wolstenholme G E W, Knight J (eds) Taste and smell in vertebrates. (Ciba Foundation Symposium.) Churchill: London: pp 227–245

Mountcastle V B 1957 Modality and topographic properties of single neurons of cat's omatic sensory cortex. J Neurophysiol 20: 408–434

Mountcastle V B 1968 Medical physiology. 12th edition. Mosby: St Louis

Mountcastle V B, Lynch J C, Georgopoulos A P, Sakata H, Acuna C 1975 Posterior parietal association cortex of the monkey: command functions for operations within extrapersonal space. J Neurophysiol 38: 871–908

Mountcastle V B, Powell T P S 1959a Central nervous mechanisms subserving position sense and kinethesis. Bull Johns Hopkins Hosp 105: 173–200

Mountcastle V B, Powell T P S 1959b Neural mechanisms subserving cutaneous sensibility with special reference to the role of afferent inhibition in sensory perception and discrimination. Bull Johns Hopkins Hosp 105: 201–232

Movat H Z, More R H, Haust M D 1958 The diffuse intimal thickening of the human aorta with aging. Am J Pathol 34: 1023–1031

Movsesian M A 1993 Calcium uptake and release by cardiac sarcoplasmic reticulum. In: Gwathmey J K, Briggs G M, Allen P D (eds) Heart failure. Basic science and clinical aspects. Marcel Dekker: New York: pp 101–120

Mow V C, Hayes W C (eds) 1991 Basic orthopaedic biomechanics. Raven Press: New York

Mow V C, Lai W M, Redler I 1974 Some surface characteristics of articular cartilage. I. A scanning electron microscopy study and a theoretical model for the dynamic interaction of synovial fluid and articular cartilage. J Biomech 7: 449–456

Mower G, Gibson A, Glickstein M 1979 Tectopontine pathway in the cat: laminar distribution of cells of origin and visual properties of target cells in dorsolateral pontine nucleus. J Neurophysiol 42: 1–15

Moxey P C, Trier J S 1978 Specialized cell types in the human fetal small intestine. Anatomical Record 191: 269–286

Moxham B J 1979 The effects of some vaso-active drugs on the eruption of the rabbit mandibular incisor. Arch Oral Biol 24: 681–688

Moxham B J, Berkovitz B K B 1983 Interactions between thyroxine, hydrocortisone and cyclophosphamide in their effects on the eruption of the rat mandibular incisor. Arch Oral Biol 28: 1083–1087

Moyers R E 1950 Electromyographic analysis of certain muscles involved in temporomandibular movement. Am J Orthodont 36: 481–515

Mudge A W 1993 New ligands for Neu? Curr Biol 3: 361–364

Mudhar H S, Pollock R A, Wang C, Stiles C D, Richardson W D 1993 PDGF and its receptors in the developing rodent retina and optic nerve. Development 118: 539–552

Mueller J C, Jones A L, Long J A 1972 topographic and subcellular anatomy of the guinea pig gallbladder. Gastroenterology 63: 856–868

Muggleton-Hariss A L, Hayflick L 1976 Cellular aging studied by the reconstruction of replicating cells form nuclei and cytoplasms isolated from normal human diploid cells. Exp Cell Res 103: 321–330

Mugnaini E 1965 'Dark cells' in electron migrographs from the central nervous system of vertebrates. J Ultrastruct Res 12: 235–236

Mugnaini E 1970 The relationship between cytogenesis and the formation of different types of synaptic contact. Brain Res 17: 169–179

Mugnaini E, Floris A 1994 A unipolar brush-cell. A neglected neuron of the cerebellar cortex. J Comp Neurol 339: 174–180

Mugnaini E, Forstrønen P F 1967 Ultrastructural studies on cerebellar histogenesis. 1. Differentiation of granule cells and development of glomeruli; in the chick embryo. Z Zellforsch Mikrosk Anat 77: 115–143

Muir A R 1954 The development of the ventricular part of the conducting tissue in the heart of the sheep. J Anat 88: 381–391

Muirhead E E, Germain G, Leach B E, Pitcock J A, Stephenson P, Brooks B, Brosius W L, Daniels E G, Hinman J W 1972 Production of renomedullary prostaglandins by renomeduallary interstitial cells grown in tissue culture. Circ Res 31 (Suppl 2) 161–172

Mukai N 1970 Axonal reaction of the optic nerve following heat coagulation. Histochemical evidence for antidromic conduction. Can J Ophthal 5: 78–90

Müller F 1977 The development of the anterior falcate and lacrimal arteries in the human. Anat Embryol (Berl) 150: 207–227

Muller F, O'Rahilly R 1986 The development of the human brain and the closure of the rostral neuropore at stage 11. Anat Embryol 175: 205–222

Muller T 1959 Variations in the abductor pollicis longus and extensor pollicis brevis in the South African Bantu. S Afr J Lab Clin Med 5: 56–62

Mundy G R 1993a Cytokines of bone. In: Mundy G R, Martin T J (eds) Physiology and pharmacology of bone. Springer-Verlag: Berlin: pp 185–214

Mundy G R 1993b Hormonal factors which regulate bone resorption. In: Mundy G R, Martin T J (eds) Physiology and pharmacology of bone. Springer-Verlag: Berlin: pp 215–247

Munger B L 1991 The biology of Merkel cells. In: Goldsmith L A (ed) Physiology, biochemistry, and molecular biology of skin. 2nd edition. 2 vols. Oxford University Press: Oxford: pp 836–856

Munger B L, Halata Z 1984 The sensorineural apparatus of the human eyelid. 170: 181–204

Munger B L, Ide C 1988 The structure and function of cutaneous receptors. Arch Histol Cytol 51: 1–34

Munger B L, Roth S I 1963 The cytology of the normal parathyroid glands of man and Virginia deer; a light and electron microscopic study with morphologic evidence of secretory activity. J Cell Biol 16: 379–400

Munkacsi K, Newstead J D 1971 Direct autonomic nerve fibers to the renal medulla in man. Experientia 27: 175–177

Münzer E, Wiener H 1902 Das Zwischen- und Mittelhirn des Kaninchens und die Beziehungen dieser Teile zum übrigen Centralnervensystem, mit besonderer Berücksichtigung der Pyramidenbahn und Schleife. Mschr f Psychiat u Neurol 12: 241–279

Murad T M 1970 Ultrastructural study of rat mammary gland during pregnancy. Anat Rec 167: 17–36

Muratori G 1965 Struttura microscopica del seno carotideo nel gatto, cane e conglio, Boll Soc Ital Biol Sper 42: 301–303

Murley R S, Peters P M 1961 Inadvertent parathyroidectomy. Proc R Soc Med 54: 487–489

Murphy C, Alvarado J, Juster R 1984 Prenatal and postnatal growth of the human Descemet's membrane. Invest Ophthalm Vis Sci 25: 1402–1415

Murphy P G, Frank C B, Hart D A 1993 Characterization of the plasminogen activators and plasminogen activator inhibitors expressed by cells isolated from rabbit ligament and synovial tissues: evidence for unique cell populations. Exp Cell Res 205: 16–24

Murray A, Hunt T 1993 The cell cycle. Oxford University Press: Oxford

Murray E A 1991 Contributions of the amygdalar complex to behaviour in macaque monkeys. Prog Brain Res 87: 167–180

Murray E A, Coulter 1981 Organization of corticospinal neurons in the monkey. J Comp Neurol 195: 339–365

Murray E A, Davidson M, Gaffan D, Olton D S, Suomi S J 1989 Effects of fornix transection and cingulate cortical ablation on spatial memory in Rhesus monkeys. Exp Brain Res 74: 173 – 186

Murray J A, Blakemore W F 1980 The relationship between internodal length and fibre diameter in the spinal cord of the cat. J Neurol Sci 45: 29–41

Murray J M 1992 Neuropathology in depth: the role of confocal microscopy. J Neuropath Exp Neurol. 51: 475–487

Murray M J, Meacham R B 1993 The effect of age on male reproductive function. World J Urol 11: 137–140

Murray M R 1965 Nervous tissues in vitro. In: Willmer E B (ed) Cells and tissues in culture. Vol 2. Academic Press: New York: pp 373–455

Murray M, Miller H R P, Jarrett W F H 1968 The globule leucocyte and its derivation from the subepithelial mast cell, Lab Invest 19: 222–234

Murray P D F 1936 Bones. A study of the development and structure of the vertebrate skeleton. Cambridge University Press: Cambridge

Murray P D F, Huxley J S 1924 Self differentiation of the grafted limb bud of the chick. J Anat 59: 379–384

Muskens L J J 1914 An anatomico-physiological study of the posterior longitudinal bundle in its relation to forced movement. Brain 36: 352–426

Myers R E 1959 Localisation of function in the corpus callosum. Visual gnostic transfer. Archs Neurol Psychiat Chicago 1: 74–77

Myers R E, Henson C O 1960 Role of corpus callosum in transfer of tactuokinesthetic learning in chimpanzee. Arch Neurol Psychiat 3: 404–409

Mygind N 1975 Scanning electron microscopy of the human nasal mucosa. Rhinology 13: 57–75

Mygind N 1978 Immunohistopathology of allergic rhinitis and conditions allied. Clin Otolaryngol 3: 325–342

Mygind S H 1948 Further labyrinthine studies: on labyrinthine transformation of acoustic vibrations to pitch-differentiated nervous impulses. Acta Otolaryngol Suppl 68: 53–80

Mysorekar V R 1967 Diaphysial nutrient foramina in human long bones. J Anat 101: 813–822

N

Nabeshima S, Reese T S, Landis D M D, Brightman M W 1975 Junctions in the meninges and marginal glia. J Comp Neurol 164: 127–170

Nachemson A 1960 Lumbar intradiscal pressure. Experimental studies on post-mortem material. Act Orthop Scand Suppl 43: 1–104

Nachemson A 1963 The influence of spinal movements on the lumbar intradiscal pressure and on the tensile stresses in the annulus fibrosus. Acta Orthop Scand 33: 183–207

Nadal-Ginard B, Mahdavi V 1989 Molecular basis of cardiac performance. J Clin Invest 84: 1693–1700

Nadeau S E, Trobe J D 1983 Pupil sparing in oculomotor palsy: a brief review. Ann Neurol 13: 143–148

Nagato T, Yoshida H, Yoshida A, Uehara Y 1980 A scanning electron microscope study of myoepithelial cells in exocrine glands. Cell Tissue Res 209: 1–10

Nageotte J 1906 The pars intermedia or nervus intermedius of Wrisberg and the bulbopontine gustatory nucleus in man. Rev Neurol Psych 4: 473–488

Nager G T, Proctor B 1982 Anatomical variations and anomalies involving the facial canal. Ann Otol Rhinol Laryngol 91: 45–61

Nagourney B A, Aranda J V 1992 Physiologic differences of clinical significance. In: Polin R A, Fox W W (eds) Fetal and neonatal physiology. W B Saunders: Philadelphia: pp 169–177

Najlerahim A, Harrison P J, Barton A J L, Heffernan J, Pearson R C A 1990 Distribution of messenger RNAs encoding the enzymes glutaminase, aspartate aminotransferase and glutamic acid decarboxylase in rat brain. Mol Brain Res 7: 317–333

Nakagawa M, Thompson R P, Terracio L, Borg T K 1993 Developmental anatomy of HNK-1 immunoreactivity in the embryonic rat heart: co-distribution with early conduction tissue. Anat Embryol Berl 187: 445–460

Nakai Y, Hilding D 1968 Vestibular endolymph-producing epithelium. Electron microscope study of the development and histochemistry of the dark cells of the crista ampullaris. Acta Otolaryngol [Stockh] 66: 120–128

Nakaizumi Y 1964 The ultrastructure of Bruch's membrane. I. The human, monkey, rabbit, guinea pig and rat eyes. Arch Ophthal 72: 380–387

Nakajima K, Kohsaka S 1993 Functional roles of microglia in the brain. Neurosci Res 17: 187–203

Nakamura K, Matsumoto K, Mikami A, Kubota K 1994 Visual response properties of single neurons in the temporal pole of behaving monkeys. J Neurophysiol 71: 1206–1221

Nakane P K 1970 Classifications of anterior pituitary cell types with immunoenzyme histochemistry. J Histochem Cytochem 18: 9–20

Nakane P K, Kawaoi A 1974 Peroxidase-labelled antibody. A new method of conjugation. J Histochem Cytochem 22: 1084–1091

Nakanishi S 1992 Molecular diversity of glutamate receptors and implications for brain function. Science 258: 597–603

Nakanishi T 1967 Studies on the pudendal nerve. I. Macroscopic observations on the pudendal nerve in humans. Acta Anat Nippon 42: 223–239

Nakashima T, Kimmelman C P, Snow J B 1984 Structure of human fetal and adult olfactory neuroepithelium. Arch Otolaryngol 110: 641–646

Nakashima T, Kimmelman C P, Snow J B 1985 Vomeronasal organs and nerves of Jacobson in the human fetus. Acta Otolaryngol (Stockh) 99:266–271

Nakatsuji N 1992 Development of postimplantation mouse embryos: unexplored field rich in unanswered questions. Develop Growth & Differ 34: 489–499

Nakayama M 1944 Nerve terminations in the muscle spindle of the human lingual muscles. Tohuku med J. 34: 367–377

Nance D M, Hopkins D A, Bieger D 1987 Re-investigation of the innervation of the thymus gland in mice and rats. BBI 1: 134–147

Napier J R 1955 The form and function of the carpo-metacarpal joint of the thumb. J Anat 89: 362–369

Napier J R 1956 The prehensile movements of the human hand. J Bone Jt Sug 38B: 902–913

Napier J R 1966 Functional aspects of the anatomy of the hand. In: Pulvertaft R G (ed) The hand. Butterworths: London: pp 1–31

Napolitano L M, Scallen T J 1969 Observations of the fine structure of peripheral nerve myelin. Anat Rec 163: 1–6

Napper R M A, Harvey R J 1988 Number of parallel fiber synapses on an individual Purkinje cell in the cerebellum of the rat. J Comp Neurol 274: 168–177

Narayanan C H, Narayanan Y 1978 J Embryol Exp Morphol 43: 85–105

Narisawa Y, Hashimoto K, Nihei Y, Pietruk T 1992 Biological significance of dermal Merkel cells in development of cutaneous nerves in human fetal skin. J Histochem Cytochem 40: 65–71

Naruke T, Suemasu K, Ishikawa S 1978 Lymph node mapping and curability at various levels of metastases in resected lung cancer. J Thor Cardiovasc Surg 76: 832–839

Narusawa M, FitzSimons R B, Izumo S, Nadal-Ginard B, Rubinstein N A, Kelly A M 1987 Slow myosin in developing rat skeletal muscle. J Cell Biol 104: 447–459

Nashold B S Jr, Wilson W P, Slaughter D G 1969 Sensations evoked by stimulation in the midbrain of man. J Neurosurg 30: 14–24

Nathan C, Sporn M 1991 Cytokinins in context. Journal of Cell Biology 113: 981–998

Nathan H 1962 Osteophytes of the vertebral column: an anatomical study of their development according to age, race and sex with consideration of their aetiology and significance. J Bone Jt Surg 44A: 243–268

Nathan H, Gloobe H 1974 Flexor digitorum brevis-anatomical variations. Anat Anz 135: 295–301

Nathan P W 1963 Results of antero-lateral cordotomy for pain in cancer. J Neurol Neurosurg Psychiatry 26: 353–362

Nathan P W 1963 The descending respiratory tracts in man. J Neurol Neurosurg Psychiatry 26: 487–499

Nathan P W 1976 The gate-control theory of pain. A critical review. Brain 99: 123–158

Nathan P W, Smith M C 1955a The Babinski response. A review and new observations. J Neurol Neurosurg Psychiat 18: 250–259

Nathan P W, Smith M C 1955b Long descending tracts in man. I. Review of present knowledge. Brain 78: 248–303

Nathan P W, Smith M C 1959 Fasciculi proprii of the spinal cord in man: review of present knowledge. Brain 82: 610–668

Nathan P W, Smith M C 1982 The rubrospinal and central tegmental tracts in man. Brain 105: 223–269

Nathan P W, Smith M C 1986 The location of descending fibres to sympathetic neurons supplying the eye and sudomotor neurons supplying the head and neck. J Neurol Neurosurg Psychiatry 49: 187–194

Nathan P W, Smith M C, Cook A W 1986 Sensory effects in man of lesions of the posterior columns and of some other afferent pathways. Brain 109: 1003–1041

Nauta W J H 1958 Hippocampal projections and related neural pathways to the midbrain in the cat. Brain 81: 319–340

Nauta W J H 1962 Neural associations of the amygdaloid complex in the monkey. Brain 85: 505–520

Nauta W J H, Domesick V B 1981 Ramifications of the limbic system. In: Mattyse S (ed) Psychiatry and the biology of the human brain. Elsevier: Amsterdam: pp 165–188

Nauta W J H, Domesick V B 1984 Afferent and efferent relationships of the basal ganglia. In: Evered D, O'Connor M (eds) Functions of the basal ganglia. CIBA Foundation Symposium 107 Pitman: London: pp 3–23

Nauta W J H, Feirtag M 1986 Fundamental neuroanatomy. Freeman: New York

Nauta W J H, Gygax P A 1951 Silver impregnation of degenerating axon terminals in central nervous system: technic, chemical notes. Stain Technol 26: 5–11

Nauta W J H, Haymaker W 1969 Hypothalamic nuclei and fiber connections. In: Haymaker W, Anderson E, Nauta W J H (eds) The hypothalamus. Thomas: Springfield: pp 136–209

Nauta W J H, Mehler W R 1966 Projections of the lentiform nucleus in the monkey. Brain Res 1: 4–42

Navaratnam V 1963 Observations on the right pulmonary arch artery and its nerve supply in human embryos. J Anat 97: 569–573

Navaratnam V 1965 Development of the nerve supply to the human heart. Br Heart J 27: 640–650

Navaratnam V, Woodward J M, Skepper J N 1989 Specific heart granules and natriuretic peptide in the developing myocardium of fetal and neonatal rats and hamsters. J Anat 163: 261–273

Neal J W 1990 The callosal connections of area 7b, PF in the monkey. Brain Res 514: 159–162

Neal J W, Pearson R C A, Powell T P S 1986a The organization of the cortico-cortical projections of area 5 upon area 7 in the parietal lobe of the monkey. Brain Res 381: 164–167

Neal J W, Pearson R C A, Powell T P S 1986b The relationship between the auditory cortex and the claustrum in the cat. Brain Res 366: 385–387

Neal J W, Pearson R C A, Powell T P S 1987 The cortico-cortical connections of area 7b, PF, in the parietal lobe of the monkey. Brain Res 419: 341–346

Neal J W, Pearson R C A, Powell T P S 1988a The organization of the cortico-cortical connections between the walls of the lower part of the superior temporal sulcus and the inferior parietal lobe in the monkey. Brain Res 438: 351–356

Neal J W, Pearson R C A, Powell T P S 1988b The cortico-cortical connections within the parieot-temporal lobe of area PG, 7a, in the monkey. Brain Res 438: 243–250

Neal J W, Pearson R C A, Powell T P S 1990a The ipsilateral cortico-cortical connections of area 7 with the frontal lobe of the monkey. Brain Res 509: 31–40

Neal J W, Pearson R C A, Powell T P S 1990b The connections of area PG, 7a, with cortex in the parietal, occipital and temporal lobes of the monkey. Brain Res 532: 249–264

Neal J W, Pearson R C A, Powell T P S 1990c The ipsilateral cortico-cortical

connections of area 7b, PF, in the parietal and temporal lobes of the monkey. Brain Res 524: 119–132
Nealey T A, Maunsell J H R 1994 Magnocellular and parvocellular contributions to the responses of neurons in macaque striate cortex. J Neurosci 14: 2069–2079
Neaves W B 1977 The blood-testis barrier. In: Johnson A D, Gomes W R (eds) The testis. Vol 4. Advances in physiology, biochemistry, and function. Academic Press: New York: pp 126–162
Needham J 1959 A history of embryology. 2nd edition. Cambridge University Press: Cambridge
Negus V E 1947 Intrinsic carcinoma of larynx; a review of a series of cases. Proc R Soc Med 40: 515–524
Negus V E 1958 The comparative anatomy and physiology of the nose and paranasal sinuses. Livingstone: Edinburgh
Nell A, Niebauer W, Sperr W, Firbas W 1994 Special variations of the lateral ligament of the human TMJ. Clin Anat 7: 267–270
Nelson B J, Mugnaini E 1989 Origins of GABAergic inputs to the inferior olive. In: The olivocerebellar system in motor control. Exp Brain Res 17: 86–107
Nelson C C, Blaivas M 1991 Orbicularis oculi muscle in children - histologic and histochemical characteristics. Invest Ophthalmol Vis Sci 32: 646–654
Nelson D M, Crouch E C, Curran E M, Farmer D R 1990 Trophoblast interaction with fibrin matrix. Epithelialization of perivillous fibrin deposits as a mechanism for villous repair in the human placenta. Am J Pathol 136: 855–865
Nelson E, Rennels M 1970 Innervation of intracranial arteries. Brain 93: 475–490
Nelson G M, Finger T E 1993 Immunolocalization of different forms of neural cell adhesion molecule (NCAM) in rat taste buds. J Comp Neurol 336:507–516
Nelson J D, Peters P C 1965 Suprapubic aspiration of urine in premature and term infants. Pediatrics 36: 132–134
Nelson K G, Takahashi T, Bossert N L, Walmer D K, McLachlan J A 1991 Epidermal growth factor replaces estrogen in the stimulation of female genital-tract growth and differentation. Proc Natl Acad Sci USA 88: 21–25
Nelson L 1967 Sperm motility. In: Metz C B, Monroy A (eds) Fertilization. Vol 1. Academic Press: New York: pp 27–97
Nelson R J, Sur M, Felleman D J, Kaas J H 1980 Representations of the body surface in postcentral parietal cortex of Macaca fascicularis. J Comp Neurol 192: 611–643
Nelson R, Famiglietti E V, Kolb H 1978 Intracellular staining reveals different levels of stratification for on-and off-center ganglion cells in cat retina. J Neurophysiol 41: 472–483
Nemeth P M, Solanki L, Gordon D A, Hamm T M, Reinking R M, Stuart D G 1986 Uniformity of metabolic enzymes within individual motor units. J Neurosci 6: 892–898
Nergårdh A, Boréus L 1972 Autonomic receptor function in the lower urinary tract of man and cat. Scand J Urol Nephrol 6: 32–36
Nery E B, Kraus B S, Croup M 1970 Timing and topography of early human tooth development. Arch Oral Biol 15: 1315–1326
Nesebar R A, Kornblith P L, Pollard J J, Michels N A 1969 Celiac and superior mesenteric arteries: a correlation of angiograms and dissections. Little, Brown: Boston
Neuenschwander S, Gattass R, Sousa A P B, Piñon M C G P 1994 Identification and visuotopic organization of areas PO and POd in Cebus monkey. J Comp Neurol 340: 65–86
Neuman W F, Neuman M W 1953 The nature of the mineral phase of bone. Chem Rev 53: 1–45
Neustadt A, Frostholm A, Rotter A 1988 Topographical distribution of muscarinic cholinergic receptors in the cerebellar cortex of the mouse, rat, guinea pig, and rabbit: a species comparison. J Comp Neurol 272: 317–330
Neutra M R, Phillips T R, Mayer E L, Fishkind D 1987 Transport of membrane bound macromolecules by M-cells of follicle associated epithelium of rabbit Peyer's patch. Cell Tiss Res 247: 537
Newman A 1994 Small nuclear RNAs and pre-mRNA splicing. Curr Opin Cell Biol 6: 360–367
Newman D L, Gosling R G, Bowden R 1971 Changes in aortic distensibility and area ratio with the development of atherosclerosis. Atherosclerosis 14: 231–240
Newman G R, Hobot J A 1989 Role of tissue processing in colloidal gold methods. In: Colloidal gold principles and methods. Vol 3. Academic Press: New York: pp 33–45
Nicander L 1967 An electron microscopical study of cell contracts in the seminiferous tubules of some mammals. Z Zellforsch 83: 375–397
Nicholas D S, Weller R O 1988 The fine anatomy of the human spinal meninges. J Neurosurg 69: 276–282
Nicholls D G, Rial E 1984 Brown fat mitochondria. Trends Biochem Sci 9: 489–491
Nicholls R D, Rinchik E M, Driscoll D J 1992 Genomic imprinting in mammalian development: Prader-Willi and Angelman Syndromes as disease models. Seminars in Developmental Biology 3: 139–152
Nichols D H 1985 The ultrastructure of neural crest formation in the head of the mouse embryo. Cell Differentiation 16: 111S
Nichols D H 1986 Mesenchyme formation from the trigeminal placodes of the mouse embryo. Am J Anat 176: 19–31
Nichols D H 1987 Ultrastructure of neural crest formation in the midbrain/rostral hindbrain and preotic hindbrain regions of the mouse embryo. American Journal of Anatomy 179: 148–154
Nicholson G W 1937 Studies on tumour formation; sacro-coccygeal teratoma with 3 metacarpal bones and digits. Guy's Hosp Rep 87: 46–106
Nicholson H D, Pickering B T 1993 Oxytocin, a male intragonadal hormone. Reg Peptides 45: 253–256
Nicholson L J, Watt F M 1991 Decreased expression of fibronectin and the α5b1 integrin during terminal differentiation of human keratinocytes. J Cell Sci 98: 225–232
Nickoloff B J, Mitra R S, Riser B L, Dixit V M, Varani J 1988 Modulation of keratinocyte motility. Correlation with production of extracellular matrix molecules in response to growth promoting and antiproliferative factors. Am J Path 132: 543–551
Nicol A C, Berme N, Paul J P 1977 A biomechanical analysis of elbow joint function. In: Joint replacement in the upper limb. Inst Mech Eng Conference Pubs 1997-5: London: 45–51
Niden A H, Yamada E 1966 Some observations on the fine structure and function of the non-ciliated bronchiolar cells. In: VIth International Congress for Electron Microscopy. Maruzen: Tokyo: p 599
Niemineva K 1950 Observations on the development of the hypophysialportal system. Acta Paediat 39: 366–377
Nieuwenhuis P 1990 Self-tolerance induction and the blood-thymus barrier. Thymus Update 3: 31–51
Nieuwenhuys R 1967 Comparative anatomy of the cerebellum. Prog Brain Res 25: 1–93
Nieuwenhuys R 1985 Chemoarchitecture of the brain. Springer Verlag: Berlin
Nieuwenhuys R, Voogd J Van, Huijzen C 1988 The human central nervous system. A synopsis and atlas. 3rd edition. Springer Verlag: Berlin
Nieuwkoop P D 1973 The 'organisation center' of the amphibian embryo; its origin, spatial organisation and morphogenetic action. Adv Morph 10: 1–39
Nieuwkoop P D 1985 Inductive interactions in early amphibian development and their general nature. J Embryol, Exp Morph 89 (suppl.): 333–347
Nieuwkoop P D 1989 Dev Growth Differ 32: 149–154
Niikawa N, Kohsaka S, Mizumoto M, Hamada I, Kajii T 1983 Familial clustering of situs inversus totali, and asplenia and polysplenia syndromes. Am J Med Genet 16: 43–47
Nisell R, Nemeth G, Olson H 1986 Joint forces in extension of the knee. Analysis of a mechanical model. Acta Orthop Scand 57: 41–46
Nishino N, Koizumi K, Brooks C M 1976 The role of the suprachiasmatic nuclei of the hypothalamus in the production of circadian rhythm. Brain Res 112: 45–59
Nishiyama I, Seki T, Oota T, Ohta M, Ogiso M 1993 Expression of highly polysialyted neural cell adhesion molecule in calcitonin-producing cells. Neuroscience 56: 778–786
Nissl F 1892 Ueber experimentell erzengte Veränderungen an den Vorderhornzellen des Rückenmarks bei Kaninchen mit Demonstrationen mikroskopischer Präparate. Allg Zt Psychiat 48: 675–682
Nistal M, Abaurrea M A, Paniagua R 1982 Morphological and histometric study on the human Sertoli cell from birth to the onset of puberty. J Anat 134: 351–363
Noback C R, Moss M L 1953 The topology of the human pre-maxillary bone. Am J Phys Anthropol 11: 181–187
Nobori M, Saiki S, Tanaka N, Shindo S, Fujimoto Y 1994 Blood supply of the parathyroid gland from the superior thyroid artery. Surgery 115: 417–423
Noden D M 1978 In: Garrod D R (ed) Specificity of embryological interactions. Chapman & Hall: London: pp 3–49
Noden D M 1983 The embryonic origins of avian cephalic and cervical muscles and associated connective tissues. Am J Anat 168: 257–276
Noden D M 1983a Dev Biol 96: 144–165
Noden D M 1983b Am J Anat 186: 257–276
Noden D M 1986 J Craniofac gen devl Biol Suppl 2: 15–32
Noden D M 1988 Interactions and fates of avian craniofacial mesenchyme. Development 103 (suppl): 121–140
Noden D M 1991 Development of craniofacial blood vessels. In: Feinberg R N, Sherer G K, Auerbach R (eds) The development of the vascular system. Issues Biomed 14: 1–24
Noden D M 1991b Vertebrate craniofacial development: the relation between ontogenetic process and morphological outcome. Brain Behav Evol 38: 190–225
Noden D M, Li X 1991 Patterns of initial vascular development in the avian brain. Anat Rec 229: 65A
Nolte, J 1993 The human brain. 3rd edition. Mosby: St Louis

Nomina Anatomica, Nomina Histologica, Nomina Embryologica. 1989 6th edition. Churchill Livingstone, Edinburgh
Nomura M 1984 The control of ribosome synthesis. Sci Am 250: 102–114
Nomura M 1993 A model for neural representation of binocular disparity in striate cortex: distributed representation and veto mechanism. Biol Cybern 69: 165–171
Noordzij J W, Dabhoiwala N F 1993 A view on the anatomy of the ureterovesical junction. Scand J Urol Nephrol 27: 371–380
Nopajaroonsri C, Luk S C, Simon G T 1971 Ultrastructure of the normal lymph node. Am J Pathol 65: 1–24
Nopajaroonsri C, Luk S C, Simon G T 1974 The passage of intravenously injected colloidal carbon into lymph node parenchyma. Lab Invest. 30: 533–538
Norberg K-A 1967 Transmitter histochemistry of the sympathetic adrenergic nervous system. Brain Res 5: 125–170
Nordlund J J, Abdel-Malek Z A, Boissy R E, Rheins L A 1989 Pigment cell biology. An historical review. J Invest Dermatol 92: 53S–60S
Norgren R 1978 Projections from the nucleus of the solitary tract in the rat. Neurosci 3: 207–218
Norgren R 1990 Gustatory system. In: Paxinos G (ed) The human nervous system. Academic Press: San Diego: pp 845–861
Norobi M, Saiki S, Tanaka N, Shindo S, Fujimoto Y 1994 Blood supply of the parathyroid gland from the superior thyroid artery. Surgery 115: 417–423
Norris E H 1916 The morphogenesis of the follicles in the human thyroid gland. Am J Anat 20: 411–448
Norris E H 1937 The parathyroid glands and the lateral thyroid in man: their morphogenesis, histogenesis, topographic anatomy and prenatal growth. Contrib Embryol (Carnegie Inst Washington) 26 (159): 247–294
Norris E H 1938 The morphogenesis and histogenesis of the thymus gland in man: in which the origin of the Hassell's corpuscles of the human thymus is discovered. Contrib Embryol Carnegie Inst Wash 27: 191–207
North A J, Galazkiewicz B, Byers T J, Glenney J R Jr, Small J V 1993 Complementary distributions of vinculin and dystrophin define two distinct sarcolemma domains in smooth muscle. J Cell Biol 120: 1159–1167
North A J, Gimona M, Cross R A, Small J V 1994a Calponin is localised in both the contractile apparatus and the cytoskeleton of smooth muscle cells. J Cell Sci 107: 437–444
North A J, Gimona M, Lando Z, Small J V 1994b Actin isoform compartments in chicken gizzard smooth muscle cells. J Cell Sci 107: 445–455
Northcutt R G, Gans C 1983 The genesis of neural crest and epidermal placides: a reinterpretation of vertebrate origins. Q Rev Biol 58: 1–28
Nortje C T, Farman A G, Grotepass F W 1977 Variations in the normal anatomy of the inferior dental (mandibular) canal: a retrospective study of panoramic radiographs from 3,612 routine dental patients. Br J Oral Surg 15: 55–63
Norton A C 1968 UCLA Brain Information Service, updated review project-cutaneous sensory pathways: dorsal column-medial lemniscus system. University of California Press: Berkeley
Norvell J E 1968 The aorticorenal ganglion and its role in renal innervation. J Comp Neurol 133: 101–112
Nouwen E J, DeBroe M E 1994 EGF and TGF-alpha in the human kidney: identification of octopal cells in the collecting duct. Kidney Internat 45: 1510–1521
Novikoff A B, Shin W Y 1964 The endoplasmic reticulum in the Golgi zone and its relationship to microbodies, Golgi apparatus and autophagic vacuoles in rat liver cells. J Microscopie 3: 187
Novotny G E K, Sommerfield H, Zirbes T 1990 Thymic innervation in the rat: a light and electron microscopical study. J Comp Neurol 302; 552–561
Noyes R W, Hertig A T, Rock J 1950 Dating the endometrial biopsy. Fertil Steril 1: 3–25
Nozaki M, Kobayashi H, Yanagisawa M et al 1975 Monoamine fluroescence in the median eminence of the Japanese quail, Coturnix coturnix japonica, following medial basal hypothalamic deafferentiation. Cell Tissue Res 164: 425–434
Nudo R J, Masterton R B 1989 Descending pathways to the spinal cord. II. Quantitative study of the tectospinal tract in 23 mammals. J Comp Neurol 286: 96–119
Nussbaum A 1912 Über das Gefassystem des Herzens, Arch Mikrosk Anat Entw Mech 80: 450–477
Nusslein Volhard C 1991 Determination of the embryonic axis of Drosophilia. Development 191 Supplement 1–10
Nyberg-Hansen R 1964a The location and termination of tectospinal fibers in the cat. Exp Neurol 9: 212–227
Nyberg-Hansen R 1964b Origin and termination of fibers from the vestibular nuclei descending in the medial longitudinal fasciculus. An experimental study with silver impregnation methods in the cat. J Comp Neurol 122: 355–367
Nyberg-Hansen R 1965a Anatomical demonstration of gamma moto-neurons in the cat's spinal cord. Exp Neurol 13: 71–81
Nyberg-Hansen R 1965b Sites and mode of termination of reticulo-spinal fibers in the cat. An experimental study with silver impregnation methods. J Comp Neurol 124: 71–100
Nyberg-Hansen R 1966a Functional organisation of descending supraspinal fibre systems to the spinal cord. Anatomical observations and physiological correlations. Ergebn Anat EntwGesch 39: Heft 2, 1–48
Nyberg-Hansen R 1966b Sites of termination of interstitionspinal fibers in the cat. An experimental study with silver impregnation methods. Arch Ital Biol 104: 98–111
Nyberg-Hansen R 1969 Cortico-spinal fibres from the medial aspect of the cerebral hemisphere in the cat. An experimental study with the Nauta method. Exp Brain Res 7: 120–132
Nyberg-Hansen R, Brodal A 1963 Sites of termination of cortico-spinal fibers in the cat. An experimental study with silver impregnation methods. J Comp Neurol 120: 369–391
Nyberg-Hansen R, Brodal A 1964 Sites and mode of termination of rubrospinal fibres in the cat. An experimental study with silver impregnation methods. J Anat 98: 235–253
Nyberg-Hansen R, Mascitti T 1964 Sites and mode of termination of fibers of the vestibulospinal tract in the cat. An experimental study with silver impregnation methods. J Comp Neurol 122: 369–387
Nyberg-Hansen R, Rinvik E 1963 Some comments on the pyramidal tract, with special reference to its individual variations in man. Acta Neurol Scand 39: 1–30
Nyby O, Jansen J 1951 An experimental investigation of the corticopontine projection in maccaca mulatta. (Strifter utgitt ar det norske videnskaps-akademi). Oslo J Mat Naturar Klause H 3: 1–47
Nylander P P S 1973 Serum levels of gonadotrophins in relation to multiple pregnancy in Nigeria. J Obstet Gynaecol Br Cwlth 80: 651

O

Oades R D, Halliday G M 1987 Ventral tegmental (A10) system: neurobiology. I. Anatomy and connectivity. Brain Res Revs 12: 117 – 165
Oakley B 1991 Neuronal-epithelial interactions in mammalian gustatory epithelium. Ciba Foundation Symposium. 160:277–87.
Oakley B R 1992 g-Tubulin: the microtubule organizer? Trends in Cell Biol 2: 1–6
Oakley K P 1964 Frameworks for dating fossil man. Weidenfeld and Nicolson: London
Oakley K P 1969 Analytical methods of dating bone. In: Brothwell D, Higgs E (eds) Science and archaeology. Thames and Hudson: London
O'Beirne J 1833 New views of the process of defecation and their application to the pathology and treatment of diseases of the stomach, bowels and other organs; with an analytical correction of Sir Charles Bell's views respecting the nerves of the face. Dublin
Obletz B E, Halbstein B M 1938 Non-union of fractures of carpal navicular. J Bone Jt Surg 20: 424–428
O'Brien C P, Ehrman R N, Ternes J W 1986 Classical conditioning in human opioid dependence. In: Goldberg S R, Stolerman I P (eds) Behavioral analysis of drug dependence. Academic Press: London: pp. 329–356
O'Brien J P 1984 Mechanisms of spinal pain. In: Wall P D, Melzak R (eds) Textbook of pain. Churchill Livingstone: Edinburgh: pp 240–251
O'Brien M D 1984 Criteria for diagnosing brainstem death. In: Hughes R A C (ed) Neurological emergencies. BMJ Publishing: London: 334–337
Ochoa J 1971 The sural nerve of the human foetus: electron microscope observations and counts of axons. J Anat 108: 213–245
Ochoa J, Mair W E P 1969a The normal sural nerve in man. I. Ultrastructure and numbers of fibres and cells, Acta Neuropathol 13: 197–216
Ochoa J, Mair W E P 1969b The normal sural nerve in man. II. Changes in the axons and Schwann cells due to ageing. Acta Neuropathol 13: 217–239
Ockleford C D, Wakely J 1982 The skeleton of the placenta. Prog Anat 2: 19–47
O'Connor R J 1939 Experiments on the development of the amphibian mesonephros. J Anat 74: 35–44
Oda D, Gown A M, Berg van de J S, Stern R 1990 Instability of the myofibroblast phenotype in culture. Exp Mol Pathol 52: 221–234
Odensten M, Gillquist 1985. Functional anatomy of the anterior cruciate ligament and a rationale for reconstruction. J Bone Jt Surg 67A: 257–262
Odgers P N B 1934 The formation of the venous valves, the foramen secundum and the septum secundum in the human heart. J Anat 69: 412–422
Odgers P N B 1938 The development of the pars membranacea septi in the human heart. J Anat 72: 247–259
Odland G, Ross R 1968 Human wound repair. 1. Epidermal regeneration. J Cell Biol 39: 135–151
Oelrich T M 1980 The urethral sphincter muscle in the male. Am J Anat 158: 229–264

Oelrich T M 1983 The striated urogenital sphincter muscle in the female. Anat Rec 205: 223–232

Oesterle E C, Dallos P 1990 Intracellular recordings from supporting cells in the guinea pig cochlea: DC potentials. J Neurophysiol 64: 617–636

Ogata S, Uhthoff H K 1990 The early development and ossification of the human clavicle – an embryologic study. Acta Orthop Scand 61: 330–334

Ogawa T, Jefferson N C, Toman J E, Chiles T, Zambetoglou A, Necheles H 1960 Action potentials of accessory respiratory muscles in dogs. Am J Physiol 199: 569–572

Ogden J A 1974 Changing patterns of proximal femoral vascularity. J Bone Jt Surg 56A: 941–950

Ogden J A 1984 Radiology of postnatal skeletal development. XII. The second cervial vertebra. Skeletal Radiol 12: 169–177

Ogilvie W H 1935 Some points in the operation of gastrectomy. Br Med J 1: 457–462

Ogura J H, Bellow J A 1952 Laryngectomy and radical neck dissection for carcinoma of the larynx. Laryngoscope 62: 1–52

Ogura J H, Lam R L 1953 Anatomical and physiological correlations on stimulating the human superior laryngeal nerve. Laryngoscope 63: 947–959

Oh C, Kark A E 1972 Anatomy of the external anal sphincter. Br J Surg 59: 717–723

Ohara P T, Chazal G, Ralston H J III 1989 Ultrastructural analysis of the GABA-immunoreactive elements in the monkey thalamic ventrobasal complex. J Comp Neurol 283: 541–558

Ohishi H, Shigemoto R, Nakanishi S, Mizuno N 1993 Distribution of the messenger RNA for a metabotropic glutamate receptor, mGluR2, in the central nervous system of the rat. Neuroscience 53: 1009–1018

Ohno S, Smith J B 1964 Role of fetal follicular cells in meiosis of mammalian oocytes. Cytogenetics 3: 324–333

Ohta M, Offord K, Dyck P J 1974 Morphometric evaluation of first sacral ganglia of man. J Neurol Sci 22: 73–82

Ohtake T, Yamada H 1989 Efferent connections of the nucleus reuniens and the rhomboid nucleus in the rat: an anterograde PHA-L tracing study. Neurosci Res 6: 556–568

Ohtani O, Kikuta A, Terasawa K, Higashikawa T, Yamane T, Taguchi T, Masuda Y, Murakami T 1989 Microvascular organization of human palatine tonsil. Arch Histol Cytol 52: 493–500

Ohye C 1990 Thalamus. In: Paxinos G (ed) The human nervous system. Academic Press: San Diego: pp 439–468

Ohzawa I, Deangelis G C, Freeman R D 1990 Stereoscopic depth discrimination in the visual cortex: neurons ideally suited as disparity detectors. Science 249: 1037–1041

Ojemann G A 1991 Cortical organization of language. J Neurosci 11: 2281–2287

O'Keefe E J, Woodley D, Castillo G et al 1984 Production of soluble and cell-associated fibronectin by cultured keratinocytes. J Invest Dermatol 82: 150–155

O'Keefe J, Nadel L 1978 The hippocampus as a cognitive map. Clarendon Press: Oxford

Okudera T, Ohta T, Huang Y P, Yokota A 1988 Development and radiological anatomy of the superficial cerebral convexity vessels in the human fetus. J Neuroradiol 15: 205–224

Okumura T, Namiki M 1990 Vagal moto neurons innervating the stomach are site specifically organized in the dorsal motor nucleus of the vagus nerve in rats. J Auton Nerv Syst 29: 157–162

Olah I 1978 Structure of the tonsils. In: Antoni E, Staub M (eds) Tonsils structure, immunology and biochemistry. Sect I. Akademiai Kiado: Budapest: pp 5–50

Olds J 1976 Brain stimulation and the motivation of behaviour. Prog Brain Res 45: 401–426

O'Leary D D M, Stanfield B B 1989 J Neurosci 9: 2230–2246

O'Leary D D M, Terashima T 1988 Neuron 1: 901–910

O'Leary D M 1989 Trends Neurosci 12: 400–406

O'Leary J L, O'Leary J A 1966 Uterine artery ligature in the control of intractable post-partum hemorrhage. Am J Obstet Gynecol 94: 920–924

Olesen S-P, Clapham D E, Davies P F 1988 Hemodynamic shear-stress activates a K^+ current in vascular endothelial cells. Nature 331: 168–170

Olivier G 1951 Anthropologie de la clavicule du francais. Bull Soc Anthropol Paris 2: 4–6

Olivier G 1975 Biometry of the human occipital bone. J Anat 120: 507–518

Ollier L 1988 Traite des resections et des operations conservatrices qu'on peut pratiquer sur le systeme osseux. Tome deuxieme. G Masson: Paris: pp 179–416

Olmos G, Naftolin F, Perez J, Tranque P A, Garcia-Segura L M 1989 Synaptic remodelling in the rat arcuate nucleus during the estrous cycle. Neuroscience 32: 663–667

Oloyede A, Broom N D 1993a A physical model for the time-dependent deformation of articular cartilage. Connect Tissue Res 29: 251–261

Oloyede A, Broom N D 1993b Stress-sharing between the fluid and solid components of articular cartilage under varying rates of compression. Connect Tissue Res 30: 127–141

Olsen B R 1991 Collagen biosynthesis. In: Hay E D (ed) Cell biology of extracellular matrix. 2nd edition

Olsen E N, Klein W H 1994 bHLH factors in muscle development: deadlines and commitments, what to leave in and what to leave out. Genes Devel 8: 1–8

Olsson Y 1971 Studies on vascular permeability in peripheral nerves. Acta Neuropath 17: 114–126

Olszewski J 1950 On the anatomical and functional organization of the spinal trigeminal nucleus. J Comp Neurol 92: 401–409

Olszewski J, Baxter D 1954 Cytoarchitecture of the human brain stem. Karger: Basel

Oni O O A, Dearing S, Pringle S 1993 Endothelial cells and bone cells. In: Shoutens A, Arlet J, Gardiniers J W M, Hughes S P F (eds) Bone circulation and vascularization in normal and pathological conditions. Plenum Press: New York: pp 43–48

Onodera K, Yamadotani A, Watanabe T, Wada H 1994 Neuropharmacology of the histaminergic neuron system in the brain and its relationship with behavioral disorders. Prog Neurobiol 42: 685–702

Onufrowicz B 1899 Notes on the arrangement and function of the cell groups in the sacral region of the spinal cord. J Nerv Ment Dis 26: 498–504

Ooé T 1956 On the development of position of the tooth germs in the human deciduous front teeth. Okajimas Folia Anat Jpn 28: 317–340

Ooé T 1957 On the early development of human dental lamina. Okajimas Folia Anat Jpn 30: 198–210

Oort H 1918 Über die verästelung des nervus octavus bei säugetieren. [Modell des utriculus und sacculus des kaninchens.] Anat Anz 51: 272–280

Oosthoek P W, Kempen M J A van, Wesseks A, Lamers W H, Moorman A F M 1990 Distribution of the cardiac gap junction protein, connexin-43 in the neonatal and adult human heart. In: Maréchal G, Carraro U (eds) Muscle and motility. Vol 2. Intercept: Andover, Hampshire: pp 58–90

Oppel O 1963 Microscopic investigations of the number and caliber of the medullated nerve fibers of the optic fasciculus in man. Albrecht v Graefes Arch Ophthalmol 166: 19–27

Oppenheim R W, Schwartz L M, Shatz C J (eds) 1992 J Neurobiol 23: 1111–1351

Oppenheimer J H, Schwartz H L, Mariash C N, Kinlaw W B, Wong N C W, Freake H C 1987 Advances in our understanding of thyroid hormone action at the cellular level. Endocr Rev 8: 288–308

Opperman L A, Sweeney T M, Redmon J, Persing J A, Ogle R C 1993 Tissue interactions with underlying dura mater inhibit osseous obliteration of developing cranial sutures. Dev Dynamics 198: 312–322

Optican L M, Robinson D A 1980 Cerebellar dependent adaptive control of the primate saccadic system. J Neurophysiol 44: 1058–1065

O'Rahilly R 1953 Survey of carpal and tarsal anomalies. J Bone Joint Surg 35-A: 626–642

O'Rahilly R 1956 Developmental deviations in the carpus and tarsus. Clin Orthop 10: 9–18

O'Rahilly R 1973 Developmental stages in human embryos. Part A: Embryos of the first three weeks (Stages 1–9). Carnegie Institution: Washington DC

O'Rahilly R, Gardner E 1971 The timing and sequence of events in the development of the human nervous system during the embryonic period proper. Z Anat Entwicklungsgesch 134: 1–12

O'Rahilly R, Gardner E 1975 The timing and sequence of events in the development of the limbs in the human embryo. Anat Embryol 148: 1–23

O'Rahilly R, Meyer D B 1959 The early development of the eye in the chick Gallus domesticus (stages 8 to 25) Acta Anat 36: 20–58

O'Rahilly R, Muecke E C 1972 The timing and sequence of events in the development of the human urinary system during the embryonic period proper. Z Anat Entwicklungsgesch 138: 99–109

O'Rahilly R, Muller F 1974 The early development of the hypoglossal nerve and occipital somites in staged human embryos. Am J Anat 169: 237–257

O'Rahilly R, Müller F 1986 The meninges in human development. J Neuropath Exp Neurol 45: 588–608

O'Rahilly R, Muller F 1987 Developmental stages in human embryos. Carnegia Ins Wash Pub 637

O'Rahilly R, Muller F 1987 Developmental stages in human embryos. Washington: Carnegie Institution

O'Rahilly R, Muller F 1992 Human embryology and teratology. Wiley Liss: New York

O'Rahilly R, Muller F, Meyer D B 1980 The human vertebral column at the end of the embryonic period proper. I. The column as a whole. J Anat 131: 565–575

O'Rahilly R, Muller F, Meyer D B 1983 The human vertebral column at the end of the embryonic period proper. II. The occipito-cervical region. J Anat 136: 181–195

O'Rahilly R, Tucker J A 1973 The early development of the larynx in staged human embryos. I Embryos of the first five weeks (to stage 15). Ann Otol Rhinol Laryngol 82 (suppl 7): 1–27

Oram M W, Perrett D I, Hietanen J K 1993 Directional tuning of motion-sensitive cells in the anterior superior temporal polysensory area of the macaque. Exp Brain Res 97: 274–294

Orci L 1974 A portrait of a pancreatic B-cell. Diabetologia 10: 163–187
Orci L 1976 Morphofunctional aspects of the islets of Langerhans. The microanatomy of the islets of Langerhans. Metabolism 25: (Suppl 1) 1303–1313
Orci L, Baetens D, Dubois M P, Rufener C 1975 Evidence for the D-cell of the pancreas secreting somatostatin. Horm Metab Res 7: 400–402
Orci L, Baetens D, Ravazzola M, Malaisse-Lagae F, Amherdt M, Rufener C 1976 Somatostatin in the pancreas and gastrointestinal tract. In: Fujita T (ed) Endocrine gut and pancreas. Elsevier: New York: pp 73–78
Orci L, Like A A, Amherdt M, Blondell B, Kanazawa Y, Marliss E B, Lambert A E, Wollheim C B, Renold A E 1973 Monolayer cell culture of neonatal rat pancreas: an ultrastructural and biochemical study of functioning endocrine cells. J Ultrastruct Res 43: 270–297
Orci L, Unger R H 1975 Functional subdivision of islets of Langerhans and possible role of D-cells. Lancet 2: 1243–1244
Ordahl C P 1986 The skeletal and cardiac *a*-actin genes are co-expressed in early embryonic striated muscle. Dev Biol 117: 488–492
Ordahl C P 1993 Myogenic lineages within the developing somite.
Ordahl C, Le Douarin N 1992 Two myogenic lineages within the developing somite. Development 114: 339–353
O'Reilly P M R, Fitzgerals M J T 1990 Fibre composition of the hypoglossal nerve in the rat. J Anat 172: 227–243
Orfanos C E, Happle R (eds) 1990 Hair and hair diseases. Springer: Berlin
Orfanos C E, Montagna W, Stuttgen G (eds) 1981 Hair research. Springer: Berlin
O'Riordan J L H 1978 Hormonal control of mineral metabolism. In: O'Riordan J L H (ed) Recent advances in endocrinology and metabolism. Churchill Livingstone: Edinburgh: pp 189–217
Orlando R C, Lacy E R, Tobey N A, Cowart K 1992 Barriers to paracellular permeability in rabbit oesaphageal epithelium. Gastroenterology 102: 10–23
Orlic D, Lev R 1977 An electron microscopic study of intraepithelial lymphocytes in human fetal small intestine. Lab Invest 37: 554–561
Ormerod F C 1960 The physiology of the endolymph. J Laryngol Otol 74: 659–667
Ortmann R 1975 Use of polarized light for quantitative determination of the adjustment of the tangential fibres in articular cartilage. Anat Embryol (Berl) 148: 109–120
Ortonne J P 1990 Pigmentary changes of the ageing skin. In: Greaves M, Voorhees J (eds) Senescence in the skin. Br J Dermatol 122 (suppl 35): 21–28
Orts-Llorca F, Puerta Fonolla J, Sobrado J 1982 The formation, septation and fate of the truncus arteriosus in man. J Anat: 134: 41–56
Orzalesi N, Riva A, Testa F 1971 Fine structure of human lacrimal gland. I. The normal gland. J Submicroscop Cytol 3: 283–298
Osborn J W 1973 Variations in structure and development of enamel. Oral Sci Rev 3: 3–83
Osborn J W 1985 The disc of the human temporomandibular joint: design, function and failure. J Oral Rehabil 12: 279–293
Osborn L 1990 Leukocyte adhesion to endothelium in inflammation. Cell 62: 3–6
Osbourne M P, Comis S D, Pickles J O 1984 Morphology and cross linkage of stereocilia in the guinea pig labyrinth examined without the use of osmium as a fixative. Cell Tiss Res 237: 43–48
Oscarsson O 1973 Functional organization of spinocerebellar paths. In: Iggo A (ed) Handbook of sensory physiology, Vol 2 Somatosensory system. Springer: Berlin: pp 339–380
Oscarsson O, Uddenbeg N 1964 Identification of a spinocerebellar tract activated from forelimb afferents in the cat. Acta Physiol Scand 62: 125–136
Osterberg G A 1935 Topography of the layers of the rods and cones in the human retina, Acta Ophthal, Suppl 6
O'Sullivan B T, Roland P T, Kawashimar R 1994 A PET study of somatosensory discrimination in man. Microgeometry versus macrogeometry. Eur J Neurosci 6: 137–148
Ota C Y, Kimura R S 1980 Ultrastructural study of the human spiral ganglion. Acta Otolaryngol [Stockh] 89: 53–62
Ottersen O P, Davanger S, Storm-Mathisen J 1987 Glycine-like immunoreactivity in the cerebellum of rat and Senegalese baboon, Papio papio: a comparison with the distribution of GABA-like immunoreactivity and with [3H]glycine and [3H]GABA uptake. Exp Brain Res 66: 211–221
Ottersen O P, Fischer B O, Rinvik E, Storm-Mathisen J 1986 Putative amino acid transmitters in the amygdala. Plenum Press: New York
Ottersen O P, Zhang N, Walberg F 1992 Metabolic compartmentation of glutamate and glutamine: morphological evidence obtained by quantitative immunocytochemistry in rat cerebellum. Neuroscience 46: 519–534
Otto J J 1994 Actin-bundling proteins. Curr Opin Cell Biol 6: 105–109
Ottoson D 1956 Analysis of the electrical activity of the olfactory epithelium. Acta Physiol Scand (Suppl 122) 35: 1–83
Oursler M J 1994 Osteoclast synthesis and secretion and activation of latent transforming growth factor *β*. J Bone Min Res 9: 443–452
Outrequin G, Caix M, Casanova G 1967 Variations du ligament triangulaire gauche du foie en fonction du type morphologique. CR Assoc Anat 136: 756–762
Owen R L, Nemanic P 1978 Antigen processing structures of the mammalian intestinal tract: an SEM study of lymphoepithelial organs. Scanning Electron Microscopy, Vol 2. SEM Inc: O'Hare, Illinois
Owens G K 1989 Control of hypertrophic versus hyperplastic growth of vascular smooth muscle cells. Am J Physiol 257: H1755–H1765
Owens G K 1991 Role of contractile agonists in growth regulation of vascular smooth muscle cells. Adv Exp Med Biol 308: 71–79
Owens P D 1972 Light microscopic observations on the formation of the layer of Hopewell-Smith in human teeth. Arch Oral Biol 17: 1785–1788
Owens P D 1975 Patterns of mineralization in the roots of premolar teeth in dogs. Arch Oral Biol 20: 709–712
Owman C 1988 Autonomic innervation of the cardiovascular system. In: Björklund A, Hökfelt T, Owman C (eds) The peripheral nervous system. Handbook of chemical neuroanatomy. Vol 6. Elsevier: Amsterdam: pp 327–389
Owman Ch, Rosengren E, Sjöberg N-O 1967 Adrenergic innervation of the human female reproductive organs: a histochemical and chemical investigation. Obstet Gynecol 30: 763–773
Ozzello L 1974 Electron microscopic study of functional and dysfunctional human mammary glands. J Invest Dermatol 63: 19–26

P

Pabst R, Binns R M 1989 Heterogeneity of lymphocyte homing physiology: several mechanisms operate in the control of migration to lymphoid and non-lymphoid organs in vivo. Immunol Rev 108: 83–109
Pace J L 1968 Stereoscopic micro-anatomy of human colonic mucosa and its blood vessels. J Anat 103: 602P
Pacini A, Gremiger D 1975 Alcune modalità nella distribuzione del nervo mascellare. Arch Ital Anat Embriol 80: 29–35
Pack R J, Richardson P S 1984 The aminergic innervation of human bronchus: a light and electron microscopic study. J Anat 138: 493–502
Packard D S, Jacobson A G 1976 The influence of axial structures on chick somite formation. Dev Biol 53: 36–?
Packard D S, Meier S 1983 An experimental study of the somitomeric organization of the avian segmental plate. Dev Biol 97: 191–202
Padget D H 1948 The development of cranial arteries in the human embryo. Contrib Embryol Carneg Inst 32: 205–261
Padget D H 1957 The development of the cranial venous system in man, from the viewpoint of comparative anatomy. Contrib Embryol Carnegie Inst Washington 36: 79–140
Padykula H A, Gauthier G F 1970 The ultrastructure of the neuromuscular junctions of mammalian red, white and intermediate skeletal muscle fibers. J Cell Biol 46: 27–41
Page R B 1986 The anatomy of the hypothalamo-hypophyseal complex. In: Knobil E, Neill J (eds) Raven Press, New York: pp 1161–1233
Page R B, Bergland R M 1977 Pituitary vasculature. In: Allen M B, Makesh V B (eds) The pituitary. A current review. Academic Press: New York: pp 9–17
Page R B, Rosenstein J M, Dovey B J, Leure-duPree A E 1979 Ependymal changes in experimental hydrocephalus. Anat Rec 194: 83–103
Paik S I, Lehman M N, Seiden A M, Duncan H J, Smith D V 1992 Human olfactory biopsy. The influence of age and receptor distribution. Arch Otolaryngol- Head Neck Surg 118: 731–738
Pakkenberg B 1993 Total nerve cell number in neocortex in chronic schizophrenics and controls estimated using optical dissectors. Biol Psychiatry 34: 768–772
Pal G P, Routal R V 1986 A study of weight transmission through the cervical and upper thoracic regions of the vertebral column in man. J Anat 148: 245–261
Pal G P, Tamankar B P 1983 Preliminary study of age changes in Gujarati (Indian) pubic bones. Ind J Med Res 78: 694–701
Pal G P, Tamankar B P, Routal R V, Bhagwat S S 1984 The ossification of the membraneous part of the squamous occipital bone in man. J Anat 138: 259–266
Palade G 1975 Intracellular aspects of the process of protein synthesis. Science 189: 347–358
Palay S, Chan-Palay V 1982 The cerebellum. New Vistas Springer: Berlin
Palfrey A J, Davies D V 1966 The fine structure of chondrocytes. J Anat 100: 213–226
Pallie W, Manuel J K 1968 Intersegmental anastomoses between dorsal spinal rootlets in some vertebrates. Acta Anat 70: 341–351
Pallis C 1983 ABC of brain stem death. The declaration of death, pp 39; Prognostic significance of a dead brain stem, pp 123–124; The arguments about the EEG, pp 284–287; The position in the USA and elsewhere, pp 209–210. British Medical Journal 286

Pallis C 1990 Brain stem death. In: Vinken P J, Bruyn G W, Klawans H L (eds) Handbook of clinical neurology. Volume 57. Elsevier: New York: pp 441–496

Palmer J, Burgoyne P S 1991 In situ analysis of fetal, prepubertal and adult XX–XY chimaeric mouse testes: Sertoli cells are predominantly, but not exclusively, XY. Development 112: 265–268

Palmer R M H, Ferrige A G, Moncada S 1987 Nitric oxide release accounts for the biological activity of endothelial-derived relaxing factor. Nature 327: 524–526

Palmer R M, Lumsden A G S 1987 Development of periodontal ligament and alveolar bone in homografted recombinations of enamel organs and papillary, pulpal and follicular mesenchyme in the mouse. Arch Oral Biol 32: 281–289

Palmiter R D, Brinster R L, Hamm R E, Trumbauer M E, Rosenfeld M G, Brinberg N C, Evan R M 1982 Dramatic growth of mice that develop from eggs microinjected with metallothionein growth hormone fusion genes. Nature 300: 611–615

Pampfer S, Arceci R J, Pollard J W 1991 Role of colony stimulating factor-1 (CSF-1) and other lympho-hematopoietic growth factors in mouse pre-implantation development. BioEssays 13: 535–540

Pandya D N, Rosene D L 1993 Laminar termination patterns of thalamic, callosal and association afferents to the primary auditory area of the rhesus monkey. Exp Neurol 119: 220–234

Pandya D N, Rosene D L, Doolittle A M 1994 Corticothalamic connections of auditory-related areas of the temporal lobe in the rhesus monkey. J Comp Neurol 345: 447–471

Pandya D N, Seltzer B 1982 Association areas of the cerebral cortex. TINS 5: 386–390k

Pandya D N, Yeterian E H 1985 Architecture and connections of cortical association areas. In: Peters A, Jones E G (eds) Cerebral cortex. Vol 4. Association and auditory cortices. Plenum Press: New York: pp 3–61

Paniagua R, Amat P, Nistal M, Martin A 1986 Ultrastructure of Leydig cells in human ageing testes. J Anat 146: 173–183

Paniagua R, Nistal M 1984 Morphological and histometric study of human spermatogonia from birth to the onset of puberty. J Anat 139: 535–552

Paniagua R, Nistal M, Saez F J, Fraile B 1991 Ultrastructure of the aging human testis. J Electron Microsc Tech 19: 241–260

Paniagua R, Regadara J, Nistal M, Santamaria L 1983 Elastic fibres of the human ductus deferens. J Anat 137: 46–76

Panjabi M M, Goel V, Oxland T, Takata K, Duranceau J, Krag M, Price M 1992 Human lumbar vertebrae: quantitative three-dimensional anatomy. Spine 17: 229–306

Panneton W M, Loewy A D 1980 Projections of the carotid sinus nerve to the nucleus of the solitary tract in the cat. Brain Res 191: 239–244

Papalopulu N, Kintner C R 1993 Development 117: 961–975

Papanicolau G N, Traut H F 1943 Diagnosis of uterine cancer by the vaginal smear. Commonwealth Fund: London

Papathanassion B T 1968 A variant of the motor branch of the median nerve in the hand. J Bone Jt Surg 50B: 156–157

Papez J W 1927 Subdivisions of the facial nucleus. J Comp Neurol 43: 159–191

Papez J W 1937 A proposed mechanism of emotion. Arch Neurol Psychiat 38: 725–743

Paquin J D, van der Rest M, Marie P J, Mort J S, Pidoux I, Poole A R, Roughley P J 1983 Biochemical and morphologic studies of cartilage from the adult human sacroiliac joint. Arthritis Rheum 26: 887–895

Parakkal P, Matolsky A G 1964 A study of the differentiation products of the hair follicle cells with the electron microscope. J Invest Dermatol 42: 23–34

Pardo J V, D'Angelo Siciliano J, Craig S W 1983a A vinculin-containing cortical lattice in skeletal muscle: transverse lattice elements ("costameres") mark sites of attachment between myofibrils and sarcolemma. Proc Natl Acad Sci USA 80: 1008–1012

Pardo J V, D'Angelo Siciliano J, Craig S W 1983b Vinculin is a component of an extensive network of myofibril-sarcolemma attachment regions in cardiac muscle fibers. J Cell Biol 97: 1081–1088

Pare D, Steriade M 1993 The reticular thalamic nucleus projects to the contralateral dorsal thalamus in the macaque monkey. Neurosci Lett 154: 96–100

Parent A, Hazrati L-N 1993 Anatomical aspects of information processing in primate basal ganglia. Trends Neurosci 16: 111– 116

Parent A, Mackey A, De Bellefeuille L 1983a The subcortical afferents to caudate nucleus and putamen in primate: a fluorescence retrograde double labelling study. Neuroscience 10: 1137–1150

Parent A, Mackey A, Smith Y, Boucher R 1983b The output organization of the substantia nigra in primate as revealed by a retrograde double labelling method. Brain Res Bull 10: 529–537

Parent A, Pare D, Smith Y, Steriade M 1988 Basal forebrain cholinergic and noncholinergic projections to the thalamus and brainstem in cats and monkeys. J Comp Neurol 277: 281–301

Parent D, Akten G, Stouffs-Vanheuf M 1985 Ultrastructure of the normal human nail. Am J Dermatopathol 7: 529–535

Parfitt A M 1983 The physiologic and clinical significance of bone histomorphometric data. In: Reckker R R (ed) Bone histomorphometry, techniques and interpretation. CRC Press: Boca Raton: pp 143–223

Parfitt A M 1993 Calcium homeostasis. In: Mundy G R, Martin T J (eds) Physiology and pharmacology of bone. Springer-Verlag: Berlin: pp 1–65

Park W H, Hutson J M 1991 The gubernaculum shows rhythmic contractility and active movement during testicular descent. J Pediat Surg 26: 615–617

Parkes A S (ed) 1952–66 Marshall's physiology of reproduction. 3rd edition. Vol 1 part 1 1956. Vol 1 part 2 1960. Vol 2 1952. Vol 3 1966. Longmans Green: London

Parkin I G, Harrison G R 1985 The topographical anatomy of the lumbar epidural space. J Anat 141: 211–217

Parkinson D 1973 Carotid cavernous fistula: direct repair with preservation of the carotid artery. Technical note. J Neurosurg 38: 99–106

Parnavelas J G, Barfield J A, Franke E, Luskin M B 1992 Cereb Cortex 1: 463–468

Parrish E P, Garrod D R, Mattey D L, Hand L, Steart P V, Weller R O 1986 Mouse antisera specific for desmosomal adhesion molecules of suprabasal skin cells, meninges and meningioma. Proc Natl Acad Sci USA 83: 2657–2661

Parry E W 1970 Some electron microscope observations on the mesenchymal structures of full-term umbilical cord. J Anat 107: 505–518

Parsons F G 1903 On the meaning of some of the epiphyes. J Anat 37: 315–323

Parsons F G 1904 Observations on traction epiphyses. J Anat 38: 248–258

Parsons F G 1905 On pressure epiphyses. J Anat 39: 402–412

Partridge T A, Morgan J E, Coulton G R, Hoffman E P, Kunkel L M 1989 Conversion of mdx myofibres from dystrophin-negative to -positive by injection of normal myoblasts. Nature 337: 176–179

Pasche F, Merot Y, Carraux P, Saurat J H 1990 Relationship between Merkel cells and nerve endings during embryogenesis in the mouse epidermis. J Invest Dermatol 95: 247–251

Pasik P, Pasik T, Di Figlia M 1979 The internal organization of the neostriatum in mammals. In: Divac I, Öberg R E G (eds) The Neostriatum. Pergamon Press: Oxford: pp 5–36

Passingham R E 1993 The frontal lobes and voluntary action. Oxford University Press: Oxford

Pasternak J F, Groothuis D R, Fischer J M, Fischer D P 1982 Regional cerebral blood flow in the newborn beagle pup: the germinal matrix is a 'low-flow' structure. Paediatr Res 16: 499–503

Patake S M, Mysorekar V R 1977 Diaphyseal nutrient foramina in human metacarpals and metatarsals. J Anat 124: 299–304

Paterson A M 1904 The human sternum. Williams and Norgate: London

Paterson A M 1912 The form of the human stomach. J Anat 47: 356–359

Patten B M 1922 The formation of the cardiac loop in the chick. Am J Anat 30: 373–397

Patten B M 1956 The development of the sinuventricular conduction system. Univ Michigan Med Bull 22: 1–21

Patterson J F Jr 1946 Cervical ribs and scalenus anticus syndrome: review of literature and report of case. N Carolina Med J 7: 13–20

Patterson P H 1990 Control of cell fate in a vertebrate neurogenic lineage. Cell 62: 1035–1038

Pauerstein C J, Woodruff J D 1967 The role of the 'indifferent' cell of the tubal epithelium. Am J Obstet Gynecol 98: 121–125

Paul J A, Gregson N A 1992 An immunohistochemical study of phospholipase A_2 in peripheral nerve during Wallerian degeneration. J Neuroimmunol 39: 31–48

Paul M, Kanagasuntheram R 1956 Congenital anomalies of lower urinary tract. Br J Urol 28: 64–74

Paul R L, Merzenich M M, Goodman H 1972 Alterations in mechanoreceptor inputs to Brodmann's areas 3 and 1 of Macaca mulatta. Brain Res 39: 1–19

Paula-Barbosa M M, Sousa-Pinto A 1973 Auditory cortical projections to the superior colliculus in the cat, Brain Res 50: 47–61

Pauli R M, Graham J M Jr, Barr M Jr 1981 Agnathia situs inversus, and associated malformations. Teratology 23: 85–93

Paulo L G, Fink G D, Roh B L, Fischer J W 1973 Influence of carotid body ablation on erythropoietin production in rabbits. Am J Physiol 224: 442–444

Pauly R R, Passaniti A, Crow M, Kinsella J L, Papadopoulos N, Monticone R, Lakatta E G, Martin G R 1992 Experimental models that mimic the differentiation and dedifferentiation of vascular cells. Circulation 86 (6 Suppl): III68–III73

Pauwels F 1965 Gesammelte abhandlungen zur funktionellen Anatomie des Bewegungsapparatus. Springer-Verlag: Berlin

Pavlov S, Pétrov V 1968 Sur l'anse sous-clavière de l'artère sous-clavière droite rétro-oesophagienne. Folia Med Plovdiv 10: 73–78

Pawelek J M 1991 After dopachrome. Pig Cell Res 4: 53–62

Paxinos G 1990 The human nervous system. Academic Press: San Diego

Paxinos G, Törk I, Halliday G and Mehler W R 1990 Human homologs to brain stem nuclei identified in other animals as revealed by acetyl-

cholinesterase activity. In: Paxinos G (ed) The human nervous system. Academic Press: San Diego: pp 149–202
Peachey L D, Franzini-Armstrong C 1983 Structure and function of membrane systems of skeletal muscle cells. In: Peachey L D, Adrian R H (eds) Handbook of physiology. Am Physiol Soc: Bethesda, Maryland, Section 10: pp 23–71
Peacock A 1952 Observations on the postnatal structure of the intervertebral disc in man. J Anat 86: 162–179
Peacock A J, Morgan M D, Gourlay S, Turton C, Denison D M 1984 Optical mapping of the thoraco-abdominal wall. Thorax 39: 93–100
Pearce P T, Khalid B A K, Funder J W 1983 Progesterone receptors in rat thymus. Endocrinol 113: 1287–1291
Pearse A G E 1966a The cytochemistry of the thyroid C cells and their relationship to calcitonin. Proc R Soc Lond [Biol] 164: 478–487
Pearse A G E 1966b 5-Hydroxytryptophan uptake by dog thyroid 'C' cells and its possible significance in polypeptide hormone production. Nature 211: 598–600
Pearse A G E 1968 Histochemistry. 3rd edition. Churchill: London
Pearse A G E 1969 The cytochemistry and ultrastructure of polypeptide hormone-producing cells (the APUD series) and the embryologic, physiologic and pathologic implications of the concept. J Histochem Cytochem 17: 303–313
Pearse A G E 1976 Neurotransmission and the APUD concept. In: Coupland R E, Fujita T (eds) Chromaffin, enterochromaffin and related cells. Elsevier: New York: pp 147–154
Pearse A G E 1977a The apudomas; with particular reference to those of gastroenteropancreatic origin. In: Yardley J H, Morson B C, Abell M R (eds) The gastrointestinal tract. Williams & Wilkins: Baltimore: pp 206–218
Pearse A G E 1977b The diffuse neuroendocrine system and the APUD concept: related 'endocrine' peptides in brain, intestine, pituitary, placenta and anuran cutaneous glands. Med Biol 55: 115–125
Pearse A G E 1980 The APUD concept and hormone production. Clin Endocrinol Metab 9: 211–222
Pearse A G E, Polak J M 1971 Cytochemical evidence for the neural crest origin of mammalian C cells. Histochemie 37: 96–102
Pearse A G E, Polak J M 1974 Endocrine tumours of neural crest origin: neurolophomas, apudomas and the APUD concept. Med Biol 52: 3–18
Pearse A G E, Polak J M 1978 The diffuse neuroendocrine system and the APUD concept. In: Bloom S R (ed) Gut hormones. Churchill Livingstone: Edinburgh
Pearse B M F, Bretscher M S 1981 Membrane recycling by coated vesicles. Annu Rev Biochem 50: 85–101
Pearse R G 1978 Percutaneous catheterisation of the radial artery in newborn infants using transillumination. Arch Dis Child 53: 549–554
Pearson A A 1938 The spinal accessory nerve in human embryos. J Comp Neurol 68: 243–266
Pearson A A 1941 The development of the nervus terminals in man. J Comp Neurol 75: 39–66
Pearson A A 1944 The oculomotor nucleus in the human fetus. J Comp Neurol 80: 47–68
Pearson A A 1949 The development and connections of the mesencephalic root of the trigeminal nerve in man. J Comp Neurol 90: 1–46
Pearson A A 1977 The early innervation of the developing deciduous teeth. J Anat 123: 563–577
Pearson A A, Sauter R W 1971b Observations on the caudal end of the spinal cord. Am J Anat 131: 463–470
Pearson J, Goldstein M, Markey K, Brandeis L 1983 Human brainstem catecholamine neuronal anatomy as indicated by immonocytochemistry with antibodies to tyrosine hydroxylase. Neuroscience 8: 3–32
Pearson J, Halliday G, Sakamoto N, Michael J P 1990 Catecholaminergic neurons. In: Paxinos G (ed) The human nervous system. Academic Press: New York: pp 1023–1050
Pearson R C A, Brodal P, Gatter K C, Powell T P S 1982 The organization of the connections between the cortex and the claustrum in the monkey. Brain Res 234: 435–441
Pearson R C A, Brodal P, Powell T P S 1978 The projection of the thalamus upon the parietal lobe in the monkey. Brain Res 144: 143–148
Pearson R C A, Gatter K C, Powell T P S 1983a The projection of the basal nucleus of Meynert upon the neocortex in the monkey. Brain Res 259: 132–136
Pearson R C A, Gatter K C, Powell T P S 1983b Retrograde cell degeneration in the basal nucleus in monkey and man. Brain Res 261: 321–326
Pearson R C A, Gatter K C, Powell T P S 1983c The cortical relationships of certain basal ganglia and the cholinergic basal forebrain nuclei. Brain Res 261: 327–330
Pearson R C A, Powell T P S 1978 The cortico-cortical connections to area 5 of the parietal lobe from the primary somatic sensory cortex of the monkey. Proc R Soc Lond [Biol] 200: 103–108
Pearson R C A, Powell T P S 1985 The projection of the primary somatic sensory cortex upon area 5 in the monkey. Brain Res 9: 89–107
Pearson R C A, Powell T P S 1989 The neuroanatomy of Alzheimer's disease. Rev Neurosci 2: 101–121
Pease D C, Quilliam T A 1957 Electron microscopy of the Pacinian corpuscle. J Cell Biol 3: 331–342
Pech P, Haughton V M 1985 Lumbar intervertebral disk: correlative MR and anatomic study. Radiology 156: 699–701
Peck H M, Hoerr N L 1951 The effect of environmental temperature changes on the circulation of the mouse spleen. Anat Rec 109: 479–494
Pedersen H 1969 Ultrastructure of the ejaculated human sperm. Z Zellforsch 94: 542–554
Pedersen J F 1980 Ultrasound evidence of sexual difference in fetal size in first trimester. Br Med J 281: 1253
Peichl L 1991 Alpha ganglion cells in mammalian retinae: common properties, species differences, and some comments on other ganglion cells. Vis Neurosci 7: 155–169
Pelfini C, Sacchi S, Serri F, Carosi G 1969 Ultrastruttura delle cosidette ghiandole sebacee unicellulari. G Ital Dermatol 104: 1–4
Pelham H R 1991 Multiple targets for Brifeldin A. Cell 67: 449–451
Pelletier G, Robert F, Hardy H 1978 Identification of human anterior pituitary cells by immunoelectron microscopy. J Clin Endocrinol Metab 46: 534–542
Pelosi P, Baldaccini N E, Pisanelli A M 1982 Identification of specific olfactory receptor for 2-isobutyl-3-methoxypyrazine. Biochem J 201: 245–248
Penfield W 1932 Cytology and cellular pathology of the nervous system, vol 2. Neuroglia: normal and pathological. Hoeber: New York
Penfield W, Jasper H 1954 Epilepsy and the functional anatomy of the human brain. Little, Brown: Boston
Penfield W, Rasmussen T 1950 The cerebral cortex of man. Macmillan: New York
Penfold P L, Provis J M, Madigan M C, van Dreil D, Billson F A 1990 Angiogenesis in normal human retinal development: the involvement of astrocytes and macrophages. Graefes Arch Clin Exp Ophthalmol 228: 255
Pennell T C 1966 Anatomical study of the peripheral pulmonary lymphatics. J Thorac Cardiovasc Surg 52: 629–634
Pennisi E, Crucci G, Manfredi M, Palladini G 1991 Histometric study of myelinated fibres in the human trigeminal nerve. J Neurol Sci 105: 22–28
Penrose L S, Loesch D 1969 Dermatoglyphic sole patterns: a new attempt at classification. Hum Biol 41: 427–448
Pénzes L, Regius O 1985 Changes in the intestimal microvillous surface area during reproduction and ageing in the female rat. J Anat 140: 389–396
Percheron G 1977 Les artères du thalamus humain. Les artères choroidiennes. I–V. Rev Neurol 133: 533–558
Perera H, Edwards F R 1957 Intradiaphragmatic course of the left phrenic nerve in relation to diaphragmatic incisions. Lancet 2: 75–77
Perera P et al 1970 The development of the cutaneous microvascular system in the newborn. Br J Dermatol 82 (suppl 5): 86–91
Pernkopf E 1963 Atlas of topographical and applied human anatomy, Saunders: Philadelphia
Pernus F, Erzen I 1991 Arrangement of fiber types within fascicles of human vastus lateralis muscle. Muscle Nerve 14: 304–309
Perona R M, Wassarman P M 1986 Mouse blastocysts hatch in vitro by using a trypsin-like proteinase associated with cells of the mural trophectoderm. Dev Biol 114: 42–52
Perre J, Riche D, Foncin J F 1977 Sur la gaine des cellules ganglionnaires de Scarpa chez le babouin Papio Papio. Acta Otolaryngol [Stockh] 83: 279–283
Perren S M, Huggler A, Russenberger M et al 1969 The reaction of cortical bone to compression. Acta Orthop Scand Suppl 125 19–29
Perrett D I, Oram M W, Harries M H, Bevan R, Hietanen J K, Benson P J et al 1991 Viewer-centred and object-centred coding of heads in the macaque temporal cortex. Exp Brain Res 86: 159–173
Perry M E, Brown K A, von Gaudecker B 1992 Ultrastructural identification and distribution of the adhesion molecules ICAM-1 and LFA-1 in the vascular and extravascular compartments of the human palatine tonsil. Cell Tissue Res 268: 317–326
Perry M E, Jones M M, Mustafa Y 1988 Structure of the crypt epithelium in human palatine tonsil. Acta Otolaryngol (Stockh) Suppl 454: 53–59
Perry M E, Mustafa Y, Brown K A 1992b The microvasculature of the human palatine tonsil and its role in the homing of lymphocytes. In: Galioto G B (ed) A clinically orientated update, Vol 47. Advances in otorhinolaryngology. Karger: Basel: pp 11–15
Perry V H, Andersson P-B 1992 The inflammatory response in the CNS. Neuropathol Appl Neurobiol 18: 454–459
Persing J A, Berman D E, Ogle R C, Drake S 1993 Calvarial deformity regeneration following subtotal calvariectomy for craniosynostosis: a case report and theoretical implications. J Craniofac Surg 4: 85–89
Persohn E, Malherbe P, Richards J G 1992 Comparative molecular neuroanatomy of cloned $GABA_A$ receptor subunits in the rat CNS. J Comp Neurol 326: 193–216
Persson E, Jansson T 1992 Low birthweight is associated with elevated adult blood pressure in the chronically catheterised guinea-pig. Acta Physiol Scand 145: 195–196
Peruiz M F, Rossmann M G, Cullis A F, Muirhead H, Will G, North A C

T 1960 Structure of haemoglobin. A three-dimensional Fourier synthesis at 5.5 Å resolution, obtained by X-ray analysis. Nature 185: 416–422
Peterhanse E, Von Der Heydt R 1993 Functional organization of area V2 in the alert macaque. Eur J Neurosci 5: 509–524
Peters A 1961 A radial component of central myelin sheaths. J Biophys Biochem Cytol 11: 733–735
Peters A 1984a Bipolar cells. In: Peters A, Jones E G (eds) Cerebral cortex. Vol 1. Cellular components of the cerebral cortex. Plenum Press: New York: pp 381–407
Peters A 1984b Chandelier cells. In: Peters A, Jones E G (eds) Cerebral cortex. Vol 1. Cellular components of the cerebral cortex. Plenum Press: New York: pp 361–380
Peters A, Payne B R, Budd J 1994 A numerical analysis of the geniculocortical input to striate cortex in the monkey. Cereb Cortex 4: 215–229
Peters A, Saint-Marie R L 1984 Smooth and sparsely spinous nonpyramidal cells forming local axonal plexuses. In: Peters A, Jones E G (eds) Cerebral cortex. Vol 1. Cellular components of the cerebral cortex. Plenum Press: New York: pp 419–445
Peters C A, Reid L~m, Docimo S, Luetic T, Carr M, Retik A B, Mandell J 1991 The role of the kidney in lung growth and maturation in the setting of obstructive uropathy and oligohydramnios. J Urol 146: 597–600
Peters R M 1969 The mechanical basis of respiration. Churchill: London
Peterson B W, Coulter J D 1977 A new long spinal projection from the vestibular nuclei in the cat. Brain Res 122: 351–356
Peterson M R, Leblond C P 1964 Uptake by the Golgi region of glucose labelled with tritium in the 1 or 6 position, as an indicator of synthesis of complex carbohydrates. Exp Cell Res 34: 420–423
Peterson S E, Fox P T, Posner M I, Mintum M A, Raichle M E 1988 Positron emission tomographic studies of the cortical anatomy of single word processing. Nature 331: 585–589
Petras J M, Cummings J F 1977 The origin of spinocerebellar pathways: II. The nucleus centrobasalis of the cervical enlargement and the nucleus dorsalis of the thoracolumbar spinal cord. J Comp Neurol 173: 693–716
Petrides M, Alivisatos B, Evans A C, Meyer E 1993 Dissociation of human mid-dorsolateral from posterior dorsolateral frontal cortex in memory processing. Proc Natl Acad Sci USA 90: 873–877
Petrides M, Alivisatos B, Meyer E, Evans A C 1993 Functional activation of the human frontal cortex during the performance of verbal working memory tasks. Proc Natl Acad Sci USA 90: 878–882
Petrides M, Pandya D N 1988 Association fiber pathways to the frontal cortex from the superior temporal region in the rhesus monkey. J Comp Neurol 273: 52–66
Petrovic A G 1972 Mechanisms and regulation of mandibular condylar growth. Acta Morphol Neerl Scand 10: 25–34
Pette D, Staron R S 1990 Cellular and molecular diversities of mammalian skeletal muscle fibers. Rev Physiol Biochem Pharmacol 116: 1–76
Pette D, Vrbová G 1992 Adaptation of mammalian skeletal muscle fibers to chronic electrical stimulation. Rev Physiol Biochem Pharmacol 120: 115–202
Pettigrew J B 1860 On the arrangement of the muscle fibres of the ventricular portion of the heart of the mammal. Proc Roy Soc 1859 10: 443–440
Pettigrew J B 1865 On the arrangement of the muscle fibres in the ventricles of the vertebral heart, with physiological remarks. Phil Trans Roy Soc Lond 1864 154: 445–450
Pettway Z, Guillory G, Bronner-Fraser M 1990 Absence of neural crest cells from the region surrounding implanted notochords in situ. Dev Biol 142: 335–345
Pevsner J, Hou V, Snowman S M, Snyder S H 1990 Odorant binding protein J.Biol Chem 265: 6118–6125
Pevsohn E 1989 Immuno-electron microscopic localisation of the 180 kD component of the neutral cell adhesion molecule N-CAM in postsynaptic membranes. J Cell Neurol 288: 92–100
Pfaff D W, Gerlach J L, McEwen B S, Ferin M, Carmael P, Zimmerman E A 1976 Autoradiographic localization of hormone-concentrating cells in the brain of the female rhesus monkey. J Comp Neurol 170: 279–294
Pfaffman C 1970 Physiological and behavioural processes of the sense of taste. In: Wolstenholme G E W, Knights J (eds) Taste and smell in vertebrates. (Ciba Foundation Symposium.) Churchill: London: pp 31–44
Pfeifer R A 1940 Die angioarchitecktonische areale Gliederung der Grosshirnrinde. Thieme: Leipzig
Pfenninger K H, Rees R P 1976 From the growth cone to the synapse: properties of membranes involved in synapse formation. In: Barondes S H (ed) Neuronal recognition. Plenum: New York: pp 131–178
Pflüger E 1866 Ueber die Epithelien der Glandula submaxillaris. Zbl med Wiss 4: 193–195
Phifer R F, Midgley A R, Spicer S S 1973 Immunologic and histologic evidence that follicle stimulating and luteinizing hormones are present in the same cell types in the human pars distalis. J Clin Endocr Metab 36: 125–141
Phillips A G, Blaha C D, Fibiger H C 1989 Neurochemical correlates of brain-stimulation reward measured by ex vivo and in vivo analyses. Neurosci Biobehavioral Rev 13: 99–104
Phillips A G, Fibiger H C 1990 Role of reward and enhancement of conditioned reward in persistence of responding for cocaine. Behavioural Pharmacol 1: 269–282
Phillips C C, Porter R 1977 Corticospinal neurones: their role in movement. Monogr Physio Soc, No 34. Academic Press: London
Phillips D M 1975 Mammalian sperm structure. In: Hamilton D W, Greep R O (eds) Handbook of physiology, section 7, Endocrinology. Vol V. American Physiological Society: Washington, DC: pp 405–420
Phillips D M, Olson G 1975 Mammalian sperm motility–structure in relation to function. In: Afzelius B A (ed) The functional Anatomy of the spermatozoon. Proceedings of the Second International Symposium.
Phillips P D, Kaji K, Cristofalo V J 1984 Progressive loss of the proliferative response of senescing WI-38 cells to PDGF, EGF, insulin, transferrin, and dexamethasone. J Gerontol 39: 11–17
Piasecka-Kacperska K, Gladyskowska-Rzeczycka j 1972 Splot kryżowy u naczelnych. Folia Morphol 31: 21–33
Piasecki C 1974 Blood supply to the human gastro-duodenal mucosa. J Anat 118: 295–335
Piasecki C 1977 Role of ischaemia in the initiation of peptic ulcer. Ann R Coll Surg 59: 476–478
Piasecki C, Wyatt C 1986 Patterns of blood supply to the gastric mucosa. A comparative study revealing an end-artery model. J Anat 149: 21–39
Pick J 1970 The autonomic nervous system, Lippincott; Philadelphia
Pick J, Sheehan D 1946 Sympathetic rami in man. J Anat 80: 12–20
Pickel V M, Joh T H, Reis D J, Leeman S E, Miller R J 1979 Electron microscope localization of substance P and enkephalin in axon terminals related to dendrites of catecholaminergic neurons. Brain Res 160: 387–400
Picker L J, Butcher E C 1992 Physiological and molecular mechanisms of lymphocyte homing. Ann Rev Immunol 10: 561–591
Pickett-Heaps J D 1975 Aspects of spindle evolution. Ann N Y Acad Sci 253: 352–361
Pickles J O, Comis S D, Osbourne M P 1984 Cross-links between stereocilia in the guinea pig organ of Corti, and their possible relation to sensory transduction. Hear Res 15: 103–112
Picton D A C 1990 Tooth mobility - an update. Europ J Orthod 12: 109–115
Pierce G F, Yanagihara D, Costigan V, Tarpley J, Hockman H, Boone T, Song S-Z, Germain L, Klopchin K, Altrock B W, Thomason A 1991 Platelet-derived endothelial cell growth factor (PD-ECGF) in angiogenesis and wound healing. Abstract. (1st European Tissue Repair Society Meeting.) Oxford: UK
Pijnenborg R 1990 Trophoblast invasion and placentation in the human. Morphological aspects. Trophoblast Res 4: 33–47
Pijnenborg R, Dixon G, Robertson W B, Brosens I 1980 Trophoblastic invasion of human decidua from 8 to 18 weeks of pregnancy. Placenta 1: 3–19
Pijnenborg R, Robertson W B, Brosens I, Dixon G 1981 Review article: trophoblast invasion and the establishment of haemochorial placentation in man and laboratory animals. Placenta 2: 71–92
Pikó 1969 Gamete structure and sperm entry in mammals. In: Metz C B, Monroy A (eds) Fertilization. Comparative morphology, biochemistry and immunology. Vol 2. Academic Press: New York: pp 325–403
Pikó L, Tyler A 1964 Fine structural studies of sperm penetration in the rat. Proc Vth Congr Internationale per la Riproduzione Animale e la Fecundacione Artificale, Trento, section 1, volume II, 327–377
Pimendis M Z, Hinds J W 1977 An autoradiographic study of the sensory innervation of teeth. I. Dentin. II. Dental pulp and periodontium. J Dent Res 56: 827–834; 835–840
Pinching A J, Powell T P S 1971 The neuron types of the glomerular layer of the olfactory bulb. J Cell Sci 9: 305–346
Pincus D W, DiCicco E, Black I B 1992 Neuropeptide regulation of neuronal development. In: Hendry I A, Hill C E (eds) Development, regeneration and plasticity of the autonomic nervous system. Harwood Academic Publishers: Switzerland: pp 267–303
Pincus G, Enzman E V 1935 The comparative behaviour of mammalian eggs in vivo and in vitro. J Exp Med 62: 665–675
Pini A 1993 Science 261: 95–98
Pinkerton J H M, McKay D G, Adams E C, Hertig A T 1961 Development of the human ovary – a study using histochemical technics. Obstet Gynec N Y 18: 152–181
Pinto da Silva P, Kachar B 1982 On tight-junction structure. Cell 28: 441–450
Pioro E P, Mai J K, Cuello C 1990 Distribution of substance P- and enkephalin-immunoreactive fibers. In: Paxinos G (ed) The human nervous system. Academic Press: New York: pp 1051- 1094
Pirenne M 1967 Vision and the eye. 2nd edition. Chapman and Hall: London
Pismenov I A, Zapetski E V 1977 Regularities and distinctions in the structure of the circulation bed of the sternum. Arkh Anat Gistol Embriol 72: 61–67
Pitelka D R 1983 The mammary gland. In: Weiss L (ed) Histology: cell and tissue biology. 5th edition. Elsevier: New York: pp 944–965

Pitelka D R, Hamamoto S T 1977 Form and function in mammary epithelium: the interpretation of ultrastructure. J Dairy Sci 60: 643–654
Pitelka D R, Hamamoto S T, Duofala J G, Nemanic M K 1973 Cell contacts in the mouse mammary gland. 1. Normal gland in postnatal development and the secretory cycle. J Cell Biol 56: 797–818
Pittack C, Jones M, Reh T A 1991 Basic fibroblast growth factor induces retinal pigment epithelium to generate neural retina *in vitro*. Development 113: 577–588
Pittenger M F, Kazzaz J A, Helfman D M 1994 Functional properties of non-muscle tropomyosin isoforms. Curr Opin Cell Biol 6: 96–104
Pittman F E, Pittman J C 1966 An electron microscopic study of the epithelium of normal human sigmoid colonic mucosa. Gut 7: 644–661
Placzek M, Tessier-Lavigne M, Yamada T, Jessell T, Dodd J 1990 Science 250: 985–988
Plarr's Lives of the Fellows of the Royal College of Surgeons of England.
Platt J B 1893 Ectodermic origin of the cartilage of the head. Anat Anz 8: 506–509
Platt J B 1894 Quart J Micr Sci 38
Platz F, Adelmann G 1976 Zur Anatomie der 'Vena arcuata cruris posterior', und ihrer Tiefen–anastomosen (Vv communicantes sive perforantes). Verh Anat Ges Jena 70: 709–714
Platzer W, Maurer H 1966 Zur Segmenteinteilung der Leber. Acta Anat 63: 8–31
Plentl A A 1958 The origin of amniotic fluid. In: Villee C A (ed) Gestation transactions of conference. 5th and final. Josiah Macy Jr Foundation: New York: pp 71–114
Plets C 1969 The arterial blood supply and angioarchitecture of the posterior wall of the third ventricle. Acta Neurochir 21: 309–317
Poduslo J F 1993 Albumin and the blood-nerve barrier. In: Dyck P J, Thomas P K, Griffin J W, Low P A, Podulso J F (eds) Peripheral Neuropathy 3rd edition. W B Saunders: Philadelphia: pp 446–452
Poggio G F, Mountcastle V B 1960 A study of the functional contributions of the lemniscal and spinothalamic systems to somatic sensibility. Bull Johns Hopkins Hosp 106: 266–316
Poirer L J, Bertrand C 1955 Experimental and anatomical investigations of lateral spinothalamic and spinotectal tracts. J Comp Neurol 102: 745–757
Poiriaer N P, Chernikov Y F 1965 Mat Teoret Klin Med 5: 000–000
Poláček P 1961 Relation of myocardial bridges and loops on the coronary arteries to coronary occlusion. Am Heart J 61: 44–62
Poláček P, Halata Z 1970 Development of simple encapsulated corpuscles in the nasolabial region of the cat. Ultrastructural study. Folia Morphol (Praha), 18: 359–368
Polak J M, Becker K L, Cutz E, Gail D B, Goniakowska-Witalinska L, Gosney J R, Lauweryns J M, Linnoila I, McDowell E M, Miller Y E, Scheuermann D W, Springall D R, Sunday M E, Zaccone G 1993 Lung endocrine cell markers, peptides, and amines. Anat Rec 236: 169–171
Polak J M, Bloom S R, Hobbs S, Solcia E, Pearse A G E 1976 Distribution of a bombesin-like peptide in human gastointestinal tract. Lancet 1: 1109–1110
Polak J M, Buchan A M J, Czykowska W, Solcia E, Bloom S R, Pearse A G E 1978 Bombesin in the gut. In: Bloom S R (ed) Gut hormones. Churchill Livingstone: Edinburgh: pp 541–543
Polak J M, Buchan A M, Probert L, Tapia F, de Mey J, Bloom S R 1980 Regulatory peptides in endocrine cells and autonomic nerves: electron immunocytochemistry. Scand J Gastroenterol 16 (suppl 70): 11–23
Poletti C E, Creswell G 1977 Fornix system efferent projections in the squirrel monkey: an experimental degeneration study. J Comp Neurol 175: 101–128
Polge C 1957 Low-temperature storage of mammalian spermatozoa. Proc R Soc B 147: 498–508
Policard A 1950 Sur quelques caractères histophysiologiques des formations lymphoides brochiques. Bull Hist Appl 27: 118
Polig E, Jee W S S 1990 A model of osteon closure in cortical bone. Calcif Tiss Int 47: 261–269
Politis M J, Ederle K, Spencer P S 1982. Tropism in nerve regeneration in vivo. Attraction of regenerating axons by diffusible factors derived from cells in distal nerve stumps of transacted peripheral nerve. Brain Res 253: 1–12
Politzer G 1952 Zur normalen und abnormen Entwicklung des menschlichen Gesichtes. Z Anat Entwicklungsgesch 116: 332–346
Polley M J, Phillips M L, Wayner E, Nudelman E, Singhal A K, Hakomori S-I, Paulson J C 1991 CD62 and endothelial cell–leukocyte adhesion molecule 1 (ELAM-1) recognize the same carbohydrate ligand, sialyl-Lewis X. Proc Natl Acad Sci USA 88: 6224–6228
Polóyni J, Kapeller K, Mráz P 1977 SGG (SIF) cells in autonomic ganglion: evidence for a possible secretion of their contents into the blood vessels. Z Mikrosk Anat Forsch 91: 581–589
Poltorak M, Shimoda K, Freed W J 1990 Cell adhesion molecules (CAMs) in adrenal medulla in situ and in vitro: enhancement of chromaffin cell L1/Ng-Cam expression by NGF. Exp Neurol 10: 52–72
Polunovsky V A et al 1993 Role of Mesenchymal cell death in lung remodelling after injury. J Clin Invest 91(1): 388–397
Polunovsky V A, Chen B, Henke C, Snover D, Wendt D, Wendt C, Ingbar D H, Bitterman P B 1993 Role of mesenchymal cell death in lung remodelling after injury. J Clin Invest 92: 388–397
Polyak S 1941 The retina. University of Chicago Press: Chicago
Pomerat C M, Hendelman W J, Raiborn C W Jr, Massey J F 1967 Dynamic activities of nervous tissue in vitro. In: Hydén H (ed) The neuron. Elsevier: Amsterdam: pp 119–178
Pompeiano O, Brodal A 1957 Experimental demonstration of a somatotopical origin of rubrospinal fibres in the cat. J Comp Neurol 108: 225–252
Ponseti I V 1978a Growth and development of the acetabulum in the normal child. J Bone Jt Surg 60A: 575–585
Ponseti I V 1978b Morphology of acetabulum in congenital dislocation of hip – gross, histologic, and roentgenographic studies. J Bone Jt Surg 60A: 586–599
Pontoppidan H, Huttmeier P C, Quinn D A 1985 Etiology, demography and outcome in acute respiratory failure. In: Zapo W M, Falke K J (eds) Acute respiratory failure. Marcel Dekker: New York: pp 1–21
Poole C A, Ayad S, Gilbert R T 1992 Chondrons from articular cartilage. V. Immunohistochemical evaluation of type VI collagen organisation in isolated chondrons by light, confocal and electron microscopy. J Cell Sci 103: 1101–1110
Poole C A, Honda T, Skinner S J M, Schofield J R, Hyde K F, Shinkai H 1990 Chondrons from articular cartilage. II: Analysis of the glycosaminoglycans in the cellular microenvironment of isolated canine chondrons. Connect Tissue Res 24: 319–330
Poole T J, Coffin J D 1991 Morphogenetic mechanisms in avian vascular development. In: Feinberg R N, Sherer G K, Auerbach R (eds) The development of the vascular system. Issues Biomed 14: 25–36
Popa G T, Fielding U 1930a A portal circulation from the pituitary to the hypothalamic region. J Anat 65: 88–91
Popa G T, Fielding U 1930b Vascular link between pituitary and hypothalamus. Lancet 2: 238–240
Popescu L M, Diculescu I 1975 Calcium in smooth muscle sarcoplasmic reticulum in situ. Conventional and X-ray analytical electron microscopy. J Cell Biol 67: 911–918
Popoff N W 1934 Digital vascular system, with reference to the state of the glomus inflammation, arteriosclerotic gangrene, diabetic gangrene, thrombo-angitis obliterans and supernumerary digits in man. Archs Path 18: 295–330
Porteous C J 1960 The olecranon epiphyses. J Anat 94: 286P
Porter R, Lemon R N 1993 Corticospinal function and voluntary movements. Oxford University Press: Oxford: pp 428
Porteus M H, Bulfone A, Ciaranello R D, Rubenstein J L R 1991 Isolation and characterisation of a novel cDNA clone encoding a homeodomain that is developmentally expression in the ventral forebrain. Neuron 7: 221–229
Posner A S 1988 The mineral of bone. Clin Orthop 200: 87–99
Posselt U 1952 Studies in mobility of human mandible. Acta Odont Scand Suppl 10: 3–160
Potenza A D 1963 Critical evaluation of flexor-tendon healing and adhesion formation within artificial digital sheaths. An experimental study. J Bone Jt Surg 45A: 1217–1233
Potten C S 1974 The epidermal proliferative unit: the possible role of the central basal cell. Cell Tissue Kinet 7: 77–88
Potten C S 1983 Stem cells: their identification and characterization. Churchill Livingstone: Edinburgh
Potten C S 1985 Radiation and skin. Taylor and Francis: London
Potten C S, Loeffler M 1990 Stem cell attributes, cycles, spirals, pitfalls and uncertainties. Lessons for and from the crypt. Development 110: 1001–1020
Potten C S, Schofield R, Lajtha L G 1979 A comparison of cell replacement in bone marrow, testis and three regions of surface epithelium. Biochim Biophys Acta 560: 281–299
Potter G 1989 Development of colonic function. In: Lebenthal E (ed) Human Gastrointestinal Development. Raven Press: New York: pp 545–558
Potts T K 1925 The main peripheral connections of the human sympathetic nervous system. J Anat 59: 129–135
Potts T R Jr, Murray T, Peacock M, Niall H D, Tregear G W, Keutmann H T, Powell D, Deftos L J 1971 Parathyroid hormone: sequence, synthesis, immunoassay studies. Am J Med 50: 639–649
Pow D V, Morris J F 1989 Dendrites of hypothalamic magnocellular neurons release neurohypophysial peptides by exocytosis. Neuroscience 32: 435–439
Powell H C, Myers R R, Costello M L, Lampert P W 1979 Endoneurial fluid pressure in Wallerian degeneration. Ann Neuro 5: 550–573
Powell T P S 1981 Certain aspects of the intrinsic organisation of the cerebral cortex. In: Pompeiano O, Marsan C A (eds) Brain mechanisms of perceptual awareness and purposeful behaviour. Raven Press: New York: pp 1–19
Powell T P S, Guillery R W, Cowan W M 1957 A quantative study of the fornix-mamillo-thalamic system. J Anat 91: 419–437
Powell T P S, Hendrickson A E 1981 Similarity in number of neurons

through the depth of the cortex in the binocular and monocular parts of area 17 of the monkey. Brain Res 216: 409–413
Powell T P S, Mountcastle V B 1959 Some aspects of the functional organisation of the cortex of the postcentral gyrus of the monkey. A correlation of findings obtained in a single unit analysis with cytoarchitectonics. Bull Johns Hopkins Hosp 105: 173–200
Prakash S, Chopra S R K, Jit I 1979 Ossification of the human patella. J Anat. Ind 28: 78–83
Pressman J J 1942 Physiology of vocal cords in phonation and respiration. Archs Otolaryngol 35: 355–398
Preston J B, Whitlock D G 1961 Intracellular potentials recorded from motoneurons following precentral gyrus stimulation in primates. J Neurophysiol 24: 91–100
Preston T M, King C A, Hyams J S 1990 The cytoskeleton and cell motility. Blackie: Glasgow
Price J L 1990 Olfactory system. In: Paxinos G (ed) The human nervous system. Academic Press: San Diego: pp 979–998
Price J L, Russchen F T, Amaral D 1987 The limbic region. II: The amygdaloid complex. In: Björklund A, Hökfelt T, Swanson L W (eds) Handbook of chemical neuroanatomy. Vol 5. Integrated systems of the CNS. Part I Elsevier: Amsterdam: pp 279–388
Price J, Thurlow L 1988 Development 104: 473–482
Price J, Turner D, Cepko 1987 Nature 328: 131–136
Price M, Lemaistre M, Pischetola M, Di Lauro R, Duboule D 1991 A mouse gene related to distal-less shows expression in the developing forebrain. Nature 351: 748–750
Prichett D B, Sontheimer H, Shivers B D, Ymer S, Kettenmann H, Schofield P R, Seeburg P H 1989 Importance of a novel $GABA_A$ receptor subunit for benzodiazepine pharmacology. Nature 338: 582–585
Priestley J V 1984 Pre-embedding ultrastructural immunocytochemistry for CNS transmitters and transmitter markers. In: Cuello A C (ed) Immunohistochemistry Ch 11. Wiley: Chichester: pp 273–322
Pringle N P, Mudhar H S, Collarini E J, Richardson W D 1992 PDGF receptors in the rat CNS: during late neurogenesis, PDGF alpha receptor expression appears to be restricted to glial cells of the oligodendrocyte lineage. Development 115: 535–551
Prinzmetal M, Simkin B, Bergman H C, Kruger H E 1947 Studies on the coronary circulation. Am Heart J 33: 420–442
Pritchard H, Micklem H S 1973 Haimopoietic stem cells and progenitors of functional T-lymphocytes in the bone marrow of 'nude' mice. Clin Exp Immunol 14: 597–607
Pritchard J J, Scott J H, Girgis F G 1956 The structure and development of cranial and facial sutures. J Anat 90: 73–87
Pritchard K, Marston S B 1989 Ca^{2+}–calmodulin binding to caldesmon and the caldesmon–actin–tropomyosin complex. Its role in Ca^{2+} regulation of the activity of synthetic smooth-muscle thin filaments. Biochem J 257: 839–843
Privat A 1975 Postnatal gliogenesis in the mammalian brain. Int Rev Cytol 40: 281–323
Probst T, Plendl H, Paulus W, Wist E R, Scherg M 1993 Identification of the visual motion area (area V5) in the human brain by dipole source analysis. Exp Brain Res 93: 345–351
Proceedings of the Royal Society Vol 12 (1962–63) St George's Hospital Gazette 21 May 1908 16: 49
Prochaska A, Wand P 1980 Tendon organ discharge following voluntary movement in cats. J Physiol 303: 385–390
Prockop D J, Kivirikko K I, Tuderman L, Guzman N A 1979 The biosynthesis of collagen and its disorders (first of two parts). N Engl J Med 301: 13–23
Proctor B, Nager G T 1982 The facial canal: normal anatomy, variations and anomalies. Ann Otol Rhinol Laryngol 91 (suppl 93): 33–61
Proctor D, Fletcher R D, Del Negro A A 1978 Temporary cardiac pacing: causes, recognition, and management of failure to pace. Nurs Clin North Am 13: 409–422
Prota G 1992 Melanin and melanogenesis. Academic Press, New York
Protsch R R R 1986 Radiocarbon dating of bones. In: Zimmerman M R, Angel J L (eds) Dating and age determination of biological materials. Croom Helm: London
Prout G R, Hume D M, Lee H M, Williams G M 1969 Some urological aspects of 93 consecutive renal homo-transplants in modified recipients. J Urol 97: 409–425
Prud'Homme M J L, Cohen D A D, Kalaska J F 1994 Tactile activity in primate primary somatosensory cortex during active arm movements: cytoarchitectonic distribution. J Neurophysiol 71: 173–181
Pryer N K, Wuestehube L J, Scheckman R 1992 Vesicle-mediated protein sorting. Annu Rev Biochem 61: 471–516
Pšenicka P 1966 Beitrag zur Kenntnis der Innervation der Kehlkopfgelenke. Anat Anz 118: 1–6
Pu X, Ma Y, Cai J 1993 A study on the effect of lesions of area 7 of the parietal cortex on the short-term visual spatial memory of rhesus monkeys (Macaca mulatta). Brain Res 600: 187–192
Puchades-Orts A, Nombela-Gomez M, Ortuño-Pacheco G 1976 Variation in form of the circle of Willis. Some anatomical and embryological considerations. Anat Rec. 185: 119–123
Puelles L, Rubinstein J L R 1993 Trends Neurosci 16: 472–479
Pulec J L, Kamio T, Graham M D 1975 Eustachian tube lymphatics. Ann Otol Rhinol Laryngol 84: 483–492
Pullman W E, Bodmer W F 1992 Cloning and characterization of a gene that regulates cell adhesion. Nature 356: 529–532
Purkinje J E 1837 Ueber die gangliösen körperchen in verschiedenen Theilen des Gehirns. Ber Versamml Dtsch Naturf Aerzte Prague 1837, 1838, 15: 179–180
Purves D, Lamantia A 1993 Development of blobs in the visual cortex of macaques. J Comp Neurol 334: 169–175
Purves D, Thompson W, Yip J W 1981 Re-innervation of ganglia transplanted to the neck from different levels of the guinea-pig sympathetic chain. J Physiol 313: 49–63
Purves H D 1961 Morphology of the hypophysis related to its function. In: Young W C (ed) Sex and internal secretion. Williams & Wilkins: Baltimore: pp 161–238
Purves M J 1970 The role of the cervical sympathetic nerve in the regulation of oxygen consumption of the carotid body of the cat. J Physiol 209: 417–431
Püschel J 1930 Wassergehalt normaler und degenerierter Zwischenwir-belscheiben. Beitr Pathol Anat 84: 123–130
Puschett J B 1978 Renal tubular effects of parathyroid hormone. An update. Clin Orthop 135: 249–259
Putschar W 1931 Entwicklung, Wachstum und Pathologie der Beckenverbindungen des Menschen mit besonderer Berücksichtigung von Schwangerschaft, Geburt und ihren Folgen. Aus dem Pathologischen Institute der Universität Göttingen. Fischer Verlag: Stuttgart
Putz R 1976 Zur morphologie und Rotationsmechanik der kleinen Gelenke der Ledenwirbel. Z Orthop 114: 902–912
Pyatkina GA 1982 Development of the olfactory epithelium in man. Z Mikrosk Anat Forsch Leipzig 96: 361–372
Pyle S I, Hoerr N L 1955 Radiographic atlas of skeletal development of the knee. Thomas: Springfield, Illinois
Pyrtek L J, Painter R L 1964 An anatomic study of the relationship of the parathyroid glands to the recurrent laryngeal nerve. Surg Gynecol Obstet 119: 509–512

Q

Quain R 1844 Anatomy of the arteries of the human body, with its applications to pathology and operative survery. London, 1844
Quesenberry P, Levitt L 1979 Hemapoietic stem cells. N Engl J Med 301: 755–761
Quevedo W C, Fitzpatrick T B, Szabo G, Jimbow K 1987 Biology of melanocytes. In: Fitzpatrick T B, Eizen A Z, Wolff K, Friedberg I M, Austen K F (eds) Dermatology in general medicine. 3rd edition. 2 vols. McGraw Hill: New York: pp 224–251
Quilliam T A 1966 Unit design and array patterns in receptor organs. In: de Reuck A V S, Knight J (eds) Touch, heat and pain. (Ciba Foundation Symposium.) Churchill: London: pp 86–112
Quinlan J E, Davies J 1985 Excitatory and inhibitory responses of Purkinje cells, in the rat cerebellum in vivo, induced by excitatory amino acids. Neurosci Lett 60: 39–46
Quintarelli G, Dellovo M C 1966 Age changes in the localization and distribution of glycosaminoglycans in human hyaline cartilage. Histochemie 7: 141–167
Quist G 1977 The course and relations of the left phrenic nerve in the neck. J Anat 124: 803–805

R

Rabey G P 1968 Morphanalysis. Lewis: London
Rabey G P 1971 Craniofacial morphanalysis. Proc R Soc Med 64: 103–111
Rabinowicz T 1964 The cerebral cortex of the premature infant of the 8th month. Prog Brain Res 4: 39–92
Rabinowicz T 1967 Quantitative appraisal of the cerebral cortex of the premature infant of 8 months. In: Minkowski A (ed) Regional development of the brain in early life. (A symposium organized by the Council for International Organizations of Medical Sciences etc.) Blackwell Scientific: Oxford: pp 91–124
Rabischong P 1992 Functional anatomy of the spine and spinal cord. In:

Manelfe C (ed) Imaging of the spine and spinal cord. Raven Press: New York
Race R R, Sanger R 1975 Blood groups in man. 6th edition. Blackwell Scientific: Oxford
Rack P M H, Westbury D R 1969 The effects of length and stimulus rate on tension in the isometric cat soleus muscle. J Physiol 204: 443–460
Radermecker M A, Triffaux M, Fissette J, Limet R 1992 Anatomical rationale for use of the latissimus dorsi flap during the cardiomyoplasty operation. Surg Radiol Anat 14: 5–10
Raeymaekers L, Wuytack F 1993 Ca^{2+} pumps in smooth muscle cells. J Musc Res Cell Motil 14: 141–157
Raff M C, Abney E R, Miller R H 1984 Two glial cell lineages diverge prenatally in rat opic nerve. Dev Biol 106: 53–60
Raff M C, Mirsky R, Fields K L, Lisak R P, Dorfman S H, Silverberg D H, Gregson N A, Leibowitz S, Kennedy M C 1978 Galactocerebroside is a specific cell-surface antigenic marker for oligodendrocytes in culture. Nature 274: 813–816
Raff R A 1992 Evolution of development decisions and morphogenesis: the view from two camps. In: Stern C, Ingrams (eds) Gastrulation. Development Supplement 1992: 15–22
Rafferty N S, Goosens W 1978 Cytoplasmic filaments in the crystalline lens of various species. Exp Eye Res 26: 177–190
Ragot T, Vincent N, Chafey P, Vigne E, Gilgenkrantz H, Couton D, Cartaud J, Briand P, Kaplan J-C, Perricaudet M, Kahn A 1993 Efficient adenovirus-mediated transfer of a human minidystrophin gene to skeletal muscle of mdx mice. Nature 361: 647–650
Raichle M E, 1994 Visualizing the mind. Scientific American, April: 36–42
Raisman G 1969 Neuronal plasticity in the septal nuclei of the adult rat. Brain Res 14: 25–48
Raisman G, Field P M 1973 Sexual dimorphism in the neuropil of the preoptic area of the rat and its dependence on neonatal androgen. Brain Res 54: 1–29
Rajendran K 1985 Mechanism of locking at the knee joint. J Anat 143: 189–194
Rakic P 1971a Guidance of neurons migrating to the foetal monkey neocortex. Brain Res 33: 471–476
Rakic P 1971b Neuron–glia relationship during granule cell migration in developing cerebellar cortex. A Golgi and electron microscopic study in Macacus rhesus. J Comp Neurol 141: 283–312
Rakic P 1975 Local circuit neurons. Neurosci Res Program Bull 13: 295–416
Rakic P 1981 Neuronal–glial interaction during brain development. TINS 4: 184–187
Rakic P 1982 Early developmental events: cell lineages, acquisition of neuronal positions, and areal and laminar development. Neurosci Res Program Bull 20: 439–451
Rakic P 1988 Science 241: 170–176
Rakic P, Goldman-Rakic P S 1982 Development and modifiability of the cerebral cortex. Based on an NRP Work Session 1980. Overview. Neurosci Res Program Bull 20: 433–438
Rakic P, Yakovlev P I 1968 Development of the corpus callosum and cavum septi in man. J Comp Neurol 132: 45–72
Rall W 1967 Core conductor theory and cable properties of neurons. In: Kandel E R (ed) Handbook of physiology. Section I. Vol 1. Pt 1. American Physiological Society: Bethesda Maryland: pp 39–97
Rall W 1967 Distinguishing theoretical synoptic potentials computed for different soma-dendritic distributions of synaptic input. J. Neurophysiol 30: 1139–1167
Rall W, Shepherd G M, Reese T, Brightman M W 1966 Dendrodendritic synaptic pathway for inhibition in the olfactory bulb. Exp Neurol 14: 44–56
Ralph M R, Foster R G, Davis F C, Menaker M 1990 Transplanted suprachiasmatic nucleus determines circadian period. Science 247: 975–978
Ralston H J 1965 The organization of the substantia gelatinosa Rolandi in the cat lumbrosacral cord. Z Zellforsch 67: 1–23
Ralston H J 1974 On the neuronal organization of the spinal cord. In: Bellairs R, Gray E G (eds) Essays on the nervous system. Clarendon Press: Oxford
Rambourg A, Clermont Y 1990 Three-dimensional microscopy: structure of the Golgi apparatus. Eur J Cell Biol 51: 189–200
Ramie C S 1984 Morphology of myelin and myelination. In: Myelin 2nd edition P. Morell (ed) Plenum Press, New York: pp 1–50
Ramón y Cajal S 1890 Origen y terminación de las fibras nerviosas olfatorias. Gac San Bacelona, pp 1–21
Ramon y Cajal S 1893 La retine des vertebres. Cellule 9: 119–255
Ramon y Cajal S 1893 Los ganglios y plexos nerviosos del intestino del los mammiferos. Moya: Madrid: pp 1–37
Ramón y Cajal S 1908 Structure et connexion des neurons. In: Les prixs nobel en 1906. Norstedt and Söner: Stockholm: pp 1–25
Ramon y Cajal S 1909 Histologie du système de l'homme et des vertébrés. Maloine: Paris
Ramón y Cajal S 1911 Histologie du système nerveux de l'homme et des vertébrés. Maloine: Paris
Ramón y Cajal S 1919 Acción neurotrópica de los epitelios. Algunos detalles sobre el mecanismo genético de las ramificaciones nerviosas intraepiteliales sensitivas y sensoriales. Trab Lab Invest Biol 17: 65–86
Ramón y Cajal S 1928 Degeneration and regeneration of the nervous system. 2 vol. (May R M ed and trans) Oxford University Press: London
Ramón y Cajal S 1955 Studies on the cerebral cortex (Kraft L M trans). Lloyd-Luke: London
Ramón-Moliner E, Dansereau J A 1974 The peribrachial region of the cat. Cell Tissue Res 149: 173–190; 191–204
Ramón-Moliner E, Nauta W J H 1966 The iso-dendritic core of the brain stem. J Comp Neurol 126: 311–335
Ramsay S C, Weiller C, Myers K, Cremer J E, Luthra S K, Lammertsma A A, Frackowiak R S 1992 Monitoring by PET of macrophage accumulation in brain after ischaemic stroke. Lancet 339: 1054–1055
Ramsdale D R, Dixon J S, Gosling J A 1972 Chromaffin cells in the mammalian urethra. J Anat 113: 290–291
Ramsey E M 1955 Vascular patterns in endometrium and placenta. Angiology 6: 321–339
Ramsey G M, Corner G W Jr, Donner M W 1963 Serial and cineradioangiographic visualisation of maternal circulation in the primate (hemochorial) placenta. Am J Obstet Gynecol 86: 213–225
Rand M J 1992 Nitrergic transmission: nitric oxide as a mediator of non-adrenergic, non-cholinergic neuro-effector transmission. Clin Exp Pharmacol Physiol 19: 147–169
Randall D J, Davie P S 1980 The heart urochordates and cephalochordates. In: Bourne G H (ed) Hearts and heart-like organs. Vol 1. Academic Press: New York: pp 41–59
Randall V A, Ebling F J G 1991 Seasonal changes in human hair growth. Br J Dermatol 124: 146–151
Rang M 1969 The growth plate and its disorders. Livingstone: Edinburgh
Ranganathan N, Lam J H, Wigle E D 1970 Morphology of the human mitral valve. II. The valve leaflets. Circulation, 41: 459–467
Ranson S W, Magoun W W 1933 The central path of the pupilloconstriction reflex in response to light. Arch Neurol Psychiat 30: 1193–1202
Ranvier L 1874 De quelques faits relatifs à l'histologie et à la physiologie des muscles striés. Archives de Physiologie Normale et Pathologique Deuxième Série 5–15
Ranvier L A 1871 Contributions à l'histologie et à la physiologie des nerfs périphériques. C R Acad Sci (Paris) 73: 1168–1171
Rao G S, Sahu S 1974 The localisation within the dorsal motor nucleus of the vagus in the buffalo (Bubalus bubalis). Acta Anat 90: 388–393
Rappaport A M 1987 Physioanatomic considerations. In: Schiff L, Schiff E R (eds) Diseases of the liver. Lippincott: Philadelphia: pp 1–46
Raschke M, Lierse W, van Ackeren H 1987 Microvascular architecture of the mucosa of the gastrica corpus in man. Acta Anat 130: 185–190
Rascol M, Izard J 1976 The subdural neurothelium of the cranial meninges in man. Anat Rec 186: 429–436
Rasmussen A T 1932 Secondary vestibular tracts in the cat. J Comp Neurol 54: 143–172
Rasmussen A T 1940 Studies of the VIII cranial nerve of man. Laryngoscope 50: 67–83
Rasmussen G L 1942 An efferent cochlear bundle. Anat Rec 82: 441P
Rasmussen G L 1946 The olivary peduncle and other fibre projections of the superior olivary complex. J Comp Neurol 84: 141–220
Rasmussen G L 1957 Selective silver impregnation of synaptic endings. In: Windle W F (ed) New research techniques of neuroanatomy. Thomas: Springfield, Illinois: pp 27–39
Rasmussen G L 1967 Efferent connections of the cochlear nerve. In: Graham A B (ed) Sensori-neural hearing processes and disorders. (Henry Ford Hospital International Symposium). Little, Brown: Boston Massachusetts: pp 61–75
Ratcliffe F F 1981 Arterial anatomy of the developing human dorsal and lumbar vertebral body. A microarteriographic study. J Anat 133: 625–638
Ratcliffe J F 1980 The arterial supply of the adult human vertebral body: a microangiographic study. J Anat 131: 57–79
Ratner N, Hong D, Liberman M A, Bunge R P, Glaser L 1988 The neuronal cell-surface molecule mitogenic for Schwann cells is a heparin binding protein. Proc Nat Acad Sci USA 85: 6992–6996
Rattan S , Shakdar S 1992 Role of nitric oxide as a mediator of internal anal sphincter relaxation. Am J Physiol 262: G107–G112
Rattner J B, Phillips S G 1973 Independence of centriole formation and DNA synthesis. J Cell Biol 57: 359–372
Rautiainen M, Collan Y, Nuutinen J, Afzelius B A 1990 Ciliary orientation in the 'immotile cilia' syndrome. Eur Arch Otorhinolaryngol 247: 100–103
Raviola E, Gilula N B 1973 Gap junctions between photoreceptor cells in the vertebrate retina. Proc Natl Acad Sci USA 70: 1677–1681
Raviola E, Karnovsky M J 1972 Evidence for a blood–thymus barrier using electron opaque tracers. J Exp Med 136: 466–498
Rawlings A V, Scott I R, Harding C R, Bowser P A 1994 Stratum corneum moisturization at the molecular level. J Invest Dermatol 103: 731–740
Ray J P, Price J L 1993 The organization of projections from the mediodorsal

nucleus of the thalamus to orbital and medial prefrontal cortex in macaque monkeys. J Comp Neurol 337: 1–31
Ray R D, Johnson R J, Jameson R M 1951 Rotation of the forearm. J Bone Jt Surg 33A: 993–996
Ray W J, Cole H W 1985 EEG alpha activity reflects attentional demands and beta activity reflects emotional and cognitive processes. Science 288: 750–752
Raybuck H E 1952 The innervation of the parathyroid glands. Anat Rec 112: 117–124
Rayment I, Holden H M, Whittaker M, Yohn C B, Lorenz M, Holmes K C, Milligan R A 1993a Structure of the actin–myosin complex and its implications for muscle contraction. Science 261: 58–65
Rayment I, Rypniewski W R, Schmidt-Bäse K, Smith R, Tomchick D R, Benning M M, Winkelmann D A, Wesenberg G, Holden H M 1993b Three-dimensional structure of myosin subfragment-1: a molecular motor. Science 261: 50–58
Read L C 1988 Milk growth factors. In: F Cockburn (ed) Fetal and neonatal growth. Wiley: Chichester
Read L C, Upton F M, Francis G L, Wallace J C, Dahlenburg G W, Ballard F J 1984 Changes in the growth-promoting activity of human milk during lactation. Pediat Res 18: 133–139
Reaume A G, Conlon R A, Zirngibl R, Yamaguchi T P, Rossant J 1992 Expression analysis of a Notch homologue in the mouse embryo. Dev Biol 154: 377–387
Rebar R W, Morandini I C, Erikson G F, Petze J E 1981 The hormonal basis of reproductive defects in athymic mice: diminished concentrations in prepubertal females. Endocrinol 108: 120–126
Rechardt L, Aalto-Setälä K, Purjeranta M, Pelto-Huiko M, Kyösola K 1986 Peptidergic innervation of human atrial myocardium: an electron microscopical and immunocytochemical study. J Autonom Nervous System 17: 21–32
Reed C I, Reed B P 1948 Comparative study of human and bovine sperm by electron microscopy. Anat Rec 100: 1–8
Reed R R 1992 Mechanisms of sensitivity and specificity in olfaction. Cold Spring Harbor Symp Quant Biol 57: 501–504
Rees L A 1954 The structure and function of the mandibular joint. Br Dent J 96: 125–133
Reese T 1965 Olfactory cilia in the frog. J Cell Biol 25: 209–230
Reese T S, Shepherd G M 1972 Dendrodendritic synapses in the central nervous system. In: Pappas G D, Purpura D P (eds) Structure and function of synapses. Raven Press: New York: pp 121–136
Reese T, Brightman M W 1970 Olfactory surface and central olfactory connexions in some vertebrates. In: Wolstenholme G E W, Knight J (eds) Taste and smell in vertebrates. (Ciba Foundation Symposium.) Churchill: London: pp 115–143
Regan W D, Korinek S L, Morrey B F, An K-N 1991 Biomechanical study of ligaments around the elbow joint. Clin Orthop 271: 170–179
Reichenbach A, Stolzenburg J U, Eberhardt W, Chao T L, Dettmer D, Hertz L 1993 What do retinal muller (glial) cells do for their neuronal 'small siblings'? J Chem Neroanat 6: 201–213
Reichert F L, Poth E J 1933 Pathways for the secretory fibres of the salivary glands in man. Proc Soc Exp Biol Med 30: 973–977
Reichlin S, Baldessarini R J, Martin J B (eds) 1978 The hypothalamus. (Research publications vol 56 Association for research in nervous and mental disease) Raven Press: New York
Reid L 1976 Visceral cartilage. J Anat 122: 349–355
Reidy M A 1992 Factors controllng smooth-muscle cell proliferation. Arch Pathol Lab Med 116: 1276–1280
Reikeras O, Bjerkreim I, Kolbenstvedt A 1983 Anteversion of the acetabulum and femoral neck in normals and in patients with osteoarthritis of the hip. Acta Orthop Scand 54: 18–23
Reil J C 1807 Fragmenten über die bildung des kleinen gehirns in menschen. Arch Physiol Halle 8: 1–58
Reilly D T, Burstein A H 1974 The mechanical properties of cortical bone. J Bone Jt Surg 56: 1001–1022
Reilly FD 1985 Innervation and vascular pharmacodynamics of the mammalian spleen. Experientia 41: 187–192
Reilly T, Tyrell A, Troup J D G 1984 Circadian variation in human stature. Chronobiol Internat 1: 121–126
Reimann A F, Anson B J 1944 Vertebral level of termination of the spinal cord with report of a case of sacral cord. Anat Record 88: 127–138
Reisser C, Schuknecht H F 1991 The anterior inferior cerebellar artery in the internal auditory canal. Laryngoscope 101: 761–766
Reiter M 1988 Calcium mobilization and cardiac inotropic mechanisms. Pharmacol Rev 40: 189–217
Reiter R J 1983 The pineal gland: an intermediary between the environment and the endocrine system. Psychoneuroendocrinology 8: 31–40
Reiter R J 1985a Action spectra, dose–response relationships, and temporal aspects of light's effects on the pineal gland. Ann N Y Acad Sci 453: 215–230
Reiter R J 1985b Impact of photoperiodic information on pineal metabolism and physiology. Int J Biometeorol 29 (suppl 2): 178–187
Reiter R J 1987 The melatonin message: duration versus coincidence hypotheses. Life Sci 40: 2119–2131
Reiter R J, Hoffman R A 1967 Adrenocortical cytogenesis in the adult male golden hamster. A radioautographic study using tritiated thymidine. J Anat 101: 723–730
Reith E J 1967a The absorptive activity of ameloblasts during the maturation of enamel. Anat Rec 157: 577–588
Reith E J 1967b The early stages of amelogenesis as observed in molar teeth of young rats. J Ultrastruct Res 17: 503–526
Reith E J 1970 The stages of amelogenesis as observed in the molar teeth of young rats. J Ultrastruct Res 30: 111–151
Relkin R 1976 The pineal. Annual research review. Eden Press: Montreal
Remahl S, Hildebrand C 1990 Relation between axons and oligodendroglia cells during initial myelination I. The glial unit. J Neurocytol 19: 313–328
Remahl S, Hildebrand C 1990 Relation between axons and oligodendroglial cells during initial myelination II. The individual axon. J Neurocytol 19: 883–898
den innern Bau der Cerebrospinalnerven und über die Entwicklung ihrer Formelemente. Arch Anat Physiol 145–161
Remensnyder J P, Majno G 1968 Oxygen gradients in healing wounds. Am J Pathol 52: 301–319
Renaud L P, Cunningham J T, Nissen R, Yang C R 1993 Electrophysiology of central pathways controlling release of neurohypophysial hormones: focus on the lamina terminalis and diagonal band inputs to the supraoptic nucleus. Ann N Y Acad Sci 689: 122–132
Renfrew S, Melville I D 1960 The somatic sense of space (choraesthesia) and its threshold. Brain 83: 93–112
Rennke H G, Cotran R S, Venkatachalam, M A 1975 Role of molecular charge in glomerular permeability. Tracer studies with cationized ferritins. J Cell Biol 67: 638–646
Renshaw B 1941 Influence of discharge of motoneurons upon excitation of neighbouring motoneurons. J Neurophysiol 4: 167–183
Renshaw B 1946 Central effects of centripetal impulses in axons of spinal ventral roots. J Neurophysiol 9: 191–204
Repesh L A, Fitzgerald T J, Furcht L T 1982 Fibronectin involvement in granulation tissue and wound healing in rabbits. J Histochem Cytochem 30: 351–358
Resnick D, Niwayama G 1988 Diagnosis of bone and joint disorders. Vol 1. 2nd edition. W B Saunders: Philadelphia
Réthelyi M, Szentágothai J 1969 The large synaptic complexes of the substantia gelantinosa. Exp Brain Res 7: 258–274
Reuther T F 1938 The coccygeal glomus, a possible factor in coccygodynia. Illinois Med J 73: 134–136
Rexed B 1952 The cytoarchitectonic organization of the spinal cord in the cat. J Comp Neurol 96: 415–495
Rexed B 1954 A cytoarchitectonic atlas of the spinal cord in the cat. J Comp Neurol 100: 297–379
Rexed B 1964 Some aspects of the cytoarchitectonics and synaptology of the spinal cord. Progr Brain Res 11: 58–92
Reynolds E L 1945 Bony pelvic girdle in early infancy; roentgenometric study. Am J Phys Anthropol 3: 321–354
Reynolds E L 1947 The bony pelvis in prepubertal childhood. Am J Phys Anthropol N S 5: 165–200
Reynolds S R M, Zweifach B W (eds) 1959 The microcirculation. Symposium on factors influencing exchange of substances across capillary wall. Proceedings of the 5th Conference on Microcirculatory Physiology and pathology, Buffalo . . . 1958. University of Illinois Press: Urbana Illinois
Rezai K, Andreasen N C, Alliger R, Cohen G, Swayze V II, O'Leary D S 1993 The neuropsychology of the prefrontal cortex. Arch Neurol 50: 636–642
Rhodin J A G 1962 Fine structure of vascular walls in mammals, with special reference to smooth muscle component. Physiol Rev 42 (suppl 5): 48–81
Rhodin J A G 1966 Ultrastructure and function of the human tracheal mucosa Annu Rev Respir Dis 93: 1–15
Rhodin J A G 1968 Ultrastructure of mammalian venous capillaries, venules and small collecting veins. J Ultrastruct Res 25: 452–500
Rhodin J, Dalhamn T 1956 Electron microscopy of the tracheal ciliated mucusa in rat. Z Zellforsch 44: 345–412
Rhoton A L Jr, Kobayashi S, Hollinshead, W H 1968 Nervus intermedius. J Neurosurg 29: 609–18
Rhoton A L, O'Leary J L, Ferguson J P 1966 The trigeminal, vagal and glossopharyngeal nerves in the monkey. Arch Neurol 14: 530–540
Rhys-Evans P, Comis S D, Osbourne M P, Pickles J O 1984 Cross-links between stereocilia in the human organ of Corti. J Laryngol Otol 99: 11–19
Rice R V, Moses J A, McManus G M, Brady A C, Blasik L M 1970 The organisation of contractile filaments in mammalian smooth muscle. J Cell Biol 47: 183–196
Richardson A P, Hinsey J C 1933 Functional study of the nodose ganglion of the vagus with degeneration methods. Proc Soc Exp Biol Med 30: 1141–1143
Richardson A, Hao C, Fedoroff S 1993 Microglia progenitor cells: a subpopulation in cultures of mouse neopallial astroglia. Glia 7: 25–33

Richardson K C 1962 The fine structure of autonomic nerve endings in smooth muscle of the rat vas deferens. J Anat 96: 427–442

Richardson M K, Sieber-Blum M 1993 Pluripotent neural crest cells in the developing skin of the quail embryo. Dev Biol 157: 348–358

Richardson P M, McGuiness U M, Aguayo A J 1980 Axons from CNS neurons regenerate into PNS grafts. Nature 284: 264 – 265

Richer F, Martinez M, Robert M, Bouvier G, Saint-Hilaire J-M 1993 Stimulation of human somatosensory cortex: tactile and body displacement perceptions in medial regions. Exp Brain Res 93: 173–176

Riches D J, Palfrey A J 1966 The ultrastructure of the bile duct epithelium of the rat. J Anat 100: 429–430P

Richfield E K, Young A B, Penney J B 1989 Comparative distributions of dopamine D-1 and D-2 receptors in the cerebral cortex of rats, cats and monkeys. J Comp Neurol 286: 409–426

Richter C P 1967 Sleep and activity: their relation to the 24-hour clock. Assoc Res Nerv Ment Dis 45: 8–29

Richter E A, Norris B E, Fullerton B C, Levine R A, Kiang N Y S 1983 Is there a medial nucleus of the trapezoid body in humans? Am J Anat 168: 157 – 166

Ricketts R R, Woodard J R, Zwiren G T, Gibbs Andrews H, Broecker B H 1991 Modern treatment of cloacal exstrophy. J Pediatric Surgery 26: 444–450

Rickmann M, Fawcett J W, Keynes R J 1985 The migration of neural crest cells and the growth of motor axons through the rostral half of the chick somite. J Embryol Exp Morphol 90: 437–455

Riddle R D, Johnson R L, Laufer E, Tabin C 1993 Sonic hedgehog mediates the polarising activity of the ZPA. Cell 75: 1401–1417

Ridley A J, Davis J B, Stroobant P, Land H 1989 Transforming growth factors-β_1 and β_2 are mitogens for rat Schwann cells. J Cell Biol 109: 3419–3424

Ridley A, Hall A 1992 The small GTP-binding protein rho regulates the assembly of focal adhesions and actin stress fibers in response to growth factors. Cell 70: 389–399

Ridley A, Paterson H F, Johnston C L, Diekmann, Hall A 1992 The small GTP-binding protein rac regulates growth factor-induced membrane ruffling. Cell 70: 401–410

Ridyard J N 1986 Computerised axial tomography. In: McAinsh T F (ed) Physics in medicine and biology. Pergamon: Oxford: pp 214–220

Rieger F, Kofler R, Borkenstein M, Schwingsschandl J, Sayer H P, Kerl H 1994 Melanotic macules following Blaschko's lines in McCune-Albright syndrome. Br J Dermatol 130: 215–220

Riggs H E, Rupp C 1963 Variation in form of circle of Willis. Arch Neurol Psychiat 8: 8–14

Riggs L A, Niehl E W 1960 Involuntary motions of the eye during monocular fixation. J Exp Psychol 40: 687–701

Riggs L A, Ratliff F, Cornsweet J C, Cornsweet T N 1953 The disappearance of steadily fixated visual test objects. J Opt Soc Am 43: 495–501

Riley H A 1930 Lobules of mammalian cerebellum and cerebellar nomenclature. Arch Neurol Psychiatry 24: 227–256

Ringvist M 1974 Fibre types in human masticatory muscles. Relation to function. Scand J Dent Res 82: 333–355

Ringvold A 1975 Distribution of ascorbic acid in the ciliary body of albino rabbit, guinea pig and rat. Acta Ophthalmol 53: 751–759

Rios E, Pizarro G 1991 Voltage sensor of excitation–contraction coupling in skeletal muscle. Physiol Rev 71: 849–908

Ripley R C, Holifield J W, Neis A S 1977 Sustained hypertension after section of the glossopharyngeal nerve. Am J Med 62: 297–304

Rippin J W 1976 Collagen turnover in the periodontal ligament under normal and altered functional forces. J Periodont Res 11: 101–107

Ripps H, Weale R A 1976 The visual photoreceptors. In: Davson H (ed) The eye. 2nd edition. Vol 2A. Academic Press: New York

Risau W 1991 Induction of blood–brain barrier endothelial cell differentiation. Ann New York Acad Sci 633: 405–419

Risau W 1991 Vasculogenesis, angiogenesis and endothelial cell differentiation during embryonic development. In: Feinberg R N, Sherer G K, Auerbach R (eds) The development of the vascular system. Issues Biomed 14: 58–68

Risau W, Wolburg H 1990 Development of the blood–brain barrier. Trends Neurosci 13: 174–178

Ritter M A 1977 Embryonic mouse thymocyte development. Enhancing effect of corticosterone at physiological levels. Immunology 33: 241–246

Ritter M A, Schuurman H J, Mackenzie W A, de Maagd R A, Price K M, Broekhuizen R, Kater L 1985 Heterogeneity of human thymus epithelial cells revealed by monoclonal anti-epithelial cell antibodies. Adv Exp Med Biol 186: 283–288

Riva A 1967 Fine structure of human seminal vesicular epithelium. J Anat 102: 71–86

Riva A, Testa Riva F 1973 Fine structure of acinar cells of human parotid gland. Anat Rec 176: 149–165

Riva A, Usai E, Cossu M, Lantini M S, Scarpa R, Testa-Riva F 1990 Ultrastructure of human bulbourethral glands and of their main excretory ducts. Arch Androl 24: 177–184

Rizk N N 1980 A new description of the anterior abdominal wall in man and mammals. J Anat 131: 373–385

Rizzolo L J, Li Z Q 1993 Diffusible, retinal factors stimulate the barrier properties of junctional complexes in the retinal pigment epithelium. J Cell Sci 106: 859–867

Roaf R 1971 The growth of the spinal articular processes and their clinical significance. In: Zorab P A (ed) Scoliosis and growth. Churchill Livingstone: Edinburgh: pp 92–97

Robbins T W 1986 Hunger. In: Lightman S L, Everitt B J (eds) Neuroendocrinology. Blackwell: Oxford: pp 252–303

Robbins T W, Cador M, Taylor J R, Everitt B J 1989 Limbic-striatal interactions in reward-related processes. Neurosci Biobehavioral Rev 13: 155–162

Robbins T W, Everitt B J 1992 Functions of dopamine in the dorsal and ventral striatum. Seminars Neurosci 4: 119–128

Robert B, Sassoon D, Jacq B, Gehring W, Buckingham M 1989 Hox-7, a mouse homeobox gene with a novel pattern of expression during embryogenesis. EMBO J 8: 91–100

Roberton N R C (ed) 1992 Resuscitation of the newborn. In: Textbook of neonatology. Churchill Livingstone: Edinburgh: pp 173–195

Roberts D K, Parmley T H, Walker N J, Horbelt D V 1992 Ultrastructure of the microvasculature in the human endometrium throughout the normal menstrual cycle. Am J Obstet Gynecol 166: 1393–1406

Roberts G D D, Harris M 1973 Neuropraxia of the mylohyoid nerve and submental analgesia. Br J Oral Surg 11: 110–113

Roberts K, Hyams J S (eds) 1979 Microtubules. Academic Press: London

Roberts N, Gratin C, Betal D, Walker J, Dangerfield P H, Whitehouse G, Edwards R H T 1994 Automatic and quantitative analysis of intervertebral disc function using MRI and image analysis. Proceedings of the 11th Meeting of the European Society for Magnetic Resonance in Medicine and Biology 11: 125

Roberts N, Kenny J, Savage R, Reid N, Edwards R H T, Whitehouse G 1991 Computer analysis of magnetic resonance images of the lumbar spine reveals significant differences in the intervertebral height between a group of young and a group of aged volunteers. Proceedings of the 10th Meeting of the European Society for Magnetic Resonance in Medicine and Biology 10: 161

Roberts W H, Habenicht J, Krishingner G 1964 The pelvic and perineal fasciae and their neural and vascular relationships. Anat Rec 149: 707–720

Roberts W, Taylor W H 1973 Inferior rectal nerve variation as it relates to pudendal block. Anat Rec 177: 461–463

Robins A H 1992 Biological perspectives on human pigmentation. Cambridge University Press: Cambridge

Robins L N, Helzer J E, Davis D H 1975 Narcotic use in southeast Asia and afterwards. Archives of Gen Psychiat 32: 955–961

Robinson A G, Zimmerman E A 1973 Cerebrospinal fluid and ependymal neurophysin. Clin Invest 52: 1260–1267

Robinson D A 1964 The mechanics of human saccadic eye movement. J Physiol 174: 245–264

Robinson F R, Cohen J L, May J, Sestokas A K, Glickstein M 1984 Cerebellar targets of visual pontine cells in the cat. J Comp Neurol 223: 471–482

Robinson G W, Wray S, Mahon K A 1991, Spatially restricted expression of a member of a new family of murine distal-less homeobox genes in the developing forebrain. The New Biologist 3: 1183–1194

Robinson M S 1994 The role of clathran adaptors and dynamism in endocytosis. Curr Opin Cell Biol 6: 538–544

Robinson R J 1966 Assessment of gestational age by neurological examination. Arch Dis Child 41: 437–447

Robinson T E, Berridge K C 1993 The neural basis of drug craving: an incentive-sensitization theory of addiction. Brain Res Rev 18: 247–291

Roche A F 1992 Growth, maturation and body composition. The Fels longitudinal study 1929–1991. Cambridge University Press: Cambridge

Roche A F, Lewis A B 1974 Sex differences in the elongation of the cranial base during pubescence. Angle Orthodont 44: 279–294

Rochester D F 1993 Respiratory muscles and ventilatory failure. Am J Med Sci 305: 394–402

Rock J, Hertig A T 1942 Some aspects of early human development. Am J Obstet Gynecol 44: 973–983

Rock J, Hertig A T 1944 Information regarding time of human ovulation derived from study of 3 unfertilized and 11 fertilized ova. Am J Obstet Gynecol 47: 343–356

Rockel A J, Hiorns R W, Powell T P S 1980 The basic uniformity in structure of the neocortex. Brain, 103: 221–244

Rockland K S 1992 Configuration, in serial reconstruction, of individual axons projecting from areas V2 to V4 in the macaque monkey. Cereb Cortex 2: 353–374

Rockland K S 1994 The organization of feedback connections from area V2 (18) to V1 (17). In: Peters A, Rocklands K S (eds) Cerebral cortex. Vol 10. Plenum Press: New York: pp 261–299

Rockland K S, Saleem K S, Tanaka K 1994 Divergent feedback connections from areas V4 and TEO in the macaque. Visual Neurosci 11: 579–600

Rockland K S, Van Hoesen G W 1994 Direct temporal-occipital feedback connections to striate cortex (V1) in the macaque monkey. Cereb Cortex 4: 300–313

Rodan G A, Rodan S B 1984 Expression of the osteoblastic phenotype. In: Peck W A (ed) Bone and mineral research annual 2. Elsevier: Amsterdam: pp 244–285

Rodenstein D O 1985 Infants are not obligatory nasal breathers. Am Rev Respir Dis 131: 343–347

Rodewald R, Karnovsky M J 1974 Porous substructure of the glomerular slit diaphragm in the rat and mouse. J Cell Biol 60: 423–433

Rodieck RW, Watanabe M 1993 Survey of the morphology of macaque retinal ganglion cells that project to the pretectum, superior colliculus and parvicellular laminae of the lateral geniculate nucleus. J Comp Neurol 338: 242–254

Rodman H R, Skelly J P, Gross C G 1991 Stimulus selectivity and state dependence of activity in inferior temporal cortex of infant monkeys. Proc Natl Acad Sci USA 88: 7572–7575

Rodman J S, Mercer R W, Stahl P D 1990 Endocytosis and transcytosis. Curr Opin Cell Biol 2: 664–672

Rogawski M A, Aghajanian G K 1980 Modulation of lateral geniculate neurone excitability by noradrenaline microiontophoresis or locus ceruleus stimulation. Nature 187: 731–734

Rogers A W 1967 Techniques of autoradiography. Elsevier: Amsterdam

Rogers A W 1973 Techniques of autoradiography. 2nd edition. Elsevier: Amsterdam

Rogers D C, Burnstock G 1966 Multiaxonal autonomic junctions in intestinal smooth muscle of the toad (Bufo marinas). J Comp Neurol 126: 626–652

Roggendorf W, Cervos-Navarro J 1977 Ultrastructure of arterioles in the cat brain. Cell Tiss Res 178: 495–515

Roggendorf W, Cervos-Navarro J, Lazaro-Lacalle M 1978 Ultrastructure of venules in the cat brain. Cell Tiss Res 192: 461–474

Rohan R F, Turner L 1956 The levator palati muscle. J Anat 90: 153–154

Rohen J 1964 Ciliarkörper. In: von Möllendoff W (ed) Das Auge und seine Hilfsorgane Ergänzung zu Band III/2. Haut und Sinnesorgane. 4 Teil. Handbuch der mikroskopischen Anatomie des Menschen. Springer: Berlin: pp 189–238

Rohon J V 1884 Zur histiogenese des rückenmarkes der forelle. Sitz ber mathematphys. Klasse Königl Bayr Akad Wiss 14: 301–356

Rollet F 1899 De la mensuration de os longs des membres. Thèse pur le Doc en Méd. 1st Ser. 43: 1–128

Rollin H 1977 Course of the peripheral gustatory nerves. Ann Otol Rhinol Laryngol 86: 251–258

Rolls E T 1975 The brain and reward. Pergamon Press: Oxford

Rolls E T 1985 Connections, functions and dysfunctions of limbic structures, the prefrontal cortex, and hypothalamus. In: Swash M, Kennard C (eds) The scientific basis of clinical neurology. Churchill Livingstone: London: pp 201–213

Rolls E T 1990 A theory of emotion and its application to understanding the neural basis of emotion. Cognition and Emotion 4: 161–190

Rolls E T 1990 Experimental psychology: functions of different regions of the basal ganglia. In: Stern G (ed) Parkinson's disease. Chapman Hall Medical: London: pp 151– 184

Romanes G J 1941 Cell columns in the spinal cord of a human foetus of fourteen weeks. J Anat 75: 145–152

Romanes G J 1942 The spinal cord in a case of congenital absence of the right limb below the knee. J Anat 77: 1–5

Romanes G J 1946 Motor localisation and the effects of nerve injury on the ventral horn cells of the spinal cord. J Anat 80: 117–131

Romanes G J 1951 The motor cell columns of the lumbosacral spinal cord of the cat. J Comp Neurol 94: 313–363

Romanes G J 1953 The motor cell groupings of the spinal cord. In: Wolstenholme G E W (ed) The spinal cord. (Ciba Foundation Symposium) Churchill: London: pp 24–38

Romanes G J 1964 The motor pools of the spinal cord. Progr Brain Res 11: 93–119

Romani N, Schuler G, Fritsch P 1991a Identification and phenotype of epidermal Langerhans cells. In: Schuler G (ed) Epidermal Langerhans cells. CRC Press: Boca Raton: pp 49–86

Romani N, Witmer-Pack M, Crowley M, Koide S, Schuler G, Inaba K, Steinman R M 1991b Langerhans cells as immature cells. In: Schuler G (ed) Epidermal Langerhans cells. CRC Press: Boca Raton: pp 191–216

Romer A S 1942 Cartilage – an embryonic adaptation. Am Nat 76: 394–404

Romer A S 1945 Vertebrate palaeontology. 2nd edition. University Press: Chicago

Romer A S 1970 The vertebrate body. 4th edition. Saunders: Philadelphia

Ronnholm E 1962 The amelogenesis of human teeth as revealed by electron microscopy. II The development of the enamel crystallites. J Ultrastruct Res 6: 249–303

Rönnholm E 1962 The amelogenesis of human teeth as revealed by electron microscopy. II. The development of the enamel crystallites. J Ultrastruct Res 6: 249–303

Rood J P 1977 The nerve supply of the mandibular incisor region. Br Dent J 143: 227–230

Rook A, Dawbar R (eds) 1991 Diseases of the hair and scalp. Blackwell: Oxford

Roosen-Runge E C 1952 The third maturation division in mammalian spermatogenesis. Anat Rec 112: 453 (Demonstration 50)

Roosen-Runge E C 1961 The rete testis in the albino rat: its structure, development and morphological significance. Acta Anat (Basel) 45: 1–30

Roosen-Runge E C, Giesel L O 1950 Quantitative studies on spermatogenesis in the albino rat. Am J Anat 87: 1–30

Roque R S, Caldwell R B 1993 Isolation and culture of retinal microglia. Curr Eye Res 12: 285–290

Rosa M G P, Soares J G M, Fiorani M Jr, Gattass R 1993 Cortical afferents of visual area MT in the Cebus monkey: possible homologies between new and old world monkeys. Visual Neurosci 10: 827–855

Rosan R C, Lauweryns J 1971 Secretory cells in the premature human lung lobule. Nature 232: 60–61

Rose G C (ed) 1963 Cinematography in biology. Academic Press: New York

Rose M 1926 Der Allocortex bei Tier und Mensch. J Psychol Neurol 34: 1–99

Rose M 1927 Die sog. Riechrinde beim Menschen und beim Affen. II. Teil des Allocortex bei Teir und Mensch. J Psychol Neurol 34: 261–401

Rose V, Izukawa T, Moës C A F 1975 Syndromes of asplenia and polysplenia. A review of cardiac and non-cardiac malformations in 60 cases with special reference to diagnosis and prognosis. Br Heart J 37: 840–852

Rosen S D 1989 Lymphocyte homing: progress and prospects. Curr Opin Cell Biol 1: 913–919

Rosen S D, Bertozzi C R 1994 The selectins and their ligands. Curr Opin Cell Biol 6: 663–673

Rosenbaum D A 1991 Human Motor Control. Academic Press: San Diego: pp 411

Rosenberg J C, DiDo L J A 1969 In vivo appearance and function of the termination of the ileum as observed directly through a cecostomy. Am J Gastroenterol 52: 411–419

Rosenbloom J, Abrams W R, Mecham R 1993 Extracellular matrix: the elastic fibres. FASB J 7: 1208–1218

Rosene D L, Van Hoesen G W 1977 The hippocampal efferent reach widespread areas of cerebral cortex and amygdala in the rhesus monkey. Science 198: 315–317

Rosene D L, Van Hoesen G W 1987 The hippocampal formation of the primate brain. A review of some comparative aspects of cytoarchitecture and connections. In: Jones E G, Peters A (eds) Cerebral cortex. Plenum Press: New York: pp 345–456

Rosenfeld W, Biagton J, Schaeffer H, Evans H, Flicker S, Salazar D, Jhaveri R 1980 A new graph for insertion of umbilical catheters. J Pediatr 96: 735–737

Rosenhall U 1972 Vestibular macular mapping in man. Ann Otol 81: 339–351

Rosenquist T H, Beall A C 1990 Elastogenic cells in the developing cardiovascular system: smooth muscle, nonmuscle and cardiac neural crest. In: Bockman D E, Kirby M L (eds) Embryonic origins of defective heart development. Ann NY Acad Sci 588: 106–119

Ross K F A 1967 Phase contrast and interefference microscopy for cell biologists. Arnold: London

Ross M D, Rogers C M, Donovan K M 1986 Innervation patterns in rat saccular macula. Acta Otolaryngol [Stockh] 102: 75–86

Ross M H, Dobler J 1975 The Sertoli cell junctional specializations and their relationship to the germinal epithelium as observed after efferent ductule ligation. Anat Rec 183: 267–291

Ross R 1968 The fibroblast and wound repair. Biol Rev 43: 57–96

Ross R 1975 Connective tissue cells, cell proliferation and synthesis of extracellular matrix. A review. Philos Trans R Soc Lond [Biol] 271: 247–259

Ross R 1993 The pathogenesis of atherosclerosis: a perspective for the 1990s. Nature (London) 362: 801–809

Rossant J 1986 Development of extraembryonic cell lineages in the mouse embryo. In: Rossant J, Pedersen R A (eds) Experimental approaches to mammalian embryonic development. Cambridge University Press: Cambridge: pp 97–120

Rossant J, Croy B A 1985 Genetic identification of tissue of origin of cell populations within the mouse placenta. J Embryol Exp Morphol 86: 117–189

Roth S I 1962 Pathology of the parathyroids in hyperparathyroidism. Discussion of recent advances in the anatomy and pathology of the parathyroid glands. Arch Pathol 73: 495–510

Roth S I, Capen C C 1974 Ultrastructural and functional correlations of the parathyroid gland. Int Rev Exp Path 13: 161–221

Rothblat L A, Schwarz M L 1979 The effect of monocular deprivation on dendritic spines in visual cortex of young and adult albino rats: evidence for a sensitive period. Brain Res 161: 156–161

Rothe C F 1983 Venous system: physiology of the capacitance vessels. In:

Shepherd J T, Abboud (eds) Handbook of physiology. Section 2, Volume III, part 1. Oxford University Press: New York: pp 397
Rother P, Hunger H, Leopold D et al 1977 Zur bestimmung des lebensalters und des geschlechts aus humerusmassen. Anat Anz 142: 243–254
Rother P, Hunger H, Liebert U et al 1975 Die Geschlechtsunterschiede des menschlichen Sternums Gengenbaurs. Morphol Jahrob 121: 29–37
Rothman J 1981 The Golgi apparatus: two organelles in tandem. Science 213: 1212–1219
Rothman T P, Gershon M D, Fontaine-Pérus J C, Chanconie M, Le Douarin N M 1987 The effect of back-transplants of the embryonic gut wall on growth of the neural tube. Dev Biol 124: 331–346
Rothschild Lord 1957 The fertilising spermatozoon. Discovery 18: 64–65
Rothwell J C 1994 Control of human voluntary movement. Chapman and Hall: London: pp 506
Rothwell N J 1992 Eicosanoids, thermogenesis and thermoregulation. Prostaglandins, Leukotrienes and Essential Fatty Acids 46: 1–7
Rouiller C (ed) 1964 The liver: morphology, biochemistry, physiology. 2 vol. Academic Press: New York
Rouiller E M, Liange F, Babalian A, Moret V, Wiesendanger M 1994 Cerebellothalamocortical and pallidothalmocortical projections to the primary and supplementary motor cortical areas: a multiple tracing study in macaque monkeys. J Comp Neurol 345: 185–213
Routal R R, Pal G P, Bhagwat S S, Tamankar B P 1984 Metrical studies with sexual dimorphism in foramen magnum of human crania. J Anat Soc Ind 33: 85–89
Routtenberg A, Santos Anderson R 1977 The central role of prefrontal cortex in intracranial self-stimulation: a case history of anatomical localization of motivational substrates. In: Iversen L L, Iversen S, Snyder S H (eds) Handbook of psychopharmacology. Plenum Press: New York
Roux W 1888 Beitrage zur Entwicklungsmechanik des Embryo 5. Uber die kuntsliche Hervorbringung halber Embryonen durch Zerstorung einer der beiden ersten Furchungskulgen, sowie uber der Nachenwicklung der fehlenden Koperlalfte. Virchows Arch Path Anat Physiol 64: 115–154, 246–291
Rovner A S, Thompson M M, Murphy R A 1986 Two different heavy chains are found in smooth muscle myosin. Am J Physiol 250 (Cell Physiol 19): C861–C870
Rowbotham G F, Little E 1962 The circulation and reservoir of the brain. Br J Surg 50: 244–250
Rowbottom M, Susskind C 1984 Electricity and medicine: history of their interaction. Macmillan: London
Rowe R W D 1973 The ultrastructure of Z disks from white, intermediate, and red fibers of mammalian striated muscles. J Cell Biol 57: 261–277
Rowlerson A, Mascarello F, Veggetti A, Carpène E 1983 The fibre-type composition of the first branchial arch muscles in carnivora and primates. J Musc Res Cell Motil 4: 443–472
Roy S, Ghadially F N 1967 Ultrastructure of normal rat synovial membrane. Ann Rheum Dis 26: 26–38
Royle G 1973 A groove in the lateral wall of the orbit. J Anat 115: 461–465
Royle J P, Eisner R 1981 The saphenofemoral junction. Surg Gynecol Obstet 152: 282–284
Rubanyi G M, Romero J C & Vanhoutte P M 1986 Endothelium-derived relaxing factor. Am J Physiol 250: H1145–H1149
Rubin E 1985a Development of the rat superior cervical ganglion: ganglion cell maturation. J Neurosci 5: 673–684
Rubin E 1985b Development of the rat superior cervical ganglion: ingrowth of preganglionic axons. J Neurosci 5: 685–696
Rubin E 1985c Development of the rat superior cervical ganglion: initial stages of synapse formation. J Neurosci 5: 697–704
Rubin W 1972 Endocrine cells in the human stomach. A fine structural study. Gastroenterology 63: 784–800
Ruch T C 1946 Visceral sensation and referred pain. In: Fulton J F (ed) Howell's textbook of physiology. 15th edition. Saunders: Philadelphia: pp 385–401
Ruckebusch Y 1989 Motility of the gut during development. In: Lebenthal E (ed) Human Gastrointestinal Development. Raven Press: New York: pp 183–206
Ruda M A, Bennet G J, Dubner R 1986 Neurochemistry and neural circuitry in the dorsal horn. In: Emson P C, Rossor M N, Tohyama M (eds) Progress in Brain Res 66: 219–268 Elsevier: Amsterdam
Rudland P S 1987 Stem cells and the development of mammary cancers in experimental rats and in humans. Cancer Metastasis Rev 6: 55–83
Rudolph A M, Drorbaugh J E, Auld P H, Rudolph A J, Nades A S, Smith C A, Aubbell J P 1961 Studies on the circulation in the neo-natal period. The circulation in respiratory distress syndrome. Pediatrics 27: 551–566
Ruegg J C, Solaro R J 1993 Calcium-sensitizing positive inotropic drugs. In: Gwathmey J K, Briggs G M, Allen P D (eds) Heart failure. Basic science and clinical aspects. Marcel Dekker: New York: pp 457–473
Ruiter D J, Schlingemann R O, Reitveld F J R, de Wall M W 1989 Monoclonal antibody-defined human endothelial antigens as vascular markers. J Invest Dermatol 93: 25S–32S
Ruiz i Altaba A 1992 Development 115: 67–80
Rumessen J J, Mikkelsen H B, Thuneberg L 1992 Ultrastructure of interstitial cells of Cajal associated with deep muscular plexus of human small intestine. Gastroenterology 102: 56–68
Rushbrook J I, Weiss C, Ko K, Feuerman M H, Carleton S, Ing A, Jacoby J 1994 Identification of alpha-cardiac myosin heavy chain mRNA and protein in extraocular muscle of the adult rabbit. J. Musc Res Cell Motil 15: 505–515
Rushton W A H 1962 Visual pigments in man. Liverpool University Press: Liverpool
Ruskell G L 1968 The fine structure of nerve terminations in the lacrimal glands of monkeys. J Anat 103: 65–76
Ruskell G L 1969 Changes in nerve terminals and acini of the lacrimal gland and changes in secretion induced by autonomic denervation. Z Zellforsch 94: 261–281
Ruskell G L 1970 An ocular parasympathetic nerve pathway of facial nerve origin and its influence on intraocular pressure. Exp Eye Res 10: 319–330
Ruskell G L 1971 The distribution of autonomic postganglionic nerve fibres in the lacrimal gland in the rat. J Anat 109: 229–242
Ruskell G L 1974 Form of the choroidocapillaris. Exp Eye Res 18: 411–412
Ruskell G L 1975 Nerve terminals and epithelial cell variety in the human lacrimal gland. Cell Tissue Res 158: 121–136
Ruskell G L, Simons T 1987 Trigeminal nerve pathways to the cerebral arteries in monkeys. J Anat 155: 23–27
Russell I J, Sellick P M 1978 Intracellular studies of hair cells in the mammalian cochlea. J Physiol (London) 284: 261–290
Russell J R, De Meyers W 1961 The quantitative cortical origin of pyramidal axons of Macaca rhesus with some remarks on slow rate of axolysis. Neurology 2: 96–108
Rustioni A 1973 Non-primary afferents to the nucleus gracilis from the lumbar cord of the cat. Brain Res 51: 81–95
Rustioni A, Dekker J J 1974 Non-primary afferents to the dorsal column nuclei of cat: distribution pattern and cells of origin. Anat Rec 178: 454–455
Rustioni A, Hayes N L, O'Neill S 1979 Dorsal column nuclei and ascending spinal afferents in macaques. Brain 102: 95–125
Rustioni A, Sotelo C 1974 Synaptic organization of the nucleus gracilis of the cat. Experimental identification of dorsal root fibers and cortical afferents. J Comp Neurol 155: 441–468
Rustow B et al 1993 Type II pneumocytes secrete vitamin E together with surfactant lipids. Am J Physiol 265(2 Pt 1): L133–139
Rusznyák I, Földi M, Szabo G 1960 Lymphatics and lymph circulation physiology and pathology. Pergamon Press: Oxford
Ruth E B 1947 Bone studies. I. Fibrillar structure of adult human bone. Am J Anat 80: 35–47
Ruwe P A, Gage J R, DeLuca P A 1992 Clinical determination of femoral anteversion: a comparison with established techniques. J Bone Jt Surg 74A: 820–830
Ryan A J 1981 Anabolic steroids are fool's gold. Fed Proc 40: 2682–2688
Ryan G B, Coghlan J P, Scoggins B A 1979 The granulated peripolar epithelial cell: a potential secretory component of the renal juxtaglomerular complex. Nature 277: 655–656
Ryan J W, Ryan U S 1977 Pulmonary endothelial cells. Fed Proc Fed Am Soc Exp Biol 36: 2683–2691
Ryan R B, Cliff W J, Babbiani G et al 1974 Myofibroblasts in human granulation tissue. Hum Pathol 5: 55–67
Ryan T J 1989 Structure and function of lymphatics. J Invest Dermatol 93: 18S–24S
Ryan T J 1991 Cutaneous circulation. In: Goldsmith L A (ed) Physiology, biochemistry, and molecular biology of the skin. 2nd edition. Oxford University Press: Oxford: pp 1019–1084
Ryan T J 1992 Development of the cutaneous circulation. In: Polin R A, Fox W W (eds) Fetal and neonatal physiology. W B Saunders: Philadelphia: pp 555–565
Ryan U S, Ryan J W 1984 The ultrastructural basis of endothelial cell surface functions. Biorheology 21: 155–170
Rybicki E F, Smonen F A, Weis E B 1972 On the mathematical analysis of stress in the human femur. J Biomech 5: 203–215
Ryncki P V 1974 Anatomie chirugicale du foie. Helv Chir Acta 41: 543–574

S

Saacke R G, Heald C W 1974 Cytological aspects of milk formation and secretion. In: Larson B L, Smith V R (eds) Lactation. A comprehensive treatise. Vol 2. Academic Press: New York: pp 147–189
Sabin F R 1912 On the origin of the abdominal lymphatics in mammals from the vena cava and the renal glands. Anat Rec 6: 335–342
Sabin F R 1920 Studies on the origin of blood vessels and of red blood

corpuscles in the living blastoderm of chicks during the second day of incubation. Contrib Embryol Carnegie Inst Washington 9: 213
Sadikot A F, Parent A 1990 The monoaminergic innervation of the amygdala in the squirrel monkey: An immunohistochemical study. Neuroscience 36: 431–447
Sadler M, Berry M 1989 Topological link vertex analysis of the growth of Purkinje cell dendritic trees in normal, reeler and weaver mice. J Comp Neurol 289: 260 – 283
Sadler T W 1990 Langman's medical embryology, 6th edition. Williams & Wilkins: Baltimore
Saffrey M J, Hassall C J S, Allen T G J, Burnstock G 1992 Ganglia within the gut, heart, urinary bladder, and airways: studies in tissue culture. Int Rev Cytol 136: 93–144
Safieh-Garabedian B, Kendall M D, Khamashata M D, Hughes G 1992 Thymulin and its role in immunomodulation. J Autoimmun 16: 158–163
Sagebiel R W, Odland G F 1972 Ultrastructural identification of melanocytes in early human embryos. In: Riley V (ed) Pigmentation, its genesis and biologic control. Appleton-Century-Crofts: New York: pp 43–50
Saha A K 1961 Theory of shoulder mechanism: descriptive and applied. Thomas. Springfield, Illinois
Saha M S Servetnick M, Grainger R M 1992 Vertebrate eye development. Curr Opin Genet Dev 2: 582–588
Saito Y, Wright E M 1984 Regulation of bicarbonate transport across the brush border membrane of the bull-frog choroid plexus. J Physiol 350: 327–342
Saitoh K, Terada T, Hatakeyama S 1990 A morphological study of the efferent ducts of the human epididymis. Internat J Androl 13: 369–376
Sakakura T 1983 Epithelial mesenchymal interactions in mammary gland development and its perterbation in relation to tumorigenesis. In: Rich M A, Hayer J C, Furmanski P (eds) Understanding breast cancer. Marcel-Dekker: New York: pp 261–284
Sala N L, Luther E C, Arballo J C, Cordero Funes J 1974 Roles of temperature, pressure and touch in reflex milk ejection in lactating women. J Appl Physiol 37: 840–843
Saleem K S, Tanaka K, Rockland K S 1993 Specific and columnar projection from area TEO to TE in the macaque inferotemporal cortex. Cereb Cortex 3: 454–464
Salisbury C R 1937 The interosseous muscles of the hand. J Anat 71: 395–403
Salmon J A, Higgs G A, Vane J R, Bitensky L, Chayen J, Henderson B, Cashman B 1983 Synthesis of arachidonate cyclo-oxygenase products by rheumatoid and nonrheumatoid synovial lining in nonproliferative organ culture. Ann Rheum Dis 42: 36–39
Salmons P H, Salmons S 1992 Psychological costs of high-tech heart surgery. Br J Hosp Med 48: 707–709
Salmons S 1967 An implantable muscle stimulator. J Physiol 188: 13–14P
Salmons S 1975 *In vivo* tendon tension and bone strain measurement and correlation. J Biomechanics 8: 87
Salmons S 1980 Functional adaptation in skeletal muscle. Trends in Neurosciences 3: 134–137
Salmons S 1987 Fibre types in and around fascicles. Muscle Nerve 10: 85–86
Salmons S 1989 The importance of the adaptive properties of skeletal muscle in long term electrophrenic stimulation of the diaphragm. Stereotact Funct Neurosurg 53: 223–232
Salmons S 1990 On the reversibility of stimulation-induced muscle transformation. In: Pette D (ed) The dynamic state of muscle fibres. Walter de Gruyter: Berlin: pp 401–414
Salmons S 1992 Myotrophic effects of an anabolic steroid in rabbit limb muscles. Muscle Nerve 15: 806–812
Salmons S 1994 Exercise, stimulation and type transformation of skeletal muscle. Int J Sports Med 15: 136–141
Salmons S, Gale DR, Sréter F A 1978 Ultrastructural aspects of the transformation of muscle fibre type by long term stimulation: changes in Z-discs and mitochondria. J Anat 127: 17–31
Salmons S, Henriksson J 1981 The adaptive response of skeletal muscle to increased use. Muscle Nerve 4: 94–105
Salmons S, Jarvis, J C 1992 Cardiac assistance from skeletal muscle: a critical appraisal of the various approaches. Br Heart J 68: 333–338
Salmons S, Sréter, F A 1976 Significance of impulse activity in the transformation of skeletal muscle type. Nature 263: 30–34
Salmons S, Vrbová G 1969 The influence of activity on some contractile characteristics of mammalian fast and slow muscles. J Physiol 201: 535–549
Salsbury C R 1937 The interosseous muscles of the hand. J Anat 71: 395–403
Salter N 1955 Methods of measurement of muscle and joint function. J Bone Jt Surg 37B: 474–491
Salustri A, Yanagishita M, Hascall V C 1990 Mouse oocytes regulate hyaluronic acid synthesis and mucification by FSH-stimulated cumulus cells. Dev Biol 138: 26–32
Salvig K A 1964 An ultrastructural study of cementum formation. Acat Odont Scand 22: 105–120
Salzmann J A (ed) 1961 Roentgenographic cephalometrics. (Proceedings of the 2nd research workshop conducted by the special committee of the American Association of Orthodontists.) Lippincott: Philadelphia.
Sammarco J 1977 Biomechanics of the ankle. I. Surface velocity and instant center of rotation in the sagittal plane. Am J Sports Med 5: 231–234
Sampaio F J B 1992 Analysis of kidney volume growth during the fetal period in humans. Urol Res 20: 271–274
Sampson J A 1937 Lymphatics of mucosa of fimbriae of the fallopian tube. Am J Obstet Gynecol 33: 911–930
Sams M, Salmelin R 1994 Evidence of sharp frequency tuning in the human auditory cortex. Hear Res 75: 67–74
Samson H H, Harris R A 1992 Neurobiology of alcohol abuse. TIPS 13: 206–211
Samuel E P 1953 Chromidial studies on the superior cervical ganglion of the rabbit; (a) caudally projected postganglionic axons; (b) intercalary 'commissural' neurons. J Comp Neurol 98: 93–112
Sandberg L B, Soskel N T, Leslie J G 1981 Elastin structure, biosynthesis and relation to disease states. N Engl J Med 304: 566–577
Sanders E J 1986 Mesoderm migration in the early chick embryo. In: Browder L W (ed) Developmental biology: a comprehensive system. 2. The cellular basis of morphogenesis. Saunders: Philadelphia: pp 449–480
Sanes J N, Donoghue J P 1993 Oscillations in local field potentials of the primate motor cortex during voluntary movement. Proc Natl Acad Sci USA 90: 4470–4474
Sanes J R, Rubinstein J L R, Nicolas J-F 1986 EMBO J 12: 3133–3142
Sanodu J R, Domenech-Mateu J M 1990 The laryngeal primordium and epithelial lamina. A new interpretation. J Anat 171: 207–222
Sant' Ana Pereira J A A, Wessels A, Nijtmans L, Moorman A F M, Sargeant A J 1995 New method for the accurate characterization of single human skeletal muscles fibres demonstrates a relation between mATPase and MyHC expression in pure and hybrid fibre types. J Musc Res Cell Motil 16: 21–34
Santer R M, Lu K S, Lever J D, Presley R 1975 A study of the distribution of chromaffin-positive (Ch +) and small intensely fluorescent (SIF) cells in sympathetic ganglia of the rat at various ages. J Anat 119. 589–599
Santini D, Ceccarelli C, Mazzoleni G, Pasquinelli G, Jasonni V M, Martinelli G N 1993 Demonstration of cytokeratin intermediate filaments in oocytes of the developing and adult human ovary. Histochemistry 99: 311–319
Santo Neto H, Penteado C V, de Carvalh V C 1984 Presence of a groove in the lateral wall of the human orbit. J Anat 138: 631–633
Santulli T V, Blanc W A 1961 Congenital atresia of the intestine: pathogenesis and treatment. Ann Surg 154: 939–948
Saper C B 1990 Hypothalamus. In: Paxinos G (ed) The human nervous system. Academic Press. San Diego: pp 389–411
Saper C B, Loewi A D, Swanson L W Cowan W M 1976 Direct hypothalamoautonomic connections. Brain Res 117: 305 312
Saper, E B 1990 Cholinergic system. In: Paxinos G (ed) The human nervous system. Academic Press. New York: pp 1095– 1114
Sapin M R, Borziak E I 1974 Anatomie des ganglions lymphatiques du médiastin. Acta Anat 90: 200–225
Sargeant A J, Davies C T M, Edwards R H T, Maunder C, Young A 1977 Functional and structural changes after disuse in humans. Clin Sci Mol Med 52: 337–342
Sarin V K, Gupta S, Leung T K et al 1990 Biophysical and biochemical activity of a synthetic 8.7 kDa hydrophobic pulmonary surfactant protein SP-B. Proc Natl Acad Sci USA 87: 2633–2637
Sariola H, Ekbolm P, Henke-Fahle S 1989 Embryonic neurons as in vitro inducers of differentiation of nephrogenic mesenchyme. Dev Biol 132: 271–281
Sariola H, Saarma M, Sainio K 1991 Dependence of kidney morphogenesis on the expression of nerve growth factor receptor. Science 254: 571–573
Sarnat B G (ed) 1951 The temporomandibular joint. 2nd edition. Thomas: Springfield, Illinois
Sartore S, Mascarello F, Rowlerson A, Gorza L, Ausoni S, Vianello M, Schiaffino S 1987 Fibre types in extraocular muscles: a new myosin isoform in the fast fibres. J Musc Res Cell Motil 8: 161–172
Sasagawa T, Kobayashi S, Fujita T 1973 Electron microscope studies on the endocrine cells of the human gut and pancreas. In: Fujita T (ed) Gastro-entero-pancreatic endocrine system. A cell-biological approach. Igaku Shoin: Tokyo: pp 17–38
Sasaki K, Gemba H, Nambu A, Matsuzaki R 1993 No-go activity in the frontal association cortex of human subjects. Neurosci Res 18: 249–252
Sasaki K, Gemba H, Nambu A, Matsuzaki R 1994a Activity of the prefrontal cortex on no-go decision and motor suppression. In. Thierry A M et al (eds) Motor and cognitive functions of the prefrontal cortex. Springer-Verlag: Berlin: pp 139–159
Sasaki K, Tsujimoto T, Nambu A, Matsuzaki R, Kyuhou S 1994b Dynamic activities of the frontal association cortex in calculating and thinking. Neurosci Res 19: 229–233
Sataloff R T 1992 The human voice. Sci Am 267(6): 108–115

Sathian K, Devanandan M S 1983 Receptors of the metacarpophalangeal joints: a histological study in the bonnet monkey and man. J Anat 137: 601–613

Satiukova G S, Rassokhina-Volkova L J 1972 Compensatory-adaptive changes in the lymphatic system of organs in experiment and disease. Bibl Anat 11: 481–487

Sato J 1974 The Mm subcostales in man and monkeys. Okajimas Fol Anat Jpn 50: 345–358

Sato N, Narinchi H, Tsuruoka N, Nishihara T, Beitz J G, Calabresi P, Franckelton A R Jr 1990 Actions of TNF and IFN-γ on angiogenesis in vitro. J Invest Dermatol 95: 85S–89S

Sato T 1973a A new classification of the transverso-spinalis system. Proc Jap Acad 49: 51–56

Sato T 1973b Innervation and morphology of the musculi levatores costarum longi. Proc Jap Acad 49: 555–558

Sato T, Kang W H, Sato F 1991 Eccrine sweat glands. In: Goldsmith L A (ed) Physiology, biochemistry and molecular biology of the skin. 2nd edn. Oxford University Press: Oxford, pp 741–762

Satoh M 1991 Histogenesis and organogenesis of the gonad in human embryos. J Anat 177: 85–107

Satokata I, Maas R 1994 Msx 1 deficient mice exhibit cleft palate and abnormalities of craniofacial and tooth development. Nature Genetics 6: 348–355

Sauer F C 1935a The cellular structure of the neural tube. J Comp Neurol 63: 13–23

Sauer F C 1935b Mitosis in the neural tube. J Comp Neurol 62: 337–405

Sauer F C 1936 The interkinetic migration of embryonic epithelial nuclei. J Morphol 60: 1–11

Sauer M E, Chittenden A C 1959 Deoxyribonucleic acid content of cell nuclei in the neural tube of the chick embryo: evidence for intermitotic migration of nuclei. Exp Cell Res 16: 1–6

Saunders J W 1977 The experimental analysis of chick limb bud development. In: Ede D A, Hinchcliffe, Balls (eds) Vertebrate limb and somite morphogenesis. Cambridge University Press: Cambridge; pp 1–24

Saunders J W, Gasseling M T, Errick J E 1976 Inductive activity and enduring cellular constitution of a supernumary apical ectodermal ridge grafted to the limb bud of the chick embryo. Dev Biol 50: 16–25

Saunders R L de C H, Röckert H O E 1967 Vascular supply of dental tissues including lymphatics. In: Miles A E W (ed) Structural and chemical organisation of teeth. Academic Press: New York: pp 199–245

Saunders R L, Weider D 1985 Tympanic membrane sensation. Brain 108: 387–404

Savino W, Bartoccioni E, Homo-Delarche F, Gagnerault M C, Itoh T, Dardenne M 1988 Thymic hormone containing cells. IX. Steroids in vitro modulate thymulin secretion by human and murine thymic epithelial cells. Journal of Steroid Biochemistry 30: 479–484

Sawchak J A, Lewis S, Shafiq S A 1989 Coexpression of myosin isoforms in muscle of patients with neurogenic disease. Muscle Nerve 12: 679–689

Saxen L 1970 Failure to demonstrate tubule induction in a heterologous mesenchyme. Dev Biol 23: 511–523

Saxen L, Koskimies O, Lahti A, Miettinen H, Rapola J, Wartiovaara J 1968 Differentiation of kidney mesenchyme in an experimental model system. J Adv Morphogen 7: 251–293

Saxen L, Toivonen S 1962 Primary embryonic induction. Logos Press-Academic Press: London

Sayfi Y 1967 Note sur l'innervation du dos de la main. Arch Anat Pathol 15: 139–140

Scammon R E 1927 The prenatal growth of the human thymus. Proc Soc Exp Biol Med 24: 906–909

Scammon R E, Calkins L A 1929 The development and growth of the external dimensions of the human body in the fetal period. University of Minnesota Press: Minneapolis

Scapinelli R 1968 Studies on the vasculature of the human knee joint. Acta Anat 70: 305–331

Scaravilli F 1984 The influence of distal environment on peripheral nerve regeneration across a gap. J Neurocytol 13: 1027–1041

Schachenmayr W, Friede R L 1978 The origin of subdural neomembranes. 1. Fine structure of the dura-arachnoid interface in man. Am J Pathol 92: 53–68

Schadé J P 1964 On the volume and surface area of spinal neurons. Progr Brain Res 11: 261–277

Schaefer K P, Schneider H 1968 Reizversuche im Tectum opticum des Kaninchens. Ein experimenteller Beitrag zur seno-mororischen Koordination des Hirnstammes. Arch Psychiat NervKrankh 211: 118–137

Schaper A 1897 Die frühesten Differenzirungsvorgänge im central nervensystem: kritische Studie und Versuch einer Geschichte der Entwicklung nervöser Substanz. Arch Entwicklungsmechn Organ Leipzig 5: 81–132

Scharf J H 1958 Sensible ganglien. In: Handbuch der mikroskopischen Anatomie des Menschen, Bd 4/3. Springer: Berlin

Scharrer E, Scharrer B 1940 Secretory cells within the hypothalamus. Res Publ Ass Nerv Ment Dis 20: 170–194

Scharrer E, Scharrer B 1963 Neuroendocrinology. Columbia University Press: New York

Schaub M C, Tuchschmid C R, Srihari T, Hirzel O H 1984 Myosin isoenzymes in human hypertrophic hearts. Shift in atrial myosin heavy chains and in ventricular myosin light chains. Eur Heart J 5 (Suppl F): 85–93

Schaub M, Kunz B 1986 Regulation of contraction in cardiac and smooth muscles. J Cardiovasc Pharmacol 8 (Suppl 8): S117–S123

Schaumann B, Alter M A 1976 Dermatoglyphics in medical disorders. Springer: New York

Scheer U, Weisenberger D 1994 The nucleolus. Curr Opin Cell Biol 6: 354–359

Scheibel A B, Paul L, Fried I, Forsythe A, Tomiyasu U, Wechsler A, Kao A, Slotnick J 1985 Dendritic organization of the anterior speech area. Exp Neurol 87: 109–117

Scheibel M E, Scheibel A B 1966a The organisation of the nucleus reticularis thalami: a Golgi study. Brain Res 1: 43–62

Scheibel M E, Scheibel A B 1966c Spinal motoneurons, interneurons and Renshaw cells: a Golgi study. Arch Ital Biol 104: 328–353

Scheibel M E, Scheibel A B 1968 Terminal axonal patterns in cat spinal cord. II. The dorsal horn. Brain Res 9: 32–58

Scheibel M E, Scheibel A B 1969 A structural analysis of spinal interneurons and Renshaw cells. In: Brazier M A B (ed) The interneuron. Univ California Press: Los Angeles: pp 159–208

Scheidegger G 1980 Structure of the transitional epithelium in the urinary bladder of the pig, sheep, rat and shrew. Acta Anat 107: 268–275

Scheinin A, Light E I 1969 Innervation of the dental pulp. Acta Odont Scand 27: 313–319

Scherg M 1990 Fundamentals of dipole source potential analysis. In: Grandori F, Hoke M, Romani G L (eds) Auditory evoked magnetic fields and electric potentials. Adv Audiol Vol. 6, Karger: Basel: pp 40–49

Scheuer J L 1964 Fibre size frequency distribution in normal human laryngeal nerves. J Anat 98: 99–104

Schiaffino S, Gorza L, Ausoni S 1993 Troponin isoform switching in the developing heart and its functional consequences. Trends Cardiovasc Med 3: 12–17

Schiaffino S, Gorza L, Sartore S, Saggin L, Ausoni S, Vianello M, Gundersen K, Lømo T 1989 Three myosin heavy chain isoforms in type 2 skeletal muscle fibres. J Musc Res Cell Motil 10: 197–205

Schiaffino S, Pierobon Bormiolo S 1976 Morphogenesis of rat muscle spindles after nerve lesion during early postnatal development. J Neurocytol 5: 319–336

Schieber M H, Hibbard L S 1993 How somatotopic is the motor cortex hand area. Science 261: 489–492

Schiff D C M, Parke W W 1973 The arterial supply of the odontoid process (dens). J Bone Jt Surg 55A: 1450–1456

Schlaepfer W W 1974 Calcium-induced degeneration of axoplasm in isolated segments of rat peripheral nerve. Brain Res 69: 203–215

Schlaepfer W W 1979 Nature of mammalian neurofilaments and their breakdown by calcium. In Zimmermann H M (ed) progress in neuropathology, Vol 4 Raven Press New York: pp 101–123

Schlager F 1967 Uber die muskalatur der Ductus ejaculatorii beim Menschen. Z Zellforsch 76: 268–276

Schlaggar B L, O'Leary D D M 1989 Science 252: 1556–1560

Schlant R C 1978 Altered physiology of the cardiovascular system in heart failure. In: Hurst J W, Logue R B, Schlant R C, Wenger N K (eds) The heart, arteries and veins. 4th edition. McGraw-Hill: New York: pp 532–550

Schlaudraff K, Schumacher N, Specht B U von, Seitelberger R, Shlosser V, Fasol R 1993 Growth of 'new' coronary vascular structures by angiogenetic growth factors. Eur J Cardiothorac Surg 7: 637–644

Schlegel J V 1946 Arterio-venous anastomoses in the endometrium in man. Acta Anat 1: 284–325

Schlesinger D H, Goldstein G, Niall H D 1975 The complete amino acid sequence of ubiquitin, an adenylate cyclase stimulating polypeptide probably universal in living cells. Biochem 14: 2214–2218

Schlosshauer B, Schwartz U, Edelman G M 1984 Nature 310: 141–143

Schlossman A, Priestley B S (eds) 1966 Strabismus. International ophthalmology clinics 6, No 3. Little, Brown: Boston: pp 397–749

Schmahmann J D, Pandy D N 1990 Anatomical investigation of projections from thalamus to posterior parietal cortex in the rhesus monkey: a WGA-HRP and fluorescent tracer study. J Comp Neurol 295: 299–326

Schmidt H M 1974 Über den Verlauf der Radix mesenterii beim Menschen. Z Anat EntwGesch 144: 187–193

Schmidt R F, Thews G 1989 Human Physiology: Springer Verlag

Schmidt W J 1938 Polarisationsoptische analyse eines eiweiss-lipoid systems. Kolloidzchr 85: 137–148

Schmidtke K, Büttner-Ennever J A 1992 Nervous control of eyelid function: a review of clinical, experimental and pathological data. Brain 115: 227–247

Schmitt F O, Parvati D, Smith B H 1976 Electronic processing of information by brain cells. Science 193: 114–120

Schmitt F O, Worden F G (eds) 1979 The neurosciences. Fourth study program. MIT Press: Cambridge, Massachusetts

Schmolke C 1994 The relationship between the temporomandibular joint capsule, articular disc and jaw muscles. J Anat 184: 335–345

Schmucker D L 1990 Hepatocyte fine structure during maturation and senescence. J Electr Micr Tech 14: 106–125

Schneeberger E E, Lynch R D 1992 Structure, function and regulation of cellular tight junctions. Am J Physiol 262: 647–661

Schneider M F, Chandler W K 1973 Voltage dependent charge movement in skeletal muscle: a possible step in excitation–contraction coupling. Nature 242: 244–246

Schneider U, Inke G, Schneider I G 1969 Zhale, Abstand der Verzweigungsstellen vom Rand des Sinus renalis und Kaliber der extrarenalen Nierengefässe des menschen. Anat Anz 124: 278–291

Schnell L, Schwab M E 1990 Axonal regeneration in rat spinal cord produced by an antibody against myelin-associated neurite growth inhibitors. Nature 343: 292–304

Schnell L, Schwab M E 1993 Sprouting and regeneration of lesioned corticospinal tract fibres in the adult rat spinal chord. Eur J Neurosci 5: 1156–1171

Schnell L, Schwab M E 1993a Axonal regeneration in rat spinal cord produced by an antibody against myelin-associated neurite growth inhibitors. Nature 343: 269 – 272

Schnell L, Schwab M E 1993b Sprouting and regeneration of lesioned corticospinal tract fibres in the adult rat spinal cord. Eur J Neurosci 5: 1156 – 1171

Schnitzer J 1987 Retinal astrocytes: their restriction to vascularized parts of the mammalian retina. Neurosci Letters 78:29–34

Schnitzlein H N, Rowe L C, Hoffman H H 1958 The myelinated component of the vagus nerves in man. Anat Rec 131: 649–667

Schoefl G T 1972 The migration of lymphocytes across the vascular endothelium in lymphoid tissue. A re-examination. J Exp Med 136: 568–588

Schoefl G T, French J E 1968 Vascular permeability to particulate fat: morphological observations on vessels of lactating mammary glands and of lung. Proc R Soc Lond 169B: 153–165

Schoen J H R 1964 Comparative aspects of the descending fibre systems in the spinal cord. In: Eccles J C, Scherdé J P (eds) Organization of the spinal cord. Prog Brain Res. Elsevier: Amsterdam: pp 203–222

Schoen J H R 1969 The corticofugal projection of the brain stem and spinal cord in man. Psychiat Neurol Neurochir 72: 121–128

Schoen S W, Graeber M B, Tóth L, Kreuzberg G W 1988 5'-Nucleotidase in postnatal ontogeny of rat cerebellum: a marker migrating nerve cells? Dev Brain Res 39: 125–136

Schoenen J 1973 Organisation cytoarchitectonique de la moelle épinière de différents mammifères et de l'homme. Acta Neurol Belg 73: 348–358

Schoenen J 1981 L'organisation neuronale de la moelle épinière de l'homme. Editions Sciences et Lettres: Liège

Schoenen J 1982 Dendritic organization of human spinal cord: the motoneurons. J Comp Neurol 211: 226–247

Schoenen J, Faull R L M 1990 Spinal cord: cytoarchitectural, dendroarchitectural and myeloarchitectural organization. In: Paxinos G (ed) The human nervous system. Academic Press: San Diego: pp 19–53

Schoenfield T A, Marchand J E, Macrides F 1985 Topographic organization of tufted cell axonal projections in the hamster main olfactory bulb: an intrabulbar associational system. J Comp Neurol 235: 503–518

Schoenwolf G C, Garcia-Matinez V, Dias M S 1992 Mesoderm movement and fate during avian gastrulation and neurulation. Developmental Dynamics 193: 235–248

Schoenwolf G C, Smith J L 1990 Mechanisms of neurulation: traditional viewpoint and recent advances. Development 109: 243–270

Schofield G C 1968 Anatomy of muscular and neural tissue in the alimentary canal. In: Code C F (ed) Handbook of physiology. Section 6, Alimentary canal. Vol 4. American Physiological Society: Washington: pp 1579–1628

Schonfeld S E, Slavkin H C 1977 Demonstration of enamel matrix proteins on root-analogue surfaces of rabbit permanent incisor teeth. Calcif Tissue Res 24: 223–229

Schotzinger R J, Landis S C 1988 Cholinergic phenotype developed by noradrenergic sympathetic neurons after innervation of a novel cholinergic target in vivo. Nature 335: 637–639

Schoultze T W, Swett J E 1972 The fine structure of the Golgi tendon organ. J Neurocytol 1: 1–26

Schour I, Massler M 1941 The development of the human dentition. J Am Dent Assoc 28: 1153–1160

Schramm L P, Stribling J M, Adair J R 1976 Developmental reorientation of sympathetic preganglionic neurons in the rat. Brain Res 106: 166–171

Schraufstatter I et al 1984 Biochemical factors in pulmonary inflammatory disease. Federation Proceedings 43(13): 2807–2810

Schraufstatter I U, Revak S D, Cochrane C G 1984 Proteases and oxidants in experimental pulmonary inflammatory injury. J Clin Invest 73: 1175–1184

Schroder H D 1981 Onuf's nucleus X. A morphological study of a human spinal nucleus. Anat Embryol 162: 443–453

Schröder R R, Manstein D J, Jahn W J, Holden H, Rayment I, Holmes K C, Spudich J A 1993 Three-dimensional atomic model of F-actin decorated with Dictostelium myosin S1. Nature 364: 171–174

Schroeder A C, Eppig J J 1984 Developmental capacity of mouse oocytes that matured in vitro is normal. Dev Biol 102: 493–497

Schroeder H E, Listgarten M A 1971 Fine structure of the developing epithelial attachment of human teeth. (Monographs in Developmental Biology. Vol 2.) Karger: Basel

Schroeder T E 1973 Actin in dividing cells: contractile ring filaments bind heavy meromyosin. Proc Natl Acad Sci USA 70: 1688–1692

Schuknecht H F 1960 Neuroanatomical correlates of auditory sensitivity and pitch discrimination in the cat. In: Rasmussen G L, Windle W F (eds) Neural mechanisms of the auditory and vestibular systems. Thomas: Springfield Illinois: pp 76–90

Schuler G (ed) 1991 Epidermal Langerhans cells. CRC Press: Boca Raton

Schuler G, Romani N, Stossel H, Wolff K 1991 Structural organization and biological properties of Langerhans cells. In: Schuler G (ed) Epidermal Langerhans cells. CRC Press: Boca Raton: pp 87–137

Schulter F P 1976 Studies of the basicranial axis: a brief review. Am J Phys Anthrop 45: 545–552

Schultz M W, Chamberlain C G, de Iongh R U, McAvoy J W 1993 Acidic and basic FGF in ocular media and lens: implications for lens polarity and growth patterns. Development 118: 117–126

Schultz R M 1986 Molecular aspects of mammalian oocyte growth and maturation. In: Rossant J, Peterson R A (eds) Experimental approaches to mammalian embryonic development. Cambridge University Press: Cambridge: pp 195–237

Schultz R M 1993 Regulation of zygotic gene activation in the mouse. BioEssays 15: 531–538

Schultze A H 1956 Postembryonic age changes. Primatologia 1: 887–964

Schulze-Bonhage A, Wittkowski W 1991 Cell types in the pars tuberalis of the human adenohypophysis at mid-gestation. Cell Tissue Res 264: 161–165

Schumacher G H 1961 Funkionelle Morphologie der Kaumuskulatur. Fischer: Jena

Schumacher G H, Lau H, Freund E, Schultz M, Himstedt H W, Menning A 1976 Zur Topographie der muskulären Nervenausbreitungen. 9. Kaumuskeln M pterygoideus medialis und lateralis. Anat Anz 139: 71–87

Schumacher S 1938 Ueber die Bedeutung der arteriovenosen Anatostomosen und der epithelioden Muskelzellen (Quellzellen). Zeitschr f mikro-anat Forsch 43: 107–130

Schunke G B 1938 The anatomy and development of the sacro-iliac joint in man. Anat Rec 72: 313–331

Schuster C R 1986 Implications of laboratory research for the treatment of drug dependence. In: Goldberg S R, Stolerman I P (eds) Behavioral analysis of drug dependence. Academic Press: London: pp 357–386

Schuz A, Palm G 1989 Density of neurons and synapses in the cerebral cortex of the mouse. J Comp Neurol 286: 442–455

Schwab M E 1990 Myelin-associated inhibitors of neurite growth. Exp Neurol 109: 2 – 5

Schwanzel-Fukuda M, Pfaff D W 1989 Origin of luteinizing hormone-releasing neurons. Nature 338: 161–164

Schwanzel-Fukuda M, Pfaff D W 1989 The migration of luteinizing hormone releasing hormone (LHRH) neurons from the medial olfactory placode into the medial basal forebrain. Experientia 46: 956–962

Schwartz H G, Roulhac G E, Lam R L, O'Leary J 1951 Organisation of the fasciculus solitarius in man. J Comp Neurol 94: 221–237

Schwartz H, Weddell G 1938 Observations on pathways transmitting the sensation of taste. Brain 61: 99–115

Schwartz J, Cherny R 1992 Intercellular communication within the anterior pituitary influencing the secretion of hypophysial hormones. Endocrine Rev 13: 453–475

Schwartz M L, Goldman-Rakic P S 1982 Single cortical neurones have axon collaterals to ipsilateral and contralateral cortex in fetal and adult primates. Nature 299: 154–155

Schwartz M L, Goldman-Rakic P S 1984 Callosal and intrahemispheric connectivity of the prefrontal association cortex in rhesus monkey: relation between intraparietal and principal sulcus. J Comp Neurol 226: 403–420

Schwartz W J, Busis N A, Healeywhite E T 1986 A discrete lesion of the ventral hypothalamus and optic chiasm that disturbed the daily temperature rhythm. J Neurol 233: 1–4

Schweigerer L, Neufeld G, Friedman J, Abraham J A, Fiddes J C, Gospodarowicz D 1987 Capillary endothelial cells express basic fibroblast growth factor, a mitogen that promotes their own growth. Nature 325: 257–259

Scotchford C A, Greenwald S, Ali S Y 1992 Calcium phosphate crystal distribution in the superficial zone of human femoral head articular cartilage. J Anat 181: 293–300

Scott D E, Dudley G K, Knigge K M 1974 The ventricular system in neuroendocrine mechanisms. 2. In vivo monoamine transport by ependyma of the median eminence. Cell Tissue Res 154: 1–16

Scott D M, Harwood R, Grant M E, Jackson D S 1977 Characterization of the major collagen species present in porcine aortae and the synthesis of

their precursors by smooth muscle cells in culture. Connect Tissue Res 5: 7–13
Scott G B D 1980 The primate caecum and appendix vermiformis: a comparative study. J Anat 131: 549–563
Scott J E 1985 Proteoglycan histochemistry – a valuable tool for connective tissue biochemists. Collagen Rel Res 5: 541–575
Scott J E 1988 Proteoglycan-fibrillar collagen interactions. Biochem J 252: 313–323
Scott J E 1992 Supramolecular organisation of extracellular matrix glycosaminoglycans in vitro and in the tissues. FASEB J 6: 2639–2645
Scott J E 1993 Dermatan sulphate proteoglycans. Portland Press: London
Scott J E, Greiling M 1989 Keratan sulphate. Portland Press: London
Scott J E, Parry D A D 1992 Control of collagen fibril diameters in the tissues. Int J Biol Macromol 14: 292–293
Scott J H 1955 A contribution to the study of the mandibular joint function. Br Dent J 98: 345–348
Scott J H 1967 Dento-facial development and growth. Pergamon Press: London
Scott J H, Symons N B B 1977 Introduction to dental anatomy. 7th edition. Churchill Livingstone: Edinburgh
Scott M P 1992 Vertebrate homeobox gene nomenclature. Cell 71: 551–553
Scott S A 1984 The effects of neural crest derivatives in the development of sensory innervation patterns in embryonic chick hindlimb. J Physiol 352: 285–304
Scott T G 1967 The distribution of 5'-nucleotidase in the brain of the mouse. J Comp Neurol 129: 97–114
Scott V D, Love G 1983 Quantitative electron probe microanalysis. Ellis Horwood: New York
Scott-Duff R, Langtimm C J, Richardson M K, Sieber-Blum 1991 In vitro clonal analysis of progenitor cell patterns in dorsal root and sympathetic ganglia of the quail embryo. Dev Biol 147: 451–459
Screpanti I, Meco D, Scarpa S, Morrone S, Frati L, Gulino A, Modesti A 1992 Neuromodulatory loop mediated by nerve growth factor and interleukin 6 in thymic stromal cell cultures. Proc Natl Acad Sci USA 89: 3209–3212
Screpanti I, Morrone S, Meco D, Santori A, Gulino A, Paolini R, Crisanti A, Mathieson B J, Frati L 1989 Steroid sensitivity of thymocyte subpopulations during intrathymic differentiation. Effects of 17 β-estradiol and dexamethasone on subsets expressing T cell antigen receptor or IL-2 receptor. J Immunol 142: 3378–3383
Sebuwufu P H 1968 Ultrastructure of human fetal thymic cilia. J Ultrastruct Res 24: 171–180
Sedzmir C B 1959 An angiographic test of collateral circulation through the anterior segment of the circle of Willis. J Neurol Neurosurg Psychiat 22: 64–68
Seeck M, Mainwaring N, Ives J, Blume H, Dubuisson D, Cosgrove R et al 1993 Differential neural activity in the human temporal lobe evoked by faces of family members and friends. Ann Neurol 34: 369–372
Seedhom B B 1979 Transmission of the load in the knee joint with special reference to the role of the menisci. Part I. Anatomy, analysis and apparatus. Eng Med 8: 207–219
Seedhom B B, Dowson D, Wright V 1974 Functions of the menisci. A preliminary study. (Heberden Society Proceedings.) Ann Rheum Dis 33: 111
Seedhom B B, Tsubuku M 1977 A technique for the study of contact between visco-elastic bodies with special reference to the patello-femoral joint. J Biomech 10: 253–260
Seipel M 1948 Studies on the structure of the mandible. Acta Odontol Scand 8: 81–191
Sekiya H, Kojima Y, Hiramoto D, Mukuno K, Ishikawa S 1992 Bilateral innervation of the musculus levator palpebrae superioris by single motoneurons in the monkey. Neurosci Letters 146: 10–12
Seldon H L 1982 Structure of human auditory cortex. III. Statistical analysis of dendritic trees. Brain Res 249: 211–231
Seldon H L 1985 The anatomy of speech perception: human auditory cortex. In: Peters A, Jones E G (eds) Cerebral cortex. Vol 4. Association and auditory cortices. Plenum Press: New York: pp 273–327
Selemon L D, Goldman-Rakic P S 1985 Longitudinal topography and interdigitation of corticostriatal projections in the rhesus monkey. J Neurosci 5: 776–794
Selemon L D, Goldman-Rakic P S 1988 Common cortical and subcortical targets of the dorsolateral prefrontal and posterior parietal cortices in the rhesus monkey: evidence for a distributed neural network subserving spatially guided behaviour. J Neurosci 8: 4049–4068
Sellars I E, Keen E N 1978 The anatomy and movements of the cricoarytenoid joint. Laryngoscope 88: 667–674
Selleck M A J, Stern C D 1991 Fate mapping and cell lineage analysis of Hensen's node in the chick embryo. Development 112: 615–626
Selleck M A J, Stern C D 1992 Commitment of mesoderm cells in Hensen's node of the chick embryo to notochord and somite. Development 114: 403–415
Seltzer B, Pandya D N 1989 Frontal lobe connections of the superior temporal sulcus in the rhesus monkey. J Comp Neurol 281: 97–113
Seltzer B, Pandya D N 1991 Post-rolandic cortical projections of the superior temporal sulcus in the rhesus monkey. J Comp Neurol 312: 625–640
Seltzer B, Pandya D N 1994 Parietal, temporal, and occipital projections to cortex of the superior temporal sulcus in the rhesus monkey: a retrograde tracer study. J Comp Neurol 343: 445–463
Selye H 1965 The mast cells. Butterworths: Washington DC
Senior H D 1919 The development of the arteries of the human lower extremity. Am J Anat 25: 55–96
Senior H D 1920 The development of the human femoral artery, a correction. Anat Rec 17: 271–280
Senior R M, Griffin G L, Huang J S, Walz D A, Deuel T F 1983 Chemotactic activity of platelet a-granule proteins for fibroblasts. J Cell Biol 96: 382–385
Seo J W, Brown N A, Ho S Y, Anderson R H 1992 Abnormal laterality and congenital cardiac anomalies. Relations of visceral and cardiac morphologies in the iv/iv mouse. Circulation 86: 642–650
Seppala M, Angervo M, Riitinen L, Yajima M, Julkunen M, Koistinen R 1992 Peptides and proteins in the human endometrium. Reprod Med Rev 1: 37–55
Serafini-Fracassini A, Smith J W 1974 The structure and biochemistry of cartilage. Churchill Livingstone: Edinburgh
Serbedzija G N, Fraser S E, Bronner-Fraser M 1990 Pathways of trunk neural crest cell migration in the mouse embryo as revealed by vital dye labelling. Development 108: 605–612
Sessle B J 1987 The neurobiology of facial and dental pain: present knowledge, future directions. J Dent Res 66: 962–981
Sessle B J 1987 The neurobiology of facial pain: present knowledge, future directions. J Dent Res 66: 962–981
Setchell B P, Waites G M H 1975 The blood-testis barrier. In: Hamilton D W, Greep R O (eds) Handbook of physiology. Section 7. Endocrinology Vol 5. American Physiological Society: Washington, DC: pp 143–172
Seto-Oshima A, Kitajima S, Sano M, Kato K, Mizutani A 1983 Immunohistochemical localization of calmodulin in mouse brain. Histochemistry 79: 251–257
Setton L A, Zhu W, Mow V C 1993 The biphasic poroviscoelastic behaviour of articular cartilage: role of the surface zone in governing the compressive behaviour. J Biomech 26: 581–592
Sevel D 1988 A reappraisal of the development of the eyelids. Eye 2, 123.
Ton C C T et al. 1991 Positional cloning and characterization of a paired box- and homeobox-containing gene from the aniridia region. Cell 67: 1059–1074
Severs N J 1990 The gap junction and intercalated disk. Int J Cardiol 26: 137–173
Shafik A 1977 The cremasteric muscle. In: Johnson A D, Gomes W R (eds) The testis. Academic Press: New York
Shafik A 1986 A new concept of the anatomy of the anal sphincter. Mechanism and the physiology of defecation. Reversion to normal defecation after combined excision operation and end colostomy for rectal cancer. Am J Surg 151: 278–284
Shah M, Foreman D M, Ferguson M W J 1992 Control of scarring in adult wounds by neutralising antibody to TGF-B. Lancet 339: 213–214
Shah P M, Scarton H A, Tsapogas M J 1978 Geometric anatomy of the aortic–common iliac bifurcation. J Anat 126: 451–458
Shahan K 1983 Gross and functional anatomy of the shoulder. Clin Orthop 173: 11–19
Shaheen O H 1984 Problems in head and neck surgery. Baillière Tindall: London: pp 37–49
Shakir A, Zaini S 1974 Skeletal maturation of the hand and wrist of young children in Baghdad. Ann Hum Biol 1: 189–199
Shambes G, Gibson M, Welker W 1978 Fractured somatotopy in granule cell tactile areas of rat cerebellar hemispheres revealed by micromapping. Brain Behav Evol 15: 94–140
Shaner R F 1929 The development of the atrioventricular node, bundle of His and sinoatrial node in the calf; with a description of a third embryonic node-like structure. Anat Rec 44: 85–100
Shanks M F, Pearson R C A, Powell T P S 1978 The intrinsic connexions of the primary somatic sensory cortex of the monkey. Proc R Soc Lond [Biol] 200: 95–101
Shanks M F, Pearson R C A, Powell T P S 1985a The callosal connections of the primary somatic sensory cortex in the monkey. Brain Res Rev 9: 43–65
Shanks M F, Pearson R C A, Powell T P S 1985b The ipsilateral cortico-cortical connections between the cytoarchitectonic subdivisions of the primary somatic sensory cortex in the monkey. Brain Res Rev 9: 67–88
Shapiro A L, Robillard G L 1948 Arterial blood supply of common and hepatic bile ducts with references to problems to common duct injury and repair; based on a series of 23 dissections. Surgery 23: 1–11
Shapiro M B, Schein S J, De Monasterio F M I 1985 Regularity and structure of the spatial pattern of blue cones of macaque retina. Amer J Stat Assoc 803–812
Shapiro R E, Miselis R R 1985 The central organization of the vagus nerve innervating the stomach of the rat. J Comp Neurol 238: 473–488

Shapley R, Perry V H 1986 Cat and monkey retinal ganglion cells and their visual functional roles. Trends Neurosci 9: 229–235

Sharma A K, Thomas P K 1975 Quantitative studies on age changes in unmyelinated nerve fibres in the vagus nerve of man. In: Kunze K, Desmedt J E (eds) Studies in neuromuscular disease. Karger: Basel: pp 211–216

Sharpe P M, Ferguson M W J 1988 Mesenchymal influences on Epithelial differentiation in developing systems. J Cell Sci Supp 10: 195–230

Sharpe P M, Foreman D M, Brunet C, Ferguson M W J 1993 Localisation of acidic and basic fibroblast growth factor during mouse palate development and their effects on mouse palate mesenchyme cells in vitro. Roue's Archives of Developmental Biology 202–243

Sharpe R M 1993 Falling sperm counts in men – is there an endocrine cause? J Endocrinol 137: 357–360

Sharpe R M 1994 Regulation of spermatogenesis. In: Knobil E, Neill J D (eds) The physiology of reproduction. 2nd edition. Raven Press: New York (in press)

Sharpe R M, Maddox S, Kerr J B 1990 Cell–cell interactions in the control of spermatogenesis using Leydig cell destruction and testosterone replacement. Amer J Anat 188: 3–20

Sharpe R M, Skakkebaek N E 1993 Are oestrogens involves in falling sperm counts and disorders in the male reproductive tract? Lancet 341: 1392–1395

Sharrard R M, Al-Fadhl D, Couch M, Russell R G G 1986 Mineralization nodules in cultured human bone cells. In: Ali S Y (ed) Cell-mediated calcification and matrix vesicles. Elsevier: Amsterdam: pp 333–338

Sharrard W J W 1955 the distribution of the permanent paralysis in the lower limb in poliomyelitis. J Bone Jt Surg 37B: 540–558

Sharrard W J W 1956 Poliomyelitis: The distribution of the paralysis. In: British Surgical Progress. p 83

Shatz C J 1992 Science 258: 237–238

Shaw N E, Martin B F 1962 Histological and histochemical studies on mammalian knee-joint tissues. J Anat 96: 359–373

Shawker T H, Sonies B, Hall T E, Baum B F 1984 Ultrasound analysis of tongue, hyoid, and larynx activity during swallowing. Invest Radiol 19: 82–86

Sheehan D 1933 On unmyelinated fibres in the spinal nerves. Anat Rec 55: 111–116

Sheehan D, Mulholland J H, Shariroff B 1941 Surgical anatomy of the carotid tinus nerve. Anat Rec 80: 431–442

Shehata R 1966 The crura of the diaphragm and their nerve supply. Acta Anat 63: 49–54

Sheldon H 1983 Transmission electron microscopy of cartilage. In: Hall B K (ed) Cartilage. Vol 1. Structure, function and biochemistry. Academic Press: New York: pp 87–104

Sheldon H, Robinson R A 1958 Studies on cartilage: electron microscopic observations on normal rabbit ear cartilage. J Biophys Biochem Cytol 4: 401–406

Sheldon W H, Stevens S S 1942 The variety of temperament. Harper: New York

Sheldon W H, Stevens S S, Tucker W B 1940 The varieties of human physique. Harper: London

Shelton J H, Jones A L 1971 The fine structure of the mouse adrenal cortex and the ultrastructural changes in the zona glomerulosa with low and high sodium diets. Anat Rec 170: 147–182

Shepard E 1951 Tarsal movements. J Bone Jt Surg 33B: 258–263

Shepherd G M 1974 Synaptic organization of the brain. Oxford University Press: London

Shepherd G M 1978 Microcircuits in the nervous system. Sci Am 238: 92–103

Shepherd G M 1990 Synaptic organization of the brain. 3rd edition. Oxford University Press: Oxford

Shepherd G M Synaptic organization of the mammalian olfactory bulb. Physiol Rev 52:864–917

Shepherd G M, Greer C A 1990 Olfactory bulb. In: Shepherd G M (ed) Synaptic Organization of the Brain. 3rd edition. Oxford University Press: Oxford: pp 133–169

Sherer G K 1991 Vasculogenic mechanisms and epithelio-mesenchymal specificity in endodermal organs. In; Feinberg R N, Sherer G K, Auerbach R (eds) The development of the vascular system. Issues Biomed 14: 37–57

Sheridan M N, Reiter R J, Jacobs J J 1969 An interesting anatomical relationship between the hamster pineal gland and the ventricular system of the brain. J Endocr 45: 131–132

Sheridan M N, Sladek J R Jr 1975 Histofluorescence and ultrastructural analysis of hamster and monkey pineal gland. Cell Tissue Res 164: 145–152

Sherk H 1986 The claustrum and the cerebral cortex. In: Jones E G, Peters A (eds) Cerebral cortex. Vol 5. Sensory-motor areas and aspects of cortical connectivity. Plenum Press: New York: pp 467–499

Sherrington C S 1905 On reciprocal innervation of antagonistic muscles. Proc R Soc Lond B 76: 160–163

Sherrington C S 1906 The integrative action of the nervous system. Scribner: New York, reprinted by Yale University Press in 1947

Sherrington Sir C S 1947 The integrative action of the nervous system. 2nd edition. Yale University Press: New Haven, Connecticut

Sheuer J L 1964 Fibre size frequency distribution in normal human laryngeal nerves. J Anat 98: 99–104

Shewan D, Berry M, Bedi K, Cohen J 1993 Embryonic optic nerve tissue fails to support neurite outgrowth by central and peripheral neurons in vitro. Eur J Neurosci 5: 809 – 817

Shewan D, Berry M, Cohen J 1995 Extensive regeneration in vitro by early embryonic neurons in immature and adult CNS tissue. J Neurosci 15: 2057–2062

Shibasaki H, Sadato N, Lyshkow H, Yonekura Y, Honda M, Nagamine T et al 1993 Both primary motor cortex and supplementary motor area plan an important role in complex finger movement. Brain 116: 1387–1398

Shimaguchi S 1974 Tenth rib is floating in Japanese. Anat Anz 135: 72–82

Shimazu T 1986 Intermediate metabolism. In: Lightman S L, Everitt B J (eds) Neuroendocrinology. Blackwell, Oxford: pp 304–330

Shimizu Y, Newman W, Tanaka Y, Shaw S 1992 Lymphocyte interactions with endothelial cells. Immunol Today 13: 106–112

Shimozawa N, Tsukamoto T et al 1992 A human gene responsible for Zellweger syndrome that affects peroxisome assembly. Science 255: 1132–1134

Shinonga Y, Takada M, Mizuno N 1994 Direct projections from the non-laminated divisions of the medial geniculate nucleus to the temporal polar cortex and amygdala in the cat. J Comp Neurol 340: 405–426

Shipley M T, Reyes 1991 Anatomy of the human olfactory bulb and central olfactory pathways. In: Laing D G, Doty R L, Breipohl W (eds) The human sense of smell. Springer-Verlag: Berlin: pp 29–60

Shipp S, Watson J D G, Zeki S 1993 Human brain: visualizing the motion area. Curr Biol 3: 100

Shrewsbury M M, Kuzynski K 1974 Flexor digitorum superficialis tendon in the fingers of the human hand. Hand 6: 121–133

Shriver J E, Stein B M, Carpenter M B 1968 Central projections of spinal dorsal roots in the monkey. 1. Cervical and upper thoracic dorsal roots. Am J Anat 123: 27–74

Shuaib A, Israelian G, Lee M A 1989 Mesencephalic haemorrhage and unilateral pupillary deficit. J Clin Neuro Ophthalmol 9: 47–49

Shuaib A, Murphy W 1987 Mesencephalic haemorrhage and third nerve palsy. J Comput Tomogr 11: 385–388

Shuangshoti S, Netsky M G 1966 Histogenesis of choroid plexus in man. Am J Anat 118: 283–316

Shukla H, Ferrara A 1986 Rapid estimation of insertional length of umbilical catheters in newborns. AJDC 140: 786–788

Shute C C D 1956 The evolution of the mammalian ear drum and the tympanic cavity. J Anat 90: 261–281

Shute C C D, Lewis P R 1965 Cholinesterase-containing pathways of the hindbrain: afferent cerebellar and centrifugal cochlear fibres. Nature 205: 242–246

Sibley C P, Boyd R D H 1992 Mechanisms of transfer across the human placenta. In: Polin R A, Fox W W (eds) Fetal and neonatal physiology. Saunders: Philadelphia: pp 62–74

Sicher H 1962 Temporomandibular articulation: concepts and misconceptions. J Oral Surg 20: 281–284

Sick H, Koritke J G 1976 La 7e articulation sterno-costale. Arch Anat Histol Embryol 59: 151–164

Sick, H, Ring P 1976 La vascularisation de l'articulation sterno-costo-claviculaire. Arch Anat Histol Embryol 59: 71–78

Sidman R L 1970 Cell proliferation, migration and interaction in the developing mammalian central nervous system. In: Schmitt F O, Quarton G C, Melnechuk T, Adelman G (eds) The neurosciences. Second study program. Rockefeller University Press: New York: pp 100–107

Sidman R L, Angevine J, Pierce E 1971 Atlas of the mouse brain and spinal cord. Harvard Univ Press: Cambridge

Sidman R L, Miale I L, Feder N 1959 Cell proliferation and migration in the primitive ependymal zone. Exp Neurol 1: 322–333

Sieber-Blum M, Sieber F, Yamada K M 1981 Cellular fibronectin promotes adrenergic differentiation of quail neural crest cells in vitro. Experimental Cell Research 133: 285–295

Sieber-Blum, Cohen A M 1980 Clonal analysis of quail neural crest cells: they are pluripotent and differentiate in vitro in the absence of non-crest cells. Dev Biol 80: 96–106

Siegel P, Mengert W F 1961 Internal iliac artery ligation in obstetrics and gynecology. J Am Med Assoc 178: 1059–1062

Siegel S 1988 Drug anticipation and drug tolerance. In: Lader M (ed) The psychopharmacology of addiction. Br Assoc Psychopharmacol Monograph No 10. Oxford University Press: Oxford: pp 73–96

Siekevitz P, Palade G E 1960 A cytochemical study on the pancreas of the guinea pig. 6. Release of enzymes and ribonucleic acid from ribonucleoprotein particles. J Biophys Biochem Cytol 7: 631–644

Sierociński W 1975 Arteries supplying the left colic flexure in man. Folia Morphol 34: 117–124

Sievers J, Hartmann D, Pehlemann F W, Berry M 1992 Development of astroglial cells in the proliferative matrices, the granule cell layer, and the

hippocampal fissure of the hampster denate gyrus. J Comp Neurol 320: 1–32
Sievers J, Mangold U, Berry M, Allen C, Schlossberger H G 1981 Experimental studies on cerebellar foliation. I. A qualitative morphological analysis of cerebellar fissuration defects after neonatal treatment with 6-OHDA in the rat. J Comp Neurol 203: 751–769
Sievers J, Pehlemann F W, Gude S, Berry M 1994 Meningeal cells organise the superficial glia limitans of the cerebellum and produce components of both the interstitial matrix and the basement membrane. J Neurocytol 23: 135 – 149
Sievers J, Pehlemann F W, Gude S, Hartman D, Berry M 1994 The development of the radial glial scaffold of the cerebeller cortex from GFAP-positive cells in the external granular layer. J Neurocytol 23: 97–115
Sievers J, Schmidtmayer J, Parwaresch R 1994 Blood monocytes and spleen macrophages differentiate into microglia-like cells when cultured on astrocytes. Ann Anat 176: 45–51
Sigal M J, Pitaru S, Aubin J E, Ten Cate A R 1984 A combined scanning electron microscopy and immunofluorescence study demonstrating that the odontoblast process extends to the dentinoenamel junction in human teeth. Anat Rec 210: 453–462
Sikri K L, Foster C L 1981 Light and electron microscopical observation on the macula densa of the Syrian hamster kidney. J Anat 132: 57–69
Silva D G, Hart J A L 1967 Ultrastructural observations on the mandibular condyle of the guinea pig. J Ultrastruct Res 20: 227–243
Silva D G, Kailis D G 1972 Ultrastructural studies on the cervical loop and the development of the amelo-dentinal junction in the cat. Arch Oral Biol 17: 279–290
Silver I A 1973 Some factors affecting wound healing. Equine Vet J 5: 47–51
Silver J A 1984 The physiology of wound healing. Schweiz Rundschau Med (praxis) 73: 30
Silver J, Rutishauser U 1984 Dev Biol 106: 485–499
Silver J, Sidman R S 1980 J Comp Neurol 189: 101–111
Silver M D, Lam J H C, Ranganathan N, Wigle E D 1971 Morphology of the human tricuspid valve. Circulation 43: 333–348
Silver P H 1956 The role of the peritoneum in the formation of the septum recto-vesicle. J Anat 90: 538–546
Silver W L, Farley L G, Finger T E 1991 The effects of neonatal capsaicin administration on trigeminal nerve chemoreceptors in the rat nasal cavity. Brain Res 561: 212–216
Silverman W F, Sladek J R 1991 Ultrastructural changes in magnocellular neurons from the supraoptic nucleus of aged rats. Devl Brain Res 58: 25–34
Silverstein H 1984 Cochlear and vestibular nerves: gross and histological anatomy as seen from the postauricular approach. Otolaryngology 92: 207 – 211
Silverstein H, Davies D G, Griffin W L Jr 1969 Cochlear aqueduct obstruction: changes in perilymph biochemistry. Ann Otol Rhinol Laryngol 78: 532–541
Silverstein H, Norrell H, Haberkamp T, McDaniel A B 1986 The unrecognised rotation of the vestibular and cochlear nerves from the labyrinth to the brain stem: its implications to surgery of the eighth cranial nerve. Otolaryngol Head Neck Surg 95: 543–549
Simard L C 1937 Les complexes neuro-insulaires du pancréas humain. Arch Anat Microsc 33: 49–64
Simeone A, Acampora D, Arcioni L, Andrews P W, Boncinelli E, Mavilio F 1990 Sequential activation of Hox 2 homeobox genes by retinoic acid in human embryonic carcinoma cells. Nature 346: 763–766
Simeone A, Acampora D, Gulisano M, Stornaiuolo A, Boncinelli E 1992 Nature 358: 687–690
Simionescu M, Simionescu N, Palade G E 1982 Preferential distribution of anionic sites on the basement membrane and the albuminal aspect of the endothelium in fenestrated capillaries. J Cell Biol 95: 425–434
Simionescu M, Simionescu N, Palade G E 1984 Partial chemical characterization of the anionic sites in the basal lamina of fenstrated capillaries. Microvasc Res 28: 352–367
Simionescu R 1985 Le risque anesthesique des metasteses cancereuses. Cah Anesthesiol 33(2): 127–129
Simmonds S J 1989 Weight in infancy and death from ischaemic heart disease. Lancet 2: 577–580
Simons K, Fuller S D 1985 Cell surface polarity in epithelia. Annu Rev Cell Biol 1: 243–288
Simons P, Reid L 1969 Muscularity of pulmonary arterial branches in the upper and lower lobes of the normal young and aged lung. Br J Dis Chest 63: 38–44
Simpson D A 1952 The efferent fibres of the hippocampus in the monkey. J Neurol Neurosurg Psychiatry 15: 79–92
Sims K S, Williams R S 1990 The human amygdaloid complex: a cytologic and histochemical atlas using nissl, myelin, acetylcholinesterase and nicotinamide adenine dinucleotide phosphate diaphorase staining. Neuroscience 36: 449–472
Sinclair D 1967 Cutaneous sensation. Oxford University Press: London
Sinclair D 1969 Human growth after birth. Oxford University Press: London
Sinclair D 1985 Human growth after birth. 4th edition. Oxford University Press: Oxford
Sindou M, Quoex O, Baleydier C 1974 Fibre organization at the posterior spinal cord–rootlet junction in man. J Comp Neurol 153: 15–26
Singer C 1931 A short history of biology. Clarendon Press: Oxford
Singer C, Underwood E A 1962 A short history of medicine. 2nd edition. Clarendon Press: Oxford
Singer I I 1979 The fibronexus; a transmembrane association of fibronectin-containing fibers and bundles of 5 nm microfilaments in hamster and human fibroblasts. Cell 16: 675–685
Singer I I, Kawka D W, Kazarzis D M, Clark R A F 1984 In vivo co-distribution of fibronection and actin fibers in granulation tissue: immunofluorescence and electron microscope studies of the fibronexus at the myo-fibroblast surface. J Cell Biol 98: 2091–2106
Singer M, Nordlander R H, Edgar M 1979 J Comp Neurol 185: 1–22
Singer N G, Todd R F, Fox D A 1994 Structures on the cell surface. Update from fifth International Workshop on human leucocyte differentiation antigens. Arthritis and Rheumatism 37: 1245–1248
Singer R 1953 Estimation of age from cranial suture closure: report on its unreliability. J For Med 1: 52–59
Singer S J, Nicolson G L 1972 The fluid mosaic model of the structure of cell membranes. Science 175: 720–731
Singh I 1959 Variations in the metacarpal bones. J Anat 93: 262–267
Singh I 1960 Variations in the metatarsal bones. J Anat 94: 345–350
Singh J, Knight R T 1993 Effects of posterior association cortex lesions on brain potentials preceding self-initiated movements. J Neurosci 13: 1820–1829
Singh M, Webster P D 1978 Neurohormonal control of pancreatic secretion. A review. Gastroenterology 74: 294–309
Singh S 1965 Variations of the superior articular facets of atlas vertebrae. J Anat 99: 565–571
Singh S, Dass R 1960 The central artery of the retina. I. Origin and course. II. A study of its distribution and anastomoses. Br J Ophthalmol 44: 193–212, 280–299
Singh S, Potturi B R 1978 Greater sciatic notch in sex determination. J Anat 125: 619–624
Singh S, Singh S P 1974 Weight of the femur – a useful measurement for identification of sex. Acta Anat 87: 141–145
Singh S, Singh S P 1975 Identification of sex from tarsal bones. Acta Anat 93: 568–573
Sinha D N 1985 Cancellous structure of tarsal bones. J Anat 140: 111–117
Sinnreich Z, Nathan H 1981 The ciliary ganglion in man. Anat Anz 150: 287–297
Sirang H 1973 Ein canalis alae ossis ilii und seine bedeutrung. Anat Anz 133: 225–238
Sirigu P, Turno F, Usai E, Perra M T 1993 Histochemical study of the human bulbourethral (Cowper's) glands. Andrologia 25: 292–299
Sjöström M, Downham D Y, Lexell J 1986 Distribution of different fiber types in human skeletal muscles: why is there a difference within a fascicle? Muscle Nerve 9: 30–36
Sjöström M, Squire J M 1977 Fine structure of the A-band in cryo-sections. The structure of the A-band of human skeletal muscle fibres from ultrathin cryo-sections negatively stained. J Mol Biol 109: 49–68
Skakkebaek N E 1987 Carcinoma-in-situ and cancer of the testis. Int J Androl 10: 1–40
Skakkebaek N E, Grigor K M, Giwercman A, Rorth M (eds) 1993 Management and biology of carcinoma in situ and cancer of the testis. Karger: Basel: pp 1–256
Skalli O, Schurch W, Seemayer T, Lagace R, Montandon D, Pittet B, Gabbiani G 1989 Myofibroblasts from diverse pathologic settings are heterogeneous in their content of actin isoforms and intermediate filamental proteins. Lab Invest 60: 275–285
Skerrow D, Skerrow C S (eds) 1985 Methods in skin research. Wiley: Chichester
Skoglund S 1956 Anatomical and physiological studies of knee joint innervation in the cat. Acta Physiol Scand 36 (suppl 124): 1–101
Skoglund S 1973 Joint receptors and kinaesthesis. In: Iggo A (ed) Handbook of sensory physiology. Vol 2. Springer: Berlin: pp 110–136
Skok V I 1973 Physiology of autonomic ganglia. Igaku-Shoin: Tokyo
Skoog T 1967 The superficial transverse fibres of the palmar aponeuroses and their significance in Dupuytren's contracture. Surg Clin N America 47: 443–444
Skornicki R, Zienianski, A, Orebbwski A 1968 Galaz Zewnetrzna nerwu krtaniowego gornego u czlowieka i psa. Folia Morphol 27: 79–87
Skrandies W 1993 Monocular and binocular neuronal activity in human visual cortex revealed by electrical brain activity mapping. Exp Brain Res 93: 516–520
Slack J M W 1991 From egg to embryo. 2nd edition. Cambridge University Press: Cambridge
Slavin B G 1985 The morphology of adipose tissue. In: Cryer A, Van R

L R (eds) New Perspectives in adipose tissue: structure, function and development. Butterworths: London: pp 23–43
Sledzinski Z, Tyszkiewicz T 1975 Hepatic veins of the right part of the liver in man. Folia Morphol 34: 315–322
Sleigh M A 1974 Cilia and flagella. Editor. Academic Press: London
Sleigh M A 1977 The nature and action of respiratory tract cilia. In: Brain J D, Proctor D F, Reid L M (eds) Respiratory defense mechanisms. Part 1. Dekker: New York: pp 247–288
Slipka J, Kotyza F 1987 O Structure a funkci krypt patrovych mandli. Ceskoslovenska otolaryngologie 36: 209–216
Sloan P 1978 Scanning electron microscopy of the collagen fibre architecture of the rabbit incisor periodontium. Archs Oral Biol 23: 567–572
Small J V 1977 Studies on isolated smooth muscle cells: the contractile apparatus. J Cell Sci 24: 327–349
Small J V 1985 Geometry of actin-membrane attachments in the smooth muscle cell: the localisations of vinculin and α-actinin. EMBO J 4: 45–49
9
Small J V, Herzog M, Barth M, Draeger A 1990 Supercontracted state of vertebrate smooth muscle cell fragments reveals myofilament lengths. J Cell Biol 111: 2451–2461
Small J V, North A J 1993 Architecture of the smooth muscle cell. In: Schwartz S M (ed) Smooth muscle cells: molecular and cell biology. Academic Press: New York (in press)
Small N C 1992 Complications in arthroscopic surgery. In: Aichroth P M, Cannon W D (eds) Knee surgery. Martin Dunitz: London
Smart I 1971 Location and orientation of mitotic figures in the developing mouse olfactory epithelium. J Anat 109: 243–251
Smart I H M 1982 Radial unit analysis of hippocampal histogenesis in the mouse. J Anat 135: 763–793
Smart I H M 1983 Three dimensional growth of the mouse isocortex. J Anat 137: 683–694
Smart I H M, McSherry G M 1982 Growth patterns in the lateral wall of the mouse telencephalon. II. Histological changes during and subsequent to the period of isocortical neuron production. J Anat 134: 415–442
Smeele L E 1988 Ontogeny of relationship of human middle ear and temporomandibular (squamomandibular) joint. Acta Anat 131: 338–341
Smerdu V, Karsch-Mizrachi I, Campione M, Leinwand L, Schiaffino S 1994 Type IIX myosin heavy chain transcripts are expressed in type IIB fibers of human skeletal muscle. Am J Physiol 267 (Cell Physiol): C1723–1728
Smerdu V, Karschmizrachi I, Campione M, Leinwand L, Schiaffino S 1994 Type IIX myosin heavy chain transcripts are expressed in type IIB fibers of human skeletal muscle. Am J Physiol-Cell Physiol 36: C1723–C1728
Smeyne R J, Klein R, Schnapp A, Long L K, Bryant S, Lewin A, Lira S A, Barbacid M 1994 Nature 368: 246–248
Smillie I S 1948 The congenital discoid meniscus. J Bone Jt Surg 30B: 671–682
Smith C A 1959 The physiology of the newborn infant. 3rd edition. Blackwell Scientific: Oxford
Smith C L, Hollyday M 1983 The development and post natal organisation of motor nuclei in the rat thoracic spinal cord. J Comp Neurol 220: 16–28
Smith E M, Brosan P, Meyer W J III, Blalock J E 1987 An ACTH receptor on human mononuclear leukocytes. N Engl J Med 317: 1266–1269
Smith G E 1903 Notes on the morphology of the cerebellum. J Anat 37: 329–332
Smith G E 1907 New studies on the folding of the visual cortex and the significance of the occipital sulci in the human brain. J Anat 41: 198–207
Smith G E 1908a The cerebral cortex in Lepidosiren with comparative notes on the interpretation of certain features of the forebrain with other vertebrates. Anat Anz 33: 513–550
Smith G E 1908b Studies in the anatomy of the pelvis, with special reference to the fasciae and visceral supports. I and II. J Anat 42: 191–218, 251–270
Smith G T 1963 The renal vascular patterns in man. J Urol 89: 274–288
Smith G V, Stevenson J A 1988 Peripheral nerve grafts lacking Schwann cells fail to support central nervous system axonal regeneration. Exp Brain Res 69: 299–301
Smith J C 1987 Development 99: 3–14
Smith J M, Savage R J G 1959 The mechanics of mammalian jaws. School Sci Rev 141: 289–301
Smith J W 1954 Muscular control of the arches of the foot in standing: an electromyographic assessment. J Anat 88: 152–163
Smith J W 1956 Observations on the postural mechanism of the human knee joint. J Anat 90: 236–260
Smith J W 1958 The ligamentous structures in the canalis and sinus tarsi. J Anat 92: 616–620
Smith J W 1962a The relationship of epiphysial plates to stress in some bones of the lower limb. J Anat 96: 58–78
Smith J W 1962b The structure and stress relation of fibrous epiphysial plates. J Anat 96: 209–225
Smith J W, Walmsley R 1951 Experimental incision of the intervertebral disc. J Bone Jt Surg 33B: 612–625
Smith J W, Walmsley R 1959 Factors affecting the elasticity of bone. J Anat 93: 505–523
Smith K J, Hall S M 1988 Peripheral demyelination and remyelination initiated by the calcium-selective ionophore ionomycin: in vivo observations. J Neurol Sci 83: 37–53
Smith M C 1957 The anatomy of the spino-cerebellar fibres in man. I. The course of the fibres in the spinal cord and brain stem. J Comp Neurol 108: 285–352
Smith M C 1967 Stereotatic operations for Parkinson's disease-anatomical considerations. In: Williams D (ed) Modern trends in neurology. Butterworths: London: pp 21–52
Smith M C 1976 Retrograde cell changes in human spinal cord after anterolateral cordotomies. Location and identification after different periods of survival. Adv Pain Res Ther 1: 91–98
Smith M C, Deacon P 1981 Helweg's triangular tract in man. Brain 104: 249–277
Smith M C, Deacon P 1984 Topographical anatomy of the posterior columns of the spinal cord in man. The long ascending fibres. Brain 107: 671–698
Smith M M, Hall B K 1993 A developmental model for evolution of the vertebrate exoskeleton and teeth. The role of cranial and trunk neural crest. In: Hecht M K et al (eds) Evolutionary biology vol 27. Plenum Press: New York: pp 387–448
Smith P, Porte D 1976 Neuropharmacology of the pancreatic islets. Annu Rev Pharmacol Toxicol 16: 269–285
Smith R A, Seif M W, Rogers A W, Li T-C, Dockery P, Cooke I D, Aplin J D 1989 The endometrial cycle: the expression of a secretory component correlated with the luteinising hormone peak. Human Reprod 4: 236–242
Smith R B 1970 The development of the intrinsic innervation of the human heart between the 10 and 70 mm stages. J Anat 107: 271–280
Smith R B 1971 Intrinsic innervation of the human heart in foetuses between 70 mm and 420 mm crown–rump length. Acta Anat 78: 200–209
Smith R B, Taylor I M 1972 Observations of the intrinsic innervation of the human fetal oesophagus between the 10 mm and 140 mm crown-rump length stages. Acta Anat 81: 127–138
Smith R, Sanders W J, Stewart K C 1974 Blood supply to the levator scapulae muscle relative to carotid artery protection. Trans Am Acad Ophthalmol Otolaryngol 78: 128–134
Smith U, Ryan J W 1970 An electron microscopic study of the vascular endothelium as a site for bradykinin and adenosine-5'-triphosphate inactivation in the rat lung. Adv Exp Med Biol 8: 249–261
Smith U, Ryan J W 1973 Electron microscopy of endothelial cells collected on cellulose acetate paper. Tissue Cell 5: 333–336
Smith W C, Knecht A K, Wu M, Harland R M 1993 Nature 361: 547–549
Smolen A, Raisman G 1980 Synapse formation in the rat superior cervical ganglion during normal development and after neonatal deafferentation. Brain Res 181: 315–328
Smout C F V, Jacoby F, Lillie E W 1969 Gynaecological and obstetrical anatomy and functional histology. Arnold: London
Smuts MS 1977 Concanavalin A binding to the epithelial surface of the developing mouse olfactory placode. Anat Rec 188: 29–37
Smyrnis N, Taira M, Ashe J, Georgopoulos A P 1992 Motor cortical activity in a memorized delay task. Exp Brain Res 92: 139–151
Smyth G E 1939 Systemisation and central connections of spinal tract and nucleus of trigeminal; clinical and pathological study. Brain 62: 41–87
Sneath R S 1955 The insertion of the biceps femoris. J Anat 89: 550–553
Snook T 1950 A comparative study of the vascular arrangements in mammalian spleens. Am J Anat 87: 31–78
Snrow M M L Environmental influences on fetal growth: effects and consequences. In: Sharp F, Fraser R B, Malner R D G (eds) Fetal growth. Royal College of Obstetricians and Gynaecologists Press: London: pp 115–125
Snyder F F 1924 Changes in the human oviduct during the menstrual cycle and pregnancy. Bull Johns Hopkins Hosp 35: 141–146
Snyder L S, Hertz M I, Peterson M S, Harmon K R, Marinello W A, Henke C A, Greenheck J R, Chen B, Bitterman P 1991 Acute lung injury. Pathogenesis of intralveolar fibrosis. J Clin Invest 88: 663–673
Snyder S H, Sklar P B, Hwang P M, Pevsner J 1989 Molecular mechanisms of olfaction Trends Neurosci 12: 35–38
Soames R W, Atha J 1981 The role of the antigravity musculature during quiet standing in man. Eur J Appl Physiol 47: 159–167
Sobel R A, Mitchell M E, Fondren G 1990 Intercellular adhesion molecule-1 (ICAM-1) in cellular immune reactions in the human central nervous system. Am J Pathol 136: 1309
Sobieszek A, Small J V 1977 Regulation of the actin–myosin interaction in vertebrate smooth muscle: activation via a myosin light-chain kinase and the effect of tropomyosin. J Molec Biol 112: 559–576
Sobotka S, Ringo J L 1993 Investigation of long term recognition and association memory in unit responses from inferotemporal cortex. Exp Brain Res 96: 28–38
Sobue K, Sellers J R 1991 Caldesmon, a novel regulatory protein in smooth muscle and nonmuscle actomyosin systems. J Biol Chem 266: 12115–12118
Sohval A R 1954 Histopathology of cryptorchidism; studies based upon

comparative histology of retained and scrotal testes from birth to maturity. Am J Med 16: 346–362
Soifer D (ed) 1986 Dynamic aspects of microtubule biology. Ann N Y Acad Sci 466
Soji T, Nishizono H, Yashiro T, Herbert D C 1991 Intercellular communication within the rat anterior pituitary gland. III. Postnatal development and periodic changes of cell-to-cell communication in female rats. Anat Rec 231: 351–357
Sokoloff A J Deacon T W 1992 Musculotopic organization of the hypoglossal nucleus in the cynomolgus monkey, *Macaca fascicularis*. J Comp Neurol 324: 81–93
Sokoloff L 1993 Microcracks in the calcified layer of articular cartilage. Arch Pathol Lab Med 117: 191–195
Solanke T F 1968 The blood supply of the vermiform appendix in Nigerians. J Anat 102: 353–362
Solari A J, Tres L L 1967 The ultrastructure of the human sex vesicle. Chromosoma 22: 16–31
Solcia E, Capella C, Buffa R, Usellini L, Fiocca R, Frigerio B, Tenti P, Sessa F 1981 The diffuse endocrine-paracrine system of the gut in health and disease: ultrastructural features. Scand J Gastroenterol (suppl) 70: 25–36
Solcia E, Sampietro R, Capella C 1969 Different staining of catecholamines, 5 hydroxytryptamine and related compounds in aldehyde fixed tissues. Histochemie 17: 273–283
Solcia E, Vassalo G, Capella C 1968 Selective staining of endocrine cells by basic dyes after acid hydrolysis. Stain Technol 43: 257–263
Sollinger H W, Cook K, Kamps D, Glass N R, Belzer F O 1984 Clinical and experimental experience with pancreaticocystostomy for exocrine pancreatic drainage in pancreas tranplantation. Transplant Proc 16: 749–751
Solter D 1988 Differential imprinting and expression of maternal and paternal genomes. Ann Rev Gen 22: 127–146
Solter M, Paljan D 1973 Variations in shape and dimensions of sigmoid groove, venous portion of jugular foramen, jugular fossa, condylar and mastoid foramina classified by age, sex and body size. Z Anat EntwGesch 140: 319–335
Soltero-Harrington L R, Garcia-Rinaldi R, Albe L W 1969 Total aganglionosis of the colon: recognition and management. J Pediat Surg 4: 330–338
Solursh M 1984 Cell and matrix interactions during limb chondrogenesis in vitro. In: Threlstad R L (ed) The role of extracellular matrix in development Alan R Liss: New York: p 277
Soma et al 1975 Serum gonadotrophin levels in Japanese women. Obstet Gynecol 46: 311
Somlyo A P 1993 Myosin isoforms in smooth muscle: how may they affect function and structure? J Musc Res Cell Motil 14: 557–563
Somlyo A V, Bond M, Somlyo A P, Scarpa A 1985b Inositol triphosphate-induced calcium release and contraction in vascular smooth muscle. Proc Natl Acad Sci USA 82: 5231–5235
Somlyo A V, Franzini-Armstrong C 1985 New views of smooth muscle structure using freezing, deep-etching and rotary shadowing. Experientia 41: 841–856
Somlyo A V, Somlyo A P 1993 Intracellular signaling in vascular smooth muscle. In: Sideman S, Beyar R (eds) Interactive phenomena in the cardiac system. Plenum Press: New York: pp 31–38
Sommer B, Seeburg P H 1992 Glutamate receptor channels: novel properties and new clones. Tips 13: 291–296
Sommer J R, Jennings R B 1986 Ultrastructure of cardiac muscle. In: Fozzard H A, Haber E, Jennings R B, Katz A, Morgan H E (eds) The heart and cardiovascular system. Vol I. Raven Press: New York
Somogyi B, Undi F, Kausz M 1973 Blood supply of the spinal ganglia. Morphol Igazsagugyi Orv Sz 13: 191–195
Somogyi P, Cowey A 1984 Double bouquet cells. In: Peters A, Jones E G (eds) Cerebral cortex. Vol I. Cellular components of the cerebral cortex. Plenum Press: New York: pp 337–360
Somogyi P, Kisvárday Z F, Martin K A C, Whitteridge D 1983 Synaptic connections of morphologically identified and physiologically characterized large basket cells in the striate cortex of the cat. Neuroscience 10: 261–294
Somogyi P, Soltész I 1986 Immunogold demonstration of GABA in synaptic terminals of intracellularly recorded, horseradish peroxidase-filled basket cells and clutch cells in the cat's visual cortex. Neuroscience 19: 1051–1065
Sone S, Higashihara T, Morimoto S, Yokota K, Ikezoe J, Masaoka A, Monden Y, Kagotani T 1980 Normal anatomy of thymus and anterior mediastimun by pneumomediastinography. AJR 134: 81–89
Sonesson B 1959 The functional anatomy of the cricoarytenoid joint. Z Anat Entwicklungsgesch 121: 292–303
Sontheimer R D 1989 Perivascular dendritic macrophages as immunobiological constituents of the human dermal microvascular unit. J Invest Dermatol 93: 96S–101S
Soo K C, Guiloff R J, Oh A, Querci Della Rovere G, Westbury G 1990 Innervation of the trapezius muscle: a study in patients undergoing neck dissections. Head Neck Surg 12: 488–495
Soo K C, Hamlyn P J, Pegington J, Westbury G 1986 Anatomy of the accessory nerve and its cervical contributions in the neck. Head Neck Surg 9: 111–115
Sorgente N, Brownell A, Slavkin H C 1977 Basal lamina degradation: the identification of mammalian-like collagenase activity in mesenchymal-derived matrix vesicles. Biochem Biophys Res Commun 74: 448–454
Soriano P, Jaenisch R 1986 Retroviruses as probes for mammalian development: allocation of cells to the somatic and germ cell lineages. Cell 46: 19–29
Sorokin S P 1968 Reconstructions of centriole formation and ciliogenesis in mammalian lungs. J Cell Sci 3: 207–230
Sorsby A, Sheridan M 1960 The eye at birth: measurements of the principal diameters in forty-eight cadavers. J Anat 94: 192–197
Soslowsky L J, Flatow E L, Bigliani L U, Mow V C 1992b Articular geometry of the glenohumeral joint. Clin Orthop 285: 181–190
Soslowsky L J, Flatow E L, Bigliani L U, Pawluk R J, Ateshian G A, Mow V C 1992a Quantitation of in situ contact areas at the glenohumeral joint: a biomechanical study. J Orthop Res 10: 524–534
Sotelo C, Alvarado-Mallart R M 1991 The reconstruction of cerebellar circuits. TINS 14: 350–355
Souter W A 1977 Total replacement arthroplasty of the elbow. In: Joint replacement in the upper limb. Inst Mech Eng Conference Pubs 1997–5: London: pp 99–106
Souter W A 1990 Surgery of the rheumatoid elbow. Ann Rheum Dis 49: 871–882
Southam J A 1959 The inferior mesenteric ganglion. J Anat 93: 304–308
Sow M L, Dintimille H, Padonov N, Sylla S, Argenson C 1975 La vascularisatio veineuse du pancréas. Bull Assoc Anat (Nancy) 59: 255–264
Spaček J, Lieberman A R 1974 Ultrastructure and three dimensional organization of synaptic glomeruli in rat somatosensory thalamus. J Anat 117: 487–516
Spach M S, Kootsey J M 1983 The nature of electrical propagation in cardiac muscle. Am J Physiol 244 suppl H: 3–22
Spadaro J A 1991 Bioelectrical properties of bone and response of bone to electrical stimuli. In: Hall B K (ed) Bone. Vol 3. Bone matrix and bone-specific products. CRC Press: Boca Raton: pp 109–140
Spalteholtz W 1924 Die Arterien der Herzwand. Anatomische Untersuchungen an Menschen and Tieren. Hirzel: Leipzig
Spanidis A, Wunsch H, Kaissling B, Kris W 1982 Three-dimensional shape of a Goormaghtigh cell and its contact with a granular cell in the rabbit kidney. Anat Embryol 165: 239–252
Spanner R 1932 Neue Befunde über die Blutwege der Darmwand und ihre funktionelle Bedeutung. Morphol Jahrb 69: 394–454
Spatz W B, Illing R-B, Vogt Weisenhorn D M 1994 Distribution of cytochrome oxidase and parvalbumin in the primary visual cortex of the adult and neonate monkey, Callithrix jacchus. J Comp Neurol 339: 519–534
Speakman H G B, Weisberg J 1977 The vastus medialis controversy. Physiotherapy 63: 249–254
Speckmann E-J, Elger C E 1987 Introduction to the neurophysiological basis of the EEG and DC potentials. In: Niedermeyer E, Lopes da Silva F (eds) Electroencephalography. Urban and Schwarzenberg: Baltimore: pp 1–14
Speed R M 1988 The possible role of meiotic pairing anomalies in the atresia of human fetal oocytes. Hum Genet 78: 260–266
Speidel C C 1932 Studies of living nerves. I. The movements of individual sheath cells and nerve sprouts correlated with the process of myelin sheath formation in amphibian larvae. J Exp Zool 61: 279–331
Speidel C C 1933 Studies of living nerves. II. Activities of ameboid growth cones, sheath cells, and myelin segments, as revealed by prolonged observations of individual nerve fibers in frog tadpoles. Am J Anat 52: 1–80
Spemann H 1901 Uber Korrelationen in der Entwicklung des Auges. Verh Anat Ges 15: 61–79
Spemann H 1914 Uber verzoggerte keimverosogung von keimteilen. Ver d D Ges Freiberg 1914: 216-221
Spemann H 1918 Uber die Determination der ersten Organanlagen des Amphibien embryo. Roux Arch EntwMech Org 43: 448–555
Spemann H 1938 Embryonic development and induction. Yale University Press: New Haven
Spemann H, Mangold H 1924 Induction of embryonic primordia by implantation of organizers from a different species. In: Willier B H, Oppenheimer J M (eds) Foundations of experimental embryology. Hafner: New York: pp 144–184
Spemann H, Mangold H 1924 Wilhelm Roux Arch. Entw-Mech Zool 158: 9–38
Spencer H 1977 Pathology of the lung, vol 1, 3rd edition, Pergamon Press: Oxford
Spencer J, Turkel M A 1981 Stabilising mechanisms preventing anterior dislocation of the glenohumeral joint. J Bone Jt Surg 63B: 1208–1217
Spencer R F, Porter, J D 1988 Structural organization of the extraocular muscles. In: Buttner-Ennever J A (ed) Neuroanatomy of the oculomotor system. Elsevier: Amsterdam
Sperry R W 1963 Chemoaffinity in the orderly growth of nerve fiber patterns and connections. Proc Natl Acad Sci USA 50: 703–710
Sperry R W 1974 Lateral specialization in the surgically separated hemi-

spheres. In: Schmitt F O, Worden F G (eds) The neurosciences. Third study program. MIT Press: Cambridge Massachusetts pp 5–19
Sperry R W 1984 Consciousness, personal identity and the divided brain. Neuropsychologia 17: 153–166
Spicer S S, Schulte B A, Chakrin L W 1983 Ultrastructural and histochemical observations of respiratory epithelium and glands. Exp Lung Res 4: 137–156
Spielman A I 1990 Interaction of saliva and taste. J Dent Res 69: 838–843
Spinelli F 1974 Structure and development of the renal glomerulus as revealed by scanning electron microscope. Int Rev Cytol 39: 345–378
Spira A 1962 Die lymphknotengruppen (lymphocentra) bei der Säugernein ein homologisierungsversuch. Anat Anz 111: 294–364
Spira A W, Hollenberg M J 1973 Human retinal development ultrastructure of the inner retinal layers. Dev Biol 31: 1–21
Spira J J 1957 Comparison of cardiac and pyloric sphincters. Lancet 2: 1008
Spitzer A, Karplus J 1907 Über experimentelle Lesionen an der Gebirnbasis. Arb Neurol Inst Wien 16: 348–436
Spitznas M 1970 Zur feinstruktur der sog. Membrana limitans externa der meschlichen retina. Albrecht v Graefes Arch Ophthal 180: 44–56
Spitznas M, Hogan M J 1970 Outer segments of photo-receptors and the pigmented epithelium interrelationships in the human eye. Arch Ophthal 84: 810–819
Spoendlin 1964 Organisation of the sensory hairs in the gravity receptors in utricle and saccule of the squirrel monkey. Z Zellforsch 62: 701–716
Spoendlin H 1968 In: De Reuck A V S, Knight J S (eds) Hearing mechanisms in vertebrates. Ciba Foundation Symposium. Churchill: London: pp 89–119
Spoendlin H 1975 Neuroanatomical basis of cochlear coding mechanisms. Audiology 14: 383–407
Spoendlin H 1984 Efferent innervation of the cochlea. In: Bolis L, Keynes R D, Maddrell S H P (eds) Comparative physiology of sensory systems. Cambridge University Press: Cambridge: pp 143–161
Spoendlin H 1984 Primary neurons and synapses. In: Friedmann I, Ballantyne J C (eds) Ultrastructural atlas of the inner ear. Butterworths: London: pp 133–164
Spoendlin H 1985 Anatomy of cochlear innervation. Am J Otol 6: 453–467
Spoendlin H, Schrott A 1989 Analysis of the human auditory nerve. Hear Res 43: 25–38
Sporn M B, Roberts A B 1990 Peptide growth factors and their receptors. Vols 1 and 2. Springer-Verlag: Berlin
Spornitz U M 1992 The functional morphology of the human endometrium and decidua. Adv Anat Embryol Cell Biol 124: 1–99
Sprague J M 1944 The innervation of the pharynx in the rhesus monkey, and the formation of the pharyngeal plexus in primates. Anat Rec 90: 197–208
Sprague J M 1948 A study of motor cell localization in the spinal cord of the rhesus monkey. Am J Anat 82: 1–26
Sprague J M 1958 The distribution of dorsal root fibres on motor cells in the lumbosacral spinal cord of the cat, and the site of excitatory and inhibitory terminals in monosynaptic pathways. Proc R Soc Lond [Biol] 149: 534–556
Sprague J M, Ha H 1964 The terminal fields of dorsal root fibers in the lumbosacral spinal cord of the cat, and the dendritic organization of the motor nuclei. Progr Brain Res 11: 120–154
Spranger J, Benirschke H, Hall J G et al 1982 Errors of morphogenesis: concepts and terms. Recommendations of an international working group. J Pediatr 100: 160–165
Spratt N T 1946 Formation of the primitive streak in the explanted chick blastoderm marked with carbon particles. J Exp Zool 103: 259–304
Spray D C, Burt J M 1990 Structure–activity relations of the cardiac gap junction channel. Am J Physiol 258: 195–205
Spring J, Beck K, Chiquet M, Ehrismann L 1989 Cell 59: 325–334
Springer T A 1990 Adhesion receptors of the immune system. Nature 346: 425–434
Spudich J A, Lin S 1972 Cytochalasin B, its interaction with actin and actomyosin from muscle. Proc Natl Acad Sci USA 69: 442–446
Squier C A, Johnson N W, Hopps R M 1976 Human oral mucosa: development, structure and function. Blackwell Scientific: Oxford
Squire J 1981 The structural basis of muscular contraction. Plenum Press: New York
Srinivasan H, Landsmeer J M F 1982 Internal stabilization in the thumb. J Hand Surg 7(4): 371–375
Srivastava H C 1977 Development of ossification centres in the squamous portion of the occipital bone in man. J Anat 124: 643–649
Stach W 1989 A revised morphological classifiaction of neurons in the enteric nervous system. In: Singer M V, Goebell H (eds) Nerves and the gastrointestinal tract. MTP Press Ltd: Dordrecht: pp 29–45
Stack H G 1973 The palmar fascia. Churchill Livingstone: Edinburgh
Stack M V 1964 A gravimetric study of crown growth: rate of the human deciduous dentition. Biol Neonat 6: 197–224
Staehelin L A 1974 Structure and functions of intercellular junctions. Int Rev Cytol 39: 191–283
Stafne E C 1932 Supernumary teeth. Dent Cosomos 74: 653–659
Stagmiller R B, Moor E M 1984 Effect of follicle cells on the maturation and developmental competence of ovine oocytes matured outside the follicle. Gamete Research 9: 221–229
Staheli L Y, Engel G M 1972 The natural history of torsion and other factors influencing in childhood. Clin Orthop 86: 183–186
Stålberg E, Trontelj J V 1979 Single fibre electromyography. Mirvalle Press: Old Woking, Surrey
Stalberg E, Trontelj J V 1994 Single fibre electromyography: studies in healthy and diseased muscle. 2nd edn. Raven Press: New York
Stalsberg H, DeHaan R L 1968 Endodermal movements during foregut formation in the chick embryo. Dev Biol 18: 198–215
Stamm T T 1931 The constitution of the ligamentum cruciatum cruris. J Anat 66: 80–83
Stämpfli R 1954 Saltatory conduction in nerve. Physiol Rev 34: 101–112
Stanfield J P 1960 The blood supply of the human pituitary gland. J Anat 94: 257–273
Stanka P, Bellack U, Linder A 1991 On the morphology of the terminal microvasculature during endochondral ossification in rats. Bone Miner 13: 93–101
Stanley J K 1991 The rheumatoid wrist. Curr Orthop 5: 13–21
Stanley J R, Alvarez O M, Berke E W Jr et al 1981 Detection of basement membrane zone antigens during epidermal wound healing in pigs. J Invest Dermatol 77: 240–243
Stanley J R, Woodley D T, Katz S I, Martin G R 1982 Structure and function of basement membrane. J Invest Dermatol 79: 69s–72s
Stapleton P, Weith A, Urbanek P, Kozmik Z, Busslinger M 1993 Chromosomal localisation of seven PAX genes and cloning of a novel family member, PAX-9. Nature Genetics 3: 292–298
Staprans I, Dirksen E R 1974 Microtubule protein during ciliogenesis in the mouse oviduct. J Cell Biol 62: 164–174
Stark D 1975 Embryologie, ein Lehrbuch auf Allgemein Biologischer Grundlage. 3rd edn. Thieme: Stuttgart
Stark D D, Bradley W G (eds) 1992 Magnetic resonance imaging. 2nd edition. Mosby: St Louis
Starkey P M, Clover L M, Rees M C P 1991 Variation during the menstrual cycle of immune cell populations in human endometrium. Eur J Obstet Gynecol Reprod Biol 39: 203–207
Stauffer K, Unwin N 1992 Structure of gap junction channels. Semin Cell Biol 3: 17–20
Stauffer R N, Chao E Y S, Brewster R C 1977 Force and motion analysis of the normal, diseased and prosthetic ankle joint. Clin Orthop 127: 189–196
Steel F L D, Tomlinson J D W 1958 The 'carrying angle' in man. J Anat 92: 315–317
Steele D G 1970 Estimation of stature from fragments of long limb bones. In: Stewart T D (ed) Personal identification in mass disasters. Smithsonian Institute: Washington DC
Steele D G 1976 The estimation of sex on the basis of the talus and calcaneum. Am J Phys Anthropol 45: 581–588
Steele E J, Blunt M J 1956 The blood supply of the optic nerve and chiasma in man. J Anat 90: 486–493
Steele G E, Weller R E 1993 Subcortical connections of subdivisions of inferior temporal cortex in squirrel monkeys. Visual Neurosci 10: 563–583
Steele G E, Weller R E, Cusick C G 1991 Cortical connections of the caudal subdivision of the dorsolateral area (V4) in monkeys. J Comp Neurol 306: 495–520
Stein B E, Dixon J P 1978 Superior colliculus cells respond to noxious stimuli. Brain Res 158: 65–78
Stein J F 1992 The representation of egocentric space in the posterior parietal cortex. Behav Brain Sci 15: 691–700
Stein J, Glickstein M 1992 The role of the cerebellum in the visual guidance of movement. Physiol Rev 72: 967–1017
Steindler A 1955 Kinesiology of the human body under normal pathological conditions. I. Movement. 2 Muscles. Thomas: Springfield, Illinois
Steinhardt G 1958 Anatomy and physiology of the temporomandibular joint: effect of function. Int Dent J 8: 155–156
Steinman R M, Lustig D S, Cohn Z A 1974 Identification of a novel cell type in peripheral lymphoid organs of mice. II. Functional properties in vitro. J Exp Med 139: 380–397
Steinmann G G 1986 Changes in the human thymus during ageing. In: Müller-Hermelink H K (ed) The human thymus. Histophysiology and pathology. Springer-Verlag: Berlin: pp 43–88
Steinmann G G, Müller-Hermelink H K 1984b Lymphocyte differentiation and its microenvironment in the human thymus. Monogr Dev Biol 17: 142–155
Steinmetz M A, Connor C E, Constantinidis C, McLaughlin J R 1994 Covert attention suppresses neuronal responses in area 7a of the posterior parietal cortex. J Neurophysiol 72: 1020–1023
Steinschneider M, Schroeder C E, Arezzo J C, Vaughan H G Jr 1993 Temporal encoding of phonetic features in auditory cortex. Ann NY Acad Sci 682: 415–417

Stenström S 1946 Untersuchungen über die Variation and Kovariation der optischen Elemente des menschlichen Auges. Acta Ophthal Suppl 26: 1–103
Stephan H 1975 Allocortex. Handbuch der Mikroscopischen Anatomie des Menschen. 4th edition. Springer-Verlag: Berlin: pp 1–998
Stephan H 1983 Evolutionary trends in limbic structures. Neurosci Behav Res 7: 367–374
Stephens N L, Kroeger E A 1980 Ultrastructure, biophysics, and biochemistry of airway smooth muscle. In: Nadel J A (ed) Physiology and pharmacology of the airways. Dekker: New York (Lung Biology in Health and Disease 15): pp 31–121
Steriade M, McCormick D A, Sejnowski T J 1993 Thalamocortical oscillations in the sleeping and arousal brain. Science 262: 679–685
Stern C D, Canning D R 1990 Origin of cells giving rise to mesoderm and endoderm in chick embryo. Nature 343: 273–275
Stern C D, Ireland G W, Herrick S E, Gherardi E, Gray J, Perryman M, Stoker M 1990 Development 110: 1271–1284
Stern J T Jr 1972 Anatomical and functional specializations of the human gluteus maximus. Am J Phys Anthrop 36: 315–340
Stern J T Jr 1974 Computer modelling of gross muscle dynamics. J Biomech 7: 411–428
Stern J T Jr, Larson S G 1993 Electromyographic study of the obturator muscles in non-human primates: implications for interpreting the obturator externus groove of the femur. J Hum Evol 24: 403–427
Stern K 1938 Note on nucleus ruber magno-cellularis and its efferent pathway in man. Brain 61: 284–289
Stevens A, Lowe J 1992 Histology. Gower Medical: London: pp 95–99
Stevens J M, Kendall B E, Crockard H A, Ransford A 1991 The odontoid process in Morquio-Brailsford's disease. The effects of occipito-cervical fusion. J Bone Jt Surg 73B: 851–858
Stevens R T, London S M, Apkarian A V 1993 Spinothalamocortical projections to the secondary somatosensory cortex (SII) in squirrel monkey. Brain Res 631: 241–246
Stevenson B R, Siliciano J D, Mooseker M S, Goodenough D A 1986 Identification of ZO-1: a high molecular weight polypeptide associated with the tight junction (zonula occludens) in a variety of epithelia. J Cell Biol 103: 755–766
Stevenson P H 1924 Age order of epiphysial union in man. Am J Phys Anthrop 7: 53–93
Stewart J 1992 Neurobiology of conditioning to drugs of abuse. In Kalivas P W, Samson H (eds) The neurobiology of drug and alcohol addiction. Ann New York Acad Sci 654 New York: pp 335–346
Stewart J, Eikelboom R 1987 Conditioned drug effects. In: Iversen L L, Iversen S D, Snyder S H (eds) Handbook of psychopharmacology 19: 1–57. Plenum Press: New York
Stewart M 1993 Intermediate filament structure and assembly. Curr Opin Cell Biol 5: 3–11
Stewart M E 1992 Sebaceous gland lipids. In: Maibach H I, Downing D T (eds) Seminars in dermatology. No. 11. Saunders: Philadelphia: pp. 100–195
Stewart M E, Downing D T, Strauss J S 1983 Sebum secretion and sebaceous lipids. Dermatol Clinics 3: 335–345
Stewart P A, Hayakawa E M 1987 Interendothelial junctional changes underlie the developmental 'tightening' of the blood–brain barrier. Dev Brain Res 32: 271–281
Stewart T D 1954 Evaluation of evidence from the skeleton. In: Gradwohl R E H (ed) Legal medicine. Mosby: St Louis: pp 407–450
Stewart W B, Shepherd G M 1985 The chemical senses: taste and smell. In: Swash M, Kennard C (eds) Scientific basis of clinical neurology. Churchill Livingstone: Edinburgh: pp 214–224
Stieve H 1927 Der Halsteil der menschlichen Gebärmutter sein Bau und seine Aufgaben während der Schwangerschaft, der Geburt und des Wochenbettes. Akadem. Verlags-gesellschaft: Leipzig
Stilling B 1846 Disquisitiones de structura et functionibus Cerebri: de structura pontis, Varoli. F Maukius: Jena
Stilling B, Wallach J 1842–43 Untersuchungen über den Bau des Nervensystems. 2 vols. 1. Untersuchungen über die Textur des Rückenmarks. 2. Uber die Medulla Oblongata. O Wigand: Leipzig
Stillman R 1982 *In utero* exposure to diethylstilbestrol: adverse effects on the reproductive tract and reproductive performance in male and female offspring. Am J Obst Gynecol 142: 905–921
Stillwell D L Jr 1957 The innervation of tendons and aponeuroses. Am J Anat 100: 289–318
Stimler N P, Bach M K, Bloor C M, Hugli T E 1982 Release of leukotrienes from guinea pig lung stimulated by $C5a_{des\text{-}Arg}$ anaphylatoxin. J Immunol 128: 2247–2257
Stimson W H, Hunter J C 1980 Oestrogen-induced immunoregulation mediated through the thymus. J Clin Lab Invest 4: 27–33
Stirling J W, Chandler J A 1976 Ultrastructural studies of the female breast. 1 9 + 0 cilia in myoepithelial cells. Anat Rec 186: 413–416
Stirling J W, Chandler J A 1977 The fine structure of the normal resting terminal ductal-lobular unit of the female breast. Virchows Arch Path Anat Histol 372: 205–206
Stockard C R, Papanicolau G N 1917 The existence of a typical oestrus cycle in guinea pigs and its histology. Anat Rec 11: 411P
Stockdale F E 1992 Myogenic cell lineages. Devel Biol 154: 284–298
Stöckli K A, Lottspeich F, Sendtner M, Masiakowski, P, Carroll P, Götz R, Lindholm D, Thoenen H 1989 Molecular cloning, expression and regional distribution of rat ciliary neurotrophic factor. Nature 342: 920–923
Stockwell R A 1967 Lipid content of human costal and articular cartilages. J Anat 101: 607P
Stockwell R A 1979 Biology of cartilage cells. Cambridge University Press: Cambridge
Stockwell R A 1983 Metabolism of cartilage. In: Hall B K (ed) Cartilage. Vol 1. Structure, function and biochemistry. Academic Press: New York: pp 253–280
Stoerk O 1907 Ueber die Chromreaktion der Glandula coccygea und die Beziehungen dieser Druse zum Nervus sympathicus. Arch f mikr Anat 69: 322–339
Stojilovic S S, Catt K J 1992 Calcium oscillations in anterior pituitary cells. Endocrine Rev 13: 256–280
Stolerman I 1992 Drugs of abuse: behavioural principles, methods and terms. TIPS 13: 170–176
Stoll G, Griffin J W, Li C Y, Trapp B D 1989 Wallerian degeneration in the peripheral nervous system: participation of both Schwann cells and macrophages in myelin degradation. J Neurocytol 18: 671–683
Stoll G, Muller H W 1986 Macrophages in the peripheral nervous system and astroglia in the central nervous system of rat commonly express apolipoprotein E during development but differ in their response to injury. Neurosci Lett 72: 233–238
Stone L S 1926 Further experiments on the extirpation and transplantation of mesectoderm in *Amblystoma*. J Exp Zool 44: 95–131
Stone, L S 1922 Experiments on the development of the cranial ganglia and the lateral line sense organs in *Amblystoma punctatum*. J Exp Zool 35: 421–496
Stopa E G, LeBlanc V K, Hill D H, Anthony E L 1993 A general overview of the anatomy of the neurohypophysis. Ann NY Acad Sci 689: 6–15
Stopford J S B 1916 The arteries of the pons and medulla oblongata. Part II. J Anat 50: 255–280
Stopford J S B 1921–22 The nerve supply of the interphalangeal and metacarpo-phalangeal joints. J Anat 56: 1–11
Stout S D 1989 Histomorphometric analysis of human skeletal remains. In: Iscan M Y, Kennedy K A R (eds) Reconstruction of life from the skeleton. Alan R Liss: New York: pp 41–52
Strata P 1989 (ed) The olivocerebellar system in motor control. Springer: Berlin
Stratton C J 1976 The high resolution ultrastructure of the periodicity and architecture of lipid-retained and extracted lung multilamellar body laminations. Tissue and Cell 8: 713–728
Stratton C J 1978 The ultrastructure of multilamellar bodies and surfactant in the human lung. Cell Tissue Res 193: 219–229
Straus W L 1927 Human ilium: sex and stock. Am J Phys Anthrop 11: 1–28
Streeter D D Jr, Spotnitz H M, Patel D J, Ross H Jr, Sonnenblick E H 1969 Fiber orientation in the canine left ventricle during diastole and systole. Circ Res 24: 339–347
Streeter G L 1917 The development of the scala tympani, scala vestibuli and perioticular cistern in the human embryo. Am J Anat 21: 299–320
Streeter G L 1918 The developmental alterations in the vascular system of the brain of the human embryo. Contrib Embryol Carnegie Inst Washington 8: 5–38
Streeter G L 1919 Factors involved in the formation of the filum terminale. Am J Anat 25: 1–12
Streeter G L 1922 Development of the auricle in the human embryo. Contrib Embryol Carnegie Inst Washington 14: 111–138
Streeter G L 1942 Developmental horizons in human embryos. Descriptions of age group XI, 13 to 20 somites, and age group XII, 21 to 29 somites. Contrib Embryol Carnegie Inst Washington 30: 211–245
Streeter G L 1945 Developmental horizons in human embryos. Description of age group XIII, embryos of about 4 or 5 millimeters long, and age group XIV, period of indentation of the lens vesicle. Contrib Embryol Carnegie Inst Washington 31: 27–63
Streeter G L 1948 Developmental horizons in human embryos. Description of age groups XV, XVI, XVII, and XVIII, being the third issue of a survey of the Carnegie collection. Contrib Embryol Carnegie Inst Washington 32: 133–203
Streeter G L 1949 Developmental horizons in human embryos (fourth issue): a review of the histiogenesis of cartilage and bone. Contrib Embryol Carnegie Inst Washington 33: 149–167
Streeter G L 1949 Developmental horizons in human embryos. A review of the histogenesis of cartilage and bone. 4th issue. Carnegie Inst Wash Pub 583 Contrib Embryol 33: 149–160
Streilein W 1983 Skin-associated lymphoid tissues (SALT): origins and functions. J Invest Dermatol 80: 12S–16S
Streit P 1984 Glutamate and aspartate as transmitter candidates for systems of the cerebral cortex. In: Jones E G, Peters A (eds) Cerebral cortex. Vol

2. Functional properties of cortical cells. Plenum Press: New York: pp 119–143
Strettoi E, Raviola E, Dacheux R F 1992 Synaptic connections of the narrow-field bistratified rod amacrine cell (AII) in the rabbit retina. J Comp Neurol 325: 152–168
Strick P L 1976 Anatomical analysis of ventrolateral thalamic input to primate motor cortex. J Neurophysiol 39: 1020–1031
Stringer C B 1990 The emergence of modern humans. Sci Amer 263: 98–104
Stringer C B, Andrews P 1988 Genetic and fossil evidence for the origin of modern humans. Science 239: 1263–1268
Stromberg N L, Hurwitz J L 1976 Anatomical aspects of the superior olivary complex. J Comp Neurol 170: 485 – 491
Strong K D 1938 A study of the structure of the media of the distributing arteries by the method of microdissection. Anat Rec 72: 151–168
Struble R G, Lehmann J, Mitchell S J, McKinney M, Price D L, Coyle J T et al 1986 Basal forebrain neurons provide major cholinergic innervation of primate neocortex. Neurosci Lett 66: 215–220
Strucke K 1959 Current problems of liver surgery. Munch Med Wochenschr 102: 975–978
Strum J M, Karnovsky M J 1970 Cytochemical localization of endogenous peroxidase in thyroid follicular cells. J Cell Biol 44: 655–666
Stuart D G, Enoka R M 1983 Motoneurons, motor units, and the size principle. In: Rosenberg R N (ed) The clinical neurosciences, Section 5—Willis W D (ed) Neurobiology. Churchill Livingstone: New York: pp 471–517
Stuart D G, Kawamura Y, Hemingway A 1961 Activation and suppression of shivering during septal and hypothalamic stimulation. Exp Neurol 4: 485–506
Sturrock R R 1978 A developmental study of epiplexus cells and supraependymal cells and their possible relationship to microglia. Neuropathol Appl Neurobiol 4: 307–320
Stuurman F J 1916 Die Lokalisation der Zungenmuskeln im Nucleus hypoglossi. Anat Anz 48: 593–610
Stuzin J M, Wagstrom L, Kawamoto H K, Wolfe S A 1989 Anatomy of the frontal branch of the facial nerve: the significance of the temporal fat pad. Plast Reconstr Surg 83: 265–271
Su H-S, Bentivoglio M 1990 Thalamic midline cell populations projecting to the nucleus accumbens, amygdala, and hippocampus in the rat. J Comp Neurol 297: 582–593
Suchey J M, Wiseley D V, Green R F, Noguchi T T 1979 Analysis of dorsal pitting in the os-pubis in an extensive sample of modern American females. Am J Phys Anthropol 51: 517–540
Sugimoto T, Itoh K, Mizuno N 1977 Localization of neurons giving rise to the oculomotor parasympathetic outflow: an HRP study in cat. Neurosci Lett 7: 301–305
Sugimoto T, Itoh K, Mizuno N, Nomura S, Konishi A 1979 The site of origin of cardiac preganglionic fibres of the vagus nerve: an HRP study in the cat. Neurosci Lett 12: 53–58
Sullivan F M 1975 Effects of drugs on fetal development. In: Beard R W, Nathanielsz P W (eds) Fetal physiology and medicine. Saunders: London
Sumii H, Inoue J 1993 Ultrastructure and X-ray microanalysis of epiphyseal growth cartilage of femoral head processed by rapid-freezing and freeze-substitution. Acta Med Okayama 47: 95–102
Summerbell D 1974 A quantitative analysis of the effect of excision of the AER from the chick limb bud. J Embryol Exp Morphol 32: 651–660
Summerbell D, Lewis J H 1975 Time, place and positional value in the chick limb bud. J Embryol Exp Morphol 33: 621–643
Summerbell D, Lewis J H, Wolpert L 1973 Positional information in chick limb morphogenesis. Nature 244: 492–496
Sun E L, Flickinger C J 1980 Morphological characteristics of cells with apical nuclei in the initial segment of the rat epididymis. Anat Rec 196: 285
Sunderland S 1940 The projection of the cerebral cortex on the pons and cerebellum in the macaque monkey. J Anat 74: 201–226
Sunderland S 1945a Arterial relations of the internal auditory meatus. Brain 68: 56–72
Sunderland S 1945b The actions of the extensor digitorum communis, interosseous and lumbrical muscles. Am J Anat 77: 189–209
Sunderland S 1978 Nerves and nerve injuries. Churchill Livingstone: Edinburgh
Sunderland S, Bedbrook G M 1949 Relative sympathetic contribution to individual roots of the brachial plexus in man. Brain 72: 297–310
Sunderland S, Hughes E S R 1946 The pupilloconstrictor pathway and the nerves to the ocular muscles in man. Brain 69: 301–309
Sunderland S, Swaney W E 1952 The interneuronal topography of the recurrent laryngeal nerve in man. Anat Rec 114: 411
Sundin T, Dahlström A, Norlén L et al 1977 The sympathetic innervation and adrenoreceptor function of the human lower urinary tract in the normal state and after parasympathetic denervation. J Invest Urol 14: 322–328
Sur M, Garraghty P E, Roe A W 1988 Science 242: 1437–1441
Sur M, Wall J T, Kaas J H 1984 Modular distribution of neurons with slowly adapting and rapidly adapting responses in area 3b of somatosensory cortex in monkeys. J Neurophysiol 51: 724–744
Surani M A 1986 Evidences and consequences of differences between maternal and paternal genomes during embryogenesis in the mouse. In: Rossart J, Pederson R (eds) Experimental approaches to mammalian embryonic development. Cambridge University Press: Cambridge: pp 401–435
Susuki M, Raisman G 1992 The glial framework of central white matter tracts: segmental rows of contiguous interfascicular oligodendrocytes and solitary astrocytes give rise to a continuous meshwork of transverse and longitudinal processes in the adult rat fimbria. Glia 6: 222 – 235
Suter U, Welcher A A, Özcellik T, Snipes G J, Kosaras B, Franckem U, Billing-Gaghardi S, Sidman R L, Shooter E M 1992 Trembler mouse carries a point mutation in a myelin gene. Nature 356: 241–244
Sutherland S D 1965 The intrinsic innervation of the liver. Rev Int Hepat 15: 569–578
Sutherland S D 1966 The intrinsic innervation of the gall bladder in Macaca rhesus and Cavia porcellus. J Anat 100: 261–268
Sutherland S D 1967 The neurons of the gall bladder and gut. J Anat 101: 701–710
Sutton R N 1974 The practical significance of mandibular accessory foramina. Aust Dent J 19: 167–173
Sutton W S 1903 The chromosomes in heredity. Biol Bull 4: 231–251. Reprinted in Peters J A 1959 Classic papers in Genetics. Prentice-Hall: New Jersey
Suzuki M, Raisman G 1992 The glial framework of central white matter tracts: segmented rows of contiguous interfascicular oligodendrocytes and solitary astrocytes give rise to a continuous meshwork of transverse and longitudinal processes in the adult rat fimbria. Glia 6: 222–235
Suzuki N 1972 An electromyographic study of the role of the muscles in arch support of the normal and flat foot. Nagoya Med J 17: 57–79
Suzuki Y, Takeda M 1993 Basal cells in the mouse olfactory epithelium during development. Devel Brain Res 73: 107–113
Swaab D F, Gooren L J G, Hofman M A 1992a Gender and sexual orientation in relation to hypothalamic structures. Hormone Res 38 (Suppl 2): 51–61
Swaab D F, Gooren L J G, Hofman M A 1992b The human hypothalamus in relation to gender and sexual orientation. Prog Brain Res 93: 205–219
Swaab D F, Hofman M A 1984 Sexual differences in the human brain. A historical perspective. Prog Brain Res 61: 361–374
Swaab D F, Hofman M A 1990 An enlarged suprachiasmatic nucleus in homosexual men. Brain Res 537: 141–148
Swaab D F, Hofman M A, Lucassen P J, Purba J S, Raadsheer F C, Van de Nes J A P 1993 Functional neuroanatomy and neuropathology of the human hypothalamus. Anat Embryol 187: 317–330
Swadlow H A, Weyand T G 1981 Efferent systems of the rabbit visual cortex: Laminar distribution of the cells of origin, axonal conduction velocities and identification of axonal branches. J Comp Neurol 203: 799–822
Swammerdam J 1675 Ephermi vita of afbeeldingh van's menschen leven, vertoont in de wonderbaarelijcke en nooyt gehoorde historie van het vliegent ende een-dagh-levent haft of oever-aas. Een dierken, ten aansien van sijn naam, overal in Neerlandt bekent: maarhet welck binnen de tijt, van vijfouren groegt, geboren wordt, jongh is, twee mal verwelt, teelt, eyeren leght, zaat schiet, out wordt, end sterft. Wolfgang: Amsterdam.
Swann D A 1978 Macromolecules of synovial fluid. In: Sokoloff L (ed) The joints and synovial fluid. Vol 1. Academic Press: New York: pp 407–435
Swann D A 1982 Structure and function of lubricin, the glycoprotein responsible for the boundary lubrication of articular cartilage. In: Franchimont P (ed) Articular synovium. Anatomy, physiology, pathology, pharmacology and therapy. Karger: Basel: pp 45–58
Swanson A B 1973 Flexible resection arthroplasty in the hand and extremities. C V Mosby: St Louis
Swanson A B, de Groot Swanson G 1974 Disabling osteoarthritis in the hand and its treatment (AAOS Symposium on Osteoarthritis). C V Mosby: St Louis: pp. 196–232
Swanson L W 1983 The hippocampus and the concept of the limbic system. In: Seifert (ed) Neurobiology of the hippocampus. Academic Press: London: pp 3–20
Swanson L W 1991 Biochemical switching in hypothalamic circuits mediating responses to stress. Prog Brain Res 87: 181–200
Swanson L W 1991 Biochemical switching in hypothalamic circuits mediating responses to stress. Prog Brain Res 87: 181–200
Swanson L W, Cowan W M 1975 Hippocampo-hypothalamic connections: origin in subicular cortex, not Ammon's horn. Science 189: 303–304
Swanson L W, Köhler C 1987 The limbic region I. The septohippocampal system. In: Björklund A, Hökfelt T, Swanson L W (eds) Handbook of chemical neuroanatomy Vol 5. Integrated systems of the CNS. Elsevier: Amsterdam: pp 125–277
Swanson L W, Sawchenko P E 1983 Hypothalamic integration: organization of the paraventricular and supraoptic nuclei. Ann Rev Neurosci 6: 269–324
Swanson L W, Sawchenko P E, Cowan W M 1981 Evidence for collateral projections by neurons in Ammon's horn, the dentate gyrus, and the

subiculum: a multiple retrograde labeling study in the rat. J Neurosci 1: 548–559
Swarz J R 1976 The presence of Bergmann fibres in prenatal mouse cerebellum and its implications in cerebellar histogenesis. Anat Rec 184: 543
Swarz J R, del Cerro M 1975 Lack of evidence for glial cells originating from the external granular layer in the mouse cerebellum. Neurosci Abs 1: 760
Sweeney W J 1962 The interstitial portion of the uterine tube – its gross anatomy, course and length. Obstet Gynecol 19: 1–8
Sweet W H 1973 Pitfalls in the technical performance of open or percutaneous cordotomy: how to avoid them. In: AVENS: Library of Congress: 73–701180 12
Sweet W H 1975 Pain mechanisms and treatment. In: Tower D B (ed) The clinical neurosciences. Vol 2. Raven Press: New York: pp 487–500
Swyer G I M 1944 Post natal growth changes in the human prostate. J Anat 78: 130–145
Swynghedauw B 1986 Developmental and functional adaptation of contractile proteins in cardiac and skeletal muscles. Physiol Rev 66: 710–771
Sykes D 1963 The arterial supply of the human kidney with special reference to accessory renal arteries. Br J Surg 50: 368–374
Sykes D 1964 The correlation between renal vascularisation and lobulation of the kidney. Br J Urol 36: 549–555
Sylvén B 1951 On the biology of the nucleus pulposus. Acta Orthop Scand 20: 275–279
Symington J 1887 The topographical anatomy of the child. E & S Livingstone: Edinburgh
Symington J 1914 Splanchnology. In: Schafer E A, Symington J, Bryce T H (eds) Quain's elements of anatomy, 11th edn (4 Vols) Vol II, Part II. Longmans Green and Co: London
Szabo G 1959 Quantitative histological investigations on the melanocyte system of the human epidermis. In: Gordon M (ed) Pigment cell biology. Academic Press: New York: pp 99–125
Szabo T, Dussardier M 1964 Les noyaux d'origine du nerf vague chez le mouton. Z Zellforsch Mikrosk Anat 63: 247–276
Szentagothai 1943 Die lokalisation der kehlkopfmusculatur in den vaguskernen. Z Anat Entwgesch 112: 704–710
Szentagothai J 1948 Anatomical considerations of monosynaptic reflex arcs. J Neurophysiol 11: 445–454
Szentágothai J 1948 Representation of facial and scalp muscles in facial nucleus. J Comp Neurol 88: 207–220
Szentágothai J 1949 Functional representation in the motor trigeminal nucleus. J Comp Neurol 90: 111–120
Szentágothai J 1950 Recherches expérimentales sur les voies oculogyres. Sem Hop Paris 26: 2989–2995
Szentagothai J 1952 The general visceral efferent column of the brainstem. Acta Morphol Acad Sci Hung 2: 313–327
Szentágothai J 1964 Neuronal and synaptic arrangements in the substantia gelantinosa Rolandi. J Comp Neurol 122: 219–239
Szentágothai J 1965 The use of degeneration methods in the investigation of short neuronal connexions. Progr Brain Res 14: 1–32
Szentágothai J 1967 The anatomy of complex integrative units in the nervous system. In: Lissák K (ed) Results in neuroanatomy, neurochemistry, neuropharmacology and neurophysiology. Recent developments of neurobiology in Hungary. Vol 1. Akadémiai Kiadó: Budapest: pp 9–45
Szentágothai J 1969a The anatomical substrates of nervous inhibitory functions. Acta Morph Acad Sci Hung 17: 325–327
Szentágothai J 1969b Architecture of the cerebral cortex. In: Jasper H H, Ward A A Jr, Pope A (eds) Nasic mechanisms of the elipsies. Churchill: London: pp 13–28
Szentágothai J 1969c The synaptic architecture of the hypothalamo-hypophyseal neuron systems. Acta Neurol Belg 69: 453–468
Szentágothai J 1970 Glomerular synapses, complex synaptic arrangements and their operational significance. In: Schmitt F O, Quarton G C, Melnechuck T, Adelman G (eds) The neurosciences, a second study program. Rockefeller University Press: New York: pp 427–443
Szentágothai J 1975 The 'module-concept' in cerebral cortex architecture. Brain Res 95: 475–496
Szentágothai J 1978 The neuron network of the cerebral cortex: a functional interpretation. (Ferrier Lecture, 1977). Proc R Soc Lond [B] 201: 219–248
Szentágothai J 1987 The architecture of neural centres and understanding neural organization. In: McLennan H, Ledsome J R, McIntosh C H S, Jones D R (eds) Advances in physiological research. Plenum Press: New York
Szentágothai J, Albert A 1955 The synaptology of Clarke's column. Acta Morphol Acad Sci Hung 5: 43–51
Szentágothai-Schimert J 1941 Die Bedeutung des Faserkalibers und der Markscheidendicke im Zentrainervensystem. Z Anat EntwGesch 111: 201–223
Szentistvanyi I, Patlak C S, Ellis R A, Cserr H F 1984 Drainage of interstitial fluid from different regions of rat brain. Am J Physiol 246: F835–F844.
Szollozi D 1972 Changes of some cell organelles during oogenesis in mammals. In: Biggers J D, Schultz A W (eds) Oogenesis. University Park Press: Baltimore: pp 5–45
Szurszewski J H, King B F 1989 Physiology of prevertebral ganglia in mammals with special reference to inferior mesenteric ganglion. In: Wood J D (ed) Handbook of physiology – the gastrointestinal system I. American Physiological Society: Bethesda, Maryland: pp 519–592

T

Tabary J C, Tabary C, Tardieu C, Tardieu G, Goldspink G 1972 Physiological and structural changes in the cat's soleus muscle due to immobilization at different lengths by plaster casts. J Physiol 224: 231–244
Taber E 1961 The cytoarchitecture of the brain stem of the cat. I. Brain stem nuclei of the cat. J Comp Neurol 116: 27–70
Tabibzadeh S 1991 Human endometrium: an active site of cytokine production and action. Endocrine Rev 12: 272–290
Tabin C J 1992 Why we have (only) five fingers per hand: Hox genes and the evolution of paired limbs. Development 116: 289–296
Tabira T, Cullen M J, Reier P J, Webster H de F 1978 An experimental analysis of interlamellar tight junctions in amphibian and mammalian CNS myelin. J Neurocytol 7: 489–503
Tacke R, Martini R 1990 Changes in expression of mRNA specific for cell adhesion molecules (L1 and NCAM) in the transected peripheral nerve of the adult rat. Neurosci Lett 120: 227–230
Tae-Cheng J H, Nagy Z, Brightman M W 1986 Tight junctions of cerebral endothelium in vitro are greatly enhanced in the company of astrocytes. Anat Rec 214: 131A–132A
Taipale J, Miyazono K, Heldin C N, Keski-Oja J 1994 Latent transforming growth factor B, associates to fibrillant extracellular matrix and TGFB Binding proteins. J Cell Biol 124: 171–181
Takagi S F 1989 Human olfaction. University of Tokyo Press: Tokyo
Takahashi D 1913 Zur vergleichenden Anatomoie des Seitenharns im Rückenmark der Vertebraten. Arb Neurol Inst Univ Wien 20: 62–83
Takahashi K, Kishi Y, Kim S 1982 A scanning electron microscope study of the blood vessels of the dog pulp using corrosion resin casts. J Endodont 8: 132–137
Takahashi N, Akatsu T, Udagawa N, Sasaki T, Yamaguchi A, Moseley J M, Martin T J, Suda T 1988 Osteoblastic cells are involved in osteoclastic formation. Endocrinology 123: 2600–2602
Takahashi Y 1975 Anthropological studies on the humerus of the recent Japanese. J Anthropol Soc Nippon 83: 219–232
Takahashi Y 1976 Anthropological studies on the humerus of the recent Japanese. Acta Anat Nippon 51: 79–88
Takano K 1969 Electron microscopic study of the so-called 'separating zone' in the striated duct cell of the parotid gland. Okajimas Folia Anat Jpn 46: 201–229
Takashima A, Grinnell F 1984 Human keratinocyte adhesion and phagocytosis promoted by fibronectin. J Invest Dermatol 83: 352–358
Takashima S, Tanaka K 1978 Development of cerebrovascular architecture and its relationship to periventricular leukomalacia. Arch Neurol 35: 11–16
Takei Y, Ozanics V 1975 Origin and development of Bruch's membrane in monkey fetuses: an electron microscopic study. Invest Ophthal 14: 903–916
Takeuchi T, Quevedo W C Jr (eds) 1992 Molecular biology of pigment cells. Pig Cell Res 5(2)
Takeuchi Y, Kimura H, Sano Y 1982 Immunohistochemical demonstration of serotonin-containing nerve fibers in the cerebellum. Cell Tissue Res 226: 1–12
Takumida M, Bagger-Sjöbäck D, Wers II J, Harada Y 1989 The effect of gentamicin on the glycocalyx and ciliary interconnections in vestibular sensory cells: a high resolution scanning electron microscope investigation. Hear Res 37: 163–170
Takumida M, Wers II J, Bagger-Sjöbäck D, Harada Y 1989 Synthesis of glycocalyx and associated structures in vestibular sensory cells. ORL 51: 116–123
Tam P P L, Beddington R S P 1987 The formation of mesodermal tissues in the mouse embryo during gastrulation and early organogenesis. Development 99: 109–126
Tam P P L, Beddington R S P 1992 Establishment and organization of germ layers in the gastrulating mouse embryo. In: McLaren A (ed) Ciba Foundation Symposium 165. Wiley: Chichester: pp 27–49
Tamagho E A, Meyers F H, Smith D R 1968 The trigone: anatomical and physiological considerations. I. In relation to the uterovesical junction. J Urol 100: 623–632
Tamarin A, Sreebny L M 1965 The rat submaxillary salivary gland. A correlative study by light and electron microscopy. J Morphol 117: 296–352

Tan S-S, Breen S 1993 Nature 362: 638–640
Tan Y, Holstege G 1986 Anatomical evidence that positive lateral tegmental field projects to lavina. I. Of the caudal spinal trigeminal nucleus and spinal cord and to the Edinger Westphal nucleus in the cat. Neurosci Lett 64: 317–322
Tanabe T, Yarita H, Iino M, Ooshima Y, Takagi S F 1975 An olfactory projection area in orbitofrontal cortex of the monkey. J Neurophysiol 38: 1269–1283
Tanagho E A, Miller F R 1970 Initiation of voiding. Br J Urol 42: 175–183
Tanaka K, Sugita Y, Moriya M, Saito H-A 1993 Analysis of object motion in the ventral part of the medial superior temporal area of the macaque visual cortex. J Neurophysiol 69: 128–142
Tanaka Y, Adams D H, Shaw S 1993 Proteoglycans on endothelial cells present adhesion-inducing cytokines to leukocytes. Immunol Today 14: 111–115
Tandler B 1965 Ultrastructure of the human submaxillary gland. III. Myoepithelium. Z Zellforsch 65: 852–863
Tandler B 1972 Microstructure of salivary glands. In: Rowe N H (ed) Proceedings of symposium on salivary glands and their secretions. University of Michigan: Ann Arbor, Michigan: pp 8–21
Tandler B, Denning C R, Mandel J D, Kutscher A H 1970 Ultrastructure of human labial salivary glands. III. Myoepithelium and ducts. J Morphol 130. 227–246
Tandler J 1913 Anatomie des Herzens. Gustav Fischer: Jena
Tanila H, Carlson S, Linnankoski I, Kahila H 1993 Regional distribution of functions in dorsolateral prefrontal cortex of the monkey. Behav Brain Res 53: 63–71
Tanji J 1994 The supplementary motor area in the cerebral cortex. Neurosci Res 19. 251–268
Tanner J M 1962 Growth at adolescence. 2nd edition. Blackwell Scientific: Oxford
Tanner J M 1978 Fetus into man: physical growth from conception to maturity. Harvard University Press: Cambridge, Massachusetts
Tanner J M, Whitehouse R H, Takaishi I M 1966 Standards from birth to maturity for height, weight, height velocity and weight velocity. Arch Dis Child 41: 454–471
Tappen N C 1954 A comparative functional analysis of primate skulls by the split-line technique. Human Biol 26: 220–238
Tarlov E 1972 Anatomy of the two vestibulo-oculomotor projection systems. Progr Brain Res 37: 489–491
Tarlov E 1975 Synopsis of current knowledge about association projections from the vestibular nuclei. In: Naunton R F (ed) The vestibular system. Academic Press: New York: pp 55–69
Tassabehji M, Reed A P, Newton V E, Harris R, Balling R, Gruss P, Strachan T 1992 Waardenburg's syndrome patients have mutations in the human homologue of the Pax-3 paired box gene. Nature 355: 635–636
Taton R 1966 A general history of the sciences. Thames & Hudson: London
Taurog A 1970 Thyroid peroxidase and thyroxine biosynthesis. Recent Progr Horm Res 26: 189–247
Taurog A 1978 Thyroid hormone synthesis and release. In: Werner S C, Ingbar S H (eds) The thyroid. A fundamental and clinical text. Harper & Row: New York: pp 31–61
Tauz C, Rohen H W 1967 Ueber den konstruktiven bau des M. vocalis beim menschen. Anat Anz 120: 409–429
Tavasolli M, Yoffey J M 1983 Bone marrow: structure and function. Liss: New York
Tawara S 1906 Das reizleitungssystem des säugethierherzens. G Fischer: Jena
Taylor A 1960 The contribution of the intercostal muscles to the effort of respiration in man. J Physiol 151: 390–402
Taylor C R, Heglund N C, Maloiy G M O 1982 Energetics and mechanics of animal locomotion. I. Metabolic energy consumption as a function of speed and body size in birds and mammals. J Exp Biol 97: 1–21
Taylor G I, Palmer J H 1987 The vascular territories (angiosomes) of the body: experimental study and clinical applications. Br J Plastic Surg 40: 113–141
Taylor J F, Warrell E, Evans R A 1987 The response of the rat tibial growth plates to distal periosteal division. J Anat 151: 221–231
Taylor J R 1975 Growth of human intervertebral discs and vertebral bodies. J Anat 120: 49–68
Taylor J R, Twomey L T 1984 Sexual dimorphism in human vertebral shape. J Anat 138: 281–286
Taylor S (ed) 1968 Calcitonin. (Proceedings of the Symposium on thyrocalcitonin and the C cells. London 1967.) Heinemann Medical: London
Teal S I, Moore G W, Hutchins G M 1986 Development of aortic and mitral valve continuity in the human embryonic heart Am J Anat 176: 447–460
Teitelman G, Baker H, Joh T H, Reis D J 1979 Appearance of catecholamine-synthesising enzymes during development of rat sympathetic nervous system: possible role of tissue environment. Proc Nat Acad Sci USA 76: 509–513
Telford D, Stopford J S B 1934 Autonomic nerve supply of distal colon; anatomical and clinical study. Br Med J 1: 572–574
Templeton D, Thulin A 1978 Secretory, motor and vascular effects in the sublingual gland of the rat caused by autonomic nerve stimulation. Q J Exp Physiol 63: 59–66
Ten Cate A R 1972 An analysis of Tomes' granular layer. Anat Rec 172: 137–147
Ten Cate A R 1975 Formation of supporting bone in association with periodontal ligament organization in the mouse. Arch Oral Biol 20: 137–138
Ten Cate A R, Deporter D A 1975 The degradative role of the fibroblast in the remodelling and turnover of collagen in soft connective tissue. Anat Rec 182: 1–14
ten Dijke P, Iwata K K 1989 Growth factors for wound healing. Biotechnol 7: 793–798
Ten Have-Opbroek A A W 1991 Lung development in the mouse embryo. Exp Lung Res 17: 111–130
Tengroth B, Rohnberg M, Ammitzboll T 1985 A comparative analysis of the collagen type and distribution in the trabecular meshwork, sclera, lamina cribosa and the optic nerve in the human eye. Acta Ophthalmol 63: 91–93
Tennyson V M 1969 The fine structure of the developing nervous system. In: Himwich H (ed) Developmental neurobiology. Part 2. Chapter 3. Thomas: Springfield, Illinois
Tennyson V M 1970 The fine structure of the axon and growth cone of the dorsal root neuroblast of the rabbit embryo. J Cell Biol 44: 62–79
Terni T 1922 Richerche sulla struttura e sull'evoluzione del simpatico dell'uomo. Monitore Zool Ital 33: 63–72
Terr L I, Edgerton B J 1985a Three dimensional reconstruction of the cochlear nuclear complex in humans. Arch Otolaryngol 111: 495 - 501
Terr L I, Edgerton B J 1985b Physical effects of the choroid plexus on the cochlear nuclei in man. Acta Otolaryngol 100: 210 - 217
Terracol J, Calvet J, Granel F, Ardouin P, Fabre L 1965 L'anatomie fonctionelle du larynx. Biol Med 54: 180–255
Tesche C, Hari R 1993 Independence of steady state 40 Hz response and spontaneous 10 Hz activity in the human auditory cortex. Brain Research 629: 19–22
Tesi D, Forssmann W G 1970 Untersuchungen am mesenterium der ratte. Anat Anz 126: 365–373
Tessier-Lavigne M, Placzek M, Lumsden A G S, Dodd J, Jessell T M 1988 Nature 336: 775–778
Test S T, Weiss S J 1984 Quantitative and temporal characterization of the extracellular H_2O_2 pool generated by roman neutrophilis. J Biol Chem 259(1): 399–405
Testa Riva F, Cossu M, Lantini M S, Riva A 1985 Fine structure of human deep posterior lingual glands. J Anat 142: 103–115
Teuber H L, Battersby W S, Bender M B 1960 Visual field defects after penetrating missile wounds of the brain. Harvard University Press: Cambridge, Massachusetts
Thale A, Tillmann B 1993 The collagen architecture of the sclera - SEM and immunohistochemical studies. Anatomischer Anzeiger 175: 215 220
Thapa S, Short R, Potts M 1988 Breast-feeding, birth spacing and their effects on child survival. Nature 335: 679–682
Tharp M D 1989 The interaction between mast cells and endothelial cells. J Invest Dermatol 93: 107S–112S
Thatcher R W, John E R 1977 Foundations of cognitive processes. Lawrence Erlbaum: Hillsdale, New York: pp 31–52
Thaysen J H, Thorn N A, Schwartz I L 1954 Excretion of sodium, potassium, chloride and carbon dioxide in human parotid saliva. Am J Physiol 178: 155–159
Thebesius A C 1708 Disputatio medica inauguralis de circulo sanguinis in corde. A Elzevier: Lugduni Batavorum
Theele D P, Streit W J 1993 A chronicle of microglial ontogeny. Glia 7: 5–8
Theodosis D T, Chapman D B, Montagnese C, Poulain D A, Morris J F 1986a Structural plasticity in the hypothalamic supraoptic nucleus at lactation affects oxytocin- but not vasopressin-secreting neurons. Neuroscience 17: 661–678
Theodosis D T, Montagnese C, Rodriguez F, Vincent J D, Poulain D A 1986b Oxytocin induces morphological plasticity in the adult hypothalamo-neurohypophysial system. Nature 322: 738–740
Theodosis D T, Poulain D A 1993 Activity-dependent neuronal-glial and synaptic plasticity in the adult mammalian hypothalamus. Neuroscience 57: 501–535
Theofilopoulos A N, Carson D A, Tavassoli M, Slovin S F, Speers W C, Jensen F B, Vaughan J H 1980 Evidence for the presence of receptors for C3 and IgG Fe on human synovial cells. Arthritis Rheum 23: 1–9
Thesleff I 1977 Tissue interactions in tooth development in vitro. In: Karkinen-Jääskeläinen M, Saxén L, Weiss L (eds) Cell interactions in differentiation. Sixth Sigrid Jusélius Foundation Symposium in Helsinki, 1976. Academic Press: London: pp 191–207
Thesleff I, Hurmerinta K 1981 Tissue interactions in tooth development. Differentiation 18: 75–88
Thesleff I, Vaino S, Jalkanen M 1989 Cell matrix interactions in tooth development. Int J Dev Biol 33: 91–97
Thiede M A, Rodan G A 1988 Expression of a calcium-mobilizing para-

thyroid hormone-like peptide in lactating mammary gland. Science 242: 278–280
Thiel G A, Downey H 1921 The development of the mammalian spleen, with special reference to its hematopoietic activity. Am J Anat 28: 279–333
Thiers B H, Maize J C, Spicer S S, Cantor A B 1984 The effect of ageing and chronic sun exposure on human Langerhans cell populations. J Invest Dermatol 82: 223–226
Thody A J, Friedmann P S (eds) 1986 Scientific basis of dermatology. A physiological approach. Churchill Livingstone: Edinburgh
Thoenen H 1991 The changing scene of neurotrophic factors. Trends Neurosci 14: 165–170
Thoma R 1922 Die Mittlere Durchflussmenge der Arterien des Menschen als Funktion des Gefässradius. Pflügers Arch ges Physiol 194: 385–406
Thomander L, Aldskogius H, Grant G 1982 Motor fibre organisation in the intratemporal portion of a cat and rat: facial nerve studies with the horseradish peroxidase technique. Acta Otolaryngol (Stockh) 93: 397–405
Thomas H F 1979 The effect of various fixatives on the extent of the odontoblast process in human dentine. Arch Oral Biol 28: 465–469
Thomas H F, Carella P 1983 A scanning electron microscope study of dentinal tubules from unerupted human teeth. Arch Oral Biol 28: 1125–1130
Thomas K R, Capecchi M R 1990 Targeted disruption of the murine int-1 proto-oncogene resulting in severe abnormalities in midbrain and cerebellar development. Nature 346: 847–850
Thomas N R 1976 Collagen as the generator of tooth eruption. In: Poole D F G, Stack M V (eds) The eruption and occlusion of teeth. (Proceedings of the 27th Symposium of the Colston Research Society 1975.) Butterworths: London: pp 290–301
Thomas P, Jackson A M, Aichroth P M 1985 Congenital absence of the anterior cruciate ligament. J Bone Jt Surg 67B: 572–575
Thompson M W, Bandler E 1973 Finger pattern combinations in normal individuals and in Down's Syndrome. Hum Biol 45: 563–570
Thompson R 1919 The capacity of, and the pressure of fluid in, the urinary bladder. J Anat 53: 241–253
Thompson S T, Robertson R T 1987 Organization of subcortical pathways for sensory projections to the limbic cortex. II. Afferent projections to the thalamic lateral dorsal nucleus in the rat. J Comp Neurol 265: 189–202
Thompson V P 1995 Anatomical research lives. Nature Medicine 1: 297–298
Thompson W D'A 1942 On growth and form. 2nd edition. Cambridge University Press: Cambridge
Thoms H 1940 Roentgen pelvimetry as a routine prenatal procedure. Am J Obstet Gynecol 40: 891–905
Thomson A S, Dabhoiwala N F, Verbeek F J, Lamers W H 1994 The functional anatomy of the ureterovesical junction. Brit J Urol 73: 284–291
Thomson C E, Griffiths I R, McCulloch M C, Kyriakides E, Barrie J A, Montague P 1993 In vitro studies of axonally-regulated Schwann cell genes during Wallerian degeneration. J neurocytol 22: 590–602
Thorel C 1909 Vorläufige Mitteilung über eine besondere Muskeln Verbindung zwischen der Cava superior und dem Hisschen Bündel. Munch Med Wochenschr 56: 2159
Thornell L E, Billeter R, Eriksson P O, Ringqvist M 1984 Heterogeneous distribution of myosin in human masticatory muscle fibres as shown by immunocytochemistry. Arch Oral Biol 29: 1–5
Thornhill A R, Burgoyne P S 1993 A paternally imprinted X chromosome retards the development of the early mouse embryo. Development 118: 171–174
Thornton M W, Schweisthal M R 1969 The phrenic nerve: its terminal divisions and supply to the crura of the diaphragm. Anat Rec 164: 283–290
Thorogood P 1988 The developmental specification of the vertebrate skull. Development 103 (suppl): 141–153
Thorstensson A, Roberthson H 1987 Adaptations to changing speed in human locomotion: speed of transitions between walking and running. Acta Physiol Scand 131: 211–214
Thulin C A 1963 Effects of electrical stimulation on the red nucleus on the alpha motor system. Exp Neuron 7: 464–480
Thuneberg L 1989 Interstitial cells of Cajal. In: Schulz S G, Wood J D, Rauner B B (eds) Handbook of physiology, Sect 6, Vol I, Part 1: The gastrointestinal system, motility and circulation. American Physiological Society: Bethesda: Maryland: pp 349–386
Thurig L, Agtmaal J, van Glasius E, Tan K L, Haeringen N 1985 Comparison of tears and lacrimal gland fluid in the rabbit and guinea pig. Cur Eye Res 4: 913–920
Thurlbeck W M 1992 Prematurity and the developing lung. Clin Perinatol 19: 497–519
Tickle C 1994 On making a skeleton. Nature 368: 587–588
Tierney D F 1974 Lung metabolism and biochemistry. Ann Rev Physiol 36: 209–231
Tigges J, Tigges M 1985 Subcortical sources of direct projections to visual cortex. In: Peters A, Jones E G (eds) Cerebral cortex. Vol 3. Plenum Press: New York: pp 351–378
Tillman B 1987 Untere extremität. In: Leonhardt B, Tillmann B, Töndury G, Zilles K (eds) Rauber/Kopsch Anatomie des Menschen. Vol I. Bewegungsapparat. G Thieme: Stuttgart: pp 445–651
Tillmann B, Pietsch-Rohrschneider I, Hoenges H L 1977 The human vocal cord surface. Cell Tissue Res 185: 279–283
Tilly J L, Kowalski K I, Schomberg D W, Hsueh A J W 1992 Apoptosis in atretic ovarian follicles is associated with selective decreases in messenger ribonucleic acid transcripts for gonadotrophin receptors and cytochrome P450 aromatase. Endocrinology 131: 1670–1676
Tilney F 1933 Behavior in its relation to development of the brain. Part II. Correlation between the development of the brain and behavior in the albino rat from embryonic states to maturity. Bull Neurol Inst New York 3: 252–358
Tilney L G, Derosier D J, Mulroy M 1980 The organisation of actin filaments in the stereocilia of cochlear hair cells. J Cell Biol 86: 244–259
Timmermans J-P, Scheurmann D W, Stach W, Adriaensen D, Groodt-Lassel M H A 1992 Functional morphology of the enteric nervous system with special reference to large mammals. Europ J Morphol 30: 113–122
Tipoe G L, White F H, Pritchett C J 1992 A morphometric study of histological variations during cellular differentiation of normal human colorectal epithelium. J Anat 181: 189–197
Tischler A S, Lee A K, Nunnemacher G, Said S I, DeLellis R A, Morse G M, Wolfe H J 1981 Spontaneous neurite outgrowth and vasoactive intestinal peptide-like immunoreactivity of cultures of human paraganglioma cells from the glomus jugulare. Cell Tissue Res 219: 543–555
Tisell L E, Salander H 1975 The lobes of the human prostate. Scand J Urol Nephrol 9: 185–191
Titus M A 1993 Myosins. Curr Opin Cell Biol 5: 77–81
Tjio H J, Levan A 1956 The chromosome number of man. Hereditas 42: 1–6
Tobin C E 1966 Arteriovenous shunts in the peripheral pulmonary circulation in the human lung. Thorax 21: 197–204
Tobin D 1991 Structural and functional studies of normal hair growth and changes in alopecia areata. PhD Thesis, University of London
Tobin G R, Schusterman M, Peterson G H, Nichols G, Bland K I 1981 The intramuscular neurovascular anatomy of the latissimus dorsi muscle: the basis for splitting the flap. Plas Reconstr Surg 67: 637–642
Tobon H, Salazar H 1974 Ultrastructure of the human mammary gland. I. Development of the fetal gland throughout gestation. J Clin Endocrinol Metab 39: 443–456
Tobon H, Salazar H 1975 Ultrastructure of the human mammary gland. II Postpartum lactogenesis. J Clin Endocrinol Metab 40: 834–844
Tochen M 1979 Orotracheal intubation in the newborn infant: a method for determining depth of tube insertion. J Pediatr 95: 1050–1051
Todd T W 1920a Age changes in the pubic bone. I. The male white pubis. Am J Phys Anthropol 3: 285–334
Todd T W 1920b Age changes in the pubic bone. II. The pubis of the male negro-white hybrid. III. The pubis of the white female. IV. The pubis of the female negro-white hybrid. Am J Phys Anthropol 4: 1–70
Todd T W 1921a Age changes in the pubic bone. V. Mammalian pubic metamorphosis. Am J Phys Anthropol 4: 333–406
Todd T W 1921b Age changes in the pubic bone. VI. The interpretation of variations in the symphyseal area. Am J Phys Anthropol 4: 407–424
Todd T W 1931 Differential skeletal maturation in relation to sex, race, variability and disease. Child Dev 2: 49–56
Todd T W 1937 Atlas of skeletal maturation of the wrist. Mosby: St Louis
Todd T W, D'Erico J Jr 1928 The clavicular epiphyses. Am J Anat 41: 25–50
Todd T W, Lindàla A 1928 Dimensions of the body; whites and American negros of both sexes. Am J Phys Anthropol 12: 35–119
Todd T W, Lyon D W Jr 1924 Endocranial suture closure, its progress and age relationship. I. Adult males of white stock. Am J Phys Anthropol 7: 325–384
Todd T W, Lyon D W Jr 1925a Endocranial suture closure, its progress and age relationship. II. Ectocranial closure in adult males of white stock. Am J Phys Anthropol 8: 23–45
Todd T W, Lyon D W Jr 1925b Endocranial suture closure, its progress and age relationship. III. Endocranial closure in adult males of negro stock. Am J Phys Anthropol 8: 47–71
Todd T W, Lyon D W Jr 1925c Endocranial suture closure, its progress and age relationship. IV. Ectocranial closure in adult males of negro stock. Am J Phys Anthropol 8: 149–168
Todd T W, Tracy B 1930 Racial features in American negro cranium. Am J Phys Anthropol 15: 53–110
Tohyama M, Shiotani Y 1986 Neuropeptides in spinal cord. In: Rossor M N, Tohyama M (eds) Prog Brain Research 66: 177–218 Elsevier: Amsterdam
Tolbert N E, Essner E 1981 Microbodies: peroxisomes and glyoxysomes. J Cell Biol 91: 271s–283s
Tollefson L, Bulloch K 1990 Dual-label retrograde transport: CNS innervation of the mouse thymus distinct from other mediastinum viscera. J Neurosci Res 25: 20–28
Tomei L D, Cope F O 1991 Apoptosis: the molecular basis of cell death. Cold Spring Harbour Press: New York

Tominaga Y L, Ikui H 1964 The fine structure of the arteriovenous crossing parts in the human retina. Acta Soc Ophthal Jpn 68: 148–150
Ton C C T, Hirvonen H, Miwa H, Weil M M, Monaghan P, Jordan T, van Heyningen V, Hastie N, Meijers-Heijboer, Drechsler M, Royer-Pokora B, Collins F, Swaroop A, Strong L C, Saunders G F 1991 Positional cloning and characterisation of a paired box and homeobox-containing gene from the Aniridia region. Cell 67: 1059–1074
Tonder K J H, Kvinnsland I 1983 Micropuncture measurement of interstitial fluid pressure in normal and inflamed dental pulp in cats. J Endodont 9: 105–109
Töndury G 1958 Entwicklungsgeschichte und Fehlbildungen der Wirbesaule. Thieme: Stuttgart
Tongerson J 1951 Developmental, genetic and evolutionary meaning of metopic suture. Am J Phys Anthropol 9: 193–210
Toppari J, Kangasniemi M, Kaipia A, Mali P, Huhtaniemi I, Parvinen M 1991 Stage- and cell-specific gene expression and hormone regulation of the seminiferous epithelium. J Electron Microscop Tech 19: 203–214
Torday J 1992 Cellular timing of fetal lung development. Sem Perinatol 16: 130–139
Torihashi S, Kobayashi S, Gerthoffer W T, Sanders K M 1993 Interstitial cells in deep muscular plexus of canine small intestine may be specialized smooth muscle cells. Am J Physiol 265: G638–G645
Törk I, Hornung J-P 1990 Raphe nuclei and the serotonergic system. In: Paxinos G (ed) The human nervous system. Academic Press: San Diego: pp 1001–1022
Tork I, McRitchie D A, Rikard-Bell G C, Paxinos G 1990 Autonomic regulatory centres in the medulla oblongata. In: Paxinos G (ed.) The human nervous system Academic Press: Orlando pp 221–231
Török B 1954 Lebeudbeobachtung des hypophysenkreislaufes an hunden. Acta Morphol Acad Sci Hung. 4: 83–89
Torr J B D 1957 The blood supply of the human cord. MD Thesis, University of Manchester
Torrent Guasp F 1970 The electrical circulation. Torrent Guasp: Denia
Torrey T W 1954 The early development of the human nephros. Contrib Embryol Carnegie Inst Washington 35: 175–197
Torvik A, Bhatia R, Murthy V S 1978 Transitory block of the arachnoid granulations following subarachnoid haemorrhage. A postmortem study. Acta Neurochir 41: 137–146
Torvik A, Brodal A 1954 The cerebellar projection of the perihypoglossal nuclei (nucleus intercalatus, nucleus praepositus hypoglossi and nucleus of Roller) in the cat. J Neuropath Exp Neurol 13: 515–527
Torvik A, Brodal A 1957 The origin of reticulospinal fibers in the cat. An experimental study. Anat Rec 128: 113–137
Toth A 1977 Studies on the muscular structure of the human uterus. II. Fasciculi cervicoangulares: vestigial or functional remnant of the mesonephric duct? Obstet Gynecol 49: 190–196
Toth L E, Slawin K L, Pintar J E, Nguyen-Huu C M 1987 Region-specific expression of mouse homeobox genes in the embryonic mesoderm and central nervous system. Proc Nat Acad Sci USA 84: 6790–6794
Tottrup A 1993 The role of nitric acid in oesophageal motor function. Dis Eosophag 6: 2–10
Tousimis A J, Fine B S 1959 Ultrastructure of the iris: intercellular stromal components. Arch Ophthal 62: 974–976
Touwen B C I 1976 Neurological development in infancy. Clinics in developmental medicine. Vol 58. Heinemann Medical Books: London
Tower S 1949 The pyramidal tract. In: Bucy B C (ed) The precentral motor cortex. Univ Illinois Press: Urbana, Illinois: pp 149–172
Tower S S, Richter C P 1931 Injury and repair within the sympathetic nervous system; preganglionic neurons. Archs Neurol Psychiatry 26: 485–495
Townes-Anderson E, Raviola G 1978 Degeneration and regeneration of autonomic nerve endings in the anterior part of rhesus monkey ciliary muscle. J Neurocytol 7: 583–600
Tracey D J 1986 Ascending and descending pathways in the spinal cord. In: Paxinos G (ed) The rat nervous system. Vol 2. Academic Press: Orlando: pp 311–324
Trainin N 1974 Thymic hormones and the immune response. Physiol Revs 54: 272–315
Trainor P A, Tan S, Tam P P L 1994 Cranial paraxial mesoderm: regionalisation of cell fate and impact on craniofacial development in mouse embryos. Development 120: 2397–2408
Tramezzani J H, Morita E, Chiocchio S R 1971 The carotid body as a neuroendocrine organ involved in the control of erythropoiesis. Proc Natl Acad Sci USA 68: 52–55
Tranum-Jensen J 1975 The ultrastructure of the sensory end-organs (baroreceptors) in the atrial endocardium of young mini-pigs. J Anat 119: 255–275
Trapp B D, Andrews S B, Wong A, O'Connell M, Griffin J. W. 1989 Colocalization of the myelin-associated glycoprotein and the microfilament components, F-actin and spectrin, in Schwann cells of myelinated fibres. J Neurocytol 18: 47–60
Traurig H H, Papka R E, Shew R L 1991 Substance P and related peptides associated with the afferent and autonomic innervation of the uterus. Ann N Y Acad Sci 632: 304–313
Travill A A 1964 Transmission of pressures across the elbow joint. Anat Rec 150: 243–247
Treitz W 1853 Über einen neuen Muskel am Duodenum. Vjschr Pract Heikunde (Prague) 37: 113–144
Tremblay N, Bushnell M C, Duncan G H 1993 Thalamic VPM nucleus in the behaving monkey. II. Response to air-puff stimulation during discrimination and attention tasks. J Neurophysiol 69: 753–763
Trenouth M J 1984 Shape changes during human fetal craniofacial growth. J Anat 139: 639–651
Treutner K H, Klosterhalfen B, Winkeltau G, Moensch S, Schumpelick V 1993 Vascular anatomy of the spleen: the basis for organ-preserving surgery. Clin Anat 6: 1–8
Treves Sir F 1885 The anatomy of the intestinal canal and peritoneum in man. Lewis: London
Trevino D L, Carstens E 1975 Confirmation of location of spinothalamic neurons in the cat and monkey by retrograde transport of horseradish peroxidase. Brain Res 98: 177–182
Trier J S 1963 Studies on small intestine crypt epithelium I. The fine structure of the crypt epithelium of the proximal small intestine in fasting humans. J Cell Biol 18: 599
Trinick J 1992 Understanding the functions of titin and nebulin. FEBS Lett 307: 44–48
Tripathi B J, Tripathi R C 1974 Vacuolar transcellular channels as a drainage pathway for cerebrospinal fluid. J Physiol (Lond) 239: 195–206
Tripathi R C, Tripathi B J, 1982 Functional anatomy of the anterior chamber angle. In: Jakobiec F A (ed) Ocular anatomy, embryology and teratology. Harder & Row: Philadelphia: pp 197–284
Trisler G D, Schneider M D, Nirenberg M 1981 Proc Natl Acad Sci USA 78: 2145–2149
Trobe J D 1988 Third nerve palsy and the pupil: footnotes to the rule. Arch Ophthalmol 106: 601–602
Trojanowski J Q, Jacobson S 1976 Areal and laminar distribution of some pulvinar cortical efferents in the rhesus monkey. J Comp Neurol 169: 371–392
Trolle D 1947 Accessory bones of the human foot. Munskgaard: Copenhagen
Trommer V L, Groothuis D R, Pasternak J F 1987 Quantitative analysis of cerebral vessels in the newborn puppy: the structure of germinal matrix vessels may predispose to haemorrhage. Pediatr Res 22: 23–28
Trotter J A, Corbett K, Avner B P 1981 Structure and function of the murine muscle-tendon junction. Anat Rec 201: 293–302
Trotter J, Smith M E 1986 The role of phospholipases from inflammatory macrophages in demyelination. Neurochem Res 11: 349–361
Trotter M 1937 Accessory sacro-iliac articulations. Am J Phys Anthropol 22: 247–261
Trotter M, Gleser G C 1958 A re-evaluation of estimation of stature based on measurements of stature taken during life and of long bones after death. Am J Phys Anthropol NS 16: 79–123
Trueta J 1957 The normal vascular anatomy of the femoral head during growth. J Bone Jt Surg 39B: 353–358
Trueta J, Barclay A E, Daniel P M, Franklin K J, Prichard M M L 1947 Studies of the renal circulation. Blackwell: Oxford
Trueta J, Morgan J D 1960 The vascular contribution to osteogenesis. I. Studies by the injection method. J Bone Jt Surg 42B: 97–109
Truex R C, Taylor M J, Smythe M Q, Gildenburg P L 1970 The lateral cervical nucleus of cat, dog and man. J Comp Neurol 139: 93–104
Trybus K M 1991 Assembly of cytoplasmic and smooth muscle myosins. Curr Opin Cell Biol 3: 105–111
Tryggvason K 1993 The laminin family. Curr Opin Cell Biol 5: 877–882
Tschabitscher M, Hocker K 1991 The variations in the origin of cranial nerves III, IV and VI. Anat Anz 173: 45–49
Ts'o M O, Friedman E 1967 The retinal pigment epithelium. I. Comparative histology. Arch Ophthalmol 78: 641–649
Ts'o M O, Friedman E 1968 The retinal pigment epithelium. III. Growth and development. Arch Ophthalmol 80: 214–216
Tsuboi R, Sato Y, Rifkin D B 1990 Correlation of cell migration, cell invasion, receptor number, proteinase production, and basic fibroblast growth factor levels in endothelial cells. J Cell Biol 110: 511–517
Tsuchida T, Hruban R H, Carson B S, Phillips P C 1993 Folliculo-stellate cells in the human anterior pituitary express cytokeratin. Pathol Res Pract 189: 184–188
Tsukita S, Tsukita S, Ishikawa H 1983 Association of actin and 10 nm filaments with the dense body in smooth muscle cells of the chicken gizzard. Cell Tiss Res 229: 223–242
Tucker G C, Aoyama H, Lipinski M, Tursz T, Thiery J P 1984 Identical reactivity of monoclonal antibodies HNK-1 and NC-1: conservation in vertebrates on cells derived from the neural primordium and on some leukocytes. Cell Diff 14: 223–230
Tulchinsky D, Hobel C J 1973 Plasma human chorionic gonadotropin, estrone, estradiol, estriol, progesterone and 17α-hydroxyprogesterone in

human pregnancy. III. Early normal pregnancy. Am J Obst Gynecol 117: 884–893
Tulchinsky D, Hobel C J, Yeager E, Marshall J R 1972 Plasma estrone, estradiol, estriol, progesterone and 17-hydroxyprogesterone in human pregnancy. I. Normal pregnancy. Am J Obst Gynecol 112: 1095–1100
Tulsi R S, Hermanis G M 1992 A study of the angle of inclination and facet curvature of superior lumbar zygapophyseal facets. Spine 18: 1311–1317
Tunell G L, Hart M N 1977 Simultaneous determination of skeletal muscle fiber types I, IIA and IIB by histochemistry. Archs Neurol, Chicago 34: 171–173
Turgeon S M, Albin R L 1993 Pharmacology, distribution, cellular localization, and development of $GABA_B$ binding in rodent cerebellum. Neuroscience 55: 311–323
Turnbull I M, Brieg A, Hassler O 1966 Blood supply of cervical spinal cord in man. A microangiographic cadaver study. J Neurosurg 24: 951–965
Turnbull W D 1970 Mammalian masticatory apparatus. Fieldiana Geology 18: 149–356
Turner B H, Mishkin M, Knapp M 1980 Organization of the amygdalopetal projections from modality-specific cortical association areas in the monkey. J Comp Neurol 191: 515–543
Turner C H 1992 Editorial: Functional determinants of bone structure: beyond Wolff's law of bone transformation. Bone 13: 403–409
Turner D L, Cepko C L 1987 Nature 328: 131–136
Turner D R 1969 The vascular tree of the haemal node in the rat. J Anat 104: 481–494
Turner L 1961 The structure of arachnoid granulations with observations on their physiological and pathological significance. Ann R Coll Surg Engl 29: 237–264
Turner R S 1957 A comparison of theoretical with observed angles between the vertebral arteries at their junction to form the basilar. Anat Rec 129: 243–254
Turner R S 1959 The angle of origin of the ulnar artery. Anat Rec 134: 761–767
Turner R, Jezzard P, Wen H, Kwong K K, Le Bihan D, Zeffiro T et al 1993 Functional mapping of the human visual cortex at 4 and 1·5 tesla using deoxygenation contrast EPI. Mag Reson Med 29: 277–279
Turner W 1886 The index of the pelvic brim as a basis of classification. J Anat 20: 125–143
Turner-Warwick R T 1959 The lymphatics of the breast. Br J Surg 46: 574–582
Tuttrup A 1993 The role of nitric acid in oesaphageal motor functio. Dis Esophag 6: 2–10
Twomey L, Taylor J, Furniss B 1983 Age changes in the bone density and structure of the lumbar vertebral column. J Anat 136: 15–25
Tzagoloff A 1982 Mitochondria. Plenum Press: New York

U

Uberlaker D 1986 Estimation of age at death from histology of human bone. In: Zimmerman M R, Angel J L (eds) Dating and age determination of biological materials. Croom Helm: London: pp 240–247
Uchida Y 1950 A contribution to the comparative anatomy of the amygdaloid nuclei in mammals, especially in rodents. Part I: rat and mouse. Folia Psychiatr Neurol Jpn 4: 25–42
Uchida Y A 1950 A contribution to the comparative anatomy of the amygdaloid nuclei in mammals, especially in rodents. Part II: guinea pig, rabbit and squirrel. Folia Psychiatr Neurol Jpn 4: 91–107
Uchizono K 1965 Characterisation of excitatory and inhibitory synapses in the central nervous system of the cat. Nature 207: 642–643
Uddenberg N 1968 Differential organization in dorsal funiculi of fibres originating from different receptors. Exp Brain Res 4: 367–376
Uddman R, Edvinsson L 1989 Neuropeptides in the cerebral circulation. Cerebrovasc Brain Metab Rev 1: 230–252.
Ueda D 1990 Normal volume of the thyroid gland in children. J Clin Ultrasound 18: 455–462
Uehara Y, Fujiwara T, Kaidoh T 1990 Morphology of vascular smooth muscle fibers and pericytes: scanning electron microscopic studies. In: Motta P M (ed) Ultrastructure of smooth muscle. Kluwer: Boston: pp 237–251
Uemura M, Matsuda K, Kume M, Takeuchi Y, Matsushima R, Mizuno N 1979 Topographical arrangement of hypoglossal motoneurons. An HRP study in the cat. Neurosci Lett 13: 99–104
Uemura-Sumi M, Mizuno N, Nomura S, Iwahori N, Takeuchi Y, Matsushima R 1981 Topographical representation of the hypoglossal nerve branches and tongue muscles in the hypoglossal nucleus of macaque monkeys. Neurosci Lett 22: 31–35
Ugawa Y, Hanajima R, Kanazawa I 1993 Interhemispheric facilitation of the hand area of the human motor cortex. Neurosci Lett 160: 153–155
Ugolini G, Kuypers H G J M 1986 Collaterals of corticospinal and pyramidal fibres to the pontine grey demonstrated by a new application of the fluorescent fibre labelling technique. Brain Res 365: 211–227
Uhlenhuth E, Hunter D W T, Loechel W W 1952 Problems in the anatomy of the pelvis. Lippincott: Philadelphia
Uhthoff H K 1990 The embryology of the human locomotor system. Springer-Verlag: Berlin
Uitto J, Olsen D R, Fazio M J 1989 Extracellular matrix of the skin: 50 years of progress. J Invest Dermatol 92 (suppl 4): 61S–77S
Ullah M 1978 Localization of the phrenic nucleus in the spinal cord of the rabbit. J Anat 125: 377–386
Ullah M, Salman S S 1986 Localisation of the spinal nucleus of the accessory nerve in the rabbit. J Anat 145: 97–107
Underhill B M L 1955 Intestinal length in man. Br Med J 2: 1243–1246
Undi F, Somogyi B, Kausz M 1973 Data on blood supply of spinal nerve roots. Acta Morphol Acad Sci Hung 21: 311–318
Ungerleider L G, Desimone R, Galkin T W, Mishkin M 1984 Subcortical projections of area MT in the macaque. J Comp Neurol 223: 368–386
Unsicker K 1993 The chromaffin cells: paradigm in cell, developmental and growth factor biology. J Anat 183: 207–221
Unsicker K, Seidl K, Hofmann H D 1989 The neuro-endocrine ambiguity of sympathoadrenal cells. Internat J Dev Neurosci 7: 413–417
Unterharnscheidt F, Jachnik D, Gött H 1968 Der Balkenmangel. Monographien aus dem Gesamtgebiete der Neurologie und Psychaitrie, Heft 128: pp. 1–232. Springer-Verlag: Berlin
Unwin P N T, Ennis P D 1984 Two configurations of a channel-forming membrane protein. Nature 307: 609–613
Unwin P N T, Zampighi G 1980 Structure of the junction between communicating cells. Nature 283: 545–549
Upton M L, Weller R O 1985 The morphology of cerebrospinal fluid drainage pathways in human arachnoid granulations. J Neurosurg 63: 867–875

V

Vail A D, Coller F C 1967 The parathyroid glands: clinicopathologic correlation of parathyroid disease as found in 200 unselected autopsies. Missouri Med 64: 234–238
Vaithlingam U D, Wong W C, Ling E A 1984 Light and electron microscopic features of the structure and innervation of the gastro-oesophageal junction of the monkey (Macaca fascicularis). J Anat 138: 471–484
Vallbo Å B, Hagbarth K E, Torebjörk H E, Wallin B G 1979 Somatosensory, proprioceptive, and sympathetic activity in human peripheral nerves. Physiol Rev 59: 919–957
van As A, Webster I 1972 The organisation of ciliary activity and mucus transport in pulmonary airways. S Afr. Med J 46: 347–350
van Campenhout E 1925 Etude sur le développement et la signification morphologique des ilots endocrine du pancréas chez l'embryon de mouton. Arch Biol Liège 35: 45–88
van Campenhout E 1956 Le développement embryonnaire comparé des nerfs olfactif et audatif. Acta Otorhinolaryngol Belg 11: 279–287
Van Crevel H, Verhaart W J C 1963 The 'exact' origin of the pyramidal tract. A quantitative study in the cat. J Anat 97: 495–515
Van den Bergh R 1969 Centrifugal elements in the vascular pattern of the deep intracranial blood supply. Angiology 20: 88–94
Van den Bergh R, Van der Eecken H 1968 Anatomy and embryology of cerebral circulation. Prog Brain Res 30: 1–25
Van den Pol A N, Dudek F E 1993 Cellular communication in the circadian clock, the suprachiasmatic nucleus. Neuroscience 56: 793–811
van der Loos H D, Wolsey T A 1973 Science 179: 395–398
van der Rest M, Garrone R 1991 Collagen family of proteins. FASEB J 5: 2814–2823
Van Deurs B 1979 Cell junctions in the endothelium and connective tissue of the rat choroid plexus. Anat Rec 195: 73–94
van Eijden T M G J, Kouwenhoven E, Weijs W A 1987 Mechanics of patellar articulation. Acta Orthop Scand 58: 560–566
Van Essen D C 1985 Functional organization of primate visual cortex. In: Peters A, Jones E G (eds) Cerebral cortex. Vol 3. Visual cortex. Plenum Press: New York: pp 259–329
Van Essen D C, Anderson C H, Felleman D J 1992 Information processing in the primate visual system: an integrated system perspective. Science 255: 419–423
Van Gehuchten 1892 Contribution à l'étude des ganglions cérébrospinaux. Cellule 8: 209–231; 233–254
Van Hoesen G W 1981 The differential distribution, diversity and sprouting of cortical projections to the amygdala in the rhesus monkey. In: Ben-Ari Y (ed) The amygdaloid complex. Elsevier: Amsterdam: pp 77–90
Van Hoesen G W 1982 The parahippocampal gyrus. New observations regarding its cortical connections in the monkey. TINS 5: 345–350

Van Hoesen G W 1993 The modern concept of association cortex. Curr Opin Neurobiol 3: 150–154

Van Hoesen G W, Pandya D N 1975 Some connections of the entorhinal (area 28 and perirhinal (area 35) cortices of the rhesus monkey. II. Efferent connections. Brain Res 95: 39–59

Van Hoesen G W, Pandya D N 1975a Some connections of the entorhinal (area 28) and perirhinal (area 35) cortices of the rhesus monkey. I. Temporal lobe afferents. Brain Res 95: 1–24

Van Hoesen G W, Pandya D N 1975b Some connections of the entorhinal (area 28) and perirhinal (area 35) cortices of the rhesus monkey. III. Efferent connections. Brain Res 95: 39–59

Van Hoesen G W, Pandya D N, Butters N 1975 Some connections of the entorhinal (area 28) and perirhinal (area 35) cortices of the rhesus monkey. II. Frontal lobe afferents. Brain Res 95: 25–38

Van Leeuwen J L, Spoor C W 1993 Modelling the pressure and force equilibrium in unipennate muscles with in-line tendons. Phil Trans R Soc Lond B 342: 321–333

van Meurs-van Woezik H, Debets T, Klein H W 1987 Growth of the internal diameters in the pulmonary arterial tree in infants and children. J Anat 151: 107–115

Van Overbeeke J J, Hillen B, Tulleken C A F 1991 A comparative study of the circle of Willis in fetal and adult life. The configuration of the posterior bifurcation of the posterior communicating artery. J Anat 176: 45–54

van Straaten H W M, Hekking J W M, Wiertz-Hoessels E L, Thors F, Drukker J 1988 Anat Embryol 177: 317–324

Van Weissenbruch, Albers F W 1992 Voice rehabilitation after total laryngectomy. Acta Otorhinolaryngol Belg 46(22): 221–246

Vandekerckhove J, Bugaisky G, Buckingham M 1986 Simultaneous expression of skeletal muscle and heart actin proteins in various striated muscle tissues and cells. A quantitative determination of the two actin isoforms. J Biol Chem 261: 1838–1843

Vandenbunder B, Pardanaud L, Jaffredo T, Mirabel M A, Stehelin D 1989 Complementary patterns of expression of c-ets 1, c-myb and c-myc in the blood-forming system of the chick embryo. Development 107: 265–274

Vane J R 1969 The release and fate of vaso-active hormones in the circulation. Br J Pharmacol 35: 209–242

Vanneuville G, Mestas D, Le Bouedec G, Veyre A, Dauplat J, Escande G, Guillot M 1991 The lymphatic drainage of the human ovary in vivo investigated by isotopic lymphography before and after the menopause. Surg Radiolog Anat 13: 221–226

Vassall-Adams P R 1982 The development of the atrioventricular bundle and its branches in the avian heart. J Anat 134: 169–183

Vassallo G, Capella C, Solcia E 1971 Endocrine cells of the human gastric mucosa. Z Zellforsch 118: 49–67

Vassar R, Ngai J, Axel R 1993 Spatial segregation of odorant receptor expression in the mammalian olfactory epithelium. Cell 74: 309–318

Vastesaeger M M, van der Straeten P P, Friart J, Candaele G, Ghys A, Bernard M 1957 Les anastomoses intercoronariennes telles qu'elles apparaissent à la coronarographie postmortem. Acta Cardiol 12: 365–401

Vaughan G M, Pelham R W, Pang S F, Loughlin L L, Wilson K M, Sandock K L, Vaughan M K, Koslow S H, Reiter R J 1976 Nocturnal elevation of plasma melatonin and urinary 5-hydroxyindoleacetic acid in young men: attempts at modification by brief changes in environmental lighting and sleep and by autonomic drugs. J Clin Endocr Metab 42: 752–764

Vaughn J C 1966 The relationship of the 'sphere chromatophile' to the fate of displaced histones following histone transition in rat spermiogenesis. J Cell Biol 31: 257–278

Veen B K van, Mast E, Busschers R, Verloop A J, Wallinga W, Rutten W L C, Gerrits P O, Boom H B K 1994 Single fibre action potentials in skeletal muscle related to recording distances. J Electromyog Kinesiol 4: 37–46

Veis A 1992 Acidic proteins as regulators of biomineralization in vertebrates. In: Davidovitch Z (ed) The biological mechanisms of tooth movement and craniofacial adaptation. Ohio State Univ College Dent: Columbus: pp 115–119

Veleanu C, Grün U, Diaconescu M et al 1972 Structural peculiarities of the thoracic spine. Their functional significance. Acta Anat 82: 97–107

Venieratos D, Papadopoulos N J, Anastassiou J, Katritsis E D 1987 A quantitative estimation of the divergence between the trabecular system and stress trajectories in the upper end of the human femoral bone. Anat Anz 163: 301–310

Venning P 1956a Radiological studies of variations in the segmentation and ossification of the digits of the human foot. I. Variations in the number of phalanges and centers of ossification of the toes. Am J Phys Anthropol 14: 1–34

Venning P 1956b Radiological studies of variations in the segmentation and ossification of the digits of the human foot. II. Variations in length of the digit segments correlated with differences of segmentation and ossification of the toes. Am J Phys Anthropol 14: 129–151

Verhaart W J C, Mechelse K 1954 The pedunculus cerebri and the capsula interna. Monatsschr Psychiatry Neurol 127: 65–80

Verhoeven G 1992 Local control systems within the testis. Baillière's Clin Endocrinol Metab 6: 313–333

Verna A 1975 Observations of the innervation of the carotid body of the rabbit. In: Purves M J (ed) Peripheral arterial chemoreceptors. Cambridge University Press: Cambridge: pp 75–99

Verney E B 1947 The antidiuretic hormone and the factors which determine its release. Proc R Soc Lond [Biol] 135: 25–106

Vernon-Roberts B, Doré J L, Jessop J D, Henderson W J 1976 Selective concentration and localization of gold in macrophages of synovial and other tissues during and after crysotherapy in rheumatoid patients. Ann Rheum Dis 35: 477–486

Version G, van Marl J, van Even H, Wiljekens R 1992 Membrane architecture as a function of lens fiber maturation: a freeze fracture and scanning electron microscope study in the human lens. Exp Eye Res 54: 433–446

Verzár F, McDougall E J 1936 Absorption from the small intestine. Longmans, Green: London

Vesalius A 1543 De humani corporis fabrica libri septem. ex off J Oporini: Basel

Vesely T M, Cahill D R 1986 Cross-sectional anatomy of the pericardial sinuses, recesses, and adjacent structures. Surg Radiol Anat 8: 221–227

Viale G, Gambacorta M, Coggi G, Dell'Orto P, Milani M, Doglioni C 1991 Glial fibrillary acidic protein immunoreactivity in normal and diseased human breast. Virch Arch-A Path Anat Histopath 418: 339–348

Vidal F 1940 Pallidohypothalamic tract, or x bundle of Meynert, in the rhesus monkey. Arch Neurol Psychiatry 44: 1219–1223

Vidal G 1984 The oldest eukaryotic cells. Sci Am 249: (Feb) 32–41

Vidal-Sanz M, Bray G M, Villegas-Pérez M P, Thanos S, Aguayo A J 1987 Axonal regeneration and synapse formation in the superior colliculus by retinal ganglion cells in the adult rat. J Neurosci 7: 2894–2909

Vidic B 1968 The origin and course of the communicating branch of the facial nerve in the lesser petrosal nerve in man. Anat Rec 162: 511–516

Vidic B, Young P A 1967 Gross and microscopic observations on the communicating branch of the facial nerve to the lesser petrosal nerve. Anat Rec 158: 257–261

Vieussens R 1705 Novum vasorum corporis humani systema. P Marret: Amsterdam

Vigers G P, Crowther R A, Pearse B M 1986 Location of the 100 kd-50 kd accessory proteins in clathrin coats. EMBO J 5: 2079–2085

Vignal W 1889 Arch Physiol Norm Path Paris 4: 228–254, 311–338

Vijayashankar N, Brody H 1977 A study of ageing in the human abducens nucleus. J Comp Neirol 173: 433–438

Vilas E 1932 Über die Entwicklung der menschlichen Scheide. Z Anat Entwicklungsgesch 98: 263–292

Vilas E 1933 Über die Entwicklung des Utriculus prostaticus beim Menschen. Z Anat Entwicklungsgesch 99: 399–421

Villa Verde D M S, Defresne M P, Vannier-Dos-Santos M A, Dussault J H, Boniver J, Savino W 1992 Identification of nuclear triiodothyronine receptors in the thymic epithelium. Endocrinol 131: 1313–1320

Villiger E 1946 Die Periphere Innervation. 10th edition. Schwabe: Basel

Vincent S A 1966 Postural control of urinary incontinence. The curtsey sign. Lancet 2: 631–632

Vincent S R, Kimura H 1992 Histochemical mapping of nitric oxide synthase in the rate brain Neuroscience 46: 755–784

Viragh S, Challice C E 1977a The development of the conduction system in the mouse embryo heart. I. The first embryonic A–V conduction pathway. Dev Biol 56: 382–396

Viragh S, Challice C E 1977b The development of the conduction system in the mouse embryo heart. II. Histogenesis of the atrioventricular node and bundle. Dev Biol 56: 397–411

Virchow R L K 1846 Uber das granulierte Ansehen der Wandungen der Gehirnventrikel. Allg Z Psychiatry 3: 424–450

Vitek J L, Ashe J, DeLong M R, Alexander G E 1994 Physiologic properties and somatotopic organization of the primate motor thalamus. J Neurophysiol 71: 1489–1513

Vitti M, Basmajian J V 1977 Integrated actions of masticatory muscles. Anat Rec 187: 173–190

Vizoso A D, Young J Z 1948 Internode length and fibre diameter in developing and regenerating nerves. J Anat 82: 110–134

Vlahovitch B, Fuentes J M, Verger A C 1973 Angioarchitecture insulaire chez l'homme et chez les primates. Arch Anat Path 21: 395–399

Vogelberg K 1957 Die Lichtungsweite der Koronarostein an normalen und hyupertrophen herzen. Z Kreislaufforsch 46: 101–115

Vogels R, Orban G A 1994 Activity of inferior temporal neurons during orientation discrimination with successively presented gratings. J Neurophysiol 71: 1428–1451

Vogt A 1942 Lehrbuch und Atlas der Spaltlampenmikroskopie des lebenden Auges. Teil 3. Iris, Glaskörper, Bindehaut. Enke: Stuttgart

Vogt B A 1985 Cingulate cortex. Cerebral cortex. In: Jones E G, Peters A (eds) Plenum Press: New York: pp 89–149

Vogt B A, Miller M W 1983 Cortical connections between rat cingulate cortex and visual, motor, and postsubicular cortices. J Comp Neurol 216: 192–210

Vogt B A, Pandya D N, Rosene D L 1987 Cingulate cortex of the rhesus monkey. I. Cytoarchitecture and thalamic afferents. J Comp Neurol 262: 256–270
Vogt B A, Sikes R W, Swadlow H A, Weyand T G 1986 Rabbit cingulate cortex: cytoarchitecture physiological border with visual cortex, and afferent cortical connections of visual, motor, postsubicular, and intracingulate origin. J Comp Neurol 248: 74–94
Vogt W 1926 Gesaltungsanalyse am Amphienkeim mit oertlicjer Vitalfarbung. II Gastrulation und Mesdermbildung bei Urodelen und Anuran. Roux Arch Entwick Org 120: 384–706
Voloshin A S, Wosk J 1983 Shock absorption of meniscectomized and painful knees: a comparative in vivo study. J Biomed Eng 5: 157–160
Volpe E, Bellissimo U, Lamberti A 1969. Arch Oral Biol 17:
Volsch M 1906 Zur vergleichenden Anatomie des Mandelkernes und seine Nachbargebilde. Part I. Arch Mikrosk Anat 68: 573–683
Volsch M 1910 Zur vergleichenden Anatomie des Mandelkernes und seine Nachbargebilde. Part II. Arch Mikrosk Anat 76: 373–523
Voltz R G 1976 The development of a total wrist arthroplasty. Clin Orthop 116: 209–214
von Baer K E 1828 Ueber Entwicklungsgeschichte der Tiere. Bornträger Königsberg.
Von Bonin G, Bailey P 1947 The neocortex of Macaca mulatta. University of Illinois Press: Urbana
von der Mark K, Mollenhauer J, Müller P K, Pfäffle M 1985 Anchorin CII, a type II collagen-binding glycoprotein from chondrocyte membranes. Ann NY Acad Sci 460: 214–223
von Euler U S 1936 On specific vasodilating and plain muscle stimulating substances from accessory genital glands in man and certain animals (prostaglandin and vesiglandin). J Physiol 88: 213–234
von Gaudecker B 1986 The development of the human thymus microenvironment. In: Müller-Hermelink H K (ed) The human thymus. Histophysiology and pathology. Springer-Verlag: Berlin: pp 1–41
von Hayek H 1960 The human lung. Hafner: New York
von Herrath E 1958 Bau und Funktion der Normalen Milz De Gruyter: Berlin
von Knief J-J 1967 Quantitative Untersuchung der Verteilung der Hartsubstanzen im knochen in ihrer Beziehung zur lokalen mechanischen Beanspruchung. Methodik und biomechanische Problematik, dargestellt am Beispiel des coxalen Femurendes. Z Anat Entwickl-Gesch 126: 55–80
von Lawzewitsch I, Dickmann G H, Amezua L, Pardal C 1972 Cytobiological and ultrastructural characterisation of the human pituitary. Acta Anat 81: 286–316
von Wettstein D, Rasmussen S W, Holm P B 1984 The synaptonemal complex in genetic segregation. Annu Rev Genet 18: 331–413
Voneida T J 1965 Visual loss following midline section through the mesencephalic tegmentum in cats. Anat Rec 151: 429 (abstract)
Voogd J 1964 The cerebellum of the cat. Structure and fibre connexions. Proefschr. Van Gorcum: Assen
Voogd J, Bigaré F 1980 Topographic distribution of olivary and corticonuclear fibers in the cerebellum: a review. In: Courville J, de Mountigny I, y Latha R E (eds) The Inferior Olivary Nucleus. Raven Press: New York: pp 207–234
Voogd J, Feirabend H K P, Schoen J H R 1990 Cerebellum and precerebellar nuclei. In: Paxinos G (ed) The human nervous system. Academic Press: New York: pp 321–386
Voorhout W F et al 1992 Intracellular processing of pulmonary surfactant protein B in an endosomal/lysosomal compartment. Am J Physiol 263(4 Pt 1): L479–486
Voorhout W F, Venenendaal T, Kuroki Y, Ogaswara Y, van Golde L M, Geuze H J 1992 Immunocytochemical localization of surfactant protein D (SP-D) in type II cells, Clara cells, and alveolar macrophages of rat lung. J Histochem Cytochem 40: 1589–1597
Vorherr H 1979 Human lactation. Grune and Stratton: New York
Voss H 1966 Untersuchungen über Vorkommen, Zahne und individuelle Variation der Muskelspindeln in den Muskeln des menschlichen Kehlkopfes. Anat Anz 118: 306–309
Vraa-Jensen G F 1942 The motor nucleus of the facial nerve. Munksgaard: Copenhagen
Vrabec F 1952 Sur la question de l'endothélium de la surface antérieure de l'iris humain. Ophthalmologica 123: 20–30
Vrbová G 1963 Changes in the motor reflexes produced by tenotomy. J Physiol 166: 241–250

W

Wachstein M, Bradshaw M 1965 Histochemical localisation of enzymes acting in the kidneys of three mammalian species during their postnatal development. J Histochem Cytochem 13: 44–56
Wachtler F, Jacob M 1986 Origin and development of the cranial skeletal muscles. Biblthca Anat 29: pp 24–46
Wackenheim A, Babin E 1978 Tomodensitometrie cranio-cerebral. Masson: Paris
Waddington C H 1932 Experiments on the development of chick and duck embryos cultivated in vitro. Phil Trans Roy Soc Lond 221: 179
Waddington C H 1938 The morphogenetic function of a vestigial organ in the chick. J exp Biol 15: 371–376
Waddington C H 1940 Organisers and genes. Cambridge University Press: Cambridge
Wagenvoort C A, Wagenvoort N 1967 Arterial anastomoses, bronchopulmonary arteries and pulmobronchial arteries in perinatal lungs. Lab Invest 16: 13–24
Wagner D D, Olmsted J B, Marder V J 1983 Immunolocalization of von Willebrand protein in Weibel-Palade bodies of human endothelial cells. J Cell Biol 95: 355–360
Wagner G 1955 Chimaerische Zahnanlagen aus Triton-Schmelzorgan und Bombinator-Papille. Mit Beobachtungen über die Entwicklung von Kiemenzähnchen und Mundsinnesknospen in den Triton-Larven. J Embryol Exp Morphol 3: 160–188
Wahl M, Schilling L, Unterberg A, Baethmann A 1993 Mediators of vascular and parenchymal mechanisms in secondary brain damage. Acta Neurochir Suppl Wien 57: 64–72
Wainer B H, Levey A I, Rye D B, Mesulam M-M, Mufson E J 1985 Cholinergic and non-cholinergic septohippocampal pathways. Neurosci Lett 54: 45–52
Waites G M H 1970 Temperature regulation and the testis. In: Johnson A D, Gomes W R, Vandemark N L (eds) The testis. Vol I. Academic Press: New York: pp 241–281
Waites G M H, Moule G R 1961 Relation of vascular heat exchange to temperature regulation in the testis of the ram. J Reprod Fertil 2: 213–220
Wakeley C P C 1929 A note on the architecture of the ilium. J Anat 64: 109–110P
Wakeley C P C 1933 The position of the vermiform appendix as ascertained by an analysis of 10,000 cases. J Anat 67: 277–283
Walberg F 1960 Further studies on the descending connections to the inferior olive. Reticulo-olivary fibers: an experimental study in the cat. J Comp Neurol 114: 79–87
Waldeyer W 1884 Uber den Lymphatischen Apparat des Pharynx. Deutsche Medizinische Wochenschrift 10: 313
Waldherr R, Cuzic S, Noronha I L 1992 Pathology of the human mesangium in situ. Clin Investig 70: 865–874
Wales J K H, Gibson A T 1994 Short-term growth: rhythms, or noise? Arch Dis Child 71: 84–89
Walker A C 1978 Functional anatomy of oral tissues: mastication and deglutition. In: Shaw J H, Sweeney E A, Cappuccino C C, Meller S M (eds) Textbook of oral anatomy. W B Saunders: Philadelphia: pp 277–296
Walker A E 1937 Experimental anatomical studies of the topical localisation within the thalamus of the chimpanzee. Proc K Med Akad Wet 40: 198–206
Walker A E 1940 The spinothalamic tract in man. Arch Neurol Psychia 43: 284–298
Walker A E 1943 Central representation of pain. In: Wolff H G, Gasser H S, Hinsey J S (eds) Pain. (Res Publ Assoc Res Nerv Ment Dis 23: 63–85)
Walker A, Turnbull J E, Gallagher J T 1994 Specific heparan sulphates accharids mediate the activity of basic fibrioblast growth factor. J Biol Chem 269: 931–935
Walker J M 1980 Morphological variants in the human fetal hip – their significance in congenital hip disease. J Bone Jt Surg 62A: 1073–1082
Walker L T 1991 The biomechanics of the human foot. PhD Thesis
Wall J T, Huerta M F, Kaas J H 1992a Changes in the cortical map of the hand following postnatal median nerve injury in monkeys: modification of somatotopic aggregates. J Neurosci 12: 3445–3455
Wall J T, Huerta M F, Kaas J H 1992b Changes in the cortical map of the hand following postnatal ulnar and radial nerve injury in monkeys: organization and modification of nerve dominance aggregates. J Neurosci 12: 3456–3465
Wall P D 1964 Presynaptic control of impulses at the first central synapse in the cutaneous pathway. Progr Brain Res 12: 92–118
Wall P D 1970 The sensory and motor role of impulses travelling in the dorsal columns towards cerebral cortex. Brain 93: 505–524
Wall P D 1973 Dorsal horn electrophysiology. In: Iggo A (ed) Handbook of sensory physiology. Vol 2. Springer: Berlin: pp 253–270
Wall P D 1976 Modulation of pain by non-painful events. In: Bonica J J, Albe-Fessard D G (eds) Advances in pain research and therapy. Raven Press: New York: pp 1–16
Wall P D 1978 The gate control theory of pain mechanisms. A re-examination and re-statement. Brain 101: 1–18
Wall P D 1985 Pain. In Swash M, Kennard C (eds) Scientific basis of clinical neurology. Churchill Livingstone: Edinburgh: pp 163–171
Wall P D, Melzac R 1988 Textbook of pain. 2nd edition. Churchill Livingstone: Edinburgh

Wall P D, Noordenbos W 1977 Sensory functions which remain in man after complete transection of dorsal columns. Brain 100: 641–653

Wall R T, Harker L A, Quadracci L J, Striker G E 1978 Factors influencing endothelial cell proliferation in vitro. J Cell Physiol 96: 203–214

Wallace D C 1992 Diseases of mitochondrial DNA. Annu Rev Biochem 61: 1175–1212

Waller A V 1850 Experiments on the section of the glossopharyngeal and hypoglossal nerves of the frog, and observations of the alterations produced thereby in the structure of their primitive fibres. Philos Trans R Soc Lond [Biol] 140: 423–429

Walls E W 1958 Observations on the microscopic anatomy of the human anal canal. Br J Surg 45: 504–512

Walls G L 1963 The vertebrate eye. Hafner: New York

Walmsley B, Hodgson J A, Burke R E 1978 Forces produced by medial gastrocnemius and soleus muscles during locomotion in freely moving cats. J Neurophysiol 41: 1203–1216

Walmsley J G 1983 Structure of small blood vessels related to smooth muscle mechanics. In: Bevan J (ed) Vascular neuroeffector mechanisms. Raven Press: New York: pp 175–182

Walmsley J G, Canham P B 1979 Orientation of nuclei as indicators of smooth muscle cell alignment in the cerebral artery. Blood Vessels 16: 43–51

Walmsley R 1953 The development and growth of intervertebral disc. Edin Med J 60: 341–364

Walmsley R, Watson H 1978 Clinical anatomy of the heart. Churchill Livingstone: Edinburgh

Walmsley T 1915 The costal musculature. J Anat 50: 165–171

Walmsley T 1928 Articular mechanism of diarthroses. J Bone Jt Surg 10: 40–45

Walmsley T 1929 The heart. In: Quain J (ed) Elements of descriptive and practical anatomy. Vol 4, Pt 3. Longmans, Green: London

Walsh C, Cepko C L, 1988 Science 241: 1342–1345

Walsh C, Cepko C L, 1992 Science 255: 434–440

Walsh C, Cepko C L, 1993 Science 362: 632–635

Walsh F S, Doherty P 1993 Factors regulating the expression and function of calcium-independent cell adhesion molecules. Curr Opin Cell Biol 5: 791–796

Walter J, Henke-Fahle S, Bonhoeffer F 1987 Development 101: 909–913

Walther C, Guenet J L, Simon D, Deutsch U, Jostes B, Goulding M D, Plachov D, Balling R, Gruss P 1991 Pax: a murine multigene family of paired box containing genes. Genomics 11: 424–434

Waltner J G 1948 Barrier membrane of cochlear aqueduct: histologic studies on the patency of the cochlear aqueduct. Arch Otolaryngol 47: 656–669

Walton A J 1931 Surgical treatment of parathyroid tumours. Br J Surg 19: 285–291

Walton A, Hammond J 1938 The maternal effects on growth and information in Shire horse–Shetland pony crosses. Proc Roy Soc London Ser B–Biol Sci 125: 311–335

Walton J, Yoshigama J M, Vanderlaan M 1982 Ultrastructure of the rat urothelium in en face section. J Submicrosc Cytol 1: 1 15

Walton P E, Cronin M J 1990 Tumor-necrosis factor-alpha and interferon-gamma reduce prolactin release in vitro. Am J Physiol 259: E672–E676

Wang K P, Tai H P 1965 An analysis of variations of the segmental vessels of the right lower lobe in 50 Chinese lungs. Acta Anat Sin 8: 408–423

Wang K, McLure J, Tu A 1979 Titin: major myofibrillar components of striated muscle. Proc Natl Acad Sci USA 76: 3698–3702

Wang N S, Ying W L 1977 A scanning electron microscopic study of alkali-digested human and rabbit alveoli. Am Rev Resp Dis 115: 449–460

Warbrick J C 1960 The early development of the nasal cavity and upper lip in the human embryo. J Anat 94: 351–362

Ward F O 1838 Outlines of human osteology. Renshaw: London

Warner F D, Mitchell D R 1980 Dynein the mechanochemical coupling adenosine triphosphatase of microtubule-based sliding filament mechanisms. Int Rev Cytol 66: 1–43

Warner F D, Satir P 1974 The structural basis of ciliary bend formation. Radial spoke positional changes accompanying microtubule sliding. J Cell Biol 63: 35–63

Warr W B 1966 Fiber degeneration following lesions in the anterior ventral cochlear nucleus of the cat. Exp Neurol 14: 453–474

Wartenberg H, Holstein A F 1975 Morphology of the spindle shaped body in the developing tail of human spermatids. Cell Tissue Res 159: 435–443

Warwick R 1950 The relation of the direction of the mental foramen to the growth of the human mandible. J Anat 84: 116–120

Warwick R 1951 A juvenile skull exhibiting duplication of the optic canals. J Anat 85: 289–291

Warwick R 1968 The skeletal remains. In: Wenham L P (ed) The Romano-British Cemetery at Trentholme Drive, York. (Ministry of Public Building and Works, Archaeological Report 5.) HMSO: London: pp 113–178

Warwick R, Mitchell G A G 1956 Localization of the phrenic nucleus in the spinal cord of man. J Comp Neurol 105: 683–700

Washburn S L 1947 The relation of the temporal muscle to the form of the skull. Anat Rec 99: 239–248

Washburn S L 1949 Sex differences in the pubic bone of Bantu and Bushman. Am J Phys Anthropol 7: 425–432

Wassarman P M 1988 The mammalian ovum. In: Knobil E, Neil J D (eds) The physiology of reproduction. Vol 1. Raven Press: New York

Wassarman P M 1990 Profile of a mammalian sperm receptor. Development 108: 1–17

Wassermann E M, Pascual-Leone A, Hallett M 1994 Cortical motor representation of the ipsilateral hand and arm. Exp Brain Res 100: 121–132

Wassle H, Boycott B B 1991 Functional architecture of the mammalian retina. Physiol Rev 71: 447–480

Wassle H, Grunert U, Martin P, Boycott B 1994a Immunochemical characterization and spatial distribution of midget bipolar cells in the macaque monkey retin. Vision Res 34: 561–579

Wassle H, Grunert U, Martin P, Boycott B 1994b Color coding in the primate retina, predictions and constraints from anatomy. Exp Brain Res Series 24. Springer : Berlin: pp94–104

Watanabe M, Rodick R W 1989 Parasol and midget ganglion cells of the primate retina. J Comp Neurol 289: 434–454

Watanabe M, Takeda S, Ikeuchi H 1979 Atlas of Arthroscopy. Springer-Verlag: Berlin: pp 87–91

Watanabe T, Raff M C 1992 Diffusible rod-promoting signals in the developing rat retina. Development 114: 899–906

Watanabe Y 1960 An experimental study on the coronary luminal communicating channels in coronary circulation. Jpn Circ J 24: 11–26

Watchko J F Maycock D E, Standaert T A, Woodrum D E 1991 The ventilatory pump: neonatal and developmental issues. Adv Paediatr 38: 109–134

Waters N E 1980 Some mechanical and physical properties of teeth. Symp Soc Exp Biol 34: 99–135

Watson D M S 1917 The evolution of tetrapod shoulder girdle and forelimb. J Anat 52: 1–63

Watson J D G, Myers R, Frackowiak R S J, Hajnal J V, Woods R P, Mazziotta J C et al 1992 Area V5 of the human brain: evidence from a combined study using positron emission tomography and magnetic resonance imaging. Cereb Cortex 3: 79–94

Watson J D, Crick F H C 1952 Molecular structure of nucleic acids. A structure for deoxyribonucleic acid. Nature 171: 737–738

Watterson P A, Taylor G I, Crock J G 1988 The venous territories of muscles: anatomical study and clinical implications. Br J Plastic Surg 41: 569–585

Watterson R L 1965 Structure and mitotic behavior of the early neural tube. In: DeHaan R L, Ursprung H (eds) Organogenesis. Holt: New York: pp 129–159

Watterson R L, Veneziano P, Bartha A 1956 Absence of a true germinal zone in neural tubes of young chick embryos as demonstrated by the colchicine technique. Anat Rec 124: 379

Watzka M 1955 Die Leydigschen Zwischenzellen im Funiculus spermaticus des Menschen. Z Zellforsch 43: 206–213

Watzke R C, Soldevilla J D, Trune D R 1993 Morphometric analysis of human retinal pigment epithelium correlation with age and location. Curr Eye Res 12: 133–142

Waxman S G 1981 Plasticity in the ontogeny and pathophysiology of myelinated fibers. In: Waxman S G, Ritchie J M (eds) Demyelinating diseases. Advances in Neurology 31: 69–92 Raven Press: New York

Weale R A 1970 Optical properties of photoreceptors. Br Med Bull 26: 134–137

Wearn J T 1941 Morphological and functional alterations of coronary circulation. Harvey Lect 17: 754–777

Wearn J T, Mettier S R, Klumpp T G, Zschiesche L J 1933 The nature of the vascular communications between the coronary arteries and the chambers of the heart. Am Heart J 9: 143–164

Weaver T E, Whitsett J A 1991 Function and regulation of expression of pulmonary surfactant-associated proteins. Biochem J 273(Pt 2): 249–264

Webber C E, Garnett E S 1976 Density of os calcis and limb dominance. J Anat 121: 203–205

Weber R G, Jones C R, Lohse M J, Palacios J M 1990 Autoradiographic visualization of A_1 adenosine receptors in rat brain with [^{3}H]8-cyclopentyl-1,3-dipropylxanthine. J Neurochem 54: 1344–1353

Webster H de F 1993 Development of peripheral nerve fibres. In: Dyck P J, Thomas P K, Griffin J W, Low P A, Poduslo J F (eds) Peripheral Neuropathy 3rd edition. W B Saunders: Philadelphia: pp 243–260

Webster H H, Jones B E 1988 Neurotoxic lesions of the dorsolateral pontomesencephalic tegmentum-cholinergic cell area in the cat. II. Effects upon sleep-waking states. Brain Research 458: 285–302

Webster K E 1974 Changing concepts of the organization of the central visual pathways in birds. In: Bellairs R, Gray E G (eds) Essays on the nervous system. Clarendon Press: Oxford: pp 258–298

Webster K E 1975 Structure and function of the basal ganglia. A non-clinical view. Proc R Soc Med 68: 203–210

Webster K E 1977 Somaesthetic pathways. Br Med Bull 33: 113–119

Webster K E 1978 The brainstem reticular formation. In: Hennings G, Hemmings W A (eds) The biological basis of schizophrenia. MTP: Lancaster
Webster K E 1990 The functional anatomy of the basal ganglia. In: Stern G (ed) Parkinson's disease. Chapman and Hall Medical: London: pp 3–56
Webster M J, Ungerleider L G, Bachevalier J 1991 Connections of inferior temporal areas TE and TEO with medial temporal-lobe structures in infant and adult monkeys. J Neurosci 11: 1095–1116
Webster P D, Black U, Mainz D L, Singh M 1977 Pancreatic acinar cell metabolism and function. Gastroenterology 73: 1434–1449
Webster W R, Garey L J 1990 Auditory system. In: Paxinos G (ed) The human nervous system. Academic Press: San Diego: pp 889–944
Webster W R, Serviere J, Brown M 1984 Inhibitory contours in the inferior colliculus as revealed by the 2-deoxyglucose method. Exp Brain Res 56: 577–581
Webster W R, Serviere J, Crewther D, Crewther S 1984 Iso-frequency 2-DG contours in the inferior colliculus of the awake monkey. Exp Brain Res 56: 427–437
Weed L H 1923 The absorption of cerebrospinal fluid into the venous system. Am J Anat 31: 191–221
Weibel E R 1971 The mystery of 'non-nucleated plates' in the alveolar epithelium of the lung explained. Acta Anat 78: 425–443
Weibel E R, Elias H 1969 Quantitative methods in morphology. Springer-Verlag: Berlin
Weibel E R, Gehr P, Haies D, Gil J, Bachofen M 1976 The cell population of the normal lung. In: Bouhuys A (ed) Lung cells in disease. North-Holland: Amsterdam: pp 3–16
Weibel E R, Palade G E 1964 New cytoplasmic components in arterial endothelia. J Cell Biol 23: 101–112
Weihe E, Muller S, Fink T, Zentel H J 1989 Tachykinins, calcitonin gene-related peptide and neuropeptide Y in nerves of the mammalian thymus: interactions with mast cells in autonomic and sensory neuroimmunomodulation? Neurosci Let 100: 77–82
Weil A J 1965 The spermatozoa-coating antigen (SCA) of the seminal vesicle. Ann NY Acad Sci 124: 267–269
Weindl A, Joynt R J 1972 Ultrastructure of the ventricular walls. Three-dimensional study of regional specialization. Arch Neurol 26: 420–427
Weiner N, Schadé J P (eds) 1963 Nerve, brain and memory models. Elsevier: Amsterdam
Weiner S, Traub W 1989 Crystal size and organization in bone. Connect Tissue Res 21: 259–265
Weinmann J P, Sicher H 1955 Bone and bones. Fundamentals of bone biology. 2nd edition. Kimpton: London
Weinstock M, Leblond C P 1973 Radioautographic visualization of the deposition of a phosphoprotein at the mineralization front in the dentin of the rat incisor. J Cell Biol 56: 838–845
Weintraub H, Davis R, Tapscott S, Yhayer M, Krause M, Benezra B, Blackwell T, Turner D, Rupp R, Hollenberg S, Zhuang Y, Lassar A 1991 The MyoD family: nodal point during specification of the muscle cell lineage. Science 251: 761–766
Weisengreen H H 1975 Observation of the articular disc. Oral Surg 40: 113–121
Weiskrantz L 1956 Behavioral changes associated with ablation of the amygdaloid complex in monkeys. J Comp Physiol Psychol 49: 381–391
Weisl H 1953 The relation of movement to structure in the sacroiliac joint. PhD Thesis. University of Manchester
Weisl H 1954a The articular surfaces of the sacro-iliac joint and their relation to the movements of the sacrum. Acta Anat 22: 1–14
Weisl H 1954b The ligaments of the sacro-iliac joint examined with particular reference to their function. Acta Anat 20: 201–213
Weisl H 1955 Movements of the sacro-iliac joint. Acta Anat 23: 80–91
Weiss L 1990 Mechanisms of splenic clearance of the blood; a structural overview of the mammalian spleen. In: Bowdler AJ (ed) The spleen. Structure, function and significance. Chapman and Hall Medical: London: pp 23–43
Weiss L (ed) 1984 Histology. Cell and tissue biology. 5th edition. Macmillan: New York
Weiss L 1957 A study of the structure of splenic sinuses in man and the albino rat with the light microscope and the electron microscope. J Biophys Biochem Cytol 3: 599–610
Weiss L 1983b The spleen. In: Weiss L (ed) Histology. Cell and tissue biology. 5th edition. Macmillan: New York: pp 544–568
Weiss L (ed) 1983a Histology: cell and tissue biology. 5th edition. Elsevier Science: New York
Weiss P 1941 Nerve patterns: the mechanics of nerve growth. Growth (suppl 5): 163–203
Weiss P 1950 An introduction to genetic neurology. In: Weiss P (ed) Genetic neurology. Problems of the development, growth, and regeneration of the nervous system and of its functions. Chicago University Press: Chicago: pp 1–39
Weiss P 1970 Neural development in biological perspective. In: Schmitt F O, Quarton G C, Melnechuk T, Adelman G (eds) The neuroscience. Second study program. Rockefeller University Press: New York: pp 53–61
Weiss P, Hiscoe H B 1948 Experiments on the mechanism of nerve growth. J Exp Zool 107: 315–396
Weiss S J, Lobuglio A F 1982 Biology and disease. Phagocyte-generated oxygen metabolites and cellular injury. Lab Invest 47: 5–18
Weitbrecht J 1742 Ligamenta artuum superiorum sectio secundum in syndesmologia sive historia ligamentorum corporis humani. Typographia Academiae Scientarum: Petropolis: pp 43–44, 50
Wekerle H 1993 T-cell autoimmunity in the central nervous system. Intervirology 35: 95–100
Welgus H G, Campbell E J, Bar-Shavit Z, Senior R M, Teitelbaum S L 1985 Human alveolar macrophages produce a fibroblast-like collagenase and collagenase inhibitor. J Clin Invest 76: 219–224
Welker E, van der Loos H 1986 J Neurosci 6: 3355–3373
Welker W 1987 Spatial organization of somatosensory projections to granule cell cerebellar cortex: functional and connectional implications of fractured somatotopy (summary of Wisconsin studies). In: King J S (ed) New concepts in cerebellar neurobiology. Liss: New York: pp 239–280
Weller L G Jr 1933 Development of the thyroid, parathyroid and thymus glands in man. Contrib Embryol Carnegie Inst Washington 24: 93–139
Weller R E, Steele G E 1992 Cortical connections of subdivisions of inferior temporal cortex in squirrel monkeys. J Comp Neurol 324: 37–66
Weller R O 1990 Tumours of the nervous system. In: Weller R O (ed) Systemic pathology. Central nervous system, muscle and eyes. 3rd edition. Churchill Livingstone: Edinburgh: pp: 427–503
Weller R O, Kida S, Zhang E-T 1992 Pathways of fluid drainage from the brain – morphological aspects and immunological significance in rat and man. Brain Pathol 2: 277–284
Weller R O, Steart P V, Moore I E 1986 Carbonic anhydrase C as a marker antigen in the diagnosis of choroid plexus papillomas and other tumours. An immunoperoxidase study. In: Walker M D, Thomas D G T (eds) Biology of brain tumour Nijhoff Martinus and Dr W Junk: Dordrecht: pp 115–120
Wellings S R 1980 Development of human breast cancer. Adv Cancer Res 31: 287–314
Wells L J 1954 Development of the human diaphragm and pleural sacs. Contrib Embryol Carnegie Inst Washington 35: 107–134
Wenckebach K F 1906 Beitrage zur Kenntnis des menschlichen Hertztätigkeit. Archiv fur Physiologie 297–354
Wende S, Nakayama N, Schwerdtfeger P 1975 The internal auditory artery (embryology, anatomy, angiography, pathology). J Neurol 210: 21–31
Wendell Smith C P, Wilson P M 1991 The vulva, vagina and urethra and the musculature of the pelvic floor. In: Philipp E, Setchell M, Ginsburg J (eds) Scientific foundations of obstetrics and gynaecology. Butterworth-Heinemann: Oxford: pp 84–100
Wendell-Smith C P 1967 Studies on the morphology of the pelvic floor. PhD Thesis. University of London
Wendell-Smith C P, Williams P L, Treadgold S 1984 Basic human embryology. 3rd edition. Urban and Schwarzenberg: Baltimore
Wendell-Smith C P, Wilson P M 1977 Musculature of the pelvic floor. In: Philipp E E, Barnes J, Newton M (eds) Scientific foundations of obstetrics and gynaecology. 2nd edition. Heinemann Medical: London: pp 78–84
Wendler D 1968 Histologisch-histochemische Befunde an der Schleimhaut des Ductus deferens (pars funicularis) bein geschlectsreifen Mann. Acta Histochem 31: 48–69
Wenink A C G 1971 Some details on the final stages of heart septation in the human embryo. Thesis. Leiden
Wenink A C G 1976 Development of the human cardiac conducting system. J Anat 121: 617–631
Wennberg E, Weiss L 1969 The structure of the spleen and hemolysis. Ann Rev Med 20: 29–40
Werneck H J L 1957 Contribuicção paro o estudo de alguns aspectos morfologicos de M fibularis tertius. An Fac Med Univ Minas Gerais 17: 417–520
Werner S 1978 Immune system. III. Role in thyroid disease. In: Werner S, Ingbar S H (eds) The thyroid. Harper and Row: New York: pp 615–623
Werner S, Weinberg W H, Liad X, Peters K G, Blessing M, Yuspa S M, Weiner R L, Williams L T 1993 Targeted expression of a dominant negative FGF receptor mutant in the epidermis of transgenic mice reveals a role of FGF in Keratinocyte organization and differentiation. The EMBO Journal 12: 2635–2643
Wernert N, Kern L, Heitz P, Bonkhoff H, Goebbels R, Seitz G, Inniger R, Remberger K, Dohm G 1990 Morphological and immunohistochemical investigations of the utriculous prostaticus from the fetal period to adulthood. Prostate 17: 19–30
Wersäll J 1956 The sensory epithelium of the cristae ampullares. Acta Otolaryngol [Stockh] Suppl 126: 1–85
Wertheim M G 1847 Mémoire sur l'élasticité et la cohésion des principaux tissus du corps humain. Ann Chim Phys 21: 385

Wesselis N K 1977 Tissue interaction and development. Benjamin: Menlo Park CA

Wessels A, Vermeulen J L M, Verbeek F J, Viragh S Z Kalman F, Lamers W H, Moorman A F M 1992 Spatial distribution of tissue-specific antigens in the developing human heart and skeletal muscle III: An immunohistochemical analysis of the distribution of the neural tissue antigen GIN2 in the embryonic heart; implications for the development of the conduction system. Anat Rec 232: 97–111

Wessels N K 1964 Tissue interactions and cytodifferentiation. Journal Experimental Zoology 157: 139–152

Wessels N K 1971 Tissue interaction and development. Benjamin: Menlo Park CA

Wessels N K, Spooner B S, Ash J F, Bradley M O, Luduena M A, Taylor L E, Wrenn J T, Yamada K M 1971 Microfilaments in cellular and developmental processes. Science 171: 135–143

Wesson M B 1951 Rationale of prostatectomy. Am J Surg 82: 714–719

West G B, Shepherd D M, Hunter R B, MacGregor A R 1953 The function of the organs of Zuckerkandl. Clin Sci 12: 317–326

Westheimer G 1954 Mechanism of saccadic eye movements. Arch Ophthal 52: 710–724

Westheimer G, Blair S M 1973 Oculomotor deficits in cerebellectomy in monkeys. J Ophthal 12: 618–621

Westheimer G, Blair S M 1974 Functional organization of primate oculomotor system revealed by cerebellectomy. Exp Brain Res 21: 463–472

Weston J A 1963 A radioautographic analysis of the migration and localization of trunk neural crest in the chick. Dev Biol 6: 279–310

Weston J A 1970 The migration and differentiation of neural crest cells. In: Abercrombie M, Brachet J (eds) Advances in morphogenesis. Vol 8. Academic Press: New York: pp 41–114

Weston J A 1971 In: Pearse D (ed) Cellular aspects of growth and differentiation in nervous tissue. UCLA Forum in Medical Sciences 14: 1–19

Wetzel B K, Spicer S S, Wollman S H 1965 Changes in fine structure and acid phosphatase localization in rat thyroid cells following thyrotropin administration. J Cell Biol 25: 593–618

Whalen R G, Sell, S M, Butler-Browne G S, Schwartz K, Bouveret P, Pinset-Härström I 1981 Three myosin heavy-chain isozymes appear sequentially in rat muscle development. Nature 292: 805–809

Wheatley V R (ed) 1986 The sebaceous glands. The physiology and pathophysiology of the skin. Vol 9. (Jarret A ed.) Academic Press: London

Whillis J 1930 A note on the muscles of the palate and the superior constrictor. J Anat 65: 92–95

Whillis J 1931 Lower end of the oesophagus. J Anat 66: 132–133P

Whillis J 1946 Movements of the tongue in swallowing. J Anat 80: 115–116

Whiston R J, Melhuish J, Harding K G 1992 High resolution ultrasound imaging in wound healing. Wounds 5: 116–121

Whitby D J, Ferguson M W J 1991a The extracellular matrix of lip wounds in fetal, neonatal and adult mice. Development 112: 651–668

Whitby D J, Ferguson M W J 1991b Immunohistochemical localisation of growth factors fetal wound healing Developmental Biology 147: 207–215

White E G 1935 Die struktur des glomus caroticum. Beitr Path Anat 96: 177–227

White J C, Smithwick R H, Simeone F A 1952 The autonomic nervous system. 3rd edition. Kimpton: London

White L E, Lucas G, Richards A, Purves D 1994 Cerebral asymmetry and handedness. Nature 368: 197–198

Whitehead E D, Leiter E 1981 Genital abnormalities and abnormal semen analyses in male patients exposed to diethylstilbestrol in utero. J Urol 125: 47–50

Whitehead M L 1986 Anatomy of the gustatory system in the hamster: synaptology of the facial afferent terminals in the solitary nucleus. J Comp Neurol 244: 72–85

Whitehouse H L K 1973 Towards an understanding of the mechanism of heredity. 3rd edition. Arnold: London

Whitehouse H L K, Hastings P J 1965 The analysis of genetic recombination on the polaron hybrid DNA model. Genet Res 6: 27–92

Whitehouse W J 1975 Scanning electron micrographs of cancellous bone from the human sternum. J Pathol 116: 213–224

Whitehouse W J 1977 Cancellous bone in the anterior part of the iliac crest. Calcif Tissue Res 23: 67–76

Whitehouse W J, Dyson E D 1974 Scanning electron microscope studies of trabecular bone in the proximal end of the human femur. J Anat 118: 417–444

Whitelaw M J 1933 Tubal contractions in relation to estrus cycle as determined by uterotubal insufflation. Am J Obstet Gynecol 25: 475–484

Whiteley H J, Stoner H B 1957 The effect of pregnancy on the human adrenal cortex. J Endocrinol 14: 325–334

Whitlock D G, Nauta W J H 1956 Subcorticol projections from the temporal neocortex in Macaca mulatta. J Comp Neurol 106: 183–212

Whitmore I 1982 Oesophageal striated muscle arrangement and histochemical fibre types in guinea-pig, marmoset, macaque and man. J Anat 134: 685–695

Whitnall S E 1911 The relation of the lacrimal fossa to the ethmoidal cells. Ophthal Rev 30: 321–325

Whitnall S E 1932 Anatomy of the human orbit. 2nd edition. Oxford University Press: London

Whitsel B L, Petrucelli L M, Sapiro G 1969 Modality representation in the lumbar and cervical fasciculus of squirrel monkeys. Brain Res 15: 67–78

Whitsel B L, Petrucelli L M, Sapiro G, Ha H 1970 Fiber sorting in the fasciculus gracilis of squirrel monkeys. Exp Neurol 29: 227–243

Whittaker D K 1992 Quantitative studies on age changes in the teeth and surrounding structures in archaeological material: a review. J Roy Soc Med 85: 97–101

Whittaker D K, Richards D 1978 Scanning electron microscopy of the neonatal line in human enamel. Arch Oral Biol 23: 45–50

Wiberg M, Westman J, Blomqvist A 1987 Somatosensory projection to the mesencephalon: an anatomical study in the monkey. J Comp Neurol 264: 92–117

Wictorin K, Brundin P, Sauer H, Lindvall O, Björklund A 1992 Long distance directed axonal growth from human dopaminergic mesencephalic neuroblasts implanted along the nigrostriatal pathway in 6-hydroxydopamine lesioned adult rats. J Comp Neurol 323: 475 - 494

Wieczorek D F, Periasamy M, Butler-Browne G S, Whalen R G, Nadal-Ginard B 1985 Co-expression of multiple myosin heavy chain genes, in addition to a tissue-specific one, in extraocular musculature. J Cell Biol 101: 618–629

Wiedeman M P, Tuma R F, Mayrovitz H N 1976 Defining the precapillary sphincter. Microvascular Res 12: 71–75

Wiedemann H R 1964 Complexe malformatif familial avec hernie ombilicale et macroglossie – un 'syndrome nouveau'? J Genet Hum 13: 232–233

Wiedersheim R 1895 The structure of man. Macmillan: London

Wieniawa-Narkiewicz E, Hughes A 1992 The superficial plexiform layer: a third retinal association area. J Comp Neurol 324: 463–484

Wienke E C, Cavazos F, Hall D G, Lucas F V 1968 Ultrastructure of the human endometrial stromal cell during the menstrual cycle. Am J Obstet Gynecol 102: 65–77

Wier W G 1993 Excitation–contraction coupling in mammalian ventricle. In: Gwathmey J K, Briggs G M, Allen P D (eds) Heart failure. Basic science and clinical aspects. Marcel Dekker: New York: pp 11–38

Wiesendanger M, Rüegg D G, Wiesendanger R 1979 The corticopontine system in primates: anatomical and functional considerations. In: Massion J, Sasaki K (eds) Cerebro-cerebellar interactions. Elsevier: North Holland: pp 45–65

Wiesendanger R, Wiesendanger M 1985 The thalamic connections with medial area 6 (supplementary motor cortex) in the monkey (Macaca fascicularis). Exp Brain Res 59: 91–104

Wigglesworth J S 1980 Brain development and the structural basis of perinatal brain damage. Mean Johnson Symp Pernat Dev Med 17: 3–10

Wigglesworth J S, Pape K E 1978 An integrated model for haemorrhage and ischaemic lesions in the newborn baby. Early Hum Dev 2: 179–199

Wigglesworth J S, Pape K E 1980 Pathophysiology of intracranial haemorrhage in the newborn. J Perinat Med 8: 119–133

Wijngaert F P van de, Kendall M D, Schuurman H-J, Rademakers L H P M, Kater L 1984 Heterogeneity of epithelial cells in the human thymus. An ultrastructural study. Cell Tissue Res 237: 227–237

Wikler A 1965 Conditioning factors in opiate addiction and relapse. In: Wiher D I, Kassebaum G (eds) Narcotics. McGraw-Hill: New York

Wiksten B 1975 The central cervical nucleus—a source of spinocerebellar fibres, demonstrated by retrograde transport of horseradish peroxidase. Neurosci Lett 1: 81–84

Wilcox J N 1993 Molecular biology: insight into the causes and prevention of restenosis after arterial intervention. Am J Cardiol 72: 88E–95E

Wilde F R 1949 Anal intermuscular spasm. Br J Surg 36: 279–285

Wilde F R 1951 Perivascular neural pattern of femoral region. Br J Surg 39: 97–105

Wildi E, Frauchiger E 1965 Modifications histologiques de l'epiphyse humaine pendant l'enfance, l'age adulte et le viellissement. Progr Brain Res 10: 218–233

Wiles P 1935 Movements of lumbar vertebrae during flexion and extension. Proc R Soc Med 28: 647–651

Wiley L M, Wu J-X, Harari I, Adamson E A 1992 Epidermal growth factor receptor mRNA and protein increase after the four cell preimplantation stage in murine development. Dev Biol 149: 247–260

Wiley R G 1992 Neural lesioning with ribosome-inactivating proteins: suicide transport and immunolesioning. TINS 15: 285–289

Wiley-Livingston, C A, Ellisman M H 1980 Development of axonal membrane specializations defines nodes of Ranvier and precedes Schwann cell myelination. Dev Biol 79: 334–355

Wilkinson D G, Bhatt S, Chavrier P, Bravo R and Charnay P 1989b Segment-specific expression of a zinc-finger gene in the developing nervous system of the mouse. Nature 337: 461–464

Wilkinson D G, Bhatt S, Cook M, Boncelli E, Krumlauf R 1989a Segmental expression of Hox 2 homeobox-containing genes in the developing mouse hindbrain. Nature 341: 405–409

Wilkinson J L 1953 The insertions of the flexores pollicis longus et digitorum profundus. J Anat 87: 75–88

Wilkinson J L 1954 The terminal phalanx of the great toe. J Anat 88: 537–541

Willcox N 1989 The thymus in myasthenia gravis patients, and the in vivo effects of corticosteroids on its cellularity, histology and functions. Thymus Update 2: 105–124

Williams A F 1951 Nerve supply of laryngeal muscles. J Laryngol Otol 65: 343–348

Williams A F 1954 Recurrent laryngeal nerve and the thyroid gland. J Laryngol Otol 68: 719–725

Williams D E, de Vries P, Namen A E Widmer M B, Lyman S D 1992 The Steel factor. Dev Biol 151: 368–376

Williams D J 1936 Origin of posterior cerebral artery. Brain 59: 175–180

Williams D S, Hallett M A, Arikawa K I 1992 Association of myosin with the connecting cilium of rod photoreceptors. J Cell Sci 103: 183–190

Williams J F, Svensson N L 1968 A force analysis of the hip joint. Bio-Med Eng 3: 365–370

Williams P E, Goldspink G L 1971 Longitudinal growth of striated muscle fibres. J Cell Sci 9: 751–767

Williams P F III, Powell G L, LaBerge M 1993 Sliding friction analysis of phosphatidylcholine as a boundary lubricant for articular cartilage. Proc Inst Mech Eng H 207: 59–66

Williams P L, Hall S M 1970 In vivo observations on mature myelinated nerve fibres of the mouse. J Anat 107: 31–38

Williams P L, Hall S M 1971 Prolonged in vivo observations of normal peripheral nerve fibres and their acute reactions to crush and deliberate trauma. J Anat 108: 397–408

Williams P L, Hall S M 1971b Chronic Wallerian degeneration – an in vivo and ultrastructural study. J Anat 109: 487–503

Williams P L, Kashef R 1968 Asymmetry of the node of Ranvier. J Cell Sci 3: 341–356

Williams P L, Warwick R, Dyson M, Bannister L H (eds) 1989 Gray's anatomy. 37th edition. Churchill Livingstone: Edinburgh

Williams P L, Wendell-Smith C P 1971 Some parametric variations between peripheral nerve fibre populations. J Anat 109: 505–526

Williams P L, Wendell-Smith C P, Treadgold S 1969 Basic human embryology, 2nd edition. Lippincott: Philadelphia

Williams R A D, Elliott J C 1979 Basic and applied dental biochemistry. Churchill Livingstone: Edinburgh

Williams T H 1967 Electron microscopic evidence for an autonomic interneuron. Nature 214: 309–310

Williams T H 1971 Morphological interactions of sheath cells and neurites, using the Murray and Thompson model. J Anat 110, 158P

Williams T H, Black A C Jr, Chiba T, Bhalla R C 1975 Morphology and biochemistry of small, intensely fluorescent cells of sympathetic ganglia. Nature 256: 315–317

Williams T H, Palay S L 1969 Ultrastructure of the small neurones in the superior cervical ganglion. Brain Res 15: 17–34

Williams T J, Jose P J 1981 Mediation of increased vascular permeability after complement activation: histamine independent action of C5a. J Exp Med 153: 136–153

Willis A G, Tange J D 1959 Studies of the innervation of the carotid sinus of man. Am J Anat 104: 87–114

Willis R A 1936 Growth of embryo bones transplanted whole in rat's brain. Proc R Soc Lond [Biol] 120: 496–498

Willis T A 1949 Nutrient arteries of the vertebral bodies. J Bone Jt Surg 31A: 538–540

Willis W D 1988 Anatomy and physiology of descending control of nociceptive responses of dorsal horn neurons: comprehensive review. In: Fields H L, Benson J M (eds) Prog Brain Res. Elsevier: Amsterdam: pp 1–29

Willis W D, Coggeshall R E 1991 Sensory mechanisms of the spinal cord. Plenum Press: New York

Willis W D, Trevino D L, Coulter J P, Marenz R 1974 Responses of primate spinothalamic tract neurons to natural stimulation of hindlimb. J Neurophysiol 37: 358–372

Willis W D, Willis J C 1966 Properties of interneurons in the ventral spinal cord. Archs Ital Biol 104: 354–386

Willmer E N 1960 Cytology and evolution. Academic Press: London

Willoughby E W, Anderson N E 1984 Lower cranial nerve motor function in unilateral vascular lesions of the cerebral hemisphere. Br Med J 289: 791–794

Witsman N J, Van Sickle D C 1972 Cartilage canals, their morphology and distribution. Anat Rec 173: 79–93

Wilson D B, Hendrickx A G 1990 Cytochemical analysis of the notochord in early rhesus monkey embryos. Anat Rec 228: 431–436

Wilson F A W, Scalaidhe S P O, Goldman-Rakic P S 1993 Dissociation of object and spatial processing domains in primate prefrontal cortex. Science 260: 1955–1958

Wilson G H 1920 A manual of dental prosthetics, 4th edition. Kimpton: London

Wilson J B, Ferguson M W J, Jenkins N A, Lock L F, Cepeland N G, Levine A J 1993 Transgenic model of X linked cleft palate. Cell Growth and Differentiation 4: 67–76

Wilson V J, Peterson B W 1981 Vestibulospinal and reticulospinal systems. In: Brooks V B (ed) Handbook of physiology. Sec 1 Vol 2 Pt 1. Physiol Soc: Washington DC: pp 667–702

Wilson V J, Yoshida M 1969a Comparison of effects of stimulation of Deiters' nucleus and medial longitudinal fasciculus on neck, forelimb and hindlimb motoneurons. J Neurophysiol 32: 743–758

Wilson V J, Yoshida M 1969b Monosynaptic inhibition of neck motoneurons by the medial vestibular nucleus. Exp Brain Res 9: 365–380

Winckler G 1961 Arch Anat Histol Embryol 44: 000-000

Winckler G 1972 Remarques sur la structure de l'artère vertebrale. Quad Anat Pract 28: 105–115

Winckler G, Cochet B 1968 La systématisation du nerf tympanique (nerf de Jacobson). Inst d'Anat Norm Lausanne-CR Assoc Anat 139: 1215–1221

Winder S J, Walsh M P 1990 Smooth muscle calponin: inhibition of actomyosin MgATPase and regulation by phosphorylation. J Biol Chem 265: 10148–10155

Windle B C A 1888 On the arteries forming the Circle of Willis. J Anat Physiol 22: 289–293

Wing P, Tsang I, Gagnon F, Susak L, Gagnon R 1992 Diurnal changes in the profile shape and range of motion of the back. Spine 17: 761–765

Wingate D 1976 The eupeptide system: a general theory of gastrointestinal hormones. Lancet 1: 529–532

Wingerd J, Peritz E, Sproul A 1974 Race and stature differences in the skeletal maturation of the hand and wrist. Ann Hum Biol 1: 201–209

Winkel G K, Nuccitelli R 1989 Large ionic currents leave the primitive streak of the 7.5 day mouse embryo. Biol Bull Mar Biol Lab 176 (S): 110–117

Winkelmann R K 1977 The Merkel cell system and a comparison between it and the neurosecretory or APUD cell system. J Invest Dermatol 69: 41–46

Winkelmann R K, Breathnach A S 1973 The Merkel cell. J Invest Dermatol 60: 2–15

Winslow J P 1752 Exposition anatomique de la structure du corps humain. 2nd edition. Duchenne 1867 Amsterdam

Winter D A 1990 Biomechanics and motor control of human movement 2nd edition. Wiley: New York

Winter G D 1962 Formation of the scab and the rate of epithelialization of superficial wounds in the skin of the young domestic pig. Nature 193: 293–294

Winter G D 1964 Movement of epidermal cells over the wound surface. Adv Biol Skin 5: 113–127

Winter J S D 1992 Fetal and neonatal adrenocortical physiology. In: Polin R A, Fox W W (eds) Fetal and neonatal physiology. W B Saunders: Philadelphia: pp 1829–1850

Wintrobe M M et al 1981 Clinical Hematology. 8th edition. Lea & Febiger: Philadelphia

Wirtz P, Ries G 1993 The pace of life re-analysed: why does walking speed of pedestrians correlate with city size? Behaviour 123: 77–83

Wischnitzer S 1973 The submicroscopic morphology of the interphase nucleus. Int Rev Cytol 34: 1–48

Wise R A 1981 Brain dopamine and reward. In: Cooper S J (ed) Theory in psychopharmacology. Academic Press: London: pp 102–122

Wise, R A 1982 Neuroleptics and operant behavior: the anhedonia hypothesis. Behavioral Brain Sci 5: 39–87

Wiskwo J P, Gevins A, Williamson S J 1993 The future of the EEG and MEG Electroenceph. clin Neurophysiol. 87: 1–9

Wislocki G B 1937 The meningeal relations of the hypophysis cerebri. II. An embryological study of the meninges and blood vessels of the human hypophysis. Am J Anat 61: 95–130

Wislocki G B, Dempsey E W 1939 Remarks on the lymphatics of the reproductive tract of female rhesus monkey (Macaca mulatta). Anat Rec 75: 341–363

Wislocki G B, King L S 1936 The permeability of the hypophysis and hypothalamus to vital dyes, with a study of the hypophyseal vascular supply. Am J Anat 58: 421–472

Wislocki G B, Leduc E 1953 The cytology and histochemistry of the subcommissural organ and Reissner's fiber in rodents. J Comp Neurol 97: 515–544

Wissler R W 1968 The arterial medial cell, smooth muscle or multifunctional mesenchyme? J Atherosclerosis Res 8: 201–213

Witelson S F, Kigar D L 1988 Asymmetry in brain function follows asymmetry in anatomical form: gross; microscopic; postmortem; and imaging studies. In: Boller F, Grafman J (eds) Handbook of neuropsychology. Vol 1. Elsevier: Amsterdam: pp 111–142

Witelson S F, Nowakowski R S 1991 Left out axons make men right: a hypothesis for the origin of handedness and functional asymmetry. Neuropsychologia 29: 327–333

Withy R M, Rafield L F, Bech A K, Hoppe H, Williams N, McPherson J M 1992 Growth factors produced by human embryonic kidney cells that influence megakaryopoiesis include erythropoietin, interleukin 6, and transforming growth factor-beta. J Cell Physiol 153: 362–372

Witkovsky P, Shakib M, Ripps H 1974 Inter-receptoral junctions in the teleost retina. Invest Ophthalmol 13: 996–1009

Witschi E 1948 Migration of the germ cells of human embryos from the yolk sac to the primitive gonadal folds. Contrib Embryol Carnegie Inst Washington 32: 67–80

Witschi E 1951 Gonad development and function. Embryogenesis of the adrenal and reproductive glands. In: Pincus G (ed) Recent progress in hormone research. Vol 6. Academic Press: New York: pp 1–27

Wittkowski W H, Schulze-Bonhage A H, Bockers T M 1992 The pars tuberalis of the hypophysis: a modulator of the pars distalis? Acta Endocrinol 126: 285–290

Wladmirow B 1968 Arterial sources of blood supply of the knee joint in man. Acta Med 47: 1–10

Woldenberg M J, Horsfield K 1986 Relation of branching angles to optimality for 4 cost principles. J Theor Biol 122: 187–204

Wolf P H 1972 The interaction of state and non-nutritive sucking. In: Bosma J F (ed) Oral sensation and perception. (Third Symposium.) C C Thomas: Springfield, Illinois: pp 293–310

Wolfe D E, Potter L T, Richardson K C, Axelrod J 1962 Localising tritiated norepinephrine in sympathetic axons by electron microscope autoradiography. Science 138: 440–442

Wolfe H J, Voelkel E F, Tashjian A H Jr 1974 Distribution of calcitonin-containing cells in the normal adult human thyroid gland: a correlation of morphology with peptide content. J Clin Endocrinol Metab 38: 688–694

Wolff E 1976 Eugene Wolff's anatomy of the eye and orbit, including the central connexions, development, and comparative anatomy of the visual apparatus. 7th edition. Revised by R Warwick. Lewis: London

Wolff J 1892 Das Gesetz der Transformation der Knochen. A Hirschwald: Berlin

Wolff J 1964 Transport of iodide and other anions in the thyroid gland. Physiol Rev 44: 45–90

Wolff J A, Fisher L J, Xu L et al 1989 Grafting fibroblasts genetically modified to produce L-dopa in a rat model of Parkinson disease. Proc Natl Acad Sci USA 86: 9011–9014

Wolff J R, Goerz Ch, Bär Th, Güldner F H 1975 Common morphometric aspects of various organotypic microvascular patterns. Microvasc Res 10: 373–395

Wolff J, Williams J A 1973 The role of microtubules and microfilaments in thyroid secretion. Rec Progr Horm Res 29: 229–285

Wolffson D M 1950 Scapula shape and muscle function, with special reference to vertebral border. Am J Phys Anthropol 8: 331–342

Wolgemuth D J, Behringer R R, Mostoller M P, Brinster R L, Palmiter R D 1989 Transgenic mice over expressing the mouse homeobox-containing gene Hox 1.4 exhibit abnormal gut development. Nature 337: 465–467

Wolinsky H, Glagov S 1967a A lamellar unit of aortic structure and function in mammals. Circulation Res 20: 99–111

Wolinsky H, Glagov S 1967b Nature of species differences in the medial distribution of aortic vasa vasorum in mammals. Circulation Res 20: 409–421

Wollman S H, Nève P 1971 Ultimobranchial follicles in the thyroid glands of rats and mice. Rec Progr Horm Res 27: 213–234

Wolpert L 1971a Cell movement and cell contact. Sci Basis Med Annu Rev. 81–98

Wolpert L 1971b Positional information and pattern formation. Curr Top Dev Biol 6: 183–224

Wolpert L 1978 Pattern formation in biological development. Sci Am 239: (Oct) 124–137

Wolpert L 1989 Positional information revisited. Development 1989 supplement 3–12

Wolstenholme G E W, Knight J (eds) 1972 Lactogenic hormones. A Ciba Foundation Symposium in memory of Professor S J Folley. Churchill Livingstone: Edinburgh

Wolter J R 1959 Glia of the human retina. Am J Ophthalmol 48: 370–393

Wolter J R, Liss L 1956 Zentrifugale (antidrome) nervenfasern im menschlichen sehnerven. Albrect v Graefes Arch Opthalmol 158: 1–7

Wong V, Kessler J H 1987 Solubilization of a membrane factor that stimulates levels of substance P and choline acetyltransferase in sympathetic neurons. Proc Nat Acad Sci USA 84: 8726–8729

Wong-Riley M 1979 Changes in the visual system of monocularly sutured or enucleated cats demonstrable with cytochrome oxidase histochemistry. Brain Res 171: 11–28

Wong-Riley M T T, Hevner R F, Cutlan R, Earnest M, Egan R, Frost J et al 1993 Cytochrome oxidase in the human visual cortex: distribution in the developing and the adult brain. Visual Neurosci 10: 41–58

Woo J-K 1949 Ossification and growth of the human maxilla, pre-maxilla and palate bone. Anat Rec 105: 737–762

Wood B 1992 Origin and evolution of the genus Homo. Nature 355: 783–790

Wood N K, Wragg L E, Stuteville O H 1967 The premaxilla. Embryological evidence that it does not exist in man. Anat Rec 158: 485–490

Wood N K, Wragg L E, Stuteville O H, Oglesby R J 1969 Osteogenesis of the human upper jaw. Proof of the non-existence of a separate premaxillary centre. Arch Oral Biol 14: 1331–1339

Wood-Jones F (ed) 1946 Buchanan's manual of anatomy. 7th edition. Bailliere, Tindall and Cox: London

Woodburne R T 1947 Costomediastinal border of left pleura in precordial area. Anat Rec 97: 197–210

Woodburne R T 1956 The sacral parasympathetic innervation of the colon. Anat Rec 124: 67–76

Woodburne R T 1960 The accessory obturator nerve and the innervation of the pectineus muscle. Anat Rec 136: 367–369

Woodburne R T 1961 The sphincter mechanism of the urinary bladder and the urethra. Anat Rec 141: 11–20

Woodburne R T 1962 Segmental anatomy of the liver: blood supply and collateral circulation. Univ Mich Med Bull 28: 189–199

Woodburne R T 1965 The ureter, ureterovesical junction, and vesical trigone. Anat Rec 151: 243–249

Woodburne R T 1968 Anatomy of the bladder and bladder outlet. J Uron 100: 474–487

Woodburne R T, Crosby E C, McCotter R E 1946 The mammalian hindbrain and isthmus region. II. The fiber connections. A. The relations of the tegmentum of the midbrain with the basal ganglia in Macaca mulatta. J Comp Neurol 85: 67–92

Woodcock-Mitchell J, White S, Stirewait W, Periasamy M, Mitchell J, Low R B 1993 Myosin isoform expression in developing and remodeling rat lung. Am J Respir Cell Mol Biol 8: 617–625

Woodruff J D, Friedrich E G 1985 The vestibule. Clin Obstet Gynecol 28: 134–141

Woodruff J D, Pauerstein C J 1969 The fallopian tube. Williams and Wilkins: Baltimore

Woodrum D 1992 Respiratory muscles. In: Polin R A, Fox W W (eds) Fetal and neonatal physiology. W B Saunders: Philadelphia: pp 829–841

Woods D L, Knight R T, Scabini D 1993 Anatomical substrates of auditory selective attention: behavioral and electrophysiological effects of posterior association cortex lesions. Cog Brain Res 1: 227–240

Woolf N J, Harrison J B, Buchwald J S 1990 Cholinergic neurons of the feline pontomesencephalon. II. Ascending anatomical projections. Brain Res 520: 55–72

Woollard H H 1926 The innervation of the heart. J Anat 60: 345–373

Woolsey C N 1964 Cortical localization as defined by evoked potential and electrical stimulation studies. In: Schaltenbrand G, Woolsey C N (eds) Cerebral localization and organization. University of Wisconsin Press: Madison: pp 17–32

Word A R, Stull J T 1993 Cellular regulation in smooth muscle contraction. In: Gwathmey J K, Briggs G M, Allen P D (eds) Heart failure. Basic science and clinical aspects. Marcel Dekker: New York: pp 145–165

Wormsley K G 1979 Pancreatic secretion: physiological control. In: Duthie H L, Wormsley K G (eds) Scientific basis of gastroenterology. Churchill Livingstone: Edinburgh: pp 199–248

Wozney J M, Rosen V 1993 Bone morphogenetic proteins. In: Mundy G R, Martin T J (eds) Physiology and pharmacology of bone. Springer-Verlag: Berlin: pp 725–748

Woźniak W 1966 Odcinki krzyzowe pni wzpolczulnych (pies, kot, czlowiek). Folia Morphol 25: 433–44-

Wray J B 1963 Vascular regeneration in the healing fracture. An experimental study. Angiology 14: 134–138

Wray S 1988 Smooth muscle intracellular pH: measurement, regulation, and function. Am J Physiol 254 (Cell Physiol 23): C213–C225

Wray S, Nieburgs A, Elkabes S 1989 Spatiotemporal cell expression of luteinizing hormone-releasing hormone in the prenatal mouse: evidence for an embryonic origin in the olfactory placode. Devel. Brain Res 46: 309–318

Wright C G, Lee D H 1986 Pigmented epithelial cells of the membraneous saccular wall of the chinchilla. Acta Otolaryngol [Stockh] 102: 438–449

Wright C V E 1993 Curr Biol 3: 618–621

Wright D M, Moffet B C Jr 1974 The postnatal development of the human temporomandibular joint. Am J Anat 141: 235–250

Wright J, Huang Q-Q, Wang K 1993 Nebulin is a full-length template of actin filaments in the skeletal muscle sarcomere: an immunoelectron microscopic study of its orientation and span with site-specific antibodies. J Musc Res Cell Motil 14: 476–483

Wright N L 1969 Dissection study and mensuration of the human aortic arch. J Anat 104: 377–385

Wucherpfennig A L, Li Y-P, Steller-Stevenson W G, Rosenberg A E, Stashenko P 1994 Expression of 92 kD type IV collagenase/gelatinase B in human osteoclasts. J Bone Min Res 9: 549–556

Wuepper K D, Norris D A, Messenger A (eds) 1993 Fundamentals of hair biology. J Invest Dermatol 92 (suppl): 15S–152S

Wulle K G, Lerche W 1967 Zur feinstriktur der embryonalen menschlichen linsenblase. Graefas Arch Clin Exp Ophthalmol 173: 141–152

Wurtman R J 1970 The pineal gland: endocrine interrelationships. Adv Intern Med 16: 155–169

Wurtman R J, Axelrod J, Kelly D E 1968 The pineal. Academic Press: New York

Wurtman R J, Pohorecky L A 1971 Adrenocortical control of epinephrine synthesis in health and disease. Adv Metab Disord 5: 53–76
Wurtz R H, Goldberg M E (eds) 1989 The neurology of saccadic eye movements. Elsevier: Amsterdam
Wyburn G M 1937 The development of the infra-umbilical portion of the abdominal wall, and remarks on the aetiology of ectopia vesicae. J Anat 71: 201–231
Wyburn G M 1956 Uncertainties of anatomy of vascular innervation of lower limb. Scot Med J 1: 201–205
Wyckoff R W G, Young J Z 1956 The motoneurone surface. Proc R Soc Lond [Biol] 144: 440–450
Wyke B 1980 The neurology of low back pain. In: Jayson M I V (ed) The lumbar spine and back pain. 2nd edition. Pitman Medical: Tunbridge Wells pp 265–339
Wyke B 1981 The neurology of joints: a review of general principles. Clin Rheum Dis 7: 223–239
Wyke B D 1947 Clinical physiology of the cerebellum. Med J Aust 2: 533–540
Wynn R M 1974 Ultrastructural development of the human decidua. Am J Obstet Gynecol 118: 652–670
Wynn R M 1977 Histology and ultrastructure of the human endometrium. In: Wynn R M (ed) Biology of the uterus. Plenum: New York: pp 341–376
Wynn R M, French G L 1968 Comparative ultrastructure of the mammalian amnion. Obstet Gynecol 31: 759–774
Wynne-Roberts C R, Anderson C 1978 Light- and electron-microscopic studies of normal juvenile human synovium. Semin Arthritis Rheum 7: 279–302
Wysocki CJ 1989 Vomeronasal chemoreception: its role in reproductive fitness and physiology In: Lakoski J M, Perez-Polo R R, Rassin D K (eds) Neural Control of Reproductive Function. Alan R. Liss: New York: pp 545–566

X

Xu K P, Yadav B R, King W A, Betteridge K J 1992 Sex-related differences in developmental rates of bovine embryos produced and cultured in vitro. Mol Reprod Dev 31: 249–252
Xuereb G P, Prichard M M L, Daniel P M 1954a The arterial supply and venous drainage of the human hypophysis cerebri. Q J Exp Physiol 39: 199–218
Xuereb G P, Prichard M M L, Daniel P M 1954b The hypophyseal portal system of vessels in man. Q J Exp Physiol 39: 219–227

Y

Yagi T, Sasaki T 1986 Tibial torsion in patients with medial-type osteoarthritic knee. Clin Orthrop 213: 177–182
Yaginuma H, Matsushita M 1986 The projection of spinal border cells in the cerebellar anterior lobe in the cat: an anterograde WGA-HRP study. Brain Res 384: 175–179
Yaginuma H, Matsushita M 1987 Spinocerebellar projections from the thoracic end in the cat, as studied by anterograde transport of wheatgerm agglutinin horseradish peroxidase. J Comp Neurol 258: 1–27
Yagita K 1910 Experimentelle Untersuchungen über den Ursprung des Nervus facialis. Anat Anz 37: 195–218
Yamada S, DePasquale M, Patlak C S, Cserr H F 1991 Albumin outflow into deep cervical lymph from different regions of rabbit brain. Am J Physiol 261: H1197–H1204
Yamagishi M, Hasegawa S, Nakano Y, Takahashi S, Iwanaga T 1989 Immunohistochemical analysis of the olfactory mucosa by the use of antibodies to brain proteins and cytokeratin. Ann Otol Rhinol Laryngol 98: 384–388
Yamaguchi G T, Sawa A G U, Moran D W, Fessler M J, Winters J M 1990 A survey of human musculotendon actuator parameters. In: Winters J M, Woo S L-Y (eds) Multiple muscle systems: biomechanics and movement organisation. Springer: New York: pp 717–773
Yamamori T, Fukada K, Aebersold R, Korsching S, Fann M J, Patterson P H 1989 The cholinergic neuronal differentiation factor from heart cells is identical to leukaemia inhibitory factor. Science 246: 1412–1416
Yamamoto I, Kageyama N 1980 Microsurgical anatomy of the pineal region. J Neurosurg 53: 205–221
Yamamoto M, Shimoyama I, Highstein S M 1978 Vestibular nucleus neurons relaying excitation from the anterior canal to the oculomotor nucleus. Brain Res 148: 31–42
Yanagihara M, Miimi K, Ono K 1987 Thalamic projections to the hippocampal and entorhinal areas in the cat. J Comp Neurol 266: 122–141
Yancey S B, John S A, Lal R, Austin B J, Ravel J P 1989 The 43-kD polypeptide of heart gap junctions: immunolocalization, topology and functional domains. J Cell Biol 108: 2241–2254
Yang E Y, Moses H L 1990 Transforming growth factor B1-induced changes in cell migration, proliferation and angiogenesis in the chick chorioallantoic membrane. J Cell Biol 111: 731–742
Yanishevsky R M, Stein G H 1981 Regulation of the cell cycle in eukaryotic cells. Int Rev Cytol 69: 223–259
Yao A C, Moinian M, Lind J 1969 Distribution of blood between infant and placenta after birth. Lancet 2: 871–873
Yarfitz S, Hurley J B 1994 Transduction mechanisms of vertebrate and invertebrate photoreceptors. J Biol Chem 269: 14329–14332
Yates R D, Wood J G, Duncan D 1962 Phase and electron microscope observations on two cell types in the adrenal medulla of the Syrian hamster. Tex Rep Biol Med 20: 494–502
Yeo C H, Hardiman M J, Glickstein M 1985a Classical conditioning of the nictitating membrane response of the rabbit. I. Lesions of the cerebellar nuclei. Exp Brain Res 60: 87–98
Yeo C H, Hardiman M J, Glickstein M 1985b Classical conditioning of the nictitating membrane response of the rabbit. II. Lesions of the cerebellar cortex. Behav Brain Res 60: 99–113
Yeterian E H, Pandya D N 1988 Corticothalamic connections of paralimbic regions in the rhesus monkey. J Comp Neurol 269: 130–146
Yeterian E H, Pandya D N 1993 Striatal connections of the parietal association cortices in rhesus monkeys. J Comp Neurol 332: 175–197
Yeterian E H, Pandya D N 1994 Laminar origin of striatal and thalamic projections of the prefrontal cortex in rhesus monkeys. Exp Brain Res 99: 383–398
Yezierski R P 1988 Spinomesencephalic tract: projections from the lumbosacral spinal cord of the rat, cat and monkey. J Comp Neurol 267: 131–146
Yilmaz E, Celik H H, Durgan B, Atasever A, Ilgi S 1993 Arteria thyroidea ima arising from the brachiocephalic trunk with bilateral absence of inferior thyroid areteries. Surg Radiol Anat 15: 197–199
Ylikoski J 1983 The fine structure of the sheaths of vestibular ganglion cells in the rat, monkey and man. Acta Otolaryngol [Stockh] 95: 486–493
Ylikoski J, Palva T, House W F 1981 Vestibular nerve findings in 150 neurectomized patients. Acta Otolaryngol [Stockh] 91: 505–510
Yoffey J M 1962 The present status of the lymphocyte problem. Lancet 1: 206–211
Yohro T 1971 Nerve terminals and cellular junctions in young and adult mouse submandibular glands. J Anat 108: 409–417
Yokoh Y 1977 Early development of human lung. Acta Anat 97: 317–320
Yoshikawa K, Williams C, Sabol S L 1984 Rat-brain preproenkephalin messenger-RNA-cDNA cloning, primary structure and distribution in the central nervous system. J Biol Chem 259: 4301–4308
Yoshikawa T, Suzuki T 1969 Comparative anatomical study of the masseter of the mammal. Anat Anz 125: 363–387
Yoshioka Y, Cooke T D V 1987 Femoral anteversion: assessment based on function. J Orthop Res 5: 86–91
Yoshioka Y, Sui D W, Scudamore R A, Cooke T D V 1989 Tibial anatomy and functional axes. J Orthop Res 7: 132–137
Yoss R E 1952 Studies of the spinal cord. I. Topographic localization within the dorsal spinocerebellar tract in Macaca mulatta. J Comp Neurol 97: 5–20
Yoss R E 1953 Studies of the spinal cord. II. Topographic localization within the ventral spinocerebellar tract in the macaque. J Comp Neurol 99: 613–638
Youm Y, Flatt A E 1980 Kinematics of the wrist. Clin Orthop 149: 21–32
Young J 1940 Relaxation of pelvic joints in pregnancy. pelvic arthropathy of pregnancy. J Obstet Gynaec Br Commonw 47: 493–524
Young J A, van Lennep E E 1978 The morphology of salivary glands. Academic Press: London, New York
Young J Z 1958 Anatomical considerations. Electroencephalogr Clin Neurophysiol (suppl 10): 9–11
Young J Z 1962 The life of vertebrates. 2nd edition. Clarendon Press: Oxford
Young J Z, Zuckerman S 1936 The course of fibres in the dorsal roots of Macaca mulatta, the rhesus monkey. J Anat 71: 447–457
Young M P 1993a Visial cortex: modules for pattern recognition. Curr Biol 3: 44–46
Young M P 1993b The organization of neural systems in the primate cerebral cortex. Proc R Soc Lond (Biol) 252: 13–18
Young M W 1952 The termination of the perilymphatic duct. Anat Rec 112: 404–405
Young M W 1953 The perilymphatic sac. Anat Rec 115: 419–420
Young M W 1992 Molecular genetics of biological rhythms. Marcell Decker: New York: pp 319

Young M, Turnbull H M 1931 Analysis of data collected by status lymphaticus investigating committee. J Path Bact 34: 213–258
Young R W 1971 Shedding of discs from rod outer segments in the rhesus monkey. J Ultrastruct Res 34: 190–203
Young R W, Bok D 1969 Participation of the retinal pigment epithelium in the rod outer segment renewal process. J Cell Biol 42: 392–403
Yu F-X, Lin S-C, Morrison-Bogard M, Atkinson M A L, Yin H L 1993 Thymosin β10 and thymosin β 4 are both actin monomer sequestering proteins. J Biol Chem 268: 502–509
Yunis J J, Sawyer J R, Ball D W 1978 The characterisation of high resolution G banded chromosomes of man. Chromosoma 67: 293–307
Yurchenco P D, O'Rear J J 1994 Basal lamina assembly. Curr Opin Cell Biol 6: 674–681

Z

Zagon I S, McLaughlin P J, Smith S 1977 Neural populations in the human cerebellum: estimations from isolated cell nuclei. Brain Res 127: 279–282
Zaias N 1990 The nail in health and disease. 2nd edition. Appleton & Lange: Norwich
Zaki W 1973 Aspect morphologique et fonctionnel de l'annulus fibrosus du disque intervertébral de la colonne dorsale. Arch Anat Path 21: 401–403
Zamboni L 1972 Comparative studies on the ultrastructure of mammalian oocytes. In: Biggers J D, Schultz A W (eds) Oogenesis. University Park Press: Baltimore: pp 5–45
Zamboni L, Thompson R S, Moore-Smith D 1972 Fine morphology of human oocyte maturation in vitro. Biol Reprod 7: 425–457
Zambrano D, Amezuo L, Dickmann G, Franke E 1968 Ultrastructure of human pituitary adenomata. Acta Neurochir 18: 78–94
Zancolli E A 1979 Structural and dynamic bases of hand surgery. J B Lippincott: Philadelphia: pp 3–36
Zancolli E A, Cozzi E P 1992 Atlas of surgical anatomy of the hand. Churchill Livingstone: New York: pp 1–136
Zanger R 1981 Chondrichthyes I. In: Schultae H P (ed): Handbook of paleoichthyology. Gustav Fischer Verlag: Stuttgart: pp 32
Zaninotto G, DeMeester T R, Schweitzer W 1988 The lower esophageal sphincter in health and disease. Amer J Surg 155: 104–111
Zatorre R J, Jones-Gotman M, Evans A C, Meyer E 1992 Functional localization and lateralization of human olfactory cortex. Nature 360: 339–340
Zauberman H, Michaelson I C, Bergmann F, Maurice D M 1969 Stimulation of neovascularization of the cornea by biogenic amines. Exp Eye Res 8: 77–83
Zeal A A, Rhoton A L 1978 Microsurgical anatomy of the posterior cerebral artery. J Neurosurg 48: 534–559
Zeffiro T A 1990 Motor cortex. In: Paxinos G (ed) The human nervous system. Academic Press: San Diego: pp 803–810
Zeki S 1993a A vision of the brain. Blackwell Scientific: Oxford
Zeki S 1993b The visual association cortex. Curr Opin Neurobiol 3: 155–159
Zeki S M 1970 Interhemispheric connections of prestriate cortex in monkey. Brain Res 19: 63–75
Zeki S M 1974 The mosaic organization of the visual cortex in the monkey. In: Bellairs R, Gray E G (eds) Essays on the nervous system. Clarendon Press: Oxford: pp 327–343
Zeki S, Watson J D G, Lueck C J, Friston K J, Kennard C, Frackowiak R S J 1991 A direct demonstration of functional specialization in human visual cortex. J Neurosci 11: 641–649
Zeldis S M, Nemerson Y, Pitlick F A, Lentz T L 1972 Tissue factor (thromboplastin): localization to plasma membranes by peroxidase-conjugated antibodies. Science 175: 766–768
Zelená J, Szentágothai J 1957 Verlagerung der Lokalisation spezifischer Cholinesterase während der Entwicklung der Muskelinnervation. Acta Histochem 3: 284–296
Zhang E T, Inman C B E, Weller R O 1990 Interrelationships of the pia mater and the perivascular (Virchow-Robin) spaces in the human cerebrum. J Anat 170: 111–123
Zhang E T, Richards H K, Kida S, Weller R O 1992 Directional and compartmentalised drainage of interstitial fluid and cerebrospinal fluid from the rat brain. Acta Neuropathol 83: 233–239
Zhang N, Ottersen O P 1993 In search of the identity of the cerebellar climbing fiber transmitter: immunocytochemical studies in rats. Can J Neurol Sci (suppl 3): S36–42
Zhon C-F, Li Y, Raisman G 1989 Embryonic entorhinal transplants project selectively to the differentiated entorhinal zone of adult mouse hippocampi, as demonstrated by the use of Thy-1 allelic immunohistochemistry. Effects of timing of transplantation in relation to differentiation. Neuroscience 32: 349 - 362
Zhon C-F, Raisman G, Morris R J 1985 Specific patterns of fibre outgrowth from transplants to host mice hippocampi, shown immunohistochemically by the use of allelic forms of Thy-1. Neuroscience 16: 819 - 833
Zhou D S, Komuro T 1992 Interstitial cells associated with the deep muscular plexus of the guinea-pig small intestine, with special reference to the interstitial cells of Cajal. Cell Tiss Res 268: 205–216
Zilles K, Armstrong E, Schleicher A, Kretschmann H-J 1988 The human pattern of gyrification in the cerebral cortex. Anat Embryol 179: 173–179
Zilles Z 1990 Cortex. In: Paxinos G (ed) The human nervous system. Academic Press: San Diego: pp 757–802
Zimmerman A M, Forer A (eds) 1981 Mitosis/Cytokinesis. Academic Press: New York
Zimmerman B L, Tsi M O M 1975 Morphological evidence of photoreceptor differentiation of pinealocytes in the neonatal rat. J Cell Biol 66: 60–75
Zimmerman G A, Prescott S M, McIntyre T M 1992 Endothelial cell interactions with granulocytes: tethering and signalling molecules. Immunol Today 13: 93–100
Zimmerman J 1966 The functional and surgical anatomy of the heart. Ann R Coll Surg Eng 39: 348–366
Zimmerman J, Bailey C P 1962 The surgical significance of the fibrous skeleton of the heart. J Thorac Cardiovasc Surg 44: 701–712
Zimmermann K 1923 Die feinere Bau der Blutcapillaren. Zeit Anat Entwickl 68: 29–109
Živanović S 1973 The menisco-fibular ligament of the knee joint. Acta Vet Beograd 23: 89–94
Živanović S 1974 Menisco-meniscal ligaments of the human knee joint. Anat Anz 135: 35–42
Zoller U 1993 Groundwater contamination by detergents and polycyclic aromatic hydrocarbons – a global problem of organic contaminants: is the solution locally specific? Water Sci Technol 27: 187–194
Zucker-Franklin D 1980 Eosinophil structure and maturation. In: Mahmoud A A F, Austen K F (eds) The eosinophil in health and disease. Grune and Stratton: New York: pp 43–59
Zucker-Franklin D 1985 Eosinophils. In: Golde DW, Takaku F (eds) Hemopoietic stem cells. Dekker: New York: pp 45–63
Zucker-Franklin D 1985 Eosinophils. In: Golde D W, Takaku F (eds) Hemopoietic stem cells. Dekker: New York: pp 45–63
Zucker-Franklin D, Greaves M F, Grossi C E, Marmont A M 1981 Atlas of Blood Cells. Function and Pathology. Lea and Febiger: Philadelphia
Zucker-Franklin D, Lavie G, Franklin E C 1981 Demonstration of membrane-bound proteolytic activity on the surface of mononuclear leukocytes. J Histochem Cytochem 29 (suppl 3A): 451–456
Zuckerman S 1940 The histogenesis of tissues sensitive to oestrogens. Biol Rev 15: 231–272
Zuckerman S, Ashton E H, Flinn R M, Oxnard C E, Spence T E 1973 Some locomotor features of the pelvic girdle in primates. Symp Zool Soc Lond 33: 71–166
Zweifach B W 1959 The microcirculation of the blood. Scient Am 200: 54–60
Zweifach B W 1961 The structural basis of the microcirculation. In: Luisada A A (ed) Development and structure of the cardiovascular system. McGraw-Hill: New York: pp 198–205
Zweifach B W 1973 Microcirculation. Annu Rev Physiol 35: 117–150
Zwilling E 1972 Limb morphogenesis. Dev Biol 28: 12–17
Zwingman T, Erickson R P, Boyer T, Ao A 1993 Transcription of the sex-determining region genes Sry and Zfy in the mouse preimplantation embryo. Proc Natl Acad Sci USA 90: 814–817

索 引

译者 高 青 符 江 高 磊

A

Abdomen 腹 1733-4
  cavity 腹腔
    lymph drainage 腹腔淋巴引流 1616-24
    peritoneum 腹膜腔 1734
    position of viscera 腹腔内脏位置 1734
    veins 腹腔静脉 1598-1604
  examination 腹部检查 1746
  planes 腹部平面 1733,1918, 1919
  proper 固有腹腔 1733
  regions 腹部分区 1733-4, 1919
  surface anatomy 腹部表面解剖 1733-4, 1918-20
  walls 腹壁 819-29, 1918-19
    applied anatomy 腹壁应用解剖 1788-90
    lymph drainage 腹壁淋巴引流 1614, 1615, 1622, 1624
    muscles 腹壁肌 819-29
    nerves 腹壁神经 1275
    veins 腹壁静脉 1598, 1600
  zones 腹部分区 1733-4, 1919
Abduction 外展 500
Abnormalities 异常
    genetic. *See also* Malformations 遗传异常(见畸形) 48, 63-6, 334-7
Abscess 脓肿
  dental 牙脓肿 1719
  retropharyngeal 咽后脓肿 804
Accommodation of eye 眼的调节 1229, 1359
Acetabulum 髋臼 663, 668
  in neonate 新生儿髋臼 357
  ossification 髋臼骨化 669
  sex differences 髋臼性别差异 674
Acetylcholine 乙酰胆碱 753, 930, 935-6, 958, 1044
Acetylcholinesterase 乙酰胆碱脂酶 770, 933, 936, 958
Achondroplasia 软骨发育不全 337
Acinus 腺泡 1662
  portal 肝腺泡 1803, 1805
  of salivary glands 唾液腺泡 1694
Acromegaly 肢端巨大症 367, 480, 1885
Acromion 肩峰 617, 618, 1923
Acrosin 顶体蛋白 132
Acrosomal cap 顶体帽 125
Acrosomase 顶体酶 125
Acrosome 精子顶体 125
ACTH. *see* Hormones adrenocorticotropin 促肾上腺皮质激素(见肾上腺皮质激素)
Actin 肌动蛋白 37, 38, 44, 45, 231, 739, 743, 744-5
  binding protein 肌动蛋白结合蛋白 37, 38
Actinin 辅肌动蛋白 38, 41, 746
Action potential 动作电位 753, 905
  compound 复合动作电位 948
Actions of muscles 肌肉的活动 783, 785-6
Activation 活化, 激活 95
Activin 活化素 226
Adam's apple 喉结 1628, 1914
Adaptins 衔接蛋白 32
Addiction
  drug 药瘾 1137-8
Addison's disease 阿狄森病 1905
Adduction 内收 500
Adenine 腺嘌呤 48, 49
Adenohypophysis 腺垂体 148, 257, 258, 1883-6
Adenosine diphosphate(ADP) 二磷酸腺苷 34
Adenosine triphosphate(ATP) 三磷酸腺苷 34, 35, 741, 1823
Adenylate cyclase 腺苷酸环化酶 24
Adhesion, interthalamic 丘脑间粘合 1082, 1208
  development 丘脑间粘合的发生 245
Adhesive plaques 粘着斑 27-8
Adipocyte 脂肪细胞 76-7
Aditus, of bursa omentalis 网膜囊口 1735, 1738
  of larynx 喉口 1643
Adminiculum lineae albae 腹白线 822, 827
Adrenalin(epinephrine) 肾上腺素 930, 936, 959, 1900, 1905
Afterbirth 胞衣, 衣胞 166
Aganglionosis 神经节细胞缺乏症 1786
Agger nasi 鼻嵴 600
Agglutination 凝集 1406
Aggrecan 聚集蛋白聚糖 447
Agnatha 无颌畸形 5, 275, 550, 612
Agnosia, visual 视觉失认 1134
Agranulocyte 无粒白细胞 1402
AIDS 获得性免疫缺陷综合征, 艾滋病 1401
Air sacs
  of lungs 肺泡囊 1662
  development 气囊的发育 178
Air sinuses, *see* Sinus paranasal 气窦(见鼻旁窦)
Ala
  of crista galli 鸡冠翼 597
  of sacrum 骶骨翼 528
  of vomer 犁骨翼 567, 574, 606
Albinism 白化病 297, 389, 391, 405
Alkaptonuria 尿黑酸尿 48, 334
Allantois 尿囊 98, 141, 146, 158, 190, 191
Alleles 等位基因, 对偶基因 1422
Allocortex 异化皮质 249, 1122
Alpha-bungarotoxin α-金环蛇毒 958
Alphafetoprotein(AFP) 甲胎蛋白 168, 338, 340
Alveolus, Alveoli
  dental 牙槽 563
  development 牙槽发育 578, 602, 1718
  mandibular 下颌牙槽 576
  maxillary 上颌牙槽 563, 600
  of lungs 肺泡 179, 1669-73
  mammary 乳腺泡 418
Alveus hippocampi 海马槽 1123, 1125
Alzheimer's disease 阿尔茨海默病(早老性痴呆) 1102, 1149
Amastia 无乳房畸形 418
Amazia 无乳腺畸形 418
Ameloblasts 成釉细胞 283, 1715, 1716
Amitosis(direct division) 无丝分裂(直接分裂) 56
Amnesia 遗忘症 1130-1
Amniocentesis 羊膜穿刺术 62, 340, 341
Amnion 羊膜 98, 100, 141, 158, 168
Amniotes 羊膜动物 95, 98
Amoebocytes 阿米巴样细胞, 变形细胞 105, 107
Amphiaster 双星体 58
Amphioxus 文昌鱼 5, 913, 1472, 1814
Ampulla 壶腹
  of ductus deferens 输精管壶腹 200, 350, 1855
  hepatopancreatic 肝胰壶腹 1763, 1791, 1810, 1812
  of rectum 直肠壶腹 1779, 1921
  of semicircular ducts 膜半规管壶腹 1380
  of uterine tube 输卵管壶腹 1867
Amygdala 杏仁核 1121, 1131-6, 1138-40
  'extended' 杏仁体 1120,

1132, 1135
Analysis, clonal 克隆检验 109
Anaphase of cell division 细胞分裂后期 58, 61, 122
Anastomosis, Anastomses
arterial 吻合 动脉吻合 1453
around ankle 踝周动脉吻合 1572
in aortic coarctation 主动脉狭窄时的动脉吻合 1546
of back of thighs 大腿后部的动脉吻合 1562, 1564, 1567, 1568
coronary 冠状动脉吻合 1510
cruciate 十字形动脉吻合 1562, 1567
around elbow joint 肘关节周围动脉吻合 1539, 1541
of Hyrtl 希尔特尔吻合 169
postcostal 肋后动脉吻合 318
post-transverse 横突后动脉吻合 318
precostal 肋前动脉吻合 318
somatic, ventral 体壁腹侧动脉吻合 318
splanchnic
dorsal 内脏背侧的动脉吻合 318
ventral 内脏腹侧的动脉吻合 318
facial 面动脉吻合 1517
in hand and wrist 手、腕部动脉吻合 1544
around knee joint 膝关节周围动脉吻合 1568, 1570, 1571
paraspinal 脊柱旁的动脉吻合 1532, 1533, 1535, 1536, 1537, 1558, 1562
of pelvic colon 盆结肠动脉吻合 1555, 1556
around scapula 肩胛周围动脉吻合 1535, 1538
of vertebral canal 椎管的动脉吻合 1532, 1533, 1535, 1536
arteriovenous 动静脉吻合 399, 1467-9
coronary 冠状动静脉吻合 1510
of digits 指(趾)的动静脉吻合 1468
venous
cardiac 心静脉吻合 1576
of embryo
intersubcardinal 胎儿下主静脉间吻合 324
intervitelline 胎儿卵黄静脉间吻合 321, 324
pre-aortic 胎儿主动脉前吻合丛 324
subdiaphragmatic 膈下静脉吻合 321
subhepatic 肝下静脉吻合 321
portal-systemic 门腔静脉系间静脉吻合 1598, 1604
Anaphylatoxins 过敏毒素 412
Anatomical nomenclature 解剖学词汇 13-15
'Anatomical position' 解剖学姿势 13, 14
Anatomical snuff-box 解剖学鼻烟窝 647, 852, 1928
Anatomy 解剖学
comparative 比较解剖学 92
definition 解剖学界定 2
history 解剖学历史 2, 92
neonatal, *see* Neonatal anatomy 新生儿解剖
relevance and scope of 解剖学的范畴和相关学科的关系 2
status as a discipline 解剖学科的状况 2
surface, *see* Surface anatomy 表面解剖学
Anchorin CII 锚定蛋白CII 447
Anencephaly 无脑畸形 168, 220, 340, 1905
Aneuploidy 非整倍性 63
Angioblast 成血管细胞 156, 299
Angiogenesis 血管生成, 血管发生 156, 299, 311, 414, 1470
Angiography 血管造影术 1934
Angiology 脉管学 1400-7
Angioplasty 血管成形术 1934
Angiotensin I and II 血管紧张肽 I和II 371, 1005, 1104, 1824
Angiotensinogen 血管紧张肽原 1824
Angle, Angles 角
acromial 肩峰角 617, 1923, 1924
carrying 臂外偏角(提携角) 642, 643, 1924
craniofacial 颅面角 612
craniometric 颅测量角 612
of eye 眼角、眦 1447
of femoral neck 股骨颈角 678
gnathic 颌角 612
infrasternal 胸骨下角 545
iridocorneal 虹膜角膜角 261, 1324, 1330
of Louis, *see* A., sternal 路易角(见胸骨角)
of Lovibond Lovibond角(甲板与近端甲襞之夹角) 408
lumbosacral 腰骶角 528, 531
of mandible 下颌角 576, 1912
age changes 下颌角年龄变化 578
of mouth 口角 1688
of rib 肋角 540, 541, 542
of sacrum 骶角 529
of scapula 肩胛角 617, 1924
sternal 胸骨角 538, 1916
subarachnoid 蛛网膜下角 1216
subpubic, *see under* ARCH 耻骨下角(见弓)
of femur 股骨的角 614
of humerus 肱骨的角 614, 625, 626
Aniridia 无虹膜 117, 118, 228
Ankle joint, *see* Joint talocural 踝关节, 见距小腿关节
Ankyrin 锚蛋白 38
Annulus 环
fibrosus 纤维环 268, 356, 513
of sperm 精子后环 126
stapedis 镫骨环 263
of valves 瓣膜环 306, 1481
aortic 主动脉瓣环 1488
mitral 二尖瓣环 1485, 1494
pulmonary 肺动脉瓣环 1482
tricuspid 三尖瓣环 1481, 1494
of Vieussens 维厄桑环 1507
Anosmia 嗅觉缺失 1225
Ansa 袢
cervicalis 颈袢 1258, 1265
hypoglossi, *see* Ansa cervicalis 舌下神经袢, 见颈袢
lenticularis 豆状袢 1088, 1089, 1090, 1191
nephroni 肾单位中的袢 1823
subclavia 锁骨下袢 1302
Antagonist, muscular 拮抗肌 786
Anteflexion of uterus 子宫前屈 1870
'Anterior' 前 15
Anteversion of uterus 子宫前倾 1870, 1874
Anthropometry 人体测量术 433
Antibodies 抗体 78, 1402, 1418, 1420, 1673
agglutinins 凝集素抗体 1406
circulating 循环抗体 1418, 1419
classes 抗体分类 1419
IgA. 免疫球蛋白A, 423, 1419, 1673, 1695, 1782
IgD. IgE, IgG 免疫球蛋白D.E.G. 79, 1419
IgM. 免疫球蛋白M 1419
complement fixing 补体固定抗体 1419
cytophilic 嗜细胞抗体 1418, 1420
homocytotropic 嗜同种细胞抗体, 同种细胞亲合抗体 78, 79, 1418
opsonizing 调理抗体 78, 1402, 1418
soluble 可溶抗体 1418
Anticodon 反密码子 51
Antifertilizins 抗受精素 129
Antigen 抗原 497, 1406, 1418
histocompatability (MHC) 组织相容性抗原 25, 393, 1407, 1414, 1420
HLA 人类白细胞抗原 1407
iso- 同种抗原 1406
Rhesus 恒河猴抗原, Rh抗原 1406, 1420
Antigen-presenting cells 抗原呈递细胞 1415-17
Antihelix 对耳轮 1368
Antitragus 对耳屏 1368
Antrum 房、窦、腔
of folliculi of ovary 卵泡腔 123, 1863
mastoid(tympanic) 乳突窦(鼓窦) 560, 571, 573, 1374
applied anatomy 乳突窦应用解剖 593, 1377
development 乳突窦发育 263, 354, 593, 607, 1374
growth changes 乳突窦生长变化 1374
pyloric 幽门窦 1754
Anus 肛门 1780
development 肛门的发生 191
fistula 肛门瘘 1780

imperforate 肛门闭锁 192
Aorta 主动脉 1463, 1505
abdominal 腹主动脉 316, 361, 1547–8
branches 腹主动脉分支 1548–59
haemodynamics 腹主动脉血流动力学 1547
surface anatomy 腹主动脉表面解剖 1547, 1919, 1920
arch 主动脉弓 1455, 1510, 1512–13
branches 主动脉弓分支 1513
variations 主动脉弓分支变异 1513
development 主动脉弓发生 313, 314, 316
radiological appearances 主动脉弓放射影像 1513
surface, anatomy 主动脉弓表面解剖 1510, 1916, 1918
variations 主动脉弓变异 1503, 1512, 1513
ascending 升主动脉 1505
branches 升主动脉分支 1505, 1507–10
surface anatomy 升主动脉表面解剖 1916, 1918
bifurcation 主动脉分杈 1547
bulb 主动脉球 1472
coarctation 主动脉狭窄 314, 1503, 1546
descending thoracic 胸主动脉 312, 316, 1545
branches 胸主动脉分支 1545–6
surface anatomy 胸主动脉表面解剖 1545, 1916
variations 胸主动脉变异 1546
development 主动脉发生313, 314, 316
diameters 主动脉直径1453, 1505, 1510, 1547
evolution 主动脉的进化 7, 1472, 1473
isthmus 主动脉峡 316, 318, 1510
'knuckle' 主动脉弓节 1513, 1918
orifice 主动脉口 1483
surface anatomy 主动脉口表面解剖 1490
peculiarities 主动脉变异 1513, 1546
primitive 原始主动脉 157, 312
arches 原始主动脉弓 178, 301, 302, 304, 313–14, 1472
Aorta*(contd)* 主动脉（续）
dorsal 背主动脉 119, 157, 275, 301, 302, 312, 316, 318, 1472, 1530, 1546
sac 主动脉囊 312–13
ventral 腹主动脉 275, 312, 1472
sinuses 主动脉窦 1488–9, 1505
valve 主动脉瓣 217, 1474, 1487–9, 1490
vestibule 主动脉前庭 1487, 1503
'window' of "主动脉窗" 1513
Apertures, *see also* Aditus, Hiatus, Opening and Orifice 口、门、孔 482
nasal 鼻孔
anterior 鼻前孔 551, 554, 574, 1912
posterior 鼻后孔 563, 574
pelvic 盆骨口 670, 671
diameters of 骨盆口的径线 670, 671
of ventricle, fourth 第四脑室孔 242, 1014, 1203, 1208
Apex 尖
of bladder 膀胱尖 1838
of heart 心尖 1475, 1476, 1489, 1918
of lungs 肺尖 1915
of orbit 眶尖 556
of patella 髌尖 691
of sacrum 骶尖 528, 530
Apex-beat 心尖搏动 1489
Aponeurosis 腱膜 89, 782
bicipital 肱二头肌腱膜 843, 1924, 1926
epicranial 帽状腱膜 583, 789, 790, 1913
gluteal 臀肌腱膜 877
of obliquus abdominis
externus 腹外斜肌腱膜 820, 828
internus 腹内斜肌腱膜 828
palmar 掌腱膜 854
plantar 足底腱膜 891
of transversus abdominis 腹横肌腱膜 823, 825
Apoptosis 细胞凋亡 108, 232, 388
Apparatus, *see also under* Organs and Systems 器、装置
auditory 听器 1367–97
branchial, *see also* A., Pharyngeal 鳃器 275
gustatory 味器 1312–15
juxtaglomerular 肾小球旁器 1824, 1826
lacrimal 泪器 261, 1364–7
pharyngeal 咽器 275
of special senses 特殊感觉器 1364–7
spine
dendritic 树突棘 923, 931
vestibular 前庭器 1367, 1380
Appendage, Appendages 附件
auricular 心耳 303, 304
Appendix, Appendices
of epididymis 附睾附件 216, 1848
epiploicae 网膜附件 346–7, 1743, 1774, 1784
fibrous of liver 肝纤维附件 1802
testis, development 睾丸附件及其发生 206, 216
vermiform 阑尾 1774, 1775
artery 阑尾动脉 1554, 1775
development 阑尾发育 191
lymph drainage 阑尾淋巴引流 1621
mesoappendix 阑尾系膜 1743, 1775
positions 阑尾位置 1775
structure 阑尾结构 1775
surface anatomy 阑尾表面解剖 1775
vesicular, of uterine tube 卵巢冠，输卵管附件 216
Apraxia 失用症 1158
APUD-omeas APUD瘤 1899
Aqueduct 导水管
cerebral 大脑导水管 974, 1066, 1205
development 大脑导水管发生 244
of midbrain, see A., cerebral 中脑水管，见大脑导水管
of vestibule 前庭水管 591
external opening 前庭水管外口 574
Arachnoid mater 蛛网膜 975, 1212, 1218
cranial 脑蛛网膜 1213
development 脑蛛网膜发生 257
granulations 蛛网膜颗粒 1214–15
spinal 脊髓蛛网膜 975, 1215
Arachnoid mater*(contd)* 蛛网膜（续）
development 脊髓蛛网膜发生 257
villi 蛛网膜绒毛 1214–15
Arbor, vitae 树
of cerebellum 小脑树 1033
of cervix uteri 子宫颈树襞 1871
ARCH, ARCHES 弓
alveolar (dental) 牙槽弓 563, 600, 1705
aortic, *see* Aorta, arch 主动脉弓
arterial
carpal 腕动脉弓
dorsal 腕背侧动脉弓 1541
palmar 腕掌侧动脉弓 1541
cruciate 十字动脉弓 1541
deep 深十字动脉 1541, 1544
applied anatomy 深十字动脉的应用解剖 1544
development 深十字动脉的发生 319
surface anatomy 深十字动脉的表面解剖 1541, 1929
superficial 浅十字动脉 1541, 1544
development 浅十字动脉发生 319
surface anatomy 浅十字动脉表面解剖 1544, 1929
plantar 足底动脉弓 1579
clinical anatomy 足底动脉弓临床解剖 1574
surface anatomy 足底动脉弓的表面解剖 1574
of atlas 寰椎的弓
anterior 寰椎前弓 519
posterior 寰椎后弓 519
branchial 鳃弓 119, 175, 275, 913
see also A., pharyngeal

(也见咽弓)
evolution 鳃弓的进化 275
cortical, of kidney 肾皮质 1819
coraco-acromial 喙肩弓 618
of cricoid cartilage 环状软骨弓 1628, 1640
surface anatomy 环状软骨弓表面解剖 1640
crural 小腿的弓
deep 小腿深弓 829
superficial 小腿浅弓 822
dental 牙弓 1705
of foot 足弓 663, 733-4
lateral 足外侧弓 733, 734
longitudinal 足纵弓 733-4, 735
medial 足内侧弓 733-4
hyoid 舌骨弓 5, 275
artery 舌骨弓动脉 263
muscle mass 舌骨弓肌肉 284
nerve 舌骨弓神经 285
skeletal element 舌骨弓骨骼肌成分 284, 582, 589
longitudinal
of foot 足纵弓 733-4, 735
lumbocostal (ligament, arcuate) 腰肋弓(腰肋韧带)
lateral 腰肋外侧弓 816
medial 腰肋内侧弓 816, 870
median 腰肋正中韧带 816
mandibular, *see* A. maxillomandibular 下颌弓(见上、下颌弓)
maxillomandibular 上、下颌弓 5, 177, 263, 275, 277-84
muscle mass 上、下颌弓肌 278
nerve 上、下颌弓神经 278, 1235
skeletal element 上、下颌弓骨骼肌成分 277, 278
neural 神经弓 267, 510, 511
palatoglossal 腭舌弓 1689, 1725
development 腭舌弓发育 177
palatopharyngeal 腭咽弓 1689
pharyngeal 咽弓(鳃弓) 5, 100, 275-87
arteries 鳃弓动脉弓 277
derivatives
ectodermal 鳃弓外胚层衍化物 276, 277, 278, 283
endodermal 鳃弓内胚层衍化物 276, 277
mesenchyme 鳃弓间充质衍化物 276, 280
first 第1鳃弓 277-84
muscles 鳃弓肌肉 277, 278, 284, 285
nerves 鳃弓的神经 277, 278, 278, 280, 285
second 第2鳃弓 277, 284
skeletal elements 鳃弓的骨骼肌成分 277, 278, 280, 284, 427
third to sixth 第3~6鳃弓 277, 284-5
postmandibular 下颌后弓 275
premandibular 下颌前弓 275
pubic 耻骨弓 671, 1920
subpubic 耻骨下弓 673
ARCH, ARCHES*(contd)* 弓(续)
superciliary 眉弓 554, 595, 607, 1912
venous
dorsal
of foot 足背静脉弓 1595, 1933
of hand 手背静脉弓 1929
jugular 颈静脉弓 1579
nasal 鼻静脉弓 1577
palmar 掌静脉弓 1590
plantar
cutaneous 足底皮肤静脉弓 1595
deep 足底深静脉弓 1597
posterior
of calf 腓肠后静脉弓(小腿后静脉弓) 1596
vertebral 椎静脉弓 510, 511, 532
visceral, *see* A. branchial 内脏弓见鳃弓项
zygomatic 颧弓 551, 560, 605, 1912
Archenteron 原肠 96, 98, 143
Archicortex 旧皮质 149, 254, 1122
Archipallium, *see also* Formation, hippocampal 旧皮质(见海马项) 249, 1107
Arcus 弓
parieto-occipitalis 顶枕弓 1110
temporo-occipitalis 颞枕弓 1111
AREA, AREAS 区
bare 裸区
of liver 肝裸区 195, 1736, 1798, 1801
of stomach 胃裸区 199
of cardiac dullness 心钝区 1492, 1659
central, of retina 视网膜中央区 1334
cochlear, of internal acoustic meatus 内耳道的蜗区 572
cortical, of cerebrum 大脑皮质分区 1154-69
auditory (AI, R, RT) 听区 1161-2, 1170
association 联络区 1107, 1148
Broca's 布罗卡区, 旁嗅区 1109
Brodman's *see* A., numbered 布劳德曼氏大脑皮质分区命名
cingulate 扣带区 1169
entorhinal 内嗅皮质区 1120, 1121, 1125, 1126
insular 岛叶区 1169
motor(MI) 运动1区(MI) 1164-5
supplementary (SMA; MII) 补充运动区(MII) 1166
motor speech
of Broca 布罗卡语言运动区 1109
numbered, of Brodman 布劳德曼皮质分区以数字编号
1 and 2; 1、2区 1155, 1156, 1158, 1170
3; 3区 1155, 1156, 1170
4; 4区 1164
5; 5区 1156, 1157, 1158, 1164
6; 6区 1164, 1165, 1166
7; 7区 1157, 1158
8; 8区 1164, 1166
9 and 10 9和10区 1167
17; 17区 255, 1158, 1159, 1170
18; 18区 1158, 1159
19; 19区 1158, 1159
20; *21 and 22*; 21和22区 1161, 1163
24; 24区 1122, 1166
25; 25区 1122
28; 28区 1120, 1121, 1125
29; 29区 1122
39 and 40; 39和40区 1158
41 and 42; 41和42区 1161, 1170
44 and 45; 44和45区 1109, 1185
olfactory 嗅区 1120-1
orbitofrontal 眶额区 1121
parastriate 纹状体旁区 1111
paraterminal 终板旁区 249
periamygdaloid 杏仁体周围区 1120
peristriate 纹状区周围区 1111
piriform 梨状区 1121
development 梨状区的发生 248, 249, 250
precommissural 前连合区 250, 1120
prefrontal 额前区1164, 1167
premotor 运动前区 1164, 1165, 1166
pre-piriform 梨状前区 1120
protocardiac 第1心区 192
septal 隔区 1129-1130
AREA, AREAS*(contd)* 区(续)
somatosensory 躯体感觉区 255
primary (SI) 第1躯体感觉区(SI) 1155, 1156, 1157, 1158
secondary (SII) 第2躯体感觉区(SII) 1156, 1157, 1158, 1170
striate 纹状区 250, 1111
subcallosal 胼胝体下区 1113
vestibular 前庭区 1157-8
visual V1-V5 视区 1158-61, 1170
cribosa 肾乳头筛区 1822
intercondylar, of the tibia 胫骨髁间区 692-3
labial 唇区 793, 794
postrema 最后区 940, 1094, 1209
preoptic 视前区 1094
ventral tegmental, of Tsai 腹侧被盖区 1068, 1137, 1193
vestibular
of fourth ventricle 第四脑室前庭区 1024, 1209

of internal acoustic meatus 内耳道前庭区 572
Areola of nipple 乳晕区 418
Areolae of bone 骨髓（初级）腔隙 474
Argyll-Robertson pupil 阿盖尔·罗伯逊瞳孔 1360
ARTERIES IN GENERAL 动脉系总论 1452、1453
age changes in 动脉的年龄变化 1459
anastomoses 动脉吻合 1453
catheterization of 动脉导管 363
classification 动脉分类 1453
conducting 动脉导向 1453
development 动脉发育 299、312-20
defects in 动脉缺损 1503
distributing 动脉分布 1453
elastic 弹性动脉 1453、1463
end 动脉终末 1510
muscular 肌肉的动脉 1453、1463
nerves of 动脉的神经 1463、1469-70
structure 动脉的结构 1221、1455-9、1463
ARTERIES, NAMED 已命名的动脉
acetabular, of obturator 闭孔动脉的髋臼支 1560
acromial
of suprascapular 肩胛上动脉肩峰支 1535
of thoraco-acromial 胸肩峰动脉肩峰支 1537
acromiothoracic, *see* A., thoracoacromial 肩峰胸动脉（见胸肩峰动脉）
allantoic 尿囊动脉 190
alveolar
inferior 下牙槽动脉 315、1520、1705
superior 上牙槽动脉
anterior 上牙槽前动脉 1521、1705
posterior 上牙槽后动脉 1521、1705
anastomotic 吻合动脉
of Kügel 库格尔吻合动脉（心内一大吻合动脉）1507
angular 眦动脉 1517
aorta, see Aorta 主动脉
appendicular 阑尾动脉 1554、1775
arcuate 弓形动脉
of foot 足弓形动脉 1572
of kidney 肾的弓形动脉 1826、1827
of uterus 子宫的弓形动脉 1873
of atrioventricular node 房室结动脉 1507、1509、1510
auditory, internal, (labyrinthine) 内听动脉（迷路动脉）1534
auricular 耳动脉
anterior 耳前动脉 1519
deep 耳深动脉 1519
of occipital 枕动脉耳支 1518
posterior 耳后动脉 1519
of superficial temporal 颞浅动脉耳支 1519
axial of limbs 四肢的轴动脉
of embryo 胚胎肢体轴动脉 319、320
axillary 腋动脉 1537
branches 腋动脉分支 1537-8
clinical anatomy 腋动脉临床解剖 1538
development 腋动脉发生 319
surface anatomy 腋动脉表面解剖 1538、1924
variations 腋动脉的变异 1538
azygos, of vagina 阴道动脉的单一动脉支 1560
basilar 基底动脉 315、1219、1534
brachial 肱动脉 1538-9、1926
ARTERIES, NAMED(*contd*) 已命名动脉（续）
branches 肱动脉的分支 1539
clinical anatomy 肱动脉临床解剖 1539
variations 肱动脉变异 1539
brachiocephalic 头臂动脉 1513
branches 头臂动脉分支 1513
development 头臂动脉发生 313
surface anatomy 头臂动脉表面解剖 1918
variations 头臂动脉变异 1513
bronchial 支气管动脉 1513、1545、1546、1657、1674
variations 支气管动脉的变异 1513 *bis*
buccal 颊动脉 1520
of bulb of penis 阴茎球动脉（尿道球动脉）1561
caecal 盲肠动脉 1554
calcanean
of lateral plantar 足底外侧动脉跟支 1574
of peroneal 腓动脉跟支 1573
of posterior tibial 胫后动脉跟支 1573
caroticotympanic 颈鼓动脉 315、1525
carotid
common 颈总动脉 361、1513-5、1914
collateral circulation 颈总动脉侧支循环 1521
development 颈总动脉发生 314
left, in thorax 左颈总动脉 1513-4
variations 颈总动脉变异 1513、1515
external 颈外动脉 1515
branches 颈外动脉分支 1515
collateral circulation 颈外动脉侧支循环 1521
development 颈外动脉发生 314
in parotid gland 颈外动脉腮腺段 1515、1691、1692
variations 颈外动脉变异 1513
internal 颈内动脉 1523-4、1529
branches 颈内动脉分支 1525-8
cavernous part 颈内动脉海绵窦部 1524
cerebral part 颈内动脉脑部 1524-5
cervical part 颈内动脉颈部 1523-4
development 颈内动脉发生 314、315
peculiarities 颈内动脉变异 1513
petrous part 颈内动脉岩部 1524
primitive 原始的颈内动脉 314
surface anatomy 颈内动脉表面解剖 518、1524、1914
carpal
dorsal 腕背侧动脉
of radial 桡动脉腕背支 1541
of ulnar 尺动脉腕背支 1544
palmar 腕掌侧动脉
of radial 桡动脉腕掌支 1541
of ulnar 尺动脉腕掌支 1544
cavernous 海绵窦动脉 1525
central 中央动脉
of brain 脑中央动脉（支）1219、1528、1534
of retina 视网膜中央动脉 1347、1526
development 视网膜中央动脉发生 261
of sinus node 窦结的中央动脉 1496
cerebellar 小脑的动脉
applied anatomy 小脑动脉的应用解剖 1021
development 小脑动脉的发育 315
inferior
anterior 小脑下前动脉 1244、1534
posterior 小脑下后动脉 1021、1533-4
superior 小脑上动脉 1534
cerebral 大脑的动脉
anterior 大脑前动脉 315、1219、1220、1528、1529
middle 大脑中动脉 315、316、1219、1528
posterior 大脑后动脉 315、1219、1529、1534
structure 大脑动脉结构 1221
of cerebral haemorrhage 大脑出血的动脉 1220、1528
cervical 颈动脉
ascending 颈升动脉 1535
development 颈升动脉的发育 318
deep 颈深动脉 1536
development 颈深动脉的发

生 318
superficial 颈浅动脉 1535, 1536
transverse 颈横动脉 1536
choroidal 脉络膜动脉
anterior 脉络丛前动脉 315, 1203, 1220, 1528
of posterior cerebral 大脑后动脉的脉络丛动脉 315, 1204, 1220, 1534
ciliary 睫状动脉 1526
anterior 睫状前动脉 261, 1526
posterior
long and short 睫状后长动脉和睫状后短动脉 1332, 1526
circumflex 旋动脉
femoral 旋股动脉
lateral 旋股外侧动脉 1567
medial 旋股内侧动脉 1567
fibular 腓动脉旋支 1573
of heart 心脏动脉的旋支 1509
humeral 旋肱动脉
anterior 旋肱前动脉 1538
posterior 旋肱后动脉 1538
iliac 旋髂动脉
deep 旋髂深动脉 1563-4
superficial 旋髂浅动脉 1566
clavicular, of thoraco-acromial 胸肩峰动脉锁骨支 1538
coccygeal 尾动脉 1562
coeliac 腹腔动脉 1548, 1920
branches 腹腔动脉分支 1548-53
development 腹腔动脉发生 318
variations 腹腔动脉变异 1548
colic 结肠的动脉
of ileocolic 回结肠动脉结肠支 1554
left 左结肠动脉 1555
middle 中结肠动脉 1554
right 右结肠动脉 1554
sigmoid 乙状结肠动脉 1555
collateral 侧副
middle 中副动脉 1539
radial 桡侧副动脉 1539
ulnar 尺侧
inferior 尺侧下副动脉 1539
superior 尺侧上副动脉 1539
comitans nervi ischiadici 坐骨神经伴行动脉 320, 1562
communicating 交通动脉
of brain anterior 脑的前交通动脉 315, 1219, 1528, 1529
posterior 脑的后交通动脉 315, 1219, 1528, 1529
of peroneal 腓动脉交通支 1573
of posterior tibial 胫后动脉交通支 1573
coni arteriosi 动脉圆锥 1505, 1507, 1509
conus 圆锥动脉 1505, 1507, 1509
coronary 冠状动脉 1505, 1507-10
anastomoses 冠状动脉吻合 1507, 1510
applied anatomy 冠状动脉应用解剖 1510
circumflex 冠状动脉循环 1509
dominance in 冠状动脉的优势型 1507, 1509, 1510
left 左冠状动脉 1507, 1509, 1510
right 右冠状动脉 1507, 1510
segments 冠状动脉分段 1507
structure 冠状动脉结构 1510
cortical, of brain 脑动脉的皮质支 316, 1219-20, 1528, 1534
costocervical(trunk) 肋颈干 1535
cremasteric 提睾肌动脉 1557, 1563
cricothyroid 环甲动脉 1516
of crista terminalis 界嵴动脉 1507
cystic 胆囊动脉 1550
accessory 副胆囊动脉 1550
deep
of clitoris 阴蒂深动脉 1562
of penis 阴茎深动脉 1561
deltoid
of profunda brachii 肱深动脉三角肌支 1539
of thoraco-acromial 胸肩峰动脉三角肌支 1538
dental, *see* A., alveolar 牙的动脉（见牙槽动脉）
diagonal 斜角动脉 1509
diaphysial 骨干动脉 469
digital 指动脉
dorsal 背动脉
of fingers 指背侧动脉 319, 1541, 1544
of toes 趾背侧动脉 1572
palmar 指掌侧动脉 1542, 1544
plantar 趾足底动脉 1574
dorsal, or dorsalis 背动脉
of clitoris 阴蒂背动脉 1562
lingual 舌背动脉 1517
pedis 足背动脉 320, 1572
branches 足背动脉分支 1572
surface anatomy 足背动脉的表面解剖 1572
of penis 阴茎背动脉 1562
of ductus deferens 输精管动脉 1559, 1855
epigastric 腹壁动脉
inferior 腹壁下动脉 1557, 1563
applied anatomy 腹壁下动脉应用解剖 1557, 1788, 1789, 1930
development 腹壁下动脉的发生 318
variations 腹壁下动脉的变异 1563
superficial 腹壁浅动脉 1566
superior 腹壁上动脉 1535
development 腹壁上动脉的发生 318
epiphyseal 骺动脉 469
ethmoidal 筛动脉 1526, 1527
facial 面动脉 1517, 1913
transverse 面横动脉 1519
femoral 股动脉 1564, 1566
branches 股动脉分支 1566-8
clinical anatomy 股动脉临床解剖 1566
development 股动脉的发生 320
surface anatomy 股动脉的表面解剖 1564, 1566, 1930
variations 股动脉的变异 1566
frontal 额支
of anterior cerebral 大脑前动脉额支 1528
of middle cerebral 大脑中动脉额动脉 1528
of middle meningeal 脑膜中动脉额支 1519-20
of superficial temporal 颞浅动脉额支 1519
ganglionic 神经节动脉
of middle meningeal 脑膜中动脉的神经节支 1520
gastric 胃的动脉
anterior 胃前动脉 1761
left 胃左动脉 1548, 1761
accessory 副胃左动脉 1548
development 胃左动脉的发生 318
posterior 胃后动脉 1552, 1761
right 胃右动脉 1549, 1761
development 胃右动脉的发生 318
short 胃短动脉 1551-2, 1761
gastroduodenal 胃十二指肠动脉 1549
gastro-epiploic 胃网膜动脉
development 胃网膜动脉的发生 318
left 胃网膜左动脉 1552, 1761
right 胃网膜右动脉 1549, 1761
genicular 膝动脉 1568, 1569, 1570
gluteal 臀动脉
inferior 臀下动脉 1562
development 臀下动脉的发生 320
superior 臀上动脉 1562
haemorrhoidal, *see* A., rectal 直肠下动脉（见直肠动脉）
helicine 螺旋动脉
of penis 阴茎螺旋动脉 1858
of uterus 子宫螺旋动脉 164, 1560
hepatic 肝动脉 1548-9
accessory 副肝动脉 1552
development 肝动脉发生 318
distribution 肝动脉分布 1802
ligation 肝动脉结扎 1552
in portal canal 门管区肝动

脉 1802、1806
variations 肝动脉变异 1549、1552、1554
of Heubner 霍伊布内动脉 316
hyaloid 玻璃体动脉
development 玻璃体动脉发生 260、261
hyoid 舌骨动脉 313
hypoglossal 舌下动脉
presegmental 舌下动脉分段前 315
hypophyseal 垂体动脉 1525、1887
ileal 回肠动脉 1553、1554、1772
ileocolic 回结肠动脉 1553-4
iliac 髂
circumflex 旋
deep 旋髂深动脉 1563
common 髂总动脉 1558
branches 髂总动脉分支 1558-9
surface anatomy 髂总动脉表面解剖 1559
external 髂外动脉 1559、1563
branches 髂外动脉分支 1563-4
clinical anatomy 髂外动脉临床解剖 1563
internal 髂内动脉 318、1559
branches 髂内动脉分支 1559-63
fetal 胎儿髂内动脉 1559
of iliolumbar 髂腰动脉髂支 1562
of obturator 闭孔肌动脉髂支 1560
iliolumbar 髂腰动脉 1559、1562
incisor (incisive) 切牙动脉 1520、1705
infrahyoid 舌骨下动脉 1516
infraorbital 眶下动脉 315、1521
infrascapular 肩胛下动脉 1538
innominate, *see* A., brachiocephalic 无名动脉(见头臂动脉)
intercostal 肋间动脉
anterior 肋间前动脉 1534
posterior 肋间后动脉 1546
development 肋间后动脉的发生 119、318
superior 肋间上动脉 318、1535-6
interlobar, of kidney 叶间动脉、肾叶间动脉 1826、1827
interlobular
of kidney 肾小叶间动脉 1826、1827
interosseous
anterior 骨间前动脉 1543
development 骨间前动脉的发生 319
common 骨间总动脉 1543
variations 骨间总动脉变异 1539
posterior 骨间后动脉 1543
development 骨间后动脉发生 319
recurrent 骨间返动脉 1543
intersegmental 节段间动脉
of fetus 胎儿的节段间动脉 119、302、315
interventricular 室间动脉 1507、1509
jejunal 空肠动脉 1553、1772
labial
of face 面动脉的唇支 1517、1913
of vulva 阴唇动脉 1562、1566
labyrinthine 迷路动脉 1395、1534
lacrimal 泪腺动脉 315、1526
laryngeal
inferior 喉下动脉 1535
superior 喉上动脉 1516
lenticulostriate 豆纹动脉 1191
lingual 舌动脉 1516
dorsal 舌背动脉 1517
of inferior alveolar 下牙槽动脉舌支 1520
lobar, of kidney 肾的叶动脉 1826、1827
lumbalis ima 最下腰动脉 1558
lumbar 腰动脉 1558
development 腰动脉发生 119、318
of iliolumbar 髂腰动脉的腰支 1558、1562
malleolar 踝动脉
lateral, anterior 外踝前动脉 1571
medial, anterior 内踝前动脉 1571
of posterior tibial 胫后动脉的踝支 1573
mammary 乳腺动脉 1534、1538、1546
internal, *see* A., thoracic, internal 乳腺内动脉(见胸廓内动脉)
lateral 乳腺外侧动脉 1538
mandibular 下颌动脉 315
marginal 缘动脉
of colon 结肠缘动脉 1555-6
of heart 心的缘动脉(支) 1507、1509
masseteric 咬肌动脉 1520
mastoid 乳突动脉 1518
maxillary 上颌动脉 1519
branches 上颌动脉分支 1519-21
development 上颌动脉的发生 315
median 正中动脉 1543
development 正中动脉的发生 319
of spinal cord 脊髓正中动脉 1533
mediastinal 纵隔动脉
of aorta 主动脉纵隔支 1545
of internal thoracic 胸廓内动脉纵隔支 1534
medullary 髓动脉
of bone 骨髓动脉 469
of brain 脑髓质动脉 316、1219
of vertebral 椎骨的髓动脉 1534
meningeal 脑膜动脉
accessory 脑膜副动脉 1520
of ascending pharyngeal 咽升动脉的脑膜支 1516
of ethmoidal 筛动脉的脑膜支 1527
of internal carotid 颈内动脉的脑膜支 1526
of lacrimal 泪腺动脉的脑膜支 1526
middle 脑膜中动脉 1519-20
clinical anatomy 脑膜中动脉临床解剖 1520
development 脑膜中动脉的发生 315
surface anatomy 脑膜中动脉的表面解剖 560、1520、1912
of occipital 枕动膜的脑膜支 1519
posterior 脑膜后动脉 1516
primitive 原始的脑膜动脉 315
recurrent 脑膜返动脉 1526
mental 颏动脉 1520、1705
mesencephalic 中脑动脉 315
mesenteric 系膜动脉
inferior 肠系膜下动脉 1554-5、1785、1919
branches 肠系膜下动脉分支 1555-6
development 肠系膜下动脉发生 318
superior 肠系膜上动脉 1553、1556、1785
branches 肠系膜上动脉分支 1553-4
development 肠系膜上动脉发生 318
metacarpal 掌动脉
dorsal 掌背侧动脉 1541
palmar 掌掌侧动脉 1541、1542
metaphysial 干骺端动脉 469、681
metatarsal 跖动脉
dorsal 跖骨背侧动脉 1572
plantar 跖骨足底动脉 1574
musculophrenic 肌膈动脉 1534
nasal
dorsal 鼻背动脉 1526、1527
of ethmoidal 筛动脉鼻背支 1527
lateral 鼻外侧动脉 1517、1521
septal 鼻中隔动脉 1517、1521
of sphenopalatine 蝶腭动脉鼻支 1521
'nodal' 节动脉 1496、1507、1509
nutrient 滋养动脉
of bone 骨滋养动脉 440、469、1412
of femur 股骨滋养动脉 1507
of fibula 腓骨滋养动脉 1537
of hip bone 髋骨滋养动脉 1560、1562

of humerus 肱骨滋养动脉 1539
of radius 桡骨滋养动脉 1543
of tibia 胫骨滋养动脉 1537
of ulna 尺骨滋养动脉 1543
obturator 闭孔动脉 1560
variations 闭孔动脉变异 1560、1563
occipital 枕动脉 1517-9
of posterior auricular 耳后动脉枕支 1519
of posterior cerebral 大脑后动脉枕支 1534
oesophageal 食管动脉
of aorta 主动脉的食管动脉 318、1545
of inferior thyroid 甲状腺下动脉食管支 1535
of left gastric 胃左动脉的食管支 1548
of phrenic 膈动脉的食管支 1558
olfactory 嗅动脉 315
omental, of gastro-epiploic 胃网膜动脉的网膜动脉 1552
ophthalmic 眼动脉 1526
branches 眼动脉分支 1526-8
development 眼动脉的发生 315
orbital 眶动脉
of anterior cerebral 大脑前动脉的眶支 1528
of infraorbital 眶下动脉眶支 1521
of middle cerebral 大脑中动脉眶支 1528
otic, presegmental 耳, 节前动脉 315
ovarian 卵巢动脉 1558
development 卵巢动脉的发生 318、1558
palatine 腭动脉
ascending 腭升动脉 1517
of ascending pharyngeal 咽升动脉的腭支 1516
greater (descending) 腭大动脉 (腭降动脉) 1521、1705
palmar 掌动脉
deep 掌深动脉 1544
superficial 掌浅动脉 1541
palmar arch 掌动脉弓
cruciate 交叉动脉 1541
deep 掌深弓 1541、1544
superficial 掌浅弓 1541、1544
palpebral 睑动脉
lateral 睑外侧动脉 1526
medial 睑内侧动脉 1527
pancreatic, of splenic 脾动脉胰支 1551
pancreaticoduodenal 胰十二指肠动脉 1549-50、1553、1811
development 胰十二指肠动脉发生 318
parathyroid 甲状旁腺动脉 1898
parietal 顶支
of anterior cerebral 大脑前动脉顶叶支 1528
of middle cerebral 大脑中动脉顶叶支 1528
of middle meningeal 脑膜中动脉顶支 1520
of superficial temporal 颞浅动脉顶支 1519
pectoral, of thoraco-acromial 胸肩峰动脉胸肌支 1537
of penis 阴茎动脉 1561、1562、1858
perforating 穿动脉
of axial 中轴的穿动脉 320
of foot 足的穿动脉 1572、1572
of hand 手的穿动脉 1541、1542
of internal thoracic 胸廓内动脉的穿动脉 1534
of kidney 肾的穿动脉 1827
meningeal 脑膜穿动脉 315
of peroneal 腓动脉的穿动脉 1573
of thigh 大腿的穿动脉 1567、1568
pericaldiacophrenic 心包膈动脉 1534
pericardial 心包动脉
of aorta 主动脉的心包支 1545
of internal thoracic 胸廓内动脉的心包支 1534
perineal 会阴动脉 1561
peroneal 腓动脉 1573
branches 腓动脉分支 1573
development 腓动脉发生 320
perforating branch 腓动脉穿支 1573
variations 腓动脉变异 1573
petrosal, of middle meningeal 脑膜中动脉岩支 1520
pharyngeal 咽动脉
ascending 咽升动脉 1516
of inferior thyroid 甲状腺下动脉咽支 1535
of maxillary 上颌动脉咽支 1521
ventral 腹侧咽动脉 315
phrenic (inferior) 膈下动脉 1558
development 膈下动脉的发生 318
of aorta 主动脉的膈下动脉 1545
pineal 松果体动脉 1891
plantar 足底动脉
arch 足底动脉弓 1574
lateral 足底外侧动脉 1573-4
medial 足底内侧动脉 1573
pontine 脑桥动脉 1534
popliteal 腘动脉 1568-9
branches 腘动脉分支 1569-70
surface anatomy 腘动脉表面解剖 1569、1931
variations 腘动脉的变异 1569
princeps pollicis 拇主要动脉 1541
profunda 深动脉
brachii 肱深动脉 1539
femoris 股深动脉 1566-7
linguae 舌深动脉 1516
pterygoid 翼肌支 1520
of internal carotid 颈内动脉翼肌支 1525
of pterygoid canal 翼管动脉的翼肌支 1521
pubic 耻骨动脉
of inferior epigastric 腹壁下动脉的耻骨支 1563
of obturator 闭孔动脉的耻骨支 1560
pudendal 阴部动脉
external 外动脉
deep 阴部外深动脉 1566
superficial 阴部外浅动脉 1566
internal 阴部内动脉
accessory 阴部副动脉 1562
in female 女性的阴部副动脉 1562
in male 男性的阴部副动脉 1561-2
pulmonary 肺动脉
development in neonate 新生儿肺动脉 349-50
left 左肺动脉 1504、1674
right 右肺动脉 314、1504、1674
trunk 肺动脉干 1504
applied anatomy 肺动脉干的应用解剖 1503
branches 肺动脉干的分支 1504
development 肺动脉干的发生 304、312、314
surface anatomy 肺动脉干的表面解剖 1490、1918
pyloric 幽门动脉 1761
radial 桡动脉 1540-1
branches 桡动脉的分支 1541-2
clinical anatomy 桡动脉的临床解剖 363
development 桡动脉的发生 319
in hand 手部的桡动脉 1541-2
surface anatomy 桡动脉的表面解剖 1928
variations 桡动脉的变异 1539、1541
radialis indicis 示指桡侧动脉 1541
radicular 根动脉 1218、1219
rectal 直肠动脉
inferior 直肠下动脉 1561、1785
middle 直肠中动脉 1559、1785
superior 直肠上动脉 1555、1785
recurrent 返动脉
of palmar arch 掌动脉弓返动脉 1542
radial 桡侧返动脉 1541
tibial anterior 胫前返动脉 1571
posterior 胫后返动脉 1571
ulnar anterior 尺前返动脉 1543
posterior 尺后返动脉 1543
renal 肾动脉 361、1557、1826、1834

accessory 副肾动脉 1559、1826
development 肾动脉发生 204、318
in hilum of kidney 肾门处的肾动脉 1557、1826
in kidney substance 肾实质内的肾动脉 1827
'retroduodenal' 十二指肠后动脉 1550
'retroportal' 肝门后动脉 1550
sacral 骶动脉
lateral 骶外侧动脉 1562
median 骶正中动脉 1558
scapular 肩胛动脉
circumflex 旋肩胛动脉 1538
dorsal 肩胛背动脉 1536
to sciatic nerve 坐骨神经动脉支 1562
scrotal 阴囊的动脉 1561
segmental 节段性动脉 1498
of embryo 胚胎的节段性动脉 318
septal 隔的节段性动脉
of heart 心脏的节段性动脉 1507、1509
of nose、鼻的节段性动脉 1517、1521
short 短动脉
of brain 脑的短动脉 1219
sigmoid 乙状结肠动脉 1555
of sinuatrial node 窦房结动脉 1496、1507、1509、1510
somatic 体壁的动脉 318
sphenopalatine 蝶腭动脉 1521
spinal 脊髓动脉
anterior 脊髓前动脉 1021、1218、1219、1533、1534
of ascending cervical 颈升动脉脊髓支 1535
of deep cervical 颈深动脉脊髓支 1218、1536
of iliolumbar 髂腰动脉脊髓支 1562
of lateral sacral 骶外侧动脉脊髓支 1562
of lumbar 腰动脉脊髓支 1218、1558
posterior 脊髓后动脉 1218、1219、1532-3
of posterior intercostal 肋间后动脉脊髓支 1218、1546
of vertebral 椎动脉脊髓支 1218、1532
spiral (helical), of endometrium 子宫内膜螺旋动脉 164、170、1823
splanchnic 内脏动脉
lateral 外侧内脏动脉 318、1557、1826
ventral 腹侧内脏动脉 318
splenic 脾动脉 1551
branches 脾动脉分支 1551-2
in spleen 脾内的脾动脉 1438
stapedial 镫骨动脉 263、314、315
sternal 胸骨动脉 1534
sternocleidomastoid 胸锁乳突肌动脉
of external carotid 颈外动脉胸锁乳突肌支 1516
of occipital 枕动脉胸锁乳突肌支 1517
straight, of endometrium 子宫内膜直动脉 164
striate 纹状体动脉 1191
lateral 外侧纹状体动脉 315、1219、1528
medial 内侧纹状体动脉 315、1219、1528
stylomastoid 茎乳动脉 1518
subclavian 锁骨下动脉 1529-30
branches 锁骨下动脉分支 1530、1532-6
clinical anatomy 锁骨下动脉临床解剖 1530
development 锁骨下动脉发生 314、316、318、319
surface anatomy 锁骨下动脉表面解剖 1530、1915
variations 锁骨下动脉变异 1513、1530、1546
subcostal 肋下动脉 1546
development 肋下动脉发生 119、318
sublingual 舌下动脉 1517
submental 颏下动脉 1517
subscapular 肩胛下动脉 1538
variations 肩胛下动脉变异 1538
supraduodenal 十二指肠上动脉 1549
suprahyoid 舌骨上动脉 1516
supraorbital 眶上动脉 315、1526
suprarenal 肾上腺动脉
development 肾上腺动脉发生 318
inferior 肾上腺下动脉 1556、1905
middle 肾上腺中动脉 1556-7、1905
superior 肾上腺上动脉 1558、1905
suprascapular 肩胛上动脉 1535
suprasternal 胸骨上动脉 1535
supratrochlear
of head 头部滑车上动脉 1535
sural 腓肠动脉 1569
tarsal 跗骨动脉 1572
temporal
deep 颞深动脉 1520
middle 颞中动脉 1519
of middle cerebral 大脑中动脉的颞叶动脉 1528
of middle meningeal 脑膜中动脉的颞叶动脉 1520
of posterior cerebral 大脑后动脉的颞叶动脉 1534
superficial 颞浅动脉 1519
clinical anatomy 颞浅动脉临床解剖 1519
in parotid gland 腮腺内的颞浅动脉 1691、1692
surface anatomy 颞浅动脉表面解剖 1913
testicular 睾丸动脉 1557
development 睾丸动脉的发育 318、1557
in testis 睾丸内的睾丸动脉 1557、1854
thalamostriate 丘脑纹体动脉 1191
thoracic
internal 胸廓内动脉 1534
branches 胸廓内动脉分支 1534-5
development 胸廓内动脉发生 318
lateral 胸外侧动脉 1538
superior 胸上动脉 1537
thoraco-acromial 胸肩峰动脉 1537
thoracodorsal 胸背动脉 1538
thymic 胸腺动脉 1513
thyrocervical trunk 甲状颈干 1535、1536
thyroid
inferior 甲状腺下动脉 1535、1897、1898
applied anatomy 甲状腺下动脉应用解剖 1897
variations 甲状腺下动脉变异 1515
superior 甲状腺上动脉 1515-16、1897、1898
variations 甲状腺上动脉变异 1515
thyroidea ima 甲状腺最下动脉 1513 *bis*、1897
tibial
anterior 胫前动脉 1570
branches 胫前动脉分支 1571-2
development 胫前动脉发生 320
surface anatomy 胫前动脉表面解剖 1571、1931-2
variations 胫前动脉变异 1571
posterior 胫后动脉 1572
branches 胫后动脉分支 1573-4
clinical anatomy 胫后动脉临床解剖 363
development 胫后动脉发生 320
surface anatomy 胫后动脉表面解剖 1572、1931、1932、1933
tonsillar 扁桃体动脉 1517、1728
of the trabecula of hypophysis 垂体小梁动脉 1887
tracheal 气管动脉 1535、1657
trigeminal 三叉动脉 315
tubal
of ovarian 卵巢动脉的输卵管支 1558
of uterine 子宫动脉输卵管支 1560
tympanic 鼓室动脉
anterior 鼓室前动脉 1519
inferior 鼓室下动脉 1516
superior 鼓室上动脉 1520
ulnar 尺动脉 1542-3
branches 尺动脉分支 1543-4
development 尺动脉发生 319
surface anatomy 尺动脉表

面解剖 1542、1928
variations 尺动脉变异 1539、1543
umbilical 脐动脉 159、360、1500、1502、1559
catheterization 脐动脉导管插入 363
development 脐动脉发生 157、158、190、301、302、318
obliteration 脐动脉的消失 359、1502、1559
relation to peritoneum 脐动脉与腹膜的关系 1838
rudimentary 脐动脉脐件 157、158
urethral 尿道动脉 1561
uterine 子宫动脉 1559-60
vaginal 阴道动脉 1560
ventricular
left 左心室动脉 1509
right 右心室动脉 1507
vertebral 椎动脉 1530、1532
branches 椎动脉分支 519、1532-4
development 椎动脉发生 318
variations 椎动脉变异 1513
vesical
inferior 膀胱下动脉 1559
of obturator 闭孔动脉的膀胱支 1560
superior 膀胱上动脉 1502、1559
zygomatic, of lacrimal 泪腺动脉的颧支 1526
zygomatico-orbital 颧眶动脉 1519
ARTERIES OF ORGANS AND REGIONS 器官和区域的动脉
of abdomen 腹部的动脉 1547
of anal canal 肛管的动脉 1561、1785
of arm 臂部的动脉 1535-9
of auditory tube 咽鼓管的动脉 1517、1521
of auricle of ear 耳郭的动脉 1368、1518-19
of bladder, urinary 膀胱的动脉 1559、1560、1562、1841
of bone 骨的动脉 469-70
of brain 脑的动脉 1219-20、1523、1528-9、1533-4
of breast 乳房的动脉 1534、1538
of bronchi 支气管的动脉 1513、1545、1546、1657,1674
of bulb of penis 尿道球（阴茎球）的动脉 1561
of buttock 臀部的动脉 1562
of caecum 盲肠的动脉 1553-4
of caudate nucleus 尾状核的动脉 1191、1528
of cerebellum 小脑的动脉 1533、1534
of choroid of eye 眼的脉络膜动脉 1526
of choroid plexus 脉络丛的动脉 1203-4、1528、1534
of clitoris 阴蒂的动脉 1562
of colon 结肠的动脉 1553-5
of conjunctiva 结膜的动脉 1361、1526
of corpus striatum 纹状体的动脉 1191、1219、1528、1534
of diaphragm 膈的动脉 1535、1545
of ductus deferens 输精管的动脉 1559、1855-6
of duodenum 十二指肠的动脉 1549、1553、1764
of dura mater, *see* Arteries of meninges 硬脑膜的动脉、见脑膜的动脉
of ear 耳的动脉
internal 内耳的动脉 1519、1534
middle 中耳的动脉 1371、1513、1516、1519、1521、1525
of external acoustic meatus 外耳道的动脉 1365、1519
of eyeball 眼球的动脉 1322、1328、1343-5、1526
of eyelids 眼睑的动脉 1361、1526、1527
of face 面部的动脉 1517、1519、1520、1521、1526-7
of fimbria, 海马伞的动脉 1528
of fingers 手指的动脉 1541、1542、1544
of foot 足的动脉 1572、1573、1574
of forearm 前臂的动脉 1540-3
of gall bladder 胆囊的动脉 1550、1811
of geniculate bodies 膝状体的动脉 1528、1534
of hand 手的动脉 1541-2、1544
of head 头的动脉 1516-21、1523-9
of heart 心的动脉 1496、1505、1507-10
of hippocampus 海马的动脉 1528
of hypophysis 垂体的动脉 1525
of ileum 回肠的动脉 1553、1772
of internal capsule 内囊的动脉 1191、1219、1528
of intestine 肠的动脉 1549、1553、1772、1785
of iris 虹膜的动脉 1328、1526
of jejunum 空肠的动脉 1553、1772
of kidney 肾的动脉 1557、1826-7
of labium majus 大阴唇的动脉 1562、1566
of labyrinth 迷路的动脉 1519、1534
of larynx 喉的动脉 1516、1517、1535
of leg 小腿的动脉 1473、1568-72
of lentiform nucleus, 豆状核的动脉 1191、1528、1534
of limbs 肢体的动脉
development 肢体动脉发生 318-320
lower 下肢的动脉 1562-74
upper 上肢的动脉 1535-44
of lips 唇的动脉 1517
of liver 肝的动脉 1548-9、1802
of lungs 肺的动脉 1504、1674
of medulla oblongata 延髓的动脉 1220、1533、1534
of meninges 脑脊膜的动脉
cerebral 脑膜的动脉 1212、1516、1518、1519、1520、1526、1527、1532
spinal 脊髓膜的动脉 1532、1535、1546、1558
of mesencephalon 中脑的动脉 1220、1528、1534
of nose 鼻的动脉 1517、1521、1527
of oesophagus 食管的动脉 1535、1545、1548、1558
of optic chiasma 视交叉的动脉 1220、1528
of optic nerve 视神经的动脉 1227
of optic radiation 视辐射的动脉 1220、1528
of optic tract 视束的动脉 1220、1528
of orbit 眶的动脉 1521、1526、1527
of ovary 卵巢的动脉 1558、1866
of palate 腭的动脉 1517、1521、1689
of pancreas 胰的动脉 1549、1551、1552、1793
islets 胰岛的动脉 1793
of paranasal sinuses 鼻旁窦的动脉 1521、1526、1527
of parathyroid glands 甲状旁腺的动脉 1535、1898
of parotid 腮腺的动脉 1519
of penis 阴茎的动脉 1561、1562、1566、1858
of pericardium 心包的动脉 1472、1534
of perineum 会阴的动脉 1561、1562、1566
of peritoneum 腹膜的动脉 1746
of pharyngotympanic tube, *see* Arteries of auditory tube 咽鼓管的动脉（见前）
of pharynx 咽的动脉 1516、1521、1535、1732
of pleura 胸膜的动脉 1664
of pons 脑桥的动脉 1220、1534
of prostate 前列腺的动脉 1559、1562
of rectum 直肠的动脉 1555、1558-61、1785
of retina 视网膜的动脉 261、1343-5、1526
of scalp 头皮的动脉 1517、1519、1526、1527
of scrotum 阴囊的动脉 1561、1566、1857
of seminal vesicle 精囊腺的动脉 1559、1858
of septum pellucidum 透明隔的动脉 1528
of spermatic cord 精索的动

脉 1856
of spinal cord 脊髓的动脉 1218-19, 1532-33, 1535-36, 1546, 1558
of spleen 脾的动脉 1551
of stomach 胃的动脉 1548, 1549, 1551, 1552, 1761
of sublingual gland 舌下腺的动脉 1516, 1693
of submandibular gland 下颌下腺的动脉 1517, 1693
of suprarenal gland 肾上腺的动脉 1556-58, 1905
of teeth 牙的动脉 1521, 1522, 1705, 1709
of testis 睾丸的动脉 1557, 1563, 1854
of thalamus 丘脑的动脉 1220, 1528, 1534
of thigh 大腿的动脉 1562-8
of thorax 胸部的动脉
great vessels 胸部大血管的动脉 1504, 1510, 1513, 1514, 1545
wall 胸壁的动脉 1534-38, 1546
of thymus 胸腺的动脉 1513
of thyroid gland 甲状腺的动脉 1513, 1515, 1516, 1535, 1895, 1897
of toes 足趾的动脉 1572, 1574
of tongue 舌的动脉 1516, 1517, 1524
of tonsil 扁桃体的动脉 1517, 1521, 1728
of trachea 气管的动脉 1657
of trunk 躯干的动脉 1545-59
of tympanic cavity 鼓室的动脉 1372, 1513, 1516, 1519, 1521, 1525
of tympanic membrane 鼓膜的动脉 1519
of ureter 输尿管的动脉 1557-9, 1832
of urethra 尿道的动脉 1561
of uterine tube 输卵管的动脉 1558-60, 1869
of uterus 子宫的动脉 1558-60, 1873
of vagina 阴道的动脉 1559, 1560, 1562, 1875
of vermiform appendix 阑尾的动脉 1775
of vertebrae 椎骨的动脉 512, 1532, 1535, 1558, 1562
of vestibule, of vagina 阴道前庭的动脉 1560, 1562
of vulva 女阴的动脉 1562, 1877
Arterioles 微动脉 399, 1463, 1465
of kidney 肾的微动脉 1819, 1824, 1827
Arthrokinematics 关节运动学 502
Arthrology 关节学 484-510
Arthroplasty 关节成形术
ankle 踝关节成形术 730
elbow 肘关节成形术 643-4
in foot 足的关节成形术 730-3
in hand 手的关节成形术 660-1
hip 髋关节成形术 689-91
knee 膝关节成形术 708-9
shoulder 肩关节成形术 632-4
wrist 腕关节成形术 660
Arthroscopy 关节镜检
of knee 膝关节镜检 704-7
of shoulder 肩关节镜检 631
Arthroses, *see also* Joints, in general 关节 484-6
Articulation in speech 语言的发音 1652
Articulationes, Articulations, *see also* Joints 关节 484-6
Arytenoid cartilage 杓状软骨 1641
Ascites 腹水 1793
Ascorbic acid, (Vitamin C) 抗坏血酸(维生素C) 1903
Asomatognosia 躯干感觉缺失 1158
Aspartate 天冬氨酸 936, 1001, 1006, 1119
Asplenia 无脾 328, 1502
Aster 星状体 58
Astereognosis 实体感觉丧失 1158
Asterion 星点 561
Astral ray 星放线, 星体丝 58
Astroblast 星母细胞 225, 228
Astrocyte 星形(胶质)细胞 225, 228, 939-40, 1222
Astrotactin 星形细胞趋向素 254
Asynergia 协同不能 1065
Ataxia 共济失调 1028, 1065
Athelia 无乳头畸形 418
Athetosis 手足徐动症 1197
Atlas vertebra 寰椎 518-19
dislocation 寰椎脱位 522
joints 寰椎连接 520-2
ossification 寰椎骨化 532, 356
surface anatomy 寰椎表面解剖 519
transverse process 寰椎横突 519
Atresia, congenital, of pupil 先天性瞳孔闭锁 261
Atrioventricular groove, *see* Sulcus coronary 房室沟, 见冠状沟
valves, *see under* Valves 房室瓣
Atrium, Atria 房, 心房
of heart 心房 1477-80, 1482
development 心房的发生 299, 301, 302, 303-4
left 左心房 1482
phylogeny 心房的种系发生 1472
right 右心房 1477-80
septum 心房隔 1477
Attachment, epithelial, of tooth 牙上皮的附着 1700, 1711
Attachments of muscles 肌的附着 781-2
Auricle 耳, 耳廓
of atrium 心耳
left 左心耳 1482
right 右心耳 1477
of ear, 耳廓 1367-9, 1913
arteries 耳廓的动脉 1368, 1518, 1519
cartilage 耳廓的软骨 1368
development 耳廓的发生 263
ligaments 耳廓的韧带 1368
lymph drainage 耳廓的淋巴引流 1368, 1612
muscles 耳廓的肌肉 1368
nerves 耳廓的神经 1236, 1264, 1368, 1369
structure 耳廓的结构 1368
Auscultation 听诊 1490
Autonomic nervous system 自主神经系统 1292-1306
Autophagy 自体消瘦、自食己肉(精神病患者) 32
Axilla 腋, 腋窝 1536
clinical anatomy 腋窝的临床解剖 1536
lymph nodes 腋窝淋巴结 1613-14
Axis, Axes 轴
animal-vegetatal 动物-植物的轴 95
embryonic 胚胎的轴 103, 105, 118
of limbs 肢体的轴 288, 289, 291
mechanical, of bones 骨的力学轴 503, 505
optic 视轴 1322
of pelvis 骨盆轴 673
Axis, hypothalamo-hypophysealgonadal 下丘脑-垂体-性腺轴 1886
Axis vertebra 枢椎 519-20
dens 枢椎齿突 519, 520
joints 枢椎连接 520-1
ossification 枢椎骨化 356, 533
Axolemma, 轴膜 924
Axon 轴突 903, 924-5
conduction 轴突传导 906-7
degeneration 轴突退变 914, 956
growth of 轴突生长 231-2
growth cone 轴突生长锥 231
guidance 轴突导向 231-2
hillock 轴丘 906, 924
initial segment 轴突起始节段 924, 925
regeneration 轴突再生 919, 920, 956-7
section, effects of 轴突的作用面 914
terminals 轴突终末 925
Axoneme 轴丝复合体 41, 42, 125, 126
Axoplasm 轴浆 925
flow of 轴浆流 231, 925

B

Back 背
fascia 背部筋膜 808-9
muscles 背部肌肉 808-9
surface anatomy 背部表面解剖 1921-3
Band, Bands 带
of Baillarger 贝亚尔诺带 1142, 1147
of Bungner 宾格纳带 956
diagonal 斜角带 1120
furrowed, of cerebellum 小脑的沟带 1032
of Giacomini 贾科米尼带, 海

马内状回前带 1123
of skeletal muscle 骨骼肌带 739、745
vestibular 前庭带 1714
Bar
palatopterygoquadrate 腭翼方软骨 277
Barrels, cortical 皮质桶筒 255
Baroreceptors 压力感受器 1105
Barrier 屏障
blood-air 气血屏障 1671
blood-brain 血脑屏障 939、1101、1221-2
blood-CSF 血-脑脊液屏障 1205
blood-nerve 血-神经屏障 947、1259
blood-testis 血-睾丸屏障 1850-1、1854
haemothymic 血-胸腺屏障 1429
placental 胎盘屏障 172
Basal lamina 基板 87
Base 底
of bladder 膀胱底 1837
of coccyx 尾骨底 531
of heart 心底 1475、1476
clinical 心底的临床 1476
of lung 肺底 1657
of skull 颅底
external 颅底外面 562-8
internal 颅底内面 568-74
of stapes 镫骨底 1375
Basement membrane 基膜 87
Basion 颅底点（枕骨大孔前缘中点）612
Basophil leucocyte 嗜碱性白细胞 80、1402
Bed of stomach 胃床 1755
Beta-endorphin β-内啡肽 1885
Beta lipoprotein β-脂蛋白 1885
Between-brain, *see* Diencephalon 间脑
Bile capillaries, *see* Canaliculus, bile 毛细胆管（见胆小管）
Bile duct, *see* Duct, bile 胆管（见 Duct, bile）
Bilirubin 胆红素 1805
Biliverdin 胆绿素 1805
Birbeck granule-like structures 伯贝克颗粒样结构 392、393
Bladder, gall, *see* Gall bladder 囊、胆囊
'swim' 鱼鳔 1472
urinary 膀胱 1837-42
arteries 膀胱动脉 1559、1560、1562、1841
capacity 膀胱功能 1839
clinical anatomy 膀胱临床解剖 1841-2
cystoscopy 膀胱镜检查 1842
development 膀胱的发生 191、192、213、216
diverticula 膀胱憩室 1841
extroversion 膀胱外翻 213
function 膀胱的功能 1844
ligaments 膀胱的韧带 1838
lymphatic drainage 膀胱的淋巴引流 1623
neck 膀胱颈 1837、1840
in neonate 新生儿的膀胱 350、1838
nerves 膀胱的神经 1841、1844
position 膀胱的位置 350、1837
sphincters 膀胱括约肌 1840
suprapubic aspiration 耻骨上膀胱抽吸术 364
structure 膀胱的结构 1839-41
trigone 膀胱三角 1838-9
development 膀胱三角的发生 1835
veins 膀胱的静脉 1599、1841
Blastocoele 胚泡腔，囊胚腔 96、134
Blastocyst 胚泡 96、134、136
Blastoderm 胚层 96、98
Blastodisc 胚盘 96
Blastomere 卵裂球 95、103、134
compaction 卵裂球密集 96、134
Blastopore 胚孔 96、98、142、143
Blastula 囊胚 92、96、98、103
Blood 血液 1452
agglutinin 血液凝集素 1406
agglutinogen 血液凝集原 1406
circulation, *see under* Circulation 血液循环
clotting of 血液的凝固 412
corpuscles 血细胞 1400-6
development in embryo 胚胎发生中的血细胞 1409
red 红细胞 1400-2
white 白细胞 1402-5
donors 供血者 1406
groups 血型 1406-7
islands 血岛 156、157、187
plasma 血浆 1400
platelets 血小板 1405-6
Rh factor of Rh因子（血）1406
incompatibility 血液不相容性、不相配 1420
serum 血清 1400
transfusion 输血 1406-7
vessels, *see* Vessels, blood 血管（见 Vessels, blood）
Blood flow, cerebral 血流、大脑血流 1221
Body, Bodies 小体
amygdaloid 杏仁体 1121、1131-3
anococcygeal, *see* Ligament 肛门尾骨的（见韧带）
anococcygeal 肛门尾骨体
aorticopulmonary 主动脉肺动脉体、主肺动脉体 1505
Barr 巴尔小体 63、1402
basal, of spermatozoön 精子的基体 125、128
canaliculate lamellar 小管板层小体 1889
carotid 颈动脉体 971-3、1514、1898、1906
development 颈动脉体的发生 222、236、972
nerve supply 颈动脉体的神经供应 971
structure 颈动脉体的结构 971-3
chromaffin 嗜铬小体 1898
ciliary 睫状体 1327-9
development 睫状体的发生 260、261
coccygeal 尾骨体 1906
fibrous 纤维体
central 中心纤维体 1481、1485、1493
geniculate 膝状体 1082
development 膝状体的发生 245
lateral 外侧膝状体 1090-3
lamination 1092、1093
medial 内侧膝状体 1071、1072、1090
Heinz-Ehrlich 海因茨-埃利希小体 1402
Herring 赫令小体 1099
heterochromatic 异染色质小体 63
Howell-Jolly 豪厄尔-若利小体 1402
inter-renal 肾间小体 1905
juxtarestiform 旁绳状体 1024、1035
Malpighian, of spleen 脾的马尔皮基小体、脾小体 1439
mamillary 乳头体 1094
origin of 乳头体的来源 247
multilamellar 多层小体 179
multivesicular 多泡体 32
Nissl's 尼氏小体 914、921
Odland 板层颗粒 383
para-aortic 主动脉旁体 236、1906
pericentriolar 中心粒周小体 43
perineal 会阴体 191、833、1780、1875
in female 女性会阴体 833、1875、1921
pineal, *see* Gland pineal 松果体（见松果腺）
polar 极体 122、123、130
psammoma 沙样瘤样小体 1204、1218
residual 残余小体 33、128、922、1849
restiform 绳状小体 1035
of sinus venosus 静脉窦体 302
'spindle-shaped' 梭形小体 127
of sternum 胸骨体 537、538
trapezoid 斜方体 1024、1027、1249
tympanic 鼓室体 1906
ultimobranchial 后鳃体 177、285、287、1893
of vertebrae 椎体 510、511、516、520、522、524、526、528、531、535
development 椎体的发生 532、533
vitreous 玻璃体 261、444、1349
Weibel-Palade WP小体 400、1457、1461
Wolffian, *see* Ridge mesonephric 沃尔夫小体（见中肾嵴）
Bombesin-like polypeptide 铃蟾肽样多肽 1787
Bone 骨 452-83

applied anatomy 骨的应用解剖 480
areolae of 骨的初级骨髓腔 474
blood-vessels 骨的血管 469-70
bundle 骨胶原纤维束 453
calcification 骨钙化 472
calcium exchange in 骨的钙交换 473
canaliculi 骨小管 457
cancellous 海绵状骨 427, 453, 454
cells 骨细胞 452-61
classification of 骨的分类 452-4
compact 密质骨 427, 428, 453, 454, 464-5
cortical 皮质骨 427, 428, 436, 454
development 骨的发生和发育 437, 438, 471-80
ectopic 异位骨 456
endochondral 软骨内骨 454
endocrine effects on 内分泌对骨的影响 480
functions 骨的功能 436, 454
growth 骨的生长 427, 433, 437-43, 475-7, 490
disturbances 骨生长紊乱 433, 441, 480
healing in 骨折的愈合 482-4
histogenesis 骨的组织发生 471-8
interstitial 间质骨 465
intramembranous 膜内骨 454
lacunae 骨陷窝 457
lamellae 骨板 453, 465-7
lymphatic vessels 骨淋巴管 470
matrix 骨基质 452, 461-3
metabolic effects on 骨的代谢影响 480
metaplastic 转化骨 477
nerves 骨的神经 470
ossification 骨化 437, 438, 456-69, 471-8
osteones 骨单位 452, 465, 472, 478
physical properties 骨的物理特性 427, 428, 436-7, 484
tensile strength 骨张力强度 427, 436
Bone *(contd)*
remodelling of 骨的重建 473, 478, 480
resorption 骨吸收 456, 472, 473
salts 骨盐 463, 480
spongy 海绵状骨 454
structure 骨结构 452-71
surface 骨面 480-2
in neonate 新生儿骨 354
trabecular 小梁骨 427, 428, 436, 454
woven 编织骨 453, 461, 463, 478
Bone marrow 骨髓 436, 454, 1409-12
Bones 骨 426-43
cranial 颅骨 427
dermal 皮骨 274, 427, 548
epiphyses 骨骺 432, 1922, 1924
epiteric 翼上骨 606
flat 扁骨 432
general features 骨一般特点 480-2
irregular 不规则骨 432
lamellar 板层骨 452, 461, 464-7
long 长骨 432
non-lamellar 非板层骨 461
pneumatic 含气骨 436
sesamoid 籽骨 648, 691, 719, 735-6
shape of 骨的形态 432
short 短骨 432
sutural 缝骨 560, 561, 606, 607
Bones, individual, *see* individual names 单独骨，见各单一骨名
Border 缘
brush 刷状缘 40, 1767-8
postaxial 轴后缘
of lower limb 下肢轴后缘 288
of upper limb 上肢轴后缘 288
pre-axial 轴前缘
of lower limb 下肢轴前缘 288, 613
of upper limb 上肢轴前缘 288, 613
striated 纹状缘 40, 1767-8
Boutons 小结，扣
de passage 中途终扣 926
presynaptic 突触前终扣 926
terminaux 终扣 926
Bow, hypochordal 脊索下弓 519
Brachium 臂
inferior quadrigeminal 四叠体下臂 1067, 1068, 1071, 1090
pontis 脑桥臂 1032, 1060, 1061
superior quadrigeminal 四叠体上臂 1066, 1090
Bradykinin 缓激肽 359, 412, 1006, 1222
Brain 脑 974
see also Cerebrum （也可见大脑）
arteries 脑动脉 1219-20, 1523, 1528-9, 1533-4
assymetry 大脑的不对称性 1183-6
development 脑的发生 240-56, 351-3
growth 脑的生长 351, 352-3
lesions and their sequelae 脑损伤及其后遗症 1223-4
membranes, *see* Meninges 脑膜
in neonate 新生儿脑 351
perinatal 围产期的脑 256
'split' 裂脑综合征 1072, 1183
stem 脑干 351, 974
vascularization 脑血管化 315
veins 脑静脉 1220, 1581-2
volume 脑体积 256
weight 脑重量 351
Brain sand 脑砂 1889
Brainstem 脑干 351, 910, 1582
death, diagnosis of 脑干死亡诊断 1011-12
Branchiostoma 文昌鱼 5, 913
Breasts 乳房 417-24
anomalies 乳房异常 418, 424
arteries 乳房动脉 424, 1534, 1538
clinical aspects 乳房临床方面 424, 418
development 乳房发生 371, 418, 420
lymphatics 乳房淋巴管 424, 1614, 1615
of male 男性乳房 414
nerves 乳房的神经 424
in pregnancy 孕期乳房 420, 422
structure 乳房结构 418, 420-3
surface anatomy 乳房表面解剖 418
veins 乳房静脉 424
Bregma 前囟 554, 595
Brim of pelvis 骨盆缘 670
Bronchioles 细支气管 1662
Bronchopulmonary segments 支气管肺段 1653, 1654, 1656, 1674
Bronchoscopy 支气管镜检查 1657
Bronchus, Bronchi 支气管 1653-6, 1662
arteries, 支气管动脉 1513, bis 1545, 1546, 1657, 1674
branches 支气管分支 1653, 1654
development 支气管发生 177, 178
divisions 支气管分支 1653, 1654
epithelium 支气管上皮 1664-8
nerves 支气管神经 1657
radiology 支气管放射学 1675-6
segmental 段支气管 1653-4
structure 支气管结构 1653-6, 1664-8
surface anatomy 支气管表面解剖 1657
veins 支气管静脉 1592-4, 1674-5
Brush, border 刷，刷状缘 1767-8
Buds 芽
caecal 盲肠芽 190
limb 肢芽 264, 288
lung 肺芽 178, 179
mammary 乳腺芽 418
osteogenic 生骨芽 474
pancreatic 胰芽 186, 187
taste 味蕾 175, 1312-14, 1647, 1689
tongue 舌芽 175, 1722
tooth 齿芽 283, 1712
ureteric 输尿管芽 202
Bulb or Bulbus 球
of aorta 主动脉球 1472
cordis 心球 301, 302, 304, 305, 1472
of eye, *see* Eyeball 眼球
of hair 毛球 295, 401
of jugular vein, internal 颈静脉球，颈内静脉球 1579,

1906
of lateral ventricle 侧脑室球 1178, 1206
olfactory 嗅球 1107, 1116–20
development 嗅球的发育 158, 248, 258
structure 嗅球的结构 1116–20
of penis 阴茎球 1921
artery 阴茎球动脉 1561
sinuvaginal 窦阴道球 205
of vestibule 前庭球 1562
Bulla ethmoidalis 筛泡 575, 597
Bundle, Bundles, *see also* Fasciculus and Tract 束
atrioventricular 房室束 308, 309, 1499, 1500
ciliary 睫状束 792
comb 联合束 1191, 1193, 1196
dorsal, ascending 背侧束, 上升束
noradrenergic 去甲肾上腺素能束 1078, 1094
serotonergic 5-羟色胺能束 1071, 1075
forebrain 前脑束
medial 内侧前脑束 1068, 1075, 1078, 1098, 1099, 1191
ground 固有束 1004
hook, of Russell 钩束 1034
longitudinal 纵束
dorsal 背侧纵束 1071, 1078
medial, *see* Fasciculus, l.m. 内侧纵束
nigrostriate, *see* Fibres, nigrostriatal 黑质纹状体束见纤维, 黑质纹状体纤维
olivocochlear, *see* Fibres 橄榄耳蜗束见橄榄耳蜗纤维
oval, of hindbrain 后脑的卵圆束 238, 242
of spinal cord 脊髓的纤维束 238, 239
noradrenergic 去甲肾上腺素能纤维束 1078, 1094, 1098
serotonergic 5-羟色胺能纤维束 1094, 1075
ventral ascending 腹侧上升束
noradrenergic 去甲肾上腺素能腹侧上升束 918, 1078
serotonergic 5-羟色胺能腹侧上升束 1075, 1094
Bursa 囊
of Fabricius 纤维囊 1776
infracardiac 心下囊 1751
omentalis 网膜囊 1735, 1738–41
aditus 网膜囊入口 1735, 1738
development 网膜囊发生 195, 196–9
pharyngeal 咽囊 1728
synovial 滑液囊 494
of acromion 肩峰滑液囊 622, 631
adventitious 异位偶发滑液囊 457
of biceps 二头肌的滑液囊
brachii 肱二头肌滑液囊 419, 629, 636
femoris 股二头肌滑液囊 700
of coracoclavicular ligament 喙锁韧带的囊 622
of costoclavicular ligament 肋锁韧带的囊 621
of gastrocnemius 腓肠肌的囊 460, 699, 700
of gluteus maximus 臀大肌的囊 668
iliac, subtendinous 髂肌腱下囊 684
infrapatellar 髌下囊
deep 髌下深囊 694, 699
subcutaneous 髌下皮下囊 692, 699
of infraspinatus 冈下肌囊 631
intraligamentous 韧带内的囊 457
ischial 坐骨囊 353, 668, 1929
around knee joint 膝关节周围囊 699–700, 708
of latissimus dorsi 背阔肌的囊 413, 631
of membrana tectoria 覆膜囊 522
of obturator 闭孔肌的囊
externus 闭孔外肌囊 880–1
internus 闭孔内肌囊 668, 880
of olecranon 鹰嘴囊 637
of popliteus 腘肌囊 700, 888
prepatellar 髌前囊 691
of psoas major 腰大肌囊 665, 681, 684, 870
of quadratus femoris 股方肌囊 880
of semimembranosus, 半膜肌囊 700, *ter* 708
of semitendinosus, 半腱肌囊 700, *bis*, 781
around shoulder joint 肩关节周围囊 631
subacromial 肩峰下囊 618, 625, 841
subcutaneous 皮下囊 777
subfascial 筋膜下囊 782
submuscular 肌下囊 781
subscapular 肩胛下肌囊 618, 631, 841
subtendinous 肌腱下囊 782
suprapatellar 髌上囊 698, 699, 875
of tendo calcaneus 跟腱囊 886
of teres major 大圆肌囊 631, 842
of trapezius 斜方肌囊 618
trochanteric 转子滑液囊 (股骨) 453, 682, 842
Buttock 臀
arteries 臀动脉 1562
lymph vessels 臀淋巴管 1615, 1616, 1622
muscles 臀肌 359, 877, 1930
nerves 臀神经 1263, 1277, 1282, 1283
surface anatomy 臀表面解剖 663, 1930
veins 臀静脉 1598

C

Cadherins (CAMs), *see under* Molecules 细胞粘着分子
Caecum 盲肠 1774
anomalies 盲肠异常 1774
arteries 盲肠动脉 1785
develoment 盲肠的发生 188, 190, 191
growth 盲肠的生长 1774
lymph drainage 盲肠的淋巴引流 1621
peritoneal recesses 盲肠腹膜隐窝 1744, 1774
surface anatomy 盲肠表面解剖 1774
types 盲肠类型 1774
Calamus scriptorius 写翻 1209
Calcaneus 跟骨 1932
homologue 跟骨同源结构 615, 616
ossification 跟骨骨化 359, 726
Calcar 距
avis 禽距 1114, 1207
development 禽距发生 250
femorale 股骨距 683
Calcospherites 钙球 1218, 1707, 1708
Caliculi, *see also* Taste buds 味蕾 (见 Taste buds)
Callus formation in bone 骨的骨痂形成 483
Calva 颅顶 550, 551, 568
Calvaria 颅盖 257, 274, 354, 550, 607
Canal 管 482
adductor 收肌管 1564
alimentary 消化管
development 消化管的发生 1746–7
structural organization 消化管组织结构 1734–46
alveolar 牙槽管 599
anal 肛管 1780
arteries 肛管的动脉 1561, 1785
development 肛管的发生 191, 192, 216, 1780, 1782
lymph vessels 肛管的淋巴管 1615, 1616, 1621
mucous membrane 肛管的粘膜 1780
nerves 肛管的神经 192, 1782, 1786
veins 肛管的静脉 1782, 1785
atrioventricular 房室管 300, 302, 303, 305
carotid 颈动脉管 567, 591
cartilage 软骨管 624
central 中央管
of cochlea 耳蜗的中央管 572
of spinal cord 脊髓的中央管 219, 238, 974, 976, 978–9
cervical, of uterus 子宫颈管 350, 1871, 1873
cervico-axillary 颈腋管 1536
chorda mesodermal 中胚层脊索管 98
condylar 髁管 567, 573, 584
condylar, anterior, *see* Canal, hypoglossal 髁前管 (见舌下神经管)
craniopharyngeal 颅咽管 256, 271, 588

dental, of maxilla, *see* C. alveolar 上颌牙管（见牙槽管）
of epididymis 附睾管 1848, 1853
development 附睾管的发生 208
ethmoidal 筛管
anterior 前筛管 570, 595, 597
posterior 后筛管 570, 595, 597
facial 面神经管 572, 593
in internal acoustic meatus 内耳道内的面神经管 572
frontonasal 额鼻管 595
gastric 胃管 1757
gubernacular 引带管 1714
Haversian 哈弗管 465
hyaloid 玻璃体管 261
hypoglossal 舌下神经管 271, 567, 584
incisive 切牙管
of mandible 下颌切牙管 577
of maxilla 上颌切牙管 562, 574, 602
infraorbital 眶下管 555, 599
inguinal 腹股沟管 212
contents 腹股沟管内容 1856
relation, to hernia 腹股沟管位置与疝 1788–9
surface anatomy 腹股沟管表面解剖 829
mandibular 下颌管 576, 577, 578
mental 颏管 577
nasolacrimal 鼻泪管 555, 558, 575, 599, 605
nasopalatine 鼻腭管 282
neurenteric 神经肠管，脑肠管 144
notochordal 脊索管 144, 154
of Nuck 努克管（女性的腹膜鞘突）213
optic 视神经管，巩膜管 354, 555, 556, 569, 570, 587
palatine, greater 腭大管（神经）562, 599, 603
palatovaginal 腭鞘管 562, 567, 588, 604
pelvic 骨盆管 673
pericardioperitoneal 心包腹膜管 148, 151, 157, 178, 187
pharyngeal, *see* C. palatovaginal 咽管
for pharyngotympanic tube *see* C. for auditory tube 咽鼓管
pilary （真皮）毛管 401
pleuropericardial 胸（膜）心包管 180
pleuroperitoneal 胸腹膜管 180, 181, 183, 195
portal （肝）门管 1802
pterygoid 翼管 562, 566, 572, 588
pudendal 阴部管 832
pulp （牙）髓管 1700
pyloric 幽门管 1754
reuniens, *see* Ductus, reuniens 连合管（耳蜗）
sacral 骶管 528, 530, 1920
of Schlemm 施累姆氏管（巩膜静脉窦）1322
Canal *(contd)* 管（续）
semicircular 半规管 5, 271, 1378–9
anterior (superior) 前半规管 1378
lateral 外侧半规管 1378
posterior 后半规管 1378
sinuosus 窦管 599, 1705
spiral of modiolus 耳蜗螺旋管 1379
for tensor tympani 鼓膜张肌管 592, 1374
vertebral 椎管 511, 528, 536, 1921
vesico-urethral 膀胱尿道管 192, 213
Volkmann 福克曼氏管 465
vomerovaginal 犁鞘管 567, 606
Canaliculus 小管
of bone 骨小管 465
for chorda tympani 鼓索小管
anterior 前鼓索小管 590, 1246, 1373
posterior 后鼓索小管 1246, 1373
cochlear 蜗小管 568, 574, 1375
innominatus 岩小浅神经管（孔）586
lacrimal 泪小管 1361, 1365–6
development 泪小管的发生 261
mastoid 乳突小管 560, 562, 568
for tympanic nerve 鼓室神经小管 568, 1377
Canthus 眦，眼角 1361
Capacitation 获能 129, 1868
Cap 帽，冠，盖
duodenal 十二指肠冠 1763
head, of sperm 精子头帽 125
Capillaries 毛细血管
blood 毛细血管 1465–6
cerebral 大脑毛细血管 1221
continuous 连续性毛细血管 1466
fenestrated 有孔毛细血管 1465
sinusoidal 窦状毛细血管 1412
permeability of 毛细血管的通透性 1465–6
bile, *see* Canaliculus, bile 毛细胆管
Capitate bone 头状骨 646, 649
homology 头状骨同源结构 615, 616
ossification 头状骨骨化 649
Capitulum of humerus 肱骨小头 625
Capsule 囊，被膜
articular 关节囊 494, 496
see also Ligaments, capusular
auditory *see* Capsule, otic 耳囊听囊（见Capsule, otic）
of Bowman 肾小球囊，鲍曼囊 1819–22
external, of cerebrum 大脑外囊 1189
of Glisson 格里森氏囊（肝纤维囊）1802
glomerular 肾小球囊 200, 1819–22
hepatobiliary 肝纤维囊 1802
hypophyseal 垂体囊 1883
internal, of cerebrum 大脑内囊 1176–7
arteries 内囊的动脉 1191, 1219, 1528
development 内囊的发生 248, 250
fibres in 内囊的纤维 1176–7
of kidney 肾囊 1816, 1827
of lens 晶状体囊 261, 1351
of liver 肝纤维囊 187
of muscle spindle 肌梭被膜 970
nasal 鼻囊 271, 549
optic 眼囊，视泡 222
otic 耳囊，听囊 222, 263, 271, 549, 593
perivascular fibrous, of lesser omentum 小网膜囊 1742
of testis 味蕾 1854
of thyroid gland 甲状腺囊 1892
of tonsil 扁桃体囊 1729
vascular, of lens 晶状体的血管囊 261, 1349
Caput 头
Medusae 水母头 1604
of sperm 精子头 125
succedaneum 先锋头 607
Carpus 腕
bones 腕骨 646–9
development 腕骨的发生 292
comparison, with tarsus 腕骨与跗骨比较 615, 616, 735
homologies 腕的同源结构 615, 616
joints 腕骨关节 651–2
surface anatomy 腕骨表面解剖 646, 647, 1926
tunnel 腕管 648, 1269
Cartilage, in general 软骨概论 443–52
ageing of 软骨的年龄变化 452
articular 关节软骨 450, 451, 494, 495–6
blood supply 软骨的血液供应 1932
calcification 软骨钙化 448
canals 软骨管 448
cells of 软骨细胞 443
chemical composition 软骨的化学成分 443–8
costal 肋软骨 451
elastic fibro- 弹性纤维软骨 443, 452
embryonic 胚胎的软骨 443
fibro-, white 白色纤维软骨 443, 451
fibro-, yellow 黄色纤维软骨 443, 452
growth 软骨生长 439, 440, 441, 475–7, 488, 490
growth of 软骨的生长 452
histogenesis 软骨的组织发生 452
hyaline 透明软骨 443, 448,

450、495-6
matrix 软骨基质 443-8
mineralization 软骨钙化 452
nutrition of 软骨的营养 448、451
ossification in 软骨内骨化 438、439、440
regeneration of 软骨的再生 452
structure 软骨的结构 443-8
zones of 软骨的区带 451、452
Cartilages, named 已命名软骨
of acoustic meatus 外耳道软骨 452、1369
development 软骨的发生 155、178、284
movements 软骨运动 1641、1646
structure 软骨结构 451、452、1641
of auricle 耳廓软骨 452、1368
of bronchi 支气管软骨 427、1656
condylar, of mandible 下颌骨髁软骨 577、578
corniculate 小角软骨 452、1641
development 小角软骨的发生 178、284
structure 小角软骨的结构 452、1641
costal 肋软骨 541-2、1916
development 肋软骨的发生 180
joints 肋软骨的连接 542
ossification 肋软骨的骨化 542
cricoid 环状软骨 1638
development 环状软骨的发生 155、178、284
joints 环状软骨的连接 491、1638、1642
in neonate 新生儿的环状软骨 346
surface anatomy 环状软骨的表面解剖 1638、1914
cuneiform 楔状软骨 1641
development 楔状软骨的发生 178、284
epiglottic 会厌软骨 451、452、1641-2
development 会厌软骨的发生 284
hypophyseal 垂体软骨 271
interorbitonasal 眶鼻间软骨 271、275
intrathyroid 甲状内软骨 1641
of larynx 喉软骨 1638-42
development 喉软骨的发生 427
structure 喉软骨的结构 452、1638-42
manubriosternalis 490
Meckel's 美克尔软骨(第一鳃弓软骨) 263、277、278、577、579
nasal 鼻软骨 451
alar 鼻翼软骨 271
lateral (upper) 鼻外侧软骨 554
septal 鼻中隔软骨 271
palatopterygoquadrate 腭翼方软骨 278
parachordal 索旁软骨 271
of pharyngotympanic tube, *see* C. of auditory tube 咽鼓管软骨
of Reichert 赖歇特软骨、舌弓软骨 284
sacrales centrales et laterales 骶中央和骶外侧软骨 490
semilunar, *see* Meniscus, of knee 关节半月板、见膝关节
sternales 胸骨结合软骨 490
development 胸骨结合软骨的发生 178、284
joints 胸骨结合软骨的关节 1642
in neonate 新生儿的胸骨结合软骨 346
sex differences 胸骨结合软骨的性差异 1641
surface anatomy 胸骨结合软骨的表面解剖 1640-41、1914
trabecular 小梁状软骨 271
of trachea 气管软骨 155、427、451、1654、1656
triradiate acetabular 三辐射状髋臼软骨 490、669、488
triticea 麦粒软骨 1642
ventral, *see* C. Meckel's 腹侧软骨 (见美克尔氏软骨)
vertebrales 椎骨软骨 490
xiphiosternales 剑胸结合软骨 490
Carunculae 肉阜、小阜
hymenales 处女膜痕 1876、1921
lacrimales 泪阜 1361
development 泪阜的发生 261
Catalase 过氧化氢酶 34
Catecholamines 儿茶酚胺 359、371、936、1898、1906
Catenins 连环蛋白(一类细胞骨架蛋白) 26
Catheterization of neonate vessels 新生儿血管的导管插入术 363、364
Cauda 尾
equina 马尾 528、976、1010、1259、1921
of sperm 精子尾 125、126
'Caudal' 尾侧 15
Cave, trigeminal 洞、室、腔、三叉神经节腔 1210
Caveolae 小凹
of endothelium 内皮小凹 1456、1457、1466
Cavity, *see also* Cavum and Space 腔、洞、盂
amniotic 羊膜腔 137、158
buccal 颊面(龋)洞、口腔前庭 174、1686-1701、1686-91
chorionic 绒毛膜腔 140
cranial 颅腔 568-74
glenoid 关节盂 617、618
implantation 植入窝 159
of larynx 喉腔 1515
medullary 髓腔 474
nasal 鼻腔 271、280、554、574-6、1311、
see also Nose
of omental bursa 网膜腔、网膜囊腔 1738-41
oral 口腔 280、1686-1691
neonatal anatomy 新生儿口腔解剖 346
orbital 眶腔 555-6、558、560
pelvic 盆腔 1733
in neonate 新生儿盆腔 349
pericardial 心包腔 1490、1491
development 心包腔的发生 157、180
peritoneal 腹膜腔 1735
development 腹膜腔的发生 180、192-9
in neonate 新生儿的腹膜腔 349
pleural 胸膜腔
development 胸膜腔的发生 178
synovial 滑膜腔 486、495
thoracic 胸腔 1489-90
tympanic 鼓室 1366-73
applied anatomy 鼓室应用解剖 1373
arteries 鼓室的动脉 1372、1532、1535、1538、1540
development 鼓室的发生 263、593、607
lymphatics 鼓室的淋巴 1612、1613
mucous membrane 鼓室粘膜 1376
muscles 鼓室的肌肉 1376
in neonate 新生儿鼓室 354
nerves 鼓室的神经 1377
ossicles 鼓室的小骨、听小骨 1375-6
veins 鼓室的静脉 1377
of uterus 子宫腔 1870
CELL IN GENERAL 细胞概论
coat 细胞衣 24-6
division 细胞分裂 47、56-62、365
fundamental types 细胞主要类型 105、107
membranes 细胞膜 23-30
motility 细胞运动性 21、42、43-5
nucleus 细胞核 46-56
organization 细胞的构筑 20-1
reproduction of 细胞增殖 56-62
shape 细胞的形态 21
size 细胞的大小 21
structure 细胞的结构 21-56
Cell islets of pancreas 胰岛、胰腺的细胞岛 1791、1793
CELL, CELLS, NAMED 已命名的细胞
A, B, D, PP of pancreas 胰腺的A、B、D、PP细胞 1787、1793
air 气房、气窦
ethmoidal 筛窦
anterior 前筛窦 575、597
middle 中筛窦 575、597
posterior 后筛窦 575、597
mastoid 乳突窦 1374
development 乳突窦发生 354、593、607、1374
CELL, CELLS, NAMED *(contd)* 已命名细胞(续)
alpha (α) α细胞
of hypophysis 垂体α细胞

1884、1885
motor neuron, *see under* C. nerve α运动神经元
of pancreas 胰腺的α细胞 187、1793
alveolar 泡细胞
of lung 肺泡细胞 1669、1670-1
of mammary gland 乳腺泡细胞 423
amine precursor uptake and decarboxylation (APUD) APUD细胞 236、394、972、1668、1787、1841、1886、1893、1895、1898-9、1901、1906
antigen-presenting 抗原呈递细胞 78、392、1222、1415-17
APUD, *see above* APUD细胞（见上）
argentaffin 嗜银细胞 236、1669、1760
astroglial, *see* Astrocyte 星形胶质细胞（见Astrocyte）
basal 基底细胞
of lungs 肺基底细胞 1667
of olfactory mucosa 嗅粘膜的基底细胞 1315-18
basket 篮细胞 71
neuronal, *see* C. nerve 神经元篮细胞
of Bergmann Bergmann篮细胞 243、244、938、939、1039、1047
beta (β) β细胞
of hypophysis 垂体的β细胞 1884、1885、1886
motor neuron, *see* C. nerve β运动神经元
of pancreas 胰腺的β细胞 187、371、1793
bipolar 双极细胞
of retina 视网膜双极细胞 260、1343-4
blood 血细胞 1400-6
bone 骨细胞 452、455-61
lining 骨细胞系 455、459
bronchial 支气管细胞
Kulchitsky 库尔契茨基细胞、胃肠嗜银细胞 1668
neuroepithelial 神经上皮细胞 236
brush 刷细胞 1668、1673
C, of thyroid 甲状腺的C细胞 176、177、222、1893、1895
calciform 梭形细胞 69
capsular 被囊细胞 946
cartilage 软骨细胞 443
centro-acinar 泡心细胞 1791
chief 主细胞
of parathyroid 甲状旁腺主细胞 1897、1898
of stomach 胃粘膜主细胞 183、1759
chromaffin 嗜铬细胞 230、236、972、1898、1903、1905、1906
chromophil 嗜色细胞 1884、1885
acidophils 嗜酸性细胞 1884、1885
basophils 嗜碱性细胞 1884、1885
chromophobe 嫌色细胞 1884、1885、1886
ciliated 纤毛细胞 1666
Clara Clara细胞、支气管无纤毛细胞 179、1666、1667
clear 亮细胞 381、389、1898
of sweat glands 汗腺的亮细胞 410
of connective tissue 结缔组织的细胞 75-80
of corpus luteum 黄体细胞 1865
corticotrophs 促皮质激素细胞 1885
cytotoxic T 细胞毒细胞 1420
dark 暗细胞 410、1823
decidual 蜕膜细胞 164、165
delta (δ) δ细胞
of hypophysis 垂体的δ细胞 1885
of pancreas 胰腺的δ细胞 187
dendritic 树突状细胞
of epidermis 表皮的树突状细胞 381、388、392-3、400
dust 尘细胞 1671-2
enamel 牙釉细胞 1715
'end' 终末细胞、终点细胞 54
endothelial 内皮细胞 298、400、1409、1456-8、1460、1461
enterochromaffin 肠嗜铬细胞 1898
entero-endocrine 肠内分泌细胞 75、190、1787
ependymal 室管膜细胞 225、228、230、938、940
ependymoglial 室管膜胶质细胞 940
epiplexus (Kolmer) 科尔默细胞 1204
epithelial 上皮细胞 67-75、110、1668
of thymus 胸腺的上皮细胞 1425-6、1427
epithelioid 上皮样细胞 78、1468
eukaryotic 真核细胞 3、5、46
fat 脂肪细胞 76-7
follicular 滤泡细胞
of ovary 卵泡细胞 121、208、1862
of thyroid 甲状腺滤泡细胞 1893、1895
folliculostellate (FS) 滤泡星形细胞 1885
of GEP endocrine system GEP内分泌系统的细胞 1787、1898
gamma (γ) motor neuron *see* C nerve γ运动神经元
gastro-entero-pancreatic (GEP) endocrine 胃-肠-胰内分泌细胞 1898
germ, primordial 原始生殖细胞 93、121、126、144、146、204、207
giant, syncytial 合胞体巨细胞 78
glial 胶质细胞 224-5、230、937-43
glomus 球细胞 972
goblet 杯状细胞 69、75、1767、1768-9、1782、1784
gonadotrophs 促性腺细胞 1885、1886
granulosa 颗粒细胞 121、122、123
hair 毛细胞
of membranous labyrinth 膜迷路的毛细胞 263、1381-2
of spiral organ 螺旋器的毛细胞 263、1389-92
of Hensen 汉森细胞 1387
'heart failure' 心力衰竭细胞 1672
helper T 辅助T细胞 1420-1
of Hofbauer 霍夫鲍尔细胞 168、172
of hypophysis cerebri 脑垂体细胞 1884-6
interdigitating 交错细胞 1407、1415-16、1426
interstitial 间质细胞
of kidney 肾的间质细胞 1826
of ovary 卵巢的间质细胞 1862
of testis 睾丸的间质细胞 208、1849、1852、1853、1854
islet, of pancreas 胰腺的胰岛细胞 371、1793
Ito 伊藤细胞 1805、1806
juxtaglomerular 球旁细胞 1824
'killer' 杀伤细胞、K细胞 1421
Kulchitsky 库尔契茨基细胞、胃肠嗜银细胞 1668、1898
of Kupffer 库普弗细胞 1805
lacis 球外系膜细胞、Polkissen 细胞 1824
of Langerhans 朗格汉斯细胞 295、381、388、392-3、1407、1415、1417
of Langhans 朗格汉斯细胞 170
of Leydig 睾丸间质细胞 208、1849、1852、1853、1854
liver 肝细胞 1802-3、1805-6
luminal of mammary gland 乳腺的腔细胞 423
'M' (membrane or microfold) M细胞、微皱褶细胞或膜细胞 1767、1769、1776、1784
macroglial 大胶质细胞 938-42
mammosomatotrophs 催乳生长激素细胞 1885
mammotrophs 催乳激素细胞 1885
marrow 骨髓细胞 1412、1413
mast 肥大细胞 79-80、393、1898
granules 肥大细胞颗粒 79
matrix 细胞基质 443、450-2
of Mauthner 毛特纳细胞 932
of Merkel 麦克尔细胞 295、381、394-5、963、967
mesangial 肾小球系膜细胞 203、1822、1824
mesenchymal 间充质细胞 76、110、111、456

microfold (M) 微皱褶细胞 191
microglial 小胶质细胞 225, 942, 943
mucous 粘液细胞 69, 74, 1694, 1759
of Müller 米勒细胞 938, 939, 1346
muscle 肌细胞 738
myoendocrine 肌内分泌细胞 1898
myoepithelia, *see* Myoepitheliocyt 肌上皮细胞（见 Myoepitheliocyte）
neck 颈细胞 183, 1760
nerve, *see also* Neuron 神经细胞(也见神经元) 902, 903, 921-5,
alpha (α) α神经细胞 979, 982, 984, 985, 986
amacrine 无长突细胞 260, 907, 1119, 1336, 1345, 1346
basket 篮细胞
of cerebellum 小脑的篮细胞 244, 1038, 1041, 1046, 1064
of cerebrum 大脑的篮细胞 1142
beta (β) β神经细胞 985
of Betz 贝茨细胞 999, 998, 1164
bipolar 双极细胞 237, 1142, 1143, 1343-4
of retina 视网膜的双极细胞 260, 1343-4
brush, of cerebellum 小脑的刷细胞 1042
chandelier 枝形细胞 1142, 1143
in cortex 皮质内的细胞
cerebellar 小脑皮质细胞 244, 1040-2
cerebral 大脑皮质细胞 1141-4
double bouquet 双束细胞 1143
enteric 肠细胞 192
fusiform 梭形细胞 1142
gamma (γ) γ细胞 979, 982, 984, 985, 986
ganglionic 神经节细胞
retinal 视网膜神经节细胞 260
spinal 脊神经节细胞 230, 1255
of Golgi 高尔基细胞 244, 1042, 1046, 1064
granule 颗粒细胞
of cerebellum 小脑颗粒细胞 244, 1039, 1040-1, 1046
of cerebrum 大脑颗粒细胞 1142
of dentategyrus 齿状回颗粒细胞 1123
olfactory bulb 嗅球颗粒细胞 1119, 1120
horizontal 水平细胞
of Cajal Cajal水平细胞 1142
of retina 视网膜水平细胞 260
midget, of retina 视网膜侏儒细胞 1343, 1345
mitral 僧帽细胞 1118, 1119, 1120
motor 运动神经细胞, 运动神经元
of spinal cord 脊髓运动神经细胞 904, 979, 982, 984, 985, 986
multipolar 多极神经细胞 1259
neurogliaform 神经胶质细胞 1142, 1143
olfactory 嗅细胞 258, 1027
periglomerular 球周细胞 1119
physiological properties of 细胞的生理特性 905-9
preganglionic 节前神经细胞、节前神经元 982, 1293
of Purkinje 浦肯野细胞 244, 1036, 1040, 1046, 1050
physiology 浦肯野细胞的生理功能 1064
pyramidal 锥体细胞 999, 1142, 1144
of hippocampus 海马的锥体细胞 1144
of Renshaw 闰绍细胞 239, 984
small intensely fluorescent (SIF) 小强荧光细胞 236
stellate 星形细胞
of cerebellum 小脑的星形细胞 1038, 1041, 1046, 1064
of cerebrum 大脑的星形细胞 1142, 1144
sympathetic 交感神经细胞
development 交感神经细胞的发生 234
T T细胞 1004
tufted 簇细胞 1118, 1119, 1120
unipolar 单极神经细胞 237, 945, 946, 1068
vestibulo-ocular relay 前庭-眼中继细胞 1051, 1052
neuroglial 神经胶质细胞 156, 1891
oligodendroglial, *see* Oligodendrocyte 少突胶质细胞（见 Oligodendrocyte）
osteoprogenitor 骨原细胞, 骨祖细胞 455, 456
oxyntic 泌酸细胞 1759
of Meckel's diverticulum 麦克尔憩室的泌酸细胞 1765
oxyphil, of parathyroid 甲状旁腺的嗜酸细胞 1897, 1898
of Paneth 泽氏细胞 190, 1769
parafollicular, of thyroid 甲状腺的滤泡旁细胞 176, 177, 287, 1893, 1895
paraganglial 旁神经节细胞 1906
parenchymal (liver) 肝主质细胞 1802
parietal, of stomach 胃的壁细胞 183, 1759
peptic 多肽细胞 1759
perilymphatic 淋巴管周细胞 1379
peripolar, granular 极周颗粒细胞 1824
pigment 色素细胞 80, 89
in ciliary body 睫状体内的色素细胞 1328
in iris 虹膜中的色素细胞 1331
in retina 视网膜中色素细胞 1336, 1337
in skin 皮肤内的色素细胞 80, 89, 381, 388-91
plasma 浆细胞 54, 78, 1420
polar, *see* Body, polar 极体细胞
Polkissen, *see* C. Lacis 球外系膜细胞、Lacis细胞
pregranulosa 前颗粒细胞 208
prickle 棘细胞 71, 382, 1325
principal, of parathyroid 甲状旁腺主细胞 1897
progenitor 干细胞 108
Purkinje 浦肯野细胞
of cerebellum 小脑的浦肯野细胞 244, 946, 1036, 1040, 1064
reticular 网状细胞 76, 1431, 1439
reticulum 网状组织 172
of retina 视网膜的细胞 260, 1336-47
of Rohan-Beard 罗-毕细胞 237
of Rouget 鲁惹细胞 1459
satellite 卫星细胞 946, 948
of Schwann 施万细胞 156, 225, 230, 398, 399, 948-51, 956-7
seromucous 浆粘液细胞 1694, 1695
serous 浆液细胞 1364, 1668, 1694, 1695
of Sertoli 生精小管的支持细胞 127, 128, 208, 211, 1850
sex, primordial 原始性细胞 207
small intensely fluorescent (SIF) 小强荧光细胞 1898, 1906
somatotrophs 促生长激素细胞 1885
spinous 棘细胞 382
stab 杆状核细胞（杆细胞） 1402, 1413
stave 杆状细胞（脾窦内） 1439
stellate 星状细胞
of cerebellum, 小脑的星状细胞 244
stem 干细胞 54, 76, 108, 224, 1407, 1412-13, 1417
epidermal 表皮干细胞 387
supra-ependymal 室管膜上细胞 940
supporting 支持细胞
of Claudius 克劳狄乌斯细胞 1392
of Deiters 代特斯细胞 1387, 1389, 1392
of Hensen 亨森细胞 1387, 1392
of membranous labyrinth

膜迷路的支持细胞 1381, 1382
of olfactory epithelium 嗅上皮的支持细胞 258, 1317, 1318
of testis 睾丸的支持细胞 127, 128, 208, 211, 1849, 1850
suppressor T 抑制性T细胞 1421
sustentacular 支持细胞
of carotid body 颈动脉体的支持细胞 972
of Muller 米勒支持细胞 260
of neural tube 神经管支持细胞 228
of olfactory epithelium 嗅上皮的支持细胞 1317
of testis 睾丸的支持细胞 127, 128, 208, 211, 1850
sympathochromaffin 交感嗜铬细胞 237
T T细胞 1420-1
terminally differentiated 终末分化细胞 108
thecal 膜细胞 208
thyrotrophs 促甲状腺激素细胞 1885, 1886
transient amplifying 暂时扩增细胞 108
trophoblastic 滋养细胞 108
veil 面纱细胞 400
zymogenic 酶原细胞 74
Cell coat 细胞衣 24-26
Cell cycle 细胞周期
programmed, *see* Apoptosis 编程性细胞周期
Cell membrane 细胞膜 23-30
Cell motility 细胞的运动性 21
Cell nests 细胞巢 448
Cement 牙骨质 1700, 1711
afribrillar 无纤维牙骨质 1719
formation 牙骨质的形成 1716
line 牙骨质线 465
Cementoblasts 成牙骨质细胞 1716, 1719
Centres 中心、中枢、中央
cardiovascular 心血管中枢 1077
feeding 喂饲中枢 1105
gaze 凝视中枢
horizontal 水平凝视中枢 1052
vertical 垂直凝视中枢 1052
germinal 生殖中枢 1776
of Kerckring 克尔克林骨化中心 585
microtubular organizing 微管组织中心 43, 61
micturition 排尿中枢 1077, 1078
nucleolar organizing 核仁组织中心 56
of ossification 骨化中心 438, 448, 474, 477
pneumotaxic 呼吸调节中枢 1077
respiratory 呼吸中枢 1077
'reward' 奖赏中枢 1106
satiety 饱食中枢 1105
sleep 睡眠中枢 1104
Centriole 中心粒 43, 58, 61
of neuron 神经元的中心粒 922
of sperm 精子的中心粒 125, 128
Centromere 着丝粒 50, 56
region 着丝区 49
Centrosome 中心体 43
Centrotubules of sarcolemma 肌膜的中央管 749
Centrum, centra 中心、中枢、椎体
semiovale 半卵圆中心 1107
tendineum 中心腱(膈) 833
of vertebra 椎体 510, 519, 520, 532
cartilaginous 软骨中心 266, 267
Cephalic index 颅骨的测量指数 610, 612
Cephalometry 头测量法、测颅法 612
Cerebellum 小脑 974, 1027-65
arteries 小脑的动脉 1220, 1533, 1534
chemoarchitecture 小脑的化学构筑 1044-7
connexions 小脑的联系 1048
afferent 小脑的传入联系 1055-64
efferent 小脑的传出联系 1049-55
cortex 小脑皮质 1038-47
histiogenesis 小脑皮质的组织发生 243-4, 1036-7
mechamisms of 小脑皮质的机制 1064
quantitative aspects 小脑皮质的定量研究 1043-4
development 小脑的发生 219, 242-4, 1035-7
dysfunction 小脑功能失常 1028, 1065
extroversion 小脑外翻 242
fibres 小脑的纤维
commissural 小脑连合纤维 1033, 1034
projection 小脑投射纤维 1049-55
fissures 小脑裂 242, 243, 1028, 1029, 1032
flocculus 小脑绒球 1032
folia 小脑叶 1029
functions 小脑的功能 1028, 1033
disturbances of 小脑功能 1028, 1065
Cerebellum 小脑 (续)
histiogenesis 小脑组织发生 243-4, 1036-7
lobes 小脑分叶 242, 1028, 1029, 1033, 1037
lobulation nomenclature 小脑分叶名词 1033
localization, functional 小脑功能 1055-7, 1064
matter
grey 小脑灰质 1034
white 小脑白质 1033-5
morphology 小脑的形态 1028-33
nodule 小脑小结 1032
nuclei 小脑核 1034, 1043
peduncles 小脑脚
development 小脑脚的发生 203, 204, 242, 244
inferior 小脑下脚 1020, 1021, 1035, 1057
middle 小脑中脚 1021, 1022, 1035, 1057, 1060
superior 小脑上脚 1027, 1035, 1052, 1060
decussation 小脑上脚交叉 1052
structure 小脑的结构 1028-36, 1038-44
tonsil 小脑扁桃体 1032
veins 小脑静脉 1581
vermis 小脑蚓 242, 1028, 1029, 1032
weight of 小脑的重量 1028
Cerebrum, *see also* Brain and Hemisphere, cerebral 大脑见脑及大脑半球 974
arteries 大脑的动脉 1219-20, 1523, 1528-9, 1533-4
cortex 大脑皮质 974, 1107, 1141-71
histogenesis 大脑皮质的组织发生 250, 256
Cerebrum *(contd)* 大脑 (续)
development 大脑的发生 240-56, 351, 352-3
in neonate 新生儿的大脑 351, 352-3
veins 大脑的静脉 1581-2
Cerumen 耵聍、耳垢 1369
Cervix 颈
of sperm 精子的颈 125
uteri 子宫颈 350, 351, 1870-1, 1921
structure 子宫颈的结构 1873
Chalones 抑素 388
Chamber 房、室、腔
of eye 眼房
anterior 眼前房 261, 1322
endothelium 眼前房内皮 1325, 1326
aqueous 眼房水 261
posterior 眼后房 261, 1322
sinuatrial 窦房腔 301, 302
utriculosaccular 椭圆囊球囊腔 262, 263
Channels 通道、通路
lymphatic 淋巴通道 1431-2
primordial, of hindbrain 原始后脑通路 326
thoroughfare 直捷通道 1467
Chaperonins 伴娘蛋白 53
Cheeks 颊 1688
Chemoreceptors 化学感受器 960, 961, 971, 972, 1314, 1317
Chemotropism 向药性、向化学性 231
Chest, *see* Thorax 胸、胸廓 (见Thorax)
Chiasma, optic 视交叉 1090
arteries 视交叉的动脉 1090, 1220, 1528
development 视交叉的发生 260
fibres 视交叉纤维 1090
Chiasma formation, in cell division 在细胞分裂中, 染色

体交叉的形成 61
Chiasmata 染色体交叉 61
Chloroplasts 叶绿体 5
Choanae 鼻后孔 354、574
primitive 原始后鼻孔 280、282
Cholecystography 胆囊造影术 1812
Cholecystokinin (CCK) 缩胆囊肽、胆囊收缩素 937、1005、1812、1886
Choline acetyl transferase 胆碱乙酰转移酶 934、936
Chondrichthyes 软骨鱼类 613
Chondroblast 成软骨细胞 443
Chondrocranium 软骨颅 271、274、567
at birth 出生时的软骨颅 274
Chondroclast 破软骨细胞 475
Chondrocytes 软骨细胞 443、447、475
Chondroitin sulphates 硫酸软骨素 85、445、446、450
Chondrolysis 软骨溶解 448
Chondronectin 软骨粘连蛋白 446
Chondrons 软骨单位 443、448
Chorda-mesoderm 脊索中胚层 96、98、144、154
Chordata 脊索动物门 5、510、1472
Chorda tympani, *see* Nerve, chorda tympani 鼓索（见神经部分）
Chordae tendineae 腱索 307、1480、1481、1487
Chorea 舞蹈病 1097、1197
Chorio-amnion 绒毛膜羊膜 168
Chorion 绒毛膜 98、99、100、140、141、157、160、168
frondosum 丛密绒毛膜 160、168
laeve 平滑绒毛膜 160、168
Choroid of eye 眼脉络膜 1326-7
arteries 眼脉络膜动脉 1326
development 眼脉络膜发生 261
structure 眼脉络膜结构 1326
Choroid plexus *see* Plexus, choroid 脉络丛（见丛的部分）
Chromaffin reaction 嗜铬反应 1898、1905
Chromaffin system 嗜铬系统 1898
Chromatids 染色单体 48、58、61
disjunction 染色单体分离 58
lagging 染色单体向两极移动延迟 58
Chromatin 染色质 46、49-50、125
active 活动性染色质 51
sex 性染色质 63
Chromatolysis 染色质溶解 914
Chromatophores 载色素细胞 80
Chromomeres 染色粒 60
Chromosomes 染色体 48、49-50、63-6、115、122
abnormalities 染色体异常 63-66、334-6
Chromosomes *(contd)* 染色体(续)
acrocentric 近端着丝点染色体 63、62
autosomes 常染色体 49
banding 染色体分带 62
bivalent 二价染色体 60
categories of 染色体类型 62-3
classification 染色体分类 62
conjugation 染色体结合 60
constriction 染色体缢痕 62
karyotyping 染色体核型 62
lagging 染色体向两极移动延迟 58、61、63
mechanism of movement 染色体移动的机制 61
metacentric 中央着丝粒染色体、等臂染色体 63、62
non-disjunction 染色体不分离 58、61、63
number 染色体数目 48、58
diploid 染色体二倍体数 48、58、93
haploid 染色体单倍体数 48、60、93
pairing 染色体配对 60
role, in *sex* determination 染色体在性别决定中的作用 95、208、210-11
sex 性染色体 49、50、60、63、95、130、208、1402
structure 染色体结构 49-50
submetacentric 近中着丝粒染色体 62、63
synapsis 染色体联会 60
telocentric 近端着丝粒染色体 62
X and Y, *see* C. sex X和Y染色体（见性染色体）
Chyle 乳糜 1605
Chylomicron 乳糜微粒 1605
Cilia, *see also* Flagella 纤毛（也见鞭毛）41-3、45、119
of neurons 神经元的纤毛 922
olfactory 嗅毛 42
Ciliary necklace 纤毛项链 41
Cingulum 带、扣带
of cerebrum 大脑的扣带回 1175
of teeth 牙齿带 1700
Circadian rhythm 1102-4、1891
Circle of Willis, *see* Circulus, arteriosus Willis动脉环（大脑动脉环）
Circulation 循环
of blood 血液循环 1452、1454、1455
chorionic 绒(毛)膜的血液循环 157、156、160、298
embryonic 胚胎的血液循环 99、157、156、160、310、327
fetal 胎儿的血液循环 310、311、359-61、1500-1502
placental 胎盘的血液循环 160、170、172、310、311
portal 门脉血液循环 1454
pulmonary 肺循环、小循环 310、1452、1454、1674-5
splenic 脾循环 1441
systemic 大循环、体循环 1452、1454
of lymph 淋巴循环 1454
of lymphocytes 淋巴细胞的循环 1459、1460
osseous 骨的循环 469、470
Circulus 环圈
arteriosus of Willis Willis动脉环 315、1219、1529
of iris 虹膜环
major and minor 虹膜大环、虹膜小环 1332
of Zinn 秦氏环、视神经血管环 1349
vasculosus articuli 关节的血管环(网) 496、510、681
Circumduction at joints 关节的环转 500
Cistern or Cisterna 池
chyli 乳糜池 1609、1610
development 池的发生 327、328
of endoplasmic reticulum 内质网池 30、31
periotic 耳周池、即前庭外淋巴间隙 263
subarachnoid 蛛网膜下池 257
cerebello-medullary 小脑延髓池 1213
of great cerebral vein 大脑大静脉池 1213
interpeduncular 脑脚间池 1213
of lateral fossa 外侧窝池 1213
pontise 脑桥池 1213
supracallosal 胼胝体上池 1213
Clasmatocyte 破折细胞 78
Classification 分类
of bones 骨的分类 452-4
of joints 关节的分类 484-6
of nerve fibres 神经纤维的分类 948
Clathrin 包涵素、笼形蛋白 32
Claustrum 屏状核 1149、1186、1189、1197
Clavicle 锁骨 613、614、619-20
development 锁骨的发生 292
dislocation 锁骨脱位 621、622
fracture 锁骨表面形态 620
functions 锁骨的功能 613、614、620
homology 锁骨的同源结构 620
joints 锁骨的关节 620-2
movements 锁骨的运动 621、622
ossification 锁骨的骨化 620
sex differences 锁骨的性别差异 620
structure 锁骨的结构 620
surface anatomy 锁骨的表面解剖 1914、1915、1923
Cleavage furrow 卵裂沟 58、96
Cleavage of ovum 卵裂 95-6
determinate 决定型卵裂 95
indeterminate 非决定型卵裂 95
spiral 螺旋卵裂 95
Cleavage of zygote 配子卵裂 95-6
compaction 卵裂球密集 134
patterns in 卵裂的模式 95
planes 卵裂平面 95、96
types 卵裂类型 96
Cleft 裂隙
branchial 鳃裂 176、275、284
hypophyseal 垂体裂隙 1883
intratonsillar 扁桃体内隐窝

1728
development 扁桃体内隐窝的发生 176, 177
natal 腭裂 1921, 1923, 1930
pharyngeal, *see* C. branchial 咽裂(见C. branchial) 5, 285
pudendal 外阴裂 1921, 1876
supratonsillar 扁桃体上隐窝 1728
synaptic 突触间隙 927, 931, 932, 958
Cleithrum 匙骨 613
Clitoris 阴蒂 1875, 1921
arteries 阴蒂的动脉 1562
development 阴蒂的发生 215, 216
lymph drainage 阴蒂的淋巴引流 1615, 1662
in neonate 新生儿的阴蒂 351
Clivus 斜坡 271, 573, 583, 586
Cloaca 泄殖腔 1814
abnormalities 泄殖腔异常 213
derivatives 泄殖腔的衍化物 191, 192, 213, 216, 1780, 1782
ectodermal 外胚层泄殖腔 191
endodermal 内胚层泄殖腔 191
extroversion 泄殖腔外翻 213
subdivisions 泄殖腔分隔 192, 213
Clonal Theory 克隆理论 1422
Clones 克隆 1422
Coarctation of aorta 主动脉缩窄 314, 1503, 1546
Coat, *see also* Tunica 被膜
of eye 眼的被膜
fibrous 眼纤维膜 1322
vascular 眼血管膜 1326
of pharynx 咽的被膜 1729
Coccyx 尾骨 511, 531, 1920
ossification 尾骨的骨化 533
Cochlea 耳蜗 1379
aqueduct, *see* DUCT, perilymphatic 蜗小管(见外淋巴导管)
canaliculus 蜗小管 1379
development 耳蜗的发生 271
duct 蜗管 263, 1385
osseous 骨蜗管 1379
relation, to tympanic cavity 骨蜗管与鼓室的关系 1379
Codon 密码子 48, 51, 53
Coelacanthus 腔棘鱼 5, 613
Coelom 体腔 5, 96, 98, 1734
extra-embryonic 胚外体腔 141, 148, 158
in umbilical cord 脐带内体腔, 脐腔 158, 190
intra-embryonic 胚内体腔 148, 150-1, 158
pericardial 心包腔 148, 1472
peritoneal 腹膜腔 148, 180
Coelom *(contd)* 体腔(续)
pleural 胸膜腔 148, 178, 180, 195
Coelomates 体腔动物 5
Cogtooth of malleus 锤骨距(锤骨齿突) 1375
Colchicine 秋水仙碱, 秋水仙素 1895
Somatosensory 躯体感觉区
primary (S I) 第Ⅰ躯体感觉区 1155, 1156, 1157
second (S II) 第Ⅱ躯体感觉区 1156, 1157
Collagenase 胶原酶 417, 460
Collagens 胶原 81, 83, 274, 443, 444, 461
banding patterns 胶原带型 82, 83
chemical nomenclature 胶原的化学术语 82
classes and types 胶原的分类和类型 81, 82-3, 443, 444
dermal 真皮胶原 395
in dermal repair 真皮修复中的胶原 413, 415
fibrils 原纤维 81
in blood vessels 血管中的原纤维 1459
Collapsin 脑衰蛋白 232
Collar 颈圈, 领
periosteal 骨领 474
renal 肾环 325, 1602
Colles' fracture 克雷氏骨折 1926
Colliculus 丘, 阜
facial 面丘 1024, 1209
of mid-brain 中脑的上、下丘 245, 1066, 1071-2
seminalis 精阜 1842, 207
Colligocytes 聚集细胞 107
Colloid of thyroid 甲状腺胶体 362, 1893, 1895
Coloboma 缺损
congenital 先天缺陷 260
Colon 结肠 1776-8
arteries 结肠动脉 1554, 1555, 1785
ascending 升结肠 346, 1776
peritoneum 升结肠的腹膜 1743, 1744, 1776
surface anatomy 升结肠表面解剖 1776
descending 降结肠 346, 1777
peritoneum 降结肠的腹膜 1743, 1744, 1777
surface anatomy 降结肠表面解剖 1777
development 结肠的发生 188, 190, 191
flexures 结肠曲
left (splenic) 结肠左曲(脾曲) 1774, 1777
right (hepatic) 结肠右曲(肝曲) 1774, 1776
function 结肠功能
in fetus 胎儿结肠功能 191
iliac 髂结肠 1777
in neonate 新生儿结肠 346
nerves 结肠的神经 1786
peritoneum 结肠的腹膜 1736, 1737, 1743, 1744
sigmoid 乙状结肠 346, 1777-8
peritoneum 乙状结肠的腹膜 1736, 1743, 1778
transverse 横结肠 346, 1776-7
peritoneum 横结肠的腹膜 1736, 1743, 1777
veins 结肠的静脉 1603, 1604, 1785
Colostrum 初乳 420, 422
Column, Columns 柱
cortical 皮质柱 255
of nervous system 神经系统的柱
grey 灰质柱
somatic afferent 躯体传入柱
general 一般躯体传入柱 241
special 特殊躯体传入柱 241
somatic efferent 躯体传出柱 241
visceral afferent 内脏传入柱
general 一般内脏传入柱 241
special 特殊内脏传入柱 241
visceral efferent 内脏传出柱
general 一般内脏传出柱 241
special 特殊内脏传出柱 241
grey, of spinal cord 脊髓灰质柱
anterior 前柱 238, 978, 979-80, 982-3, 985-6
lateral 侧柱 238, 978, 982
posterior 后柱 238-9, 978, 980, 982
white, in medulla oblongata 延髓白质索
white, in spinal cord 脊髓白质索
anterior 前索 976
lateral 外侧索 976
posterior 后索 975
rectal, *see* C., anal 肛柱
renal 肾柱 1819
Column, Columns *(contd)* 柱(续)
vertebral 脊柱 511-37
abnormalities 脊柱的异常 532, 537
applied anatomy 脊柱应用解剖 514, 522, 53, 1011, 1921
curves 脊柱的弯曲 355-6, 534-5, 1923
development 脊柱的发生 356, 532-3
diurnal variations 脊柱的日间变化 536
in the elderly 老年脊柱 537
growth of 脊柱的生长 533, 536-7
injuries 脊柱的损伤 514, 522, 537
joints 脊柱的关节 512-15
movements 脊柱的运动 515-516, 537
ossification 脊柱的骨化 532-3
relation to spinal cord 脊柱与脊髓之间的关系 1921, 1
sex differences 脊柱的性别差异 532, 536
stability theory of 脊柱稳固学说 537
surface anatomy 脊柱表面解剖 1921
veins 脊柱的静脉 511, 1580, 1595
Commissure, Commissures
of brain 脑的连合 909
see also Corpus callosum
anterior 前连合 1120, 1189, 1207
development 前连合的发生 250
of cerebellum 小脑的连合

1033, 1034, 1057
of cerebrum 大脑的连合 1120, 1148–9, 117
of fornix 穹窿连合、海马连合 250, 1178
habenular 缰连合 245, 246, 1093, 1094, 1889
hippocampal 海马连合 1129
development 海马连合的发育 250
intercollicular 丘间连合 1072
of neopallium 新皮质连合 1148–9, 1177–9
posterior 后连合 1094, 1889
development 后连合的发生 245
nucleus 后连合核 1070, 1094
supraoptic 视上连合 250
bulborum 前庭球连合 1921
of heart valves 心瓣膜间的连合 1481, 1482, 1485, 1486
of spinal cord 脊髓灰、白质的连合 975, 977, 979, 984, 993, 999
of vulva 女阴的连合 1921
Compaction 密集作用 96, 134, 155, 265
Complement 补体 1420
Complex 复合体、复合物
amygdaloid 杏仁复合体 247, 248, 1121, 1131–6, 1138–40
chemical anatomy 杏仁复合体的化学解剖学 1132
caudal pharyngeal 尾侧咽复合体 176, 285, 287
of Eisenmenger 艾森曼格综合征 1503
of Golgi 高尔基复合体 31–2
glomerular synaptic 球形突触复合体 986
histocompatibility, major 主要组织相容性复合物 1407
immune 免疫复合物 1420
junctional 连接复合体 28
neuro-insular 神经胰岛复合体 1793
nuclear pore 核孔复合体 46–7
postcardinal 后主静脉复合体 321
precardinal 前主静脉复合体 321
synaptonemal 联会复合体 56, 61
Computerized tomography (CT) 计算机体层射影术 1172, 1934
Concha, Conchae 甲
of auricle 耳廓的甲部 1368
nasal 鼻甲
inferior 下鼻甲 552, 575, 597, 599
development 下鼻甲的发育 271
ossification 下鼻甲的骨化 599
middle 中鼻甲 575, 597
development 中鼻甲的发育 271
superior 上鼻甲 575, 597
development 上鼻甲的发育 271
suprema (highest) 最上鼻甲 575
sphenoidal 蝶骨甲 574, 586, 588
ossification 蝶骨甲的骨化 588
Conditioning and drug addiction 条件应答和药物成瘾 1138
Conduction 传导
nervous 神经传导 905–6, 948, 951
Conduction *(contd)*
saltatory 跳跃传导 948
Condyles 髁 480
of femur 股骨髁 680, 681, 1929
of humerus 肱骨髁 625, 626
of mandible 下颌骨的髁状突 577
occipital 枕骨髁 354, 567, 583
of tibia 胫骨髁 691, 1930
Cone, cones 锥、圆锥、锥体
growth 生长锥
of axon 轴突生长锥 231
hair 毛锥 295
of retina 视网膜视锥细胞 1336, 1339–42
development 视锥细胞发生 260
processes 视锥细胞突起 1336, 1339, 1340
Confluence of sinuses 窦汇 583, 1583, 1911
Conjugate gaze of eye 眼的共轭性注视 1241–3
Conjunctiva 结膜 1365
arteries 结膜的动脉 1365
development 结膜的发生 261
lymph drainage 结膜的淋巴引流 1612
nerves 结膜的神经, 1365
Connectin 肌联蛋白, 747
Connective tissue 结缔组织 75–90
classification 结缔组织分类 87–9
Connexins 连接蛋白 111, 932
Connexus interthalamicus *see* Adhesion 丘脑间粘合质
Constrictions 狭窄
oesophageal 食管的狭窄 1751
Contact guidance 接触引导 231
Contact inhjbition 接触抑制 232
Continence, urinary 节制、排尿节制 1844
Contraction of muscles 肌的收缩 739, 741–2, 749, 777–9
Contracture, Dupuytren's 挛缩, Dupuyteren's 挛缩 855
Conus 圆锥、锥体
arteriosus 动脉圆锥 305, 1472, 1480
medullaris 脊髓圆锥 364, 528, 975
Convolutions *see* Gyri 卷曲、脑回 (见灰质)
Convergence 会聚 907–8
Copula (of His) 联合突 175
Coracoid bone 鸟喙骨, 喙突 613, 620
Cord, Cords 索、束、带
of brachial plexus 臂丛的各束 1267
genital 生殖索 200, 205
gonadal 性腺索 205
gubernacular 睾丸引带 1714
haemopoietic 造血索 (红骨髓) 1409
labial 唇带 799
medullary, of lymph nodes 淋巴结的髓索 1432
nephrogenic 生肾索 199, 1814
oblique 斜索 645
sex 性索
of ovary 卵巢的性索 208
of testis 睾丸的性索 208
sinu-utricular 窦小囊索 206
spermatic 精索 1856, 1901
arteries 精索的动脉 1856
coverings 精索的覆盖物 1856
in neonate 新生儿的精索 351
nerves 精索的神经 1856
relation to hernia 精索与疝的关系 1789
structure 精索的结构 1856
spinal 脊髓 974, 975–1011
appendages of grey matter 脊髓灰质部 1009, 1010
spplied anatomy 脊髓应用解剖 1921
arteries 脊髓的动脉 1218–9, 1532, 1533, 1535, 1536, 1546, 1558
central canal 脊髓中央管 219, 274, 974, 976, 978–9
columns 脊髓灰质柱
grey
anterior 前柱 978, 979–80, 982–3, 985–6
lateral 侧柱 978, 982
posterior 后柱 978, 980, 982
white 脊髓白质索
anterior 前索 976, 238
Cord, Cords *(contd)*
lateral 外侧索 976
posterior 后索 975, 989, 239
core of grey matter 脊髓灰质核 1009, 1010
development 脊髓的发生 238–40, 1921
enlargements 脊髓的膨大 240, 975, 982
fissures 脊髓的沟裂 975
growth of 脊髓的生长 240
histogenesis 脊髓的组织发生 228–30, 238
horns, *see* C., spinal, columns, grey 角, 见脊灰质柱
laminae 脊髓灰质板层 983–5
length, 脊髓长度 975
lesions, effects of 脊髓的损伤 1010
myelination 脊髓髓鞘形成 239, 240
in neonate 新生儿的脊髓 353
organization, summary 脊髓组构的小结 1009
relation to vertebral column

脊髓与椎骨的对应关系 1011, 1921
reticular formation 脊髓的网状结构 978, 984
sections, transverse 脊髓横切面、横断面 977, 978, 979
segmental origin 脊髓节段起源 978
structure 脊髓结构 977-1011
sulci 脊髓的沟裂 975
tracts 脊髓的神经纤维束 987-9
ascending 脊髓上升束、上行纤维束 989-98
descending 脊髓下降束、下行纤维束 998-1003
propriospinal (intersegmental) 脊髓固有束(节段间纤维束) 1003-4
veins 脊髓的静脉 1220, 1595
weight 脊髓的重量 975
sinu-utricular 窦小囊索 206
splenic 脾索 1439
of testis 睾丸带 208
umbilical 脐带 158-9, 190
at birth 出生时的脐带 159
development 脐带的发生 158-9
placental attachment 脐带的胎盘附着 159, 166, 173
structure 脐带的结构 158, 159
utricular 椭圆囊带 206
vocal, see Folds, vocal 声带, 声带切开术 1841
Corium 真皮
development 真皮的发生 261
nerves 真皮的神经 1234
structure 真皮的结构 444, 1324-6
Corneocytes 角质细胞 72, 383, 385-6
Cornua 角
ammonis 阿蒙角, 海马 1123, 1124-5
layers 阿蒙角分层 1124-5
coccygeal 尾骨角 531
of hyoid bone 舌骨的角 284, 582
of lateral ventricles 侧脑室的角 248, 1205-7
sacral 骶角 529, 1920
of thyroid cartilage 甲状软骨的角 1640, 1641
Corona 冠
ciliaris 睫状冠 1328
of glans penis 阴茎头冠 1857
radiata 放射冠
of brain 大脑的放射冠 1176
of ovum 卵的放射冠 123
Corpus, Corpora, *see also* Body 体
albicans 乳头体 1866
amylacea 淀粉样体 922
arenacea 脑砂 1889
bigemina 二迭体 245, 1071
callosum 胼胝体 1107, 1112, 1148, 1149, 1177-9
development 胼胝体的发生 248, 250, 1108
surgical division 胼胝体的外科分部 1072, 1178, 1183
cavernosum 海绵体
clitoridis 阴蒂海绵体 1875
penis 阴茎海绵体 216, 1857
arteries 阴茎海绵体动脉 1562, 1858
veins 阴茎海绵体静脉 1599, 1858
cerebelli 小脑体 1033
luteum 黄体 162, 164, 1865-6
pontobulbare 脑桥延髓体、桥延体 242, 1022
quadrigeminum, *see* Colliculus of mid-brain 中脑四迭体
spongiosum penis 尿道海绵体 1857
arteries 尿道海绵体动脉 1561, 1858
veins 尿道海绵体静脉 1858
striatum 纹状体 1186, 1188-93
arteries 纹状体动脉 1191, 1219, 1528
connexions 纹状体的联系 1136, 1193-6, 1198-1200
function and malfunction 纹状体的功能和功能障碍 1197-8
structure 纹状体的结构 1192-3
trapezoideum, *see* Body, trapezoid
uteri 斜方体 1869
Corpuscles 小体、细胞
articular 关节小体 510
blood, 血细胞 1400-6
concentric, of thymus 胸腺小体 1426
development 胸腺的发生 176
genital 外生殖器感觉小体 964
of Golgi-Mazzoni 高-马小体(感觉小体) 964, 967
Grandry 格朗德小体 969
of Hassall 哈塞耳小体(胸腺小体) 1426
Herbst 赫伯斯特小体 969
'innominate' 无名小体 964
of Krause 克劳泽小体、球状小体 964
lamellated 环层小体 398, 399, 510, 963-4
Malpighian of kidney 肾小体, 肾的马尔皮基小体 1819-22
meconium 胎粪小体 190, 191
of Meissner 麦斯纳小体、触觉小体 398, 399, 409, 424, 963, 967-8
of Merkel, *see also* Meniscus, tactile 麦克尔小体(舌及口内粘膜下触觉小体) 394-5, 409, 424
Pacinian *see* C. lamellated 帕西尼小体(见环层小体)
renal 肾小体 1819-22
of Ruffini 鲁菲小体(皮下神经末梢) 510, 964, 968, 1642
tactile 触觉小体 963
of Vater-Pacini 法特小体、环层小体(皮肤内感觉终末) 963-4, 968
Cortex 皮质
of cerebellum 小脑皮质 1038-47
histogenesis 小脑皮质的组织发生 143-244
of cerebrum 大脑皮质 974, 1107, 1141-71
agranular 大脑非颗粒皮质 250, 1147
areas, *see also under* Area 大脑皮质分区 1154-69
barrels 大脑皮质圆筒 255
connectivity 大脑皮质联系 1148-51
depth of 皮质沟底 1141
development 大脑皮质的发生 248, 249, 250-6
evolution 大脑皮质的进化 913-14, 1109
granular 大脑颗粒皮质 250, 1147
gyri 大脑脑回 1108-15
hierarchical organization 大脑皮质组构 1169-71
histogenesis 大脑皮质的组织发生 250-256
layers 大脑皮质分层 1142, 1143, 1144-7, 1149, 1151
limbic 边缘皮质 1121-9
localization of function 功能定位 1154-69
olfactory 嗅皮质 1120-1
piriform 梨形皮质 1121
prepiriform 梨前皮质 1120
quantitative data 大脑皮质量的资料 1108, 1141
somatosensory 躯体感觉皮质
primary (SI) 第I躯体感觉区 1155, 1156, 1157
second (SII) 第II躯体感觉区 1156, 1157
structure 大脑皮质结构 1141-7
column and module concept 大脑皮质柱和功能单位的概念 1151-4
sulci 大脑皮质的沟 1108-15
types, fundamental 大脑皮质的基本类型 1147
vertical organisation 大脑皮质的垂直构筑 1151-4
of inferior colliculus 下丘皮质 1071
of hair 毛皮质 401, 403, 405
of kidney 肾皮质 1819
of lymph node 淋巴结皮质 1431
of suprarenal glands 肾上腺皮质 1901-5
applied anatomy 肾上腺皮质的应用解剖 1905
development 肾上腺皮质的发生 237, 1900, 1903
fetal 胚儿的肾上腺皮质 237, 1900, 1903
function 肾上腺皮质的功能 1903
of thymus 胸腺皮质 1425
Corti, spiral organ of Corti, 器、螺旋器 1337-92
rods 螺旋器的柱细胞 1387,

1389
tunnel 螺旋器的隧道支持细胞 1387
Cortisone 可的松 33
Cotyledons of placenta 胎盘的叶 166
Coverings 覆盖物
of hernia 疝的覆盖物 1788–9
of spermatic cord 精索的覆盖物 1856
Coxa vara 髋内翻 879
'Cranial' 颅的，颅侧的 15
Craniology 颅骨学 607–12
Craniometry 颅测量法 433, 610–12
Craniorachisis 颅脊柱裂 220, 340
Cranioschisis 颅裂 220
Cranium see *also* Skull 颅 547–612
capacity 颅的容积、容量 568, 612
differences 颅的差异
racial 颅的差异 609
sexual 颅的性别差异 609
measurements 颅的测量 433, 610, 612
variations 颅的变异
epigenetic 实验胚胎学的变异 606
non-metrical 非测量性变异 609
Crest or Cresta 嵴
ampullary 壶腹嵴 1381
conchal 鼻甲嵴
of maxilla 上颌骨鼻甲嵴 597, 599
of palatine bone 腭骨鼻甲嵴 597, 603
dividens 分嵴 304, 310
ethmoidal 筛骨嵴
of maxilla 上颌骨的筛嵴 600
of palatine bone 腭骨的筛嵴 603
of fibula 腓骨的嵴
frontal 额嵴 568, 569, 595
galli 鸡冠 551, 569, 597
iliac 髂嵴 663, 1918, 1921, 1929
incisor 切牙嵴 571
infratemporal 颞下嵴 586
infundibuloventricular *see* Crest，supraventricular 室上嵴
intertrochanteric 转子间嵴 678, 682
interureteric 输尿管间嵴(襞) 1839
lacrimal 泪嵴 558, 605
of maxilla 上颌骨泪嵴 1912, 554, 558, 600
of mitochondria 线粒体嵴 34
nasal 鼻嵴
of maxilla 上颌骨鼻嵴 575, 602
of palatine bone 腭骨鼻嵴 575, 603
neural, *see* Neural crest 神经嵴
obturator 闭孔嵴 666, 667
occipital 枕嵴
external 枕外嵴 568, 582
internal 枕内嵴 573, 574, 583
palatine 腭嵴 563, 603
pubic 耻骨嵴 666, 667
surface anatomy 耻骨嵴的应用解剖 666
of rib 肋嵴 540, 542
of sacrum 骶骨嵴 529
sphenoidal 蝶嵴 575, 586, 588
of spine of scapula 肩胛冈的嵴 617, 618
supinator 旋后肌嵴 637, 639
supramastoid 乳突上嵴 1912, 560, 589
supraventricular 室上嵴 1480
terminalis of heart 心脏的界嵴 1477, 1478
development 界嵴的发生 303
transverse 横嵴
of internal acoustic meatus 内耳道横嵴 572
of trapezium 大多角骨嵴 1926
urethral 尿道嵴 1842
in female 女性尿道嵴 1843
Cretinism 呆小病，克汀病 1895
Crista, see Crest 嵴
Crossopterygii 总鳍总目 613
Crown of teeth 牙冠 1700, 1702, 1703
Crus, Crura 脚
of antihelix 对耳轮脚 1368
cerebri 大脑脚 1066, 1067
of clitoris 阴蒂脚 1875
of diaphragm 膈脚 816
of fornix 穹窿脚 1178
of helix 耳轮脚 1368
of inguinal ring superficial 腹股沟浅环的脚 822
of penis 阴茎脚 1857
Crux of heart 房室交点 1476, 1507
Cryptorchidism 隐睾病 211, 1855
Crypts, 隐窝，滤泡
anal 肛门陷凹 1780
dental 牙囊 1714, 1718
of Lieberkühn 利贝昆腺，肠腺 1769, 1770
tonsillar 扁桃体隐窝 176, 1728
Crystallins 晶状体蛋白 261
CT, *see* computerized tomography 计算机体层摄影术
Cuboid bone 骰骨
homology 骰骨的同源结构 615, 616
ossification 骰骨的骨化 359, 726
Cuff 套，袖
rotator 旋转袖 842
Culmen 山顶(小脑) 1029
Cumulus ovaricus(oöphorus) 卵丘 123, 124, 1863
Cuneiform bones 楔骨 718–19, 1932
homologies 楔骨的同源结构 616
ossification 楔骨的骨化 726
Cuneus 楔叶(大脑) 1114
Cup 杯
optic 视杯 260, 274
Cupula 顶
of cochlea 蜗顶 1379
of diaphragm 膈顶 816, 1917, 1918
Curare 箭毒 958
Curtain 帘
subaortic 主动脉下帘 1483, 1485, 1493
Curvatures 弯，曲
of rectum 直肠的弯曲 1779
of stomach 胃大、小弯 197, 1754
of vertebral columns 脊柱的弯曲 355–6, 534–5, 1923
Cushions, endocardial 垫，心内膜垫 303, 304, 305
atrioventricular 房室垫 303, 305, 306, 1502
bulbar 球垫(球隔) 305
subendocardial 心内膜下垫 300
Cusps 尖，瓣尖
semilunar 半月瓣尖 307, 1482, 1488
of teeth 牙尖 1700, 1702, 1703, 1705
of Carabelli Carabelli,氏尖(磨牙舌侧副尖) 1703
Cuticle 小皮
of hair 毛小皮 401, 402
of nail 甲小皮 296, 408
of teeth (enamel) 牙小皮 1718–19, 1719
Cutis, *see* Skin 皮肤
Cycle, of cell 周期，细胞周期 54–5, 108, 134, 387–8
cardiac 心搏周期 1495–6
hair growth 毛发生长周期 401, 405
Krebs Krebs,循环，三羧酸循环 34, 35
menstrual 月经周期 162–4, 1873, 1903
effect on breast 乳腺的分泌周期 420, 421–2
ovarian 卵巢周期 160
proliferative 增殖周期
of neuroblasts 成神经细胞的增殖周期 229
secretory 分泌周期 75
of seminiferous epithelium 生精上皮周期 126
sleep/wake 睡眠周期 1103, 1104
spermatogenic 生精周期 1851–2
uterine 子宫周期 160, 162, 164, 1873
Cyclic, adenosine monophosphate (cAMP) 环腺苷酸 24, 1886
Cyclic, guanidine monophosphate (cGMP) 环鸟苷酸 24
Cyclins 细胞周期蛋白 55
Cymba conchae 耳甲艇 1368
Cysts 囊肿
dental 牙囊肿 1701
eruption 萌牙囊肿 1714
of kidney 肾囊肿 204
thyroglossal 甲状舌管囊肿 176, 1716, 1892
Cytochalasin 细胞松弛素

Cytochrome oxidase 细胞色素氧化酶 1823
Cytochalasin B 细胞松弛素B 1895
Cytokeratin 细胞角蛋白 39, 143, 1885
Cytokine 细胞因子 78, 376, 388, 395, 497, 1105, 1006
Cytokine interleukin 细胞因子白细胞介素6, 1886
Cytology *see also under* Cells *and* Tissues 细胞学（见细胞和组织条目）18–67
  history of 细胞的研究历史 18, 20
  techniques in, 细胞研究技术 18, 20
Cytomembranes 细胞膜 23
Cytoplasm 细胞质，细胞浆 23–46
Cytoplasmic inheritance 细胞质遗传 34
Cytosine 胞嘧啶 48, 49
Cytoskeleton 细胞支架 21, 36, 747
Cytosol 细胞质基质 21, 24, 30
Cytotactin 腱生蛋白 265
Cytotrophoblast 细胞滋养层 99

D

Dartos muscle 肉膜肌 1856
Dating of human fossil remains 人类骨化石的年代测定 434–6
Dead tract, in dentine 牙本质内的死束 1708
Debris, epithelial 上皮碎屑
  of Malassez Malassez上皮碎屑 1711, 1716
Decidua 蜕膜 160, 164–6, 168
  basalis 基蜕膜 160, 166
  capsularis 包蜕膜 160, 166
  parietalis 壁蜕膜 166, 168
Declive 小脑山坡 1029
Decussation 交叉 909
  of chromatids 61
  of lemnisci 丘系交叉 989, 1015
  of pyramids 锥体交叉 998, 1013, 1014
  of rubrospinal tracts 红核脊髓束交叉 1002, 1069
  sensory 感觉交叉 989, 1015
  superior cerebellar penduncle 小脑上脚交叉（结合臂交叉）1052, 1068
  of tectospinal tracts 顶盖脊髓束交叉 1052, 1070
  tegmental, of midbrain 中脑被盖交叉
    dorsal 被盖背侧交叉 1002, 1052, 1070, 1072
    ventral 被盖腹侧交叉 1002, 1052, 1069
  trapezoid 斜方体交叉 1024
  of trochlear nerve 滑车神经交叉 244
'Deep' 深 15
Degeneration 变性，退化，变质
  of neuron or neurites 神经元或神经细胞突起的退化变性 232, 914
    anterograde 顺行性变性 914
    retrograde 逆行性变性 914
    terminal 终末变性 914
    transneuronal 跨神经元变性 232, 914
    Wallerian 华勒变性 914, 956
Deglutition, mechanism of 吞咽，吞咽的机制 1642, 1646, 1732–3
Dehiscence of Killian Killian氏裂开（咽部），（咽部粘膜疝）1730
Dendrites 树突 232, 903, 922–3
Dens 牙 519, 520
  ossification 牙的骨化 533
Dentine 牙本质 1690, 1707–8
  formation 牙本质的形成 1707, 1708, 1714–15
Deoxyribonucleic acid (DNA), *see* DNA 脱氧核糖核酸
Dermatan sulphate 硫酸皮肤素 445, 85
Dermatoglyphics 皮纹学 380
Dermatome 生皮节 119, 265, 1293
Dermis 真皮，395–7, 297–8
Desmogleins 桥粒芯糖蛋白 388
Dermomyotome 生皮肌节 119, 155, 265
Descent, of ovary 下降，卵巢的下降 213
  of testis 睾丸的下降 212, 351
    anomalous 睾丸下降异常 212–13
    relation to hernia 睾丸下降与疝的关系 213, 1788
Desmins 结蛋白 39, 179
Desmocranium 膜颅 273
Desmoplakins 桥粒斑蛋白 423
Desmosome 桥粒 27
Desynapsis 去联会 122
Deutoplasm 滋养质 93
Deviation，radial and ulnar 偏斜，桡骨和尺骨偏斜 652
Development, *see also under* individual structures 发生（见各结构条目）
  of embryo 胚胎发生（发育）95–121
    post implantation 植入后的胚胎发生 137–157
    preimplantation 植入前的胚胎发生 134–7
  mosaic and regulative 镶嵌型和调整型发生 95, 109
  neural 神经发生
    induction of 神经发生的诱导作用 226, 227
    mechanisms of 神经发生的机理 225–35
    patterning in, 神经发生中的图式 226–8
    role of trophic factors 神经营养因子的作用 233
    segmentation in 神经发生中的分节现象 225–6
  pattern formation 发育图式的形成 114–15
  stages (horizons) in 发育阶段，发育平面 328–30, 135–6, 173
Developmental biology 发育生物学
  cell and tissue interactions 细胞间和组织间的相互作用 109–110
    signalling mechanisms 细胞、组织间相互作用的信息机制 110–13
  concepts of positional information 位置信息的概念 114
  current concepts 发育生物学中的现代概念 105–118
  determination in embryonic cells 胚胎细胞的分化决定 108
    measurements of 胚胎细胞决定的测定 108–9
    pathways in 胚胎细胞决定的途径 108
  experiments in twinning and fusion, 双生实验和融合实验 109
  molecular control of embryonic morphology 胚胎形态发生的分子调控 115–18
  restriction in embryonic cells 胚胎细胞的发育限制 108
  specification in embryonic cells 胚胎细胞的特化 109
Dextrocardia 镜像右位心 120, 1502
Diabetus 多尿症、糖尿病 87, 371
  inspidus 尿崩症 1105
Diakinesis 终变期 61, 123
Diameters 直径，径
  of pelvis 骨盆的径线 670, 671
  of skull 颅的径线 610, 612
Diaphragm 膈，隔膜 815–19
  glomerular slit 血管球裂孔膜 1822
  pelvic 盆膈 270, 829
    fascia of 盆筋膜隔 830
    actions 膈的作用 817
    apertures 膈的裂孔 816
    applied anatomy 膈的应用解剖 817, 1917, 1918
    arteries 膈的动脉 1535, 1545
    development 膈的发生 181, 196, 270
    level 膈的平面 816
    lymph drainage 膈的淋巴引流 1624
    movements 膈的运动 350, 817
    in the neonate 新生儿的膈 350
    nerves 膈的神经 816–17, 1276
  urogenital 尿生殖膈 270, 832, 834, 1842
    fascia 尿生殖筋膜膈 830
Diaphragma sellae 鞍膈 1211, 1883
Diaphysis 骨干 432, 438
Diapophysis 椎骨横突关节面 516
Diarthroses 动关节 486
Diaster 双星体 58

Dictyosome 高尔基体 31–32
Dictyotene 核网期 122
Diencephalon 间脑 974, 1079–1107
  derivatives 间脑的衍化物 240, 1079, 1080
  development 间脑的发生 219, 245–7
Differentiation, cellular 分化; 细胞的分化 54, 108
Digits 指、趾
  development 指、趾的发生 289, 291, 292
  of foot 足趾
    bones 足趾骨 729
    joints 足趾关节 730
    nerves 足趾的神经 1286
  of hand 手指
    bones 手指骨 658
    joints 手指关节 658–9
    lymph drainage 手指淋巴引流 1614
    movements 手指运动 656–8, 659
    veins 手指的静脉 1589, 1590
Diploë 板障 432, 436, 478, 568
Diploid number 二倍体、二倍数 48, 58
Diplopia 复视 1229, 1230
Diplosome 双心体 43
Diplotene 双线期 61, 122
Dipnoi 肺鱼类 613
Disc 盘、板、圆片
  acromioclavicular 肩锁关节盘 622
  articular 关节盘 494, 497
  embryonic, bilaminar 胚盘 142
    trilaminar 三胚层胚盘 146, 148
  epiphyseal, *see also* Plate, growth of cartilage 骺软骨盘 1923
  fibrocartilaginous 纤维软骨盘 491
  intercalated 闰盘 765, 768–69
  interpubic 耻骨间盘 491, 492, 677
  intervertebral 椎间盘 491, 492, 510, 51, 512–14, 519, 533, 537
    applied anatomy 椎间盘的应用解剖 514, 1260–61
    development 椎间盘的发生 268, 356, 510
    structure 椎间盘的结构 512–14
  mandibular *see* D.tempero-mandibular 下颌关节盘(见颞下颌关节) 801
    manubriosternal 胸骨柄关节盘 491
  optic 视盘 260, 1226, 1334, 1347
  perichordal 脊索周盘 266
  of photoreceptors 光感受器的盘、视盘 1347
  radio-ulnar 桡尺远侧关节盘 637, 646, 650
  sacrococcygeal, 骶尾骨间关节盘 532
  sternoclavicular 胸锁关节盘 621
  temporomandibular 颞下颌关节盘 494, 579, 58
  triangular of wrist 腕关节的三角形关节盘 646, 637, 650
Disinhibition 抑制解除 908
Disomy, uniparental 单亲二体型 66, 131
'Distal' 远侧的 15
Divergence 分散 907–8
Diverticula 憩室、囊、膨大
  allantoenteric 尿囊肠憩室 158, 190
  duodenal 十二指肠憩室 1795
  hepatic 肝囊 187
  Meckel's (ilei) Meckel's憩室 1765
Division, cellular 细胞分裂 56–62
  direct (amitosis) 直接分裂 56
  heterotypical (meiosis I) 异型分裂(减数分裂I) 57, 60–1
  homotypical (meiosis II) 同型分裂(减数分裂II) 57, 61
  indirect 间接分裂 56
  meiosis 减数分裂 56, 60–1, 3, 48
  mitosis 有丝分裂 47, 56, 57–60, 3, 48
DNA (desoxyribonucleic acid) 脱氧核糖核酸 48–9
  chromosomal 染色体DNA 49
  in situ hybridization DNA, 原位杂交 918
  mitochondrial 线粒体DNA 11, 13, 34
  nuclear 核DNA 49, 356
    history of 核DNA的研究历史 18, 48
  recombinant technology DNA 重组技术 20
  strands DNA链 49, 55
DNA helicase DNA螺旋_55
DNA polymerase DNA聚合酶 47, 49
NDase DNA酶 48
Dome, glial 胶质顶 955
Dominance 优势
  cerebral 大脑优势 121
DOPA 多巴 389, 391
  technique 多巴染色技术 389
Dopamine 多巴胺 236, 930, 936, 972, 1137, 1197
  renal 肾的多巴胺 204
'Dorsal' 背侧 15
Dorsiflexion 背屈 721, 722
Dorsum 背
  of penis 阴茎背 1857
  sellae 鞍背 271, 570, 586
  of tongue 舌背 1721
Drosophila 果蝇属 5
Drum of ear, *see* Membrane, tympanic 鼓膜
DUCT or DUCTUS 管
  aberrans 迷管 200, 1856
  allantoic 尿囊管 158, 192, 216
  alveolar 肺泡管 179, 1662
    of breast 乳腺管 418
  archinephric 前肾管, 原肾管 1814
  arteriosus 动脉导管 310, 359, 1501, 1502, 1504, 1510
    applied anatomy 动脉导管的应用解剖 1546
    closure of 动脉导管闭锁 314, 359–60, 1502
    development 动脉导管的发生 310, 314
    patent 动脉导管未闭 1503, 1546
  of Bellini 乳头管 1819
  bile 胆管 1809
    ampulla 胆总管壶腹 1763, 1791, 1810
    applied anatomy 胆管的应用解剖 1694, 1795, 1811
    development 胆管的发生 186, 187
    in lesser omentum 小网膜内的胆管 1736, 1738, 1741
    lymphatic drainage 胆管的淋巴引流 1619
    structure 胆管的结构 1810
DUCT or DUCTUS *(contd)* 管(续)
  surface anatomy 胆管的表面解剖 1810
  variations 胆管的变异 1811
  biliary *see* Ductules, bile 胆管
  of bulbo-urethral gland 尿道球腺管 1861
  caroticus 颈动脉管(胚) 316
  cochlear 蜗管 1385
    development, 蜗管的发生 263
    collecting 集合管(肾) 1819, 1822, 1823, 1824
    connecting 连接管(肾) 1823
    of Cuvier, *see* Vein, cardinal common 居维叶氏管
    cystic 胆囊管 1809, 1810
      development 胆囊管的发生 187
  deferens 输精管 1855–6
    artery 输精管动脉 1559, 1855
    development 输精管发生 200, 208, 216, 1814
    lymph vessels 输精管的淋巴管 1623
    structure 输精管结构 1855
    surface anatomy 输精管表面解剖 1855, 1920
  efferent
    of testis 睾丸输出管 1852–3
  ejaculatory 射精管 1856
    development 射精管发生 200, 216
    in prostate 前列腺内的射精管 1860
  endolymphatic 内淋巴管(内耳) 1380
    development 内淋巴管的发生 262, 263
  of epididymis 附睾管 216, 1853
  of epoöphoron 卵巢冠管 200, 216, 1869
  excretory, primary 初级排泄

管 199, 1814
frontonasal 额鼻管 575, 597
of Gartner Gartner, 管 1869
hepatic 肝管 187, 1806, 1809
intercalated 闰管 1695
intraepidermal 表皮内导管 296
intraderminal 真皮内导管 296
of lacrimal gland 泪腺管 1366-7
lactiferous 输乳管 296, 418, 421
lymphatic, right 右淋巴导管 361, 1607
of mammary gland 乳腺管 418, 421
mesonephric 中肾管 155, 192, 200, 204, 213, 1814, 1848
derivatives 中肾管衍生物 213, 216, 1869
Müllerian, *see* D., paramesonephric 米勒管（见中肾旁管）
nasolacrimal 鼻泪管 1366
bony canal 骨管 555, 575, 599
development 骨管的发生 261, 280, 284
nephric 155
pancreatic 胰管 1791
accessory 副胰管 186, 1791
development 胰管的发生 186
structure 胰管的构造 1791
DUCT or DUCTUS *(contd)* 管（续）
papillary 乳头管（肾） 1819, 1822
paramesonephric 中肾旁管 200, 204, 205-7, 1814, 1848
derivatives 中肾旁管衍化物 205, 206, 216
in male 男性的中肾旁管 206, 216, 1842
para-urethral 尿道旁管 1843
parotid 腮腺管 1692, 1699
development 腮腺管发生 175
structure 腮腺管结构 1692
surface anatomy 腮腺管表面解剖 1692, 1913
pharyngobranchial 咽鳃管 285
prostatic 前列腺管 1842, 1860
orifices 前列腺管开口 1842
reuniens 连合管（内耳） 1380, 1385
development 连合管的发生 263
of salivary glands 唾液腺导管 1686, 1692, 1695
structure 唾液腺导管的结构 1695
of sebaceous glands 皮脂腺导管 1693, 1699
semicircular 半规管 1380-1
development 半规管的发生 263
submandibular 下颌下腺管 1686, 1693, 1699
development 下颌下腺管的发生 175
of sweat glands 汗腺管 411
thoracic 胸导管 1607, 1608, 1609-1611
development 胸导管的发生 327, 328
in neonate 新生儿的胸导管 361
structure 胸导管的结构 1606
termination 胸导管的终末 1610
tributaries 胸导管的属支 1610-1611
valves 胸导管的瓣膜 1610
thyroglossal 甲状舌管 176, 1725, 1892, 1893
ureteric 输尿管 202
uriniferous 泌尿小管 1819
utriculosaccular 椭圆球囊管 263, 1380
venosus 静脉导管 310, 361, 1501, 1603
development 静脉导管的发生 197, 321
obliteration, 静脉导管的消失 361, 1502, 1603
patent 静脉导管未闭 1604
of vestibular glands, greater 前庭大腺管 1877
vitello-intestinal 卵黄肠管 183, 188, 190
persistent 卵黄肠管永存 1765
Wolffian, *see* D., mesonephric 沃尔夫管（见中肾管）
yolk 卵黄管 158, 190, 1765
Ductless glands *see also* GLANDS, endocrine 无导管腺（见内分泌腺）
Ductules 小管
aberrant, of epididymis 附睾的迷小管 200
bile 胆小管 1803
efferent of testis 睾丸输出小管 200, 1848
of epoöphoron 卵巢冠纵小管 200, 1848
Duodenum 十二指肠 1763-5, 1763
arteries 十二指肠动脉 1549, 1553, 1764
development 十二指肠的发生 186, 188, 190, 192
lymphatic drainage 十二指肠的淋巴引流 1619, 1772
mucous membrane 十二指肠粘膜 1766-71
nerves 十二指肠神经 1765
papillae 十二指肠乳头
major and minor 十二指肠大、小乳头 1763, 1791
peritoneal recesses 十二指肠腹膜隐窝 1744
relations 十二指肠毗邻 1763
structure 十二指肠结构 1765-72
surface anatomy 十二指肠表面解剖 1763
suspensory muscle 十二指肠悬肌 1763, 1764
Dura mater 硬脑脊膜 975, 1210-12
cranial 硬脑膜 1210-12
arteries 硬脑膜的动脉 1212, 1516, 1518, 1519, 1520, 1526, 1527, 1532
continuity, with sheath of optic nerve 硬脑膜的延续与视神经鞘 1210
development 硬脑膜的发生 257
nerves 硬脑膜的神经 1212, 1230, 1233
structure 硬脑膜结构 1211-12
veins 硬脑膜静脉 1577, 1578, 1581
venous sinuses 硬脑膜静脉窦 1576, 1582-9
spinal 硬脊膜 975, 1212
arteries 硬脊膜的动脉 1532, 1535, 1546, 1558
development 硬脊膜的发生 257, 274
nerves 硬脊膜的神经 1261
Dust cells 尘细胞 1670-2
Dwarfism 侏儒症 367, 480
Dynein arms, 动力蛋白臂（纤毛和鞭毛） 39, 41, 42, 45, 1005
Dyenins 动力蛋白 39, 42, 44, 119, 925
Dynorphins 强啡肽 937
Dysdiadochokinesis 轮替运动障碍 1065
Dyskinesia 运动障碍 1197
primary ciliary 原发性纤毛运动障碍 119
Dysmetria 辨距障碍 915
Dysostosis 骨发育不全 620
Dystrophins 营养不良 38, 748
Dysplasia 发育不良
ectodermal 外胚层发育不良 229
renal-hepatic-pancreatic 肾-肝-胰发育不良 119, 120

E

Ear 耳
external *see also* Auricle, acoustic, and Meatus, external 外耳 1367-1370
internal 内耳 1377-97
development 耳的发生 148, 262-3, 607
nerves 耳的神经 1393
middle, *see also* Cavity tympanic 中耳（也见鼓室） 1370-7
Echocardiography 超声心动图检查 1493
Echinocyte 棘状红细胞, 棘红细胞 1401
Ectoblast 外胚层 92
Ectoderm 外胚层, 外胚叶 5, 92, 141, 142, 264
derivatives 外胚层衍化结构 146, 257
embryonic 胚胎外胚层 146
neural 神经外胚层 217
surface 表面外胚层 294
Ectomere 外胚层节, 外胚层分裂球 228
Ectomesenchyme 外胚层间充质 147, 154

Ectopia, cordis 异位，心脏异位 1502
testis 睾丸异位 212, 1855
vesicae 膀胱外翻 213
Ejaculation 射精 125, 1840, 1842, 1844, 1858
Elastase 弹性蛋白酶 84
Elastin fibres 弹性纤维 83-84
Elastin 弹性蛋白 83-4, 1456
Elaunin 弹性蛋白 83, 395
Elbow, *see* Joint, elbow 肘关节
Electrocardiogram 心电图 1496
Electroencephalogram (EEG) 脑电图 1173, 2
Elements, costal 成分，肋成分 267, 511, 512
cervical 颈椎肋成分 267, 511
lumbar 腰椎肋成分 268, 511, 528
sacral 骶椎肋成分 268, 511, 528, 533
thoracic 胸椎肋成分 267
Element, transitional of cell 细胞过渡成分 30
Elevation, *see also under* Prominence, 隆凸
premaxillary 上颌骨前的隆凸 280
tubal 咽鼓管圆枕 1727
Ellipsoid, splenic 脾的椭圆体 1441
Emboli, syncytial 合胞体栓，合体滋养层栓 171
Embryo 胚胎
definition of 胚胎的界定 344
development 胚胎发生 95-121, 134-57
folding of 胚胎卷褶 148, 329
form and size at different stages 胚胎不同发育阶段的形态和大小 328-9
lateralization 胚胎的侧向化 119-21
length 胚胎长 100, 136, 329
nutrition 胚胎营养 136, 151
pharyngula 咽胚 100, 173, 275
segmentation 胚胎分节 118-19
sex determination 胚胎性别决定 208
specification of body axes 胚胎体轴的特化 118
Embryogenesis 胚胎发生 95, 100
Embryology, *see also* 胚胎学（也见发育和发育生物学）91-341
concepts and terminology, 胚胎学的概念和术语 92
historical background 胚胎学的历史背景 102-105
relation of phylogeny with 胚胎学与种系发生的关系 100
Eminence 隆起，隆凸 482
arcuate 弓状隆起 571, 591
canine 尖牙隆凸 555, 599, 1700, 1912
collateral 内侧隆起 1209
hypobranchial 腮下隆起 175, 177, 284
hypothenar 小鱼际 1928
iliopectineal 髂耻骨棘 663
iliopubic 髂耻隆起 663
intercondylar, of tibia 胫骨髁间隆凸 692
lateral of tuber cinereum 灰结节的外侧隆起 1095
medial, of fourth ventricle 第四脑室内侧隆起 1209
median, of tuber cinereum 灰结节的正中隆起 1095, 1883
Müllerian, *see under* Tubercle 米勒结节（见Tubercle条目）
parietal, *see under* Tuber 顶结节
Eminence *(contd)* 隆起（续）
postinfundibular 漏斗后隆起 1095
pyramidal 锥隆起 1374
thenar 鱼际 1928
of tuber cinereum 灰结节的隆起 1094
Eminentia conchae 耳甲隆起 1368
triangularis 耳三角窝隆起 1368
Enamel 牙釉质 1700
cells 牙釉质细胞 1715
chemical composition 牙釉质化学组成 1710, 1711
cuticle 釉小皮 1718-19, 1719
development 牙釉质的发生 1715-16
evolution 牙釉质的进化 1699
formation 牙釉质的形成 1715-16
gnarled 螺状釉质 1711
lamellae 釉板 1711
non-prismatic 非棱柱体釉质 1716
prisms 釉柱 1710, 1716
spindles 釉梭 1711
structure 釉质的结构 1710-11
Encephalization 脑形成 1073, 1107
Encephalon, see Brain 脑（见Brain）
End bulb of Krause 终球，Krause终球 964
End feet, glial 胶质细胞终足 939
End plate motor 运动终板 752, 753, 958
Endings, nerve, *see under* Nerve, motor, sensory 神经末梢
Endoblast 内胚层 92
Endocardium 心内膜 299
Endocranium 硬脑膜 568
Endocytosis 胞吞作用，内吞作用 24, 32
Endoderm 内胚层 5, 92, 100, 142
derivatives 内胚层衍化物 144
embryonic 胚胎内胚层 144
Endolymph 内淋巴 1380, 1384
Endometrium 子宫内膜 162, 164, 1872-3
Endomysium 肌内膜 749
Endoneurium 神经内膜 399, 947
Endoplasmic reticulum 内质网
agranular 平滑内质网 30
granular (GER) 粗面内质网 30, 31
Endorphins 内啡肽 937, 1005, 1886
Endoskeleton 内骨骼 426
Endosomes 内吞体 32
Endosteum 骨内膜 453
Endothelins 内皮素 1469
Endotheliocytes *see* Cells, named endothelial 内皮细胞
Endothelium 内皮 67, 1456-1458, 1460, 1479
of arteries 动脉的内皮 1463
of capillaries 毛细血管内皮 1465
fenestrated 有孔内皮 1465, 1605, 1886
interaction with leucocytes 内皮与白细胞的相互作用 1459-1463
of lymph vessels 淋巴管内皮 1605
primitive vascular 原始血管内皮 300
of renal glomerulus 肾小球内皮 1822
of sinusoids 血窦内皮 1409, 1466
Endotracheal intubation 气管内插管术 362-3
Enhancers 强化因子 51
Enkephalins 脑啡肽 937, 1005, 1787
Enlargements of spinal cord 脊髓的膨大 240, 975, 982
Entactin 巢蛋白 397
Entelechy 生命原理 103
Enterocytes 肠上皮细胞 1767
Enteroglucagon 肠高血糖素 1787
Enteron 肠 5, 96
Envelope, nuclear 核膜 46-8
Eosinophil leucocyte 嗜酸性白细胞 80, 1402, 1403
Ependyma 室管膜 239
of neural tube 神经管的室管膜 228, 229
of spinal cord 脊髓的室管膜 239
Ependymocyte, *see* cell, ependymal 室管膜细胞
Epiblast 上胚层 92, 136, 137, 140, 141
derivatives 上胚层的衍化物 142, 143
fate maps 上胚层分化命运图 109, 143
Epicardium 心外膜 299, 1471
Epicondyles 上髁 482
of femur 股骨的上髁 681
of humerus 肱骨的上髁 625, 1924
Epidermis 表皮 71, 381-8
cell turnover 表皮细胞转换更新 387
development 表皮的发生 294-5, 297-8, 297
extracellular space 细胞外间隙 386
interfollicular 囊间表皮 381
keratinization of 表皮的角化

295, 383–6
lipids in 表皮中的脂质 386, 387
regeneration of 表皮的再生 416–17
symbionts 表皮共生体 395
structure 表皮的结构 381–8
Epididymis 附睾 128, 1848, 1901, 1921
development 附睾的发生 200, 208, 216, 1814
ductules, aberrant 附睾迷管 200, 216, 1856
structure 附睾结构 1853
Epigastric zone 上腹部 1733, 1919
Epiglottis 会厌 1641–2
development 会厌的发生 175, 177, 178, 284, 346
function 会厌的功能 346, 1642
Epihyal bone 舌骨上骨 806
Epimorphosis 新建再生 110
Epimysium 肌外膜 749
Epinephrine, *see* Adrenalin 肾上腺素
Epineurium 神经外膜 946
Epiphysis, of bones, *see also* individual bones 骨骺（也见各骨）432, 439, 440
atavistic 返祖型骺 440
pressure 压力型骺 440
traction 拉力型骺 440, 441
Epiphysis cerebri, *see also* Gland, pineal 松果体 1888
Epispadias 尿道上裂 214
Epitactic nucleation 晶核形成 472
Epitaxy 外延增大 472
Epitendineum 腱鞘 781
Epithalamus 上丘脑 974, 1079, 1093–4
development 上丘脑的发生 245
Epitheliocytes, *see also* Cells epithelial 上皮细胞 105
Epithelium 上皮 67–75
of air passage 呼吸道上皮 69, 71, 178, 179, 1664–8
ciliary 纤毛上皮 260, 1328
ciliated 纤毛化的上皮 69
classification 上皮的分类 67
characteristics 上皮特点 67
coelomic 体腔上皮 150, 151, 213, 204, 181, 156, 174, 178
columnar 柱状上皮 69
corneal 角膜上皮 260, 1324
cuboidal 立方上皮 69
endodermal 内胚层上皮 174, 181
enamel 釉上皮
external and internal 外釉上皮和内釉上皮 1712, 1716
germinal 生殖上皮 1852
of iris 虹膜上皮 1331
keratinized 角化上皮 71–2, 1724
multilaminar 多层上皮，复层上皮 67, 71–2
non-keratinizing 非角化上皮 72
olfactory 嗅上皮 1317–9
development 嗅上皮发生 1320
orthokeratinized 角化上皮，正角化上皮 72
parakeratinized 副角化上皮 72, 1724
pigmented, retinal 视网膜色素上皮 260
pseudostratified, columnar 假复层柱状上皮 70–1
replacing 上皮的修复 67
respiratory 呼吸上皮 177, 178, 179
seminiferous 生精上皮 67, 73
sensory 感觉上皮 71
simple 单层上皮 67–70
columnar 单层柱状上皮 69
cuboidal 单层立方上皮 69
squamous 单层扁平上皮 69, 67
stratified 复层上皮 67, 71–2
columnar 复层柱状上皮 72
cuboidal 复层立方上皮 72
squamous 复层扁平上皮 67, 71–2
transitional 移行上皮 67, 72–3, 1831, 1840
unilaminar 单层上皮 67–70, 73
Epithelium *(contd)* 上皮（续）
urinary 泌尿上皮 67, 72–3, 1840
Eponychium 甲上皮 297, 408
Epoöphoron 卵巢冠 1869
development 卵巢冠的发生 200
homology 卵巢冠的同源结构 216
Equator, of eyeball 眼球的赤道 1322
Eruption of teeth 牙的萌出 1716–18
Erythroblasts 成红细胞 1412
development 成红细胞的发生 1412
Erythrocytes 红细胞 1400–2
fetal 胎儿红细胞 1402
life span 红细胞的寿命 1402
Erythropoiesis 红细胞发生 972, 1412, 1413
Erythropoietin 红细胞生成素 204, 1413, 1414, 1815
Eserine 毒扁豆碱 958
Etat lacunaire 脑凹陷状态 1221
Ethmoid bone 筛骨 595, 597
bulla 筛骨泡，575, 597
chondrification 筛软骨形成 271
cribriform plate 筛板 551, 569, 597
in anterior cranial fossa 颅前窝的筛板 551, 569
in nasal cavity 鼻腔内的筛板 574
labyrinth 筛骨迷路 597
in nasal cavity 鼻腔内的筛骨迷路 575
orbital plate 筛骨框板 597
in orbit 眶腔内筛骨眶板 558
ossification 筛骨骨化 271, 597
perpendicular plate 筛骨垂直板 574, 597
in nasal septum 鼻中隔的筛骨垂直板 574
uncinate process 筛骨钩突 575, 597
Euchromatin 常染色质 50
Eukaryotes 真核细胞 3, 5
Eumelanin 正黑色素 388
Eumelanosomes 正黑色素小体 389–90
Eutheria 真兽亚纲 7, 613, 614
Eversion of foot, 足外翻 723, 724, 735
Evolution, *see also* Origin and evolution 进化
head development and 头的进化和发生 287–8
Excitation, neural 神经兴奋 908, 1004
Exocytosis 胞吐、出胞 1898
Exons 轴突 51
Exoskeleton 外骨骼 426, 427
Expansion, dorsal digital 指背伸 884
Extension at joints 关节伸 500
'Extensor' 伸肌 15
Extremities, *see* Limbs 四肢
Exteroceptors 外感受器 961
Extroversion, of cerebellum 外翻，小脑突出 242
Eye 眼
compound 复眼 1321
parietal 壁眼 245
pineal 松果体眼 245
Eyeball 眼球 1322
arteries 眼球动脉 1326, 1332, 1526
colour 眼的颜色 1330
development 眼球发生 259–61
fascial sheath 眼球筋膜鞘 1322, 1359
nerves 眼球的神经 1225, 1227, 1229, 1230, 1233, 1234, 1329, 1332
tunics 眼球被膜 1322
veins 眼球静脉 1332, 1348, 1587
Eyebrows 眼眉 331
Eye field 视野
Eyelashes 睫毛 261, 331, 1361
Eyelids 眼睑 1361–3
arteries 眼睑动脉 1365–6, 1526, 1527
development 眼睑发生 261, 283, 330, 331
movements 眼睑运动 1353, 1365
muscles 眼睑肌肉 792, 1353–9, 1361
structure 眼睑结构 1361

F

Fabella 豆状体（腓肠肌上的豆状纤维软骨）736
Face 颜面
development 颜面的发生 278–80, 283, 284
similarities of, with that of limbs 半月状面 293
growth 颜面的生长 371, 607, 609
malformation 面部畸形 284

muscles 面肌 284
nerves 面部神经
motor 面部运动 1243
sensory 面部感觉 1230、1233、1234、1239、1260
veins 面部静脉 1577、1578
Facets 小面 480
costal 肋面 523、524、525、532、542
Factors 因素、因子
angiogenic 血管生成因子1470
anti-angiogenic 抗血管生成因子 448
blood clotting 血凝因子 1406
Hageman 凝血因子 412
VII 第VII凝血因子 412
VIII 第VIII凝血因子 400、1457、1461
chemotactic 趋化因子 79, 413
ciliary neurotrophic (CNTF) 睫状神经营养因子 233、1057
cytotactic 细胞趋化因子 179
elongation initiation 起始延伸因子 53
fibroblast-pneumocyte (FPF) 成纤维细胞－肺泡细胞因子 179
growth 生长因子
basic fibroblast (bFGF) 碱性成纤维细胞生长因子 112、113、388、412、416、942、1456、1470
epidermal (EGF) 表皮生长因子 112、388、398、412、417、1823
fibroblast (FGFβ), 成纤维细胞生长因子β 389
glial (GGF) 胶质细胞生长因子957
hepatocyte (HGF) 肝细胞生长因子 226、415
insulin-like (IGF) 类胰岛素生长因子 112、113、131、165、224、367、371、942
macrophage-derived 巨噬细胞源性生长因子 415
nerve growth (NGF) 神经生长因子 233、398、956、1006
platelet-derived (PDGF) 血小板源性生长因子 112、203、225、367、412、483、942
platelet-derived endothelial cell 血小板源性内皮细胞生长因子 412
transforming (TGF) 转化生长因子 112、113、204、388、412、416、417、1823
vascular endothelial 血管内皮生长因子 1885
hormone release/inhibiting *see under* Hormones 激素释放／抑制因子
intrinsic 内因子 183、1760
macrophage-chemotactic 巨噬细胞趋化因子 1420
maturation promoting (MPF) 促成熟因子 123
M-phase promoting 促细胞分裂因子 47
myogenic determination 肌发生决定因子 268
platelet 血小板因子4
platelet-activation (PAF) 血小板激活因子、血小板活化因子 1460
platelet-derived growth 血小板源生长因子 1406
testis-determining (TDF) 睾丸决定因子 208、210
thymic humoral 胸腺体液因子 1429-30
transcription (TF) 转录因子 51
tumour necrosis 肿瘤坏死因子 1006、1461、1886
Fallot's tetralogy 法洛氏联症 1503
Falx 镰
cerebelli 小脑镰 1210-11
cerebri 大脑镰 257、1107、1210
inguinalis 腹股沟镰 823、825
Fascia 筋膜 89、782
of abdominal wall 腹壁的筋膜 819、1733
adherens 粘合筋膜 27
of anal region 肛门区的筋膜 832
antebrachial 前臂筋膜 842、844
around ankle 踝周筋膜 890
axillary 腋筋膜 838、1536
brachial 臂筋膜 842
buccopharyngeal 颊咽筋膜 1729
cervical 颈筋膜
deep 颈深筋膜、颈筋膜深层 802,804
superficial 颈浅筋膜、颈筋膜浅层 802
clavipectoral 锁胸筋膜 838、1536、1555、1924
cremasteric 提睾筋膜 824、1856
cribriform 筛筋膜 873
cruris 小腿筋膜 883
deep 深筋膜 782
deltoid 三角肌筋膜 841
dentata 齿状回 1124
diaphragmatic, 膈筋膜 1773
dorsalis pedis 足背筋膜 892
of foot 足的筋膜 892
of forearm 前臂的筋膜 844
of hand 手的筋膜 852、858
of head 头的筋膜 789、792、799、800
iliac 髂筋膜 870、1733
infraspinatous 冈下筋膜 842
investing lamina of neck 颈筋膜封套层 804
lacrimal 泪筋膜 798
lata 阔筋膜 822、872、873
of limbs 肢体筋膜
lower 下肢筋膜 870、872、873、883、886、892
upper 上肢筋膜 837、838、840、841、842、844、852、852-854
lumbar, *see also* F.thoracolumbar 腰筋膜(也见胸腰筋膜) 808-9
lunate 月状筋膜 832
of neck 颈筋膜 802-4
applied anatomy 颈筋膜应用解剖 804
obturator 闭孔筋膜 830
of palm 掌筋膜，掌腱膜 858
parotid 腮腺筋膜 799-800、804
pectinal 耻骨肌筋膜 822、876
pectoral 胸肌筋膜 837、838
pelvic 盆筋膜 829、830-1、830、1733、17
of pelvic diaphragm 盆膈筋膜 830、1733
tendinous arch 盆筋膜腱弓 830
Fascia 筋膜 (续)
of perineum 会阴筋膜 830
pharyngobasilar 咽颅底筋膜 1729
piriform 梨状肌筋膜 830
plantar 跖腱膜 893-94
popliteal 腘筋膜 1568
of popliteus 腘肌筋膜 888
pretracheal,lamina 颈筋膜气管前层 804
prevertebral, lamina 颈筋膜椎前层 804
of quadratus lumborum 腰方肌筋膜 829
rectal 直肠筋膜 1782
rectovesical 盆膈上筋膜 194、1782、1837、1859
renal 肾筋膜 1816-7、1819
of scalp 头皮的筋膜 789
of sole of foot 足底的筋膜 893、894
spermatic 精索筋膜
external 精索外筋膜 823、1856
internal 精索内筋膜 829、1856
relation to hernia 精索筋与疝的 1789
subscapular 肩胛下筋膜 841
supraspinatous 冈状肌筋膜 841
temporal 颞筋膜 800-1
of thigh 大腿的筋膜
deep 大腿的深筋膜 773
superficial 大腿的浅筋膜 872-3
thoracolumbar 胸腰筋膜 809、1733
transversalis 腹横肌筋膜 829、1733
transverse, deep of leg 小腿深横筋膜 886、888
of trunk 躯干的筋膜 809、819
of urogenital diaphragm 尿生殖膈的筋膜 832、83
of urogenital region 尿生殖区筋膜 832、833、83
of Waldeyer Waldeyer筋膜 1782
Fasciculus, *see also* Bundle and Tract 束、纤维束 945
circumolivary 橄榄周围束 1022、1026
cuneatus 楔束 975、989、990、1007、1013
fronto-occipital 额枕束 1176
gracilis 薄束 239、975、989、

990, 1007, 1013
interfascicular 束间束(脊髓) 1004
lenticularis 豆状束 1088, 1089, 1191
of Lissauer see Tract, dorsolateral Lissauer 束 (见背外侧束)
longitudinal 纵束
inferior 下纵束 1175
medial 内侧纵束 1002, 1019, 1024, 1026, 1070
connexions 纵束结合 1026, 1024, 1027, 1070
cochlear 耳蜗束 1026, 1071
vestibular 前庭束 1024, 1027, 1070
functions 束功能 1027
in medulla oblongata 延髓内的束 1019
Fasciculus(contd) 纤维束(续)
in midbrain 中脑纤维束 1069, 1070
in pons 脑桥纤维束 1027
in spinal cord 脊髓纤维束 1002
of Schütz (dorsal) 背侧束 1071, 1078
superior 上纵束 1175
pallidohypothalamic 乳头下丘脑束 1090
proprius, see Tracts 固有束
propriospinal 脊髓固有束 1003
retroflexus, see Tracts, habenulopeduncular 后屈束(缰核脚间束)
subcallosal 胼胝体下束 1188
subthalamic 下丘脑束 1088, 1089, 1090, 1191
sulcomarginal 沟缘束 998, 1002
tegmental, central 被盖束,中央束 1020, 1070
thalamic 丘脑束 1088, 1089, 1191
uncinate 钩束 1175
Fat 脂肪
brown 褐脂肪 77, 88
cells 脂肪细胞 76-7
extraperitoneal 腹膜外脂肪 1734
mesenteric 系膜脂肪 1742
Pads, articular 脂肪垫, 关节脂肪垫 494, 497, 514, 640, 641, 684
pararenal 肾旁脂肪 1819
perirenal 肾周脂肪 1816
subcutaneous 皮下脂肪 372-3, 782
subepicardial 心外膜下脂肪 1493
Fauces, see also Arches, palatoglossal and palatopharyngeal 咽门咽弓 (见腭舌弓、腭咽弓) 1689
Femur 股骨 613, 678-84, 1929
applied anatomy 股骨应用解剖 873
at birth 出生时的股骨 684, 357
clinical anatomy 股骨临床解剖 684, 357
condyles 股骨髁 680,681
development 股骨发生 292
epiphyses 股骨骺 488, 684
fractures 股骨骨折 684
nutrient artery 股骨滋养动脉 682
ossification 股骨骨化 684
structure 股骨结构 683
torsion 股骨扭转 679
Fenestra 窗, 孔
of capillaries 毛细血管的孔 1465-6
cochleae 蜗孔 1374, 1379
vestibuli 前庭窗 1374,1379
Ferritin 铁蛋白 25, 27, 1402, 1806
Fertilization 受精
of ovum 卵子受精 95, 96, 123, 132-4
Fertilizins 受精素 129
Fetus 胎儿
circulation in 胎儿血循环 310, 311, 359-61, 1500-1502
congenital malformation 胎儿先天畸形 333-341
definition of 胎儿的界定 95, 173, 344
distress 胎儿的痛苦 347
growth,see also Growth rates 胎儿生长 345, 329-32
length 胎儿长度 329, 330, 331, 332, 345
weight 胎儿重量 210, 329, 330, 331, 332, 345
FIBRE or FIBRES 纤维
chromatin 染色质 50
collagen 胶元纤维, 白纤维 80, 81-3, 443, 444, 1459
dentinal 牙纤维 1707, 1715
dermal 皮肤的纤维 395
elastin 弹性纤维, 黄纤维 83-4, 443, 444, 1459
intercrural 脚间纤维 823
of lens 晶状体纤维 1349, 1350, 1351
development 晶状体纤维的发生 261
muscle 肌纤维 738-751
cardiac 心肌纤维 738, 764-71
development 心肌纤维的发生 756-762
intrafusal 肌梭内肌纤维 970
involuntary 不随意肌纤维 739
non-striated 非横纹肌纤维 738-9
red 红肌纤维 754
skeletal 骨骼肌纤维 738
striated 横纹肌纤维 738
structure 肌纤维结构 738-51, 764, 771-81
varieties 肌纤维变异 738-739
voluntary 随意肌纤维 738
white 白肌纤维 754
nerve, see also Neurite and Tract 神经纤维(也见神经细胞突起和神经束) 946
A, B, C., classification A, B, C 神经纤维分类 948
adrenergic 肾上腺素能神经纤维 959, 1469
afferents 传入神经纤维 945, 989, 1004
groups I,II,III,IV I,II,III, IV 组传入纤维 948, 970
central terminations 传入纤维的中央终末 986
alpha (α) efferents α传出纤维 237, 948, 979
amygdalohypothalamic 杏仁核下丘脑纤维 1135
amygdalostriate 杏仁核纹状体纤维 1136
arcuate 弓状纤维
of cerebrum 大脑的弓状纤维 1175
external 外弓状纤维
anterior 前外弓状纤维 1013, 1020, 1026
posterior 后外弓状纤维 989, 1017, 1026
internal 内弓状纤维 242, 889, 1015, 1017
association 联合纤维
of cerebellum 小脑联合纤维
of cerebrum 大脑联纤维 1148, 1175
of spinal cord, see Tracts 脊髓联合纤维
propriospinal 脊髓固有纤维
autonomic 自主神经纤维 948
FIBRE or FIBRES (contd) 纤维(续)
B B类纤维 948
beta (β) efferent (β) 传出纤维 237, 948, 971
C C类纤维 948, 862, 968
cholinergic 胆碱能纤维 1071, 1118, 1149, 1469
classification 纤维分类 948
climbing,f cerebellum 小脑攀缘纤维 1020, 1038, 1042, 1046, 1048, 1056-7, 1062-1064
coerulospinal 蓝斑脊髓纤维 1002-3
colliculogeniculate 丘膝状体纤维 1071
comb 纤维冠 1193, 1191, 1196
commissural 连合纤维
of cerebellum 小脑连合纤维 1033, 1034, 1057
of cerebrum,see also Commissures 大脑连合纤维 1148-9, 1175, 1177-9
of spinal cord 脊髓连合纤维 975, 977, 979, 984, 993, 999
conduction velocity 神经纤维传导速度 906, 948
corticobulbar 皮质延髓纤维 244
corticocochlear 皮质耳蜗纤维 1026
cortico-cortical 皮质-皮质间纤维 1148-9, 1178
corticofugal 离皮质纤维 1176

corticohypothalamic 皮质下丘脑纤维 1098
corticonigral 皮质黑质纤维 1068
corticonuclear 皮质核纤维 1018, 1022, 1026, 1067, 1176
cerebellar 小脑纤维 1050
corticopetal 向皮质纤维 1176
corticopontine 皮质脑桥纤维 244, 1022, 1060, 1061, 1062, 1149, 1156
in internal capsule 内囊中的皮质脑桥纤维 1176, 1177
in midbrain 中脑中的皮质脑桥纤维 1067
in pons 脑桥中的皮质脑桥纤维 1022
corticoreticular 皮质网状纤维 1149
corticorubral 皮质红核纤维 1008, 1003, 1069, 1176
corticospinal, *see also* Tracts, corticospinal 皮质脊髓纤维
development 皮质脊髓纤维的发生 239, 242, 244, 250
in internal capsule 内囊中的皮质脊髓纤维 1176
in medulla oblongata 延髓中的皮质脊髓纤维 1014, 1013
in midbrain 中脑内的皮质脊髓纤维 1067
in pons 脑桥内的皮质脊髓纤维 1022
somatopy 躯体纤维 999, 1014
in spinal cord 脊髓内的皮质脊髓纤维 998-1001, 1003, 1008
corticostriate 皮质纹状体纤维 1149,1156, 1195, 1196
corticotectal 皮质顶盖纤维 1149, 1156
corticothalamic 皮质丘脑纤维 1082, 1087, 1084, 1085, 1086, 1088, 1093, 1149
corticovestibular 皮质前庭纤维 1050
delta (δ) δ纤维 948, 962
dentatothalamic 齿状核丘脑纤维 1088, 1090
dopaminergic 多巴胺能纤维 1002, 1003, 1047, 1149
efferent 传出纤维 945, 974
extrapyramidal, *see under* Tract 锥体外纤维
fastigiobulbar 顶核桥延纤维 1051
frontopontine 额桥纤维 1022, 1062
in internal capsule 内囊内额桥纤维 1176
in midbrain 中脑的额桥纤维 1067
fusimotor 肌梭运动纤维 985
gamma (γ), efferents γ传出纤维 237, 948, 971, 979, 985
geniculocortical 膝状体皮质纤维 1073, 1159
gustatory 味觉纤维 1020
hypothalamospinal 下丘脑脊髓纤维 1002, 1099
intersegmental,*see also* F.,propriospinal 脊髓节段间纤维也见脊髓固有束纤维 239, 989
longitudinal, of pons 脑桥内侧纵束纤维 1022
medullated, *see* Fibre, myelinated 有髓纤维
mossy
of cerebellum 小脑的苔藓纤维 1022, 1038, 1042, 1046, 1049, 1057-62
of dentate gyrus 齿状回的苔藓纤维 1124
motor 运动纤维 945
of muscle 肌肉的运动纤维 754, 755, 756, 957-9, 971
myelinated 有髓纤维 924, 951
nigrostriatal 黑质纹体纤维 1068, 1196
nigrotectal 黑质顶盖纤维 1068
nigrotegmental 黑质被盖纤维 1068
nigrothalamic 黑质丘脑纤维 1068
non-medullated, *see* Fibre 无髓纤维
non-myelinated 无髓纤维 924, 951
noradrenergic 去甲肾上腺素能纤维 959, 1003, 1047, 1118, 1149
nucleo-olivory 核-橄榄纤维 1049, 1051, 1052, 1055, 1063
occipitopontine 枕桥纤维 1067, 1176
olivocerebellar 橄榄小脑纤维 1020, 1035, 1056-1057, 1062-4
olivocochlear 橄榄耳蜗纤维 263, 1248
olivospinal 橄榄脊髓纤维 1003
pallidofugal 离苍白球纤维 1196
pallidohypothalamic 苍白球、下丘脑纤维 1191
pallidothalamic 苍白球丘脑纤维 1086, 1088, 1196
parallel 平行纤维 1038, 1041-2, 1046, 1057
parietopontine 顶桥纤维 1062, 1067, 1176, 1177
perivascular 血管周神经纤维 1469-70
periventricular, of hypothalamus 下丘脑的室周纤维 1096, 1098
pontocerebellar 脑桥小脑纤维 1022, 1035, 1060, 1061, 1062
postganglionic 节后纤维 239, 948, 951, 1293
preganglionic 节前纤维 239, 948, 974
projection 投射纤维
of cerebrum 大脑的投射纤维 1149, 1176
development 大脑投射纤维的发生 250, 256
of neopallium 新皮质的投射纤维 1149, 1175
propriospinal 脊髓固有纤维 989, 1003-4
pyramidal, *see* Tract 锥体纤维见皮质脊髓束
reticulocerebellar 网状小脑纤维 1035, 1059-60
reticulospinal 网状脊髓纤维 352, 1002, 1003, 1009, 1052, 1075
reticulothalamic 网状丘脑纤维 1072
retinal 视网膜纤维 1072
retinocollicular 视网膜上丘纤维 1072
retinohypothalamic 视网膜下丘脑纤维 1102, 1103
retinotectal 视网膜顶盖纤维 245, 1072
rubrobulbar 红核延髓纤维 1069
rubro-olivary 红核-橄榄纤维 1070
rubrospinal 红核脊髓纤维 1002, 1003, 1008, 1069, 1070
rubrothalamic 红核丘脑纤维 1069, 1088, 1090
secretomotor 分泌运动纤维
lacrimal gland 泪腺分泌运动纤维 1230, 1234
sensory 感觉纤维 945
serotonergic 5-羟色胺能纤维 1003, 1047, 1071, 1074, 1075, 1118, 1149
spinopontine 脊髓脑桥纤维 1062
spinoreticular 脊髓网状纤维 996
striatonigral 纹状体黑质纤维 1068, 1191, 1193, 1196
striatopallidal 纹状体苍白球纤维 1193, 1196
subthalamonigral 下丘脑黑质纤维 1068
tecto-oculomotor 顶盖动眼纤维 1072
tecto-olivary 顶盖橄榄纤维 1072
tectopontine 顶盖脑桥纤维 1072
tectoreticular 顶盖网状纤维 1072
tectotegmental 顶盖被盖纤维 1072
tectothalamic 顶盖丘脑纤维 1087
temporopontine 颞桥纤维 1062, 1067, 1177
terminations 纤维终端 957-71
thalamocortical 丘脑皮质纤维 256, 1082, 1086, 1087, 1088, 1149, 1196
thalamomamillary 丘脑乳头体纤维 1085
thalamopallidal 丘脑苍白球

纤维 1087
thalamostriate 丘脑纹体纤维 1087, 1088, 1090, 1196
transverse, of pons 脑桥横行纤维 1022
trigeminocerebellar 三叉小脑纤维 1035, 1059
unmyelinated, *see* Fibres nonmyelinated 无髓神经纤维
vasoconstrictor 血管收缩神经纤维 1469
vasodilator 血管舒张神经纤维 1469
vestibulocerebellar 前庭小脑纤维 1058, 1248
visceral 内脏纤维
afferent 内脏传入纤维 1261
efferent 内脏传出纤维 1261
unmyelinated, *see* F., nerve 无髓神经纤维
non-myelinated
of Müller Müller纤维 1346
perichromatin 染色质周纤维 56
Purkinje Purkinje纤维 769, 1496
reticulin 网蓄素 83, 1431
or rods, outer and inner 外柱状细胞、内柱状细胞纤维 1339
of Sharpey Sharpey纤维(夏皮纤维) 461, 482, 1711, 1716
stress 蛋白应力纤维 45
Fibrils 原纤维, 纤丝
collagenous 胶原原纤维 80, 81, 82, 83, 1459
of elastin 弹性蛋白原纤维 80
of sclera 巩膜原纤维 1322
Fibroblasts 成纤维细胞 76, 373, 413, 414, 1716
Fibrocartilage, intervertebral *see* Disc, articular, intervertebral纤维软骨, 椎间盘纤维软骨环
Fibrocytes 纤维细胞, 成纤维细胞 76
Fibronectin 纤连蛋白 86, 111, 112, 388, 397, 398, 417, 497, 1456
Fibronexus 纤维融合体 414
Fibula 腓骨 710-11
nutrient artery 腓骨滋养动脉 710
ossification 腓骨骨化 711
surface anatomy 腓骨表面解剖 1931, 1932
Field, Fields, of Cohnhelm 区、野 孔亥姆区 739
eye, frontal 额眼区 1164, 1166
of Forel (H, H_1, H_2) Forel (H, H_1, H_2)丘脑下部核区 1091
frontonasal 额鼻区 1090
nail 甲野 296, 297
oval 卵圆野 1004
premaxillary 颌前区 280
prerubral 红核前区 1090
receptive, of neurons 神经元的接受区 968
triangular 三角区 1004
Figure, achromatic 非染色质像 58
Fila olfactoria 嗅丝 258
Filaggrin 聚丝素 383
Filaments 细丝
actin 肌动蛋白丝 27, 37-8, 739, 743, 770, 774, 923
axial 轴丝 126
desmin 结蛋白丝 324, 350, 745, 748, 774
of desmosome 桥粒的细丝 27
of glia 神经胶质丝 939
intermediate 中间丝 38, 46, 939
keratin 角蛋白丝 27, 39, 71, 384-5
myosin 肌球蛋白丝 739, 742-4, 745, 754, 756, 770, 772, 774
vinculin 粘着斑蛋白丝 27
Filocytes 丝足细胞 107
Filopodia 丝足 45, 231, 443, 1605
Filum 丝
terminale 终丝 (脊髓) 530, 531, 975, 976, 1216
development 终丝发生 240
externum 外终丝 976
internum 内终丝 976
Fimbria 缘
of fornix 穹窿伞 1123
development 穹窿伞的发生 249
ovarian 卵巢伞 1867
of uterine tube 输卵巢伞 124, 1867
Fin, nasal 鼻鳍 280
Fingers 指
arthroplasty of 指关节成形术 660-2
bones 指骨 658
development 指发生 289
joints 指的关节 658-9
lymph drainage 指的淋巴引流 1614
movements 指的运动 656-8, 659, 864-5, 867
veins 指的静脉 1589, 1590
Fissure, Fissures 裂、裂隙、裂纹、沟
anal (in ano) 肛裂 1782
antitragohelicina 对耳屏耳轮裂 1368
cerebellar 小脑沟裂 1028, 1029, 1032
development 小脑裂的发生 242, 244, 1029
cerebral, *see also* Sulcus 大脑的沟裂 1107, 1108
choroid 脉络膜裂 1080, 1188, 1203
development 大脑裂的发生 248, 1203
in lateral ventricle 侧脑室内的裂 1080
choroidal, of eye 眼脉络膜裂 260
horizontal 水平裂 243
intervertebral 椎间裂 270
for ligamentaum, teres 肝圆韧带裂(沟) 1801
venosum 静脉韧带裂(沟) 1796, 1801
longitudinal 纵裂 247, 1107, 1178
of lungs 肺裂 1659
surface anatomy 肺裂的表面解剖 1531, 1917
of medulla oblongata 延髓的裂 1013
optic 视沟 260
oral 口裂 280, 1686
palpebral 睑裂 1361
posterolateral 后外侧裂(沟) 242
prepyramidal 锥体前裂 242
prima 原裂 242
principal, of liver 肝的主要沟、裂 1796, 1797, 1798
secunda 次裂 242
of skull 颅的裂隙
orbital 眶的裂沟
inferior 眶下裂 555, 560, 561
superior 眶上裂 555, 560, 571, 587
petro-occipital 岩枕裂 573
petrosquamous 岩鳞裂 354, 567, 589
petrotympanic 岩鼓裂 567, 590
pterygoid 翼突裂 588
pterygomaxillary 翼上颌裂 561, 562, 563
squamotympanic 鳞鼓裂 567, 590
tympanomastoid 鼓乳裂 562
of spinal cord 脊髓的沟裂 238, 975
stomatodeal 口凹, 口裂 280
transverse 横裂 1178, 1203
vestibular 前庭裂 1379
von Ebner 体节间裂缝 119
Fistula 瘘
tracheo-oesophageol 气管食管瘘 177
Flagella 鞭毛 41-3, 45
of sperm 精子鞭毛 125
Flat foot 扁平足 359, 797
Flexion, at joints 关节的屈500
'Flexor' 屈肌 15
Flexures 曲
of brain of embryo 胚胎的脑曲 218, 219
cervical 颈曲 219
of colon 结肠的曲
left (splenic) 结肠左曲 (脾曲) 194, 1776, 1777
right (hepatic) 结肠右曲 (肝曲) 194, 1776
duodenal 十二指肠曲 1763
duodenojejunal 十二指肠空肠曲 1763
peritoneal recesses 十二指肠空肠曲的腹膜隐窝 1744
surface anatomy 十二指肠空肠曲的表面解剖 1763
of neural tube 神经管的弯曲 218, 219
pontine 脑桥曲 241
of rectum 直肠的弯曲 1778
Flexure lines 曲线
anterior (ventral) 前曲 (腹侧曲) 878

posterior 后曲 878
of skin 皮肤曲线 662
of wrist and hand 腕和手的曲线 662, 1928
Flocculus 绒球 1032, 1051
development 绒球的发生 242
Floor 底
of mouth 口腔底 1686, 1721
of tympanic cavity 鼓室底 1373
Floor plate, *see* Plate, floor 底板
Flow 流
axoplasmic 轴浆流 231, 925
menstrual 月经 162
vectorial 细胞基质流动 45
Fluid 液体
amniotic 羊水 137, 165, 168, 181, 203, 204, 295, 350
aqueous, of eye 眼的房水 1330, 1349
in central nervous system 中枢神经系内的液体 1202
cerebrospinal 脑脊液 353, 940, 1202, 1204–5
circulation of 脑脊液循环 1202, 1205
interstitial 间质液 1202
coelomic 体腔液 148
lung 肺液 181
peritoneal 腹膜液 1745
seminal 精液 129, 1858, 1860, 1861, 1867, 1868–69
synovial 滑液 494, 498
Fodrin 胞衬蛋白, 胞影蛋白 38
Foetus, *see* Fetus 胎儿
Fold, Folds, *see also* Plica 襞、褶
alar, of knee 膝关节翼状襞 497, 698
aryepiglottic 杓状会厌襞 1643, 1647, 1732
development 杓状会厌襞的发生 177, 178
axillary 腋襞
anterior 腋前襞 1924
posterior 腋后襞 837, 1924
bloodless, of Treves Treves 无血管襞、回盲襞 1744
caecal 盲肠襞 1744
caval 下腔静脉褶 196
circular, of small intestine 小肠环状襞 1765–6
duodenal 十二指肠襞 1744
duodenojejunal 十二指肠空肠襞 1744
duodenomesocolic 十二指肠结肠系膜襞 1744
duodenoparietal 十二指肠壁皱襞 1744
falciform 镰状襞 212
gastropancreatic 胃胰皱襞 197, 198, 199, 1740
genital 生殖襞 213, 215, 216
in female 女性的生殖襞 213, 215, 216
Fold, Folds *(contd)* 襞（续）
glosso-epiglottic 舌会厌襞
lateral 舌会厌外侧襞 177, 1642
median 舌会厌正中襞 1642
gluteal 臀襞 878, 1930
gonadal 性腺褶 205
of groin 腹股沟褶 1929
head 头褶 148, 218
horizontal, of rectum 直肠的水平褶（襞） 1779
ileocaecal 回盲襞 1744
infrapatellar, synovial 髌下滑液襞 456, 699
infundibulopelvic 骨盆漏斗襞 208
inguinal 腹股沟褶 212, 213
interarytenoid 杓间襞 1646
interureteric 输尿管间襞 350
malleolar, of tympanic membrane 鼓膜的锤骨褶 1370
mesonephric 中肾褶 200
nail 甲褶 408
neural 神经褶 100, 147, 217, 278
head 头褶 221–2, 278
palmate, of uterus 子宫的棕榈状襞 1871
paraduodenal 十二指肠旁襞 1744
parietocolic 回盲上襞 1744
peritoneal 腹膜襞 1744
anomalous 异常的腹膜皱襞 1744–5
pharyngo-epiglottic, *see* F., glossoepiglottic lateral 咽会厌襞（见舌会厌外侧襞）
presplenic 脾前襞 194, 1745
recto-uterine 直肠子宫襞 1736, 1874
rectovaginal 直肠阴道襞 1874
of rectum 直肠的皱襞 1779
sacrogenital 直肠子宫襞 1737, 1838
salpingopalatine 咽鼓管腭襞 1727
salpingopharyngeal 咽鼓管咽襞 1727
sublingual 舌下襞 1686, 1913
tail 尾褶 148
tubal 管褶 200, 205
umbilical 脐襞
lateral 脐外侧襞 1563, 1737
medial 脐内侧襞 1502, 1559, 1737, 1838
median 脐正中襞 1737, 1838
ureteric 输尿管襞 1839
urethral 尿道褶 215, 216
uterovesical 膀胱子宫襞 1869, 1874
vascular, of caecum 盲肠血管襞 1744
of vena cava (left) 下腔静脉襞 1471, 1472
vesical 膀胱襞
transverse 膀胱横襞 1737
vestibular of larynx 喉的前庭襞 1643
vocal 声襞 1643, 1647
colour 声襞颜色 1644
length 声襞长度 372
movements 声襞运动 1645–6
mucous membrane 声襞粘膜 1644, 1646–7
in neonate 新生儿声襞 346
during puberty 青春期声襞 372
structure 声襞结构 1644
vibration of 声襞振动 1646
Folia, of cerebellum 小脑叶 243, 1029
Foliation 小脑叶 243
Folium vermis 蚓叶 1029, 1052
Follicle 小囊、滤泡、卵泡
Graafian Graafian卵泡, 囊状卵泡 1863
hair 毛囊 295, 296, 401
intestinal 肠淋巴滤泡 1772
in tonsil 扁桃体滤泡 1721, 1729
ovarian 卵泡 121, 160, 162, 1862–5, 1863, 1865
thyroid 甲状腺滤泡 176, 1893, 1895
tooth 牙囊 283, 1714
Fontanelles 囟 354, 554, 561, 583, 606, 607, 1912
Fonticuli, *see also* Fontanelles 囟 607
Foot 足
arches 足弓 733–4
arteries 足的动脉 1472, 1473–4
bones and joints 足的骨及关节 712–30
comparison, with hand 足与手的比较 615, 616, 735
deformities 足的畸形 733, 897
development 足的发生 289
drop 下垂足 1287
fascia 足的筋膜 891, 892–4
flat 扁平足 733, 897
functions 足的功能 663, 733
lymph vessels 足的淋巴管 1616
movements, *bis* 足的运动 723–4, 725, 727, 728, 733–5
muscles 足的肌肉 894–7
in neonate 新生儿的足 359, 714
nerves 足的神经 1286
veins 足的静脉 1595, 1597, 1616
Foramen, Foramina 孔 482
basivertebral 椎骨体的孔 511, 516
bursae omenti majoris 网膜孔 1740
caecum 盲孔
of medulla oblongata 延髓的盲孔 1013
of skull 颅的盲孔 569, 595, 597
of tongue 舌的盲孔 1721
development 舌盲孔的发生 175, 176
caroticoclinoid 颈动脉翼突孔 570, 587
central, of cochlea 耳蜗中央孔 1379
entepicondylar 内上髁的孔 626
Foramen, Foramina *(contd)* 孔（续）
epiploic 网膜孔 1735, 1736, 1738
development 网膜孔的发生 197
ethmoidal 筛孔 558, 574
for external nasal nerve 外鼻神经孔道 554
frontal 额孔 595
genial 颏孔 576
of Huschke Huschke孔（颞骨鼓部孔） 593, 1370
incisive 切牙孔 562, 563, 602

infra-orbital 眶下孔 554, 555, 599, 191
accessory 副眶下孔 555
interventricular 室间孔
of brain 脑的室间孔 1205, 1207
development 室间孔的发生 245
of heart 心的室间孔 305, 306
intervertebral 椎间孔 511, 515, 528, 52, 530, 531, 1260
jugular 颈静脉孔 567, 568, 573, 574
lacerum 破裂孔 562, 567, 571, 572, 587
lingual 舌孔 576
of Luschka Luschka孔 1014, 1022
magnum 枕骨大孔 551, 567, 568, 572
mandibular 下颌孔 576
accessory 副下颌孔 576, 577
mastoid 乳突孔 561, 573, 574, 591
mental 颏孔 576, 577
age changes 颏孔的年龄变化 578
nutrient 滋养孔 469
obturator 闭孔 663, 668, 1790
sex differences 闭孔的性别差异 669, 674
optic, *see* Canal, optic ovale 视神经孔, 视神经管
of heart 心的卵圆孔 1473, 1479, 1501
at birth 出生时的心卵圆孔 359, 1502
closure 心卵圆孔的闭合 304, 359, 1502
development 心卵圆孔的发生 304, 310
patent 卵圆孔未闭 1502
of sphenoid bone 蝶骨孔 561, 562, 566, 571, 572, 586
of Panizza Panizza孔, 室间孔(低等脊椎动物) 1473
palatine 腭孔
greater 腭大孔 562
lesser 腭小孔 562, 563, 604
parietal 顶骨孔 554, 568, 593
postglenoid 盂后孔 590
primum, of atria 心房的第1房间孔 304
retromolar 磨牙后孔 577
rotundum 圆孔 561, 562, 571, 572, 58
sacral 骶孔
dorsal 骶后孔 529
pelvic 骶前孔 528
sciatic 坐骨孔
greater 坐骨大孔 677, 1790
lesser 坐骨小孔 677
secundum, of atria 心房的第2房间孔 304
singulare 单孔 572
sphenoidal, emissary 蝶骨导血管孔 567, 572, 58
sphenopalatine 蝶腭孔 561, 562, 575, 60
spinosum 棘孔 561, 566, 567, 571, 572, 586
squamosal 颞鳞部孔 589
sternal 胸骨孔 538, 539
stylomastoid 茎乳孔 562, 568
age changes 茎乳孔的年龄变化 593, 607
supracondylar, of humerus, *see* F. entepicondylar 肱骨的髁上孔
supra-orbital 眶上孔 554, 595, 1912
transversarium 横突孔 516
of axis 枢椎横突孔 520
of seventh cervical 第7颈椎横突孔 518
vertebral 椎孔 511, 528, 530
cervical 颈椎椎孔 516
lumbar 腰椎椎孔 526, 528
thoracic 胸椎椎孔 523
zygomaticofacial 颧面孔 554, 560, 605
zygomatico-orbital 颧眶孔 605
zygomaticotemporal 颧颞孔 560, 561, 605
Forceps 钳、钳状体
major 大钳(胼胝体) 1178
minor 小钳(胼胝体) 1178
Forebrain, *see also* Prosencephalon 前脑 147, 218, 240, 910, 974
basal 前脑基底部 1136, 1149, 1172
Foregut 前肠 148, 174
peritoneum 前肠的腹膜 193, 195
Forehead 额 595
nerves 额神经 1233
Formation or Formatio 形成、结构
hippocampal 海马的结构 1107, 1123-9
chemical anatomy 海马的化学解剖 1126
connections 海马的联系 1126-9
development 海马的发生 249, 250
role in memory 海马在记忆中的作用 1130
of brainstem 脑干的结构 244, 1073-78
of spinal cord 脊髓的结构 978, 984
Formula 式
digital 指式 616, 735
metapodial 掌、跖骨式 616
phalangeal 指式 616
Fornix 穹窿
of brain 脑的穹窿 1098, 1129, 1130, 1178
commissure 穹窿连合 1178
crura 穹窿脚 1178
development 穹窿的发生 248, 249
fimbria of 穹窿伞 1123
relation to corpus callosum 穹窿与胼胝体的关系 1178
conjunctival 结膜穹窿 1365
vaginal 阴道穹窿 205, 1875, 1921
Fossa, Fossae, *see also* Recess 窝、凹 480
acetabular 髋臼窝 668, 684
articular, of temporal bone 颞骨的关节窝 551
canine 尖牙窝 599, 1913
cerebral, lateral 大脑外侧窝 250
cervical, of femur 股骨颈凹(转子窝) 681
condylar, of occipital bone 枕骨的髁凹 567, 584
coronoid 冠突窝 625, 626
cranial 颅窝
anterior 颅前窝 551, 568-70
middle 颅中窝 551, 570-2
posterior 颅后窝 551, 572-4
cubital 肘窝 846, 1539
digastric 二腹肌窝(下颌骨) 576, 577
for gallbladder 胆囊窝 1801
hypophyseal 垂体窝 238, 570, 586, 1883
hypophysial see hypophyseal 垂体窝
iliac 髂窝 663, 665, 1919
implantation, of sperm 精子的植入窝(核后窝) 125
incisive 切牙窝 282, 554, 562, 577, 599, 602, 1913
incudis 砧骨窝 1374
infraclavicular 锁骨下窝 1924
infraspinous 冈下窝 617, 618
infratemporal 颞下窝 555, 561, 562
inguinal 腹股沟窝
lateral 腹股沟窝外侧窝 212, 1737
medial 腹股沟内侧窝 1737, 1789
intercondylar 髁间窝 680, 681, 682-3, 682
interpeduncular 脚间窝 1066, 1208
intrabulbar 球内窝(男尿道内) 1842
ischiorectal 坐骨直肠窝 832, 1790
jugular 颈静脉窝 567, 592
lacrimal 泪腺窝 555, 595, 605
malleolar 踝窝 710, 711
mandibular 下颌窝 354, 560, 567, 578, 589, 593, 607
navicular 舟状窝 1842
olecranon 鹰嘴窝 625, 626
ovalis, of heart 心的卵圆窝 304, 1478, 1502
ovarian 卵巢窝 1737
pararectal 直肠旁窝 1737
paravesical 膀胱旁窝 1737, 1838
piriform 梨状窝(咽) 1729
popliteal 腘窝 1568, 1931
pterygoid 翼突窝 552, 563, 566, 588
pterygopalatine 翼腭窝 555, 561, 562, 603
radial, of humerus 肱骨的桡骨窝 625, 626
retromandibular 下颌后窝 1911
rhomboid 菱形窝 1209
scaphoid 舟状窝

of auricle 耳廓的舟状窝 1368
of sphenoid 蝶骨的舟状窝 563, 588
subarcuate 弓状下窝 574, 592, 593
Fossa, Fossae *(contd)* 窝、凹（续）
sublingual 舌下腺凹 576
submandibular 下颌下腺窝 576, 577
supraclavicular 锁骨上窝 1542, 1914, 1915
supraspinous 冈上窝 617, 618
supratonsillar 扁桃体上窝 1728
supravesical 膀胱上窝 1737
temporal 颞窝 560, 561, 1911-12
trochanteric 转子窝 678
trochlear, *see* Fovea, trochlear 滑车凹
vermian 小脑蚓窝 583
Fossula, tonsilar 小窝、扁桃体小窝 176
Fovea 凹
of bones, *see also* Fossa 骨的凹，也见窝 480
centralis retinae 视网膜中央凹 1334, 1347
of femoral head 股骨头凹 678, 681
of fourth ventricle 第四脑室凹 1209
pterygoid 翼肌凹 577
trochlear 滑车凹 555, 556, 595
Foveolae 小凹
granular 颗粒小凹 568, 593, 595
Frank's sign Frank征 1913
Freckles 雀斑 391
Frenulum 系带
clitoridis 阴蒂系带 1876, 1921
of ileocaecal valve 回盲瓣系带 1775
of labia minora 小阴唇系带 1876
linguae 舌系带 1686, 1721, 1913
of lips 唇系带 1688
of prepuce 阴茎包皮系带 216, 1858
veli 上髓帆系带 1066
development 上髓帆系带的发生 245
Frontal bone 额骨 550, 595
in anterior cranial fossa 颅前颅内的额骨 551, 569
nasal part 额骨鼻部 574, 595
in norma 额骨外观
frontalis 额部 551, 554
lateralis 外侧部 560
orbital, part 额骨眶部 551, 555, 556, 569, 595
ossification 额骨骨化 222, 595
structure 额骨结构 595
FSH, *see* Hormones, follicle-stimulating 促卵泡激素（见激素条目）
Fundus 底、基底
of gallbladder 胆囊底 1809, 1920
striati 基纹 1188, 1189
of urinary bladder 膀胱底 350, 1837
of uterus 子宫底 1869
Funiculus *see also* Fasciculus, and Columns, white 索 238, 239, 909, 975, 976
separans 分隔索 1094, 1209
of spinal cord 脊髓的索 975, 976
anterior 脊髓前索 238, 976
lateral 脊髓外侧索 976
posterior 脊髓后索 239, 975, 989
Funnel 漏斗
peritoneal 腹膜漏斗 199
Furcula 叉状隆起 177
Furrow 沟
cleavage 卵裂沟 58
median 正中沟 1921, 1923
naso-optic 鼻眼沟 280

G

GABA, *see* Gamma (γ) aminobatyric acid γ-氨基丁酸（见Gamma条目）
Gait 步态
bipedal, evolution of 两足动物步态的进化 617, 897
Parkinsonian 帕金森步态 1198
Galactocerebroside 半乳糖脑苷脂 948
Galea aponeurotica 帽状腱膜 593, 789
Gallbladder 胆囊 1809-10
applied anatomy 胆囊的应用解剖 1812
artery 胆囊的动脉 1550
cholecystography 胆囊造影术 1812
development 胆囊的发生 187
fossa 胆囊窝 1801
lymph drainage 胆囊淋巴引流 1619
in neonate 新生儿胆囊 349
nerves 胆囊的神经 1812
structure 胆囊的结构 1809
surface anatomy 胆囊的表面解剖 1694, 1919, 1920
variations 胆囊的变异 1811
veins 胆囊的静脉 1603, 1604, 1811
Gametes 配子 93
female 女性配子 121-5
male 男性配子 125-9
union of 配子的结合 129-34
Gametogenesis 配子发生 93, 121-4, 125, 126-8
Gamma (γ) aminobutyric acid (GABA) γ-氨基丁酸 930, 932, 936, 1005, 1044, 1889
Ganglion 神经节
Ganglia 神经节（多数）909, 911
accessory 副神经节 238
acoustic 听神经节 262
acousticofacial 面听神经节 263
aorticorenal 主动脉肾节 1307
auditory, *see* G., spiral, of vestibulocochlear nerve 听神经节，见前庭蜗神经的螺旋神经节
autonomic 自主神经节 234, 235, 238, 946
basal, see NUCLEI, basal 基底神经节，见基底神经核
carotid 颈动脉神经节 1300
cervical 颈节
middle 颈中神经节 1302
superior 颈上神经节 234, 1300-2
cervicothoracic 颈胸节 1303
ciliary 睫状神经节 1228
branches 睫状神经节分支 928-9
connexions 睫状神经节联系 1228
development 睫状神经节发生 234
roots 睫状神经节根 1228
cochlear 耳蜗神经节 224, 238, 262, 263, 1379
conarii 松果体神经节 1889
of facial nerve (genicular) 面神经节（膝状节） 224, 238, 1244
proximal 面神经近侧神经节 238
of glossopharyngeal nerve 舌咽神经节 224, 238
hypoglossal 舌下神经节 238
inferior
of vagus nerve (nodose) 迷走神经下节 238
intrapineal 松果体内神经节 1889
lumbar 腰神经节 1304-5
mesenteric 肠系膜神经节
superior 肠系膜上神经节 1308
otic 耳节
development 耳节的发生 234
parasympathetic 耳节的副交感性
Pastori 松果体神经节 1889
pelvic 盆神经节 1305-6
petrosal, of glossopharyngeal nerve 舌咽神经的岩节 238, 287
phrenic 膈神经节 1307
pterygopalatine 翼腭神经节 1235-6
connexions 翼神经节的联系 1234
development 翼腭腭神经节的发生 234
semilunar, *see* G., trigeminal 半月神经节
sphenopalatine, *see* G., pterygopalatine 蝶腭神经节，见翼腭神经节
spinal 脊神经节 945-6, 976, 1256
development 脊神经节发生 119, 156, 222, 237
primitive 原始的脊神经节 237
structure 脊神经节结构 945-6, 1256-60
spiral of vestibulocochlear 前

庭蜗神经的螺旋神经节 1379
splanchnic 内脏神经节 1304
stato-acoustic, *see* G., vestibulocochlear 位听神经节（见前庭蜗神经节）
development 位听神经节的发生 234
superior 上神经节
of glossopharyngeal nerve 舌咽神经的上神经节 238
of vagus nerve (jugular) 迷走神经的上神经节（颈静脉神经节）238
sympathetic 交感神经节 1298-1300
development 交感神经节的发生 222, 234
cervicothoracic 颈胸神经节 1299
lumbar 腰神经节 1303
pelvic 盆神经节 1305-6
thoracic 胸神经节 1303-1304
trigeminal 三叉神经节 1230-1
artery 三叉神经节动脉 1520
development 三叉神经节的发生 224, 238, 285, 287
relation to dura mater 三叉神经节与硬脑膜的关系 1230
surface anatomy 三叉神经节表面解剖 1230-1
of vagus 迷走神经节
inferior (nodose) 迷走神经下节 238, 284
superior (jugular) 迷走神经上节 238, 284
vertebral 椎神经节 1303
vestibular 前庭神经节 1393
development 前庭神经节的发生 224, 238, 262, 263
vestibulocochlear 前庭耳蜗神经节 262, 263, 285, 287
Cap 裂隙、缝
nodal 结缝 951
substance 缝物质 951
Gastrin 胃泌素 183, 1760, 1787
Gastroschisis 腹裂 192
Gastrula 原肠胚 92
Gastrulation 原肠形成 92, 93, 96-8, 103, 105
Gelatinase 胶原酶 460
Gelatinoreticulum 胶质网，心脏肌外膜网 299
Gemmules 芽突 921, 934-5
Gene, Genes 基因 48, 51
abnormalities 基因异常 48, 63-6, 334-7
bicoid bicoid基因 115
control, enhancers and repressors 基因的促进和抑制调控因子 51
expression 基因表达 51, 54, 116
functional redundancy 基因功能过剩 118
homeobox 同源异形盒（框）115, 287
homeotic 同源异形基因 115
collinearity in 同源异形基因的共线性 115
Hox Hox基因 115, 116, 119, 204, 225, 227, 228, 235, 287, 293
codes Hox基因密码 116-17, 228
imprinted 印迹基因 130, 131
mutation 基因突变 117, 118
Pax Pax基因 117, 204, 227, 228, 260
primary (housekeeping) 初级基因（看家基因）108
secondary 次级基因 108
structure of 基因结构 50-1
'switch' 开关基因 108
tertiary (luxury) 奢侈基因 108
Geniculum of facial nerve 面神经膝 1026, 1244
Genitalia, external 外生殖器
female 女性外生殖器 1876-7
development 女性外生殖器的发生 215, 216
male 男性外生殖器
development 男性外生殖器的发生 215-16
in neonate 新生儿的外生殖器 351
Genome 基因组 49, 130
Genonemata, *see* Chromonemata 染色线，染色丝
Genu 膝
of corpus callosum 胼胝体膝 1177, 1178
of internal capsule 内囊膝 1176
GERL 高尔基-内质网-溶酶体复合体 32
Germ hair 毛芽 295
Germinal centres 生发中心 1417, 1432
of lymph nodes 淋巴结的生发中心 1432
Gestation 怀孕，妊娠
ectopic 宫外孕 136, 137, 1869
period of 妊娠周期 332, 344
tubal 输卵管妊娠 136
Ghosts, red cell 红细胞血影 1401
Giantism 巨大畸形 367, 480, 1885
Gingivae, *see* Gums 牙龈
Girdles 带
limb 肢带
comparison 肢带的比较 613, 614, 620
phylogeny 肢带的种系发生 613, 614
pectoral 肩带 613, 617
functions 肩带的功能 613, 617
homology 肩带的同源结构 613, 620
movements 肩带的运动 622
pelvic 腰带 613
functions 腰带的功能 613, 617, 663
homology 腰带的同源结构 613, 620
mechanism 腰带的机制 678
Glabella 眉间 554, 595, 607, 1912
GLAND, GLANDS 腺
acinar 泡腺 75
adrenal, *see* G., Suprarenal 肾上腺
alveolar 泡状腺 75
anal 肛门腺 1780
apocrine 顶浆分泌腺 74, 295, 296, 406-7, 423
apo-eccrine 顶浆外分泌腺 410
areolar, of mammary gland 乳腺的泡状腺 418
of body of stomach 胃体腺 1759-60
of Bowman 鲍曼腺 259, 1319
bronchial 支气管腺 1657, 1668
of Brünner Brünner腺 1771
buccal 颊腺 1688
bulbo-urethral 尿道球腺 1843, 1861
development 尿道球腺发生 215
homologue 尿道球腺相应同源结构 215, 216, 1877
relation to urethra 尿道球腺与尿道的关系 1843
structure 尿道球腺的结构 1861
cardiac, of stomach 胃贲门腺 1759, 1760
ceruminous 耵聍腺 1369
cervical 颈腺 1873
ciliary 睫状腺（胚）261
compound 复腺 75
ductless, *see also* G., endocrine 无管腺 73
duodenal 十二指肠腺 1765
eccrine 外分泌腺 74, 359, 409-11
endocrine 内分泌腺 73, 75, 1882-1907
epicrine, *see* G., merocrine 局浆分泌腺
exocrine 外分泌腺 73, 75
fundus, of stomach 胃底腺 1759
gastric 胃腺 1759-60
heterocrine 异质分泌腺 1694
holocrine 全浆分泌腺 74
homocrine 同质分泌腺 1694
of intestine 肠腺
large 大肠腺 1782
small 小肠腺 1765
lacrimal 泪腺 1364
development 泪腺的发生 261
secretomotor nerve 泪腺分泌神经 1233, 1234
of larynx 喉腺 1644
lingual 舌腺 1724
of lips 唇腺 1688
of Littré 包皮腺 1843
mammary 乳腺 74, 417-24, 1924
anomalies 乳腺异常 296, 418, 424
arteries 乳腺的动脉 424, 1534, 1538
clinical aspects 乳腺临床方面 418, 424
development 乳腺发生 296, 418, 420
lymph vessels 乳腺淋巴管 424, 1614, 1615

of male 男性乳腺 424
nerves 乳腺神经 424
in pregnancy 妊娠期乳腺 420, 422
structure 乳腺的结构 418, 420-3
veins 乳腺的静脉 424
Meibomian 睑板腺 406
merocrine 局浆分泌腺74, 423
molar 磨牙腺 1688
of Montgomery Montgomery 腺, 乳晕腺 418
mucous 粘膜腺 69, 74, 75
of intestine 肠粘膜腺 1769, 1782, 1784
of urethra 尿道粘膜腺 1843
multicellular 多细胞腺 75
oesophageal 食管腺 1753
parathyroid 甲状旁腺 1897-8
development 甲状旁腺发生 176, 177, 1866
position 甲状旁腺位置 1892, 1897
para-urethral 尿道旁腺 215, 1843
parotid 腮腺 1691-2, 1694, 1913
accessory 副腮腺 1691
arteries 腮腺动脉 1519, 1691, 1692
development 腮腺发生 175, 1691
in neonate 新生儿腮腺 346
nerves 腮腺神经 1238, 1691, 1692
sialography 腮腺X线造影 1699
structure 腮腺结构 1691
surgery 腮腺外科 1247-8
veins 腮腺静脉 1577, 1691, 1692
pineal 松果体 1080, 1102, 1888-91
calcification 松果体钙化 1889
development 松果体发生 245
evolution 松果体进化 1889, 1891
function 松果体功能 1102, 1891
ganglia 松果体神经节 1889
structure 松果体结构 1889, 1891
pituitary, *see* Hypophysis, cerebri 脑垂体
preputial 阴茎包皮腺 1858
prostate, *see* Prostate gland 前列腺, 见Prostate gland
pyloric 胃幽门腺 1760
salivary 唾液腺
accessory 副唾液腺 1699
control of secretion 唾液腺分泌的调控 1697-9
development 唾液腺的发生 175
miniature 小唾腺 176
in neonate 新生儿唾液腺 346
structure 唾液腺的结构 1691-7
sebaceous 皮脂腺 405-6, 418
development 皮脂腺的发生 295, 296
serous 浆液腺 74, 75, 1724
sexual, *see* Organs, genital 性腺, 见生殖腺
simple 单腺 75
of stomach 胃腺 1758-60
sublingual 舌下腺 1693-4, 1695
development 舌下腺的发生 175
in neonate 新生儿舌下腺 346
nerves 舌下腺神经 1239, 1693-4
sialography 舌下腺X线造影 1699
structure 舌下腺的结构 1693
submandibular 下颌下腺 1692, 1692-3, 1695
arteries 下颌下腺动脉 1693
development 下颌下腺发生 175
lymph nodes 下颌下腺淋巴结 1693
in neonate 新生儿下颌下腺 346
nerves 下颌下腺神经 1239, 1693-4
sialography 下颌下腺X线造影 1699
structure 下颌下腺结构 1693
sudorific (sweat) 汗腺 296
development 汗腺发生 296, 359
suprarenal 肾上腺 1900-5
accessory 副肾上腺 1901
arteries 肾上腺动脉 1556-7, 1558
development 肾上腺发生 156, 234, 236, 1903, 1905
fetal cortex 胎儿肾上腺皮质 353, 237, 1903, 1905
function 肾上腺功能 1903, 1905
lymph vessels 肾上腺淋巴管 1622, 1905
in neonate 新生儿肾上腺 353
nerves 肾上腺的神经 1304, 1905
relations 肾上腺毗邻 1900-1
structure 肾上腺结构 1901-5
veins 肾上腺静脉 1602, 1905
weight 肾上腺重量 353
sweat, *see also* G., apocrine 汗腺 296, 409-11
tarsal, of eyelids 眼睑的睑板腺 261, 296, 406, 1362
thymus, *see* Thymus 胸腺, 见Thymus
thyroid 甲状腺 1891-7
accessory 副甲状腺 176, 1892
applied anatomy 甲状腺应用解剖 1915
arteries 甲状腺动脉 1895, 1897
capsule 甲状腺囊 1892
development 甲状腺发生 176
ligament 甲状腺韧带 1892
lingual 舌内甲状腺 176, 1892
lymph vessels 甲状腺淋巴管 1613, 1624, 1897
in neonate 新生儿的甲状腺 362
nerves 甲状腺的神经 1302, 1897
structure 甲状腺结构 1892-5
veins 甲状腺静脉 1577, 1580, 1592, 1897
of tongue 舌的腺体 1724
tubular 管状腺 75
GLAND, GLANDS *(contd)*
tubulo-acinar 管泡状腺 75, 1684
of Tyson 太森腺, 包皮腺 406
unicellular 单细胞腺 75
sebaceous of Wolff 吴尔夫皮脂腺 390, 406
urethral 尿道腺
female 女性尿道腺 215
male 男性尿道腺 215, 1843
uterine 子宫腺 162, 1872
vestibular 前庭腺
development 前庭腺的发生 215, 216
greater 前庭大腺 1877, 1921
lesser 前庭小腺 1876
Glans 头
clitoridis 阴蒂头 215, 1876
penis 阴茎头 215, 216, 351, 1857
Glaucoma 青光眼 1349
Glia, *see* Neurogila 神经胶质(见Neuroglia)
Glia limitans 神经胶质界膜
externa 神经胶质外界膜 939, 955
Glial fibrillary acidic protein (GFAP) 神经胶质原纤维酸性蛋白 39, 225, 235, 252, 423
Glicentin 肠高血糖素 1787
Glioblast 成神经胶质细胞 225, 244, 252
Gliocyte 神经胶质细胞 946
Glisson, capsule of Glisson 格里森囊 1802
Globus pallidus 苍白球 248, 1186, 1189
Glomera 球 399, 409, 1468
carotica 颈动脉小球 392, 971-3, 1906
Glomerulonephritis 肾小球肾炎 87
Glomerulus 小球
of cerebellum 小脑小球1040, 1042
of kidney 肾小球 350, 1814, 1819, 1823
internal and external 内肾小球和外肾小球 199, 200
of mesonephros 中肾小球 200
of olfactory bulb 嗅小球 217, 258, 1117, 1118, 1119
of pronephros 前肾小球 202
synaptic 突触小球 926, 934, 986, 1084
of unipolar neurons 单极神经元的突触小球 946, 1259
Glomus 球 199
caroticum 颈动脉小球 971-3, 1898, 1906
coccygeum 尾骨球 1906
jugulare 颈静脉球 1906

Glottis 声门 1643-6
Glucagon 高血糖素 1105, 1693
Glutamate 谷氨酸、谷氨酸盐 930, 936, 939, 1001, 1006, 1029, 1044
Glutamic acid decarboxylase (GAD) 谷氨酸脱羧酶 936
Glycine 甘氨酸 930, 932, 936
Glycocalyx 多糖－蛋白复合物 24-6, 1456-7
Glycogen 糖原 170, 190, 1875
Glycolipids 糖脂 23, 24, 71
Glycophorin 血糖蛋白 1401
Glycoprotein 糖蛋白 23, 24, 69, 86, 443, 446, 447, 461, 1893, 1895
Glycosaminoglycans (GAGs) 糖胺多糖 32, 444, 445, 448, 497, 498, 1935
acid (AGAGs) 酸性糖胺多糖 84-5
Gnathion 颌下点 612
Gnathostomata 颚口类 275
Goitre 甲状腺肿 1895, 1897
Golgi 高尔基
apparatus 高尔基器 31-2
complex 高尔基复合体 31-2
Gomphosis 嵌合 485, 488
Gonads 性腺 156, 205, 208-13, 1848
environmental effects on development 环境对性腺发生的影响 211-12
Gonocytes 性细胞 207, 1849
Grafting, *see also* Transplantation 移植
isologous 同种移植 1407
xenoplastic 异种移植 105
Graft-versus-host disease (GVH) 移植物抗宿主病 393
Granulations, arachnoid 蛛网膜颗粒 1214
Granules 颗粒
acrosomal 顶体颗粒 128
basophilic 嗜碱性颗粒 1405
Birbeck Birbeck颗粒 392, 393
chromatin 染色质颗粒 914
cortical, of ovum 卵的皮质颗粒 122, 133
eosinophilic 嗜伊红颗粒 1404, 1413
glycogen 糖原颗粒 295, 749
heart 心颗粒 307
interchromatin 染色质间颗粒 56
keratohyalin 透明角质颗粒 295, 296, 383
lamellar 板层颗粒 383
of mast cell 肥大细胞颗粒 79
melanin 黑色素颗粒 80
membrane-coating 膜被颗粒 383
neutrophil 中性颗粒 1402, 1413
Nissl's 尼氏颗粒 914, 921, 1259
of pancreatic islet cells 胰岛细胞的颗粒 1793
proacrosomal 前顶体颗粒 128
perichromatin 染色质周颗粒 56
periodic acid-Schiff (PAS) positive 过碘酸雪夫氏阳性颗粒 1885
pigment 色素颗粒 80, 922
of platelets 血小板的颗粒 1406
zymogen 酶原颗粒 187
Granulocyte 粒细胞 1400, 1402-5
acidophil 嗜酸性粒细胞 1402
basophil 嗜碱性粒细胞 1402, 1413
development 粒细胞的发生 1413-14
eosinophil 嗜伊红粒细胞 1402
heterophile 异染色颗粒 1402
neutrophil 中性粒细胞 1402-3, 1413
Granulocytopoiesis 粒细胞的发生 1413-14
Granulomere 血小板颗粒区 1406
Graves' disease 格雷夫斯病 1895
Grid, presynaptic 突触前筛 931
Groove(s), *see also* Sulcus 沟（也见Sulcus） 482
anal, intersphincteric 肛沟、肛门括约肌间沟 1780, 1781
atrioventricular, *see* Sulcus coronary 房室沟（见冠状沟）
bicipital, *see* Sulcus, intertubercul 肱二头肌沟（见结节间沟）
branchial 鳃沟 275
carotid 颈动脉沟 570
carpal 腕骨沟 646, 647
costal 肋沟 540
deltopectoral 三角胸大肌间沟 1924
hyomandibular 下颌下沟 263
infra-orbital 眶下沟 555, 599
inguinal 腹股沟 1918
interatrial 房间沟 1476
intersphincteric, anal 肛管的括约肌间沟 1780, 1781
interventricular 室间沟 1476
labiogingival 唇龈沟 175
lacrimal 泪沟 555, 605
laryngotracheal 喉气管沟 177
linguogingival 舌龈沟 175, 283
for meningeal vessels 脑膜血管沟 568, 569, 574, 589, 595
mylohyoid 下颌舌骨沟 576
nail 鼻沟 296, 408
nasolabial, *see* Sulcus n. 鼻唇沟
nasolacrimal, of maxilla 上颌骨的鼻泪沟 558, 605
nasomaxillary 鼻上颌沟 261, 280
neural 神经沟 146, 147, 217
obturator 闭孔沟 666, 667
occipital 枕沟 574, 591
ossification 骨化沟 1932
palatine, greater 腭沟、腭大沟 602, 603
paramesonephric 中脑旁沟 205
patellar 髌沟 681, 683, 691
for peroneus longus tendon 腓骨长肌腱沟 710, 716, 719
pharyngeal 咽沟 285
for pharyngotympanic tube 咽鼓管沟 567
for popliteus 腘肌沟 681, 694
radial 桡神经沟 625, 626
of Ranvier Ranvier沟 448
rhombic 菱脑沟 241
for sagittal sinus 矢状窦沟 568, 593, 595
subclavian 锁骨下沟 620
for transverse, sinus 横窦沟 573, 583, 595
urethral, definitive 尿道沟 216
primary 初级尿道沟 216
for vena cava, inferior 下腔静脉沟 1736, 1796, 1801
Ground substance 基质 75, 81, 84-6, 443
Growing end of bone 骨的生长端 440
Growth 生长 365-73
accretionary 增积性生长 365, 478
allometric 异速生长 366
appositional 外积性生长 365, 452, 475, 478
auxetic 增大性生长 365
of axon 轴突的生长 231-2
of bone 骨的生长 427, 433, 437-43, 475-7
of brain 脑的生长 256, 351
of cartilage 软骨的生长 452
compensatory 补偿性生长 366
of fetus 胎儿的生长 345
interstitial 内积性生长 365, 452, 475, 478
isometric 等比生长 366
meristematic 分生组织性生长 366
multiplicative 增殖性生长 365
of muscle 肌肉的生长 756, 770, 771
prenatal 出生前生长 328-32
rates of, *see* Growth rates 生长的速率
of skull 颅的生长 607-9
of vertebral column 脊柱的生长 536-7
Growth rates 生长速率368-73
charts of 生长速率图表 367, 368, 369, 370
effect of maternal environment on 母体环境对生长速率的影响 368
of fetus and infant with respect to adult pathology 胎儿和婴儿的生长速率与成年病理变化的关系 370-1
in height (length) and weight 身高和体重的生长速率 368-70
sports in 运动对生长速率的影响 367, 368-70, 537, 607
of tissues and organs 组织和器官的生长速率
of head 头的生长速率 371
limbs 四肢的生长速率 371
lymphoid 淋巴组织的生长速率 371
reproductive 生殖器官的生

长速率 371-2
subcutaneous fat 皮下脂肪的生长速率 372-3
Guanine 鸟嘌呤 48, 49
Guanosine triphosphate (GTP) 三磷酸鸟苷 35, 38
Gubernaculum 引带
of ovary 卵巢引带 213
testis 睾丸引带 212
homologue 睾丸引带的同源结构 213, 216, 1874
Gullet, *see* Oesophagus 食管
Gums 牙龈 1688, 1700, 1711-12
lymphatics 牙龈的淋巴管 1613, 1688, 1705-6
nerves 牙龈的神经 1235, 1237, 1239, 1688
Gut 原肠、肠
anomalies 原肠异常 192
development 原肠的发生 174-7, 181-92, 1746, 1747
epithelium 原肠上皮 1747
fore 前肠 148, 174, 181
hind 后肠 174, 181, 191-2
lymphoid tissue 肠淋巴组织 191
mid 中肠 174, 181
postanal 肛后肠 191
rotation 肠旋转 183, 186, 190
structural organization 肠的结构构成 1747-9
Gutter, paracolic 结肠旁沟 194, 195, 1745
Gynaecomastia 男子女性型乳房 424
Gyrus, Gyri 脑回
ambiens 复回 1111, 1120
angular 角回 1111
cerebral 大脑回 1108
development 大脑回的发生 1108
cingulate 扣带回 1114, 1123, 1169, 1178
cuneate 楔回 1114
cuneolingual 楔舌回 1114
dentate 齿状回 1123-4
development 齿状回的发生 249, 250
structure 齿状回的结构 1123-4
tail of 齿状回尾 1123
descendens 降回 1111
fasciolaris 束状回 1122, 1123, 1178
frontal 额回
inferior 额下回 1109
medial 额内侧回 1113
middle 额中回 1109
superior 额上回 1109
interlocking 连接回 1109
lingual 舌回 1114
long, of insula 脑岛长回 1111
occipital, inferior and superior 枕下回和枕上回 1111
occipitotemporal, lateral, and medial 枕颞外侧回和枕颞内侧回 1115
olfactory 嗅回 250, 1120
orbital 眶回 1114
parahippocampal 海马旁回 250, 1114, 1123
paraterminal 终板旁回 250, 1112, 1113, 1120
parolfactory 傍嗅回 1115
postcentral 中央后回 1110, 1155, 1156
precentral 中央前回 1109, 1155
rectus 直回 1114
semilunaris 半月回 1120
short, of insula 脑岛短回 1111
splenial 压部回 1122
subcallosal, *see* G., paraterminal 胼胝下回见终板旁回
supracallosal 胼胝上回 1122
supramarginal 缘上回 1110
temporal, inferior, middle, superior and transverse 颞回、颞下回、颞中回、颞上回和颞横回 1110, 1111
transitional, deep 深过渡回 1109
uncinate 钩回 1123

H

Haarscheiben 触毛盘 394, 967
Haemocytoblast 成血细胞 1412
Haemolysis 溶血 1401
Haemopoiesis 血发生 187, 354, 1407-14
control 血发生的调控 1414
Haemorrhoids 痔，静脉曲张 1598, 1780, 1782
Hair 毛发 5, 400-5
bulb 毛球 295, 401
club 杵状毛 405
cortex 毛皮质 401, 403
cuticle 毛小皮 401, 402
development 毛发的发生 295, 296, 405
follicle 毛囊 295, 296, 401
growth 毛的生长 401, 402
intermediate 中间毛 296
medulla 毛髓质 401, 405
papilla 毛乳头 295
pigmentation 毛色素生成 405
phylogeny 毛的种系发生 400-1
pubic 阴毛 405
shaft 毛干 402-3, 405
sheath 毛鞘 401
terminal 终毛 401
tracts 毛束 401
vellus 毫毛 296, 401, 405
Hallux 踇趾 616, 729, 735
Hamate bone 钩骨 646, 649
hamulus 钩骨钩 646
homology 钩骨同源相应结构 615, 616
ossification 钩骨骨化 649
surface anatomy 钩骨表面解剖 646, 1926
Hamstrings 腘绳肌腱 881
Hamulus 钩
of hamate 钩骨的钩 646, 649
lacrimal 泪骨钩 558, 560, 605
pterygoid 翼突钩 563, 566, 588
ossification 翼突钩骨化 588
of spiral lamina 螺旋板钩 1379
Hand 手
applied anatomy 手的应用解剖 863-5, 1274
arthroplasty of 手关节成形术 660-2
bones 手骨 646-9, 654-6, 658
comparison, with foot 手骨与足骨的比较 615, 616, 735
development 手的发生 289, 291
fascia 手的筋膜 848, 852
flexure lines 手的曲线 379, 662, 1928
functions 手的功能 616, 617, 735, 863-5
joints 手的关节 651-2, 656-9
lymph drainage 手的淋巴引流 1614
movements 手的运动 652-4, 656-7, 658, 659, 863-70
muscles 手肌 858-62
neonatal 新生儿手 356
ossification 手的骨化 649, 655-6, 658
surface anatomy 手的表面解剖 662, 1928
veins 手的静脉 1589, 1590
Handedness 有利手（偏一侧有利工作），左利或右利 120, 121, 1183, 1185, 1186
Handle of malleus 锤骨柄 1375
Haploid number 单倍体数 48
Hartmann, pouch of 哈特曼囊 1811
Haustrations 袋 346-7, 1774, 1784
Head 头
development 头的发生 271-88
growth rate 头的生长率 371
surface anatomy 头的表面解剖 1910-13
Head of sperm 精子头 125
Hearing 听
organ of 听器 1367-97
Heart 心 1452, 1472-1500
abnormalities 心的异常 1502-3
apex 心尖 1475, 1476, 1489, 1918
apex beat 心尖搏动 1489, 1918
arteries 心的动脉 1505, 1507-10
atria 心房 1477-80, 1482
base 心底 1475, 1476
borders 心缘 1475, 1476, 1918
chordae tendinae 心腱索 1480, 1481, 1487
circulation, in fetus 胎儿心循环 359-61, 1500
conduction system 心传导系统 764-70, 1495-6, 1499-1500
development 心传导系的发生 308-10
congenital anomalies 心的先天畸形 1502-3
development 心的发生 299-310
fetal, prior to birth 胎儿出生前的心脏 310
infundibulum 心漏斗部 1480

'left' "左心" 1474, 1475
lymph drainage 心淋巴引流 1625
musculature 心肌 307, 738, 764–71
in neonate 新生儿心 359
nerves 心的神经 769–70, 1302, 1306, 1500
orifices 心的口
aortic 主动脉口 1483, 1490
atrioventricular 房室口
left 左房室口 1474, 1483, 1485, 1490
right 右房室口 1474, 1481, 1490
mitral 二尖瓣口 1474, 1483, 1485, 1490
pulmonary 肺动脉瓣口 1474
tricuspid 三尖瓣口 1474, 1481, 1490
of venae cavae 腔静脉瓣口 1478
papillary muscles 心的乳头肌 1480, 1481, 1487
pectinate muscles 心的梳状肌 1478, 1482
phylogeny of 心的种系发生 1472–4
physiology 心的生理 359
radiological appearances 心的放射图像 1492–3
'right' "右心" 1474, 1475
septa 心隔
atrial 房隔 1477
interatrial 房间隔 1475, 1477
interventricular 室间隔 306, 1473, 1483
size 心大小 1475
structure 心的结构 738, 764, 1493–5
surface anatomy 心的表面解剖 359, 1489–90, 1492, 1917, 1918
surfaces 心的面 1475, 1476
trabeculae carneae 心肉柱 1480, 1483, 1487
valves 心瓣膜 1474, 1481–2, 1485–9, 1918
see also under Valves
veins 心静脉 1477, 1482, 1575–6
ventricles 心室 1474, 1475, 1480–1, 1482–3
in neonate 新生儿心室 359
structure 心室结构 1480, 1493–5
weight 心重量 359, 1476
Helicotrema 蜗孔 1375
development 蜗孔的发生 263
Helix 耳轮 1368
development 耳轮的发生 263
Hemidesmosomes 半桥粒 27, 298
Hemiplegia 半身不遂（偏瘫） 1001
Hemispheres 半球
cerebellar 小脑半球 974, 1028
development 小脑半球的发生 243–4
cerebral, *see also* Brain and Cerebrum 大脑半球（也见脑和大脑） 974, 1107–97
association fibres 大脑半球联络纤维 1148, 1175
assymetry 大脑不对称性 1183–6
borders of 大脑半球的缘 1107
commissures 大脑半球连合 1148–9
connectivity 大脑半球联系 1148–51
development 大脑半球的发生 245, 247–56
gyri 大脑半球的脑回 1108–15
lobes 大脑半球的分叶 1109–15
parts 大脑半球的分部
striate 大脑纹部 247
superstriate 大脑半球纹上部 247
poles 大脑半球的极 247, 248
projection fibres 大脑半球投射纤维 1149
sulci 大脑半球的脑沟 1108–15
surface anatomy 大脑半球表面解剖 1107, 1108
surfaces 大脑半球的面
inferior 下面 1114–15
medial 内侧面 1111–14
orbital 眶面 1114
superolateral 上外侧面 1109–11
tentorial 小脑幕的面 1114
Hensen's 亨森
cells Hensen细胞, 亨森细胞 1387
line Hensen线, 亨森线 739
Heparan sulphates 硫酸乙酰肝素 85, 87
Heparin 肝素 79
Hepatocyte 肝细胞 187, 1802, 1805
Hernia 疝, 突出 1788–90
external 外疝 1788
femoral 股疝 1789
relation to abnormal obturator artery 股疝与异常闭孔动脉的毗邻关系 1560, 1561
inguinal 腹股沟疝 213, 1788–9, 1876
direct 腹股沟直疝 1788, 1930
indirect 腹股沟非直疝 213, 1930
oblique 腹股沟斜疝 213, 1788
origin of sac 疝囊起始 212, 213
relation to inferior epigastric artery 腹股沟疝与腹壁下动脉的关系 1536, 1788, 1930
internal 内疝 1744
umbilical 脐疝 158, 192, 1789
Herniation, cerebral 脑疝形成 1223–4
Heterochromatin 异染色质 46, 50
Heterophagy 异噬作用 32
Hiatus, *see also* Aperture and Opening 裂孔, 孔 482
for greater petrosal nerve 岩大神经裂孔 571, 591
for lesser petrosal nerve 岩小神经裂孔 571, 591
maxillary 上颌裂孔 575, 599
sacral 骶骨裂孔 529, 530, 1920
semilunaris 半月裂孔 575
Hilum or Hilus 门
of kidney 肾门 1819
of lung, *see* Root 肺门, 见 Root
Hindbrain, *see also* Rhombencephalon 菱脑 147, 218, 240–4, 910, 974
Hindgut 后肠 174, 191–2
Hip bone 髋骨 663–9
acetabulum 髋臼 357, 663, 668, 674
comparison, with shoulder girdle 髋骨与肩带骨比较 613, 628
epiphyses 髋骨骺 669
ilium 髂骨 613, 663–5
ischium 坐骨 613, 663, 668–9
nutrient arteries 滋养动脉 1560–2
ossification 髋骨骨化 669
pubis 耻骨 613, 663, 665–7
sex differences 髋骨性别差异 669, 673–4
structure 髋骨结构 669
Hip joint, *see* Joint, named, hip 髋关节
Hippocampus 海马 1123, 1124–5
development 海马的发生 249, 250
structure of 海马的结构 1124–5
Hirschsprung's disease Hischsprung病（巨结肠） 235–6, 336
Histamine 组胺 75, 79, 412, 936, 1005, 1787
Histiocytes 组织细胞 78
Histocytosis-X 组织细胞增多症 X 393
Histogenesis 组织发生
of cerebellum 小脑的组织发生 243–4
of cerebral cortex 大脑皮质的组织发生 250–6
of neural tube 神经管组织发生 228–30
of tectum 顶盖的组织发生 245
Histology, *see also under* Tissues and Cells 组织学, 见组织和细胞条目
history of 18, 20
Holocrine gland 全浆分泌腺 74, 75
Homeobox 同源异形框 115
Homeostasis 内环境稳定 1899
Hook, of hamete bone 钩骨的钩 1926
Hormone 激素
adrenocorticotropin (ACTH) 促肾上腺皮质激素 391, 1005, 1884, 1885, 1886
aldosterone 醛固酮 397, 1824
androgens 雄激素 212, 388, 480, 1853, 1884, 1903

antidiuretic (ADH), see H., vasopressin 抗利尿激素
anti-Mullarian (AMH) 抗米勒激素 206、208、216
calcitonin 降钙素 177、287、459、1893、1895、1898
cholecystokinin 缩胆囊素 1812
pancreozymin 促胰酶素 1787
of corpus luteum 黄体激素 1866
corticosteroids 皮质类固醇 388、480、1903
cortisol 氢化可的松 371、1903
enteroglucagon 肠高血糖素 1787
follicle stimulating (FSH) 卵泡刺激素 337、1852、1853、1863、1866、1884、1885
gastric inhibitory peptide 抑胃肽 1787、1793
gastrin 胃泌素 1760、1787
in genital development 生殖器发育中的激素 216-17
GH, see H., somatotropin 生长激素(见H.,somatotropin)
glucagon 高血糖素 1793
gonadotropin 促性腺激素
chorionic 绒毛膜促性腺激素 159、160、164、170、338、1866
hypophyseal 脑垂体促性腺激素 124、1105、1853、1863
-releasing (GNRH) 促性腺激素释放激素 337
growth, see H., somatotropin 生长激素, 见H. somatotropin.
1,25 hydroxycholecalciferol 1、25羟胆钙化醇、1、25-羟维生素D_3 1815、1898
of hypophysis cerebri 脑垂体的激素 75、1883、1884
insulin 胰岛素 54
interstitial cell stimulating (ICSH) 间质细胞刺激素 1853、1884、1885
of kidney 肾的激素 204
lactogenic (LTH), see H., mammotropin 泌乳素 1866
luteal 黄体的泌乳素 1866
luteinizing (LH) 黄体生成素 337、1866、1884、1885
releasing hormone 黄体生成素释放激素 1005
luteotrophic 促黄体激素 1866
mammotropin (lactogenic LTH) 催乳激素 1883
melanocyte stimulating (MSH) 黄色素细胞刺激素 391、1005、1884、1886
motilin 胃动素 1787
melatonin 褪黑激素 391、1886、1891
oestradiol, see H., oestrogen 雌激素
oestrogen 雌激素 159、162、211、388、422、480、1107、1863、1866、1884、1903
of ovary 卵巢的激素 1853、1866
oxytocin 催产素 423、930、1005、1099、1100、1105、1886
of pancreas 胰的激素 1793
parathormone (PTH) 甲状旁腺激素 362、456、459、460、473、480、1815、1895、1897、1898
of pineal 松果体的激素 391
of placenta 胎盘的激素 160、170、173
PRL, see H., prolactin 催乳素, 泌乳素
progesterone 黄体酮、孕酮 159、162、422、1866、1884、1903
prolactin (PRL) 催乳素, 泌乳素 422、1105、1866、1885
PTH see H., parathormone 甲状旁腺素
secretin 促胰液素 1787
somatomammotropin 生长催乳激素 170
somatostatin 生长抑素 366
somatotropin (STH) 生长激素 366-7、371、480、1883、1885
releasing hormone 生长激素释放激素 371
STH, see H., somatotropin 生长激素
of testis 睾丸的激素 208、216、1852、1853
testosterone 睾丸酮 208、216、217、1852
thymopoietin 促胸腺生成素 1430
thymosins 胸腺素 1429
of thymus 胸腺的激素 1429-30
thyrocalcitonin, see H., calcitonin 甲状腺降钙素
of thyroid 甲状腺的激素 362、480、1893、1895
thyrotropin (TSH) 促甲状腺素 1884、1885、1895
thyroxin 甲状腺素 362、1893
vasopressin 血管加压素 930、1005、1099、1100、1104、1824、1886
Horner's syndrome Horner综合征 1303、1364
Horns 角
of lateral ventricle 侧脑室的角 248、1205-7
of sinus venosus 静脉窦的角 302
of spinal cord, see Cord, spinal, columns, grey 脊髓的灰质柱
Horseradish paroxidase (HRP) 辣根过氧化物酶 25、27
Humerus 肱骨 613、623-7
applied anatomy 肱骨的应用解剖 627
development 肱骨的发生 292
epiphyses 肱骨骺 626、627
fracture 肱骨骨折 627
nutrient artery 肱骨滋养动脉 625、1539
ossification 肱骨骨化 626
surface anatomy 肱骨表面解剖 624、625、1924
torsion 肱骨扭转 614
Humor 液、体液
aqueous 水样液、房水 261、1349
vitreous 玻璃体、玻璃体液 85、1349
Hurler's syndrome Hurler综合征 33
Hyalocyte 透明细胞 1349
Hyalomere 血小板明区 1406
Hyaloplasm 透明质 24、30
Hyaluronan (HA) 透明质酸 85、111、212、497
Hyaluronic acid, see Hyaluronan 透明质酸
Hyaluronidase 透明质酸酶 125、129
Hydramnios 羊水过多 168、204
Hydrocele 水囊肿
of epididymis 附睾囊肿 1855
infantile 婴儿水囊肿 1855
of spermatic cord 精索水囊肿 213、1855
of tunica vaginalis 鞘膜积液 1855
Hydrocephalus 脑积水 606
Hydrolases 水解酶 32、33
Hydronephrosis 肾盂积水 1831
Hydroxyapatite 羟基磷灰石 437、463、1708、1710、1711
1,25 hydroxycholecalciferol 1,25-羟胆钙化醇、25-羟维生素D 1815、1898
Hydroxyproline 羟脯氨酸 81
Hymen vaginae 阴道处女膜 351、1876、1921
development 阴道处女膜的发生 205
Hyoid bone 舌骨 582
development 舌骨的发生 284、427
in neonate 新生儿舌骨 346
ossification 舌骨的骨化 582
surface anatomy 舌骨的表面解剖 1914
Hyomandibula 舌骨下颌 275
Hypergonadism 性腺功能亢进 480
Hyperparathyroidism 甲状旁腺功能亢进 480、1898
Hyperplasia 增生 365
Hypertelorism 距离过远(两器官间距离过远) 589
Hypartrophy 肥大 365
Hypoblast 内胚层 92、118、137
embryonic (visceral) 胚胎内胚层、胚内内胚层 118、143
extraembryonic (parietal) 胚外内胚层 136、137、298
Hypochondriac region 季肋区 1733、1919
Hypogastric region 腹下区 1733、1919
Hypogonadism 性腺功能减退 480
Hyponychium 甲下皮 296、408、409
Hypophysis 垂体
cerebri 脑垂体 1883-8
arteries 脑垂体动脉 1220、1887
cells 脑垂体细胞 1884-6
development 脑垂体发生 257-8、362

hormones 脑垂体的激素 1883、1884、1885、1886
neural connexions 脑垂体的神经联系 1886、1887
portal vessels 脑垂体的门脉系统 1887
veins 脑垂体的静脉 1887
pharyngeal 咽垂体 258、1888
Hypospadias 尿道下裂 211、213
Hypothalamus 下丘脑 974、1074、1075、1094-1107、1882
connexions 下丘脑的联系 1097-1101、1135
development 下丘脑的发生 245、247
functions 下丘脑的功能 1101-6
lesions, effects of 下丘脑的损害、影响 1105、1106
plasticity in 下丘脑的（对环境的适应性）可塑性 1107
sexual dimorphism 下丘脑的二性异型性 1106
zones 下丘脑区 1095-7

I

Ichthyosis 鱼鳞病 297
ICSH, *see* Hormones, interstial-cell stimulating 间质细胞刺激素
Ileum 回肠 1763、1765
applied anatomy 回肠的应用解剖 1795
arteries 回肠的动脉 1772
development 回肠的发生 188、190
lymph 回肠的淋巴
drainage 回肠淋巴引流 1621、1772
nodes 回肠淋巴结 1620
mesentery 回肠的系膜 1736、1737、1743、1765
mucous membrane 回肠的粘膜 1766-71
nerves 回肠的神经 1772
structure 回肠的结构 1765-72
veins 回肠的静脉 1604
Ilium 髂骨 613、663-5
in acetabulum 髋骨内的髂骨 668
nutrient foramen 髂骨滋养孔 665
ossification 髂骨骨化 669
structure 髂骨结构 669
surface anatomy 髂骨表面解剖 663
Imaging 影像 1172-5、1934-5
of bones and joints 骨和关节的影像 500-2
magnetic resonance (MRI) 磁共振影像 919、1173、1174
magnetoencephalography (MEG) 磁脑电描记影像 919、1171-2
non-invasive, of brain 脑的非介入性影像 919
nuclear magnetic resonance (NMR) 核磁共振影像 919
positron emission tomography (PET) 正电子发射断层图像、919、1172、1173、1197、1201、1221
single photon emission computed tomography (SPECT) 单光子发射计算机断层图像 919、1173
three dimension (3D) visualization 三维成像 1174-5
Imaging *(contd)*
X ray computerized tomograp (CT) X线计算机断层摄影 1172、1934
Immune complex 免疫复合物 1420
Immune response 免疫应答 1421-2、1435 1442
Immunity 免疫性
cell mediated 细胞间介免疫 1420
passive 免疫阳性 1420
Immunoglobulins 免疫球蛋白 1400、1418-2
supergene family 免疫球蛋白超家族 1462-3
Immunoreactivity 免疫反应性
chromaffin cells 嗜铬细胞免疫反应性 236
epidermal dendritic cells 表皮树突细胞免疫反应性 393
epidermal melanocytes 表皮黑色素细胞免疫反应性 389
Merkel cells 麦克尔细胞免疫反应性 394
myelin (central) 中枢髓磷脂 942
neurons 神经元的免疫反应性 922
oligodendrocytes 少突胶质细胞的免疫反应性 941、942
skin 皮肤的免疫反应性 298
Implantation, 植入 95、118、136-7、15
ectopic, 子宫外植入 136
mechanism 植入的机制 136、159
Impotence 阳萎 1905
Impressions 压迹
for cerebral gyri 大脑脑回压迹 568、569
on liver 肝上的压迹 1796、1801
on lung 肺上的压迹 1657、1659
on spleen, 脾上的压迹 1437
trigeminal 三叉神经压迹 571、572、591
Imprinting, genetic 基因的印迹表达 66
parental 父系印迹基因表达 130
Impulse, nervous 神经冲动 906
Incisura, Incisure 切迹 482、
angular 角切迹 1754
cardiac 心切迹 1754
mandibular, 下颌切迹 576、1912
pre-occipital 枕前切迹 1108、1111
of Schmidt- Lanterman Schmidt-Lanterman 切迹（髓鞘施-兰切迹）942、948、951
tentorial 小脑幕切迹 1210、1211
Inco-ordination 共济失调 1065
Incus 砧骨 1375
development 砧骨的发生 263、277
movements 砧骨的运动 1376
ossification 砧骨的骨化 1375
Index, *see* Fingers II 示指
Indices 指数
cephalic 颅脑指数 612
chilotic chilotic 指数 674
coracoacromial, projection 喙肩韧带投影指数 618
cranial 颅脑指数 433、609、610-12
pelvic brim 骨盆指数 671
proliferative (mitotic) 增殖指数 387
pubo-ischial 耻坐骨指数 674
sacral 骶指数 531、674
Induction, embryonic 胚胎诱导 105、110
Indusium griseum 胼胝体上回（灰被）1122、1178
development 胼胝体上回的发生 250
'Inferior' 下 15
Infertility, male 不育症（男性）211
Inflammation 炎症
in bone repair 骨修复中的炎症 483
in dermal repair 皮肤修复中的炎症 412
Infundibulum 漏斗、圆锥
ethmoidal 筛漏斗 575、597
of frontal air sinus 额窦的漏斗 575
of hair, forllicle 毛囊圆锥 401
of heart 心的动脉圆锥 1480
of hypophysis cerebri 脑垂体漏斗 1095、1883
development 垂体漏斗的发生 247
Ingression 蝶骨小翼 143
Inhibition, neural 神经抑制 908-9、934、100、1005
lateral 神经侧抑制 908、909、934、1004
Inion 枕外隆凸尖 560、1911、1921
Inlet, Inlets 入口，进水口
of larynx 喉入口 1643
of pelvis 骨盆腔入口 670
of thorax 胸廓入口 270、545、1470
Innervation, segmental 神经支配、神经节段性分布
of muscle 肌肉的神经支配 1290
Innominate bone
see also Hip bone 无名骨，即髋骨 613、663-9
Insertion of muscles 肌的止点 788
Insula 岛、脑岛 1109、1111、1169
development 脑岛的发生 250
opercula 岛盖 1109、1110、1169
Integrins 整合素 27、45、86、112、132、232、244、398、1462
Integument, *see* Skin 体被（见皮肤）
Interbrain, *see* Diencephalon 间脑（见 Diencephalon）
Interclavicle 锁骨间 613

Interference holography 干涉全息照片 437
Interferon 干扰素 1461
Interleukin 白介素 204、391、956、1420、1430、1461
Interneurons 中间神经元 904、979、985、1010
Internodal distance 结间距离 942、954
Internode 结间部 942、948、951、954
Interoceptors 内感受器 961-2
Interparietal bone 顶骨间骨 585
Interphase 核分裂间期 55
Intersections, tendinous of rectus abdominis 交叉、交切，腹直肌腱的交叉 825、1919
Intestine, large, *see also* Colon 肠、大肠、见结肠 1774-86
  arteries 大肠的动脉 1785
  comparison, with small 大肠与小肠的比较 1774
  development 大肠的发生 188、190、191
  lymph 大肠的淋巴
    drainage 大肠淋巴引流 1621
    nodes 大肠淋巴结 1620
  in neonate 新生儿大肠 346-7
  nerves 大肠的神经 1786
  peritoneum 大肠的腹膜 1736、1738、1743、1776-8
  structure 大肠的结构 1776-8、1782-5
  veins 大肠的静脉 1603、1604、1785
 small, *see also* Jejunum and Ileum 小肠、也见空肠和回肠 1763-73
  arteries 小肠的动脉 1549、1553、1772
  development 小肠的发生 186、188、190
  lymph 小肠的淋巴
    drainage 小肠淋巴引流 1619、1621、1772
    nodes 小肠淋巴结 1619、1620
  mesentery 小肠系膜 1736、1737、1743、1765
  in neonate 新生儿小肠 346
  rotation 小肠旋转 186
  structure 小肠结构 1765-72
  veins 小肠静脉 1603、1604
Introns 内含子 51、52、53
Inversion of foot 足内翻 723、724、735
Involucrin 内披蛋白 383、386
Iodine and iodide 碘和碘化物 1895
Iodopsin 视紫蓝质 1321
Iodothyroglobulin 碘甲状腺球蛋白 1893
Iris 虹膜 1329-33
  development 虹膜的发生 260、261
  structure 虹膜的结构 1330
Ischium 坐骨 613、663、668-9
  in acetabulum 髋骨的坐骨部 668
  ossification 坐骨骨化 669
  structure 坐骨结构 669
Islands 岛
  blood 血岛 156、157、187、298、1412
Islets 岛，小岛
  pancreatic, of Langerhans 胰岛，朗格罕斯岛 187、1791
Isocortex 同型皮质 249、1122
Isomerism 异构 120、1502、1503
Isthmus 峡
  aortic 主动峡 316、318、1510
  of auditory tube 咽鼓管的峡部 1374
  of cingulate gyrus 穹窿回峡 1114
  of external acoustic meatus 外耳道峡 1369
  of fauces 咽峡 1689
  of hair follicle 毛囊峡部 401
  oropharyngeal 口咽峡 1725
  of parahippocampal gyrus 海马旁回峡 1114
  pharyngeal 咽峡 1727、1732
  of pharyngotympanic tube, *see* I., of auditory tube 咽鼓管峡
  of rhombencephalon 菱脑峡 240、244
  of thyroid gland 甲状腺峡 1892
  of uterine tube 输卵管峡 1867
  of uterus 子宫峡 350、1871

J

Jackson's membrane Jackson膜 1744
Jacobson's organ, *see* Organ vomeronasal 犁鼻器
Jejunum 空肠 1763、1765
  arteries 空肠动脉 1772
  development 空肠的发生 188、190
  lymph 空肠淋巴
    drainage 空肠淋巴引流 1772
  mesentery 空肠系膜 1736、1737、1743、1765
  nerves 空肠的神经 1772
  structure 空肠的结构 1765-72
  veins 空肠的静脉 1604
Jelly 胶冻、汇胶
  cardiac 心胶冻（胚） 299
  of Wharton Wharton胶冻（脐带胶样组织） 85、89、158、159、190
JOINTS
  IN GENERAL 关节、连结、概论
  blood supply 关节血液供应 510
  capsule 关节囊 494、496
  cavity 关节腔 486
  classification 关节分类 484-6
  development 关节发生 292、494、495
  lymphatics 关节淋巴 510
  movements 关节运动 492、494、498-500、1291
  nerves 关节的神经 510、1291
  positions, close-and loose-packed 关节状态，紧密或疏松衔接 505-10
  receptors 关节感受器 969
  structure 关节结构 484-92、495-8
  varieties and classes of 关节种类和分类
    ball-and-socket 球窝关节 499
    biaxial 双轴关节 498
    bicondylar 双髁状关节 499
    cartilaginous 软骨连结 485、488-94
    cavitated 有腔关节 486
    complex 复杂关节 498
    compound 复关节 498
    diarthroses, *see* J., synovial 动关节，见滑膜关节
    ellipsoid 椭圆关节 499
    fibrous 纤维连结 485、486-8
    gomphoses 嵌合（牙槽结合） 488、485
    hinge 屈戌关节 499
    'link' "链环" 关节 653
    multi-axial 多轴关节 499
    non-synovial 非滑膜关节 485
    ovoid 卵圆形关节 500
    peg-and-socket 钉和槽连结 488
    pivot 车轴关节 499
    plane 平面关节 499
    saddle 鞍状关节 499
    schindylesis 夹合缝 488
    sellar 鞍状关节 499
    simple 单关节 498
    solid 实体关节 485
    spheroidal 球形关节 499
    sutures 缝 486-8
    symphyses, see Symphysis 纤维软骨联合
    synchondroses, *see* Synchondroses 透明软骨结合
    syndesmoses 韧带连结 485、488
    synostosis 骨性结合 485
    synovial 滑膜关节 486、494-500
      articular surface 关节面 495-6
      classification 关节分类 498-500
      degrees of freedom 关节活动自由度 498、499
      evolution 关节进化 494-5
      lubrication 关节的润滑 494、496、497、498
      movements 关节运动 494、498-500、505-6
      shape of articular surfaces 关节面形态 498、503-4
      structure 关节结构 495-8
      trochoid 车轴关节 499
      uni-axial 单轴关节 495、498
      wedge-and-groove 楔沟关节 488
  JOINTS, NAMED 命名的关节
    acromioclavicular 肩锁关节 621-2、1923
      applied anatomy 肩锁关节应用解剖 622
      arteries 肩锁关节的动脉

622, 1535
movement 肩锁关节运动 622
nerves 肩锁关节的神经 622, 1264
ankle, *see* J. talocrural 踝关节
atlanto-axial 寰枢关节 520-1
clinical anatomy 寰枢关节临床解剖 520, 522
movements 寰枢关节运动 521
atlanto-occipital 寰枕关节 521-2
movements 寰枕关节运动 522
calcaneocuboid 跟骰关节 724
surface anatomy 跟骰关节表面解剖 1932
carpal 腕关节 651-4
movements 腕关节的运动 652-4
nerves 腕关节的神经 1274
carpometacarpal 腕掌关节 656-7, 658
of thumb 拇指腕掌关节 656-7, 658, 1928
surgical replacement 拇指腕掌关节外科复位 661-2
chondrosternal 胸肋关节 544
coracoclavicular 喙锁关节 622
costochondral 肋软骨关节 545
costocorporeal 肋椎体关节 542
costotransverse 肋横突关节 268, 543-4, 542
costovertebral 肋椎关节 268, 542-4
coxal, *see* J. hip 髋关节
cranio-vertebral 颅-椎关节 520-2
cricoarytenoid 环杓关节 490, 1642
cricothyroid 环甲关节 490, 1642
cubital, *see* J. elbow 肘关节
cuboideonavicular 骰舟关节 725
cuneocuboid 楔骰关节 725
cuneonavicular 楔舟关节 725
digital 指关节、趾关节
of fingers 手指关节 658-9
of toes 足趾关节 722-30
elbow 肘关节 440, 640-3
applied anatomy 肘关节应用解剖 1924
arteries 肘关节的动脉 641, 1541, 1543
articular surfaces 肘关节面 625, 626, 636, 637, 639, 640
development 肘关节发生 292
movements 肘关节运动 642, 643
nerves 肘关节的神经 642, 1271, 1272, 1273
pads of fat 肘关节脂肪垫 640, 641
surgical replacement 肘关节外科复位 643-4
synovial membrane 肘关节滑膜 640
glenohumeral, *see* J. shoulder 盂肱关节，见肩关节
hip 髋关节 684-9
arteries 髋关节的动脉 681, 685, 1560, 1562, 1581
articular surfaces 髋关节的关节面 668, 678, 681, 684
clinical anatomy 髋关节临床解剖 688-9
comparison with shoulder 髋关节与肩关节比较 613, 688
congenital dislocation 先天性髋关节脱位 357, 337, 688
development 髋关节发生 292
movements 髋关节运动 687-8
nerves 髋关节神经 685, 687, 1280, 1283
relations 髋关节毗邻 685
surgical replacement 髋关节外科复位 689-91
synovial membrane 髋关节滑膜 684
humeroradial 肱桡关节 640, 1924
humero-ulnar 肱尺关节 640
incudomalleolar 砧锤关节 1375
incudostapedial 砧镫关节 1375
intercarpal 腕骨间关节 651
movements 腕骨间关节的运动 652-4
nerves 腕骨间关节的神经 1274
synovial membrane 腕骨间关节的滑膜 651, 652
interchondral 软骨间关节 491, 545
intercoccygeal 尾椎间关节 532
intercuneiform 楔骨间关节 725
intermetacarpal 掌骨间关节 657-8
intermetatarsal 跖骨间关节 728
interphalangeal 指(趾)骨间关节
of fingers 手指的关节 1928, 659
nerves 指关节的神经 1274
surgical replacement 指关节的外科复位 660-1
of toes 足趾的关节 730
intertarsal 跗骨间关节 722-6
intervertebral 椎间关节 491
knee 膝关节 697-708
arteries 膝关节的动脉 704, 1568-70, 1588-9
articular surfaces 膝关节面 680-1, 682-3, 691, 697-8
bursae around 膝关节周围滑液囊 698, 699-700
clinical anatomy, *see also* Arthroscopy of knee 膝关节临床解剖 708
interior of as seen by arthroscopy 膝关节镜内面观 706-7
locking mechanism 膝关节绞锁的机制 464, 707, 888
lymph drainage 膝关节淋巴引流 1616
movements 膝关节的运动 707-8
nerves 膝关节的神经 704, 1280, 1283
relations 膝关节的毗邻 704
surgical replacement 膝关节外科复位 708-9
surface anatomy 膝关节表面解剖 1931
synovial membrane 膝关节滑膜 698-9, 703
lumbosacral 腰骶关节 531
mandibular, *see* J. temporomandibular 下颌关节，见颞下颌关节
manubriochondral 柄胸骨联合 491
manubriosternal 柄胸骨连接, 胸骨柄连接 491, 492, 539
metacarpophalangeal 掌指关节 658-9, 1928
movements 掌指关节运动 659
surgical replacement 掌指关节外科复位 660-1
metatarsophalangeal 跖趾关节 729
prosthetic replacement 跖趾关节修复复位 731
surface anatomy 跖趾关节表面解剖 1933
midcarpal 腕中关节 651-2
neurocentral 椎体弓连接 532
pisotriquetral 豆三角关节 651
radiocarpal 桡腕关节 649-51
see also J. wrist
radio-ulnar 桡尺连接 645-6
movements 桡尺关节的运动 646
distal 桡尺远侧关节 645-6
articular surfaces 桡尺远侧关节面 636, 637, 645, 646
middle 桡尺中部连接 488, 645
proximal 桡尺近侧关节 645
articular surfaces 桡尺近侧关节面 636, 637, 639, 645
sacrococcygeal 骶尾连接 529, 530, 531
sacro-iliac 骶髂关节 488, 674-7, 1921
articular surfaces 骶髂关节面 529, 664, 665, 674
clinical anatomy 骶髂关节临床解剖 678
development 骶髂关节发生 292
movements 骶髂关节运动 677
in mechanism of pelvis 骨盆作用机制中骶髂关节的作用 678
in pregnancy 妊娠期的骶髂关节 678
in weight transmission 骶髂关节与体重传递 674
shoulder 肩关节 627-32
arteries 肩关节的动脉 631, 1535, 1538
articular surfaces 肩关节面 617, 618, 623, 627-8

bursae 肩关节滑液囊 631
clinical anatomy 肩关节临床解剖 618, 632, 1924
comparison with hip 肩关节与髋关节比较 613, 688
development 肩关节发生 292
movements 肩关节运动 622, 631–2
nerves 肩关节的神经 631, 1264, 1269–70
relations 肩关节的毗邻 631
surgical replacement 肩关节的外科复位 632–4
synovial membrane 肩关节的滑膜 629
sternoclavicular 胸锁关节 620–1
arteries 胸锁关节的动脉 621, 1538
clinical anatomy 胸锁关节的临床解剖 621, 1915
movements 胸锁关节的运动 622
nerves 胸锁关节的神经 621
sternocostal 胸肋关节 491, 544
subtalar 距跟关节 722–3
movements 距跟关节的运动 723, 724
prosthetic replacement 距跟关节修复复位 730
talocalcanean, *see* J., subtalar 足跟关节, 见 Subtalar.j
talocalcaneonavicular 距跟舟关节 723–4
articular surfaces 距跟舟关节的关节面 713, 715, 717, 723
movements 跟跟舟关节运动 723–4
surface anatomy 距跟舟关节表面解剖 723, 1932
talocrural (ankle) 踝关节 719–22
arteries 踝关节的动脉 721, 1572
articular surface 踝关节面 697, 714, 715, 720
clinical anatomy 踝关节临床解剖 722
movements 踝关节运动 721–22
nerves 踝关节的神经 721
relations 踝关节的毗邻 721
surgical replacement 踝关节外科复位 730
tarsal 跗骨 722–6
nerves 跗骨间关节的神经 1286
tarsometatarsal 跗跖关节 727–8
movements 跗跖关节的运动 727–8
nerves 跗跖关节的神经 1286
surface anatomy 跗跖关节的表面解剖 727, 1932
temporomandibular 颞下颌关节 7, 578–82
applied anatomy 颞下颌关节应用解剖 582
arteries 颞下颌关节的动脉 580, 1519
articular surfaces 颞下颌关节面 560, 562, 567, 577, 578, 579, 589
movements 颞下颌关节运动 494, 580–2
nerves 颞下颌关节的神经 580, 1238–9
tibiofibular 胫腓关节 488, 711–12
movements 胫腓关节的运动 712
syndesmosis 胫腓连结 488, 712
wrist 腕关节 649–51
arteries 腕关节的动脉 651, 1541
articular surfaces 腕关节的关节面 636, 637, 648, 649
movements 腕关节的运动 652–4
nerves 腕关节的神经 651, 1272
surface anatomy 腕关节表面解剖 649, 1926
surgical replacement 腕关节外科复位 660
xiphisternal 剑胸结合, 剑突胸骨关节 539, 1916
zygapophyseal 关节突关节 494, 512, 514–15, 531
JOINTS OF REGIONS 各区的连结
of auditory ossicles 听小骨的连结 490, 1375
of fingers 手指的连结 658–9
of foot 足的连结 722–5, 727, 728, 729, 730
of hand 手的连结 651–2, 656–9
of ribs 肋骨的连结 542–4
of sternum 胸骨的连结 539, 544, 620–1
of thorax 胸廓的连结 539, 542–5
of toes 足趾的连结 722–30
of vertebral column 脊柱的连结 512–15, 520–2
movements 脊柱的运动 515–16, 521, 522
Jugum sphenoidale 蝶鞍 569, 585, 588
Junction 接合处, 接点, 接界
anorectal 肛门直肠接界 1778, 1921
enamel dentine 釉质牙本质接界 1708
manubriosternal, *see* Angle sternal 柄胸结合处, 见胸骨
mucocutaneous 粘膜皮肤连接处 378
mucogingival 粘膜龈界, 粘膜牙龈结合处 1700
myoneural 神经肌接点 752, 957–9
myotendinal 肌肌腱接点 749
neuromuscular 神经肌接头 752, 957–9
'pelviureteric' "肾盂输尿管区" 1828
sclerocorneal 巩角膜缘 1323
Junctions
see also Joints 连结, 也见 Joints 484
Juncturae
see also Joints 结合, 关节, 也见 Joints 484
Juxtallocortex 旁异型皮质 1122

K

Kallikrein 血管舒缓素 204, 1695, 1697
Karyon, see Nucleus of cell 细胞核
Karyotyping 核染色质组型, 核型 62
Keratin sulphates 硫化角蛋白 85, 445, 448, 542
Keratins 角蛋白 39, 381, 384–6, 417
filaments 角蛋白丝 71, 27, 39
Keratinocytes 角化细胞 71, 294, 381, 387–8
Keratohyalin 透明角蛋白 71
Kidney 肾 1815–27
anomalies 肾的异常 168, 204, 1827
arteries 肾的动脉 1557, 1826–7
development 肾的发生 200, 202–4
evolution 肾的进化 1814
fetal lobulation 胎儿分叶肾 203, 350, 1819
function 肾功能 350, 1823–4, 1826
lymph drainage 肾淋巴引流 1623
in neonate 新生儿肾 350
nerves 肾的神经 1827
relations 肾的毗邻 1815–16
structure 肾的结构 1819–26
surface anatomy 肾的表面解剖 1815, 1920
transplantation 肾的移植 1834–7
vascular segmentation 肾血管性分段 1826–7
veins 肾的静脉 1601, 1816, 1827
Kinesin 动力蛋白 39, 44, 45, 925
Kinesiology 运动学 362–5, 502–10
Kinetochore 动粒, 着丝粒 49, 61
Kinetosome 基体, 动体 41, 42
Kinocilium 动纤毛 1381
Knee, *see* Joint, knee 膝, 见膝关节
Knot, enamel 结, 釉结 1712
Knuckle, aortic 指节, 膨出部, 主动脉弓膨出部 1678, 1918
Koniocortex 粒状皮质 1147, 1159
Kupffer's cells 枯否氏细胞(星形细胞) 1805, 1806
Kyphosis 脊柱后凸, 驼背 435, 536, 537

L

Labia, *see* also Lips 唇, 也见 Lips
majora 大阴唇 1876, 1921
arteries 大阴唇的动脉 1562, 1566
development 大阴唇的发生 216

lymph vessels 大阴唇的淋巴管 1615
in neonate 新生儿大阴唇 351
nerves 大阴唇的神经 1278、1288
minora 小阴唇 1876、1921
development 小阴唇的发生 216
in neonate 新生儿的小阴唇 351
tympanic 鼓唇 1386
vestibular 前庭唇 1386
Labrum、Labra 唇、缘
acetabulare 髋臼唇 684
glenoidale 关节盂唇 628、630
Labyrinth 迷路
bony 骨迷路 1377-80
development 骨迷路的发生 263、354、1380
of ethmoid bone 筛骨迷路 271、595、597
function 迷路功能（骨迷路）1384
in nasal cavity 鼻腔内的迷路 575
membranous 膜迷路 1380
arteries 膜迷路的动脉 1395、1519、1534
development 膜迷路的发生 148、224、262、354
structure 膜迷路的结构 1381-4
veins 膜迷路的静脉 1395
of trophoblast 滋养层迷路 160
Lacrimal apparatus 泪器 1364-7
Lacrimal bone 泪骨 552、575、605
lesser 小泪骨 605
ossification 泪骨骨化 605
in orbit 眶内的泪骨 558
Lacrimal canaliculi 泪小管 1365-6
Lacrimal gland、*see* Gland、lacrimal 泪腺
Lactation 哺乳、泌乳 420、422、423、1885
Lacteals 乳糜管 1605、1618、1743、1771
Lacuna、Lacunae 腔隙、陷窝
of bone 骨陷窝、骨腔隙 457、459
of cartilage 软骨陷窝、软骨腔隙 444、448
of Howship Howship氏陷窝（吸收凹）459、473
laterales、*see* L.、venous 外侧静脉陷窝、见 L.venous
magna 大陷窝 1843
musculorum 肌腔隙 870
resorption 吸收陷窝 473
trophoblastic 滋养层陷窝 160
urethral 尿道腔隙 1843
vasorum 血管腔隙 870
venous、of dura 硬脑膜上的静脉陷窝 1576、1583
Lambda 人字缝尖 554、560、595
Lamella、Lamellae 板层
annulate 环孔板 122、1889
of bone 骨板 453、465、467
elastic 弹力板 1463
of enamel 釉板 1711
intertubercular 结节间板 516
Lamellipodia 板足 231
Lamina、*see* L、dorso-lateral 板、层、叶片、见 L.、dorso-lateral
basal 基板
of basement membrane 基底膜的基板 87、111
capsular、of decidual cell 蜕膜细胞的基板 164
of choroid 脉络膜的基板 1326、1327
of neural tube、*see* L.、ventrolateral 神经管的基板
of skin 皮肤基板 382、397
choroidocapillary 脉络膜毛细血管的基板 1326、1327
of ciliary body 睫状体基板 1328
of cerebral cortex 大脑皮质的分层 216、217、254、256、1144-7、1149
histogenesis 基板的组织发生 250-6
colliculus、superior 上丘分层 1072
cribrosa sclerae 巩膜筛板 1322
of cricoid cartilage 环状软骨板 1638
densa 密板 87、298、382、397
dental 牙板 175、283、1714
dorsal、of neural tube 神经管背侧板 219、238
dorsolateral、of neural tube 神经管背外侧板 219、238
in medulla oblongata 延髓的基板 242
in mesencephalon 中脑的基板 245
in rhombencephalon 菱脑的基板 241-2
elastic 弹性膜
of blood vessels 血管的弹性膜 1459、1463、1466
fibroreticular 纤维网板 87
fibrosa、of heart valves 心瓣膜的纤维板 1486
of glomeral basement membrane 肾小球的基膜 1822
hepatic 肝板 1806
labiogingival 唇龈板 283
of lateral geniculate body 外侧膝状体板层 1092、1093、1159
limiting、of cornea 角膜的界层 1325-6
lucida 透明板 87、382、399
medullary 髓板
of globus pallidus 苍白球的髓板 1189
of lentiform nucleus 豆状核的髓板 1189
of thalamus 丘脑的髓板 1080、1082
nuclear 核纤层 46
osseous 骨板
hypochondral 软骨下骨板 451
reticular 网板
of basement membrane 基膜网板 87
of spiral organ 螺旋器的网板 1386
of spinal cord 脊髓的板层 983-5
spiral、of cochlea 耳蜗螺旋板 1346、1379
development 螺旋板的发生 263
secondary 第二螺旋板 1379
splendens 光亮板 496
subintima 内膜下层 497
of superior colliculus 上丘灰质层 1072
suprachoroid 脉络膜上层 1322
terminalis 终板 1112、1207
development 终板的发生 245
vascular of choroid 脉络膜血管层 1326
ventral、of neural tube 神经管腹侧板 219、238
ventrolateral、of neural tube 神经管腹外侧板 219、238
in mesencephalon 中脑的腹外侧板 244、245
in rhombencephalon 菱脑的腹外侧板 241
of vertebral arches 椎弓板 511
axis 枢椎椎弓板 520
cervical 颈椎椎弓板 516、518
development 椎弓板的发生 267
lumbar 腰椎椎弓板 528
sacral 骶椎椎弓板 528
thoracic 胸椎椎弓板 523、525
Laminin 层粘连蛋白 86、87、111、112、232、398、1456
Lamins 纤层蛋白、核纤层蛋白 39、46、47
Langerhans
cell islets 朗格汉斯细胞岛 1791
Lanugo 胎毛 296、330、331、405
Larynx 喉 1628、1637-52
age changes 喉的年龄变化 372
arteries 喉的动脉 1516、1517、1535、1647
cartilages 喉的软骨 427、451、452、1638
structure 喉的结构 451
cavity 喉腔 1643
development 喉的发生 177-8
evolution 喉的进化 1628、1686
examination 喉的检查 1647
glands 喉腺 1646
inlet 喉口 1643
joints 喉的关节 1642
laryngoscopy 喉镜 1647
ligaments 喉的韧带 1642-3
lymph vessels 喉的淋巴管 1613、1647
membranes 喉的膜 1642-3
movements 喉的运动
in deglutition 喉在吞咽时

的运动 1646、1732-3
in phonation 喉在发音时的运动 1646
in suckling 喉在吸吮时的运动 346
muscles intrinsic 喉内肌 285、1643
in neonate 新生儿喉 346
saccule 喉小囊 1644
sex differences 喉的性别差异 346、1638、1644
sinus 喉窦 1643
surface anatomy 喉的表面解剖 1647、1650
taste buds 喉的味蕾 1647
veins 喉的静脉 1579、1580、1592、1647
'Lateral' 外侧 15
Layer、Layers, *see also* Stratum or Lamina 层、见Stratum or Lamina
'cambial' 新生层 487
of cerebellar cortex 小脑皮质分层 1038-40
of cerebral cortex 大脑皮质分层 252、253、254、1144-7、1149
endosteal of dura 硬脑膜骨内膜层 1210
ependymal, of neural tube 神经管的室管膜层 217
epiblast 上胚层 98
ganglionic 节细胞层
of neopallium 新大脑皮质的节细胞层 252、1146
of retina 视网膜的节细胞层 1336、1344
germ 生殖层 92、93
location in blastula 胚泡形成中生殖层的定位 96、98
germinal 生发层
of cerebellum 小脑的生发层 243、244、1036
of neural tube 神经管的生发层 217
germinative 生发的
basal 基底生发层 294
glomerular 球层
of olfactory bulb 嗅球的球层 1116
granular 颗粒层
of cerebellum 小脑的颗粒层 242、244、1039-40
of olfactory bulb 嗅球的颗粒层 1117
of neopallium 新大脑皮质颗粒层 252、1146
of Tomes 颗粒层 1708
Henle's 亨利层
of hair 毛发的亨利层 401、405
hypoblast 下胚层 98
Huxley's Huxley层
of hair 毛发的Huxley层 401、405
investing 内陷层
of tooth follicle 牙滤泡的内陷层 1714
Langhans' 朗格汉层 160
limiting of retina 视网膜界层 1337、1347
mantle 套层
of neural tube 神经管的套层 217
marginal 边缘层
of neural tube 神经管的缘层 217
matrix 基质
of neural tube 神经管的基质 217
mitral cell 僧帽细胞层
of olfactory bulb 嗅球的僧帽细胞层 1027
meningeal 脑膜层
of dura 脑膜层 1210
molecular 分子层
of cerebellum 小脑的分子层 242、1038
of neopallium 新大脑皮质的分子层 1146
of olfactory bulb 嗅球的分子层 1117
multiform 多形层 252、1146
of neopallium 新大脑皮质多形层 252、254、256、1144-7
nerve fibre 神经纤维层
of olfactory bulb 嗅球的神经纤维层 1116
Nitabuch's Nitabuch层 160
nuclear 核层
of retina 视网膜的核层 1337
of olfactory, bulb 嗅球的核层 1116、1117
papillary 乳头层
of dermis 真皮乳头层 395、396-7
plexiform 丛状层
of neopallium 新大脑皮质的丛状层 252、1144
of olfactory bulb 嗅球的丛状层 1116、1117
of retina 视网膜的丛状层 1336、1337
predentine 前牙本质 1715
of processes of rods and cones 视杆和视锥细胞突起层 1339
Purkinje Purkinje氏细胞层 242、1039
pyramidal, of neopallium 新大脑皮质的锥体细胞层 252、1146
reticular of dermis 真皮的网层 395、397
of skin 皮肤网状层 381-3、395、396-7
of rods and cones 视杆和视锥网层 1336
of Waldeyer Waldeyer层 984
Leaflets 叶瓣
of mitral valve 二尖瓣的叶瓣 306、1485-7
of tricuspid valve 三尖瓣的叶瓣 306、1481
Lectins 植物凝集素 24、25
Lemmocytes *see* CELLS of Schwann 施万细胞
Lemniscus 丘系 909
lateral 外侧丘系 1024、1026、1027、1068
in midbrain 中脑内的外侧丘系 1066、1068
in pons 脑桥内的外侧丘系 1024、1026、1027
medial 内侧丘系 989、993、1015、1027、1086
in medulla oblongata 延髓内的内侧丘系 1015、1019、1021
decussation 内侧丘系交叉 1015
in midbrain 中脑内的内侧丘系 1068
in pons 脑桥内的内侧丘系 1027
spinal (Tract spinothalamic lateral) 脊丘系(脊髓丘脑外侧束) 993、1019、1021、1027、1086
in medulla oblongata 延髓内的脊丘系 1019、1021
in midbrain 中脑内的脊丘系 1068
in pons 脑桥内的脊丘系 1027
trigeminal 三叉丘系 1027、1068、1086
Lens 晶状体 1349-52
age-changes 晶状体的年龄变化 1350、1351
development 晶状体的发生 148、261
structure 晶状体的结构 1350-1
suspensory ligament 晶状体悬韧带 1349
Leptomeninges 柔脑(脊)膜 257、1212-18
Leptotene 减数分裂 60
Leucocytes 白细胞 80、191、1402-3、1413-14
homing 白细胞归巢 1460、1461-3
interactions with endothelial cells 白细胞与内皮细胞间的相互作用 1459-63
migration of 白细胞的迁移 1222-3、1460、1466
Leukotrienes 白三烯 412
LIGAMENTS, IN GENERAL 韧带概论
accessory 副韧带 496
capsular 囊韧带 496
structure 韧带结构 89
LIGAMENTS, NAMED 已命名的韧带
accessory 副韧带
of atlanto-axial joint 寰枢关节的副韧带 520
of costotransverse joint 肋横突关节的副韧带 543
acromioclavicular 肩锁关节韧带 621
alar of dens 齿突翼状韧带 519、521、522
annular 环状韧带
of radius 桡骨环状韧带 645
LIGAMENTS, NAMED (*contd*) 已命名的韧带
of stapes 镫骨的韧带 1375
anococcygeal 肛尾韧带 832
apical, of dens 齿突尖韧带 519、521、522
arcuate 弓状韧带
lateral 外侧弓状韧带 816
medial 内侧弓状韧带 816
median 正中弓状韧带 816
pubic 耻骨弓状韧带 677

arteriosum 动脉韧带 314, 1502, 1510
bifurcated 分歧韧带 723, 724
broad of uterus 子宫阔韧带 213, 1736, 1874, 1901
contents 子宫阔韧带内容 1874
calcaneocuboid 跟骰韧带
dorsal 跟骰背侧韧带 724
medial 跟骰内侧韧带 724
plantar 跟骰跖侧(足底)韧带 724, 734
calcaneofibular 跟腓韧带 721, 722
calcaneonavicular 跟舟韧带
lateral 跟舟外侧韧带 724
plantar 跟舟跖侧(足底)韧带 713, 725
function 跟舟跖侧韧带功能 725
capsular, of individual joints, see Joints named 各关节的囊韧带, 见 Joints, named
caroticoclinoid 颈动脉床韧带 588
carpometacarpal 腕掌侧韧带 656, 657
cervical 颈韧带
of talus 距骨颈韧带 723
of uterus 子宫颈韧带 270, 1874
collateral 侧韧带、副韧带
deltoid 三角韧带 720, 722
fibular, of knee 膝关节腓侧副韧带 698, 703
metacarpophalangeal 掌指关节韧带 659
metatarsophalangeal 跖趾关节韧带 729
radial 桡侧副韧带
of elbow 肘关节桡侧副韧带 641
of wrist 腕关节桡侧副韧带 651, 652
of talocrural joint 距小腿关节的副韧带 720-1
tibial, of knee 膝关节胫侧副韧带 698, 703
ulnar 尺侧副韧带
of elbow 肘关节尺侧副韧带 641
of wrist 腕关节尺侧副韧带 651, 652
conoid 锥状韧带 622
conus 圆锥韧带 1480, 1494
coraco-acromial 喙肩韧带 618
coracoclavicular 喙锁韧带 622
coracohumeral 喙肱韧带 629
coronary 冠状韧带
of knee 膝关节冠状韧带 698
of liver 肝冠状韧带 1736, 1796
development 肝冠状韧带发生 180, 187, 196
costoclavicular 肋锁韧带 621
costocoracoid 肋喙突韧带 839
costotransverse 肋横突韧带 543
costoxiphoid 肋剑突韧带 544
cricothyroid 环甲韧带 1642
cricotracheal 环状气管韧带 1640
cruciate, of knee 膝关节的交叉韧带 703
clinical anatomy 交叉韧带的临床解剖 707, 708
functions 交叉韧带的功能 707, 708
cruciform, of atlas 寰椎十字韧带 521
cuboideonavicular 骰舟韧带 725
cuneocuboid 楔骰韧带 725
cuneonavicular 楔舟韧带 725
cystoduodenal 胆囊十二指肠韧带 1744
deltoid 三角韧带 720, 722
denticulatum 齿状韧带 1216
digital, palmar 指掌侧韧带 855
falciform, of liver 肝镰状韧带 1737, 1796, 1800
development 镰状韧带的发生 180, 187, 196
fundiform, of penis 阴茎的袢状韧带 819, 1858
gastrolienal 胃脾韧带 1742
gastrophrenic 胃膈韧带 1740, 1755
development 胃膈韧带发生 199
gastrosplenic 胃脾韧带 1437, 1738, 1739, 1742
development 胃脾韧带发生 199
glenohumeral 盂肱韧带 628
of head of femur 股骨头韧带 681, 685, 1560
hepatoduodenal 肝十二指肠韧带 197, 1736, 1741
hepatogastric 肝胃韧带 197, 1736, 1741
hepatorenal 肝肾韧带 1736, 1800
iliac, posterior 髂后韧带 675
iliofemoral 髂股韧带 684-5, 688
iliolumbar 髂腰韧带 531, 677
infundibulopelvic, see L., suspensory of ovary 盆漏斗韧带, 见卵巢悬韧带
inguinal 腹股沟韧带 819, 820, 822, 1929
pectineal part, see L. lacunar 腹股沟韧带耻骨梳部, 见腔隙韧带
reflected part 腹股沟反转韧带 822
intercarpal 腕骨间韧带 651, 652
interchondral 肋软骨间韧带 545
interclavicular 锁骨间韧带 621
intercuneiform 楔骨间韧带 725
interfoveolar 凹间韧带 825
intermetacarpal 掌骨间韧带 657
intermetatarsal 跖骨间韧带 728
interosseous 骨间韧带
of carpus 腕骨间韧带 651
cuneometatarsal 楔跖骨间韧带 727
metacarpus 掌骨间韧带 657
of metatarsus 跖骨间韧带 728
sacro-iliac 骶髂骨间韧带 488
talocalcanean 距跟骨间韧带 723
of tarsus 跗骨间韧带 723, 725
tibiofibular 胫腓骨间韧带 712
interspinous 棘间韧带 515
intertransverse 横突间韧带 515
intra-articular 关节内韧带
costovertebral 肋椎韧带 543
sternocostal 胸肋韧带 544
ischiofemoral 坐股韧带 685, 688
lacunar 腔隙韧带 822
fascial 筋膜的韧带 822
lateral 外侧韧带
of rectum 直肠外侧韧带 1782
short, of knee (genual) 膝关节外侧短韧带 702
of thyroid 甲状腺外侧韧带 1892
lienorenal 脾肾韧带 1437, 1738, 1739
development 脾肾韧带的发生 199
longitudinal 纵韧带
anterior and posterior 前纵韧带和后纵韧带 512, 519
lumbosacral 腰骶韧带 531
malleius 锤骨韧带 579, 1376
meniscofemoral 板股韧带 704
meniscofibular 板腓韧带 704
menisco-meniscal 板板韧带 704
metacarpal 掌骨韧带 658, 659
nuchae 项韧带 83, 514, 522, 1921
oblique popliteal (posterior) of knee 膝关节的腘斜韧带 698, 702, 882
ovarian 卵巢韧带 1874
development 卵巢韧带的发生 208, 213
palpebral 睑韧带 791, 792, 1361
patellar 髌韧带 691, 700, 702, 1931
pectineal 耻骨梳韧带 667, 822
perineal transverse 会阴横韧带 833
periodontal 牙周韧带 1699, 1700, 1711, 1716
perivertebral 椎骨周围韧带 512
petrosphenoidal 岩蝶韧带 572
phrenicocolic 膈结肠韧带 194, 1743, 1777
phrenico-oesophageal 膈食管韧带 816
pisohamate 豌豆钩骨韧带 651
pisometacarpal 豌豆掌骨韧带 651
plantar 跖侧韧带
long 跖长韧带(足底长韧带) 724
in arches of foot 足弓内的跖长韧带 734
interdigital 指(趾)间韧带

893
of metatarsophalangeal joints 跖趾关节的韧带 729
short, see L., calcaneocuboid (plantar) 跟骰跖侧短韧带
popliteal 腘韧带
arcuate 腘弓状韧带 702
oblique 腘斜韧带 698、702
pterygomandibular, see Raphe 翼突下颌韧带
pterygospinous 翼棘韧带 588、801
pubic 耻骨韧带 677
arcuate 耻骨弓状韧带 677
pubofemoral 耻股韧带 685、688
puboprostatic 耻骨前列腺韧带 831、1838、1859
pubo-urethral 耻骨尿道韧带 1838
pubovesical 耻骨膀胱韧带 831、1838
pulmonary 肺韧带 193、1659、1664
quadrate 方形韧带 645
radiate 辐射状韧带
of carpus 腕部的辐射状韧带 652
of costal cartilage 肋软骨的辐射状韧带 544
of rib 肋骨的辐射状韧带 543
radiocarpal 桡腕韧带
dorsal 桡腕背侧韧带 651
palmar 桡腕掌侧韧带 650
retinacular 支持带 852
round of uterus 子宫圆韧带 351、1874
artery 子宫圆韧带的动脉 1560、1563
development 子宫圆韧带的发生 213
homologue 子宫圆韧带的相应结构 213、216、1874
sacrococcygeal 骶尾韧带 532、1920
sacro-iliac 骶髂韧带
anterior 骶髂前韧带 675
interosseous 骶髂骨间韧带 675
posterior 骶髂后韧带 675、677
sacrospinous 骶棘韧带 677
sacrotuberous 骶结节韧带 677、1920
scapular, transverse 肩胛横韧带 618
sphenomandibular 蝶下颌韧带 579
of spinal cord 脊髓的韧带 1216-17
spinoglenoid 冈盂韧带 618
splenicorenal 脾肾韧带 1738、1739
splenorenal 脾肾韧带 199
spring, see also L., calcaneonavicular, plantar 跳跃韧带、也见跟舟跖侧韧带 713、725
sternoclavicular 胸锁韧带 621
sternopericardial 胸骨心包韧带 1471
stylohyoid 茎突舌骨韧带 582、806
in neonate 新生儿的茎突舌骨韧带 346
stylomandibular 茎突下颌韧带 579、804、1691
suprascapular 肩胛上韧带 618
supraspinous 棘上韧带 514
suspensory 悬韧带
of axilla 腋窝悬韧带 414、838
of breast 乳房悬韧带 418、838
of clitoris 阴蒂悬韧带 1876
of duodenum 十二指肠悬韧带 1763
of eyeball 眼球悬韧带 1359
mammary 乳房悬韧带 418、838
of ovary 卵巢悬韧带 208、1861、1874
of penis 阴茎悬韧带 1858
sutural 缝韧带 487
talocalcanean 距跟韧带 723
interosseous 跟骨间韧带 723
talofibular, bis 距腓韧带 720、721、722
talonavicular 距舟韧带 723
tarsometatarsal 跗跖韧带 727
temporomandibular 颞下颌韧带 579
teres, of liver 肝圆韧带 196、324、361、827、1502、1603、1604、1735、1736、1796、1801
thyro-epiglottic 甲状会厌韧带 1641
thyrohyoid, lateral and median 甲状舌骨韧带，甲状舌骨外侧和正中韧带 1642
thyroid 甲状腺韧带 1892
tibiocalcanean 胫跟韧带 720
tibiofibular 胫腓韧带 488、712
tibionavicular 胫骨舟骨韧带 720
tibiotalar 胫骨跗骨韧带 720
transverse 横韧带
of acetabulum 髋臼横韧带 684
of atlas 寰椎横韧带 519、520
cervical, of uterus 子宫颈横韧带 1874
deep
of palm 掌侧深横韧带 658
of sole 跖侧深横韧带 893
of humerus 肱骨横韧带 629
of knee 膝横韧带 704
metacarpal 掌骨横韧带
deep 掌骨深横韧带 658、659
superficial 掌骨浅横韧带 856
metatarsal 跖骨横韧带 729
superficial 跖骨浅横韧带 893
perineal 会阴横韧带 834
trapezoid 斜方韧带 622
triangular, of liver 肝三角韧带 180、187、196、1736、1796、1800
of Treitz Treitz 韧带 1548、1763、1764
ulnocarpal 尺腕韧带 650
umbilical 脐韧带
medial 脐内侧韧带 360、827、1502、1559
development 脐内侧韧带发生 1559
median 脐正中韧带 827、1838
of vena cava, left 左腔静韧带 1472、1576
development 腔静脉韧带的发生 324、1472
venosum 静脉韧带 197、324、1502、1603、1796、1801
vertebropelvic 椎骨骨盆的韧带 677
vestibular, of larynx 喉的前庭韧带 1643
vocal 声韧带 1642
LIGAMENTS OF REGIONS AND ORGANS 器官和区域的韧带
of acromioclavicular joint 肩锁关节的韧带 621、622
of atlas 寰椎的韧带 520、521、522
of auditory ossicles 听小骨的韧带 1375、1376
of bladder 膀胱的韧带 1838
false 膀胱假韧带 1838
of carpus 腕部的韧带 650、651、652
of costotransverse joints 肋横突关节的韧带 542
of costovertebral joints 肋椎关节的韧带 542-3
of dens 齿突的韧带 522
of digital joints 指关节、趾关节的韧带
of hand 手的指关节韧带 659
of foot 足的趾关节韧带 730
of elbow joint 肘关节韧带 640、641
of eyeball 眼球的韧带 1359
of foot 足的韧带 722-3、724、725、727、728、729、730
of hand 手的韧带 650、651、652、656、657、658、659
of head of femur 股骨头的韧带 681、685
of hip joint 髋关节的韧带 684-5、688
of incus 砧骨的韧带 1375
of intercarpal joints 腕骨间关节的韧带 651、652
of interphalangeal joints 指（趾）关节的韧带
of fingers 手指的韧带 659
of intertarsal joints 跗骨间关节的韧带 722、723、724、725
of knee joint 膝关节的韧带 698、700、701-3、704
of larynx 喉的韧带 1642
of liver 肝的韧带 1502、1603、1736、1741、1796
of malleus 锤骨的韧带 1376
of metacarpus 掌骨的韧带 656、657、658、659
of metatarsus 跖骨的韧带 727、728
of odontoid process 齿突的韧带 522
of pelvis 骨盆的韧带 675、677
of penis 阴茎的韧带 819
of radio-ulnar joints 桡尺关节的韧带 645、646

of rectum 直肠的韧带 1782
of ribs 肋的韧带 543, 544
of sacro-iliac joints 骶髂关节的韧带 675, 677
of scapula 肩胛骨的韧带 618
of shoulder joint 肩关节的韧带 628–630
of stapes 镫骨的韧带 1375, 1376
of sternoclavicular joint 胸锁关节的韧带 621
of tarsus 跗骨的韧带 723, 724, 725, 727
of temporomandibular joint 颞下颌关节韧带 579
of thyroid gland 甲状腺的韧带 1892
of tibiofibular joints 胫腓关节的韧带 711, 712
of uterus 子宫的韧带
anterior and posterior 子宫前、后韧带 1874
broad 子宫阔韧带 1736, 1737, 1874
contents 子宫阔韧带的内容 1874
cervical, transverse 子宫颈横韧带 1874
round 子宫圆韧带 1874
homologue 子宫圆韧带的同源结构 1874
of vertebral column 脊柱的韧带 512, 514–91
of wrist joint 腕关节的韧带 650, 651
Light reflex 光反射 1228, 1229, 1355
Limb girdles, *see* Girdles, pelvic and pectoral 肩带和腰带
LIMBS 四肢
comparison of lower and upper 上肢和下肢的比较 613–17
in function 上、下肢功能的比较 613–17, 662, 663
development 四肢的发生 264, 288–94
similarities of, with that of facial primordia 四肢发生与面部发生的相似性 293
evolution of 四肢的进化 5, 7
lower 下肢
arteries 下肢的动脉 1581, 1582–93
bones and joints 下肢骨和关节 663–735
borders 下肢的缘 614
development 下肢的发生 155, 288, 289, 292, 371
fascia 下肢的筋膜 446, 448, 449, 459, 464, 467, 468–70
innervation 下肢的神经支配
cutaneous 下肢皮肤的神经支配 1285
muscular 下肢肌肉的神经支配 1287
lymph 下肢淋巴
drainage 下肢淋巴引流 1634–5
nodes 下肢淋巴结 1634–5
muscles 下肢肌肉 446–73
development 下肢肌肉发生 359
in neonate 新生儿的下肢 357, 359
nerves 下肢的神经 1275–8, 1285
rotation 下肢旋转 15, 613, 614, 615
surface anatomy 下肢的表面解剖 1929–33
veins 下肢的静脉 1595–98
morphology 四肢的形态学 613–17
pentadactyl 四肢的五指(趾) 5, 613, 616
upper 上肢
arteries 上肢的动脉 1535, 1536–44
bones and joints 上肢的骨和关节 617–59
borders 上肢的缘 614
development 上肢的发生 155, 288, 289, 292, 371
fascia 上肢的筋膜 835, 838, 840, 841, 842, 844, 852
innervation 上肢的神经支配
cutaneous 上肢皮肤的神经支配 1289
muscular 上肢肌肉的神经支配 1291
lymph 上肢的淋巴
drainage 上肢淋巴的引流 1613–15
nodes 上肢淋巴结 1613–14
muscles 上肢的肌肉 835–8
in neonate 新生儿的上肢 356–7
nerves 上肢的神经 1266–75, 1289, 1291
rotation 上肢的旋转 613, 614, 615
segmentation 上肢的节段 1289, 1291
surface anatomy 上肢的表面解剖 1923–1929
veins 上肢的静脉 1589–91
Limbus fossae ovalis 卵圆窝缘 304
Limen, insulae 阈, 岛阈 1109, 1111, 1169
Line or Linea 线
alba 白线, 腹白线 819, 820, 827, 828, 1919
arcuate 弓状线
of pelvis 骨盆弓状线 663
of rectus sheath 腹直肌鞘的弓状线 825
of arrested growth, in bone 骨的生长停止线 441
aspera 粗线 679, 682
of Beau Beau线 408
of Blaschko Blaschko线 381
bloodless 无血管线
of Brödel Brödel无血管线 1827
cement 粘合线
of bone 骨的粘合线 465, 478
contour 轮廓线
of Owen 欧文线 1708
dense, in myelin 髓磷脂内的致密线 951
epiphyseal 骺线 477
flexure 曲线
cervical 颈曲 285
of skin 皮肤曲线 379, 662
of Futcher Futcher线 381
gluteal 臀线 57, 663
Hensen's Hensen氏线, 横纹肌中线 739
incremental 生长线
of von Ebner von Ebner生长线 1707
of Salter Salter生长线 1711
intercondylar, of femur 股骨的髁间线 683
intertrochanteric 股骨的转子间线 678
intraperiod 周期内线 951
of Kraissl Kraissl线 381
lateral 外侧线, 侧线 910
of Langer Langer线 381, 424
mammary 乳头线 418, 424, 1918
of Meuhrcke Meuhrcke线 408
midaxillary 腋中线 1918
midclavicular 锁骨中线 1918
mylohyoid 下颌舌骨线 576, 577, 1912
of Nelaton Nelaton线 684
neonatal 新生线
in enamel 牙釉中的新生线 1711
nuchal 项线 427, 560, 568, 582, 583
oblique 斜线
of mandible 下颌斜线 576
of radius 桡骨斜线 636
of thyroid cartilage 甲状软骨斜线 1640
of ulna 尺骨斜线 637
of Owen Owen线 1708
pectinate, of anal canal 肛管齿状线 1780
pectineal, of pubis 耻骨线(耻骨梳) 666
of pleural reflection 胸膜反折线 1916–18
pericraniocervical 颅颈周线 1911
period 周期线 951
resting of bone 骨的静止线 465
reversal 转向线 465, 478
semilunaris 半月线 1919
of skin 皮肤线 378–81, 662
spiral, of femur 股骨螺旋线 678, 679
split 分裂线
of bone 骨的分裂线 437
of cartilage 软骨分裂线 451, 495
supracondylar, of femur 股骨髁上线 682
temporal 颞线 560, 593, 595, 1912
terminalis 终界线 666, 669
trapezoid 斜方线 620
vertical, of tibia 胫骨垂直线 695
of Voigt Voigt线 381
of von Ebner von Ebner线 1707

white, of anal canal 肛门白线 1780, 1781
wrinkle, of skin 皮肤的皱纹线 379
Lingua, see Tongue 舌
Lingula 小舌
of cerebellum 小脑的小舌 1029
of lung 肺的小舌 1654, 1659
of mandible 下颌小舌 576
of sphenoid bone 蝶骨小舌 570, 586
Lipids 脂质 386, 387
in myelin 髓鞘内的脂质 952
Lipocyte 贮脂细胞、脂肪细胞 34, 76-7
Lipofuschin 脂褐质 33, 922
Lips 唇
of iliac crest 髂嵴唇 664
of mouth 口唇 1687-8
cleft 唇裂 284
development 唇的发生 280, 283
muscles 唇肌 794-6
philtrum 上唇人中 280, 1688
structure 唇的结构 794
rhombic 菱唇 242, 243
Liquor 液
amnii 羊水 158, 168
folliculi 卵泡液 123, 1863
Liver 肝 1795-1809
arteries 肝的动脉 1548-9, 1802, 1806
bare area 肝裸区 195, 1736, 1798, 1801
borders 肝的缘 1797, 1920
capsule 肝的被囊 187
development 肝的发生 106, 187-8, 196
fetal 胎儿肝 187
ligaments 肝的韧带 1741, 1796, 1798
lobes 肝叶 1796-7
lobules 肝小叶 1803-5
lymph 肝的淋巴
drainage 肝淋巴引流 1619, 1624, 1802
nodes 肝淋巴结 1619
in neonate 新生儿肝 348
peritoneum 肝的腹膜 1797, 1798
porta hepatis 肝门 1802
segments of 肝段 1797-8
sinusoids 1802
structure of 肝的结构 1802-7
surface anatomy 肝的表面解剖 1796, 1920
surfaces 肝的面 1797, 1800-1
transplantation 肝移植 1808-9
veins 肝的静脉 1602, 1802
weight 肝重量 1796
Lobe, Lobes 叶
of cerebellum 小脑的分叶 242, 1028, 1029, 10
of cerebrum 大脑分叶 1109-15, 1154-67
flocculonodular 绒球小结叶 242, 1033
frontal 额叶 1109, 1164-7
of hypophysis cerebri 脑垂体的叶 1883
of kidney 肾分叶 1819
limbic, *see also under* System, nervous 边缘叶（也见神经系统）249, 1115, 1116, 1121-9
of liver 肝的叶 197, 1796-7
of lungs 肺分叶 1659
of mammary gland 乳腺分叶 418
occipital 枕叶 1111, 1158-61
olfactory 嗅叶 247, 1107
optic 视叶 1071, 1073
parietal 顶叶 1110-11, 1154-8
piriform 梨状叶 1107, 1120
of placenta 胎盘的分叶 170, 173
of prostate 前列腺分叶 1879
pyramidal, of thyroid 甲状腺锥体叶 1892
Reidel's, of liver 肝的Reidel叶 1801
temporal 颞叶 1110, 1161-3
of thymus 胸腺叶 1423
of thyroid gland 甲状腺分叶 1892
Lobectomy, Lobotomy 叶切除
prefrontal 额前叶 1086, 1167
temporal 颞叶 1134
Lobocyte 分叶核的细胞 107
Lobule, Lobules 小叶
of auricle of ear 耳的 263, 1368, 1913
of cerebellum 小脑的小叶 1028, 1029, 1032, 1033
of epididymis 附睾小叶 200, 216, 1852
hepatic 肝小叶 1803-5
of liver 肝的小叶 1803-5
of mammary gland 乳腺的小叶 418
paracentral 中央旁小叶 1113, 1155
parietal 顶小叶
inferior 顶下小叶 1110, 1111
superior 顶上小叶 1110
of placenta 胎盘的分叶 170
portal 门管小叶 1803
Locomotion 行动、运动 5, 7, 617, 897-900
Locus coeruleus 蓝斑 1003, 1052, 1077, 1078, 1209
Locus control region 基因座调控区 51
Loop, Loops 袢、环、套圈
basal nuclear circuitary 基底核环路 1198
bulboventricular, *see* SULCUS 球室袢（胚）bulboventricular
cervical, of enamel organ 颈袢 1714
of Henle 亨利氏袢 200, 1822, 1823
midgut 中肠袢 190
re-entrant 重复回路 1168
Lordosis 脊柱前凸 535, 537
LTH, *see* Hormones, mammotropin 催乳激素
Lumbago 腰痛 514, 515
Lumbar puncture 腰穿刺 364
Lumbarization 腰椎化 531
Lunate bone 月状骨 646, 648
homology 月状骨同源结构 615, 616
ossification 月状骨骨化 649
Lung, Lungs 肺 1657-76
age changes 肺的年龄变化 1657
alveoli 肺的 1669-73
apex 肺尖 1657
surface anatomy 肺尖表面解剖 1657, 1915, 1917
Lung, Lungs (*contd*) 肺（继续）
arteries 肺的动脉 1504, 1674
base 肺底 1657
borders 肺缘 1659
cancer of 肺癌 1915
colour 肺颜色 1657
defensive mechanisms 肺的防御机制 1671-2
development 肺发生 178-9, 181, 1673
evolution 肺进化 5, 1628, 1686
expansion 肺膨胀 181, 1673
fetal and neonatal 胎儿和新生儿肺 178-9, 349-50, 1657
fissures 肺裂 1659
hilum 肺门 1657, 1659
lobes 肺叶 1659
lymph 肺淋巴
drainage 肺淋巴引流 1625, 1674-5
nodes 肺淋巴结 1624, 1625
maturation 肺成熟 181
nerves 肺的神经 1675
radiology 肺放射学 1675-6
in respiration 呼吸中的肺 817, 818-9, 1659, 1662
roots 肺根 1659
surface anatomy 肺表面解剖 1657, 1659, 1917
veins 肺的静脉 1574-5, 1674
Lung buds 肺芽 178, 179
Lunulae or Lunules 弧影
of bones 骨的弧影 494
of nails 甲弧影 408
of valves 瓣膜弧影 307, 1482, 1488
Lymph 淋巴 1605
movement 淋巴的流动 1606
Lymph capillaries 毛细淋巴管 1605, 1606
Lymph duct, right, *see also* Lymph trunks 淋巴管，右淋巴管也见淋巴干 361, 1624
Lymph follicles 淋巴滤泡 1432
intestinal 小肠淋巴滤泡 1772
Lymph nodes 淋巴结 1605
applied anatomy 淋巴结应用解剖 1436-7
development 淋巴结的发生 328
haemal 血淋巴结 328, 1436
numbers and distribution 淋巴结数目和分布 1608
structure 淋巴结结构 1431-2
topography 淋巴结的局部解剖 1606-8
vasculature 淋巴结的血管构筑 1432
zones 淋巴结分区 1432-4
Lymph nodes, named 已命名淋巴结

aortic 主动脉淋巴结 1617, 1618, 1620, 1621
apical, of axilla 腋尖淋巴结 424, 1614
appendicular 阑尾淋巴结 1620
axillary 腋淋巴结 424, 1613-14
clinical anatomy 腋淋巴结应用解剖 1615
palpation 腋淋巴结的触摸 1607-8
brachiocephalic 头臂淋巴结 1597
bronchopulmonary 支气管肺淋巴结 1625
buccal 颊淋巴结 1612
central, of axilla 腋中央群淋巴结 1614
cervical 颈淋巴结 1608
anterior 颈前淋巴结 1612
deep 颈深淋巴结 1215
inferior 颈深下淋巴结 1612
superior 颈深上淋巴结 1612
superficial 颈浅淋巴结 1612
circumaortic 主动脉周围淋巴结 1617
coeliac 腹腔淋巴结 1618
colic 结肠淋巴结 1620
cystic 胆囊淋巴结 1619
diaphragmatic 膈淋巴结 1624
epicolic 结肠上淋巴结 1620
epigastric, inferior 腹壁下淋巴结 1622
of epiploic foramen 网膜孔的淋巴结 1619
gastric 胃淋巴结 1618-19
left 胃左淋巴结 1618
paracardial 贲门旁淋巴结 1619
pyloric 幽门淋巴结 1619
gastro-epiploic 胃网膜淋巴结 1619
gluteal 臀淋巴结 1615
hepatic 肝淋巴结 1619
hilar 肺门淋巴结 1625
ileal 回肠淋巴结 1620
ileocolic 回结肠淋巴结 1620
iliac 髂淋巴结
circumflex 旋髂淋巴结 1622
common 髂总淋巴结 1622
external 髂外淋巴结 1622
internal 髂内淋巴结 1622
infraclavicular 锁骨下淋巴结 1614
infrahyoid 舌骨下淋巴结 1612, 1613
inguinal 腹股沟淋巴结
deep 腹股沟深淋巴结 1615-16
superficial 腹股沟浅淋巴结 1615
palpation 腹股沟淋巴结的触摸 1607
intercostal 肋间淋巴结 1624
interpectoral 胸肌间淋巴结 1615
intralobar 肺叶内淋巴结 1625
jugulodigastric 颈静脉二腹肌淋巴结 1612
jugulo-omohyoid 颈静脉肩胛舌骨肌淋巴结 1612
lateral aortic 主动脉外侧淋巴结 1617, 1621
lateral of axilla 腋外侧群淋巴结 1613
lingual 舌淋巴结 1612, 1613
lumbar 腰淋巴结 1616
mediastinal 纵隔淋巴结 424, 1624
mesenteric 肠系膜淋巴结
inferior 肠系膜下淋巴结 1620
superior 肠系膜上淋巴结 1620
of mesentery 肠系膜淋巴结 1620
occipital 枕淋巴结 1612
pancreaticosplenic 胰脾淋巴结 1619
paracardial 心旁淋巴结 1619
paracolic 结肠旁淋巴结 1620
pararectal 直肠旁淋巴结 1620
parasternal 胸骨旁淋巴结 1615, 1624
paratracheal 气管旁淋巴结 1612, 1613, 1624
parotid 腮腺淋巴结 1612
pericraniocervical 头颈周围淋巴环 1608
pectoral 胸肌淋巴结 1613
popliteal 腘淋巴结 1568, 1616
palpation 腘淋巴结触诊 1607
pre-aortic 主动脉前淋巴结 1617, 1618-21
prelaryngeal 喉前淋巴结 1612, 1613
pretracheal 气管前淋巴结 1612, 1613
pulmonary 肺淋巴结 1625
pyloric 幽门淋巴结 1619
retro-aortic 主动脉后淋巴结 1617
retro-auricular 耳后淋巴结 1612
retropharyngeal 咽后淋巴结 1613
of Rotter 罗特尔淋巴结 424
sacral 骶淋巴结 1623
submandibular 下颌下淋巴结 1612
submental 颏下淋巴结 1612
subscapular 肩胛下淋巴结 1614
supraclavicular 锁骨上淋巴结 1915
supratrochlear 滑车上淋巴结 1614
palpation 滑车上淋巴结触诊 1607
thoracic, internal 胸内淋巴结 424, 1615, 1624
tracheobronchial 气管支气管淋巴结 1624-5
applied anatomy 气管支气管淋巴结的应用解剖 1625
Lymph nodes, of regions 局部淋巴结
of colon 结肠淋巴结 1620
of epiploic foramen 网膜孔淋巴结 1619
of head 头部淋巴结 1611-13
of intestine 肠淋巴结
large 大肠淋巴结 1620
small 小肠淋巴结 1619, 1620
of limbs 四肢淋巴结
lower 下肢淋巴结 1615-16
upper 上肢淋巴结 1613-14
of neck 颈淋巴结 1611-13
of neck of gallbladder 胆囊颈淋巴结 1619
of pelvis 盆淋巴结 1620, 1622-23
of rectum 直肠淋巴结 1620
of stomach 胃淋巴结 1618, 1619
of thorax 胸部淋巴结
parietal 壁胸膜淋巴结 1624
visceral 脏胸膜淋巴结 1624-5
Lymph sinus 淋巴窦 1432
Lymph trunks 淋巴干
abdominal confluence of 淋巴干的腹部汇集 1607, 1610-11
bronchomediastinal 支气管纵隔淋巴干 1607, 1608, 1611, 1624, 1625
Lymph trunks(*contd*) 淋巴干(续)
intercostal 肋间淋巴干 1611
intestinal 肠淋巴干 1607, 1611, 1618
jugular 颈静脉淋巴干 1608, 1611
lumbar 腰淋巴干 1607, 1608, 1611, 1621
mediastinal 纵隔下淋巴干 1611
subclavian 锁骨下淋巴干 1608, 1611
thoracic 胸淋巴干 1611
Lymph vessels 淋巴管 470, 1605-6
applied anatomy 淋巴管的应用解剖 1432
clinical anatomy 淋巴管的临床解剖 1606
distribution 淋巴管的分布 1605
methods of studying 淋巴管的研究分法 1606
nerves, 淋巴管神经 1605, 1606
structure 淋巴管的结构 1605-6
topography 淋巴管的局部解剖 1606-8
valves 淋巴管瓣膜 1606, 1608, 1610, 1611
Lymphangitis 淋巴管炎 1605
Lymphanogiography 淋巴结和淋巴管的局部解剖 1606
Lymphatic channels 淋巴通路 1431-2
Lymphatic drainage 淋巴回流
abdominal wall 腹壁的淋巴回流 1614, 1615, 1622, 1624
alimentary canal 消化管的淋巴回流 1618, 1619, 1621
anal canal 肛管的淋巴回流 1616, 1621

anus 肛门的淋巴回流 1616
appendix vermiformis 阑尾的淋巴回流 1621
arm 臂的淋巴回流 1613, 1614, 1615
auditory tube 咽鼓管的淋巴回流 1613
axilla 腋窝的淋巴回流 1615
bile duct 胆管的淋巴回流 1619
bladder 膀胱的淋巴回流 1623
brain 脑的淋巴回流 1202, 1215
breast 乳房的淋巴回流 424, 1614, 1615
bronchus 支气管的淋巴回流 1625
caecum 盲肠的淋巴回流 1621
cheek 颊部的淋巴回流 1612
clitoris 阴蒂的淋巴回流 1615, 1622
colon 结肠的淋巴回流 1621
conjunctiva 结膜的淋巴回流 1612
diaphragm 膈的淋巴回流 1624
ductus deferens 输精管淋巴回流 1623
duodenum 十二指肠淋巴回流 1619
ear 耳的淋巴回流
  external 外耳的淋巴回流 1612
  middle 内耳的淋巴回流 1612, 1613
eyelids 眼睑的淋巴回流 1612
face 颜面部淋巴回流 1612
fingers 指的淋巴回流 1614
foot 足的淋巴回流 1616
forearm 前臂的淋巴回流 1613, 1614, 1615
forehead 额部淋巴回流 1612
gallbladder 胆囊的淋巴回流 1619
genitalia, external 外生殖器的淋巴回流 1615, 1616
gums 牙龈的淋巴回流 1613, 1688, 1705-6
hand 手的淋巴回流 1614
head 头部的淋巴回流 1611-13
heart 心的淋巴回流 1625
ileum 回肠的淋巴回流 1621, 1772
intestine 肠的淋巴回流
  large 大肠的淋巴回流 1621
  small 小肠的淋巴回流1619, 1621, 1772
jejunum 空肠的淋巴回流 1621, 1772
kidney 肾的淋巴回流 1623
larynx 喉的淋巴回流 1613, 1647
leg 小腿的淋巴回流 1616
limb 四肢的淋巴回流
  lower 下肢的淋巴回流 1615-16
  upper 上肢的淋巴回流 1613-15
lip 唇的淋巴回流 1612
liver 肝的淋巴回流 1619, 1624
lungs 肺的淋巴回流 1625
mammary glands 乳腺的淋巴回流 1614, 1615
mouth 口腔的淋巴回流 1613
nasal cavity 鼻腔的淋巴回流 1613
neck 颈部的淋巴回流 1611-1613
nipple 乳头的淋巴回流 1615
nose,external 外鼻的淋巴回流 1612
oesophagus 食管的淋巴回流 1613, 1626
ovary 卵巢的淋巴回流 1623
palate, hard and soft 腭(硬腭和软腭)的淋巴回流 1613, 1689
pancreas 胰的淋巴回流 1619
paranasal sinuses 鼻旁窦的淋巴回流 1613
parathyroid gland 甲状旁腺的淋巴回流 1898
parotid gland 腮腺的淋巴回流 1612, 1692
pelvis 盆部的淋巴回流 1621, 1622, 1623-4
penis 阴茎的淋巴回流 1615, 1623
pericardium 心包的淋巴回流 1624
perineum 会阴部的淋巴回流 1615, 1623, 1624
pharynx 咽的淋巴回流 1613
pleura 胸膜的淋巴回流 1625-6,1664
prostate 前列腺的淋巴回流 1623
rectum 直肠的淋巴回流 1621
scalp 头皮的淋巴回流 1612
scrotum 阴囊的淋巴回流 1615, 1616
seminal vesicle 精囊的淋巴回流 1623
skin 皮肤的淋巴回流 400
spermatic cord 精索的淋巴回流1623
spleen 脾的淋巴回流 1438, 1620
stomach 胃的淋巴回流 1619, 1761
suprarenal gland 肾上腺的淋巴回流 1622, 1905
teeth 牙齿的淋巴回流 1613, 1705
testis 睾丸的淋巴回流 1623, 1854
thigh 大腿部的淋巴回流 1615, 1635
thorax 胸部的淋巴回流 1625
  contents 胸腔脏器的淋巴回流 1624-6
  wall 胸壁的淋巴回流 1614, 1624
thymus 胸腺的淋巴回流 1424, 1626
thyroid gland 甲状腺的淋巴回流 1613, 1624, 1897
tongue 舌的淋巴回流 1612, 1613
tonsil 扁桃体的淋巴回流 1613, 1728, 1729
trachea 气管的淋巴回流 1613, 1657
ureter 输尿管的淋巴回流 1623
urethra 尿道的淋巴回流 1623
urinary tract 泌尿道的淋巴回流 1623
uterine tube 输卵管的淋巴回流 1623, 1624
uterus 子宫的淋巴回流 1615, 1623, 1624, 1873-4
vagina 阴道的淋巴回流 1615, 1624
vulva 女阴部的淋巴回流 1615, 1624
Lymphatic follicles 淋巴滤泡 1432, 1772, 1784
Lymphatic system 淋巴系统 1423-50, 1605-26
  in neonate 新生儿的淋巴系统 361
Lymphoblasts 成淋巴细胞 1432
Lymphocytes 淋巴细胞 78-9, 393, 423, 1405, 1423, 1432, 1903
  'B', bursa-equivalent B淋巴细胞, 即腔上囊相关淋巴细胞 54, 78-9, 1417, 1418-20, 1423, 1432, 1434, 1443, 1444
  circulation of 淋巴细胞的循环 1460
  development 淋巴细胞的发生 1412, 1417
  differentiation 淋巴细胞的分化 1405, 1423, 1426, 1432
  life span 淋巴细胞的寿命 1405, 1426
  migration of 淋巴细胞的迁移 1460, 1222-1223
  'T', thymic-processed T淋巴细胞, 即胸腺相关淋巴细胞 393, 1420-1, 1423, 1426, 1427-8, 1432, 1434, 1444, 1668
  CD nomenclature 淋巴细胞的CD命名 1421
Lysosomes 溶酶体 32, 33, 1402
Lysozyme 溶菌酶 1360, 1402, 1545, 1695

M

McBurney's point 麦克伯尼点 1775
Macroglia 大胶质细胞 938-42
Macrophages 巨噬细胞 78, 413, 423, 460, 956, 1409, 1414-15, 1806
Macula, Maculae 斑
  adherens 粘着斑 27
  cribrosa, of labyrinth 迷路筛斑 1377
  densa 密斑 1823, 1824
  lutea 黄斑 1347
  of saccule 球囊斑 1380, 1381
  of utricle 椭园囊斑 1380, 1381
Magma reticulare 网状粘质,网状胚外中胚层 140
Magnetic resonance imaging (MRI) 磁共振成像 1934
Magnetoencephalogram 脑磁共振图 919, 1171-2
Malformations, congenital 先天畸形 333-8
  prenatal diagnosis 先天畸

形出生前的诊断 338–41
prenatal treatment 先天畸形出生前的治疗 341
Malleolus 踝
lateral 外踝 1932
surface anatomy 外踝的表面解剖 1932
medial 内踝 695, 697
surface anatomy 内踝的表面解剖 695, 697, 1932
Malleus 锤骨
development 锤骨的发生 263, 277
movements 锤骨的运动 1376
relation to tympanic membrane 锤骨与鼓膜的关系 1375
Mamma, *see* Gland, Mammary 乳房（见乳腺）
Manchette （精子颈）领 128
Mandible 下颌骨 576–8
accessory foramina 副下颌孔 577
age changes 下颌骨年龄变化 578, 607, 609
alveolar part 下颌骨齿槽部 576
angle 下颌角 576
applied anatomy 下颌骨的应用解剖 612, 1719
base 下颌底 576
body 下颌体 551, 576, 577
canal 下颌管 576, 577, 578
condylar process 下颌骨髁突 576, 577, 451, 1912
coronoid process 下颌骨冠突 576, 577
development 下颌骨的发生 427
growth 下颌骨的生长 577–8
head 下颌头 551, 1912
measurements 下颌骨测量 612
movements 下颌骨运动 494, 580–2
ossification 下颌骨骨化 577–8
ramus 下颌支 551, 576–7, 1912
structure 下颌骨的结构 577
surface anatomy 下颌骨的表面解剖 1911, 1912
MAPs, *see under* Proteins 微管相关蛋白，分裂原活化蛋白，多抗原肽（见蛋白条目）
Margin 边缘
cervical, of teeth 牙的颈缘 1700
infra-orbital 眶下缘 554, 1912
supra-orbital 眶上缘 554, 595, 1912
Marrow, of bones 骨髓 436, 454, 1409
gelatinous 胶状骨髓 1409
red 红骨髓 454, 1409
yellow 黄骨髓 454, 1409
Mass 块，群
inner 内细胞群 96, 98, 134, 159
lateral 侧块，侧群
of atlas 寰椎侧块 519
of ethmoid, *see* Ethmoid bone, labyrinth 筛骨迷路侧群
of sacrum 骶骨侧块 528
Mast cell 肥大细胞 79–80
granules 肥大细胞颗粒 79
Mastication, muscles of 咀嚼肌 799–802
Mastocyte, *see also* CELL, mast 肥大细胞(也见细胞条目) 79–80
Mater, arachnoid, dura, pia, *see* Arachnoid, Dura, Pia *respectively* 蛛网膜、硬脑(脊)膜、软脑（脊）膜（分别见 Arachnoid, Dura, Pia）
Matrix 基质
of bone 骨基质 452, 461–3
perilacunar 陷窝周围基质 459
cardiac 心基质 299
of cartilage 软骨基质 443–8
enamel 牙釉基质 1715, 1716
extracellular(ECM) 细胞外基质 80–7
germinal of hair 毛母质 401
mitochondrial 线粒体基质 34
of nail 甲母质 296, 408
nuclear 核基质 46
osteoid 类骨质 452, 461
Matter 质
grey 灰质，皮质 909, 974
of cerebrum 大脑皮质 974
periaqueductal 大脑导水管周围皮质 997, 1005, 1068
of spinal cord 脊髓灰质 977–83
appendages 脊髓周围灰质 1009–10
core 脊髓中央灰质 1009–10
laminae 脊髓灰质板层 983–5
white 白质 909, 974
of cerebrum 大脑白质 974
of spinal cord 脊髓白质 975–6, 978, 987–9
Maxilla 上颌骨 551, 552, 599–603
age changes 上颌骨的年龄变化 554, 602, 607, 609
body 上颌骨体 599
in nasal cavity 鼻腔中的上颌骨体 575
in norma frontalis 上颌骨体前面观 551, 554, 1912, 1913
development 上颌骨的发生 277, 280–2, 354, 427
ossification 上颌骨的骨化 602
in neonate 新生儿上颌骨 355
processes 上颌骨突起
alveolar 上颌骨齿槽突 554, 600
rfontal 上颌骨额突 551, 554, 600, 1913
palatine 上颌骨腭突 552, 562, 574, 602
in palate 腭内上颌突腭突 552, 562
zygomatic 上颌骨颧突 554, 599
sinus 上颌窦 599
growth 上颌窦生长 602, 607
opening into nasal cavity 上颌窦的鼻腔开口 575, 599, 599
Meatus 道
acoustic 耳道
external 外耳道 551, 560, 592, 1369–70, 1913
applied anatomy 外耳道的应用解剖 593, 1370, 1377
arteries 外耳道动脉 1369, 1519
bony part 外耳道骨性部 560, 562, 592, 1369
cartilaginous part 外耳道软骨部 1369
development 外耳道发生 263, 285
examination 外耳道检查 1370
growth changes 外耳道生长变化 592, 607
lymph drainage 外耳道淋巴回流 1612
in neonate 新生儿外耳道 354
primary 初级外耳道 263
nerves 外耳道神经 1237, 1370
relations 外耳道毗邻 1370
secondary 次级外耳道 263
surface anatomy 外耳道表面解剖 1911
internal 内耳道 354, 572, 573, 591, 593, 612
nasal 鼻道
inferior 下鼻道 575
bony walls 下鼻道骨壁 575
middle 中鼻道 575, 597
bony walls 中鼻道骨壁 575
superior 上鼻道 575, 597
bony walls 上鼻道骨壁 575
urinary 泌尿道 1842, 1876
Mechanism 机理
of deglutition 吞咽机理 1646, 1732–3
of erection, 勃起机理 1858
of hearing 听觉机理 1396
of muscle contraction 肌肉收缩机理 741–2, 777–9
of respiration 呼吸机理 813, 815, 817, 818–9, 1882
of thorax 胸廓构成机理 813, 815, 817, 818–9
Mechanoreceptors 机械受体 394, 960, 961, 962, 963, 964
Meckel's diverticulum 麦克尔憩室 1765
Meconium 胎粪 190, 346
'Medial' 内侧 15
Median 正中 15
Mediastinum 纵隔
thoracic 胸腔纵隔 1470–1, 1657, 1676–8
subdivision 胸腔纵隔再分部 1470–1, 1676–8, 1916
Medulla 髓质
of hair 毛发的髓质 401, 405
of kidney 肾髓质 1819
of lymph node 淋巴结髓质 1431
oblongata 延髓 974, 1012–21

arteries 延髓动脉 1220、1533、1534
central canal of 延髓中央管 1013
development 延髓发生 219、242
fissures 延髓裂 1013
lesions 延髓损伤 1021
structure 延髓结构 1014-21
sulci 延髓沟 1013
veins 延髓静脉 1220、1582
spinalis, *see* Cord, spinal 脊髓（见 Cord, spinal）
of suprarenal glands 肾上腺髓质 1901、1905
applied anatomy 肾上腺髓质的应用解剖 1905
development 肾上腺髓质的发生 234、236、353
function 肾上腺髓质的功能 1905
Medulloblasts 成神经管细胞 228
Megacolon 巨结肠 236、1786
Megakaryoblast 原巨核细胞 1414
Megakaryocyte 巨核细胞 1413、1414
Meiosis 减数分裂 3、48、56、60-1、93
of oöcyte 卵母细胞的减数分裂 122-3
of spermatocyte 精母细胞的减数分裂 127
Melanin 黑色素 80、376、388、390、391
synthesis 黑色素的合成 388、391
Melanism 黑色素症黑变病 296
Melanoblast 成黑色素细胞 388、389、390、391
Melanocyte 黑色素细胞 80、89、156、295、381、388-91、418
Melanophage 噬黑素细胞 388
Melanophore 载黑色素细胞 80、388
Melanosome 黑色素体 389
Melatonin 褪黑激素 391、1102、1886、1891
Membrane or Membrana 膜
anal 肛膜 191、215、1780
of animal cell 动物细胞膜 23-30
atlanto-occipital 寰枕膜 521
basement 基底膜、基膜 87、111
of glomerulus 肾小球基膜 1822、1823
basilar, of cochlea 耳蜗基底膜 1385
of Bowman 鲍曼膜 1325
of Bruch 布鲁赫膜，玻璃膜 1336
Buccopharyngeal 颊咽膜口咽膜 144、146、148、174
of cell 细胞的膜 23-30
cloacal 泄殖腔膜 143、146、148、191、215
cricothyroid 环甲膜 1914
cricovocal 环声膜 1642
of Descemet （角膜）后弹性膜 1325
extra-embryonic 胚外膜 95、98-100
fetal 胎膜 158-60
glassy 玻璃膜 401
fibroelastic of larynx 喉纤维弹性膜 1642
fibrous of trachea 气管纤维膜 1656
granulosa of ovary 卵巢颗粒层 1863
Heuser's 霍伊泽膜 137
hyoglossal 舌骨舌膜 1724
intercostal, external and internal 肋间外、内膜 815
interosseous 骨间膜
crural 小腿骨间膜 712
of forearm 前臂骨间膜 645、646
Jackson's 杰克逊膜 1744
mucous, *see also under individual organs* 粘膜（也见有关器官条目） 67
myobasement 肌细胞基膜 299
Nasmyth's 初级釉护膜 1719
nuclear 核膜 46-8
obturator 闭孔膜 456、880
oral, *see* M., oropharyngeal 口膜（见口咽膜）
oronasal 口鼻膜 280
oropharyngeal, *see* M. buccopharyngeal 口咽膜（见颊咽膜）
perineal 会阴膜 834、1842
periodontal, *see* Ligament, named, periodontal 牙周膜（见牙周韧带）
plasma 质膜 21、921
pleuropericardial 胸心包膜 180
pleuroperitoneal 胸腹膜 180、181
pupillary 瞳孔膜 1333
development 瞳孔膜的发生 261
ruffled 皱褶膜 459、41
serous 浆膜 67
statoconiorum 位砂膜、耳石膜 1383
suprapleural 胸膜上膜 270
synovial, *see also individual joints* 滑膜（也见各关节） 292、494、497
of atlanto-occipital joint 寰枕关节的膜 520、522
tectorial 盖膜 1392
thyrohyoid 甲状舌骨膜 582、1642
tympanic 鼓膜 1373
applied anatomy 鼓膜的应用解剖 1370、1376
arteries 鼓膜的动脉 1519
at birth 出生时的鼓膜 607
colour 鼓膜颜色 1370
development 鼓膜发生 176、263、285
examination 鼓膜检查 1370
nerves 鼓膜神经 1244
recesses 鼓膜隐窝 1376
secondary 第二鼓膜 1379
unit 单位膜 23
urogenital 尿生殖膜 191、213、215、216
rupture of 尿生殖膜破裂 213、216
vestibular 前庭膜 1385
Membrane bones, *see* Bones, dermal 膜骨
Memory 记忆 935、1116、1130
anatomical substrates 记忆的解剖基础 1130
immunological 免疫记忆 1405、1420、1421
Menarche 月经初潮 372
Meninges 脑脊脑 1209-18
cranial 脑膜 1210-12
arteries 脑膜动脉 1516、1518、1519、1520、1526、1527、1532
nerves 脑膜神经 1230、1234、1237、1258
structure 脑膜结构 1211-12
veins 脑膜静脉 1577、1578、1581
development 脑脊膜的发生 222、256-7
spinal 脊膜 1212
arteries 脊膜的动脉 1532、1535、1546、1558
nerves 脊膜神经 1261
Meninx primitiva 初级脑（脊）膜 257
Meniscoids, fibro-adipose 纤维-脂肪性关节盘（半月板） 494、514
Meniscus, Menisci 半月板 494、497
abnormalities 半月板异常 706-7
injury 半月板损伤 684、708
of knee 膝关节半月板 703-4、1931
movements 半月板的运动 707、708
regeneration 半月板的再生 703
of wrist 腕关节半月板 650、651
Meniscus, tactile, of Merkel 触觉板，梅克尔细胞盘 963
Menstruation 月经 162、371、1871、1873
Meridian, of eyeball 眼球的径线 1322
Meromyosins 酶解肌球蛋白 743
Mesangium 血管系膜 1819
Mesaxon 轴突系膜 951
Mesectoderm 中外胚层 220、222、224
Mesencephalon (midbrain) 中脑 910、974、1066-73
aqueduct 中脑导水管 244、974、1066
arteries 中脑动脉 1220、1528、1534
derivatives 中脑衍化物 240
development 中脑的发生 147、218、219、244
evolution 中脑的进化 971
internal structure 中脑内部结构 1067-73
Mesenchyme 间充质 93、153-4
allantoic 尿囊间充质 158
angioblastic 成血管间充质 299
angiogenic 血管发生间充质

202, 203, 204
axial 轴间充质 154
cardiogenic 生心间充质 148
extraembryonic 胚外间充质 158
intermediate 间介间充质 154, 155-6, 199, 213
interzonal 带间间充质 292, 495
lateral plate 侧板间充质 146, 148, 155, 187, 188
nephrogenic 生肾间充质 119, 203
paraxial 轴旁间充质 119, 146, 147, 154-5, 256, 264, 271, 285
periocular 眼周间充质 144
prechordal 索前间充质 144, 154, 274
somatopleuric 体壁间充质 155, 174, 180, 181, 187, 264, 288
splanchuopleuric 脏壁间充质 155, 179, 181, 187, 195, 196, 213
Mesenteron 中肠 183
Mesentery, intestine 肠系膜 1736, 1737, 1742, 1743, 1765
development 肠系膜的发生 190, 193, 194
Mesoappendix 阑尾系膜 194, 1742, 1743, 1775
Mesoblast 中胚层 92, 93, 100, 118
cardiogenic 生心中胚层 146
extraembryonic 胚外中胚层 140, 141, 146
intraembryonic 胚内中胚层 144, 146
primary 初级中胚层 144, 154
secondary 次级中胚层 144, 148
Mesocardium 心系膜 299, 302
Mesocolon 结肠系膜
in neconate 新生儿结肠系膜 349
sigmoid 乙状结肠系膜 194, 1737, 1742, 1743, 1778
transverse 横结肠系膜 1736, 1742, 1743, 1777
development 横结肠系膜的发生 194, 199
Mesoderm 中胚层 5, 92, 93, 144
induction of 中胚层的诱导作用 105
lateral plate 侧板中胚层 98, 118
segmentation 中胚层分节 118
somatic 体节中胚层 5
somites 体节 98, 100
splanchnic 脏中胚层 5
Mesoduodenum 十二指肠系膜 186, 187, 196, 197
Mesogastrium 胃系膜 181, 183, 186, 187, 196, 197, 198
ventral 胃腹系膜 183, 186, 187, 196
Mesogenitale 生殖系膜 205, 212
Mesometrium 子宫系膜 1874
Mesonephros 中肾 200, 216, 1814
duct 中肾管 200, 216
Meso-oesophagus 食管系膜 181, 193, 196, 197
Mesorchium 睾丸系膜 212
Mesorectum 直肠系膜 194
Mesosteinum 胸骨体 537, 538
Mesotendon 腱系膜 782
Mesothelium 间皮 67, 100, 1226, 1734
Mesovarium 卵巢系膜 1861, 1862, 1874
development 卵巢系膜的发生 213
Metabolism, vectorial 向量代谢 24
Metacarpal bones 掌骨 654-6, 1928
ossification 掌骨的骨化 655
Metacarpus 掌 654-6, 1928
comparison with metatarsus 掌与跖的比较 616, 735
joints 掌关节 656-9
Metachromatic staining 异染色 79, 443, 1405
Metachronal waves 异时移动波 42
Metamerism of spinal nerves 脊神经的节段性分布 1289
Metamyelocyte 晚幼粒细胞 1413
Metanephros 后肾 200, 202-203, 1814
Metaphase of cell division 细胞分裂后期 58, 61, 123
Metaphysis 干骺端 432, 441
Metasternum 剑突(胸骨) 537
Metatarsal bones 跖骨 726-7, 1932
ossification 跖骨骨化 727
Metatarsus 跖 726-8, 1932
comparison with metacarpus 跖与掌比较 616, 735
joints 跖关节 727-8
Metathalamus 后丘脑 1082
development 后丘脑的发生 245
Metatheria 后兽亚纲 7, 614
Metazoa 后生动物, 多细胞动物 5
Metencephalon 后脑 219, 240, 242, 974
Microbodies 微体 34
Microcircuits 微回路 907, 909
Microcyte 小红细胞 1413
Microfilaments 微丝 922
Microglia 小胶质细胞 942-3
Micrognathia 小颌畸形 284
Microsomes 微粒体 30
Microtubules 微管 38-39, 41, 42, 43, 126, 922, 923, 925
spindle 纺垂丝 58, 61
Microvillus 微绒毛 40-1
Micturition 排尿 1839, 1844
Mid-body 中间体 58
Midbrain, *see* Mesencephalon 中脑
Middle ear, *see* Cavity, tympanic 中耳, 见鼓室
Midgut 中肠 174, 188, 190
rotation 中肠的旋转 190
Migration, interkinetic 升降迁移 229, 252
Mikrotubuli 微管 1889
Milk 乳汁 367, 423
witch's 伪乳 418
Milk ridge, *see* Ridge, mammary 乳腺嵴
Milky spots 乳斑 1742
Mitochondria 线粒体 5, 31, 34-5, 126, 748
Mitosis 有丝分裂 3, 47, 48, 56, 57-61
poisons 有丝分裂抑制剂 60
quantal 量有丝分裂 108
Moderator band, *see* Trabecula septomarginal 调节带(见隔缘小梁)
Modiolus 蜗轴
cochlea development 耳蜗的发生 263
of facial muscles 口角轴, 面肌蜗轴 794, 796-7
Modules 单位、组件
cortical 皮质构筑单位 1151-4
wound 损伤组件 413
Molecules 分子
cell adhesion, (CAMS) 细胞粘着分子 86, 244, 245, 398, 399, 1461-3, 1895
calcium dependant 钙依赖性细胞粘着分子 26, 134
calcium mdependant 非钙依赖性细胞粘着分子 27
cell-, (C-CAM) 细胞-细胞粘着分子 111
intercellular, (ICAM-1) 细胞间粘着分子-1 1223
liver-, (L-CAM) 肝细胞粘着分子 111, 202
neural-, (N-CAM) 神经细胞粘着分子 111, 202, 232, 236, 948
vascular, (VCAM) 血管细胞粘着分子 1223
chiral'F' 手性分子'F' 120, 121
extra cellular matrix 细胞外基质分子 111-12, 153-4, 165, 179
receptors for 细胞外基质分子受体 112
major histocompatibility complex(MHC) 主要组织相容性复合体 1407
substrate adhesion(SAM) 基质粘着分子 111
Monoamine oxidase 单胺氧化酶 959
Monoamines 单胺 936
Monoblast 原单核细胞 1414
Monocyte 单核细胞 1405
development 单核细胞的发生 1414
Monorchism 单侧睾丸 1855
Monosomy 单体 63, 335
Mons pubis 阴阜 1921
Morison's pouch 莫里森陷窝 1745
Morphallaxis 变形再生 109
Morphanalysis 形态分析 612
Morphogenesis 形态发生 113-15
Morphogens 形态发生素 114
Morula 桑椹胚 92, 96, 107
Motilin 胃肠动素 1787

Motor end plate 运动终板 752
Motor unit 运动单位 756
Mouth 口腔 1686–91
lymph vessels 口腔淋巴管 1613
mucous membrane 口腔粘膜 1686–7
muscles 口腔肌肉 793, 794–9
primitive 原始口腔 275, 278
roof 口腔顶 1688–91
Movement, Movements 运动
analysis of 运动分析 498–9, 505–10, 785
of blowing 吹气运动 1732
of cells 细胞的运动 21, 42, 43–5
of chewing 咀嚼运动 580, 582
of cilia 纤毛运动 42, 45
cortical control 皮质控制运动 1167–8
of coughing 咳嗽运动 817
of deglutition 吞咽运动 582, 1642, 1646, 1732–3
of eyes 眼球运动 1070, 1071, 1179, 1353, 1357, 1359
of eyelids 眼睑运动 1353
fetal, and embryonic 胎儿和胚胎的运动 293, 353–4, 534
of flagella 鞭毛运动 42
of foot as a whole 足的整体运动 723–4, 725, 727, 728, 733–5, 897
of hand 手的运动 652–4, 656–7, 658, 659, 863–70
hiccup 呃逆运动, 打嗝运动 282
of joints *see also individual joints* 关节运动 492, 494, 498–500, 505–10,
abduction 外展运动 500
accessory 辅助运动 509
adduction 内收运动 500
adjunct rotations 附属旋转运动 500, 505
angulation 角度运动 500
antispin 拮抗旋转运动 505
circumduction 环转运动 500
conjunct rotations 联合旋转运动 499, 505, 626
cospin 协同旋转运动 505
dorsiflexion 背屈 500
extension 伸 500
flexion 屈 500
limitation of 运动的限制 510
opposition 对掌运动, 对向运动 616, 617, 654, 656, 735
ovoid of 卵圆形运动 505
plantar flexion 跖屈 500
pronation 旋前运动 613, 615, 646
quasichordal 弦形运动 505
roll 滚动 505, 508
rotation 旋转运动 500
segmental innervation 节段性神经支配 1290
slide 滑动 505, 508
spin 旋转运动 505, 787, 788
supination 旋后运动 615, 646
swing 摆动 505, 787
translation 移动 499, 500
of lips, *passim* 唇的运动 794–9
of locomotion 转位运动 733, 735, 663, 897–900
of mastication, *passim* 咀嚼运动 799–802
of modiolus 口角轴运动 796–7
neural control of 运动的神经控制 1167–8
of palate 腭的运动 1732
of pectoral girdle 胸带的运动 622
of phonation 发育运动 1646
of pushing 推 844
of respiration 呼吸运动 813, 815–19, 826, 1668
fetal 胎儿的呼吸运动 181
of running 跑 733, 898, 900
of sneezing 抹 817
of sucking 吮吸 353
of swallowing 吞咽 353, 582, 1642, 1646, 1732–3
synergic control of 运动的协同调节 1168
of thorax 胸廓的运动 546
of vertebral column 脊柱的运动 515–16, 537
of vocal folds 声带运动 1645–6
of walking 走 663, 733, 735, 897, 897–8,898
MRI, *see* Magnetic resonance imaging 磁共振影像
MSH, *see* Hormones, melanocyte-stimulating 黑素细胞刺激素
Mucinogen 粘蛋白原 70
Mucins 粘液素 69
Mucus 粘液 69–70
Müllerian duct, *see* Duct, paramesonephric 米勒管（见中肾旁管）
MUSCLE, MUSCLES, ACTING ON 肌（以作用部位列条目）
auricle 耳肌 1368
carpometacarpal joint of thumb 拇指腕掌关节运动肌 657
elbow joint 肘关节运动肌 643
eyeball 眼球运动肌 1353–9
fingers 指肌 657, 659
foot 足肌 894–7
hip joint 髋关节运动肌 688
intercarpal joints 腕骨间关节运动肌 654
lips 唇肌 794–6
metacarpophalangeal joints 掌指关节运动肌 659
radio-ulnar joints 桡尺关节运动肌 646
shoulder 肩部肌
girdle 肩带肌 622
joint 肩关节运动肌 632
toes 趾肌 888, 894, 895
vertebral column 脊柱运动肌 515–16
vocal folds 声带运动肌 1644–6
wrist, joint 腕关节运动肌 654
MUSCLES, IN GENERAL 肌（概论）
actions 肌的作用 785–6
effect of gravity on, 地心引力对肌作用的影响 788
antagonist, 拮抗肌 786
antitragicus 对耳屏肌 1368
aponeurosis 腱膜 782
attachments 肌肉附着 482, 781–2
bipennate 羽状肌 783
blood vessels of 肌肉的血管 751–2, 770
capillaries of 肌肉的毛细血管 751, 770
cardiac 心肌 307, 738, 765
circumpennate 环羽状肌 783
connective tissue 肌肉的结缔组织 740, 749, 751
contraction 肌收缩 739, 741–2, 747, 749, 777–9, 783
cruciate 十字形肌 783
development 肌的发生 264–5, 292–3, 756, 757,770,770–1
electron microscopy 肌的电镜观察 739–42
fasciculi 肌束 740, 782
fibres 肌纤维 738–51
fast (type Ⅱ) 快肌纤维 754, 755, 756
intrafusal 梭内肌 969, 970
slow (type Ⅰ) 慢肌纤维 754, 755, 756
filaments 肌丝 739, 742, 742–4
fixators 固定肌 786
forms 肌的形状 783
fusiform 纺锤形肌 783
growth 肌生长 756, 770, 771
innervation 肌的神经支配
motor 肌运动神经支配 742, 756, 945, 957–9
sensory 肌感觉神经分布 752, 970–1
involuntary, *see* M., non-striated 不随意肌（见非横纹肌）
junction, with tendon 肌肉与肌腱的连接 749, 782
line of pull 纤维牵拉力方向 778, 783
lymphatics 肌的淋巴 751
motor end plate 肌运动终板 752, 958
motor unit 肌运动单位 752, 783
multipennate 多羽状肌 783
nerve endings 肌的神经末梢
motor 肌运动神经末梢 752, 945, 957–9, 971
sensory 肌感觉神经末梢 752, 970–1
nerves 肌的神经 752–3, 779
non-striated 非横纹肌 738–9, 771–81
organization 肌的构筑 740, 783–4
plain 肌的一般描述 738–9, 771–2
prime mover 原动肌 786
quadrilateral 四边形肌 783
red 红肌 754
regeneration 肌的再生 770–80, 771, 780
repair 肌的修复 771
segmental innervation 肌的节段性神经支配 1290

shunt 肌的分力 787
skeletal 骨骼肌 738-51
smooth 平滑肌 738-9, 771-81
vascular 血管平滑肌 1458-9
spindle 梭形肌 752, 969-71
spiral 螺旋肌 783
spurt 突发分力 787
straplike 长条状肌 783
striated 横纹肌 738
striped, *see* M., skeletal 横纹肌（见骨骼肌）
structure 横纹肌的结构 738-81
synergic 协同肌，合作肌 786
T-system of membranes 横纹肌肌膜的横管系统 749, 764
tendons 肌腱 781
terminology 肌学术语 789
tonus 肌紧张 1197
unstriped, *see* M., non-striated 非横纹肌
varieties 肌的种类 738-9, 783, 789
vessels 肌的血管 751-2, 772
voluntary, *see* M., skeletal 随意肌（见骨骼肌）
white 白肌 754
MUSCLES, NAMED 已命名肌肉
abductor 展肌
digiti minimi 小指展肌
of foot 足的展肌 894
of hand 手的展肌 860
hallucis 蹈展肌 894, 1933
indicis 示指展肌 860
pollicis 拇展肌
brevis 拇短展肌 859
longus 拇长展肌 859, 1928
adductor 收肌
brevis 短收肌 876
hallucis; 蹈收肌 896
longus 长收肌 876, 1930
magnus 大收肌 877
pollicis 拇收肌 859, 1928
anconeus 肘肌 850
anorectal ring 肛门直肠环 1784
arch, axillary 腋弓 837
arrector pili 立毛肌 407-8
articularis 关节肌
cubiti 肘关节肌 844
genu 膝关节肌 698, 875
aryepiglottic 杓会厌肌 1644, 1645
arytenoid 杓肌
oblique 杓斜肌 1644, 1645
transverse 杓横肌 1644, 1645
auriculares 耳肌 284
biceps 二头肌
brachii 肱二头肌 843, 1924
applied anatomy 肱二头肌应用解剖 843
in shoulder joint 肩关节内的肱二头肌部 629
synovial sheath 肱二头肌滑液鞘 628
femoris 股二头肌 881, 1931
relation to knee joints 股三头肌与膝关节的关系 881
brachialis 肱肌 843
brachioradialis 肱桡肌 849
buccinator 颊肌 796, 799, 800
bulbospiral 球螺旋肌（心） 1494
bulbospongiosus (bulbocavernosus) 球海绵体肌 833
in female 女性的相应肌 335
chondroglossus 小角舌肌 1723-4
cleidohyoid 锁骨舌骨肌 807
development 锁骨舌骨肌发生 261
compressor naris 鼻孔压肌 792
constrictors, of pharynx 咽缩肌 1729-32
coracobrachialis 喙肱肌 842, 1924
corrugator 皱肌
cutis ani 肛门皱皮肌 1781
supercilii 皱眉肌 792
cremaster 提睾肌 824
development 提睾肌的发生 212
cricoarytenoid 环杓肌
lateral 环杓侧肌 1644, 1645
posterior 环杓后肌 1644, 1645
cricopharyngeus 环咽肌 1730
cricothyroid 环甲肌 1644, 1645
development 环甲肌的发生 285
dartos 肉膜 1856
deltoid 三角肌 840-1
applied anatomy 三角肌的应用解剖 841, 1924
surface anatomy 三角肌的表面解剖 840, 841, 1924
depressor 降肌
anguli oris 降口角肌 796, 797
caudae 降尾肌 831
labii inferioris 降下唇肌 795
supercilii 降眉肌 791
septi 鼻中隔降肌 792
detrusor 逼尿肌 1839, 1840, 1844
diaphragm 膈肌 815-9
development 膈肌的发生 270
digastric 二腹肌 806
development 二腹肌的发生 278, 284
dilatator 开大肌
naris 鼻孔开大肌 792
pupillae 瞳孔开大肌
development 瞳孔开大肌的发生 261
urethrae 尿道开大肌 1844
MUSCLES, NAMED (*contd*)
epaxial 轴上肌 119, 270, 982
epicranius 颅顶肌 284, 789
erector spinae 竖脊肌 119, 1923
development 竖脊肌的发生 270
extensor 伸肌
carpi radialis 桡侧腕伸肌
brevis 桡侧腕短伸肌 849, 1928
longus 桡侧腕长伸肌 849, 1928
carpi ulnaris 尺侧腕伸肌 850
surface anatomy 尺侧腕伸肌表面解剖 850, 1928
digiti minimi 小指伸肌 850
digitorum 指总伸肌 425-6, 1928
actions 指总伸肌作用 426
brevis 指短伸肌 468, 1933
longus 指长伸肌 460, 1933
synovial sheath 指长伸肌滑液鞘 889
hallucis 蹈伸肌
brevis 蹈短伸肌 892
longus 蹈长伸肌 884
surface anatomy 蹈长伸肌表面解剖 148, 1933
indicis 食指伸肌 852
brevis manus 短的手肌 852
pollicis 拇伸肌
brevis 拇短伸肌 851
surface anatomy 拇指短伸肌表面解剖 852, 1928
longus 拇长伸肌 852
surface anatomy 拇长伸肌表面解剖 852, 1926, 1928
flexor 屈肌
carpi radialis 桡侧腕屈肌 844, 846, 1928
carpi ulnaris 尺侧腕屈肌 846-7, 1928
digiti minimi brevis 小指短屈肌
of foot 足的屈肌 896
of hand 手的屈肌 860
digitorum 指总屈肌
accessorius 副指总屈肌 895
brevis 指短屈肌 894
longus 指长屈肌 888, 889, 1932, 1933
synovial sheath 屈肌滑液鞘 893
profundus 指深屈肌 847
synovial sheath 指深屈肌滑液鞘 852
superificialis (sublimis) 指浅屈肌 847, 1928
relations 指浅屈肌位置关系 847
hallucis
brevis 蹈短屈肌 896
longus 蹈长屈肌 888, 1933
pollicis
brevis 拇短屈肌 859
longus 拇长屈肌 848
synovial sheath 拇长屈肌滑液鞘 853
gastrocnemius 腓肠肌 886, 1931, 1932
gemellus, inferior et superior 下、上孖肌 880
geniohyoid 颏舌骨肌 807
gluteus 臀肌
maximus 臀大肌 877, 1930
medius 臀中肌 877, 1930
minimus 臀小肌 877, 1930
gracilis 股薄肌 876, 1931
hamstring 腘绳肌（股后肌） 879, 881-3
helicis major et minor 耳轮大肌，耳轮小肌 1368

hyoglossus 舌骨舌肌 1723
hypaxial 轴下肌 119, 982
iliacus 髂肌 872
iliococcygeus 髂尾骨肌 831
iliocostalis 髂肋肌 811
  cervicis 颈髂肋肌 81
  lumborum 腰髂肋肌 811
  thoracis 胸髂肋肌 811, 1764
iliocostocervicalis 项髂肋肌 811
incisivus labii 唇门齿肌
  inferioris 下唇门齿肌 798
  superioris 上唇门齿肌 798
infraspinatus 冈下肌 842
intercostales 肋间肌 815
  externi 肋间外肌 815
  interni 肋间内肌 815
  intimi 肋间最内肌 815
interossei 骨间肌
  dorsal 骨间背侧肌
    of foot 足的骨间背侧肌 897
    of hand 手的骨间背侧肌 860, 862, 1928
  palmar 掌肌 356, 860, 862
  plantar 跖肌 897
interspinales 棘间肌 312
intertransversarii 横突间肌 312
interureticus 输尿管间肌 1840
ischiocavernosus 坐骨海绵体肌 833
  in female 女性的坐骨海绵体肌 835, 1876
latissimus dorsi 背阔肌 836-7, 1924
levator 提肌
  anguli oris 口角提肌 795, 797
  ani 肛提肌 831, 832, 1843, 1844
    applied anatomy 肛提肌应用解剖 832
    morphology 肛提肌形态学 831
  caudae 尾提肌 831
  costarum 肋提肌 815
  labii superioris 上唇方肌, 提上唇肌 794
  palpebrae superioris 上睑提肌 1353, 1357
  prostatae 前列腺提肌 831, 1859
  scapulae 肩胛提肌 838
  of thyroid gland 甲状腺的提肌 176, 1892
  veli palatini 腭提肌 1689
longissimus 最长肌 811
  capitis 头最长肌 811
  cervicis 颈最长肌 811
  thoracis 胸最长肌 811
longitudinal of tongue 舌纵肌 1724
longus 长肌
  capitis 头长肌 808
  colli 颈长肌 807-8
lumbricals 蚓状肌
  of hand 手的蚓状肌 861-2
malaris 颧骨肌 795, 797
masseter 咬肌 799
  surface anatomy 咬肌表面解剖 799, 1913
mentalis 颏肌 795
multifidus 多裂肌 810, 811
mylohyoid 下颌舌骨肌 278, 807
nasalis 鼻肌 792
obliquus 斜肌
  capitis 头斜肌
    inferior 头下斜肌 813
    superior 头上斜肌 813
  externus abdominis 腹外斜肌 270, 820, 829
    action 腹外斜肌作用 827
    in rectus sheath 腹直肌鞘中的腹外斜肌 825
  internus abdominis 腹内斜肌 270, 823, 828
    in rectus sheath 腹直肌鞘内的腹内斜肌 825
  oculi
    inferior 眼下斜肌 274, 1355, 1358
    superior 眼上斜肌 274, 1355, 1358
obturator 闭孔肌
  externus 闭孔外肌 880
  internus 闭孔内肌 880
occipitofrontalis 枕额肌 789
oesophageal 食管肌 1753
omohyoid 肩胛舌骨肌 807
opponens 对掌肌（对跖肌）
  digiti minimi 小指对掌（跖）肌
    of foot 足的小趾对跖肌 860
    of hand 手的小指对掌肌 860
  pollicis 拇指（踇趾）对掌（对跖）肌 859
orbicularis 轮匝肌
  oculi 眼轮匝肌 791-2
  oris 口轮匝肌 794, 798
orbitalis 眼眶肌 1353
palatoglossus 舌腭肌 1690
palatopharyngeus 咽腭肌 1690, 1730
palmaris 掌肌
  brevis 掌短肌 860
  longus 掌长肌 846, 1928
papillary 乳头状肌 1480, 1481, 1487
  development 乳头肌的发生 307
pectinati 梳状肌 1478, 1482
pectineus 耻骨肌 876
pectoralis 胸肌
  major 胸大肌 1924
  minimus 胸最小肌 839
  minor 胸小肌 838
peroneus 腓骨肌
  brevis 腓骨短肌 885-6, 1932
    synovial sheath 腓骨短肌滑液鞘 886
  longus 腓骨长肌 885, 1932
    synovial sheath 腓骨长肌滑液鞘 886
  tertius 第三腓骨肌 885, 1933
piriformis 梨状肌 879
plantaris 跖肌 888
platysma 颈阔肌 798, 804
  development 颈阔肌的发生 284
popliteus 腘肌 888
  in knee joint 膝关节内的腘肌 888
procerus 眉间降肌 792
pronator 旋前肌
  quadratus 旋前方肌 848
  teres 旋前圆肌 844-51
psoas
  major 腰大肌 870-2
    action 腰大肌作用 872
  minor 腰小肌 872
pterygoid
  lateral 翼外肌 801
pubococcygeus 耻骨尾骨肌 831
puborectalis 耻骨直肠肌 191, 270, 834, 1780, 1781
pubovaginalis 耻骨阴道肌 831
pyramidalis 锥状肌 826
quadratus 方肌
  femoris 股方肌 880
  labii superioris 上唇方肌 794
  lumborum 腰方肌 829
quadriceps femoris 腰四头肌 875, 1930
rectococcygeus 直肠尾骨肌 1784
recto-urethralis 直肠尿道肌 1784
rectus
  abdominis 腹直肌 270, 825
    sheath 腹直鞘 825
    surface anatomy 腹直肌表面解剖 825, 1919
  capitis 头直肌
    anterior 头前直肌 808
    lateralis 头侧直肌 808
    posterior 头后直肌
      major 头后大直肌 813
      minor 头后小直肌 813
  of eyeball 眼球的直肌 274, 1353, 1354, 1355, 1357
  femoris 股直肌 875, 1930
rhomboideus 菱形肌
  major 大菱形肌 837
  minor 小菱形肌 837
risorius 笑肌 794, 799
rotatores 回旋肌 811, 812
sacrococcygeus 骶尾骨肌 832
sacrospinalis,see M., erector spina 骶棘肌（见竖脊肌）
salpingopharyngeus 咽鼓管咽肌 1732
sartorius 缝匠肌 875-6, 1930
scalenus 斜角肌
  anterior 前斜角肌 808
  medius 中斜角肌 808
  minimus 小斜角肌 270, 809, 1663
  posterior 后斜角肌 809
semimembranosus 半膜肌 881-3, 1931
semispinalis 半棘肌
  capitis 头半棘肌 811, 812
  cervicis 颈半棘肌 811, 812
  thoracis 胸半棘肌 811, 812
semitendinosus 半腱肌 881
  surface anatomy 半腱肌的表面解剖 881, 1931
serratus 锯肌

anterior 前锯肌 840, 1924
applied anatomy 前锯肌应用解剖 840, 1924
posterior 后锯肌
inferior 下后锯肌 815
superior 上后锯肌 815
soleus 比目鱼肌 886, 888, 1932
sphincter 括约肌
ani 肛门括约肌
externus 肛门外括约肌 1780-1
internus 肛门内括约肌 1780, 1781, 1784
choledochus 胆总管括约肌 1812
ductus pancreatici 胰管括约肌 1812
of hepatopancreatic ampulla 肝胰壶腹的括约肌 1812
ileocaecal 回盲括约肌 1775
of Oddi Oddi 括约肌 1812
palatopharyngeal 腭咽肌 1730
pancreaticus 胰管括约肌 1812
pupillae 乳头肌 1331
development 乳头肌的发生 261
pyloric 幽门括约肌 1757
trigonalis 膀胱三角区肌 1840, 1844
urethrae 尿道括约肌 270, 834, 1840, 1842, 1843, 1844
in female 女性尿道括约肌 835, 1843, 1844
vesicae 膀胱括约肌 1840, 1842, 1843, 1844
spinalis 棘肌 811
capitis 头棘肌 811
cervicis 颈棘肌 811
thoracis 胸棘肌 811
splenius 夹肌
capitis 头夹肌 809, 1923
cervicis 颈夹肌 809
stapedius 镫骨肌 1376
development 镫骨肌的发生 263, 284
sternocleidomastoid 胸锁乳突肌 285, 804-5
applied anatomy 胸锁乳突肌的应用解剖 805
relations 胸锁乳突肌的毗邻 805, 1915
sternohyoid 胸骨舌骨肌 807
sternomastoid, *see* M. sternocleidomastoid 胸骨乳突部（见胸锁乳突肌）
sternothyroid 胸骨甲状肌 807
styloglossus 茎突舌肌 1724
stylohyoid 茎突舌骨肌 806
development 茎突舌骨肌的发生 284
stylopharyngeus 茎突咽肌 1732
development 茎突咽肌的发生 285
subclavius 锁骨下肌 840
subcostales 肋下肌 815
suboccipital 枕下肌 813
subscapularis 肩胛下肌 841
supinator 旋后肌 851
supraspinatus 冈上肌 841
suspensory 悬肌
of duodenum 十二指肠悬肌 1763, 1764
tarsal 睑板肌 1353
temporalis 颞肌 800, 1913
temporoparietalis 颞顶肌 790
tensor 张肌
fasciae latae 阔筋膜张肌 873
tympani 鼓膜张肌 1376
development 鼓膜张肌的发生 263, 278
veli palatini 腭帆张肌 278
teres 圆肌
major 大圆肌 842, 1924
minor 小圆肌 842
thyroarytenoid 甲杓肌 1644, 1645
superior 甲杓上肌 1645
thyroepiglottic 甲状会厌肌 1645
thyrohyoid 甲状舌骨肌 807
thyropharyngeus 甲咽肌 1730
tibialis 胫骨肌
anterior 胫骨前肌 883, 1932, 1933
posterior 胫骨后肌 890, 1932, 1933
synovial sheath 胫骨后肌的滑液鞘 890
tracheal 气管肌 1657
tragicus 耳屏肌 1368
transverse of tongue 舌横肌 1724
transversospinalis 横突棘肌 811-12
transversus 横肌
abdominis 腹横肌 270, 825
in rectus sheath 腹直肌鞘内的腹横肌 825
nuchae 项横肌 790
perinei 会阴横肌
profundus 会阴深横肌 833
in female 女性的会阴深横肌 835
superficialis 会阴浅横肌 833
thoracis 胸横肌 409
trapezius 斜方肌 285, 835-36, 1923
triangularis 降口角肌（三角肌）799
triceps 肱三头肌 844, 1926
surae 小腿三头肌 887
uvulae 悬雍垂肌（腭垂肌）1690
vastus
intermedius 股中间肌 875, 1930
lateralis 股外侧肌 875, 1930
medialis 股内侧肌 875, 1930
vertical of tongue 舌垂直肌 1724
vocalis 声带肌 1644, 1645
zygomaticus 颧肌
major 颧大肌 795, 797
minor 颧小肌 794, 795
Muscularis mucosae 粘膜肌
of intestine 小肠粘膜肌 190, 191, 1747, 1766, 1784
of oesophagus 食管粘膜肌 1753
of stomach 胃粘膜肌 1760
Myasthenia gravis 重症肌无力 1431
Myelencephalon 末脑，髓脑 219, 240, 242, 974
Myelin 髓磷脂 951-3
ovoid 髓磷质“卵圆体” 956
Myelination 髓鞘形成 399, 953-4
in brain 脑内髓鞘形成 942
of cranial nerves 脑神经髓鞘形成 352
of peripheral nerve 周围神经髓鞘形成 240, 352
in spinal cord 脊髓内髓鞘形成 239, 240, 352
Myelinolysis 髓鞘溶解 956
Myeloblasts 成髓细胞，原粒细胞 1413
Myelocytes 髓细胞，中幼粒细胞 1402, 1413
Myoblast 成肌细胞，肌原细胞 105, 264, 265, 292
Myocardium 心肌膜 308, 1494-5
Myocommata，肌隔 510
Myocytes 肌细胞 738, 1898
of conducting tissue 传导组织的肌细胞 1496
Myoepitheliocyte (myoepithelial cell) 肌上皮细胞 69, 71, 411, 421, 423, 738, 780-81, 1695, 1697
Myofibre 肌纤维 265
Myofibril 肌原纤维 265, 739-48
Myofibroblasts 肌成纤维细胞 76, 413, 738
Myofilament 肌丝 739, 742, 743, 744-5, 747-8, 754, 770, 772-6
Myology 肌学 738-900
Myosin 肌球蛋白 38, 40, 44, 45, 742-4
Myotomes 肌节，生肌节 119, 155, 265, 268-9
cervical 颈肌节 181
occipital 枕肌节 175, 285
Myotube 肌管 265
Myxoblasts 粘液性细胞 105, 107
Myxoedema 粘液腺瘤，粘液水肿 1897

N

Naboth, ovules of Naboth 囊肿（子宫颈腺囊肿）1873
Naevus 痣 297
Nail 甲 408-9
bed 甲床 296, 408-9
development 甲的发生 296-7, 356-7
growth 甲的生长 409
plate 甲板 408
Nares primitive 原始鼻孔 280
Nasal bone 鼻骨 271, 551, 574, 575, 606
ossification 鼻骨的骨化 606
Nasal conchae, *see* Concha nasal 鼻甲（见 Concha nasal）
Nasion 鼻根点 554, 612, 1912
Nasmyth's membrane 内史密斯膜，釉小皮 1719
Nasopharynx, *see* Pharynx, nasal part 鼻咽部（见 pharynx,

nasal part)
Navicular bone 舟状骨
of foot 足舟状骨 717
homology 足舟状骨同源骨 615、616
ossification 足舟状骨的骨化 726
surface anatomy 足舟状骨的表面解剖 1932
of hand, see Scaphoid bone 手舟状骨(见Scaphoid bone)
Nebulin 星云蛋白 40
Neck 颈
surface anatomy 颈的表面解剖 1914、1915
triangles, see under Triangles 颈三角(见Triangles)
Neocortex 新皮质 249、252、254
Neonatal anatomy, see also Neonates and under specific organs and systems 新生儿解剖(也见Neonates、specific organs and systems) 344-64
Neonates 新生儿
clinical procedures in 新生儿的临床操作常规 362-4
congenital malformations 新生儿先天畸形 333-41
prenatal diagnosis and treatment 新生儿先天畸形的生前诊断和治疗 338-41
developmental age 新生儿的发育年龄 344
evaluation of clinical condition 新生儿临床条件的进步 362
gestational age 新生儿的妊娠龄 345
length of 新生儿的身长 345、368
preterm (premature) 未成熟新生儿 344
post term 过期新生儿 344
weight of 新生儿的体重 345、370
Neopallium 新皮层 1107-15、1141
development 新皮层的发生 250-6
projection fibres 新皮层的投射纤维 250
Nephredia 排泄小管即肾小管 1814
Nephrogenic cord 生肾索 199、1814
Nephron 肾单位 1814、1819-24
function 肾单位的功能 1819、1823-4
Nephrostome 肾孔 199
Nephrotome 生肾节 199、1814
Nerve cells, see Cells, nerve 神经细胞(见Cells, nerve)
Nerve endings 神经末梢 510、752、987-71
motor 运动神经末梢 752、957-60
Nerve fibres, see Fibres, nerve 神经纤维(见Fibres nerve)
Nerve ganglia, see under Ganglion 神经节见节
Nerve plexus, see under Plexuses 神经丛见丛
Nerve roots, of spinal nerves, see Roots, of nerve 脊神经根根、神经根
NERVES, IN GENERAL 神经(概论)
adrenergic 肾上腺素能神经 1469、1488
afferent, see also N., sensory 传入神经(也见N, sensory) 945
blood supply 神经的血液供应 947
cholinergic 胆碱能神经 1469、1488
conduction in 神经传导 906、948
development 神经发生 237、238、398-9
efferent, see also N., motor 传出神经(也见N. motor) 945、974
lymphatic drainage, 神经的淋巴回流 946
motor 运动神经 752、756、945、1258
endings 运动神经末梢 752、957-60、971
noradrenergic 去甲肾上腺素能神经 959
origin (deep and superficial) 神经来源(深和浅神经) 945
post-trematic 裂孔后神经(胚) 277、278、285
pre-trematic 裂孔前神经(胚) 277、285
purinergic 嘌呤能神经 959
rami communicantes, grey and white, see Rami communicantes 灰和白交通支见脊神经的分支
sensory 感觉神经 752、945、1254
development 感觉神经的发生 237、238
efferent functions 感觉神经的传入功能 968
endings 感觉神经末梢 960-71、1711
corpuscular 颗粒状感觉神经末梢 510、963-4
encapsulated 有被囊的感觉神经末梢 963-5
epidermal 表皮的感觉神经末梢 962-3
free 游离的感觉神经末梢 962-3、967
lanceolate 针状感觉神经末梢 962、968
neurotendinous 神经肌腱末梢 510、964-5
palisade 栅栏感觉神经末梢 962
in periodontal ligament 牙周感觉神经末梢 1711
specificity 感觉神经末梢的特性 965-6
structure 神经结构 946、947
NERVES, NAMED 神经(已命名)
abducent 展神经 1026、1240-1
applied anatomy 展神经的应用解剖 1241
communications 展神经的交通支 1240
connexions 展神经的纤维联系 1240
course 展神经的行程 1240-1
development 展神经的发生 274
morphology 展神经的形态学 1240
nucleus 展神经核 1026、1240
origin, superficial 展神经的表面起始 1013、1021
accessory 副神经 1249、1254
applied anatomy 副神经的应用解剖 1915
roots crainial 副神经脑根 1013
alveolar 牙槽神经
inferior 下牙槽神经 1239、1706
superior 下牙槽神经 1235、1706
to anconeus 至肘后肌神经 1274
anococcygeal 肛尾神经 1292
ansa cervicalis, hypoglossi, and subclavia, see under Ansa 颈袢、舌下神经支和锁骨下肌神经见神经袢
applied anatomy 应用解剖
auditory, see N., vestibulocochlear auricular 听神经的应用解剖(见前庭蜗神经)
great 耳大神经
communications 耳大神经交通支的应用解剖 1264
posterior 耳大神经后支的应用解剖 1246
of facial 面神经的应用解剖 1246
of lesser occipital 枕小神经的应用解剖 1246
of vagus 迷走神经的应用解剖 1242
auriculotemporal 耳颞神经 1238
axillary (circumflex humeral) 腋神经(旋肱神经) 627、1269-70
buccal 颊神经
of facial 面神经的颊神经 1247
of mandibular 下颌神经的颊神经 1237、1706
calcanean, medial 跟内侧神经 1285
cardiac 心神经 1302、1306
of sympathetic 交感神经心神经 1301、1302、1303
of vagus 迷走神经心支 1301
caroticotympanic 颈动脉鼓室神经 1300、1377
carotid 颈动脉神经
of glossopharyngeal 舌咽神经的颈动脉支 971
internal 颈内动脉神经 1300
sinus 颈动脉窦神经 971
cervical 颈神经 1263、1266-7
first, see N., suboccipital

第1颈神经（见枕下神经）
rami 分支
dorsal 第1颈神经背支 1262
ventral 第1颈神经腹支 1263, 1266
of facial 面神经的颈支 1247
chorda tympani 鼓索神经 285, 1246, 1381
parasympathetic fibres 鼓索的副交感纤维 1246
in tympanic cavity 鼓室中的鼓索神经 1246, 1381
ciliary 睫状神经
long 睫状长神经 1234, 1332
short 睫状短神经 1229, 1332
circumflex humeral, *see* N., axillary 旋肱神经（见腋神经）
coccygeal 尾神经 1263, 1282, 1286
rami 分支
dorsal 尾神经背支 1263
ventral 尾神经腹支 1282, 1286
roots 尾神经根 1259
cochlear 耳蜗神经 1024, 1026, 1249, 1393
efferent axons 耳蜗神经传出纤维 1026
ganglion 耳蜗神经节 1379, 1393
nuclei 耳蜗神经核 1024, 1249
coeliac, of vagus 迷走神经的腹腔支 1763
collateral 侧支
of intercostal 肋间神经的侧支 1275, 1276
of lumbar, first 第一腰神经的侧支 1279
communicating 交通支
of median 正中神经的交通支 1271-2
of sural 腓肠神经的交通支 1285
conarii 松果体神经 1889, 1891
cranial 脑神经
development 脑神经的发生 237-8
functional components 脑神经的功能成分 238
myelination 脑神经的髓鞘化 352
in neonate 新生儿的脑神经 351, 352
sensory 脑感觉神经 1225
cutaneous 皮神经
antebrachial, *see* N., cut., of forearm, anterior 前臂皮神经
of iliohypogastric 髂腹下皮神经 1278
of neck, *see* N., cutaneous 颈部皮神经
of thorax 胸部皮神经 1274
of arm 臂的皮神经
lateral 臂外侧皮神经
lower 臂下外侧皮神经 1274
upper 臂上外侧皮神经 1270
medial 臂内侧皮神经 1270-1
posterior 臂后皮神经 1274
NERVES, NAMED (*contd*) 已命名神经（续）
femoral 股部皮神经
intermediate 股中间皮神经 1281
lateral 股外侧皮神经 1277
medial 股内侧皮神经 1281
posterior 股后皮神经 1283
of forearm 前臂的皮神经
lateral 前臂外侧皮神经 1270
medial 前臂内侧皮神经 1270-1
posterior 前臂后皮神经 1274
lateral 外侧皮神经
of iliohypogastric 髂腹下外侧皮神经 1278
of intercostals 肋间外侧皮神经 1274, 1276
of thigh 大腿外侧皮神经 1279, 1287
of twelfth thoracic 第12胸外侧皮神经 1277
palmar 掌部皮神经
of median 掌正中皮神经 1272
perforating 穿皮神经 1287
of thigh 股部皮神经
intermediate 股中间皮神经 1281
lateral 股外侧皮神经 1279
medial 股内侧皮神经 1281
posterior 股后皮神经 1283
transverse of neck 颈横皮神经 1264
dental, *see* N., alveolar 牙神经（见牙槽神经）
descendens cervicalis and hypoglossi, *see* Roots, of nerves, ansa cervicalis 舌下神经降支（见舌下神经袢根）
to digastric 舌下神经降支二腹肌支 1246
digital 手指的神经
dorsal 指背神经
of radial 桡神经的指背支 1274
palmar 指掌侧神经
of median 正中神经的指掌侧支 1272
of ulnar 尺神经的指掌侧支 1272, 1273
plantar 足跖侧神经 1286
dorsal 背侧支
of clitoris 阴蒂背神经 1288
of penis 阴茎背神经 1288
of scapular 肩胛背神经 1268
dorsolumbar 腰背神经 1276
erigentes 勃起神经 1841
ethmoidal 筛神经
anterior 筛前神经 1233
posterior 筛后神经 1234
facial 面神经 1913, 1243-8
arteries 面神经的动脉 1244
branches 面神经分支 1246
course 面神经行径 1244
communications 面神经的交通 1245
development 面神经的发生 242, 285
ganglion 面神经节 224, 238, 1244-5
geniculum 面神经膝 1024, 1026, 1244
nuclei 面神经有关核
motor 面神经运动核 242, 1024, 1026, 1243-4
salivary 面神经分泌核 241, 1026, 1243
sensory 面神经感觉核 1018, 1244-5
parasympathetic fibres 副交感纤维 1243, 1283
relations, in internal acoustic meatus 面神经在内耳道内的毗邻 1244, 1246
in pons 面神经在脑桥的毗邻 1026, 1243
in temporal bone 面神经在颞骨内的毗邻 1373, 1377
in parotid gland 面神经在腮腺内的毗邻 1692
root 面神经根
motor 面神经运动根 1243-4
sensory 面神经感觉根 1243, 1244, 1246
superficial origin 面神经浅出点 1013, 1021, 1243
femoral 股神经 1280, 1930
divisions, anterior and posterior 股神经前，后股（腹侧，背侧股） 1280-1
fibular, *see* N., peroneal, common 腓神经（见腓总神经）
to gemelli 至孖肌的神经 1283
genital, of genitofemoral 生殖股神经的生殖支 1279
genitofemoral 生殖股神经 1277, 1279
testicular descent and 睾丸的下降与生殖股神经 212
glossopharyngeal 舌咽神经 1249
development 舌咽神经的发生 285
ganglia 舌咽神经节 284
nuclei 舌咽神经的核
parasympathetic 舌咽神经副交感核 1297
origin, superficial 舌咽神经的起源 1013
tympanic branch 舌咽神经的鼓室支 1373, 1906
gluteal 臀神经
inferior 臀下神经 1283
of posterior femoral cutaneous 股后皮神经的臀支 1283
of sacral nerves 坐骨神经的臀支 1283
superior 臀上神经 1283
haemorrhoidal, inferior, *see* N. rectal, inferior 肛门神经（见直肠下神经）
hypoglossal 舌下神经 1256-60
applied anatomy 舌下神经的应用解剖 1260

communications 舌下神经的交通
with cervical nerves 与颈神经的交通 1256
with sympathetic 与交感神经的交通 1256
with vagus 与迷走神经的交通 1257
descending branch 舌下神经降支 1258
development 舌下神经的发生 285
morphology 舌下神经形态学 1257, 1258
nucleus 舌下神经核 1256
origin, superficial 舌下神经的起始 1013, 1256
iliohypogastric 髂腹下神经 1278
ilio-inguinal 髂腹股沟神经 1278
incisive 切牙神经 1239, 1706
infraorbital 眶下神经 1234
infrapatellar 髌下神经 1281
intercostal 肋间神经
applied anatomy 肋间神经的应用解剖 1277
intercostobrachial 肋间臂神经 1275
intermedius 中间神经 1244
interosseous 骨间神经
of forearm 前臂的骨间神经
anterior 前臂骨间前神经 1272
posterior (deep terminal of radial) 前臂骨间后神经（桡神经的深终末支）1274, 1928
intestinal 小肠神经
jugular 颈静脉神经 1300
labial 阴唇神经
of vulva 女阴的阴唇神经 1288
lacrimal 泪腺神经 1233
laryngeal 喉神经
external 喉外神经 1892, 1897
internal 喉内神经 1729
recurrent 喉返神经 359, 1647
applied anatomy 喉返神经的应用解剖 1897
development 喉返神经的发生 285, 318
superior 喉上神经 285
laryngopharyngeal, of sympathetic 交感神经的喉咽神经 1301
to lateral pterygoid 至翼外肌的神经 1237
to latissimus dorsi, *see* N., thoracodorsal 至背阔肌的神经（见胸背神经）
to levator ani 至肛提肌的神经 1288
lingual 舌神经 1239, 1706
long thoracic 胸长神经 1268
lumbar 腰神经 1263, 1277
cutaneous distribution 腰神经的皮肤分布 1292
rami
dorsal 腰神经背侧支 1263
ventral 腰神经腹侧支 1277
roots of 腰神经根 1259
lumbosacral trunk 腰骶干 1277, 1282, 1288-9
mandibular 下颌神经 1237-40
applied anatomy 下颌神经的应用解剖 1239
branches 下颌神经的分支 1237
development 下颌神经的发生 285
marginal mandibular, of facial 面神经的下颌缘支 1247
masseteric 咬肌神经 1237
maxillary 上颌神经 1234-5
applied anatomy 上颌神经的应用解剖 1239-40
branches 上颌神经的分支 1234
to medial pterygoid 至翼内肌的神经 1237
median 正中神经 1271-3
branches 正中神经的分支 1272
surface anatomy 正中神经的表面解剖 1271, 1924, 1926, 1928
meningeal 脑脊膜神经
of cervical 颈神经的脑膜支 1212
of hypoglossal 舌下神经的脑膜支 1258
NERVES NAMED 已命名神经（续）
of mandibular 下颌神经的脑膜支 1212, 1237, 1377
of maxillary 上颌神经的脑膜支 1212, 1234
recurrent 脑膜返支 1234, 1261
mental 颏神经 1239
musculocutaneous 肌皮神经
of arm 臂的肌皮神经 1270
of leg, see N., peroneal, superficial 小腿的肌皮神经（见腓浅神经、腓神经）
mylohyoid 下颌舌骨神经 1239
nasal 鼻神经
external 鼻外支 1234
internal 鼻内支 1233
posterior superior 鼻后上神经 1236
of infra-orbital 眶下神经的鼻支 1234
of superior alveolar 上牙槽神经鼻支 1235
nasociliary 鼻睫神经 1233-4
nasopalatine 鼻腭神经 1236, 1706
obturator 闭孔神经 1280
accesory 副闭孔神经 1280
to obturator internus 至闭孔内肌的神经 1283
occipital 枕神经
of facial 面神经的枕支 1246
greater 枕大神经 1262
lesser 枕小神经 1262, 1263
third 第三枕神经 1263
oculomotor 动眼神经 1227-9
development 动眼神经的发生 274
nuclei 动眼神经核 1068
accessory 动眼神经副核 1068
origin, superficial 动眼神经的起始 1066
paralysis 动眼神经麻痹 1229
parasympathetic fibres 动眼神经副交感纤维 1228, 1297
rami of 动眼神经分支 1228
relations 动眼神经毗邻
in cavernous sinus 在海绵窦内的毗邻 1228
in orbit 在眶内的毗邻 1227, 1228
in superiori orbital fissure 在眶上裂内的毗邻 1228
olfactory 嗅神经 1116, 1117
applied anatomy 嗅神经应用解剖 1225
development 嗅神经发生 258, 258, 351
injury 嗅神经损伤 1225
ophthalmic 眼神经 1231, 1233-4
communications 眼神经的交通 1233
relations 眼神经毗邻
in cavernous sinus 在海绵窦内毗邻 1233
in orbit 在眶内毗邻 1233-2001
optic 视神经 1090, 1225-7
applied anatomy 视神经应用解剖 1227
in cranial cavity 颅内视神经 1226
decussation 视神经交叉 1090
development 视神经发生 260, 351
fibres 视神经纤维
number of 纤维数量 1226
size of 纤维粗细 1226
myelination 纤维髓化状况 1226
sheath 视神经鞘 1226
orbital, of pterygopalatine, ganglion 翼腭神经节的眶支 1236
palatine 腭神经
greater (anterior), 腭大神经 1236, 1689, 1706
lesser (middle and posterior) 腭小神经 1236
palpebral 睑神经 1234, 1235
pancreatic 胰腺神经 1793
to pectineus 至耻骨肌的神经 1281
pectoral 胸肌神经
lateral 胸外侧神经 1269
medial 胸内侧神经 1269
pelvic splanchnic 盆内脏神经 1281, 1288
perforating cutaneous 穿皮神经 1287
perineal 会阴神经
of fourth sacral nerve 第4骶神经的会阴支 1288

of posterior femoral cutaneous 股后皮神经的会阴支 1283
of pudendal 阴部神经的会阴支 1288
perivascular 血管周神经 1469–70
peroneal
common (lateral popliteal) 腓总神经 1286–7, 1931
applied anatomy 腓总神经应用解剖 1287, 1932
surface anatomy 腓总神经表面解剖 710, 1286, 1932
deep (anterior tibial) 腓深神经, 1286, 1932
NERVES (*contd*)
superficial (musculocutaneous) 腓浅神经（小腿肌皮神经）1287, 1932
petrosal 岩神经
deep 岩深神经 1245, 1300
external 岩浅神经 1246
greater 岩浅大神经 285, 1245–6, 1377
lesser 岩浅小神经 1246, 1377
pharyngeal 咽神经
of pterygopalatine ganglion 翼腭神经节的咽支 12
phrenic 膈神经 1265
course of 膈神经的行程 181
pinealis 松果体神经 1889
to piriformis 至梨状肌神经 1283
plantar 足底神经
medial 足底内侧神经 1285
popliteal 腘神经
lateral, *see* N., peroneal, common, 腘外侧支（见腓总神经）
medial *see* N., tibial 腘内侧支（见胫神经）
of pterygoid canal 翼管神经, 1245, 1300
pudendal 阴部神经 1287, 1844
pulmonary 肺神经
of vagus 迷走神经肺支 1675
to quadratus 至方肌的神经
femoris 股方肌神经 1283
lumborum 腰方肌神经 1278
radial 桡神经 1274–5
applied anatomy 桡神经的应用解剖 627, 1267
branches 桡神经分支 1274–5
surface anatomy 桡神经表面解剖 1274, 1928
rectal, inferior 直肠下神经 1288, 1781
to rectus femoris 至股直肌神经 1281
renal
of sympathetic 肾的交感神经 1304
to rhomboids, *see* N., dorsal scapular 至菱形肌的神经（见肩胛背神经）
roots 神经根
cranial 脑神经根 1254
spinal 脊神经根 1254
sacral 骶神经 1263, 1282
rami 骶神经分支
dorsal 骶神经背侧支 1263
roots 骶神经根 1259
saphenous 隐神经 1281, 1932
to sartorius 至缝匠肌的神经 1281
sciatic 坐骨神经 292, 1280
applied anatomy 坐骨神经应用解剖 1283
branches 坐骨神经分支 1284
course 坐骨神经行程 1284
surface anatomy 坐骨神经表面解剖 1280, 1930
scrotal 阴囊神经
of perineal 会阴神经的阴囊支 1288
to serratus anterior, *see* N., long thoracic 至前锯肌神经,（见胸长神经）
sinuvertebral 窦椎神经 515, 1261
sphenopalatine, *see* N., nasal *and* N., nasopalatine 蝶腭神经（见鼻神经和鼻腭神经）
spinal 脊神经 945, 976, 1258–66
development 脊神经的发生 119, 155, 237
divisions, see Rami 脊神经的分支
ganglia, see Ganglion, spinal 脊神经节
myelination 脊神经髓化 953–4
rami, communicantes, dorsal, ventral, *see under* Rami 脊神经交通支、背侧、腹侧支（见 Rami）
roots 脊神经根 945, 976, 977, 1258–9
development 脊神经根的发生 237
spinosus 棘孔神经、棘神经 1212, 1239
splanchnic 内脏神经
lesser 内脏小神经 1304
lowest 最下内脏神经 1304
lumbar 腰内脏神经 1305
pelvic 盆内脏神经 1282, 1288, 1844
to stapedius 至镫骨神经 1246
stato-acoustic, *see* N., Vestibulocochlear 位听神经（见前庭蜗神经）
to sternocleidomastoid 至胸锁乳突肌神经 1254, 12, 1264
to stylohyoid 至茎乳舌骨肌神经 1246
NERVES (*contd*)
to subclavius 至锁骨下肌神经 1269
subcostal 肋下神经 1275
suboccipital 枕下神经 1258, 1262, 1263
supra-orbital 眶上神经 1233
suprascapular 肩胛上神经 1269
supratrochlear 滑车上神经 1233
sural 腓肠神经 1285
communicating 腓肠神经交通支 1286
lateral 腓肠外侧神经 1286
sympathetic, *see* System, sympathetic 交感神经（见交感神经系）
temporal 颞神经
deep 颞深神经 1237
of facial, 面神经颞支 1247
to tensor tympani 至鼓膜张肌神经 1237
to tensor veli palatini 至腭帆张肌神经 1237
tentorial 幕神经 1212, 1233
terminal 终神经
of peroneal 腓神经的终神经
lateral 腓深神经的外侧终支 1286
medial 腓深神经的内侧终支 1286
of radial 桡神经终支 1274
deep 桡神经深支的终支 1928
superficial 桡神经浅支的终支 1274, 1928
of ulnar 尺神经终支
deep 尺神经深支的终支 1273
superficial 尺神经浅支的终支 1273
thoracic 胸神经 1259, 1263, 1275–7
communicating 胸神经交通支 1275
first 第1胸神经 1275
lower six 下6胸神经 1263, 1276–7
rami 胸神经分支
dorsal 胸神经背侧支 1263
roots 胸神经根 1259
twelfth 第12胸神经 1276
upper six 上6胸神经 1263, 1275
to thyrohyoid 至胸骨舌骨肌神经 1258
thyroid 甲状腺神经 1302, 1897
tibial (med. popliteal) 胫神经 1284–6, 1931, 1932
to trapezius 至斜方肌神经 1255
trigeminal 三叉神经 1230–40
applied anatomy 三叉神经应用解剖 1239–40
connexions 三叉神经的联系 1059, 1230–1, 1233
ganglion 三叉神经节 224, 238, 285, 287, 1230
neuralgia 三叉神经痛 1239–40
nuclei 三叉神经核
mesencephalic 三叉神经中脑核 1068, 1233
motor 三叉神经运动核 1027, 1233
sensory 三叉神经感觉核 1027, 1231–3
of spinal tract 三叉神经脊束核 1014, 1017, 1027, 1231
superficial 三叉神经浅出 1022
root 三叉神经根
motor 三叉神经运动根

1022, 1230, 1235–6
sensory 三叉神经感觉根 1022, 1230
spinal tract 三叉脊束 1013, 1022, 1232
trochlear 滑车神经 1229–30
applied anatomy 滑车神经应用解剖 1230
communication, with sympathetic 滑车神经与交感神经的交通 1229
connexions 滑车神经的联系 1229
decussation 滑车神经交叉 244, 1022, 1068, 1229
delvelopment 滑车神经的发生 274
nucleus 滑车神经核 1068, 1229, 1230
origin, superficial 滑车神经起始, 浅出 1066
relations 滑车神经毗邻
in cavernous sinus 海绵窦内滑车神经毗邻 1229
in orbit 眶内滑车神经毗邻 1230
in superior orbital fissure 眶上裂处滑车神经毗邻 1230
tympanic 鼓室神经 1377, 1906
ulnar 尺神经 1273–74
applied anatomy 尺神经应用解剖 627, 1273–4
branches 尺神经分支 1273
surface anatomy 尺神经表面解剖 1273, 1924, 1928
to urethral bulb 至尿道球的神经 1288
uterine 子宫神经 1309
vaginal 阴道神经 1309
vagus 迷走神经 1249
NERVES (*contd*)
branches 迷走神经分支 1297
cardiac 迷走神经心支 1301
communications 迷走神经交通支 1301
ganglia 迷走神经节 284
in neonate 新生儿迷走神经 359
origin 迷走神经起始
superficial 迷走神经浅出 1013
to vasti 至股肌的神经 1281
vestibulocochlear, *see also* N., cochlear *and* N., vestibular 前庭蜗神经 1021, 1024
vestibular 前庭神经 1024, 1248
connexions 前庭蜗神经的联系 1045, 1248–9
ganglion 前庭蜗神经节 1392
nuclei 前庭蜗神经的神经核 1001, 1002, 1021, 1024, 1248
vestibulocochlear 前庭蜗神经 1248–9, 1392–5
zygomatic 颧神经 1234
of facial 面神经的颧支 1247
zygomaticofacial 颧面神经 1235
zygomaticotemporal 颧颞神经 1234
NERVES OF ORGANS AND REGIONS 器官和区域的神经
of anal canal 肛管的神经 1288, 1781–2, 1786
of auditory tube 咽鼓管的神经 1375
of auricle 耳廓的神经 1237, 1262, 1264, 1368, 1369
of back 背部的神经 1263, 1277, 1278, 1283
of bladder, urinary 膀胱的神经 1309, 1841
of blood vessels 血管的神经 1463, 1467, 1469–70
of bone 骨的神经 470
of breast 乳房的神经 424
of bronchi 支气管的神经 1307
of buttock 臀部的神经 1263, 1277, 1282, 1283, 1288
of choroid 脉络膜的神经 1288
of clitoris 阴蒂的神经 1284
of colon 结肠的神经 1786
of conjunctiva 结膜的神经 1234, 1365
of cornea 角膜的神经 1234
of diaphragm 膈的神经 816, 1265, 1276
of duodenum 十二指肠的神经 1765
of dura mater 硬膜的神经 1212, 1233, 1234, 1237
of epididymis 附睾的神经 1854
of epiglottis 会厌的神经 1647
of eyeball 眼球的神经 370, 1233, 1234, 1300, 1329
of eyelids 眼睑的神经 1233, 1234, 1235, 1365
of face 面部的神经
motor 面部的运动神经 1243, 1247
sensory 面部的感觉神经 1233, 1234, 1235, 1237, 1239, 1264
of fingers 手指的神经 1272, 1274
of foot 足的神经 1286
of gall bladder 胆囊的神经 1266
of gums 牙龈的神经 1235, 1237, 1239
of hand 手的神经 1272
of heart 心的神经 1301, 1302, 1303, 1500
of ileum 回肠的神经 1772
of intestine 肠的神经
large 大肠的神经 1786
small 小肠的神经 1772
of iris 虹膜的神经 1234, 1332
of jejunum 空肠的神经 1772
of joints, *see individual joints* 关节的神经(见各个关节)
of labium majus 大阴唇的神经 1278, 1284, 1288
of larynx 喉的神经 1301, 1302, 1647
of limbs 肢体的神经
lower 下肢的神经 1238, 1279–82
morphology 下肢神经形态学 1289
upper 上肢的神经 1266–75
morphology 上肢神经的形态学 1266–75, 1289
of liver 肝的神经 1802
of lungs 肺的神经 1675
of meatus, acoustic external 外耳道的神经 1237, 1238, 1247, 1392
of meninges 脑膜的神经 1212, 1234, 1237, 1258
of nasal
cavity 鼻腔的神经 1234, 1235
septum 鼻中隔的神经 1234, 1235
of nipple 乳头的神经 424
of nose 鼻的神经 1233–4, 1235
of oesophagus 食管的神经 1303
of orbit 眶的神经 1233, 1234, 1235, 1243
of ovary 卵巢的神经 1866
of palate 腭的神经 1236, 1237, 1243, 1691
of pancreas 胰的神经 1793
islets 胰岛的神经 1793
of paranasal sinuses 鼻旁窦的神经 1234
of parathyroid gland 甲状旁腺的神经 1898
of parotid gland 腮腺的神经 1238, 1244, 1692
of penis 阴茎的神经 1278, 1288, 1858
of pericardium 心包的神经 1472
of peritoneum 腹膜的神经 1266
of pharyngotympanic tube *see* N., of auditory tube 咽鼓管的神经
of pharynx 咽的神经 1236–7, 1731
of pleura 胸膜的神经 1266
of prostate 前列腺的神经 1860
of rectum 直肠的神经 1288, 1309, 1781–2, 1786
of scalp 头皮的神经 1262, 1264
of scrotum 阴囊的神经 1278, 1284, 1288
of seminal vesicle 精囊的神经 1858
of skin 皮肤的神经 1289–90
of spermatic cord 精索的神经 1856
of stomach 胃的神经 1761–3
of sublingual gland 舌下腺的神经 1239, 1693–4
of submandibular gland 下颌下腺的神经 1239, 1693
of suprarenal gland 肾上腺的神经 1905
of taste 味觉神经 1236, 1243, 1245, 1246, 1647, 1724
of teeth 牙的神经 1235, 1239, 1706, 1709
of thyroid 甲状腺的神经

1302, 1892-7
of tongue 舌的神经
motor 舌的运动神经 1256, 1724
sensory 舌的感觉神经 1239, 1246, 1724-5
taste 舌的味觉神经 1243, 1246, 1314, 1724
of tonsil 扁桃体的神经 1236, 1729
of trachea 气管的神经 1303, 1657
of tympanic cavity 鼓室的神经 1246, 1377
of tympanic membrane 鼓膜的神经 1237, 1238, 1246
of ureter 输尿管的神经 1288, 1309, 1832-3
of uterine tube 输卵管的神经 1869
of uterus 子宫的神经 1309, 1874
of vagina 阴道的神经 1288, 1309, 1875-6
of visceral arches, *see* N., of branchial arches 内脏弓的神经见鳃弓的神经
Nestin 巢蛋白 39
Nests of Brunn Brunn氏巢(膀胱) 1841
Net, nerve 神经网络 910, 911
Network, Networks 网
arterial 动脉网
dorsal 背侧动脉网 320
of knee joint 膝关节动脉网 1570
malleolar 踝部动脉网 1572
plantar 足底动脉网 320
Golgi 高尔基网 31
venous 静脉网
dorsal 背侧静脉网
of hand 手背静脉网 1589
of foot 足背静脉网 1595
plantar 足底静脉网 1595
Neural crest 神经嵴 5, 96, 98, 100, 105, 220-4
cardiac 心神经嵴 234, 299
cranial 脑神经嵴 156, 221-2, 234, 264, 271, 287
derivatives 神经嵴衍化物 156-157, 221, 222, 224, 234, 238, 256
factors promoting survival of 促神经嵴存活因子 224
glial 神经嵴衍生的胶质细胞 223
lumbosacral 腰骶神经嵴 234, 235
peripheral nervous system and 周围神经系与神经嵴 222-4
pleuripotentiality of cells 神经嵴细胞的多潜能性 224
sacral 骶神经嵴 234
trunk 躯干神经嵴 156, 192, 234
vagal 迷走神经嵴 223, 234
Neuralgia 神经胶质
trigeminal 三叉神经的神经胶质 1239, 1240
Neuraxis, *see* Tube, neural 神经轴 (见神经管)
Neurites 神经元突起 903
Neurobiotaxis 神经细胞生物趋性 242, 1026
of facial nucleus 面神经核的神经细胞生物趋性 242, 1026, 1243
Neuroblasts 成神经细胞, 神经母细胞 218, 225, 228, 231
Neurocranium 脑颅, 神经颅 5, 271, 274, 354, 548
Neuro-epiphysins 神经-松果体蛋白 1889
Neuro-endocrine, diffuse system, *see* System, neuro-endocrine, diffuse 分散的神经内分泌系统 (见System, neuro-endocrine diffuse)
Neurofilaments 神经丝 39, 922
Neurogenesis 神经发生
theories of 神经发生的理论 228, 229
Neuroglia 神经胶质 902, 937-43, 948-55
development 神经胶质的发生 224-5, 230, 231, 244
enteric 小肠神经胶质 235
lineage 神经胶质细胞系 230, 231, 948-9
olfactory 嗅神经胶质 1118
Neurohistochemistry 神经组织化学 917
Neurohormones 神经激素 933
Neurohypophysis 神经垂体 257, 258, 1883, 1886-7
Neuromediators 神经介质 933, 935-7
Neuromelanin 神经黑素 922, 1067
Neuromere 神经管节 225
Neuromodulation 神经调节 933
Neuromodulators 神经调质 933
Neuromuscular spindle 神经肌梭 752
Neuron, *see also* Cells, nerve 神经元 (也见Cells, nerve) 902, 903, 921-5
adrenergic, groups, C1, C2 肾上腺素能神经元群C1, C2 1076, 1077, 1078
allodendritic 异树突型神经元 1073
alpha(α) α神经元 979, 982, 984, 985, 986, 1008, 1010
beta(β) β神经元 985
cholinergic groups 胆碱能神经元群 1068, 1076, 1077
in cortex cerebri 大脑皮质中的神经元 1141-4
development of 神经元的发生 119, 230, 231
dopaminergic 多巴胺能神经元 1068
groups, A8, A9, A10 多巴胺能神经元群A8, A9, A10, 1068, 1078
effector 效应器神经元 957
gamma(γ) γ神经元 979, 982, 984, 985, 986, 1008, 1010
GABA-ergic GABA能神经元 1067
Golgi, types I and II 高尔基I型和II型神经元 979, 980, 1073
idiodendritic 特型神经元 1073
intersegmental (propriospinal) 节间神经元 979, 989
intrasegmental 节内神经元 979
isodendritic 等树突型神经元 1073
lineage 神经元谱系 230, 231
motor 运动神经元 904, 979, 982, 984, 985, 986, 1008, 1010
noradrenergic groups, A1, A4-A7 去甲肾上腺素能神经元群A1, A4-A7, 1076, 1077, 1078
physiological properties 神经元的生理特性 905-9, 1006
postganglionic 节后神经元 1293
preganglionic 节前神经元 982
propriospinal 脊髓固有神经元 979, 989
sensory 感觉神经元 904
serotonergic groups B1-B9 5-羟色胺能神经元群B1-B9, 1074
spinothalamic 脊髓丘脑束神经元 993-5
tracing techniques 神经元示踪技术 914-15
unipolar 单极神经元 137, 945, 946, 1068
Neurophysin 垂体后叶激素载体蛋白 1100, 1886
Neuropeptides 神经肽 470, 933, 936-7, 968, 1886
calcitonin gene-related (CGRP) 降钙素基因相关肽 212, 470, 968
neuropeptide Y (NPY) 神经肽Y 236, 470, 1100
substance P (SP) P物质 470, 937, 968
vasoactive, intestinal (VIP) 血管活性肠肽 470, 937, 968
Neuropoiesis 神经发生 1898
Neuropore 神经孔 146, 147
Neurotensin 神经降压素 1005, 1100, 1787
Neurotransmitters 神经递质 902, 933, 1787
Neurotropism 神经趋向性 231
Neurulation 神经形成 146-7, 217
defects in 神经形成缺损 220
Neutrophil leucocyte 嗜神经白细胞 80, 412, 1402-3, 1413
Nexins 连接素 28
Nexus, *see also* Junctions, cell, communicating 融合膜 (也见细胞通讯连接) 28
Nipple 乳头 418, 1916, 1924
development 乳头的发生 418
inverted 乳头内陷 296, 418
lymph drainage 乳头的淋巴回流 424, 1615
supernumerary 多乳头 296, 418, 424
Nissl's granules 尼氏颗粒 914
Nitric oxide 一氧化氮 936, 1006, 1456, 1469

Nocioceptors 伤害感受器 961、962、1005、1006
'silent' 静止的伤害感受器 965、1006
Nocioception 伤害感受 1004、1005-6
Node 结
atrioventricular 房室结 308、309、1499、1500
compound 复合结
PNS-CNS 中枢和周围神经系统复合结 955
haemal 血结 328
haemolymph 血淋巴结 328
Henson's 汉森结 98、105、143
lymph, see Lymph nodes 淋巴结（见 Lymph nodes）
primitive 原结 143
of Ranvier 郎飞结 924-5、948、951
sinu-atrial 窦房结 308、1496、1500
sinus, *see* N., sinu-atrial 窦房结窦，见 N., sinu-atrial
Nodule 小结、结
of cerebellum 小脑结 242、1032、1051、1052
recombination 重组小结 61
of valves 瓣膜小结
aortic 主动脉瓣小结 307、1488
pulmonary 肺动脉瓣小结 307、1482
Nodus, neurofibral, see Node of Ranvier 神经纤维结，见 Node of Ranvier
Noradrenalin (norepinephrine) 去甲肾上腺素 930、936、959、1693、1900、1905
Noggin 头蛋白 226
Norma 外观颅
basalis 颅底面观 550、552、562-8
frontalis 颅前面观 550、551、552、554-60
lateralis 颅侧面观 550、551、560-2
occipitalis 颅后面观 550、560
verticalis 颅垂直面观 550、552、554
Nomenclature of 'birth defects' 出生缺陷术语 335
Nose 鼻 1632-7
cavity 鼻腔 574-6、1632-3
apertures 鼻孔 551、554、574、1912
arteries 鼻腔动脉 1517、1521、1527、1634
development 鼻腔发生 271、280、282
lymph vessels 鼻腔淋巴管 1613、1635
nerves 鼻腔神经 1233-4、1235、1236、1635
olfactory region 鼻腔嗅区 1633
respiratory region 鼻腔呼吸区 1633
veins 鼻腔静脉 1633
external 外鼻 1631-2
arteries 外鼻动脉 1517、1521、1632
development 外鼻发生 280
lymphatic drainage 外鼻的淋巴回流 1612
muscles 外鼻的肌肉 792
nerves 外鼻的神经 1632
veins 外鼻静脉 1577、1632
floor 鼻底 574、1632、1633
lateral wall 鼻侧壁 575、1632、1633
meatus 鼻道 1633
inferior 下鼻道 575、1633
middle 中鼻道 575、597、1633
superior 上鼻道 575、597、1633
roof 鼻顶 574、1632、1633
septum 鼻隔 574、575、1631-2
vestibule 鼻前庭 1632-3
Nostrils 鼻孔 549
Notch, *see also* Incisura 切迹（也见 Incisura）
acetabular 髋臼切迹 668
Notch (*contd*) 切迹（续）
angular, of stomach 胃角切迹 1754
bulboventricular, *see under* Sulcus 球室切迹（见 Sulcus）
cardiac 心切迹、贲门切迹
of lung 肺的心切迹 1659
of stomach 胃的贲门切迹 1754
cerebellar 小脑切迹 1029
clavicular 锁骨切迹 537
costal 肋切迹
of sternum 胸骨的肋切迹 537、538
ethmoidal 筛骨切迹
of frontal bone 额骨的筛骨切迹 595
fibular 腓切迹 695、697
frontal, 额切迹 595
for glossopharyngeal nerve 舌咽神经切迹 568、573
intercondylar, *see under* Fossa 踝间切迹（见 Fossa）
intertragic, see Incisure, intertragic 耳屏间切迹（见 Incisure, intertragic）
jugular 颈静脉切迹
of manubrium sterni 胸骨柄的颈静脉切迹 537、1914、1915
of occipital bone 枕骨的颈静脉切迹 574、584、592
lacrimal 泪切迹 599
for ligamentum teres 圆韧带切迹 1797、1800
mandibular, *see* Incisure, mandibular 下颌切迹（见 Incisure mandibular）
mastoid 乳突切迹 568、591
nasal 鼻切迹
of frontal bone 额骨鼻切迹 595
of maxilla 上颌骨鼻切迹 554、599、1913
pre-occipital 枕前鼻切迹 1108
radial, of ulna 尺骨的桡切迹 636、637
scapular, greater, *see* N., spinoglenoid 肩胛骨大切迹（见 N., Spinoglenoid）
sciatic 坐骨切迹
greater 坐骨大切迹 663、668
sex differences 坐骨大切迹的性别差异 674
lesser 坐骨小切迹 668
sphenopalatine 蝶腭切迹 603、604
spinoglenoid 肩胛冈关节盂切迹 617
of spleen 脾切迹 328
supra-orbital 眶上切迹 554、595、1912
suprascapular 肩胛上切迹 617、618
suprasternal 胸骨上切迹 537、1914
thyroid 甲状腺切迹 1512、1640
trigeminal 三叉神经切迹 572
trochlear, of ulna 尺骨的滑车切迹 636、637、639
ulna, of radius 桡骨的尺切迹 636
vertebral 椎切迹 511、528
Notochord 脊索 5、96、100、142、143、154、271、268、271、510
Notoplate 脊索板 154
Nuclear envelope 核膜 46-8
Nuclear medicine 核医学 1934
Nuclear pores 核孔 46-7
Nucleic acid 核酸 20
deoxyribonucleic acid (DNA) 脱氧核糖核酸
euchromatic 常染色质核酸 50
heterochromatic 异染色质核酸 50
mitochondrial 线粒体核酸 34
nuclear 细胞核核酸 46
ribonucleic acid (RNA) 核糖核酸
messenger (mRNA) 信使核糖核酸 51
polymerase 核糖核酸聚合酶（多聚酶）51
ribosomal 核糖体核糖核酸 51
transfer (tRNA) 转运核糖核酸 51
Nucleolus 核仁 55-6、921
Nucleoporins 核孔蛋白 46
Nucleoprotein 核蛋白 47
core 核蛋白芯 50
Nucleosome 核小体 50
Nucleotide triphosphatase, (NTPase) 核苷酸三磷酸酶 44、45
Nucleus 细胞核
of animal cell 动物细胞的细胞核 46-56
leptochromatic 细线染色质细胞核 1405
pyknotic 固缩的细胞核 50
of nerve cells 神经细胞的细胞核 921
pulposus 髓核 268、356、443、515、516
Nucleus Nuclei, of Grey Matter 灰质核 909

of abducent nerve 展神经核 1024、1026
development 展神经核的发生 241、244
of accessory nerve 副神经核 241、980、1014
accumbens 伏隔核 1136、1137-8、1189
ambiguus 疑核 1021
development 疑核的发生 241、242
amygdaloid 杏仁复合体、杏仁核 247、248、1131-6
arcuate 弓状核 242、1020、1026
of hypothalamus 下丘脑的弓状核 1096、1100、1886
basal 基底核 974、1107、1186-1200
circuitary 基底核回路 1198-1200
function and malfunction 基底核的功能和异常 1197-8
basalis (of Meynert) Meynert 底核 1120、1131、1132、1136、1189
of Cajal 卡哈尔核
interstitial 间位核 1068、1070、1094
caudate 尾状核 1186、1188-9
arteries 尾状核动脉 1191、1547
connexions 尾状核联系 1193-6
development 尾状核的发生 247、248、250
relation, to internal capsule 尾状核与内囊的关系 1176
structure 尾状核的结构 1192
centrobasalis 中央基底核 982
cervicalis 颈核 992
cerebellar 小脑的核 244、1034、1043
cervical, lateral 颈外侧核 996
cervicalis centralis 颈中央核 992
of circumolivary bundle 环橄榄束核(桥延体) 242、1022
of cochlear nerve 蜗神经核
dorsal 蜗神经背侧核 241、1021、1024、1249
ventral 蜗神经腹侧核 241、1021、1024、1249
colliculus, inferior 下丘核 1071
commissuralis 连合核
posterior 后连合核 1070、1094
cuneatus 楔束核 989、990、992、1007、1013、1015、1017
accessory (lateral) 楔束副核 989、992、1017
development 楔束核的发生 242
of Darkschewitsch 达克谢维奇核 997、1052、1068、1070、1094
of Deiters, *see* N., of vestibular nerve, lateral 代特氏核, 见前庭神经外侧核
dentatus, of cerebellum 小脑齿状核 244、1034
connections 小脑齿状核的联系 1052-5、1050
of diagonal band, 斜角带核 1118
dorsal
of posterior commissure 后(背侧)连合核 1094
of vagus 迷走神经背核 241、1018、1020、1021
of dorsal column, *see* N., cuneatus and N., gracilis 背侧柱, 见楔束核和薄束核
dorsalis, *see* N., thorasis 背核, 见胸核(thorasis)
of Edinger-Westphal Edinger-Westphal 核(动眼神经副交感核) 1068
emboliformis 栓状核 244、1034、1050、1052、1053-4
entopeduncular 脚内核 1089、1090
facial nerve 面神经核 1026、1243、1245
development 面神经核发生 241、242、244
migration of 面神经核的迁移 242
motor 面神经运动核 1026、1243-4
salivary 面神经分泌核 241、1243
sensory 面神经感觉核 1018、1245
fastigii 顶核 244、1034、1050-2
geniculate, ventral 腹侧膝状体核 1080、1089、1891
globosus 球状核 244、1034、1050、1052、1054-5
of glossopharyngeal nerve 舌咽神经核
development 舌咽神经核的发生 241
gracilis 薄束核 989、990、1007、1013、1015
development 薄束核的发生 242
gustatory 味觉核 1021
habenular 缰核 1079、1093、1094、1881
development 缰核的发生 245
of hypoglossal nerve 舌下神经核 1017、1020
development 舌下神经核的发生 241
hypothalamic 下丘脑核 1096、1097、1882、1891
infundibular 漏斗核 1886
intercalatus 闰核 1018、1020
interpeduncular 脚间核 1094
Nucleus, Nuclei, of Grey Matter (*contd*) 神经核, 灰质核
interpositus 间位核 1034、1050
interstitial 中介核 1068、1070、1094
of posterior commissure 后连合核 1070、1094
of vestibular nerve 前庭神经核 1024
Kolliker-Fuse Kolliker-Fuse 核(呼吸整合中枢) 1077
lateral dorsal tegmental 背盖背外侧核 1068
of lateral lemniscus 外侧丘系核 1026、1027
lentiform 豆状核 1186、1189
see also Globus pallidus 也见 Globus pallidus
arteries 豆状核的动脉 1191、1528、1534
connexions 豆状核的联系 1193-6
development 豆状核的发生 248、250
relation to internal capsule 豆状核与内囊的关系 1176
structure 豆状核的结核 1192、1193
lumbosacral 腰骶核 980
of mamillary body 乳头体核 1097
nervus intermedius, see N., of facial nerve, sensory 中间神经核, 见面神经核, 面神经感觉核
oculomotor nerve 动眼神经核 1068
accesory 动眼神经副核 1068、1072
development 动眼神经核的发生 241
olfactory 嗅核
anterior 嗅前核 1118、1120、1121
olivary 橄榄核
accessory 副橄榄核 1017、1020、1026、1052、1064
inferior 下橄榄核 1013、1020、1052、1070
amiculum 下橄榄核被膜 1020
connexion, with cerebellum 下橄榄核与小脑的联系 1020、1049、1051、1052、1055、1056-7、1062-4
development 下橄榄核的发生 242
evolution 下橄榄核的进化 1020
retro- 后橄榄核 1026
superior, complex of 上橄榄核复合体 1024、1026
of Onuf Onuf 核 980、1078
parabigeminal 二叠体旁核 1072
parabrachial 臂旁核 997、1077、1135
paramedian (reticular) 旁正中核 1078
paranigral, *see* Area, ventral tegmental 黑质旁核, 见被盖腹侧区
para-olivary 橄榄旁核 1026
parasolitarius 旁孤束核 1018、1024、1052
paraventricular 室旁核 1002、1096、1099、1100、1882、1886、1891
peduncularis transversus 横脚束核 1067

pedunculopontine tegmental 脚桥被盖核 1077、1068
perihypoglossal 舌下神经核周围复合体 1017、1018
phrenic 膈核 980、1002、1078
pontis 脑桥核 1021、1022-3、1060、1061
development 脑桥核的发生 242、244
of posterior commissure 后连合核 1051、1068
pregeniculate 前膝状体核 1080、1089
pre-optic 视前核 1096、1104
prepositus hypoglossi 舌下神经前置核 1018
pretectal 顶盖前核 997、1072
proprius 固有核 980、984
of the raphe 缝际核、中缝核 996、1003、1005、1074-5
red 红核 1002、1068-9
connexions 红核的联系 1002、1069
development 红核的发生 245
structure 红核的结构 1002、1068
reticular 网状核 242、245、1018、1073-8
lateral 网状外侧核 996、1058、1059、1078
of lateral column 网状核团外侧柱 1076-8
of medial column 网状核团内侧柱 1075-6
of median column 网状核团正中柱 1074-5
of raphe 网状核团中缝核 996、1003、1005、1074-5
retroambiguus 疑后核 1002
retrofacial 面后核 1021
retrorubral 红核后核 1193
ruber, *see* N., red 红核
salivatory (salivary) 泌涎核
inferior 下泌涎核 241、1026
superior 上泌涎核 241、1026、1243
septal 隔核 1129-30
sexually dimorphic(SDN-POA) 性二态性核的同源核 1106
somatic, afferent and efferent, *see under* Columns-grey 躯体传入和躯体传出核，见灰质柱
spinal, of accessory nerve 副神经脊髓核 241、1014
of spinal tract of trigeminal 三叉神经脊束核 1013、1014、1017
splanchnic, *see under* Columns-grey 内脏神经核，见灰质柱
sublingual 舌底核 1018
subthalamic 下丘脑核 1193
suprachiasmatic 视交叉上核 1096、1102、1103、1106、1891
supra-optic 视上核 1096、1099、1100、1886
supraspinal 脊髓上核 1014
thalamic 丘脑神经核 1082-9、1136
thoracis 胸核 980、982、984、989、990、992
of tractus solitarius 孤束核 241、1018、1020、1077
connexions, with cranial nerves 孤束核与脑神经的联系 1244
trapezoid 斜方体核 1024、1026
trigeminal nerve 三叉神经核 1233
applied anatomy 三叉神经核的应用解剖 1239-40
development 三叉神经核的发生 241、244
mesencephalic 三叉神经中脑核 1068
motor 三叉神经运动核 217、241、244
sensory 三叉神经感觉核 1027
spinal tract 三叉神经脊束核 921、1005、1013、1014、1017、1027
trochlear 滑车神经核 1068
development 滑车神经核的发生 241
tuberal 结节核 1097
tuberomamillary 结节乳头体核 1097、1105
of vagus nerve 迷走神经核
development 迷走神经核的发生 241
dorsal 迷走神经背核 241、1018、1021、1052、1077
of solitary tract 迷走神经孤束核 241、1018、1077
of vestibular nerve 前庭神经核 241、1024、1050、1052、1058、1070、1248
cerebellar connections 前庭神经核与小脑的联系 1051-2
inferior 前庭神经下核 1001、1021、1024、1051、1248
lateral 前庭神经外侧核 1001、1002、1021、1024、1051、1248
medial 前庭神经内侧核 1001、1021、1024、1051、1248
superior 前庭神经上核 1024、1248
visceral, afferent and efferent, *see under* Columns-grey 内脏传入和内脏传出核，见灰质柱
Nystagmus 眼球震颤 1028、1065

O

Obex 闩 1208
Occipital bone 枕骨 551、552、582-5
age changes 枕骨的年龄变化 585、607
in base of skull 颅底枕骨 552、567
basilar part 枕骨基底部 266、551、567、572、573、583
at birth 出生时的枕骨 354、585
condylar part 枕骨髁 551、567、583-5
development 枕骨的发生 266、274
dysostosis 枕骨发育不全 354
in norma occipitalis 枕骨表面观 552
ossification 枕骨的骨化 585
in posterior cranial fossa 颅后窝处的枕骨 551、572,573、574
squamous part 枕骨鳞部 573、582-3
structure 枕骨的结构 585
Occlusion,dental 牙咬合 1704-5
Odontoblasts 成牙质细胞 283、1707、1710、1714、1715
Oedema, cerebral 大脑水肿 1222、1223
Oesophagus 食管 1751-3
abdominal part 食管腹部 1751-2
anomalies 食管异常 168
arteries 食管动脉 1535、1545、1548、1558
cervical part 食管颈部 1751
constrictions 食管缩窄 346、1751
development 食管发生 178、181、183
glands 食管腺 1753
lymph drainage 食管的淋巴回流 1613、1626
in neonate 新生儿食管 346
structure 食管结构 1752-3
thoracic part 食管胸部 1751
veins 食管静脉 1592、1593、1604
Olecranon 鹰嘴 636、637、735、1924
ossification 鹰嘴的骨化 639
Olfactory receptors 嗅觉感受器 1317、1320-21
Oligamnios 羊水过少 168、204、337
Oligodactyly 少指（趾）畸形 292
Oligodendroblast 成少突胶质细胞 225、228
Oligodendrocyte 少突胶质细胞 225、228、940-3
Olive 橄榄 1013
Omentum 网膜
greater 大网膜 1733、1736、1742
development 网膜发生 186、198、199
in neonate 新生儿网膜 349
lesser 小网膜 1736、1738-41、1741-2、1797、1800
development 小网膜发生 181、186、197
Omphalocoele 脐膨 192
Oncogenes 肿瘤基因、癌基因 55
Oöcyte, *see also* Ovocyte Ovogonium 卵母细胞（也见 Ovocyte,Ovogonium）
primary 初级卵母细胞 121-123、208、350、1862
maturation 卵母细胞的成熟 121、122、123、124-5、1862-3
secondary 次级卵母细胞 122、124、1864

Oögonia 卵原细胞 121、208、1862
Oölemma 卵（细胞）膜 122、132
Oöplasm 卵（细胞）质 122
Oötids 卵细胞 134
Opening, *see also* Aditus, Aperture, Hiatus and Orifice 孔、开口（也见Aditus、Aperture, Hiatus and Orifice）
in adductor magnus 大收肌孔 877
aortic (diaphragm) 膈肌的主动脉孔 816
of aqueduct,vestibular 前庭水管开口 574
of auditory tube 咽鼓管开口 354、1726、1727
in diaphragm 膈上的孔 816
ejaculatory ducts 射精管开口 1842
oesophageal (diaphragm) 膈食管裂孔 816
orbital 眶口 554
saphenous 卵圆孔 873、1595
of uterine tube,abdominal 输卵管腹腔口 1867
vena caval (diaphragm) 膈腔静脉孔 816
Operculum、Opercula 鳃盖
of bony fish 硬骨鱼鳃盖 275
of insula 岛叶的岛盖 250、1111、1161
Ophthalmoplegia 眼肌麻痹 1070
Opposition of thumb 拇指的对掌运动 656
Opsonins 调理素78、1402、1420
Orbit 眶 551、555-6、607、1912
arteries 眶动脉 1521、1526、1527
nerves 眶神经 1233、1234、1235、1236
veins 眶静脉 1576、1577、1587
Organelles 细胞器 18、21
Organizers 组织者 103、105、143
Organogenesis 器官发生 95、105
Organ、Organs 器官
chromaffin development 嗜铬器官发生 353
circumventricular 脑室周围的器官 247、940、1094、1222、1882
digestive 消化器官 1684-1812
enamel 牙釉器、造釉器 283、1714、1716
genital, *see* O., reproductive 生殖器
male 男生殖器（见O., reproductive male）
in neonate 新生儿生殖器 350-1
neurotendinous 神经腱器官 510
Organ、Organs (*contd*) 器官（续）
olfactory 嗅器官 1315-20
parapineal 松果体旁器官 245
reproductive 生殖器官
development 生殖器官的发生
female 女性生殖器官 1851-80
male 男性生殖器官 1848-61
respiratory 呼吸器官 1628-1682
in neonate 新生儿呼吸器官 349-50
sense 感觉器官 1312、1315、1321、1367
sexual, *see* O., reproductive 性器官（见O., reproductive）
of smell 味觉器官 1315-1320
spiral, of Corti 螺旋器 1387-8
subcommissural 连合下器 247、1094
subfornical 穹窿下器 246、1094、1096、1101
tendon, of Golgi 高尔基腱器官 964
urinary 泌尿器官
in neonate 新生儿泌尿器官 350
urogenital 泌尿生殖器官 1848-80
vascular, of lamina terminalis 终板血管器 1096、1101、1104、1105
vision 视觉器官，视器 1321-67
evolution 视器的进化 1321
vomeronasal 梨鼻器 283、1321
Organelles 细胞器 21、34、36
Organum vasculosum 血管器 246
Orifice, *see also* Aditus, Aperture, Hiatus and Opening 孔、口（也见Aditus, Aperture, Hiatus and Opening）
anal 肛孔 1920
aortic 主动脉孔
of diaphragm 膈的主动脉孔 816
of heart 心脏的主动脉口 304、1483、1490
surface anatomy 心脏主动脉口的表面解剖 1490
atrioventricular 房室口
development 房室口的发生 305
left (mitral) 左房室口（二尖瓣口）1474、1483、1485
right (tricuspid) 右房室口（三尖瓣口）1474、1481
surface anatomy 房室口的表面解剖 1490
of bile duct 胆管开口 1763、1791
cardiac, of stomach 胃贲门口 1753
of coronary arteries 冠状动脉口 1505
of coronary sinus 冠状静脉口 1477
ileocaecal 回盲口 1775
mitral 二尖瓣口 1474、1483、1485
surface anatomy 二尖瓣口的表面解剖 1490
oesophageal, of diaphragm 膈肌食管裂孔 816
of parotid duct 腮腺导管开口 1913
pulmonary 肺动脉口 304、1480
surface anatomy 肺动脉口的表面解剖 1490
of pulmonary veins 肺静脉口 1482
pyloric 幽门口 1754
of submandibular duct 下颌下腺导管开口 175、1913
tricuspid 三尖瓣口 1474、1481
surface anatomy 三尖瓣口的表面解剖 1490
ureteric 输尿管口 204、1831、1839、1840
urethral 尿道口
external 尿道外口
female 女性尿道外口 1843、1876
male 男性尿道外口 1842、1843
internal 尿道内口 1838、1839、1842
of uterus, *see* Os of uterus 子宫口（见Os of uterus）
of vagina 阴道口 1876、1921
of vena cava 腔静脉口
inferior 下腔静脉口 1478
superior 上腔静脉口 1478
vena caval, of diaphragm 膈的腔静脉孔 816
Origin and evolution 起源和进化
of amniotes 羊膜动物的起源和进化 98-100
of animal phyla 动物门的起源和进化 5
of early life 早期生命的起源和进化 3
of hominids 人类及其祖先的起源和进化 11-13
of hominoids 类人猿的起源和进化 10-11
of modern humans 现代人的起源和进化 12-13
of primates 灵长类的起源和进化 7-13
Origin 来源
of muscles 肌肉的来源 757、788
of nerves 神经的来源 945
Os、ossa, *see also* Bones *and individual names* 骨（见Bones及各块骨名）
acromiale 肩峰 618
cordis 心骨 427
incisivum 切牙骨 280、563、574、602、607
penis 阴茎骨 427
Os of uterus 子宫口
external 子宫外口 1869、1921
internal 子宫内口 1869
Osmoreceptors 渗透压感受器 960、1104、1105
Ossicles 小骨
auditory 听小骨 427、1375-6
articulations 听小骨连结 490、1375-6
development 听小骨发生 263、354、607
Goethe's Goethe小骨 583、606
interparietal 顶间骨 583
mental 颏小骨 578
pterion 翼点小骨 606
suprasternal 胸骨上小骨 539
sutural 缝间骨 560、561
Ossification 骨化、成骨 437、

438–41, 456–69, 471–8
centres 骨化中心 438, 448, 474, 477
endochondrial, *see* O., intracartilaginous 软骨内成骨（见O., intracartilaginous）
factors influencing 影响成骨的因素 433
intracartilaginous 软骨内成骨 437, 452, 473–8
membranous 膜性成骨，膜内成骨 437, 471–2
mesenchymal, *see* O., intramembranous 间充质成骨（见O., intramembranous）
Ossification of individual bones, *see under individual names* 各块骨的骨化（见各块骨条目）
Osteitis fibrosa cystiia 囊性纤维性骨炎 480, 1898
Osteoblast 成骨细胞 452, 456, 472
Osteocalcin 钙结合蛋白 462
Osteoclast 破骨细胞 452, 459–61, 473, 478, 1898
Osteocyte 骨细胞 452, 457, 459, 1898
Osteogenesis 骨发生 264, 437, 1898
Osteogenesis imperfecta 骨发生不全 112
Osteoid matrix 类骨质 456, 461
Osteokinematics 运动学 502
Osteolysis 溶骨 437, 473, 898
Osteomalacia 骨软化症 436, 480
Osteon 骨单位 452, 465, 472, 478
Osteonectin 骨连接蛋白，骨粘连蛋白 462
Osteopontin 骨桥蛋白 462
Osteoporosis 骨质疏松症 467, 480, 537
Ostium, *see also* Orifice and Foramen 口，孔（也见Orifice and Foramen）
abdominal, of uterine tube 输卵管腹腔口 1867
Ostracoderms 甲胄鱼 5
Otocyst 耳泡，听囊 262, 271
Outflow 自主神经传出部
craniosacral 副交感神经的脑骶部 974
thoracolumbar 交感神经的胸腰部 974
Outlet 出口
of pelvis 骨盆出口（下口） 270–1, 671
of thorax 胸廓出口（下口） 545, 1470
Oval bundle, see Bundle, oval 卵圆束
Ovary 卵巢 93, 1861–7
age changes 卵巢的年龄变化 350, 1862, 1866
artery 卵巢动脉 1558, 1866
descent 卵巢下降 213, 350
development 卵巢发生 156, 208
fossa 卵巢窝 1737, 186
ligaments 卵巢韧带 1861
lymph drainage 卵巢的淋巴回流 1622
in neonate 新生儿卵巢 350
nerves 卵巢神经 1866–7
stroma 卵巢基质 1862
structure 卵巢结构 1862–6, 1866
veins 卵巢静脉 1601, 1866
Overbite 覆咬合 1704
Overjet 覆盖 1704
Ovogonium, *see* Oögonia 卵原细胞（见Oögonia）
Ovulation 排卵 123–4, 162, 1864
Ovum, Ova, *see also* oöcyte 卵（也见Oöcyte） 93–5, 123
cleoidic, 有壳卵 95
coverings 卵的覆盖物 123
effect of size on early development 卵体积对早期胚发育的影响 94–5, 98
fertilization 卵受精 95, 96, 123
implantation 卵植 95
maturation 卵成熟 1863–4
megalecithal 多黄卵 96
mesolecithal 中黄卵 96
miolecithal 少黄卵 96
mosaic development 卵的镶嵌型发育 95, 103
phylogeny 卵的种系发生 93–5
polarity 卵的极性 96, 103
regulative development 卵的调整型发育 95
symmetry 对称性卵 95
Owen 欧文
line of 欧文线 1708
Oxytalan 耐酸纤维，耐酸蛋白 83, 395

P

Pachymeninx 硬脑（脊）膜 256, 1210–12
Pachytene 粗线期 61, 122
Pads, of fat 脂肪垫
articular 关节脂肪垫 494, 497, 514
infrapatellar 髌下脂肪垫 698
ischial 坐骨脂肪垫 1929
in sole of foot 足底脂肪垫 893
suctorial 吸吮衬垫 346
Pain 疼痛
cervico-occipital 颈枕痛 522
idiopathic back 自发性背痛 514
referred 疼痛源 1005–6, 1277, 1311, 1729, 1833
visceral 内脏痛 1277, 1746
Palate 腭 1688–91
anomalies 腭异常 282
applied anatomy 腭的应用解剖 1691
bony 骨性腭 354,552, 562–3
cleft 腭裂 282,284, 1691, 1730
development 腭的发生 280–3
hard 硬腭 1688–9
neonatal anatomy 新生儿腭 346, 354
primitive 原始腭 280–3
soft
arteries 腭的动脉 1517, 1521
development 腭的发生 280–3
epithelium 腭上皮 1689
lymph drainage 腭的淋巴回流 1613, 1689
movements 腭的运动 1689–90, 1732
muscles 腭肌 285, 1689–90
nerves 腭神经 1689, 1691
soft 软腭 1689
applied anatomy 软腭的应用解剖 1691
arteries 软腭的动脉 1689
structure 腭的结构 1689
Palatine bone 腭骨 603–4
in nasal cavity 鼻腔内的腭骨 574, 575,603
in norma basalis 颅底部的腭骨 552
ossification 腭骨的骨化 604
plate 腭骨板
horizontal 腭骨的水平板 552, 574, 603
perpendicular 腭骨的垂直板 552, 562, 563, 575, 576, 603
process 腭骨突起
orbital 腭骨眶突 562, 576, 604
pyramidal 腭骨锥状突 562, 563, 603
sphenoidal 腭骨蝶突 562, 574, 576, 604
relation 腭骨的毗邻关系
to ethmoid sinus 腭骨与筛骨的关系 604
Palatine bone (*contd*) 腭骨（续）
to maxillary sinus 腭骨与上颌骨的关系 603
Paleocortex 旧皮质 249, 254, 1121
Paleopallium 旧皮质 249, 1107, 1141
Pallidum *see also* Globus pallidus 苍白球（也见Globus Pallidus） 1186, 1189, 1192, 1193
ventral 腹侧苍白球 1189
Pallium 大脑皮质 1107, 1141
development 大脑皮质的发生 248, 250–6
Palm of hand fascia 手掌筋膜 848
nerves 手掌神经 1272, 1273
Palmar 手掌面 15
Palpebrae, *see* Eyelids 眼睑（见Eyelids）
Pancreas 胰腺 1790–5
applied anatomy 胰腺的应用解剖 1794–5
arteries 胰腺动脉 1549, 1551, 1553, 1793
development 胰腺发生 186, 198
ducts 胰腺导管 1791
endocrine 胰腺内分泌 1791, 1793
exocrine 胰腺外分泌 1791
lymph 胰腺淋巴
drainage 胰的淋巴回流 1619
nodes 胰的淋巴结 1619
in neonate 新生儿胰腺淋巴 349
nerves 胰腺神经 1793
relations 胰的毗邻关系 1790,

1790–1
structure 胰的结构 1791–4
surface anatomy 胰的表面解剖 1790, 1920
transplantation 胰移植 1795
veins 胰腺静脉 1603, 1604, 1693
Panniculus 膜
adiposus 脂膜 88
Papilla 乳头
dental 牙乳头 283, 284, 1712
dermal 真皮乳头 295, 396–7, 401, 405
duodenal 十二指肠乳头 1763, 1791
filiform 丝状乳头 1723, 1913
foliate 叶状乳头 1722, 1723
fungiform 菌状乳头 1722, 1723, 1913
lacrimal 泪乳头 1361
lingual 舌乳头 1913
mammary, *see also* Nipple 乳腺乳头（也见Nipple） 418
optic 视乳头 1334
of parotid duct 腮腺管乳头 1913
renal 肾乳头 1816, 1819, 1827, 1723
sublingual 舌下乳头 1686
of tongue 舌的乳头 1722–3
vallate 轮廓乳头 176, 1722, 1723, 1913
Papilloedema 视乳头水肿 1227
Paracrine effect 旁分泌 1787
Paradidymis 旁睾 1856
development 旁睾的发生 200
homologue 旁睾同源结构 200, 216
Paraflocculus 小脑旁绒球 1032
Paraganglia 旁节体 1905, 1906
development 旁节体的发生 136
Paralysis 麻痹、瘫痪
of Bell 贝尔麻痹 1026, 1248
crutch 拐杖式瘫痪 1267
facial 面神经麻痹、面瘫 1026, 1248
Parancurons 旁神经元、副神经元 394, 972, 1787, 1898
Paraplegia 截瘫 1010
Parapophysis 副横突 516
Paraprezygapophysis 副上关节突 518
Paraseptal centre 隔旁骨化中心 602
Parasympathetic system, *see* System, parasympathetic 副交感神经系统（见System, parasympathetic）
Parietal bone 顶骨 551, 593–5
development 顶骨的发生 274
in norma 顶骨表面观
lateralis 顶骨侧面观 560
verticalis 顶骨垂直面观 554
ossification 顶骨的骨化 222, 595
in skull cap 颅顶中的顶骨 568
Parkinson's disease 帕金森病 936, 1068, 1086, 1197
cell transplants in 帕金森病的细胞移植治疗 1200–2
Paroöphoron 卵巢旁体
development 卵巢旁体的发生 200
homology 卵巢旁体的同源结构 200, 216
Pars or Part 叶、部
anterior, of hypophysis 垂体前叶 1883, 1885
ciliaris of retina 视网膜睫状体部 1328
compacta of substantia nigra 黑质致密部 1067, 1068, 1193
distalis of hypophysis 垂体远侧部 1883
dorsalis diencephali 间脑背侧部 225
glandularis of hypophysis 腺垂体部 1883
intermedia 中间部
of cerebellum 小脑中间部 1050, 1053
of hypophysis cerebri 垂体中间部 1883, 1886
development 垂体中间部的发生 258
of vestibule, see Commissure bulborum 前庭中间部（见Commissure bulborum）
lateralis of substantia nigra 黑质外侧部 1067, 1193
opercularis (posterior) 额下回岛盖后部 1110
orbitalis of inferior frontal gyrus 额下回眶部 1109, 1111
posterior, of hypophysis 垂体后部 1883
reticularis of substantia nigra 黑质网状部 1067, 1068, 1193
triangularis 额下回三角部 1109
tuberalis of hypophysis 垂体结节部 1883, 1886
ventralis diencephali 间脑腹侧部 245, 247
Parthenogenesis 孤雌生殖 130
Particles 小体、颗粒
intramembranous 膜内颗粒 23, 24, 385, 388, 931, 958
ribonucleoprotein 核糖核蛋白颗粒 30
Patches, Peyer's 集合淋巴小结、派伊尔结 191
Patella 髌骨 691, 735, 736 *bis*
in knee joint 膝关节中的髌骨 697, 698, 708
surface anatomy 髌骨的表面解剖 691, 1930
Pathways 传导路
auditory 听觉传导路 1024, 1026, 1027, 1071–1072, 1090, 1161–2, 1177
autonomic, afferent and efferent 自主神经传入和传出传导路 1298, 1311
cortico-olivocerebellar 皮质橄榄小脑传导路 1056
corticopontocerebellar 皮质脑桥小脑传导路 1033, 1060, 1061, 1062
dorsal column–medial lemniscus 背柱–内侧丘系传导路 989, 1007
gustatory 味觉传导路 1245, 1314
monosynaptic 单突触传导路 907
noradrenergic 去甲肾上腺素能传导路 1078, 1094
olfactory 嗅觉传导路 1025, 1116–21
polysynaptic 多突触传导路 907
periventricular, dorsal 室周背侧传导路 1078
retinotect opulvinocortical 视网膜顶盖丘脑皮质传导路 1073
serotonergic 5-羟色胺能传导路 1071, 1074, 1075
spinocervicothalamic 脊髓颈丘脑传导路 996
visual 视觉传导路 1072, 1073, 1089, 1090–1093, 1158–9, 1177, 1226
extrageniculate 膝状体外视觉传导路 1073, 1087
Paxillin 桩蛋白 38
Peeten
pubis 耻骨 666, 667
Pedicle
of vertebra 椎弓根 511, 516, 520, 523, 525, 526, 527, 528
development 椎弓根的发生 267
Peduncles, *see also* Stalk
cerebellar 小脑脚
inferior 下小脑脚 242, 244, 203–4, 1021, 1020, 1057, 1035
middle 中小脑脚 1021, 1022, 1035, 1057
superior 上小脑脚 244, 1027, 1035, 1052
decussation 上小脑脚交叉 1052
cerebral 大脑脚 244, 1066
of mamillary body 乳头体脚 1098
Peg, hair 毛栓 295
Pelvis
bony 骨盆 613, 669–78
arches 骨盆弓 678
axes 骨盆轴 670, 673
classification 骨盆分类 671–3
clinical anatomy 骨盆的临床解剖 678
diameters 骨盆径线 357, 670, 671
false 假骨盆、大骨盆 669
functions 骨盆的功能 613, 669, 673, 678
Pelvis (*contd*) 骨盆（续）
greater 大骨盆 669
joints 骨盆连接 674–8
lesser 小骨盆 669, 1733
mechanism 骨盆的功能机理 678
neonatal 新生儿骨盆 357
planes 骨盆平面 671
in pregnancy 妊娠骨盆 678
sex differences 骨盆的性别差异 433, 669, 670, 671, 673–4
true 真骨盆 669

contents 骨盆内容 670, 1733
arteries 骨盆动脉 1558–62
diaphragm 盆膈 829
fascia 盆筋膜 829–30
ligaments 骨盆韧带 675, 677
lymph drainage 骨盆的淋巴引流 1621, 1622, 1623
muscles 骨盆肌 829, 831, 878–9, 880
nerves 盆神经 1282, 1309
peritoneum 骨盆腹膜 1737
veins 骨盆静脉 1598–9
Pelvis of kidney 肾盂 1816, 1827–8
structure 肾盂的结构 1828
Penis 阴茎 1857–8
arteries 阴茎动脉 1561, 1562, 1566, 1858
bulb 阴茎球 1921
corpus cavernosum 阴茎海绵体 1857
spongiosum 阴茎海绵体 1857
crus 阴茎脚 1857
development 阴茎的发生 215, 216, 371
erection 阴茎勃起 350, 1858
evolution 阴茎进化 1814
fascia 阴茎筋膜 1858
glans 阴茎头 215, 216, 350, 1857
ligaments 阴茎韧带 819, 1858
lymph drainage 阴茎淋巴回流 1615, 1623
in neonate 新生儿阴茎 351
nerves 阴茎神经 1278, 1288, 1309
root 阴茎根 1857
skin 阴茎皮肤 1857–8
structure 阴茎结构 1858
veins 阴茎静脉 1617, 1618, 1858
Peptides 肽 1787
gastro-inhibitory 胃抑肽 1787, 1793
neuro- 神经肽 1886
vaso-active intestinal 血管活性肠肽 1787, 1793, 1906
Pericardium 心包 1490–1
applied anatomy 心包膜的应用解剖 1491
arteries 心包动脉 1491, 1553, 1564
development 心包发生 180, 299
fibrous 纤维性心包 1490
nerves 心包神经 1491
puncture 心包穿刺 1491
relations 心包的毗邻关系 1490
serosal 浆膜性心包 1490–1
structure 心包结构 1491
veins 心包静脉 1491
Perichondrium 软骨膜 443
Pericranium 颅骨膜 568
Pericyte 周细胞 456, 1221, 1459, 1460
Periderm 周皮 294
Perikaryon 核周体 921–2
Perikymata 釉面横纹 1711
Perilymph 外淋巴 1379
Perimetrium 子宫外膜 1873
Perineum 会阴 833
gynaecological 妇科会阴 1878
lymph drainage 会阴的淋巴引流 1615, 1623, 1624
nerves 会阴神经 1284, 1288
surface anatomy 会阴的表面解剖 1920–1
Perineurium 神经束膜 399, 946
Periodontium 牙周膜 1711
development 牙周膜的发生 1716
Periosteum 骨膜 453, 472
Peripherin 末梢蛋白 39
Peristalsis 蠕动
ureteric 输尿管蠕动 1833
Peritoneum 腹膜 1734–6
anomalies 腹膜异常 1744–5
applied anatomy 腹膜的应用解剖 1744–5, 1788–9, 1869
Peritoneum (*contd*) 腹膜（续）
arteries 腹膜动脉 1746
cavity 腹膜腔 1735
absorption from 腹膜腔的吸收作用 1745
development 腹膜腔的发生 180, 192, 195–9
recesses 腹膜隐窝 1740, 1743–5
sac 腹膜囊
lesser (bursa omentalis) 小腹膜囊（网膜囊） 1735, 1738–41
aditus 网膜囊入口 1735, 1736, 1738
development 网膜囊的发生 195, 196–9
recesses 网膜囊隐窝 1740
special regions 腹膜囊特区 1745
development 腹膜发生 192–9, 1746
folds 腹膜皱褶 1743–5
horizontal disposition 腹膜的水平排布 1737–8
lymph drainage 腹膜的淋巴回流 1746
mesenteries 腹膜肠系膜 1736, 1737, 1738
in neonate 新生儿腹膜 349
nerves 腹膜神经 1266–7, 1746
omentum 网膜
greater 大网膜 1733, 1736, 1742
lesser 小网膜 1736, 1738, 1741–2, 1797, 1800
parietal 壁层腹膜 1734
pelvic 盆腹膜 1737
pouch 腹膜陷窝
recto-uterine 直肠子宫陷窝 1780, 1874
recto-vesical 直肠膀胱陷窝 1736, 1737, 1779
vesico-uterine 膀胱子宫陷窝 1736, 1869
recesses 腹膜隐窝 1743–4
sensibility 腹膜感觉能力 1746
structure 腹膜结构 1745
veins 腹膜静脉 1746
vertical disposition 腹膜的垂直排布 1735–6
visceral 脏腹膜 1734, 1735
Peroxisome 过氧化物酶体 34
Pes hippocami 海马脚 1123
Petrous temporal, *see under* Temporal Bone 颞骨岩部（见 Temporal bone）
Peyer's patches 派尔斑，集合淋巴小结 191, 371, 1771, 1450
Phaeochromocyte 嗜铬细胞 236, 1898, 1905
Phaeochromocytoblast 成嗜铬细胞 236
Phaeochromocytoma 嗜铬细胞瘤 236, 1905
Phaeomelanin 淡黑色素 388
Phaeomelanosome 淡黑色素小体 389, 390
Phagocyte 吞噬细胞 78, 460, 1402, 1415
Phagocytosis 吞噬作用 32, 78, 1402
Phagolysosome 吞噬溶酶体 33
Phagosome 吞噬体 32
Phalanx, Phalanges 指（趾）骨
of fingers 指骨 658, 1928
of toes 趾骨 729
Phallus 初阴 215, 216
Pharynx 咽 1726–32
applied anatomy 咽的应用解剖 1732
arteries 咽动脉 1516, 1521, 1535, 1732
development 咽的发生 174, 177
epithelium 咽上皮 1729
evolution 咽的进化 1686
fibrous coat 咽纤维膜 1729
laryngeal part 咽的喉部 1729
lymph drainage 咽淋巴回流 1613
movements, in deglutition 咽的吞咽运动 1732–3
mucous membrane 咽粘膜 1729
muscles 咽肌 285, 1729–32
action 咽肌的作用 1732–3
nasal part 咽的鼻部 1726–8
in neonate 新生儿咽 346
nerves 咽神经 1736, 1731, 1732
oral part 咽的口部 174, 1726, 1728–9
raphe 咽缝 1729
relations 咽的毗邻关系 1725–6, 1729, 1730
structure 咽的结构 1729–32
veins 咽静脉 1577, 1580
Pheromones 信息素、外激素 407
Philtrum of upper lip 上唇人中 280, 1688
Phonation 发音 1628, 1646, 1651–2
Phosphatase 磷酸酶 1860
acid 酸性磷酸酶 33, 125
Phosphatase (*contd*) 磷酸酶（续）
alkaline 碱性磷酸酶 456, 1402
Phosphokinase 磷酸激酶 24
Photoreceptors 光感受器 961, 1321, 1336–42, 1889
Physique 体型
types of 体型类型 1734
Pia mater 软膜 975, 1212, 1218

cranial 软脑膜 1215
development 软膜的发生 257
spinal 软脊膜 975, 1216
Piezo-electric effect 压力－电效应 480
Pigment 色素
in epidermis 表皮中的色素 80, 388, 391
in hair 毛发中的色素 391, 405
lipofuschin 脂褐素 922, 1259
senility 老年色素 922
Pigmentation, melanin 黑色素沉着 381, 388, 391
effect of UV irradiation 紫外光辐射色素效应 391
genetic determination 色素沉着的遗传决定 391
hormonal influences on 激素对色素沉着的影响 391
Piles (haemorrhoids) 痔 1780
Pinna 耳廓 1367, 1889, 1891, 1913
Pinocytosis, *see also* Endocytosis 胞饮作用 (也见 Endocytosis) 32,
Pisiform bone 豌豆骨 646, 648
ossification 豌豆骨的骨化 649
surface anatomy 豌豆骨的表面解剖 646, 1926
Pit, Pits, auditory, *see* P., otic 小凹
gastric 胃小凹 1758
mammary 乳腺凹 296
olfactory 嗅凹 248, 278, 280
otic 耳凹 262
Pituicytes 垂体细胞 940, 1886
Pituitary body, *see* Hypophysis 脑垂体 (见 Hypophysis)
Placenta 胎盘 160, 166–73
abnormalities 胎盘异常 173
attachment, site of 胎盘附着部 160, 173
classification 胎盘分类 166
definition of 胎盘的定义 166
cotyledons 胎盘绒毛小叶 166, 170
in fetal circulation 胎儿血循环中的胎盘 1502
evolution 胎盘的进化 7, 95, 98, 99
formation of 胎盘的形成 160
functions 胎盘的功能 172–3, 203
growth 胎盘的生长 172
haemochorial 血绒毛膜胎盘 166
labyrinthine 迷路胎盘 166
lobes 胎盘叶 166, 170
maturation 胎盘成熟 172
praevia 前置胎盘 136, 173
size of, in respect to adult 关于成熟胎盘的体积
pathology 胎盘病理 371
separation 胎盘剥离 166
in twinning 双胎的胎盘 338
septa 胎盘隔 166
structure 胎盘结构 166, 169–72
tissue of 胎盘组织 169–72
Placoderms 盾皮鱼 613
Placodes 原基板, 基板
ectodermal 外胚层基板 100, 148, 217, 224, 238, 257–63
epibranchial 鳃上神经原基板 224, 285
hypophyseal 垂体基板 221, 224, 257
lens 晶状体板 259, 260
neurogenic 神经板 224
olfactory 嗅板 222, 224, 248
optic 视板 148, 259
otic 听板 148, 224, 262
Plane, Planes 平面, 面
of abdomen 腹平面 1733–1734, 1918, 1919
interspinous 椎间平面 1919
lateral 侧平面 1733, 1918
subcostal 肋下平面 1733, 1918, 1919
supracristal 嵴上平面 1733, 1919
transpyloric 幽门平面 1733, 1919, 1923
transtubercular 结节平面 1733, 1919
xiphisternal 剑突平面 1918
of the body
coronal 躯体冠状面 15
Plane, Planes (*contd*) 平面, 面 (续)
median 正中面 15
sagittal 矢状面 15
transverse 横断面 15
of thorax 胸部横断面 1916
Frankfurt Frankfurt平面 550
of pelvis 骨盆平面 671
'Plantar' 足底侧, 跖侧 15
Plantar flexion 跖屈 721, 722
Plantigrade 跖行 615, 735
Planum temporale 颞平面 1184
Plaque, dental 牙板 1719
Plasma
blood 血浆 1400
Plasma cell 浆细胞 78, 1420
Plasmacyte 浆细胞 50, 78
Plasma membrane 质膜 23, 24–30
Plasmalemma 细胞膜, 质膜 24–30
Plasmin 纤维蛋白溶酶 1406
Plasmodium 合胞体 21
Plate 板
alar 翼板 238
basal 基板
of neural tube 神经管基板 238
of placenta 胎盘基板 169
chorionic 绒毛膜板 160, 169
cortical 皮质板, 皮质带 252
cribriform, of ethmoid bone 筛骨筛板 551, 569
in anterior cranial fossa 颅前窝中的筛骨筛板 551, 569
in nasal cavity 鼻腔内的筛骨筛板 574
digital 指板 292
epiphysial 骺板 439, 440, 441, 443, 475–7, 490
equatorial 赤道板 58
floor 底板
of neural tube 神经管底板 217, 238
of prosencephalon 前脑底板 245
of spinal chord 脊髓底板 238
foot 足板 289
growth, of cartilage 软骨生长板 439, 440, 441, 443, 475–7
hand 手板 289
horizontal, of palatine bone 腭骨水平板 552, 562, 574, 603
lateral 侧板
of mesenchyme 间充质侧板 146, 148, 155, 187, 188
limiting, of liver 肝界板 1806
motor end 运动终板 752, 958
nail 甲板 296, 297
neural 神经板 98, 100, 146, 147, 217
notochordal 脊索板 144
occipital 枕板 271
orbital 眶板
of ethmoid bone 筛骨眶板 558, 597
of frontal bone, *see* Frontal bone, orbital part 额骨眶板 (见 Frontal bone, orbital part)
parachordal 脊索旁板 271
perpendicular 垂直板
of ethmoid bone 筛骨垂直板 574
of palatine bone 腭骨垂直板 552, 562, 563, 575, 603
prechordal 脊索前板 98, 143, 144, 148
pterygoid 翼板
lateral 翼外板 552, 562, 563, 566, 588
medial 翼内板 552, 563, 574, 588
roof 顶板
of diencephalon 间脑顶板 245, 246
of mesencephalon 中脑顶板 245
of neural tube 神经管顶板 219, 238
of prosencephalon 前脑顶板 245, 246, 247, 248, 249
of rhombencephalon 菱脑顶板 242
sole 跖板, 足底板 752, 958
sternal 胸骨板 268, 539
subependymal 室管膜下板 940, 942
tympanic 鼓板 551, 560, 567, 593, 607
urethral 尿道板 216
vaginal 阴道板 205
Platelets 小板
blood 血小板 1405–6, 1414
Plateau, cardiac 心坪 816
Platyhelminths 扁形动物 5
Pleura 胸膜 1662–4
applied anatomy 胸膜的应用解剖 1664, 1917
arteries 胸膜的动脉 1664
cervical 胸膜顶 1663
costovertebral (costal) 胸膜肋椎部, 肋胸膜 1662
development 胸膜发生 178,

180
diaphragmatic 膈胸膜 1662
lines of reflection 胸膜反折线 1917, 1918
lymph drainage 胸膜淋巴回流 1625-6, 1664
mediastinal 纵隔胸膜 1663, 1676
nerves 胸膜神经 1266, 1536, 1664
pulmonary 肺胸膜 1662
recesses 胸膜隐窝
costodiaphragmatic 胸膜肋膈隐窝 1664
costomediastinal 胸膜肋纵隔隐窝 1664
sac 胸膜囊 180, 1676
structure 胸膜结构 1664
surface anatomy 胸膜表面解剖 1662-4, 1916, 1917
veins 胸膜静脉 1664
Pleurapophysis 椎骨侧突 512, 516
Pelvis 骨盆
contents 骨盆内的结构
nerves 盆神经 1282
PLEXUS, PLEXUSES 丛
arterial 动脉丛
capsular, of kidney 肾被膜动脉丛 1827
mediastinal 纵隔动脉丛 1534
of skin 皮肤动脉丛 399
capillary 毛细血管丛
of hypophsis cerebri 大脑垂体毛细血管丛 1887
peritubular, of kidney 肾小管周围毛细血管丛 1826, 1827
terminal, of limbs 四肢末梢毛细血管丛 319
choroid 脉络膜丛 910, 1203-4
arteries 脉络膜丛动脉1203-4, 1209, 1220, 1528, 1534
development 脉络膜丛发生 242, 246, 248, 1203
structure 脉络膜丛结构 246, 940, 1204
veins 脉络膜丛静脉 1204, 1481
of fourth ventricle 第四脑室脉络膜丛 1203, 1209
of lateral ventricle 侧脑室脉络膜丛 248, 1203
of third ventricle 第三脑室脉络膜丛 248, 1203
lymphatic 淋巴管丛 327
of intestines 肠淋巴管丛 1618
of mammary gland 乳腺淋巴管丛 424, 1615
of skin 皮肤淋巴管丛 400
Plexuses of nerves 神经丛 945
aortic 主动脉神经丛
abdominal 腹主动脉神经丛 1308
thoracic 胸主动脉神经丛 1303
of Auerbach, *see* P., myenteric 奥尔巴赫神经丛（见 P., myenteric）
autonomic 自主神经丛 1306-9
brachial 臂丛 1266-7
applied anatomy 臂丛的应用解剖 1268
branches, infraclavicular and supraclavicular 臂丛锁骨上支和锁骨下支 1268
cords 臂丛束 1267
divisions 臂丛 1267, 1268
injuries 臂丛损伤 1268
morphology 臂丛形态学 1267, 1268
postfixation 臂丛后固定 1266
prefixation 臂丛前固定 1266
relations 臂丛的毗邻关系 1268
roots 臂丛根 1267
surface anatomy 臂丛表面解剖 1915
trunks 臂丛干 1267
cardiac 心丛
deep 心丛深丛 1306, 1500
superficial 心丛浅丛 1306, 1500
carotid, internal 颈内动脉丛 1236
cervical 颈丛 1263-4
branches 颈丛支
communicating 颈丛交通支 1266
superficial 浅神经丛 1264
cutaneous distribution 皮肤浅神经丛分布 1288
morphology 浅神经丛形态学 1288
posterior 后浅神经丛 1262
coccygeal 尾骨神经丛 1288
coeliac 腹腔神经丛 1307
Plexuses of nerves (*contd*) 神经丛（续）
coronary 冠状神经丛 1306
dental 牙神经丛
inferior 下牙神经丛 1239
superior 上牙神经丛 1235
dermal 皮肤神经丛 398
enteric （小）肠神经丛 174
gastric 胃神经丛 1307, 1761
hypogastric 腹下神经丛
inferior 下腹下神经丛 235, 1308-9
superior 上腹下神经丛 1308
incisor 切牙神经丛 1239, 1706
infra-orbital 眶下神经丛 1235
intermesenteric, *see* P., aortic abdominal 肠系膜间丛（见 P., aortic abdominal）
intramuscular 肌间神经丛 752
lumbar 腰神经丛 1277
branches 腰丛支 1277-82
cutaneous distribution 腰丛皮肤分布 1288-9
morphology 腰丛形态学 1288
prefixed and postfixed 腰丛前固定和后固定 1277
of Meissner, *see* P., submucosal, meningeal, middle 迈斯纳神经丛（见P., submucosal）1237
mesenteric 肠系膜神经丛
superior 肠系膜上神经丛 1308
mucosal 粘膜神经丛 1749
myenteric 肠肌层神经丛 191, 1749
ovarian 卵巢神经丛 1307
papillary 乳头神经丛 398
parotid 腮腺神经丛 1244
patellar 髌神经丛 1278, 1281
pelvic, *see* P., hypogastric inferior 盆神经丛（见P., hypogastric inferior）
pharyngeal 咽神经丛 1731
phrenic 膈神经丛 1307
prostatic 前列腺神经丛 1309
pulmonary 肺神经丛 1307, 1675
anterior 肺前神经丛 1307, 1675
posterior 肺后神经丛 1307, 1675
of Raschkow Raschkow 神经丛 1709, 1710
rectal 直肠神经丛 1309
renal 肾神经丛 1307
reticular 网状神经丛 398
retro-orbital 眶后神经丛 1235-6
sacral 骶神经丛 1282-88
branches 骶丛支 1282-4
cutaneous distribution 骶丛的皮肤分布 1288-9
relations 骶丛的毗邻关系 1282
solar, *see* P. coeliac 太阳神经丛（见P. coelic splenic）
splenic 脾神经丛 1307
submucosal 粘膜下神经丛 191, 1749, 1772
subsartorial 缝匠肌下丛 1280, 1281
subtrapezial 斜方肌下神经丛 1255
suprarenal 肾上神经丛 1307
testicular 睾丸神经丛 1307
thoracic aortic 胸主动脉神经丛 1303
tympanic 鼓室神经丛 1377
ureteric 输尿管神经丛 1307
uterovaginal 子宫阴道神经丛 1309
vesical 膀胱神经丛 1841
Plexuses of veins 静脉丛
anastomotic, pre-aortic 主动脉前吻合静脉丛 324
basilar 基底静脉丛 1588
carotid, internal 颈内动脉静脉丛 1589
dural 硬脑(脊)膜静脉丛 326
emissary 导血管静脉丛 1589
of foramen ovale 卵圆孔静脉丛 1589
haemorrhoidal, *see* P. of veins rectal 痔静脉丛（见P. of veins rectal）
of hypoglossal canal 舌下管静脉丛 1589
pampiniform 蔓状静脉丛 1601
applied anatomy 蔓状静脉丛的应用解剖 1453, 1601
in female 女性蔓状静脉丛

1867
periapical 根尖周静脉丛 1715
plantar, cutaneous 足底皮肤静脉丛 1595
pretracheal 气管前静脉丛 1592
prostatic 前列腺静脉丛 1598, 1599, 1860
pterygoid 翼状静脉丛 1577-8
pudendal, *see* P. of veins, prostatic 阴部静脉丛（见P. of veins, prostatic）
rectal 直肠静脉丛 1598, 1785
varices 血管曲张静脉丛 1598
sacral 骶静脉丛 1598
Plexuses of veins (*contd*) 静脉丛（续）
sagittal 矢状静脉丛 326
of skin 皮肤静脉丛 399
uterine 子宫静脉丛 1599, 1874
vaginal 阴道静脉丛 1599, 1875
vertebral 椎静脉丛 1580, 1595
vesical 膀胱静脉丛 1599
vitelline 卵黄静脉丛 301
Plica, Plicae *see also* Folds 皱襞、褶（也见Folds）
circulares 环行皱襞 1720-6
fimbriata, of tongue 舌伞状皱襞 1721
semilunaris, of eye 眼半月皱襞 261
of suprapatellar buarsa 髌上囊皱襞 706
triangularis, of tonsil 扁桃体三角皱襞 1728
Pneumocyte 肺泡上皮细胞 1669, 1670
Pneumothorax 气胸 1664
Podocytes 足细胞 199, 200, 203, 1819, 1822
Point 点
femoral 股骨点 1920, 1930
McBurney's 麦克伯尼点，麦氏点 1775
midinguinal 腹股沟中点 1920
Sylvian 西尔维厄斯点，大脑外侧裂近点 560, 1912
Pollex *see* Thumb 拇指（见Thumb）
Poly(A)tail 多（A）尾 52
Polydactyl 多指(趾) 292, 293, 380
Polymastia 多乳房 424
Polymerases 多聚酶，聚合酶 RNA 51
Polyploidy 多倍性，多倍体 63
Polyribosome 多核糖体 30
Polysomes 多核糖体 30
Polyspermy 多精入卵 133
Polysplenia 多脾 328, 1502
Polythelia 多乳头 418
Pons 脑桥 974, 1021-7
arteries 脑桥动脉 1220, 1534
development 脑桥发生 219,242,244,351
structure 脑桥结构 1022-7
tegmentum 脑桥被盖 1023-7
veins 脑桥静脉 1220, 1582
ventral part 脑桥腹侧部 1022-3
Pore 孔，门
gustatory 味孔 1313
nuclear 核孔 46-7
Porins 外膜蛋白 34
Porta hepatis 肝门 1741, 1801
Portals 门
intestinal 小肠门 174, 191
lymphovenous 淋巴静脉门 1608
Positron emission tomography (PET) 正电子发射体层摄影术 1935
'Postaxial' 轴后的 1289
'Posterior' 后面的 15
Postsphenoid 蝶后部 588, 607
Posture 体位，姿势 662, 663, 752
Potential 电位
action 动作电位 752, 906
compound 复合电位 948
end plate 运动终板电位 752, 958
graded 分级电位 905, 958
postsynaptic 突触后电位 1004
propagating 繁殖潜能 906
resting 静息电位 752, 905
sensory 感受电位 907, 960
spike 峰电位 906
Potentiation, long-term 长时增强 935, 936
Pouch 陷窝，隐窝，囊
axillary 腋窝 628
branchial, *see* P., pharyngeal 咽囊（见P., pharyngeal）
coelomic 咽囊腔 96
of Douglas 直肠子宫陷窝 1736
of Hartmann 哈特曼囊 1809
hepatorenal 肝肾隐窝 194
hypophyseal (Rathke's) 垂体（拉特克）囊 221, 257, 258, 1883, 1886
inguinal 腹股沟隐窝
superficial 腹股沟上隐窝 819
of Luschka 卢施卡隐窝 1728
of Morison 莫里森陷窝 194, 1745
Pouch (*contd*) 陷窝，隐窝，囊（续）
perineal *see under* Space 会阴隐窝（见Space）
pharyngeal 咽隐窝 176-7, 275, 285, 287
derivatives 隐窝衍生物 176-7, 263
of Rathke *see* P. hypophyseal 拉特克囊（见P. hypophyseal）
recto-uterine 直肠子宫陷窝 1736, 1780, 1874, 1921
rectovesical 直肠膀胱陷窝 1736, 1779, 1837, 1838
Seessel's 西赛尔憩室（囊），咽底憩室 258
uterovesical 子宫膀胱陷窝 200
vesico-uterine 膀胱子宫陷窝 1736, 1838
'Preaxial' 轴前的 1289
Prechondroblasts 前成软骨细胞 292
Precoracoid 前喙突 620
Precuneus 楔前叶 1114
Predentine 原牙本质，前牙质 1707
Pregnancy 妊娠 1867, 1871, 1877-80
abdominal 腹部妊娠 137
changes 妊娠变化
in mammary gland 妊娠乳腺变化 420, 422
in ovary 卵巢变化 1867
in pelvic joints 盆关节变化 677, 678
in skin 皮肤变化 381, 391
in uterus 子宫变化 1871-2
ectopic 异位妊娠 136, 1869
length of 妊娠期限 344
miscarriage and stillbirth 流产和死产 344
ovarian 卵巢妊娠 137
periods of 妊娠周期 344-5
term of 妊娠时限 344
tubal 输卵管妊娠 136, 1869
undernutrition in 妊娠期营养不良 370, 371
Premaxilla 门齿骨 280, 563, 574, 602
ossification 门齿骨的变化 602
Prepuce 包皮
of clitoris 阴蒂包皮 216, 1876, 1921
of penis 阴茎包皮 216, 351, 1858
Presphenoid 蝶前部 588, 607
Prevomerine centre 梨骨前骨化中心 602
Primates 灵长动物
classification 灵长动物分类 7
features of 灵长动物的特征 7
origin and evolution 灵长动物的起源和进化 7-13
taxonomy 灵长动物分类学 8, 10, 11, 12, 13
Primordium 原基
uterovaginal 子宫阴道原基 205
chiasmatis 视交叉原基 259
optic 眼原基 259
Prisms 棱晶柱
enamel 牙釉柱 1710
Pro-atlas 前寰椎 533
PROCESS of PROCESSUS 突起 482
accessory, of lumbar vertebrae 腰椎附突 525, 526, 528
acromial, *see* Acromion, alveolar 肩峰突（见Acromion, alveolar）
of mandible 下颌突 576
of maxilla 上颌突 554, 600, 1913
articular of vertebrae 椎骨关节突 267, 511, 528, 529
cervical 颈椎关节突 516, 520
lumbar 腰椎关节突 526, 528
thoracic 胸椎关节突 523, 525
caudate 尾突
of liver 肝尾突 197, 1797, 1801
clinoid 床突
anterior 前床突 569, 570, 587
middle 中床突 570, 586, 587

posterior 后床突 570, 586
condylar of mandible 下颌髁状突 576, 577, 1911, 1912
coracoid 喙突 618
homologue 喙突同源物 613
ossification 喙突的骨化 619
surface anatomy 喙突的表面解剖618, 1924
PROCESS or PROCESSUS (*contd*) 突起（续）
coronoid 喙突
of mandible 下颌喙突（冠突）576, 577, 1912
of ulna 尺骨喙突（冠突）636, 637
dendro-axonal 树轴突 946
ethmoidal, of inferior concha 下鼻甲筛板突 57, 599
falciform, of sacrotuberous ligament 骶结节韧带的镰状突 677
frontal 额突
of maxilla 上颌额突 551, 554, 575, 600, 1913
of zygomatic bone 颧骨额突 551, 554, 56, 603, 1912
frontonasal, *see under* Prominence 额鼻突（见Prominence）
globular, *see under* Prominence 球状突（见Prominence）
head 头突 144, 154
of incus 砧骨突 1375
intrajugular 颈静脉孔内突 584
jugular 颈静脉突 567, 584
lacrimal, of inferior concha 下鼻甲泪突 575, 597, 599
of malleus 锤骨突 1375
mammillary 乳头状突 526, 528
homologues 乳头状突同源物 526
mandibular, *see under* Prominence 下颌突（见Prominence）
mastoid 乳突 561, 568, 591, 1375
air cells 乳突气室（小房）1374
development 乳突的发生 593, 1374
growth changes 乳突生长变化 354, 593, 607
in norma 乳突表面观
basilis 乳突底面观 568
lateralis 乳突侧面观 561, 562
surface anatomy 乳突的表面解剖 1911
maxillary see Prominence 上颌突，（见Prominence）
of inferior concha 下鼻甲的上颌突 575, 599
muscular, of arytenoid 杓状软骨肌突 1513
nasal, lateral and medial *see under* Prominence 鼻突，鼻外侧突，鼻内侧突（见Prominence）
notochordal 脊索突 144, 154
of odontoblast 成牙质细胞突 1707, 1710
odontoid (Dens) 齿突 519, 520
joint 齿突关节 520
orbital, of palatine bone 腭骨眶突 558, 559, 560, 562, 576, 604
palatine 腭突
of embryo 胚胎的腭突 280, 281-2
of maxilla 上颌骨的腭突 552, 562, 574, 602, 1913
papillary, of liver 肝小梁突 1797, 1801
paramastoid 乳突 584
petrosal, of sphenoid 蝶骨的岩突 586
premaxillary, *see* Fields, premaxillary 切牙骨
pterygoid 切牙骨翼状突 552, 562, 563, 587-8
hamulus 切牙骨翼突钩 563, 588
plate 切牙骨板突
lateral 切牙骨外侧突 563, 566, 588
medial 切牙骨内侧突 563, 566, 588
ossification 切牙骨的骨化 588
pterygospinous 翼棘突 566
pyramidal, of palatine bone 腭骨锥状突 562, 563, 603
sphenoidal
of palatine bone 腭骨蝶突 562, 567, 574, 576, 604
spinous, of vertebrae 椎骨棘突 267, 510, 511, 532
cervical 颈椎棘突 516, 518, 520
throracic 胸椎棘突167, 523, 525
lumbar 腰椎棘突 526, 528
surface anatomy 椎骨棘突的表面解剖 437, 535
styloid 茎突
of fibula 腓骨的茎突 710
of metacarpal, third 第3掌骨茎突 654, 655
of metatarsal, fifth 第5跖骨茎突 726, 1932
of radius 桡骨茎突 636, 1926
of temporal bone 颞骨茎突 427, 561, 562, 592, 1911
attachments 颞骨茎突的附着 562
development 颞骨茎突的发生 593, 607
in neonate 新生儿的颞骨茎突 354
ossification 颞骨茎突的骨化 593
of ulna 尺骨茎突 637, 639, 1926
supracondylar, of humerus 肱骨上髁 626
temporal, of zygomatic bone 颧骨颞突 605, 1912
of Tomes 托姆斯突，成牙质细胞突 176
transverse, of vertebrae 椎骨横突 267, 510, 512, 516, 536
of atlas 寰椎横突 519
of axis 枢椎横突 520
cervical 颈椎横突 516, 1915
seventh 第7颈椎横突 518
of coccyx 尾骨横突 531
development 尾骨横突的发生 267, 532
lumbar 腰椎横突 526, 527, 528
fifth 第5腰椎横突 527
sacral 骶椎横突 528
thoracic 胸椎横突 512, 523, 525
tubarius 咽鼓管突 588
uncinate 钩状突
of cervical vertebra 颈椎钩状突 518
of ethmoid bone 筛骨钩状突 575, 597
of pancreas 胰钩状突 1790
vaginal 鞘突
of sphenoid bone 蝶骨鞘突 567, 586, 588
of temporal bone 颞骨鞘突 592
vaginalis testis 睾丸鞘突 1788, 1848, 1849
development 睾丸鞘突的发生 212, 213, 351
vocal, of arytenoid 杓状软骨声带突 1513
xiphoid 剑突 268, 451, 537, 538, 1916
ossification 剑突的发生 539
zygomatic 颧突
of frontal 额骨颧突 554, 560, 595, 1912
of maxilla 上颌骨颧突 554, 599, 1913
of temporal bone 颞骨颧突 551, 561, 589, 1911
Procollagen chains 原胶原链 448
molecule 原胶原分子 83, 448
Proctodeum 肛道 191
Profilaggrin 原聚丝素 383
Progesterone 孕酮，黄体酮 1866
Pro-insulin 原胰岛素 54
Proisocortex 前同型皮质 1122
Prokaryocytes 原核细胞 3
Prolapse of uterus 子宫脱垂 1874
Promegakaryocyte 原巨核细胞 1414
Prometaphase 前中期 58, 61
Prominence 隆突，突 482
frontonasal 额鼻隆突 277, 278
globular 球状隆起 284
laryngeal 喉隆突 1512, 1525, 1914
mandibular 下颌隆突 175, 277, 278
maxillary 上颌隆突 175, 277, 280, 284
relation to stomodeum 上颌隆突与原口的关系 175
nasal 鼻隆突 278, 280, 284
palatine 腭隆突

median 髂正中隆突 280、282
septal 隔隆突
nasal 鼻中隔隆突 280
Promonocyte 原单核细胞 1414
Promontory 岬
sacral 骶骨岬 528
Promotor 启动子 51
Promyelocyte 前髓细胞、早幼粒细胞 1413
Pronation 旋前 613、615、646
in the foot 足旋前 724、728、733、735
Pronephros 前肾 199–200
Pronormoblast 原正成红细胞 1413
Pronucleus 原核 96、134
Prophase 分裂前期 58、60
diakinesis 终变期 61
diplotene 双线期 61
leptotene 细线期 60
Prophase (*contd*) 分裂前期
pachytene 粗线期 61
zygotene 偶线期 60
Proprioceptors 本体感受器 961
Prosencephalon 前脑 147、974、1079
derivatives 前脑的衍化物 1079
development 前脑的发生 147、218、245–56
Prostaglandins 前列腺素 129、204、359、360、464、1006、1104、1105
Prostate gland 前列腺 1859–61
age changes 前列腺的年龄变化 371、1860–1
applied anatomy 前列腺的应用解剖 1861
arteries 前列腺动脉 1559、1562、1860
development 前列腺发生 214–15
ducts 前列腺导管 1860
examination 前列腺检查 1921
ligaments 前列腺韧带 1859
lymph vessels 前列腺的淋巴管 1623
in neonate 新生儿的前列腺 351
nerves 前列腺的神经 1860
structure 前列腺的结构 1859–60
urethra in 尿道前列腺部 1859
veins 前列腺静脉 1598、1599、1860
Prosternum 前胸骨 537
Prosthion 上齿槽中点 612
Proteases 蛋白酶 113、460、462
Proteasome 蛋白酶体 54
Protein kinase 蛋白激酶 55
Proteins 蛋白质
actin-binding 肌动蛋白结合蛋白 37–8、40
bundling 束蛋白 38
cell adhesion 细胞粘着蛋白 86、446
coat (COP) 外被蛋白、包被蛋白 31
collagenous, *see* Collagens, G. 胶冻蛋白(见Collagens, G.)45
gel-forming 凝胶形成蛋白 38
gene-regulatory 基因调节蛋白 51
glial fibrillary acidic (GFAP) 胶原原纤维酸性蛋白 39、225、235、252、423、939、948
growth associated (GAP-43) 生长相关蛋白 398、922、925
high-mobility group (HMG) 高速泳动族蛋白、HMG蛋白 50
histone 组蛋白 49、50
of intermediate filaments 中间丝蛋白 39、47、67
kinetochore 动力蛋白 39
limbic system-associated membrane (LAMP) 边缘系统相关膜蛋白 255
microtubule-associated (MAPs) 微管相关蛋白 38–39、922、923、925
of myelin 髓鞘相关蛋白 948、952–3
myelin basic (MBP) 髓鞘碱性蛋白 941、948、952
olfactory marker 嗅-标记蛋白 1117
primary (house keeping) 初级蛋白、看家蛋白 108
regulation of synthesis and of stability 合成调节和稳定调节蛋白 53–4
repressor 阻抑蛋白 53
ribosomal 核糖体蛋白 30
scaffold 支架蛋白 50
Schwann cell myelin (SMP) 施万细胞髓鞘蛋白 223
secondary 次级蛋白 108
severing 蛋白切割 38
synthesis 蛋白合成 38
tertiary (luxury) 三级蛋白、奢侈蛋白 108
testosterone-binding 睾酮结合蛋白 216
transmembrane 跨膜蛋白 23
Proteoglycans 蛋白多糖 83、85–6、111、397、443、444、445、447、497
Protheses, joint, *see also* Arthroplasty 关节成形术(也见Arthroplasty)
classification 关节成形术的分类 643
complications 关节成形术的并发症 644
materials used in 关节成形术所用材料 643、660、689、708、709
types of 关节成形术的类型 643、660、661、730、731
Protofilaments 蛋白丝 38
Protoplasm 原生质 20
Prototheria 原兽亚纲 7
Protuberance 隆凸、结 482
mental 颏隆凸 576
occipital 枕隆凸
external 枕外隆凸 560、582、1911、1921
Protuberance (*contd*) 隆凸、结(续)
internal 枕内隆凸 573、574、583
'Proximal' 近侧的、近端的 15
Pseudoepiphysis 假骺 439
Pseudoganglion 假神经节 946
Pseudohermaphroditism 假两性畸形 1905
Pterion 翼点 560、587、595、1912
Pterygia 翼状胬肉 293、337
PTH see Hormone parathormone 甲状旁腺素(见 Hormone parathormone)
Ptosis 上睑下垂 1364
Puberty 青春期 371、372
changes in 青春期的变化
in genitalia 青春期生殖器的变化 371–2
in larynx 青春期喉的变化 372、1638
in mammary glands 青春期乳腺的变化 371
in thymus 青春期胸腺的变化 371、1429
Pubis 耻骨 613、663、665–7
in acetabulum 髋臼内的耻骨 668
symphysis 耻骨联合 1918
Pudendum 阴部 1876
Pulp 髓
of spleen 脾髓 1439
of teeth 牙髓 1700、1708–10
Pulse, Pulses 脉搏
abdominal aorta 腹部主动脉脉搏 1910
brachial 肱动脉脉搏 1574
carotid 颈动脉脉搏 1574
femoral 股动脉脉搏 1574、1920、1930
popliteal 腘动脉脉搏 1574、1931
posterior tibial 胫后动脉脉搏 1574、1933
radial 桡动脉脉搏 1540、1574、1928
superficial temporal 颞浅动脉脉搏 1574
venous jugular 颈静脉脉搏 1580
Pulvinar 枕、丘脑后结节 1080、1087
Punctum lacrimale 泪点 261、1361、1365
Puncture, lumbar 腰椎穿刺 976
Pupil of eye 瞳孔 1329
Argyll Robertson 阿盖尔·罗伯逊瞳孔征 1360
Purkinje fibres of heart 心浦肯野纤维 769
Purple, visual 视紫红质 1334
Putamen, *see also* Nucleus lentiform (豆状核)壳(也见Nucleus lentiform) 248、1186、1192
Pyelography 肾盂造影术 1831、1842
Pylorus 幽门 1754、1755、1757、1760
nerve supply 幽门神经支配 1761
surface anatomy 幽门表面解剖 1754
Pyramid 锥体
of cerebellum 小脑锥体 242
of kidney 肾锥体 1819
of medulla oblongata 延髓锥体 242、998、999、1013、1018
decussation 锥体交叉 998、1013、1014

Pyramidotomy 锥体束切断术 1001
Pyramis 锥体 1092

Q

Quadrate bone 方骨 494, 278
Quadriplega 四肢瘫痪 1010
'Quickening' 胎动 331, 353

R

Radiation 辐射
  acoustic 听辐射 1177
  in internal capsule 内囊中的听辐射 1177
  optic 视辐射 1090, 1158
    in internal capsule 内囊中的视辐射 1177
  thalamic, *see also* Thalamus, peduncles 丘脑辐射（也见 Thalamus, peduncles）1176
Radiation sickness 辐射病，放射病 60
Radiography 放射摄影术 1934
Radius 桡骨 635-6, 1924
  development 桡骨的发生 292
  movements 桡骨的运动 642, 646
  mutrient artery 桡骨的营养动脉 636
  ossification 桡骨的骨化 636
  tubercle, dorsal 桡骨背侧结节 636
  tuberosity 桡骨粗隆 636
Radix 根
  of penis 阴茎根 1857
Rami communicantes 交通支
  grey 灰交通支 1260, 1299
  coccygeal 尾交通支 1282, 1305
  deep 深交通支 1303
  lumbar 腰交通支 1277, 1305
  of nasociliary nerve 鼻睫神经的交通支 1234
  sacral, (pelvic) 骶（盆）交通支 1282
  thoracic 胸交通支 1303
  white 白交通支 239, 1260
  lumbar 腰交通支 1277, 1305
Rami of spinal nerves 脊神经支
  dorsal (posterior primary) 脊神经后支 1259, 1261-3
  cervical 脊神经颈支 1262-3
  thoracic 脊神经胸支 1263
  intermediate 脊神经中间支 1260
  ventral (anterior primary) 脊神经腹侧支 1259, 1261, 1263-6
  coccygeal 脊神经尾支 1282
  lumbar 脊神经腰支 1277
  sacral 脊神经骶支 1282
Ramus, rami 支
  of ischium 坐骨支 668
  of lateral sulcus 外侧沟的分支 1109
  of mandible 下颌支 551, 576-7, 1912
  of pubis 耻骨支 666, 667
Raphe 缝
  anococcygeal 肛尾缝 1781
  median 正中缝
    of phallus 阴茎缝 216, 242
  palpebral, lateral 睑外侧缝 792
  of pharynx 咽缝 1729
  pterygomandibular 翼突下颌缝，颊咽（肌）缝 796
  of scrotum 阴囊缝 1856, 1921
Rathke's pouch, *see* Pouch, hypophyseal 拉特克囊 见 Pouch hypophyseal
Ratio, nucleocytoplasmic 核质比率 365
Rays 射线
  astral 星射线 58
  digit 指（趾）放线 289
  medullary 髓放线 1819
Reaction 反应
  acrosome 顶体反应 132
Receptor, receptors 受体
  acetylcholine 乙酰胆碱受体 933, 936, 958
  adrenergic 肾上腺素能受体 936
  cell membrane 细胞膜受体 933
  molecules 受体分子 933
  opiate 阿片受体 937
  sensory 感受器 960-71
  auditory 自体感受器 960
  chemo- 化学感受器 960
  classification 感受器的分类 961-5
  cutaneous 皮肤感受器 965-9
  epithelial 上皮感受器 960
  gustatory 味觉感受器 960, 1312-14
  joint 关节感受器 969
  muscle spindle 肌梭感受器 751, 969-71
  neuroepithelial 神经上皮感受器 960
  neuronal 神经元感受器 960
  olfactory 嗅觉感受器 42, 960, 1317, 1318, 1320-21
  polymodal 多型感受器 961
  visual 视觉感受器 42, 960, 1321, 1336
  volume 容量感受器 1105
T-cell T细胞 1407, 1420
Recess, Recesses of Recessus 隐窝
  aortic 主动脉隐窝 1471
  caecal 盲肠隐窝 1744
  cochlear 蜗管隐窝 1377
  costodiaphragmatic 肋膈隐窝 1664, 1917
Recess, Recesses of Recessus (*contd*) 隐窝（续）
  costomediastinal 肋纵膈隐窝 1664, 1917
  duodenal 十二指肠隐窝 1744
  duodenjejunal 十二指肠空肠隐窝 1744
  elliptical 椭圆隐窝 1377
  epitympanic 鼓室上隐窝 354, 1372
  hepato-enteric 肝肠隐窝 197
  hepatorenal 肝肾隐窝 1755
  hypophyseal 脑垂体隐窝 257, 258
  ileocaecal 髂盲肠隐窝 1744
  infundibular, of third ventricle 第三脑室漏斗隐窝 247, 258, 1207
  lateral 侧隐窝
    of fourth ventricle 第四脑室侧隐窝 1014, 1208
  mesentericoparietal 肠系膜隐窝 1744
  mesocolic 结肠系膜隐窝 1744
  nuclear, of sperm 精子核后隐窝 125
  of omental bursa 网膜囊隐窝 183, 1740
  pancreatico-enteric 胰肠隐窝 183
  paraduodenal 十二指肠旁隐窝 1744
  pericardial 心周隐窝 1471
  peritoneal 腹膜隐窝 183, 197, 1743-4
  pharyngeal 咽隐窝 1727
  pineal 松果体隐窝 245, 246, 247, 1208, 1889
  pneumato-enteric 气肠隐窝 197
  postcaval 下腔静脉隐窝 1471
  prestyloid 茎突前隐窝 650, 651
  pulmonary venous 肺静脉隐窝 1471
  pulmonic 肺动脉隐窝 1471
  retrocaecal 盲肠后隐窝 1744, 1774
  retrocaval 腔静脉后隐窝 1593
  retroduodenal 十二指肠后隐窝 1744
  sacciformis 囊状隐窝 646
  spheno-ethmoidal 蝶筛隐窝 575
  splenic of omental bursa 网膜囊脾隐窝 1740
  subpopliteal 腘肌下隐窝 699
  suprapineal 松果体上隐窝 247, 1207
  tubotympanic 咽鼓管鼓室隐窝 176, 177, 263
  of ventricle
    fourth 第四脑室隐窝 241
Rectum 直肠 1778-80
  arteries 直肠动脉 1555, 1558, 1559, 1560, 1785
  development 直肠发生 191, 216, 1779
  digital examination 直肠指检 1920, 1921, 1782
  lymph 直肠淋巴
    drainage 直肠淋巴回流 1621
    nodes 直肠淋巴结 1620
  in neonate 新生儿直肠 346
  nerves 直肠神经 1786
  peritoneum 直肠腹膜 194, 195, 1736, 1779
  relations of 直肠的毗邻关系 1779-80
  structure 直肠的结构 1778
  veins 直肠静脉 1598, 1603, 1785
Reflexes 反射
  Babinski's 巴彬斯基反射 353, 1001
  conjunctival 结膜反射 1360
  corneal 角膜反射 1360
  cremasteric 提睾反射 1001

diving 探究反射 353
gastro-elial 胃肠反射 1775
glabellar tap 叩眉间反射 353
grasp 抓握反射 353
head turning/light 转头反射 353
light 光反射 353, 1072, 1359
monosynaptic 单突触反射 907
nasal 鼻反射 353
neck righting 颈正位反射 353
in the neonate 新生儿的反射 353
placing 位置反射 353
polysynaptic 多突触反射 907
rooting-sucking 觅食反射 353
stretch 牵张反射 353
sucking 吮吸反射 353
swallowing 吞咽反射 353
tonic neck 强直颈反射 353
traction 牵引反射 353
trunk incurvation 躯体弯曲反射 353
vestibulo-ocular 前庭眼反射 1065, 1242-3
Reflexes (*contd*) 反射（续）
visual 视反射 1355-7
Regeneration 再生
of cartilage 软骨的再生 452
embryonic 胚胎的再生 109
of muscle 肌肉再生 771, 780
in nervous system 神经系统的再生
central 中枢神经系统再生 914, 920, 921, 944
peripheral 周围神经系统再生 919, 920, 956-7
Region or Regions 部位、区域
abdominal 腹部 1919
'pelviuretic' 肾盂输尿管部 1828
transition, of CNS-PNS 中枢神经系统与周围神经系统的移行部 954-5
urogenital 尿生殖区 835
Renal transplantation 肾移植 1834-7
Renin 肾素 204, 1815, 1824, 1826
Replication 复制 49, 55
origins 复制起点 49, 55
semiconservative 半保留复制 55
Reserpine 利血平 959
Resorption bays 吸收窝 459
Respiratory rate 呼吸率 349
ovarian 卵巢呼吸率 208
pegs 表皮突呼吸率 399
testis 睾丸呼吸率 1852
development 睾丸呼吸率的变化 208
Reticular formation, *see* Formation, reticular 网的形成（见 Formation reticular）
Reticulum, myoepicardial 心肌外膜网 299
sarcoplasmic 肌浆网 30, 755
Retina 视网膜 1322, 1333-49
artery 视网膜动脉 1347, 1348, 1526
development 视网膜发生 259, 260
parts 视网膜分部
ciliary 视网膜睫状体部 1334
iridial 视网膜虹膜部 1334
optic 视网膜视部 1334
structure 视网膜结构 1334-7
veins 视网膜静脉 1348, 1587
Retinaculum, Retinacula 系带、支持带
cutis 皮支持带 893
of deep fascia 深筋膜支持带 782
extensor 伸肌支持带
of ankle 踝关节伸肌支持带 890-91
of wrist 腕关节伸肌支持带 1018
flexor 屈肌支持带
of ankle 踝关节屈肌支持带 891
of wrist 腕关节屈肌支持带 852, 1928
superficial part 腕关节屈肌支持带浅部 852
of hip joint 髋关节支持带 684
patellar 髌骨支持带 691, 698, 702
peroneal, inferior and superior 腓骨下和腓骨上支持带 891
Retinoic acid 视黄酸 115, 480
Retinoids 类视黄素 115, 388
Retroflexion of uterus 子宫后屈 1874
Retroversion of uterus 子宫后倾 1874
Reward, neural mechanisms 应答的神经机制 1137
Rhinencephalon 嗅脑 1115
Rhodopsin 视紫质 1321, 1334
Rhombencephalon 菱脑 974, 1011, 1073
derivatives 菱脑的衍化物 240
development 菱脑的发生 147, 218, 219, 240-4
isthmus 菱脑峡 240
Rhombomeres 菱脑原节 116, 147, 219, 225, 241, 287
Rhythms, biological and circadian 生物节律和昼夜节律 1102-4
Ribonucleic acid (RNA), *see* RNA 核糖核酸，见 RNA
Ribosome 核糖体 30, 31, 34, 53
mitochondrial 线粒体的核糖体 34, 35
Ribs 肋 539-42, 546
cervical 颈肋 267, 511, 518, 520, 533, 546
development 肋的发生 155, 180, 268
eleventh 第 11 肋 541
evolution 肋的进化 510, 511
false 假肋 539
first 第 1 肋 541, 542, 1915
floating 浮肋 539
joints 肋关节 542-4
lumbar 腰肋 539
movements 肋的运动 546
in respiration 呼吸时肋的运动 815, 817, 818
ossification 肋的变化 541
second 第 2 肋 541, 542
structure 肋的结构 540
tenth 第 10 肋 541
true 真肋 539
twelfth 第 12 肋 541, 542
typical 典型肋 540
vertebral 脊椎肋 546
vertebrochondral 椎软骨肋 268, 546
vertebrosternal 椎胸肋 268, 546
Rickets 佝偻病 436, 480
Ridge, alveolar, of mandible 嵴、下颌齿槽嵴 578
apical ectodermal (AER) of limb bud 肢芽的外胚层顶嵴 288, 291, 292
bulbar 球嵴 305
bulboventricular 球室嵴 302, 305
costocapitular 肋骨小头嵴 515
epidermal 上胚层嵴 296
epipericardial 上心周嵴 285
friction 摩擦嵴 379-80
ganglion 神经节嵴 237
genital (gonadal) 生殖嵴 207
gonadal 性腺嵴 121, 205, 208
intervascular 血管间嵴 478
mammary 乳腺嵴 296, 418, 424, 1597, 1918
mesonephric 中肾嵴 200, 205
nasolabial 鼻唇嵴 794
nasolacrimal 鼻泪嵴 280
oblique of molar 磨牙斜嵴 1703
papillary 毛细血管嵴 379-80
of Passavant 帕萨瓦特嵴（隆起）1730
pulmonary 肺嵴 180
sinutubular 窦管嵴 1488
supracondylar,
of femur 股骨上髁嵴 680
of humerus 肱骨上髁嵴 625, 626, 1924
Rima glottidis 声门裂 1643, 1644, 1645
Rima vestibuli 前庭裂 1643
Rims of connective tissue 结缔组织缘 514
Ring 环
anorectal 肛门直肠环 1784, 1921
femoral 股环 1564
fibrous, of heart, see Annulus, fibrosus of heart valves 心纤维环（见 Annulus, fibrosus of heart valves）
inguinal
deep (internal) 腹股沟深环 212, 829
surface anatomy 腹股沟深环的表面解剖 829, 1920
superficial 腹股沟浅环 822, 1789
surface anatomy 腹股沟浅环的表面解剖 822-3, 1920
intersphincteric 括约肌间环 1784
perichondrial 软骨周环 475, 477

tendinous, common, of eye muscles 眼肌总腱环 555, 1354, 1355
terminal, of sperm, *see* Annulus of sperm 精子终环（见 Annulus of sperm）
tracheal 气管环 1656
tympanic 鼓环 354, 593, 1369
Waldeyer's 瓦尔代尔环 1729
RNA (ribonucleic acid) 核糖核酸 48, 50-3
messenger (mRNA) 信使核糖核酸 30, 31, 34, 51, 52, 53, 918, 923
'capping' 戴帽 51, 52
editing 编辑 51
maternal 母系核糖核酸 123, 134
poly (A) tails and 多聚腺苷酸尾和核糖核酸 52
regulation and processing 核糖核酸调节和修饰 52-3
splicing 核糖核酸的拼接 51, 52, 53
translation 核糖核酸的翻译 53
polymerases 核糖核酸多聚酶 51, 56
ribosomal (rRNA) 核糖体核糖核酸 30, 31, 51, 53, 56, 123
small nuclear (snRNA) 微核核糖核酸 51
transfer (tRNA) 转运核糖核酸 34, 51
RNA polymerase 核糖核酸多聚酶 51, 56
Rod, Rods 杆细胞，柱细胞
of Corti 科蒂器的柱细胞 1389
of retina 视网膜的视杆细胞 1336
Rod, Rods (*contd*) 杆细胞，柱细胞（续）
development 杆细胞和柱细胞的发生 260
processes 杆细胞和柱细胞的突起 1336, 1340
of teeth (enamel) 牙釉柱 1710
Roof 顶
of mouth 口腔顶 1688-91
Roof plate, *see* Plate, roof 顶板（见 Plate, root）
Roots 根
of lungs 肺根 1659
of mesentery 肠系膜根 190, 193, 1743, 1763
of nerves 神经根
accessory 副神经根 1249,1254, 1255
of ansa cervicalis 颈袢根 1258
brachial plexus 臂丛根 1267
facial 面神经根
motor 面神经运动根 1243
sensory 面神经感觉根 1243, 1244
mandibular 下颌神经根 1235-6
median nerve 正中神经根 1271
spinal 脊神经根 1921
dorsal 脊神经背根 237, 945, 955, 976, 977, 1004, 1258
central terminations 脊神经背根的中枢终止 986-7
ventral 脊神经腹侧根 945, 976, 1258
coverings 脊神经腹根的覆盖 1258
development 脊神经腹侧根的发生 237
length 脊神经腹侧根的长度 1259
in neonate 新生儿脊神经腹侧根 352
variations in size 脊神经腹侧根长度变异 1259
trigeminal 三叉神经根 1022, 1230-1, 1235-6, 1240
of penis, *see* Radix, of penis 阴茎神经根（见 Rodix, of penis）
of pterygopalatine ganglion 翼腭神经节的神经根 1235-6
of teeth 牙神经根 1702, 1716
deciduous 乳牙神经根 1704
permanent 恒牙神经根 1702, 1703
of tongue 舌神经根 1721
of zygoma 颧神经根 560
Rostrum 嘴
of corpus callosum 胼胝体嘴 250, 1112, 1177, 1178
of sphenoid bone 蝶骨嘴 567, 575, 586
Rotation 旋转
of limbs 四肢的旋转 613, 614, 615
Rotator cuff 旋转套 628, 632, 842
Rouleaux 红细胞钱串 1400
Rudiments 原基
prehippocampal 前海马原基 1113, 1120, 1129
Ruffini 鲁菲尼
nerve ending of 鲁菲尼神经末梢 510
Rugae 皱襞
of stomach 胃皱襞 1758
of vagina 阴道皱襞 1875

S

Sac 囊
air 肺泡 179, 1662
alveolar 肺泡囊 179, 1662
aortic 主动脉囊 312-13
dental *see* Follicle, tooth 牙囊（见 Follicle, tooth）
dural 硬膜囊 1923, 1929
endolymphatic 内淋巴囊 263, 1384
infundibular 漏斗囊 258
lacrimal, development 泪囊的发生 195
lymph 淋巴囊 327, 328
nasal 鼻窦 278, 280
peritoneal 腹膜囊
greater 大腹膜囊 1735
development 大腹膜囊的发生 195
horizontal disposition 大腹膜囊的水平位置 1737-8
vertical disposition 大腹膜囊的垂直位置 1735-6
lesser (bursa omentalis) 小腹膜囊 1735, 1738-41
aditus to 小腹膜囊入口 1735, 1738
development 小腹膜囊的发生 195, 196-9
recesses 小腹膜囊陷窝 1740
Sac (*contd*) 囊（续）
pleural, *see under* Pleura 胸膜囊（见 under Pleura）
preputial 包皮囊 216, 1858
yolk 卵黄囊 98, 137, 140, 158, 166, 188
Sacculations 小囊，袋 1774, 1784
Saccule 球囊
of labyrinth 迷路球囊 1380
development 球囊的发生 263
structure 球囊的结构 1380
Saccus 囊
endolymphaticus 内淋巴囊 1380, 1384
development 囊的发生 262
vaginalis 鞘膜囊 212, 213
Sacral dimple 骶骨小凹 1921, 1923
Sacralization 骶骨化 531
Sacrum 骶骨 511, 528-31
base 骶骨底 528
epiphyses 骶骨骨骺 533
ossification 骶骨骨化 533
in pelvis 骨盆中的骶骨 669
sex differences 骶骨的性别差异 531, 674
structure 骶骨的结构 531
variations 骶骨的变异 531
Sagittal plane 矢状面 15
Saliva 涎，唾液 1691, 1695, 1697
control of secretion 唾液分泌的调控 1697-9
Sarcolemma 肌膜 739, 749
T-system 肌膜横管系统 265, 755
Sarcomere 肌节 265, 741
Sarcoplasm 肌浆 739
Sarcoplasmic reticulum 肌浆网 30, 749, 750
Satellite 卫星，随体
centriolar 中心粒星体 43
of nucleolus, *see* Body, Barr 核仁随体（见 Body, Barr）
Scala 阶
tympani 鼓阶 1379
development 鼓阶的发生 263
vestibuli 前庭阶 1378, 1379
development 前庭阶的发生 263
Scalp 头皮 789
applied anatomy 头皮的应用解剖 753, 791
arteries 头皮的动脉 1517, 1519
fascia 头皮筋膜 789
muscles 头皮肌肉 789
nerves 头皮神经 1233, 1262, 1264

veins 头皮静脉 1576, 1577, 1578
Scaphoid bone 舟状骨 646, 648
homology 舟状骨的同源性结构 615, 616
injury 舟状骨的损伤 649
ossification 舟状骨的骨化 649
surface anatomy 舟状骨的表面解剖 647, 1926, 1928
Scapula 肩胛骨 613, 614, 617-19, 1924
development 肩胛骨的发生 292
epiphyses 肩胛骨的骨骺 619
homology 肩胛骨的同源性结构 613, 614
ligaments 肩胛骨的韧带 618, 621, 622
movements 肩胛骨的运动 622
ossification 肩胛骨的骨化 619
structure 肩胛骨的结构 618
winging of 翼状肩胛424, 840, 1924
Scar, epiphyseal 骺瘢痕 477
Schindylesis 夹合缝 488
Schizophrenia 精神分裂症 1186
Sciatica 坐骨神经痛 514
Sclera 巩膜
development 巩膜发生 261
vessels 巩膜血管 1376
Sclerocoele 巩节腔 155
Sclerotome 巩节; 生骨节 119, 155, 265, 266, 267
Scoliosis 脊柱侧凸 532
Scrotum 阴囊 1856
applied anatomy 阴囊的应用解剖 1854
arteries 阴囊的动脉 1561, 1566, 1857
development 阴囊的发生 213-14, 371
lymph vessels 阴囊的淋巴管 1623
in neonate 新生儿阴囊 351
nerves 阴囊神经 1278, 1284, 1288, 1857
skin 阴囊皮肤 1921
veins 阴囊静脉 1597, 1598
Scurvy 坏血病 480
Sebum 皮脂 405, 406
Secretin 促胰液素 1787
Secretion 分泌
apocrine 顶浆分泌 74, 423
control of 分泌的调控 75
endocrine 内分泌 74
exocrine 外分泌 74
holocrine 全浆分泌 74
merocrine 局浆分泌 74, 423
paracrine 旁分泌 1787
relation of cell structure to products of 细胞结构与分泌物的关系 74
Secretor gene S 分泌基因S 69
Segment, Segments 段、部分
bronchopulmonary 支气管肺段 178, 1654, 1656, 1674
of eyeball 眼球分区 1322, 1330
initial, of axon 轴突的起始段 924, 925
internodal 节间体 924
of liver 肝段 1797-8
of spleen 脾段 1439
spinal 脊髓节段 975, 977
vertebral levels of 脊髓节段的脊椎水平 1921
uterine, lower 子宫下段 1871
vascular, of kidney 肾的血管段 1826, 1827
Segmentation 分节、分段
of mesoderm 中胚层分节 5, 119
metameric 体节节段 118-19, 268
in nervous system 神经系统的分节 225
Selectins 选择素, 选择蛋白 26, 45, 1480-1
Sella turcica 蝶鞍 271, 570, 586
Semen 精液 129, 1858, 1860, 1861, 1868-9
Senescence 衰老 373
Sensibility 敏感性
gustatory 味觉敏感性 1314
Septum, Septa 隔
accessorium 尿生殖隔 304
aorticopulmonary, spiral 主肺动脉螺旋隔 304
atrial 房间隔 1477
defects 房间隔缺损 1502, 1503
atrioventricular 房室隔 306, 1502
defects 房室隔缺损 1503
bulbar 球峭
distal 球峭远侧部 304, 305
proximal 球峭近侧部 305
of clitoris 阴蒂隔 1876
femoral 股环隔 1564
interalveolar 牙槽间隔 1669, 1673
interatrial 房间隔 1475, 1477
intermedium 中间隔 303, 304
intermuscular 肌间隔 782
anal 肛肌间隔 1781
of arm 上肢肌间隔 843
crural 足肌间隔 883
of leg 小腿肌间隔 883
of sole 足底肌间隔 893
of thigh 大腿肌间隔 873
interorbitonasal 眶鼻隔 271
interventricular, *see also* S., 室间隔见室隔306, 1473, 1483
lucidum, *see* S., pellucidum 透明隔见膜性透明隔 1479, 1483, 1493
nasal 鼻中隔 552, 574, 574, 597
bony 鼻中隔骨部 552, 554, 574, 575, 597
development 鼻中隔的发生 271, 280
nerves 鼻中隔的神经 1225, 1234, 1235, 1236
ossification 鼻中隔的骨化 597, 606
primitive 原始鼻中隔 271, 280
orbital 眶隔 1361
pectiniform 栉状隔
of clitoris 阴蒂的栉状隔 1876
of penis 阴茎的栉状隔 1857
pellucidum 透明隔 1112, 1129, 1178
artery 透明隔动脉 1528
development 透明隔的发生 250
of placenta 胎盘隔 166
precommissural 连合前隔 1129
primum 第1房间隔
of atria 心房的第1房间隔 303, 304, 1478, 1502
defective 第1房间隔缺陷 1502
rectovaginal 直肠阴道隔 833
rectovescial 直肠膀胱隔 833
of scrotum 阴囊隔 351
Septum, Septa (*contd*) 隔(续)
secundum, of atria 心房第2房间隔 304, 1478-9
sinus 窦隔 303, 304
of spinal cord, posterior median 脊髓的后正中隔 239, 975
spurium 假隔 303
supracommissural 连合上隔 1129
'Swiss-Cheese' 'Swiss-Cheese' 室间隔缺损 1503
of testis 睾丸隔 1849
of tongue 舌中隔 1724
transversum 横膈 157, 180, 181, 183, 196
derivatives 横膈的衍化物 180, 181, 196, 270
pars diaphragmatica 原始横隔膈部 180, 181, 196
pars mesenterica 原始横膈系膜部 180, 181, 183, 196
pars pericarialis 原始横膈心包部 196
relation
to liver 横膈与肝脏的关系 180, 187
urorectal 尿直肠隔 191, 192, 215
ventricular 室隔 1483
defects 室隔缺损 306, 1475, 1503
development 室隔的发生 305
membranous part 室隔膜部 306, 1479, 1483, 1493, 1503
Serotonin (5HT) 5-羟色胺 236, 930, 936, 1005, 1006, 1787
Serotonin N-acetyltransferase 5-羟色胺N-乙酰基转移酶 1891
Serum, blood 血浆 1400
Serum calcium 血钙 473, 480, 1895, 1898
Sex determination 性别决定 130, 208, 210-11
Sex differences 性别差异
in atlas 寰椎的性别差异 519
in clavicle 锁骨的性别差异 620
in hypothalamus 下丘脑的性别差异 1106
in pelvis 骨盆的性别差异 669, 670, 671, 673-4
in sacru 骶骨的性别差异 531

in skeleton 骨骼的性别差异 433
in skull 头颅的性别差异 568, 609
in subcutaneous fat 皮下脂肪的性别差异 372-3
in thorax 胸廓的性别差异 545
in vertebrae 脊椎的性别差异 433, 532, 536
Shaft 干、柄、体、轴
of cilium 纤毛干 41
of flagellum 鞭毛干 41
of penis 阴茎体 216
of rib 肋骨体(肋干) 540, 541
Sharpey's fibres 沙比纤维, 穿通纤维 1711, 1716
Sheath 鞘、套、囊
axillary 腋鞘 804, 1537
carotid 颈动脉鞘 804, 1514
of eyeball, fascial 眼球筋膜囊 1322
femoral 股鞘 1564
relation, to hernia 股鞘与腹股沟疝的关系 1789
fibrous 纤维鞘
of flexor tendons 屈肌腱纤维鞘
of toes 趾屈肌腱纤维鞘 494
of sperm 精子纤维鞘 126
helical 螺旋鞘 128
of Hertwig 赫特维希鞘, 根鞘 1716
mitochondrial, of sperm 线粒体鞘 126
myelin 髓鞘 942, 951
degeneration 髓鞘退变 951
of optic nerve 视神经鞘 261
of parotid gland 腮腺鞘 804
periarteriolar 脾动脉周围淋巴鞘
of spleen 941
perichordal 脊索膜鞘 274
prism (enamel) 牙釉柱鞘 1710
of rectus, abdominis 腹直肌鞘 825
rod (enamel) 牙釉柱鞘 1710
root, of hair 毛根鞘 401, 405
of Schweigger-Seidel 施魏格尔-塞德尔鞘 1441
of styloid process 颈鞘 567, 592
synovial 滑液鞘 781
around ankle 踝关节周围滑液鞘 891
of extensor tendons 伸肌腱滑液鞘
of ankle 踝关节伸肌腱滑液鞘 891
wrist 腕关节伸肌腱滑液鞘 854
Sheath (*contd*) 鞘 (续)
of flexor tendons 屈肌腱鞘
of ankle 踝关节屈肌腱鞘 891
of fingers 指关节屈肌腱鞘 857
of toes 趾关节屈肌腱鞘 894
of wrist 腕关节屈肌腱鞘 854
of Waldeyer 瓦尔代尔鞘 1840
Shell, cytotrophoblastic 细胞滋养层壳 160
Shunt 支路、旁路, 分流
vascular 血管分流 1467-9
Sialography 涎管X线造影术 1699
Sialoproteins 唾液蛋白 461, 462
Sibon's fascia see Membrane, suprapleural 西布逊筋膜 (见 Membrane, suprapleural)
Sign 征, 体征, 标记
Babinski's 巴彬斯基征 353, 1001
Frank's 弗兰克征 1913
Trendelenberg's 特伦德伦伯格征 1930
SINUS, SINUSES 窦
air, see S., paranasal 气窦见鼻旁窦
aortic 主动脉窦 307, 1488
bis-1489, 1505
carotid 颈动脉窦 1514
coronary, *see* S., venous coronary 冠状窦 (见S, venous coronary)
of epididymis 附睾窦 1848
of kidney 肾窦 1816
lactiferous 输入窦 418
of larynx 喉室 1643
lymph 淋巴窦 328, 1432
paranasal 鼻旁窦 1635-7
applied anatomy 鼻旁窦的应用解剖 599, 602, 1637
development 鼻旁窦的发生 588, 607
ethmoidal, *see also* Cell, air, ethmoidal 筛窦 (也见cell, air, ethmoidal) 354, 555, 575, 1637
frontal 额窦 555, 595, 1635-8
growth 额窦的生长 354, 595
openings 额窦的开口 575, 595
function 鼻旁窦的功能 1637
lymphatic drainage 鼻旁窦的淋巴回流 1613
maxillary 上颌窦 599, 1637
applied anatomy 上颌窦的应用解剖 599, 602
growth 上颌窦的生长 355, 602, 607
openings 上颌窦的开口 575, 599
relation, to nasal cavity 上颌窦与鼻腔的关系 355, 575, 599, 602
relation to teeth 上颌窦与牙齿的关系 602
radiology 上颌窦放射学 1637
sphenoidal 蝶窦 555, 586, 1637
development 蝶窦的发生 354, 588
opening 蝶窦的开口 574, 575, 586
relation to nasal cavity 蝶窦与鼻腔的关系 574, 575, 588
of pericardium 心包窦
oblique 心包斜窦 1471
transverse 心包横窦 302, 1471
post Eustachian 咽鼓管后隐窝 1477
prostatic 前列腺隐窝 1842
of pulmonary trunk 肺动脉干窦 1482
renal 肾窦 1816
septum 膈窦 303
tarsi 睑板窦 714, 715
tonsillar 扁桃体窦 1728
tympani 鼓室窦 1374
urogenital 尿生殖窦 191, 192, 200, 205, 213, 216
of Valsalva, *see* S., aortic, venarum 瓦尔萨尔瓦窦, 见主动脉窦 303, 1477
venosus 静脉窦
of heart 心静脉窦 187, 301, 302, 303, 1472, 1477
defects 心静脉窦异常 1502
sclerae 巩膜静脉窦 261
venous 静脉窦 1576, 1582-9
cavernous 海绵窦 1211, 1585
clinical anatomy 海绵窦的临床解剖 1585
development 海绵窦的发生 327
circular 环窦 1883
coronary 冠状窦 1477, 1503, 1575
development 冠状窦窦的发生 303, 324
orifice 冠状窦窦口 1477
valve 冠状窦窦瓣膜 1477, 1575
of dura mater 硬脑(脊)膜窦 1576, 1582-9
development 硬膜窦的发生 257, 326
of external jugular 颈外静脉窦 1578
intercavernous 海绵间窦 1587
marginal 边缘窦 170, 1589
occipital 枕窦 1584
petrosal 岩窦
inferior 岩下窦 327, 1580, 1587
superior 岩上窦 327, 1587
petrosquamous, 岩鳞窦 327, 589, 1584
pro-otic 耳前窦 327
sagittal 矢状窦
inferior 下矢状窦 1583
development 下矢状窦的发生 326
superior 上矢状窦 1582-3
of clinical anatomy 上矢状窦的临床解剖 1583
development 上矢状窦的发生 326
surface anatomy 矢状窦的表面解剖 1588
sigmoid 乙状窦 1584
development 乙状窦的发生 326
relation, to mastoid antrum 乙状窦与乳突窦的关系 1584
surface anatomy 乙状窦的

表面解剖 1589
sphenoparietal 蝶顶窦 1587
straight 直窦 1583–4
development 直窦的发生 326
tentorial 幕窦 326
transverse 横窦 1584
development 横窦的发生 326
surface anatomy 横窦的表面解剖 1589
tympani 鼓窦 263
Sinusoids 窦 1466
of bone 骨的窦 470
of bone marrow 骨髓的窦 1409, 1412
of liver 肝窦 1802, 1806
development 肝窦的发生 187
of myocardium 心肌层的窦 1510
of spleen 脾窦 1439
of suprarenal glands 肾上腺的窦 1903, 1905
Situs inversus 内脏异位 1502
Skeleton 骨骼、支架
bony 骨骼 426–36
appendicular 附肢骨 510, 511, 612–736
axial 中轴骨 510–612
dating of fossil remains 化石残留物的年代测定 434–6
development 骨骼的发生 264–94
estimation
of age 骨骼年龄的估算 433
of race 骨骼种族的估算 434
of sex 骨骼性别的估算 433
of size 身材的估算 433, 434
function 骨骼的机能 436, 510, 511
neonatal 新生儿骨骼 354–9
number of bones 骨的数目 354
phylogeny 骨骼的种系发生 427, 510, 511, 537, 541
fibrous
of heart 心脏的纤维性支架 306, 1493–4
Skin 皮肤 376–417
age changes in 皮肤的年龄性变化 411–12
of anus 肛门的皮肤 378, 1781
appendages 皮肤的附属器 400–11
blood supply 皮肤的血液供应 297, 359, 399–400
colour 皮肤的颜色 376
creases 皮肤的皱褶 378, 379, 1928
development 皮肤的发生 294–8, 354
end organs 皮肤的末梢器官 398, 399
of fetus 胎儿的皮肤 359
of foot 足的皮肤 378, 1933
functions 皮肤的功能 376, 378, 380, 386
in general 皮肤概述 376
glands 皮肤腺体 406–7, 409–11
of hand 手的皮肤 378, 1933
innervation 皮肤的神经分布 398–9
'joints' 皮肤(关)节 662
lines 皮纹、皮肤线 378–81, 662, 1928
lymph vessels 皮肤的淋巴管 297, 400
microclimate in 皮肤微气候 378
Skin (*contd*) 皮肤(续)
of penis and clitoris 阴茎和阴蒂的皮肤 378, 1857–8, 1921
pigmentation 皮肤色素形成 381, 388–91
pterygia 皮肤翼状胬肉 354
repair in 皮肤的修复 412–17
of scrotum 阴囊的皮肤 1856, 1921
structure 皮肤的结构 381–400
types of 皮肤的类型 376, 378
Skull 颅骨, 颅 547–612
achordal 无脊索动物的颅骨 222
age differences 颅骨的年龄差异 607–9
applied anatomy 颅骨的应用解剖 612
base 颅底 551, 562–74
hypophyseal part 颅底的垂体部 271
interorbitonasal part 颅底的眶鼻部 271
parachordal part 颅底的索旁部 271
at birth 出生时的颅 274, 354–5, 607
blastemal 胚基颅, 胚颅 271
capacity 颅骨的应用 612
chondrification 颅的软骨化 171, 274
chordal 脊索颅 222
craniology 颅骨学 609–12
craniometry 颅测量法 610–12
development 颅的发生 156, 271–83, 284
evolution 颅的进化 5, 7, 274, 427, 548–50
fossae, *see* Fossa, cranial 颅窝(见 Fossa, cranial) • function 颅窝的功能 547
growth 颅的生长 354, 355, 607–9
moulding of 颅的可塑性 354
in neonate 新生儿颅 354–55
norma 颅的外观
basilis 颅底外观 550, 552, 562–8
frontalis 颅额部外观 550, 551, 554–60
lateralis 颅的侧面观 550, 551, 560–2
occipitalis 颅枕部外观 550, 560
verticalis 颅的垂直面观 550, 552, 554
ossification 颅的骨化 274, 607
proportions 颅的比例
fetal to adult 胎儿颅与成年颅的比例关系 354
race differences 颅的民族差异 434, 609
sex differences 颅的性别差异 568, 609
sutures 颅缝 550, 551
obliteration 颅缝消失 433, 609
tables 颅骨板 432, 568
veins 颅的静脉 1580, 1581, 1588–9
Skull cap 颅顶, 颅盖 550, 568
Situs, abnormal 异常位置, 侧向化异常 119, 120
Sleep 睡眠 1104, 1171
respiratory movements in 睡眠中的呼吸运动 350
Small nuclear ribonucleoprotein (snRNP) 核内小的核糖核蛋白 52
Smegma preputii 包皮垢 1858
Snuff box, anatomical 解剖学上的鼻烟窝 852
Solenoids 螺旋管 50
Solocytes 独唱细胞 107
Soma (nerve cell) 神经细胞体 903, 921–2
Somatomedins, *see* Factors, growth, insulin-like 生长调节素(见 Factors, growth, insulin-like)
Somatopleure 胚体壁 100, 141
Somatostatin 生长抑素 236, 937, 1100, 1787, 1793
Somatotypes 体型、体式 1734
Somites 体节
epithelial 上皮体节 265
epithelial plate of 体节的上皮板 119, 265
mesenchymal 间充质体节 119, 154, 155
occipital 枕节 154, 155, 288
postotic 耳后节 154
preotic 耳前节 154, 274
Somitogenesis 体节发生 154–5, 265
Somitomeres 体节球 154, 278, 284, 285
Space 腔隙
cavernous, of penis 阴茎海绵窦 1858
of Disse 迪塞间隙 1806
epidural 硬膜外间隙 1212
extracellular (brain) 脑细胞外间隙 1222
extradural 硬膜外间隙 1212
extraperitoneal 腹膜外间隙 195, 199, 1745
fascial 筋膜间隙
freeway 休止骀间隙 1705
Space (*contd*) 空隙(续)
infracolic 结肠下间隙 195, 1745
intercostal 肋间隙 540
interglobular, of dentine 牙的球间隙 1708
intermembrane 膜间隙 34
interseptovalvular 隔瓣膜间隙 303
intervillous
of placenta 胎盘绒毛间隙 160, 170

intraretinal 视网膜内间隙 260
of iridocorneal angle 虹膜角膜角间隙 1326
of Mall 肝内Mall间隙 1806
pelvirectal 骨盆直肠间隙 1782
perianal 肛周间隙 1782
periaxonal 轴突周间隙 951
perilymphatic, of vestibule 前庭的淋巴管周围间隙 263, 1379
perineal 会阴间隙
deep 会阴深间隙 833
superficial 会阴浅间隙 835
perinuclear 核周隙 46
perisinusoidal 窦周隙 1466, 1806
perivascular 血管周围间隙 1202, 1215, 1221
pervitelline 卵黄周间隙 124, 132
quadrangular
of arm 臂的四边孔 1538
retromammary 乳腺后间隙 418
retropharyngeal 咽后间隙 804
subarachnoid 蛛网膜下腔(与下列结构相通) 257, 975, 1213, 1923
communications
with cochlear duct 蜗管 1213
with nasal lymphatics 鼻淋巴管 1213
with perilymphatic space 淋巴管周围间隙 1202, 1379
with spaces of olfactory nerve 嗅神经间隙 261, 1213
subdural 硬膜下腔 975, 1212
subhepatic 肝下间隙 195, 1745
submammary 乳腺下间隙 418
submucous 粘膜下间隙 1782
subphrenic 膈下间隙 195, 1745
subpial 软膜下间隙 1215, 1216
supracolic 结肠上间隙 195, 1745
triangular, of arm 臂的三边孔 1538
urinary 泌尿腔隙, 肾小球囊腔 1819
Spans subaortic 主动脉下拱 1493, 1494
Sparc/osteonectin 骨粘连蛋白 462
Spectrin 血影蛋白 38, 40, 1401
Speech
anatomy of 语言解剖学 1628
Spermateleosis, *see* Spermiogenesis 精子形成
Spermatids 精子细胞 126, 127-8, 1850, 1852
Spermatocytes 精母细胞
primary 初级精母细胞 126, 127, 1850, 1852
secondary 次级精母细胞 127, 1850, 1852
Spermatocytosis 精母细胞分裂 126-7
Spermatogenesis 精子发生 126, 1851-2, 1884
Spermatogonia 精原细胞 126-7, 1849-50, 1852
types 精原细胞的类型 1850
Spermatozoön 精子 93, 1852
capacitation 精子获能 129
development 精子发生 126-8, 1852
maturation 精子成熟 128
motility 精子运动能力 42, 45, 128-9
structure 精子结构 125-9
viability 精子生存能力 129
Spermiation 精子释放 128, 1852
Spermiogenesis 精子形成 127-8
Sphenoid bone 蝶骨 551, 585-9
in anterior cranial fossa 颅前窝中的蝶骨 551, 569
applied anatomy 蝶骨的应用解剖 586
at birth 出生时的蝶骨 588
body 蝶骨体 551, 558, 570, 574, 585-6
clivus 蝶骨斜坡 271, 573, 583, 586
chondrification 蝶骨软骨化 271
development 蝶骨发生 271, 278
in middle cranial fossa 颅中窝内的蝶骨 551, 570, 571
in neonate 新生儿蝶骨 354
in norma 蝶骨外观
basalis 蝶骨底面 563, 566-7
lateralis 蝶骨侧面 561
ossification 蝶骨骨化 588-9
pterygoid plates 蝶骨翼板 552, 562, 563, 588
rostrum 蝶骨嘴 567, 575, 585
spine 蝶骨棘 562, 566, 587
wings 蝶骨翼
greater 蝶骨大翼 271, 551, 560, 571, 586
infratemporal suface 蝶骨大翼颞下面 561, 562, 563, 587
in orbit 眶内蝶骨大翼 560, 561, 587
lesser 蝶骨小翼 271, 551, 556, 569, 570, 5
in orbit 眶内蝶骨小翼 556, 560
Spherule of rod 视杆终球 1342
Sphincter 括约肌
ani 肛门括约肌 215
externus 肛门外括约肌 832, 1781
internus 肛门内括约肌 1781
of bile duct 胆管括约肌 1812
cardiac 贲门括约肌 1757
of hepatopancreatic ampulla 肝胰管壶腹括约肌 181
ileocaecal 回盲括约肌 1775
lower esophageal 食管下括约肌 1753
of Oddi 奥狄括约肌 1812
palatopharyngeal 腭咽括约肌 1730
of pancreatic duct 胰腺导管的括约肌 1812
precapillary 毛细血管前括约肌 1465
pupillae 瞳孔括约肌 261, 1327
pyloric 幽门括约肌 1754, 1757
innevation 幽门括约肌的神经支配 1763
trigonalis 膀胱三角区括约肌 1840, 1844
urethrae 尿道括约肌 213, 834, 1840, 1842, 1843, 1844
in female 女性尿道括约肌 835, 1843, 1844
of uterine tube 输卵管括约肌 1867-8
vesicae 膀胱括约肌 1840, 1842, 1843, 1844
Spina bifida 脊柱裂 340
Spindle 梭形, 纺锤体
aortic 主动脉梭形膨大区 1510
central 中心纺锤体 58, 61, 134
mitotic *see* S. central 有丝分裂纺锤体
muscle 肌梭 752, 969-71
neuromuscular 神经肌梭 969-71
Spine or Spina 棘, 脊
apparatus 棘装置 923, 931
of axis 枢椎棘突 520, 1921
bifida 脊柱裂 168, 220, 1260
dendritic 树突棘 922, 923, 934-5
frontal, *see* S., nasal of frontal bon 额棘 (见S., nasal of frontal bone)
iliac 髂
anterior 前
inferior 髂前下棘 663, 664
superior 髂前上棘 663, 664
surface anatomy 髂前上、下棘的表面解剖 663, 1919, 1921, 1929
posterior 后
inferior 髂后下棘 663
superior 髂后上棘 663
surface anatomy 髂后上、下棘的表面解剖 663, 1921, 1923, 1929
ischial 坐骨棘 668
mental 颏棘 576, 577
nasal 鼻棘
anterior 鼻前棘 554, 599
of frontal bone 额骨的鼻棘 574, 575, 595
posterior 鼻后棘 563, 603
pubic, *see* Tubercle, pubic 耻骨棘
of scapula 肩胛骨棘 617, 618, 1921, 1924
sphenoidal 蝶骨棘 562, 566, 567, 587
suprameatal 颏上棘 560, 589, 592
trochlear 滑车棘 555, 556, 595
vertebral 椎骨棘突 510, 511, 1914, 1921
cervical 颈椎棘突 516, 518, 520, 1914, 192
seventh 第7颈椎棘突 518
lumbar 腰椎棘突 1921
sacral 骶椎棘突 1921, 1923

thoracic 胸椎棘突 523, 525, 1921
Spiracle 撮水孔 275, 284
Splanchnopleure 胚脏层 98, 100, 141
Spleen 脾 1437–42
accessory 副脾 361, 1438
applied anatomy 脾的应用解剖 1442
arteries 脾动脉 1551
circulation 脾循环 1441
development 脾发生 198, 328, 361
enlargement 脾增大 1442
fibro-elastic coat 脾的纤维-弹性膜 1437
functions 脾功能 1408, 1442
lymph drainage 脾的淋巴回流 1620
in neonate 新生儿脾 361
peritoneum 脾的腹膜 1438
pulp 脾髓 1439
structure 脾的结构 1439–42
surface anatomy 脾的表面解剖 1437, 1920
veins 脾静脉 1442, 1603
Splenectomy, effects of 脾切除术 1442
Spleniculi 副脾, 附加脾 328
Splenium of corpus callosum 胼胝体压部 1112, 1178
Splenomegaly 脾大 1442
Spliceosome 剪接体 52, 53
Spondylolisthesis 脊椎前移 537
Spongioblast 成胶质细胞 228
Spot 点、斑
milky 乳色斑 1742, 1745
Mongolian 蒙古斑 389
Sprout, syncytial 合体滋养层芽、合胞体芽 170
Spur 骨刺、距
of malleus 锤骨距 1375
osteophytic 骨赘、骨刺 537
scleral 巩膜距 1322
Squames 鳞 69, 71, 381
Squatting facets 蹲坐面 714
Stalk, *see also* Peduncles 茎、柄、脚、蒂
connecting 连接蒂 141, 146, 158, 190
optic 视茎 245, 259, 260
yolk 卵黄蒂 158, 166, 188, 190
Stapes 镫骨 1375
development 镫骨的发生 263, 284
movements 镫骨的运动 1376
ossification 镫骨的骨化 1375
Stars, epichoroidal 脉络膜上星 1329
Statocyst 耳囊 910
Stem, infundibular 漏斗干 1883
Stems 干
dural 硬膜(静脉丛)干 326
villous 绒毛干 160, 169, 170
Stereocilia 静纤毛 41, 1381, 1389, 1853
Stereotaxis 立体定位术 915
Sternebrae 胸骨节 268, 537, 539
Sternum 胸骨 537–9, 1915, 1916
development 胸骨的发生 180, 268
joints 胸骨关节 539
ossification 胸骨骨化 539
phylogeny 胸骨的种系发生 537
structure 胸骨的结构 539
Stillbirth and miscarriage 死产和流产 344
Stomach 胃 1753–63
arteries 胃的动脉 1548, 1549, 1551, 1552, 1761
bed 胃床 1740, 1755
body 胃体 1755
capacity 胃的功能 346
curvatures 胃大、小弯 1754
development 胃的发生 183, 186
evolution 胃的进化 1686
fundus 胃底 1754
gastric canal 胃小管 1754, 1757
glands 胃腺 1758
interior 胃的内面 1757
lymph 胃淋巴
drainage 胃淋巴引流 1619
nodes 胃淋巴结 1618–9
mucous membrane 胃粘膜 1758
in neonate 新生儿胃 346
nerves 胃的神经 1761, 1763
orifices 胃的开口 1753, 1754
peritoneum 胃的腹膜 1736, 1738, 1740, 1741, 1755
position 胃的位置 1753–4
pyloric part 胃幽门部 1754, 1755
radiology 胃放射学 1756–7
relations 胃毗邻 1753–4
rotation 胃的旋转 183
'steer-horn', "牛角"形胃 1757
structure 胃的结构 1757–7
surface anatomy 胃的表面解剖 1753
surfaces 胃表面 1754–5
veins 胃的静脉 1603, 1604, 1761
Stomata, peritoneal 腹膜小孔 1745
Stomatodeum (stomodeum) 口凹 96, 174, 175
Strabismus 斜视 1229
Stratum or Strata, *see also* Layer and Zones 层和带
basale 基底层
of cartilage 软骨基底层 451
of skin 皮肤基底层 71, 294, 381–2
of uterus 子宫基底层 162
cinereum 浅灰质层 1072
compactum, of decidua 蜕膜的致密层 162
corneum, of skin 皮肤的角质层 72, 295, 383
granulosum 颗粒层
of ovarian follicle 卵泡的颗粒层 123, 208
of skin 皮肤的颗粒层 71, 382–3
intermedium of dental organ 釉器中间层细胞 1712
lacunosum-moleculare 腔隙分子层 1125
lemnisci 丘系层 1072
lucidum, of hippocampus 海马的透明层 1125
lucidum of skin 皮肤透明层 72, 383
Malpighii Malpighii 层 381
opticum 视神经层
of retina 视网膜的视神经层 1226
of superior colliculus 上丘的视神经层 1072
oriens 始层 1125
pyramidalis 锥体细胞层 1125
radiatum 辐射层 1125
spinosum of skin 皮肤的棘层 71, 382
spongiosum, of decidua 蜕膜的海绵层 162, 166
zonale 带、区
of superior colliculus 上丘的层 1072
of thalamus 丘脑的分层、分区 1080, 1082
Streak, primitive 原条 98, 118, 141, 142–4
Stress and limbic system 应激反应和边缘系统 1140–1
Stria, Striae 纹
acoustic 听纹(听髓纹) 1024
brown, of Retzius Retzius褐色纹(牙) 1711
of fibrinoid 类纤维蛋白
of Nitabuch Nitabuch纹的类纤维蛋白 169, 170
of Rohr Rohr纹的类纤维蛋白 169, 170
of Gennari 丘脑皮质外白带、Gennari纹 1141, 1142, 1147, 1159
gravidarum 妊娠纹 381
habenularis, *see* Stria, medullaris thalami 缰纹, 见丘脑髓纹
longitudinal, of indusium griseum 胼胝上回(灰被)的纵纹 1122, 1178
development 纵纹的发生 250
medullares 髓纹 1013, 1014, 1026, 1209
medullaris thalami 丘脑髓纹 1080, 1093, 1094
olfactory 嗅纹 250, 1120
of skin 皮肤纹 381
terminalis 终纹 1080, 1098, 1135, 1188
bed nucleus of 终纹床核 1098, 1106, 1120, 1132, 1134, 1135
vascularis, of cochlea 耳蜗的血管纹 263
Striatum 新纹状体 1136, 1189, 1192, 1197
ventral 纹状体腹侧部 1189
Striosomes 纹点体 1192
Stroma 基质
of bone marrow 骨髓基质 1409
of breast 乳房的基质 418, 423
of ciliary body 睫状体的基质 1329
endometrium 子宫内膜的基质 162, 164, 165

of iris 虹膜的基质 1331
of ovary 卵巢的基质 1862
Stylohyal 茎突舌骨 592, 593, 607
Subiculum 下脚 1123, 1125
layers 层 1125
Substance, Substances 物质、质
grey, 灰质(见神经系matter)
ground, of connective tissue 结缔组织的基质 75, 81, 84–6, 443
medullary 髓质 974
P P物质 470, 937, 1005, 1787
perforated 穿质
anterior 前穿质 250, 1120, 1191
arteries piercing 前穿质的穿动脉 1191
posterior 后穿质 1066, 1094
white, of nervous system, *see under* Matter 神经系统的白质(见Matter条目)
Substantia 质、物质
gelatinosa 胶状质 984
centralis 中央胶状质 979
of spinal cord 脊髓的中央胶状质 978, 980, 984, 986, 1004, 1005
'gate' mechanism 闸门机制 1004–5, 1006
nigra 黑质 245, 1066, 1067–8, 1193
propria, of cornea 角膜固有层 261, 1325
Subthalamus 下丘脑 245, 247, 974, 1080, 1088
Suckling 哺乳 346
SULCUS, SULCI, *see also* Fissures and Grooves 沟(见裂、沟)
antihelicis transversus 对耳轮横沟 1368
atrioventricular 房室沟 1476, 1490
basilar, of pons 脑桥基底沟 1021
buccolabial 颊唇沟 794
bulboventricular 球室沟(胚心管) 302
calcanei 跟骨沟 715, 716
carotid 颈动脉沟 586
cerebral 大脑沟 1108–15
axial 轴沟 1108, 1114
calcarine 距状沟(裂) 250, 1108, 1111, 1114
callosal 胼胝体沟 1114, 1178
central 中央沟 1109, 1113
development 中央沟的发生 250, 351, 1109
surface anatomy 中央沟的表面解剖 1109
centralis insulae 岛叶中央沟 1111
cingulate 扣带沟 1113
development 扣带沟的发生 250
circular, of insula 岛叶环状沟 1110, 1111, 1169
collateral 侧副沟 250, 1114, 1123, 1125
complete 全裂 1108
development 全裂的发生 250, 351, 1108
epithalamic 上丘脑沟 245
fimbriodentate 海马伞齿沟 1123
frontal, inferior, and superior 额下沟, 额上沟 250, 1109
habenulae 缰沟 1093
hippocampal 海马沟 1123
development 海马沟的发生 249, 250
hypothalamic 下丘脑沟 245, 1082, 1208
intermedius, primus et secundus 中间沟, 第1中间沟和第2中间沟, 1110, 1111
intraparietal 顶间沟 250, 1110, 1111
lateral 外侧裂 1109
development 外侧裂的发生 250, 351
surface anatomy 外侧裂的表面解剖 560, 1109
limiting 界沟 1108, 1114, 1169
lunate 月状沟(大脑枕叶) 1108, 1111
nasolabial 鼻唇沟 1688
occipital 枕沟
lateral 枕外侧沟 250, 1110, 1111
transverse 枕横沟 250, 1110, 1111
occipitotemporal 枕颞沟 250, 1114
olfactory 嗅沟 1114
operculated 盖沟 1108
orbital 眶沟 1114
parieto-occipital 顶枕沟 1110, 1111, 1114
development 顶枕沟的发生 250, 1108
parolfactory 旁嗅沟 1112, 1113
polar 极沟 1111
postcalcarine, *see* S., calcarine 距后沟
postcentral 中央后沟 1110
development 中央后沟的发生 250
precentral 中央前沟 1109
development 中央前沟的发生 250
rhinal 嗅裂 250, 1114, 1125
of Rolando, *see* S., central Rolando沟, 见中央沟
secondary 次沟, 次裂 1108
subparietal 顶下沟 1114
suprasplenial 压部上沟 1114
temporal 颞沟 1110
development 颞沟的发生 250
terminalis 终沟 1188
chiasmatis 交叉沟 569, 585
circumalar 环状沟 794
coronary 冠状沟 1476, 1918
cruciform 十字沟 1066
gingival 牙龈沟 1712
infra-orbital 眶下沟 586
intertubercular 结节间沟 624, 625, 626
lateral, of cerebral peduncle 大脑脚的外侧沟 1066
limitans 界沟
of fourth ventricle 第4脑室的界沟 1209
of neural tube 神经管的界沟 219, 238, 245
of spinal cord 脊髓的界沟 238
malleolar 踝沟 593
median 正中沟
of fourth ventricle 第4脑室正中沟 1209
of medulla oblongata 延髓正中沟 1013
of spinal cord 脊髓正中沟 975
of medulla oblongata 延髓的沟
anterolateral 延髓前外侧沟 1013
posterolateral 延髓后外侧沟 1013
mentolabial 颏唇沟 794, 797
nasolabial 鼻唇沟 794
optic 视沟 259
paramedian 旁正中沟 1028
petrosal 岩部沟
inferior 岩下沟 583
pre-auricular, of ilium 髂骨的耳前沟 665, 674
for radial nerve 桡神经沟 625
sagittal 矢状沟 568, 583
sigmoid 乙状沟 573, 591
of spinal cord 脊髓的沟 975
of stomach 胃的沟 1754
tail 距骨沟 714
terminalis 界沟
of heart 心的界沟 1476, 1477
of tongue 舌的界沟 1721
development 舌界沟的发生 175, 176
of transverse sinus 横窦沟 573, 583, 595
tubae 咽鼓管沟 587
tympanic 鼓沟 592, 1369, 1373
'Superficial' 浅 15
'Superior' 上 15
Supination 旋后 615, 646
in foot 足的旋后 724, 728, 733, 735
Surface anatomy, *see also under individual structures* 表面解剖(也见各个结构的表面解剖) 1910–33
abdomen 腹部表面解剖 1918–20
back 背部表面解剖 1921–3
head 头部表面解剖 1911–13
limbs
upper 上肢表面解剖 1923–9
lower 下肢表面解剖 1929–33
neck 颈部表面解剖 1914–15
perineum 会阴表面解剖 1920–1
thorax 胸部表面解剖 1915–18
Surfactant 表面活化剂 179, 1671, 1672, 1673
Sustentaculocyte 支持细胞 1317
Sustentaculum 支持物、支柱

lienis 脾悬韧带 1743
tali, ter 载距突 713, 715, 716, 1932, 1933
Sustentocyte 支持细胞 1850
Sutures 缝、骨缝 257, 274, 433, 486–8, 607
coronal 冠状缝 550, 554, 568, 595
cribrofrontal 额筛缝 570
cruciform 十字缝 562
denticulate 齿状缝 487
development 缝的发生 257
frontal 额缝 554, 595, 607
fronto-ethmoidal 额筛缝 558, 569
Sutures (*contd*)
frontolacrimal 额泪缝 558, 595
frontomaxillary 额上颌缝 554
frontonasal 额鼻缝 554, 1912
frontozygomatic 额颧缝 554, 605, 1912
incisive 切牙缝 602
interalveolar 牙槽间缝 602
interfrontal, *see also* S., metopic 额间缝 554
intermaxillary 上颌间缝 562, 563, 602
internasal 鼻间缝 554, 1912
interpalatine 腭间缝 562
lacrimomaxillary 泪颌缝 558
lambdoid 人字缝 551, 554, 560, 583
limbous 翼状缝 487
maxillolacrimal 颌泪缝 558
metopic, *see also* S., interfrontal 额间缝 354, 595
nasomaxillary 鼻颌缝 554
occipitomastoid 枕乳突缝 560, 561
occipitoemporal 枕颞缝 591
palatomaxillary 腭颌缝 562, 574
parietomastoid 顶乳突缝 560, 561, 573
petro-occipital 岩枕缝 567
petrosphenoidal 岩蝶缝 567
petrosquamosal 岩鳞缝 572, 589, 591, 592
plane 直缝、平面缝 487
sagittal 矢状缝 551, 554, 568, 593
serrate 锯状缝 487
spheno-ethmoidal 蝶筛缝 569
spheno-occipital 蝶枕缝 589
sphenosquamosal 蝶鳞缝 571
sphenozygomatic 蝶颧缝 560
squamomastoid 鳞乳缝 562, 589
squamosal 鳞缝 589
squamotympanic 鳞鼓缝 560
squamous 鳞状缝 487
tympanomastoid 颞乳缝 560
varieties 缝的多样性 487
vomero-ethmoidal 犁筛缝 575
zygomaticomaxillary 颧颌缝 554, 560
zygomaticotemporal 颧颞缝 560
Swallowing, mechanism 吞咽机制 1642, 1646, 1732–3
Sweat 汗 411
Swellings 隆突、肿胀
labioscrotal (genital) 阴唇、阴囊突(生殖突) 213, 216
lingual 舌突 175
Sympathoblasts 成交感神经细胞 236
Symphysis 联合 488, 491–2, 494, 539
intervertebralis 椎间联合 491, 512–14
menti 颏联合、下颌联合 491, 576, 577, 1911
pubis 耻骨联合 433, 491, 492, 613, 666, 677–8, 1918
Synapses 突触 902, 908, 925–35
axospinous 轴棘突触 922
classification 突触分类 927, 928, 932
development 突触发生 935
electrical 电突触 28, 932
excitatory 兴奋性突触 932
inhibitory 抑制性突触 932, 934
mechanism of function 突触作用机制 932–5
perforated 穿通突触 928, 934
plasticity 突触的可塑性 935
reciprocal 交互突触 928, 934, 972
ribbon 突触带 928, 1889
serial 连续突触 934
types 突触类型 928, 931
Synapsins 突触素、突触蛋白 931, 932
Synaptophysin 突触小泡蛋白 1903
Synaptopores 突触孔 933
Synaptosomes 突触小体 933
Synarthroses 不动关节 485, 486
Synchondroses 软骨结合 485, 488–91, 539
of axis vertebra 枢椎的软骨结合 520
cranial 颅的软骨结合 490
postcranial 颅后软骨结合 488–90
spheno-occipital 蝶枕软骨结合 271, 354, 490, 607
sphenopetrosal 蝶岩软骨结合 490, 587
Syncytium 合胞体 21, 265
Syndesmoses 韧带联合、韧带连结 485, 488, 491
intervertebral 椎骨间的韧带连结 514–15
Syndrome 综合征、综合症状、征群
acquired immune deficiency, (AIDS) 获得性免疫缺陷综合征(艾滋病) 393
Angelman Angelman综合征 65, 66, 132
Beckworth-Wiedermann Beckworth-Wiedermann综合征 132, 337
Cartegena's Cartegena综合征 42
Cri du chat 猫叫综合征 64
Cushing's Cushing's综合征、库欣综合征 1905
Di George Di George综合征 65, 228, 287, 336
Down's 21三体综合征、唐氏综合征、先天愚型 63, 64, 338, 379, 380
fragile X 脆性X综合征 65
Fröhlich's Fröhlich综合征 1105
Horner's Horner综合征 1010, 1021, 1303, 1364
Hurler's Hurler综合征 33
immobile cilium 纤毛失活综合征 1868
Klinefelter's Klinefelter综合征 63
Kluver-Bucy Kluver-Bacy综合征 1134
Marfan's Marfan综合征 112, 337
multiple pterigium 多发性翼状赘蹼综合征 354
medullary 延髓综合征 1021, 1534
Potter's Potter综合征 181, 336
Prader-Willi Prader-Willi综合征 64, 66, 132, 336
Tausig-Bing Tausig-Bing综合征 1503
Turner's Turner综合征 63, 122, 208, 1185
Waardenburg's Waardenburg综合征 117, 118, 228, 236
Wolf Wolf(沃尔夫)综合征 64
Zellweger Zellweger综合征 34
Syngamy 有性生殖、配子配合 130
Synostoses 骨性连接 487, 490, 491, 539
Synovia 滑液 486, 494, 497
Synoviocytes 滑膜细胞 497
Syntrophoblast 合胞体滋养层 99
Syrinx 咽鼓管、鸣管 1628
Systems 系统
alimentary 消化系统 1684–1812
evolution 系统的进化 1685–6
general organization 系统的一般组成 1734
cardiovascular 心血管系统 1452–1626
changes at birth 心血管系统出生时的变化 1502
development 心血管系统的发生 156, 298–328
evolution of 心血管系统的进化 7, 1472, 1474
chromaffin 嗜铬系统 236, 1898
conducting, of heart 心传导系统 1495–96, 1499–1500
development 心传导系统的发生 308–10
countercurrent 逆流
exchange 逆流交换 1824
multiplier 逆流倍增系统 1824
degradative vacuole 降解小泡系统 32–4

endocrine 内分泌系统 1881-1907
diffuse neuro- 弥散神经内分泌系统 1882, 1898-9
gastro-enteropancreatic (GEP) 胃肠胰内分泌系统 1787-8
genital, see S., reproductive 生殖系统
haemolymphoid 血液淋巴系统 1400-50
Haversian 哈弗系统 465, 472, 478
integumental 体被系统 375-424
lymphatic 淋巴系统 361-2, 1423-1650, 1605-1626
development 淋巴系统的发生 156, 327-8
functions 淋巴系统功能 1434-6, 1605
lymphoid 淋巴的, 淋巴样的 327-8, 361-2, 371, 1417-50, 1459-1463
mononuclear phagocyte 单核吞噬细胞系统 78, 1808
musculoskeletal development 肌与骨骼系统的发生 264-94
nervous, in general 神经系统概论 902, 974
cytology 神经系统的细胞学 921-73
development 神经系统发生 100, 147, 156, 217-57
evolution and phylogeny 神经系统的进化和种系发生 5, 7, 910-14
investigation of 神经系统的研究 914-15
in neonate 新生儿的神经系统 351-3
organization 神经系统的构筑 909-10, 974
plasticity in 神经系统的可塑性 905, 1107, 1117
structural components 神经系统结构成分 921-72
subdivisions 神经系统分部 909, 974
techniques 神经系统研究技术 914-19
nervous, specific 特殊神经系统
autonomic 自主神经系统 909, 974, 1292-1306, 1882
development 自主神经系的发生 156, 233-7
central 中枢神经系统 909-10, 974
fluids in 中枢神经系的液体(脑脊液) 1202
endogenous analgesia 内源性痛觉缺失 996, 1005, 1075
enteric 肠道神经系统 191-2, 235, 909, 974, 1310
limbic 边缘系统 249, 1115, 1116, 1121-40
parasympathetic 副交感神经系统 974, 1297
development 副交感神经系统的发生 156, 234
peripheral 周围神经系统 909, 945-72, 974
development 周围神经系统的发生 233-8
reticular 神经网络系统 978, 984, 1073-8
adrenergic 肾上腺素能神经网络系统 1076, 1077, 1078
cholinergic 乙酰胆碱能神经网络系统 1076, 1077, 1172
dopaminergic 多巴胺能神经网络系统 1068, 1078, 1137, 1149, 1193, 1196
noradrenergic 去甲肾上腺素能神经网络系统 1076, 1077, 1078, 1149, 1172, 1196
serotonergic 5-羟色胺能神经网络系统 1074, 1075, 1149, 1172
somatic 躯体神经系统 974
splanchnic 内脏神经系统 974
sympathetic 交感神经系统 974
development 交感神经系的发生 156, 234
function 交感神经系的功能 1298-1300
neuro-endocrine, diffuse 弥散的神经内分泌系统 1882, 1898-9
paraganglion 周围神经节 1906
portal 门静脉系 1602-3
of hypophysis cerebri 垂体门静脉系 1887-8
reproductive 生殖系统
development 生殖系统的发生 204-17, 371
evolution 生殖系统的进化 1814
in neonate 新生儿生殖系统 350-1
respiratory 呼吸系统 1628-1682
development 呼吸系统的发生 177-81
evolution 呼吸系统进化 5, 1473, 1628, 1686
neonatal 新生儿呼吸系统 349-50
reticulo-endothelial 网状内皮系统 1417
skeletal 骨骼系统 425-736
in neonates 新生儿骨骼系统 354-9
of urinary 泌尿系统 1813-45, 1848-80
development 泌尿系统的发生 199-204, 213-14
evolution 泌尿系统进化 1814
in the neonate 新生儿泌尿系统 350
vascular 脉管系统 1452, 1471
primitive 原始脉管系统 5, 7
ventricular 脑室系统 910, 1205-9

T

Tables of skull 板、颅板 432, 568, 607
Taeniae 带
coli 结肠带 191, 346
of fourth ventricle 第4脑室带 1208
mesocolica 结肠系膜带 1736, 1743, 1784
omentalis 网膜带 198, 1736, 1784
pontis 脑桥带 1066
thalami 丘脑带 1080
Tail, Tails 尾
of Lockwood Lockwood尾 212
of mammary gland 乳腺尾部 418, 1536, 1924
of sperm 精子的尾部 125, 126
Talin 踝蛋白 38
Talus 距骨 713-15, 1932
homology 距骨的同源结构 615, 616
ossification 距骨的骨化 359, 726
Tanycytes 伸长(伸展)细胞 225, 228, 246, 939, 940, 1094, 1222, 1886
Tapetum 毯
of choroid 脉络膜反射毯 1327
of corpus callosum 胼胝体毯 1206, 1207
Tarsus 睑板, 跗骨
bones 跗骨 712-19
comparison, with carpus 跗骨与腕骨比较 615, 616, 735
homologues 跗骨的同源结构 615, 616
joints 跗骨的关节 722-6
ossification 跗骨的骨化 726
synovial cavity 跗骨关节的滑膜腔 728
Tarsus of eyelid 眼睑的睑板 1361
Taste 味, 味觉
nerves 味觉神经 1236, 1245, 1246, 1314, 1724
physiology of 味觉生理 1314
Taste buds 味蕾 1312-14
of epiglottis 会厌的味蕾 1647
of larynx 喉的味蕾 1647
of palate 腭的味蕾 1689
of tongue 舌的味蕾 1312, 1722, 1724
Tastscheiben 触觉小体 394
Taurine 牛磺酸, 氨基乙磺酸 936
Tausig-Bing syndrome Tausig-Bing综合征 10.53
Tay-Sachs' disease Tay-Sachs病 33
Tears 眼泪 1364
Techniques 技术
imaging of brain 脑影像技术 919
immunohistochemical 免疫组织化学技术 917-18
in situ hybridization 原位杂交技术 918
neuroanatomical 神经解剖学技术 914-19
neurohistological 神经组织学技术 914-18

neurophysiological 神经生理学技术 918-19
neuron tracing 神经元示踪技术 914-15
tissue culture 组织培养技术 918
Tectum of midbrain 中脑的顶盖 245, 1066, 1071-3
Teeth 牙齿 1699-1721
applied anatomy 牙的应用解剖 1719-20
arteries 牙的动脉 1520, 1521, 1705
auditory 听齿 1386
designation 牙的名称 1704
development 牙的发生 283-4, 1712-20
eruption 牙的萌出 1716-18
evolution 牙的进化 7, 1699
lymph vessels 牙的淋巴管 1613, 1705, 1709
mineralization 牙的矿化 1714, 1716
nerves 牙的神经 1235, 1239, 1706, 1709, 1712
occlusion of 牙的咬合 1704-5
radiology 牙的放射学 1720-1
surfaces 牙的面 1700
structure 牙的结构 1700-4
types 牙的类型
bicuspid 双尖牙 1700
canine 尖牙 1700, 1703
deciduous 乳牙 1703-4
development 乳牙的发生 283, 1712-14
eruption 乳牙的萌出 1716-18
incisor 切牙 1700, 1704
molar 磨牙 1700, 1703, 1704
permanent 恒牙 1700-3
applied anatomy 恒牙的应用解剖 1719-20
development 恒牙的发生 283, 1714-16
eruption 恒牙的萌出 1718
premolar 前磨牙 1702-3
veins 牙的静脉 1705
Tegmen tympani 鼓室盖 263, 571, 572, 591
Tegmentum 盖、被盖
of mesencephalon 中脑被盖 1066, 1068-71
Tela choroidea 脉络组织
arteries 脉络组织的动脉 1203-4, 1534
development 脉络组织的发生 1203
of fourth ventricle 第4脑室脉络组织 242, 1203, 1208
of lateral ventricle 侧脑室脉络组织 1203
of third ventricle 第3脑室脉络组织 245, 1178, 1203
Telencephalization 端脑分化 1071, 1073
Telencephalon 端脑 974, 1079, 1107-97
derivatives 端脑的衍化物 240
development 端脑发生 219, 245, 247-56
evolution 端脑的进化 1107
impar 奇端脑 247, 974, 1079, 1107
medium 中间端脑 1071, 1073, 1079
parts of 端脑的分部 1107
Telophase of cell division 细胞分裂末期 58, 61
Telodendria 终树突 958
Teloglia 终末胶质 958
Telomeres 端粒 49
Temperature regulation 温度调节 376, 399, 411
Temporal bone 颞骨 589-93
age changes 颞骨的年龄变化 593, 607
clinical anatomy 颞骨临床解剖 354, 612
development 颞骨发生 274
mastoid part 颞骨乳突部 552, 561, 562, 573, 591
in middle cranial fossa 颅中窝内的颞骨 551, 570, 571, 572
morphology 颞骨的形态 589
in neonate 新生儿颞骨 354
in norma 颞骨外观
basalis 基底部 567
lateralis 外侧部 560
ossification 颞骨骨化 592-3
petrous part 颞骨岩部 552, 570, 572, 573, 591-2
squamous part 颞骨鳞部 551, 560, 589-90
styloid process 颞骨茎突 354, 427, 561, 562, 592, 1911
tympanic part 颞骨鼓部 551, 560, 567, 592
zygomatic process 颞骨颧突 551, 560, 589
Tenascin 韧粘素 86, 172, 179, 232
Tendo calcaneus 跟腱 888, 1932
Tendon, Tendons 腱 89, 482, 781
Achilles *see* Tendo calcaneus 跟腱
attachment to muscle 跟腱肌肉的附着 749
central, of diaphragm 膈中心腱 816
common annular 总腱环 1354
of infundibulum 漏斗腱 1480, 1494
intermediate
of digastric 二腹肌的中间腱 806
of omohyoid 肩胛舌骨肌中间腱 807
of Todaro Todaro腱（心） 1477, 1478, 1499
'wing' 翼腱（手） 858
Tendon sheaths, *see* Sheaths, synovial 腱鞘见腱滑液鞘
Tentorium cerebelli 小脑幕 257, 297, 1210, 1211
Teratogenesis 畸形发生 116, 117
Teratology 畸形学 116, 333-7
Terminal 终末的、末端的
web 终末网 1767
Terminalization 端化 61
Testis 睾丸 93, 1848-55
age changes 睾丸的年龄变化 1854-5
appendix 睾丸附件 1848
development 睾丸的发生 206
applied anatomy 睾丸应用解剖 1855, 1921
artery 睾丸动脉 1557, 1563, 1854
descent 睾丸的下降 212, 351
anomalies 睾丸下降异常 211, 212-13, 1855
relation to hernia 睾丸下降与疝的关系 213, 1788
development 睾丸发生 156, 208, 371
environmental effects on 环境对睾丸发生的影响 211-12
ductules, efferent 睾丸输出管 1848, 1852-3
ectopia 1855
interstitial cells 睾丸间质细胞 208, 1852
lymph drainage 睾丸淋巴引流 1622, 1854
in neonate 新生儿睾丸 351
nerves 睾丸神经 1854
rete 睾丸网 208, 1852
thermoregulation of 睾丸的温度调节 1453, 1854, 1856
structure 睾丸结构 1849-52
veins 睾丸静脉 1600-1
volume of 睾丸体积 371
Tetany 手足搐搦 1898
Tetrad 四分体 61
Tetraplegia, *see* Quadraplegia 四肢麻痹，四肢瘫痪
Thalamotomy 丘脑切开术 1198
Thalamus 丘脑 974, 1080-93
arteries 丘脑动脉 1220, 1528
development 丘脑发生 245, 248
dorsal 背侧丘脑 1080-8
morphology 丘脑形态学 1079, 1080
nuclear groups 丘脑核群 1082, 1085-9
anterior 丘脑前核 1085
intralaminar 丘脑板内核 1087-8
lateral 丘脑外侧核 1087
medial 丘脑内侧核 1086
midline 丘脑中线核 1088
reticular 丘脑网状核 1082, 1088
ventral 丘脑腹侧核 1086-7
relations 丘脑毗邻 1080, 1082
ventral 丘脑腹侧部 1088-90
Thalassaemia 地中海贫血 340, 1402
Theca folliculi 卵泡膜 122, 1863
Thelarche 乳房初发育 418
Theory 学说，理论
cell 细胞学说 18
clonal selection 克隆选择学说 1422
of embryonic arrest 胚胎发育滞留理论 333
gate control 闸门控制学说 1004, 1005, 1006
trajectorial 抛射学说 436
Thermoreceptors 温度觉感受器 961, 962, 1105

Thermoregulation 温度调节 376, 399, 411
Thoracotomy 胸廓切开术 1924
Thorax 胸、胸廓 545–6
  applied anatomy 胸廓的应用解剖 546, 1546, 1924
  cavity 胸腔 1470–1
  examination 胸廓检查 1681–2
  function 胸廓功能 546
  inlet 胸廓上口（入口） 545, 1470
  joints 胸廓的连接 539, 542–4
  lymph
    drainage 胸廓的淋巴引流 1614, 1624–6
    nodes 胸廓的淋巴结 1624, 1625
  mechanism 胸廓的机制 546, 815, 817, 818–9, 546
  mediastinum 纵隔 1676–8
  movements, in respiration 呼吸时胸廓的运动 350, 350, 546, 817, 818, 819, 826
  in the neonate 新生儿胸廓 350
  outlet 胸廓出口（下口） 545, 1470
  sex differences 胸廓性差 545
  surface anatomy 胸廓表面解剖 1915–18
  veins 胸廓静脉 1591–5
Thrombocyte 血小板 1405
Thrombospondin 血小板反应素，血小板凝血酶敏感蛋白 462
Thumb 拇指
  arthroplasty in 拇指关节成形术 661–2
  bones 拇指骨 654, 655, 656
  joints 拇指的关节 656–7, 658–9
  movements 拇指的运动 616, 617, 654, 656, 735, 859, 860, 865, 866–7
  nerves 拇指的神经 1272, 1274
Thymine 胸腺嘧啶 49
Thymocyte 胸腺细胞 1425, 1426, 1427–8
Thymopoietin 促胸腺生成素 1430
Thymosines 胸腺素 1429, 1431
Thymus 胸腺 1423–31
  age changes 胸腺年龄变化 176, 361, 371, 1423, 1429
  applied anatomy 胸腺应用解剖 1431
  arteries 胸腺动脉 1424, 1429
  cells of 胸腺的细胞 1425
  development 胸腺的发生 176, 1424–5, 1428
  functions 胸腺的功能 1428
  involution 胸腺的进化 176, 361, 371, 1423
  lymph drainage 胸腺淋巴引流 1424, 1626
  in neonate 新生儿胸腺 361
  nerves 胸腺的神经 1424, 1429
  structure 胸腺的结构 1424–8
  veins 胸腺的静脉 1424, 1429, 1591
  weight 胸腺重量 371
Thyroglobulin 甲状腺蛋白 1893, 1895
Thyroidectomy 甲状腺切除术 1897
Thyrotoxicosis 甲状腺毒症 1895
Tibia 胫骨 691–7
  development 胫骨的发生 292
  epiphyses 胫骨骺 697
  nutrient artery 胫骨滋养动脉 695
  ossification 胫骨骨化 697
  surface anatomy 胫骨表面解剖 691, 695, 1932
Tissues 组织 21
  adipose 脂肪组织 76, 88
  angioblastic 成血管组织 140, 298
  areolar 蜂窝组织，疏松结缔组织 88
    extraperitoneal 腹膜外疏松结缔组织 833, 1734
  atrioventricular ring 房室环组织 1496
  bone 骨组织 452–83
  cartilage 软骨组织 443–52
  cardiac specialized 心特化组织 308
  classification and types 组织的分类和类型 87–9
  conducting, of heart 心传导组织 764–9, 770, 1496
  connective 结缔组织 75–90
    cells of 结缔组织细胞 75–80
    development 结缔组织发生 264
    extraperitoneal 腹膜外结缔组织 833, 1734
  of the heart 心的结缔组织 1493–4
  irregular 不规则结缔组织 88
  matrix 结缔组织基质 75
  pigmented 色素结缔组织 80, 89
  of regular 规则结缔组织 89
  yellow elastic 黄色弹性结缔组织 514
epithelial 上皮组织 67–75
  of embryo 胚胎的上皮组织 151–3
erectile 勃起组织
  of clitoris 阴蒂的勃起组织 1876
  of penis 阴茎的勃起组织 1857
  of vestibule 阴道前庭的勃起组织 1876
extraembryonic 胚外组织 137, 140–1
granulation 颗粒组织 76, 412, 413, 415
haemolymphoid 血淋巴组织 75, 1400–50
lymphoid 淋巴组织 191, 371, 1400, 1405, 1417–50, 1605, 1903
  bronchial-associated (BALT) 支气管相关淋巴组织 1460, 1673
  epithelium-associated 上皮相关淋巴组织 1442–4
  gut-associated (GALT) 胃肠相关淋巴组织 191, 1459, 1772, 1776
  mucosa-associated (MALT) 粘膜相关淋巴组织 1479, 1442–4, 1729
  in neonate 新生儿的淋巴组织 361–2
  skin associated (SALT) 皮肤相关淋巴组织 393, 1459
mucoid 粘液样组织 89
muscular 肌组织 738–811
  cardiac 心肌 764–71
  non-striated 非横纹肌 738–9, 771–81
  skeletal 骨骼肌 738, 739–764
  smooth 平滑肌 738–9, 771–81
reticular 网状组织 76, 80
  scar 疤痕组织 415, 416
  subsynovial 滑膜下组织 497
  sympathochromaffin 交感嗜铬组织 1905
  trabecular 小梁组织
    of sclera 巩膜的小梁组织 1324
Titin 肌联蛋白 40, 739, 747
Toes 趾
  arteries 趾动脉 1572, 1574
  bones 趾骨 729
  development 趾的发生 289
  joints 趾的关节 730
  nerves 趾的神经 1286
  veins 趾的静脉 1595, 1597
Tone of muscles, see Tonus 肌紧张
Tongue 舌 1721–5, 1913
  applied anatomy 舌的应用解剖 1725
  arteries 舌的动脉 1516, 1517, 1723
  development 舌的发生 175
  glands 舌的腺体 1724
  lymph drainage 舌的淋巴引流 1612, 1613
  movements 舌的运动 1723, 1724
    in deglutition 舌在吞咽中的运动 1732
  muscles 舌肌 1723–4
    development 舌肌的发生 155
    extrinsic 舌外肌 1723–5
    intrinsic 舌内肌 1724
  mucous membrane 舌粘膜 1724
  neonatal anatomy 舌的新生儿解剖 346
  nerves 舌的神经 175, 1237, 1243, 1245, 1255, 1256, 1314, 1724–5
  papillae 舌乳头 1722–3
  septum 舌中隔 1724
  taste buds 味蕾 1312, 1314–5
  veins 舌静脉 1580
Tonofibrils 张力原纤维 39, 71
Tonofilaments 张力细丝 39
Tonsil 扁桃体
  of auditory tube 咽鼓管扁桃体 176, 1374
  of cerebellum 小脑扁桃体 1032
  lingual 舌扁桃体 176, 1721

nasopharyngeal (adenoid) 鼻咽扁桃体 1447–50
palatine 腭扁桃体 1444–7, 1728–9
arteries 扁桃体动脉 1517, 1521, 1729
development 扁桃体发生 176, 371
lymph drainage 扁桃体淋巴引流 1613, 1729
nerves 扁桃体的神经 1236, 1729
in neonate 新生儿扁桃体 362
structure 扁桃体结构 1728–9
surface anatomy 扁桃体表面解剖 1729, 1913
veins 扁桃体静脉 1577, 1729
pharyngeal 咽扁桃体 176, 362, 1727
tubal 咽鼓管扁桃体 176
Tonotopy 张力学说 1071, 1090
Tooth, see Teeth 牙
Torsion 扭转
of femoral neck 股骨颈扭转 678
of humerus 肱骨扭转 614, 625, 626
of tibia 胫骨扭转 695
Torticollis 斜颈 805, 1255
Torus 隆凸, 圆枕
mandibular 下颌隆凸 576, 1720
maxillary 上颌隆凸 563, 600, 1720
palatine 腭隆凸 563, 602, 1720
Touch dome 触穹 963
Trabecula, Trabeculae 小梁, 小柱
arachnoid 蛛网膜小梁 1213, 1214, 1215
of bone 骨小梁 427, 436
carneae 肉柱 301, 306, 1480, 1483
cranii 颅小梁 271, 275
of lymph node 淋巴结的小梁 1431
of penis 阴茎的小梁 1858
septomarginal 隔缘小梁 1480
of spleen 脾小梁 1437
Trachea 气管 1653
applied anatomy 气管的应用解剖 1656
arteries 气管的动脉 1535, 1657
cartilages 气管软骨 1656
development 气管的发生 177, 178
intubation 气管插管法 362–3
lymph vessels 气管的淋巴管 1613, 1657
mucous membrane 气管粘膜 1557
muscles 气管肌 1657
in neonate 新生儿气管 349, 363
nerves 气管的神经 1302, 1657
relations 气管的毗邻 1653
structure 气管的结构 1656
surface anatomy 气管的表面解剖 1653, 1657, 1914, 1916
Tract, Tracts or Tractus, *see also* Fasciculus and Bundle 束, 道
amygdalofugal 杏仁体束 1098, 1135
acuatocerebellar 弓状小脑束 1026
ascending 上升束, 上行束 989–98
cerebellonuclear 小脑核束 1050
cervicospinocerebellar 颈脊髓小脑束(通路) 992, 1059
coeruleospinal 蓝斑脊髓束 1002–3, 1078
comma 逗点束(束间束) 1004
cornu-commissural 角-连合束 1004
corticobulbar 皮质延髓束 998
corticonuclear 皮质核束 1018, 1022, 1026, 1067, 1176
cerebellar 小脑的皮质核束 1050
corticopontine 皮质脑桥束 244, 1022, 1060, 1061, 1062, 1067, 1176, 1177
corticorubral 皮质红核束 1003, 1008, 1176
corticospinal 皮质脊髓束 998–1001, 1003, 1008, 1013, 1060, 1070
anterior 皮质脊髓前束 998, 999
clinical anatomy 皮质脊髓束的临床解剖 1001
crossed 交叉的皮质脊髓束 1013, 1014
decussation 皮质脊髓束的交叉 998, 1013, 1014
development 皮质脊髓束的发生 239, 242, 244, 250
fibre constitution 皮质脊髓束纤维构造 999
in internal capsule 内囊内的皮质脊髓束 1176
lateral 皮质脊髓侧束 998
in medulla oblongata 延髓内的皮质脊髓束 1013, 1014
in mesencephalon 中脑内的皮质脊髓束 1067
myelination 皮质脊髓束的髓化 239, 240, 352, 1001
origin 皮质脊髓束的起始 999, 1157, 1164
in pons 脑桥内的皮质脊髓束 1022
terminal distribution 皮质脊髓束的终末分布 1000–1, 1157
uncrossed 未交叉的皮质脊髓束 1013, 1014
corticotectal 皮质顶盖束 1072, 1176
cuneocerebellar 楔小脑束 989, 992, 1017, 1035, 1059
descending 下降束, 下行束 989–1003
summary 下行束总结 1003
dorsolateral (of Lissauer) 背外侧束 239, 986, 1004, 1013
habenulo-interpeduncular 缰核脚间束 1075
habenulopeduncular 缰核脚束 1093, 1094
habenulopineal 缰核脊髓束 1094, 1889
hair 毛束 295
hypothalamohypophyseal 下丘脑垂体束 1886
hypothalamospinal 下丘脑脊髓束 1002
iliotibial 髂胫束 873
relation to knee joint 髂胫束与膝关节的毗邻关系 698
surface anatomy 髂胫束的表面解剖 873, 1930
inflow, of heart 心流入道 304
internodal of atria 心房结间束 308
intersegmental, *see* T., propriospinal 脊髓节段间束(见脊髓固有束)
interstitiospinal 中介脊髓束 1002, 1003, 1009
mamillosubthalamic 乳头下丘脑束 1099
mamillotegmental 乳头被盖束 1099
mamillothalamic 乳头丘脑束 1085, 1099
mesencephalic, of trigeminal nerve 三叉神经的中脑束 1068
olfactory 嗅束 1107, 1120
development 嗅束发生 248, 250
olivocerebellar 橄榄小脑束 1020, 1035, 1056–7, 1062–4
olivospinal 橄榄脊髓束 1003
optic 视束 260, 1072, 1090
outflow, of heart 心流出道 299, 304, 305
paraventriculohypophysial 室旁垂体束 1100
peduncularis transversus 横脚束 1067
propriospinal 脊髓固有束 1003–4
pyramidal, *see* T., corticospinal raphespinal 锥体束, 见皮质脊髓束, 中缝脊髓束 1003, 1074, 1075
reticulospinal 网状脊髓束 352, 1002, 1003, 1009, 1075, 1077
lateral 网状脊髓外侧束 1002, 1003, 1075
medial 网状脊髓内侧束 1002, 1003, 1052, 1075
rubrobulbar 红核延髓束 1069
rubroreticular 红核网状束 1026
rubrospinal 红核脊髓束 1002, 1003, 1008, 1019, 1069, 1070
decussation 红核脊髓束交叉 1002
origin 红核脊髓束起始 1002
semilunar 半月束 1004
septomarginal 隔缘束 1004
solitariospinal 孤束脊髓束 1002, 1018
solitarius 孤束 1018, 1020

development 孤束的发生 238, 242
nucleus 孤束核 1018
spinal, of trigeminal n. 三叉神经脊束 1013, 1022, 1230–1, 1232
spinoannular 脊髓环状束 997
spinocerebellar 脊髓小脑束
anterior 脊髓小脑前束 992, 1013, 1027, 1058–9
posterior 脊髓小脑后束 990, 992, 1013, 1017, 1058–9
rostral (superior) 脊髓小脑侧束 992, 1059
spinocervical 脊髓颈束 996
spinomesencephalic 脊髓中脑束 996, 997
spino-olivary 脊髓橄榄束 997–8, 1020
Tract, Tracts or Tractus (*contd*) 束, 道
spinoreticular 脊髓网状束 996, 1076
spinotectal 脊髓顶盖束 996–7, 1019
spinothalamic 脊髓丘脑束 993–6, 1007, 1019
anterior 脊髓丘脑前束 993, 1021
lateral 脊髓丘脑侧束 993, 1019, 1021
spiralis foraminosus 螺旋孔列 572
subthalamic 下丘脑束 1097
supraopticohypophysial 视上垂体束 1100, 1105
tectobulbar 顶盖延髓束 352, 1070
tecto-oculomotor 顶盖动眼纤维 1072
tectospinal 顶盖脊髓束 245, 1002, 1003, 1009, 1019, 1070
decussation 顶盖脊髓束交叉 1002, 1052, 1070
origin 顶盖脊髓束起始 1002
tectotegmentospinal 顶盖被盖脊髓束 1072
tegmental 被盖束
central 被盖中央束 1052, 1055
lateral 被盖外侧束 1052
medial 被盖内侧束 1052
tegmentospinal 被盖脊髓束 1069
trigeminothalamic 三叉丘脑束 1027, 1068, 1086
tubero-infundibular 结节-漏斗束 1100
uncinate 钩束 1034, 1051
urinary 输尿道 1827
uveal 葡萄膜 1326
ventricular outflow 心室流出道 1474, 1489
vestibulocerebellar 前庭小脑束 352, 1248
vestibulospinal 前庭脊髓束 1001–2, 1003, 1008, 1019
lateral 前庭脊髓外侧束 1001, 1002, 1052
medial 前庭脊髓内侧束 1002, 1052
Tragus 耳屏 1911
development 耳屏的发生 263, 283
Transcription 转录 51
Transduction 转导 904, 907, 960
Transgenics 转基因 118
Translation 移位, 迁移 51, 53
Transmitter, neurochemical, *see* Neurotransmitters 介质、神经递质、见神经介质
Transplantation, *see also* Grafting 移植, 见移植术 1423
of cells in Parkinson's disease Parkinson病的细胞移植 1200–2
kidney 肾移植 1834–7
liver 肝移植 1808–9
neural 神经移植 919–21
nuclear 核移植 103
pancreas 胰腺移植 1795
Transposition 移位、错位、移位术
of great vessels 大血管移位 1503
of viscera 内脏的移位 1502, 1512
Trapezium 大多角骨 646, 648
homology 大多角骨的同源结构 615, 616
ossification 大多角骨的骨化 649
surface anatomy 大多角骨表面解剖 647, 1926, 1928
Trapezoid bone 小多角骨 646, 648
homology 小多角骨的同源结构 615, 616
ossification 小多角骨的骨化 649
Tremor 震颤
cerebellar 小脑性震颤 1028, 1065
intention 意向震颤 1065
Parkinsonian Parkinson震颤 1197
in striatal lesions 纹状体损伤的震颤 1197
Trendelenberg's sign Trendelenberg征 (摇摆步态) 879, 1930
Treves' bloodless fold Treve无血管襞 (回盲襞) 1744
Triad 三联体
muscle 肌细胞的三联体 751
portal 肝门三联体 1803
Triangle, *see also* Trigone 三角, 三角形
anal 肛门三角, 肛三角 408, 1920
of auscultation 听诊三角 837
carotid 颈动脉三角 1522–3, 1914
cervical 颈三角
anterior 颈前三角 1521–3, 1914, 1915
posterior 颈后三角 1521–3, 1914, 1915
deltopectoral 三角胸肌三角 1924
digastric 二腹肌三角 1523, 1914
femoral 股三角 874, 1564
of Koch Koch三角 1477, 1478, 1499
lumbar 腰三角 837, 1789
muscular 肌三角 1522, 1914
occipital 枕三角 1523
submental 颏下三角 1374, 1523, 1914
suboccipital 枕下三角 813
supraclavicular 锁骨上三角 1523
suprameatal 外耳道上三角 560, 562, 589, 1912
urogenital 尿生殖三角 832, 1920, 1921
Trichochromes 淡黑色素 391
Trigone, Trigonum, *see also* Triangle of bladder 三角、三角区, 见膀胱三角 1838–9, 1840
development 膀胱三角的发生 192, 213
collateral 侧副三角 (侧脑室) 1207
fibrosum, of heart 心纤维三角 1481, 1485, 1488, 1493
habenulae 缰三角 1093
development 缰三角的发生 245, 246
hypoglossi 舌下三角 1017, 1209
olfactory 嗅三角 250, 1120
vagi 迷走三角 1018, 1209
Tripletcode 三联密码 51
Triquetral bone 三角骨 646, 648
homology 三角骨同源结构 615, 616
ossification 三角骨骨化 649
Trisomy 三体型 63, 334, 335, 336
Trochanter 转子 482
greater 大转子 678, 682, 1929
lesser 小转子 678, 682
third 第3转子 682
Trochlea 滑车 480
of humerus 肱骨滑车 625, 640
peroneal 腓骨肌滑车 716
of superior oblique 上斜肌滑车 595
Trophectoderm 滋养外胚层 134, 159
Trophoblast 滋养层 96, 135, 159–60
cyto- 细胞滋养层 136, 137, 160, 168, 170
mural 壁滋养层 135, 136
polar 极滋养层 135, 136
syncytial 合体滋养层 136, 137, 159, 160, 170
Tropocollagen 原胶原 437, 444, 448
Tropomyosin 原肌球蛋白 38, 744, 745
Truncus 躯干、干
arteriosus 动脉干 302, 304
of villous stem 干绒毛干 160, 169
Trunk, Trunks 躯干、干
of brachial plexus 臂丛的干 1267
brachiocephalic 头臂干 313, 1513, 1918
coeliac 腹腔干 318, 1548, 1920
branches 腹腔干分支 1548–

53
common arterial, defect 共同动脉干缺陷 1503
of corpus callosum 胼胝体干 250, 1112, 1178
lumbosacral 腰骶干 1277, 1282
lymph, see Lymph trunks 淋巴干
pulmonary 肺动脉干 1504
applied anatomy 肺动脉干应用解剖 1503
branches 肺动脉干分支 1504
development 肺动脉干发生 304, 312, 314
surface anatomy 肺动脉干表面解剖 1490, 1918
sympathetic 交感干 1300
development 交感干的发生 234
thyrocervical 甲状颈干 1535, 1536
TSH, see Hormones, thyrotropin 促甲状腺激素
Tube 管
auditory 咽鼓管 1370
arteries 咽鼓管的动脉 1375, 1517, 1521
at birth 出生时的咽鼓管 1375
bony part 咽鼓管骨性部 567, 591
cartilaginous part 咽鼓管软骨部 567, 587
development 咽鼓管发生 263
lymph drainage 咽鼓管淋巴引流 1613
in neonate 新生儿咽鼓管 354
nerves 咽鼓管神经 1375
pharyngeal opening 咽鼓管咽口 1727
tonsil 咽鼓管扁桃体 176, 1374
bulboventricular 球室管 301
digestive, see Canal, alimentary 消化管
epithelial, of heart 心管的上皮 299
endocardial 心内膜管 299
Fallopian, see T., uterine Fallopaian管, 见输卵管
neural 神经管 96
defects 神经管缺陷 340
development 神经管发生 146, 147, 217-20
histogenesis 神经管的组织发生 228-30
pharyngotympanic, see Tube, auditory 咽鼓管
uterine 输卵管 1867-9
applied anatomy 输卵管的应用解剖 136, 1868-9
arteries 输卵管的动脉 1558, 1559, 1560, 1869
development 输卵管的发生 205
homologue 输卵管的同源结构 216
innervation 输卵管神经支配 1869
lymph drainage 输卵管的淋巴引流 1623, 1624
in neonate 新生儿输卵管 351
structure 输卵管的结构 1867-8
Tuber, Tubercle or Tuberosity 结节或粗隆 482, 1868
adductor 内收肌结节 681
areolar, of nipple 乳晕结节 418
articular 关节结节 354, 560, 567, 589
of atlas, anterior and posterior 寰椎前、后结节 519, 1921
auditory 听结节 1024, 1209
auricular 耳廓结节 1368
of calcaneus, bis 跟结节 716, 734
carotid 颈动脉结节 518, 1914
of cerebellar vermis 小脑蚓结节 1032, 1052
cinereum 灰结节 247, 1013, 1094, 1095, 1883
conoid 锥形结节 620
of cuboid bone 骰骨粗隆 719
cuneate 楔束结节 1013
deltoid 三角肌粗隆 618, 620, 625
of epiglottis 会厌结节 1642, 1643
frontal 额结节 554, 595, 1912
genial 颏粗隆 576
genital 生殖结节（胚） 215, 216
gluteal 臀肌粗隆 680, 681
gracile 薄束结节 1013
of humerus 肱骨的结节 624, 625, 1924
iliac 髂结节 664, 665
of iliac crest 髂嵴结节 663, 664
infraglenoid 盂上结节 617, 618
intercolumnar 柱间结节 246, 1094
intercondylar of tibia 胫骨的髁间粗隆 691, 692
of ischium 坐骨的结节 668, 1929
jugular 颈静脉结节 573, 585
marginal, of zygomatic bone 颧骨的缘结节 605
of maxilla 上颌结节 562, 599
mental 颏结节 576, 1912
of metatarsal, fifth 第5跖骨粗隆 726, 1932
of Montgomery, see T., areolar, of nipple Montgomery结节
Müllerian 米勒结节 205, 207
of navicular bone 舟骨粗隆 717, 1932
obturator, anterior and posterior 闭孔前结节和闭孔后结节 669
olfactory 嗅结节 250, 1120, 1121, 1189
omental 网膜结节
of liver 肝的网膜结节 1801
of pancreas 胰的网膜结节（隆凸） 1790
of palatine bone, see Process, pyramidal 腭骨结节（见腭骨锥突） 563
parietal 顶结节 554, 593
peroneal 腓骨结节 1932
of phalanges, palmar
of fingers 指骨的掌侧粗隆 658
of toes 趾骨的足底粗隆 729
pharyngeal 咽结节 563, 583
of philtrum 人中的隆起 1688
postglenoid 关节盂后粗隆 562, 590
precondylar 小髁前结节 583
pterygoid 翼结节 588
pubic 耻骨结节 666, 667
surface anatomy 耻骨结节的表面解剖 1918, 1929
quadrate 方形结节 679, 682
of radius 桡骨粗隆 636
dorsal 桡骨背结节 636, 1926
Tuber, Tubercle or Tuberosity (*contd*) 结节、粗隆（续）
of rib 肋结节 540, 541, 542
of sacrum 骶骨的结节
articular 骶关节结节 529
spinous 骶棘突结节 528, 529
transverse 骶横突结节 529
scalene 斜角肌结节 540, 542
of scaphoid bone 手舟骨结节 646, 648
surface anatomy 手舟骨结节的表面解剖 647, 1926
sinus (Müllerian) 米勒窦结节 205, 207
supraglenoid 盂上结节 617, 618
of talus 距骨的结节 715
of teeth (cusps) 牙的结节（尖） 1700, 1702, 1703
thyroid 甲状软骨结节
inferior 甲状软骨上结节 1640-41
superior 甲状软骨下结节 1640, 1641
tibial 胫骨粗隆 692
surface anatomy 胫骨粗隆的表面解剖 692, 1931
of trapezium 大多角骨结节 647
of ulna 尺骨结节 637
vermis 蚓结节（小脑） 1032
of zygoma 颧骨的结节 561, 567, 589
Tuberculum 结节
impar 奇结节 175
sellae 鞍结节 570, 586
Tubules 小管、细管
centro- 中央小管 749
collecting 集合小管 1819, 1822, 1823
convoluted 肾曲小管 1822
of dentine 牙小管 1707, 1715
of epoöphoron 卵巢冠的小管 200, 216, 1869
of kidney 肾小管 1819, 1822-4
function 肾小管的功能 1823-4
structure 肾小管的结构 1822-4
junctional 结合小管 1822
of mesonephros 中肾小管155,

200、208、1814、1848
nephric 肾小管 199、1814
of paroöphoron 卵巢旁体的小管 200、216、1869
of pronephros 前肾小管 200、1814
renal 肾小管 1819、1822-4
seminiferous 生精小管 1849、1850-1、1852
development 生精小管的发生 208
transverse, of sarcolemma 肌膜的横管 265、325、326
uriniferous 泌尿小管 1819、1822-4
Tubulins 微管蛋白 38、43、925
Tunica 膜、被膜
adventia 外膜
of arteries 动脉的外膜 1455、1459、1463
of lymph vessels 淋巴管的外膜 1605、1606
of veins 静脉的外膜 1455、1459、1466
albuginea 白膜
of ovary 卵巢白膜 1862
of penis 阴茎白膜 1857
of testis 睾丸白膜 1848、1849
development 白膜发生 208
of eyeball 眼球被膜 1322、1324、1326
intima 内膜
of arteries 动脉内膜 1455、1459、1463
of lymph vessels 淋巴管内膜 1605
of veins 静脉内膜 1455、1466
media 中膜
of aortic arches 主动脉弓的中膜 314
of arteries 动脉的中膜 311-12、1455、1459、1463
of lymph vessels 淋巴管的中膜 1605
of veins 静脉的中膜 1455、1459、1466
vaginalis testis 睾丸鞘膜 1848-9
applied anatoy 睾丸鞘膜的应用解剖 1788
development 睾丸鞘膜的发生 195
vasculosa testis 睾丸血管膜 1849
Tunnel 隧道、管
carpal 腕管 428、852、1271
Twinning 双生 109、337、338
Tylotrichs 特化的毛 963
Tympanic 鼓室的
antrum, *see* Antrum, *see also* Cavity tympanic 鼓室房、鼓室窦、也见鼓室腔
mastoid cavity 乳突窦 1374
membrane, *see also* Membrane, tympanic 鼓膜 1373
ring 鼓环 1369
Tympanohyal 鼓舌骨 592、593
Tyrosinase 酪氨酸酶 391
Tyrosine 酪氨酸 388、391

U

Ubiquitin 泛素 54、1430
Ulna 尺骨 636-40
coronoid process 尺骨冠突 636、637
development 尺骨发生 292
epiphyses 尺骨骺 640
nutrient artery 尺骨滋养动脉 637
olceranon 尺骨鹰嘴 636、637、1924
ossification 尺骨骨化 639、640
surface anatomy 尺骨表面解剖 637、1924
Ultrasonography 超声检查 416、424、1892
Ultrasound 超声波 1892、1934
screening 超声扫描 340-1
Ultraviolet irradiation 紫外线照射 391、393、412
Umbilicus 脐 350、827、1733、1919
closure 脐闭锁 827
connexion 脐连合
with intestine 脐与小肠连合 1789
with liver 脐与肝连合 827、1735、1796
Umbo, of tympanic membrane 鼓膜凸 1370、1373
Umbrae, erythrocytic 红细胞影(红细胞残骸) 1401
Uncus 钩 250、1114、1115、1120
Ungues, *see* Nail 指(趾)甲
Unit 单位
bone structured 骨结构单位、骨单位 478
burst-forming, of erythroid line 爆裂样红细胞生成单位 1413
colony-forming 克隆形成单位、集落形成单位 1413、1414
epidermal melanin 表皮黑色素单位 389
epidermal proliferative 表皮增生单位 387-8
lamellar 板层单位 1463、1469
microcirculatory 微循环单位 1467
motor 运动单位 743、752、756、785
nail 甲单位 408-9
oligodendrocyte 少突细胞单位 941、942
pilosebaceous 毛囊皮脂腺单位 378、295-6、400-8
Urachus 脐尿管 350、827
development 脐尿管的发生 158、190、192、213、216
Uracil 尿嘧啶 51
Ureter 输尿管 1828-33
arteries 输尿管动脉 1557、1558、1832、1834
clinical anatomy 输尿管临床解剖 1833
constrictions 输尿管缩窄 204、1829、1833
development 输尿管发生 192、204
double 双重输尿管 1833
lymph vessels 输尿管的淋巴管 1623
muscles of 输尿管肌肉 1831-2
nerves 输尿管神经 1832-3
in neonate 新生儿输尿管 350
orifice 输尿管口 204、1831、1839、1840
pelvis 肾盂 1827-8
peristalsis 输尿管蠕动 1833
radiography 输尿管X线射影 1831
relation 输尿管毗邻关系
to ductus deferens 与输精管毗邻关系 1829
to vagina 与阴道毗邻关系 1829、1831
structure 输尿管结构 1831-2
surface anatomy 输尿管表面解剖 1828、1829、1920
Urethra 尿道 1842-5
arteries 尿道动脉 1580
clinical anatomy 尿道临床解剖 213、1844-5
development 尿道发生 192、213-14、215、216
female 女性尿道 1843-4
external orifice 尿道外口 1843、1876
glands 尿道腺 1843
lacunae 尿道陷窝 1843
relation, to vagina 尿道与阴道毗邻 1843、1875
structure 尿道结构 1843-4
internal orifice 尿道内口 1839、1843
lymph vessels 尿道淋巴管 1623
male 男性尿道 1842-3
clinical anatomy 男尿道临床解剖 213、1844-5
development 男尿道发生 192、213-14、215、216
external orifice 男尿道外口 1843
fossae 男尿道窝 1843
glands 男尿道腺 1843
lacunae 男尿道陷窝 1843
membraneous part 男尿道膜部 1842-3、1921
preprostatic part 男尿道前列腺前部 1842
prostatic part 男尿道前列腺部 1842、1859
spongiose part 男尿道海绵体部 1843
structure 男尿道结构 1843
nerves 尿道的神经 1843、1844
sphincters 尿道括约肌 213、1840、1843、1844
Urothelium 尿上皮(即变移上皮) 67、72-3、1831、1832、1840、1841
Uterus, age changes 子宫、子宫的年龄变化 350、371、1871-2
anteflexion 子宫前屈 1870
anteversion 子宫前倾 350、1870、1874
applied anatomy 子宫应用解剖 1874
arteries 子宫动脉 164、1558、1559、1560、1873

cavity 子宫腔 1870
cervix 子宫颈 350、1870-1、1871、1872
development 子宫的发生 205、216
ligaments 子宫的韧带 1874
lymph vessels 子宫的淋巴管 1615、1623、1624、1873-4
in menstruation 月经期子宫 162-4、1871
mucous membrane 子宫粘膜 1872-3
cyclical changes 子宫粘膜的周期性变化 162-4、1873
in neonate 新生儿子宫 350-1
nerves 子宫的神经 1305、1874
os, external and internal 子宫外口和内口 1869、1872
peritoneum 子宫的腹膜 1736、1737、1869-70
in pregnancy 妊娠期子宫 1871-2
prolapse 子宫脱垂 1874
retroflexion 子宫后屈 1874
retroversion 子宫后倾 1874
size 子宫大小 350、1869
structure 子宫结构 1872-3
veins 子宫静脉 1599、1873
Utricle 小囊、椭圆囊
of ear 耳的椭圆囊 1380
development 椭圆囊的发生 263
structure 椭圆囊的结构 1380
prostatic 前列腺小囊 1842
development 前列腺小囊的发生 206
homologue 前列腺小囊的同源结构 216、1842
Uvula 悬雍垂
of cerebellum 小脑的蚓垂 242、1032
of urinary bladder 膀胱的悬雍垂 1839

V

Vacuoles 空泡、液泡
head, of spermatid 精子的头泡 128
lipid 脂肪泡 36、423
milk 乳汁泡 423
nuclear, of sperm 精子的核泡 125
subnuclear 核下空泡 162
Vacuoplasm 液泡质 24、30
Vagina 阴道、鞘 1875
arteries 阴道的动脉 1559、1560、1562、1875
columns 阴道柱 1875
development 阴道的发生 205、206
digital examination 阴道的手指触摸检查 1921
fornices 阴道穹窿 205、206、1875
relation, to ureter 阴道穹窿与输尿管的毗邻关系 1875
homologue 阴道的同源器官 216、1842
lymph vessels 阴道的淋巴管 1615
masculina 男性阴道 1842
in neonate 新生儿的阴道 351
nerves 阴道的神经 1288、1309、1875
peritoneum 阴道与腹膜 1737、1875
structure 阴道的结构 1875
veins 阴道的静脉 1599、1875
vestibule 阴道前庭 1876
Vallecula 谷
of cerebellum 小脑谷 242
of larynx 喉的谷 1724
Valsalva's manoeuvre Valsalva 氏实验 1915
Valve, Valves 瓣膜
aortic 主动脉瓣 1474、1487-9
development 主动脉瓣的发生 217
surface anatomy 主动脉瓣的表面解剖 1490
atrioventricular 房室瓣 1474、1481、1483、1485-7
development 房室瓣的发生 306
left 左房室瓣 1474、1483、1485-7
right 右房室瓣 1474、1481
surface anatomy 房室瓣表面解剖 1490
of coronary sinus 冠状窦瓣 1477、1575
development 冠状窦瓣的发生 303
Eustachian Eustachian瓣(下腔静脉瓣) 1477
of heart 心的瓣膜 1474、1481-2、1485-7、1575
development 心瓣膜的发生 306、307
surface anatomy 心瓣膜的表面解剖 1490
of Hoboken Hoboken瓣膜 159
ileocaecal 回盲瓣 1775
surface anatomy 回盲瓣的表面解剖 1775
of lymph vessels 淋巴管的瓣膜 327、1606、1608、1610、1611
mitral 二尖瓣 1474、1483、1485-7
'cleft' 分裂二尖瓣 1503
development 二尖瓣的发生 306
surface anatomy 二尖瓣表面解剖 1490
pulmonary 肺动脉瓣 1474、1481-2
development 肺动脉瓣发生 307
surface anatomy 肺动脉瓣表面解剖 1490
semilunar 半月瓣 1474、1481-2、1487-9
sinuatrial 窦房瓣 303
spiral 螺旋瓣
of cystic duct 胆囊管的螺旋瓣 1810
Thebesian Thebesian瓣(冠状窦瓣) 1477
tricuspid 三尖瓣 1474、1481
development 三尖瓣的发生 306
surface anatomy 三尖瓣的表面解剖 1490
of veins 静脉的瓣膜 1467
axillary 腋静脉瓣膜 1591
azygos 奇静脉瓣膜 1593
coronary sinus 冠状窦瓣 303、1477、1575
femoral 股静脉瓣 1598
jugular 颈静脉瓣
external 颈外静脉瓣 1578
internal 颈内静脉瓣 1579
ovarian 卵巢静脉瓣 1601
popliteal 腘静脉瓣 1597
portal 门静脉瓣 1603
saphenous 隐静脉瓣 1595、1597
applied anatomy 隐静脉瓣的应用解剖 1597
subclavian 锁骨下静脉瓣 1591
testicular 睾丸的静脉瓣 1601
of vena cava, inferior 下腔静脉瓣 1477、1501、1600
development 下腔静脉瓣的发生 303
function 下腔静脉瓣功能 1501、1502
vertebral 椎静脉瓣 1580
venous 静脉瓣
of heart 心的静脉瓣 1477、1575
of vermiform appendix 阑尾的静脉瓣 1775
Valvules 瓣、瓣膜 303
sinuatrial 窦房瓣 303
Varicocoele 精索静脉曲张 1601
Vas, Vasa 管、脉管
brevia, of colon 结肠的短血管 1556
deferens, see Ductus, deferens 输精管
efferentia 输出管 1814
recta 直小管
of colon 结肠的直动脉 1556
of kidney 肾的直血管 1453、1824、1827
vasorum 营养血管
of arteries 动脉的营养血管 1463、1469
of nerves 神经的营养血管 946
of veins 静脉的营养血管 1467、1469
Vascular patterns 血管的分布形式 1467
Vasculogenesis 血管的发生 299、311
Vasoactive intestinal peptide (VIP) 血管活性肠肽 937
Vault 穹窿、颅穹、颅顶 274
VEINS or VENAE, IN GENERAL 静脉、静脉概论 1466-7
catheterization of 静脉导管插入 364、1604-5
comitantes 伴行静脉 1453、1575
connecting 交通静脉 1574
deep 深静脉 1574

development 静脉的发生 320-7
defects in 静脉发生缺陷 1503
nerve supply 静脉的神经供应 1467, 1469-70
satellite 伴行静脉 1453
structure 静脉结构 1221, 1466-7
superficial 浅静脉 1574
systemic 体静脉 1574, 1575
valves 静脉瓣 1467
varicose 静脉曲张 1597, 1601
VEINS or VENAE, NAMED 已命名的静脉
advehentes 肝输入静脉 310, 322
afferentes hepatis 肝输入静脉 322
alveolar 牙槽静脉 1705
anastomotic, of brain 脑的静脉吻合 327, 1581
angular 内眦静脉 1577
anterolateral, of thigh 大腿的前外侧静脉 1596
arch 静脉弓
dorsal, of foot 足背静脉弓 1595, 1933
jugular 颈静脉弓 1579
nasal 鼻静脉弓 1577
palmar 掌静脉弓 1590
plantar
cutaneous 足底皮下静脉弓 1595
deep 足底深静脉弓 1597
posterior, of calf 小腿后静脉弓 1596
arcuata cruris posterior 后静脉弓 1596
arcuate, of kidney 肾的弓静脉 1827
auditory, internal, see V., labyrinthine 内耳静脉, 见迷路静脉
auricular 耳静脉 1577, 1578
axillary 腋静脉 320, 1590, 1924
azygos 奇静脉 1593
clinical anatomy 奇静脉的临床解剖 1594, 1597
development 奇静脉的发生 119, 326
lines 奇静脉系 324, 326
lumbar 奇静脉的腰静脉 1590, 1600
variations 奇静脉的变异 1590
basal, of brain 脑的基底静脉 326, 1220, 1581
basilic 贵要静脉 327, 364, 1598, 1929
catheterization 贵要静脉导管插入 1604
basivertebral 椎基底静脉 511, 516, 1595
brachial 肱静脉 1590
brachiocephalic 头臂静脉 1591
development 头臂静脉的发生 324, 1472
surface anatomy 头臂静脉的表面解剖 1591, 1918
variations 头臂静脉变异 1591
bronchial 支气管静脉 1546-7, 1592, 1594
buccal 颊静脉 1577
buccinator 颊肌静脉 1577
cardiac 心静脉 1575-6
variations 心静脉变异 1576
cardinal 主静脉
anterior, see V., precardinal 前主静脉 (见 V., precardinal)
common 总主静脉 180, 301, 302, 324, 303, 321, 1472
left 左主静脉 1472, 1576
posterior, see V., postcardinal 后主静脉 (见 V., postcardinal)
cava 腔静脉
inferior 下腔静脉 1600
anomalies 下腔静脉变异 326, 1503, 1600
clinical anatomy 下腔静脉临床解剖 1594, 1600
collateral circulation 下腔静脉侧支循环 1600
development 下腔静脉发生 303, 324-6
orifice 下腔静脉口 1477
postrenal segment 下腔静脉肾后段 324, 325
prerenal segment 下腔静脉肾前段 324
relation, to liver 下腔静脉与肝的毗邻 1796, 1801
structure 下腔静脉结构 1467
surface anatomy 下腔静脉表面解剖 1600, 1919, 1920
in thorax 胸腔内的下腔静脉 1600
tributaries 下腔静脉属支 1600
valve 下腔静脉瓣 1477, 1501, 1600
variations 下腔静脉变异 1600
superior 上腔静脉 1592-3
anomalies 上腔静脉异常 1472, 1503
clinical anatomy 上腔静脉临床解剖 1594
development 上腔静脉发生 324
left 左上腔静脉 1472, 1503, 1576
orifice 上腔静脉口 1477
surface anatomy 上腔静脉表面解剖 1593, 1918
tributaries 上腔静脉属支 1593
variations 上腔静脉变异 1503
central 中央静脉
of retina 视网膜中央静脉 1587
cephalic 头静脉 1589
accessory 副头静脉 1589
catheterization 头静脉导管插入 1604
development 头静脉发生 327
surface anatomy 头静脉表面解剖 1590, 1924, 1929
cerebellar 小脑的静脉 1220, 1581
cerebral 大脑的静脉 327, 1220, 1581
great 大脑大静脉 326, 354, 1220, 1581, 1584
internal 大脑内静脉 316, 1220
cervical 颈静脉
deep 颈深静脉 1580
transverse 颈横静脉 1578
choroid 脉络膜静脉
of brain 脑脉络膜静脉 1220, 1581
colic 结肠的静脉 1604
comitantes 伴行静脉 1453, 1574
n. hypoglossi 舌下神经的伴行静脉 1577, 1580
radial 桡动脉伴行静脉 1590
ulnar 尺动脉伴行静脉 1590
of condylar canal 髁管的静脉 573, 1580, 1589
cordis minimae 心最小静脉 1477, 1576
orifices 心最小静脉开口 1477
cortical 大脑皮质静脉 327, 1220
cricothyroid 环甲静脉 1580
cubital, median 肘正中静脉 1589, 1590, 1924
clinical anatomy 肘正中静脉临床解剖 1590, 1604
cystic 胆囊静脉 1604
dental 牙的静脉 1577, 1705
digital 指、趾的静脉
dorsal 指 (趾) 背侧静脉
of foot 趾背静脉 1595
of hand 指背静脉 1589
palmar 手掌侧静脉 1589, 1590
plantar 足底静脉 1597
diploic 板障静脉 607, 1576, 1578, 1580
dorsal 背侧静脉
of clitoris 阴蒂背静脉 1599
of penis 阴茎背静脉
deep 阴蒂、阴茎背深静脉 1598, 1599, 1858
superficial 阴蒂、阴茎背浅静脉 1599
of tongue 舌静脉 1580
dorsales linguae 舌背静脉 1580
efferentes hepatis 肝导出静脉 322
emissary 导静脉 554, 561, 567, 568, 573, 1576, 1578, 1589
epigastric 腹壁静脉
inferior 腹壁下静脉 1598
superficial 腹壁上静脉 1596
facial 面静脉 327, 1577, 1578
anterior 面前静脉 327
deep 面深静脉 327, 1577, 1578
posterior, see V., retromandibular 面后静脉 (见

下颌后静脉）
transverse 面横静脉 1577
VEINS (*contd*) 静脉（续）
femoral 股静脉 327, 1597-8, 1605, 1930
anterior cutaneous 股前皮下静脉 1596
circumflex 旋股静脉 1598
gastric 胃的静脉
left 胃左静脉 1604
right 胃右静脉 1604
short 胃短静脉 1603
gastro-epiploic 胃网膜静脉 1603, 1604
gluteal, inferjor and superior 臀下、臀上静脉 1598
great cerebral 大脑大静脉 354, 1220, 1581, 1584
haemorrhoidal, see V., rectal 痔静脉（见直肠静脉）
head, primitive 初级头静脉 302, 326, 327
hemiazygos 半奇静脉 1593
accessory 副半奇静脉 1593
development 半奇静脉发生 324, 326
hepatic 肝静脉 1602
accessory 副肝静脉 1602
common 肝总静脉 303, 321, 324
in liver 肝内静脉 1602, 1802, 1806
hepatocardiac 肝心静脉 322, 324, 325
ileocolic 回结肠静脉 1604
ileac
circumflex
deep 旋髂深静脉 1598
superficial 旋髂浅静脉 1596
common 髂总静脉 1599, 1919
development 髂总静脉发生 324
variations 髂总静脉变异 1599
external 髂外静脉 1598
internal 髂内静脉 1598
innominate, *see* Vein, brachiocephalic 无名静脉（见头臂静脉）
intercapitular, of hand 手的掌骨头间静脉 1589
intercostal 肋间静脉
anterior 肋间前静脉 1594
posterior 肋间后静脉 324, 1593
superior 肋间上静脉
left 左侧的肋间上静脉 1592, 1593
development 肋间上静脉发生 324, 326, 1472
right 右侧肋间上静脉 1593
interlobular 小叶间静脉
of kidney 肾的小叶间静脉 1827
intersegmental 节间静脉 119
intervertebral 椎间静脉 1595
intralobular 小叶内静脉
of liver 肝的小叶内静脉 1602
jugular 颈静脉
anterior 颈前静脉 1578-9
external 颈外静脉 1578
development 颈外静脉的发生 326, 327
surface anatomy 颈外静脉的表面解剖 1579, 1915
posterior 颈外后静脉 1578
internal 颈内静脉 1579-80
bulbs 颈内静脉球 1579, 1580
clinical anatomy 颈内静脉临床解剖 1580, 1604
development 颈内静脉的发生 324, 326
pulsation 颈内静脉脉搏 1580
surface anatomy 颈内静脉的表面解剖 1580, 1914, 1915
tributaries 颈内静脉属支 1580
labial 唇静脉 1577, 1598
labyrinthine 迷路静脉 1588
laryngeal 咽静脉 1579, 1580, 1592, 1647
line
azygos 奇静脉系 324, 326
lumbocostal 腰肋静脉系 324
sympathetic 交感系静脉 324
lingual 舌静脉 1580, 1913
linguofacial 舌面静脉 327
longitudinal, of spinal cord 脊髓的纵静脉 1695
lumbar 腰静脉 1600
ascending 腰升静脉 1593, 1600
development 腰静脉发生 324, 326
mammary, *see* thoracic, internal 乳房静脉，见胸廓内静脉
marginal 缘静脉
of foot 足的缘静脉 1595, 1596, 1597
of limbs 肢体的缘静脉 327
of heart 心的缘静脉 1579, 1576
masseteric 咬肌静脉 1577
mastoid emissary 乳突导静脉 1589
VEINS (*contd*) 静脉（续）
maxillary (internal) 腭静脉 1578
primitive 初级腭静脉 326, 327
median, of forearm 前臂正中静脉 1589
meningeal 脑膜静脉 1577, 1578, 1581, 1588
mesenteric 肠系膜静脉
inferior 肠系膜下静脉 324, 1603
superior 肠系膜上静脉 1604
development 肠系膜静脉的发生 324
metacarpal 掌骨静脉
dorsal 掌骨背侧静脉 1590
palmar 掌骨掌侧静脉 1590
metatarsal 跖骨静脉
dorsal 跖骨背侧静脉 1595
plantar 跖骨足底静脉 1597
oblique, of left atrium 左房斜静脉 1472, 1576, 1592
development 左房斜静脉的发生 250, 403
obturator 闭孔静脉 1598
occipital 枕静脉 1578
oesophageal 食管静脉 1592, 1593, 1604
varices 食管静脉曲张 1604
ophthalmic 眼静脉 327, 1577, 1578, 1585, 1587
orbital 眶静脉 1577
ovarian 卵巢静脉 326, 1601, 1869
palatine 腭静脉 1577, 1689
external 腭外静脉 1577
palpebral 眼睑静脉 1577
pancreatic 胰静脉 1603, 1763
pancreaticoduodenal 胰十二指肠静脉 1604
paratonsillar 扁桃体旁静脉 1577, 1729
para-umbilical 脐旁静脉 196, 1604, 1800
parietal emissary 顶导静脉 1589
parotid 腮腺静脉 1577
perforating 穿静脉 1596, 1597
gluteal 臀穿静脉 1598
sural 腓肠穿静脉 1596, 1597
pericardiacophrenic 心包膈静脉 1592
pericardial 心包静脉 1593
peroneal 腓静脉 1597
pharyngeal 咽的静脉 1577, 1580
ventral 咽腹侧静脉 327
phrenic (inferior) 膈下静脉 326, 1602
pineal 松果体静脉 1891
plantar 足底静脉
lateral and medial 足底外侧和足底内侧静脉 1597
pontine 脑桥静脉 1582
popliteal 腘静脉 327, 1597
portal 门静脉 1454, 1467, 1501, 1574, 1603
clinical anatomy 门静脉临床解剖 1604
collateral circulation 门静脉侧支循环 1604
obstruction 门静脉梗阻 1604
tributaries 门静脉属支 1603
portal 门静脉
hypophyseal 垂体门静脉 1099, 1887
postcardinal 后主静脉 302, 324, 326
posteromedial 后内侧静脉
of thigh 大腿后内侧静脉 1596
precardinal 前主静脉 302, 324, 326, 327
prepyloric 幽门前静脉 1604
profunda 深静脉
facial 面深静脉 1577, 1578
femoris 股深静脉 1598
linguae 舌深静脉 1580
penis 阴茎深静脉 1598, 1599, 1858
prostatic 前列腺静脉 1598,

1599
pterygoid 翼静脉 1577
pubic 耻静脉 1598
pudendal 阴部静脉
external 阴部外静脉 1597
internal 阴部内静脉 1598
pulmonary 肺静脉 1574–1575, 1674
anomalies 肺静脉异常 1503
development 肺静脉发生 304
orifice 肺静脉口 1482
radial 桡静脉 1590
rectal 直肠静脉
inferior 直肠下静脉 1785
middle 直肠中静脉 1598, 1785
superior 直肠上静脉 1785
VEINS (*contd*) 静脉（续）
renal 肾静脉 1601, 1834, 1836
development 肾静脉发生 324, 325, 326
in hilum of kidney 肾门处的肾静脉 1816
in kidney substance 肾实质内的静脉 1827
variations 肾静脉变异 1599, 1602
retromandibular 下颌后静脉 1577, 1578
sacral 骶静脉
lateral 骶外侧静脉 1598
median (middle) 骶中静脉 1599
saphenous 隐静脉
accessory 副隐静脉 1596
clinical anatomy 隐静脉临床解剖 364, 1595, 1597
great (long) 大隐静脉 327, 1595–7
surface anatomy 大隐静脉表面解剖 1597, 1930, 1932, 1933
small (short) 小隐静脉 327, 1597, 1933
varicosities 小隐静脉曲张 1597
sinuses of dura, *see* Sinus, venous, of dura 硬膜窦（见硬膜静脉窦）
sphenopalatine 蝶顶窦 1577
splenic 脾静脉 1603
in spleen 脾内静脉 1438
stellate 星形静脉
of kidney 肾的星形静脉 1827
striate 纹体静脉 1220, 1581
stylomastoid 茎乳静脉 1578
subcardinal 下主静脉 324, 326, 1600
subcentral 下中央静脉 324
subclavian 锁骨下静脉 1591
catheterization 锁骨下静脉导管插入术 1604
development 锁骨下静脉发生 324, 327
surface anatomy 锁骨下静脉表面解剖 1591
valves 锁骨下静脉瓣 1591
subcortical 皮质下静脉 327
subcostal 肋下静脉 1593, 1600
subcentral 下中央静脉 326
sublingual 舌下静脉 1580
sublobular 小叶下静脉
of liver 肝的小叶下静脉 1602
submandibular 下颌后静脉 1577, 1578
submental 颏下静脉 1577
supracardinal 上主静脉 324, 325, 326, 1600
supra-orbital 眶上静脉 1577
primitive 初级，原始眶上静脉 327
suprarenal 肾上腺静脉 1602, 1905
development 肾上腺静脉的发生 324, 326
suprascapular 肩胛上静脉 1578
supratrochlear 滑车上静脉 1576, 1577
systemic 体循环静脉 1574, 1575
temporal 颞静脉
deep 颞深静脉 1577, 1578
middle 颞中静脉 1577
superficial 颞浅静脉 1577
testicular 睾丸静脉 326, 1600
valves 睾丸静脉瓣 1601
varicocele 睾丸静脉曲张 1601
thalamostriate 丘脑纹体静脉 1080, 1188, 1220, 1581
thoracic 胸廓静脉
internal 胸廓内静脉 1592
thoraco-epigastric 胸腹壁静脉 1597
thoracolumbar 胸腰静脉 324
thymic 胸腺静脉 1424, 1429, 1591
thyroid 甲状腺静脉
inferior 甲状腺下静脉 1592, 1897
middle 甲状腺中静脉 1580, 1897
superior 甲状腺上静脉 1577, 1580, 1897
tibial 胫静脉
anterior 胫前静脉 1597
posterior 胫后静脉 1597
tonsillar 扁桃体静脉 1577, 1729
tracheal 气管静脉 1580, 1592, 1657
ulnar 尺静脉 1590
umbilical 脐静脉 360–1, 1501, 1604
development 脐静脉发生 190, 196, 321, 322
obliterated 脐静脉消失 350, 1502, 1603, 1735
primitive 原始脐静脉 157, 158, 159, 190, 301, 302
umbilicales, impar （单）脐静脉 322
uterine 子宫静脉 1599, 1869
VEINS (*contd*) 静脉（续）
vaginal 阴道静脉 1599, 1875
of ventricle, left, posterior 左室后静脉 1576
vertebral 椎静脉 1580
accessory 副椎静脉 1580
anterior 椎前静脉 1580
vesical 膀胱静脉 1599
vitelline 卵黄静脉 157, 321, 322
VEINS OF ORGANS AND REGIONS 器官和区域的静脉
of abdomen 腹部静脉 1598–1604
of anal canal 肛管静脉 1598, 1785
of arm 臂部静脉 1589, 1590, 1591
of auditory tube 咽鼓管静脉 1374
of auricle of ear 耳廓的静脉 1368
of bladder, urinary 膀胱的静脉 1599, 1841
of brain 脑的静脉 1220, 1581–2
of breast 乳房的静脉 424
of bronchi 支气管的静脉 1592, 1594, 1674–1675
of buttock 臀部的静脉 1598
of cerebellum 小脑的静脉 1220, 1581
of cerebrum 大脑的静脉 1581–2
of choroid plexus 脉络丛静脉 1204, 1220, 1581
of clitoris 阴蒂的静脉 1599
of colon 结肠的静脉 1603, 1604, 1785
of corpus striatum 纹状体的静脉 1581
of cranium 颅的静脉 1580–1589
of diaphragm 膈的静脉 1602
of digits 指、趾的静脉
of foot 足趾的静脉 1595, 1597
of hand 手指的静脉 1589
of diploë 板障的静脉 607, 1576, 1577, 1580
of duodenum 十二指肠的静脉 1765
of dura mater 软膜的静脉
cerebral 硬脑膜的静脉 1577, 1578, 1581
of ear 耳的静脉
external 外耳的静脉 1368, 1370, 1577, 1578
middle 中耳的静脉 1377
of eyeball 眼球的静脉 1324, 1348, 1587
of face 面部的静脉 1577, 1578
of foot 足的静脉 1595, 1597
of forearm 前臂的静脉 1589, 1590
of gallbladder 胆囊的静脉 1604
of gluteal region 臀区的静脉 1598
of hand 手的静脉 1589, 1590
of head 头的静脉 1576–8, 1580–9
of heart 心的静脉 1477, 1482, 1575–6
of intestines, large and small 肠的静脉，大肠和小肠的静脉 1603, 1604, 1772, 1785
of kidneys 肾的静脉 1601, 1816, 1820

of labyrinth 迷路的静脉 1587
of larynx 喉的静脉 1579、1580、1592、1647
of leg 小腿的静脉 1595、1596、1597
of limb 肢体的静脉
lower 下肢的静脉 1598-8
upper 上肢的静脉 1589-91
of liver 肝的静脉 1602、1802、1806
of lungs 肺的静脉 1574、1674
of medulla oblongata 延髓的静脉 1220、1582
of meninges 脑膜的静脉 1577、1578、1581
of mesencephalon 中脑的静脉 1582
of neck 颈部的静脉 1578-80
of nose 鼻部的静脉 1577
of oesophagus 食管的静脉 1592、1593、1604
of orbit 眶的静脉 1576、1577、1587
of ovary 卵巢的静脉 1601、1866
of palate 腭的静脉 1689
of pancreas 胰的静脉 1603、1604、1793
of parotid gland 腮腺的静脉 1577、1691、1692
of pelvis 盆部的静脉 1598、1599
of penis 阴茎的静脉 1598、1599、1858
of pericardium 心包的静脉 1592、1593
of pericranium 颅外的静脉 1580、1581、1589
of pharyngotympanic tube, see V., of auditory tube 咽鼓管的静脉
of pharynx 咽的静脉 1577、1580、1732
of pons 脑桥的静脉 1220、1582
of prostate 前列腺的静脉 1598、1599、1860
of rectum 直肠的静脉 1598、1603、1785
of retina 视网膜的静脉 1348、1587
of scalp 头皮的静脉 1576、1577、1578
VEINS OF ORGANS (*contd*) 器官的静脉（续）
of scrotum 阴囊的静脉 1597、1598
of skull 颅的静脉 1580、1581、1588-9
of spinal cord 脊髓的静脉 1220、1595
of spleen 脾的静脉 1603
of stomach 胃的静脉 1603、1604、1761
of suprarenal glands 肾上腺的静脉 1602、1905
of testis 睾丸的静脉 1600-1
of thigh 大腿的静脉 1595、1596、1597-8
of thorax 胸部的静脉 1591-5
of thymus 胸腺的静脉 1591
of thyroid gland 甲状腺的静脉 1577、1580、1592、1897
of toes 足趾的静脉 1595、1597
of tongue 舌的静脉 1580
of tonsil 扁桃体的静脉 1577、1729
of trachea 气管的静脉 1580、1592
of tympanic cavity 鼓室的静脉 1373、1377
of umbilicus 脐的静脉 360-1、1501、1502、1604
of uterus 子宫静脉 1599、1873
of vagina 阴道的静脉 1599、1875
of vermiform appendix 阑尾的静脉（蚓突） 1604
of vertebral column 脊柱的静脉 511、1580、1595
Velum, medullary 髓帆
anterior (superior) 前（上）髓帆 224、242、244、1028、1208
posterior (inferior) 后（下）髓帆 1032
'Ventral' 腹侧 15
Ventricles, of brain 室、脑室
fourth 第四脑室 974、1208-9
boundaries 第四脑室边界 1014、1208
choroid plexus 第四脑室脉络丛 1014、1203
development 第四脑室发生 241、242
floor (rhomboid fossa) 第四脑室底（菱形窝） 1209
recesses 第四脑室隐窝 241、1014、1203
roof 第四脑室顶 1203、1208
apertures 第四脑室顶的孔 242、1203、1208
sulci 第四脑室沟 1209
taeniae 第四脑室髓纹 1208
lateral 侧脑室 974、1205-7
development 侧脑室的发生 245、247、248
horns 侧脑室角 248、1205-7
tela choroidea 侧脑室脉络组织 1203
third 第三脑室 974、1207-8
choroid plexus 第三脑室脉络丛 1203
development 第三脑室发生 245、247
floor 第三脑室底 1207
lateral wall 第三脑室侧壁 1207
roof 第三脑室顶 1203、1207
tela choroidea 第三脑室脉络组织 1203
of heart 心室 1474、1475、1480-1、1482-3
development 心室的发生 299、301、304、305
left 左心室 1482-3
phylogeny 心室的种系发生 1482
right 右心室 1480-1
structure 右心室结构 1480
of larynx, see Sinus of larynx 喉室见喉的窦室
terminal of spinal cord 脊髓的终室 238、240、978
Venules 小静脉 1466
collecting 伴行小静脉 1466
high endothelial 高内皮小静脉 1460-1
muscular 肌性小静脉 1466
pericytic 周细胞性小静脉 399
postcapillary 毛细血管后小静脉 399、1460-1、1466
Vermis 蚓
cerebellum 小脑蚓 1028、1032、1050
development 小脑蚓的发生 242
Vernix caseosa 胎脂 295、331
Versican 多能蛋白聚糖 447
Vertebrae 椎骨、脊椎 510、511-12
anticlinal 逆斜椎骨 525
cartilaginous 软骨性脊椎 267-8
caudal 尾椎 511
cervical 颈椎 516、518-20、1914、1915
atlas 寰椎 518-19
articulations 寰椎关节 520-2
Vertebrae (*contd*) 脊椎（续）
development 寰椎发生 266
ossification 寰椎骨化 356、532
surface anatomy 寰椎表面解剖 1914
transverse process 寰椎横突 519
axis 枢椎 519-20、1914
articulations 枢椎的关节 520-21
dens 齿突 519-20
ossification 枢椎骨化 356、533
seventh 第7颈椎 518
ossification 第7颈椎骨化 533
surface anatomy 第7颈椎表面解剖 1914
coccygeal 尾椎 511、531
ossification 尾椎骨化 533
cuneiform 楔状椎骨 532
development 椎骨发生 119、154、155、265-8、356
epiphyses 椎骨骺 533
immovable 不动椎 511
lumbar 腰椎 526-8、1911
fifth 第5腰椎 527
ossification 腰椎的骨化 532、533
relation, to planes of abdomen 腰椎与腹部平面的关系 1919
ossification 腰椎骨化 356、532-3
phylogeny 脊椎的种系发生 510、511
prominens 椎骨突 1914、1921
sacral 骶椎 511、528-31
ossification 骶椎骨化 532-3
surface anatomy 骶椎表面

解剖 535
thoracic 胸椎 522–5
ossification 胸椎骨化 532
surface anatomy 胸椎表面解剖 535, 1921
structure 椎骨结构 511–12
typical 典型椎骨 511–12, 522–3
Vertebrata 椎骨 510, 511
Verumontanum 精阜 1842
Vesicles 囊泡
acrosomal 顶体泡 128
auditory 耳泡, 耳囊 262, 271, 274
cerebral 脑泡
primary 初级脑泡 218
derivatives 脑泡的衍化物 218, 240
coated 膜被小泡 32, 392
dense-cored 致密芯小泡 928, 930, 936, 959
endocytic 内吞小泡, 内在小泡 24, 32
exocytic 胞吐小泡, 外排小泡 24, 32
germinal 生殖泡 122
of Golgi complex 高尔基复合体的囊泡 31
lens 晶状体泡 260, 261
matrix 基质小泡 472, 474
optic 视泡, 眼泡 245, 259, 260
otic, *see* V., auditory 听泡 (见耳泡)
seminal 精囊(腺) 1858, 1921
applied anatomy 精囊的应用解剖 1858
arteries 精囊的动脉 1559, 1858
development 精囊的发生 200, 371
lymph vessels 精囊的淋巴管 1623
in neonate 新生儿的精囊 351
nerves 精囊的神经 1858
sex 性泡 60
synaptic 突触小泡 927, 928, 930, 936, 959
transcytotic 穿胞小泡 35
transport 转运小泡 35, 36
umbilical 脐的
primary 初级脐泡 137
Vessels 管, 脉管
blood, *see also* Arteries, Arterioles, Capillaries 血管 (也见动脉, 毛细血管和静脉) 1452–4
abnormal connections 血管的异常连接 1503
branching patterns 血管的分支形式 1453
classification 血管的分类 1453
development 血管发生 156, 298–9
hydrodynamics 血管的液体动力学 1547
innervation 血管的神经支配 1469–70
methods of studying 血管的研究方法 1452–3
number and size 血管的数目和大小 1452–3
structure 血管的结构 1455–9, 1463–9
vascularization in 血管内的血管化 1469
lymph, *see* Lymph vessels, Lymph capillaries 淋巴管, 见淋巴管道, 毛细淋巴管
Vestibule 前庭
aortic 主动脉前庭 305, 1487
defects 主动脉前庭缺陷 1503
development 主动脉前庭发生 305, 306
of labyrinth of ear 迷路的前庭 1377–8
development 迷路前庭的发生 263
of larynx 喉前庭 1643
of mitral valve 二尖瓣前庭 1482
of omental bursa 网膜囊前庭 197, 1738
of tricuspid valve 三尖瓣前庭 1477
of vagina 阴道前庭 187, 1921
development 阴道前庭发生 205, 216
Villi 绒毛
arachnoid 蛛膜绒毛 1214–15
chorionic 绒毛膜绒毛 160, 169, 170–3
intestinal 小肠绒毛 190, 191
placental 胎盘绒毛 160, 169, 170–3
synovial 滑膜绒毛 497
Villous stem of placenta 胎盘的绒毛干 160, 169
Vimentins 波形蛋白 39, 143, 179
Vincula tendinum 腱纽
of fingers 手指腱纽 848
Vinculin 粘着斑蛋白 38
Virilism 男性化 1905
Viscera 内脏
abdominal (position) 腹部内脏 1734, 1920
thoracic (position) 胸腔内脏 1916–18
Viscerocranium, *see also* ARCH, pharyngeal, 颅 5, 274–7, 354
Visceroptosis 内脏下垂 1920
Vision 视 1322
centres 视中心
Visual purple 视紫红质 1321
Vitamins 维生素
A 维生素 A 3, 480
Vitamins (*contd*) 维生素 (续)
B 维生素 B 60
C 维生素 C 6, 480, 1903
D 维生素 D 376, 387, 456, 459, 460, 473, 480
Vomer 犁骨 552, 606
in nasal septum 鼻中隔内的犁骨 1, 574
in normal basalis 颅底的犁骨 567
ossification 犁骨的骨化 606
Vomeronasal organ 犁鼻器 1321
Vulva 女阴 1876

W

Wallerian degeneration Wallerian 变性 914
Wave, calcium 钙浪, 钙波 133
Web 网
subsynaptic 突触下网 931
terminal 终末网 40–1, 1767
Wharton's jelly Wharton 胶质 85, 89, 158, 159, 190
Wilm's tumour Wilms 瘤 336
Windpipe, *see* Trachea 气管, 见 Trachea
Womb, *see* Uterus 子宫, 见 uterus
Wolffian body, *see* Mesonephros 吴尔夫小体 (见中肾)
Wolffian duct, *see* Duct, mesonephric 吴尔夫管 (见中肾管)
Wound healing, *see* Skin, repair in 伤口愈合 (见皮肤修复)
Wrist, *see* Carpus 腕, 见 Carpus
Wrist joint, *see* Joint, wrist 腕关节, 见 Joint, wrist
Wry-neck 斜颈 805

X

Xiphisternum 剑突 538

Y

Yolk 卵黄
nutritive 营养卵黄 1864

Z

Zebrins 斑马素 1046
Zona, Zone, Zones, *see also* Stratum, Layer 带, 层, 分区
of abdomen 腹部的分区 1733–4, 1919
of basement membrane 基底膜的层带 294, 298, 388, 395, 397
of cartilage 软骨的带, 软骨的区 451, 475
cornified of skin 皮肤的角化层 381
cortical, of kidney 肾皮质带 1819
fasciculata of suprarenal gland 肾上腺的束状带 237, 353, 1902, 1903
glomerulosa of suprarenal gland 肾上腺的球状带 237, 1901, 1903
Zona (*contd*)
Cerebellar cortex 小脑皮质层 243, 244
cerebral cortex 大脑皮质层 252
neural tube 神经管区带 217, 229, 238, 239
incerta 未定带 1080, 1089, 1191
marginal, of spinal cord 脊髓的边缘层 217, 980
necrotic, in limbs 肢芽预定细胞死亡带 292, 291

orbicularis of hip 髋的轮匝带 684
pectinata of cochlea 耳蜗的梳状带 386
pellucida 透明带 122, 124, 159
of polaring activity (ZPA) 极化活动带 291, 292
progress of limb bud 肢芽的发展带 288, 291
reticular of suprarenal gland 肾上腺的网状带 237, 1902, 1903
of retina 视网膜的分层 260
of suprarenal gland 肾上腺的分层 237, 1901, 1902, 1903
transitional
of anal canal 肛管的移行带 1781
of PNS-CNS 周围神经系统和中枢神经系统的分带 954-5
Zonula 小带
adherens 粘着小带 27
occludens 闭锁小带 27, 1457-8
Zonule, ciliary 小带, 睫状小带 261, 1328
Zygapophysis 椎骨关节突 267, 511
joints of 椎骨关节突的关节 494, 512, 514-15, 531
Zygoma 颧骨, 颧弓 589, 1912
roots 颧弓根 589
Zygomatic bone 颧骨 551, 552, 554, 604-5, 1912
ossification 颧骨的骨化 605
Zygote 合子 93, 95
triploid 三倍体合子 61
Zygotene 偶线期 60
Zyxin 斑联蛋白 38